



HAL
open science

Le pilier implantaire et son influence sur les tissus mous en prothèse fixée

Aurélie Rhein

► **To cite this version:**

Aurélie Rhein. Le pilier implantaire et son influence sur les tissus mous en prothèse fixée. Sciences du Vivant [q-bio]. 2012. hal-01731652

HAL Id: hal-01731652

<https://hal.univ-lorraine.fr/hal-01731652>

Submitted on 14 Mar 2018

HAL is a multi-disciplinary open access archive for the deposit and dissemination of scientific research documents, whether they are published or not. The documents may come from teaching and research institutions in France or abroad, or from public or private research centers.

L'archive ouverte pluridisciplinaire **HAL**, est destinée au dépôt et à la diffusion de documents scientifiques de niveau recherche, publiés ou non, émanant des établissements d'enseignement et de recherche français ou étrangers, des laboratoires publics ou privés.



AVERTISSEMENT

Ce document est le fruit d'un long travail approuvé par le jury de soutenance et mis à disposition de l'ensemble de la communauté universitaire élargie.

Il est soumis à la propriété intellectuelle de l'auteur. Ceci implique une obligation de citation et de référencement lors de l'utilisation de ce document.

D'autre part, toute contrefaçon, plagiat, reproduction illicite encourt une poursuite pénale.

Contact : ddoc-thesesexercice-contact@univ-lorraine.fr

LIENS

Code de la Propriété Intellectuelle. articles L 122. 4

Code de la Propriété Intellectuelle. articles L 335.2- L 335.10

http://www.cfcopies.com/V2/leg/leg_droi.php

<http://www.culture.gouv.fr/culture/infos-pratiques/droits/protection.htm>

**ACADÉMIE DE NANCY – METZ
UNIVERSITÉ DE LORRAINE**

Année 2012

N°

THÈSE
pour le

**DIPLÔME D'ÉTAT DE
DOCTEUR EN CHIRURGIE DENTAIRE**

par

Aurélie RHEIN

née le 31 Janvier 1986 à Toulouse (Haute-Garonne)

**Le Pilier Implantaire et son Influence sur les Tissus Mous
en Prothèse Fixée Supra-Implantaire**

Présentée et soutenue publiquement le 21 Décembre 2012

Examineurs de la thèse :

Monsieur JP. LOUIS	Professeur des Universités	Président
Monsieur JM MARTRETTE	Professeur des Universités	Juge
<u>Monsieur J. SCHOUVER</u>	<u>Maître de Conférences</u>	<u>Juge</u>
Monsieur J. PENAUD	Maître de Conférences	Juge
Mademoiselle AS. CORROY	Attachée Hospitalo-Universitaire	Juge

*Par délibération en date du 11 décembre 1972,
la Faculté de Chirurgie Dentaire a arrêté que
les opinions émises dans les dissertations
qui lui seront présentées
doivent être considérées comme propres à
leurs auteurs et qu'elle n'entend leur donner
aucune approbation ni improbation.*

Président : Professeur Pierre MUTZENHARDT

Doyen : Professeur Jean-Marc MARTRETTE

Vice-Doyens : Pr Pascal AMBROSINI – Pr Francis JANOT - Dr Céline CLEMENT

Membres Honoraires : Dr L. BABEL – Pr. S. DURIVAUX – Pr A. FONTAINE – Pr G. JACQUART – Pr D. ROZENCWEIG - Pr M. VIVIER

Doyen Honoraire : Pr J. VADOT

Sous-section 56-01 Odontologie pédiatrique	Mme M. Mlle Mme Mlle	<u>DROZ Dominique (Desprez)</u> PREVOST Jacques JAGER Stéphanie JULHIEN-COSTER Charlotte LUCAS Cécile	Maître de Conférences* Maître de Conférences Assistante* Assistante Assistante
Sous-section 56-02 Orthopédie Dento-Faciale	Mme M. Mlle M.	<u>FILLEUL Marie Pierryle</u> GEORGE Olivier BLAISE Claire EGLOFF Benoît	Professeur des Universités* Maître de Conf. Associé Assistante Assistent
Sous-section 56-03 Prévention, Epidémiologie, Economie de la Santé, Odontologie légale	Mme M. M.	<u>CLEMENT Céline</u> JANOT Francis CAMELOT Frédéric	Maître de Conférences* Professeur Contractuel Assistent
Sous-section 57-01 Parodontologie	M. Mme M. M. Mlle M.	<u>AMBROSINI Pascal</u> BISSON Catherine MILLER Neal PENAUD Jacques BÖLÖNI Eszter JOSEPH David	Professeur des Universités* Maître de Conférences* Maître de Conférences Maître de Conférences Assistante Assistent
Sous-section 57-02 Chirurgie Buccale, Pathologie et Thérapeutique Anesthésiologie et Réanimation	M. M. M. M. M. M. Mme M.	<u>BRAVETTI Pierre</u> ARTIS Jean-Paul VIENNET Daniel WANG Christian BAPTISTA Augusto-André CURIEN Rémi GUILLET-THIBAUT Julie MASCHINO François	Maître de Conférences Professeur 1er grade Maître de Conférences Maître de Conférences* Assistent Assistent Assistante* Assistent
Sous-section 57-03 Sciences Biologiques (Biochimie, Immunologie, Histologie, Embryologie, génétique, Anatomie pathologique, Bactériologie, Pharmacologie)	M. M. M.	<u>WESTPHAL Alain</u> MARTRETTE Jean-Marc YASUKAWA Kazutoyo	Maître de Conférences* Professeur des Universités* Assistent Associé
Sous-section 58-01 Odontologie Conservatrice, Endodontie	M. M. M. M. Mlle M.	<u>ENGELS-DEUTSCH Marc</u> AMORY Christophe MORTIER Eric BALHAZARD Rémy PECHOUX Sophie VINCENT Marin	Maître de Conférences Maître de Conférences Maître de Conférences Assistent* Assistante Assistent
Sous-section 58-02 Prothèses (Prothèse conjointe, Prothèse adjointe partielle, Prothèse complète, Prothèse maxillo-faciale)	M. M. M. M. Mlle M. M. Mlle Mlle	<u>DE MARCH Pascal</u> LOUIS Jean-Paul ARCHIEN Claude SCHOUVER Jacques CORNE Pascale LACZNY Sébastien MAGNIN Gilles MONDON-MARQUES Hélène RIFFAULT-EGUETHER Amélie	Maître de Conférences Professeur des Universités* Maître de Conférences* Maître de Conférences Assistante Assistent Assistent Assistante Assistante
Sous-section 58-03 Sciences Anatomiques et Physiologiques Occlusodontiques, Biomatériaux, Biophysique, Radiologie	Mlle M. Mme M. Mme	<u>STRAZIELLE Catherine</u> RAPIN Christophe (Sect. 33) MOBY Vanessa (Stutzmann) SALOMON Jean-Pierre JAVELOT Cécile (Jacquelin)	Professeur des Universités* Professeur des Universités* Maître de Conférences* Maître de Conférences Assistante Associée

souligné : responsable de la sous-section

* temps plein

Mis à jour le 01.11.2012

Remerciements

À notre Président du jury,

Monsieur le Professeur Jean-Paul LOUIS,

Officier des Palmes Académiques

Docteur en Chirurgie Dentaire

Docteur en Sciences Odontologiques

Docteur d'État en Odontologie

Professeur des Universités – Praticien Hospitalier

Président Honoraire et Secrétaire perpétuel de l'Académie Nationale de Chirurgie Dentaire

Membre de l'Académie Lorraine des Sciences

Sous-section : Prothèse

Nous vous remercions pour l'honneur que vous nous faites
en acceptant de présider notre jury.

Nous sommes reconnaissants pour votre accueil chaleureux lorsque
nous sommes arrivés dans le service de prothèse
en première année d'internat.

Nous regrettons de ne pas avoir bénéficié de votre enseignement théorique,
même si nous croyons que votre sens de la pédagogie
a dû inspirer nos enseignants strasbourgeois.

Veillez trouver ici l'expression de notre admiration
et de notre profond respect.

À notre Juge,

Monsieur le Professeur Jean-Marc MARTRETTE

Docteur en Chirurgie Dentaire

Professeur des Universités – Praticien Hospitalier

Doyen de la Faculté d’Odontologie de Nancy

Chef de Service du CSERD de Nancy

Docteur en Sciences Pharmacologiques

Habilité à diriger des Recherches

Sous-Section : Sciences biologiques (Biochimie, Immunologie, Histologie, Embryologie,
Génétique, Anatomie pathologique, Bactériologie, Pharmacologie)

Nous vous remercions de l’honneur que vous nous faites
en acceptant de juger ce travail.

Nous sommes reconnaissants pour votre écoute
et votre disponibilité au sein de notre Université.

Nous souhaitons que ce travail
puisse être l’expression de
notre profond respect.

À notre Juge et Directeur de thèse,

Monsieur le Docteur Jacques SCHOUVER

Docteur en Chirurgie Dentaire

Docteur en Sciences Odontologiques

Maître de Conférences des Universités – Praticien Hospitalier

Sous-section : Prothèse

Nous vous remercions d'avoir accepté de diriger notre travail,
c'est pour nous un honneur.
Nous apprécions vos encouragements à toujours nous perfectionner
et votre bonne humeur permanente.
Votre écoute des patients et votre expertise clinique sont pour nous
un exemple à suivre, et c'est précisément ce que
nous souhaitions trouver en faisant l'internat.
Nous sommes honorés de bénéficier de votre enseignement et
nous espérons nous montrer digne de votre confiance.
Que ce travail puisse être l'expression de notre admiration
et de notre profond respect.

À notre Juge,

Monsieur le Docteur Jacques PENAUD,

Docteur en Chirurgie Dentaire

Docteur de l'Université de Lorraine

Maître de Conférences des Universités – Praticien Hospitalier

Sous-section : Parodontologie

Nous vous remercions de l'honneur que vous nous faites
en acceptant de juger ce travail.

L'expertise de vos diagnostics et votre habileté technique suscite
chez nous l'admiration et un profond respect.

Nous sommes extrêmement reconnaissants de la confiance
que vous nous accordez en chirurgie.

Vos encouragements et votre sens de la pédagogie
nous donnent envie de progresser.

Nous sommes très fieres de pouvoir apprendre à vos côtés.
Veuillez trouver en ce travail l'expression de notre reconnaissance
et de notre profond respect.

À notre Juge et Amie,

Mademoiselle le Docteur Anne-Sophie CORROY,

Docteur en Chirurgie Dentaire

Attachée Hospitalo-Universitaire

Sous-section : Prothèse

Nous vous remercions de l'honneur que vous nous faites
en acceptant de juger notre travail, et en nous consacrant
votre toute première participation à un jury de thèse.

Nous regrettons de n'avoir pas pu vous côtoyer dès notre première année d'internat,
car c'est votre sympathie qui nous a permis de nous sentir mieux intégrées
à la Faculté de Nancy.

Vous êtes pour nous un exemple et nous sommes heureux
de pouvoir continuer à bénéficier de vos conseils.

Que votre participation à notre jury soit l'expression
de notre admiration et de notre profond respect.

À Basile qui partage ma vie. Merci de me supporter chaque jour !

À mes parents qui m'ont transmis les valeurs me permettant d'en arriver là aujourd'hui.

À Chrystelle et Michel, qui partagent la vie respectivement de mon père et de ma mère et qui les rendent heureux.

À mon frère, Damien, dont je suis très fière.

À mon frère, Tilio, dont je serai sûrement très fière aussi plus tard !

À mes grands-parents,

Aux parents de Basile, qui m'accueillent toujours chaleureusement, et que je tutoie maintenant avec brio. Je vous respecte profondément.

À Anne-Sophie, que je préfère tutoyer ! Je souhaite encore une fois te remercier pour tous tes précieux conseils lors de la réalisation de ce travail. Je te remercie d'avoir été mon acolyte cette année à la fac, et aussi à l'ADF, AEA ... bref ! tout ce qui commence en A ;)

À Bethsabée, ma deuxième acolyte à la fac ! Je te remercie de former avec Anne-So mon petit groupe de copines de la fac ! Et F*** AD ! Elle ne fera jamais copine avec nous !!

À Marine, ma meilleure amie et colloc'. Et oui tu resteras toujours dans mon cœur ma colloc ! C'est que je suis extrêmement fière d'avoir habité avec toi ! Tu es l'exemple que j'ai suivi depuis ma plus tendre enfance : ta gentillesse, ta politesse, ton intelligence ... J'espère être à la hauteur de ton amitié que je souhaite éternelle.

À Séverine et Carolyn. Je vous adore et j'ai hâte d'arriver au jour où on pourra se revoir plus souvent ! Et aussi à Cyrielle, Nico et Antho, ou la première rangée de l'amphi pendant 4 ans ! Sans oublier Aurélie, Irina, Patricia.

À toutes les personnes qui m'ont accueillie à Nancy,

Aux autres que j'oublie certainement,

Je dédie ce travail.

Sommaire

INTRODUCTION	7
1 LES TISSUS PARODONTAUX ET PÉRI-IMPLANTAIRES	11
1.1 Le tissu muqueux	13
1.1.1 L'espace biologique parodontal	13
1.1.1.1 Anatomie et dimensions	13
1.1.1.2 Histologie	14
1.1.1.2.1 La gencive marginale et le sulcus	14
1.1.1.2.2 L'attache épithéliale	14
1.1.1.2.3 L'attache conjonctive	16
1.1.2 L'espace biologique péri-implantaire	18
1.1.2.1 Anatomie et dimensions	18
1.1.2.2 Histologie	20
1.1.2.2.1 La muqueuse péri-implantaire et le sulcus	20
1.1.2.2.2 L'attache épithéliale péri-implantaire	20
1.1.2.2.3 L'attache conjonctive péri-implantaire	21
1.1.3 La vascularisation parodontale et péri-implantaire (86, 18)	24
1.2 Le tissu osseux	26
1.2.1 L'os alvéolaire (24)	26
1.2.1.1 Anatomie	26
1.2.1.2 Histologie	27
1.2.2 L'os péri-implantaire	29
1.2.2.1 Anatomie et histologie	29
1.2.2.2 L'ostéointégration (86)	29
1.2.2.3 Le phénomène de cratérisation	31
1.3 Pathologies péri-implantaires (87)	34
➤ Définition et diagnostic	34
➤ Prévalence	35
➤ Facteurs de risque	35
➤ Traitement	36
○ Traitements non chirurgicaux de la mucosite et de la péri-implantite	36
○ Traitements chirurgicaux des péri-implantites	36

2	LE MATÉRIAU DU PILIER IMPLANTAIRE	39
2.1	Les biomatériaux utilisés	41
2.1.1	Biomatériau : Définition	41
2.1.2	Généralités	43
	➤ Propriétés mécaniques et physiques des matériaux	43
	➤ Matériaux métalliques	45
2.1.3	Le Titane (Ti)	46
2.1.3.1	Le matériau (141, 159, 92)	46
2.1.3.2	Les propriétés du Titane (141, 159, 92)	48
2.1.4	Les alliages d'Or (Au)	51
2.1.4.1	Le matériau (31, 32, 38, 39, 40)	51
2.1.4.2	Les propriétés des alliages base or (141, 98)	54
2.1.5	La Zircone	56
	➤ Les piliers en céramique : Généralités (78, 106, 140)	57
2.1.5.2	Le matériau (140, 70, 156, 99, 78, 106, 119, 169, 38, 90)	59
2.1.5.3	Les propriétés le la zircone Y-TZP (140, 70, 156, 99, 78, 106, 119, 169, 38, 90)	62
	➤ Résultats des études menées en laboratoire :	65
	➤ Résultats des études cliniques :	67
2.2	L'adhésion cellulaire aux différents matériaux	68
2.2.1	Le complexe épithélio-conjonctif au contact du titane : résultats histologiques <i>in vitro</i> et <i>in vivo</i> chez l'animal	68
2.2.2	L'attache épithélio-conjonctive au contact de l'or et de la céramique : résultats histologiques <i>in vitro</i> et <i>in vivo</i> chez l'animal	71
	➤ Concernant les piliers en or	71
	➤ Concernant les piliers en zircone	72
2.2.3	L'attache épithélio-conjonctive au contact de l'or et de la céramique : études histologiques <i>in vivo</i> chez l'homme et études cliniques	73
	➤ Concernant les piliers en or	73
	➤ Concernant les piliers en zircone	73
2.3	L'adhésion bactérienne aux différents matériaux	75
2.3.1	L'adhésion bactérienne : généralités	75
2.3.2	Concernant les piliers en titane et en or	77
2.3.3	Concernant la zircone	79

3	L'ÉTAT DE SURFACE DU PILIER IMPLANTAIRE	81
3.1	La rugosité et L'énergie libre de surface	84
3.1.1	Définition	84
3.1.1.1	La Rugosité/Topographie de surface	84
3.1.1.2	L'Énergie libre de surface / Mouillabilité / Hydrophobicité	86
3.1.1.3	Les interactions entre rugosité et énergie libre de surface	87
3.1.2	L'adhésion cellulaire	88
3.1.3	L'adhésion bactérienne	91
3.2	L'effet des traitements prophylactiques sur la surface de piliers en titane	95
3.3	Les modifications de la composition de surface du titane	97
3.3.1	Les principaux traitements de surface expérimentés dans les études (64, 65, 66, 168)	97
	➤ Le revêtement par du nitrure de titane (TiN)	97
	➤ Le revêtement par du nitrure de zirconium (ZrN)	99
	➤ L'oxydation thermique de la surface du titane	99
	➤ Le traitement par rayonnement laser	100
	➤ L'implantation d'ions par des procédés à sec (168)	100
3.3.2	Les effets de ces modifications sur l'adhésion bactérienne et cellulaire	101
3.3.2.1	L'adhésion cellulaire	101
3.3.2.2	L'adhésion bactérienne	104
4	LE DESIGN DU PILIER IMPLANTAIRE	107
4.1	Les interfaces du pilier implantaire avec les composants voisins	109
4.1.1	L'interface pilier - implant	109
4.1.1.1	Le « microgap »	110
4.1.1.2	Connexion à plat versus connexion conique	112
4.1.1.3	Le concept du « Platform switching »	113
	➤ Le concept	113
	➤ La théorie biomécanique	114
	➤ La théorie de l'infiltrat inflammatoire	114
	➤ Avantages	117
	➤ Limites	118
4.1.1.4	En conclusion	119
4.1.2	L'interface pilier – restauration prothétique	120
4.1.2.1	La nature de cette interface : restauration scellée versus transvissée	120

4.1.2.2	La limite prothétique du pilier	126
4.2	Le col trans-muqueux du pilier	128
4.2.1	Le profil d'émergence	128
4.2.1.1	Définition du profil d'émergence	128
4.2.1.2	Le profil d'émergence : de la dent naturelle au pilier définitif	129
4.2.1.2.1	Maintien du profil d'émergence initial après avulsion : de la dent à la couronne provisoire	129
4.2.1.2.2	Transfert du profil d'émergence : de la couronne provisoire au pilier définitif	131
➤	La personnalisation du transfert	132
➤	Utilisation de la provisoire comme transfert d'empreinte (49)	133
4.2.2	Design du col du pilier	135
4.2.2.1	Piliers présentant une concavité	136
4.2.2.2	Contour critique et sub-critique	138
4.2.2.3	Profil globalement concave	141
4.3	Les piliers commercialisés en 2012 par 3 grands fabricants (152, 16, 150, 149)	142
4.3.1	Les piliers standard usinés	142
4.3.2	Les piliers personnalisés dit « UCLA »	146
4.3.2.1	Le pilier UCLA	146
4.3.2.2	Le pilier type UCLA actuel	147
4.3.3	Piliers usinés préformés personnalisables dit « anatomiques »	150
4.3.4	Piliers personnalisés dits « CFAO »	153
4.3.4.1	La CFAO	153
➤	Avantages de la CFAO	153
4.3.4.2	Les piliers CFAO	154
5	LA MANIPULATION DU PILIER	159
5.1	L'effet des connexions-déconnexions successives	161
5.2	L'effet de la contamination du pilier (29, 116)	164
➤	Le cas des piliers de cicatrisation	165

6	CONSIDÉRATIONS ESTHÉTIQUES ET CHOIX DU PILIER	167
6.1	Considérations esthétiques	169
6.1.1	Le « Pink Esthetic Score »	169
6.1.2	Le « Crown Aesthetic Index » (94)	172
6.1.3	La couleur des tissus mous	173
6.1.3.1	La mesure de la couleur (72, 127)	173
6.1.3.2	L'épaisseur de la muqueuse et le matériau du pilier	173
6.2	Le choix du pilier implantaire	177
6.2.1	Le choix du matériau	177
	➤ Critères mécaniques et biologiques	177
	➤ Critère esthétique : la couleur	177
6.2.2	Le choix du design	178
	➤ Critère mécanique et biologique	178
	➤ Critère esthétique	179
6.2.3	Le choix en fonction du patient	179
	➤ La demande du patient	179
	➤ La situation clinique	179
6.2.4	Comment choisir un pilier	180
6.2.5	Le choix du pilier : synthèse	181
	CONCLUSION	183
	BIBLIOGRAPHIE	187
	ICONOGRAPHIE	205

Introduction

La réponse thérapeutique fixée la plus appropriée à la perte d'un organe dentaire est sans conteste l'implantologie. Historiquement, le challenge implantaire consistait en l'ostéointégration des implants. Depuis que celle-ci est maîtrisée, les auteurs se concentrent sur **les tissus mous péri-implantaires qui forment une barrière protectrice pour l'os, et qui participent, en outre, à l'esthétique des restaurations**. Les complications mécaniques sont devenues rares mais **des complications biologiques (52, 53) peuvent survenir, aboutissant à une perte osseuse de très mauvais pronostic pour l'implant**.

Le pilier implantaire est la pièce qui permet la connexion de la restauration prothétique à l'implant. Dans les systèmes en deux parties, le pilier possède un **col trans-muqueux** entre la plateforme de l'implant et la limite cervicale de la couronne. Dans les systèmes en une partie, c'est l'implant qui possède un col trans-muqueux.

Le succès en prothèse fixée supra-implantaire est défini par trois critères :

- **La Fonction** : possibilité de mastiquer
- **La Physiologie** : respect de la physiologie tissulaire, maintien de l'ostéointégration, absence de douleur et de processus pathologique en cours
- **La satisfaction du patient** : confort et esthétique.

Ces critères font partie du cahier des charges du pilier implantaire qui doit :

- **Résister aux contraintes occlusales.**
- Permettre la **formation du manchon muqueux péri-implantaire** : il doit **promouvoir l'adhésion cellulaire** et **limiter l'adhésion bactérienne** pour un résultat physiologique.
- Permettre l'établissement d'un **contour muqueux anatomique et naturel**. **Le contour muqueux est, avec la forme et la couleur de la couronne, un critère essentiel de la perception d'esthétique par le patient.**

Certains matériaux sont-ils plus adaptés pour le pilier afin de remplir ces exigences ?
Existe-t-il des états de surface qui favorisent la formation d'une barrière épithélio-conjonctive plus efficace ?

La manipulation du pilier implantaire en clinique et au laboratoire affecte-t-elle son interaction avec la muqueuse ?

De quelle façon le design du pilier intervient-il dans la physiologie tissulaire et dans l'esthétique du contour muqueux ?

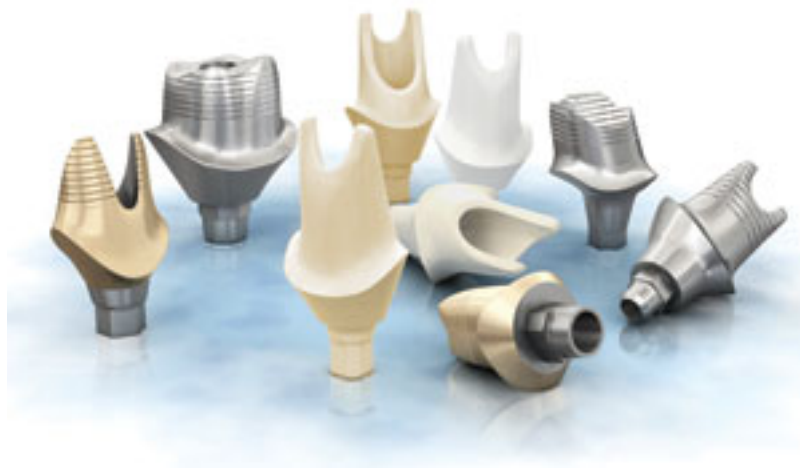

Figure 1 : Piliers implantaires Astra Tech pour restaurations fixées en différents matériaux avec différents design (issu de (137)).*

1 Les tissus parodontaux et **péri-implantaires**

1.1 Le tissu muqueux

Le système d'attachement muqueux péri-implantaire forme une barrière efficace entre l'extérieur de l'organisme, la cavité orale, et l'intérieur de l'organisme, le tissu osseux péri-implantaire. Cette barrière présente certaines divergences avec l'espace biologique parodontal.

1.1.1 L'espace biologique parodontal

1.1.1.1 Anatomie et dimensions

La jonction entre le tissu dentaire et le tissu gingival a été étudiée pour la première fois par Sicher en 1959, qui a décrit la présence d'une attache épithéliale et conjonctive. En 1961, l'espace biologique, qui comprend le sulcus, l'attache épithéliale et l'attache conjonctive, a été étudié par Gargiulo et son équipe. Ils ont montré que cet espace avait une épaisseur relativement constante de 2,73 millimètres en tout, dont 2,04 millimètres pour le système d'attachement (58). Ces données ont été confirmées par Vacek qui en 1994 trouve que la profondeur du sulcus est de $1,34 \pm 0,84$ millimètre, l'attache épithéliale mesure $1,14 \pm 0,49$ millimètre, et l'épaisseur des fibres conjonctives supra-crestales est de $0,77 \pm 0,32$ millimètres (42). Les différents auteurs ont pu noter que la hauteur de l'attache épithéliale est plus variable que la hauteur de l'attache conjonctive.

1.1.1.2 Histologie

1.1.1.2.1 La gencive marginale et le sulcus

Le sulcus est un espace virtuel ouvert vers la haut, délimité par l'émail dentaire, et par l'épithélium sulculaire. Ce dernier est en continuité avec l'épithélium de la cavité buccale d'une part, et avec l'épithélium de jonction d'autre part, qui lui, délimite le fond du sulcus.

L'épithélium oral qui forme la gencive attachée et la gencive marginale libre est un *épithélium Malpighien para-kératinisé*. Il s'agit d'un épithélium pavimenteux stratifié kératinisé dont les cellules des dernières couches de kératine conservent un noyau pycnotique. La lame basale a une forme festonnée comprise entre les papilles conjonctives sous-jacentes, et les crêtes épithéliales sus-jacentes.

L'épithélium du sulcus est en continuité avec l'épithélium de la gencive marginale mais il s'agit cette fois-ci d'un *épithélium pavimenteux stratifié non kératinisé*. Il existe à ce niveau là encore des crêtes épithéliales et des papilles conjonctives.

1.1.1.2.2 L'attache épithéliale

L'épithélium jonctionnel ou attache épithéliale est un *épithélium stratifié pavimenteux non kératinisé*. Il est composé de quelques cellules seulement dans sa partie apicale, et d'une épaisseur de 15 à 20 cellules dans sa partie coronaire, c'est-à-dire au fond du sulcus. Les cellules sont allongées et parallèles à la surface de l'émail. Elles sont organisées en une couche basale à l'origine du renouvellement cellulaire et des couches suprabasales qui évoluent *vers le fond du sulcus où les cellules desquament*. La lame basale, en continuité avec celle de l'épithélium crévulaire est ici rectiligne. Elle forme, au niveau apical de l'épithélium de jonction, une boucle en épingle à cheveux et semble remonter le long de l'émail auquel elle adhère. *Il existe en effet, entre les cellules de l'épithélium jonctionnel et l'émail*, une structure très semblable à une **lame basale** que l'on trouve entre un épithélium et son tissu conjonctif sous-jacent. L'adhésion de l'épithélium jonctionnel à l'émail est possible par la présence d'**hémidesmosomes** au niveau des cellules basales de l'épithélium

en direction de l'émail. La différence avec une lame basale est *l'absence de fibres d'ancrages en provenance de l'émail*. (24)

La formation de cet épithélium jonctionnel a lieu lors de l'éruption dentaire. L'épithélium adamantin réduit est progressivement remplacé par l'épithélium de jonction. Si la gencive libre est excisée après éruption complète de la dent, pour une chirurgie parodontale par exemple, **les cellules de l'épithélium buccal ont la capacité, lore de la cicatrisation, de coloniser cet espace et de se différencier en cellules d'épithélium jonctionnel**. *La nouvelle attache épithéliale sera identique en tous points à l'attache initiale*.

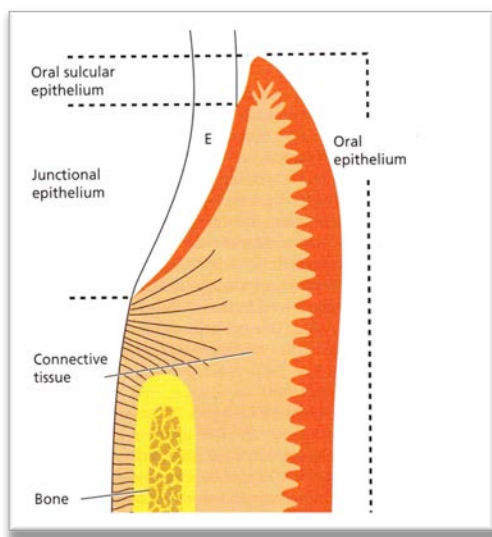


Figure 2 : Schéma d'une coupe longitudinale du système d'attache épithélio-conjonctif parodontal (issu de (86))

Oral sulcular epithelium, OSE : Epithélium oral sulculaire ; Oral epithelium, OE : Epithélium oral ; Junctional epithelium, JE : Epithélium de jonction ; E : Email ; Connective tissue, CT : Tissu conjonctif ; Bone : Os ; CEJ : Jonction amélo-cémentaire.

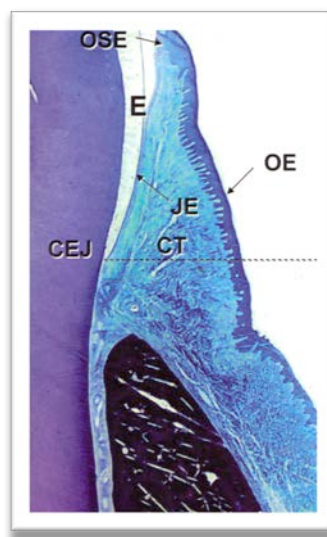


Figure 3 : Coupe histologie longitudinale du système d'attache épithélio-conjonctif parodontal (issu de (86))

- ✓ *L'épithélium jonctionnel est véritablement attaché à l'émail par des hémidesmosomes.*
- ✓ *Après une chirurgie, la nouvelle attache épithéliale formée est indiscernable de celle formée initialement.*

1.1.1.2.3 L'attache conjonctive

Le tissu conjonctif est l'un des principaux composants du tissu gingival. Il est composé majoritairement par (85) :

- Des *fibres de collagène* de type I, III, IV, VII, V qui représentent **60 %** du volume,
- Des *fibroblastes* ; **5 %** du volume
- Des *vaisseaux et des fibres nerveuses* ; **35 %** du volume
- Une *matrice extracellulaire* ou substance amorphe composée de macromolécules carbohydrates
- Des *mastocytes, des macrophages, des cellules inflammatoires* dont la présence résulte d'un **état sub-inflammatoire permanent** créé par les **polymicrotraumatismes qui se produisent sur le système dentaire.**
- Des *fibres élastiques, des fibres de réticuline, des fibres oxytalans*

Les fibres de collagène forment des faisceaux de fibres ayant une organisation régulière. Il existe 3 types de faisceaux au niveau parodontal (86, 24) :

- Des faisceaux de **fibres circulaires et semi-circulaires** : qui courent au sein de la gencive marginale et forment un réseau circulaire autour des dents.
- Des faisceaux de **fibres dento-gingivales** et **dento-périostées** : qui sont **insérées dans la portion de ciment comprise entre la jonction amélo-cémentaire et l'os alvéolaire** : ce sont les **fibres de Sharpey**. Elles vont se diriger **perpendiculairement à la surface dentaire** et en éventail, vers le tissu conjonctif de la gencive marginale et de la gencive attachée.
- Des faisceaux de **fibres trans-septales** : qui sont situées en inter-proximal, entre deux dent, et sont insérées à la fois au niveau du ciment de la dent mésiale et distale, passant au-dessus du septum osseux, *au niveau de la papille.*

Les fibres de collagène, qui ont une *insertion dans le ciment et l'os* et une *orientation perpendiculaire et oblique* à la surface dentaire forment une **barrière mécanique** à la **migration apicale de l'épithélium, ainsi qu'à la pénétration bactérienne.**

- ✓ Les **fibres de Sharpey**, présentent une *insertion au niveau du ciment acellulaire* où elles ont une extrémité minéralisée. Elles réalisent un véritable **ancrage du tissu conjonctif à l'organe dentaire par l'intermédiaire du ciment.**

1.1.2 L'espace biologique péri-implantaire

1.1.2.1 Anatomie et dimensions

Les premières études sur le système d'attachement muqueux péri-implantaire ont été menées chez l'animal dès 1991 par Berglundh *et al.* (20). Ils ont montré l'existence de similitudes entre le système d'attachement parodontal et la muqueuse péri-implantaire. Ils ont décrit un **épithélium de jonction de 2 millimètres de hauteur** et 40 micromètres d'épaisseur en moyenne, et un **tissu conjonctif d'au moins 1 millimètre à 1,5 millimètre au dessus de la crête osseuse** (97). **Le tissu conjonctif est légèrement plus épais au niveau péri-implantaire (1,66mm en moyenne) qu'au niveau parodontal (1,12mm en moyenne)** (20, 116, 51). L'équipe de Berglundh a pu observer dès 1996 que ce système d'attachement muqueux péri-implantaire est le même, que la mise en place de l'implant ait été faite en *un ou deux temps chirurgicaux*.

L'espace biologique péri-implantaire a des **dimensions similaires que la muqueuse soit initialement de biotype I ou de biotype II, c'est à dire qu'elle soit fine ou épaisse**. Mais, *lorsque la muqueuse est trop fine, un phénomène de **résorption osseuse se produit et forme un défaut osseux angulaire de telle sorte à rétablir une hauteur minimum de tissu conjonctif péri-implantaire requise** pour assurer la protection de l'ostéointégration.* (19) Cette théorie a été démontrée dans différentes autres études. Si la muqueuse au niveau du site implantaire fait moins de 2,5 millimètres d'épaisseur, on peut s'attendre à une perte osseuse de 1,45 millimètres au cours de la première année après la mise en charge de l'implant. **Les chirurgies d'épaississement de la muqueuse doivent par conséquent être envisagées avant la pose de l'implant.** (122)

La morphogenèse de l'attachement muqueux péri-implantaire se déroule durant les **6 semaines suivant la mise en fonction de l'implant**, au cours desquelles l'épithélium de jonction et le tissu conjonctif mûrissent pour atteindre leurs dimensions moyennes. *L'épithélium oral, confiné au niveau coronaire de la muqueuse incisée lors de la procédure chirurgicale, va **proliférer et migrer en direction apicale, jusqu'à atteindre le caillot de fibrine** formé rapidement en post-chirurgical.* Des modifications morphologiques et

fonctionnelles se produisent, probablement sous l'influence d'interactions avec le tissu conjonctif sous-jacent, pour former *l'épithélium sulculaire* et *l'épithélium jonctionnel*, qui ont chacun une structure et une expression phénotypique propre. Après 2 semaines de cicatrisation, l'épithélium représente 20 % de toute la hauteur de l'attachement muqueux. Il va migrer pour finalement se retrouver entre 1 et 1,5 millimètres de l'os marginal et représenter 60 % de la hauteur totale de la muqueuse péri-implantaire. **L'épithélium de jonction péri-implantaire est plus long que au niveau parodontal** (17). *La migration apicale de l'épithélium est limitée au fil de la cicatrisation par le caillot de fibrine, par le tissu de granulation, puis par le tissu conjonctif mature sous-jacent.* (116)

Il est à noter que les dimensions obtenues dans la plupart des études citées ci-dessus ont été obtenues au niveau de *piliers en titane*, considérés comme *gold-standard*. Ces dimensions ne peuvent pas forcément être extrapolées à d'autres matériaux.

- ✓ L'épithélium de jonction péri-implantaire est *plus long* que au niveau parodontal
- ✓ Sa *migration apicale est stoppée* par le caillot de fibrine, le tissu de granulation puis par le tissu conjonctif mature.
- ✓ Les *dimensions de l'espace biologique sont toujours les mêmes*. Si la hauteur nécessaire n'est pas disponible (biotype fin), un *remodelage osseux* se produit pour lui laisser la place de s'établir.

1.1.2.2 Histologie

1.1.2.2.1 La muqueuse péri-implantaire et le sulcus

Tout comme au niveau parodontal, l'épithélium de la muqueuse péri-implantaire marginale est un *épithélium Malpighien para-kératinisé*, c'est-à-dire pavimenteux stratifié. Il s'agit de la muqueuse masticatoire. Elle est en continuité avec l'épithélium sulculaire faisant face au pilier qui est lui un *épithélium pavimenteux stratifié non kératinisé*. La profondeur du sillon implanto-muqueux est variable mais dans la plupart des études à 5 ans il fait en moyenne **2 millimètres** (85).

1.1.2.2.2 L'attache épithéliale péri-implantaire

Tout comme au niveau parodontal, l'attache épithéliale ou épithélium de jonction est en continuité avec l'épithélium de la muqueuse péri-implantaire. Il est fin et composé de quelques couches cellulaires seulement. Les cellules sont liées entre elles par des *desmosomes* ce qui confère à cet épithélium sa résistance mécanique. Il existe, tout comme au niveau parodontal, une *lame basale* (avec une *lamina densa* et une *lamina lucida*) qui se trouve interposée entre les cellules basales de l'épithélium de jonction et le tissu conjonctif sous-jacent. Cette structure forme au niveau apical de l'épithélium de jonction une épingle à cheveux et *remonte le long du biomatériau du pilier* (73, 125, 93, 142, 55). **L'épithélium de jonction adhère au pilier au moyen d'hémidesmosomes** comme au niveau de l'émail, lorsque le matériau du pilier est biocompatible (41, 85, 55). Selon des études menées chez l'homme, il semblerait que la lame basale et les hémidesmosomes ne soient *confinés qu'au niveau apical de l'épithélium de jonction*. (142, 71, 42)

1.1.2.2.3 L'attache conjonctive péri-implantaire

La différence entre l'espace biologique parodontal et péri-implantaire réside dans :

- **l'organisation structurelle de l'attache conjonctive,**
- **la composition de ce tissu conjonctif** : il existe une *différence plus quantitative* que qualitative.

Le tissu conjonctif supra-osseux péri-implantaire est **plus riche en fibres de collagène** qu'au niveau supra-alvéolaire. **Les fibroblastes et les structures vasculaires sont moins nombreux.** On parle parfois d'un **tissu de type cicatriciel** formé suite à l'insertion chirurgicale de l'implant.

Contrairement à l'attache conjonctive parodontale, au niveau péri-implantaire les fibres de collagène ont une orientation **parallèle à la surface du pilier implantaire** offrant une résistance mécanique plus faible. Elles partent du périoste et se dirigent verticalement vers la muqueuse marginale. Elles ne sont **pas insérées à la surface du biomatériau du pilier.** (42) **Le tissu conjonctif n'est pas à proprement parlé « attaché ».** On parle souvent de manchon conjonctif plutôt que d'attache. *Sa résistance mécanique vis-à-vis de la migration apicale de l'épithélium et de la pénétration bactérienne est faible.* Elle n'assure pas une fonction protectrice de l'os aussi bonne qu'au niveau parodontal. (18)

Différents types de collagène ont été décrits au sein de ce tissu conjonctif. La membrane séparant l'épithélium de jonction et le tissu conjonctif sous-jacent est riche en *collagène de type IV* et en *Laminine*, ce qui est caractéristique d'une lame basale.

Au niveau apical de l'épithélium de jonction un infiltrat inflammatoire est fréquemment retrouvé comme au niveau parodontal. Il s'agit d'une zone où il y a moins de collagène, excepté le collagène de type III qui persiste. Partout ailleurs, c'est le *collagène de type I* et le *collagène de type III* qui sont majoritaires. (142, 34)

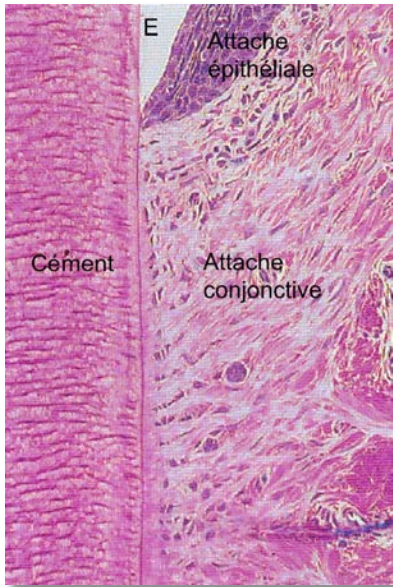

Figure 4: Coupe histologique vue au microscope du système d'attachement conjonctif parodontal. Les fibres dites de Sharpey sont insérées dans le ciment acellulaire. (Issu de (86))

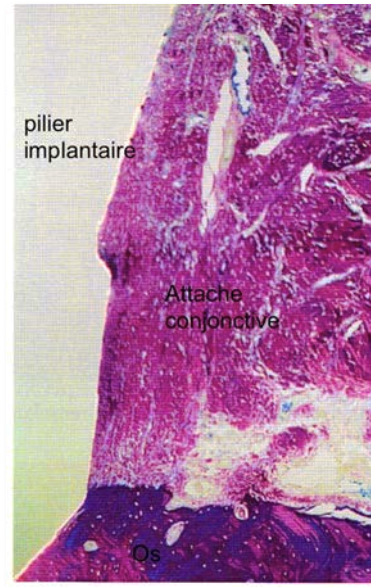


Figure 5: Coupe histologique vue au microscope du système d'attachement conjonctif péri-implantaire. Les fibres de collagène sont originaires du périoste et se dirigent verticalement vers la muqueuse marginale en longeant parallèlement la surface du pilier implantaire. (issu de (86))

Deux zones peuvent être distinguées par leur composition et organisation au niveau de l'attache conjonctive (97) :

- Une zone d'environ 40 microns, directement au contact du biomatériau du pilier. Elle est caractérisée par une **absence de vaisseaux sanguins** et une **richesse en fibroblastes** (32,32 % du volume tissulaire). Ceux-ci ont leur grand axe orienté parallèlement à la surface du pilier. De fines fibres de collagène (66,47 %) sont interposées entre les cellules. **Les fibroblastes sont en contact direct avec le biomatériau du pilier.** Ils forment un sertissage autour du pilier.
- La seconde zone, latéralement à la première, est comparativement **moins riche en fibroblastes** (11,5 %), **plus riche en fibres de collagène** (82,36 %), et elle est vascularisée bien que les vaisseaux sanguins soient en plus faible nombre qu'au niveau parodontal.

	Tissu conjonctif péri-implantaire			Tissu conjonctif parodontal
	Moyenne	Zone A	Zone B	
Fibres de collagène	80,61 %	66,47 %	82,36 %	76 %
Fibroblastes	12,98 %	32,32 %	11,50 %	5 %
Structures vasculaires	3,42 %	0,25 %	3,27 %	2,5 %
Tissu résiduel	3,0 %	1,07 %	2,89 %	

Tableau 1 : Composition (en pourcentage du volume de tissu conjonctif) de l'attache conjonctive péri-implantaire (100 µm d'épaisseur juxta-implantaire ; zone A : 40 µm mésiaux ; zone B : zone plus latérale) obtenue dans une étude réalisée sur 6 chiens Beagle (issu de (97)), comparée à la composition de l'attache conjonctive parodontal (100 µm d'épaisseur juxta-dentaire) (issu de (20)).

- ✓ Les fibres de collagène sont **parallèles au pilier implantaire** auquel elles ne sont **pas attachées**.
- ✓ Les **résistances mécaniques** à la migration apicale de l'épithélium et à la pénétration bactérienne sont **faibles**.
- ✓ **Des fibroblastes sont en contact direct du pilier** dans une zone dépourvue de structure vasculaire et avec peu de fibres de collagène.

1.1.3 La vascularisation parodontale et péri-implantaire (86, 18)

Il existe de nombreuses similitudes dans l'organisation du système vasculaire parodontal et péri-implantaire. Au niveau de **la gencive et de la muqueuse marginale péri-implantaire**, on observe la présence de boucles de capillaires projetées au niveau des papilles conjonctives, qui sont des branches terminales des **artérioles suprapériostées**. Dans le conjonctif en regard de l'épithélium de jonction, il existe un **plexus crévulaire** en continuité également avec les *artérioles suprapériostées*. Les capillaires de ce plexus sont à l'origine de la formation du *fluide crévulaire* par exsudation, et sont la source de cellules inflammatoires en cas d'accumulation de plaque.

Au niveau **parodontal**, le *tissu conjonctif adjacent au ciment est vascularisé* par un **réseau capillaire en provenance du ligament parodontal**. La zone correspondante au niveau péri-implantaire, en contact avec le pilier, est *dépourvue de vaisseaux* sur une épaisseur d'environ 40 microns (cf. : 1.1.2.2.3. L'attache conjonctive péri-implantaire).

Le système vasculaire péri-implantaire n'a **pas de possibilité de suppléance vasculaire par un réseau capillaire en provenance d'un desmodonte**. Au niveau parodontal à l'état sain, le *réseau suprapériosté et desmodontal fonctionnent relativement indépendamment* l'un de l'autre. *En cas de pathologie en revanche* (gingivite, parodontite), des anastomoses se créent et *le réseau desmodontal supplée au réseau suprapériosté*. Les tissus péri-implantaires sont plus sensibles à la pathologie en cas d'accumulation de plaque. Une migration apicale des tissus survient plus précocement qu'au niveau parodontal avec la même accumulation de plaque.

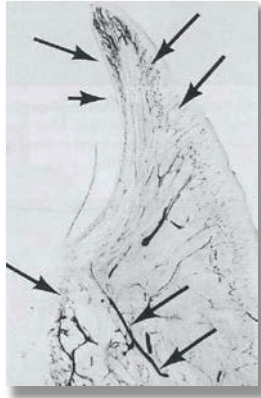

Figure 6 : Coupe de la gencive marginale et du système d'attache parodontal d'un chien Beagle après injection artérielle de carbone. Les artérioles périostées ainsi que desmodontales sont mises en évidence. On voit la formation de boucles de capillaires sous l'épithélium au niveau des papilles conjonctives, et l'existence d'un plexus crévicaire en regard du sulcus et de l'épithélium de jonction. (issu de (86))

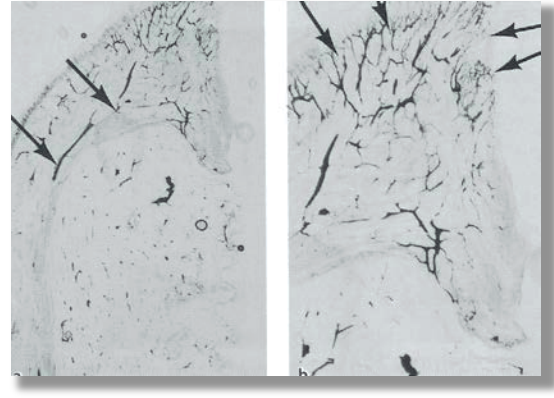


Figure 7 : Coupe de la muqueuse marginale et du système d'attachement péri-implantaire d'un chien Beagle après injection artérielle de carbone. On retrouve tout comme au niveau parodontal la présence d'artériole périostée, de boucles capillaires au niveau des papilles conjonctives et d'un plexus crévicaire en regard de l'épithélium de jonction et du sulcus. On remarque une absence de vaisseaux au niveau du tissu conjonctif apicalement à l'épithélium de jonction à proximité du pilier implantaire. (issu de (86))

- ✓ Il existe un **défaut de vascularisation du tissu conjonctif adjacent au pilier implantaire** comparé au parodonte. Cette zone ne bénéficie pas d'une vascularisation en provenance d'un ligament qui n'existe pas en péri-implantaire.
- ✓ En cas de pathologie le **plexus crévicaire péri-implantaire issu du réseau suprapériosté n'est pas suppléé par des capillaires desmodontaux.**

1.2 Le tissu osseux

1.2.1 L'os alvéolaire (24)

1.2.1.1 Anatomie

L'os alvéolaire fait partie de l'os maxillaire et de l'os mandibulaire. Par différenciation avec l'os basal, l'os alvéolaire est la partie osseuse qui comprend les alvéoles dentaires. *Il se forme simultanément au développement et à l'éruption dentaire. Il se résorbe après avulsion pour ne laisser que l'os basal.*

L'os alvéolaire est formé d'*os cortical ou os compact* en périphérie et d'*os spongieux* au centre des procès alvéolaires.

Les alvéoles sont bordées d'une fine épaisseur d'os compact traversé par des *canaux de Volkman* par où passent *vaisseaux sanguin, lymphatiques et fibres nerveuses en direction du desmodonte*. Cet os compact se traduit radiologiquement par la formation de la *lamina dura*. Il forme une structure semblable au ciment, où prennent encrage l'extrémité distale des fibres ligamentaires de Sharpey.

Entre les corticales vestibulaire et linguale ou palatine, et les parois alvéolaires se trouve de l'os spongieux. Il est formé de trabécules osseuses dont l'organisation architecturale et la taille sont déterminées *génétiquement* d'une part, et d'autre part *résultent des forces masticatoires* appliquées sur les organes dentaires. Entre ces trabécules se trouve la moelle osseuse.

1.2.1.2 Histologie

Le tissu osseux est caractérisé par la **minéralisation de sa matrice organique**. Les fibres de collagène et autres protéines matricielles sont minéralisées par des ions calcium et phosphate organisés en *cristaux d'hydroxyapatite*. Les composants minéraux de l'os représentent environ **60 %** du poids total.

Le tissu osseux forme une *réserve de calcium* pour l'organisme, partiellement sous **contrôle hormonal**. Le remodelage osseux constant est sous l'influence des **facteurs de croissance**, des **cytokines**, de la **nutrition**, des **facteurs locaux** tels que *les prostaglandines (molécules pro-inflammatoires)*, et enfin, des **facteurs mécaniques**.

L'os lamellaire est mature, à la différence de **l'os fibreux**. Il compose les os de notre squelette, que ce soit les corticales, ou les trabécules de l'os spongieux. Il est formé de *lamelles osseuses concentriques* organisées autour d'un **canal de Havers** par où passent des structures vasculaires. Chaque structure circulaire forme un **ostéon**. C'est entre les lamelles de l'ostéon que l'on trouve les **ostéocytes**. A ce stade cette cellule n'a plus d'activité de synthèse. Les canaux de Havers sont reliés entre eux par des **canaux de Volkman** où se font les anastomoses vasculaires. Entre les ostéons se trouvent des *lamelles interstitielles* qui correspondent à d'anciens ostéons qui ont été partiellement résorbés et remplacés par de nouveaux lors du remodelage.

Les **ostéoblastes**, qui *ont une activité synthétique* se trouvent :

- en périphérie des corticales, au niveau du *périoste*
- au contact de la face interne des corticales, au niveau de *l'endoste*
- à la surface des trabécules osseuses de l'os spongieux
- sur les parois de l'os alvéolaire, face au ligament parodontal

Les ostéoblastes synthétisent la matrice osseuse ou **tissu ostéoïde** qui sera minéralisée. L'ostéoblaste se retrouve progressivement enchâssé au sein du tissu ostéoïde qui se minéralise et on parle alors d'ostéocyte.

Le *périoste*, formé par des ostéoblastes et des fibres de collagène, recouvre le tissu ostéoïde à la surface des corticales. L'*endoste*, semblable au périoste, borde les espaces médullaires. Entre les trabécules d'os lamellaire, se trouve la *moelle osseuse*. Elle est composée en grande partie d'adipocytes, de structures vasculaires et les précurseurs des lignées hématopoïétiques.

Le remodelage osseux fait intervenir l'**ostéoclaste** qui *résorbe la matrice osseuse minéralisée* : il dissout la phase minérale puis phagocyte la phase organique. Ensuite un ostéoblaste vient synthétiser une nouvelle matrice.

Une inflammation locale ou plus précisément **certaines facteurs pro-inflammatoires recrutent des pré-ostéoclastes et favorise leur différenciation.**

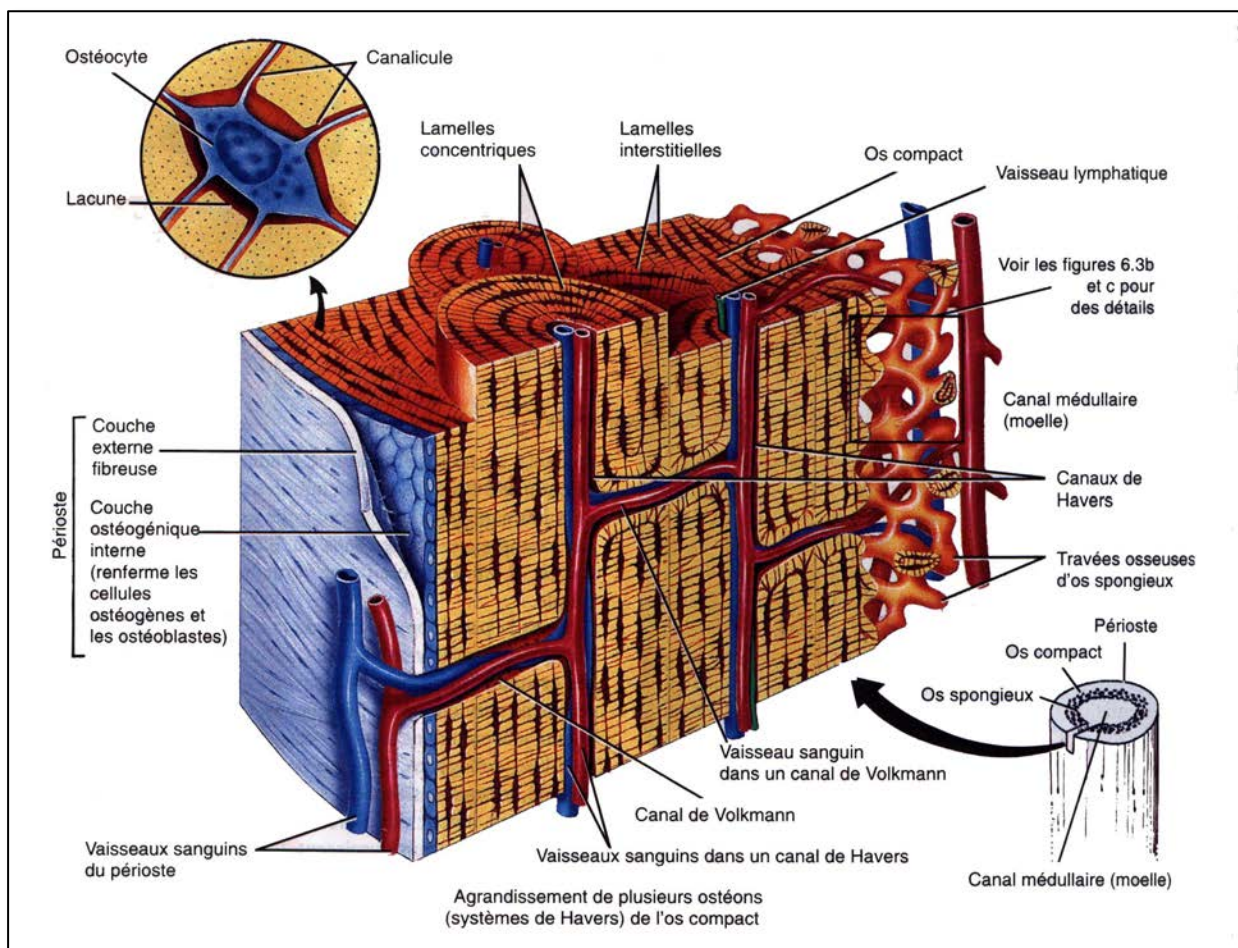


Figure 8 : Schéma d'une coupe bidimensionnelle d'un os. (Dessin original réalisé par le Dr. Kristic)

1.2.2 L'os péri-implantaire

1.2.2.1 Anatomie et histologie

L'implant étant mis en place après avulsion dentaire, on ne parle plus d'os alvéolaire mais d'*os péri-implantaire*.

De même qu'au niveau de l'os alvéolaire, on retrouve une corticale externe ou vestibulaire et une corticale interne palatine ou linguale. Entre ces corticales se trouve l'os spongieux composé de trabécules d'os lamellaire et de moelle osseuse. Il n'existe pas de différences histologiques entre l'os alvéolaire et péri-implantaire.

- ✓ La différence est qu'il n'existe **pas d'alvéole et de système d'attache desmodontal au niveau péri-implantaire**. L'implant est ostéointégré : c'est **une ankylose**.

1.2.2.2 L'ostéointégration (86)

L'ostéointégration est un terme qui a été initialement proposé par Brånemark en 1969 pour des implants endo-osseux où la cicatrisation se fait avec **un contact direct entre l'implant et l'os**. Zarb et Alberktsson ont apporté des précisions en 1991. Ils ont défini l'ostéointégration comme un « *processus au cours duquel une liaison rigide et cliniquement asymptomatique se forme entre un matériaux alloplastique et l'os, et se maintient lors de la mise en charge fonctionnelle* ». Schroeder dès 1976 parle d'une « *ankylose fonctionnelle* ».

L'ostéointégration décrit la *néoformation osseuse qui se produit au contact direct de l'implant* à condition que :

- ✓ celui-ci ait été mis en place de façon *la moins traumatique possible* (rotation des instruments à moins de 800 tr/min, refroidissement avec une solution saline physiologique stérile)
- ✓ et que l'on ait une *stabilité primaire* de l'implant.

A l'heure actuelle, les différentes firmes ont su développer des surfaces implantaire permettant de faciliter et d'accélérer l'ostéointégration. Les cas d'échec d'obtention de l'ostéointégration sont rares.

Une fois l'ostéointégration obtenue, sa pérennité doit être assurée notamment par le maintien de l'intégrité du complexe épithélio-conjonctif péri-implantaire qui est une barrière à la pénétration de micro-organismes en direction osseuse. Une **surcharge occlusale** peut conduire également à la perte de l'ostéointégration et donc à la perte de l'implant.

La destruction du système d'attache péri-implantaire en cas d'envahissement du sulcus par des micro-organismes, tels que ceux que l'on trouve en cas de parodontite, conduit très fréquemment à la **péri-implantite**. Elle est une lésion inflammatoire de la muqueuse péri-implantaire avec perte d'os péri-implantaire et dont *l'évolution est plus rapide que la parodontite*. C'est entre autre *l'absence de fibres de collagène perpendiculaires* à la surface de l'implant qui facilite la progression des micro-organismes en direction de l'os. *L'organisation du réseau vasculaire péri-implantaire* ne permet pas non plus l'apport d'autant de cellules et molécules de défense immunitaire qu'au niveau parodontal.

Une retraction tissulaire péri-implantaire a rapidement des conséquences esthétiques graves du fait de l'exposition du pilier, voire de l'implant, auxquelles on ne peut pas remédier.

- ✓ L'ostéointégration passe par la ***formation et la préservation d'un complexe épithélio-conjonctif qui doit rester quantitativement et qualitativement optimal.***

1.2.2.3 Le phénomène de cratérisation

De nombreuses études ont été menées par différents auteurs montrant l'existence d'un phénomène de résorption de l'os marginal péri-implantaire formant un cratère, survenant précocement, dans l'année suivant la mise en charge de l'implant.

Il a été décrit une résorption osseuse de **1,2 à 1,5 millimètres de profondeur au cours de la première année après mise en fonction de l'implant**, suivie d'une résorption minimale **n'excédant pas 0,2 millimètres par an les années suivantes**. Ces mesures ont été obtenues au niveau d'implants mis en fonction avec des piliers dont l'interface implant – pilier est de type « à plat ». (26, 9, 88). Il existe une composante horizontale à cette cratérisation. On a mesuré une **résorption osseuse horizontale de 1,3 à 1,4 millimètres** depuis l'interface implant – pilier (26). **Cette perte osseuse est considérée comme acceptable ou du moins non pathologique**, mais de nombreux auteurs se penchent sur ce sujet pour tenter de limiter la cratérisation. Une perte osseuse plus importante est considérée comme pathologique.

Les échecs précoces de l'ostéointégration sont imputables à une mauvaise sélection du patient (facteurs de risques, contre-indication), une mauvaise technique chirurgicale (échauffement de l'os etc.), l'application d'une surcharge occlusale sur l'implant non encore ostéo-intégré. Les échecs tardifs ont pour origine une **péri-implantite** induite par la plaque bactérienne ou une **surcharge occlusale**. (cf. : Chapitre 1.3)

La cratérisation est un phénomène **multifactoriel**. Les principales étiologies sont les suivantes (102, 26) :

- **Une technique chirurgicale traumatique** : l'échauffement de l'os pendant le forage lié à une vitesse de rotation trop importante ou à une mauvaise irrigation ; le sous-forage est à l'origine d'une importante contrainte exercée par l'implant sur l'os au moment de sa mise en place surtout si le col implantaire est évasé ; ...
- **Le positionnement de l'implant dans le sens vertical (155)** : Il peut être supra-crestal, crestal, ou infra-crestal, et a une influence sur la résorption osseuse précoce. Le *positionnement crestal* est à l'origine d'une perte osseuse plus importante que le positionnement supra-crestal.
- **Le positionnement de l'implant dans le sens horizontal (32)** : il faut respecter une distance de *3 millimètres entre les cols de deux implants* et *2 millimètres entre le col d'un implant et le collet d'une dent*. Une distance plus faible favorise une résorption osseuse. *La résorption est plus importante entre deux implants qu'entre un implant et une dent*.
- **La dimension de l'espace biologique (122)** : l'espace biologique a une dimension relativement constante de 3 millimètres (cf. : chapitre 1.1.2.). Si la muqueuse est fine ou si elle est amincie expérimentalement et que les 3 millimètres ne sont pas disponibles, alors une résorption osseuse se produit afin que le système d'attache puisse se former.
- **Une vascularisation pauvre de cette zone osseuse marginale**. A l'inverse, au niveau parodontal, la crête osseuse marginale bénéficie d'une irrigation sanguine en provenance du ligament parodontal. Celle-ci permet d'offrir aux tissus parodontaux une ligne de défense immunitaire supplémentaire contre les micro-organismes qui pénétreraient par le sulcus.
- **L'existence d'un « microgap »**, traduit littéralement par micro-espace, entre l'implant et le pilier favorise l'infiltration bactérienne à l'origine d'une inflammation des tissus périphériques qui provoque une résorption osseuse. La forme et la taille de

ce *microgap* conditionnent sa contamination et donc la réaction inflammatoire avec pour conséquence un effet plus ou moins néfaste sur le tissu osseux (155). (cf. : chapitre 4.1.1)

- **Les micromouvements qui se produisent entre l'implant et le pilier** lors de la mastication.
- **Le serrage et desserrage répété de la vis de cicatrisation ou du pilier.**
- **La géométrie du col implantaire et de l'interface implant – pilier** conditionnent la diffusion des contraintes occlusales en direction du complexe os - implant ostéointégré. Les contraintes sont classiquement concentrées au niveau du col implantaire et de l'os marginal mais des modifications de la géométrie de ces composants permettent une meilleure répartition des contraintes.
- **Une surcharge occlusale** : Un mauvais réglage occlusal à l'origine d'une surcharge à un effet direct sur l'os au sein duquel les contraintes sont inévitablement propagées. Une surcharge occlusale importante peut *empêcher l'ostéo-intégration* et conduire à un échec précoce, ou à *une désostéointégration* par résorption osseuse péri-implantaire, conduisant alors à un échec tardif.
- **Un phénomène de corrosion** : l'utilisation d'un matériau non résistant à la corrosion pour le pilier implantaire crée une inflammation du fait du relargage local de particules et donc une résorption osseuse.

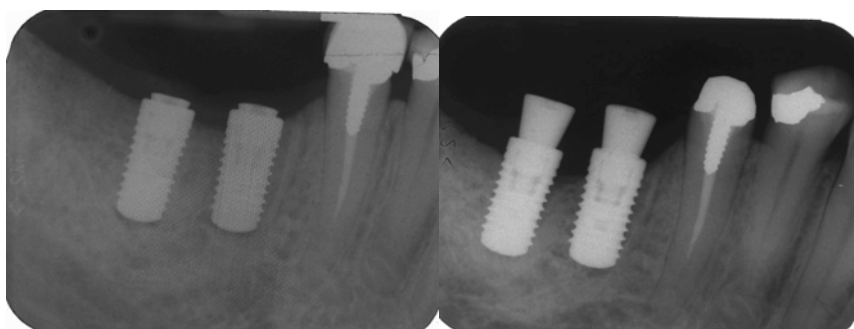


Figure 9 : Radiographie d'implants en position de 46 et 47, prises en post-opératoire (à gauche), et à 1 an après mis en fonction (à droite). On observe la cratérisation en comparant le niveau osseux depuis le col de l'implant.

Certaines étiologies de la cratérisation sont directement liées au pilier implantaire. Il devra avoir une interface implant-pilier le plus favorable possible à la conservation de l'os marginal, et permettre la formation d'un manchon épithélio-conjonctif stable et imperméable aux micro-organismes

1.3 Pathologies péri-implantaires (87)

Les pathologies péri-implantaires et plus précisément la péri-implantite est souvent la cause des échecs tardifs de la thérapeutique implantaire. L'autre cause d'échec tardif est la surcharge occlusale sur laquelle, contrairement à la péri-implantite, le clinicien peut avoir une action permettant d'éviter la perte osseuse. La péri-implantite entraîne une perte de l'intégrité des tissus mous et durs péri-implantaires.

Un consensus émanant du sixième workshop européen de parodontologie permet de faire le point sur les pathologies péri-implantaires (87).

➤ Définition et diagnostic

Deux types de pathologies péri-implantaires d'origine infectieuse sont décrits :

- **La mucosite péri-implantaire** : Il s'agit d'une lésion inflammatoire *localisée à la muqueuse* péri-implantaire, cliniquement diagnostiquée par une *rougeur et un œdème* de la muqueuse associés à un *saignement au sondage* qui est le signe le plus probant de la présence de la mucosite. Le sondage effectué de façon conventionnelle avec une force légère ne crée pas de lésion tissulaire. Un saignement au sondage peut être considéré comme un *facteur prédictif d'une perte d'attache péri-implantaire*.

- **La péri-implantite** : La *lésion muqueuse* est accompagnée d'une *perte marginale du tissu osseux* de support. Une *suppuration* péri-implantaire et une *augmentation de la profondeur de poche* peuvent être retrouvées cliniquement.

➤ Prévalence

Peu d'études relatent de la prévalence des mucosites et péri-implantites.

La présence de mucosite, diagnostiquée par un saignement au sondage sans atteinte du niveau osseux, serait retrouvée chez 80 % des patients, au niveau de 50 % de leurs implants.

La présence de péri-implantite, c'est à dire d'un saignement au sondage associé à une perte osseuse marginale après un an de fonction, a été diagnostiquée chez 28 % à 56 % des patients, au niveau de 12 % à 43 % de leurs implants.

Ces résultats ont été obtenus par des études ne portant à chaque fois que sur un seul système implantaire.

➤ Facteurs de risque

Certains facteurs de risque majeurs ont clairement été identifiés comme étant associés à la présence de pathologies péri-implantaires :

- Une *mauvaise hygiène bucco-dentaire*
- Des *antécédents de parodontite*
- La *consommation de tabac*

D'autres facteurs de risque peuvent être cités mais leur association aux pathologies péri-implantaires est moins évidente :

- Le *diabète*
- La *consommation d'alcool*

Il existe des contradictions dans la littérature concernant le fait que la *susceptibilité génétique* et les *caractéristiques de certaines surfaces implantaires* puissent être des facteurs de risque.

➤ Traitement

1.3.1.1.1.1 Traitements non chirurgicaux de la mucosite et de la péri-implantite

Un petit nombre de séries de cas montreraient un effet bénéfique du **traitement mécanique non chirurgical** dans le cas de mucosites. L'adjonction d'un **bain de bouche antiseptique** favoriserait la diminution du saignement au sondage.

Dans le cas de péri-implantites, ces **traitements mécaniques** auraient montré un effet bénéfique. *L'utilisation de bains de bouche antiseptiques n'aurait que peu d'effet* mais en revanche, l'utilisation **d'antibiotiques locaux ou systémiques** permettrait de réduire le saignement au sondage et la profondeur de poche.

Le petit nombre de cas étudiés ne permet que de conclure à un **effet non prédictible** des traitements non chirurgicaux en cas de péri-implantite.

1.3.1.1.1.2 Traitements chirurgicaux des péri-implantites

Les traitements chirurgicaux permettent *d'accéder à la surface de l'implant afin de débrider la lésion et de décontaminer la surface implantaire*. L'objectif est de *résoudre l'inflammation*. Des études menées sur l'animal ont mis en évidence l'efficacité de ces traitements. Chez l'homme, de tels traitements se sont avérés *efficaces à long terme en cas de parodontite*, mais **aucune donnée à long terme n'est disponible pour la péri-implantite**. L'étude d'une série de cas aurait montré l'efficacité d'un **traitement chirurgical associé à un traitement antibiotique par voie systémique**.

Par ailleurs, *aucune étude n'a pour le moment pu montrer un bénéfice supplémentaire de l'association de traitements régénérateurs* (greffes osseuses, utilisation de substituts osseux ou régénération osseuse guidée).

Malheureusement, malgré une certaine efficacité des traitements proposés, une fois les lésions tissulaires survenues et l'implant émergeant dans la cavité buccale, la péri-implantite va être **auto-entretenu**. La surface implantaire, qui est rugueuse pour favoriser l'ostéointégration, a un effet inévitable de rétention de plaque. De nombreux efforts sont

faits sur le pilier qui ne doit absolument pas favoriser la rétention de plaque pour qu'en cas de lésion de faible importance, la péri-implantite puisse être stabilisée et la résorption tissulaire limitée.

- ✓ *L'identification des patients présentant des contre-indications est capitale pour ne pas s'exposer à des complications ultérieures difficilement gérables.*
- ✓ *Les traitements proposés à l'heure actuelle, n'ont pas montré de résultats très probants pour limiter la progression d'une péri-implantite.*
- ✓ *Tous les efforts doivent donc être concentrés sur la prévention de la péri-implantite.*

2 Le Matériau du pilier implantaire

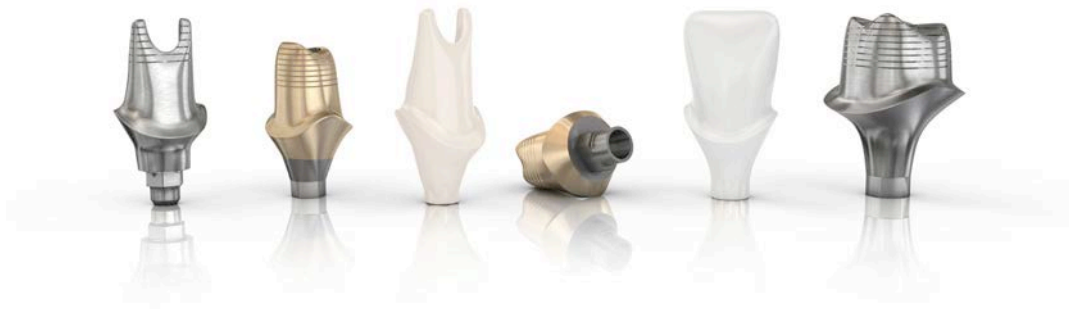

Figure 10 : Piliers implantaires personnalisés réalisés par CFAO dans différents matériaux (issu de (14)).

2.1 Les biomatériaux utilisés

2.1.1 Biomatériau : Définition

Le mot *biomatériau* désigne un **matériau biocompatible**.

Bien que le préfixe « bio- » tende aujourd'hui à être utilisé dans des contextes souvent pas très bien définis, ce n'est pas le cas de la notion de biocompatibilité qui a fait l'objet d'une conférence de consensus. Elle est tout à fait codifiée puisque son évaluation doit répondre d'une *norme ISO* qui donne une série de tests auxquels doivent être soumis tous les dispositifs médicaux quelque soit leur domaine d'application.

La biocompatibilité a longtemps été utilisée pour décrire des *matériaux inertes qui ne posaient pas de problèmes biologiques*. Aujourd'hui nous faisons la différence entre *tolérance* et *biocompatibilité*.

La biocompatibilité est « **la capacité d'un matériau de provoquer une réponse biologique appropriée dans une application donnée** ». (63, 161) Cette définition implique une *interaction non pathologique* entre *l'hôte* ou *le site en contact du biomatériau*, *le biomatériau* lui-même, et *la fonction* que le biomatériau est supposé remplir.

Par conséquent, un biomatériau est un « **matériau non vivant, utilisé dans un dispositif médical, à des fins thérapeutiques ou non, et appelé à interagir avec les systèmes biologiques** » (141).

Le matériau du pilier implantaire interagit avec les tissus mous péri-implantaires et doit répondre de certaines fonctions :

- Il doit être le support d'une couronne prothétique qui est soumise à des *contraintes masticatoires*
- Il doit permettre la prolifération à son contact de cellules épithéliales et conjonctives afin de maintenir dans le temps un fourreau muqueux qui soit *sain, pérenne, esthétique*, et qui puisse *préserver l'ostéointégration* de l'implant sous-jacent.

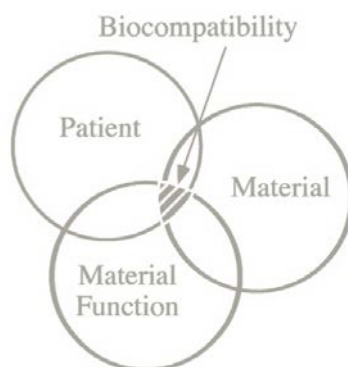


Figure 11 : Schéma représentant la biocompatibilité comme étant l'interaction entre le biomatériau, l'hôte à savoir le patient, et la fonction que remplit le biomatériau. (issu de (161))

Il est faux de penser qu'un biomatériau est un corps inerte. Il va avoir une action sur les tissus et *vice versa*. **La biocompatibilité est une propriété d'un biomatériau interagissant avec son environnement.** C'est un **processus dynamique** persistant dans le temps qui peut évoluer en cas de modifications :

- de la fonction (par exemple une surcharge occlusale)
- des propriétés chimiques du biomatériau (s'il se corrode ou se résorbe par exemple)
- de l'environnement dans lequel il se trouve (si l'hôte développe une péri-implantite).

On ne peut pas qualifier un matériau de biocompatible sans préciser la fonction à laquelle il est destiné. Il peut être biocompatible pour une fonction x, mais inapproprié pour une fonction y.

Les biomatériaux à usage médical sont organisés en quatre classes : I, IIa, IIb, et III. Elles permettent de déterminer les tests auxquels ils doivent être soumis avant leur utilisation. Les biomatériaux dentaires appartiennent à la **classe IIa**. Ils doivent subir des tests de *génétoxicité, cytotoxicité, sensibilisation et implantation*. (141)

Classe I	dispositifs médicaux non invasifs ou invasifs mais à usage temporaire
Classe IIa	dispositifs médicaux invasifs à court terme et ceux à long terme de la sphère oro-pharyngée
Classe IIb	dispositifs médicaux invasifs à long terme autres que la sphère oro-pharyngée
Classe III	dispositifs médicaux invasifs à long terme en contact avec le cœur, système circulatoire et nerveux

Tableau 2 : Classification des Biomatériaux (issu de (141)).

Les matériaux qui ont pu être utilisés pour la conception de piliers implantaires sont-ils biocompatibles ? Sont-ils mécaniquement résistants aux contraintes occlusales ? Leur interaction avec la muqueuse permet-elle la mise en place d'une barrière épithélio-conjonctive satisfaisante ?

2.1.2 Généralités

La réaction des tissus face au pilier implantaire va dépendre de la capacité du matériau à interagir avec les tissus au moment de sa mise en contact avec les fluides corporels.

La composition chimique d'un matériau peut être différente du cœur de la masse à sa surface. Des traitements de surface ou des techniques de stérilisation modifient ou peuvent contaminer la composition chimique du matériau à sa surface. Certains matériaux comme le titane présentent une surface oxydée.

Y-a-t-il un matériau, parmi ceux utilisés pour la fabrication de piliers qui serait plus favorable à une adhésion cellulaire épithélio-conjonctive efficace. Il nous importe également de savoir si de tels matériaux vont favoriser ou non l'adhésion bactérienne qui pourrait mettre en péril l'intégrité du complexe épithélio-conjonctif et à plus long terme l'ostéointégration.

Figure 4 : Coupe histologique de la gencive marginale et du système d'attache parodontal d'un chien Beagle après injection artériel de carbone. Les artéριοles périostées ainsi que desmodontales sont mises en évidence. On voit la formation de boucles de capillaires sous l'épithélium au niveau des papilles conjonctives, et l'existence d'un plexus crévulaire en regard du sulcus et de l'épithélium de jonction (issu de (86)).

➤ Propriétés mécaniques et physiques des matériaux

Les différents matériaux sont comparés selon les propriétés mécaniques et physiques suivantes :

- La **dureté** est définie comme la résistance qu'un corps oppose à une déformation locale sous une charge. C'est une propriété de surface.
- Le **module d'élasticité** ou **module de Young** qualifie la rigidité d'un matériau. Il correspond au rapport contrainte/déformation dans le domaine élastique.

- La **limite d'élasticité** est la contrainte maximale appliquée à un matériau avec une traction uniaxiale en-dessous de laquelle le corps revient à son état initial *sans déformation* si cette contrainte est relâchée. Elle définit la *limite entre le domaine élastique et le domaine plastique*.
- **L'allongement à la rupture** correspond à l'allongement maximal d'un corps sous contrainte uniaxiale qui *précède la fracture* de celui-ci.
- **La densité** est définie comme une masse pour 1 cm³ de matériau.
- **La résistance à la corrosion** : La corrosion est une détérioration de la surface d'un *métal* du fait de *son interaction avec l'environnement buccal* pouvant être assimilé à un électrolyte, ou *avec d'autres métaux*. La résistance à la corrosion est une propriété importante pour un alliage à usage dentaire car la corrosion rend la *surface du matériau rugueuse* par libération d'éléments de l'alliage. Ces éléments peuvent entraîner une *coloration des tissus mous adjacents (un tatouage)*, voire des *réactions allergiques*. Des métaux nobles sont ajoutés aux alliages pour réduire leur susceptibilité à la corrosion. C'est le cas de *l'or, du platine, du palladium, du ruthénium, du rhodium, de l'osmium et de l'iridium*.

➤ Matériaux métalliques

Il existe une norme française (NF), européenne (NE), et internationale (ISO). La norme **NF EN ISO 22674 datant de mars 2007** classe les matériaux métalliques à usage dentaire et spécifie les exigences qui leur sont applicables. Les matériaux métalliques sont classés en **6 types selon leurs propriétés mécaniques** (cf. tableau 3).

Type	Limite conventionnelle pour un allongement non proportionnel de 0,2% (Rp0,2) MPa minimum	Allongement à la rupture % minimum	Module de Young GPa minimum	Exemples d'applications
0	-	-	-	Restaurations fixes unitaires, soumises à faibles contraintes (petits inlays mono-face)
1	80	18	-	Restaurations fixes unitaires soumises à faibles contraintes (inlays mono-face)
2	180	10	-	Restaurations fixes unitaires (couronnes, inlays)
3	270	5	-	Restaurations fixes multiples (bridges)
4	360	2	-	Appareils de section mince soumis à des forces très importantes (les prothèses partielles amovibles, les crochets), les couronnes minces à revêtements céramiques, les bridges de longue portée ou les bridges de petite section, les barres, les attachements, les superstructures soutenues par des implants
5	500	2	150	Appareils composés de pièces exigeant à la fois une grande rigidité et une grande résistance (les fines prothèses partielles amovibles, les pièces à section mince, les crochets).

Tableau 3 : Propriétés mécaniques requises par la norme NF EN ISO 22674, et exemples d'applications (issu de (141)).

Cette norme annule et remplace les normes précédantes :

- NF EN ISO 1562 : *Art dentaire - Alliages d'or à couler.*
- NF EN ISO 6871 partie 1 et partie 2 sur les *alliages dentaires non précieux à couler Base CrCo et base NiCr.*
- NF EN ISO 8891 : *Alliages dentaires à couler avec une teneur en métaux précieux supérieure ou égale à 25% et strictement inférieure à 75 %.*
- NF EN ISO 16744 : *Alliages dentaires métalliques pour les restaurations fixes.*
- NF EN ISO 9693 : *Systèmes pour restaurations dentaires métallo-céramiques.*

2.1.3 Le Titane (Ti)

2.1.3.1 Le matériau (141, 159, 92)

Le titane apparaît comme l'élément de numéro atomique 22 dans le tableau périodique des éléments, au quatrième rang dans la ligne des métaux de transition avec une masse atomique de 47,88. (cf. : *Figure 7*)

Le Titane (Ti) est le neuvième élément le plus abondant de la croûte terrestre et le quatrième métal le plus abondant après l'aluminium (Al), le fer (Fe) et le magnésium (Mg).

Le titane, bien que découvert et nommé en 1791 par Gregor, n'a été développé sous sa forme actuelle qu'il y a une cinquantaine d'années. L'augmentation du prix de l'or dans les années soixante-dix a favorisé la création d'autres alliages ainsi que du titane. L'utilisation du titane a été particulièrement développée dans l'industrie de la défense et de l'aérospatiale pour sa résistance mécanique, sa légèreté, et sa très bonne résistance à la corrosion.

Le titane pur, *très réactif*, est difficile à extraire des minerais. *Sa forme la plus stable est sa forme oxydée TiO_2* . C'est Kroll qui a inventé, dans les années 1930, le procédé métallurgique pour sa production. Il est considéré comme le « père » de l'industrie du Titane. Les principaux minerais d'extraction du titane se trouvent aux États-Unis, au Canada et en Australie.

Le Titane utilisé en odontologie est soit **commerciallement pur (Ti-cp)** ou **non allié**, soit **allié**. L'ASTM (American Society for Testing and Materials) a défini **six matériaux « titane »** disponibles en implantologie :

- Le titane dit commerciallement pur se présente sous *quatre grades* en fonction du pourcentage d'éléments incorporés à savoir le fer (Fe), l'oxygène (O), l'azote (N), le carbone (C), l'hydrogène (H). (cf. : *Tableau 3*).
- Les *deux alliages* du titane sont :
 - ✓ Ti-6Al-4V ; cet alliage est composé de titane (Ti), de 6% d'aluminium (Al) et de 4% de vanadium (V)
 - ✓ Ti-6Al-4V ELI ; dit « ELI » pour « extra-low interstitial », c'est à dire qu'il y a un très faible taux d'oxygène dissous dans les sites interstitiels du métal.

Composition chimique (% en poids)						
	Fe max	O max	N max	C max	H max	Ti
Grade 1	0.15	0.12	0.05	0.06	0.013	Reste
Grade 2	0.20	0.18	0.05	0.06	0.013	Reste
Grade 3	0.25	0.25	0.05	0.06	0.013	Reste
Grade 4	0.30	0.35	0.05	0.06	0.013	Reste

Tableau 4 : Composition chimique du titane "commerciallement pur" selon la norme DIN 17850 (issu de (141)).

Composition chimique (% en poids)								
	Fe	O	N	C	H	Al	V	Ti
Ti-6Al-4V	0,30	0,20	0,05	0,08	0,015	5,50-6,75	3,50-4,50	Reste
Ti-6Al-4V ELI	0,10	0,13	0,05	0,08	0,12	5,50-6,75	3,50-4,50	Reste

Tableau 5 : Composition chimique des alliages de titane TA6V (issu de (92)).

2.1.3.2 Les propriétés du Titane (141, 159, 92)

Les propriétés du titane varient considérablement avec l'adjonction ou la diminution de faibles quantités d'éléments qui composent les alliages du titane ou les différents grades de titane commercialement pur.

Types d'alliages	Limite d'élasticité (MPa)	Limite de rupture (MPa)	Module d'élasticité (GPa)*	Allongement (%)	Dureté (Vickers)	Densité (g/cm ³)
Ticp grade 1	170	240	102	24	120	4,5
Ticp grade 2	275	345	102	20	150	4,5
Ticp grade 3	380	450	102	18	170	4,5
Ti cp grade 4	483	550	104	15	200	4,5
Ti-6Al-4V ELI	795	860	113	10	350	4,4
Ti-6Al-4V	860	930	113	10	350	4,4

Tableau 6 : Propriétés mécaniques du titane DIN 17850 : Titanium ; chemical composition (1990) (issu de (141, 92)).

- Le titane présente une **résistance mécanique très élevée**. Sa limite d'élasticité va de 170 MPa pour le titane commercialement pur (Ti-cp) de grade I à 860 MPa pour l'alliage de titane TA6V. *La résistance limite à la fatigue est égale à moins de la moitié de la limite de rupture.*

Matériau	Limité d'élasticité (MPa)
Ti- cp grade I à IV	170 à 483
TA6V	860 à 930
Os spongieux	Jusqu'à 83
Os cortical	Jusqu'à 117
Alliages d'or	Environ 420

Tableau 7 : Résistance mécanique de différents matériaux (données issues de (159, 92)).

- En implantologie, nous avons besoin de matériaux dont la résistance est élevée pour résister aux contraintes occlusales. Pour qu'il y ait le moins possible de stress généré et la meilleure transmission des forces occlusales à l'os, le matériau implantaire doit avoir un **module d'élasticité faible**, le plus proche de celui de l'os. Il est de 113 GPa pour le TA6V. La caractéristique du titane est *l'augmentation de la résistance mécanique du grade I à IV, avec un module d'élasticité qui reste relativement stable*. Elle est particulièrement intéressante. Par comparaison avec un alliage tel que le cobalt-chrome-molybdène (Co-Cr-Mo), le titane allié a une résistance deux fois plus importante avec un module d'élasticité deux fois moins élevé.

Material	10 ³ Ksi	10 ³ MPa
Alumina-ceramic	54.3	380.4
Co-Cr alloy	31.6	218.7
316 Stainless steel	28.0	193.1
Ti-6Al-4V	16.5	113.8
Type IV gold alloy	15.7	108.2
Cp Ti (grade 1-4)	15.0	103.4
Enamel	12.2	84.1
Dentin	2.6	18.3
Bone	2.4	16.5

Tableau 8 : Module d'élasticité de différents matériaux dont l'utilisation a été envisagée en implantologie, ainsi que de l'émail (« Enamel »), de la dentine (« Dentin ») et de l'os (« Bone »). (Issu de (159)).

- Le titane a une **ductilité élevée**, c'est à dire qu'il a une grande capacité à se déformer avant de rompre.
- Le titane présente une **densité faible** d'environ 4,5 g/cm³. Elle est de 18,3 à 19,3 g/cm³ pour les alliages d'or, et de 4,5 à 9,5 g/cm³ pour les alliages de Nickel-Chrome.
- Le titane a une **faible conductivité thermique**.
- Le titane est **très résistant à la corrosion**. En effet le titane pur ainsi que les alliages de titane ont la capacité de former à leur surface une couche oxydée, composée de **TiO₂**, particulièrement stable et adhérente qui protège le matériau de la corrosion. Lorsque cette couche est abîmée, elle se reforme d'elle même en présence d'air ou d'eau. Cette couche permet au titane de résister à une grande variabilité de pH et de

température qu'on peut retrouver dans la cavité buccale. Il n'existe que quelques situations extrêmes dans lesquelles cette couche oxydée peut être dénaturée favorisant ainsi la corrosion. Elles ne sont habituellement pas retrouvées en bouche. En revanche, si cette couche venait à être abîmée et ne pouvait pas se reformer, alors le titane se corroderait comme toute autre base métal.

La corrosion d'un implant ou d'un pilier pourrait avoir des conséquences fatales pour la réussite du traitement implantaire telles que (33) :

- Une **ostéolyse péri-implantaire** : *les produits de corrosion présents dans les tissus péri-implantaires favorisent l'arrivée de macrophages à l'origine de la lyse osseuse. De plus, des ions libres de titane inhibent la calcification de l'hydroxyapatite et donc la néoformation osseuse. Ces phénomènes aboutissent à une perte osseuse marginale ou cratérisation, voire à une perte de la stabilité implantaire.*
- Une **fracture de l'implant ou du pilier** : *la corrosion affecte la résistance à la fatigue et la résistance mécanique du matériau ce qui peut conduire à un échec de type fracture implantaire.*
- Une **douleur et une tuméfaction** : *Les produits de la corrosion libérés au sein des tissus mous peuvent être à l'origine de douleur et de tuméfaction en l'absence d'infection.*

Certaines études ont montré que les **fluorures** tels que ceux utilisés en prévention dans les dentifrices ou gels fluorés, peuvent affecter la surface oxydée du titane pur et favoriser la corrosion. D'autres études (131) montrent que le brossage pluriquotidien avec un dentifrice fluoré n'a pas d'effet de corrosion sur le titane commercialement pur, mais que *l'utilisation de gels et vernis est à éviter dans les secteurs où un pilier en titane commercialement pur est utilisé.*

Tout contact entre le titane et une restauration en amalgame est à éviter également car cela entraîne un phénomène de corrosion (33).

- Le titane présente une bonne **biocompatibilité** pour une utilisation en implantologie. Il existe peu d'allergies recensées au titane et pas de phénomène de toxicité.

2.1.4 Les alliages d'Or (Au)

2.1.4.1 Le matériau (31, 32, 38, 39, 40)

L'or (Au) apparaît comme l'élément de numéro atomique 79 dans le tableau périodique des éléments, au onzième rang dans la ligne des métaux de transition avec une masse atomique de 196,96.

Tableau périodique des éléments

Le tableau périodique des éléments est présenté avec les éléments classés par groupe (1 à 18) et période (1 à 7). Les éléments sont colorés selon leur classification : métaux alcalins (rouge), alcalino-terreux (orange), lanthanides (bleu), actinides (vert), métaux de transition (jaune), métaux pauvres (bleu clair), métalloïdes (vert clair), non-métaux (bleu foncé), halogènes (orange foncé), gaz nobles (jaune foncé). Les éléments primordiaux sont en blanc, les autres en gris.

Les éléments suivants sont entourés en rouge dans l'image : l'or (Au, numéro atomique 79, masse atomique 196,96) et le mercure (Hg, numéro atomique 80, masse atomique 200,59).

Figure 12 : Tableau périodique des éléments (issu de (123)).

L'or est un métal utilisé depuis des siècles. En 1565, l'utilisation de plaques en or a été décrite pour fermer les défauts occasionnés par des fentes palatines. Les alliages d'or sont formés par un processus de coulée développé par Taggart en 1907. Les restaurations coulées en alliages d'or, plus ou moins nobles, se sont ensuite développées en pratique clinique dentaire. Mais depuis les années 1970, l'augmentation du prix de l'or a favorisé le développement d'autres alliages et son utilisation en France n'a fait que diminuer.

L'or est puisé dans des filons de roches aurifères ou dans des alluvions aurifères en rivière ou en carrière. La production mondiale oscille actuellement entre 1.500 et 2.000 tonnes par an, assurée pour 30% par l'Afrique du Sud qui est le plus gros producteur avant les États-Unis, l'Australie et l'Asie mineure.

L'or est utilisé à des concentrations plus ou moins élevées dans les alliages nobles. Il est associé à des éléments issus de la mine du platine : platine, palladium, iridium, osmium, rhodium et ruthénium.

On peut classer les alliages précieux grâce au **carat** qui correspond à la proportion massique d'or entrant dans la composition de l'alliage. Un carat représente **un vingt-quatrième** de la masse totale.

La composition d'un alliage doit être précisée en **millièmes de la masse totale**. Ce degré de précision est nécessaire car des variations minimales de composition ont une influence sur les propriétés finales de l'alliage.

On peut également séparer les alliages d'or selon leur **couleur**, jaune ou blanche mais elle n'est pas significative de la teneur réelle en or de l'alliage.

Bien que la norme **NF EN ISO 22674 datant de mars 2007** classe les matériaux métalliques à usage dentaire, les spécifications de l'ADA sont encore citées comme références. (98, 160)

La *spécification n°5* de l'*American Dental Association (ADA)* classe les alliages dentaires nobles en trois catégories selon **leur composition** :

« high noble » ou hautement noble	Le taux de métaux nobles est > 60% du poids, dont un minimum de 40% d'or
« noble »	Le taux de métaux nobles est ≥ 25% du poids, sans précision pour l'or
« base-metal »	Le taux de métaux nobles est < 25% du poids

Tableau 9 : Classification des alliages dentaires en fonction de leur composition selon l'American Dental Association (ADA).

L' ADA classe également les alliages nobles selon **leurs propriétés physiques**.

Type	Hardness	Yield Strength (MPa)	Percentage Elongation (%)
I	Soft	<140	18
II	Medium	140-200	18
III	Hard	201-340	12
IV	Extra-Hard	>340	10

Tableau 10 : Classification des alliages précieux dentaires en fonction de leurs propriétés physiques selon l'American Dental Association (ADA) (« Hardness » : Dureté ; « Yield Strength » : Limite d'élasticité ; « Percentage Elongation » : L'allongement à la rupture.)

Les propriétés des alliages d'or varient en fonction de la présence et de la quantité des constituants de l'alliage :

- **L'or (Au)**

Il donne à l'alliage sa couleur jaune. Il est chimiquement inerte et confère à l'alliage sa *résistance à la corrosion*. Il *augmente la ductilité et la densité*.

- **Le platine (Pt)**

Il augmente la *résistance à la corrosion* par son caractère inoxydable et son inaltérabilité chimique. Il *augmente la densité et la dureté*. Au-delà de 12%, il *blanchit l'alliage*.

- **Le palladium (Pd)**

Il *blanchit* l'alliage (5 à 6% suffisent à le blanchir entièrement). Il est très ductile à l'état pur mais il *augmente la dureté* des alliages précieux. Sa *densité est inférieure* à celle de l'or et du platine. Inerte chimiquement, il participe à la *résistance à la corrosion*.

- **L'argent (Ag)**

Il *blanchit* l'alliage, le *durcit* légèrement, *abaisse sa densité*. Il diminue la résistance au ternissement. Il *se corrode en présence de soufre*.

- **Le cuivre (Cu)**

Il donne à l'alliage une *couleur rougeâtre* qui peut être corrigée par la présence d'argent. Il *diminue la densité*. Il *augmente la résistance mécanique et la dureté*. Il *diminue la résistance à la corrosion*.

2.1.4.2 Les propriétés des alliages base or (141, 98)

Les alliages d'or peuvent présenter une grande variabilité de propriétés mécaniques et physiques en fonction de leur composition. Nous exposerons ici des valeurs des alliages base or de types IV selon l'ADA. En effet il n'existe plus qu'un nombre très limité d'alliages nobles de type I, II et III qui répondent aux normes actuelles.

	Alliages base Au	Ti-cp grade 1 à 4	Alliages TA6V
Dureté (Vickers)	210 à 300	120 à 200	
Limite d'élasticité (MPa)	400 à 800	170 à 483	795 à 860
Limite de rupture (Mpa)	520 à 780	240 à 550	860 à 930
Allongement (%)	8 à 12 %	24 à 15	10
Module d'élasticité (Gpa)	95 à 108	102 à 104	113

Tableau 11 : Propriétés mécaniques des alliages d'or (Au), du titane commercialement pur (Ti-cp), et des alliages du titane TA6V (issu de (141, 159, 92, 98, 160)).

Les propriétés mécaniques des alliages d'or de type IV sont proches de celles du titane et de ses alliages. Elles répondent aux exigences du **type 4 de la norme NF EN ISO 22674** régissant les matériaux métalliques à usage dentaire. Les métaux de type 4 permettent la réalisation de superstructures soutenues par des implants, et donc des piliers implantaires (cf. : *Tableau 3*).

- L'or (Au) est le **métal le plus ductile**. Il est donc nécessaire de l'associer à des éléments qui vont donner à l'alliage une meilleure dureté.
- La **densité de l'or (Au) est élevée**. Elle est de 19,3 g/cm³ à 20°C contre 4,5 g/cm³ pour le titane. A volume égal, le poids des éléments prothétiques en titane est pratiquement deux fois moindre que ceux réalisés en alliage nickel-chrome (Ni-Cr) ou cobalt-chrome (Co-Cr) et environ quatre fois moindre que ceux réalisés en alliage base Or (Au).

- L'or présente une **conductivité thermique élevée**. Elle est environ de 500 fois celle de la dentine, 250 fois celle de l'émail et 10 fois celle de l'amalgame. Cela peut être à l'origine de sensibilités dentaires lorsque les métaux nobles sont utilisés pour des inlays par exemple. *Elle n'a que peu de conséquences pour les piliers implantaires.*
- L'or ne s'oxyde pas et rend les alliages base or **très résistants à la corrosion**. Cette résistance peut être diminuée en fonction des éléments composant l'alliage (cf. : 2.1.4.1.). *Une différence de potentiel élevée* des alliages précieux en présence d'alliages non précieux (les amalgames d'argent, les alliages base nickel, etc.), peut être à l'origine de la création de *courants galvaniques* en bouche. C'est le **phénomène de polymétallisme**. L'intensité du courant galvanique créé croît avec l'augmentation du rapport surface d'alliage précieux / surface d'alliage non précieux. Il peut être à l'origine de *colorations des tissus mous, de désagréments ressentis par le patient* et de *l'altération de la surface des matériaux*. Parmi les alliages précieux, **les bases or et bases palladium sont bien plus résistantss à la corrosion** que les bases argent ou or-argent.
- De nombreuses études ont été réalisées et il en découle qu'il n'existe pas de cytotoxicité ni d'allergie : l'or présente donc une **bonne biocompatibilité**.

- ✓ L'or et le titane ont les propriétés mécaniques requises pour une utilisation comme pilier implantaire.
- ✓ La *couche oxydée à la surface du titane ne doit pas être altérée* au risque de voir apparaître un phénomène de *corrosion* néfaste pour l'ostéointégration. Les *fluorures prophylactiques* ne doivent pas être utilisés au contact du titane.

2.1.5 La Zircon

Malgré la performance du titane en terme de biocompatibilité et de résistance mécanique, la thérapeutique implantaire a vu apparaître des piliers implantaires en céramique pour répondre à des exigences grandissantes concernant l'esthétique des restaurations fixées implanto-portées surtout dans les secteurs antérieurs. En effet, la thérapeutique implantaire, bien qu'éprouvée, reste de réalisation délicate dans les secteurs esthétiques, surtout en cas de sourire gingival. L'utilisation de piliers en titane, particulièrement en cas de biotype gingival fin, peut laisser entrevoir par translucidité un liseré grisâtre. Dans ce cas, il est conseillé d'opter pour une chirurgie préprothétique d'épaississement muqueux afin d'obtenir un biotype plus épais et plus opaque aux rayons lumineux qui améliore le rendu esthétique. Mais pour limiter les indications de cette chirurgie supplémentaire appréhendée par les patients, des piliers implantaires de couleur similaire à la dent ont émergé. L'évolution technologique des céramiques a permis la réalisation de **piliers en céramiques polycristallines hautement résistantes** : en **alumine** (Prestipino et Ingber en 1993), puis en **zircon** (Wohlwend et col. en 1996). (99, 78, 119)

L'arrivée de la zircon dans le monde médical remonte à 1969 lorsque Helmer et Driskell l'ont introduite en chirurgie orthopédique pour les prothèses totales de hanche. Vingt ans plus tard, les premières prothèses de hanche en zircon ont été réalisées. C'est au début des années 90s que la zircon a fait son apparition en implantologie. Le *premier pilier en zircon*, Zirabut® (Wohlwend Innovative, Zurich, Switzerland) fût produit en 1997. De nombreux autres piliers en zircon ont vu le jour depuis. (70, 156)

➤ Les piliers en céramique : Généralités (78, 106, 140)

Les céramiques sont des matériaux inorganiques, composées d'oxydes, de carbures, de nitrures et de borures. Les céramiques présentent des liaisons chimiques fortes de nature ionique ou covalente. Ceci leur confère une **très bonne biocompatibilité**. Elles sont mises en forme à partir d'une poudre de granulométrie adaptée qui est agglomérée. Dans une deuxième étape la densification et la consolidation de cet agglomérat sont obtenues par un traitement thermique appelé **frittage**.

À la différence des verres, les céramiques, sont constituées de 2 phases distinctes : une **phase vitreuse**, la matrice (désordonnée) et une **phase cristalline** dispersée (ordonnée).




Figure 13 : Microphotographie en microscopie électronique à balayage d'une céramique (issu de (140)).

L'incorporation de cette **phase cristalline** dans la matrice vitreuse a permis une *amélioration significative de la dureté et de la résistance des céramiques par rapport à celles des verres*. En effet, la fracture d'un verre ou d'une céramique intervient par **propagation de fissures**. La présence de cristaux résistants dans la céramique, bloque la propagation, ou du moins ralentit la progression des fissures.

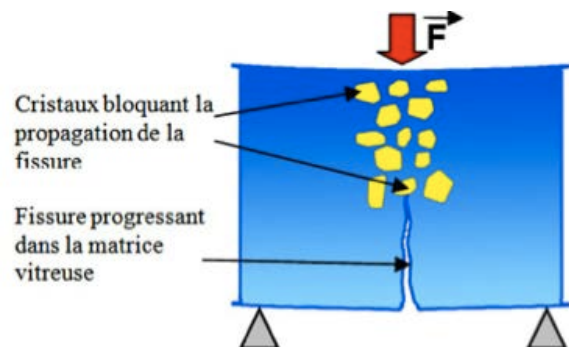


Figure 14 : Renforcement de la céramique par incorporation de particules cristallines (issu de (140)).

Il existe **2 familles de céramiques** :

- ⇒ Les **céramiques vitreuses** composées d'une *phase vitreuse et d'une phase cristalline*
- ⇒ Les **céramiques polycristallines** composées *uniquement de phase cristalline, elles sont hautement résistantes*. L'**alumine** et la **zircone** sont des céramiques polycristallines.

- **La ténacité** est le comportement d'un matériau face à la rupture en présence d'une entaille. En d'autres termes c'est sa capacité à stopper ou plutôt ralentir la propagation de la fissure. La ténacité d'une céramique est déterminante de la stabilité à long terme de celle-ci.

L'obtention de **céramiques hautement résistantes, dont la ténacité est élevée**, a été rendue possible par l'utilisation d'**oxyde d'alumine (Al_3O_2)**, puis d'**oxyde de zirconium (ZrO_2)**, et par la mise au point de céramiques dont la phase cristalline est prépondérante : **les céramiques polycristallines**.

*Les propriétés optiques (translucidité) de ce type de céramiques sont mauvaises. Ce sont des céramiques dites **d'infrastructure**.*

- Les céramiques sont des **matériaux à rupture fragile** dont *la résistance réside dans le seul fait qu'elles peuvent stopper l'évolution de fissures au sein de leur structure*. Au fil du temps on observe donc une accumulation de ces amorces de fissures : les céramiques sont en proie à un **phénomène d'usure, de vieillissement**, à l'origine d'une **diminution de leur ténacité dans le temps**.

La céramique utilisée initialement pour la fabrication de piliers implantaires était la **céramique alumineuse** composée quasiment à 100% d'oxyde d'alumine (Al_3O_2). Sa « couleur dent » permettait un **très bon rendu esthétique** comparé aux piliers en zircone trop blancs. Comme toutes les céramiques, l'alumine, chimiquement inerte, bénéficie d'une **très bonne biocompatibilité**. Son inconvénient est sa **faible résistance à la fracture** lors de l'application de contraintes masticatoires (36, 78, 119, 169, 99). Les études cliniques à 4 ans portant sur les piliers en zircone en secteur incisif et prémolaire, n'ont pas montré de fractures des piliers : taux de survie de 100%. Parallèlement, les études à 1 an portant sur les *piliers en alumine* dans les mêmes conditions cliniques dénombrent 7% de fractures de piliers. (121)

Cette faible résistance à la fracture des piliers en alumine a favorisé le développement et l'essor des piliers en zircone.

2.1.5.2 Le matériau (140, 70, 156, 99, 78, 106, 119, 169, 38, 90)

Le zirconium (Zr) apparaît comme l'élément de numéro atomique 40 dans le tableau périodique des éléments, où il se trouve dans la colonne IVb comme le titane. Il appartient aux métaux de transition. (cf. : *Tableau 7*)

Il a été découvert par Martin Heinrich Klaproth, qui l'a extrait du zircon en 1789 sous forme d'oxyde. En 1824, Jöns Jacob Berzelius l'a isolé sous forme de métal. En 1999 est retrouvé en Australie un fin morceau de cristal de zirconium de 4,4 milliards d'années d'âge : c'est le plus vieil objet terrestre connu.

Il est trois fois plus abondant que le cuivre dans la croûte terrestre, dont il compose 0,028 % principalement sous forme de **zircon** $ZrSiO_4$ et de **zircone** appelée aussi **zirconia**, **baddeleyite**, ou **dioxyde de zirconium** ZrO_2 .

La zircone (ZrO_2) est un matériau polymorphe qui cristallise sous forme de trois réseaux cristallins différents : **Monoclinique (M)**, **cubique (C)**, **tétraгонаl (T)**. Les transformations allotropiques se produisent avec les variations de température à l'état solide.

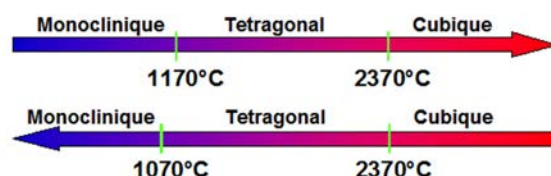


Figure 15 : Transformations allotropiques de la zircone avec les variations de température (issu de (140)).

À température ambiante, la zircone se présente sous la forme monoclinique. Mais on s'est rendu compte qu'après le frittage de ces céramiques, au moment du refroidissement, le **retour d'une structure cubique ou tétraгонаle à monoclinique s'accompagne d'une expansion de 3 à 4%** qui provoque l'apparition au sein du matériau, de contraintes importantes conduisant à sa fracture. Pour cette raison, la fabrication de pièces en zircone pure est impossible.

On a donc cherché à stabiliser la zirconie en phase cubique ou tétragonale. L'adjonction d'oxydes tels que l'oxyde de calcium (CaO), l'oxyde de magnésium (MgO) ou l'Yttrium (Y_2O_3) a permis de stabiliser la phase cubique créant la *zirconie partiellement stabilisée (PSZ* : « Partially stabilized zirconia ») composée de *phase cubique, tétragonale et monoclinique, dans cet ordre d'importance*. Différentes PSZ ont été créées et notamment la Mg-PSZ : la zirconie partiellement stabilisée par l'oxyde de magnésium. Bien que biocompatible, elle présente une *porosité résiduelle* et nécessite un *équipement particulier pour son frittage*. On a alors développé la **zirconie stabilisée en phase tétragonale par adjonction d'Yttrium** :

⇒ L'adjonction de **2 à 3% d'Yttrium (Y_2O_3)** permet la formation d'une **zirconie stabilisée en phase tétragonale par l'Yttrium**, ne contenant **qu'une phase tétragonale métastable**. On parle de « **tetragonal zirconia polycrystals** » ou « **Y-TZP** »

Cette zirconie Y-TZP présente plusieurs propriétés intéressantes telles que : une **porosité faible**, une **densité élevée**, une **résistance importante à la flexion et à la compression**. Lors du refroidissement, *le passage de la phase cubique à tétragonale* induit une *contrainte interne au matériau qui le renforce* mais qui n'est pas suffisante pour le faire fissurer.

La Y-TZP est en proie à un phénomène de **vieillessement** particulier lié à la **transformation spontanée de la phase tétragonale métastable en phase monoclinique**, qui s'accompagne d'une **expansion volumique de 3 à 5%** ce qui crée des microfissures au sein du matériau. C'est ce phénomène de **transformation de la phase tétragonale à monoclinique qui, lorsqu'elle est induite par un stress, est à l'origine de la haute ténacité de la zirconie TZP**.

En effet, l'application d'une contrainte sur une céramique va induire la formation d'une microfissure qui tend à vouloir se propager au sein des céramiques, à moins qu'elle ne soit stoppée. Dans le cas de la Y-TZP, lors de la formation d'une *fissure, la contrainte qu'a exercé la phase cubique lors de son passage à la phase tétragonale (au moment du refroidissement) diminue* ce qui provoque la *transformation de particule de la phase tétragonale en phase monoclinique*. Ce phénomène de transformation s'accompagne d'une **expansion volumique qui s'oppose à la progression de la fissure**. On parle d'un **mécanisme de durcissement dû à la transformation induite par le stress**.

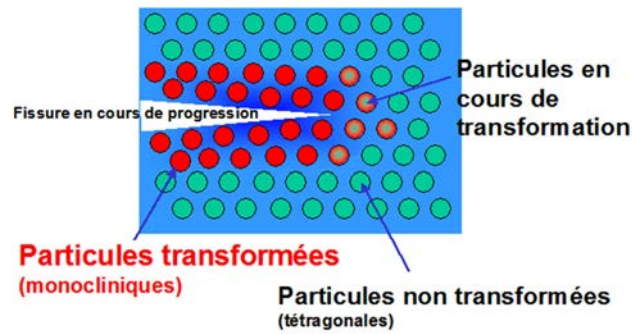


Figure 16 : Mécanisme de durcissement induit par le stress de la zircone Y-TZP (issu de (140)).

Ce mécanisme se traduit par **une augmentation de la ténacité de la zircone, bien plus élevée que celle de l'alumine.**

Ce mécanisme ainsi que la transformation spontanée de particule de la phase tétragonale à monoclinique (transformation T→M) sont à l'origine d'un **vieillissement** du matériau à long terme : **la ténacité de la zircone va diminuer avec le temps.**

2.1.5.3 Les propriétés de la zircone Y-TZP (140, 70, 156, 99, 78, 106, 119, 169, 38, 90)

Les propriétés mécaniques d'une pièce usinée en zircone dépendent de sa **pureté**, de sa **densité**, de sa **porosité**, de la **taille de ses grains**, de sa **structure cristalline** (proportion de phase tétragonale et de phase monoclinique), de ses **caractéristiques géométriques**, et de son **état de surface**.

		PROPRIETES MATIERES								
Propriétés	Unité	Alumine 97,6%	Alumine 99,5%	Nitride d'aluminium	Zircone MgO-PSZ	Zircone Y-TZP	Alumine de silicium (fritté)	Nitride de silicium (fritté)	Macor®	Quartz Qualité optique standard
Densité	g/cm ³	3,76	3,86	3,32	5,65	6,05	3,10	>3,24	2,52	2,2
Porosité	% absorption d'eau	0	0	0	0	0	0	0	0	0
Résistance à la flexion	MPa	296	310	300	545	1000	100	700	94	67
Résistance à la compression	MPa	>1720	>2070	2000	1700	2000	200	>2500	345	1150
Module d'Young	GPa	>320	>370	310	205	205	10	300	67	70
Ténacité	MPa.m ^{1/2}	-	-	3,35	6	10	4	7	-	-
Dureté		HR 45N 75	HR 45N 81	-	HV 0,3 112	HV 0,3 1300	5 2800	HV 0,5 1450	-	-
Conductivité thermique	W/m K	26,8	29,3	180	2,5	2	25	25	1,5	1,38
Coefficient de dilatation thermique linéaire	10 ⁻⁶ /C	25 - 1000°C 9	25 - 1000°C 9,4	25 - 1000°C 5,6	25 - 1000°C 10	25 - 1000°C 10	1000°C 5,2	25 - 1000°C 4	25 - 800°C 12,6	25 - 900°C 0,48
Température maximale d'utilisation (sans charge)	°C	1650	1725	-	1000	1000	0 (air)	-	800	1150
Rigidité diélectrique	kV/mm	43,3	31,5	20	-	-	-	-	40	40
Résistivité volumique	Ohm.cm	> 10 ¹⁴	> 10 ¹⁴	5,0 · 10 ¹²	>10 ¹⁰	>10 ¹⁰	10 ¹⁰	1 · 10 ¹¹	1 · 10 ¹⁶	1 · 10 ¹⁶
Constante diélectrique (K')	-	10MHz 9,53	10MHz 9,58	1MHz 8,6	-	-	-	-	1kHz 6,03	1MHz 3,7
Facteur de dissipation (tan δ)	-	10MHz 0,00004	10MHz 0,00003	1MHz 0,005	-	-	-	-	1kHz 0,0047	1kHz 0,0005

Toutes les valeurs citées ont été obtenues à partir d'éprouvettes et sont données pour référence. MicrocerTec ne garantit pas que les matériaux utilisés répondront entièrement à ces spécifications.

Ces valeurs peuvent varier en fonction de la conception de chaque pièce.

Les données doivent être utilisées comme guide uniquement.

Figure 17 : Propriétés de la zircone Y-TZP, sachant que celles-ci peuvent varier en fonction de la conception de chaque pièce (issu de (96)).

- Les propriétés mécaniques de la zircone stabilisée par 3% d'Yttrium sont dépendantes de la **taille des particules ou grains**, qui augmente avec le temps de frittage. Au dessus d'une taille de grains seuil (>0,6 à 1µm), la zircone est moins stable et plus encline aux transformations spontanées T→M. Mais en dessous d'une certaine taille (≈ 0,2 µm), la transformation T→M n'est plus possible, c'est-à-dire que le mécanisme de durcissement dû à la transformation T→M induite par le stress ne se produit plus : la zircone perd sa ténacité élevée.

- La caractéristique mécanique des céramiques est leur **fragilité**. Elles ne sont pas capables de déformation plastique avant rupture mais elles subissent une **rupture dite fragile**. Néanmoins, le **module d'élasticité** de la zircone, correspondant au rapport contrainte/déformation, est **relativement bas** pour un matériau à rupture fragile : il est de **220 GPa** (400 GPa pour l'alumine). Ceci lui permet une *légère absorption des contraintes* qui lui donne une *bonne résistance aux tests de fatigue*.

Module d'élasticité		
Matériaux à rupture fragile	Matériau	GPa
	Zircone	220
	Alumine	400
	Verre	73
Matériaux ductiles		
	Titane	120
	Aciers	200 à 280
	Alliages précieux	80 à 150

Figure 18 : Modules d'élasticité de matériaux à rupture fragile et de matériaux ductiles utilisés en odontologie (issu de (90)).

- La **ténacité** de la zircone utilisée pour les piliers s'élève à **15 MPa/m²**. Par comparaison avec d'autres céramiques, c'est bien la zircone (Y-TZP) qui possède la ténacité la plus élevée. Concernant les matériaux de type ductile : la ténacité du titane est de 50 à 80MPa/m², celle des alliages précieux s'élève de 200 à 400 MPa/m².

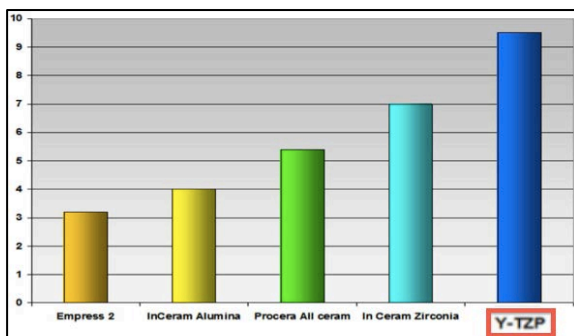


Figure 19 : Ténacité de différentes céramiques : InCeram Alumina (jaune) et Procera All ceram (vert) sont des alumines (issu de (140)).

Ténacité		
Matériaux à rupture fragile	Matériau	MPa m ^{1/2}
	Zircone	8 à 10
	Alumine	3 à 4
	Céramique infiltrée	5 à 6
	Céramique dentaire	2 à 3
	Verre	0,70
Matériaux ductiles		
	Titane	50 à 80
	Aciers	400 à 800
	Alliages précieux	200 à 400

Figure 20 : Ténacité de différents matériaux ductiles et à rupture fragile (issu de (90)).

- La **résistance à la flexion** de la zirconie dépend de la **pureté** et de la **densité** du matériau, de la **taille critique des grains** (< à 0,6µm), du **taux de phase tétragonale** et de la **maîtrise du frittage**. Réunissant tous ces critères, la résistance à la flexion de la zirconie atteint des limites **extrêmement élevées**.

Résistance à la flexion		
Matériaux à rupture fragile	Matériau	Résist./ Flexion (Mpa)
	Zirconie (non HIP)	1100 à 1150
	Alumine	300 à 600
	Céramique infiltrée	600 à 750
	Céramique dentaire renforcée pressée	350
	Céramique dentaire de stratification et verre	90 à 100
Matériaux ductiles		
	Titane	350 à 450
	Aciers	300 à 800
	Alliages précieux	250 à 500

Figure 21 : Résistance à la flexion de différents matériaux ductiles et à rupture fragile (issu de (90)).

- La **dureté de la zirconie est très importante** : jusqu'à 1200 Vickers (HV) soit six fois plus dur que le titane (environ 200 HV).
- La zirconie présente une **conductivité thermique faible**, dix fois moins élevée que celle de l'alumine.
- La zirconie n'est **pas soumise aux phénomènes de corrosion** de l'environnement buccal.
- Enfin, tous les tests de toxicité, cytotoxicité, d'hypersensibilité ont pu montrer que la zirconie présente une **très bonne biocompatibilité**.

Les propriétés physiques de la zirconie sont importantes mais elles n'expliquent pas à elles seules le comportement clinique de ces matériaux fragiles. La pureté du matériau et la température de frittage sont des facteurs qui peuvent varier d'un fabricant à l'autre. Par ailleurs *l'usure du matériau sous les contraintes masticatoires et dans l'environnement buccal est difficile à estimer*. De nombreuses études *in vitro* ainsi que *in vivo* tentent

d'établir des moyennes qui permettraient de connaître la résistance des piliers en zircone dans les zones de fortes contraintes (secteurs postérieurs, patients avec parafonctions), ainsi que l'usure de la zircone qui est soumise à un processus de vieillissement. Mais, ces valeurs moyennes sont difficiles à obtenir pour différentes raisons :

- Il est difficile de modéliser *in vitro* l'environnement buccal et les mouvements masticatoires.
- Les études menées *in vivo* ne bénéficient que d'un recul relativement faible (\approx 4 à 5 ans) et principalement pour les secteurs antérieurs et prémolaires.

Différentes études nous donnent néanmoins des valeurs moyennes des forces masticatoires. (156, 60) Ainsi il est admis que les forces masticatoires les plus importantes sont appliquées au niveau de la **première molaire** où, mises à part les variations individuelles, anatomiques et physiologiques, on peut estimer ces forces allant de **180 à 850 N**. Le **secteur incisif** ne subirait qu'un quart à un tiers de ces forces soit une moyenne de **95 à 250 N**.

➤ Résultats des études menées en laboratoire :

Différentes études ont été menées en laboratoire afin de connaître le comportement de piliers en zircone lorsque ceux-ci sont mis en charge. Les résultats obtenus ne sont pas comparables entre eux du fait des grandes variations des protocoles et de la modélisation de la mastication et de l'environnement buccal. Mais la mise en parallèle des différents résultats permet d'obtenir des valeurs moyennes.

- Lors de l'application d'une **charge statique** sur une restauration implanto-portée en tout céramique comprenant un pilier en zircone, orientée à **30°** par rapport au grand axe de l'implant, Yildirim et son équipe (167) ont pu remarquer que :
 - ⇒ Dans 40% des cas c'est la couronne céramique qui se descelle ou fracture
 - ⇒ Dans 30% des cas c'est la vis du pilier qui se dévisse ou fracture
 - ⇒ Dans 30% des cas c'est le pilier qui fracture

Lorsque la cause de l'échec provient du pilier (vis ou pilier lui-même), la charge appliquée s'élevait en moyenne à **737,6 N**. (167, 156, 99, 78)

- L'application de **charges dynamiques et cycliques**, ainsi que la simulation d'une **fatigue thermomécanique** montre une **nette diminution de la résistance**.
 - ⇒ Dans l'étude menée par Gehrke et son équipe, après avoir obtenu une résistance à une charge **statique** de **672N** sur des piliers en zircone nus, l'application de charges cycliques (selon différents schémas d'application de ces forces) est à l'origine de la fracture du pilier à **moins de 405 N**. (60, 99)
 - ⇒ La simulation d'une **fatigue thermomécanique** a conduit à la mesure d'une résistance de **281 à 457 N**. (99)
- Il a été montré que le **vieillissement de la zircone** entraîne une **perte de la moitié de sa résistance à la fracture** après la simulation de **10 ans d'usure en milieu humide**. (121)

Il existe une règle d'or concernant les céramiques en milieu buccal :

La fatigue limite que peut endurer une céramique dentaire est environ égale à la moitié de sa résistance maximale à la fracture.

Selon cette règle, il est recommandé d'avoir pour les piliers une résistance initiale à la fracture, avec une marge de sécurité, de **300N pour les secteurs antérieurs** et de **1000N pour les secteurs postérieurs**. (60)

Selon les résultats obtenus *in vitro*, les piliers en zircone peuvent être utilisés sans risque dans les secteurs antérieurs ainsi que prémolaires. Leur utilisation en secteurs postérieurs ne peut pas être garantie. Les résultats obtenus en laboratoires ne peuvent pas être extrapolés à la clinique et doivent être vérifiés par des études cliniques.

➤ Résultats des études cliniques :

Les résultats obtenus par les études cliniques qui ont d'ores et déjà été menées sont en accord avec les conclusions qu'on pouvait tirer des études *in vitro*. Les taux de survie sont de 100% à 40 et 48 mois (99) et de 99,1% à 5 ans (119) pour des restaurations toutes céramiques sur implants dans les secteurs incisifs et prémolaires. (99, 113, 48)

Les résultats montrent des **taux de survie similaires avec des piliers en zircone et restaurations céramiques, qu'avec des piliers en titane et restaurations céramo-métalliques** : 97,4 à 99,1 % à 5 ans. De même, il n'y a **pas de différences significatives entre les piliers en titane et les piliers en zircone concernant les taux de survenue des complications mécaniques** (6,9 à 15,9% dont principalement des pertes de vis), **et des complications biologiques** (5,2 à 7,7%). Il semblerait même que les piliers en zircone aient un meilleur taux de survie que les piliers en titane mais le faible nombre de piliers en zircone inclus dans les études comparé au nombre de piliers en titane ne permet pas d'obtenir des différences significatives. (119)

Malgré un *recul plus faible (36 mois)* et un *petit nombre de restaurations étudiées*, les premiers résultats obtenus avec des restaurations supra-implantaires en tout céramique en **secteurs postérieurs et canins** sont également **concluants**. Ils sont **similaires aux résultats obtenus avec des piliers en titane et restaurations céramo-métalliques**. (101, 121, 119, 169, 99)

- ✓ La zircone présente des propriétés tout à fait intéressantes pour une utilisation comme pilier implantaire comparée au titane.
- ✓ Sa résistance mécanique est liée à sa structure polycristalline. La transformation T→M induite par un stress lui donne sa haute ténacité.
- ✓ La zircone comme les autres céramiques est en proie à un phénomène de vieillissement.
- ✓ Son utilisation sera préférée en secteur antérieur et prémolaire.

2.2 L'adhésion cellulaire aux différents matériaux

Depuis plusieurs décennies, nous avons la certitude que le titane est biocompatible en temps que pilier implantaire. Dès 1986 nous obtenions des résultats cliniques et histologiques dans le cadre d'études prospectives réalisées *in vivo* sur l'Homme. (7) Depuis, le **titane est devenu le matériau dit « gold standard »** pour une utilisation en temps que pilier implantaire et c'est à lui que l'on compare les autres matériaux. L'anatomie et l'histologie de la muqueuse péri-implantaire au contact d'une partie transgingivale en titane a été étudiée *in vitro* et sur l'animal (20, 19, 7) et il en a découlé une description précise telle que nous l'avons vue au chapitre précédent (cf. : chapitre 1.1.2.). La muqueuse péri-implantaire est en effet composée d'une attache épithéliale ($\approx 2\text{mm}$) et d'un tissu conjonctif sous-jacent (≈ 1 à $1,5\text{mm}$) adhérent au pilier.

2.2.1 Le complexe épithélio-conjonctif au contact du titane : résultats histologiques *in vitro* et *in vivo* chez l'animal

Dès 1981, la problématique en implantologie de la création d'un fourreau muqueux protecteur de l'ostéointégration se pose. Une des premières études histologiques *in vitro* sur la formation de l'attache épithéliale au contact du titane remonte à 1981. (61) On pouvait alors observer au microscope électronique à transmission, que des *cellules épithéliales porcines* sont **capables de se développer sur une surface en titane** à peine plus lentement qu'elles le font sur des surfaces en plastique ou polystyrène conçues pour faciliter la croissance cellulaire.

Il a été montré ***in vitro*** ainsi que ***in vivo*** chez l'animal que les cellules *épithéliales* étaient capables de se développer au contact du titane et d'y adhérer au moyen de trois types de contacts :

- Des contacts focaux : (61, 74) La membrane plasmique de la cellule épithéliale vient se placer quasiment au contact du titane. Ces contacts sont caractérisés par une abondance de microfilaments intra-cytoplasmiques formant un réseau visible en microscopie électronique à transmission par une zone moyennement électron-dense.
- Des contacts de la matrice extracellulaire : (61, 74) Il s'agit de zones où un espacement d'environ 100 nm existe entre la membrane plasmique des cellules et le substrat en titane et où se trouve un réseau de fibres extracellulaires.
- Des hémidesmosomes : Bien que certains auteurs n'ont pas pu montré la formation d'hémidesmosomes (74), il existe d'autres études qui ont démontré leur présence entre des cellules épithéliales et une surface de titane (61, 73, 125, 71). Un hémidesmosome est caractérisé par une plaque d'ancrage électron-dense à proximité de la membrane basale en intracellulaire vers laquelle convergent les filaments cytoplasmiques. Cette structure se forme au niveau de protéines transmembranaires spécifiques. On retrouve en extracellulaire une structure électron-dense ou *lamina densa*, qui forme avec la *lamina lucida* composée de filaments tendus en pont entre la membrane plasmique et la *lamina densa*, la *lame basale*. Néanmoins au niveau de l'épithélium jonctionnel, la présence d'hémidesmosomes et d'une lame basale interne au contact du titane serait confinée *au niveau tout apical*. L'attache épithéliale ne serait *pas très adhérente à la surface de titane* selon une étude menée chez le rat (71).

In vitro, l'observation d'hémidesmosomes est rare car ils se forment tardivement dans des conditions bien particulières. Ce qu'on observe surtout ce sont des *contacts focaux*. Mais on peut, par immunomarquage repérer des molécules telles que l' $\alpha_6\beta_4$ -intégrine qui entrent dans la composition des hémidesmosomes, en supposant que leur présence corresponde à la formation d'un pré-hémidesmosome (111).

Une étude histologique *in vitro* menée par Simion en 1991 (133), réalisée à partir de cellules gingivales humaines a pu montrer que le titane ainsi que l'alliage de titane TA6V sont propices à la prolifération ainsi qu'à l'adhésion cellulaire *épithéliale et conjonctive*. Selon cette étude, *l'adhérence cellulaire serait plus faible au contact de l'or que du titane*.

- ✓ Au contact du titane, les cellules épithéliales adhèrent selon 3 types de contacts : des contacts focaux, des hémidesmosomes, des contacts de la matrice extra-cellulaire.
- ✓ Les cellules gingivales humaines, épithéliales et conjonctives, peuvent croître et adhérer au contact d'un substrat en titane.

2.2.2 L'attache épithélio-conjonctive au contact de l'or et de la céramique : résultats histologiques *in vitro* et *in vivo* chez l'animal

➤ Concernant les piliers en or

Une des premières études menée **chez le chien Beagle** par Abrahamsson et son équipe en 1998 (1) montrait une *absence de formation d'attache épithélio-conjonctive au contact de l'or* à l'origine d'une résorption osseuse et d'une formation d'attache au contact du titane de l'implant. Parallèlement, l'attache épithélio-conjonctive obtenue *au contact de l'alumine était similaire à celle obtenue au contact du titane*, du point de vue de la morphologie et de la composition cellulaire, si ce n'est un infiltrat inflammatoire légèrement plus important à la jonction implant-pilier en alumine qu'avec le pilier en titane.

Ces résultats sont en accord avec ceux trouvés en 2008 par Welander (164) lors d'une étude menée chez le **chien Labrador** où il compare des piliers pour surcoulée en or, à des piliers en titane et en zircone :

- ⇒ *les piliers en or sont à l'origine d'une résorption osseuse contrairement aux piliers en titane et zircone ;*
- ⇒ *le tissu conjonctif à 2 et 5 mois de cicatrisation est moins mature (moins dense en collagène et fibroblastes et plus riche en leucocytes et tissu résiduel) ;*
- ⇒ *l'épithélium est plus long et a migré apicalement ;*
- ⇒ *l'infiltrat inflammatoire épithélial est plus important qu'au niveau des piliers en zircone mais similaire par rapport aux piliers en titane.*

La surface des piliers en or est moins favorable au développement d'une attache épithélio-conjonctive que le titane et la zircone, qui eux présentent des résultats similaires, c'est-à-dire une dimension stable à 2 et 5 mois du manchon épithélio-conjonctif.

Des contradictions sont retrouvées dans la littérature. Räsänen et son équipe (111) ont montré en 2000 que *in vitro*, la formation de pré-hémidesmosomes et de contacts focaux se produit préférentiellement sur les surfaces métalliques (le titane et l'or), comparé à la céramique (l'alumine). Ces résultats sont en accord avec ceux de Jansen et son équipe (74)

qui en 1985 montraient *in vitro* la présence de contacts focaux et de contacts de la matrice extracellulaire sur du titane tout comme sur de l'or.

Une autre étude a été menée chez le **chien Beagle** par Abrahamsson et Cardaropoli en 2007 (4) avec des implants dont la partie transgingivale était en or ou en titane, mais avec la **même rugosité** de surface cette fois. Les résultats en terme d'analyse des tissus mous et du tissu osseux (épaisseur de la muqueuse, hauteur épithéliale, niveau osseux) sont *identiques pour les parties transgingivales en titane et en or*.

➤ Concernant les piliers en zircone

Kohal et son équipe (79) ont, en 2004, étudié l'intégration du titane et de la zircone aux tissus mous et au tissu osseux **chez le singe**. Il en est ressorti une absence de différence significative histologique au niveau de l'attache épithélio-conjonctive que ce soit au contact du titane ou de la zircone.

Dans l'étude citée plus haut menée par Welander et son équipe (164) chez le **chien Labrador** en 2008, il a pu être observé un infiltrat inflammatoire moindre au niveau des piliers en zircone comparé aux piliers en titane ou en or. Cette observation a été faite *lors des premières phases de cicatrisation muqueuse*, à 2 et 5 mois post chirurgical. Cela serait dû à **une colonisation bactérienne précoce de la zircone plus faible que le titane ou l'or**. (cf. : Chapitre 2.3)

2.2.3 L'attache épithélio-conjonctive au contact de l'or et de la céramique : études histologiques *in vivo* chez l'homme et études cliniques

➤ Concernant les piliers en or

L'étude prospective menée sur quatre ans chez l'homme par Vigolo et son équipe en 2004 (157, 116) est probablement celle qui a *permis de mettre fin à l'idée que l'on s'était faite, d'après des études chez l'animal, selon laquelle l'or n'était pas biocompatible*. L'étude de piliers personnalisés en titane et de piliers type UCLA pour surcoulée en or n'a pas permis de mettre en évidence de différence significative de la dimension ou de la qualité des tissus mous au niveau de ces deux piliers. *Une attache épithélio-conjonctive s'est formée au contact de l'or et aucune récession ne s'est produite*.

➤ Concernant les piliers en zircone

À l'heure actuelle, la majorité des études traitant de la réponse des tissus mous au contact de différents piliers ont principalement été menées chez l'animal, et rares sont celles qui comparent le titane et la zircone.

Une des études histologiques menée chez l'homme comparant les tissus mous au contact des piliers en titane et en zircone est en accord avec les résultats obtenus par Welander. En effet, Degidi et son équipe ont effectué une étude en 2006 (44, 87) sur des biopsies gingivales effectuées à 6 mois post-opératoire. Certains facteurs pro-inflammatoires étaient plus abondants au sein des tissus mous adjacents aux piliers en titane qu'au niveau des piliers en zircone. Ils ont observé également une plus grande densité microvasculaire autour du titane. Cela indiquerait *un processus inflammatoire plus important et la présence de bactéries en plus grand nombre au contact du titane que de la zircone*.

Par ailleurs, Van Brakel et al. dans son étude histologique publiée en 2012 (153), réalisée sur des biopsies tissulaires, a pu montrer des dimensions de la muqueuse et un contenu histologique qualitativement et quantitativement identique au niveau de piliers en titane et en zircone. Mais cette étude a été réalisée sur un très faible nombre de cas.

Dans la **revue systématique de la littérature** de Nakamura et al. datant de 2010 (99), les études cliniques incluses comparant l'utilisation de piliers en titane et en zircon ne font état *d'aucune complication biologique à 3 et 4 ans de fonction.*

- ✓ La plupart des études *in vitro* et chez l'animal de ***piliers en or*** décrivent une **absence d'adhésion épithélio-conjonctive**. Il en résulte une **migration apicale des tissus mous** jusqu'à l'établissement du complexe épithélio-conjonctif au contact du titane de l'implant. Une étude de 2007 chez le chien Beagle a montré l'inverse.
- ✓ Selon les études *in vivo*, **l'or est biocompatible** et permet l'adhésion cellulaire épithéliale et conjonctive.

- ✓ Les études chez l'animal de ***piliers en zircon*** montrent de bons résultats quant à l'établissement d'un manchon muqueux intègre, voire meilleurs qu'avec des piliers en titane. L'infiltrat inflammatoire tissulaire serait moins important au cours des premières phases de cicatrisation.
- ✓ Les résultats des études cliniques obtenus avec des piliers en zircon sont également similaires à ceux obtenus avec des piliers en titane. On a retrouvé un infiltrat inflammatoire moins important au contact de pilier en zircon.
- ✓ Les résultats des études cliniques sont principalement obtenus à court terme (3 à 4 ans) mais sont prometteurs.

2.3 L'adhésion bactérienne aux différents matériaux

2.3.1 L'adhésion bactérienne : généralités

Lorsqu'un substrat ou des micro-organismes sont plongés dans un milieu aqueux contenant de la matière organique telle que la salive dans la cavité buccale (ou tout autre fluide corporel), ceux-ci vont, en quelques millisecondes, être recouverts **d'une couche de molécules organiques, adsorbées en surface**. Il s'agit de protéines (glycoprotéines, phosphoprotéines...), d'enzymes, ou toutes autres molécules contenues dans la salive, et qui pourront servir de *site d'adhésion aux bactéries de la flore buccale* qui possèdent des récepteurs, *les adhésines*, capables de les reconnaître. On parle de **pellicule exogène acquise**. L'adhésion des bactéries à un substrat se fait par l'intermédiaire de cette pellicule. Néanmoins, on a pu observer *in vitro* que **l'utilisation de salive artificielle réduit fortement la colonisation bactérienne de toutes les surfaces**. La pellicule exogène acquise possède certes des sites servant de récepteurs aux bactéries, mais elle a aussi un **effet protecteur** car **certaines protéines salivaires ont un effet anti-adhésif pour les bactéries** (cf. : *Figure 20*) (8).

Malgré cette pellicule, **les caractéristiques du substrat sous-jacent**, dont l'énergie libre de surface, **ont un impact direct**, car elles sont *transférées au travers de cette pellicule* et jouent toujours un rôle fondamental dans l'adhésion bactérienne : on parle de la « *shine through theory* ». Les caractéristiques du substrat ont **un impact indirect** également car *la composition bactérienne de la pellicule peut être différente en fonction du substrat sur lequel elle se forme*. Les bactéries qui vont s'y adsorber dépendent directement et indirectement des caractéristiques du substrat. (8)

La formation de la plaque bactérienne dans la cavité orale se fait en quatre étapes :

- l'arrivée de bactéries ou **colonisateurs précoces** à proximité de la surface (il s'agit principalement des espèces *Actinomyces* et *Streptococci*),
- l'adhésion initiale avec une phase **d'adhésion réversible** puis **irréversible** c'est-à-dire l'attachement grâce à des interactions spécifiques,

- et enfin la **colonisation** de cette première couche bactérienne par d'autres bactéries, les **colonisateurs tardifs**, jusqu'à la constitution d'un **biofilm**. (110)

Les colonisateurs précoces forment un environnement favorable à l'arrivée des colonisateurs tardifs dont la croissance dépend de conditions plus exigeantes. La multiplication de ces bactéries forme des colonies confluentes qui aboutissent à la formation d'un biofilm qui croit en épaisseur et en complexité avec le temps. (145)

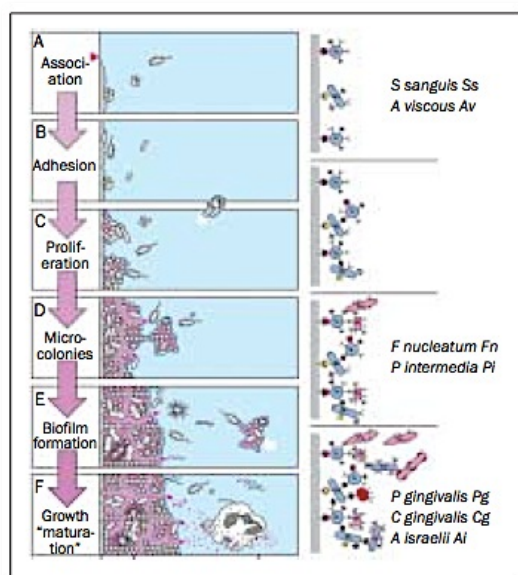


Figure 22 : Schéma des étapes de la colonisation bactérienne dans la cavité buccale (issu de (145)).

Les bactéries paro-pathogènes : les espèces ***Porphyromonas***, ***Prevotella***, ***Capnocytophaga***, ***Fusobacterium*** s'adsorbent aux colonisateurs précoces que sont les *Streptococci*, et sont en cause dans les parodontites et les péri-implantites. Ces pathogènes produisent des **endotoxines** telles que des collagénases, des hyaluronidases, des chondroïtines sulfates qui provoquent une **réaction inflammatoire à l'origine d'une résorption osseuse et muqueuse péri-implantaire**.

La flore microbienne péri-implantaire est la même que celle retrouvée au niveau parodontal (128), et peut conduire à un échec thérapeutique du fait de la résorption tissulaire qu'une péri-implantite engendre.

Il a pu être montré que *le titane est une surface qui permet la colonisation bactérienne telle que l'émail, et n'a pas de propriété bactériostatique ou bactéricide*. Il en est de même pour les surfaces de zircone (114) et en alliage d'or. L'ordre d'adsorption des bactéries est le même que ce qu'on peut observer au niveau d'une surface dentaire (59). **L'accumulation de plaque est par contre très dépendante de la rugosité de la surface** (110, 108). (cf. : chapitre 3.1.)

2.3.2 Concernant les piliers en titane et en or

L'étude menée *in vivo* par Vigolo et al. (157) n'a pas pu mettre en évidence de différence quant à la quantité de plaque bactérienne, à l'inflammation tissulaire, ou au saignement au sondage, au niveau de piliers personnalisés en titane et en alliage d'or.

Une étude publiée en 2007 dans le *Dental Materials Journal* menée par Hauser-Gerspach (68), a pu comparer *in vitro* l'adhésion de *Streptococcus sanguis* à différents matériaux de restauration dentaire et à l'émail. Pour des rugosités similaires, on a pu noter **une adhésion bactérienne plus importante au niveau du titane, de la céramique (feldspathique) et d'un alliage d'or qu'au niveau de l'émail**. Néanmoins, *la vitalité bactérienne*, qui est un critère important de pathogénicité de la plaque bactérienne, est *plus faible au contact des matériaux de restauration* qu'au contact de l'émail, c'est à dire qu'on y retrouve une proportion de bactéries mortes plus importante.

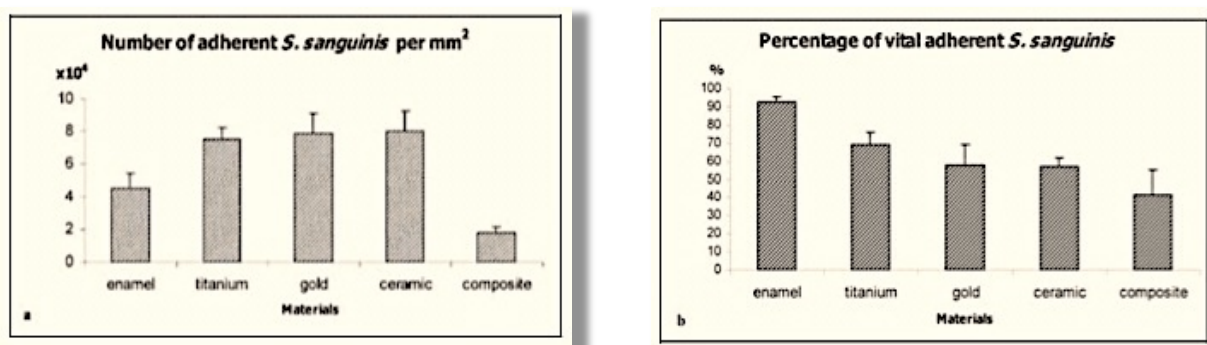


Figure 23 : Nombre de bactéries *Streptococcus Sanguis* adhérentes par millimètre carré de matériau (a), Pourcentage de bactéries vitales au contact des différents matériaux (b) (issu de (68)).

On peut par ailleurs noter **des quantités de bactéries adhérentes au titane et à l'or très similaires**. Les observations faites par Vigolo sont en accord avec ces résultats. Il avait observé l'adhésion d'une même quantité de plaque au contact de piliers en titane et en or.

Il est important de considérer les *différents alliages d'or* qui existent. L'alliage utilisé dans l'étude précédente de Vigolo est un alliage *d'or (Au, 45,0%) de palladium (Pd, 38,9%), d'argent (Ag, 5,0%) et d'indium (In, 8,6%)* (Esteticor, Cendres & Métaux SA). Dans la seconde étude citée de Hauser-Gerspach, l'alliage utilisé est en alliage *d'or (Au, 71,6%), de platinium (Pt, 3,7%), d'argent (Ag, 12,7%), de cuivre (Cu, 10,8%), et de zinc (Zn, 1,1%)* (Neocast 3, Cendres & Métaux). Une étude récente (166) a pu mettre en évidence une colonisation bactérienne plus faible d'un **alliage d'or et de platinium** que du titane, de la zircone, de l'alumine et de l'hydroxyapatite, et donc, un intérêt pour la fabrication de piliers implantaires, si tant est que cet alliage puisse promouvoir l'adhésion cellulaire.

D'autres études s'avèreraient nécessaires sur ce sujet, mais la hausse du prix de l'or n'est pas en faveur du développement de piliers implantaires dans ce matériau.

- ✓ L'adhésion bactérienne au contact du titane et de l'or est plus importante qu'au contact de l'émail, mais la vitalité bactérienne y est plus faible.
- ✓ Il n'y a, *a priori*, pas de différence significative d'adhésion bactérienne sur le titane et l'or, mais il faudrait tenir compte de l'alliage d'or utilisé.

2.3.3 Concernant la zircone

Dans l'étude menée par Rimondini et al. (114), la comparaison de la formation de plaque *in vitro* au contact du titane et de la zircone ayant des rugosités identiques ($R_a = 0,18 \mu\text{m}$ et $R_a = 0,22 \mu\text{m}$), et de la zircone polie, a permis d'observer **une affinité variable des différentes espèces pour chacun des matériaux**. *Streptococcus sanguis* par exemple semble avoir une affinité plus importante pour le titane que pour la zircone. L'observation de la formation de plaque *in vivo* a montré **une plus faible colonisation bactérienne de la zircone comparée au titane**. **Une plaque plus immature se forme au contact de la zircone** : avec une prédominance de bactéries sphériques et peu de bâtonnets.

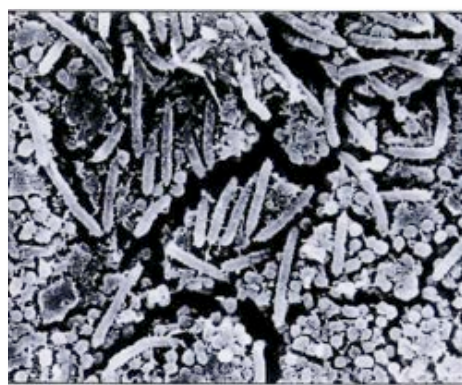
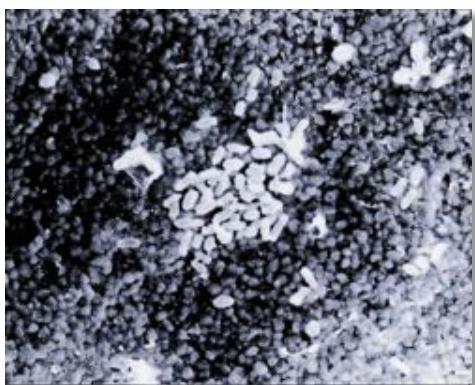


Figure 24 : Images de microscopie électronique à balayage montrant des bactéries ayant colonisé une surface de zircone ($R_a = 0,18 \mu\text{m}$) : on observe une colonie de cocci (à gauche), et une surface en titane ($R_a = 0,22 \mu\text{m}$) : on observe des cocci et des bâtonnets (issu de (114)).

De même, Scarano et al. (124) ont mené une étude *in vivo* sur la **colonisation bactérienne précoce (sur 24h)** de surfaces en titane et en zircone ayant des rugosités similaires. À 24 heures, tandis que $19,3\% \pm 2,9$ de la surface de titane était recouverte de bactéries, seulement $12,1\% \pm 1,96$ de la surface de zircone l'était.

Une étude récente menée *in vitro* par Al-Radha et publiée en 2012 (8) a pu mettre en évidence une **plus faible colonisation bactérienne de surfaces en zircone ou de surfaces de titane recouvertes de particules de zircone** par projection/sablage, que de surfaces en titane polie, et ce *pour des rugosités faibles* ($R_a < 0,2 \mu\text{m}$). Le mordantage de la surface de titane recouverte de zircone enlève les particules de zircone, et la surface est autant voire

plus colonisée par les bactéries que la surface de titane poli. On peut conclure de cette étude que *la zircone est moins sujette à la colonisation bactérienne que le titane, qu'il s'agisse du matériau zircone ou du revêtement en zircone d'un autre matériau.*

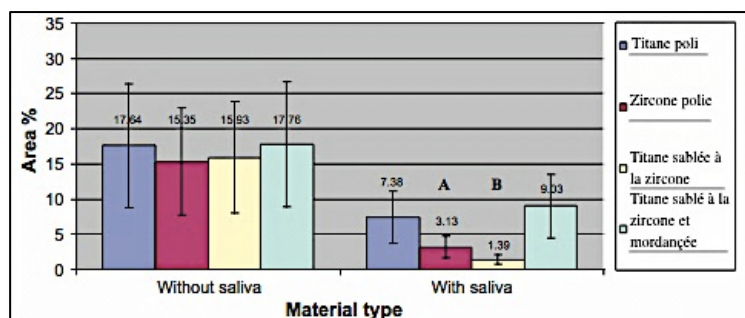


Figure 25 : Pourcentage de surface colonisée par *Streptococcus mitis*, avec ou sans revêtement par de la salive artificielle, en fonction du matériau. A : différence significative avec le titane poli ; B : différence très significative avec le titane poli. (issu de (8)).

Par contre, *in vivo* à long terme (12 mois), après des observations cliniques et microbiologiques, *il n'a pas pu être mis en évidence de différence qualitative ou quantitative concernant l'accumulation de plaque supra- et infra-gingivale au contact de piliers en titane ou en zircone.* (23, 99)

Pour le moment, on ne sait pas si la colonisation bactérienne précoce plus faible de la zircone présente un quelconque bénéfice clinique. (99)

- ✓ **Un pilier en zircone serait moins sujet à la colonisation bactérienne précoce qu'un pilier en titane**, mais aucun bénéfice clinique n'a pu être observé.
- ✓ Limiter l'adhésion bactérienne au contact d'un pilier implantaire est un critère important pour limiter la prévalence de mucosites et de péri-implantites (70).

3 L'État de surface du pilier implantaire

Nous avons pu voir que le succès de la thérapeutique implantaire dépend très nettement du maintien à long terme de l'adhésion des tissus mous péri-implantaires. Les structures péri-implantaires profondes doivent être préservées de toute invasion bactérienne et d'une éventuelle consécutive infection. La réaction cellulaire est influencée par le matériau utilisé pour la pièce transgingivale ainsi que par ses propriétés de surfaces, elles-mêmes liées à la topographie et la composition chimique de surface.

De toute évidence, le pilier idéal doit faciliter la formation d'une attache épithéliale et conjonctive, et minimiser l'adhésion bactérienne.

« Les composants implantaires et les restaurations devraient être conçus de sorte à minimiser l'accumulation de plaque et à maximiser l'accès à l'hygiène orale » (102).

L'accumulation de plaque mène à l'inflammation de la muqueuse marginale péri-implantaire à savoir à la mucosite (6), puis peut mener à la péri-implantite. La péri-implantite est une infection locale induite par la plaque entraînant une résorption osseuse progressive. (c.f : Chapitre 1.3)

3.1 La rugosité et L'énergie libre de surface

3.1.1 Définition

3.1.1.1 La Rugosité/Topographie de surface

Les piliers en titane peuvent être soumis à un certain nombre de traitements de surface permettant de modifier leur topographie tels que l'usinage ou le micro-usinage, le sablage au moyen de différentes particules, l'application par spray d'un plasma de titane ou d'hydroxyapatite, le mordantage chimique ou électrochimique, l'anodisation.

La topographie de surface peut ainsi être modélée de l'échelle millimétrique à nanométrique. Elle peut être caractérisée par les termes suivant : forme, ondulation, rugosité. On parle également de texture pour exprimer les notions d'ondulation et de rugosité.

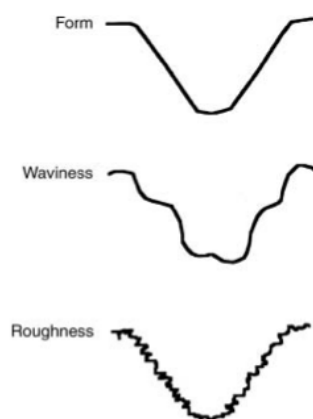


Figure 26 : Définition de la topographie de surface (Form : forme, Waviness : ondulation, Roughness : rugosité) selon Wennerberg et Albertsson (2000) (issu de (116)).

Pour caractériser la topographie d'une surface, on utilise la **rugosité arithmétique moyenne** notée **R_a (μm)**. Cette valeur est le résultat d'un calcul faisant intervenir trois paramètres, dont deux représentent la topographie de surface (**S_a** et **S_z**), et l'un d'entre eux est un paramètre hybride permettant de caractériser le relief dans l'espace (**S_{dr}**). (43)

- **Sa** (μm) : C'est la moyenne des distances mesurées en valeur absolue entre le plan bissecteur et le sommet des pics et des creux.
- **Sz** ou **Rz** (μm) : C'est la moyenne des distances mesurées entre les cinq pics les plus hauts et les cinq creux les plus profonds, c'est-à-dire le dénivelé maximum moyen entre les pics et les creux.
- **Sdr** (%) : C'est le rapport entre la surface développée, c'est-à-dire en tenant compte du surplus de surface lié à la texture de l'échantillon, et de la surface d'un échantillon de même taille qui serait parfaitement plan.

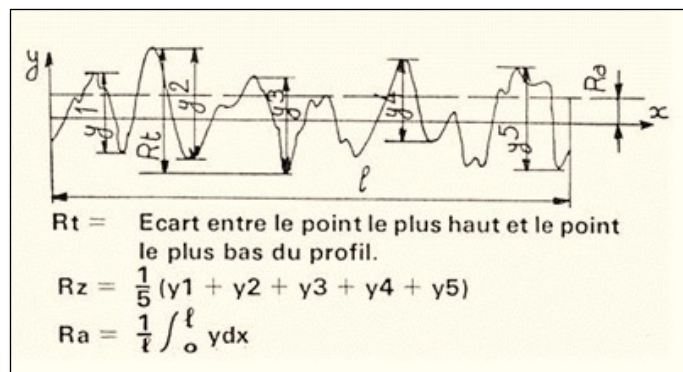
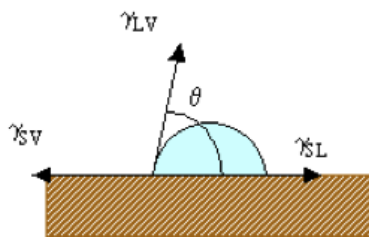


Figure 27 : Calcul de la rugosité arithmétique moyenne (issu de (135)).

L'inconvénient de l'utilisation de R_a est que l'on peut avoir pour une même valeur de R_a des topographies de surfaces qui sont différentes. L'imagerie peut alors apporter un supplément d'informations quand il s'agit de comparer des surfaces.

3.1.1.2 L'Énergie libre de surface / Mouillabilité / Hydrophobicité

L'énergie libre de surface peut être considérée en quelque sorte comme une force d'attraction de surface. Pour la mesurer on utilise le plus souvent la **technique dite de la goutte sessile**. Cette technique consiste à déposer une goutte de liquide sur un substrat dont on souhaite mesurer l'énergie libre de surface. Il s'agit alors de mesurer l'angle formé entre la tangente du profil de la goutte et la surface du substrat.



Si γ_{LV} est la tension superficielle du liquide, que γ_{SL} est la tension à l'interface solide-liquide, et que θ est l'angle formé entre la tangente du profil de la goutte et la surface du solide, l'énergie libre de la surface du solide ou sa tension superficielle est calculée selon **l'équation de Young** :

$$\gamma_{SV} = \gamma_{LV} \cdot \cos \theta + \gamma_{SL}$$

Si le liquide utilisé est à base d'eau : *Plus l'angle θ est faible, plus le substrat est hydrophile, et plus sa mouillabilité est élevée. A l'inverse, plus l'angle θ est élevé, plus la surface est hydrophobe et sa mouillabilité est faible.*

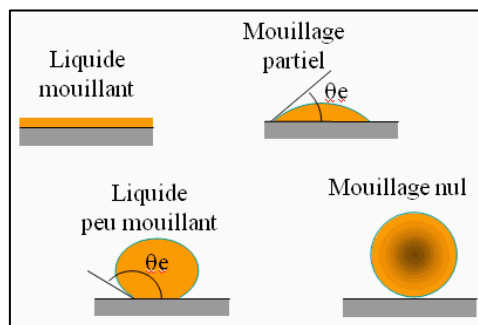


Figure 28 : Illustration de la notion de mouillabilité (issu de (136))

3.1.1.3 Les interactions entre rugosité et énergie libre de surface

L'augmentation de la rugosité d'une surface a une influence sur son énergie libre et sur l'angle formé entre la tangente à la goutte d'une solution aqueuse et la surface. (147)

- Pour une **rugosité de surface de moins de 0,1 µm**, il n'y a **pas de modification** de l'angle formé entre la goutte et la surface rugueuse par rapport à la même surface lisse.
- Pour une **rugosité supérieure à 0,1 µm**, l'effet de la rugosité sur l'énergie libre de surface dépend de la valeur de l'angle formé entre la goutte et la même surface lisse.
 - o Si la valeur de l'angle est **inférieure à 60°** (sur la surface lisse), alors sur la même surface mais rugueuse, l'angle aura tendance à être **plus faible que 60°**, soit **la rugosité augmentera l'énergie libre de surface**.
 - o Si la valeur de l'angle est **supérieure à 86°**, alors sur la même surface mais rugueuse, l'angle aura tendance à être **plus élevé que 86°**, et donc **la surface aura une énergie libre plus faible**.
 - o Si l'angle formé sur la surface lisse a une valeur comprise **entre 60° et 86°**, alors une modification de la rugosité de surface n'a **pas d'influence** sur l'énergie libre de surface du substrat.

Valeur initiale de l'angle formé par la goutte sur une surface lisse	< 60°	De 60° à 86°	> 86°
Effet de l'augmentation de la rugosité sur l'angle formé entre la goutte et la surface	↘	=	↗
Effet de la rugosité sur l'énergie libre de surface.	↗	=	↘

Tableau 12 : Évolution de l'énergie libre d'une surface avec l'augmentation de la rugosité de cette surface.

3.1.2 L'adhésion cellulaire

Une étude menée *in vitro* sur des cellules gingivales humaines (épithéliales et conjonctives) par Simion et al. en 1991 (133), a suggéré une **meilleure colonisation et surtout adhésion cellulaire sur des surfaces de titane préalablement mordancées à l'acide fluorhydrique, donc légèrement rugueuses**, plutôt que sur des surfaces en titane, en or ou en céramique ayant subi un prétraitement différent.

De même, Eisenbarth et al. en 1996 (47) a réalisé une étude *in vitro* montrant qu'une surface rugueuse permet **le guidage des fibroblastes qui adhèrent mieux au substrat rugueux**. Les fibroblastes ont la capacité de s'aligner le long des irrégularités de la surface rugueuse, et plus la surface est rugueuse, plus les fibroblastes peuvent se conformer à la topographie de surface. On parle de **guidage cellulaire** qui fait référence à la tendance des cellules à s'orienter, grâce à leur système locomoteur, dans un axe qui suit la topographie du substrat auquel elles adhèrent.

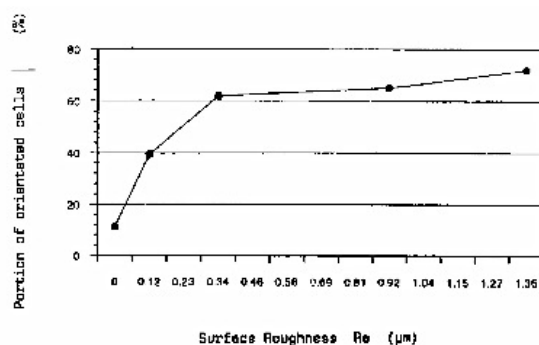


Figure 29 : Pourcentage de cellules orientées le long de la surface en fonction de la rugosité (issu de (47)).

En 2002, une étude menée sur des chiens Beagle par Abrahamsson et al. (5) n'a montré, elle, **aucune différence histomorphométrique significative** entre la muqueuse au contact d'un pilier **en titane usiné lisse** et la muqueuse au contact d'un pilier **mordancé peu rugueux**.

De la même manière, d'autres études (116) ont pu montrer que les cellules tant épithéliales que conjonctives étaient plus enclines à croître et à adhérer à des surfaces de titane **polies ou mordancées à l'acide** que à des surfaces **plus rugueuses** comme par exemple des *surfaces de titane sablées*.

Certaines études histologiques menées *in vitro* et *in vivo* chez l'animal dans un objectif de description et de comparaison de la formation d'une attache épithélio-conjonctive au contact de différentes surfaces, ont permis l'observation d'une **meilleure prolifération et adhésion cellulaire sur des surfaces globalement lisses** (111, 4), surtout en ce qui concerne l'épithélium. Une étude a pu montrer un **effet négatif de la rugosité du titane sur la croissance et la façon dont se répandent les cellules épithéliales**. Les cellules épithéliales forment de moins nombreux et de plus petits contacts focaux sur les surfaces rugueuses et réalisent donc un attachement moins adhérent.

Par contre, une **surface rugueuse permettrait une meilleure adsorption protéique** au moment de la mise en place initiale du pilier, et par conséquent la formation d'un **caillot de fibrine** plus étendu à la conformation tridimensionnelle plus complexe. Ceci pourrait permettre la **formation d'un manchon conjonctif plus rapidement mature qui limiterait plus efficacement l'extension apicale de l'épithélium sus-jacent**. (116)

→ **L'utilisation d'une surface rugueuse semble favorable pour l'attache conjonctive, moins pour l'attache épithéliale, mais l'augmentation de la rugosité favorise l'adhésion bactérienne.**

Tenant compte de ces paramètres, il a pu être montré sur des piliers en titane l'existence d'un certain **seuil de rugosité qui serait le plus favorable** à l'obtention d'un manchon muqueux étanche et stable. (43, 147)

Seuil de rugosité : $R_a \approx 0,2 \mu m$

D'autres études sont en contradiction avec cette notion. C'est le cas de l'étude menée par Groessner-Schreiber et al. publiée en 2006 portant sur la formation de contacts focaux par des cellules gingivales humaines sur des surfaces ayant subi différents traitements. Il se trouve que c'est **au sur les surfaces les plus lisses que l'on dénombre le plus de contacts focaux ($R_a = 0,03 \mu m$ à $R_a = 0,09 \mu m$)**. Les cellules sont **fusiformes allongées et n'ont pas d'orientation précise**. Si le nombre de contacts focaux diminue avec l'augmentation de la rugosité, cela viendrait du fait que les filaments d'actine qui provenaient du cytoplasme cellulaire et convergent en direction du contact focal, ne peuvent pas se disposer de façon à établir une architecture habituelle car la cellule est repliée, moulée sur les irrégularités de la

surface du substrat. Sur une surface très lisse, les cellules auraient la capacité d'organiser de façon optimale leurs fibres d'actine, et c'est pour cette raison qu'elles seraient fusiformes sans orientation préférentielle. En conclusion de cette étude, *plus une surface est lisse, plus les cellules sont adhérentes à cette surface si tant est que le nombre de contacts focaux puisse traduire l'adhésion cellulaire.*

Différents auteurs développent aujourd'hui des surfaces microtexturées : la réalisation de **micro-creux perpendiculairement à la surface du pilier en titane** permet le guidage des fibroblastes pour une **meilleure adhésion cellulaire conjonctive**. **Les fibres de collagène auraient une orientation plus perpendiculaire** à ces surfaces. Cette barrière conjonctive plus efficace pourrait stopper la migration apicale de l'épithélium. Dans une étude *in vitro* de 2012 menée par Lee, une surface de titane avec des microcreux de 10µm de profondeur et de 60µm de large forme un meilleur substrat pour l'adhésion des fibroblastes. Cette surface présentait une **rugosité faible** : $R_a \approx 0,08 \mu\text{m}$.

Les études menées dans un objectif de comparaison des tissus mous adjacents à des piliers en **titane** ou à des piliers en **zircone** n'ont **pas permis de mettre en évidence de différences histomorphométriques** pour des rugosités similaires. (153, 70, 99)

Les auteurs s'accordent sur le fait que **l'énergie libre de surface ne joue un rôle que moindre par rapport au facteur rugosité**. Pour des surfaces lisses, l'augmentation de l'énergie libre pourrait favoriser la propagation cellulaire mais c'est beaucoup moins le cas pour des surfaces légèrement rugueuses. L'augmentation de l'énergie libre **favoriserait l'adsorption protéique initiale** qui entraîne à son tour une diminution de l'énergie libre de surface. L'énergie libre pourrait éventuellement *potentialiser le facteur rugosité*. Mais elle n'aurait pas d'importance pour l'architecture et l'orientation cellulaire. (108, 110, 65, 147)

- ✓ Une surface lisse est plus favorable à la colonisation épithéliale.
- ✓ Une surface légèrement rugueuse est plus favorable à la colonisation conjonctive qui limite plus efficacement la migration apicale de l'épithélium de jonction.
- ✓ La rugosité seuil de $R_a \approx 0,2 \mu m$ serait favorable à la formation d'un manchon muqueux stable, bien que d'autres études montrent que plus la surface est lisse, meilleure est l'adhésion fibroblastique.
- ✓ L'énergie libre de surface contribue dans une moindre mesure à l'adhésion cellulaire en favorisant l'adsorption protéique initiale.

3.1.3 L'adhésion bactérienne

L'énergie libre de surface, joue un rôle en favorisant l'adsorption protéique mais concrètement cela *ne se traduirait pas par une augmentation significative de la quantité de plaque formée* selon certains auteurs. L'énergie libre de surface ne jouerait un rôle que moindre par rapport au facteur rugosité. D'autres auteurs par ailleurs tel que Al-Radha ont pu observer une influence de l'énergie libre de surface. Dans son étude il explique la **plus faible colonisation bactérienne de la zircone ou du titane revêtu de zircone** par une **énergie libre de surface plus faible** que celle du titane poli (8).

L'influence de l'énergie libre de surface est plus ou moins importante en fonction des bactéries étudiées. Il a pu être montré que **l'adhésion bactérienne initiale est favorisée si les bactéries et la surface ont les mêmes propriétés en terme d'hydrophobicité**. *La plupart des bactéries ont un comportement plutôt hydrophile.* (147)

Par ailleurs, il a été montré au travers d'une étude de Quiryne **qu'une surface rugueuse accumule plus de vingt-cinq fois plus de plaque en infra-gingival qu'une surface lisse** (109), d'autant plus qu'une *surface rugueuse est plus difficile à nettoyer*. *Les bactéries résiduelles peuvent se multiplier sans avoir à recoloniser la surface.*

Dans l'étude de Elter (50) menée *in vivo*, alors que la corrélation entre rugosité et accumulation de plaque supra-gingivale est claire, elle l'est moins concernant la plaque en infra-gingival. En effet, différents traitements de surface sont effectués sur chacun des piliers (mordançage, grattage avec une fraise diamantée, sablage), qui sont ensuite mis en place pendant 14 jours chez des patients volontaires avant observation au microscope. La corrélation entre augmentation de la rugosité et la quantité de plaque accumulée est nette, mais il n'y a pas de différence significative quant à la quantité de bactéries en infra-gingival. En effet l'adhésion cellulaire, malgré les différences de rugosité, a permis la formation un *manchon muqueux résistant* à la pénétration bactérienne, probablement aidé par la réponse immunitaire de l'hôte.

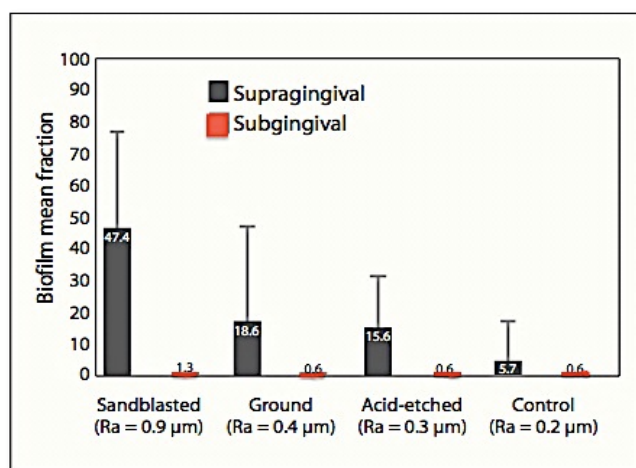


Figure 30 : Pourcentage de surface colonisée par des bactéries pour les différentes surfaces de titane : sablée (« Sandblasted »), grattée (« ground »), mordançée (« acid-etched »), et une surface test en titane n'ayant subi aucun traitement (« control ») (issu de (50)).

Augmenter la rugosité d'une surface correspond à augmenter la surface disponible pour l'adhésion et la colonisation bactérienne d'un facteur 2 à 3.

C'est au-delà de la rugosité seuil de $R_a \approx 0,2 \mu m$ que l'on peut observer une augmentation de la colonisation bactérienne. (108, 110, 147, 108, 23, 109)

Certains auteurs se sont penchés sur la question pour savoir si l'utilisation de surfaces plus ou moins rugueuses entraîne, à court ou long terme, des réactions tissulaires de type inflammatoires. Degidi et al. ont mené une étude prospective *in vivo* chez l'homme (43),

publiée en 2012, dans le but d'évaluer les différences immunohistochimiques au sein des tissus mous au contact de piliers en titane usinés ($R_a = 0,05\mu\text{m}$) ou mordancés à l'acide ($R_a = 0,8\mu\text{m}$). Ils n'ont *pas pu montrer de corrélation entre la rugosité et la réponse inflammatoire précoce*. Néanmoins, à plus long terme (6 mois), *c'est au contact de la surface mordancée que l'on a le plus de signes d'inflammation et de processus cicatriciels, manifestation liés à une charge bactérienne plus importante :*

- un infiltrat inflammatoire plus important (lymphocytes B, T),
- une densité capillaire plus importante et une expression du facteur de croissance endothélial (VEGF),
- un taux plus important de médiateurs liés à la présence bactérienne (Ki-67, NOS1, NOS3).

L'effet de la diminution de la rugosité à des valeurs **inférieures à la rugosité seuil de $R_a \approx 0,2 \mu\text{m}$** a été étudié par différents auteurs. En 1996, Bollen et al. (23) ont étudié *in vivo* sur l'homme l'effet de l'utilisation de surfaces dont la rugosité était $R_a = 0,2 \mu\text{m}$ et $R_a = 0,06 \mu\text{m}$. *A 3 mois, il a pu être détecté en infra-gingival des bactéries de type spirochètes et des micro-organismes mobiles uniquement au contact du titane le plus rugueux. Mais à 12 mois, aucune différence n'a été mise en évidence quant à la quantité ou aux types de bactéries retrouvées et notamment quant à la quantité de bactéries potentiellement pathogènes à savoir Prevotella intermedia et Fusobacterium nucleatum*. Par ailleurs, il a été observé au cours de cette étude, une **augmentation de la profondeur sulculaire au sondage au niveau de la surface la plus lisse et une augmentation du saignement au sondage**. Ceci est en accord avec les résultats obtenus concernant l'adhésion cellulaire en fonction de la rugosité de surface.

Dans une étude de 1996, Quirynen et al. (108) ont utilisé des piliers en titane plus ($R_a = 0,21 \mu\text{m}$) ou moins lisse ($R_a = 0,05 \mu\text{m}$). Ils ont mis en évidence que malgré la présence de quelques spirochètes retrouvés à 3 mois au niveau des piliers les plus rugueux, il n'y a **pas de différence significative en terme de quantité et de composition de la flore infra-gingivale avec des piliers dont la rugosité est inférieure à la rugosité seuil de $R_a = 0,2 \mu\text{m}$** .

Il a été montré que *c'est dans les phases initiales de la colonisation bactérienne que la rugosité joue un rôle fondamental*. Au moment de l'arrivée des premières bactéries à proximité d'une surface (≈ 50 nm), les *forces attractives de Van der Waals* ainsi que les *forces répulsives électrostatiques* s'additionnent et il en résulte une **adhésion réversible** des bactéries à la surface. Cette adhésion peut être plus ou moins forte en fonction des interactions qui s'établissent entre la bactérie et la surface (interactions au moyen de filaments extracellulaires ou interactions plus fortes type covalentes, liaison hydrogène). C'est seulement ensuite qu'elles **adhèrent irréversiblement** à la surface au moyen de *récepteurs membranaires* si elles le peuvent, et si elles ne sont pas décollées par le nettoyage.

La rugosité d'une surface va permettre, par ses pics et ses creux, de créer des « abris » qui protègent les bactéries des forces tendant à les décoller. Elles ont plus de chance de mettre en place leurs moyens d'adhésion irréversible.

Une surface dont la rugosité est inférieure à la rugosité seuil de $R_a = 0,2 \mu\text{m}$ ne possède pas une topographie de surface formant un abri protecteur pour les bactéries. Les différents moyens de nettoyage de ces surfaces (sécrétion de fluide gingivale, brossage ...) seront plus efficaces. (110, 147, 108)

- ✓ *Au dessus de la **rugosité seuil $R_a \approx 0,2 \mu\text{m}$** l'adhésion bactérienne augmente avec la rugosité. Les aspérités de surface forment un abri aux bactéries leur laissant plus de chance d'adhérer irréversiblement au substrat.*
- ✓ *En dessous de cette rugosité seuil l'adhésion bactérienne n'est plus corrélée à la rugosité. Mais la moins bonne adhésion conjonctive aux surfaces trop lisses est à l'origine d'une profondeur de poche plus importante au sondage et de saignements.*

3.2 L'effet des traitements prophylactiques sur la surface de piliers en titane

L'effet de l'utilisation d'embouts ultrasoniques à visée prophylactique à la surface du titane usiné ou sablé-mordancé (surface type SLA) a été observé au microscope confocal. (103) Il a été montré un **effet néfaste des embouts ultrasoniques en métal sur les surfaces en titane usiné**. En effet, on peut voir même à l'œil nu des traces de type rayures sur la surface en titane qui **augmentent la rugosité et favorisent l'adhésion bactérienne** sur le pilier. L'effet est moindre lorsqu'on utilise des *embouts ultrasoniques en plastique*. *Sur les surfaces type SLA (sablage-mordançage appliqué à la plupart des surfaces implantaire), l'utilisation d'embouts en métal n'augmenterait pas la rugosité de surface déjà relativement élevée.*

Concernant, l'utilisation de **brosses à dents et de dentifrice**, le brossage des surfaces en titane exposées dans la cavité buccale aurait un **effet positif de lissage** de ces surfaces qui deviennent moins rétentives pour la plaque.

Un brossage minutieux est indispensable en cas d'exposition du pilier, voire de l'implant dans la cavité buccale afin de garder au maximum ces surfaces propres.

Différents instruments sont disponibles à l'heure actuelle et ont été testés sur des échantillons de titane. C'est le cas des embouts pour générateurs à ultrasons ou piézoélectriques dans des **métaux moins durs que le titane**. Dans une étude récente menée par Unursaikhan (151), l'effet de différents instruments a été observé à savoir : une curette manuelle en plastique, un embout détartréur conventionnel, un embout de surfaçage radiculaire conventionnel, et un embout fabriqué dans un métal nouvellement élaboré. Ces trois embouts étaient montés sur un générateur à ultrasons piézoélectrique. Il a pu être montré que :

- L'utilisation de la *curette manuelle en plastique ou du nouvel embout métallique n'affecte pas la topographie de surface du titane* voire même lisse très légèrement la surface.
- Par contre, l'utilisation des *autres embouts aboutit à une augmentation de la rugosité de surface et une perte de sa texture initiale.*

Le fait que les embouts métalliques entraînent des dommages à la surface du pilier et de l'implant a conduit à la fabrication de différents **instruments non métalliques** pour le traitement des pathologies péri-implantaires mais **aucun ne donne entière satisfaction** :

- Il a été montré que *les matériaux non métalliques ne sont pas adéquats pour l'élimination de la plaque* sur les surfaces en titane.
- Les *systèmes d'air abrasion* où de la poudre abrasive est projetée avec de l'air sont déconseillés pour éliminer la plaque au contact d'un implant du fait du *risque d'emphysème*.
- Les *curettes en fibres de carbone* créent d'importants dommages à la surface du titane et laissent des résidus de fibres de carbone néfastes pour l'attachement cellulaire.

L'utilisation d'**instruments moins durs que le titane** semble appropriée au traitement de la surface des piliers et implants. Le titane a une dureté allant de **120 à 200 Vickers** (HV) pour le titane commercialement pur de grade 1 à 4, et jusqu'à **350 HV** pour les alliages de type TA6V. La dureté des instruments conventionnels a été mesurée à **610 HV**. Or, dans l'étude citée précédemment, l'utilisation de nouveaux instruments en *alliage de cuivre plaqué de 99,99% d'argent* dont la dureté s'élevait à **89 HV n'a pas altéré la topographie de surface du titane** : $Ra \approx 0,24 \pm 0,07 \mu\text{m}$ avant et $Ra \approx 0,22 \pm 0,05 \mu\text{m}$ après utilisation de ces instruments.

Les alliages d'or, dont la dureté va de 210 à 300 Vickers en fonction des alliages, sont soumis aux mêmes effets que le titane.

La zircone elle est beaucoup plus dure (1200 HV) et présente beaucoup moins d'altérations de surface que le titane ou les alliages d'or.

3.3 Les modifications de la composition de surface du titane

Pour améliorer les propriétés du **titane**, les effets de différents traitements de surface ont été étudiés afin d'obtenir une surface qui réponde aux critères suivants :

- Limitation de l'adhésion bactérienne.
- Favorisation de la formation d'un système d'attache épithélio-conjonctif.
- Résistance mécanique et chimique au brossage et autres moyens prophylactiques utilisés en bouche (utilisation de fluorure ...).

Ces traitements de surface ont principalement été étudiés pour des piliers en titane ou pour la partie trans-muqueuse des implants en titane dits « en une pièce » qui émerge au niveau des tissus mous.

Dans le passé, on a déjà utilisé des techniques de revêtement dur en céramique à la surface des métaux pour éviter les contacts avec les fluides corporels et augmenter ainsi la biocompatibilité de ces métaux. A l'heure actuelle, différentes études ont été réalisées avec différents types de revêtements ou de traitements de surface dans l'objectif d'améliorer les propriétés du titane et son interaction avec la muqueuse péri-implantaire, et ainsi de limiter l'adhésion bactérienne.

3.3.1 Les principaux traitements de surface expérimentés dans les études

(64, 65, 66, 168)

➤ *Le revêtement par du nitrure de titane (TiN)*

Le revêtement du titane par du titane nitruré se révèle être particulièrement intéressant aux vues de ses compétences en ce qui concerne son utilisation pour des instruments de découpe, de poinçonnage et de façonnage ou encore pour son effet décoratif.

En effet, le revêtement dur par du titane nitruré permet :

- **d'augmenter la résistance du titane à la corrosion,**
- **d'augmenter sa résistance à l'usure mécanique de cisaillement** infligée par les différents moyens prophylactiques utilisés dans la cavité buccale (brossage, utilisation de fluorides, d'instrument ultra-soniques etc.),
- par ailleurs, sa **couleur dorée** est tout à fait intéressante pour une utilisation comme pilier implantaire puisque le doré permet une meilleure intégration esthétique parodontale que le gris du titane.

L'obtention d'un revêtement dur en titane nitruré qui soit fin (**2 μm d'épaisseur**), et dont les propriétés de surface soient reproductibles (rugosité) et ce sur toute la surface du pilier est possible par deux moyens : pulvérisation ou déposition physique de vapeur (PVD : Physical Vapor Deposition). La surface de TiN est dense, homogène, sans trou ou fissure et la rugosité de surface est maîtrisée : *le revêtement en TiN ne modifie pas la rugosité de la surface sous-jacente.*

Concernant la résistance du titane revêtu de titane nitruré, Mengel et son équipe ont publié en 2004 une étude menée *in vitro* (95) visant à comparer l'effet des instruments de détartrage ou de déplaquage sur la surface de **piliers en titane et en titane nitruré**. L'utilisation de curettes en acier, en titane et en plastique, d'instruments ultra-soniques avec embouts en acier, d'un aéropolisseur avec poudre nettoyante et d'un polisseur en gomme utilisé avec de la pâte prophylactique ont été testés. Les **curettes en acier et en titane ainsi que de l'embout à ultrasons, à une pression importante, laissent des traces visibles et augmentent la rugosité** de surface sur le titane comme sur le titane nitruré, avec une perte de substance superficielle voire de tout le revêtement en nitrure de titane. **Utilisés à faible pression, les traces laissées par ces instruments sont moins importantes au niveau du titane nitruré.** Contrairement au titane nitruré, **de la substance a été enlevée en surface au niveau du pilier en titane** après l'utilisation de la curette en acier et de l'embout à ultrasons. *Le revêtement en nitrure de titane n'est que partiellement détaché après le passage de l'embout ultrasonique à forte pression.* Des résultats identiques ont pu être observés après l'utilisation de curettes en titane.

➤ Le revêtement par du nitrure de zirconium (ZrN)

L'utilisation du nitrure de zirconium, tout comme le nitrure de titane ou autres **nitrures de métaux de transition** (cf. : Tableau périodique des éléments), sont très utilisés dans l'industrie du revêtement pour leur **extrême résistance mécanique et chimique**.

Le *revêtement du titane par du nitrure de zirconium* est retrouvé par exemple pour la réalisation du *tranchant de lames* utilisées dans le modélisme ou, plus proche du milieu odontologique, pour la réalisation *d'instruments ultrasoniques à utilisation endodontique*.

Un revêtement de zirconium nitruré peut être obtenu selon les mêmes méthodes que pour obtenir un revêtement en titane nitruré à savoir par un moyen de pulvérisation ou de déposition physique de vapeur. Le revêtement de nitrure de zirconium, comme celui de nitrure de titane, fait environ **2 µm d'épaisseur**. De même que pour le nitrure de titane, le revêtement en nitrure de zirconium *ne modifie pas la rugosité de la surface sous-jacente*.

Si l'*oxyde de zirconium* est blanc, **le zirconium nitruré a lui une couleur doré pâle**.

➤ L'oxydation thermique de la surface du titane

Le titane, du fait de sa grande réactivité va à l'air libre ou au contact d'eau se recouvrir d'une couche d'oxyde de titane (TiO₂). *Les propriétés de cette couche d'oxyde formée spontanément à la surface du titane ne sont pas connues*. Cette couche fine de **2 à 5 µm** forme un *film protecteur à l'origine de la biocompatibilité du titane (ne se corrode pas)*. Elle se reforme dans la milliseconde si elle est endommagée. **Elle est rapidement contaminée par des hydrocarbures**.

L'oxydation thermique volontaire de la surface du titane va former une **couche oxydée plus épaisse**. Cette surface possède une *énergie libre de surface faible* et elle **est bien plus hydrophobe** qu'une surface de titane polie oxydée spontanément.

Par ailleurs, on arrive à obtenir une surface dont la rugosité se trouve aux alentours de $R_a = 0,2 \mu\text{m}$.

Cette technique a l'avantage d'être *peu coûteuse*, mais elle présente un inconvénient : la **résistance mécanique plus faible** de cette surface oxydée **risque d'être abîmée et rendue rugueuse par les moyens utilisés pour l'hygiène buccale**, ce qui favorise l'adhésion bactérienne.

➤ *Le traitement par rayonnement laser*

Le rayonnement au laser de la surface de titane provoque *une fusion en surface suivie d'une recristallisation et solidification du titane*. Il en résulte une surface dont la rugosité est modifiée et que l'on maîtrise mal : elle est d'environ de $R_a = 1 \mu\text{m}$.

➤ *L'implantation d'ions par des procédés à sec (168)*

Dans une étude menée par Yoshinari et son équipe publiée en 2000, des procédés à sec de modification de la surface du titane ont été utilisés et notamment l'implantation d'ions par application de faisceaux ioniques. Des implantations d'ions calcium (Ca^{2+}), d'ions azote (N^+), d'ions fluorure (F^+), d'ion d'argent (Ag), d'étain (Sn), de zinc (Zn), et de platine (Pt) ont été réalisées.

Ces procédés à sec non polluants permettent la production d'un film fin, sans défaut et très résistant à la surface.

3.3.2 Les effets de ces modifications sur l'adhésion bactérienne et cellulaire

3.3.2.1 L'adhésion cellulaire

L'étude de *la croissance fibroblastique* au contact des différents substrats citée ci-dessus a été faite en observant l'architecture cellulaire au microscope électronique à balayage. Il est admis que *la morphologie cellulaire traduit son activité* c'est-à-dire sa croissance, son expression génétique et le métabolisme de sa matrice extracellulaire. L'activité cellulaire peut être révélée également par l'étude de *l'activité de la déshydrogénase mitochondriale*, ou encore *du contenu protéique total*, en considérant que s'ils sont élevés ils traduisent une activité cellulaire de synthèse élevée.

Les résultats obtenus par Groessner-Schreiber dans une étude publiée en 2003 sur des *fibroblastes* de rats sont les suivants (64) :

- Les cellules ont **bien colonisé les différentes surfaces** à savoir les **surfaces de titane polies, de titane nitruré, de titane oxydé, et de titane modifié au laser**. Néanmoins on observe une morphologie cellulaire variable au contact des différentes surfaces. Au contact du **titane nitruré**, les cellules sont soit **effilées avec de longs filopodes**, soit plutôt **polygonaux étalés et plates** : ces processus permettent d'aider à l'ancrage de la cellule au substrat lors de sa division. Les cellules étalées et plates sont des cellules **intimement adhérentes au substrat**. Au contact des **autres surfaces** et particulièrement au contact du titane oxydé, les **cellules sont rondes** avec des **filopodes beaucoup moins nombreux et plus fins**.
- L'activité de la **déshydrogénase mitochondriale** est **significativement plus élevée** au niveau des cellules au contact du **titane nitruré**.
- Le **contenu protéique total** des cellules est plus élevé pour celles au contact des surfaces de titane qu'il ne l'est pour celles au contact d'une surface de culture cellulaire en polystyrène. Mais il est **significativement plus élevé** au sein des cellules au contact du **titane nitruré**.

Selon cette étude, bien que les différents traitements de surface soient favorables à une croissance fibroblastique, le titane revêtu de nitrure de titane serait d'un intérêt tout particulier. *Le revêtement dur par le nitrure de titane masquerait la très réactive surface de titane sous-jacente qui est rapidement contaminée par des hydrocarbures. L'adsorption protéique qui se fait sur le titane nitruré serait de nature à faciliter l'attachement des fibroblastes en formant des structures reconnues par des récepteurs cellulaires.*

Une autre étude de 2006 menée sur des *fibroblastes* humains par les mêmes auteurs, Groessner-Schreiber et son équipe, a permis de tirer des conclusions plus précises quant à l'adhésion cellulaire. Ils ont étudié la formation *de contacts focaux* sur des surfaces différentes ayant des rugosités différentes.

– Concernant la morphologie cellulaire :

- Sur les **surfaces les plus lisses** ($R_a = 0,03 \mu\text{m}$ à $R_a = 0,09 \mu\text{m}$), les cellules sont *fusiformes allongées* et n'ont *pas d'orientation précise*. L'architecture cellulaire n'est pas contrainte par la topographie du substrat.
- Sur les **surfaces de rugosité plus élevée et voisine de $R_a = 0,2 \mu\text{m}$** , les cellules sont *fusiformes* mais avec *une orientation préférentiellement alignée le long des creux*.
- Sur les surfaces de **titane polies revêtues de TiN ou de ZrN**, ayant des valeurs de rugosité respectivement **de $R_a = 0,06 \mu\text{m}$ et de $R_a = 0,05 \mu\text{m}$** , les cellules se sont *bien dispersées*, elles ont des formes *polygonales*, elles sont *plates et paraissent intimement adhérentes à la surface avec des filopodes courts et larges*.
- Sur les **surfaces les plus rugueuses, $R_a = 0,52 \mu\text{m}$ à $R_a = 2,2 \mu\text{m}$** (surfaces de titane ayant subi différents traitements de surface) les fibroblastes *fusiformes* ne passent pas en pont au dessus des reliefs mais semblent former des contacts focaux sur les bords et au fond des creux même les plus fins.

– Concernant le nombre de contacts focaux :

- **Une corrélation a pu être observée entre la rugosité et le nombre de contacts focaux.** Au niveau des surfaces étudiées, **le nombre de contacts focaux diminue d'un facteur de 8 avec l'augmentation de la rugosité.** Le plus grand nombre de

ces contacts focaux a pu être observé au niveau des surfaces en verre recouvertes de titane, de nitrure de titane et de nitrure de zircon (R_a = 0,03 µm à R_a = 0,09 µm), et au niveau des surfaces **en titane revêtues de nitrure de titane (R_a = 0,06 µm) et de nitrure de zircon (R_a = 0,05 µm)**. Les résultats sont très similaires concernant le verre revêtu de TiN ou de ZrN et le titane revêtu de TiN ou de ZrN.

Bien que ces résultats concernant la rugosité ne soient pas retrouvés dans toutes les études, on peut tout de même en conclure que **c'est l'association des différentes propriétés de la surface qui détermine ses capacités à favoriser l'adhésion cellulaire**. Par ailleurs les résultats concernant le revêtement du titane par du nitrure de titane sont également prometteurs selon cette étude.

3.3.2.2 L'adhésion bactérienne

Pour limiter l'apparition de péri-implantite, lutter contre l'adhésion bactérienne au contact des piliers implantaires est une préoccupation toujours d'actualité. Le problème se pose tout particulièrement lorsqu'une perte tissulaire a déjà eu lieu et que le pilier, voire l'implant, émerge dans la cavité buccale. *Si ces surfaces facilitent une adhésion bactérienne de par leurs propriétés physico-chimiques, alors la péri-implantite sera impossible à maîtriser.*

Dans une étude menée *in vitro* en 2000, Yoshinari et son équipe (168) ont comparé l'adhésion bactérienne de *Porphyromonas gingivalis* et *Actinomyces actinomycetemcomitans* (colonisateurs précoces), soit deux paropathogènes connus, au contact de différentes surfaces de titane modifiées par des procédés à sec (cf. 3.2.1.).

Il a pu être montré que **l'implantation d'ions calcium**, qui a été *décrite comme étant bénéfique à la surface des implants pour favoriser l'intégration osseuse*, se trouve être **néfaste en terme d'adhésion bactérienne**. Pour des rugosités similaires, la surface avec des ions calcium implantés ($R_a=0,10\mu\text{m}$) est colonisée par une quantité bien plus importante de *Porphyromonas gingivalis* et d'*Actinomyces actinomycetemcomitans* que le titane poli ($R_a=0,07\mu\text{m}$) (cf. *Figure 20*). *L'implantation d'ions calcium favorise l'adsorption protéique et donc l'adhésion bactérienne.*

Par ailleurs, **les surfaces chargées négativement au contact de la salive (pH = 7) favorisent l'adsorption d'ions calcium salivaires (Ca^{2+}) chargés positivement**. Les ions calcium eux, favorisent l'adhésion bactérienne car les bactéries sont majoritairement chargées négativement.

Cette étude met également en évidence une **faible colonisation bactérienne de la surface de titane revêtue de nitrure de titane** ($R_a=0,12\mu\text{m}$) (cf. *Figure 31*).

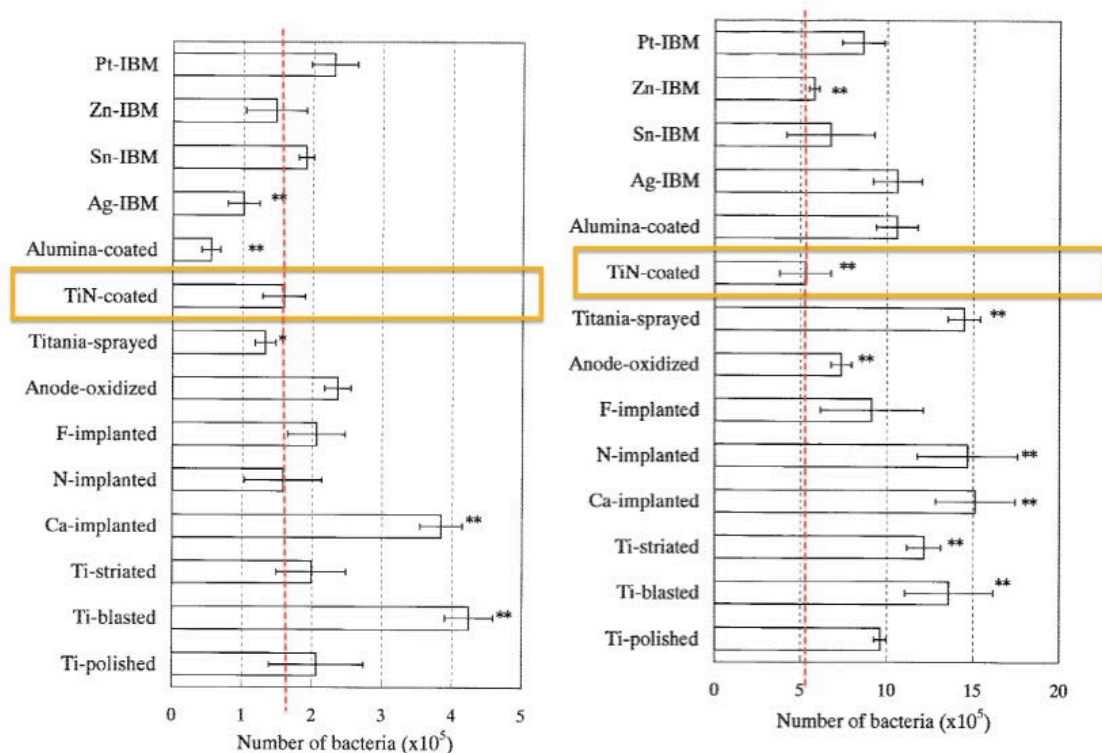


Figure 31 : Quantité de *Porphyromonas gingivalis* (à gauche) et d'*Actinomyces actinomycetemcomitans* (à droite) sur des surfaces de 1 cm² après incubation pendant 1 heure (issu de (168)).

Groessner-Schreiber et son équipe lors d'une étude *in vitro* publiée en 2001 (65), ont observé l'évolution des colonisateurs précoces *Streptococcus sanguis* et *Streptococcus mutans* sur des surfaces en titane modifiées : du titane modifié par oxydation thermique, du titane avec un revêtement en nitrure de titane (TiN) ainsi qu'en nitrure de zirconium (ZrN), et du titane modifié au laser. Ces surfaces ont été comparées à une surface en titane polie, et avaient toutes la même rugosité sauf le titane modifié au laser qui avait une rugosité plus élevée. Il a pu être dénombré significativement **moins de colonies de S.sanguis et de S.mutans au contact des surface de titane revêtues TiN, de ZrN, et du titane oxydé**, qu'au contact du titane poli et du titane modifié au laser. **Le revêtement des surfaces par de la salive artificielle diminue également la colonisation bactérienne.**

Le titane très réactif présente à sa surface une *couche d'oxyde formée spontanément*. Cette couche présente un **caractère amphotère au pH buccal**, c'est à dire qu'elle peut effectuer des échanges à la fois anodiques et cationiques. À l'interface avec la salive, la formation de liaisons de type covalentes, ioniques, et hydrogènes va favoriser l'adsorption de polymères

formant une *surface très réactive et favorable à l'adsorption des colonisateurs bactériens précoces*. Les **revêtements durs par du nitrure de titane ou par du nitrure de zirconium limitent l'adhésion bactérienne en camouflant la surface de titane sous-jacente**. Les résultats obtenus sont *meilleurs pour le revêtement au nitrure de zirconium*. **Ces revêtements nitrurés limitent l'adhésion bactérienne car ils sont apparentés aux matériaux céramiques (oxydes de métaux ou métalloïdes) qui sont jusqu'à 50% moins favorables à la colonisation bactérienne** selon certaines études.

- ✓ Le **titane très réactif s'oxyde spontanément** en surface au contact d'eau ou d'air. Cette couche a un *caractère amphotère qui favorise l'adsorption de polymères salivaires, qui eux facilitent l'adhésion bactérienne*.
- ✓ Le **revêtement par du nitrure de titane ou de zirconium camoufle cette grande réactivité** et *adsorbe à sa surface des polymères avec des structures moins favorables à l'adhésion bactérienne mais plus favorables à l'adhésion fibroblastique*.
- ✓ Le **revêtement du titane par du nitrure de titane est intéressant pour un pilier** : il *favorise l'adhésion cellulaire mais non bactérienne ; il a une dureté importante ; il est de couleur dorée*.

4 Le Design du pilier implantaire

4.1 Les interfaces du pilier implantaire avec les composants voisins

4.1.1 L'interface pilier - implant

Depuis les études de Brånemark et Schroeder sur l'ostéointégration, deux types d'implants ont été développés :

- Les implants en deux parties : Ces implants ont leur *limite coronaire placée en juxta-osseux* et impliquent l'utilisation d'un **pilier implantaire trans-gingival**. Initialement, ces implants étaient dits « enfoui » (« submerged ») et leur mise en place nécessitait toujours un second temps chirurgical pour y connecter le pilier. Aujourd'hui, on utilise une vis de couverture ou bien une vis de cicatrisation trans-gingivale qui permet la mise en place de tels implants en un ou deux temps chirurgicaux.

La connexion entre ces implants juxta-osseux et le pilier prothétique implique la formation d'un **joint** ou « **microgap** » localisé au niveau de la crête osseuse.

- Les implants en une partie : ils sont forcément mis en place en un seul temps chirurgical car *leur limite coronaire est disposée en juxta-gingival*. Ces implants possèdent *un corps intra-osseux et un col trans-gingival*. Les piliers utilisés dans ce cas ne serviront que de moignon pour la prothèse fixée mais ne seront pas en contact avec les tissus mous.

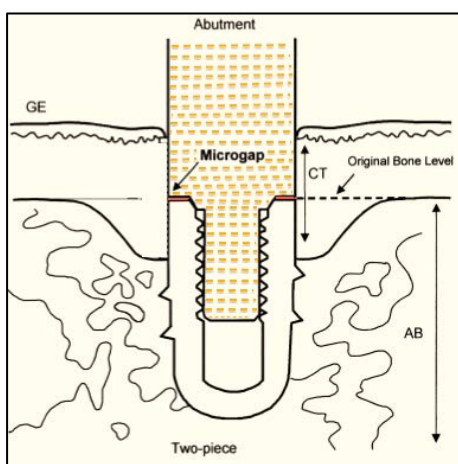


Figure 32 : Système implantaire en deux parties : schéma d'un pilier dont la connexion se fait à plat avec l'implant. (« Abutment » : pilier ; « microgap » : joint ; AB : os ; CT : tissu conjonctif ; GE : épithélium gingival ; « Original bone level » : niveau osseux initial) (issu de (27)).

4.1.1.1 Le « microgap »

Il a pu être mis en évidence que l'existence de ce **microgap** est à l'origine d'une résorption osseuse ou cratérisation dans les premiers mois suivants la mise en place du pilier qu'il ait été connecté dans un premier ou un second temps chirurgical.

Dans une étude menée chez le chien Foxhound, à six mois après mise en place d'un pilier dont la connexion est de type « à plat » avec l'implant, on a pu mesurer une perte osseuse de $1,60 \pm 0,17$ mm et de $1,70 \pm 0,14$ mm respectivement au niveau d'implants en deux parties mis en place en deux temps et un temps chirurgical. Au niveau des implants en une seule partie, une perte osseuse de $0,48 \pm 0,13$ mm seulement a été mesurée (27).

C'est la présence de **bactéries dans ce microgap** provenant d'une fuite bactérienne depuis l'intérieur de l'implant ou de bactéries du sulcus qui provoque une réaction inflammatoire localisée en regard de ce joint. Un **infiltrat en bourrelet inflammatoire** se met en place composé principalement de *polynucléaires neutrophiles* ainsi que de quelques cellules *mononucléaires*. Le pic de densité de ces cellules inflammatoires se trouve à **0,5 millimètre coronairement au microgap**. Cet infiltrat se forme que la mise en place de l'implant ait été réalisée en un ou deux temps chirurgicaux. On sait qu'une inflammation est à l'origine du **recrutement et de l'activation des ostéoclastes**, acteurs de la résorption osseuse. On a constaté la formation d'un cratère osseux au cours de la première année après mise en fonction de l'implant, dont l'origine est *multifactorielle* : **cet infiltrat en regard du microgap est une des étiologies de la cratérisation**. Après cette première année, entre l'infiltrat inflammatoire qui persiste et le niveau osseux, on retrouve une zone de **0,8 millimètres de tissu conjonctif non infiltré** qui joue probablement un rôle « tampon » entre la zone infiltrée et l'os.

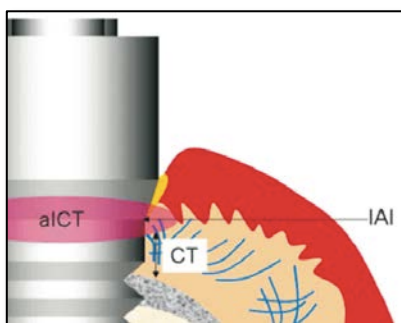


Figure 33: Formation d'un infiltrat inflammatoire (aICT : « Abutment inflammatory cell infiltrate »), centré sur l'interface pilier-implant (IAI : « implant-abutment interface »), et séparé du tissu osseux par 1mm de tissu conjonctif (CT). (issu de (126)).

Par comparaison, **on ne retrouve pas cet infiltrat inflammatoire au niveau des implants en une partie** où il n'y a pas de joint dans la zone crestale mais une simple démarcation entre l'état de surface rugueux intra-osseux et lisse trans-gingival.

L'existence d'une **fuite bactérienne** au travers du joint pilier-implant a été mise en évidence en immergeant un implant et son pilier dans un milieu d'incubation anaérobie contenant des micro-organismes oraux. Ils ont été préalablement connectés puis immergés partiellement ou entièrement. Après 7 jours d'incubation, **des micro-organismes ont été retrouvés à l'intérieur de la structure implantaire**, et en faible nombre au sein de l'implant qui n'avait été que partiellement immergé (145). Il a pu être montré qu'*in vivo*, la **colonisation du microgap se fait dans les 25 jours suivant la mise en place d'un pilier.** (26)

Une étude a été menée sur des *implants récupérés après un échec lié à une perte osseuse* (102). L'observation de ces implants au microscope électronique à balayage a permis de mesurer un *microgap de 30,7 µm en moyenne, colonisé par un biofilm bactérien.* **Le diamètre moyen des bactéries est de 2µm.**

Pour limiter les conséquences de la présence de ce joint, différents moyens ont été utilisés :

- **Diminuer ce microgap** pour en *limiter l'accès aux micro-organismes.*
- **Déplacer le microgap** pour *éloigner les bactéries et l'infiltrat inflammatoire de la crête osseuse.*

- ✓ La présence d'un *microgap* est *inévitabile si l'on utilise des implants en deux parties.*
- ✓ En plus d'être *colonisé par les bactéries*, sa taille permet *une fuite bactérienne entre le sulcus et l'intérieur de la structure implantaire.*
- ✓ Un *infiltrat inflammatoire forme un bourrelet face au microgap*, en réponse à la présence des micro-organismes à cet endroit.

4.1.1.2 Connexion à plat versus connexion conique

Le système de **connexion dit à plat** ou **connexion externe** (cf. : *Figure 30*) est à l'origine d'un microgap permettant la colonisation bactérienne. Avec cette connexion, les contraintes liées aux mouvements de mastication entraînent des *micromouvements du pilier* qui ouvrent ce *microgap*, permettant d'autant plus le passage bactérien, et qui créent une *aspiration des fluides en direction du microgap*.




Figure 34 : La connexion à plat entre le pilier et l'implant autorise des micromouvements du pilier en cas de contraintes masticatoires qui ouvrent le microgap (issu de (37)).




Figure 35 : Pilier à connexion externe à plat (A), Pilier à connexion interne conique (B) (issu de (46)).

L'utilisation d'une **connexion conique**, encore dite **connexion interne**, de type **cône morse** ou **cône dans cône**, permet une *nette diminution de la dimension de ce microgap* et *limite la possibilité de micromouvements*. Il a pu être constaté qu'un **microgap de 10µm persisterait tout de même** quelque soit le système implantaire utilisé. (26)

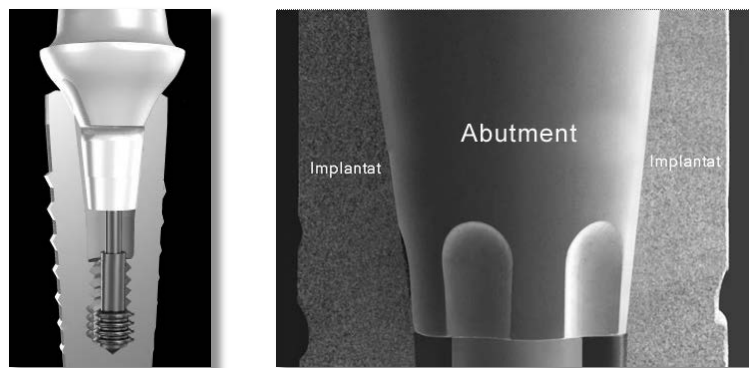


Figure 36 : Pilier à connexion conique (« tapered abutment »). (issu de (37)).

Dans une étude de Tayeb-Ali datant de 2009, il a été observé sur des macaques **une perte d'attache à 6 mois après connexion du pilier, plus importante au niveau des piliers à connexion externe** : $0,9 \pm 0,86$ mm contre seulement $0,5 \pm 0,88$ mm au niveau des piliers à connexion conique interne. Dans cette même étude un test de stabilité réalisé grâce au dispositif Periotest a mesuré **une plus grande stabilité du pilier à connexion conique**.

*Les contraintes masticatoires sont principalement distribuées au niveau du col de l'implant, et se propagent au sein de l'os marginal en regard, favorisant la résorption osseuse. Avec un pilier à connexion conique, la transmission des contraintes du pilier à l'implant se fait toujours au niveau du col implantaire mais **sur une plus grande hauteur**. Cette meilleure distribution des contraintes protège l'os de la résorption.*

- ✓ La connexion conique présente plusieurs avantages :
 - ⇒ Le *microgap* et la *réaction inflammatoire en regard* sont diminués.
 - ⇒ Il y a *moins de micromouvements* entre le pilier et l'implant sous les contraintes masticatoires.
 - ⇒ Les *contraintes masticatoires* sont *mieux distribuées* au niveau de l'implant et de l'os marginal.
- ✓ Ce sont autant d'étiologies de la cratérisation qui sont limitées.

4.1.1.3 Le concept du « Platform switching »

➤ Le concept

Le concept du *platform switching* ou *platform shifting* consiste en l'utilisation d'un **pilier dont l'émergence au niveau de l'implant a un diamètre plus étroit que le diamètre de la plateforme de l'implant**. Le concept de *platform switching* est apparu par hasard à la fin des années 1980 et au début des années 1990 lorsque les fabricants ont mis sur le marché des *implants de large diamètre sans les piliers de diamètre correspondant*. On a alors utilisé des piliers de diamètre normal pour ces implants larges, et les *observations*

rétrospectives faites ont été inattendues : le niveau osseux était resté stable sur tout la hauteur de ces implants.

Canullo en 2007 (31) a pu observer radiographiquement une diminution de la perte osseuse de 18 à 36 mois avec des implants mis en place immédiatement après extraction et des piliers de diamètre inférieur aux implants. La perte osseuse moyenne observée dans cette étude est de $0,78 \pm 0,36$ mm contre une résorption osseuse moyenne de référence de 1,7 mm avec des piliers standard.

➤ La théorie biomécanique

Dans la littérature, on retrouve différentes hypothèses visant à expliquer la diminution de la résorption osseuse en réduisant le diamètre du pilier. La théorie biomécanique en est une des principales. Le fait de réduire le diamètre du pilier par rapport à celui de l'implant permet un **déplacement du stress** induit par les contraintes occlusales, depuis le col implantaire à l'interface avec la crête osseuse, vers une position **plus médiane au centre de l'implant**. Les **forces occlusales seraient alors mieux réparties le long du grand axe de l'implant**, et le col implantaire ainsi que la crête osseuse marginale absorberaient moins de contraintes.

Par contre, le fait d'**augmenter le différentiel de diamètre** entre l'implant et le pilier ne modifierait pas le stress diffusé à l'os mais entraînerait une **augmentation du stress appliqué au complexe implant-pilier**. (26)

➤ La théorie de l'infiltrat inflammatoire

Ce sont Lazzara et Porter qui ont été les premiers à théoriser ce concept et qui ont expliqué que *l'infiltrat inflammatoire circonférentiel centré sur le joint pilier-implant, serait limité en direction apicale par la plateforme implantaire si ce joint était déplacé horizontalement vers le centre de l'implant*. L'idée a en fait été de créer une composante horizontale permettant d'**éloigner le microgap de 0,5 à 0,75 millimètre de la crête osseuse**. En effet il a pu être observé que *la perte osseuse était inversement proportionnelle à la différence entre*

le diamètre de l'implant et celui du pilier : plus le microgap est éloigné de la crête osseuse, moins il y a de résorption osseuse. (126)

Pour obtenir cela, on utilise soit un pilier dont le diamètre est réduit par rapport au diamètre de l'implant (Figure 35, 2), soit un implant dont la plateforme est élargie avec un pilier de même diamètre que l'implant (Figure 35, 3).



Figure 37 : Le concept de Platform Switching (issu de (126)).

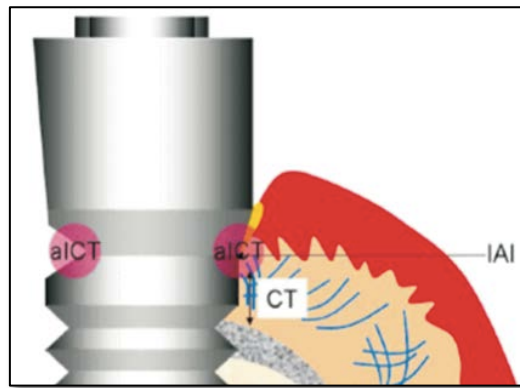


Figure 38 : Localisation de l'infiltrat inflammatoire lorsque le pilier est choisi selon le concept de Platform Switching (à gauche), et avec un pilier dont le diamètre est le même que celui de l'implant (à droite) (issu de (126)).

Le phénomène de cratérisation se produit avec une composante corono-apicale mais également horizontale. En utilisant un pilier de diamètre plus étroit que l'implant, la cratérisation est limitée dans le sens vertical et horizontal.

La réduction de la résorption osseuse se traduit histologiquement par une faible quantité d'ostéoclastes et de lacunes de Howship qu'ils auraient créées au niveau de la crête osseuse. On n'observe pas de lésion infra-osseuse.

Différentes autres hypothèses ont été formulées concernant les effets du platform switching. Il aurait non seulement pour effet d'éloigner l'infiltrat inflammatoire de la crête

osseuse mais permettrait la formation d'un **tissu conjonctif plus résistant et stable**, moins sujet à la migration apicale. (30) De plus **l'infiltrat inflammatoire serait réduit**.

Une étude récente menée chez l'homme par Canullo et son équipe (30) a montré qu'à long terme il n'y a **pas de différence significative, d'un point de vue clinique et histologique, quant à la santé des tissus mous péri-implantaires avec ou sans *platform switching***. Ils ont observé à 4 ans des coupes histologiques de muqueuse prélevées au contact de piliers dont le diamètre était égal à celui de l'implant et d'autres dont le diamètre était inférieur à celui de l'implant de 0.25mm, 0.5mm et 0.85mm. Il n'a pu être trouvée aucune différence significative entre les différents groupes à l'évaluation des paramètres suivants :

- Profondeur au sondage
- Saignement au sondage
- Densité en micro-vaisseaux sanguins
- Contenu en fibres de collagène
- Quantité de cellules inflammatoires (principalement des lymphocytes et quelques polynucléaires)

D'après ces paramètres, on peut dire que les tissus mous péri-implantaires sont sains, lorsque l'implant est mis en charge avec ou sans *platform switching*, tels que le sont les tissus mous parodontaux dans un contexte physiologique.

En dehors de l'infiltrat inflammatoire en regard du microgap, on retrouve au niveau péri-implantaire tout comme au niveau parodontal **un infiltrat inflammatoire adjacent à l'épithélium jonctionnel** permettant de *lutter contre les micro-organismes présents dans le sulcus même à l'état sain*. **Mais ni l'infiltrat inflammatoire adjacent à l'épithélium jonctionnel, ni celui adjacent au microgap ne se traduisent cliniquement par une inflammation : on ne retrouve pas de saignement au sondage.**

Si l'inflammation avait été plus importante au niveau des piliers standard, alors on aurait eu un *infiltrat de cellules inflammatoires plus important, la production de métalloprotéinases aurait dégradé des fibres de collagène, et la densité vasculaire aurait été augmentée*. Ce sont des réactions tissulaires que l'on observe en cas de gingivite ou de péri-implantite.

On peut conclure de cette étude que **le bénéfice du *platform switching* en terme de préservation de l'os marginal vient à priori uniquement du fait de l'éloignement de l'infiltrat inflammatoire du tissu osseux et non pas d'un infiltrat moins important.**

Le manchon conjonctif n'est pas plus résistant, il est qualitativement et quantitativement identique pour des piliers standard ou de diamètre plus étroit que celui de l'implant. Néanmoins le tissu conjonctif est **plus épais** car il occupe **l'espace anguleux laissé par le pilier plus étroit, qui est disponible pour la formation de l'espace biologique.**

On peut également en conclure que l'utilisation du *platform switching* n'est **pas néfaste pour les tissus mous** qui sont sains et ne présentent pas d'inflammation pathologique à long terme.

L'étude de Farronato (54) confirme l'effet bénéfique du concept de *platform switching* sur le niveau osseux mais précise qu'il n'est retrouvé que si les implants sont placés en **juxta-osseux** et non pas en supra-osseux comme cela a pu être le cas dans des études contradictoires.

A NOTER : Le concept de *platform switching* doit être appliqué dès la mise en place de la vis de cicatrisation.

➤ Avantages

Nous avons pu voir précédemment qu'en cas de muqueuse fine, si l'épaisseur supra-osseuse de 2 à 3 millimètres n'est pas disponible pour l'établissement de l'espace biologique en post-opératoire, alors une résorption osseuse précoce se produit pour permettre au complexe épithélio-conjonctif de se former. A l'inverse, *si une résorption osseuse survient pour une autre raison non pathologique, alors on peut craindre une récession muqueuse en conséquence qui « suit » le niveau osseux en conservant une épaisseur et un espace biologique inchangé.*

Le fait de **limiter la cratérisation** qui a lieu au cours de la première année après mise en fonction des implants par le concept de *platform switching* permet **d'éviter la récession muqueuse qui se produit en conséquence.** Les contours muqueux sont alors préservés favorisant un meilleur résultat esthétique. De plus limiter la cratérisation, dans le sens verticale et horizontal, offre **un contexte plus favorable à la préservation des papilles** entre

une dent et un implant et surtout entre deux implants. Cette dernière situation clinique est considérée jusque là comme très défavorable esthétiquement du fait de l'impossibilité de préserver les papilles. Entre deux implants, les « cratères » formés autour de chacun des implants se retrouvent en continuité l'un avec l'autre, formant ainsi un profil plat, sans support osseux pour la papille. *Il n'est pas recommandé de placer deux implants adjacents en secteur esthétique.*

La limitation de la cratérisation est tout à fait intéressante en cas d'utilisation **d'implants courts en sous-sinusien ou a proximité du nerf mandibulaire** par exemple lorsque la hauteur d'os est limitée. Limiter la cratérisation permet de **préserver l'ancrage et le support biomécanique de l'implant.** (26)

➤ Limites

Le fait d'utiliser un pilier plus étroit au niveau de son interface avec l'implant **rend plus difficile la gestion du profil d'émergence des restaurations fixes supra-implantaires.** Le pilier trans-muqueux a pour vocation de permettre le passage du diamètre de l'implant à un diamètre plus proche de celui de la dent qu'il remplace au niveau de son émergence de la muqueuse. Le différentiel est parfois difficile à gérer pour ne pas avoir une action néfaste sur les tissus mous et cette difficulté n'est que renforcée avec le concept de *platform switching*.

Malgré les moyens pour limiter l'impact de la colonisation du microgap sur l'os marginal, dans les systèmes implantaires en deux parties, **un microgap de 10 µm persiste toujours** quelque soit le système implantaire utilisé. *Le diamètre moyen des micro-organismes étant de 2 µm*, ils peuvent toujours coloniser cet espace et être à l'origine d'un mécanisme de défense immunitaire et de la formation d'un *infiltrat inflammatoire délétère pour le tissu osseux*. Le scellement de cette interface avec des agents antimicrobiens a été envisagé mais des études supplémentaires sont nécessaires.

4.1.1.4 En conclusion

- *La préservation et la stabilisation des tissus mous péri-implantaires et d'un contour muqueux esthétique passe par la préservation et la stabilisation du tissu osseux sous-jacent.*
- L'utilisation d'un pilier, qui permet d'agir sur le profil d'émergence et la limite de la restauration prothétique pour un meilleur rendu esthétique, implique nécessairement l'existence d'un *microgap d'au moins 10 µm colonisé par les micro-organismes.*
- La formation d'un *infiltrat-inflammatoire adjacent au microgap* colonisé par des micro-organismes, représente une *étiologie non moindre de la cratérisation péri-implantaire* qui survient dans l'année suivant la mise en fonction de l'implant.
- Chronologiquement, l'introduction de **piliers à connexion interne** puis du concept de **platform switching** ont permis respectivement :
 - de *réduire la taille du microgap* et sa colonisation bactérienne
 - *d'éloigner le microgap* et donc l'infiltrat inflammatoire de l'os marginal ; de *mieux répartir les contraintes occlusales* de façon à ce que moins de stress ne soit concentré au niveau du col implantaire et de l'os marginal ; *d'augmenter l'espace disponible pour la mise en place de l'espace biologique* et surtout pour le tissu conjonctif.

✓ Les améliorations faites sur l'interface pilier-implant ont permis de diminuer et de déplacer l'infiltrat inflammatoire au sein du tissu conjonctif, ce qui limite la résorption osseuse et il en résulte en une stabilité des tissus mous à long terme.

4.1.2 L'interface pilier – restauration prothétique

4.1.2.1 La nature de cette interface : restauration scellée versus transvissée

En prothèse fixée supra-implantaire, deux choix s'offrent au clinicien quant à la réalisation prothétique : la **restauration peut être scellée sur le pilier qui lui, est transvissé**, ou bien, elle peut être **transvissée**. Une **restauration transvissée sera fusionnée avec le pilier pour ne former qu'une seule pièce** : l'armature est surcoulée sur le pilier en cas de restauration céramo-métallique, ou elle est usinée. Le cosmétique est monté directement sur cette structure qui possèdera un **puits de vissage** dans l'axe de l'implant permettant de transvisser la restauration. Habituellement, le puits est comblé à l'aide de composite pour un effet le plus esthétique possible.

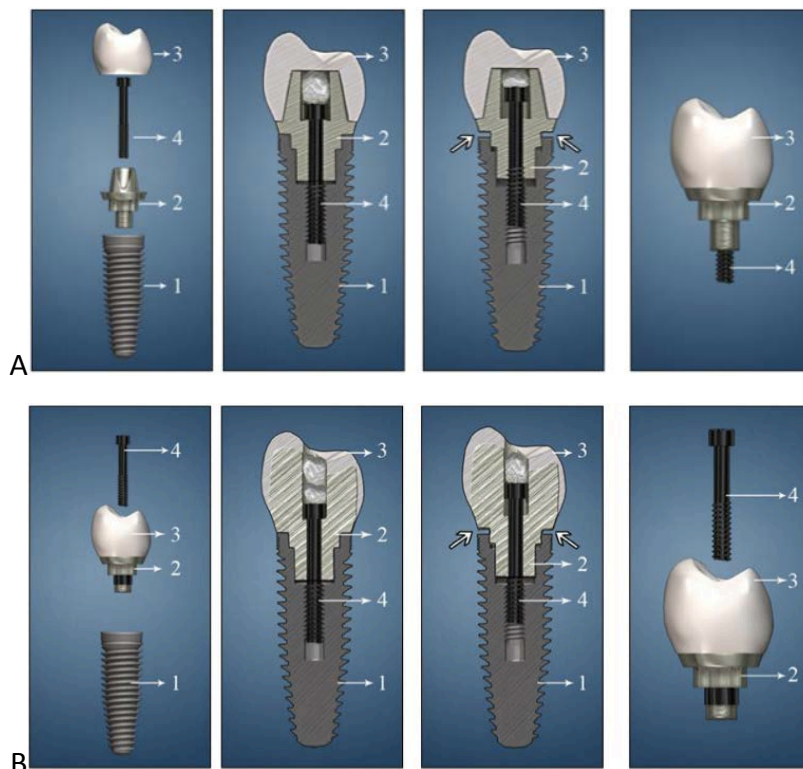

Figure 39 : Restauration prothétique scellée sur le pilier transvissé (A) / Restauration prothétique transvissée (B) (1 : implant ; 2 : pilier ; 3 : Restauration prothétique ; 4 : vis permettant de transvisser le pilier (A) ou la restauration prothétique dans sa globalité (B)) (issu de (107)).

Ces deux techniques sont utilisables dans la plupart des situations cliniques. Mais chacune de ces techniques présente des avantages et des inconvénients dont voici quelques exemples :

- Inconvénients des restaurations transvissées : elles sont plus souvent sujettes à des complications de type **fracture ou perte de vis** ; le **positionnement de l'implant est plus exigeant** : on risque d'avoir un *puits de vissage qui n'est pas dans l'axe* de la restauration ou qui émerge de façon *inesthétique* ; la présence du **puits de vissage fragilise la céramique** surtout au niveau des cuspides des dents postérieurs et il **affecte l'anatomie occlusale** ; il n'y a **pas de possibilité de correction des axes implantaires divergents** ce qui peut poser *problème en cas de restaurations multiples*.

Avantages : cette technique transvissée peut être particulièrement indiquée en cas de **faible hauteur prothétique disponible** ; en effet le système transvissé permet de *pallier le manque de surface rétentive* d'un pilier dont la hauteur serait trop faible.

- Inconvénients du système scellé : il implique **un joint plus important** et fait intervenir un **ciment de scellement** au niveau de ce joint qui *peut être en excès et difficile à enlever par le clinicien*.

Avantages : L'aspect **esthétique** est meilleur du fait de *l'absence d'un puits de vissage* : ce système est plus indiqué dans le *secteur antérieur lorsque l'axe implantaire imposerait une émergence du puits de vissage en vestibulaire ou au niveau du bord incisal* ; **l'anatomie occlusale est plus précise** sans la présence du puits ; il est possible de **corriger des axes implantaires divergents** pour des restaurations multiples ; la **mise en œuvre en clinique et au laboratoire est simplifiée**.

Quelque soit la technique choisie, la limite pilier-restauration prothétique devrait être positionnée au plus bas en intra-sulculaire. Il a pu être montré depuis longtemps et à maintes reprises dans la littérature qu'en prothèse fixée conventionnelle supra-dentaire, une mauvaise adaptation de la limite cervicale ou une limite sous-gingivale sont à l'origine

de rétention de plaque bactérienne, d'une inflammation de la gencive marginale et peuvent être mises en cause dans le développement de pathologies parodontales.

Une restauration surcontourée ou une limite enfouie trop profondément par rapport au niveau de la gencive marginale entraînent une inflammation tissulaire. (162, 130)

Une étude menée *in vitro* par Keith en 1999 a pu montrer que le **joint marginal est beaucoup plus faible avec des restaurations transvissées que celui obtenu avec des couronnes scellées en supra-implantaire :**

- Il a mesuré un joint marginal de $8,8 \pm 5,7 \mu\text{m}$ pour une couronne transvissée.
- Le joint est de $57,4 \pm 20,2 \mu\text{m}$ pour une couronne scellée au ciment verre ionomère.
- Et il est de $67,4 \pm 15,9 \mu\text{m}$ pour une couronne scellée au ciment phosphate de zinc.

D'autres auteurs ont conclu **qu'un joint de moins de 25 μm était requis** pour permettre de conserver des tissus mous sains, mais **un espace marginal de moins de 104 à 119 μm ne peut pas être détecté par le clinicien ou le prothésiste.** (162)

Des études ont été menées dans le but d'évaluer la santé des tissus mous périphériques ainsi que la satisfaction du patient avec des restaurations fixées supra-implantaires transvissées ou scellées.

C'est le cas d'une étude prospective menée sur 3 ans publiée en 2006 par Weber (162) qui a comparé la santé des tissus mous péri-implantaires avec une restauration scellée ou transvissée. Une étude prospective multicentrique de cohorte similaire a été menée par Shérif sur une durée de 5 ans et publiée en 2011 (130). Un indice de plaque et de saignement gingival ont été étudiés ainsi que la satisfaction du patient et l'évaluation esthétique par les praticiens.

L'indice de plaque relevé dans ces deux études (échelle allant de 0 à 3), bien qu'identique entre les deux types de restaurations au moment de leur mise en place, est **significativement plus élevé au niveau des couronnes scellées** qu'au niveau des couronnes transvissées, *à partir de 3 mois et jusqu'à 5 ans*. Il est supposé que c'est la **rugosité du ciment** au niveau du joint des restaurations scellées qui retient la plaque bactérienne.

L'indice de saignement gingival (échelle allant de 0 à 3) est **initialement plus élevé au niveau des restaurations scellées**. Ceci est lié à **une manipulation plus importante des tissus mous lors du scellement** et notamment au moment d'éliminer les excès de ciment qui ont fusé vers le sulcus. Le transvissage d'une restauration ne nécessite aucune manipulation néfaste des tissus mous. À plus long terme, **le saignement au sondage reste légèrement plus élevé au niveau des restaurations scellées**.

Néanmoins, ces résultats sont à pondérer avec le fait que **dans les deux cas, bien que significativement différents d'un point de vue statistique, ces indices étaient très faibles** (toutes les mesures ont été inférieures à 1). De tels indices sont donc **peu susceptibles d'entraîner une quelconque conséquence clinique**.

Par ailleurs, pour les restaurations scellées, **plus le joint est enfoui sous la muqueuse, moins il est accessible aux moyens prophylactiques ainsi qu'aux instruments permettant de retirer l'excès de ciment de scellement**, et plus l'indice de plaque et de saignement gingival sont augmentés. Mais *il a pu être montré in vitro qu'il reste inévitablement des excès de ciment quelque soit la profondeur de cette limite sous la muqueuse. La position de la limite cervicale de telles restaurations a une influence non négligeable dans la modification de ces indices.*

On peut en conclure que *la rétention de plaque par le ciment, la profondeur du joint et la prophylaxie* jouent tous les trois un rôle dans la modification de l'indice de saignement au sondage. Mais c'est **l'amélioration de la prophylaxie qui joue le rôle clé** dans la diminution du saignement, les deux autres facteurs n'ayant qu'une incidence moindre.

Il n'a pas été mis en évidence de modification de hauteur de muqueuse kératinisée ni d'épaisseur de muqueuse par rapport au col de l'implant, autrement dit **aucune différence en terme de récession n'a pu être mise en évidence entre couronne scellée et transvissée**.

Il a été demandé aux patients d'évaluer *leur satisfaction en terme de confort, d'apparence, d'adaptation, de mastication et leur satisfaction générale*. Les patients sont plus satisfaits de l'apparence et du confort des restaurations scellées que des transvissées au moment de leur mise en place. Ces différences s'estompent **à long terme et les patients sont globalement satisfaits des deux types de restaurations**.

Les praticiens à qui il a été demandé d'évaluer *la rétention, la stabilité et l'esthétique* évaluent plus sévèrement les restaurations transvissées en terme d'esthétique. La **visibilité du puits de vissage** en occlusal ou du moins *du composite qui obture ce puits*, la *coloration par transparence de la vis*, ou encore *l'anatomie occlusale non optimale* liée au puits font que **les restaurations transvissées sont moins appréciées en terme d'esthétique par les praticiens** selon une des études (162). Selon la seconde étude, à 5 ans, aucune différence significative n'a pu être observée dans les jugements des praticiens à l'égard des deux types de restaurations que ce soit vis-à-vis de l'esthétique, de la rétention ou de la stabilité (130).

Le taux de survie implantaire à 5 ans pour des restaurations unitaires d'incisives centrales maxillaires a été de 96 % sans aucune différence significative entre les restaurations scellées ou transvissées. En cas de restaurations plurales de grande étendue telles que des bridges complets, il a pu être observé **un taux de survie significativement plus important pour les bridges transvissés.** (118)

Le taux de survenue de **complications techniques** est **plus important au niveau des restaurations transvissées** que des restaurations scellées. Il s'agit de fractures de la céramique, de fractures de vis ou de perte ou dévissage du pilier.

La survenue de **complications biologiques importantes** telle qu'une perte osseuse de plus de 2 millimètres est **plus fréquente au niveau des restaurations plurales scellées.**

À l'heure actuelle, les différences notées entre ces deux types de restaurations étant faibles, il n'y a **aucune preuve scientifique qui montrerait un avantage majeur en faveur de l'une ou de l'autre interface pilier – restauration.** Le choix entre les deux techniques est souvent basé sur la préférence personnelle du praticien et sur les quelques indications en faveur d'une technique plutôt que de l'autre.

Bien que les deux types d'interfaces pilier – restauration soient satisfaisantes, les praticiens sont moins enclins à utiliser les restaurations transvissées qui sont plus souvent sujettes à *des complications mécaniques.* De plus la technique scellée est similaire aux restaurations fixes sur dent ce qui rend *la fabrication et la manipulation des éléments plus aisées* pour le prothésiste et le praticien. *La fabrication de restaurations transvissées est plus délicate.*

Par ailleurs, les auteurs se concentrent sur les piliers afin d'y apporter des modifications qui limitent l'effet néfaste du joint pilier – restauration sur les tissus mous. L'introduction de **piliers personnalisés** et de **piliers conçus et fabriqués par ordinateur** permet par exemple d'intervenir sur l'axe du pilier s'il doit être différent de celui de l'implant, ou sur le positionnement de la limite cervicale. Elle ne doit pas être trop enfouie pour la garder accessible aux moyens prophylactiques et faciliter au mieux le nettoyage des excès de ciment au moment de la pose des couronnes scellées. **Ces techniques font des restaurations scellées la technique de choix aujourd'hui, dans la plupart des situations cliniques.** (118)

- ✓ Les restaurations scellées et transvissées ont toutes les deux des indications cliniques, des avantages et des inconvénients et il revient au praticien de faire son choix.
- ✓ En terme de santé des tissus mous, la présence du **joint de ciment des restaurations scellées** aurait un effet de **rétenion de plaque** et **d'augmentation du saignement gingivale**. Néanmoins, **ces effets sont discrets et peu susceptibles d'entraîner des conséquences cliniques**.
- ✓ L'utilisation de **piliers de plus en plus personnalisables** permet de disposer le joint pilier-restauration prothétique de façon la plus optimale possible, **accessible à la prophylaxie et n'empiétant pas sur l'espace biologique**, tel que nous le faisons en prothèse fixée sur dent naturelle.

4.1.2.2 La limite prothétique du pilier

Le positionnement et la forme de la limite prothétique sur le pilier sont régis par les mêmes contraintes et impératifs que la limite cervicale d'une préparation sur dent pour prothèse fixée. L'environnement tissulaire est similaire en péri-implantaire qu'au niveau parodontal, et les principes de conception des couronnes scellées sont également similaires sur implant que sur dent. En prothèse fixée conventionnelle, différents positionnements de ces limites ont été proposés, chacun ayant des avantages et des inconvénients (152, 132) :

- **La limite supra-gingivale** : de réalisation simple car facile d'accès, le congé est taillé au-dessus du niveau de la gencive. Le joint restauration – dent est dans ce cas très accessible à la prophylaxie et la gencive ne subit aucun traumatisme au moment de sa réalisation. L'inconvénient majeur de cette limite est l'aspect inesthétique de la visibilité du joint. De plus une limite supra-gingivale ne permet pas d'exploiter le maximum de hauteur pour le moignon qui perd en valeur rétentive pour la couronne.
- **La limite juxta-gingivale** : Sa réalisation est plus délicate pour ne pas traumatiser le parodonte. Il reste un aspect inesthétique lié à la visibilité du joint.
- **La limite intra-sulculaire** : Une attention particulière doit être portée à la réalisation de cette limite qui doit se trouver dans le sulcus **sans enfreindre l'espace biologique**. La limite doit se trouver à **0,4 millimètre du fond du sulcus**, soit de l'attache épithéliale. Ainsi, le joint est camouflé dans le sulcus pour un résultat esthétique sans empiéter sur le parodonte. Le potentiel effet de rétention de plaque du joint est à cet endroit contré par l'action mécanique du flux du fluide gingival et de la desquamation des cellules épithéliales depuis le fond du sulcus vers l'extérieur. Le sulcus est également une zone accessible aux moyens prophylactiques. De plus, en disposant la limite en intra-sulculaire on peut exploiter le maximum de hauteur pour avoir un pilier, qu'il soit dentaire ou implantaire, le plus rétentif possible.

- **La limite infra-gingivale** : Elle ne doit pas être confondue avec la précédente. Bien qu'il ait pu être préconisé à l'époque de réaliser des limites avoisinant le niveau de l'attache épithéliale pour soi-disant limiter les récives carieuses, on sait aujourd'hui qu'une limite qui enfreint l'espace biologique est pathogène. Le joint entre la restauration et la dent est un facteur irritant pour le parodonte qui provoque une inflammation sévère. En fonction du biotype, il en résulte (16) :
 - une récession gingivale sur un biotype fin,
 - la formation d'une poche parodontale sur un biotype épais, car l'attache épithélio-conjonctive aura migré apicalement. La colonisation secondaire de cette poche entretient l'inflammation et favorise le développement d'une atteinte osseuse.

Les effets néfastes pour les tissus mous d'une limite infra-gingivale sur un pilier dentaire sont les mêmes avec un pilier implantaire. La limite cervicale du pilier tout comme celle sur une préparation dentaire **doit suivre le feston gingival sans atteindre l'attache épithéliale** au risque de créer une **récession inesthétique ou une perte des papilles**. D'autant plus qu'au niveau d'une restauration supra-implantaire, une migration apicale des tissus laisserait apparaître le col du pilier. Si celui-ci est en métal l'aspect inesthétique représente un échec thérapeutique.

Pour les restaurations scellées, il a pu être objectivé **l'effet destructeur pour le tissu osseux d'une lésion inflammatoire consécutive de l'irritation créée par des excès de ciment**. *Les excès ne peuvent pas être correctement nettoyés quand la limite se trouve trop enfouie en sous-gingival*. **Le positionnement au maximum intra-sulculaire de la limite est la seule solution pour pouvoir enlever le maximum d'excès de ciment** qui fuse vers la muqueuse au moment du scellement. (129, 35)

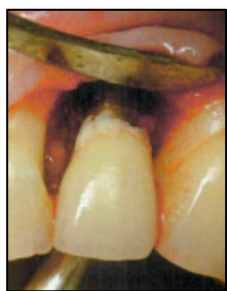

Figure 40 : Lambeau d'exploration mettant en évidence la fusée des excès de ciment qui n'ont pas pu être nettoyés. On voit la perte osseuse consécutive de l'irritation tissulaire et de l'inflammation liée à ce ciment (issu de (129)).

4.2 Le col trans-muqueux du pilier

4.2.1 Le profil d'émergence

4.2.1.1 Définition du profil d'émergence

Une des difficultés majeures rencontrées dans la gestion de l'esthétique des restaurations implanto-portées est la réalisation d'un **profil d'émergence anatomique**. C'est précisément un des rôles du pilier qui doit :

- **permettre à la couronne d'émerger du fourreau muqueux de façon *anatomique et symétrique*** à la dent naturelle controlatérale, générant des **embrasures** esthétiques,
- et il doit **soutenir la muqueuse et les papilles** de façon à obtenir un **contour muqueux** qui soit ***anatomique et symétrique*** au contour gingival contro-latéral.

Or une dent naturelle n'a pas une forme régulière au niveau de son émergence. Si on réalise une coupe horizontale d'une dent au niveau de son émergence on peut voir une forme plutôt *triangulaire* pour les incisives, *ovale* pour les canines et prémolaires et *rectangulaire* pour les molaires. Ces formes au niveau de l'émergence des dents participent au soutien et au contour des tissus mous y compris des papilles.

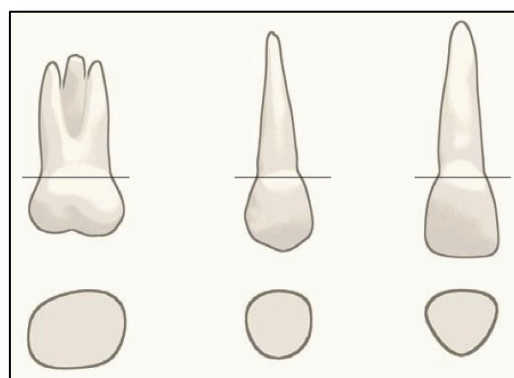


Figure 41 : Section des dents au niveau de leur émergence. Image issue de Wheeler's Dental Anatomy, Physiology and Occlusion, Major M. Ash, Stanley Nelson. (issu de (13)).

Les implants sont de **section ronde** et leur diamètre est **toujours plus étroit que celui des dents qu'ils remplacent**. Bien que l'on essaye de choisir un implant dont le diamètre s'approche le plus possible de celui de la dent remplacée, la résorption osseuse post-extractionnelle nous oblige à utiliser des implants bien plus étroits que les dents.

C'est le **pilier, au niveau trans-muqueux**, qui permet de **passer d'une section ronde et étroite** de l'implant (voire plus étroite que l'implant avec le concept de *platform switching*), à **une section anatomique** semblable à celle des dents.

La **hauteur de la muqueuse** détermine l'espace disponible pour que le col du pilier fasse cette transition : **l'évasement du col du pilier doit respecter une certaine limite**. Un **évasement de 1 millimètre doit se faire sur 2 millimètres de hauteur**. (149)

4.2.1.2 Le profil d'émergence : de la dent naturelle au pilier définitif

Afin d'optimiser le résultat esthétique du contour muqueux péri-implantaire, les efforts ont récemment été concentrés sur des méthodes permettant de maintenir le profil d'émergence de la dent naturelle que l'on remplace et de le transférer au pilier définitif.

4.2.1.2.1 Maintien du profil d'émergence initial après avulsion : de la dent à la couronne provisoire

Les protocoles d'**implantation immédiate après avulsion** et de **mise en charge immédiate** font aujourd'hui pleinement partie de l'arsenal thérapeutique à notre disposition, surtout en secteur antérieur esthétique. La *diminution du temps de traitement* et le *confort* apporté par ces techniques plaisent à nos patients ; or leur *satisfaction* est un critère de succès.

Il existe un certain nombre d'autres avantages à restaurer immédiatement une dent extraite :

- Ce protocole *prévient la résorption alvéolaire* et la récession tissulaire qui s'ensuit. En intervenant chirurgicalement *qu'une seule fois on limite la rétraction muqueuse cicatricielle et la résorption osseuse liée à son exposition* lors de l'élévation de lambeaux.
- l'utilisation d'une couronne provisoire immédiate *maintient en position initiale le manchon muqueux, limite son remodelage et sa rétraction.* (105, 171)

L'utilisation d'une **couronne provisoire mise en place immédiatement après pose de l'implant** permet :

- de *maintenir le manchon muqueux dans la position dans laquelle il était autour de la dent naturelle* en cas d'implantation immédiatement après extraction. Certains auteurs décrivent des tracés d'incision à distance du fourreau muqueux correspondant à l'émergence de la dent. L'objectif est de conserver intacte la muqueuse et de la traumatiser le moins possible pour limiter l'œdème et la rétraction tissulaire post-opératoire. (171)

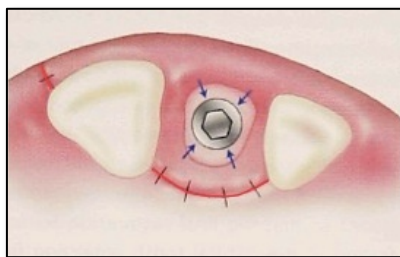


Figure 42 : Le tracé d'incision (en rouge) permet l'élévation d'un lambeau comprenant le fourreau gingival correspondant à l'émergence de la dent (issu de (171)).

- de *favoriser une cicatrisation muqueuse dans une position qui soit celle que l'on souhaite en définitif.* Cela évite de devoir déplacer ou comprimer ces tissus par la suite comme c'est le cas lorsqu'on passe par exemple d'un pilier de cicatrisation rond et étroit à un pilier définitif anatomique plus large. **La compression des tissus mous lors du changement de pilier favorise la récession.** (171, 57)

L'adaptation d'un profil d'émergence idéal d'une couronne provisoire est aisée par adjonction ou soustraction de résine sur un pilier provisoire. On peut même utiliser la couronne de la dent extraite pour la réalisation de la couronne provisoire. En l'évidant on peut la solidariser au pilier provisoire avec de la résine pour conserver le profil d'émergence initial. Dans ce cas on modifiera légèrement la dent en *la sous-contourant en palatin pour laisser la place à l'œdème post-opératoire de se former sans compression* et éviter toute récession. La provisoire pourra être à nouveau ajustée après résorption de l'œdème. (171)

L'inconvénient de cette méthode est qu'il est ensuite difficile de satisfaire le patient avec une couronne définitive qui ne reproduit pas toujours aussi bien la dent naturelle.

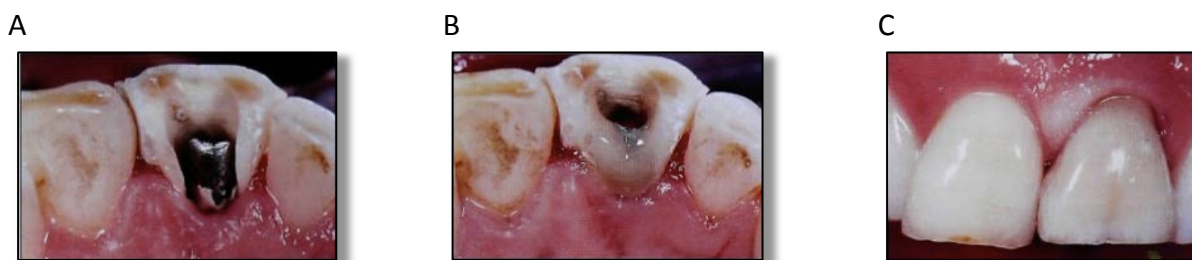

Figure 43 : Utilisation d'une dent 21 extraite, sous-contourée en palatin (A) et solidarisée au pilier provisoire par de la résine (B). Le contour muqueux vestibulaire initial est préservé (C) (issu de (171)).

4.2.1.2 Transfert du profil d'émergence : de la couronne provisoire au pilier définitif

Que ce soit pour le choix d'un pilier préfabriqué ou pour la conception d'un pilier personnalisé, la position du manchon muqueux modelé par la provisoire doit être transféré sur un modèle de travail au moyen d'une empreinte. La prise d'empreinte est le seul moyen de communiquer au prothésiste les informations disponibles en clinique. Elle doit reproduire avec précision chaque détail. (83)

Avec les piliers d'empreinte utilisés habituellement, la muqueuse n'est pas soutenue et s'affaisse très rapidement après avoir enlevé la couronne provisoire. Les matériaux d'empreinte utilisés (silicone ou polyéther) enregistrent alors la muqueuse dans une mauvaise position. Pour améliorer l'empreinte et transférer la position idéale du manchon

muqueux modelé par la couronne provisoire, il est possible de *personnaliser le transfert d'empreinte* pour que la zone trans-muqueuse de celui-ci soit une copie du profil d'émergence de la provisoire. Avec un transfert personnalisé, lors de la prise d'empreinte, la muqueuse sera enregistrée dans sa position idéale, soutenue par un profil d'émergence qui soit idéal. (171) Mais il existe également d'autres moyens.

➤ *La personnalisation du transfert*

Elle peut être faite par adjonction de cire ou de résine, cette méthode est appelée **méthode de Hinds** (171, 69) :

- Après avoir dévissé la provisoire, on la visse à un analogue d'implant. On injecte du matériau à empreinte qui doit englober l'analogue et le profil d'émergence de la provisoire.
- On remplace ensuite la provisoire par le transfert ou pilier d'empreinte qui est vissé à l'analogue englobé dans le matériau à empreinte.
- L'espace entre le pilier d'empreinte et le matériau est comblé par de la cire ou de la résine et le pilier est dévissé.
- Le transfert ainsi personnalisé peut être utilisé en bouche pour la prise de l'empreinte. Son profil d'émergence soutient la muqueuse qui sera enregistrée dans sa position idéale.

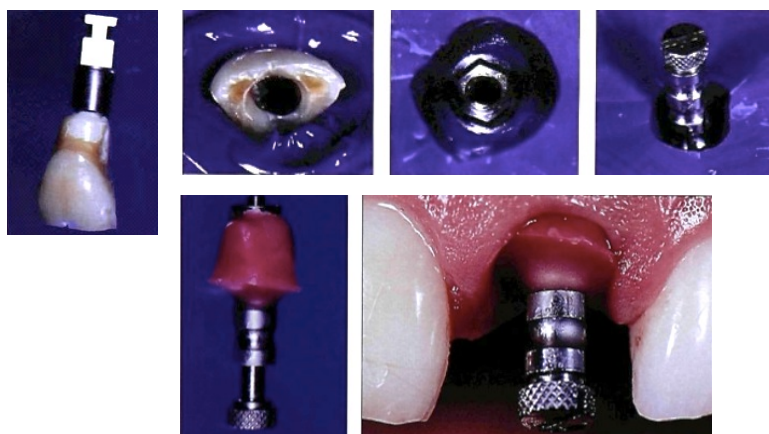

Figure 44 : Étapes successives de personnalisation d'un pilier d'empreinte selon la méthode de Hinds (issu de (171)).

➤ Utilisation de la provisoire comme transfert d'empreinte (49)

- Une empreinte « à ciel ouvert » est prise avec la provisoire transvissée par la vis longue du pilier d'empreinte.
- La provisoire reste dans l'empreinte de la même manière que l'aurait fait le transfert, et on y visse l'analogue de l'implant
- La fausse gencive et le plâtre sont ensuite coulés, la provisoire est dévissée pour pouvoir désinsérer l'empreinte et on obtient le maître modèle.

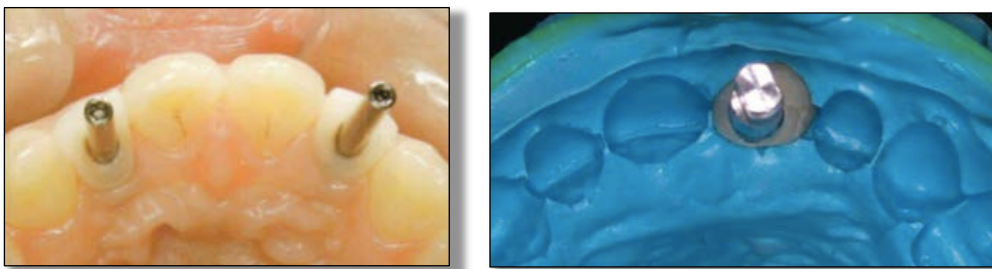


Figure 45 : Utilisation de la provisoire comme transfert d'empreinte (issu de (49) à gauche, et de (148) à droite).

L'inconvénient de cette technique est que *la couronne provisoire n'est pas aussi rétentive pour le matériau d'empreinte que le transfert*. La provisoire peut bouger dans l'empreinte au moment de sa désinsertion et créer des imprécisions.

Le maître modèle issu de ces empreintes avec une fausse gencive en silicone reproduira parfaitement le manchon muqueux. Il permettra de choisir un pilier et de le personnaliser si possible, de concevoir un pilier en matériau calcinable en vue d'une surcoulée en or, ou encore de réaliser un pilier entièrement personnalisé par CFAO.

Si une vis de cicatrisation est utilisée, et que le pilier d’empreinte n’est pas personnalisé,
alors :

- Soit le **pilier définitif choisi est anatomique** : il risque, *en comprimant les tissus*, d’entraîner une *récession* plus ou moins importante selon la compression.
- Soit le pilier choisi est un **pilier non anatomique étroit** : il ne comprime pas les tissus mais il *ne les soutient pas non plus de façon naturelle*. Le *profil d’émergence étroit* ne permet pas un résultat esthétique avec un risque de voir des triangles noirs en cas de sourire gingival.

Il est possible d’utiliser des vis de cicatrisation dont le diamètre à leur émergence est choisi le plus proche du diamètre de la dent remplacée. L’utilisation d’un pilier anatomique comprimera alors raisonnablement le manchon muqueux, mais un remodelage sera inévitable et l’on s’expose au risque de récession.



Figure 46 : Gamme de vis de cicatrisation proposées pour un même diamètre d’implant par le système Kontakt® (issu de (91)).

4.2.2 Design du col du pilier

Droit, convexe, concave ... ? Toute modification du profil du col du pilier va intervenir sur le soutien et la stabilité de la muqueuse péri-implantaire.

Différentes études ont montré une résorption osseuse de 0,6 à 1,5 millimètre associée à une récession muqueuse équivalente, 1 an après mise en fonction des implants. L'étude prospective menée sur 1 an par Small et Tarnow (138) et publiée en 2000 est une des premières à mesurer la récession muqueuse qui se produit dans les six premiers mois après mise en charge de l'implant. *82% des sites vestibulaires présentent une récession qui atteint une moyenne à 1 an de 0,88 millimètre au milieu de la face vestibulaire.* Ce phénomène est considéré comme acceptable et plus ou moins inévitable. Le challenge est à la fois de limiter la résorption osseuse (connexion conique, *platform switching*), mais également la récession muqueuse, qui sont liées l'une à l'autre : il a pu être montré que le niveau muqueux est principalement lié au niveau osseux sous-jacent. (104)

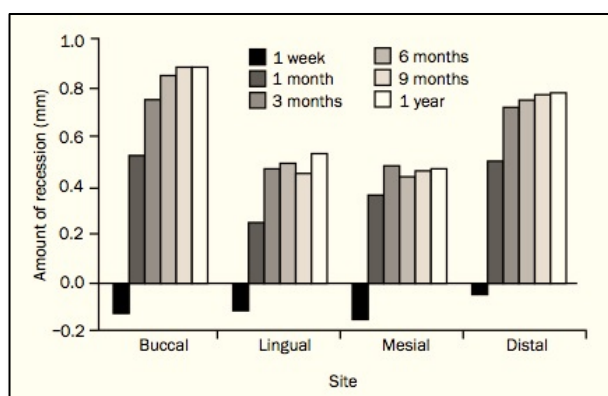


Figure 47 : Récession mesurée au niveau de 4 sites : Vestibulaire (« Buccal »), lingual, mésial et distal, à 1 semaine, 1 mois, 3, mois, 6 mois, 9 mois et 1 an après mise en fonction de l'implant (issu de (138)).

La plupart des études sont réalisées avec des piliers coniques divergents (138), très utilisés car ils permettent d'obtenir un profil d'émergence large que l'on recherche en clinique pour l'esthétique des restaurations. Mais ce **profil divergent crée une pression centrifuge au sein des tissus mous qui favorise la récession.** À l'heure actuelle il n'existe que peu d'études sur le design de la partie trans-muqueuse du pilier. (117)

4.2.2.1 Piliers présentant une concavité

Rompen et son équipe ont proposé en 2007 (117) la création de piliers qui possèdent une **concavité au niveau apical du col**. Le profil est **convergent en regard du tissu conjonctif**. Ils sont partis du postulat suivant :

*Le tissu conjonctif dont les fibres de collagène, principalement parallèles à la surface du pilier, vont devoir s'établir dans des directions différentes pour occuper l'espace de la concavité. Cela permettrait la formation d'un **sertissage conjonctif** plus résistant et ressemblant plus à l'attache conjonctive parodontale. Cette concavité pourrait partiellement **compenser l'absence de fibres perpendiculaires ancrées dans le ciment** comme c'est le cas au niveau des dents. La concavité permet d'augmenter la surface disponible pour l'attache épithéliale : pour une même hauteur trans-muqueuse, la **hauteur de contact avec les tissus mous est augmentée**.*

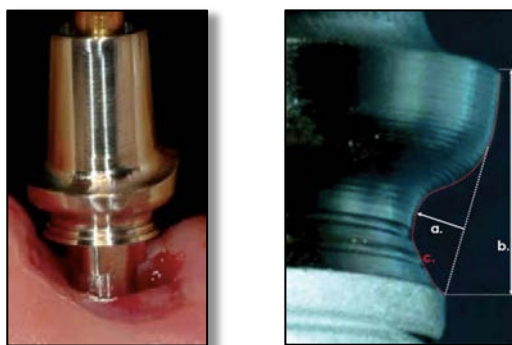


Figure 48 : Un pilier avec une concavité résultant en un profil convergent en regard du tissu conjonctif, spécialement réalisés par Nobel Biocare AB (à gauche). Détail de ce pilier : (a) la profondeur de la concavité est de 0,45mm, (b) la hauteur trans-muqueuse est de 2mm, (c) la zone de contact avec les tissus mous est de 3mm. (issu de (117)).

Les résultats obtenus par cette étude menée sur deux ans chez des patients volontaires sont significatifs concernant la hauteur muqueuse kératinisée en vestibulaire :

- Il n'a pas été diagnostiqué de récession de plus de 0,5 millimètre au niveau de ces piliers.
- Seuls 13 % des sites présentent une *récession de 0,5 millimètre* survenue entre 0 et 3 mois.

- Au niveau de 33,3% des sites, il n’y a *pas eu de modification* de la hauteur de muqueuse kératinisée durant toute la durée de l’étude.
- Au niveau de 53,7% des sites, un *gain de muqueuse kératinisée* a pu être mesuré à 3 mois après mise en charge des implants.
- Il n’y a pas eu de différence observée entre les sites où une extraction-implantation immédiate avait été faite et les sites où l’implant avait été mis en place au niveau de zones cicatrisées.

Ces résultats indiquent une **augmentation de la stabilité muqueuse au niveau de piliers au profil cintré** puisque *87% des sites ne présentent pas de récession*. Cliniquement la dépose de ces piliers met en évidence la formation d’un *anneau fibreux qui sertit le pilier*.

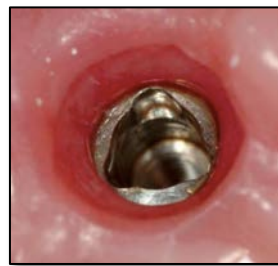

Figure 49 : Observation de la formation d'un anneau fibreux après avoir déposé le pilier au niveau de sites cicatrisés. (issu de (117)).

Weinländer a réalisé une étude comparative récente dans un objectif de confronter des piliers droits évasés et des piliers présentant une concavité telle que décrite par Rompen. (163) Il n’a **pas pu mettre en évidence de différence de développement des tissus mous** au niveau de ces deux types de piliers. En terme d’esthétique, le « Pink Esthetic Score » est légèrement moins favorable pour les piliers présentant cette concavité.

Patil a également réalisé une étude comparative récente sur des piliers standard et présentant une concavité. (104) Dans cette étude, il n’a **pas pu être observé de différence significative de hauteur des tissus mous avec un pilier standard ou un pilier cintré**. Ces résultats sont en contradiction avec ceux de Rompen. Il n’y a pas non plus de différence significative de force nécessaire pour déposer les piliers standard ou cintrés. Mais on peut

interpréter la faible différence par **une légère friction causée par l'anneau fibreux adapté au profil concave du pilier cintré**. Lors de la dépose des piliers concaves il y a *plus de saignement muqueux* qu'au niveau des piliers standard. L'aspect des tissus est également très différent avec les deux types de piliers : au niveau des piliers concaves la muqueuse paraît *plus épaisse*. Ces observations peuvent être la conséquence d'une **meilleure répartition des fibres de collagène et d'une extension des vaisseaux sanguins en direction de la concavité**.

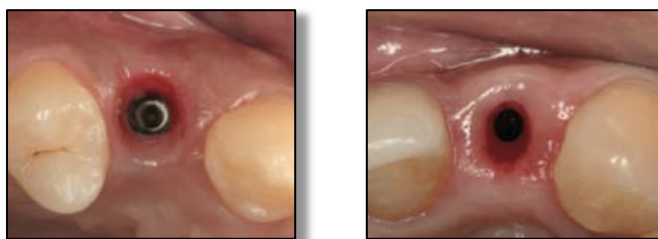


Figure 50 : Aspect de la muqueuse après déconnexion d'un pilier standard (à gauche), et d'un pilier cintré (à droite) (issu de (104)).

4.2.2.2 Contour critique et sub-critique

Su et son équipe ont décrit en 2009 un **contour critique** et un **contour sub-critique** au niveau des piliers implantaires (144).

- **Contour critique :**

Le contour critique est une zone d'environ 1 millimètre se trouvant **en regard de la muqueuse marginale libre**. Il s'agit d'une zone comprenant l'extrémité coronaire du col du pilier, la limite cervicale de la couronne et le joint entre les deux. Une modification du profil de cette zone va avoir une influence sur le positionnement de la gencive marginale.

- **Contour sub-critique :**

Le contour sub-critique est la zone située en apical du contour critique. Il s'agit de la majeure partie du col du pilier. Une modification du profil de cette zone, si tant est

qu'elle reste **dans la limite physiologique**, n'aura pas d'influence sur le niveau muqueux mais peut entraîner des **modifications du soutien des tissus mous**. Cette zone peut avoir un **profil plat, convexe ou concave**.

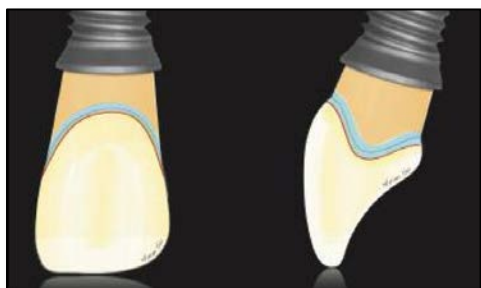


Figure 51 : Contour critique : zone bleue, Contour sub-critique : zone orange (issu de (144)).

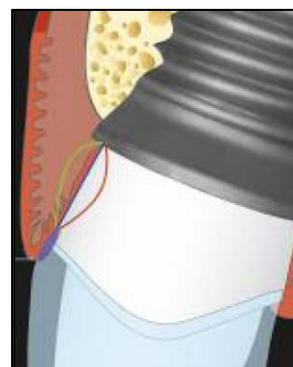

Figure 52 : Modifications du profil de la zone critique (bleu), et de la zone sub-critique (ligne rouge et jaune), dans les limites physiologiques. (issu de (144)).

Les modifications effectuées au niveau du **contour critique** vont avoir une conséquence directe sur le niveau de la gencive marginale et sur **le contour muqueux** et donc celui de la couronne. Ce sont des modifications de la forme de ce contour *en vestibulaire* qui déterminent le *contour muqueux plus ou moins ovalaire ou triangulaire* et la *position du zénith de la dent*. Le point le plus vestibulaire de ce contour formera le zénith. De la même façon que le positionnement de la dent naturelle dans le maxillaire influe sur le contour gingival (dent vestibulée, palatine ou en rotation), les modifications du contour critique influent sur le contour muqueux d'une couronne supra-implantaire. Une modification *en proximal* favorisera une *forme triangulaire ou plutôt carrée de la couronne*. **Ce contour est à l'origine de l'esthétique du profil d'émergence de la couronne :**

⇒ **Si le contour critique est vestibulé, alors on peut s'attendre à une migration apicale des tissus mous et inversement si ce contour est lingualé.**

Le contour sub-critique relie le contour critique à l'implant de section ronde. Il peut avoir un **profil plat, convexe ou concave**. Ces modifications de profil doivent être réalisées dans les limites physiologiques au risque de créer une inflammation voire un œdème muqueux qui peut conduire à une récession ou à la formation d'une poche.

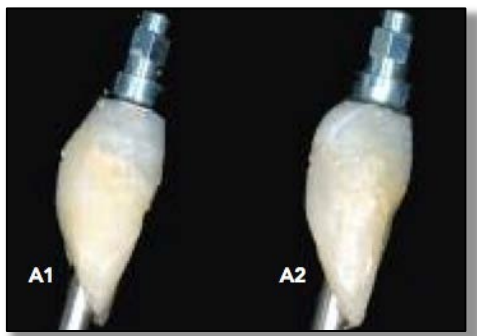


Figure 53 : **A1** : Profil légèrement concave du contour sub-critique avec un contour critique qui est plat. **A2** : Profil acceptablement convexe du contour sub-critique sans modification du contour critique. (issu de (144)).

Les auteurs de cette étude préconisent **un contour sub-critique concave lors de la cicatrisation des tissus pour gagner un maximum de volume tissulaire** comme a pu le montrer Rompen dans l'étude sus-citée (117). C'est entre 3 à 9 mois de cicatrisation après connexion du pilier que la muqueuse se stabilise (138). On peut dès ce moment là envisager une modification du contour sub-critique pour améliorer l'esthétique du soutien muqueux. Une légère compression de la muqueuse en vestibulaire pourrait favoriser un volume muqueux à cet endroit. En proximal, cela pourrait favoriser le développement en direction coronaire d'une papille.

Ce qui expliquerait ces effets est schématisé par la théorie suivante : *un élastique sur une boule sphérique va être dirigé vers le haut ou vers le bas de la boule s'il ne se trouve pas au niveau de son équateur*. Ainsi, une convexité positionnée en proximal inciterait les tissus à se développer en direction coronaire.

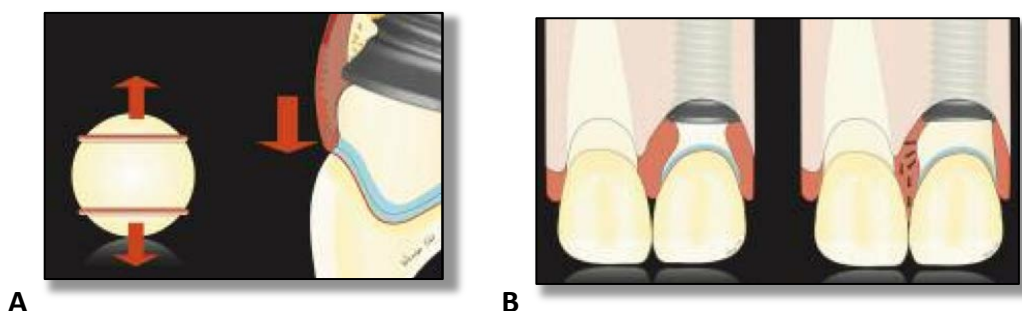


Figure 54 : **(A)** Selon la théorie de l'élastique sur une sphère, une convexité au niveau du contour sub-critique peut favoriser le développement de la muqueuse en direction coronaire. **(B)** Un contour concave doit être utilisé pendant la phase de cicatrisation avant d'envisager une modification du contour sub-critique en vue d'améliorer l'esthétique de la muqueuse. (issu de (144)).

Sur un biotype fin, ces modifications doivent être évitées ou maniées avec précautions. Un profil convexe, encore appelé divergent, risque tout de même de créer des récessions (112). Les modifications doivent être réalisées dans un premier temps sur les provisoires afin d'observer la réaction des tissus. Une empreinte avec un transfert personnalisé permet d'enregistrer toutes les informations nécessaires pour conserver ces modifications sur un pilier personnalisé définitif.

4.2.2.3 Profil globalement concave

Même si un pilier avec **une concavité n'empêche pas plus la récession muqueuse qu'un pilier standard**, on peut tout de même conclure des études précédemment citées qu'**un profil globalement concave est en faveur du développement d'une muqueuse plus volumineuse**. L'espace concave permet le développement au sein du tissu conjonctif de **fibres de collagène orientées dans différentes directions** et non seulement parallèles au pilier.

Il a pu être observé que **les piliers évasés créent une compression centrifuge néfaste** sur les tissus mous. Mais un évasement est tout de même souhaité pour s'approcher au mieux du profil d'émergence des dents naturelles. **Un profil légèrement concave peut compenser l'évasement des piliers** : les tissus mous sont moins comprimés car ils disposent d'un espace supplémentaire grâce à la concavité.

L'étude de Redemagni montre de **bons résultats en terme de stabilité et d'esthétique de la muqueuse avec l'utilisation de piliers concaves**. Ces piliers ont été utilisés ici dans un contexte d'extraction-implantation immédiate avec régénération osseuse et greffe de tissu conjonctif enfoui. (112) Aucune récession n'a pu être diagnostiquée et les résultats esthétiques sont probants. Évidemment, le fait d'avoir eu recours à une greffe conjonctive améliore grandement l'esthétique finale des restaurations quand le biotype initial est fin.

4.3 Les piliers commercialisés en 2012 par 3 grands fabricants (152, 16, 150, 149)

Il existe différents grands types de piliers vendus par les fabricants, conçus dans différents matériaux. Tous les piliers possèdent une **base usinée adaptée à l'implant et anti-rotationnelle**. Les modifications faisables sur certains types de piliers n'interviennent pas sur sa base. Elles n'entraînent jamais de perte de précision de l'adaptation du pilier à l'implant. Ces bases sont adaptées aux diamètres des implants, classés habituellement en **étroit, standard ou régulier, et large**.

Nous allons exposer ici les piliers pour **restaurations fixées scellées** selon leurs caractéristiques morphologiques.

4.3.1 Les piliers standard usinés

- Ces piliers introduits dans les années 80 sont pour la plupart en **titane**. Mais la demande esthétique croissante a favorisé la fabrication de tels piliers en **zircone** et en **titane nitruré**.
- Ils ne sont **pas modifiables** pour la plupart, légèrement retouchables pour certains. Les retouches effectuées en bouche pour certains types de piliers permettent d'ajuster éventuellement une limite pour qu'elle suive le feston muqueux. Mais cela implique ensuite la prise d'une empreinte conventionnelle de prothèse fixée non indiquée en prothèse supra-implantaire. La difficulté est d'autant plus grande que les limites de ces piliers sont bien souvent infra-sulculaires.
- La limite prévue pour la restauration prothétique est **circonférentielle, non festonnée et trop étroite pour accueillir une restauration esthétique**. *Le joint pilier-restauration sera donc toujours trop enfoui en sous-gingival* pour des raisons esthétiques, avec tous les effets néfastes que cela implique (limite infra-sulculaire, rétention des excès de ciment). L'absence de feston fait que la limite sera d'autant plus enfouie en proximal d'où l'impossibilité de ménager les papilles. L'utilisation de

ces piliers favorisera la formation de « trous noirs », surtout entre deux implants adjacents.

- Le col est **légèrement évasé**. Pour la majorité de ces piliers il n'y a pas de choix possible pour le diamètre cervical. La section au niveau de l'émergence du pilier est **ronde**. *On ne peut pas intervenir sur le profil d'émergence*. Pour améliorer le résultat esthétique avec ces piliers, on va avoir tendance à *enfouir d'autant plus la limite ce qui permet d'agir sur le profil d'émergence avec la restauration prothétique*.
- Il existe **plusieurs hauteurs disponibles pour le col trans-gingival** supposées permettre de ne pas trop enfouir la limite cervicale.
- La partie haute de ces piliers, c'est-à-dire le faux-moignon destiné à la rétention de la couronne prothétique, peut être **droit ou angulé**. L'utilisation de piliers angulés peut être commode pour rectifier l'axe d'un implant qui n'aurait pas pu être positionné dans l'axe prothétique idéal pour des raisons anatomiques. *Mais la correction des axes implantaires avec ce type de pilier n'est jamais idéale*. L'angulation prédéfinie et l'impossibilité d'effectuer des retouches fait qu'il est *impossible d'obtenir un parallélisme correct* entre plusieurs piliers pour des restaurations multiples. Ceux qui sont légèrement retouchables peuvent être utilisés pour des restaurations de faible étendue.
- Ces piliers peuvent être **vissés** : ils possèdent un méplat permettant d'y adapter un clé. Ils sont vissés définitivement dès le départ et c'est une empreinte du pilier qui est prise avec un transfert de pilier. Ils peuvent également être **transvissés**.

Ces piliers ont été créés pour une utilisation facile : leur manipulation est minimisée et la séquence prothétique est simplifiée. Mais l'utilisation de ces piliers est toujours iatrogène sur les tissus mous environnants avec un effet néfaste sur le tissu osseux.

Ces piliers sont indiqués :

- ⇒ Pour des restaurations unitaires ou de très faible étendue.
- ⇒ En secteur postérieur lorsqu'il n'y a pas d'attente esthétique.
- ⇒ Lorsque la muqueuse n'est pas festonnée.









					
Piliers standards proposés	Partie secondaire à sceller	Partie secondaire Méso	Snappy™	Narrow Profile et Single tooth abutment	Direct Abutment™
	 pilier trans-vissé	 pilier trans-vissé	 pilier trans-vissé	 pilier trans-vissé	 pilier vissé
Matériau	Titane	Titane	Titane	Titane	Titane
Diamètres (∅) disponibles par diamètre d'implant	2 ∅ utilisables par taille d'implant, 3 ∅ en tout (3,5 ; 5 ; 6,5mm)	1 ∅ utilisables par taille d'implant , 2 ∅ disponibles (6 et 8mm)	1 ∅ utilisable par taille d'implant	1 ∅ utilisable par taille d'implant	2 ∅ utilisables par implant, 3 ∅ en tout (4, 5, 6mm)
Hauteur trans-gingivale	1mm, 2mm, 3mm	Personnalisable	0,5mm, 0,75mm, 1mm, 1,5mm, 2mm, 2,5mm, 3mm	Personnalisable	0,5mm, 1mm 2,5mm, 4mm
Augulation	/	/	/	/	/
Retouchable	Oui, uniquement en hauteur	Oui Ces piliers sont personnalisables mais ne sont pas préformés anatomiques	Non	Oui Ces piliers sont personnalisables mais ne sont pas préformés anatomiques	Oui, uniquement en hauteur
Indication	Unitaire, plurale, secteur post.	Unitaire, plurale Secteur ant. et post.	Unitaire, plurale, secteur post.	Espaces inter-dentaires réduits, unitaire, secteur ant. et post.	Unitaire, plurale, secteur post.

Tableau 13 : Piliers implantaires standard proposés par Astra Tech, Nobel Biocare et Straumann. Les piliers Straumann exposés ici sont les piliers trans-muqueux pour les implants Bone Level® (14, 12, 100, 143).

4.3.2 Les piliers personnalisés dit « UCLA »

Une façon d'obtenir des piliers personnalisés est d'utiliser une base usinée pour une bonne adaptation à l'implant par dessus laquelle on réalise une surcoulée en alliage d'or. On obtient alors un pilier avec une morphologie entièrement personnalisée. UCLA sont les abréviations de « *University of California, Los Angeles* » où a été développée cette technique.

4.3.2.1 Le pilier UCLA

Il a été proposé pour la première fois par Lewis en 1988 et commercialisé par 3i sous le nom de pilier UCLA. Initialement, il était formé d'un *cylindre de base en matériau calcinable* adapté à l'implant mais *non anti-rotationnel*. Une armature était conçue par *apposition de cire* sur la base dans l'objectif de réaliser une *restauration trans-vissée*. La base n'étant pas anti-rotationnelle, les piliers UCLA étaient plutôt destinés à des *structures multiples*. Une fois l'armature réalisée, une *coulée en alliage d'or* était réalisée pour obtenir le pilier. (84) La céramique était montée directement sur cette structure.




Figure 55 : Base du pilier UCLA : cylindre en matériau calcinable adapté à l'implant sur laquelle est apposée la cire (issu de (84)).

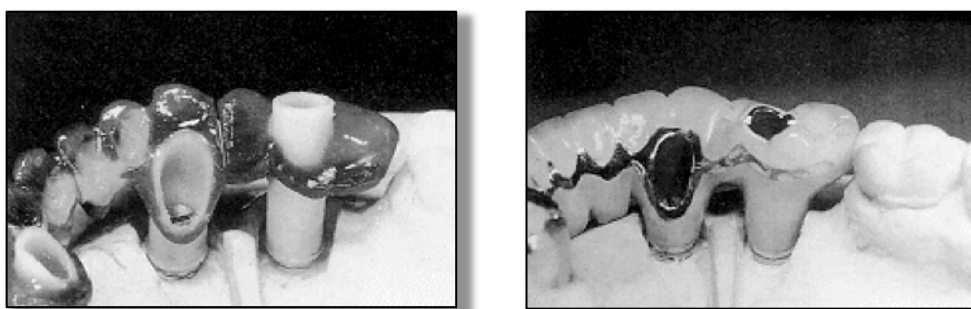


Figure 56 : Après avoir modelé une armature en cire sur les cylindres UCLA qui sont coupé à la bonne hauteur, celle-ci est coulée en alliage d'or et la céramique est montée directement dessus pour des restaurations trans-vissées. (issu de (84)).

4.3.2.2 Le pilier type UCLA actuel

La technique de la **surcoulée en or** est toujours utilisée pour la réalisation de piliers personnalisés pour **restaurations scellées et vissées**. La surcoulée se fait sur une base qui est cette fois-ci usinée par le fabricant pour une meilleure adaptation à l'implant. Sur la base est clippé un simple cylindre en matériau calcinable qui représente le futur puits de vis. C'est par dessus la structure base + cylindre qu'est apposé la cire pour mettre en forme le pilier pour une restauration scellée ou l'armature pour une restauration vissée.

- La surcoulée n'entraîne pas de perte de précision de de la base usinée adaptée à l'implant (158).
- Le **profil d'émergence de ces piliers est personnalisé**, réalisé en fonction du profil d'émergence souhaité pour la couronne. Il est modelé dans la cire en s'inspirant du profil d'émergence des dents naturelles controlatérales. De cette façon on peut obtenir un *soutien des tissus mous et un contour gingival personnalisés, symétriques au côté opposé*. C'est un avantage comparé aux piliers usinés personnalisables qui ont un profil d'émergence anatomique mais prédéterminé, tout particulièrement en secteur esthétique.
- La **limite cervicale est disposée idéalement en intra-sulculaire**, entre *1 et 1,5 millimètres sous le niveau de la gencive*, représentée sur le maître modèle par la fausse gencive. Elle **suit parfaitement le feston de la muqueuse marginale**.
- La partie haute de ces piliers peut être **angulée** par rapport à l'axe implantaire si besoin. Leur axe sera disposé dans l'axe prothétique idéal et plusieurs piliers pourront facilement être parallélisés entre eux. Mais la correction des axes, même avec un pilier personnalisé a tout de même des limites. Une correction peut être faite **jusqu'à 30° de divergence**. Plus la différence est grande entre l'axe prothétique et l'axe implantaire, plus le puits de vis sera excentré et empiètera sur les parois du faux-moignon. Il sera alors plus fragile et moins rétentif pour la couronne. L'axe

d'implantation doit être choisi au plus proche du futur axe prothétique, dans la limite, évidemment, de ce qui est anatomiquement possible.

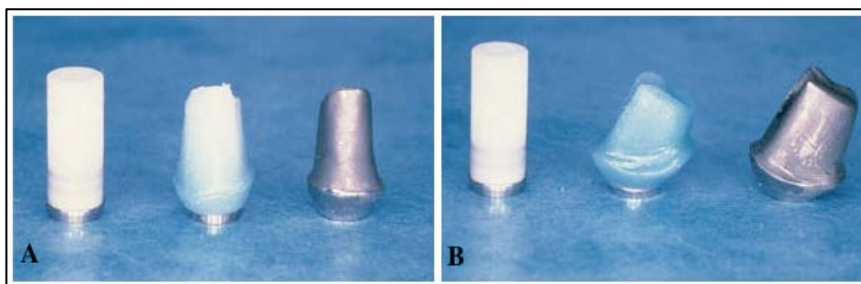


Figure 57 : De gauche à droite : cylindre en matériau calcinable, maquette en cire, pilier coulé en alliage d'or (issu de (40)).

- Il existe quand même un certain nombre d'**inconvenients** liés à cette technique :
 - La fabrication au laboratoire de ces piliers est fastidieuse.
 - Ces piliers font appel à une technique de *surcoulée de métal* et ne permettent pas d'obtenir un résultat esthétique comme c'est le cas avec des piliers en zircone. Mais il est vrai que la couleur des alliages d'or est associée à des résultats plus esthétiques qu'avec le titane gris.
 - Le coût revient de ces piliers est élevé, à la fois du fait du temps et de la technicité requise pour sa fabrication, et également du prix élevé de l'or.
 - Leur indication est restreinte depuis l'avènement des techniques de fabrication de piliers personnalisés par CFAO.

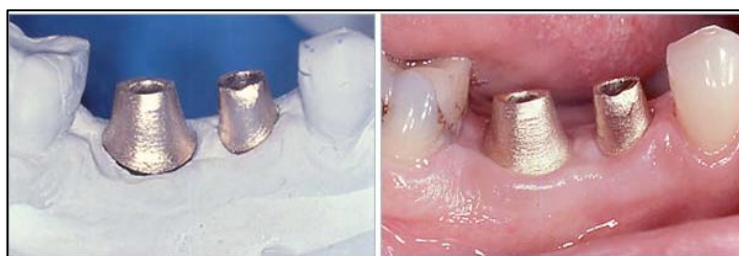


Figure 58 : Essayage des piliers type UCLA sur le maître modèle (à gauche), et en bouche (à droite) (issu de (40)).









				
Piliers pour surcoulée en or proposés	Pilier UCLA Certain® 	Partie secondaire en or 	Pilier GoldAdapt® 	Pilier Cast Design® 
Matériau	Base en alliage d'or inoxydable surmontée d'une gaine/cylindre en matériau plastique calcinable Pour surcoulée en alliage d'or après réalisation d'une maquette en cire			
Diamètre cervical	Personnalisé En fonction de la dent à remplacer et du profil muqueux enregistré sur l'empreinte			
Hauteur trans-gingivale	Personnalisée En fonction de l'épaisseur de la muqueuse péri-implantaire (fausse gencive sur le maître modèle). Réalisation d'une limite qui suit le feston muqueux			
Angulation	Personnalisée On peut corriger un axe implantaire jusqu'à 30 à 40° selon les recommandations des fabricants. Les piliers peuvent être parallélisés entre eux.			
Retouchable	Oui, Par soustraction au niveau de la gaine calcinable, et par addition et soustraction de cire sur la maquette avant surcoulée en alliage d'or.			
Indication	Unitaire ou plurale Secteur postérieur ou antérieur esthétique			

Tableau 14 : piliers type UCLA pour surcoulée en or commercialisés par Astra Tech, Nobel Biocare, Straumann et Biomet 3i
(14, 12, 100, 143, 21, 22)

4.3.3 Piliers usinés préformés personnalisables dit « anatomiques »

Pour répondre aux exigences biologiques et esthétiques, des piliers préformés anatomiques ont été mis sur le marché. Ils permettent d'obtenir des piliers personnalisés répondant bien à la situation clinique. Ils sont une alternative intéressante aux piliers UCLA car les étapes de personnalisation en clinique et au laboratoire sont simples à mettre en œuvre. Ces piliers étant déjà préformés anatomiques, ils ne nécessitent que des ajustages pour une personnalisation.

- Ces types de pilier sont disponibles en **titane, titane nitruré et zircon**.
- Ils peuvent être **angulés ou non**. Mais de même que les piliers standard, il y a peu d'angulations proposées et elles ne sont pas toujours idéales pour la situation clinique. L'avantage de ces piliers est qu'ils sont modifiables.
- Le **profil d'émergence de ces piliers est anatomique** de même que **leur section** pour ressembler aux profils d'émergence des dents naturelles. Il existe plusieurs largeurs à sélectionner pour un même diamètre d'implant. La disponibilité de **différents diamètres standardisés** permet de répondre à la plupart des situations cliniques.
- La limite cervicale sur ces piliers a une forme **festonnée prédéterminée**. Cette limite **peut être retouchée** pour suivre un contour gingival *très festonné avec de longues papilles lorsque le biotype est fin ou plus plat avec des dents qui tendent à être plus carrées lorsque le biotype est plus épais*.
- Ces piliers sont **modifiables**. La *partie haute du pilier correspondant au moignon* ainsi que *le positionnement de la limite* peuvent être modifiés pour correspondre au mieux à la situation clinique. Les modifications se font **par soustraction** au laboratoire, ou en bouche. Elles se font avec des fraises diamantées ou en carbure de tungstène et sous spray.

Les modifications par soustraction doivent permettre :

- *d'abaisser une limite cervicale* pour la disposer en intra-sulculaire. La limite doit suivre le contour gingival. Au laboratoire, le prothésiste effectue cette modification sur le maître modèle et disposera la limite 1 à 1,5 millimètres sous la fausse gencive.
- La partie haute des piliers peut être modifiée également pour *ajuster un axe* ou *paralléliser* les piliers entre eux quand ils sont destinés à des restaurations plurales. Le pilier doit être bien choisi initialement (angulé ou non) car de grosses corrections ne sont pas possibles. On risquerait de trop affiner les parois et d'atteindre le puits de vis qui fragiliserait le pilier.
- Si des modifications sont envisagées sur ces **piliers en zircone**, elles devront être conduites **avec précaution**. Les *fraises doivent être très coupantes* et un *spray* doit impérativement être utilisé pour éviter tout échauffement. Si ces précautions ne sont pas prises, on risque de **dénaturer le matériau et d'induire des micro-fêlures** qui fragilisent la structure de la zircone. (89)










						
Piliers anatomiques personnalisables proposés	Partie secondaire anatomique	Partie secondaire anatomique IPS e.max®	Esthetic Abutment	Procera® Esthetic Abutment	Pilier TiDesign™	Pilier ZirDesign™
						
Matériau	Titane	Zircone blanche et teintée (1 teinte)	Titane	Zircone	Titane	Zircone
Diamètre cervicaux	1 ø par taille d'implant, 2 ø disponibles		1 ø par taille d'implant, 3 ø disponibles	Impl.NN : 5,1 ; 5,2 ; 5,5 Impl.RN : 6,4 ; 6,5 ; 6,6 ; 6,8 ; 7 Impl.WN : 7,1 ; 7,2 ; 7,4 ; 7,5 ; 7,8 ; 8,2 ; 8,7	4mm ; 4,5mm ; 5,5mm ; 6,5mm	4,5mm ; 5,5mm ; 6,5mm
Hauteur transgingivale (en V)	2mm, 3,5mm		0,5mm, 1mm, 3mm	1,3 ; 1,4 ; 1,5 ; 1,6 ; 2,1 ; 2,2 ; 2,3 ; 2,4 ; 2,5mm	1mm ; 1,5mm ; 2mm ; 2,4mm ; 3mm ; 3,5mm	1,5mm ; 3mm ; 3,5mm
Angulation	0°, 15°		0°, 15°	0°, 10°, 15°	0° ; 15° ; 20°	0° ; 20°
Retouchable	Oui		Oui	Oui	Oui	Oui
Indication	Unitaire, plurale, secteur ant. et post.	Unitaire, plurale, secteur ant. ++ et post -	Unitaire, plurale, secteur ant. et post.	Unitaire, plurale, secteur ant. ++ et post -	Unitaire, plurale, secteur ant. et post.	Unitaire, plurale, secteur ant. ++ et post -

Tableau 15 : Piliers anatomiques personnalisables commercialisés par Straumann, Nobel Biocare et Astra Tech. Les piliers Straumann exposés ici sont les piliers trans-muqueux pour les implants Bone Level® (14, 12, 100, 143).

4.3.4 Piliers personnalisés dits « CFAO »

4.3.4.1 La CFAO

L'abréviation CFAO est utilisée pour : Conception et Fabrication Assistée par Ordinateur. (En anglais CAD/CAM pour « Computer Aided Design/Computer Aided Manufacturing »). Introduite en odontologie depuis 25 ans, cette technologie a beaucoup fait évoluer les techniques ces dernières années. On a commencé à utiliser *la CFAO pour la fabrication de piliers et d'armatures dans les années 1990* avec pour objectif de *faciliter la fabrication de piliers personnalisés*.

Le but est de **numériser par un processus de scannage** les données cliniques transmises sur le maître modèle issu d'une *empreinte des implants* :

- Soit *le modèle lui-même est scanné*. Dans ce cas, un corps de scannage est vissé à l'analogue implantaire pour matérialiser l'axe implantaire. La conception ET la fabrication du pilier sont alors réalisées par ordinateur.
- Soit le prothésiste réalise une *maquette en cire du pilier qui sera scannée*. Ce n'est alors que la fabrication qui sera assistée par ordinateur.

Une fois le modèle numérisé, un logiciel de traitement va afficher une *image en trois dimensions du modèle*. A partir de cette image, **un designer informatique va concevoir le pilier d'après la forme finale de la dent**. Une proposition virtuelle peut être modifiée puis validée par le praticien. L'ordinateur et le logiciel de traitement sont connectés à une **machine-outil** qui va fraiser le pilier. Le pilier est fabriqué *par soustraction* à partir d'un *bloc de matériau homogène*.



Avantages de la CFAO

- Le pilier est fabriqué par un système de fraisage extrêmement précis qui évite les imprécisions liées à la manipulation de la cire et la surcoulée.

Il a pu être montré une bonne adaptation des piliers issus de la CFAO comparés aux piliers usinés ou surcoulés (76, 10). Vigolo a montré une *liberté de moins de 1 degré de rotation* dans l'implant, pour des piliers type UCLA et CFAO (158).

- Le fraisage à partir d'un bloc fait que l'on obtient un matériau plus homogène que lors d'une surcoulée, avec des propriétés mécaniques optimales.

4.3.4.2 Les piliers CFAO

Ces piliers présentent tous les avantages décrits pour les piliers personnalisés type UCLA.

- Chez la plupart des fabricants qui proposent des piliers CFAO, ils sont disponibles en **titane, titane nitruré, zircone et zircone colorée**.



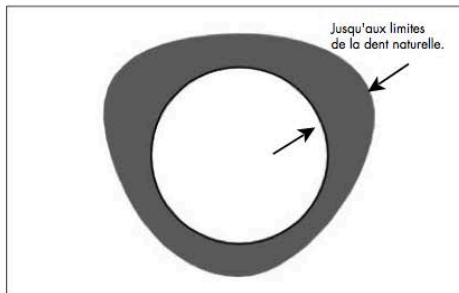
Figure 59 : Piliers CFAO proposés dans 4 matériaux différents par Atlantis™ (issu de (13)).

- Le **profil d'émergence est défini en fonction de la restauration**, mais prend également en compte le **profil gingival** enregistré sur le maître modèle. Atlantis™ par exemple propose différents profils d'émergence ou supports muqueux plus ou moins proches de l'émergence des dents naturelles mais également plus ou moins compressives pour la muqueuse :

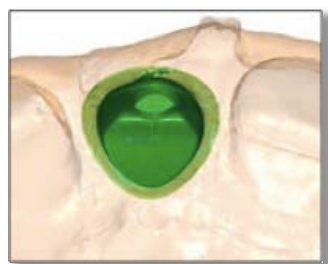

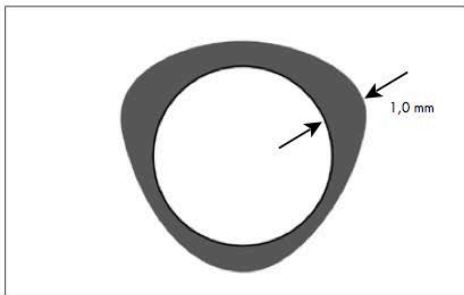
Figure 60 : Vue occlusale virtuelle d'un pilier pour la restauration d'une incisive centrale (issu de (13)).

Pour la restauration d'une incisive centrale par exemple, **Atlantis™** propose :



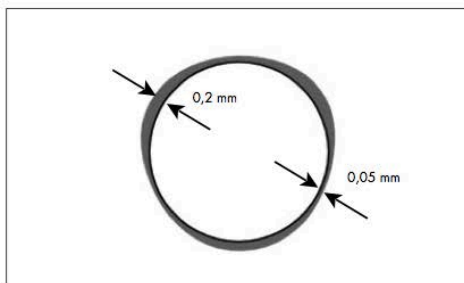
Dimensions anatomiques pleines

Le pilier de diamètre maximal sera obtenu avec la meilleure émergence possible. Une incision chirurgicale peut être requise.



Contour gingival (valeur par défaut)

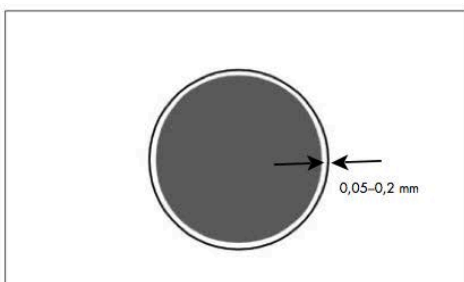
Le pilier à forme anatomique de diamètre moyen sera plus large de 1,0 mm que l'information tissulaire enregistrée sur la fausse gencive.



Support gingival

Le pilier à forme anatomique sera plus large de 0,2 mm que l'information tissulaire enregistrée sur la fausse gencive en silicone.

Insertion facile du pilier.



Pas de déplacement gingival

Le pilier ne tiendra pas compte de l'information tissulaire. Le pilier ne sera pas en contact avec la fausse gencive ni avec le modèle en plâtre.

Figure 61 : Différents supports muqueux proposés par Atlantis™ pour la conception du profil d'émergence des piliers (issu de (13)).

- La **limite cervicale est positionnée de façon à suivre le feston gingival**. De cette façon, les *excès de ciment seront facilement nettoyés* au moment du scellement de la restauration. Le **type de limite** peut être personnalisé pour s'assurer d'avoir une bonne assise pour la couronne et une épaisseur suffisante pour une restauration esthétique.

- Plusieurs piliers peuvent être **parallélisés entre eux** pour des restaurations plurales.
- Le pilier est conçu par **réduction dimensionnelle homothétique** de la future couronne. La partie haute du pilier c'est-à-dire le moignon aura donc une *hauteur la plus rétentive possible*. Avec un pilier personnalisable, la correction d'un axe par fraisage du moignon diminue la surface de contact pilier-couronne et donc la valeur rétentive du pilier.
- Le col du pilier est le plus souvent **très légèrement concave**. (cf. : Figure 57)

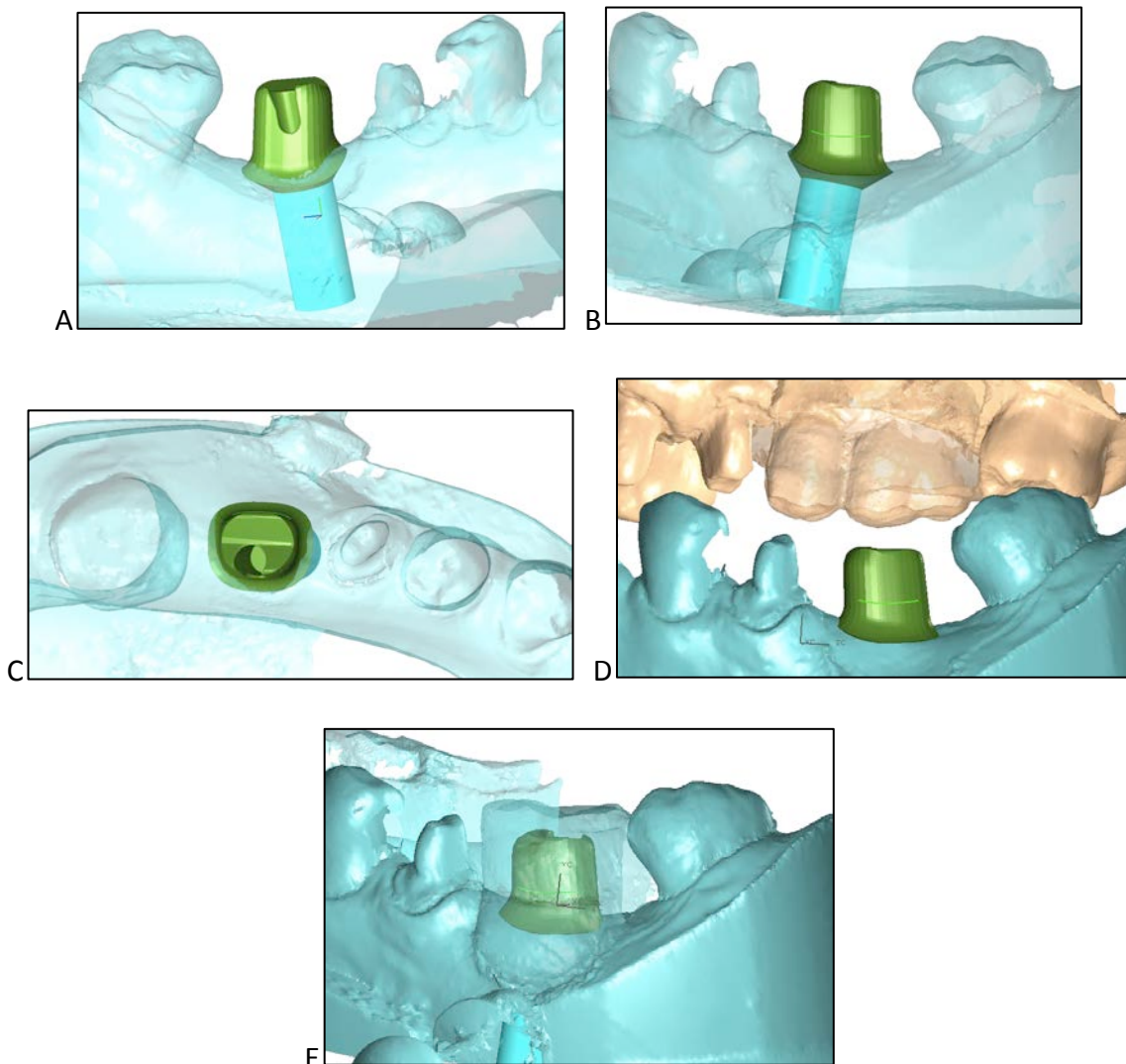


Figure 62 : Planification en 3 dimensions d'un pilier Atlantis™ pour le remplacement de 36 en vue vestibulaire (A), en vue linguale (B), en vue occlusale (C). Le logiciel permet de visualiser les modèles en occlusion (D). Le montage directeur en scanné et sa silhouette peut être superposée à l'image du pilier afin de designer un pilier qui s'inscrit dans le volume prothétique (E).







			
Piliers CFAO proposés	Piliers personnalisés Straumann CARES®	Piliers personnalisés NobelProcera	Piliers personnalisés Atlantis™
			
Matériau	Titane, Zircono	Titane, Zircono colorée	Titane, Titane nitruré, Zircono, Zircono colorée
Diamètre cervical	Personnalisé En fonction de la dent à remplacer et du profil muqueux enregistré sur l’empreinte		
Hauteur trans-gingivale	Personnalisée En fonction de l’épaisseur de la muqueuse péri-implantaire (fausse gencive sur le maître modèle). Réalisation d’une limite qui suit le feston muqueux		
Angulation	Personnalisée On peut corriger un axe implantaire jusqu’à 30 à 40° selon les recommandations des fabricants. Les piliers peuvent être parallélisés entre eux.		
Personnalisable	Oui, La conception assistée par ordinateur permet toute sorte de modifications		
Indication	Unitaire ou plurale Secteur postérieur ou antérieur esthétique +++		

Tableau 16 : Piliers CFAO commercialisés par Straumann, Nobel Biocare et Astra Tech (14, 12, 100, 143).

5 La Manipulation du pilier

5.1 L'effet des connexions-déconnexions successives

Le protocole standard de mise en charge des implants fait appel à un **pilier de cicatrisation** utilisé entre le moment de la mise en place des implants et de la restauration d'usage. Dans le cas d'une mise en charge immédiate, on utilise un **pilier provisoire** support d'une couronne provisoire trans-vissée. Ceux-ci peuvent être dévissés pour les étapes de prise d'empreinte et d'essayages prothétiques.

L'effet sur les tissus mous de la déconnexion et reconnexion répétée de ces piliers a été étudié. Lors de leur déconnexion, **l'attache épithéliale est rompue, et le tissu conjonctif sous-jacent est mis à nu et exposé à la cavité buccale.**

Une étude sur des chiens Beagle a mis en évidence une **migration apicale des tissus mous ainsi que de l'os** d'environ 1,5 millimètre après une série de 5 déconnexions/reconnexions sur 6 mois (2). L'épaisseur du tissu conjonctif ainsi que de l'épithélium a diminué. Il a été suggéré que **l'exposition du tissu conjonctif serait considérée comme une plaie/une brèche que l'épithélium tend à recouvrir en migrant en direction apicale** : il en résulte un **allongement de l'épithélium de jonction**, voire une **récession muqueuse**. La résorption osseuse de 0,7 millimètre ne serait que la conséquence du **remodelage osseux** permettant l'établissement du manchon conjonctif d'une épaisseur suffisante.

La même équipe a montré qu'**aucune différence histomorphométrique** n'était observable entre le groupe où il n'y avait **pas eu de déconnexion de piliers** et le groupe où il y a eu **une seule déconnexion/reconnexion** (passage d'une vis de cicatrisation au pilier). (3)

La migration apicale de l'épithélium de jonction et le remodelage osseux conséquent a pu être observé aussi bien après déconnexions/reconnexions successives de piliers en titane qu'en zircone. (15)

Degidi entre autres a suggéré **l'utilisation d'un pilier définitif qui serait transvissé tout de suite en post-opératoire en cas de mise en charge immédiate**. Contrairement au protocole habituel, ce pilier n'est plus déconnecté et c'est une empreinte de prothèse fixée conventionnelle qui est prise en utilisant des moyens de rétraction muqueuse. Ce concept est appelé « **un pilier en une seule fois** » (« *one abutment at one time* »). Ce concept

permettrait de **limiter la résorption osseuse horizontale** qui survient dans la première année après mise en fonction de l'implant. Ceci serait en faveur d'une synthèse osseuse au contact de la partie horizontale du col implantaire avec le concept de *platform switching*. Nous pouvons noter que pour cette étude, les implants ont été positionnés à 1 millimètre sous le niveau osseux. (45)

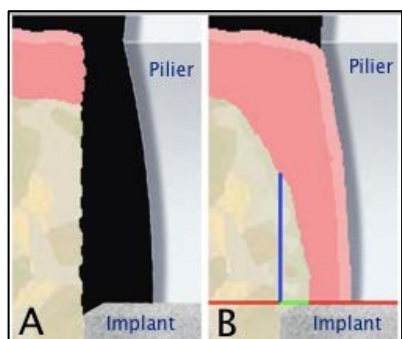


Figure 63 : Schéma de la crête osseuse en post-opératoire lorsque l'implant est placé en infracrétal (A), et après cicatrisation : la cicatrisation osseuse se fait au contact de la partie horizontale du col de l'implant (B). (issu de (45)).

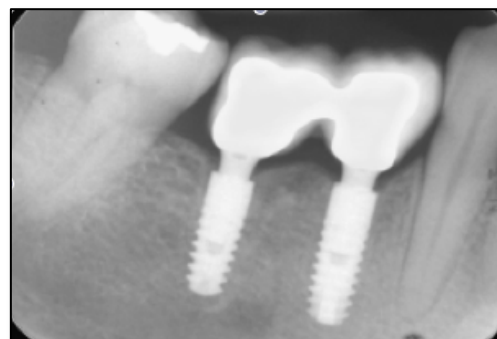

Figure 64 : Radiographie prise à 3 ans post-opératoire, l'os marginal est préservé (issu de (45)).

Canullo a étudié le concept du « **one abutment at one time** » comparé au protocole habituel faisant appel à un pilier provisoire. La suppression des déconnexions/reconnexions successives semble apporter un **bénéfice complémentaire au concept de *platform switching***. À 18 et 36 mois, il y a radiographiquement **moins de perte osseuse marginale** lorsqu'un pilier définitif est utilisé dès le départ, et une meilleure maturation osseuse péri-implantaire. Par contre, **les paramètres d'évaluation clinique n'ont pas montré de différences** entre les deux groupes. (115, 28)

L'étude récente menée par Grandi et publiée en 2012 (62) confirme les résultats obtenus précédemment. La résorption osseuse marginale est réduite de 0,3 millimètre à 1 an en utilisant un pilier définitif en post-opératoire. Même si cette réduction est significative, elle **n'a pas de conséquences cliniques** et **n'est pas un facteur clé du succès implantaire**. **Mais le concept du « one abutment at one time » associé au concept de *platform switching*, sont en faveur d'une stabilité muqueuse et de meilleurs résultats esthétiques.**

Follow-up	DA group		PA group		P value
	Mean bone level	SD	Mean bone level	SD	
Baseline	0.003	0.03	0.002	0.019	0.9634
6 months	0.065	0.018	0.359	0.028	<0.0001
12 months	0.094	0.025	0.435	0.025	<0.0001

Tableau 17: Résorption osseuse moyenne (« Mean bone level », et écart-type : « SD ») mesurée radiographiquement au niveau d'implant avec un pilier définitif mis en place en post-opératoire (« DA group »), ou avec un pilier provisoire (« PA group »), en post-opératoire, à 6 et 12 mois. (issu de (62)).

Dans les différentes études citées ci-dessus, ce sont des piliers standard qui sont utilisés pour être connectés définitivement en post-opératoire. La muqueuse n'étant pas cicatrisée au moment de choisir le pilier d'usage, il est difficile d'envisager l'utilisation d'un pilier personnalisé. Le positionnement de la limite cervicale doit donc être retouché.

Certains auteurs en revanche, observent un guidage de la cicatrisation muqueuse et une adaptation des tissus mous au pilier personnalisé réalisé à l'idéal, selon le résultat envisagé.

- ✓ Les **connexions/déconnexions successives** des piliers provisoires ou de cicatrisation liées au protocole de conception prothétique, favorisent une **migration apicale de l'épithélium de jonction et un remodelage osseux associé**.
- ✓ Ce remodelage peut être limité en utilisant en post-opératoire un pilier définitif qui ne sera plus dévissé : c'est le concept du « **one abutment at one time** ».

5.2 L'effet de la contamination du pilier (29, 116)

Le pilier implantaire est en contact avec la muqueuse et à proximité de l'os marginal. L'intervention de connexion du pilier devrait être considérée comme une procédure chirurgicale stérile puisque la cicatrisation des tissus péri-implantaires est dépendante de la topographie et composition chimique de la surface du pilier.

Les différentes procédures de décontamination ont pour objectif de rendre une surface parfaitement propre. C'est le but qu'on souhaite atteindre à la surface du pilier après sa *fabrication, sa manipulation au laboratoire* ou encore ses *essayages en bouche*. Le pilier devrait être parfaitement propre pour qu'il soit au maximum biocompatible et qu'il s'intègre à l'environnement péri-implantaire.

Une **surface de titane n'est pas simple à décontaminer**. Son caractère *très réactif* attire à sa surface de nombreuses *protéines et aminoacides* solidement adsorbés. Le contact des piliers en titane avec **le sang, la salive contaminée ou la plaque** *diminue l'adhésion cellulaire* et favorise une *migration apicale de l'épithélium de jonction* avec un risque de récession muqueuse. (116) Nous avons précédemment pu voir que la colonisation de l'intérieur de la structure implantaire, et la contamination du *microgap* à l'interface implant-pilier sont des facteurs étiologiques de la cratérisation osseuse.

Il a pu être démontré *in vitro* que *ni un rinçage à l'eau, au sérum physiologique ou à une solution de 5% de peroxyde d'hydrogène ne permettent d'éliminer les aminoalcools de la surface de piliers en titane*. Seule **l'exposition à l'ozone** produit par une lampe au mercure permet une décontamination totale de la surface de titane. (80)

Des études *in vitro* ont montré que **la stérilisation avec un autoclave à vapeur d'eau altère la surface de titane et la contamine**. En conséquence, *l'adhésion et la colonisation de la surface par les fibroblastes sont diminuées*. (77)

Dans une étude *in vitro* récente, Canullo et son équipe (29) ont observé la contamination de la surface de piliers en titane ayant subi 3 traitements différents :

- Un groupe contrôle : formé de piliers neuf n'ayant subi aucun traitement sinon ceux réalisés par le fabricant avant emballage.
- Le groupe 1 : formé de piliers qui ont été fraisés.
- Le groupe 2 : les piliers ont été fraisés puis polis.
- Le groupe 3 : les piliers ont été fraisés, polis, puis passés à l'autoclave pour une stérilisation à la vapeur d'eau pendant 30 secondes.

Les piliers du groupe contrôle ne sont pas contaminés.

Tous les autres piliers sont contaminés par des particules de 10 à 150µm qui sont des particules de titane, et des particules de 1 à 2µm provenant du lubrifiant de refroidissement utilisé lors du fraisage. Les piliers non polis sont plus rugueux et présentent plus de particules à leur surface. Les piliers du groupe 1 et 2 présentent tous des particules qui contaminent les zones non fraisées (zone trans-muqueuse), et la zone de l'interface pilier-implant.

Nous savons que **les débris de titane à la surface des piliers entraînent la différenciation des ostéoclastes** en générant une réaction inflammatoire au sein du tissu conjonctif.

La stérilisation par la vapeur d'eau à l'autoclave était supposée permettre une décontamination parfaite de la surface du titane. Mais dans cette étude, **les piliers passés à l'autoclave sont toujours contaminés**. *La surface est moins contaminée, mais les zones critiques telles que l'interface pilier-implant et la zone de la connexion du pilier le sont toujours*, par des particules fines de titane et du liquide lubrifiant refroidissant.

- ✓ Pour le moment, il manque d'informations dans la littérature sur les possibles protocoles de décontamination des piliers implantaires.

➤ Le cas des piliers de cicatrisation

Ils sont mis en place neufs et sont amenés à être déconnectés et reconnectés lors des étapes prothétiques. À chaque déconnexion l'attache épithélio-conjonctive est « arrachée ». Ils doivent être immergés dans du sérum physiologique afin de préserver la vitalité des cellules adhérentes à leur surface. Il est ensuite préconisé de les revisser à l'identique.

6 Considérations esthétiques et

Choix du Pilier

6.1 Considérations esthétiques

L'esthétique conditionne **la satisfaction de nos patients** de plus en plus exigeants, et fait donc partie des **critères de succès de la thérapeutique implantaire**. *L'esthétique doit être le « fil rouge » de nos plans de traitement car aujourd'hui rétablir la fonction et le confort ne suffit plus.* L'esthétique est directement appréciable par les patients qui ne mesurent pas toujours les challenges techniques auxquels nous sommes confrontés.

Chacune de nos conduites cliniques doit être agrémentée de considérations esthétiques. Le choix du pilier implantaire pour une restauration fixée doit tenir compte de certains points.

6.1.1 Le « Pink Esthetic Score »

Smith et Zarb ont exposé en 1989 (139) que « pour être considéré comme un succès, un implant doit permettre le placement d'une restauration avec *une apparence esthétique adéquate* ». Mais aucun critère objectif n'a été décrit.

Idéalement, les restaurations supra-implantaires devraient imiter les dents naturelles. L'aspect des tissus mous péri-implantaires est déterminant pour atteindre cet objectif. La situation clinique la plus délicate à gérer est le remplacement d'une dent unitaire en secteur antérieur dit « esthétique ». La moindre différence, par comparaison aux dents adjacentes, va être objectivée facilement.

Le contour muqueux doit être *symétrique* au contour gingival de la dent naturelle controlatérale. Le *niveau de la muqueuse détermine la longueur apparente de la couronne*. La *couleur et la texture* muqueuse doivent être inchangés par rapport aux dents adjacentes.

Le « **Pink Esthetic Score** » décrit en 2005 par Fürhauser (56) permet une *évaluation pratique de l'esthétique de la muqueuse péri-implantaire*. Ce score **objectif et reproductible** est intéressant pour l'évaluation et la comparaison des tissus mous après différentes procédures chirurgicales ou prothétiques. Il est souvent cité en référence (75, 170).

Il évalue les **sept points** suivants qui sont **notés de 0 à 2**, 2 étant la note le meilleur résultat :

- Le niveau de la papille mésiale : 1
- Le niveau de la papille distale : 2
- Le niveau des tissus mous marginaux : 3
- Le contour muqueux : 4
- Le niveau osseux : 5
- La couleur de la muqueuse : 6
- La texture de la muqueuse : 7

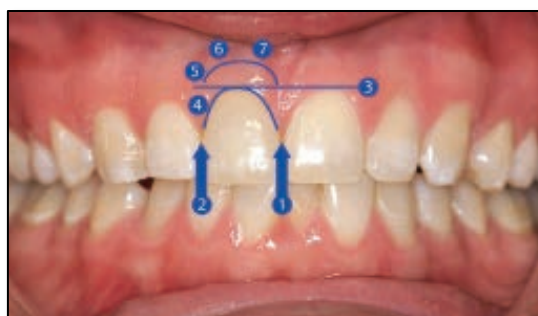


Figure 65 : Les 7 points du Pink Esthetic Score. (issu de (56)).

Note		0	1	2
Papille mésiale	Forme par rapport à une dent naturelle de référence	Absent	Incomplète	Complète
Papille distale	Forme par rapport à une dent naturelle de référence	Absent	Incomplète	Complète
Niveau des tissus mous marginaux	Niveau par rapport à une dent naturelle de référence	Déficit majeur > 2mm	Déficit mineur de 1 à 2mm	Pas de déficit, < 1mm
Contour muqueux	Forme naturelle, symétrique à la dent contro-latérale	Non naturel	Approximativement naturel	Naturel
Niveau osseux	Déficit osseux	net	modéré	absent
Couleur de la muqueuse	Couleur par rapport à une dent naturelle de référence	Différence nette	Différence modérée	Pas de différence
Texture de la muqueuse	Texture par rapport à une dent naturelle de référence	Différence nette	Différence modérée	Pas de différence

Tableau 18 : Évaluation du « Pink Esthetic Score » (issu de (56)).

Les résultats obtenus dans cette étude par 20 praticiens différents (chirurgiens oraux, orthodontistes, odontoprothésistes), attestent que ce score est reproductible.

La papille mésiale a habituellement un meilleur score que la papille distale : 60% de notes égales à 2 pour la papille mésiale contre seulement 50% pour la papille distale.

Les scores les moins bons sont obtenus pour la couleur et le niveau de la muqueuse péri-implantaire :

- La couleur est naturelle dans seulement un tiers des cas. Au niveau de 20% des restaurations, il existe une différence majeure de couleur de la muqueuse avec la couleur du parodonte voisin.
- Dans 20% des cas le niveau muqueux diffère de plus de 2mm par rapport aux dents naturelles de référence. Dans plus de 44% des cas il y a environ 1mm de décalage.

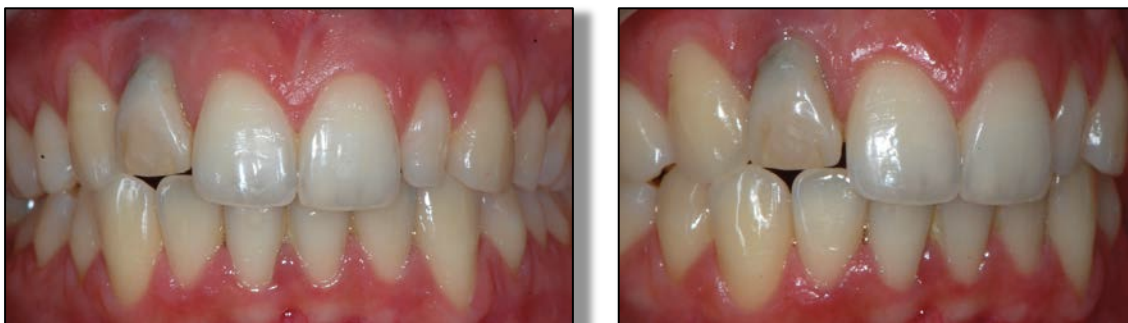


Figure 66 : Restauration provisoire supra-implantaire en remplacement de 12 chez une patiente de 18 ans. Le « Pink Esthetic Score » peut être évalué :

- Papille mésiale : Complète, 2
 - Papille distale : Complète, 2
 - Niveau des tissus mous marginaux : Déficit majeur d'un peu plus de 2mm : 0
 - Contour muqueux : Approximativement naturel : 1
 - Niveau osseux présumé : Différence modérée : 1
 - Couleur muqueuse : on voit une coloration de la résine par la vis vue par transparence, mais au niveau muqueux, la différence de couleur est modérée : 1
 - Texture muqueuse : Pas de différence 2
- Le « Pink Esthétique Score » s'élève à 9 sur 14.

Il existe également d'autres échelles de mesure de l'esthétique.

6.1.2 Le « Crown Aesthetic Index » (94)

Le « Crown Aesthetic Index » évalue à la fois **la couronne prothétique et l'esthétique des tissus mous**. Il est basé sur 9 critères notés de 0 à 5. Ce sont cette fois des points de pénalités qui sont attribués. La restauration doit être comparée à la dent adjacente ou contro-latérale.

<ul style="list-style-type: none"> - La dimension mésio-distale de la couronne - Le positionnement du bord incisif - La convexité vestibulaire de la couronne 	<p>Note sur 5 :</p> <p>peut être bonne ou moyennement/beaucoup, sur-/sous-contourés</p>

<ul style="list-style-type: none"> - La couleur et la translucidité de la couronne - La caractérisation de la surface de la couronne - Le positionnement de la muqueuse marginale - Le positionnement de la papille - Le contour muqueux - La couleur et la surface de la muqueuse 	<p>Note sur 3 :</p> <p>Satisfaisant, moyennement satisfaisant, non satisfaisant</p>

Tableau 19 : Les 9 critères du « Crown Aesthetic Index ».

La somme des pénalités permet d'obtenir le score final attribué à la restauration :

- ⇒ 0 points de pénalité : esthétique excellent
- ⇒ 1 à 2 points : satisfaisant
- ⇒ 3 à 4 points : modéré
- ⇒ 5 ou plus : non satisfaisant

Il suffit qu'un des critères ait 5 points de pénalité pour que la restauration soit qualifiée de non satisfaisante en terme d'esthétique.

6.1.3 La couleur des tissus mous

6.1.3.1 La mesure de la couleur (72, 127)

La couleur se mesure avec un spectrophotomètre qui doit être calibré. Trois paramètres sont mesurés pour objectiver une différence de couleur : L^* pour la luminosité, a^* pour le rouge et b^* pour le jaune : on parle du système Lab . La différence de couleur entre deux surfaces (ΔE) est une équation faisant intervenir la différence de L^* de a^* et de b^* (ΔL^* , Δa^* , Δb^*) :

$$\Delta E^* = \sqrt{[(\Delta L^*)^2 + (\Delta b^*)^2 + (\Delta a^*)^2]}$$

6.1.3.2 L'épaisseur de la muqueuse et le matériau du pilier

Comme décrit dans l'étude de Fürhauser citée précédemment, l'utilisation de certains matériaux pour nos piliers implantaires laissent entrevoir une coloration artificielle de la muqueuse marginale.

Jung a mené une étude en 2007 (75) sur la modification de couleur induite par différents matériaux sur une muqueuse d'épaisseur variable. Il a élevé des lambeaux au niveau de la muqueuse palatine de cochons et a réalisé des greffes conjonctives pour obtenir des épaisseurs muqueuses variables : 1,5mm, 2mm, 3mm. Il a ensuite interposé sous le lambeau des petites plaques de différents matériaux : du titane (Ti), du titane céramisé de teinte A3 (Ti-C), de la zircone (ZrO₂), et de la zircone céramisée de teinte A3 (ZrO₂-C). Une étude au spectrophotomètre lui a permis de tirer les conclusions suivantes :

- **Tous les matériaux induisent une modification de couleur détectée par le spectrophotomètre, quelque soit l'épaisseur de la muqueuse.** Mais l'importance du changement de couleur diminue avec l'augmentation de l'épaisseur de la muqueuse.

- Au niveau de la **muqueuse fine (1,5mm)** : il y a eu **pour tous les spécimens une modification de la couleur** détectée au spectrophotomètre au delà de $\Delta E=3,7$ qui est le seuil de détection de cette modification à l'œil nu. (cf. Figure 63) C'est **avec le titane** que cette modification est la plus importante.
- **Le titane, qu'il soit céramisé ou non, induit un changement de couleur visible au niveau de la muqueuse de 1,5 ou 2mm d'épaisseur.**
- **La zircone n'induit pas de modification de couleur visible à l'œil si la muqueuse mesure 2 ou 3mm d'épaisseur.**
- **Si la muqueuse est épaisse (3mm d'épaisseur) : aucun des matériaux n'induit un changement de couleur visible à l'œil.**

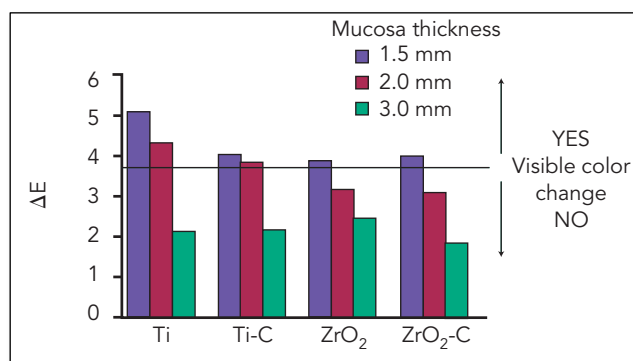


Figure 67 : Modification de la couleur observée au spectrophotomètre (ΔE) en fonction du matériau utilisé et avec des épaisseurs variables des tissus mous (« Mucosa thickness »). Au delà de $\Delta E = 3,7$, la modification est visible à l'œil nu (« Visible color change ») (issu de (75)).

La zircone donne de bons résultats et semble être le matériau de choix pour des piliers en secteur esthétique. Mais avant tout, l'évaluation du biotype est très importante. **Sur une muqueuse trop fine (1,5mm d'épaisseur)**, si l'on souhaite obtenir un résultat esthétique, **mieux vaut envisager une greffe de tissu conjonctif enfoui avant la chirurgie implantaire.**

Van Brakel et al. (154) ont étudié la couleur des tissus mous avec *des piliers en titane et en zircone* chez 11 patients. La muqueuse péri-implantaire s'épaissit en direction apicale depuis le bord de la muqueuse marginale libre. En moyenne, **à 1mm de profondeur, la muqueuse**

mesure 2mm d'épaisseur. Selon les données recueillies dans cette étude, **il ne devrait pas être observé de différence avec un pilier en titane ou en zircone à partir de 2mm d'épaisseur de muqueuse.** La limite cervicale des préparations devrait être placée en intra-sulculaire à au moins 1mm de profondeur pour ne pas voir transparaître le pilier. Mais si le **biotype fin, les 2 mm d'épaisseur sont atteints plus profondément. Il est alors trop délicat d'enfouir la limite cervicale sans irriter l'attache épithéliale.**

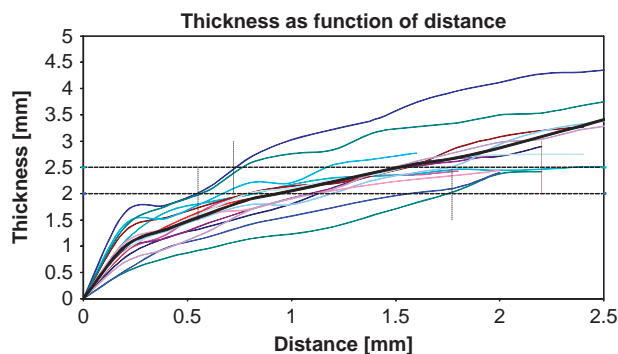


Figure 68 : Épaisseur en fonction de la distance depuis le bord libre de la muqueuse marginale (issu de (154)).

Une étude datant de 2011 menée par Bressan chez 20 patients (25) compare la modification de couleur des tissus mous avec des *pilliers en titane, en or et en zircone*.

C'est le titane qui entraîne le plus de colorations grisâtres visibles. L'or modifie la couleur des tissus mous de façon semblable à la zircone. Selon cette étude, l'épaisseur des tissus mous n'est pas un facteur crucial de la modification de la couleur de la muqueuse. Cette conclusion est en désaccord avec d'autres études sur le même sujet dont l'étude de Jung citée ci-dessus. Mais le fait qu'aucun des patients n'avaient un biotype épais avec une muqueuse de plus de 3mm, ainsi que le faible nombre de patients pourrait expliquer cette divergence.

On observerait probablement **les mêmes résultats avec le titane nitruré qui est de couleur dorée.**

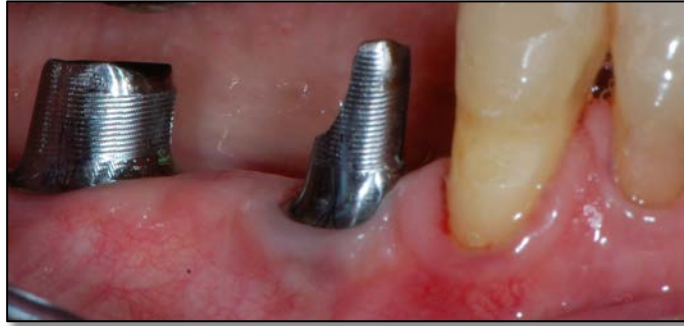

Figure 69 : Sur un biotype fin, la mise en place de piliers en titane entraîne une coloration grisâtre de la gencive marginale.

Une étude a suggéré l'utilisation de piliers colorés en doré rose et orange pour limiter au maximum la visibilité de la couleur du pilier à travers la muqueuse. Des languettes en papier colorées ont été insérées sous la muqueuse marginale péri-implantaire de patients ayant des piliers trans-muqueux en titane. **La présence de la languette dorée n'améliore pas la perception de la couleur de la muqueuse péri-implantaire. Mais les couleurs rose clair, orange et orange clair améliorent la couleur des tissus.** La lumière est reflétée de façon identique à la dent adjacente lorsqu'on dispose les languettes sous la muqueuse. (72)

Le développement de piliers colorés pourrait donner de bons résultats esthétiques. **Les piliers en zircone peuvent être colorés** pour s'approcher de la couleur de la dent naturelle. L'adjonction de faibles quantités **d'acétate de cérium, de chlorhydrate de cérium, ou de chlorhydrate de bismuth** permet de teinter la zircone sans pour autant altérer ses propriétés physico-chimiques. Le **cérium permet d'obtenir une couleur crème** et le **bismuth une couleur plus orangée.** (127)

6.2 Le choix du pilier implantaire

6.2.1 Le choix du matériau

Les matériaux les plus utilisés pour la fabrication de piliers implantaires sont surtout **le titane et la zircone**, mais aussi **le titane nitruré et la zircone colorée**.

La fabrication de piliers personnalisés en or est désuète à l'heure actuelle. Le prix toujours plus élevé de l'or et une fabrication fastidieuse font que **les piliers en or sont abandonnés au profit des piliers CFAO** qui se sont démocratisés.

➤ Critères mécaniques et biologiques

Le **titane et la zircone** sont des matériaux **biocompatibles** pour des piliers trans-muqueux, qui présentent **d'excellentes propriétés mécaniques** pour résister aux contraintes masticatoires.

- Le manque de recul des piliers en zircone dans les secteurs molaires nous poussera à les réserver au secteurs antérieurs et prémolaires. Sa biocompatibilité fait d'elle un matériau de choix.
- La dureté du revêtement en titane nitruré en fait un matériau plus résistant aux traitements prophylactiques. Il potentialise l'adhésion cellulaire et limite l'adhésion bactérienne. Il peut être une excellente alternative au titane.

➤ Critère esthétique : la couleur

Parmi les matériaux disponibles, **le titane est sans conteste le matériau associé aux résultats les moins esthétiques en terme de couleur**. Sur les **biotypes fins**, il laisse transparaître un **liseré grisâtre inesthétique** facilement visible lorsqu'on compare avec la dent adjacente.

La **couleur dorée du titane nitruré** laisse transparaître une couleur qui **s'intègre beaucoup mieux** que le gris du titane.

La zircone blanche donne de très bons résultats. Une différence de couleur de la muqueuse existe, mais elle n'est **visible à l'œil que si la muqueuse est très fine.**

Les piliers en zircone teintée sont ceux qui permettent de se rapprocher le plus de la dent naturelle.

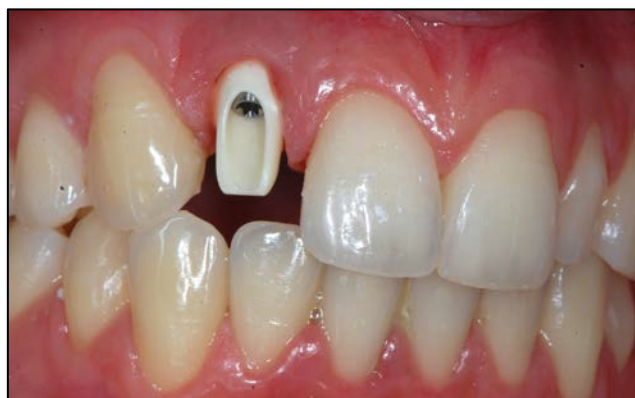

Figure 70 : Utilisation d'un pilier personnalisé Atlantis™ en zircone de teinte A1 pour la restauration de 12 chez une patiente de 18 ans.

6.2.2 Le choix du design

➤ Critère mécanique et biologique

- La **connexion conique** paraît être la solution de choix aujourd'hui pour une préservation maximale de l'os marginal.
- Le concept du **Platform Switching** a fait ses preuves : il préserve l'os marginal de la cratérisation. Il devrait être utilisé quelque soit le système implantaire choisi.
- Les piliers pour restaurations scellées sont plus souvent utilisés que ceux pour restaurations transvissées. Hormis quelques indications particulières en faveur de l'une ou l'autre de ces techniques, le choix repose sur la préférence du praticien.
- La **limite cervicale doit être positionnée en intra-sulculaire** pour un résultat esthétique **non pathogène**. Les **piliers usinés personnalisables** ou les **piliers CFAO**

seront préférés dans tous les cas pour pouvoir intervenir sur le positionnement de cette limite.

➤ Critère esthétique

- Un col **légèrement concave** ménage un **maximum de volume pour la muqueuse péri-implantaire**. Une muqueuse péri-implantaire épaisse donnera de meilleurs résultats esthétiques : la couleur du pilier transparaît moins, la hauteur disponible pour l'aménagement du profil d'émergence est plus importante.
- Un profil d'émergence anatomique limite la formation de triangles noirs en proximal des restaurations supra-implantaires. Les piliers usinés personnalisables ont un profil d'émergence anatomique prédéterminé. Les piliers CFAO permettent une adaptation de l'émergence en fonction de la dent à remplacer et du profil tissulaire.

6.2.3 Le choix en fonction du patient

➤ La demande du patient

La demande esthétique du patient doit être prise en compte afin de lui proposer une solution qui réponde à ses attentes. Les solutions les plus esthétiques engendrent toujours un surcoût.

➤ La situation clinique

- Le secteur dans lequel doit se trouver la restauration :
En secteur antérieur, les exigences esthétiques du patient et du praticien sont plus importantes. En secteur postérieur en revanche, un pilier en zircone peut être écarté

au profit d'un pilier en titane du fait du faible recul sur la survenue de complications à long terme avec la zircone.

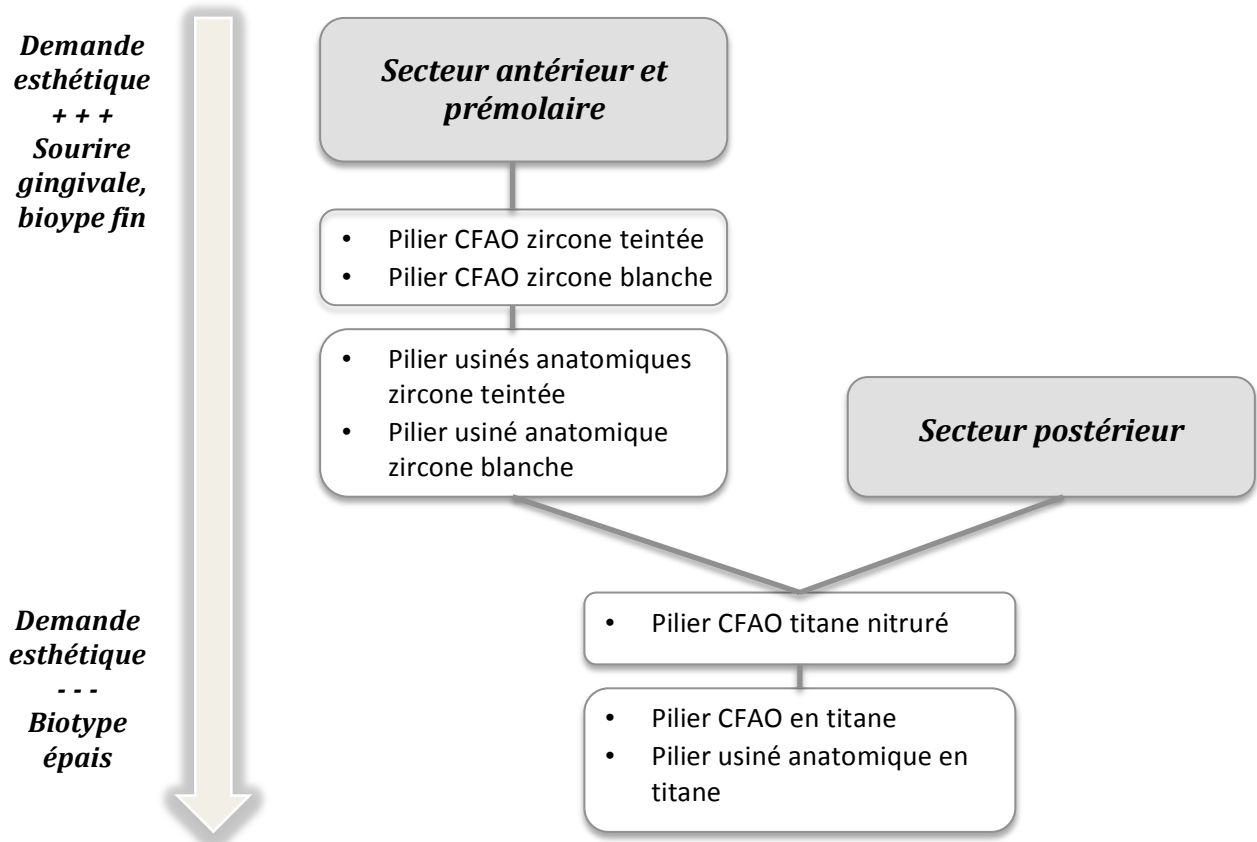
- Le biotype.
- Le sourire : **Aucun compromis esthétique ne doit être fait en cas de sourire gingival.** C'est une des situations cliniques les plus difficiles à gérer en terme d'esthétique. Nous devons nous poser la question d'un aménagement tissulaire dans l'analyse pré-implantaire.

6.2.4 Comment choisir un pilier

Le plus souvent, le pilier implantaire est choisi sur le maître-modèle mis en articulateur, issu de l'empreinte. Le transfert utilisé pourra être personnalisé pour un enregistrement précis du profil d'émergence, préalablement aménagé avec une provisoire.

- Une sonde parodontale permet de mesurer l'épaisseur et le diamètre du fourreau muqueux afin de choisir un pilier le plus adapté possible.
- Certains fabricants commercialisent des kits de planification. Il s'agit de répliques en plastique des piliers usinés disponibles avec les différentes hauteurs transmuqueuses, les différents diamètres, les différentes angulations. Ces répliques de pilier peuvent être essayés sur le maître modèle ou directement en bouche.
- Pour les piliers CFAO, le maître modèle et son antagoniste mis en articulateur seront scannés avec un corps de scannage vissé dans la réplique de l'implant. Un montage directeur doit être scanné en cas d'édentement plural pour que les piliers se trouvent dans le couloir prothétique. C'est un technicien qui design le pilier. Le praticien peut demander à valider la planification en 3 dimensions avant usinage.

6.2.5 Le choix du pilier : synthèse



Conclusion

Le pilier implantaire, en interaction avec les tissus mous péri-implantaire, a fait l'objet de nombreux sujets de recherche au cours des dernières années. Une modification d'une seule des caractéristiques du pilier a des conséquences importantes sur la muqueuse et sur le tissu osseux sous-jacent.

- ✓ Les piliers implantaires peuvent être **en titane, en zircone, en alumine ou en or**. L'or a été délaissé dans la pratique odontologique pour son coût et son aspect inesthétique au profit du titane et de matériaux comme la zircone. L'alumine procure de bons résultats en terme d'esthétique mais n'est pas suffisamment résistante aux contraintes occlusales. Les deux matériaux les plus utilisés aujourd'hui sont le titane et la zircone. Leur biocompatibilité et leur résistance mécanique font d'eux des matériaux de choix.
- ✓ L'état de surface des matériaux a fait l'objet d'investigations depuis de nombreuses années. La rugosité d'un matériau ne doit pas dépasser un certain seuil au delà duquel l'accumulation de plaque devient pathogène. Le pilier a la particularité de traverser les tissus mous. Pour une étanchéité maximale, les cellules épithéliales et conjonctives doivent pouvoir adhérer au pilier. Là encore, la topographie de surface joue un rôle important. Le seuil de rugosité qui favorise le mieux l'adhésion cellulaire sans accumuler de plaque est $0,2\mu\text{m}$.
- ✓ Le pilier est trans-vissé à l'implant et le design de la jonction pilier-implant ne doit pas induire de pathologie au sein des tissus mous. La connexion conique associée au concept de *platform switching* permet de limiter l'inflammation en regard du microgap. De cette façon la cratérisation est diminuée.
- ✓ La limite cervicale de la couronne doit être disposée en intra-sulculaire pour ne pas enfreindre l'attache épithéliale : il est important de pouvoir personnaliser la position de cette limite.

- ✓ Le design du col implantaire, légèrement concave, permet la formation de tissus mous plus volumineux qui sont moins comprimés qu'avec un pilier convexe.

Les améliorations apportées au pilier implantaire répondent aussi à la demande grandissante d'esthétique. Des tissus mous sains, soutenus par une crête osseuse qui n'a pas cratérisé permettent la formation d'un contour muqueux identique aux dents voisines. Les piliers en zircone teintée permettent un résultat le plus naturel possible.

Bibliographie

1. **Abrahamsson I., Berglundh T., Glantz PO., Lindhe J.** « The mucosal attachment at different abutments ». *Journal of Clinical Periodontology*, 1998, vol. 25, n° 9, p. 721-727.
2. **Abrahamsson I., Berglundh T., Lindhe J.** « The mucosal barrier following abutment dis/reconnection ». *Journal of Clinical Periodontology*, 1997, vol. 24, n° 8, p. 568-572.
3. **Abrahamsson I., Berglundh T., Sekino S., Lindhe J.** « Tissue Reactions to Abutment Shift: An Experimental Study in Dogs ». *Clinical Implant Dentistry & Related Research*, 2003, vol. 5, n° 2, p. 82-88.
4. **Abrahamsson I., Cardaropoli G.** « Peri-implant hard and soft tissue integration to dental implants made of titanium and gold ». *Clinical Oral Implants Research*, 2007, vol. 18, n° 3, p. 269-274.
5. **Abrahamsson I., Zitzmann NU., Berglundh T., Linder E., Wennerberg A., Lindhe J.** « The mucosal attachment to titanium implants with different surface characteristics: an experimental study in dogs ». *Journal of Clinical Periodontology*, 2002, vol. 29, n° 5, p. 448-455.
6. **Abrahamsson I., Berglundh T., Lindhe J.** « Soft tissue response to plaque formation at different implant systems. A comparative study in the dog ». *Clinical Oral Implants Research*, 1998, vol. 9, n° 2, p. 73-79.
7. **Adell R., Lekholm U., Rockler B., Brånemark PI., Lindhe J., Eriksson B., Sbordone L.** « Marginal tissue reactions at osseointegrated titanium fixtures (I). A 3-year longitudinal prospective study ». *International Journal of Oral and Maxillofacial Surgery*, 1986, vol. 15, n° 1, p. 39-52.
8. **Al-Radha ASD., Dymock D., Younes C., O'Sullivan D.** « Surface properties of titanium and zirconia dental implant materials and their effect on bacterial adhesion ». *Journal of Dentistry*, 2012, vol. 40, n° 2, p. 146-153.
9. **Albrektsson T., Zarb G., Worthington P., Eriksson AR.** « The Long-Term Efficacy of Currently Used Dental Implants: A Review and Proposed Criteria of Success ». *International Journal of Oral & Maxillofacial Implants*, 1986, vol. 1, n° 1, p. 11-25.
10. **Alfarsi MA., Okutan HM., Bickel M.** « CAD/CAM to fabricate ceramic implant abutments and crowns: a preliminary in vitro study ». *Australian Dental Journal*, 2009, vol. 54, n° 1, p. 12-16.
11. **Anshuman, Dwivedi.** « Success, survival and failure ». *Guident*, 2011, vol. 4, n° 10, p. 54-55.

12. **Astra Tech Dental.** *Catalogue produits 2012* [en ligne]. Disponible sur <<http://www.astratechdental.fr>> [consulté le 8 novembre 2012].
13. **Astra Tech Dental.** *Manuel de conception – Piliers sur mesure Atlantis™* [en ligne]. Disponible sur <<http://www.astratechdental.fr>> [consulté le 8 novembre 2012].
14. **Astra Tech Dental.** *Manuel de restaurations prothétiques scellées - Procédures clinique et de laboratoire* [en ligne]. Disponible sur <<http://www.astratechdental.fr>> [consulté le 8 novembre 2012].
15. **Becker K., Mihatovic I., Golubovic V., Schwarz F.** « Impact of Abutment Material and Dis-/re-connection on Soft and Hard Tissue Changes at Implants with Platform-switching ». *Journal of Clinical Periodontology*, 2012, vol. 39, n° 8, p. 774–780.
16. **Bennani V., Baudoin CA.** *Esthétique et profil d'émergence en implantologie*. Paris : Edition CdP, 2000, 116 p. Guide Clinique.
17. **Berglundh T., Abrahamsson I., Welander M., Lang NP., Lindhe J.** « Morphogenesis of the Peri-implant Mucosa: An Experimental Study in Dogs ». *Clinical Oral Implants Research*, 2007, vol. 18, n° 1, p. 1–8.
18. **Berglundh T., Lindhe J., Jonsson K., Ericsson I.** « The topography of the vascular systems in the periodontal and peri-implant tissues in the dog ». *Journal of Clinical Periodontology*, 1994, vol. 21, n° 3, p. 189–193.
19. **Berglundh, T., Lindhe J.** « Dimension of the periimplant mucosa: Biological width revisited ». *Journal of Clinical Periodontology*, 1996, vol.23, n° 10, p. 971–973.
20. **Berglundh, T., Lindhe, J., Ericsson, I., Marinello, C.P., Liljenberg, B., Thomsen, P.** « The soft tissue barrier at implants and teeth ». *Clinical Oral Implants Research*, 1991, vol. 2, p. 81–90.
21. **Biomet 3i.** *Catalogue produits 2012* [en ligne]. Disponible sur <<http://biomet3i.fr>> [consulté le 8 novembre 2012].
22. **Biomet 3i.** *Manuel de prothèse* [en ligne]. Disponible sur <<http://biomet3i.fr>> [consulté le 8 novembre 2012].
23. **Bollen CM., Papaioanno W., Van Eldere J., Schepers E., Quirynen M., Van Steenberghe D.** « The influence of abutment surface roughness on plaque accumulation and peri-implant mucositis ». *Clinical Oral Implants Research*, 1996, vol. 7, n° 3, p. 201-211.
24. **Borghetti A., Monnet-Corti V.** *Chirurgie plastique parodontale*. 2eme Edition. Rueil-Malmaison. Edition CdP. 2008.

25. **Bressan E., Paniz G., Lops D., Corazza B., Romeo E., Favero G.** « Influence of Abutment Material on the Gingival Color of Implant-supported All-ceramic Restorations: a Prospective Multicenter Study ». *Clinical Oral Implants Research*, 2011, vol. 22, n° 6, p. 631–637.
26. **Brodala N.** « Platform Switching: A Beneficial Concept for the Success of Dental Implants ? A Review ». *Forum Implantologicum*, 2011, vol. 7, n° 1, p. 28-33.
27. **Broggini, N., McManus LM., Hermann JS., Medina RU., Oates TW., Schenk RK., Buser D., Mellonig JT., Cochran DL.** « Persistent Acute Inflammation at the Implant-Abutment Interface ». *Journal of Dental Research*, 2003, vol. 82, n° 3, p. 232-237.
28. **Canullo L., Bignozzi I., Cocchetto R., Cristalli MP., Iannello G.** « Immediate positioning of a definitive abutment versus repeated abutment replacements in post-extractive implants: 3-year follow-up of a randomised multicentre clinical trial ». *European Journal of Oral Implantology*, 2010, vol.3, n° 4, p. 285-296.
29. **Canullo L., Micarelli C., Iannello G.** « Microscopical and Chemical Surface Characterization of the Gingival Portion and Connection of an Internal Hexagon Abutment Before and After Different Technical Stages of Preparation ». *Clinical Oral Implants Research*, 2012, p. 1-6. (article prévisualisée en ligne avant parution).
30. **Canullo L., Pellegrini G., Allievi C., Trombelli L., Annibaldi S., Dellavia C.** « Soft Tissues Around Long-term Platform Switching Implant Restorations: a Histological Human Evaluation. Preliminary Results ». *Journal of Clinical Periodontology*, 2011, vol. 38, n° 1, p. 86-94.
31. **Canullo L., Rasperini G.** « Preservation of peri-implant soft and hard tissues using platform switching of implants placed in immediate extraction sockets: a proof-of-concept study with 12- to 36-month follow-up ». *The International Journal of Oral & Maxillofacial Implants*, 2007, vol. 22, n° 6, p. 995-1000.
32. **Chang M., Wennström JL.** « Peri-implant soft tissue and bone crest alterations at fixed dental prostheses: a 3-year prospective study ». *Clinical Oral Implants Research*, 2010, vol.21, n° 5, p. 527–534.
33. **Chaturvedi TP.** « An overview of the corrosion aspect of dental implants (titanium and its alloys) ». *Indian Journal of Dental Research*, 2009, vol. 20, n° 1, p. 91-98.
34. **Chavier C., Couble ML., Hartmann DJ.** « Qualitative study of collagenous and noncollagenous glycoproteins of the human healthy keratinized mucosa surrounding implants. » *Clinical Oral Implants Research*, 1994, vol. 5, n° 3, p. 117–124.

35. **Chee W., Jivraj S.** « Designing abutments for cement retained implant supported restorations ». *British Dental Journal*, 2006, vol. 201, n° 9, p. 559-563.
36. **Cho YW., Dong JK., Jin TH., Oh SC., Lee HH., Lee JW.** « A study on the fracture strength of implant-supported restorations using milled ceramic abutments and all-ceramic crowns ». *The International Journal of Prosthodontics*, 2002, vol. 15, n° 1, p. 9-13.
37. **Contributeurs de Checkdent.** « *Tapered connection* » [en ligne], mis à jour en mars 2011. Disponible sur <<http://www.checkdent.com>> [Page consultée le 14 Octobre 2012]
38. **Contributeurs de Wikipédia.** « *Zirconium* », *Wikipedia l'Encyclopédie libre* [en ligne] mis à jour le 16 Juillet 2012. Disponible sur <<http://fr.wikipedia.org/w/index.php?title=Zirconium&oldid=80897525>> [Page consultée le 7 août 2012].
39. **Contributeurs de Wikipédia.** « *Tableau périodique des éléments* », *Wikipedia l'Encyclopédie libre* [en ligne] . Disponible sur <http://commons.wikimedia.org/wiki/File:Tableau_p%C3%A9riodique_des_%C3%A9l%C3%A9ments.svg?uselang=fr#file> [Page consultés le 1^{er} Août 2012].
40. **Davarpanah M.,** *Les Implants Dentaires* [en ligne]. Disponible sur <<http://www.les-implants-dentaires.com/implants-multimedia/pilier/ucla-or.htm>> [consulté le 8 novembre 2012].
41. **Davarpanah M., Szmukler-Moncler S., Khoury P.M., Jakubowicz-Kohen B., Martinez H.,** Manuel d'implantologie clinique. Concept, protocole et innovations récentes. 2eme Edition. Rueil-Malmaison. Edition CdP. 2008.
42. **De Sanctis M., Baldini N., Vignoletti F.** « Biological width around implants. Histological evidence : A review on animl studies ». *Journal De Parodontologie & d'Implantologie Orale*, 2012, vol. 29, n°4.
43. **Degidi M., Artese L., Piattelli A., Scarano A., Shibli J., Piccirilli M., Perrotti V., Iezzi G.** « Histological and immunohistochemical evaluation of the peri-implant soft tissues around machined and acid-etched titanium healing abutments: a prospective randomised study ». *Clinical Oral Investigations*, 2012, vol. 16, n° 3, p. 857-866.
44. **Degidi M., Artese L., Scarano A., Perrotti V., Gehrke P., Piattelli A.** « Inflammatory Infiltrate, Microvessel Density, Nitric Oxide Synthase Expression, Vascular Endothelial Growth Factor Expression, and Proliferative Activity in Peri-Implant Soft Tissues Around Titanium and Zirconium Oxide Healing Caps ». *Journal of Periodontology*, 2006, vol. 77, n° 1, p. 73-80.

45. **Degidi M., Nardi D., Piattelli A.** « One abutment at one time: non-removal of an immediate abutment and its effect on bone healing around subcrestal tapered implants ». *Clinical Oral Implants Research*, 2011, vol. 22, n° 11, p. 1303-1307.
46. **Dittmer S., Dittmer MP., Kohorst P., Jendras M., Borchers L., Stiesch M.** « Effect of Implant–Abutment Connection Design on Load Bearing Capacity and Failure Mode of Implants ». *Journal of Prosthodontics*, 2011, vol. 20, n° 7, p. 510–516.
47. **Eisenbarth E., Meyle J., Nachtigall W., Breme J.** « Influence of the surface structure of titanium materials on the adhesion of fibroblasts ». *Biomaterials*, 1996, vol. 17, n° 14, p. 1399-1403.
48. **Ekfeldt A., Fürst B., Carlsson GE.** « Zirconia Abutments for Single-tooth Implant Restorations: a Retrospective and Clinical Follow-up Study ». *Clinical Oral Implants Research*, 2011, vol. 22, n° 11, p. 1308–1314.
49. **Elian N., Tabourian G., Jalbout ZN., Classi A., Cho SC., Froum S., Tarnow DP.** « Accurate Transfer of Peri-implant Soft Tissue Emergence Profile from the Provisional Crown to the Final Prosthesis Using an Emergence Profile Cast ». *Journal of Esthetic & Restorative Dentistry*, 2007, vol. 19, n° 6, p. 306-314.
50. **Elter C., Heuer W., Demling A., Hannig M., Heidenblut T., Bach FW., Stiesch-Scholz M.** « Supra- and Subgingival Biofilm Formation on Implant Abutments with Different Surface Characteristics ». *International Journal of Oral & Maxillofacial Implants*, 2008, vol. 23, n° 2, p. 327-334.
51. **Ericsson I., Lindhe J.** « Probing depth at implants and teeth: An experimental study in the dog ». *Journal of Clinical Periodontology*, 1993, vol. 20, n° 9, p. 623–627.
52. **Esposito M., Hirsch J-M., Lekholm U., Thomsen P.** « Biological Factors Contributing to Failures of Osseointegrated Oral Implants, (I). Success Criteria and Epidemiology ». *European Journal of Oral Sciences*, 1998, vol. 106, n° 1, p. 527–551.
53. **Esposito M., Hirsch J-M., Lekholm U., Thomsen P.** « Biological factors contributing to failures of osseointegrated oral implants ». *European Journal of Oral Sciences*, 1998, vol. 106, n° 3, p. 721.
54. **Farronato D., Santoro G., Canullo L., Botticelli D., Maiorana C., Lang NP.** « Establishment of the Epithelial Attachment and Connective Tissue Adaptation to Implants Installed Under the Concept of “platform Switching”: a Histologic Study in Minipigs ». *Clinical Oral Implants Research*, 2012, vol. 23, n° 1, p. 90-94.

55. **Fartash B., Arvidson K., Ericsson I.** « Histology of tissues surrounding single crystal sapphire endosseous dental implants: an experimental study in the beagle dog ». *Clinical Oral Implants Research*, 1990, vol. 1, n° 1, p. 13–21.
56. **Fürhauser R., Florescu D., Benesch T., Haas R., Mailath G., Watzek G.** « Evaluation of soft tissue around single-tooth implant crowns: the pink esthetic score ». *Clinical Oral Implants Research*, 2005, vol. 16, n° 6, p. 639-644.
57. **Gallucci GO., Mavropoulos A., Bernard JP., Belser UC.** « Influence of Immediate Implant Loading on Peri-implant Soft Tissue Morphology in the Edentulous Maxilla ». *International Journal of Oral & Maxillofacial Implants*, 2007, vol. 22, n° 4, p. 595-602.
58. **Garg AK., Funakoshi E., Misch C., Shanelec D., Tibbits LS.** « Chapter 16: Biologic Width ». Dans *Atlas of Cosmetic & Reconstructive Periodontal Surgery*, 245-246. People's Medical Publishing House USA, 2007.
59. **Gatewood RR., Cobb CM., Killoy WJ.** « Microbial colonization on natural tooth structure compared with smooth and plasma-sprayed dental implant surfaces ». *Clinical Oral Implants Research*, 1993, vol. 4, n° 2, p. 53-64.
60. **Gehrke P., Dhom G., Brunner J., Wolf D., Degidi M., Piattelli A.** « Zirconium implant abutments: fracture strength and influence of cyclic loading on retaining-screw loosening ». *Quintessence international*, 2006, vol. 37, n° 1, p. 19-26.
61. **Gould TRL., Brunette DM., Westbury L.** « The attachment mechanism of epithelial cells to titanium in vitro ». *Journal of Periodontal Research*, 1981, vol. 16, n° 6, p. 611-616.
62. **Grandi T., Guazzi P., Garuti G., Samarani R.** « Immediate positioning of definitive abutments versus repeated abutment replacements in immediately loaded implants: effects on bone healing at the 1-year follow-up of a multicentre randomised controlled trial ». *European Journal of Oral Implantology*, 2012, vol. 5, n° 1, p. 9-16.
63. **Grégoire G., Populer P., Magne S., Guyonnet JJ.** Biocompatibilité des matériaux utilisés en odontologie. *Encycl. Med. Chir., Odontologie*, 2008, 23-063-G-15, 12 p.
64. **Groessner-Schreiber B., Neubert A., Müller WD., Hopp M., Griepentrog M., Lange KP.** « Fibroblast growth on surface-modified dental implants: an in vitro study ». *Journal of Biomedical Materials Research. Part A*, 2003, vol. 64, n° 4, p. 591-599.
65. **Größner-Schreiber B., Griepentrog M., Haustein I., Müller WD., Briedigkeit H., Göbel UB, Lange KP.** « Plaque formation on surface modified dental implants ». *Clinical Oral Implants Research*, 2001, vol. 12, n° 6, p. 543-551.

66. **Größner-Schreiber B., Herzog M., Hedderich J., Dück A., Hannig M., Griepentrog M.** « Focal Adhesion Contact Formation by Fibroblasts Cultured on Surface-modified Dental Implants: An in Vitro Study ». *Clinical Oral Implants Research*, 2006, vol. 17, n° 6, p. 736–745.
67. **Happe A., Körner G.** « Biologic Interfaces in Esthetic Dentistry. Part II: The Peri-implant/Restorative Interface ». *European Journal of Esthetic Dentistry*, 2011, vol. 6, n° 2, p. 226-251.
68. **Hauser-Gerspach I., Kulik EM., Weiger R., Decker EM., Von Ohle C., Meyer J.** « Adhesion of *Streptococcus sanguinis* to dental implant and restorative materials in vitro ». *Dental Materials Journal*, 2007, vol. 26, n° 3, p. 361-366.
69. **Hinds KF.** « Custom Impression Coping for an Exact Registration of the Healed Tissue in the Esthetic Implant Restoration ». *International Journal of Periodontics & Restorative Dentistry*, 1997, vol. 17, n° 6, p. 584-590.
70. **Hisbergues M., Vendeville S., Vendeville P.** « Zirconia: Established Facts and Perspectives for a Biomaterial in Dental Implantology ». *Journal of Biomedical Materials Research Part B: Applied Biomaterials*, 2009, vol. 88B, n° 2, p. 519–529.
71. **Ikeda H., Yamaza T., Yoshinari M., Ohsaki Y., Ayukawa Y., Kido MA., Inoue T., Shimono M., Koyano K., Tanaka T.** « Ultrastructural and immunoelectron microscopic studies of the peri-implant epithelium-implant (Ti-6Al-4V) interface of rat maxilla. » *Journal of Periodontology*, 2000, vol. 71, n° 6, p. 961–973.
72. **Ishikawa-Nagai S., Da Silva JD., Weber HP., Park SE.** « Optical Phenomenon of Peri-implant Soft Tissue. Part II. Preferred Implant Neck Color to Improve Soft Tissue Esthetics ». *Clinical Oral Implants Research*, 2007, vol. 18, n° 5, p. 575–580.
73. **James RA., Schultz RL.** « Hemidesmosomes and the adhesion of junctional epithelial cells to metal implants - a preliminary report. » *Oral implantology*, 1974, vol. 4, n° 3, p. 294–302.
74. **Jansen JA., De Wijn JR, Wolters-Lutgerhorst JML, Van Mullem PJ.** « Ultrastructural Study of Epithelial Cell Attachment to Implant Materials ». *Journal of Dental Research*, 1985, vol. 64, n° 6, p. 891-896.
75. **Jung RE., Sailer I., Hämmerle CHF., Attin T., Schmidlin P.** « In Vitro Color Changes of Soft Tissues Caused by Restorative Materials ». *International Journal of Periodontics & Restorative Dentistry*, 2007, vol. 27, n° 3, p. 250-257.

76. **Kapos T., Ashy LM., Gallucci GO., Weber HP., Wismeijer D.** « Computer-Aided Design and Computer-Assisted Manufacturing in Prosthetic Implant Dentistry ». *International Journal of Oral & Maxillofacial Implants*, 2009, vol. 24 Supplement, p. 110-117.
77. **Keller JC., Draughn RA., Wightman JP., Dougherty WJ., Meletiou SD.** « Characterization of Sterilized CP Titanium Implant Surfaces ». *International Journal of Oral & Maxillofacial Implants*, 1990, vol. 5, n° 4, p. 50-67.
78. **Kohal RJ., Att W., Bächle M., Butz F.** « Ceramic Abutments and Ceramic Oral Implants. An Update ». *Periodontology 2000*, 2008, vol. 47, n° 1, p. 224–243.
79. **Kohal RJ., Weng D., Bächle M., Strub JR.** « Loaded custom-made zirconia and titanium implants show similar osseointegration: an animal experiment. » *Journal of Periodontology*, 2004, vol. 75, n° 9, p. 1262-1268.
80. **Krozer A., Hall J., Ericsson I.** « Chemical treatment of machined titanium surfaces. An in vitro study ». *Clinical Oral Implants Research*, 1999, vol. 10, n° 3, p. 204-211.
81. **Lang NP., Berglundh T., Heitz-Mayfield LJ., Pjetursson BE., Salvi GE., Sanz M.** « Consensus Statements and Recommended Clinical Procedures Regarding Implant Survival and Complications ». *International Journal of Oral & Maxillofacial Implants*, 2004, vol. 19, Special Supplement, n° 7, p. 150–154.
82. **Lee SW., Kim SY., Lee MH., Lee KW., Leesungbok R., Oh N.** « Influence of Etched Microgrooves of Uniform Dimension on in Vitro Responses of Human Gingival Fibroblasts ». *Clinical Oral Implants Research*, 2009, vol. 20, n° 5, p. 458–466.
83. **Lewis MB., Klineberg I.** « Prosthodontic considerations designed to optimize outcomes for single-tooth implants. A review of the literature ». *Australian Dental Journal*, 2011, vol. 56, n° 2, p. 181-192.
84. **Lewis S., Beumer J. III, Hornburg W., Moy P.** « The “UCLA” Abutment ». *International Journal of Oral & Maxillofacial Implants*, 1988, vol. 3, n° 3, p. 37-58.
85. **Lindhe J., Berglundh T.** « The Interface Between the Mucosa and the Implant ». *Periodontology 2000*, 2007, vol. 17, n° 1, p. 47–54.
86. **Lindhe J., Lang N P., Karring T.** *Clinical Periodontology and Implant Dentistry*. Fifth Edition. Oxford. Blackwell Publishing Ltd. 2008.
87. **Lindhe J., Meyle J., on behalf of Group D. of the European Workshop on Periodontology.** « Peri-implant Diseases: Consensus Report of the Sixth European Workshop on Periodontology ». *Journal of Clinical Periodontology*, 2008, vol. 35, p. 282–285.

88. **Linkevicius T., Apse P.** « Influence of Abutment Material on Stability of Peri-implant Tissues: A Systematic Review ». *International Journal of Oral & Maxillofacial Implants*, 2008, vol. 23, n° 3, p. 449-456.
89. **Luthardt RG., Holzhüter M., Sandkuhl O., Herold V., Schnapp JD., Kuhlisch E., Walter M.** « Reliability and Properties of Ground Y-TZP-Zirconia Ceramics ». *Journal of Dental Research*, 2002, vol. 81, n° 7, p. 487-491.
90. **Mahiat Y.** « La Zirconie : cette méconnue ». *Stratégie Prothétique*, 2006, vol. 6, n° 1, p. 55-66.
91. **Marcaud R.** « Avantages cliniques et logistiques du cône morse de l'implant Kontakt®. Etude d'un cas clinique ». *Stratégie Prothétique*, 2011, vol. 11, n° 5, p. 325-330.
92. **McCracken M.** « Dental Implant Materials: Commercially Pure Titanium and Titanium Alloys ». *Journal of Prosthodontics*, 1999, vol. 8, p. 40-43.
93. **McKinney RV. Jr, Steflik DE., Koth DL.** « Evidence for a junctional epithelial attachment to ceramic dental implants. A transmission electron microscopic study. » *Journal of Periodontology*, 1985, vol. 56, n° 10, p. 579-591.
94. **Meijer HJA., Stellingsma K., Meijndert L., Raghoobar GM.** « A new index for rating aesthetics of implant-supported single crowns and adjacent soft tissues – the Implant Crown Aesthetic Index ». *Clinical Oral Implants Research*, 2005, vol. 16, n° 6, p. 645-649.
95. **Mengel R., Meer C., Flores-de-Jacoby L.** « The Treatment of Uncoated and Titanium Nitride-Coated Abutments with Different Instruments ». *International Journal of Oral & Maxillofacial Implants*, 2004, vol. 19, n° 2, p. 232-238.
96. **Microcertec.** *Materiaux : Zirconie (ZrO₂)* [en ligne]. Disponible sur <<http://www.microcertec.com/fiche-materiaux-fr-12-zirconie-zro2.html> > [Page consultée le 9 Août 2012].
97. **Moon IS, Berglundh T., Abrahamsson I., Linder E., Lindhe J.** « The barrier between the keratinized mucosa and the dental implant ». *Journal of Clinical Periodontology*, 1999, vol. 26, n° 10, p. 658.
98. **Moulin P., Soffer E., Doukhan JY.** Alliages précieux en odontologie. *Encycl. Med. Chir., Odontologie*, 2002, 23-065-P-10, 8 p.
99. **Nakamura K., Kanno T., Milleding P., Örtengren U.** « Zirconia as a Dental Implant Abutment Material: A Systematic Review ». *International Journal of Prosthodontics*, 2010, vol. 23, n° 4, p. 299-309.

100. **Nobel Biocare.** *Catalogue produits 2011* [en ligne]. Disponible sur <<http://www.nobelbiocare.com>> [consulté le 8 novembre 2012].
101. **Nothdurft F., Pospiech P.** « Prefabricated zirconium dioxide implant abutments for single-tooth replacement in the posterior region: evaluation of peri-implant tissues and superstructures after 12 months of function ». *Clinical Oral Implants Research*, 2010, vol. 21, n° 8, p. 857-865.
102. **O'Mahony A., MacNeill SR., Cobb DM.** « Design features that may influence bacterial plaque retention: A retrospective analysis of failed implants ». *Quintessence International*, 2000, vol. 31, n° 4, p. 249-256.
103. **Park JB., Kim N., Ko Y.** « Effects of ultrasonic scaler tips and toothbrush on titanium disc surfaces evaluated with confocal microscopy. » *Journal of Craniofacial Surgery*, 2012, vol. 23, n° 5, p. 1552-1558.
104. **Patil R., Van Brakel R., Iyer K., Slater JH., De Putter C., Cune M.** « A Comparative Study to Evaluate the Effect of Two Different Abutment Designs on Soft Tissue Healing and Stability of Mucosal Margins ». *Clinical Oral Implants Research*, 2011, p. 1-6. (article prévisualisé en ligne avant parution)
105. **Petrungaro PS.** « Maintenance of Soft Tissue Emergence Profile around Dental Implants in the Esthetic Zone ». *Dental Implantology Update*, 2009, vol. 20, n° 9, p. 65-72.
106. **Poujade JM., Zerbib C., Serre D.** Céramiques dentaires. *Encycl. Med. Chir., Odontologie*, 2004, 23-065-G-10, 12 p.
107. **Pulec B.,** « *In Office Monitoring and Maintenance of Dental Implants* », [en ligne], mis à jour le 5 Janvier 2012. Disponible sur < <http://www.dentalimplantlife.com> > [Page consultée le 22 Octobre 2012].
108. **Quirynen M., Bollen CML, Papaioannou W., Van Eldere J, Van Steenberghe D.** « The Influence of Titanium Abutment Surface Roughness on Plaque Accumulation and Gingivitis: Short-Term Observations ». *International Journal of Oral & Maxillofacial Implants*, 1996, vol. 11, n° 2, p. 85-105.
109. **Quirynen M., Bollen CML.** « The influence of surface roughness and surface-free energy on supra- and subgingival plaque formation in man: A review of the literature ». *Journal of Clinical Periodontology*, 1995, vol. 22, n° 1, p. 1-14.
110. **Quirynen M., Marechal M., Busscher HJ., Weerkamp AH., Darius PL., Van Steenberghe D.** « The influence of surface free energy and surface roughness on early plaque formation: An in vivo study in man ». *Journal of Clinical Periodontology*, 1990, vol. 17, n° 3, p. 138-144.

111. **Räisänen L., Könönen M., Juhanoja J., Varpavaara P., Hautaniemi J., Kivilahti J., Hormia M.** « Expression of Cell Adhesion Complexes in Epithelial Cells Seeded on Biomaterial Surfaces ». *Journal of Biomedical Materials Research*, 2000, vol. 49, n° 1, p. 79–87.
112. **Redemagni M., Cremonesi S., Garlini G., Maiorana C.** « Soft Tissue Stability with Immediate Implants and Concave Abutments ». *European Journal of Esthetic Dentistry*, 2009, vol. 4, n° 4, p. 328-337.
113. **Rekow ED., Silva NRFA., Coelho PG., Zhang Y., Guess P., Thompson VP.** « Performance of Dental Ceramics ». *Journal of Dental Research*, 2011, vol. 90, n° 8, p. 937-952.
114. **Rimondini L., Cerroni L., Carrassi A., Torriceni P.** « Bacterial Colonization of Zirconia Ceramic Surfaces: An In Vitro and In Vivo Study ». *International Journal of Oral & Maxillofacial Implants*, 2002, vol. 17, n° 6, p. 793-798.
115. **Rompen E.** « The impact of the type and configuration of abutments and their (repeated) removal on the attachment level and marginal bone ». *European Journal of Oral Implantology*, 2012, vol. 5, Supplément, p. S83-S90.
116. **Rompen E., Domken O., Degidi M., Farias Pontes A-E, Piattelli A.** « The effect of material characteristics, of surface topography and of implant components and connections on soft tissue integration: a literature review ». *Clinical Oral Implants Research*, 2006, vol.17, Supplément 2, p. 55–67.
117. **Rompen E., Raepsaet N., Domken O., Touati B., Van Dooren E.** « Soft tissue stability at the facial aspect of gingivally converging abutments in the esthetic zone: A pilot clinical study ». *The Journal of Prosthetic Dentistry*, 2007, vol. 97, n° 6, p. 119-125.
118. **Sailer I., Mühlemann S., Zwahlen M., Hämmerle CHF, Schneider D.** « Cemented and Screw-retained Implant Reconstructions: a Systematic Review of the Survival and Complication Rates ». *Clinical Oral Implants Research*, 2012, vol. 23, Supplément n° 6, p. 163–201.
119. **Sailer I., Philipp A., Zembic A., Pjetursson BE., Hämmerle CHF., Zwahlen M.** « A systematic review of the performance of ceramic and metal implant abutments supporting fixed implant reconstructions ». *Clinical Oral Implants Research*, 2009, vol. 20, suppl. 4, p. 4-31.
120. **Sailer I., Zembic A., Jung RE., Hämmerle CHF., Mattioli A.** « Single-Tooth Implant Reconstructions: Esthetics Factors Influencing the Decision Between Titanium and Zirconia

- Abutments in Anterior Regions ». *European Journal of Esthetic Dentistry*, 2007, vol. 2, n° 3, p. 296-310.
121. **Sailer I., Zembic A., Jung RE., Siegenthaler D., Holderegger C., Hämmerle CHF.** « Randomized Controlled Clinical Trial of Customized Zirconia and Titanium Implant Abutments for Canine and Posterior Single-tooth Implant Reconstructions: Preliminary Results at 1 Year of Function ». *Clinical Oral Implants Research*, 2009, vol. 20, n° 3, p. 219–225.
122. **Sangeeta D., Lanka M.** « The Peri-Implant Zone: A Review of Literature ». *International Journal of Oral Implantology & Clinical Research*, 2011, vol. 2, n° 2, p. 61–66.
123. **Scaler, Mischka.** *Tableau périodique des éléments* [en ligne] mis à jour le 21 Juin 2012. Disponible sur
124. **Scarano A., Piatelli M., Caputi S., Favero GA., Piatelli A.** « Bacterial adhesion on commercially pure titanium and zirconium oxide disks : an *in vivo* human study ». *Journal of Periodontology*, 2004, vol. 75, n° 2, p. 292-296.
125. **Schroeder A., Van Der Zypen E., Stich H., Sutter F.** « The reactions of bone, connective tissue, and epithelium to endosteal implants with titanium-sprayed surfaces. » *Journal of Maxillofacial Surgery*, 1981, vol. 9, n° 1, p. 15–25.
126. **Shah K.** « Shift the Microgap Across Minimize Crestal Bone Loss ». *Guident*, 2012, vol. 5, n° 7, p. 32-36.
127. **Shah K., Holloway JA., Denry IL.** « Effect of Coloring with Various Metal Oxides on the Microstructure, Color, and Flexural Strength of 3Y-TZP ». *Journal of Biomedical Materials Research Part B: Applied Biomaterials*, 2008, vol. 87B, n° 2, p. 329–337.
128. **Shahabouee M., Rismanchian M., Yaghini J., Babashahi A., Badrian H., Goroohi H.** « Microflora around teeth and dental implants ». *Dental Research Journal*, 2012, vol. 9, n° 2, p. 215-220.
129. **Shapoff CA., Lahey BJ.** « Crestal Bone Loss and the Consequences of Retained Excess Cement Around Dental Implants ». *Compendium of Continuing Education in Dentistry*, 2012, vol. 33, n° 2, p. 94-101.
130. **Sherif S., Susarla SM., Hwang JW, Weber HP., Wright RF.** « Clinician- and patient-reported long-term evaluation of screw- and cement-retained implant restorations: a 5-year prospective study ». *Clinical Oral Investigations*, 2011, vol. 15, p. 993-999.

131. **Siirilä HS., Könönen M.** « The Effect of Oral Topical Fluorides on the Surface of Commercially Pure Titanium ». *International Journal of Oral & Maxillofacial Implants*, 1991, vol. 6, n° 1, p. 95-103.
132. **Silness J.** « Periodontal conditions in patients treated with dental bridges: III. The relationship between the location of the crown margin and the periodontal condition ». *Journal of Periodontal Research*, 1970, vol. 5, n° 3, p. 225-229.
133. **Simion M., Baldoni M., Rossi P.** « A Study on the Attachment of Human Gingival Cell Structures to Oral Implant Materials ». *International Journal of Prosthodontics*, 1991, vol. 4, n° 6, p. 543-547.
134. **Simonis P., Dufour T., Tenenbaum H.** « Long-term Implant Survival and Success: a 10–16-year Follow-up of Non-submerged Dental Implants ». *Clinical Oral Implants Research*, 2010, vol. 21, n° 7, p. 772–777.
135. Site internet : < www.abblast.com >, consulté le 12.09.2012.
136. Site internet : < wwwens.uqac.ca >, consulté le 12.09.2012.
137. Site internet : <http://www.dentsplyimplants.com>, consulté le 22.10.2012.
138. **Small PN., Tarnow DP.** « Gingival Recession Around Implants: A 1-Year Longitudinal Prospective Study ». *International Journal of Oral & Maxillofacial Implants*, 2000, vol. 15, n° 4, p. 527-532.
139. **Smith DE., Zarb GA.** « Criteria for success of osseointegrated endosseous implants ». *The Journal of Prosthetic Dentistry*, 1989, vol. 62, n° 5, p. 567-572.
140. **Société Francophone des Biomatériaux Dentaires (SFBD) - Déjou J.** *Les céramiques* [en ligne] mis à jours le 1^{er} Juin 2012. Disponible sur <<http://umvf.univ-nantes.fr/odontologie/enseignement/chap17/site/html/>> [Page consultée le 7 Août 2012].
141. **Société Francophone des Biomatériaux Dentaires (SFBD) - Gregoire G., Grosogeat-Balayre B., Millet P., Rocher P.** *Les alliages dentaires* [en ligne] mis à jour le 1^{er} Juin 2010. Disponible sur <<http://umvf.univ-nantes.fr/odontologie/enseignement/chap15/site/html/>> [Page consultée le 11 Juillet 2012].
142. **Sreenivas K.** « The Implant-Mucosal Interface and Its Role in the Long-Term Success of Endosseous Oral Implants: A Review of the Literature ». *International Journal of Prosthodontics*, 1998, vol. 11, n° 5, p. 421–432.

143. **Straumann.** *Catalogue produits 2012* [en ligne]. Disponible sur <<http://www.straumann.fr>> [consulté le 8 novembre 2012].
144. **Su H., González-Martín O., Weisgold A., Lee E.** « Considerations of Implant Abutment and Crown Contour : Critical Contour and Subcritical Contour ». *International Journal of Periodontics & Restorative Dentistry*, 2010, vol. 30, n° 4, p. 334-343.
145. **Subramani K., Jung RE., Molenberg A., Hämmerle CHF.** « Biofilm on Dental Implants: A Review of the Literature ». *International Journal of Oral & Maxillofacial Implants*, 2009, vol. 24, n° 4, p. 616-626.
146. **Taiyeb-Ali TB., Toh CG., Siar CH., Seiz D., Ong ST.** « Influence of Abutment Design on Clinical Status of Peri-Implant Tissues ». *Implant Dentistry*, 2009, vol. 18, n° 5, p. 438-446.
147. **Teughels W., Van Assche N., Sliepen I., Quirynen M.** « Effect of material characteristics and/or surface topography on biofilm development ». *Clinical Oral Implants Research*, 2006, vol. 17 Supplément 2, p. 68-81.
148. **Tsai BY.** « A Method for Obtaining Peri-Implant Soft-Tissue Contours by Using Screw-Retained Provisional Restorations as Impression Copings: A Clinical Report ». *Journal of Oral Implantology*, 2011, vol. 37, n° 5, p. 604-609.
149. **Unger F.** Concepts cliniques en Esthétiques et prothèse implantaire. Edition SNPMD. Paris, 2005.
150. **Unger F.** Concepts cliniques en Prothèse implantaire. Edition SNPMD. Paris, 2001.
151. **Unursaikhan O., Lee JS., Cha JK., Park JC., Jung UW., Kim CS., Cho KS., Choi SH.** « Comparative evaluation of roughness of titanium surfaces treated by different hygiene instruments ». *Journal of Periodontal & Implant Science*, 2012, vol. 42, n° 3, p. 88-94.
152. **Vallata A.** *Les limites cervicales en prothèse fixée : concepts et préceptes*. Thèse. Chirurgie Dentaire. Nancy : Université Henri Poincaré-Nancy I Faculté de Chirurgie Dentaire, 2011, 309 p.
153. **Van Brakel R., Meijer GJ., Verhoeven JW., Jansen J., De Putter C., Cune MS.** « Soft tissue response to zirconia and titanium implant abutments: an in vivo within-subject comparison ». *Journal of Clinical Periodontology*, 2012, vol. 39, n° 10, p. 995-1001.
154. **Van Brakel R., Noordmans HJ., Frenken J., De Roode R., De Wit GC., Cune MS.** « The Effect of Zirconia and Titanium Implant Abutments on Light Reflection of the Supporting Soft Tissues ». *Clinical Oral Implants Research*, 2011, vol. 22, n° 10, p. 1172-1178.

155. **Veis A., Parissis N., Tsirlis A., Papadeli C., Marinis G., Zogakis A.** « Evaluation of Peri-Implant Marginal Bone Loss Using Modified Abutment Connections at Various Crestal Level Placements ». *International Journal of Periodontics & Restorative Dentistry*, 2010, vol. 30, n° 6, p. 608–617.
156. **Velázquez-Cayón R., Vaquero-Aguilar C., Torres-Lagares D., Jiménez-Melendo M., Gutiérrez-Pérez J-L.** « Mechanical resistance of zirconium implant abutments: a review of the literature ». *Medicina Oral, Patología Oral y Cirugía Bucal*, 2012, vol. 17, n° 2, p. 246-250.
157. **Vigolo P., Givani A., Majzoub Z., Cordioli G.** « A 4-Year Prospective Study to Assess Peri-Implant Hard and Soft Tissues Adjacent to Titanium Versus Gold-Alloy Abutments in Cemented Single Implant Crowns ». *Journal of Prosthodontics*, 2006, vol. 15, n° 4, p. 250–256.
158. **Vigolo P., Majzoub Z.** « Evaluation of Gold-Machined UCLA-type abutments and CAD/CAM Titanium with Hexagonal External Connection and with Internal Connection ». *The International Journal of Oral & Maxillofacial Implants*, 2008, vol. 3, n° 2, p. 247-252.
159. **Wang RR., Fenton A.** « Titanium for prosthodontic applications: A review of the literature ». *Quintessence International*, 1996, vol. 27, n° 6, p. 401–408.
160. **Wataha JC.** « Alloys for prosthodontic restorations ». *The Journal of Prosthetic Dentistry*, 2002, vol. 87, n° 4, p. 351-363.
161. **Wataha JC.** « Principles of biocompatibility for dental practitioners ». *The Journal of Prosthetic Dentistry*, 2001, vol. 86, n° 2, p. 203–209.
162. **Weber HP., Kim DM., Ng MW., Hwang JW., Fiorellini JP.** « Peri-implant Soft-tissue Health Surrounding Cement- and Screw-retained Implant Restorations: a Multi-center, 3-year Prospective Study ». *Clinical Oral Implants Research*, 2006, vol. 17, n° 4, p. 375-379.
163. **Weinländer M., Lekovic V., Spadijer-Gostovic S., Milicic B., Wegscheider WA, Piehslinger E.** « Soft tissue development around abutments with a circular macro-groove in healed sites of partially edentulous posterior maxillae and mandibles: a clinical pilot study ». *Clinical Oral Implants Research*, 2011, vol. 22, n° 7, p. 743-752.
164. **Welander M., Abrahamsson I., Berglundh T.** « The mucosal barrier at implant abutments of different materials ». *Clinical Oral Implants Research*, 2008, vol. 19, n° 7, p. 635-641.
165. **Wu T., Liao W., Dai N., Tang C.** « Design of a custom angled abutment for dental implants using computer-aided design and nonlinear finite element analysis ». *Journal of Biomechanics*, 2010, vol. 43, n° 10, p. 1941-1946.

166. **Yamane K., Ayukawa Y., Takeshita T., Furuhashi A., Yamashita Y., Koyano K.** « Bacterial Adhesion Affinities of Various Implant Abutment Materials ». *Clinical Oral Implants Research*, 2012, p. 1-6. (article prévisualisé en ligne avant parution).
167. **Yildirim M., Fischer H., Marx R., Edelhoff D.** « In vivo fracture resistance of implant-supported all-ceramic restorations ». *The Journal of Prosthetic Dentistry*, 2003, vol. 90, n° 4, p. 325-331.
168. **Yoshinari M., Oda Y., Kato T., Okuda K., Hirayama A.** « Influence of Surface Modifications to Titanium on Oral Bacterial Adhesion in Vitro ». *Journal of Biomedical Materials Research*, 2000, vol. 52, n° 2, p. 388–394.
169. **Zembic A, Sailer I., Ernst Jung RE, Hämmerle CHF.** « Randomized-controlled Clinical Trial of Customized Zirconia and Titanium Implant Abutments for Single-tooth Implants in Canine and Posterior Regions: 3-year Results ». *Clinical Oral Implants Research*, 2008, vol. 20, n° 8, p. 802–808.
170. **Zhibin L., Zeng R., Chen Z.** « Single Implants in the Esthetic Zone: Analysis of Recent Peri-implant Soft Tissue Alterations and Patient Satisfaction. A Photographic Study ». *International Journal of Oral & Maxillofacial Implants*, 2011, vol. 26, n° 3, p. 578-586.
171. **Zuhr O., Schenk G., Schoberer U., Wachtel H., Bolz W., Hürzeler MB.** « Maintenance of the Original Emergence Profile for Natural Esthetics with Implant-Supported Restorations ». *Quintessence Dental Technology*, 2002, vol. 25, p. 144-154.

Iconographie

Figures

Figure 1 : Piliers implantaires Astra Tech pour restaurations fixées en différents matériaux avec différents design (issu de (137)).*

Figure 2 : Schéma d'une coupe longitudinale du système d'attache épithélio-conjonctive parodontale (issu de (86)).

Figure 3 : Coupe histologie longitudinale du système d'attache épithélio-conjonctive parodontale (issu de (86)).

Figure 4 : Coupe histologique vue au microscope du système d'attachement conjonctif parodontal. Les fibres dites de Sharpey sont insérées dans le ciment acellulaire. (Issu de (86))

Figure 5 : Coupe histologique vue au microscope du système d'attachement conjonctif péri-implantaire. Les fibres de collagène sont originaires du périoste et se dirigent verticalement vers la muqueuse marginale en longeant parallèlement la surface du pilier implantaire. (issu de (86))

Figure 6 : Coupe de la gencive marginale et du système d'attache parodontal d'un chien Beagle après injection artérielle de carbone. Les artéριοles périostées ainsi que desmodontales sont mises en évidence. On voit la formation de boucles de capillaires sous l'épithélium au niveau des papilles conjonctives, et l'existence d'un plexus crévulaire en regard du sulcus et de l'épithélium de jonction. (issu de (86)).

Figure 7 : Coupe de la muqueuse marginale et du système d'attachement péri-implantaire d'un chien Beagle après injection artérielle de carbone. On retrouve tout comme au niveau parodontal la présence d'artéριοle périostée, de boucles capillaires au niveau des papilles conjonctives et d'un plexus crévulaire en regard de l'épithélium de jonction et du sulcus. On remarque une absence de vaisseaux au niveau du tissu conjonctif apicalement à l'épithélium de jonction à proximité du pilier implantaire. (issu de (86)).

Figure 8 : Schéma d'une coupe bidimensionnelle d'un os. (Dessin original réalisé par le Dr. Kestic)

Figure 9 : Radiographie d'implants en position de 46 et 47, prises en post-opératoire (à gauche), et à 1 an après mis en fonction (à droite). On observe la cratérisation en comparant le niveau osseux depuis le col de l'implant.

Figure 10 : Piliers implantaires personnalisés réalisés par CFAO dans différents matériaux (issu de (14)).

Figure 11 : Schéma représentant la biocompatibilité comme étant l'interaction entre le biomatériau, l'hôte à savoir le patient, et la fonction que remplit le biomatériau. (issu de (161))

Figure 12 : Tableau périodique des éléments (issu de (123)).

Figure 13 : Microphotographie en microscopie électronique à balayage d'une céramique (issu de (141)).

Figure 14 : Renforcement de la céramique par incorporation de particules cristallines (issu de (141)).

Figure 15 : Transformations allotropiques de la zircone avec les variations de température (issu de (140)).

Figure 16 : Mécanisme de durcissement induit par le stress de la zircone Y-TZP (issu de (140)).

Figure 17 : Propriétés de la zircone Y-TZP, sachant que celles-ci peuvent varier en fonction de la conception de chaque pièce (issu de (96)).

Figure 18 : Modules d'élasticité de matériaux à rupture fragile et de matériaux ductiles utilisés en odontologie (issu de (90)).

Figure 19 : Ténacité de différentes céramiques : InCeram Alumina (jaune) et Procera All ceram (vert) sont des alumines (issu de (140)).

Figure 20 : Ténacité de différents matériaux ductiles et à rupture fragile (issu de (90)).

Figure 21 : Résistance à la flexion de différents matériaux ductiles et à rupture fragile (issu de (90)).

Figure 22 : Schéma des étapes de la colonisation bactérienne dans la cavité buccal (issu de (145)).

Figure 23 : Nombre de bactéries Streptococcus Sanguis adhérentes par millimètre carré de matériau (a), Pourcentage de bactéries vitales au contact des différents matériaux (b) (issu de (68)).

Figure 24 : Images de microscopie électronique à balayage montrant des bactéries ayant colonisé une surface de zircone ($Ra = 0,18 \mu m$) : on observe une colonie de cocci (à gauche), et une surface en titane ($Ra = 0,22 \mu m$) : on observe des cocci et des bâtonnets (issu de (114)).

Figure 25 : Pourcentage de surface colonisée par *Streptococcus mitis*, avec ou sans revêtement par de la salive artificielle, en fonction du matériau. A : différence significative avec le titane poli ; B : différence très significative avec le titane poli. (issu de (8)).

Figure 26 : Définition de la topographie de surface (Form : forme, Waviness : ondulation, Roughness : rugosité) selon Wennerberg et Alberktsson (2000) (issu de (116)).

Figure 27 : Calcul de la rugosité arithmétique moyenne (issu de (135)).

Figure 28 : Illustration de la notion de mouillabilité (issu de (136)).

Figure 29 : Pourcentage de cellules orientées le long de la surface en fonction de la rugosité (issu de (47)).

Figure 30 : Pourcentage de surface colonisée par des bactéries pour les différentes surface du titane : sablée (« Sanblasted »), grattée (« ground »), mordancées (« acid-etched »), et une surface en titane test n'ayant subi aucun traitement (« control ») (issu de (50)).

Figure 31 : Quantité de *Porphyromonas gingivalis* (à gauche) et d'*Actinomyces actinomycetemcomitans* (à droite) sur des surfaces de 1 cm² après incubation pendant 1 heure (issu de (168)).

Figure 32 : Système implantaire en deux parties. (« Abutment » : pilier ; « microgap » : joint ; AB : os ; CT : tissu conjonctif ; GE : épithélium gingival ; « Original bone level » : niveau osseux initial) (issu de (27)).

Figure 33 : Formation d'un infiltrat inflammatoire (aICT : « Abutment inflammatory cell infiltrate »), centré sur l'interface pilier-implant (IAI : « implant-abutment interface »), et séparé du tissu osseux par 1mm de tissu conjonctif sein (CT). (issu de (126)).

Figure 34 : La connexion en à plat entre le pilier et l'implant autorise des micromouvements du pilier en cas de contraintes masticatoires qui ouvrent le microgap (issu de (37)).

Figure 35 : Pilier à connexion externe à plat (A), Pilier à connexion interne conique (B) (issu de (46)).

Figure 36 : Pilier à connexion conique (« tapered abutment »). (issu de (37)).

Figure 37 : Le concept de Platform Switching (issu de (126)).

Figure 38 : Localisation de l'infiltrat inflammatoire lorsque le pilier est choisi selon le concept de Platform Switching (à gauche), et avec un pilier dont le diamètre est le même que celui de l'implant (à droite) (issu de (126)).

Figure 39 : Restauration prothétique scellée sur le pilier trans-vissé (A) / Restauration prothétique trans-vissée (B) (1 : implant ; 2 : pilier ; 3 : Restauration prothétique ; 4 : vis permettant de transvisser le pilier (A) ou la restauration prothétique dans sa globalité (B)) (issu de (107)).

Figure 40 : Lambeau d'exploration mettant en évidence la fusée des excès de ciment qui n'ont pas pu être nettoyés. On voit la perte osseuse consécutive de l'irritation tissulaire et de l'inflammatoire liée à ce ciment (issu de (129))

Figure 41 : Section des dents au niveau de leur émergence. Image issue de *Wheeler's Dental Anatomy, Physiology and Occlusion*, Major M. Ash, Stanley Nelson. (issu de (13)).

Figure 42 : Le tracé d'incision (en rouge) permet l'élévation d'un lambeau comprenant le fourreau gingival correspondant à l'émergence de la dent (issu de (171)).

Figure 43 : Utilisation d'une dent 21 extraite, sous-contourée en palatin (A) et solidarisée au pilier provisoire par de la résine (B). Le contour muqueux vestibulaire initial est préservé (C) (issu de (171)).

Figure 44 : Étapes successives de personnalisation d'un pilier d'empreinte (issu de (171)).

Figure 45 : Utilisation de la provisoire comme transfert d'empreinte (issu de (49) à gauche, et de (148) à droite).

Figure 46 : Gamme de vis de cicatrisation proposées pour un même diamètre d'implant par le système Kontakt® (issu de (91)).

Figure 47 : Récession mesurée au niveau de 4 sites : Vestibulaire (« Buccal »), lingual, mésial et distal, à 1 semaine, 1 mois, 3, mois, 6 mois, 9 mois et 1 an après mise en fonction de l'implant (issu de (138)).

Figure 48 : Un pilier avec une concavité résultant en un profil convergent en regard du tissu conjonctif spécialement réalisé par Nobel Biocare AB (à gauche). Détail de ce pilier : (a) la profondeur de la concavité est de 0,45mm, (b) la hauteur trans-muqueuse est de 2mm, (c) la zone de contact avec les tissu mous est de 3mm. (issu de (117)).

Figure 49 : Observation de la formation d'un anneau fibreux après avoir déposé le pilier au niveau de sites cicatrisés. (issu de (117)).

Figure 50 : Aspect de la muqueuse après déconnexion d'un pilier standard (à gauche), et d'un pilier cintré (à droite) (issu de (104)).

Figure 51 : Contour critique : zone bleue, Contour sub-critique : zone orange (issu de (144)).

Figure 52 : Modifications du profil de la zone critique (bleu), et de la zone sub-critique (ligne rouge et jaune), dans les limites physiologiques. (issu de (144)).

*Figure 53 : **A1** : Profil légèrement concave du contour sub-critique avec un contour critique qui est plat. **A2** : Profil acceptablement convexe du contour sub-critique sans modification du contour critique. (issu de (144)).*

*Figure 54 : **(A)** Selon la théorie de l'élastique sur une sphère, une convexité au niveau du contour sub-critique peut favoriser le développement de la muqueuse en direction coronaire. **(B)** Un contour concave doit être utilisé pendant la phase de cicatrisation avant d'envisager une modification du contour sub-critique en vue d'améliorer l'esthétique de la muqueuse. (issu de (144)).*

Figure 55 : Base du pilier UCLA : cylindre en matériau calcinable adapté à l'implant sur laquelle est apposée la cire (issu de (84)).

Figure 56 : Après avoir modelé une armature en cire sur les cylindres UCLA qui sont coupé à la bonne hauteur, celle-ci est coulée en alliage d'or et la céramique est montée directement dessus pour des restaurations trans-vissées. (issu de (84)).

Figure 57 : De gauche à droite : cylindre en matériau calcinable, maquette en cire, pilier coulé en alliage d'or (issu de (40)).

Figure 58 : Essayage des piliers type UCLA sur le maître modèle (à gauche), et en bouche (à droite) (issu de (40)).

Figure 59 : Piliers CFAO proposés dans 4 matériaux différents par AtlantisTM (issu de (13)).

Figure 60 : Vue occlusale virtuelle d'un pilier pour la restauration d'une incisive centrale (issu de (13)).

Figure 61 : Différents supports muqueux proposés pour la conception du profil d'émergence des piliers par AtlantisTM (issu de (13)).

Figure 62 : Planification en 3 dimensions d'un pilier AtlantisTM pour le remplacement de 36 en vue vestibulaire (A), en vue linguale (B), en vue occlusale (C). Le logiciel permet de visualiser les modèles en occlusion (D). Le montage directeur en scanné et sa silhouette peut être superposée à l'image du pilier afin de designer un pilier qui s'inscrit dans le volume prothétique (E).

Figure 63 : Schéma de la crête osseuse en post-opératoire lorsque l'implant est placé en infracrestal (A), et après cicatrisation : la cicatrisation osseuse se fait au contact de la partie horizontale du col de l'implant (B). (issu de (45)).

Figure 64 : Radiographie prise à 3 ans post-opératoire, l'os marginal est préservé (issu de (45)).

Figure 65 : Les 7 points du Pink Esthetic Score. (issu de (56)).

Figure 66 : Restauration provisoire supra-implantaire en remplacement de 12 chez une patiente de 18 ans. Le « Pink Esthetic Score » peut être évalué :

- Papille mésiale : Complète, 2
 - Papille distale : Complète, 2
 - Niveau des tissus mous marginaux : Déficit majeur d'un peu plus de 2mm : 0
 - Contour muqueux : Approximativement naturel : 1
 - Niveau osseux présumé : Différence modérée : 1
 - Couleur muqueuse : on voit une coloration de la résine par la vis vue par transparence, mais au niveau muqueux, la différence de couleur est modérée : 1
 - Texture muqueuse : Pas de différence 2
- Le « Pink Esthétique Score » s'élève à 9 sur 14.*

Figure 67 : Modification de la couleur observée au spectroscope (ΔE) en fonction du matériau utilisé et avec des épaisseurs variables des tissus mous (« Mucosa thickness »). Au delà de $\Delta E = 3,7$, la modification est visible à l'œil nu (« Visible color change ») (issu de (75)).

Figure 68 : Épaisseur en fonction de la distance depuis le bord libre de la muqueuse marginale (issu de (154)).

Figure 69 : Sur un biotype fin, la mise en place de piliers en titane entraîne une coloration grisâtre de la gencive marginale

Figure 70 : Utilisation d'un pilier personnalisé Atlantis™ en zircone de teinte A1 pour la restauration de 12 chez une patiente de 18 ans.

Tableaux

Tableau 1 : Composition (en pourcentage du volume de tissu conjonctif) de l'attache conjonctive péri-implantaire (100 μm d'épaisseur juxta-implantaire) trouvée dans une étude réalisée sur 6 chiens briquets (issu de (97)), comparée à la composition de l'attache conjonctive parodontal (100 μm d'épaisseur juxta-dentaire) (issu de (20)).

Tableau 2 : Classification des Biomatériaux

Tableau 3 : Propriétés mécaniques requises par la norme NF EN ISO 22674, et exemples d'applications (issu de (141)).

Tableau 4 : Composition chimique du titane "commercialement pur" selon la norme DIN 17850 (issu de (141)).

Tableau 5 : Composition chimique des alliages de titane TA6V (issu de (92)).

Tableau 6 : Propriétés mécaniques du titane DIN 17850 Titanium ; chemical composition (1990) (issu de (141)).

Tableau 7 : Résistance mécanique de différents matériaux (données issues de (159))

Tableau 8 : Modules d'élasticité de différents matériaux dont l'utilisation a été envisagée en implantologie, ainsi que de l'émail (« Enamel »), de la dentine (« Dentin ») et de l'os (« Bone »). (Issu de (159)).

Tableau 9 : Classification des alliages dentaires en fonction de leur composition selon l'American Dental Association (ADA).

Tableau 10 : Classification des alliages précieux dentaires en fonction de leurs propriétés physiques selon l'American Dental Association (ADA).

Tableau 11 : Propriétés mécaniques des alliages d'or (Au), du titane commercialement pur (Ti-cp), et des alliages du titane TA6V (issu de (141, 159, 92, 98, 160)).

Tableau 12 : évolution de l'énergie libre d'une surface avec l'augmentation de la rugosité de cette surface.

Tableau 13 : Piliers implantaires standard proposés par Astra Tech, Nobel Biocare et Straumann (14, 12, 100, 143).

Tableau 14 : Piliers type UCLA pour surcoulée en or proposés par Astra Tech, Nobel Biocare, Straumann et Biomet 3i (14, 12, 100, 143, 21, 22).

Tableau 15 : Piliers anatomiques personnalisables commercialisés par Straumann, Nobel Biocare et Astra Tech. Les piliers Straumann exposés ici sont les piliers trans-muqueux pour les implants Bone Level® (14, 12, 100, 143).

Tableau 16 : Piliers CFAO commercialisés par Straumann, Nobel Biocare et Astra Tech (14, 12, 100, 143).

Tableau 17 : Résorption osseuse moyenne (« Mean bone level », et écart-type : « SD ») mesurée radiographiquement au niveau d'implant avec un pilier définitif mis en place en post-opératoire (« DA group »), ou avec un pilier provisoire (« PA group »), en post-opératoire, à 6 et 12 mois. (issu de (62)).

Tableau 18 : Évaluation du « Pink Esthetic Score » (issu de (56)).

Tableau 19 : Les 9 critères du « Crown Aesthetic Index ».

RHEIN Aurélie – Le Pilier Implantaire et son Influence sur les Tissus Mous en Prothèse Fixée
Supra-Implantaire
NANCY 2012 214 p., 87 ill.

Th. : Chir Dent. : NANCY I : 2012

Mots clés : Pilier implantaire, tissus mous, matériaux, état de surface, design, *platform switching*, prothèse fixée supra-implantaire.

RHEIN Aurélie – Le Pilier Implantaire et son Influence sur les Tissus Mous en Prothèse Fixée
Supra-Implantaire

Le challenge rencontré aujourd’hui en prothèse fixée supra-implantaire n’est plus mécanique mais biologique. Les auteurs se penchent sur les améliorations à apporter au pilier implantaire pour former un manchon muqueux stable et esthétique, qui forme une barrière efficace contre la pénétration bactérienne.

L’étude des piliers implantaires porte sur les matériaux, les états de surface, le design. Une modification d’une seule de ces caractéristiques a des conséquences sur la façon dont s’établit le manchon muqueux péri-implantaire.

Les piliers en titane et en zircone sont les plus utilisés. Ils ont chacun leurs propriétés et indications.

Les piliers à connexion conique conçus selon le concept de *platform switching* permettent de limiter la cratérisation osseuse, donc de conserver le support muqueux.

Les piliers CFAO permettent de répondre au mieux aux exigences biologiques et esthétiques en offrant la possibilité de personnaliser la position de la limite cervicale et le profil d’émergence.

Les améliorations apportées aux piliers répondent aux exigences biologiques et à la demande esthétique grandissante.

Jury :

Monsieur JP. LOUIS	Professeur des Universités	Président
Monsieur JM MARTRETTE	Professeur des Universités	Juge
<u>Monsieur J. SCHOUVER</u>	<u>Maître de Conférences</u>	<u>Juge</u>
Monsieur J. PENAUD	Maître de Conférences	Juge
Mademoiselle AS. CORROY	Attachée Hospitalo-Universitaire	Juge

Nom et adresse de l’auteur :

Aurélie RHEIN
9, rue de la Ravinelle
54000 NANCY

