HAL
open science

Syndrome de Lutembacher: A propos d'un cas iatrogène de découverte insolite

Sophie Monin

To cite this version:

Sophie Monin. Syndrome de Lutembacher: A propos d'un cas iatrogène de découverte insolite. Sciences du Vivant [q-bio]. 2009. hal-01731654

HAL Id: hal-01731654

https://hal.univ-lorraine.fr/hal-01731654

Submitted on 14 Mar 2018

HAL is a multi-disciplinary open access archive for the deposit and dissemination of scientific research documents, whether they are published or not. The documents may come from teaching and research institutions in France or abroad, or from public or private research centers.

L'archive ouverte pluridisciplinaire **HAL**, est destinée au dépôt et à la diffusion de documents scientifiques de niveau recherche, publiés ou non, émanant des établissements d'enseignement et de recherche français ou étrangers, des laboratoires publics ou privés.

UNIVERSITÉ DE LORRAINE

AVERTISSEMENT

Ce document est le fruit d'un long travail approuvé par le jury de soutenance et mis à disposition de l'ensemble de la communauté universitaire élargie.

Il est soumis à la propriété intellectuelle de l'auteur. Ceci implique une obligation de citation et de référencement lors de l'utilisation de ce document.

D'autre part, toute contrefaçon, plagiat, reproduction illicite encourt une poursuite pénale.

Contact : ddoc-theses-contact@univ-lorraine.fr

LIENS

Code de la Propriété Intellectuelle. articles L 122. 4
Code de la Propriété Intellectuelle. articles L 335.2- L 335.10
http://www.cfcopies.com/V2/leg/leg_droi.php
http://www.culture.gouv.fr/culture/infos-pratiques/droits/protection.htm

UNIVERSITÉ HENRI POINCARÉ, NANCY 1
2009

FACULTÉ DE MÉDECINE DE NANCY
N° 1

THÈSE

pour obtenir le grade de

DOCTEUR EN MEDECINE

Présentée et soutenue publiquement dans le cadre du troisième cycle de Médecine Générale

par

Sophie MONIN

le 6 janvier 2009

SYNDROME DE LUTEMBACHER : A PROPOS D'UN CAS IATROGENE DE DECOUVERTE INSOLITE

Examinateurs de la thèse :

Monsieur E. ALIOT	Professeur	Président
Monsieur P. MATHIEU	Professeur	}
Monsieur N. SADOUL	Professeur	} Juges
Monsieur F. MARÇON	Docteur en médecine	}
Monsieur N. BENAZZA	Docteur en médecine	Directeur de Thèse

UNIVERSITÉ HENRI POINCARÉ, NANCY 1
2009

FACULTÉ DE MÉDECINE DE NANCY
N°

THÈSE

pour obtenir le grade de

DOCTEUR EN MEDECINE

Présentée et soutenue publiquement dans le cadre du troisième cycle de Médecine Générale

par

Sophie MONIN

le 6 janvier 2009

SYNDROME DE LUTEMBACHER : A PROPOS D'UN CAS IATROGENE DE DECOUVERTE INSOLITE

Examinateurs de la thèse :

Monsieur E. ALIOT	Professeur	Président
Monsieur P. MATHIEU	Professeur	}
Monsieur N. SADOUL	Professeur	} Juges
Monsieur F. MARÇON	Docteur en médecine	}
Monsieur N. BENAZZA	Docteur en médecine	Directeur de Thèse

UNIVERSITÉ HENRI POINCARÉ, NANCY 1

FACULTÉ DE MÉDECINE DE NANCY

Président de l'Université : Professeur Jean-Pierre FINANCE

Doyen de la Faculté de Médecine : Professeur Henry COUDANE

Vice Doyen *Recherche* : Professeur Jean-Louis GUEANT
Vice Doyen *Pédagogie* : Professeur Annick BARBAUD
Vice Doyen *Campus* : Professeur Marie-Christine BÉNÉ

Assesseurs :	
du 1er Cycle :	**M. le Professeur François ALLA**
du 2ème Cycle :	**M. le Professeur Jean-Pierre BRONOWICKI**
du 3ème Cycle :	**M. le Professeur Pierre-Edouard BOLLAERT**
Filières professionnalisées :	**M. le Professeur Christophe CHOSEROT**
Prospective :	**M. le Professeur Laurent BRESLER**
FMC/EPP :	**M. le Professeur Jean-Dominique DE KORWIN**

DOYENS HONORAIRES

Professeur Adrien DUPREZ – Professeur Jean-Bernard DUREUX
Professeur Jacques ROLAND – Professeur Patrick NETTER

==========

PROFESSEURS HONORAIRES

Jean LOCHARD – Gabriel FAIVRE – Jean-Marie FOLIGUET - Guy RAUBER – Paul SADOUL
Raoul SENAULT - Jacques LACOSTE – Jean BEUREY – Jean SOMMELET – Pierre HARTEMANN
Emile de LAVERGNE - Augusta TREHEUX – Michel MANCIAUX – Paul GUILLEMIN – Pierre PAYSANT
Jean-Claude BURDIN – Claude CHARDOT – Jean-Bernard DUREUX – Jean DUHEILLE
Jean-Marie GILGENKRANTZ – Simone GILGENKRANTZ - Pierre ALEXANDRE – Robert FRISCH – Michel PIERSON
Jacques ROBERT - Gérard DEBRY – Michel WAYOFF – François CHERRIER – Oliéro GUERCI
Gilbert PERCEBOIS – Claude PERRIN – Jean PREVOT – Jean FLOQUET - Alain GAUCHER – Michel LAXENAIRE
Michel BOULANGE – Michel DUC – Claude HURIET – Pierre LANDES - Alain LARCAN – Gérard VAILLANT
Daniel ANTHOINE – Pierre GAUCHER – René-Jean ROYER - Hubert UFFHOLTZ – Jacques LECLERE – Jacques BORRELLY
Michel RENARD – Jean-Pierre DESCHAMPS - Pierre NABET – Marie-Claire LAXENAIRE – Adrien DUPREZ – Paul VERT
Bernard LEGRAS – Pierre MATHIEU – Jean-Marie POLU - Antoine RASPILLER – Gilbert THIBAUT - Michel WEBER
Gérard FIEVE – Daniel SCHMITT – Colette VIDAILHET – Alain BERTRAND – Hubert GERARD - Jean-Pierre NICOLAS
Francis PENIN – Michel STRICKER Daniel BURNEL – Michel VIDAILHET – Claude BURLET – Jean-Pierre DELAGOUTTE
Jean-Pierre MALLIÉ - Danièle SOMMELET – Professeur Luc PICARD - Professeur Guy PETIET

==========

PROFESSEURS DES UNIVERSITÉS
PRATICIENS HOSPITALIERS

(Disciplines du Conseil National des Universités)

42ème Section : MORPHOLOGIE ET MORPHOGENÈSE
1ère sous-section : *(Anatomie)*
Professeur Jacques ROLAND – Professeur Gilles GROSDIDIER
Professeur Pierre LASCOMBES – Professeur Marc BRAUN
2ème sous-section : *(Cytologie et histologie)*
Professeur Bernard FOLIGUET
3ème sous-section : *(Anatomie et cytologie pathologiques)*
Professeur François PLENAT – Professeur Jean-Michel VIGNAUD

43ème Section : BIOPHYSIQUE ET IMAGERIE MÉDICALE
1ère sous-section : *(Biophysique et médecine nucléaire)*
Professeur Gilles KARCHER – Professeur Pierre-Yves MARIE – Professeur Pierre OLIVIER
2ème sous-section : *(Radiologie et imagerie médicale)*
Professeur Luc PICARD – Professeur Denis REGENT – Professeur Michel CLAUDON
Professeur Serge BRACARD – Professeur Alain BLUM – Professeur Jacques FELBLINGER
Professeur René ANXIONNAT

44ème Section : BIOCHIMIE, BIOLOGIE CELLULAIRE ET MOLÉCULAIRE, PHYSIOLOGIE ET NUTRITION

1ère sous-section : ***(Biochimie et biologie moléculaire)***

Professeur Jean-Louis GUÉANT – Professeur Jean-Luc OLIVIER – Professeur Bernard NAMOUR

2ème sous-section : ***(Physiologie)***

Professeur Jean-Pierre CRANCE

Professeur François MARCHAL – Professeur Philippe HAOUZI

3ème sous-section : ***(Biologie Cellulaire (type mixte : biologique)***

Professeur Ali DALLOUL

4ème sous-section : ***(Nutrition)***

Professeur Olivier ZIEGLER

45ème Section : MICROBIOLOGIE, MALADIES TRANSMISSIBLES ET HYGIÈNE

1ère sous-section : ***(Bactériologie – virologie ; hygiène hospitalière)***

Professeur Alain LOZNIEWSKI

3ème sous-section : ***(Maladies infectieuses ; maladies tropicales)***

Professeur Thierry MAY – Professeur Christian RABAUD

46ème Section : SANTÉ PUBLIQUE, ENVIRONNEMENT ET SOCIÉTÉ

1ère sous-section : ***(Épidémiologie, économie de la santé et prévention)***

Professeur Philippe HARTEMANN – Professeur Serge BRIANÇON

Professeur Francis GUILLEMIN – Professeur Denis ZMIROU-NAVIER – Professeur François ALLA

2ème sous-section : ***(Médecine et santé au travail)***

Professeur Guy PETIET – Professeur Christophe PARIS

3ème sous-section : ***(Médecine légale et droit de la santé)***

Professeur Henry ÇOUDANE

4ème sous-section : ***(Biostatistiques, informatique médicale et technologies de communication)***

Professeur François KOHLER – Professeur Éliane ALBUISSON

47ème Section : CANCÉROLOGIE, GÉNÉTIQUE, HÉMATOLOGIE, IMMUNOLOGIE

1ère sous-section : ***(Hématologie ; transfusion)***

Professeur Christian JANOT – Professeur Thomas LECOMPTE – Professeur Pierre BORDIGONI

Professeur Pierre LEDERLIN – Professeur Jean-François STOLTZ – Professeur Pierre FEUGIER

2ème sous-section : ***(Cancérologie ; radiothérapie)***

Professeur François GUILLEMIN – Professeur Thierry CONROY

Professeur Pierre BEY – Professeur Didier PEIFFERT – Professeur Frédéric MARCHAL

3ème sous-section : ***(Immunologie)***

Professeur Gilbert FAURE – Professeur Marie-Christine BENE

4ème sous-section : ***(Génétique)***

Professeur Philippe JONVEAUX – Professeur Bruno LEHEUP

48ème Section : ANESTHÉSIOLOGIE, RÉANIMATION, MÉDECINE D'URGENCE, PHARMACOLOGIE ET THÉRAPEUTIQUE

1ère sous-section : ***(Anesthésiologie et réanimation chirurgicale)***

Professeur Claude MEISTELMAN – Professeur Dan LONGROIS – Professeur Hervé BOUAZIZ

Professeur Paul-Michel MERTES

2ème sous-section : ***(Réanimation médicale)***

Professeur Henri LAMBERT – Professeur Alain GERARD

Professeur Pierre-Édouard BOLLAERT – Professeur Bruno LÉVY

3ème sous-section : ***(Pharmacologie fondamentale ; pharmacologie clinique)***

Professeur Patrick NETTER – Professeur Pierre GILLET

4ème sous-section : ***(Thérapeutique)***

Professeur François PAILLE – Professeur Gérard GAY – Professeur Faiez ZANNAD

49ème Section : PATHOLOGIE NERVEUSE ET MUSCULAIRE, PATHOLOGIE MENTALE, HANDICAP et RÉÉDUCATION

1ère sous-section : ***(Neurologie)***

Professeur Gérard BARROCHE – Professeur Hervé VESPIGNANI

Professeur Xavier DUCROCQ

2ème sous-section : ***(Neurochirurgie)***

Professeur Jean-Claude MARCHAL – Professeur Jean AUQUE

Professeur Thierry CIVIT

3ème sous-section : ***(Psychiatrie d'adultes)***

Professeur Jean-Pierre KAHN – Professeur Raymund SCHWAN

4ème sous-section : ***(Pédopsychiatrie)***

Professeur Daniel SIBERTIN-BLANC

5ème sous-section : ***(Médecine physique et de réadaptation)***

Professeur Jean-Marie ANDRE – Professeur Jean PAYSANT

50ème Section : PATHOLOGIE OSTÉO-ARTICULAIRE, DERMATOLOGIE et CHIRURGIE PLASTIQUE

1ère sous-section : ***(Rhumatologie)***

Professeur Jacques POUREL – Professeur Isabelle VALCKENAERE – Professeur Damien LOEUILLE

2ème sous-section : ***(Chirurgie orthopédique et traumatologique)***

Professeur Daniel MOLE

Professeur Didier MAINARD – Professeur François SIRVEAUX – Professeur Laurent GALOIS

3ème sous-section : ***(Dermato-vénéréologie)***

Professeur Jean-Luc SCHMUTZ – Professeur Annick BARBAUD

4ème sous-section : ***(Chirurgie plastique, reconstructrice et esthétique)***

Professeur François DAP – Professeur Gilles DAUTEL

51ème Section : PATHOLOGIE CARDIORESPIRATOIRE et VASCULAIRE

1ère sous-section : ***(Pneumologie)***

Professeur Yves MARTINET – Professeur Jean-François CHABOT – Professeur Ari CHAOUAT

2ème sous-section : ***(Cardiologie)***

Professeur Etienne ALIOT – Professeur Yves JUILLIERE – Professeur Nicolas SADOUL

Professeur Christian de CHILLOU

3ème sous-section : ***(Chirurgie thoracique et cardiovasculaire)***

Professeur Jean-Pierre VILLEMOT

Professeur Jean-Pierre CARTEAUX – Professeur Loïc MACE

4ème sous-section : ***(Chirurgie vasculaire ; médecine vasculaire)***

52ème Section : MALADIES DES APPAREILS DIGESTIF et URINAIRE

1ère sous-section : ***(Gastroentérologie ; hépatologie)***

Professeur Marc-André BIGARD

Professeur Jean-Pierre BRONOWICKI

2ème sous-section : ***(Chirurgie digestive)***

3ème sous-section : ***(Néphrologie)***

Professeur Michèle KESSLER – Professeur Dominique HESTIN (Mme) – Professeur Luc FRIMAT

4ème sous-section : ***(Urologie)***

Professeur Philippe MANGIN – Professeur Jacques HUBERT – Professeur Luc CORMIER

53ème Section : MÉDECINE INTERNE, GÉRIATRIE et CHIRURGIE GÉNÉRALE

1ère sous-section : ***(Médecine interne)***

Professeur Denise MONERET-VAUTRIN – Professeur Denis WAHL

Professeur Jean-Dominique DE KORWIN – Professeur Pierre KAMINSKY

Professeur Athanase BENETOS - Professeur Gisèle KANNY – Professeur Abdelouahab BELLOU

2ème sous-section : ***(Chirurgie générale)***

Professeur Patrick BOISSEL – Professeur Laurent BRESLER

Professeur Laurent BRUNAUD – Professeur Ahmet AYAV

54ème Section : DÉVELOPPEMENT ET PATHOLOGIE DE L'ENFANT, GYNÉCOLOGIE-OBSTÉTRIQUE, ENDOCRINOLOGIE ET REPRODUCTION

1ère sous-section : *(Pédiatrie)*

Professeur Pierre MONIN

Professeur Jean-Michel HASCOET – Professeur Pascal CHASTAGNER – Professeur François FEILLET – Professeur Cyril SCHWEITZER

2ème sous-section : *(Chirurgie infantile)*

Professeur Michel SCHMITT – Professeur Pierre JOURNEAU

3ème sous-section : *(Gynécologie-obstétrique ; gynécologie médicale)*

Professeur Michel SCHWEITZER – Professeur Jean-Louis BOUTROY

Professeur Philippe JUDLIN – Professeur Patricia BARBARINO – Professeur Bruno DEVAL

4ème sous-section : *(Endocrinologie et maladies métaboliques)*

Professeur Georges WERYHA – Professeur Marc KLEIN – Professeur Bruno GUERCI

55ème Section : PATHOLOGIE DE LA TÊTE ET DU COU

1ère sous-section : *(Oto-rhino-laryngologie)*

Professeur Claude SIMON – Professeur Roger JANKOWSKI

2ème sous-section : *(Ophtalmologie)*

Professeur Jean-Luc GEORGE – Professeur Jean-Paul BERROD – Professeur Karine ANGIOI-DUPREZ

3ème sous-section : *(Chirurgie maxillo-faciale et stomatologie)*

Professeur Jean-François CHASSAGNE

PROFESSEURS DES UNIVERSITÉS

64ème Section : BIOCHIMIE ET BIOLOGIE MOLÉCULAIRE

Professeur Sandrine BOSCHI-MULLER

MAÎTRES DE CONFÉRENCES DES UNIVERSITÉS - PRATICIENS HOSPITALIERS

42ème Section : MORPHOLOGIE ET MORPHOGENÈSE

1ère sous-section : *(Anatomie)*

Docteur Bruno GRIGNON – Docteur Thierry HAUMONT

2ème sous-section : *(Cytologie et histologie)*

Docteur Edouard BARRAT

Docteur Françoise TOUATI – Docteur Chantal KOHLER

3ème sous-section : *(Anatomie et cytologie pathologiques)*

Docteur Béatrice MARIE

Docteur Laurent ANTUNES

43ème Section : BIOPHYSIQUE ET IMAGERIE MÉDICALE

1ère sous-section : *(Biophysique et médecine nucléaire)*

Docteur Marie-Hélène LAURENS – Docteur Jean-Claude MAYER

Docteur Pierre THOUVENOT – Docteur Jean-Marie ESCANYE – Docteur Amar NAOUN

44ème Section : BIOCHIMIE, BIOLOGIE CELLULAIRE ET MOLÉCULAIRE, PHYSIOLOGIE ET NUTRITION

1ère sous-section : *(Biochimie et biologie moléculaire)*

Docteur Jean STRACZEK – Docteur Sophie FREMONT

Docteur Isabelle GASTIN – Docteur Marc MERTEN – Docteur Catherine MALAPLATE-ARMAND

2ème sous-section : *(Physiologie)*

Docteur Gérard ETHEVENOT – Docteur Nicole LEMAU de TALANCE – Docteur Christian BEYAERT

Docteur Bruno CHENUEL

4ème sous-section : *(Nutrition)*

Docteur Didier QUILLIOT – Docteur Rosa-Maria RODRIGUEZ-GUEANT

45ème Section : MICROBIOLOGIE, MALADIES TRANSMISSIBLES ET HYGIÈNE
1ère sous-section : ***(Bactériologie – Virologie ; hygiène hospitalière)***
Docteur Francine MORY – Docteur Christine LION
Docteur Michèle DAILLOUX – Docteur Véronique VENARD
2ème sous-section : ***(Parasitologie et mycologie)***
Docteur Marie-France BIAVA – Docteur Nelly CONTET-AUDONNEAU – Docteur Marie MACHOUART

46ème Section : SANTÉ PUBLIQUE, ENVIRONNEMENT ET SOCIÉTÉ
1ère sous-section : ***(Epidémiologie, économie de la santé et prévention)***
Docteur Alexis HAUTEMANIÈRE
4ère sous-section : ***(Biostatistiques, informatique médicale et technologies de communication***
Docteur Pierre GILLOIS

47ème Section : CANCÉROLOGIE, GÉNÉTIQUE, HÉMATOLOGIE, IMMUNOLOGIE
1ère sous-section : ***(Hématologie ; transfusion)***
Docteur François SCHOONEMAN
2ème sous-section : ***(Cancérologie ; radiothérapie : cancérologie (type mixte : biologique)***
Docteur Lina BEZDETNAYA épouse BOLOTINE
3ème sous-section : ***(Immunologie)***
Docteur Anne KENNEL – Docteur Marcelo DE CARVALHO BITTENCOURT
4ème sous-section : ***(Génétique)***
Docteur Christophe PHILIPPE

48ème Section : ANESTHÉSIOLOGIE, RÉANIMATION, MÉDECINE D'URGENCE, PHARMACOLOGIE ET THÉRAPEUTIQUE
1ère sous-section : ***(Anesthésiologie et réanimation chirurgicale)***
Docteur Jacqueline HELMER – Docteur Gérard AUDIBERT
3ème sous-section : ***(Pharmacologie fondamentale ; pharmacologie clinique)***
Docteur Françoise LAPICQUE – Docteur Marie-José ROYER-MORROT – Docteur Nicolas GAMBIER

50ème Section : RHUMATOLOGIE
1ère sous-section : ***(Rhumatologie)***
Docteur Anne-Christine RAT

54ème Section : DÉVELOPPEMENT ET PATHOLOGIE DE L'ENFANT, GYNÉCOLOGIE-OBSTÉTRIQUE, ENDOCRINOLOGIE ET REPRODUCTION
5ème sous-section : ***(Biologie et médecine du développement et de la reproduction)***
Docteur Jean-Louis CORDONNIER

MAÎTRES DE CONFÉRENCES

5ème section : SCIENCE ÉCONOMIE GÉNÉRALE
Monsieur Vincent LHUILLIER

40ème section : SCIENCES DU MÉDICAMENT
Monsieur Jean-François COLLIN

60ème section : MÉCANIQUE, GÉNIE MÉCANIQUE ET GÉNIE CIVILE
Monsieur Alain DURAND

61ème section : GÉNIE INFORMATIQUE, AUTOMATIQUE ET TRAITEMENT DU SIGNAL
Monsieur Jean REBSTOCK – Monsieur Walter BLONDEL

64ème section : BIOCHIMIE ET BIOLOGIE MOLÉCULAIRE
Mademoiselle Marie-Claire LANHERS
Monsieur Franck DALIGAULT

65ème section : BIOLOGIE CELLULAIRE
Mademoiselle Françoise DREYFUSS – Monsieur Jean-Louis GELLY
Madame Ketsia HESS – Monsieur Pierre TANKOSIC – Monsieur Hervé MEMBRE – Monsieur Christophe NEMOS
Madame Natalia DE ISLA

66ème section : PHYSIOLOGIE
Monsieur Nguyen TRAN

67ème section : BIOLOGIE DES POPULATIONS ET ÉCOLOGIE
Madame Nadine MUSSE

68ème section : BIOLOGIE DES ORGANISMES
Madame Tao XU-JIANG

MAÎTRES DE CONFÉRENCES ASSOCIÉS

Médecine Générale
Professeur associé Alain AUBREGE
Docteur Francis RAPHAEL
Docteur Jean-Marc BOIVIN
Docteur Jean-Louis ADAM
Docteur Elisabeth STEYER

PROFESSEURS ÉMÉRITES

Professeur Michel BOULANGE – Professeur Alain LARCAN - Professeur Daniel ANTHOINE
Professeur Paul VERT - Professeur Pierre MATHIEU - Professeur Gilbert THIBAUT
Mme le Professeur Colette VIDAILHET – Professeur Alain BERTRAND - Professeur Jean-Pierre NICOLAS
Professeur Michel VIDAILHET – Professeur Marie-Claire LAXENAIRE - Professeur Jean-Marie GILGENKRANTZ
Mme le Professeur Simone GILGENKRANTZ - Professeur Jean-Pierre DELAGOUTTE – Professeur Danièle SOMMELET
Professeur Luc PICARD - Professeur Guy PETIET – Professeur Pierre BEY – Professeur Jean FLOQUET
Professeur Michel PIERSON – Professeur Michel STRICKER -

DOCTEURS HONORIS CAUSA

Professeur Norman SHUMWAY (1972)
Université de Stanford, Californie (U.S.A)
Professeur Paul MICHIELSEN (1979)
Université Catholique, Louvain (Belgique)
Professeur Charles A. BERRY (1982)
Centre de Médecine Préventive, Houston (U.S.A)
Professeur Pierre-Marie GALETTI (1982)
Brown University, Providence (U.S.A)
Professeur Mamish Nisbet MUNRO (1982)
Massachusetts Institute of Technology (U.S.A)
Professeur Mildred T. STAHLMAN (1982)
Wanderbilt University, Nashville (U.S.A)
Harry J. BUNCKE (1989)
Université de Californie, San Francisco (U.S.A)
Professeur Théodore H. SCHIEBLER (1989)
Institut d'Anatomie de Würtzburg (R.F.A)
Professeur Maria DELIVORIA-PAPADOPOULOS (1996)
Université de Pennsylvanie (U.S.A)
Professeur Mashaki KASHIWARA (1996)
Research Institute for Mathematical Sciences de Kyoto (JAPON)
Professeur Ralph GRÄSBECK (1996)
Université d'Helsinki (FINLANDE)
Professeur James STEICHEN (1997)
Université d'Indianapolis (U.S.A)
Professeur Duong Quang TRUNG (1997)
Centre Universitaire de Formation et de Perfectionnement des Professionnels de Santé d'Hô Chi Minh-Ville (VIÉTNAM)

A notre Maître et Président de Thèse, Monsieur le Professeur ALIOT
Professeur de Cardiologie, maladies vasculaires

Merci de nous avoir fait l'honneur de présider ce jury.

Pour votre participation à notre formation médicale de qualité.

Veuillez trouver dans ce travail, l'expression de notre profond respect et nos remerciements les plus sincères.

A notre Maître et Juge, Monsieur le Professeur MATHIEU
Professeur de chirurgie thoracique et cardiovasculaire
Chevalier dans l'Ordre national de la légion d'honneur
Officier dans l'Ordre des palmes académiques

Nous sommes sensibles à l'honneur que vous nous faites en acceptant de juger notre travail. Veuillez trouver ici l'expression de notre gratitude et de notre respect.

A notre Maître et Juge, Monsieur le Professeur SADOUL
Professeur de Cardiologie, maladies vasculaires

Nous sommes très touchés que vous ayez si spontanément accepté de faire partie de ce jury.
Nous vous prions de trouver ici notre profonde reconnaissance.

A notre Juge le Docteur MARÇON
Praticien hospitalier en Cardiologie, maladies vasculaires

Nous vous sommes reconnaissants d'accepter de juger notre travail. Veuillez trouver ici l'expression de notre respectueuse estime.

A Monsieur le Docteur BENAZZA
Praticien hospitalier en Cardiologie, maladies vasculaires

Merci pour ton soutien indéfectible. Reçois toute ma gratitude pour m'avoir guidée tout au long de ce travail.

A toi, Nadir, merci d'être si présent et aimant dans ta famille chaque jour. Reçois tout mon amour.

A mes filles, Luna, Maëlle et Mila tant aimées, être avec vous est ma plus grande source de bonheur. Je suis fière de vous, de ce que vous êtes et de ce que vous serez.

A mes parents, merci de m'avoir transmis vos valeurs, avec tout mon amour.

A mes frères et sœur, Johan, Thibault et Aline.

A mes grands-parents, qui ont toujours suivi avec grande attention mes études.

A Blanche, ma deuxième maman, qui aurait, je le sais, été fière de sa petite-fille.

A ma famille, avec une pensée toute particulière à mes cousins et leurs conjoints : Marie-Anne et David, Julien et Synthia.
A ma belle famille. Merci Amel pour ton accueil chaleureux dans ta famille et ta bienveillance...

A Franck, frère de cœur, merci pour ton soutien, pour ton affection, tu es resté cette étoile qui brille...

A Juliette, mon intellectuelle préférée... amie pour toujours.

A Judith et Florence, pour tous ces moments de joie et de voyages au cours de nos études.

A Emma, Francis, Arthur, Paul et Julie merci pour votre gentillesse et votre affection.

Aux filles de l'Ouest : Muriel, Virginie, Line, vous comptez beaucoup pour moi. Merci pour votre générosité et pour m'avoir aidée à réaliser ce travail.

A Inga et Philippe, pour tous les bons moments en votre compagnie.

A Cathy et Yann pour toutes ces journées ensoleillées remplies des rires de nos enfants.

A M. J. et son épouse pour leur coopération.

Merci à Sophie Fave et à Grégory pour leur aide précieuse.

A l'équipe hospitalière de la maison hospitalière St Charles avec une pensée particulière au Dr Martellina dont les qualités professionnelles et humaines me guident encore aujourd'hui.

Aux médecins qui m'ont permis d'exercer en tant que remplaçante.

A tous mes amis d'ici, de métropole et d'ailleurs...

SERMENT

"Au moment d'être admise à exercer la médecine, je promets et je jure d'être fidèle aux lois de l'honneur et de la probité. Mon premier souci sera de rétablir, de préserver ou de promouvoir la santé dans tous ses éléments, physiques et mentaux, individuels et sociaux. Je respecterai toutes les personnes, leur autonomie et leur volonté, sans aucune discrimination selon leur état ou leurs convictions. J'interviendrai pour les protéger si elles sont affaiblies, vulnérables ou menacées dans leur intégrité ou leur dignité. Même sous la contrainte, je ne ferai pas usage de mes connaissances contre les lois de l'humanité. J'informerai les patients des décisions envisagées, de leurs raisons et de leurs conséquences. Je ne tromperai jamais leur confiance et n'exploiterai pas le pouvoir hérité des circonstances pour forcer les consciences. Je donnerai mes soins à l'indigent et à quiconque me les demandera. Je ne me laisserai pas influencer par la soif du gain ou la recherche de la gloire.

Admise dans l'intimité des personnes, je tairai les secrets qui me sont confiés. Reçue à l'intérieur des maisons, je respecterai les secrets des foyers et ma conduite ne servira pas à corrompre les mœurs. Je ferai tout pour soulager les souffrances. Je ne prolongerai pas abusivement les agonies. Je ne provoquerai jamais la mort délibérément.

Je préserverai l'indépendance nécessaire à l'accomplissement de ma mission. Je n'entreprendrai rien qui dépasse mes compétences. Je les entretiendrai et les perfectionnerai pour assurer au mieux les services qui me seront demandés.

J'apporterai mon aide à mes confrères ainsi qu'à leurs familles dans l'adversité.

Que les hommes et mes confrères m'accordent leur estime si je suis fidèle à mes promesses ; que je sois déshonorée et méprisée si j'y manque".

Table des matières

INTRODUCTION....17

1E PARTIE : CAS CLINIQUE....19

1. Antécédents....20
   1.1. Antécédents personnels....20
   1.2. Antécédents familiaux....20
2. Histoire de la maladie....21
3. Examen clinique....23
   3.1. État général et constantes hémodynamiques....23
   3.2. Signes fonctionnels et signes cliniques....24
4. Examens complémentaires....25
   4.1. Biologie....25
   4.2. Radiographie pulmonaire....28
   4.3. Électrocardiogramme (E.C.G)....28
   4.4. Diagnostic initial....29
   4.5. Explorations ultrasonographiques....30
      4.5.1. Échocardiographie-doppler transthoracique....30
      4.5.2. Echocardiographie doppler trans-oesophagienne....35
5. Hypothèses diagnostiques....35
6. Traitement....37
7. Évolution immédiate....38
8. Suivi médical ultérieur et évolution....40
9. Remise en cause du diagnostic étiologique....41
10. Conclusion....43

2E PARTIE : LE SYNDROME DE LUTEMBACHER, REVUE DE LA LITTERATURE....44

1. Définition....45
2. Historique....46
3. Epidémiologie....47
   3.1. Fréquence....47
   3.2 Sexe et âge....47
4. Physiopathologie....48
5. Clinique....49
   5.1. Circonstances de découverte....49
   5.2. Signes fonctionnels....49
   5.3. Examen physique....50
   5.4. Radiographie pulmonaire....51
   5.5. ECG....51
   5.6. Echocardiographie-doppler transthoracique et transoesophagienne....52
6. Diagnostic différentiel....53
7. Evolution, pronostic....53
8. Formes cliniques....53
9. Traitement....54

9.1. Rappel : traitement du rétrécissement mitral....54
9.1.1. Commissurotomie mitrale percutanée....54
9.1.2. Chirurgie mitrale....59
9.1.2.1. Commissurotomie mitrale à coeur fermé....59
9.1.2.2. Commissurotomie mitrale à cœur ouvert....59
9.1.2.3. Remplacement valvulaire mitral....60
9.2. Rappel : traitement de la communication interauriculaire....61
9.2.1. Fermeture chirurgicale....61
9.2.2. Fermeture par voie percutanée....61
9.3. Traitement du syndrome de Lutembacher....63
9.3.1. Traitement chirugical....63
9.3.2. Correction totale percutanée du syndrome de Lutembacher....64
9.3.3. Correction mitrale percutanée isolée dans le syndrome de Lutembacher....65

3E PARTIE : DISCUSSION....66

1. A propos du cas clinique....67
1.1. Le suivi médical....67
1.1.1. Dossier médical....67
1.1.2. Parcours médical....68
1.1.3. Archivage médical....68
1.1.4. Suivi du patient opéré d'une chirurgie cardiaque valvulaire....70
1.2. Hypothèses diagnostiques à postériori....71
1.3. Possibilités thérapeutiques....75
2. A propos du Syndrome de Lutembacher iatrogénique....76
2.1. Premières descriptions....76
2.2. Diagnostic....77
2.3. Évolution....78
2.4. Complications....79
2.5. Conclusion....79
2.6. CIA iatrogènes chirurgicales....80

CONCLUSION....81

INTRODUCTION

M. J., patient de 73 ans, au seul antécédent de remplacement valvulaire mitral est admis au service des urgences du centre hospitalier général de Saint-Paul à la Réunion, pour une pneumopathie droite associée à un tableau de décompensation cardiaque globale. Peu d'informations médicales sont disponibles à ce moment. L'échocardiographie-doppler transthoracique révèlera la présence d'une large communication inter-auriculaire, jusqu'alors non connue. Quel diagnostic faut-il donc retenir?

S'agit-il d'un authentique syndrome de Lutembacher, le seul antécédent connu de ce patient étant une chirurgie de rétrécissement mitral, ou d'autres hypothèses peuvent-elles être évoquées? Existe-t-il dans la littérature des cas similaires? Quel traitement proposer?

Dans une première partie, nous décrirons le cas de M. J. Nous ferons ensuite, dans une deuxième partie, une revue de la littérature concernant le syndrome de Lutembacher. Enfin, nous discuterons dans la dernière partie des hypothèses diagnostiques possibles de ce cas clinique. Bien entendu, nous proposerons les alternatives thérapeutiques possibles.

1e partie :
cas clinique

1. Antécédents

Notre première rencontre avec M. J. a lieu en juin 2005, dans le service de cardiologie de l'hôpital Gabriel Martin de Saint-Paul à la Réunion.

Saint-Paul est la troisième ville en terme de bassin de population de l'île. Elle est située à une trentaine de kilomètres de Saint-Denis, chef-lieu du département.

1.1. Antécédents personnels

M. J. est né le 17/07/1935 à Saint Paul à la Réunion. Il a vécu une enfance sans problèmes de santé majeur à la Saline-les-Hauts, à une dizaine de kilomètres de Saint-Paul. Sa scolarité s'est achevée à l'âge de 16 ans (soit en 1951), il décide alors d'intégrer la vie professionnelle en tant qu'ouvrier à l'office national des forêts (ONF). Quelques années après, il réussit le concours pour accéder à la fonction d'agent fonctionnaire, statut qu'il conservera jusqu'à sa retraite en 1995. Ce poste consiste en une surveillance quotidienne des sites de randonnées pédestres en montagne. Ce travail requiert une bonne condition physique. A cette époque, M. J. pratiquait également une activité sportive de loisir avec des matchs de football le week-end et confirme qu'il n'avait jamais présenté de gêne fonctionnelle.

1.2. Antécédents familiaux

Il est le deuxième enfant d'une famille à revenus modestes, composée de cinq frères et une sœur. Les parents de M. J., à sa connaissance, ne présentaient pas de problème de santé particulier. Son frère aîné est décédé à l'âge de 69 ans d' un cancer de prostate. Le frère benjamin est décédé d' un accident de la voie publique, à l'âge de 40 ans. Ses autres frères et sœur ne présentent pas d'antécédents particuliers.

2. Histoire de la maladie

En 1965, soit à l'âge de 30 ans, suite à une visite systématique de M. J. auprès de son médecin traitant, on découvre un « souffle cardiaque ». Ce médecin l'oriente vers l'un des rares spécialistes en cardiologie de l'époque sur l'île de la Réunion, Dr M. qui exerce au centre hospitalier départemental de Saint-Denis.

Le Dr M. le suit en consultation et conclut à un rétrécissement mitral et préconise un suivi régulier.

Le suivi cardiologique est ensuite confié au cabinet de ville de Dr K., à Saint-Denis, suite au départ du Dr M. Nous ne retrouverons aucune trace du dossier aux archives de l'hôpital de Saint-Denis.

A l'époque, un traitement par anticoagulant a été instauré (acénocoumarol, Sintrom®), seul élément dont se souvient notre patient.

En 1989, à l'âge de 54 ans, alors que M. J. est toujours asymptomatique, son cardiologue pose l'indication d'un remplacement valvulaire mitral. Il est alors adressé en métropole, dans une clinique privée de la région marseillaise, à un confrère chirurgien cardio-thoracique. A l'époque, il n'existait pas de centre de chirurgie cardiaque sur l'île, il ne verra le jour qu'en 1990, au centre hospitalier départemental de Saint-Denis. M. J. précise qu'on ne lui a pas donné le choix du centre chirurgical où il sera transféré.

Le Dr MF., chirurgien cardiaque, l'opère au sein de cette clinique. M. J. indique qu'il a subi un remplacement valvulaire mitral par une « bioprothèse ». Il pourra sortir au dixième jour post-opératoire. Les suites sont marquées par des épisodes de toux itératifs, dont les conséquences ont entrainé, d'après le patient, une non-cicatrisation sternale, aboutissant à une désunion sternale, « spectaculaire », mais non gênante.

De retour à la Réunion, après une demande appuyée de son cardiologue, il bénéficie d'une réorientation professionnelle et est dirigé vers un poste administratif, au sein du siège de l'ONF, basé à Saint Denis.
Son travail ne consiste plus qu'à des tâches administratives, sans contrainte physique.

En 1995, il obtient une retraite professionnelle. Il la consacre entièrement à sa vie de famille. Son suivi médical est assuré de façon régulière par son médecin traitant jusqu'en 2003, date à laquelle ce médecin arrête son activité, pour une raison que M. J. ignore, et sans reprise de la clientèle par un successeur. Il s'oriente donc vers un nouveau médecin traitant Dr C.

Son cardiologue référent continue de le suivre. Il ne présentait alors aucune symptomatologie particulière. On lui aurait signalé les termes de : « dilatation bi -auriculaire » et « désunion sternale ». Ce n'est que dix ans après sa retraite, soit à l'âge de 70 ans, et plus précisément, 19 ans après sa chirurgie cardiaque que les premiers symptômes se révèlent.

En Juin 2005, M. J. est adressé par son médecin traitant pour suspicion de pneumopathie. Il présente depuis plus de 48 heures une dyspnée associée à une fièvre, myalgies et œdèmes des membres inférieurs. Il dit être porteur d'une « bioprothèse mitrale » datant de 1989, mais ne présente aucun document attestant de son suivi. Nous n'avons aucune trace immédiate de son dossier médical au service des urgences.

Son cardiologue traitant est contacté immédiatement, mais malheureusement ne peut avoir accès à son dossier. Il nous propose de nous l'adresser dès que possible. Il nous apprend simplement qu'il le suivait assez régulièrement et se souvenait d'une « dilatation bi-auriculaire » et une « désunion sternale » comme séquelles.

Son traitement comprenait:
-Sintrom® (acenocoumarol) : 1/2comprimé/jour
- Aldalix® (spironolactone 50 mg + furosemide 20 mg) : 1 comprimé/jour

-Tanakan® (ginko biloba) : 1 comprimé 3x/jour

-Symbicort® 400 (budésonide+ formoterol) : 2 bouffées/jour

3. Examen clinique

3.1. Etat général et constantes hémodynamiques

Nous sommes d'emblée frappés par la maigreur de ce patient (Fig. 1), contrastant avec des œdèmes des membres inférieurs volumineux. Il pèse 57 kg pour un poids habituel de 45 kg. Il présente une fièvre à 39°C. La tension artérielle est à 115/75 mmHg, la fréquence cardiaque à 92 bpm, la saturation en oxygène à 98 % sous air ambiant.

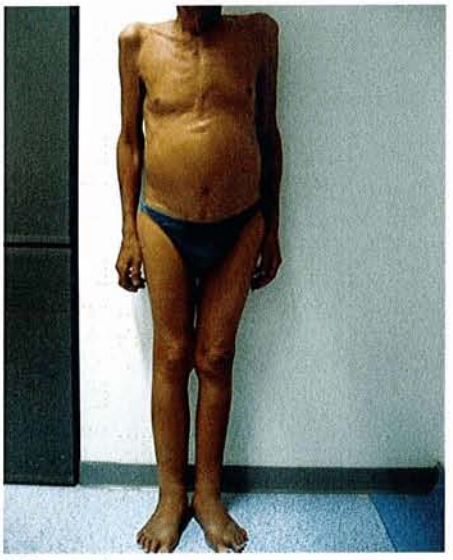

Figure 1

3.2. Signes fonctionnels et signes cliniques

Le patient se plaint d'une aggravation d'une dyspnée de repos avec orthopnée stade IV de la New York Heart Association (NYHA), avec apparition depuis quelques jours d'une toux productive et expectorations muco-purulentes.

Il présente une polypnée avec une fréquence respiratoire de 20 cycles/min, avec balancement thoraco-abdominal.

On note une « disjonction sternale » au niveau de la cicatrice de sternotomie, évoquant une « pseudarthrose » sternale cicatricielle.

A l'auscultation, il existe un souffle systolique 3/6ème sur tout le précordium, prédominant au foyer tricuspidien. Le rythme semble plutôt régulier à 86 bpm. L'auscultation pulmonaire révèle des râles bronchiques diffus.

Il existe par ailleurs des œdèmes des membres inférieurs importants prenant le godet.

L'abdomen est distendu, avec une ascite moyenne sans signes fonctionnels digestifs associés.

Le patient est conscient, orienté, score de glasgow à 15, avec un examen neurologique normal.

4. Examens complémentaires

4.1. Biologie

Numération de la Formule Sanguine (NFS)

Hématies : 4,92 X 10e6/mm3 (N : 4-6,20)

Hémoglobine : 15,2 g/dl (N : 12,9-16,6)

Hématocrite : 45, 4 % (N : 39,0-50,0)

VGM : 92,3 fl (N : 83,0-103,0)

TCMH : 30,9 pg (N : 26,5-36,5)

CCMH : 33,5 g/dl (N : 32,0-36,5)

Plaquettes : 148 X 10e6/mm3 (N : 140-400)

Leucocytes : 17,1 X 10e6/mm3 (N : 4,0-9,7)

neutrophile : 88,6 % soit 15,2X10e6/mm3 (N : 41,0-67,0%)

éosinophile : 0% (N : 0,0-0,5)

basophiles : 0,2% (N : 0,0-1,4)

lymphocytes : 4,5% soit 0,8X10e6/mm3 (N : 16,0-44,0%)

monocytes : 6,7 % soit 1;1X10e6/mm3 (N : 2,6-7,9%)

Ionogramme sanguin et fonction rénale

Sodium : 132 mmol/l (N : 133-145)

Potassium : 3,70 mmol/l (N : 3,70-5,40)

Chlore : 93 mmol/l (N : 94-110)

Réserve Alcaline : 30 mmol/l (N : 23-29)

Trou anionique : 9,0 mmol/l (N : 8,0-16,0)

Calcium : 1,92 mmol/l (N : 2,20-2,55)

Créatininémie : 73 micro mol/l (N: 30-120)

Urée sanguine : 6,4 mmol/l (N: 1,7-8,3)

Protidémie : 56 g/l (N: 66-87)

Glycémie : 5,70 mmol/l (N: 4,40-6,40)

CRP : 209 mg/l (N: 3-10)

On retrouve un syndrome inflammatoire avec une hyperleucocytose à prédominance de polynucléaires neutrophiles (17100 leucocytes dont 15200 polynucléaires neutrophiles) et une augmentation importante de la CRP à 209 mg/l (normale : 3-10).

L'ionogramme montre une hyponatrémie modérée à 132 mmol/l, vraisemblablement de « dilution », vu le contexte clinique. La fonction rénale est légèrement altérée, puisque la clairance à la créatinine est calculée selon la formule de Cockroftt à 54 ml/mn (N > 60 ml/mn).

Crase sanguine

Temps de Quick : 15,4 secondes (N:12,5-15,0)

Taux de prothrombine: 74% (N: 70-140)

TCK patient: 37 secondes, TCK témoin: 31 secondes soit rapport TCKp/TCKt à 1,19

Aspect du sérum normal

L'INR n'a pas été mesuré.

Il existe une anticoagulation insatisfaisante chez un patient sous AVK au long cours.

Le patient ne se souvenait plus du dernier contrôle du TQ/INR et ne possédait pas de carnet de suivi de l'anticoagulation.

Bilan hépatique

ASAT : 35 UI/l (N : 10-50)

ALAT : 13 UI/l (N : 10-50)

GammaGT : 84 UI/l (N : 8-61)

Phosphatases Alcalines : 81 UI /l (N : 40 -129)

Lipase : 125 UI/l (N : 3-60)

Le bilan hépatique n'est pas perturbé.

Marqueurs cardiaques

CPK : 158 UI/l (N: 38-174)

Troponine : < 0,100 ng/ml (N: 0,1-0,8)

BNP : 356 pg/ml (valeur indiquant une origine cardiaque probable de la dyspnée).

Gazométrie artérielle:

Une gazométrie a été réalisée, malheureusement, deux heures après que le patient ait été mis sous oxygénothérapie avec un débit de 6 l/min. Ces résultats indiquent :

pH : 7,46 mm Hg/l (N: 7,37-7,43)

pCO2 : 39,9 mm Hg/l (N:37,0-43,0)

pO2 : 109,3 mm Hg/l (N: 76,0-98,0)

Hco3 : 27,8 mm Hg/l (N: 21,0-28,0)

CO2 total : 29,0 mm Hg/l (N: 22,0-39,0)

Saturation en 0_2 : 99,1 % (N: 95,0-98,5)

4.2. Radiographie pulmonaire

La RP faite à l'admission montre une cardiomégalie importante, au dépend des cavités droites et gauches, avec un index cardio-thoracique augmenté à 0,8 (Fig. 2) et un foyer de pneumopathie droite .

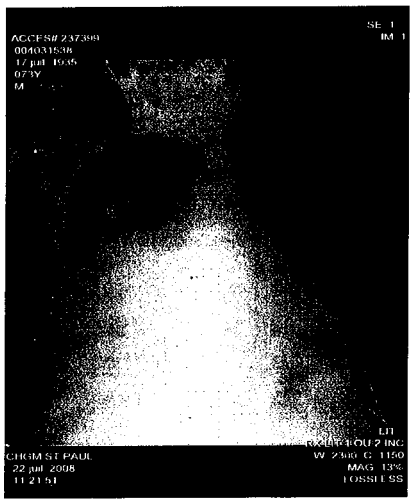

Figure 2. Radiographie pulmonaire

4.3. Electrocardiogramme (E.C.G)

L'E.C.G initial trace une arythmie complète par fibrillation auriculaire (A.C.F.A.), associée à un bloc auriculo-ventriculaire complet du 3ème degré (B.A.V. 3°), avec un rythme d'échappement, vraisemblablement jonctionnel, à QRS fins, accéléré à 86 par minute. L'axe est hypergauche, avec un aspect d'hémibloc antérieur gauche et un bloc incomplet droit (fig. 3)

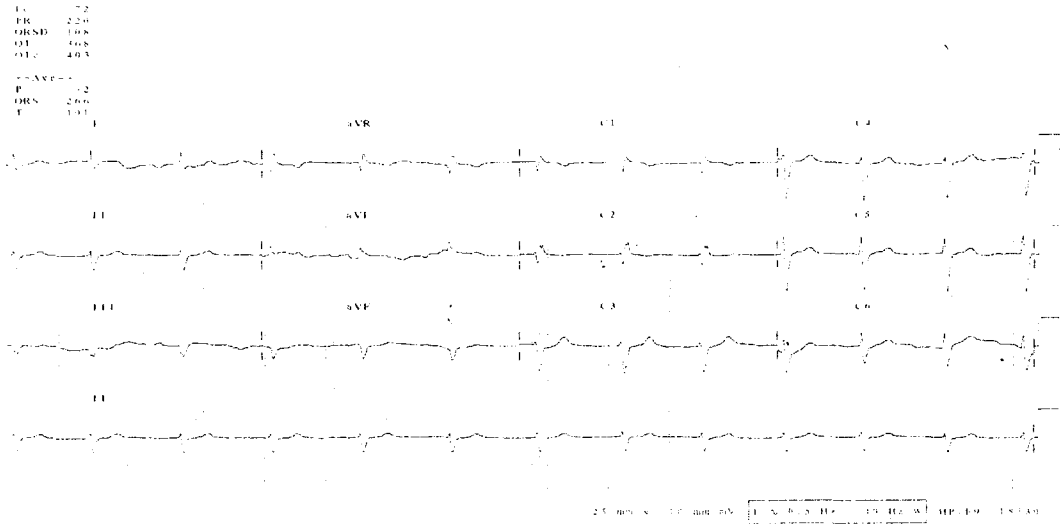

Figure 3. ECG

Les différents tracés électrocardiographiques montreront par la suite la persistance de l'arythmie auriculaire toujours associée au BAV complet avec une accélération aux efforts, sans bradycardie significative, et avec une très bonne tolérance sur le plan symptomatique.

4.4. Diagnostic initial

Au vu de ces premières constatations, notamment au service des urgences, le diagnostic retenu est une pneumopathie droite avec des signes d'insuffisance cardiaque globale chez un patient de 70 ans, porteur d'une bioprothèse depuis 19 ans .

L'hypothèse étiologique retenue est un possible dysfonctionnement de cette bioprothèse, ainsi que l'éventualité d'une endocardite infectieuse. Le patient est donc orienté dans notre service pour poursuivre sa prise en charge.

4.5. Explorations ultrasonographiques

4.5.1. Echocardiographie-doppler transthoracique

Cet examen est réalisé dès son admission dans notre service. On constate alors différents éléments :

- Dilatation de l' oreillette gauche

L'oreillette gauche est quasi ectasique et présente une surface en planimétrie à 96,22 cm^2 (Nle < 14,2±3 cm^2), au profit de l'axe antéro-postérieur mesuré à 11,8 cm (Nle : 5,1 cm±1). Son axe transversal est dilaté à 8,88 cm (Nle : 3,5±0,8).

- Dilatation de l'oreillette droite

L'oreillette droite présente également une dilatation importante avec une dimension de 11,49 x 7,61 cm (Nle : 4,5±1 x 3,7±1,2).

- Ventricule gauche non dilaté

Il présente une cavité non dilatée mesurant 50,1 mm en télédiastole (Nle : 37-56) et 40,1 mm en télésystole (Nle : 27-37). On note essentiellement une cinétique paradoxale du septum interventriculaire. Il n'existe pas d'autres troubles de la cinétique segmentaire. La fraction d'éjection est calculée par méthode bidimensionnelle à 59% (Nle : 60±5). Par ailleurs, les parois sont à la limite de la normale avec un septum inter-ventriculaire en télédiastole à 12 mm (Nle : 6-11), et une paroi postérieure en télésystole à 9 mm (Nle : 9-15).

- Dilatation-hypertrophie du ventricule droit et dilatation veine cave inférieure

Le ventricule droit est dilaté avec un diamètre antéroseptal en télédiastole à 56,5 mm (Nle : 9-26). Les parois septale et antérieure du VD sont hypertrophiées à 10,5 mm (Nle : 3±0,7). Il s'agit donc d'une dilatation-hypertrophie du VD.
Par ailleurs la veine cave inférieure semble dilatée à 29 mm avec conservation d'un certain mouvement respiratoire.

- Bioprothèse mitrale de bon fonctionnement

Elle présente un aspect remanié avec des calcifications. Par contre, son fonctionnement paraît correct avec une discrète fuite minime associée, non significative. Le gradient transprothétique est à 3,5mmHg de moyenne et 10 mmHg maximum.

- Insuffisance tricuspidienne fonctionelle massive

On note des valves tricuspides non remaniées mais avec un anneau très dilaté responsable d'une insuffisance tricuspidienne massive fonctionnelle de type III/IV.

- HTAP majeure

La dilatation-hypertrophie du ventricule droit, la dilatation de l'oreillette droite et de la veine cave inférieure, le septum inter-ventriculaire de cinétique paradoxale, ainsi que la vélocité de l'insuffisance tricuspidienne (le gradient maximum VD-OD est ainsi mesuré à près de 85 mmHg) permettent d'estimer une hypertension artérielle pulmonaire massive à près de 105 mmHg (Nle : <35).

- Valve pulmonaire

Elle apparaît de structure normale avec une fuite pulmonaire modérée dont la courbe de vélocité ne permet pas de préciser l'estimation de la pression artérielle pulmonaire diastolique et donc aussi systolique.

- Valve aortique

Également de structure normale, sans fuite, ni sténose associées.

- <u>Défect inter-auriculaire</u>

Nous découvrons un important défect au niveau du septum interauriculaire, central, mesurant près de 39 mm dans le sens longitudinal, de forme ovalaire. Cette communication inter-auriculaire présente un shunt bidirectionnel, modéré, prédominant de gauche à droite. La courbe de vélocimétrie ne permet pas de préciser exactement le gradient oreillette gauche-oreillette droite. Ce défect a par ailleurs un aspect « trop bien dessiné » avec une calcification des berges.

<u>Pour conclure</u>, on note donc à l'ETT, une dilatation biauriculaire, une dilatation des cavités droites, une HTAP majeure à 105 mm Hg, sans dysfonction de la bioprothèse mitrale, et surtout une communication inter-auriculaire importante avec shunt gauche-droit résiduel modéré. Par ailleurs, on ne retrouve pas d'image de végétations, ni autres signes en faveur d'une endocardite infectieuse.

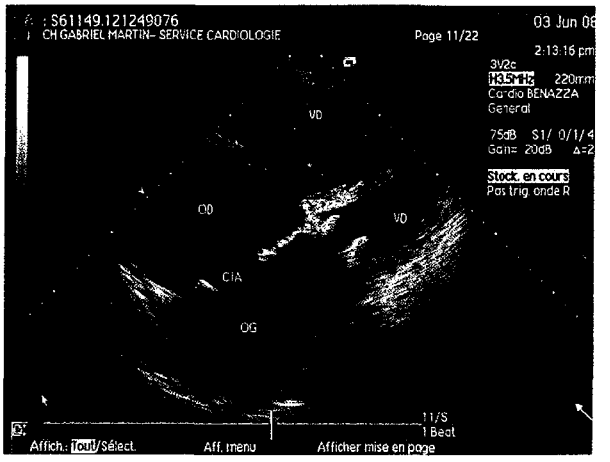

Vue quatre cavités

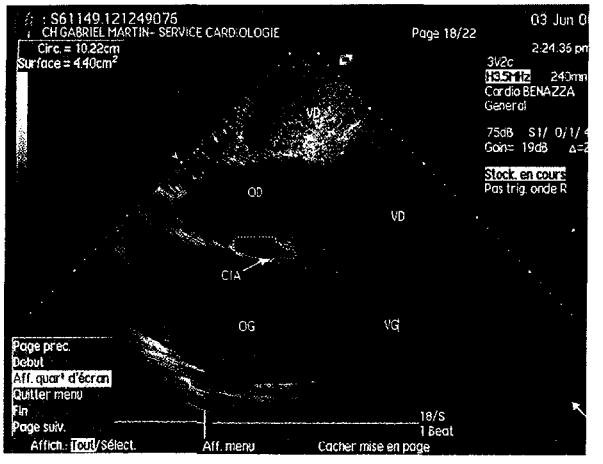

Défect interauriculaire d'aspect ovalaire

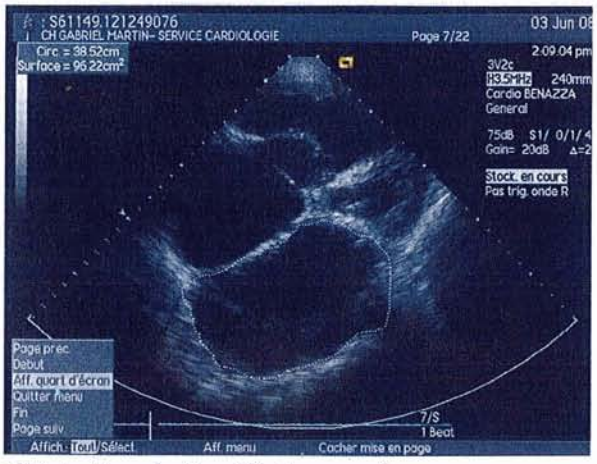

Dilatation de l'oreillette gauche

Dilatation du ventricule droit

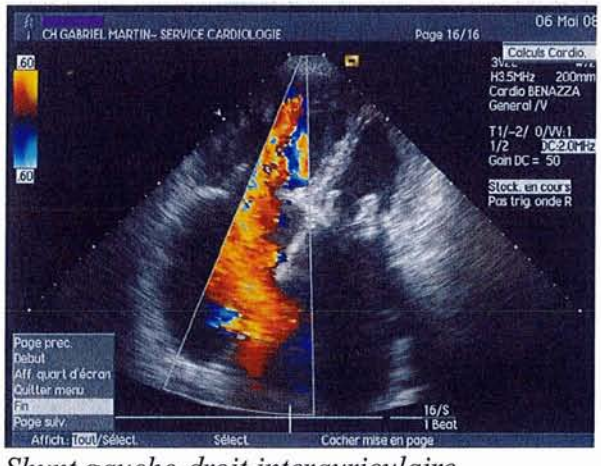

Shunt gauche-droit interauriculaire

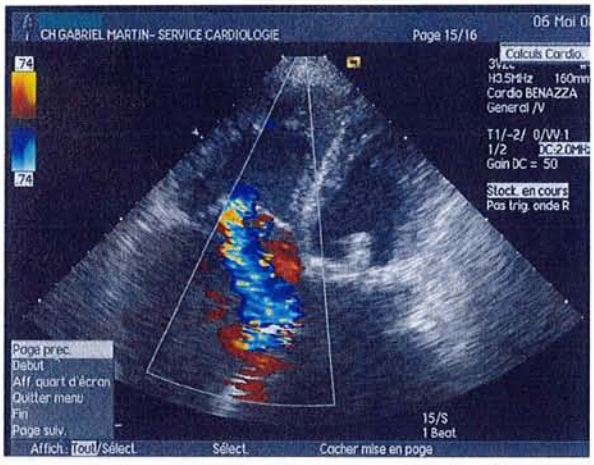

Insuffisance tricuspidienne fonctionnelle

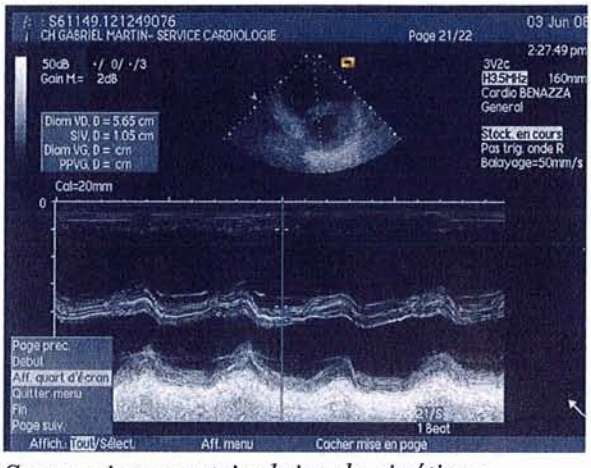

Septum interventriculaire de cinétique paradoxale

4.5.2. Echocardiographie doppler trans-oesophagienne

Cet examen est donc réalisé à la fois en raison du défect inter-auriculaire et pour rechercher des signes d'endocardite infectieuse.

Il confirme les dimensions cavitaires cardiaques et élimine l'existence d'image de végétation échographiquement décelable. Il retrouve le défect inter-auriculaire avec une « trop belle image » d'une communication inter-auriculaire, d'aspect ovalaire, en ballon de « rugby », à contours bien dessinés, mesurant près de 39x25 mm.

L'épreuve de contraste confirme le shunt inter-auriculaire modéré entre l'oreillette gauche et droite. Il existe un important contraste spontané au sein des deux oreillettes et de l'auricule gauche, sans thrombus.

Ces données confirment donc celles apportées par l'examen transthoracique.

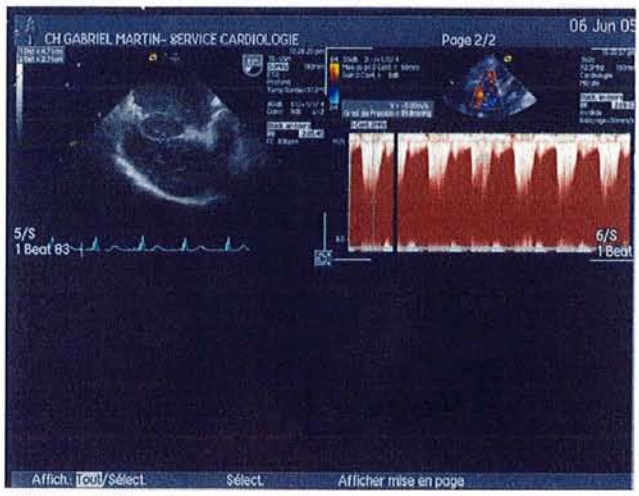

ETO: défect inter-atrial

5. Hypothèses diagnostiques

Suite à ces constatations, le médecin traitant de M. J. est contacté. Il ne possède pas de correspondance particulière le concernant. Il n'est suivi à son cabinet que depuis cinq ans et son dossier médical n'a pas été transmis par son ancien médecin traitant qui n'exerce plus. Il n'est donc pas en possession notamment de son compte-rendu opératoire.

Son cardiologue traitant, le Dr K., confirme qu'en pré-opératoire M. J. présentait un rétrécissement mitral rhumatismal, et qu'il gardait comme séquelles une dilatation bi-auriculaire importante et une fibrillation auriculaire. Nous lui demandons de nous communiquer le dossier médical en sa possession, mais malheureusement, nous ne l'avons pas reçu, malgré plusieurs demandes de notre part durant l'hospitalisation de M. J.

A ce stade, nous retenons le diagnostic vraisemblable d'une association d'un rétrécissement mitral rhumatismal opéré 19 ans plus tôt, d'une HTAP dont l'ancienneté est imprécise, mais qui est responsable d'une insuffisance cardiaque droite, et la découverte d'une communication interauriculaire méconnue jusqu'alors. Était-elle à l'origine de cette HTAP?

L'association d'une CIA, possiblement congénitale et d'un RM rhumatismal, bien qu'opéré, nous faisait évoquer un syndrome de Lutembacher. Seul le RM aurait été corrigé, mais sans geste sur la CIA? Pour quelles raisons?

A défaut d'informations supplémentaires, nous décidons de traiter symptomatiquement M. J., c'est à dire le traitement d'une pneumopathie et d'une insuffisance cardiaque droite avec HTAP majeure.

6. Traitement

Le traitement a été symptomatique.

- Traitement à visée respiratoire :

- *Antibiothérapie :*

Elle est initialement probabiliste, par l'association :

- **Augmentin®** (amoxicilline + acide clavulanique) : 4 g/jour, par voie veineuse, pendant quinze jours.
- **Oflocet®** (ofloxacine) : 200 mg 2x/jour, per os, pendant une semaine.

-*Antalgie et antipyrexie :*

Perfalgan® (paracétamol) : 4 g/jour en injection intra-veineuse, pendant 4 jours.

- *Aérosols bronchodilatateurs* :

Bricanyl® (terbutaline) + **Atrovent®** (ipratropium bromure): 3x/jour pendant 10 jours.

-*Kinésithérapie respiratoire :*

séances pluriquotidiennes durant son séjour (14 jours) et poursuivies à domicile 10 jours.

- Traitement à visée cardiaque :

-*Diurétiques :*

Après arrêt de son traitement par Aldalix® (spironolactone 50 mg + furosemide 20 mg), on instaure du **Lasilix®** (furosémide) à la posologie de 125 mg/j, par voie parentérale. Le relais est pris par du Lasilix® spécial (furosémide), per os, à raison de 500 mg/jour, à sa sortie. Une supplémentation potassique est prescrite : **Diffu-K®** (chlorure de potassium) : 3 cp/jour.

-*Régles hygiéno-diétetiques :*

Restriction hydrique à 500 ml/jour et restriction sodée durant son séjour.

-*Anticoagulation :*

En raison de cette insuffisance cardiaque et de la fibrillation auriculaire chronique, on maintient les AVK, **Sintrom®** (acénocoumarol) avec ajustement de la posologie pour obtenir un INR à sa sortie à 2,50. L'objectif dans son cas est entre 3 et 4.

-*Oxygénothérapie :*

Instaurée durant son séjour, elle est poursuivie à domicile avec un débit de 1 l/min, 18 h/jour.

7. Évolution immédiate

L'évolution sous traitement a été rapidement favorable.

- *Évolution clinique*

La fièvre disparaît. Rapidement, la dyspnée s'améliore, passant du stade IV au stade II-III de la NYHA. L'orthopnée disparaît rapidement. Le patient peut déambuler dès le deuxième jour. L'encombrement bronchique s'amendera progressivement en plusieurs jours. Les signes congestifs, avec notamment les œdèmes persisteront malgré de fortes posologies de diurétiques, le patient n'ayant perdu que 4 kg lors de son séjour. Le poids à sa sortie est de 53 kg, au lieu de 57 kg à l'entrée.

- *Évolution ECG*

La fibrillation auriculaire persiste, associée à un BAV complet et rythme d'échappement jonctionnel, à QRS fins, et une fréquence accélérée autour de 60-70 bpm, bien tolérée. Ceci sera confirmé par un enregistrement Holter-ECG des 24 heures et la surveillance ECG par télémétrie.

- *Evolution radiologique*

Le foyer de pneumopathie disparaît en une dizaine de jours avec la persistance de la cardiomégalie et d'un syndrome alvéolo-interstitiel résiduel modéré.

- *Evolution biologique*

Le syndrome inflammatoire disparaît progressivement, ainsi que l'hyperleucocytose. La fonction rénale se maintient et l'hypokaliémie persiste malgré la supplémentation potassique, du fait d'un traitement diurétique à forte posologie, nécessaire pour maintenir un certain degré de diurèse.

Le taux de BNP se normalise au deuxième jour, passant de 352 à 36 pg/ml.

L'anticoagulation efficace est maintenue et l'adaptation posologique se poursuivra en ambulatoire.

- *Evolution gazométrique*

A distance de la phase aigue (quinze jours), la gazométrie artérielle sous air ambiant montre la persistance d'une hypoxie à 60,7 mmHg et d'une hypercapnie à 52,1 mm Hg, pH à 7,45 et saturation en oxygène à 92,7. Ces chiffres associés à une HTAP majeure posent donc l'indication d'une oxygénothérapie longue durée.

- *Evolution échocardiographique*

A sa sortie, l'échocardiographie de contrôle montre des éléments inchangés, sans signes nouveaux en faveur d'une endocardite. L'HTAP est toujours majeure, passant de 110 à 100 mm Hg.

8. Suivi médical ultérieur et évolution

Depuis sa sortie du service de cardiologie, en juin 2005, et jusqu'à ce jour, M. J. a bénéficié de 7 consultations spécialisées (de façon semestrielle) dans notre centre, qui désormais le prend en charge, à sa demande. Il a été hospitalisé une seule fois pour aggravation de son insuffisance cardiaque en septembre 2007.

- Clinique

L'évolution clinique est marquée par une stabilité relative avec une dyspnée toujours cotée stade II-III de la NYHA.

Il présente toujours un état cachectique, contrastant avec des œdèmes résiduels, surtout aux membres inférieurs. Ses activités physiques restent limitées.

Son poids a continué à baisser après majoration progressive du traitement diurétique, permettant ainsi de faire difficilement réduire ses œdèmes. Actuellement, il pèse 45 kg, soit 12 kg perdus en 3 ans.

- ECG

Il restera inchangé : fibrillation auriculaire et rythme d'échappement jonctionnel accéléré autour de 60-80 bpm.

- Gazométrie artérielle

On notera une nette amélioration des paramètres sous air ambiant, avec une hypoxie résiduelle à 70 mmHg et une normocapnie en mars 2006. L'oxygénothérapie à domicile est interrompue. Elle aura duré près de 9 mois.

- Echocardiographie

Les différents contrôles échocardiographiques retrouveront des éléments stables avec cependant une légère baisse relative de l'HTAP à 80 mm Hg en 3 ans.

- Réajustement thérapeutique

  Le traitement a évolué parallèlement à son état clinique.

Son traitement actuel comporte :

Lasilix spécial® (furosémide) : 1250 mg/j
Aldactone® (spirinolactone) : 50 mg/j
Diffu-K® (chlorure de potassium) : 6 cp/j
Sintrom® (acénocoumarol) : posologie variable en fonction de l'INR
Tracleer® (bosentan) : 125 mg/j

9. Remise en cause du diagnostic étiologique

Lors de son suivi, nous avons tenté à plusieurs reprises de récupérer les informations médicales antérieures à 2005, et notamment concernant la sévérité du rétrécissement rhumatismal, l'indication opératoire, le compte-rendu opératoire, les suites chirurgicales et le suivi cardio-vasculaire.

Malheureusement, à chaque tentative, des difficultés administratives se présentent. M. J. a changé de médecin traitant et de cardiologue, ils sont tous contactés et aucun ne possède de dossier. Le service des archives du centre hospitalier départemental ne retrouve aucune trace de M. J.

Ce n'est que trois ans après sa première admission que nous réussissons à obtenir des informations importantes. Un compte-rendu échographique de 2003, soit 14 ans après sa chirurgie, est transmis par le secrétariat de son médecin traitant actuel. Il comporte une simple conclusion : « dilatation des cavités droites et de l'oreillette gauche, septum paradoxal, Pression Artérielle Pulmonaire à 45 mm Hg, gradient trans-mitral normal, bon fonctionnement de la valve ». Nous sommes alors surpris de savoir

qu'il n'existait pas de CIA pré-opératoire, donc congénitale et qu'il ne s'agissait pas d'un authentique syndrome de Lutembacher, opéré de son seul RM.

Les investigations se poursuivent et nous obtenons par hasard auprès d'une clinique marseillaise possédant une activité de chirurgie cardiaque, le nom du chirurgien de M. J. Après moultes péripéties administratives, un seul document nous est parvenu : le compte-rendu opératoire.

L'intervention chirurgicale concernait la correction d'un rétrécissement mitral calcifié, avec remplacement valvulaire mitral par une bioprothèse de Wessex N°31, associée à une annuloplastie tricuspidienne et une thrombectomie de l'oreillette gauche. Elle a été réalisée sous circulation extra-corporelle avec une durée totale de 1 h 50, sous méthode de froid local.

Le compte rendu précise par ailleurs la technique opératoire :

1- Atriotomie droite horizontale : permettant ainsi de mettre en évidence une dilatation importante de l'anneau tricuspidien, d'où la réalisation d'une annuloplastie par deux fils monobrins sur baguette de téflon.

2- Atriotomie gauche par incision verticale du septum inter-auriculaire : mise en évidence d'une volumineuse oreillette gauche calcifiée, totalement remplie de caillots. Ablation des caillots, endartectomie de l'oreillette gauche, et ablation des plaques calcaires enchâssées dans la paroi de l'oreillette gauche, nettoyage au sérum physiologique.

3- La valve mitrale est le siège d'un rétrécissement mitral très serré < 1 cm^2, la petite valve est calcifiée, la commissurotomie est impossible. Résection de la valve mitrale et mise en place d'une bioprothèse de Wessex n°31, suturée par des points en U séparés sur l'anneau mitral.

4- Fermeture du septum inter-auriculaire par un surjet au fil 4/0 sur un retour gauche transvalvulaire. Fermeture de l'oreillette droite par un surjet au fil 6/0.

5- Purge des cavités gauches et de l'aorte, déclampage des caves, défibrillation, décanulation artérielle et veineuse, ablation du retour gauche, fermeture du péricarde

en points séparés, drains dans le péricarde et droit rétrosternal, lacets métalliques sur le sternum, nylon sur l'aponévrose des grands droits, catgut chromé sous-cutané, surjet intra-dermique.

10. Conclusion

Au vu de ces nouvelles données, nous avons dû rectifier le diagnostic, jusqu'alors retenu. Il ne s'agissait pas d'un authentique syndrome de Lutembacher, opéré de son seul rétrécissement mitral.

Cette communication interauriculaire est acquise, d'origine iatrogène. L'hypothèse la plus vraisemblable reste donc un « lâchage » des 4 points de sutures réalisées au niveau de l'atriotomie septale auriculaire. Mais à quelle date?

Le compte-rendu échocardiographique, bien que succinct, obtenu grâce à son médecin traitant, nous indique une pression artérielle pulmonaire systolique de 45 mmHg, 14 ans après la chirurgie. L'HTAP s'est donc formée progressivement.

Quoiqu'il en soit M. J. présente une CIA iatrogène, secondaire à un remplacement mitral pour un RM rhumatismal, avec une HTAP actuelle, limitant le shunt gauche-droit.

2e partie :
le syndrome de Lutembacher,
revue de la littérature

1. Définition

Classiquement, le syndrome de Lutembacher est défini comme l'association d'un shunt gauche-droit inter-auriculaire et d'une sténose mitrale. En règle générale, le shunt est lié à une CIA congénitale de type ostium secondum, et la sténose mitrale est le plus souvent d'origine rhumatismale.

Cette définition a subi en fait plusieurs modifications après sa première description notamment à propos de l'étiologie de la CIA et du RM.

L'origine congénitale des CIA était exclusive avant l'apparition de CIA iatrogènes. L'avènement des techniques percutanées de valvuloplasties mitrales ont augmenté la fréquence des petits shunts résiduels inter-auriculaires après perforation transeptale lors de ces interventions. Les CIA acquises d'origine iatrogène sont maintenant plus fréquentes que les CIA congénitales.

Les sténoses mitrales congénitales, elles, se sont révélées comme exceptionnelles, et l'origine rhumatismale reste la cause du RM dans la majorité des cas.

Certains auteurs ont proposé d'élargir la définition de ce syndrome, à l'association d'une CIA et d'une atteinte valvulaire mitrale : insuffisance, rétrécissement, et maladie mitrale. De rares cas ont par ailleurs été rapportés comme l'association d'un RM acquis rhumatismal et un canal atrio-ventriculaire[7].

2. Historique

Le premier cas de syndrome de Lutembacher décrit dans la littérature pourrait bien être celui décrit dans une lettre de l'anatomiste Johann Friedrich Meckel Senior, envoyée de Berlin le 5 mai 1750 à Albrecht von Haller, qui résidait à Gottigen[2]. Par la suite, la littérature médicale reconnaissait qu'il ne s'agissait vraisemblablement pas d'une sténose mitrale mais d'une possible coarctation aortique, associée à une CIA congénitale.

Ce syndrome porte le nom d'un médecin français, René Lutembacher, né à Jouy-en-Josas, en 1884. Il fit ses études de médecine à Paris et sera diplômé en 1912. Il exerça au centre de cardiologie de l'hôpital Saint-Antoine, dans le service du Dr Vasquez. Il publiera de nombreux articles médicaux avec un intérêt tout particulier pour les cardiopathies valvulaires.

En 1916, il publie dans la revue les archives des maladies du cœur un article intitulé : «de la sténose mitrale avec communication interauriculaire»[3]. Il décrit le cas d'une femme de 61 ans, avec comme seul antécédent connu sept grossesses à terme. Elle est admise dans le service du Dr Vasquez pour insuffisance cardiaque, rapidement évolutive. Elle décèdera quelques semaines après avec un tableau d'anasarque associé à une cyanose. L'autopsie retrouvera une sténose mitrale qu'il considéra comme congénitale, associée à une CIA, elle aussi considérée comme congénitale. Il explique la cyanose par un renversement du shunt interauriculaire devenant droit-gauche, ce qui à l'époque constituait le syndrome de Bard et Curtillet, connu de nos jours sous le nom de syndrome d'Eisenmenger.

3. Epidémiologie

3.1. Fréquence

L'incidence du syndrome de Lutembacher n'est pas clairement établie. Ce syndrome est devenu rare dans les pays développés, du fait de la régression du rhumatisme articulaire aigu. Le rétrécissement mitral est retrouvé chez environ 4% des patients ayant un défect septal auriculaire. La sténose mitrale congénitale reste très rare, retrouvée dans 0,6% des cardiopathies congénitales ayant bénéficié d'une autopsie. Quant à l'incidence des défects septaux auriculaires chez les patients présentant une sténose mitrale, elle n'est que de 0,6-0,7%[4].

Dans les pays en voie de développement, le syndrome de Lutembacher reste certainement plus important en raison de la prévalence du rhumatisme articulaire aigu.

Les CIA créées après cathétérisme transeptal ont augmenté la fréquence des CIA iatrogènes.

3.2 Sexe et âge

La répartition selon le sexe des CIA congénitales et du rétrécissement mitral est identique : quatre femmes pour un homme[1].

Habituellement, l'atteinte prédomine chez le sujet jeune, mais il reste possible de la retrouver chez des patients plus âgés. Le cas rapporté par Lutembacher est celui d'une femme de 61 ans. Le plus jeune cas décrit est celui d'une enfant de trois ans[5].

4. Physiopathologie

Les effets hémodynamiques de ce syndrome sont la résultante des interactions entre les effets de la sténose mitrale et du défect septal auriculaire.

Isolément, le rétrécissement mitral qu'il soit d'origine rhumatismal ou beaucoup plus rarement congénital, entraîne une augmentation de la pression dans l'oreillette gauche avec dilatation de cette cavité. Progressivement et parallèlement à la sévérité du barrage mitral, l'élévation des pressions se transmet dans les veines pulmonaires, puis dans la petite circulation, causant les effets congestifs pulmonaires.

Dans le syndrome de Lutembacher, le défect septal entraîne un détournement plus ou moins important du flux sanguin qui passe par le défect septal, de gauche à droite. Le shunt gauche-droit de la CIA va donc être majoré par le barrage mitral. Le rétrécissement mitral voit ses conséquences sur les signes congestifs s'atténuer. La taille du défect septal et la sévérité du rétrécissement mitral vont donc déterminer la surcharge volumétrique et hémodynamique du ventricule droit dont la compliance bien que supérieure au ventricule gauche va être plus ou moins rapidement limitée.

Si la sténose mitrale est serrée et la CIA large, apparaîtront à plus ou moins long terme des signes d'insuffisance ventriculaire droite. Quand les pressions auriculaires droites augmenteront, du fait d'une vascularite pulmonaire liée à l'hyperdébit pulmonaire, le shunt gauche-droit s'atténuera et pourra même s'inverser si la pression auriculaire droite est supérieure à celle de l'oreillette gauche, avec apparition d'un syndrome d'Eisenmenger avec cyanose, qui reste fort heureusement exceptionnel.

Les CIA congénitales initialement décrites avaient une taille assez large permettant cette voie d'issue au sang bloqué par le barrage mitral, mais il apparaît que les CIA iatrogènes n'ont pas de conséquences significatives hémodynamiques.

En résumé, les conséquences hémodynamiques du rétrécissement mitral sur les pressions auriculaires gauches et la petite circulation sont donc atténuées par la CIA, qui fait office de soupape de sécurité en amont du rétrécissement mitral. Par contre, les effets de la CIA sont aggravés par le barrage mitral.

5. Clinique

5.1. Circonstances de découverte

Les patients atteints de syndrome de Lutembacher peuvent rester pauci ou asymptomatiques pendant de nombreuses années. Les symptômes révélateurs dépendent de la taille du défect septal et dans la moindre mesure de la sévérité du rétrécissement mitral. En effet, si la CIA est de petite taille et le rétrécissement mitral serré, les signes congestifs pulmonaires apparaîtront au premier plan. A l'inverse, si la CIA est large et le rétrécissement mitral peu ou pas serré, les signes d'insuffisance cardiaque droite seront prédominants.

Enfin, il est à signaler d'exceptionnelles formes familiales[88].

5.2. Signes fonctionnels

Les patients atteints du syndrome de Lutembacher peuvent présenter :

- des palpitations
- des signes d'insuffisance ventriculaire droite : asthénie, dyspnée, œdèmes des membres inférieurs, ascite, hépatalgie.
- des signes pulmonaires de sténose mitrale : dyspnée, OAP, hémoptysies (si la CIA est petite).

5.3. Examen physique

Les pouls artériels périphériques sont d'amplitude diminuée, avec rythme régulier ou irrégulier. Au niveau jugulaire, on retrouve une turgescence des veines même sans signes d'insuffisance cardiaque, et parfois sensation de ressaut en cas de rythme sinusal. Ce signe est plus lié à l'augmentation des pressions ventriculaires droites.

Palpation précordiale :

- vibration parasternale gauche du fait de l'hyperpulsatilité transmise du ventricule droit aux artères pulmonaires.
- choc de pointe diminué
- une vibration du claquement d'ouverture mitrale peut être perçue
- un frémissement diastolique à la pointe, plus rarement.

Auscultation cardiaque :

- La classique triade de Durozier (roulement diastolique, claquement d'ouverture de la mitrale et éclat de B1) reste inconstant du fait de l'atténuation du barrage mitral par la CIA.
- Dédoublement de B2
- B3 et B4 peuvent être parfois perçus avec une intensité plus forte en inspiration.
- Souffle de régurgitation tricuspidienne, augmentée à l'inspiration.
- Souffle systolique au foyer pulmonaire d'hyperdébit pulmonaire.
- Roulement diastolique tricuspidien au foyer xyphoidien, par hyperdébit.
- Souffle continu systolo-diastolique au foyer xyphoïdien et parasternal droit. Ce signe était considéré comme essentiel au diagnostic avant l'avènement de l'échographie[88].

Le reste de l'examen clinique recherchera des signes d'insuffisance cardiaque droite : ascite, hépatomégalie, œdèmes.

5.4. Radiographie pulmonaire

Elle peut mettre en évidence des signes combinés ou dissociés de chaque atteinte, ceux de la CIA et ceux du RM en fonction de leur sévérité et de l'interaction de chacune d'elle :

- Signes de surcharge pulmonaire dûs au shunt gauche-droit
- Arc moyen gauche saillant et artères pulmonaires volumineuses
- Hypertrophie ventriculaire droite avec pointe surélevée
- Calcifications mitrales plus tardives
- Signes congestifs pulmonaires en cas de petite CIA et RM serré.

5.5. ECG

Le rythme est sinusal ou en arythmie complète par fibrillation auriculaire le plus souvent.

L'auriculogramme (onde P) montre une onde P de durée allongée et ample, parfois bifide en DII, avec une forte négativité en V1, témoignant d'une hypertrophie bi-auriculaire. L'onde P peut être allongée en DII, d'aspect bifide témoignant d'une hypertrophie isolée auriculaire gauche en cas de RM serré avec petite CIA.

L'axe des QRS est dévié à droite avec bloc de branche droit complet ou incomplet ou signes d'hypertrophie ventriculaire droite.

5.6. Echocardiographie-doppler transthoracique et transoesophagienne

Ils constituent des examens indispensables au diagnostic, permettant de mettre en évidence :

- une dilatation de l'oreillette gauche.
- une dilatation de l'oreillette droite et du ventricule droit.
- une dilatation des artères pulmonaires.
- un défaut septal auriculaire.
- une sténose valvulaire mitrale.

Le doppler couleur confirme la présence et l'importance du shunt gauche-droit au travers de la CIA. Il met en évidence la sténose mitrale et une éventuelle fuite associée, une insuffisance tricuspide et permet d'évaluer la pression arterielle pulmonaire[6].

Dans le syndrome de Lutembacher, l'évaluation de la surface mitrale doit se faire par planimétrie ou par la méthode d'équation de continuité au Doppler continu. Son évaluation par le temps de demi-pression au Doppler est en effet inappropriée[6-8]. Le gradient transmitral surestime le degré de sténose, ce qui explique la non corrélation du gradient de demi-pression avec la surface valvulaire mitrale.

L'échographie transoesophagienne permet de préciser les dimensions exactes de la CIA, et d'identifier un éventuel FOP, de préciser l'atteinte valvulaire et sous-valvulaire mitrale.

6. Diagnostic différentiel

Il s'agit de la communication interauriculaire isolée, du rétrécissement mitral isolé, du foramen ovale perméable, et des autres étiologies des shunts gauche-droit (retour veineux pulmonaire anormal partiel, persistance du canal artériel).

7. Evolution, pronostic

Les données de la littérature sont pauvres. L'évolution naturelle est variable et dépend de la taille de la CIA et de la sévérité du rétrécissement mitral[9]. Le pronostic est plus grave que celui de chacune des anomalies prise isolément[10]. En cas de syndrome de Lutembacher acquis après valvuloplastie mitrale transeptale, l'évolution est lente avec souvent des patients pauci ou asymptomatiques et le pronostic reste habituellement satisfaisant.

8. Formes cliniques

- La forme classique est l'association d'un RM d'origine rhumatismale et d'une CIA congénitale.
- La forme iatrogène du syndrome de Lutembacher est apparue à partir des années 1980. De petites CIA avec shunt gauche-droit modéré, peuvent apparaître après valvuloplastie mitrale utilisant la voie transeptale. L'utilisation de l'échocardiographie transoesophagienne doppler reste la technique de choix pour leur détection[87]. Ces défects tendent à diminuer mais certains patients gardent des shunts persistants. Les conséquences cliniques restent limitées.

9. Traitement

Avant de décrire le traitement du syndrome de Lutembacher, il nous semble judicieux de présenter le traitement du rétrécissement mitral isolé et de la CIA isolée.

9.1. Rappel : traitement du rétrécissement mitral

La dilatation percutanée par ballonnet a radicalement transformé le traitement du RM.

9.1.1. Commissurotomie mitrale percutanée

- ***Techniques***

En 1982, Inoue et al. réalisent la première commissurotomie par voie percutanée[11]. Cette technique, donnant des résultats satisfaisants, est devenue rapidement la technique la plus utilisée dans le monde.

La valvuloplastie mitrale percutanée au ballon est réalisée sous anesthésie locale, elle ne nécessite pas l'ouverture du thorax. La veine femorale est cathétérisée, et l'abord de la valve mitrale se fait après cathétérisation transeptale. C'est la première étape de la procédure et la plus importante[12]. En cas d'impossibilité ou de contre-indication de la voie transeptale, il est possible d'avoir recours à une voie artérielle rétrograde[13].

Plusieurs techniques de dilatation existent :

- *la technique d'Inoue (Fig 4) :*

Elle utilise un ballon du nom de son concepteur, le ballon d'Inoue, ballon original de manipulation aisée et sûre lorsque la technique est maîtrisée. Les données disponibles, comparant la technique d'Inoue et celle du double-ballon, montrent que le ballon d'Inoue rend la procédure plus facile et efficace. Cette technique est la plus utilisée. Elle donne de bons résultats immédiats, dans 80 à 90% des cas, en fonction de la forme anatomique du rétrécissement mitral[14] et à long terme.

- *la commissurotomie au double-ballon (Fig 5) :*

Cette technique n'est plus utilisée. Son inconvénient réside dans le risque de perforation du ventricule gauche par le guide du ballon.

- *la commissurotomie par commissurotome métallique (Fig 6):*

D'introduction récente, elle utilise un dilatateur du type de ceux utilisés en chirurgie pour les commissurotomies mitrales à cœur fermé. L'expérience acquise concerne plus de 1000 procédures[15,16]. Son efficacité semble comparable à la commissurotomie au ballon, mais le risque de perforation et d'hémopéricarde plus important. De plus, cette technique reste opérateur dépendant et moins aisée que la technique d'Inoue. Son avantage reste son coût moins élevé. Il est certainement souhaitable d'avoir des données plus vastes sur cette méthode et réaliser des études comparatives randomisées.



Figure 4. Ballon d'Inoue

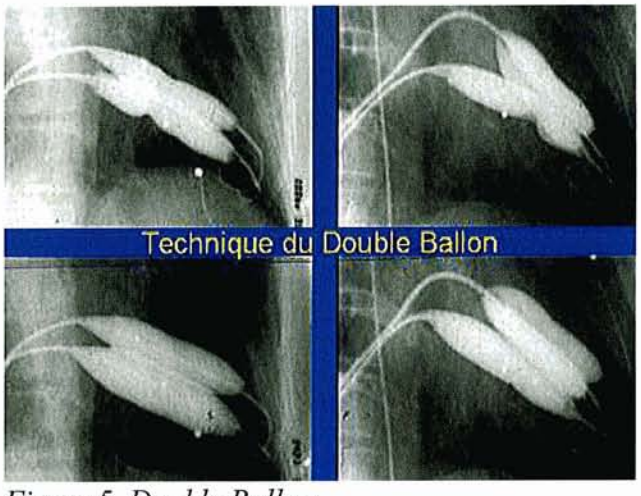

Figure 5. Double Ballon

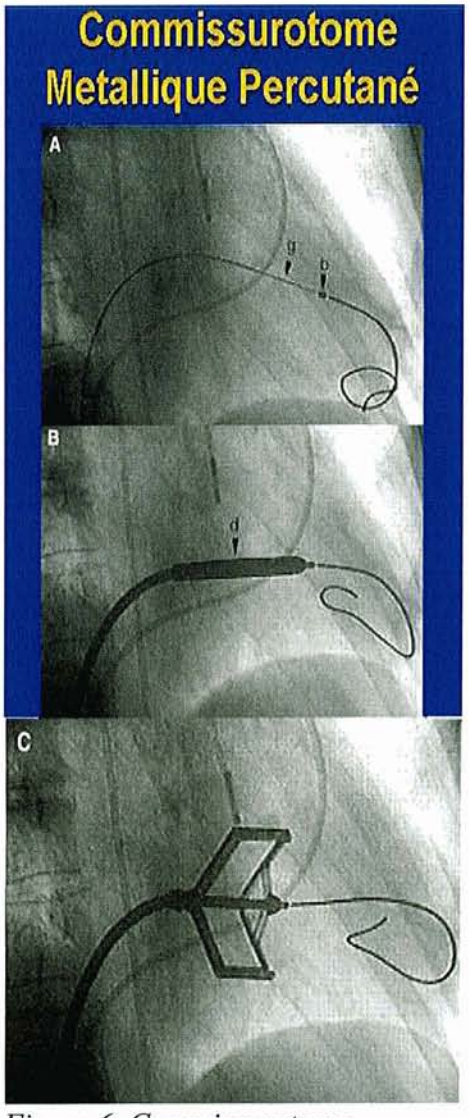

Figure 6. Commissurotome métallique percutané

➢ ***Indications***

La valvuloplastie percutanée permet à l'aide du ballon de dilatation introduit par voie veineuse fémorale la réalisation d'une véritable commissurotomie après cathétérisme trans-septal. Cette technique nécessite toutefois des valves souples, un appareil sous-valvulaire peu remanié, l'absence de thrombus auriculaire gauche et l'absence de fuite mitrale importante associée. Une évaluation avant intervention est donc préconisée, utilisant des scores, tel que celui de Wilkins[17].

- ***Complications***

Les complications sont rares[18-20]. Il s'agit surtout d'embolies systémiques dans 0,1% des cas (intérêt d'un examen ETO préalable), embolies gazeuses très rares, hémopéricarde (de 0,5% à 12%), arythmies (1%), complications locales (1%) et insuffisance mitrale significative, par déchirure valvulaire dans 2 à 5% des cas. Le recours à une chirurgie urgente pour une complication reste exceptionnel, moins de 1% des cas.

Il est à signaler la possibilité de thromboses veineuses profondes associées ou non à une projection embolique pulmonaire, suite au cathétérisme de la veine fémorale. La mortalité de cette procédure est de l'ordre de 0% à 3%.

En ce qui concerne les communications interauriculaires secondaires à la cathétérisation septale, elle sont détectées dans moins de 10% des cas en oxymétrie et plus de 60% des cas par doppler couleur. Elle est le plus souvent résolutive en moins d'un an dans 70% des cas, et le plus souvent le shunt gauche- droit résiduel demeure modeste sans conséquences hémodynamiques.

- ***Résultats***

- Les résultats immédiats de la commissurotomie mitrale percutanée sont évalués essentiellement par l'échocardiographie, réalisée immédiatement après la procédure et tout au long du suivi[21]. La planimétrie, quand elle est possible, permet de mettre en évidence un gain de la surface valvulaire mitrale pouvant atteindre en moyenne 2 cm^2. La pression auriculaire gauche et l'hypertension artérielle pulmonaire chutent au repos ainsi qu'à l'effort. Les complications sont d'abord liées à une courbe d'apprentissage de l'opérateur[22-24].

Les facteurs prédictifs du résultat sont l'âge, l'anatomie valvulaire, les antécédents de commissurotomie chirurgicale et le gain initial post-commissurotomie[25-27].

- Les résultats à long terme:

Le recul de la valvuloplastie permet d'avoir des données sur un suivi de plus de 15 ans[27,28].

Quand le résultat immédiat est insatisfaisant, notamment en cas de régurgitation mitrale secondaire sévère, le pronostic reste médiocre. Le recours dans ce cas à la chirurgie est le plus souvent nécessaire, quelques mois après la valvuloplastie. La chirurgie peut être repoussée si la tolérance clinique le permet. Quoiqu'il en soit, si le résultat obtenu après valvuloplastie est limite, une surveillance étroite du patient s'impose afin de décider le moment opportun d'une réintervention.

A l'inverse, si le résultat immédiat est satisfaisant, la survie à 5 ans est supérieure à 95%. Le principal écueil est alors lié au développement d'une resténose mitrale, qui souvent reste tardive. Elle est de l'ordre de 40% à 7 ans[29]. Une nouvelle valvuloplastie peut être à nouveau proposée, si le patient redevient symptomatique. A ce jour, il n'existe que quelques séries limitées concernant des patients ayant subis des valvuloplasties à répétition. Elles indiquent un résultat d'autant plus satisfaisant que la resténose est tardive, en fonction bien évidemment de l'anatomie valvulaire[30]. La répétition des valvuloplasties mitrales reste la seule solution chez les patients présentant une contre-indication à une chirurgie[31].

En ce qui concerne les fuites mitrales modérées et les shunts interauriculaires secondaires à la valvuloplastie, ils restent stables dans le temps et tendent le plus souvent à régresser.

Les facteurs prédictifs d'un résultat à long terme de la valvuloplastie sont multifactoriels : variables cliniques (âge), anatomie valvulaire, stade fonctionnel du rétrécissement mitral avant intervention, fibrillation auriculaire, insuffisance tricuspide sèvère, cardiomégalie, et hypertension artérielle pulmonaire[32].

9.1.2. Chirurgie mitrale

9.1.2.1. Commissurotomie mitrale à coeur fermé

Cette technique chirurgicale fut réalisée pour la première fois en 1948 par Bailey[33]. Ses indications se sont progressivement précisées : sténose mitrale serrée, pure, non calcifiée, en rythme sinusal, sans grosse oreillette gauche et thrombose intracavitaire, sans altération notable de l'appareil valvulaire et sous-valvulaire.

Elle est réalisée par thoracotomie gauche, en réalisant une dilatation mitrale par un dilatateur, geste simple mais à l'aveugle et que seuls les opérateurs de la première génération de chirurgiens cardiaques savent encore réaliser. Elle est parfois incomplète, la commissure postérieure ne pouvant parfois être libérée.
La mortalité est inférieure à 1%. Cette technique, abandonnée en France à l'heure actuelle, reste cependant encore pratiquée dans nombre de pays en voie de développement.

9.1.2.2. Commissurotomie mitrale à cœur ouvert

Réalisée sous circulation extra-corporelle, elle est associée à une plastie mitrale, permettant ainsi de conserver l'appareil mitral. C'est l'intervention chirurgicale de référence, elle évite les inconvénients du remplacement valvulaire.

Elle reste indiquée en présence de formes anatomiques se prêtant mal à la commissurotomie percutanée. Elle permet l'ouverture des commissures sous contrôle de la vue et la vérification de l'étanchéité de la valve. Les résultats à long terme sont satisfaisants.

9.1.2.3. Remplacement valvulaire mitral

- **Technique**

L'intervention est réalisée sous circulation extra-corporelle, avec voie d'abord sternale (sternotomie), ou plus récemment mini-thoracotomie, et consiste à une résection totale de l'appareil valvulaire mitral, puis mise en place d'une prothèse valvulaire[34]. Différents types de prothèses peuvent être implantées : valve mécanique, bioprothèse ou homogreffe.

Le remplacement valvulaire est souvent associé à une annuloplastie tricuspide en cas d'insuffisance tricuspide significative fonctionnelle, ou correction d'une autre atteinte associée.

Le choix du type de prothèse dépendra, après discussion médico-chirurgicale, de l'âge, de l'existence d'une fibrillation auriculaire, de la possibilité d'un traitement anticoagulant au long cours[35,36], d'une surveillance adéquate, et de la nécessité éventuelle d'un double remplacement.

- **Indications**

L'indication du remplacement valvulaire mitral est représentée par l'impossibilité de réaliser une intervention conservatrice : valves très remaniées, calcifiées, avec altération de l'appareil sous-valvulaire, ainsi qu'une maladie mitrale évoluée.

- **Résultats**

La mortalité opératoire est de l'ordre de 5 à 10%[37], ceci étant modulé par les conditions pré-opératoires : dilatation de l'oreillette gauche, thrombose intracavitaire, bas débit, fonction ventriculaire gauche.

Quelle que soit l'intervention effectuée, les opérés doivent accepter un contrôle cardiologique régulier, au moins annuel, avec échocardiogramme afin de dépister l'apparition d'un éventuel dysfonctionnement de prothèse, ou autre complication.

9.2. Rappel : traitement de la communication interauriculaire

9.2.1. Fermeture chirurgicale

Réalisée sous circulation extracorporelle, elle consiste, après ouverture de l'oreillette droite, à fermer le défaut septal par un patch synthétique ou en péricarde autologue. Plus récemment, la chirurgie minimalement invasive assistée par ordinateur est également en expérimentation dans la fermeture des CIA[38].

On réalise en même temps la cure d'un éventuel retour veineux pulmonaire anormal partiel associé. Les résultats de cette chirurgie sont excellents, avec un taux extrêmement faible de shunts résiduels et une mortalité quasi nulle. Deux voies d'abord sont classiquement adoptées : la sternotomie médiane verticale et la thoracotomie antérolatérale droite dans le sillon sous-mammaire, chez les jeunes filles, dans un but esthétique. Récemment, C. Planché à l'hôpital Marie-Lannelongue, a mis au point la fermeture des CIA par thoracotomie postérolatérale droite, cette voie d'abord offrant un avantage esthétique encore supérieur puisque la cicatrice n'est pas visible par l'enfant lorsqu'il se regarde dans une glace[39,40]. Cette voie d'abord, sûre et efficace, est possible chez de très jeunes enfants, et jusqu'à l'âge de la puberté. Les résultats sont identiques à ceux obtenus par les voies d'abord classiques, sans majoration ni du risque opératoire ni des complications postopératoires.

9.2.2. Fermeture par voie percutanée

La fermeture par cathétérisme fait intervenir l'échocardiographie et le guidage radioscopique pour déterminer la taille et l'emplacement du trou et pour mettre en place le dispositif d'occlusion. L'échographie intracardiaque sous anesthésie locale

remplace de plus en plus l'échographie transoesophagienne, celle-ci nécessitant une anesthésie générale.

Chez l'enfant, l'anesthésie générale est toujours indiquée pour éviter tout mouvement à la pose du dispositif. Les obturateurs sont une structure en métal recouverte de tissu ou tissée de polyester. Le dispositif replié, il est introduit par un cathéter et se déploie pour fermer la CIA. Les petits shunts résiduels qui persistent à la suite de la procédure se ferment souvent au fil du temps lorsque le tissu endothélial recouvre le dispositif. Habituellement, le patient est soumis à une anticoagulothérapie, par aspirine, pendant six mois à la suite de la procédure.

Depuis plus de vingt ans, sont apparus plusieurs types de prothèses de fermeture percutanée des CIA : double ombrelle ou Clamshell de Bard[41], prothèse boutonnée de Sideris[42,43], prothèse ASDOS, prothèse DAS Angel Wings (CardioSeal). Très vite, des complications sont apparues [44-47] :

- embolisation (Clamshell)
- perforation de la paroi de l'oreillette gauche (ASDOS), de l'aorte (Angel Wings), ou perforation de la mitrale (Sideris)
- fractures des bras métalliques de la prothèse (Clamshell)
- embolies systémiques à distance (Sideris)
- shunts résiduels.

Dès sa première utilisation en 1997, la prothèse d'Amplazter (fig.7) (AGA Medical Corporation) a supplanté les autres. Aux États-Unis, la Food and Drug Administration (FDA) a accordé en 2001 son autorisation préalable à la mise en marché. Elle présente de nombreux avantages : facilité d'emploi, faible taux de shunts résiduels, et peu de complications grâce à sa forme circulaire et non contondante[48,49]. Cette prothèse est autocentrante et autoexpansible. On estime maintenant qu'environ 80% des CIA de type ostium secondum seraient fermables par prothèse d'Amplatzer[50]. Ce chiffre ne concerne néanmoins que les adolescents et les adultes. Chez les enfants, la CIA est souvent très large et il faut tenir compte de la taille du septum interauriculaire, le risque d'obstruction des structures de voisinage (VCI, sinus coronaire, veines pulmonaires) limitant fortement les indications.

Figure 7. Prothèse d' Amplatzer

A part, il faut souligner l'importance de la fermeture percutanée dans les FOP de l'adulte shuntant en droite-gauche, le plus souvent après pneumonectomie.

Actuellement, la prothèse d'Amplatzer est devenue la méthode de choix pour la fermeture des CIA de type ostium secundum de l'adolescent et de l'adulte, réduisant le coût, l'hospitalisation, la douleur et les conséquences esthétiques propres à la chirurgie cardiaque, avec un taux de succès identique et un taux de complications très faible.

9.3. Traitement du syndrome de Lutembacher

9.3.1. Traitement chirugical

Traditionnellement, le traitement est chirurgical, relevant d'un remplacement valvulaire mitral associé à une fermeture du défect septal[51,52]. Cette chirurgie a été longtemps pratiquée jusqu'à l'avènement des techniques percutanées dans les années 1990.

9.3.2. Correction totale percutanée du syndrome de Lutembacher

En 1992, Ruiz et al.[53] décrivent le cas d'une femme de 43 ans présentant un syndrome de Lutembacher et une sténose aortique avec HTAP importante. Le risque d'un traitement chirurgical était très élevé. Cette patiente a bénéficié d'une fermeture percutanée de sa CIA par une ombrelle de type Lock clamshell, et d'une valvuloplastie mitrale et aortique. La chirurgie avait été prévue dans un deuxième temps. Elle décèdera, malheureusement, huit semaines plus tard, avant qu'une intervention chirurgicale soit réalisée. Cette observation est la première tentative de traitement percutané du syndrome de Lutembacher dans la littérature médicale.

En 1999, Joseph et al.[54] rapportent le cas d'un homme de 23 ans, présentant un syndrome de Lutembacher chez lequel la dilatation mitrale a été réalisée par un simple ballon portant le nom de l'auteur (Joseph Mitral balloon catheter, Numed, Ontario, Canada). La fermeture du défect septal est réalisée par un Amplatzer. La technique est beaucoup plus simple et les résultats, à court et long termes, excellents. Il s'agit du premier traitement réussi de ce syndrome.

En 2000, Chau et al. rapportent également le cas d'un homme porteur d'un syndrome de Lutembacher traité par voie percutanée avec succès[55].

D'autres cas, par la suite, ont été rapportés, utilisant un ballon d'Inoue et un Amplatzer pour la CIA[56-59]. Ces interventions nécessitent une simple anesthésie locale et sont guidées par échocardiographie. Il apparaît que cette technique présente de multiples avantages : elle évite les complications de la chirurgie cardiaque, un délai d'hospitalisation raccourci, et un coût moindre. Ces éléments sont à prendre en compte, puisque cette pathologie est présente dans les pays en voie de développement. De plus, si une resténose devait apparaître, une nouvelle valvuloplastie mitrale peut être proposée par voie rétrograde.

9.3.3. Correction mitrale percutanée isolée dans le syndrome de Lutembacher

La dilatation mitrale percutanée est une alternative thérapeutique si le rétrécissement mitral est serré et que l'état anatomique valvulaire est favorable, sans fermeture du défect septal.

Une autre observation rapportée par Olivares-Reyes A[60] en 2005 rapporte le cas d'une femme afro-américaine de 65 ans présentant un syndrome de Lutembacher avec un RM serré (0,9 cm2), une petite CIA entrainant un shunt gauche-droit modéré (Qp/Qs=1,3), sans HTAP. Elle a bénéficié d'un seul remplacement valvulaire mitral par une prothèse mécanique St Jude. Après correction du barrage mitral, le shunt à travers la CIA a diminué de façon significative, rendant la fermeture de la CIA non nécessaire. A long terme, les résultats se confirment, la patiente est asymptomatique à 15 mois de l'intervention.

Un article publié en mai 2006, sur une petite série de 4 patientes prises en charge au CHU de Rabat Salé, à Rabat, au Maroc nous conforte dans celle idée[59]. Quatre patientes atteintes d'un syndrome de Lutembacher, avec un rétrécissement mitral, associé à une CIA congénitale, ont étés traitées par simple commissurotomie mitrale percutanée sans fermeture du défect septal inter-auriculaire. Elles étaient en insuffisance cardiaque droite évolutive et présentaient une dyspnée stade III à IV de la NYHA. La procédure s'est déroulée avec succès pour ces quatre patientes avec une surface mitrale qui passe en moyenne de 0,87 à 1,97 cm^2, une pression de l'oreillette gauche qui diminue de 28,2 à 12,7 mmHg et un gradient transmitral de 15,5 à 3,9 mmHg. On constate par ailleurs une nette amélioration fonctionnelle puisque au cours du suivi moyen de 55 mois, ces patientes sont restées peu symptomatiques sous traitement médical. La dilatation percutanée représente une alternative thérapeutique si le RM est serré et que l'état anatomique valvulaire est favorable. Comme le souligne les auteurs, la raison essentielle de ne pas fermer la CIA est son coût élevé. Cette observation est marocaine et dans ce contexte, la technique classique par commissurotomie par ballon d'Inoue associée à la fermeture percutanée de la CIA par Amplatzer a contribué grandement au choix de la procédure.

3e partie :
Discussion

1. A propos du cas clinique

1.1. Le suivi médical

1.1.1. Dossier médical

Dans le cas de M. J., il y a eu un retard de diagnostic étiologique de son insuffisance cardiaque droite de près de trois ans. Nous pensions à un authentique syndrome de Lutembacher, et on découvre qu'il s'agissait d'un simple rétrécissement mitral opéré avec une CIA iatrogène, post chirurgicale, associée à une HTAP. Cette errance diagnostique, comme nous l'avons précédemment expliqué, était liée essentiellement à la difficulté d'avoir accès au dossier médical antérieur. Fort heureusement, les conséquences thérapeutiques n'ont pas été importantes, en raison de l'attitude thérapeutique que nous avions adoptée, c'est à dire celle d'un traitement symptomatique de son insuffisance cardiaque droite et de son HTAP. Le statut hémodynamique du patient ne permettait guère d'autres choix.

Tout d'abord, nous ignorons s'il y a eu une correspondance entre les différents médecins ayant pris en charge M. J. Ce que l'on déduit de nos longues démarches administratives et téléphoniques, est l'importance de la qualité du dossier médical. Le code de déontologie constate que la tenue d'un dossier médical représente un gage de qualité de l'exercice professionnel[61]. Il précise dans son article 45 que *« le médecin doit tenir pour chaque patient une fiche d'observation qui lui est personnelle, cette fiche est confidentielle et comporte des éléments actualisés, nécessaires aux décisions diagnostiques et thérapeutiques. Dans tous les cas, ces documents sont conservés sous la responsabilité du médecin. »*

Il précise que ce dossier doit permettre la transmission à un autre médecin des informations recueillies par le premier et qui concourent à la bonne prise en charge du patient.

« Tout médecin doit, à la demande du patient ou avec son consentement,

transmettre aux médecins qui participent à sa prise en charge ou à ceux qu'il entend consulter, les informations et documents utiles à la continuité des soins. Il en va de même lorsque le patient porte son choix sur un autre médecin traitant ».

1.1.2. Parcours médical

Aujourd'hui, le nouveau « parcours de soins coordonnés »[62], en place depuis le 1er juillet 2004 permettrait d'éviter ce type de situation que nous avons rencontré avec M. J. Le principe est d'obliger les assurés sociaux à choisir un « **médecin traitant »,** qui sera le « référent » pour le patient. Il est chargé d'organiser le parcours de soins. Certains spécialistes demeurent néanmoins accessibles, sans majoration, sans passer par le médecin traitant : les gynécologues, ophtalmologistes, dentistes, pédiatres et psychiatres. Le parcours de soins coordonnés repose sur le choix d'un médecin traitant et sur la constitution d'un dossier médical personnalisé. Il doit permettre au médecin traitant et éventuellement aux spécialistes de connaître tout le « parcours santé » du patient. La nécessité de soins répétés est la situation dans laquelle le médecin correspondant demande l'avis de plusieurs spécialistes pour le traitement de la même pathologie. Ces différentes consultations sont programmées par le « plan de soins ». Celui-ci est déterminé par le médecin traitant, en collaboration avec le médecin correspondant. Pour les personnes atteintes d'affections longue durée, un protocole de soins est établi, ce qui permet aux patients d'accéder aux médecins spécialistes sans avoir à passer, à chaque fois, par le médecin traitant.

1.1.3. Archivage médical

Selon l'article 45 du code de déontologie médicale[61], le dossier médical doit être archivé : « *...Dans tous les cas, ces documents sont conservés sous la responsabilité du médecin...* ». L'article 96 stipule : « *sous réserve des dispositions applicables aux établissements de santé, les dossiers médicaux sont conservés sous la responsabilité du médecin qui les a établis.* »

La durée d'archivage est variable dans le cadre de la thérapeutique et de la recherche. En matière judiciaire, il est de trente ans. Mais il existe un problème concernant les droits du patient : aucun délai n'a été défini, ni dans la loi, ni dans les discussions parlementaires et sénatoriales. Elles ont concerné le délai pour accéder aux informations mais aucune limitation dans le temps n'a été fixée. Concernant les hôpitaux et cliniques, les durées d'archivage sont régis par le règlement de 1968[63] (arrêté interministériel du 11 mars 1968) qui précise :

- *indéfiniment en cas d'affection de nature héréditaire ou pouvant avoir un effet traumatisant ou pathologique sur la descendance (génétique)*
- *soixante dix ans pour les dossiers neurologiques, pédiatriques, stomatologiques, et pour les affections chroniques*
- *vingt ans pour les autres dossiers dont le dossier médical «de base».*

Le décret du 31 mars 1992[64] définit le contenu du dossier médical des patients accueillis dans les établissements de santé publiques ou privés et définit les règles de conservation selon le statut de l'établissement (public, privé participant au service public hospitalier, privé ne participant pas au service public hospitalier).

Dans notre cas, nous avons pu nous procurer relativement rapidement le compte-rendu opératoire, dès lors que nous avions identifié l'établissement et l'opérateur, ainsi que l'année de l'intervention chirurgicale. Pourquoi, alors, n'existait-il pas de trace d'autres documents, comme la correspondance médicale qui accompagne habituellement les comptes-rendus opératoires, précisant les suites immédiates post-opératoires? Existait-il un problème d'archivage incomplet ou peut-être, tout simplement, une absence de correspondance? Il en est de même du dossier médical tenu par son cardiologue traitant de l'époque, puisqu'à nos jours il reste inaccessible.

En cas de cessation d'exercice professionnel, sans reprise par un successeur, cas du premier médecin traitant de M. J., l'article 45 du code de déontologie[61] précise que c'est au conseil départemental de l'ordre d'assurer la transmission des documents

demandés par les patients dans les mêmes conditions que le successeur, et de confier le fichier restant aux archives départementales ou à l'établissement de santé public le plus proche.

1.1.4. Suivi du patient opéré d'une chirurgie cardiaque valvulaire

Comme le précisent les recommandations, nationales[65,66], européennes[67] et nord-américaine[68] une sorte de «carte d'identité» initiale doit être documentée pour chaque patient ayant bénéficié de ce type d'intervention.

Dans le centre médico-chirurgical où l'intervention se déroule, le patient doit bénéficier d'une détermination la plus précise possible du profil de sa prothèse par échocardiographie-doppler transthoracique systématiquement avant sa sortie. Pour certains auteurs, elle doit être couplée systématiquement à la voie trans-oesophagienne[69]. Une première référence documentée sera donc constituée.

Le Collège National des Enseignants de Cardiologie insiste sur le suivi post-opératoire[70]. Tout d'abord, la fréquence de surveillance est bien codifiée :
le patient doit être vu une fois par mois par son médecin traitant, afin de vérifier l'état clinique et l'équilibre du traitement anticoagulant par les anti-vitamines K (AVK).

Le patient sera examiné par le cardiologue au 2ème ou 3ème mois post-opératoire pour la réalisation de l'échocardiographie-doppler qui servira de référence. Ensuite, il sera vu par le cardiologue 1 à 2 fois par an, la réalisation de l'échocardiographie-doppler est alors toujours souhaitable.

Il est également souhaitable que le porteur de prothèse soit muni d'un carnet de surveillance, dans lequel sont indiqués, le(s) type(s) de prothèse(s) implantée(s), le niveau d'anticoagulation souhaité et les caractéristiques de la valve à l'échocardiographie-doppler de référence (cf : carte de porteur de prothèse valvulaire).

Le patient doit être en permanence porteur de sa carte de groupe sanguin en cas d'accident hémorragique aigu.

Dans le cas de M. J., nous ignorons s'il y a eu effectivement ce type de suivi. On ne lui retrouve aucune traçabilité, ni échocardiographie post-opératoire. Seul un compte rendu très succinct est retrouvé avec bien des difficultés!

1.2. Hypothèses diagnostiques à postériori

Pour établir le diagnostic étiologique, nous ne possédons, après 3ans de recherche, que deux informations : le compte-rendu opératoire et le compte-rendu d'une échocardiographie, réalisée quatorze ans après la chirurgie.

Nous savons donc que M. J. a été opéré effectivement d'un rétrécissement mitral rhumatismal en 1989 et qu'il ne présentait pas de CIA associée pré-opératoire. La CIA que nous avons découvert en 2005 est le plus vraisemblablement d'origine iatrogène, du fait d'un possible «lâchage» des sutures de l'atriotomie septale consécutive à la chirurgie. Se pose donc la question de la date à laquelle ce lâchage a pu survenir pour expliquer son statut hémodynamique actuel, marqué par une HTAP majeure.

- Date d'apparition de la CIA

Pour synthétiser notre réflexion, en fonction du statut hémodynamique de départ, dont on possède des informations parcellaires (uniquement un compte-rendu opératoire), du statut intermédiaire (compte-rendu échocardiographique quatorze ans après chirurgie) et du statut final (état actuel avec le suivi médical jusqu'à ce jour), on déduit qu'il existe trois hypothèses possibles évolutives.

- CIA formée dès la phase post-opératoire immédiate :

M. J. présente outre une désunion sternale, un lâchage de suture de son atriotomie septale, formant ainsi une CIA. La pression artérielle pulmoniare (PAP) est alors supposée subnormale puisqu'il a bénéficié d'une chirurgie de remplacement mitral, et qu'une échocardiographie ultérieure, réalisée 14 ans plus tard, objective une valeur de 45 mmHg. Cette CIA serait vraisemblablement passée inaperçue à cette échocardiographie. Il n'y a plus de barrage mitral puisque le RM a été corrigé.

L'évolution clinique et hémodynamique serait donc identique à celle d'une CIA congénitale, vieillie, avec shunt gauche-droit important au départ, constitution d'une vascularite pulmonaire, apparition d'une HTAP de plus en plus importante, diminution du shunt gauche-droit, statut actuel du patient. Le risque ultérieur est celui d'une annulation et enfin inversion du shunt, devenant droit-gauche, avec apparition d'une cyanose et constitution d'un véritable syndrome d'Eisenmenger. L'évolution aura alors été longue. Le risque du syndrome d'Eisenmenger serait retardé.

- CIA formée 14 ans après la chirurgie

L'hypothèse que la CIA n'existait pas lors de l'échographie de 2003 peut être discutée. Elle serait apparue après cet examen. Il n'existait pas d'HTAP fixée et on retrouvait la dilatation bi-auriculaire décrite en per-opératoire.

Dans ce cas, l'évolution aurait été rapide, puisqu'en 3 ans l'HTAP aurait augmenté et se serait quasiment stabilisée, c'est à dire fixée, en passant de 45 à 85 mm Hg, avec apparition de signes d'insuffisance cardiaque droite 3 ans après.

Cela suggère un débit très important à travers cette CIA, occasionnant le statut actuel, après une phase de shunt gauche-droit important, constitution d'une vascularite pulmonaire, apparition d'une HTAP de plus en plus importante, diminution du shunt gauche-droit, statut actuel du patient.

Le risque ultérieur est là aussi, celui d'une annulation et enfin inversion du shunt, devenant droit-gauche, avec à plus ou moins long terme, apparition d'une cyanose et constitution d'un véritable syndrome d'Eisenmenger. L'évolution aurait été

rapide. Cette hypothèse reste plausible, étant donnée la relative «latence» clinique : près de 16 ans. Mais elle souffre du manque d'explication physiologique, car la cicatrisation de l'atriotomie se forme dès les premiers jours et si elle n'est pas correctement obtenue, le lâchage se produit plutôt à la phase aigüe post-opératoire.

- CIA formée 19 ans après la chirurgie

Cette hypothèse expliquerait la relative phase asymptomatique de 19 ans dans ce cas. Elle serait liée à un très important shunt gauche-droit au travers cette néo-CIA et constitution rapide de l'HTAP et on suppose dans ce cas immédiatement après sa première admission.

L'échocardiographie trois ans plus tôt, ne la mentionne pas, ce n'est donc pas une négligence de la part de l'opérateur. L'évolution est dans ce cas très rapide, et le risque de syndrome d'Eisenmenger plus pressant. Cette hypothèse reste cependant la moins vraisemblable.

On voit donc que quelque soit les hypothèses, quant à la date d'apparition du lâchage de suture, l'évolution aurait été la même, seule la rapidité d'installation aurait été différent. Depuis trois ans, M. J., à l'âge de 77 ans, reste relativement stable. Nous espérons que ce statut soit maintenu le plus longtemps possible et que l'apparition du syndrome d'Eisenmenger soit retardée au plus tard.

- Explication de ce lâchage de suture

On peut penser qu'il existe une certaine difficulté à obtenir une cicatrisation des tissus chez M. J. En effet, la constitution d'un défaut de cicatrisation sternale, observée dès la phase post-opératoire immédiate, entraînant une désunion sternale, et qui semble liée à une « pseudarthrose », était-il prédicteur de la désunion de la cicatrice d'atriotomie?

La pseudarthrose est une complication rare de la chirurgie cardiaque[71], dès lors

qu'une sternotomie médiane a eu lieu. Comme toute autre chirurgie, sa prise en charge peut parfois nécessiter une reprise chirurgicale. Notre patient présente une désunion sternale, inesthétique et «spectaculaire» mais qu'il juge lui-même peu gênante. Il précise qu'il ne serait pas enclin à une nouvelle chirurgie. Est ce que dans son cas, cette pseudarthrose était prédictive d'autres complications? La réponse serait plutôt négative vu la rareté de cette complication post-opératoire, et l'absence de données dans la littérature.

La **procédure chirurgicale** recommandée dans le cas de M. J. en 1989 se résumait à un simple remplacement valvulaire mitral. La technique utilisée dans son cas, est cohérente avec celles pratiquées à cette époque[72,73]. D'ailleurs, cette même technique reste souvent utilisée par les chirurgiens cardiaques. La voie d'abord, c'est à dire la sternotomie médiane verticale, l'abord de l'orifice mitral, d'abord par atriotomie droite puis septale reste donc logique. Il existe bien entendu d'autres techniques d'abord de la valve mitrale et ces techniques donnent dans l'ensemble de bons résultats[74]. La fermeture notamment de l'atriotomie septale par un surjet au fil 4/0 sur un retour gauche transvalvulaire, alors que celui de l'atriotomie droite est réalisé par un surjet au fil 6/0, est une technique valable. Le fil 4/0 est effectivement plus résistant[75,76].

Les **structures tissulaires** des oreillettes gauche et droite sont quasi identiques, mais les pressions qui y règnent sont différentes. En cas de rétrécissement mitral, leur structure change parallèlement à la pression au sein de leur cavité avec apparition de fibrose et remaniement inflammatoire. Cette fragilisation des tissus touche aussi bien l'oreillette droite et gauche. Dans le cas de M. J., il existe une dilatation bi-auriculaire confirmée dans le compte rendu opératoire. On peut supposer que la pression intra-cavitaire était importante avant correction du barrage mitral, fragilisant les tissus auriculaire entrainant ainsi un possible lâchage de suture.

Quel est le rôle du **sens de l'atriotomie**? En effet, l'atriotomie droite a été horizontale dans le sens de la dilatation que nous constatons actuellement, c'est à dire

longitudinal, et sa fermeture résiste jusqu'à nos jours, avec du fil chirurgical moins puissant. Celle du septum inter-auriculaire a été réalisée dans le sens vertical, pour un niveau de charge quasi identique, dans le sens perpendiculaire au sens longitudinal de la dilatation. Une force de cisaillement aurait pu être trop importante. Pourtant, le sens des atriotomies droite et septale restent compatibles avec la technique de l'époque[74] et aucune désunion des sutures n'a été signalée avec les différentes voies d'abord par atriotomie de la valve mitrale[76].

Le sens de l'atriotomie n'intervient donc pas dans le pronostic de cicatrisation, seul l'état du tissu auriculaire, fragilisé par sa dilatation pré-opératoire et le niveau de pression qui règnent au sein de ces cavités peuvent expliquer ce «lâchage» de suture, survenu vraisemblablement dès la phase post-opératoire aigüe.

1.3. Possibilités thérapeutiques

La correction chirurgicale de la sténose mitrale a été réalisée par remplacement valvulaire. La CIA dans son cas est acquise, avec une tolérance jugée bonne si on suppose que son lâchage de suture était précoce. Le barrage mitral étant corrigé, la CIA peut être longtemps bien tolérée, avant l'apparition des signes d'insuffisance cardiaque. Le recul que l'on a ici est important. Jusqu'à présent, M. J. reste stable sous traitement médical. Quelles autres solutions thérapeutiques pouvons-nous lui proposer?

La correction chirurgicale pourrait être envisagée. Mais l'état général médiocre avec cachexie, le problème de cicatrisation, l'HTAP actuelle rendent le risque anesthésique et chirurgical important. Dans la littérature médicale, on retrouve le cas d'un patient de 71 ans, atteint de syndrome de Lutembacher avec un tableau d'insuffisance cardiaque et cachexie extrême opéré avec succès.

Lors du chapitre précédent, nous avons présenté le traitement percutané des

CIA utilisant une prothèse d'Amplatzer. On pourrait envisager une thérapeutique percutanée, pour corriger la CIA de M. J. Le problème reste la taille de ce défect qui mesure à l'échocardiographie près de 39 mm. Un Amplatzer est prévu pour corriger un défaut septal au maximum de 40 mm, sous certaines conditions[77]. Il existe un risque de migration du matériel en cas d'implantation sur des oreillettes gauche et droites ectasiques, avec des conséquences pouvant être dramatiques, et pouvant faire courir le risque d'une intervention chirurgicale avec tout ce que cela suppose. De plus, jusqu'à présent, la pression de l'oreillette gauche était limitée par le shunt gauche-droit au travers de la CIA, lui permettant de se «décharger». Sa fermeture pourrait donc aggraver la symptomatologie notamment respiratoire.

Enfin, M. J. avoue accepter sa qualité de vie actuelle et n'est pas enclin à un geste interventionnel, qu'il soit chirurgical ou percutané.

2. A propos du Syndrome de Lutembacher iatrogénique

2.1. Premières descriptions

Comme nous l'avons décrit plus haut, initialement, le syndrome de Lutembacher était considéré comme l'association d'une CIA et d'un RM, tous deux d'origine congénitale[1,79]. En 1963, Dr. John Ross et al.[80] rapportent une série de 3 patients, qui présentaient un RM acquis et qui développèrent un défaut septal auriculaire après cathétérisation trans-septale d'une valvuloplastie mitrale. Le centre du Dr Ross avait une expérience préalable de plus de 800 procédures de ce type. C'est sans doute la première description du syndrome de Lutembacher «iatrogène». Jusqu'alors, les shunts interauriculaires n'étaient pas considérés comme une complication habituelle de la cathétérisation septale.

Quelques observations, à cette époque, ont rapporté l'association d'un RM serré

avec hypertension auriculaire gauche, et il était admis qu'un foramen ovale pouvait subir un étirement du fait de cette hypertension, causant ainsi le shunt gauche-droit constaté[81].

Deux publications, parues en 1989 et 1990, ont permis de mettre en évidence l'association d'un RM et d'une CIA iatrogène du fait de la valvuloplastie mitrale percutanée nécessitant une approche trans-septale[82,83].

Les cas présentés dans ces différentes observations, ainsi que la multitude d'articles et d'observations qui s'ensuivront, témoignent plus d'une combinaison d'un RM traité par valvuloplastie et CIA secondaire, que d'un véritable syndrome de Lutembacher. Ainsi est apparue une nouvelle entité nosologique, le syndrome de Lutembacher iatrogène.

2.2. Diagnostic

La technique de valvuloplastie et les techniques de détection des défauts septaux sont inhomogènes rendant ainsi leur comparaison difficile. Ce qui ressort au premier abord, est le délai d'apparition du défect septal, qui apparaît immédiatement après la procédure de valvuloplastie. Deuxièmement, le shunt reste le plus souvent modéré. Troisièmement, ces shunts restent invariables et tendent souvent à disparaître dans le temps, réduisant significativement les conséquences cliniques.

Les techniques de détection du shunt interauriculaire séquellaire d'une valvuloplastie sont importantes à prendre en considération.

- L'échocardiographie transoesophagienne couplée au mode doppler couleur permet une détection du défect septal dans 87% des cas immédiatement après valvuloplastie mitrale[82].
- Par méthode oxymétrique et de dilution, on retrouve une incidence de 62%

dès le premier jour après valvuloplastie[83]. Enfin, par la seule méthode d'oxymétrie, l'incidence du shunt détecté n'est que de 20 à 25%.

- L'échocardiographie transthoracique n'est capable de détecter un shunt que seulement dans 8% des cas[83].

Ceci montre bien l'intérêt de l'échocardiographie transoesophagienne pour la détection des défauts septaux auriculaires, même minimes, après valvuloplastie. L'appréciation de la taille du défect auriculaire septal peut d'ailleurs être même sous-estimé par le mode doppler couleur qui rend compte de conditions hémodynamiques et non anatomiques réelles, comme le confirment les études nécroscopiques[84]. La détection de cette complication après valvuloplastie nécessite une étude échocardiographique-doppler systématique après intervention[85]. En effet, le diagnostic clinique recherchant un souffle continu reste insuffisant[86,87].

2.3. Évolution

Nous avons vu les résultats immédiats de la valvuloplastie, qu'en est-il à long terme? Les données de deux études montrent qu'à 6 mois, l'échocardiographie transoesophagienne retrouve un shunt dans 20% des cas alors que la méthode oxymétrique de dilution détecte près de 48%. Cette différence tient dans les techniques de valvuloplasie mitrale utilisées, mais aussi du résultat intrinsèque de la valvuloplastie mitrale et donc du niveau de pression auriculaire gauche[82,83]. Il semble que l'on rencontre plus de défauts septaux résiduels en cas de petite oreillette gauche[83]. De plus, l'utilisation d'un double-ballon et d'une seule atriotomie augmente le risque de CIA secondaire[83]. Ainsi trois conditions apparaissent dans la genèse d'un défect septal auriculaire gauche après valvuloplastie mitrale : la technique utilisée, la taille initiale du défect septal après atriotomie, et le résultat à plus ou moins long terme de la correction du barrage mitral. Une solution pourrait être apportée par la technique de valvuloplastie mitrale par voie rétrograde[88].

2.4. Complications

Les conséquences du développement d'une CIA après valvuloplastie mitrale sont liées au shunt inter-auriculaire gauche-droit et à l'hyperdébit pulmonaire pouvant engendrer à plus ou moins long terme une hypertension artérielle pulmonaire[89]. Cette condition est d'ailleurs rencontrée dans les cas typiques de syndrome de Lutembacher avec large CIA et sténose mitrale relativement sévère. Après valvuloplastie et CIA secondaire, l'hypertension artérielle reste fort heureusement inhabituelle, vraisemblablement du fait d'un petit défect, et de la correction du RM. Ce qui explique des conséquences cliniques sans gravité.

La détection d'un shunt inter-auriculaire après valvuloplastie, conduira à rechercher une éventuelle resténose mitrale à plus long terme. Des troubles du rythme supra-ventriculaire peuvent potentiellement être constatés après atriotomie et après dilatation auriculaire droite secondaire au shunt interatrial. Cependant, en pratique, les arythmies par fibrillation auriculaires n'ont pas été rapportées. Il en est de même des embolies paradoxales[71].

2.5. Conclusion

Pour résumer, des petites CIA avec shunts gauche-droit modérés (rapport du débit pulmonaire sur débit systémique inférieur à 1,5) peuvent apparaître après valvuloplastie mitrale utilisant la voie trans-septale. L'utilisation de l'échocardiographie transoesophagienne-doppler reste la technique de choix pour leur détection. Habituellement, ces défects septaux tendent à diminuer voire disparaître dans le temps. Certains patients gardent des shunts persistants, du fait de la taille initiale de la CIA néo-formée, ou d'un résultat imparfait de la valvuloplastie mitrale. Les conséquences cliniques de cette association restent limitées.

2.6. CIA iatrogènes chirurgicales

L'observation d'une CIA acquise, d'origine iatrogène, après chirurgie valvulaire mitrale, reste non documentée. Cette complication de la chirurgie, exceptionnelle, est en effet détectée immédiatement dans la phase post-opératoire et nécessite habituellement une réintervention. Nous n'avons pas retrouvé dans la littérature de description d'une telle CIA iatrogène, cliniquement latente et découverte si tardivement. Le cas que nous rapportons, semble être le premier cas d'un syndrome de Lutembacher iatrogène, chirurgical et non percutané.

CONCLUSION

Le cas que nous rapportons est celui d'un patient présentant une insuffisance cardiaque droite, avec comme seul antécédent un remplacement valvulaire mitral par une bioprothèse pour un RM. Cette intervention de plus de 20 ans a été compliquée d'un vraisemblable lâchage de suture entrainant une CIA acquise.

Initialement, le diagnostic retenu est celui d'un syndrome de Lutembacher opéré seulement de son RM.

Le diagnostic étiologique a été difficile et long en raison de plusieurs dysfonctionnements dans le suivi et la tenue de son dossier médical.

Cette complication de la chirurgie est exceptionnelle. Elle est en effet détectée immédiatement dans la phase post-opératoire et nécessite habituellement une réintervention.

Nous n'avons pas retrouvé dans la littérature une telle CIA iatrogène. Le cas que nous rapportons semble être le premier cas d'un pseudo-syndrome de Lutembacher iatrogène chirurgical et non percutané.

BIBLIOGRAPHIE

1. HOUYEL L.
   Communications interauriculaires.
   EMC, 2003, 4-071-A-1O.

2. WIEDEMANN RH.
   La plus ancienne description de Johan Friedrich Meckel Senior (1750) de ce qui est connu sous le nom de syndrome de Lutembacher (1916).
   American Journal of Medicine Genetics, 1994, 53, pp 59-64.

3. LUTEMBACHER R.
   De la sténose mitrale avec communication inter-auriculaire.
   Archiches des Maladies du Coeur, 1916, pp 9-237.

4. CRAWFORD MH
   Syndrome de Lutembacher iatrogénique
   Circulation, 1990, 81, pp 1422-1424.

5. ABERGEL, COHEN, GUERET.
   Echocardiographie clinique de l'adulte
   Edition ESTEM, 2003, volume 1, section 2, p146.

6. BUDHWANI N, ANIS A, NICHOLS K, et al.
   Echocardiographic assessment of left and right heart hemodynamics in a patient with Lutembacher's Syndrome.
   Heart and Lung, 2004 , 33(1), pp 50-54.

7. IGA K, TOMONAGA G, HORI K.
   Continue Murmure in Lutembacher's Syndrome analysied by echocardiographic-Doppler.
   Chest, 1992, 101, pp 565-566.

8. VASAN RS, SHRIVASTANA S, KUMAR MV.
   Value and limitations of Doppler echocardiographic determination of mitral valve in Lutembacher syndrome.
   Journal of American College of Cardiology, 1992, 20, pp 1362-1370.

9. BELGHITI H, KETTANI M, CHAMI L, SRAIRI N.
   Commissurotomie mitrale et syndrome de Lutembacher.
   Annales de Cardiologie et d'Angiologie, 2006, 55, pp 153-156.

10. LUXEREAU P, IUNG B, CORMIER B.
    Rétrécissement mitral
    Encyclopédie MédicoChirurgicale,1998, 11-010-A-10.

11. INOUE K, OWAKI T, NAKAMURA T, et al.
    Clinical application of transvenous mitral commissurotomy by a new balloon catheter.
    The journal of Thoracic Cardiovascular Surgery, 1984, 87, pp 394–402.

12. VAHANIAN A, IUNG B, CORMIER B.
Mitral valvuloplasty (4th ed.)
Topol EJ, ed.Textbook of Interventional Cardiology, Philadelphia, 2003, pp 921–940.

13. STEFANADIS C, STRATOS CG, LAMBROU S, et al.
Accompishments and perspectives with retrograde nontransseptal balloon mitral valvuloplasty
Journal of Interventional Cardiology, 2000, 13, pp 269-280.

14. HERNANDEZ R, BANUELOS C, ALFONSO F, et al.
Long-term clinical and echocardiographic follow-up after percutaneous mitral valvuloplasty with the Inoue ballon.
Circulation, 1999, 99, 1580-1586.

15. CRIBIER A, ELTCHANINOFF H, KONING R, et al.
Percutaneous mechanical mitral commissurotomy with a newly designed metallic valvulotome : immediate results of the initial experience in 153 patients.
Circulation, 1999, 99, 792-799.

16. CRIBIER A, ELTCHANINOFF H, CARLOT R, et al.
Percutaneous mechanical mitral commissurotomy with the metallic valvulotome: detailed technical aspects and overview of the results of the multicenter registry in 882 patients.
Journal of Interventional Cardiology, 2000,13, pp 255–262.

17. WILKINS G, WEYMAN A, ABASCAL V, et al.
Percutaneous balloon dilatation of the mitral valve : an analysis of echocardiographic variables related to outcome and the mechanism of dilatation.
Br Heart J, 1988, 60, pp 229–308.

18. VAHANIAN A, PALACIOS IF.
Percutaneous approaches to valvular diseases.
Circulation, 2004, 109, pp 1572-1579.

19. The NHLBI ballon valvuloplasty registry participants.
Complications and mortality of percutaneous balloon mitral commissurotomy.
Circulation, 1992, 85, pp 2014-2024.

20. TUZCU EM, BLOCK PC, PALACIOS IF.
Comparison of early versus late experience with percutaneous mitral balloon valvuloplasty.
Journal of American College of Cardiology, 1991, 17, pp 1121–1124.

21. PALACIOS IF.
What is the gold standard to measure mitral valve area post-mitral balloon valvuloplasty?
Catheterization and Cardiovascular Diagnostic, 1994, 33, pp 315–316.

22. LUNG B., GARBARZ E., MICHAUD P. et al.
Late results of percutaneous mitral commissurotomy in a series of 1024 patients. Analysis of late clinical deterioration : frequency, anatomical findings, and predictive factors.
Circulation, 1999, 99, pp 3272-3278.

23. PADIAL LR, FREITAS N, SAGIE A, et al.
Echocardiography can predict which patients will develop severe mitral regurgitation after percutaneous mitral valvulotomy.
Journal of American College of Cardiology, 1996, 27, pp 1225–1231.

24. ARORA R, SINGH KG, RAMACHANDRA MGD, et al.
Percutaneous transatrial mitral commissurotomy: immediate and intermediate results.
Journal of American College of Cardiology, 1994, 23, pp 1327–1332.

25. LUNG B, GARBARZ E, DOUTRELANT L, et al.
Late results of percutaneous mitral commissurotomy for calcific mitral stenosis.The advantage of an individual assessment for patient selection.
American Journal of Cardiology, 2000, 85, pp 1308-1314.

26. MENEVEAU N, SCHIELE F, SERONDE MF, et al.
Predictors of event-free survival after percutaneous mitral commissurotomy.
Heart, 1998, 80, pp 359-364.

27. PALACIOS IF., SANCHEZ PL., HARRELL LC., et al.
Which patients benefit from percutaneous mitral balloon valvuloplasty? Prevalvuloplasty and postvalvuloplasty variables that predict long-term outcome.
Circulation, 2002, 105, pp 1465-1471.

28. ORRANGE SE, KAWANISHI DT, LOPEZ BM, et al.
Actuarial outcome after catheter balloon commissurotomy in patients with mitral stenosis.
Circulation, 1997, 97, pp 245–250.

29. HERNANDEZ R, BANUELOS C, ALFONSO F, et al.
Long-term clinical and echocardiographic follow-up after percutaneous mitral valvuloplasty with the Inoue ballon.
Circulation, 1999, 99, 1580-1586.

30. IUNG B, GARBARZ E, MICHAUD P, et al.
Immediate and mid-term results of repeat percutaneous mitral commissurotomy for restenosis following earlier percutaneous mitral commissurotomy.
European Heart Journal, 2000, 21, pp 1683–1690.

31. LEVIN TN, FELDMAN T, CAROLL JD.
Effet de l'occlusion septale auriculaire après valvuloplastie mitrale percutanée par ballon d'Inoue.
Catheterization and Cardiovascular Diagnostic, 1994, 33, pp 308-314.

32. PALACIOS IF, SANCHEZ PL, HARRELL LC, et al.
Which patients benefit from percutaneous mitral balloon valvuloplasty? Prevalvuloplasty and postvalvuloplasty variables that predict long-term outcome.
Circulation, 2002, 105, pp 1465-1471.

33. BAILEY CP.
The surgical treatment of mitral stenosis (mitral commissurotomy).
Diseases of the Chest, 1949, 15, p 377.

34. LEGUERRIER A., TIXIER D., CORBINEAU H., LANGANAY T., et al.
Prothèses valvulaires cardiaques.
Encyclopédie Médico-Chirurgicale, Cardiologie, 2001, 1-O13-A-30 , pp 1-20.

35. LUNG B.
Traitement anticoagulant des prothèses valvulaires.
Sang Thrombose Vaisseaux, 2004, 16, pp 201-207.

36. SALEM DN, STEIN PD, AL-AHMAD A, et al.
Antithrombotic therapy in valvular heart disease – native and prosthetic: the seventh ACCP conference on antithrombotic and thrombolytic therapy.
Chest, 2004, 126 (Suppl), pp 457S-482S.

37. LUNG B., BARON G., BUTCHART EG., et al.
A prospective survey of patients with valvular heart disease in Europe : The Euro Heart Survey on Valvular Heart Disease.
European Heart Journal, 2003, 24, pp 1231-1243.

38. ARGENZIANO M, OZ MC, DEROSE JJ, ASHTON RC, et al.
Totally endoscopic atrial septal defect repair with robotic assistance.
Heart Surgery Forum, 2002, 5(3), pp 294-300.

39. HOUYEL L, PETIT J, PLANCHE C, et al.
Thoracotomie postéro-latérale droite pour la chirurgie à coeur ouvert chez l'enfant : indications et résultats.
Archives des Maladies du Coeur, 1999, 92, pp 641-646.

40. SOUSA UVA M, ROUSIN R, PETIT J, et al.
Thoracotomie postéro-droite pour le traitement des lésions simples et isolées du coeur.
Presse Médicale, 1995, 24, pp 402-404.

41. ROME JJ, KEANE JF, PERRY SB, et al.
Double umbrella closure of atrial defects. Initial clinical applications.
Circulation, 1990, 82, pp 751-758.

42. RAO PS, SIDERIS EB, HAUSDORFG, et al.
International experience with secundum atrial septal defect occlusion by the buttoned device.
American Heart Journal, 1994, 128, pp 1022-1035.

43. LAMBERT V, LOSAY J, PIOT JD, et al.
Complications tardives après fermeture percutanée des communications interauriculaires par prothèse boutonnée de Sideris.
Archives des Maladies du Coeur, 1997, 90, pp 245-251.

44. AGARWAL SK, GHOSH PK, MITTAL PK, et al.
Failure of devices used for closure of atrial septal defects: mechanisms and management.
Journal of Thoracic Cardiovascular Surgery, 1996, 112, pp 21-26.

45. BOHM J, BITTIGAU K, KOHLER F, et al.
Surgical removal of atrial septal defect occlusion system devices.
European Journal of Cardiothoracic Surgery, 1997, 12, pp 869-872.

46. GILDEIN HP, DABRITZ S, GEIBEL A, et al.
Trancatheter closure of atrial septal defects by the "buttoned" device : complications and need for surgical revision.
Pediatric Cardiology, 1997, 18, pp 328-331.

47. LAMBERT V, LOSAY J, PIOT JD, et al.
Complications tardives après fermeture percutanée des communications interauriculaires par prothèse boutonnée de Sideris.
Archives des Maladies du Coeur, 1997, 90, pp 245-251.

48. BERGER F, EWERT P, BJORNSTAD PG, et al.
Transcatheter closure as standard treatment for most interatrial defects: experience in 200 patients treated with the Amplatzer's septal occluder.
Cardiology Young, 1999, 9, pp 468-473.

49. THANOPOULOS B, LASKARI CV, TSAOUSIS GS, et al.
Closure of atrial septal defects with the Amplatzer occlusion device; preliminary results.
Journal of American College of Cardiology, 1998, 31, pp 1110–1116.

50. FISCHER G, KRAMER HH, STIEH J, et al.
Transcatheter closure of secundum atrial septal defects with the new self-centering Amplatzer's septal occluder.
European Heart Journal, 1999, 20, pp 541-549.

51. JOHN SC, BHATI BS, GUPTA RP, et al.
Coexistent Mitral Valve Disease with left-to-right shunt at the atrial level; results of surgical treatment in 15 cases.
Journal of Thoracic Cardiovascular Surgery, 1970, 60, pp 174-187.

52. BUCHMAN J, KAHN A,HARA M, M.D.
Lutembacher syndrome successfully treated by mitral commissurotomy.
Annals of Surgery, 1954.

53. RUIZ C, GAMRA H, MAHRER P, et al.
Percutaneous closure of a secundum defect and double balloon valvotomies of a severe mitral and aortic valve stenosis in a patient with Lutembacher's syndrome and severe pulmonary hypertension.
Catheterization and Cardiovascular Diagnostic, 1992, 25, pp 309–312.

54. JOSEPH G, RAJPAL K, KUMAR K, et al.
Definitive percutaneous treatment of Lutembacher's syndrome.
Catheterization Cardiovascular Interventional, 1999, 48, pp199-204.

55. CHAU E, CHI-HANG L, WING-HING C, et al.
Transcathter treatment of a case of Lutembacher Syndrome.
Cathet Cardiovasc Intervent, 2000, 50, pp 68–70.

56. LEDESMA M, MARTINEZ P, CAZARES M.A, et al.
Transcatheter traitement de Lutembacher Syndrome : combinaison d'une valvuloplastie mitrale percutanée par ballon et d'une fermeture percutanée d'une communication inter-auriculaire.
The journal of Cardiology, 2004, 16, pp 678-679.

57. ARONEY C, LAPANUN W, SCALIA G, et al.
Letters to the Editor, Clinical-scientific Notes: Transcatheter treatment of Lutembacher's Syndrome.
Internal Medicine Journal, 2003, 33, pp 259-260.

58. BARI MA, HAQUE MS, UDDIN SN, et al
Lutembacher's Syndrome, case report.
Mymensingh Med J, 2005, 14(2), pp 206-208.

59. BELGHITI H, KETTANI M, CHAMI L, SRAIRI N.
Commissurotomie mitrale et syndrome de Lutembacher.
Annales de Cardiologie et d'Angiologie, 2006, 55, pp 153-156.

60. OLIVARES-REYES A, AL-KAMME A, et al.
Lutembacher's syndrome with small atrial septal defect diagnosed by transthoracic and transoesophageal echocardiography that underwent mitral valve replacement
Journal of the American Echocardiography, 2005, 18, p 1105.

61. Code de déontologie médicale, figurant dans le code de la Santé Publique, sous les numéros R.4127-1 à R 4127-112 (mise à jour du 14 décembre 2006).

62. Loi portant réforme de l'assurance Maladie, du 13 aout 2004 (paru au Journal officiel).

63. Arreté interministériel du 11 mars 1968.

64. Decret du 31 mars 1992.

65. MALERGUE MC, ABERGEL E, BERNARD Y, et al.
Recommandations de la Société Française de Cardiologie concernant les indications de l'échocardiographie-Doppler.
Archives des Maladies du Cœur, 1999, 92, pp 1347-1375.

66. TRIBOUILLOY C, DE GEVIGNEY G, ACAR C, et al.
Recommandations de la Société Française de Cardiologie concernant la prise en charge des valvulopathies acquises et des dysfonctions de prothèse valvulaire – Indications opératoires et interventionnelles.
Archives des Maladies du Cœur, 2005, 2 (suppl), pp 5-61.

67. LUNG B, GOHLEKE-BARWOLF C, TORNOS P, et al.
Recommendations on the management of the asymptomatic patient with valvular heart disease.
European Heart Journal, 2002, 23, pp 1253-62.

68. BONOW R, CARABELLO B, DE LEON A, et al.
ACC/AHA guidelines for the management of patients with valvular heart disease.A report of the American College of Cardiology/American Heart Association.Task Force on Practice Guidelines (Committee on Management of Patients with Valvular Heart Disease).
Journal of American College of Cardiology, 1998, 32, pp 1486-1588.

69. GUERET P, VIGNON P, FOURNIER P, et al.
Transesophageal echocardiography for the diagnosis and management of nonobstructive thrombosis of mechanical mitral valve prosthesis.
Circulation, 1995, 91, pp 103-110.

70. Collège des Enseignants de Cardiologie sous la direction de Xavier André Fouet
Cardiologie,
Presses universitaires de Lyon (PUL).

71 MICHAEL H. CRAWFORD MH.
Iatrogenic Lutembacher's Syndrome Revisited
Circulation, 1990, 81, pp 1422-1424.

72. HOUEL R.
La chirurgie de la valve mitrale : de la commissurotomie à coeur fermé à la plastie mitrale vidéo-assistée
e-mémoires de l'Académie Nationale de Chirurgie, 2003, 2 (4), pp 70-73.

73. YAU T, EL-GHONEIMI Y, ARMSTRONG S, et al.
Mitral valve repair and replacement for rheumatic disease.
Journal of Thoracic Cardiovascular Surgery, 2000, 119, pp 53-60.

74. FILSOUFI F, FUZELLIER JF, FABIANI JN.
Chirurgie des lésions acquises de la valve mitrale.
Techniques chirurgicales – Thorax, 1998, 42, p 530.

75. GARITEY V, RIEU R, AMILY Y.S.
Anastomoses prothètiques par stents, fils de suture, clips et agrafes: Etude comparative sur banc d'essai.
Laboratoire de biomécanique Cardio-vasculaire, IRPHE CNRS UMR 6594, Marseille, 2003, 28 (4), pp 173-177.

76. KON ND, TUCKER WY, MILLS A, et al.
Mitral Valve Operation via an extended Transeptal Approach.
Annals of Thoracic Surgery, 1993, 55, pp 1413-1417.

77. Center for Devices and Radiological Health.
U.S. Food and Drug Administration New device approval : AMPLATZER Septal Occluder.
http://www.fda.gov/cdrh/mda/docs/p000039.html

78. YOSHIDA K, YOSHIKAWA J, AKASAKA T, et al.
Evaluation du shunt gauche-droit après procédure de valvuloplastie mitrale par échocardiographie transoesophagienne, flux doppler couleur de la cartographie.
Circulation, 1989, 80, pp 1521-1526.

79. ESPINO-VELA J.
Rheumatic heart disease associated with atrial septal defect : Clinical and pathological study of 12 cases of Lutembacher's syndrome.
American Heart Journal, 1959, 57, pp 185-202.

80. ROSS J, BRAUNWALD E, MASON DT, et al.
Interatrial communication and left atrial hypertension : a cause of continuous murmur.
Circulation, 1963, 28, pp 853-860.

81. MARSHALL R, WARDEN H.
Mitral valve disease complicated by left-to-right shunt at atrial level.
Circulation, 1964, 29, pp 432-439.

82. YOSHIDA K, YOSHIKAWA J, AKASAKA T, et al.
Assessment of left-to-right atrial shunting following percutaneous mitral valvuloplasty by transesophageal color Doppler flow mapping.
Circulation, 1989, 80, pp 1521-1526.

83. CEQUIER A, BONAN R, SERRA A, et al.
Left-to-right atrial shunting after percutaneous mitral valvuloplasty: Incidence and long-term hemodynamic follow-up.
Circulation, 1990, 81, pp 1190-1197

84. LOCK JE, KHALILULLAH M, SHIVASTA S, et al.
Percutaneous catheter commissurotomy in rheumatic mitral stenosis.
New England Journal of Medicine, 1985, 313, pp 1515-1518.

85. ABASCAL VM, WILKINS GT, CHOONG CY, et al.
Echocardiographic evaluation of mitral valve structure and function in patients followed for at least 6 months after percutaneous balloon mitral valvuloplasty.
Journal of American College of Cardiology, 1988, 12, pp 606-615.

86. SOULIE P.
Le syndrome de Lutembacher. A propos de 22 cas.
Archives des maladies du coeur, 1968, 61, pp 209-228.

87. ACAR J.
Le syndrome de Lutembacher
Coeur et médecine interne, 1963, pp 447-465.

88. BABIC UU, PEJCIC P, DJURISIC Z, et al.
Transarterial balloon valvuloplasty for mitral valve stenosis.
American Journal of Cardiology, 1986, 57, pp 1101-1104.

89. ESSOPM.R, A. R. ESSOP A. R, BEDHESI, et al.
Cyanosis and clubbing in a patient with iatrogenic Lutembacher syndrome.
European Heart Journal, 1995, 16, pp 421-423.

VU

NANCY, le **12 décembre 2008**
Le Président de Thèse

Professeur E. ALIOT

NANCY, le **12 décembre 2008**
Le Doyen de la Faculté de Médecine

Professeur H. COUDANE

AUTORISE À SOUTENIR ET À IMPRIMER LA THÈSE

NANCY, le **16 décembre 2008**

LE PRÉSIDENT DE L'UNIVERSITÉ DE NANCY 1

Professeur J.P. FINANCE

RÉSUMÉ DE LA THÈSE

Le syndrome de Lutembacher porte le nom d'un médecin français René Lutembacher. Celui-ci décrit en 1916 pour la première fois l'association d'une CIA congénitale et d'un rétrécissement mitral acquis. Ce syndrome voit ensuite sa définition se modifier avec l'apparition de nouvelles techniques percutanées dans le traitement du RM.

Des CIA résiduelles post-cathétérisation trans-septale apparaissent et une nouvelle entité voit le jour : le syndrome de Lutembacher iatrogène. L'étude du cas clinique de M J. montrera la possibilité de CIA iatrogène après chirurgie de remplacement valvulaire mitral, lié à un "lâchage" de suture après atriotomie septale et pouvant aboutir à une insuffisance cardiaque droite sévère.

Ce diagnostic étiologique a été retardé par une mauvaise gestion du dossier médical. Plusieurs dysfonctionnements sont apparus : au niveau du suivi médical (aussi bien en post-opératoire immédiat qu'au long cours) et au niveau de l'archivage du dossier.

La revue de la littérature ne mentionne pas d'autres cas de CIA vieillie post-chirurgicale.

TITRE EN ANGLAIS
LUTEMBACHER'S SYNDROM : AN IATROGENIC AND UNUSUAL CASE REPORT

THÈSE : MÉDECINE GÉNÉRALE – ANNÉE 2009

MOTS CLEFS : syndrome de Lutembacher, communication inter-auriculaire, remplacement valvulaire mitral, lâchage de suture, dossier médical, archivage, surveillance post-opératoire de chirurgie valvulaire.

INTITULÉ ET ADRESSE DE L'U.F.R :

Faculté de médecine de Nancy
9, avenue de la Forêt de Haye
54505 VANDOEUVRE LES NANCY Cedex