



HAL
open science

Réactualisation des traitements de furcations atteintes par la parodontite

Déborah Harroch

► **To cite this version:**

Déborah Harroch. Réactualisation des traitements de furcations atteintes par la parodontite. Sciences du Vivant [q-bio]. 2014. hal-01731656

HAL Id: hal-01731656

<https://hal.univ-lorraine.fr/hal-01731656>

Submitted on 14 Mar 2018

HAL is a multi-disciplinary open access archive for the deposit and dissemination of scientific research documents, whether they are published or not. The documents may come from teaching and research institutions in France or abroad, or from public or private research centers.

L'archive ouverte pluridisciplinaire **HAL**, est destinée au dépôt et à la diffusion de documents scientifiques de niveau recherche, publiés ou non, émanant des établissements d'enseignement et de recherche français ou étrangers, des laboratoires publics ou privés.



AVERTISSEMENT

Ce document est le fruit d'un long travail approuvé par le jury de soutenance et mis à disposition de l'ensemble de la communauté universitaire élargie.

Il est soumis à la propriété intellectuelle de l'auteur. Ceci implique une obligation de citation et de référencement lors de l'utilisation de ce document.

D'autre part, toute contrefaçon, plagiat, reproduction illicite encourt une poursuite pénale.

Contact : ddoc-thesesexercice-contact@univ-lorraine.fr

LIENS

Code de la Propriété Intellectuelle. articles L 122. 4

Code de la Propriété Intellectuelle. articles L 335.2- L 335.10

http://www.cfcopies.com/V2/leg/leg_droi.php

<http://www.culture.gouv.fr/culture/infos-pratiques/droits/protection.htm>

ACADEMIE DE NANCY-METZ
UNIVERSITE DE LORRAINE
FACULTE D'ODONTOLOGIE DE NANCY

Année 2014

N°

THESE

Pour le

**DIPLÔME D'ÉTAT DE DOCTEUR
EN CHIRURGIE DENTAIRE**

Par

HARROCH Déborah
Née le 23 juillet 1988 à Woippy (Moselle)

**RÉACTUALISATION DES TRAITEMENTS DE
FURCATIONS ATTEINTES PAR LA
PARODONTITE**

Présentée et soutenue publiquement
Le mardi 3 juin 2014

Examineurs de la Thèse:

Pr. P. AMBROSINI	Professeur des Universités	Président
<u>Dr. N. MILLER</u>	Maître de Conférences des Universités	Juge
Dr. E. MORTIER	Maître de Conférences des Universités	Juge
Dr. N. PAOLI	Assistante Hospitalo-Universitaire	Juge
Dr. C. SECKINGER	Praticien Hospitalier	Invité

Vice-Doyens : **Pr Pascal AMBROSINI — Dr Céline CLEMENT**

 Membres Honoraires : **Dr L. BABEL – Pr. S. DURIVAUX – Pr A. FONTAINE – Pr G. JACQUART – Pr D. ROZENCWEIG - Pr M. VIVIER**

 Doyen Honoraire : **Pr J. VADOT, Pr J.P. LOUIS**

 Professeur Emérite : **Pr J.P. LOUIS**

Sous-section 56-01 Odontologie pédiatrique	Mme M. Mlle Mlle	<u>DROZ Dominique (Desprez)</u> PREVOST Jacques JAGER Stéphanie HERNANDEZ Magali Poste vacant à c/du 5/3/2014	Maître de Conférences* Maître de Conférences Assistante* Assistante Assistant
Sous-section 56-02 Orthopédie Dento-Faciale	Mme M. Mlle M.	<u>FILLEUL Marie Pierryle</u> GEORGE Olivier BLAISE Claire EGLOFF Benoît	Professeur des Universités* Maître de Conf. Associé Assistante Assistant
Sous-section 56-03 Prévention, Epidémiologie, Economie de la Santé, Odontologie légale	Mme M.	<u>CLEMENT Céline</u> CAMELOT Frédéric	Maître de Conférences* Assistant*
Sous-section 57-01 Parodontologie	M. Mme M. M. Mlle Mlle	<u>AMBROSINI Pascal</u> BISSON Catherine MILLER Neal PENAUD Jacques BÖLÖNI Eszter PAOLI Nathalie	Professeur des Universités* Maître de Conférences* Maître de Conférences Maître de Conférences Assistante Assistante*
Sous-section 57-02 Chirurgie Buccale, Pathologie et Thérapeutique Anesthésiologie et Réanimation	Mme M. M. M. Mlle M. Mlle M.	<u>GUILLET-THIBAUT Julie</u> ARTIS Jean-Paul BRAVETTI Pierre VIENNET Daniel BALZARINI Charlotte DELAITRE Bruno KICHENBRAND Charlène MASCINO François	Maître de Conférences* Professeur 1er grade Maître de Conférences Maître de Conférences Assistante Assistant Assistante* Assistant
Sous-section 57-03 Sciences Biologiques (Biochimie, Immunologie, Histologie, Embryologie, génétique, Anatomie pathologique, Bactériologie, Pharmacologie)	M. M. M.	<u>YASUKAWA Kazutoyo</u> MARTRETTE Jean-Marc WESTPHAL Alain	Maître de Conférences* Professeur des Universités* Maître de Conférences*
Sous-section 58-01 Odontologie Conservatrice, Endodontie	M. M. M. M. Mlle M.	<u>ENGELS-DEUTSCH Marc</u> AMORY Christophe MORTIER Eric BALHAZARD Rémy MUNARO Perrine VINCENT Marin	Maître de Conférences Maître de Conférences Maître de Conférences Assistant* Assistante Assistant*
Sous-section 58-02 Prothèse complète, Prothèse maxillo-faciale)	M. M. M. Mlle M. M. Mlle Mlle Mme	<u>DE MARCH Pascal</u> ARCHIEN Claude SCHOUVER Jacques CORNE Pascale LACZNY Sébastien MAGNIN Gilles SIMON Doriane VAILLANT Anne-Sophie	Maître de Conférences Maître de Conférences* Maître de Conférences Assistante Assistant Assistant Assistante Assistante*
Sous-section 58-03 Sciences Anatomiques et Physiologiques Occlusodontiques, Biomatériaux, Biophysique, Radiologie	Mlle M. Mme M. M.	<u>STRAZIELLE Catherine</u> RAPIN Christophe (Sect. 33) MOBY Vanessa (Stutzmann) SALOMON Jean-Pierre HARLE Guillaume	Professeur des Universités* Professeur des Universités* Maître de Conférences* Maître de Conférences Assistant Associé

souligné : responsable de la sous-section

* temps plein

Mis à jour le 01.03.2014

*Par délibération en date du 11 décembre 1972,
la Faculté de Chirurgie Dentaire a arrêté que
les opinions émises dans les dissertations
qui lui seront présentées
doivent être considérées comme propres à
leurs auteurs et qu'elle n'entend leur donner
aucune approbation ni improbation.*

À notre Président,

Monsieur le Professeur Pascal AMBROSINI

Docteur en Chirurgie Dentaire
Docteur de l'Université Henri Poincaré, Nancy-I
Vice-Doyen au budget des affaires hospitalières
Habilitation à diriger des Recherches
Professeur des Universités - Praticien Hospitalier
Responsable de la Sous-section : Parodontologie

*Nous vous remercions de l'honneur
que vous nous faites en acceptant
de présider le jury de notre thèse.*

*Nous avons su apprécier la qualité
de votre enseignement et l'intérêt
que vous portez aux étudiants.*

*Que ce travail soit pour vous la
preuve de la reconnaissance et de
l'estime que nous avons pour vous.*

À notre juge et directeur de thèse,

Monsieur le Docteur Neal MILLER

Chevalier des Palmes Académiques
Docteur en Chirurgie Dentaire
Docteur en Sciences Odontologiques
Docteur d'État en Odontologie
Maître de Conférences des Universités - Praticien Hospitalier
Sous-section : Parodontologie

Nous vous sommes reconnaissants d'avoir accepté la direction de cette thèse avec la disponibilité, la rigueur et la gentillesse qui vous caractérise.

Nous vous remercions pour l'année d'assistantat passée à vos côtés dans votre cabinet dentaire qui fut très enrichissante.

Nous portons une grande estime à vos qualités professionnelles et humaines.

Vos précieux conseils durant nos années d'étude ainsi que la qualité de votre enseignement nous auront permis de commencer l'exercice de notre profession armés des outils indispensables à notre projet professionnel.

Veillez trouver ici l'expression de notre profonde reconnaissance et de nos sincères remerciements.

À notre juge,

Monsieur le Docteur Éric MORTIER

Docteur en Chirurgie Dentaire
Docteur en Physique-Chimie des Matériaux et de la Matière -
Université Henri Poincaré
Maître de Conférences des Universités - Praticien Hospitalier
Sous-section : Odontologie Conservatrice - Endodontie

Vous nous faites l'honneur de participer à notre jury de thèse.

Ce travail est l'occasion de vous remercier pour la qualité de vos enseignements et pour votre goût pour la perfection qui sera une inspiration au cours de notre carrière professionnelle.

Nous portons une grande estime à la gentillesse, la sympathie et la disponibilité dont vous avez fait preuve au cours de nos études.

L'année de monitorat passée à vos côtés fut riche sur le plan intellectuel et humain.

Veillez trouver ici l'expression de notre profond respect et de nos sincères remerciements.

À notre juge,

Madame le Docteur Nathalie PAOLI

Docteur en Chirurgie Dentaire
Assistante Hospitalo-Universitaire
Sous-section : Parodontologie

*Nous sommes sensibles à l'intérêt
que vous avez porté à notre
travail en acceptant avec
gentillesse de prendre part à ce
jury.*

*Veillez trouver ici l'expression de
notre respectueuse considération.*

À notre juge,

Monsieur le Docteur Cédric SECKINGER

Docteur en Chirurgie Dentaire
Praticien Hospitalier
Département Odontologique du CHR Thionville-Metz

*Nous vous remercions d'avoir
accepté de participer à ce jury.*

*Vos conseils, votre disponibilité à
toute épreuve et votre savoir-faire
nous ont permis d'aborder la
profession plus sereinement.*

*Votre sympathie au cours de notre
stage à l'hôpital nous a permis
d'associer travail et convivialité.*

*Veillez trouver ici le témoignage
de notre sincère reconnaissance.*

À MA FAMILLE

À mes Parents. Vous m'avez appris le sens du travail dès petite et c'est grâce à vous que je suis arrivé là aujourd'hui. Vous m'avez donné les moyens d'atteindre mes objectifs, de concrétiser mes ambitions et su m'épauler et m'encourager lorsque cela s'avérait nécessaire, et pour cela il n'y a pas assez de merci. Je vous aime fort.

À ma Soeurette, mon Loukoum, mon petit canaillou d'amour. Que d'aventures à tes côtés, nos concerts, nos trilogies du samedi personnalisées sans oublier nos innombrables fous rires, le explosions de shampoing dans les rayons et nos voix de divas (And I am telliiiiingggg you). Une page ne suffirait pas donc je te la fait courte : je te love bébé (même si tous mes copains rêvent de toi). Tu resteras à vie mon assistante intérimaire préférée !

À Mamie Carméla et Papi Théodore, merci de m'avoir élevé dans cette belle famille italienne et de m'avoir inculqué vos valeurs. Je pense que mon sens du travail me viens de toi Mamie. Papi, tu es parti trop tôt et je sais que tu aurais adoré que je te soigne ! Je n'oublierai jamais nos repas du samedi midi, nos promenades au jardin botanique et nos moments passés en famille.

À Mamie Mireille et Papi Marc, merci de m'avoir transmis cette belle culture orientale. Les moments de fêtes passés ensemble en famille sont des moments que je chéri. Mamie, personne n'égalera jamais ta cuisine et Papi personne n'égalera tes blagues !

À ma Tatie et mon Tonton, mes seconds parents, merci d'avoir si bien pris soin de moi, je vous chéri tendrement. Tatie, parfois je peux encore sentir ta main froter ma joue avec l'amour d'une maman. Tonton, merci pour ta gentillesse et ta bienveillance.

À ma Tata Lili, qui m'a définitivement trop gâté. Merci pour tant de choses. Tu m'as permis de concrétiser beaucoup de rêves dont celui de partir à New York et je t'en suis infiniment reconnaissante. Tu réponds toujours présente lorsque j'ai besoin de toi. Merci d'être une aussi belle personne et d'avoir ton joli cœur sur la main.

À mes Oncles et Tantes que j'adore et qui m'ont toujours beaucoup soutenu. **Tata Anna** merci pour toutes nos activités. **Tata Pina** merci nos moments passés au salon de thé.

À mes cousins et cousines. **Anastasia,** avec qui j'ai ce si joli lien. **Alicia,** que j'aime si fort. **Cécilia,** ma cousine jusqu'au bout des couettes. Ma **Pauline** dont je suis si fière.

À MON CŒUR ET MES POUMONS

A ma Coupsi d'am d'am, ma sœur jumelle. Depuis notre rencontre (sauvetage) au WEI, on s'est adopté et on ne s'est plus jamais quitté. Que ferais-je sans nos 20 messages et 5 appels quotidiens (Allo coups, je me suis cassé un ongle ! et les conversations plus sérieuses) ?

À nos galas, nos fous rires à se rouler par terre, nos soirées avec Walt, la coupscolloc, nos révisions et nos 524 ulcères, nos 182 régimes et mode « je suis en mode nouvelle vie là », le sport (avec Ronald), l'assistanat au cab, nos virées shopping.

À notre coupsconnexion, tu me connais et me comprends en un regard. Tu es là pour m'écouter mais aussi pour me secouer et me dire des choses que je n'ai pas nécessairement envie d'entendre. Notre amitié est un trésor, on est des petites veinardes. N'oublie pas qu'on se fera nos complets ! **À Nacer**, merci de prendre soin d'elle et de la rendre si heureuse. Tu es mon cousin même si tu ne veux toujours pas l'admettre :)

À mon Maxence, mon amoureux. Tu me rends tellement heureuse et tu m'apportes tellement au quotidien. Tu me fais rire comme personne et notre complicité et hors du commun (Gne).

Heureusement que tu t'es accroché et que tu t'es décidé à venir me parler (4 mois c'est long quand même) car je t'ai attendu ! Être avec toi c'est juste un rêve devenu réalité. Tu m'as appris à aimer, à ne pas baisser les bras et à se relever lorsque la vie n'est pas tendre avec nous. Je suis tellement fière de toi, de partager ta vie, et de la belle personne que tu es. Je t'aime de tout mon cœur topolino bello.

A Coco, Fafa, Nonna, François, Parrain, Fred, Alex, Joanna et Alessia. Merci de m'avoir accueilli si chaleureusement dans votre magnifique famille. Je vous adore.

À MES AMIS

À mon gros Pinou. À notre rencontre en TP (et à ta belle brulure), à nos révisions, au bonheur que l'on a ressenti lorsqu'on a vu qu'on ne redoublerai pas la D3 ensemble, l'année de monitorat mémorable (pauvre Éric) et à notre duo de choc à Krug (matelassier croisé?!). Même si je te déteste cordialement, je sais que notre amitié est sans faille (tu dois juste apprendre à répondre aux sms).

À mon Brice, mon bro, my boo. À notre rencontre au « coin coin », à nos concerts (backstage VIP mec), nos pas de danse endiablés, nos révisions en salle de travail, nos escapades resto chinois/BM, tes 157 paires de chaussures et notre nouvel an (on est largeeeeeee niveau budget). Promis un jour on le fera ce jeu fou à la New Girl ! Love you my groovy baby.

À ma Lolo d'amour, mon coup de coeur de pré rentrée, ma déesse aux jambes interminables, mon âme sœur du shopping. À nos confidences, nos potins révisions, nos aprèm BM (churros ?), nos matinées TP du vendredi en P2, nos challenges coiffure, nos gardes estivales, le JDM et l'énergym. L'année prochaine on se la fait cette Coachella ?

À ma Mathou, ma pépite de la vie, ma Chombi. À ces géniales soirées filles, nos escapades shopping (Lancôme ?), nos craquages soldes, nos débriefing GG, ton magnifique message d'anniversaire sur mon répondeur. Merci de toujours répondre présente ma bombasse !

À ma Cricri. À cette belle rencontre à Bel-Air, une évidence ! À nos chir a gogo, tes patients louches, nos fous-rires, Violetta, nos confidences, nos soirées sushis/Tristan. Parce que tu étais au premier rang à l'internat, « on y retourne ? ».

À mon Pingouin, ma super binomette, mon assistante tout terrain. À notre binôme douceur de pédo, nos aventures à Neufchâteau « on a cassé le fauteuil ? » et nos baguettes choco. Merci de m'avoir fait découvrir les Vosges (avec les sangliers, les routes sinueuses, les pluies verglaçantes et nos retours à 20h !). Que d'aventures, de discussions et de confidences.

À Melou. Mine de rien ça va faire 10 ans qu'on se connaît ma vieille. On a survécu au lycée à la P1 et à la fac ensemble. Le destin nous a réunis plus d'une fois bel enfant (jusqu'à Krug !). Plein de belles choses pour toi à Paris !

A Léa. Merci pour ton sourire et ta bonne humeur.

À MBB. À cette rencontre sur les bancs de la fac, à ta bonne humeur et ton rire. Tu es une des personnes les plus adorable et joviale que je connaisse !

À Toinou, mon binôme de choc à Bel Air. À tout cet amour et cette douceur qu'on a distribué ensemble, notre covoiturage, les 20 cm de neiges, à ce 24 décembre et nos 48 patients et à RTL2 (BBB ? Jean-jacques ?).

À Romain. À nos folles gardes estivales (tempête !) et nos restos en vieille ville. Je te souhaite tout le meilleur à Paris mon Joly !

À Gabou et Victor. Merci pour les soirées mémorables passées à la colloc'.

À Franky. Pour les jeudis matins fous en prothèse, les révisions compta à la BM et toutes les soirées.

À mes binômes : **Alice**, ma super binomette de paro. **Aurélien**, mon binôme d'OC et de pédo (déjà 15 ans qu'on se connaît mon vieux), merci pour le covoiturage, les révisions et bien d'autres choses. **Beckos**, merci pour ces jeudi matins riches en émotions et à **Maxim**. Merci à tous de m'avoir si bien guidé en clinique et de m'avoir fait confiance !

À Myriam N et à Simon, juste parce que je vous adore.

À Pauline B. Tu es un si joli bout de femme et une jolie rencontre. Merci de m'avoir permis de faire cet assistanat et de prendre le temps de me conseiller lorsque je t'appelle à la rescousse.

À Thib. Ton gros cœur, ta générosité et ta joie de vivre te caractérisent et je suis ravie de t'avoir dans ma vie ! Merci pour toutes ces soirées.

À Toufic et Logan. Vous serez toujours les numéros 1 dans mon cœur les loulous !

À Meloche. What's up ??? Ma blondie toujours prête à faire la fête. Wendy te remercie.

À Gregou. À nos 386 soirées passées tous ensemble en P2 et à ces inoubliables vacances à Valras bien évidemment, merci.

À Poloche. Ma binôme de D1, merci pour ta bonne humeur à toute épreuve et ton sourire.

À mes amis de la fac Élise, Johanne, Nora, Alexia, Silvère, Tim, PH, Maxime M à tous ces bons moments passés avec vous, c'est un immense plaisir de vous connaître.

À Pitch. 14 ans d'amour et pas une ride, c'est comme ça qu'on reconnaît les vrais amis non ? Les moments passés avec toi sont toujours un pur bonheur. Merci pour nos confidences, nos après shopping/bronzette et nos fous rires.

À Marc. Mon deuxième pharmacien préféré, je te souhaite le meilleur petit chat.

À Val, Pierre, Thibaut, Xavier, Ben et Caro. Notre amitié a survécu à toutes ces années et je suis fière de vous avoir dans ma vie.

À l'équipe de Bel-Air. Aux Drs Anastasio, Seckinger, Osswald, merci pour votre encadrement et vos précieux conseils. Aux secrétaires Vaness', Carole et Soph' sans qui ce stage n'aurait pas été pareil. Merci pour votre peps, vos rires nos soirées et concerts.

Aux dentistes qui m'ont accueillis. **Docteur NICOLLE, Docteur HUGUENIN et Docteur COURTALON.** Merci de m'avoir fait confiance en me confiant votre cabinet.

Au Dr ANTONIACOMI, À Aline, Angèle et Laëtitia. Je me fais une joie d'intégrer une équipe aussi dynamique ainsi que ce magnifique cabinet. Grâce à vous je vois l'avenir sereinement.

**RÉACTUALISATION DES TRAITEMENTS DE
FURCATIONS ATTEINTES PAR LA
PARODONTITE**

Table des matières

Introduction	1
PARTIE 1 : GÉNÉRALITÉS	2
1.1. Définition	2
1.2. Classifications	3
1.2.1. Classification de HEINS et CANTER (1968)	3
1.2.2. Classification d'EASLEY et DREANNAM (1969)	4
1.2.3. Classification de GLICKMAN (1974)	5
1.2.4. Classification de HAMP, NYMAN et LINDHE (1977)	6
1.2.5. Classification de GOLDMAN et COHEN (1977)	7
1.3. Étiologie	8
1.3.1. Étiologie bactérienne	8
1.3.2. Étiologie occlusale	10
1.3.3. Étiologies endodontique et endo-parodontale	10
1.4. Examen clinique	11
1.4.1. Examen dentaire	11
1.4.2. Examen des tissus mous	12
1.4.3. Examen occlusal	12
1.4.4. Sondage parodontal	13
1.4.5. Examen des furcations	14
1.4.6. Examen des mobilités	14
1.5. Examen radiologique	15
1.6. Photographie	16
PARTIE 2 : CRITÈRES THÉRAPEUTIQUES	17
2.1. Facteurs généraux	17
2.1.1. État de santé général	18
• Âge	18
• Traitements médicamenteux	18
• Diabète	19
• Maladies cardio-vasculaires	19
• Modifications hormonales	20
• Déficiences immunitaires	21
2.1.2. Hygiène bucco dentaire	21
2.1.3. Habitudes comportementales	22
• Stress	22
• Tabac	22
2.1.4. Ethnique	23
2.1.5. Conditions socio-économiques	24
2.1.6. <i>Compliance</i>	24
2.2. Facteurs locaux	25
2.2.1. État dentaire	25
2.2.2. Anatomie dentaire	25
• La furcation	25
• Morphologie des racines	27
• Le tronc radulaire	28
• L'entrée de furcation	29
2.2.3. Les projections d'émail	30
2.2.4. Architecture osseuse	31
2.2.5. Soins mals conduits	31
• Obturation débordante	31
• Avulsion traumatique	31

•	Prothèses mal ajustées	32
•	Orthodontie	32
PARTIE 3 : LES TRAITEMENTS	33	
3.1. Nature.....	33	
3.1.1. Thérapeutiques conservatrices.....	33	
3.1.2. Thérapeutiques régénératrices.....	33	
3.1.3. Thérapeutiques résectrices.....	34	
3.2. Traitements des lésions de classe I.....	34	
3.2.1. Détartrage et surfaçage radiculaire.....	34	
•	Le tartre.....	34
•	But.....	35
•	Le détartrage.....	35
•	Le surfaçage.....	36
•	Le polissage	38
•	Résultats.....	38
•	Avantages	39
•	Inconvénients	39
3.2.2. Aide à la visualisation	40	
•	Fibre optique.....	40
•	Loupes binoculaires.....	40
3.2.3. Appareils à surfaçer ultrasoniques.....	40	
3.2.4. Association d'huiles essentielles ou de doxycycline au surfaçage	42	
3.2.5. La thérapie photodynamique	43	
3.2.6. Le laser Er : YAG.....	43	
3.2.7. Curetage.....	44	
3.2.8. Plastie gingivale	45	
3.2.9. Ostéoplastie et coronoplastie.....	46	
3.3. Traitements des lésions de classe II.....	47	
3.3.1. Les greffes osseuses et alloplastiques	47	
•	Indications.....	47
•	Autogreffe.....	47
•	Allogreffe	49
•	Xéno greffe	50
•	Greffes alloplastiques	51
•	Technique chirurgicale.....	52
•	Post-opératoire.....	53
3.3.2. La Régénération Tissulaire Guidée (RTG)	54	
•	Principe	54
•	Indications.....	54
•	Les membranes.....	55
•	Association membrane et greffe osseuse	57
•	Technique opératoire.....	57
•	Post-op.....	58
•	Résultats.....	59
3.3.3. L'ingénierie tissulaire	60	
•	Les facteurs de différenciation.....	60
•	Les facteurs de croissance.....	65
•	Les concentrés plaquettaires	67
•	Le Pepgen P-15®	70
•	La simvastatine	71
•	Les granules poreuses de titane	72
•	Matrice dermique acellulaire.....	72
•	La thérapie cellulaire.....	73
•	La thérapie génique	77
3.3.4. Traitements soustractifs	80	

3.4. Traitements des lésions de classe III	81
3.4.1. Traitements soustractifs	81
• La tunnélisation	81
• L'hémisection ou séparation radiculaire	84
• L'amputation radiculaire	86
• L'extraction et la mise en place d'implant.....	90
3.4.2. Traitements régénératifs	94
• La Régénération Tissulaire Guidée (RTG).....	94
• Technique d'obturation.....	95
• L'apport de l'ingénierie tissulaire	95
4. Pérennité des traitements	100
4.1. <i>Compliance</i> du patient.....	100
4.2. Choix du bon traitement d'emblée	100
4.3. Échecs et solutions	102
Conclusion	103
Liste des figures	104
Liste des tableaux.....	108
Bibliographie.....	109

Introduction

Le parodontite est due à une réaction de défense inappropriée vis à vis de l'accumulation de plaque, sur des durées importantes. Le traitement de la parodontite visera à rendre toutes les surfaces dentaires nettoyables. Pour ce faire, la suppression des poches parodontales est indispensable. Le cas des atteintes de furcation pose des problèmes d'accès encore plus difficile, du fait des particularités anatomiques, morphologiques et biologiques.

Les thérapeutiques les plus anciennes sont résectrices. Aujourd'hui, le souci de préservation des tissus est plus prépondérant. Cependant, le défi biologique de régénération osseuse au niveau des furcations est difficile à surmonter. De nouvelles possibilités se développent au fur et à mesure que nous cherchons à connaître et à comprendre les mécanismes de la cicatrisation et de la régénération. Aussi, il nous a semblé le moment venu pour faire le point entre la pérennité des procédés thérapeutiques anciens et les promesses du *bioengineering*.

PARTIE 1 : GÉNÉRALITÉS

1.1. Définition

Les atteintes de furcation s'inscrivent dans le cadre de la maladie parodontale et plus précisément ici chez les patients atteints de **parodontite**. La prévalence de la maladie parodontale a atteint **80% de la population générale** selon l'Organisation Mondiale de la Santé et elle est la première cause de perte dentaire après 40 ans. La parodontite est une **maladie inflammatoire d'origine bactérienne qui va s'exprimer par une inflammation voire une destruction du parodonte** (FENISTEIN et WALLET, 2008).

La furcation dentaire est l'espace situé entre les racines d'une dent pluri-radiculée maxillaire ou mandibulaire. Elle est limitée à sa base par une ligne passant par les apex et coronairement par le toit de la furcation. Ce dernier est composé de ciment ce qui le rend très poreux et donc vulnérable à une éventuelle attaque bactérienne.

On parle d'atteinte de furcation lorsque la sonde permet d'objectiver une résorption des tissus qui normalement emplissent cette zone (**Figure 1**).

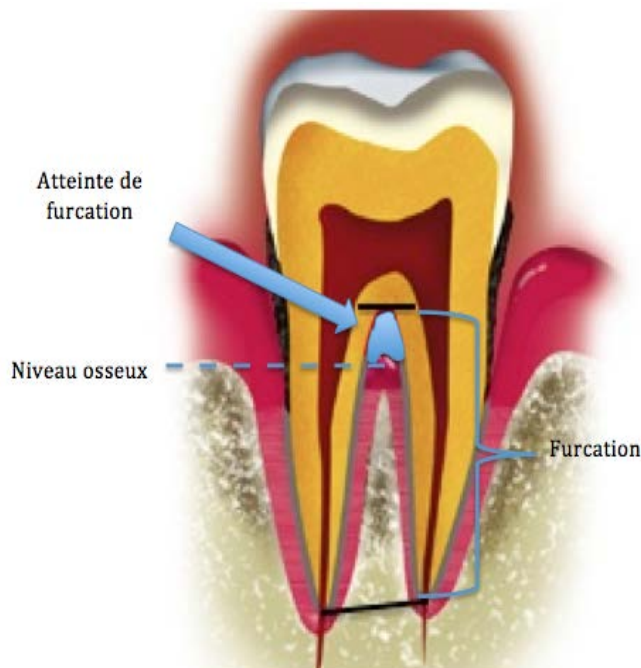


Figure 1 : Localisation de la furcation dentaire.

C'est une lésion parodontale difficile à traiter car une fois que la furcation est contaminée, elle nécessite un nettoyage optimal. Or, cette zone est **difficile à nettoyer** car son **accès n'est pas aisé** et nécessite de ce fait une technique et des instruments spécifiques.

Par ailleurs, toute cicatrisation nécessite **une vascularisation et un apport cellulaire**, ces deux éléments ne pouvant venir que du septum interradiculaire. Les parois constituées par les racines sont des **tissus dentaires** qui ne fournissent ni vaisseaux ni ostéoblastes. **La cicatrisation de l'atteinte de furcation nécessitera donc un traitement adapté à cette difficulté.**

Notre thèse intéressera les atteintes de furcations molaires et non prémolaires. Ces dernières sont moins fréquentes et posent des problèmes particuliers.

1.2. Classifications

Le fait de classer les atteintes de furcation molaires permet de les placer dans une « catégorie ». À chaque classe s'appliquera des spécificités et des thérapeutiques adaptées. Au cours du temps, de nombreuses classifications ont été établies.

1.2.1. Classification de HEINS et CANTER (1968)

Cette classification repose sur trois critères qui sont:

- L'entrée de la furcation

Au niveau des molaires supérieures elle peut être mésiale, vestibulaire ou distale.

Au niveau des molaires inférieures elle peut être vestibulaire ou linguale.

- Le nombre de murs osseux
- Le degré d'exposition de la furcation

D'après ceux-ci, nous établissons 3 classes caractérisant le défaut, qui peut être :

- naissant,
- partiel,
- total (HEINS et CANTER, 1968).

1.2.2. Classification d'EASLEY et DREANNAM (1969)

Cette classification des atteintes de furcation est fondée sur la position des éléments du parodonte par rapport à l'organe dentaire (Figure 2).

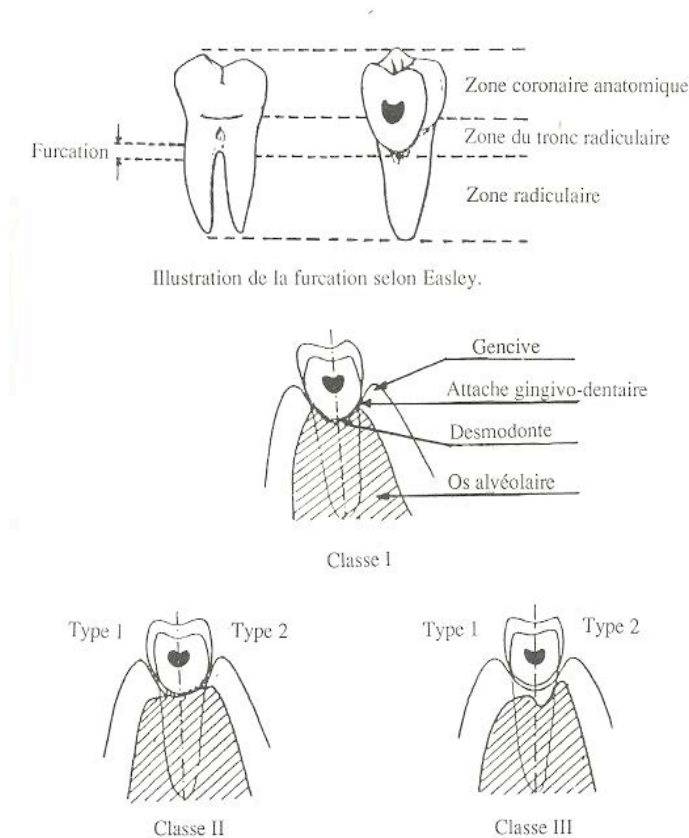


Figure 2 : Classification d'EASLEY et DREANNAM
(d'après EASLEY et DRENNAM, 1969)

On distingue 3 classes :

I : La furcation est **normale**.

II : La furcation est **partiellement** atteinte et deux types sont à considérer.

Type 1 : La crête osseuse latérale à la dent peut être horizontale et s'étendre horizontalement dans la furcation.

Type 2 : La crête osseuse latérale à la dent n'est pas plate mais s'incline en direction coronaire dans l'espace inter-radulaire.

III : Cette lésion est caractérisée par une atteinte **totale** de la furcation.

Type 1 : Le passage de la sonde est possible.

Type 2 : Le passage de la sonde n'est pas possible (EASLEY et DRENNAM, 1969).

1.2.3. Classification de GLICKMAN (1974)

Cette classification est basée sur l'importance de la destruction du parodonte (**Figure 3**).

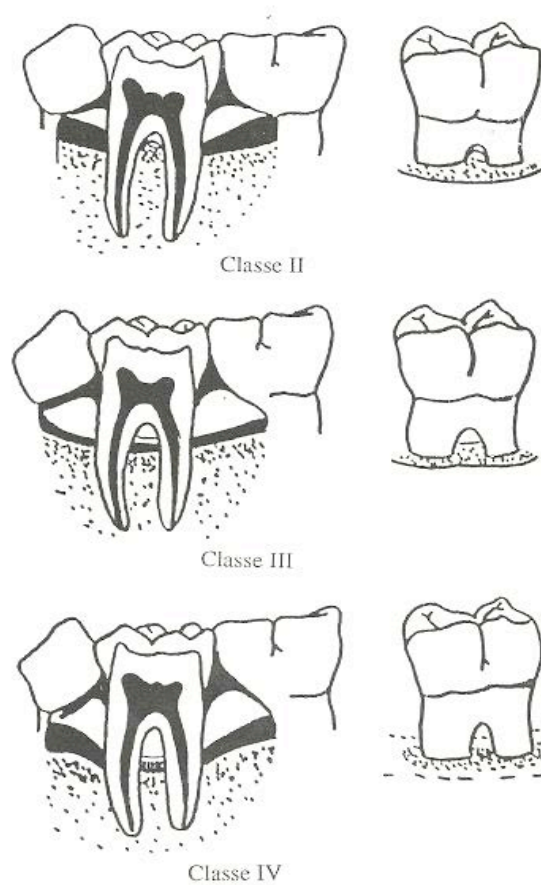


Figure 3 : Classification de GLICKMAN

(d'après <http://livremdical.blogspot.fr/2012/03/classification-des-lesions.html>)

4 classes sont établies :

- Classe I

Cette lésion **atteint le desmodonte** au niveau de la furcation, sans évidence clinique ou radiographique de la lyse osseuse.

- Classe II

Dans cette atteinte on retrouve une alvéolyse au niveau d'une ou plusieurs faces de la furcation. Cependant **les structures parodontales sont encore intactes**, celles-ci ne permettent donc qu'une **pénétration partielle** de la furcation par la sonde de Nabers.

La radiographie révèle une petite zone de raréfaction osseuse.

- Classe III

La furcation est dans cette situation plus atteinte mais peut être obstruée par la gencive.

La gravité de cette lésion est signée par une **lyse osseuse inter-radiculaire** rendant possible le **passage total de la sonde** dans la direction vestibulo-linguale ou mésio distale.

- Classe IV

Dans ce cas le parodonte est tellement atteint que la **furcation est ouverte**, permettant ainsi un accès aisé de la sonde (<http://livremdical.blogspot.fr/2012/03/classification-des-lesions.html>).

1.2.4. Classification de HAMP, NYMAN et LINDHE (1977)

Cette classification comporte trois classes (**Figure 4**) :

- Classe I

Elle est caractérisée par la perte horizontale des tissus de soutien **ne dépassant pas un tiers de la largeur de la dent**.

- Classe II

Elle est caractérisée par la perte horizontale des tissus de soutien **dépassant un tiers de la largeur de la dent** mais n'atteignant pas la largeur totale de l'espace inter-radiculaire.

- Classe III

Elle est caractérisée par la destruction horizontale **de part en part** des tissus de soutien au niveau de l'espace inter-radiculaire (HAMP et coll., 1975)

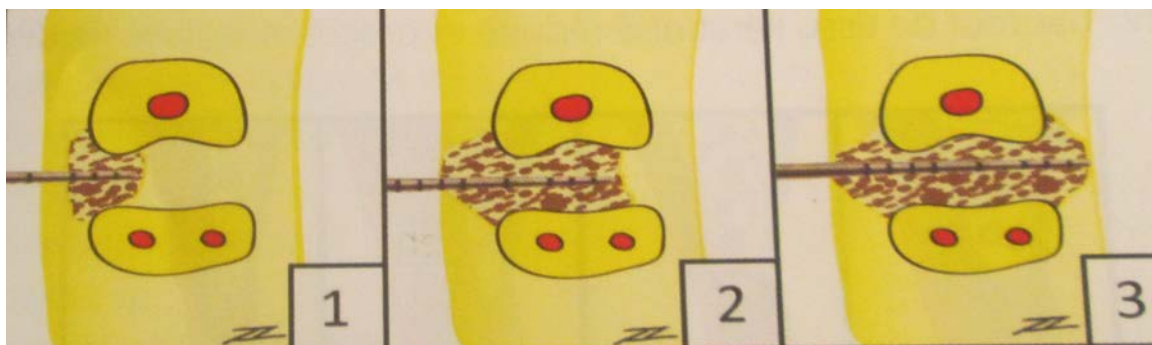


Figure 4 : Classification des atteintes de furcation de Lindhe
(d'après ZUNZARREN, 2011)

1.2.5. Classification de GOLDMAN et COHEN (1977)

- Classe I:

C'est une lésion débutante, non traversante.

Il y a une lyse osseuse horizontale de **moins de 3 mm** à l'intérieur de la furcation.

- Classe II

C'est une lésion en cul de sac, non traversante.

Il y a une lyse osseuse horizontale de **plus de 3 mm** mais elle ne traverse pas la largeur totale de la furcation.

- Classe III

C'est une lésion importante, **traversante**.

Il y a une lyse osseuse horizontale, la sonde de Nabers traverse la zone interradiculaire **de part en part**. Il existe quatre possibilités de classe III pour une molaire supérieure (**Figure 5**). (<http://livremdical.blogspot.fr/2012/03/classification-des-lesions.html>).

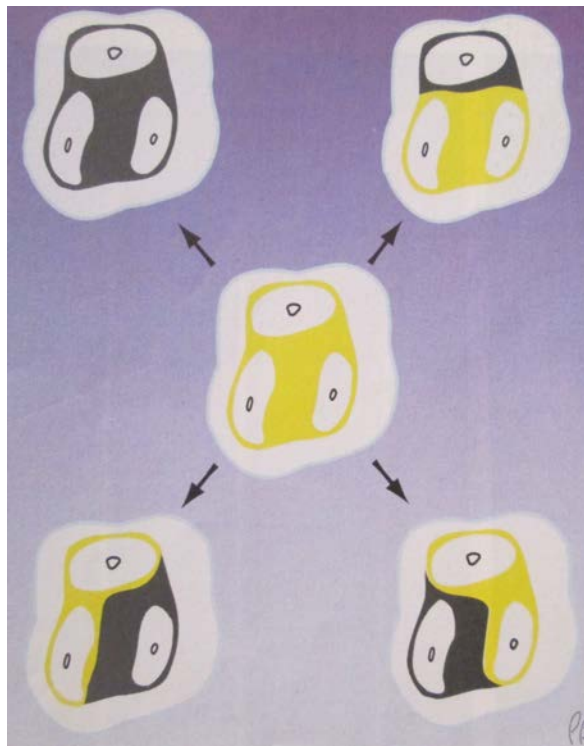


Figure 5 : Possibilités de classe III pour une molaire supérieure
(d'après BERCY et TENENBAUM, 1996)

Parmi ces différentes classifications on retiendra celle de Glickman qui tient compte de l'environnement ainsi que celle de Goldman et Cohen qui pose bien le problème des étapes thérapeutiques.

On retiendra qu'en présence d'une atteinte de furcation de classe I, le but sera de faciliter l'accès et de permettre le nettoyage coronaire.

En classe II, on privilégiera la régénération osseuse et en classe III, les méthodes soustractives seront retenues car elles permettent le nettoyage.

1.3. Étiologie

1.3.1. Étiologie bactérienne

Des micro-organismes tels que des bactéries adhèrent à la surface des dents et forment la **plaque dentaire**, également appelée biofilm (**Figure 6**). La plaque dentaire peut avoir différents potentiels pathogéniques. Elle peut être cariogénique et dans ce cas elle favorisera le développement de caries ; ou bien être **parodontopathique** et dans ce cas le milieu sera favorable au développement de la maladie parodontale.

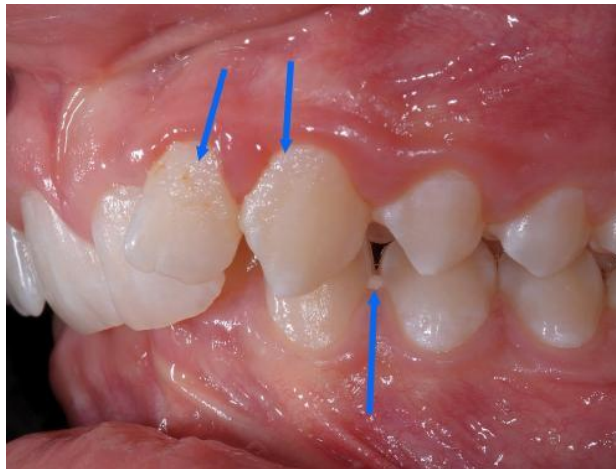

Figure 6 : Plaque dentaire

(d'après <http://ortho.2dia.fr/smp/flux/37L0S3/Q-49-4>)

Avec le temps, une **sélection naturelle** se produit. Les bactéries les plus pathogènes et virulentes s'accumulent si la plaque n'est pas éliminée. Les tissus gingivaux montent une défense (inflammation) qui aboutit à la **gingivite (Figure 7)**.

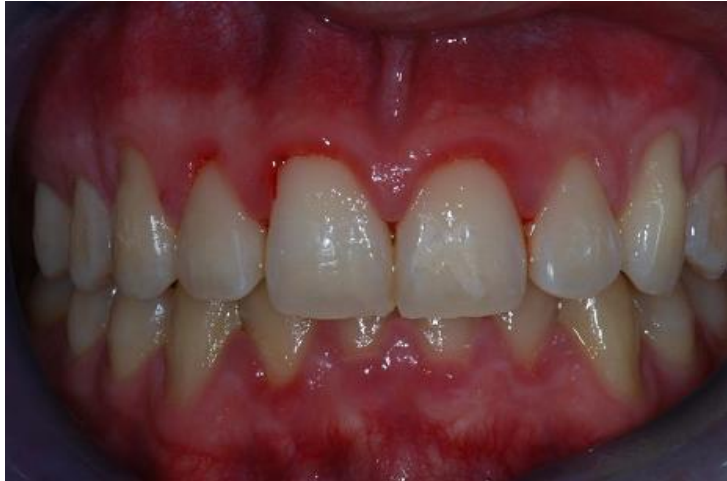

Figure 7 : Gingivite

(d'après <http://www.dentistes-strasbourg-scpghl.fr/les-soins-proposees/vos-gencives.html>)

À la longue, l'inflammation peut **gagner les tissus osseux** formant ainsi des poches et nous serons confrontés à un état de **parodontite**. L'alvéolyse horizontale exposera progressivement les furcations, les mettant ainsi à nue (**Figure 8**).

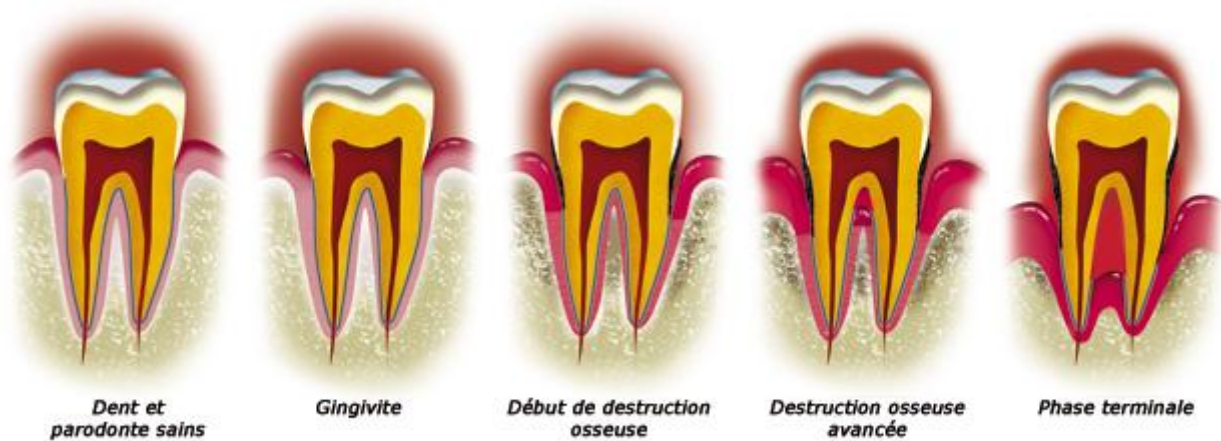

Figure 8 : Évolution de la maladie parodontale

(d'après <http://www.dentifree-lille.com/pardontologie-lille/>)

La plaque dentaire est la cause principale des atteintes de furcation (CHARON, 2010).

1.3.2. Étiologie occlusale

L'alvéolyse peut être ciblée sur la furcation sans causer trop de destruction au niveau proximal (**Figure 9**). Ceci s'explique par le fait que les forces occlusales entraînent des modifications au niveau des structures tissulaires, ainsi que des **changements vasculaires dans la région inter-radiculaire**. En présence d'inflammation, le traumatisme occlusal peut entraîner une **résorption**, plus particulièrement localisée au niveau de la furcation.

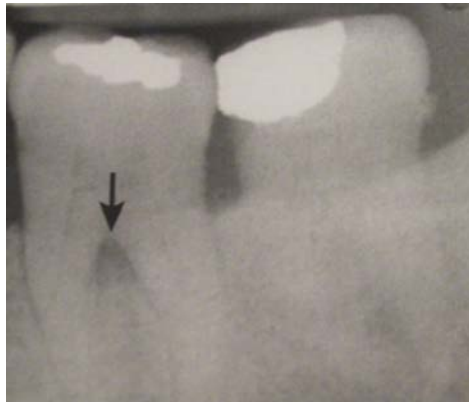

Figure 9 : Image radiologique d'une atteinte de l'espace interradiculaire
(d'après CHARON, 2010)

Cependant, au cours de radiographies de routine, on peut apercevoir une lésion radio claire au niveau de l'espace inter-radiculaire. À l'examen clinique la dent est **mobile** mais il n'y a **pas de rupture de l'attache** ni de poches parodontales. Dans ce cas, il faut procéder à un **ajustage occlusal** qui permettra la guérison de la lésion en quelques semaines. Ici, un traitement parodontal n'est pas justifié.

En agissant assez tôt, on évite la formation d'une atteinte de furcation, c'est à dire comme signalé ci-dessus, une perte d'attache objectivée a la sonde.

1.3.3. Étiologies endodontique et endo-parodontale

Une dent présentant une pathologie d'origine purement endodontique peut présenter une lésion radio claire au niveau de la zone inter-radiculaire. Celle-ci est due à l'élargissement du desmodonte causé par l'inflammation ou à la présence de canaux accessoires.

Dans ce cas, il faut faire le diagnostic différentiel avec une atteinte de furcation.

- Si le test de vitalité pulpaire est **négatif** et qu'au sondage la sonde ne passe pas dans la furcation, c'est une lésion **d'origine purement endodontique**. Seul un traitement endodontique est nécessaire et la lésion cicatrisera en quelques mois.

- Si le test de vitalité pulpaire est **négatif** et qu'au sondage la sonde passe dans la furcation, c'est une lésion **endo-parodontale**. Un traitement endodontique **et** un traitement parodontal (surfaçage radiculaire) seront nécessaires car l'origine de la lésion est double.
- Si le test de vitalité pulpaire est **positif** et qu'au sondage la sonde passe dans la furcation, c'est une lésion **d'origine purement parodontale**. Seul un traitement parodontal est nécessaire.

1.4. Examen clinique

Cet examen va permettre au praticien de recueillir un ensemble de données lui permettant de poser son diagnostic. Il est donc important d'être très précis et rigoureux lors de la collecte de ces informations.

1.4.1. Examen dentaire

Les organes dentaires sont les premiers à être auscultés en bouche. On observe leur état (obturée, cariée, absente), leur forme et leur implantation.

La quantité de plaque dentaire présente en bouche est un élément déterminant. Nous savons que celle-ci est l'étiologie principale de la formation d'atteintes de furcation. Cette plaque peut être quantifiée grâce à l'indice de plaque de Silness et Loë.

0 : Pas de plaque. 1 : Mince film de plaque visible après exploration à la sonde. 2 : Accumulation modérée de plaque qui est visible à l'oeil nu. 3 : Grande accumulation de plaque.

Il est important de réaliser des **tests de vitalité pulpaire** qui nous permettront d'orienter notre diagnostic. La mortalité et l'infection pulpaire peuvent être liées à la formation d'une atteinte de furcation comme décrit ci-dessus (1.3.3) (CALAS-BENNSAR et coll., 2005).

1.4.2. Examen des tissus mous

On observe ensuite les tissus mous, c'est à dire **la gencive** mais aussi **les muqueuses**. On note leur couleur, leur texture ainsi que la présence de saignement ou d'œdème.

Une gencive saine (Figure 10) sera de couleur rose pâle, piquetée en peau d'orange, fermement attachée aux structures sous-jacentes et ne saigne pas au cours du sondage.

Une gencive pathologique (Figure 10) présentera des **signes inflammatoires** tels qu'un érythème, un œdème ou un saignement. La gencive est dite « pathologique » car l'inflammation produite devient trop importante et s'auto-entretient (CALAS-BENNSAR et coll., 2005).

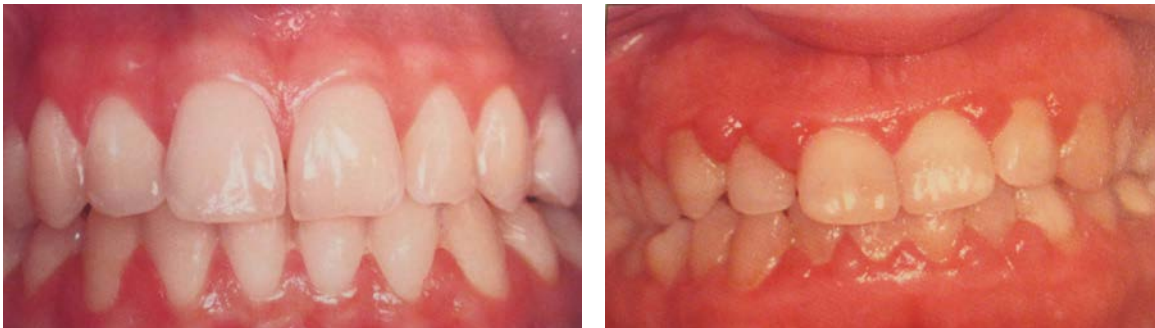

Figure 10 : Comparaison d'une gencive saine et d'une gencive pathologique
(d'après CHARON, 2010)

1.4.3. Examen occlusal

Cet examen nous permet d'identifier les forces occlusales anormales s'exerçant sur les dents et diffusant au parodonte. Lorsque ces forces sont mal tolérées, il y a un traumatisme occlusal.

Il entraîne un **élargissement du desmodonte et des modifications vasculaires**. Sur un terrain où les tissus de soutien sont déjà affaiblis par la maladie parodontale il peut accélérer et guider la formation de poches, aboutissant souvent à la formation de lésions verticales.

La susceptibilité au trauma occlusal est variable selon les individus (American Academy of Periodontology, 2000)

De nombreux facteurs peuvent favoriser le traumatisme occlusal tels que:

- le bruxisme (**Figure 11**),
- les pertes dentaires multiples non compensées responsables d'une perte de calage postérieur provoquant une perte de dimension verticale,
- les réhabilitations occlusales déficientes créant des parafunctions,
- les malpositions dentaires,
- les parafunctions professionnelles (musicien, stylo entre les dents...).

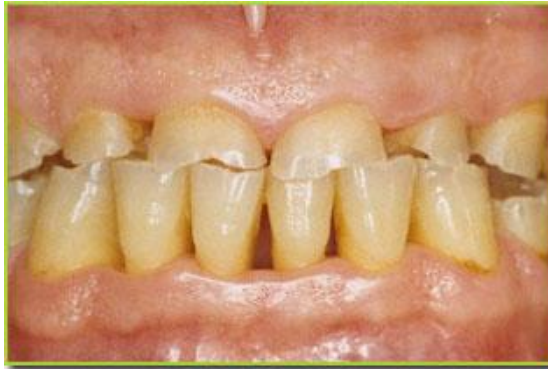

Figure 11 : Patient atteint de bruxisme avec de faibles lésions parodontales
(d'après <http://www.capitaldents.com/1087/hygiene-dentaire-et-parodontologie/botox-contre-bruxisme/>)

1.4.4. Sondage parodontal

Le sondage est effectué à l'aide d'une sonde parodontale qui peut être graduée, manuelle, classique, à pression constante ou encore électronique. Il faut la manier avec précaution et l'insérer le long de la racine tout en gardant son contact, le plus parallèlement possible au grand axe de la dent. **La pression exercée est légère** (de l'ordre de 20 g) car la sonde ne doit pas dépasser l'attache épithéliale. Cet examen permet de mettre en évidence la profondeur de poche ainsi que la perte d'attache (**Figure 12**).

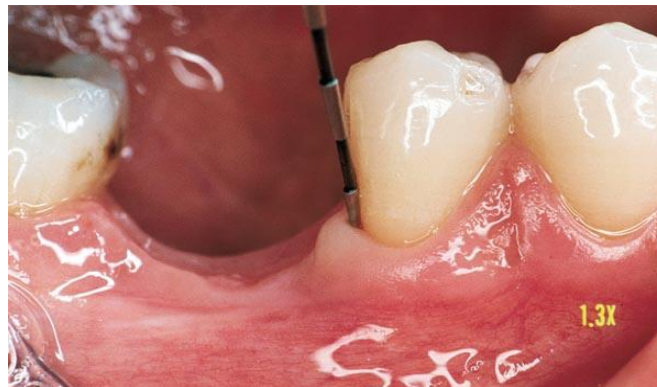

Figure 12 : Réalisation d'un sondage parodontal
(d'après <http://www.les-implants-dentaires.com/implants-multimedia/parodontologie/gingivite.htm>)

Les valeurs recueillies sont inscrites sur un *charting* et servent de repère thérapeutique lors des phases de réévaluation. On considère qu'il y a **absence de poches parodontales** lorsque la profondeur au sondage n'excède pas 3 mm.

Cet examen nous permet également **d'évaluer l'inflammation et de visualiser des suppurations**. En effet il nous suffit d'observer si la sonde provoque un écoulement de sang ou de pus après son insertion douce.

Cet acte provoque une bactériémie qui n'a pas de conséquences graves chez un sujet sain mais qui **peut s'avérer dangereux chez un patient porteur d'un haut risque d'endocardite infectieuse** (CALAS-BENNSAR et coll., 2005).

1.4.5. Examen des furcations

Il est effectué à l'aide d'une **sonde de Nabers** qui est introduite sans force dans la furcation dentaire (**Figure 13**). L'avantage de cette sonde est qu'elle nous permet d'atteindre les furcations mésiales et distales des molaires maxillaires.

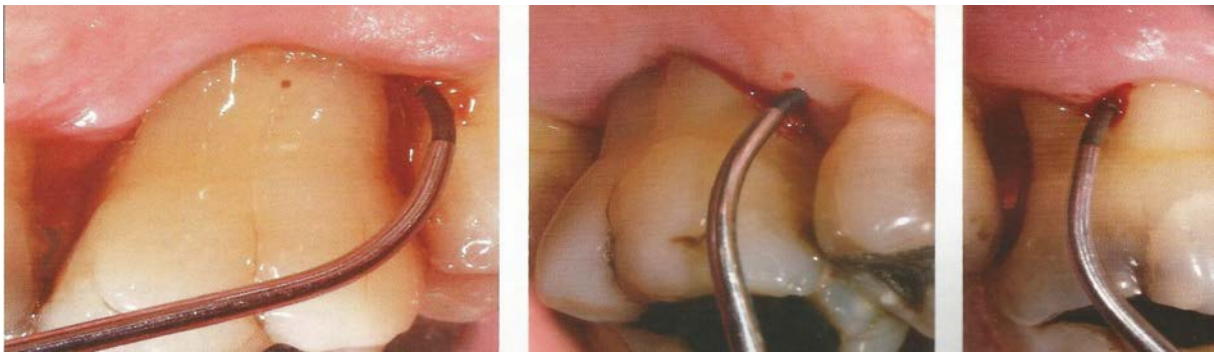


Figure 13 : Sondage des furcations distale et vestibulaire d'une première molaire maxillaire à l'aide d'une sonde de Nabers.

(d'après BROCHERY et coll., 2008)

Grâce à cet examen, nous pouvons **mettre en évidence les zones interradiculaires et mesurer leur profondeur**. La perte osseuse est donc mise en évidence, ce qui nous permet de répartir les lésions selon leur classification.

1.4.6. Examen des mobilités

Au cours de l'examen clinique nous pouvons évaluer la mobilité d'une dent en plaçant cette dernière entre les manches de deux instruments (**Figure 14**). On quantifie sa mobilité grâce à l'indice de Mülheman.

- | |
|--|
| <ul style="list-style-type: none">0 : Ankylose.1 : Mobilité physiologique perceptible entre deux doigts.2 : Mobilité transversale visible à l'oeil nu inférieure à 1 mm.3 : Mobilité transversale supérieure à 1 mm.4 : Mobilité axiale et transversale. |
|--|

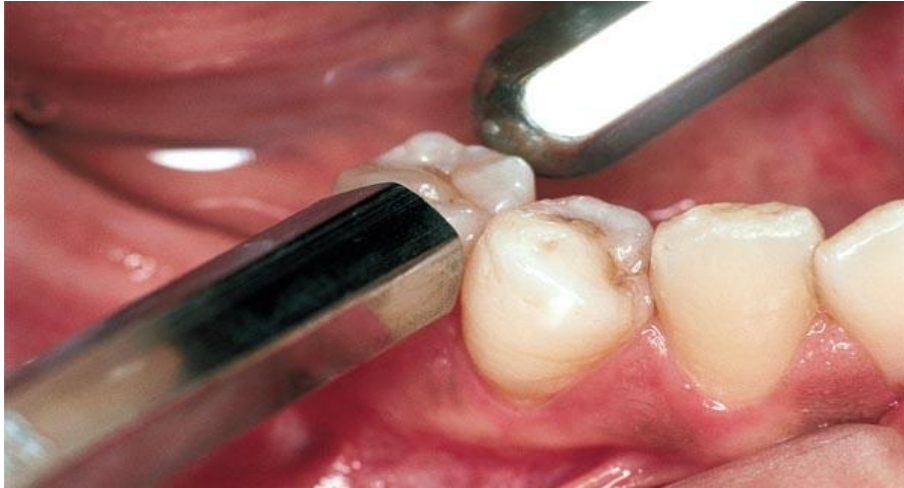
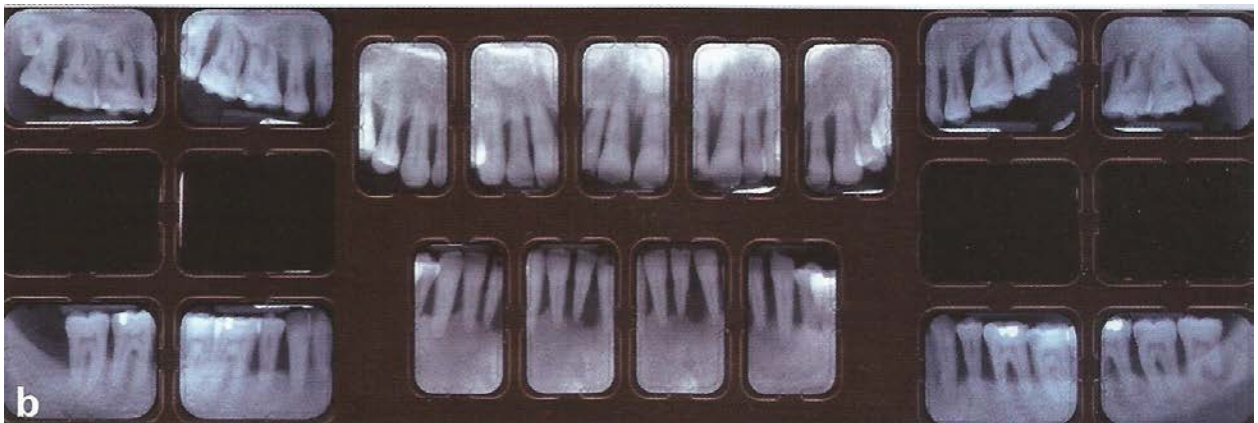


Figure 14 : Évaluation de la mobilité
 (d'après <http://www.les-implants-dentaires.com/implants-multimedia/parodontologie/gingivite.htm>)

1.5. Examen radiologique

L'examen radiologique est **complémentaire** à l'examen clinique qui nous donne déjà de nombreuses informations. On le qualifie ainsi car **on ne peut pas établir de diagnostic** en se basant exclusivement sur ce dernier. C'est un complément pratique et non invasif mais qui peut avoir tendance à minimiser les lésions.

On préférera la réalisation d'un bilan long cône (**Figure 15**) qu'une radiographie panoramique car celle-ci n'est pas assez précise.



b

Figure 15 : Bilan long cône
 (d'après LALLAM et coll., 2011 LALLAM C, BLANC A, BARBANT C, CRUMBACH A.
 Les maladies parodontales Savoir diagnostiquer pour bien traiter ! L'information dentaire n 3 du 19/01/11 p17-24)

1.6. Photographie

La prise de clichés photographiques de face permet de recueillir des données rapidement et de les archiver de manière simple. C'est un excellent moyen de communication avec le patient qui permet de le motiver tout au long du traitement.

Conclusion PARTIE 1 :

Cette première partie nous permet de définir l'atteinte de furcation, ses classifications ainsi que ses étiologies.

Nous savons également quels sont les outils et les examens nous permettant de poser notre diagnostic .

PARTIE 2 : CRITÈRES THÉRAPEUTIQUES

Il est important de réaliser une **anamnèse précise** du patient avant tout traitement ainsi que de déterminer son motif de consultation. Le patient a souvent des doléances ou des interrogations au sujet de son état buccal. Nous nous devons de l'écouter attentivement ainsi que de mettre notre connaissance et notre savoir-faire à son service.

Cependant, pour être candidat à un traitement parodontal, le patient doit répondre à un certain nombre de critères et **ne pas avoir de facteurs de risques contre-indiquant le traitement adapté.**

2.1. Facteurs généraux

Les éléments cliniques et radiographiques sont essentiels mais insuffisants dans la prise en charge de la parodontite et des traitements de furcation.

En effet, il est important **d'évaluer le terrain sur lequel nous allons travailler.** L'âge, l'environnement, le comportement, l'hérédité ainsi que l'état de santé général sont à prendre en considération dans l'élaboration du plan de traitement car ils peuvent modifier la réponse immunitaire (**Tableau 1**). Une fois l'équilibre rompu, la maladie peut s'installer plus aisément (GUEZ et SAFFAR, 1999).

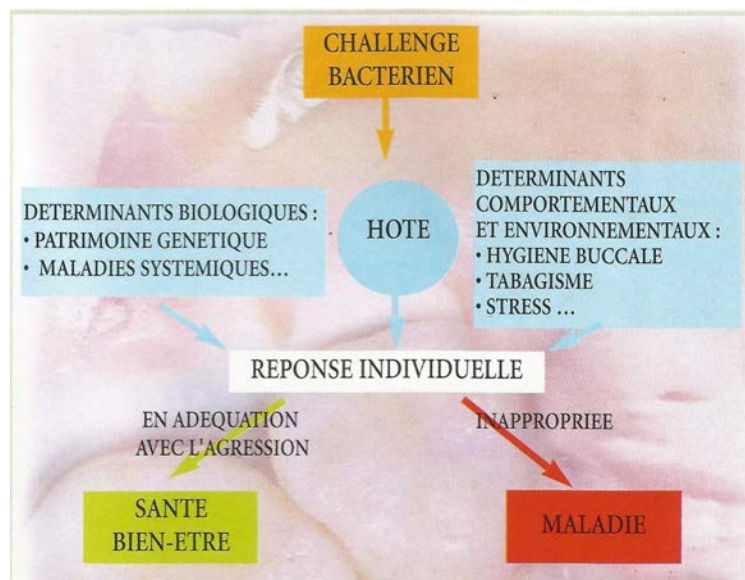


Tableau 1 : Facteurs influençant la réponse immunitaire (d'après GUEZ et SAFFAR, 1999)

2.1.1. État de santé général

- **Âge**

Initialement, on pensait que l'âge pouvait prédisposer à une plus grande susceptibilité aux parodontites par des phénomènes liés à l'immunité. Cependant cette relation n'est pas établie avec précision car le vieillissement ne paraît pas influencer la réponse immunitaire face aux infections bactériennes (PAGE, 1984).

On considérera que c'est plutôt **l'accumulation des phases de destruction parodontale** qui serait responsable de la perte d'attache plus importante chez les individus âgés, plutôt qu'une diminution de l'efficacité du système immunitaire (CHARON, 2010).

- **Traitements médicamenteux**

À tout âge, les patients sont susceptibles de consommer des médicaments divers et variés pouvant avoir une **influence directe sur leur parodonte**. Ce dernier devient plus vulnérable aux agressions bactériennes et donc, à la parodontite (CALAS-BENNSAR et coll., 2005).

Parmi eux, nous trouvons:

- La ciclosporine

C'est un **immuno-suppresseur** prescrit chez les sujets ayant reçu une greffe. Il permet d'éviter le rejet de celle-ci. Ce médicament a pour effet secondaire la formation d'hyperplasies gingivales qui peuvent être plus ou moins importantes (**Figure 16**).

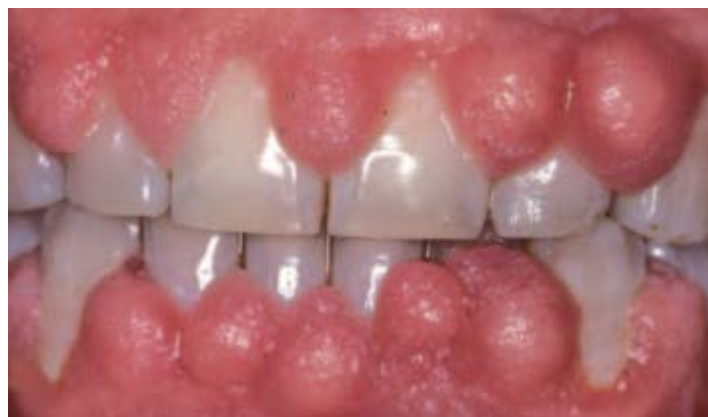

Figure 16 : Hyperplasie due à la prise de ciclosporine
(d'après CALAS-BENNSAR et coll., 2005).

- La phénytoïne.

C'est un **antiépileptique** responsable d'hypertrophies gingivales.

- La nifédipine

C'est un **inhibiteur calcique** pouvant provoquer des hyperplasies gingivales. Cet effet diminue lors de l'arrêt du traitement.

- **Diabète**

La maladie parodontale est considérée comme étant une complication du diabète. Le praticien doit de ce fait se renseigner sur **l'origine et l'équilibration de cette pathologie pour pouvoir adapter son traitement.**

Le type de diabète n'aurait pas une véritable incidence sur la parodontite. Cependant, **le contrôle glycémique** serait lui, déterminant sur l'importance de la destruction parodontale.

Les diabètes non équilibrés représentent un réel **facteur de risque** ayant une incidence sur la prévalence de la parodontite. On recommande à ces patients de venir en consultation au moins deux fois par an pour endiguer la maladie.

Par ailleurs, certaines parodontites pourraient **affecter la sévérité du diabète** (GROSSI et GENCO, 1998).

- **Maladies cardio-vasculaires**

Les pathologies cardio-vasculaires sont la **deuxième cause de mortalité après les cancers en France.** De nombreux facteurs prédisposent à ces pathologies tels que le tabac ou le diabète, cependant ceux-ci sont absents dans 30% des accidents ischémiques cardiaques.

De nombreux chercheurs se sont donc interrogés sur la **corrélation entre maladie parodontale et maladies coronariennes.** Il est établi que la diffusion des bactéries (présentes dans les granulomes apicaux) dans la circulation sanguine ont un impact systémique.

Nous savons que des actes tels que le **détartrage, le brossage ou encore la mastication peuvent entraîner une bactériémie.**

Cependant, les foyers parodontaux semblent être sous-estimés alors que l'athérogénèse et les maladies parodontales partagent la même nature de maladie inflammatoire.

- Une étude met en avant que les patients présentant une profondeur au sondage supérieure à 3 mm sur plus de la moitié de leurs dents ou un score de perte osseuse supérieur à 20% ont un **risque multiplié par deux de développer une maladie coronarienne** (BECK et coll., 1996).
- **L'incidence des maladies parodontales non traitées sur les maladies coronariennes** semble s'avérer juste et le rôle du chirurgien-dentiste à ce niveau sera donc d'alerter ses patients de ce danger potentiel et non négligeable (FENISTEIN et WALLET 2008).

- **Modifications hormonales**

Les variations hormonales au cours de la grossesse ou de la ménopause peuvent **altérer la santé parodontale**. La réponse inflammatoire est modifiée et la réaction à la plaque bactérienne exacerbée.

Au cours de la grossesse, les patientes sont particulièrement sensibles aux pathologies bucco-dentaires. Elles ne doivent pas être négligées par certains praticiens réticents à l'idée de soigner des femmes enceintes. Un mauvais état buccal pendant la grossesse peut être lourd de conséquences sur la gestation voire sur le futur bébé. Ces patientes doivent de ce fait avoir des **contrôles dentaires rigoureux et suivis**.

Les modifications hormonales vont favoriser l'aggravation de lésions gingivales initiales et permettre par exemple l'apparition d'épulis (**Figure 17**) (GAUZERAN, 2013).

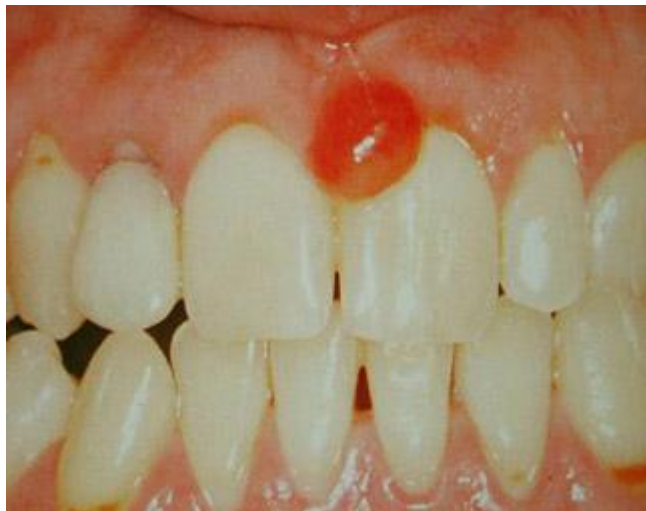

Figure 17 : Épulis gravidique de la femme enceinte
(d'après HAUTEVILLE, <http://conseildentaire.com/2011/04/19/quest-ce-quun-epulis>)

- Par ailleurs, certaines études suspectent les maladies parodontales d'être **responsables de retard de croissance foetale** (GAUZERAN, 2013).
- Une équipe australienne Néo-zélandaise a étudié le rapport entre les parodontopathies et la mortalité périnatale et a conclu que **leur implication est réelle**, spécialement dans les cas d'extrême prématurité (SCHUB et coll., 2009).

Ces patients nécessitent donc une attention particulière ainsi qu'une prise en charge adaptée à leurs besoins.

- **Déficiences immunitaires**

Certaines pathologies telles que le syndrome de Papillon Lefèvre, le syndrome de Down, une infection à l'herpès virus ou encore un patient VIH positif, induisent une altération des défenses immunitaires. **Cet affaiblissement prédispose ces patients aux maladies parodontales** (GENCO et LOE, 1993).

L'éducation au contrôle de plaque ainsi que la motivation à l'hygiène sont **indispensables** chez ces patients immunodéprimés car l'infection parodontale peut représenter un **réel danger pour leur santé**.

2.1.2. Hygiène bucco-dentaire

Au cours de l'interrogatoire il peut être intéressant de demander au patient la **fréquence et la durée de ses brossages** afin d'évaluer dans un premier temps ses habitudes comportementales.

- Quel type de brosse il utilise : manuelle, électrique, à poils souples, à poils durs...
- L'utilisation d'accessoires complémentaires : fil dentaire, brossettes interdentaires, jet...

Dans un second temps, on vérifie en bouche si le brossage est **réalisé correctement** en regardant s'il reste de la plaque sur les dents. Dans ce cas-là, on peut réexpliquer la méthode de brossage ainsi que le matériel requis (CALAS-BENNSAR et coll., 2005).

Grâce à ces explications, le patient va pouvoir désorganiser le biofilm. La technique de brossage sera **adaptée en fonction du patient, son âge, sa dextérité, ainsi que son type gingival** (parodonte fin ou épais).

En général les patients adoptent un brossage horizontal associé à une brosse à dents à poils durs qui devient source de traumatismes et de destruction tissulaire. On lui enseignera une technique plus douce ainsi que l'utilisation de fil et de brossettes inter-dentaires permettant d'éliminer la plaque dans les espaces interproximaux (**Figure 18**) (HUCK et coll., 2011).

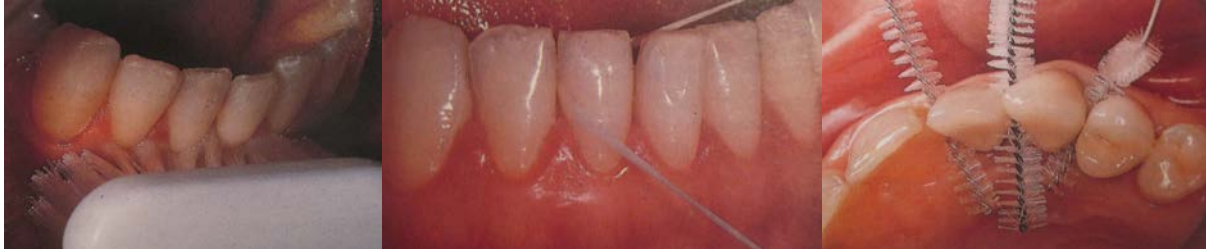

Figure 18 : Utilisation de la brosse à dents, du fil dentaire et des brossettes inter-dentaires.

(d'après JAUMET V, JAOUÏ L, 1995. Hygiène bucco-dentaire techniques et moyens autorisant un contrôle de plaque compatible avec la santé parodontale. Information dentaire numéro 15 du 13/04/95)

2.1.3. Habitudes comportementales

- **Stress**

Le stress est par définition un état de dysharmonie provoqué par une agression de nature variable. Celui-ci va induire des **variations physiologiques** telles qu'une modification de la nature de la réponse immunitaire ou une modification du flux salivaire.

Il peut également être responsable de **modifications comportementales** telles que le tabagisme. Ces modifications vont perturber l'équilibre buccal et peuvent favoriser la destruction du parodonte (ROSANIA et coll., 2009).

- **Tabac**

La corrélation entre tabagisme et parodontite a été mise en évidence depuis longtemps. Le tabac constitue un risque majeur dans l'apparition de la parodontite.

- Suivant une étude réalisée en 1968, le pourcentage d'individus atteints de parodontite est supérieur chez les fumeurs, à l'exception des sujets de plus de 65 ans. Les femmes fumeuses de 20 à 39 ans ont **deux fois plus de probabilités** de souffrir de parodontites. Cette observation s'applique également aux hommes mais à un âge se situant entre 30 et 59 ans (SOLOMON et coll., 1968).

- D'autre part, la relation entre la **sévérité de la maladie parodontale et la quantité de tabac consommée** a été étudiée. Les conclusions nous apprennent que le tabagisme exerce une influence négative sur la progression de la parodontite, mais aussi sur la guérison après le traitement parodontal (NUNN, 2003).

On retiendra qu'il est essentiel, au cours de l'anamnèse, de demander à un patient fumeur le nombre de cigarettes consommées par jour ainsi que la date de début de son activité tabagique.

Ce paramètre est décisif dans la prise de décision thérapeutique car l'importance de cette consommation aura un effet direct sur le succès d'un traitement.

2.1.4. Ethnique

De nombreux chercheurs se sont questionnés sur l'existence d'une **prédisposition ethnique à la maladie parodontale**.

- Il a été observé qu'à perte d'attache équivalente, des patients présentant une parodontite sévère ont des dysfonctions immunitaires plus ou moins importantes en fonction de leur origine ethnique (HART et KORNMAN, 1997).
- Par ailleurs, la prévalence des parodontites agressives localisées est de 5 à 25 fois plus élevée chez **les individus d'ethnie noire aux États-Unis** (LOE et BROWN, 1991).
- Une étude récente a mis en avant la dimension d'entrée de la furcation des molaires mandibulaires qui serait plus importante chez les **individus jordaniens**. En effet 63,5% de celles-ci sont supérieures à 0,75 mm (largeur moyenne). Cette différence significative de largeur avec les autres populations pose problème lors de l'instrumentation avec des curettes de Gracey de taille standard. C'est un critère à prendre en considération lors de l'instrumentation afin de réaliser un nettoyage optimal (AL HABASHNEH et coll., 2010).

Toutes ces études nous permettent de conclure que **l'origine ethnique est un facteur à prendre en compte lors de l'examen clinique et de l'interrogatoire médical pour pouvoir adapter notre thérapeutique**.

2.1.5. Conditions socio-économiques

Si nous nous plaçons au sein d'un même pays comme la France, on peut considérer que le risque de développement d'une parodontite varie entre les différentes classes sociales. Cela ne signifie pas pour autant que seuls les milieux les plus modestes sont concernés par cette pathologie mais que **l'incidence y est décuplée car les moyens y sont moins importants.**

- **Le niveau d'éducation et les moyens financiers d'une personne ont une incidence directe sur la survenue des parodontites.** Il existe également un lien entre la **sévérité de la maladie et le niveau de développement des pays.** Moins le pays est développé industriellement et économiquement plus la parodontite sera sévère (CHARON, 2010).
- Une étude montre que le **niveau d'éducation** et le niveau socio-économique jouent un rôle déterminant dans la survenue de la parodontite (BORRELL et coll., 2006).

2.1.6. Compliance

La motivation du patient est essentielle à la réussite du traitement. Celui-ci doit être impliqué dans sa thérapeutique et ne pas simplement la "subir".

Sa compliance est également très importante car si le patient ne s'investit pas un minimum dans son traitement, l'échec est quasi assuré (WILSON et coll., 1984).

2.2. Facteurs locaux

Les molaires possèdent des spécificités anatomiques les rendant plus susceptibles à une perte d'attache. En effet, le brossage est moins aisé en postérieur, ceci favorisant l'adhésion ainsi que le développement du biofilm (BROCHERY et coll., 2008).

2.2.1. État dentaire

Le rapport bénéfice/risque doit être évalué avant de se précipiter sur le choix de la thérapeutique (qui sera adaptée à la lésion furcataire). En effet, **la question de la conservation de la dent doit être étudiée.**

Pour cela, plusieurs facteurs sont à prendre en considération tels que :

- La prévalence et l'importance des caries dentaires
- La qualité du traitement endodontique
- La présence de faux canaux
- La présence d'instruments ou de tenons cassés dans les racines
- La présence et l'étendue des fêlures et fractures
- L'environnement parodontal
- La possibilité de restaurer prophétiquement la dent
- Une malposition dentaire ou version

Une fois que tous ces paramètres sont acceptables, on peut étudier l'anatomie de la dent. Celle-ci va nous apporter de nombreuses informations et nous permettre d'orienter le choix du traitement (AUBERT et PIEAUD, 2009).

2.2.2. Anatomie dentaire

- **La furcation**

On distingue trois zones de furcation pour les premières **molaires maxillaires** :

- vestibulaire,
- mésiale,
- distale.

Les premières **molaires mandibulaires** ne possèdent elles, qu'une zone de furcation :

- vestibulo-linguale

- De part leurs multiples zones furcatoires, les molaires maxillaires sont plus sensibles aux atteintes que les molaires mandibulaires. En effet, la prévalence des lésions inter-radiculaires se situe entre **25 et 72% pour les molaires maxillaires et entre 16 et 49,6% pour les molaires mandibulaires (Tableau 2)** (BROCHERY et coll., 2008).

Pourcentage de molaires avec lésions inter-radiculaires		
Auteurs	Maxillaire	Mandibulaire
Hirschfeld et Wassermann	38,70%	29%
Mc Fall	25,10%	15,90%
Goldman et coll.	52,20%	19,50%
Wood	42,40%	35%
Dannewitz et coll.	72%	49,60%

Tableau 2 : Prévalence des lésions inter-radiculaires chez des patients atteints de maladies parodontales (d'après BROCHERY et coll., 2008)

- Par ailleurs, les sites **les plus touchés** sont les faces distales des premières molaires maxillaires (Figure 19) (TAL et LEMMER, 1982) ainsi que les faces vestibulaires des molaires mandibulaires (Figure 20) (MAC FALL 1982).

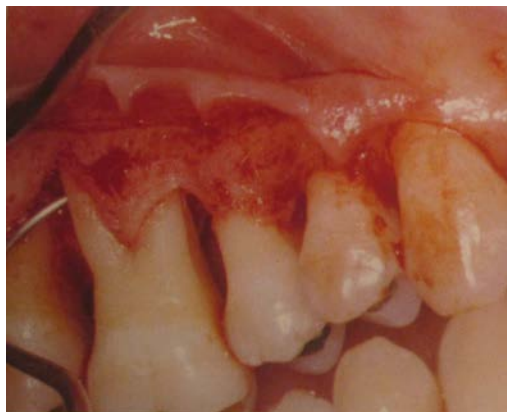

Figure 19 : Atteinte de la furcation distale d'une première molaire maxillaire. (d'après MATTOUT et MORA, 2002)

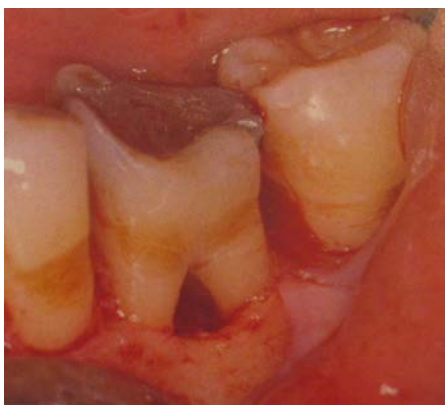

Figure 20 : Atteinte de la furcation vestibulaire d'une première molaire mandibulaire.

(d'après MATTOUT et MORA, 2002)

- **Morphologie des racines**

La logique veut que plus les racines sont longues, meilleur sera l'ancrage de la dent dans l'os. Cependant, il faut prendre en compte d'autres facteurs dont **la divergence des racines**. En effet, ce facteur influence la quantité d'os présent dans l'espace inter-radiculaire. La nature de cet os a une incidence sur la résistance du parodonte face à l'attaque bactérienne.

- Le degré de séparation des racines des premières molaires maxillaires est **variable**.

- dans 10% des cas, on observe une fusion de deux racines
- une fusion complète de trois racines est moins fréquente.

Pour les premières molaires mandibulaires, la divergence des racines est de l'ordre de **30 degrés** avec de grandes variations pouvant aller jusqu'à la fusion radiculaire (**Figure 21**) (BROCHERY et coll., 2008).

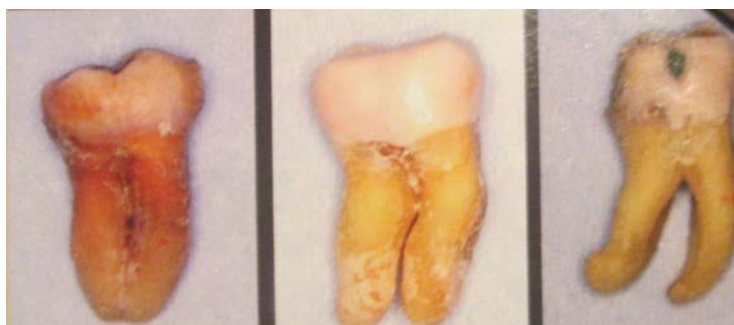

Figure 21 : Variation de l'écartement des racines pour les molaires mandibulaires (d'après AUBERT ET PIEAUD, 2009)

- Par ailleurs, **le degré de séparation des racines diminue de la première molaire à la seconde molaire** que ce soit au maxillaire comme à la mandibule (**Figure 22**) (MATTOUT et MORA, 2002).

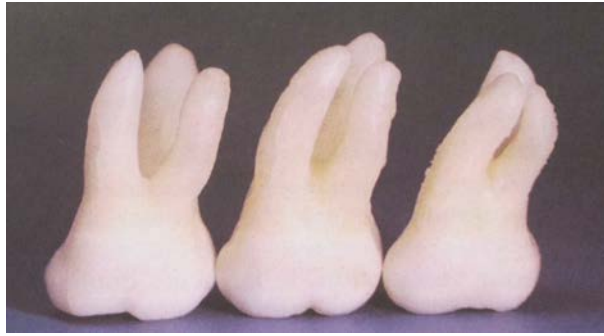


Figure 22 : Première, deuxième et troisième molaires supérieures gauches
(d'après BERCY et TENENBAUM, 1996)

- Des observations dans le sens transversal et longitudinal sont également importantes car elles nous permettent d'objectiver la courbure des racines. Si celles-ci sont trop **courbes** et présentent un traitement endodontique, la réalisation d'un ancrage radiculaire est compromise car le risque de fracture y serait trop élevé (AUBERT ET PIEAUD, 2009).

Ces observations anatomiques nous permettent d'orienter notre choix thérapeutique. En effet, une dent présentant des racines très divergentes permettra la réalisation d'un traitement tel que la tunnélisation ou l'hémisection.

- **Le tronc radiculaire**

Le tronc radiculaire, est délimité par la jonction amélo-cémentaire en coronaire et par le plancher de la zone de furcation en apical. On peut déterminer sa hauteur à l'examen clinique et radiographique (**Figure 23**) (MATTOUT et MORA, 2002).

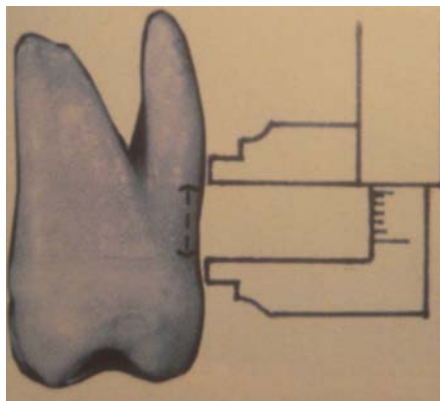


Figure 23 : Détermination de la hauteur du tronc radiculaire
(d'après MATTOUT et MORA, 2002)

Cette mesure est primordiale dans la prise de décision thérapeutique :

- Moins le tronc commun radiculaire est haut et plus l'ancrage des racines restantes est important.
- Plus le tronc est haut et large, plus la furcation sera facile à débrider par surfaçage et plus les chances de réussite au cours des chirurgies seront grandes (http://ancien.odonto.univ-rennes1.fr/old_site/qip136.htm).

On estime sa **hauteur moyenne** au niveau des premières molaires maxillaires :

- 3,5-3,6mm en mésial,
- 3,5-4,2mm en vestibulaire,
- 4,1-4,8mm en distal (BROCHERY et coll., 2008).

Par ailleurs, on peut noter que les troncs radiculaires des **premières molaires** (maxillaires et mandibulaires) **sont plus courts** que ceux des deuxièmes molaires (SVARDSTROMM et WENNSTROM, 1988).

- **L'entrée de furcation**

La localisation ainsi que le diamètre d'entrée de furcation sont variables selon les dents concernées.

Au maxillaire, leur niveau d'entrée par rapport à la jonction amélo-cémentaire est de :

- 3 mm en mésial,
- 3,5 mm en vestibulaire,
- 5 mm en distal.

À la mandibule, on observe une moyenne de :

- 4 mm en lingual
- 3 mm en vestibulaire.

Plus les entrées sont apicales, moins elles sont exposées à l'attaque bactérienne.

Pour ce qui est de la largeur, **à la mandibule** on observe en moyenne :

- un diamètre supérieur à 0,75 mm en vestibulaire,
- un diamètre inférieur à 0,75 mm en lingual.

Au maxillaire, l'entrée de la furcation est **plus étroite** sur les faces vestibulaires que sur les faces distales et mésiales.

- Il faut savoir que **plus la largeur d'une entrée est importante, plus celle-ci sera résistante aux bactéries**. Lorsque l'entrée est étroite, les bactéries y prolifèrent plus facilement et l'accès au nettoyage y est plus difficile (BROCHERY et coll., 2008).

2.2.3. Les projections d'émail

Les perles d'émail (**Figure 24**) sont des anomalies d'origine embryologique qui se situent au niveau de la jonction amélo-cémentaire.

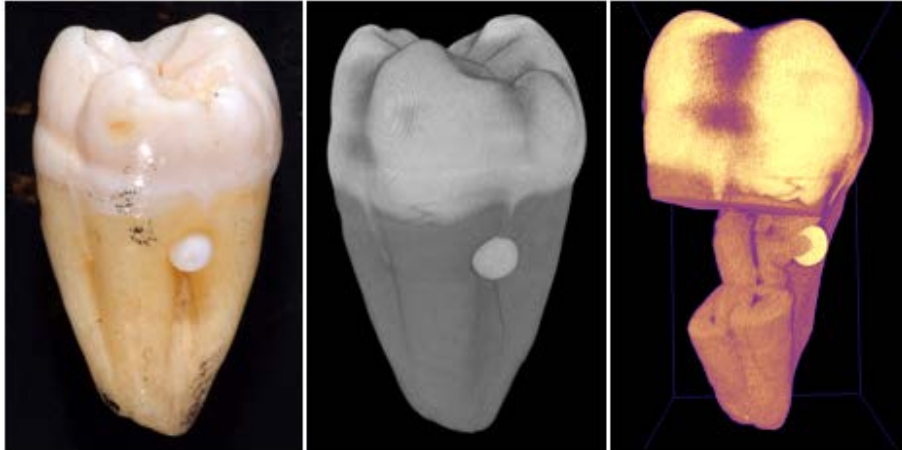


Figure 24 : Perle d'émail

(d'après <http://www.dentistry.bham.ac.uk/medicalimaging/page3.asp>)

- Dans **29% des cas**, elles touchent les faces vestibulaires des molaires mandibulaires et dans 17% des cas, les molaires maxillaires (MASTERS et HOSKINS, 1964).
- Il existe également des coulées d'émail ou "stalactites d'émail" souvent présents sur les faces vestibulaires des molaires. La projection peut descendre jusqu'à la furcation (MATTOUT et MORA, 2002).

Ces particularités anatomiques sont responsables d'une attache conjonctive de moins bonne qualité car celle-ci ne se fait pas sur l'émail. **La résultante est la création d'une poche parodontale pouvant conduire à une atteinte de furcation** (MATTOUT et MORA, 2002).

Une étude a démontré l'implication de ces projections d'émail dans l'atteinte de furcation. On peut les considérer comme un **facteur local anatomique favorisant** (HOU et TSAI, 1987).

Par ailleurs, elles **complicquent la thérapeutique et augmentent le risque de récurrence** (AUBERT ET PIEAUD, 2009).

2.2.4. Architecture osseuse

L'épaisseur et le niveau du rebord osseux en regard de la furcation ont une **importance** primordiale dans le choix de la thérapeutique (**Figure 25**) tout comme la forme de la poche parodontale (AUBERT ET PIEAUD, 2009).

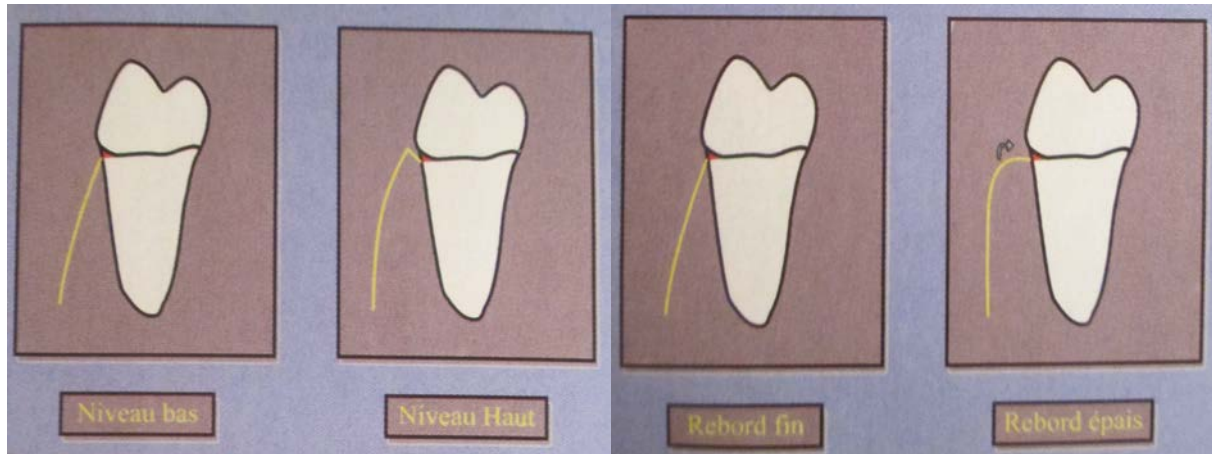


Figure 25 : Niveau et épaisseur du rebord osseux
(d'après AUBERT ET PIEAUD, 2009)

Par ailleurs, les parois dentaires sont des surfaces avasculaires. Ayant pour but la cicatrisation, la présence de vascularisation est primordiale. De ce fait, le nombre de murs osseux, qui sont sources de cellules et de vaisseaux, sera déterminant dans le choix du traitement de l'atteinte de furcation.

2.2.5. Soins mals conduits

Les lésions iatrogènes sont dues à des soins qui n'ont pas été conçus dans les règles de l'art dentaire car ils sont délétères pour le parodonte ou l'odonte.

- **Obturation débordante**

Lorsqu'une obturation est réalisée sans matrice, le matériau n'est pas parfaitement adapté à la dent et on retrouve des zones de sur ou de sous-contour. Ces soins constituent des zones de rétention de plaque favorisant son accumulation en empêchant les phénomènes d'auto-nettoyage par la langue, les lèvres ou les joues. On peut même retrouver du matériau dans la furcation (CALAS-BENNSAR et coll., 2005).

- **Avulsion traumatique**

Dans certains cas d'avulsion de dents de sagesse, le geste peut être traumatique. On peut léser une corticale ou exposer au maxillaire la zone de furcation disto-palatine d'une deuxième molaire.

- **Prothèses mal ajustées**

Le crochet d'une prothèse amovible ou une couronne mal adaptée peut causer une inflammation locale du parodonte. Cet état inflammatoire prolongé constitue un facteur de risque pour la furcation qui peut se retrouver exposé.

- **Orthodontie**

Les appareils orthodontiques constituent un facteur supplémentaire de rétention de plaque. Ils provoquent souvent des états de gingivite liés à la difficulté de réaliser un nettoyage optimal.

D'autre part, les déplacements orthodontiques doivent être envisagés sur un parodonte sain ou assaini et stabilisé. Les forces exercées ne doivent jamais être excessives car elles peuvent entraîner des lésions parodontales importantes (CALAS-BENNSAR et coll., 2005).

Conclusion PARTIE 2

Pour déterminer l'indication d'une thérapeutique dans le traitement de furcations dentaires, il faut tenir compte :

- de l'état de santé général du patient ainsi que de ses pathologies et traitements médicamenteux,
- de son hygiène bucco-dentaire,
- de ses habitudes comportementales,
- de ses origines ethniques,
- de son niveau socio-économique,
- de sa *compliance*,
- de son état dentaire,
- des spécificités anatomiques de la molaire,
- du parodonte environnant.

Ces observations doivent amener le praticien à considérer l'intérêt de la conservation de certaines dents.

PARTIE 3 : LES TRAITEMENTS

Les traitements des lésions furcatoires ont pour objectif la suppression de l'étiologie de la maladie. Pour ce faire, il faut éliminer l'inflammation, aménager la morphologie dentaire dont l'espace inter-radiculaire et créer un environnement compatible avec le contrôle de plaque (SATO, 2002).

3.1. Nature

Le choix de la thérapeutique peut être complexe pour le praticien car de nombreux traitements existent. Il doit être attentif à différents critères (**PARTIE 2**) qui lui permettent d'orienter son choix.

Certains traitements ont résisté à l'épreuve du temps. De nouveaux ont vu le jour grâce aux avancées scientifiques, notamment dans le *bioengineering*. Ils doivent être évalués afin de déterminer celui qui sera le plus adapté à la lésion à traiter.

On distingue aujourd'hui trois catégories de thérapeutiques :

- les conservatrices,
- les résectrices,
- les régénératrices.

3.1.1. Thérapeutiques conservatrices

Ces traitements consistent à débrider les lésions inter-radiculaires et à modifier l'anatomie de l'odonte et du parodonte afin d'optimiser le contrôle de plaque. Dans le but de décontaminer les surfaces dentaires par détartrage et surfaçage, on retrouve :

- les plasties gingivales,
- les coronoplasties,
- les ostéoplasties.

Ces traitements vont d'avantage s'appliquer aux lésions de classe I.

3.1.2. Thérapeutiques régénératrices

Le but ici est de restituer *ad integrum* les tissus détruits par la maladie en permettant une régénération osseuse. Parmi eux, on trouve :

- le comblement osseux,
- la régénération tissulaire guidée,
- les facteurs de croissance et de différenciation,
- les protéines dérivées de l'émail.

Ces traitements vont surtout s'appliquer aux traitements des lésions de classe II.

3.1.3. Thérapeutiques résectrices

Ces traitements ont pour but la création d'une anatomie positive afin que le nettoyage et le contrôle de plaque soient facilités. Ceux-ci sont dépendants de l'anatomie radiculaire et tissulaire environnante. On y retrouve :

- la tunnélisation,
- l'hémisection (ou séparation radiculaire),
- l'amputation (ou résection) radiculaire.

3.2. Traitements des lésions de classe I

Le but de ces traitements est de nettoyer et d'éliminer les facteurs de rétention de la plaque bactérienne ainsi que d'aménager les structures environnantes pour les rendre accessibles au nettoyage.

3.2.1. Détartrage et surfaçage radiculaire

Le détartrage peut être associé ou non à un surfaçage radiculaire. Il consiste, à l'aide de divers instruments, à éliminer les dépôts de tartre apposés sur les surfaces dentaires (ESAD, 1991).

- **Le tartre**

Déjà 1000 ans avant notre ère, le médecin Albucacis utilisait 14 instruments différents pour l'éliminer. L'acide sulfurique, l'urée, les alcalis et les agents chélateurs étaient également employés pour empêcher sa formation (CHARON, 2010).

Il se forme au-dessus ou en dessous de la gencive et on le retrouve de façon prépondérante au niveau **des ouvertures des canaux salivaires**, c'est à dire :

- les faces linguales des incisives et canines inférieures (canal de Wharton),
- les faces vestibulaires des molaires supérieures (canal de Stenon).

Le tartre sus-gingival est blanc mais peut se colorer en gris ou jaune par les colonies bactériennes et par différents composés tels que le café ou le tabac. Il se détache facilement et il est visible à l'oeil nu.

Le tartre sous-gingival est en revanche beaucoup plus foncé (brun à noir) car il contient des dérivés de l'hémoglobine. Il est beaucoup plus adhérent et donc plus complexe à déliter.

- **But**

Le but du détartrage est **d'éliminer le tartre des surfaces dentaires coronaires et radiculaires**. Ce dernier est un irritant local qui favorise, de part sa composition, la rétention de la plaque dentaire - son élimination est donc primordiale.

Le surfaçage permet de **supprimer le ciment contaminé** par des endotoxines afin d'obtenir des surfaces cliniquement lisses, saines, dures et propres. Celles-ci seront compatibles avec des phénomènes de réparation car elles seront biologiquement acceptables (LINDHE, 1989).

- **Le détartrage**

La suppression des dépôts tartriques peut être faite manuellement ou mécaniquement.

- À la main

Les instruments tels que les curettes sont utilisés avec précaution car une pression trop forte entraînerait une élimination excessive de substance dentaire.

- À l'aide d'instruments soniques

Les détartrateurs fonctionnent grâce à l'air comprimé qui fait osciller l'insert de manière elliptique, parallèlement à la surface de la dent. Ils sont branchés sur le cordon d'équipement et vibrent entre **2 et 6 kHz**.

- À l'aide d'instruments ultrasoniques

La puissance de l'appareil est à adapter en fonction du travail à effectuer afin d'éviter un phénomène de cavitation. Ici, les inserts vibrent à des fréquences variant de **20 à 30 kHz**.

Il en existe de différentes formes et permettent d'accéder à toutes les faces et reliefs des dents. Leurs mouvements peuvent être linéaires, elliptiques ou circulaires. On les positionne tangentiellement à la dent, **à 1 mm en coronaire par rapport à l'attache épithéliale** afin d'éviter une blessure de l'attache conjonctive (**Figure 26**).

On associe un **système d'irrigation** qui évite le phénomène d'échauffement au niveau des dents et du parodonte. Ce système peut contenir un **antiseptique** permettant une désinfection de la lésion au cours du débridement (ESAD, 1991).

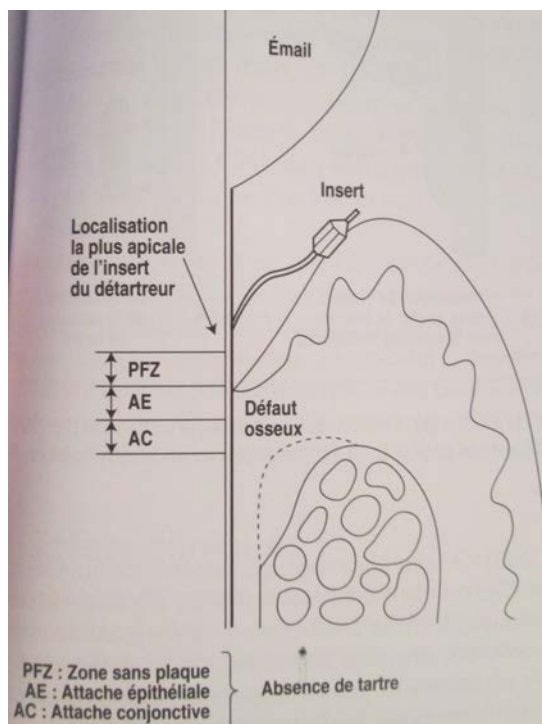


Figure 26 : Positionnement de l'insert au cours du détartrage.
(d'après CHARON, 2010)

- **Le surfaçage**

Il est en général effectué après le détartrage, sous **anesthésie locale**, car l'élimination du tartre sous la gencive peut être sensible. On utilise des instruments permettant le travail en sous-gingival afin d'y éliminer le tartre (**Figure 27**) et de faciliter l'élimination de la couche de ciment infiltrée par des toxines. L'instrumentation est réalisée jusqu'à l'obtention du "**cri dentaire**". On obtient ainsi une surface radiculaire propre, lisse et dure, moins favorable à l'apposition de plaque dentaire (BERCY et TENENBAUM, 1996).

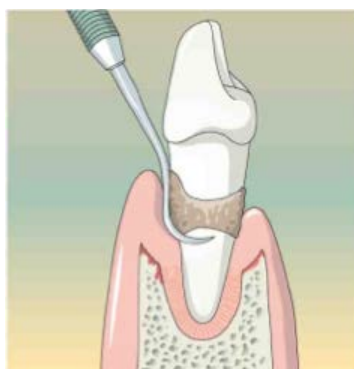

Figure 27 : Le surfaçage
(d'après BORGHETTI et MONNET-CORTI, 2008)

Le choix de l'instrument se fait essentiellement en rapport avec :

- la profondeur de la lésion,
- la dimension de son orifice d'entrée,
- l'anatomie des racines des furcations et des espaces inter-radiculaires,
- la position de la dent sur l'arcade,
- la quantité de tissus à éliminer (MATTOUT et coll., 1995).

Les instruments doivent être bien **affûtés** et le **geste bien maîtrisé** pour que le surfaçage soit le moins traumatique possible. Ils possèdent tous un manche, un bras et une partie travaillante située à leur extrémité.

Parmi eux, on retrouve (**Figure 28**) :

- des curettes (**Figure 28.1**) qui sont utilisées en traction. Il en existe une infinité de forme et elles sont très peu traumatiques. Elles permettent d'atteindre le fond des poches avec une distension minimale des tissus. Parmi elles, on retrouve les curettes de Gracey qui semblent **être les meilleurs instruments pour le surfaçage**.

- des faucilles (**Figure 28.2**) qui sont également utilisées en traction. Elles possèdent une section triangulaire ou losangique avec deux arêtes coupantes nécessitant une maîtrise d'utilisation.

- des houes (**Figure 28.3**) qui ont une partie coupante à angle droit. Elles sont utilisées par traction en sus et en sous gingival. Celles-ci sont particulièrement indiquées dans le traitement des atteintes de furcation.

- des limes (**Figure 28.4**) qui travaillent selon un mouvement de va-et-vient. Elles servent à surfaçer les zones inaccessibles à d'autres instruments comme les furcations. Elles sont également très utiles dans le travail de finition car elles possèdent de multiples arêtes tranchantes (ESAD, 1991).

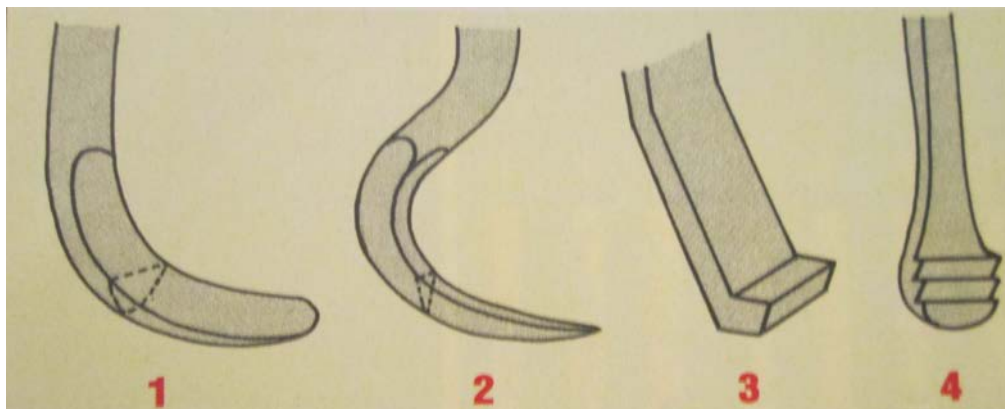


Figure 28 : Les instruments manuels
(d'après BERCY et TENENBAUM, 1996)

Enfin, pour polir les zones de furcation, des curettes à furcation ou des curettes de Langer (**Figure 29**) peuvent être utilisées (ESAD, 1991).

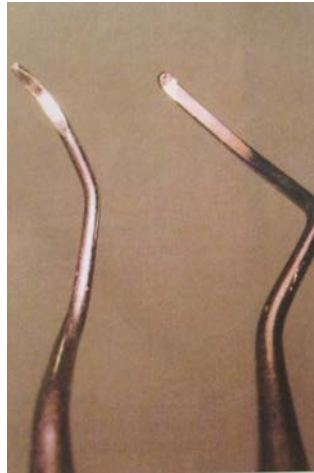


Figure 29 : Curette de Langer (à gauche) et curette à furcation (à droite)
(d'après BERCY et TENENBAUM, 1996)

- **Le polissage**

Cette action va permettre :

- de diminuer les aspérités sur les surfaces dentaires et donc limiter la rétention de la plaque dentaire,
- d'éliminer les taches de café, de tabac ou de thé,
- d'obtenir des surfaces lisses et brillantes.

Pour polir les surfaces dentaires, on peut utiliser l'**aéropolisseur**. Il projette un spray sous pression composé d'un mélange de poudre de bicarbonate, qui est légèrement abrasive et d'eau.

On peut ensuite se servir de **cupules souples en caoutchouc ou de brochettes** imprégnées de pâte légèrement abrasive (fixées sur un contre angle à vitesse réduite) afin de lisser les aspérités créées par le passage des instruments.

- **Résultats**

Cette thérapeutique a une place essentielle dans le traitement des différentes parodontopathies, tant dans la phase curative que dans la maintenance des résultats à long terme. L'efficacité dépendra de l'habileté et de la persévérance de l'opérateur (**Figure 30**).

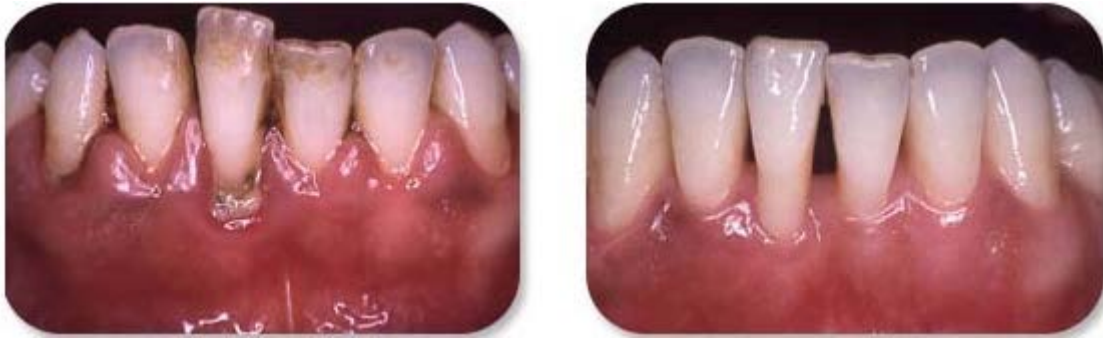

Figure 30 : Surfaçage avant/après

(d'après <http://www.les-implants-dentaires.com/implants-multimedia/parodontologie/gingivite.htm>)

Après un détartrage et un surfaçage on obtient une réduction de la profondeur des poches qui est souvent accompagnée de **récession gingivale** car l'inflammation et l'oedème s'estompent. On peut ensuite observer un gain d'attache par restitution de l'attache épithelio-conjonctive (KALDAHL et coll., 1993).

Cependant, il est difficile d'obtenir des résultats satisfaisants au niveau d'une zone de furcation, d'autant plus en appliquant une technique à l'aveugle. **Cette technique ne permet qu'un nettoyage partiel de la zone inter-radiculaire** (MATIA et coll., 1986).

- Une étude montre que certaines lésions furcatoires répondent mieux à une thérapeutique par ultrasons en fonction de leur localisation. En effet, des atteintes **linguales et vestibulaires de classe II réagissent de manière plus favorable** à cette thérapeutique que les atteintes mésiales et distales de classe II (DEL PELOSO RIBEIRO et coll., 2007).

- **Avantages**

La technique du détartrage/surfaçage possède certains avantages par rapport à l'intervention chirurgicale tels que:

- un traumatisme moindre car il n'y a pas de décollement mucopériosté,
- des douleurs postopératoires réduites,
- une perte osseuse cicatricielle limitée,
- un saignement per opératoire moindre,
- une rétraction gingivale cicatricielle légère (BERCY et TENENBAUM, 1996).

- **Inconvénients**

Toute technique présente ses limites. Pour celle-ci on trouve:

- la nécessité d'avoir une grande dextérité (BERCY et TENENBAUM, 1996).

3.2.2. Aide à la visualisation

- **Fibre optique**

On utilise la **luminescence** (lumière froide) qui est véhiculée par une fibre optique jusqu'à l'insert de l'instrument. Grâce à cette technique, on peut **transilluminer la surface dentaire** et optimiser ainsi la visualisation du tartre (**Figure 31**) (CHARON, 2010).

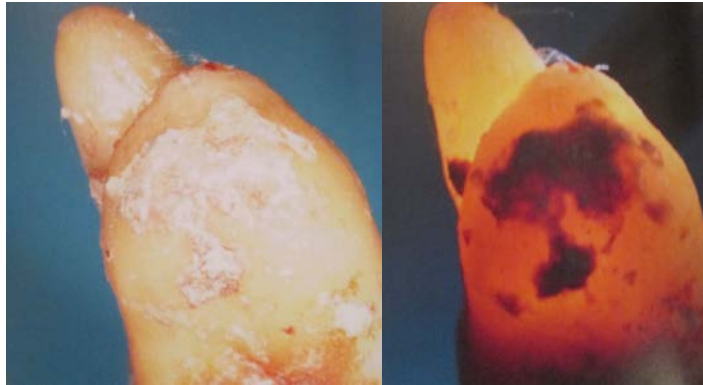


Figure 31 : Visualisation du tartre par transillumination
(d'après CHARON, 2010)

- **Loupes binoculaires**

L'utilisation de loupes permet de détecter les plus petits spicules de tartre (**Figure 32**).



Figure 32 : Loupes binoculaires
(d'après CHARON, 2010)

3.2.3. Appareils à surfacer ultrasoniques

Les instruments ultrasoniques ajoutent à l'action mécanique, un effet cavitationnel qui permet d'améliorer la décontamination de surface (SMART 1990). Ces appareils sont considérés comme une évolution dans l'art de surfacer.

- L'efficacité des instruments ultrasoniques sur les paramètres de la maladie parodontale a été démontrée dans les années 1980 (BADERSTEN, NILVEUS et EGELBERG, 1984).

Cependant, **les zones inter-radiculaires sont réputées pour leur difficulté d'instrumentation**, ceci pouvant expliquer de nombreux échecs thérapeutiques. Pour parer à cette difficulté, des micro inserts facilitent l'élimination de la plaque et du tartre dans ces zones.

- Une étude prouve que ce type d'instrumentation est plus efficace qu'une instrumentation manuelle au niveau des dômes inter-radiculaires. Elle recommande d'utiliser en premier lieu **des micro inserts en acier** qui éliminent les dépôts tartriques adhérents. Puis, dans un second temps, **des micro inserts diamantés à faible puissance** au niveau des zones étroites pour éviter de léser les tissus mous. Enfin, il est recommandé de finir par un **instrument lisse** qui permet de supprimer les boues résiduelles créées par le passage des inserts. Ce protocole permettrait de limiter les micro anfractuosités créées par une sur instrumentation des curettes manuelles (GAGNOT et coll., 1999).

Ces instruments ultrasonores sont utilisés avec des pressions latérales douces et des puissances faibles. Ainsi, on obtient des **résultats satisfaisants sans abîmer les surfaces radiculaires**.

Ils permettent également de **réduire la fatigue de l'opérateur, ce qui garantit une plus grande constance des résultats**.

Lors de l'instrumentation, on veillera à respecter un schéma de déplacement standardisé pour éviter de changer d'inserts trop souvent (ESTRABAUD et PERRIN, 2011).

Ces appareils se composent:

- d'un générateur possédant une puissance modulable,
- d'une pièce à main qui reçoit des inserts de différentes formes et diamètres **(Figure 33)**.
- de bacs contenant des liquides d'irrigation pouvant être associés avec des solutions antiseptiques.

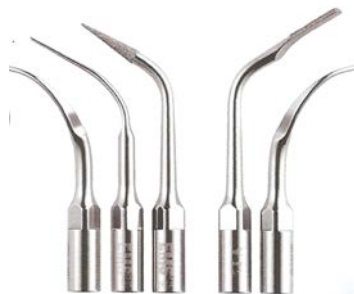

Figure 33 : Différents inserts ultrasoniques
(d'après ESTRABAUD et PERRIN, 2011)

Il existe deux familles d'appareils à surfacer ultrasoniques :

- les **magnétostrictifs** où le mouvement de l'insert est elliptique et la fréquence appliquée se situe entre 18 000 et 45 000 Hertz.
- les **piézoélectriques (Figure 34)** où le mouvement de l'insert est linéaire avec une fréquence située entre 25 000 et 50 000 Hertz.



Figure 34 : Appareil à ultrasons piézoélectrique
(d'après ESTRABAUD et PERRIN, 2011)

3.2.4. Association d'huiles essentielles ou de doxycycline au surfaçage

- Une étude récente s'est penchée sur l'association d'huiles essentielles à un appareil à surfacer ultrasonique dans le traitement de lésions furcatoires. On constate que l'adjonction d'huiles essentielles au liquide de refroidissement contenu dans les bacs des appareils permettrait de **potentialiser l'effet de l'instrumentation**. En effet, à 3 mois on note une réduction du saignement au sondage au niveau de ces lésions (YILMAZ et BAYINDIR, 2012).
- Le surfaçage peut également être associé à une application de gel à base de doxycycline qui est un antibiotique de la famille des tétracyclines possédant une action anti-inflammatoire. Cette association permettrait une **meilleure cicatrisation à court terme** des lésions furcatoires mais ne dispensant pas le patient d'une maintenance annuelle (DANNEWITZ et coll., 2009).

3.2.5. La thérapie photodynamique

C'est une technique initialement utilisée en oncologie. Elle consiste à irradier une substance photo sensibilisante avec une lumière rouge. Elle libère des radicaux libres qui détruisent les cellules malignes([http://www.uzbrussel.be/u/view/fr/2478191-Therapie+photodynamique+\(Photodynamic+Therapy+-+PDT\).html](http://www.uzbrussel.be/u/view/fr/2478191-Therapie+photodynamique+(Photodynamic+Therapy+-+PDT).html)).

En parodontie, ce procédé permettrait de **contrôler la perte osseuse au niveau des atteintes de furcation** créées par la maladie parodontale (DE ALMEIDA et coll., 2008).

La thérapie photodynamique sert à **diminuer la flore microbienne des poches**. Cette méthode simple et non invasive (**Figure 35**) est utilisée en complément des thérapeutiques parodontales classiques (curetage et surfaçage radiculaire). Une application transgingivale est simple à réaliser et permet d'obtenir des résultats satisfaisants.

D'après certains auteurs, elle permet :

- de retarder la recolonisation des poches,
- de réduire les profondeurs de sondage,
- de réduire la perte d'attache par rapport aux sites témoins après 6 mois d'observation (METTRAUX et HUSLER, 2011).

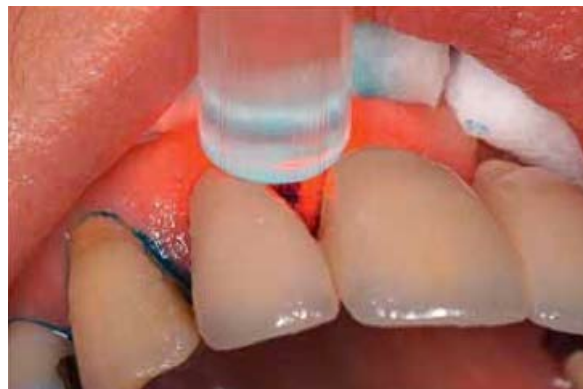

Figure 35 : Application transgingivale du laser MED-701
(d'après METTRAUX et HUSLER, 2011)

3.2.6. Les lasers

Un L.A.S.E.R est par définition une amplification de la lumière par émission stimulée de rayonnement. Ce dernier concentre une grande quantité d'énergie qui, une fois absorbée par la matière, agit comme un « **bistouri lumineux** ».

Le laser Er: YAG a pour particularité d'être très absorbé dans l'eau. Cette caractéristique lui permet de pénétrer faiblement dans les tissus (BEZZINA-MOULIERAC, 2009).

Au niveau parodontal, il permet **l'élimination des dépôts tartriques par vaporisation de l'eau contenue dans les calculs**. Ces derniers ont en leur sein une augmentation de pression entraînant des micro explosions. On le qualifie d'athermique car contrairement au laser Nd : YAG, il ne provoque pas de fusion de la surface cémentaire qui entrave la création d'une nouvelle attache par les fibroblastes.

Le laser Er : YAG, à base d'erbium, possède une longueur d'onde de 2940 nm. Celle-ci est adaptée à l'élimination du tartre tout en permettant une protection du tissu pulpaire (KELLER et HIBST, 1996).

Lors de son utilisation, on applique un spray refroidissant d'air et d'eau. Il peut être utilisé sur des tissus mous comme la gencive ainsi que sur des tissus durs tels que l'émail et l'os.

Son coût élevé limite son utilisation en omnipratique mais il constitue une réelle alternative au débridement radiculaire classique.

- En effet une étude prouve que le traitement par le laser Er : YAG est aussi efficace que le traitement par détartrage/surfaçage (ZAMMIT, 2012).
- Par ailleurs, une étude démontre que l'utilisation du laser au néodyme Nd : YAP n'apporte rien de plus par rapport à une instrumentation classique (AMBROSINI et coll., 2005).

3.2.7. Curetage

Le curetage consiste à **éliminer le tissu de granulation (Figure 36)** qui est un tissu inflammatoire présent dans les poches parodontales. Le nettoyage de ces dernières est effectué à l'aide de curettes. Ce traitement permet la réduction de l'inflammation chronique des tissus empêchant leur cicatrisation (CHARON, 2010).

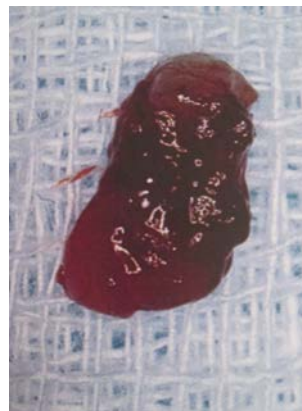


Figure 36 : Tissu gingival inflammatoire
(d'après CHARON, 2010)

Le curetage parodontal se divise en deux types :

- le curetage à l'aveugle ou fermé,
- le curetage à ciel ouvert ou ouvert.

Le curetage à l'aveugle est réalisé sous anesthésie locale en complément du détartrage et du surfaçage. Lorsqu'on utilise les curettes, il est important de prendre de bons points d'appuis.

Le curetage à ciel ouvert est également réalisé sous anesthésie. Cette technique permet l'élimination du tissu de granulation ainsi que de l'épithélium de poche en vision directe car on réalise un lambeau de Widman.

Une fois la zone nettoyée et décontaminée, on replaque le lambeau contre les surfaces dentaires. Cette technique **donne de meilleurs résultats que le curetage fermé** grâce à la vision directe mais elle est aussi plus traumatique (<http://www.lescoursdentaire.info/1090.html>).

3.2.8. Plastie gingivale

Cette technique est indiquée lorsque l'architecture gingivale n'est pas compatible avec un contrôle de plaque efficace. La plastie va permettre de **remodeler la gencive et lui donner un contour plus harmonieux** en regard de la furcation.

La technique la plus utilisée est la **gingivectomie à biseau interne (Figure 37)** qui est simple, rapide et sans douleurs. On utilise préférentiellement une lame 15 qui sectionne la gencive en atteignant le fond de la poche avec une angulation d'environ 45 degrés complétée par une incision intrasulculaire pour obtenir l'incision en V.

L'emploi du bistouri électrique et du laser (électrotomie) est limité car ils altèrent les tissus et entraînent des retards de cicatrisation. Par ailleurs, avec le bistouri électrique, il existe un risque d'ostéonécrose si la pointe arrive en contact avec l'os (LOUISE et coll., 2004).

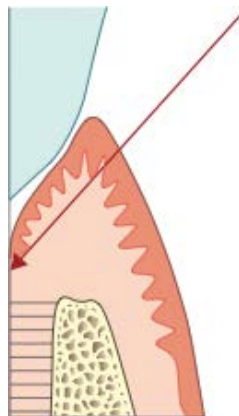


Figure 37 : Gingivectomie à biseau interne

(d'après LOUISE et coll., 2004)

3.2.9. Ostéoplastie et coronoplastie

L'ostéoplastie consiste à remodeler, à l'aide d'un instrument rotatif, l'architecture osseuse au niveau de l'entrée de la furcation. Le but est de favoriser la création d'une morphologie compatible avec le contrôle de plaque.

Il faut être vigilant lorsque l'on décide de mettre en application cette technique. En effet, il faut évaluer les éléments suivants :

- l'importance de la dent sur l'arcade,
- le rapport couronne/racine défavorable à l'occlusion,
- la longueur et morphologie de la racine,
- la quantité d'os de soutien après l'intervention,
- la hauteur de gencive attachée et épaisseur du rebord osseux suffisants (CHARON, 2010).

L'intervention peut être associée à une coronoplastie (Figure 38) grâce à la levée d'un lambeau d'épaisseur totale. Elle consiste à élargir l'entrée de la furcation en supprimant une partie du toit de cette dernière. Les tissus dentaires pourront ainsi se plaquer plus aisément sur la surface dentaire et le nettoyage sera facilité. Le fait de remodeler la forme de la dent permet un meilleur accès au nettoyage. Il faut cependant faire attention aux sensibilités dentinaires que cette technique peut entraîner lorsqu'elle est pratiquée sur dents vivantes (AUBERT et PIEAUD, 2009).

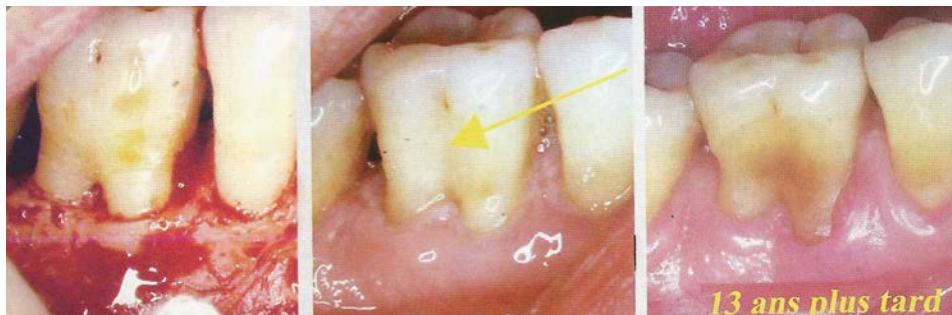


Figure 38 : Association d'une plastie dentaire et osseuse sur 46
(d'après AUBERT et PIEAUD, 2009)

Conclusion traitements des lésions de classe I

À ce jour, le surfaçage manuel, ou ultrasonique à l'aide de microinserts, sont les techniques les plus indiquées. Elles sont efficaces, peu onéreuse et sont adaptées aux particularités des lésions de classe I.

Le réaménagement de l'architecture tissulaire sera assuré par les plasties gingivales, dentaires et osseuses.

3.3. Traitements des lésions de classe II

Les lésions de classe II présentent **un potentiel de régénération** car elles possèdent au moins un **mur osseux qui peut assurer un apport de cellules**.

De ce fait, on privilégiera dans ces traitements, la régénération des tissus détruits par la maladie parodontale lorsque celle-ci est possible. Pour y parvenir, on utilise différents matériaux et méthodes.

Parmi eux on trouve :

- les greffes osseuses et alloplastiques,
- la régénération tissulaire guidée,
- le *bioengineering*.

Il faut garder à l'esprit que les procédés de décontamination des furcations qui s'appliquent aux lésions de classe I sont un prérequis pour le traitement des lésions de classe II.

3.3.1. Les greffes osseuses et alloplastiques

Parmi les différentes greffes, on retrouve :

- l'autogreffe où le greffon peut être d'origine intra ou extra-orale,
- l'allogreffe,
- la xéno greffe,
- les greffes alloplastiques.

- **Indications**

Le geste chirurgical est envisagé après la phase étiologique, sur un **parodonte exempt d'inflammation** (BERCY et TENENBAUM, 1996).

- **Autogreffe**

L'autogreffe consiste à mettre en place un **greffon osseux où le patient est donneur et receveur**. Le praticien prélève de l'os, en intra ou en extra buccal, qui est donc d'origine autogène. Le prélèvement est ensuite traité puis greffé au niveau de la lésion furcataire préalablement nettoyée et préparée. C'est une technique difficile et exigeante de part son protocole. Elle est coûteuse, non pas par son aspect financier mais par le temps que l'on met à prélever le greffon. **Cependant, seule la greffe osseuse autogène est ostéogène** (MATTOUT et MATTOUT, 2003).

- D'origine intra-orale

L'os autogène d'origine endo-buccale est prélevé au niveau **des tubérosités ou de la symphyse mentonnière**, à l'aide d'une fraise boule à pans coupants montée sur un contre angle à vitesse réduite. Ce dernier bénéficie d'une irrigation de sérum physiologique qui permet d'éviter l'échauffement de l'os (ROBINSON, 1969).

Le prélèvement se présente sous la forme d'un **coagulum osseux** qui est recueilli dans un godet (**Figure 39**) (MATTOUT et MATTOUT, 2003). On peut également utiliser un système de filtre branché sur l'aspiration chirurgicale appelé O.C.T (*Osseous Coagulum Trap*) (MATTOUT, 2008).

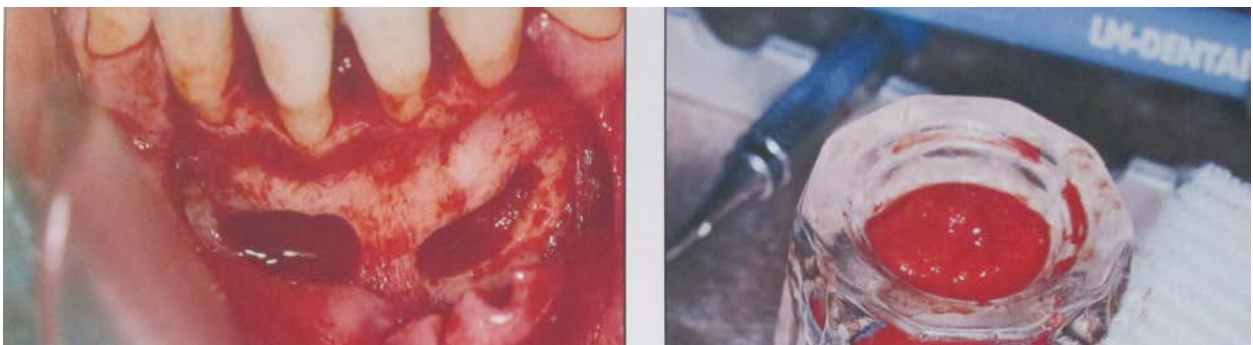


Figure 39 : Prélèvement du coagulum osseux
(d'après MATTOUT et MATTOUT, 2003)

Une fois prélevé, on dispose le greffon dans le défaut intra osseux et on le tasse délicatement à l'aide d'une compresse (**Figure 40**).

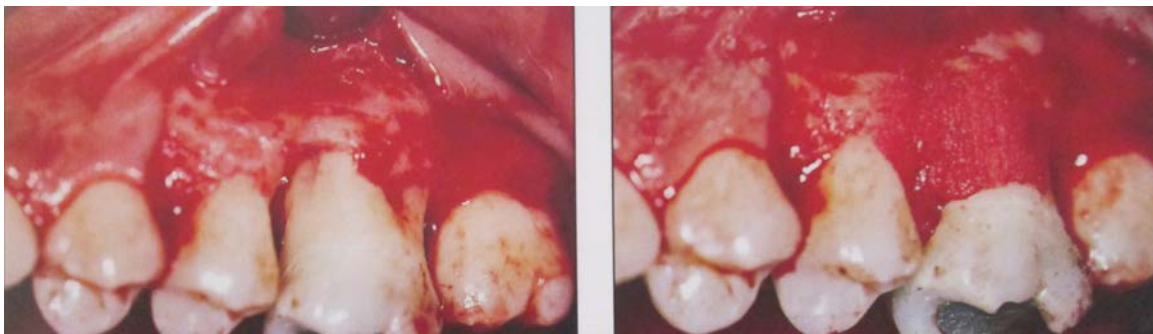


Figure 40 : Mise en place du greffon
(d'après MATTOUT et MATTOUT, 2003)

L'avantage de cette technique est qu'elle permet une régénération du parodonte avec une néoformation osseuse.

L'inconvénient de cette technique est la faible quantité d'os disponible qui peut nous obliger à prélever sur un second site ou de compléter le greffon avec un autre matériau (LOUISE et coll., 2004).

- D'origine extra-orale

L'os autogène d'origine extra-buccale est prélevé au niveau de **l'os iliaque**. Celui-ci a l'avantage d'être volumineux et de présenter un potentiel ostéogénique. Cependant, le prélèvement nécessite l'intervention d'un chirurgien orthopédiste, est très douloureux et peut entraîner une claudication (MATTOU et MATTOU, 2003).

Le greffon est mis en place au niveau de la lésion (**Figure 41**) et sera progressivement résorbé pour être remplacé par de l'os néoformé (MATTOU, 2008).

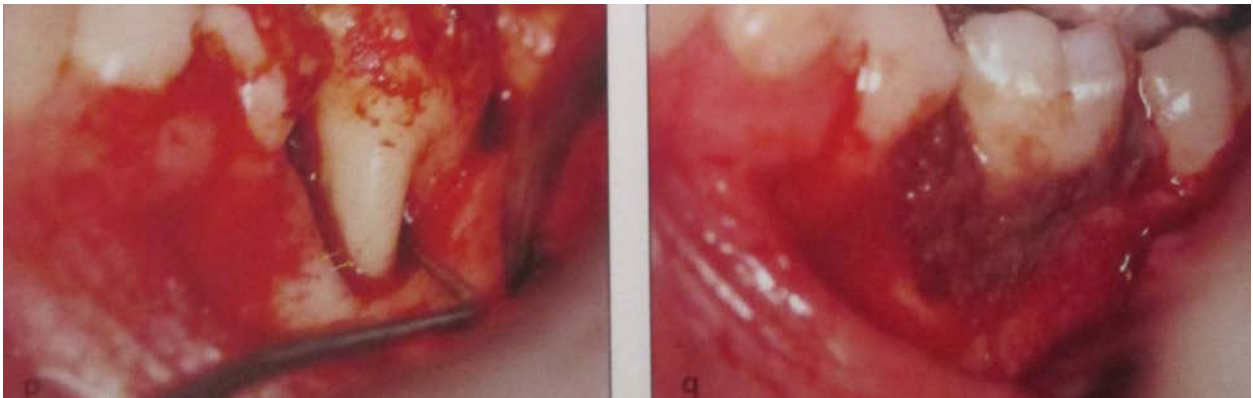


Figure 41 : Mise en place du greffon iliaque au niveau des lésions inter-radiculaires

(d'après MATTOU et MATTOU, 2003)

L'inconvénient de cette technique est qu'elle risque d'entraîner des résorptions radiculaires ou des ankyloses. Ces complications combinées à un geste chirurgical complexe mènent à l'abandon de cette technique en chirurgie parodontale (LOUISE et coll., 2004).

- **Allogreffe**

Cette technique consiste à greffer de **l'os d'origine humaine provenant d'une banque d'os**. Ce dernier est prélevé sur un donneur selon des conditions stériles dans les 24 heures qui suivent le décès (LOUISE et coll., 2004).

- Par ailleurs, une étude montre que la capacité pour un greffon d'induire une formation d'os est **âge dépendant**. Suite à cette étude on a testé les prélèvements avant de les commercialiser et seuls les donneurs âgés de **moins de 50 ans** seront utilisés. Ce même article conclu également qu'il n'y a pas de différence entre un greffon originaire d'une personne de sexe masculin ou féminin (SCHWARTZ et coll., 1998).

L'os va être traité en étant dégraissé, coupé en copeaux et cultivé pour exclure la contamination bactérienne. Il est ensuite lavé à l'éthanol pur, lyophilisé et congelé à très basse température. La lyophilisation permet de dénaturer les protéines de reconnaissance de soi (complexe majeur de compatibilité) **évitant ainsi le rejet** (MELLONIG, 1984).

Pour **éviter la transmission de pathogènes** tels que le VIH ou la maladie de Creutzfeldt-Jakob, le protocole de préparation de ces matériaux est très rigoureux (MATTOUT et MATTOUT, 2003). Cependant, le risque de transmission d'agents non conventionnels tels que le prion dans l'encéphalopathie spongiforme bovine (ESB) **ne peut être totalement écarté** (ANAGNOSTOU et OUHAYOUN, 2000).

Si l'os n'est pas déminéralisé on parle de **FDBA** (*Freeze Dried Bone Allograft*). Il peut subir une déminéralisation à l'acide chlorhydrique possédant un pH de 0,6 - dans ce cas, on parle de **DFDBA** (*DeminerIALIZED Freeze Dried Bone Allograft*). Ils sont tous deux biocompatibles. Or, la déminéralisation permet d'exposer les **BMP** (*Bone Morphogenetic Proteins*) qui permettent l'ostéoinduction ainsi que la néoformation osseuse. Celles-ci agissent sur les cellules mésenchymateuses indifférenciées pour induire les ostéoblastes et produire de l'os. L'utilisation de DFDBA permettrait donc d'augmenter le potentiel ostéogénique de la greffe (MATTOUT et MATTOUT, 2003).

Néanmoins, il faut savoir que la quantité de BMP présente dans l'os allogène n'est pas suffisante pour permettre la néoformation osseuse (MATTOUT, 2008).

La variabilité des résultats est liée à une activité ostéo-inductrice différente due à la préparation de l'os (FDBA, DFDBA) (MATTOUT, 2008).

Il faut également noter que c'est une technique coûteuse et qu'il n'est pas aisé de s'en procurer.

- **Xénogreffe**

Dans cette technique, on utilise du **Bio-Oss®** qui est un os d'origine animale, principalement bovine. Celui-ci est traité par frittage, ce qui permet d'extraire les composants organiques du matériau tout en conservant sa porosité. La trame minérale osseuse est ensuite déprotéinée par un traitement à l'ammoniaque puis cuite entre 250°C et 600°C. Le fait d'éliminer toutes ces protéines d'origine animales, en dehors du collagène qui est bien toléré, nous permet d'éviter le rejet du greffon. **C'est une substance naturelle minérale osseuse anorganique, biocompatible et résorbable.**

Le Bio-Oss® possède une morphologie (**Figure 42**), une porosité, une composition chimique ainsi qu'une structure cristalline quasi identiques à celles du tissu osseux humain. En effet, la répartition des groupements hydroxyl et carbonate ressemble de très près à celle de l'os humain contrairement aux matériaux synthétiques (plaquette d'information Bio-Oss®).

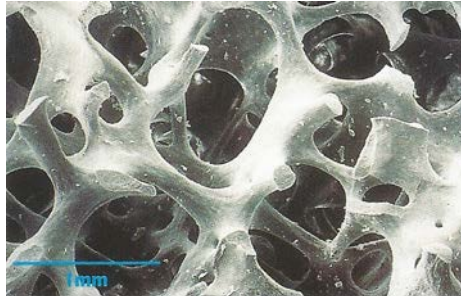


Figure 42 : Structure spongieuse du Bio-Oss® (SEM x40)
(d'après plaquette d'information Bio-Oss)

Il se présente sous différentes formes :

- cortical,
- spongieux,
- spongieux associé à du collagène.

Lors de son utilisation, on le mélange avec du **sérum physiologique** ou avec le **sang** du patient grâce à des instruments stériles. On l'applique ensuite en contact étroit avec les parois osseuses hémorragiques (LOUISE et coll., 2004).

Les risques de transmission de l'encéphalopathie spongiforme bovine (ESB) par les greffes osseuses d'origine bovine sont très minimes. En effet, l'absence quasi totale de protéines dans le Bio-Oss® ainsi que le traitement alcalin inactivant les prions, assure une certaine **sécurité au matériau** (WENZ et coll., 2001).

Cette greffe est une alternative à l'allogreffe et pallie au manque de disponibilité d'os autogène dans l'autogreffe. Par ailleurs, son coût est accessible et il est facile de s'en procurer.

- **Greffes alloplastiques**

Les matériaux synthétiques sont employés dans le but de pallier aux inconvénients générés par les matériaux d'origine animale ou humaine. On a utilisé du carbonate de calcium, des phosphates tricalciques ainsi que l'hydroxyapatite qui sont tous biocompatibles. Ces matériaux permettent une **ostéoconduction** mais **n'entraînent pas d'ostéoinduction** (MATTOU et MATTOU, 2003).

- On utilise principalement des **phosphates de calcium biphasique** qui sont composés d'hydroxyapatite et de phosphates tricalciques. Leurs compositions chimiques sont proches de la phase minérale de l'os et ils sont biocompatibles. Ce sont de bons produits de substitution osseuse (NERY et coll., 1992).
- De nombreuses études se sont penchées sur l'utilisation du **verre bioactif** dans le traitement des lésions furcatoires. Lorsque celui-ci est associé à un lambeau d'assainissement, il permet d'obtenir des **améliorations significatives par rapport à un lambeau d'accès seul**. En effet, un gain de hauteur osseuse verticale et horizontale est observé à 6 mois (HUMAGAIN et coll., 2007).
- Une autre étude conclut que l'utilisation de **verre bioactif** au niveau des lésions furcatoires permet d'obtenir une amélioration de la profondeur des poches ainsi que du niveau de l'attache clinique (SOHRABI et coll., 2012).
- Une étude s'est intéressée à l'utilisation de **ciment verre ionomère** au niveau d'une atteinte de furcation de classe II. Ce matériau est très adhérent, biocompatible et possède un potentiel antibactérien. Sa mise en place a permis de diminuer la surface furcatoire et de simplifier la maintenance. Aucune conclusion ne peut être tirée à partir de cette unique étude mais ce matériau nécessiterait des recherches plus approfondies (SHIVANAİKAR, 2012).

- **Technique chirurgicale**

Tous les matériaux développés précédemment doivent être mis en place selon un protocole chirurgical.

La mise en place du greffon ou du matériau nécessite la réalisation d'un **lambeau muco périosté**. Ce dernier nous permet d'avoir un bon accès sur la lésion (**Figure 43**).

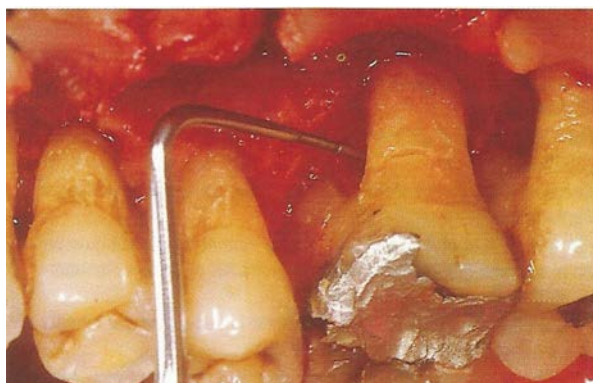

Figure 43 : Accès a la furcation une fois le lambeau récliné
(d'après ALCOUFFE, 1997)

On réalise des incisions intrasulculaires et de décharge afin d'assurer de la **laxité au lambeau**.

On essaye de préserver au maximum les tissus et les papilles pour permettre une fermeture la plus **hermétique** possible, une fois l'intervention terminée.

Une fois le lambeau levé, on **débride la lésion** et on surface les racines. Lorsque la lésion est nettoyée, on **pique les parois osseuses pour stimuler l'ostéogenèse**. Ces petits pertuis sont réalisés à l'aide d'une faucille ou d'une fraise boule. Au niveau de la corticale, ils vont permettre la migration des cellules osseuses contenues dans l'os spongieux vers le matériau. Cette étape est importante car la réussite de la greffe dépend en grande partie du contact étroit entre le tissu osseux et le greffon. On repositionne ensuite le lambeau en réalisant des points matelassier de la façon la plus hermétique possible (BERCY et TENENBAUM, 1996).

- **Post-opératoire**

Il faut prescrire une **antibiothérapie** d'une durée de 6 jours, des antalgiques, des antiseptiques locaux et une brosse à dents chirurgicale. Les sutures seront déposées sous 8 jours (LOUISE et coll., 2004).

Conclusion greffes osseuses et alloplastiques

L'autogreffe est une thérapeutique performante mais qui demande une expérience clinique et un protocole opératoire exigeant.

L'allogreffe va nous amener des protéines osseuses qui stimulent l'ostéoinduction mais pas de cellules osseuses, donc son potentiel est inférieur à celui de l'autogreffe.

La xéno greffe donne des résultats satisfaisants pour une mise en œuvre minime.

Les greffes alloplastiques permettent peu d'ossification.

Toutes les études montrent que nous avons de meilleurs résultats avec un comblement que sans comblement. Cependant, la régénération osseuse complète d'une lésion reste imprévisible. Les matériaux de comblement permettent d'éviter la morbidité d'un site donneur, apportent du confort au patient ainsi qu'un gain de temps au praticien.

3.3.2. La Régénération Tissulaire Guidée (RTG)

- **Principe**

Cette technique consiste à **régénérer *ad integrum***, l'ensemble des tissus détruits par la maladie parodontale. On souhaite donc un nouveau cément, un nouvel os, un nouveau ligament ainsi qu'une nouvelle attache conjonctive.

Pour ce faire, **on promeut les cellules cémentaires, ligamentaires et osseuses lors de la cicatrisation** car elles permettent de reconstruire l'architecture tissulaire d'origine. Parallèlement à cela, **on retarde la migration des cellules épithéliales et conjonctives** qui ont une action plus rapide, au moyen d'une membrane (**Figure 44**).

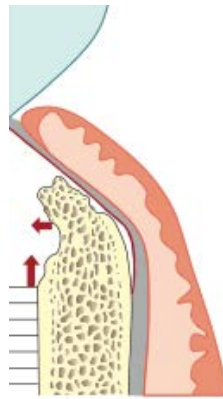


Figure 44 : Principe de l'exclusion épithéliale et conjonctive par interposition d'une membrane

(d'après LOUISE et coll., 2004)

De ce fait, nous pouvons obtenir une véritable attache issue d'une régénération et non un épithélium de jonction long issu d'un processus de réparation (LOUISE et coll., 2004).

- **Indications**

On l'utilise lorsque des lésions persistent après la thérapeutique initiale. Cette technique **n'est pas indiquée sur tous les types de lésions furcatoires**.

En effet, celles-ci doivent répondre à certains critères anatomiques et biologiques tels qu'un tronc radiculaire haut et large (**PARTIE 2**). La présence de perle d'émail, d'infection résiduelle ou de maladie systémique compromettant la cicatrisation, la réponse immunitaire ou le pronostic vital du patient contre-indique la réalisation de cette technique (http://ancien.odonto.univ-rennes1.fr/old_site/qip136.htm).

- **Les membranes**

Elles jouent le rôle de **barrière physique microporeuse entre le parodonte superficiel et le parodonte profond**. Elles doivent assurer le maintien d'un espace de régénération sous la membrane.

Pour ce faire, elles ne doivent **pas être totalement plaquées contre la dent**. Ces membranes ont aussi le rôle primordial de protection du caillot qui est essentielle au succès de l'intervention (BERCY et TENENBAUM, 1996).

Par ailleurs, il est important qu'elles permettent la **diffusion de nutriments** et de fluides tout en ne suscitant ni allergies ni réaction inflammatoire (FLEISCHER, 1988).

Elles doivent être **inertes, biocompatibles et stériles** (BECKER et coll., 1988).

- Non résorbables

La première membrane non résorbable utilisée est la Millipore® (NYMAN et coll., 1982).

Plus tard, on utilise une membrane en PTFE-e (polytétrafluoroéthylène expansé) qui est commercialisée par la firme Gore® sous le nom de **Gore Tex®**.

Ces dernières sont constituées de téflon (**Figure 45**) et peuvent être renforcées par des tiges de titane qui évitent leur affaissement. Au niveau coronaire, elles présentent des pores de tailles variant entre 100 et 300µm et seront plus petits en apical (LOUISE et coll., 2004).




Figure 45 : Aspect au MEB d'une membrane non résorbable composée d'une trame en téflon

(d'après BERCY et TENENBAUM, 1996)

Ces membranes sont laissées **en place 4 à 6 semaines** avant leur dépose lors d'une seconde intervention (BERCY TENENBAUM, 1996).

Il y a une **exposition systématique du bord coronaire** de la membrane, 4 semaines après l'intervention, entraînant sa dépose (BECKER et coll., 1987). Ce deuxième acte chirurgical constitue le **gros inconvénient** de cette technique car elle crée une perte de gencive attachée nécessitant une traction coronaire du lambeau. Elle crée également un **risque de bactériémie et de perte d'attache** (récession) (SATO, 2002).

- Résorbables

Elles ont été mises au point afin d'éviter la seconde intervention chirurgicale de dépose. Au microscope, on peut observer sa trame présentant des pores de taille inférieure à 2 mm (**Figure 46**) (BERCY et TENENBAUM, 1996).

Il en existe de deux types : **les collagéniques et les synthétiques**.



Figure 46 : Aspect au MEB d'une membrane résorbable
(d'après BERCY et TENENBAUM, 1996)

Les membranes résorbables synthétiques se composent de copolymères d'acide polylactique et d'acide polyglycolique telles que la membrane Resolut®.

On préfère l'utilisation de membranes résorbables collagéniques qui sont d'origine bovine telles que le Bio-Gide®. Le collagène est un biopolymère qui lui assure des propriétés de **biocompatibilité et de biodégradabilité**. Elle possède également une activité chimiotactique pour les fibroblastes ainsi qu'une action hémostatique. Elle est faiblement immunogène et **favorise la différenciation de nombreux types cellulaires dont les cellules ostéoblastiques** (DUMESNIL, 1995)

Le délai de **résorption est compris entre 75 jours et 8 mois**. Celle-ci ne doit pas être trop rapide sinon l'épithélium migre en direction apicale et la formation d'une nouvelle attache est compromise (LOUISE et coll., 2004).

L'avantage de ces membranes et qu'on ne les retire pas si ces dernières sont exposées prématurément. De ce fait on ne fragilise pas le tissu de granulation qui est en-dessous.

- **Association membrane et greffe osseuse**

De nombreux chercheurs ont pensé à associer le principe de la RTG aux greffes osseuses. Le but ici étant **d'empêcher l'effondrement de la membrane** dans la lésion et de contribuer au maintien d'un espace de régénération (LOUISE et coll., 2004). Le matériau va servir de support à la membrane pour éviter qu'elle ne s'affaisse dans le défaut (BERCY et TENENBAUM, 1996).

- Une étude met en évidence **les avantages** de cette association. Cette dernière permet un gain d'attache supérieur comparé à l'utilisation de la RTG seule. De plus, on observe que **72%** des lésions évoluent vers un comblement total contre **31%** dans le cas de la RTG seule (SCHALLHORN et MC CLAIN, 1988).

- **Technique opératoire**

On réalise des incisions intrasulculaires et de décharges permettant l'aménagement d'un lambeau large et souple. Le **lambeau muco périosté** est levé puis disséqué en épaisseur partielle à partir de la ligno muco-gingivale. Ceci permettra de le tracter coronairement pour recouvrir totalement la membrane.

Une fois le lambeau mucopériosté levé, on peut accéder à la lésion. On effectue un **débridement des surfaces radiculaires** par surfaçage, curetage et passage d'une solution de chlorhydrate de tétracycline.

On crée ensuite des **pertuis** dans les parois du défaut osseux pour permettre l'arrivée de sang et favoriser la formation d'un caillot.

On **ajuste ensuite la forme de la membrane** à la lésion puis on la met en place (**Figure 47**) de manière à ce qu'elle épouse les contours de la lésion tout en n'étant pas complètement plaquée contre les surfaces radiculaires.

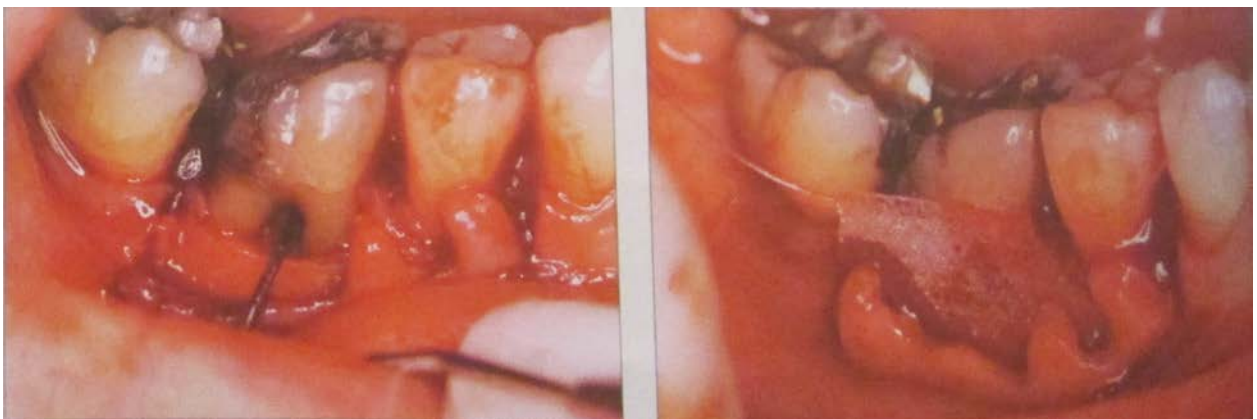

Figure 47 : Atteinte inter-radulaire de classe II et mise en place d'une membrane résorbable

(d'après BERCY et TENENBAUM, 1996)

On la **suture** à l'aide de points suspendus ou on la visse de sorte à la tendre au maximum (**Figure 48**).

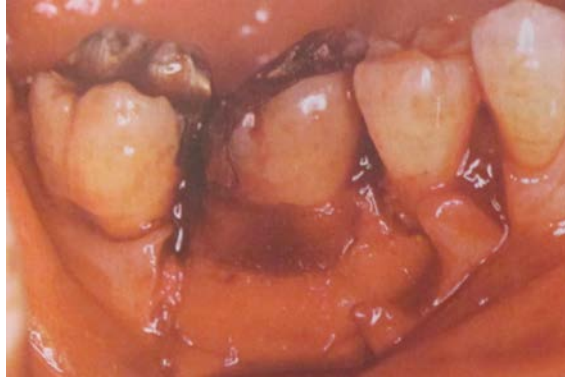

Figure 48 : Suture de la membrane autour du collet
(d'après BERCY et TENENBAUM, 1996)

Le lambeau est repositionné (initialement ou coronairement) (**Figure 49**) puis suturé sans tension. Il doit être le plus hermétique possible afin **d'éviter une exposition de la membrane** qui nuirait à la réussite de l'opération (LOUISE et coll., 2004).

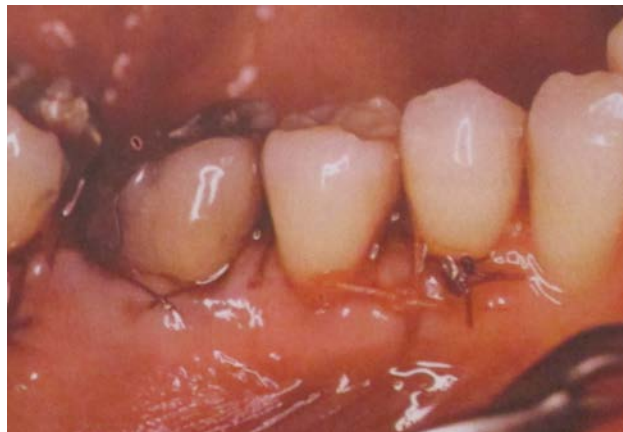

Figure 49 : Repositionnement coronaire du lambeau à l'aide de points matelassier
(d'après BERCY et TENENBAUM, 1996)

- **Post-op**

Il faut prescrire une **antibiothérapie** d'une durée de 6 jours, des antalgiques, des antiseptiques locaux et une brosse à dents chirurgicale. Les sutures seront déposées sous 10 jours (LOUISE et coll., 2004).

- **Résultats**

- À long terme (sur 10 ans), on observe que **83% des atteintes de furcation de classe II traitées par RTG ont un gain d'attache stable**. On ne note **pas de différence entre l'utilisation de membranes résorbables et non résorbables** (EICKHOLZ et coll., 2006). Cette dernière conclusion avait déjà été observée dans de précédentes études (CORTELLINI et coll., 1996).
- Des chercheurs ont réalisés une méta analyse sur le traitement des atteintes de furcation de classe II. Ils se sont basés sur **801 articles publiés entre 1966 et 2007** et concluent que **l'utilisation de membranes résorbables apporte un gain plus important en terme de hauteur d'os vertical par rapport à l'utilisation de membranes non résorbables**. Ils concluent également que les deux types de membranes permettent une diminution de la profondeur des poches ainsi qu'une augmentation de la hauteur de l'attache verticale et du niveau osseux (horizontal et vertical) par rapport à lambeau d'accès (**Figure 50**) (KINAIA et coll., 2011).

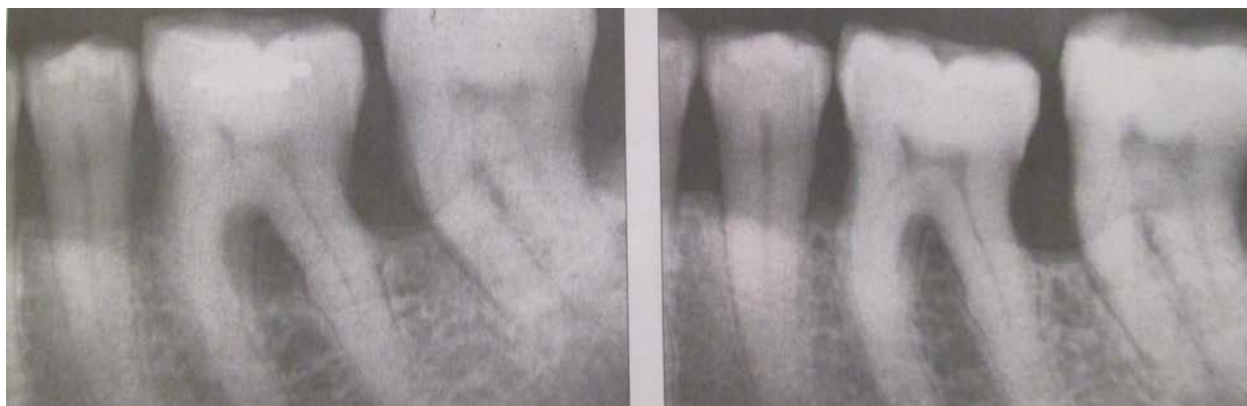

Figure 50 : Aspect radiographique d'une atteinte inter-radicalaire de classe II au niveau d'une 36 (à gauche avant intervention, à droite 4 ans après la RTG) (d'après BERCY et TENENBAUM, 1996)

- Il a été observé que certains **critères augmentent les chances de réussite du traitement**. Ainsi, le nombre de parois osseuses délimitant la lésion, la présence d'os vertical et interproximal et la hauteur du tronc radiculaire sont déterminants car ils permettent la mise en place correcte de la membrane et donc le maintien de l'espace de régénération, essentiel à la cicatrisation. On note également une meilleure réussite sur les lésions de classe II **mandibulaires** (LOUISE et coll., 2004).

Conclusion Régénération tissulaire Guidée

Cette technique est utilisée depuis plus de 50 ans et a perduré au cours de ces années. Elle a été pratiquée et améliorée.

Son gros inconvénient demeure le risque d'exposition de la membrane se solvant par une perte de gencive attachée.

Les résultats obtenus par la technique de régénération tissulaire guidée ne sont pas toujours prévisibles.

Il faut être très prudent dans le choix des cas à traiter.

3.3.3. L'ingénierie tissulaire

Le *bioengineering* ou ingénierie tissulaire vise à **améliorer les procédures développées précédemment car ces dernières présentent des limites**. Cette discipline consiste à renouveler des tissus ou des parties d'organe défectueux. Elle applique les principes et les méthodes d'ingénierie et de la science de la vie afin de **développer des substituts biologiques qui pourront restaurer, maintenir et améliorer le fonctionnement des tissus endommagés** (PANDIT et coll., 2011).

En se basant sur ces principes, des recherches se penchent sur le développement de nouvelles techniques et matériaux visant à favoriser la régénération parodontale des tissus détruits par la maladie. **Elles se basent sur la compréhension des principes biologiques et moléculaires des procédés de cicatrisation que nous pourrions mettre à profit dans nos protocoles opératoires.**

- **Les facteurs de différenciation**
 - **Les dérivés de la matrice amélaire**

Parmi les dérivés, on compte les protéines dérivées de l'émail qui ont pour fonction principale d'induire la formation d'émail.

- Cependant, au cours de recherches sur le singe, on s'est rendu compte qu'elles avaient également un rôle clé dans le développement des tissus de soutien des dents car elles **induisent la cémentogenèse**. Ces protéines sont produites par la gaine de Hertwig lors de la formation de la racine et induisent la différenciation des cellules mésenchymateuses en cémentoblastes (HAMMERSTRÖM, 1997).

- Une étude chez l'homme confirme le potentiel d'induction de la cémentogenèse par les protéines dérivées de l'émail. C'est à partir de celle-ci que l'utilisation clinique et la commercialisation de ces dérivés seront permises (HEIJL, 1997).

Elles agissent en tant qu'agent de **prolifération et de différenciation** en promouvant la régénération parodontale et en imitant le processus original de développement des tissus parodontaux. Ce sont des **facteurs d'induction** qui vont permettre l'attraction chimiotactique des préostéoblastes et leur différenciation en ostéoblastes matures ; elles permettent donc également l'**ostéogenèse** (HE et coll., 2004)

Parmi elles, on compte les **amélogénines** qui sont les principales constituants des protéines de la matrice amélaire. Elles sont prélevées sur des germes dentaires de porcelet de moins de 6 mois, puis lyophilisées et commercialisées par Straumann® sous la forme d'un gel appelé **Emdogain®**. Ces protéines d'origine porcine sont reconnues par l'organisme humain (LOUISE et coll., 2004).

Afin d'appliquer ce produit, on réalise une **chirurgie d'accès classique**. On incise en intrasulculaire en veillant à respecter les papilles afin de permettre une coaptation intime des berges lors de la fermeture de la plaie. Des incisions de décharge sont réalisées à distance du site afin de donner une plus grande laxité au lambeau qui sera levé en pleine épaisseur.

On **débride la lésion** à l'aide de différents instruments.

Il faut ensuite préparer les racines en les **mordançant avec un gel neutre d'EDTA** (éthylène-diamine-tétra-acétique) pendant 2 min.

On rince ensuite abondamment puis on **applique l'Emdogain® (Figure 51)** à l'aide d'une seringue et d'une aiguille à pointe mousse sur les parois dentaires.

On réalise des **sutures hermétiques** et on prescrit du bain de bouche et des antalgiques.

Les sutures seront déposées au bout de 10 jours (LOUISE et coll., 2004).

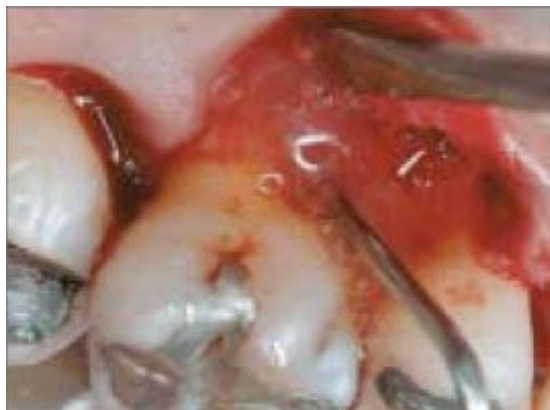

Figure 51 : Application d'Emdogain® dans une lésion proximale de classe II
(d'après CASARIN et coll., 2009)

Une fois appliqué sur les parois décontaminées d'une lésion intraosseuse, l'Emdogain® pourrait induire la régénération des tissus perdus (**Figure 52**) (SCULEAN et coll., 2000).

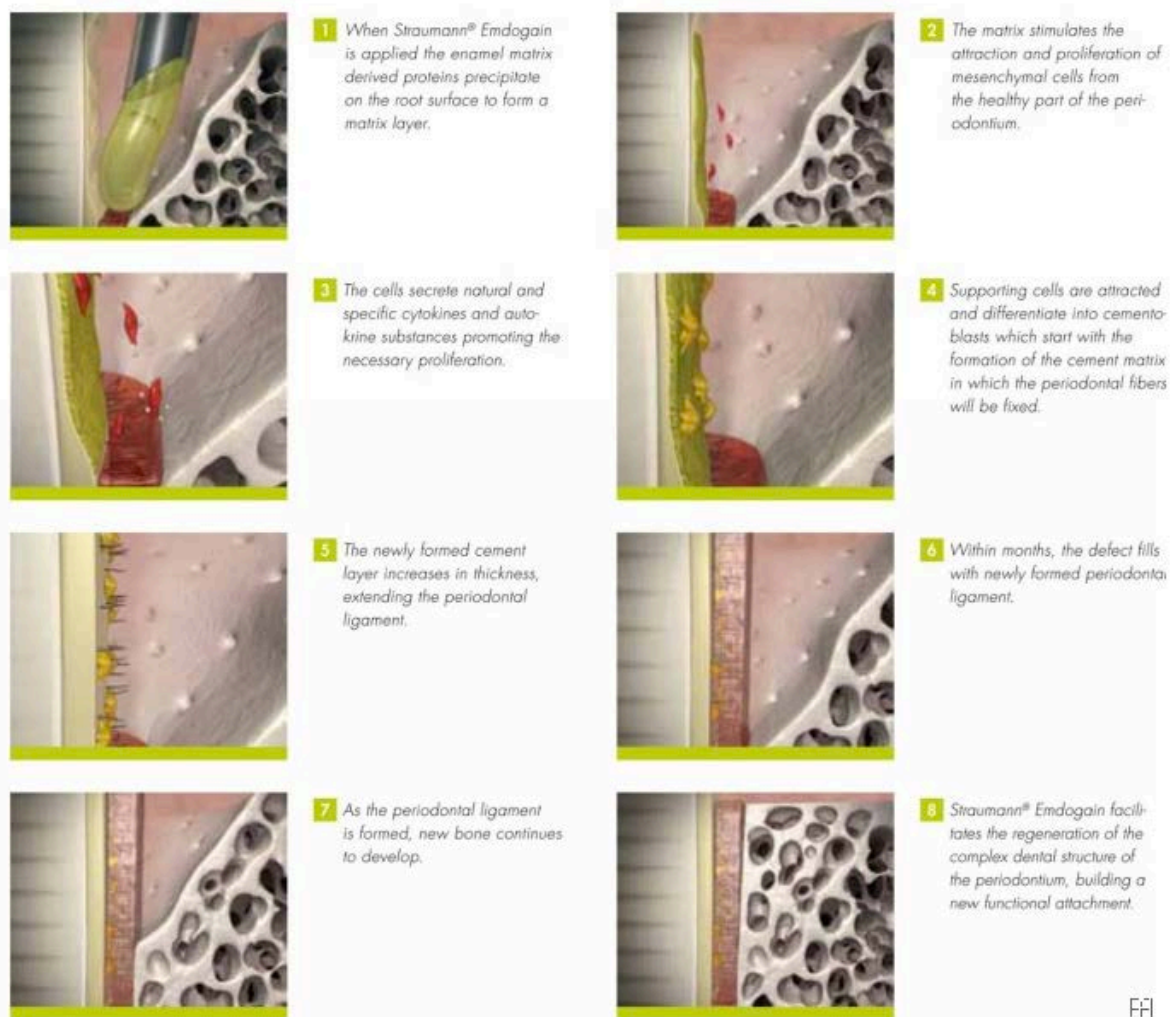


Figure 52 : Action de l'Emdogain®

(d'après <http://www.straumann.us/en/professionals/products-and-solutions/regeneration-solutions/tissue-regeneration.html>)

La figure ci-dessus nous permet de comprendre le mode d'action de l'Emdogain® qui permet, quelques jours après sa mise en place sur la surface radiculaire, l'attraction et la prolifération de cellules mésenchymateuses.

Après quelques semaines, ces dernières sécrètent des cytokines spécifiques ainsi que des substances autocrines. Des cellules sont ensuite attirées et différenciées en cémentoblastes, ce qui initie la formation de la matrice cémentaire sur laquelle les fibres desmodontales vont pouvoir venir s'ancrer. Le ciment néoformé s'épaissit et les fibres desmodontales s'étendent.

Après quelques mois, on observe que le desmodonte néoformé atteint la limite coronaire de la lésion. L'os néoformé peut ainsi se développer le long de la surface radiculaire et continuer à remplir le défaut.

Après quelques années, on observe une régénération parodontale avec une attache fonctionnelle.

Il faut cependant être **prudent dans le choix des lésions pour mettre en application cette technique car l'anatomie de la furcation ainsi que la morphologie de la lésion influencent la réponse** clinique (CASARIN et coll., 2009).

- Chez le chien, une **association des dérivés de la matrice amélaire avec du verre bioactif** permet une amélioration de la régénération parodontale et favorise en plus la formation de ciment (PONTES et coll., 2006).
- On peut **la combiner à la régénération tissulaire guidée** mais cette association est considérée comme étant imprévisible et n'apporte pas forcément de meilleurs résultats (IVANOVSKI, 2009).
- Cependant le fait **d'associer ces dérivés de la matrice amélaire avec des matériaux de comblement** tels que des greffons autogènes, allogènes, d'origine animale ou alloplastique peut améliorer l'efficacité de cette technique (IVANOVSKI, 2009).
- Dans une étude chez l'homme, des lésions furcatoires proximales de classe II sont traitées avec des protéines dérivées de la matrice amélaire. 2 ans après ce traitement, on observe que 7 furcations sur 12 traitées sont refermées contre 2 seulement dans le groupe contrôle comprenant également 12 personnes ayant eu un lambeau d'accès classique (CASARIN et coll., 2010).
- L'utilisation de dérivés de la matrice amélaire dans le traitement de lésions furcatoires chez l'homme permet **une réduction plus importante de la profondeur du défaut** (horizontalement) par rapport aux résultats obtenus avec une membrane résorbable dans une technique de régénération tissulaire guidée. En effet, on obtient un **gain d'os** de 2,6 mm ± 1,8 mm avec les dérivés de l'émail tandis que la technique utilisant la membrane résorbable obtient un gain de 1,9 mm ± 1,4mm (KOOP et coll., 2012).

L'utilisation de protéines dérivées de la matrice amélaire semble être une technique de choix dans le traitement des lésions de classe II. De plus, cette technique a l'avantage d'être reproductible et les résultats semblent se maintenir pendant plusieurs années.

- **Les BMP (*Bone Morphogenetic Proteins*)**

Les protéines morphogénétiques osseuses ont été décrites pour la première fois lors d'une étude chez le rongeur (URIST, 1965).

Elles appartiennent à la famille de TGF- β , ont des propriétés **ostéoinductrices** et peuvent être d'origine bovine ou humaine (PANDIT et coll., 2011).

Initialement, on utilisait les BMP d'origine bovine. Cependant, les quantités fournies par l'os bovin sont insuffisantes par rapport à celles dont nous avons besoin. On utilise donc préférentiellement la protéine humaine recombinée (rhBMP), obtenue par génie génétique.

Elles sont mitogènes et peuvent induire la transformation des cellules mésenchymateuses en ostéoblastes matures, elles initient ainsi l'ossification. Elles ont donc le double rôle de facteur de **prolifération et de différenciation** (MATTOU et MATTOU, 2003).

- Des défauts expérimentaux à trois parois sont créés chez le singe et leur **efficacité sur la régénération parodontale est démontrée** à ce niveau (ISHIKAWA et coll., 1994).
- Les premières études chez l'homme nous montrent l'activité ostéoinductrice de ces protéines qui peuvent également **stimuler la régénération de l'attache**. Une étude récente montre que le BMP 3 permet une régénération parodontale in vitro et in vivo. On observe la formation de fibres de Sharpey fonctionnelles (cémentogenèse) et une régénération osseuse (ostéogenèse). Cependant, des **phénomènes d'ankylose ou de résorption radiculaire** peuvent être associés (STAVROPOULOS et WIKESJO, 2012)

Les BMP sont surtout étudiées chez l'homme pour leurs propriétés dans **les chirurgies de comblement sinusien**.

- Une étude compare l'utilisation d'autogreffe avec celle de rhBMP-2 associé à du collagène. Elle conclut que le rhBMP-2 permet d'obtenir une quantité et une densité d'os **deux fois plus importante** qu'une autogreffe classique. Elle permet également le placement d'implants dentaires avec un succès à 36 mois de 76% (contre 62% pour la greffe osseuse) (BOYNE et coll., 2005).

Les protéines morphogénétiques osseuses sont commercialisées aux États-Unis sous le nom de **Infuse Bone Graft®** par la société Medtronic. Son utilisation dans les augmentations sinusiennes est autorisée depuis 2007 par la FDA (*Food and Drug Administration*).

En Europe, il est commercialisé sous le nom d'**Inductos®**, qui contient entre autres du rhBMP-2 également appelée dibotermine alpha. Ce produit **n'est cependant pas autorisé en France** dans le domaine dentaire. La HAS (Haute Autorité de Santé) autorise seulement son utilisation en tant « qu'alternative à l'autogreffe osseuse pour l'arthrodèse lombaire antérieure sur un niveau (en L4-S1) chez les adultes présentant une discopathie dégénérative et ayant suivi un traitement non-chirurgical pour cette pathologie pendant au moins 6 mois » (<http://www.has-sante.fr/portail/upload/docs/application/pdf/ct032585.pdf>).

Par ailleurs, ce produit est **très cher** car un kit contenant un flacon de 12 mg de rhBMP-2 coûte 2900 euros hors taxes.

Ce produit n'est pas encore autorisé en France et nécessite des recherches plus approfondies afin que son utilisation dans le domaine dentaire soit sécurisée.

- **Les facteurs de croissance**

Ce sont des polypeptides naturels, proches des hormones sur le plan structural et fonctionnel. Contrairement à ces dernières, ils diffusent dans une zone locale des cellules qui les secrètent. À la surface des cellules, des récepteurs spécifiques captent les facteurs de croissance. Ces derniers vont permettre **la multiplication des cellules et l'accroissement de leur activité** (RUSSO, 1994).

- Les facteurs de croissance jouent également un rôle dans les mécanismes de **cicatrisation** et chez l'animal, on observe des résultats prometteurs. Cependant, ces facteurs n'ont pas une action exclusive sur le site à traiter et **risquent donc d'entraîner des effets secondaires à distance** (BERCY et TENENBAUM, 1996).

Parmi eux, on retrouve **le PDGF** (Platelet Derived Growth Factor) qui est un facteur de croissance cellulaire stocké dans les plaquettes et libéré lors de la coagulation. Il possède une action sur de nombreux types cellulaires dont il stimule la division comme les ostéoblastes ou les cellules du ligament parodontal (MATTOUT et MATTOUT, 2003). C'est un **mitogène** puissant pour les cellules osseuses (RUSSO, 1994).

L'IGF (Insulin Growth Factor) est un facteur de croissance dérivé de l'insuline ayant également une action **mitogène** - c'est un stimulateur majeur de la croissance osseuse (MATTOUT et MATTOUT, 2003).

Le TGF-β (Transforming Growth Factor) est un facteur de croissance de transformation et une cytokine.

Le FGF (Fibroblast Growth Factor) qui est le facteur de croissance des fibroblastes.

- Les premières études ont été menées chez le chien où on associe PDGF et IGF. On observe une **augmentation de la régénération de l'os et du ciment de 5 à 10 fois supérieure**, comparé aux sites témoins. Cette observation est faite après 2 à 5 jours de cicatrisation alors que les facteurs ne sont éliminés qu'au bout de 14 jours (LYNCH et coll., 1991).
- Chez l'homme, on réalise une chirurgie permettant l'application de PDGF et d'IGF sur des lésions osseuses d'origine parodontale. Après 6 à 9 mois, on intervient à nouveau et on observe une augmentation significative de la formation osseuse : 42,3% de formation contre 18,5% pour les sites contrôle. Par ailleurs, parmi les lésions traitées on note que **les lésions furcatoires répondent très bien au traitement avec un gain de 2,8 mm d'os horizontal** (HOWELL et coll., 1997).
- L'idéal serait la création d'une membrane à résorption lente permettant une libération régulière des facteurs de croissance dans le site de cicatrisation (BERCY et TENENBAUM, 1996).

Ces facteurs peuvent être utilisés seuls ou en association pour leurs différentes actions (**Tableau 3**). Leur utilisation dans le cadre du traitement de lésions furcatoires nécessite de plus nombreux essais cliniques.

Facteur	Prolifération des fibroblastes	Prolifération des ostéoblastes	Synthèse de protéines matricielles	Différenciation des cellules mésenchymateuses	Vascularisation
PGDF Facteur de croissance dérivé des plaquettes	++	++	-	-	+*
IGF Facteur de croissance insuline-like	+	++	++	-	-
TGFβ Facteur de croissance transformant bêta	+	+	++	-	++*
BMP Protéines morphogéniques osseuses 2, 4, 7	-	+	+	++	++*
FGF Facteur de croissance fibroblastique	++	++	-	-	++

Tableau 3 : Action des principaux facteurs de croissance
 (++) : très augmentée, + : augmentée, - : pas d'effet ou effet négatif, * : action indirecte)

(d'après Parodontie médicale, CHOUKROUN, 2003, 351p.)

- **Les concentrés plaquettaires**

Les concentrés plaquettaires sont des **dérivés sanguins autologues** obtenus par centrifugation du sang prélevé chez le patient. Ils sont initialement utilisés en chirurgie afin de **réduire la phase inflammatoire de la cicatrisation et d'accélérer cette dernière**. Depuis peu, on étend leurs applications cliniques en dermatologie, en chirurgie plastique et en odontologie car ils contiennent des facteurs de croissance impliqués dans les processus de cicatrisation et dans la promotion de la régénération tissulaire (<http://www.sfparo.org/espace-praticiens-et-membres/les-recommandations-de-la-sfpio/45-position-de-la-sfpio-sur-le-prf.html>).

Le PRP (*Platelet Rich Plasma*) est un **plasma riche en plaquettes**, contenant différents facteurs de croissance dont PDGF, TGF-1, IGF, FGF-b et le VEGF (*Vascular Endothelial Growth Factor*) (EL-SHARKAWY et coll., 2007).

C'est un plasma autologue contenant une concentration de plaquettes humaines plus élevée que la normale. Il est obtenu après un prélèvement de sang dans un tube contenant un anticoagulant. La présence de ce dernier est essentielle car il repousse l'activation de la coagulation qui initie la sécrétion des facteurs de croissance. Celle-ci sera activée une fois le concentré mis en place sur le site chirurgical car les facteurs de croissance présentent une demi-vie courte. Le prélèvement subit ensuite de multiples centrifugations (**Figure 53**) (WHITMAN et coll., 1997).

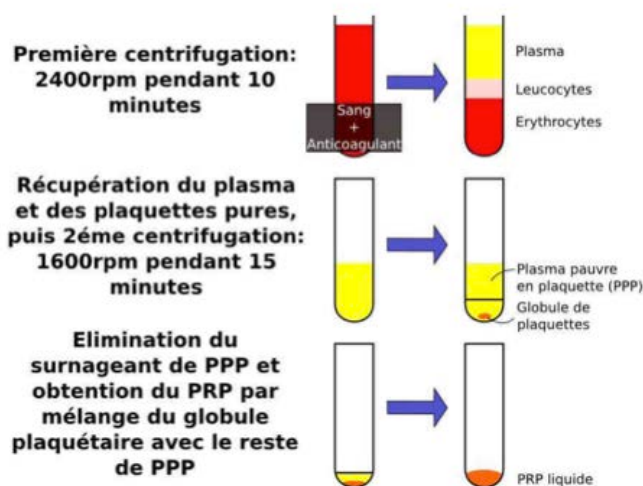


Figure 53 : Obtention d'un PRP à partir d'un prélèvement sanguin
 (d'après MARX RE, CARLSON ER, EICHSTAEDT RM, SCHIMMELE SR, STRAUSS JE, GEORGEFF KR. Platelet-rich plasma : Growth factor enhancement for bone grafts. Oral Surg Oral Med Oral Pathol Oral Radiol Endod 1998 ; 85(6) : 638-46)

- Une étude conduite chez le chien montre que l'utilisation de PRP combiné à du Bio-Oss ® dans le traitement d'atteintes de furcation de classe II **n'apporte pas de meilleurs résultats** que l'utilisation de Bio-Oss® seul. Cependant, le PRP semblerait améliorer la qualité de l'os néoformé et diminuer l'inflammation des tissus (SHAHABUEI et coll., 2011).
- Chez l'homme, lorsque l'on combiné PRP, Bio-oss® et RTG, on observe une amélioration significative sur de nombreux paramètres cliniques et radiographiques tels que la profondeur au sondage, le niveau d'attache ainsi que le niveau osseux. Cependant, cette technique **ne permet pas la fermeture complète de la furcation** et conclue que le PRP a un rôle limité en tant que matériel de régénération dans le traitement des atteintes de furcation (PRADEEP et coll., 2009).
- Les résultats obtenus avec ce matériau sont contradictoires et nécessitent d'être approfondis afin de déterminer les conditions et les méthodes idéales de préparation du concentré (IVANOVSKI, 2009).

L'intérêt de son utilisation en cabinet dentaire est la diminution du saignement et une cicatrisation plus rapide du site (TOZUM et DEMIRALP, 2003).

Les inconvénients de cette technique sont qu'elle nécessite l'utilisation d'anticoagulants et que c'est un procédé long (45 minutes) comprenant de multiples manipulations.

L'utilisation du PRP n'est pour le moment pas recommandée par la Société Française de Parodontologie et d'Implantologie Orale (SFPIO). Celle-ci considère que l'absence d'étude clinique réalisée selon des critères internationalement recommandés ne permet pas actuellement de supporter son utilisation en chirurgie parodontale et implantaire. (<http://www.sfparo.org/espace-praticiens-et-membres/les-recommandations-de-la-sfpio/45-position-de-la-sfpio-sur-le-prf.html>).

Par ailleurs, **il n'est pas autorisé par la réglementation concernant l'utilisation des produits sanguins en France** et n'apporte pas de résultats significatifs dans le traitement des atteintes de furcation.

PRF (Platelet Rich Fibrin) est un **plasma riche en fibrine** dont la technique de préparation **respecte la réglementation française** concernant l'utilisation des produits sanguins. C'est un concentré de plaquettes sanguines, de cellules immunitaires et de fibrine riche en facteurs de croissance. Ces constituants **favorisent la guérison et accélèrent la cicatrisation** en limitant les risques de complications post opératoires.

Il est issu d'un prélèvement sanguin effectué sur le patient qui sera ensuite placé dans une centrifugeuse pendant 10 minutes à 3000 tours/minute afin de séparer les composants et d'isoler le concentré riche en plaquettes ; aucune adjonction d'anticoagulants n'y est faite. Le caillot de fibrine de couleur jaunâtre (**Figure 54**) se situe entre la fraction basse contenant les globules rouges et la fraction haute contenant le plasma pauvre en plaquettes (CHOUKROUN et coll., 2001).

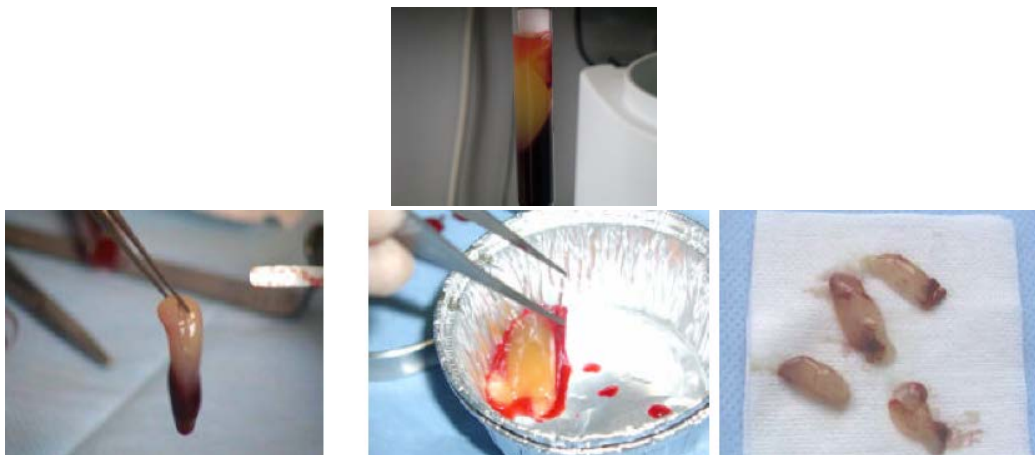


Figure 54 : Prélèvement du concentré plaquettaire
(d'après <http://www.abcdent.fr/pdf/prf3.pdf>)

Ce concentré peut être utilisé pur ou mélangé à des greffons autogènes ou exogènes.

- Chez l'homme, une étude montre que dans le traitement d'atteintes de furcation de classe II avec du PRF, on observe des **améliorations significatives des paramètres cliniques et radiologiques en comparaison avec un lambeau d'accès classique**. En effet, sur 18 lésions de classe II sur des molaires mandibulaires, on observe chez 12 d'entre elles une fermeture complète, 5 ont été réduites à des atteintes de classe I et seulement 1 est restée telle qu'elle. Le PRF aurait donc un rôle en tant que matériau de régénération dans le traitement des atteintes de furcation de classe II (SHARMA et PRADEEP, 2011).

Cette technique présente l'avantage d'être facile à mettre en œuvre, elle est autorisée (car elle ne contient pas d'anticoagulants). Elle est moins onéreuse que le PRP et elle est également simple et reproductible.

PR (Platelet Releasate) est un concentré de contenu plaquettaire contenant différents facteurs de croissance dont PDGF, IGF et TGF- β .

- Dans une étude menée chez le chien où l'on crée des atteintes de furcation mandibulaires de classe II on observe que l'association de PR et d'une éponge de collagène comme matériau de comblement favorise **la création d'une nouvelle attache** (NAGAI, 2005).

Des études supplémentaires seront requises afin de confirmer leur potentiel régénératif.

L'intérêt dans l'utilisation de ces dérivés est leur concentration en facteurs de croissance qui favorisent la régénération parodontale. Leur biocompatibilité et l'absence de réaction de rejet et de transmission de maladie est également un grand atout car le concentré est autologue car il provient d'un prélèvement effectué chez le patient (TOZUM et DEMIRALP, 2003)

- **Le Pepgen P-15®**

C'est un **matériau d'origine bovine** composé par une partie organique (acides aminés P-15) qui permet la synthèse de collagène et donc la liaison cellulaire ; et d'une phase inorganique d'hydroxyapatite : ABM (*Anorganic Bovine Material*). Il est commercialisé par Dentsply® sous la forme de granulés ou de gel. Afin de mettre en place les granules, il faut les humidifier avec de l'eau stérile et manipuler le mélange avec des instruments classiques de types spatule ou porte-amalgame. Le gel, lui, est conditionné dans une seringue.

- Chez le chien, une étude conclut que l'utilisation du PepGen P-15® permet d'obtenir une **régénération parodontale des tissus rapide** (y compris la régénération osseuse) d'environ 40 % à 6 mois. Son utilisation est décrite comme étant simple et pratique et un taux de complications post-opératoires faible (FERRO, 2005).
- Chez l'homme, une étude prouve son efficacité dans le traitement d'atteintes de furcation de classe II. Son efficacité dans la **diminution de la profondeur du défaut osseux horizontal** serait supérieure aux résultats obtenus en utilisant du Bio-Oss® (DEVARAJ et VANDANA, 2003).
- En 2007, une étude conclut que son utilisation dans le traitement de lésions furcatoire de classe II permet d'obtenir des résultats à 6 mois, **comparables à ceux obtenus avec un lambeau d'accès classique** (ETO et coll., 2007).

- Une étude récente observe que l'utilisation de ce matériau avec ou sans membrane résorbable, permet d'obtenir des résultats sensiblement équivalents. Elle recommande donc **l'utilisation seule de Peppen P-15®** pour le traitement d'atteintes de furcation de classe II (KHASHU et VANDANA, 2012).

Les résultats obtenus sont variables mais semblent toutefois prometteurs dans le cadre du traitement des lésions furcatoires.

- **La simvastatine**

La simvastatine est une statine utilisée dans le traitement du cholestérol. Cette molécule est un hypolipidémiant qui permet d'abaisser les taux de cholestérol et de triglycérides circulant dans le sang. En parodontologie des études ont cherché à démontrer son implication dans la **stimulation de la croissance osseuse** et son impact sur les **phénomènes inflammatoires**.

- Une étude sur le chien est menée. On crée des atteintes de furcation de classe II et on réalise des injections multiples de statines. Elle conclue que cette méthode permet d'augmenter l'épaisseur d'os sur des lésions étroites sujettes aux fenestrations et aux déhiscences mais **ne semble pas appropriée aux lésions inter-radiculaires** (MORRIS et coll., 2008).
- Une récente étude chez l'homme promeut cette méthode, **facile à mettre en œuvre** dans le traitement des atteintes de furcation de classe II. Une injection sous-gingivale de 1,2 mg de simvastatine ainsi qu'un surfaçage sont réalisés. On observe 6 mois plus tard une amélioration de nombreux paramètres cliniques (niveau d'attache, indice de saignement, profondeur de sondage). On observe également **une formation d'os de 25,16%** sur le site traité, comparé à 1,54% de gain osseux sur site témoin (PRADEEP et coll., 2012).

Par ailleurs, ce produit est sur le marché depuis des années ce qui en fait un matériel fiable et abordable car il est facile de s'en procurer et il est bon marché.

Ces observations peuvent amener les praticiens à s'orienter d'avantage vers ces techniques, moins invasives et entraînant des complications post-opératoires moindres au patient. Cependant, des études complémentaires sont nécessaires afin de confirmer ces observations et de déterminer la bonne concentration de statines à injecter.

- **Les granules poreuses de titane**

Les granules poreuses de titane (*Porous Titanium Granules*) sont composées de titane biocompatible possédant une résistance mécanique et une ostéoconductivité. D'après Tigran®, c'est un matériel de choix pour une technique de régénération parodontale. Des études sont en cours pour évaluer leur efficacité sur les atteintes de furcation, le principe étant de **l'utiliser comme matériau de comblement (Figure 55)** (TIGRAN PTG).

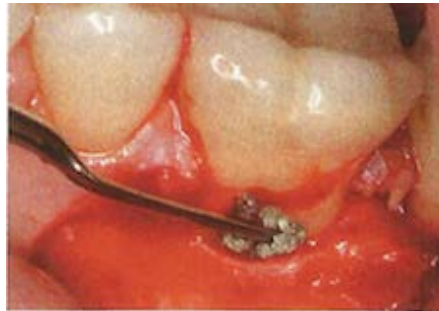

Figure 55 : Mise en place de granules poreuses de titane
(d'après WOHLFAHRT et coll., 2012)

- Une étude chez l'animal semble prometteuse car elle conclut que les granules s'intègrent correctement dans l'os alvéolaire et **permettent une néoformation osseuse au niveau de la lésion furcataire** (WOHLFAHRT et coll., 2012, a).
- Chez l'homme, son utilisation à proximité des surfaces radiculaires ne pose pas de problème de résorption radiculaire. Cependant, **aucune amélioration significative n'est observée après un an au niveau de la lésion** (WOHLFAHRT et coll., 2012, b).

L'inconvénient de ce matériau est sa nature. En effet, les granules ne se résorberont jamais et ne transformeront pas en os. Par ailleurs, si celles-ci sont exposées, elles offrent à la plaque dentaire un support parfait ce qui risque d'entraîner l'aggravation de la lésion.

- **Matrice dermique acellulaire**

Cette matrice est produite à partir d'allogreffes de derme humain. Comme pour les allogreffes décrites plus haut, leur origine est contrôlée et le prélèvement est traité afin d'éliminer toutes les cellules vivantes. On obtient ainsi une trame acellulaire composée de protéines. Elle est commercialisée sous le nom **d'Alloderm®** et utilisée en médecine pour traiter les grands brûlés ainsi qu'en chirurgie parodontale pour traiter les récessions (BORGHETTI et MONNET-CORTI, 2008).

- Une étude sur le chien utilise une matrice dermique acellulaire comme **membrane pour une régénération tissulaire guidée** dans le traitement d'atteintes de furcation de classe II mandibulaire. Elle conclut que cette membrane **permet la formation d'os, de ciment et d'un desmodonte néoformés histomorphométriquement semblables aux résultats obtenus par une membrane résorbable**. On obtient également une amélioration de l'épaisseur du tissu kératinisé (DE ANDRADE et coll., 2007).

Des études supplémentaires seront nécessaires afin de confirmer leur utilité dans le traitement d'atteintes de furcation. Par ailleurs ces membranes sont chères et à moins qu'elles n'apportent de meilleurs résultats que les membranes résorbables et non résorbables classiques, leur intérêt est faible.

• La thérapie cellulaire

Une nouvelle approche biologique se profile en réponse au problème de la demi-vie courte des facteurs de croissance. Elle consiste à utiliser les cellules du patient pour reformer de l'os.

- Les cellules souches mésenchymateuses

Ce sont des **cellules souches indifférenciées** qui ont le potentiel d'être impliquées dans la régénération des tissus parodontaux (HYNES et coll., 2012).

Une fois transplantées sur le site, ces cellules vont permettre d'obtenir des cellules **ostéoformatrices** (et non ostéoinductrices) qui vont se différencier en cellules ostéogéniques qui après multiplication se transforment en ostéoblastes.

Pour pouvoir les utiliser il faut :

- un nombre suffisant de cellules ostéogéniques,
- une matrice support appropriée,
- un facteur de stimulation,
- une bonne vascularisation du défaut.

Elles peuvent être d'origine extra orale (moelle osseuse) ou intra orale (tissus dentaires) (RIOS et coll., 2011).

Le prélèvement de ces cellules dans la moelle osseuse est initialement effectué dans le traitement de la sclérose latérale amyotrophique. Elles sont prélevées au niveau de la crête iliaque à l'aide d'une aiguille fine. Cette procédure dure 30 minutes, non douloureuse (car la zone est anesthésiée) et permet d'obtenir un prélèvement de 200 mL (<http://www.dmitryvassilenko.org/pages/letraitement.htm>).

Cependant, cette technique présente des limites car la quantité de moelle osseuse prélevée peut être insuffisante et la qualité des cellules souches varie avec l'âge et la pathologie osseuse (PITTENGER et coll., 1999).

Après le prélèvement, le patient rentre chez lui en attendant la date d'implantation des cellules souches. En parallèle, on traite en laboratoire les cellules dans des conditions stériles pour qu'il n'y ait pas de contamination par un agent pathogène. On **évalue la qualité et la quantité de cellules souches** en les isolant des globules rouges et blancs et du plasma grâce à un procédé chromatographique. Des tests sont également effectués afin de s'assurer de l'absence de marqueurs viraux (HIV, hépatite B, hépatite C). On les nettoie, on les compte et on contrôle leur vitalité à savoir que le nombre de cellules souches vitales suffisant est de 7,5 millions (PITTENGER et coll., 1999).

On conserve ensuite ces cellules à une **température de -196 °C** dans de l'azote liquide en attendant leur implantation sur le patient. Cette cryoconservation n'altère en rien les propriétés des cellules (LI et coll., 2009).

Une alternative à la ponction de la moelle osseuse consiste à isoler les cellules souches mésenchymateuses de la moelle osseuse en les mobilisant à l'aide de facteurs de croissance. On injecte ces derniers au patient, ce qui induit l'attraction des cellules de la moelle osseuse dans le sang qui peuvent ensuite être isolées (<http://www.dmitryvassilenko.org/pages/letraitement.htm>).

Les tissus fœtaux (placenta, liquide amniotique, cordon ombilical) sont également une source potentielle de cellules pour l'ingénierie tissulaire. Cependant, ils sont difficiles à développer et doivent être greffés très rapidement après leur prélèvement.

Certains chercheurs se penchent sur l'utilisation de cellules souches en odontologie, plus particulièrement en parodontologie pour promouvoir la régénération des tissus.

- Chez le chien, il a été prouvé que ces cellules ont la capacité de migrer vers les tissus parodontaux et de **s'y différencier en de variables lignées cellulaires**, en fonction du tissu où elles se trouvent (fibroblastes cémentoblastes ou ostéoblastes) (WEI et coll., 2010).
- Une étude récente chez le chien compare les résultats obtenus sur des lésions furcatoires de classe II en utilisant différentes techniques : l'autogreffe, le PRP et l'utilisation de cellules souches issues de moelle osseuse associées à du PRP. Elle conclut qu'après 8 semaines, les cellules souches associées au PRP permettent bien la régénération des tissus parodontaux avec une fermeture complète de l'atteinte de furcation de classe II. Cependant aucune technique ne permet d'obtenir des résultats significativement plus élevés qu'une autre. **Elle ne serait donc pas le traitement de choix** dans le traitement de ce type de lésions car les conditions de préparation de ces cellules sont plus lourdes comparées à celles nécessaires pour une autogreffe par exemple (SIMSEK et coll., 2012).

- Une étude chez l'homme utilise une allogreffe contenant des cellules souches mésenchymateuses ainsi que des cellules ostéoprogénitrices sur une atteinte de furcation de classe II (**Figure 56**) et obtient des résultats très encourageants qui montrent que cette **technique permet une régénération parodontale**.

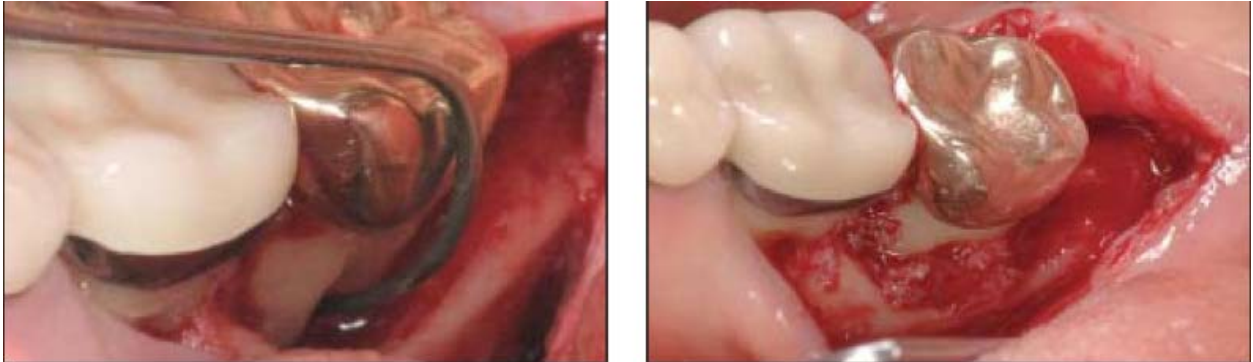


Figure 56 : Mise en place de l'allogreffe associée à des cellules souches mésenchymateuses et des cellules ostéoprogénitrices dans la lésion furcataire
(d'après McALLISTER, 2011)

À 6 mois on observe une diminution de la profondeur de poche de 6 mm et une amélioration de l'atteinte de furcation à la radio. A 14 mois, on observe sur un CBCT que la lésion est régénérée (**Figure 57**) (McALLISTER, 2011).

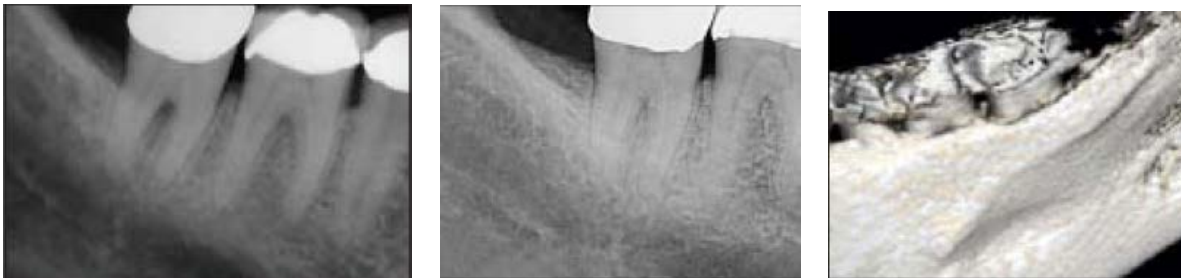

Figure 57 : Radiographie rétro-alvéolaire initiale, à 6 mois et CBCT à 14 mois de 47 (de gauche à droite)
(d'après McALLISTER, 2011)

Les hypothèses émises par ces essais cliniques sont à valider par d'autres recherches, cependant les résultats semblent encourageants. L'utilisation de ces cellules en odontologie n'est pas encore contrôlée et leur production reste complexe et coûteuse.

- Les cellules desmodontales

Le ligament parodontal possède des **cellules souches adultes multipotentes** qui ont le potentiel d'induire la cémentogenèse (SEO et coll., 2004).

Pour obtenir ces cellules, il faut surfer des dents saines fraîchement extraites afin de récolter le desmodonte. **Cette technique nécessite donc une voire plusieurs avulsions dentaires.** Les dents candidates à ces extractions sont :

- les prémolaires pour des raisons orthodontiques,
- les dents de lait,
- les dents de sagesse,
- les dents dites « parodontales » présentant un parodonte en alvéolyse terminale.

Une fois le geste chirurgical réalisé, il faut isoler et mettre en culture les cellules prélevées. Cependant, ces manipulations sont difficiles et l'obtention d'une quantité suffisante est souvent compliquée (DU et coll., 2012).

- Chez le porc, on crée des lésions parodontales que l'on comble avec des cellules desmodontales autologues prélevées sur une dent extraite chez le même porc et enrichies ex vivo. Ces cellules permettent la régénération parodontale des tissus. Cette étude prouve que chez l'animal, **les cellules souches du desmodonte peuvent être utilisées dans le traitement des lésions créées par la maladie parodontale** (LIU et coll., 2008)
- Chez le chien, les cellules desmodontales ou *PDL cells* (*Periodontal Ligament cells*) sont utilisées dans le traitement des atteintes de furcation de classe II afin de promouvoir la régénération des tissus parodontaux. Cette méthode s'est avérée concluante chez le chien, en association avec une méthode de régénération tissulaire guidée où on note une **régénération parodontale importante, 3 mois après l'intervention**. En effet, on observe une formation de néocément recouvrant 91,4% de la lésion dans le groupe traité (ce qui correspond à un gain de $8,08 \pm 1,08$ mm) comparé à 71,45% (ce qui correspond à un gain de $6 \pm 1,50$ mm) chez le groupe contrôle. Par ailleurs, la néoformation osseuse dans les sites traités avec les cellules desmodontales est plus importante ($9,02 \pm 2,30$ mm) comparé au site témoin ($7,01 \pm 0,61$ mm) (SUAID et coll., 2011).
- Une étude chez le chien compare le potentiel régénératif de différentes cellules souches. Elles sont issues du desmodonte, du tissu pulpaire ou du follicule dentaire périapical. **Elle conclut que les cellules souches desmodontales semblent être les meilleures candidates pour une application clinique dans le cadre de la thérapie cellulaire** (PARK et coll., 2011).

- Chez l'homme, on a évalué le potentiel de régénération d'un greffon autogène de desmodonte dans le traitement d'atteintes de furcation de classe II. On observe que **ces cellules peuvent promouvoir la guérison des atteintes de furcation** car elles permettent l'amélioration de nombreux paramètres cliniques et radiographiques au bout de 3 à 6 mois post opératoire. On observe un gain de 0,8 mm de gain osseux (verticalement) comparé à 0,4 mm observé sur les sites contrôles (AKBAY et coll., 2005).

Les résultats obtenus en utilisant des cellules souches du ligament parodontal semblent prometteurs car elles permettent la création d'une nouvelle attache et la régénération des tissus parodontaux chez l'animal. Cependant, ces résultats sont à confirmer en faisant des études plus nombreuses chez l'homme.

Ces techniques appliquant les principes de la thérapie cellulaire sont des pistes de recherche très intéressantes mais elles sont loin d'être commercialisées d'une part car leur production n'est pas aisée et d'autre part parce qu'elles sont coûteuses. Par ailleurs, aucune étude ne permet de conclure que ces méthodes permettent d'obtenir des résultats significativement plus importants (en terme de régénération) que nos procédés actuels.

- **La thérapie génique**

Cette technique est par définition « une méthode thérapeutique utilisant les gènes et l'information dont ils sont porteurs pour traiter une maladie génétique ou pour modifier un comportement cellulaire »
(http://www.larousse.fr/encyclopedie/medical/thérapie_génique/16547).

On l'envisage **en réponse au problème de la demi-vie courte des facteurs de croissance tels que le PDGF** qui est dégradé rapidement après son application. La thérapie génique pourrait contrer ce problème en permettant une diffusion locale prolongée des facteurs de croissance (ANUSAKSATHIEN et coll., 2003).

Elle consiste à **modifier le patrimoine génétique d'une cellule** en y introduisant un **vecteur** porteur d'une **séquence d'ADN**. De cette manière, la cellule pourra sécréter la protéine codée par ce gène (par exemple, un facteur de croissance) localement et sur un temps plus long. Les protéines sécrétées seront captées par les **cellules cibles** et permettront ainsi la régénération des tissus parodontaux. En transférant le gène cible dans des cellules cémentoblastiques et desmodontales, on peut délivrer en continu ces facteurs de croissance.

- Chez le rat, cette technique est appliquée à la production de PDGF et on observe que la régénération du ciment et de l'os alvéolaire y est stimulé (JIN et coll., 2004).
- Chez l'animal on a démontré que cette production de PDGF stimule d'avantage l'activité des cémentoblastes et améliore la régénération par rapport à une application unique de PDGF recombiné (CHANG et coll., 2009).

L'avantage de cette technique est que l'on peut produire de façon plus importante les facteurs nous permettant la régénération des tissus.

Les inconvénients majeurs de cette technique sont sa difficulté de réalisation - elle est contraignante et imprévisible. En effet, il faut dans un premier temps réussir à cloner et intégrer le gène désiré et s'assurer de son efficacité. Par ailleurs, le vecteur du gène ne doit pas être reconnu par le système immunitaire comme étant étranger sinon il y a une réaction du système immunitaire et les effets secondaires peuvent être graves.

D'autres études expérimentales chez l'homme sont en cours afin de déterminer la fiabilité et l'efficacité de cette technique pour pouvoir l'appliquer à la régénération des tissus parodontaux.

Conclusion apports du *bioengineering*

Ces procédés sont tous basés sur la compréhension des principes biologiques. Ceci nous permet de les utiliser en modifiant les procédés de cicatrisation à notre avantage.

Le but est de proposer une solution fiable aux patients ayant pour objectif d'aboutir à une régénération des tissus parodontaux qui serait individuelle, maîtrisée et prédictible.

Actuellement ce qui fonctionne :

- les protéines dérivées de l'émail qui sont utilisées selon un protocole maîtrisé et reproductible, c'est une technique de choix.

Les techniques prometteuses sont :

-l'utilisation de PRF qui est une technique simple et abordable.

-les statines qui sont faciles à mettre en place, abordables et permettent d'obtenir de bons résultats.

-le Peggain P-15®.

-les rh-BMP mais elles ne sont pas autorisées en France.

Ce qui fonctionne moins bien :

-les facteurs de croissance qui permettent de stimuler un *pool* de cellules mais ne permettent pas de différenciation, ni d'obtenir des résultats probants dans les atteintes de furcation.

-le PRF qui n'est pas autorisé en France et n'apporte pas de résultats significativement supérieurs à d'autres techniques.

-les granules poreuses de titane qui ne sont pas appropriées dans le traitement des lésions furcatoires.

Les pistes de recherche :

-la thérapie cellulaire qui permet une différenciation en un type cellulaire donné

-la thérapie génique qui permet la production locale et prolongée de facteurs spécifiques.

Ces deux grandes thérapeutiques sont à approfondir mais semblent très complexes, non prévisibles, coûteuses et paraissent inabordables pour la majorité des parodontistes.

De nombreuses techniques sont prometteuses mais ne semblent pas être dédiées au grand public pour le moment. Il faut être vigilant et savoir faire la différence entre ce que l'on peut faire et ce qui est applicable en pratique courante.

3.3.4. Traitements soustractifs

Il est clair que l'objectif, lorsque l'on est confronté à une lésion furcataire de classe II, est la régénération. Malheureusement, **des cas ne se prêtent pas à la réalisation de ces techniques**. Certaines lésions, d'un point de vue morphologique ou systémique devront être traitées avec des techniques soustractives.

En effet, lorsque la **quantité d'os ou de murs osseux semblent insuffisants, il est préférable d'appliquer des techniques résectrices** car les techniques régénératives présentent peu de chances de réussite.

Parmi elles, on retrouve :

- la tunnélisation,
- l'hémisection,
- l'amputation radiculaire.

Ces techniques seront développées dans la partie suivante consacrée aux traitements des atteintes de furcation de classe III.

Conclusion traitements des lésions de classe II

Le choix du traitement dépendra de l'anatomie du défaut et de la performance de chaque technique. Avant de se lancer dans un protocole, il est nécessaire de prendre le temps de les considérer et de les comparer entre eux afin d'appliquer celui qui sera le mieux adapté à la situation.

3.4. Traitements des lésions de classe III

Les lésions de classe III **présentent un potentiel de régénération très faible car il n'y a plus de mur osseux** au niveau de la lésion (**Figure 58**). De ce fait, on privilégiera les traitements soustractifs car le but ne sera pas de combler la lésion mais **de l'ouvrir en aménageant la furcation** pour qu'elle devienne accessible à nos moyens d'hygiène.

Parmi eux on trouve :

- la tunnélisation,
- l'hémisection,
- l'amputation radiculaire,
- l'extraction dentaire.

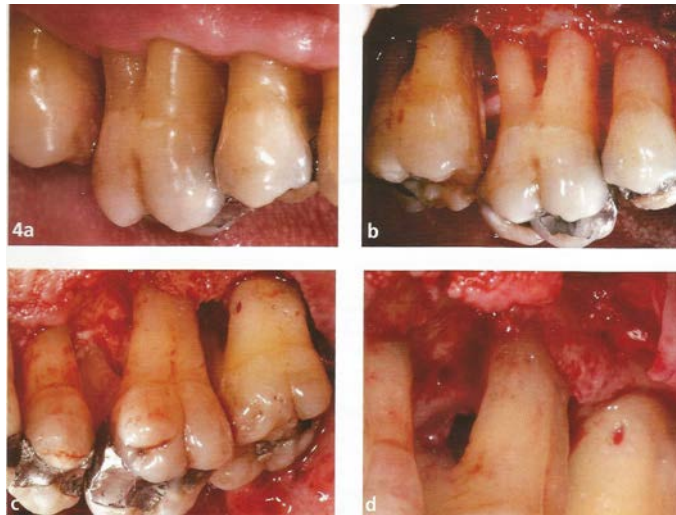


Figure 58 : Cas clinique d'une 16 avec 3 lésions inter-radiculaires de classe III.
(d'après BROCHERY et coll., 2008)

3.4.1. Traitements soustractifs

Le but de ces techniques est de modifier l'anatomie des lésions afin de faciliter le nettoyage.

- **La tunnélisation**

Cette technique consiste à **ouvrir la furcation de part en part afin d'obtenir un bon accès de la brosse au cours du nettoyage**. Ici, on privilégie la conservation des tissus dentaires aux dépens du tissu osseux afin de préserver l'intégrité de la dent (AUBERT et PIEAUD 2009).

Elle est indiquée sur des lésions furcatoires de classe II profondes et de classe III, **en particulier sur les molaires mandibulaires**. Le but de cette chirurgie est de rendre la furcation supra gingivale et accessible au contrôle de plaque.

Pour assurer le maximum de succès à cette technique, on la réalise préférentiellement sur les molaires mandibulaires et exceptionnellement sur les molaires maxillaires chez des patients habiles. Il faut également être **vigilant sur le choix des dents à traiter**. Celles-ci doivent présenter des racines assez divergentes (**Figure 59**) et leur parodonte une gencive large et kératinisée (MATTOU et MORA, 2002).

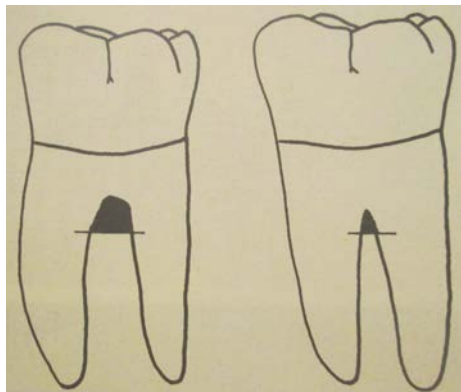


Figure 59 : Furcations de degré III au maxillaire inférieur (celle de gauche pourra être tunnelisée, celle de droite est trop étroite pour l'être)

(d'après BERCY et TENENBAUM, 1996)

Le protocole opératoire consiste à lever un lambeau de pleine épaisseur afin de débrider la lésion. À l'aide d'une fraise à os, on réalise une ostéoplastie qui permet d'ouvrir complètement l'espace inter-radiculaire pour autoriser le passage d'une brosse interdentaire (**Figures 60 et 61**).

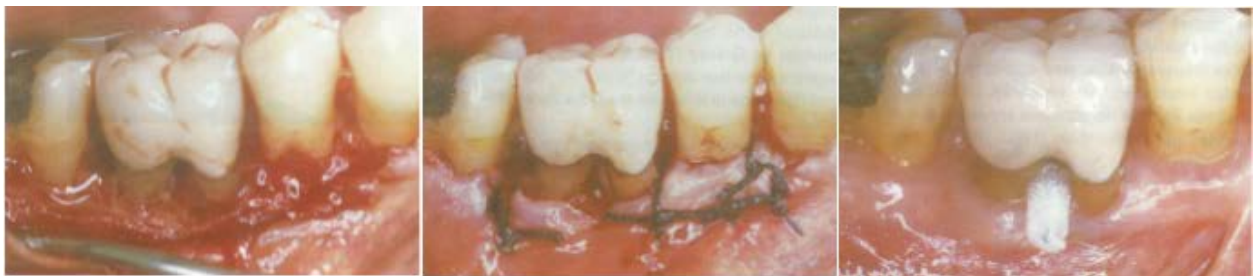

Figure 60 : Tunnélisation d'une 46 (d'après MATTOU et MORA, 2002)

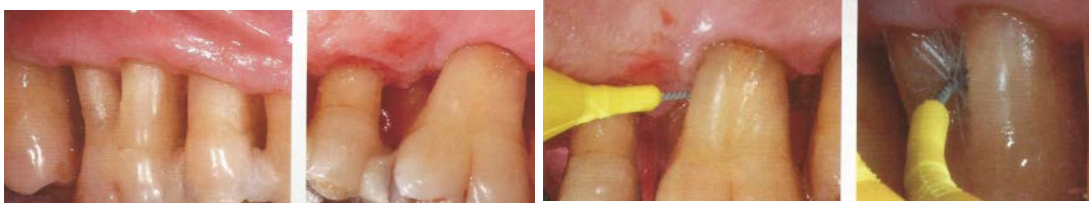

Figure 61 : Tunnélisation d'une 16 (vues post opératoires)
(d'après BROCHERY et coll., 2008)

Il est également important d'harmoniser les crêtes pour que les reliefs osseux ne constituent pas un obstacle au passage de la brosette. Une fois l'espace aménagé, on repositionne le lambeau en situation apicale et on suture (MATTOU et MORA, 2002).

Le patient doit avoir un contrôle de plaque rigoureux afin de diminuer les **risques de formation de caries radiculaire** (MATTOU et MORA, 2002). En effet, celui-ci présente un risque d'apparition élevé à moyen terme si le patient n'assure pas un bon contrôle de plaque (HAMP et coll., 1975).

Cette technique peut également entraîner un autre désagrément à long terme qui est un **élargissement crée par le passage répété de la brosette (Figure 62)** (MATTOU et MATTOU, 2003).

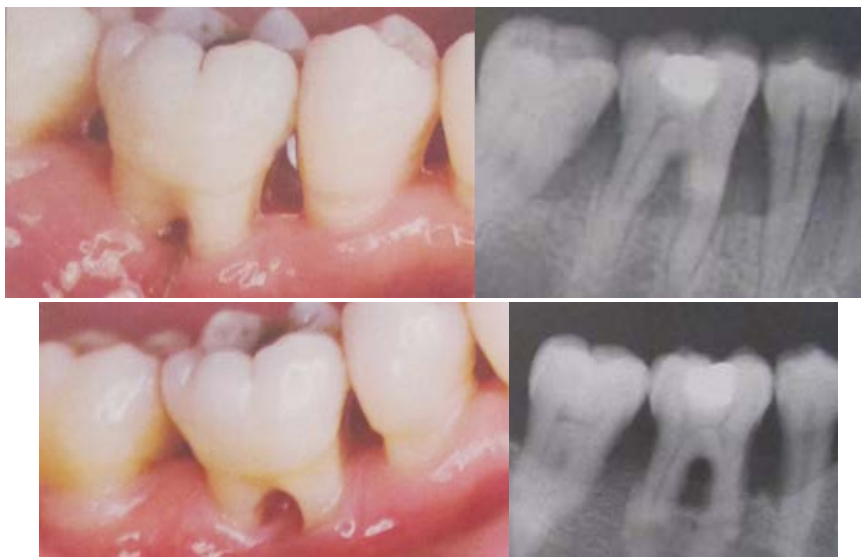

Figure 62 : Aspects cliniques et radiographiques d'une tunnélisation sur 46
(Etat initial et 14 ans après une tunnélisation)
(d'après MATTOU et MATTOU, 2003)

On observe de **bons résultats avec cette technique** sur les molaires mandibulaires en terme de maintien dans le temps des paramètres parodontaux. Cependant, pour les molaires maxillaires, la présence de zones de trifurcation rend les résultats moins prévisibles (BROCHERY et coll., 2008).

Elle présente **l'avantage** de ne pas nécessiter l'intervention d'autres spécialités telles que l'endodontie ou la prothèse, contrairement aux techniques qui vont suivre (MATTOU et MORA, 2002).

Bien que cette technique présente certains effets indésirables sur le long terme, elle reste une thérapeutique très indiquée dans les atteintes de furcation de classe III (MATTOU et MATTOU, 2003).

- **L'hémisection ou séparation radiculaire**

Cette technique consiste à individualiser les racines d'une dent pluriradiculée et porte également le nom de prémolarisation. On l'applique **préférentiellement sur les molaires mandibulaires** et son approche est plurifactorielle car elle nécessite des étapes d'endodontie, de parodontie et de prothèse. Cette thérapeutique permet la conservation d'une dent atteinte par la maladie parodontale mais elle ne doit pas être envisagée si elle fait courir un risque quelconque aux dents adjacentes ou au patient. La suppression de l'espace inter-radiculaire va rendre possible le nettoyage de cette espace. Ici, on privilégie la structure osseuse aux dépens des tissus dentaires (SATO, 2002).

Avant de se lancer dans cette chirurgie il est essentiel **d'analyser la dent et son environnement** afin de décider quelle racine doit être conservée et la façon dont elle peut l'être.

Il faut être vigilant car toutes les molaires ne pourront pas être candidates à cette technique. Il est important **d'examiner la longueur du tronc radiculaire, la divergence la longueur et la forme des racines (valeur prothétique), la fusion radiculaire, la quantité d'os restant autour des racines individuelles ainsi que l'accès à l'hygiène** (CARNEVALE et coll., 1995).

On pourra l'indiquer sur des dents présentant :

- des lésions interradiculaires avancées,
- un tronc radiculaire court,
- des racines divergentes
- des racines volumineuses, longues et robustes.

Cette technique sera par contre, contre-indiquée lorsque les molaires présentent :

- des racines fusionnées,
- une racine intraitable d'un point de vue endodontique,
- une racine très courbée rendant impossible la mise en place d'un tenon,
- des racines convergentes,
- un tronc radiculaire trop haut,
- des racines trop grêles (MATTOU et MORA, 2002).

La technique opératoire consiste à réaliser un traitement endodontique, une chirurgie parodontale puis de la prothèse. Pour la partie parodontale, un lambeau n'est pas systématiquement nécessaire, ce qui en fait une technique moins traumatique que les autres. Il faut parfois faire une plastie osseuse pour aménager l'espace biologique. On sépare la couronne dentaire en deux portions équivalentes (**Figure 63**) qui supporteront chacune une couronne sur chacune des racines conservées (MATTOUT et MORA, 2003).

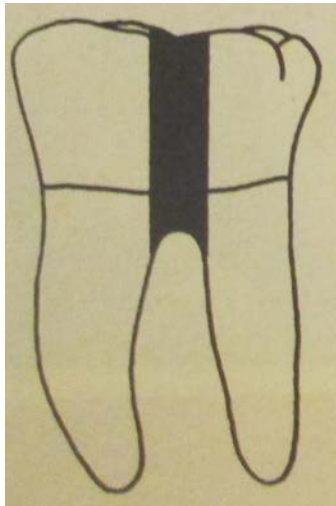


Figure 63 : Hémisection d'une première molaire mandibulaire
(d'après BERCY et TENENBAUM, 1996)

Il sera préférable de souder les couronnes ensemble (**Figure 64**).

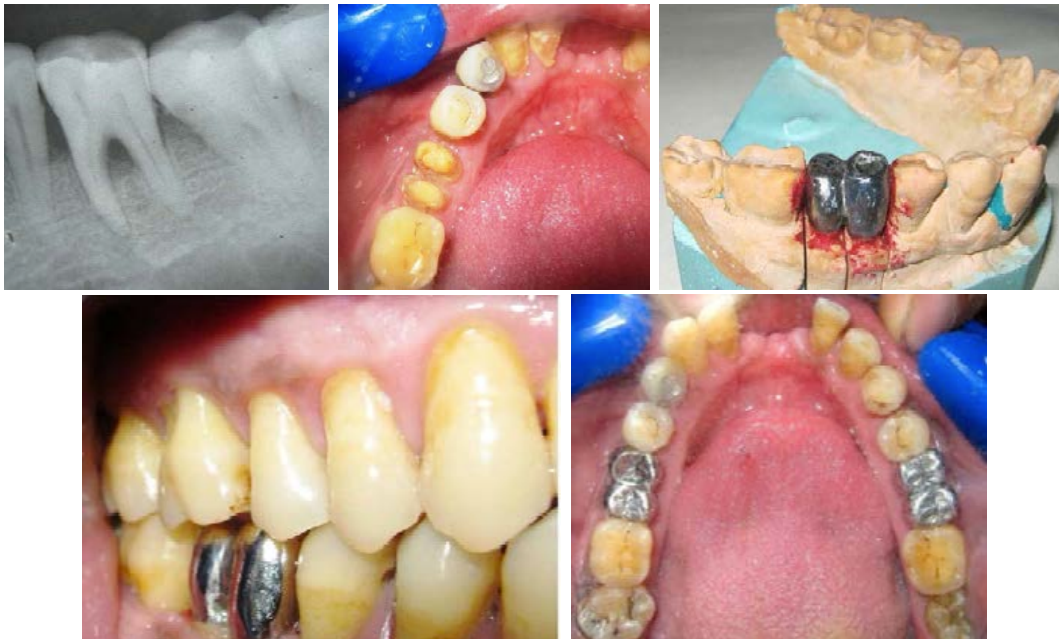

Figure 64 : Hémisection d'une première molaire mandibulaire
(d'après KUMAR et coll., 2012)

Cette technique fiable permet le maintien des racines sur l'arcade et de la fonction masticatoire (KUMAR et coll., 2012).

Le succès de cette technique dépendra de la qualité du traitement endodontique, parodontal, chirurgical et prothétique ; c'est un travail d'équipe (ACHE et coll., 1991).

Plusieurs études observent que la plupart des échecs sont dus à des raisons autres que l'aggravation de l'état parodontal (DUTHU et ITIC, 1997).

Cette technique utilisée depuis presque 100 ans est toujours d'actualité. Elle permet, en plus du maintien parodontal des molaires, d'assurer au patient un certain confort grâce à une solution prothétique fixe. Par ailleurs la pérennité de ce traitement semble être assuré par une bonne étude clinique préalable, un choix précautionneux des patients à traiter ainsi qu'une restauration prothétique adaptée. Il sera également essentiel que le patient pérennise le succès de cette thérapeutique en veillant à assurer un bon contrôle de plaque et en passant les brossettes entre les éléments prothétiques (JOSHIPURA, 2011).

- **L'amputation radiculaire**

Cette technique consiste à éliminer une racine d'une dent pluri radiculée avec ou sans sa portion coronaire. Elle supprime des tissus dentaires et osseux et s'adresse davantage aux **molaires maxillaires** dans le cas de lésions inter-radiculaires avancées. Pour ces molaires, on tient compte de la forme de la lésion qui nous permettra de déterminer la racine à amputer.

Pour les molaires mandibulaires, il existe une prédominance pour l'amputation de la racine mésiale (EASTMAN et BACKMEYER, 1986). Son approche est également multifactorielle car elle nécessite des étapes d'endodontie, de parodontie et de prothèse (BERCY et TENENBAUM, 1996).

Elle est indiquée sur des molaires présentant :

- des lésions interradiculaires de classe II ou III,
- une racine intraitable d'un point de vue endodontique,
- une racine fracturée et/ou perforée,
- une résorption radiculaire sévère,
- une proximité radiculaire sévère ou un espace interproximal trop réduit,
- une fracture du tronc cervical.

Elle est contre indiquée en cas de :

- tronc radiculaire haut,
- faible niveau hygiène,
- lorsque les racines sont fusionnées,
- lorsque l'architecture tissulaire est défavorable,
- lorsque les racines restantes sur l'arcade sont intraitables endodontiquement

(MATTOUT et MORA, 2002).

Lorsque la dent concernée présente une perte osseuse importante, l'extraction de la racine est facilitée et avulsée au niveau de la zone radiculaire. Cependant, si l'extraction de la racine est délicate, on réalise une section corono-radicaire avec l'élimination de la racine par voie occlusale (**Figure 65**) (BORGHETTI et coll., 1994).




Figure 65 : Exemples de résections radiculaires
(De gauche à droite : amputation de la racine distale de 26,
section de la racine distale et de la portion coronaire correspondante de 26,
amputation de la racine mésiale de 36)
(d'après BERCY et TENENBAUM, 1996)

Cette méthode consiste à réaliser un traitement endodontique, la chirurgie parodontale puis la prothèse. Pour la partie de chirurgie parodontale, on lève un lambeau, on sectionne la racine à l'aide d'une fraise à os puis on la luxe et on l'extrait à l'aide d'un davier racine (**Figures 66 et 67**). On élimine dans un second temps toutes les arêtes osseuses en réalisant une ostéoectomie pour obtenir une architecture positive. Une odontoplastie peut être réalisée **en biseau** afin d'atténuer les arêtes et les zones de rétention de plaque avant de repositionner le lambeau et de suturer (MATTOUT et MORA, 2003).

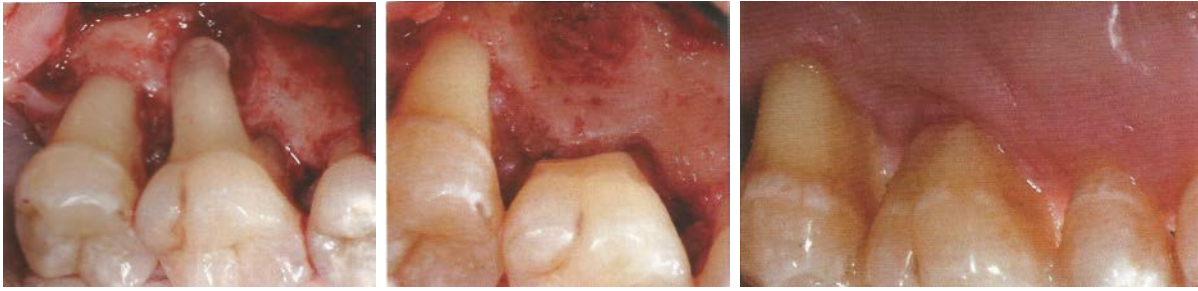


Figure 66 : Cas clinique d'une 26 avec perte d'attache terminale sur la racine palatine (Clichés per opératoire et post opératoires à 1 an en vue palatine de gauche à droite)
(d'après DE MONCK d'UZER, 2008)

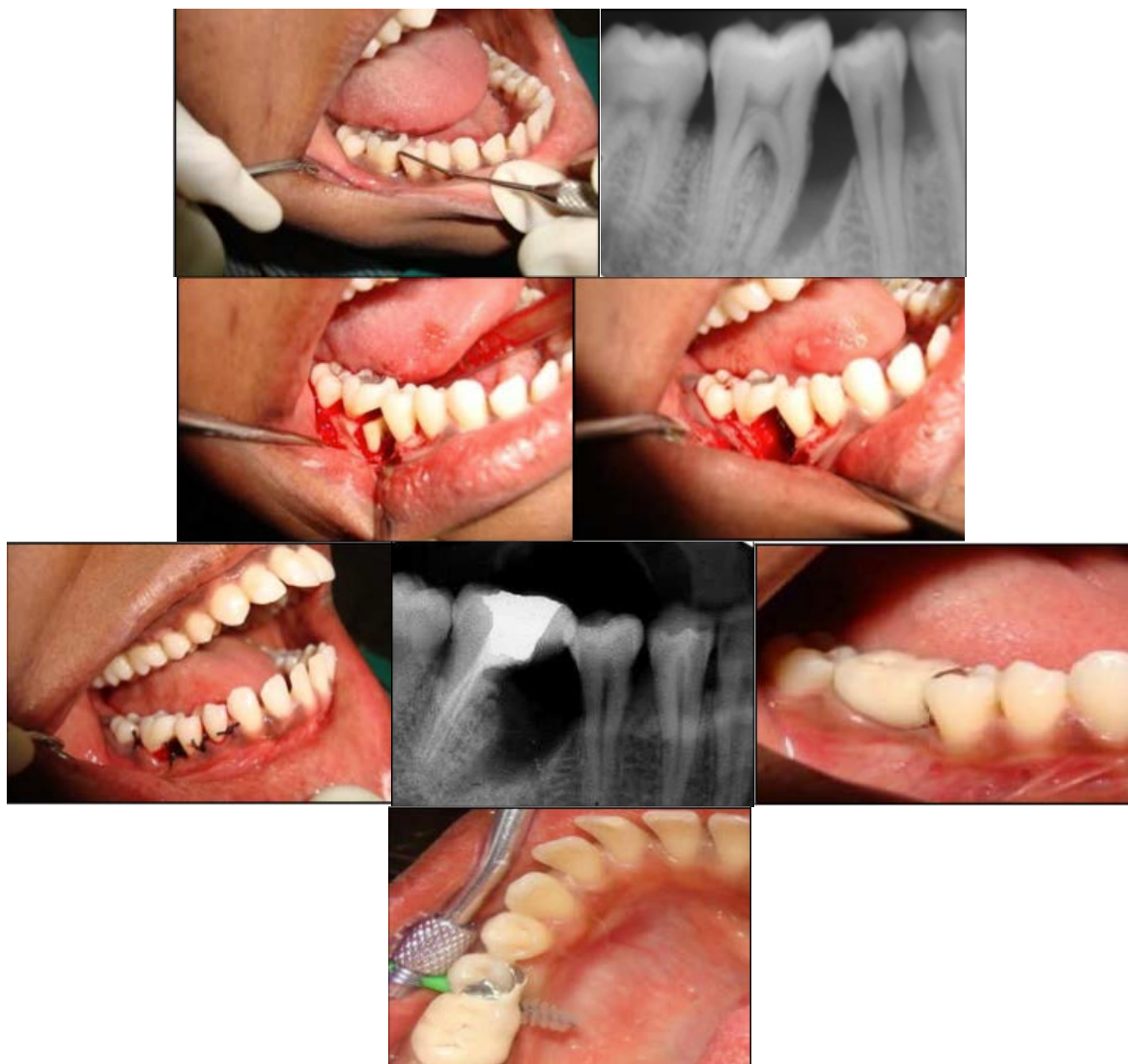

Figure 67 : Amputation radiculaire de la racine mésiale d'une 46 avec réhabilitation prothétique
(d'après MURALIKRISHNA et coll., 2010)

Dans la figure ci-dessous on notera que la présence d'un bras de levier en mésial n'est pas une solution optimale. C'est pour cela que l'on recommande d'avantage la réalisation de cette technique au maxillaire. On passera d'une dent pluriradiculée à une dent pluriradiculée, contrairement à la mandibule où on passe d'une dent pluriradiculée à une dent monoradiculée.

- Dans une étude, on réalise **45 résections radiculaires** et après 11 ans de recul, seules **3** d'entre elles ont conduit à une **extraction dentaire** dont 2 étaient dues à une perforation radiculaire. Les dents restantes offrent un bon pronostic (BERGENHOLTZ, 1972).
- En 1975, une étude compare différentes modalités de traitement sur 310 dents pluriradiculées présentant divers degrés d'atteintes de furcation. Sur les 310 dents traitées, **87 d'entre elles ont subi une amputation radiculaire**. A 5 ans post opératoire, on observe que :
 - 78 dents ont une profondeur de sondage < 3 mm,
 - 7 dents ont une profondeur de sondage comprise entre 4 et 6 mm,
 - 2 dents ont une profondeur de sondage > 6 mm,
 - **Aucune dent n'est perdue**,
 - Des lésions carieuses ont été détectées sur 5 faces dentaires (HAMP et coll., 1971).
- En 1981, une étude rétrospective sur 10 ans évalue **100 résections radiculaires**. On y observe **38% de taux d'échec** dont 84% d'entre eux ont eu lieu dans les 5 ans après la chirurgie. La majorité de ces échecs affectaient les molaires mandibulaires et ne sont pas originaire d'une inflammation parodontale. Ils sont dus à un défaut du traitement endodontique, à une reprise de carie ou à une fracture radiculaire (LANGER et coll., 1981).
- Dans une étude, **34 molaires** (dont 27 mandibulaires) sont réséquées sur une période de 1 à 7 ans. Parmi celles-ci, l'indication pour cette technique est :
 - pour 9 d'entre elles, parodontale,
 - pour 20 d'entre elles, endodontique,
 - pour 4 d'entre elles, due à une destruction carieuse étendue,
 - pour 4 d'entre elles, la présence d'un granulome mène à cette technique.On rapporte **7 échecs** dont 6 d'entre eux sont dus à des raisons d'ordre endodontique et 1 pour une raison parodontale. L'auteur conclut que le pronostic parodontal après amputation est favorable (ERPENSTEIN, 1983).
- Une étude réalise **28 résections radiculaires** sur 10 ans. Ces dents servent de pilier de bridge et on observe un **taux d'échec de 32%**. Leur origine est majoritairement endodontique et non parodontale (BUHLER, 1988).

- Une analyse rétrospective se base sur **488 molaires** ayant subi une résection associée ou non à une séparation radiculaire et une reconstruction prothétique. La période de suivi oscille entre 3 et 11 ans. À l'examen final on note :
 - 90 % des dents ont une profondeur de sondage < 3 mm,
 - 93% des dents ne présentent pas de signes inflammatoires (saignement)
 - **4% d'extraction.**

La principale cause d'échec ici est la fracture radiculaire (CARNEVALE et coll., 1991).

- Cette technique permet d'obtenir de bons résultats. De plus, une étude conclut qu'il est important que **l'ancrage des racines soit supérieur à 50%** dans l'os pour assurer la pérennité du traitement (PARK et coll., 2009).

Après analyse de ces études, on peut conclure que **cette technique montre un taux relativement faible d'échec** menant à l'avulsion dentaire. Par ailleurs, la plupart d'entre eux sont majoritairement dus à des raisons autres qu'une aggravation de l'état parodontal. En général, la perte des dents soignées après un traitement de ce type est liée à des fractures, des caries ou à des problèmes d'ordre endodontique (BORGHETTI et coll., 1994).

L'amputation radiculaire doit être considérée comme une arme dans la chirurgie parodontale, destinée à conserver au lieu d'extraire une dent naturelle (MURALIKRISHNA et coll., 2010).

- **L'extraction et la mise en place d'implant**

L'extraction stratégique peut être un choix thérapeutique raisonnable. En effet, cette approche se base sur la maintenance et la guérison des tissus parodontaux. Elle est indiquée pour **limiter la perte osseuse** et permettre la mise en place d'un implant lorsque la conservation des dents ne satisfait plus ni l'esthétique ni la fonction (MATTOUT et MORA, 2002).

Si cette option est possible, on privilégie en cas de difficultés, l'avulsion dentaire suivie de la mise en place d'un implant.

Le protocole opératoire consiste à réaliser une avulsion atraumatique en levant un lambeau d'épaisseur totale récliné à partir d'une incision horizontale intra-sulculaire et de deux incisions de décharge verticales permettant un bon accès visuel et évitant une lésion des tables osseuses. On dissèque le lambeau au-delà de la ligne muco-gingivale de façon à pouvoir le tracter coronairement.

L'utilisation d'élévateurs et de syndesmotomes doit être limité au maximum de façon à ménager la corticale et les septa interdentaires.

Pour éviter une perte trop importante de volume osseux, on peut réaliser un comblement immédiat de l'alvéole par un biomatériau (principe de la régénération osseuse guidée) ou réaliser la mise en place immédiate d'un implant pour limiter la résorption post extractionnelle (GIBERT et coll., 2002).

- Des auteurs ont établi **des paramètres** permettant de choisir entre la conservation de la dent ou la mise en place d'un implant dans des cas prêtant à discussion (ETIENNE et coll., 1997).

Ils choisissent de conserver la dent lorsque :

- l'hygiène buccale est peu efficace,
- la réalisation d'une attelle collée est possible,
- le niveau osseux est réduit avec des racines procidentes et divergentes (car la mise en place d'implants courts présente un taux d'échec plus élevé)

Ils choisissent de placer un implant lorsque :

- l'environnement osseux est satisfaisant,
- les racines sont courtes.

- Une autre étude s'intéresse aux **critères suivis par les dentistes lorsqu'ils décident d'avulser une dent atteinte par la maladie parodontale**. 200 dentistes ont répondu à un questionnaire et les critères les plus suivis sont :
 - Mobilité dentaire (41%),
 - Sévérité de la perte osseuse (24,5%),
 - Évaluation radiologique de la perte osseuse (22,1%),
 - Réhabilitation prothétique (19%),
 - **Atteinte de furcation (5%),**
 - Aspects socio-économiques et culturels (4,7%),
 - Présence de caries (2,3%)
 - Possibilité de répercussions systémiques dues à la maladie parodontale (2,1%),
 - Lésions endo-parodontales (1,8%).

Par ailleurs, **seuls 30% des dentistes adressent leur patient chez un spécialiste pour avoir un avis parodontal**. Cette étude montre que les critères de décision d'extraction varient énormément d'un praticien à l'autre et qu'il est donc **nécessaire d'instaurer un protocole**. Les dentistes ont besoin de méthodes reproductibles afin de préserver au mieux les dents conservables (NAIK et PAI, 2010).

- Une étude nous permet de **classer des dents atteintes par la maladie parodontale dans différentes catégories (Tableau 4)**. Elles sont établies en prenant compte certains paramètres (perte d'attache, atteinte de furcation, mobilité). Les auteurs se basent sur le principe que la décision de **conserver une dent ou de la remplacer par un implant** dépend de la probabilité du succès à long terme de la thérapeutique choisie pour la dent. Cependant le succès d'un traitement se base sur des critères qui sont différents si on parle de succès parodontal ou implantaire. Les classes sont :

- 1 très bon (*very good*),**
 - perte d'attache inférieure à 25%
- 2 bon (*good*),**
 - perte d'attache de 25%
 - et/ou une atteinte de furcation de classe I
- 3 correct (*fair*),**
 - perte d'attache comprise entre 25 et 50%
 - et/ou atteinte de furcation de classe II accessible
- 4 mauvais (*poor*),**
 - perte d'attache comprise entre 50 et 75%
 - et/ou atteinte de furcation de classe II inaccessible ou une classe III
 - une mobilité de classe II.
- 5 sans espoir (*hopeless*)**
 - perte d'attache supérieure à 75%
 - mobilité de classe III.

Pour les dents se trouvant dans les catégories 1, 2 et 3, on privilégiera un traitement parodontal. Pour les dents de catégorie 4, on recommande l'extraction et la mise en place d'implant lorsqu'un ancrage prothétique est nécessaire à cet endroit. Si la dent n'a pas un intérêt prothétique, on privilégie une thérapeutique parodontale. Pour les dents appartenant à la catégorie 5, le traitement de choix est l'avulsion (BEIKLER et FLEMMIG, 2006).

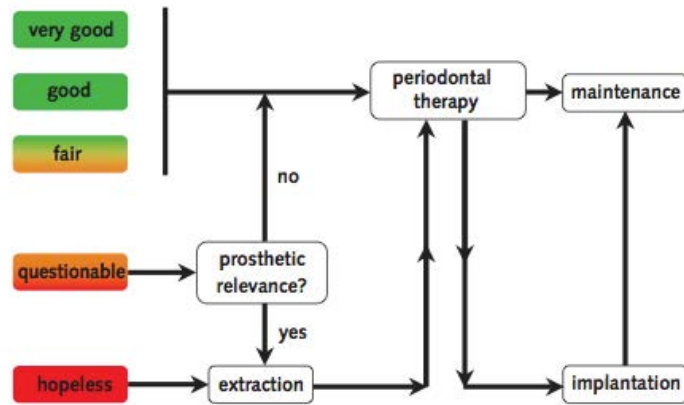


Tableau 4 : Arbre décisionnel pour les patients porteurs de maladie parodontale (d'après BEIKLER et FLEMMIG, 2006)

- Une étude **compare l'amputation radiculaire sur des molaires mandibulaires, et la mise en place d'implants**, cette décision pouvant être complexe à prendre. Elle est réalisée en cabinet et est non randomisée. Sur le premier groupe de patients (composé de 32 personnes), on réalise 56 amputations radiculaires sur des molaires mandibulaires. Sur le second groupe (composé de 28 patients), on pose 36 implants à la mandibule. Tous ces patients sont venus à leur maintenance au cours des 4 années suivant le traitement. On comptabilise à ce moment-là, les complications post opératoires qui ont pu survenir (formation de poches et de défauts osseux, apparition de caries radiculaires, formation de lésions péri apicale, fractures radiculaires, péri-implantite, perte de l'implant, complication prothétique). On observe que 68% des patients ayant eu une amputation radiculaire et 89% des patients ayant eu des implants n'ont pas eu de complications. **Dans les limites de cette étude, on peut conclure que sur des patients porteurs de maladie parodontale, plus de complications sont observées lorsque l'on pratique une amputation radiculaire que lorsque l'on pose un implant** (ZAFIROPOULOS et coll., 2009).

L'avulsion d'une molaire atteinte d'une furcation de classe III est un geste qui doit être réfléchi et non un acte utilisé en dernier recours.

3.4.2. Traitements régénératifs

Il est établi que les traitements les plus appropriés pour les atteintes de classe III sont les soustractifs. Cependant, certaines études s'intéressent au potentiel régénératif de ces lésions. **Cette possibilité est envisagée grâce à l'amélioration de notre compréhension des mécanismes biologiques.** On souhaite entrevoir la possibilité de fermer des lésions de classe III, ce qui était autrefois totalement impensable.

- **La Régénération Tissulaire Guidée (RTG)**

On essaye d'appliquer ici les mêmes principes qu'énoncés précédemment à savoir essayer de régénérer *ad integrum* l'ensemble des tissus détruits par la maladie parodontale. Dans le cas de lésions de classe III, cela s'avère plus complexe car il ne reste plus de murs osseux, l'apport en cellules est donc pauvre et la régénération plus délicate.

- Chez le chien, on crée des lésions de classe III et on compare différents traitements. Dans le groupe A, on applique un procédé de RTG associé à un surfaçage éliminant les dépôts durs, mous ainsi qu'une large couche de ciment radiculaire. Dans le groupe B, on applique également un procédé de RTG associé à un surfaçage éliminant exclusivement les dépôts mous et on polit la surface radiculaire. À 4 mois, on observe que dans le groupe B, on obtient une épaisseur plus importante de ciment néoformé ($52,29 \pm 22,48 \mu\text{m}$) comparé au groupe A ($18,89 \pm 9,47 \mu\text{m}$). Cette étude conclut que la **préservation du ciment radiculaire peut avoir un effet sur la néoformation du ciment** (GONÇALVES et coll., 2006).
- Chez le chien, on compare l'utilisation d'une membrane non résorbable (e-PTFE) associée ou non à une matrice bovine anorganique et un peptide synthétique sur des lésions de classe III créées. On dépose les membranes après 4 semaines et les chiens sont euthanasiés 12 semaines plus tard. Après comparaison des résultats, **aucune différence significative n'a pu être observée** entre les deux thérapeutiques (RORIZ et coll., 2006).

La technique de RTG ne permet pas d'obtenir des résultats concluant pour le moment, ni chez l'animal ni chez l'homme.

- **Technique d'obturation**

- Chez l'homme, une étude propose la mise en place de ciment verre ionomère en tant que barrière dans le traitement d'atteintes de furcation de classe III sur des molaires mandibulaires. Ce matériau est biocompatible et la méthode est économique, simple, non invasive et présente peu de douleurs post-opératoires chez le patient. **Cette étude permet d'obtenir des résultats satisfaisants** car à un an, le patient ne présente pas de complications. Cette technique permet de **sceller l'entrée de la furcation et de la protéger** ainsi de l'invasion épithéliale, des débris alimentaires et de la contamination bactérienne (**Figure 68**) (SINGHAL, 2011).

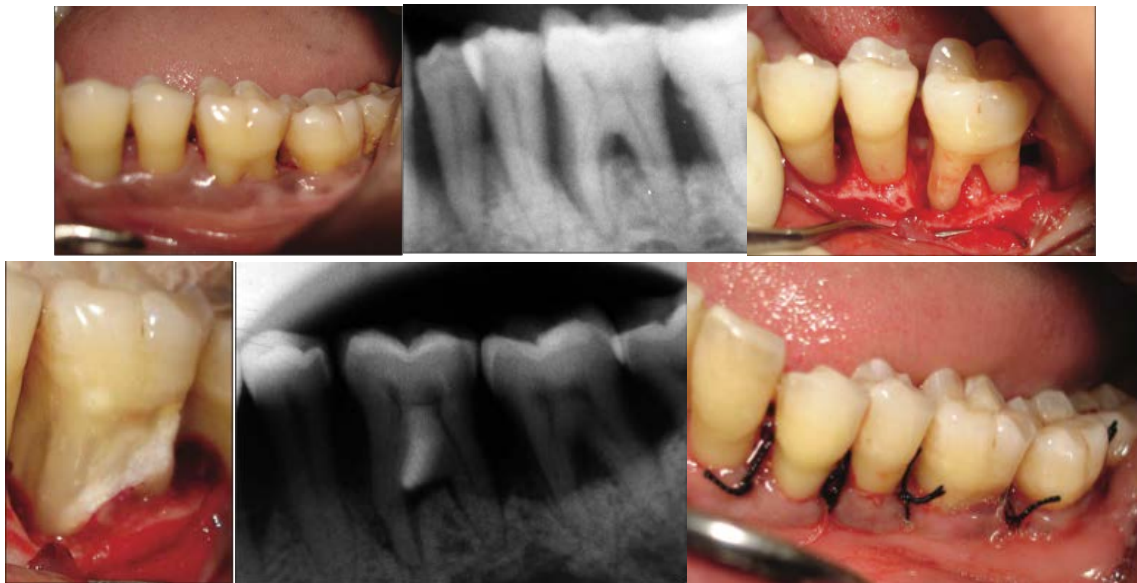

Figure 68 : Mise en place de ciment verre ionomère à l'entrée de la furcation sur une 36
(d'après SINGHAL, 2011)

- **L'apport de l'ingénierie tissulaire**

Grâce à la compréhension de mécanismes moléculaires et biologiques de la cicatrisation, on peut essayer de traiter des lésions de classe III autrement que par des procédés soustractifs.

- **Les dérivés de la matrice amélaire**

- Chez le babouin, on étudie l'effet des protéines amélaire et d'un tissu issu du *bioengineering* appelé DG sur des lésions furcatoires de classe III créées artificiellement. Ces lésions vont être assignées à un des quatre traitement à savoir que le premier consiste à réaliser un lambeau d'accès classique, un

second associe un lambeau d'accès avec des dérivés de la matrice amélaire, un autre associe un lambeau d'accès avec le DG et un dernier associe le DG et les protéines amélaire. **Aucune différence significative n'a été observée entre ces différents traitements.** Cependant, l'étude conclut que les protéines dérivées de l'émail ont un effet positif sur la régénération des défauts de furcation chez les babouins, contrairement à DG qui a un effet négatif (HOVEY et coll., 2006).

- Chez le singe, on crée des furcations de classe III. Les lésions sont traitées avec différents traitements : des protéines dérivées de l'émail, une méthode de régénération tissulaire guidée (RTG) ou une combinaison des deux. Cette recherche indique que la régénération parodontale des lésions furcatoires de classe III peut être possible à certains endroits de la lésion mais que la fermeture complète du défaut est imprévisible. Les traitements ayant le potentiel de régénérer les tissus parodontaux sont celui utilisant la RTG seule et celui où elle est associée avec les protéines amélaire. Ils permettent tous deux une production de tissu desmodontal au point le plus haut de la furcation (*fornix*) ainsi qu'une régénération cémentaire. **Cependant, les résultats demeurent imprévisibles et le comblement du défaut n'est pas observé.** (GKRANIAS et coll., 2012)
- Chez le chien, on évalue la cicatrisation de lésions de classe III suite à l'application d'Emdogain Plus® (qui est une association de dérivés de la matrice amélaire et de phosphate de calcium biphasique) dans les défauts osseux. **Aucune différence significative n'a été observée** entre les sujets ayant reçu l'Emdogain Plus® et les sujets témoins ayant seulement eu un lambeau d'accès classique sans comblement par un quelconque matériel. Cependant, les dérivés amélaire semblent avoir un rôle protecteur contre l'ankylose dans ce type de défaut. (MARDAS et coll., 2012).

L'utilisation de dérivés amélaire ne permettent pas d'obtenir des résultats aussi concluant que dans le traitement des lésions de classe II. Pour le moment, aucun résultat significatif n'a été observé, ni chez l'animal et encore moins chez l'homme.

- **Les facteurs de croissance recombinés**

- Chez l'homme, on étudie 4 patients porteurs d'une molaire mandibulaire atteinte d'une lésion de classe III. Ces atteintes sont traitées par une greffe de rhPDGF associé à du phosphate de tricalcium β (**Figure 69**). On place également une membrane de collagène qui sert de barrière et qui permet la régénération tissulaire guidée. À 6 mois, on observe que toutes les dents présentent une réduction de la profondeur de poche (en moyenne 4 mm) et une augmentation de la hauteur de l'attache clinique (en moyenne 3 mm). **Toutes les lésions présentent donc une régénération partielle des tissus parodontaux**. Une des quatre furcations traitées a évolué en une atteinte de furcation classe II (MELLONIG et coll., 2009).

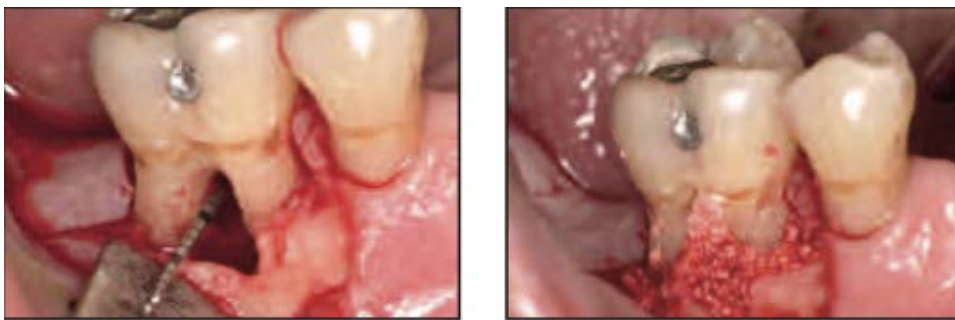


Figure 69 : Atteinte de furcation de classe III greffé avec du rhPDGF et du phosphate de tricalcium β
(d'après MELLONIG et coll., 2009)

- **Le Peppen P-15®**

C'est un matériau d'origine bovine composé par une partie organique (acides aminés P-15) et d'une phase inorganique d'hydroxyapatite : ABM (*Anorganic Bovine Material*).

- Une étude chez le chien cherche à démontrer le potentiel régénératif de ce matériau sur les lésions furcatoires de classe III associé ou non à une membrane non résorbable (e-PTFE). Sur 6 sujets, on crée artificiellement des lésions et on y place le matériau et la membrane. À 3 mois on n'observe **aucune fermeture de lésion**, seulement une **régénération parodontale partielle**. Cependant, ce matériau permet une **néoformation osseuse** ($6,52 \pm 5,69 \text{ mm}^2$) significativement différente de celle observée sur le groupe témoin ($2,28 \pm 2,49 \text{ mm}^2$). Celle-ci s'accompagne d'une néoformation cémentaire et desmodontale (SUAID et coll., 2010).

- **Les cellules souches**

- Chez le chien, on souhaite promouvoir la régénération des tissus parodontaux grâce aux cellules mésenchymateuses issues de moelle osseuse. Celles-ci sont développées in vitro et mélangées à du collagène de type I. On les autotransplante dans des lésions interradiculaires de classe III. À 1 mois, **on observe une régénération de l'os alvéolaire, du ciment et du ligament parodontal** dans les groupes ayant utilisés des concentrations à 2×10^7 cellules/mL plus importante que dans le groupe témoin n'ayant reçu que du collagène. **Cependant les furcations ne sont pas fermées** (KAWAGUSHI, 2004).

- **Les cellules desmodontales (PDL cells)**

- Une étude chez le chien, consiste à prélever les cellules desmodontales sur des dents fraîchement extraites. Celles-ci sont mises en culture in vitro tandis que des atteintes de furcation de classe III sont artificiellement créées sur les sujets. On traite les lésions avec différents protocoles : lambeau d'accès classique, un principe de régénération tissulaire guidée seule et un autre groupe associant cette dernière aux cellules desmodontales. À 3 mois, on observe que les dents traitées avec **les cellules desmodontales associées à la régénération tissulaire guidée** présentent une épaisseur plus importante de ciment ($4,82 \pm 0,61$ mm), une meilleure régénération parodontale ($3,43 \pm 1,44$ mm) ainsi qu'une épaisseur plus importante d'os néoformé ($5,45 \pm 1,58$ mm²) comparé aux autres groupes. Cette association pourrait donc **permettre une amélioration significative de la régénération des atteintes de furcation de classe III sur des défauts créés artificiellement chez le chien. Cependant les furcations ne sont pas fermées** (SUAID et coll., 2012).

Conclusion traitements des lésions de classe III

Les traitements régénératifs sont encore expérimentaux et sont réalisés quasi exclusivement sur les animaux.

Les traitements soustractifs donnent des résultats pérennes depuis des années.

Il existe des situations défavorables/limites où il vaut mieux passer directement à l'implant pour préserver le capital osseux.

Afin de faciliter la prise de décision thérapeutique, voici un tableau récapitulatif des traitements à notre disposition (**Tableau 5**).

	CLASSE I	CLASSE II	CLASSE III
Traitement initial/ Techniques conservatrices	Détartrage et surfaçage radiculaire manuel ou ultrasonique	Curetage ouvert	Curetage ouvert
	Curetage ouvert		
	Thérapie photodynamique		
	Laser		
Techniques permettant de faciliter l'accès à la furcation	Lambeau déplacé apicalement	Lambeau déplacé apicalement	Lambeau déplacé apicalement
	Plasties gingivales, osseuses, dentaires	Plasties gingivales, osseuses, dentaires	Plasties gingivales, osseuses, dentaires
Techniques régénératives		Greffes osseuses et alloplastiques	
		Régénération Tissulaire Guidée	Régénération Tissulaire Guidée
		Techniques de <i>bioengineering</i>	Techniques de <i>bioengineering</i>
Techniques résectrices		Tunnélisation	Tunnélisation
		Hémisection	Hémisection
		Amputation radiculaire	Amputation radiculaire
		Extraction stratégique	Extraction stratégique

**Tableau 5: Tableau récapitulatif
(en gras, les traitements les plus indiqués)**

PARTIE 4 : PÉRENNITÉ

Une fois le traitement réalisé, il faut préciser au patient que **sa prise en charge n'est pas finie**. En effet, il est essentiel qu'il assure de son côté une hygiène et un contrôle de plaque irréprochables afin que les résultats obtenus soient pérennes.

4.1. Compliance du patient

Le patient doit être capable **d'éliminer la plaque** et de contrôler cette élimination. Cette règle s'applique également dans le cas d'avulsion dentaire et de la mise en place d'un implant. En effet, ce dernier, si il est mal nettoyé, conduit à une péri-implantite et donc à sa perte.

Le patient doit être assidu au niveau de son hygiène et de ses **maintenances**. Celles-ci lui permettront d'optimiser les résultats obtenus par les traitements réalisés et de stabiliser leur maladie parodontale. Les maintenances doivent être régulières, leurs fréquences étant déterminées par le praticien selon les besoins du patient. Elles font partie intégrante du traitement.

Au cours de celles-ci :

- on réalise un entretien avec le patient afin de relever si un changement est survenu depuis la fois précédente (état de santé, habitudes comportementales).
- on réalise un examen clinique au cours duquel on évalue la qualité de l'hygiène, qui peut nécessiter quelques rappels ou la prescription de brossettes interdentaires mieux adaptées. On recherche également d'éventuels signes inflammatoires (oedème, saignements).
- on réalise un nettoyage professionnel des dents (GUEZ et SAFFAR, 1999).

4.2. Choix du bon traitement d'emblée

Afin d'obtenir des résultats optimaux, il est essentiel de réaliser un examen clinique et radiographique complets (**PARTIE 1**) et d'évaluer correctement les facteurs locaux et généraux (**PARTIE 2**). Ces critères nous permettent d'indiquer ou de contre-indiquer certaines thérapeutiques.

La prise de décision thérapeutique est un compromis tenant compte :

- des motivations du patient,
- des critères locaux et généraux,
- de l'évolutivité de la maladie parodontale,
- du contexte prothétique,
- du coût du traitement (DUTHU et ITIC, 1997).

Il ne faut pas faire de sur-traitement non plus, car si par exemple la dent ne présente pas une importance stratégique, il est préférable de l'extraire (BERCY TENENBAUM, 1996).

De même, il faut savoir **peser le pour et le contre** dans le cas de lésions de classe III où il est parfois nécessaire de préserver le capital osseux en réalisant une avulsion suivie de la pose d'un implant plutôt que d'essayer un traitement résectif qui présenterait peu de chance de succès ou qui risquerait d'être fragilisée par le traitement. Tout dépendra des critères thérapeutiques qui sont donc très importants dans le choix du traitement et qui conduiront dans certains cas, le praticien à extraire et mettre en place un implant d'emblée.

Il est donc essentiel d'en parler avec le patient, d'**évaluer ses motivations** et de bien lui expliquer ce que chaque traitement implique. Par exemple, dans le cas d'une amputation radiculaire ou d'une hémisection, il faut savoir que ces thérapeutiques nécessitent une prise en charge pluridisciplinaire comprenant la réalisation d'un traitement endodontique de qualité, une chirurgie et une prise en charge prothétique. Toutes ces étapes peuvent être longues et **coûteuses**.

Il est important de mettre les thérapeutiques dans leur **contexte** - la prise en charge d'un patient de 60 ans porteur d'une parodontite de l'adulte sera différente de celle d'un sujet de 30 ans porteur d'une parodontite à progression rapide.

- Une étude se penche sur **le taux de succès et sur les complications des thérapeutiques parodontales conduites sur des dents pluri-radiculées atteintes par une lésion furcataire** après une durée minimum de 5 ans. Elle conclut que les molaires atteintes de lésions de classe I, traitées non chirurgicalement, présentent en moyenne un taux de survie **supérieur à 90%** (à 5-9 ans post-opératoires).

Les atteintes de furcation de classe II et III seront traitées chirurgicalement par :

- la tunnélisation : **42,9-92,9%** de succès (5-8 ans post-opératoire).
- les chirurgies résectrices (amputations et hémisection) : **62-100%** de succès (5-13 ans post-opératoire).
- les procédures de régénération tissulaire guidée : **83,3-100%** de succès (5-12 ans post-opératoire).

Après une procédure de tunnélisation, **la complication** la plus fréquente est la formation de caries au niveau de la furcation. Après une technique résectrice, les fractures radiculaires est un échec du traitement endodontique sont les complications les plus fréquemment observées. (HUYNH-BA et coll., 2009).

4.3. Échecs et solutions

Dans certains cas, bien que toutes les conditions favorables au succès aient été respectées, il peut y avoir des échecs. Ils peuvent avoir comme **origine** :

- une mauvaise évaluation initiale du risque parodontal (Tableau 1),
- une modification de l'état général du patient au cours du traitement (choc émotionnel, stress) entraînant l'acquisition d'un comportement à risque (tabagisme, réduction de l'hygiène bucco-dentaire, prise de médicaments). Ils vont avoir un impact direct sur les processus de cicatrisation.
- une mauvaise coopération et *compliance* de la part du patient.

Une fois que l'origine du problème est déterminée, il est essentiel de communiquer avec le patient et de lui expliquer les raisons de cet échec. Ensuite on revoit l'approche thérapeutique avec le patient et on lui **propose une solution plus appropriée en tenant compte des facteurs responsables de l'échec** (GUEZ et SAFFAR, 1999).

Conclusion

Le traitement des atteintes de furcations est un défi thérapeutique pour le praticien. Grâce à de nombreux instruments, matériaux et techniques, nous avons pu au fil des années, améliorer les résultats et la pérennité des traitements.

Dans le traitement des **atteintes de furcation de classe I**, un débridement radiculaire plus ou moins associé à des plasties (gingivales, osseuses, dentaires) correctement effectué assurera la guérison de ces lésions.

Nous retiendrons que les techniques additives de régénération sont souvent possibles sur **des lésions de classe II**. Malgré des avancées intéressantes dans le domaine du *bioengineering*, les résultats observés restent trop variables et le traitement peut s'avérer trop complexe ou couteux par rapport à la gravité de l'atteinte de furcation.

Lorsque les indications sont bonnes, les thérapeutiques anciennes soustractives appliquées sur des **atteintes de furcation de classe III** donnent de bons résultats. Il est rassurant de constater qu'elles sont toujours d'actualité et qu'elles permettent d'assurer des résultats pérennes. Aucune technique de régénération n'a permis de résoudre les lésions de classe III qui doivent obligatoirement être traitées par une méthode soustractive.

L'extraction d'une molaire et son remplacement par un implant peut parfois être une solution facile, sûre et efficace. Cependant, dans d'autres cas, l'avulsion conduira à des complications extrêmement difficiles à gérer.

Il est donc essentiel de s'assurer que l'indication de la thérapeutique soit excellente pour la lésion à traiter avant de faire son choix. Tout comme il sera primordial que les maintenances soient assurées après la réalisation de ces thérapeutiques.

Liste des figures

Figure 1 : Localisation de la furcation dentaire. _____	2
Figure 2 : Classification d'EASLEY et DREANNAM _____ (d'après EASLEY et DRENNAM, 1969) _____	4
Figure 3 : Classification de GLICKMAN _____ (d'après http://livremdical.blogspot.fr/2012/03/classification-des-lesions.html) _____	5
Figure 4 : Classification des atteintes de furcation de Lindhe _____ (d'après ZUNZARREN, 2011) _____	6
Figure 5 : Possibilités de classe III pour une molaire supérieure _____ (d'après BERCY et TENENBAUM, 1996) _____	7
Figure 6 : Plaque dentaire _____ (d'après http://ortho.2dia.fr/smp/flux/37L0S3/Q-49-4) _____	8
Figure 7 : Gingivite _____ (d'après http://www.dentistes-strasbourg-scpghl.fr/les-soins-propose/vos-gencives.html) _____	9
Figure 8 : Évolution de la maladie parodontale _____ (d'après http://www.dentifree-lille.com/pardontologie-lille/) _____	9
Figure 9 : Image radiologique d'une atteinte de l'espace interradiculaire _____ (d'après CHARON, 2010) _____	10
Figure 10 : Comparaison d'une gencive saine et d'une gencive pathologique _____ (d'après CHARON, 2010) _____	12
Figure 11 : Patient atteint de bruxisme avec de faibles lésions parodontales (d'après http://www.capitaldents.com/1087/hygiene-dentaire-et-parodontologie/botox-contre-bruxisme/) _____	13
Figure 12 : Réalisation d'un sondage parodontal _____ (d'après http://www.les-implants-dentaires.com/implants-multimedia/parodontologie/gingivite.htm) _____	13
Figure 13 : Sondage des furcations distale et vestibulaire d'une première molaire maxillaire à l'aide d'une sonde de Nabers. _____ (d'après BROCHERY et coll., 2008) _____	14
Figure 14 : Évaluation de la mobilité _____ (d'après http://www.les-implants-dentaires.com/implants-multimedia/parodontologie/gingivite.htm) _____	15
Figure 15 : Bilan long cône _____ (d'après LALLAM et coll., 2011 LALLAM C, BLANC A, BARBANT C, CRUMBACH A. Les maladies parodontales Savoir diagnostiquer pour bien traiter ! L'information dentaire n 3 du 19/01/11 p17-24) _____	15
Figure 16 : Hyperplasie due à la prise de ciclosporine _____ (d'après CALAS-BENNSAR et coll., 2005). _____	18
Figure 17 : Épulis gravidique de la femme enceinte _____ (d'après HAUTEVILLE, http://conseildentaire.com/2011/04/19/quest-ce-quun-epulis) _____	20
Figure 18 : Utilisation de la brosse à dents, du fil dentaire et des brossettes inter-dentaires. _____ (d'après JAUMET V, JAOUÏ L, 1995. Hygiène bucco dentaire techniques et moyens autorisant un contrôle de plaque compatible avec la santé parodontale. Information dentaire numéro 15 du 13/04/95) _____	22

Figure 19 : Atteinte de la furcation distale d'une première molaire maxillaire. (d'après MATTOU et MORA, 2002)	26
Figure 20 : Atteinte de la furcation vestibulaire d'une première molaire mandibulaire. (d'après MATTOU et MORA, 2002)	27
Figure 21 : Variation de l'écartement des racines pour les molaires mandibulaires (d'après AUBERT ET PIEAUD, 2009)	27
Figure 22 : Première, deuxième et troisième molaires supérieures gauches (d'après BERCY et TENENBAUM, 1996)	28
Figure 23 : Détermination de la hauteur du tronc radiculaire (d'après MATTOU et MORA, 2002)	28
Figure 24 : Perle d'émail (d'après http://www.dentistry.bham.ac.uk/medicalimaging/page3.asp)	30
Figure 25 : Niveau et épaisseur du rebord osseux (d'après AUBERT ET PIEAUD, 2009)	31
Figure 26 : Positionnement de l'insert au cours du détartrage. (d'après CHARON, 2010)	36
Figure 27 : Le surfaçage (d'après BORGHETTI et MONNET-CORTI, 2008)	36
Figure 28 : Les instruments manuels (d'après BERCY et TENENBAUM, 1996)	37
Figure 29 : Curette de Langer (à gauche) et curette a furcation (à droite) (d'après BERCY et TENENBAUM, 1996)	38
Figure 30 : Surfaçage avant/après (d'après http://www.les-implants-dentaires.com/implants-multimedia/parodontologie/gingivite.htm)	39
Figure 31 : Visualisation du tartre par transillumination (d'après CHARON, 2010)	40
Figure 32 : Loupes binoculaires (d'après CHARON, 2010)	40
Figure 33 : Différents inserts ultrasoniques (d'après ESTRABAUD et PERRIN, 2011)	41
Figure 34 : Appareil à ultrasons piézoélectrique (d'après ESTRABAUD et PERRIN, 2011)	42
Figure 35 : Application transgingivale du laser MED-701 (d'après METTRAUX et HUSLER, 2011)	43
Figure 36 : Tissu gingival inflammatoire (d'après CHARON, 2010)	44
Figure 37 : Gingivectomie à biseau interne (d'après LOUISE et coll., 2004)	45
Figure 38 : Association d'une plastie dentaire et osseuse sur 46 (d'après AUBERT et PIEAUD, 2009)	46

<i>Figure 39 : Prélèvement du coagulum osseux</i>	48
<i>(d'après MATTOUT et MATTOUT, 2003)</i>	
<i>Figure 40 : Mise en place du greffon</i>	48
<i>(d'après MATTOUT et MATTOUT, 2003)</i>	
<i>Figure 41 : Mise en place du greffon iliaque au niveau des lésions inter-radiculaires</i>	49
<i>(d'après MATTOUT et MATTOUT, 2003)</i>	
<i>Figure 42 : Structure spongieuse du Bio-Oss® (SEM x40)</i>	51
<i>(d'après plaquette d'information Bio-Oss)</i>	
<i>Figure 43 : Accès à la furcation une fois le lambeau récliné</i>	52
<i>(d'après ALCOUFFE, 1997)</i>	
<i>Figure 44 : Principe de l'exclusion épithéliale et conjonctive par interposition d'une membrane</i>	54
<i>(d'après LOUISE et coll., 2004)</i>	
<i>Figure 45 : Aspect au MEB d'une membrane non résorbable composée d'une trame en téflon</i>	55
<i>(d'après BERCY et TENENBAUM, 1996)</i>	
<i>Figure 46 : Aspect au MEB d'une membrane résorbable</i>	56
<i>(d'après BERCY et TENENBAUM, 1996)</i>	
<i>Figure 47 : Atteinte inter-radiculaire de classe II et mise en place d'une membrane résorbable</i>	57
<i>(d'après BERCY et TENENBAUM, 1996)</i>	
<i>Figure 48 : Suture de la membrane autour du collet</i>	58
<i>(d'après BERCY et TENENBAUM, 1996)</i>	
<i>Figure 49 : Repositionnement coronaire du lambeau à l'aide de points matelassier</i>	58
<i>(d'après BERCY et TENENBAUM, 1996)</i>	
<i>Figure 50 : Aspect radiographique d'une atteinte inter-radiculaire de classe II au niveau d'une 36 (à gauche avant intervention, à droite 4 ans après la RTG)</i>	59
<i>(d'après BERCY et TENENBAUM, 1996)</i>	
<i>Figure 51 : Application d'Emdogain® dans une lésion proximale de classe II</i>	61
<i>(d'après CASARIN et coll., 2009)</i>	
<i>Figure 52 : Action de l'Emdogain®</i>	62
<i>(d'après http://www.straumann.us/en/professionals/products-and-solutions/regeneration-solutions/tissue-regeneration.html)</i>	
<i>Figure 53 : Obtention d'un PRP à partir d'un prélèvement sanguin</i>	67
<i>(d'après MARX RE, CARLSON ER, EICHSTAEDT RM, SCHIMMELE SR, STRAUSS JE, GEORGEFF KR. Platelet-rich plasma : Growth factor enhancement for bone grafts. Oral Surg Oral Med Oral Pathol Oral Radiol Endod 1998 ; 85(6) : 638-46)</i>	
<i>Figure 54 : Prélèvement du concentré plaquettaire</i>	69
<i>(d'après http://www.abcdent.fr/pdf/prf3.pdf)</i>	
<i>Figure 55 : Mise en place de granules poreuses de titane</i>	72
<i>(d'après WOHLFAHRT et coll., 2012)</i>	
<i>Figure 56 : Mise en place de l'allogreffe associée à des cellules souches mésenchymateuses et des cellules ostéoprogénitrices dans la lésion furcataire</i>	75
<i>(d'après McALLISTER, 2011)</i>	

<i>Figure 57 : Radiographie rétro-alvéolaire initiale, à 6 mois et CBCT à 14 mois de 47 (de gauche à droite)</i>	75
<i>(d'après McALLISTER, 2011)</i>	
<i>Figure 58 : Cas clinique d'une 16 avec 3 lésions inter-radicaire de classe III.</i>	81
<i>(d'après BROCHERY et coll., 2008)</i>	
<i>Figure 59 : Furcations de degré III au maxillaire inférieur</i>	82
<i>(celle de gauche pourra être tunnelisée, celle de droite est trop étroite pour l'être)</i>	
<i>(d'après BERCY et TENENBAUM, 1996)</i>	
<i>Figure 60 : Tunnélisation d'une 46</i>	82
<i>(d'après MATTOUT et MORA, 2002)</i>	
<i>Figure 61 : Tunnélisation d'une 16 (vues post opératoires)</i>	83
<i>(d'après BROCHERY et coll., 2008)</i>	
<i>Figure 62 : Aspects cliniques et radiographiques d'une tunnélisation sur 46</i>	83
<i>(Etat initial et 14 ans après une tunnélisation)</i>	
<i>(d'après MATTOUT et MATTOUT, 2003)</i>	
<i>Figure 63 : Hémi-section d'une première molaire mandibulaire</i>	85
<i>(d'après BERCY et TENENBAUM, 1996)</i>	
<i>Figure 64 : Hémi-section d'une première molaire mandibulaire</i>	85
<i>(d'après KUMAR et coll., 2012)</i>	
<i>Figure 65 : Exemples de resections radiculaires</i>	87
<i>(De gauche à droite : amputation de la racine distale de 26,</i>	
<i>section de la racine distale et de la portion coronaire correspondante de 26, amputation de la racine mésiale</i>	
<i>de 36)</i>	
<i>(d'après BERCY et TENENBAUM, 1996)</i>	87
<i>Figure 66 : Cas clinique d'une 26 avec perte d'attache terminale sur la racine palatine (Clichés per opératoire</i>	88
<i>et post opératoires à 1 an en vue palatine de gauche à droite)</i>	
<i>(d'après DE MONCK d'UZER, 2008)</i>	
<i>Figure 67 : Amputation radiculaire de la racine mésiale d'une 46 avec réhabilitation prothétique</i>	88
<i>(d'après MURALIKRISHNA et coll., 2010)</i>	
<i>Figure 68 : Mise en place de ciment verre ionomère à l'entrée de la furcation sur une 36</i>	95
<i>(d'après SINGHAL, 2011)</i>	
<i>Figure 69 : Atteinte de furcation de classe III greffé avec du rhPDGF et du phosphate de tricalcium β</i>	97
<i>(d'après MELLONIG et coll., 2009)</i>	

Liste des tableaux

<i>Tableau 1 : Facteurs influençant la réponse immunitaire</i>	17
<i>Tableau 2 : Prévalence des lésions inter-radiculaires chez des patients atteints de maladies parodontales</i>	26
<i>Tableau 3: Action des principaux facteurs de croissance</i>	66
<i>Tableau 4 : Arbre décisionnel pour les patients porteurs de maladie parodontale</i>	93
<i>Tableau 5: Tableau récapitulatif</i>	99

Bibliographie

1. ACHE M, BOURLON JP, GENTILHOMME M, MASSIEUX J. Formes cliniques des préparations prothétiques après hémisection et amputation radiculaire. *Actualités Odontostomatologiques* 1991 ; 45(173): 33-44
2. AKBAY A, BARAN A, GUNHAN O, OZMERIC N, BALOS K. Periodontal regenerative potential of autogenous periodontal ligament grafts in class II furcation defects. *Journal of Periodontology* 2005 ; 76: 595-604
3. AL HABASHNEH A, KHADER Y, AL MASRI S, TAANI D. Furcation entrance dimensions of the first and second mandibular molars among Jordanians. *Oral Health and Preventive Dentistry* 2010 ; 8: 401-406
4. AMBROSINI P, MILLER N, BRIANCON S, GALLINA S, PENAUD J. Clinical and microbiological evaluation of the effectiveness of the Nd : YAP laser for the initial treatment of adult periodontitis : A randomized controlled study. *Journal of Clinical Periodontology* 2005 ; 32: 670-676
5. American Academy of Periodontology. Parameter on occlusal traumatism in patients with chronic periodontitis. *Journal of Periodontology* 2000 ; 71(5): 873-875
6. ANAGNOSTOU F, OUHAYOUN JP. Valeur biologique et nouvelles orientations dans l'utilisation des matériaux de substitution osseuse. *Journal de Parodontologie et d'Implantologie Orale* 2000 ; 19: 317-343
7. ANUSAKSATHIEN O, WEBB SA, JIN QW, GIANNOBILE WV. Platelet-derived growth factor gene delivery stimulates ex vivo gingival repair. *Tissue Engineering* 2003 ; 9(4): 745-56
8. AUBERT H, PIEAUD J. Proposition de systématisation du choix thérapeutique des lésions des furcations. *Le Chirurgien Dentiste de France* 2009 ; 1412 : 49-62
9. BADERSTEN A, NILVEUS R, EGELBERG J. Effect of non surgical periodontal therapy. 2. Severely advanced periodontitis. *Journal of Clinical Periodontology* 1984 ; 11: 63-76
10. BECK JD, GARCIA R, HEISS G. Periodontal disease and cardiovascular disease. *Journal of Periodontology* 1996 ; 67: 1123-1137
11. BECKER W, BECKER BE, PRICHARD JF, CAFFESSE R, ROSENBERG E, GIAN-GRASSO J. Root isolation for new attachment procedures A surgical and suturing method : Three case reports. *Journal of Periodontology* 1987 ; 58(12): 819-826

12. BECKER W, BECKER BE, BERG L, CAFFESSE R, ROSENBERG E. Apparition d'une nouvelle attache après traitement par isolation des racines. Rapport clinique de traitement d'atteinte furcataire de classe II, III et de défauts verticaux. *Revue Internationale de Parodontie et Dentisterie Restauratrice* 1988 ; 8: 9-23
13. BEIKLER T, FLEMMIG TF. Implant versus tooth retention from the periodontal perspective. *Periodontology* 2006 ; 3(3): 167-176
14. BERCY P, TENENBAUM H. *Parodontologie : du diagnostic à la pratique*. Bruxelles : De Boeck Université, 1996. 289 p.
15. BERGENHOLTZ A. Radectomy of multirrooted teeth. *Journal of the American Dental Association* 1972 ; 85: 870-875
16. BEZZINA-MOULIERAC ME. La place des lasers en parodontie clinique. *Le fil dentaire* 2009 ; 39 : 36-38
17. BIBLIODENT. Classification des lésions interradiculaires. 2012. [en ligne]. Disponible sur: <http://livremdical.blogspot.fr> (consulté le 02/10/13)
18. BORGHETTI A, MONNET-CORTI V. *Chirurgie plastique parodontale* 2e édition. Rueil-Malmaison : Editions CdP, 2008. 447 p.
19. BORRELL N, BURT BA, WARREN RC, NEIGHBORS HW. The role of individual and neighborhood social factors on periodontitis : the third National Health and Nutrition Examination Survey. *Journal of Periodontology* 2006 ; 77(3): 444-53
20. BOYNE PJ, LILLY LC, MARX RE, MOY PK, NEVINS M, SPAGNOLI DB, TRIPLETT RG. De novo bone induction by recombinant human bone morphogenetic protein-2 (rhBMP-2) in maxillary sinus floor augmentation. *Journal of Oral Maxillofacial Surgery* 2005 ; 63: 1693-1707
21. BROCHERY B, ROSEC P, DE MONCK D'UZER O. Spécificité parodontale des molaires les lésions inter-radiculaires. *Réalités Cliniques* 2008 ; 19(4) : 1014-1021
22. BUHLER H. Taux de survie des dents pluriradiculées après résection de racines : essai de comparaison avec le taux de longévité des implants alloplastiques. *International Journal of Periodontics and Restorative Dentistry* 1994 ; 14(6): 537-543
23. CALAS-BENNSAR I, BOUSQUET P, JAME O, ORTI V, GIBERT P. Examen clinique des parodontites. EMC (Elsevier SAS, Paris), *Odontologie*, 2005 ; 23-442-A-10

24. CARNEVALE G, DI FEBBO G, TONELLI MP, MARIN C, FUZZI MA. A retrospective analysis of the periodontal-prosthetic treatment of molars with interradicular lesions. *International Journal of Periodontics and Restorative Dentistry* 1991 ; 11(3): 189-205
25. CARNEVALE G, PONTORIERO R, HURZELLER M. Management of furcation involvement. *Periodontology* 2000 1995 ; 9: 69-89
26. CASARIN RCV, RIBEIRO EDP, RIBEIRO FV, NOCITI Jr FH, SALLUM AW, SALLUM EA, CASATI MZ. Influence of anatomic features on the effectiveness of enamel matrix derivative proteins in the treatment of proximal class II furcation involvements. *Quintessence International* 2009 ; 40(9) : 753-761
27. CASARIN RCV, RIBEIRO EDP, NOCITI Jr FH, SALLUM AW, AMBROSANO GMB, SALLUM EA, CASATI MZ. Enamel matrix derivative proteins for the treatment of proximal class II furcation involvements : a prospective 24-months randomized clinical trial. *Journal of Clinical Periodontology* 2010 ; 37: 1100-1109
28. CHANG PC, CIRELLI JA, JON Q, SEOL YJ, SUGAI JV, D'SILVA NJ, DANCIU TE, CHANDLER LA, SOSNOWSKI BA, GIANNOBILE WV. Adenovirus encoding human platelet-derived growth factor-B delivered to alveolar bone defects exhibits safety and biodistribution profiles favorable for clinical use. *Human Gene Therapy* 2009 ; 20(5): 486-96
29. CHARON J. *Parodontie médicale Innovations cliniques 2e édition*. Rueil-Malmaison : Editions CdP, 2009. 471 p.
30. CHOUKROUN J, ADDA F, SCHOEFFLER C, VERVELLE A. Une opportunité en parodontologie : la PRF (Platelet Rich Fibrin). *Implantologie* 2001 ; 41: 55-62
31. CORTELLINI P, PINI PRATO G, TONETTI M. Long term stability of clinical attachment following guided tissue regeneration and conventional therapy. *Journal Of Clinical Periodontology* 1996 ; 23: 106-111
32. DANNEWITZ B, LIPPERT NP, TONETTI MS, EICKHOLZ P. Supportive periodontal therapy of furcation sites : non-surgical instrumentation with or without topical doxycycline. *Journal of Clinical Periodontology* 2009 ; 36: 514–522
33. DE ALMEIDA JM, THEODORO LH, BOSCO AF, NAGATA MJ, OSHIWA M, GARCIA VG. In vivo effect of photodynamic therapy on periodontal bone loss in dental furcations. *Journal of Periodontology* 2008 ; 79(6): 1081-8
34. DE ANDRADE PF, DE SOUZA SLS, DE OLIVEIRA MACEDO G, NOVAES J AB, DE MORAES GRISI MF, TABA J M. Acellular dermal matrix as a membrane for guided tissue regeneration in the treatment of class II furcations lesions : A histomometric and clinical study in dogs. *Journal of Periodontology* 2007 ; 78: 1288-1299

35. DEL PELOSO RIBEIRO E, BITTENCOURT S, H. NOCITI Jr F, SALLUM E, SALLUM A, ZAFFALON CASATI M. Comparative study of ultrasonic instrumentation for the non-surgical treatment of interproximal and non-interproximal furcation involvements. *Journal of Periodontology* 2007 ; 78: 224-230
36. DEVARAJ CG, VANDANA KL. Comparative evaluation of PepGen P-15 and Bio-Oss in the treatment of human periodontal osseous defects – Clinically and radiologically. *Journal of the Indian Dental Association* 2003 ; 74: 527-530
37. DMITRY VASSILENKO. [en ligne]. Disponible sur: <http://www.dmitryvassilenko.org/pages/letraitement.htm> (consulté le 17/03/14)
38. DU L, YANG P, GE S. Stromal cell-derived factor-1 significantly induces proliferation, migration, and collagen type I expression in a human periodontal ligament stem cell subpopulation. *Journal of Periodontology* 2012 ; 83(3): 379-88
39. DUMESNIL K. Connaissances actuelles sur les membranes résorbables en parodontologie. *Le Chirurgien Dentiste de France* 1995 ; 743 : 29-33
40. DUTHU C, ITIC J. Hémisection des molaires ou implants : quel pronostic ? *Information Dentaire* 1997 ; 24: 1673-1678
41. EASLEY IR, DRENNAM GA. Morphological classification of furcation. *Journal of Canadian Dental Association* 1969 ; 35(2): 104-107
42. EASTMAN JR, BACKMEYER J. A review of the periodontal, endodontic, and prosthetic considerations in odontogenous resection procedures. *International Journal of Periodontics and Restorative Dentistry* 1986 ; 6(2): 34-57
43. EICKHOLZ P, PRETZL B, HOLLE R, KIM TS. Long-term results of guided tissue regeneration therapy with non-resorbable and bioabsorbable barriers. III. Class II furcations after 10 years. *Journal of Periodontology* 2006 ; 77: 88-93
44. EL SHARKAWY H, KANTARCI A, DEADY J, HASTURK H, LIU H, ALSHAHAT M, VAN DYKE TE. Platelet-rich plasma : growth factors and pro-and anti-inflammatory properties. *Journal of Periodontology* 2007 ; 78: 661-669
45. ERPENSTEIN H. A 3-year study of hemisectioned molars. *Journal of Clinical Periodontology* 1983 ; 10(1): 1-10
46. ESAD (École supérieure d'Assistanat Dentaire). Les différentes phases du détartrage surfaçage. *L'Information Dentaire* 1991 ; 39 : 3481-84
47. ESTRABAUD Y, PERRIN D. Ultrasons et maladie parodontale. *L'information dentaire* 2011 ; 3: 31-34
48. ETIENNE D, EL JAFFALI K, DUTHU C. Traitement des lésions inter-radiculaires molaires. Les cas limites. *Journal de Parodontologie et d'Implantologie Orale* 1997 ; 2: 145-163

49. ETO AL, JOLY JC, JEFFCOAT M, De ARAUJO NS, DE ARAUJO VC, CURRY PR. Use of anorganic bovine-derived hydroxyapatite matrix/cell-binding peptide (P-15) in the treatment of class II furcation defects : A clinical and radiographic study in humans. *Journal of Periodontology* 2007 ; 78: 2277-2283
50. FENISTEIN B, WALLET M. Maladies parodontales et cardiopathies ischémiques. *Le chirurgien dentiste de France* 2008 ; 1345: 21-32
51. FERRO DG. Clinical study of cell-binding peptide (PepGen-P15®) application in advanced periodontal lesions of dogs. Mémoire de Maitrise à Faculty of Veterinary Medicine and Zootechny : Universidade Sao Paulo, 2005.
52. FLEISCHER N, DE WALL H, BLOOM A. Régénération chez le chien de l'appareil d'attache perdu : utilisation d'une résille résorbable en vicryl (Polyglactine 910). *Revue Internationale de Parodontie et de Dentisterie Restauratrice* 1988 ; 8: 45-55
53. GAGNOT G, MICHEL JF, DARCEL J, CATHELINÉAU G. Action de nouveaux inserts ultrasoniques sur les dômes des espaces inter-radiculaires. Observation au MEB. *Journal de Parodontologie et d'Implantologie Orale* 2000 ; 19 (4): 411-419
54. GAUZERAN D. Grossesse et maladies parodontales. *Le Chirurgien-Dentiste de France* 2013 ; 1574 : 31-38
55. GENCO RJ, LOE H. The role of systemic conditions and disorders in periodontal disease. *Periodontology* 2000 1993 ; 2: 98-116
56. GIBERT P, BOUSQUET P, CHALLOT E, BOSCO L. Parodontologie : préservation de l'avenir implantaire par régénération osseuse guidée. *Le Chirurgien Dentiste de France* 2002 ; 1095 : 54-59
57. GKRIANIS ND, GRAZIANI F, SCULEAN A, DONOS N. Wound healing following regenerative procedures in furcation degree III defects : histomorphometric outcomes. *Clinical Oral Investigations* 2012 ; 16: 239-249
58. GONÇALVES PF, GURCEL BCV, PIMENTEL SP, SALLUM EA, SALLUM AW, CASATI MZ, NOCITI Jr FH. Effect of two different approaches for root decontamination on new cementum formation following guided tissue regeneration : a histomorphometric study in dogs. *Journal of Periodontal Research* 2006 ; 41: 535-540
59. GROSSI SG, GENCO RJ. Periodontal disease and diabete mellitus : a two-way relationship. *Annals of Periodontology* 1998 ; 3: 51-61
60. GUEZ D, SAFFAR JL. Les parodontites Stratégies thérapeutiques. *Formation Medico Dentaire Continue* 1999 ; 1-12
61. HAMMARSTRÖM L : Enamel matrix, cementum development and regeneration. *Journal of Clinical Periodontology* 1997 ; 24: 658-688

62. HAMP SE, NYMAN S, LINDHE J. Periodontal treatment of multirooted teeth. Results after 5 years. *Journal of Clinical Periodontology* 1975 ; 2: 126-35
63. HART TC, KORNMAN KS. Genetic factors in the pathogenesis of periodontitis. *Periodontology* 2000 1997 ; 14: 202-15
64. Haute Autorité de Santé. Evaluation et recommandation de l'Inductos®. [en ligne]. 2006. Disponible sur: <http://www.has-sante.fr> (consulté le 22/03/14)
65. HE J, JIANG J, SAFAVI KE, SPANGBERG LS, ZHU Q. Emdogain promotes osteoblast proliferation and differentiation and stimulates osteoprotegerin expression. *Oral Surgery, Oral Medicine, Oral pathology, Oral Radiology and Endodontology* 2004 ; 97(2): 239-45
66. HEIJL L. Periodontal regeneration with enamel matrix derivative in one human experimental defect. A case report. *Journal of Clinical Periodontology* 1997 ; 24: 693-6
67. HEINS PJ, CANTER SR. The furcation involvement : A classification of bone deformities. *Periodontics* 1968 ; 6: 84-86
68. HIATT WH, SCHALLORN RG. Intraoral transplants of cancellous bone and marrow in periodontal lesions. *Journal of Periodontology* 1973 ; 44: 194-208
69. HOU GL, TSAI CC. Relationship between periodontal furcation involvement and molar cervical enamel projections. *Journal of Periodontology* 1987 ; 58: 715-721
70. HOVEY LR, JONES AA, McGUIRE M, MELLONIG JT, SCHOOLFIELD J, COCHRAN DL. Application of periodontal tissue engineering using enamel matrix derivative and a human fibroblast-derived dermal substitute to stimulate periodontal wound healing in class III furcation defects. *Journal of Periodontology* 2006 ; 77: 790-799
71. HOWELL H, FIORELLINI JP, PAQUETTE DW, OFFENBACHER S, GIANNOBILE WV, LYNCH SE. A phase I/II clinical trial to evaluate a combination of recombinant human platelet-derived growth factor-BB and recombinant human insulin-like growth factor-I in patients with periodontal disease. *Journal of Periodontology* 1997 ; 68: 1186-1193
72. HUCK O, TENENBAUM H, DAVIDEAU JL. Du contrôle de la plaque au contrôle de l'infection. *L'information dentaire* 2011 ; 3
73. HUMAGAIN M, NAYAK DG, UPPOOR A. A clinical evaluation of bioactive glass particulate in the treatment of mandibular class II furcation defects. *Brazilian Journal of Oral Sciences* 2007 ; 6(23): 1450-1456

74. HUYN-BA G, KUONEN P, HOFER D, SCHMID J, LANG NP, SALVI GE. The effect of periodontal therapy on the survival rate and incidence of complications of multirooted teeth with furcation involvement after an observation period of at least 5 years : a systematic review. *Journal of Clinical Periodontology* 2009 ; 36 : 164-176
75. ISHIKAWA L, KINOSHITA A, ODA S, ROONGRUANPHOL T. Regenerative therapy in periodontal diseases. Histological observations after implantation of rhBMP 2 in the surgically created periodontal defects in dogs. *Dentistry in Japan* 1994 ; 31: 141-146
76. IVANOVSKI S. Periodontal regeneration. *Australian Dental Journal* 2009 ; 54(1): 118-128
77. JIN Q, ANUSAKSATHIEN O, WEBB SA, PRINTZ MA, GIANNOBILE WV. Engineering of tooth-supporting structures by delivery of PDGF gene therapy vectors. *Molecular Therapy* 2004 ; 9(4): 519-526
78. JOSHIPURA V. Hemisection-A relevant, practical and successful treatment option. *Journal of International Oral Health* 2011 ; 3(6): 43-48
79. KALDAHL WB, KALKWARF KL, PATIL KD. A review of longitudinal studies that compared periodontal therapies. *Journal of Periodontology* 1993 ; 64: 243-53
80. KAWAGUCHI H, HIRACHI A, HASEGAWA N, IWATA T, HAMAGUCHI H, SHIBA H, TAKATA T, KATO Y, KURIHARA H. Enhancement of periodontal tissue regeneration by transplantation of bone marrow mesenchymal stem cells. *Journal of Periodontology* 2004 ; 75: 1281-1287
81. KELLER U, HIBST R. Experimental removal of subgingival calculus with an Er : YAG laser. *Proc SPIE 2623, Medical Applications of Lasers III*: 1996 ; 189-98
82. KHASHU H, VANDANA KL. Clinical and radiographic evaluation of human periodontal osseous defect (mandibular grade II furcation) treated with PepGen P-15 and a bioresorbable membrane (Atrisorb). *Journal of Indian Society of Periodontology* 2012 ; 16(4): 569-76
83. KINAIA BM, STEIGER J, NEELY AL, SHAH M, BHOLA M. Treatment of class II molar furcation involvement : Meta-Analyses of reentry results. *Journal of Periodontology* 2011 ; 82: 413-428
84. KOOP R, MERHEB J, QUIRYNEN M. Periodontal regeneration with enamel matrix derivative in reconstructive periodontal therapy : A systematic review. *Journal of Periodontology* 2012 ; 84(6): 707-720
85. KUMAR P, SINGH V, KUMAR A, SINGH HP. Imperative role of prosthodontist in the management of furcation defect of mandibular molar. *E- Journal of Dentistry* 2012 ; 2(2): 176-180

86. LANGER B, STEIN SD, WAGENBERG B. An evaluation of root resections. A 10 year study. *Journal of Periodontology* 1981 ; 52: 719-22
87. LAROUSSE. La thérapie génique. [en ligne].2014. Disponible sur: <http://www.larousse.fr> (consulté le 16/03/14)
88. LI H, YAN F, LEI L, LI Y, XIAO Y. Application of autologous cryopreserved bone marrow mesenchymal stem cells for periodontal regeneration in dogs. *Cells Tissues Organs* 2009 ; 190(2): 94-101
89. LINDHE J. Textbook of clinical periodontology. 2nd edition Copenhagen : Munksgaard, 1989. 343 p.
90. LIU Y, ZHENG Y, DING G, FANG D, ZHANG C, BARTOLD PM, GRONTHOS S, SHI S, WANG S. Periodontal ligament stem cell-mediated treatment for periodontitis in miniature swine. *Stem Cells* 2008 ; 26(4): 1065-73
91. LOE H, BROWN LJ. Early onset periodontitis in the United States of America. *Journal of Periodontology* 1991 ; 62: 608-16
92. LOUISE F, CUCCHI J, FOUQUET-DERUELLE C, LIEBART MF. Traitements chirurgicaux des poches parodontales. EMC (Elsevier SAS, Paris), Odontologie, 2004 ; 23-445-G-10
93. LYNCH SE, RUIZ DE CASTILLA G, WILLIAM RC, KIRITSY CP, HOWELL TH, REDDY MS, AUTONIADES HN. The effects of short term application of a combination of platelet-derived and insulin-like growth factors on periodontal wound healing. *Journal of Periodontology* 1991 ; 62: 458-467
94. MARDAS N, KRAEHENMANN M, DARD M. Regenerative wound healing in acute degree III mandibular defects in dogs. *Quintessence International* 2012 ; 43(5): 48-59
95. MASTERS DH, HOSKINS SW. Projections of cervical enamel into molar furcations. *Journal of Periodontology* 1964 ; 33: 49-53
96. MATIA J.I., BISSADA N.F., MAYBURY J.E., RICHETTI P. Efficiency of scaling of the molar furcation area with and without surgical access. *International Journal of Periodontics and Restorative Dentistry*, 1986 ; 6: 24-35
97. MATTOUT C. Lésions infra osseuses Stratégie de traitement. *L'information dentaire* 2008 ; 35: 1953-62
98. MATTOUT C, MORA F. Les lésions interradiculaires. *Information dentaire* 2002 ; 13: 831-839
99. MATTOUT P, MATTOUT C. Les Thérapeutiques Parodontales et Implantaires. *Quintessence International*, 2003. 496 p.

100. MAC FALL WT Jr. Tooth loss in 100 treated patients with periodontal disease. A long term study. *Journal of Periodontology* 1982 ; 53: 539-549
101. McALLISTER BS. Stem cell-containing allograft matrix enhances periodontal regeneration : case presentations. *International Journal of Periodontics and Restorative Dentistry* 2011 ; 31(2): 149-155
102. MELLONIG JT. Decalcified freeze-dried bone allografts as an implant material in human periodontal defect. *International Journal of Periodontics and Restorative Dentistry* 1984 ; 4: 41-55
103. MELLONIG JT, DEL PILAR VALDERRAMA M, COCHRAN DL. Histological and Clinical Evaluation of recombined human platelet-derived growth factor combined with beta tricalcium phosphate for the treatment of human class III furcation defects. *The International Journal of Periodontics and Restorative Dentistry* 2009 ; 29(2): 169-177
104. METTRAUX G, HUSLER J. Application transgingivale de la thérapie photodynamique (TPD) antibactérienne en complément au curetage et surfaçage radiculaire. *Revue Mensuelle Suisse d'Ondontostomatologie* 2011 ; 121: 61-67
105. MORRIS MS, LEE Y, LAVIN MT, GIANNINI PJ, SCHMID MJ, MARX DB, REINHARDT RA. Injectable simvastatin in periodontal defects and aleolar ridges : Pilot studies. *Journal of Periodontology* 2008 ; 79: 1465-1473
106. MURALIKRISHNA CH, NAGASREE M, RAM BABU T. Multidisciplinary approche for management of mandibular molar with furcation involvement-A case report. *Surgical and clinical techniques Annals and Essences of Dentistry* 2010 ; 2(3): 120-123
107. NAGAI M, SATO S, KAMOI H, KAMOI K. Effects of application of platelet releasate in periodontal regeneration therapy. *International Journal of Periodontics and Restorative Dentistry* 2005 ; 25(6): 571-83
108. NAIK AV, PAI RC. Common criteria followed by dentists for extration of periodontically weakened teeth. *Annals and Essences of Dentistry* 2010 ; 2(4): 33-35
109. NERY E, LEGEROS R, LYNCH K, LEE K. Tissue response to biphasic calcium phosphate ceramic with different ratios of HA/beta TCP in periodontal osseous defects. *Journal of Periodontology* 1992 ; 63(9): 729-735
110. NUNN ME. Understanding the etiology of periodontitis : an overview of periodontal risk factors. *Periodontology* 2000 2003 ; 32: 11-23
111. NYMAN S, LINDHE J, KARRING T, RYLANDER H. New attachment following surgical treatment of human periodontal disease. *Journal of Clinical Periodontology* 1982 ; 9: 290-296

112. PAGE RC. Periodontal diseases in the elderly : a clinical evaluation of current information. *Gerodontology* 1984 ; 3: 63-70
113. PANDIT N, MALIK R, PHILIPS D. Tissue engineering : A new vista in periodontal regeneration. *Journal of Indian Society of Periodontology* 2011 ; 15(4): 328-37
114. PARK SY, SHIN SY, YANG SM, KYE SB. Factors influencing the outcome of root-resection therapy in molars : A 10 year retrospective study. *Journal of Periodontology* 2009 ; 80: 32-40
115. PARK JY, JEON SH, CHOUNG PH. Efficacy of periodontal stem cell transplantation in the treatment of advanced periodontitis. *Cell Transplant* 2011 ; 20(2): 271-85
116. PITTINGER MF, MACKAY AM, BECK SC, JAISWAL RK, DOUGLAS R, MOSCA JD, MOORMAN MA, SIMONETTI DW, CRAIG S, MARSHAK DR. Multilineage potential of adult human mesenchymal stem cells. *Science* 1999 ; 284(5411): 143-7
117. PONTES AEF, PALIOTO DB, NOVAES Jr AB, SOUZA SLS, TABA Jr M, GRISI MFM. Bioactive glass with or without enamel matrix derivative in class II furcation lesions : Histomorphometric study in dogs. *Periodontology* 2006 ; 3(2): 105-113
118. PRADEEP AR, PAI S, GARG G, DEVI P, SHETTY SK. A randomized clinical trial of autologous platelet rich plasma in treatment of mandibular degree II furcation defects. *Journal of Clinical Periodontology* 2009 ; 36: 581-588
119. PRADEEP AR, PRIYANKA N, KALRA N, NAIK SB, SINGH SP, MARTANDE S. Clinical efficacy of subgingivally delivered 1,2-mg simvastatin in the treatment of individuals with class II furcation defects : A randomized controlled clinical trial. *Journal of Periodontology* 2012 ; 83: 1472-1479
120. RIOS HF, LIN Z, OH B, PARK CH, GIANNOBILE WV. Cell and gene based therapeutic strategies for periodontal regenerative medicine. *Journal of Periodontology* 2011 ; 82(9): 1223-37
121. ROBINSON RE. Osseous coagulum for bone induction. *Journal of Periodontology* 1969 ; 40 : 503-512
122. RORIZ VM, SOUZA SLS, TABA Jr M, PALIOTO DB, GRISI MFM. Treatment of class III furcation defects with expanded polytetrafluoroethylene membrane associated or not with anorganic bone matrix/synthetic cell-binding peptide : A histologic and histomorphometric study in dogs. *Journal of Periodontology* 2006 ; 77: 490-497
123. ROSANIA AE, LOW KG, MCCORMICK CM, ROSANIA DA. Stress, Depression, cortisol, and periodontal disease. *Journal of Periodontology* 2009 ; 80: 260-6

124. SATO Naoshi, Atlas Clinique de Chirurgie Parodontale. Quintessence International, 2002. 447 p.
125. SCHALLHORN RG, HIIATT WH, BOYCE W. Iliac transplants in periodontal therapy. *Journal of Periodontology* 1970 ; 41: 566-580
126. SCHALLHORN RG, MC CLAIN PK. Combined osseous composite grafting, root conditioning and guided tissue regeneration. *International Journal of Periodontics and Restorative Dentistry* 1988 ; 4: 9-31
127. SCULEAN A, CHIANTELLA GC, WINDISCH P, DONOS N. Clinical and histologic evaluation of treatment of infrabony defects with an enamel matrix protein derivative (Emdogain). *International Journal of Periodontics and Restorative Dentistry* 2000 ; 20: 375-381
128. SCHWARTZ Z, SOMERS A, MELLONIG JT, CAMES DL Jr, DEAN DD, COCHRAN DL, BOYAN BD. Ability of commercial demineralized freeze-dried bone allograft to induce new bone formation is dependent on donor age but not gender. *Journal of Periodontology* 1998 ; 69(4): 470-478
129. SEO BM, MIURA M, GRONTHOS S, BARTOLD PM, BATOULI S, BRAHIM J, YOUNG M, ROBEY PG, WANG CY, SHI S. Investigation of multipotent postnatal stem cells from human periodontal ligament. *Lancet* 2004 ; 364(9429): 149-55
130. SHAHABUEI M, DABBAGH E, ADIBRAD M, VAZIRI S, ESLAMI B, KARIMI AFSHAR S. The effect of platelet-rich plasma (PRP) and Bio-oss on bone regeneration in furcation class II defects : A histologic and histomorphometric study in dogs. *Shiraz University Dental Journal* 2011 ; 12(1): 1-10
131. SHARMA A, PRADEEP AR. Autologous platelet-rich fibrin in the treatment of mandibular degree II furcation defects : A randomized clinical trial. *Journal of Periodontology* 2011 ; 82: 1396-1403
132. SHUB A. et al. Maternal periodontal disease and perinatal mortality. *The Australian and New Zeland journal of obstetrics and gynecology* 2009 ; 49(2): 130-6
133. SHIVANAİKAR S. Treatment of furcation defect using glass ionomer cement A case report. *Periodontics/Guident* 2012 ; 66-67
134. SIMSEK SB, KELES GC, BARIS S, CETINKAYA BO. Comparison of mesenchymal stem cells and autogenous cortical bone graft in the treatment of class II furcation defects in dogs. *Clinical Oral Investigations* 2012 ; 16(1): 251-258
135. SINGHAL R. Glass ionomer cement as an occlusive barrier in class III furcation defect. *Indian Journal of Dental Research* 2011 ; 22(4): 583-586

136. SMART et coll. The assessment of ultrasonic root surface debridement by determination of residual endotoxin levels. *Journal of Clinical Periodontology* 1990 ; 17: 174-178
137. Société Française de Parodontologie et d'Implantologie Oral (SFPIO). Les recommandations de la SFPIO, position de la SFPIO sur le PRF. [en ligne]. 2011. Disponible sur: <http://www.sfparo.org> (consulté le 16/03/14)
138. SOHRABI K, SARAIYA V, LAAGE TA, HARRIS M, BLIEDEN M, KARIMBUX N. An evaluation of bioactive glass in the treatment of periodontal defects : a meta-analysis of randomized controlled clinical trials. *Journal of Periodontology* 2012 ; 83(4): 453-464
139. SOLOMON HA, PRIORE RL, BROSS IDG. Cigarette smoking and periodontal disease. *Journal of American Dental Association* 1968 ; 77: 1081-4
140. STAVROPOULOS A et WIKESJO U. Growth and differentiation factors for periodontal regeneration : A review on factors with clinical testing. *Journal of Periodontal Research* 2012 ; 47(5): 545-553
141. SUAID FA, MACEDO GO, NOVAES Jr AB, BORGES GJ, SOUZA SLS, TABA Jr M, PALIOTO DB, GRISI MFM. The bone formation capabilities of the anorganic bone matrix-synthetic cell-binding peptide 15 grafts in an animal periodontal model : A histologic and histomorphometric study in dogs. *Journal of Periodontology* 2010 ; 81: 584-603
142. SUAID FF, RIBEIRO FV, RODRIGUS TL, SILVERIO KG, CARVALHO MD, NOCITI Jr FH, CASATI MZ, SALLUM EA. Autologous periodontal ligament cells in the treatment of class II furcation defects : a study in dogs. *Journal of Clinical periodontology* 2011 ; 38: 491-498
143. SUAID FF, RIBEIRO FV, SILVA GOMES TRL, SILVÉRIO KG, CARVALHO MD, NOCITI Jr FH, CASATI MZ, SALLUM EA. Autologous periodontal ligament cells in the treatment of class III furcation defects : a study in dogs. *Journal of Clinical Periodontology* 2012 ; 39: 377-384
144. SVARDSTROM G, WENNSTROM JL. Furcation topography of the maxillary and mandibular first molars. *Journal of Clinical Periodontology* 1988 ; 15: 271-275
145. TAL H, LEMMER. J. Furcal defects in dry mandibles. II Severity of furcal defects. *Journal of Periodontology* 1982 ; 53: 364-367
146. The School of Dentistry University of Birmingham. MicroCT Imaging. [en ligne]. Disponible sur <http://www.dentistry.bham.ac.uk/medicalimaging/page3.asp> (consulté le 02/04/14)
147. TIGRAN PTG (granules poreux de titane) pour la régénération osseuse et l'ostéointégration des implants. Disponible sur <http://www.tigrantechnologies.fr> (consulté le 23.03.14).

148. TOZUM TF, DEMIRALP B. Platelet-rich plasma : a promising innovation in dentistry. *Journal of the Canadian Dental Association* 2003 ; 69(10): 664
149. Universitair Ziekenhuis Brussel. La Thérapie photodynamique. [en ligne]. Disponible sur: <http://www.uzbrussel.be> (consulté le 23.01.14)
150. Université de Rennes 1. Questions d'Internat en Parodontologie Question 136 : La régénération tissulaire : Concept, moyen, résultats.[en ligne]. 2003. Disponible sur : <http://ancien.odonto.univ-rennes1.fr>(consulté le 25/02/14)
151. URIST MR. Bone : Formation by autoinduction. *Science* 1965 ; 150: 893-899
152. WEI N, GONG P, LIAO D, YANG X, LI W, LIU Y, YUAN Q, TAN Z. Auto-transplanted mesenchymal stromal cell fate in periodontal tissue of beagle dogs. *Cytotherapy* 2010 ; 12(4): 514-21
153. WENZ B, OESCH O, HORST M. Analysis of the risk of transmitting bovine spongiform encephalopathy through bone grafts derived from bovine bone. *Biomaterials* 2001 ; 22: 1599-1606
154. WILSON T, GLOVER M, SCHOEN J, BAUS C, JACOBS T. Compliance with Maintenance Therapy in a Private Periodontal Practice. *Journal of Periodontology* 1984 ; 55(8): 468-473
155. WHITMAN DH, BERRY RL, GREEN DM. Platelet gel : an autologous alternative to fibrin glue with applications in oral and maxillofacial surgery. *Journal of Oral Maxillofacial Surgery* 1997 ; 55: 1294-1299
156. (a)WOHLFAHRT JC, AASS AM, RONOLD HJ, HEIJL L, HAUGEN HJ, LYGSTADAAS SP. Microcomputed tomographic and histologic analysis of animal experimental degree II furcation defects treated with porous titanium granules or deproteinized bovine bone. *Journal of Periodontology* 2012 ; 83: 211-221
157. (b)WOHLFAHRT JC, LYGSTADAAS SP, HEIJL L, AASS AM. Porous titanium granules in the treatment of mandibular class II furcation defects : A consecutive case series. *Journal of Periodontology* 2012 ; 83: 61-69
158. YILMAZ HG, BAYINDIR H. Clinical evaluation of chlorhexidine and essential oils for adjunctive effects in ultrasonic instrumentation of furcation involvements: a randomized controlled clinical trial. *International Journal of Dental Hygiene* 2012 ; 10: 113–117
159. ZAFIROPOULOS GG, HOFFMANN O, KASAJ A, WILLERSHAUSEN B, DELI G, TATAKIS DN. Mandibular molar root resection versus implant therapy : A retrospective nonrandomized study. *Journal of Oral Implantology* 2009 ; 35(2): 52-62

160. ZAMMIT ER. Comparison of Er: YAG laser debridement versus conventional scaling and root planing. Canadian Journal of Dental Hygiene 2012 ; 46(3): 183-186

161. ZUNZARREN R. Guide clinique d'odontologie. Elsevier Masson SAS, 2011. 273 p.

HARROCH Déborah - Réactualisation des traitements de furcation atteintes par la parodontite

Nancy : 2014 – 122 pages
Th. Chir-Dent : Nancy : 2014

Mots-clés : atteinte de furcation, chirurgie soustractive, chirurgie régénérative, ingénierie tissulaire

Résumé :

Du fait de ses particularités anatomiques, morphologiques et biologiques, la furcation est une zone difficile à traiter. Au fil des années des thérapeutiques ont été proposées, d'autres abandonnées. Notre but est d'analyser à l'épreuve du temps celles qui s'appliquent toujours et celles qui ont été proposées récemment.

HARROCH Déborah - Réactualisation des traitements de furcation atteintes par la parodontite

Th : Chir-Dent : Nancy : 2014

Examineurs de la Thèse:

Pr. P. AMBROSINI	Professeur des Universités	Président
<u>Dr. N. MILLER</u>	Maître de Conférences des Universités	Juge
Dr. E. MORTIER	Maître de Conférences des Universités	Juge
Dr. N. PAOLI	Assistante Hospitalo-Universitaire	Juge
Dr. C. SECKINGER	Praticien Hospitalier	Invité

Adresse de l'auteur :

HARROCH Déborah
19, lotissement le château
57685 AUGNY

Jury : Président : P.AMBROSINI – Professeur des Universités
Juges : N.MILLER- Maître de Conférences des Universités
E.MORTIER – Maître de Conférences des Universités
N.PAOLI – Assistante Hospitalier Universitaire
C.SECKINGER – Praticien Hospitalier

Thèse pour obtenir le diplôme D'Etat de Docteur en Chirurgie Dentaire


Présentée par: **Mademoiselle HARROCH Déborah, Rachel**

né(e) à: **WOIPPY (Moselle)**

le **23 juillet 1988**

et ayant pour titre : « **Réactualisation des traitements de furcations atteintes par la parodontite.**»

Le Président du jury



P. AMBROSINI

Le Doyen
de la Faculté d'Odontologie



Le Doyen
Pr J.M. MARTRETTE
UNIVERSITÉ DE LORRAINE
54000 NANCY CEDEX

J.M. MARTRETTE

Autorise à soutenir et imprimer la thèse **6499**

NANCY, le **22 AVR. 2014**

Le Président de l'Université de Lorraine



P. MUTZENHARDT