



HAL
open science

Les ruptures traumatiques de l'isthme aortique

Stéphanie Pierre Mathiot

► **To cite this version:**

Stéphanie Pierre Mathiot. Les ruptures traumatiques de l'isthme aortique. Sciences du Vivant [q-bio]. 2000. hal-01731676

HAL Id: hal-01731676

<https://hal.univ-lorraine.fr/hal-01731676v1>

Submitted on 14 Mar 2018

HAL is a multi-disciplinary open access archive for the deposit and dissemination of scientific research documents, whether they are published or not. The documents may come from teaching and research institutions in France or abroad, or from public or private research centers.

L'archive ouverte pluridisciplinaire **HAL**, est destinée au dépôt et à la diffusion de documents scientifiques de niveau recherche, publiés ou non, émanant des établissements d'enseignement et de recherche français ou étrangers, des laboratoires publics ou privés.



AVERTISSEMENT

Ce document est le fruit d'un long travail approuvé par le jury de soutenance et mis à disposition de l'ensemble de la communauté universitaire élargie.

Il est soumis à la propriété intellectuelle de l'auteur. Ceci implique une obligation de citation et de référencement lors de l'utilisation de ce document.

D'autre part, toute contrefaçon, plagiat, reproduction illicite encourt une poursuite pénale.

Contact : ddoc-theses-contact@univ-lorraine.fr

LIENS

Code de la Propriété Intellectuelle. articles L 122. 4


Code de la Propriété Intellectuelle. articles L 335.2- L 335.10

http://www.cfcopies.com/V2/leg/leg_droi.php

<http://www.culture.gouv.fr/culture/infos-pratiques/droits/protection.htm>

136 003

Double.



pour obtenir le grade de

DOCTEUR EN MEDECINE

Présentée et soutenue publiquement
dans le cadre du troisième cycle de Médecine Générale

par

PIERRE Stéphanie,

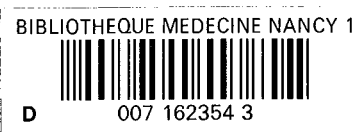épouse MATHIOT


le 18 février 2000

**LES RUPTURES TRAUMATIQUES
DE L'ISTHME AORTIQUE**

Examineurs de la thèse :

M. P. MATHIEU	Professeur	Président
M. J.P. VILLEMOT	Professeur	} Juges
M. A. BLUM	Professeur	
M. J.P. CARTEAUX	Professeur	
Mme C. CHARPENTIER	Docteur en Médecine	
M. Ph. ADMANT	Docteur en Médecine	





THESE

pour obtenir le grade de

DOCTEUR EN MEDECINE

Présentée et soutenue publiquement
dans le cadre du troisième cycle de Médecine Générale

par

PIERRE Stéphanie,

épouse **MATHIOT**

le 18 février 2000

LES RUPTURES TRAUMATIQUES DE L'ISTHME AORTIQUE

Examineurs de la thèse :

M. P. MATHIEU	Professeur		Président
M. J.P. VILLEMOT	Professeur	}	
M. A. BLUM	Professeur	}	
M. J.P. CARTEAUX	Professeur	}	Juges
Mme C. CHARPENTIER	Docteur en Médecine	}	
M. Ph. ADMANT	Docteur en Médecine	}	

UNIVERSITÉ HENRI POINCARÉ, NANCY 1

FACULTÉ DE MÉDECINE DE NANCY

Président de l'Université : Professeur Claude BURLET

Doyen de la Faculté de Médecine : Professeur Jacques ROLAND

Vice-Doyen de la Faculté de Médecine : Professeur Hervé VESPIGNANI

Assesseurs

du 1er Cycle :

du 2ème Cycle :

du 3ème Cycle :

de la Vie Facultaire :

Mme le Docteur Chantal KOHLER

Mme le Professeur Michèle KESSLER

Mr le Professeur Jacques POUREL

Mr le Professeur Philippe HARTEMANN

DOYENS HONORAIRES

Professeur Adrien DUPREZ - Professeur Jean-Bernard DUREUX

Professeur Georges GRIGNON - Professeur François STREIFF

PROFESSEURS HONORAIRES

Louis PIERQUIN - Etienne LEGAIT - Jean LOCHARD - René HERBEUVAL - Gabriel FAIVRE - Jean-Marie FOLIGUET

Guy RAUBER - Paul SADOUL - Raoul SENAULT - Pierre ARNOULD - Roger BENICHOUX - Marcel RIBON

Jacques LACOSTE - Jean BEUREY - Jean SOMMELET - Pierre HARTEMANN - Emile de LAVERGNE

Augusta TREHEUX - Michel MANCIAUX - Paul GUILLEMIN - Pierre PAYSANT

Jean-Claude BURDIN - Claude CHARDOT - Jean-Bernard DUREUX - Jean DUHEILLE - Jean-Pierre GRILLIAT

Pierre LAMY - François STREIFF - Jean-Marie GILGENKRANTZ - Simone GILGENKRANTZ

Pierre ALEXANDRE - Robert FRISCH - Jean GROSDIDIER - Michel PIERSON - Jacques ROBERT

Gérard DEBRY - Georges GRIGNON - Pierre TRIDON - Michel WAYOFF - François CHERRIER - Oliéro GUERCI

Gilbert PERCEBOIS - Claude PERRIN - Jean PREVOT - Pierre BERNADAC - Jean FLOQUET

Alain GAUCHER - Michel LAXENAIRE - Michel BOULANGE - Michel DUC - Claude HURIET - Pierre LANDES

Alain LARCAN - Gérard VAILLANT - Max WEBER

=====
**PROFESSEURS DES UNIVERSITÉS -
PRATICIENS HOSPITALIERS**

(Disciplines du Conseil National des Universités)

42ème Section : SCIENCES MORPHOLOGIQUES

1ère sous-section : (*Anatomie*)

Professeur Michel RENARD - Professeur Jacques ROLAND - Professeur Gilles GROSDIDIER

Professeur Pierre LASCOMBES - Professeur Marc BRAUN

2ème sous-section : (*Histologie, Embryologie, Cytogénétique*)

Professeur Hubert GERARD - Professeur Bernard FOLIGUET - Professeur Bruno LEHEUP

3ème sous-section : (*Anatomie et cytologie pathologiques*)

Professeur Adrien DUPREZ - Professeur François PLENAT

Professeur Jean-Michel VIGNAUD - Professeur Eric LABOUYRIE

43ème Section : BIOPHYSIQUE ET IMAGERIE MÉDICALE

1ère sous-section : (*Biophysique et traitement de l'image*)

Professeur Alain BERTRAND - Professeur Gilles KARCHER - Professeur Pierre-Yves MARIE

2ème sous-section : (*Radiologie et imagerie médicale*)

Professeur Jean-Claude HOEFFEL - Professeur Luc PICARD - Professeur Denis REGENT

Professeur Michel CLAUDON - Professeur Serge BRACARD - Professeur Alain BLUM

44ème Section : BIOCHIMIE, BIOLOGIE CELLULAIRE ET MOLÉCULAIRE, PHYSIOLOGIE ET NUTRITION

1ère sous-section : (*Biochimie et Biologie Moléculaire*)

Professeur Pierre NABET - Professeur Jean-Pierre NICOLAS - Professeur Francine NABET

Professeur Jean-Louis GUEANT

2ème sous-section : (*Physiologie*)

Professeur Jean-Pierre CRANCE - Professeur Jean-Pierre MALLIE

Professeur Hubert UFFHOLTZ - Professeur François MARCHAL - Professeur Philippe HAOUZI

3ème sous-section : (*Biologie cellulaire*)

Professeur Claude BURLET

4ème sous-section : (*Nutrition*)

Professeur Olivier ZIEGLER

45ème Section : MICROBIOLOGIE ET MALADIES TRANSMISSIBLES

1ère sous-section : (*Bactériologie, Virologie-Hygiène*)

Professeur Alain LE FAOU

2ème sous-section : (*Parasitologie et mycologie*)

Professeur Bernard FORTIER

3ème sous-section : (*Maladies infectieuses - maladies tropicales*)

Professeur Philippe CANTON - Professeur Alain GERARD - Professeur Thierry MAY

46ème Section : SANTÉ PUBLIQUE

1ère sous-section : (*Epidémiologie, économie de la santé et prévention*)

Professeur Jean-Pierre DESCHAMPS - Professeur Philippe HARTEMANN

Professeur Serge BRIANÇON - Professeur Francis GUILLEMIN

2ème sous-section : (*Médecine du travail et des risques professionnels*)

Professeur Guy PETIET

3ème sous-section : (*Médecine légale*)

Professeur Henry COUDANE

4ème sous-section (*Biostatistiques et informatique médicale*)

Professeur Bernard LEGRAS - Professeur François KOHLER

47ème Section : HÉMATOLOGIE, IMMUNOLOGIE, TRANSFUSION, CANCÉROLOGIE ET GÉNÉTIQUE

1ère sous-section : (*Hématologie*)

Professeur Christian JANOT - Professeur Thomas LECOMPTE - Professeur Pierre BORDIGONI -

Professeur Pierre LEDERLIN

(*Génie biologique et médical*)

Professeur J.François STOLTZ

2ème sous-section : (*Cancérologie*)

Professeur François GUILLEMIN - Professeur Thierry CONROY

(*Radiothérapie*)

Professeur Pierre BEY

3ème sous-section : (*Immunologie*)

Professeur Gilbert FAURE - Professeur Marie-Christine BENE

4ème sous-section : (*génétiq*ue)

Professeur Philippe JONVEAUX

48ème Section : ANESTHÉSIOLOGIE, PHARMACOLOGIE, RÉANIMATION ET THÉRAPEUTIQUE

1ère sous-section : (*Anesthésiologie et réanimation chirurgicale*)

Professeur Marie-Claire LAXENAIRE - Professeur Claude MEISTELMAN - Professeur Dan LONGROIS

2ème sous-section : (*Réanimation médicale*)

Professeur Alain LARCAN - Professeur Henri LAMBERT - Professeur Nicolas DELORME

Professeur Pierre-Edouard BOLLAERT

3ème sous-section : (*Pharmacologie fondamentale, Pharmacologie clinique*)

Professeur René-Jean ROYER - Professeur Patrick NETTER - Professeur Pierre GILLET

4ème sous-section : (*Thérapeutique*)

Professeur François PAILLE - Professeur Gérard GAY - Professeur Faiez ZANNAD

49ème Section : PATHOLOGIE NERVEUSE, PATHOLOGIE MENTALE et RÉÉDUCATION

1ère sous-section : (*Neurologie*)

Professeur Michel WEBER - Professeur Gérard BARROCHE - Professeur Hervé VESPIGNANI

2ème sous-section : (*Neurochirurgie*)

Professeur Henri HEPNER - Professeur Jean-Claude MARCHAL - Professeur Jean AUQUE

3ème sous-section : (*Psychiatrie d'adultes*)

Professeur Jean-Pierre KAHN

4ème sous-section : (*Pédopsychiatrie*)

Professeur Colette VIDAILHET - Professeur Daniel SIBERTIN-BLANC

5ème sous-section : (*Médecine physique et de réadaptation*)

Professeur Jean-Marie ANDRE

50ème Section : PATHOLOGIE OSTÉO-ARTICULAIRE, DERMATOLOGIE et CHIRURGIE PLASTIQUE

1ère sous-section : (*Rhumatologie*)

Professeur Jacques POUREL - Professeur Isabelle VALCKENAERE

2ème sous-section : (*Chirurgie orthopédique et traumatologique*)

Professeur Daniel SCHMITT - Professeur Jean-Pierre DELAGOUTTE - Professeur Daniel MOLE

Professeur Didier MAINARD

3ème sous-section : (*Dermato-vénérologie*)

Professeur Jean-Luc SCHMUTZ

4ème sous-section : (*Chirurgie plastique, reconstructrice et esthétique*)

Professeur Michel MERLE - Professeur François DAP

51ème Section : PATHOLOGIE CARDIO-PULMONAIRE et VASCULAIRE

1ère sous-section : (*Pneumologie*)

Professeur Daniel ANTHOINE - Professeur Jean-Marie POLU - Professeur Yves MARTINET

Professeur Jean-François CHABOT

2ème sous-section : (*Cardiologie et maladies vasculaires*)

Professeur Etienne ALIOT - Professeur Nicolas DANCHIN - Professeur Yves JUILLIERE - Professeur Nicolas SADOUL

3ème sous-section : (*Chirurgie thoracique et cardio-vasculaire*)

Professeur Pierre MATHIEU - Professeur Jacques BORRELLY - Professeur Jean-Pierre VILLEMOT

Professeur Jean-Pierre CARTEAUX

4ème sous-section : (*Chirurgie vasculaire*)

Professeur Gérard FIEVE

52ème Section : MALADIES DES APPAREILS DIGESTIF et URINAIRE

1ère sous-section : (*Hépatologie, gastro-entérologie*)

Professeur Pierre GAUCHER - Professeur Marc-André BIGARD

Professeur Jean-Pierre BRONOWICKI

2ème sous-section : (*Chirurgie digestive*)

3ème sous-section : (*Néphrologie*)

Professeur Michèle KESSLER - Professeur Dominique HESTIN (Mme)

4ème sous-section : (*Urologie*)

Professeur Philippe MANGIN - Professeur Jacques HUBERT

**53ème Section : MÉDECINE INTERNE et CHIRURGIE GÉNÉRALE
MÉDECINE ET CHIRURGIE EXPÉRIMENTALE**

1ère sous-section : (*Médecine interne*)

Professeur Gilbert THIBAUT - Professeur Francis PENIN

Professeur Denise MONERET-VAUTRIN

Professeur Jean DE KORWIN KROKOWSKI - Professeur Pierre KAMINSKY

2ème sous-section : (*Chirurgie générale*)

Professeur Patrick BOISSEL - Professeur Laurent BRESLER

**54ème Section : PATHOLOGIE DE L'ENFANT, OBSTÉTRIQUE, SYSTÈME ENDOCRINIEN
REPRODUCTION ET DÉVELOPPEMENT**

1ère sous-section : (*Pédiatrie*)

Professeur Paul VERT - Professeur Danièle SOMMELET - Professeur Michel VIDAILHET - Professeur Pierre MONIN
Professeur Jean-Michel HASCOET - Professeur Pascal CHASTAGNER

2ème sous-section : (*Chirurgie infantile*)

Professeur Michel SCHMITT - Professeur Gilles DAUTEL

3ème sous-section : (*Gynécologie et obstétrique*)

Professeur Michel SCHWEITZER - Professeur Jean-Louis BOUTROY

Professeur Philippe JUDLIN - Professeur Patricia BARBARINO

4ème sous-section : (*Endocrinologie et maladies métaboliques*)

Professeur Jacques LECLERE - Professeur Pierre DROUIN - Professeur Georges WERYHA

5ème sous-section : (*Biologie du développement et de la reproduction*)

55ème Section : SPÉCIALITÉS MÉDICO-CHIRURGICALES

1ère sous-section : (*Oto-rhino-laryngologie*)

Professeur Claude SIMON - Professeur Roger JANKOWSKI

2ème sous-section : (*Ophthalmologie*)

Professeur Antoine RASPILLER - Professeur Jean-Luc GEORGE - Professeur Jean-Paul BERROD

3ème sous-section : (*Stomatologie et chirurgie maxillo-faciale*)

Professeur Michel STRICKER - Professeur Jean-François CHASSAGNE

=====

PROFESSEURS DES UNIVERSITÉS

27ème section : INFORMATIQUE

Professeur Jean-Pierre MUSSE

64ème Section : BIOCHIMIE ET BIOLOGIE MOLÉCULAIRE

Professeur Daniel BURNEL

=====

PROFESSEUR ASSOCIÉ

Hygiène et santé publique

Professeur Roland SCHULZE-ROBBECKE

=====

MAÎTRES DE CONFÉRENCES DES UNIVERSITÉS - PRATICIENS HOSPITALIERS

42ème Section : SCIENCES MORPHOLOGIQUES

1ère sous-section : (*Anatomie*)

Docteur Bruno GRIGNON

2ème sous-section : (*Histologie, Embryologie, cytogénétique*)

Docteur Jean-Louis CORDONNIER - Docteur Edouard BARRAT - Docteur Jean-Claude GUEDENET

Docteur Françoise TOUATI - Docteur Chantal KOHLER

3ème sous-section : (*Anatomie et cytologie pathologiques*)

Docteur Yves GRIGNON - Docteur Béatrice MARIE

43ème Section : BIOPHYSIQUE ET IMAGERIE MÉDICALE

1ère sous-section : (*Biophysique et traitement de l'image*)

Docteur Marie-Hélène LAURENS - Docteur Jean-Claude MAYER
Docteur Pierre THOUVENOT - Docteur Jean-Marie ESCANYE - Docteur Amar NAOUN

44ème Section : BIOCHIMIE, BIOLOGIE CELLULAIRE ET MOLÉCULAIRE, PHYSIOLOGIE ET NUTRITION

1ère sous-section : (*Biochimie et biologie moléculaire*)

Docteur Marie-André GELOT - Docteur Xavier HERBEUVAL - Docteur Jean STRACZEK
Docteur Sophie FREMONT - Docteur Isabelle GASTIN - Dr Bernard NAMOUR

2ème sous-section : (*Physiologie*)

Docteur Gérard ETHEVENOT - Docteur Nicole LEMAU de TALANCE - Christian BEYAERT

45ème Section : MICROBIOLOGIE ET MALADIES TRANSMISSIBLES

1ère sous-section : (*Bactériologie, Virologie-Hygiène*)

Docteur Francine MORY - Docteur Michèle WEBER - Docteur Christine LION
Docteur Michèle DAILLOUX

2ème sous-section : (*Parasitologie et mycologie*)

Docteur Marie-France BIAVA - Docteur Nelly CONTET-AUDONNEAU

46ème Section : SANTÉ PUBLIQUE

1ère sous-section : (*Epidémiologie, économie de la santé et prévention*)

47ème Section : HÉMATOLOGIE, CANCÉROLOGIE, IMMUNOLOGIE ET GÉNÉTIQUE

1ère sous-section : (*Hématologie*)

Docteur Jean-Claude HUMBERT - Docteur François SCHOONEMAN

3ème sous-section : (*Immunologie*)

Docteur Marie-Nathalie SARDA

4ème sous-section : (*Génétique*)

48ème Section : ANESTHÉSIOLOGIE, PHARMACOLOGIE, RÉANIMATION ET THÉRAPEUTIQUE

1ère sous-section : (*Anesthésiologie et réanimation chirurgicale*)

Docteur Jacqueline HELMER - Docteur Gérard AUDIBERT

3ème sous-section : (*Pharmacologie fondamentale - Pharmacologie clinique*)

Docteur Françoise LAPICQUE - Docteur Marie-José ROYER-MORROT
Docteur Damien LOEUILLE

=====

MAÎTRES DE CONFÉRENCES

19ème section : SOCIOLOGIE, DÉMOGRAPHIE

Madame Michèle BAUMANN .

32ème section : CHIMIE ORGANIQUE, MINÉRALE, INDUSTRIELLE

Monsieur Jean-Claude RAFT

40ème section : SCIENCES DU MÉDICAMENT

Monsieur Jean-Yves JOUZEAU

60ème section : MÉCANIQUE, GÉNIE MÉCANIQUE ET GÉNIE CIVILE
Monsieur Alain DURAND

64ème section : BIOCHIMIE ET BIOLOGIE MOLÉCULAIRE
Madame Marie-Odile PERRIN - Mademoiselle Marie-Claire LANHERS

65ème section : BIOLOGIE CELLULAIRE
Mademoiselle Françoise DREYFUSS - Monsieur Jean-Louis GELLY - Madame Anne GERARD
Madame Ketsia HESS - Monsieur Pierre TANKOSIC - Monsieur Hervé MEMBRE

67ème section : BIOLOGIE DES POPULATIONS ET ÉCOLOGIE
Madame Nadine MUSSE

68ème section : BIOLOGIE DES ORGANISMES
Madame Tao XU-JIANG

=====

MAÎTRES DE CONFÉRENCES ASSOCIÉS

Médecine Générale
Docteur Gilbert ALIN
Docteur Louis FRANCO

=====

PROFESSEURS ÉMÉRITES

Professeur Georges GRIGNON - Professeur Claude PERRIN
Professeur Jean PREVOT - Professeur Michel MANCIAUX - Professeur Jean-Pierre GRILLIAT
Professeur Michel PIERSON – Professeur Alain GAUCHER – Professeur Michel BOULANGE
Professeur Alain LARCAN - Professeur Michel DUC – Professeur Michel WAYOFF

=====

DOCTEURS HONORIS CAUSA

Professeur Norman SHUMWAY (1972)
Université de Stanford, Californie (U.S.A)
Professeur Paul MICHIELSEN (1979)
Université Catholique, Louvain (Belgique)
Professeur Charles A. BERRY (1982)
Centre de Médecine Préventive, Houston (U.S.A)
Professeur Pierre-Marie GALETTI (1982)
Brown University, Providence (U.S.A)
Professeur Mamish Nisbet MUNRO (1982)
Massachusetts Institute of Technology (U.S.A)
Professeur Mildred T. STAHLMAN (1982)
Wanderbilt University, Nashville (U.S.A)
Professeur Harry J. BUNCKE (1989)
Université de Californie, San Francisco (U.S.A)
Professeur Théodore H. SCHIEBLER (1989)
Institut d'Anatomie de Würzburg (R.F.A)
Professeur Maria DELIVORIA-PAPADOPOULOS (1996)
Université de Pennsylvanie (U.S.A)

Professeur Mashaki KASHIWARA (1996)
Research Institute for Mathematical Sciences de Kyoto (JAPON)
Professeur Ralph GRÄSBECK (1996)
Université d'Helsinki (FINLANDE)
Professeur James STEICHEN (1997)
Université d'Indianapolis (U.S.A)
Professeur Duong Quang TRUNG (1997)
*Centre Universitaire de Formation et de Perfectionnement des
Professionnels de Santé d'Hô Chi Minh-Ville (VIÊTNAM)*

A NOTRE MAITRE ET PRESIDENT DE THESE

Monsieur le Professeur P. MATHIEU

Officier dans l'ordre des Palmes Académiques

Professeur de Chirurgie Thoracique et Cardio-Vasculaire

Nous sommes particulièrement sensibles à l'honneur que vous nous avez témoigné en acceptant la présidence de cette thèse.

Que ce travail soit l'expression de notre profonde admiration.

A NOS JUGES

Monsieur le Professeur J.P. VILLEMOT

Professeur de Chirurgie Thoracique et Cardio-Vasculaire

Nous sommes très sensibles à la bienveillance avec laquelle il a accepté de juger notre travail.

Qu'il veuille trouver ici le témoignage de notre profond respect.

Monsieur le Professeur A. BLUM

Professeur de Radiologie et Imagerie Médicale

Il nous a fait l'honneur d'accepter de juger notre travail.

Nous l'en remercions et l'assurons de notre profonde gratitude.

Monsieur le Professeur J.P. CARTEAUX

Professeur de Chirurgie Cardiaque et Transplantation Cardio-Thoracique

Il nous a apporté une aide précieuse dans l'élaboration de ce travail.

Nous sommes heureuse qu'il ait bien voulu juger cette thèse et le prions de trouver ici l'expression de notre amicale reconnaissance.

Madame le Docteur C. CHARPENTIER
Anesthésiste-Réanimateur, Praticien Hospitalier

Nous vous remercions sincèrement d'avoir accepté de juger ce travail.

Que cette thèse soit l'expression de notre respect et de notre gratitude.

Monsieur le Docteur Ph. ADMANT
Cardiologue

Il a toujours fait preuve à notre égard d'une grande bienveillance.
Que cette thèse qu'il nous a inspiré, soit un témoignage de notre reconnaissance et notre respectueuse considération.

A mes parents

Avec toute mon affection,

Qu'ils soient ici remerciés pour tout l'amour qu'ils nous apportent
et pour leur aide sans faille.

A mes grands-parents

Un grand merci pour leur soutien et leur amour.

A mon frère

A mes beaux-parents

A mes oncles et tantes

A mes cousins et cousines

A mes amis

A Gilda

A Anne, Sandrine et Vanina.

A Jean-Charles et Marie-Sophie

SERMENT



"Au moment d'être admise à exercer la médecine, je promets et je jure d'être fidèle aux lois de l'honneur et de la probité. Mon premier souci sera de rétablir, de préserver ou de promouvoir la santé dans tous ses éléments, physiques et mentaux, individuels et sociaux. Je respecterai toutes les personnes, leur autonomie et leur volonté, sans aucune discrimination selon leur état ou leurs convictions. J'interviendrai pour les protéger si elles sont affaiblies, vulnérables ou menacées dans leur intégrité ou leur dignité. Même sous la contrainte, je ne ferai pas usage de mes connaissances contre les lois de l'humanité. J'informerai les patients des décisions envisagées, de leurs raisons et de leurs conséquences. Je ne tromperai jamais leur confiance et n'exploiterai pas le pouvoir hérité des circonstances pour forcer les consciences. Je donnerai mes soins à l'indigent et à quiconque me les demandera. Je ne me laisserai pas influencer par la soif du gain ou la recherche de la gloire.

Admise dans l'intimité des personnes, je tairai les secrets qui me sont confiés. Reçue à l'intérieur des maisons, je respecterai les secrets des foyers et ma conduite ne servira pas à corrompre les mœurs. Je ferai tout pour soulager les souffrances. Je ne prolongerai pas abusivement les agonies. Je ne provoquerai jamais la mort délibérément.

Je préserverai l'indépendance nécessaire à l'accomplissement de ma mission. Je n'entreprendrai rien qui dépasse mes compétences. Je les entretiendrai et les perfectionnerai pour assurer au mieux les services qui me seront demandés.

J'apporterai mon aide à mes confrères ainsi qu'à leurs familles dans l'adversité.

Que les hommes et mes confrères m'accordent leur estime si je suis fidèle à mes promesses ; que je sois déshonorée et méprisée si j'y manque".

TABLE DES MATIERES

HISTORIQUE	17
EPIDEMIOLOGIE	18
1. FREQUENCE	18
2. AGE ET SEXE	18
3. TRAUMATISME CAUSAL	19
LESIONS ANATOMIQUES	20
1. TOPOGRAPHIE DES RUPTURES TRAUMATIQUES DE L'AORTE THORACIQUE	20
2. CARACTERISTIQUES ANATOMIQUES DES RUPTURES TRAUMATIQUES DE L'AORTE THORACIQUE	23
3. EVOLUTION ANATOMIQUE ET CLINIQUE	25
4. LESIONS ASSOCIEES	27
a) <u>Les lésions faciales</u> :	27
b) <u>Les lésions crânio-cérébrales</u> :	27
c) <u>Les lésions pulmonaires</u> :	28
d) <u>Les lésions cardiaques</u> :	28
e) <u>Les lésions abdominales</u> :	28
f) <u>Les lésions osseuses</u> :	29
PHYSIOPATHOLOGIE	30
1. FACTEUR HEMODYNAMIQUE	30
2. FACTEUR MECANIQUE	31

DIAGNOSTIC	33
1. ANAMNESE	33
2. MANIFESTATIONS CLINIQUES	34
3. EXAMENS COMPLEMENTAIRES	36
a) <u>La radiographie thoracique</u> :	36
b) <u>Recherche de lésions associées</u> :	38
c) <u>Tomodensitométrie</u> :	38
d) <u>Aortographie thoracique</u> :	40
e) <u>L'échographie transoesophagienne</u> :	41
f) <u>L'imagerie par résonance magnétique</u> :	43
INDICATIONS CHIRURGICALES	44
1. INTERVENTION D'URGENCE	44
2. INTERVENTION DIFFEREE	45
3. L'ABSTENTION CHIRURGICALE	48
TRAITEMENT CHIRURGICAL DES RUPTURES DE L'ISTHME AORTIQUE	49
1. PREPARATION	49
2. LES VOIES D'ABORD	49
3. PROTECTION CONTRE LES EFFETS DU CLAMPAGE AORTIQUE	51
a) <u>Les shunts inertes</u> :	52
b) <u>La circulation extra-corporelle partielle</u> :	53
c) <u>Le clampage simple sans shunt</u> :	56
d) <u>Le shunt actif atrio-fémoral</u> :	57
4. CONTROLE VASCULAIRE	59
5. REPARATION AORTIQUE	60

RESULTATS	63
1. MORTALITE	63
2. COMPLICATIONS MEDULLAIRES	64
3. COMPLICATIONS GENERALES	68
4. COMPLICATIONS VASCULAIRES	68
CONCLUSION	70
ETUDE PERSONNELLE	72
1. ACTIVITE DES SERVICES DE CHIRURGIE CARDIAQUE DU CHU DE NANCY	72
2. RUPTURES TRAUMATIQUES DE L'ISTHME AORTIQUE	73
a) <u>Introduction</u> :	73
b) <u>Matériel</u> :	74
c) <u>Observations</u> :	78
3. RESULTATS	103
DISCUSSION	106
CONCLUSION DE L'ETUDE	109
BIBLIOGRAPHIE	111

HISTORIQUE

C'est sur un cadavre qu'Hippocrate décrivit pour la première fois la rupture traumatique de l'aorte. Depuis leur description anatomique par Vesale en 1557, et clinique par Rindeleisch en 1883, les ruptures traumatiques de l'isthme aortique n'ont été longtemps qu'une lésion médico-légale découverte fréquente d'autopsie, puisque constatée dans 15% des décès par accidents de la route. Dans ces cas la rupture de l'isthme aortique était une fois sur trois la cause de la mort (21).

Les premiers cas opérés au stade aigu ne datent que des années 1958-1960 (26) précédant la publication de véritables séries depuis 1970 (46). Ce n'est qu'à partir de 1970, qu'émerge la notion de la protection médullaire, cardiaque et viscérale et que les efforts commencent à être dirigés surtout contre la prévention des complications du clampage aortique, notamment la paraplégie par ischémie de la moelle. L'étude des ruptures de l'aorte saine par traumatisme fermé du thorax élimine par définition, non seulement les plaies aortiques secondaires aux plaies de poitrine, mais aussi les ruptures d'une aorte antérieurement pathologique (anévrisme, nécrose kystique de la média, atteinte syphilitique, lésions d'athérosclérose, sténose congénitale).

EPIDEMIOLOGIE

1. FREQUENCE

La fréquence exacte des ruptures traumatiques de l'aorte est difficile à apprécier et certainement sous estimée (10 à 16 % des accidents d'automobile selon Greendyke (21)). L'accroissement du nombre et de la gravité des accidents de la circulation ne correspond pas à la relative rareté des cas rapportés qui tient à plusieurs raisons :

- la gravité des lésions , mortelles d'emblée neuf fois sur dix ;
- le petit nombre de blessés opérés précocément.

Les ruptures traumatiques de l'isthme aortique représentent donc des lésions rares encore souvent méconnues et qui font figure d'exception dans l'activité d'un centre spécialisé. On peut estimer la fréquence clinique à environ deux cas par an et par million d'habitants, ce qui donnerait une centaine de cas annuels en France.

2. AGE ET SEXE

La rupture traumatique de l'isthme aortique est neuf fois plus fréquente chez l'homme. Les adultes de sexe masculin dans leur deuxième et troisième décennie sont la cible habituelle des traumatismes violents responsables des ruptures traumatiques de l'aorte. Celles-ci sont plus rares chez l'enfant et le sujet âgé. D'après Trachiotis (48) elles sont présentes chez 0,1 à 1,0 % des enfants victimes de traumatisme thoracique.

3. TRAUMATISME CAUSAL

La survenue d'une rupture traumatique de l'isthme aortique nécessite le plus souvent un traumatisme très violent. Elle s'observe essentiellement au décours d'un accident de la voie publique et frappe le plus souvent les conducteurs ou les passagers avant d'automobiles, généralement fortement endommagées par l'accident. L'éjection du véhicule double le risque de rupture traumatique de l'isthme aortique (21). Le port de la ceinture de sécurité est efficace contre les conséquences des chocs frontaux, autrefois, grands pourvoyeurs de rupture traumatique de l'aorte, mais n'offre aucune protection contre les chocs latéraux (7, 15).

Plus rarement en cause, sont les chutes (défenestration accidentelle ou volontaire, accidents de parachute, deltaplane ou parapente, accidents d'avion), les coups violents (classique coup de pied de cheval, accidents de train, certains accidents du travail ou de sport tels que le ski) ou les ensevelissements (éboulement accidentel, tremblement de terre).

Le mécanisme le plus fréquent est la décélération brusque à laquelle est soumis, par exemple, un véhicule qui entre en collision, entraînant un arrêt brutal du mouvement du thorax tandis que les organes mobiles intra-thoraciques continuent leur mouvement.

LESIONS ANATOMIQUES

1. TOPOGRAPHIE DES RUPTURES TRAUMATIQUES DE L'AORTE THORACIQUE

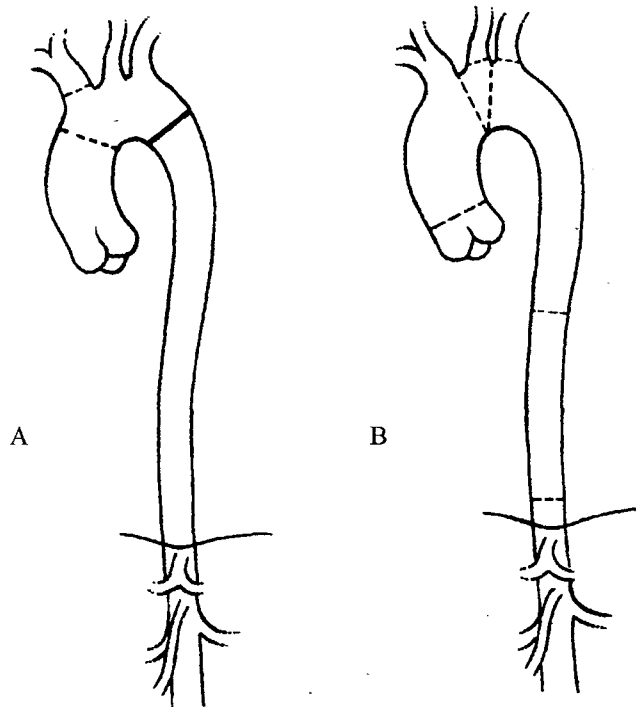
Les ruptures de l'aorte thoracique et de ses branches ont des sièges d'élection qu'expliquent les différents mécanismes lésionnels impliqués (figure 1). Les lésions de l'aorte ascendante sont anatomiquement les plus fréquentes. Elles siègent généralement un peu en amont de l'origine du tronc artériel brachio-céphalique, plus rarement immédiatement au-dessus des sigmoïdes aortiques, dont l'atteinte associée peut être à l'origine d'une insuffisance aortique traumatique. Mais elles sont pratiquement toujours mortelles d'emblée par rupture intra péricardique et tamponnade cardiaque, et il est exceptionnel que les blessés survivent suffisamment longtemps pour être transportés en temps utile dans un centre chirurgical.

Les ruptures de l'isthme aortique viennent au second rang de fréquence. Les ruptures surviennent au niveau de l'isthme (isthme de Stahel) qui est le segment terminal de la crosse aortique, juste en aval de l'artère sous-clavière gauche. Leur évolution est également sévère puisque 80 à 85% des blessés meurent immédiatement par rupture intra pleurale et hémithorax massif . Mais la survie immédiate est

possible lorsque l'adventice aortique, les tissus de soutien médiastinaux et la plèvre s'opposent à la rupture intrapleurale massive d'emblée. Ceci explique que l'isthme aortique soit en pratique clinique, la localisation la plus souvent rencontrée des ruptures de l'aorte.

La fréquence de l'atteinte des autres segments aortiques (crosse, aorte descendante, jonction thoraco-abdominale) est bien moindre. Chez les 10 à 15 % de blessés qui survivent à l'accident, la mortalité secondaire reste très élevée. Un blessé sur trois arrivés vivants à l'hôpital avec une rupture de l'isthme aortique, si non traités meurent de rupture intrapleurale secondaire au cours des vingt quatre premières heures. Seuls 5 à 10 % des survivants immédiats sont encore en vie trois mois après l'accident grâce au développement d'anévrysme chronique, d'ailleurs lui-même susceptible de complications secondaires ou tardives propres.

Figure 1 :



Sites de prédilection des ruptures traumatiques de l'aorte thoracique.

- A) Sites les plus fréquents : partie distale de l'aorte ascendante, immédiatement en amont du tronc artériel brachio-céphalique, et surtout isthme aortique.
- B) Sites plus rares : origine de l'aorte ascendante, immédiatement au dessus des sigmoïdes aortiques, crosse aortique à un niveau variable, partie moyenne ou distale de l'aorte thoracique descendante.

2. CARACTERISTIQUES ANATOMIQUES DES RUPTURES DE L'AORTE THORACIQUE

La description précise des lésions proposée par Binet et Langlois en 1961 (3) reste parfaitement valable (figure 2).

L'étendue en épaisseur amène à distinguer les ruptures complètes, intéressant les trois tuniques de l'aorte, presque toujours mortelles d'emblée sauf lorsque le médiastin et la plèvre peuvent colmater temporairement l'hémorragie, des ruptures incomplètes qui peuvent être sous-adventicielles, cas le plus fréquent en clinique, ou intimaux isolés, de diagnostic difficile mais de gravité moindre.

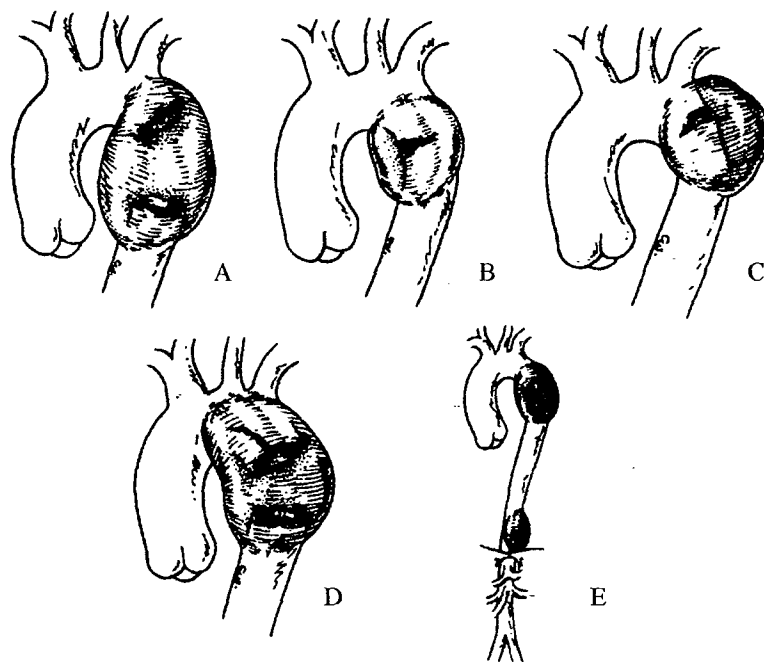
L'étendue en largeur permet de séparer les ruptures circonférentielles, au cours desquelles la rétraction des deux extrémités aortiques entraîne volontiers un écart inter-fragmentaire et une désaxation de l'aorte aboutissant, en cas de rupture isthmique à la verticalisation de la crosse aortique, des ruptures partielles, intéressant une partie seulement de la circonférence aortique, le plus souvent situées dans la concavité de l'aorte, immédiatement en aval du ligament artériel. Dans la série de Fasquel (15) (trente et une ruptures traumatiques de l'aorte thoracique) la lésion aortique était circonférentielle, respectant l'adventice (vingt deux fois) ou partielle (huit fois).

La direction de la rupture est presque toujours transversale, linéaire à bords nets, non déchiquetés. Beaucoup plus rares, sont les ruptures spiroïdes, hélicoïdales presque complètes, avec persistance d'un petit pont aortique généralement postéro-inférieur. Une rupture transversale typique de l'isthme aortique peut être associée à un trait de refend proximal s'étendant plus ou moins loin dans la concavité de la crosse

aortique. Le diagnostic et le traitement de ces formes sont particulièrement délicats.

La rupture est en général unique, mais elle peut être multiple dans environ 10 % des cas. Les lésions sont souvent situées à proximité l'une de l'autre, habituellement sous la forme d'une lésion purement intimale avoisinant une rupture complète ou sous-adventitielle. Le risque est la méconnaissance de la deuxième lésion.

Figure 2 :



Caractéristiques anatomiques des ruptures sous-adventitielles de l'isthme aortique.

A) Rupture circonférentielle. B et C) Ruptures partielles, n'intéressant qu'une partie de la circonférence aortique. D) Rupture transversale avec trait de refend longitudinal au niveau de la crosse aortique. E) Association d'une rupture de la partie basse de l'aorte thoracique descendante.

3. EVOLUTION ANATOMIQUE ET CLINIQUE

L'évolution naturelle des ruptures traumatiques de l'isthme aortique se fait, sauf exception vers la rupture. Celle-ci intervient dans un délai variable, très souvent immédiatement, de façon instantanée, le blessé mourant en quelques minutes sur les lieux de l'accident., ou secondairement dans un délai de quelques heures à quelques jours, voire semaines. Elle est alors volontiers déclenchée par un effort physique, un accès de toux ou une poussée hypertensive.

De leur rupture, leur fissuration, leur maintien ou leur organisation découlent quatre éventualités évolutives :

- la rupture immédiate des trois tuniques et de la plèvre entraîne une exsanguination massive. L'intérêt est seulement médico-légal en raison de la brièveté de la survie ;
- l'hémomédiastin aigu fissuré. La brèche est partiellement couverte par l'adventice distendu et l'hématome médiastinal s'infiltré à travers la plèvre, donnant lieu à une fuite hémorragique lente et continue. Un hémothorax immédiat ou retardé de quelques heures en est la traduction, ainsi que les signes d'une perte sanguine progressive. Cette forme fissurée a une évolution rapide qui dépasse rarement les vingt quatre heures. Elle est responsable de la mortalité précoce et ne laisse qu'une marge de temps très étroite pour intervenir ;
- L'hémomédiastin contenu. L'intégrité de l'adventice et de la plèvre forme un faux anévrisme aigu qui assure la continuité du flot sanguin et s'accompagne d'un décollement sous-adventiciel des

segments aortiques et d'une infiltration hémorragique du médiastin. Cette éventualité présente le risque de rupture secondaire de l'hémomédiastin sous tension (rupture en deux temps) après une phase de latence de plusieurs jours à deux ou trois semaines ;

- l'hématome organisé. La poche anévrysmale se consolide par fibrose péri-adventitielle et résorption de l'hémomédiastin et peut même se calcifier. Cet anévrysme chronique représente une modalité évolutive rare (2 à 6 %) qui n'est souvent découverte qu'après des mois ou des années. Le risque de rupture n'en demeure pas moins. Villard (52) pense donc que l'indication chirurgicale doit être large voire systématique car le traitement chirurgical des anévrysmes post-traumatiques est bien codifié et le pronostic post-opératoire excellent (taux de mortalité de 0 à 2%).

Dans les ruptures circonférentielles surtout, l'intima aortique peut s'invaginer dans l'aorte distale, réalisant une obstruction aortique (5). Celle-ci peut entraîner l'apparition d'un gradient de pression de part et d'autre de la lésion aortique, responsable d'une hypertension artérielle proximale et d'une ischémie d'aval, notamment médullaire (paraplégie ou paraparésie) ou rénale (anurie). Une hypertension artérielle persistante comporte un risque important de rupture secondaire.

4. LESIONS ASSOCIEES

Les lésions associées sont très fréquentes en cas de rupture traumatique de l'isthme aortique et s'expliquent par la gravité habituelle du traumatisme causal. Elles compliquent souvent le diagnostic, posent des problèmes de hiérarchie des gestes chirurgicaux et influencent le pronostic global du fait de leur gravité propre et de leur possible aggravation par la chirurgie aortique, en particulier en cas d'héparinisation générale. Dans l'étude de Warembourg (56) l'analyse des causes du décès montre que la mortalité est en corrélation étroite avec la sévérité des lésions traumatiques associées à la rupture de l'isthme aortique.

a) Les lésions faciales :

Elles ont une fréquence de l'ordre de 40 % mais n'imposent pas le plus souvent un délai diagnostique et thérapeutique important à l'égard des autres lésions.

b) Les lésions crânio-cérébrales :

Elles constituent un des éléments clé du pronostic et de la stratégie thérapeutique car elles posent le problème d'un geste neurochirurgical éventuellement urgent. De plus, elles risquent d'être aggravées par l'héparinisation générale utilisée pour la chirurgie aortique ou, par une hypertension artérielle liée au clampage aortique.

c) Les lésions pulmonaires :

La contusion pulmonaire est très fréquente et peut conduire à une hypoxémie réfractaire, même chez les blessés jeunes sans antécédents particuliers. Les ruptures trachéo-bronchiques associées sont beaucoup plus rares. Les ruptures diaphragmatiques ne sont pas exceptionnelles.

d) Les lésions cardiaques :

L'association d'une lésion cardiaque et vasculaire thoracique est rare. Mais elle doit être évoquée face à tout traumatisme thoracique sévère et devrait justifier d'après Pretre (39) une évaluation détaillée du système cardiovasculaire.

Les lésions cardiaques sont de type variable. Il peut s'agir de ruptures pariétales ou septales, très rares en pratique clinique, mais fréquentes dans les séries autopsiques. La contusion myocardique est en revanche fréquente et peut faire différer l'indication d'un geste aortique jusqu'à son habituelle guérison spontanée.

e) Les lésions abdominales :

Elles sont fréquentes. Il s'agit essentiellement de ruptures d'organes pleins (foie, rate) responsables d'hémorragie intrapéritonéale et de désinsertions mésentériques. Les ruptures d'organes creux sont plus rares et comportent un risque septique important.

f) Les lésions osseuses :

Associée à une rupture traumatique de la paroi de l'isthme de l'aorte, on rencontre avec une certaine fréquence une fracture de la colonne dorsale. Le traitement de cette double lésion apparaît peu codifié notamment en ce qui concerne la tactique opératoire. Les fractures ou luxations du rachis peuvent être en relation avec la rupture traumatique aortique, notamment dans les ruptures de l'aorte thoracique descendante ou de la jonction thoraco-abdominale. Le plus souvent elles en sont indépendantes. Elles témoignent de la violence du traumatisme initial. Dans les deux cas, elles posent des problèmes difficiles de tactique chirurgicale (38, 11).

Les lésions ostéo-articulaires des membres et du bassin sont très fréquentes. Elles peuvent être responsables de syndrome hémorragique majeur et devenir une urgence prioritaire. Elles compliquent la prise en charge de la rupture aortique du fait des problèmes d'installation opératoire.

PHYSIOPATHOLOGIE

L'aorte peut théoriquement être rompue, soit par augmentation de la pression dans sa lumière, soit par des forces de traction et compression exercées au niveau de sa paroi, soit par une conjonction de ces facteurs.

1. FACTEUR HEMODYNAMIQUE

Une explication possible à la rupture de l'aorte pourrait être celle de l'éclatement du conduit sous l'effet d'une hyperpression intravasculaire. Le facteur hémodynamique est incapable expérimentalement de provoquer à lui seul les ruptures horizontales qui sont observées en clinique. Il a été prouvé sur le cadavre que l'augmentation de la pression intrathoracique est importante au cours de traumatismes thoraciques. La mise en tension de la paroi qui en résulte peut favoriser la déchirure sous l'effet d'une force étirant ou comprimant la paroi. Ce mécanisme serait particulièrement important *in vivo* en cas d'ondes de pression qui peuvent se transformer en un véritable coup de bélier, situation que ne peuvent reproduire les études cadavériques en pression non pulsatile. Il ne peut être retenu comme seul mécanisme si la paroi est indemne de toute lésion.

2. FACTEUR MECANIQUE

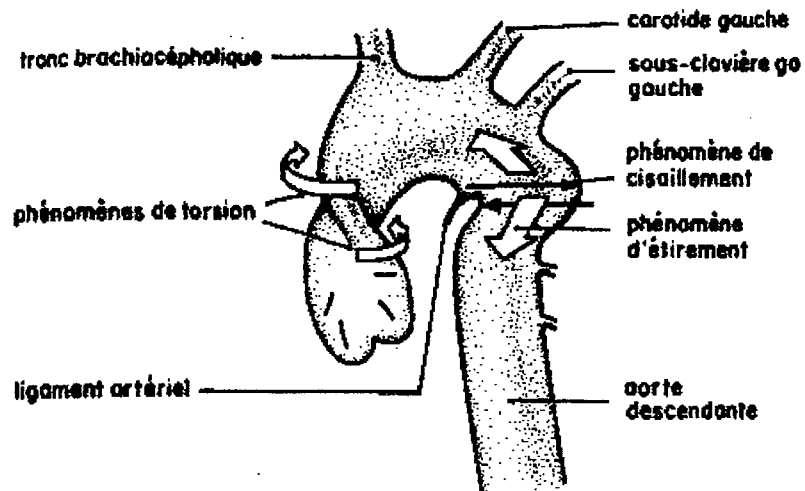
Le facteur mécanique est d'analyse complexe car deux types de force peuvent s'associer pour produire une déchirure de la paroi aortique : celles qui agissent directement au niveau de la zone qui se rompt, et celles qui sont dues au déplacement des viscères intrathoraciques, des segments plus ou moins longs de la paroi aortique étant mis en tension par des forces divergentes (figure 3).

Les ruptures traumatiques de l'isthme aortique sont secondaires dans l'immense majorité des cas à un mécanisme indirect :

- soit par inertie, au cours de chutes d'une grande hauteur. Ces chutes peuvent provoquer une décélération dans l'axe du corps, sans impact thoracique, l'aorte se rompant par déplacement des viscères intrathoraciques ;
- soit par inertie et compression basse du thorax, associant une décélération brutale dans l'axe du corps et une compression thoracique basse. C'est le cas habituel des occupants des véhicules automobiles. Il est probable que dans de tels cas, l'appui des éléments du hile pulmonaire gauche joue un rôle important dans le déplacement vers le haut de l'aorte qui va mettre en tension la zone isthmique ;
- soit par compression antéro-postérieure. C'est le cas des écrasements. La diminution du diamètre antéro-postérieur du thorax peut être considérable, le sternum venant pratiquement au contact du plan prévertébral, le cœur se déplaçant vers le bas et l'arrière provoquant une hyperflexion de la crosse aortique.

L'isthme aortique constitue la charnière ou le point fixe entre la crosse de l'aorte, relativement mobile et l'aorte thoracique descendante. Celle-ci est maintenue contre le rachis par les artères intercostales. C'est le mouvement de cisaillement entre les deux portions fixe et mobile de l'aorte qui provoque une rupture intimale au niveau de la charnière isthmique (25).

Figure 3 :



Mécanismes possibles des ruptures traumatiques de l'aorte.

DIAGNOSTIC

Il est rare mais possible d'observer un blessé arrivant à l'hôpital en inefficacité ou en arrêt cardiaque . La seule chance de survie est une thoracotomie immédiate, en salle d'urgence, qui permet le diagnostic de rupture traumatique de l'aorte et constitue le début du traitement.

Le plus souvent au moment de son arrivée à l'hôpital, le blessé est stable depuis l'accident ou a été stabilisé au cours du transport. En raison du risque majeur de rupture intrapleurale secondaire précoce, le diagnostic de la lésion aortique doit être fait sans délai. Mais il est loin d'être toujours facile, soit parce que l'état du malade paraît faussement rassurant en raison de l'absence de lésions traumatiques associées importantes, soit au contraire parce qu'il s'agit d'un polytraumatisé grave dont les autres lésions risquent d'accaparer l'attention.

1. ANAMNESE

L'existence d'une rupture traumatique de l'isthme aortique est rarement évidente mais au contraire le plus souvent masquée dans le cadre d'un polytraumatisme. Le plus important est de penser au diagnostic en fonction des circonstances de l'accident et de ses suites immédiates. Dans la série de Verdant (50), 50 % des blessés n'avaient aucun signe attirant l'attention sur le thorax et 27 % se sont présentés

à la salle d'urgence, soit en ambulatoire, soit porteurs de blessures orthopédiques ou faciales mineures.

Tout traumatisme doit donc être suspecté d'une rupture aortique d'autant plus qu'il s'agit :

- d'un accident de la route avec notion de décélération brutale importante, par éjection ou choc à grande vitesse (automobile, moto) et notion de un ou plusieurs morts parmi les autres victimes de l'accident ;
- d'une chute d'une hauteur élevée : déféstration , accident de sports aériens (parachutisme, aile volante, ULM, avion) ou de travaux publics (échafaudage, ascenseur) ;
- d'un écrasement violent sous la poussée d'une masse importante : accident d'élévateur, séisme ...

Une paraplégie ou une paraparésie, même transitoire, survenue au décours immédiat de l'accident est généralement d'emblée évocatrice. Elle est due à l'interruption transitoire ou définitive, totale ou segmentaire, du flux sanguin médullaire à cause de la lésion aortique.

2. MANIFESTATIONS CLINIQUES

L'examen clinique reste primordial même si les signes les plus fréquemment rencontrés sont aussi les plus difficiles à interpréter dans un contexte d'urgence et de traumatologie. La prise de la tension artérielle aux quatre membres doit être systématique chez tout accidenté de la route. Le signe essentiel est la différence tensionnelle entre les membres supérieurs et les membres inférieurs. L'examen

clinique peut montrer parfois les signes d'une obstruction aortique ou de ses conséquences. La « pseudo-coarctation » aortique se traduit par une hypertension artérielle aux membres supérieurs, une abolition ou une diminution des pouls fémoraux, un souffle systolique précordial ou interscapulaire, voire une paraplégie ou une paraparésie et une oligurie ou une anurie. Elle constitue pour nombre d'auteurs un élément de gravité du pronostic, à la fois au plan vital, car l'hypertension artérielle peut favoriser la rupture secondaire de l'adventice aortique et au plan fonctionnel, car la paraplégie n'est pas forcément réversible. Sur les sept blessés de Warembourg (56) ayant une pseudo-coarctation aortique, quatre étaient paraplégiques en préopératoire, cinq sont décédés en per ou postopératoire et seulement deux ont survécu dont un avec une paraplégie. Plus rarement, un hématome médiastinal peut entraîner des troubles de compression respiratoire ou veineuse, notamment après quelques heures d'évolution. Lorsque le blessé peut s'exprimer, il signale volontiers des douleurs thoraciques profondes probablement en rapport avec une distension de l'adventice aortique. La dyspnée est fréquente mais n'a rien de spécifique. Exceptionnellement la lésion aortique se manifeste par des embolies périphériques.

3. EXAMENS COMPLEMENTAIRES

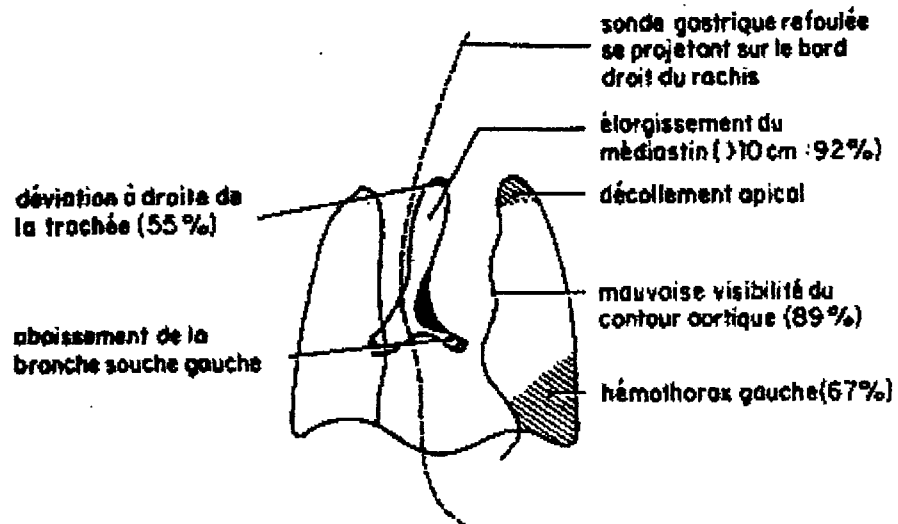
a) La radiographie thoracique :

Dans l'ensemble, l'examen clinique est généralement décevant et la suspicion diagnostique provient le plus souvent de l'examen attentif de la radiographie thoracique réalisée à l'admission du blessé. Les fractures des éléments de voisinage (sternum, première et deuxième côte) témoignent de la violence du traumatisme et localisent son point d'impact. Les signes les plus importants sont ceux qui traduisent la présence d'un hémomédiastin (2,15).

Un seul des grands signes radiologiques suivants est hautement évocateur (figure 4) :

- élargissement du médiastin au-delà de huit centimètres,
- perte des contours du bouton aortique,
- un hémothorax apical gauche ou un hémothorax gauche important,
- une déviation de la trachée vers la droite,
- un abaissement de la bronche souche gauche et / ou une déviation de l'œsophage repérée par une sonde naso-gastrique radio opaque.

Figure 4 :



Radiographie pulmonaire de face.
Principaux signes de rupture traumatique de l'aorte.

Bien que l'hémomédiastin ne soit pas spécifique d'une rupture de l'aorte ou de l'une de ses branches, ce diagnostic doit jusqu'à preuve du contraire être considéré comme possible chez tout blessé victime d'un traumatisme violent, lorsque la radiographie thoracique montre la présence d'un hémomédiastin, même de petite taille. L'interprétation du cliché initial n'est cependant pas toujours facile du fait de sa qualité technique souvent imparfaite liée à l'état précaire du malade. Un élargissement du médiastin est normal lorsque le cliché est pris couché, ce qui est presque toujours le cas chez les polytraumatisés.

Des lésions pariétales (contusion pariétale avec ou sans fracture, ou volet costal), pleurales (hémothorax) ou pulmonaires (contusion) peuvent rendre le cliché d'interprétation difficile. Enfin, la radiographie thoracique initiale est parfois normale dans d'authentiques ruptures de l'aorte ou de ses branches. Donc, lorsque les circonstances cliniques sont évocatrices, il faut impérativement répéter les clichés thoraciques rapidement, quelques heures après l'admission pour laisser le temps à l'hémomédiastin de devenir visible ou pouvoir l'apprécier après drainage thoracique (32).

b) Recherche de lésions associées :

Un bilan rapide mais complet à la recherche d'éventuelles lésions associées doit également être fait. Les lésions crânio-encéphaliques et des membres sont généralement faciles à diagnostiquer. Les lésions intra-abdominales sont très fréquentes en raison du caractère habituellement très violent du traumatisme. Leur connaissance est souvent délicate et la vérification systématique de l'abdomen par ponction lavage ou laparotomie avant d'intervenir sur la lésion aortique est une précaution « utile ».

c) Tomodensitométrie :

La tomodensitométrie, dès son apparition, a été utilisée pour l'étude de l'aorte. Elle permettait d'étudier la paroi de ce vaisseau et son environnement tissulaire, mais la lenteur d'acquisition des images la rendait inappropriée pour l'étude du contenu aortique (31).

L'avènement de l'acquisition hélicoïdale révolutionne l'imagerie vasculaire (18). La rapidité d'acquisition des coupes, l'imagerie en volume qu'elle procure et la possibilité d'injecter à haut débit du produit de contraste, ouvre la porte à l'angiographie per-tomodensitométrie (41).

Récemment Gavant (18) rapporte, avec une série de mille cinq cents patients, l'intérêt de la tomodensitométrie hélicoïdale pour le diagnostic direct de la rupture aortique. La sensibilité de cet examen est de 100% pour le diagnostic des lésions aortiques seules. Argant des résultats de cette série, il est licite à l'heure actuelle de proposer l'examen tomodensitométrique comme moyen de substitution de l'aortographie (8,49).

Mais cette attitude doit être toutefois nuancée :

- elle ne se conçoit qu'en accord avec l'équipe chirurgicale concernée ;
- les lésions des troncs supra-aortiques peuvent être méconnues. Deux lésions sur quatre n'ont pas été diagnostiquées dans la série de Gavant (18) par la tomodensitométrie hélicoïdale ;
- la qualité de l'examen tomodensitométrique en traumatologie peut être altérée pour plusieurs raisons : impossibilité de relever les bras au-dessus de la tête, agitation non calmée, apnée impossible. Dans ce cas, si la tomodensitométrie ne permet pas un diagnostic formel, l'indication d'angiographie doit être maintenue.

L'examen tomodensitométrique doit explorer en coupes fines l'aorte thoracique des troncs supra-aortiques jusqu'à l'orifice thoraco-abdominal. Une injection dans une veine du bras gauche est à proscrire en raison du risque de masquer une lésion des troncs supra-

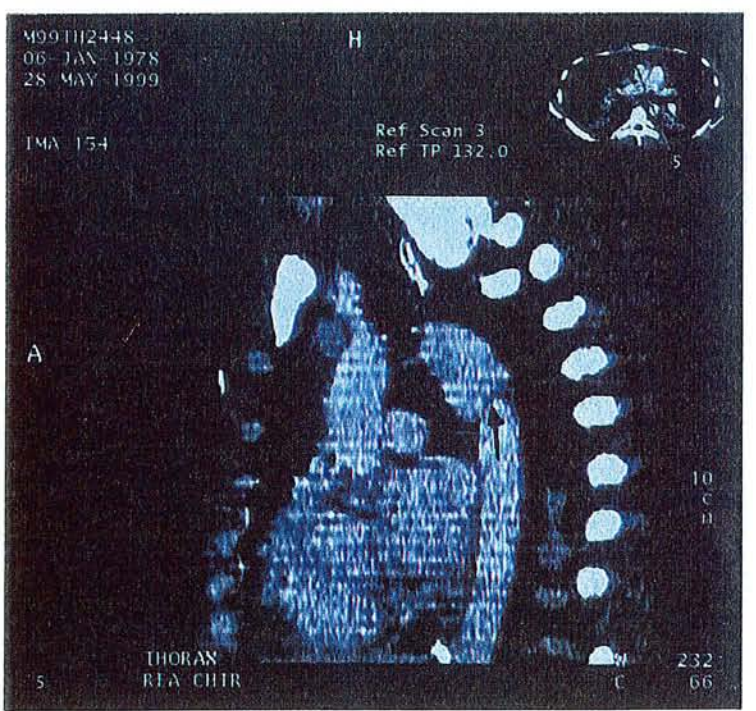
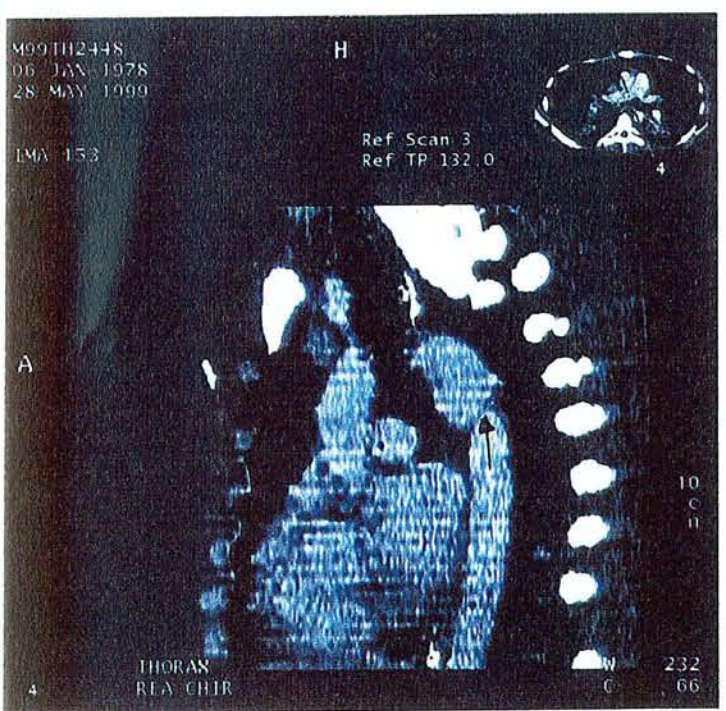
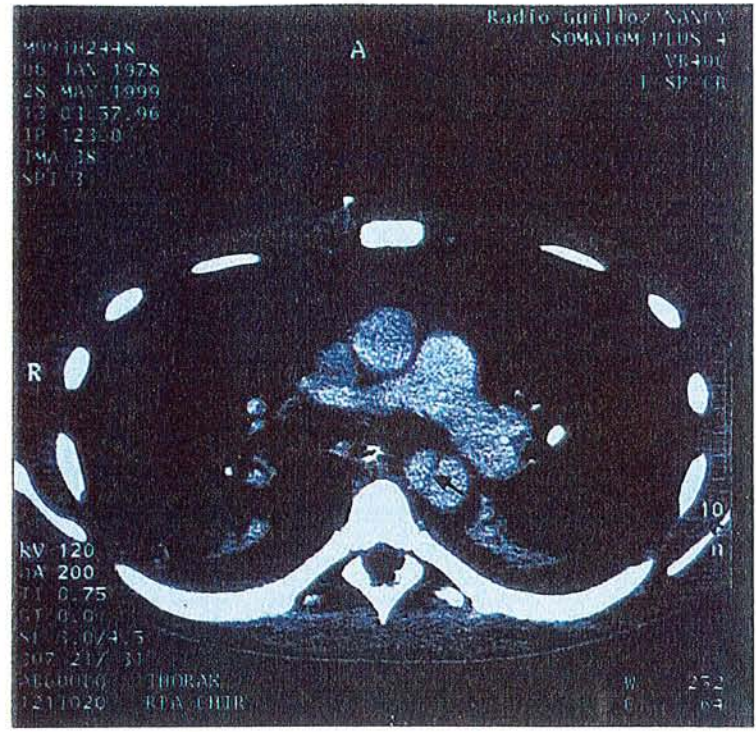
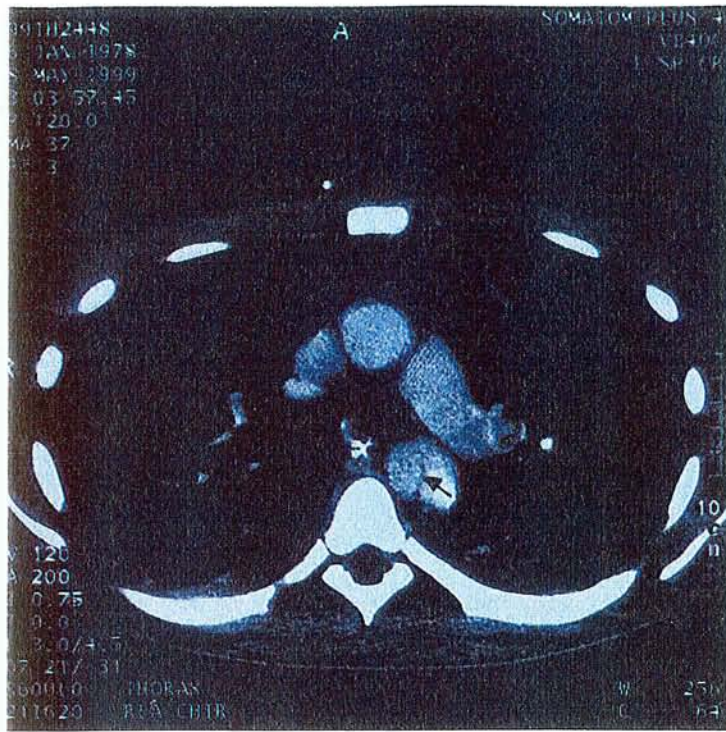

Planche I: Coupes scannographiques d'un patient présentant une rupture d'isthme:
coupes horizontales, reconstructions sagittales.

aortiques. L'injection au niveau d'une veine du membre inférieur est souhaitable mais doit être évitée en cas de traumatisme des membres inférieurs ou du pelvis. Une série de coupes sans injection s'attache à rechercher une infiltration de densité élevée de la graisse périaortique. Les coupes après injection retrouvent en cas de lésion aortique une augmentation de calibre aortique, une irrégularité du contour vasculaire, une encoche pariétale ou un flap intimal. L'examen tomодensitométrique devrait permettre mieux que l'angiographie de détecter des lésions isolées de la tunique interne de l'aorte et de suivre leur évolution en l'absence de réparation chirurgicale. Les reconstructions multiplanaires doivent être systématiques. Elles peuvent aider à différencier les variantes anatomiques (reliquat embryonnaire du canal artériel) des ruptures traumatiques.

L'examen tomодensitométrique est un examen non invasif qui permet dans un même temps, de faire un bilan lésionnel crânio-facial, thoracique et abdominal chez un malade stable.

d) Aortographie thoracique :

L'angiographie par voie gauche (cathétérisme rétrograde d'une artère fémorale) est la technique de choix pour affirmer le diagnostic de rupture de l'isthme aortique, pour situer la lésion et déterminer son étendue (2,9). C'est un examen très sensible et très spécifique. Mais il n'est pas sans risque de complications. C'est un examen invasif qui doit être réalisé chez un patient en situation hémodynamique stable. En présence d'un syndrome de pseudo-coarctation aortique, il peut être plus prudent de faire l'aortographie par voie axillaire droite. Dans tous les cas, l'aorte thoracique doit être examinée sous au moins deux

incidences . En cas de suspicion de lésions vasculaires abdominales, carotidiennes ou des membres, il est parfois indiqué de compléter l'examen par une aortographie abdominale avec ou sans cathétérisme sélectif d'une artère rénale ou digestive, une artériographie carotidienne ou des membres.

Dans les cas typiques, les ruptures de l'aorte se traduisent par un anévrysme fusiforme dû à la soufflure du manchon adventitial. Cet anévrysme est généralement circonférentiel , de diagnostic facile. Mais il est parfois localisé à la concavité de l'aorte et est alors de diagnostic plus difficile avec un diverticule résiduel au niveau de la zone d'insertion du ligament artériel. La rupture intimale est souvent visible sous forme d'une opacité linéaire irrégulière à l'intérieur de l'anévrysme. Elle permet d'affirmer la rupture aortique dans les cas douteux en particulier , en l'absence d'anévrysme évident. Il est également important de rechercher une dissection rétrograde ou antérograde, ou une sténose de l'aorte par retournement de l'intima. Dans tous les cas, il est capital de ne pas se contenter du diagnostic de la lésion évidente, mais de rechercher une lésion associée, traumatique ou congénitale, de l'aorte ou des troncs supra-aortiques dont la méconnaissance pourrait être grave de conséquences (1).

e) L'échographie transœsophagienne :

Si l'artériographie reste pour le moment un des examens de référence dans le diagnostic des ruptures traumatiques de l'aorte, l'échographie transoesophagienne prend actuellement une place de plus en plus grande dans la démarche diagnostique (19,36). Cette technique a

l'avantage de sa rapidité de mise en œuvre, l'examen étant fait sur place sous sédation, ventilation et surveillance hémodynamique (contrôle de la pression artérielle sanglante) dans l'unité de soins intensifs, voire en salle d'opération, ce qui élimine le risque lié au transport du blessé pour réaliser l'artériographie (10,51).

L'intérêt majeur de l'échographie transoesophagienne provient des rapports anatomiques privilégiés qui existent entre l'œsophage thoracique, le cœur et les vaisseaux du médiastin. Cet examen a une plus grande spécificité et sensibilité que l'artériographie principalement parce qu'il dépiste mieux les lésions intimaux. L'isthme aortique est très bien vu en échographie transoesophagienne. Le couplage de l'imagerie en 2D et du doppler couleur permet de différencier les ruptures sous-adventitiales des dissections aortiques traumatiques (10).

L'échographie transoesophagienne présente toutefois des contre-indications, des limites et des inconvénients. Elle n'est contre-indiquée qu'en cas de fracture de rachis cervical lorsque le blessé n'est ni intubé, ni ventilé. La première limite est due à l'interposition de la trachée entre l'aorte et l'œsophage ce qui empêche la visualisation de l'aorte ascendante dans sa partie terminale ainsi que la crosse et le tronc brachio-céphalique. Il s'agit de la zone dite aveugle. Cette difficulté est moindre avec l'utilisation de sondes multiplans. La seconde limite est liée à l'impossibilité pour des raisons anatomiques de visualiser l'aorte thoracique en sous-diaphragmatique et les vaisseaux du cou ne sont pas analysés, sauf la partie initiale de l'artère sous-clavière gauche et parfois la carotide primitive gauche. Par ailleurs, en cas de lésions athéroscléreuse associées, l'interprétation d'éventuelles lésions intimaux peut être difficile.

Enfin, il s'agit d'un examen opérateur-dépendant (53,54). Cet élément est à l'heure actuelle le principal facteur limitant du dépistage des ruptures traumatiques de l'aorte par l'échographie transoesophagienne. Dans l'étude de Smith (43), onze ruptures de l'aorte seront diagnostiquées par l'échographie transoesophagienne. Le diagnostic sera confirmé chez dix des onze patients, par l'aortographie (neuf patients), la chirurgie (neuf patients) ou l'autopsie (un patient). Ici la sensibilité atteint 100% et la spécificité 98 %.

f) Imagerie par résonance magnétique :

L'imagerie par résonance magnétique a été utilisée dans quelques cas pour ses avantages bien connus (absence d'injection de produit de contraste, possibilité de coupes axiales). Mais elle est peu adaptée aux polytraumatisés et aux situations d'urgence.

INDICATIONS CHIRURGICALES

1. INTERVENTION D'URGENCE

Pendant des décennies l'attitude classique en présence d'un traumatisme de l'aorte thoracique a été de préconiser un diagnostic rapide et une intervention chirurgicale d'urgence. Le premier cas opéré avec succès précocement, huit heures après l'accident est publié par Langlois en 1964 (27). La thoracotomie gauche doit être faite d'urgence chez un blessé arrivant moribond et porteur d'un hémithorax massif. Il est capital, parmi les blessés arrivés vivants à l'hôpital, de distinguer ceux qui ont un hémomédiastin instable susceptible de se rompre très rapidement. Il faut en effet intervenir chez eux d'urgence sur des signes de gravité facilement décelés par un examen clinique rapide et par la radiographie thoracique faite en salle d'urgence : instabilité hémodynamique malgré le remplissage vasculaire, syndrome de « pseudo-coarctation », très volumineux hémomédiastin, hémithorax gauche d'emblée important ou restant « productif » après drainage surtout en l'absence de lésion pariétale ou pulmonaire. Ces malades doivent être transférés directement en salle d'opération (30,47). Cependant, la mortalité post-opératoire est élevée et oscille entre 15 et 40% dans la littérature, car il s'agit d'une chirurgie d'urgence, de sauvetage des ruptures fraîches en cours de décompensation.

2. INTERVENTION DIFFEREE

Il est parfois préférable d'attendre quelques jours voire quelques semaines, avant d'opérer certaines ruptures traumatiques de l'isthme de l'aorte thoracique en cas de lésion polytraumatique grave associée (4). L'étude de Warembourg (56) montre que la mortalité est en corrélation étroite avec la sévérité des lésions traumatiques associées. Maggisano (30) a rapporté son expérience de quarante quatre malades (sur quarante sept) chez lesquels la chirurgie aortique a été différée. Son travail a montré que l'intervention différée ne comportait qu'un faible risque de rupture (deux malades sur quarante quatre, soit 4,5 %).

Les indications de chirurgie différée ont toutes pour but d'éviter d'opérer le malade dans des conditions de risque chirurgical accru :

- soit parce qu'il existe des lésions associées dont le pronostic spontané est encore plus sévère que celui de la lésion aortique et qui risque d'être aggravé par le traitement de celle-ci, notamment par l'héparinisation générale d'une éventuelle circulation extra-corporelle ; il en est ainsi des contusions cérébrales graves avec coma d'emblée ;
- soit pour améliorer les conditions de l'intervention aortique en permettant la guérison ou la stabilisation de lésions associées non chirurgicales : contusions myocardiques, contusions pulmonaires avec hypoxie sévère ;
- soit pour éviter une infection de la restauration aortique si une prothèse devait être mise en place ; c'est le cas chez les grands brûlés ou les blessés porteurs de lésions septiques graves telle une rupture de viscère creux abdominal.

Le blessé doit être hospitalisé en réanimation chirurgicale et la pression artérielle contrôlée pour éviter une hémorragie brutale par rupture secondaire de l'adventice aortique (35). Le but est de maintenir une pression artérielle moyenne inférieure à 80 mmHg. Cela implique un monitoring précis et un traitement médicamenteux par voie intraveineuse du même type que celui utilisé dans les dissections aiguës de l'aorte thoracique descendante (hypotenseurs et bêtabloquants) (17,34). Le blessé doit être surveillé de près cliniquement et par des radiographies répétées dans les mêmes conditions techniques. La constatation d'une augmentation de volume de l'hémomédiastin doit conduire à intervenir sans attendre (47). Dans le cas le plus fréquent où la lésion reste stable, la réparation aortique doit être proposée dès que l'amélioration des autres lésions traumatiques le permet. Le délai doit être, bien entendu, le plus bref possible en raison du risque de rupture secondaire (30,56). Une série de recommandations a été mise au point par le Sunnybrook Health Science Centre en mai 1993 de façon à formaliser les malades polytraumatisés ayant une rupture traumatique aortique et à permettre un traitement logique de ces malades complexes (tableau 1).

Tableau 1 :

Contre-indications du traitement chirurgical d'urgence des ruptures
traumatiques de l'aorte
(Sunnybrook Health Science Centre, Mai 1993)
(d'après Maggisano R. (30))

Neurologiques	<ul style="list-style-type: none">- Score de Glasgow <6 dans les 10 jours suivant le traumatisme- Tomodensitométrie montrant une hémorragie cérébrale
Respiratoires	<ul style="list-style-type: none">- $Pa O_2 / Fi O_2 < 200$- Intolérance de l'exclusion du poumon gauche
Cardiovasculaires	<ul style="list-style-type: none">- Nécessité de drogues inotropes
Coagulation	<ul style="list-style-type: none">- TP ou TTP < 1,5 fois la normale malgré l'administration de facteurs appropriés.

3. L'ABSTENTION CHIRURGICALE

Elle ne se conçoit qu'à titre exceptionnelle et dans des conditions cliniques et anatomiques particulières : anévrysme aortique stable et de petite taille chez un sujet très âgé ou porteur de tares médicales faisant courir un risque opératoire prohibitif. Dans d'autres cas c'est le caractère minime des lésions limitées à une rupture intimale, qui fera préférer l'abstention chirurgicale dans l'espoir d'une guérison spontanée ou d'une stabilisation.

TRAITEMENT CHIRURGICAL DES RUPTURES DE L'ISTHME AORTIQUE

1. PREPARATION

Si l'on dispose de temps suffisant, il est préférable de mettre en place les éléments habituels du monitoring hémodynamique de la chirurgie de l'aorte thoracique descendante : pression radiale droite (et fémorale droite si l'on prévoit l'utilisation d'un shunt ou d'une circulation extra-corporelle), cathéter de Swan-Ganz capteurs thermiques. L'intubation bronchique sélective par une sonde de Carlens permettant l'exclusion du poumon gauche n'est pas absolument indispensable mais a l'avantage d'améliorer l'exposition chirurgicale en évitant les inconvénients de la nécessaire rétraction pulmonaire : contusion du poumon lui-même, troubles cardiaques dus à la distorsion des éléments médiastinaux. Qu'elle soit sélective ou non, l'intubation doit être faite de façon très prudente, en évitant de provoquer des à-coups tensionnels susceptibles d'entraîner la rupture de l'adventice aortique.

2. LES VOIES D'ABORD

La voie d'abord classique et de très loin la plus utilisée, est une thoracotomie postéro-latérale gauche dans le quatrième espace intercostal ou le lit de la cinquième côte. Pour ce faire le malade est installé en décubitus latéral droit, bras droit perpendiculaire au corps, bras gauche pendant devant le thorax, très haut. Le bassin est

légèrement basculé vers l'arrière. La cuisse gauche est portée en abduction-rotation externe forcée, le pied étant posé à plat sur la table. Le triangle de Scarpa gauche pourra ainsi être abordé dans le même temps opératoire que le thorax, si il est prévu d'utiliser un shunt ou une circulation extra-corporelle. La préparation cutanée est faite largement englobant tout l'hémithorax gauche, de la ligne des apophyses épineuses au sternum. Une thoracotomie complète est en effet nécessaire et elle doit pouvoir être éventuellement agrandie en sternotomie transversale en cas de difficultés de contrôle proximale de l'aorte.

La thoracotomie antéro-latérale au bord supérieur de la quatrième côte est également utilisée par certain. Elle est faite sur un malade en décubitus dorsal, le côté gauche légèrement surélevé par une coussin longitudinal. L'exposition de la région isthmique par cette incision est inférieure à celle obtenue par thoracotomie postéro-latérale gauche. L'incision peut cependant être agrandie par section de la partie antérieure d'un ou plusieurs des cartilages costaux sus-jacents, par sternotomie transversale ou encore par sternotomie longitudinale partielle ou complète. Cette incision a l'avantage de pouvoir être faite très rapidement chez un malade qui reste en décubitus dorsal et dont la réanimation cardiorespiratoire est ainsi facilitée. Cette position permet également de réaliser sans changer d'installation une laparotomie préalable ou secondaire. La thoraco-sternotomie préconisée par Villard (53) associe une thoracotomie antéro-latérale dans le troisième espace intercostal à une sternotomie médiane verticale complète. Ces deux voies d'abord ont l'avantage de pouvoir être réalisées rapidement en laissant le malade en décubitus dorsal et de faciliter le contrôle aortique et l'installation d'une circulation extra-corporelle.

Elle permet également la réalisation d'une laparotomie sans changement d'installation, éventuellement dans le même temps opératoire par une équipe différente.

3. PROTECTION CONTRE LES EFFETS DU CLAMPAGE AORTIQUE

La nécessité du clamage de l'aorte excluant la région isthmique entraîne en amont une forte et brutale hypertension artérielle avec des risques d'œdème ou de foyers hémorragiques cérébraux (d'autant qu'il existe déjà parfois une atteinte cérébrale traumatique), des risques cardiaques d'insuffisance ventriculaire gauche aiguë par surchage et dilatation et par là, des lésions d'œdème pulmonaire. Le clamage aortique entraîne aussi en aval une ischémie de degré variable, à priori sévère, avec ses conséquences viscérales (sur les reins en particulier) et surtout médullaires. La moelle dorso-lombaire est en effet vascularisée par l'artère d'Adamkiewicz ou artère du renflement lombaire de Lazorthes née le plus souvent entre D8 et L2. Il existe quatre méthodes de protection pour parer à de telles situations :

- les shunts inertes
- la circulation extra-corporelle
- le clamage simple
- le shunt actif atrio-fémoral.

a) Les shunts inertes :

Le seul utilisable est le shunt de Gott dont la surface interne revêtue de tridodécyl-méthyl-ammonium-chloride (TDMAC) évite la formation de caillot. Les shunts inertes sont interposés entre l'aorte ascendante, la crosse ou l'artère sous-clavière en amont et l'aorte descendante ou l'artère fémorale commune en aval. Ils ont pour principe commun de prélever du sang oxygéné en amont de la zone clampée et de le réinjecter directement en aval. Ces shunts ne nécessitent pas d'héparinisation du malade et limitent donc les complications hémorragiques à distance chez les polytraumatisés (42). Donzeau-Gouge (12) pense que dans les ruptures récentes où l'héparinisation n'est pas souhaitable du fait de lésions crânio-encéphaliques souvent associées, l'utilisation des shunts inertes de type Gott trouvent leur indication de choix. Mais ils présentent plusieurs inconvénients :

- ils ne peuvent être mis en place qu'à thorax ouvert et nécessitent un délai d'installation non négligeable dans le cadre d'une extrême urgence ;
- les canulations proximales ne sont pas toujours faciles ou dénuées de risques. L'aorte ascendante peut parfois être inutilisable en raison de calcifications. Plus souvent chez des blessés jeunes elle est fine et fragile et expose lors de la canulation ou de la décanulation à des complications hémorragiques qui peuvent être mortelles (56) ;
- il existe un risque d'embolie gazeuse lors de l'introduction de la canule proximale ;

- le shunt peut constituer une gêne dans le champ opératoire et est exposé à un risque de plicature ;
- les shunts inertes ne comportent pas de circuit de récupération sanguine. L'association d'un système d'autotransfusion est nécessaire mais est parfois insuffisante en cas d'hémorragie massive ;
- l'efficacité hémodynamique des shunts inertes n'est pas toujours satisfaisante ;
- il n'est pas prouvé que l'utilisation d'un shunt diminue l'incidence des complications rénales ou médullaires.

b) La circulation extra-corporelle partielle :

Elle a longtemps été considérée comme le procédé de choix. Son principe est simple : une canule est mise en place dans le système veineux et draine le sang non oxygéné vers un système comprenant un réservoir, un oxygénateur et une pompe de réinjection qui alimente le système artériel en aval du clampage (figure 5).

Le plus classique de ces circuits est la circulation extra-corporelle veine fémorale-artère fémorale ou veine iliaque externe-artère iliaque externe. La canulation veineuse périphérique a cependant l'inconvénient d'un drainage veineux parfois insuffisant, lié à l'impossibilité de faire progresser la canule dans l'axe veineux iliaque jusqu'à la veine cave inférieure ou mieux l'oreillette droite. En cas de fracture du bassin associée, il faut également penser à la possibilité d'une lésion traumatique associée de la veine iliaque. Pour éviter ces risques, il a été proposé une canulation veineuse centrale qui peut se

faire par l'artère pulmonaire ou par l'oreillette droite. Mais l'installation de la circulation extra-corporelle ne peut être faite avant la thoracotomie et on ne bénéficie pas alors de la possibilité de récupération sanguine en cas d'hémorragie importante à l'ouverture du thorax. C'est la raison pour laquelle si on décide d'utiliser une circulation extra-corporelle, il est préférable d'utiliser la circulation extra-corporelle fémoro-fémorale classique, quitte à compléter par une deuxième canule dans l'artère pulmonaire si le drainage veineux s'avère insuffisant. Donzeau-Gouge (12) recommande la circulation extra-corporelle partielle dans les ruptures anciennes. Les avantages théoriques de l'utilisation d'une circulation extra-corporelle sont nombreux :

- elle peut être installée pendant ou même avant l'ouverture du thorax, avec la possibilité de récupérer le sang intra-pleural grâce aux aspirateurs inclus dans le système, si la rupture aortique se complète avant que le contrôle vasculaire ait pu être fait ;
- elle permet une bonne équilibration hémodynamique dans les territoires sus et sous-jacents à la zone clampée, assure une oxygénation sanguine idéale au cours de l'exclusion pulmonaire et permet une période d'assistance circulatoire après le déclampage aortique ;
- l'adjonction systématique dans le circuit d'un échangeur thermique et un branchement en Y sur la ligne artérielle, permet en cas de difficultés techniques de faire un arrêt circulatoire en hypothermie profonde en canulant l'aorte ascendante.

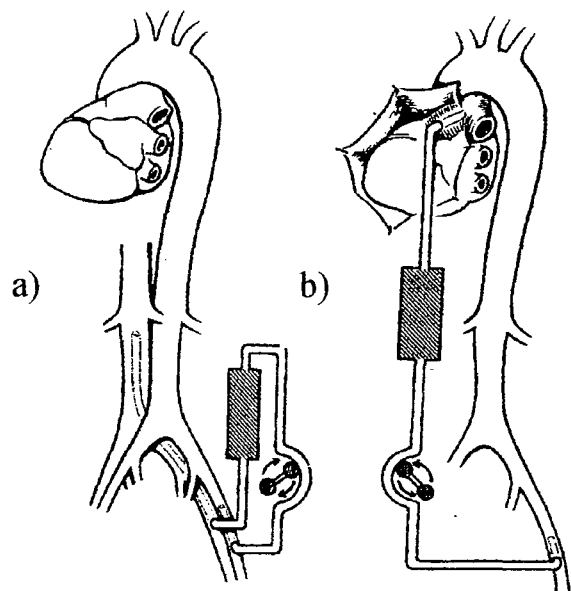
Les inconvénients de la circulation extra-corporelle ne sont cependant pas négligeables :

- elle est loin d'être disponible partout et en permanence dans les centres recevant les polytraumatisés ;
- son installation nécessite un délai d'au moins 10 à 15 minutes, parfois incompatible avec l'extrême urgence ;
- La circulation extra-corporelle ne permet pas d'éliminer complètement le risque de complications médullaires ou rénales ;
- elle nécessite une héparinisation générale qui accroît considérablement les risques hémorragiques tant au niveau thoracique qu'abdominal et surtout cérébral, en cas de lésions viscérales ou intracrâniennes associées, d'où l'intérêt des circuits préhéparinés actuellement disponibles. Mais cela explique qu'elle ait été abandonnée par de nombreux auteurs pour le traitement d'urgence des ruptures traumatiques de l'aorte.

Figure 5 :

Circulation extra-corporelle partielle pour chirurgie de l'aorte thoracique descendante.

- a) CEC veine fémorale-artère fémorale
- b) CEC artère pulmonaire-artère fémorale



c) Le clampage simple sans shunt

Il consiste à clamber l'aorte en monitorant de façon précise l'hypertension proximale, que l'on traite par des agents vasodilatateurs de type variable (27). Le déclampage doit être fait de façon progressive, après arrêt des drogues vasodilatatrices et remplissage vasculaire pour éviter une hypotension brutale. Le clampage simple a de nombreux avantages (44) :

- il est possible partout et très rapide à mettre en œuvre. Il s'agit de la seule méthode utilisable en cas d'hémorragie massive nécessitant une intervention d'extrême urgence ;
- il ne comporte aucune complication liée aux canulations ou à l'héparinisation ;
- il diminue le temps opératoire.

Il présente peu d'inconvénients :

- il existe un risque théorique d'augmentation du taux de paraplégie ou d'insuffisance rénale, sauf si la durée du clampage aortique n'excède pas 30 à 45 minutes (23). Un clampage aortique inférieur à 30 minutes et des chiffres tensionnels stables pendant ce clampage sont le garant de l'absence de complications neurologiques (12) ;
- il ne comporte pas de système de récupération sanguine et il est préférable de lui associer un système d'autotransfusion.

d) Le shunt actif atrio-fémoral :

Il a été historiquement la première méthode de perfusion distale utilisée dans la chirurgie des ruptures traumatiques de l'aorte. La canulation de l'oreillette gauche est faite à l'aide d'une grosse canule veineuse introduite par l'auricule gauche ou la veine pulmonaire supérieure gauche, immédiatement après l'ouverture du péricarde. La canulation distale est faite soit dans l'artère fémorale gauche ou l'artère iliaque externe gauche, soit dans l'aorte thoracique descendante distale. Il nécessite une héparinisation générale avec les risques hémorragiques précédemment signalés, sans avoir aucun des avantages supplémentaires apportés par la circulation extra-corporelle partielle (récupération sanguine, oxygénation, possibilité d'arrêt circulatoire en hypothermie profonde). Il est devenu intéressant grâce à l'introduction de la pompe centrifuge Biomédicus.

L'avantage majeur du shunt actif atrio-fémoral dans sa forme moderne est qu'il s'agit d'un système simple, assurant une décompression proximale et une perfusion aortique distale sans nécessiter d'héparinisation. C'est aussi la méthode de choix en cas de grossesse pour assurer la survie du fœtus et de la mère (28).

En regard les inconvénients sont mineurs :

- Il ne peut être mis en place qu'à thorax ouvert et nécessite un délai d'installation non négligeable dans le cadre d'une extrême urgence ;
- Il existe un risque d'embolie gazeuse lors de l'introduction de la canule veineuse dans l'oreillette gauche ;
- La tubulure peut constituer une gêne dans le champ opératoire ;
- Il peut favoriser la survenue d'infarctus cérébraux (14).

Ces différentes méthodes se complètent et ont chacune des indications logiques :

- le clampage simple est la seule méthode permettant de sauver quelques-uns des blessés arrivant moribonds à l'hôpital ;
- la circulation extra-corporelle fémoro-fémorale est indispensable chaque fois qu'un arrêt circulatoire sous hypothermie profonde est à prévoir (hémothorax massif avec état hémodynamique à peu près stable, énorme hémomédiastin ou après plusieurs jours d'évolution suspicion aortographique d'extension des lésions à la crosse aortique) ;
- le shunt inerte ou le shunt actif sans héparinisation est indiqué lorsque l'on doit traiter un polytraumatisé dont les lésions hémorragiques cérébrales ou abdominales associées ne constituent pas une indication opératoire ou ne sont pas encore traitées.

En dehors de ces circonstances particulières, le choix entre les différentes méthodes de protection est avant tout une affaire de préférence personnelle. Aucune des techniques (y compris la circulation extra-corporelle fémoro-fémorale) ne peut protéger la moelle si l'artère d'Adamkiewicz naît dans la zone de clampage. Ceci met l'accent sur la nécessité de clamer l'aorte le plus près possible de la rupture (20).

4. CONTROLE VASCULAIRE

Dans les ruptures fraîches de l'isthme aortique, il existe un risque non négligeable de rupture de l'adventice lors des différents temps de l'intervention précédant le clampage. En effet, la thoracotomie ou son écartement excessif peut ouvrir l'hémomédiastin si celui-ci s'étend en sous-pleural et décompenser une situation locale précaire. De même, la mobilisation du poumon risque de démasquer une brèche pleurale. Le contrôle vasculaire doit être obtenu à distance de l'hématome médiastinal, le plus loin possible de la région isthmique (20,57). On commence par contrôler l'aorte thoracique descendante en zone saine, c'est à dire à sa partie moyenne ou basse. La sécurité impose le contrôle de l'aorte proximale entre la carotide primitive et la sous-clavière gauches. L'abord de la portion horizontale de la crosse en aval de la carotide gauche, commence dans l'espace entre la carotide et la sous-clavière et descend le long de la carotide vers l'aorte horizontale. La plèvre médiastinale est ouverte de manière limitée, en arrière ou en avant du pneumogastrique. On retrouve le contact de l'aorte au pied de la carotide. En conservant ce contact on libère les faces latérales à l'aplomb de la carotide. Il est en général impossible de faire le tour de l'aorte et l'on pourra clamer à ce niveau qu'en ayant libéré les faces latérales. La libération de la face droite de l'aorte sera complètement aveugle et se fera en dernier. Le récurrent est en général repoussé par l'hématome et non vu.

Exceptionnellement un hémomédiastin très volumineux peut rendre très difficile voire impossible le contrôle aortique. Cette situation s'observe parfois chez les blessés opérés plusieurs jours après

l'accident, délai au-delà duquel on peut se trouver avec un médiastin véritablement gelé. Ces cas peuvent être l'indication d'un arrêt circulatoire en hypothermie profonde nécessitant l'utilisation d'une circulation extra-corporelle. Le clampage distal sera réalisé le plus proche possible de la brèche aortique en raison du risque de rupture des artères intercostales avec les clamps.

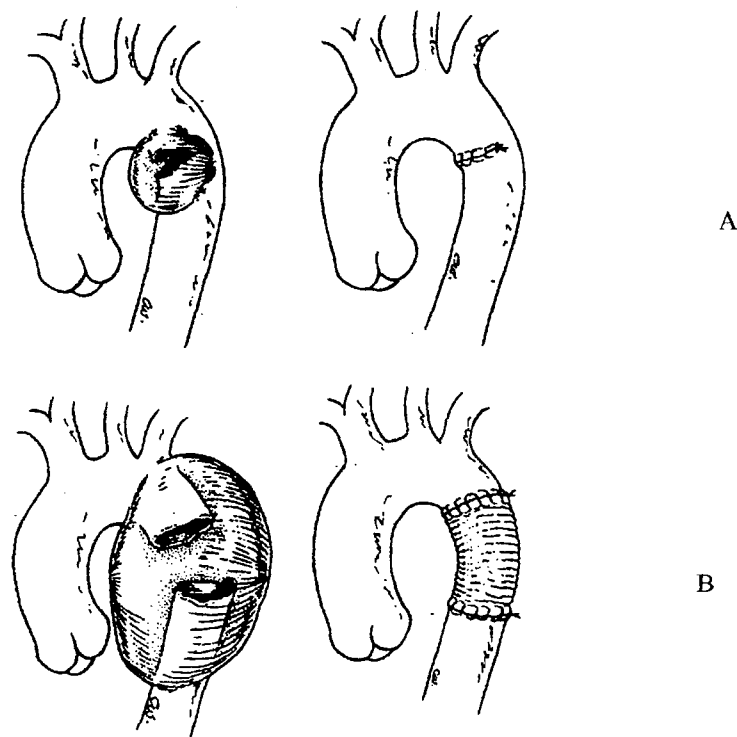
5. REPARATION AORTIQUE

Une fois les clamps appliqués de part et d'autre, la pègre et l'adventice aortique sont ouvertes dans l'axe de l'aorte. Il se produit alors généralement un saignement important par les artères intercostales naissant du segment souvent assez long d'aorte thoracique descendante qui a été exclu. Il est donc utile de reclipper l'aorte distale plus près de la rupture ce qui permet de contrôler l'hémorragie et de préserver au mieux la vascularisation médullaire par l'aorte distale. Un bilan lésionnel précis est alors réalisé, dont dépend le choix du mode de réparation aortique. Pour de nombreux auteurs (4,16,24,40), la suture directe de l'aorte est préférable chaque fois que possible. Elle est souvent possible dans les ruptures partielles mais également dans certaines ruptures complètes, à condition de bien disséquer les deux extrémités aortiques et de mettre en place des clamps supplémentaires de part et d'autre de la rupture pour mieux rapprocher les extrémités lors de la suture (figure 6).

C'est la technique qui permet le clampage aortique le plus court : 25 minutes en moyenne dans la série de Roques (40). De plus elle permet de restaurer une anatomie aortique normale et d'éviter les

conséquences possibles de la mise en place d'une prothèse (infection tardive, faux anévrisme par déhiscence des sutures et embolies distales secondaires à un thrombus mural prothétique). Mais elle n'est pas toujours possible et on doit alors avoir recours à l'interposition d'un court segment de prothèse en Dacron tissé, ne dépassant généralement pas quelques centimètres de long. Le diamètre de cette prothèse est légèrement supérieur à celui de l'aorte clampée.

Figure 6 :



Réparation des ruptures de l'isthme aortique par suture directe (A) ou interposition prothétique (B).

Dans tous les cas, la suture aortique comprend l'adventice aortique pour qu'elle soit aussi solide que possible. Lorsque l'aorte est fine et fragile, l'utilisation de bandelettes, de feutre de Teflon permet une suture solide. Il reste alors, après avoir vérifié l'hémostase, à pleuraliser ce qui a l'avantage de parfaire l'hémostase médiastinale et de recouvrir une éventuelle prothèse. Le déclampage final de l'aorte se fait de bas en haut pour purger l'anastomose et compléter l'hémostase.

RESULTATS

1. MORTALITE

Les ruptures traumatiques de l'aorte restent des lésions graves. La méthodologie des séries chirurgicales est tellement variable qu'il n'est en général pas possible de comparer leur résultat. En effet, il n'y a pas grand chose de commun entre les séries provenant de centres de traumatologie où l'on transporte très rapidement la plupart des blessés et où le nombre de thoracotomie en salle d'urgence est élevé et celles provenant de certains services de chirurgie cardiaque qui ne reçoivent en majorité que des blessés transférés d'autres hôpitaux, donc souvent opérés au-delà de la période cruciale des premières heures d'évolution. Certaines études cliniques ne s'intéressent qu'aux malades opérés de façon réglée alors que d'autres prennent en compte également les malades opérés en urgence ou même simplement arrivés vivants à l'hôpital. De plus, les ruptures traumatiques de l'aorte thoracique vues en urgence sont rares, donc peu de chirurgiens en ont une expérience importante et homogène. Les séries publiées concernent des périodes souvent prolongées, propices à des changements multiples dans la démarche diagnostique et la prise en charge thérapeutique.

La mortalité peropératoire de la rupture isthmique varie de 2 à 30%. Classiquement elle est de l'ordre de 15 %. Dans l'étude de Von Oppell (55) portant sur mille sept cent quarante deux cas de rupture traumatique de l'aorte, la mortalité globale a été de 32 % et la

mortalité peropératoire de 21,3 %. Dans celle de Nicolosi (33) portant sur quarante cinq patients, la mortalité peropératoire atteint 20 %.

La mortalité des ruptures traumatiques de l'aorte à deux origines principales : l'hémorragie massive par rupture intrapleurale, que l'on devrait pouvoir éviter en maintenant un état hémodynamique stable et l'évolution des lésions associées, qui sont parfois au-delà de toute possibilité thérapeutique et comportent une gravité propre.

Il existe de nombreux travaux qui ont voulu étudier l'influence sur la mortalité de la méthode de protection utilisée, sans conclusion pouvant être retenue, car les analyses comportent de nombreux biais.

2. COMPLICATIONS MEDULLAIRES

Les complications médullaires (paraplégie ou paraparésie) sont des complications graves de la chirurgie des ruptures traumatiques de l'isthme aortique et il faut donc, dans toute la mesure du possible, prévenir le malade ou sa famille de leur survenue possible. Les facteurs qui déterminent la vascularisation de la moelle sont multiples et complexes (anatomiques, fonctionnels et techniques) (12).

Le facteur anatomique est représenté par l'artère d'Adamkiewicz ou artère du renflement lombaire de Lazorthes qui assure principalement la vascularisation de la moelle lombo-sacrée. Son mode de naissance varie de D8 à L2 mais elle varie aussi par sa collatéralité avec les autres artères radiculaires (cervicales et dorsales) que ce soit au niveau extra-médullaire, péri-médullaire par la circulation spinale longitudinale ou encore intra-médullaire, l'ensemble réalisant un

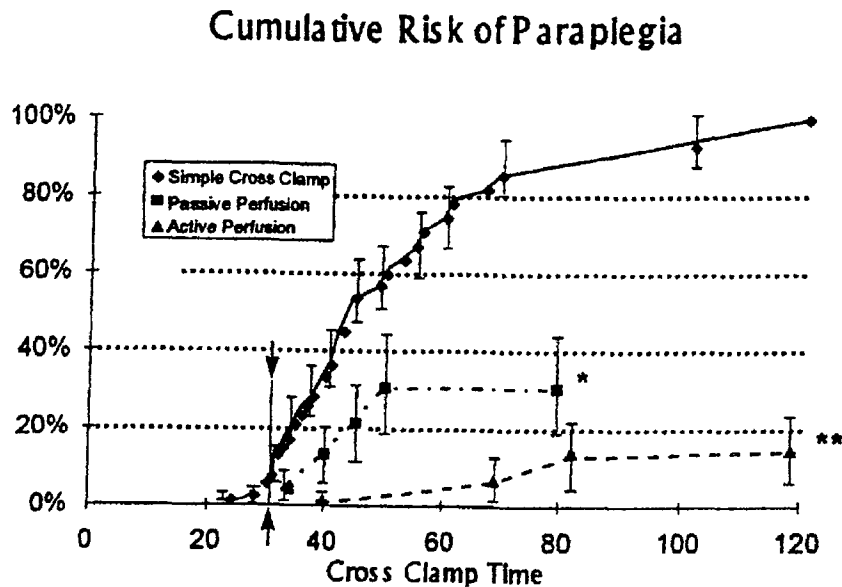
mode de vascularisation qui conditionne la vascularisation de suppléance au moment du clampage aortique.

Le facteur fonctionnel est lié aux variations tensionnelles au cours du clampage.

Les facteurs techniques dans cette localisation isthmique ne dépendent pas tant du clampage ou de la ligature d'artères intercostales, que de la durée du clampage aortique et des techniques de protection viscérale mises en jeu (figure 7 et figure 8).

Le risque de ligature ou d'exclusion d'artères intercostales pouvant alimenter la moelle est rarement réalisé dans ce type de chirurgie, bien que des paraplégies soient vraisemblablement liées à ce mécanisme du fait du caractère individuel et variable de la vascularisation médullaire. Dans l'étude de Von Oppell (55) l'incidence des complications médullaires a été de 9,9 % chez les mille quatre cent quatre vingt douze malades arrivés vivants en salle d'opération. L'ischémie médullaire durant le clampage aortique est la cause la plus fréquente des paraplégies post-opératoires (44). Katz (23) a montré que l'incidence des complications médullaires augmentait de façon exponentielle au-delà de 30 minutes de clampage aortique.

Figure 7 :

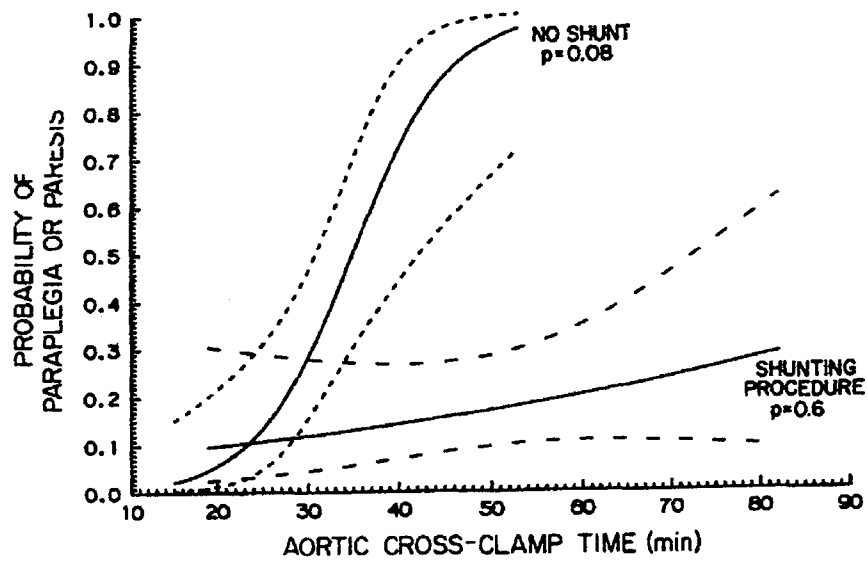


Méta-analyse du risque cumulé de survenue d'une paraplégie post-opératoire en fonction du temps de clampage aortique (axis) et en fonction de trois modalités de perfusion de l'aorte distale :

- ◆ clampage aortique simple
 - shunt passif
 - ▲ shunt actif ou circulation extra-corporelle
- $p < 0,05$ shunt passif versus clampage simple
 $p < 0,01$ shunt actif versus shunt passif

La flèche marque la durée de clampage la plus courte (31 minutes) pour laquelle une différence apparaît entre les trois méthodes de perfusion distale. (d'après Sweeney M.S. (44))

Figure 8



Probabilité de survenue d'une paraplégie post-opératoire en fonction du temps de clampage aortique (axis) et en fonction de l'existence d'une procédure de perfusion distale (shunting procedure) ou non (no shunt). (d'après Katz N.M. (23))

Tous ces facteurs ajoutés à d'autres comme les hématomyélies d'héparinisation, la compression des artères intercostales par un hématome sous-adventiciel, rendent compte de la complexité du problème et de l'hétérogénéité des résultats publiés.

3. COMPLICATIONS GENERALES

Elles sont principalement liées à l'évolution des lésions associées. Les complications respiratoires sont fréquentes et peuvent nécessiter une ventilation assistée prolongée jusqu'à guérison de la contusion pulmonaire et de son éventuelle surinfection. La contusion myocardique peut être à l'origine d'un bas débit cardiaque. Dans les formes les plus graves peut s'installer une défaillance polyviscérale avec insuffisance rénale aiguë.

4. COMPLICATIONS VASCULAIRES

La chirurgie des ruptures traumatiques de l'aorte intéresse presque toujours des artères par ailleurs saines et pour cette raison, comporte peu de complications vasculaires. La littérature mentionne cependant quelques cas de faux anévrysmes (4) ou de sténoses anastomotiques tardives non septiques (13) et surtout plusieurs cas d'infection prothétique précoce ou secondaire (13,56). Les infections prothétiques sont généralement mortelles. Il s'agit donc là d'une complication particulièrement grave dont la possibilité de survenue est un argument fort en faveur d'indications larges de suture aortique directe.

Plus rarement, une prothèse aortique peut devenir trop petite, par exemple lorsqu'elle a été mise en place chez un enfant ou du fait de l'augmentation physiologique du diamètre de l'aorte avec l'âge, plusieurs décennies après l'intervention. La constatation d'un gradient de pression significatif (supérieur à 30 mmHg) doit faire réintervenir (4). Beaucoup plus rarement, la survenue d'une embolie à partir d'une prothèse plicaturée peut nécessiter une réintervention pour remplacer la prothèse.

CONCLUSION

- Si l'on veut être en mesure de sauver certains des blessés porteurs de rupture traumatique de l'isthme aortique qui décèdent dans les toutes premières heures suivant le traumatisme causal, il est impératif que s'organisent des services d'urgence performants (SAMU, Services de Réanimation) auxquels doivent être adressés directement et le plus rapidement possible tous les polytraumatisés. La rupture d'isthme s'intègre le plus souvent dans un polytraumatisme. La prise en charge de tel patient doit faire l'objet d'une discussion multidisciplinaire (réanimateur, radiologue, chirurgien urgentiste, neurochirurgien, chirurgien cardiaque) afin de hiérarchiser le traitement des lésions vitales.
- La tomodensitométrie à acquisition hélicoïdale a pris une place importante dans le diagnostic des ruptures traumatiques de l'aorte remplaçant l'aortographie. Chez l'enfant, la tomodensitométrie à acquisition hélicoïdale et surtout l'échographie transœsophagienne sont deux techniques intéressantes utilisées en priorité dans le diagnostic des lésions aortiques (29). L'aortographie a toujours sa place dans les diagnostics incertains ou équivoques.
- Les ruptures de l'aorte thoracique récentes doivent être opérées en urgence après le traitement des lésions mettant en jeu très rapidement le pronostic vital (hématome extra-dural, lésion abdominale hémorragique). Le traitement des lésions associées ne devra pas être trop longtemps différé, notamment quand leur potentiel septique risque de compromettre le résultat de la

réparation aortique. Chez les malades hémodynamiquement stables, il peut être préférable de différer l'intervention aortique pour traiter prioritairement des lésions abdominales ou cérébrales plus urgentes ou laisser le temps à une contusion cérébrale, pulmonaire ou myocardique de s'améliorer suffisamment, pour opérer dans les meilleures conditions possibles.

- Le clampage aortique simple est de réalisation facile quand la chirurgie est facile et ne dure pas plus de 30 à 45 minutes. C'est pourquoi, le plus souvent au cours du clampage aortique, les lésions médullaires seront au mieux prévenues par l'utilisation d'une circulation extra-corporelle entre l'artère pulmonaire et l'artère fémorale ou par un shunt inerte, quand existent des lésions crânio-encéphaliques.
- La suture directe est certainement la méthode de réparation la plus logique chez ces sujets jeunes dont l'espérance de vie est importante. Elle semble possible dans la majorité des cas. C'est la technique qui permet le clampage aortique le plus court. De plus, elle évite à long terme les risques inhérents à un pontage prothétique.

ETUDE PERSONNELLE

1. ACTIVITE DES SERVICES DE CHIRURGIE CARDIAQUE DU CHU DE NANCY

L'activité des Services de Chirurgie Cardio-Vasculaire et Endocrinienne du Professeur MATHIEU et de Chirurgie Cardiaque et Transplantations Cardio-Thoraciques du Professeur VILLEMOT concerne :

- la chirurgie coronaire et des complications de l'infarctus,
- la chirurgie valvulaire,
- la chirurgie de l'insuffisance cardiaque ou respiratoire (assistance, transplantation cardiaque, transplantation cœur-poumon, transplantation bipulmonaire),
- la chirurgie cardiaque congénitale du grand enfant et de l'adulte ,
- la chirurgie aortique (pathologie anévrysmale, dissection, thrombose),
- la chirurgie péricardique,
- la chirurgie tumorale.

900 à 1 000 interventions majeures sont réalisées chaque année, dont 700 à 750 sous circulation extra-corporelle. 30 à 50 % de l'activité est réalisée en urgence (syndrome coronarien aigu, endocardite, dissection aortique, assistance circulatoire, transplantation, traumatologie) .

2. RUPTURES TRAUMATIQUES DE L'ISTHME AORTIQUE

a) Introduction :

19 patients ont été inclus dans cette étude rétrospective. Ce travail collige 19 cas de ruptures traumatiques de l'isthme aortique traités de janvier 1990 à décembre 1998 au Centre Hospitalier Universitaire de NANCY. Sept patients et douze patients ont été respectivement pris en charge dans le Service de Chirurgie Cardio-Vasculaire et endocrinienne du Professeur MATHIEU et dans le Service de Chirurgie Cardiaque et Transplantations Cardio-Thoraciques du Professeur VILLEMOT.

La plupart des patients ont été pris en charge initialement par le SAMU, par le Service d'Accueil des Urgences et la Réanimation Chirurgicale de l'Hôpital Central de Nancy. Certains patients ont été directement transférés d'un hôpital périphérique vers la Chirurgie Cardiaque.

Dans un premier temps, nous présenterons les 19 observations de rupture traumatique de l'isthme aortique. Dans un deuxième temps, nous confronterons les résultats de cette étude à ceux de la littérature, afin que ces patients bénéficient de la meilleure prise en charge possible, tant au niveau diagnostique que thérapeutique .

b) Matériel :

Notre série comporte 19 patients. Il s'agit de 15 hommes et 4 femmes. L'âge est compris entre 16 et 80 ans avec une moyenne de 35 ans. Treize patients ont moins de 35 ans. (tableaux et graphique page 76)

Le traumatisme a toujours comporté une brutale décélération :

- 15 patients ont été victimes d'un accident de la route ;
- 1 patient piéton a été heurté par un véhicule ;
- 3 patients ont été victimes d'une chute.

Tous les patients présentent des lésions associées graves. L'association la plus fréquente est représentée par les lésions crânio-encéphaliques, thoraciques et des membres.

La radiographie thoracique montre dans dix cas un élargissement du médiastin, dans un cas une modification du bouton aortique, dans quatre cas un hémithorax bilatéral, un hémopneumothorax gauche, un hémithorax droit, trois déviations de la trachée.

Dans quatre cas, le diagnostic est confirmé par l'échographie transoesophagienne.

L'artériographie permet le diagnostic de rupture de l'isthme aortique dans deux cas et l'examen tomodensitométrique du thorax dans quatorze cas dont un cas où l'artériographie a confirmé le diagnostic.

Sur ces dix neuf patients, dix sept d'entre eux avaient une lésion aiguë opérée dans les neuf premiers jours après le traumatisme, les deux autres ont eu une réparation retardée quatre mois après le traumatisme (anévrisme post-traumatique).

La lésion aortique était circonférentielle (sept fois) respectant l'adventice (quatre fois) avec rétraction importante des deux segments aortiques (quatre fois) ou partielle (dix fois).

Sur les dix neuf patients, dix huit ont pu être opérés.

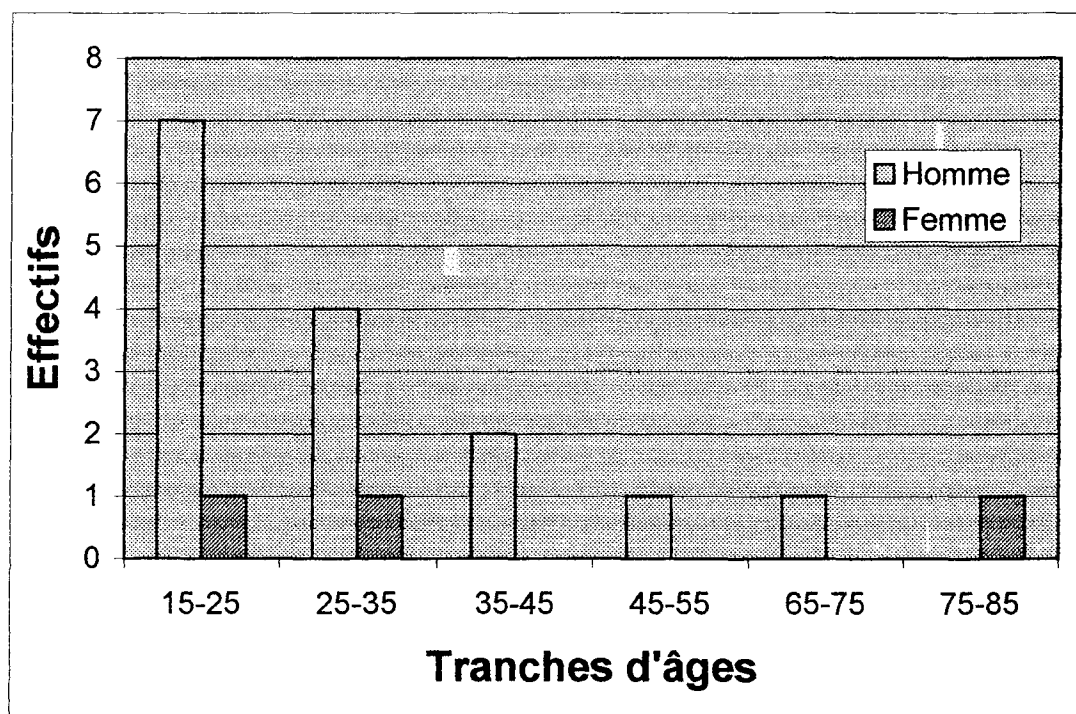
Le traitement chirurgical a consisté à rétablir la continuité aortique par suture directe (trois fois), à l'aide d'une prothèse (treize fois), à l'aide d'un patch vasculaire (deux fois). La circulation extra-corporelle est employée dans treize cas et le plus souvent sous la forme d'une circulation extra-corporelle partielle par shunt fémoro-fémoral (dix cas). Un shunt inerte est utilisé dans cinq cas . (tableaux page 77)

DESCRIPTIF DE LA POPULATION

	Homme	Femme
Effectifs	15	4

Age Mini	16	20
Age Maxi	80	68
Age Moyen	48	44

Tranche d'âge	15-25	25-35	35-45	45-55	65-75	75-85
Homme	7	4	2	1	1	0
Femme	1	1	0	0	0	1



Techniques utilisées dans 18 cas de ruptures et anévrysmes post-Traumatiques de l'aorte isthmique

	Rupture aiguë	Anévrysme chronique	TOTAL (n=18)
Suture directe	3 (16,6%)	0 0%	3 (16,6%)
Grefe aorto-aortique	11 (61,1%)	2 (11,1%)	13 (72,2%)
Patch Vasculaire	2 (11,1%)	0 0%	2 (11,1%)

Lésions associées

Lésions	Malades	%
Contusion pulmonaire	5	27,7%
Fractures membres	12	66,6%
Fractures bassin	6	33,3%
Lésions crânio-encéphaliques	9	50%
Fractures de côtes	10	55,5%
Pneumo ou hémithorax	9	50%
Lésions spléniques	5	27,7%
Lésions hépatiques	4	22,2%
Contusion myocardique/ lésion péricarde	2	11,1%
Rupture diaphragmatique	3	16,6%
Lésions vésicales, rénales ou urétrales	7	38,8%
Fracture rachis	2	11,1%
Désinsertion mésentère/ mésosigmoïde	1	5,5%

c) Observations :

• Observation n° 1 :

Monsieur MA. Stéphane

21 ans

Le 24 décembre 1995 au soir, Monsieur MA. est victime d'un accident de la voie publique, alors qu'il est au volant de sa voiture, entraînant :

- un traumatisme abdominal : un arrachement de la veine surrenalienne gauche, une contusion rénale, une contusion simple du foie et une lésion de la rate nécessitant une splénectomie,
- un traumatisme du membre inférieur gauche : réalisation d'une aponévrotomie,
- un traumatisme thoracique gauche avec mise en évidence à la radiographie thoracique d'un hémithorax.

Le patient est dans le coma.. L'examen tomodensitométrique cérébral montre un œdème cérébral diffus avec des hématomes intracérébraux. A l'échographie transoesophagienne, l'aorte thoracique et l'aorte horizontale sont normales. L'isthme est mal visualisé. Il existe une hyperéchogénéicité extra aortique au niveau de l'isthme correspondant à du sang.

L'intervention chirurgicale est décidée le 25 décembre 1995 au matin : thoracotomie gauche postéro-latérale sous circulation extra-corporelle fémorale de 147 minutes avec arrêt circulatoire de 40 minutes en hypothermie profonde. La brèche intimale est réparée par un patch vasculaire Gelseal n° 1 (8x4).

Une fibroscopie est réalisée en peropératoire en raison d'un embrochage du poumon gauche qui est hépatisé, avec un saignement diffus du parenchyme pulmonaire et des bronches qui est entretenu par la circulation extra-corporelle.

Les suites opératoires sont simples.

- Observation n° 2 :

Mademoiselle TH. Laurence

16 ans

Le 11 juin 1993, Mademoiselle TH. est victime d'un accident de la voie publique, alors qu'elle est passagère avant d'une voiture (collision entre deux voitures) entraînant :

- un traumatisme abdominal,
- un traumatisme crânien,
- un traumatisme thoracique.

Elle est transférée dans un hôpital périphérique (EPINAL) dans un tableau de choc. Une laparotomie avec splénectomie est réalisée en urgence. Il existe un hémopéritoine et un arrachement de l'artère polaire supérieure du rein gauche.

Un tomodensitométrie cérébrale met en évidence un hématome intracérébral frontal gauche.

Le 13 juin 1993 (J2) un scanner thoracique réalisé suite à l'apparition d'un hémothorax, diagnostique une rupture de l'isthme aortique.

La patiente est transférée au centre hospitalier de NANCY le 14 juin 1993. Elle est opérée le même jour avec une thoracotomie postéro-latérale gauche sous circulation extra-corporelle entre l'artère

fémorale gauche et l'artère pulmonaire de 90 minutes avec un clampage aortique de 80 minutes. La lésion nécessite la pose d'une prothèse aorto-aortique Intergard n° 16 en raison d'une rupture sous-adventitielle sur les 4/5 de la circonférence aortique avec un trait de refend vers l'aorte proximale.

Les suites opératoires sont simples.

La patiente rentre à domicile le 1^{er} Juillet 1993.

- Observation n° 3 :

Madame AR. Juliette

64 ans

Madame AR. fait une tentative de suicide en sautant d'un pont (chute d'une hauteur de 10 mètres) le 18 mai 1994. Elle est prise en charge par le SAMU 57 (THIONVILLE) qui fait un bilan des lésions :

- fractures étagées ouvertes du membre supérieur droit,
- contusion pulmonaire droite avec hémopneumothorax, fractures de côtes et de l'omoplate droite, hémomédiastin,
- fracture complexe du bassin avec hématome rétropéritonéal,
- contusion du foie et hématome du mésentère.

La patiente est transférée à l'Hôpital Central à NANCY pour poursuite du bilan.

L'artériographie met en évidence une rupture de l'isthme aortique.

L'intervention a lieu en urgence le 18 mai 1994 : thoracotomie gauche dans le quatrième espace intercostal avec réparation de la lésion aortique sans circulation extra-corporelle en raison de la multiplicité des lésions, du risque hémorragique abdominal et rétropéritonéal, du

risque potentiel d'insuffisance rénale et respiratoire. Un shunt gauche-gauche est branché entre la portion horizontale de l'arche aortique et l'aorte thoracique descendante. Un segment prothétique est mis en place en raison du caractère étoilé de la rupture aortique et de la fragilité des tissus. Il existe trois ruptures sous-intimales de la concavité de l'aorte dans la région de l'isthme et vers la portion horizontale de l'arche, nécessitant la pose d'un greffon prothétique n° 20.

La patiente fait un collapsus sévère avec arrêt cardiaque au cours de l'intervention.

La patiente décède le 25 mai 1994 dans un tableau de défaillance multiviscérale.

- Observation n° 4 :

Monsieur LE. Alain

22 ans

Le 3 septembre 1994, Monsieur LE. est victime d'un accident de moto-cross entraînant un violent traumatisme thoracique. Le patient est transféré dans hôpital périphérique (EPINAL).

Le patient présente à l'arrivée une douleur thoracique avec gêne respiratoire.

La tomodensitométrie thoracique montre une rupture isthmique aortique et hémomédiastin.

Le patient est alors transféré à NANCY. Lors du transfert, à 20 minutes de l'arrivée, il présente un arrêt cardio-circulatoire nécessitant un massage cardiaque externe. Le patient est en mydriase bilatérale à l'arrivée au Centre Hospitalier. Une thoracotomie gauche est réalisée

en urgence : le massage cardiaque interne est impossible en raison de cavités cardiaques vides. Toutes les manœuvres de réanimation sont arrêtées.

- Observation n° 5 :

Monsieur BI. Stéphane

20 ans

Le 12 décembre 1993, Monsieur BI. est victime d'un accident de la circulation entraînant :

- une rupture du cotyle,
- une rupture de l'urètre,
- un traumatisme thoracique avec rupture de l'isthme aortique associée à une rupture diaphragmatique gauche.

L'intervention est réalisée en urgence le 12 décembre 1993 : thoracotomie gauche avec reconstruction de la coupole diaphragmatique gauche et réparation de la rupture aortique transversale sur les $\frac{3}{4}$ de la circonférence en regard de l'insertion du ligament artériel, sous circulation extra-corporelle avec une suture termino-terminale.

Les lésions orthopédiques et rénales sont traitées dans un second temps.

Une réintervention est motivée le 28 décembre 1993 par l'aspect infectieux de la cicatrice de thoracotomie et par l'existence de deux épanchements pleuraux volumineux.

Les suites opératoires sont simples.

• Observation n° 6 :

Monsieur VI. Gilles

23 ans

Le 11 septembre 1991, Monsieur VI. est victime d'un accident de moto (moto contre camion) entraînant :

- une fracture ouverte du péroné droit,
- une fracture du tarse droit,
- une fracture de l'astragale droite,
- une entorse de la cheville gauche,
- une entorse grave du genou gauche,
- une luxation de l'épaule droite et une contusion de l'épaule gauche,
- une contusion pulmonaire bilatérale.

La radiographie thoracique réalisée au Centre Hospitalier Général d'EPINAL montre une lésion du médiastin. Devant l'urgence, le patient est transféré à NANCY sans autres examens complémentaires.

La rupture de l'isthme aortique est réparée en urgence sous circulation extra-corporelle entre l'artère et la veine fémorale d'une durée de 99 minutes avec un clampage aortique de 82 minutes. Une thoracotomie postéro-latérale gauche est réalisée dans le quatrième espace intercostal. Il s'agit d'une rupture totale de la circonférence aortique avec délamination de la paroi postérieure sur 2 centimètres sur le segment d'amont qui est réséqué ainsi qu'un demi centimètre du segment d'aval. Compte-tenu de la résection il est nécessaire d'interposer 3 centimètres de prothèse Gelseal n° 16 en termino-terminal.

Le traitement des lésions associées est fait dans un second temps.
Dans les suites, il apparaît une tamponnade cardiaque le 26 septembre 1991 nécessitant le drainage de l'hémopéricarde.
L'évolution est excellente à un an.

- Observation n° 7 :

Monsieur PI. Dominique

34 ans

Le 1^{er} mars 1990, Monsieur PI. est victime d'un accident de moto entraînant :

- un hémopéritoine nécessitant une intervention chirurgicale. Il existe une désinsertion du mésentère et mésosigmoïde ;
- un élargissement du médiastin visible à la radiographie thoracique.

Une angiographie est réalisée et met en évidence une rupture de l'isthme aortique. La réparation sera réalisée en urgence sous circulation extra-corporelle partielle fémoro-fémorale avec un clampage aortique de 40 minutes. Il s'agit d'une rupture sous-adventitielle circonférentielle complète. Une suture termino-terminale est réalisée.

En septembre 1990, une imagerie par résonance magnétique de l'aorte montre une discrète ectasie de l'isthme aortique. L'aspect de la naissance des troncs supra-aortiques est normal.

- Observation n° 8 :

Monsieur BA. Jean-Pierre

52 ans

Le 14 mai 1998, Monsieur BA. est victime d'un traumatisme thoracique après une chute d'une hauteur de 4 mètres (accident du travail).

Le premier bilan réalisé au Centre Hospitalier de REMIREMONT retrouve des fractures de la deuxième et septième côte droite et un emphysème sous-cutané, sans épanchement visible, responsable d'une détresse respiratoire aiguë.

Après drainage pleural bilatéral, un scanner thoraco-abdominal sans injection est réalisé. La seule lésion évidente est une contusion rénale droite responsable d'une hématurie.

Le patient est admis en Réanimation à l'Hôpital Central à NANCY le 16 mai 1998.

La radiographie thoracique réalisée par la suite, montre un épanchement pleural droit et un emphysème bilatéral prédominant à droite sans pneumothorax décelable.

Un nouveau scanner thoraco-abdominal, le 22 mai 1998, met en évidence :

- au niveau thoracique, la présence d'un faux anévrisme de la partie antéro-interne de l'isthme aortique associé à une lame d'hémomédiastin et à un hémothorax gauche minime ; confirmation de l'hémothorax gauche ;
- au niveau abdominal, la présence d'une contusion surrénalienne droite et du psoas droit sans autre lésion viscérale, ni épanchement péritonéal.

L'état clinique et hémodynamique sont stables.

Le patient est transféré le 23 mai 1998 dans le service de Chirurgie Cardiaque pour prise en charge de sa rupture traumatique de l'isthme aortique.

L'échographie trans-thoracique ne confirme pas le diagnostic (mauvaise échogénéicité).

L'intervention est réalisée le 23 mai 1998 (au neuvième jour) sous circulation extra-corporelle partielle entre l'oreillette gauche et l'aorte d'une durée de 110 minutes avec un clampage aortique de 40 minutes. Il s'agit d'une rupture sous-adventitielle transversale de 4 centimètres de long sur 2 centimètres de large, rupture contenue par l'hématome adventiciel. Les berges de la rupture aortique seront réséquées partiellement nécessitant pour la reconstruction la mise en place d'une prothèse Gelweave n° 26 (26 millimètres). Le patient présente pendant le geste une hypoxémie modérée.

Le 25 mai 1998, la reprise de la thoracotomie est nécessaire devant la suspicion d'un épanchement thoracique gauche avec atélectasie, confirmé par un scanner.

L'évolution à un an est favorable.

- Observation n° 9 :

Mademoiselle NE. Carole

28 ans

Le 21 septembre 1996, Mademoiselle NE. est victime d'un accident de la voie publique entraînant :

- un traumatisme crânien sévère avec score de Glasgow à 5. Le scanner cérébral met en évidence un œdème cérébral avec une lame d'hématome sous-dural de la tente du cervelet ;

- un traumatisme thoracique avec volet thoracique sur fractures de la deuxième et neuvième côte gauche associé à un hémithorax et une contusion pulmonaire gauche ;
- une fracture pertrochantérienne et du tiers inférieur de la diaphyse du fémur droit qui seront ostéosynthésées ;
- une fracture de l'humérus droit associée à une paralysie radiale droite,
- une fracture du cubitus gauche qui sera ostéosynthésée ;
- une fracture de la branche ischio-pubienne bilatérale avec disjonction sacro-iliaque mineure.

Le 22 novembre 1996, est réalisé un scanner thoracique de contrôle des lésions pulmonaires initiales. Une rupture sous-adventitielle au niveau de l'isthme aortique avec formation d'un sac anévrysmal au niveau postérieur et un anévrysme de la pointe du ventricule gauche sont alors diagnostiqués . La patiente signale depuis quelques temps une dyspnée d'effort mise sur le compte de la contusion pulmonaire et des séquelles pleurales initialement.

L'hospitalisation est programmée le 29 janvier 1997 (à quatre mois du traumatisme) en vue de réaliser la réparation chirurgicale de la rupture de l'isthme aortique sous circulation extra-corporelle. La circulation extra-corporelle fémoro-fémorale sera d'une durée de 25 minutes avec un clampage aortique de 18 minutes. Après ouverture du faux anévrysme isthmique, il manque 3 centimètres de paroi aortique (rupture complète) nécessitant la mise en place d'un tube droit aorto-aortique (prothèse Gelweave n° 16).

Les suites post-opératoires sont simples.

L'évolution à un an est satisfaisante.

- Observation n° 10 :

Monsieur CO. Jean-François

24 ans

Le 29 janvier 1994, Monsieur CO. est victime d'un accident de la voie publique entraînant :

- une fracture ouverte du fémur gauche qui sera mise en traction ;
- une fracture de la clavicule gauche,
- une fracture du nez et une plaie palpébrale droite,
- une plaie de l'avant bras gauche.

La radiographie thoracique montre un élargissement du médiastin supérieur. Il sera donc réalisé un scanner thoracique qui met en évidence un hémomédiastin péri-isthmique modéré, un hématome péri-aortique et l'absence d'hémithorax. Une artériographie confirme le diagnostic de rupture de l'isthme aortique.

L'intervention a lieu en urgence sous circulation extra-corporelle partielle fémoro-fémorale de 40 minutes avec un clampage aortique de 35 minutes. L'hématome est contenu par l'adventice aortique. La rupture est quasi circonférentielle et seul un centimètre de paroi aortique reste intact sur la convexité. Les deux extrémités aortiques sont distantes de 1,5 centimètre dans la concavité permettant une suture directe termino-terminale.

L'évolution à deux ans et demi est satisfaisante.

- Observation n° 11 :

Madame CU. Marcelle

80 ans

Le 1^{er} février 1997, Madame CU. est victime d'un accident de la voie publique (piéton renversé par un véhicule léger) entraînant :

- une disjonction pubienne (peut-être ancienne),
- une fracture du tibia et du péroné droit,
- une fracture ouverte du plateau tibial gauche,
- une fracture du cubitus droit.

Sur la radiographie thoracique sont visibles des fractures de côtes (de la sixième à la dixième, côte droite) sans pneumothorax, avec un élargissement du médiastin et une déviation trachéale.

Le scanner cérébral est normal.

Le scanner thoracique diagnostique une rupture complète de l'isthme aortique avec un important hémomédiastin sans hémothorax.

L'échographie abdominale est normale.

La patiente est transférée le jour même en Chirurgie Cardiaque pour prise en charge de sa rupture de l'isthme. L'intervention chirurgicale a lieu en urgence sans circulation extra-corporelle avec un shunt préhépariné entre l'aorte ascendante et l'aorte sus diaphragmatique d'une durée de 30 minutes avec un clampage aortique de 30 minutes. Il existe un volumineux hématome péri-isthmique. La rupture est complète et transversale. Le rétablissement de la continuité nécessite l'utilisation d'une prothèse de type Gelweave n° 16 de longueur 10 millimètres.

Le traitement orthopédique est réalisé dans un deuxième temps.

L'évolution au troisième jour est défavorable. La patiente décède dans un tableau de choc septique.

- Observation n° 12 :

Monsieur RE. Sébastien

21 ans

Le 26 décembre 1996, Monsieur RE. est victime d'un accident de la voie publique entraînant :

- une fracture ouverte de la mandibule,
- une plaie frontale droite,
- un élargissement du médiastin supérieur et une déviation de la trachée sur la radiographie thoracique.

Sur le scanner cérébral, on met en évidence un hématome sous-dural de la tente du cervelet (le patient est inconscient à l'arrivée, le score de Glasgow est à 5).

Le scanner thoracique permet le diagnostic de rupture de l'isthme aortique, rupture intéressant la sous-clavière gauche et respectant la carotide primitive gauche.

Le patient est transféré vers un service de Chirurgie Cardiaque pour réparation de sa rupture de l'isthme. L'intervention a lieu en urgence sans circulation extra-corporelle en raison de l'hémorragie intra-cérébrale, avec un shunt entre l'aorte ascendante et l'aorte descendante. Le clampage aortique est de 30 minutes. Il existe une rupture complète de l'aorte isthmique nécessitant la mise en place d'une courte prothèse (10 millimètres) de type Intergard n°18. On réalise également la synthèse de la fracture mandibulaire.

L'intervention a lieu sous contrôle continu électro-encéphalographique.

Les suites opératoires immédiates sont favorables.

Un contrôle tomодensitométrique réalisé le 20 février 1997 met en évidence une sténose aortique non significative en aval du départ de la sous-clavière gauche correspondant aux fils d'implantation de la prothèse.

• Observation n° 13 :

Monsieur LO. Romain

24 ans

Le 30 octobre 1998, Monsieur LO. est victime d'un accident de la voie publique dont le bilan initial pratiqué au Centre Hospitalier de FORBACH est le suivant :

- traumatisme crânien avec perte de connaissance initiale,
- traumatisme thoracique avec hémopneumothorax gauche, fracture des septième, huitième et dixième côte gauche et discret pneumothorax droit,
- traumatisme splénique avec plaie diaphragmatique gauche,
- traumatisme du pôle inférieur du rein gauche avec hématome périrénal,
- une fracture cervicale (apophyse odontoïde),
- une fracture pertrochantérienne fémorale gauche.

La prise en charge thérapeutique initiale consiste en une laparotomie effectuée en urgence, confirmant la rupture splénique partielle,

permettant un traitement conservateur et suture de la lésion diaphragmatique.

L'épanchement pleural gauche est drainé et la fracture fémorale mise en traction.

Le patient est extubé le quatrième jour et transféré de Forbach vers le CHU de BRABOIS, le 5 novembre 1998 pour la suite de la prise en charge orthopédique.

A son arrivée au Service des Urgences, le patient est conscient et orienté. L'examen clinique trouve une hypoventilation de la base pulmonaire gauche. Un nouvel examen tomodensitométrique du rachis, du thorax et de l'abdomen est réalisé. Le scanner cervical confirme l'existence d'une fracture de la base de l'apophyse odontoïde avec déplacement antérieur important. Le scanner thoraco-abdominal permet le diagnostic d'une rupture de l'isthme aortique avec faux anévrisme de la paroi antérieure de la concavité isthmique. Il existe également un hémomédiastin, un hémothorax bilatéral prédominant à gauche et un épanchement liquidien intra-abdominal avec une contusion splénique, une contusion du rein gauche et un épanchement périrénal gauche. La fracture du col fémoral gauche et de l'aileron sacré gauche sont visibles sur les coupes pelviennes.

En raison de la lésion aortique, Monsieur LO. est transféré immédiatement dans le service de Chirurgie Cardiaque pour pontage aorto-aortique le 6 novembre 1998 (cinq jours après l'accident) . Il existe une rupture complète sous-adventitielle de l'aorte thoracique isthmique. Compte tenu de l'aspect inflammatoire de l'aorte et de l'impossibilité de mobiliser les deux segments, on décide d'interposer une prothèse de type Intergard n° 18. L'intervention est réalisée sous shunt de Gott entre l'aorte ascendante et l'aorte thoracique

descendante avec un clampage aortique de 40 minutes (pas de circulation extra-corporelle ni d'héparinisation en raison des lésions multiples associées).

Les suites sont simples. Le patient est conscient et ne présente aucun déficit sensitivo-moteur.

Le patient est revu en mai 1999 : l'évolution est bonne. Un scanner est prévu fin 1999.

- Observation n° 14 :

Monsieur CO. André

68 ans

En 1997, Monsieur CO. fait une chute d'un toit avec pour conséquences de nombreuses fractures de membres et surtout un enfoncement thoracique avec un volet costal, une rupture diaphragmatique et une contusion pulmonaire. Monsieur CO. est pris en charge à l'Hôpital Central à NANCY.

Il présente le 24 janvier 1998, quatre mois après le polytraumatisme, une douleur abdominale irradiant à l'hémithorax gauche accompagnée d'abord d'une tendance lipothymique puis d'une crise aiguë hypertensive. Il est pris en charge au Centre Hospitalier d'EPINAL. L'examen clinique est sans particularités. On retrouve tous les pouls. La tension artérielle est à 200/110 mmHg symétrique. L'auscultation cardio-pulmonaire est libre.

L'échocardiographie trans-thoracique montre une hypertrophie cardiaque concentrique modérée sans autre anomalie.

Sur la radiographie thoracique est visible un élargissement du médiastin qui semble dater du premier traumatisme.

Un scanner thoraco-abdominal met en évidence un hématome péri-aortique circonférentiel de l'aorte horizontale et descendante thoracique.

Le patient est donc transféré le 24 janvier 1998 dans le service de Chirurgie Cardiaque à NANCY en raison de l'hématome péri-aortique en rapport avec une très probable rupture isthmique aortique post-traumatique de révélation différée.

A l'arrivée, une échographie transoesophagienne est réalisée pour éliminer une dissection aortique.

L'intervention a lieu le 25 janvier 1998, soit quatre mois après le traumatisme, pour réparation de la rupture sous circulation extracorporelle fémoro-fémorale de 54 minutes avec un clampage aortique de 49 minutes. Il existe une rupture de l'adventice (hématome frais sous-pleural) avec une dissection sous-adventitielle. La média présente trois zones de rupture transversale de 1 centimètre de long. La zone aortique sous-isthmique dilacérée est réséquée et la réparation nécessite donc la mise en place d'une prothèse de type Gelweave n° 25 de 4 centimètres de long. L'intervention est complexe compte tenu des adhérences pleurales très importantes.

Les suites post-opératoires immédiates sont simples. Le patient est extubé à la huitième heure post-opératoire.

Un scanner thoracique réalisé en mars 1999 est sans particularités.

- Observation n° 15 :

Monsieur MA. Hervé

38 ans

Le 21 octobre 1998 à EPINAL, Monsieur MA. est victime d'un accident de la voie publique (éjecté d'une voiture). A l'arrivée des secours le patient est conscient et ne présente aucun déficit neurologique. Les constantes hémodynamiques sont stables.

Il est hospitalisé en urgence au Centre Hospitalier d'EPINAL et le bilan lésionnel est le suivant :

- sur le scanner thoracique : hémothorax gauche et hémomédiastin, fracture de la troisième et huitième côte gauche, rupture de l'isthme aortique à l'origine de l'artère sous-clavière gauche ;
- sur le scanner abdominal : contusion du pôle inférieur du rein droit, épanchement hématique périrénal droit, fracture tassement corporelle des vertèbres dorsales D8 et D9.

Le patient est transféré dans le service de Chirurgie Cardiaque à NANCY après intubation et sédation.

Il bénéficie en urgence d'une thoracotomie gauche sous circulation extra-corporelle entre l'artère pulmonaire et l'aorte thoracique descendante d'une durée de 40 minutes. Les lésions constatées sont les suivantes :

- rupture du péricarde gauche en arrière du nerf phrénique sur toute la hauteur,
- contusion myocardique à la face postéro-latérale du ventricule gauche,
- rupture de l'aorte isthmique sur les 2/3 de la circonférence.

Il existe une large rupture aortique sous-adventitielle et seul un petit pont de 1 centimètre sur la face externe de l'aorte reste intact. Le reste de la circonférence au-delà de la zone de rupture franche, présente une dissection intra-pariétale avec un flat soulevé sur une hauteur de 1 à 1,5 centimètre. On doit donc réséquer 2 à 3 centimètres de paroi aortique. Le geste chirurgical consiste en l'implantation d'une prothèse tubulaire de 4 centimètres de longueur de type Vascutek n° 20 en dessous de l'artère sous-clavière gauche. Un hémothorax de deux litres est évacué et récupéré par cell-saver.

L'évolution est favorable le 9 février 1999.

- Observation n° 16 :

Monsieur OZ. Effendi

33 ans

Le 6 avril 1997, Monsieur OZ. est victime d'un accident de la voie publique . Le bilan lésionnel initial met en évidence un traumatisme crânien avec un hématome et des plaies frontaux, un traumatisme thoracique associant des fractures de la septième et huitième côte gauche.

La radiographie thoracique montre un élargissement du médiastin.

Un examen tomodensitométrique thoraco-abdominal est réalisé en urgence. Il existe sur les coupes thoraciques un hémomédiastin en rapport avec une rupture sous-adventitielle de l'isthme aortique, confirmée par l'échographie transoesophagienne.

L'intervention est réalisée le 6 avril 1997 sous circulation extra-corporelle partielle fémoro-fémorale de 62 minutes avec un clampage

aortique de 60 minutes et un clampage de l'artère sous-clavière gauche de 30 minutes. Il existe une rupture totale circonférentielle de l'aorte isthmique avec un espace de 5 centimètres environ entre les deux extrémités aortiques rétractées, nécessitant donc l'interposition d'une prothèse aortique de type Intervascular n° 16 pour rétablir la continuité. La synthèse des deux fractures costales par deux attelles-agrafes est réalisée pendant le même temps opératoire.

L'évolution post-opératoire immédiate est satisfaisante en dehors d'un encombrement broncho-pulmonaire.

Suite à l'apparition d'un épanchement péricardique minime aux échographies cardiaques de contrôle, un scanner thoracique est réalisé le 30 avril 1997 qui montre la présence d'un hémomédiastin non évolutif et d'un épanchement pleural et péricardique.

Le 3 mars 1998, un scanner thoracique de contrôle met en évidence un aspect légèrement sténosant de l'anastomose proximale de la prothèse, avec sur l'évaluation doppler, un gradient qui paraît modéré aux alentours de 20 mmHg, qui reste donc à surveiller par la suite. La fonction du ventricule gauche est altérée (60 %).

- Observation n° 17 :

Monsieur MO. Bernard

30 ans

Le 2 juillet 1997, Monsieur MO est victime d'un accident de la voie publique (moto contre voiture). Le bilan lésionnel réalisé dans le Service des Urgences est le suivant :

- un score de Glasgow à 15,
- une fracture ouverte du tiers moyen du fémur gauche,

- une fracture du huitième, neuvième, dixième et onzième arc costal gauche,
- une fracture de l'aile iliaque gauche,
- un hémopéritoine avec un hématome sous-capsulaire de la rate, une contusion hépatique et une contusion du pôle inférieur du rein gauche.

Dans un premier temps, sont réalisés une néphrectomie gauche, une splénectomie, un embrochage du fémur gauche et une suture de l'orteil gauche.

En post-opératoire, une échographie transoesophagienne réalisée suite à l'apparition d'un élargissement médiastinal et du bouton aortique à la radiographie thoracique, permet de mettre en évidence, une rupture isthmique motivant le transfert du patient en Chirurgie Cardiaque.

A l'admission, le patient est intubé, ventilé, sédaté (pas de notion de traumatisme crânien lors de l'accident). Il existe des signes biologiques de rhabdomyolyse avec insuffisance rénale à diurèse conservée.

Le patient est opéré le 3 juillet 1997 par thoracotomie gauche sous circulation extra-corporelle partielle fémoro-fémorale gauche d'une durée de 75 minutes. Il existe une rupture intéressant les 2/3 de la circonférence aortique, le tiers externe étant conservé. La rupture s'étend dans la concavité de la crosse aortique. Après résection de la zone de rupture, on rétablit la continuité aortique à l'aide d'une prothèse de type Gelseal n° 18. En per-opératoire, une instabilité hémodynamique importante nécessite un volumineux remplissage vasculaire et l'administration d'amines pressives.

Les suites post-opératoires sont les suivantes :

- instabilité hémodynamique progressivement réversible en 48-72 heures,
- rhabdomyolyse,
- insuffisance rénale anurique plurifactorielle (état de choc pré-opératoire, transfusion massive, rhabdomyolyse),
- hypoxémie nécessitant la poursuite de la ventilation contrôlée.

A un an, l'angiographie avec imagerie par résonance magnétique montre une bonne évolution au niveau de la prothèse qui est d'un calibre inférieur à l'aorte mais non sténosante de façon évidente.

- Observation n° 18 :

Monsieur CO. Thierry

29 ans

Le 20 juin 1998, Monsieur CO. est victime dans la région de TROYES d'un accident de la voie publique : son véhicule percute un arbre. A l'arrivée des secours, le patient est inconscient (score de Glasgow à 5). Il est incarcéré et la désincarcération dure plus d'une heure.

Monsieur CO. est dirigé vers le Service des Urgences de l'Hôpital de TROYES où le bilan lésionnel est le suivant :

- un pneumothorax droit rapidement drainé ;
- un scanner cérébral normal ;
- un scanner thoracique montre une image de flap intimal sur l'aorte thoracique avec un hémithorax gauche, très évocatrice d'une rupture de l'isthme aortique, un pneumothorax droit et la fracture des quatrième, cinquième et sixième côtes droites ;

- un scanner abdominal met en évidence une rupture sous-capsulaire de la rate et une contusion hépatique intéressant les segments IV, V et VI ;
- une fracture de diaphyse fémorale droite ;
- une fracture de la rotule droite ;
- une fracture du bassin : fracture du cadre obturateur à gauche et de l'aileron sacré à droite.

L'état hémodynamique instable est restauré après transfusion de six concentrés érythrocytaires. Le patient est alors transféré vers le Centre Hospitalier de NANCY pour traitement de la rupture de l'isthme aortique. Le traitement de la rupture est effectué en urgence dans le Service de Chirurgie Cardiaque. En raison des lésions viscérales associées avec présence d'un hémopéritoine modéré, l'intervention est effectuée après mise en place d'un shunt inerte entre l'aorte ascendante et l'aorte descendante, et non sous circulation extracorporelle. On trouve une rupture du tiers à la moitié de la circonférence interne de la région isthmique, immédiatement en aval de l'implantation du ligament artériel. Compte tenu de la persistance de près des deux tiers de la circonférence aortique sur la convexité saine, on procède à la réparation à l'aide d'un patch de forme losangique prélevé sur une prothèse de Gelseal vasculaire. A l'issue de l'intervention, Monsieur CO. présente une instabilité hémodynamique nécessitant la poursuite du remplissage par de l'amidon et la perfusion d'adrénaline.

Le 21 juin, une laparotomie est effectuée et un hémopéritoine de un litre est évacué. Il n'existe pas de lésion grave de la rate, celle-ci est donc conservée.

Le 22 juin, le patient est transféré dans le Service de Réanimation Chirurgicale à l'Hôpital Central à NANCY pour le traitement des lésions associées. Le patient est toujours intubé et ventilé. L'échocardiographie confirme l'existence d'une contusion myocardique avec hypokinésie de la paroi antéro-septale et latérale avec une fraction d'éjection estimée à 45 %. Sur le plan biologique, il existe une insuffisance rénale avec une rhabdomyolyse. Le traitement initial comporte une diurèse alcaline forcée et la poursuite de la sédation. La fonction rénale s'améliore progressivement avec normalisation des chiffres de créatinine en cinq jours.

Le 24 juin, l'ostéosynthèse du fémur droit peut être réalisée. La rotule bénéficie d'un haubanage.

Le 25 juin, la sédation est arrêtée. Le réveil est rapide et le patient est extubé dans la soirée. Une échographie cardiaque de contrôle réalisée le même jour permet de constater la récupération d'une contractilité myocardique normale avec une fraction d'éjection voisine de 60 %.

Un scanner thoracique à acquisition hélicoïdale réalisé en août 1998 montre une bonne évolution de l'aorte isthmique sans sténose résiduelle. Le patient présente une dysphonie en relation avec une parésie récurrentielle gauche. Monsieur CO. ne s'est pas présenté à la consultation de contrôle le 23 février 1999.

• Observation n° 19 :

Monsieur VA. Claude

42 ans

Le 24 février 1998 ; Monsieur VA. est victime d'un accident de la voie publique. Monsieur VA. est un patient diabétique (diabète non-insulino dépendant traité). Le bilan initial est le suivant :

- un traumatisme crânien avec perte de connaissance brève initiale ;
- une échographie cardiaque est normale hormis une suspicion de flap au niveau de l'isthme ;
- une radiographie thoracique met en évidence un élargissement du médiastin du côté gauche avec un comblement de la fenêtre aortico-pulmonaire avec refoulement vers la droite et l'avant de la trachée ;
- un scanner thoracique confirme l'hémomédiastin et montre un hémothorax gauche et droit et suspecte une plaie de l'aorte isthmique (« image » endoluminale anormale) ;
- une fracture de la cheville droite ;
- des fractures multiples costales droites, une fracture de l'arc antérieur de la deuxième côte gauche.

A l'entrée, l'état hémodynamique du patient est stable, le score de Glasgow est à 15 et il n'existe pas de signe de focalisation neurologique. Monsieur VA. est donc opéré en urgence le jour même par thoracotomie gauche sous circulation extra-corporelle fémoro-fémorale de 70 minutes avec un clampage aortique de 50 minutes. La réparation aortique nécessite l'interposition d'une prothèse en Dacron. Les suites opératoires sont simples, mais il persiste un épanchement

pleural gauche avec une surélévation de la coupole gauche. Cet épanchement peu important ne nécessite pas de drainage. Il existe une paralysie ou parésie récurrentielle gauche suite à l'intervention.

Le traitement orthopédique est réalisé dans un deuxième temps.

L'échographie de contrôle du 12 mars 1998 est normale. Un traitement bêtabloquant est institué en raison d'une tachycardie sinusale post-opératoire.

L'évolution à un an n'est pas connue.

3. RESULTATS

Nous déplorons un décès avant toute possibilité thérapeutique et deux décès post-opératoires. Malgré la rapidité de l'évaluation clinique et du transport, un patient est décédé avant la chirurgie : il présente un arrêt cardio-respiratoire pendant le transport nécessitant un massage cardiaque externe puis interne à son arrivée, inefficaces en raison de cavités cardiaques vides. Un patient est décédé au troisième jour post-opératoire dans un tableau de choc septique. Un patient est décédé au sixième jour post-opératoire dans un tableau de défaillance multi-viscérale. Le patient avait présenté pendant l'intervention un collapsus sévère avec arrêt cardiaque. Dans les deux cas, l'âge était avancé et les lésions associées importantes. Il n'est survenu aucun décès per-opératoire. Aucune paraplégie n'a été constatée en post-opératoire.

Une fibroscopie per-opératoire est réalisée chez un patient en raison d'un embrochage du poumon gauche qui hépatisé avec un saignement diffus entretenu par la circulation extra-corporelle. Une intervention

est réalisée sous contrôle électro-encéphalographique chez un patient en raison de la présence d'une hémorragie intra-cérébrale.

Trois patients ont bénéficié d'une laparotomie avant le traitement chirurgical de la rupture aortique pour des lésions abdominales associées. Chez ces trois patients, la rupture n'avait pas été diagnostiquée et n'a été suspectée que par l'apparition secondaire d'un élargissement médiastinal dans un cas, d'un hémothorax dans un cas et d'une hypoventilation pulmonaire gauche à l'auscultation dans un cas.

Dans les suites de l'intervention, deux patients ont présenté une insuffisance rénale régressive et deux patients ont nécessité une ventilation assistée pendant quelques jours. Un patient a présenté quinze jours après l'intervention, une tamponnade cardiaque nécessitant un drainage de l'hémopéricarde. Deux patients ont présenté une instabilité hémodynamique nécessitant la poursuite du remplissage et de l'adrénaline. La fonction ventriculaire gauche est altérée chez ces deux patients (60 %). Un patient a nécessité la mise sous traitement bêtabloquant en raison d'une tachycardie sinusale post-opératoire.

Un patient a subi une laparotomie et le traitement de ses lésions associées quelques jours après la prise en charge chirurgicale de la rupture de l'isthme aortique. Un patient a nécessité deux jours après son intervention, une reprise de thoracotomie en raison d'un épanchement thoracique gauche avec atelectasie. Une réintervention est motivée chez un autre patient devant l'aspect infectieux de la cicatrice de thoracotomie et devant l'existence de deux épanchements pleuraux volumineux, seize jours après la réparation aortique.

Sur les seize patients survivants, une information sur l'évolution clinique a été obtenue chez treize patients. Chez un patient, un an après l'intervention, un scanner thoracique de contrôle met en évidence un aspect légèrement sténosant de l'anastomose proximale de la prothèse, avec sur l'évaluation doppler un gradient modéré de 20 mmHg, qui reste donc à surveiller par la suite. Chez un autre patient, l'angiographie avec imagerie par résonance magnétique, montre une prothèse d'un calibre inférieur à celui de l'aorte, mais non sténosante de façon évidente, un an après l'intervention. Pour les autres patients l'évolution est bonne.

DISCUSSION

Le diagnostic de rupture traumatique de l'isthme aortique, doit être systématiquement évoquée chez tout malade atteint d'un traumatisme fermé sévère du thorax, a fortiori s'il s'agit d'un polytraumatisé et si l'accident causal est un accident de la route (quinze patients, soit 78,9 % de cette série) ou s'il s'agit d'une chute (trois patients soit 15,7 %). Dans la série de Fontan (16) l'accident causal est dans 88,2 % des cas un accident d'automobile et dans 11,8 % une chute d'une grande hauteur.

La symptomatologie des ruptures traumatiques de l'isthme aortique est à l'heure actuelle bien connue. Suspecté par la nature du traumatisme, par les signes cliniques et radiologiques, le diagnostic est affirmé par la tomодensitométrie thoracique ou l'angiographie aortique faite en urgence.

Le diagnostic est difficile en particulier chez le polytraumatisé où la lésion aortique et même l'atteinte thoracique peuvent passer au second plan, derrière des lésions abdominales, crânio-encéphaliques ou du squelette.

L'examen radiographique peut parfois attirer l'attention. Un grand nombre de signes radiologiques ont été décrits (32) permettant éventuellement d'évoquer la rupture aortique. Un signe fréquemment retrouvé dans notre série est l'élargissement du médiastin (dix patients soit 55,5 %). Fontan (16) retrouve un élargissement du médiastin dans 94,4 % des cas et Motin (32) dans 92 % des cas. Toute modification du bouton aortique (89 % des cas dans la série de Motin (32) et 5,5 % des cas dans notre série) en particulier lorsqu'il existe une déviation

de la trachée avec abaissement de la bronche souche gauche, peut faire penser à la rupture aortique.

Dès que le diagnostic de rupture aortique est soupçonné, il est affirmé par la tomодensitométrie thoracique ou l'aortographie réalisée en urgence. Dans la série de Bouchart (4), seule l'aortographie a été réalisée chez tous les patients. Dans notre série, le scanner thoracique a permis la confirmation du diagnostic dans 77,7 % des cas et l'aortographie dans seulement 11,1 % des cas.

En revanche, le classique souffle systolique latéro-sternal gauche n'est pas observé dans notre série et n'est observé dans la série de Fontan que dans 17 % des cas.

La réparation de la rupture aortique est faite par suture directe si possible, cependant le plus souvent on est conduit à rétablir la continuité à l'aide d'une prothèse devant une rupture circonférentielle avec rétraction importante des bords aortiques. Thévenet (47) dans une enquête réalisée parmi les membres de la Société de Chirurgie Thoracique et Cardio-Vasculaire de Langue Française relevait en 1975, 30 % de suture directe en cas de rupture isthmique aiguë et 17,5 % en cas d'anévrisme chronique. Dans notre série, on relève 16,6 % de suture directe en cas de rupture isthmique aiguë, 0 % en cas d'anévrisme chronique, 72,2 % de prothèse aortique en cas de rupture isthmique aiguë, 11,1 % en cas d'anévrisme chronique. Dans 11,1 % des cas, ont été utilisés des patchs vasculaires. L'absence de perte de substance et rétraction des segments aortiques facilite la suture directe. Dans la série de Roques (40), 78,5 % des lésions isthmiques ont été réparées par suture directe. En revanche, Binet et Langlois (3) ont dû faire appel à l'interposition d'une prothèse tubulée de Dacron dans 93,7 % des cas.

Faut-il assurer une protection médullaire et viscérale par une circulation extra-corporelle partielle ou un shunt inerte ? La controverse reste ouverte entre partisans des shunts inertes, de la circulation extra-corporelle (13,47) et du clampage simple. Comme Donzeau-Gouge (13), la circulation extra-corporelle partielle est le moyen de protection médullaire le plus souvent utilisé dans notre série (72 %). Le shunt inerte de type Gott par sa simplicité, est une autre alternative possible (27,7 %) permettant d'éviter l'héparinisation générale lors de lésions neuro-encéphaliques associées.

Les résultats tardifs de ce type de chirurgie sont excellents dans l'ensemble : 93 % de survivants dans la série de Fontan (16) avec 3,3 % de paraplégie post-opératoire définitive et 88,8 % de survivants dans notre série.

La mortalité peropératoire de ces ruptures traumatiques de l'isthme aortique est située entre 10 et 20 % et, est surtout en relation avec les lésions associées (13, 46). Elle est nulle dans notre série. Le tableau clinique des ruptures traumatiques anciennes est différent de celui des ruptures récentes. Tout caractère d'urgence a disparu et la mortalité opératoire est donc bien plus faible, inférieure à 5 % (13,46). Elle est nulle dans notre série bien qu'un patient ait présenté une rupture différée de l'isthme aortique post-traumatique. Comme dans la série de Fontan (16) nous n'avons observé aucun cas de paraplégie post-opératoire.

La majorité des patients sont jeunes, moyenne d'âge 35 ans dans notre série, 30 ans dans la série de Donzeau-Gouge (3), et peuvent après consolidation des lésions traumatiques associées, reprendre une activité professionnelle normale.

CONCLUSION DE L'ETUDE

La rupture traumatique de l'isthme aortique est une affection fréquente, grave et opérable. Elle doit être recherchée de parti pris dans tout traumatisme sévère. Le patient doit être opéré en urgence après le traitement des lésions mettant en jeu très rapidement le pronostic vital (hématome extra-dural, lésions abdominales hémorragiques). Le traitement des lésions associées ne devra pas être trop longtemps différé notamment en raison du potentiel septique pouvant compromettre le résultat de la réparation aortique le plus souvent réalisée par une prothèse (6, 37, 58). Au cours du clampage aortique les lésions médullaires et viscérales, seront au mieux prévenues par l'utilisation d'une circulation extra-corporelle partielle en l'absence de lésions crânio-encéphaliques contre-indiquant l'héparinisation.

La chirurgie de la rupture de l'isthme aortique est une chirurgie bien codifiée, avec une mortalité opératoire réduite. Les décès des patients présentant une rupture de l'isthme sont essentiellement préopératoires. Pour une part (rupture en cavité pleurale libre) le patient décède dans les minutes qui suivent le traumatisme, et pour l'autre part, un petit nombre de patients bénéficie d'un intervalle libre de rupture de quelques heures. Plus on est à distance de l'accident, plus le risque d'évolution hémorragique est faible. Il est important pour ces derniers patients, que les structures de prise en charge des patients accidentés identifient rapidement l'existence de la rupture en la recherchant systématiquement à chaque fois que le mécanisme du traumatisme est

évocateur (décélération) et en ayant à leur disposition immédiate une iconographie diagnostique fiable (tomodensitométrie hélicoïdale).

Le patient présentant une rupture de l'isthme aortique est le plus souvent un polytraumatisé. Il doit alors s'engager une discussion multidisciplinaire (réanimateur, radiologue, chirurgien cardiaque, chirurgien urgentiste, neurochirurgien) afin de hiérarchiser le traitement des différentes lésions.



BIBLIOGRAPHIE

1. AHRAR K., SMITH D. C., BANSAL R. C., RAZZOUK A.,
CATALANO R. D.
Angiography in blunt thoracic aortic injury.
J. Trauma., 1997, 42, 4, 665-669

2. BAUMANN J., LACOMBE M., COQUILLAUD J.P.,
DESMONTS J.M.
Les hémomédiastins traumatiques
Mem. Acad. Chir., 1969, 95, 119-130

3. BINET J.P., LANGLOIS J.
Les ruptures traumatiques de l'aorte thoracique à paroi saine
J. Chir., 1961, 82, 607-641

4. BOUCHART F., BESSOU J.P., TABLEY A., ARRIGNON J.,
MOUTON-SCHLEIFER D., REDONNET M., SOYER R.
Ruptures traumatiques isthmiques de l'aorte au stade aigu :
réévaluation du traitement chirurgical. Réflexions à propos de
quarante sept cas.
Ann. Chir. : Chir. Thorac. Cardio-vasc., 1992, 46, 2, 116-124

5. CAMILLERI L., DESCLOQUEMANT J.P., BOYER L.,
LEGAULT B., BAILLY P., PEYCELON B., DE RIBEROLLES
Ch.
Rupture traumatique de l'isthme aortique secondairement révélée par
une obstruction aiguë de l'aorte thoracique descendante.
Ann. Chir. : Chir. Thorac. Cardio-vasc., 1992, 46, 8, 708-711

6. CARREL T., DO D., MULLER M., TRILLER J., MAHLER F.,
ALTHAUS U.
Combined endovascular and surgical treatment of complex traumatic
lésions of thoracic aorta.
Lancet, 1997, 350, p 1146

7. CHESNEAU A.M., GOT C., TARRIERE C., HONNART F.,
MERIGNARGUES G., PATEL A.
Les ruptures aortiques en traumatologie routière.
Nouv. Presse Med. , 1975, 4, 2713-2717
8. CHUNG J.W., PARK J.H., IM. J. G., CHUNG. M.J., HAN M.C.,
AHN H.
Spiral CT Angiography of the thoracic aorta.
Radiographics, 1996, 16, 811-824
9. CREASY J.D., CHILES C., ROUTH W.D., DYER R.B.
Overview of traumatic injury of the thoracic aorta.
Radiographics, 1997, 17, 27-45
- 10.DACOSTA A., BILLARD J.L., ZENI F., FAVRE J.P., COMTET
C., VERMESCH. R., BERTRAND M., BERTRAND J.C.
Rupture traumatique de l'isthme aortique diagnostiquée par
l'échographie transœsophagienne.
Arch. Mal. Cœur, 1994, 87, 101-104
- 11.DAVID M., BRENOT R., JABEUF R., COULON C., TRIGALOU
D.
Rupture traumatique de l'isthme de l'aorte et fracture de colonne
dorsale.
Société de Chirurgie de Lyon, 1980 , 204-205
- 12.DONZEAU-GOUGE G.P., BICAL O., BLONDEAU Ph.,
PIWNICA A., CARPENTIER A., D'ALLAINES Cl., NOTTIN R.,
MASSOUD H., BENOMAR M., CHAUVAUD S., FABIANI J.N.,
DELOCHE A., DUBOST Ch.
Protection contre l'ischémie médullaire dans le traitement des ruptures
traumatiques de l'isthme aortique.
Ann. Chir. : Chir. Thorac. Cardio-vasc., 1983, 37, 2, 137-139

13.DONZEAU-GOUGE G.P., BICAL O., BLONDEAU Ph.,
PIWNICA A., CARPENTIER A., D' ALLAINES Cl., SOYER R.,
BRUNET A., NOTTIN R., CHAUVAUD S., FABIANI J.N.,
DELOCHE A., PETIT J., DUBOST Ch.

Rupture traumatique de l'aorte thoracique. A propos de 30 cas.
Arch. Mal. Cœur, 1983, 3, 269-277

14.DUKE B.J., MOORE E.E., BREGA K.E.

Posterior circulation cerebral infarcts associated with repair of
thoracic aortic disruption using partial left heart bypass.
The Journal of Trauma., 1997, 42, 6, 1135-1139

15.FASQUEL J.L., LEGUERRIER A., DELAMBRE J.F.,
DEVANNE C., LECOULS H., RIOUX Cl., LOGEAIS Y.

Ruptures traumatiques de l'isthme de l'aorte. A propos de trente et un
cas opérés de 1976 à 1988.
Ann. Chir. : Chir. Thorac. Cardio-vasc., 1990, 44, 2, 117-124

16.FONTAN F., CHAUVE A., DEVILLE Cl., BAUDET E.

Ruptures traumatiques de l'isthme aortique : réparation chirurgicale.
Résultats.
Chirurgie, 1978, 104, 38-43

17.GALLI R., PACINI D., DI BARTOLOMEO R., FATTORI R.,
TURINETTO B., GRILLONE G., PIERANGELI A.

Surgical indications and timing of repair of traumatic ruptures of the
thoracic aorta.
Ann.Thorac. Surg. , 1998, 65, 461-464

18.GAVANT M.L., MENKE P.G., FABIAN T., FLICK P.A.,
GRANEY M.J., GOLD R.E.

Blunt traumatic aortic rupture : detection with helical CT of the chest.
Radiology, 1995, 197, 125-133

19. GOARIN J.P., CATOIRE P., JACQUENS Y., SAADA M., RIOU B., BONNET F., CORIAT P.
Use of transoesophageal echocardiography for diagnosis of traumatic aortic injury.
Chest, 1997, 112, 71-80
20. GOUDARD A., BLIN D., HENRY J.F., DEVEZE J.L., MOULY A., MONTIES J.R.
Traitement des ruptures traumatiques récentes de l'isthme de l'aorte.
Nouv. Presse Med., 1979, 8, 3345-3347
21. GREENDYKE R.M.
Traumatic rupture of aorta : special reference to automobile accidents.
Jama, 1966, 195, 119-122
22. KATO N, DAKE M.D., MILLER D.C., SEMBA C.P., MITCHELL R.S., RAZAVI M.K., KEE S.T.
Traumatic thoracic aortic aneurysm : treatment with endovascular stent-grafts.
Radiology, 1997, 205, 657-662
23. KATZ N.M., BLACKSTONE E.H., KIRKLIN J.W., KARP R.B.
Incremental risk factors for spinal cord injury following operation for acute traumatic aortic transection.
J. Thorac. Cardio-vasc. Surg., 1981, 81, 669-674
24. KIEFFER E.
Traumatismes de l'aorte thoracique et des troncs supra-aortiques.
In : Les urgences vasculaires/ed. par BARRAL X.
Paris : Masson, 1986, 224-246
25. KRETZ J.G., EISENMANN B., HUBER B., BADAWY H., KIENY M.Th., KIENY R.
Les ruptures traumatiques de l'isthme de l'aorte à propos de 45 cas.
Cœur, 1984, 15, 5, 657-661

26. LANGLOIS J.

Les ruptures traumatiques de l'aorte thoraciques à paroi saine.

Th. : Med. : Paris : 1961

27. LANGLOIS J., GALEY J.J., BINET J.P., ZUBER Ch., CADIOT B., NEVEUX J.Y., THOMINE J.M., MATHEY J.

Un cas de rupture traumatique de l'isthme de l'aorte thoracique, opéré avec succès huit heures après l'accident.

Ann. Chir. Thor. Car., 1964, 3, 4, 1120-1131

28. LEMERMAYER G., TALWAR M.K., MULLEN J.C., KLASSEN N.

Traumatic rupture of the thoracic aorta during the second trimester of pregnancy.

Ann. Thorac. Surg., 1996, 61, 1541-1543

29. LOWE L.H., BULAS D.I., EICHELBERGER M.D., MARTIN G.R.

Traumatic aortic injuries in children : radiologic evaluation.

AJR, 1998, 170, 39-42

30. MAGGISANO R., NATHENS A., ALEXANDROVA N.A., CINA C., BOULANGER B., Mc. KENZIE R., HARRISON A.W.

Ruptures traumatiques de l'aorte thoracique : l'intervention d'urgence est-elle toujours indiquée ?

Ann. Chir. Vasc., 1995, 9, 44-52

31. MAROTTA R., FRANCHETTO A.A.

The CT appearance of aortic transection.

AJR, 1996, 166, 647-651

32.MOTIN J., LATARJET J., COGNET J.B., CLERMONT C., MAZOYER B., TRAN-MINH V., JUILLARD F., NEIDHARDT J.H.

Diagnostic des ruptures traumatiques de l'aorte. 36 observations.
Nouv. Presse Med. , 1980, 9, 2823-2827

33.NICOLOSI A.C., ALMASSI G.H., BOUSAMRA II M., HAASLER G.B., OLINGER G.N.

Mortality and neurologic morbidity after repair of traumatic aortic disruption.

Ann. Thorac. Surg., 1996, 61, 875-878

34.PATE J.W.

Modern management of traumatic rupture of the aortic isthmus.

Ann. Thorac. Surg. , 1998, 66, 611-612

35.PATE J.W., FABIAN T.C., WALKER W.

Traumatic rupture of the aortic isthmus : an emergency ?

World J. Surg., 1995, 19, 119-126

36.PATE J.W., MINARD G.

Imaging of traumatic rupture of the aorta.

J. Thorac. Cardio-vasc. Surg., 1995, 109, 1, 190-191

37.PERREAULT P., SOULA P., ROUSSEAU H., OTAL P., MASSABUAU P., MEITES G., CERENE A., JOFFRE F.

Acute traumatic rupture of the thoracic aorta : delayed treatment with endoluminal covered stent. A. report of two cases.

J. Vasc. Surg., 1998, 27, 538-544

38.PILICHOWSKI P., GUIDICELLI H., CHIROSSEL J., MERLOZ P., LATREILLE R., BARRIE J.

Rupture traumatique de l'aorte et fracture de la colonne dorsale.

Société de Chirurgie de Lyon, 1980, 202-204

- 39.PRETRE R., MURITH N., FAIDUTTI B.
Association accrue de lésion cardiaque et vasculaire thoracique après traumatisme fermé du thorax.
Ann. Chir. : Chir. Thorac. Cardio-vasc., 1995, 49, 9, 854-857
- 40.ROQUES X., BOURDEAUD'HUI A., COLLET D., LABORDE N., BAUDET E.
Ruptures et anévrismes post-traumatiques de l'isthme aortique : résultats tardifs de la réparation par suture directe.
Ann. Chir. Vasc., 1989, 3, 47-51
- 41.SCHNYDER P., CHAPUIS L., MAYOR B., MEULI R., WICKY S., LEPORI D., ESSINGER A.
Helical CT angiography for traumatic aortic rupture : correlation with aortography and surgery in five cases.
J.Thorac. Imaging, 1996, 11, 1, 39-45
- 42.SHARMA S., REDDY V., OTT G., COBANOGLU A.
Surgical management of traumatic aortic disruption.
Am. J. Surg., 1997, 173, 416-418
- 43.SMITH M.D., CASSIDY J.M., SOUTHER S., MORRIS E.J., SAPIN P.M., JOHNSON S.B., KEARNEY P.A.
Transoesophageal echocardiography in the diagnosis of traumatic rupture of the aorta.
N. Engl. J. Med., 1995, 332, 356-362
- 44.SWEENEY M.S., YOUNG D.J., FRAZIER O.H., ADAMS P.R., KAPUSTA M.O., MACRIS M.P.
Traumatic aortic transections : eight-year experience with the « clamp-sew » technique.
Ann. Thorac. Surg., 1997, 64, 384-389

45. TAVERNIER F.
Ruptures traumatiques de l'aorte thoracique.- 68p.
Th : Med. : Nancy I : 1983 ; 192
46. THEVENET A.
Les ruptures traumatiques de l'aorte thoracique et leur traitement
chirurgical.
Ann. Chir. Thorac. Cardio-vasc., 1975, 14, 1, 69-79
47. THEVENET A., MARY H.
Ruptures traumatiques de l'aorte isthmique. Problèmes de réparation
d'urgence.
Ann. Chir. Thorac. Cardio-vasc., 1975, 14, 1, 81-90
48. TRACHIOTIS G.D., SELL. J.E., PEARSON G.D., MARTIN
G.R., MIDGLEY F.M.
Traumatic thoracic aortic rupture in the pediatric patient.
Ann. Thorac. Surg. , 1996, 62, 724-732
49. TREROTOLA S.O.
Can helical CT replace aortography in thoracic trauma ?
Radiology, 1995, 197, 13-15
50. VERDANT A.
Rupture traumatique inusitée de l'aorte thoracique avec désinsertion
de la sous-clavière gauche.
Can. J. Surg. , 1976, 19, 435-438
51. VIGNON P., GUERET P., VEDRINNE J.M., LAGRANGE P.,
CORNU E., ABRIEU O., GASTINNE H., BENSALD J., LANG
R.M.
Role of transoesophageal echocardiography in the diagnosis and
management of traumatic aortic disruption.
Circulation, 1995, 92, 2959-2968



52. VILLARD J.
Anévrismes post-traumatiques de l'aorte thoracique.
Arch. Mal. Cœur, 1997, 90, 1737-1739
53. VILLARD J., VIAL P., DUREAU G.
La thoraco-bi-sternotomie en chirurgie cardio-vasculaire.
Nouv. Presse Med., 1982, 11, 3647-3649
54. VLAHAKES G.J., WARREN R.L.
Traumatic rupture of the aorta.
N. Engl. J. Med. , 1995, 332, 6, 389-390
55. VON OPPELL U., DUNNE T.T., DE GROOT M.K., ZILLA P.
Traumatic aortic rupture : twenty-year meta-analysis of mortality and risk of paraplegia.
Ann. Thorac. Surg. , 1994, 58, 585-593
56. WAREMBOURG H., PRAT A., ROUX J.P., SOOTS G.
Rupture aiguë traumatique de l'isthme de l'aorte. Place du traitement chirurgical différé.
Ann. Chir. : Chir. Thorac. Cardio-vasc., 1989, 43, 2, 121-124
57. WILLIAMS Th. E.
Proximal aortic control in traumatic rupture of the thoracic aorta.
Ann. Thorac. Surg. , 1998, 65, 1797
58. ZEHNDER M.A.
Delayed post-traumatic rupture of the aorta, in a young healthy individual after closed injury.
Angiology, 1956, 7, 252

VU

NANCY, le **24 JANVIER 2000**

Le Président de Thèse

Professeur **P. MATHIEU**

NANCY, le **25 JANVIER 2000**

Le Doyen de la Faculté de Médecine

Professeur **J. ROLAND**

AUTORISE À SOUTENIR ET À IMPRIMER LA THÈSE

NANCY, le **31 JANVIER 2000**

LE PRÉSIDENT DE L'UNIVERSITÉ DE NANCY 1

Professeur **C. BURLET**

RESUME DE LA THESE

Les ruptures traumatiques de l'aorte thoracique sont des lésions fréquentes susceptibles d'être observées dans tous les centres recevant des polytraumatisés. Elles intéressent préférentiellement l'isthme aortique. L'analyse de l'accident causal révèle pratiquement toujours, la notion d'une décélération brutale, associée ou non à un traumatisme direct de la cage thoracique. Trois forces sont en jeu : le cisaillement, la flexion, la torsion. De nouveaux moyens diagnostics sont apparus, en particulier la tomодensitométrie hélicoïdale. La réparation aortique se fait en urgence, après traitement des lésions associées mettant en jeu le pronostic vital, par suture directe ou interposition prothétique, le plus souvent sous circulation extracorporelle partielle. Cette étude inclut 19 cas de ruptures traumatiques de l'isthme aortique traités de janvier 1990 à décembre 1998 au Centre Hospitalier Universitaire de Nancy. Les résultats chirurgicaux sont excellents avec une mortalité peropératoire et un taux de paraplogie post-opératoire nuls. La rupture isthmique de l'aorte est une affection fréquente, grave et opérable, qui doit être recherchée de parti pris dans tout traumatisme sévère.

TITRE EN ANGLAIS

Traumatic ruptures of the aortic isthmus *

THESE : MEDECINE GENERALE – ANNEE 2000

**MOTS CLEFS : RUPTURE AORTE
AORTE THORACIQUE – TRAUMATISME**

INTITULE ET ADRESSE DE L'U.F.R. :

Faculté de Médecine de Nancy
9, avenue de la Forêt de Haye
54505 – VANDOEUVRE LES NANCY Cédex
