



HAL
open science

Perturbations de mouvements bimanuels par stimulations sous-corticales unilatérales : intérêt pour la chirurgie éveillée des gliomes en région prémotrice. Une série de 8 patients

Fabien Rech

► **To cite this version:**

Fabien Rech. Perturbations de mouvements bimanuels par stimulations sous-corticales unilatérales : intérêt pour la chirurgie éveillée des gliomes en région prémotrice. Une série de 8 patients. Sciences du Vivant [q-bio]. 2013. hal-01731684

HAL Id: hal-01731684

<https://hal.univ-lorraine.fr/hal-01731684>

Submitted on 14 Mar 2018

HAL is a multi-disciplinary open access archive for the deposit and dissemination of scientific research documents, whether they are published or not. The documents may come from teaching and research institutions in France or abroad, or from public or private research centers.

L'archive ouverte pluridisciplinaire **HAL**, est destinée au dépôt et à la diffusion de documents scientifiques de niveau recherche, publiés ou non, émanant des établissements d'enseignement et de recherche français ou étrangers, des laboratoires publics ou privés.



AVERTISSEMENT

Ce document est le fruit d'un long travail approuvé par le jury de soutenance et mis à disposition de l'ensemble de la communauté universitaire élargie.

Il est soumis à la propriété intellectuelle de l'auteur. Ceci implique une obligation de citation et de référencement lors de l'utilisation de ce document.

D'autre part, toute contrefaçon, plagiat, reproduction illicite encourt une poursuite pénale.

Contact : ddoc-thesesexercice-contact@univ-lorraine.fr

LIENS

Code de la Propriété Intellectuelle. articles L 122. 4

Code de la Propriété Intellectuelle. articles L 335.2- L 335.10

http://www.cfcopies.com/V2/leg/leg_droi.php

<http://www.culture.gouv.fr/culture/infos-pratiques/droits/protection.htm>

UNIVERSITE DE LORRAINE

FACULTÉ DE MÉDECINE DE NANCY

2013

N°6543

THÈSE

Pour obtenir le grade de

DOCTEUR EN MÉDECINE

Présentée et soutenue publiquement
Dans le cadre du troisième cycle de
Médecine Spécialisée

Par

Fabien RECH

Le 4 octobre 2013

PERTURBATIONS DE MOUVEMENTS BIMANUELS PAR STIMULATIONS SOUS- CORTICALES UNILATERALES :

**INTERET POUR LA CHIRURGIE EVEILLEE DES GLIOMES EN REGION
PREMOTRICE.
UNE SERIE DE 8 PATIENTS**

Examineurs de la thèse :

M. J.AUQUE	Professeur	Président de thèse
M. J.C. MARCHAL	Professeur	Juge
M.T. CIVIT	Professeur	Juge
M. H. DUFFAU	Professeur	Juge
M. L. TAILLANDIER	Professeur	Directeur de thèse

UNIVERSITE DE LORRAINE
FACULTE DE MEDECINE DE NANCY

Président de l'Université de Lorraine : Professeur Pierre MUTZENHARDT
Doyen de la Faculté de Médecine : Professeur Henry COUDANE

Vice-Doyen « Pédagogie » : Mme la Professeure Karine ANGIOI
Vice-Doyen Mission « Sillon lorrain » : Mme la Professeure Annick BARBAUD
Vice-Doyen Mission « Finances » : Professeur Marc BRAUN

Asseseurs

- 1 ^{er} Cycle :	Professeur Bruno CHENUÉL
- 2 ^{ème} Cycle :	Professeur Marc DEBOUVERIE
- 3 ^{ème} Cycle :	
• « <i>DES Spécialités Médicales, Chirurgicales et Biologiques</i> »	Professeur Jean-Pierre BRONOWICKI
• « <i>DES Spécialité Médecine Générale</i> »	Professeur Paolo DI PATRIZIO
- Commission de Prospective Universitaire :	Professeur Pierre-Edouard BOLLAERT
- Développement Professionnel Continu :	Professeur Jean-Dominique DE KORWIN
- Filières professionnalisées :	M. Walter BLONDEL
- Formation Continue :	Professeur Hervé VESPIGNANI
- Recherche :	Professeur Didier MAINARD
- Relations Internationales :	Professeur Jacques HUBERT
- Universitarisation des études paramédicales et gestion des mono-appartenants :	M. Christophe NEMOS
- Vie Étudiante :	Docteur Stéphane ZUILY
- Vie Facultaire :	Mme la Docteure Frédérique CLAUDOT
- Étudiants :	M. Xavier LEMARIE

DOYENS HONORAIRES

Professeur Adrien DUPREZ - Professeur Jean-Bernard DUREUX - Professeur Jacques ROLAND - Professeur Patrick NETTER

=====

PROFESSEURS HONORAIRES

Jean-Marie ANDRE - Daniel ANTHOINE - Alain AUBREGE - Gérard BARROCHE - Alain BERTRAND - Pierre BEY
Patrick BOISSEL Jacques BORRELLY - Michel BOULANGE - Jean-Claude BURDIN - Claude BURLET - Daniel BURNEL
Claude CHARDOT - François CHERRIER - Jean-Pierre CRANCE - Gérard DEBRY - Jean-Pierre DELAGOUTTE
Emile de LAVERGNE - Jean-Pierre DESCHAMPS - Jean DUHEILLE - Adrien DUPREZ - Jean-Bernard DUREUX
Gérard FIEVE - Jean FLOQUET - Robert FRISCH - Alain GAUCHER - Pierre GAUCHER - Hubert GERARD
Jean-Marie GILGENKRANTZ - Simone GILGENKRANTZ - Oliéro GUERCI - Pierre HARTEMANN - Claude HURIET
Christian JANOT - Michèle KESSLER - Jacques LACOSTE - Henri LAMBERT - Pierre LANDES - Marie-Claire LAXENAIRE

Michel LAXENAIRE - Jacques LECLERE - Pierre LEDERLIN - Bernard LEGRAS - Jean-Pierre MALLIÉ - Michel MANCIAUX
Philippe MANGIN - Pierre MATHIEU - Michel MERLE - Denise MONERET-VAUTRIN - Pierre MONIN - Pierre NABET
Jean-Pierre NICOLAS - Pierre PAYSANT - Francis PENIN - Gilbert PERCEBOIS - Claude PERRIN - Guy PETIET
Luc PICARD - Michel PIERSON - Jean-Marie POLU - Jacques POUREL - Jean PREVOT - Francis RAPHAEL
Antoine RASPILLER - Michel RENARD - Jacques ROLAND - René-Jean ROYER - Daniel SCHMITT - Michel SCHMITT
Michel SCHWEITZER - Claude SIMON - Danièle SOMMELET - Jean-François STOLTZ - Michel STRICKER - Gilbert THIBAUT
Augusta TREHEUX - Hubert UFFHOLTZ - Gérard VAILLANT - Paul VERT - Colette VIDAILHET - Michel VIDAILHET
Michel WAYOFF - Michel WEBER

=====

PROFESSEURS ÉMÉRITES

Professeur Daniel ANTHOINE - Professeur Gérard BARROCHE Professeur Pierre BEY - Professeur Patrick BOISSEL
Professeur Michel BOULANGE - Professeur Jean-Pierre CRANCE - Professeur Jean-Pierre DELAGOUTTE
Professeur Jean-Marie GILGENKRANTZ - Professeure Simone GILGENKRANTZ - Professeure Michèle KESSLER
Professeur Pierre MONIN - Professeur Jean-Pierre NICOLAS - Professeur Luc PICARD - Professeur Michel PIERSON
Professeur Michel SCHMITT - Professeur Jean-François STOLTZ - Professeur Michel STRICKER - Professeur Hubert UFFHOLTZ - Professeur Paul VERT - Professeure Colette VIDAILHET - Professeur Michel VIDAILHET - Professeur Michel WAYOFF

=====

PROFESSEURS DES UNIVERSITÉS - PRATICIENS HOSPITALIERS

(Disciplines du Conseil National des Universités)

42^{ème} Section : MORPHOLOGIE ET MORPHOGENÈSE

1^{ère} sous-section : (Anatomie)

Professeur Gilles GROSDIDIER - Professeur Marc BRAUN

2^{ème} sous-section : (Cytologie et histologie)

Professeur Bernard FOLIGUET

3^{ème} sous-section : (Anatomie et cytologie pathologiques)

Professeur François PLENAT – Professeur Jean-Michel VIGNAUD

43^{ème} Section : BIOPHYSIQUE ET IMAGERIE MÉDECINE

1^{ère} sous-section : (Biophysique et médecine nucléaire)

Professeur Gilles KARCHER – Professeur Pierre-Yves MARIE – Professeur Pierre OLIVIER

2^{ème} sous-section : (Radiologie et imagerie médecine)

Professeur Denis REGENT – Professeur Michel CLAUDON – Professeure Valérie CROISÉ-LAURENT
Professeur Serge BRACARD – Professeur Alain BLUM – Professeur Jacques FELBLINGER - Professeur René ANXIONNAT

44^{ème} Section : BIOCHIMIE, BIOLOGIE CELLULAIRE ET MOLÉCULAIRE, PHYSIOLOGIE ET NUTRITION

1^{ère} sous-section : (Biochimie et biologie moléculaire)

Professeur Jean-Louis GUÉANT – Professeur Jean-Luc OLIVIER – Professeur Bernard NAMOUR

2^{ème} sous-section : (Physiologie)

Professeur François MARCHAL – Professeur Bruno CHENUÉL – Professeur Christian BEYAERT

3^{ème} sous-section : (Biologie Cellulaire)

Professeur Ali DALLOUL

4^{ème} sous-section : (Nutrition)

Professeur Olivier ZIEGLER – Professeur Didier QUILLIOT - Professeure Rosa-Maria RODRIGUEZ-GUEANT

45^{ème} Section : MICROBIOLOGIE, MALADIES TRANSMISSIBLES ET HYGIÈNE

1^{ère} sous-section : (Bactériologie – virologie ; hygiène hospitalière)

Professeur Alain LE FAOU - Professeur Alain LOZNIIEWSKI – Professeure Evelyne SCHVOERER

3^{ème} sous-section : (Maladies infectieuses ; maladies tropicales)

Professeur Thierry MAY – Professeur Christian RABAUD

46^{ème} Section : SANTÉ PUBLIQUE, ENVIRONNEMENT ET SOCIÉTÉ

1^{ère} sous-section : (Épidémiologie, économie de la santé et prévention)

Professeur Philippe HARTEMANN – Professeur Serge BRIANÇON - Professeur Francis GUILLEMIN

Professeur Denis ZMIROU-NAVIER – Professeur François ALLA

2^{ème} sous-section : (Médecine et santé au travail)

Professeur Christophe PARIS

3^{ème} sous-section : (Médecine légale et droit de la santé)

Professeur Henry COUDANE

4^{ème} sous-section : (Biostatistiques, informatique médicale et technologies de communication)

Professeur François KOHLER – Professeure Eliane ALBUISSON

47^{ème} Section : CANCÉROLOGIE, GÉNÉTIQUE, HÉMATOLOGIE, IMMUNOLOGIE

1^{ère} sous-section : (Hématologie ; transfusion)

Professeur Pierre BORDIGONI - Professeur Pierre FEUGIER - Professeure Marie-Christine BENE

2^{ème} sous-section : (Cancérologie ; radiothérapie)

Professeur François GUILLEMIN – Professeur Thierry CONROY - Professeur Didier PEIFFERT

Professeur Frédéric MARCHAL

3^{ème} sous-section : (Immunologie)

Professeur Gilbert FAURE

4^{ème} sous-section : (Génétique)

Professeur Philippe JONVEAUX – Professeur Bruno LEHEUP

48^{ème} Section : ANESTHÉSIOLOGIE, RÉANIMATION, MÉDECINE D'URGENCE, PHARMACOLOGIE ET THÉRAPEUTIQUE

1^{ère} sous-section : (Anesthésiologie - réanimation ; médecine d'urgence)

Professeur Claude MEISTELMAN – Professeur Hervé BOUAZIZ - Professeur Gérard AUDIBERT

Professeur Thomas FUCHS-BUDER – Professeure Marie-Reine LOSSER

2^{ème} sous-section : (Réanimation ; médecine d'urgence)

Professeur Alain GERARD - Professeur Pierre-Édouard BOLLAERT - Professeur Bruno LÉVY – Professeur Sébastien GIBOT

3^{ème} sous-section : (Pharmacologie fondamentale ; pharmacologie clinique ; addictologie)

Professeur Patrick NETTER – Professeur Pierre GILLET

4^{ème} sous-section : (Thérapeutique ; médecine d'urgence ; addictologie)

Professeur François PAILLE – Professeur Faiez ZANNAD - Professeur Patrick ROSSIGNOL

49^{ème} Section : PATHOLOGIE NERVEUSE ET MUSCULAIRE, PATHOLOGIE MENTALE, HANDICAP ET RÉÉDUCATION

1^{ère} sous-section : (Neurologie)

Professeur Hervé VESPIGNANI - Professeur Xavier DUCROCQ – Professeur Marc DEBOUVERIE

Professeur Luc TAILLANDIER - Professeur Louis MAILLARD

2^{ème} sous-section : (Neurochirurgie)

Professeur Jean-Claude MARCHAL – Professeur Jean AUQUE – Professeur Olivier KLEIN

Professeur Thierry CIVIT - Professeure Sophie COLNAT-COULBOIS

3^{ème} sous-section : (Psychiatrie d'adultes ; addictologie)

Professeur Jean-Pierre KAHN – Professeur Raymund SCHWAN

4^{ème} sous-section : (Pédopsychiatrie ; addictologie)

Professeur Daniel SIBERTIN-BLANC – Professeur Bernard KABUTH

5^{ème} sous-section : (Médecine physique et de réadaptation)

Professeur Jean PAYSANT

50^{ème} Section : PATHOLOGIE OSTÉO-ARTICULAIRE, DERMATOLOGIE ET CHIRURGIE PLASTIQUE

1^{ère} sous-section : (Rhumatologie)

Professeure Isabelle CHARY-VALCKENAERE – Professeur Damien LOEUILLÉ

2^{ème} sous-section : (Chirurgie orthopédique et traumatologique)

Professeur Daniel MOLE - Professeur Didier MAINARD - Professeur François SIRVEAUX – Professeur Laurent GALOIS

3^{ème} sous-section : (Dermato-vénéréologie)

Professeur Jean-Luc SCHMUTZ – Professeure Annick BARBAUD

4^{ème} sous-section : (Chirurgie plastique, reconstructrice et esthétique ; brûlologie)

Professeur François DAP - Professeur Gilles DAUTEL - Professeur Etienne SIMON

51^{ème} Section : PATHOLOGIE CARDIO-RESPIRATOIRE ET VASCULAIRE

1^{ère} sous-section : (Pneumologie ; addictologie)

Professeur Yves MARTINET – Professeur Jean-François CHABOT – Professeur Ari CHAOUAT

2^{ème} sous-section : (Cardiologie)

Professeur Etienne ALIOT – Professeur Yves JUILLIERE

Professeur Nicolas SADOUL - Professeur Christian de CHILLOU DE CHURET

3^{ème} sous-section : (Chirurgie thoracique et cardiovasculaire)

Professeur Jean-Pierre VILLEMOT – Professeur Thierry FOLLIGUET

4^{ème} sous-section : (Chirurgie vasculaire ; médecine vasculaire)

Professeur Denis WAHL – Professeur Sergueï MALIKOV

52^{ème} Section : MALADIES DES APPAREILS DIGESTIF ET URINAIRE

1^{ère} sous-section : (Gastroentérologie ; hépatologie ; addictologie)

Professeur Marc-André BIGARD - Professeur Jean-Pierre BRONOWICKI – Professeur Laurent PEYRIN-BIROULET

3^{ème} sous-section : (Néphrologie)

Professeure Dominique HESTIN – Professeur Luc FRIMAT

4^{ème} sous-section : (Urologie)

Professeur Jacques HUBERT – Professeur Pascal ESCHWEGE

53^{ème} Section : MÉDECINE INTERNE, GÉRIATRIE ET CHIRURGIE GÉNÉRALE

1^{ère} sous-section : (Médecine interne ; gériatrie et biologie du vieillissement ; médecine générale ; addictologie)

Professeur Jean-Dominique DE KORWIN – Professeur Pierre KAMINSKY - Professeur Athanase BENETOS

Professeure Gisèle KANNY – Professeure Christine PERRET-GUILLAUME

2^{ème} sous-section : (Chirurgie générale)

Professeur Laurent BRESLER - Professeur Laurent BRUNAUD – Professeur Ahmet AYAV

54^{ème} Section : DÉVELOPPEMENT ET PATHOLOGIE DE L'ENFANT, GYNÉCOLOGIE-OBSTÉTRIQUE, ENDOCRINOLOGIE ET REPRODUCTION

1^{ère} sous-section : (Pédiatrie)

Professeur Jean-Michel HASCOET - Professeur Pascal CHASTAGNER - Professeur François FEILLET

Professeur Cyril SCHWEITZER – Professeur Emmanuel RAFFO

2^{ème} sous-section : (Chirurgie infantile)

Professeur Pierre JOURNEAU – Professeur Jean-Louis LEMELLE

3^{ème} sous-section : (Gynécologie-obstétrique ; gynécologie médicale)

Professeur Jean-Louis BOUTROY - Professeur Philippe JUDLIN

4^{ème} sous-section : (Endocrinologie, diabète et maladies métaboliques ; gynécologie médicale)

Professeur Georges WERYHA – Professeur Marc KLEIN – Professeur Bruno GUERCI

55^{ème} Section : PATHOLOGIE DE LA TÊTE ET DU COU

1^{ère} sous-section : (Oto-rhino-laryngologie)

Professeur Roger JANKOWSKI – Professeure Cécile PARIETTI-WINKLER

2^{ème} sous-section : (Ophtalmologie)

Professeur Jean-Luc GEORGE – Professeur Jean-Paul BERROD – Professeure Karine ANGIOI

3^{ème} sous-section : (Chirurgie maxillo-faciale et stomatologie)

Professeur Jean-François CHASSAGNE – Professeure Muriel BRIX

=====

PROFESSEURS DES UNIVERSITÉS

61^{ème} Section : GÉNIE INFORMATIQUE, AUTOMATIQUE ET TRAITEMENT DU SIGNAL

Professeur Walter BLONDEL

64^{ème} Section : BIOCHIMIE ET BIOLOGIE MOLÉCULAIRE

Professeure Sandrine BOSCHI-MULLER

=====

PROFESSEURS DES UNIVERSITÉS DE MÉDECINE GÉNÉRALE

Professeur Jean-Marc BOIVIN

PROFESSEUR ASSOCIÉ DE MÉDECINE GÉNÉRALE

Professeur associé Paolo DI PATRIZIO

=====

MAÎTRES DE CONFÉRENCES DES UNIVERSITÉS - PRATICIENS HOSPITALIERS

42^{ème} Section : MORPHOLOGIE ET MORPHOGENÈSE

1^{ère} sous-section : (*Anatomie*)

Docteur Bruno GRIGNON – Docteur Thierry HAUMONT – Docteure Manuela PEREZ

2^{ème} sous-section : (*Cytologie et histologie*)

Docteur Edouard BARRAT - Docteure Françoise TOUATI – Docteure Chantal KOHLER

3^{ème} sous-section : (*Anatomie et cytologie pathologiques*)

Docteure Aude MARCHAL

43^{ème} Section : BIOPHYSIQUE ET IMAGERIE MÉDECINE

1^{ère} sous-section : (*Biophysique et médecine nucléaire*)

Docteur Jean-Claude MAYER - Docteur Jean-Marie ESCANYE

2^{ème} sous-section : (*Radiologie et imagerie médecine*)

Docteur Damien MANDRY

44^{ème} Section : BIOCHIMIE, BIOLOGIE CELLULAIRE ET MOLÉCULAIRE, PHYSIOLOGIE ET NUTRITION

1^{ère} sous-section : (*Biochimie et biologie moléculaire*)

Docteure Sophie FREMONT - Docteure Isabelle GASTIN – Docteur Marc MERTEN

Docteure Catherine MALAPLATE-ARMAND - Docteure Shyue-Fang BATTAGLIA

2^{ème} sous-section : (*Physiologie*)

Docteur Mathias POUSSEL – Docteure Silvia VARECHOVA

3^{ème} sous-section : (*Biologie Cellulaire*)

Docteure Véronique DECOT-MAILLERET

45^{ème} Section : MICROBIOLOGIE, MALADIES TRANSMISSIBLES ET HYGIÈNE

1^{ère} sous-section : (*Bactériologie – Virologie ; hygiène hospitalière*)

Docteure Véronique VENARD – Docteure Hélène JEULIN – Docteure Corentine ALAUZET

2^{ème} sous-section : (*Parasitologie et mycologie*)

Madame Marie MACHOUART

46^{ème} Section : SANTÉ PUBLIQUE, ENVIRONNEMENT ET SOCIÉTÉ

1^{ère} sous-section : (*Epidémiologie, économie de la santé et prévention*)

Docteur Alexis HAUTEMANIÈRE – Docteure Frédérique CLAUDOT – Docteur Cédric BAUMANN

2^{ème} sous-section (*Médecine et Santé au Travail*)

Docteure Isabelle THAON

3^{ème} sous-section (*Médecine légale et droit de la santé*)

Docteur Laurent MARTRILLE

4^{ème} sous-section : (*Biostatistiques, informatique médicale et technologies de communication*)

Docteur Nicolas JAY

47^{ème} Section : CANCÉROLOGIE, GÉNÉTIQUE, HÉMATOLOGIE, IMMUNOLOGIE

2^{ème} sous-section : (*Cancérologie ; radiothérapie : cancérologie (type mixte : biologique)*)

Docteure Lina BOLOTINE

3^{ème} sous-section : (*Immunologie*)

Docteur Marcelo DE CARVALHO BITTENCOURT

4^{ème} sous-section : (*Génétique*)

Docteur Christophe PHILIPPE – Docteure Céline BONNET

**48^{ème} Section : ANESTHÉSIOLOGIE, RÉANIMATION, MÉDECINE D'URGENCE,
PHARMACOLOGIE ET THÉRAPEUTIQUE**

3^{ème} sous-section : (*Pharmacologie fondamentale ; pharmacologie clinique*)

Docteure Françoise LAPICQUE – Docteur Nicolas GAMBIER – Docteur Julien SCALA-BERTOLA

**50^{ème} Section : PATHOLOGIE OSTÉO-ARTICULAIRE, DERMATOLOGIE ET CHIRURGIE
PLASTIQUE**

1^{ère} sous-section : (*Rhumatologie*)

Docteure Anne-Christine RAT

3^{ème} sous-section : (*Dermato-vénéréologie*)

Docteure Anne-Claire BURSZTEJN

4^{ème} sous-section : (*Chirurgie plastique, reconstructrice et esthétique ; brûlologie*)

Docteure Laetitia GOFFINET-PLEUTRET

51^{ème} Section : PATHOLOGIE CARDIO-RESPIRATOIRE ET VASCULAIRE

4^{ème} sous-section : (*Chirurgie vasculaire ; médecine vasculaire*)

Docteur Stéphane ZUILY

53^{ème} Section : MÉDECINE INTERNE, GÉRIATRIE et CHIRURGIE GÉNÉRALE

1^{ère} sous-section : (*Médecine interne ; gériatrie et biologie du vieillissement ; médecine générale ; addictologie*)

Docteure Laure JOLY

**54^{ème} Section : DÉVELOPPEMENT ET PATHOLOGIE DE L'ENFANT, GYNÉCOLOGIE-
OBSTÉTRIQUE,
ENDOCRINOLOGIE ET REPRODUCTION**

3^{ème} sous-section :

Docteur Olivier MOREL

5^{ème} sous-section : (*Biologie et médecine du développement et de la reproduction ; gynécologie médicale*)

Docteur Jean-Louis CORDONNIER

=====

MAÎTRE DE CONFÉRENCE DES UNIVERSITÉS DE MÉDECINE GÉNÉRALE

Docteure Elisabeth STEYER

=====

MAÎTRES DE CONFÉRENCES

5^{ème} Section : SCIENCES ÉCONOMIQUES

Monsieur Vincent LHUILLIER

19^{ème} Section : SOCIOLOGIE, DÉMOGRAPHIE

Madame Joëlle KIVITS

40^{ème} Section : SCIENCES DU MÉDICAMENT

Monsieur Jean-François COLLIN

60^{ème} Section : MÉCANIQUE, GÉNIE MÉCANIQUE, GÉNIE CIVIL

Monsieur Alain DURAND

61^{ème} Section : GÉNIE INFORMATIQUE, AUTOMATIQUE ET TRAITEMENT DU SIGNAL

Monsieur Jean REBSTOCK

64^{ème} Section : BIOCHIMIE ET BIOLOGIE MOLÉCULAIRE

Madame Marie-Claire LANHERS – Monsieur Pascal REBOUL – Monsieur Nick RAMALANJAONA

65^{ème} Section : BIOLOGIE CELLULAIRE

Madame Françoise DREYFUSS – Monsieur Jean-Louis GELLY - Madame Ketsia HESS – Monsieur Hervé MEMBRE
Monsieur Christophe NEMOS - Madame Natalia DE ISLA - Madame Nathalie MERCIER – Madame Céline HUSELSTEIN

66^{ème} Section : PHYSIOLOGIE

Monsieur Nguyen TRAN

=====

MAÎTRES DE CONFÉRENCES ASSOCIÉS

Médecine Générale

Docteure Sophie SIEGRIST - Docteur Arnaud MASSON - Docteur Pascal BOUCHE

=====

DOCTEURS HONORIS CAUSA

Professeur Charles A. BERRY (1982)
Centre de Médecine Préventive, Houston (U.S.A)
Professeur Pierre-Marie GALETTI (1982)
Brown University, Providence (U.S.A)
Professeure Mildred T. STAHLMAN (1982)
Vanderbilt University, Nashville (U.S.A)
Professeur Théodore H. SCHIEBLER (1989)
Institut d'Anatomie de Würzburg (R.F.A)
Université de Pennsylvanie (U.S.A)
Professeur Mashaki KASHIWARA (1996)
Research Institute for Mathematical Sciences de Kyoto
(JAPON)

Professeure Maria DELIVORIA-PAPADOPOULOS
(1996)
Professeur Ralph GRÄSBECK (1996)
Université d'Helsinki (FINLANDE)
Professeur James STEICHEN (1997)
Université d'Indianapolis (U.S.A)
Professeur Duong Quang TRUNG (1997)
Université d'Hô Chi Minh-Ville (VIÊTNAM)
Professeur Daniel G. BICHET (2001)
Université de Montréal (Canada)
Professeur Marc LEVENSTON (2005)
Institute of Technology, Atlanta (USA)

Professeur Brian BURCHELL (2007)
Université de Dundee (Royaume-Uni)
Professeur Yunfeng ZHOU (2009)
Université de Wuhan (CHINE)
Professeur David ALPERS (2011)
Université de Washington (U.S.A)
Professeur Martin EXNER (2012)
Université de Bonn (ALLEMAGNE)

Je dédie ce travail

A notre Maître et Président de Thèse,

Monsieur le Professeur Jean Auque,

Professeur de Neurochirurgie,

Chef de service de Neurochirurgie

Vous nous avez fait l'honneur d'accepter de présider ce jury de thèse.

Nous vous remercions pour votre enseignement et la patience avec laquelle vous nous l'avez dispensé.

Merci pour vos conseils, votre vision éclairée, tant au bloc opératoire qu'à l'extérieur.

Les moments passés à vous assister resteront d'excellents souvenirs et nous espérons inspirer un jour le même sentiment aux personnes nous entourant.

Nous vous prions de recevoir, par ce travail, toute notre gratitude et notre profond respect.

A notre maître et Juge,
Monsieur le Professeur Jean-Claude Marchal,
Professeur de Neurochirurgie,

Vous nous faites l'honneur de juger ce travail.

Merci de nous avoir acceptés à vos côtés pour nous faire profiter de votre immense savoir-faire chirurgical.

La pureté de vos gestes dans les situations les plus compliquées nous a toujours impressionnés et nous espérons un jour nous montrer dignes de cet enseignement.

Nous vous assurons de notre grande estime et de notre profond respect.

A notre Maître et Juge,
Monsieur le Professeur Thierry Civit,
Professeur de Neurochirurgie,

Vous nous faites l'honneur de juger ce travail.

Au cours de ces cinq années, vous nous avez fait une confiance sans limite, nous apprenant la pratique chirurgicale comme peu d'élèves en ont la chance.

Votre présence rassurante, votre humanité et humour, ont rendu les moments difficiles beaucoup moins lourds.

Merci de nous avoir donné un peu de votre assurance, de nous avoir rendus plus forts.

Merci d'avoir fait de nous un chirurgien.

Soyez assurés de notre plus grande reconnaissance et notre profond respect.

A notre Maître et Juge,
Monsieur le Professeur Hugues Duffau,
Professeur de Neurochirurgie,

Vous nous avez fait l'honneur de nous proposer ce sujet et de juger ce travail
Merci pour votre accueil dans votre département. Au cours de ces 6 mois, vous nous avez fait profiter de votre immense connaissance du cerveau humain, avec patience et bienveillance.

Vous nous avez transmis votre passion.

Votre savoir et votre esprit scientifique sont un modèle pour nous. Vous nous avez montré que *cela* était possible.

Nous espérons pouvoir continuer à échanger avec vous.

Veillez trouver ici le témoignage de notre profond respect et notre grande gratitude.

A notre Maître et Juge,
Monsieur le Professeur Luc Taillandier,
Professeur de Neurologie,

Vous nous avez fait l'honneur de diriger cette thèse et de juger ce travail.

Nous vous remercions pour votre accueil dans votre unité, où votre enseignement calme et patient a contribué à changer notre vision de la neuro-oncologie.

Merci pour votre soutien sans faille dans les projets que nous avons entrepris.

La simplicité et l'humanité dont vous faites preuve au quotidien continuent à nous servir d'exemple dans notre pratique quotidienne.

Soyez assurés de notre sincère respect et de notre grande reconnaissance.

Au Docteur Catherine Pinelli,

Vous avez été là. Infaillible. Depuis toujours. Malgré des centaines d'heures passées à vos côtés, au bloc, je ne vous ai jamais vu baisser la garde. Votre endurance exceptionnelle est alimentée par votre humanité sans égal, pour tendre vers ce qu'il y a de mieux pour le patient. Je suis fier d'avoir travaillé à vos côtés. Mon titre de médecin n'aura de sens que grâce aux qualités humaines que j'espère avoir acquises à votre contact.

Sans vous, nous n'aurions jamais commencé la chirurgie éveillée. La confiance que vous m'avez témoignée pour nous lancer dans cette aventure est l'un des plus précieux cadeaux qu'on ait pu me faire.

Au Professeur Sophie Colnat-Coulbois,

Merci pour ton enseignement technique et théorique.

Tu as été là pour me guider durant mes premiers pas, aussi bien au bloc opératoire qu'en secteur, avec patience et bienveillance. Tu me donnes maintenant toute ta confiance et je t'en remercie.

Sois assurée de toute ma reconnaissance.

Au Professeur Olivier Klein,

Merci pour votre enseignement rigoureux, théorique et pratique.

Vous nous avez permis d'assister à notre première intervention en tant que jeune étudiant et permis de faire germer la graine.

Nous vous sommes reconnaissants de nous avoir fait confiance aussi vite pendant notre internat, nous permettant de réaliser nos premiers gestes.

Veillez recevoir ici toute notre gratitude.

Au Docteur Isabelle Merlot,

Merci pour tous tes conseils, tes analyses toujours fines et judicieuses, ton humour et ta bonne humeur. C'est un vrai plaisir de travailler à tes côtés, que cela soit d'un point de vue technique mais aussi humain. J'espère continuer à profiter de nos « debulking-time » encore longtemps.

Au Docteur Anthony Joud,

Merci pour tes conseils, ta confiance, ton humour et ta mémoire formidable des anecdotes de garde et service, égayant des gardes parfois longues et difficiles.

Au Docteur Fanélie Barral-Clavel

Grâce à toi, le début de l'internat a été tout en douceur, me formant déjà alors que j'étais externe. Merci pour ton soutien.

Au Docteur Agnès Masson,

Pour sa gentillesse, sa disponibilité et son franc-parler. Sans toi cette aventure qu'est la chirurgie éveillée n'aurait pas été possible. Merci pour tout.

Au Docteur Sébastien Freppel,

Tu m'as appris tant de choses à mes débuts. Ma première garde, c'était avec toi. Je n'oublierai pas les blocs de nuit, visites en secteur à tes côtés et toutes ces plaisanteries que nous avons. C'est par ton biais que je me suis intéressé à la chirurgie éveillée.

Au Docteur Yordanka Yordanova,

Cela a été un vrai plaisir de travailler avec toi. Nos discussions neurochirurgicales autour d'un « café-double et d'une Vittel-fraise » me manquent.

Au Docteur Patrick Beauchenes,

Merci pour ta bonne humeur lors de nos visites au 4B, ta simplicité et gentillesse. Elles ont contribué à rendre plus agréable des quotidiens parfois difficiles.

Aux Anesthésistes,

Merci pour votre aide au bloc opératoire et dans les secteurs, pour répondre à toutes nos questions quand nous étions encore petits, et souvent encore actuellement. Et merci, surtout, surtout...pour votre curare !

Aux Neuroradiologues,

Merci pour votre disponibilité, votre gentillesse, vos explications. J'espère pouvoir continuer à travailler avec vous dans cette ambiance agréable.

Aux Neurologues,

Qui m'ont accueilli durant 6 mois dans leur service, toujours sympathiques et disponibles. Merci de m'avoir permis de faire le lien entre nos 2 disciplines.

A toutes les équipes paramédicales, du bloc de neurochirurgie, des secteurs, de réanimation et de neurologie,

Merci pour votre bonne humeur, pour m'avoir supporté dans les moments de « tension », pour votre humour exceptionnel à tous, vos précieux conseils à mes débuts. Si j'en suis arrivé là, c'est grâce à vous tous, qui m'avez guidé dans le droit chemin. Ces moments passés avec vous, ces nuits de garde en secteur, au bloc opératoire, ces pic en réanimation, constituent 5 années de ma vie qui resteront gravés à jamais dans ma mémoire.

A l'équipe de Neurochirurgie de l'Hôpital Gui de Chauliac, à Montpellier,

Merci à tous les médecins, co-internes et équipes paramédicales pour leur accueil et leur gentillesse.

Au Docteur Nguyen Tran,

Vous m'avez fait confiance *a priori*, chose qui m'a beaucoup touché. Votre aide, vos conseils, tant dans mon travail que dans la vie, ont été très précieux. Votre gestion exemplaire et la réussite de vos projets m'impressionnent et je suis fier d'avoir travaillé à vos côtés. Vous avez cru en moi et pour cela je vous en serai toujours reconnaissant.

A toute l'équipe de l'Ecole de Chirurgie,

Vous m'avez accueilli alors que j'étais tout petit et vu grandir au cours de ces 7 dernières années d'études. Vous avez toujours été d'une grande disponibilité, immense gentillesse, et agréable compagnie. Merci pour votre aide dans chacun de mes projets. J'espère pouvoir continuer à travailler encore longtemps avec vous.

A mes parents,

C'est grâce à vous que je suis devenu l'homme que je suis, que j'ai réalisé ce que je voulais de ma vie. Grâce à vous, je ne ressens aucune limite. Je suis libre. Vous êtes les fondations inébranlables de ma vie. Je continuerai à vous rendre hommage à travers mon travail car je vous en serai éternellement reconnaissant. Je suis fier d'être votre fils. J'espère être un jour un parent aussi formidable que vous.

A Agnès,

Tu as été là pour me soutenir tout au long de ces mois difficiles. Ton sourire suffit à m'apaiser. Tes paroles à me faire rire. Et tout ton être à me faire vibrer.

A ma marraine et mon oncle,

Merci d'avoir été là, de m'avoir soutenu depuis toujours et d'être venus aujourd'hui.

A Jonathan et Julie,

Toute mon enfance. Des souvenirs qui ne s'estomperont jamais.

A ma mamie,

Soutien de toujours, j'espère que tu es fière de ton petit-fils.

A mon parrain et toute sa tribu,

Vous avez toujours été là, et j'ai apprécié chaque moment passé avec vous. Je suis heureux de vous compter parmi nous ce jour.

A mes regrettés grands-parents,

J'aurai toujours une pensée pour vous. J'espère faire votre fierté.

A Sébastien et Anne-Claire,

Cela fait des années maintenant...des moments mémorables...j'espère continuer comme ça pendant longtemps...avec le petit nouveau en prime !

A Eve,

Je partage complètement ton concept du coup de foudre amical. Nos délires inoubliables, ton calme, ta patience, ta capacité d'écoute et ta finesse d'esprit font de toi une amie tellement précieuse. Sluggish Memory et Hard Electricity n'ont pas fini de sévir...

A Christelle,

Une amitié unique, entre Kimber et Christian.

A Laure-Emilie,

Merci pour toutes ces années de délires...j'espère que cela ne s'arrêtera pas en si bon chemin.

A Aurore,

Inoubliable PCEM1...Merci pour tout

A mes co-internes,

Du moment et les autres,

A tous mes profs et instituteurs,

Qui ont cru en moi, m'ont soutenu. Si j'en suis là, c'est aussi grâce à vous.

Un jour, mon professeur de philosophie me demanda si l'Homme est intelligent parce qu'il a des mains ou s'il a des mains parce qu'il est intelligent.

J'ai répondu intuitivement par la 2^{ème} affirmation. Voici mon argumentation 11 ans plus tard...

SERMENT

« **A**u moment d'être admis à exercer la médecine, je promets et je jure d'être fidèle aux lois de l'honneur et de la probité. Mon premier souci sera de rétablir, de préserver ou de promouvoir la santé dans tous ses éléments, physiques et mentaux, individuels et sociaux. Je respecterai toutes les personnes, leur autonomie et leur volonté, sans aucune discrimination selon leur état ou leurs convictions. J'interviendrai pour les protéger si elles sont affaiblies, vulnérables ou menacées dans leur intégrité ou leur dignité. Même sous la contrainte, je ne ferai pas usage de mes connaissances contre les lois de l'humanité. J'informerai les patients des décisions envisagées, de leurs raisons et de leurs conséquences. Je ne tromperai jamais leur confiance et n'exploiterai pas le pouvoir hérité des circonstances pour forcer les consciences. Je donnerai mes soins à l'indigent et à quiconque me les demandera. Je ne me laisserai pas influencer par la soif du gain ou la recherche de la gloire.

Admis dans l'intimité des personnes, je tairai les secrets qui me sont confiés. Reçu à l'intérieur des maisons, je respecterai les secrets des foyers et ma conduite ne servira pas à corrompre les mœurs. Je ferai tout pour soulager les souffrances. Je ne prolongerai pas abusivement les agonies. Je ne provoquerai jamais la mort délibérément.

Je préserverai l'indépendance nécessaire à l'accomplissement de ma mission. Je n'entreprendrai rien qui dépasse mes compétences. Je les entretiendrai et les perfectionnerai pour assurer au mieux les services qui me seront demandés.

J'apporterai mon aide à mes confrères ainsi qu'à leurs familles dans l'adversité.

Que les hommes et mes confrères m'accordent leur estime si je suis fidèle à mes promesses ; que je sois déshonoré et méprisé si j'y manque ».

Liste des abréviations

ACC : cortex cingulaire antérieur

BDAE : Boston Diagnostic Aphasia Examination

BMMP : voie modulatrice motrice bilatérale (Bilateral Modulatory Motor Pathway)

CCZ : zone cingulaire caudale

CS : sillon central

GDBG : gliome diffus de bas grade

M1 : cortex moteur primaire

OMS : organisation mondiale de la Santé

PMC : cortex prémoteur

PMd : cortex prémoteur dorsal

PMv : cortex prémoteur ventral

postCG : gyrus postcentral

preCG : gyrus précentral

RCZa : partie antérieure de la zone cingulaire rostrale

RCZp : partie postérieure de la zone cingulaire rostrale

RMN : Réponse motrice négative

SED : Stimulation électrique directe

SMA : aire motrice supplémentaire

TMS : stimulation magnétique transcranienne

VCA : verticale passant par la commissure antérieure

VCP : verticale passant par la commissure postérieure

Tables des matières :

INTRODUCTION -----	25
PARTIE I BASES ANATOMO-FONCTIONNELLES ET ONCOLOGIQUES -----	27
A. Contrôle moteur et réseaux moteurs négatifs -----	27
1. Fonctionnement moteur global-----	27
a. Cortex moteur primaire -----	28
b. Aires prémotrices médiales -----	32
• Aire motrice supplémentaire-----	32
◦ La SMA proper -----	32
◦ La préSMA -----	34
• Cortex cingulaire antérieur -----	34
• Aires prémotrices latérales -----	35
• Noyaux gris centraux -----	36
• Cervelet -----	37
• Moelle épinière : projections-----	38
c. Conclusion -----	39
2. Coordination bimanuelle : spécificités-----	39
3. Cartographie cortico-sous corticale des réseaux moteurs :-----	41
a. Méthodes :-----	41
• IRM fonctionnelle -----	41
• Tractographie-----	42
• EEG -----	42
• Magnétoencéphalographie-----	42
• Electroencéphalographie -----	43

•	Stimulation magnétique transcranienne	43
•	Stimulation électrique directe (SED)	44
b.	Résultats en termes de planning chirurgical	45
•	Cartographie des réseaux moteurs « positifs »	45
•	Cartographie des réseaux moteurs « négatifs »	47
◦	Aires motrices négatives	47
◦	Réseaux moteurs négatifs sous-corticaux	48
B.	Gliomes diffus de bas grade et principes thérapeutiques	48
1.	Histoire naturelle :	49
2.	Thérapeutiques	51
a.	Chirurgie :	51
b.	Chimiothérapie	53
c.	Radiothérapie	54
C.	Chirurgie de l'aire motrice supplémentaire	54
1.	Le syndrome de la SMA :	54
2.	Une vision à moduler :	56
PARTIE II	PATIENTS ET MÉTHODES	59
A.	Patients :	59
B.	Méthodes	59
PARTIE III	RÉSULTATS	62
A.	Patients	62
B.	Caractéristiques des sites de stimulation :	64
C.	Evolution postopératoire	69
PARTIE IV	DISCUSSION	70
A.	Identification d'une voie modulatrice bilaterale	70

B. Trajectoire du BMMP	73
C. Rôle fonctionnel du BMMP	76
D. Limitation de cette étude	76
CONCLUSION ET PERSPECTIVES	78
BILBLOGRAPHIE :	81
ANNEXE :	94

Introduction

Les gliomes diffus de bas grade constituent une entité tumorale particulière compte tenu de leur lente mais inéluctable évolutivité. Leur prise en charge thérapeutique, bien que longtemps sujette à débats, s'articule désormais autour de la chirurgie.

La fréquence de leurs localisations au niveau des régions prémotrices nécessite de bien connaître l'anatomie fonctionnelle de ces zones ainsi que les conséquences cliniques éventuelles d'une chirurgie d'exérèse.

La coordination bimanuelle est l'une des fonctions de plus haut niveau portée par ces régions. Elle est à la base de nos gestes quotidiens (nouer des lacets, fermer des boutons, taper au clavier...) ou de gestes plus aboutis et spécialisés (jouer du piano, réaliser un acte chirurgical...). Préserver cette fonction dans le cadre de chirurgie cérébrale s'avère donc nécessaire afin de ne pas altérer la qualité de vie de l'individu.

Mais, bien que largement étudiés ces dernières années, les mécanismes à l'origine de la coordination bimanuelle sont encore largement méconnus. De nombreuses études ont permis d'identifier des structures corticales ainsi que des mécanismes de régulation interhémisphériques impliqués, mais les faisceaux de substance blanche à la base de la connectivité ont été peu explorés. Par ailleurs, il est intéressant de noter qu'en dépit de nombreuses études faisant état de projections corticospinales ipsilatérales, voire bilatérales, aucune ne mentionne la possibilité physiologique de contrôle bilatéral du mouvement par un réseau unilatéral.

Cependant, dans le cadre de chirurgie cérébrale en condition éveillée, il convient non seulement de connaître la cartographie corticale particulière du patient, mais également sa cartographie sous-corticale.

Des précédentes études ont montré que la chirurgie des régions prémotrices dorsales et médiales pouvaient induire des perturbations de la coordination bimanuelle, et ce malgré une cartographie cortico-sous-corticale optimale. Ceci est dû à l'absence de connaissance complète des réseaux neuronaux impliqués et par conséquent à l'absence de tests per-opératoires réalisés de façon adéquate.

Une récente étude publiée par Schucht et al en 2012¹ a permis de mettre en évidence la présence de réseaux modulateurs du mouvement par des stimulations sous-corticales en regard des zones prémotrices, ouvrant la voie à une exploration affinée de la coordination bimanuelle.

Ce travail s'est donc intéressé à étudier la coordination bimanuelle par des tâches réalisées en peropératoire lors de l'exérèse de gliomes diffus de bas grade infiltrant les régions prémotrices, afin d'identifier d'éventuels nouveaux réseaux neuronaux et prévenir l'apparition de perturbations de coordination bimanuelle post-chirurgicales.

Pour appréhender au mieux les structures anatomiques et fonctionnelles impliquées dans la coordination bimanuelle et tenter d'élaborer les hypothèses expliquant les résultats observés en per-opératoire, les bases anatomiques, oncologiques et chirurgicales de ce travail sont rappelées en premier lieu.

Partie I Bases anatomo-fonctionnelles et oncologiques

A. Contrôle moteur et réseaux moteurs négatifs

1. Fonctionnement moteur global

Les modèles de fonctionnement du système nerveux central ont beaucoup évolué depuis les travaux de Hughlings Jackson en 1958. En effet, ce dernier proposait une organisation hiérarchique à plusieurs niveaux, dont les niveaux supérieurs contiendraient une gamme de représentations des niveaux inférieurs, et autoriseraient ces derniers à influencer le comportement moteur. Au niveau du système moteur, cette vision donnait une place cruciale au cortex moteur primaire, considéré alors comme la dernière structure corticale de « bas niveau », capable elle seule d'influencer la moelle épinière pour générer un comportement moteur.

Par ailleurs, les découvertes concernant les connexions monosynaptiques cortico-motoneuronales entre le cortex moteur primaire et la moelle épinière ont renforcé cette vision du faisceau corticospinal comme étant la voie finale commune des inputs neuronaux encéphaliques.

Cependant l'identification de projections corticospinales provenant des aires prémotrices^{2,3} a modifié cette vision linéaire du système moteur pour aboutir à une vision plus parallèle des structures impliquées dans son fonctionnement, dans la mesure où le cortex moteur primaire, et donc le faisceau pyramidal, ne constituent plus la seule voie par laquelle les structures corticales sont en mesure d'influencer le mouvement au niveau médullaire.

Par conséquent, avant de tenter d'appréhender les mécanismes mis en jeu lors d'une action requérant une coordination bimanuelle, il convient de revenir sur les principales structures capables d'influencer le comportement moteur. Nous allons nous intéresser aux principaux réseaux capables de générer et d'influencer le mouvement de façon directe, c'est à dire en agissant soit sur le cortex moteur primaire, soit sur la moelle épinière. Les réseaux impliqués dans le contrôle postural seront donc peu abordés dans la mesure où leur fonction diffère trop de l'étude de la coordination bimanuelle.

a. Cortex moteur primaire

Il occupe la partie dorsolatérale et mésiale du gyrus précentral (preCG) ainsi que la berge antérieure du sillon central (CS). Rostralement il est limité par le sillon précentral dans sa partie dorsale et par le cortex prémoteur ventral (PMv) dans sa partie ventrale, qui déborde caudalement au delà du sillon précentral sur le preCG. Caudalement, il est limité par le sillon central.

Correspondant à l'aire 4 de la carte cytoarchitectonique de Brodmann, il contient des grandes cellules pyramidales dans sa 5ème couche, à l'origine du faisceau dit « pyramidal » corticospinal. Ce faisceau chemine dans la partie postérieure du bras postérieur de la capsule blanche interne en direction du tronc cérébral. Au niveau du bulbe, une partie des fibres décussent et cheminent dans la moelle épinière dans son cordon latéral constituant le faisceau corticospinal latéral. Les connexions se font dans les lames V à IX de Rexed^{3, 4}, et elles sont particulièrement denses au niveau cervical bas dans la lame IX, où se trouvent les motoneurones impliqués dans le contrôle de la musculature distale des membres supérieurs.³⁻

53, 4

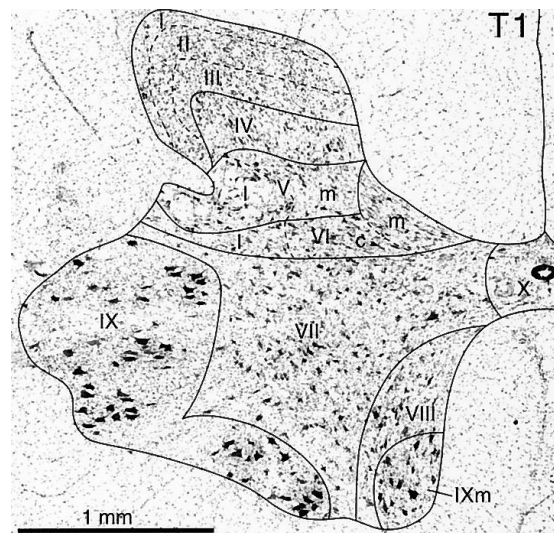
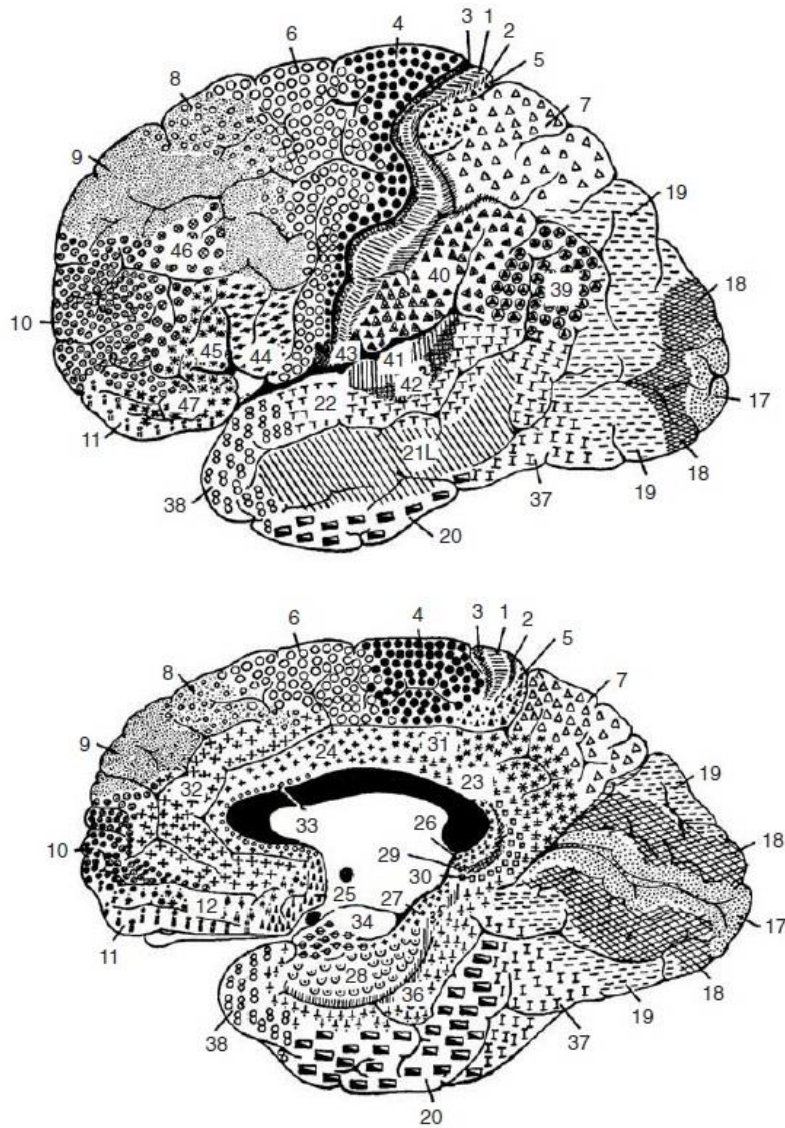


Illustration des lames de Rexed

Une partie des fibres ne décussent pas et cheminent dans le cordon ventral de la moelle épinière constituant ainsi le faisceau corticospinal ventral. Ces projections se font également dans la corne ventrale de la moelle épinière, cette fois ci homolatérale à M1. Elles constituent environ 10 à 15 % des fibres provenant de M1^{3, 4, 6}. Il a été démontré chez le primate que ces connexions s'établissent principalement dans la lame VIII et la partie médiale de la lame VII.³ Cependant, il existe des connexions diffuses dans les autres lames de la corne ventrale, y compris la lame IX.^{3, 4}

Les connexions dans la lame IX sont considérées comme étant cortico-motoneuronales monosynaptiques et donc permettant un contrôle direct et fin sur les muscles innervés par ces motoneurones. Il existe un gradient progressif dans la densité des projections sur la lame IX avec un maximum de densité au niveau cervical inférieur (C8-TH1)^{3, 5}. L'abondance de ces connexions au niveau cervical inférieur chez les singes capables de réaliser des mouvements relativement indépendants des doigts par rapport à ceux incapables de le faire^{7, 8} a conduit à l'hypothèse que ces connexions cortico-motoneuronales monosynaptiques constituent une partie des bases neurales nécessaires à la réalisation de mouvement habiles et indépendants des doigts⁷⁻⁹.

Il existe des projections bilatérales dans la substance réticulée du tronc cérébral⁶, à l'origine de faisceaux pyramidaux dit indirects, dont les connexions se font au niveau des zones médiales et intermédiaires de la corne ventrale de la moelle épinière correspondant aux motoneurones innervant la musculature proximale et axiale. Elles autorisent ainsi une synergie d'action lors de mouvements du tronc ou du maintien de la posture.



Carte cytoarchitectonique de Brodmann

D'un point de vue fonctionnel, il existe une somatotopie au niveau de M1, illustrée par le classique homonculus moteur de Penfield. Cette vision d'une « carte motrice » statique doit cependant être modulée. Il existe en effet une somatotopie grossière au niveau de M1, comme ont pu le montrer les stimulations corticales effectuées par Penfield¹⁰. Cependant des stimulations intracorticales ou mononeuronales ont permis de mettre en évidence des représentations des parties du corps beaucoup plus entremêlées. En effet, le même mouvement peut être obtenu par des stimulations de sites spatialement éloignés chez le primate⁹, mais aussi chez l'homme¹¹. Par ailleurs, des stimulations d'un même site chez le

singe peuvent générer un mouvement de la main et de l'ensemble du membre supérieur vers une même localisation dans l'espace et ce quelque soit la position de départ du membre au moment de la stimulation^{9, 12, 13}. Ces résultats sont dus en partie au fait que chaque site cortical ne contrôle pas qu'un seul muscle. En effet, les mêmes stimulations que précédemment ont montré que les ramifications d'un seul neurone corticospinal s'étendaient sur plusieurs motoneurones, influençant alors plusieurs muscles, proximaux ou distaux⁹. Il semblerait cependant que les neurones corticospinaux influençant les muscles de la main ne ciblent qu'un seul muscle, favorisant ainsi le contrôle des mouvements individuels des doigts⁹. La connectivité est donc plus complexe qu'une simple association linéaire neurone-muscle. En effet, plusieurs études montrent que la plupart des paramètres des mouvements testés tels que la direction^{14, 15}, la vitesse angulaire¹⁶, l'angle de l'articulation ou la tension musculaire¹⁷ sont codés au niveau des neurones corticaux moteurs.

Ainsi, il convient d'appréhender le cortex moteur primaire non pas comme une structure figée produisant et régulant le mouvement de façon linéaire vers les motoneurones α de la lame IX de la moelle épinière, mais bien comme une structure dynamique fonctionnant en réseau, intracortical et intramédullaire, comme l'attestent les projections dans les lames intermédiaires de la moelle épinière.

Concernant les connexions intracérébrales, le cortex moteur primaire (M1) reçoit de nombreuses afférences intra-hémisphériques (cortex prémoteur, pariétal, noyaux gris, cervelet) capables ainsi de moduler le comportement moteur. Il reçoit également des afférences interhémisphériques. Il est connecté à M1 controlatéral dont il est capable d'influencer l'excitabilité, notamment en l'inhibant¹⁸. Quelques connexions existent notamment avec l'aire motrice supplémentaire controlatérale.

En revanche, malgré cette plasticité, les lésions du cortex moteur primaire ou de ses projections médullaires, quand elles sont trop étendues, entraînent des paralysies sévères laissant souvent de lourdes séquelles, en faisant donc un nœud important du « minimal common brain »¹⁹.

b. Aires prémotrices médiales

Dum et Strick² ont qualifié de cortex prémoteur les aires corticales effectuant des projections directes sur M1 et sur la moelle épinière. Il est donc composé de structures spatialement distantes les unes des autres et capables d'influencer le comportement moteur. Les aires prémotrices médiales comportent l'aire motrice supplémentaire (SMA) et le cortex cingulaire antérieur (ACC).

• Aire motrice supplémentaire

La SMA se trouve dans l'aire 6 de la carte cytoarchitectonique de Brodmann. Elle est située rostralement par rapport à M1, au niveau de la partie médiale du gyrus frontal supérieur, de façon bilatérale. Dans leur revue des études en imagerie fonctionnelle, Picard et Strick ont identifié deux zones fonctionnellement différentes à l'intérieur de la SMA : la préSMA et la SMA proper^{20, 21}, dont la limite semble se projeter environ sur la ligne verticale passant par la commissure antérieure (VCA). La préSMA est rostrale par rapport à la ligne VCA et la SMA proper caudale. Cette distinction fonctionnelle est confirmée par les études réalisées en stimulation magnétique transcranienne comme le décrit Chouinard en 2010²² dans sa revue de la littérature.

◦ *La SMA proper*

Au niveau cortical, les stimulations corticales ainsi que les déficits postopératoires après chirurgie de la SMA ont conduit à la conclusion qu'il existe une somatotopie de cette région.

En effet, les études en stimulations électriques chez l'animal ont mis en évidence une organisation rostro-caudale dans le sens face / membre supérieur / membre inférieur^{9, 23}. Cependant cette organisation reste grossière dans la mesure où les stimulations des régions prémotrices ont des seuils de déclenchement de mouvement plus élevés et sont moins reproductibles. Par ailleurs les mouvements générés sont souvent plus complexes et impliquent en général plusieurs articulations rendant la réalisation d'une cartographie fine plus difficile.

Fontaine et al²⁴ ont montré que le déficit neurologique observé en cas d'exérèse tumorale dans la SMA est corrélé à l'étendue de la résection, aboutissant à une somatotopie identique, y ajoutant le langage situé en avant de la représentation de la face, du côté de l'hémisphère dit « dominant » seulement.

La SMA possède des projections vers le cortex moteur primaire homolatéral, mais également des projections corticospinales non négligeables. En effet, jusqu'à 18 % des fibres corticospinales se projetant au niveau des segments cervicaux de la moelle épinière proviennent de la SMA². Ses terminaisons s'effectuent dans la substance grise médullaire controlatérale pour la plupart d'entre elles (environ 77%)³. Elles se font dans la zone intermédiaire de la substance grise (lames V à VIII de Rexed) mais 11% se projettent sur la lame IX^{3, 25}. La densité des terminaisons au niveau cervical suit le même gradient que pour les terminaisons de M1, à savoir une augmentation de densité au niveau des segments cervicaux inférieurs^{3, 5}. Grâce à l'étude des projections corticospinales dans les segments cervicaux et lombaires de la moelle épinière chez le singe à l'aide de traceurs rétrogrades, He et al²⁶ ont amélioré la carte somatotopique de la SMA. Ils confirment la répartition somatotopique rostro-caudale membre supérieur / membre inférieur mais apportent un élément important qui est la représentation distale du membre supérieur, plutôt localisée à la partie caudale et ventrale de la zone du bras. Par ailleurs, il est intéressant de noter que la taille de la représentation distale est égale voire plus grande que celle du membre supérieur proximal, de la même manière que pour M1.

Il est important de noter qu'environ 23 % des terminaisons se font dans la substance grise homolatérale³, principalement dans les lames VII et VIII, mais toutes les parties des zones intermédiaires et ventrales reçoivent des projections de la SMA homolatérale.

Cette représentation importante du membre supérieur distal, l'augmentation de densité dans les segments médullaires où se regroupent les motoneurons responsables de la musculature des doigts, la présence de terminaisons dans les lames IX ainsi que les éléments électrophysiologiques⁵ faisant évoquer des connexions motoneuronales monosynaptiques sont considérés comme des arguments en faveur d'un possible contrôle par la SMA de la musculature fine, actant en parallèle avec M1^{3, 5, 26}.

Elle est la zone prémotrice la plus densément connectée aux autres régions et avec M1. Elle possède des connexions avec toutes les zones prémotrices homolatérales (présMA,

cortex cingulaire antérieur) et avec M1⁹. Elle est également densément connectée à travers le corps calleux de façon homotopique avec la SMA controlatérale et hétérotopique avec les zones cingulaires motrices et avec M1 de façon plus diffuse^{27, 28}.

D'un point de vue fonctionnel, la SMA est supposée être impliquée dans la planification, l'initiation et l'exécution des mouvements^{20, 22, 29}, comme cela a été montré dans l'étude de mouvements imaginaires²⁹. D'autres études ont également montré que la SMA semble être impliquée dans la programmation et la réalisation de mouvements complexes unilatéraux mais aussi lors de la coordination bimanuelle^{22, 30-34}.

Elle semblerait plus impliquée dans le rappel de programmes moteurs complexes^{20, 31} déjà mémorisés que dans la réalisation de nouveaux programmes moteurs.

◦ *La préSMA*

Distincte anatomiquement et fonctionnellement de la SMA proper, elle est plus considérée par certains comme une aire préfrontale que prémotrice²¹ dans la mesure où elle n'a ni connexion directe avec M1 ni avec la moelle épinière.

Elle reçoit des connexions du cortex préfrontal et est connectée de façon directe avec la SMA proper²¹ et le pré PMd^{9, 21}.

Les études réalisées semblent montrer que la préSMA est impliquée dans des tâches complexes de plus haut niveau que la SMA proper^{20, 22}. Elle interviendrait dans la réalisation de tâches complexes inhabituelles, dans la sélection d'un mouvement en fonction de la tâche et aussi dans l'apprentissage moteur avec automatisation des programmes moteurs et relais par la SMA proper²⁰. Elle jouerait également un rôle dans le changement de tâche et l'inhibition de la réponse motrice^{22, 35, 36}. Elle diffère donc grandement de la SMA proper d'un point de vue anatomique et fonctionnel.

• **Cortex cingulaire antérieur**

Correspondant toujours au cortex agrulaire de l'aire 6 de Brodmann, le cortex cingulaire antérieur est situé dans le sillon cingulaire et en partie sur le cingulum antérieur.

La région cingulaire s'étend de l'aire 32 au niveau du genou du corps calleux à la partie postérieure de l'aire 24. Dans leur revue des imageries fonctionnelles des zones prémotrices, Picard et Strick séparent le cortex cingulaire antérieur en 2 zones fonctionnellement distinctes²⁰ : une zone cingulaire rostrale activée lors des tâches complexes et une zone cingulaire caudale (CCZ), plus petite, activée lors de tâches simples.

La zone rostrale cingulaire est divisée en une zone antérieure (RCZa) et une postérieure (RCZp) correspondant à l'alternance de sites pour le bras et le visage dans chacune des deux zones²⁰.

La CCZ se situe en regard de la ligne VCA et son activation se produit lors de la réalisation de tâches simples, similaires à la SMA proper^{20, 21} ou lors de stimulus douloureux.

Les RCZa et RCZp sont actives lors de tâches plus complexes, nécessitant la sélection d'un mouvement²⁰. Picard et Strick proposent un rôle dans le monitoring des conflits pour la RCZa et un rôle de sélection de l'action pour la RCZp²¹.

Le cortex cingulaire antérieur présente également des projections directes sur la moelle épinière contro- et ipsilatérale ainsi que sur les motoneurons innervant les muscles distaux des membres supérieurs⁹.

Il présente des connexions notables avec M1, la SMA et le cortex pariétal ipsilatéraux.

• Aires prémotrices latérales

Elles sont constituées du cortex prémoteur ventral et dorsal. Ils se situent tous les deux au sein de l'aire 6 de Brodmann. Le PMd se situe latéralement par rapport à la SMA, rostralement par rapport à M1, séparé de ce dernier par le sillon précentral. Latéralement et ventralement, il est limité par le PMv à hauteur du sillon frontal supérieur. Le PMv descend jusqu'au niveau de l'opercule rolandique, en passant au-delà du sillon précentral sur la partie rostrale du gyrus précentral.

Le PMd serait impliqué dans la préparation et l'exécution du mouvement et dans la sélection de la réponse motrice basée sur des indices arbitraires^{21, 22, 37, 38}.

Le PMv servirait également à la préparation et l'exécution du mouvement, à la saisie d'objet avec les mains²² et serait impliqué dans la transformation de l'information spatiale d'une cible en information motrice pour l'atteindre³⁸. Il contiendrait aussi les neurones miroirs activés lorsque l'individu en observe un autre faire une action. Il serait donc à la base de la compréhension du sens des actions²².

Les PMd et PMv ont des projections directes sur la moelle épinière.

Ils présentent tous deux des connexions avec les autres aires prémotrices, M1, le cortex pariétal, ainsi qu'avec le cortex prémoteur et M1 controlatéraux.

- **Noyaux gris centraux**

Constitués du noyau caudé, du putamen, du globus pallidus interne et externe, ainsi que du noyau sous thalamique, ils reçoivent des afférences corticales de quasiment l'ensemble de l'encéphale. Leurs efférences se font ensuite vers le cortex, organisant ainsi des boucles fonctionnelles permettant une régulation de l'ensemble de l'activité corticale.

Au niveau moteur, on connaît bien leur implication dans le contrôle de la motricité par le biais de pathologie comme la maladie de Parkinson. De façon globale, les circuits organisés au niveau des noyaux gris servent à « autoriser » le mouvement en fonction des afférences, en évitant les mouvements parasites par un mécanisme de désinhibition⁶ (Figure 1)

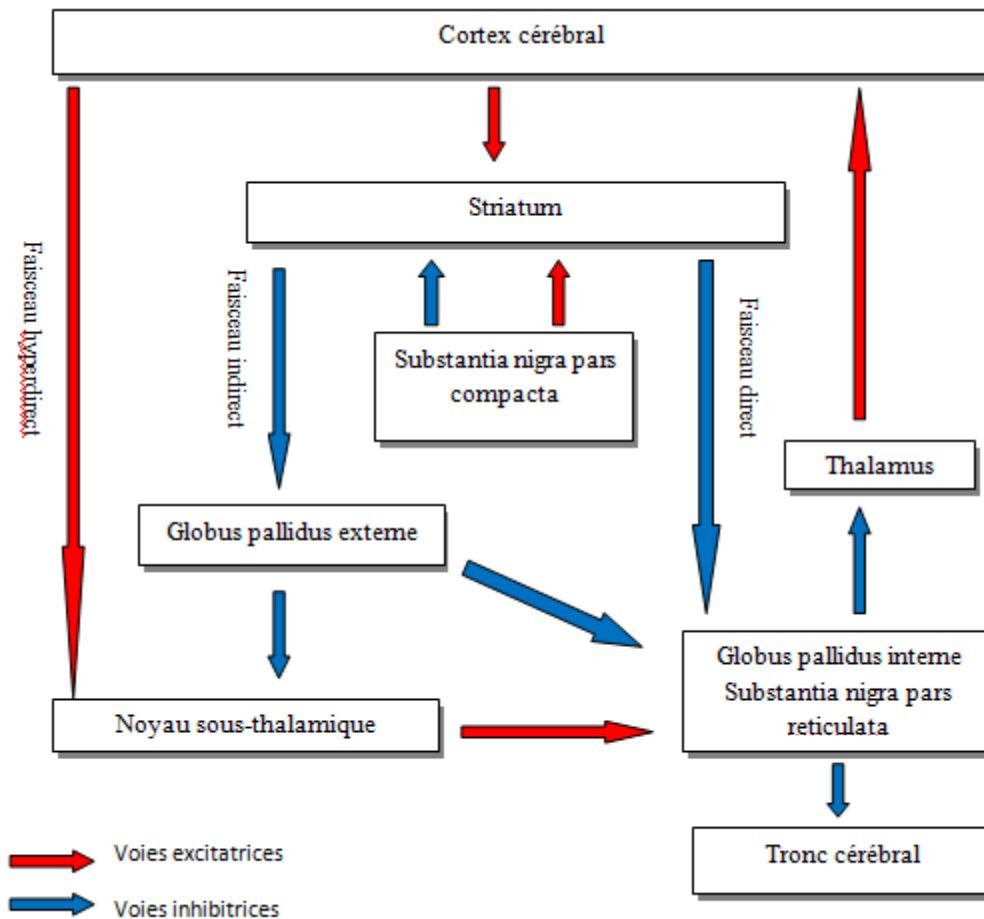


Figure 1 : Fonctionnement global des noyaux gris centraux

• Cervelet

Le cervelet joue un rôle important dans la coordination des mouvements comme il est possible de le constater en cas de lésions cérébelleuses. Il reçoit des afférences des cortex frontaux, pariétaux et visuels secondaires, ainsi que des noyaux rouges, des colliculi supérieurs, des noyaux vestibulaires, de la formation réticulée, du noyau olivaire inférieur, du locus coeruleus et de la moelle épinière.

Ses efférences se font vers le noyau rouge, le noyau vestibulaire, le colliculus supérieur, la formation réticulée, et vers le cortex moteur via le noyau ventrolatéral du thalamus.

Schématiquement, il reçoit ainsi des informations sur le programme moteur désiré et sur le comportement moteur effectivement réalisé par le biais des afférences sensorielles, et est ainsi

capable de détecter l'erreur dans le mouvement et d'influencer le cortex moteur pour la corriger⁶.

- **Moelle épinière : projections**

Il existe de nombreuses projections visant à un contrôle moteur sur la moelle épinière sans que leur rôle ne soit clairement défini. Une partie d'entre elles ont été abordées, au moins d'un point de vue anatomique, dans les paragraphes précédents. Il est important de noter que les projections corticospinales ne sont pas l'exclusivité du cortex moteur primaire et qu'au final plus de 50 % d'entre elles proviennent des régions prémotrices, et se font de façon bilatérale, avec certaines dévolues à la musculature fine des doigts, aussi bien pour le cortex moteur que pour le prémoteur.

Par ailleurs, il convient de préciser qu'il existe une organisation hodologique interne à la moelle épinière, avec des réseaux facilitateurs et inhibiteurs eux même influencés par des inputs supramédullaires aussi bien que périphériques.

Les études de la plasticité cérébrale post-lésionnelle après accident vasculaire cérébral, notamment en TMS, ont conduit à investiguer de nombreuses pistes concernant la récupération motrice et les voies parallèles recrutables pour favoriser le contrôle moteur. Il existe en effet de nombreuses voies descendantes capables d'influencer le comportement moteur, particulièrement au niveau de la musculature fine des doigts^{8, 39-44}. Ces études ont favorisé l'étude fonctionnelle de ces réseaux, certes d'un point de vue de la récupération motrice, mais en permettant également une meilleure compréhension.

Il convient donc d'appréhender le système moteur de façon holistique, avec des réseaux neuronaux parallèles fonctionnant simultanément tout en étant à la fois interconnectés à différents niveaux du système nerveux central. Ces boucles motrices interconnectées favorisent à la fois le contrôle moteur et permettent également de mieux comprendre les mécanismes de plasticité cérébrale post-lésionnelle.

c. Conclusion

L'organisation du système moteur ne doit plus être vue comme un circuit continu monodirectionnel unique dont la voie finale commune est le faisceau corticospinal « pyramidal » se projetant sur les motoneurons α , mais bien comme un ensemble de structures corticales et sous-corticales fonctionnant de façon synchrone et parallèle, apte à moduler le comportement moteur. Ce réseau fonctionne de façon dynamique, et est capable de recruter de nouvelles zones et même d'adapter son activité à l'intérieur d'une même aire en fonction des besoins et des contraintes.

2. Coordination bimanuelle : spécificités

En plus de mettre en jeu les mécanismes « classiques » de génération du mouvement, la réalisation d'une action impliquant les deux mains de façon coordonnée entraîne la nécessité de vaincre certaines contraintes par le cerveau. Ces contraintes sont dues aux inputs sensoriels capables d'influer sur la coordination tel qu'un stimulus visuel ou sonore capable d'affecter la stabilité des cycles en phase ou en anti-phase⁴⁵. Il existe également des contraintes dépendantes des outputs moteurs, liées à des caractéristiques propres du système moteur telle que la flexion préférentielle des doigts pour battre le rythme en même temps qu'un métronome plutôt que l'extension⁴⁵. Les contraintes spatio-temporelles déterminent des gammes de rythmes autorisant des cycles stables, tels que 1:1, 2:1 dans lesquels la fréquence de l'un est un multiple de celle de l'autre. Les séquences polyrythmiques (3:2, 5:3) sont beaucoup plus difficiles à réaliser. En effet, dès lors que la fréquence doit être augmentée, les séquences deviennent moins coordonnées et une régression vers des schémas plus simples s'accompli⁴⁶.

Les schémas dérivant des classiques phase et anti-phase (mouvements de muscles homologues ou non homologues), sont également plus compliqués à réaliser, de même lorsque les caractéristiques spatiales du mouvement sont différentes pour chacun des membres (courte versus grande amplitude, directions différentes).

Il est intéressant de noter que ces contraintes peuvent être dépassées facilement par des stratégies cognitives de conceptualisations. En effet, la capacité à diminuer les interférences est dépendante du contexte dans lequel se produit l'action, avec notamment la présence d'indices visuels plutôt que symboliques pour guider le geste. Si le geste est intégré avec un but précis, la représentation de l'action en sera facilitée. De même, la conceptualisation de l'action sous la forme d'un acte familier ou d'un symbole permet de dépasser aisément ces contraintes en créant des règles de liaison permettant d'intégrer les composants individuels de la tâche sous la forme d'un comportement moteur global ayant un sens⁴⁵. Ceci a été montré par Franz et al lors de tâches de traçage de demi-cercles par chacune des mains, objectivant que cette double tâche pouvait être réduite à une tâche unique quand les motifs tracés par les deux mains forment un arrangement géométrique conceptualisable sous la forme d'une représentation unique (c'est-à-dire un cercle complet dans cette expérience)⁴⁷.

Les structures mises en jeu lors de tels actions comprennent principalement la SMA, M1, l'ACC, le PMd, le cortex pariétal, les ganglions de la base et le cervelet^{30, 32, 34, 48-51}, constituant un réseau interconnecté intra et interhémisphérique²⁸.

La SMA est présumée comme étant impliquée dans l'encodage de la séquence temporelle de différentes actions et dans des actions bimanuelles complexes^{30, 51}. Il est intéressant de noter qu'il a été mis en évidence dans la SMA chez des singes la présence de neurones ne s'activant que lors de mouvements bimanuels, en faveur d'un recrutement de nouvelles zones spécifiques dévolues à cette fonction⁵². Cette constatation a également été faite pour M1.

Le PMd pourrait jouer un rôle dans l'intégration en une séquence unique des contractions musculaires appropriées pour la réalisation d'une action impliquant plusieurs membres et participerait à la suppression des mouvements en miroir^{45, 53}.

La coordination bimanuelle constitue donc bien une fonction complexe dépassant de loin la simple addition de deux tâches motrices de bas niveau. L'instabilité de certains schémas moteurs rend nécessaire une adaptation permanente par le recrutement spatial et temporel de larges réseaux neuronaux spécialisés impliqués dans des processus d'ordre cognitif et moteur.

3. Cartographie cortico-sous corticale des réseaux moteurs

La compréhension et l'étude des réseaux neuronaux impliqués dans la coordination bimanuelle ainsi que la préservation de ces derniers lors de chirurgie cérébrale requiert la réalisation d'une cartographie corticale et sous-corticale cérébrale.

Cette cartographie peut s'effectuer de façon non invasive, c'est-à-dire réalisée à travers le scalp, ou alors invasive et nécessitant un abord chirurgical.

Les principales méthodes de cartographie cérébrale des régions motrices et prémotrices péri-opératoires sont passées en revue ci-dessous.

a. Méthodes

- **IRM fonctionnelle**

Elle utilise le phénomène de couplage neuro-vasculaire pour détecter l'activité cérébrale. Ce dernier correspond aux modifications hémodynamiques induites par l'activation des neurones, conduisant à une vasodilatation et donc à un apport exagéré d'oxygène. La baisse relative de la concentration en déoxyhémoglobine dans le sang veineux entraîne une augmentation de l'intensité du signal en T2* permettant ainsi de visualiser indirectement l'activité neuronale.

Elle permet donc de mesurer l'activité corticale lors d'une tâche spécifique réalisée de façon répétitive. Elle nécessite donc du temps pour détecter les modifications hémodynamiques qui ne surviennent que dans un intervalle de temps se comptant en secondes. Sa résolution temporelle est donc basse.

Par ailleurs, les modifications de la perfusion cérébrale à proximité, ou dans une tumeur, peuvent induire des perturbations de signal conduisant à des faux-positifs ou à des faux-négatifs.

• **Tractographie**

Cette technique utilise l'imagerie en tenseur de diffusion en IRM pour quantifier in vivo l'intégrité des fibres blanches cérébrales. Elle analyse le mouvement des molécules d'eau dans l'espace, mouvement dépendant de l'intégrité et de l'orientation des faisceaux de substance blanche. Elle permet ainsi de reconstruire virtuellement grâce à des logiciels de « tracking » les faisceaux de substance blanche cérébrale en les reconstruisant voxel par voxel.

Elle peut donc être utilisée pour analyser la trajectoire d'un faisceau de substance blanche ou encore déterminer les connexions entre deux aires corticales.

Elle a ainsi un intérêt scientifique en terme d'investigation de la connectivité structurelle et peut permettre d'établir un planning préopératoire par la visualisation des rapports entre une tumeur un faisceau de substance blanche.

Cette technique ne permet cependant pas de connaître la fonction des faisceaux analysés, ni même s'ils sont encore fonctionnels.

De plus, dans un tissu pathologique et notamment un environnement tumoral, le signal de diffusion peut être altéré, rendant parfois impossible la reconstruction.

Il est également possible d'avoir de faux-positifs entraînant la « création » de faux faisceaux puisqu'il s'agit d'une technique de reconstruction probabiliste basée sur des modèles biomathématiques⁵⁴.

• **EEG**

L'étude des potentiels électriques sur le scalp par électroencéphalographie est une méthode ne permettant pas d'obtenir une cartographie fine dans la mesure où de nombreux paramètres tels que le volume traversé, l'os, la peau, modifient la conduction du courant. C'est pour cette raison que d'autres moyens d'études des potentiels d'action neuronaux ont été mis en place, tels que la magnétoencéphalographie ou l'électrocorticographie.

• **Magnétoencéphalographie**

Cette technique permet de mesurer les champs magnétiques générés par la dépolarisation des neurones. La localisation de ces champs magnétiques n'est pas déformée par l'hétérogénéité des tissus et contrairement à l'IRM fonctionnelle, des analyses en un laps de

temps court peuvent être réalisées, autorisant l'exploration de réseaux neuronaux s'activant très brièvement. Ainsi, une reconstruction spatiale et temporelle précise peut être effectuée, allant de 0.1 à 1 cm en résolution spatiale, et 1 ms en résolution temporelle⁵⁵.

Cependant la grande précision de cette technique est aussi son principal inconvénient dans la mesure où de nombreux artefacts magnétiques sont susceptibles de perturber les mesures. La procédure d'acquisition des données doit donc être réalisée dans des pièces spéciales protégées de tout champ magnétique⁵⁵.

• **Electrocorticographie**

Principalement utilisée pour la délimitation de foyers épileptogènes et leur différenciation avec le parenchyme fonctionnel, elle permet l'enregistrement de l'activité corticale au contact direct du cerveau par le biais d'une procédure chirurgicale d'implantation d'électrodes. Ces implants permettent de réaliser des stimulations en plus de recueillir l'activité corticale, autorisant la réalisation d'une cartographie corticale⁵⁶.

Cette procédure est peu utilisée dans le cadre de tumeurs cérébrales dans la mesure où elle nécessite une intervention chirurgicale pour implanter les électrodes, alors que la cartographie peut être réalisée en peropératoire de l'exérèse tumorale lors d'un seul temps.

• **Stimulation magnétique transcrânienne**

Elle consiste en l'application d'une bobine sur scalp, émettant un champ magnétique peu atténué par la peau, l'os et les méninges. Ce champ magnétique va induire un courant électrique capable de dépolariser les neurones du cortex⁵⁷.

La surface de la zone dépolarisée dépend de facteurs tels que les caractéristiques de la bobine et l'intensité de stimulation⁵⁷. De plus, il semblerait, qu'au niveau de M1, les stimulations engendrent une dépolarisation des neurones pyramidaux de façon indirecte, c'est-à-dire transsynaptique, principalement en dépolarisant les interneurons corticaux^{57, 58}. Mais le type de neurones stimulés dépend beaucoup des paramètres de stimulations et notamment de l'orientation de la bobine^{57, 58}.

Des réponses excitatrices ou inhibitrices peuvent être obtenues avec des degrés variables de reproductibilité pour les mêmes paramètres de stimulation intra et interindividuels⁵⁷.

Couplée à une IRM de neuronavigation, la position de la bobine, et donc le site de stimulation, sera reportée et enregistrée sur la séquence IRM et une cartographie des sites positifs pourra être effectuée⁵⁸.

• Stimulation électrique directe (SED)

Il s'agit actuellement du gold standard en termes de cartographie cérébrale, corticale et sous-corticale. Une électrode bipolaire est placée transitoirement sur le parenchyme cérébral et délivre un courant biphasique de fréquence et d'intensité prédéfinies. Ces paramètres assurent une sécurité optimale du parenchyme cérébral quant à une accumulation de charges électriques (courant biphasique), évitent la diffusion du courant trop loin du site de stimulation et donc les faux positifs (électrode bipolaire), et optimisent la dépolarisation neuronale^{59, 60}. Les stimulations permettent de cartographier une fonction motrice, somatosensorielle ou cognitive. Chaque fonction est testée par une tâche précise qui sera réalisée au cours des stimulations. L'ensemble des structures corticales et sous-corticales seront testées pour la fonction donnée afin de supprimer les risques de faux-négatifs. Les sites dont les stimulations génèrent des perturbations de la tâche testée seront considérés comme essentiels pour la fonction et constitueront une limite dans l'exercice⁵⁹⁻⁶¹.

Par conséquent, si les SED sont réalisées sous couvert d'une méthodologie rigoureuse (paramètres de stimulations et modalités de tests), chaque structure essentielle pour la fonction testée sera perturbée et aura des répercussions fonctionnelles sur la tâche effectuée. Ainsi, une cartographie fine et complète pourra être réalisée pour chaque fonction considérée comme importante à l'échelle individuelle du patient, permettant de préserver avec fiabilité et reproductibilité les structures essentielles.

De plus, il est important de noter que les SED présentent une bonne résolution spatiale, de l'ordre de 5 mm, supérieure à celle des grilles d'électrodes sous-durales permettant de distinguer assez finement les zones fonctionnelles des non fonctionnelles⁵⁹.

Les limites de cette technique peuvent comporter la présence de faux-négatifs ne dépendant pas de la technique elle-même mais bien de la méthodologie de l'utilisateur et

notamment d'une mauvaise sélection des tests peropératoires n'explorant pas ou mal une fonction donnée ou alors de stimulations trop espacées (> 5 mm) susceptibles de manquer des sites fonctionnels.

Il existe en outre la possibilité d'induire des faux-positifs : en effet, la spécificité des SED demeure limitée^{59, 62} dans la mesure où la fatigue peropératoire du patient peut conduire à des erreurs et un ralentissement pouvant à tort faire considérer la zone stimulée comme fonctionnelle. Il convient donc d'être prudent lors des SED et de considérer un site comme fonctionnel après au minimum 3 stimulations non consécutives.

Il est nécessaire de tenir compte de la plasticité cérébrale à long-terme impliquant qu'une structure qui était considérée comme fonctionnelle lors de la première cartographie peut ne plus l'être plusieurs mois ou années après, autorisant ainsi une nouvelle chirurgie^{59, 63, 64}. Par conséquent les SED ne donnent le reflet que de la cartographie cérébrale instantanée du patient.

b. Résultats en termes de planning chirurgical

• Cartographie des réseaux moteurs « positifs »

Le terme de réseau moteur « positif » est surtout mis ici en opposition avec celui de « réseau moteur négatif » qui sera décrit juste après.

C'est la cartographie des structures motrices les plus anciennes observées, telles que décrites par Penfield avec son homonculus moteur. Elle a pour but d'objectiver les zones responsables du mouvement volontaire considéré alors comme la fonction « cruciale » à préserver. Cela signifie en définitive qu'elle s'attachera à rechercher les structures capables d'initier et maintenir le mouvement, en tentant de générer une contraction musculaire, détecter ou perturber le mouvement volontaire effectué par le patient. Par conséquent, on s'attachera surtout à détecter M1 et le faisceau pyramidal.

L'IRMf ne présente qu'une sensibilité de 71 % en matière de détection du cortex moteur primaire⁶⁵. Par ailleurs, même en cas de détection fiable d'une zone fonctionnellement active, il n'existe pas de possibilité de savoir si cette zone est essentielle ou non à la fonction⁶⁶. Il est donc impossible de distinguer les zones devant être préservées des zones pouvant être

réséquées sans générer de déficit permanent. Il existe donc un risque d'arrêt précoce de la chirurgie rendant l'exérèse de moins bonne qualité. En outre, cette méthode n'autorise pas une cartographie de la substance blanche. Toutefois, elle reste intéressante dans l'étude de la plasticité cérébrale à l'échelle individuelle (modification de la cartographie plusieurs années après) et dans la prédiction du délai de récupération de certains déficits tels que dans le syndrome de la SMA⁶⁷.

La tractographie quant à elle représente un bon moyen d'étude du faisceau corticospinal pyramidal mais présente les inconvénients de la variabilité des modèles mathématiques utilisés. Il est en outre impossible de savoir si d'autres faisceaux éventuellement détectés à proximité sont fonctionnels ou quelles seraient leur fonction.

La TMS permet d'identifier le cortex moteur primaire et le faisceau pyramidal mais présente malgré tout une sensibilité dépendante de la méthodologie utilisée, à savoir l'orientation de la bobine et le type d'intensité⁵⁸. Sa sensibilité reste inférieure à celle des SED⁵⁸. En outre, il est important de noter que sa résolution temporelle et spatiale sont inférieures à celle de l'IRMf (environ 1,5 cm)²². Elle reste un outil intéressant pour détecter le cortex moteur primaire dans le cadre de tumeurs avec effet de masse important pour avoir une idée de sa localisation en préopératoire.

Que cela soit en IRMf, TMS ou tractographie, les images devront être intégrées à un neuronavigateur pour tenter d'avoir un aperçu peropératoire, mais la présence d'un « shift » important rend trop hasardeux l'utilisation de ces techniques en peropératoire puisque ne permettant pas de tester la fonction en « direct ».

Les SED permettent d'identifier sans problème le cortex moteur primaire et le faisceau corticospinal tout au long de la chirurgie, que cela soit en condition éveillée ou même sous anesthésie générale sous couvert d'un contrôle électromyographique. Comme cela a été mentionné plus haut, le déclenchement de mouvement au niveau du cortex prémoteur est plus difficile à obtenir, dans la mesure où les stimulations doivent être plus longues et d'intensité plus élevée. Elle constitue ainsi le gold-standard de la cartographie cérébrale et sert d'ailleurs à ce titre à valider et étalonner les autres méthodes décrites précédemment.

On comprend donc que quelle que soit la méthode utilisée, ces techniques de cartographie s'intéressent à l'identification de la fameuse « voie motrice finale commune » sans tenir compte des autres faisceaux moteurs extrapyramidaux précédemment décrits, et dont

l'importance fonctionnelle en termes de motricité d'une part, et de coordination bimanuelle d'autre part, a été expliquée précédemment.

- **Cartographie des réseaux moteurs « négatifs »**

- *Aires motrices négatives*

La description des « classiques » aires motrices et prémotrices décrites lors de cartographies cérébrales s'est enrichie d'aires motrices dites « négatives ». Déjà décrite par Penfield et Jasper en 1954, elles ont été réactualisées par Lüders en 1988⁶⁸ et explorées depuis dans de nombreuses études⁶⁹⁻⁷³. Les aires motrices négatives correspondent aux zones corticales dont la stimulation génère une réponse motrice (RMN), c'est-à-dire l'incapacité à poursuivre le mouvement ou à maintenir une contraction musculaire sans perte de conscience^{69, 71, 72}.

Ces aires motrices négatives ont été décrites au niveau du cortex frontal latéral juste en avant de l'aire motrice primaire de la face et médialement juste en avant de la SMA proper⁷¹. Elles sont donc localisées préférentiellement au niveau du gyrus précentral et au niveau de la ligne VCA médialement^{69, 70}. Il a même été fait mention de RMN bilatérales après stimulations corticales^{70, 71}.

Un débat existe concernant le rôle physiologique réel de ces RMN mais il semblerait que ces aires motrices négatives véhiculeraient plutôt des informations inhibitrices^{71, 72} et ne correspondraient donc pas à de simples aires motrices « positives » dont l'action serait perturbée par les stimulations.

Cet effet inhibiteur aurait un rôle dans la réalisation de mouvements fins⁷⁰⁻⁷² concernant les aires motrices négatives médiales, et pourrait avoir un rôle dans l'inhibition du mouvement pour celles situées latéralement⁷².

Malheureusement, ces aires sont d'une part difficiles à détecter lors de cartographies corticales, et d'autre part les sites de stimulation sont variables, rendant difficiles leur interprétation physiologique en terme de signal et de fonction. Mikuni et al signalent d'ailleurs que ces aires peuvent être réséquées sans entraîner de déficit permanent⁷⁰. Par

ailleurs, jusque-là, l'absence de tests peropératoires de ces aires ne semblaient pas entraîner de déficit neurologique invalidant pour le patient en postopératoire.

◦ *Réseaux moteurs négatifs sous-corticaux*

Partant de ce concept d'aires motrices négatives, Schucht et al en 2012 ont voulu rechercher ces réponses motrices négatives lors de stimulations sous-corticales. Ils ont décrit pour la première fois la présence de sites sous-corticaux, dans la substance blanche, dont la stimulation est capable d'inhiber ou de ralentir le mouvement.

Ces sites sont situés dans un plan coronal autour de la ligne VCA, et il existe quelques sites de stimulations sous-corticaux pariétaux.

Ces réponses négatives à partir de stimulations dans la substance blanche ne peuvent être identifiées que lors de mouvements volontaires du patient et donc nécessitent de réaliser une cartographie sous-corticale peropératoire en condition éveillée.

Schucht émet l'hypothèse que les fibres blanches stimulées appartiennent à un réseau moteur modulateur du mouvement dont la préservation contribue à épargner les dysfonctions de contrôle moteur en postopératoire, telles qu'observées dans le syndrome de l'aire motrice supplémentaire dont les points importants seront revus plus loin.

B. Gliomes diffus de bas grade et principes thérapeutiques

Les gliomes de grade II de l'OMS, aussi appelés gliomes diffus de bas grade (GDBG), sont des tumeurs cérébrales rares et infiltrantes, de nature gliale. Leur prise en charge a longtemps été source de débats et demeure encore non standardisée, même si de nouveaux concepts thérapeutiques semblent prendre le pas sur les attitudes traditionnelles.

1. Histoire naturelle

Le recensement national des tumeurs primitives du système nerveux central a permis d'étudier la proportion des gliomes sur plus de 40000 cas⁷⁴. Ils représentent environ 40 % de l'ensemble des tumeurs primitives du système nerveux central, de ses enveloppes ou de la partie intracrânienne ou intrarachidienne de ses nerfs. Au sein des tumeurs gliales, les gliomes de bas grade représentent environ 18,5 % de l'ensemble des tumeurs gliales, avec 2,8 % d'astrocytomes (fibrillaire, gémostocytaire et protoplasmique), 10,1 % d'oligodendrogliomes et 3,4 % d'oligoastrocytomes de grade II.

L'âge moyen au diagnostic est d'environ 37 ans⁷⁵, discrètement plus jeune pour les découvertes incidentelles. Le sex-ratio est d'environ 1.33 (prédominance masculine)⁷⁴.

Les GDBG présentent des localisations préférentielles cérébrales, le plus souvent dans ou à proximité de zones « fonctionnelles »⁷⁶. On les retrouve, par ordre décroissant de localisations dans :

- La SMA : de l'ordre de 27 %
- L'insula : environ 25 %
- Le cortex prémoteur latéral, l'opercule frontal :9%
- Le gyrus retrocentral : 6 %
- La jonction pariéto-temporo-occipitale :5 %
- Le gyrus précentral : 4,5%
- Le lobe temporal : 4,5 %
- Le lobe occipital : 0,75 %

L'histoire naturelle des GDBG peut se schématiser en 3 phases correspondant en réalité à un continuum évolutif :

- Une première phase asymptomatique pendant laquelle le gliome croît de façon constante à une vitesse d'environ 3,5 mm de diamètre tumoral moyen par an⁷⁵. Cette phase asymptomatique correspond aux GDBG dit « incidentels » et on observe une

discrète prédominance de femmes dans ce sous-groupe, mise sur le compte de la réalisation d'imageries cérébrales plus fréquentes dans cette population dans le cadre de bilan de migraine.

- Une deuxième phase symptomatique débutant la plupart du temps au moment du diagnostic du GDBG. Le symptôme inaugural le plus fréquent est la crise d'épilepsie. Durant cette phase, la tumeur poursuit sa progression à un rythme stable d'environ 4 mm/an de diamètre tumoral moyen⁷⁷.
- Une troisième phase d'accélération : la tumeur acquiert une composante anaplasique, d'abord focale, puis diffuse et la tumeur se comporte alors comme une lésion gliale de haut-grade. Cette transformation finit toujours par se produire et constitue un tournant évolutif dans la maladie.

La médiane de survie est d'environ 10 à 12 ans avec des médianes de transformation anaplasique de l'ordre de 7-8 ans. Ces valeurs restent grossières car les GDBG constituent une entité hétérogène avec de multiples facteurs pronostiques impactant la survie globale et le risque de transformation anaplasique.

En effet, certains GDBG présentent une cinétique d'évolution beaucoup plus rapide et il a été montré qu'au-delà d'une vitesse de croissance de 8 mm/an de diamètre tumoral moyen, le pronostic pouvait être comparable à une lésion gliale de haut grade⁷⁸.

La progression initiale se fait par infiltration du parenchyme cérébral, et notamment le long des faisceaux de substances blanches⁷⁹, permettant la diffusion inter-hémisphérique de la tumeur, ou son extension dans des structures profondes (ganglions de la base, tronc cérébral).

Cette invasion lente du tissu cérébral n'est pas immédiatement symptomatique du fait de la plasticité cérébrale s'organisant au fur et à mesure que la tumeur détruit des réseaux neuronaux non « essentiels ». Si des réseaux « essentiels », qualifiés de « cerveau minimal commun » à tout être humain (« minimal common brain » décrit par Ius et al¹⁹) se retrouvent envahis par la tumeur, les premiers signes cliniques feront leur apparition à partir d'un certain degré d'infiltration.

La transformation anaplasique joue aussi un rôle important dans l'évolutivité clinique, d'une part à cause de l'impossibilité pour la plasticité cérébrale de s'adapter suffisamment rapidement à la destruction des réseaux de neurones, même non « essentiels », et d'autre part

du fait de l'effet de masse généré par la tumeur qui acquiert un phénotype souvent « charnu » en plus de son caractère infiltrant.

2. Thérapeutiques

a. Chirurgie

La chirurgie représente le traitement de première intention des gliomes diffus de bas grade dès que cela est possible^{80, 81}. Il a en effet été montré que l'extension de la résection conditionne le pronostic, tant dans la survie globale que dans le délai de transformation anaplasique⁸².

Il semblerait que l'obtention d'un résidu tumoral inférieur à 10 cm³ (considéré alors comme une exérèse dite subtotal) soit un facteur pronostic favorable important⁸³.

De la même manière, la réalisation d'une exérèse dite totale est d'encore meilleur pronostic sur la survie.

Il est important de souligner que la chirurgie ne modifie pas la cinétique tumorale, puisque la vitesse d'augmentation du diamètre tumoral moyen reste identique entre les phases pré- et postopératoires, mais elle permet une cytoréduction qui semble efficace en terme de prévention de la transformation anaplasique⁸⁴.

Cependant, compte tenu de la survie globale des patients présentant un GDBG, toute exérèse chirurgicale doit être réalisée en tentant de préserver la qualité de vie du patient afin d'éviter tout déficit neurologique permanent.

La seule façon d'obtenir l'exérèse la plus large possible en préservant les fonctions cérébrales est de réaliser une cartographie fonctionnelle cérébrale dont le but est de délimiter les structures cortico-sous-corticales fonctionnelles et de réaliser l'exérèse jusqu'à ces limites, conduisant alors à une exérèse sans marge de sécurité utilisant la technique de dissection « sous-piale »⁸⁵. Les méthodes utilisées pour réaliser la cartographie ont été décrites précédemment et le gold-standard actuel demeure la réalisation d'une cartographie peropératoire en condition éveillée. Elle a montré son efficacité en terme de minimisation des

déficits neurologiques définitifs lors de chirurgie en zone dite « fonctionnelles »^{86, 87}, ainsi que son bénéfice en terme de majoration de l'extension de résection⁸⁶ et donc de pronostic.

Il s'agit de la seule technique autorisant une évaluation « en direct » de la fonction, s'affranchissant des problèmes de « shift » des appareils de neuronavigation qui utilisent les moyens non invasifs de cartographie. Elle est autorise également la réalisation de cartographie des fonctions cognitives ainsi que des réseaux moteurs négatifs permettant de préserver au mieux la qualité de vie du patient.

Les mécanismes de plasticité cérébrale postopératoire permettent aux zones initialement considérées comme fonctionnelles pendant la première chirurgie de se réorganiser du fait de l'invasion tumorale. D'autres réseaux neuronaux prennent alors le relais, rendant alors possible la réalisation d'une seconde chirurgie d'exérèse, dans ces mêmes zones considérées comme éloquentes lors de la première cartographie. Ainsi de multiples chirurgie peuvent être réalisées, toujours en condition éveillée et dans le but de réduire un maximum le volume tumoral pour diminuer le risque de transformation anaplasique^{63, 64}.

Lorsque la cartographie est réalisée en condition éveillée dans le cadre de GDBG situés en zones non « éloquentes », une exérèse « supra-totale » pourra être envisagée, c'est-à-dire tentant de prendre des marges au-delà de ce qui est visible à l'imagerie, partant du principe que la tumeur envahit le parenchyme bien au-delà de ce qui est radiologiquement observable. Les résultats en terme de survie globale, de survie sans progression radiologique, et de transformation anaplasique sont encourageants⁸⁸.

La notion d'exérèse totale, voire supra-totale, capables d'impacter significativement sur la survie, conduisent à se poser la question du degré tolérable de déficit neurologique inductible chez le patient lorsque de telles exérèses sont possibles. Cette problématique est résumée par le concept de balance onco-fonctionnelle⁸⁹.

Les gliomes occipitaux, bien que rares, constituent une excellente illustration de ce concept. En effet, l'objectif de cette chirurgie est de réaliser une exérèse totale ou supra-totale dans le but d'augmenter la survie. Si la tumeur envahit le cortex visuel primaire, toute exérèse aussi complète conduira nécessairement à une hémianopsie latérale homonyme. Cependant, laisser le cortex visuel primaire intact conduira à laisser trop de tumeur pour impacter significativement sur la survie. Par conséquent le geste devra donc « sacrifier » les voies

visuelles homolatérales conduisant à une hémianopsie latérale homonyme empêchant la conduite automobile.

Mais si la tumeur est localisée à la jonction temporo-pariéto-occipitale, avec infiltration des voies optiques sans atteinte du cortex visuel primaire, la problématique est différente. Une exérèse subtotalaire (volume tumoral résiduel inférieur à 10 cm³) pourra être réalisée en cartographiant les voies visuelles pour les préserver tout en s'autorisant la conséquence d'une quadrantanopsie latérale supérieure, non délétère dans la vie courante et notamment pour la conduite automobile. Par conséquent il sera possible d'impacter significativement sur la survie en ayant une excellente qualité d'exérèse sans traitement complémentaire adjuvant tout, en préservant suffisamment le champ visuel pour ne pas altérer la qualité de vie. Ainsi, une amélioration en terme de survie sera obtenue (exérèse subtotalaire) tout en conservant au mieux la fonction (champ visuel), équilibrant alors la balance onco-fonctionnelle. Dans un second temps, lorsque la tumeur progressera et atteindra un volume supérieur à 10 -15 cm³, une seconde chirurgie pourra être réalisée, cette fois-ci en « sacrifiant » les voies visuelles afin de réaliser à nouveau une exérèse subtotalaire, permettant à nouveau de surseoir à un traitement adjuvant tout en améliorant la survie.

Le geste chirurgical devra donc avoir pour but d'équilibrer cette balance en fonction du pronostic oncologique, du degré de déficit transitoire et permanent prévisible et des données biographiques individuelles du patient (travail, loisirs...), pour aboutir à une prise en charge thérapeutique individualisée.

L'exérèse chirurgicale, lorsqu'elle est la plus complète possible, permet également d'améliorer le statut épileptique du patient, avec une disparition parfois totale des crises^{90, 91}, contribuant également à améliorer la qualité de vie.

b. Chimiothérapie

Elle est soit réalisée avec du PCV (procarbazine, CCNU, vincristine), ou plutôt avec du témozolomide. Elle est réservée aux gliomes considérés comme non-opérables, après réalisation d'une biopsie à visée diagnostique⁸⁰. Elle a pour but de retarder la transformation anaplasique.

Une nouvelle stratégie émergente est l'utilisation de la chimiothérapie pour réduire le volume tumoral dans le cadre d'une tumeur considérée comme non opérable, puis, en cas de réduction suffisamment importante, de réaliser une chirurgie d'exérèse en condition éveillée^{92, 93}, toujours dans une optique de réduction tumorale maximale et augmentation de la survie sans dégradation de la qualité de vie.

En cas d'exérèse totale ou subtotale d'un gliome de grade II, une simple surveillance clinico-radiologique rapprochée est le plus souvent effectuée, retardant ainsi le délai de mise en route de la chimiothérapie et ses éventuelles complications⁸⁰.

c. Radiothérapie

Elle est réservée aux lésions non opérables, le plus souvent après traitement par chimiothérapie⁸⁰. En effet, la radiothérapie contribue à générer des leuco-encéphalopathies ainsi que des déficits neurocognitifs sévères, la mettant en dernière ligne des traitements afin d'impacter le moins possible sur la qualité de vie. Contrairement à la chirurgie et à la chimiothérapie, elle s'intègre donc peu dans un schéma thérapeutique de « long-terme » bien que des indications chirurgicales puissent être portées en cas d'évolution favorable après radiothérapie si une exérèse totale ou subtotale peut être envisagée⁸¹.

C. Chirurgie de l'aire motrice supplémentaire

1. Le syndrome de la SMA

La chirurgie des GDBG localisés dans ou à proximité de la SMA ainsi que ses conséquences cliniques sont bien connues. Du fait du caractère « éloquent » de la SMA, une chirurgie d'exérèse dans cette région conduira au classique syndrome de l'aire motrice supplémentaire⁹⁴⁻⁹⁷. Les symptômes présentés sont d'intensité variable et comportent :

- Une akinésie controlatérale, responsable d'un équivalent de monoplégie ou d'hémiplégie.

- Une diminution des mouvements spontanés de l'hémicorps controlatéral. Lorsque le déficit prédomine au membre supérieur, on constate une utilisation préférentielle du membre controlatéral.
- La persistance des réflexes ostéo-tendineux, témoignant de l'intégrité des voies pyramidales.
- La possibilité d'initier le mouvement sous couvert d'ordres forts et insistants, permettant d'objectiver que la force musculaire peut être normale, se distinguant donc de l'atteinte pyramidale.
- Un mutisme ou à un moindre degré une réduction du langage spontané.
- Une préservation de la compréhension.
- Un retard d'initiation, moteur et verbal.
- Une récupération complète des troubles, au bout de quelques jours à quelques semaines (jusqu'à 3 mois), de déblocage brutal.

Ces déficits sont de degrés variables en fonction de l'extension de l'exérèse, et sont quasi retrouvés systématiquement si la résection emporte une partie de la SMA présentant une activation à l'IRMf^{95, 96}. Le type de déficit observé dépend de l'extension rostro-caudale de l'exérèse compte tenu de l'organisation somatotopique de la SMA selon ce même gradient²⁴. Par ailleurs l'existence de troubles langagiers dépend de la « dominance » langagière du patient, à savoir que le patient présentera un mutisme si la lésion se situe du côté dominant⁹⁶.

Le délai de survenue du syndrome de la SMA est de quelques minutes après la résection de cette zone mais n'est pas immédiat. Ce phénomène particulier est d'une part caractéristique du syndrome et d'autre part peu compris.

Lors d'exérèse de GDBG de cette région en condition éveillée, le patient est capable de continuer les tâches motrices et langagières demandées après la résection de la SMA. Il est ensuite sédaté pour la fermeture et se réveille avec les troubles neurologiques susmentionnés. Un cas intéressant a été rapporté par Duffau en 2001⁹⁸ qui précise beaucoup plus finement l'intervalle de temps libre pendant lequel s'installe le tableau clinique. En effet, lors d'une chirurgie éveillée d'un GDBG de la SMA, la patiente a été maintenue éveillée après l'exérèse et l'apparition brutale du syndrome de la SMA a été objectivée en direct. La symptomatologie

s'est installée 30 minutes après l'exérèse et sur une courte période de 5 à 10 minutes. L'absence de complication a été validée par une IRM immédiate, de même que la confirmation de l'exérèse de la totalité de la SMA. Il semblerait donc que le tableau clinique s'installe dans les minutes qui suivent une exérèse sans que les mécanismes neurophysiologiques l'expliquant soient parfaitement compris (plasticité à court terme, boucle cortico-corticale, cortico-thalamique...).

Dans tous les cas, ce syndrome a été décrit comme de récupération complète, sous couvert de rééducation⁶⁷. La plasticité cérébrale à long terme par laquelle cette récupération est possible passe probablement par la mise en jeu de la SMA controlatérale, capable de prendre en charge l'activité ipsilatérale. Cette activation de la SMA controlatérale a été objectivée sur des IRMf de patients ayant bénéficié de résection de la SMA⁶⁷. On note par ailleurs une activation du cortex prémoteur adjacent ipsilatéral en postopératoire, participant probablement aussi à la récupération.

Le contrôle moteur ipsilatéral pourrait ainsi être exercé par des projections transcalleuses hétérotopiques, corticospinales bilatérales comme nous l'avons mentionné précédemment, voire striatales bilatérales comme cela a été montré chez le singe⁹⁹. Il est intéressant de noter que la SMA controlésionnelle présente dans certains cas en préopératoire une activation lors de mouvements ipsilatéraux, témoignant déjà son implication dans la fonction motrice normalement dévolue à la SMA ipsilésionnelle. Cette activation préopératoire est notamment corrélée à délai plus court de survenue de la récupération de même qu'à une durée des symptômes moins longue⁶⁷.

2. Une vision à moduler

Cette récupération rapide et complète de l'hémiplégie et de l'aphasie a permis de considérer ce syndrome comme ayant peu d'impact négatif sur la qualité de vie⁹⁷. Dans la mesure où les lésions opérées ont pu être des tumeurs agressives ou se trouvaient être des foyers épileptogènes à réséquer, peu d'attention a été portée à l'ensemble des résultats à long terme.

Cependant, cette vision « rassurante » du syndrome de la SMA doit être modulée. En effet, déjà en 1977, Laplane mentionnait, dans sa description du syndrome de la SMA, une perturbation dans les mouvements alternatifs des mains⁹⁴. Par ailleurs, Brinkman en 1984, retrouvait des troubles de la coordination bimanuelle chez des singes ayant subi une exérèse de la SMA¹⁰⁰, avec une tendance à réaliser des mouvements en miroir plutôt que des mouvements indépendants des mains. De plus, Zentner et al, en 1996,¹⁰¹ précisaient déjà dans leur conclusion que les patients, bien que récupérant totalement de l'hémiplégie et de l'aphasie, présentaient des troubles des fonctions motrices fines lors de tâches complexes ou à haute vitesse¹⁰¹. Plus notable encore, lors d'exérèse de GDBG avec cartographie cortico-sous-corticale peropératoire, Fontaine en 2000 ainsi que Krainik en 2001 et 2004 ont montré que certains patients présentaient des troubles de la coordination bimanuelle ainsi que des mouvements fins, à long terme et ceci de façon définitive^{24, 67, 95}.

De façon concrète, l'atteinte des structures médiales telles que la SMA peut être responsable de troubles dans la vie courante tels que décrits par Stephan en 1999 dans une étude concernant deux patients porteurs de lésions du cortex prémoteur médial¹⁰². Les patients se plaignaient d'être incapables de synchroniser leurs mains pour taper un rythme, secouer une bouteille en la tenant fermée, nouer des lacets ou fermer des boutons de chemises.

Dès lors, la vision « réversible » du syndrome de l'aire motrice supplémentaire doit être modulée, dans la mesure où les patients peuvent présenter des troubles de la coordination bimanuelle et des mouvements fins pouvant avoir un impact sur la qualité de vie.

Par conséquent, dans le cadre de l'exérèse de GDBG visant à préserver la balance onco-fonctionnelle, cette problématique doit entrer en jeu dans le planning chirurgical et la décision de conserver ou non la SMA, ou du moins ces réseaux de contrôle moteur fins et bimanuels, en fonction du volume tumoral résiduel prévisible et des caractéristiques individuelles du patient pouvant impacter négativement sa qualité de vie (profession, loisirs...).

Cependant, malgré cette volonté de préserver la qualité de vie, les connaissances concernant les réseaux moteurs responsables de ces déficits étaient limitées, rendant la cartographie cérébrale de ces réseaux impossible, comme le montrent les études dans lesquelles les patients présentaient des déficits malgré une cartographie en condition éveillée.

Ceci est en partie dû au fait que les cartographies cérébrales réalisées, bien que corticales et sous-corticales, ne visait à identifier que le faisceau corticospinal « pyramidal », par la mise

en évidence de contractions musculaires lors de chirurgie éveillée, de perturbations à l'EMG en cas d'anesthésie générale, d'activations de M1 en IRMf et de tractographie du faisceau pyramidal. La découverte des réseaux moteurs modulateurs du mouvement lors de stimulations sous-corticales, par Schucht et al en 2012¹, a conduit à faire évoluer les pratiques. Ces réseaux modulateurs du mouvement sont, au moins pour une partie d'entre eux, considérés comme responsables des troubles permanents du syndrome de la SMA. Or ils n'étaient jamais recherchés en peropératoire compte tenu de l'absence de connaissance des réseaux moteurs négatifs sous-corticaux et de l'impossibilité de les mettre en évidence par les autres modalités de cartographie. Ainsi, puisque des modulations du mouvement (accélération, ralentissement voire inhibition) peuvent maintenant être objectivées en situation sous-corticale, il convient désormais de réaliser des tâches actives de flexion et extension des membres supérieurs et inférieurs lors de l'exérèse des régions prémotrices, afin d'identifier ces réseaux modulateurs lorsque cela est nécessaire. Mais il n'a pas été mis en évidence de perturbations directes de la coordination bimanuelle lors de ces stimulations. Nous avons donc décidé de rechercher les sites sous-corticaux pouvant être responsables de perturbations spécifiques de la coordination bimanuelle, dans le but de préserver cette fonction essentielle pour certains patients, lors d'exérèse de GDBG des régions prémotrices et plus particulièrement de la SMA.

Partie II Patients et méthodes

A. Patients

Il s'agit d'une série prospective de 8 patients présentant un gliome de grade II de l'OMS (gliome diffus de bas grade). Le diagnostic a été fait à l'occasion de crises d'épilepsie sauf pour un patient (découverte fortuite).

Ils ont tous bénéficié d'une résection chirurgicale pendant la période allant de mai à août 2012.

Compte tenu de la proximité de la tumeur avec les structures motrices, tous les patients ont bénéficié d'une exérèse en condition éveillée avec cartographie corticale et sous-corticale des mouvements bimanuels par stimulations électriques directes.

Un examen neurologique détaillé et une évaluation langagière par le Boston Diagnostic Aphasia Examination ont été effectués avant la chirurgie pour chaque patient.

Le consentement éclairé a été obtenu avant la chirurgie pour tous les patients.

B. Méthodes

Toutes les chirurgies ont été réalisées sous anesthésie locale afin de pouvoir réaliser une cartographie corticale et sous-corticale par stimulation électrique directe comme cela a été précédemment décrit^{61, 86}.

Une électrode bipolaire de 5 mm de largeur délivrant un courant électrique biphasique (fréquence de 60 Hz, durée d'impulsion de 1 ms, amplitude variant de 1 à 4 mA – Nimbus, Hemodia) était appliquée sur le cerveau.

Tout d'abord, les limites de la tumeur étaient identifiées par échographie.

Puis, le seuil optimal de stimulation était déterminé. Cela consistait à réaliser, durant une tâche de comptage et de dénomination, une cartographie corticale en regard du cortex somato-sensoriel primaire et du cortex prémoteur ventral, en augmentant progressivement le niveau

de stimulation de 0,5 mA (ligne de base de 1 mA), jusqu'à qu'une réponse positive soit déclenchée. Une réponse était considérée comme positive si elle déclenchait un mouvement involontaire, des paresthésies, une anarthrie ou une perturbation lors de la dénomination. Les sites déclenchant des réponses positives étaient marqués avec une étiquette numérotée.

Dans un second temps, l'exérèse tumorale était réalisée d'après les limites fonctionnelles corticales et sous-corticales identifiées par électrostimulation pendant toute la phase de résection. Une alternance continue de résection et de stimulations était réalisée afin d'identifier tout au long de l'intervention les structures fonctionnelles comme décrit précédemment⁶¹. Les mêmes paramètres de stimulation qu'au niveau cortical ont été conservés au niveau sous-cortical.

L'évaluation du langage était réalisée par un orthophoniste durant toute la phase d'éveil.

De plus, le monitoring des fonctions motrices était réalisé en demandant au patient de réaliser des mouvements continus du membre supérieur controlatéral durant toute la phase de résection tumorale. Ces mouvements consistaient en l'alternance répétée de flexion et extension de l'avant-bras, de la main et des doigts à la fréquence d'environ 0,5 Hz. Les mêmes mouvements du membre inférieur controlatéral étaient nécessaires durant la résection de la partie postéro-médiale de la tumeur. Etant donné que le patient devait rester éveillé pendant 1 à 2 heures tout au long de la cartographie et de l'exérèse, ceci représentait une forte contrainte concernant la sélection de la tâche. Des mouvements répétés à la fréquence d'environ 0,5 Hz sont réalisables de façon continue par le patient, sans trop de fatigabilité, comme cela a été montré dans d'autres études^{1, 81}.

Une réponse motrice négative (RMN) était définie comme l'arrêt du mouvement sans perte de conscience. Ces RMN étaient recherchées tout d'abord au niveau de l'hémicorps controlatéral à la stimulation. Ensuite, il était demandé au patient de réaliser un mouvement bimanuel, à savoir une série bilatérale et alternative de flexions et extensions des avant-bras, mains et doigts en phase ou en anti-phase, à une fréquence d'environ 0,5 Hz. Ces mouvements étaient analysés par un neuropsychologue. Son rôle était de vérifier si le mouvement était réalisé de façon continue ou si il s'arrêtait, s'il y avait une modification de la fréquence (accélération ou ralentissement) et s'il y avait une modification de la coordination bimanuelle (inversion entre schémas : en-phase / anti-phase).

Les stimulations étaient d'abord réalisées au niveau du même site sous-cortical générant une RMN controlatérale, et ensuite au voisinage de cette zone, c'est-à-dire toujours à la partie postérieure de la cavité pour un gliome frontal. Une RMN dans ce cas était considérée comme un arrêt bilatéral et synchrone du mouvement sans perte de conscience.

Si les symptômes étaient générés après chaque stimulation 3 fois au même endroit, les RMN bilatérales étaient considérées comme reproductibles et le site sous-cortical en question était marqué d'une étiquette numérotée. Une photographie peropératoire était ensuite prise afin d'enregistrer la position exacte de chaque site cortical et sous-cortical.

L'exérèse tumorale était bien entendu poursuivie jusqu'aux limites fonctionnelles dans le but d'optimiser l'étendue de la résection tout en préservant les fonctions cérébrales⁸¹.

La localisation exacte des sites sous-corticaux mis en évidence en peropératoire a été déterminée grâce à ses rapports avec les structures anatomiques (gyri, sulci, ligne médiane, noyaux gris centraux, ventricule latéral) ou fonctionnelles (cortex somato-sensoriel primaire, langage) avoisinantes, comme cela est montré sur les photographies peropératoires. Cette localisation a ensuite été ajoutée sur l'IRM postopératoire. En effet, au-delà de l'évaluation de la qualité d'exérèse, l'IRM postopératoire permet d'analyser la localisation anatomique des aires éloquentes dans la mesure où ces dernières se trouvent nécessairement en périphérie de la cavité, où l'exérèse a été stoppée du fait des limites fonctionnelles détectées par les stimulations peropératoires. Par ailleurs, il a été également possible de placer ces sites sur l'IRM préopératoire (en partant de l'imagerie postopératoire).

Les examens neurologique, langagier et neuropsychologique étaient réalisés immédiatement après la chirurgie et 3 mois après, selon les mêmes modalités qu'en préopératoire.

Partie III Résultats

A. Patients

La moyenne d'âge était de 41.7 ans (de 31 à 53 ans). Sur les 2 hommes et 6 femmes, 7 étaient droitiers et 1 gaucher d'après l'évaluation selon l'inventaire d'Edinburgh.

Tous les patients avaient un Karnofsky Performance Status score entre 90 et 100 %. Les crises d'épilepsie représentaient le symptôme majeur pour chaque patient. Aucun patient n'avait de déficit moteur ou de troubles langagiers après examen neurologique et réalisation d'un BDAE. Un seul avait de légers troubles attentionnels et un autre un ralentissement psychomoteur.

D'après l'IRM préopératoire, la tumeur envahissait le lobe frontal chez tous les patients. (4 à droite, 4 à gauche), infiltrant ou à proximité d'au moins une des structures suivantes : PMd, SMA, ACC, tête du noyau caudé ou bras antérieur de la capsule interne (Table 1).

TABLE 1 : caractéristiques des patients, des réponses motrices et suivi

Patient	Sexe	Age	Latéralité	Localisation tumorale	Inhibition bilatérale des mains	Déficit postopératoire	Suivi à 3 mois
1	M	41	D	préSMA droite, PMD	Oui	Aucun	Pas de déficit
2	F	36	D	SMA gauche	Oui	Légère parésie du membre supérieur et légers troubles langagiers	Récupération complète
3	F	42	D	SMA gauche	Oui	Mutisme	Récupération complète
4	F	41	G	Hémisphérique droit	Oui	Apraxie	Récupération complète
5	F	47	D	Frontocalleuse droite	Oui	Aucun	Pas de déficit
6	F	43	D	Frontal gauche	Oui	Aucun	Pas de déficit
7	F	31	D	SMA droite	Oui	Légère parésie du membre supérieur et parésie faciale	Récupération complète
8	M	53	D	SMA gauche	Oui	Aucun	Pas de déficit

Abréviations : M : masculin ; F : féminin ; D : droite ; G : gauche.

B. Caractéristiques des sites de stimulation

Des réponses motrices positives ont été trouvées pour chaque patient sur le cortex moteur primaire, consistant en la contraction involontaire du membre supérieur ou de l'hémiface controlatérale. Les mêmes réponses positives étaient observées pendant les stimulations sous-corticales du faisceau corticospinal.

Aucune RMN n'a été déclenchée au niveau cortical. Des RMN unilatérales ont été déclenchées à un niveau sous-cortical pour chaque patient, dès que la stimulation était appliquée sur le cerveau. Ces sites de stimulations étaient localisés au niveau de la substance blanche localisée sous le cortex prémoteur, juste devant le sillon précentral. Ils étaient répartis en voile dans le plan coronal comme cela a été décrit par Schucht¹.

Des RMN bilatérales ont été déclenchées chez chacun des 8 patients à un niveau sous-cortical, pour des mouvements en phase ou en anti-phase. Ces sites de stimulations étaient localisés sous le PMd, la partie postérieure de la SMA, rostralement par rapport au faisceau corticospinal, quel que soit le côté. Durant les stimulations, on observait un arrêt immédiat, synchrones et bilatérales du mouvement des avant-bras, des mains et des doigts, sans aucune perte de conscience ou de tonus (c'est-à-dire que les membres supérieurs ne tombaient pas au moment de la stimulation.).(Voir vidéo en annexe). Cet arrêt du mouvement bilatéral était observé par un examen visuel externe sans analyse cinématique ou électrophysiologique.

Ces RMN bilatérales étaient localisées entre les sites responsables de RMN unilatérales, dans le même plan coronal.

Les fibres sous-corticales responsables des RMN bilatérales ont été suivies plus en profondeur pendant l'exérèse tumorale. Des sites de RMN bilatérales ont été trouvés au niveau du bras antérieur de la capsule interne et au niveau de la tête du noyau caudé (Figure 2-5).

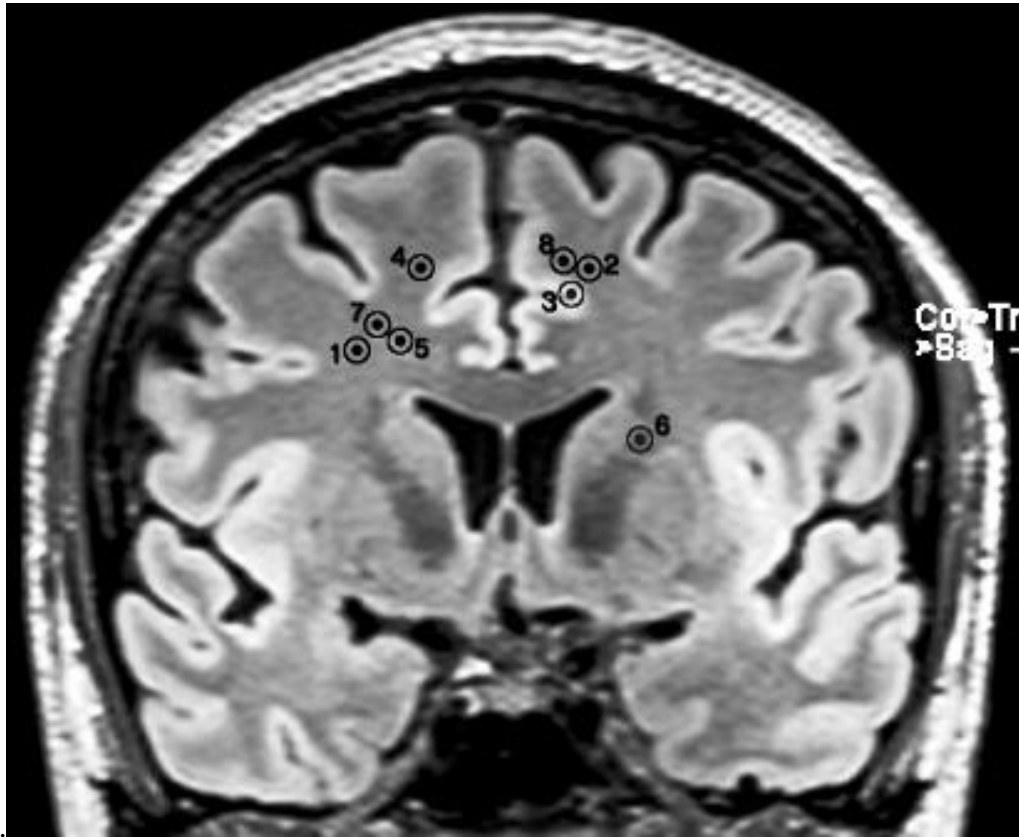


Figure 2 : Projections des sites de stimulation sur une coupe frontale d'IRM cérébrale.
Chaque nombre se réfère au numéro attribué au patient dans la table 1.

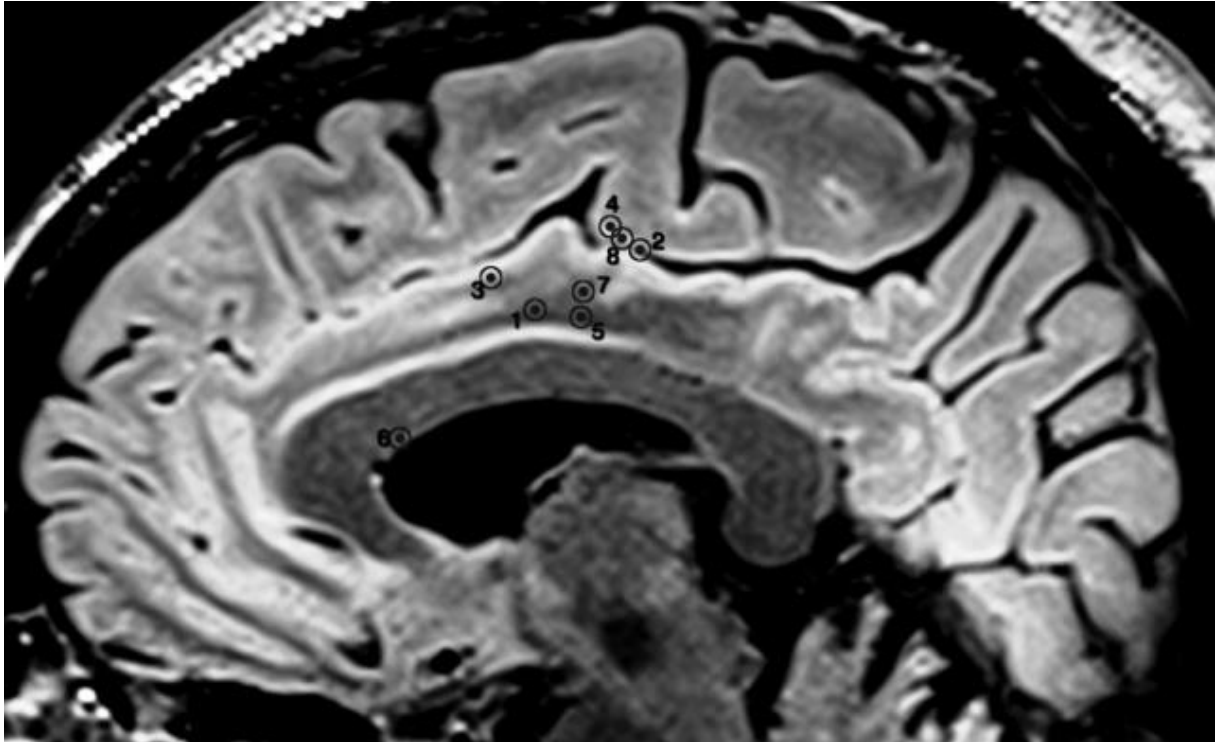


Figure 3 : Projections des sites de stimulation sur une coupe sagittale d'IRM cérébrale.
Chaque nombre se réfère au numéro attribué au patient dans la table 1.

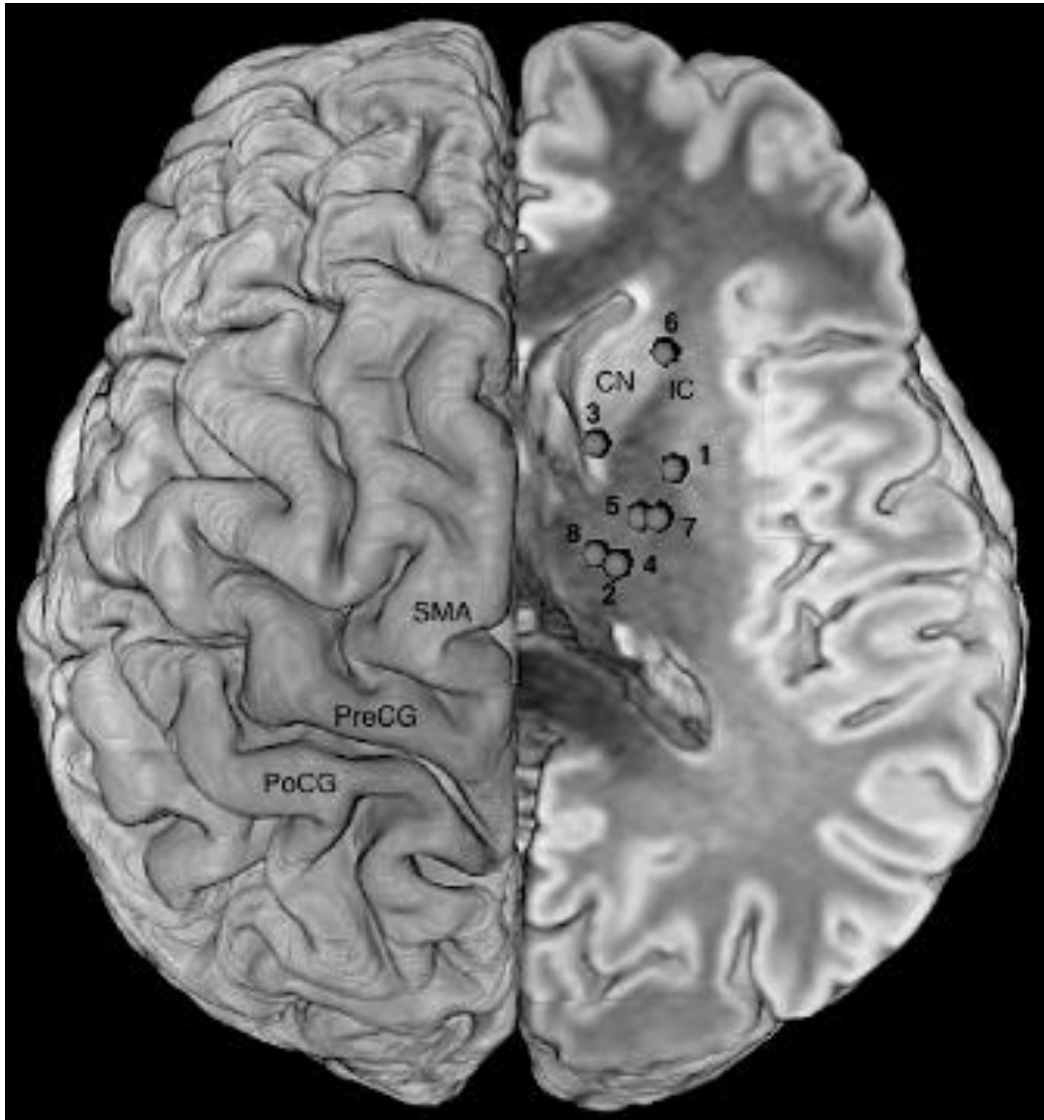


Figure 4 : vue supérieure de la répartition des sites sous-corticaux déclenchant des RMN bilatérales, reporté d'un seul côté et montrant la course présumé du BMMP et ses relations avec les aires corticales. PreCG : gyrus précentral ; PoCG : gyrus postcentral ; SMA : aire motrice supplémentaire ; IC : bras antérieur de la capsule interne; CN : tête du noyau caudé

Chaque nombre se réfère au numéro attribué au patient dans la table 1.

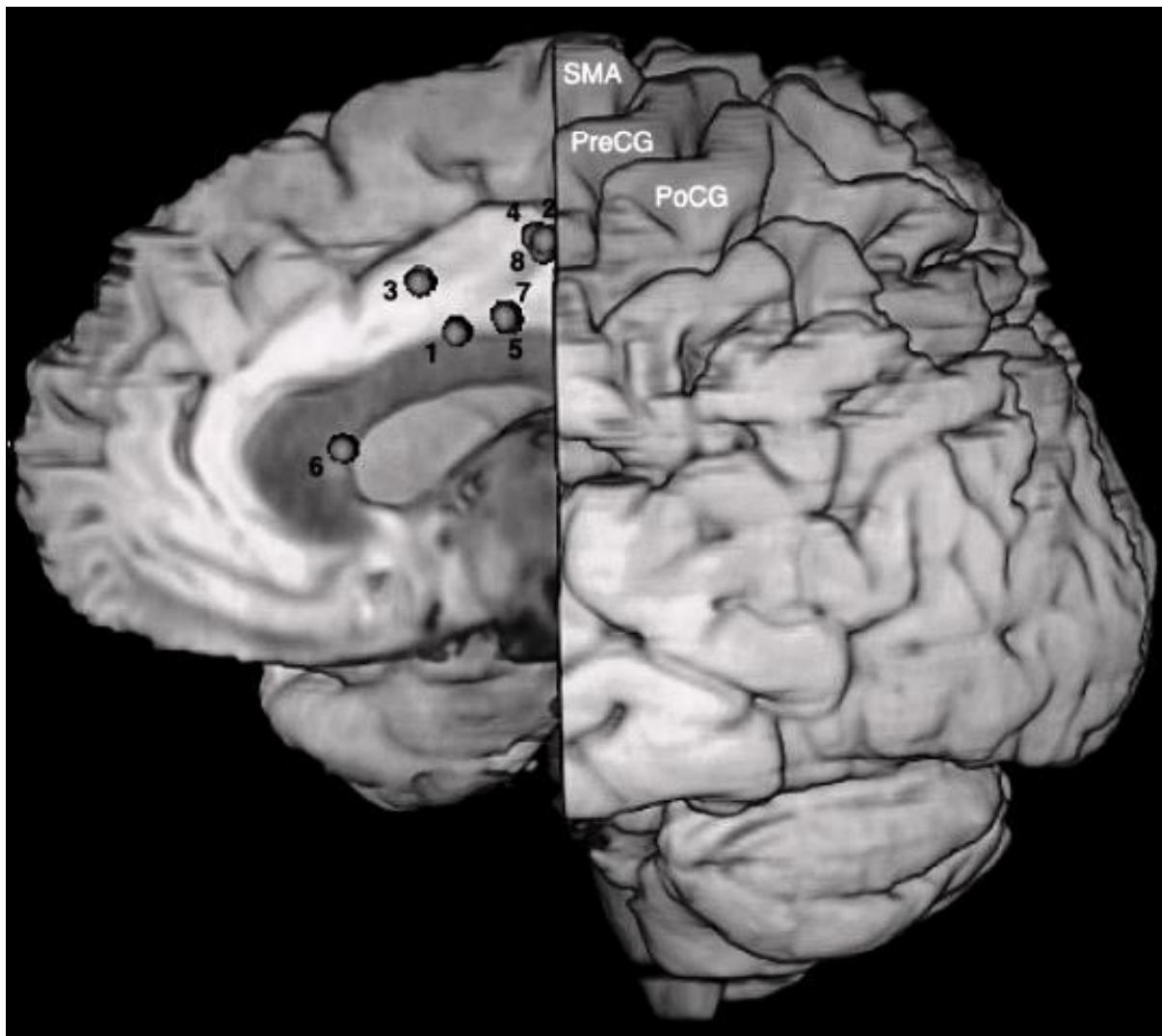

Figure 5 : Vue médiale de la répartition des sites sous-corticaux déclenchant des RMN bilatérales, reporté d'un seul côté et montrant la course présumé du BMMP et ses relations avec les aires corticales. PreCG : gyrus précentral ; PoCG : gyrus postcentral ; SMA : aire motrice supplémentaire. Chaque nombre se réfère au numéro attribué au patient dans la table 1

C. Evolution postopératoire

Tous les patients ont bien récupéré après la chirurgie et ont pu sortir au 5^{ème} jour postopératoire.

2 patients ont présenté une légère parésie du membre supérieur et une ataxie a été mise en évidence dans un autre cas.

Un patient était mutique tandis qu'un autre présentait une légère dysarthrie.

Tous les patients manifestant des désordres neurologiques ont bénéficié de rééducation à domicile.

A 3 mois postopératoire, tous les patients avaient retrouvé leur niveau préopératoire, voire l'avait amélioré pour les 2 patients qui se plaignaient de troubles attentionnels et de ralentissement psychomoteur. Aucun déficit neurologique n'était observé et aucun patient ne présentait de trouble de la coordination bimanuelle (Table 1).

Partie IV Discussion

A. Identification d'une voie modulatrice bilaterale

Comme nous l'avons expliqué précédemment, la récupération de l'hémiplégie controlatérale et des troubles langagiers suivant une résection de la SMA a contribué à qualifier ce syndrome de « réversible ». Cependant, les études réalisées chez l'Homme et l'animal montrent une persistance de trouble de la coordination bimanuelle après exérèse de la SMA. Schucht et al¹ ont émis l'hypothèse que la préservation des fibres sous-corticales ayant une fonction de « modulation motrice » (c'est-à-dire les fibres dont la stimulation génère une RMN unilatérale) influence la survenue du syndrome de la SMA et la récupération à long terme, avec une absence de déficit neurologique observé à 3 mois postopératoire.

Compte tenu de ces résultats encourageant, nous avons réalisé notre cartographie cérébrale en tentant également d'identifier les structures dont la stimulation déclenche des RMN unilatérales, conduisant à une absence de déficit neurologique à long terme. Mais afin de mieux comprendre quelles structures sous-corticales précises pouvaient être impliquées dans les déficits observés en termes de coordination bimanuelle, nous avons ajouté un protocole peropératoire plus complexe de test du comportement moteur axé sur la coordination bimanuelle.

Ce protocole nous a permis d'identifier une voie sous-corticale dans la substance blanche dont les stimulations unilatérales déclenchaient un arrêt immédiat, synchrone et bilatéral du mouvement des avant-bras, des mains et des doigts, sans perte de conscience ni de tonus, lors de mouvements bilatéraux en phase ou en anti-phase.

Du fait de sa proximité avec les sites responsables de RMN unilatérales, cette voie a probablement été épargnée par Schucht et al¹, expliquant que la coordination bimanuelle n'a pas été perturbée dans leur étude. Cependant, même s'ils étaient très proches, les sites de RMN bilatérales étaient localisés très distinctement entre les sites responsables de RMN unilatérales, dans le même plan coronal (Figure 6). Par ailleurs, nous reconnaissons avoir induit uniquement des arrêts du mouvement dans notre étude, pouvant correspondre à un effet inhibiteur aspécifique. Cependant, dans l'étude de Schucht¹, il a été observé de possibles accélérations ou ralentissement du mouvement pendant les stimulations sous-corticales. C'est

la raison pour laquelle nous préférons laisser une porte ouverte en utilisant le terme de réseau « modulateur » (comme Schucht), plutôt que celui de simple réseau inhibiteur. A la lumière de nos résultats, nous émettons l'hypothèse que les fibres stimulées appartiennent à une voie modulatrice motrice bilatérale jouant un rôle dans la coordination bimanuelle. (Bilateral Modulatory Motor Pathway dorénavant mentionnée par BMMP dans le texte)

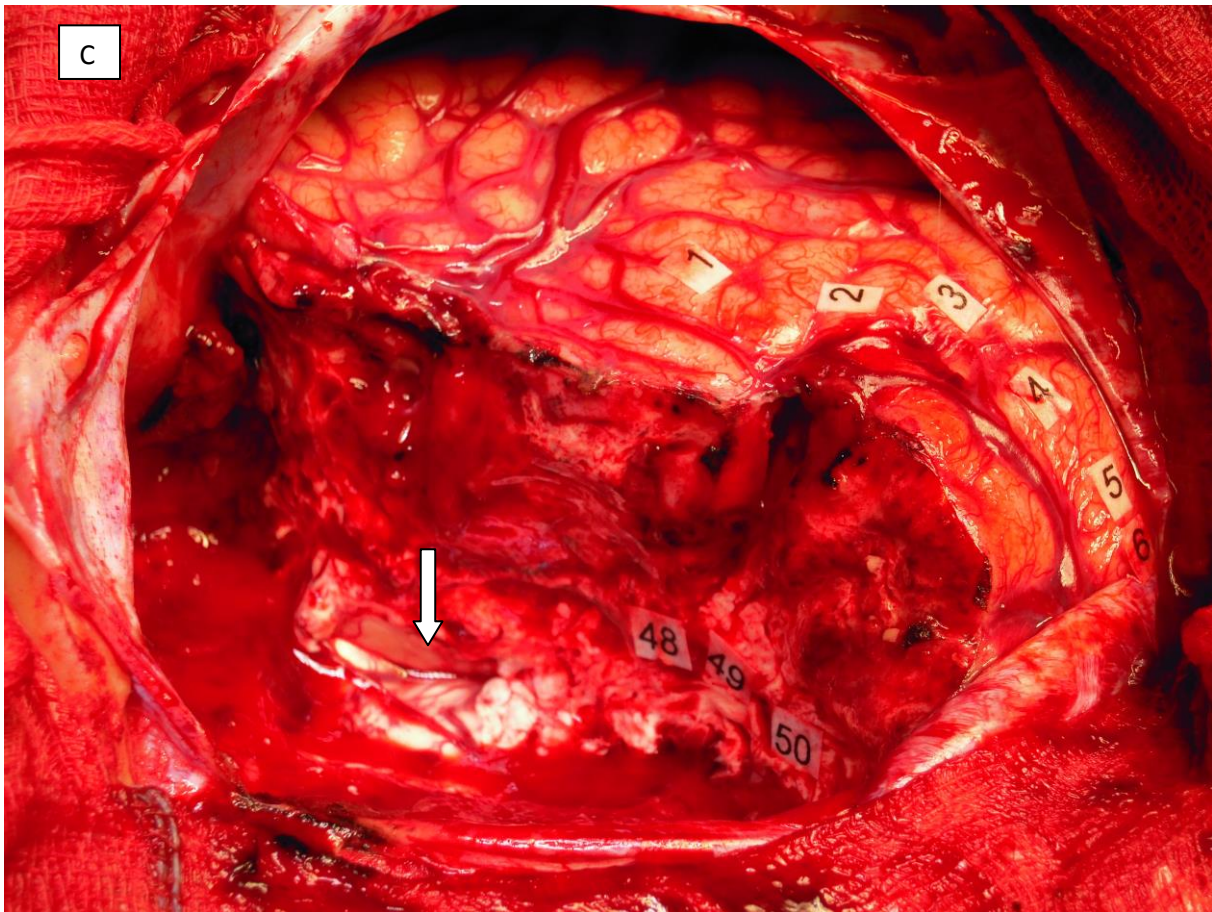
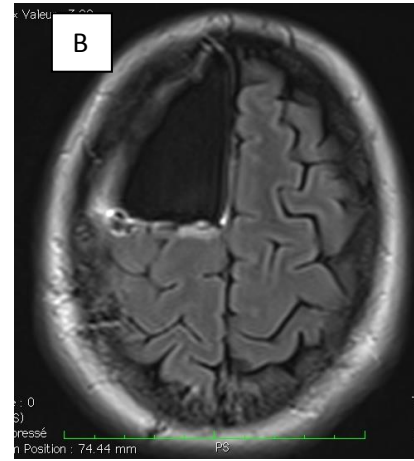
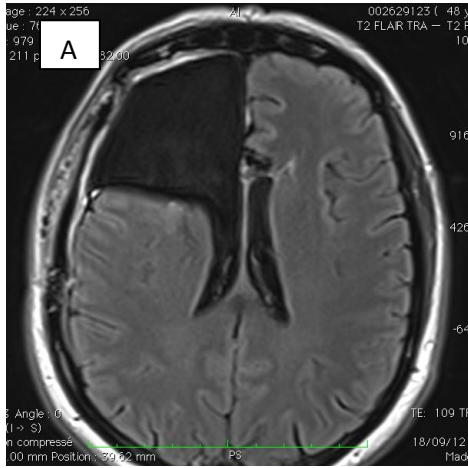


Figure 6 : A et B : IRM postopératoire de la patiente 5 : lobectomie frontale large n'emportant pas la SMA proper ; **C :** vue peropératoire à la fin de l'exérèse : numéro 1 : PMv générant une suspension complète de la fluence ; 2 à 6 : sites correspondant au cortex moteur primaire déclenchant des mouvements du bras, de la main et du visage ; 48 à 50 : sites induisant des RMN : le site 49 correspond aux RMN bilatérales et les sites 48 et 50 aux RMN unilatérales confirmant bien la distinction entre les 2 phénomènes ; Flèche verticale indiquant le ventricule latéral largement ouvert.

B. Trajectoire du BMMP

Etant donné que les stimulations corticales n'ont pas déclenché de RMN bilatérales dans notre expérience, seules des hypothèses peuvent être faites quant aux origines corticales du BMMP. La littérature évoque dans plusieurs études des hypothèses concernant les aires corticales impliquées dans des réseaux neuronaux servant à la coordination bimanuelle. En effet, Debaere et al⁵⁰ spécifient le rôle de la SMA et du cortex moteur primaire dans la coordination intermembres. Le rôle d'une autre aire médiale, à savoir le cortex cingulaire antérieur, a aussi été démontré dans le contrôle cognitif de cette coordination¹⁰³. De plus Schucht¹ suppose que les fibres sous-corticales responsables des RMN unilatérales semblent prendre leur origine dans le cortex prémoteur, tout particulièrement dans la partie postérieure de la SMA, c'est-à-dire la SMA proper. Par ailleurs, les sites corticaux correspondant aux aires motrices négatives unilatérales se trouvent au niveau du cortex prémoteur et de la SMA⁶⁹⁻⁷². Dans notre étude, les RMN bilatérales ont été déclenchées en stimulant les faisceaux de substance blanche situés sous le PMd, juste en face du gyrus précentral et au niveau de la partie postérieure de la SMA. Par conséquent, nous suggérons que l'origine de ces fibres pourrait se situer dans le fond du sillon précentral, la partie postérieure de la SMA, le cortex cingulaire antérieur et/ou le cortex prémoteur dorsal.

De façon intéressante, nous avons identifié des RMN bilatérales au niveau de plusieurs sites sous-corticaux de substance blanche confirmant une trajectoire descendante vers la partie antérieure du striatum, puisque les stimulations ont aussi déclenchés des RMN bilatérales au niveau du bras antérieur de la capsule interne et de la tête du noyau caudé. (Fig. 6A et B).

De plus, étant donné qu'une large lobectomie frontale a été réalisée chez 2 des patients avec récupération totale après la chirurgie, la possibilité d'une connectivité antérieure « cruciale » peut être exclue (Fig.6 et 7).

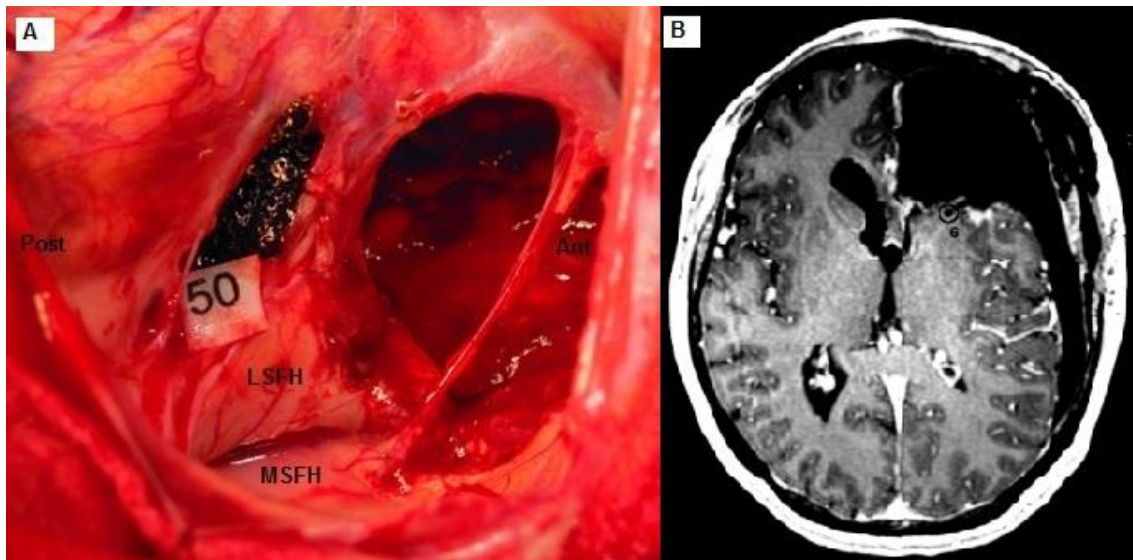


Figure 7 : A : vue peropératoire du patient 6 opéré d'une récurrence de GDBG frontal gauche.

La corne frontale du ventricule latéral gauche est largement ouverte. Les stimulations réalisées au niveau du nombre 50 ont déclenché une RMN bilatérale et correspondent au bras antérieur de la capsule interne et à la tête du noyau caudé. Ant : antérieur ; Post : postérieur ;

LFSH : paroi latérale de la corne frontale ; MSFH : paroi médiale de la corne frontale.

B : Coupe axiale de l'IRM postopératoire du patient 6. La large ouverture du ventricule et l'absence de parenchyme cérébral antérieurement rendent aisée la localisation du site de stimulation générant des RMN bilatérales sur l'IRM et son lien avec la photographie peropératoire. Le chiffre 6 correspond au site de RMN bilatérale.

Par conséquent nous pouvons supposer que ce faisceau pourrait faire partie du faisceau sous calleux¹⁰⁴ (subcallosal fascicle : ScF) et /ou du « frontal aslant tract »¹⁰⁵. En effet ces 2 faisceaux sont connus pour prendre leurs origines dans les régions prémotrices, particulièrement au niveau de la SMA et du cortex cingulaire, et ils sont présents de façon bilatérale chez l'Homme.

Puisque les RMN bilatérales ont été déclenchées par des stimulations à la fois au niveau du bras antérieur de la capsule interne et de la tête du noyau caudé, plusieurs terminaisons distales du BMMP peuvent être suggérées.

Premièrement, il est notable de mentionner que le ScF présente des projections sur le striatum^{104, 106}. De plus, d'autres voies « cortico-ganglion de la base » originaires des régions prémotrices et impliquées dans le contrôle moteur ont été décrites, à savoir les voies cortico-striatales et cortico-sous-thalamique¹⁰⁷⁻¹⁰⁹, avec la voie hyperdirecte¹⁰⁸. Il est intéressant de noter qu'aussi bien la voie directe que la voie indirecte joue un rôle dans l'arrêt de l'action ainsi que dans le contrôle du tonus et il a été démontré qu'elles avaient des projections bilatérales sur les 2 striatum chez les rongeurs et les primates^{104, 109-111}. Ceci est particulièrement le cas du ScF qui présente des projections bilatérales sur la tête du noyau caudé à travers le bras antérieur de la capsule interne chez le singe¹⁰⁴. Une telle connectivité bilatérale pourrait expliquer pourquoi nous avons déclenché des RMN bilatérales après stimulations unilatérales, quelque soit l'hémisphère et sans aucune perte de tonus.

Deuxièmement, des projections sur la moelle épinière ne peuvent être exclues. En effet, dans la seule étude décrivant des RMN unilatérales à un niveau sous-cortical, Schucht et al¹ affirment que les fibres en question ont une trajectoire vers la moelle épinière, se basant sur le fait que de telles projections directes depuis le cortex prémoteur ont déjà été décrites^{2, 5}. En outre, il a été expliqué précédemment que ces projections prémotrices pouvaient se faire de façon bilatérale sur la moelle épinière³. Ainsi nous pouvons supposer que cette voie modulatrice motrice bilatérale pourrait être représentée par un faisceau originaire du cortex prémoteur et descendant jusqu'à la moelle épinière, mais qui serait différent du classique faisceau « pyramidal » corticospinal provenant du gyrus précentral.

Par ailleurs, dans notre étude, il a été observé une distinction claire entre les sites responsables de RMN unilatérales et ceux permettant d'induire des RMN bilatérales (Figure 6). Par conséquent, en accord avec Filevich¹¹², nous suggérons que ce BMMP pourrait conduire un signal physiologique inhibiteur, déclenchant des RMN bilatérales, complète et reproductibles lors de stimulations, réponses totalement différentes des contractions musculaires déclenchées par stimulation du faisceau « pyramidal » corticospinal, comme nous en avons également observées dans notre étude.

En résumé, nous proposons ici l'existence de multiples cibles du BMMP, sur le striatum, la moelle épinière, avec des projections bilatérales, expliquant nos résultats originaux durant les stimulations.

C. Rôle fonctionnel du BMMP

Les RMN ont déjà été décrites¹¹³⁻¹¹⁵ mais leur signification reste encore obscure. Schucht et al¹ suggèrent que les réseaux neuronaux déclenchant des RMN unilatérales lors d'une stimulation doivent être impliqués dans le contrôle moteur. Ainsi, à la lumière de nos premières observations de RMN bilatérales induites par électrostimulations sous-corticales, nous émettons l'hypothèse que ce BMMP pourrait moduler l'output excitateur (faisceau « pyramidal ») à travers des signaux inhibiteurs, provenant de chaque hémisphère en même temps, dans le but de synchroniser les programmes moteurs des deux mains, et donc de permettre la coordination bimanuelle. En effet, il est désormais reconnu que le cortex prémoteur (c'est-à-dire l'origine probable du BMMP comme discuté dans le paragraphe précédent) est impliqué dans le control de schémas temporels complexes des mouvements bimanuels^{30, 51, 53}.

Ce BMMP pourrait aussi être impliqué dans un processus d'« arrêt de l'action », capable d'interrompre immédiatement le mouvement des deux mains, comme cela a été supposée par Filevich concernant les RMN unilatérales¹¹².

Nous avons déjà mentionné les résultats fonctionnels lors d'exercices de lésions envahissant la SMA et le cortex prémoteur sans monitoring des RMN, à savoir l'apparition de troubles de la coordination bimanuelle et dans la réalisation des mouvements fins. L'absence de déficit neurologique postopératoire permanent de la coordination bimanuelle chez nos patients, en dépit de larges résections à l'intérieur du lobe frontal, voire de lobectomies frontales très étendues, est en faveur du rôle de ce BMMP dans la coordination bimanuelle, puisque qu'il a été préservé durant la chirurgie.

D. Limitation de cette étude

Dans le but d'optimiser la qualité d'exercice tout en préservant la qualité de vie, les stimulations électriques ont été effectuées pour identifier les limites fonctionnelles et ont donc été restreintes à certaines zones. Par conséquent, nous devons reconnaître que d'autres sites de

stimulations pouvant générer des réponses motrices variées ont pu être manqués, et particulièrement d'autres fibres impliquées dans ce réseau complexe.

Conclusion et perspectives

Les bases anatomo-fonctionnelles et oncologiques livrées en début de ce travail ont eu pour but d'insister sur plusieurs points fondamentaux:

- Le système moteur est composé d'un réseau plastique et diffus de neurones cérébraux et médullaires, dont chaque structure corticale et sous-corticale fonctionne de façon simultanée et est capable d'influencer le comportement moteur de façon cohérente à travers des voies de signalisation parallèles.
- La coordination bimanuelle constitue une tâche cognitive plus complexe que la simple somme de l'utilisation des deux mains et repose sur des réseaux plastiques et spécialisés de neurones localisés en particulier dans les régions prémotrices.
- Les gliomes de bas grade sont des tumeurs infiltrantes, fréquemment localisés au niveau de la SMA, de mauvais pronostic et dont l'exérèse chirurgicale doit être pratiquée de la façon la plus extensive possible, afin de diminuer le volume tumoral au maximum pour retarder la transformation anaplasique et augmenter la survie.
- Augmenter la survie sans maintenir voire améliorer (contrôle des crises) la qualité de vie n'est pas envisageable et toute chirurgie de gliome de bas grade doit s'envisager en condition éveillée avec réalisation d'une cartographie corticale et sous-corticale par stimulation électrique directe, avec des tâches sélectionnées de façon personnalisée.
- Un changement de paradigme est nécessaire, avec une exérèse ne visant plus la tumeur visible mais bien l'infiltration et donc s'attendant à se situer jusqu'aux limites fonctionnelles. La question qui se pose alors est de déterminer quelles zones fonctionnelles devront être épargnées et quelles autres sacrifiées (voies optiques, SMA).
- Une autre transition paradigmatique nécessaire est d'accepter l'idée que la chirurgie des régions prémotrices et plus particulièrement de la SMA peut conduire à des déficits neurologiques impactant négativement la qualité de vie

par méconnaissance des réseaux neuronaux spécifiques impliqués dans la coordination bimanuelle. Il ne s'agit cependant pas de dire que la SMA ne doit plus être réséquée totalement mais bien de discuter quand elle doit l'être, comme mentionné dans le point précédent.

Ainsi, la décision d'épargner ou de sacrifier ces réseaux neuronaux doit se discuter de façon individuelle, dans un but d'optimisation de la balance onco-fonctionnelle. En fonction de l'infiltration tumorale et du volume tumoral résiduel prévisionnel, la résection sera plus ou moins agressive (exérèse complète de la SMA, des voies optiques). La seule façon de moduler l'extension de la résection en fonction du degré de déficit « tolérable » est de connaître les réseaux neuronaux locaux de la façon la plus fine possible.

Par conséquent, par la mise en évidence de perturbations de mouvements bimanuels par stimulations électriques directes sous-corticales unilatérales, nous avons mis en évidence une partie d'un réseau « essentiel » gérant la coordination bimanuelle et dont la destruction génère des troubles des mouvements coordonnés des deux mains. Ce faisceau de fibres blanches constitue ainsi une limite fonctionnelle sous-corticale dont la connaissance permettra désormais de personnaliser le traitement chirurgical et d'optimiser la balance onco-fonctionnelle de façon rationnelle, éclairée et individuelle pour le patient. La décision pourra ainsi être prise de préserver ou non ce réseau en fonction des risques oncologiques et de la qualité de vie du patient et de l'informer des troubles neurologiques transitoires et permanents prévisibles.

Cette avancée peut s'intégrer dans la proposition de prise en charge des lésions de l'aire motrice supplémentaire proposé par Duffau et Mandonnet⁸⁹ et résumé ci-après :

- Cas d'un gliome envahissant le cortex moteur primaire : l'exérèse sera de toute façon partielle et la résection de la SMA proper ne changera pas significativement la survie alors que la préserver conservera la qualité de vie. On s'attachera à réaliser l'exérèse sous monitoring constant des réseaux moteurs négatifs et recherche du BMMP.
- Cas d'un gliome localisé dans la preSMA : l'exérèse peut être totale voire supratotale. Comme prendre une marge plus large n'a pas encore significativement prouvé son intérêt en terme oncologique, la meilleure attitude est donc de pratiquer l'exérèse de toute la préSMA et de la tumeur (exérèse

totale) et de prendre une marge en s'arrêtant toutefois au niveau du BMMP pour préserver la coordination bimanuelle, impactant ainsi positivement sur la survie sans détériorer la qualité de vie.

- Cas d'un gliome envahissant toute la SMA (préSMA + SMA proper) sans atteinte du cortex moteur primaire et du faisceau pyramidal : il y a un intérêt à pratiquer une exérèse complète de la SMA dans la mesure où la résection sera totale, ce qui présente un intérêt oncologique par rapport à une exérèse subtotale. On s'attachera donc à pratiquer l'exérèse jusqu'au faisceau pyramidal sans tenir compte des réseaux moteurs négatifs. Par conséquent, on proposera au patient cette stratégie en expliquant les conséquences en termes de déficit transitoire (syndrome complet de la SMA) et permanent (risque de trouble de la coordination bimanuelle). En accord avec lui sera donc prise la décision de sacrifier un peu de sa qualité de vie au bénéfice d'une augmentation conséquente de la survie.

Les chirurgies réalisées dans notre centre depuis cette découverte ont toutes été réalisées en accord avec ce principe.

La poursuite de l'étude de ces réseaux lors des chirurgies éveillées mais aussi par d'autres modalités de cartographie cérébrale telles que mentionnées précédemment permettront d'avancer plus loin dans la compréhension des réseaux neuronaux impliqués dans la coordination bimanuelle et ainsi d'améliorer la qualité de vie des patients.

Bibliographie

1. Schucht P, Moritz-Gasser S, Herbet G, et al: Subcortical electrostimulation to identify network subserving motor control. *Hum Brain Mapp* , 2012
2. Dum RP, Strick PL: The origin of corticospinal projections from the premotor areas in the frontal lobe. *J Neurosci Off J Soc Neurosci* 11:667–689, 1991
3. Dum RP, Strick PL: Spinal cord terminations of the medial wall motor areas in macaque monkeys. *J Neurosci* 16:6513–6525, 1996
4. Lacroix S, Havton LA, McKay H, et al: Bilateral corticospinal projections arise from each motor cortex in the macaque monkey: A quantitative study. *J Comp Neurol* 473:147–161, 2004
5. Maier MA, Armand J, Kirkwood PA, et al: Differences in the corticospinal projection from primary motor cortex and supplementary motor area to macaque upper limb motoneurons: an anatomical and electrophysiological study. *Cereb Cortex New York N* 1991 12:281–296, 2002
6. Purves D, Augustine G, Fitzpatrick D, et al: *Neuroscience Third Edition*. Sinauer Associate, Inc, 2004
7. Bortoff GA, Strick PL: Corticospinal terminations in two new-world primates: further evidence that corticomotoneuronal connections provide part of the neural substrate for manual dexterity. *J Neurosci Off J Soc Neurosci* 13:5105–5118, 1993
8. Maier MA, Olivier E, Baker SN, et al: Direct and indirect corticospinal control of arm and hand motoneurons in the squirrel monkey (*Saimiri sciureus*). *J Neurophysiol* 78:721–733, 1997
9. Riehle A, Vaadia E: *Motor cortex in voluntary movements: a distributed system for distributed functions*. Boca Raton, CRC Press, 2005

10. Penfield, W. and Boldrey, E., Somatic motor and sensory representation in the cerebral cortex of man as studied by electrical stimulation, *Brain*, 60, 389, 1937
11. Duffau H: Acute functional reorganisation of the human motor cortex during resection of central lesions: a study using intraoperative brain mapping. *J Neurol Neurosurg Psychiatry* 70:506–513, 2001
12. Graziano MSA, Taylor CSR, Moore T, et al: The cortical control of movement revisited. *Neuron* 36:349–362, 2002
13. Graziano MS, Taylor CS, Moore T: Complex movements evoked by microstimulation of precentral cortex. *Neuron* 34:841–851, 2002
14. Georgopoulos AP, Schwartz AB, Kettner RE: Neuronal population coding of movement direction. *Science* 233:1416–1419, 1986
15. Caminiti R, Johnson PB, Urbano A: Making arm movements within different parts of space: dynamic aspects in the primate motor cortex. *J Neurosci Off J Soc Neurosci* 10:2039–2058, 1990
16. Reina GA, Moran DW, Schwartz AB: On the relationship between joint angular velocity and motor cortical discharge during reaching. *J Neurophysiol* 85:2576–2589, 2001
17. Cabel DW, Cisek P, Scott SH: Neural activity in primary motor cortex related to mechanical loads applied to the shoulder and elbow during a postural task. *J Neurophysiol* 86:2102–2108, 2001
18. Ferbert A, Priori A, Rothwell JC, et al: Interhemispheric inhibition of the human motor cortex. *J Physiol* 453:525–546, 1992
19. Ius T, Angelini E, Thiebaut de Schotten M, et al: Evidence for potentials and limitations of brain plasticity using an atlas of functional resectability of WHO grade II gliomas: Towards a “minimal common brain.” *NeuroImage* 56:992–1000, 2011

- 20.** Picard N, Strick PL: Motor areas of the medial wall: a review of their location and functional activation. *Cereb Cortex* 6:342–353, 1996
- 21.** Picard N, Strick PL: Imaging the premotor areas. *Curr Opin Neurobiol* 11:663–672, 2001
- 22.** Chouinard PA, Paus T: What have We Learned from “Perturbing” the Human Cortical Motor System with Transcranial Magnetic Stimulation? [Internet]. *Front Hum Neurosci* 4, 2010[cited 2013 Jul 17]. Available from: http://www.frontiersin.org/Human_Neuroscience/10.3389/fnhum.2010.00173/abstract
- 23.** Mitz AR, Wise SP: The somatotopic organization of the supplementary motor area: intracortical microstimulation mapping. *J Neurosci* 7:1010–1021, 1987
- 24.** Fontaine D, Capelle L, Duffau H: Somatotopy of the supplementary motor area: evidence from correlation of the extent of surgical resection with the clinical patterns of deficit. *Neurosurgery* 50:297–305, 2002
- 25.** Dum RP, Strick PL: Motor areas in the frontal lobe of the primate. *Physiol Behav* 77:677–682, 2002
- 26.** He SQ, Dum RP, Strick PL: Topographic organization of corticospinal projections from the frontal lobe: motor areas on the medial surface of the hemisphere. *J Neurosci Off J Soc Neurosci* 15:3284–3306, 1995
- 27.** Johansen-Berg H, Della-Maggiore V, Behrens TEJ, et al: Integrity of white matter in the corpus callosum correlates with bimanual co-ordination skills. *NeuroImage* 36:T16–T21, 2007
- 28.** Walsh RR, Small SL, Chen EE, et al: Network activation during bimanual movements in humans. *Neuroimage* 43:540–553, 2008
- 29.** Roland PE, Larsen B, Lassen NA, et al: Supplementary motor area and other cortical areas in organization of voluntary movements in man. *J Neurophysiol* 43:118–136, 1980

- 30.** Gerloff C, Andres FG: Bimanual coordination and interhemispheric interaction. *Acta Psychol (Amst)* 110:161–186, 2002
- 31.** Gerloff C, Corwell B, Chen R, et al: Stimulation over the human supplementary motor area interferes with the organization of future elements in complex motor sequences. *Brain* 120:1587–1602, 1997
- 32.** Siebner HR, Steyvers M, Etoh S, et al: High-frequency transcranial magnetic stimulation of the supplementary motor area reduces bimanual coupling during anti-phase but not in-phase movements. *Exp Brain Res* 151:309–317, 2003
- 33.** Ikeda A, Lüders HO, Burgess RC, et al: Movement-related potentials associated with single and repetitive movements recorded from human supplementary motor area. *Electroencephalogr Clin Neurophysiol Potentials Sect* 89:269–277, 1993
- 34.** Serrien DJ, Strens LH, Oliviero A, et al: Repetitive transcranial magnetic stimulation of the supplementary motor area (SMA) degrades bimanual movement control in humans. *Neurosci Lett* 328:89–92, 2002
- 35.** Rushworth MFS, Hadland KA, Paus T, et al: Role of the human medial frontal cortex in task switching: a combined fMRI and TMS study. *J Neurophysiol* 87:2577–2592, 2002
- 36.** Swann NC, Cai W, Conner CR, et al: Roles for the pre-supplementary motor area and the right inferior frontal gyrus in stopping action: Electrophysiological responses and functional and structural connectivity. *NeuroImage* 59:2860–2870, 2012
- 37.** Chouinard PA, Paus T: The primary motor and premotor areas of the human cerebral cortex. *Neurosci Rev J Bringing Neurobiol Neurol Psychiatry* 12:143–152, 2006
- 38.** Hoshi E, Tanji J: Distinctions between dorsal and ventral premotor areas: anatomical connectivity and functional properties. *Curr Opin Neurobiol* 17:234–242, 2007

- 39.** McCambridge AB, Bradnam LV, Stinear CM, et al: Cathodal transcranial direct current stimulation of the primary motor cortex improves selective muscle activation in the ipsilateral arm. *J Neurophysiol* 105:2937–2942, 2011
- 40.** Bradnam LV, Stinear CM, Byblow WD: Cathodal transcranial direct current stimulation suppresses ipsilateral projections to presumed propriospinal neurons of the proximal upper limb. *J Neurophysiol* 105:2582–2589, 2011
- 41.** Bradnam LV, Stinear CM, Byblow WD: Ipsilateral Motor Pathways after Stroke: Implications for Non-Invasive Brain Stimulation [Internet]. *Front Hum Neurosci* 7, 2013[cited 2013 Jul 13] Available from: http://www.frontiersin.org/Human_Neuroscience/10.3389/fnhum.2013.00184/abstract
- 42.** Riddle CN, Edgley SA, Baker SN: Direct and Indirect Connections with Upper Limb Motoneurons from the Primate Reticulospinal Tract. *J Neurosci* 29:4993–4999, 2009
- 43.** Isa T, Ohki Y, Alstermark B, et al: Direct and Indirect Cortico-Motoneuronal Pathways and Control of Hand/Arm Movements. *Physiology* 22:145–152, 2007
- 44.** Alstermark B, Isa T, Pettersson L-G, et al: The C3?C4 propriospinal system in the cat and monkey: a spinal pre-motoneuronal centre for voluntary motor control. *Acta Physiol* 189:123–140, 2007
- 45.** Swinnen SP, Wenderoth N: Two hands, one brain: cognitive neuroscience of bimanual skill. *Trends Cogn Sci* 8:18–25, 2004
- 46.** Peper CE, Beek PJ, van Wieringen PC: Frequency-induced phase transitions in bimanual tapping. *Biol Cybern* 73:301–309, 1995
- 47.** Franz EA, Zelaznik HN, Swinnen S, et al: Spatial Conceptual Influences on the Coordination of Bimanual Actions: When a Dual Task Becomes a Single Task. *J Mot Behav* 33:103–112, 2001

48. Sadato N, Yonekura Y, Waki A, et al: Role of the supplementary motor area and the right premotor cortex in the coordination of bimanual finger movements. *J Neurosci* 17:9667–9674, 1997
49. Debaere F, Wenderoth N, Sunaert S, et al: Cerebellar and premotor function in bimanual coordination: parametric neural responses to spatiotemporal complexity and cycling frequency. *NeuroImage* 21:1416–1427, 2004
50. Debaere F, Swinnen SP, B  tse E, et al: Brain areas involved in interlimb coordination: a distributed network. *Neuroimage* 14:947–958, 2001
51. Ull  n F, Forssberg H, Ehrsson HH: Neural networks for the coordination of the hands in time. *J Neurophysiol* 89:1126–1135, 2003
52. Kazennikov O, Hyland B, Corboz M, et al: Neural activity of supplementary and primary motor areas in monkeys and its relation to bimanual and unimanual movement sequences. *Neuroscience* 89:661–674, 1999
53. Meister IG, Foltys H, Gallea C, et al: How the brain handles temporally uncoupled bimanual movements. *Cereb Cortex* 20:2996–3004, 2010
54. Catani M, Dell’Acqua: Mapping white matter pathways with diffusion imaging tractography: focus on neurosurgical applications, in *Brain mapping from neural basis of cognition to surgical applications*.
55. Chang EF, Gabriel RA, Berger MS, et al: Preoperative magnetoencephalography, in *Brain mapping from neural basis of cognition to surgical applications*.
56. Winkler PA: Extraoperative electrical mapping, in *Brain mapping from neural basis of cognition to surgical applications*.

- 57.** Lefaucheur J-P, André-Obadia N, Poulet E, et al: Recommandations françaises sur l'utilisation de la stimulation magnétique transcrânienne répétitive (rTMS): règles de sécurité et indications thérapeutiques. *Neurophysiol Clin Neurophysiol* 41:221–295, 2011
- 58.** Picht T: Preoperative transcranial magnetic stimulation: Basic principles for mapping a tumorous primary motor cortex, in *Brain mapping from neural basis of cognition to surgical applications*.
- 59.** Mandonnet E, Winkler PA, Duffau H: Direct electrical stimulation as an input gate into brain functional networks: principles, advantages and limitations. *Acta Neurochir (Wien)* 152:185–193, 2009
- 60.** Duffau H: Cartographie fonctionnelle per-opératoire par stimulations électriques directes: Aspects méthodologiques. *Neurochirurgie* 50:474–483, 2004
- 61.** Duffau H: A new concept of diffuse (low-grade) glioma surgery, in *Advances and Technical Standards in Neurosurgery*. Springer, 2012, pp 3–27
- 62.** Duffau H: Brain mapping from neural basis of cognition to surgical applications [Internet]. Vienna; New York, SpringerWienNewYork, 2012[cited 2013 Aug 6] Available from: <http://dx.doi.org/10.1007/978-3-7091-0723-2>
- 63.** Robles SG, Gatignol P, Lehericy S, et al: Long-term brain plasticity allowing a multistage surgical approach to World Health Organization Grade II gliomas in eloquent areas. *J Neurosurg* 109:615–624, 2008
- 64.** Martino J, Taillandier L, Moritz-Gasser S, et al: Re-operation is a safe and effective therapeutic strategy in recurrent WHO grade II gliomas within eloquent areas. *Acta Neurochir (Wien)* 151:427–436, 2009
- 65.** Bartos R, Jech R, Vymazal J, et al: Validity of primary motor area localization with fMRI versus electric cortical stimulation: a comparative study. *Acta Neurochir (Wien)* 151:1071–1080, 2009

- 66.** Duffau H: Awake mapping and tumor surgery, in Brain mapping from neural basis of cognition to surgical applications.
- 67.** Krainik A, Duffau H, Capelle L, et al: Role of the healthy hemisphere in recovery after resection of the supplementary motor area. *Neurology* 62:1323–1332, 2004
- 68.** Lüders H, Lesser RP, Dinner DS, et al: Localization of cortical function: new information from extraoperative monitoring of patients with epilepsy. *Epilepsia* 29 Suppl 2:S56–65, 1988
- 69.** Enatsu R, Matsumoto R, Piao Z, et al: Cortical negative motor network in comparison with sensorimotor network: A cortico-cortical evoked potential study. *Cortex* 49:2080–2096, 2013
- 70.** Mikuni N, Ohara S, Ikeda A, et al: Evidence for a wide distribution of negative motor areas in the perirolandic cortex. *Clin Neurophysiol* 117:33–40, 2006
- 71.** Lüders HO, Dinner DS, Morris HH, et al: Cortical electrical stimulation in humans. The negative motor areas. *Adv Neurol* 67:115–129, 1995
- 72.** Filevich E, Kühn S, Haggard P: Negative motor phenomena in cortical stimulation: implications for inhibitory control of human action. *Cortex J Devoted Study Nerv Syst Behav* 48:1251–1261, 2012
- 73.** Ikeda A, Hirasawa K, Kinoshita M, et al: Negative motor seizure arising from the negative motor area: is it ictal apraxia? *Epilepsia* 50:2072–2084, 2009
- 74.** Zouaoui S, Rigau V, Mathieu-Daudé H, et al: Recensement national histologique des tumeurs primitives du système nerveux central : résultats généraux sur 40 000 cas, principales applications actuelles et perspectives. *Neurochirurgie* 58:4–13, 2012
- 75.** Pallud J, Fontaine D, Duffau H, et al: Natural history of incidental world health organization grade II gliomas. *Ann Neurol* 68:727–733, 2010

- 76.** Duffau H, Capelle L: Preferential brain locations of low-grade gliomas. *Cancer* 100:2622–2626, 2004
- 77.** Mandonnet E, Delattre J-Y, Tanguy M-L, et al: Continuous growth of mean tumor diameter in a subset of grade II gliomas. *Ann Neurol* 53:524–528, 2003
- 78.** Pallud J, Mandonnet E, Duffau H, et al: Prognostic value of initial magnetic resonance imaging growth rates for World Health Organization grade II gliomas. *Ann Neurol* 60:380–383, 2006
- 79.** Mandonnet E, Capelle L, Duffau H: Extension of paralimbic low grade gliomas: toward an anatomical classification based on white matter invasion patterns. *J Neurooncol* 78:179–185, 2006
- 80.** Soffietti R, Baumert BG, Bello L, et al: Guidelines on management of low-grade gliomas: report of an EFNS-EANO* Task Force. *Eur J Neurol* 17:1124–1133, 2010
- 81.** Duffau H: Surgery of low-grade gliomas: towards a “functional neurooncology.” *Curr Opin Oncol* 21:543–549, 2009
- 82.** Smith JS, Chang EF, Lamborn KR, et al: Role of extent of resection in the long-term outcome of low-grade hemispheric gliomas. *J Clin Oncol Off J Am Soc Clin Oncol* 26:1338–1345, 2008
- 83.** Berger MS, Deliganis AV, Dobbins J, et al: The effect of extent of resection on recurrence in patients with low grade cerebral hemisphere gliomas. *Cancer* 74:1784–1791, 1994
- 84.** Mandonnet E, Pallud J, Fontaine D, et al: Inter- and inpatient comparison of WHO grade II glioma kinetics before and after surgical resection. *Neurosurg Rev* 33:91–96, 2009
- 85.** Gil-Robles S, Duffau H: Surgical management of World Health Organization Grade II gliomas in eloquent areas: the necessity of preserving a margin around functional structures. *Neurosurg Focus* 28:8, 2010

- 86.** Duffau H: Contribution of intraoperative electrical stimulations in surgery of low grade gliomas: a comparative study between two series without (1985-96) and with (1996-2003) functional mapping in the same institution. *J Neurol Neurosurg Psychiatry* 76:845–851, 2005
- 87.** Duffau H, Gatignol P, Mandonnet E, et al: Intraoperative subcortical stimulation mapping of language pathways in a consecutive series of 115 patients with Grade II glioma in the left dominant hemisphere [Internet], 2008[cited 2012 Oct 18] Available from: <http://thejns.org/doi/pdf/10.3171/JNS/2008/109/9/0461>
- 88.** Yordanova YN, Moritz-Gasser S, Duffau H: Awake surgery for WHO Grade II gliomas within “noneloquent” areas in the left dominant hemisphere: toward a “supratotal” resection. *J Neurosurg* 115:232–239, 2011
- 89.** Duffau H, Mandonnet E: The “onco-functional balance” in surgery for diffuse low-grade glioma: integrating the extent of resection with quality of life. *Acta Neurochir (Wien)* 155:951–957, 2013
- 90.** Chang EF, Potts MB, Keles GE, et al: Seizure characteristics and control following resection in 332 patients with low-grade gliomas. *J Neurosurg* 108:227–235, 2008
- 91.** Ruda R, Bello L, Duffau H, et al: Seizures in low-grade gliomas: natural history, pathogenesis, and outcome after treatments. *Neuro-Oncol* 14:iv55–iv64, 2012
- 92.** Blonski M, Taillandier L, Herbet G, et al: Combination of neoadjuvant chemotherapy followed by surgical resection as a new strategy for WHO grade II gliomas: a study of cognitive status and quality of life. *J Neurooncol* 106:353–366, 2011
- 93.** Blonski M, Pallud J, Gozé C, et al: Neoadjuvant chemotherapy may optimize the extent of resection of World Health Organization grade II gliomas: a case series of 17 patients. *J Neurooncol* 113:267–275, 2013

- 94.** Laplane D, Talairach J, Meininger V, et al: Clinical consequences of corticectomies involving the supplementary motor area in man. *J Neurol Sci* 34:301–314, 1977
- 95.** Krainik A, Lehericy S, Duffau H, et al: Role of the supplementary motor area in motor deficit following medial frontal lobe surgery. *Neurology* 57:871–878, 2001
- 96.** Krainik A, Lehericy S, Duffau H, et al: Postoperative speech disorder after medial frontal surgery Role of the supplementary motor area. *Neurology* 60:587–594, 2003
- 97.** Rostomily RC, Berger MS, Ojemann GA, et al: Postoperative deficits and functional recovery following removal of tumors involving the dominant hemisphere supplementary motor area. *J Neurosurg* 75:62–68, 1991
- 98.** Duffau H, Lopes M, Denvil D, et al: Delayed onset of the supplementary motor area syndrome after surgical resection of the mesial frontal lobe: a time course study using intraoperative mapping in an awake patient. *Stereotact Funct Neurosurg* 76:74–82, 2001
- 99.** McGuire PK, Bates JF, Goldman-Rakic PS: Interhemispheric integration: II. Symmetry and convergence of the corticostriatal projections of the left and the right principal sulcus (PS) and the left and the right supplementary motor area (SMA) of the rhesus monkey. *Cereb Cortex New York N* 1991 1:408–417, 1991
- 100.** Brinkman C: Supplementary motor area of the monkey's cerebral cortex: short-and long-term deficits after unilateral ablation and the effects of subsequent callosal section. *J Neurosci* 4:918–929, 1984
- 101.** Zentner J, Hufnagel A, Pechstein U, et al: Functional results after resective procedures involving the supplementary motor area. *J Neurosurg* 85:542–549, 1996
- 102.** Stephan KM, Binkofski F, Halsband U, et al: The role of ventral medial wall motor areas in bimanual co-ordination A combined lesion and activation study. *Brain* 122:351–368, 1999

- 103.** Wenderoth N, Debaere F, Sunaert S, et al: The role of anterior cingulate cortex and precuneus in the coordination of motor behaviour. *Eur J Neurosci* 22:235–246, 2005
- 104.** Leichnetz GR: The median subcallosal fasciculus in the monkey: A unique prefrontal corticostriate and corticocortical pathway revealed by anterogradely transported horseradish peroxidase. *Neurosci Lett* 21:137–142, 1981
- 105.** Catani M, Dell’Acqua F, Vergani F, et al: Short frontal lobe connections of the human brain. *Cortex* 48:273–291, 2012
- 106.** Duffau H, Capelle L, Sichez N, et al: Intraoperative mapping of the subcortical language pathways using direct stimulations. An anatomo-functional study. *Brain J Neurol* 125:199–214, 2002
- 107.** Aron AR, Behrens TE, Smith S, et al: Triangulating a Cognitive Control Network Using Diffusion-Weighted Magnetic Resonance Imaging (MRI) and Functional MRI. *J Neurosci* 27:3743–3752, 2007
- 108.** Jahfari S, Waldorp L, van den Wildenberg WPM, et al: Effective Connectivity Reveals Important Roles for Both the Hyperdirect (Fronto-Subthalamic) and the Indirect (Fronto-Striatal-Pallidal) Fronto-Basal Ganglia Pathways during Response Inhibition. *J Neurosci* 31:6891–6899, 2011
- 109.** Mathai A, Smith Y: The Corticostriatal and Corticosubthalamic Pathways: Two Entries, One Target. So What? [Internet]. *Front Syst Neurosci* 5, 2011
- 110.** Parent M, Parent A: Single-axon tracing study of corticostriatal projections arising from primary motor cortex in primates. *J Comp Neurol* 496:202–213, 2006
- 111.** Reiner A, Jiao Y, Del Mar N, et al: Differential morphology of pyramidal tract-type and intratelencephalically projecting-type corticostriatal neurons and their intrastriatal terminals in rats. *J Comp Neurol* 457:420–440, 2003

- 112.** Filevich E, Kühn S, Haggard P: Negative motor phenomena in cortical stimulation: implications for inhibitory control of human action. *Cortex* 48:1251–1261, 2012
- 113.** PENFIELD W: Mechanisms of voluntary movement. *Brain J Neurol* 77:1–17, 1954
- 114.** Lüders HO, Dudley S, Dinner S (1995): The negative motor areas. In: Fahn S, Hallett M, Lüders HO, Marsden CD, editors. *Negative Motor Phenomenon*. Philadelphia: Lippincott-Raven Publishers.
- 115.** Lüders H, Lesser RP, Morris HH (1987): Negative Motor Responses Elicited by Stimulation of the Human Cortex. *Advances in Epileptology*. New York: Raven Press. pp 229–231

Annexe

Disruption of bimanual movement by unilateral subcortical electrostimulations

Fabien Rech, MD,¹ Guillaume Herbet,^{2,3} Sylvie Moritz-Gasser, PhD,^{3,4} Hugues Duffau, MD, PhD^{2,3}

¹Department of Neurosurgery, CHU Nancy, France

²Department of Neurosurgery, Gui de Chauliac Hospital, Montpellier University Medical Center, Montpellier, France

³Department of Neurology, Gui de Chauliac Hospital, Montpellier University Medical Center, Montpellier, France

⁴Team “Plasticity of Central Nervous System, Stem Cells and Glial Tumors,” INSERM U1051, Institute of Neurosciences of Montpellier, Montpellier, France

Abstract

Objectives: Cortical areas involved in bimanual coordination have been regularly studied by functional neuroimaging and electroencephalography. However, the subcortical connectivity underlying this complex function has received less attention. Here, we used the technique of direct electrostimulation in awake patients who underwent surgery for brain glioma, with the goal to investigate the white matter pathways subserving bimanual coordination.

Experimental design: Eight patients were operated under local anesthesia for a frontal low-grade glioma. Intraoperative subcortical electrostimulation mapping was used to search interference with bimanual coordination. The corresponding stimulation sites were reported on brain MRI.

Principal observations: All patients presented a complete arrest of the movement of both hands during unilateral subcortical stimulation of the white matter underneath the dorsal premotor cortex and the posterior part of the supplementary motor area, rostrally to the corticospinal tract, until the caudate nucleus and the anterior arm of the internal capsule. No movement deficits, especially no disturbances of bimanual coordination, were observed 3 months after surgery.

Conclusions: This is the first evidence of bilateral negative motor responses elicited by unilateral subcortical stimulation. Such findings support the existence of a bilateral corticosubcortical network connecting the premotor cortices, basal ganglia and spinal cord, involved in the control of bimanual coordination. A better understanding of this modulatory motor circuit may have important implications in fundamental neurosciences as well as in brain surgery.

Keywords: Movement; Bimanual coordination; Direct electrical stimulation; Awake surgery

INTRODUCTION

Although the cortical areas involved in the control of movement have been extensively studied, especially using neurophysiology, functional neuroimaging and electroencephalography, the subcortical connectivity underlying this complex function has received less attention. Interestingly, the traditional view mainly based on pyramidal pathways coming from the primary motor cortex has already been modulated by the evidence of direct spinal projections running from the premotor cortex to the spinal cord (Dum and Strick, 1991; Maier et al., 2002). However, even though many studies have reported the existence of a likely ipsilateral motor control (Gerloff et al., 1998; Gerloff and Andres, 2002; Chen et al., 2003), they did not identify the white matter tracts sub-serving this mechanism. Gerloff et al. suggested that there were several levels of control of movement, including an inter-hemispheric interaction through the transcallosal pathway as well as ipsilateral corticospinal projections (Gerloff et al., 1998), but no actual demonstration was clearly made. In addition, it is worth noting that the models trying to explain motor control did not account the possibility of a direct control on bimanual movement by an unilateral network in a physiological state.

Remarkably, thanks to the use of direct cortical electrostimulation, beyond the detection of the classical primary motor area eliciting involuntary movement when stimulated (the so-called Penfieldian homunculus), negative motor phenomenon has also been described (Penfield, 1954; Lüders et al., 1987; Lüders et al., 1995). Here, our purpose is to investigate the possible existence of a bilateral modulatory motor pathway playing a role in the bimanual coordination, and to study the fiber tracts underlying such network in humans. This hypothesis is made on the basis of a previous report demonstrating the existence of a cortico-subcortical negative motor network subserved by fibers coming from the premotor cortex and running into the corona radiata and the anterior arm of the internal capsule, anterior to the primary motor fibers. Indeed, a recent electrostimulation study in awake patients who underwent surgery for brain glioma has shown that it was also possible to elicit negative motor phenomenon at the subcortical level, raising the question of the white matter connectivity involved in the control of movement (Schucht et al., 2012). Such findings are shedding the light on new aspects of the motor system, supporting the existence of a "modulatory motor network", since the diverse interferences with motor function resulting in inhibition and acceleration imply a modulatory influence of the detected fiber network.

However, only contralateral motor control has been identified, and not ipsilateral/bilateral motor control. Therefore, although the functional and anatomical distinction between the different areas originating the corticospinal system is well known in animals, the pathways underlying bimanual coordination is still unclear in humans.

To this end, a series of eight patients who underwent awake surgery for frontal low grade gliomas (LGG) near the classical pyramidal tract, we assessed the bimanual coordination during cortical and subcortical electrostimulation mapping. Indeed, we have already reported that some patients could experience permanent deficit in bimanual coordination and complex movement following resection of frontal glioma, especially when involving the supplementary motor area (SMA) (Krainik et al., 2001). As a consequence, our goal was to improve the onco-functional balance of surgery, by maximizing the extent of resection while preserving the complex movement and thus the quality of life of patients – as previously demonstrated for language (Duffau et al., 2005). Intraoperatively, all patient presented a bilateral inhibition of the bimanual movement during unilateral stimulation of a subcortical white matter bundle, allowing us to identify for the first time to our knowledge a new pathway involved in movement control. In the lights of these original findings, we suggest new insights into the pathophysiology of bimanual coordination.

MATERIALS AND METHODS

Patients

We report a prospective series of eight patients with a frontal World Health

Organization grade II glioma (low-grade glioma, LGG) diagnosed because of seizures in all cases except one (incidental discovery). They were selected for surgical resection from May 2012 to August 2012. Due to the proximity of the tumor with motor structures, all patients underwent awake surgery with intraoperative cortical and subcortical electrostimulation mapping of bimanual movement. A neurological examination as well as a language assessment using the Boston Diagnostic Aphasia Examination were both performed prior surgery for all patients.

Informed consent was obtained before surgery from all patients.

Intraoperative electrostimulation mapping

All surgeries were performed under local anesthesia so that functional cortical and subcortical mapping could be carried out using direct brain stimulation, as already described (Duffau et al., 2005). A bipolar electrode with 5-mm spaced tips delivering a biphasic current (pulse frequency of 60 Hz, single pulse phase duration of 1 ms, amplitude from 1 to 4 mA - Nimbus, Hemodia) was applied on the brain.

Firstly, ultrasonography was used to identify the tumor boundaries. Then, the cortical mapping was performed over the primary sensory-motor area and ventral premotor cortex (during a counting and naming task) by progressively increasing the level of stimulation of 0.5 mA (from a baseline of 1 mA) until a positive response (involuntary movement, paresthesia, anarthria or naming disturbances) was elicited - indicating the optimal threshold of stimulation. All positive stimulation sites were marked with a tag number.

During a second surgical stage, the removal of the tumor was performed according to the cortical and subcortical functional boundaries identified with electrical stimulation throughout the resection. The same electrical parameters were used at the subcortical level than at the cortical one. Language was analyzed by a speech therapist present during the awake phase. Moreover, our protocol of functional monitoring during tumor resection required patients to perform continuous movements of the contralateral upper extremity. This test consisted of repetitive and alternating flexion and extension of the arm, hand and fingers at a frequency at approximately 0.5 Hz. The same continuous movements of the contralateral lower extremity were also required during the resection of the postero-mesial part of the frontal tumor. Indeed, we should insist on the fact that the patients are awake into the operating room during one to two hours throughout the mapping and tumor resection. This represents a strong constraint for the selection of the task. Repetitive movement at a frequency at approximately 0.5 Hz is feasible continuously by the patient, as already reported in previous surgical reports (Duffau, 2009; Schucht et al., 2012).

A negative motor response (NMR) was defined as cessation of the movement without loss of consciousness (Lüders et al., 1987; Lüders et al., 1995). These NMRs were firstly searched for the contralateral hemibody to stimulation. Then, it was asked to the patient to perform bimanual movement, i.e. a series of bilateral flexion and extension of the arms, hands and fingers, in phase or in antiphase, at a frequency at approximately 0.5 Hz. This movement was analyzed by a neuropsychologist. The neuropsychologist checked (i) whether the movement was made continuously or whether it stopped (ii) whether there was a modification of the

frequency (e.g. acceleration or slowdown) (iii) whether there was a modification of the bilateral coordination (e.g. in-phase movement which became anti-phase or *vice-versa*). The stimulation was first done at the same subcortical sites which previously elicited contralateral NMR, and then around this area, that is, on the posterior part of the surgical cavity for frontal LGG. A NMR response was defined as bilateral and synchronous cessation of movement without loss of consciousness.

The corresponding subcortical sites were marked with a number in case of reproducible bimanual movement interference, namely when symptoms were induced by at least three stimulations. An intraoperative photography was taken to show the final cortico-subcortical eloquent sites. Of note, the resection was extended up to functional boundaries assessed by stimulation mapping that respected both crucial cortical areas and essential subcortical pathways - in order to optimize the extent of resection while preserving brain functions (Duffau, 2009). The exact localization of intraoperative subcortical stimulation sites was determined by its spatial relation to various anatomical (gyri, sulci, midline, deep gray nuclei and lateral ventricle) and functional (motor, sensory and language) landmarks as documented on intraoperative photography. The determined location of the stimulation site was plotted into the postoperative MRI. Indeed, beyond the assessment of the extent of resection, this imaging enabled the analysis of the anatomical location of the eloquent areas, i.e. in essence at the periphery of the cavity, where the resection was stopped according to functional boundaries revealed by intrasurgical stimulation - a reliable methodology that we have previously reported (Duffau, 2009; Schucht et al., 2012). Therefore, it was also possible to plot these sites into the preoperative MRI (from the postoperative MRI).

The neurological status was assessed immediately after surgery and again after 3 months analogical to the preoperative assessment.

RESULTS

Patients

The mean age was 41.7 years (range, 31-53 years). Of the 2 men and 6 women, 7 patients were right handed and 1 was left handed according to the Edinburgh inventory. All eight patients had a Karnofsky Performance Status score of 90 to 100%. Seizures were the presenting symptoms in all patients. None of them had motor deficits or language disorders on

neurological examination and Boston Diagnostic Aphasia Examination, respectively. However, one patient had slight attentional disorders and one had a psychomotor slowness.

According to the preoperative MRI, the tumor involved the frontal lobe in the 8 cases (4 right, 4 left) within or close to at least one of the following structures: dorsal premotor cortex, SMA, anterior cingulate cortex (ACC), head of the caudate nucleus or anterior arm of the internal capsule (Table 1).

Characteristics of stimulation sites

Positive motor responses were found for each patient over the primary motor cortex, consisting of an involuntary muscle contraction of the contralateral upper limb or hemiface. The same positive responses were observed during subcortical stimulations of the corticospinal tract.

No NMR was elicited with cortical stimulation. Unilateral NMR (UNMR) were elicited at the subcortical level for each patient, immediately when the stimulation was applied on the brain. Sites of stimulations were located at the level of the white matter underneath the premotor cortex, immediately in front of the precentral sulcus. They were located veil-like in a coronal plane.

In addition, bilateral NMR (BNMR) were elicited in all eight patient at the subcortical level, both for in-phase and anti-phase movements, again immediately when the stimulation was applied on the brain. Sites of stimulation were located at the level of the white matter underneath the dorsal premotor cortex and the posterior part of the supplementary motor area, rostrally to the corticospinal tract - whatever the side. During the stimulation, we observed an immediate, synchronous and bilateral suspension of the arms, hands and fingers movement, without any loss of consciousness and without any loss of tonus (namely the limbs did not fall at the moment of stimulation) (see Supplementary video 1). This bilateral movement arrest was observed by an "external visual inspection" without any cinematic or neurophysiologic quantification.

These BNMR were localized between the sites responsible of UNMR, in the same coronal plane.

Subcortical fibers responsible for NMR were followed deeper throughout the resection. Sites of BNMR were found at the level of the anterior arm of the internal capsule and at the level of the head of the caudate nucleus (Figures 1-4).

Postoperative course

All patients recovered well from surgery and were discharged home within 5 days following surgery. Two patients experienced a slight paresis of the upper limb and ataxia was noted in one case. One patient had a mustism and another patient had a slight dysarthria. All patients with neurological worsening underwent rehabilitation at home. On re-examination at 3 months, all patients had regained their respective preoperative level, with no neurological deficit - especially no disorders of bimanual coordination (Table 1).

DISCUSSION

Identification of a bilateral modulatory motor pathway

Recovery of contralateral hemiplegia and speech disorders following SMA resection has contributed to qualify the SMA syndrome as “reversible”. However, studies showed in animals and humans a persistence of bimanual coordination disorders after removal of the SMA (Brinkman, 1984; Krainik et al., 2001; Krainik et al., 2004). Schucht et al. assumed that sparing the fibers with "modulatory motor function" (namely fibers for which stimulations elicited UNMR) influenced the occurrence of the SMA syndrome and the long term recovery - i.e., with no neurological deficits 3 months after surgery if this pathway was preserved (Schucht et al., 2012). Here, in the same vein, we performed awake mapping to identify structures eliciting UNMR when stimulated, and we avoided postoperative permanent worsening. Furthermore, we added a more complex intrasurgical protocol testing the bimanual coordination. This led us to identify a subcortical white matter pathway for which unilateral stimulation elicited an immediate, synchronous and bilateral suspension of arms, hands and fingers movement, without any loss of tonus - both during in-phase and anti-phase bilateral movement. Because of its proximity with sites eliciting UNMR, this pathway has probably been spared by Schucht et al. (2012), explaining that bimanual coordination was not worsened in their study. However, even if very close, BNMR sites were localized between the sites responsible of UNMR, in the same coronal plane. In addition, we acknowledge that we have induced only movement arrest in this study. Thus, this could be an aspecific inhibitory effect. However, in our previous report, we have also observed a possible acceleration of the movement during subcortical stimulation. This is the reason why we would like to leave a

door opened by speaking about a "modulatory" network (as did in Schucht et al., 2012) rather than to speak about a simple "inhibitory" network. Therefore, on the lights of our original results, we hypothesize that these fibers belong to a bilateral modulatory motor pathway (BMMP) playing a role in the bimanual coordination.

The BMMP trajectory

We can only speculate on the cortical origin of BMMP as cortical stimulation did not elicit BNMR in our patients. Interestingly, cortical areas involved in the network subserving the bimanual coordination have already been discussed in the literature. Indeed, Debaere et al. specified the role of the SMA and the primary motor cortex in the interlimb coordination (Debaere et al., 2001). The role of an another medial area (namely the ACC), has also been demonstrated in the cognitive control of interlimb coordination (Wenderoth et al., 2005). Moreover, Schucht et al. assumed that the subcortical fibers responsible of UNMR seem to take their origin in the premotor cortex, especially in the posterior part of the SMA-proper (Schucht et al., 2012). Here, BNMR were elicited by stimulating white matter tracts underneath the dorsal premotor cortex, immediately in front of the precentral gyrus and at the level of the posterior part of the SMA proper. Therefore, we suggest that the origin of these fibers may be in the depth of the pre-central sulcus, in the posterior part of the SMA proper, in the ACC and the dorsal premotor cortex.

Interestingly, we identified BNMR in several subcortical white matter sites confirming a downward course toward the anterior part of the striatum, since stimulation also elicited BNMR directly at the level of the anterior arm of the internal capsule and the head of the caudate nucleus (Fig 5A and B). In addition, a large frontal lobectomy was performed in two patients who recovered following surgery, ruling out the possibility of a crucial anterior connectivity of this BMMP (Fig 5). Therefore, we could presume that this fascicle is a part of the subcallosal fascicle (ScF) and/or the frontal aslant tract (Catani et al., 2012). Indeed, both pathway are known to take their origin in the premotor region, especially in the SMA and cingulate area (Leichnetz, 1981; Duffau et al., 2002), and they are bilaterally represented in humans.

Because BNMR were elicited by stimulation of both the anterior arm of the internal capsule and the head of the caudate nucleus, several distal terminations of the BMMP could be hypothesized. First, it is noteworthy that the ScF has projections on the striatum (Leichnetz, 1981; Duffau et al., 2002). In addition, other cortico-basal ganglia pathways originated from premotor areas and involved in the motor control have been described, namely the corticostriatal and cortisubthalamic pathways (Aron et al., 2007; Mathai and Smith, 2011) with a hyperdirect pathway (Jahfari et al., 2011). Interestingly, these hyperdirect and indirect pathways play a role in stopping the action as well as the control of tonus, and they were demonstrated to have bilateral projections on both striatum in rodents and primates (Leichnetz, 1981; Reiner et al., 2003; Parent et al., 2006; Mathai and Smith, 2011) – especially the ScF which has bilateral projections on the head of the caudate nuclei through the anterior arm of the internal capsule in monkeys (Leichnetz, 1981). Such bilateral connectivity could explain why we elicited BNMR by performing unilateral stimulation, whatever the hemisphere, without any loss of tonus. Secondly, spinal cord projection cannot be excluded. Indeed, in the only study describing UNMR at a subcortical level, Schucht et al. assumed that the fibers had a course toward the spinal cord (Schucht et al., 2012), based on the fact that direct spinal projections from the premotor cortex have already been described (Dum and Strick, 1991; Maier et al., 2002). Thus, we can hypothesize that BMMP might also be subserved by a tract originating from the premotor cortex and running in the spinal cord, but which should be differentiated from the classical "pyramidal" corticospinal tract coming from the precentral gyrus. Moreover, in the present study, we also observed a clear distinction between the site eliciting UNMR and BNMR when stimulated. Therefore, in agreement with Filevich et al. (Filevich et al., 2012), we suggest that BMMP could drive a physiological inhibitory signal, eliciting complete and reproducible BNMR when stimulated, different from muscle contraction elicited by stimulation of the "pyramidal" corticospinal tract.

In summary, we propose the existence of multiple targets of BMMP on the striatum and spinal cord, with bilateral projections, explaining our original findings during its stimulation.

Functional role of BMMP

NMRs have previously been described (Penfield, 1954; Lüders et al., 1987; Lüders et al., 1995) but their actual meaning remains unclear. Schucht et al. suggested that the neural network eliciting UNMR when stimulated might be involved in motor control (Schucht et al., 2012). Here, in the lights of our first observations of intraoperative BNMR induced by subcortical electrostimulation, we assume that the BMMP could modulate the excitatory output ("pyramidal" tract) through inhibitory signals, coming from each hemisphere at the same time, in order to synchronize the motor programs of both hands - and thus to allow bimanual coordination. Indeed, it is known that the premotor cortex (i.e. the likely origin of BMMP, as already discussed) is involved in the control of complex temporal pattern of bilateral movement (Gerloff and Andres, 2002; Ullén et al., 2003; Meister et al., 2010). Finally, the BMMP could also be involved in a "stop action" process, able to interrupt immediately the movement of both hands. The absence of postoperative permanent deficit of bimanual coordination in our patients - despite a large resection within the frontal lobe, and even despite an extensive frontal lobectomy in several cases - is in favor of such a role of the BMMP, since this pathway was in essence preserved during surgery. Indeed, we have previously reported that, following removal of gliomas involving the frontal lobe, especially the SMA, without monitoring of NMR, patients experienced irreversible deficits of complex movement and bimanual coordination (Krainik et al., 2001).

Limitations of this study

In order to optimize glioma resection while preserving quality of life, electrical stimulation was performed to identify functional boundaries and was therefore restricted to certain areas. As a consequence, we should acknowledge that further stimulation sites leading to various motor responses might have been missed - especially, other cortical areas and fibers involved in this complex network may have been ignored.

CONCLUSION

This first evidence of BNMR elicited by unilateral subcortical stimulation gave new insights into the neural basis underlying control of bimanual coordination. Such findings

plead in favor of a bilateral modulatory cortico-subcortical network able to supervise the inter-limb movement. A better understanding of this modulatory motor circuit could have important implications in fundamental neurosciences as well as in brain surgery. Therefore, further studies are needed to confirm our proposal and to better investigate the functional connectivity subserving complex bimanual movement.

REFERENCES

- Aron AR, Behrens TE, Smith S, Frank MJ, Poldrack RA (2007): Triangulating a Cognitive Control Network Using Diffusion-Weighted Magnetic Resonance Imaging (MRI) and Functional MRI. *J Neurosci* 27:3743–3752.
- Brinkman C (1984): Supplementary motor area of the monkey's cerebral cortex: short and long-term deficits after unilateral ablation and the effects of subsequent callosal section. *J Neurosci* 4:918–929.
- Catani M, Dell'Acqua F, Vergani F, Malik F, Hodge H, Roy P, Valabreque R, Thiebaut de Schotten M (2012): Short frontal lobe connections of the human brain. *Cortex* 48:273–291.
- Chen R, Yung D, Li JY (2003): Organization of ipsilateral excitatory and inhibitory pathways in the human motor cortex. *J Neurophysiol* 89:1256–1264.
- Debaere F, Swinnen SP, Béatse E, Sunaert S, Van Hecke P, Duysens J (2001): Brain areas involved in interlimb coordination: a distributed network. *Neuroimage* 14:947–958.
- Duffau H (2009): Surgery of low-grade gliomas: towards a “functional neurooncology.” *Current Opinion in Oncology* 21:543–549.
- Duffau H, Capelle L, Sichez N, Denvil D, Lopes M, Sichez JP, Bitar A, Fohanno (2012): Intraoperative mapping of the subcortical language pathways using direct stimulations. An anatomo-functional study. *Brain* 125:199–214.
- Duffau H, Lopes M, Arthuis F, Bitar A, Sichez JP, van Effenterre R, Capelle L (2005): Contribution of intraoperative electrical stimulations in surgery of low grade gliomas: a comparative study between two series without (1985-96) and with (1996-2003) functional mapping in the same institution. *J Neurol Neurosurg Psychiatry* 76:845–851.
- Dum RP, Strick PL (1991): The origin of corticospinal projections from the premotor areas in the frontal lobe. *J Neurosci* 11:667–689.
- Filevich E, Kühn S, Haggard P (2012): Negative motor phenomena in cortical stimulation: implications for inhibitory control of human action. *Cortex* 48:1251–1261.

Gerloff C, Andres FG (2002): Bimanual coordination and interhemispheric interaction. *Acta Psychol* 110:161–186.

Gerloff C, Cohen LG, Floeter MK, Chen R, Corwell B, Hallett M (1998): Inhibitory influence of the ipsilateral motor cortex on responses to stimulation of the human cortex and pyramidal tract. *J Physiol* 510:249–259.

Jahfari S, Waldorp L, van den Wildenberg WPM, Scholte HS, Ridderinkhof KR, Forstmann BU (2011): Effective connectivity reveals important roles for both the hyperdirect (fronto-subthalamic) and the indirect (fronto-striatal-pallidal) fronto-basal ganglia pathways during response inhibition. *J Neurosci* 31:6891-6899.

Krainik A, Lehericy S, Duffau H, Vlaisic M, Poupon F, Capelle L, Cornu P, Clemenceau S, Sahel M, Valery CA, Boch AL, Mangin JF, Bihan DL, Marsault C (2001): Role of the supplementary motor area in motor deficit following medial frontal lobe surgery. *Neurology* 57:871–878.

Krainik A, Duffau H, Capelle L, Cornu P, Boch AL, Mangin JF, Le Bihan D, Marsault C, Chiras J, Lehericy S (2004): Role of the healthy hemisphere in recovery after resection of the supplementary motor area. *Neurology* 62:1323–1332.

Leichnetz GR (1981): The median subcallosal fasciculus in the monkey: A unique prefrontal corticostriate and corticocortical pathway revealed by anterogradely transported horseradish peroxidase. *Neurosci Lett* 21:137–142.

Lüders H, Lesser RP, Morris HH (1987): Negative Motor Responses Elicited by Stimulation of the Human Cortex. *Advances in Epileptology*. New York: Raven Press. pp 229–231.

Lüders HO, Dudley S, Dinner S (1995): The negative motor areas. In: Fahn S, Hallett M, Lüders HO, Marsden CD, editors. *Negative Motor Phenomenon*. Philadelphia: Lippincott-Raven Publishers.

Maier MA, Armand J, Kirkwood PA, Wang HW, Davis JN, Lemon RN (2002): Differences in the corticospinal projection from primary motor cortex and supplementary motor area to macaque upper limb motoneurons: an anatomical and electrophysiological study. *Cereb Cortex* 12:281–296.

Mathai A, Smith Y (2011): The corticostriatal and corticosubthalamic pathways: two entries, one target. So what? *Front Syst Neurosci* 5:64.

Meister IG, Foltys H, Gallea C, Hallett M (2010): How the brain handles temporally uncoupled bimanual movements. *Cereb Cortex* 20:2996–3004.

Parent M, Parent A (2006): Single-axon tracing study of corticostriatal projections arising from primary motor cortex in primates. *J Comp Neurol* 496:202–213.

Penfield W (1954): Mechanisms of voluntary movement. *Brain* 77:1–17.

Reiner A, Jiao Y, Del Mar N, Laverghetta AV, Lei W (2003): Differential morphology of pyramidal tract-type and intratelencephalically projecting-type corticostriatal neurons and their intrastriatal terminals in rats. *J Comp Neurol* 457:420–440.

Schucht P, Moritz-Gasser S, Herbet G, Raabe A, Duffau H (2012): Subcortical electrostimulation to identify network subserving motor control. *Hum Brain Mapp* Jun 19. doi: 10.1002/hbm.22122. [Epub ahead of print].

Ullén F, Forssberg H, Ehrsson HH (2003): Neural networks for the coordination of the hands in time. *J Neurophysiol* 89:1126–1135.

Wenderoth N, Debaere F, Sunaert S, Swinnen SP (2005): The role of anterior cingulate cortex and precuneus in the coordination of motor behaviour. *Eur J Neurosci* 22:235–246.

FIGURES

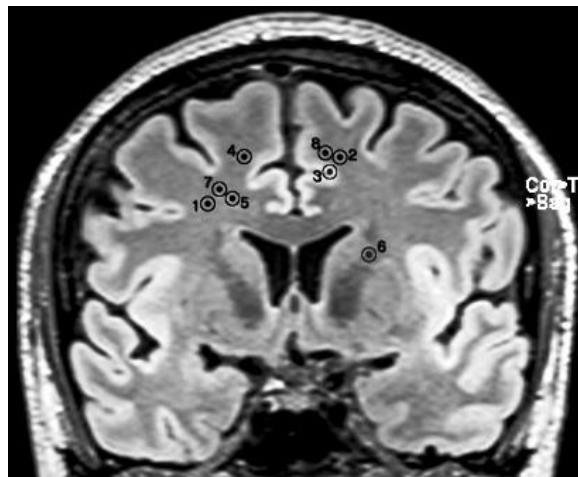


Figure 1: Projections of each site of BNMR on a coronal view in MRI. Numbers refer to patient in table 1.

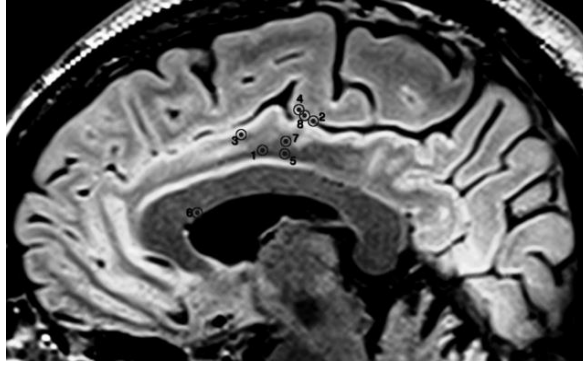


Figure 2: Projection of each site of stimulation on a sagittal view in MRI. Numbers refer to patient in table 1.

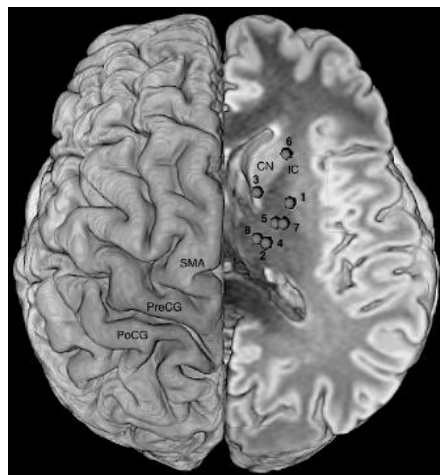


Figure 3: Superior view of the repartition of the subcortical sites eliciting BNMR reported on a unique side showing the course of the BMMP and its relation with cortical areas. PreCG: precentral gyrus; PoCG: postcentral gyrus; SMA: supplementary motor area; CN: head of the caudate nucleus; IC: anterior arm of the internal capsule. Numbers refer to patient in table 1.

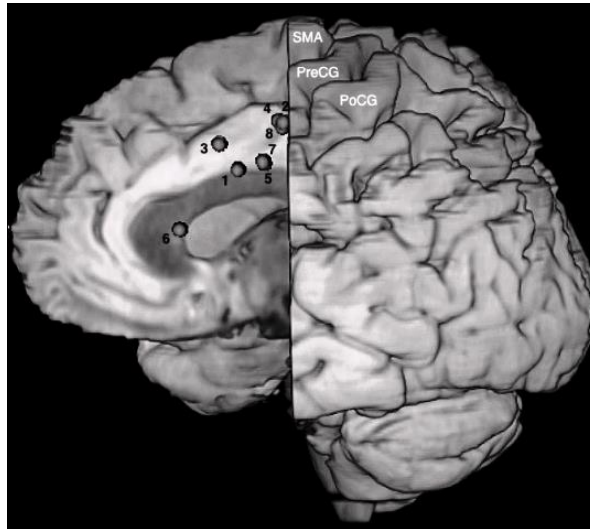


Figure 4: Medial view of the repartition of the subcortical sites eliciting BNMR reported on a unique side showing the course of the BMMP and its relation with cortical areas. PreCG: precentral gyrus; PoCG: postcentral gyrus; SMA: supplementary motor area.

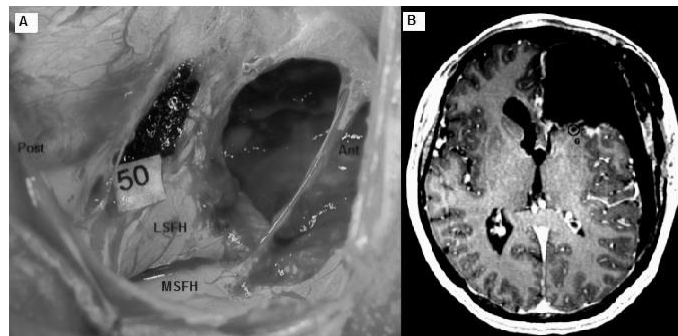


Figure 5: A. Preoperative view in patient 6 operated for a recurrence of a low grade glioma in the frontal lobe. The frontal horn of the left lateral ventricle is widely opened. Stimulation on number 50 elicited a BNMR and corresponds to the anterior arm of the internal capsule and the head of the caudate nucleus. Ant : anterior; Post : posterior; LSFH : lateral side of the frontal horn; MSFH : medial side of the frontal horn. B. Axial view of the postoperative MRI for patient 6. The wide opening of the ventricle and the absence of brain parenchyma anteriorly make easier the localization of the site eliciting BNMR on MRI and the link with the per-operative view. Number 6 corresponds to the site of BNMR

Patient	Gender	Age	Handedness	Tumor location	Bilateral inhibition of both hands	Postoperative deficit	3 months
1	M	41	R	Right preSMA Dorsal premotor cortex	Yes	No deficit	No deficit
2	F	36	R	Left SMA	Yes	Slight right upper limb paresis and slight speech disorders	Complete recovery
3	F	42	R	Left SMA	Yes	Mutism	Complete recovery
4	F	41	L	Right hemispheric	Yes	Apraxia	Complete recovery
5	F	47	R	Right frontocallosal	Yes	No deficit	No deficit
6	F	43	R	Left frontal	Yes	No deficit	No deficit
7	F	31	R	Right SMA	Yes	Slight left upper limb and face paresis	Complete recovery
8	M	53	R	Left SMA	Yes	No deficit	No deficit

Abbreviations : M : male, F : female, R : right, L : left

VU

NANCY, le **2 septembre 2013**

Le Président de Thèse

NANCY, le **3 septembre 2013**

Le Doyen de la Faculté de Médecine

Professeur J. AUQUE

Professeur H. COUDANE

AUTORISE À SOUTENIR ET À IMPRIMER LA THÈSE/6543

NANCY, le 05/09/2013

LE PRÉSIDENT DE L'UNIVERSITÉ DE LORRAINE

Professeur P. MUTZENHARDT

**PERTURBATIONS DE MOUVEMENTS BIMANUELS PAR STIMULATIONS
SOUS-CORTICALES UNILATERALES :**

Intérêt pour la chirurgie éveillée des gliomes en région prémotrice.
Une série de 8 patients

RESUME

Introduction : Les gliomes de bas grades sont des tumeurs infiltrant fréquemment les régions prémotrices. Il a été démontré que la chirurgie dans ces régions pouvait induire des perturbations de la coordination bimanuelle. Bien que les aires corticales impliquées dans cette tâche aient été bien étudiées, la connectivité sous-corticale est moins bien connue. Notre but a été d'identifier ces faisceaux de substance blanche par stimulation électrique directe en condition éveillée lors de chirurgie de gliomes de bas grade pour préserver la coordination bimanuelle.

Méthodes : Chez 8 patients opérés en condition éveillée pour un gliome de bas grade frontal, une cartographie sous-corticale par électrostimulations a été réalisée, recherchant des interférences avec la coordination bimanuelle. Les sites correspondants aux stimulations ont été reportés sur l'IRM cérébrale.

Résultats : Tous les patients ont présenté un arrêt complet du mouvement des 2 mains lors de stimulations sous-corticales unilatérales sous le cortex prémoteur dorsal, la partie postérieure de l'aire motrice supplémentaire, en avant du faisceau corticospinal, jusqu'à la tête du noyau caudé et le bras antérieur de la capsule interne. Aucun déficit, et surtout aucun trouble de la coordination bimanuelle n'a été observé à 3 mois de la chirurgie.

Conclusion : La découverte de réponses motrices négatives sous-corticales bilatérales est en faveur de l'existence d'un réseau bilatéral cortico-sous-cortical impliqué dans la coordination bimanuelle dont la connaissance et la cartographie en condition éveillée permettent de préserver la coordination bimanuelle des patients.

Disruption of bimanual movement by unilateral subcortical electrostimulations

THESE : MÉDECINE SPÉCIALISÉE ANNÉE 2013

MOTS CLÉS : Motricité; coordination bimanuelle; stimulation électrique directe ; chirurgie éveillée ; gliomes diffus de bas grade ; cartographie cérébrale

INTITULÉ ET ADRESSE :

UNIVERSITÉ DE LORRAINE
Faculté de Médecine de Nancy
9, avenue de la Forêt de Haye
54505 VANDOEUVRE LES NANCY Cedex
