



**HAL**  
open science

# Les schwannomes des nerfs périphériques des membres : De l'épidémiologie à la surveillance

Germain Pomarès

► **To cite this version:**

Germain Pomarès. Les schwannomes des nerfs périphériques des membres: De l'épidémiologie à la surveillance. Sciences du Vivant [q-bio]. 2015. hal-01731719

**HAL Id: hal-01731719**

**<https://hal.univ-lorraine.fr/hal-01731719>**

Submitted on 14 Mar 2018

**HAL** is a multi-disciplinary open access archive for the deposit and dissemination of scientific research documents, whether they are published or not. The documents may come from teaching and research institutions in France or abroad, or from public or private research centers.

L'archive ouverte pluridisciplinaire **HAL**, est destinée au dépôt et à la diffusion de documents scientifiques de niveau recherche, publiés ou non, émanant des établissements d'enseignement et de recherche français ou étrangers, des laboratoires publics ou privés.



## AVERTISSEMENT

Ce document est le fruit d'un long travail approuvé par le jury de soutenance et mis à disposition de l'ensemble de la communauté universitaire élargie.

Il est soumis à la propriété intellectuelle de l'auteur. Ceci implique une obligation de citation et de référencement lors de l'utilisation de ce document.

D'autre part, toute contrefaçon, plagiat, reproduction illicite encourt une poursuite pénale.

Contact : [ddoc-thesesexercice-contact@univ-lorraine.fr](mailto:ddoc-thesesexercice-contact@univ-lorraine.fr)

## LIENS

Code de la Propriété Intellectuelle. articles L 122. 4

Code de la Propriété Intellectuelle. articles L 335.2- L 335.10

[http://www.cfcopies.com/V2/leg/leg\\_droi.php](http://www.cfcopies.com/V2/leg/leg_droi.php)

<http://www.culture.gouv.fr/culture/infos-pratiques/droits/protection.htm>

**THÈS**

pour obtenir le grade de

**DOCTEUR EN MÉDECINE**

Présentée et soutenue  
publiquement dans le cadre du troisième cycle de Médecine spécialisée

par

**Germain POMARES**

Le 4 septembre 2015

**Les schwannomes des nerfs périphériques des membres :**

De l'épidémiologie à la surveillance

Examineurs de la thèse :

M. le Professeur Gilles DAUTEL	Président
M. le Professeur Henry COUDANE	Juge
M. le Professeur François DAP	Juge
M. le Docteur Benoît PEDEUTOUR	Juge

**THÈS**

pour obtenir le grade de

**DOCTEUR EN MÉDECINE**

Présentée et soutenue  
publiquement dans le cadre du troisième cycle de Médecine spécialisée

par

**Germain POMARES**

Le 4 septembre 2015

**Les schwannomes des nerfs périphériques des membres :**

De l'épidémiologie à la surveillance

Examineurs de la thèse :

M. le Professeur Gilles DAUTEL	Président
M. le Professeur Henry COUDANE	Juge
M. le Professeur François DAP	Juge
M. le Docteur Benoît PEDEUTOUR	Juge



**Président de l'Université de Lorraine**  
:  
**Professeur Pierre MUTZENHARDT**

**Doyen de la Faculté de Médecine**  
**Professeur Marc BRAUN**

**Vice-doyens**

Pr Karine ANGIOI-DUPREZ, Vice-Doyen  
Pr Marc DEBOUVERIE, Vice-Doyen

**Assesseurs :**

**Premier cycle :** Dr Guillaume GAUCHOTTE  
**Deuxième cycle :** Pr Marie-Reine LOSSER  
**Troisième cycle :** Pr Marc DEBOUVERIE

*Innovations pédagogiques :* Pr Bruno CHENUÉL

*Formation à la recherche :* Dr Nelly AGRINIER  
*Animation de la recherche clinique :* Pr François ALLA

*Affaires juridiques et Relations extérieures :* Dr Frédérique CLAUDOT  
*Vie Facultaire et SIDES :* Dr Laure JOLY  
*Relations Grande Région :* Pr Thomas FUCHS-BUDER  
*Etudiant :* M. Lucas SALVATI

**Chargés de mission**

*Bureau de docimologie :* Dr Guillaume GAUCHOTTE  
*Commission de prospective facultaire :* Pr Pierre-Edouard BOLLAERT  
*Universitarisation des professions paramédicales :* Pr Annick BARBAUD  
*Orthophonie :* Pr Cécile PARIETTI-WINKLER  
*PACES :* Dr Chantal KOHLER  
*Plan Campus :* Pr Bruno LEHEUP  
*International :* Pr Jacques HUBERT

=====

**DOYENS HONORAIRES**

Professeur Jean-Bernard DUREUX - Professeur Jacques ROLAND - Professeur Patrick NETTER  
Professeur Henry COUDANE

=====

**PROFESSEURS HONORAIRES**

Jean-Marie ANDRE - Daniel ANTHOINE - Alain AUBREGÉ - Gérard BARROCHE - Alain BERTRAND - Pierre BEY  
Marc-André BIGARD - Patrick BOISSEL - Pierre BORDIGONI - Jacques BORRELLY - Michel BOULANGE  
Jean-Louis BOUTROY - Jean-Claude BURDIN - Claude BURLET - Daniel BURNEL - Claude CHARDOT -  
François CHERRIER - Jean-Pierre CRANCE - Gérard DEBRY - Jean-Pierre DELAGOUTTE - Emile de  
LAVERGNE - Jean-Pierre DESCHAMPS  
Jean-Bernard DUREUX - Gérard FIEVE - Jean FLOQUET - Robert FRISCH - Alain GAUCHER - Pierre  
GAUCHER  
Hubert GERARD - Jean-Marie GILGENKRANTZ - Simone GILGENKRANTZ - Oliéro GUERCI - Claude HURIET  
Christian JANOT - Michèle KESSLER - François KOHLER - Jacques LACOSTE - Henri LAMBERT - Pierre  
LANDES  
Marie-Claire LAXENAIRE - Michel LAXENAIRE - Jacques LECLERE - Pierre LEDERLIN - Bernard LEGRAS  
Jean-Pierre MALLIÉ - Michel MANCIAUX - Philippe MANGIN - Pierre MATHIEU - Michel MERLE - Denise

MONERET-VAUTRIN Pierre MONIN - Pierre NABET - Jean-Pierre NICOLAS - Pierre PAYSANT - Francis PENIN  
- Gilbert PERCEBOIS  
Claude PERRIN - Guy PETIET - Luc PICARD - Michel PIERSON – François PLENAT - Jean-Marie POLU -  
Jacques POUREL Jean PREVOT - Francis RAPHAEL - Antoine RASPILLER – Denis REGENT - Michel  
RENARD - Jacques ROLAND  
René-Jean ROYER - Daniel SCHMITT - Michel SCHMITT - Michel SCHWEITZER - Daniel SIBERTIN-BLANC -  
Claude SIMON Danièle SOMMELET - Jean-François STOLTZ - Michel STRICKER - Gilbert THIBAUT - Hubert  
UFFHOLTZ - Gérard VAILLANT Paul VERT - Colette VIDAILHET - Michel VIDAILHET – Jean-Pierre VILLEMOT  
- Michel WAYOFF - Michel WEBER

=====

## PROFESSEURS ÉMÉRITES

Professeur Pierre BEY - Professeur Marc-André BIGARD – Professeur Jean-Pierre CRANCE  
Professeur Jean-Pierre DELAGOUTTE – Professeur Jean-Marie GILGENKRANTZ – Professeure Simone  
GILGENKRANTZ Professeur Philippe HARTEMANN - Professeure Michèle KESSLER - Professeur Jacques  
LECLÈRE  
Professeur Alain LE FAOU – Professeure Denise MONERET-VAUTRIN - Professeur Pierre MONIN  
Professeur Jean-Pierre NICOLAS - Professeur Luc PICARD – Professeur François PLENAT - Professeur  
Jacques POUREL Professeur Michel SCHMITT – Professeur Daniel SIBERTIN-BLANC - Professeur Paul VERT  
- Professeur Michel VIDAILHET

---

---

## PROFESSEURS DES UNIVERSITÉS - PRATICIENS HOSPITALIERS

*(Disciplines du Conseil National des Universités)*

### 42<sup>ème</sup> Section : MORPHOLOGIE ET MORPHOGENÈSE

#### 1<sup>ère</sup> sous-section : *(Anatomie)*

Professeur Gilles GROSDIDIER - Professeur Marc BRAUN

#### 2<sup>ème</sup> sous-section : *(Cytologie et histologie)*

Professeur Bernard FOLIGUET – Professeur Christo CHRISTOV

#### 3<sup>ème</sup> sous-section : *(Anatomie et cytologie pathologiques)*

Professeur Jean-Michel VIGNAUD

### 43<sup>ème</sup> Section : BIOPHYSIQUE ET IMAGERIE MÉDECINE

#### 1<sup>ère</sup> sous-section : *(Biophysique et médecine nucléaire)*

Professeur Gilles KARCHER – Professeur Pierre-Yves MARIE – Professeur Pierre OLIVIER

#### 2<sup>ème</sup> sous-section : *(Radiologie et imagerie médecine)*

Professeur Michel CLAUDON – Professeure Valérie CROISÉ-LAURENT

Professeur Serge BRACARD – Professeur Alain BLUM – Professeur Jacques FELBLINGER - Professeur René  
ANXIONNAT

### 44<sup>ème</sup> Section : BIOCHIMIE, BIOLOGIE CELLULAIRE ET MOLÉCULAIRE, PHYSIOLOGIE ET NUTRITION

#### 1<sup>ère</sup> sous-section : *(Biochimie et biologie moléculaire)*

Professeur Jean-Louis GUÉANT – Professeur Jean-Luc OLIVIER – Professeur Bernard NAMOUR

#### 2<sup>ème</sup> sous-section : *(Physiologie)*

Professeur François MARCHAL – Professeur Bruno CHENUÉL – Professeur Christian BEYAERT

#### 4<sup>ème</sup> sous-section : *(Nutrition)*

Professeur Olivier ZIEGLER – Professeur Didier QUILLIOT - Professeure Rosa-Maria RODRIGUEZ-GUEANT

### 45<sup>ème</sup> Section : MICROBIOLOGIE, MALADIES TRANSMISSIBLES ET HYGIÈNE

#### 1<sup>ère</sup> sous-section : *(Bactériologie – virologie ; hygiène hospitalière)*

Professeur Alain LE FAOU - Professeur Alain LOZNIIEWSKI – Professeure Evelyne SCHVOERER

#### 2<sup>ème</sup> sous-section : *(Parasitologie et Mycologie)*

Professeure Marie MACHOUART

#### 3<sup>ème</sup> sous-section : *(Maladies infectieuses ; maladies tropicales)*

Professeur Thierry MAY – Professeur Christian RABAUD – Professeure Céline PULCINI

**46<sup>ème</sup> Section : SANTÉ PUBLIQUE, ENVIRONNEMENT ET SOCIÉTÉ**

**1<sup>ère</sup> sous-section : (Épidémiologie, économie de la santé et prévention)**

Professeur Philippe HARTEMANN – Professeur Serge BRIANÇON - Professeur Francis GUILLEMIN  
Professeur Denis ZMIROU-NAVIER – Professeur François ALLA

**2<sup>ème</sup> sous-section : (Médecine et santé au travail)**

Professeur Christophe PARIS

**3<sup>ème</sup> sous-section : (Médecine légale et droit de la santé)**

Professeur Henry COUDANE

**4<sup>ème</sup> sous-section : (Biostatistiques, informatique médicale et technologies de communication)**

Professeure Eliane ALBUISSON – Professeur Nicolas JAY

**47<sup>ème</sup> Section : CANCÉROLOGIE, GÉNÉTIQUE, HÉMATOLOGIE, IMMUNOLOGIE**

**1<sup>ère</sup> sous-section : (Hématologie ; transfusion)**

Professeur Pierre FEUGIER

**2<sup>ème</sup> sous-section : (Cancérologie ; radiothérapie)**

Professeur François GUILLEMIN – Professeur Thierry CONROY - Professeur Didier PEIFFERT  
Professeur Frédéric MARCHAL

**3<sup>ème</sup> sous-section : (Immunologie)**

Professeur Gilbert FAURE – Professeur Marcelo DE CARVALHO-BITTENCOURT

**4<sup>ème</sup> sous-section : (Génétiq**

Professeur Philippe JONVEAUX – Professeur Bruno LEHEUP

**48<sup>ème</sup> Section : ANESTHÉSIOLOGIE, RÉANIMATION, MÉDECINE D'URGENCE, PHARMACOLOGIE ET THÉRAPEUTIQUE**

**1<sup>ère</sup> sous-section : (Anesthésiologie - réanimation ; médecine d'urgence)**

Professeur Claude MEISTELMAN – Professeur Hervé BOUAZIZ - Professeur Gérard AUDIBERT  
Professeur Thomas FUCHS-BUDER – Professeure Marie-Reine LOSSER

**2<sup>ème</sup> sous-section : (Réanimation ; médecine d'urgence)**

Professeur Alain GERARD - Professeur Pierre-Édouard BOLLAERT - Professeur Bruno LÉVY – Professeur Sébastien GIBOT

**3<sup>ème</sup> sous-section : (Pharmacologie fondamentale ; pharmacologie clinique ; addictologie)**

Professeur Patrick NÉTTET – Professeur Pierre GILLET – Professeur J.Y. JOUZEAU (pharmacien)

**4<sup>ème</sup> sous-section : (Thérapeutique ; médecine d'urgence ; addictologie)**

Professeur François PAILLE – Professeur Faiez ZANNAD - Professeur Patrick ROSSIGNOL

**49<sup>ème</sup> Section : PATHOLOGIE NERVEUSE ET MUSCULAIRE, PATHOLOGIE MENTALE, HANDICAP ET RÉÉDUCATION**

**1<sup>ère</sup> sous-section : (Neurologie)**

Professeur Hervé VESPIGNANI - Professeur Xavier DUCROCQ – Professeur Marc DEBOUVERIE  
Professeur Luc TAILLANDIER - Professeur Louis MAILLARD – Professeure Louise TYVAERT

**2<sup>ème</sup> sous-section : (Neurochirurgie)**

Professeur Jean-Claude MARCHAL – Professeur Jean AUQUE – Professeur Olivier KLEIN  
Professeur Thierry CIVIT - Professeure Sophie COLNAT-COULBOIS

**3<sup>ème</sup> sous-section : (Psychiatrie d'adultes ; addictologie)**

Professeur Jean-Pierre KAHN – Professeur Raymund SCHWAN

**4<sup>ème</sup> sous-section : (Pédopsychiatrie ; addictologie)**

Professeur Bernard KABUTH

**5<sup>ème</sup> sous-section : (Médecine physique et de réadaptation)**

Professeur Jean PAYSANT

**50<sup>ème</sup> Section : PATHOLOGIE OSTÉO-ARTICULAIRE, DERMATOLOGIE ET CHIRURGIE PLASTIQUE**

**1<sup>ère</sup> sous-section : (Rhumatologie)**

Professeure Isabelle CHARY-VALCKENAERE – Professeur Damien LOEUILLE

**2<sup>ème</sup> sous-section : (Chirurgie orthopédique et traumatologique)**

Professeur Daniel MOLE - Professeur Didier MAINARD - Professeur François SIRVEAUX – Professeur Laurent GALOIS

**3<sup>ème</sup> sous-section : (Dermato-vénéréologie)**

Professeur Jean-Luc SCHMUTZ – Professeure Annick BARBAUD

**4<sup>ème</sup> sous-section : (Chirurgie plastique, reconstructrice et esthétique ; brûlologie)**

Professeur François DAP - Professeur Gilles DAUTEL - Professeur Étienne SIMON

**51<sup>ème</sup> Section : PATHOLOGIE CARDIO-RESPIRATOIRE ET VASCULAIRE**

**1<sup>ère</sup> sous-section : (Pneumologie ; addictologie)**

Professeur Yves MARTINET – Professeur Jean-François CHABOT – Professeur Ari CHAOUAT

**2<sup>ème</sup> sous-section : (Cardiologie)**

Professeur Étienne ALIOT – Professeur Yves JUILLIERE

Professeur Nicolas SADOUL - Professeur Christian de CHILLOU DE CHURET – Professeur Edoardo

CAMENZIND

**3<sup>ème</sup> sous-section : (Chirurgie thoracique et cardiovasculaire)**

Professeur Thierry FOLLIGUET – Professeur Juan-Pablo MAUREIRA

**4<sup>ème</sup> sous-section : (Chirurgie vasculaire ; médecine vasculaire)**

Professeur Denis WAHL – Professeur Sergueï MALIKOV

**52<sup>ème</sup> Section : MALADIES DES APPAREILS DIGESTIF ET URINAIRE**

**1<sup>ère</sup> sous-section : (Gastroentérologie ; hépatologie ; addictologie)**

Professeur Jean-Pierre BRONOWICKI – Professeur Laurent PEYRIN-BIROULET

**3<sup>ème</sup> sous-section : (Néphrologie)**

Professeure Dominique HESTIN – Professeur Luc FRIMAT

**4<sup>ème</sup> sous-section : (Urologie)**

Professeur Jacques HUBERT – Professeur Pascal ESCHWEGE

**53<sup>ème</sup> Section : MÉDECINE INTERNE, GÉRIATRIE ET CHIRURGIE GÉNÉRALE**

**1<sup>ère</sup> sous-section : (Médecine interne ; gériatrie et biologie du vieillissement ; médecine générale ; addictologie)**

Professeur Jean-Dominique DE KORWIN - Professeur Athanase BENETOS

Professeure Gisèle KANNY – Professeure Christine PERRET-GUILLAUME

**2<sup>ème</sup> sous-section : (Chirurgie générale)**

Professeur Laurent BRESLER - Professeur Laurent BRUNAUD – Professeur Ahmet AYAV

**54<sup>ème</sup> Section : DÉVELOPPEMENT ET PATHOLOGIE DE L'ENFANT, GYNÉCOLOGIE-OBSTÉTRIQUE, ENDOCRINOLOGIE ET REPRODUCTION**

**1<sup>ère</sup> sous-section : (Pédiatrie)**

Professeur Jean-Michel HASCOET - Professeur Pascal CHASTAGNER - Professeur François FEILLET

Professeur Cyril SCHWEITZER – Professeur Emmanuel RAFFO – Professeure Rachel VIEUX

**2<sup>ème</sup> sous-section : (Chirurgie infantile)**

Professeur Pierre JOURNEAU – Professeur Jean-Louis LEMELLE

**3<sup>ème</sup> sous-section : (Gynécologie-obstétrique ; gynécologie médicale)**

Professeur Philippe JUDLIN – Professeur Olivier MOREL

**4<sup>ème</sup> sous-section : (Endocrinologie, diabète et maladies métaboliques ; gynécologie médicale)**

Professeur Georges WERYHA – Professeur Marc KLEIN – Professeur Bruno GUERCI

**55<sup>ème</sup> Section : PATHOLOGIE DE LA TÊTE ET DU COU**

**1<sup>ère</sup> sous-section : (Oto-rhino-laryngologie)**

Professeur Roger JANKOWSKI – Professeure Cécile PARIETTI-WINKLER

**2<sup>ème</sup> sous-section : (Ophtalmologie)**

Professeur Jean-Luc GEORGE – Professeur Jean-Paul BERROD – Professeure Karine ANGIOI

**3<sup>ème</sup> sous-section : (Chirurgie maxillo-faciale et stomatologie)**

Professeur Jean-François CHASSAGNE – Professeure Muriel BRIX

=====

## PROFESSEURS DES UNIVERSITÉS

**61<sup>ème</sup> Section : GÉNIE INFORMATIQUE, AUTOMATIQUE ET TRAITEMENT DU SIGNAL**

Professeur Walter BLONDEL

**64<sup>ème</sup> Section : BIOCHIMIE ET BIOLOGIE MOLÉCULAIRE**

Professeure Sandrine BOSCHI-MULLER

=====

## PROFESSEURS DES UNIVERSITÉS DE MÉDECINE GÉNÉRALE

Professeur Jean-Marc BOIVIN

**PROFESSEUR ASSOCIÉ DE MÉDECINE GÉNÉRALE**

Professeur associé Paolo DI PATRIZIO

=====



## MAÎTRES DE CONFÉRENCES DES UNIVERSITÉS - PRATICIENS HOSPITALIERS

### 42<sup>ème</sup> Section : MORPHOLOGIE ET MORPHOGENÈSE

#### 1<sup>ère</sup> sous-section : (*Anatomie*)

Docteur Bruno GRIGNON – Docteure Manuela PEREZ

#### 2<sup>ème</sup> sous-section : (*Cytologie et histologie*)

Docteur Edouard BARRAT - Docteure Françoise TOUATI – Docteure Chantal KOHLER

#### 3<sup>ème</sup> sous-section : (*Anatomie et cytologie pathologiques*)

Docteure Aude MARCHAL – Docteur Guillaume GAUCHOTTE

### 43<sup>ème</sup> Section : BIOPHYSIQUE ET IMAGERIE MÉDECINE

#### 1<sup>ère</sup> sous-section : (*Biophysique et médecine nucléaire*)

Docteur Jean-Claude MAYER - Docteur Jean-Marie ESCANYE

#### 2<sup>ème</sup> sous-section : (*Radiologie et imagerie médecine*)

Docteur Damien MANDRY – Docteur Pedro TEIXEIRA

### 44<sup>ème</sup> Section : BIOCHIMIE, BIOLOGIE CELLULAIRE ET MOLÉCULAIRE, PHYSIOLOGIE ET NUTRITION

#### 1<sup>ère</sup> sous-section : (*Biochimie et biologie moléculaire*)

Docteure Sophie FREMONT - Docteure Isabelle GASTIN – Docteur Marc MERTEN

Docteure Catherine MALAPLATE-ARMAND - Docteure Shyue-Fang BATTAGLIA – Docteur Abderrahim OUSSALAH

#### 2<sup>ème</sup> sous-section : (*Physiologie*)

Docteur Mathias POUSSEL – Docteure Silvia VARECHOVA

#### 3<sup>ème</sup> sous-section : (*Biologie Cellulaire*)

Docteure Véronique DECOT-MAILLERET

### 45<sup>ème</sup> Section : MICROBIOLOGIE, MALADIES TRANSMISSIBLES ET HYGIÈNE

#### 1<sup>ère</sup> sous-section : (*Bactériologie – Virologie ; hygiène hospitalière*)

Docteur Véronique VENARD – Docteure Hélène JEULIN – Docteure Corentine ALAUZET

#### 2<sup>ème</sup> sous-section : (*Parasitologie et mycologie (type mixte : biologique)*)

Docteure Anne DEBOURGOGNE (*sciences*)

#### 3<sup>ème</sup> sous-section : (*Maladies Infectieuses ; Maladies Tropicales*)

Docteure Sandrine HENARD

### 46<sup>ème</sup> Section : SANTÉ PUBLIQUE, ENVIRONNEMENT ET SOCIÉTÉ

#### 1<sup>ère</sup> sous-section : (*Epidémiologie, économie de la santé et prévention*)

Docteur Alexis HAUTEMANIÈRE – Docteure Frédérique CLAUDOT – Docteur Cédric BAUMANN

Docteure Nelly AGRINIER

#### 2<sup>ème</sup> sous-section (*Médecine et Santé au Travail*)

Docteure Isabelle THAON

#### 3<sup>ème</sup> sous-section (*Médecine légale et droit de la santé*)

Docteur Laurent MARTRILLE

### 47<sup>ème</sup> Section : CANCÉROLOGIE, GÉNÉTIQUE, HÉMATOLOGIE, IMMUNOLOGIE

#### 1<sup>ère</sup> sous-section : (*Hématologie ; transfusion : option hématologique (type mixte : clinique)*)

Docteur Aurore PERROT

#### 2<sup>ème</sup> sous-section : (*Cancérologie ; radiothérapie : oncologie (type mixte : biologique)*)

Docteure Lina BOLOTINE

#### 4<sup>ème</sup> sous-section : (*Génétique*)

Docteur Christophe PHILIPPE – Docteure Céline BONNET

### 48<sup>ème</sup> Section : ANESTHÉSIOLOGIE, RÉANIMATION, MÉDECINE D'URGENCE, PHARMACOLOGIE ET THÉRAPEUTIQUE

#### 2<sup>ème</sup> sous-section : (*Réanimation ; Médecine d'Urgence*)

Docteur Antoine KIMMOUN (*stagiaire*)

#### 3<sup>ème</sup> sous-section : (*Pharmacologie fondamentale ; pharmacologie clinique*)

Docteure Françoise LAPICQUE – Docteur Nicolas GAMBIER – Docteur Julien SCALA-BERTOLA

#### 4<sup>ème</sup> sous-section : (*Thérapeutique ; Médecine d'Urgence ; Addictologie*)

Docteur Nicolas GIRERD (*stagiaire*)

**50<sup>ème</sup> Section : PATHOLOGIE OSTÉO-ARTICULAIRE, DERMATOLOGIE ET CHIRURGIE  
PLASTIQUE**

**1<sup>ère</sup> sous-section : (*Rhumatologie*)**

Docteure Anne-Christine RAT

**3<sup>ème</sup> sous-section : (*Dermato-vénérologie*)**

Docteure Anne-Claire BURSZTEJN

**4<sup>ème</sup> sous-section : (*Chirurgie plastique, reconstructrice et esthétique ; brûrologie*)**

Docteure Laetitia GOFFINET-PLEUTRET

**51<sup>ème</sup> Section : PATHOLOGIE CARDIO-RESPIRATOIRE ET VASCULAIRE**

**3<sup>ème</sup> sous-section : (*Chirurgie thoracique et cardio-vasculaire*)**

Docteur Fabrice VANHUYSSE

**4<sup>ème</sup> sous-section : (*Chirurgie vasculaire ; médecine vasculaire*)**

Docteur Stéphane ZUILY

**52<sup>ème</sup> Section : MALADIES DES APPAREILS DIGESTIF ET URINAIRE**

**1<sup>ère</sup> sous-section : (*Gastroentérologie ; hépatologie ; addictologie*)**

Docteur Jean-Baptiste CHEVAUX

**53<sup>ème</sup> Section : MÉDECINE INTERNE, GÉRIATRIE et CHIRURGIE GÉNÉRALE**

**1<sup>ère</sup> sous-section : (*Médecine interne ; gériatrie et biologie du vieillissement ; médecine générale ;  
addictologie*)**

Docteure Laure JOLY

**55<sup>ème</sup> Section : OTO-RHINO-LARYNGOLOGIE**

**1<sup>ère</sup> sous-section : (*Oto-Rhino-Laryngologie*)**

Docteur Patrice GALLET (*stagiaire*)

=====

**MAÎTRE DE CONFÉRENCE DES UNIVERSITÉS DE MÉDECINE GÉNÉRALE**

Docteure Elisabeth STEYER

=====

**MAÎTRES DE CONFÉRENCES**

**5<sup>ème</sup> Section : SCIENCES ÉCONOMIQUES**

Monsieur Vincent LHUILLIER

**19<sup>ème</sup> Section : SOCIOLOGIE, DÉMOGRAPHIE**

Madame Joëlle KIVITS

**60<sup>ème</sup> Section : MÉCANIQUE, GÉNIE MÉCANIQUE, GÉNIE CIVIL**

Monsieur Alain DURAND

**61<sup>ème</sup> Section : GÉNIE INFORMATIQUE, AUTOMATIQUE ET TRAITEMENT DU SIGNAL**

Monsieur Jean REBSTOCK

**64<sup>ème</sup> Section : BIOCHIMIE ET BIOLOGIE MOLÉCULAIRE**

Madame Marie-Claire LANHERS – Monsieur Pascal REBOUL – Monsieur Nick RAMALANJAONA

**65<sup>ème</sup> Section : BIOLOGIE CELLULAIRE**

Monsieur Jean-Louis GELLY - Madame Ketsia HESS – Monsieur Hervé MEMBRE  
Monsieur Christophe NEMOS - Madame Natalia DE ISLA - Madame Nathalie MERCIER – Madame Céline  
HUSELSTEIN

**66<sup>ème</sup> Section : PHYSIOLOGIE**

Monsieur Nguyen TRAN

=====

## MAÎTRES DE CONFÉRENCES ASSOCIÉS

### Médecine Générale

Docteure Sophie SIEGRIST - Docteur Arnaud MASSON - Docteur Pascal BOUCHE

=====

## DOCTEURS HONORIS CAUSA

Professeur Charles A. BERRY (1982)  
*Centre de Médecine Préventive, Houston (U.S.A)*  
Professeur Pierre-Marie GALETTI (1982)  
*Brown University, Providence (U.S.A)*  
Professeure Mildred T. STAHLMAN (1982)  
*Vanderbilt University, Nashville (U.S.A)*  
Professeur Théodore H. SCHIEBLER (1989)  
*Institut d'Anatomie de Würzburg (R.F.A)*  
*Université de Pennsylvanie (U.S.A)*  
Professeur Mashaki KASHIWARA (1996)  
*Research Institute for Mathematical Sciences de  
Kyoto (JAPON)*

Professeure Maria DELIVORIA-PAPADOPOULOS  
(1996)  
Professeur Ralph GRÄSBECK (1996)  
*Université d'Helsinki (FINLANDE)*  
Professeur Duong Quang TRUNG (1997)  
*Université d'Hô Chi Minh-Ville (VIËTNAM)*  
Professeur Daniel G. BICHET (2001)  
*Université de Montréal (Canada)*  
Professeur Marc LEVENSTON (2005)  
*Institute of Technology, Atlanta (USA)*

Professeur Brian BURCHELL (2007)  
*Université de Dundee (Royaume-Uni)*  
Professeur Yunfeng ZHOU (2009)  
*Université de Wuhan (CHINE)*  
Professeur David ALPERS (2011)  
*Université de Washington (U.S.A)*  
Professeur Martin EXNER (2012)  
*Université de Bonn (ALLEMAGNE)*

## SERMENT

« **A**u moment d'être admis à exercer la médecine, je promets et je jure d'être fidèle aux lois de l'honneur et de la probité. Mon premier souci sera de rétablir, de préserver ou de promouvoir la santé dans tous ses éléments, physiques et mentaux, individuels et sociaux. Je respecterai toutes les personnes, leur autonomie et leur volonté, sans aucune discrimination selon leur état ou leurs convictions. J'interviendrai pour les protéger si elles sont affaiblies, vulnérables ou menacées dans leur intégrité ou leur dignité. Même sous la contrainte, je ne ferai pas usage de mes connaissances contre les lois de l'humanité. J'informerai les patients des décisions envisagées, de leurs raisons et de leurs conséquences. Je ne tromperai jamais leur confiance et n'exploiterai pas le pouvoir hérité des circonstances pour forcer les consciences. Je donnerai mes soins à l'indigent et à quiconque me les demandera. Je ne me laisserai pas influencer par la soif du gain ou la recherche de la gloire.

Admis dans l'intimité des personnes, je tairai les secrets qui me sont confiés. Reçu à l'intérieur des maisons, je respecterai les secrets des foyers et ma conduite ne servira pas à corrompre les mœurs. Je ferai tout pour soulager les souffrances. Je ne prolongerai pas abusivement les agonies. Je ne provoquerai jamais la mort délibérément.

Je préserverai l'indépendance nécessaire à l'accomplissement de ma mission. Je n'entreprendrai rien qui dépasse mes compétences. Je les entretiendrai et les perfectionnerai pour assurer au mieux les services qui me seront demandés.

J'apporterai mon aide à mes confrères ainsi qu'à leurs familles dans l'adversité.

Que les hommes et mes confrères m'accordent leur estime si je suis fidèle à mes promesses ; que je sois déshonoré et méprisé si j'y manque ».

## **Remerciements**

**À notre Maître et Président de thèse,  
Monsieur le Professeur Gilles Dautel,**

Professeur de chirurgie de chirurgie plastique reconstructrice et esthétique.

Vous nous faites l'honneur de présider cette thèse, et juger ce travail.

Nous avons eu l'honneur et le plaisir d'être interne dans l'école de chirurgie de la main nancéienne dont vous êtes le chef de file, soyez assuré de notre reconnaissance. L'opportunité que vous nous offrez en nous permettant de poursuivre notre formation à vos côtés est pour nous une source de stimulations et de progrès permanents.

La confiance et la liberté que vous accordez à vos élèves, ainsi que l'esprit de compagnonnage que vous insufflez dans votre service fait la qualité de notre formation.

Votre générosité dans le partage de vos connaissances théoriques comme pratiques est pour nous une source d'admiration.

Nous sommes fiers d'être votre élève, et espérons que notre travail quotidien sera à la hauteur de la confiance que vous nous accordez.

Veillez trouver ici l'expression de notre sincère gratitude et notre plus profond respect.

**À notre Maître et Juge,**  
**Monsieur le Professeur Henry Coudane,**  
Professeur de Médecine Légale option clinique  
Doyen Honoraire de la Faculté de Médecine  
Chevalier dans l'Ordre National de la Légion d'Honneur  
Officier dans l'Ordre National du Mérite  
Commandeur dans l'Ordre des Palmes Académiques

Nous vous remercions de nous faire l'honneur de juger ce travail.

L'apprenti que nous étions est arrivé telle une pierre brute dans votre service, et vous nous avez accueillis avec bienveillance. Durant, ces six premiers mois d'internat vous nous avez fait gravir les premières marches de cette ascension vers l'autonomie et la responsabilité.

Avant d'apprendre le geste chirurgical, vous enseignez à vos élèves l'importance de la relation médecin-patient, et la justesse du traitement orthopédique.

Vos talents d'orateur envoûtent vos élèves, comme les salles de congrès, vous êtes pour nous le Cicéron de la chirurgie.

Nous sommes heureux de conclure en votre présence, ce que nous avons commencé avec vous cinq ans auparavant.

Nous vous remercions pour l'intérêt suscité pour notre travail.

**À notre Maître et Juge,  
Monsieur le Professeur François Dap,**  
Professeur de chirurgie plastique reconstructrice et esthétique.

Vous nous remercions de nous faire l'honneur de juger ce travail.

Vous êtes la mémoire du service, et de la chirurgie nancéienne. Vos connaissances chirurgicales, mais également générales sont pour nous source d'admiration.

Vos connaissances bibliographiques de la spécialité, et la simplicité avec laquelle vous la partagez avec vos élèves forcent notre déférence.

Présent à toutes heures, votre disponibilité impose le respect, quand vous apportez vos compétences chirurgicales au milieu de la nuit.

L'initiation musicale dont nous avons bénéficié à vos côtés durant notre internat reste pour nous une marque de votre grande culture, de votre générosité, et de cette proximité que vous savez nouer avec vos élèves.

Votre expérience dans la chirurgie des schwannomes nous a été un enseignement précieux.

Nous vous remercions pour l'iconographie que vous avez mises à disposition durant ce travail.

Veillez trouver ici l'expression de notre estime et de notre respect.



**À notre Juge,**

**Monsieur le Docteur Benoit Pedeutour,**

Chirurgien orthopédiste dans le service de Chirurgie plastique et reconstructrice de l'appareil locomoteur

Nous apprécions l'honneur que tu nous fais en jugeant ce travail.

Tes conseils, et ta disponibilité sont pour nous le témoin de ton amitié qui nous est chère.

Nous te remercions de ta patience, et de tes conseils permanents. Ton sens critique est pour nous une source d'apprentissage et d'humilité.

Nous sommes fiers de travailler à tes côtés.

Que cette thèse soit le reflet de notre respectueuse reconnaissance.

**À mes Maîtres d'internat :**

**Monsieur le Professeur Henry COUDANE**  
**Monsieur le Professeur Jean-Pierre DELAGOUTTE**  
**Monsieur le Professeur Jean-François GONZALEZ**  
**Monsieur le Docteur Stéphane DUSSEAU**  
**Monsieur le Docteur Arnaud MARTY**  
**Monsieur le Docteur Marc LEGNAME**  
**Monsieur le Docteur Jacques BATISSE**  
**Monsieur le Professeur Pierre JOURNEAU**  
**Monsieur le Professeur Thierry HAUMONT**  
**Monsieur le Professeur Gilles DAUTEL**  
**Monsieur le Professeur François DAP**  
**Monsieur le Docteur Nicolas FRISCH**  
**Monsieur le Docteur Christian MULLER**  
**Monsieur le Docteur Christophe GRANDCLERE**  
**Monsieur le Docteur Othman HASSANI**

**À nos patrons, messieurs les professeurs DAUTEL et DAP.** Pour le temps que vous nous avez consacré. Pour ce que vous nous avez donné en salle d'opération, en consultation, au pied du lit, en salle de staff, au détour d'un couloir. Nous sommes conscients de la chance que nous avons d'être votre élève. Soyez convaincu de notre dévouement le plus total.

**À Messieurs les chirurgiens vasculaires,** votre soutien dans ce moment délicat nous était précieux. Votre disponibilité, ainsi que la gentillesse avec laquelle vous avez accueilli l'interne de chirurgie du « dur » nous ont ému. Nous avons à vos côtés, et sous vos conseils démystifiés la chirurgie des gros vaisseaux. Soyez assurés de notre éternelle reconnaissance, et de notre admiration pour votre maîtrise chirurgicale.

**À Messieurs, les professeurs COUDANE et DELAGOUTTE,** nos premiers patrons de chirurgie. Vous nous avez accueillis dans la grande famille de l'ATOL. Soyez assuré de notre gratitude.

**À Monsieur, le professeur JOURNEAU,** votre présence dans le service, ainsi que la disponibilité que vous offrez à vos chefs et vos internes nous inspirent un profond respect. Nous vous remercions pour votre aide. Soyez assuré de notre admiration.

**À ceux par qui tout a commencé :**

**À Monsieur le Professeur Jean-Michel ROGEZ**, vous êtes pour nous un modèle. Nous avons été particulièrement touchés par votre indéfectible soutien, et votre aide durant nos études médicales. Nous avons eu la chance d'être le témoin durant vos deux mandats de doyen de l'énergie, et de la bienveillance que vous avez déployées pour la formation de vos élèves. Nous vous en remercions.

**À Monsieur le Professeur Joel LEBORGNE**, votre rigueur pédagogique n'a d'égale que la précision de votre geste chirurgicale. Votre disponibilité, et vos conseils nous ont été précieux. Vous êtes pour nous pour un modèle. Nous vous en remercions.

**À Monsieur le Professeur Roger ROBERT**, vos talents d'orateur ont captivé des générations d'étudiants nantais. Votre engagement, et votre passion pour la chirurgie des nerfs périphériques ont été pour nous une source d'émerveillement. Nous vous en remercions.

**À Monsieur le Professeur Franck DUTEILLE**, nous avons découvert et apprécié l'ambiance de travail de votre service, un avant goût de la Chir D. Vos conseils avisés nous ont permis de partir pour Nancy sans crainte. Nous vous en remercions.

**À Messieurs les Docteurs Pierre POIRIER, et Francis CHAISE**, vous nous avez accueillis dans votre établissement durant plusieurs mois. Votre disponibilité, et votre pédagogie nous ont touchés. Vous nous avez convaincus dans le choix de cette spécialité. Nous vous en remercions.

**À Monsieur le Docteur Joseph LIGNON**, vous nous avez inspiré le choix de cette spécialité. Nous vous en remercions.

**À Monsieur le Docteur Yves GUEGUIN**, nous vous devons le choix de ce métier. Nous vous en remercions.

**À mes Chefs de clinique**, pour ceux qu'ils m'ont apportés, chacun à leurs manières

**Monsieur le Docteur Damien BELLAN**  
**Monsieur le Docteur Thierry GEORGES**  
**Monsieur le Docteur Frédéric ELOY**  
**Monsieur le Docteur Pierre-Louis CHAUMONT**  
**Madame le Docteur Madeleine ASLAN**  
**Monsieur le Docteur Florent MEDRYKOWSKY**  
**Monsieur le Docteur Yannick VINCELET**  
**Madame le Docteur Armelle BRETON**  
**Monsieur le Docteur Pierre-Yves BARTHEL**  
**Monsieur le Docteur Nicolas PAUCHARD**  
**Monsieur le Docteur Benoit PEDEUTOUR**  
**Monsieur le Docteur Jérémie CHEVROLLIER**  
**Madame le Docteur Clotilde STRUGAREK-LECOANET**  
**Madame le Docteur Jennifer LARAVINE**

**À Damien, Thierry, et Pierre-Louis**, vous avez été mes premiers chefs. Votre confiance était pour moi, un moteur. Je vous remercie pour votre patience, et vos conseils. Les débriefings quotidiens devant Web 1000, armé d'une « 16 », ont aujourd'hui un goût de nostalgie.

**Aux chefs de chirurgie de la main.**

**À Nicolas, Benoit, Jérémie, Clotilde, et Jennifer**, cette dernière année à vos côtés a été pour moi riche, et passionnante. Je vous remercie pour ce que vous m'avez apporté jour après jour.

**À mes cointernes**, pour l'ensemble de ces moments inoubliables

**À Claire NOMINE et Pierre LECOANET**, vous avez été de véritable frère et sœur durant mes six premiers mois lorrains. « ATOL, la classe ! »

**À Amandine LAMY et Victor HUYNH**, les chirurgiens militaires.

**A Myriam RENAUD et Guillaume BOUDARD**, pour ces 6 mois complètement fous à l'ATOL. « ATOL, la classe ! »

**A Eva POLIRSZTOCK**, la copine gypso n°1. Cointerne, amie, copine, confidente, je t'ai confié de nombreux rôles, et même celui de m'en vouloir pour une histoire de SMS...

**À Dominique BARBIER**, la copine gypso n°2. Pour avoir massé ensemble les rats du DIU de microchirurgie.

**À Nicolas PAUCHARD, Benoit PEDEUTOUR, Jérémie CHEVROLLIER, et Clotilde STRUGAREK-LECOANET**, avant d'être mes chefs, nous avons été cointernes. Je vous remercie pour ces moments, conseils, rires, débriefings, autour d'un café, d'une bière ou d'un verre de vin.

**À Charbel SABA**, prince du désert, et grand cheikh de la chirurgie vasculaire. C'est 6 mois partagés avec toi en chirurgie vasculaire m'ont été précieux.

**À Sandrine HUGUET**, dit Huguette, déjà plusieurs semestres ensemble, et ce n'est que la première étape... Ta gaieté est pour moi une source de repos.

**À David MONTOYA-FAIVRE**, le Strasbourgeois péruvien, tu as été un cointerne au top. J'attends avec impatience le Montoya-Iselin ! On accrochera le contrôle scopique dans le bureau.

**À Juliette LOMBARD**, accroche-toi Juju PMU. Toi aussi, tu as le droit de dire « non ».

**À Hélène LE GALL, Thomas BRENGARD-BRESLER, Antoine DE RUNZ, et Thomas SORIN**, les amis plastochiens.

**À Mickael MANGIN**, pour toutes ces blagues où tu ris avant la fin. Tu vas devenir chef à l'ATOL, attention tu vas marcher dans les pas de chefs de légende : Titi, mon gros Bellan, Pilou, et bientôt Vincent.

**À Hélène AGNEREY, et Valentin CALAFAT**, « ils sont sympas les petits ».

**A Fanny ELIA, Corinne MATUSIAK, Manuela BARLA, Roman MERLE, Philippe DOLEAC, et Jérémy BOUILLIS.**

À celui dont j'aurai aimé être le cointerne, j'ai nommé **Vincent SEIVERT.**

**À mes amis,** « La garde meurt mais ne se rend pas »

**À Alban,** tu es mon « Caulaincourt ». Ami de la première heure, et certainement de la dernière. Rien n'a pu nous séparer ni le temps ni la distance ni... Je suis heureux de compter parmi mes proches.

**À Vincent,** ton amitié m'est chère. Ami fidèle et présent, même le 1<sup>er</sup> janvier 2014 pour m'accompagner au body scanner. Tes réflexions auront je l'espère toujours le don de me surprendre, dans un sens comme dans un autre. Je suis fier de t'avoir comme ami

**À Benjamin,** mon ami pharmacien n°1. Tu es certainement le plus discret de cette bande, mais pas le moins dingue. Ton scaphoïde peut en témoigner. Toutes ces soirées nantaises ensemble restent gravées dans ma mémoire.

**À Pierre,** mon ami pharmacien n°2. Tu étais souvent le garde-fou de nos soirées. Nous tous t'en remercions. Mais qui était ton garde-fou à toi ? Roussakis peut-être ?

**À Xavier,** ou celui qui ne dit jamais non, notamment quand il s'agit de sortir.

**À Benoit,** avant tout tu es un ami. Ta rigueur dans l'encadrement que tu m'as offert durant ces trois semestres, n'avait d'égale que ton amitié et ta bonne humeur. Disponible même à 2 heures du matin, tu es un ami précieux.

**À Damien,** tu es complètement déjanté. Tes espiègleries ont mis le feu au service pendant 6 mois. Ton sens de l'amitié est aigu, et je suis heureux que nos chemins se soient croisés. Comme tu aimes le dire « Au nom de l'humour, mon pote ».

**À Claire et Clément,** vous êtes pour moi une bouffée d'oxygène.

**À Eva,** tu es une fille géniale.

**À Annie et Robert,** votre générosité ne connaît pas de limites. Les instants à vos côtés sont à mon goût trop rares et trop courts.

**À Juliette, Caroline, Chloé, et Mathilde.**

**À mes amis noirmoutrins.**

**À mes amis répandus sur la surface de la Terre.**

**À vous mes amis, mes frères.**

**À ma famille,**

**À mes parents,** à qui je dois tant. Vous avez su donner, et m'encourager, en échange d'un sourire.

**À mon père** qui m'a appris le sens du devoir, et le goût du travail. Pour les passions envahissantes qu'il m'a transmises, et pour avoir su diriger l'énergie qui m'habite.

**À ma mère** qui me donne depuis le premier jour son amour, son oreille, et tout ce qu'elle possède.

**À mon frère,** pour le meilleur et pour le pire. Nous avons échangé les rires et les pleurs. Avec un ballon, sur un vélo, devant une télévision, autour d'une console, avec notre sœur, tous les motifs étaient bons pour s'amuser ou s'écharper.

**À ma sœur,** ma petite sœur qui désormais vole de ses propres ailes. Tu es sans aucun doute la plus facétieuse de nous trois, mais également la plus tranchante. Nos joutes verbales improvisées autour d'un bon mot, ou d'un coup d'œil narquois sont pour moi des souvenirs impérissables.

**À mes grands-parents paternels,** vous êtes le soleil qu'il manque à Nantes.

**À mes grands-parents maternels,** j'aurai souhaité que nous ayons plus de souvenirs ensemble.

**À ma belle-famille,**

**À mes b(e)aux-parents,** qui m'ont accueilli dans leur tribu.

**À Hélène et Sébastien.**

**Aux Gremlins, Clémence et Hugo,** vous êtes fabuleux.

**À Cathy et Pierre.**

**À Suzanne et Milo,** j'aimerais mieux vous connaître.



**À mon épouse, Elisabeth,**

Pour le chemin parcouru ensemble, et le soutien sans faille que tu m'apportes depuis de nombreuses années.

Pour la joie de vivre qui t'habite.

Pour l'amour que tu donnes aux tiens.

À la maman que tu es devenue depuis bientôt deux années.

À nos rêves et projets.

Et enfin, pour la patience, et la tolérance devant cette passion envahissante qui occupe l'une des pièces de notre foyer.

**À ma fille, Apolline,**

À tes sourires qui ponctuent mes journées.

À ce que tu m'apportes sans t'en rendre compte.

Au défi sans cesse relevé qu'est celui d'élever un enfant.

**À tes frères et sœurs, à venir.**

# Tables des matières

<b>1 INTRODUCTION GENERALE</b>	<b>27</b>
<b>2 PREREQUIS</b>	<b>30</b>
2-1 Généralités	31
2-2 Références	33
<b>3 ÉPIDEMIOLOGIE DES TUMEURS DES NERFS PERIPHERIQUES DES MEMBRES</b>	<b>38</b>
3-1 Introduction	39
3-2 Matériel et méthode	40
3-3 Résultats	42
3-4 Discussion	44
3-5 Références	54
<b>4 LA SCHWANNOMATOSE, UNE ENTITE MECONNUE DU CHIRURGIEN</b>	<b>78</b>
4-2 Matériel et méthode	81
4-3 Résultats	83
4-4 Discussion	86
4-5 Références	94
<b>5 TRANSFORMATION MALIGNNE DES SCHWANNOMES : MYTHE OU REALITE</b>	<b>109</b>
5-1 Introduction	110
5-2 Matériel et méthode	112
5-3 Résultats	115
5-4 Discussion	116
5-5 Références	123
<b>6 L'IMAGERIE MODERNE PEUT-ELLE SE SUBSTITUER A LA BIOPSIE DANS LA PRISE EN CHARGE DIAGNOSTIQUE DES SCHWANNOMES ?</b>	<b>135</b>
6-1 Introduction	136
6-2 Matériel et méthode	138
6-3 Résultats	141
6-4 Discussion	144
6-5 Références	151

<b>7</b>	<b>PERTINENCE DES MICROBIOPSIES DES SCHWANNOMES DES NERFS PERIPHERIQUES DANS LA PRISE EN CHARGE DIAGNOSTIQUE</b>	<b>172</b>
	7-1 Introduction	173
	7-2 Matériel et méthode	174
	7-3 Résultats	178
	7-4 Discussion	180
	7-5 Références	187
<b>8</b>	<b>PRISE EN CHARGE MEDICOCHIRURGICALE DES SCHWANNOMES : UNE SERIE OBSERVATIONNELLE DE 143 CAS</b>	<b>203</b>
	8-1 Introduction	204
	8-2 Matériel et méthode	205
	8-3 Résultats	210
	8-4 Discussion	214
	8-5 Références	227
<b>9</b>	<b>PROPOSITION DE PRISE EN CHARGE DES SCHWANNOMES DES NERFS PERIPHERIQUES DES MEMBRES</b>	<b>245</b>
	9-1 Introduction	246
	9-2 Principe de prise en charge diagnostique et thérapeutique :	246
	9-3 Principe de surveillance des schwannomes :	247
	9-4 Cas particulier des schwannomatoses :	248
	9-5 Références	249
<b>10</b>	<b>CONCLUSION GENERALE</b>	<b>251</b>
<b>11</b>	<b>ABREVIATIONS</b>	<b>254</b>

# **1 Introduction générale**

Ce travail sera décomposé en six parties indépendantes, permettant d'envisager la majorité des questions ayant trait à la prise en charge des schwannomes des nerfs périphériques des membres. L'épidémiologie des schwannomes, et l'éventualité d'une transformation maligne seront abordées, ainsi que l'existence de formes cliniques particulières caractérisées par la présence de schwannomes multiples. La fiabilité de l'IRM, mais également des microbiopsies sera déterminée pour établir le diagnostic de schwannomes des nerfs périphériques des membres. Enfin, les facteurs pronostiques de déficits postopératoires après chirurgie d'exérèse des schwannomes seront étudiés.

Après le développement de ces six chapitres, un dernier chapitre sera consacré à proposer un arbre de réflexion diagnostique et thérapeutique de prise en charge des schwannomes des nerfs périphériques des membres. Cette ultime partie sera étayée selon les principes de l'« Evidence-Based Medicine », en tenant compte de nos résultats et de ceux de la littérature actuelle.

Pour des raisons de clarté, et afin d'éviter les redondances dans les parties matériels et méthodes de ces six chapitres. La population générale dont les diverses sous-populations sont extraites lors des prochains chapitres sera exposée ici, ainsi que les principes communs des différentes études.

Il s'agit de six études rétrospectives, monocentriques, réalisées sur la période du 1<sup>er</sup> janvier 2000, au 31 mai 2014, avec un recul minimum de un an. L'ensemble des patients pris en charge au CHU de Nancy pour une suspicion de tumeur des nerfs périphériques des membres a été recensé.

Deux cent vingt et une tumeurs des nerfs périphériques des membres étaient suspectées, chez deux cent deux patients. Cette identification était réalisée à l'aide des dossiers informatisés. Cette recherche s'est effectuée par mots clefs dans les dossiers numérisés des services de chirurgies (chirurgie ostéo-articulaire adulte et infantile, chirurgie maxillo-faciale, neurochirurgie), de radiologie et d'anatomopathologie. Le service de radiologie possédait une liste exhaustive des patients présentant une tumeur et pris en charge dans ce service. Cependant, tous les patients n'ont pas été suivis conjointement dans les trois services. Un équilibre parfait était constaté dans l'observation du sex-ratio de cette population (sex-ratio = 1), avec une moyenne d'âge de 48,2 années (16,4-87,2).

## **2 Prerequis**



## 2-1 Généralités

Les premières descriptions des schwannomes datent du XVI<sup>e</sup> siècle. Chedelsen décrit en 1741, une tumeur nerveuse périphérique, et Woods en la disséquant pu la séparer des fascicules. L'énucléation fut défendue par Krause et Nélaton ce qui marqua un virage dans la prise en charge chirurgicale des tumeurs des nerfs périphériques qui étaient traitées jusqu'en 1855 par une amputation du membre (1).

Les schwannomes sont des tumeurs nerveuses bénignes développées à partir des cellules de Schwann (2). Ces cellules de Schwann constituent la gaine de myéline entourant les axones des nerfs périphériques (Iconographie 1) (3). Cette gaine de myéline formée par les cellules de Schwann permet une vitesse de conduction plus rapide, saltatoire, dans les axones concernés.

La myélinisation des axones du système nerveux central est sous la dépendance des oligodendrocytes (4). Aucun développement de schwannome ne peut donc être observé dans le système nerveux central.

Dans un nerf périphérique, tous les fascicules ne peuvent être à l'origine d'un schwannome. Les fibres C non myélinisées (5) qui véhiculent une partie de l'information thermoalgique sont épargnées par les schwannomes. La totalité des nerfs périphériques comportant une gaine de myéline peut être le siège d'un schwannome. Les nerfs

crâniens peuvent être affectés, avec l'atteinte classique de la VIII<sup>e</sup> paire, mais également les racines de la moelle, et les branches nerveuses sous-cutanées.

Une grande variété dans la dénomination de cette tumeur existe, et est à l'origine d'une confusion. Les termes de schwannogliomes, gliomes périphériques, neurilemmomes, et neurinomes sont retrouvés dans la littérature, et sont tous des synonymes de schwannomes (6).

La présentation du tableau clinique chez les patients porteurs d'un schwannome est très variée (7). À l'exception des schwannomes des nerfs crâniens qui sont à l'origine de manifestations cliniques particulières (8). Les autres localisations peuvent être asymptomatiques, avec une découverte fortuite lors d'un examen d'imagerie, ou par le patient lui-même ayant remarqué l'apparition d'une tuméfaction faisant ou non saillie sous la peau (Iconographie 2). Les symptômes peuvent aller de simples paresthésies lors de la palpation de la tumeur, à une hypoesthésie sur le territoire concerné, voire à l'extrême la constitution d'une anesthésie et d'un déficit moteur. Aucun signe clinique n'est spécifique des schwannomes, et des tumeurs nerveuses périphériques. Cependant, l'apparition de douleurs neurologiques en lien avec la survenue d'une tuméfaction est un signe spécifique des tumeurs nerveuses périphériques (9,10).

Si les schwannomes restent majoritairement des tumeurs isolées (11,12), celles-ci peuvent être multiples et s'intégrer dans des phacomatoses (13-15). La neurofibromatose de type 2 en est l'exemple le mieux connu, et des cas de médecine interne décrivent les syndromes de Birt-Hogg-Dubé (16), de Muir-Torre (17), ou du complexe de Carney (1).

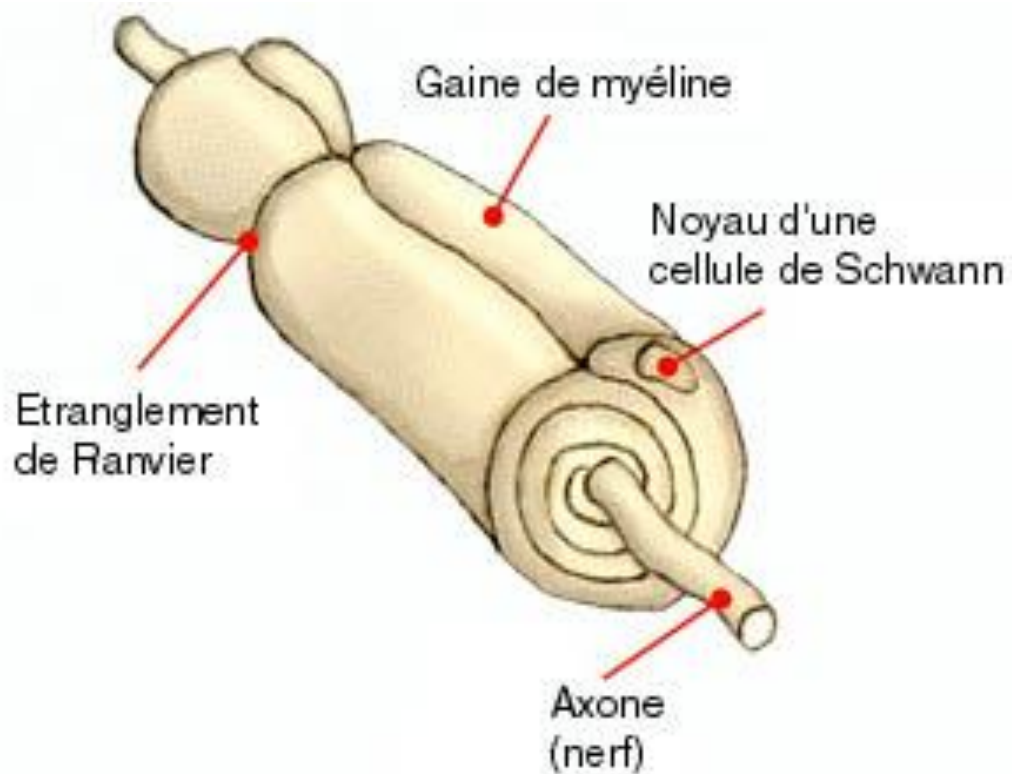
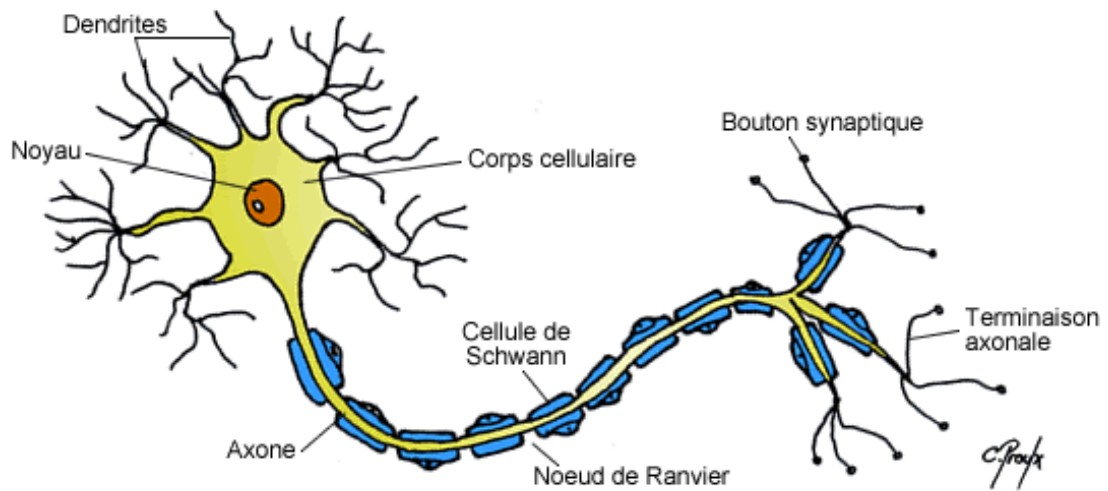
## 2-2 Références :

1. Lapierre F, Rigoard P, Wager M. **Tumeurs des nerfs périphériques.** *Neurochirurgie.* 2009 Oct;55(4-5):413–20.
2. Coulon A, Milin S, Laban E, Debiais C, Jamet C, Goujon J-M. **Aspects histopathologiques des principales tumeurs des nerfs périphériques.** *Neurochirurgie.* 2009 Oct;55(4-5):454–8.
3. Wavreille G, Baroncini M, Fontaine C. **Anatomie, histologie et physiologie du nerf périphérique.** *EMC - Appar Locomoteur.* 2010 Jan;5(4):1–8.
4. Keirstead HS, Blakemore WF. **The role of oligodendrocytes and oligodendrocyte progenitors in CNS remyelination.** *Adv Exp Med Biol.* 1999;468:183–97.
5. Guénard H. **Physiologie humaine.** *Wolters Kluwer France;* 2001. 620 p.
6. **Dictionnaire | Académie nationale de médecine : Schwannome** [Internet]. *Académie Nationale de Médecine.* [cited 2015 Jul 19]. Available from: <http://www.academie-medecine.fr/dictionnaire/>
7. Chick G. **Tumeurs primitives des nerfs périphériques.** *EMC - Appar Locomoteur.* 2010 Jan;5(4):1–12.

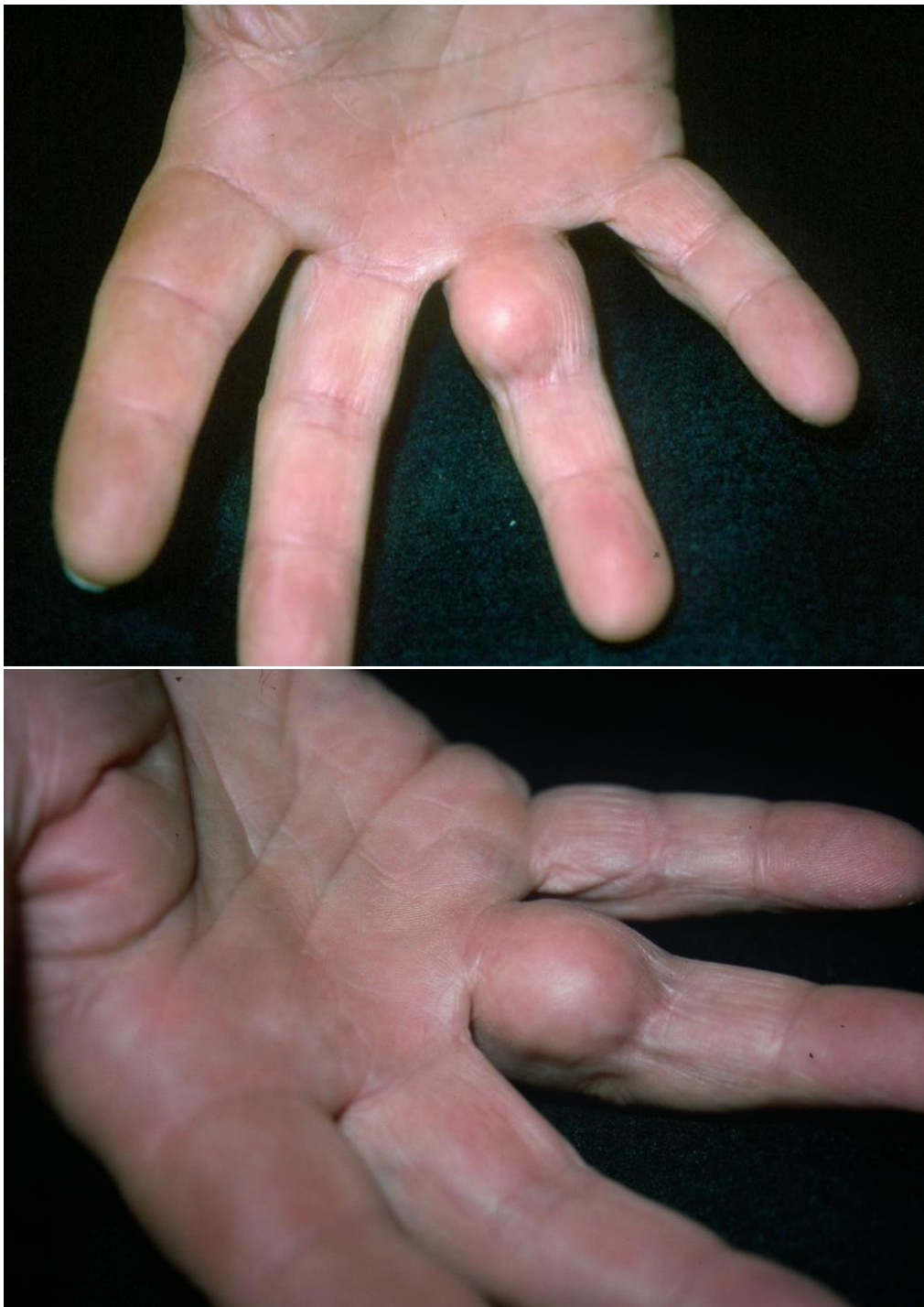8. Tran Ba Huy P, Kania R, Legac M-S. **Schwannome vestibulaire (neurinome de l'acoustique). Histoire naturelle et qualité de vie.** / *Académie nationale de médecine [Internet]. Académie Nationale de Médecine. [cited 2015 Jul 19]. Available from : <http://www.academie-medecine.fr/publication100035939/>*
  
9. Knight DMA, Birch R, Pringle J. **Benign solitary schwannomas A review of 234 cases.** *J Bone Joint Surg Br. 2007 Mar 1;89-B(3):382–7.*
  
10. Kehoe NJ, Reid RP, Semple JC. **Solitary benign peripheral-nerve tumours. Review of 32 years' experience.** *J Bone Joint Surg Br. 1995 May;77(3):497–500.*
  
11. Kang HJ, Shin SJ, Kang ES. **Schwannomas of the Upper Extremity.** *J Hand Surg Br Eur Vol. 2000 Dec 1;25(6):604–7.*
  
12. Chick G, Alnot J-Y, Silbermann-Hoffman O. **Tumeurs bénignes isolées des nerfs périphériques.** *Httpwwwem-Premiumcomdatarevues0035104000860008825 [Internet]. 2008 Apr 15 [cited 2015 Jan 2]; Available from : <http://www.em-premium.com.bases-doc.univ-lorraine.fr/article/141070/resultatrecherche/5>*
  
13. Chick G, Alnot J., Silbermann-Hoffman O. **Tumeurs multiples des nerfs périphériques : mise au point et revue de la littérature.** *Chir Main. 2003 Jun;22(3):131–7.*

14. Bouvier C, Maues de Paula A, Roche P-H, Chagnaud C, Figarella-Branger D. **Tumeurs du système nerveux périphérique.** *EMC - Neurol.* 2013 Jan;10(1):1-11.
15. Caron S, Soto-Ares G, Vinchon M, Dhellemmes P, Pruvo J-P. **Système nerveux - Neuro-imagerie des phacomatoses.** *Httpwwwem-Premiumcomdatarevues0181980100440004241 [Internet].* 2008 Mar 13 [cited 2015 Jan 2]; Available from : <http://www.em-premium.com.bases-doc.univ-lorraine.fr/article/120506/resultatrecherche/6>
16. Renfree KJ, Lawless KL. **Multiple Neurilemmomas in Birt-Hogg-Dubé Syndrome : Case Report.** *J Hand Surg.* 2012 Apr 1;37(4):792-4.
17. Hingway Snehlata R. **Multiple schwannomas, including a plexiform variant, in a patient in the absence of neurofibromatosis I or II.** *Journal of The Scientific Society.* vol 42 et N° 1. 2015;37-41.

Iconographie 1 : Organisation de la gaine de myéline sur l'axone



*Iconographie 2 : Schwannome du nerf collatéral radial de l'annulaire  
faisant saillie sous la peau*



### **3 Épidémiologie des tumeurs des nerfs périphériques des membres**



### 3-1 Introduction

L'apparition d'une tumeur d'un nerf périphérique est un événement rare, avec une prévalence estimée à 1 % des tumeurs des parties molles (1). De plus, le tableau clinique présenté par les patients est souvent discret, et peu évocateur (2,3). Ces deux éléments expliquent parfaitement l'errance diagnostique dont les patients sont victimes (2-4). Ce retard peut dans certaines situations extrêmes être de plusieurs années. Hormis le classique tableau de la maladie de Von Recklinghausen, neurofibromatose de type 1 (NF 1), où le diagnostic est aisément porté devant la multitude de neurofibromes criblant le corps du patient. Les autres situations ne permettent parfois d'établir le diagnostic seulement après l'exérèse chirurgicale (2).

Les schwannomes sont les tumeurs nerveuses les plus fréquentes et cela malgré leurs relatives raretés (5). Cependant, cette tumeur connaît des sous-types histologiques nettement moins communs (6), avec des formes frontières entre schwannomes et neurofibromes parfois retrouvées dans les descriptions chirurgicales (7). Une particularité du schwannome serait, pour un auteur, de ne croître exclusivement sur des fascicules sensitifs (8).

Notre objectif principal était de déterminer la proportion de tumeurs des nerfs périphériques diagnostiquées dans notre centre sur une période de 14 ans. Nos objectifs secondaires étaient de décrire la proportion de chaque sous-type anatomopathologique de schwannomes, l'existence des formes frontière entre schwannome et neurofibrome, ainsi que l'existence d'un développement des schwannomes spécifiquement sur les fascicules sensitifs.

### **3-2 Matériel et méthode**

Les données issues de ce travail étaient extraites de la population générale présentée précédemment (1 - Introduction générale).

Les critères d'inclusions étaient l'identification histologique de la tumeur sur la pièce d'exérèse complète. Les critères d'exclusions étaient l'absence de résultats histologiques après exérèse de la tumeur, la présence uniquement de résultats anatomopathologiques issus d'une biopsie.

L'ensemble des comptes rendus d'anatomopathologie des tumeurs des nerfs périphériques (TNP) ayant été l'objet d'une exérèse chirurgicale a été étudié afin de préciser le diagnostic histologique. Les comptes rendus opératoires permettaient de connaître le nerf atteint, la fonction (sensitive, motrice, ou mixte) du fascicule à l'origine de la tumeur, ainsi que la description macroscopique de la tumeur.

Cent soixante-dix-sept exérèses ont été réalisées pour une suspicion de TNP, chez 149 patients (Tableau 1). Le diagnostic de TNP a été confirmé dans 163 cas, chez 135 patients. La moyenne d'âge était de 48,5 ans, avec un sex-ratio proche de 1. Dix-sept patients ont opéré au moins deux fois pour une TNP. Dans quatre cas, il s'agissait d'une récurrence d'une MPNST, ou d'une transformation maligne d'un neurofibrome. Pour les treize autres patients, la réalisation d'un nouveau geste chirurgical était en lien avec l'apparition d'une nouvelle TNP

Cent dix-huit patients de cet effectif possédaient une TNP. Dans quatorze cas, l'étude histologique a permis de conclure qu'il ne s'agissait pas d'une tumeur nerveuse. Douze patients ont été opérés de schwannomes multiples, contre trois patients pour des neurofibromes multiples, en lien avec un NF1.

Les tumeurs nerveuses étaient ensuite classées par type histologique. Les constatations histologiques étaient secondairement comparées aux descriptions chirurgicales peropératoires de la tumeur. La fonction du nerf en fonction du niveau anatomique de la lésion était appréciée pour l'ensemble des schwannomes opérés.

Notre critère de jugement principal était le diagnostic anatomopathologique formel de la tumeur. Nos critères de jugements secondaires étaient le diagnostic anatomopathologique précis des schwannomes des nerfs périphériques, le diagnostic tumoral macroscopique peropératoire, ainsi que la fonction du nerf au niveau lésionnel.

### **3-3 Résultats**

#### **Proportion de tumeurs des nerfs périphériques sur une période 14 ans :**

Pour les 177 gestes d'exérèses réalisés pour une suspicion de TNP, le diagnostic de TNP a été porté dans 163 cas. Sept types de TNP ont été identifiés. Les types anatomopathologiques rencontrés étaient des schwannomes, des neurofibromes, des MPNST, des lipomes intraneuraux, des périneuriomes, des pseudo-kystes mucoides, et des neurofibrolipomes (Tableau 2).

Le membre supérieur était le siège d'une TNP dans 93 cas (Tableau3). L'avant-bras était le siège d'une TNP dans quatorze cas. Dans 27 cas, le nerf médian était le siège d'un schwannome, contre quatorze pour le nerf ulnaire (Tableau 4).

Une TNP était retrouvée au membre inférieur dans 70 cas (Tableau 5). Une TNP siégeait dans la cuisse dans 22 cas. Le nerf ischiatique était atteint par une TNP dans seize cas, contre treize pour le nerf tibial postérieur (Tableau 6).

#### **Proportion des schwannomes et sous-types anatomopathologiques sur une période 14 ans :**

Cent vingt-trois schwannomes ont été identifiés, et quatre sous-types se distinguaient (Tableau 7). La forme classique de schwannome était identifiée dans 116 cas. Il était retrouvé quatre schwannomes anciens, deux schwannomes cellulaires, et un schwannome plexiforme.

### **Forme frontière entre schwannome et neurofibrome :**

Cent soixante-dix-sept diagnostics chirurgicaux de présomptions ont été retrouvés (Tableau 8). Cent constatations chirurgicales étaient en faveur de schwannomes ou de neurofibromes. Dans 87 cas, ces constatations étaient justes, et six formes frontières ont été retrouvées.

### **Lien entre fascicules sensitifs et le développement des schwannomes :**

Pour 123 exérèses de schwannomes des nerfs périphériques réalisées, le nerf porteur avait une fonction sensitive exclusive au niveau lésionnel dans 34 cas, et moteur dans quatre cas (Tableau 9). Quatre-vingt-cinq schwannomes ont été extraits de nerfs mixtes.

### 3-4 Discussion

Un préliminaire indispensable dans ce travail épidémiologique est la clarification de la nomenclature des différentes tumeurs des gaines des nerfs périphériques. De nombreuses appellations abusives créent la confusion, quant à la nature histologique de la tumeur ainsi que sur son évolution potentielle. Les schwannomes, tumeurs bénignes des gaines des nerfs périphériques, peuvent également être retrouvés dans la littérature sous la dénomination de neurinomes, neurilemmomes, ou gliomes périphériques (9,10). De même, le terme de schwannome malin suggère une évolution maligne d'un schwannome initialement bénin. Ce qui n'est pas nécessairement le cas, puisque ce terme de schwannome malin désigne simplement une tumeur maligne des gaines des nerfs périphériques sans autres précisions. Les termes de neurilemmome malin, neurofibrosarcome, ou de sarcome neurogénique sont également des synonymes des MPNST (5,11-16).

Nous écarterons volontairement de ce travail les pseudotumeurs nerveuses (6,17), telles que les névromes traumatiques, et les névromes de Morton. Ces entités cliniques font suite à un traumatisme du nerf (plaie, amputation, inflammation), et ne présentent pas d'arguments pour un processus tumoral, lors de l'analyse anatomopathologique.

L'utilisation d'une nomenclature consensuelle est un prérequis indispensable dans l'exercice de la chirurgie des tumeurs des gaines nerfs des périphériques. Outre cette première difficulté, liée à la terminologie, une deuxième difficulté repose sur la classification de ces tumeurs. La classification histologique est une solution logique,

mais peu abordable en routine clinique pour le chirurgien (6). L'OMS (Organisation Mondiale de la Santé) a proposé une classification des TNP en trois parties (17), reposant sur le critère de malignité, permettant de développer la CIM-10 (Classification Internationale des Maladies). Une classification radiologique apporterait peu d'éléments décisifs pour orienter la prise en charge thérapeutique.

Chick (1) a proposé une classification chirurgicale basée sur le caractère extirpable ou non de la lésion tumorale (Diagramme 1). Cette notion fondamentale fait partie des éléments intervenant dans l'attitude thérapeutique du clinicien. Ainsi l'exérèse d'une tumeur nerveuse inextirpable devra être motivée par des arguments de poids, ne laissant que peu de place au traitement conservateur. Quel que soit le type histologique précis, l'attitude thérapeutique reposera sur le caractère malin ou non de cette tumeur, son caractère extirpable, et son expression clinique.

Les tumeurs des gaines des nerfs périphériques sont des tumeurs rares, elles représentent 1 % des tumeurs des tissus mous (1). Les variétés histologiques de tumeurs rencontrées sont le reflet des différents constitutifs du nerf (cellules de Schwann, cellules périneuriales, fibroblastes...) (9). Bien que rares, les schwannomes sont les tumeurs nerveuses périphériques les plus fréquentes, nous permettant ainsi de retrouver une proportion de 75 % de schwannomes pour 163 TNP opérées. Nos résultats sont semblables aux données de la littérature quant aux proportions des TNP (5,11). Les neurofibromes apparaissent en deuxième position en terme de fréquence, soit 12,8 % ; les MPNST les suivent avec une fréquence de 9 % dans notre série. Les périneuriomes, lipomes intranerveux, neurolipofibrome, ainsi que les pseudokystes mucoïdes des nerfs restent dans des proportions marginales comme attendu.

La répartition des schwannomes semble plus importante au membre supérieur, dans notre série confirmant les constatations de Kehoe et al (18). Cependant, nous ne retrouvons pas de prépondérance des schwannomes au plexus brachial, comme plusieurs auteurs le constatent (18–21). En procédant par région anatomique, la prévalence des schwannomes paraît plus importante à distance du plexus brachial, dans notre série. L'observation par nerfs atteints retrouve une très nette différence en faveur du nerf médian (21 schwannomes). Nos résultats rejoignent ceux de la littérature, au niveau du membre inférieur (18,19). On constate une concentration des schwannomes, sur le nerf ischiatique, et tibial postérieur.

Notre population de schwannomes se compose de quatre sous-types anatomopathologiques (Tableau 7). La littérature anatomopathologique ne semble pas uniforme sur les formes de sous-types histologiques rencontrés. Goldblum (6) propose cinq sous-types anatomopathologiques, comprenant les formes classiques, anciennes, cellulaires, plexiformes, et épithélioïdes. La littérature française semble ne pas retenir cette forme de schwannome épithélioïde, puisque Coulon (9), puis Bouvier (22) ne présentent pas cette forme histologique de schwannome. Elle est remplacée dans la littérature anatomopathologique française par la forme mélanotique, qui ne présente pas de similitudes histologiques avec le schwannome épithélioïde. Pour ces deux auteurs français, le schwannome épithélioïde est un schwannome classique présentant une organisation intratumorale particulière des cellules épithéliales, plus que d'une forme histologique indépendante. Ces cellules seraient disposées en formation glandulaire, et en rosette.



Nous pensons qu'il convient de considérer un sixième sous-type, en ajoutant les schwannomes osseux. Il s'agit d'un schwannome classique dont le développement se fait dans l'os. Ajouter cette forme dans les sous-types de schwannomes repose, encore ici, sur une réflexion thérapeutique, et non histologique.

Décrit la première fois par Peer (23), en 1934, le schwannome osseux est une entité clinique extrêmement rare. Une revue de la littérature internationale par Turk (24) a permis d'identifier soixante-douze dossiers de schwannomes intraosseux potentiels. Les localisations préférentielles sont la mandibule et le sacrum (8,24,25). Plusieurs auteurs (26-29) ont décrit des localisations métacarpiennes et phalangiennes de ces tumeurs. Si les descriptions histologiques ne font pas état de différence avec la forme classique (Iconographie 1) (25), c'est le siège de cette tumeur nerveuse qui est à l'origine de problèmes diagnostiques et thérapeutiques. Trois hypothèses ont été proposées pour expliquer cette localisation exceptionnelle (26). La première proposition est le développement d'un schwannome sur un nerf intraosseux. La deuxième hypothèse est le développement d'un schwannome extraosseux, au contact de l'os, venant au fil du temps éroder la corticale osseuse, et envahir l'espace médullaire. La troisième hypothèse est la présence d'un schwannome se développant dans un foramen nutritif. Les signes d'ostéolyses découverts lors de la réalisation d'examens iconographiques font évoquer l'existence d'une tumeur maligne (Iconographie 2) (25,26). Toutefois, la biopsie, préliminaire indispensable dans ce contexte, permettra de redresser le diagnostic (25,26,30). L'attitude thérapeutique classique propose un curetage de la tumeur, associé à un comblement de la cavité par de la greffe osseuse autologue (8). Cependant, le risque important de récurrence locale en cas de curetage incomplet incite des auteurs à proposer des résections osseuses en bloc d'emblée

(25,31). Il n'existe pas de description de transformation maligne des schwannomes intraosseux dans la littérature (26,29,30).

Les schwannomes anciens (6,9,22,32) sont initialement d'authentiques schwannomes qui après une évolution de plusieurs décennies présentent des modifications histologiques (hémorragies, calcifications, hyalinisations, infiltrations d'histiocytes ou de sidérophages, et kystes intratumoraux) (Iconographie 3). Cette longue évolution est permise notamment dans les cas de localisation profonde (rétropéritone, et racine des membres) (33,34). Quelques cas de transformations malignes ont été recensés dans la littérature (6,33). Toutefois, il convient de préciser qu'une partie de ces schwannomes évoluant depuis de nombreuses décennies étaient souvent des schwannomes pédiatriques (33,34). Ce qui constitue une particularité en soit, puisqu'il s'agit d'une tumeur de l'adulte. Lorsque ces tumeurs apparaissent dans l'enfance, et l'adolescence, elles ne peuvent être laissées sans surveillance, et doivent logiquement alerter, et faire l'objet d'investigations, et d'un suivi régulier.

Les schwannomes plexiformes (6,22,35) sont localisés au plan cutané et sous-cutané (35-38). Ils épargnent ainsi fréquemment les troncs nerveux profonds. Ils peuvent être à l'origine d'une véritable invasion du plan cutané (Iconographie 4), occasionnant des difficultés de couverture après exérèse (38). La confusion avec un neurofibrome plexiforme est cliniquement possible (9,22). Cette forme ne s'associe jamais avec les NF 1 (22) ; ils sont parfois rencontrés dans les NF 2 (Neurofibromatose de type 2) (5,11), ou les schwannomatoses. Cette forme est connue pour son fort potentiel de récurrence et d'envahissement local (9,38), cependant, il n'a jamais été décrit de transformation maligne dans la littérature (6,35,36).

Les schwannomes cellulaires (Iconographie 5) (6,22,39) sont caractérisés par une cellularité riche, de même qu'une activité mitotique augmentée. Cette particularité histologique peut initialement faire suspecter la présence d'une MPNST. La particularité de cette variété histologique de schwannome est son potentiel de récurrence local, en cas d'exérèse incomplète (6,22,39). Il n'a pas été retrouvé d'évolution maligne pour cette forme histologique (6,22,39).

Les schwannomes mélanotiques (9,22,40) sont caractérisés par la présence de mélanosomes intratumoraux, à l'origine d'erreurs diagnostiques avec les mélanomes (22). Ces tumeurs s'inscrivent fréquemment dans un désordre génétique autosomique récessif, le complexe de Carney (9,22,40). Cette entité clinique est responsable de néoplasies multiples associant une pigmentation cutanée, des schwannomes, des myxomes, et une hyperactivité endocrinienne. Une transformation maligne est attendue dans 10 % des cas. Cette évolution maligne est ici à mettre en lien avec ce syndrome néoplasique, plus qu'avec le schwannome lui-même (22,40).

Lorsqu'un schwannome est mis en évidence ses particularités histologiques, voire sa localisation dans le cas des schwannomes intraosseux, doivent être impérativement prises en compte, car elles influencent l'attitude thérapeutique et la surveillance. Ainsi, pour nous il est impératif de distinguer 6 variétés de schwannomes (Diagramme 1, et Tableau 10).

Lors de l'exérèse des TNP, des divergences entre les constatations macroscopiques peropératoires et le diagnostic anatomopathologique interpellent les chirurgiens. Des formes frontières entre schwannomes et neurofibromes sont parfois rencontrées dans la littérature (7). Ces descriptions ne concernent que des observations chirurgicales. Ces formes frontières ne sont jamais rencontrées dans la littérature histologique, ou iconographique. Dans ces situations, les descriptions chirurgicales renseignent l'existence d'une tumeur non excentrique, de caractère fusiforme, où il n'est pas retrouvé de plan de clivage entre la tumeur et les fascicules (7). Cette dernière constatation rend obligatoire le sacrifice d'un ou plusieurs fascicules nerveux. Dans cette situation, le diagnostic macroscopique suspecté est toujours celui d'un neurofibrome. Cette suspicion sera infirmée par le résultat anatomopathologique affirmant la présence d'un schwannome.

Cette situation serait liée à la localisation du schwannome. Les schwannomes développés sur des fascicules placés en position centrale dans le nerf perdent leurs caractéristiques macroscopiques propres (Iconographies 6 et 7). Cette position véritablement intraneurale du schwannome limite son développement excentrique, au profit d'une croissance fusiforme. Les difficultés de clivage rencontrées dans cette situation peuvent s'expliquer par deux hypothèses. La première que nous proposons serait due à une inflammation intraneurale liée à la croissance de la tumeur provoquant des adhérences entre la capsule du schwannome, et les fascicules périphériques. La deuxième hypothèse est celle d'un englobement d'un ou plusieurs fascicules dans un repli de la capsule du schwannome.

Notre série retrouve plusieurs situations similaires, où ces divergences ont été constatées entre le diagnostic macroscopique de présomption, et les résultats anatomopathologiques définitifs. Les divergences entre schwannomes et neurofibromes seront qualifiées de formes frontières, et les autres cas de divergences diagnostiques. Si on constate une relative fiabilité du diagnostic chirurgical, avec 87 % de concordance avec le diagnostic définitif. Dans douze cas, ce diagnostic chirurgical a été mis en défaut, avec notamment six cas de formes frontières. Dans cinq cas, ils s'agissaient de schwannomes suspectés d'être des neurofibromes, et dans un cas, l'inverse était constaté. On peut également supposer que l'opérateur a probablement été influencé par l'IRM (Imagerie par Résonance Magnétique) qui concluait à tort à la présence d'un neurofibrome, dans trois cas sur cinq. Ces formes frontières au sens histologique n'existent pas. Il s'agit vraisemblablement d'une observation chirurgicale, liée aux facilités ou non d'extraction de la tumeur. Des localisations particulières des schwannomes, notamment intraneurales, peuvent donc mimer l'aspect d'un neurofibrome, mais il s'agit là encore seulement d'une impression chirurgicale plus que d'une réalité anatomopathologique.

Un auteur propose l'hypothèse d'une apparition des schwannomes uniquement sur les fascicules sensitifs (8). Dans notre série, 34 nerfs exclusivement sensitifs au niveau du site d'exérèse étaient le siège d'un schwannome, contre quatre nerfs moteurs, et 85 nerfs mixtes. La confirmation de cette hypothèse est difficile de mise en œuvre. La fonction du nerf est déterminée en fonction de la localisation de la tumeur sur celui-ci. Un nerf est considéré comme sensitif, lorsqu'il s'agit d'un nerf sous-cutané, ou d'une tumeur localisée sur un nerf mixte, en aval des effecteurs moteurs. Cependant, on ne peut affirmer que la totalité des fascicules nerveux pénétrant dans une masse

musculaire sont tous moteurs. Des fascicules proprioceptifs, en quantité limitée, peuvent être présents dans ces rameaux nerveux. Il ne peut être exclu qu'un schwannome se développant sur un tel rameau nerveux soit supporté par un fascicule non moteur. La lecture de l'ensemble des comptes rendus opératoires a permis de préciser la fonction du fascicule supportant la tumeur, lorsqu'une électrostimulation était réalisée. Cependant, l'intensité de l'électrostimulation n'a jamais été retrouvée dans les comptes rendus opératoires de notre série. Une stimulation élective d'un fascicule avec une intensité trop élevée peut induire une réponse motrice à tort par diffusion sur les fascicules adjacents. De plus les analyses anatomopathologiques conventionnelles ne peuvent définir la fonction du nerf, lorsque celui a été sacrifié lors de l'exérèse du schwannome. Nous avons considéré comme nerf moteur, les schwannomes dont le siège était intramusculaire. En tenant compte de ces éléments, il ne semble pas que les schwannomes se développent préférentiellement sur les fascicules sensitifs, toutefois il est impossible d'affirmer le caractère électif de cette atteinte. La littérature, ainsi que les arguments de notre série réfutent cette hypothèse. Malgré l'intérêt intellectuel de ces constatations, il n'existe aucun retentissement thérapeutique.

Dans notre travail, les schwannomes sont les tumeurs les plus fréquentes des TNP, malgré leurs relatives raretés, confirmant ainsi les données de la littérature. Les différents sous-types décrits pour les schwannomes ne doivent pas être seulement analysés selon des critères anatomopathologiques. Ainsi nous proposons six formes de schwannomes, dont les particularités ne reposent pas exclusivement sur des données histologiques, mais essentiellement sur les particularités thérapeutiques. L'existence de formes frontières ne repose pas sur des arguments histologiques, mais sur une sensation chirurgicale, liée à l'aspect macroscopique de la tumeur, et à sa facilité

d'exérèse. L'hypothèse d'un développement exclusif des schwannomes sur les fascicules sensitifs n'a pu être affirmée.

**Les tumeurs nerveuses périphériques sont rares 1 % des tumeurs des tissus mous.**

**Les schwannomes, la plus fréquente des TNP : 70 à 80 %.**

**Plusieurs classifications des TNP : Classification chirurgicale fondée sur l'extirpabilité.**

**Les sous-types de schwannomes : Importance thérapeutique**

**Les formes frontières : impression chirurgicale liée à un développement intraneural du schwannome**

**La croissance des schwannomes sur des fascicules sensitifs : Intérêt intellectuel, sans retentissement pratique.**

### 3-5 Références :

1. Chick G, Alnot J-Y, Silbermann-Hoffman O. **Tumeurs bénignes isolées des nerfs périphériques.** *Httpwwwem-Premiumcomdatarevues0035104000860008825 [Internet]. 2008 Apr 15 [cited 2015 Jan 2]; Available from : <http://www.em-premium.com.bases-doc.univ-lorraine.fr/article/141070/resultatrecherche/5>*
2. Lapierre F, Rigoard P, Wager M. **Tumeurs des nerfs périphériques.** *Neurochirurgie. 2009 Oct;55(4-5):413-20.*
3. Omezzine SJ, Zaara B, Ben Ali M, Abid F, Sassi N, Hamza HA. **Une rare cause de sciatique non discale : le Schwannome du nerf sciatique.** *Rev Chir Orthopédique Traumatol. 2009 Nov;95(7):649-52.*
4. Boussouga M., Boussetmame N., Lazrak K., Taobane H. **Schwannome bifocal de la bifurcation sciatique : A propos d'un cas** [Internet]. 2003. p.353-356 p. Available from:[http://www.ifpek.org/pmb/opac\\_css/index.php?lvl=notice\\_display&id=65505](http://www.ifpek.org/pmb/opac_css/index.php?lvl=notice_display&id=65505)
5. Chick G. **Tumeurs primitives des nerfs périphériques.** *EMC - Appar Locomoteur. 2010 Jan;5(4):1-12.*
6. Enzinger F, Weiss S. **Benign tumors of peripheral nerves. Soft tissue tumors. Sixth ed.** *St Louis : Mosby ; 2013. p. 784-854.*



7. Tsai W-C, Chiou H-J, Chou Y-H, Wang H-K, Chiou S-Y, Chang C-Y. **Differentiation between schwannomas and neurofibromas in the extremities and superficial body: the role of high-resolution and color Doppler ultrasonography.** *J Ultrasound Med Off J Am Inst Ultrasound Med.* 2008 Feb;27(2):161–166 ; quiz 168–169.
  
8. Palocaren T, Walter NM, Madhuri V, Gibikote S. **Schwannoma of the fibula.** *J Bone Joint Surg Br.* 2008 Jun 1;90-B(6):803–5.
  
9. Coulon A, Milin S, Laban E, Debiais C, Jamet C, Goujon J-M. **Aspects histopathologiques des principales tumeurs des nerfs périphériques.** *Neurochirurgie.* 2009 Oct;55(4-5):454–8.
  
10. Dictionnaire | **Académie nationale de médecine: Schwannome** [Internet]. *Académie Nationale de Médecine.* [cited 2015 Jul 19]. Available from : <http://www.academie-medecine.fr/dictionnaire/>
  
11. Allieu Y, Chammas M, Jacoulet P. **Tumeurs primitives des nerfs périphériques.** **Httpwwwem-Premiumcomdatatraitesap15-22108** [Internet]. [cited 2015 Jan 23]; Available from : <http://www.em-premium.com.bases-doc.univ-lorraine.fr/article/8335/resultatrecherche/3>
  
12. Ducatman BS, Scheithauer BW, Piepgras DG, Reiman HM, Ilstrup DM. **Malignant peripheral nerve sheath tumors. A clinicopathologic study of 120 cases.** *Cancer.* 1986 May 15;57(10):2006–21.

13. Coady MSE, Polaczar S, Page RE. **Cutaneous Malignant Peripheral Nerve Sheath Tumour (Mpnst) of the Hand: A Review of Current Literature.** *J Hand Surg Br Eur Vol.* 1993 Aug 1;18(4):478–81.
14. Fisher C, Carter RL, Ramachandra S, Thomas DM. **Peripheral nerve sheath differentiation in malignant soft tissue tumours: an ultrastructural and immunohistochemical study.** *Histopathology.* 1992 Feb;20(2):115–25.
15. Angelov L, Davis A, O’Sullivan B, Bell R, Guha A. **Neurogenic sarcomas : experience at the University of Toronto.** *Neurosurgery.* 1998 Jul;43(1):56–64 ; discussion 64–65.
16. Herness D, Posner MA, Steiner G. **Malignant Schwannoma.** *The Hand.* 1975 Jun 1;7(3):300–2.
17. Le Guellec S. **Les tumeurs des gaines des nerfs périphériques.** *Ann Pathol.* 2015 Jan;35(1):54–70.
18. Kehoe NJ, Reid RP, Semple JC. **Solitary benign peripheral-nerve tumours. Review of 32 years’ experience.** *J Bone Joint Surg Br.* 1995 May;77(3):497–500.
19. Artico M, Cervoni L, Wierzbicki V, D’Andrea V, Nucci F. **Benign neural sheath tumours of major nerves: Characteristics in 119 surgical cases.** *Acta Neurochir (Wien).* 1997 Dec;139(12):1108–16.
20. Das S, Ganju A, Tiel RL, Kline DG. **Tumors of the brachial plexus.** *Neurosurg Focus.* 2007;22(6):E26.

21. Das Gupta TK, Brasfield RD, Strong EW, Hajdu SI. **Benign solitary Schwannomas (neurilemmomas)**. *Cancer*. 1969 Aug;24(2):355–66.
22. Bouvier C, Maues de Paula A, Roche P-H, Chagnaud C, Figarella-Branger D. **Tumeurs du système nerveux périphérique**. *EMC - Neurol*. 2013 Jan;10(1):1–11.
23. Peers JH. **Primary Intramedullary Neurogenic Sarcoma of the Ulna**. *Am J Pathol*. 1934 Nov;10(6):811–820.3.
24. Turk PS, Peters N, Libbey NP, Wanebo HJ. **Diagnosis and management of giant intrasacral schwannoma**. *Cancer*. 1992 Dec 1;70(11):2650–7.
25. Anract P, Babinet A, De Pinieux G, Carlioz A, Forest M, Tomeno B. **Schwannomes géants du sacrum : À propos de 3 cas et revue de la littérature**. *Rev Chir Orthopédique Réparatrice Appar Mot*. 1998;84(3):239–46.
26. Afshar A, Afaghi F. **Intraosseous Schwannoma of the Second Metacarpal : Case Report**. *J Hand Surg*. 2010 May 1;35(5):776–9.
27. Morton KS, Vassar PS. **Neurilemmoma in bone : report of a case**. *Can J Surg J Can Chir*. 1964 Apr;7:187–9.
28. Seth HN, Rao BDP, Kathpalia PML. **Neurilemmoma of Bone**. *J Bone Joint Surg Br*. 1963 May 1;45-B(2):382–3.
29. Vora RA, Mintz DN, Athanasian EA. **Intraosseous schwannoma of the metacarpal**. *Skeletal Radiol*. 2000 Apr;29(4):224–6.
30. Gin J, Calmet J, Sirvent JJ, Domènech S. **Intraosseous neurilemmoma of the radius : a case report**. *J Hand Surg*. 2000 Mar 1;25(2):365–9.

31. Nazarian S, Legré R, Magalon G, Rogé F, Solari C. **Technique d'exérèse d'un schwannome pelvien géant présacré à développement ischiatique.** *Httpwwwem-Premiumcomdatarevues003510400089SUP6175 [Internet]. 2008 Apr 18 [cited 2015 Jan 2]; Available from : <http://www.em-premium.com.bases-doc.univ-lorraine.fr/article/148039/resultatrecherche/6>*
  
32. Rha SE, Byun JY, Jung SE, Chun HJ, Lee HG, Lee JM. **Neurogenic tumors in the abdomen: tumor types and imaging characteristics.** *Radiogr Rev Publ Radiol Soc N Am Inc. 2003 Feb;23(1):29-43.*
  
33. Vlychou M, Dailiana ZH. **Ancient Schwannoma of the Hand.** *J Hand Surg. 2011 Dec 1;36(12):2030-3.*
  
34. Tadví JS, Anand A, Humphrey A. **Ancient Schwannoma of the Middle Finger.** *J Hand Surg Eur Vol. 2007 Dec 1;32(6):722-722.*
  
35. Daoudi A, Znati K, Elibrahimi A, Loudiyi WD, Elmrini A, Amarti AR, et al. **Schwannome plexiforme sous-cutané de l'avant-bras. À propos d'un cas.** *Ann Chir Plast Esthét. 2009 Feb;54(1):75-7.*
  
36. Talwalkar SC, Cutler L, Stilwell JH. **Multiple Plexiform Schwannoma of the Hand and Forearm: A Long-Term Follow-Up.** *J Hand Surg Br Eur Vol. 2005 Aug 1;30(4):358-60.*
  
37. Bendon CL, Giele HP. **Macroductyly in the Setting of a Plexiform Schwannoma in Neurofibromatosis Type 2 : Case Report.** *J Hand Surg. 2013 Apr 1;38(4):740-4.*

38. Posner MA, McMahon MS, Desai P. **Plexiform schwannoma (neurilemmoma) associated with macrodactyly : a case report.** *J Hand Surg.* 1996 Jul;21(4):707–10.
39. Davidson SF, Das SK, Smith EE. **Cellular schwannoma of the hand.** *J Hand Surg.* 1989 Sep 1;14(5):907–9.
40. Mees ST, Spieker T, Eltze E, Brockmann J, Senninger N, Bruewer M. **Intrathoracic psammomatous melanotic schwannoma associated with the Carney complex.** *Ann Thorac Surg.* 2008 Aug;86(2):657–60.

*Tableau 1 : Caractéristiques de la population étudiée*

<b>Population totale</b>	<b>n= 149</b>
Exérèses réalisées	177
Population sans TNP	14
Population avec une TNP	135
Nombre de TNP	163
Âge moyen (extrêmes)	48,7 (16,4 – 87,2)
Sex-ratio (H/F)	70/65
<b>Nombre de patients :</b>	
TNP unique	118
TNP multiple (schwannome)	12
TNP multiple (neurofibrome)	3
Récidive	4
<b>Nombre de patients :</b>	
2 tumeurs	9
3 tumeurs	5
4 tumeurs ou plus	3

*Tableau 2 : Répartition des tumeurs des nerfs périphériques sur une période 14 années*

	TNP = 163
Schwannome	123 (75,4 %)
Neurofibrome	21 (12,8 %)
Neurolipofibrome	1 (0,6 %)
Pseudokyste mucoïde	1 (0,6 %)
Périneuriome	2 (1,2 %)
Lipome intraneural	1 (0,6 %)
MPNST	15 (9,2 %)

*Tableau 3 : Répartition des types histologiques de tumeurs des nerfs périphériques au membre supérieur et par région anatomique*

<u>Membre supérieur</u>		<u>N= 93</u>
Sus-claviculaire		
	Schwannome	6 (6,4 %)
	Neurofibrome	1 (1,0 %)
Scapula		
	Schwannome	1 (1,0 %)
Creux axillaire		
	Schwannome	6 (6,4 %)
	Neurofibrome	3 (3,2 %)
	MPNST	2 (2,1 %)
Épaule		
	Schwannome	2 (2,1 %)
	MPNST	2 (2,1 %)
Bras		
	Schwannome	10 (10,7 %)
	Neurofibrome	1 (1,0 %)
Coude		
	Schwannome	9 (9,6 %)
	MPNST	1 (1,0 %)
Avant-bras		
	Schwannome	9 (9,6 %)
	Neurofibrome	2 (2,1 %)
	Périneuriome	2 (2,1 %)
	MPNST	1 (1,0 %)
Poignet		
	Schwannome	7 (7,5 %)
	Neurofibrome	2 (2,1 %)
	Neurolipofibrome	1 (1,0 %)
Main		
	Schwannome	10 (10,7 %)
	MPNST	1 (1,0 %)
D1		
	Schwannome	2 (2,1 %)
D2		
	Schwannome	7 (7,5 %)
	Neurofibrome	3 (3,2 %)
D3		
	Schwannome	1 (1,0 %)
D5		
	Neurofibrome	1 (1,0 %)



Tableau 4 : Répartition des TNP par nerfs au membre supérieur

	Schwannomes	Neurofibromes	NLF	PKM	Périneuriome	LIN	MPNST
Tronc primaire supérieur	3 (3,2 %)	0	0	0	0	0	0
Tronc primaire intermédiaire	1 (1,0 %)	0	0	0	0	0	0
Tronc primaire inférieur	1 (1,0 %)	0	0	0	0	0	0
Tronc secondaire antéromédial	0	1 (1,0 %)	0	0	0	0	0
Tronc secondaire antérolatéral	1 (1,0 %)	0	0	0	0	0	0
Tronc secondaire postérieur	1 (1,0 %)	1 (1,0 %)	0	0	0	0	1 (1,0 %)
Nerf spinal	2 (2,1 %)	0	0	0	0	0	0
Nerf infraépineux	1 (1,0 %)	0	0	0	0	0	0
Nerf axillaire	2 (2,1 %)	1 (1,0 %)	0	0	0	0	3 (3,2 %)
Nerf médian	21 (22,5 %)	1 (1,0 %)	1 (1,0 %)	0	2 (2,1 %)	1 (1,0 %)	1 (1,0 %)
Nerf interosseux antérieur	1 (1,0 %)	0	0	0	0	0	0
Nerf radial	4 (4,3 %)	2 (2,1 %)	0	0	0	0	1 (1,0 %)
Nerf radial – branche sensitive	1 (1,0 %)	0	0	0	0	0	0
Nerf interosseux postérieur	1 (1,0 %)	0	0	0	0	0	0
Nerf ulnaire	12 (12,9 %)	1 (1,0 %)	0	0	0	0	1 (1,0 %)
Nerf cutané médial avant-bras	1 (1,0 %)	1 (1,0 %)	0	0	0	0	0
Nerf musculo-cutané	0	0	0	0	0	0	0
Branche thénarienne	1 (1,0 %)	0	0	0	0	0	0
1 <sup>er</sup> nerf intermétacarpien	1 (1,0 %)	0	0	0	0	0	0
2 <sup>e</sup> nerf intermétacarpien	1 (1,0 %)	0	0	0	0	0	0
2 <sup>e</sup> nerf interdigital	1 (1,0 %)	0	0	0	0	0	0
3 <sup>e</sup> nerf intermétacarpien	1 (1,0 %)	0	0	0	0	0	0
3 <sup>e</sup> nerf interdigital	2 (2,1 %)	0	0	0	0	0	0
4 <sup>e</sup> nerf interdigital	0	0	0	0	0	0	0
Nerf collatéral	10 (10,7 %)	1 (1,0 %)	0	0	0	0	0
Nerf collatéral dorsal	0	3 (3,2 %)	0	0	0	0	0

NLF : Neurolipofibrome

PKM : Peusokyste mucoide des nerfs

LIN : Lipome intraneural

*Tableau 5 : Répartition des types histologiques de tumeurs des nerfs périphériques au membre inférieur et par région anatomique*

<b>Membre inférieur</b>		<b>N= 70</b>
Hanche	Schwannome	3 (4,2 %)
	Neurofibrome	2 (2,8 %)
	MPNST	1 (1,4 %)
Cuisse	Schwannome	14 (20 %)
	Neurofibrome	4 (5,7 %)
	MPNST	4 (5,7 %)
Genou	Schwannome	9 (12,8 %)
	Neurofibrome	1 (1,4 %)
	Pseudokyste mucoïde	1 (1,4 %)
	MPNST	2 (2,8 %)
Jambe	Schwannome	17 (24,2 %)
	MPNST	1 (1,4 %)
Cheville	Schwannome	5 (7,1 %)
Pied	Schwannome	5 (7,1 %)
	Neurofibrome	1 (1,4 %)

Tableau 6 : répartition des TNP par nerfs au membre inférieur

	Schwannomes	Neurofibromes	NLF	PKM	Péineuriome	LIN	MPNST
Nerf fémoral	6 (8,5 %)	4 (5,7 %)	0	0	0	0	1 (1,4 %)
Nerf obturateur	0	0	0	0	0	0	0
Nerf ischiatique	11 (15,7 %)	2 (2,8 %)	0	0	0	0	3 (4,2 %)
Nerf tibial postérieur	13 (18,5 %)	0	0	0	0	0	0
Nerf fibulaire commun	6 (8,5 %)	0	0	1 (1,4 %)	0	0	0
Nerf fibulaire superficiel	4 (5,7 %)	0	0	0	0	0	0
Nerf fibulaire profond	4 (5,7 %)	0	0	0	0	0	0
Nerf sural	4 (5,7 %)	0	0	0	0	0	0
Nerf saphène	3 (4,2 %)	1 (1,4 %)	0	0	0	0	1 (1,4 %)
Nerf plantaire interne	0	0	0	0	0	0	0
1 <sup>er</sup> nerf intermétatarsien	1 (1,4 %)	1 (1,4 %)	0	0	0	0	0
2 <sup>e</sup> nerf intermétatarsien	1 (1,4 %)	0	0	0	0	0	0
Non identifié	0	0	0	0	0	0	3 (4,2 %)

NLF : Neurolipofibrome

PKM : Peusokyste mucoide des nerfs

LIN : Lipome intraneural

*Tableau 7 : Répartition des sous-types histologiques des schwannomes  
sur une période 14 années*

---

	N = 123
Schwannome	116 (94,3 %)
Schwannome ancien	4 (3,2 %)
Schwannome cellulaire	2 (1,6 %)
Schwannome plexiforme	1 (0,8 %)

---

*Tableau 8 : Corrélation entre le diagnostic chirurgical de présomption et le diagnostic histologique définitif : situations des formes frontière*

<u>Diagnostic chirurgical (n=177)</u>	<u>Diagnostic histologique (n=177)</u>
82 Schwannomes	80 Schwannomes 1 Frontières 1 Divergences
18 Neurofibromes	7 Neurofibromes 5 Frontières 5 Divergences 1 Pas de résultat
27 TNP non précisées	20 Schwannomes 4 MPNST 1 Péri-neuriome 1 Névrome 1 Tumeur à cellules géantes
30 Non précisés	11 Schwannomes 8 Neurofibromes 8 MPNST 1 Péri-neuriome 1 Neurolipofibrome 1 Sarcome myxoïde
20 Autres	20 Autres

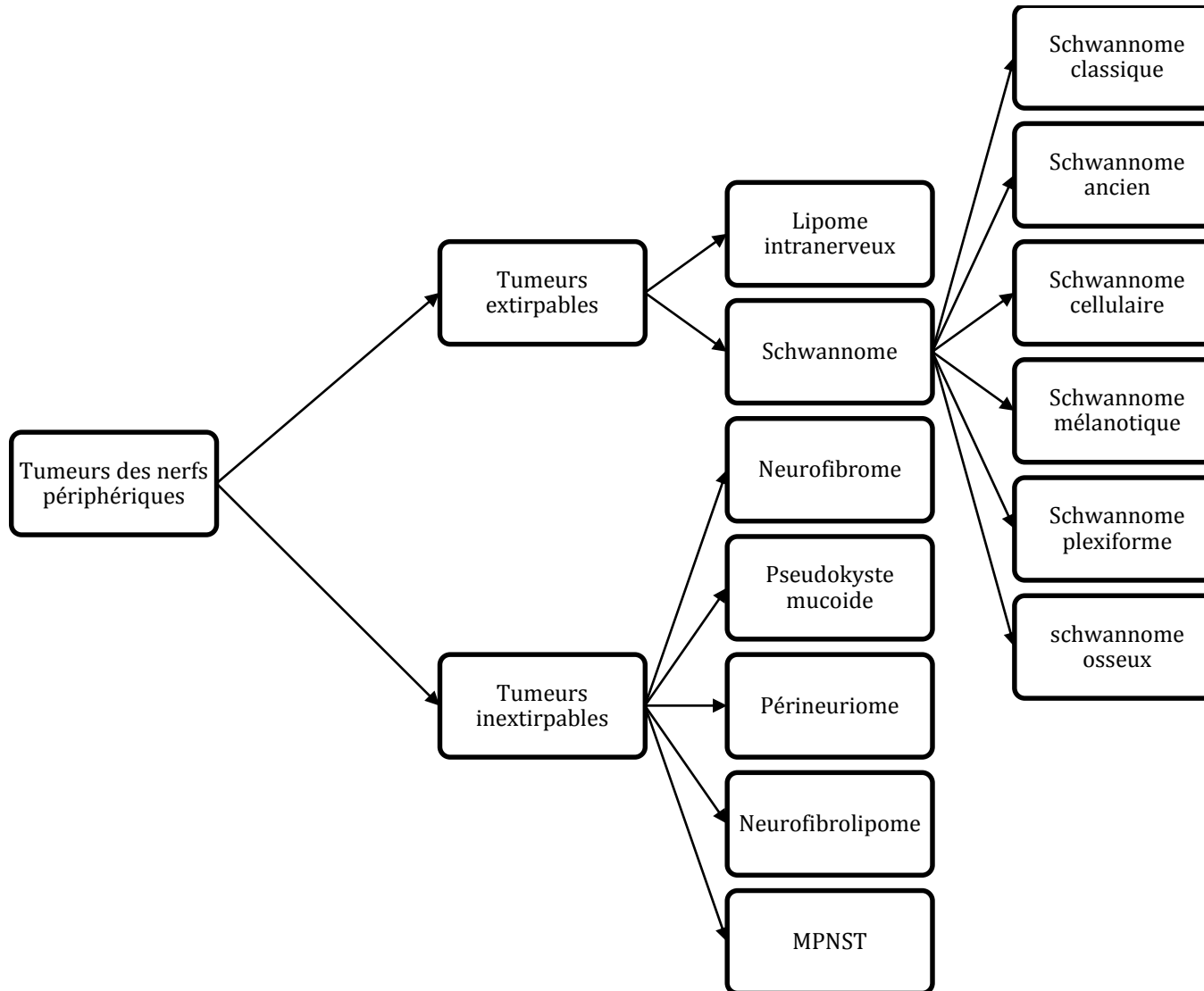
*Tableau 9 : Corrélation entre le développement d'un schwannome et les fascicules sensitifs.*

---

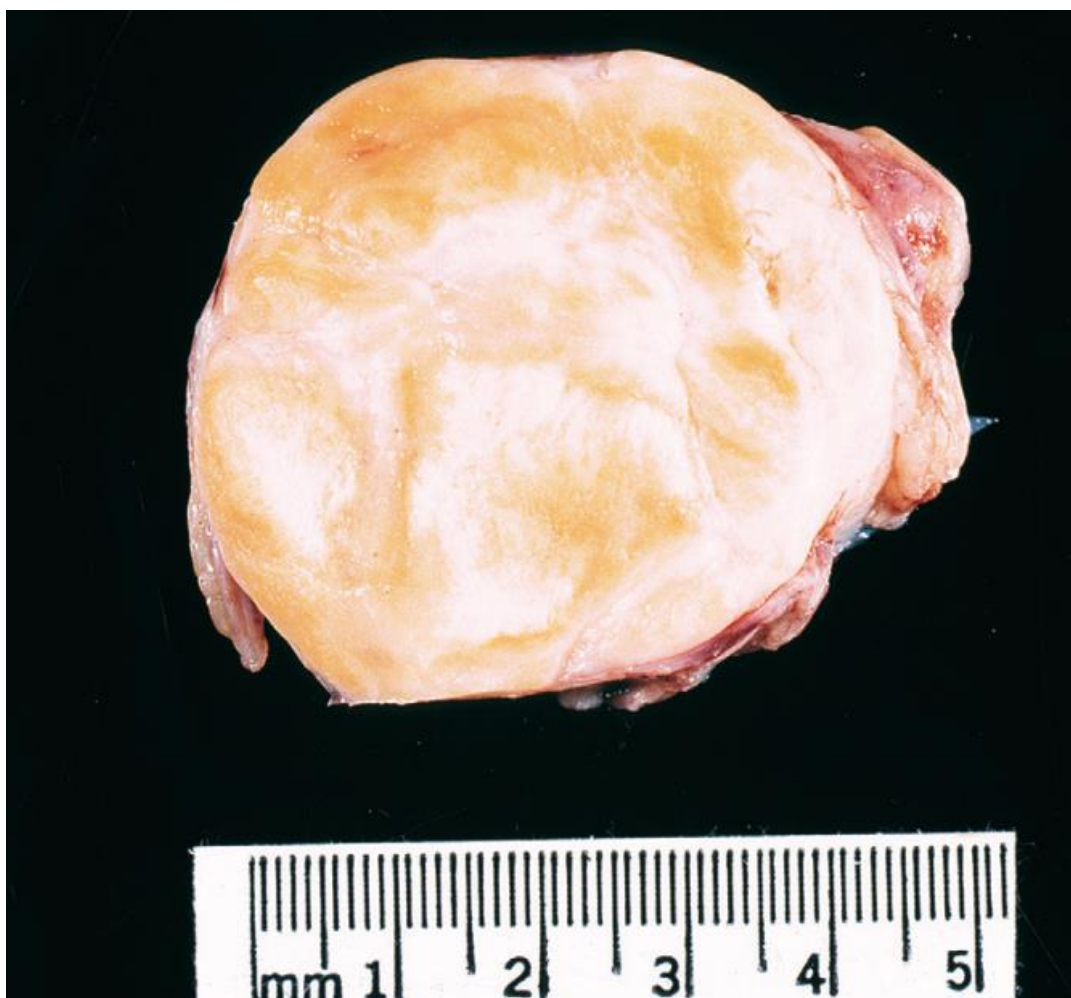	<b>Schwannomes n=123</b>
Fascicules	
Sensitifs	34 (27,6 %)
Moteurs	4 (3,2 %)
Mixtes	85 (69,1 %)

---

Diagramme 1 : Classification des TNP, en fonction du critère extirpable ou non de la lésion tumorale



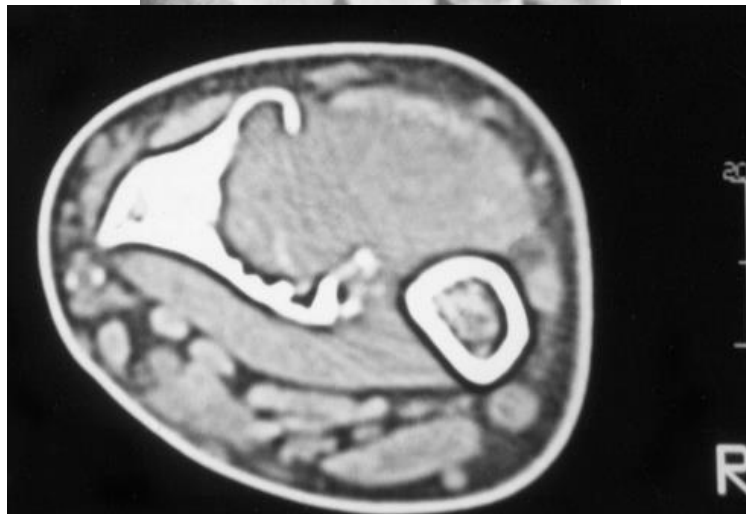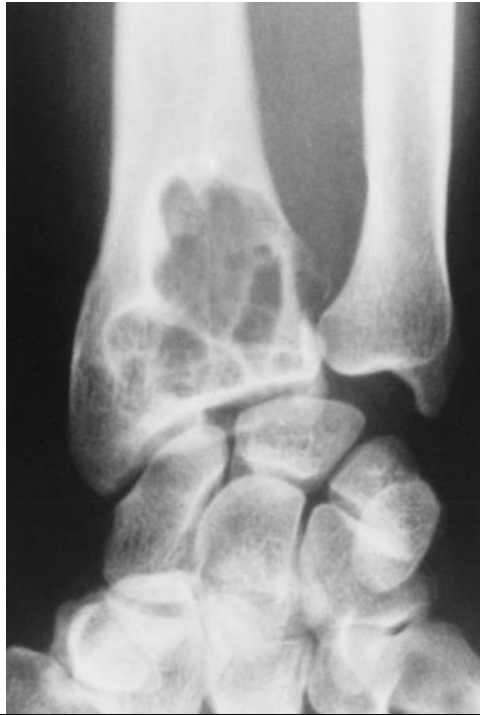*Iconographie 1 : Schwannome en coupe  
vue macroscopique*





*Iconographie 2 : Imageries d'un schwannome osseux de l'extrémité inférieure du radius*

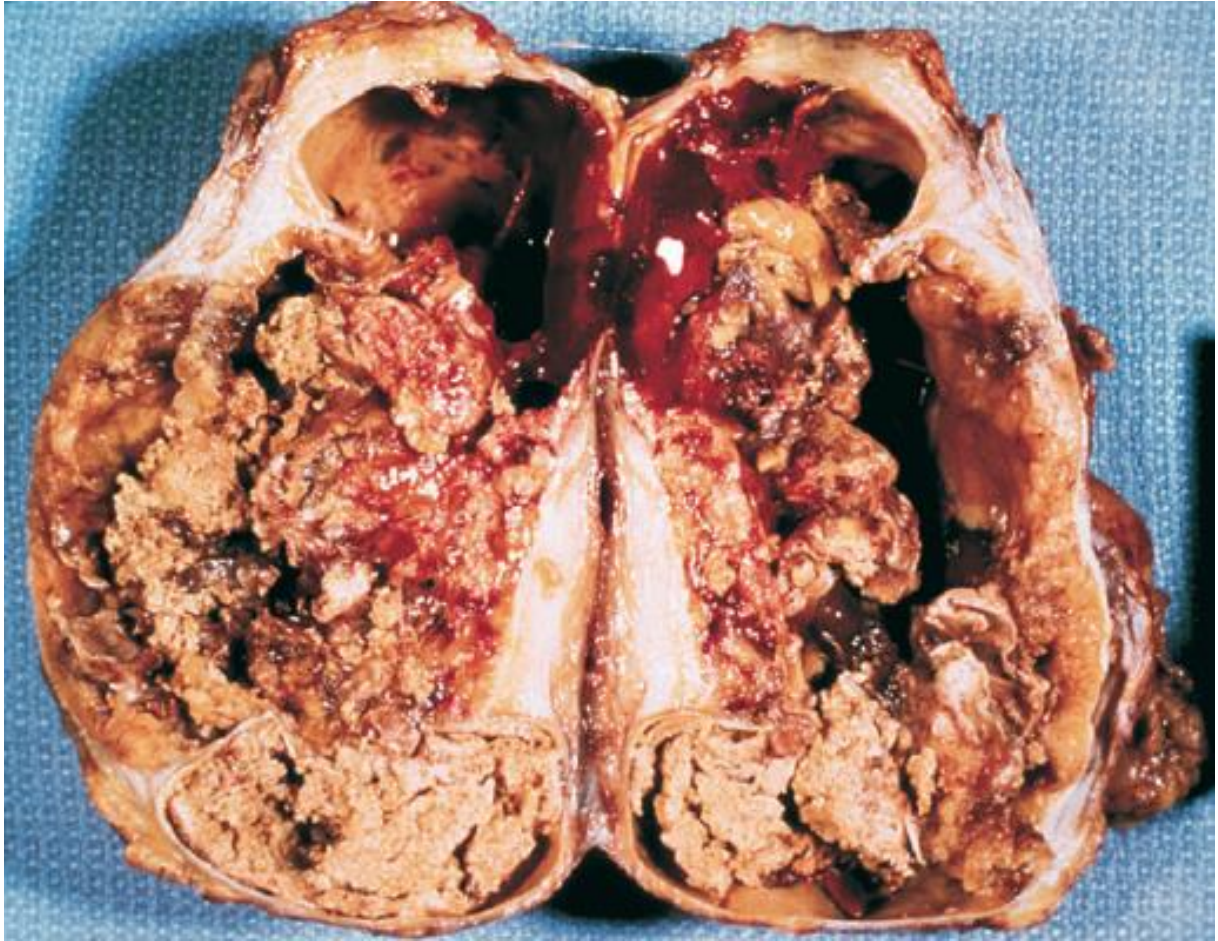
**A**



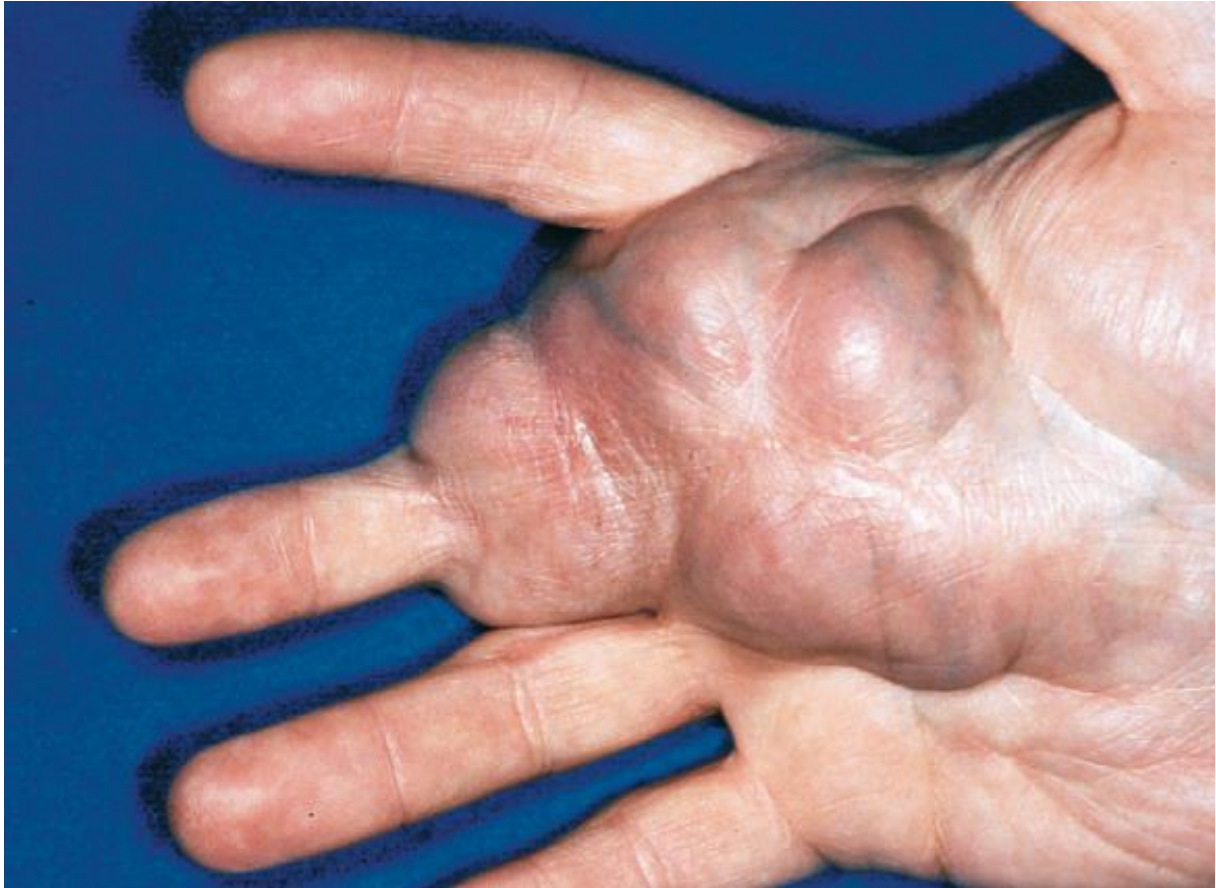**B**

*Radiographie de poignet de face, **image A**, des images ostéolytiques du radius distal sont observées, avec une lyse de la corticale. Coupe tomодensitométrique axiale passant par les deux os de l'avant-bras, au-dessus de l'articulation radio-ulnaire distale, **image B**. Une lyse de la corticale dorsale est visualisée.*

*Iconographie 3 : Schwannome ancien en coupe  
vue macroscopique*



*Iconographie 4 : Schwannome plexiforme  
d'un nerf collatéral radial du majeur*



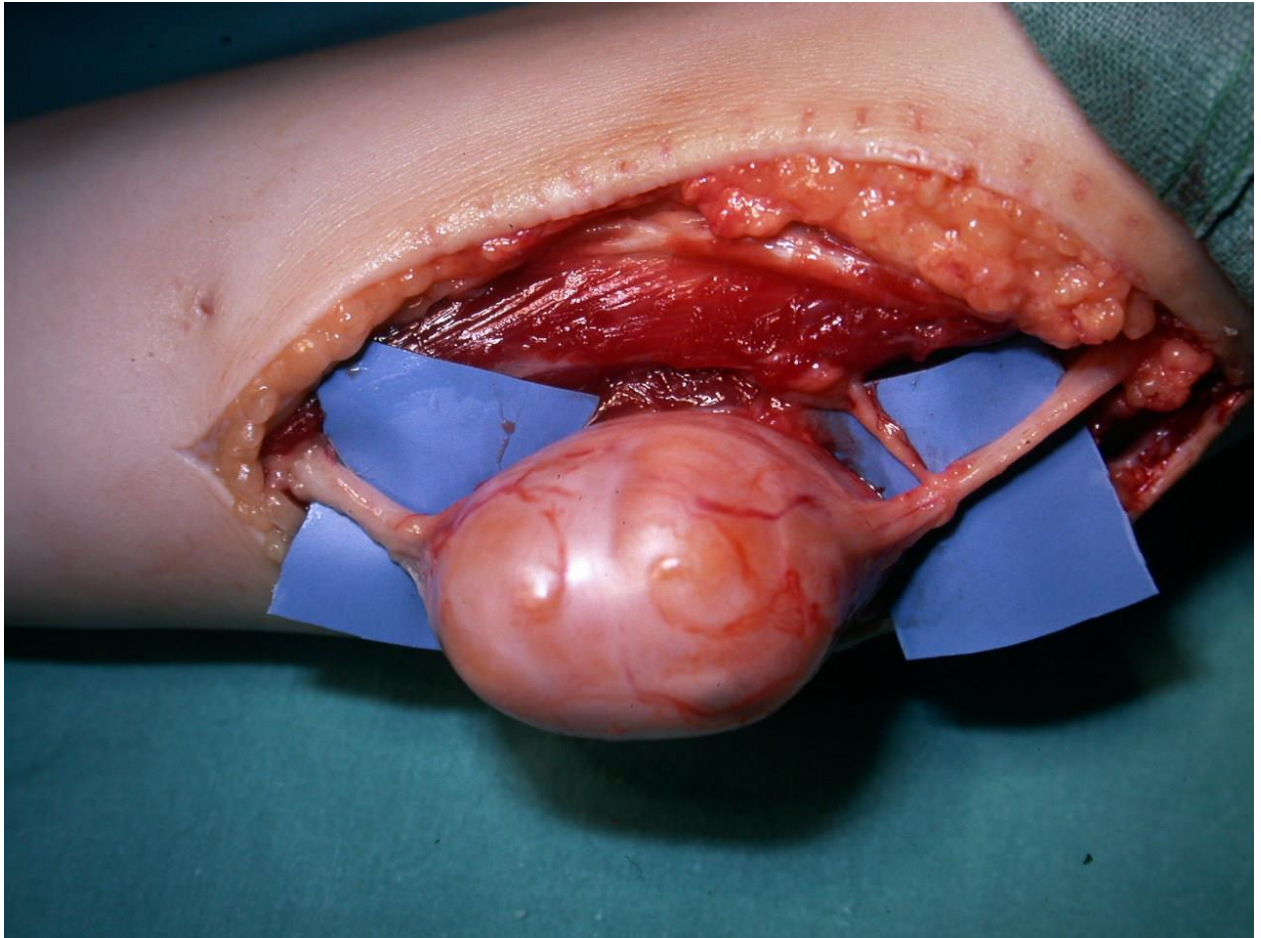
*Iconographie 5 : Schwannome cellulaire en coupe  
vue macroscopique*

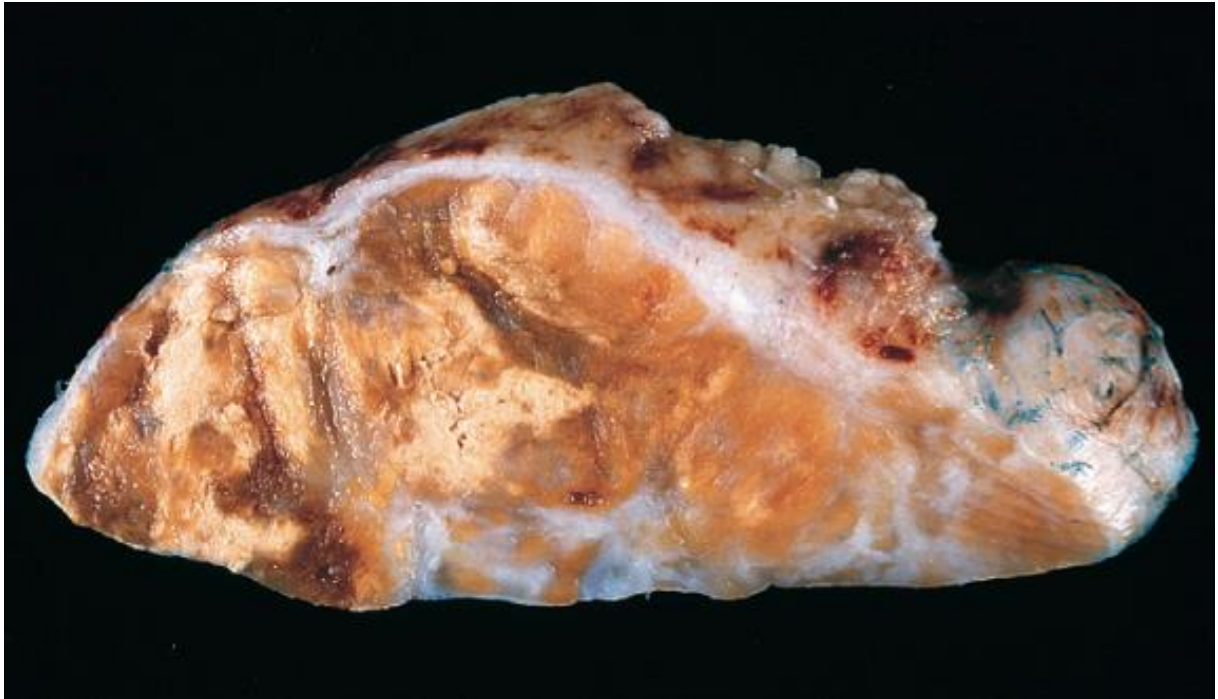

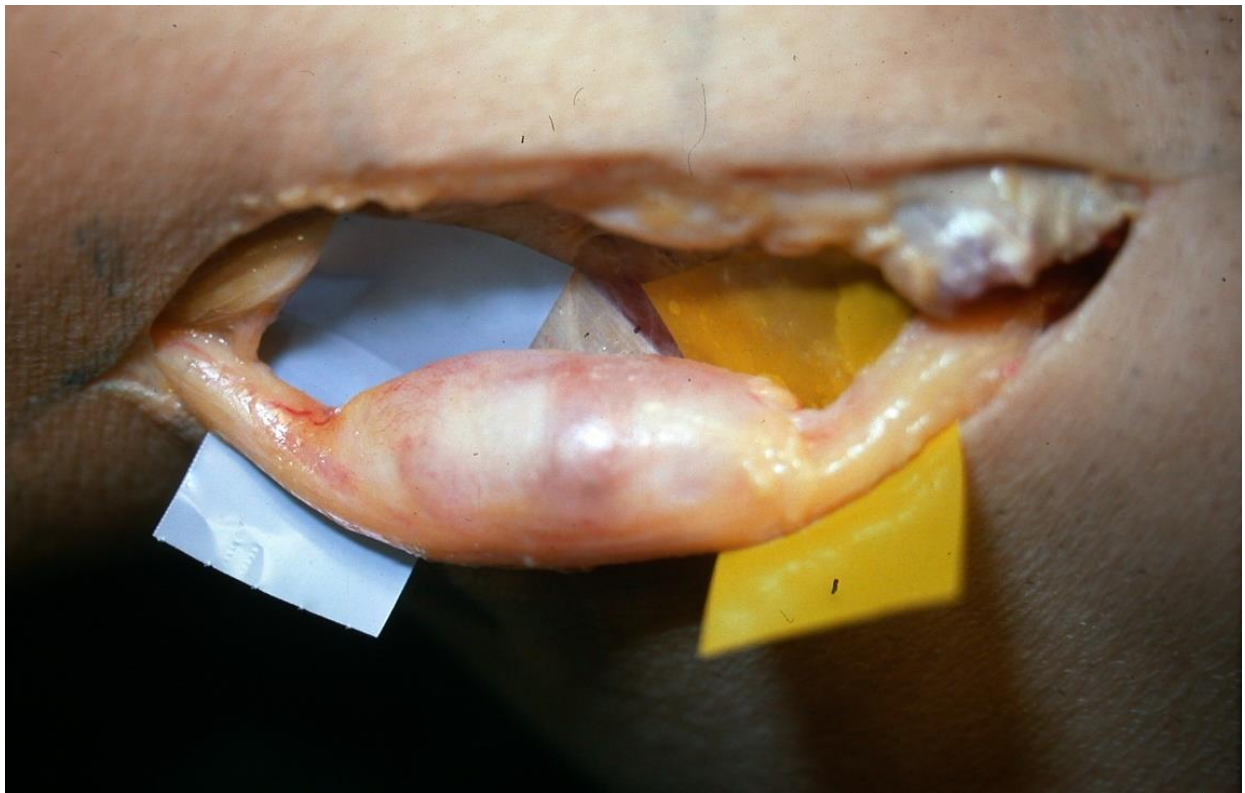Tableau 10 : Les différents types de schwannomes

Types	Ancien	Plexiforme	Mélanotique	Cellulaire	Osseux
Particularités Histologiques	Hémorragie Calcifications Kyste		Présence de mélanosomes	Confusion avec les MPNST	Forme classique
Particularités Cliniques	Évolution longue	Infiltration cutanée	Confusion avec les mélanomes		
Particularités Iconographiques	Calcifications				Évocateur d'une lésion maligne
Localisation Particulière	Tronc et racine des membres	Cutanée et Sous-cutanée			Intraosseuse
Contexte Général			Hyperactivité endocrinienne		
Risque de Transformation	Possible	Non décrit	Si associé au complexe de Carney	Non décrit	Non décrit
Risque de Récidive		Majeur		Majeur	Majeur
Particularité Chirurgicale	Volume important Parfois	Problème de couverture			Résection osseuse

*Iconographie 6 : Vue peropératoire d'un schwannome  
présentant les aspects macroscopiques classiques de cette tumeur*



*Iconographie 7 : Vue peropératoire d'un schwannome  
présentant les aspects macroscopiques d'un neurofibrome*



## **4 La schwannomatose, une entité méconnue du chirurgien**



## 4-1 Introduction

Les schwannomes, tumeurs bénignes des gaines des nerfs périphériques, sont les tumeurs les plus fréquentes du tissu nerveux (1), et cela malgré une prévalence très faible (2,3). L'association d'au moins deux schwannomes doit faire évoquer au praticien l'existence d'une phacomatose (4).

La plus connue reste la maladie de Von Recklinghausen, ou neurofibromatose de type 1, qui dans ce cas est caractérisée par l'apparition de neurofibromes multiples atteignant tous les tissus (5,6). Dans ce contexte, le développement d'un schwannome est sans lien avec cette phacomatose (7-9).

La neurofibromatose de type 2 est caractérisée par l'apparition de schwannomes multiples associés spécifiquement à une atteinte de la 8<sup>e</sup> paire des nerfs crâniens (5). D'autres descriptions plus rares de schwannomes multiples existent dans la littérature et rentrent dans des contextes d'atteintes syndromiques (10-12).

Une nouvelle description de neurofibromatose entretient la polémique quant à l'indépendance complète de cette nouvelle forme avec la neurofibromatose de type 2 (6,8). La schwannomatose, ou neurofibromatose de type 3, en tant qu'entité clinique indépendante est strictement méconnue des chirurgiens prenant en charge des patients porteurs de schwannomes multiples.

Notre objectif principal était de déterminer la proportion de schwannomatoses, ou neurofibromatose de type 3 dans notre série. Nos objectifs secondaires étaient la détermination de formes cliniques distinctes de schwannomatoses, et la description de leurs expressions cliniques.

## 4-2 Matériel et méthode

Les données issues de ce travail étaient extraites de la population générale présentée précédemment (1 - Introduction générale).

Les critères d'inclusions étaient l'identification histologique d'un schwannome sur la pièce d'exérèse, l'existence d'au moins deux schwannomes chez le même patient, la réalisation d'une IRM de l'encéphale, l'absence de correspondance aux critères d'appartenance à une NF2 selon la conférence de consensus de 1988 (13), revue par Kim (14). Les critères d'exclusions étaient l'absence de résultats histologiques après exérèse chirurgicale de la tumeur, la présence uniquement de résultats anatomopathologiques issus d'une biopsie.

En cas de schwannomes multiples, lorsqu'une seule tumeur avait fait l'objet d'une exérèse permettant d'établir le diagnostic de schwannome, les autres tumeurs nerveuses chez un même patient étaient considérées être des schwannomes, si leurs caractéristiques IRM étaient superposables.

La réalisation d'une IRM de l'encéphale s'attachait à rechercher la présence ou non, d'une tumeur de la 8<sup>e</sup> paire des nerfs crâniens.

Lors de la consultation de révision, l'absence d'histoire familiale était vérifiée, ainsi que l'absence de symptomatologie en faveur d'une atteinte de la 8<sup>e</sup> paire des nerfs crâniens. Une IRM de l'encéphale était demandée ; dans le cas où celle-ci avait été

réalisée au décours de la prise en charge, et qu'il n'était pas constaté d'atteintes cliniques de la 8<sup>e</sup> paire des nerfs crâniens. Il était également recherché une modification de l'examen clinique du patient liée aux schwannomes des nerfs périphériques depuis la dernière consultation de contrôle. Chez les patients porteurs de schwannomes multiples, l'ensemble des nerfs affectés a été identifié.

Cent deux patients ont été pris en charge pour un schwannome des nerfs périphériques. Cent vingt-trois schwannomes ont été formellement identifiés dans notre série (Tableau 1). La moyenne d'âge était de 52 ans, avec un sex-ratio à montrant une légère prédominance du sexe masculin.

Notre critère de jugement principal était la reconnaissance des critères d'appartenance clinique au groupe des schwannomatoses, selon les conditions proposées par la conférence de consensus de 1988 (13), et par Kim et al (14). Ces recommandations étaient la présence d'une schwannomatose (deux schwannomes ou plus), l'absence d'atteinte tumorale centrale ou des nerfs crâniens, l'absence d'histoire familiale, un âge supérieur à 18 ans lors du début des signes. Nos critères de jugement secondaires étaient la constatation d'une atteinte centrée sur un seul nerf, ou l'atteinte diffuse de plusieurs nerfs, afin de déterminer des formes cliniques différentes. En cas d'identification de formes cliniques distinctes, l'expression des symptômes cliniques préopératoires, postopératoires, et lors de la révision était comparée.

## 4-3 Résultats

### **Proportion de schwannomatose, ou NF 3, et caractérisation de cette population dans la série de schwannomes, sur une période de 14 années :**

Une population de 102 patients présentant un schwannome a été identifiée (Tableau 1). Quarante-deux patients possédaient un unique schwannome. La présence de deux schwannomes ou plus était constatée chez douze patients (Tableau 2). Une atteinte centrale était connue dans cinq cas. Des antécédents familiaux de schwannomes multiples étaient documentés pour trois patients. L'apparition des schwannomes a été remarquée après 18 ans pour sept patients.

Douze cas de schwannomes multiples ont été identifiés, permettant de poser le diagnostic de NF 3 dans sept cas, et de NF 2 dans cinq cas.

La population de NF 3 possédait un sex-ratio en faveur des femmes, avec un âge moyen à 48,7, pour sept cas authentifiés. Les cinq cas de NF2 authentifiés présentaient un sex-ratio également en faveur des femmes, avec un âge moyen à 33,6 (Tableau 3).

### **Distinction de formes cliniques différentes pour les NF 3 :**

Sept patients présentant une NF 3 ont été identifiés. Dans quatre cas, il existait une atteinte locale, et profuse d'un seul nerf. Pour trois patients, il était constaté une atteinte diffuse, et ponctuelle (Tableau 4).

Dans trois situations, l'atteinte était localisée aux membres supérieur et inférieur, avec un seul schwannome par nerf atteint. Dans les quatre autres situations, l'atteinte était localisée au membre inférieur, avec plusieurs schwannomes sur un seul nerf.

### **Manifestations cliniques préopératoires, postopératoires, et lors de la révision entre les différentes formes cliniques de NF 3 :**

Pour la première forme clinique individualisée (tableau 5), deux patients présentaient des symptômes préopératoires. Ces symptômes préopératoires ont perduré durant la période postopératoire chez un seul patient. Lors de la révision, aucun patient ne présentait de manifestations cliniques. Un seul patient n'a jamais connu de manifestations symptomatiques de ses schwannomes. Le recul moyen depuis l'exérèse des schwannomes était de 11,3 années.

Dans la deuxième forme clinique de schwannomatose (tableau 5), trois patients étaient indemnes de symptômes préopératoires. Deux de ces patients ont vu apparaître des symptômes neurologiques postopératoires, qui ont été retrouvés lors de la consultation de révision. L'unique patient de ce groupe dont l'examen clinique retrouvait des manifestations cliniques de ses schwannomes a vu les symptômes disparaître après l'intervention. Toutefois, ce patient n'a pu être examiné lors de la consultation de révision. Le recul moyen depuis l'exérèse des schwannomes était de 3,7 années.

#### 4-4 Discussion

La neurofibromatose de type 1, ou maladie de Von Recklinghausen, décrite en 1881 est largement connue du monde médical. Toutefois des confusions existent dans les comptes rendus médicaux avec la neurofibromatose de type 2. La NF 1 est caractérisée par la survenue de neurofibromes sur l'ensemble des tissus (5). La survenue d'un schwannome dans ce contexte est possible, et sans lien avec la NF1 (7-9). La NF 2 se caractérise par la présence de schwannomes multiples, associés à une atteinte centrale, et notamment une atteinte classique de la huitième paire des nerfs crâniens (bilatérale ou non) (5).

Les descriptions de schwannomes multiples dans la littérature ne sont pas exclusivement des NF 2 ; d'autres phacomatoses peuvent être responsables de ce développement de schwannomes multiples tels que les syndromes de Birt-Hogg-Dubé (11), de Muir-Torre (10), ou le syndrome de Carney (12). Ces trois dernières formes restent exceptionnelles, et les descriptions de médecine interne ne font état que de quelques cas.

Une dernière forme controversée responsable d'un développement de schwannomes multiples est décrite dans la littérature (6,8). Il s'agit de la neurofibromatose de type 3, ou schwannomatose. La première description apparaît dans la littérature japonaise en 1984 (15). Sa diffusion à l'ensemble de la communauté scientifique ne se fera que tardivement. Les travaux permettant de préciser les gènes impliqués n'apparaîtront que 15 ans plus tard (16-18). Pour certains auteurs (7,19-21),



elle serait une variation de la NF 2. Toutefois, cette forme se distingue de la NF 2 sur deux plans. Son expression génétique est différente (17,18,22–26), ainsi que la présentation clinique du patient (14,24,25,27,28).

Dans la NF 2, la survenue d'une mutation germinale sur le gène Merlin est responsable de la maladie. Ce gène Merlin localisé sur le chromosome 22 (locus 22q 12.2) code pour une protéine cytoplasmique (schwannomine) intervenant dans l'adhésion cellulaire (16–18).

Dans la NF 3, c'est une mutation somatique modificatrice qui est observée. Celle-ci se fait toujours sur le chromosome 22, mais épargne le gène Merlin. Elle se produit sur le gène SMARCB1, à une courte distance (5 mégas paires de bases) du gène Merlin (17,18,29–31).

L'incidence des NF 2 et 3 reste semblable (1/35 000) (23), avec une représentation de l'ordre de 2,4 à 5 % des schwannomes extirpés dans les séries anatomopathologiques (23). Malgré toutes ces similitudes épidémiologiques, des différences cliniques existent. Plusieurs auteurs proposent des critères stricts pour différencier ces deux entités (14,24,25,27,28) (Tableau 6). Une limite d'âge de 18 ans est un critère de différenciation, puisque les schwannomatoses n'apparaissent jamais avant 18 ans. L'absence de tumeurs centrale ou des nerfs crâniens (notamment la VIIIe paire) sont un élément fondamental pour porter le diagnostic de NF 3. L'absence d'histoire familiale de schwannomes multiples n'est pas un critère exclusif. Il semble exister des formes familiales de schwannomatoses, liées à une transmission autosomique

dominante avec une pénétrance incomplète (17,19,32). Cependant, l'identification de cette forme familiale n'est pas encore bien élucidée.

Dans notre série, sept patients correspondent aux critères exclusifs de la schwannomatose. Cette proportion correspond à l'incidence générale de la NF 3 dans la population générale. Nos résultats semblent montrer une prévalence identique entre les deux sexes, confirmant les résultats de Chick (6). Toutefois, la petitesse de notre échantillon incite à la prudence. De même, pour l'âge moyen de cet échantillon qui paraît logiquement plus élevé que celui des patients présentant une NF 2.

Ces diagnostics ont pu être posés grâce aux critères cliniques définis par Kim et coll. (14), et à la conférence National Institutes of Health (13). Toutefois, une part d'erreur est possible sans identification génétique formelle comme le propose Mc Collin (18). Effectivement, il est impératif devant l'apparition de schwannomes multiples sans atteinte de la VIIIe paire des nerfs crâniens chez un adolescent, ou un jeune adulte de ne pas conclure hâtivement à une NF 3. Cette présentation peut-être l'entrée dans une NF 2, avec la formation tardive d'un schwannome vestibulaire (6,7). Dans ce sens, il a été réalisé une IRM corps entier pour l'ensemble des patients présentant des schwannomes multiples dans cette série. Ainsi, cinq patients présentent une atteinte centrale, ou de la VIIIe paire des nerfs crâniens. Ces éléments permettent d'exclure formellement ces patients du groupe des NF 3. L'absence d'atteinte centrale, ainsi que du nerf cochléo-vestibulaire chez sept patients, associées à une moyenne d'âge de 48,7 années, avec un minimum à 34,3 ans, sont autant d'arguments solides pour affirmer la présence de sept patients présentant une NF 3 dans notre série. La confirmation génétique n'a pu être obtenue pour des raisons de difficultés de financement des analyses, ainsi que

d'organisation des prélèvements sanguins, et de conservation des échantillons prélevés dans notre service de consultation.

La présentation clinique des patients ayant une schwannomatose nous a interpellé durant ce travail (Tableau 4). Il semble exister deux formes distinctes de cette maladie qui n'ont pas été décrites jusque là. Deux groupes de patients se détachent dans cette petite série de sept cas. Dans le premier groupe, on constate une schwannomatose ciblant un seul nerf, mais avec une quantité important de schwannomes, organisant un contact étroit entre eux. Cette forme est présente chez quatre patients de notre série. Dans cette situation, seul le membre inférieur est concerné. Dans le second groupe, la schwannomatose touche plusieurs nerfs, sur l'ensemble des membres. Dans ce contexte, un seul schwannome est retrouvé par atteinte. Cette présentation de la maladie est retrouvée dans trois cas, avec pour tous une atteinte des membres supérieurs et inférieurs.

La première forme se caractérise par une atteinte locale et profuse, nous la qualifierons de forme « monotronculaire » (Iconographies 1 et 2). Cette forme peut être responsable de déformation du nerf, lui donnant l'aspect d'un chapelet de schwannomes (Iconographies 3 et 4). Il est souvent impossible dans ces formes monotronculaires concentrées de réaliser l'exérèse complète des schwannomes présents, du fait de la multitude de tumeurs présentes, ainsi que du risque de lésions fasciculaires.

Cette entité clinique n'atteint pas exclusivement le membre inférieur, des reports de cas présents dans la littérature rapportent des localisations de NF 3 sur des nerfs des membres supérieurs. Il semble d'ailleurs que ce membre soit plus fréquemment le siège de cette forme de schwannomatose (4,6,27,33).

La seconde forme se caractérise par une atteinte diffuse, et ponctuelle. Nous lui donnerons le nom de forme « pluritronculaire ». Dans cette forme de schwannomatose, la présentation de chaque schwannome est identique à une atteinte classique de schwannome isolée, à la seule exception que cette atteinte se répète chez un même patient, et cela de manière synchrone, ou non. Dans cette situation, l'exérèse reste identique à celle d'un schwannome isolé.

L'identification de deux expressions distinctes de schwannomatose, sous une forme pluritronculaire ou monotronculaire, peut laisser présager des différences d'expressions des tableaux cliniques présentés par ces patients. Il semble logique de penser qu'un nerf déformé par la présence d'une multitude de schwannomes même après exérèse de ces derniers ne pourra parfaitement fonctionner. Nos résultats issus d'une trop faible population n'ont pu permettre la réalisation de tests statistiques avec une puissance suffisante pour conclure. Toutefois, on remarque que l'apparition de symptômes postopératoires pour des patients exempts de manifestations cliniques préopératoires n'est observée que dans le groupe des formes monotronculaires. D'ailleurs, ces symptômes perdurent puisqu'ils sont retrouvés chez ces deux patients lors de la consultation de révision. Toujours dans ce groupe, l'exérèse des schwannomes semble favoriser l'apparition d'un déficit neurologique. Dans notre série, après la chirurgie, la moitié des patients présentent un déficit clinique. Ces déficits peuvent être

expliqués par un geste d'exérèse quasi exhaustif. Chick conseille de limiter l'exérèse à cinq schwannomes par exérèse. Pour cet auteur, le risque de déficit augmente significativement après l'exérèse du cinquième schwannome. Un seul patient de ce groupe a vu ses manifestations neurologiques disparaître après l'intervention. Toutefois, ce patient n'a pu être reçu en consultation de révision.

Il est intéressant de noter que dans le groupe des formes pluritronculaires, aucun patient ne présente de symptômes lors de la consultation de révision. Encore dans ce groupe, un patient semble être amélioré par la chirurgie, puisque les symptômes neurologiques présents avant et après l'intervention ne sont plus présents lors de la consultation de révision. Nos résultats des exérèses des formes pluritronculaires se rapprochent des résultats de la littérature concernant les exérèses de schwannomes isolés (34–36).

La forme monotronculaire ne semble pas pourvoyeuse de manifestations neurologiques. Cette déformation du nerf liée au nombre et volume des schwannomes est bien tolérée, puisqu'un seul patient présente des symptômes avant l'intervention. L'apparition de symptômes persistants après exérèse de schwannomes dans ce groupe n'est pas directement corrélée à la déformation du nerf, mais probablement au risque pris lors de l'intervention sur un nerf dont les fascicules sont tendus. Cette déformation se produisant sur plusieurs années, au fil de la croissance des schwannomes, doit probablement permettre une adaptation des fascicules devant cette distension lente et progressive.

Plusieurs auteurs (6,37,38) insistent sur les douleurs neurologiques fréquemment rencontrées chez ces patients, 62 % dans la population de Merker (37), en préopératoire comme en postopératoire. Nous n'avons pas enregistré de plaintes concernant des douleurs neurogènes, chez les patients de cette courte série.

Le recul moyen observé dans les deux formes décrites permet d'affirmer le caractère permanent des constatations cliniques. L'écart entre les deux reculs moyens s'explique en partie par le fait qu'un patient présentant la forme monotrunculaire ne s'est pas présenté lors de la consultation de révision. Ce patient aurait théoriquement eu un recul de 14 ans, permettant ainsi de majorer le recul moyen de son groupe.

Il est cependant important de préciser que nos constatations ne sont fondées uniquement que sur des tendances, et des supputations, car nos faibles effectifs ne permettent pas d'établir de conclusions solides.

Nous retrouvons comme la littérature le propose, 5 % de NF 3 sur la totalité des patients ayant eu une exérèse de schwannomes (18). Deux formes distinctes de schwannomatose, les formes monotrunculaires et pluritrunculaires, ont été identifiées dans ce travail. Il semblerait que la forme monotrunculaire présente un risque de déficit postopératoire plus important.

**Schwannomatose prévalence identique à la NF 2.**

**Critères diagnostiques cliniques : conférence de consensus de 1988.**

**Deux formes de NF 3 : concentrée et diluée.**

**La forme monotrunculaire :**

**Profuse et localisée, avec un risque important de déficit postopératoire.**

**La forme pluritrunculaire :**

**Diffuse et ponctuelle, avec un risque faible de déficit postopératoire.**

## 4-5 Références

1. Coulon A, Milin S, Laban E, Debiais C, Jamet C, Goujon J-M. **Aspects histopathologiques des principales tumeurs des nerfs périphériques.** *Neurochirurgie.* 2009 Oct;55(4-5):454-8.
2. Le Viet D, Lantieri L, Loy S. **Tumeurs extirpables des nerfs périphériques : à propos de 73 tumeurs nerveuses chez 53 patients.** *Ann Chir Plast Esthét.* 1993;38(2):172-9.
3. Chick G, Alnot J-Y, Silbermann-Hoffman O. **Tumeurs bénignes isolées des nerfs périphériques.** *Httpwwwem-Premiumcomdatarevues0035104000860008825 [Internet].* 2008 Apr 15 [cited 2015 Jan 2]; Available from : <http://www.em-premium.com.bases-doc.univ-lorraine.fr/article/141070/resultatrecherche/5>
4. Tanabe K, Tada K, Ninomiya H. **Multiple Schwannomas in the Radial Nerve.** *J Hand Surg Br Eur Vol.* 1997 Oct 1;22(5):664-6.
5. Caron S, Soto-Ares G, Vinchon M, Dhellemmes P, Pruvo J-P. **Système nerveux - Neuro-imagerie des phacomatoses.** *Httpwwwem-Premiumcomdatarevues0181980100440004241 [Internet].* 2008 Mar 13 [cited 2015 Jan 2]; Available from : <http://www.em-premium.com.bases-doc.univ-lorraine.fr/article/120506/resultatrecherche/6>
6. Chick G, Alnot J., Silbermann-Hoffman O. **Tumeurs multiples des nerfs périphériques : mise au point et revue de la littérature.** *Chir Main.* 2003 Jun;22(3):131-7.



7. Allieu Y, Chammas M, Jacoulet P. **Tumeurs primitives des nerfs périphériques.** *Httpwwwem-Premiumcomdatatraitessap15-22108 [Internet]. [cited 2015 Jan 23]; Available from : <http://www.em-premium.com.bases-doc.univ-lorraine.fr/article/8335/resultatrecherche/3>*
8. Huang J, Mobbs R, Teo C. **Multiple schwannomas of the sciatic nerve.** *J Clin Neurosci Off J Neurosurg Soc Australas.* 2003 May;10(3):391–3.
9. Martuza RL, Eldridge R. **Neurofibromatosis 2.** *N Engl J Med.* 1988 Mar 17;318(11):684–8.
10. Hingway Snehlata R. **Multiple schwannomas, including a plexiform variant, in a patient in the absence of neurofibromatosis I or II.** *Journal of The Scientific Society.* vol 42 et N° 1. 2015;37–41.
11. Renfree KJ, Lawless KL. **Multiple Neurilemmomas in Birt-Hogg-Dubé Syndrome : Case Report.** *J Hand Surg.* 2012 Apr 1;37(4):792–4.
12. Correa R, Salpea P, Stratakis CA. **Carney Complex : an update.** *Eur J Endocrinol Eur Fed Endocr Soc.* 2015 Jun 30 ;
13. **Neurofibromatosis. Conference statement. National Institutes of Health Consensus Development Conference.** *Arch Neurol.* 1988 May;45(5):575–8.
14. Kim DH, Hwang JH, Park S-T, Shin JH. **Schwannomatosis involving peripheral nerves : a case report.** *J Korean Med Sci.* 2006 Dec;21(6):1136–8.

15. Shishiba T, Niimura M, Ohtsuka F, Tsuru N. **Multiple cutaneous neurilemmomas as a skin manifestation of neurilemmomatosis.** *J Am Acad Dermatol.* 1984 May;10(5 Pt 1):744–54.
16. Jacoby LB, Jones D, Davis K, Kronn D, Short MP, Gusella J, et coll. **Molecular analysis of the NF2 tumor-suppressor gene in schwannomatosis.** *Am J Hum Genet.* 1997 Dec;61(6):1293–302.
17. MacCollin M, Willett C, Heinrich B, Jacoby LB, Acierno JS, Perry A, et al. **Familial schwannomatosis: exclusion of the NF2 locus as the germline event.** *Neurology.* 2003 Jun 24;60(12):1968–74.
18. MacCollin M, Chiocca EA, Evans DG, Friedman JM, Horvitz R, Jaramillo D, et al. **Diagnostic criteria for schwannomatosis.** *Neurology.* 2005 Jun 14;64(11):1838–45.
19. Evans D, Sainio M, Baser M. **Neurofibromatosis type 2.** *J Med Genet.* 2000 Dec;37(12):897–904.
20. King A, Gutmann DH. **The question of familial meningiomas and schwannomas: NF2B or not to be?** *Neurology.* 2000 Jan 11;54(1):4–5.
21. Purcell SM, Dixon SL. **Schwannomatosis. An unusual variant of neurofibromatosis or a distinct clinical entity?** *Arch Dermatol.* 1989 Mar;125(3):390–3.
22. Bouvier C, Maues de Paula A, Roche P-H, Chagnaud C, Figarella-Branger D. **Tumeurs du système nerveux périphérique.** *EMC - Neurol.* 2013 Jan;10(1):1–11.

23. MacCollin M, Woodfin W, Kronn D, Short MP. **Schwannomatosis A clinical and pathologic study.** *Neurology.* 1996 Apr 1;46(4):1072–9.
24. Ogose A, Hotta T, Morita T, Otsuka H, Hirata Y. **Multiple schwannomas in the peripheral nerves.** *J Bone Joint Surg Br.* 1998 Jul;80(4):657–61.
25. Seppälä MT, Sainio MA, Haltia MJ, Kinnunen JJ, Setälä KH, Jääskeläinen JE. **Multiple schwannomas: schwannomatosis or neurofibromatosis type 2?** *J Neurosurg.* 1998 Jul;89(1):36–41.
26. Ruggieri M, Huson SM. **The clinical and diagnostic implications of mosaicism in the neurofibromatoses.** *Neurology.* 2001 Jun 12;56(11):1433–43.
27. Hasham S, Matteucci P, Stanley PRW. **Schwannomatosis: Multiple Schwannomas of the Upper Limb.** *J Hand Surg Br Eur Vol.* 2006 Apr 1;31(2):182–4.
28. Baser ME, Friedman JM, Evans DGR. **Increasing the specificity of diagnostic criteria for schwannomatosis.** *Neurology.* 2006 Mar 14;66(5):730–2.
29. Omezzine SJ, Zaara B, Ben Ali M, Abid F, Sassi N, Hamza HA. **Une rare cause de sciatique non discale : le Schwannome du nerf sciatique.** *Rev Chir Orthopédique Traumatol.* 2009 Nov;95(7):649–52.
30. Bacci C, Sestini R, Provenzano A, Paganini I, Mancini I, Porfirio B, et al. **Schwannomatosis associated with multiple meningiomas due to a familial SMARCB1 mutation.** *Neurogenetics.* 2010 Feb;11(1):73–80.

31. Christiaans I, Kenter SB, Brink HC, van Os T a. M, Baas F, van den Munckhof P, et coll. **Germline SMARCB1 mutation and somatic NF2 mutations in familial multiple meningiomas.** *J Med Genet.* 2011 Feb;48(2):93–7.
32. Antinheimo J, Sankila R, Carpén O, Pukkala E, Sainio M, Jääskeläinen J. **Population-based analysis of sporadic and type 2 neurofibromatosis-associated meningiomas and schwannomas.** *Neurology.* 2000 Jan 11;54(1):71–6.
33. Lewis RC, Nannini LH, Cocke WM. **Multifocal neurilemmomas of median and ulnar nerves of the same extremity—Case report.** *J Hand Surg.* 1981 Jul 1;6(4):406–8.
34. Artico M, Cervoni L, Wierzbicki V, D’Andrea V, Nucci F. **Benign neural sheath tumours of major nerves: Characteristics in 119 surgical cases.** *Acta Neurochir (Wien).* 1997 Dec;139(12):1108–16.
35. Das Gupta TK, Brasfield RD, Strong EW, Hajdu SI. **Benign solitary Schwannomas (neurilemmomas).** *Cancer.* 1969 Aug;24(2):355–66.
36. Akambi Sanoussi K, Dubert T. **Schwannomes des nerfs périphériques de la main et du membre supérieur : analyse de 14 cas.** *Chir Main.* 2006 Sep;25(3-4):131–5.
37. Merker VL, Esparza S, Smith MJ, Stemmer-Rachamimov A, Plotkin SR. **Clinical features of schwannomatosis: a retrospective analysis of 87 patients.** *The Oncologist.* 2012;17(10):1317–22.
38. Wang DL, Smith KB, Esparza S, Leigh FA, Muzikansky A, Park ER, et coll. **Emotional functioning of patients with neurofibromatosis tumor suppressor syndrome.** *Genet Med Off J Am Coll Med Genet.* 2012 Dec;14(12):977–82.

*Tableau 1 : Caractéristiques générales de la population présentant un schwannome*

	N=102
Population totale	102
Patient présentant un seul schwannome	90
Patient présentant deux schwannomes minimum	12
Sex-ratio (H/F)	67/56
Âge moyen (extrêmes)	52,2 (18,1 - 87,2)
Nombre total de schwannomes	123
Schwannomes isolés	90
Schwannomes multiples	33

*Tableau 2 : Proportion de neurofibromatose de type 3 dans la population des schwannomes multiples, sur une période 14 années*

Patients avec schwannomes multiples	12
<b>Suspicion de NF 3</b>	
Patients avec schwannomes multiples	7
Atteintes centrales ou nerfs crâniens	0
Histoire familiale	0
Début après 18 ans	7
Patient présentant une NF 3	7
<b>Suspicion de NF 2</b>	
Patients avec schwannomes multiples	5
Atteintes centrales ou nerfs crâniens	5
Histoire familiale	3
Début après 18 ans	2
Patient présentant une NF 2	5

*Tableau 3 : Caractéristique générale de la population présentant une neurofibromatose de type 2 ou 3*

	n=12
Neurofibromatose de type 2	5
Sex-ratio (H/F)	2/3
Âge moyen (extrêmes)	33,6 (18,1 - 41,7)
Neurofibromatose de type 3	7
Sex-ratio (H/F)	3/4
Âge moyen (extrêmes)	48,7 (34,3 - 57,5)

*Tableau 4 : Schwannomatose et localisation anatomique*

<u>Patient</u>	<u>Nerfs atteints</u>	<u>Membre atteint</u>	<u>Schwannome / Site</u>
Patient n° 1	4	S & I	1
Patient n° 2	2	S & I	1
Patient n° 3	2	S & I	1
Patient n° 4	1	I	> 10
Patient n° 5	1	I	> 10
Patient n° 6	1	I	5
Patient n° 7	1	I	6

S = supérieur

I = inférieur



*Tableau 5 : Variations d'expressions cliniques préopératoires, postopératoires, et lors de la révision entre les deux formes de NF 3*

Symptômes	Préopératoires	Postopératoires	Révision
<b>Forme pluritronculaire</b>			
Patient n° 1	+	+	-
Patient n° 2	-	-	-
Patient n° 3	+	-	-
Recul moyen			11,3 (8,2-16,1)
<b>Forme monotronculaire</b>			
Patient n° 4	-	+	+
Patient n° 5	-	+	+
Patient n° 6	+	-	Pas de révision
Patient n° 7	-	-	-
Recul moyen			3,7 (1,1 – 8,8)

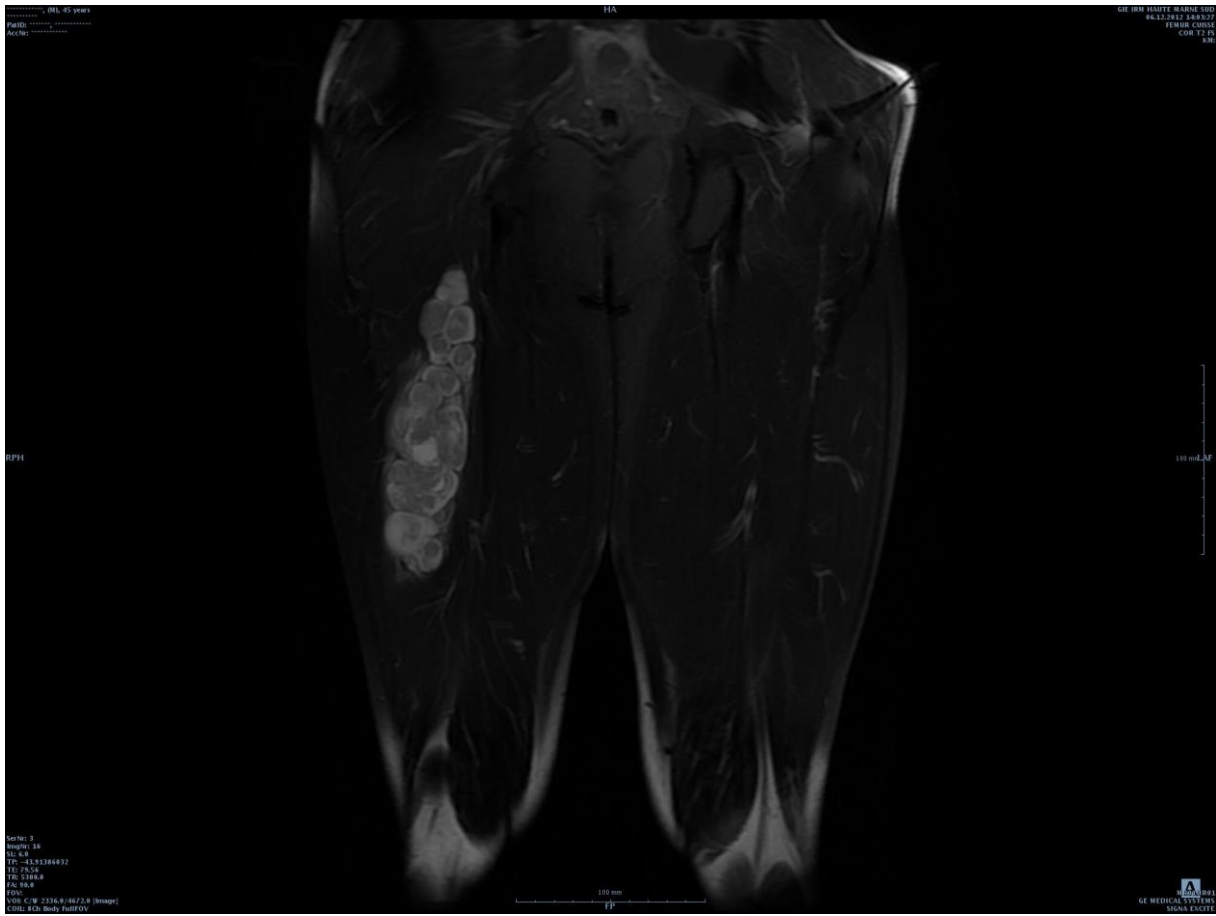
Le recul exprimé en années

Tableau 6 : Différences entre les neurofibromatoses de type 2 et 3

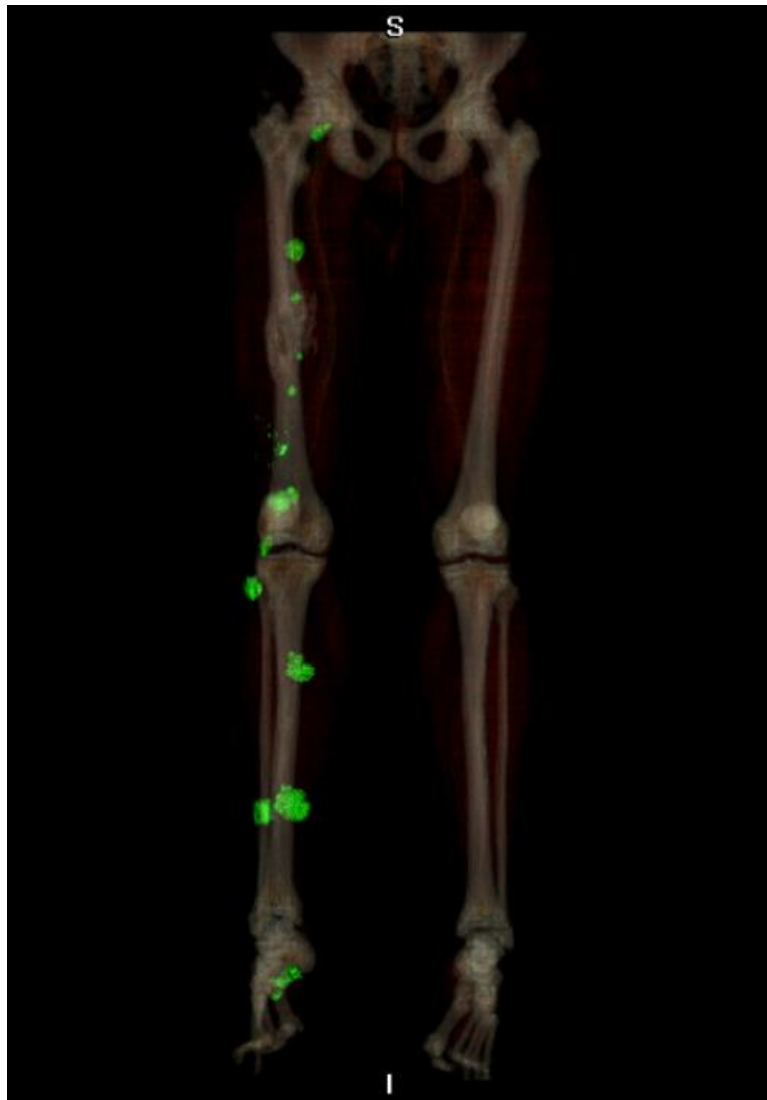	NF 2	NF 3
Génétique	Mutation germinale Chromosome 22 Gène Merlin (Chr 22q12)	Mutation somatique Chromosome 22 Gène SMARCB1 (Chr 22q11)
Épidémiologie	1/35 000 Pas de prévalence de sexe	1/35 000 Pas de prévalence de sexe
Clinique	Soit schwannomes vestibulaires bilatéraux Soit un des parents avec une NF 2 Et le sujet a un schwannome vestibulaire unilatéral Ou 2 des manifestations suivantes : <ul style="list-style-type: none"> <li>- Neurofibromes</li> <li>- Méningiome</li> <li>- Gliome</li> <li>- Schwannome</li> <li>- Cataracte juvénile</li> </ul> Début possible avant 18 ans	Au moins 2 schwannomes Absence de schwannomes vestibulaires Âge supérieur à 18 ans.

Il est indispensable de répondre à l'ensemble de critères cliniques de la NF 3, avant de pouvoir poser le diagnostic

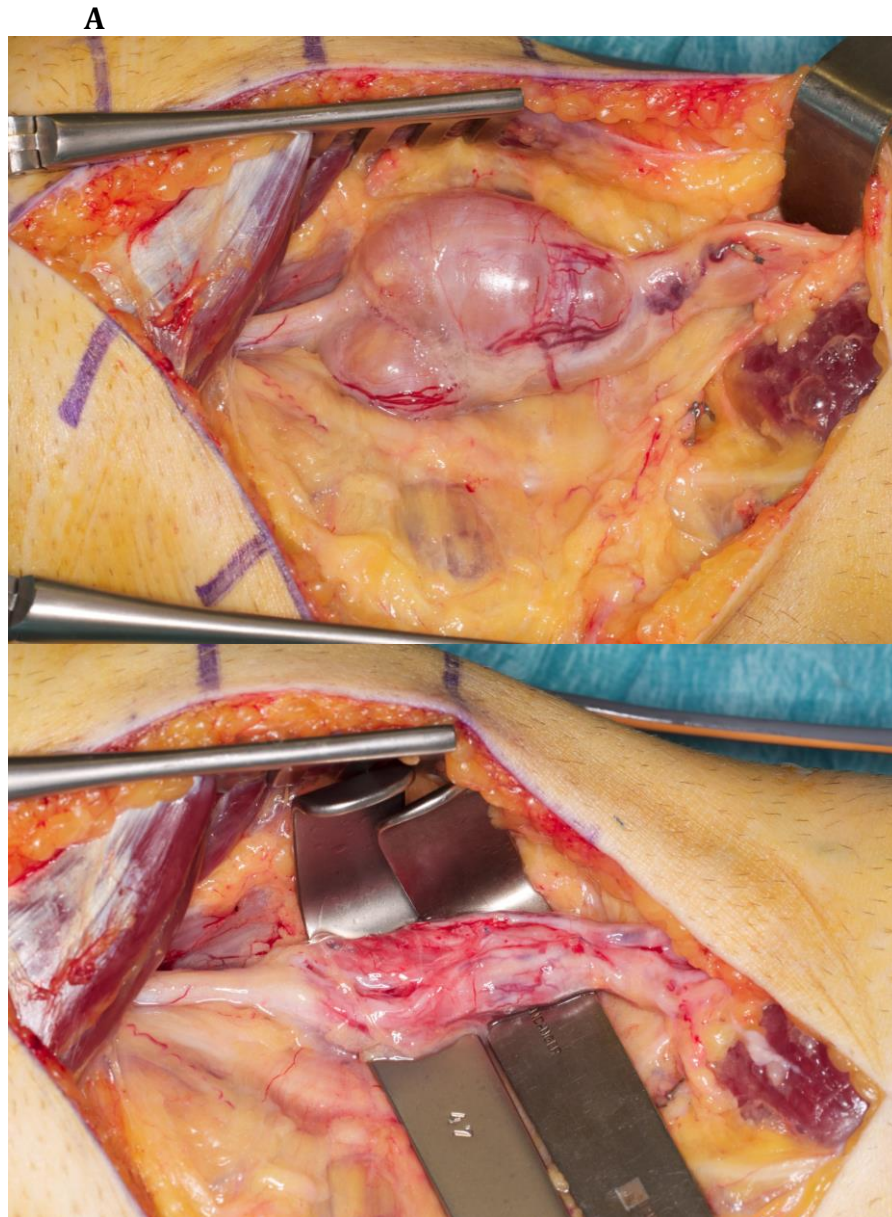
*Iconographie 1 : IRM de cuisse en coupe frontale  
Forme monotronculaire de schwannomatose*



*Iconographie 2 : IRM tridimensionnelle des membres inférieurs  
Forme monotronculaire de schwannomatose*

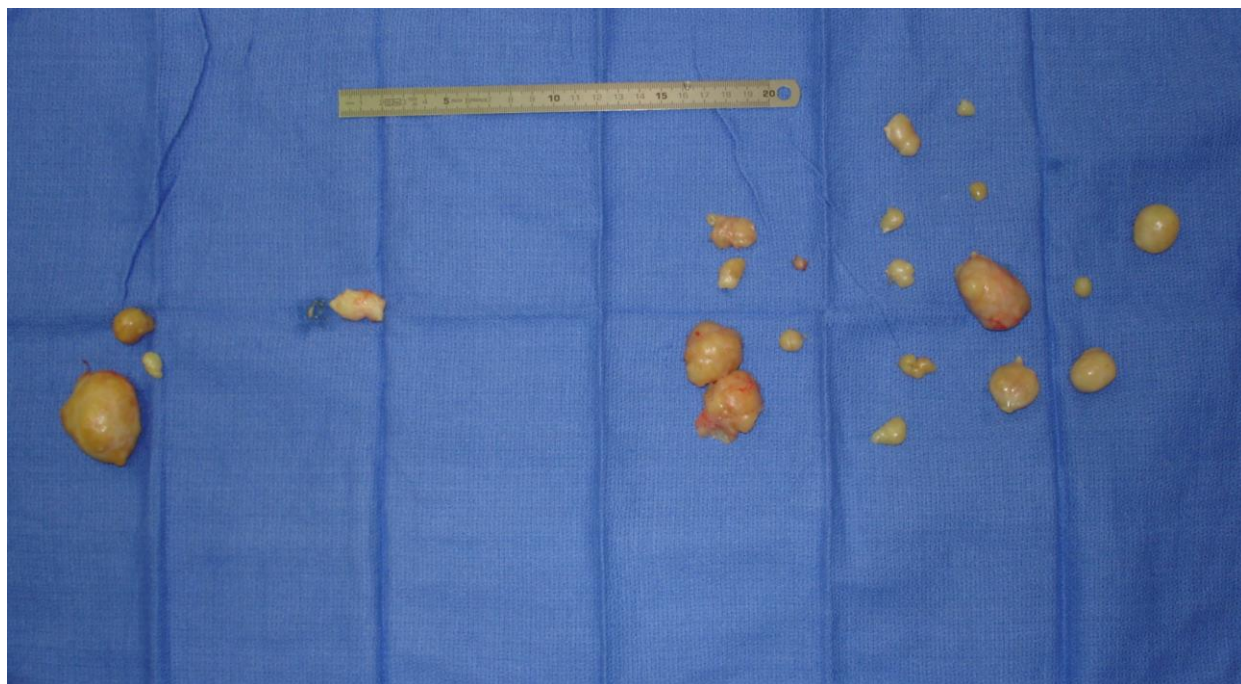


*Iconographie 3 : Vue peropératoire d'une forme monotronculaire de NF 3 affectant le nerf ischiatique*



*On observe une déformation en chapelet du nerf ischiatique, sous l'effet de la croissance des nombreux schwannomes, sur le même site, **Image A**. Il s'agit d'une forme monotronculaire de NF 3. Après exérèse, des schwannomes macroscopiquement accessibles, **Image B**, le nerf semble vidé et détendu.*

*Iconographie 4 : Exérèse de plusieurs schwannomes sur un seul site  
Forme monotronculaire de schwannomatose*



## **5 Transformation maligne des schwannomes : mythe ou réalité**

## 5-1 Introduction

La question de la transformation maligne d'une tumeur lorsque cette dernière est découverte fait systématiquement partie des éléments intervenants dans la réflexion thérapeutique à tenir (1). L'éventualité de la transformation d'une tumeur des gaines des nerfs périphériques fait craindre la terrible MPNST, au pronostic sombre (2-5). L'apparition d'une MPNST, également appelée schwannome malin, aurait pour origine une transformation maligne d'une tumeur des gaines des nerfs, ou une apparition de novo (1,2,6-8). La littérature reste ambiguë quant aux possibilités d'évolutions des schwannomes vers une forme maligne. À l'exception de rares reports de cas exposant l'évolution d'un schwannome vers une MPNST, il n'est pas retrouvé de séries cliniques (9-15). Pour la plus fréquente des tumeurs nerveuses, cette absence de lien évident pour une éventuelle transformation maligne intrigue. Des discordances diagnostiques sèment le trouble, lorsque l'iconographie, et les biopsies proposent le diagnostic de schwannomes, et que tombe le lourd diagnostic de MPNST (6 - L'imagerie moderne peut-elle se substituer à la biopsie dans la prise en charge diagnostique des schwannomes ?; 7 - Pertinence des microbiopsies des schwannomes des nerfs périphériques dans la prise en charge diagnostique des patients). S'agit-il d'une transformation rapide vers une forme maligne, ou d'une erreur d'appréciation des moyens d'investigation ? Les cas de MPNST secondaires à des neurofibromes (2,16-20), ont été largement documentés, avec deux facteurs risques reconnus, tels que la neurofibromatose de type 1(2,7), et les irradiations (2,21-24).



L'objectif principal de ce travail est de déterminer l'existence d'une transformation maligne des schwannomes dans cette série. L'objectif secondaire est la mise en évidence de facteurs de risque favorisant le risque de transformation maligne des schwannomes.

## 5-2 Matériel et méthode

Les données issues de ce travail sont extraites de la population générale présentée précédemment (1 - Introduction générale).

Cent quarante-trois schwannomes ont été recensés sur les comptes rendus d'anatomopathologie. Les preuves histologiques issues de la pièce d'exérèse, ou d'une biopsie étaient considérées comme suffisantes pour porter le diagnostic de schwannomes (7 - Pertinence des microbiopsies des schwannomes des nerfs périphériques dans la prise en charge diagnostique des patients). Dans cet échantillon, l'apparition d'une MPNST secondaire était recherchée durant la période d'observation. Les critères d'inclusions étaient l'existence d'un schwannome après analyse de la pièce d'exérèse ou des fragments biopsiques.

Deux groupes ont été constitués afin de déterminer l'existence d'une transformation maligne des schwannomes dans notre série (Flow-chart 1). Le premier groupe est composé de schwannomes non opérés et surveillés. Le diagnostic de schwannome était affirmé par les résultats des biopsies. Le second groupe était composé des patients opérés d'un schwannome. Le diagnostic était ici affirmé après analyse de la pièce d'exérèse.

Dans ces deux groupes, il était recherché l'apparition d'une MPNST durant la période d'observation. Cette MPNST devait apparaître sur le site d'exérèse dans le groupe des schwannomes opérés.

L'apparition d'une MPNST peut s'expliquer par deux théories. La première possibilité est une apparition *de novo*, ce qui n'est pas l'objet de notre travail. La deuxième possibilité représente la transformation secondaire d'un schwannome. Toutefois, cette éventualité a été explorée selon deux méthodes. Dans un premier temps en évaluant la potentialité d'une transformation maligne des schwannomes non opérés. Dans un second temps, pour les schwannomes opérés il était recherché durant la période postopératoire des arguments pour une évolution maligne sur le site d'exérèse d'une tumeur initialement bénigne.

Pour les deux groupes, il était recherché une modification rapide et brutale de la symptomatologie de cette tumeur nerveuse durant la période d'observation. Cette modification rapide devait se faire en moins d'un mois. Toute modification brutale de la symptomatologie d'une TNP faisait suspecter une transformation vers une forme maligne (2,3,12,25,26).

D'éventuels facteurs de risque de transformation maligne des schwannomes ont été recherchés : l'association à une neurofibromatose, le sous-type histologique du schwannome, la localisation anatomique de la tumeur : région anatomique et nerf affecté, l'âge et le sexe du patient, la présence d'une intoxication tabagique.

Dans le premier groupe, la moyenne d'âge des schwannomes identifiés et non opérés était de 51,3 ans, pour 20 patients, avec une prévalence masculine entre les deux sexes (Tableau 1), et un recul moyen de 64,7 mois. Dans le deuxième groupe, la moyenne d'âge était de 52,1, pour 123 patients, une discrète prévalence masculine était observée.

Nos critères de jugement principaux étaient l'existence d'une modification rapide et brutale de la symptomatologie du schwannome observé, avec la découverte d'une MPNST. Nos critères de jugements secondaires étaient l'association de cette transformation maligne à un sous-type anatomopathologique précis, ou à une neurofibromatose, la consommation de tabac, la localisation de cette tumeur, le nerf atteint ainsi que l'âge et le sexe du patient

## **5-3 Résultats**

### **Transformation maligne des schwannomes :**

Dans le premier groupe (Flow-chart 1), 20 schwannomes mis en évidence par une biopsie ont été identifiés dans notre série. Durant la surveillance de ces TNP, une modification rapide et brutale de la symptomatologie a été observée durant la période de surveillance de ces patients. Une MPNST a été identifiée dans ce groupe sur l'analyse de la pièce après exérèse chirurgicale de la tumeur. La durée moyenne d'observation était de 64 mois (Tableau 1).

Dans le deuxième groupe (Flow-chart 1), 123 schwannomes formellement identifiés lors de l'analyse histologique sur la pièce d'exérèse ont été surveillés. Dans ce groupe, il n'a pas été observé de modifications rapides de la symptomatologie. Il n'a pas été retrouvé de MPNST se développant sur le site d'exérèse de l'ancien schwannome. La durée moyenne de suivi était de 68,4 mois (Tableau 1).

### **Facteurs de risque de transformation des schwannomes :**

Un unique patient répondait aux critères de sélections précédemment établis (Tableau 2). Les facteurs de risque supposés ont été recherchés en fonction de ce patient.

## 5-4 Discussion

Il semble important de préciser que la littérature manque de rigueur sémantique dans la dénomination des tumeurs malignes des gaines des nerfs périphériques pouvant être à l'origine de confusion et d'ambiguïté (1,2,7,23,27-29). Les schwannomes malins, neurosarcomes, neurofibrosarcomes sont des synonymes de MPNST, et ne caractérisent en rien l'origine histologique de la tumeur maligne observée.

La survenue d'une MPNST reste un événement rare, avec une incidence dans la population générale de 0,001 % (2,7). Elles n'épargnent aucune tranche d'âge, et la prévalence entre les deux sexes est la même. Il est indispensable de séparer les MPNST en deux groupes distincts. Cette précision est nécessaire, puisque les MPNST secondaires à une neurofibromatose possèdent un pronostic plus sombre (16 à 23 % de survie à 5 ans). Le pronostic des MPNST isolées est influencé par la taille de la tumeur, sa localisation, ainsi que la qualité de l'exérèse initiale (40 à 50 % de survie à 5 ans)(2).

Pour notre travail, seules les MPNST secondaires retiennent notre attention, et notamment celle survenant à partir d'un schwannome. Des facteurs de risque ont clairement été identifiés dans les transformations malignes des neurofibromes. Les irradiations (2,21-24), ainsi que la neurofibromatose de type 1 (2,19,23,30) majorent le risque de transformation des neurofibromes en MPNST, puisque dans 50 % des cas, les MPNST surviennent sur un terrain de NF 1. Dans cette situation, les patients sont atteints plus jeunes que pour les autres MPNST (2). Au même titre que la NF1, il est légitime d'admettre que les neurofibromatoses de type 2 ou 3 peuvent représenter un facteur de risque de transformation pour les schwannomes. De même, certains sous-

types anatomopathologiques de schwannomes pourraient être à l'origine d'un risque accru d'évolution vers une forme maligne.

L'ensemble des auteurs s'entend pour affirmer que le meilleur signe clinique des MPNST est la présence de douleurs, d'apparition brutale (2,3,12,25,26). Cet élément important à connaître est notre critère de jugement principal. Cette modification brutale de la symptomatologie d'un schwannome connu par l'imagerie ou par l'intermédiaire d'une biopsie peut être synonyme d'une évolution maligne de ce schwannome.

Dans cette série, deux groupes ont été constitués pour déterminer une potentielle évolution maligne des schwannomes. Une seule tumeur répond à ces critères et pourrait témoigner d'une transformation maligne d'un schwannome bénin. Cette tumeur initialement considérée comme un schwannome devait être surveillée devant l'absence de signes cliniques et l'âge avancé de la patiente. Cependant, la croissance extrêmement rapide de cette tumeur a encouragé les praticiens en charge de cette patiente à réaliser l'exérèse de la tumeur. L'âge élevé de la patiente lors de la prise en charge de cette MPNST plaide en la faveur d'une transformation d'un schwannome ancien. Toutefois, le caractère explosif du tableau clinique présenté par la patiente oriente vers l'apparition d'une MPNST *de novo*. Il semble peu probable du fait de la localisation de cette tumeur dans le canal carpien d'envisager le développement d'un schwannome pendant plusieurs décennies sans que la patiente ressente la moindre gêne. Dans cette situation, la patiente n'a jamais présenté de symptômes cliniques neurologiques ou douloureux. La seule constatation clinique objective était la présence d'une masse de croissance rapide, faisant saillie en regard des plis palmaires de flexion du poignet. De plus, moins d'un mois sépare la réalisation de la première IRM, où une évaluation de la taille de la tumeur

a été réalisée (3,7 x 1,8 x 1,6 cm), de l'analyse anatomopathologique de la pièce d'exérèse et de ses dimensions (7 x 4,5 x 3 cm). En acceptant, une imprécision, de l'ordre de 0,5 cm, lors de deux mesures réalisées, on constate un doublement du volume de la tumeur en un mois (Iconographie 1). Le volume constaté lors de l'IRM est un élément plaidant contre le diagnostic de schwannome. Autre élément à préciser, le diagnostic iconographique proposé par l'IRM était celui de tumeur neurogène bénigne. Cette imprécision dans le diagnostic proposé par l'IRM est un nouvel argument plaidant pour l'apparition d'une MPNST *de novo*. Le caractère non représentatif des prélèvements effectués lors de la biopsie est à l'origine de cette erreur majeure (7 – Pertinence des microbiopsies des schwannomes des nerfs périphériques dans la prise en charge diagnostique des patients), allongeant la liste des arguments en faveur de l'apparition d'une MPNST *de novo*.

La littérature apporte peu de réponses sur les possibilités de transformation maligne des schwannomes, et la majorité des auteurs, toutes spécialités confondues insistent sur l'absence d'évolution cancéreuse des schwannomes (7,19,29,31–36). Pour Jenkins (32), le risque présenté par les schwannomes n'est pas la transformation, mais la récurrence après exérèse lorsque celle-ci est incomplète. À l'extrême, quelques auteurs au travers de reports de cas cliniques affirment cette possibilité (9–15) de transformation. La revue de la littérature permet de retrouver 8 cas de MPNST secondaire à un schwannome. Carter et coll. (9) propose notamment le seul cas de MPNST secondaire à un schwannome survenant dans un contexte de NF de type 3.

Notre série ne permet pas de statuer sur l'évolution possible des schwannomes vers une MPNST. Cependant, nos résultats laissent penser que cette transformation, si



elle reste possible, doit être relativement rare. Le cas rapporté dans cette série présente des parts d'imprécisions, ne permettant pas de considérer cette MPNST comme secondaire à un schwannome. Notre période d'étude est vraisemblablement une limite, une période d'étude plus longue, de plusieurs décennies paraît nécessaire pour observer un événement rare, semblant se produire sur des schwannomes évoluant depuis 40 années voire plus (10,11,13-15).

L'étude des quinze MPNST identifiées dans un précédent travail (3 - Épidémiologie des tumeurs des nerfs périphériques des membres) permet de distinguer les deux formes possibles dans notre série. Cinq formes secondaires ont été observées, toutes se développaient à partir d'un neurofibrome, dans quatre cas un lien avec une NF 1 était présent.

Les quelques cas de MPNST secondaires à des schwannomes présents dans la littérature sont survenus sur des schwannomes anciens (10,11,13-15). Plusieurs de ces schwannomes étaient connus depuis l'adolescence de ces patients, et ont ainsi pu évoluer sur plusieurs décennies. Cette très longue évolution pourrait être à l'origine de dysplasies favorisant cette transformation, cependant celle-ci reste rare (12,19,33). Dans cette situation, la modification rapide de la symptomatologie doit éveiller les soupçons.

Les schwannomes mélanotiques connus également pour être à l'origine d'une cancérisation s'intègrent dans le cadre d'un syndrome de Carney dans 55 % des cas (19,33,37). C'est dans cette association qu'il faut redouter la survenue d'une MPNST.

Cependant, cette situation reste rare, le complexe de Carney présente une prévalence inférieure à 1/1 000 000 (38).

La neurofibromatose de Von Recklinghausen est connue pour être un facteur de risque de transformation des neurofibromes (2,19,23). L'analyse des données de la littérature, et de notre série n'étaye pas cette hypothèse pour les neurofibromatoses de type 3. Dans une série de 87 patients suivis pour une schwannomatose, Merker ne retrouve pas de transformation maligne (39). Dans cette série, malgré l'existence de doutes quant à la possible survenue d'une MPNST, la lecture attentive des pièces d'exérèses a toujours infirmé le diagnostic de MPNST. La même année, Carter (9) décrit la survenue d'une MPNST chez un patient présentant une NF 3. Cette MPNST apparue sur un schwannome préalablement identifié histologiquement a cependant une particularité génétique. Le gène SMARCB1 est ici le siège d'une mutation germinale complémentaire.

La localisation par région anatomique ou par nerf ne semble pas influencer l'évolution des schwannomes. Le sexe ne paraît pas être un facteur de risque. L'âge n'est pas directement un facteur de risque, toutefois la survenue d'un schwannome durant l'enfance ou l'adolescence constitue un événement rare, qui doit alerter le clinicien, et faire suspecter l'existence d'une manifestation syndromique (40–45). En cas de schwannome isolé, son évolution sur plusieurs décennies constituera un facteur de risque de transformation.

Le tabac est un facteur de risque classique en cancérologie, cependant son implication comme facteur de risque dans les cancers du tissu nerveux n'a pas clairement été établie (46-48).

À l'exception des syndromes génétiques (NF de type 1, syndrome de Von-Hippel-Lindau, syndrome de Li Fraumeni...) (24,46), et des radiations ionisantes (2,21-24), l'influence des facteurs de risque dans le développement des tumeurs du tissu nerveux semble obscure. Les échantillons limités par leurs tailles, et l'association de types histologiques différents sont à l'origine de biais majeurs, et cela malgré la réalisation d'étude nationale multicentrique (46).

L'évolution d'un schwannome vers une forme maligne est un événement qui semble probable, mais d'une extrême rareté. Cette évolution semble se faire au dépend des schwannomes anciens au terme d'une longue maturation, et des schwannomes mélanotiques qui s'inscrivent dans un désordre génétique, le syndrome de Carney.

Les facteurs de risque de transformation des schwannomes en MPNST ne peuvent être clairement identifiés du fait l'extrême rareté des transformations secondaires, si elle existe.

**Apparition des MPNST : *de novo*, ou transformation d'une TNP.**

**La modification brutale de la symptomatologie d'une TNP est suspecte.**

**Un schwannome malin n'est pas une transformation d'un schwannome bénin.**

**La transformation maligne des schwannomes est possible, mais extrêmement rare.**

**Deux conditions ont été retrouvées :**

**Les schwannomes anciens.**

**Les schwannomes mélanotiques s'intégrant dans un syndrome de Carney**

**Difficultés pour identifier d'autres facteurs de risques.**

## 5-5 Références

1. Allieu Y, Chammas M, Jacoulet P. **Tumeurs primitives des nerfs périphériques.** *Httpwwwem-Premiumcomdatatraitesap15-22108*  
[Internet]. [cited 2015 Jan 23]; Available from : <http://www.em-premium.com.bases-doc.univ-lorraine.fr/article/8335/resultatrecherche/3>
2. Chick G. **Tumeurs primitives des nerfs périphériques.** *EMC - Appar Locomoteur.* 2010 Jan;5(4):1-12.
3. Smith R, Lipke R. **Surgical treatment of peripheral nerve tumors of the upper limb. Management of peripheral nerve lesions.** Philadelphia: WB Saunders; 1980. p. 694-711.
4. Woodruff JM. **Pathology of tumors of the peripheral nerve sheath in type 1 neurofibromatosis.** *Am J Med Genet.* 1999 Mar 26;89(1):23-30.
5. Zou C, Smith KD, Liu J, Lahat G, Myers S, Wang W-L, et coll. **Clinical, pathological, and molecular variables predictive of malignant peripheral nerve sheath tumor outcome.** *Ann Surg.* 2009 Jun;249(6):1014-22.
6. Daimaru Y, Hashimoto H, Enjoji M. **Malignant "triton" tumors: a clinicopathologic and immunohistochemical study of nine cases.** *Hum Pathol.* 1984 Aug;15(8):768-78.

7. Ducatman BS, Scheithauer BW, Piepgras DG, Reiman HM, Ilstrup DM. **Malignant peripheral nerve sheath tumors. A clinicopathologic study of 120 cases.** *Cancer.* 1986 May 15;57(10):2006–21.
8. Hrehorovich PA, Franke HR, Maximin S, Caracta P. **Malignant Peripheral Nerve Sheath Tumor.** *RadioGraphics.* 2003 May 1;23(3):790–4.
9. Carter JM, O'Hara C, Dundas G, Gilchrist D, Collins MS, Eaton K, et coll. **Epithelioid malignant peripheral nerve sheath tumor arising in a schwannoma, in a patient with “neuroblastoma-like” schwannomatosis and a novel germline SMARCB1 mutation.** *Am J Surg Pathol.* 2012 Jan;36(1):154–60.
10. Sehgal VN, Gupta RL, Bhatia A, Kumar S, Jain S, Kapoor V. **Solitary Cellular Schwannoma (Neurilemmoma) Showing Malignant Changes: Evaluation through Magnetic Resonance Imaging (M.R.I.), Surgical Intervention, and Histopathology.** *J Dermatol.* 1999 Mar 1;26(3):189–95.
11. Yousem SA, Colby TV, Urich H. **Malignant epithelioid schwannoma arising in a benign schwannoma. A case report.** *Cancer.* 1985 Jun 15;55(12):2799–803.

12. Woodruff JM, Selig AM, Crowley K, Allen PW. **Schwannoma (neurilemoma) with malignant transformation. A rare, distinctive peripheral nerve tumor.** *Am J Surg Pathol.* 1994 Sep;18(9):882-95.
13. McMenamin ME, Fletcher CD. **Expanding the spectrum of malignant change in schwannomas: epithelioid malignant change, epithelioid malignant peripheral nerve sheath tumor, and epithelioid angiosarcoma: a study of 17 cases.** *Am J Surg Pathol.* 2001 Jan;25(1):13- 25.
14. Mikami Y, Hidaka T, Akisada T, Takemoto T, Irei I, Manabe T. **Malignant peripheral nerve sheath tumor arising in benign ancient schwannoma : A case report with an immunohistochemical study.** *Pathol Int.* 2000 Feb 1;50(2):156-61.
15. Nayler S j., Leiman G, Omar T, Cooper K. **Malignant transformation in a schwannoma.** *Histopathology.* 1996 Aug 1;29(2):189-92.
16. Wanebo JE, Malik JM, Vandenberg SR, Wanebo HJ, Driesen N, Persing JA. **Malignant peripheral nerve sheath tumors. A clinicopathologic study of 28 cases.** *Cancer.* 1993 Feb 15;71(4):1247-53.
17. McGee RS, Ward WG, Kilpatrick SE. **Malignant peripheral nerve sheath tumor : a fine-needle aspiration biopsy study.** *Diagn Cytopathol.* 1997 Oct;17(4):298-305.
18. Doorn PF, Molenaar WM, Buter J, Hoekstra HJ. **Malignant peripheral nerve**

- sheath tumors in patients with and without neurofibromatosis.** *Eur J Surg Oncol J Eur Soc Surg Oncol Br Assoc Surg Oncol.* 1995 Feb;21(1):78–82.
19. Coulon A, Milin S, Laban E, Debiais C, Jamet C, Goujon J-M. **Aspects histopathologiques des principales tumeurs des nerfs périphériques.** *Neurochirurgie.* 2009 Oct;55(4-5):454–8.
20. Brems H, Beert E, de Ravel T, Legius E. **Mechanisms in the pathogenesis of malignant tumours in neurofibromatosis type 1.** *Lancet Oncol.* 2009 May;10(5):508–15.
21. Ducatman BS, Scheithauer BW. **Postirradiation neurofibrosarcoma.** *Cancer.* 1983 Mar 15;51(6):1028–33.
22. Foley KM, Woodruff JM, Ellis FT, Posner JB. **Radiation-induced malignant and atypical peripheral nerve sheath tumors.** *Ann Neurol.* 1980 Apr;7(4):311–8.
23. Coady MSE, Polaczar S, Page RE. **Cutaneous Malignant Peripheral Nerve Sheath Tumour (Mpnst) of the Hand: A Review of Current Literature.** *J Hand Surg Br Eur Vol.* 1993 Aug 1;18(4):478–81.
24. Kyritsis AP, Bondy ML, Rao JS, Sioka C. **Inherited predisposition to glioma.** *Neuro-Oncol.* 2010 Jan;12(1):104–13.



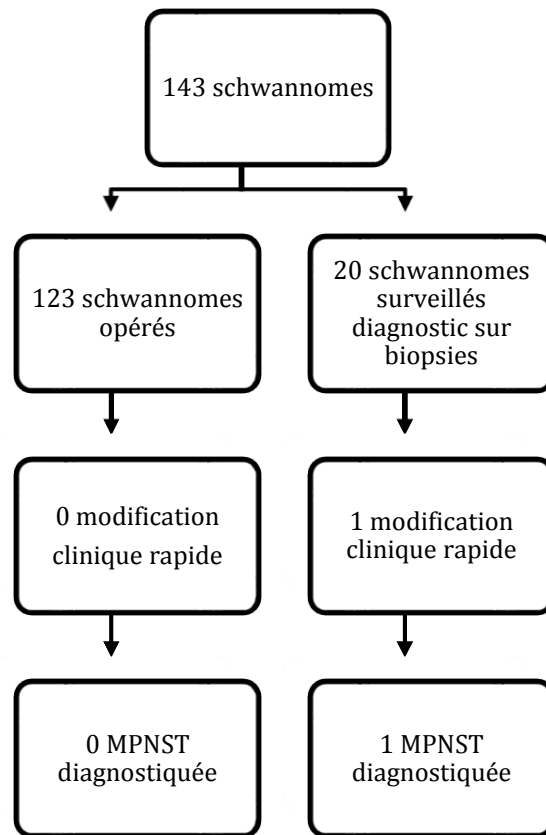
25. Rha SE, Byun JY, Jung SE, Chun HJ, Lee HG, Lee JM. **Neurogenic tumors in the abdomen: tumor types and imaging characteristics.** *Radiogr Rev Publ Radiol Soc N Am Inc.* 2003 Feb;23(1):29-43.
  
26. Yasutomi T, Koike H, Nakatsuchi Y. **Granular Cell Tumour of the Ulnar Nerve.** *J Hand Surg Br Eur Vol.* 1999 Feb 1;24(1):122-4.
  
27. Fisher C, Carter RL, Ramachandra S, Thomas DM. **Peripheral nerve sheath differentiation in malignant soft tissue tumours: an ultrastructural and immunohistochemical study.** *Histopathology.* 1992 Feb;20(2):115-25.
  
28. Angelov L, Davis A, O'Sullivan B, Bell R, Guha A. **Neurogenic sarcomas: experience at the University of Toronto.** *Neurosurgery.* 1998 Jul;43(1):56- 64; 64- 65.
  
29. Herness D, Posner MA, Steiner G. **Malignant Schwannoma.** *The Hand.* 1975 Jun 1;7(3):300-2.
  
30. Caron S, Soto-Ares G, Vinchon M, Dhellemmes P, Pruvo J-P. **Système nerveux - Neuro-imagerie des phacomatoses.** *Httpwwwem Premiumcomdatarevues0181980100440004241 [Internet].* 2008 Mar 13 [cited 2015 Jan 2]; Available from : <http://www.em-premium.com.bases-doc.univ-lorraine.fr/article/120506/resultatrecherche/6>

31. Talwalkar SC, Cutler L, Stilwell JH. **Multiple Plexiform Schwannoma of the Hand and Forearm: A Long-Term Follow-Up.** *J Hand Surg Br Eur Vol.* 2005 Aug 1;30(4):358–60.
  
32. Jenkins SA. **Solitary Tumours of Peripheral Nerve Trunks.** *J Bone Joint Surg Br.* 1952 Aug 1;34-B(3):401–11.
  
33. Enzinger F, Weiss S. **Benign tumors of peripheral nerves. Soft tissue tumors.** Sixth ed. *St Louis : Mosby ; 2013. p. 784–854.*
  
34. Ogose A, Hotta T, Morita T, Otsuka H, Hirata Y. **Multiple schwannomas in the peripheral nerves.** *J Bone Joint Surg Br.* 1998 Jul;80(4):657–61.
  
35. Chick G, Alnot J., Silbermann-Hoffman O. **Tumeurs multiples des nerfs périphériques : mise au point et revue de la littérature.** *Chir Main.* 2003 Jun;22(3):131–7.
  
36. Gin J, Calmet J, Sirvent JJ, Domènech S. **Intraosseous neurilemmoma of the radius: a case report.** *J Hand Surg.* 2000 Mar 1;25(2):365–9.
  
37. Mees ST, Spieker T, Eltze E, Brockmann J, Senninger N, Bruewer M. **Intrathoracic psammomatous melanotic schwannoma associated with the Carney complex.** *Ann Thorac Surg.* 2008 Aug;86(2):657–60.

38. Correa R, Salpea P, Stratakis CA. **Carney Complex : an update.** *Eur J Endocrinol Eur Fed Endocr Soc.* 2015 Jun 30 ;
39. Merker VL, Esparza S, Smith MJ, Stemmer-Rachamimov A, Plotkin SR. **Clinical features of schwannomatosis: a retrospective analysis of 87 patients.** *The Oncologist.* 2012;17(10):1317-22.
40. Bendon CL, Giele HP. **Macroductyly in the Setting of a Plexiform Schwannoma in Neurofibromatosis Type 2 : Case Report.** *J Hand Surg.* 2013 Apr 1;38(4):740-4.
41. Palocaren T, Walter NM, Madhuri V, Gibikote S. **Schwannoma of the fibula.** *J Bone Joint Surg Br.* 2008 Jun 1;90-B(6):803-5.
42. Ridet P, Perrot P, Moreau A, Duteille F. **Une tumeur rare du nerf médian chez le jeune enfant : le périneuriome intraneural. À propos d'un cas clinique.** *Ann Chir Plast Esthét.* 2014 Jun;59(3):204-7.
43. Salazard B, Philandrianos C. **Tumeurs de la main chez l'enfant.** *Chir Main.* 2008 Dec;27:S185-S193.
44. Sando IC, Ono S, Chung KC. **Schwannoma of the Hand in an Infant : Case Report.** *J Hand Surg.* 2012 Oct 1;37(10):2007-11.

45. Ruda R, Kucharzyk DW, Roy DR, Ballard ET. **Digital schwannoma in a skeletally immature child.** *J Hand Surg.* 1991 Mar 1;16(2):248–50.
46. Zouaoui S, Rigau V, Mathieu-Daudé H, Darlix A, Bessaoud F, Fabbro-Peray P, et coll. **Recensement national histologique des tumeurs primitives du système nerveux central : résultats généraux sur 40 000 cas, principales applications actuelles et perspectives.** *Neurochirurgie.* 2012 Feb;58(1):4–13.
47. Bondy ML, Scheurer ME, Malmer B, Barnholtz-Sloan JS, Davis FG, Il'yasova D, et coll. **Brain Tumor Epidemiology: Consensus from the Brain Tumor Epidemiology Consortium (BTEC).** *Cancer.* 2008 Oct 1;113(7 Suppl):1953– 68.
48. Cardis E, Armstrong BK, Bowman JD, Giles GG, Hours M, Krewski D, et al. **Risk of brain tumours in relation to estimated RF dose from mobile phones: results from five Interphone countries.** *Occup Environ Med.* 2011 Sep;68(9):631–40.

*Flow-chart 1 : Détail du suivi des schwannomes observés*



*Tableau 1 : Caractéristiques générales des deux populations*

---

	N = 143
Schwannomes opérés	123
Sex-ratio (H/F)	48/44
Âge moyen (extrêmes)	52,1 (25,2 – 87,2)
Recul moyen (extrêmes)	68,4 (12-194,4)
Schwannomes surveillés	20
Sex-ratio (H/F)	12/8
Âge moyen (extrêmes)	51,3 (18,1 – 81,4)
Recul moyen (extrêmes)	64,7(12-71)

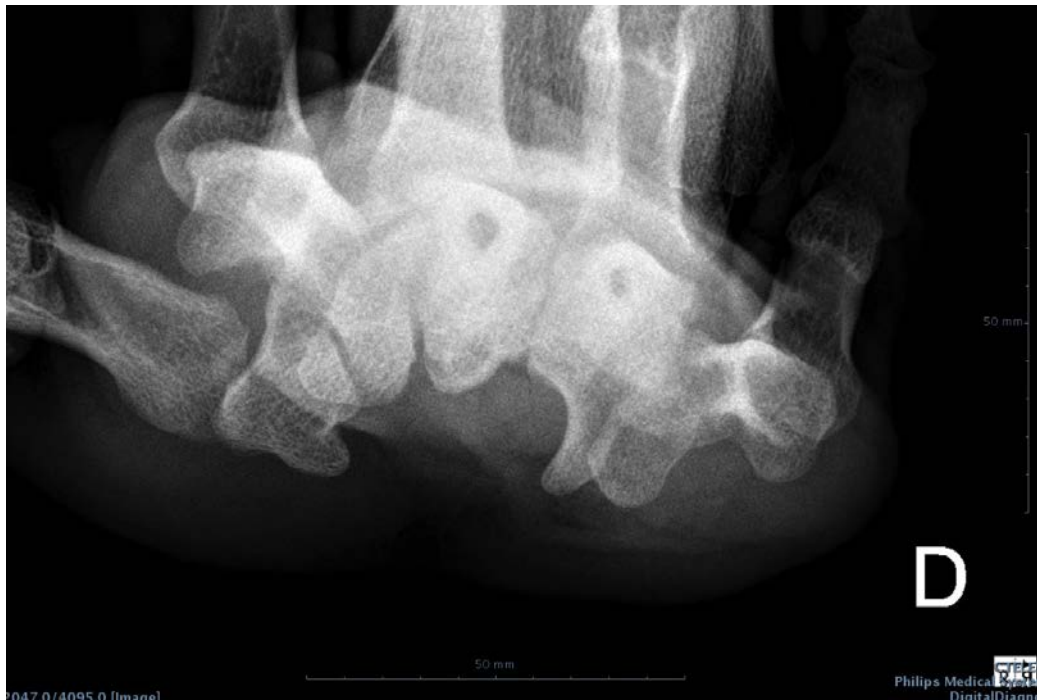---

Recul exprimé en mois

Tableau 2 : Facteurs de risque de transformation des schwannomes

	Patient (n=1)
Sexe ratio (H/F)	0/1
Âge moyen	81,4
Tabac	0
Neurofibromatose	0
Localisation anatomique :	
- Canal carpien	1
Nerf :	
- Médian	1
Type histologique :	
- Classique	0
- Ancien	0
- Cellulaire	0
- Plexiforme	0

*Iconographie 1 : Rapport de taille dans l'évolution d'une MPNST dans le canal carpien*



*La première évaluation des dimensions de la tumeur est 3,7 x 1,8 x 1,6 cm. Compte tenu de l'étroitesse d'un canal carpien, il est peu probable d'envisager le développement d'une tumeur du nerf médian sans symptomatologie jusqu'à atteindre ces dimensions, pendant plusieurs années. Une échelle disponible sur cette radiographie figure la largeur du canal carpien. Cette tumeur lors de sa découverte iconographique occupait la moitié de la largeur du canal carpien.*



**6 L'imagerie moderne peut-elle se substituer à la biopsie dans la prise en charge diagnostique des schwannomes ?**

## 6-1 Introduction

Le caractère incertain du diagnostic proposé par les biopsies, notamment pour les microbiopsies, amène logiquement à douter de leurs utilités (1–3). De plus elles exposent le patient à des complications (2,4–9). Les biopsies chirurgicales qui sont pourtant les plus fiables présentent un risque d'essaimage de cellules tumorales pendant le geste, mais également infectieux, hémorragique, et de complications dépendantes de la tumeur biopsiée, et de la voie d'abord.

La fiabilité du diagnostic qui peut-être contesté, le risque de complications, ainsi que l'augmentation du délai avant la prise en charge thérapeutique, font émerger une question. Les progrès de l'imagerie moderne rendent-ils l'étape de la biopsie superflue ?

La diminution du délai de prise en charge, des comorbidités, ainsi que des coûts de santé en excluant cette étape sont autant d'arguments pour évaluer la fiabilité de l'imagerie moderne face aux biopsies dans la prise en charge des schwannomes des nerfs périphériques. L'Iconographie a désormais toute sa place dans la prise en charge des tumeurs des membres, quel que soit le type anatomopathologique, où la structure anatomique concernée (10–12). Ainsi, l'IRM (Imagerie par Résonance Magnétique) se trouve être l'examen iconographique de choix dans la prise en charge des tumeurs des nerfs des périphériques (12–19). Elle permet de préciser le niveau anatomique, la structure anatomique dont dépend la tumeur, ainsi que l'envahissement local (17). Toutefois, la question de la fiabilité de l'IRM pour déterminer l'origine histologique précise des tumeurs des nerfs périphériques semble encore en suspens.

Notre objectif principal est de déterminer la capacité de l'IRM à établir un diagnostic précis par rapport aux biopsies. Nos objectifs secondaires sont de déterminer l'intérêt de l'échographie couplée à l'IRM, et également de déterminer si la précision de l'imagerie de ville est suffisante pour établir le diagnostic iconographique.

## 6-2 Matériel et méthode

Les données issues de ce travail étaient extraites de la population générale présentée précédemment (1 - Introduction générale).

Les critères d'inclusions retenaient l'ensemble des schwannomes des nerfs périphériques dont le diagnostic était formel après analyse anatomopathologique sur la pièce d'exérèse. La réalisation d'une IRM avant la chirurgie était indispensable. Les critères d'exclusions étaient l'absence de résultats anatomopathologiques formels, ainsi que l'absence d'IRM dans la prise en charge du patient. Un diagnostic histologique et iconographique devait être obligatoirement proposé pour ces deux examens.

Les diagnostics proposés par l'IRM étaient comparés aux diagnostics établis par l'anatomopathologie sur la pièce d'exérèse. En cas d'erreur de l'IRM, l'évaluation échographique était comparée aux résultats anatomopathologiques définitifs. Une dernière comparaison s'intéressait à l'origine de l'examen IRM. Les diagnostics IRM et l'appréciation des dimensions de la tumeur étaient comparés aux diagnostics formels en fonction de leurs origines.

Lors de l'interprétation d'une IRM, et d'une échographie, le diagnostic de présomption de schwannome est porté selon plusieurs critères. Premièrement, des critères d'imagerie sont déterminés, permettant de préciser l'origine nerveuse ou non de cette tumeur, sa position sur le nerf, ainsi que sa morphologie générale.

Deuxièmement, des critères cliniques apportent une orientation dans le processus diagnostique (Tableau 1).

Sur les comptes rendus anatomopathologiques définitifs des pièces d'exérèses, il était vérifié l'identification histologique. Les dimensions totales (longueur, largeur, et épaisseur) des pièces d'exérèses étaient retrouvées systématiquement. Ces dimensions étaient toutes converties en centimètres. La même méthode de récupération des données était appliquée avec les comptes rendus d'IRM, et d'échographie. Il était recherché l'origine de l'IRM (ville ou centre spécialisé), et seules les IRM réalisées dans le service d'imagerie spécialisé en imagerie de l'appareil locomoteur de notre CHU ont été considérées comme provenant d'un centre spécialisé. Tout écart supérieur à cinq millimètres ou plus lors des comparaisons de dimensions était considéré comme une erreur.

Cent trois tumeurs ont été incluses, chez 89 patients. Les caractéristiques de la population se décomposaient ainsi ; l'âge moyen était de 51,2 ans, avec un sex-ratio montrant une légère prédominance masculine (Tableau 2). Le détail de l'inclusion des schwannomes était présenté ci-contre (Flow-chart 1, et Tableau 3).

Nos critères de jugements principaux étaient les diagnostics IRM et les diagnostics anatomopathologiques établis sur pièces d'exérèses. Nos critères de jugements secondaires étaient le diagnostic proposé par l'échographie en cas de non-correspondance entre les résultats anatomopathologiques et l'IRM. L'origine des IRM était également recherchée.

Un test exact de Fischer était utilisé pour comparer la précision du diagnostic iconographique de schwannome entre l'imagerie de ville et l'imagerie d'un service universitaire. Un risque de première espèce de 5 % était considéré. Un test de Khi2 permettait de comparer les concordances de taille entre l'appréciation iconographique et anatomopathologique. Le risque de conclure à tort était fixé à 5 %.

## 6-3 Résultats

### **Corrélation entre le diagnostic iconographique de présomption et le diagnostic anatomopathologie définitif :**

Le diagnostic IRM de schwannomes a été proposé 122 fois, pour 191 examens réalisés (Flow-chart 1 et Tableau 3). Les résultats des examens IRM ont été comparés aux 123 diagnostics anatomopathologiques formels de schwannomes (3 - Epidémiologie des tumeurs des nerfs périphériques des membres). Pour ces 123 schwannomes identifiés, 103 examens IRM ont été réalisés. Dans 20 cas, l'exérèse de la tumeur a été réalisée sans IRM préalable.

Une correspondance avec le résultat anatomopathologique a été retrouvée à 73 reprises (Tableau 4). Quinze résultats imprécis proposés par l'IRM ne permettaient de relever une correspondance avec les résultats anatomopathologiques (Tableau 5). L'IRM a proposé quinze diagnostics discordants après analyse anatomopathologique de la pièce d'exérèse (Tableau 6).

L'IRM possédait une sensibilité de 71 %, avec une spécificité de 74 % pour établir le diagnostic de schwannomes des nerfs périphériques. La valeur prédictive positive était de 85 %, avec une valeur prédictive négative de 53 % (Tableau 7).

## **L'apport de l'imagerie échographique dans le diagnostic des schwannomes des nerfs périphériques en complément de l'IRM :**

Pour les 30 cas de discordances et d'imprécisions entre le diagnostic de présomption IRM, et le résultat anatomopathologique, une échographie avait été réalisée dans seulement 20 cas (Tableau 8). Dans quatre cas, l'échographie permettait de rectifier le diagnostic. Dans douze cas, le diagnostic échographique était imprécis, et dans quatre autres cas celui-ci était erroné. Dans les quatre erreurs diagnostiques échographiques, celles-ci confirmaient les données IRM dans trois cas.

## **Comparaison entre les données des IRM de ville, et d'un centre spécialisé :**

Cinquante-deux IRM ont été réalisées dans un service d'imagerie spécialisée de l'appareil locomoteur, contre 48 IRM réalisées dans des cabinets libéraux. Trois examens ont été exclus, car leurs origines ne pouvaient être précisées.

Le service référent retrouvait 32 correspondances entre le diagnostic de présomption IRM, et le résultat anatomopathologique (Tableau 9). Dans douze cas, il existait une discordance entre les deux diagnostics. Dans huit cas, l'imprécision du diagnostic IRM ne permettait pas de conclure.

Les IRM réalisées en dehors du service d'imagerie spécialisée étaient concordantes avec les résultats anatomopathologiques dans 41 cas. Trois IRM étaient discordantes, et quatre examens étaient imprécis.



Le diagnostic iconographique de schwannome a été statistiquement plus fréquemment associé à une confirmation anatomopathologique dans le groupe d'imagerie de ville (Test exact de Fischer ;  $P= 0,018$ ).

La concordance entre les dimensions des schwannomes estimées sur l'IRM, et lors de l'analyse anatomopathologique a été comparée en fonction de l'origine de l'examen iconographique (Tableau 10). Pour le service spécialisé, dans 2/3 des cas, les dimensions correspondaient aux mesures anatomopathologiques. Pour deux tumeurs, les dimensions n'ont pas été mesurées. Pour les tumeurs évaluées dans les cabinets libéraux, les données relatives aux dimensions manquaient dans la moitié des cas. Une concordance entre l'estimation iconographique de la taille de la tumeur, et les mesures lors de l'évaluation anatomopathologique a été retrouvée dans environ un tiers des cas.

Il n'a pas été mis en évidence de différence significative entre les groupes dans leurs capacités à définir avec précision la longueur, la largeur et l'épaisseur précise du schwannome (Test de Khi2 ; *Longueur*  $P=0,7$  / *Largeur*  $P=0,36$  / *Épaisseur*  $P=0,76$ ).

## 6-4 Discussion

L'IRM est devenue un examen incontournable dans la prise diagnostique des patients présentant une tumeur (10–12), et cela, quelle que soit la localisation de cette dernière. De plus, l'IRM fait partie avec l'échographie des systèmes d'imageries les plus adaptés à l'exploration du tissu nerveux, et notamment des tumeurs nerveuses (12–19). L'évaluation de la précision cet outil semble donc indispensable dans la prise en charge diagnostique des schwannomes.

Dans cette série, une IRM précédait systématiquement le geste d'exérèse chirurgicale de la tumeur, à l'exception de 20 schwannomes de découvertes fortuites, lors de la chirurgie. Le diagnostic clinique initial dans ces quelques cas suspectait des kystes arthrosynoviaux ou épidermoïdes, une tumeur à cellules géantes, une maladie De Dupuytren. Dans ces situations, aucun examen iconographique n'avait été envisagé par l'opérateur avant le geste chirurgical. La certitude du diagnostic clinique est ici à mettre en cause.

Cent trois schwannomes opérés dans notre série avaient eu préalablement une IRM. Cet examen suspectait le diagnostic de schwannome dans 73 cas. Trente schwannomes n'avaient pas été suspectés par l'IRM. Dans quinze cas, le diagnostic IRM de présomption était imprécis, et dans quinze cas il était erroné. L'imprécision permettait une orientation vers une tumeur nerveuse dans onze cas. En cas de diagnostics erronés, l'orientation vers une tumeur nerveuse était proposée dans sept cas. Ces résultats retrouvent dix tumeurs pour lesquelles le rapport avec le nerf n'a pas été apprécié lors de la réalisation de l'IRM. Cela représentent 1/10 des résultats de cette

série, résultats surprenant pour cet examen considéré comme le gold-standard pour l'évaluation des tumeurs nerveuses. L'origine nerveuse des tumeurs est habituellement affirmée par ses rapports entretenues avec le nerf. Ces erreurs d'identifications dans notre série concernent des nerfs de petits calibres, toujours situés en position sus-fasciale. Il est également identifié treize tumeurs nerveuses, où le diagnostic histologique de présomption n'a pu être porté. Pour ces quelques cas, le caractère excentré ou ovoïde de la tumeur était fréquemment absent. Le rapport étroit entre la tumeur et le nerf est évidemment un élément séméiologique fondamental à identifier pour évoquer le diagnostic de tumeur nerveuse. C'est seulement après cette constatation que les autres caractéristiques particulières des schwannomes en IRM pourront être recherchées. L'aspect excentré et ovoïde de la tumeur semblent déterminant pour évoquer le diagnostic de schwannome des nerfs périphériques.

La détermination de la sensibilité, ou la capacité du test à affirmer le diagnostic quand la maladie est présente est de 71 %. Sa VPP, ou la probabilité que la maladie soit présente quand le test est positif est de 85 %. On peut retenir que l'IRM expose à un risque sur quatre de conclure à tort à la présence d'un schwannome.

La spécificité de l'IRM, ou la capacité du test à ne pas affirmer la présence d'un schwannome en l'absence de schwannome, est de 74 %. La détermination de sa VPN, ou la probabilité que la maladie soit absente quand le test est négatif est de 53 %. En résumé, lorsque l'IRM ne confirme pas la présence d'un schwannome devant une tumeur d'un nerf périphérique, celle-ci a un risque sur deux de commettre une erreur.

L'IRM est un bon outil d'investigation pour caractériser l'origine nerveuse d'une tumeur. Cependant l'IRM semble présenter quelques faiblesses pour porter le diagnostic de schwannomes. L'analyse de la littérature relative à l'imagerie par résonance magnétique des tumeurs nerveuses permet de comprendre ces résultats non favorables. Si la nature nerveuse de la tumeur peut-être aisément affirmée(2,10,11,15-17,19,20), il est difficile de préciser avec certitude la présence d'un schwannome en IRM (10,11,21). Les TNP sont définies en IRM comme des masses entretenant des rapports étroits avec un nerf. Aucun autre signe n'est spécifique d'une TNP. L'orientation histologique d'une TNP ne peut être clairement définie pour la majorité des auteurs (5,10,11,16,18,20,22-24). La difficulté repose sur la différenciation entre schwannome et neurofibrome (Tableau 11, et Iconographies 1 et 2) (21,25-27). Le schwannome apparaît plus fréquemment excentré, avec une capsule et des bords bien limités (10,11,28,29). La position excentrée de cette tumeur est le seul critère statistique significatif de la présence d'un schwannome (30,31). Cependant, les schwannomes prennent cette forme caractéristique lorsqu'ils se développent sur un fascicule périphérique. Si un schwannome apparaît sur un fascicule situé en position centrale dans le nerf, le caractère excentré, propre aux schwannomes ne sera pas retrouvé (32) (Iconographie 3)(3 - Épidémiologie des tumeurs des nerfs périphériques des membres). On suppose que cette attitude excentrée ne sera possible qu'au terme d'un long développement de la tumeur, lorsque le schwannome se développe sur un fascicule central. Ainsi lorsque la largeur, et l'épaisseur du schwannome auront dépassé le diamètre du nerf. Les fascicules périphériques seront pour la plupart soufflés par le développement de la tumeur, et celle-ci fera saillie sur l'un des flancs du nerf.

Une minorité d'auteurs (12,23,28,29,33,34) affirme que les schwannomes présentent spécifiquement une capsule hyperintense formant un aspect de cible en coupe axiale, un rehaussement diffus, et qu'il est possible de visualiser le refoulement des paquets fasciculaires par la tumeur. Un aspect hétérogène de la tumeur est parfois évoqué, de même que des remaniements intratumoraux. Cependant, aucun de ces critères n'est statistiquement significatif. Pour Chick (10,11) et Suh (35), l'image de cible visualisée en coupe axiale d'une TNP n'est pas spécifique des schwannomes, mais des TNP.

Dans notre série, le diagnostic de neurofibrome représente un quart du cumul des imprécisions et des erreurs de l'IRM. Dans cette situation, l'orientation pour une TNP est proposée dans près de deux tiers des cas.

Ainsi, le diagnostic histologique proposé pour une TNP par le radiologue repose sur une somme d'arguments. Lorsque le diagnostic de schwannome est avancé, il repose sur un pari diagnostique fondé sur l'épaisseur du faisceau d'arguments et sur l'expérience du praticien interprétant les images.

L'origine de l'examen est fréquemment une source de critique en routine clinique motivant la répétition des IRM. Dans notre série, la précision des diagnostics de présomption des IRM de ville a été comparée à celle d'un service universitaire. Un résultat inattendu, et surprenant rapporte une différence statistique en faveur de l'imagerie de ville dans la précision du diagnostic de présomption. Plusieurs éléments permettent de comprendre cette différence significative qui présente de nombreux biais. Une explication repose sur l'expérience du praticien interprétant l'examen. Il peut

parfois être interprété par un jeune praticien souffrant d'une expérience réduite, et cela même dans un service spécialisé. La répétition des examens dessert dans nos résultats le service universitaire. Un examen réalisé en ville pouvait être relu par le service universitaire. En cas de confirmation du diagnostic, celui-ci était laissé au compte de l'imagerie de ville. Dans les cas où une discordance existait entre les deux interprétations, une nouvelle IRM était systématiquement proposée au patient. Dans les dossiers où l'interprétation restait difficile, plusieurs cas ont été à l'origine de discordance avec les résultats anatomopathologiques.

L'appréciation de la taille des tumeurs ne participe pas au processus diagnostique, mais fait partie des éléments à prendre en compte dans la réflexion thérapeutique. L'exérèse d'un schwannome de 3,3 cm de grand axe expose le patient à un risque important de déficit postopératoire (8 - Prise en charge médicochirurgicale des schwannomes des membres : une série observationnelle de 143 cas). Dans notre série, il n'existe pas de différence significative entre l'imagerie de ville, ou de centre spécialisé. Cependant, les dimensions sont fréquemment non évaluées, ou non mentionnées dans les comptes rendus d'imagerie de ville. Une tendance supérieure non significative en faveur de l'imagerie du CHU retrouve une correspondance des dimensions estimées avec celles mesurées lors de l'analyse anatomopathologique. L'appréciation de la taille de la tumeur est un élément important intervenant dans l'information délivrée aux patients, du fait des risques de déficits postopératoires.

L'association d'une échographie systématique à l'IRM permet de renforcer la suspicion de TNP (2,21,25,34,36-38), cette association est même indispensable pour Saito (39). Si l'échographie peut aisément déterminer l'origine neurologique d'une

tumeur nerveuse (10,25,38,40,41), il semble que l'échographie et même le couple IRM/Échographie ne permettent pas d'apporter de véritables éléments pour confirmer le diagnostic histologique de présomption. La littérature ne fait pas état de critères échographiques spécifiques, et unanimement reconnus pour préciser l'existence d'un schwannome. La position excentrée est encore une fois décrite, mais non suffisante (32,33,38,40,41) pour permettre d'affirmer le diagnostic de schwannome. Le signe de l'anneau dont les deux premières descriptions concernaient des schwannomes n'est spécifique que des TNP, et non des schwannomes (42). Dans ce travail, en cas de discordance entre l'IRM et l'analyse anatomopathologique, l'échographie proposait le diagnostic de schwannome dans moins d'un quart des cas. Dans encore un quart des cas (n=4), elle proposait également un diagnostic discordant avec les résultats anatomopathologiques. Dans cette dernière situation, l'échographie proposait à trois reprises un diagnostic correspondant à l'IRM.

Dans ce contexte, en cas d'examens iconographiques confirmant la présence d'un schwannome, il peut être tentant de ne pas poursuivre la prise en charge diagnostique, cependant il existe un risque sur quatre de conclure à tort à la présence d'un schwannome. Méconnaître une MPNST, ou un neurofibrome présentant un risque de transformation représente une perte de chance évidente pour le patient. Il semble donc indispensable de ne pas asseoir une prise en charge diagnostique de TNP sur le diagnostic de présomption établi avec l'IRM, et/ou l'échographie. Les biopsies sont incontournables pour préciser l'origine histologique d'une tumeur (5,43-46). Elle présente une sensibilité et une VPP largement supérieure à celles de l'IRM pour établir le diagnostic de schwannomes (7 - Pertinence des microbiopsies des schwannomes des nerfs périphériques dans la prise en charge diagnostique des patients). Aujourd'hui,

l'IRM ne peut se substituer aux biopsies pour la prise en charge diagnostique des schwannomes des membres. L'IRM permet de préciser en cas de TNP le niveau lésionnel, la structure anatomique intéressée, et d'estimer les dimensions de la tumeur, cependant pour les schwannomes, le diagnostic de présomption établi par l'IRM doit être considéré avec prudence.

**L'IRM ne peut se substituer aux biopsies dans la prise en charge diagnostique des schwannomes :**

**Sensibilité 71 %**

**Spécificité de 74 %,**

**Valeur prédictive positive 85 %**

**Valeur prédictive négative 53 %.**

**La position excentrée est le seul signe statistiquement spécifique des schwannomes en IRM, lorsqu'il est présent.**

**L'association d'une échographie systématique à l'IRM ne permet pas d'améliorer la précision du diagnostic histologique de présomption.**



## 6-5 Références

1. Anract P, Babinet A, De Pinieux G, Carlioz A, Forest M, Tomeno B. **Schwannomes géants du sacrum : À propos de 3 cas et revue de la littérature.** *Rev Chir Orthopédique Réparatrice Appar Mot.* 1998;84(3):239-46.
2. Park MJ, Seo KN, Kang HJ. **Neurological deficit after surgical enucleation of schwannomas of the upper limb.** *J Bone Joint Surg Br.* 2009 Nov 1;91-B(11):1482-6.
3. Ogoose A, Hotta T, Morita T, Otsuka H, Hirata Y. **Multiple schwannomas in the peripheral nerves.** *J Bone Joint Surg Br.* 1998 Jul;80(4):657-61.
4. Ashford RU, McCarthy SW, Scolyer RA, Bonar SF, Karim RZ, Stalley PD. **Surgical biopsy with intra-operative frozen section an accurate and cost-effective method for diagnosis of musculoskeletal sarcomas.** *J Bone Joint Surg Br.* 2006 Sep 1;88-B(9):1207-11.
5. Clarke SE, Kaufmann RA. **Nerve Tumors.** *J Hand Surg.* 2010 Sep 1;35(9):1520-2.
6. Das S, Ganju A, Tiel RL, Kline DG. **Tumors of the brachial plexus.** *Neurosurg Focus.* 2007;22(6):E26.
7. Zou C, Smith KD, Liu J, Lahat G, Myers S, Wang W-L, et coll. **Clinical, pathological, and molecular variables predictive of malignant peripheral nerve sheath tumor outcome.** *Ann Surg.* 2009 Jun;249(6):1014-22.
8. Forthman CL, Blazar PE. **Nerve tumors of the hand and upper extremity.** *Hand Clin.* 2004 Aug;20(3):233-242, v.

9. Mankin HJ, Lange TA, Spanier SS. **The hazards of biopsy in patients with malignant primary bone and soft-tissue tumors.** *J Bone Joint Surg Am.* 1982 Oct;64(8):1121-7.
10. Chick G. **Tumeurs primitives des nerfs périphériques.** *EMC - Appar Locomoteur.* 2010 Jan;5(4):1-12.
11. Chick G, Alnot J-Y, Silbermann-Hoffman O. **Tumeurs bénignes isolées des nerfs périphériques.** *Httpwwwem-Premiumcomdatarevues0035104000860008825 [Internet].* 2008 Apr 15 [cited 2015 Jan 2]; Available from : <http://www.em-premium.com.bases-doc.univ-lorraine.fr/article/141070/resultatrecherche/5>
12. Baccar S, Glon Y, Miquel A, Rocher L, Kone T, Benyoussef H, et coll. **Imagerie des tumeurs primitives des parties molles.** *Httpwwwem-Premiumcomdatarevues0181980100430005391 [Internet].* 2008 Mar 13 [cited 2015 Jan 2]; Available from : <http://www.em-premium.com.bases-doc.univ-lorraine.fr/article/120462/resultatrecherche/8>
13. Maiuri F, Donzelli R, Benvenuti D, Sardo L, Cirillo S. **Schwannomas of the brachial plexus--diagnostic and surgical problems.** *Zentralblatt Für Neurochir.* 2001;62(3):93-7.
14. Zanetti M, Strehle JK, Kundert HP, Zollinger H, Hodler J. **Morton neuroma: effect of MR imaging findings on diagnostic thinking and therapeutic decisions.** *Radiology.* 1999 Nov;213(2):583-8.
15. Hsu CS, Hentz VR, Yao J. **Tumours of the hand.** *Lancet Oncol.* 2007 Feb;8(2):157-66.

16. Oberle J, Kahamba J, Richter HP. **Peripheral nerve schwannomas--an analysis of 16 patients.** *Acta Neurochir (Wien)*. 1997;139(10):949-53.
17. Hems TEJ, Burge PD, Wilson DJ. **The Role of Magnetic Resonance Imaging in the Management of Peripheral Nerve Tumours.** *J Hand Surg Br Eur Vol*. 1997 Feb 1;22(1):57-60.
18. Nilsson J, Sandberg K, S e Nielsen N, Dahlin LB. **Magnetic resonance imaging of peripheral nerve tumours in the upper extremity.** *Scand J Plast Reconstr Surg Hand Surg Nord Plast Foren Nord Klubb Handkirurgi*. 2009;43(3):153-9.
19. Reis ND, Ben-Arieh Y. **Localization of a small tumor in the leg by magnetic resonance imaging. Case report.** *J Bone Jt Surg*. 1986 Jul 1;68(6):929-31.
20. Sando IC, Ono S, Chung KC. **Schwannoma of the Hand in an Infant : Case Report.** *J Hand Surg*. 2012 Oct 1;37(10):2007-11.
21. Ohana M, Moser T, Moussaoui A, Kremer S, Carlier RY, Liverneaux P, et coll. **Imagerie actuelle et future du syst me nerveux p riph rique.** *J Radiol Diagn Interv*. 2014 Jan;95(1):19-29.
22. Kehoe NJ, Reid RP, Semple JC. **Solitary benign peripheral-nerve tumours. Review of 32 years' experience.** *J Bone Joint Surg Br*. 1995 May;77(3):497-500.
23. Murphey MD, Smith WS, Smith SE, Kransdorf MJ, Temple HT. **From the Archives of the AFIP.** *RadioGraphics*. 1999 Sep 1;19(5):1253-80.
24. Chiou H-J, Chou Y-H, Chiou S-Y, Liu J-B, Chang C-Y. **Peripheral nerve lesions: role of high-resolution US.** *Radiogr Rev Publ Radiol Soc N Am Inc*. 2003 Dec;23(6):e15.

25. Pierucci F, Teixeira P, Zimmermann V, Sirveaux F, Rios M, Verhaegue J-L, et coll. **Tumeurs et pseudotumeurs des parties molles de l'adulte. Apport actuel et perspectives de l'échographie.** *J Radiol Diagn Interv.* 2013 Mar;94(3):243-59.
26. Saifuddin A. **Imaging tumours of the brachial plexus.** *Skeletal Radiol.* 2003 Mar 20;32(7):375-87.
27. Lin J, Martel W. **Cross-Sectional Imaging of Peripheral Nerve Sheath Tumors.** *Am J Roentgenol.* 2001 Jan 1;176(1):75-82.
28. Cerofolini E, Landi A, DeSantis G, Maiorana A, Canossi G, Romagnoli R. **MR of benign peripheral nerve sheath tumors.** *J Comput Assist Tomogr.* 1991 Aug;15(4):593-7.
29. Boulanger X, Ledoux JB, Brun AL, Beigelman-Aubry C. **Imagerie du plexus brachial non traumatique.** *J Radiol Diagn Interv.* 2013 Oct;94(10):952-63.
30. Bhargava R, Parham DM, Lasater OE, Chari RS, Chen G, Fletcher BD. **MR imaging differentiation of benign and malignant peripheral nerve sheath tumors: use of the target sign.** *Pediatr Radiol.* 1997 Feb;27(2):124-9.
31. Beaman FD, Kransdorf MJ, Menke DM. **Schwannoma: radiologic-pathologic correlation.** *Radiogr Rev Publ Radiol Soc N Am Inc.* 2004 Oct;24(5):1477-81.
32. Tsai W-C, Chiou H-J, Chou Y-H, Wang H-K, Chiou S-Y, Chang C-Y. **Differentiation between schwannomas and neurofibromas in the extremities and superficial body: the role of high-resolution and color Doppler ultrasonography.** *J Ultrasound Med Off J Am Inst Ultrasound Med.* 2008 Feb;27(2):161-166 ; quiz 168-169.

33. Rettenbacher T, Sögner P, Springer P, Fiegl M, Hussl H, zur Nedden D. **Schwannoma of the brachial plexus: cross-sectional imaging diagnosis using CT, sonography, and MR imaging.** *Eur Radiol.* 2003 Aug;13(8):1872–5.
34. Chen C-Y, Sun J-S. **Malignant peripheral nerve sheath tumour of the hand.** *J Hand Surg Eur Vol.* 2010 Mar 1;35(3):246–8.
35. Suh JS, Abenzoza P, Galloway HR, Everson LI, Griffiths HJ. **Peripheral (extracranial) nerve tumors: correlation of MR imaging and histologic findings.** *Radiology.* 1992 May;183(2):341–6.
36. Reynolds DL, Jacobson JA, Inampudi P, Jamadar DA, Ebrahim FS, Hayes CW. **Sonographic characteristics of peripheral nerve sheath tumors.** *AJR Am J Roentgenol.* 2004 Mar;182(3):741–4.
37. Teefey SA, Middleton WD, Patel V, Hildebolt CF, Boyer MI. **The accuracy of high-resolution ultrasound for evaluating focal lesions of the hand and wrist.** *J Hand Surg.* 2004 May 1;29(3):393–9.
38. Thiebot J, Laissy JP, Delangre T, Biga N, Liotard A. **Benign solitary neurinomas of the sciatic popliteal nerves CT study.** *Neuroradiology.* 1991 Mar 1;33(2):186–8.
39. Saito S, Suzuki Y. **Schwannomatosis affecting all three major nerves in the same upper extremity.** *J Hand Surg Eur Vol.* 2010 Sep 1;35(7):592–4.
40. Bianchi S. **Échographie des nerfs périphériques.** *Rev Rhum.* 2008 Nov;75(10-11):911–7.

41. Gruber H, Glodny B, Bendix N, Tzankov A, Peer S. **High-resolution ultrasound of peripheral neurogenic tumors.** *Eur Radiol.* 2007 Nov;17(11):2880–8.
42. Beggs I. **The ring sign: a new ultrasound sign of peripheral nerve tumours.** *Clin Radiol.* 1998 Nov;53(11):849–50.
43. Knight DMA, Birch R, Pringle J. **Benign solitary schwannomas a review of 234 cases.** *J Bone Joint Surg Br.* 2007 Mar 1;89-B(3):382–7.
44. Stoker DJ, Cobb JP, Pringle JA. **Needle biopsy of musculoskeletal lesions. A review of 208 procedures.** *J Bone Joint Surg Br.* 1991 May;73(3):498–500.
45. Pianta M, Chock E, Schlicht S, McCombe D. **Accuracy and complications of CT-guided core needle biopsy of peripheral nerve sheath tumours.** *Skeletal Radiol.* 2015 Jun 16 ;
46. Gin J, Calmet J, Sirvent JJ, Domènech S. **Intraosseous neurilemmoma of the radius : a case report.** *J Hand Surg.* 2000 Mar 1;25(2):365–9.

*Tableau 1 : Le diagnostic de schwannome en imagerie  
Séméiologie iconographique*

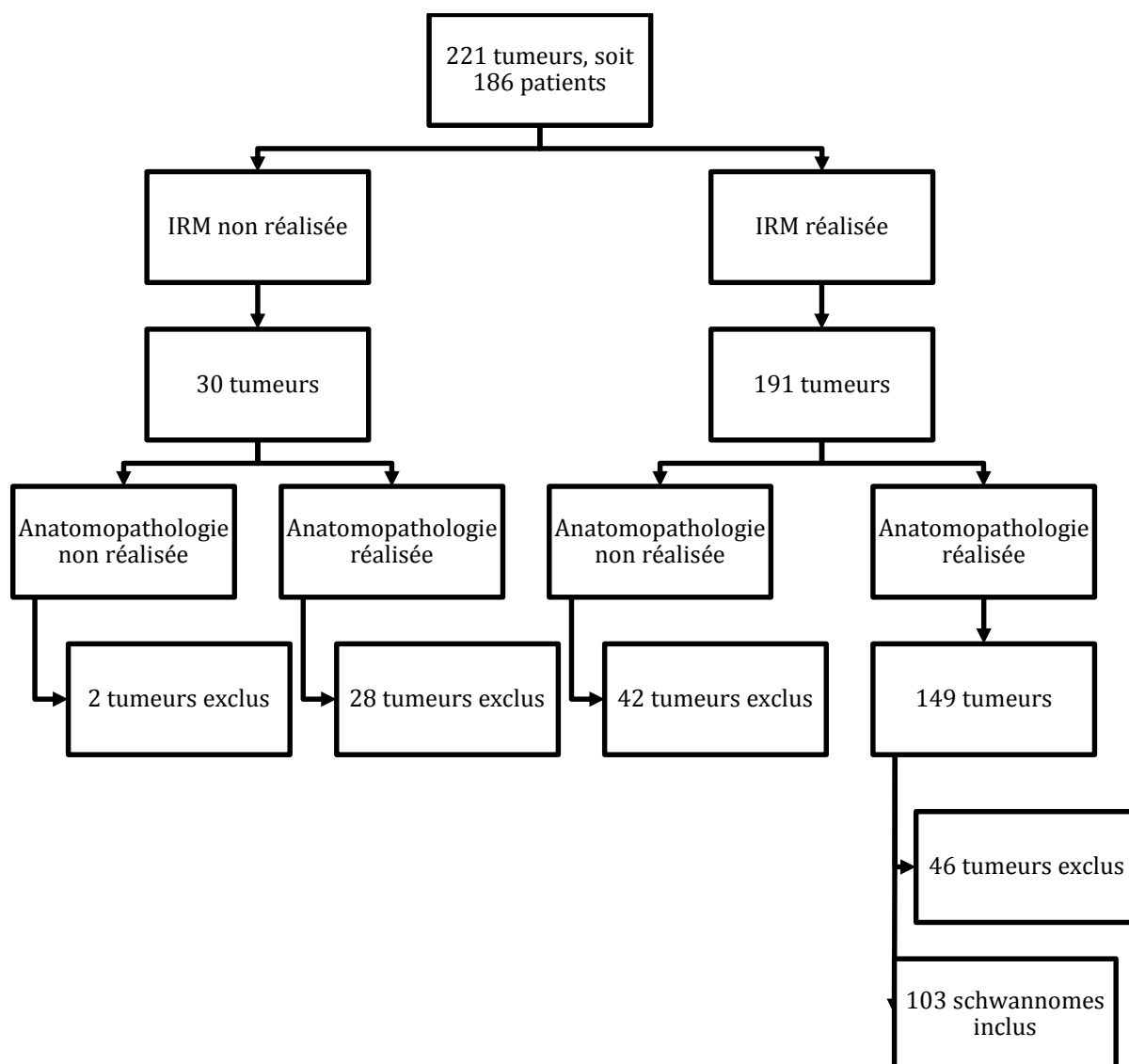
<u>Séméiologie des schwannomes</u>	
<b>Critères iconographiques</b>	
<b>IRM</b>	
Origine nerveuse	Rapport de continuité avec le nerf
Position	Excentré sur le nerf
Morphologie	Ovoïde Rehaussement périphérique Calcifications intratumorale Hémorragie intratumorale
<b>Echographie</b>	
Origine nerveuse	Rapport de continuité avec le nerf
Position	Excentré
Morphologie	Ovoïde Signe de l'anneau
<b>Critères cliniques</b>	
Sexe	Pas de prévalence d'un sexe
Age	30-50 ans
Autre localisation	Isolé dans 95% des cas
Association syndromique	Possible mais rare

*Tableau 2 : Caractéristiques générales de la population*

	N
Nombre de patients	89
Schwannomes inclus	103
Sex-ratio	50/39
Âge moyen (extrêmes)	51,2 (18,1/87,2)



Flow-chart 1 : Détail de l'inclusion de schwannomes



*Tableau 3 : Informations complémentaires du flow-chart*

	IRM (N=191)	Anatomopathologie (N=177)
Diagnostic de schwannomes	122	123
Autres diagnostics	69	54
Pour les schwannomes inclus :		
Origine de l'examen :		
CHU	52	103
Ville	48	0
Non précisé	3	0

*Tableau 4 : Correspondance entre le diagnostic iconographique  
et les résultats anatomopathologiques*

	N= 103
Diagnostic IRM :	
Concordant	73 (70,8 %)
Discordant	15 (14,5 %)
Imprécis	15 (14,5 %)

*Tableau 5 : Liste des diagnostics imprécis proposés par l'IRM*

	N= 15
Masse non caractérisable à l'IRM	1 (6,6 %)
Schwannome ou neurofibrome	5 (33,3 %)
Schwannome ou sarcome à cellules claires	1 (6,6 %)
Tumeur nerveuse	6 (40 %)
Lésion fibrotique	1 (6,6 %)
Masse tissulaire hétérogène	1 (6,6 %)

Tableau 6 : Liste des diagnostics erronés proposés par l'IRM

	N=15
MPNST	4 (26,6 %)
Neurofibrome	2 (13,3 %)
Névrome	1 (6,6 %)
Tumeur à cellules géantes	2 (13,3 %)
Kyste arthrosynovial	2 (13,3 %)
Kyste sébacé	1 (6,6 %)
Kyste indéterminé	1 (6,6 %)
Sarcome	1 (6,6 %)
Lipome	1 (6,6 %)

*Tableau 7 : Tableau de contingence  
comparaison des diagnostics iconographiques et anatomopathologiques*

	S+	S-
IRM +	73	12
IRM -	30	34

IRM + : Diagnostic iconographique en faveur d'un schwannome

IRM - : Diagnostic iconographique non en faveur d'un schwannome

S+ : Diagnostic anatomopathologique en faveur d'un schwannome

S- : Diagnostic anatomopathologique non en faveur d'un schwannome

$$Se = 73 / (73+30) = 0,71$$

$$Sp = 34 / (12+34) = 0,74$$

$$VPP = 73 / (73+12) = 0,85$$

$$VPN = 34 / (34 +30) = 0,53$$

*Tableau 8 : Apport de l'échographie dans les cas de discordances et d'imprécisions de l'IRM par rapport aux résultats anatomopathologiques*

	N=30
Échographies réalisées	20 (66,6 %)
Échographies non réalisées	10 (33,3 %)
Diagnostic :	
- Schwannome	4 (13,3 %)
- Erroné	4 (13,3 %)
- Imprécis	12 (40 %)

*Tableau 9 : Comparaison entre le diagnostic iconographique de présomption, et les résultats anatomopathologiques en fonction de l'origine des IRM*

	CHU (N=52)	Ville (N=48)	P
Comparaison			0,018
Concordant	32 (32 %)	41 (41 %)	
Discordant	12 (12 %)	3 (3 %)	
Imprécis	8 (8 %)	4 (4 %)	



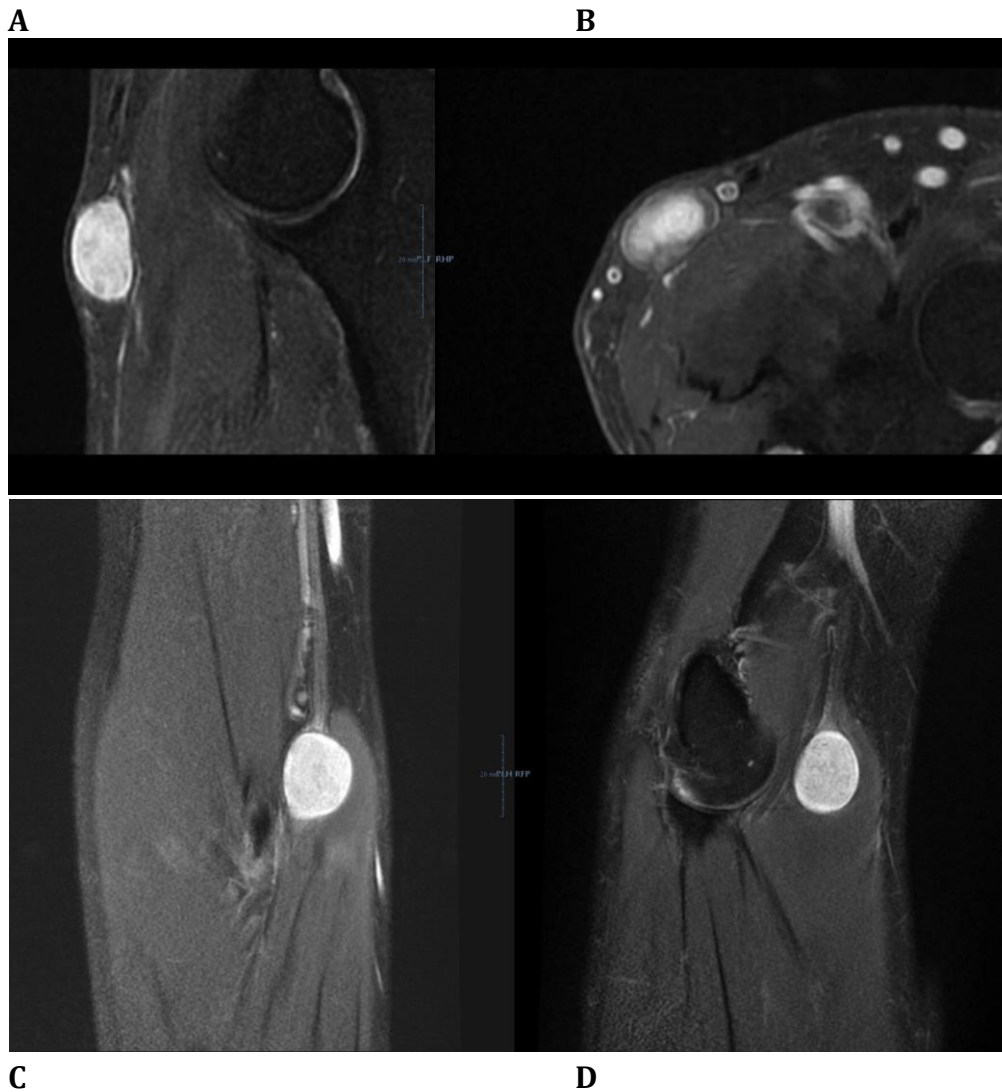
*Tableau 10 : Comparaison des dimensions des schwannomes entre l'évaluation IRM, et anatomopathologiques en fonction de l'origine des IRM*

	CHU	Ville	P
Nombre d'examens concordants	32 (43,8 %)	41 (56,1 %)	
Longueur :			0,7
Concordance	19 (26 %)	13 (17,8 %)	
Discordance	11 (15 %)	9 (12,3 %)	
Données manquantes	2 (2,7 %)	19 (26 %)	
Largeur :			0,36
Concordance	19 (26 %)	17 (23,2 %)	
Discordance	11 (15 %)	5 (6,8 %)	
Données manquantes	2 (2,7 %)	19 (26 %)	
Épaisseur :			0,76
Concordance	22 (30,1 %)	15 (20,5 %)	
Discordance	8 (10,9 %)	7 (9,5 %)	
Données manquantes	2 (2,7 %)	19 (26 %)	

*Tableau 11 : Critères de différenciations  
entre un schwannome et un neurofibrome à l'IRM*

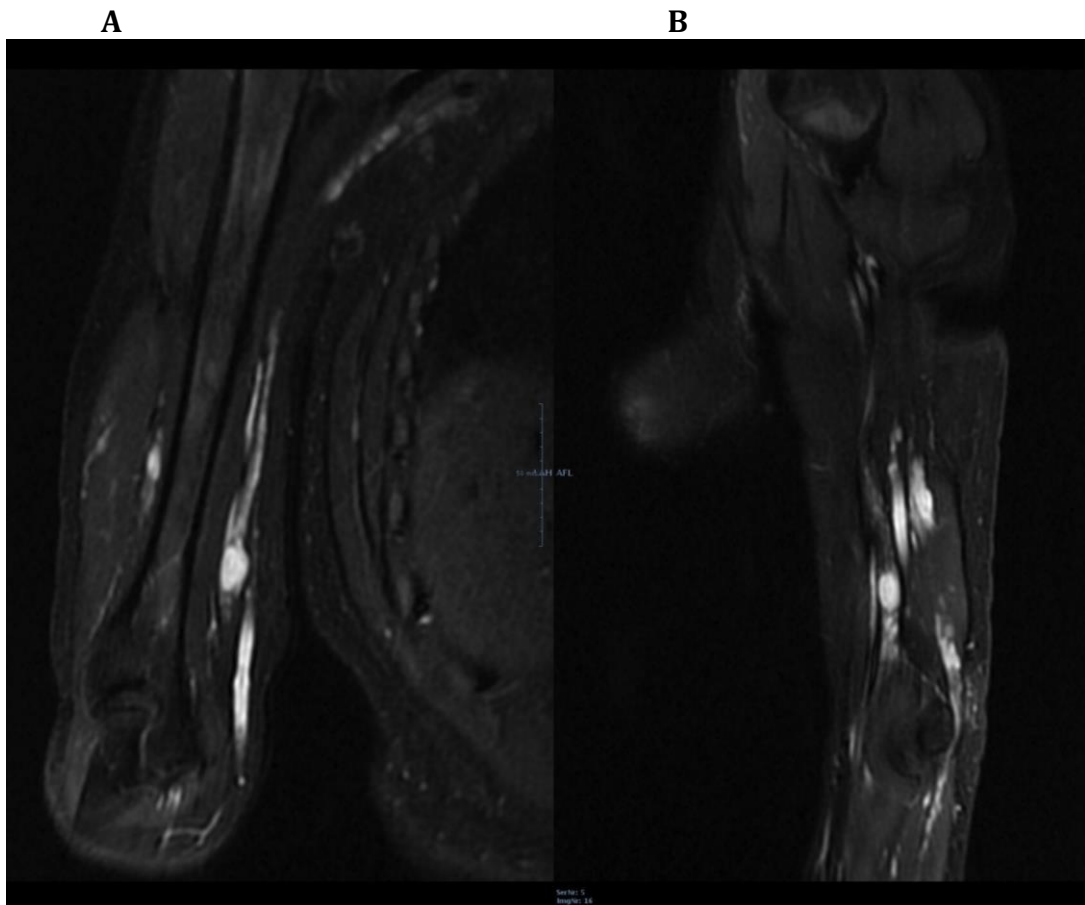
	Schwannomes	Neurofibromes
Position sur le nerf	Excentrée	Centrée
Forme générale	Ovoïde	Fusifforme
Bords	Nets, bien limités	Flous
Périphérie	Capsule	Pas de capsule
Rehaussement	Hétérogène	Homogène
Évolution	Remaniements -Kystiques -Hémorragiques -Calcifications	Transformation maligne

*Iconographie 1 : Tumeurs des nerfs périphériques présentant les caractéristiques typiques d'un schwannome à l'IRM*



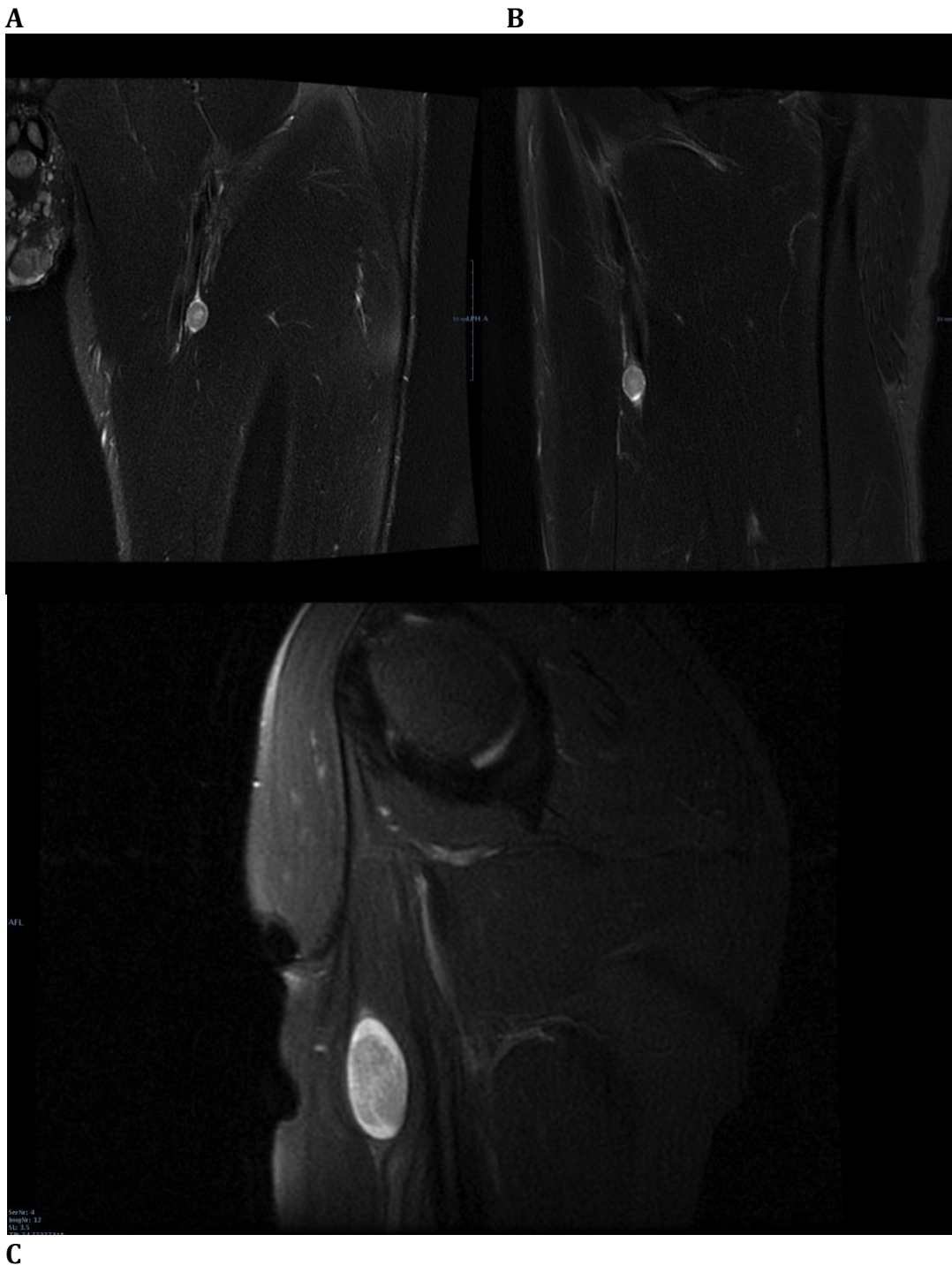
Sur les **images A et B** figurent un schwannome, sus-fascial, du nerf cutané médial de l'avant-bras. Ce schwannome est visualisé sur des séquences T2 Fat-Sat, en coupe sagittale et axiale. Sur les **images C et D**, un schwannome, sous-fascial, du nerf médian est présent. Ce schwannome est visualisé en séquence T2 Fat-Sat, en coupe coronale et sagittale.

*Iconographie 2 : Tumeur des nerfs périphériques présentant les caractéristiques typiques d'un neurofibrome à l'IRM*



*Les images A et B représentent un neurofibrome typique, évoluant sur le nerf médian. Cette tumeur nerveuse périphérique est visualisée sur des séquences IRM T2 Fat-Sat, en coupe coronale et sagittale. Il s'agit d'une observation pédiatrique.*

*Iconographie 3 :  
Tumeurs des nerfs périphériques présentant des caractéristiques  
ne permettant pas de différencier un schwannome d'un neurofibrome à l'IRM*



*Une TNP figure sur les **images A et B**. Cette tumeur est située sur le nerf fémoral. Elle est visualisée sur des séquences IRM T2 Fat-Sat, en coupe coronale et sagittale. L'analyse anatomopathologique a permis de conclure à la présence d'un neurofibrome. L'**image C** présente une TNP évoluant sur le nerf radial. Elle est visualisée sur une séquence IRM T2 Fat-Sat, en coupe coronale. L'analyse anatomopathologique a permis de conclure à la présence d'un schwannome.*

## **7 Pertinence des microbiopsies des schwannomes des nerfs périphériques dans la prise en charge diagnostique des patients**

## 7-1 Introduction

La simplicité de réalisation des microbiopsies tend à rendre les biopsies chirurgicales obsolètes dans notre pratique quotidienne (1). Cependant, si le bénéfice est réel pour le patient, et la société, l'efficacité de cet outil diagnostique est parfois mise en doute (1,2). La diversité de la littérature dans ce domaine aussi bien sur le type de tissus et de tumeurs étudiés, que sur le principe de prélèvement sème la confusion (3-6). Dans notre série, les deux types de biopsies sont rencontrés, et cela en fonction des habitudes des opérateurs. Cependant, le recours presque systématique à une réunion de concertation pluridisciplinaire tend à uniformiser les prises en charge entre les services et les praticiens (7). La volonté d'une procédure peu invasive, efficace, rapide et peu coûteuse semble imposer les microbiopsies radioguidées. Toutefois cette solution séduisante peut-elle remplacer la biopsie chirurgicale, gold-standard pour le diagnostic des schwannomes nerfs périphériques ?

Notre objectif principal était de déterminer la fiabilité des microbiopsies dans la prise en charge diagnostique des schwannomes des nerfs périphériques. Nos objectifs secondaires étaient de déterminer la prévalence des complications consécutives à la réalisation de microbiopsies, ainsi que la non-infériorité des microbiopsies comparativement aux biopsies chirurgicales dans la prise en charge des schwannomes des nerfs périphériques.

## 7-2 Matériel et méthode

Les données issues de ce travail étaient extraites de la population générale présentée précédemment (1 - Introduction générale).

Les critères d'inclusions retenaient l'ensemble des patients pour qui une biopsie d'une tumeur nerveuse périphérique avait été réalisée. Les microbiopsies radioguidées, ainsi que les biopsies chirurgicales partielles étaient incluses. Les critères d'exclusions étaient l'absence de réalisation d'une biopsie d'une tumeur nerveuse périphérique, ainsi que les biopsies exérèses chirurgicales. Les ponctions tumorales avec analyse cytologique unique ont été exclues.

Cinquante-sept biopsies ont été réalisées pour une tumeur des nerfs périphériques. Dans seize cas, il s'agissait de biopsies chirurgicales, et dans 41 cas de microbiopsies. Il n'était pas retrouvé de prédominance d'un sexe, l'âge moyen était de 47 ans (Tableau 1).

Les biopsies chirurgicales ou radioguidées étaient décidées après confirmation sur l'imagerie (IRM ou échographique) de l'existence d'une tumeur, d'origine nerveuse. Elles étaient proposées par le service de radiologie, ou demandées par le praticien référent.

Pour les microbiopsies, deux consultations étaient nécessaires pour la réalisation du geste. La première consultation permettait de donner une information au patient sur le déroulement de l'examen, et de la biopsie, ainsi que les complications normalement



prévisibles. Les biopsies guidées étaient réalisées sous contrôle tomodensitométrique ou échographique. La profondeur de la tumeur était le critère décisif dans le choix du système d'imagerie. Les tumeurs sus-fasciales, ou distales étaient biopsiées sous contrôle échographique. Les tumeurs sous-fasciales, ou proximales étaient plus fréquemment biopsiées sous contrôle tomodensitométrique.

Une anesthésie locale plan par plan, à la xylocaine 1 %, non adrénalinée, était effectuée en regard de la zone de biopsie permettant l'introduction du système de biopsie. Un système de biopsie TEMNO® (Cardinal Health, Dublin), avec une aiguille de calibre 18 gauges était utilisé pour ces biopsies (Iconographie 1). L'aiguille était ensuite guidée par l'outil iconographique choisi jusqu'à la tumeur à biopsier (Iconographies 2 et 3). Le point de ponction était marqué par la mise en place d'un fil de suture non résorbable sur la peau. Plusieurs carottes tumorales étaient prélevées, et conditionnées dans une solution de formol. Les fragments tissulaires étaient ensuite envoyés pour analyse anatomopathologique.

Les biopsies chirurgicales étaient effectuées après au moins une consultation avec un chirurgien. Des anesthésies générales ont été réalisées pour les tumeurs du plexus brachial, et les biopsies du nerf ischiatique. Les autres sites tumoraux étaient biopsiés sous anesthésie locorégionale. La voie d'abord retenue dépendait du nerf intéressé par la tumeur, elle était la plus directe possible. Une fois la tumeur identifiée, un prélèvement en quartier d'orange dans l'épaisseur du tissu tumoral était exécuté. Aucun geste d'énucléation, ou de dissection de la tumeur n'était réalisé. Le prélèvement était conditionné dans une solution de formol. La biopsie tumorale était ensuite adressée au laboratoire d'anatomopathologie. Durant la période postopératoire, il était

recherché spécifiquement l'apparition d'un déficit neurologique sur le territoire sensitivo-moteur du nerf biopsié.

Les comptes rendus anatomopathologiques de l'ensemble des patients ayant eu une biopsie ont été étudiés. Les comptes rendus anatomopathologiques définitifs sur pièce d'exérèse de la tumeur ont été étudiés afin de connaître l'identification histologique formelle, lorsque les patients avaient été opérés de cette tumeur.

Les complications post-biopsiques étaient recherchées dans les courriers, ainsi que lors de la consultation de révision (8 - Prise en charge médicochirurgicale des schwannomes des membres : une série observationnelle de 143 cas). Les événements secondaires indésirables ou imprévus apparaissant au décours de la biopsie étaient considérés comme une complication.

Dans un premier temps, les diagnostics de schwannomes issus des microbiopsies étaient comparés aux résultats anatomopathologiques définitifs après exérèse de la lésion. Dans un second temps, les complications des microbiopsies étaient recherchées. Enfin, une comparaison de la fiabilité des deux types de biopsies était proposée en fonction des résultats anatomopathologiques issus des pièces d'exérèses.

Nos critères de jugements principaux étaient les diagnostics anatomopathologiques de schwannomes issus des microbiopsies, et les diagnostics anatomopathologiques issus des pièces d'exérèses. Nos critères de jugements secondaires étaient la présence d'événements indésirables faisant suite aux

microbiopsies, ainsi que les diagnostics anatomopathologiques issus des biopsies chirurgicales.

Notre analyse statistique de la précision des biopsies percutanées pour établir le diagnostic de schwannomes, et de sa non-infériorité par rapport aux biopsies chirurgicales a été évalué reposait par la détermination de la sensibilité, et de la spécificité, ainsi que sur l'évaluation de la valeur prédictive positive et négative. L'analyse statistique des complications des microbiopsies reposait sur la proportion des événements secondaires indésirables.

## **7-3 Résultats**

### **Corrélation entre les résultats des microbiopsies et de l'anatomopathologie définitive pour établir le diagnostic de schwannome des nerfs périphériques**

Quarante et une tumeurs ont été microbiopsiées. Le diagnostic de schwannome était proposé à 23 reprises. Pour ces 23 suspicions, seize preuves histologiques formelles existaient (Tableau 2). Ainsi dans quinze cas, les résultats anatomopathologiques définitifs confirmaient le diagnostic de schwannome. Dans un cas, il existait une discordance entre les deux examens. La microbiopsie proposait le diagnostic de schwannome, alors que l'anatomopathologie définitive affirmait le diagnostic de MPNST. Dans sept cas, aucune chirurgie d'exérèses n'avait eu lieu.

La sensibilité des microbiopsies (Tableau 3) pour établir le diagnostic de schwannomes était de 100 %, avec une spécificité de 93 %. Les valeurs prédictives positive et négative étaient respectivement de 93 % et 100 %.

#### **Proportion des complications des microbiopsies :**

Il n'a pas été pas retrouvé de complications à la suite des microbiopsies radioguidées (Tableau 4).

## **Comparaison des résultats des microbiopsies, et des biopsies chirurgicales aux résultats anatomopathologiques définitifs :**

Seize biopsies chirurgicales ont été réalisées, et dans sept cas le diagnostic de schwannome était proposé. Une parfaite concordance diagnostique était observée avec les biopsies chirurgicales. Dans un cas, la biopsie n'a pas été contributive faute de quantité de tissus tumoraux prélevés (Tableaux 5 et 6).

Les biopsies chirurgicales ont permis de diagnostiquer un schwannome des membres avec une sensibilité de 88 %, et une spécificité de 100 % (Tableau 7), les valeurs prédictives positive et négative étaient respectivement de 100 % et de 87 %.

Des microbiopsies ont été réalisées dans 41 situations. Une correspondance avec le diagnostic anatomopathologique a été observée dans 27 cas, trois erreurs étaient identifiées, et dans onze cas aucune exérèse n'a été réalisée. Pour les schwannomes, à 23 reprises, la microbiopsie évoquait le diagnostic. Il était confirmé dans quinze cas. Une erreur diagnostique était mise en évidence. Pour sept cas, la suspicion diagnostique de schwannomes ne pouvait être confirmée, faute d'exérèse de la tumeur (Tableaux 5 et 6).

## 7-4 Discussion

Les biopsies sont une étape classique en chirurgie tumorale, et cela, quel que soit le tissu affecté. Elles sont intégrées aux parcours personnalisés de soins des patients, au même titre que le bilan iconographique exhaustif, et la réunion de concertation pluridisciplinaire (RCP) (7,8).

La fiabilité de la biopsie chirurgicale n'est plus à prouver dans la détermination du diagnostic histologique des tumeurs de tous types (3,4,9), mais également nerveuses (3,4), cependant elle présente des inconvénients non négligeables. Pour les tumeurs proximales, notamment le plexus brachial et le nerf ischiatique, elle impose la réalisation d'une anesthésie générale dans notre pratique. Les autres localisations restent accessibles sous anesthésie locorégionale, toutefois ce type d'anesthésie n'est pas dénué de risque (10-12). Le principe même de la chirurgie expose le patient à des risques d'hématome, d'infection, de blessure du nerf, et des risques propres à la voie d'abord (1,2). Elle complique la dissection future de la tumeur, en créant un environnement tissulaire cicatriciel péri-tumoral (1). Une hospitalisation s'impose pour les patients. Cette solution est ainsi plus onéreuse que l'option de la microbiopsie sous anesthésie locale (1). Les avantages théoriques des microbiopsies radioguidées s'imposent face aux faiblesses des biopsies chirurgicales. Néanmoins la fiabilité des microbiopsies suffit-elle pour baser l'ensemble du processus thérapeutique d'un patient sans autres confirmations anatomopathologiques ?

Les biopsies chirurgicales semblent délaissées au fil des années en faveur des biopsies des radioguidées (6,8,13–15), et nous avons observés dans notre série, une réorientation progressive vers les microbiopsies sur cette période de 14 années. La simplicité de réalisation, et les faibles comorbidités encouragent cette évolution constatée (1,2). Si l'âge et le sexe du patient ne semblent pas avoir orienté le choix vers l'une des deux techniques, ni même sa profondeur (sus ou sous-fasciale), sa localisation sur l'un des deux membres paraît orienter l'attitude diagnostique dans notre série. Nous observons des rapports inversés entre les deux groupes avec ce paramètre. Ainsi deux tiers des biopsies chirurgicales étaient réalisés au membre supérieur, contre seulement un tiers des microbiopsies.

Le service référent des patients de cette série explique cette différence. Les patients issus du service de chirurgie possédant une expertise des pathologies chirurgicales des nerfs périphériques proposait principalement des biopsies chirurgicales. Alors que les autres services ont proposé presque exclusivement des biopsies radioguidées.

Quarante et une microbiopsies ont été réalisées dans notre série, et le diagnostic de schwannomes a été retenu à 23 reprises. Dans seulement quinze cas, le diagnostic de schwannome était confirmé après exérèse de la tumeur. Un faux négatif était constaté, et était à l'origine d'une méconnaissance initiale d'une MPNST. Pour sept microbiopsies, aucune comparaison n'a pu être réalisée du fait de l'absence d'exérèse de la tumeur. La sensibilité et la valeur prédictive négative (VPN) des microbiopsies sont excellentes, avec une spécificité et une valeur prédictive positive (VPP) satisfaisantes (Tableau 6).

Cela malgré un faux négatif dont le diagnostic a été redressé par une exérèse systématique proposée en RCP. Il est intéressant de noter que dans ce cas précis, l'IRM avait été également prise à défaut.

Seize biopsies chirurgicales ont été effectuées, et le diagnostic de schwannomes a été proposé à 7 reprises. L'anatomopathologie a confirmé à chaque reprise le diagnostic émis sur l'analyse des fragments des biopsies chirurgicales. Une seule biopsie chirurgicale n'a pu permettre la formulation d'une hypothèse diagnostique, du fait d'une quantité insuffisante de matériel prélevé. En considérant cet événement comme un faux négatif, la spécificité et la VPP sont excellentes, cependant la sensibilité ainsi que la VPP sont inférieures aux microbiopsies. Le nombre plus faible de patients dans le groupe des biopsies chirurgicales, associé à ce faux négatif explique cette sensibilité et VPP inférieure aux microbiopsies. L'exclusion de ce faux négatif permet d'obtenir une VPP et une sensibilité parfaite, confirmant la position de Gold-standard de ce moyen d'investigation.

Hormis les limites logistiques, et les risques des biopsies chirurgicales que nous avons déjà évoqués, une nouvelle limite existe, et elle a été appréciée dans cette série. Pour les tumeurs de petite taille (infracentimétrique), il peut être ardu de réaliser une biopsie contributive sans risque pour les fascicules. Le cas précis de la biopsie non contributive, faute de matériel prélevé, s'inscrit dans ce contexte, puisqu'il s'agissait d'une tumeur de 0,7 centimètre de grand axe.



Les biopsies radioguidées semblent être un bon outil d'investigation pour établir le diagnostic de schwannome, avec une probabilité de 100 % que la biopsie évoque le diagnostic de schwannomes quand il s'agit d'un schwannome (sensibilité), et une probabilité de 93 % qu'il s'agisse d'un schwannome quand les microbiopsies l'affirment (VPP). Toutefois, le faible effectif de patients doit inciter à la prudence. Une erreur diagnostique due aux microbiopsies aurait pu être lourde de conséquences. La proposition diagnostique établie par l'intermédiaire des biopsies radioguidées ne doit pas dispenser les praticiens d'un suivi régulier des patients même si une lésion bénigne est suspectée. Les résultats issus d'une microbiopsies ne peuvent être considérés comme une preuve histologique suffisante, ils servent seulement à nourrir un faisceau d'arguments orientant la prise en charge diagnostique et thérapeutique des patients. Les résultats de la littérature confirment la fiabilité des diagnostics histologiques proposés après réalisation de microbiopsies (1,3,6,8,13-17). Stoker dans une analyse de 208 microbiopsies retrouve une correspondance diagnostique à 97 % (16).

L'erreur que nous avons constatée dans le groupe des microbiopsies n'est pas directement liée à une mauvaise identification des fragments tissulaires prélevés, mais au simple fait que les fragments tissulaires ne sont spécifiques que d'une zone donnée et non de l'ensemble de la tumeur (2,6,18). La principale différence anatomopathologique entre une MPNST et un schwannome est l'intensité de l'activité mitotique au sein de la tumeur (18,19). Ainsi, pour des caractéristiques générales identiques la MPNST présentera une activité mitotique largement supérieure à un schwannome (19-21). De plus cette activité mitotique n'est pas identique en tout point de la tumeur (Iconographie 4). On comprend aisément que des carottes de tumeurs prélevées dans des zones où l'activité mitotique n'est pas élevée amènent à proposer à tort le diagnostic

de schwannome. Il est donc impératif lors des microbiopsies de réaliser plusieurs ponctions, sur des sites différents, avec un diamètre d'aiguille suffisamment important (18 gauges minimum) avec comme objectif que l'ensemble des biopsies soit représentatif de la tumeur.

Dans notre série, il n'a pas été retrouvé de complications après la réalisation de microbiopsies. Le caractère peu invasif de la procédure, associé au guidage échographique ou tomodensitométrique explique ces constatations. Il existe vraisemblablement deux biais à ces résultats. On peut penser qu'un biais d'enregistrement des informations dans le dossier soit en partie à l'origine de cette absence de complications, de même qu'un biais de mémorisation de la part des patients. Il est évident qu'aucune complication notable n'est existée, cependant on ne peut totalement exclure l'absence de complications mineures, et /ou transitoires (hématome, infection superficielle, douleurs, dysesthésies, paresthésies). La littérature reste partagée sur l'innocuité des microbiopsies. Pour quelques auteurs, les complications sont rares après la réalisation d'une microbiopsie (2,22), et mineures lorsqu'elles existent (2). Pianta (14) dans un travail rétrospectif s'intéressant uniquement aux biopsies radioguidées des tumeurs des nerfs périphériques ne retrouve pas de complications, à l'exception d'une exacerbation ponctuelle des douleurs dans quelques cas. Cette complication serait d'ailleurs plus fréquente pour les tumeurs de petites tailles, et lorsqu'elles sont en positions sus-fasciales. Mankin (23) retrouve des complications post-biopsiques lorsqu'elles sont réalisées par des opérateurs non habitués à ce type de geste, ou lors de biopsies des tissus durs. Celles-ci sont de plusieurs ordres, plaies vasculo-nerveuses, plusieurs voies d'abords, tumeurs non retrouvées, prélèvements en zone non tumorale. Pour trois auteurs, les microbiopsies

sont à l'origine de lésions nerveuses (24–26) provoquant des douleurs neurogènes, et à l'extrême des déficits neurologiques. Ces risques potentiels sont pour Anract (27) suffisants pour surseoir à toutes indications de biopsies des nerfs.

Plusieurs auteurs (5,9) proposent la cytoponction comme alternative aux biopsies tissulaires. Elle possède une sensibilité et une spécificité de 91 % et 100 % respectivement, pour déterminer le caractère malin ou non d'une lésion tumorale localisée à la main (28), et de 98 % et 86 % de sensibilité et spécificité pour l'ensemble du corps(29). Cependant, si les frottis réalisés à partir de ces cytoponctions permettent d'objectiver le caractère malin d'une lésion, par la présence d'une hypercellularité, et d'une activité mitotique élevée, ils sont dans la quasi-impossibilité d'apporter un diagnostic histologique précis (5). Les schwannomes sont notamment confondus avec l'ensemble des tumeurs fibreuses, présentant une cellularité faible (5).

Si la cytoponction permet de rassurer le patient, lorsqu'aucun élément malin n'est retrouvé, elle ne peut ni fournir d'orientation diagnostique ni guider le projet thérapeutique.

La biopsie chirurgicale a longtemps représenté la référence en terme de biopsies des TNP (7). Cependant, notre travail ainsi que la littérature moderne (6,14) font état de résultats intéressants au sujet des microbiopsies des schwannomes des nerfs périphériques. Si leur supériorité n'est pas prouvée en terme de résultats histologiques, elle n'en est pas moins égale aux biopsies chirurgicales. De plus, l'absence de complications réelles, associées à une diminution des coûts de santé sont d'autant d'arguments pour leur offrir notre préférence. Toutefois, si la seule preuve anatomopathologique disponible est issue d'une microbiopsie, il convient de rester

prudent lorsqu'aucune exérèse n'est programmée, et d'envisager un suivi régulier du patient afin de redresser toutes erreurs diagnostiques liées à un faux positif.

**Fiabilité des microbiopsies pour établir le diagnostic de schwannome :**

- Sensibilité 100 %
- Spécificité 93 %
- Valeur prédictive positive 93 %
- Valeur prédictive négative 100 %

**Obligation de réaliser plusieurs prélèvements, de taille suffisante :**

- Représentativité des échantillons

**La morbi-mortalité des microbiopsies est quasi nulle.**

## 7-5 Références

1. Ashford RU, McCarthy SW, Scolyer RA, Bonar SF, Karim RZ, Stalley PD. **Surgical biopsy with intra-operative frozen section : An accurate and cost-effective method for diagnosis of musculoskeletal sarcomas.** *J Bone Joint Surg Br.* 2006 Sep 1;88-B(9):1207-11.
2. Park MJ, Seo KN, Kang HJ. **Neurological deficit after surgical enucleation of schwannomas of the upper limb.** *J Bone Joint Surg Br.* 2009 Nov 1;91-B(11):1482-6.
3. Maiuri F, Donzelli R, Benvenuti D, Sardo L, Cirillo S. **Schwannomas of the brachial plexus--diagnostic and surgical problems.** *Zentralblatt Für Neurochir.* 2001;62(3):93-7.
4. Clarke SE, Kaufmann RA. **Nerve Tumors.** *J Hand Surg.* 2010 Sep 1;35(9):1520-2.
5. Kitagawa Y, Ito H, Sawaizumi T, Matsubara M, Yokoyama M, Naito Z. **Fine Needle Aspiration Cytology for Soft Tissue Tumours of the Hand.** *J Hand Surg Br Eur Vol.* 2003 Dec 1;28(6):582-5.
6. Knight DMA, Birch R, Pringle J. **Benign solitary schwannomas a review of 234 cases.** *J Bone Joint Surg Br.* 2007 Mar 1;89-B(3):382-7.

7. Allieu Y, Chammas M, Jacoulet P. **Tumeurs primitives des nerfs périphériques.** *Httpwwwem-Premiumcomdatatraitap15-22108*  
[Internet]. [cited 2015 Jan 23]; Available from : <http://www.em-premium.com.bases-doc.univ-lorraine.fr/article/8335/resultatrecherche/3>
  
8. Kang HJ, Shin SJ, Kang ES. **Schwannomas of the Upper Extremity.** *J Hand Surg Br Eur Vol. 2000 Dec 1;25(6):604–7.*
  
9. Enzinger F, Weiss S. **Fine-needle aspiration biopsy of soft tissue tumors. Soft tissue tumors. Sixth ed.** *St Louis : Mosby ; 2013. p. 76–109.*
  
10. Auroy Y, Narchi P, Messiah A, Litt L, Rouvier B, Samii K. **Serious complications related to regional anesthesia: results of a prospective survey in France.** *Anesthesiology. 1997 Sep;87(3):479–86.*
  
11. Auroy Y, Benhamou D, Bargues L, Ecoffey C, Falissard B, Mercier FJ, et coll. **Major complications of regional anesthesia in France: The SOS Regional Anesthesia Hotline Service.** *Anesthesiology. 2002 Nov;97(5):1274–80.*
  
12. Fanelli G, Casati A, Garancini P, Torri G. **Nerve stimulator and multiple injection technique for upper and lower limb blockade: failure rate, patient acceptance, and neurologic complications. Study Group on Regional Anesthesia.** *Anesth Analg. 1999 Apr;88(4):847–52.*

13. Pringle JAS. **Osteosarcoma: the experiences of a specialist unit.** *Curr Diagn Pathol.* 1996 Sep;3(3):127–36.
  
14. Pianta M, Chock E, Schlicht S, McCombe D. **Accuracy and complications of CT-guided core needle biopsy of peripheral nerve sheath tumours.** *Skeletal Radiol.* 2015 Jun 16 ;
  
15. Gin J, Calmet J, Sirvent JJ, Domènech S. **Intraosseous neurilemmoma of the radius: a case report.** *J Hand Surg.* 2000 Mar 1;25(2):365–9.
  
16. Stoker DJ, Cobb JP, Pringle JA. **Needle biopsy of musculoskeletal lesions. A review of 208 procedures.** *J Bone Joint Surg Br.* 1991 May;73(3):498–500.
  
17. Patel MR, Mody K, Moradia VJ. **Multiple schwannomas of the ulnar nerve : a case report.** *J Hand Surg.* 1996 Sep 1;21(5):875–6.
  
18. Ogose A, Hotta T, Morita T, Otsuka H, Hirata Y. **Multiple schwannomas in the peripheral nerves.** *J Bone Joint Surg Br.* 1998 Jul;80(4):657–61.
  
19. Enzinger F, Weiss S. **Benign tumors of peripheral nerves. Soft tissue tumors. Sixth ed.** *St Louis : Mosby ; 2013. p. 784–854.*
  
20. Coulon A, Milin S, Laban E, Debiais C, Jamet C, Goujon J-M. **Aspects histopathologiques des principales tumeurs des nerfs périphériques.** *Neurochirurgie.* 2009 Oct;55(4-5):454–8.

21. Bouvier C, Maues de Paula A, Roche P-H, Chagnaud C, Figarella-Branger D. **Tumeurs du système nerveux périphérique.** *EMC - Neurol.* 2013 Jan;10(1):1-11.
22. Saifuddin A. **Imaging tumours of the brachial plexus.** *Skeletal Radiol.* 2003 Mar 20;32(7):375-87.
23. Mankin HJ, Lange TA, Spanier SS. **The hazards of biopsy in patients with malignant primary bone and soft-tissue tumors.** *J Bone Joint Surg Am.* 1982 Oct;64(8):1121-7.
24. Das S, Ganju A, Tiel RL, Kline DG. **Tumors of the brachial plexus.** *Neurosurg Focus.* 2007;22(6):E26.
25. Forthman CL, Blazar PE. **Nerve tumors of the hand and upper extremity.** *Hand Clin.* 2004 Aug;20(3):233-242, v.
26. Zou C, Smith KD, Liu J, Lahat G, Myers S, Wang W-L, et coll. **Clinical, pathological, and molecular variables predictive of malignant peripheral nerve sheath tumor outcome.** *Ann Surg.* 2009 Jun;249(6):1014-22.



27. Anract P, Babinet A, De Pinieux G, Carlioz A, Forest M, Tomeno B. **Schwannomes géants du sacrum : A propos de 3 cas et revue de la littérature.** *Rev Chir Orthopédique Réparatrice Appar Mot.* 1998;84(3):239- 46.
28. García-Solano J, García-Rojo B, Sánchez-Sánchez C, Montalbán-Romero S, Martínez-Parra D, Pérez-Guillermo M. **On the utility and limitations of fine-needle aspiration of palpable lesions located in the hand.** *Diagn Cytopathol.* 2000 Oct 1;23(4):284-91.
29. Wakely PE, Kneisl JS. **Soft tissue aspiration cytopathology.** *Cancer Cytopathol.* 2000 Oct 25;90(5):292-8.

Tableau 1 : Caractéristiques générales de la population

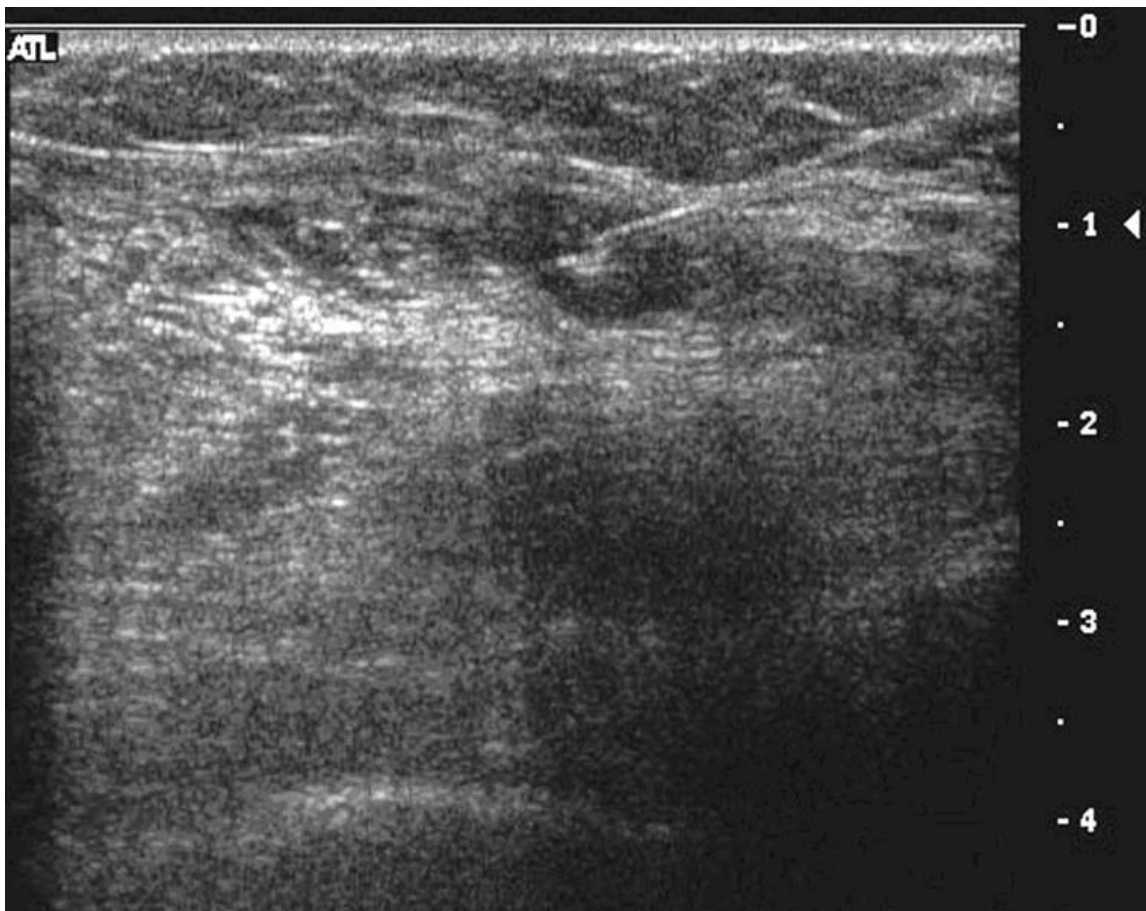
	Biopsies N=57
Population des biopsies	57
Sex-ratio	31/26
Âge moyen (extrêmes)	46,5 (16,4 - 87,2)
Nerf	
membre inférieur	31
membre supérieur	26
Tumeur	
sus-fasciale	9
sous-fasciale	48
Recul	
Moyen (extrêmes)	4,1 (0,3-12)
Population des microbiopsies	41
Sex-ratio	22/19
Âge moyen (extrêmes)	47,7 (20,6 – 68,0)
Nerf	
membre inférieur	26
membre supérieur	15
Tumeur	
sus-fasciale	7
sous-fasciale	34
Recul	
Moyen (extrêmes)	3,6(0,3-8)
Population des biopsies chirurgicales	16
Sex-ratio	9/7
Âge moyen (extrêmes)	45,7 (16,4 – 87,2)
Nerf	
membre inférieur	5
membre supérieur	11
Tumeur	
sus-fasciale	2
sous-fasciale	14
Recul	
Moyen (extrêmes)	5,5 (1,5-12)

Recul en années

*Iconographie 1 : Système TEMNO® 18 gauges (Cardinal Health, Dublin)*

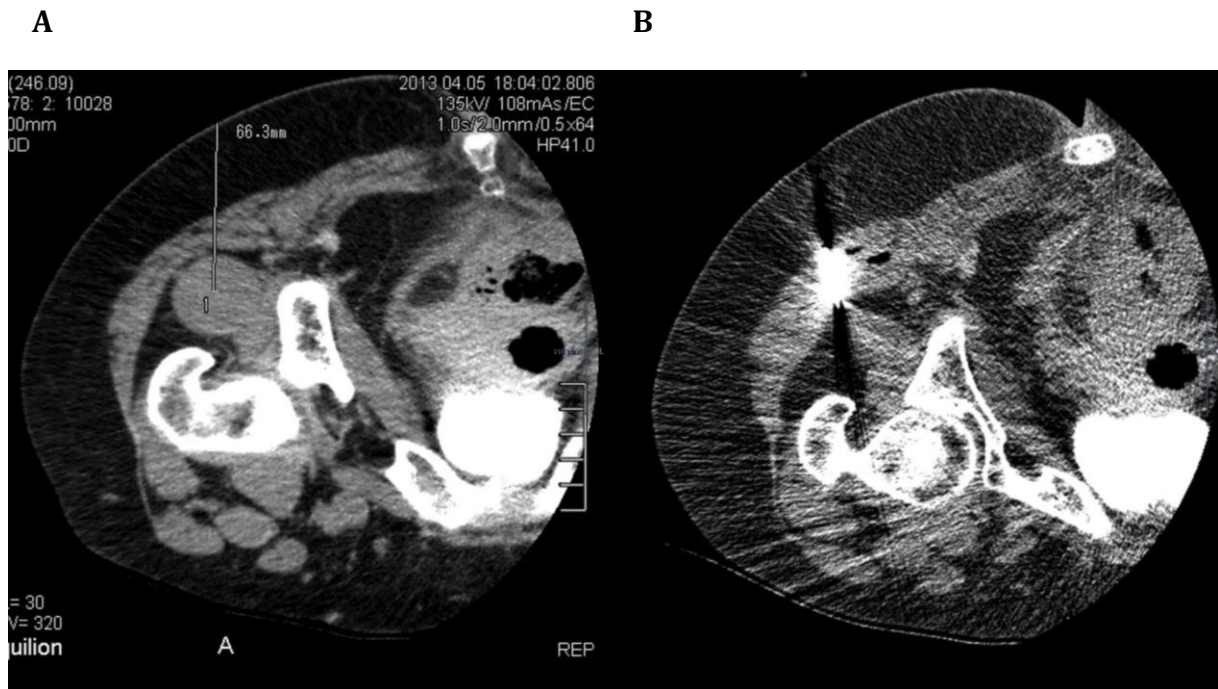

*Iconographie 2 : Microbiopsie échoguidée d'un schwannome*



*Le repérage échographique de la tumeur nerveuse, permet de guider la biopsie percutanée à l'aiguille. On observe sur cette image l'aiguille (hyperéchogène), ponctionnant le centre de la tumeur nerveuse.*

Iconographie 3 : Guidage tomодensitométrique d'une microbiopsie d'un schwannome



Un repérage tomодensitométrique, **image A**, préalable de la tumeur est réalisé avant la biopsie. La profondeur de la tumeur est repérée par rapport au plan cutané dorsal. Le système de ponction est introduit au travers du plan cutané, et sa progression est contrôlée, **image B**, par l'intermédiaire de la tomодensitométrie.

*Tableau 2 : corrélation entre les résultats des microbiopsies et de l'anatomopathologie définitive pour établir le diagnostic de schwannome des nerfs périphériques*

Microbiopsies	Schwannomes N=23
Anatomopathologie définitive	
Schwannome	15
MPNST	1
Pas d'analyse	7

Tableau 3 : Tableau de contingence des microbiopsies

	A+	A-
B+	15	1
B-	0	14

A+ : Diagnostic anatomopathologique en faveur d'un schwannome

A- : Diagnostic anatomopathologique non en faveur d'un schwannome

B+ : Diagnostic microbiopsique en faveur d'un schwannome

B- : Diagnostic microbiopsique non en faveur d'un schwannome

$$Se = 15 / (15+0) = 1$$

$$Sp = 14 / (14+1) = 0,93$$

$$VPP = 15 / (15+1) = 0,93$$

$$VPN = 14 / (14+0) = 1$$

*Tableau 4 : Proportion des complications des microbiopsies*

<u>Microbiopsies</u>	<u>N=41</u>
Complications	0



*Tableau 5 : Comparaison entre les résultats des microbiopsies, et des biopsies chirurgicales aux résultats anatomopathologiques définitifs*

Biopsies	N=57
Biopsies chirurgicales	16
Correspondances diagnostiques	11
Erreurs diagnostiques	0
Quantité de tissus insuffisante	1
Pas d'analyse anatomopathologique	4
Microbiopsies	41
Correspondances diagnostiques	27
Erreurs diagnostiques	3
Schwannome → MPNST	1
MPNST → Neurofibrome	2
Pas d'analyse anatomopathologique	11

*Tableau 6 : Comparaison entre les résultats des microbiopsies, et des biopsies chirurgicales aux résultats anatomopathologiques définitifs pour établir le diagnostic de schwannome*

Biopsies	N=31
Biopsies chirurgicales	8
Correspondances diagnostiques	7
Erreurs diagnostiques	0
Pas d'analyse anatomopathologique	0
Quantité de tissus insuffisante	1
Microbiopsies	23
Correspondances diagnostiques	15
Erreurs diagnostiques	1
Schwannome → MPNST	1
Pas d'analyse anatomopathologique	7

Tableau 7 : Tableau de contingence des biopsies chirurgicales

	A+	A-
B+	7	0
B-	1	8

A+ : Diagnostic anatomopathologique en faveur d'un schwannome

A- : Diagnostic anatomopathologique non en faveur d'un schwannome

B+ : Diagnostic biopsique en faveur d'un schwannome

B- : Diagnostic biopsique non en faveur d'un schwannome

$$Se = 7 / (7+1) = 0,88$$

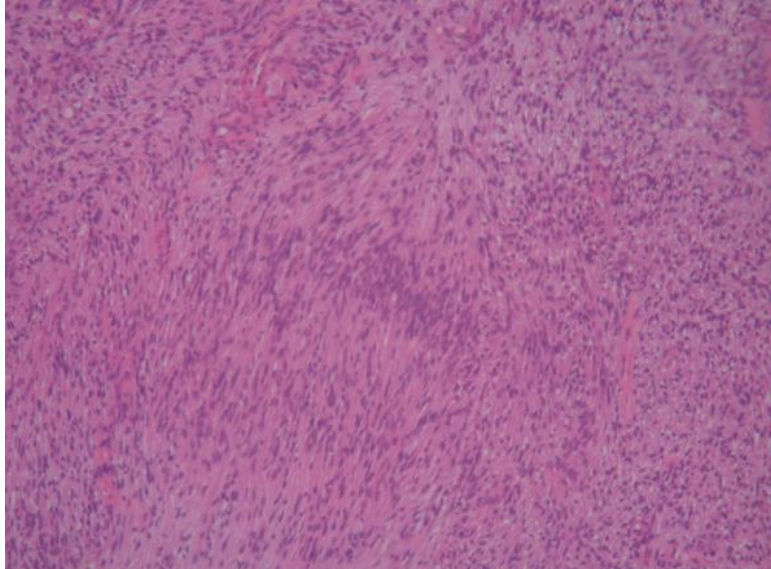
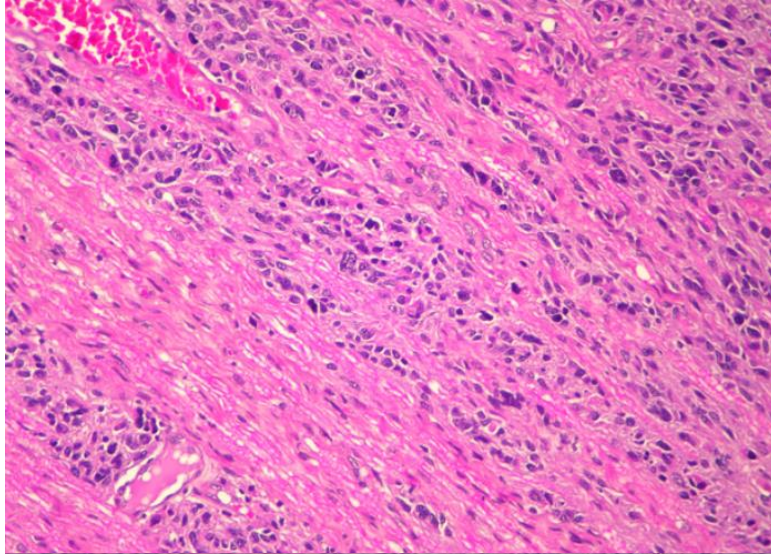
$$Sp = 8 / (8+0) = 1$$

$$VPP = 7 / (7+0) = 1$$

$$VPN = 8 / (8+1) = 0,87$$

*Iconographie 4 : Coupe histologie de deux tumeurs des nerfs périphériques  
Microscopie optique, grossissement X 200*

**A**



**B**

*Une coupe anatomopathologique d'une MPNST, **image A**, on remarque une cellularité variable en fonction des zones. **Image B**, un schwannome dont la cellularité est homogène.*

## **8 Prise en charge médicochirurgicale des schwannomes des membres : une série observationnelle de 143 cas**

## 8-1 Introduction

Les incidents neurologiques après excision chirurgicale d'un schwannome sont des complications évidentes, bien connues des praticiens se livrant à cet exercice (1-7). Ainsi l'information préopératoire du patient reste un élément capital de la prise en charge (3). Dans plusieurs séries cliniques, ces complications postopératoires régressent spontanément, dans des délais variables (3,4). Si des facteurs de risque ont été proposés, afin d'expliquer l'apparition de ces déficits postopératoires, aucun n'a fait l'objet d'un travail spécifiquement dédié à leurs analyses. La lésion peropératoire du nerf et de ses fascicules reste la première hypothèse pour expliquer l'apparition, voire la majoration de signes cliniques neurologiques durant la période postopératoire immédiate (3,4,8-11). Toutefois, il reste surprenant de constater lors du réveil du membre du patient, l'apparition d'un déficit neurologique, alors que le geste chirurgical n'a été émaillé d'aucun incident peropératoire, et que la tumeur a pu être retirée sans recourir à un sacrifice fasciculaire (2,12-14). Notre objectif principal était de déterminer les critères prévisionnels de déficit neurologique postopératoire après chirurgie d'exérèse des schwannomes. Nos objectifs secondaires étaient de déterminer la prévalence de complications postopératoires des schwannomes asymptomatiques, ainsi que de déterminer la proportion de patients présentant une régression des signes cliniques postopératoires lors de la consultation de révision.

## 8-2 Matériel et méthode

Les données issues de ce travail étaient extraites de la population générale présentée précédemment (1 - Introduction générale).

Deux groupes distincts de patients ont été formés. Le premier groupe reprenait l'ensemble des patients opérés pour une suspicion de schwannomes des nerfs périphériques. Le deuxième groupe se composait des patients non opérés d'un schwannome des nerfs périphériques. Dans le premier groupe, les critères d'inclusions étaient l'identification formelle d'un schwannome sur la pièce d'exérèse. Ces patients devaient être revus en consultation de révision. Dans le second groupe, les critères d'inclusions étaient l'existence d'une preuve histologique issue d'une biopsie chirurgicale ou percutanée, ou la réalisation d'une IRM proposant le diagnostic de schwannomes.

Dans chacun des groupes, les patients étaient caractérisés en fonction de la présence ou non de signes cliniques, et cela tout au long du suivi. Pour le groupe 1, avec chirurgie, la présence de signes cliniques était appréciée avant l'intervention, après l'intervention, et lors de la consultation de révision. Pour les patients du groupe 2, sans chirurgie, les signes cliniques appréciés étaient ceux constatés lors de la dernière consultation avec le praticien référent, et lors de la consultation de révision.

Les descriptions des examens cliniques préopératoires, et postopératoires étaient retrouvées dans les dossiers médicaux des patients, ainsi que l'existence d'un diabète ou

d'une intoxication tabagique. Il était recherché la présence de signes cliniques pré et postopératoire. Ces signes étaient ensuite classés en fonction de leurs caractères sensitifs ou moteurs. Le nerf supportant la tumeur était identifié, ainsi que le niveau lésionnel. Le type d'exérèse tumoral était identifié, de même que l'utilisation de moyen optique grossissant (microscope, loupes) et/ou d'une électrostimulation, l'existence d'un sacrifice nerveux était recherché. Sur les comptes rendus d'anatomopathologies des pièces d'exérèses, ils étaient vérifiés l'identification histologique des tumeurs, ainsi que les dimensions (longueur, largeur, et épaisseur) exprimées en centimètres.

Afin de ne pas perdre de puissance statistique lors de l'analyse, des regroupements ont été réalisés dans les différents paramètres des niveaux lésionnels, et des nerfs affectés. Pour les nerfs, ils ont été regroupés en trois groupes par membre (Plexus - Bras - Main et Cuisse - Jambe -Pied). Pour les niveaux lésionnels, une répartition en trois groupes été appliquée (Proximale - Intermédiaire - Distale) et cela pour les deux membres.

Une consultation de révision était proposée aux patients ayant fait l'objet d'une chirurgie d'exérèse d'un ou plusieurs schwannomes des nerfs périphériques, ainsi que ceux pour qui une surveillance simple avait été préconisée. Il était recherché la présence de signes cliniques sensitifs ou moteurs. Les signes cliniques étaient caractérisés de la même manière que les signes pré et postopératoires. Une évaluation de la fonction sensitive discriminative, selon la cotation du British Medical Council pour apprécier la récupération sensitive, était réalisée pour les tumeurs intéressants le nerf médian ou ulnaire, afin d'obtenir une évaluation objective quantitative. La force motrice selon la



cotation du British Medical Council pour apprécier la récupération musculaire était proposée lorsque celle-ci pouvait être évaluée.

Cent quarante-trois schwannomes ont été répertoriés, chez 112 patients. Il n'existait pas de prédominance d'un sexe. L'âge moyen était de 52,2 ans. L'analyse du sex-ratio et des âges en fonction de la symptomatologie et du traitement proposé se présentait ainsi (Tableau 1)

Cent vingt-trois schwannomes ont fait l'objet d'une exérèse chirurgicale (Tableau 1) (Organigrammes 1 et 2). Vingt schwannomes ont été surveillés, sans indications retenues d'exérèse. Les schwannomes étaient ensuite étudiés selon l'existence d'une symptomatologie. Quarante-cinq schwannomes ne présentaient pas d'expression clinique au début de la prise en charge, contre 58 schwannomes possédant une symptomatologie lors du début de la prise en charge. Une aggravation de l'état clinique était constatée dans 97 cas après la chirurgie d'exérèse.

Trois techniques d'exérèses des schwannomes ont été retrouvées dans cette population. La technique d'énucléation, la plus connue, autorise une dissection complète du schwannome. Un plan de clivage est retrouvé entre les fascicules et la tumeur, permettant le retrait de cette dernière sans sacrifice nerveux. L'excision intracapsulaire, a été décrite devant les difficultés rencontrées lors de certaines énucléations. Parfois, une absence de plan de clivage est constatée entre la tumeur, et les fascicules, voire même dans quelques cas, la tumeur semble être traversée par un ou plusieurs fascicules. Dans ces situations précises, une ouverture de la paroi de la tumeur, associée à un évidement complet du contenu intratumoral permet d'éviter le sacrifice d'un ou

plusieurs éléments nerveux. Cette option thérapeutique laisse en place la paroi de la tumeur, et expose le patient à un risque de récurrence plus important que lors d'une énucléation. La dernière possibilité chirurgicale rencontrée est la résection du nerf supportant la tumeur. Dans cette situation, le nerf est sectionné de part et d'autre de la tumeur. Le sacrifice complet du nerf permet un retrait aisé dans la tumeur, sans dissection intra-neurale.

Nos critères de jugements principaux recherchaient la présence d'une intoxication tabagique, d'un diabète, le nerf atteint, le niveau anatomique, les dimensions du schwannome (longueur, largeur et épaisseur), l'utilisation de moyen optique grossissant et, ou d'une électrostimulation lors de l'exérèse, le type d'exérèse réalisée. L'existence d'un sacrifice nerveux, et de la quantité de nerf sacrifié. Le caractère asymptomatique du schwannome était également recherché. Nos critères de jugements secondaires étaient la présence d'un déficit clinique postopératoire, pour les schwannomes asymptomatiques avant le geste chirurgical ; ainsi que l'évolution des déficits cliniques constatés entre la dernière consultation postopératoire, et la consultation de révision.

Les données qualitatives avec un effectif inférieur à 5 dans l'un des groupes ont été analysées avec un test exact de Fischer. Un risque de première espèce de 5 % était considéré. Les autres données qualitatives ont été comparées avec un test de Khi 2. Lorsque l'ensemble de l'effectif était supérieur ou égal à 5. Un risque de première espèce de 5 % était considéré. Les données quantitatives ont été comparées avec un test de Student. Un risque  $\alpha$  de 5 % était pris en compte.

## 8-3 Résultats

### **Critères prévisionnels de déficits postopératoires des schwannomes :**

Cent vingt-trois schwannomes des nerfs périphériques des membres ont été opérés (Tableau 2) (Organigrammes 1 et 2). Cinquante-deux schwannomes étaient à l'origine d'une expression clinique avant le geste d'exérèse, contre 71 schwannomes asymptomatiques avant la chirurgie. Quarante-huit déficits cliniques étaient constatés après l'exérèse d'un schwannome. Dans 20 cas, il s'agissait de l'apparition d'un déficit clinique non constaté en préopératoire, dans douze cas, d'une persistance du tableau clinique, et dans huit cas, d'une aggravation du déficit neurologique.

L'analyse des critères prévisionnels des déficits opératoires a été réalisée sur 97 schwannomes (Tableau 3). Le groupe déficitaire retenait les cas où une apparition, voire une aggravation du tableau clinique était constatée après l'intervention. Les cas de persistance du tableau clinique sans modifications de son expression ne faisaient logiquement pas partie de cette analyse.

Des différences significatives ont été constatées entre les différentes techniques d'exérèses des schwannomes. L'énucléation permet de réduire statistiquement le risque de déficit postopératoire (Test de Khi2 ;  $P=0,023$ ). De même, la résection du nerf supportant la tumeur est associée à une diminution significative du risque de symptômes postopératoires (Test exact de Fischer ;  $P=0,015$ ). Cette donnée reste significativement associée à une diminution du risque de déficit lorsque l'analyse est

effectuée en comparant la quantité de nerf sacrifiée (Test exact de Fischer ;  $P=0,015$ ). Faute de puissance, il a été impossible de conclure pour l'excision intracapsulaire.

Une différence significative a été observée entre les différents moyens optiques grossissants utilisés pour l'exérèse des schwannomes. Le microscope opératoire est statistiquement associé à un risque plus important de déficit postopératoire (Test exact de Fischer ;  $P= 0,009$ ). L'absence de moyen optique grossissant a été statistiquement associée une diminution du risque de déficit postopératoire (Test exact de Fischer ;  $P=0,02$ ).

La longueur des schwannomes était statistiquement supérieure dans le groupe déficitaire (Test de Student ;  $P= 0,005$ ). La largeur des schwannomes était statistiquement supérieure dans le groupe avec un déficit postopératoire (Test de Student ;  $P=0,017$ ). Une épaisseur significativement supérieure était observée dans le groupe avec un déficit postopératoire (Test de Student ;  $P=0,023$ ).

Il n'a pas été constaté de différences statistiquement significatives dans les autres groupes.

Quatorze patients n'ont jamais été revus après le geste d'exérèse, soit huit dans le groupe asymptomatique avant la chirurgie, et six du groupe symptomatique avant la chirurgie.

## **Apparition d'un déficit clinique après exérèse d'un schwannome asymptomatique :**

Soixante et onze schwannomes étaient strictement asymptomatiques avant la chirurgie dans le groupe des schwannomes opérés (Organigramme 2). Après exérèse, dans 35 cas, la situation clinique est restée inchangée. Pour 28 cas, la situation clinique a été marquée par l'apparition d'un déficit clinique. Dans 21 cas, il présentait une expression purement sensitive. Celles-ci étaient motrices dans trois cas, et dans quatre cas elles étaient mixtes.

Il n'existe de pas de lien statistique entre les dimensions des schwannomes et leurs expressions cliniques avant la chirurgie (Tableau 4).

Lors de la consultation de révision, la situation clinique avait évolué pour ces 28 cas. Dans quinze cas, elles restaient symptomatiques, avec une expression sensitive à dix reprises, motrices deux fois, et mixtes dans trois cas. Dans quatre cas, l'évolution s'était faite vers une disparition complète de la symptomatologie. Neuf situations n'ont pu être réévaluées.

Les schwannomes asymptomatiques non opérés étaient au nombre de quatorze. Lors de la consultation de révision, un déficit clinique était constaté dans sept cas. Celui-ci présentait une expression sensitive dans quatre cas, dans un cas elle était motrice, et deux cas mixtes. Deux schwannomes restaient asymptomatiques, et cinq n'ont pu être revus.

## **Évolution du tableau clinique déficitaire après la chirurgie d'exérèse :**

Quarante-huit tableaux cliniques déficitaires étaient constatés après exérèse des schwannomes. L'examen réalisé lors de la consultation de révision permettait de constater une régression complète du tableau clinique dans sept cas (14,5 %) (Tableau 5). Celui-ci persistait pour la moitié des patients, soit 25. Cependant seize cas n'ont pas été revus en consultation de révision.

Il n'existait pas de corrélation statistique entre l'existence d'une symptomatologie préopératoire et la persistance ou non d'un déficit clinique lors de la consultation de révision (Test exact de Fischer ;  $P=1$ ) (Tableau 6). Le recul moyen entre la date de la chirurgie d'exérèse et la consultation de révision n'était pas statistiquement corrélé à la persistance ou non d'un déficit clinique (Test de Student ;  $P=0,2$ ).

La fonction sensitive discriminative, selon la cotation du British Medical Council pour apprécier la récupération sensitive, était évaluable chez onze patients du groupe déficitaire (Tableau 7). Elle restait satisfaisante dans l'ensemble des cas. La force motrice selon la cotation du British Medical Council pour apprécier la récupération musculaire était excellente dans la moitié des cas. Elle était satisfaisante dans deux cas. Deux mauvais résultats étaient observés (M3 et M2).

## 8-4 Discussion

Dans son ensemble, la littérature s'accorde sur une évolution postopératoire favorable des schwannomes après exérèse(1-7,15-17). Toutefois, elle mentionne à plusieurs reprises la persistance ou l'apparition de déficits postopératoires. Ces déficits postopératoires seraient transitoires, cependant aucune qualification, et quantification des déficits n'est présentée (1,3,4,12,18). Les critères prévisionnels de déficits postopératoires après exérèse n'ont jamais fait l'objet d'une analyse à part entière.

Dans notre série 143 schwannomes des nerfs périphériques des membres ont été recensés, chez 112 patients (Tableau 1). Les données démographiques observées dans notre population d'étude montrent un sex-ratio sans prévalence d'un sexe, avec une apparition vers 50 ans. Ces constatations sont similaires aux données présentes dans la littérature.

La répartition des schwannomes était fonction de leurs expressions cliniques, et de l'existence ou non d'un geste chirurgical d'exérèse. Encore une fois, les données démographiques des quatre groupes restaient superposables, à l'exception du sex-ratio (Tableau 1). Les femmes présentent un nombre statistiquement plus important de schwannomes symptomatiques que la population masculine. Il est intéressant de préciser qu'il n'existe pas de prévalence d'un sexe dans le groupe des schwannomes opérés ou surveillés. Le sexe ne semble pas être un critère prévisionnel de déficit postopératoire, de même que l'âge (Tableau 3).



Le membre atteint, ainsi que le nerf ou la région anatomique ne sont pas à l'origine d'une différence statistique dans la survenue d'un déficit postopératoire (Tableau 3). Cependant, comme un auteur le souligne, nous confirmons l'importance, et le retentissement des déficits sensitivo-moteurs affectant le membre supérieur (14,19). Dans le même sens, les nerfs évalués ne sont pas égaux en terme de déficits. L'impact d'un déficit survenant sur un tronc primaire du plexus brachial est largement différent d'un déficit postopératoire objectivé sur le trajet du nerf sural.

Après chirurgie d'exérèse, 48 déficits cliniques sont identifiés (Tableau 2). Dans huit cas, il s'agit de l'aggravation d'un déficit préexistant. Douze exérèses de schwannomes font état d'une persistance du tableau clinique sans modifications des constatations préopératoires. Dans 28 cas, il s'agit d'un déficit d'apparition postopératoire, sur des schwannomes asymptomatiques avant la chirurgie. Nous retenons 36 aggravations cliniques postopératoires, avec des symptômes prédominant sur le versant sensitif, sous forme de douleurs, de paresthésies, voire d'hypoesthésies, confirmant les différentes séries chirurgicales rapportées, en terme d'expression du déficit (1,3,4,12,14,18,20,21).

Une différence significative est observée en fonction du type d'exérèse réalisé (Tableau 3). Toutefois, on ne peut considérer que le geste de résection du nerf permet de protéger le patient contre l'apparition de symptômes postopératoires. Cette constatation statistique ne rend pas compte du contexte précis dans lequel le geste de résection est réalisé. Il est évidemment hors de question d'envisager la résection d'un nerf profond devant une tumeur bénigne extirpable. En présence d'une MPNST, la

discussion de la résection est envisagée sous un autre angle, celui de la survie du patient.

Les 25 résections réalisées ont concerné les branches terminales d'un nerf. Ces résections étaient réalisées en situation sus-fasciale pour les branches sensibles, et intramusculaires pour les branches motrices. C'est cette situation distale des tumeurs sur les nerfs, ou plutôt sur leurs arborisations qui explique le peu de retentissement des déficits après résection nerveuse, pour lesquels les patients ne formulent aucune plainte. Dans ce contexte, nous n'avons observé que des déficits sensitifs, de type hypoesthésie, localisés à des surfaces très étroites.

Le geste classique d'énucléation des schwannomes est statistiquement moins pourvoyeur de déficits cliniques postopératoires (Tableau 3). Ce geste permet d'obtenir le retrait complet du schwannome en suivant un plan de dissection délimitant la capsule du schwannome, des fascicules du nerf (Iconographie 1). Cette technique de référence permet logiquement de s'affranchir de tout sacrifice fasciculaire (1,22), cependant en pratique il n'est pas exceptionnel de devoir sacrifier un fascicule (3), et parfois plus. L'impression peropératoire de traversée du schwannome par un fascicule, sans plan de clivage perçu, force l'opérateur à condamner ce fascicule (Iconographie 2). Une autre étape dans l'énucléation d'un schwannome peut-être à l'origine d'une lésion fasciculaire, cette fois-ci non intentionnelle. C'est dans ce que nous appellerons l'approche de l'un des deux cônes de dissection du schwannome. À chaque extrémité du schwannome, les fascicules se resserrent pour retrouver leurs conformations initiales. C'est dans ces deux cônes de dissection où la visibilité est moins bonne, et les fascicules resserrés que le

risque de blessure fasciculaire augmente, sur des fascicules tendus par la tumeur, comme le souligne également Lapierre (2).

L'excision intracapsulaire des schwannomes s'est développée avec cette volonté de diminuer l'agression chirurgicale du nerf durant l'exérèse tumorale (19). Dans notre série, ce geste a été réalisé à 3 reprises devant des schwannomes, où aucun plan de clivage entre la tumeur et les fascicules n'a pu être suivi. Cette solution consiste à inciser la capsule du schwannome, et à réaliser un évidement complet de la tumeur par l'intérieur, sans retirer la capsule restant adhérente aux éléments nerveux périphériques (Iconographie 3). Le matériel tumoral est ainsi retiré à l'exception de la capsule, sans prise de risque lors de la dissection de la tumeur. Cette option thérapeutique semble montrer dans la littérature selon ses promoteurs un risque moindre de déficit postopératoire, cependant elle expose à un potentiel de récurrence tumoral plus important puisque la capsule du schwannome est laissée en place. La faible puissance de notre échantillon n'a pu mettre en évidence d'une différence statistique avec les autres techniques (Tableau 3). Dans notre série, aucune récurrence n'a été constatée à distance pour ces trois cas d'excisions intracapsulaires.

Le geste de résection du nerf et de la tumeur est à bannir, et cela quelque soit la taille du nerf concerné. En plus du risque potentiel de déficit sensitivo-moteur auquel le patient est exposé. Le moignon proximal risque de former secondairement un névrome douloureux. De plus, sur ces petites branches superficielles, où les enjeux fonctionnels sont moindres, l'énucléation doit être tentée afin d'optimiser la formation des opérateurs amenés à prendre en charge des schwannomes des troncs nerveux profonds.

La réalisation d'un sacrifice nerveux au cours de l'exérèse ne semble pas être à l'origine d'un déficit postopératoire, et cela, quelle que soit la quantité de matière réséquée. De même, nous constatons que la résection complète du nerf est associée dans 21 cas à une absence de déficit postopératoire sur 25 nerfs réséqués (Tableau 3). Encore une fois, cette absence de déficit ne doit pas être attribuée au geste technique, mais simplement sur la hauteur du niveau lésionnel.

Il reste cependant troublant de constater l'apparition, voire l'aggravation d'un déficit après le geste d'exérèse sans qu'aucun élément du nerf est fait l'objet d'un sacrifice (Tableau 3). Ce déficit peut être attribué initialement à une neurapraxie réalisée durant le geste, ou à l'abord de l'un des cônes de dissection. La récupération rapide de ce déficit permettra de confirmer la simple neurapraxie. En l'absence de récupération, il faudra envisager une lésion plus grave, tel qu'un axonometesis, ou un neurometesis. Pour Lapierre (2), une ischémie focale du nerf liée à un abord extensif sacrifiant la vascularisation du nerf peut-être responsable de ce déficit. Pour d'autres auteurs (12-14,22), un volume tumoral important, associé à une durée d'évolution longue explique l'apparition de ces déficits postopératoire, la chirurgie d'exérèse venant rompre l'équilibre installé entre la tumeur et le nerf. À l'inverse dans notre série, plusieurs sacrifices nerveux n'ont pas été à l'origine d'un déficit postopératoire, comme le constate Lewis (4). Dans un cas, 30 % du volume du nerf a fait l'objet d'un sacrifice sans déficit postopératoire constaté. Chez ce patient, les différents examens réalisés durant le suivi postopératoire, et lors de la consultation de révision n'ont pas été en mesure de retrouver un déficit sensitivo-moteur. Ici, il semble difficile d'accepter que ce geste radical n'ait pu occasionner aucun déficit. S'agit-il d'une parfaite adaptation ? Ou d'un déficit ignoré par des examens optimistes ?

L'utilisation d'un système de magnification tel que le microscope opératoire paraît être à l'origine d'un risque accru de déficit postopératoire (Tableau 3). Ce qu'il faut retenir de ce résultat significatif, c'est que l'utilisation du microscope opératoire a souvent été décidée selon les constatations peropératoires de l'opérateur. Ainsi devant des schwannomes placés sur des nerfs principaux, ou lorsqu'aucun plan de clivage ne semblait se dessiner, le microscope a été utilisé. Ce n'est donc pas le microscope qui est à l'origine d'un déficit, mais plutôt le contexte dans lequel il est utilisé. L'emploi du microscope était motivé par des tumeurs adhérentes, parfois pénétrées par un ou plusieurs fascicules, ou l'existence de fascicules délaminés et tendus par le schwannome.

Nous constatons également que l'absence d'utilisation d'un système grossissant est en facteur protecteur. Les mêmes considérations que celles proposées pour les résections nerveuses s'imposent ici aussi.

Plusieurs auteurs (5,10,11,20,23-25) recommandent l'usage du microscope opératoire, sans toutefois apporter la preuve de sa supériorité. L'emploi d'un système de magnification est à notre sens indispensable. L'abord du nerf lésé peut-être réalisé avec un système de loupes, toutefois, il semble nécessaire de réaliser l'énucléation du schwannome sous microscope, afin de suivre au plus près le plan de dissection sans étirer les fascicules déposés à la surface de la tumeur.

L'usage de l'électrostimulation n'a de sens que sur un nerf moteur ou mixte. Si son utilisation ne permet pas directement de préserver le capital de fascicules, elle

permet d'anticiper un déficit postopératoire, et d'abandonner un geste d'énucléation au profit d'une excision intracapsulaire.

Les dimensions du schwannome au moment de l'exérèse sont un facteur de risque de déficit postopératoire statistiquement significatif (Tableau 3). Nous observons une différence significative, et cela aussi bien pour la longueur et la largeur que l'épaisseur de la tumeur. Une augmentation de volume du schwannome durant la période préopératoire peut être à l'origine d'une apparition d'une symptomatologie, par compression des fascicules sur un plan anatomique voisin, et rigide comme le rapporte la littérature(26), plutôt que par une tension excessive sur les fascicules qui semblent s'adapter à cette distension progressive lors de la croissance de la tumeur. La survenue d'un déficit postopératoire après exérèse d'un schwannome volumineux est à mettre sur le compte d'une traction excessive(10,18) brutale sur des fascicules déjà tendus, en dehors de tout contexte de sacrifice partiel ou total du nerf, ou d'une ischémie du nerf(2).

L'existence d'une symptomatologie préopératoire ne semble pas être un facteur prédisposant à l'aggravation de ce déficit durant la période postopératoire (Tableau 3), deux auteurs confirment nos constatations(12,27). Dans notre série un quart des schwannomes asymptomatiques avant l'exérèse ont été à l'origine d'un déficit postopératoire, et un quart des déficits préopératoires ont régressé après l'exérèse de la tumeur. Comme Dubert et coll. (3) le spécifient, il est indispensable de prévenir les patients du risque de déficit postopératoire, lorsqu'une exérèse est proposée à un patient ne présentant pas de symptomatologie préopératoire, et même du risque d'aggravation lorsqu'un tableau clinique déficitaire est déjà présent.

Pour les 71 schwannomes asymptomatiques avant l'intervention (Organigramme 2), une symptomatologie, s'exprimant essentiellement sur le versant sensitif est apparue dans moins de la moitié des cas. Dans 35 cas, la situation clinique n'a pas connu de modifications. Devant nos résultats, il semble donc exister un risque sur deux de voir apparaître un déficit après exérèse d'un schwannome asymptomatique. Lors de la consultation de révision, un déficit était encore présent dans quinze cas, avec une fois encore une expression sensitive majoritairement (10 cas). Pour quatre patients, le tableau clinique avait complètement régressé. Neuf patients ne se sont pas présentés à la consultation de révision, cependant, tous ont affirmé, lors d'un entretien téléphonique, une disparition complète des symptômes présents durant la période postopératoire. Ces données soulignent encore l'importance d'une information claire et explicite avant l'intervention. L'exérèse d'un schwannome, même asymptomatique, n'est donc pas dénuée de risque. Dans notre série, aucun de nos patients n'a engagé un recours après apparition ou aggravation d'un déficit postopératoire.

En parallèle, l'évolution des schwannomes asymptomatiques non opérés (Organigramme 2), est à l'origine d'un déficit clinique dans la moitié des cas (n=7). Deux patients seulement sont indemnes de toutes expressions cliniques de ces schwannomes. L'évolution des schwannomes semble donc se faire irrémédiablement vers l'apparition d'une symptomatologie.

Six schwannomes symptomatiques ont fait l'objet d'une surveillance simple (Organigramme 1), car les patients n'ont pas souhaités de gestes chirurgicaux. Un résultat est surprenant dans ce groupe, c'est la disparition complète du tableau clinique

présenté par le patient, et objectivé lors de consultations régulières. Nous ne possédons pas d'hypothèses pour expliquer cette évolution.

Nous avons démontré qu'il existe un lien statistique entre la taille d'un schwannome et l'apparition, ou la majoration d'un déficit postopératoire, cependant l'expression clinique préopératoire d'un schwannome ne semble pas liée à ses dimensions. Nous n'avons pas retrouvé de différence significative entre les dimensions des schwannomes symptomatiques et asymptomatiques avant l'intervention (Tableau 4), plusieurs auteurs confirment cette hypothèse avec des arguments statistiques (12,14,27). La présence de symptômes préopératoires est pour un auteur (26) directement liée à l'environnement dans lequel se développe un schwannome, si celui-ci croît contre un plan dur, il sera à l'origine d'une compression du schwannome et des fascicules (symptômes sensitivo-moteurs), et de la structure adjacente (douleurs, contractions musculaires douloureuses). Si la taille du schwannome n'est pas corrélée à la symptomatologie préopératoire comme nous l'avons démontré, la vitesse de croissance du schwannome peut expliquer l'existence d'une symptomatologie préopératoire, comme nous le suspectons. Un schwannome présentant une croissance lente pourra distendre progressivement les fascicules répartis à sa surface, sans occasionner de tableaux cliniques, alors qu'un schwannome possédant une croissance rapide sera à l'origine d'une traction sur les fascicules provoquant une symptomatologie d'autant plus marquée que l'étirement est important, et le nombre de fascicules concernés élevés.

Cette dernière hypothèse ne peut être vérifiée dans notre série, cependant, l'observation des schwannomes surveillés plaide pour cette hypothèse. Lors de la



consultation de révision, la moitié des schwannomes asymptomatiques présentait une expression clinique, associée à un doublement de la taille des tumeurs sur un recul moyen inférieur à deux années.

L'évolution du déficit clinique après l'intervention semble se faire presque toujours vers une disparition quasi complète des symptômes dans les résultats de la littérature disponible (1-7,15-17,20,21,24). Dans nos résultats, sur les 48 déficits postopératoires constatés après l'intervention (Tableau 5), 32 seulement ont été examinés en consultation de révision. Une régression complète de la symptomatologie existe dans sept cas. Dans 25 cas, il persiste un tableau clinique. L'état préopératoire ne semble pas influencer sur l'évolution clinique à long terme (Tableau 6). L'hypothèse d'une simple neurapraxie expliquant l'apparition, ou l'aggravation d'une symptomatologie n'est pas l'unique solution pour expliquer la persistance d'un déficit clinique dans quinze cas, initialement indemne de tous symptômes. Une lésion nerveuse plus grave semble donc survenir durant le geste d'exérèse, ou d'origine vasculaire comme le propose Lapierre (2).

L'étude du recul moyen (Tableau 6) entre la date d'exérèse du schwannome et la révision ne permet pas de retrouver de différence significative entre le groupe déficitaire lors de la révision, et le groupe non déficitaire. Cependant, la durée moyenne est presque trois fois plus importante dans le groupe non déficitaire. Même si nous ne retrouvons pas de différence statistique, une durée de recul plus importante permet peut-être d'observer une régression de la symptomatologie, comme le rapporte Artico(1) et Le Viet(12).

L'évaluation objective quantitative de la sensibilité pulpaire (Tableau 7) réalisée chez 15 patients ne retrouve aucun mauvais résultat dans le groupe des patients déficitaires. Une diminution acceptable (S3+) de la capacité discriminative est présente dans 9 cas. Il est intéressant de préciser que deux patients présentent des symptômes subjectifs (paresthésies) sans altération objective de la discrimination.

Lors de l'évaluation de la force motrice (Tableau 7), la moitié des patients ne présentait pas de baisse de force sur le(s) muscle(s) incriminé(s) par le(s) nerf(s) lésé(s). Toutefois, deux patients ont des résultats préoccupants, puisque les muscles évalués présentent une réponse motrice ne permettant pas de mouvement contre résistance, et contre pesanteur.

Nos résultats sont dans leurs ensembles en dessous des résultats rapportés par la littérature clinique. Que ce soit les séries cliniques (1-7,15,20,21,24) d'exérèses de schwannomes ou les nombreux reports de cas (16,17,28-34), la récupération est presque toujours *ad integrum*, même après apparition d'un déficit clinique postopératoire. Une différence notable existe entre de nombreuses séries de la littérature et notre travail dans l'évaluation des patients. La majorité des séries ont utilisé un critère subjectif d'évaluation des patients, la douleur. Cette douleur est effectivement le motif le plus fréquent de consultation de ces patients, avec la découverte d'une tuméfaction, cependant on ne peut uniquement évaluer une chirurgie nerveuse sur des critères subjectifs. Sur le seul critère des douleurs, nos résultats rejoignent ceux de la littérature, toutefois, il est indispensable d'examiner plus complètement ces patients ayant eu une chirurgie des nerfs périphériques. De plus, nos

résultats sont le fruit de la collaboration de plusieurs services de chirurgie ostéo-articulaires, avec des opérateurs variés en terme d'expérience et d'expertise de la chirurgie des nerfs périphériques. A l'inverse les séries cliniques de la littérature ne sont le fruit du travail que d'un seul opérateur. De plus, lors de la consultation de révision, l'examen méticuleux auquel étaient soumis les patients a permis d'objectiver le moindre déficit, qui parfois était ignoré lors de la dernière consultation de contrôle ou même méconnu du patient lui même. Nos critères de révisions sont peut-être plus sévères que ceux classiquement utilisés dans la littérature, cependant ils permettent une évaluation objective de la situation clinique vécue par les patients.

La chirurgie d'exérèse des schwannomes n'est donc pas un geste anodin au vu de nos résultats. Si les douleurs semblent régresser presque systématiquement, les séquelles sensitivo-motrices sont bien réelles. L'information du patient sur la survenue, ou l'aggravation d'une symptomatologie après l'intervention est un élément capital de la prise en charge. À notre sens, cette chirurgie doit être exécutée par des opérateurs rompus à la chirurgie des nerfs périphériques.

**Cette chirurgie doit être réalisée avec un système optique grossissant, et une instrumentation microchirurgicale.**

**L'énucléation reste la technique de choix.**

**L'excision intracapsulaire peut-être réalisée lorsqu'un sacrifice fasciculaire déraisonnable est nécessaire pour libérer le schwannome.**

**La résection nerveuse n'est pas une alternative acceptable pour l'exérèse un schwannome.**

**L'information préopératoire est indispensable.**

**Les risques de majorer ou créer un déficit postopératoire sont non négligeables.**

**Les douleurs neurologiques semblent constamment régresser, à l'inverse des symptômes objectifs.**

## 8-5 Références

1. Artico M, Cervoni L, Wierzbicki V, D'Andrea V, Nucci F. **Benign neural sheath tumours of major nerves: Characteristics in 119 surgical cases.** *Acta Neurochir (Wien)*. 1997 Dec;139(12):1108–16.
2. Lapierre F, Rigoard P, Wager M. **Tumeurs des nerfs périphériques.** *Neurochirurgie*. 2009 Oct;55(4-5):413–20.
3. Akambi Sanoussi K, Dubert T. **Schwannomes des nerfs périphériques de la main et du membre supérieur : analyse de 14 cas.** *Chir Main*. 2006 Sep;25(3-4):131–5.
4. Lewis RC, Nannini LH, Cocke WM. **Multifocal neurilemmomas of median and ulnar nerves of the same extremity—Case report.** *J Hand Surg*. 1981 Jul 1;6(4):406–8.
5. Sturzenegger M, Büchler U, Markwalder R. **[Microsurgical and histological observations in schwannoma of peripheral nerves].** *Handchir Mikrochir Plast Chir Organ Deutschsprachigen Arbeitsgemeinschaft Für Handchir Organ Deutschsprachigen Arbeitsgemeinschaft Für Mikrochir Peripher Nerven Gefässe Organ Ver Dtsch Plast Chir*. 1992 Nov;24(6):304–9.
6. Matejčík V, Benetín J, Danis D. **Our experience with surgical treatment of the tumours of peripheral nerves in extremities and brachial plexus.** *Acta Chir Plast*. 2003;45(2):40–5.
7. Whitaker WG, Droulias C. **Benign encapsulated neurilemoma: a report of 76 cases.** *Am Surg*. 1976 Sep;42(9):675–8.

8. Tanabe K, Tada K, Ninomiya H. **Multiple Schwannomas in the Radial Nerve.** *J Hand Surg Br Eur Vol.* 1997 Oct 1;22(5):664–6.
9. Holdsworth BJ. **Nerve tumours in the upper limb. A clinical review.** *J Hand Surg Br.* 1985 Jun;10(2):236–8.
10. Maiuri F, Donzelli R, Benvenuti D, Sardo L, Cirillo S. **Schwannomas of the brachial plexus--diagnostic and surgical problems.** *Zentralblatt Für Neurochir.* 2001;62(3):93–7.
11. Rockwell GM, Thoma A, Salama S. **Schwannoma of the Hand and Wrist.** *Plast Reconstr Surg.* 2003 Mar;111(3):1227–32.
12. Le Viet D, Lantieri L, Loy S. **Tumeurs extirpables des nerfs périphériques : à propos de 73 tumeurs nerveuses chez 53 patients.** *Ann Chir Plast Esthét.* 1993;38(2):172–9.
13. Chick G, Alnot J-Y, Silbermann-Hoffman O. **Tumeurs bénignes isolées des nerfs périphériques.** *Httpwwwem-Premiumcomdatarevues0035104000860008825 [Internet].* 2008 Apr 15 [cited 2015 Jan 2]; Available from : <http://www.em-premium.com.bases-doc.univ-lorraine.fr/article/141070/resultatrecherche/5>
14. Donner TR, Voorhies RM, Kline DG. **Neural sheath tumors of major nerves.** *J Neurosurg.* 1994 Sep;81(3):362–73.

15. Algarra JCM, Rodrigo PG, Talens EP. **Le schwannome multiple du nerf sciatique.** *Httpwwwem-Premiumcomdatarevues0035104000850006632 [Internet]. 2008 Apr 15 [cited 2015 Jan 2]; Available from : <http://www.em-premium.com.bases-doc.univ-lorraine.fr/article/140908/resultatrecherche/2>*
  
16. **Schwannome bifocal de la bifurcation sciatique.** *Httpwwwem-Premiumcomdatarevues0035104000890004353 [Internet]. 2008 Apr 18 [cited 2015 Jan 2]; Available from : <http://www.em-premium.com.bases-doc.univ-lorraine.fr/article/147523/resultatrecherche/4>*
  
17. El Andaloussi Y, Abkari I, Bleton R. **Schwannome du nerf axillaire (à propos d'un cas).** *Chir Main. 2008 Oct;27(5):232-4.*
  
18. Hems TEJ, Burge PD, Wilson DJ. **The Role of Magnetic Resonance Imaging in the Management of Peripheral Nerve Tumours.** *J Hand Surg Br Eur Vol. 1997 Feb 1;22(1):57-60.*
  
19. Knight DMA, Birch R, Pringle J. **Benign solitary schwannomas a review of 234 cases.** *J Bone Joint Surg Br. 2007 Mar 1;89-B(3):382-7.*
  
20. Oberle J, Kahamba J, Richter HP. **Peripheral nerve schwannomas--an analysis of 16 patients.** *Acta Neurochir (Wien). 1997;139(10):949-53.*
  
21. Das Gupta TK, Brasfield RD, Strong EW, Hajdu SI. **Benign solitary Schwannomas (neurilemmomas).** *Cancer. 1969 Aug;24(2):355-66.*
  
22. Chick G, Alnot J., Silbermann-Hoffman O. **Tumeurs multiples des nerfs périphériques : mise au point et revue de la littérature.** *Chir Main. 2003 Jun;22(3):131-7.*

23. Aslam N, Kerr G. **Multiple schwannomas of the median nerve: a case report and literature review.** *Hand Surg Int J Devoted Hand Up Limb Surg Relat Res J Asia-Pac Fed Soc Surg Hand.* 2003 Dec;8(2):249–52.
24. Kececi Y, Gurler T, Gundogan H, Bilkay U, Cagdas A. **Benign giant schwannoma located in the upper arm.** *Ann Plast Surg.* 1997 Jul;39(1):100–2.
25. Chick G, Alnot J, Silbermann-Hoffman O. **Tumeurs multiples des nerfs périphériques : mise au point et revue de la littérature.** *Chir Main.* 2003 Jun;22(3):131–7.
26. Jenkins SA. **Solitary Tumours of Peripheral Nerve Trunks.** *J Bone Joint Surg Br.* 1952 Aug 1;34-B(3):401–11.
27. Chick G. **Tumeurs primitives des nerfs périphériques.** *EMC - Appar Locomoteur.* 2010 Jan;5(4):1–12.
28. Abkari I, Bouhlal Y, Latifi M, Hamdaoui A, Hakkou M. **Schwannome géant du nerf musculocutané (à propos d'un cas).** *Chir Main.* 2013 Jun;32(3):183–5.
29. Chibbaro S, Makiese O, Mirone G, Bresson D, Cornelius J-F, Yasuda M, et al. **Schwannomes en sablier des nerfs mixtes : traitement chirurgical, résultats et complications dans une série de 16 patients.** *Neurochirurgie.* 2009 Oct;55(4-5):510–1.
30. Daoudi A, Znati K, Elibrahimi A, Loudiyi WD, Elmrini A, Amarti AR, et al. **Schwannome plexiforme sous-cutané de l'avant-bras. À propos d'un cas.** *Ann Chir Plast Esthét.* 2009 Feb;54(1):75–7.



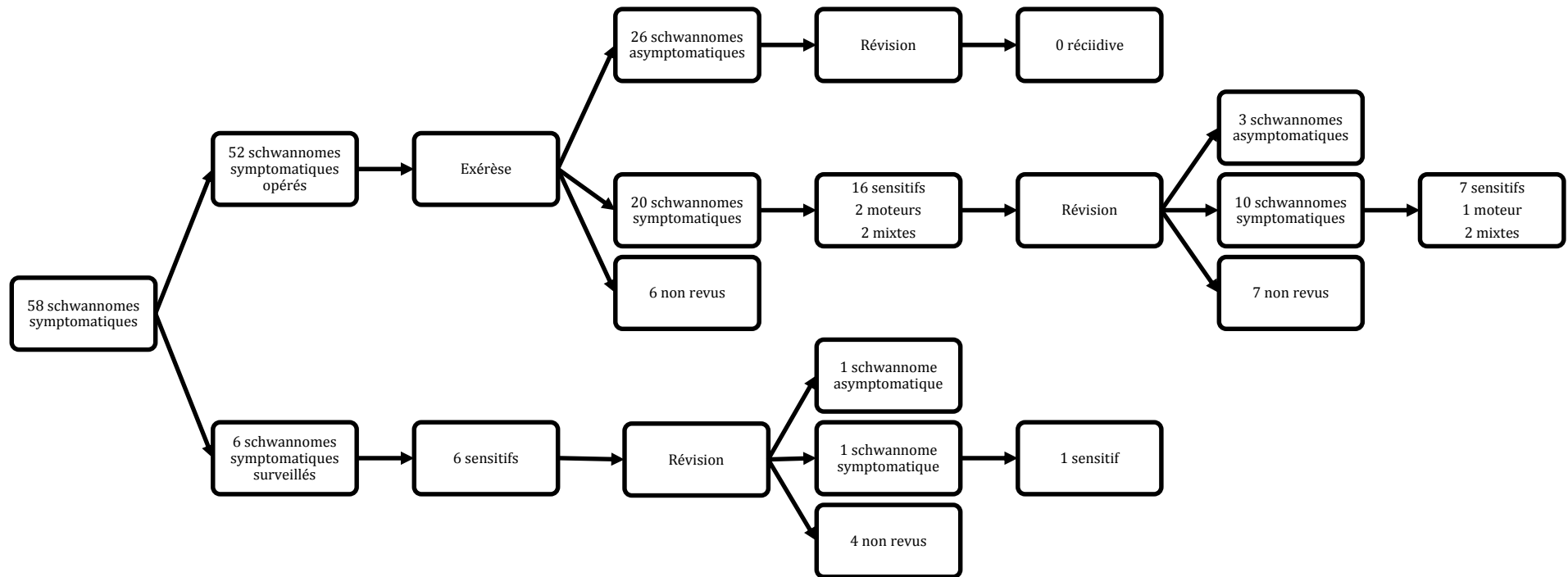
31. Kharras AE, Lahutte M, Geffroy Y, Teriitehau C, Minvielle F, Jeanbourquin D. **Schwannome du plexus brachial.** *Httpwwwem-Premiumcomdatarevues0181980100470002119 [Internet]. 2008 Mar 13 [cited 2015 Jan 2] ; Available from : <http://www.em-premium.com.bases-doc.univ-lorraine.fr/article/120671/resultatrecherche/1>*
32. Omezzine SJ, Zaara B, Ben Ali M, Abid F, Sassi N, Hamza HA. **Une rare cause de sciatique non discale : le Schwannome du nerf sciatique.** *Rev Chir Orthopédique Traumatol. 2009 Nov;95(7):649–52.*
33. Afshar A, Afaghi F. **Intraosseous Schwannoma of the Second Metacarpal : Case Report.** *J Hand Surg. 2010 May 1;35(5):776–9.*
34. Guerra MF, Campo FR, de Artiñano FO, Pérez JS. **Schwannoma of the brachial plexus: an unusual cause for a cervical mass.** *J Oral Maxillofac Surg Off J Am Assoc Oral Maxillofac Surg. 2001 Aug;59(8):942–4.*

Tableau 1 : Caractéristiques des populations étudiées au début de la prise en charge

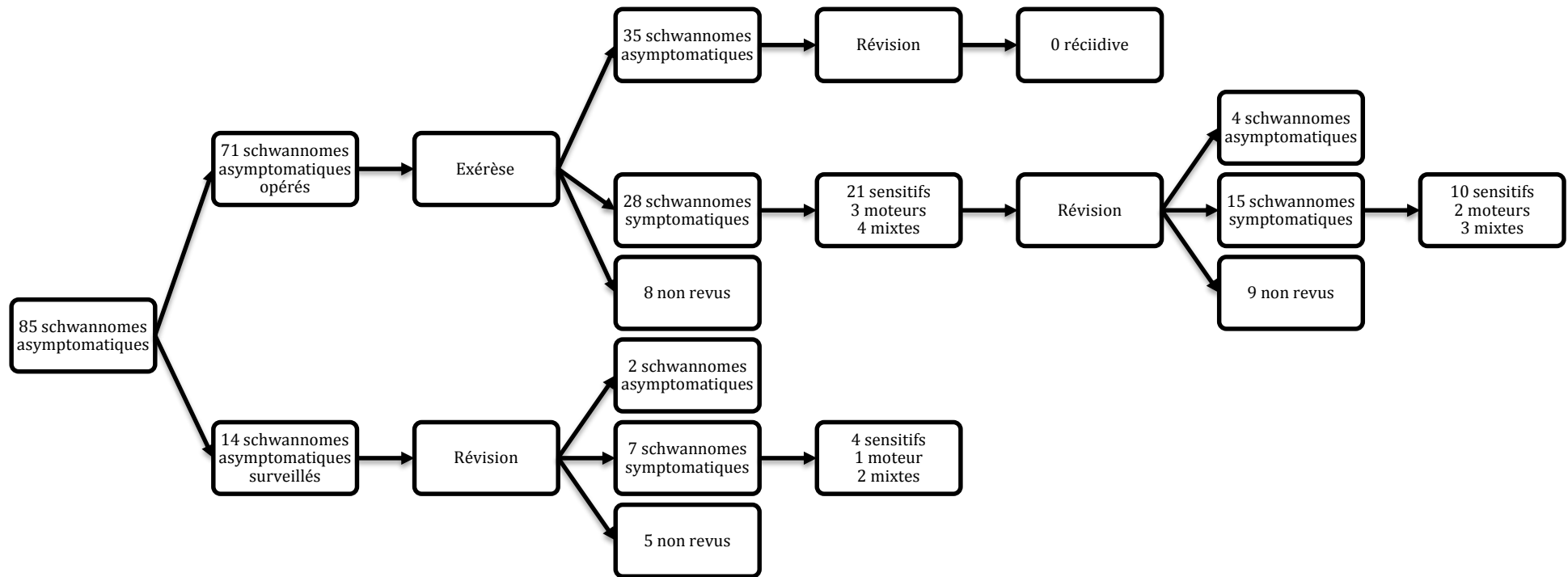
	N
Population totale	
Nombre de patients	112
Nombre de schwannomes	143
Sex-ratio	60/52
Âge moyen (extrêmes)	52,2 (18,1-87,2)
Schwannomes asymptomatiques	
Nombre de patients	79
Nombre de schwannomes	85
Sex-ratio	51/28
Âge moyen (extrêmes)	51,6 (24,4-87,2)
Schwannomes symptomatiques	
Nombre de patients	33
Nombre de schwannomes	58
Sex-ratio	9/24
Âge moyen (extrêmes)	53,1 (18,1-78,5)
Schwannomes opérés	
Nombre de patients	92
Nombre de schwannomes	123
Sex-ratio	48/44
Âge moyen (extrêmes)	52,1 (25,2-87,2)
Schwannomes non opérés	
Nombre de patients	20
Nombre de schwannomes	20
Sex-ratio	12/8
Âge moyen (extrêmes)	51,3 (18,1-74,5)

Âge en années

Organigramme 1 : Évolution clinique des patients présentant un schwannome symptomatique



Organigramme 2 : Évolution clinique des patients présentant un schwannome asymptomatique



*Tableau 2 : Symptômes cliniques postopératoires  
après chirurgie d'exérèse des schwannomes*

Schwannomes		N=143
<b>Préopératoire</b>		
Exérèse		123 (86 %)
Déficit		58 (40,5 %)
Type	Sensitif	45 (31,4 %)
	Douleurs	43 (30%)
	Moteur	1 (0,6 %)
	Mixte	2 (1,3 %)
	NP	4 (2,7 %)
Pas de déficit		85 (59,4 %)
Surveillance isolée		20 (13,9 %)
<b>Postopératoire</b>		
Exérèse		123 (86 %)
Déficit		48 (33,5 %)
Type	Sensitif	37 (28,8 %)
	Douleurs	16 (11,1%)
	Moteur	5 (3,4 %)
	Mixte	6 (4,1 %)
Terrain		
	Pas de déficit préopératoire	28 (19,5 %)
	Aggravation déficit préopératoire	8 (5,5 %)
	Sensitif	5 (3,4 %)
	Douleurs	0
	Moteur	1 (0,6 %)
	Mixte	2 (1,3 %)
	Persistance du tableau clinique	12 (8,3 %)
Pas de déficit		61 (42,6 %)
NR		14 (9,7 %)
Surveillance isolée		20 (13,9 %)

NP : Non précisé

NR : Non revu

Tableau 3 : Étude des critères prévisionnels de déficits postopératoires

	Déficitaire (N=36)	Non déficitaire (N=61)	P
Âge moyen (extrêmes)	53,5 (18,1-87,2)	52,1 (25,8-78,7)	0,6
Sex-ratio	17/18	32/29	0,52
Tabagisme			0,47
Oui	4 (4,12 %)	4 (4,12 %)	
Non	29 (29,89 %)	47 (48,45 %)	
NP	3 (3,09 %)	10 (10,3 %)	
Diabète			0,2
Oui	0	1 (1,03 %)	
Non	34 (35,05 %)	50 (51,54 %)	
NP	2 (2,06 %)	10 (10,3 %)	
Membre atteint			0,9
Supérieur	19 (19,58 %)	33 (34,02 %)	
Inférieur	17 (17,52 %)	28 (28,86 %)	
Région anatomique			
Supérieure			0,3
Sus-claviculaire	3 (3,09 %)	3 (3,09 %)	
Scapula	0	1 (1,03 %)	
Creux axillaire	3 (3,09 %)	3 (3,09 %)	
Épaule	1 (1,03 %)	1 (1,03 %)	
Bras	2 (2,06 %)	5 (5,15 %)	
Coude	4 (4,12 %)	2 (2,06 %)	
Avant-bras	2 (2,06 %)	4 (4,12 %)	
Poignet	2 (2,06 %)	2 (2,06 %)	
Main	1 (1,03 %)	5 (5,15 %)	
Doigt	1 (1,03 %)	7 (7,21 %)	
Inférieure			0,9
Cuisse	5 (5,15 %)	8 (8,24 %)	
Genou	3 (3,09 %)	5 (5,15 %)	
Jambe	6 (6,18 %)	10 (10,3 %)	
Cheville	1 (1,03 %)	3 (3,09 %)	
Pied	2 (2,06 %)	2 (2,06 %)	
Nerf			
Supérieur			0,11
Tronc I <sup>aire</sup> supérieur	1 (1,03 %)	2 (2,06 %)	
Tronc I <sup>aire</sup> inférieur	1 (1,03 %)	0	
Tronc II <sup>aire</sup> postérieur	1 (1,03 %)	0	
Tronc II <sup>aire</sup> antérolatéral	0	1 (1,03 %)	
Spinal	1 (1,03 %)	1 (1,03 %)	
Infraépineux	0	1 (1,03 %)	
Axillaire	1 (1,03 %)	1 (1,03 %)	
Médian	10 (10,3 %)	5 (5,15 %)	
Ulnaire	2 (2,06 %)	5 (5,15 %)	
Radial	0	4 (4,12 %)	
Interosseux postérieur	0	1 (1,03 %)	
Intermétacarpien	0	3 (3,09 %)	
Interdigital	0	2 (2,06 %)	
Collatéral digital	2 (2,06 %)	7 (7,21 %)	

Inférieur				0,56
Ischiatique	3 (3,09 %)	4 (4,12 %)		
Fémoral	2 (2,06 %)	4 (4,12 %)		
Tibial postérieur	4 (4,12 %)	7 (7,21 %)		
Fibulaire commun	3 (3,09 %)	3 (3,09 %)		
Fibulaire profond	2 (2,06 %)	2 (2,06 %)		
Fibulaire superficiel	1 (1,03 %)	3 (3,09 %)		
Saphène	1 (1,03 %)	1 (1,03 %)		
Sural	0	4 (4,12 %)		
1 <sup>er</sup> intermétatarsien	1 (1,03 %)	0		
Geste chirurgical				
Énucléation	31 (31,95 %)	38 (39,17 %)		0,023
Excision intracapsulaire	1 (1,03 %)	2 (2,06 %)		1
Résection	4 (4,12 %)	21 (21,64 %)		0,015
Sacrifice nerveux				
Aucun	20 (20,61 %)	29 (29,89 %)		0,63
1 fascicule	8 (8,24 %)	9 (9,27 %)		0,5
2 fascicules	1 (1,03 %)	1 (1,03 %)		1
5 % du nerf	1 (1,03 %)	0		0,37
30 % du nerf	1 (1,03 %)	1 (1,03 %)		1
50 % du nerf	1 (1,03 %)	0		0,37
Le nerf	4 (4,12 %)	21 (21,64 %)		0,015
Grossissement optique				
Microscope	6 (6,18 %)	1 (1,03 %)		0,009
Loupes	28 (28,86 %)	45 (46,39 %)		0,8
Sans grossissement	2 (2,06 %)	15 (15,46 %)		0,02
Electrostimulation				0,16
Avec	6 (6,18 %)	4 (4,12 %)		
Sans	30 (30,92 %)	57 (58,76 %)		
Symptomatologie préopératoire				0,082
Oui	8 (8,24 %)	25 (25,77 %)		
Non	28 (28,86 %)	35 (36,08 %)		
NP	0	1 (1,03 %)		
Taille				
Longueur	3,3 (0,7-8)	2,3(0,5-10)		0,005
Largeur	2,2 (0,4-6)	1,6 (0,3-4)		0,017
Épaisseur	1,6 (0,3-5,5)	1,1 (0,2-3)		0,023

---

NP : Non précisé  
 Taille en centimètre  
 Âge en année

*Tableau 4 : Corrélation entre la taille des schwannomes  
et la symptomatologie clinique préopératoire*

	Déficitaire	Non déficitaire	<i>P</i>
<b>Longueur</b>			
Moyenne (extrêmes)	2,9 (0,7-8)	2,8 (0,5-10)	0,77
<b>Largeur</b>			
Moyenne (extrêmes)	1,9 (0,4-6)	1,8 (0,3-4)	0,47
<b>Épaisseur</b>			
Moyenne (extrêmes)	1,4 (0,3-5,5)	1,3 (0,2-3)	0,5

Taille en centimètre



*Tableau 5 : Évolution des déficits postopératoires lors de la révision*

	Déficitaire postopératoire (N=48)
Déficitaire à la révision	25 (52 %)
Sensitif	14 (29,1 %)
Douleurs	0
Moteur	4 (8,3 %)
Mixte	2 (4,1 %)
Absence de déficit	7 (14,5 %)
Non revus	16 (33,3 %)

*Tableau 6 : Critères d'analyses de l'évolution des déficits postopératoires lors de la révision*

	Déficitaire (N=25)	Non déficitaire (N=7)	P
<b>État préopératoire</b>			<b>1</b>
Déficit	10 (31,2 %)	3 (9,3 %)	
Sensitif	8 (25 %)	3 (9,3 %)	
Moteur	1 (3,1 %)	0	
Mixte	1 (3,1 %)	0	
Absence de déficit	15 (46,8 %)	4 (12,5 %)	
<b>Recul entre les 2 consultations</b>			
Moyen (extrêmes)	11 (1-85)	30 (1-83)	0,2

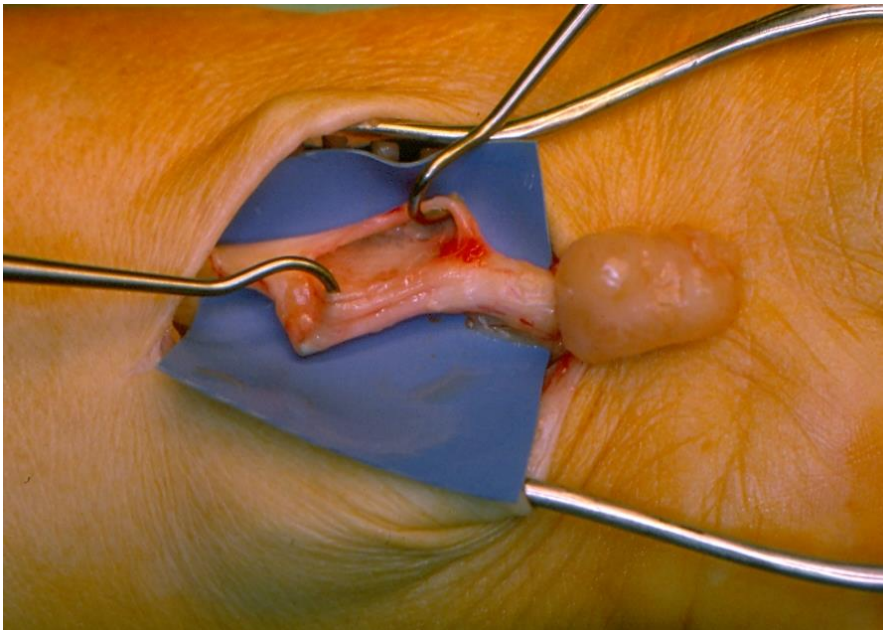
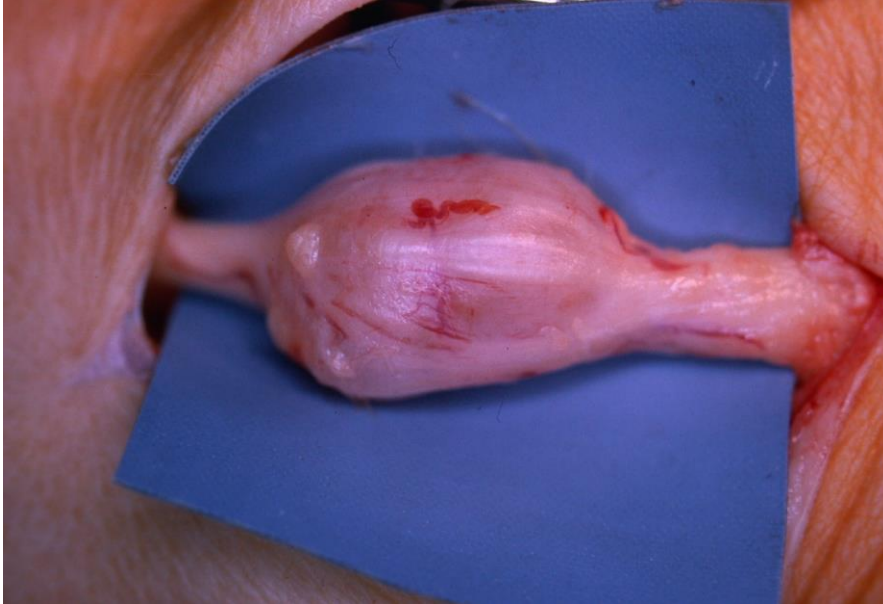Recul en années

Tableau 7 : Évaluation quantitative des déficits sensitifs et moteurs lors de la révision

	Déficitaire (N=25)	Non déficitaire (N=7)
<b>BMRC sensitif</b>		
Évaluable	11 (34,3 %)	4 (12,5 %)
S4	2 (6,2 %)	4 (12,5 %)
S3+	9 (28,1 %)	0
S3	0	0
S2	0	0
<b>BMRC moteur</b>		
Évaluable	8 (25 %)	4 (12,5 %)
M5	4 (12,5 %)	4 (12,5 %)
M4	2 (6,25 %)	0
M3	1 (3,1 %)	0
M2	1 (3,1 %)	0
M1	0	0

Iconographie 1 : Vue peropératoire d'une énucléation  
d'un schwannome du nerf médian au poignet

**A**

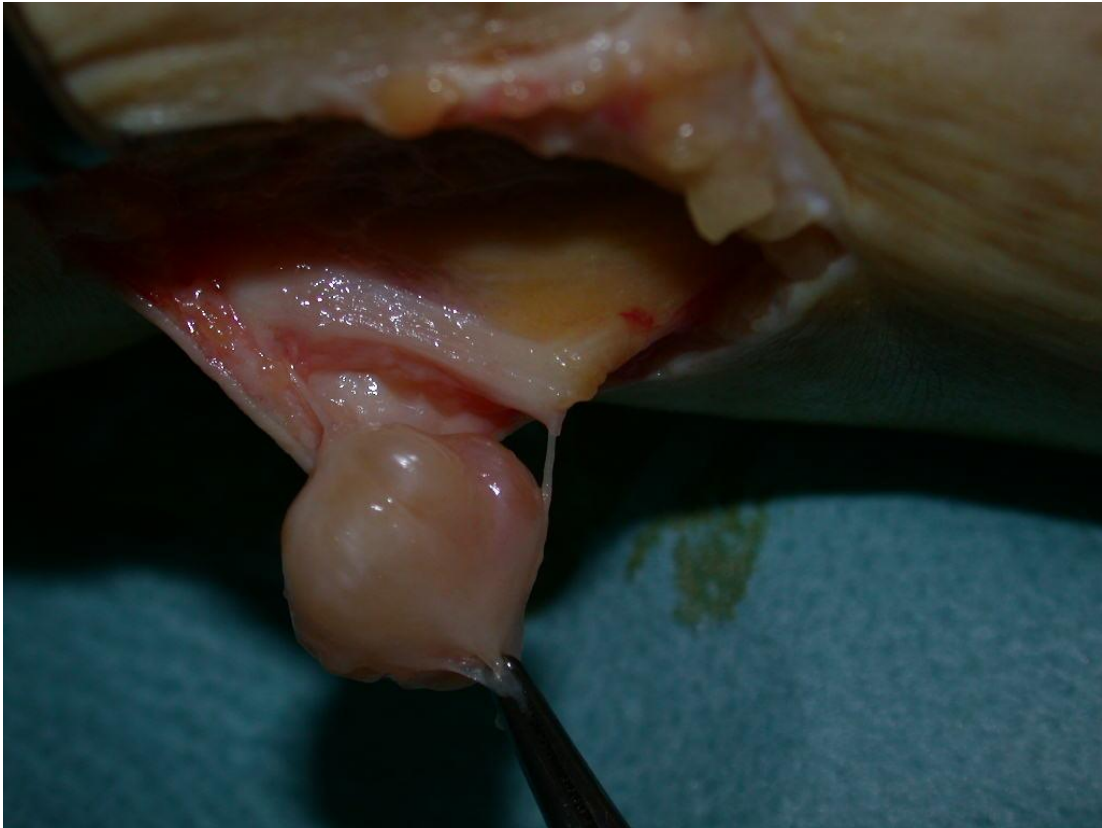


**B**

*La distribution fasciculaire péri-tumorale, **image A**, se présente comme les méridiens sur une mappemonde. Après énucléation du schwannome, **image B**, une vacuité intraneurale est constatée. La continuité des fascicules a été respectée.*

*Iconographie 2 : Vue peropératoire d'une énucléation  
d'un schwannome du nerf fibulaire superficiel à la jambe*

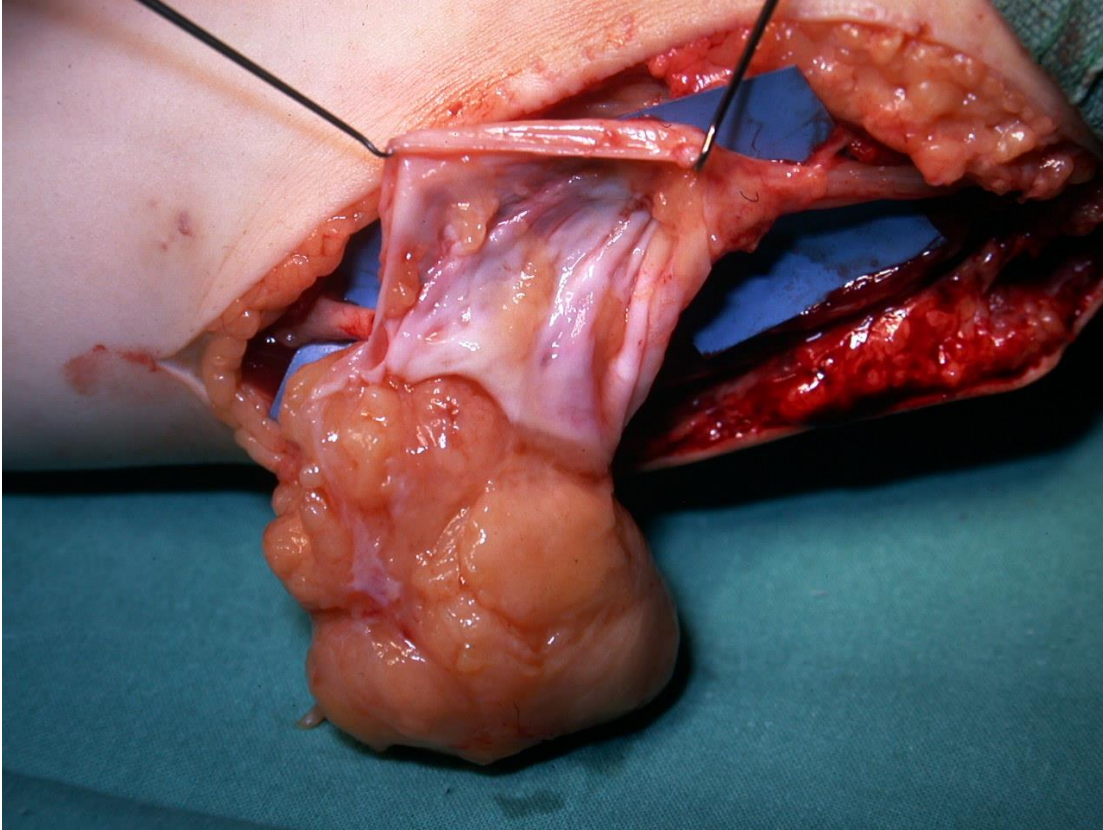
**A**



*La tumeur semble traversée par un fascicule, **image A**, aucun plan de clivage ne pourra permettre sa conservation.*

Iconographie 3 : Vue peropératoire d'une excision intracapsulaire  
d'un schwannome du nerf ulnaire au coude

**A**



*La capsule du schwannome est incisée, **image A**, et son contenu évidé. La capsule sera laissée en place, au contact des fascicules.*

## **9 Proposition de prise en charge des schwannomes des nerfs périphériques des membres**

## **9-1 Introduction**

Ce dernier chapitre est une proposition de conduite à tenir devant un patient présentant un schwannome des membres. L'attitude diagnostique et thérapeutique proposée est fondée sur l'« Evidence-Based Medicine » actuelle. Il ne s'agit en aucun cas d'une vérité universelle.

## **9-2 Principe de prise en charge diagnostique et thérapeutique :**

(Arbre décisionnel)

Lorsque le diagnostic de présomption de schwannome est proposé par l'IRM ce diagnostic doit être considéré avec prudence (1,2). Seule une preuve anatomopathologique permettra d'affirmer ce diagnostic (3). A ce moment de la prise en charge, deux critères doivent être analysés dans cette démarche diagnostique et thérapeutique devant toute suspicion de schwannome des nerfs périphériques des membres.

Le caractère symptomatique ou non de cette tumeur nerveuse périphérique doit être évalué, ainsi que sa position sus ou sous-fasciale. Enfin, le nerf mis en cause ne participe pas directement au processus décisionnel, mais il oriente l'information à donner aux patients. Les localisations proximales en cas de déficits postopératoires laisseront un préjudice fonctionnel plus important qu'en cas de localisation distale.



### **9-3 Principe de surveillance des schwannomes :**

Le protocole de surveillance sera adapté à l'attitude thérapeutique retenue. Devant une tumeur sus-fasciale surveillée sans preuve anatomopathologique, la conduite à tenir sera dictée par l'apparition d'une symptomatologie, ou d'une modification IRM remettant en question le diagnostic initial. Cet examen sera réalisé à six mois, puis tous les ans, en l'absence de modifications cliniques et radiologiques (4,5). La constatation de toutes modifications cliniques ou iconographiques devra amener le praticien à proposer la réalisation d'une biopsie-exérèse de cette tumeur.

Pour les schwannomes sous-fasciaux asymptomatiques, le principe de surveillance reste le même. La réalisation initiale de microbiopsies offre cette fois-ci une orientation anatomopathologique (3). Une exérèse sera proposée si ce schwannome devient symptomatique, ou si l'iconographie est le témoin d'une croissance importante.

Pour les schwannomes sus et sous-fasciaux opérés, et non déficitaires après l'intervention. Une surveillance annuelle pendant deux années est préconisée afin de s'assurer de l'absence de récurrence (4).

En cas de déficit postopératoire, les examens de contrôles comporteront deux axes de surveillance. Il faudra s'assurer de l'absence de récurrence, et cela pendant une période de deux années. La surveillance de la récupération des déficits sensitifs et moteurs composera l'autre étape de l'examen. Cette récupération devra faire l'objet d'une surveillance prolongée, pouvant être de plusieurs années. Seule cette surveillance permettra en cas de non-récupération d'un déficit sensitif, et/ ou moteur de proposer un geste de greffe nerveuse (6), de réanimation par transfert tendineux, voire d'arthrodèse.

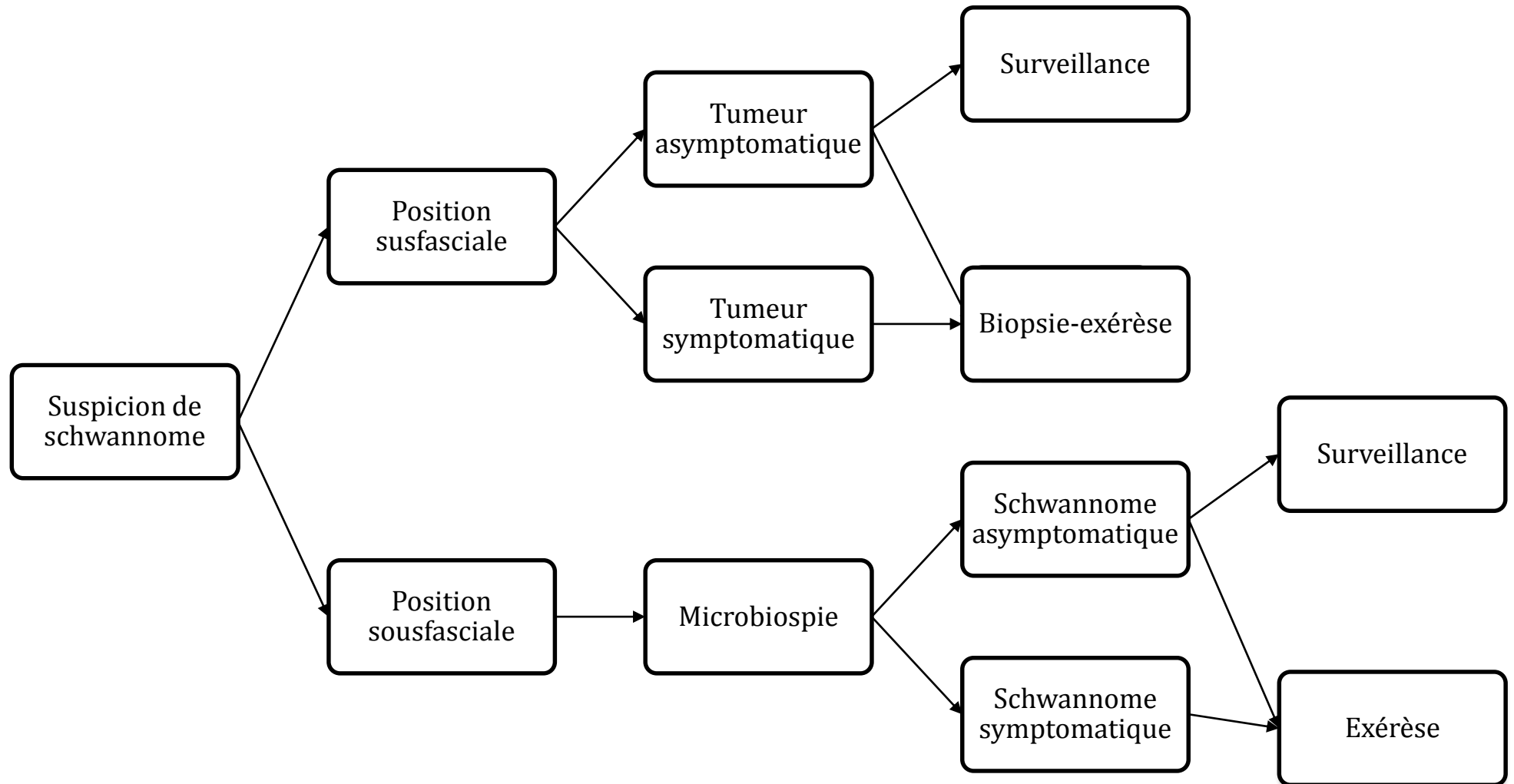
#### **9-4 Cas particulier des schwannomatoses :**

Pour les patients porteurs d'une schwannomatose, un geste d'exérèse ne sera réalisé qu'en cas de gêne fonctionnelle, et ne devra en aucun cas être exhaustif. Une moyenne de cinq schwannomes énucléée par intervention semble raisonnable (6). L'incidence des déficits postopératoires étant plus importante dans ce contexte d'après la littérature. Une surveillance annuelle clinique pendant 10 ans est recommandée (6,7). Les modifications de l'examen clinique devront être explorées par une IRM.

## 9-5 Références

1. Chick G. **Tumeurs primitives des nerfs périphériques.** *EMC - Appar Locomoteur.* 2010 Jan;5(4):1-12.
2. Ohana M, Moser T, Moussaoui A, Kremer S, Carlier RY, Liverneaux P, et coll. **Imagerie actuelle et future du système nerveux périphérique.** *J Radiol Diagn Interv.* 2014 Jan;95(1):19-29.
3. Knight DMA, Birch R, Pringle J. **Benign solitary schwannomas a review of 234 cases.** *J Bone Joint Surg Br.* 2007 Mar 1;89-B(3):382-7.
4. Lapiere F, Rigoard P, Wager M. **Tumeurs des nerfs périphériques.** *Neurochirurgie.* 2009 Oct;55(4-5):413-20.
5. Chick G, Alnot J-Y, Silbermann-Hoffman O. **Tumeurs bénignes isolées des nerfs périphériques.** *Httpwwwem-Premiumcomdatarevues0035104000860008825 [Internet].* 2008 Apr 15 [cited 2015 Jan 2]; Available from : <http://www.em-premium.com.bases-doc.univ-lorraine.fr/article/141070/resultatrecherche/5>
6. Chick G, Alnot J., Silbermann-Hoffman O. **Tumeurs multiples des nerfs périphériques : mise au point et revue de la littérature.** *Chir Main.* 2003 Jun;22(3):131-7.
7. Huang J, Mobbs R, Teo C. **Multiple schwannomas of the sciatic nerve.** *J Clin Neurosci Off J Neurosurg Soc Australas.* 2003 May;10(3):391-3.

Arbre décisionnel : Prise en charge diagnostique et thérapeutique des schwannomes



## **10 Conclusion générale**

Les schwannomes et neurofibromes sont les tumeurs nerveuses périphériques les plus connues malgré leur relative rareté. Les neurofibromes sont surtout connus dans leurs formes multiples s'inscrivant généralement dans une neurofibromatose de type 1, décrite par le baron Von Recklinghausen en 1881. La forme isolée est la plus commune pour les schwannomes. Les schwannomes multiples s'intègrent eux aussi dans des contextes de maladies syndromiques telles que les neurofibromatoses de type 2 et 3, ou dans d'autres phacomatoses bien plus rares. Ces maladies gardent une prévalence largement inférieure à la neurofibromatose de type 1. La schwannomatose, ou neurofibromatose de type 3 semble se présenter sous deux formes cliniques distinctes, avec une forme dite concentrée et une autre diluée.

A l'inverse de ce qui est constaté pour les neurofibromes et la neurofibromatose de type 1, la schwannomatose ne semble pas être un facteur de risque de transformation des schwannomes vers une forme maligne. Les rares cas d'évolution maligne de schwannomes paraissent majoritairement liés au type anatomopathologique dans la littérature actuelle. Cependant, une terminologie inexacte est à l'origine d'une confusion dans l'origine des MPNST. L'imagerie et notamment l'IRM, moyen d'investigation de choix pour les tumeurs, et pour le tissu nerveux, permettent de préciser avec exactitude le siège de la lésion et le nerf à l'origine de cette tumeur nerveuse périphérique. Cependant, le diagnostic de précision proposé par l'IRM reste un diagnostic de présomption insuffisant pour fonder la totalité d'une prise en charge d'une tumeur nerveuse périphérique. C'est devant cette faiblesse de l'imagerie que s'imposent les biopsies.

Les microbiopsies radioguidées tendent à supplanter les biopsies chirurgicales. Leurs fiabilités diagnostiques sont désormais équivalentes aux biopsies chirurgicales, avec une facilité et rapidité de mise en place supérieures, et une morbidité quasi nulle. Lorsqu'une indication chirurgicale d'exérèse est retenue devant une tumeur nerveuse périphérique semblant être un schwannome, l'énucléation est l'option thérapeutique de choix, quel que soit le nerf affecté. Une instrumentation microchirurgicale, et un système de magnification sont également indispensables pour réaliser cette énucléation en minimisant le risque de blessures nerveuses. Les dimensions du schwannome au moment de l'exérèse sont un facteur prédictif reconnu de déficit postopératoire. La littérature fait état d'un risque faible de déficit postopératoire après énucléation d'un schwannome, et d'une régression presque constante des symptômes lors du suivi postopératoire. Il semble exister une dissociation entre les symptômes objectifs et subjectifs.

Cette chirurgie doit être encadrée de plusieurs conditions *sine qua non* qui sont : une information du patient sur l'apparition d'éventuels déficits postopératoires, ou sur la majoration d'une symptomatologie préexistante, la nécessité d'investigations préalables avant la réalisation de l'exérèse, et l'expertise de l'opérateur dans les domaines de la chirurgie des nerfs périphériques et de la microchirurgie.

## **11 Abréviations**



**CIM-10** : Classification Internationales des Maladies – 10<sup>e</sup> révision

**IRM** : Imagerie par Résonance Magnétique

**MPNST** : Malignant Peripheral Nerve Sheath Tumor = Tumeur maligne des gaines des nerfs périphériques

**NF 1** : Neurofibromatose de type 1, ou maladie de Von Recklinghausen

**NF 2** : Neurofibromatose de type 2

**NF 3** : Neurofibromatose de type 3, ou schwannomatose

**OMS** : Organisation Mondiale de la Santé

**RCP** : Réunion de Consultation Pluridisciplinaire

**SANO** : Schwannomes Asymptomatiques Non Opérés

**Se** : Sensibilité

**Sp** : Spécificité

**TNP** : Tumeur des Nerfs Périphériques

**VPP** : Valeur Prédicative Positive

**VPN** : Valeur Prédicative Négative

VU

NANCY, le **10 juillet 2015**  
Le Président de Thèse

**Professeur Gilles DAUTEL**

NANCY, le **30 juillet 2015**  
Pour le Doyen de la Faculté de Médecine  
Le Vice-Doyen,

**Professeur Karine ANGIOI**

AUTORISE À SOUTENIR ET À IMPRIMER LA THÈSE/ 7042

NANCY, le **1<sup>er</sup> septembre 2015**

LE PRÉSIDENT DE L'UNIVERSITÉ DE LORRAINE,  
*Pour le Président et par délégation*  
*Le Vice-Président*

**Martial DELIGNON**



---

## RÉSUMÉ DE LA THÈSE

Le schwannome des nerfs périphériques est une entité clinique bien décrite dans la littérature. Quelques séries font état de bons résultats cliniques après exérèse, même en cas d'apparition d'un déficit postopératoire immédiat. Dans ce contexte, la chirurgie semble régler toutes les difficultés, puisque les complications semblent rares, et l'amélioration constante. Dans notre expérience, des patients gardent des déficits sensitivo-moteurs à distance du geste chirurgical. Notre objectif principal était de déterminer les critères prévisionnels de déficit neurologique postopératoire après chirurgie d'exérèse des schwannomes des nerfs périphériques des membres. Nos objectifs secondaires étudiaient la proportion de régression des déficits postopératoires lors de la consultation de révision, ainsi que la proportion de complications survenant après exérèse d'un schwannome asymptomatique.

Nous proposons une étude rétrospective observationnelle, sur une période de 14 ans. Les dossiers de 186 patients ont été étudiés. Cent quarante-trois schwannomes ont été identifiés, chez 112 patients. Quatre-vingt-cinq schwannomes ne présentaient pas de tableaux cliniques déficitaires avant la chirurgie, contre 58 schwannomes symptomatiques en préopératoire. Une indication d'exérèse était retenue pour 123 schwannomes. Pour 20 schwannomes, une surveillance simple était décidée. Quarante-huit schwannomes présentaient un déficit postopératoire, contre 61 asymptomatiques après la chirurgie. Dans quatorze cas l'évolution postopératoire n'était pas connue.

L'énucléation chirurgicale des schwannomes, ainsi que la résection du nerf étaient à l'origine d'une différence significative (Test de Khi2 ; Énucléation  $P=0,023$ , et Test exact de Fischer ; Résection  $P=0,015$ ). L'utilisation d'un microscope opératoire durant le geste chirurgical était statistiquement significative (Test exact de Fischer ;  $P=0,009$ ). Les dimensions du schwannome étaient un facteur statistiquement lié au risque de déficit postopératoire (Test de Student ; Longueur  $P=0,005$  / Largeur  $P=0,017$  / Épaisseur  $P=0,023$ ). Pour les schwannomes asymptomatiques avant la chirurgie, un déficit postopératoire est constaté dans moins de la moitié des cas. La régression des symptômes durant la période postopératoire était observée pour un ¼ des cas, avec une persistance du tableau clinique dans la moitié des cas.

---

## TITRE EN ANGLAIS

**Schwannomas of peripheral nerves :  
Epidemiology to monitoring**

---

THÈSE : MÉDECINE SPÉCIALISÉE – ANNÉE 2015

---

## MOTS CLEFS :

Schwannome – schwannomatose - tumeurs nerveuses périphériques – MPNST –  
IRM – biopsie – chirurgie – déficit postopératoire

---

## INTITULÉ ET ADRESSE :

**UNIVERSITÉ DE LORRAINE**  
**Faculté de Médecine de Nancy**  
9, avenue de la Forêt de Haye  
54505 VANDOEUVRE LES NANCY Cedex