



**HAL**  
open science

**Les tumeurs neuro ectodermiques périphériques primitives de localisation thoracique (tumeur d'Askin) chez l'adulte jeune : à propos de deux observations, revue de la littérature**

Catherine Brugger

► **To cite this version:**

Catherine Brugger. Les tumeurs neuro ectodermiques périphériques primitives de localisation thoracique (tumeur d'Askin) chez l'adulte jeune : à propos de deux observations, revue de la littérature. Sciences du Vivant [q-bio]. 2003. hal-01731742

**HAL Id: hal-01731742**

**<https://hal.univ-lorraine.fr/hal-01731742v1>**

Submitted on 14 Mar 2018

**HAL** is a multi-disciplinary open access archive for the deposit and dissemination of scientific research documents, whether they are published or not. The documents may come from teaching and research institutions in France or abroad, or from public or private research centers.

L'archive ouverte pluridisciplinaire **HAL**, est destinée au dépôt et à la diffusion de documents scientifiques de niveau recherche, publiés ou non, émanant des établissements d'enseignement et de recherche français ou étrangers, des laboratoires publics ou privés.



## AVERTISSEMENT

Ce document est le fruit d'un long travail approuvé par le jury de soutenance et mis à disposition de l'ensemble de la communauté universitaire élargie.

Il est soumis à la propriété intellectuelle de l'auteur. Ceci implique une obligation de citation et de référencement lors de l'utilisation de ce document.

D'autre part, toute contrefaçon, plagiat, reproduction illicite encourt une poursuite pénale.

Contact : [ddoc-theses-contact@univ-lorraine.fr](mailto:ddoc-theses-contact@univ-lorraine.fr)

## LIENS

Code de la Propriété Intellectuelle. articles L 122. 4

Code de la Propriété Intellectuelle. articles L 335.2- L 335.10

[http://www.cfcopies.com/V2/leg/leg\\_droi.php](http://www.cfcopies.com/V2/leg/leg_droi.php)

<http://www.culture.gouv.fr/culture/infos-pratiques/droits/protection.htm>

## THESE



Pour obtenir le grade de

### DOCTEUR EN MEDECINE

Présentée et soutenue publiquement  
Dans le cadre du troisième cycle de Médecine Générale

Par

**Catherine BRUGGER**

Le 29 Avril 2003


**Les tumeurs neuro ectodermiques périphériques primitives  
de localisation thoracique  
(Tumeur d'Askin) chez l'adulte jeune ;  
à propos de deux observations, revue de la littérature**

Examineurs de la thèse :

Mme V. TRILLET-LENOIR	Professeur		Président
Mme F. BERGER	Professeur	}	
M. M. BERLAND	Professeur	}	Juges
Mme G. LETANCHE	Docteur en Médecine	}	
M. P.J. SOUQUET	Docteur en Médecine	}	

UNIVERSITÉ HENRI POINCARÉ, NANCY I

FACULTÉ DE MÉDECINE DE NANCY



Président de l'Université : Professeur Claude BURLET

Doyen de la Faculté de Médecine : Professeur Jacques ROLAND

Vice-Doyen de la Faculté de Médecine : Professeur Hervé VESPIGNANI

Assesseurs

du 1<sup>er</sup> Cycle :

du 2<sup>ème</sup> Cycle :

du 3<sup>ème</sup> Cycle :

de la Vie Facultaire :

Mme le Docteur Chantal KOHLER

Mr le Professeur Jean-Pierre BRONOWICKI

Mr le Professeur Henry COUDANE

Mr le Professeur Bruno LEHEUP

DOYENS HONORAIRES

Professeur Adrien DUPREZ – Professeur Jean-Bernard DUREUX

Professeur Georges GRIGNON

PROFESSEURS HONORAIRES

Louis PIERQUIN – Etienne LEGAIT – Jean LOCHARD – René HERBEUVAL – Gabriel FAIVRE – Jean-Marie FOLIGUET  
Guy RAUBER – Paul SADOUL – Raoul SENAULT – Roger BENICHOUX – Marcel RIBON  
Jacques LACOSTE – Jean BEUREY – Jean SOMMELET – Pierre HARTEMANN – Emile de LAVERGNE  
Augusta TREHEUX – Michel MANCIAUX – Paul GUILLEMIN – Pierre PAYSANT  
Jean-Claude BURDIN – Claude CHARDOT – Jean-Bernard DUREUX – Jean DUHEILLE – Jean-Pierre GRILLIAT  
Pierre LAMY – Jean-Marie GILGENKRANTZ – Simone GILGENKRANTZ  
Pierre ALEXANDRE – Robert FRISCH – Michel PIERSON – Jacques ROBERT  
Gérard DEBRY – Georges GRIGNON – Pierre TRIDON – Michel WAYOFF – François CHERRIER – Oliéro GUERCI  
Gilbert PERCEBOIS – Claude PERRIN – Jean PREVOT – Pierre BERNADAC – Jean FLOQUET  
Alain GAUCHER – Michel LAXENAIRE – Michel BOULANGE – Michel DUC – Claude HURIET – Pierre LANDES  
Alain LARCAN – Gérard VAILLANT – Daniel ANTHOINE – Pierre GAUCHER – René-Jean ROYER  
Hubert UFFHOLTZ – Jacques LECLERE – Francine NABET – Jacques BORRELLY  
Michel RENARD – Jean-Pierre DESCHAMPS – Pierre NABET – Marie-Claire LAXENAIRE – Adrien DUPREZ – Paul VERT

PROFESSEURS DES UNIVERSITÉS -  
PRATICIENS HOSPITALIERS

(Disciplines du Conseil National des Universités)

42<sup>ème</sup> Section : MORPHOLOGIE ET MORPHOGENÈSE

1<sup>ère</sup> sous-section : (*Anatomie*)

Professeur Jacques ROLAND – Professeur Gilles GROSDIDIER

Professeur Pierre LASCOMBES – Professeur Marc BRAUN

2<sup>ème</sup> sous-section : (*Cytologie et histologie*)

Professeur Bernard FOLIGUET

3<sup>ème</sup> sous-section : (*Anatomie et cytologie pathologiques*)

Professeur François PLENAT - Professeur Jean-Michel VIGNAUD – Professeur Eric LABOUYRIE

43<sup>ème</sup> Section : BIOPHYSIQUE ET IMAGERIE MÉDICALE

1<sup>ère</sup> sous-section : (*Biophysique et médecine nucléaire*)

Professeur Alain BERTRAND – Professeur Gilles KARCHER – Professeur Pierre-Yves MARIE

2<sup>ème</sup> sous-section : (*Radiologie et imagerie médicale*)

Professeur Jean-Claude HOEFFEL – Professeur Luc PICARD – Professeur Denis REGENT

Professeur Michel CLAUDON – Professeur Serge BRACARD – Professeur Alain BLUM

Professeur Jacques FELBLINGER

**44<sup>ème</sup> Section : BIOCHIMIE, BIOLOGIE CELLULAIRE ET MOLÉCULAIRE, PHYSIOLOGIE ET NUTRITION**

**1<sup>ère</sup> sous-section : (Biochimie et biologie moléculaire)**

Professeur Jean-Pierre NICOLAS

Professeur Jean-Louis GUÉANT – Professeur Jean-Luc OLIVIER

**2<sup>ème</sup> sous-section : (Physiologie)**

Professeur Jean-Pierre CRANCE – Professeur Jean-Pierre MALLIE

Professeur François MARCHAL – Professeur Philippe HAOUZI

**3<sup>ème</sup> sous-section : (Biologie cellulaire)**

Professeur Claude BURLET

**4<sup>ème</sup> sous-section : (Nutrition)**

Professeur Olivier ZIEGLER

-----

**45<sup>ème</sup> Section : MICROBIOLOGIE, MALADIES TRANSMISSIBLES ET HYGIÈNE**

**1<sup>ère</sup> sous-section : (Bactériologie – virologie ; hygiène hospitalière)**

Professeur Alain LE FAOU

**2<sup>ème</sup> sous-section : (Parasitologie et mycologie)**

Professeur Bernard FORTIER

**3<sup>ème</sup> sous-section : (Maladies infectieuses ; maladies tropicales)**

Professeur Philippe CANTON – Professeur Thierry MAY – Professeur Christian RABAUD

-----

**46<sup>ème</sup> Section : SANTÉ PUBLIQUE, ENVIRONNEMENT ET SOCIÉTÉ**

**1<sup>ère</sup> sous-section : (Épidémiologie, économie de la santé et prévention)**

Professeur Philippe HARTEMANN – Professeur Serge BRIANÇON

Professeur Francis GUILLEMIN – Professeur Denis ZMIROU

**2<sup>ème</sup> sous-section : (Médecine et santé au travail)**

Professeur Guy PETIET

**3<sup>ème</sup> sous-section : (Médecine légale et droit de la santé)**

Professeur Henry COUDANE

**4<sup>ème</sup> sous-section : (Biostatistiques, informatique médicale et technologies de communication)**

Professeur Bernard LEGRAS – Professeur François KOHLER

-----

**47<sup>ème</sup> Section : CANCÉROLOGIE, GÉNÉTIQUE, HÉMATOLOGIE, IMMUNOLOGIE**

**1<sup>ère</sup> sous-section : (Hématologie ; transfusion)**

Professeur Christian JANOT – Professeur Thomas LECOMPTE – Professeur Pierre BORDIGONI

Professeur Pierre LEDERLIN – Professeur Jean-François STOLTZ

**2<sup>ème</sup> sous-section : (Cancérologie ; radiothérapie)**

Professeur François GUILLEMIN – Professeur Thierry CONROY

Professeur Pierre BEY – Professeur Didier PEIFFERT

**3<sup>ème</sup> sous-section : (Immunologie)**

Professeur Gilbert FAURE – Professeur Marie-Christine BENE

**4<sup>ème</sup> sous-section : (Génétique)**

Professeur Philippe JONVEAUX – Professeur Bruno LEHEUP

-----

**48<sup>ème</sup> Section : ANESTHÉSIOLOGIE, RÉANIMATION, MÉDECINE D'URGENCE,  
PHARMACOLOGIE ET THÉRAPEUTIQUE**

**1<sup>ère</sup> sous-section : (Anesthésiologie et réanimation chirurgicale)**

Professeur Claude MEISTELMAN – Professeur Dan LONGROIS - Professeur Hervé BOUAZIZ

Professeur Paul-Michel MERTES

**2<sup>ème</sup> sous-section : (Réanimation médicale)**

Professeur Henri LAMBERT – Professeur Alain GERARD

Professeur Pierre-Edouard BOLLAERT – Professeur Bruno LÉVY

**3<sup>ème</sup> sous-section : (Pharmacologie fondamentale ; pharmacologie clinique)**

Professeur Patrick NETTER – Professeur Pierre GILLET

**4<sup>ème</sup> sous-section : (Thérapeutique)**

Professeur François PAILLE – Professeur Gérard GAY – Professeur Faiez ZANNAD

-----

**49<sup>ème</sup> Section : PATHOLOGIE NERVEUSE ET MUSCULAIRE, PATHOLOGIE MENTALE, HANDICAP et RÉÉDUCATION**

**1<sup>ère</sup> sous-section : (Neurologie)**

Professeur Michel WEBER – Professeur Gérard BARROCHE – Professeur Hervé VESPIGNANI

Professeur Xavier DUCROCQ

**2<sup>ème</sup> sous-section : (Neurochirurgie)**

Professeur Henri HEPNER – Professeur Jean-Claude MARCHAL – Professeur Jean AUQUE

Professeur Thierry CIVIT

**3<sup>ème</sup> sous-section : (Psychiatrie d'adultes)**

Professeur Jean-Pierre KAHN

**4<sup>ème</sup> sous-section : (Pédopsychiatrie)**

Professeur Colette VIDAILHET – Professeur Daniel SIBERTIN-BLANC

**5<sup>ème</sup> sous-section : (Médecine physique et de réadaptation)**

Professeur Jean-Marie ANDRE

-----

**50<sup>ème</sup> Section : PATHOLOGIE OSTÉO-ARTICULAIRE, DERMATOLOGIE et CHIRURGIE PLASTIQUE**

**1<sup>ère</sup> sous-section : (Rhumatologie)**

Professeur Jacques POUREL – Professeur Isabelle VALCKENAERE

**2<sup>ème</sup> sous-section : (Chirurgie orthopédique et traumatologique)**

Professeur Daniel SCHMITT – Professeur Jean-Pierre DELAGOUTTE – Professeur Daniel MOLE

Professeur Didier MAINARD

**3<sup>ème</sup> sous-section : (Dermato-vénérologie)**

Professeur Jean-Luc SCHMUTZ – Professeur Annick BARBAUD

**4<sup>ème</sup> sous-section : (Chirurgie plastique, reconstructrice et esthétique)**

Professeur François DAP

-----

**51<sup>ème</sup> Section : PATHOLOGIE CARDIORESPIRATOIRE et VASCULAIRE**

**1<sup>ère</sup> sous-section : (Pneumologie)**

Professeur Jean-Marie POLU - Professeur Yves MARTINET

Professeur Jean-François CHABOT

**2<sup>ème</sup> sous-section : (Cardiologie)**

Professeur Etienne ALIOT – Professeur Yves JUILLIERE – Professeur Nicolas SADOUL –

Professeur Christian de CHILLOU de CHURET

**3<sup>ème</sup> sous-section : (Chirurgie thoracique et cardiovasculaire)**

Professeur Pierre MATHIEU – Professeur Jean-Pierre VILLEMOT

Professeur Jean-Pierre CARTEAUX – Professeur Loïc MACE

**4<sup>ème</sup> sous-section : (Chirurgie vasculaire ; médecine vasculaire)**

Professeur Gérard FIEVE

-----

**52<sup>ème</sup> Section : MALADIES DES APPAREILS DIGESTIF et URINAIRE**

**1<sup>ère</sup> sous-section : (Gastroentérologie ; hépatologie)**

Professeur Marc-André BIGARD

Professeur Jean-Pierre BRONOWICKI

**2<sup>ème</sup> sous-section : (Chirurgie digestive)**

**3<sup>ème</sup> sous-section : (Néphrologie)**

Professeur Michèle KESSLER – Professeur Dominique HESTIN (Mme)

**4<sup>ème</sup> sous-section : (Urologie)**

Professeur Philippe MANGIN – Professeur Jacques HUBERT

-----

**53<sup>ème</sup> Section : MÉDECINE INTERNE, GÉRIATRIE et CHIRURGIE GÉNÉRALE**

**1<sup>ère</sup> sous-section : (Médecine interne)**

Professeur Gilbert THIBAUT – Professeur Francis PENIN

Professeur Denise MONERET-VAUTRIN – Professeur Denis WAHL

Professeur Jean DE KORWIN KROKOWSKI – Professeur Pierre KAMINSKY

Professeur Athanase BENETOS - Professeur Gisèle KANNY

**2<sup>ème</sup> sous-section : (Chirurgie générale)**

Professeur Patrick BOISSEL – Professeur Laurent BRESLER

-----

**54<sup>ème</sup> Section : DÉVELOPPEMENT ET PATHOLOGIE DE L'ENFANT, GYNÉCOLOGIE-OBSTÉTRIQUE,  
ENDOCRINOLOGIE ET REPRODUCTION**

**1<sup>ère</sup> sous-section : (Pédiatrie)**

Professeur Danièle SOMMELET – Professeur Michel VIDAILHET  
Professeur Pierre MONIN – Professeur Jean-Michel HASCOET – Professeur Pascal CHASTAGNER

**2<sup>ème</sup> sous-section : (Chirurgie infantile)**

Professeur Michel SCHMITT – Professeur Gilles DAUTEL

**3<sup>ème</sup> sous-section : (Gynécologie-obstétrique ; gynécologie médicale)**

Professeur Michel SCHWEITZER – Professeur Jean-Louis BOUTROY

Professeur Philippe JUDLIN – Professeur Patricia BARBARINO

**4<sup>ème</sup> sous-section : (Endocrinologie et maladies métaboliques)**

Professeur Georges WERYHA – Professeur Marc KLEIN

**5<sup>ème</sup> sous-section : (Biologie et médecine du développement et de la reproduction)**

Professeur Hubert GERARD

-----

**55<sup>ème</sup> Section : PATHOLOGIE DE LA TÊTE ET DU COU**

**1<sup>ère</sup> sous-section : (Oto-rhino-laryngologie)**

Professeur Claude SIMON – Professeur Roger JANKOWSKI

**2<sup>ème</sup> sous-section : (Ophtalmologie)**

Professeur Antoine RASPILLER – Professeur Jean-Luc GEORGE – Professeur Jean-Paul BERROD

**3<sup>ème</sup> sous-section : (Chirurgie maxillo-faciale et stomatologie)**

Professeur Michel STRICKER – Professeur Jean-François CHASSAGNE

=====

**PROFESSEURS DES UNIVERSITÉS**

-----

**27<sup>ème</sup> section : INFORMATIQUE**

Professeur Jean-Pierre MUSSE

-----

**64<sup>ème</sup> Section : BIOCHIMIE ET BIOLOGIE MOLÉCULAIRE**

Professeur Daniel BURNEL

=====

**PROFESSEUR ASSOCIÉ**

**Épidémiologie, économie de la santé et prévention**

Professeur Tan XIAODONG

=====

**MAÎTRES DE CONFÉRENCES DES UNIVERSITÉS - PRATICIENS HOSPITALIERS**

**42<sup>ème</sup> Section : MORPHOLOGIE ET MORPHOGENÈSE**

**1<sup>ère</sup> sous-section : (Anatomie)**

Docteur Bruno GRIGNON – Docteur Jean-Pascal FYAD

**2<sup>ème</sup> sous-section : (Cytologie et histologie)**

Docteur Edouard BARRAT – Docteur Jean-Claude GUEDENET

Docteur Françoise TOUATI – Docteur Chantal KOHLER

**3<sup>ème</sup> sous-section : (Anatomie et cytologie pathologiques)**

Docteur Yves GRIGNON – Docteur Béatrice MARIE

Docteur Laurent ANTUNES

-----

**43<sup>ème</sup> Section : BIOPHYSIQUE ET IMAGERIE MÉDICALE**

**1<sup>ère</sup> sous-section : (Biophysique et médecine nucléaire)**

Docteur Marie-Hélène LAURENS – Docteur Jean-Claude MAYER

Docteur Pierre THOUVENOT – Docteur Jean-Marie ESCANYE – Docteur Amar NAOUN

-----

**44<sup>ème</sup> Section : BIOCHIMIE, BIOLOGIE CELLULAIRE ET MOLÉCULAIRE, PHYSIOLOGIE ET NUTRITION**

**1<sup>ère</sup> sous-section : (Biochimie et biologie moléculaire)**

Docteur Xavier HERBEUVAL – Docteur Jean STRACZEK

Docteur Sophie FREMONT – Docteur Isabelle GASTIN – Dr Bernard NAMOUR

**2<sup>ème</sup> sous-section : (Physiologie)**

Docteur Gérard ETHEVENOT – Docteur Nicole LEMAU de TALANCE – Christian BEYAERT

-----

**45<sup>ème</sup> Section : MICROBIOLOGIE, MALADIES TRANSMISSIBLES ET HYGIÈNE**

**1<sup>ère</sup> sous-section : (Bactériologie – Virologie ; hygiène hospitalière)**

Docteur Francine MORY – Docteur Michèle WEBER – Docteur Christine LION

Docteur Michèle DAILLOUX – Docteur Alain LOZNIIEWSKI – Docteur Véronique VENARD

**2<sup>ème</sup> sous-section : (Parasitologie et mycologie)**

Docteur Marie-France BIAVA – Docteur Nelly CONTET-AUDONNEAU

-----

**46<sup>ème</sup> Section : SANTÉ PUBLIQUE, ENVIRONNEMENT ET SOCIÉTÉ**

**1<sup>ère</sup> sous-section : (Epidémiologie, économie de la santé et prévention)**

Docteur Mickaël KRAMER – Docteur François ALLA

**4<sup>ème</sup> sous-section : (Biostatistiques, informatique médicale et technologies de communication (type biologique))**

Docteur Pierre GILLOIS

-----

**47<sup>ème</sup> Section : CANCÉROLOGIE, GÉNÉTIQUE, HÉMATOLOGIE, IMMUNOLOGIE**

**1<sup>ère</sup> sous-section : (Hématologie ; transfusion)**

Docteur Jean-Claude HUMBERT – Docteur François SCHOONEMAN

**3<sup>ème</sup> sous-section : (Immunologie)**

Docteur Marie-Nathalie SARDA

**4<sup>ème</sup> sous-section : (Génétique)**

Docteur Christophe PHILIPPE

-----

**48<sup>ème</sup> Section : ANESTHÉSIOLOGIE, RÉANIMATION, MÉDECINE D'URGENCE,  
PHARMACOLOGIE ET THÉRAPEUTIQUE**

**1<sup>ère</sup> sous-section : (Anesthésiologie et réanimation chirurgicale)**

Docteur Jacqueline HELMER – Docteur Gérard AUDIBERT

**3<sup>ème</sup> sous-section : (Pharmacologie fondamentale ; pharmacologie clinique)**

Docteur Françoise LAPICQUE – Docteur Marie-José ROYER-MORROT

Docteur Damien LOEUILLE

-----

**54<sup>ème</sup> Section : DÉVELOPPEMENT ET PATHOLOGIE DE L'ENFANT, GYNÉCOLOGIE-OBSTÉTRIQUE,  
ENDOCRINOLOGIE ET REPRODUCTION**

**5<sup>ème</sup> sous-section : (Biologie et médecine du développement et de la reproduction)**

Docteur Jean-Louis CORDONNIER

=====

**MAÎTRES DE CONFÉRENCES**

-----

**19<sup>ème</sup> section : SOCIOLOGIE, DÉMOGRAPHIE**

Madame Michèle BAUMANN

-----

**32<sup>ème</sup> section : CHIMIE ORGANIQUE, MINÉRALE, INDUSTRIELLE**

Monsieur Jean-Claude RAFT

-----



**40<sup>ème</sup> section : SCIENCES DU MÉDICAMENT**  
Monsieur Jean-Yves JOUZEAU

-----

**60<sup>ème</sup> section : MÉCANIQUE, GÉNIE MÉCANIQUE ET GÉNIE CIVILE**  
Monsieur Alain DURAND

-----

**64<sup>ème</sup> section : BIOCHIMIE ET BIOLOGIE MOLÉCULAIRE**  
Madame Marie-Odile PERRIN – Mademoiselle Marie-Claire LANHERS

-----

**65<sup>ème</sup> section : BIOLOGIE CELLULAIRE**  
Mademoiselle Françoise DREYFUSS – Monsieur Jean-Louis GELLY – Madame Anne GERARD  
Madame Ketsia HESS – Monsieur Pierre TANKOSIC – Monsieur Hervé MEMBRE

-----

**67<sup>ème</sup> section : BIOLOGIE DES POPULATIONS ET ÉCOLOGIE**  
Madame Nadine MUSSE

-----

**68<sup>ème</sup> section : BIOLOGIE DES ORGANISMES**  
Madame Tao XU-JIANG

=====

#### **MAÎTRES DE CONFÉRENCES ASSOCIÉS**

**Médecine Générale**  
Docteur Alain AUBREGE  
Docteur Louis FRANCO

=====

#### **PROFESSEURS ÉMÉRITES**

Professeur Georges GRIGNON – Professeur Michel PIERSON  
Professeur Michel BOULANGE – Professeur Alain LARCAN  
Professeur Michel WAYOFF – Professeur Daniel ANTHOINE – Professeur Claude HURIET  
Professeur Hubert UFFHOLTZ – Professeur René-Jean ROYER  
Professeur Pierre GAUCHER – Professeur Claude CHARDOT – Professeur Adrien DUPREZ  
Professeur Paul VERT – Professeur Jean PREVOT

=====

#### **DOCTEURS HONORIS CAUSA**

Professeur Norman SHUMWAY (1972)  
*Université de Stanford, Californie (U.S.A)*  
Professeur Paul MICHIELSEN (1979)  
*Université Catholique, Louvain (Belgique)*  
Professeur Charles A. BERRY (1982)  
*Centre de Médecine Préventive, Houston (U.S.A)*  
Professeur Pierre-Marie GALETTI (1982)  
*Brown University, Providence (U.S.A)*  
Professeur Mamish Nisbet MUNRO (1982)  
*Massachusetts Institute of Technology (U.S.A)*  
Professeur Mildred T. STAHLMAN (1982)  
*Wanderbilt University, Nashville (U.S.A)*  
Professeur Harry J. BUNCKE (1989)  
*Université de Californie, San Francisco (U.S.A)*  
Professeur Théodore H. SCHIEBLER (1989)  
*Institut d'Anatomie de Würzburg (R.F.A)*  
Professeur Maria DELIVORIA-PAPADOPOULOS (1996)  
*Université de Pennsylvanie (U.S.A)*

Professeur Mashaki KASHIWARA (1996)  
*Research Institute for Mathematical Sciences de Kyoto (JAPON)*  
Professeur Ralph GRÄSBECK (1996)  
*Université d'Helsinki (FINLANDE)*  
Professeur James STEICHEN (1997)  
*Université d'Indianapolis (U.S.A)*  
Professeur Duong Quang TRUNG (1997)  
*Centre Universitaire de Formation et de Perfectionnement des  
Professionnels de Santé d'Hô Chi Minh-Ville (VIËTNAM)*

## A NOTRE PRÉSIDENT DE THÈSE

**Madame le Professeur Véronique TRILLET-LENOIR**

Pour nous avoir l'honneur d'accepter la présidence de notre jury de thèse.

Pour avoir pris le temps d'un échange sur notre exercice.

Puissiez vous trouver ici l'expression de notre profonde gratitude avec nos sincères remerciements.

## **A NOS JUGES**

**Madame le Professeur Françoise BERGER**

Pour nous avoir fait l'honneur de siéger dans le jury de notre thèse.  
Puissiez-vous être assurée de notre sincère reconnaissance.

**Monsieur le Professeur Michel BERLAND**

Pour le semestre passé dans votre service en fin de résidanat, pour  
votre accueil chaleureux,  
Nous sommes très sensible à l'honneur que vous nous faites en  
acceptant de juger ce travail  
Puissiez vous trouver ici l'expression de notre profonde gratitude et  
de notre vive reconnaissance

**Madame le Docteur Geneviève LETANCHE**

Pour nous avoir « mis le pied à l'étrier » dans ce travail et guidé nos  
premiers pas sur la trace ignatienne.  
Pour avoir accepter avec bienveillance de participer à ce jury  
Puissiez-vous trouver ici l'expression de ma profonde gratitude.

**Monsieur le Docteur Pierre-Jean SOUQUET**

Pour nous avoir guidé dans ce travail, pour votre disponibilité et  
votre simplicité.  
Puissiez-vous être assuré de notre sincère reconnaissance et de nos  
remerciements.

**A Madame le Docteur Sylvie ISAAC,**

Pour votre aide dans l'élaboration de ce travail, vos conseils et votre  
disponibilité

Soyez assurée de notre profond respect et de notre  
reconnaissance.

**A mes parents,**

Vous m'avez tant offert mais par dessus tout la joie d'avoir découvert qu'on peut toujours être heureux.

A Maman, ta tendresse bienveillante m'aura manqué pendant ces années mais je suis convaincue que tu nous accompagnes

A Papa, toujours attentif et présent, merci pour tout

**A mes grand-parents,**

A leur mémoire

A ma **Mère-Grand**, je suis certaine que tu serais fière à ta façon, si discrètement et si tendrement

**A mes tantes,**

Merci pour le bout de chemin fait à mes côtés tout au long de ces années.

**A Kakie et Nano,**

Nos racines communes me sont précieuses.

Avec toute mon affection

**A Dany,**

Tu m'as mis l'outil informatique entre les mains et la tâche n'était pas aisée !...

Merci pour ta bonne humeur et ta fidélité

**A Marie, Charlène, Edouard, mes filleuls**

Que je trouve la disponibilité de partager avec vous le bonheur puisé dans le quotidien

**A Anne-Monique et Pauline**

Merci pour nos bavardages, nos confidences

Merci pour votre belle et fidèle amitié

**Au 50 : Fleur, Brigitte, Jess, Luc, Paco, Seb,**

Ma famille étudiante, à nos belles années passées tous ensemble sous le même toit.

**A Christophe, Fred, Philippe**

Amis des bancs de la faculté, du Noël des Hôpitaux et de l'aumônerie, complice des stages hospitaliers

Nos partages animés et passionnés sur notre exercice me sont chers.

**A Liliane et à Seb**

Pour votre aide et votre disponibilité face à mes soucis de traitement de texte.

**A Laurence**

Un grand merci pour ta disponibilité et ton aide dans la traduction

**A Sophie,**

Merci pour ta lecture attentive

A tous ceux qui tout au long de ce travail ont été une présence réelle, délicate et précieuse,

**A tous les patients qui me seront confiés**

## SERMENT

"Au moment d'être admise à exercer la médecine, je promets et je jure d'être fidèle aux lois de l'honneur et de la probité. Mon premier souci sera de rétablir, de préserver ou de promouvoir la santé dans tous ses éléments, physiques et mentaux, individuels et sociaux. Je respecterai toutes les personnes, leur autonomie et leur volonté, sans aucune discrimination selon leur état ou leurs convictions. J'interviendrai pour les protéger si elles sont affaiblies, vulnérables ou menacées dans leur intégrité ou leur dignité. Même sous la contrainte, je ne ferai pas usage de mes connaissances contre les lois de l'humanité. J'informerai les patients des décisions envisagées, de leurs raisons et de leurs conséquences. Je ne tromperai jamais leur confiance et n'exploiterai pas le pouvoir hérité des circonstances pour forcer les consciences. Je donnerai mes soins à l'indigent et à quiconque me les demandera. Je ne me laisserai pas influencer par la soif du gain ou la recherche de la gloire.

Admise dans l'intimité des personnes, je tairai les secrets qui me sont confiés. Reçue à l'intérieur des maisons, je respecterai les secrets des foyers et ma conduite ne servira pas à corrompre les mœurs. Je ferai tout pour soulager les souffrances. Je ne prolongerai pas abusivement les agonies. Je ne provoquerai jamais la mort délibérément.

Je préserverai l'indépendance nécessaire à l'accomplissement de ma mission. Je n'entreprendrai rien qui dépasse mes compétences. Je les entretiendrai et les perfectionnerai pour assurer au mieux les services qui me seront demandés.

J'apporterai mon aide à mes confrères ainsi qu'à leurs familles dans l'adversité. Que les hommes et mes confrères m'accordent leur estime si je suis fidèle à mes promesses ; que je sois déshonorée et méprisée si j'y manque".

## ABREVIATIONS

PAS : Periodic Acid Schiff = Acide périodique de Schiff

PCR : Polymerase Chain Reaction = réaction de polymérisation en chaîne

HPS : Hématoxyline - Phloxine - Safran

NFS : Numération Formule Sanguine

FCH : Facteur de croissance hématopoïétique

CIVD : Coagulation intra-vasculaire disséminée

HIV : Human Immunodeficiency Virus

IRM : Imagerie par Résonance Magnétique

ACE : Antigène Carcino-Embryonnaire

LDH : Lactico-Déshydrogénase

$\alpha$ FP : Alpha Foeto-Protéine

SFOP : Société Française d'Oncologie Pédiatrique

CHLS : Centre Hospitalier Lyon Sud

Coll. : collaborateurs



# TABLE DES MATIERES

<b>INTRODUCTION</b> .....	<b>3</b>
<b>I. OBSERVATION 1</b> .....	<b>4</b>
<b>II. OBSERVATION 2</b> .....	<b>16</b>
<b>III. DEFINITION</b> .....	<b>28</b>
<b>IV. EMBRYOGENESE</b> .....	<b>29</b>
<b>V. ASPECTS CLINIQUES ET BIOLOGIQUES</b> .....	<b>31</b>
1. INCIDENCE ET TERRAIN .....	31
2. FACTEURS DE RISQUE ?.....	31
3. CIRCONSTANCES DE DECOUVERTE.....	33
4. EXAMENS BIOLOGIQUES.....	35
<b>VI. APPORTS DE L'ICONOGRAPHIE</b> .....	<b>36</b>
1. RADIOGRAPHIE THORACIQUE STANDARD .....	36
2. TOMODENSITOMETRIE THORACIQUE .....	37
3. IRM THORACIQUE .....	37
4. TOMOGRAPHIE A EMISSION DE POSITONS .....	38
<b>VII. ASPECTS HISTOLOGIQUES</b> .....	<b>41</b>
1. MACROSCOPIE .....	41
2. MICROSCOPIE OPTIQUE .....	41
3. MICROSCOPIE ELECTRONIQUE.....	42
4. DONNEES DE L'IMMUNOHISTOCHIMIE .....	43
<b>VIII. ASPECTS CYTOGENETIQUES</b> .....	<b>45</b>
1. DESCRIPTION .....	45
2. CONSEQUENCES.....	47
<b>IX. PRONOSTIC ET FACTEURS PRONOSTIQUES</b> .....	<b>49</b>
<b>X. TRAITEMENT</b> .....	<b>53</b>
1. CHIMIOOTHERAPIE .....	54
1.1 PROTOCOLE SARCOMME D'EWING.....	54
1.2 PROTOCOLE CARCINOME PULMONAIRE A PETITES CELLULES .....	56
2. TRAITEMENT CHIRURGICAL.....	56
3. RADIOTHERAPIE .....	57
4. TRAITEMENT DE LA PNET METASTATIQUE .....	57
5. COMPLICATIONS DU TRAITEMENT.....	58
6. PERSPECTIVES D'AVENIR.....	59

<b>CONCLUSION.....</b>	<b>61</b>
<b>BIBLIOGRAPHIE.....</b>	<b>63</b>
<b>ANNEXES .....</b>	<b>76</b>

# INTRODUCTION

La tumeur d'Askin a été décrite en 1979 comme une entité clinicopathologique unique individualisable chez des enfants et des adolescents caractérisée par une tumeur maligne à petites cellules rondes de la région thoraco-pulmonaire (tissus mous de la paroi thoracique ou de la périphérie pulmonaire) avec une prédisposition féminine, une tendance à l'évolution locorégionale rapide et un pronostic sombre.

Depuis, l'avancée de la génétique a permis de mettre en évidence une translocation chromosomique spécifique et de rattacher la tumeur d'Askin à la famille des tumeurs neuroectodermiques primitives périphériques.

La survenue de cette tumeur est extrêmement rare chez l'adulte après 20 ans. Nous en rapportons deux cas et faisons une mise au point à partir de la littérature, de ses aspects cliniques, radiologiques, évolutifs, des critères histopathologiques qui la définissent et de son mode de prise en charge.

Compte-tenu du nombre restreint de cas décrits dans les séries et de l'absence d'homogénéité entre les patients, établir des données chiffrées ne serait pas statistiquement correct.

## I. OBSERVATION 1

Le 02 Septembre 1998, M. Tar. 33 ans, consulte son médecin traitant pour une toux et une douleur thoracique gauche associée à un syndrome fébrile. La radiographie thoracique réalisée d'emblée met en évidence une pleuro-pneumopathie gauche.

Ses antécédents personnels médicaux sont représentés par deux épisodes de bronchite en Février 98 et en Juillet 98, et chirurgicaux par un varicocèle et une appendicectomie dans l'enfance. Ses antécédents familiaux sont marqués par un cancer cutané chez son père.

Le patient est fumeur (tabagisme estimé à 21 paquets-années), il ne boit pas. Ses vaccinations sont à jour.

M. Tar. est d'origine caucasienne, vit maritalement dans un appartement à Lyon, a un fils né en 1992. Il a travaillé comme charpentier en charpente métallique et exerce à ce moment là, la profession de tuyauteur.

Devant ce tableau, M. Tar. est adressé immédiatement au Docteur G. LETANCHE, pneumologue, pour des investigations complémentaires en ambulatoire :

- La fibroscopie bronchique est normale. Un brossage en lingula est réalisé. Aucune biopsie n'est effectuée en raison de l'absence de lésion décelable.

- Le brossage bronchique ne montre pas de signe de dysplasie ou de malignité.

- La ponction pleurale ramène un liquide hémorragique de type exsudat (protéines totales : 50 g/l, globules blancs : 11000 / mm<sup>3</sup>, globules rouges : 80000 / mm<sup>3</sup>) , le surnageant est jaune citrin.

L'examen cyto-bactériologique du liquide pleural met en évidence un épanchement inflammatoire à prédominance éosinophilique avec une hyperplasie mésothéliale réactionnelle, sans cellule suspecte de malignité.

Les cultures sur milieu usuel et spécifique sont stériles. La recherche de mycobactérie est négative.

Un traitement par diclofénac et pristinamycine (3 g / j ) pendant 10 jours est instauré.

Le scanner thoracique retrouve l'épanchement de la grande cavité pleurale gauche et de la grande scissure, un foyer de condensation pulmonaire nodulaire de la base G reposant sur la coupole diaphragmatique (8.4 cm X 5.9 cm) associé à des troubles de la ventilation dans le territoire postéro-basal. Le champ droit est normal, de même que le médiastin, il n'y a pas d'adénopathie décelable.

L'étude histologique du produit de la ponction sous scanner de l'image nodulaire de la base gauche est a priori évocateur d'une lésion de type carcinoïde atypique ou carcinome neuro-endocrine. Seulement, l'aspect très papillaire incite à demander des investigations complémentaires car peut être évoqué le diagnostic d'adénocarcinome papillaire bronchique primitif ou de métastase d'adénocarcinome bien différencié de type papillaire.

Une thoracotomie à visée exploratrice et curatrice a lieu le 21 Septembre 1998 par le Docteur GUIBERT, Chirurgien thoracique au CHLS, qui réalise au niveau du 5<sup>ème</sup> espace intercostal gauche, l'exérèse d'une volumineuse tumeur maligne de la plèvre avec résection de la 6<sup>ème</sup> côte, l'exérèse de greffes métastatiques pleurales, et le prélèvement de plusieurs ganglions médiastinaux. Le poumon ne présentant aucune lésion est conservé.

Les suites opératoires sont simples.

L'examen anatomo-pathologique :

- en extemporané d'un fragment de plèvre retrouve une prolifération tumorale indifférenciée évoquant une pathologie lymphoïde confirmée par le contrôle histologique.

- macroscopiquement, aux 10 cm de la 6<sup>ème</sup> côte réséquée est appendue une masse tumorale bien limitée, à l'aspect très hémorragique, friable et mou à la palpation.

Les plans musculaires striés péri-costaux et les travées osseuses de la côte sont envahis. La limite d'exérèse costale est en tissu sain et en interne, la tumeur est limitée par une coque conjonctive.

- en microscopie, les cellules sont rondes partiellement nécrotiques à l'aspect micro-kystique, au sein d'abondants capillaires sanguins. Elles sont disposées en nappe ou autour des lumières vasculaires, sont de taille moyenne au cytoplasme très clair non coloré par le PAS. Les cellules restent assez monomorphes, les noyaux sont arrondis ou aux contours plus irréguliers. Il n'y a pas de monstruosité nucléaire, les nucléoles sont visibles, les mitoses fréquentes. Les cellules semblent ébaucher quelques rosettes, le stroma est très vasculaire avec présence de nombreux pigments d'hémosidérine témoins de remaniements hémorragiques.

- l'immunomarquage sur coupe en paraffine montre une forte positivité de la Vimentine et de l'HBA71. Sont négatifs les marqueurs épithéliaux (EMA, Kératine KL1) éliminant un carcinome, le PS100 et le HMB45 éliminant un mélanome, les marqueurs vasculaires (facteur VIII, CD31, CD34), les marqueurs musculaires (actine muscle lisse, desmine, HHF35), la NSE et la chromogranine.

Cette description histologique de la pièce tumorale (tumeur maligne indifférenciée à cellules rondes et claires de 10 cm présentant un phénotype neuro-ectodermique ) évoque en premier lieu une tumeur neuro-ectodermique primitive périphérique.

Seule la mise en évidence de la translocation (11,22) par PCR par le Docteur O.DELATTRE de l'Institut Curie permet d'affirmer le diagnostic.

Les 5 ganglions prélevés en per opératoire présentent un aspect lymphoïde anthracosique sans infiltration pulmonaire. Les greffes pleurales sont constituées de cellules mésothéliales hyperplasiques avec des éléments lymphoïdes en profondeur sans infiltration tumorale.

Par la suite, M.Tar. est hospitalisé dans le service de Pneumologie du CHLS le 13 Octobre 1998 (Docteur SOUQUET) afin de poursuivre le bilan et de mettre en route la stratégie thérapeutique.

L'interrogatoire retrouve une douleur hémithoracique gauche au niveau de la cicatrice de thoracotomie, irradiant dans l'épaule gauche et à prédominance nocturne. La toux a disparu.

L'état général est conservé (175 cm / 83 kg). L'indice de Karnofsky<sup>1</sup> est de 80. Le patient est apyrétique.

L'examen clinique révèle une cicatrice hémithoracique gauche non inflammatoire. La palpation et la percussion thoracique sont sans particularité. A l'auscultation, il existe une diminution du murmure vésiculaire aux sommets et au niveau de la cicatrice. Le reste de l'examen est normal.

Le bilan biologique (NFS, hémostase, fibrinogène, ionogramme complet, bilan hépatique) est normal. La sérologie HIV est négative.

La radiographie thoracique montre la persistance d'un comblement du cul de sac gauche.

La radiographie des sinus est normale.

Le scanner thoracique met en évidence les stigmates post-opératoires en regard de la partie inférieure du poumon gauche, un minime épaissement de la plèvre au niveau de la partie basse à gauche. Aucune adénopathie, ni épanchement, ni nodule parenchymateux n'est visible.

Le bilan d'extension comporte :

- une échographie abdominale normale
- un scanner cérébral avec injection normal
- un scanner abdominal normal
- une biopsie ostéo-médullaire et un myélogramme ne montrant ni envahissement tumoral médullaire ni fibrose

---

<sup>1</sup> L'indice de Karnofsky est très utilisé en cancérologie, chez les malades infectés par le VIH, et plus généralement en pathologie chronique invalidante, pour mesurer les performances des malades (cotation en annexe 1).



- une scintigraphie osseuse révélant une hétérogénéité de fixation de la 6<sup>ème</sup> côte gauche correspondant aux lésions déjà connues, une hétérogénéité de fixation de la sacro-iliaque gauche suspecte et une hyperactivité relative de l'arc moyen de la 5<sup>ème</sup> côte gauche.

La consultation de génétique révèle une probabilité de prédisposition héréditaire au cancer extrêmement faible. Les conseils de surveillance pour la famille se résument en des mesures de dépistage et de prévention habituels.

Quatre cures de chimiothérapie selon le protocole MAID « classique » sont effectuées, après pose d'une voie veineuse centrale à double voie et débutent le 20 Octobre 1998.

Il associe adriamycine (ADRIBLASTINE 20 mg/m<sup>2</sup>/j), dacarbazine (DETICENE 300 mg/m<sup>2</sup>/j), ifosfamide (HOLOXAN 2500 mg/m<sup>2</sup>/j) en perfusion continue sur 24 heures et mesna (protecteur vésical UROMITEXAN 625 mg/m<sup>2</sup>/j) en flash, par cure de 4 jours tous les 21 jours, et nécessite l'injection de facteurs de croissance hématopoïétique (FCH) de J4 à J14.

L'évolution sera marquée par :

- des effets secondaires classiques du traitement (alopécie, nausées).
- un syndrome parkinsonien dus aux neuroleptiques (anti-émétique) avec des dyskinésies faciales invalidantes imposant leur arrêt, au profit des benzodiazépines, et la prescription d'anticholinergiques antiparkinsoniens.
- des douleurs osseuses lombo-sacrées au cours des injections de FCH contrôlées par du paracétamol.

- la réapparition au cours de l'intercure 2 - 3 de douleurs costales gauches en regard de la cicatrice de thoracotomie propre, non inflammatoire.
- un syndrome bronchique avec toux grasse sans fièvre au cours de l'intercure 3-4, traité par amoxicilline + acide clavulanique & ciprofloxacine.
- une conservation de l'état général avec une prise de poids de 4 kg en 10 semaines.
- un état psychologique conservé avec une vie normale entre les cures, un projet de reprise de travail à 6 mois, et l'annonce d'un début de grossesse chez son amie (la conception ayant eu lieu avant le début de la chimiothérapie).

L'évaluation à la fin des 4 cures de chimiothérapie comporte :

- un scanner thoracique montrant un aspect séquellaire de la base gauche post-opératoire non suspect, une lésion axillaire gauche pariétale non évolutive par rapport à Novembre 1998, l'absence de lésion ganglionnaire.
- un scanner abdominal et cérébral normal.

Une surveillance trimestrielle est instaurée de Mars 1999 à Janvier 2000 : durant toute cette période, l'état général est conservé en dehors de la visite de Janvier 2000 où le patient signale une asthénie « pas comme avant » ; l'examen clinique est normal, et les scanners thoraco-abdominaux ne montrent aucun élément en faveur d'une reprise évolutive.

Durant les 10 mois suivants, M.Tar. ne se présente pas aux différentes convocations qui lui sont adressées.

C'est le 19 Octobre 2000 qu'il est revu en consultation (l'examen clinique est normal en dehors de l'asthénie) avant réalisation d'un scanner thoraco-abdo-pelvien. Celui-ci révèle l'apparition d'un lâcher de ballons, de lésions pleurales de petites tailles à droite et à gauche, et d'une atteinte splénique.

Le patient ne revient pas à la visite de contrôle et ignore les diverses relances du service.

Après avis auprès des oncologues et compte-tenu de l'absence de compliance du patient au traitement, il est décidé que suite à une chimiothérapie de première ligne très lourde, la chimiothérapie de deuxième ligne sera à visée palliative par anthracyclines dès que le patient sera symptomatique.

M. Tar. présente fin Novembre 2000, une hématurie macroscopique associée à des douleurs lombaires liées à une tumeur vésicale urothéliale papillaire de grade cytologique 1 non infiltrante, laquelle est réséquée par voie endo-urétrale. Les suites sont simples sur le plan local et général.

M Tar. est hospitalisé de nouveau le 19 Janvier 2001 pour dyspnée et fièvre à 40°.

La radiographie thoracique met en évidence une opacité arrondie aux limites ben régulière, para-vertébrale gauche sus-hilaire associée à une hypertrophie hilaire bosselée à gauche (annexes RP 3 et RP 4).

Le scanner thoracique révèle à gauche la présence de plusieurs masses tumorales pleurales, une antérieure para-médiastinale (grand axe 5 cm), une postérieure dans l'angle costo-vertébral (de 6 cm de diamètre et de 15 cm de hauteur) envahissant le pilier du diaphragme. Les masses pleurales postérieures et de la plèvre diaphragmatique envahissent le diaphragme et le pôle supérieur de la rate. La plèvre pariétale présente un aspect festonné.

On ne note pas d'épanchement pleural. Il existe un volumineux nodule tumoral intra-parenchymateux du Fowler gauche de 5 cm de grand axe. Le poumon droit et le médiastin sont normaux.

Une micro biopsie d'une lésion pariétale thoracique postéro-inférieure gauche est réalisée sous scanner et l'examen histologique confirme la récurrence de PNET. La recherche du marqueur CD 45 est infructueuse. Cette recherche n'avait pas eu lieu lors de la première résection.

Le bilan d'extension (TDM abdominal et cérébral) demeure négatif.

Une chimiothérapie de deuxième ligne est donc débutée associant cisplatine ( 20mg/m<sup>2</sup> ) et étoposide ( 100mg/m<sup>2</sup> ). Les deux premières cures se déroulent sans incident notable.

Devant la bonne réponse clinique et radiologique ( régression tomodynamométrique de 50 % de la tumeur ), deux cures supplémentaires sont programmées ainsi que la reprise chirurgicale le 09 Mai 2001.

Le chirurgien reprend et agrandit l'ancienne incision. Une deuxième thoracotomie est nécessaire dans le 10<sup>ème</sup> espace intercostal gauche. Il effectue l'exérèse de très nombreuses localisations tumorales - histologiquement confirmées - au niveau de la lingula, du lobe inférieur, du Fowler, de la coupole diaphragmatique largement envahie, de l'espace pleural pariétal postérieur filant très bas en arrière dans le cul de sac.

Le patient rentre à domicile le 18 Mai 2001 avec uniquement un traitement antalgique post-opératoire (morphine par voie orale).

Le 12 Juin 2001, M. Tar. est revu en consultation pour douleurs très intenses à type de brûlure au niveau de la cicatrice opératoire et anesthésie du métamère sur fond permanent avec épisodes de recrudescence nocturne. Ces douleurs ne sont pas calmées par la morphine et s'accompagnent d'une altération de l'état général (asthénie et perte d'appétit.) ; l'examen clinique est normal.

Trois hypothèses sont émises face à ce tableau survenant à 5 semaines de la chirurgie :

- 1- une rechute précoce ?
- 2- une complication pariétale post-opératoire à type d'hématome ou autre ?
- 3- des douleurs pré-zostériennes (le père du patient présentant un zona) ?

L'échographie abdominale et la scintigraphie osseuse ne permettent pas d'étayer le diagnostic étiologique de ces douleurs.

Le patient est hospitalisé pour une prise en charge de la douleur par la morphine en voie intraveineuse et un relais per os est effectué à sa sortie le 22 Juin 2001, avec chlorhydrate d'hydromorphone (SOPHIDONE), sulfate de morphine (SEVREDOL) en dose de secours, célécoxib (CELEBREX) et gabapentine 400 (NEURONTIN).

Le 06 Juillet 2001, M. Tar. est une nouvelle fois hospitalisé en urgence pour une recrudescence des douleurs du flanc gauche, de la fosse iliaque gauche, de l'hémithorax antérieur et postérieur gauche, non contrôlées par le traitement, insomniantes sans réelle position antalgique, accompagnées de fièvre à 39° sans frisson et survenant de façon très précoce (3 mois) par rapport à la fin de la 4<sup>ème</sup> cure de seconde ligne.

L'examen clinique ne retrouve pas de point d'appel infectieux et est par ailleurs limité au niveau thoraco-abdominal du fait de la douleur. Le bilan biologique est sans particularité, les hémocultures périphériques demeurent stériles.

La radiographie thoracique met en évidence à gauche de multiples opacités rondes homogènes n'existant pas sur le cliché précédent.

Le scanner thoracique montre une volumineuse réévolution au niveau paravertébrale gauche en pleine zone chirurgicale à 6 semaines de la chirurgie : « Aspect tomодensitométrique évocateur d'une volumineuse coulée tissulaire occupant le cul de sac costo-vertébral gauche et s'étendant à travers la fosse intra-médiastinale postérieure jusqu'à la région rétro-péritonéale avec un envahissement pariétal et costal. »

La prise en charge va consister en une majoration du traitement antalgique (morphine IV en continu, corticothérapie IV, NEURONTIN 400 à 3/j), une antibiothérapie par amoxicilline + acide clavulanique (3 g / 24 h per os pendant 10 jours) et trois cures de chimiothérapie de troisième ligne à visée palliative associant Carboplatine + paclitaxel (225 mg/m<sup>2</sup>) avec FCH.

L'évolution au cours de cette chimiothérapie de troisième ligne est marquée par un amaigrissement rapide, l'apparition d'une masse de la région thoracique entre les deux cicatrices de thoracotomie, de nodules sous-cutanés à l'extrémité interne de la cicatrice inférieure, entre les 2 cicatrices et en amont de l'orifice de la voie veineuse centrale, et d'une fièvre élevée, témoins d'une extension néoplasique. Le patient développe des signes de neuropathie iatrogène ( Sels de platine et paclitaxel ) à type de paresthésie des deux pieds.

M. Tar. et sa compagne sont informés et conscients de la gravité de la pathologie, du caractère palliatif du traitement et des faibles chances d'amélioration. Le maintien à domicile est souhaité au maximum par le couple.

L'évolution néoplasique est responsable d'une altération massive et permanente de l'état général et rend le maintien à domicile difficile.

Le patient est ré-hospitalisé le 08.Octobre.2001 pour une prise en charge symptomatique (alimentation parentérale, antalgie, nursing). Il décède le 14 Octobre 2001 après 37 mois d'évolution.

## II. OBSERVATION 2

Le 02 Février 2001, Mme Tel., 31 ans est adressée par son médecin traitant en consultation au Docteur GUIBERT, Chirurgien thoracique au CHLS, pour bilan de douleur basithoracique gauche évoluant depuis près d'un an.

Ses antécédents personnels sont représentés par un asthme, avec une allergie aux pollens et aux acariens pour laquelle elle a bénéficié d'une désensibilisation de 1993 à 2000, des migraines, quatre accouchements normaux ( 1993, 1995, 1997 et Juillet 2000 ) et une appendicectomie en 1987. Ses antécédents familiaux sont marqués par des migraines chez sa mère et une notion d'allergie chez son fils aîné.

La patiente n'a pas d'intoxication éthylo-tabagique. L'état de ses vaccinations n'est pas précisé. Elle ne prend aucun traitement de fond.

Mme Tel est d'origine maghrébine, née en Algérie où elle a vécu dans un petit village jusqu'à l'âge de 10 ans avant d'arriver en France. Elle est mariée, n'exerce pas de profession et vit dans une maison à coté de Vienne.

L'histoire de la maladie débute probablement en Août 2000 par une hospitalisation à l' Hôpital de Vienne quelques semaines après son accouchement, pour une douleur mammaire droite fébrile étiquetée infectieuse avec infection urinaire. Les modalités de la prise en charge instaurée ne sont pas connues mais l'évolution est très rapidement favorable.

La re lecture de la radiographie thoracique (annexes RP 1) alors réalisée permet de relever la présence d'opacités de petite taille de la base gauche.



En Octobre 2000, une douleur sous-mammaire gauche s'installe très progressivement puis s'étend secondairement au niveau sous-costale gauche (pas de localisation plus précise formulée), sans notion d'altération de l'état général ni de signe fonctionnel respiratoire.

Devant l'évolution de la symptomatologie douloureuse, la patiente consulte son médecin traitant fin Janvier 2001.

La radiographie thoracique réalisée le 22 Janvier 2001 (annexes RP 2) en ambulatoire met en évidence une opacité assez homogène située dans la région postéro-externe de la base thoracique gauche, à convexité supérieure, d'origine pleurale ou pariétale probable.

Face à ce tableau, des investigations complémentaires sont rapidement programmées en ambulatoire :

- l'échographie thoracique effectuée en même temps que le cliché thoracique standard afin de préciser la nature solide ou liquide de cette image, retrouve l'opacité tissulaire sus diaphragmatique gauche postérieure associée à un petit épanchement liquidien de voisinage. Le reste est sans particularité.

- la radiographie de la colonne dorsale est normale.

- le scanner thoraco-abdominal (annexes TDM 1) montre une masse tissulaire remontant jusqu'à l'apex, irrégulière à sa partie inférieure avec un aspect hypertrophié et nodulaire et associée à un important épanchement pleural gauche. La coupole diaphragmatique présente un aspect hétérogène et le feuillet pleural une prise de contraste linéaire. Près du pilier du diaphragme, il existe une image para-vertébrale gauche, dans l'angle costo-vertébral, ovalaire, (5cm x 3cm) prenant également le contraste, située au-dessus du rein et ne correspondant pas à une surrénale.

Il n'y a pas d'adénopathie médiastinale, pas d'épanchement pleural droit, ni de lésion parenchymateuse droite ou gauche.

Les corps vertébraux et les arcs costaux postérieurs ne sont pas érodés.

- l'IRM thoracique confirme l'existence d'un processus expansif paravertebral gauche s'infiltrant autour de la base thoracique gauche avec épaississement pleural d'allure polylobée, sans ramification foraminale ou intrarachidienne visible. (Annexes IRM 1 et IRM 2)

Après avoir été reçue en consultation le 01 Février 2001 par le Docteur SOUQUET, Pneumologue au CHLS, Mme Tel est hospitalisée le 05 Février 2001 pour compléter le bilan étiologique avant toute décision thérapeutique.

L'interrogatoire retrouve :

- une dyspnée de stade II disparaissant au repos
- la douleur basi-thoracique gauche, asphyxiante, irradiant vers l'épaule homolatérale, à type de piqûre
- une toux modérée

L'état général est conservé ( 170 cm/70 kg ). Il existe une notion de perte de poids de 10 kg en 6 mois dans les suites de son accouchement. L'indice de Karnovsky est de 100. La patiente est apyrétique.

La palpation thoracique reproduit la douleur mais aucune masse pariétale n'est perçue. Au niveau de la base gauche, la percussion retrouve une matité et à l'auscultation, il existe une diminution du murmure vésiculaire. L'examen clinique est par ailleurs normal.

Le bilan biologique (NFS, hémostase, fibrinogène, ionogramme complet, bilan hépatique ) est normal. La recherche de marqueurs tumoraux (ACE, LDH, et  $\alpha$ FP ) est négative de même que le bilan infectieux (sérologie hydatique et recherche de *Pneumocystis Carinii* par PCR ).

La fibroscopie bronchique montre une muqueuse discrètement inflammatoire de façon bilatérale, plus marquée au niveau du lobe inférieur gauche sans caractère suspect et sans autre anomalie. Un lavage broncho-alvéolaire et un brossage bronchique sont réalisés :

- L'examen du produit de brossage bronchique met en évidence de nombreux petits lymphocytes et polynucléaires éosinophiles.
- Le lavage broncho-alvéolaire ramène un liquide de type exsudat (protéines totales: 49 g/l) avec de nombreux petits lymphocytes et polynucléaires éosinophiles sans cellule tumorale évidente.
- l'analyse bactériologique, parasitologique et la recherche de BK sont négatives.

L'examen anatomo-pathologique de la biopsie de la masse tissulaire pariéto-pleuro-pulmonaire réalisée sous scanner le 07 Février 2001 permet de poser le diagnostic étiologique :

- l'aspect en microscopie optique est celui d'une infiltration tumorale à petites cellules rondes basophiles, disposées en nappes séparées par d'épais trousseaux collagènes. Les cellules ont des noyaux arrondis, à membrane nucléaire assez nette, donnant un aspect un peu vésiculeux.
- l'immunomarquage sur coupes en paraffine montre une très forte positivité du CD 99, une très faible positivité des marqueurs épithéliaux AE1/AE3 et EMA. Sont négatifs les marqueurs lymphoïdes CD3, L26, la desmine, la chromogranine, la synaptophysine, et la NSE.
- la recherche de translocation spécifique (11, 22) est positive.

Il s'agit donc d'une tumeur à cellules rondes basophiles évoquant une tumeur neuroectodermique périphérique primitive poly phénotypique.

Le bilan d'extension (scanner cérébral et abdominal, scintigraphie osseuse) est négatif.

La patiente et son mari sont informés du diagnostic, de sa gravité et de son mode de prise en charge thérapeutique et du risque majeur de récurrence.

La chirurgie initiale est refusée suite au colloque médicochirurgical.

Une chimiothérapie néo-adjuvante type MAID après pose de voie veineuse centrale simple, est débutée le 20 Février 2001 et une évaluation est prévue après 3 cures.

Elle associe adriamycine, dacarbazine et ifosfamide et s'accompagne d'injection de FCH du quatrième au quatorzième jour.

L'évolution sera marquée par :

- une asthénie importante et un poids stable tout au long du traitement.
- une intolérance digestive majeure nécessitant le recours à un lourd traitement anti-émétique intra-veineux (Chlorpromazine LARGACTIL), au prix d'une somnolence importante.
- une régression des douleurs thoraciques permettant l'arrêt des antalgiques de niveau II.
- une sensibilité de l'abdomen à la palpation du flanc gauche, sans signe fonctionnel digestif associé et sans anomalie à l'échographie abdominale.
- une réponse radiologique très favorable avec diminution de la masse tumorale de plus de 50 % dès la première cure.

L'évaluation de l'efficacité thérapeutique par tomographie axiale renforcée thoraco abdominale après trois cures de chimiothérapie montre à l'étage thoracique une très nette régression des lésions avec persistance de quelques épaississements nodulaires de la plèvre postérieure gauche et d'un très discret épaississement du pilier du diaphragme gauche (il existait une volumineuse coulée tumorale le long de ce même pilier sur la tomographie axiale renforcée du 24 Janvier 01 ), l'absence d'adénopathie, d'épanchement pleural et l'intégrité du parenchyme pulmonaire, et à l'étage abdominal, l'absence d'anomalie bilio-pancréatique, splénique, hépatique ou rénale.

Un geste chirurgical est réalisé le 04 Mai 2001 par le Docteur GUIBERT, Chirurgien thoracique au CHLS pour exérèse la plus large possible de toutes les lésions résiduelles ; celle-ci est incomplète en raison de la diffusion très importante des lésions au niveau de la plèvre viscérale et de la plèvre pariétale. Les suites sont simples sur le plan local et général.

Compte-tenu de la diffusion métastatique pleurale microscopique et du risque élevé de récurrence, un traitement adjuvant doit être entrepris. Deux autres cures de chimiothérapie, selon le même protocole et malgré la mauvaise tolérance digestive, sont réalisées en raison de la réponse initiale efficace.

Une surveillance trimestrielle est instaurée de Juillet 2001 à Janvier 2002.

Durant cette période, l'état général est conservé, les quelques phénomènes douloureux ne concernent que la cicatrice opératoire et sont calmés par des antalgiques simples. Seul apparaît un syndrome dépressif, inhabituel chez cette patiente au tempérament dynamique, et probablement réactionnel au traitement.

Les scanners thoraco-abdominaux réalisés à un mois et à quatre mois de la fin de la chimiothérapie post-opératoire, ne montrent que des aspects compatibles avec des images post-thérapeutiques.

En Janvier 2002, sept mois après la fin du traitement, la patiente se présente à une nouvelle visite de contrôle, inquiète devant la réapparition d'une asthénie et de douleurs thoraciques, craignant une rechute locale effectivement confirmée par le scanner thoracique.

Celui-ci montre une nette majoration de la taille de la formation tissulaire à contact pleural antérieur, para-médiastinal, et para-cardiaque gauche sur au moins 8 cm de hauteur et présentant un contact avec le péricarde qu'elle refoule discrètement.

Quatre autres lésions de même type, à contact pleural sont apparues :

- une en avant : en regard du lobe inférieur
- une en arrière : en regard de l'espace infra-médiastinal postérieur
- une apicale gauche au niveau de la scissure gauche, nodulaire
- une dans l'espace infra-médiastinal postérieur en avant de l'œsophage

Le parenchyme pulmonaire demeure intègre.

Une chimiothérapie de seconde ligne est débutée associant cisplatine (100 mg/m<sup>2</sup> à J1) et étoposide (100 mg/m<sup>2</sup>/j de J1 à J3) tous les 28 jours. Celle-ci est aussi mal supportée que la première avec d'intenses nausées et vomissements et ce, malgré un repos complet au lit et des perfusions continues d'anti-émétiques. Une asthénie intense, une dyspnée de stade II, et des migraines accompagnent les vomissements.

Deux cures sont prévues.

Les radiographies thoraciques réalisées avant chaque cure sont stables.

Le scanner thoracique montre une légère régression des images tumorales motivant l'intensification de la chimiothérapie. Le Cisplatine est remplacé par du carboplatine moins émétisant dès la troisième cure.

Au cours de l'intercure 2 - 3, apparaissent des douleurs de l'épaule gauche sans anomalie radiologique associée et au cours de l'intercure 3 - 4, des douleurs thoraciques gauches diffuses nécessitant la prescription de fentanyl percutané (DUROGESIC) bien supporté.

Le scanner thoracique réalisé après quatre cures de deuxième ligne montre une augmentation des nodules existants et l'apparition de trois nouveaux nodules du poumon gauche, un hilare, un apical, un du segment de Fowler.

Devant l'échappement sous sels de platine et étoposide, un protocole de troisième ligne est mis en route, associant adriamycine (ADRIBLASTINE 50 mg/m<sup>2</sup> à J2) et ifosfamide (HOLOXAN 2 g/m<sup>2</sup> à J1 & J2 ) toujours combinés à des FCH.

Six cures sont réalisées du 22 Mai 2002 au 25 Septembre 2002 sur deux jours tous les 21 jours.

Au cours de la première cure, surviennent des accès violents de douleurs basithoraciques gauches à type de coup de poignard et de brûlures évoquant des névralgies aiguës par envahissement de la paroi nécessitant la majoration des morphiniques et l'utilisation de gabapentine (NEURONTIN) et clonazépam (RIVOTRIL).

La tolérance est bonne :

- au niveau digestif, sans recours à des prémédications extrêmes,
- au niveau hématologique, un épisode unique d'aplasie sans fièvre rapidement résolutif (intercure 1 - 2)
- au niveau cardiaque, l'échographie de contrôle systématique est normale.

Les intercures sont marquées par:

- un épisode infectieux pulmonaire fin Juin 2002 ( intercure 2 - 3 ) traité à domicile par antibiothérapie (molécule non précisée) et aérosols ayant permis une amélioration au bout de 2 semaines.
- un voyage en Algérie (intercure 3 - 4) en Juillet 2002 sans incident.

L'efficacité est rapidement notable avec :

- cliniquement, l'amendement des douleurs thoraciques permettant l'arrêt de tout antalgique, la conservation de l'état général et psychologique
- radiologiquement, la régression dès la première cure de 50% de l'image de l'apex gauche et de la base gauche (doute sur une nouvelle image du champ pulmonaire droit) confirmée par le contrôle tomodensitométrie thoracique à mi-traitement (11 Juillet 2002): il existe une nette régression des multiples masses tumorales, avec persistance d'une masse para-médiastinale antéro-supérieure gauche, d'une masse de contact pleural, d'une masse le long du pilier



gauche du diaphragme postérieur et d'un comblement du cul de sac pleural gauche.

Un problème diagnostique subsiste devant des épisodes itératifs de douleur abdominale, à type de spasme, irradiant dans le pelvis, sans signe fonctionnel digestif ni gynécologique. La palpation abdominale révèle une sensibilité de l'hypochondre gauche et une défense de la fosse iliaque gauche. L'examen gynécologique est normal en dehors de vagues douleurs à la mobilisation utérine au toucher vaginal et ne montre pas de masse annexielle. L'échographie abdomino-pelvienne est sans particularité.

Madame Tel. est revue en consultation le 29 Octobre 2002 par le Docteur SOUQUET pour une évaluation à un mois de l'arrêt de la chimiothérapie de troisième ligne. L'état général est conservé, les douleurs thoraciques sont réapparues dès la fin du traitement et la patiente a présenté des crises d'asthme.

L'aspect tomodensitométrique demeure inchangé par rapport au précédent.

Devant la situation stable avec persistance de masse tumorale, la patiente est prévenue de la nécessité de poursuivre une chimiothérapie en hospitalisation de jour par un protocole de quatrième ligne, débuté le 05 Novembre 2002 prévoyant une cure de gemcitabine (GEMZAR) en monothérapie à 1000 mg/m<sup>2</sup> de façon hebdomadaire.

Deux cures sont réalisées puis stoppées devant une probable intolérance au GEMZAR : la patiente présente 24 heures après ces deux cures, des pics fébriles à 39°, sans point d'appel infectieux clinique et pour lequel une antibiothérapie probabiliste est mise en route après prélèvement systématique d'hémocultures sur voie périphérique et centrale, qui resteront stériles.

La chimiothérapie est une nouvelle fois modifiée le 26 Novembre 2002 pour un protocole de type vinorelbine (NAVELBINE) 25 mg/m<sup>2</sup> à J1, J8, J21 toujours en hospitalisation de jour associée à de l'érythropoïétine humaine recombinante (EPREX) 10000 unités x 3/ semaine en raison de l'installation d'une anémie.

Le traitement antalgique est une nouvelle fois modifié en raison de :

- la persistance de douleur du bras gauche probablement en rapport avec la lésion de l'apex gauche (les radiographies standards du rachis cervical étant normales)
- l'apparition de vertiges et nausées.

Le DUROGESIC est arrêté et sont introduits SOPHIDONE, CELEBREX et NEURONTIN 400.

Le 30 Novembre 2002, Madame Tel. est ré-hospitalisée à la demande de son médecin traitant pour bilan et prise en charge de douleurs lombo-sacrées, reproductibles à la palpation, irradiant à la face antérieure des membres inférieurs, de façon bilatérale et descendant jusqu'aux orteils, à type de crampes et associées à une constipation opiniâtre malgré un puissant traitement laxatif.

Les radiographies du rachis lombo-sacré ne retrouvent aucune anomalie.

A sa demande alors que le problème diagnostique de ces douleurs subsiste, la patiente rentre à domicile (problème de garde d'enfants, Fête du Ramadan...), sans modification de son traitement.

Elle revient dans le service pour un tableau d'hémorragies diffuses, dans le cadre d'une CIVD. Dans le contexte, aucune manœuvre de réanimation n'est réalisée et la patiente décède le 30 Décembre 2002 après 26 mois d'évolution.

### III. DEFINITION

Les tumeurs neuroectodermiques primitives périphériques (PNET) proviennent d'éléments issus des crêtes neurales alors que les tumeurs neuroectodermiques primitives centrales dérivent de structures originaires du tube neural.

Les PNET répondent à un ensemble de caractéristiques morphologiques, immunophénotypiques et à un génotype communs.

Les PNET sont classées en fonction de leur localisation et/ou de leur degré de différenciation neurale.

Ainsi , on distingue :

- Le Sarcome d'Ewing, forme indifférenciée.
- Le Sarcome d'Ewing atypique avec différenciation neurale augmentée
- La tumeur de Tefft de localisation dorsale.
- La tumeur d'Askin de localisation thoraco-pulmonaire et à laquelle nous limiterons notre travail.

## IV. EMBRYOGENESE

Les différentes structures embryonnaires sont élaborées à partir de trois feuillets fondamentaux.

Au cours de la seconde semaine du développement, deux feuillets, l'un interne - ou entoderme, l'autre externe - ou ectoderme, se mettent en place.

Les troisième et quatrième semaines sont marquées par le phénomène de gastrulation permettant la mise en place du troisième feuillet embryonnaire primitif : le mésoderme.

Sur la face dorsale du disque embryonnaire, des cellules de la surface de l'ectoderme prolifèrent réalisant à la partie postérieure du disque un épaississement linéaire et médian, bordé de chaque côté par de légers renflements, la ligne primitive dont l'extrémité craniale est limitée par le nœud de Hensen. Les cellules de l'ectoderme migrent à la surface du disque, convergent vers la ligne primitive, s'invaginent dans son sillon et s'infiltrant entre l'ectoderme primaire et l'entoderme réalisant alors le mésoderme - tissu lâche, fait de cellules mésenchymateuses.

La mise en place de ce dernier feuillet va induire vers le 17<sup>ème</sup> jour du développement embryonnaire, la formation du neuro-ectoblaste à partir de l'ectoderme sus-jacent (phénomène de la neurulation).

Les cellules de l'ectoderme prolifèrent le long d'un axe antéro-postérieur, constituent une plaque allongée en forme de raquette à extrémité craniale renflée, la plaque neurale. Les bords de cette plaque se soulèvent de part et d'autre d'une dépression médiane, la gouttière neurale.

Les bords de cette gouttière se rapprochent sur la ligne médiane et fusionnent aboutissant ainsi à la formation d'un tube fermé, le tube neural dont la paroi est constituée d'un revêtement pseudo-stratifié : le neuro-épithélium.

Au stade de gouttière neurale, des cellules se détachent du neuro-épithélium, acquièrent une organisation régionale, un grand pouvoir de migration et une diversité phénotypique. Elles peuvent rester isoler dans le tissu colonisé (comme les mélanoblastes), ou bien cohésives en une structure distincte (comme le ganglion spinal) ou encore constituer un tissu lâche de type conjonctif.

La neurulation constitue donc une étape cruciale du développement embryonnaire, au cours de laquelle l'ectoderme embryonnaire donnera naissance à des structures tissulaires variées :

- le tube neural à l'origine du système nerveux central (encéphale et moelle épinière)
- les crêtes neurales subdivisées en plusieurs groupes fonctionnels :
  - les crêtes neurales crâniennes dont dériveront les odontoblastes, les cellules du septum artico-pulmonaire, les cellules cartilagineuses des arcs pharyngiens, les cellules musculaires pupillaires et ciliaires, les cellules conjonctives (derme et hypoderme) de la face et du cou.
  - les crêtes neurales crâniennes et spinales à l'origine des cellules de Schwann, des cellules ganglionnaires entériques, des cellules arachnoïdiennes et pie-mériennes, des mélanocytes.
  - les crêtes neurales spinales à l'origine des cellules ganglionnaires pré-aortiques, des cellules ganglionnaires des racines dorsales et des chaînes ganglionnaires, des cellules médullo-surréaliennes.
- l'épiderme et les annexes cutanées.

## V. ASPECTS CLINIQUES ET BIOLOGIQUES

### 1. INCIDENCE ET TERRAIN

La tumeur d'Askin est une tumeur très rare survenant préférentiellement chez le grand enfant et chez l'adolescent.

Sa survenue chez le nourrisson est possible.

La maladie chez l'adulte jeune est décrite de façon exceptionnelle, seules quelques observations ont été publiées à ce jour.

La prédominance féminine retrouvée dans la série d'Askin et Coll. semble confirmée dans les observations étudiées.

L'ethnie caucasienne est nettement prédominante.

### 2. FACTEURS DE RISQUE ?

La majorité des cas décrits chez l'adulte jeune surviennent chez des patients indemnes de toute affection antérieure.

Nous avons relevé cinq observations au sein desquelles existe un antécédent notable sans qu'aucune relation ne puisse être clairement établie.

- la première chez une femme de 20 ans, en rémission complète 7 ans après une maladie de Hodgkin stade IV, traitée par chimiothérapie (MOPP/ABVD) associée à une radiothérapie de 20 Gy, présentant une tumeur d'Askin dans la zone non irradiée de la paroi thoracique [3]

- la seconde, chez une femme de 31 ans , aux antécédents à l'âge de 16 ans, de thoracotomie et de pleurectomie pour un pneumothorax spontané après échec d'un traitement conservateur, n'ayant présenté aucune récurrence de pneumothorax mais ayant conservé une cavité aérienne résiduelle de la base gauche sur les images radiographiques standards et tomographiques.

Elle développe 15 ans plus tard une tumeur d'Askin le long de la branche sternale du nerf phrénique gauche en regard de la lésion séquellaire.

« Etablir une relation entre l'ancienne pleurectomie et l'espace aérien résiduel, et la survenue de cette tumeur au niveau du nerf phrénique à la même localisation est tentant mais purement spéculatif (facteur mécanique, stimuli par inflammation chronique) » [9]

- la troisième chez un jeune homme de 25 ans porteur d'une infection à VIH compliquée d'une tumeur d'Askin.

40 % des patients atteints de SIDA développent un néoplasme malin et dans 95% des cas, c'est sous la forme de sarcome de Kaposi ou de lymphome malin non Hodgkinien. L'immunodéficience favorise l'apparition de cancer. Le développement de la néoplasie ne semble pas être induit par le virus directement mais peut être secondaire à ses effets néfastes sur le système immunitaire.

Quand l'équilibre immunitaire est rompu, d'autres virus latents comme le cytomégalovirus ou l'Epstein Barr Virus peuvent stimuler la transformation cellulaire. [26]

- la quatrième, chez une femme de 37 ans, ayant eu une tumeur de type PNET 20 ans auparavant, l'histologie n'étant pas précisée [30].



- la dernière, chez un jeune homme de 18 ans ayant bénéficiée d'une tri antibiothérapie pour une tuberculose pulmonaire, le délai entre la fin de ce traitement et l'apparition de la tumeur d'Askin n'étant pas connu [32]

### 3. CIRCONSTANCES DE DECOUVERTE

[5] [11] [20] [22] [23] [24] [29] [31] [32] [36] [38] [45] [46] [52]

Aucune symptomatologie clinique spécifique n'est décrite et la tumeur d'Askin peut se révéler par :

- des signes généraux à type d'altération de l'état général, de fièvre, de perte de poids

- des signes fonctionnels thoraciques et respiratoires : une douleur thoracique, une tuméfaction douloureuse ou non de la région atteinte, une dyspnée, une toux, une hémoptysie [32]

- des adénopathies axillaires ou cervicales [22]

- des signes de complications liés à la localisation : des scapulalgies [22], un syndrome de Claude Bernard Horner [11] [22] en relation avec une masse de l'apex, des troubles de la marche associés à des douleurs lombaires secondaires à une compression médullaire par une tumeur paravertébrale thoracique[5].

- un cas de syndrome paranéoplasique est décrit dans un contexte de bilan de malaises hypoglycémiques récidivants chez une femme de 79 ans, sans antécédent (en particulier ni diabète ni éthylisme), sans traitement, l'hypoglycémie étant médiée par une forme anormale de l'IGF-2 synthétisée par la tumeur. Il inhibe la lipolyse dans les tissus adipeux, la néoglucogenèse hépatique et augmente l'affinité du glucose pour les cellules musculaires[19].

- un cas de découverte fortuite d'une pleurésie basale gauche au cours d'une échographie gynécologique [9].

La symptomatologie clinique initiale précède souvent de plusieurs mois le diagnostic (1 à 9 mois).

TABLEAU DES PRESENTATIONS CLINIQUES SELON LES AUTEURS

AUTEUR	SEXE	AGE (ans)	ANTECEDENTS	DEBUT DES SIGNES(mois)	PRESENTATION CLINIQUE
[3]ANSELMO	F	20	Maladie de Hodgkin à l'âge de 13 ans	NM	NM
[5]ARMATRUDA	F	42	RAS	6	Douleurs dorsales Troubles de la marche Signes d'irritation pyramidale
[8]BRUNELLI	F	31	Pneumothorax à l'âge de 16 ans et image radiologique résiduelle de la base	/	Découverte fortuite d'un épanchement pleural au cours d'une échographie gynécologique (motif de l'examen non mentionné)
[11]CHRISTIANSEN	H	40	NM	NM	NM
	H	30	NM	NM	NM
	F	26	NM	NM	NM
[12]CONTESSO	H	18	NM	NM	NM
	F	23	NM	NM	NM
	H	22	NM	NM	NM
	F	21	NM	NM	NM
	H	24	NM	NM	NM
[19]EMPEN	F	79	Aucun	5	Malaise hypoglycémique
[22]FINK IJ	F	33	NM	1	Douleur scapulaire droite
	F	21	NM	6	Masse indolore de la paroi thoracique droite
	H	18	NM	9	Masse indolore de la paroi thoracique gauche
	F	20	NM	3	Douleur scapulaire , Sd de Horner et adénopathies axillaire et cervicale
	F	22	NM	1	Masse indolore de la paroi thoracique gauche
[23]FINK M	F	24	NM	2	Douleur thoracique gauche et dyspnée
	F	21	NM	1	Douleur thoracique gauche
[24]GARIEPY	H	25	Séropositif au VIH	NM	Masse de la paroi thoracique gauche
[30]IBARBUREN	F	37	PNET de la clavicule droite 20 ans plus tôt	7	Douleur thoracique

[32]KABIRI	H	18	Tuberculose pulmonaire sous tri antibiothérapie	9	Masse douloureuse basithoracique gauche
	F	29	Aucun	8	Douleur thoracique droite
	F	22	Aucun	6	Douleur thoracique droite et dyspnée
	F	21	Aucun	3	Masse douloureuse antéro-thoracique gauche
[34]LADANYI	F	38	NM	NM	NM
[35]LAWLOR	F	44	NM	NM	NM
[36]LECOMTE	H	27	NM	NM	Dysphagie
[42]MOZZICONACCI	H	23	Aucun	NM	NM
[54]TAKAHASHI	F	24	Aucun	1	Douleur thoracique antérieure droite, dyspnée, Toux sèche
[55]TAKANAMI	F	32	Aucun	NM	NM
[60]TSUJI	F	25	Aucun	1	Douleur dorsale, toux fébrile

NM : donnée Non Mentionnée

#### 4. EXAMENS BIOLOGIQUES

Aucune perturbation biologique particulière n'est retrouvée, la recherche de catécholamines urinaires est constamment négative. Il n'existe pas de marqueur sérique habituellement augmenté.

## VI. APPORTS DE L'ICONOGRAPHIE

Quelle que soit la technique utilisée (radiographie thoracique standard, tomodensitométrie ou IRM), la tumeur d'Askin ne revêt pas d'aspect iconographique spécifique.

### 1. RADIOGRAPHIE THORACIQUE STANDARD

Celle-ci met en évidence le plus fréquemment une masse unique des tissus mous, de la paroi thoracique et paraspinale, associée à une atteinte pleurale à type d'épanchement liquidien, de pneumothorax [22] ou d'infiltration [23] ou à une atteinte costale à type d'envahissement ou de destruction. Cette masse est dans tous les cas unilatérale. L'épanchement pleural peut être parfois la seule anomalie.

L'atteinte pulmonaire est rare et peut se présenter sous l'aspect :

- d'une masse intra parenchymateuse périphérique associée pour la moitié des cas à une atteinte pleurale. Les masses parenchymateuses isolées sont exceptionnelles.

- d'une compression pulmonaire par l'atteinte pleurale et/ou costale.

Un cas de masse médiastinale supérieure [36] et un cas d'association au nerf phrénique [9] sont décrits.

Des adénopathies hilaires ou médiastinales peuvent être observées.

## 2. TOMODENSITOMETRIE THORACIQUE

Une masse bien circonscrite, en général hétérogène présentant fréquemment des zones nécrotico-hémorragiques est mise en évidence par la tomodensitométrie [19] [31] [32]. Les calcifications sont rares [36].

La tomodensitométrie permet d'apprécier le retentissement sur le parenchyme pulmonaire (compression ou envahissement), la plèvre (normalement invisible en tomodensitométrie [33]) et les piliers du diaphragme, l'infiltration cardiaque ou des muscles striés thoraciques péri-tumoraux, la lyse costale et des corps vertébraux adjacents, l'envahissement ganglionnaire médiastinal et canalaire rachidien [7] [49] [50] [62].

## 3. IRM THORACIQUE

Elle retrouve une masse hétérogène iso-intense aux structures musculaires striées en mode T1 et hyper-intense en mode T2 et se rehausse après injection de Gadolinium [36] [49].

Les tumeurs de petite taille (< 5 cm) ne présentent pas de lésion nécrotico-hémorragiques et prennent alors un aspect homogène [62].

Une homogénéisation du signal des masses tumorales s'observe après chimiothérapie ; en revanche, l'hypersignal persiste.

L'IRM est complémentaire de la tomодensitométrie pour l'étude des rapports avec le plexus brachial [32], la paroi et les vaisseaux et semble plus performant pour la mise en évidence de l'infiltration cardiaque [31].

C'est un excellent examen pour visionner les lésions diaphragmatiques et paradiaphragmatiques en coupe frontale et sagittale [4].

L'IRM est, selon Ibarburen [30], la modalité la plus appropriée pour le diagnostic et le suivi de ces tumeurs.

Winer-Muran et coll. [62] ont constaté une bonne concordance entre les données d'imagerie (TDM ou IRM) et de la chirurgie d'exérèse concernant l'envahissement pleural, costal, péricardique diaphragmatique et médiastinal. En revanche, l'imagerie ne permet pas d'affirmer le type d'atteinte du parenchyme pulmonaire, infiltration ou simple compression par la masse tumorale pariétale.

#### 4. TOMOGRAPHIE A EMISSION DE POSITONS

Aucune information concernant les données de la tomographie à émission de positons n'est relevée dans la littérature.

## PRESENTATIONS ICONOGRAPHIQUES SELON LES AUTEURS

AUTEUR	SIGNES CLINIQUES AU MOMENT DU DIAGNOSTIC	ASPECTS RADIOLOGIQUES
[3]	NM	NM
[5]	Douleur dorsale Trouble de la marche Signes d'irritation pyramidale	TDM : Masse des tissus mous paravertébrale droite, hétérogène, destruction du corps vertébral de T10 et infiltration des muscles paraspinaux postérieurs IRM : en T1, déplacement du cordon médullaire et réhaussement du signal après injection de Gadolinium
[9]	Absent	RP : opacité de la base gauche IRM : lésion arrondie, hétérogène avec hypersignal en T2
[11]	NM	RP : masse infiltrant la paroi thoracique et lyse de la 2 <sup>ème</sup> cote droite
[11]	NM	RP : masse infiltrant la paroi thoracique et lyse des 1 <sup>ère</sup> et 3 <sup>ème</sup> cotes droites
[11]	NM	RP : masse infiltrant la paroi thoracique et lyse des 5 <sup>ème</sup> et 7 <sup>ème</sup> cotes gauches
[12]	NM	RP : opacité en regard de la 8 <sup>ème</sup> cote droite
[12]	NM	RP : opacité en regard de la 9 <sup>ème</sup> cote gauche
[12]	NM	RP : opacité en regard de la 7 <sup>ème</sup> cote droite
[12]	NM	RP : opacité en regard de la 3 <sup>ème</sup> cote droite
[12]	NM	RP : opacité en regard de la 8 <sup>ème</sup> cote gauche
[19]	Malaise hypoglycémique	TDM : volumineuse masse infiltrant le poumon droit
[20]	NM	NM
[22]	Douleur scapulaire	TDM : masse apicale droite calcifiée développée au dépend des tissus mous avec envahissement pleural et costal
[22]	Masse indolore de la paroi thoracique droite	TDM : masse pleurale de la base droite et envahissement costal
[22]	Masse indolore de la paroi thoracique G	TDM : masse des tissus mous paraspinale gauche
[22]	Sd de Horner, douleur scapulaire et adénopathies cervicales et axillaires	TDM : masse du médiastin supérieur latéralisé à gauche
[22]	Masse thoracique indolore	TDM : masse des tissus mous de la paroi thoracique gauche avec envahissement pleural et costal
[23]	Douleur thoracique gauche et dyspnée	TDM : masse des tissus mous envahissant l'hémithorax gauche et refoulant le médiastin à droite
[23]	Douleur thoracique gauche	RP : opacité ronde du lobe inférieur gauche TDM : masse postéro-inférieure gauche infiltrant la plèvre

[26]	NM	RP : volumineuse masse de la paroi thoracique gauche TDM : masse thoracique postérieure gauche avec extension paravertébrale et touchant le rein gauche
[30]	Douleur thoracique	IRM : masse de la paroi thoracique avec signal iso-intense en T1 et hypersignal en T2
[32]	Masse douloureuse de la base gauche	RP et TDM : opacité endothoracique gauche et lyse de la 5 <sup>ème</sup> cote gauche
[32]	Douleur thoracique droite	RP et TDM : masse axillaire droite et lyse osseuse des 3 <sup>ème</sup> et 4 <sup>ème</sup> cotes droites
[32]	Douleur thoracique droite et dyspnée	RP : volumineux épanchement pleural droit TDM : masse de 10 cm des tissus mous
[32]	Masse thoracique antérieure douloureuse	RP : épanchement pleural gauche refoulant le médiastin TDM : masse des tissus mous polylobée, au centre nécrosé et à développement endothoracique
[35]	NM	RP et TDM : volumineuse masse de la paroi thoracique gauche infiltrant le poumon et la plèvre homolatérale
[36]	dysphagie	RP : opacité médiastinale postéro-supérieure sans anomalie du parenchyme TDM : masse médiastinale postéro-supérieure comprimant l'œsophage et refoulant la trachée et les bronches
[42]	NM	NM
[54]	Douleur thoracique antérieure droite et toux fébrile	RP : opacité hémithoracique droite TDM : masse des tissus mous de la paroi thoracique droite, au contact de l'oreillette droite et destruction de l'arc antérieur de la 5 <sup>ème</sup> cote droite
[55]	NM	NM
[60]	Douleur dorsale et toux fébrile	RP : opacité pulmonaire gauche



## VII. ASPECTS HISTOLOGIQUES

[5] [8] [12] [13] [23] [31] [32] [36] [41] [27]

### 1. MACROSCOPIE

La tumeur se présente sous l'aspect d'une masse ronde, bosselée, friable, encapsulée, facilement isolée des structures avoisinantes [8] [41]. La tranche de section est gris blanchâtre avec des zones de remaniements nécrotico-hémorragiques[41]. Les calcifications intra-tumorales sont exceptionnelles.

### 2. MICROSCOPIE OPTIQUE

Elle montre des petites cellules rondes basophiles, au cytoplasme clair peu abondant, comportant petit nucléole souvent unique, leur noyau est rond, de petite taille. La présence de glycogène (mise en évidence par une coloration positive au PAS : Periodic Acid Schiff) est inconstante. Les mitoses sont abondantes. Les cellules tumorales sont peu jointives.

Ces cellules sont agencées en plages denses selon une architecture lobulaire au sein d'un fin stroma fibro-vasculaire.

Les rosettes de Homer Wright ou "pseudo rosettes" sont les plus fréquemment observées dans les PNET, caractérisées par une couronne de cellules tumorales dont les expansions cytoplasmiques fibrillaires entrecroisées convergent vers le centre qu'elles comblent.

Leur nombre varie d'une tumeur à une autre, selon les territoires au sein d'une même tumeur. Pourtant ces rosettes sont présentées comme un élément important de différenciation neurale et donc pour certains auteurs comme un critère diagnostique.

Les rosettes de Flexner-Wintersteiner ou "vraies rosettes" sont beaucoup plus rares, caractérisées par une lumière centrale autour de laquelle s'agencent les expansions cytoplasmiques [13].

Cet aspect histologique fait donc entrer la tumeur d'Askin dans le cadre nosologique des tumeurs à petites cellules rondes basophiles.

### 3. MICROSCOPIE ELECTRONIQUE

Elle met en évidence des cellules polygonales, contenant peu de mitochondries. Les noyaux sont ronds. Le cytoplasme comprend un réticulum endoplasmique périphérique. Le cytosquelette est souvent fibrillaire [39].

La présence de granules denses neurosecrétoires, de microtubules, de microfilaments, de prolongements cytoplasmiques, éléments témoin d'une différenciation neurale, est un critère important quoique insuffisant au diagnostic histologique. De leur présence découle la positivité à l'immunomarquage des marqueurs endocrines.

#### 4. DONNEES DE L'IMMUNOHISTOCHIMIE

Le CD99 est un antigène largement exprimé par les PNET (90 %) et mis en évidence par divers anticorps : MIC2, O13. La réaction obtenue est typiquement intense, homogène, diffuse et en maille.

On le retrouve sous différentes appellations [60] selon les auteurs : p30/32 MIC2, MIC2, HBA 71 et CD99.

Cette protéine de membrane est codée par le gène MIC2, gène pseudo-autosomal situé sur les bras courts des chromosomes sexuels X et Y.

La positivité de MIC2 n'est pas spécifique des PNET ; elle est décrite dans les lymphomes lymphoblastiques, les leucémies aiguës lymphocytaires, les carcinomes à petites cellules.

La Vimentine (présente dans toutes les tumeurs conjonctives) est fortement exprimée.

La NSE (Neuron Specific Enolase), alors qu'elle a été longtemps décrite comme un marqueur spécifique de la tumeur d'Askin, exprime une positivité très variable.

Les autres marqueurs endocrines comme synaptophysine, chromogranine A, Leu-7 sont inconstamment positifs.

Les autres marqueurs immunohistochimiques permettent d'étayer au sein des tumeurs à petites cellules rondes basophiles les diagnostics histologiques différentiels de ces tumeurs à savoir :

- le carcinome à petites cellules par les marqueurs épithéliaux AE1/AE3, CAM5.2, ACE, EMA, cytokératine. Un marquage focal dans les PNET avec ces marqueurs peut se rencontrer sans avoir de valeur diagnostique.
- le rhabdomyosarcome par les marqueurs musculaires : desmine, myoglobine.
- le mélanome par la protéine S-100 et le HMB45.
- les leucémies lymphoblastiques par la CD45, de type T par le CD3, de type B par le CD26.

## VIII. ASPECTS CYTOGENETIQUES

### 1. DESCRIPTION

En 1983, Turc-Carel met en évidence la présence d'une translocation réciproque  $t(11, 22)(q24, q21)$  dans plusieurs cultures cellulaires de Sarcome d'Ewing [58].

Il s'agit, selon elle, d'anomalies acquises présentes seulement dans le tissu tumoral [56].

Par la suite, cette même translocation réciproque a été mise en évidence au sein de tumeur d'Askin mais aussi de Sarcome d'Ewing osseux et extra-osseux, et de neuroépithéliomes périphériques [25]. Cette similitude génétique est à l'origine d'un certain consensus quant au regroupement de ces entités cliniques distinctes sous le même terme de PNET.

Cette translocation  $t(11, 22)(q24, q12)$  est retrouvée dans 85 % des cas. Dans 10 à 12 % des cas, la translocation  $t(21,22)(q22,q12)$  est observée [35]. Dans de rares exemples, des translocations complexes incluant les chromosomes 11, 22 et un troisième chromosome ou d'autres variantes de translocations n'incriminant pas le chromosome 11 mais les chromosomes 2, 7 ou 17 ont également été rapportées [1] [17].

Le point de cassure en 22q12 est le plus fréquemment retrouvé.

Les gènes impliqués dans la translocation sont [15] :

- sur le chromosome 22, le gène EWS. Il code pour une protéine exprimée de façon ubiquitaire dans les tissus humains et dont la nature et la fonction demeurent indéterminées.

- sur le chromosome 11, le gène FLI1. Il code pour un facteur activateur de transcription impliqué dans la régulation de la transcription d'un gène-cible/groupe de gènes-cibles inconnus ; ce facteur appartient à la famille Ets des facteurs de transcription.

- sur le chromosome 21, le gène ERG. Il code pour une protéine de la famille Ets des facteurs de transcription ; les caractéristiques structurales et fonctionnelles de la protéine ERG sont très proches de celles de la protéine FLI1.

Les gènes inclus dans les autres types de translocations rares ont été identifiés. Il s'agit des gènes ETV 1 du chromosome 7, E1AF du chromosome 17, et FEV du chromosome 2.

Ces translocations combinent la région N-terminale du gène EWS du chromosome 22 avec la région C-terminale d'un gène comprenant la séquence ETS (gène FLI1 du chromosome 11 ou gène ERG du chromosome 21).

Les translocations sont à l'origine de nouveaux gènes (gène de fusion) transcrits en un ARN messager chimérique dont la traduction est une nouvelle protéine (hybride) unique et fonctionnelle dotée de propriétés oncogéniques, c'est à dire contribuant à la dérégulation des voies de division et de différenciation cellulaire [1] [37].

Selon le site de jonction entre les gènes, trois types de transcrits de fusion sont décrits [1] [16] :

- type 1 : fusion entre l'exon 7 de EWS et l'exon 6 de Fli1
- type 2 : fusion entre l'exon 7 de EWS et l'exon 5 de Fli1
- type 3 : autres types de fusion entre EWS et ERG

Bien que les transcrits de fusion varient dans leur composition en exons, les protéines codées ont des caractéristiques constantes.

L'analyse cytogénétique est effectuée par RT-PCR (reverse transcriptase polymerase chain reaction) et nécessite l'établissement de cultures cellulaires à partir de tissu tumoral frais congelé dans l'azote liquide. Il ne peut donc y avoir de diagnostic établi a posteriori. L'analyse peut être faite sur des petits échantillons obtenus par des micro biopsies peu invasives et ce même si les échantillons sont contaminés par des cellules stromales [16]. L'extrême spécificité et sensibilité de la PCR en fait un outil idéal pour détecter les micro métastases et les cellules tumorales résiduelles dans les échantillons biologiques.

## 2. CONSEQUENCES

A ce jour, aucune corrélation entre les différents transcrits de fusion et la différenciation neurale, la localisation de la tumeur n'a été relevée dans la littérature.

En revanche, dans une étude [64] portant sur 147 patients atteints de tumeur d'Ewing (nature non précisée), l'impact clinique de l'expression d'un type de transcrit de fusion particulier a été évalué. Les résultats suggèrent un pronostic meilleur quant au délai de survenue de rechute chez les patients non métastatiques et porteurs d'un transcrit de fusion de type 1.

Ces résultats demandent néanmoins à être confirmés par une étude prospective portant sur un plus grand nombre de patients et sur une période de suivi plus longue.



## IX. PRONOSTIC ET FACTEURS PRONOSTIQUES

La tumeur d'Askin est d'une façon générale d'évolution rapide et de pronostic sombre.

Selon les séries, on retrouve une médiane de survie de 9 à 17 mois.

Les facteurs pronostics péjoratifs relevés sont :

- un volume tumoral initial supérieur à 100 ml ou 7 cm selon les auteurs.
- une mauvaise réponse histologique à la chimiothérapie d'induction et ce quel que soit le volume initial de la tumeur
- la présence d'un transcrite de fusion d'un type autre que le type 1 chez des patients ayant une forme localisée.
- une infiltration osseuse, pleurale ou de l'espace épidural [11].

L'âge ne semble pas être un facteur pronostic [20].

TABLEAU DES EVOLUTIONS RELEVÉES DANS LES SÉRIES ÉTUDIÉES

AUTEUR	MÉTÀ AU MOMENT DU DIAGNOSTIC	ÉVOLUTION	DÉVENIR (mois)
[3]	NM	NM	NM
[5]	NM	NM	NM
[9]	NON	Une rechute locale Pas de métastase à 1 an	En vie (12)
[11]	NON	Rechute locale après refus de la CT post-opératoire	Décès (39)
[11]	NON	Absence de rechute	En vie (35)
[11]	NON	Une rechute locale	Décès (18)
[12]	NM	Métastase pulmonaire (51 mois)	Décès (71)
[12]	NM	Pas de rechute	En vie (49)
[12]	NM	Métastase pulmonaire (21 mois)	Décès (24)
[12]	NM	NM	Décès (9)
[12]	NM	Métastase pulmonaire (26 mois)	En vie (32)
[19]	NM	Envahissement local	Décès (7)

[22]	NM	Rechute locale et nodules pulmonaires bilatéraux, métastases surrenaliennes, hépatiques et chaîne sympathique	Décès (12)
[22]	NM	RAS	En vie (18)
[22]	NM	RAS	En vie (15)
[22]	NM	Nodules pulmonaires bilatéraux (12 mois)	En vie (72)
[22]	NM	Une rechute locale (18 mois)	En vie (72)
[23]	NM	Rechute locale et métastases pulmonaires	Décès (13)
[23]	NM	RAS	En vie ( ? )
[26]	NM	Rechute locale	Décès (9)
[30]	NM	Rechute locale (12)	En vie ( ? )
[32]	Absence	RAS	En vie (12)
[32]	Absence	RAS	En vie (10)
[32]	NM	Evolution rapide	Décès (4)
[32]	NM	Evolution rapide	Décès (2)
[34]	Absence	RAS	En vie (17)
[35]	Absence	Rechute locale	En vie (19)

[36]	Absence	Rechute locale (10 mois) avec envahissement vertébral et du canal rachidien	Décès (15)
[42]	NM	Leucémie aiguë myéloïde type M2 (33 mois)	En vie (39)
[54]	Absence	RAS	En vie (10)
[55]	NM	RAS	En vie (84)

## X. TRAITEMENT

Compte-tenu de la rareté de la maladie, aucun schéma thérapeutique spécifique et validé de la tumeur d'Askin n'est retrouvé dans la littérature. Les traitements répertoriés dans les différents cas rapportés découlent en général de protocoles thérapeutiques proposés dans le Sarcome d'Ewing ou dans d'autres tumeurs à petites cellules rondes et de protocoles utilisés chez l'enfant.

Rahal et coll. [47] affirme que la tumeur d'Askin, faisant désormais partie de la famille des PNET de part sa nosologie identique (translocation chromosomique 11-22), doit être traitée de manière identique au Sarcome d'Ewing à savoir :

- chimiothérapie d'induction
- traitement loco-régional : chirurgie plus radiothérapie ou radiothérapie seule en cas de tumeur inextirpable
- chimiothérapie adjuvante dont la nature dépend de la réponse initiale à la chimiothérapie première.

Cependant, Bacci et coll. [7] constate une chimiosensibilité significativement différente entre le Sarcome d'Ewing et les autres PNET, mais ne propose pas pour autant d'autre alternative thérapeutique pour ces PNET.

## 1. CHIMIOThERAPIE

Son objectif est double : réduire le volume tumoral (effet local) pour optimiser le traitement local et contrôler la maladie métastatique.

### 1.1 PROTOCOLE SARCOME D'EWING

Les travaux successifs de l'I. E. S. S. (Intergroup Ewing Sarcoma Study), consacrés aux formes osseuses non métastatiques du sarcome d'Ewing, ont permis d'établir l'intérêt de la chimiothérapie en terme de survie sans récurrence, et d'améliorer les protocoles par l'introduction de drogues nouvelles [46] :

. l'I.E.S.S.-I (1973-1978) a prouvé l'intérêt de la doxorubicine, en association avec la vincristine et le cyclophosphamide, permettant d'obtenir une survie sans récurrence à 5 ans dans 60 % des cas.

. l'I.E.S.S.-II (1978-1982) a permis d'établir la supériorité d'un traitement intermittent à haute dose (VAC-doxorubicine) par rapport à une administration en continu à doses modérées : 68 % de survie sans récurrence à 5 ans contre 48 %.

. l'I.E.S.S.-III suggère l'intérêt de l'introduction des drogues étoposide et ifosfamide : VAC-doxorubicine en alternance avec étoposide et ifosfamide, versus VAC-doxorubicine, avec un progrès , à 3 ans, de la survie sans récurrence (69 % vs 50 %) et de la survie globale (80 % vs 56 %).

L'European Intergroup Cooperative Ewing's Sarcoma Study, (EICESS), a dernièrement rapporté les résultats de deux études randomisées portant sur 150 patients porteurs de sarcome d'Ewing et présentant des facteurs de risques limités (volume tumoral < 100 ml) (4 cures de VAIA puis randomisation entre 8 cures de VAIA vs VACA, cyclophosphamide vs ifosfamide) et sur 329 patients présentant des facteurs de mauvais pronostics (volume tumoral > 100 ml) (randomisation entre 14 cures de VAIA et d'EVAIA, VAIA + étoposide). Les taux de survie sans récurrence à 5 ans sont de 66% et de 56% pour les deux groupes de patients. Aucune différence significative n'a été observée dans les deux études randomisées.

Certains travaux ont confirmé l'intérêt des molécules ifosfamide et étoposide dans le traitement des PNET, en montrant l'élévation des courbes de survie parmi les patients initialement non traités et parmi ceux en échec après la chimiothérapie [20] [46].

Le Cesne et coll. rapportent l'utilisation des anthracyclines à dose optimale ou à forte dose et de l'Ifosfamide à forte dose d'une manière générale dans le traitement du sarcome des tissus mous.

Le protocole actuel de la SFOP préconise une chimiothérapie première (cyclophosphamide-adriamycine) dans tous les cas, suivie du traitement local (chirurgie +/- radiothérapie) et d'une chimiothérapie adaptée à la réponse clinique et histologique. Pour les formes de pronostic péjoratif cependant chimiosensible, on propose de terminer le traitement par une intensification avec chimiothérapie lourde et greffe de cellules souches périphériques prélevées par cytophérèse. Cette attitude thérapeutique donne une survie sans progression à 3 ans de 82 % pour les patients avec tumeur localisée de taille inférieure à 8 cm, et à 1 an de 38 % pour les patients métastatiques.

La place de la chimiothérapie intensive est à définir. Il semblerait qu'elle améliore le taux de survie en cas de mauvais pronostic et en particulier de réponse histologique incomplète et de grosses tumeurs inopérables. En revanche, son impact sur le pronostic des tumeurs d'emblée métastatiques est très controversé.

Plus récemment, ont été introduits l'étoposide associé à l'ifosfamide, le melphalan à haute dose et le busulfan dans les intensifications suivies d'autogreffe.

## 1.2 PROTOCOLE CARCINOME PULMONAIRE A PETITES CELLULES

La place du cisplatine est incontournable et la combinaison Cisplatine + étoposide + cyclophosphamide + épirubicine a montré une supériorité par rapport à l'association cisplatine + étoposide seule.

## 2. TRAITEMENT CHIRURGICAL

L'exérèse chirurgicale est proposée chaque fois qu'elle est possible. Elle doit passer en zone saine pour être carcinologiquement complète, avec notamment exérèse des cotes adjacentes à la tumeur.

Une reconstruction par plastie de la paroi thoracique est faite dans le même temps opératoire.



### 3. RADIOTHERAPIE

Les doses varient de 40 à 60 Gy.

Elle peut constituer le seul traitement local quand la tumeur n'est pas accessible chirurgicalement, ou la compléter quand persistent plus de 5 % de cellules tumorales viables sur le résidu tumoral opéré.

### 4. TRAITEMENT DE LA PNET METASTATIQUE

Le pronostic des PNET métastatiques est nettement plus défavorable que celui des formes localisées, et n'a pas été amélioré par l'introduction de molécules nouvelles (ifosfamide et étoposide) [46].

Il est cependant possible d'affirmer que la chimiothérapie a sa place dans la maladie métastatique d'emblée ou en rechute [24].

Les associations répertoriées sont :

- Cyclophosphamide + actinomycine D + vincristine
- VAC à forte dose + Ifosfamide + étoposide
- Cyclophosphamide + dactinomycine + vincristine +/- doxorubicine
- Ifosfamide + étoposide
- Carboplatine + étoposide + cyclophosphamide

## 5. COMPLICATIONS DU TRAITEMENT

Elles sont aiguës ou tardives, secondaires à la chimiothérapie et/ou la radiothérapie.

Les manifestations aiguës sont dominées par la toxicité hématologique, d'où l'intérêt des facteurs de croissance hématopoiétique et des antibiotiques à large spectre.

La cardiotoxicité des anthracyclines peut être majorée par la radiothérapie.

Les agents alkylants à haute dose sont associés au risque d'infertilité, et l'ifosfamide au risque de dommages tubulaires rénaux et de cystite hémorragique prévenu par le mesma (UROMITEXAN).

Les agents alkylants, l'étoposide, l'actinomycine D et l'adriamycine sont associés à un risque accru de néoplasmes malins secondaires. L'incidence de ces néoplasmes entre 5 et 20 %, sur une période de 20 ans, mais la prise en compte de ce risque est dérisoire compte-tenu du pronostic de la tumeur d'Askin.

## 6. PERSPECTIVES D'AVENIR

Une récente étude [51], menée par des chercheurs de l'INSERM, du CNRS et de l'Institut Curie, en collaboration avec des médecins, a mis en évidence, chez la souris, l'efficacité d'une approche thérapeutique innovante : l'association d'un interféron humain (alpha ou bêta) et de l'ifosfamide.

In vitro, il existe une activité anti-proliférative de ces interférons sur des lignées cellulaires dérivées de tumeurs d'Ewing.

L'équipe de Jeanne Wietzerbin a pratiqué une série d'expérimentations chez la souris, destinées à apprécier les conséquences de l'utilisation de l'IFN- $\alpha$ , ou de l'IFN- $\beta$ , associée à l'ifosfamide.

On observe un important effet de synergie entre l'interféron utilisé et l'agent chimiothérapeutique, induisant un prolongement de la survie des animaux porteurs de tumeur.

L'examen anatomopathologique des tissus montre :

- une nécrose nettement plus forte que lorsque l'interféron ou l'ifosfamide sont utilisés seuls
- une nette réduction du nombre de mitoses des cellules tumorales
- une fibrose et une calcification majeure du tissu tumoral.

Tout se passe comme si les interférons rendaient les cellules tumorales plus sensibles à la chimiothérapie et que, de son côté, l'ifosfamide augmentait la sensibilité des cellules tumorales aux effets anti-prolifératifs des interférons.

Ces observations sont très encourageantes d'autant que, dans les stades avancés de la maladie ou lorsque la maladie est métastatique au moment du diagnostic, la survie est assez compromise malgré des traitements lourds combinant chirurgie, chimiothérapie et/ou radiothérapie.

Elles demandent cependant à être confirmées par des essais cliniques . L'idée est de développer une nouvelle stratégie thérapeutique, associant uniquement interféron et ifosfamide, destinée en premier lieu aux patients résistants aux traitements conventionnels.

## CONCLUSION

Nous rapportons deux observations de tumeur neuro-ectodermique périphérique primitive de localisation thoracique (tumeur d'Askin) chez des adultes jeunes, sans antécédent notable.

Dans les deux cas, elle se caractérise par une douleur thoracique gauche sans autre signe cliniquement décelable.

L'imagerie thoracique rapporte une pleuro-pneumopathie gauche dans le premier cas et une opacité homogène basale gauche dans le second en radiographie standard ; quant à la tomodensitométrie, la tumeur d'Askin se présente comme une masse des tissus mous de la paroi thoracique.

Dans les deux cas, l'examen anatomo-pathologique de la masse tumorale met en évidence une tumeur maligne à petites cellules rondes exprimant fortement la protéine MIC2 et la translocation t(11,22), spécifique des PNET, est présente dans les deux cas, permettant d'affirmer le diagnostic de tumeur d'Askin.

Le traitement de cette tumeur reste extrêmement mal codifié, compte-tenu du nombre restreint de cas et de l'absence de caractéristiques homogènes des patients. Actuellement, il repose sur l'association chirurgie et chimiothérapie

Dans nos deux observations, les deux patients bénéficient de cette association.

Après une bonne réponse initiale, on observe une rechute locale à 24 mois de la fin du traitement dans le premier cas et à 12 mois dans le second et le décès après 37 mois d'évolution chez le premier cas et 26 chez le second.

Les révolutions de la biologie moléculaire ont permis de rattacher une entité carcinologique à une unique famille de tumeurs.

Le pronostic est encore sombre malgré l'optimisation de la prise en charge multidisciplinaire. Il est urgent de développer des thérapies ciblées afin de tenter d'en modifier le pronostic, en cas de tumeur localisée comme en phase métastatique. L'association des interférons à des agents anti-tumoraux pourrait constituer une nouvelle approche thérapeutique.

## BIBLIOGRAPHIE

1. AMANN G., ZOUBEK A., SALZER-KUNTSCHIK M., WINDHAGER R., KOVAR H.

Relation of neurological marker expression and EWS gene fusion types in MIC2/CD99 - positive tumors of the Ewing family.

Hum Pathol., 1999, 30, 1058-1064

2. ANDRIEU JM & COLONNA P.

Source : *Cancers : évaluation, traitement et surveillance.*

Ed. ESTEM, Paris 1997.

3. ANSELMO AP., CARTONI C., PACCHIAROTTI A., PESCARMONA E., CAFOLLA A., RENDINA E., MANDELLI F.S

Peripheral neuroectodermal tumor of the chest ( Askin tumor ) as secondary neoplasm after Hodgkin's disease : a case report.

Am Hematol., 1994, 68, 311-313

4. ANTHOINE D., BERNADAC P.

Diseases of the diaphragmatic area. Difficulties of the radiological diagnosis.

Rev Pneumo Clin. 1992, 48, 1-12

5. ARMATRUDA JF., TRAN K., MANTEL M., SINGER S., DEMETRI G.

Diagnosis un oncology : Askin tumor.

J Clin Oncol., 1998, 16, 1997-1998

6 ASKIN FB, ROSAI J, SIBLEY RK, DEHNER LP, McALISTER WH

Malignant small cell tumor of the thoracopulmonary region in childhood: a distinctive clinicopathologic entity of uncertain histogenesis.

Cancer, 1979, 43, 2438-2451

7. BACCI G., FERRARI S., BERTONI ., DONATI D., BACCHINI P., LONGHI A., BRACH DEL PREVER A., FORRI C., RIMONDINI S.

Neoadjuvant chemotherapy for peripheral malignant neuroectodermal tumor of bone : recent experience at the istituto rizzoli

J Clin Oncol., 2000, 18, 885-892

8. BERTUZZI A., CASTAGNA L., NOZZA A., QUAGLIUOLO V., SIRACUSANO L., BALZAROTTI M., COMPASSO S., ALLOISIO M., SOTO PARRA H;

High-dose chemotherapy In poor-prognosis adult small round-cell tumors : clinical and molecular results from a prospective study.

J Clin Oncol., 2002, 20, 2181-2188

9. BRUNELLI A., REFAI MA., FIANCHINI A.

Malignant small cell ( Askin ) tumor of the thoracopulmonary region originating from the phrenic nerve.

J Thorac Cardiovasc Surg., 1999, 118, 373-374

10. BURY T., DUYSINX B., CORHAY JL., BARTSCH P., RIGO P.

How I investigate...a broncho-pulmonary cancer by metabolic imaging (PET-18-FDG)

Rev Med Liege. 2000, 55, 178-183



11. CHRISTIANSEN S., SEMIK M., DOCKHORN-DWORNICZAK B, ROTKER J., THOMAS M., SCHMIDT C., JURGENS H., WINKELMANN W., SCHELD HH.

Diagnosis, treatment and outcome of patients with Askin-tumors.

Thorac Cardiovasc Surg., 2000, 48, 311-315

12. CONTESSO G., LLOMBART-BOSCH A., TERRIER P., PEYDRO-OLAYA A., HENRY-AMAR M., OBERLIN O., HABRAND JL., DUBOUSSET J., TURSZ T., SPIELMANN M., GENIN J., SARRAZIN D.

Does malignant small round cell tumor of the thoracopulmonary region (Askin tumor) constitute a clinicopathologic entity ? An analysis of 30 cases with immunohistochemical and electron-microscopic support treated at the Institute Gustave Roussy.

Cancer. 1992, 69, 1012-1020

13. DAS DK., BHAMBHANI S., CHACHRA KL., MURTHY NS., TRIPATHI RP.

Small round cell tumors of the abdomen and thorax. Role of fine needle aspiration cytologic features in the diagnosis and differential diagnosis.

Acta Cytol., 1997, 41, 1035-1047

14. DEHNER LP.

Peripheral and central primitive neuroectodermal tumor. A nosologic concept seeking a consensus.

Arch Pathol Lab Med., 1986, 110, 997-1005

15. DELATTRE O., DAUPHINOT L.

La famille des tumeurs d'Ewing

Med. Therap. Ped., 1998, 1, 139-143

16. DELATTRE O., ZUCMAN J., MELOT T., GARAU X.S., ZUCKER J.M., LENOIR G.M., AMBROS P.F., SHEER D., TURC-CAREL C., TRICHE T.J., AURIAS A., THOMAS G.

The Ewing family of tumors - a subgroup of small-round-cell tumors defined by specific chimeric transcripts

N Engl J Med., 1994, 331, 294-299

17. DESMAZE C., BRIZARD F., TURC-CAREL C., MELOT T., DELATTRE O., THOMAS G., AURIAS A.

Multiple chromosomal mechanisms generate an EWS/FLI1 or an EWS/ERG fusion gene in Ewing tumors.

Cancer Genet Cytogenet., 1997, 97, 12-19

18. DE MONTPREVILLE V., ZEMOURA L., DULMET E.

Classification des tumeurs primitives de la paroi thoracique

Journée de Pathologie thoracique 2002

19. EMPEN K., OTTO C., MULLER-HOCKER J., ZAPF J., SCHWAMDT P.

Case 1 : hypoglycemic syncope due to a peripheral neuroectodermal tumor.

J Clin Oncol., 2000, 29, 760-763

20. ERALP Y., BAVBEK S., BASARAN M., KAYTAN E., YAMAN F., BILGIC B., DARENDELILER E., ONAT H.

Prognostic factors and survival in late adolescent and adult patients with small round cell tumors.

Am J Clin Oncol., 2002, 25, 418-424

21. FAUBERT C., INNIGER R.

MRI and pathological findings in two cases of Askin tumors

Neuroradiology, 1991, 33, 277-281

22. FINK IJ., KURTZ DW., CAZENAVE L., LIEBER MR., MISER JS., CHANDRA R., TRICHE TJ.

Malignant thoracopulmonary small-cell ("Askin") tumor.

Am J Roentgenol. 1985, 145, 517-520

23. FINK M., SALISBURY., GISHEN P.

Askin tumor : three case histories and a review of the literature.

Eur J Radiol., 1992, 14, 178-180

24. FONTAINE C., SCHOTS R., BRAECKMAN J., GOOSSENS A., SOETE G., DE GREVE J.

Long-term survival in an adult metastatic renal peripheral primitive neuroectodermal tumor (PPNET) with multimodality treatment including high-dose chemotherapy.

Ann Oncol., 1997, 8, 691-694

25. FUZESI L, HELLER R, SCHREIBER H, MERTENS R.

Cytogenetics of Askin's tumour. Case report and review of the literature.

Pathol Res Pract., 1993, 189, 235-244

26. GARIEPY G., DROUIN R., LEMIEUX N., RICHER CL.

Ultrastructural, immunohistochemical, and cytogenetic study of a malignant peripheral neuroectodermal tumor in a patient seropositive for human immunodeficiency virus.

Am J Clin Pathol., 1990, 93, 818-822

27. GROUPE SARCOMES FNCLCC

Tumeurs à cellules rondes

Tumeurs des tissus mous. 2001, 1, 160-162

28. HARVEY JC., BERGLAND R., PISCH J., KRISCHNAMACHARI VT., REICH H.,  
MALAMUD S., BEATTIE EJ.

Superior results with complete resection of Askin's tumor.

Semin Surg oncol., 1993, 9, 156-159

29. HAZOUARD E., DIOT P., LEFRANCQ T., COLOMBAT P., TOUMIEUX B.,  
ASQUIER E., LEMARIE E.

Similarities between pleuropulmonary blastoma and Askin Tumor

Rev Mal Respi., 1998, 15, 800-803

30. IBARBUREN C., HABERMAN J.J., ZERHOUNI E.A.

Peripheral primitive neuroectodermal tumors. CT and MRI evaluation.

Eur J Radiol., 1996, 21, 225-232

31. IMAMURA F., FUNAKOSHI T., NAKAMURA S., MANO M., KODAMA K., HORAI T.

Primary primitive neuroectodermal tumor of the lung : report of two cases.

*Lung Cancer*, 2000, 27, 55-60

32. KABIRI H., EL FAKIR Y., MAHASSINI N., BENAMOR J., ALAZIZ S., ELMASLOUT A., IMANI F., BENOSMAN A.

Malignant small-cell thoracic pulmonary tumor (Askin Tumor)

*Rev Pneumo Clinic.*, 1999, 55, 21-25

33. LACROSNIERE L., NORES JM., BERGAL S., MONSEGU MH., HASSINE D., AMEILLE J., REMY JM.

Computed tomography in thoracic pathology.

*Presse Med.* 1995, 24, 815-821

34. LADANYI M., RONALD L., JHANWAR S.C., GERALD W., HUVOS A.G., HEALEY J.H.

MDM2 and CDK4 gene amplification in Ewing's sarcoma

*J Pathol.*, 1995, 175, 211-217

35. LAWLOR ER., MATHERS JA., BAINBRIDGE T., HORSMAN DE., KAWAI A., HEALEY JH., HUVOS AG., BRIDGE JA., LADANYI M., SORENSEN PH.

Peripheral primitive neuroectodermal tumors in adults : documentation by molecular analysis.

*J Clin Oncol.*, 1998, 16, 1150-1157

36. LECONTE I., PETIT E., SAUVAGET J., REBISCHUNG JL., KLEINMANN P.,  
MARICHEZ M.

Mediastinal neuroectodermal tumor. A propos of a case.

J Radiol., 1997, 78, 668-672

37. LES JEUNES ONCOLOGUES A EUROCANCER

Les tumeurs primitives neuro-ectodermiques de l'adulte

Eurocancer 2002

38. LIM CM., NAIK MJ., NG SB, CHEAH FK., AGASTHIAN T.

Primitive neuroectodermal tumor o the chest wall - a report of two cases and  
review of literature.

Ann Acad Med Singapore, 2000, 29, 760-763

39. LINNOILA RI., TSOKOS M., TRICHE TJ., MARANGOS PJ., CHANDRA RS.

Evidence for neural origin and PAS-positive variants of the malignant small cell  
tumor of thoracopulmonary region ("Askin tumor").

Am J Surg Pathol., 1986, 10, 124-133

40. MIETTINEN M., CHATTEN J., PAETAU A., STEVENSON A.

Monoclonal antibody NB84 in the differential diagnosis of neuroblastoma and other small  
round cell tumors.

Am J Surg Pathol., 1998, 22, 691-694

41. MIKAMI Y., NAKAJIMA M., HASHIMOTO H., IREI I., MATSUSHIMA T,  
KAWABATA S., MANABE T.

Primary pulmonary primitive neuroectodermal tumor (PNET). A case report.

Pathol Res Pract.,2001, 197, 113-119

42. MOZZICONACCI MJ., SOBOL H., COSTELLO R., SAINTY D., FERNANDEZ F.,  
BIRNBAUM D., LAFAGE-PCHITALOFF M.

Askin tumor and acute myeloid leukaemia in a patient with constitutional partial Y  
disomy.

Cancer Genet Cytogenet., 1998, 103, 11-14

43. NAGAO K , ITO H , YOSHIDA H., MINAMIZAKI T., FURUSE K.,  
YOSHIKAWA T., USHIGOME S.

Chromosomal rearrangement t(11;22) in extraskeletal Ewing's sarcoma and  
primitive neuroectodermal tumor analysed by fluorescence in situ hybridisation  
using paraffin-embedded tissue

J Pathol., 1997, 181, 62-66

44. PAGANI A., MACRI L., ROSOLEN A., TOFFOLATTI L., STELLA A.,  
BUSSOLATI G.

Neuroendocrine differentiation in Ewing's sarcomas and primitive  
neuroectodermal tumors revealed by reverse transcriptase-polymerase chain  
reaction of chromogranin mRNA

Diagn Mol Pathol., 1998, 7, 36-43

45. RACLOT A., MULLER C., GRIVAUX M., BEROUD P., BLANCHON F.

A voluminous mass at the base of the thorax.

Rev Pneumo Clin. 1994, 50, 343-345

46. RADOSAVLJEVIC D., JELIC S., TOMASEVIC Z., MATKOVIC S.,  
STAMATOVIC Z., NIKOLIC-TOMASEVIC Z., POPOV I.

High-dose anthracyclines in the treatment of advanced primitive  
neuroectodermal tumors in adults - a single institution experience.

Med Sci Monit., 2000, 512-518

47. RAHAL M., MEMON M., SCHULTZ H., RAJA M., EL WESHI A., EL FOUDEH  
M., BAZARBASHI S., PAI C., ALLAM A., EL KATTAN K., EZZAT A.

Non metastatic chest wall Ewing's sarcoma family tumor (ESFT) in adults: a  
subgroup with favorable outcome

ASCO 2002, Groupes Sarcome, Abstract 1648

48. RENSHAW A.A., PEREZ-ATAYDE A.R., FLETCHER J.A., GRANTER S.R.,

Cytology of typical and atypical Ewing's sarcoma / PNET

Am J Pathol., 1996, 106, 620-624

49. SABATE JM., FRANQUET T., PARELLADA JA., MONILL JM., OLIVA E.

Malignant neuroectodermal tumor of the chest wall (Askin tumor) : CT and MRI  
findings in eight patients.

Clin Radiol. 1994, 49, 634-638



50. SAIFUDDIN A., ROBERTSON RJH., SMITH SEW.

The radiology of Askin tumors

Clin Radiol. 1991, 43, 19-23

51 SANCEAU J., POUPON MF., DELATTRE O., SASTRE-GARAU X.,  
WIETZERBINJ.

Strong inhibition of Ewing tumor xenograft growth by combination of human interferon-alpha or interferon-beta with ifosfamide.

Oncogene, 2002, 21, 7700-7709

52. SANGUEZA OP., SANGUEZA P., VALDA LR., MESHUL CK., REQUENA L

Multiple primitive neuroectodermal tumors

J Am Acad dermatol., 1994, 31, 356-361

53. SCOTLANDI K., SERRA M., MANARA MC., BENINI S., SARTI M., MAURICI  
D., LOLLINI PL., PICCI PL., BERTONI F., BALDINI N.

Immunostaining of the p30/32MIC2 antigen and molecular detection of EWS rearrangements for the diagnosis of Ewing's sarcoma and peripheral neuroectodermal tumor.

Hum Pathol., 1996, 21, 408-416

54. TAKAHASHI K., DAMBARA T., UEKUSA T., NUKIWA T., KIRA S.

Massive chest wall tumor diagnosed as Askin tumor. Successful treatment by intensive combined modality therapy in an adult.

Chest., 1993, 104, 287-288

55. TAKANAMI I., IMANURA .

The treatment of Askin tumor : result of two cases

J Thorac Cardiovasc Surg., 2002, 123, 391-392

56 TURC-CAREL C.

Altérations chromosomiques dans les tumeurs solides

57. TURC-CAREL C., AURIAS A., MUGNERET F., LIZARD S., SIDANER I., VOLK C., THIERY JP., OLSCHWANG S., PHILIP I., BERGER MP., ET AL.  
Chromosomes in Ewing's sarcoma. I. An evaluation of 85 cases of remarkable consistency of t(11;22)(q24;q12).

Cancer Genet Cytogenet. 1988, 32, 229-238

58. TURC-CAREL C., PHILIP I., BERGER MP., PHILIP T., LENOIR G.

Chromosomal translocation (11; 22) in cell lines of Ewing's sarcoma.

C R Seances Acad Sci. 1983, 296, 1101-1103

59 TROPANIO P., MATHIEU D., POITOUT DG., LEMEVEL P.

Sarcome d'Ewing de l'adulte

SOFCOT 98 Communication complète

60. TSUJI S., HISAOKA M., MORIMITSU Y., HASHIMOTO H., JIMI A.,  
WATANABE J., EGUCHI H., KANEKO Y.

Peripheral primitive neuroectodermal tumor of the lung : report of two cases.

Histopathology., 1998, 33, 369-374

61. VAYLET F., FOEHRENBACH H., GUIGAY J., de BREULLIE O., MASZELIN P., GRASSIN F., MARGERY J., DOT JM., GAILLARD JF., L'HER P.

Positron emission tomography in thoracic radiography

Cancer Radiother. 2000, 4, 13s-16s

62. WINER-MURAN HT., KAUFFMAN WM., GRONEMEYER SA., JENNINGS SG.

Primitive neuroectodermal tumor of the chest wall (Askin tumors) : CT and MRI findings

Am J Roentgenol.,1993, 161, 265-268

63. YESTE L., SIERRA A., CANON R., ARISTU J., TORRE W.

Successful use of intraoperative radiotherapy for local control of an Askin's tumor recurrence.

J Cardiovasc Surg (Torino), 2001, 42, 143-145

64. ZOUBEK A., DOCKHORN-DWORNICZAK B., DELATTRE O., CHRISTIANSEN H., NIGGLI F., GATTERER-MENZ I., SMITH TL., JURGENS H., GADNER H., KOVAR H.

Does expression of different EWS chimeric transcripts define clinically distinct risk groups of Ewing tumor patients?

J Clin Oncol., 1996, 14, 1245-1251

## ANNEXES

## L'indice de Karnofksy

Il permet de mesurer les performances du patient atteint de pathologie chronique. Il est coté de la façon suivante :

- 100 %- normal, pas de signe de maladie
- 90 % - peut mener une activité normale, symptômes ou signes mineurs de maladie
- 80 % - activité normale avec effort, quelques symptômes ou signes mineurs de maladie
- 70 % - peut se prendre en charge, incapable de mener une activité normale ou de travailler
- 60 % - peut prendre en charge la plupart de ses besoins
- 50 % - nécessite une aide suivie et des soins médicaux fréquents
- 40 % - handicapé, nécessite une aide et des soins particuliers
- 30 % - sévèrement handicapé, dépendant
- 20 % - hospitalisation nécessaire, très malade
- 10 % - moribond, processus fatal progressant rapidement

## LES INTERFERONS

Les interférons (IFN) constituent une famille de protéines sécrétées par pratiquement tous les types cellulaires.

Les données sérologiques et moléculaires ont permis leur classification en deux types :

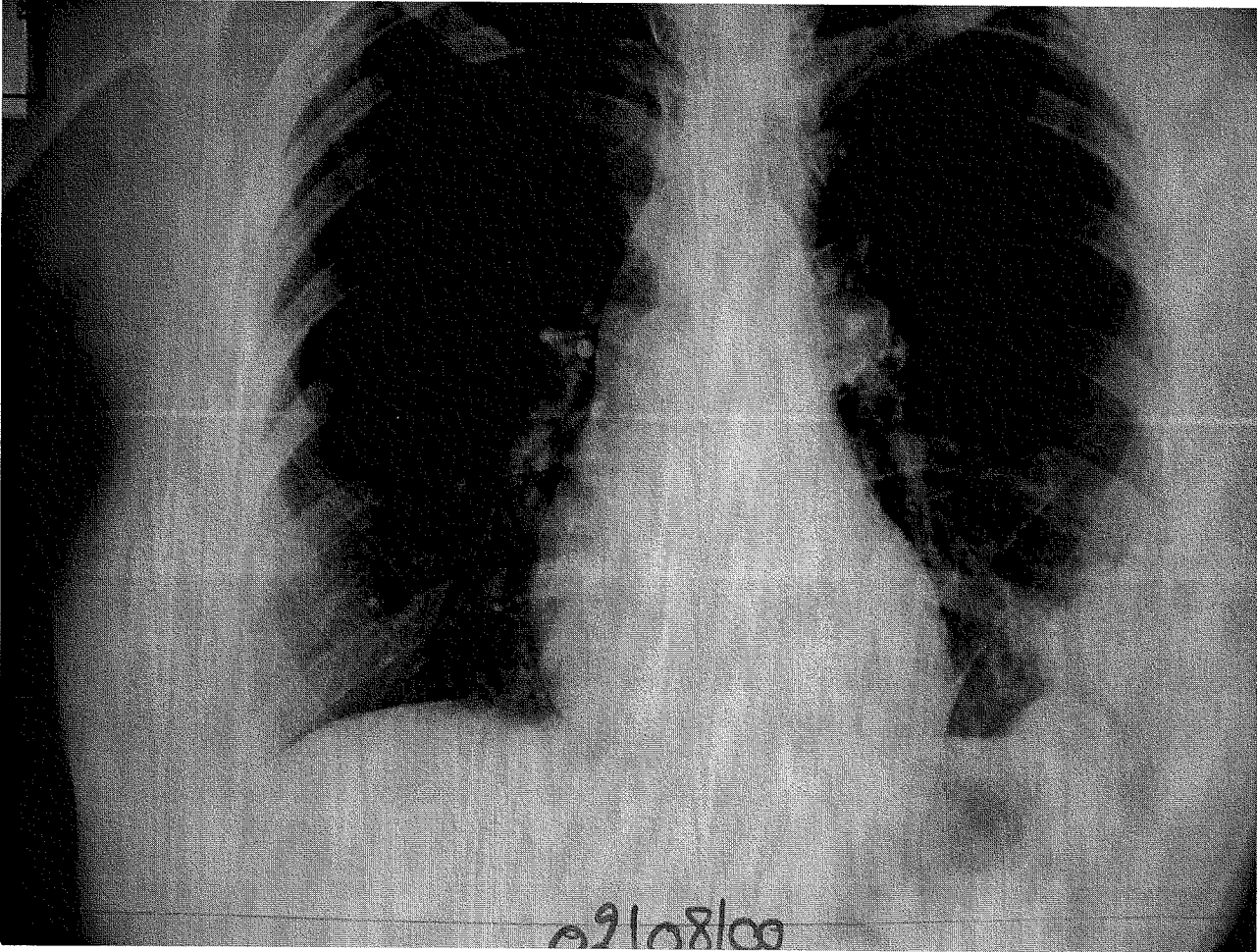
- les IFN de type I : IFN- $\alpha$ , IFN- $\beta$ , IFN- $\omega$  et IFN- $\tau$
- les IFN de type II : IFN- $\gamma$

Comme pour beaucoup de cytokines et de facteurs de croissance, les effets des IFN sont initiés par leurs interactions avec des récepteurs de surface spécifiques. Les IFN de type I se lient à un récepteur commun, différent de celui reconnu par l'IFN de type II.

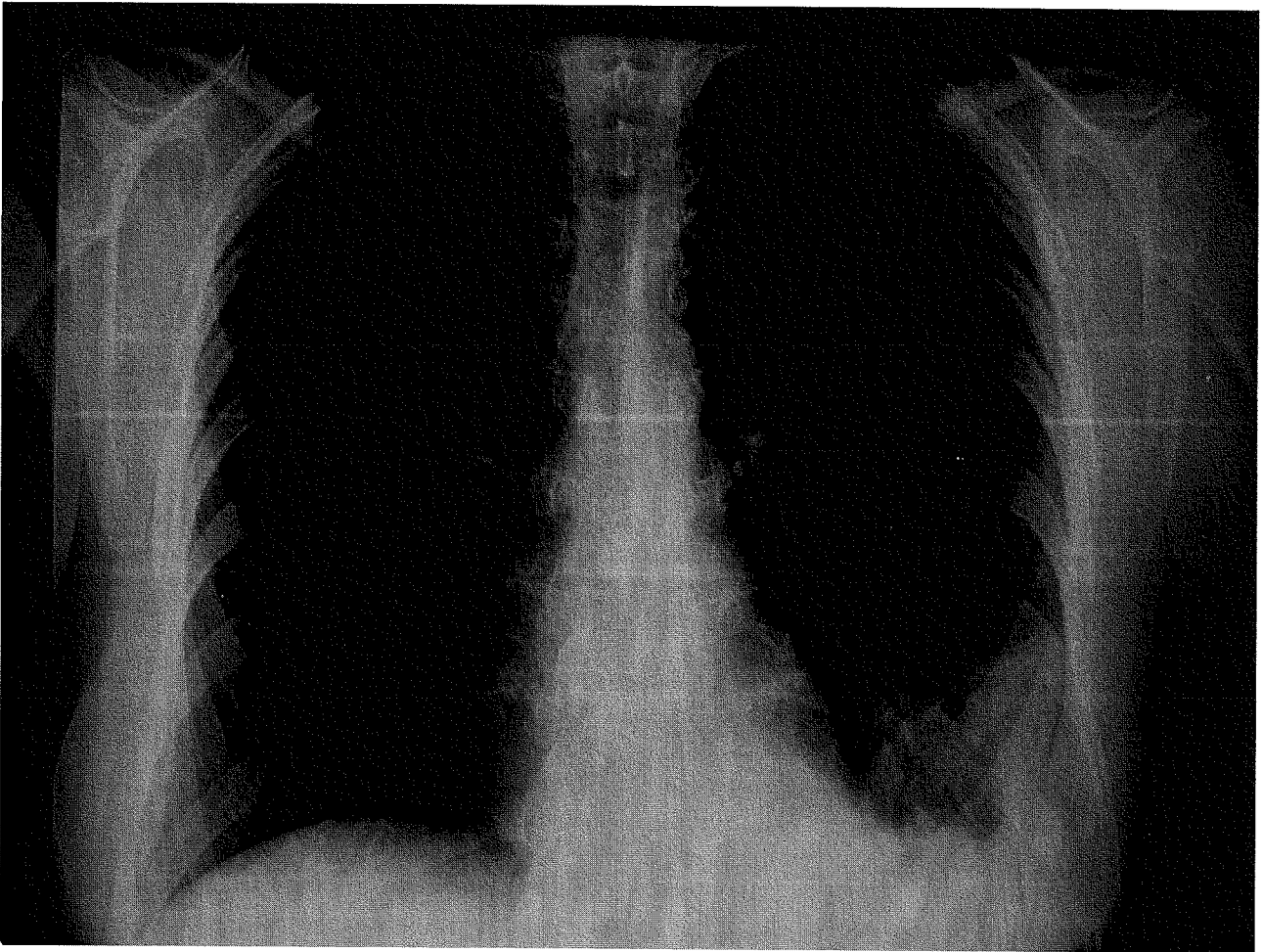
Ils ont tous une activité antivirale et ce sont aussi des médiateurs intercellulaires capables de moduler plusieurs fonctions biologiques majeures comme le contrôle de la prolifération et de la différenciation cellulaire, ou l'activation de certains lymphocytes.

Ces dernières années, de nombreuses études in vitro et in vivo ont montré que les interférons humains étaient capables d'inhiber la prolifération des cellules tumorales et, dans certains cas, de provoquer la mort par apoptose des cellules cancéreuses.

RP 1

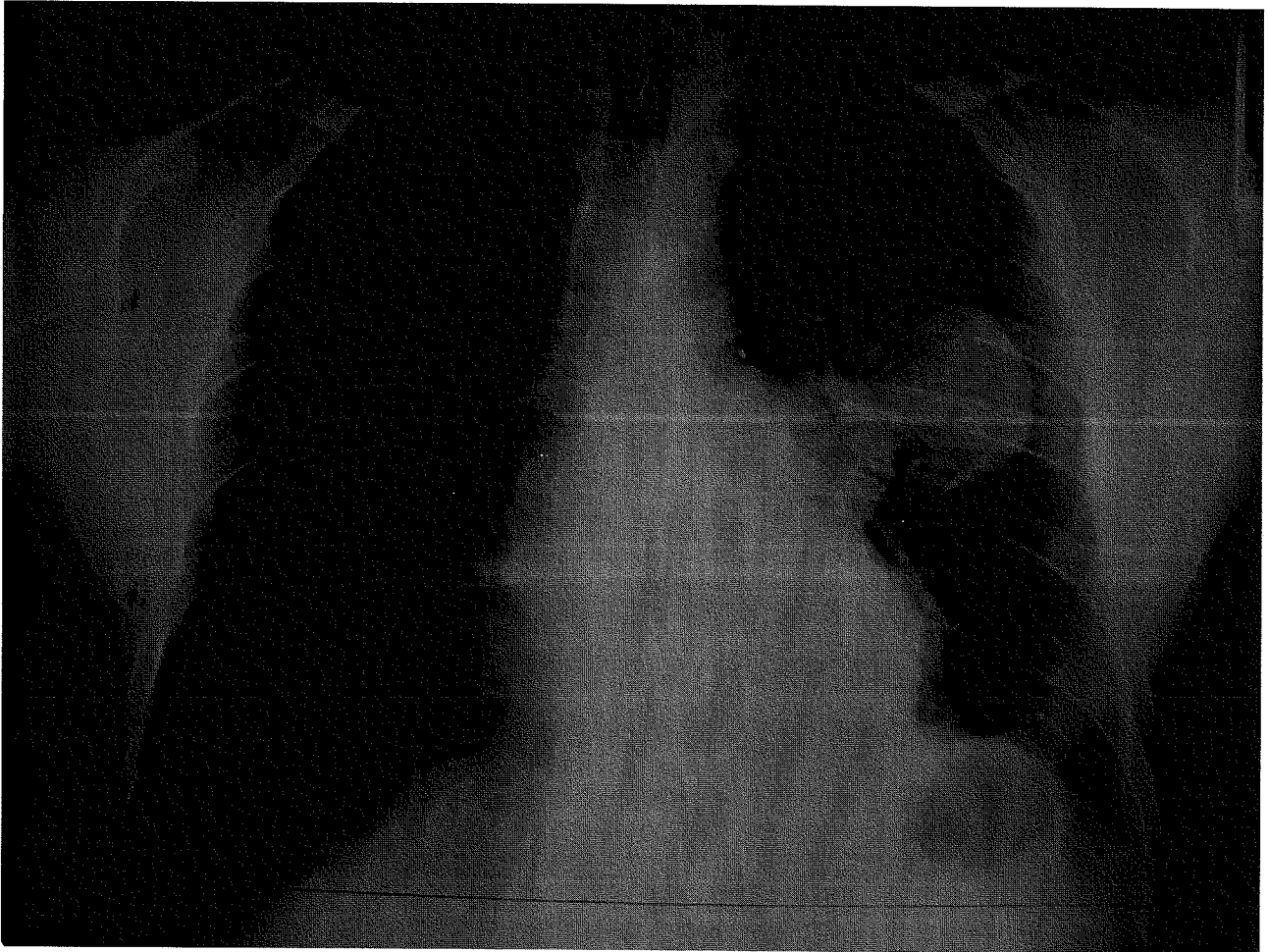

RP 2

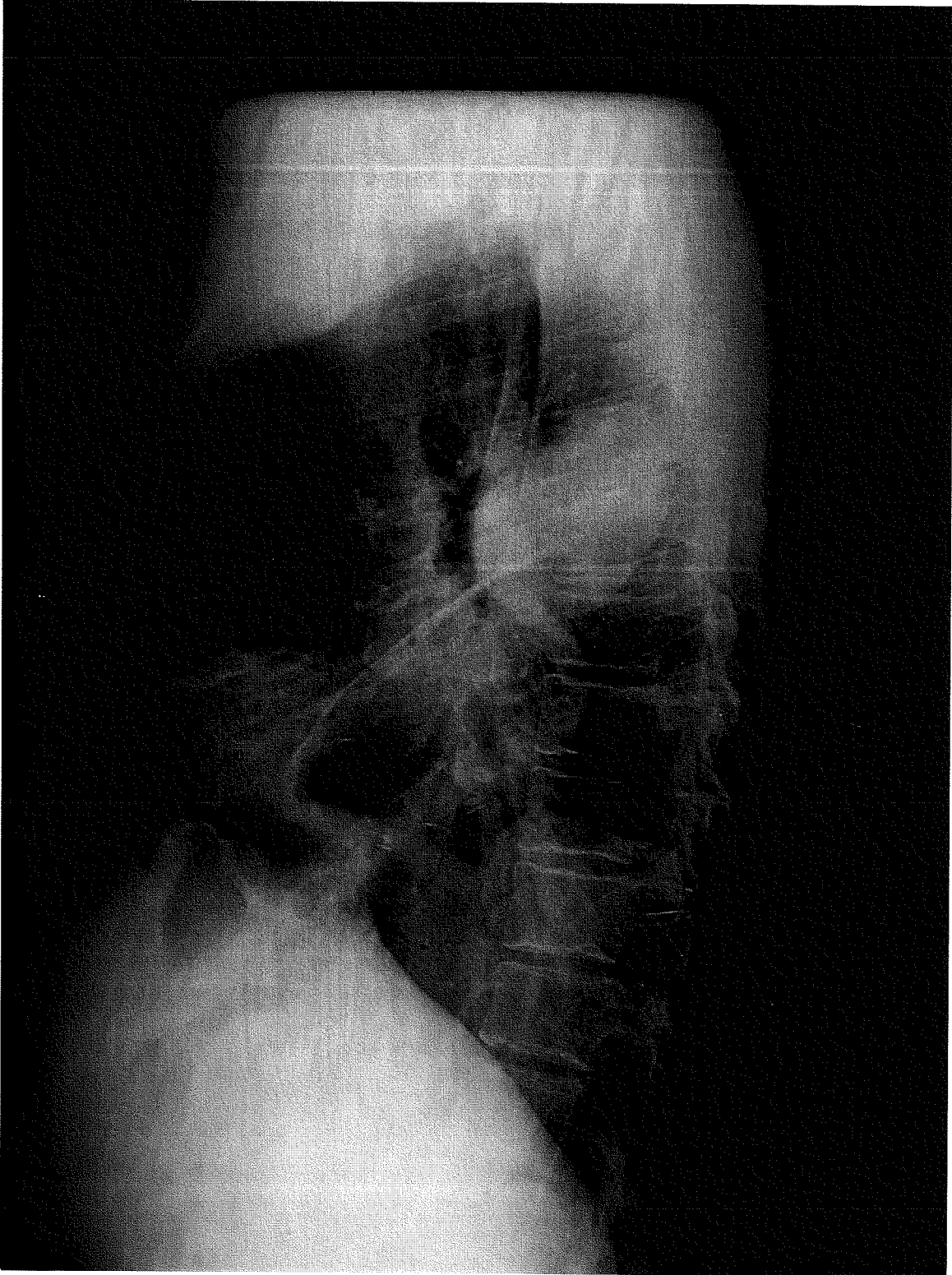




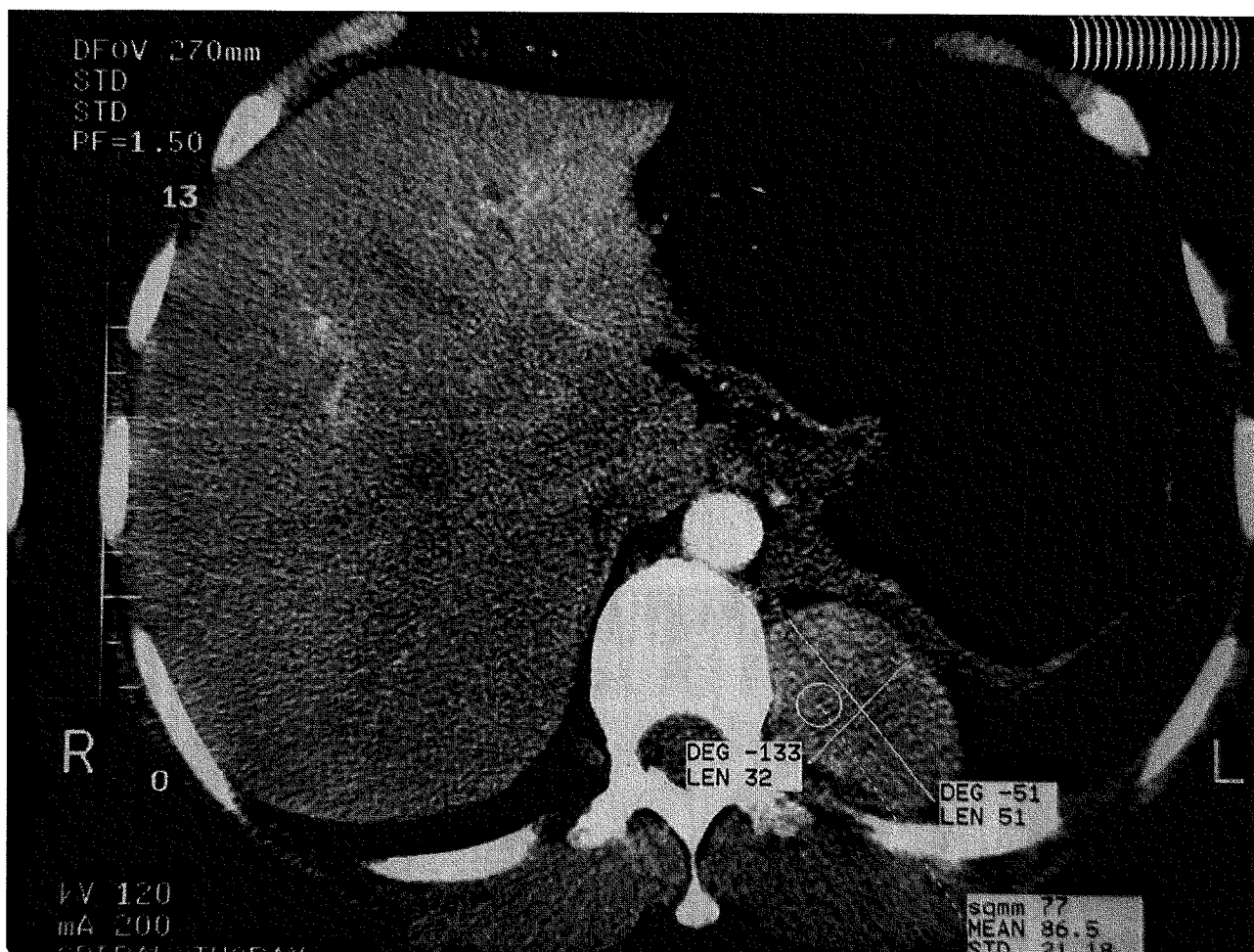RP 3



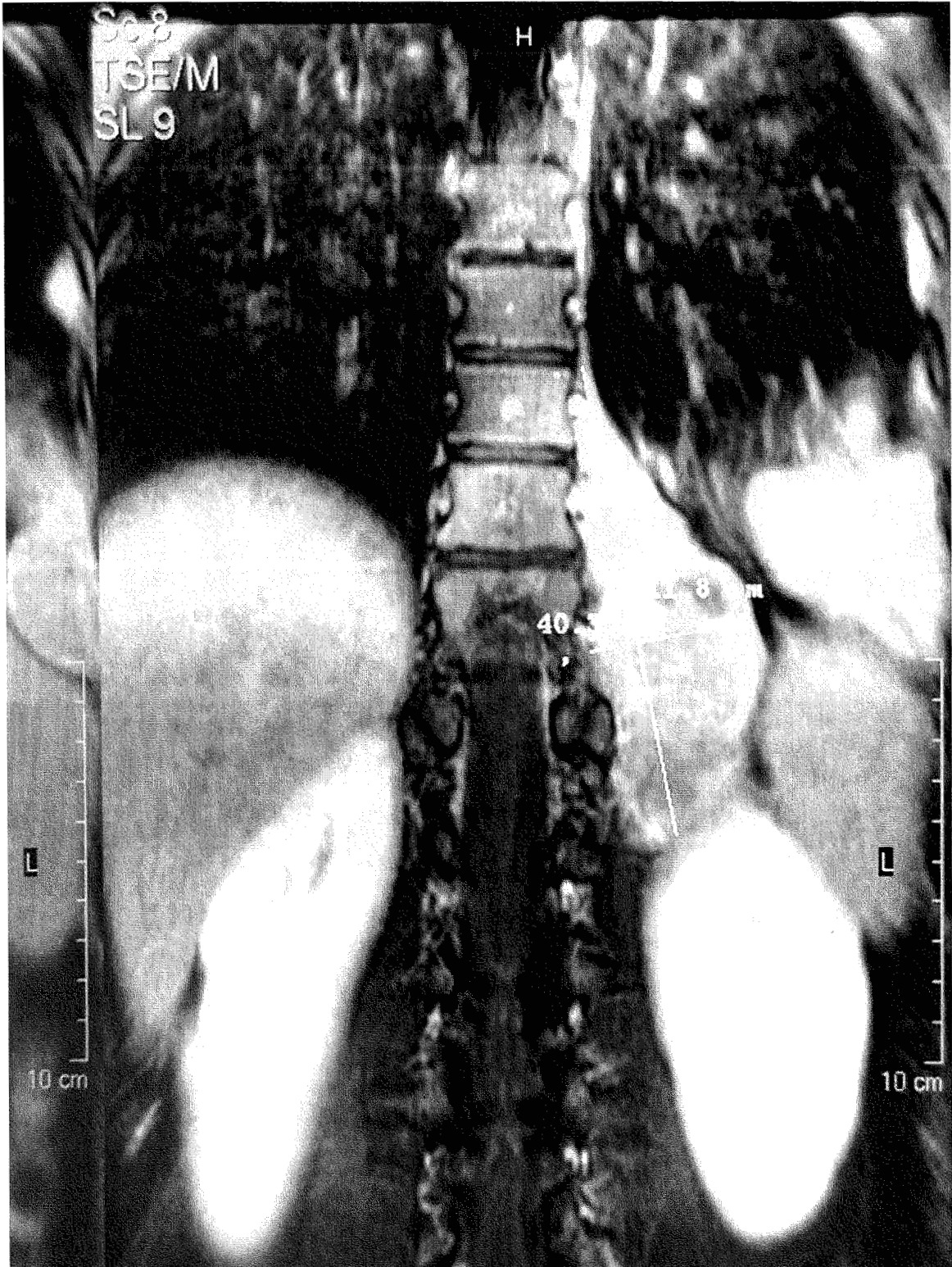
RP 4



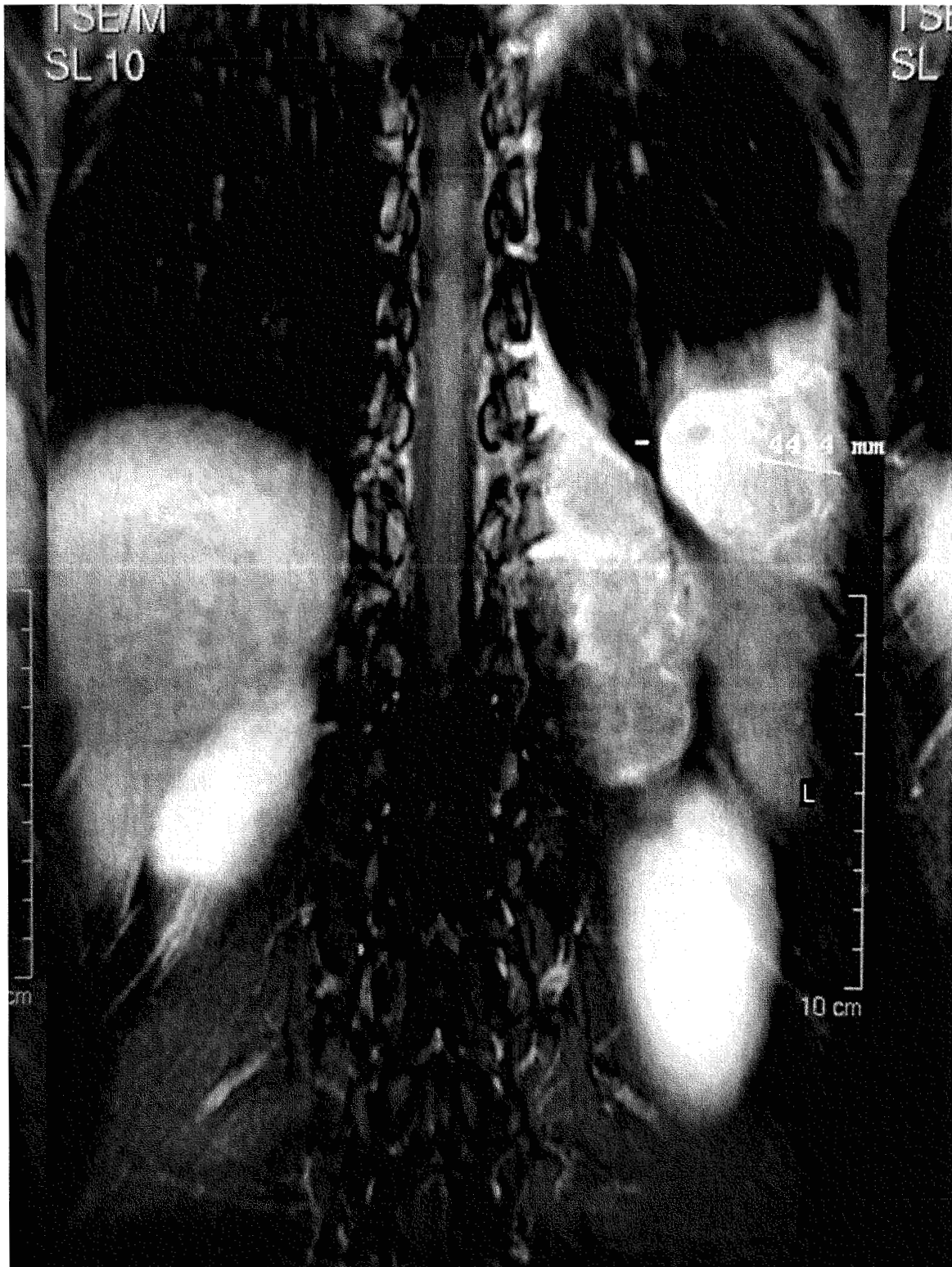
TDM 1



IRM 1



IRM 2





**Photo I**

**Biopsie de la masse tissulaire sous scanner de Mme Tel. en coloration HPS.  
Présence de petites cellules rondes, disposées en nappe et séparées par d'épais  
trousseaux collagène.**

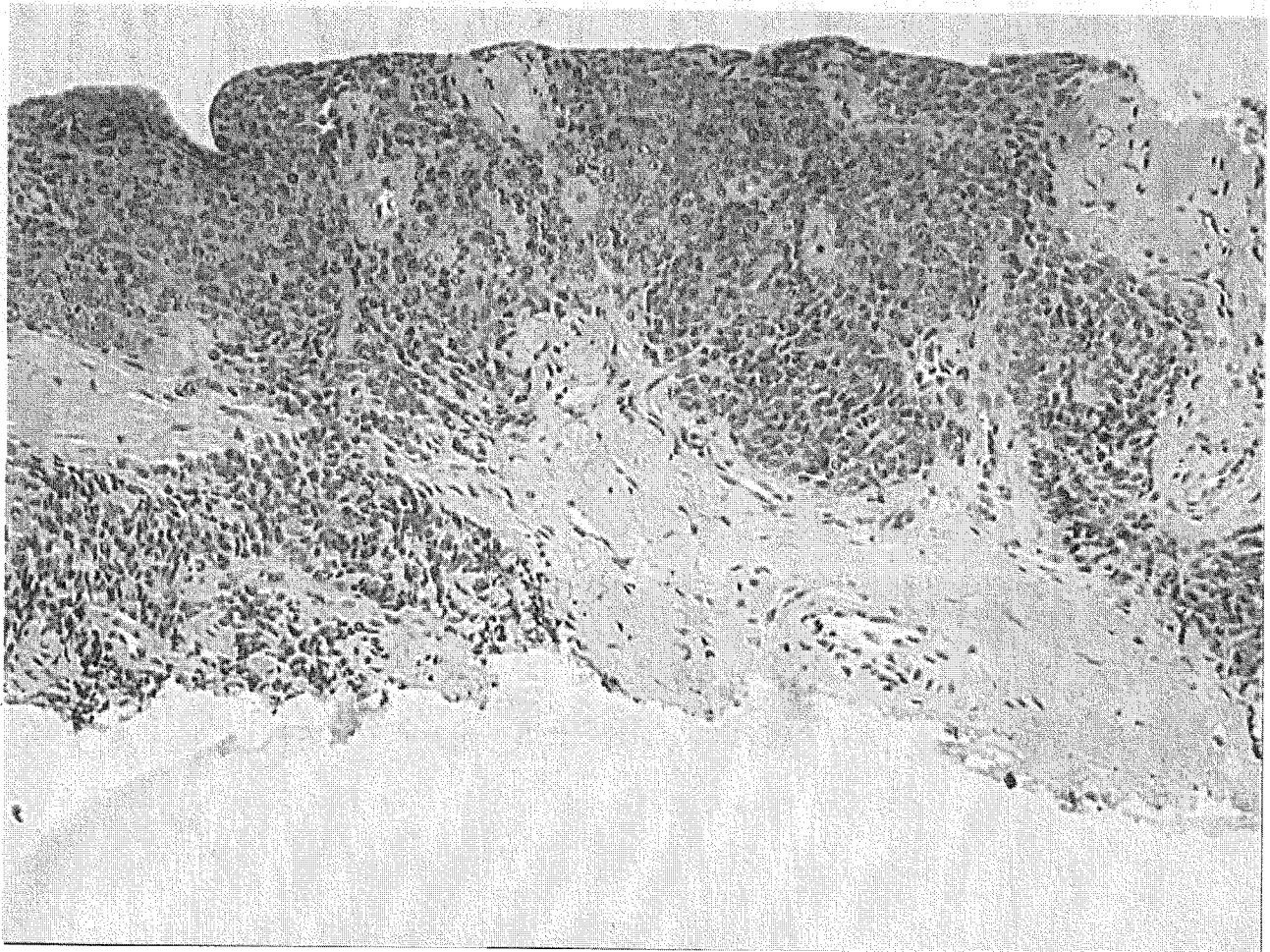
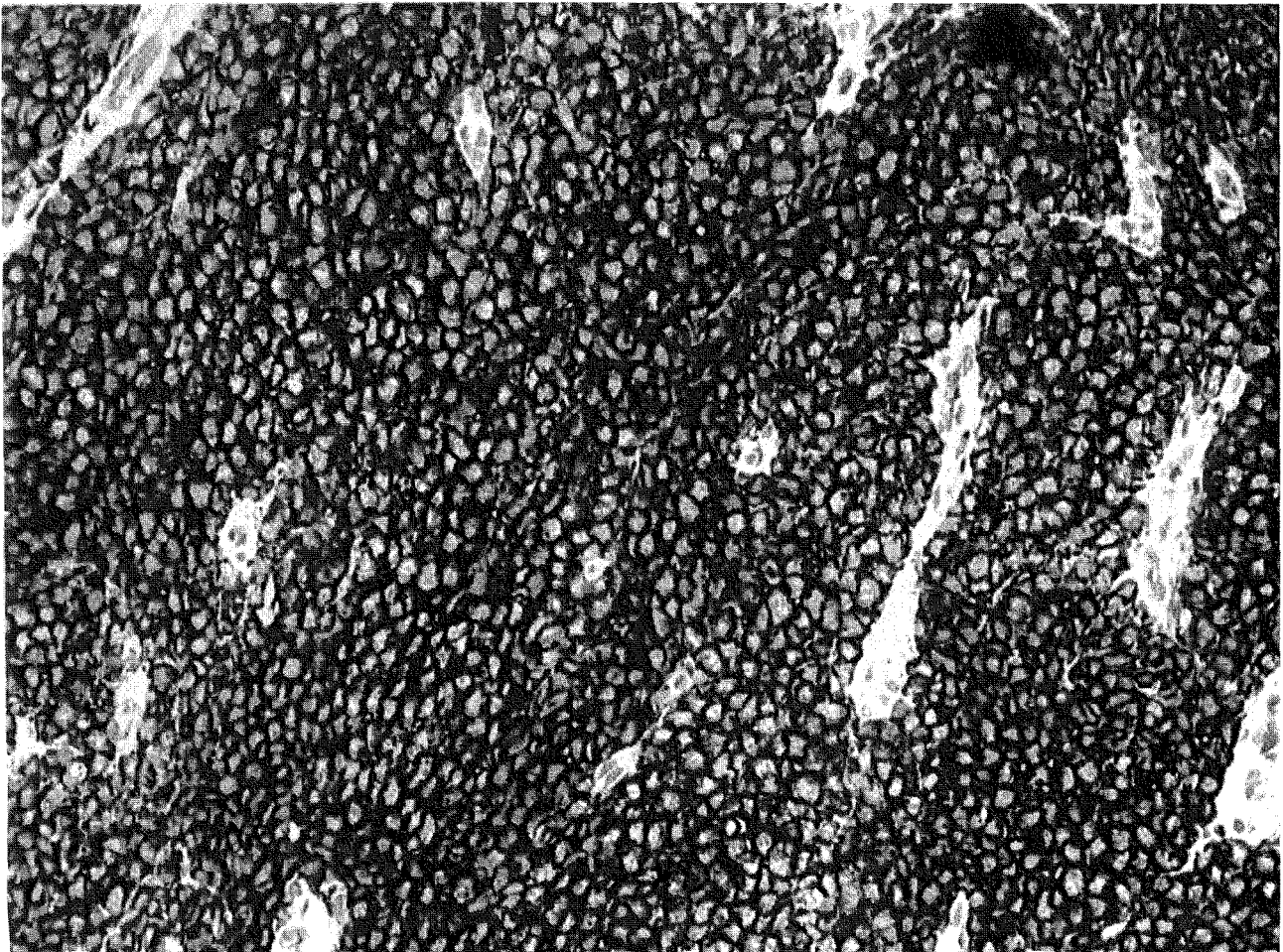



Photo II

Biopsie de la masse tissulaire sous scanner de Mme Tel. après marquage de l'antigène CD99 (protéine MIC2) : marquage en maille.





VU

LYON, le 3 avril 2003  
Le Président de Thèse

NANCY, le 4 avril 2003  
Le Doyen de la Faculté de Médecine

Mme le Professeur **V. TRILLET-LENOIR**

Professeur **J. ROLAND**

AUTORISE À SOUTENIR ET À IMPRIMER LA THÈSE

NANCY, le 14 Avril 2003

LE PRÉSIDENT DE L'UNIVERSITÉ DE NANCY 1

Professeur **C. BURLET**



## RESUME DE LA THESE

La tumeur d'Askin appartient à la famille des tumeurs neuro ectodermiques périphériques primitives. De localisation thoracique, elle est décrite initialement chez l'enfant, sa survenue chez l'adulte jeune demeure exceptionnelle. Elle est définie comme une tumeur maligne à petites cellules rondes exprimant le gène MIC2 et présentant une translocation chromosomique t(11,22) spécifique. Ses aspects cliniques et radiologiques ne sont pas spécifiques. L'évolution à type de rechute locale précoce est la plus fréquente et son pronostic est sombre à moyen terme malgré une prise en charge multidisciplinaire encore mal codifiée.

## TITRE EN ANGLAIS

Primitive peripheral neuroectodermal tumor of the thoracopulmonary area (Askin tumor) in young adult ; about two observations, review of literature.

## THESE :

MEDECINE GENERALE – ANNEE 2003

## MOTS CLES

Tumeur neuro-ectodermique périphérique primitive

Thorax

Translocation (génétique)

## INTITULE ET ADRESSE DE L'U.F.R :

Faculté de Médecine de Nancy  
9, Avenue de la Forêt de Haye  
54505 VANDOEUVRE LES NANCY Cedex