



HAL
open science

Intérêt chirurgical du traitement conservateur des dents porteuses de lésions périapicales

Nathalie Godard

► **To cite this version:**

Nathalie Godard. Intérêt chirurgical du traitement conservateur des dents porteuses de lésions périapicales. Sciences du Vivant [q-bio]. 1990. hal-01731745

HAL Id: hal-01731745

<https://hal.univ-lorraine.fr/hal-01731745v1>

Submitted on 14 Mar 2018

HAL is a multi-disciplinary open access archive for the deposit and dissemination of scientific research documents, whether they are published or not. The documents may come from teaching and research institutions in France or abroad, or from public or private research centers.

L'archive ouverte pluridisciplinaire **HAL**, est destinée au dépôt et à la diffusion de documents scientifiques de niveau recherche, publiés ou non, émanant des établissements d'enseignement et de recherche français ou étrangers, des laboratoires publics ou privés.



AVERTISSEMENT

Ce document est le fruit d'un long travail approuvé par le jury de soutenance et mis à disposition de l'ensemble de la communauté universitaire élargie.

Il est soumis à la propriété intellectuelle de l'auteur. Ceci implique une obligation de citation et de référencement lors de l'utilisation de ce document.

D'autre part, toute contrefaçon, plagiat, reproduction illicite encourt une poursuite pénale.

Contact : ddoc-theses-contact@univ-lorraine.fr

LIENS

Code de la Propriété Intellectuelle. articles L 122. 4

Code de la Propriété Intellectuelle. articles L 335.2- L 335.10

http://www.cfcopies.com/V2/leg/leg_droi.php

<http://www.culture.gouv.fr/culture/infos-pratiques/droits/protection.htm>

Dble

LITRES

MENTION HONORABLE

THESE

pour le

DOCTORAT EN CHIRURGIE DENTAIRE

par

Nathalie GODARD

née le 2 Mars 1965 à METZ (MOSELLE)

**INTERET CHIRURGICAL DU TRAITEMENT
CONSERVATEUR DES DENTS PORTEUSES
DE LESIONS PERIAPICALES.**

présentée et soutenue publiquement le

1 JUN 1990

Examineurs de la Thèse : M. S. DURIVAUX
M. D. VIENNET,
M. P. WATTEAU,

Professeur..... Président
Maître de conférences....
Assistant JURY





104 037401 9

THESE

TRES
MENTION HONORABLE

pour le

DOCTORAT EN CHIRURGIE DENTAIRE

par

Nathalie GODARD

née le 2 Mars 1965 à METZ (MOSELLE)

**INTERET CHIRURGICAL DU TRAITEMENT
CONSERVATEUR DES DENTS PORTEUSES
DE LESIONS PERIAPICALES.**

présentée et soutenue publiquement le

29 JUIN 1990

Examineurs de la Thèse : M. S. DURIVAUX Professeur..... Président
 M. D. VIENNET, Maître de conférences.....
 M. P. WATTEAU, Assistant



UNIVERSITE DE NANCY I

Président Professeur M. BOULANGE

FACULTE DE CHIRURGIE DENTAIRE

*Doyen**Professeur J. VADOT**Assesseurs**Professeur S. DURIVAUX**Professeur J.P. LOUIS**Pr. Honoraires**Monsieur A. LAISNE**Monsieur R. MARGUERITE**Monsieur F. ABT*

5601	PEDODONTIE	M. J. VADOT Mme D. DESPREZ-DROZ Mle MP HALLET Mle I. LEIBUNDGUTH	Professeur des Universités Maître de Conférences Assistant Assistant
5602	ORTHOPEDIE DENTO-FACIALE	M. L. DEBLOCK M. D. CAILLEUX M. J. DURAND Mme D. KONIG-NEVELS	Maître de Conférences Assistant Assistant Assistant
5603	EPIDEM. ECON. SANTE PREV. ODONTOL. LEGALE	M. M. WEISSENBACH M. D. BETTEMBOURG	Maître de Conférences Assistant
5701	PARODONTOLOGIE	M. N. MILLER M. G. MARTIN M. P. AMBROSINI M. C. MALHER	Maître de Conférences Maître de Conférences Assistant Assistant
5702	CHIR. BUCCALE, PATHO- THERAPEUTIQUE	M. S. DURIVAUX M. D. VIENNET M. C. WANG M. J. DRAPP M. P. WATTEAU	Professeur des Universités Maître de Conférences Maître de Conférences Assistant Assistant
5703	SCIENCES BIOLOGIQUES	M. A. WESTPHAL M. G. DIDIER	Maître de Conférences Assistant
5801	ODONTOL. CONSERVATRICE	M. H. VANNESSON M. JJ. BONNIN Mme MJ. CORNILLAC-BOTTERO M. A. DZIERZYNSKI M. E. FREISMUTH Mme V. VILLISECK-AMORY	Professeur 1er grade Maître de Conférences Maître de Conférences Assistant Assistant Assistant
5802	PROTHESES (CONJ., ADJ., PART.)	M. M. VIVIER M. D. ROZENCWEIG M. JP. LOUIS M. L. BABEL M. P. ADRIEN M. C. ARCHIEN M. B. AUBRY M. J. EMERY M. N. NEVELS	Professeur 1er grade Professeur 1er grade Professeur 1er grade Maître de Conférences Assistant Assistant Assistant Assistant Assistant
5803	SC. ANATOMIQUES ET PHYSIOLOGIQUES	M. G. JACQUART M. P. MAHLER Mle C. STRAZIELLE	Professeur des Universités Maître de Conférences Assistant

Le 20 Avril 1990

*Par délibération en date du 11 Décembre 1972,
la Faculté de Chirurgie Dentaire a arrêté que les
opinions émises dans les dissertations qui lui
seront présentées doivent être considérées comme
propres à leurs auteurs et qu'elle n'entend leur
donner aucune approbation ni improbation.*

A NOTRE PRESIDENT DE THESE

Monsieur le Professeur Serge DURIVAUX

Professeur à la Faculté de Chirurgie dentaire de Nancy

Docteur en Sciences Odontologiques

Nous avons eu le privilège de pouvoir bénéficier de vos compétences, de vos conseils et de votre disponibilité au service de Chirurgie Maxillo-faciale de l'hôpital central de Nancy.

Veillez trouver ici l'expression de notre profonde reconnaissance et de nos remerciements.

A NOTRE JUGE ET DIRECTEUR DE THESE

Monsieur le Docteur Daniel VIENNET
Maître de conférences à la Faculté de
Chirurgie dentaire de Nancy
Docteur en Sciences Odontologiques

Qui nous a fait l'honneur d'accepter de
diriger et de juger notre travail.

Pour la bienveillance qu'il nous a
accordée , pour la qualité de son
enseignement , qu'il trouve ici le
témoignage de notre reconnaissance.

A NOTRE JUGE

Monsieur le Docteur Patrick WATTEAU

Docteur en Chirurgie Dentaire

Assistant du département de Pathologie et Thérapeutique
à la Faculté de Chirurgie dentaire de Nancy

Qui a bien voulu faire partie de
notre Jury.

Qu'il trouve ici l'expression de nos
vifs remerciements.

A mes parents,

Qu'ils trouvent ici l'expression de toute
mon affection et de ma reconnaissance.

A Christian,

Pour son soutien et ses conseils.

A mon frère Arnaud.

A toute ma famille.

A tous mes amis.

A Saïd,

Qui m'a donné envie de réaliser ce travail.

PLAN

PREMIERE PARTIE

LE PERIAPEX

1. Introduction

2 Le schéma de Kuttler

3. Histophysiologie du périapex

- 3.1. Rappels embryologiques
- 3.2. L'os alvéolaire
- 3.3. Le ciment
- 3.4. Le desmodonte
- 3.5. Les éléments conjonctifs

4. La lésion inflammatoire

- 4.1. Inflammation pulpaire
- 4.2. Extension périapicale
 - 4.2.1. Granulome périapical
 - 4.2.1.1. Développement
 - 4.2.1.2. Anatomie pathologique
 - 4.2.1.3. Bactériologie
 - 4.2.2. Epithéliogranulome
 - 4.2.3. Kyste périapical
 - 4.2.3.1. Pathogénie
 - 4.2.3.2. Histopathologie
 - 4.2.3.3. Expansion

5. Réponse immunologique

- 5.1. Notion d'immunologie
 - 5.1.1. L'antigène
 - 5.1.2. Le système lymphoïde
 - 5.1.3. Les réactions immunitaires
- 5.2. Caractères immuns du granulome périapical
- 5.3. Caractères immuns du kyste périapical

6. Conclusion

DEUXIEME PARTIE

LE TRAITEMENT CHIRURGICAL

1. Introduction

2. Bilan préopératoire

2.1. Examen clinique

- 2.1.1. Etat général et coopération du patient
- 2.1.2. Examen local et loco-régional
- 2.1.3. Examen de la dent

2.2. Examen radiologique

- 2.2.1. Intérêts
- 2.2.2. Clichés utilisés

2.3. Examens de laboratoire

2.4. Symptomatologie

2.4.1. Clinique

- 2.4.1.1. Signes objectifs
- 2.4.1.2. Signes subjectifs

2.4.2. Radiologique

- 2.4.2.1. Diagnostic positif
- 2.4.2.2. Diagnostic différentiel

2.5. Attitude thérapeutique

- 2.5.1. Indications du traitement non conservateur
- 2.5.2. Indications du traitement endodontique seul
- 2.5.3. Choix d'une technique chirurgicale conservatrice
 - 2.5.3.1. La résection apicale
 - 2.5.3.2. L'amputation radiculaire
 - 2.5.3.3. La réimplantation après extraction intentionnelle
 - 2.5.3.4. La marsupialisation

3. Les techniques chirurgicales de conservation

3.1. Chirurgie apicale

3.1.1. Soins et médicaments préopératoires

3.1.2. Instruments utilisés

3.1.3. Etapes opératoires

3.1.4. Soins postopératoires

3.1.5. Compléments : techniques particulières

3.1.5.1. Résections apicales des dents pluri-
radiculées

3.1.5.2. Utilisation du laser

3.1.5.3. Obturation rétrograde à la gutta-percha

3.2. Amputation radiculaire

3.2.1. Soins et médicaments préopératoires

3.2.2. Intervention chirurgicale

3.2.3. Soins postopératoires

3.3. Marsupialisation

3.4. Réimplantation après extraction intentionnelle

3.4.1. Soins et médicaments préopératoires

3.4.2. Etapes opératoires

3.4.3. Soins postopératoires

3.4.4. Technique particulière :

Réimplantation transfixiée d'après Kirschner

TROISIEME PARTIE

EVALUATION DES RESULTATS THERAPEUTIQUES

- 1. Introduction**
- 2. Critères histologiques**
- 3. Critères cliniques**
- 4. Critères radiologiques**
 - 4.1. Classification de Rud et Andreasen
 - 4.2. Classification de Strindberg
 - 4.3. Intérêt de la tomographie
- 5. Corrélation entre ces différents critères**
 - 5.1. Critères histologiques - critères radiographiques
 - 5.2. Signes cliniques - critères radiographiques
- 6. Etude de la réparation périapicale**
 - 6.1. Expérimentation chez l'animal
 - 6.1.1. Cicatrisation apicale après apicectomies
 - 6.1.2. Observations histologiques après extractions-réimplantations intentionnelles
 - 6.2. Suivi thérapeutique chez l'homme
 - 6.2.1. Quelques résultats après extractions-réimplantations intentionnelles
 - 6.2.2. Evaluation des résultats après chirurgie apicale

INTRODUCTION

La pathologie apicale est un écueil fréquent auquel se heurte le chirurgien dentiste.

Cette pathologie, dont la cause est, dans la plupart des cas, une dent nécrotique ou présentant un traitement canalaire insuffisant, se manifeste par un granulome ou un kyste.

La chirurgie donne la possibilité de supprimer immédiatement ces foyers pouvant retentir à distance à plus ou moins long terme, et créer des complications générales graves.

Les techniques décrites dans cet exposé sont celles qui permettent la conservation de tout ou partie de l'organe dentaire.

De plus, ces interventions autorisent dans certains cas la confection de prothèses scellées, évitant au patient le port d'une prothèse amovible lorsque la dent concernée se trouve en extrémité d'arcade.

C'est en raison de ces critères, connus depuis longtemps puisque déjà en 1888, Graysson écrivait que toutes les dents porteuses de lésions périapicales sont susceptibles d'être traitées chirurgicalement, que nous avons décidé de développer ce sujet en tenant compte des données actuelles : "Intérêt chirurgicale du traitement conservateur des dents porteuses de lésions périapicales".

Après un rappel histopathologique de la région apicale, nous abordons dans une deuxième partie les indications et les différentes techniques du traitement chirurgical.

La troisième partie de ce travail rapporte les résultats thérapeutiques obtenus à partir d'expérimentations faites sur l'animal et de suivis à longs termes chez l'homme.

Enfin quelques cas cliniques viennent illustrer cet exposé.

PREMIERE

PARTIE

LE PERIAPEX

1. INTRODUCTION

Le périapex est le cadre de l'atteinte apicale. Nous allons dans une première partie exposer les différents éléments anatomiques le constituant puis leur physiologie. Ceci nous permettra de mieux comprendre les nombreux phénomènes histopathologiques aboutissant à la lésion inflammatoire de la zone périapicale. Les différents aspects de la lésion apicale seront ensuite développés. Enfin nous aborderons quelques notions d'immunologie qui semblent à l'heure actuelle jouer un rôle fondamental dans le mécanisme évolutif de cette pathologie.

2. SCHEMA DE KUTTLER

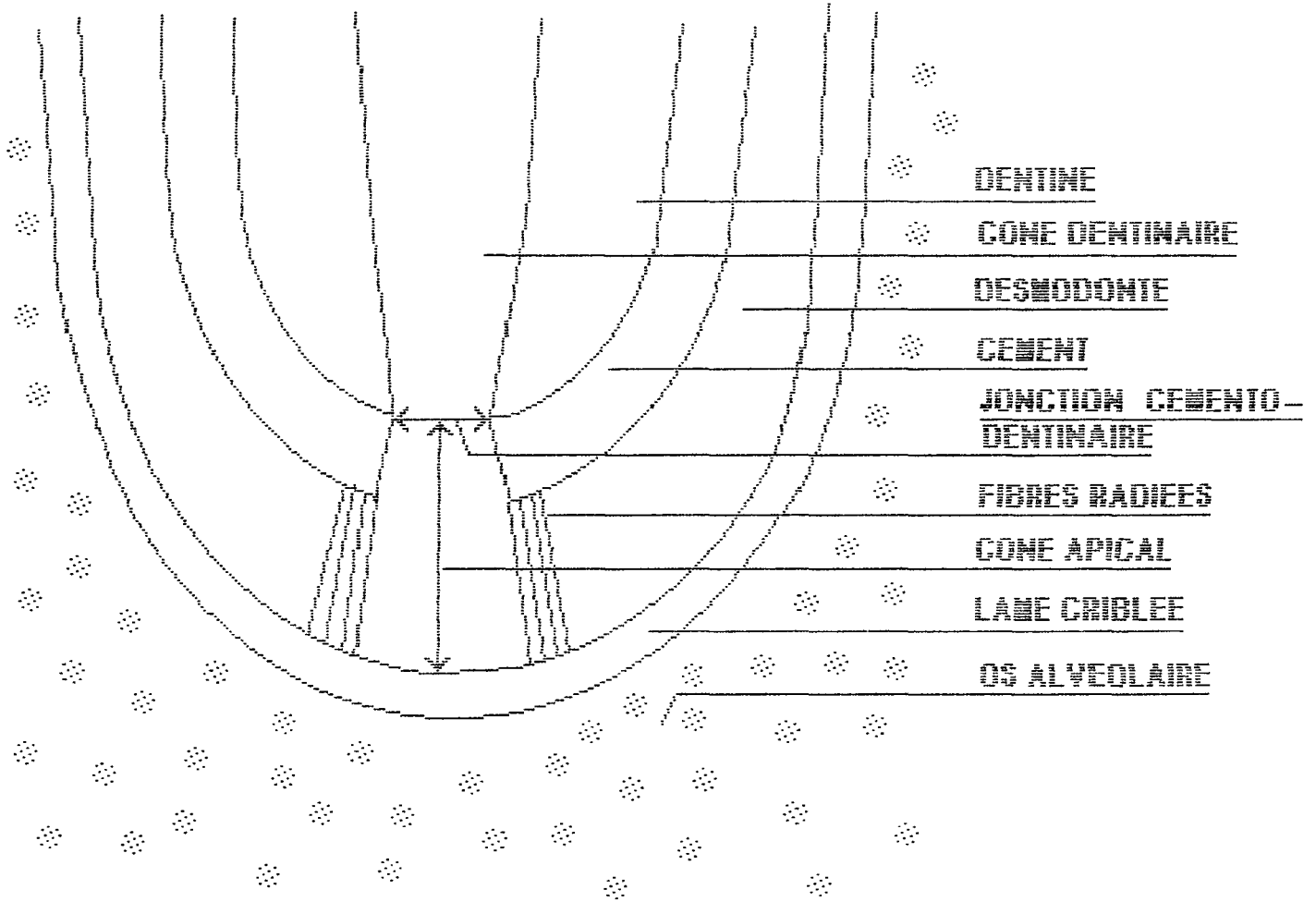
Le périapex est formé par :

- *le 1/3 apical de la racine dentaire,*
- *l'espace de Black,*

limité par l'extrémité de la racine, coiffé de ciment cellulaire et acellulaire, et par la corticale du fond de la cavité alvéolaire. Il contient :

- * l'orifice apical ou foramen
- * le pédicule d'innervation et de vascularisation
- * les faisceaux ligamentaires unissant le ciment apical à la corticale osseuse alvéolaire.

Les travaux de Kuttler ont permis d'établir des précisions sur l'anatomie de cette région qui forme deux cônes: l'un dentinaire, dont le sommet se situe à la jonction cémento-dentinaire et dont la base est cervicale, l'autre cémentaire, inversé par rapport au premier, dont le sommet se situe à la jonction cémento-dentinaire et dont la base correspond au foramen apical (ce dernier est appelé cône apical).



ANATOMIE DENTITAIRE (M. A. SUTTER)

L'espace de Black est constitué d'un tissu conjonctif fibreux richement vascularisé et innervé, qui contribue avec le reste du ligament alvéolo-dentaire, ou desmodonte, au rattachement de la racine dentaire à l'os alvéolaire.

- l'os alvéolaire,

qui entoure cette zone, et dont la corticale osseuse est unie à ces éléments par des fibres ligamentaires.

Le périapex constitue bien une unité fonctionnelle, où toutes les composantes que nous allons étudier plus précisément dans le chapitre suivant sont liées par des fibres et des vaisseaux.

L'espace de Black assure le métabolisme des tissus durs que sont la dent d'un côté, et l'os alvéolaire de l'autre.

Ce centre nourricier, véritable carrefour tissulaire possède sa pathologie propre et répond spécifiquement aux différents stimuli mécaniques et chimiques. (25, 17, 39)

3. HISTOPHYSIOLOGIE DU PERIAPEX

3.1. Rappels embryologiques

La variété des différents composants de la zone périapicale et leur interdépendance rendent difficile l'abord histophysiologique de cette région si nous ne connaissons pas certaines notions d'embryologie.

* L'édification des tissus péri-radiculaires qui vont former l'ancrage de la dent, c'est à dire le ciment, l'os alvéolaire, et le desmodonte, se réalise à partir d'une entité : le sac folliculaire.

Les cellules de sa partie interne se différencient en cémentoblastes, celles de sa partie externe en ostéoblastes, et sa partie intermédiaire donne le ligament alvéolo-dentaire.

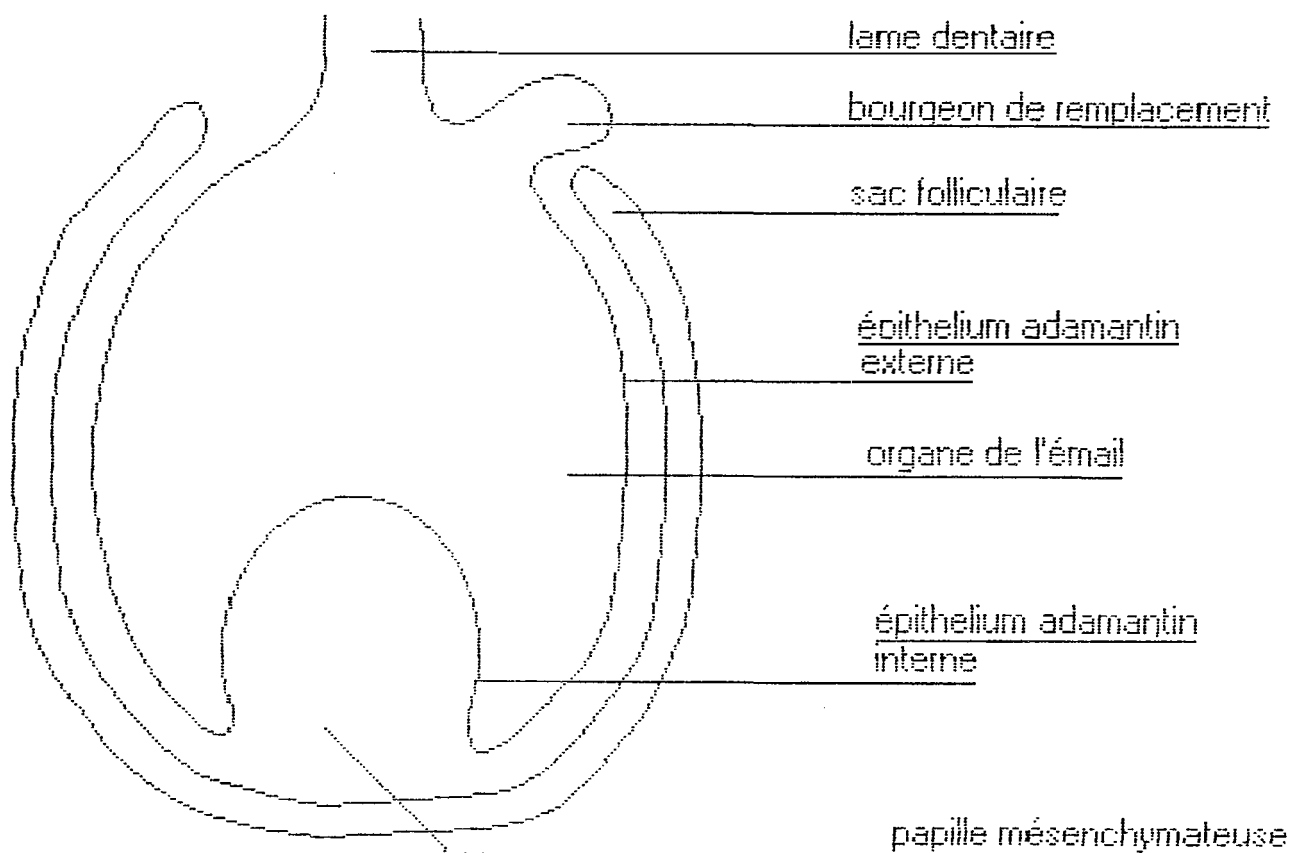
* Un autre élément très important à considérer est la gaine épithéliale de Hertwig, qui entre dans le cadre du développement de l'organe de l'émail.

Son évolution, dans certains cas donne naissance à diverses formations pathologiques.

Cette structure correspond à la zone de réflexion, où l'épithélium adamantin externe se replie pour former l'épithélium adamantin interne. Elle permet la formation de la dentine radulaire. Au fur et à mesure de l'élaboration de celle-ci, on assiste à une dégénérescence de ses cellules.

Ce qu'il en reste constitue les débris épithéliaux de Malassez, qui vont rester inclus dans le ligament desmodontal.

Pour des raisons inconnues, ou bien par réponse à un geste iatrogène, ces cellules peuvent être réactivées et donner ainsi une composante épithéliale à un granulome déjà existant, le transformant alors en kyste radulaire. (46)



AU STADE DE LA CLOCHE DENTAIRE

3.2. L'os alvéolaire

Il fait partie intégrante du système parodontal, c'est à dire du complexe d'ancrage péri-radriculaire.

S'il n'existe pas de limites anatomiques entre le corps des maxillaires et l'os alvéolaire, c'est sa spécificité fonctionnelle qui permet de le caractériser et de l'individualiser.

Aussi, sa structure histologique lui conférant une grande labilité, c'est l'élément le plus lésé quantitativement dans la lésion périapicale.

* *Les cellules propres de l'os.*

Ce sont les ostéoblastes, les ostéocytes, les cellules bordantes et les ostéoclastes.

Les ostéoblastes dérivent des cellules mésenchymateuses du sac folliculaire. Ils vont sécréter une matrice ostéoïde. Au cours de cette activité leur pôle de sécrétion peut s'inverser, la cellule se trouvant ainsi incluse dans le matériel extracellulaire.

Elle devient alors un ostéocyte, qui se trouve emprisonné dans le tissu osseux au fur et à mesure de la minéralisation de la matrice organique.

Les cellules bordantes seraient des cellules ostéogéniques potentielles. "Les surfaces quiescentes osseuses, où se produit l'activation, sont recouvertes de ces cellules très aplaties, qui dérivent des ostéoblastes" (J.L.SAFFAR,1986). Elles interviendraient dans le remodelage normal et pourraient participer au recrutement des ostéoclastes en sécrétant des substances chimiotactiques. Elles se rétractent pour laisser les surfaces libres aux ostéoclastes.

Le troisième constituant cellulaire est l'ostéoclaste. Il dérive des cellules sanguines monocytaires. En libérant des enzymes protéolytiques pour dissoudre la matière organique et des substances chélatantes pour dissoudre les sels minéraux, il est responsable de la résorption osseuse aboutissant à la création de lacunes médullaires.

* *Les lacunes médullaires.*

Elles sont constituées de tissu conjonctif lâche. Elles vont amener, ainsi que les passages nourriciers une importante vascularisation interne à l'os, facilitant le processus d'apposition ou de résorption.

* *Les travées minéralisées.*

Elles se situent autour des lacunes médullaires. Elles sont formées essentiellement d'os haversien dont les ostéons s'imbriquent les uns dans les autres.

On comprend donc que l'activité métabolique de résorption et d'apposition osseuse fait de l'os alvéolaire le siège de remaniements continus, que ce soit pendant la croissance ou sous l'effet de certaines sollicitations fonctionnelles ou pathologiques. (7, 45, 61)

3.3 Le ciment

Il recouvre la racine des dents. Les cémentoblastes dérivant des cellules mésenchymateuses du sac folliculaire vont élaborer un substrat matriciel. Au fur et à mesure de leur sécrétion, ils reculent derrière cette matrice cémentoïde.

* *Cément acellulaire.*

Il y a formation de ciment acellulaire, ou fibrillaire, si les cémentoblastes restent en surface lors de ce processus. Il est traversé par des fibres desmodontales qui y sont incluses lors de son apposition.

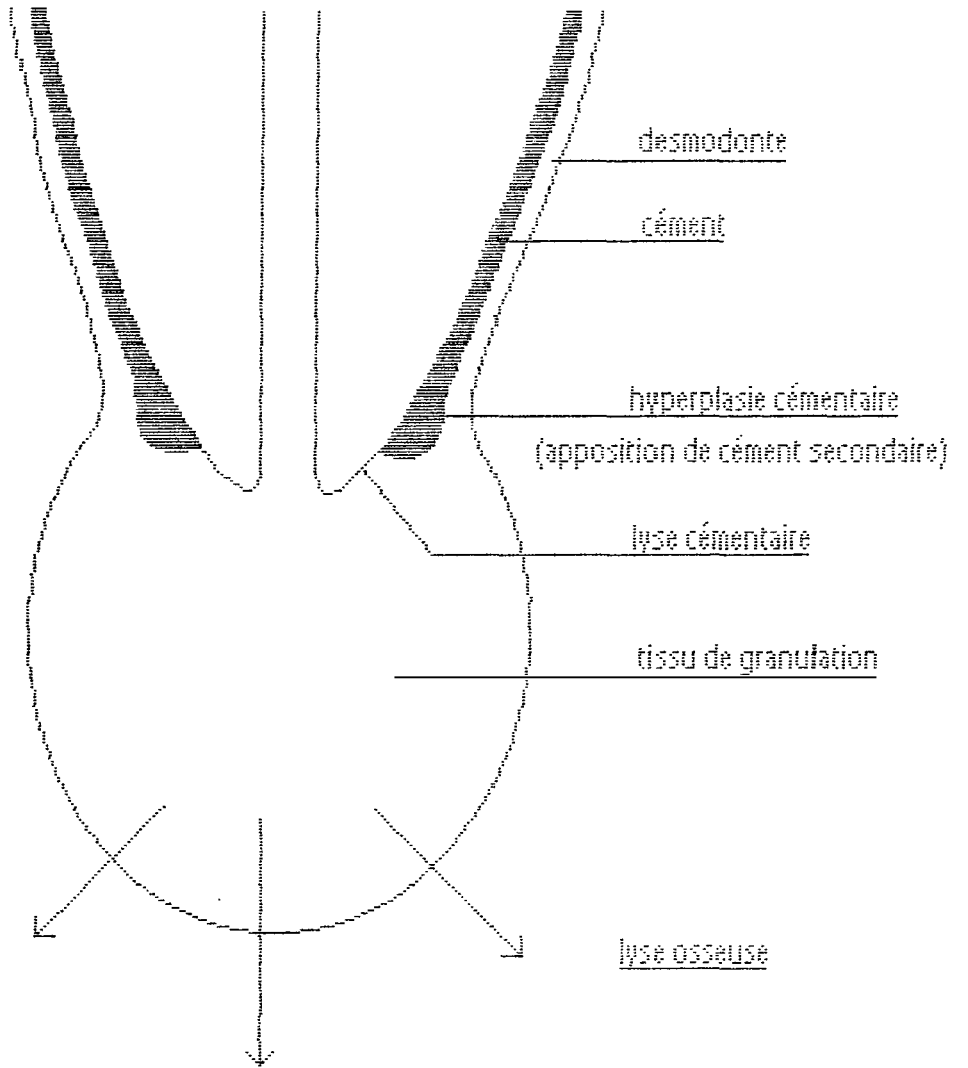
* *Cément cellulaire.*

Si au contraire les cémentoblastes se retrouvent emmurés lors de la minéralisation de la matrice cémentoïde, ils deviennent des cémentocytes appartenant au ciment cellulaire, ou ostéocément, ou encore ciment secondaire car ce ciment est le dernier formé.

Il recouvre donc le ciment acellulaire, et prédomine dans la région apicale, prolongeant ainsi la taille de la dent. En effet il augmente avec l'âge pouvant atteindre jusqu'à six cents microns d'épaisseur. Le ciment cellulaire est le siège d'échanges métaboliques.

* *Remaniements cémentaires.*

Black, cité par Marmasse, écrivait en 1919 :
 "Le ciment est un tissu dépourvu de circulation sanguine et de pouvoir réparateur, ou de rejeter une partie morte de soi-même; par suite le ciment mort devient un irritant pour le tissu adjacent."



1. 2. 3. 4. 5. 6. 7. 8. 9. 10. 11. 12. 13. 14. 15. 16. 17. 18. 19. 20. 21. 22. 23. 24. 25. 26. 27. 28. 29. 30. 31. 32. 33. 34. 35. 36. 37. 38. 39. 40. 41. 42. 43. 44. 45. 46. 47. 48. 49. 50. 51. 52. 53. 54. 55. 56. 57. 58. 59. 60. 61. 62. 63. 64. 65. 66. 67. 68. 69. 70. 71. 72. 73. 74. 75. 76. 77. 78. 79. 80. 81. 82. 83. 84. 85. 86. 87. 88. 89. 90. 91. 92. 93. 94. 95. 96. 97. 98. 99. 100.

Si l'absence de lacunes médullaires dans le ciment fait de celui-ci, un élément moins labile que l'os, il ne faut pas négliger pour autant l'existence de remaniements.

Depuis les conclusions de Black, on a mis en évidence grâce aux isotopes radioactifs, les échanges métaboliques qui ont lieu au sein même du ciment cellulaire. Les cellules qu'il contient, actives et dynamiques, constituent véritablement des "couches vivantes".

Les remaniements cémentaires d'apposition ou de résorption se manifestent en réponse à des sollicitations locales. L'activation cellulaire peut être induite par les forces occlusales transmises, ou par un environnement inflammatoire. Avec l'apparition d'une zone congestive périapicale, le dépôt néocémentaire s'arrête à l'endroit même où existe l'inflammation. Le phénomène contraire peut se produire, une hypercémentose se développe alors à la limite de la zone inflammatoire formant des remblais annulaires (Marmasse). Si la lésion est ancienne, les deux phénomènes sont bien marqués et visibles radiographiquement. (Voir le schéma page précédente). (47, 7, 39)

3.4. Le desmodonte

La structure histologique du desmodonte est celle d'un tissu conjonctif, avec une prédominance de fibres de collagène. Il est richement vascularisé et innervé, surtout dans sa portion apicale.

* *Les fibres.*

Ces fibres de collagène non élastiques sont reliées à l'os dans la partie externe, et sont insérées dans le ciment, adjacentes à la dent. Le desmodonte comporte une portion intermédiaire de fibres qui s'orientent dès la mise en fonction de la dent.

* *Les éléments cellulaires.*

On les trouve entre les fibres, dans la substance fondamentale. Ce sont les fibroblastes, dont le rôle est primordial. Ils sont capables non seulement de synthétiser les fibres conjonctives et la substance fondamentale, mais aussi de phagocyter ces mêmes éléments. De plus ils présentent à l'intérieur de leur cytoplasme, des microtubules et microfilaments qui leur donnent des propriétés de mobilité et de contractilité.

Le desmodonte comporte une population de cellules mésenchymateuses indifférenciées, venues de la circulation sanguine par diapédèse, et qui possèdent un potentiel de différenciation dans tous les éléments réparateurs du desmodonte.

Ce sont également les ostéoblastes, présents là où il y a formation osseuse; des ostéoclastes quand il existe un processus de résorption, et des cémentoblastes, à la surface du ciment.

Ces particularités feront jouer au desmodonte un rôle important dans les processus pathologiques du périapex. (39, 45)

3.5. Les éléments conjonctifs.

Les éléments conjonctifs du carrefour vasculo-nerveux de l'espace de Black forment un ensemble indissociable.

Les vaisseaux et nerfs destinés à la pulpe dentaire réalisent de nombreux réseaux et anastomoses donnant l'image d'un capuchon vasculo-nerveux situé à l'apex de la racine.

La concentration des vaisseaux et nerfs est telle que les gaines se touchent excluant presque totalement les fibres. Cependant l'espace de Black forme un tout et le desmodonte empiète légèrement sur ce confluent.

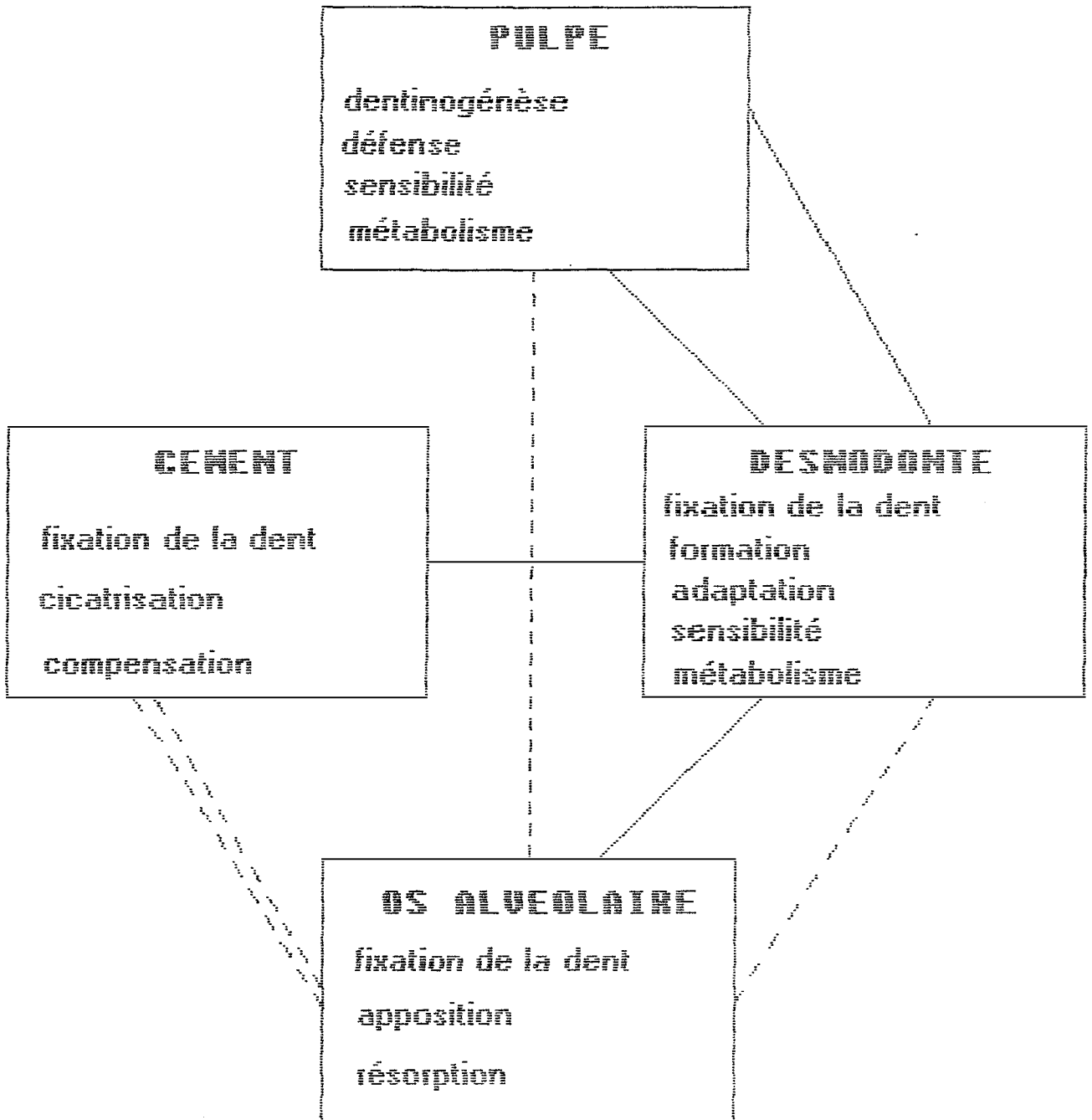
A côté des artérioles, des veinules et des capillaires sanguins, on rencontre dans ce carrefour apical de nombreuses fibrilles nerveuses myéliniques et amyéliniques. Souvent les parois externes des formations nerveuses et vasculaires sont analogues structurellement.

Cette "hyperdensité" en éléments vasculaires révèle donc l'importance du métabolisme au niveau du périapex, dont les fonctions sont schématisées page 12 . La pulpe étant en communication avec le ligament et l'os dont elle partage l'innervation et la vascularisation, toute pathologie pulpaire non traitée se répercute inmanquablement au niveau desmodontal et osseux, donnant naissance à une lésion vascularisée tel que le granulome. (39, 45)

4. LA LESION INFLAMMATOIRE

4.1. Inflammation pulpaire

Les différents stimuli mécaniques comme les microtraumatismes, ou chimiques comme la carie dentaire, vont provoquer une irritation de la pulpe et celle-ci va répondre à cette agression par une inflammation.



ANNEXES DES TISSUS DENTAIRES

(d'après Laurichesse et Santoro)

*** Phase vasculaire**

C'est la première étape du processus inflammatoire. Elle débute par une modification du calibre des vaisseaux sanguins et se poursuit par une modification du flux vasculaire. Ceci a pour conséquence une stase sanguine avec exsudat plasmatique. La viscosité devient donc plus importante à l'intérieur des vaisseaux. Il se produit au cours de cette phase une margination des leucocytes et une altération de l'endothélium vasculaire qui va leur permettre de le traverser et réaliser ainsi la "diapédèse".

*** Phase cellulaire.**

L'exsudat plasmatique et l'infiltration leucocytaire font apparaître dans le milieu extracellulaire une accumulation de substances contribuant à la défense de la pulpe contre ses agresseurs. On appelle phase cellulaire la mise en oeuvre de ces différents éléments.

L'organisme possède un double moyen de défense: les cellules qui phagocytent les germes (polynucléaires et macrophages mononucléés) et les cellules qui sécrètent des produits actifs contre les substances pathogènes, ce sont les anticorps, ou qui sécrètent des substances qui stimulent les moyens de défense. Ce dernier système appelé système lympho-plasmocytaire sera développé dans un prochain chapitre.

*** Conséquences de l'inflammation des tissus pulpaire.**

Si le processus inflammatoire apparaît comme un moyen de défense positif contre l'agent agresseur, au niveau pulpaire, du fait des conditions anatomiques, il aboutit le plus souvent à une dégénérescence tissulaire.

A ce propos, Marmasse écrit:

"Il n'y a pas égalité entre les 2 combattants: L'organisme et l'infection. L'infection risque à chaque sortie d'être vainqueur, mais ne risque jamais d'être vaincue: Le réduit où se trouve la culture est inexpugnable car la défense organique ne s'aventure pas sur un tissu mort. La réserve toxico-infectieuse qui est dans le canal et les canalicules est à l'abri."

Suite à cette phase aiguë de l'inflammation, non surmontée par la pulpe, celle-ci va passer à un état chronique créant à plus ou moins long terme des complications périapicales. (48, 67, 73)

4.2. Extension périapicale.

Les germes contenus dans le canal dentaire ne sont pas seuls en cause dans le déclenchement de la réponse apicale. Il faut impliquer aussi leur toxines extracellulaire, leurs enzymes histolytiques ainsi que tous les produits de la désintégration des graisses et des albuminoïdes, issus de la nécrose pulpaire, pouvant franchir la barrière apicale.

De plus, Jones et coll. pensent que les produits chimiques utilisés en endodontie peuvent se combiner aux restes pulpaire, développant ainsi des réactions antigéniques qui peuvent provoquer la formation d'un granulome afin de lutter contre ces substances irritantes.

Ainsi la nécrose pulpaire non traitée n'est pas seule en cause dans le développement d'une lésion apicale. Et la suppression de la pulpe par des manoeuvres endodontiques mal conduites ou sans asepsie peut engendrer les mêmes conséquences sur dent dévulpée.

4.2.1. Granulome périapical

4.2.1.1. Développement.

Il débute par une inflammation des tissus du périapex avec hyperhémie, oedème local et infiltration de cellules inflammatoires.

Au départ, la lésion est limitée au desmodonte périapical qui réagit en créant un tissu de granulation (arrivée massive de leucocytes se transformant en granulocytes), cherchant ainsi à éliminer les substances étrangères et les cellules endommagées par l'irritant. A ce stade on peut observer sur une radiographie rétroalvéolaire l'image de "l'épaississement" ligamentaire.

Cette zone congestive, n'épargnant que la trame organique des tissus durs va résorber peu à peu le tissu osseux et le granulome se constituer une "logette régulière"(C.SEBBAN,1982). On constate aussi assez fréquemment une résorption apicale lysant jusqu'aux couches les plus anciennes de ciment ainsi que la dentine sous-jacente. (64, 48, 34)

4.2.1.2. Anatomie pathologique

Macroscopiquement, le granulome périapical est une petite masse charnue d'aspect rosâtre dont le diamètre peut dépasser un centimètre. Il est accolé à la racine jusqu'à sa ligne d'insertion, au delà de laquelle les fibres desmodontales restent intactes et il est centré sur le foramen du canal. Il peut être lisse, arrondi, uni ou polylobé. Sa consistance varie de la mollesse à la rétinence.

La réaction granulomateuse révèle à l'examen microscopique une organisation histologique bien spécifique. Une capsule fibreuse en continuité avec le desmodonte circonscrit un exsudat inflammatoire où les cellules de défense sont présentes. Le tissu de granulation est composé d'un conjonctif prolifératif où l'on trouve des plasmocytes, des lymphocytes, des leucocytes polynucléaires et des histiocytes qui se transforment en macrophages selon l'intensité du processus pathologique. On observe aussi de nombreux capillaires néoformés assurant au granulome son propre métabolisme et créant quelquefois une plage hémorragique en son sein.

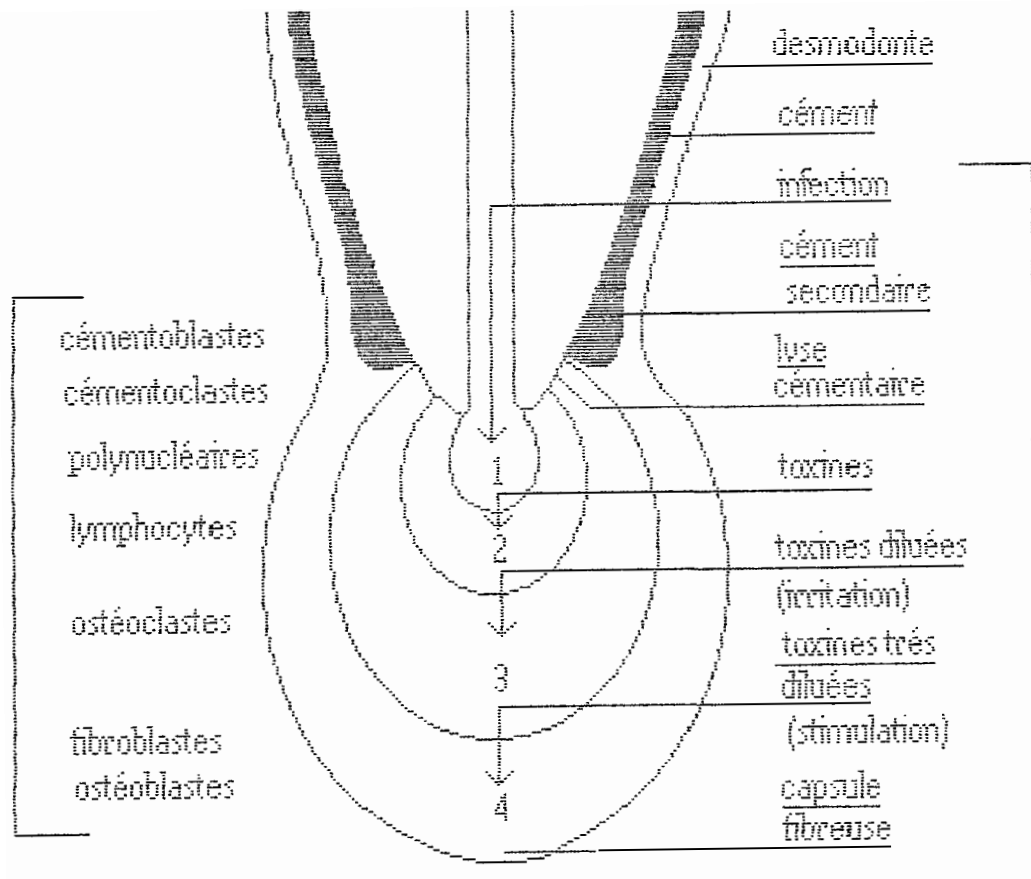
Enfin la membrane périphérique formée de fibroblastes qui synthétisent le collagène contient quelques fibres nerveuses.

Il existe une diminution de l'activité inflammatoire au fur et à mesure que l'on s'éloigne de l'apex, aussi si à l'orifice canalaire se trouve souvent une zone nécrotique, au niveau capsulaire il y a équilibre entre la réaction de l'os sain et l'inflammation.

C'est cette "décroissance centrifuge"(J.C.HESS,1989) de l'inflammation que FISH a schématisé.

Il distingue 4 zones dans le granulome en allant du centre vers la périphérie:

- 1) Une zone infectée avec une majorité de leucocytes et où il affirme l'existence de micro-organismes.
- 2) Une zone contaminée où sont présents des lymphocytes et des toxines.
- 3) Une zone d'irritation où prédominent les ostéoclastes.
- 4) Une zone de stimulation caractérisée par des fibroblastes et des ostéoblastes.



LES QUATRE ZONES DE FISH (d'après Marmasse)

Actions offensives et répliques organiques

Zone 1: infection

Zone 2: contamination

Zone 3: irritation

Zone 4: stimulation

Le granulome est donc bien une véritable "entité histologique" possédant sa propre vascularisation, sa propre innervation et qui peut être le siège de dégénérescences hyalines, graisseuses, cholestériniques ou d'hémorragies.(C.SEBBAN,1982). (32, 47, 39, 34, 64)

4.2.1.3. Bactériologie.

Quand on sait que la diffusion infectieuse à partir d'un foyer dentaire peut engendrer des manifestations à distance gravissimes il devient fondamental d'analyser de plus près le contenu en bactérie du granulome. Malheureusement il règne encore actuellement dans ce domaine bien des contradictions et des incertitudes. De nombreuses recherches bactériologiques ont été réalisées, cependant peu d'auteurs s'accordent quant à l'existence permanente de germes dans le granulome.

Ainsi Marmasse rencontre 60% de granulomes stériles. Kühn, cité par Block conclut que 3 des 28 granulomes qu'il a examiné sont infectés par des bactéries. Block et ses collaborateurs ne trouvent pas de cellules bactériennes dans les lésions apicales qu'ils observent, exception faite pour un spécimen dont la plaque dentaire atteint l'apex.

Les exemples ne manquent pas où les résultats apparaissent si différents. Alors pourquoi cette discordance ? La réponse réside sûrement dans la technique même d'expérimentation.

Beaucoup d'erreurs proviennent de la technique de prélèvement qui doit être aseptique, ce qui n'est pas facile à réaliser dans le cas d'un granulome provenant d'une dent extraite.

De plus, certaines bactéries anaérobies résistent mal si l'ensemencement n'est pas effectué assez rapidement. Le choix du milieu de culture est délicat, devant convenir à toutes les variétés bactériennes possibles à l'intérieur du granulome .

Enfin, l'altération que peuvent subir les micro-organismes issus d'une pulpe nécrosée nécessite une fixation et une coloration particulièrement délicate pour que ces derniers puissent être détectables.

Si Lehmanns penche pour la présence quasi permanente des germes dans le granulome, d'autres auteurs comme Nair, cité par Ness, pensent que les bactéries se cantonnent dans la zone de nécrose ou à ses abords immédiats et qu'ailleurs on trouve les sous produits bactériens. Ainsi, Block écrit à propos

de ses résultats : "L'absence de bactérie dans le granulome ne doit pas éliminer la possibilité de la présence dans le tissu de composants bactériens tels que les parois bactériennes. Ces composants ne pouvaient pas être mis en évidence avec les techniques utilisées dans cette étude".

Le granulome ne semble donc pas forcément être un endroit où les bactéries vont vivre mais un endroit où elles vont être détruites, déversant ainsi leurs produits toxiques. Le terme "stérile" nous paraît donc bien peu adéquat. (8, 64, 32, 41)

4.2.2. Epithélio-granulome.

Cette formation particulière représente le premier stade de l'évolution du granulome vers le kyste radiculo-dentaire. L'environnement inflammatoire que représente le granulome, peut dans certains cas stimuler les débris épithéiaux de Malassez qui constituent une structure réticulée autour des racines. La diminution d'oxygène et l'augmentation de dioxyde de carbone interviendrait dans la prolifération de ces amas épithéiaux.

L'épithélium s'organise en couches stratifiées, le plus souvent pavimenteuses, réalisant ainsi des cordons à disposition régulière. Cette formation épithélio-granulomateuse présente aussi une capsule fibreuse et des éléments inflammatoires. Selon Summers, cité par Hess, l'épithélialisation du granulome se rencontre dans 30 à 40 % des cas. (64, 34, 66)

4.2.3. Kyste périapical

4.2.3.1. Pathogénie

Le mécanisme de la formation du kyste est encore controversé. Lutz et coll., cités par Jones, ont prouvé l'existence d'importantes quantités d'enzymes au centre de la lésion indiquant une forte activité anabolique.

Trois mécanismes possibles sont rapportés par Soames et coll. pour expliquer la formation d'une cavité kystique bordée d'un épithélium, ceci à partir du stade d'épithélio-granulome :

- La dégénérescence et la mort des cellules centrales à l'intérieur de l'épithélium prolifératif, celui-ci ayant atteint une taille critique.

L'épithélium étant avasculaire, les échanges métaboliques et gazeux se font par diffusion. Si l'épithélium atteint une taille trop importante, les échanges ne peuvent plus se produire et les cellules centrales meurent. Il se crée ainsi des micro-kystes.

- La dégénérescence et la nécrose de liquéfaction du tissu de granulation. Les cordons épithéliaux qui prolifèrent à l'intérieur du granulome vont par endroits créer un enclavement de tissu granulomateux rendant les échanges métaboliques avec l'extérieur impossibles. Il se produit alors une nécrose du tissu de granulation. La formation kystique résulte de ces plages de nécrose entourées d'épithélium prolifératif.

- L'épithélialisation d'une cavité d'abcès.

L'existence d'une formation purulente au sein de l'épithélio-granulome induirait la prolifération de cellules épithéliales tout autour. (34, 66)

4.2.3.2. Histopathologie

Le kyste radiculaire est bordé d'un épithélium stratifié non kératinisé qui envoie des prolongements à l'intérieur d'une capsule fibreuse richement vascularisée qui l'entoure. L'épaisseur de cet épithélium est discontinue pour les kystes jeunes, et plus régulière en apparence pour les kystes établis.

La bordure épithéliale est infiltrée de cellules inflammatoires parmi lesquelles figurent des leucocytes polymorphonucléaires et des lymphocytes. Au niveau de cette paroi kystique, on a pu observer des cellules plasmatiques, des corps de Russel, des cellules à mucus, des cellules ciliées, des cellules géantes, des foyers de calcification, des dépôts de cholestérol, des corps hyalins dits de Rushton.

La cavité centrale est constituée d'un fluide de consistance et de composition variables. Son aspect citrin, souvent décrit, est dû à l'accumulation de cristaux de cholestérol qui proviendraient de la capsule. Ce fluide contient aussi les produits de dégradation des cellules épithéliales et inflammatoires, des protéines sériques, de l'eau et des électrolytes. (57)

4.2.3.3. Expansion

La pression hydrostatique est un facteur important dans le développement du kyste. En effet la paroi joue le rôle d'une membrane semi-perméable laissant passer l'eau librement mais restreignant le passage des substances colloïdes. L'osmolarité du liquide kystique devient supérieure à celle du sérum sanguin. Sans cette pression interne, non seulement le kyste ne progresse plus, mais il régresse, d'où l'intérêt des techniques de marsupialisation que nous envisagerons plus tard.

Cette expansion se faisant au détriment de l'os, on étudie actuellement les différents facteurs ostéoclastiques pouvant intervenir. Il a été démontré que les cellules épithéliales de la paroi kystique libèrent des collagénases, des prostaglandines de type PGE 2 surtout, et PGE 3, qui agiraient comme facteurs de résorption osseuse, en stimulant les ostéoclastes.

L'évolution du kyste se traduit macroscopiquement par 4 phases successives décrites classiquement:

- Une phase de latence sans signe clinique.
- Une phase de déformation où le kyste a repoussé la table osseuse faisant apparaître une voussure.
- Une phase d'extériorisation où la poche kystique est directement en relation avec la muqueuse alvéolaire, l'os ayant été détruit.
- Une phase de fistulisation supprimant la pression intra-kystique, le kyste ne progresse plus.

(34, 49, 66)

5. REPOSE IMMUNOLOGIQUE.

5.1. Notions d'immunologie.

Les transformations observées dans la zone périapicale lors d'un processus pathologique ne sont dues à la toxicité des produits bactériens que de manière indirecte.

Aussi les réactions immunologiques participent largement au phénomène inflammatoire.

Nous allons tenter de dégager très succinctement les différents aspects de la réponse immunologique afin d'en mieux comprendre le mécanisme et son rôle dans la lésion apicale.

5.1.1. L'antigène.

Il réagit avec l'anticorps induisant une réponse immunitaire. Les endotoxines et exotoxines bactériennes, les substances étrangères tel que le formol, les résines synthétiques etc..., les produits résultants d'altération tissulaire sont des substances antigéniques.

5.1.2. Le système lymphoïde.

* *Les organes lymphoïdes :*

Ils sont représentés par la moelle osseuse, le thymus, la rate, les ganglions lymphatiques, les plaques de Peyer de l'iléon, les amygdales, les follicules clos.

* *Les cellules lymphoïdes:*

- Les lymphocytes B:

Ils sont le support de l'immunité cellulaire à médiation humorale. Après stimulation antigénique, ils deviennent des plasmocytes sécréteurs d'anticorps.

- Les lymphocytes T:

Ils sont responsables de l'immunité à médiation cellulaire. Ils ont de nombreuses fonctions parmi lesquelles la destruction des cellules porteuses de l'antigène, et la libération de lymphokines. Les lymphokines peuvent phagocyter des substances toxiques et produire un facteur d'activation ostéoclasique, permettant au granulome de se développer dans l'os.

- Les plasmocytes:

Ils synthétisent les différentes immunoglobulines : Ig G, Ig M, IgA, Ig D, Ig E.

- Les macrophages :

Ils peuvent phagocyter après ingestion des antigènes, des corps étrangers et des complexes immuns Ag.- Ac.

- Les mastocytes,
- Les granulocytes,
- Les leucocytes polynucléaires

*** Le système du complément.**

C'est un ensemble de protéines sériques agissant très spécifiquement sur la cascade d'événements aboutissant à l'élimination des complexes immuns.

5.1.3. Les réactions immunitaires. (Classification de Gell et Coombs)

*** L'hypersensibilité immédiate, ou de type I.**

L'interaction d'un antigène et d'une Ig E au niveau d'un mastocyte ou d'un granulocyte va provoquer la libération de médiateurs, parmi lesquels on trouve l'histamine, la sérotonine, l'héparine, la bradykinine... Il en résulte une vasodilatation, une augmentation de la perméabilité capillaire, un chimiotactisme des leucocytes, une douleur.

*** L'hypersensibilité de type II.**

Les immunoglobulines, en présence du complément vont produire des réactions cytotoxiques.

*** L'hypersensibilité semi-retardée, ou de type III.**

Les polynucléaires, attirés au niveau des complexes immuns, vont les détruire par phagocytose en libérant des enzymes de lyse tissulaire.

*** L'hypersensibilité retardée, ou de type IV.**

Elle ne nécessite pas la présence d'anticorps. L'interaction d'un antigène et du lymphocyte T va stimuler la production de lymphokines.

5.2 Caractères immuns du granulome périapical.

Les antigènes impliqués ici sont le plus souvent des bactéries ou dérivés; mais il peut s'agir aussi de substances médicamenteuses introduites dans la dent lors de son traitement radiculaire.

L'anticorps le plus fréquemment rencontré est l'Ig G. Les antigènes, après avoir traversé le canal dentaire, vont rencontrer les immunoglobulines et créer des complexes immuns, d'où libération de médiateurs augmentant le chimiotactisme des leucocytes et la perméabilité vasculaire.

Cette réaction d'hypersensibilité de type I jouerait donc un rôle dans l'initiation et l'entretien de la lésion périapicale.

Quand à l'hypersensibilité de type III, elle serait aussi en jeu au niveau du granulome dans les altérations tissulaires observées.

Enfin le rôle de l'hypersensibilité de type IV n'a pas encore été démontré, bien que l'on retrouve une grande majorité de lymphocytes T. Il reste à mettre en évidence les lymphokines.

(48, 32, 25)

5.3 Caractères immuns du kyste périapical.

Le kyste est à l'origine d'une réaction immunitaire tout comme le granulome, auquel il fait suite.

Les composants immuns sont qualitativement les mêmes dans les deux types de lésions, mais la concentration moyenne en lymphocytes T et B du kyste est inférieure à celle du granulome. Il contient également moins d'immunoglobulines.

La lésion périapicale est donc bien au départ un moyen de défense de l'organisme, elle n'est pas néanmoins totalement positive.

Elle n'arrête pas l'infection, et par sa vascularisation, elle permet la migration des antigènes issus du canal, et des anticorps.

Du fait de son caractère immunologique, si les Ig E augmentent, il peut se produire une réaction immédiate humorale engendrant une desmodontite aiguë.

Enfin les complexes immuns présents peuvent aller se fixer à distance sur des organes variés provoquant ainsi une réaction focale.

(48, 32, 25)

6. CONCLUSION

La pathologie périapicale ne compromet pas seulement la conservation de l'organe dentaire, mais l'intégrité des tissus du périapex. A tout moment une réactivation inflammatoire peut donner lieu à une suppuration entraînant des complications locales à titre de cellulites, ou de complications générales se manifestant ailleurs dans l'organisme.

La lésion périapicale demeure donc une entité pathologique à laquelle nous devons apporter une thérapeutique spécifique.

DEUXIEME

PARTIE

LE TRAITEMENT CHIRURGICAL

1. INTRODUCTION

L'origine des lésions apicales est endodontique. En supprimant correctement le contenu canalaire, on a de grandes chances de voir disparaître la lésion. Hélas, nous verrons dans cette partie que l'endodontie, dans certains cas, n'est pas réalisable, ou, n'est pas suffisante. Nous avons alors recours aux traitements chirurgicaux. Avant de développer ces différentes techniques chirurgicales, nous allons dans un premier temps essayer d'expliquer pourquoi et quand les mettre en oeuvre.

2. BILAN PREOPERATOIRE

Le bilan préopératoire est le même pour toute intervention de chirurgie bucco-dentaire. Un examen clinique et radiographique minutieux devra toujours précéder l'intervention, et au besoin être complété par des examens de laboratoire.

2.1. Examen clinique

2.1.1. Etat général et coopération du patient

L'examen médical doit être un examen de routine, pratiqué pour tout soin dentaire et plus particulièrement avant la chirurgie. Il est indispensable d'interroger le patient sur ces antécédants médicaux, et sur les médications passées ou en cours. Il est même préférable de lui donner un questionnaire à remplir et de lui faire signer. Car s'il existe un risque et que le praticien l'ignore, il en est tenu responsable.

Nous porterons donc notre attention sur les patients à risque parmi lesquels figurent les diabétiques, les éthyliques, les insuffisants rénaux, les coronariens, les valvulaires, les patients ayant subi une radiothérapie, une corticothérapie, les femmes enceintes. Il est alors indiqué de prendre contact avec le médecin traitant pour plus de renseignements afin d'adapter la thérapeutique aux risques encourus.

La chirurgie dentaire nécessite une complète coopération du patient qui va dépendre de la confiance qu'il accorde au praticien. C'est pourquoi nous devons expliquer aux patients nos actes et pourquoi nous les faisons. La discussion avec le patient reste subjective mais nous permet de tester sa motivation. Ceci est très important dans le cas d'une chirurgie à visée conservatrice. S'il y a possibilité de sauver une dent utile, il faut en persuader le patient sans pour autant insister contre son gré, ce qui compromettrait cette relation de confiance. (58)

2.1.2. Examen régional et loco-régional

L'évaluation du degré d'ouverture buccale, de l'élasticité des orbiculaires des lèvres et des muscles géniens constitue une première approche de la difficulté de l'intervention. Par la suite l'inspection de la cavité buccale nous permet de juger l'hygiène bucco-dentaire du patient, de découvrir un changement de teinte de la gencive, un orifice de fistulisation. Cet examen loco-régional est complété par la palpation à l'aide d'un doigt le long du vestibule. (32, 27)

2.1.3. Examen de la dent

En premier lieu, il faut tenir compte de l'intérêt fonctionnel de la dent à conserver, ainsi que de son délabrement coronaire permettant ou non une reconstitution prothétique durable. L'on doit aussi estimer sa valeur parodontale, le degré de mobilité, l'état des furcations s'il s'agit d'une dent pluri-radiculée.

Le siège de la dent sur l'arcade peut amener des difficultés qu'il faut savoir prévoir. La position de la dent dans l'alvéole est aussi un élément à prendre en considération : L'accès à l'apex d'une dent en proalvéolie est plus délicat que celui d'une dent en rétroalvéolie. (62)

2.2. Examen radiologique

2.2.1. Intérêt

L'examen radiologique révèle la lésion périapicale. IL ne suffit pas, mais permet de préciser certains éléments, orientant ainsi le diagnostic et le geste opératoire.

Il va nous renseigner sur : (42, 53)

- Le nombre de racines impliquées dans la lésion apicale.
- La direction et la longueur de la racine de la dent atteinte.
- La perméabilité du ou des canaux.
- L'état parodontal de la dent.
- Le volume de la lésion. (Celui apparaissant sur le film est à multiplier par trois afin d'approcher le volume réel.)
- Les éventuels obstacles anatomiques voisins de la lésion : en particulier le sinus, les fosses nasales, le trou mentonnier, le canal dentaire inférieur.
- Le rapport racine clinique / couronne clinique.
- Le niveau d'attache de la lésion sur la racine.
- La maturité de la dent lésée.

2.2.2. Clichés utilisés

* *Le film rétroalvéolaire.*

C'est l'élément indispensable à l'établissement d'un dossier radiographique. Il suffit rarement, mais il est précis. Il est important de réaliser plusieurs clichés supplémentaires en incidences obliques, mésiales ou distales, afin par exemple de préciser le nombre de racines.

* *Le film mordue.*

Il complète le film rétroalvéolaire. Il donne des renseignements sur les rapports de la lésion avec les tables osseuses.

* *La radiographie panoramique.*

Elle n'est pas précise, mais donne une vue d'ensemble des arcades.

* *Le maxillaire défilé.*

Selon son incidence, il pourra indiquer les rapports de la lésion en fonction de son environnement.

* *La tomographie.*

Elle n'est utilisée qu'exceptionnellement dans les cas où le diagnostic de la lésion est douteux ou pour donner une plus grande précision de ses rapports anatomiques. En effet, elle permet d'éviter la superposition des nombreux plans d'une région anatomique complexe.

* *Les incidences nez-menton-plaque.*

Elles sont utilisées dans le cas d'un kyste apical à développement sinusien.

Remarque : Pour obtenir les rapports exacts entre les parois du kyste et le sinus, on peut injecter après ponction du liquide kystique, un liquide radio opaque.

(19, 5, 27)

2.3. Examen de laboratoire

L'examen de l'hémostase n'est pas réalisé pour toutes les interventions de chirurgie buccale, mais c'est une précaution supplémentaire. Il est cependant intéressant dans le cas d'une résection apicale avec scellement à rétro où l'écoulement sanguin gêne considérablement l'assèchement de la cavité osseuse.

D'autres examens plus spécifiques sont réalisés au préalable s'il s'agit d'un patient à risque.

(7)

2.4. Symptomatology

2.4.1. Symptomatology clinical

2.4.1.1. Signs objective

L'inspection peut révéler une zone muco-gingivale anormalement rouge, caractéristique d'un tissu inflammatoire, le frottement d'un miroir aide à la mettre en évidence.

Quelquefois on découvre une fistule dont l'orifice est évocateur. S'il est bourgeonnant, il signe une surinfection, s'il est plan une tumeur kystique au repos. A la pression il peut sourdre de cet orifice du pus. Comme la lésion apicale résulte d'une mortification pulpaire, la dent atteinte présente en général des anomalies de teinte et des tests de vitalité négatifs. Cependant, une dent porteuse d'une lésion apicale récente, peut ne pas avoir encore changé de teinte.

La pression d'un doigt au niveau de la zone suspecte peut révéler une voussure indolore. S'il s'agit d'un kyste en phase de déformation, les différentes sensations de "dureté", "crépitation parcheminée", "balle de ping-pong", "coquille d'oeuf", ou "fluctuation", nous renseignent sur le degré d'érosion osseuse.

La percussion de la dent atteinte donne un son plus mat que celle des dents saines. Si la lésion est directement sous la muqueuse, la percussion transversale fait ressentir par la pulpe de l'index placée en regard de l'apex un "choc en retour".

- Remarque : Certains cas particuliers peuvent être révélés par des complications. Il s'agit du kyste apical à développement sinusien avec signes de rétention des sécrétions sinusiennes. S'il se complique d'une surinfection, il peut se traduire par un écoulement purulent sinusien.

2.4.1.2. Signs subjective

Ils restent frustrés. Le patient peut avoir la sensation d'une dent plus longue, ou "montée sur caoutchouc".

Les douleurs spontanées ne sont pas habituelles, il s'agit plutôt de gênes plus ou moins espacées et mal localisées. Par contre, à la palpation apicale, il peut ressentir une douleur naissante.

Tous ces signes cliniques sont possibles mais parfois inexistants. Dans le cas où on peut les mettre en évidence, ils nous aident à déterminer la tactique opératoire, guidant les tracés d'incision et le dégagement mucoalvéolaire nécessaire; dans le cas contraire, la radiographie permettra de lever toute ambiguïté quant à l'existence de la lésion. (49, 19, 32)

2.4.2. Symptomatologie radiographique

2.4.2.1. Diagnostic positif

Un épaissement du desmodonte, radio clair, enveloppe la partie apicale. Il est plus ou moins développé, en forme de croissant ou de sphère.

Ses limites avec l'os, radio opaque, présentent un aspect différent selon l'état d'inflammation de la lésion. En règle générale, si la lésion granulomateuse ou kystique est en période inflammatoire aiguë, ses contours sont imprécis, l'image est diffuse. Au contraire, s'il s'agit d'une lésion chronique, en période non suppurative, ses limites sont nettes, l'image est circonscrite.

Il est impossible d'affirmer par la radiographie s'il s'agit d'un kyste ou d'un granulome. Toutefois, l'image du kyste apparaît souvent plus régulière, ceci grâce à un liseré de condensation osseuse qui entoure la poche kystique, et qui est moins marqué autour du granulome.

Certains auteurs comme Sebban pensent cependant qu'au delà de 7-8 mm de diamètre la présomption d'un kyste apical est grande.

2.4.2.2. Diagnostic différentiel

** Avec les éléments anatomiques voisins.*

Dans certains cas, la distinction est délicate entre une lésion apicale volumineuse de la région prémolo-molaire supérieure et le sinus maxillaire; entre une lésion sur une incisive centrale supérieure et le trou palatin antérieur; entre une lésion sur une prémolaire inférieure et le trou mentonnier.

Plusieurs incidences radiographiques sont alors nécessaires afin d'éviter la superposition du plan de la lésion et celui de l'élément anatomique en question. De plus, on recherche toujours l'élargissement desmodontal au niveau de l'apex de la dent causale, ce qui permet de lever tout doute.

*** Avec d'autres formations tumorales.**

Il faut savoir reconnaître un odontome, un kyste fissuraire, un kyste du canal naso palatin, un kyste épidermoïde, une tumeur maligne. Toutes ces pathologies ont des caractéristiques propres qui nous permettent de ne pas les confondre avec une lésion apicale. Encore une fois, seule la lésion apicale est en continuité avec un élargissement du desmodonte.

(64, 72)

2.5. Attitude thérapeutique

Plusieurs techniques sont à notre disposition afin de traiter la lésion apicale. Elles ont toutes leurs indications et ce sont les renseignements issus du bilan préopératoire qui vont justifier notre attitude thérapeutique.

Nous pouvons choisir :

- Une thérapeutique endodontique seule
- Un traitement chirurgical conservateur
- La non conservation de la dent atteinte

Le traitement chirurgical conservateur peut être de 4 types :

- La chirurgie apicale
- L'amputation radiculaire
- La marsupialisation
- L'extraction-réimplantation intentionnelle

2.5.1. Indications du traitement non conservateur

L'extraction de la dent est la dernière issue thérapeutique, on la réalise quand toutes les autres techniques sont contre-indiquées ou ont échouées.

La solution d'extraction se pose alors pour les cas suivants :

- Etat de santé du malade ne permettant pas une solution transitoire, non radicale.
- Non coopération de la part du patient : Un sujet anxieux, pusillanime, non soucieux de son hygiène bucco-dentaire, ayant déjà des réticences quant à l'acceptation des soins courants, ne mérite pas une intervention délicate et longue pour sauver une dent qu'il ne veut pas qu'on sauve.
- Valeur fonctionnelle de la dent : - soit parce que sa mobilité compromet son avenir sur l'arcade.
- soit parce que sa réhabilitation occlusale ou prothétique n'est pas possible.
- Echec des techniques de conservation , nous reviendrons sur ce point dans le chapitre 2.

(62, 20)

2.5.2. Indications du traitement endodontique seul

Le cément, l'os, le desmodonte, on l'a vu précédemment, possèdent leur propre métabolisme. Ils peuvent, même après l'ablation de la pulpe et l'obturation radiculaire, grâce à leurs différentes fonctions, induire la réparation des lésions et le rétablissement des conditions anatomo-physiologiques normales du 1/3 apical.

Dans des conditions de technique opératoire rigoureuse, le traitement endodontique débarassant le contenu canalaire septique qui nourrit la lésion apicale peut donc permettre à lui seul sa disparition.

D'ailleurs selon Tagger, le pourcentage de guérison des cas présentant une pathologie apicale étendue n'est que légèrement inférieur à celui des dents ayant subi une biopulpectomie.

D'autre part, selon Block, si la dent lésée est déjà obturée, il est encore préférable de reprendre le traitement endodontique avant d'utiliser une technique chirurgicale, car les résultats de guérison apicale sont meilleurs.

Cependant d'autres auteurs aussi éminents que les précédents, comme Sauveur ou Angelini, pensent qu'à partir du moment où la lésion est kystique, le traitement endodontique ne suffit plus.

Selon eux, si des résultats thérapeutiques ont été observés après le traitement de racine d'une dent lésée apicalement, c'est qu'elle portait un granulome, et non un kyste.

D'autre part, s'agissant d'un kyste, même si la guérison avait lieu, ces auteurs critiquent la lenteur du mécanisme par rapport à un traitement plus radical assurant une guérison définitive.

De plus, seule la technique chirurgicale permet le scellement de l'apex lorsque celui-ci n'est pas possible par voie orthograde.

(43, 39, 31)

2.5.3. Choix d'une technique chirurgicale conservatrice

2.5.3.1. La résection apicale

Comme nous venons de le signaler, les techniques endodontiques actuelles permettent d'obtenir dans une majorité de cas un scellement apical. Notre attitude thérapeutique va donc dépendre de la possibilité d'effectuer ce traitement, et de ses éventuels échecs.

*** Indications d'ordre cliniques.**

- Persistance de la lésion apicale après traitement endodontique bien conduit, ou après reprise de traitement.
- Accidents aigus récidivants (osteïte, fistulisation), l'obturation radiculaire ayant déjà été réalisée.
- Dépassement du produit d'obturation à l'apex non toléré.
- Tuméfaction et douleur ne cédant pas à la thérapeutique endodontique.

Remarque : Avant d'intervenir chirurgicalement ici, il faut éliminer l'éventualité d'un canal secondaire qui n'aurait pas été obturé.

- Pour certains auteurs comme Cernéa et Mugnier, lésion apicale volumineuse.

*** Indications d'ordre techniques.**

- Dents porteuses d'une lésion au niveau d'une racine coudée ou trop fine.
- Dents présentant des canaux latéraux non obturables.
- Butée intracanalair, calcifications ou résorptions internes rendant impossible la préparation canalair.
- Obturation antérieure défectueuse empêchant l'alésage du canal : présence d'instrument fracturé, de cône d'argent, de matériau non désobturable.
- Dent support d'une prothèse fixée donnant toute satisfaction et dont la dépose n' est pas possible.

*** Contre-indications de la chirurgie apicale.**

Elles résultent du contexte clinique et radiologique. Nous les avons déjà évoquées lors du bilan préopératoire. Nous allons les rappeler succinctement.

Les contre-indications locales sont les suivantes :

- Septicité bucco-dentaire.
- Cellulite, stomatite ulcéreuse, parodontopathie, rhinite inflammatoire, qu'un traitement approprié doit "refroidir" avant de procéder à l'intervention chirurgicale.
- Zone de la sphère cervico-faciale ayant subi une irradiation.
- Alvéolyse, rhizalyse compromettant la valeur fonctionnelle de la dent.
- Fracture radiculaire objectivant l'extraction.
- Impossibilité de respecter les structures anatomiques de voisinage..
- Accès à l'apex difficile.

Remarque : Ces 2 dernières contre-indications dépendent pour beaucoup de l'habileté et de l'expérience du praticien, là où certains chirurgiens tenteront et réussiront des résections apicales, sur les molaires inférieures par exemple, d'autres praticiens les contre-indiqueront.

(27, 51, 62, 64)

2.5.3.2. L'amputation radiculaire

* *Indications*

Cette technique chirurgicale a de nombreuses indications d'ordre parodontal qui n'entrent pas dans le cadre de ce travail. Elle a aussi des indications d'ordre endodontique et plus précisément peut être intéressante dans le cas d'une dent pluri-radiculée porteuse d'une lésion apicale.

On peut décider d'amputer une racine de molaire, donc garder une partie de la dent si celle-ci peut être réhabilitée fonctionnellement, dans tous les cas où l'endodontie sur cette racine n'est pas réalisable, ou vouée à l'échec. Les indications rejoignent ici celles de la résection apicale.

L'amputation radiculaire apporte un intérêt par rapport à la résection apicale dans les cas suivants :

- L'accès à l'apex est délicat, ainsi pour certaines molaires inférieures.
- La racine porteuse de la lésion présente une fracture haute.
- En plus de la lésion apicale, il y a une effraction du plancher pulpaire, une carie cervicale profonde.
- La lésion apicale existe de façon combinée avec une lésion parodontale, ces deux lésions s'entretenant mutuellement.

* Les contre-indications

Ce sont les contre-indications de la chirurgie apicale, avec en plus les contre-indications spécifiques suivantes :

- Racines de la dent fusionnées, ce qui peut être le cas relativement fréquent des deuxièmes molaires supérieures, et parfois des deuxièmes molaires inférieures.
- Racine(s) que l'on souhaite conserver non restaurable(s) prothétiquement.

(40, 20)

2.5.3.3. La réimplantation après extraction intentionnelle

Compte tenu du pronostic réservé de cette technique, elle doit constituer l'ultime recours thérapeutique.

Elle n'est indiquée que quand les autres traitements conservateurs ont échoués, et pour des dents d'ancrage crucial.

Elle devrait donc concerner plus particulièrement les dents postérieures, car pour les mono-radiculées les soins conservateurs vus précédemment peuvent être menés à bien.

Le pronostic sera d'autant plus réservé quand les racines présentent une forte courbure, à cause des risques de fracture lors de l'extraction.

En outre, l'environnement parodontal est primordial ici: la cicatrisation délicate du parodonte après réimplantation de la dent est améliorée par un os et des tissus mous sains.(67, 28)

2.5.3.4. La marsupialisation

C'est une méthode peu utilisée, mais qui garde des indications valables dans des cas bien précis.

Elle est justifiée quand la cure radicale entraînerait un délabrement risquant de compromettre la conservation des organes dentaires proches de la lésion, ou serait mutilante pour l'os, les organes voisins tels le sinus et le nerf dentaire inférieur.

*** Indications d'ordre général :**

- Chez le vieillard
- Chez l'enfant: l'énucléation radicale d'un volumineux kyste radicaire de dent lactéale met en péril les germes des dents définitives sous-jacents.

*** Indications d'ordre local, d'après Queguiner :**

Kyste apical dépassant 3 cm de diamètre qui :

- a effondré le plancher sinusien, on évite ainsi l'ouverture du sinus,
- se trouve au contact de la tubérosité : le curetage de la membrane amène une hémorragie importante des artères alvéolaires,
- se trouve dans le palais, l'accès se faisant par une lumière située entre les apex et les fosses nasales; si la hauteur est faible, la cure radicale nécessite souvent l'extraction des dent, ou au minimum leur mortification par suite de coupure des paquets vasculo-nerveux,

- ne peut être cureté complètement sans mutilation,
- englobe un paquet vasculo-nerveux, comme au maxillaire inférieur,
- est tellement volumineux que l'os est réduit à peu de chose et que la fracture pathologique peu se produire,
- est très infecté, l'os est atteint d'ostéïte.

La marsupialisation reste une thérapeutique d'attente qui permet de réaliser une seconde intervention chirurgicale, plus radicale, dans de meilleures conditions..

(55, 22, 21)

3. LES TECHNIQUES CHIRURGICALES DE CONSERVATION

3.1. Chirurgie apicale

Cette technique va permettre l'exérèse totale de la lésion, par voie transosseuse presque toujours vestibulaire.

Elle est complétée d'une phase endodontique et d'une résection de l'apex de la dent incriminée.

3.1.1. Soins et médications préopératoires

Une préparation psychologique du patient visant à expliquer pourquoi et comment on réalise l'intervention aura été faite lors du bilan préopératoire.

Nous prenons soin aussi avant tout acte chirurgical de procéder à un détartrage qui ne peut qu'améliorer les suites de l'intervention.

Sur le plan général, les prescriptions préopératoires visent à compenser les déficits constatés au cours de l'examen clinique et des tests de laboratoire s'ils ont eu lieu.

Une prémédication sédatrice, en rapport avec la délicatesse et la durée de l'intervention est souhaitable pour le confort du patient.

La prescription d'un antibiotique est indispensable dans le cas où l'on intervient sur un terrain pathologique, elle accélère la cicatrisation et évite les complications septiques. Mais, même pour un patient ne présentant pas de risque particulier, une antibiothérapie préventive permet de diminuer les suites opératoires.

Si des troubles de la coagulation ont été mis en évidence, on prescrit en accord avec le médecin traitant un antihémorragique.

Ce n'est qu'exceptionnellement qu'une prémédication neuroleptique est mise en place.

Enfin, si des problèmes ne peuvent être résolus que sous anesthésie générale, il faut opérer en milieu hospitalier. (65, 27)

3.1.2. Instruments utilisés

Le matériel doit être préparé d'avance et de façon à ce qu'aucun instrument ne manque au cours de l'intervention.

Le **plateau anesthésique** comporte : une solution de désinfection du champ opératoire, un anesthésique de contact, des carpules, des aiguilles, les seringues nécessaires.

Le **plateau chirurgical** comporte : des champs stériles, des compresses, une canule d'aspiration chirurgicale, des précelles, un miroir, une sonde 17, un bistouri, des lames, des syndesmotomes de différentes formes, un décolleur ou une rugine à os, des écarteurs, une pince gouge, une rape à os, des curettes, une pièce à main ou un contre-angle stérile avec des fraises à os, des ciseaux, une pince porte-aiguille, du fil de suture.

Le **plateau endodontique** contient des instruments à canaux, de la pâte d'obturation, des cônes de gutta, (ces instruments n'étant bien sûr utilisés que lorsqu'on réalise l'obturation radiculaire au cours de l'intervention) et le matériel de scellement nécessaire pour l'obturation à rétro, si celle-ci est indiquée.

3.1.3. Etapes opératoires

* *L'anesthésie*

Elle doit permettre une intervention totalement indolore et doit être suffisante en étendue afin de ne pas provoquer de sensibilité à la pose des écarteurs et lors des manoeuvres chirurgicales annexes.

Après désinfection du champ opératoire on procède à l'anesthésie, locale ou loco-régionale.

Les infiltrations locales d'anesthésique associé à un vasoconstricteur donnent la possibilité d'intervenir avec un minimum de saignement.

* *L'incision*

Selon Sauveur, 3 impératifs sont à respecter:

- L'incision doit se faire en dehors de la trépanation future, de sorte que la suture repose sur du tissu osseux sain.
- Elle doit être à plus de 3 mm du bord gingival pour éviter des rétractions.
- Elle doit être telle que la vascularisation soit maximale au niveau du lambeau.

Il retient l'incision de Lacronique et Berger, à concavité supérieure, cependant, ce type d'incision possède l'inconvénient de ne pas pouvoir être élargie au cours de l'intervention si la lésion est plus étendue que prévue.

Aussi, d'autres auteurs préfèrent le lambeau angulaire, associant une ou deux décharges à une incision horizontale; soit avec désinsertion gingivale totale (P.MISSIKA,1980) , soit à distance du rebord marginal afin de ne pas provoquer une rétraction gingivale après cicatrisation (M.PARANT,1981).

* *Le décollement*

Il est muco-périosté, dégageant le champ opératoire jusqu'aux angles latéraux de l'incision, en mettant l'os à nu. Le lambeau ruginé doit être protégé par des écarteurs. La zone apicale est mise ainsi à l'abri du saignement de la muqueuse.

* *La trépanation osseuse*

Le repérage du point de trépanation est aisé quand la lésion a déjà déformé l'os. Dans le cas contraire cette étape est délicate. Diverses techniques de détermination de ce point ont été étudiées.

Marmasse se base sur les repères anatomiques.

Descrozailles introduit une broche à curseur à l'intérieur du canal pour en déterminer la longueur qu'il reporte sur la face vestibulaire de la dent.

D'autres méthodes utilisent des instruments de mesure tels que la tige en U de Hauenstein, ou la "sonde jumelée"(J.GIUDICELLI, 1981) dont une branche est introduite jusqu'à l'apex, et l'autre vient se coller sur la face vestibulaire de la dent. Ces techniques ne sont possibles que si le canal est cathétérisable.

Sauveur utilise un instrument original appelé "le trépan-guide". Son principe est de faire coïncider l'extrémité d'une broche matérialisant l'apex, avec l'extrémité d'une fraise représentant le trépan. L'intérêt du trépan-guide est qu'il peut être utilisé pour des dents dont les canaux sont imperméables car si le guide endodontique n'arrive pas jusqu'à l'apex, le trépan est réglé par extrapolation grâce à une radiographie et une règle de 3.

Parmi les techniques utilisant des repères radiologiques figurent "la paillette de métal" (Bence, cité par Sauveur). Elle consiste à placer un petit carré de métal sur l'os, le lambeau ayant été récliné. Une radiographie est alors prise et donne la projection du morceau métallique dans la région apicale.

L'ostéotomie est réalisée à l'aide d'une fraise boule sous irrigation constante de sérum physiologique ou d'eau distillée. Si l'os est aminci, on utilise plutôt une pince gouge de façon à agrandir la cavité en décollant les lamelles osseuses. Elle doit être suffisante pour découvrir suffisamment la lésion.

* *L'énucléation de la lésion*

Elle a pour but de supprimer les tissus pathologiques dans leur intégralité. On utilise des curettes plates type curettes de Lucas de façon à réaliser un clivage de la lésion laissant apparaître un os sain. Il s'effectue avec prudence pour éviter l'effraction des parois nobles telle que la muqueuse

sinusienne ou celle des fosses nasales. La tumeur est saisie à l'aide d'une pince en faisant attention à ne pas l'endommager. Les bords osseux sont ensuite régularisés à la râpe à os ou à la fraise boule. Les zones d'adhérences sont marquées au niveau de l'apex dentaire et le curetage de la région postérieure est souvent malaisé, c'est pourquoi dans la majorité des cas, la résection de l'apex est indispensable.

*** *La résection apicale***

Elle se pratique avec une fraise fissure, en respectant une obliquité de 45° environ (P.MISSIKA,1980). Le plan de section sera retouché en fonction du type de cavité choisi lors de l'obturation à rétro. L'apex est ensuite extirpé. A ce stade on curette à nouveau dans les endroits découverts par la disparition de l'apex. Puis la cavité est lavée avec du sérum physiologique ce qui la débarrasse de tous les fragments résiduels.

*** *Le traitement canalaire***

L'intervention associant dans le même temps opératoire la phase chirurgicale et la phase endodontique a souvent été décrite (M.PARANT,1981;J.GIUDICELLI,1981).

L'obturation radiculaire réalisée en peropératoire permet une bonne visibilité, elle donne aussi la possibilité de retirer les excès de pâte en vision directe et de déposer un éventuel instrument fracturé dans la région apicale. Le traitement endodontique est fait sous irrigation transcanalaire avec évacuation apicale permanente.

Cependant l'écoulement sanguin gêne l'isolement et l'assèchement de la dent. Ces conditions ne répondent pas à la rigueur d'un traitement endodontique actuel sous digue.

Aussi, Biou propose de réaliser le traitement canalaire juste avant l'intervention chirurgicale, mais dans le même temps opératoire, ce qui le rallonge considérablement.

Quant à Missika, il écrit : "Si le traitement radiculaire peut être effectué en peropératoire, à ciel ouvert, cela signifie que rien ne s'oppose à ce que le traitement endodontique soit réalisé seul, dans un premier temps, quitte à programmer la chirurgie apicale le jour même ou le lendemain de

l'obturation radiculaire (...). Il demeure néanmoins de rares indications à cette technique, lorsque la chirurgie intéresse des racines palatines au maxillaire. La mise en place de limes permet alors une localisation très précise de l'apex à réséquer et facilite le temps chirurgical."

Nous pensons que l'obturation endodontique doit avoir été réalisée avant l'intervention. Après un laps de temps variant selon les auteurs de six mois à un an, si la guérison n'a pas eu lieu, elle n'a plus guère de chance de se produire et une cure radicale est envisagée.

Cependant, certains praticiens hésitent à laisser des patients qu'ils ne sont pas sûrs de revoir au cabinet ou de pouvoir suivre régulièrement avec des lésions volumineuses sans certitude de guérison.

*** L'obturation à rétro**

Si l'obturation par voie orthograde n'est pas possible, ou n'est pas réalisable dans son intégralité, on scelle l'apex à rétro. Néanmoins, même si l'obturation endodontique par la voie classique semble avoir été correctement effectuée, certains auteurs pensent qu'il est préférable de profiter de la cavité d'accès créée par l'intervention pour la compléter d'un scellement apical à rétro. Etant donné la multiplicité des foramina et la variabilité de leur position, l'hermeticité est ainsi mieux contrôlée.

Sauveur a classifié les différentes formes de cavité. Elles dépendent de la forme et de la position de la dent, de son inclinaison, de sa proximité avec les cavités naturelles, de l'importance de la lésion.

Parmi les matériaux d'obturation utilisés, l'amalgame permet une bonne étanchéité par expansion de prise. Mais son utilisation à l'abri de l'humidité n'est pas aisée dans le cadre d'une obturation à rétro. De plus, il présente des phénomènes de toxicité et de corrosion. Même les alliages sans zinc et non gamma 2, préconisés par Limura, entraînent la formation d'une zone encapsulée, radio claire, isolant l'amalgame de la surface osseuse. Et la présence de fluides au contact de l'amalgame finit par détériorer le joint entre l'amalgame et la dent.

L'eugénate possède de nombreux critères de biocompatibilité, une bonne stabilité et réalise un bon joint. Cependant sa solubilité est élevée et son polissage difficile. Les produits de la même famille tel que l'IRM, possèdent les avantages de l'eugénate mais leur solubilité est moindre et leur résistance plus importante. C'est pourquoi actuellement de nombreux praticiens utilisent l'IRM comme matériau d'obturation rétrograde.

* *La suture*

On rabat le lambeau dans sa position initiale en suturant en premier lieu la ou les incisions verticales. Les lèvres de la plaie sont unies bord à bord, les points doivent reposer sur un lit osseux.

(44, 53, 51, 63, 62, 7)

3.1.4. Soins postopératoires

Le patient reste allongé un moment avant de repartir. Nous lui demandons de poursuivre la prise d'antalgiques et d'antibiotiques prescrite en préopératoire.

Il est prudent de le prévenir de la manifestation normale d'un oedème et de lui conseiller d'appliquer une vessie de glace juste après l'acte chirurgical.

Enfin, nous lui recommandons une bonne hygiène buccale, avec toutefois la possibilité d'utiliser une brosse à dent chirurgicale très souple, dans la région opérée.

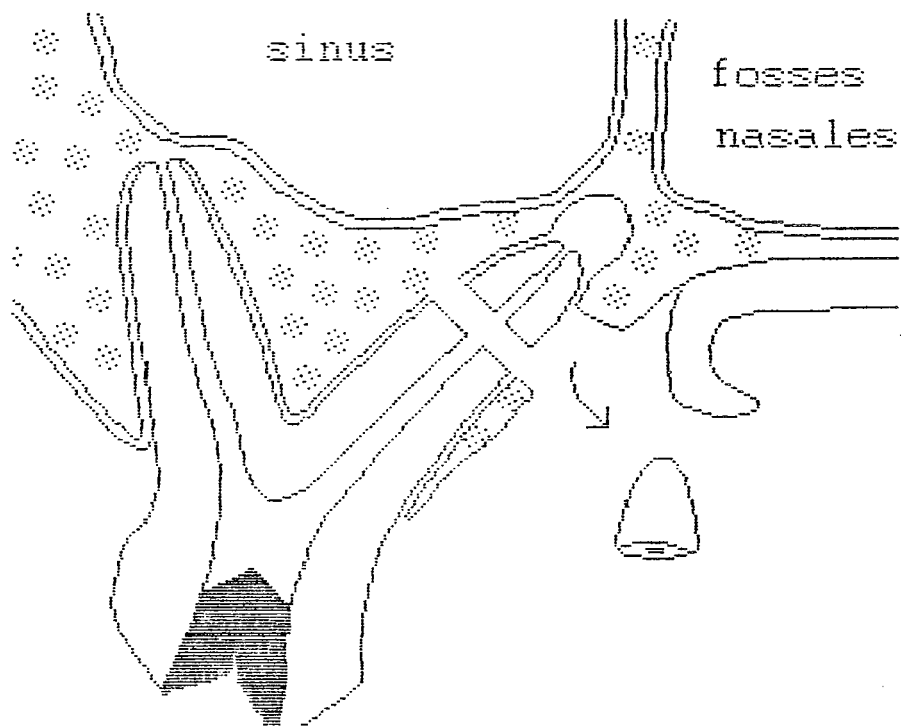
Les points de suture sont retirés à sept jours. Nous vérifions la cicatrisation muqueuse à quinze jours.

(27, 30)

3.1.5. Complément : techniques particulières

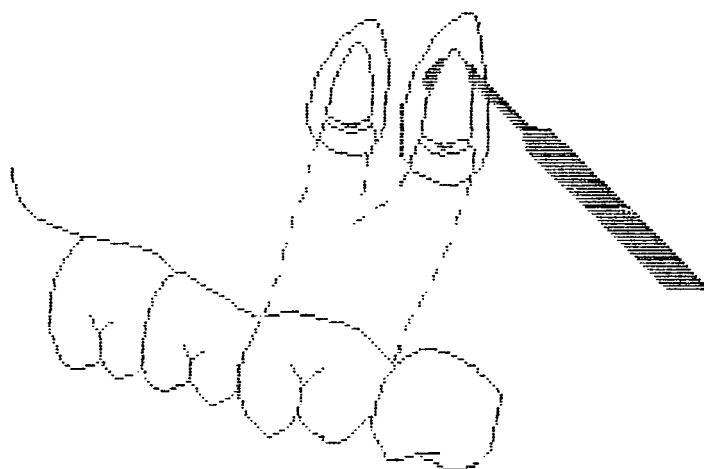
3.1.5.1. Résection apicale des dents pluri-radiculées

L'intervention est d'autant plus difficile que la dent est postérieure. Aussi, nous n'allons pas ici répéter les étapes de la résection apicale, mais souligner les points particuliers d'une chirurgie apicale délicate : celle des molaires.



COUPE PALATINE FRONTALE (d'après Lagrange et coll.)

"Alvéolectomie à minima."



VUE VESTIBULAIRE (d'après Lagrange et coll.)

"Au moment de la mobilisation des apex, un excavateur cravate les fragments pour éviter leur échappée."

* *Molaires supérieures*

Cette méthode d'élimination des infections apicales s'adresse aux dents de six et de douze ans, et non aux dents de sagesse.

- Racines vestibulaires

Afin d'éviter la projection malencontreuse de l'apex dans les voies sinusiennes, Lagrange et coll. ne le sectionnent pas complètement à la fraise et utilisent un instrument type excavateur pour le cravater et le séparer ensuite du reste de la racine.

- Racine palatine

Il faut observer ici une précaution supplémentaire afin de préserver le paquet vasculo-nerveux palatin. Le décollement est obligatoirement de pleine épaisseur sur toute son étendue. Artis le prévoit jusqu'à l'incisive latérale ou centrale afin d'éviter une incision de décharge qui risquerait de sectionner l'artère palatine supérieure et le nerf palatin antérieur.

Pour ne pas créer de communication bucco-sinusienne, Lagrange et coll. ne pratiquent pas une exérèse complète de l'os palatin mais une "alvéolectomie à minima" dans le 1/3 moyen de la racine.

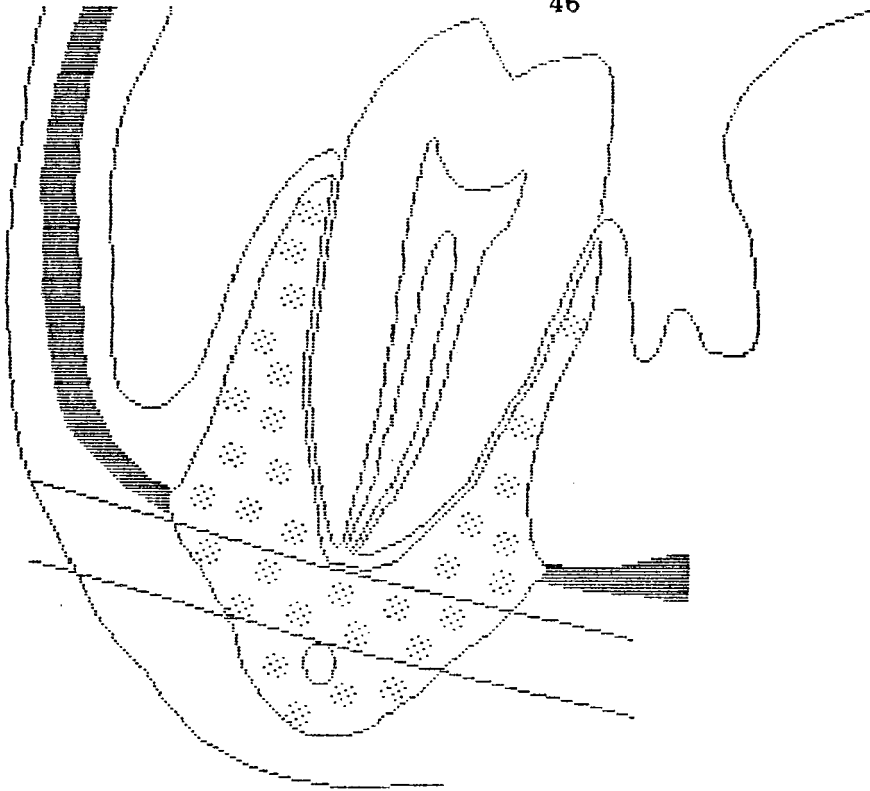
La luxation de la moitié supérieure de la racine après sa section basse est effectuée avec un instrument en forme de crochet, type excavateur. (37)

* *Molaires inférieures*

La résection apicale de la dent de sagesse inférieure se pratique, à condition que sa morphologie radicaire soit proche de celle de la dent de douze ans.

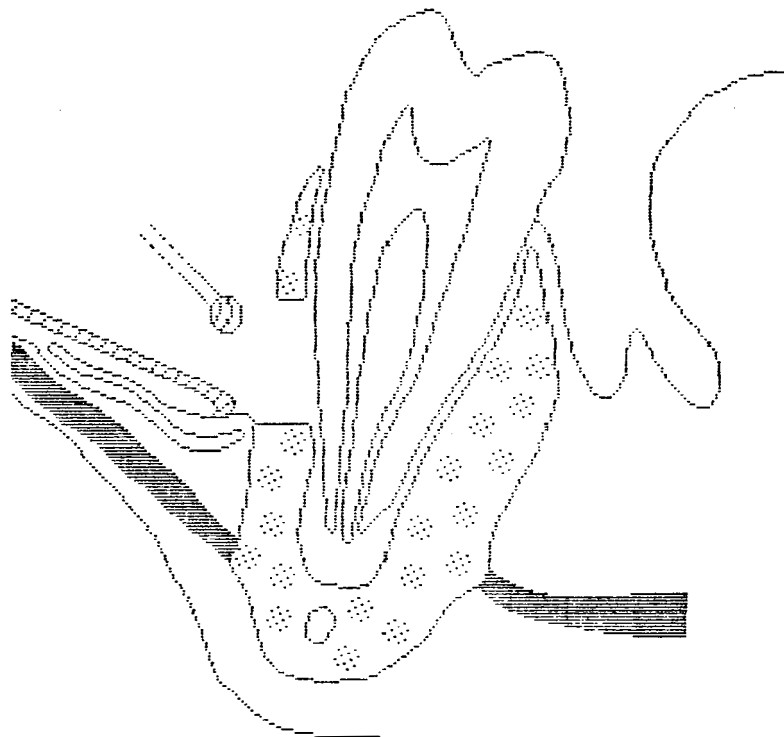
- Par sa situation, la ligne oblique externe peut interdire l'intervention à cause de l'épaisseur d'os à éliminer avant d'atteindre l'apex.

- L'incision, toujours vestibulaire, comprend un trait de décharge distal sur le bord antérieur de la branche montante. On évite ainsi la lésion du nerf mentonnier. Il existe des variantes, et certains font la contre-incision très antérieurement à la molaire, au niveau de la canine.



COUPE FRONTALE (d'après Achermann et coll.)

"Zone opératoire à éviter, siège de douleurs trigéminales intenses."



COUPE FRONTALE (d'après Achermann et coll.)

"Table externe peu épaisse, ligne oblique basse. Attaque de la table externe à la fraise boule chirurgicale dans le 1/3 moyen."

- Lorsque les deux apex sont touchés, il est préférable s'ils sont suffisamment éloignés l'un de l'autre, d'aborder chaque racines par un puits de trépanation indépendant, pour une meilleure stabilité de la dent.
- L'exérèse osseuse concerne le 1/3 moyen de la table externe vestibulaire, juste suffisamment pour voir le positionnement de l'apex. Cette technique, décrite par Ackermann et coll évite l'effraction du canal dentaire qui chemine du coté externe et se rapproche des apex des dents postérieures.
- Comme pour les molaires supérieures, la section de la racine est partielle, complétée par un instrument qui fait levier. Le plan de section est très oblique, afin de garder une longueur radiculaire suffisante.

Beaucoup de précautions sont donc prises dans la réalisation des résections apicales sur les molaires inférieures, vue la difficulté de l'intervention. Aussi, nous rapportons ici une technique spéciale appelée "technique de repositionnement du couvercle osseux" décrite par Khoury et coll. et qui offre une simplification dans la méthode de résection apicale concernant ces dents. Cette technique permet d'avoir une visibilité aussi bonne que possible et assure une perte osseuse minimale.

Elle consiste à ôter un couvercle vestibulaire composé d'os cortical et spongieux en regard de la dent à réséquer. Une série de fraises chirurgicales est recommandée par l'auteur afin de réaliser toutes les étapes opératoires.

Après l'anesthésie , et le décollement du lambeau muco-périosté, quatre perforations osseuses sont effectuées pour délimiter la forme rectangulaire du volet osseux. Ces trous sont ensuite réunis puis le couvercle est luxé. Certains préfèrent, quand l'intervention est réalisée sous anesthésie générale, utiliser le ciseau frappé pour déterminer les contours du couvercle.

Si l'os spongieux est resté autour des racines, on l'élimine. Le couvercle osseux est ensuite placé dans une solution de sérum physiologique.

La voie d'accès ainsi créée permet alors de réaliser l'apicectomie dans des conditions de visibilité optimales. Après l'intervention, le couvercle osseux est réimplanté, le lambeau rabattu et suturé.

L'auteur fait état de résultats excellents: Seulement dans un cas sur 78 un rejet de l'os réimplanté à été observé.

Selon Durivaux, le couvercle osseux à réimplanter peut se nécroser si sa surface est trop peu importante. Il recommande une surface osseuse d'au moins deux cm² pour prévenir un échec.

(1, 5, 35)

3.1.5.2. Utilisation du laser

Le laser est un appareil qui émet un rayonnement lumineux. Pour qu'il y ait interaction de ce rayonnement avec le milieu que l'on irradie, il faut que sa fréquence propre coïncide avec la fréquence d'absorption du milieu. De cette interaction résultent des effets thermiques, ce sont les principaux actuellement utilisés en thérapeutique.

Les applications médico-chirurgicales des lasers ont incité les chercheurs à trouver des indications à ces appareils dans le domaine dentaire.

Ainsi le laser fait aujourd'hui partie de la panoplie des outils mis à disposition du praticien. La source de rayonnement a été miniaturisée, le rendant opérationnel au cabinet dentaire.

Il existe deux sortes de lasers :

- Les "durs" (power lasers), dont la puissance est de l'ordre du watt; les lasers à CO² appartiennent à cette catégorie.
- Les "mous" (soft lasers), dont la puissance est de l'ordre du milliwatt; les lasers Hélium Néon en font partie.

Ces deux types de lasers sont utilisés en chirurgie buccale avec des champs d'application différents.

Les effets thérapeutiques des lasers mous sont l'antalgie, la biostimulation des cellules et la cicatrisation. Ces effets trouvent donc leur intérêt dans le cadre d'une chirurgie apicale. Ainsi, Pradelle a utilisé un laser Hélium Néon avec lequel il a balayé des cavités osseuses après chirurgie apicale. Il a obtenu des suites opératoires confortables et des douleurs presque nulles. Cependant peu de cas sont décrits.

Les lasers à gaz carboniques produisent la cautérisation, la coagulation, la volatilisation des tissus et la vitrification des structures minérales.

D'après une étude de Melcer en 1982, faite sur l'homme in vivo, on obtiendrait, avec le laser à CO², une volatilisation du tissu de granulation. Cependant à notre connaissance, aucun protocole appliqué au curetage apical, ne vient confirmer ces résultats.

La résection apicale provoque une ouverture des canalicules dentinaires favorisant la dissémination bactérienne. Le laser à CO² induit une barrière de cristallisation qui permet la fermeture et la stérilisation de la dentine périapicale. Les constituants minéraux sont fondus et en refroidissant ils recristallisent. La dentine ainsi "vitrifiée" prend un aspect ambré et crisse au contact de la sonde.

Le laser est un instrument mis récemment au service du praticien, et on ne peut le considérer comme un outil révolutionnant toute la chirurgie buccale. Aussi, Raad et coll, dans une étude de 1988 tempèrent les résultats prometteurs de son utilisation en dentisterie.

Cependant, il est frappant de constater parmi tous les cas rapportés l'absence quasi totale de suites opératoires et l'accélération de la cicatrisation observées après son emploi. De plus, il permet d'intervenir dans des conditions presque idéales. En effet, il agit comme une lame virtuelle stérile en permanence, il est extrêmement précis et parfaitement atraumatique.
(9, 52, 56, 15, 54)

3.1.5.3. Obturation rétrograde à la gutta-percha

Nous rapportons ici une technique originale d'obturation à rétro après apicectomie décrite par Amagasa et coll, et qui a donné d'excellents résultats. L'étude concerne des dents porteuses d'ancrages radiculaires atteintes de lésions apicales. Sa mise en oeuvre a nécessité l'utilisation d'instruments particuliers : Une sonde biangulée, des racleurs et des limes courbes créés spécialement.

Les étapes chirurgicales ne diffèrent pas, nous notons simplement que l'angle de section radiculaire est oblique permettant ainsi une parfaite visibilité du canal.

Une solution de peroxyde d'hydrogène est utilisée pour dissoudre le contenu canalaire, puis l'alésage et l'élargissement sont effectués à l'aide de limes et de racleurs courbes portés par un manche . La portion canalaire est ensuite asséchée, et obturée par condensation avec des cônes de gutta et un ciment de scellement, grâce à la sonde biangulée. L'excès de gutta est ensuite ôté avec un instrument chauffé, la cavité est nettoyée et refermée.

Cette technique respecte les concepts de l'endodontie, permettant une irrigation et un élargissement du canal aisés grâce aux prototypes décrits. De plus elle ne nécessite pas la mise en forme d'une cavité compliquée qui est indispensable dans les techniques d'obturations à rétro conventionnelles.

95,3 % des 64 dents ayant subi l'intervention présentent une guérison apicale après une durée de un an à sept an et six mois. (3)

3.2. Amputation radiculaire

Cette technique s'adresse aux molaires. elle permet de conserver une partie de l'organe dentaire, après élimination de la ou des racines atteintes de lésions apicales.

3.2.1. Soins et médications préopératoires

La médication n'est pas spécifique des amputations radiculaires. Elle est sédatrice et si le terrain est pathologique, anti-infectieuse.

La dent est détartrée et polie, ses racines surfacées.

Un ajustement occlusal doit être réalisé avant l'intervention. En effet, l'amputation radiculaire diminuant le support osseux de la dent, il faut prévoir une équilibration des forces occlusales de façon à ce que celles-ci se dirigent parallèlement à l'axe de la portion restante. L'ajustement par meulage sélectif vise à établir des contacts en relation centrée répondant à cet objectif. De plus, selon Giovannoli : "Non seulement les contacts non travaillants ne doivent pas exister, mais il est préférable de supprimer systématiquement toute fonction de latéralité."

Le traitement endodontique des racines à conserver est effectué avant l'intervention chirurgicale. Cela permet de s'assurer qu'il est possible de pénétrer et de traiter leur canal. La chambre pulpaire ainsi que l'entrée des canaux des racines à amputer est obturée à l'amalgame, afin d'assurer l'étanchéité de la partie restante et de permettre son modelage par odontoplastie en per ou en postopératoire. (20)

3.2.2. Intervention chirurgicale

* *L'anesthésie*

Après désinfection du champ opératoire, nous réalisons l'anesthésie, locale ou loco-régionale.

* *L'incision*

Elle est effectuée au bistouri à lame, parallèlement à l'axe de la dent, dans le sulcus. Si un décollement important est nécessaire, on y associe une incision de décharge située à une ou deux dents mésialement par rapport à la dent traitée.

* *Le décollement*

Le lambeau, vestibulaire et lingual ou palatin, est de pleine épaisseur et se limite de préférence à la gencive attachée de façon à éviter l'oedème postopératoire.

* *La section radiculaire ou corono-radiculaire*

Des auteurs, parmi lesquels Cuenin, préconisent, dans certains cas de réaliser cette section avant l'élévation du lambeau afin d'éviter la projection de débris dentaires ou d'amalgame au niveau du site chirurgical.

Mais quand le parodonte est sain et que la gencive et l'os recouvrent la furcation, le décollement de ces tissus permet d'accéder à cette zone et d'avoir une meilleure visibilité. De plus, il est recommandé de pratiquer une ostéotomie dénudant les racines partiellement, ce qui va permettre le repérage de la bi ou trifurcation et servir de point d'appui lors de l'extraction.

La section proprement dite intéresse soit la dent sur toute la hauteur de sa couronne jusqu'à l'espace inter-radiculaire, c'est la technique verticale; soit seulement la racine sans que la forme de la couronne ne soit modifiée, c'est la technique horizontale. Cette dernière technique est à éviter car la partie coronaire non soutenue par la racine amputée, supporte des forces occlusales qui vont provoquer un mouvement de bascule. On le réserve cependant au cas d'une racine située sous un pilier de bridge, ce qui évite la dépose de la restauration prothétique.

La section est effectuée avec une fraise fissure ou diamantée longue. Elle se fait toujours au dépens de la portion à amputer pour préserver le maximum de tissu.

*** *L'extraction***

La racine condamnée est mobilisée à l'aide d'un élévateur et extraite au davier.

*** *L'énucléation de la lésion***

Le tissu de granulation situé au périapex doit être minutieusement cureté, ainsi que l'espace inter-radiculaire s'il existe une lésion parodontale associée.

*** *Odontoplastie - ostéoplastie***

Le trait de section est contrôlé avec une fraise à finir qui supprime un éventuel surplomb. Les rebords osseux de l'alvéole sont remodelés à la pince gouge ou à la fraise à os, pour rétablir une architecture propice à une bonne cicatrisation.

*** *Suture***

Après le nettoyage de la région opérée, le lambeau est rabattu, puis suturé.

(5, 20, 26, 40, 51)

3.2.3. Soins postopératoires

Ce sont les mêmes que pour la chirurgie apicale.

3.3. Marsupialisation

Les méthodes de marsupialisation dérivent de la technique de Partch qu'il a décrit pour la première fois en 1892. Elles ont pour but de mettre en communication la poche kystique avec la cavité buccale. C'est une intervention conservatrice qui respecte les éléments de voisinage et dont voici les différentes étapes.

* *Désinfection du champ opératoire et anesthésie*

* *Incision*

Elle est vestibulaire et répond à la grande circonférence de la poche kystique.

* *Le décollement*

Il s'effectue jusqu'au contact osseux à l'aide d'un décolleur mousse ou d'une rugine. La suppression de ce couvercle muqueux est délicate au niveau des zones de déhiscences osseuses car la poche kystique ne doit pas être ouverte.

* *Ostéotomie*

L'os aminci est ôté avec une pince gouge en respectant la muqueuse tumorale qui se laisse déprimer. La trépanation est progressivement agrandie de façon à ce qu'elle réponde à la ligne de plus grand contour de la lésion. Puis les bords osseux sont arrondis.

*** Résection partielle de la poche kystique**

Avec des ciseaux pointus, la membrane du kyste est découpée suivant l'excision osseuse. Le capuchon muqueux ainsi dégagé doit être assez large pour que la cavité résiduelle soit de dépouille.

*** Suture**

Les muqueuses buccale et tumorale sont ensuite suturées bord à bord, par des points séparés.

Certains auteurs se contentent simplement d'ouvrir largement et de maintenir l'ouverture, sans utiliser de suture. Ainsi, d'après Queguiner : "Les cellules épithéliales de la muqueuse voisine, qui comme elles le font d'habitude par mitose des cellules basales et division directe des cellules du corps muqueux, par gonflement aussi comme dans toute cicatrisation, recouvrent petit à petit le tissu conjonctif à vif de la membrane. Dans ce cas la suture est donc inutile".

*** Maintien de l'ouverture créée**

Différents artifices sont utilisés pour empêcher que la cavité kystique ne se referme avant d'être comblée par la muqueuse saine buccale.

Biou introduit une mèche vaselinée, sans pression dans la cavité résiduelle. Elle est changée toutes les 48 heures, puis retirée quand un comblement partiel a eu lieu.

Darcissac y tasse une mèche imbibée d'acide trichloroacétique à 30 %. Cette technique est à déconseiller car des dégénérescences de l'épithélium de la poche ont été rapportées.

Thomas utilise une tige métallique pleine portant un renflement à ses extrémités et qui draine par sa surface.

L'utilisation d'un drain en caoutchouc par Queguiner permet qu'il soit raccourci au fur et à mesure que la cavité se comble. Il est suturé au lieu d'incision et les irrigations sont pratiquées par son orifice.

Tous ces procédés permettent de réduire la cavité kystique en faisant disparaître sa pression interne. Cependant il persiste une cavité plus ou moins importante au niveau des maxillaires car le comblement n'est jamais total.

Signalons aussi que l'on pratique le plus souvent des opérations en deux temps, ce qui diminue les risques de récurrences. Ainsi après la marsupialisation d'un kyste, celui-ci s'étant réduit et l'os renforcé, la membrane peut être éliminée secondairement par une cure radicale moins délabrante que si elle avait eu lieu au départ pour un kyste volumineux. (7, 21, 22, 38, 55)

3.4. Réimplantation après extraction intentionnelle

L'idée de réimplantation dentaire est très ancienne et à chaque grande époque de l'histoire médicale il en est fait mention. Cette méthode n'a pour autant jamais été vulgarisée malgré le nombre important de publications la concernant. Ceci est dû au fait que les indications, comme nous l'avons vu, sont peu nombreuses et que l'espérance de vie d'une dent réimplantée est généralement limitée. La réimplantation intentionnelle rentre cependant dans le cadre d'une chirurgie à visée conservatrice, même si elle ne l'est souvent qu'à moyen terme, et mérite malgré tout notre attention quand on la compare avec l'absence définitive d'une dent.

3.4.1. Soins et médicaments préopératoires

Le praticien doit donc avertir le patient de la délicatesse de l'intervention et de son caractère de "dernière chance". L'assainissement de la cavité buccale est alors effectué. On peut prévoir une plaque de contention en résine que l'on réalise à ce moment là.

S'agissant d'une réimplantation dentaire, il faut absolument supprimer tout risque d'infection postopératoire qui induirait la résorption de la racine, aussi il est plus sûr de prescrire une antibiothérapie préventive, même si le terrain du patient ne le nécessite pas.

3.4.2. Etapes opératoires

*** *Traitement endodontique***

Il est généralement effectué avant l'intervention chirurgicale, soit de façon provisoire avec de l'hydroxyde de calcium (M.CAGIDIACO et coll.,1988), soit définitivement à la gutta (C.STEVEN et coll.,1984). Certains le réalisent pendant l'intervention (R.BREDECHE et coll.,1982), ce qui rallonge considérablement la durée pendant laquelle la dent se trouve hors de l'alvéole, et nous verrons dans le chapitre suivant que cette durée est un critère important dans le taux de réussite des réimplantations.

*** *Ajustement occlusal***

Certains auteurs préconisent la mise en sous occlusion de la dent ou tout au moins la diminution des points de contact avec ses antagonistes, juste avant l'intervention. Ils n'en donnent pas la raison mais nous pensons qu'il s'agit là d'éviter le moindre traumatisme occlusal au niveau de la dent après sa réimplantation.

*** *Anesthésie***

Il est recommandé, afin de préserver au maximum les tissus de soutien de la dent, de pratiquer une anesthésie loco-régionale plutôt que locale.

*** *Extraction***

Elle doit être le moins traumatique possible, sans fracture de l'os alvéolaire, et en limitant les contacts du davier avec la racine pour ne pas léser le desmodonte et le cément.

Une fois la dent extraite, elle est enveloppée dans une gaze stérile imbibée de sérum physiologique.

* *Curetage*

Si la lésion appendue à l'apex sort avec la dent, elle est éliminée très précautionneusement. Il faut manipuler la dent essentiellement par la couronne et certains auteurs préfèrent la tenir en position horizontale avec une pince pour ne pas risquer de toucher la racine avec les doigts.

Si la lésion est restée dans l'alvéole déshabillée on procède au curetage du tissu de granulation. Certains auteurs évitent de racler les parois osseuses saines susceptibles de maintenir la partie restante des fibres desmodontales.

Cependant, Viennet, après réimplantations sur le chien obtient de meilleurs résultats dans les cas où il supprime à la fraise boule la partie des fibres restée insérée aux parois alvéolaires.

Par contre, la suppression des fibres attachées au ciment provoque une absence d'espace ligamentaire lors de la cicatrisation, et donc une ankylose. C'est pourquoi il faut prendre soin de conserver le maximum de tissu desmodontal et cémentaire.

Cependant, Bredeche et coll. préfèrent créer intentionnellement cette ankylose en débarrassant la racine de ses tissus mous et du ciment car ils pensent que c'est un obstacle à la rhizolyse, autre risque possible après une réimplantation dentaire.

Ce n'est pas l'avis de Goerig et coll, qui écrivent que de toute manière, s'il y a ankylose, elle se produit le plus souvent en conjonction avec un processus de résorption qui a lieu le long de la lumière canalaire et que l'on appelle "tunnelisation".

* *Résection apicale*

La région radulaire dont les deltas et les canaux accessoires plongeaient dans la lésion est supprimée par section à la fraise sous irrigation. Pendant ces différentes manoeuvres la portion radulaire non concernée est toujours enroulée dans la gaze humidifiée.

* *Scellement apical*

Il est réalisé par une obturation à rétro à l'amalgame. La position horizontale permet que les débris d'amalgames ne s'accrochent pas le long des parois radiculaires. Il serait difficile de les éliminer surtout dans les espaces de furcations sans léser les fibres ligamentaires.

* *Repositionnement dans l'alvéole*

La dent est ensuite rincée dans la solution saline. Puis , après avoir aspiré délicatement le caillot sanguin au fond de l'alvéole, la dent est réinsérée. Pour certaines molaires dont les racines sont très divergentes, le repositionnement de la dent nécessite une résection apicale plus coronaire que prévu.

On peut, avant de replacer la dent dans l'alvéole y mettre de la colle biologique afin de favoriser l'adhésion naturelle entre les surfaces alvéolaires et radiculaires.

La dent est ensuite maintenue comprimée pendant quelques minutes.

La gencive marginale est réappliquée autour du collet, nous pouvons éventuellement réaliser deux points de suture mésial et distal.

* *Contention*

Pour les pluri-radiculées, la seule mise en place d'un pansement chirurgical, type "COE PACK" suffit à assurer une contention.

Pour les mono-radiculées, nous pouvons utiliser une plaque de résine, réalisée avant l'intervention, ou une contention par composite après mordantage.

(10, 14, 28, 29, 71)

3.4.3. Soins postopératoires

Une alimentation tendre pendant la première semaine est conseillée au patient, ainsi que la prise de bains de bouche et d'antalgiques.

Le pansement chirurgical est changé à deux reprises, à huit jours d'intervalle.

Un suivi radiographique s'impose pour évaluer la cicatrisation parodontale. (67)

3.4.4. Technique particulière : Réimplantation transfixiée d'après Kirschner

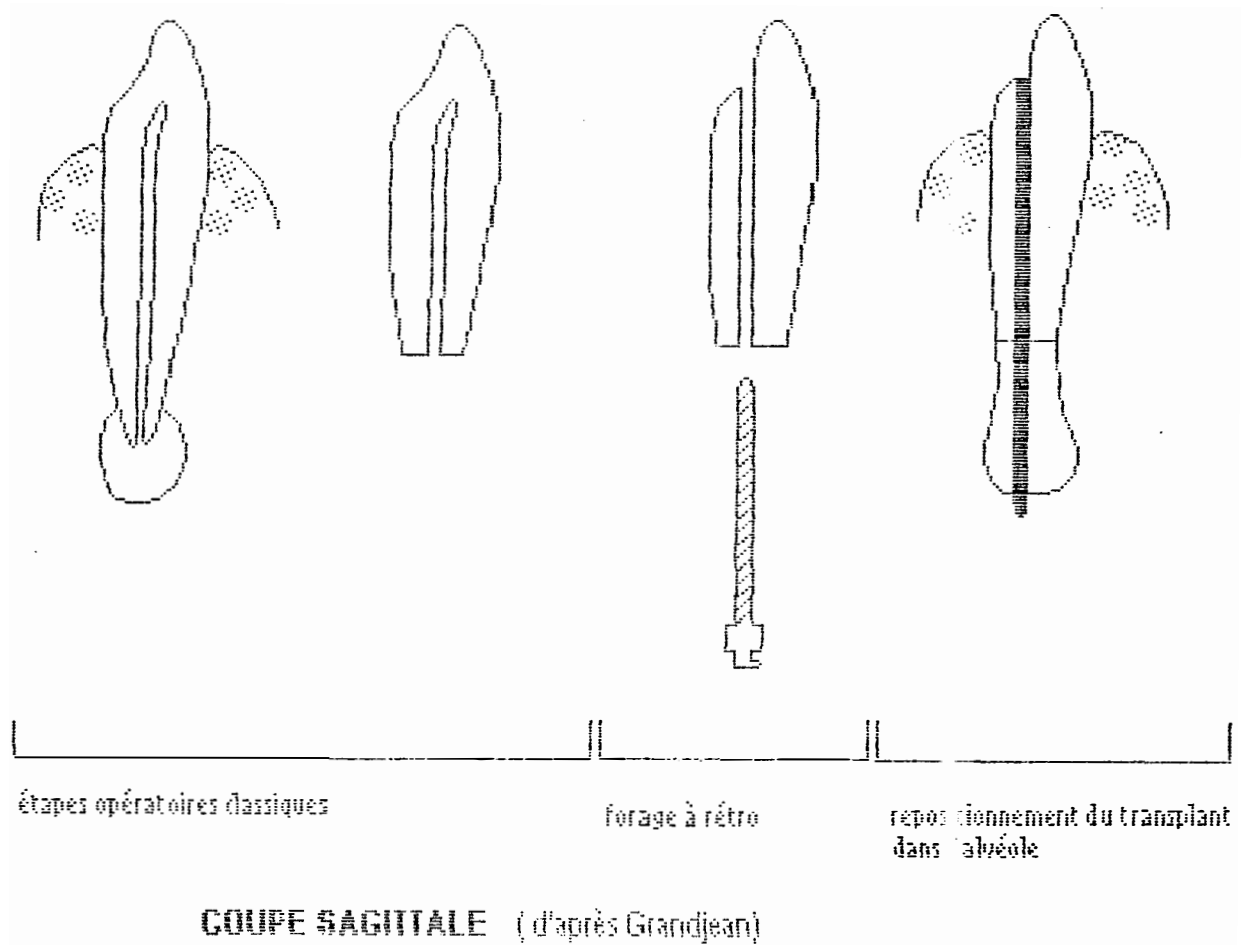
Il s'agit là d'une intervention ancienne et originale qui consiste à transfixier la racine de la dent extraite pour y placer un "prolongateur apical" avant sa réimplantation. Selon Grandjean, elle donnerait une stabilité bien supérieure à la dent naturelle.

Après avoir effectué les étapes opératoires classiques, et avant de réinsérer la dent dans son alvéole, le lit implantaire est préparé. L'auteur réalise un forage à rétro, complété d'un forage transapical. Le forage à rétro peut s'étendre à la couronne et même la traverser. Ceci permettrait de confectionner une couronne sur l'implant résiduel, en cas de lyse radiculaire. Une tige en céramique alumineuse du diamètre du foret est sectionnée à la longueur voulue, et scellée à l'intérieur du canal ainsi préparé, après avoir éliminé toute trace d'humidité.

Après durcissement du ciment, le transplant constitué du prolongateur et de la dent, est replacé dans l'alvéole. Puis selon les cas, une contention est mise en place.

Remarque : Nous notons cependant que cette technique qui rallonge les temps opératoires classiques de l'intervention nécessite une rapidité importante afin de préserver la vitalité du desmodonte.

De plus nous nous permettons de douter de la stabilité de l'implant coiffé d'une couronne, en cas de lyse radiculaire. (29)



CONCLUSION

Nous avons donc un certain nombre de techniques chirurgicales à notre disposition, afin de conserver les dents atteintes de lésions apicales.

Dans la partie qui suit, nous allons observer d'un peu plus près ce que nous pouvons attendre de ces traitements au point de vue cicatrisation apicale.

TROISIÈME

PARTIE

EVALUATION DES RESULTATS THERAPEUTIQUES

1. INTRODUCTION

Afin d'apprécier la guérison du périapex après une intervention chirurgicale de conservation, nous disposons de critères histologiques, cliniques et radiographiques. Des études statistiques basées sur ces critères ont été réalisées afin d'approcher le pourcentage de réussites et d'échecs.

Hélas, l'examen histologique, seul critère parmi les trois cités, qui permette d'affirmer avec certitude la guérison périapicale, a peu été utilisé dans les différentes expérimentations. On conçoit mal, en effet, qu'un praticien sacrifie une dent qu'il considère comme guérie ou en voie de guérison pour en avoir la confirmation histologique.

2. CRITERES HISTOLOGIQUES

Le contrôle histologique demeure donc le seul valable dans l'absolu, même si, pour la raison citée ci-dessus, il n'a qu'une valeur expérimentale.

Cependant nous verrons dans le chapitre 5, qu'à l'identité des résultats cliniques et radiographiques correspond le plus souvent une identité de résultats histologiques.

Dans l'idéal, la "réparation" apicale, comme son nom l'indique, implique une reformation des constituants périapicaux tels qu'ils existent sur une dent saine. Nous nous trouvons en présence d'une dent dont les canaux ont été obturés, nous souhaitons donc obtenir une apposition cémentaire, un ligament parodontal et la formation d'un nouvel os, en regard de la tranche de section radiculaire si la dent a été sectionnée, ou de l'apex dont la dentine a été par endroit mise à nue si la dent à été réimplantée.

Dans la réalité, cette réparation peut être partielle, absente, et des caractéristiques histopathologiques peuvent apparaître.

Ces critères histopathologiques sont :

- Le comblement de la cavité curetée par un tissu fibreux, par la réorganisation d'un granulome ou d'un kyste, empêchant la formation d'un nouvel os.
 - L'apparition d'une résorption radiculaire à l'apex, due à une nouvelle pathologie inflammatoire, ou le long des racines, due à la réimplantation.
 - Le comblement de ces rhizalyses par un tissu cémentoïde.
 - L'ankylose, impliquant une absence de desmodonte néoformé et une production osseuse anormalement importante.
- (8, 64, 71)

3. CRITERES CLINIQUES

Les critères cliniques sont, quant à eux, utilisables et tout à fait décelables dans la pratique courante.

Ils peuvent être associés aux critères radiologiques dans certaines classifications. Nous en donnons un exemple dans le chapitre suivant.

L'évaluation clinique inclut les symptômes subjectifs et objectifs. Ainsi, après la phase de réaction postopératoire normale, la dent doit rester silencieuse, la sensation à la percussion doit être analogue à celle des dents voisines, la muqueuse doit être non inflammatoire, sans oedème ni fistule.

(50, 64)

4. CRITERES RADIOLOGIQUES

Le contrôle radiologique est indispensable et s'effectue de façon périodique pour suivre le stade de guérison périapicale.

Les critères radiographiques sont nombreux et certains auteurs les ont rassemblés dans des classifications permettant ainsi de mieux cibler l'état de la guérison des tissus du périapex.

4.1. Classification de Rud et Andreasen

Etablie en 1972, elle a été utilisée dans de nombreuses études d'évaluation des résultats après apicectomie, aussi il est intéressant ici d'en citer les grandes lignes.

Elle est divisée en quatre groupes incluant les critères suivants :

* Premier groupe: Guérison complète

- Il y a reformation d'un espace parodontal dont l'épaisseur ne dépasse pas le double de l'épaisseur ligamentaire des zones non atteintes par l'intervention.
- Une lamina dura continue est présente autour de l'apex. On tolère cependant un petit défaut de 1mm².
- La cavité osseuse est comblée par de l'os, même si sa radio opacité est un peu différente de l'os alentour.

* Deuxième groupe: Guérison incomplète

- Une raréfaction osseuse persiste. Elle peut être stationnaire par rapport à la cavité osseuse radiographiée juste après l'intervention, ou bien avoir diminué en taille. Elle peut contenir ou non du tissu osseux.
- Un os compact borde cette raréfaction.
- Une lamina dura peut s'être formée autour de l'apex et avoir ainsi isolé dans l'os la zone de raréfaction osseuse. L'espace desmodontal reformé peut alors être observé.

* Troisième groupe: Guérison incertaine

- La cavité osseuse a diminué mais sa taille est plus de deux fois supérieure à l'épaisseur du desmodonte sain.
- La raréfaction est généralement située symétriquement autour de l'apex, constituant une extension de l'espace desmodontal en forme d'entonnoir.
- Il peut ou non se constituer une lamina dura.

Si ces caractéristiques subsistent quatre ans après l'intervention, le cas est considéré comme un échec.

* Quatrième groupe: Guérison non satisfaisante

Ce groupe comprend les mêmes critères que ceux du groupe précédent, mais avec une raréfaction osseuse qui n'a pas diminué ou qui a augmenté par rapport à la radiographie faite juste après l'intervention. (60)

4.2. Classification de Strindberg

Block et coll. utilisent cette classification dans une étude. Elle inclut des critères radiographiques et cliniques. Trois groupes sont différenciés :

* Réussite du traitement

- Pas de signe clinique.
- Résolution complète de la lésion avec développement d'une lamina dura continue et d'un espace desmodontal.

* Guérison incertaine

- Pas de signe clinique.
- Lésion ayant gardé sa taille initiale ou ayant diminué, mais n'ayant pas disparu.

* Echec du traitement

- Signes cliniques présents.
- Lésion ayant augmenté en taille par rapport aux observations initiales.

L'intervention est à recommencer.

4.3. Intérêt de la tomographie

La tomographie permet de faire des clichés sur un seul plan de volume observé, avec effacement des autres plans. Artis rapporte deux cas de contrôles radiographiques un an après résection apicale. Les radiographies rétroalvéolaires montraient chacune la cicatrisation totale des régions apicales, alors que les tomographies correspondantes mettaient en évidence la persistance des cavités osseuses.

La tomographie apportant une plus grande précision de l'image d'un plan donné, permet d'évaluer avec plus de certitude la guérison du périapex. Hélas, nous n'avons pas trouvé d'études statistiques d'évaluation des résultats thérapeutiques après chirurgie apicale utilisant cette technique. (5)

5. CORRELATIONS ENTRE CES DIFFERENTS CRITERES

5.1. Critères histologiques - critères radiologiques

Rud et Andreasen ont examiné 120 dents ayant subi une résection apicale. Ils ont classé les 120 cas selon la classification radiographique qu'ils avaient établi auparavant et ont ensuite étudié histologiquement chaque groupe de dents.

Dans le groupe de guérison radiographique complète, 76% des dents ne présentent pas d'inflammation sinon extrêmement légère. En ce qui concerne les dents pour lesquelles l'inflammation est plus conséquente, l'image de l'espace desmodontal élargi n'a pu être mise en évidence radiologiquement à cause de la projection de la section oblique de l'apex.

La corrélation entre les critères radiologiques et histologiques est plus étroite pour les dents classées dans le groupe de guérison incomplète. Seulement 9% de ces dents ne présentent pas de tissu de cicatrisation, et 61% des dents ont une inflammation modérée à sévère.

86% des dents classées dans le groupe de guérison incertaines présentent une inflammation sévère.

Toutes les dents classées dans le groupe de guérison non satisfaisante présentent une inflammation sévère, du tissu de cicatrisation ayant été découvert seulement dans 13% des cas. (50, 60)

5.2. Signes cliniques - critères radiologiques

Toujours d'après la même étude, un très faible pourcentage (0,2%) de dents classées dans le groupe de guérison radiologique complète présente des signes cliniques objectifs un an après l'intervention.

Ce pourcentage va croissant pour aboutir à 19% de dents classées dans le groupe de guérison non satisfaisante. De même, les dents avec des signes cliniques subjectifs sont plus nombreuses dans le groupe de guérison non satisfaisante que dans les autres catégories.

Nous remarquons donc que les deux critères sont corrélés, mais que les signes cliniques sont souvent absents, malgré la persistance de la raréfaction osseuse à la radiographie. Seulement 32% des cas de guérison radiologique non satisfaisante présentent des signes cliniques objectifs ou subjectifs. (50, 60)

6. ETUDE DE LA REPARATION PERIAPICALE

6.1. Expérimentation chez l'animal

6.1.1. Cicatrisation apicale après apicectomies

L'animal permet d'étudier histologiquement la cicatrisation apicale. Aussi nous rapportons ici les observations tirées de deux études concernant la réparation apicale après apicectomie chez le singe rhésus.

Deux semaines après l'intervention, du tissu de granulation prédomine au centre de la cavité osseuse. Les cellules inflammatoires proviennent du ligament parodontal adjacent à la section radiculaire. Les parois de la cavité sont bordées par un os trabéculaire fin. Plus on se rapproche de la zone de trépanation de la corticale vestibulaire, plus il est inconstant.

A trois semaines, la déposition de ciment commence à la périphérie de la section radiculaire adjacente au desmodonte sain, et se continue pour recouvrir totalement la section. Les trabéculations osseuses deviennent plus fines.

Après six semaines, la formation osseuse approchant la racine, le nouveau ligament parodontal se forme. Des paquets de fibres de collagène semblent émaner de cet os jeune pour aller s'insérer sur le ciment déposé. Ce desmodonte est encore peu structuré et contient moins de fibres qu'un ligament mature.

A deux mois, la lamina dura apparaît et la régénération de la corticale osseuse vestibulaire débute.

A quatre mois, la réparation osseuse est complète à l'intérieur de la cavité qui contient un os trabéculaire organisé, et à la périphérie, avec la régénération de la corticale.

A douze mois le ligament parodontal est mature, il possède une densité fibreuse et une épaisseur similaire à celui qui n'a pas été touché par l'intervention. (18, 33)

6.1.2. Observations histologiques après extractions-réimplantations intentionnelles

Cafesse et coll. ont évalué la réponse histologique à long terme des dents réimplantées chez le singe rhésus.

Ces dents ont été extraites, traitées endodontiquement avant leur réimplantation, puis observées à deux, trois ou quatre ans.

Il ressort de cette étude que la résorption radiculaire tant au niveau cervical qu'apical, est pratiquement constante à deux comme à trois et quatre ans après la réimplantation. Mais dans la plupart des cas, les cavités de résorptions sont comblées par un tissu cémentoïde. De nouvelles fibres desmodontales se développent alors, s'insérant du ciment jeune à l'os.

A quatre ans ces fibres ne sont toujours pas orientées de façon fonctionnelle mais le desmodonte s'est adapté aux irrégularités de la surface radiculaire dues aux résorptions.

Dans un tiers des cas une ankylose apparaît et elle n'empêche pas le processus de résorption. Les auteurs estiment que la préservation du ligament parodontal est impérative pour éviter l'ankylose. Aussi dans ce protocole opératoire ils n'ont pas raclé les surfaces radiculaires.

Remarque : Dans une expérimentation sur des chiens et des singes, Hammer, cité par Cagidiaco et coll., réimplante un groupe de dents en conservant les fibres desmodontales et un autre groupe en les supprimant.

Dans le premier groupe, la restitution de l'attache conjonctive et de l'attache épithéliale est intégrale après un mois et demi.

Dans le second, une nouvelle attache conjonctive se constitue après deux mois, mais le remaniement des tissus se poursuit par une ostéogenèse observée à la fois à partir de la paroi alvéolaire et à partir du ciment. Celle-ci conduit à une ankylose complète de la dent avec la perte des fibres conjonctives.

Cafesse et coll. constatent que l'épithélium de jonction s'adapte aux résorptions cervicales superficielles quand celles-ci ont été comblées par un tissu cémentoïde. Par contre, quand ces espaces de résorption trop importants, sont exposés à l'environnement oral bactérien, l'épithélium devenu inflammatoire migre apicalement.

Les complications apicales, quand elles existent, sont attribuables au traitement endodontique et non à la réimplantation en elle même. Cette observation est en accord avec celle de Viennet qui propose de réaliser systématiquement avant la réimplantation des dents traitées une résection de l'apex afin de supprimer les canaux secondaires non obturés qui pourraient être à l'origine d'une pathologie apicale.

Arens aussi recommande la résection de l'apex pour diminuer la pression créée par la concentration du sang après réinclusion de la racine dans l'alvéole. Cette pression à l'apex augmente le risque de résorption.

Cependant ces avantages sont contre-balancés par le fait que la résection détruit un certain nombre de fibres desmodontales, ce qui peut aussi être le point de départ d'une résorption apicale.

(13, 14, 59, 71)

6.2. Suivi thérapeutique chez l'homme

6.2.1. Quelques résultats après extractions-réimplantations intentionnelles

Chen En De et coll. ont réimplanté 27 dents atteintes de pathologies périapicales. Elles ont été observées cliniquement et radiologiquement, une seule fois pour chacune d'entre elles, sur une durée de un à cinq ans après les interventions.

20 dents ont été considérées comme complètement guéries, c'est à dire sans aucun symptôme clinique et sans image pathologique à la radiographie.

Une dent sans symptôme clinique, ni subjectif, ni objectif, présentait une rhisalyse compensée non inflammatoire.

6 dents restaient douloureuses. Sur les clichés, les images pathologiques avaient augmenté de volume.

Ces résultats semblent en corrélation avec ceux de Cagidiaco et coll. qui observent 75% de succès après extractions-réimplantations dentaires. Cependant ces auteurs citent les résultats de Bielas qui n'obtient que 59% de succès à cinq ans sur 943 réimplantations.

Nous voyons donc que ces résultats restent relativement variables d'un auteur à un autre. Cette marge de variation est due vraisemblablement à l'appréciation subjective des critères de guérison et aux différences de techniques dans le protocole opératoire.

Néanmoins, la majorité des auteurs reconnaît que certains facteurs influencent le taux de réussite des interventions.

Le facteur le plus important est la vitalité du ligament parodontal. Il est en rapport direct avec la durée pendant laquelle la dent se trouve hors du milieu buccal. En effet, le degré de résorption augmente de façon spectaculaire si elle reste en dehors de la bouche plus de trente minutes, ce qui correspond à la durée pendant laquelle le ligament garde sa vitalité hors de l'alvéole (STEVEN et coll., 1984).

Les dents disposant d'un bon environnement parodontal guérissent mieux après leur réimplantation que dans le cas contraire.

Le succès dépend aussi de l'hygiène et de la motivation du patient.

L'âge influence les résultats: L'équipe de Chen En De n'obtient que 50% de guérison complète chez les patients âgés de plus de quarante ans. Mais comme le remarque Steven et coll., il est difficile de préciser si c'est l'âge qui est le facteur déterminant ou la diminution du soutien parodontal en rapport avec l'âge.

Enfin la réimplantation dentaire complétée d'une obturation à rétro à l'amalgame donne de meilleurs résultats (78,7% de succès complets) par rapport aux dents obturées conventionnellement (62% de succès complets).

(14, 16, 67)

6.2.2. Evaluation des résultats après chirurgie apicale

Nous rapportons ici les résultats de trois études ayant utilisé les critères de classification radiologique de Rud et Andreasen.

Mikkonen et coll. rencontrent 56,9% de succès, 27% de guérisons incertaines et 16% d'échecs.

Forssell et coll. obtiennent 68% de guérisons complètes, 17% de guérisons incomplètes et 15% d'échecs.

Dans l'étude de Altonen et coll. qui ne concerne que les molaires, 81% de guérisons complètes sont rapportés pour chaque racine, 6% de guérisons incertaines et 4% de guérisons non satisfaisantes.

Remarque : Ces auteurs n'ont pas utilisé les quatre groupes de la classification de Rud et Andreasen, ils n'ont différencié que trois sortes de guérisons. Ceci est dû au fait que les contrôles sont faits à long terme et comme les groupes de guérison incomplète et incertaine sont les moins stables dans le temps, les dents y appartenant au départ se retrouvent dans une autre catégorie après quelques années.

Là aussi les chiffres sont variables d'une étude à une autre et ce sont surtout les facteurs influençant ces résultats qu'il est intéressant de souligner.

En ce qui concerne le type de dent réséquée, les taux d'échecs sont plus élevés pour les incisives latérales supérieures. L'inclinaison palatine de la racine étant souvent très marquée pour cette dent, si la section de l'apex est insuffisante, le tissu de granulation se trouvant derrière l'apex est inaccessible à la curette.

Forssell qui observe des résultats significativement très inférieurs à la moyenne lorsque la lésion a atteint l'os cortical palatin (80,9% de guérisons complètes sans perforation corticale; 38,7% seulement avec perforation), pense que les faibles pourcentages de guérison observés pour les incisives latérales supérieures sont en rapport avec ce dernier critère.

Pour les molaires, par contre, on obtient de forts taux de succès (jusqu'à 100%). Altonen et coll. expliquent ces résultats en écrivant que les patients qui acceptent une résection apicale sur une molaire ont une meilleure hygiène et une meilleure denture que la moyenne de la population.

L'hygiène apparaît donc comme un facteur essentiel de réussite puisqu'on atteint 88% de guérisons complètes chez les patients qui en sont soucieux.

D'autre part, plus le patient présente des lésions apicales sur d'autres dents, moins les résultats sont bons. L'état de la denture, en rapport direct avec le niveau d'hygiène est donc aussi un critère à prendre en compte, tout comme le niveau osseux.

En effet, les dents présentant des poches parodontales ont un pronostic de guérison apicale moins bon.

Forssell et coll. observent que la taille moyenne des lésions qui ont guéri complètement est inférieure au diamètre des lésions présentant une guérison non satisfaisante. La différence entre les deux types de résultats est ici statistiquement significative.

Par contre, le fait que la lésion soit dans un état d'inflammation aiguë le jour de l'opération ne semble pas influencer le pronostic de guérison, sauf dans le cas où il y a une fistulisation (13,6% d'échecs en l'absence de fistule, 22,2% d'échecs dans le cas contraire).

Quant au diagnostic de la lésion, les observations sont en contradictions. Dans une première étude, Altonen et coll. observent que les dents porteuses de kystes radiculaires ont un meilleur pronostic de guérison que les dents porteuses d'un granulome. Ces mêmes auteurs, lors d'un suivi thérapeutique ultérieur obtiennent des résultats semblables pour les deux types de lésions.

La qualité du traitement endodontique est un critère retenu par la majorité des auteurs. Le fait qu'il soit réalisé pendant le temps chirurgical ou avant ne semble pas rentrer en ligne de compte à partir du moment où celui-ci est réalisé correctement.

Les résultats sont meilleurs quand le traitement endodontique préexistant est repris, ce qui confirme indirectement l'importance de la bonne qualité de ce traitement.

Forssell observe plus de guérison dans les cas où la dent n'a pas subi d'obturation à rétro (89% au lieu de 75%), d'autres auteurs observent le contraire.

D'après Altonen et coll. il ne faut pas hésiter à réséquer plus du tiers de la racine pour les molaires quand c'est possible.

En effet, ils obtiennent 89% de guérisons complètes pour les cas réséqués à mi-racine et 75% pour les cas de résections conventionnelles au tiers apical.

Ces auteurs remarquent aussi que l'habileté et l'expérience du praticien jouent un rôle dans les résultats obtenus. On comprend en effet qu'un chirurgien dentiste expérimenté soit plus à même de procéder de façon atraumatique afin de créer les meilleures conditions possibles de guérison.

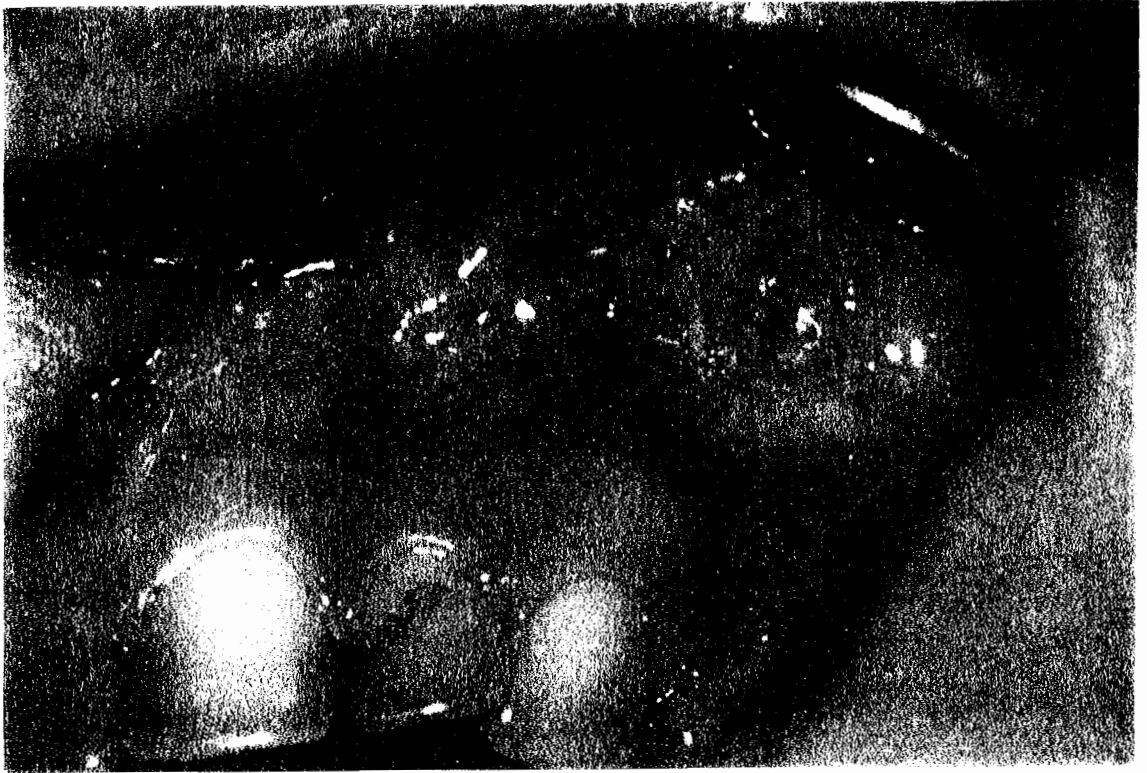Enfin, la prescription d'un traitement antibiotique ne participe que très légèrement à la guérison à long terme de la région apicale.

(2, 24, 50)

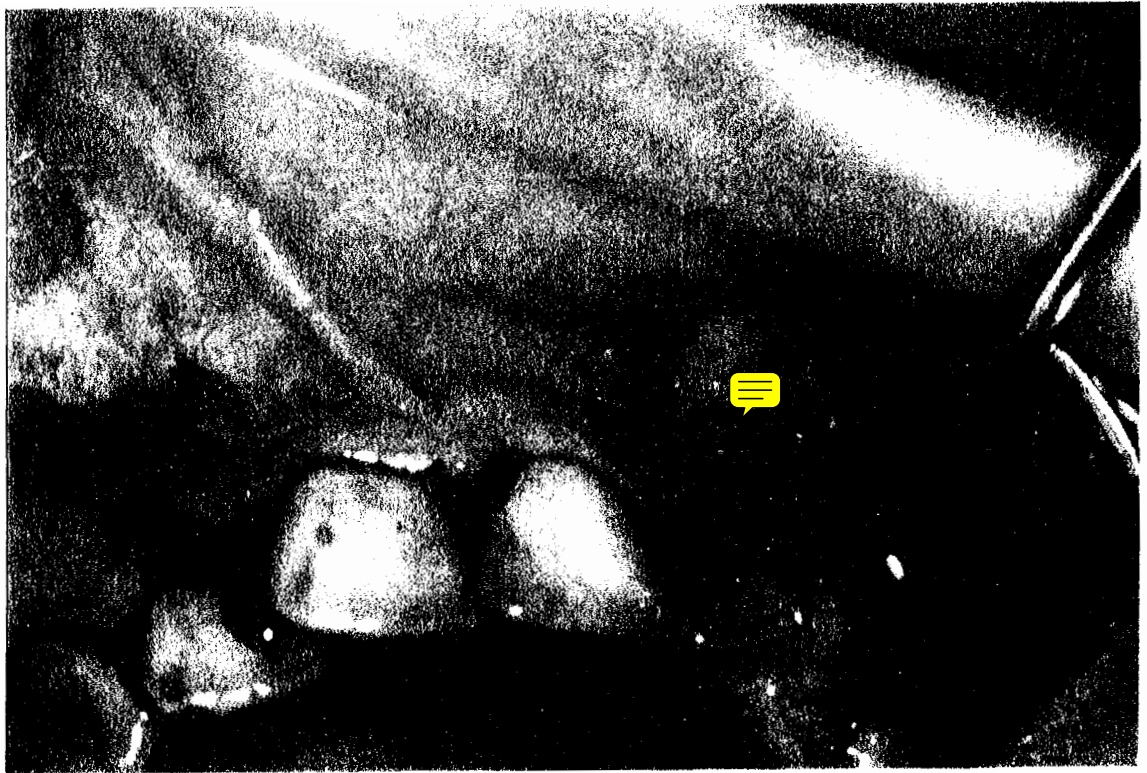CAS
CLINIQUES

Collection du département de pathologie et thérapeutique
de la faculté de chirurgie dentaire de Nancy

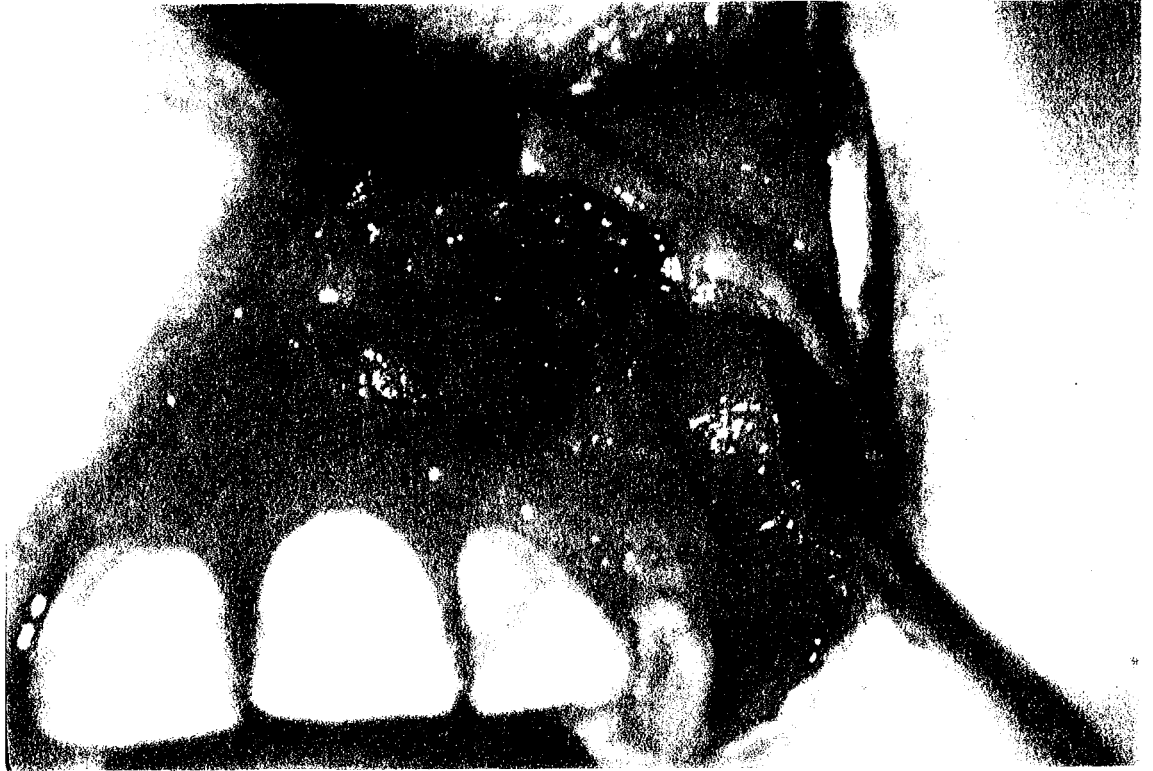1er cas : Etapes de la chirurgie apicale sur une incisive latérale supérieure



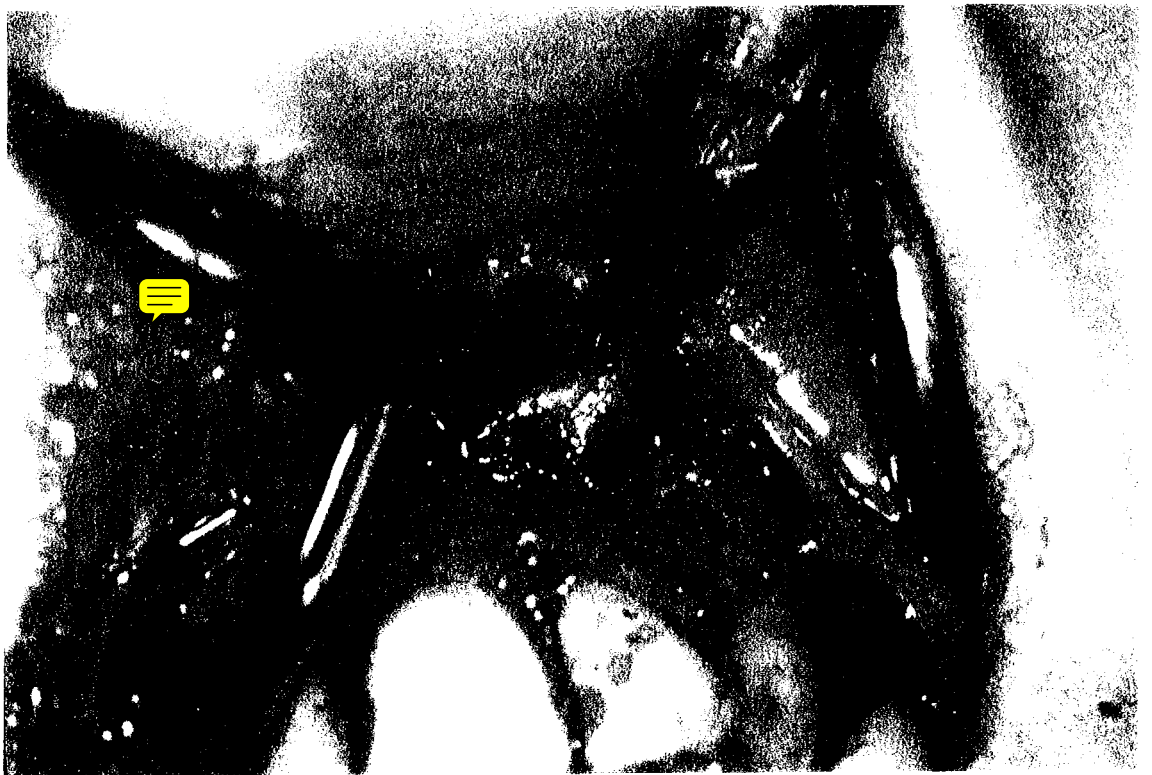A l'inspection, on note une muqueuse violacée en regard de la région apicale de 22.



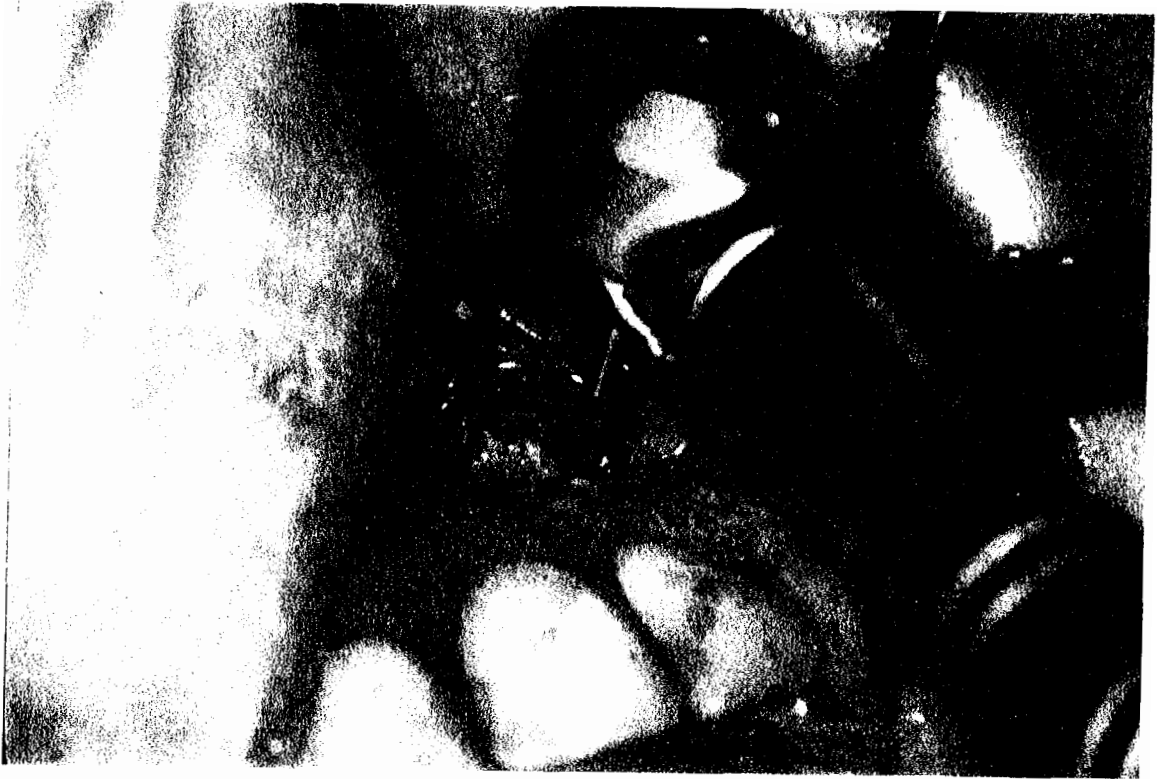Incision sulculaire et incision de décharge en mésial de 12.



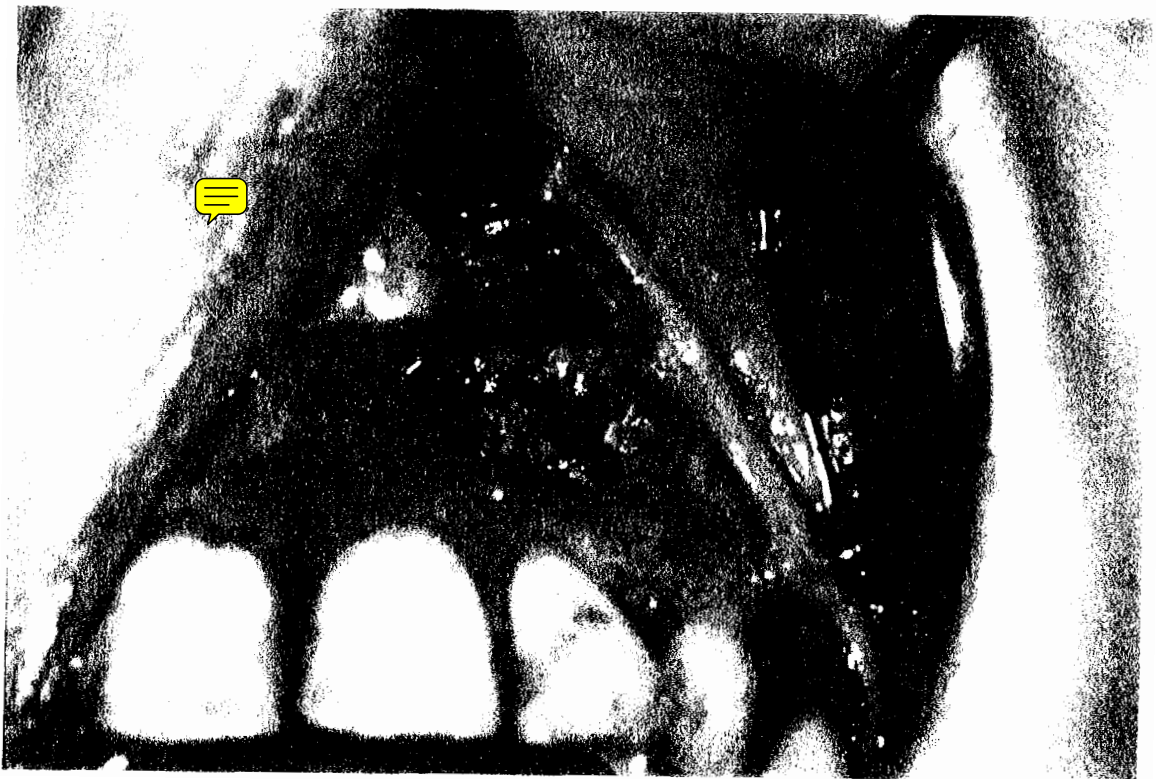
Décollement du lambeau muco-périosté et ostéotomie faisant apparaître la membrane kystique.



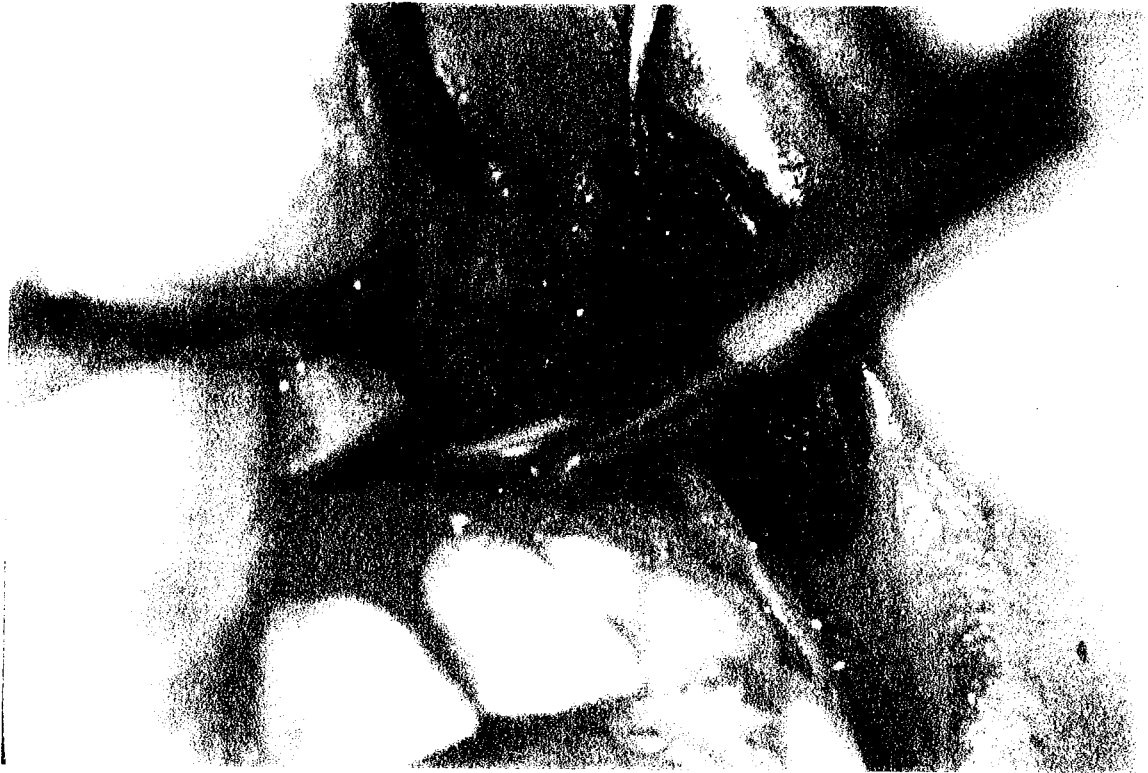
Début de l'énucléation de la poche kystique à l'aide d'une curette de Lucas.



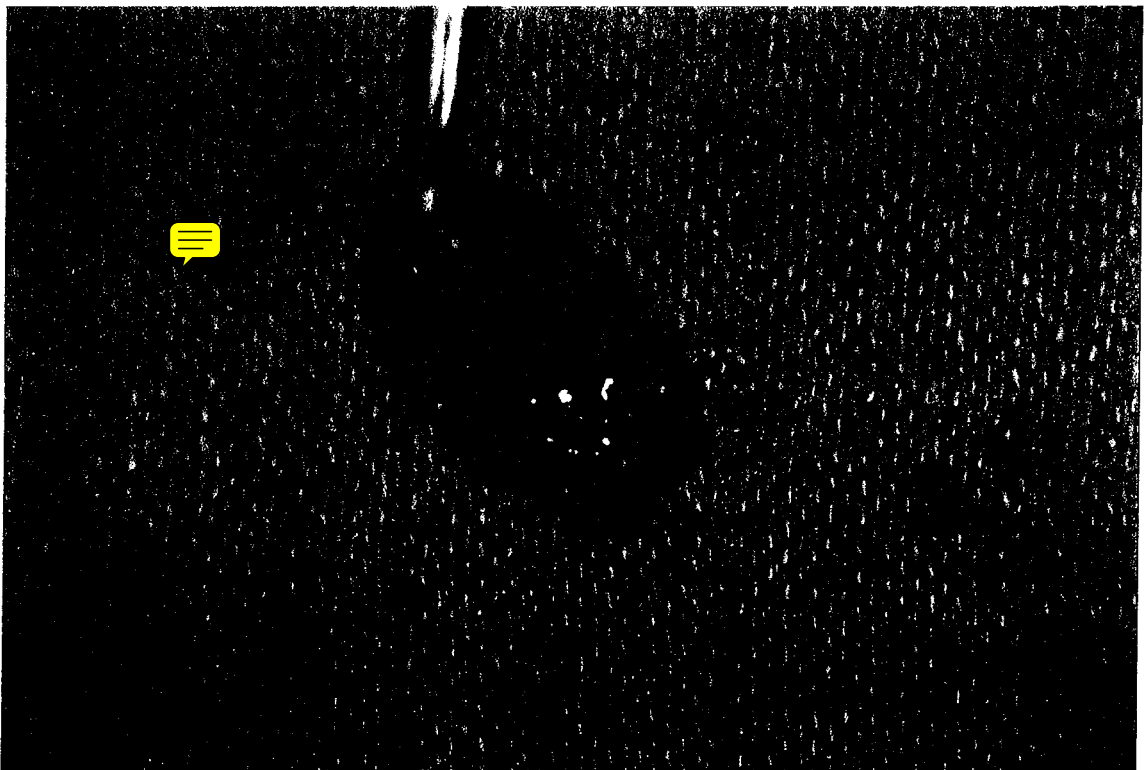Section de l'apex à la fraise chirurgicale montée sur turbine.



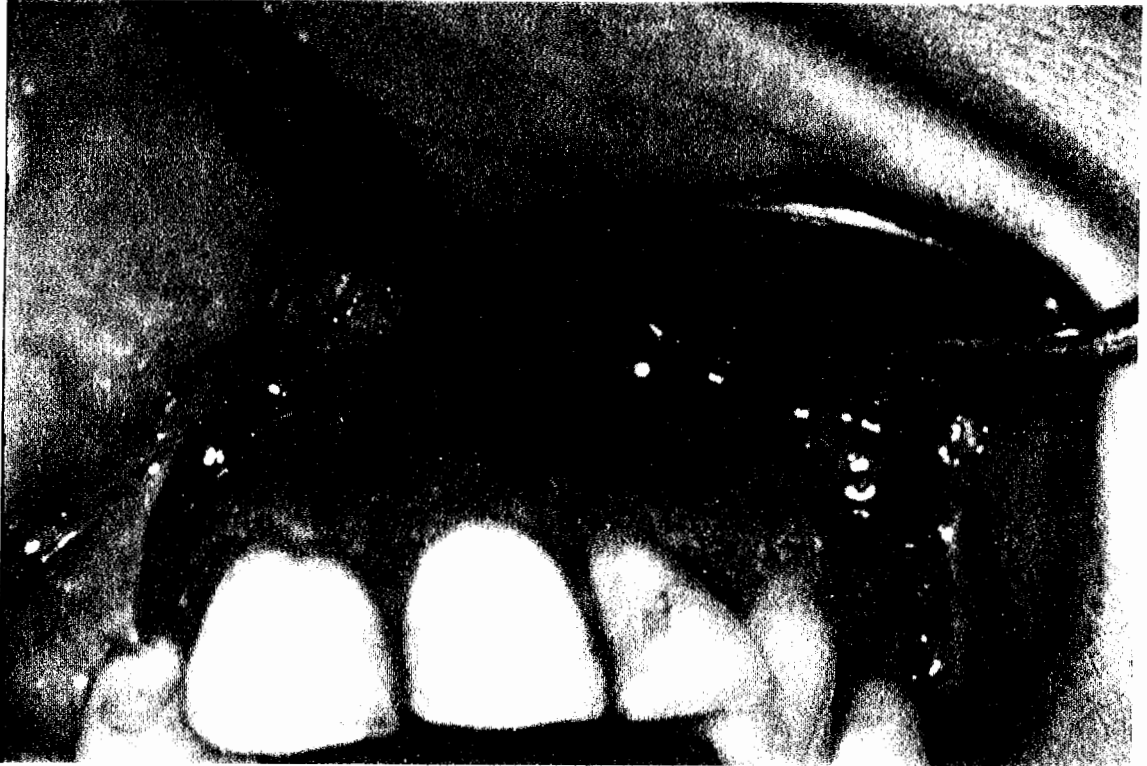
Situation du tissu pathologique après section de l'apex.



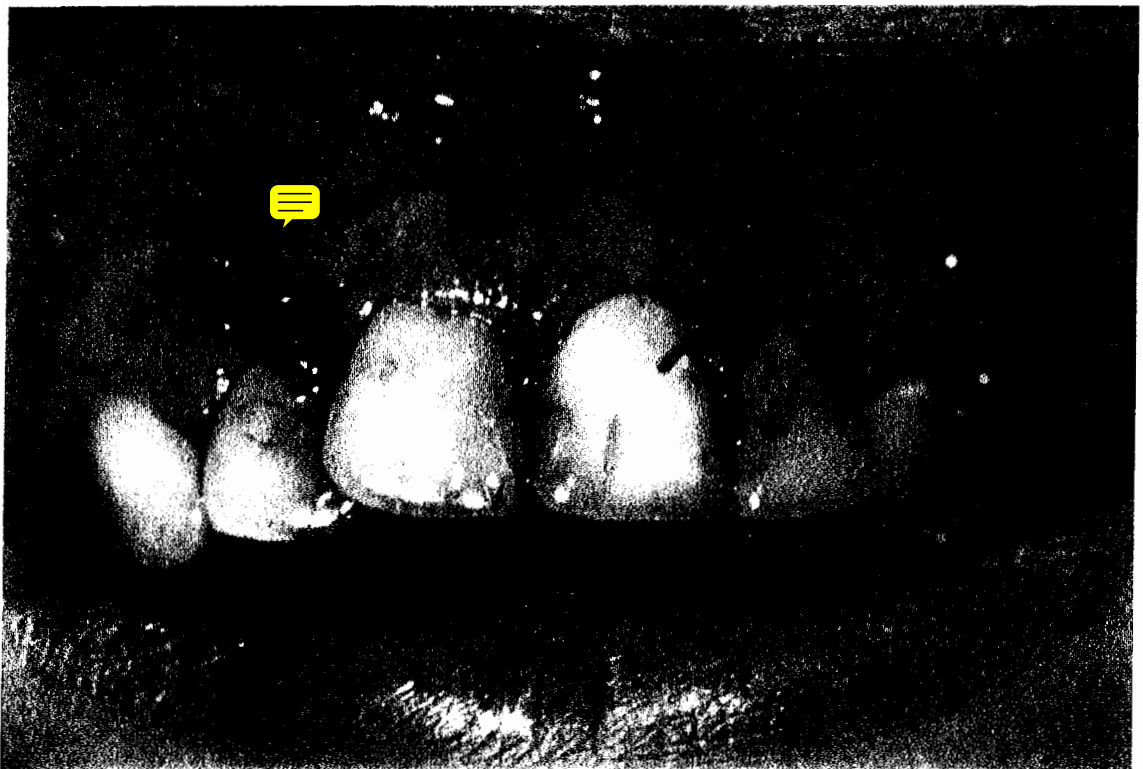
Phase terminale de l'énucléation.



Poche kystique dans son intégralité comportant l'apex sectionné.

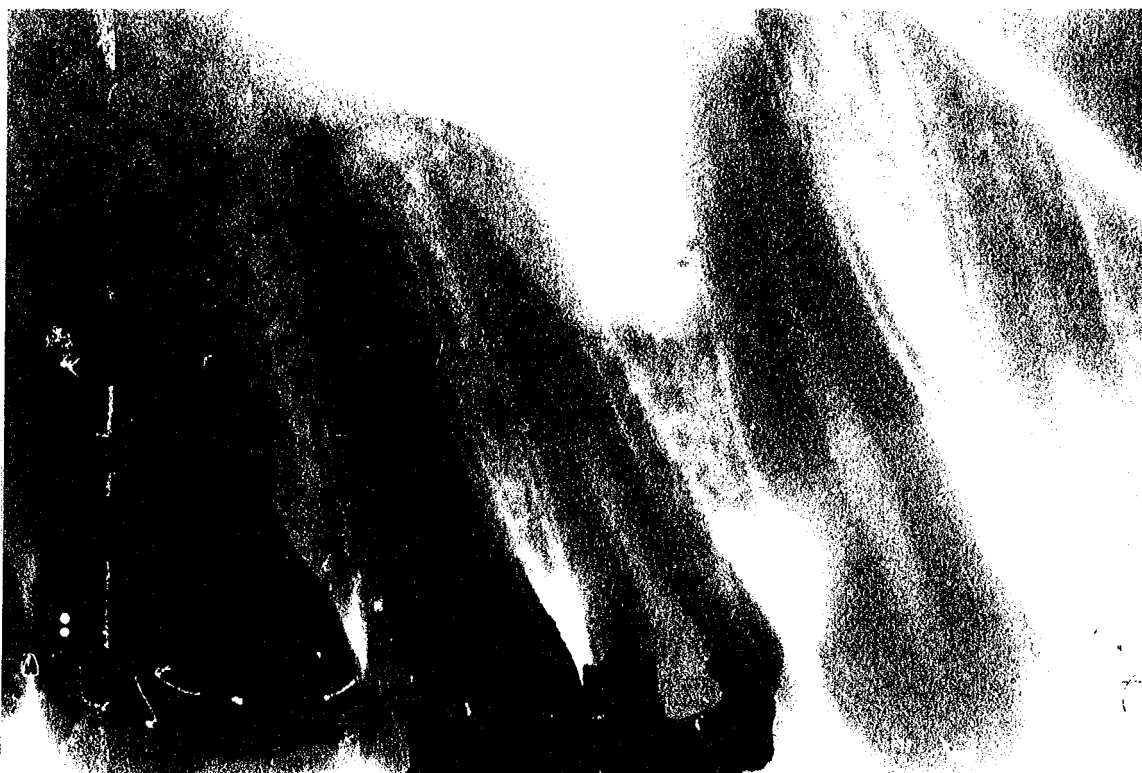

Cavité osseuse nettoyée après l'énucléation.

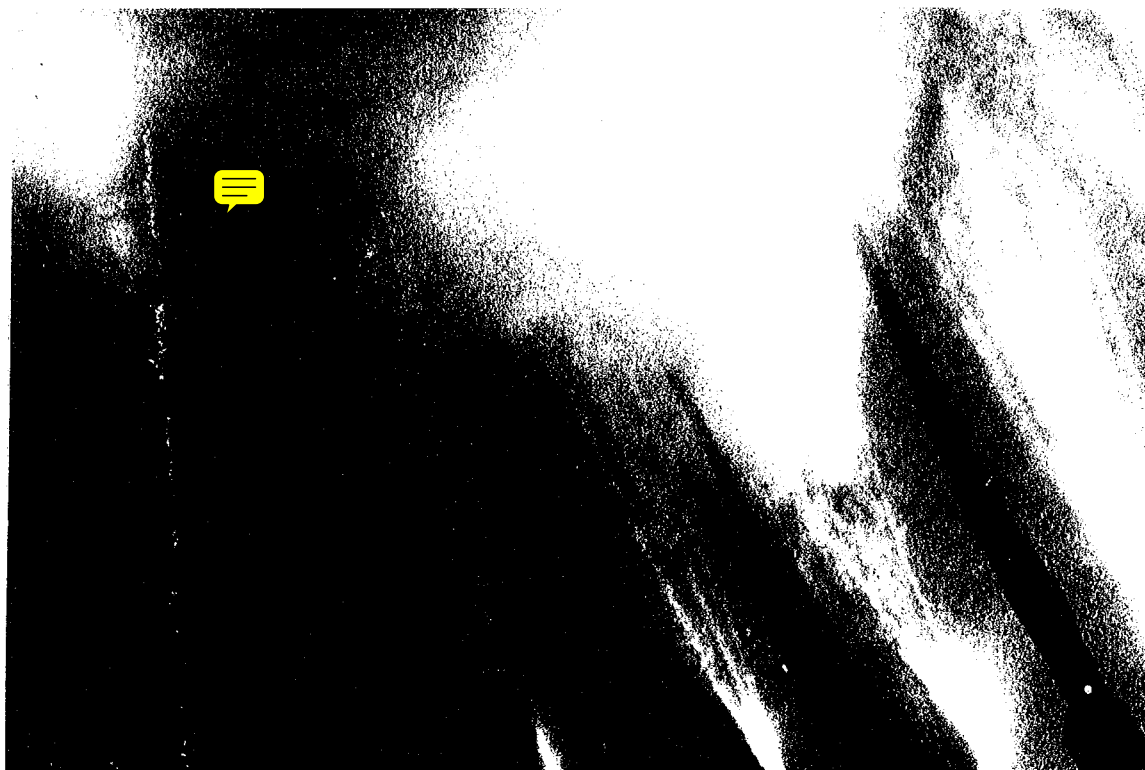


Sutures hermétiques. Les points reposent sur un os sain.

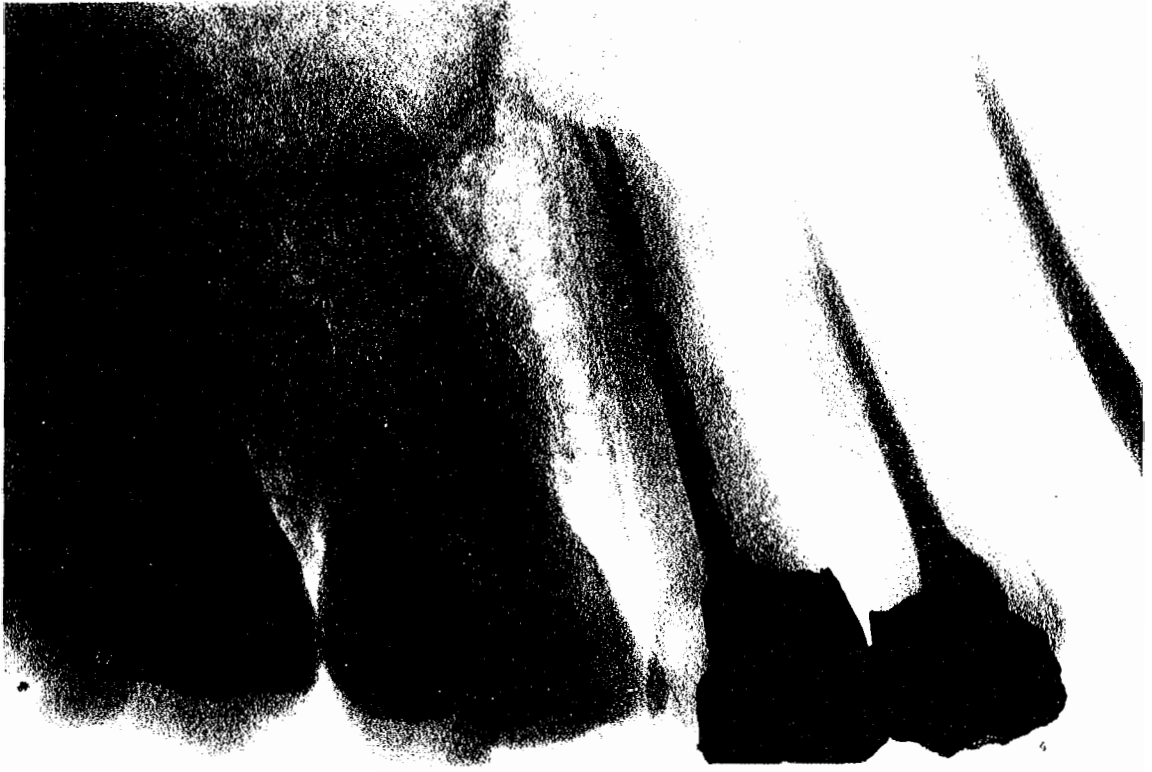2ème cas : Lésion apicale concernant la 13, la 14 et la 15.



Avant l'intervention.



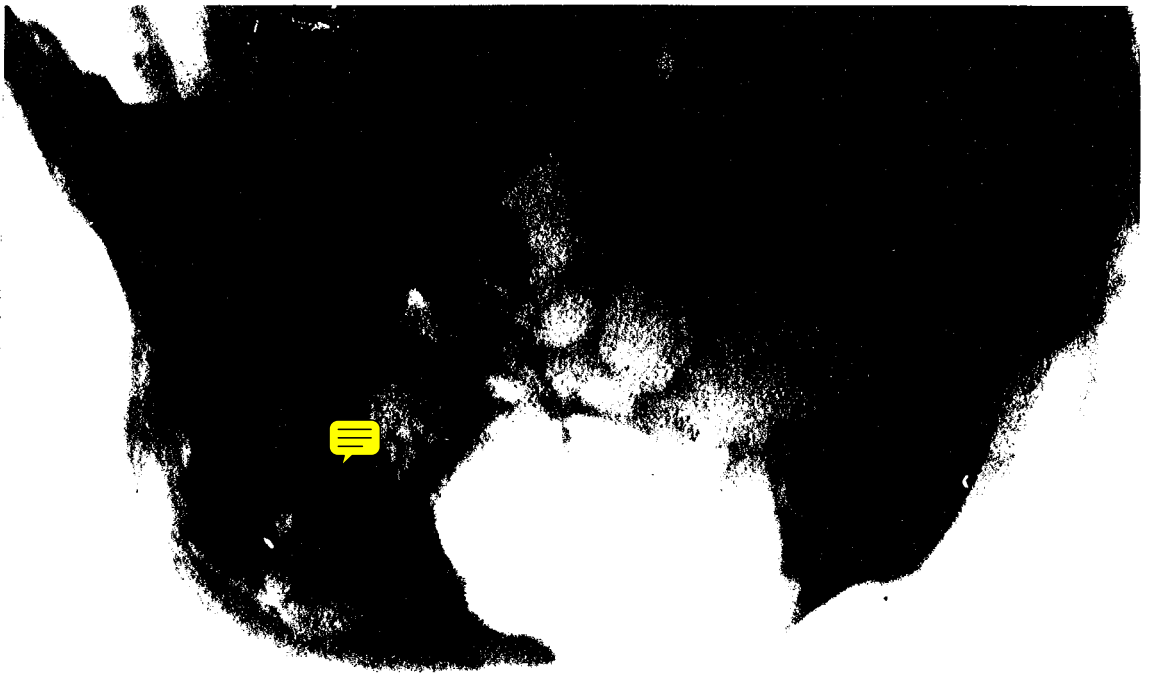
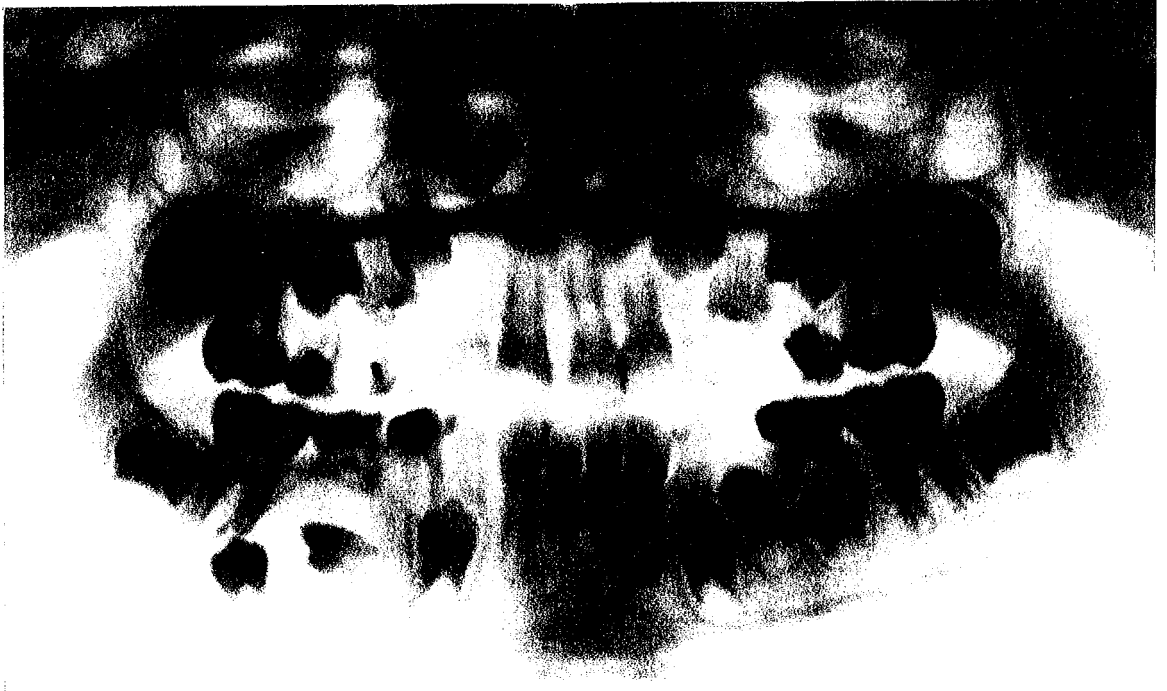Juste après l'intervention.



Cicatrisation radiologique à 1an.

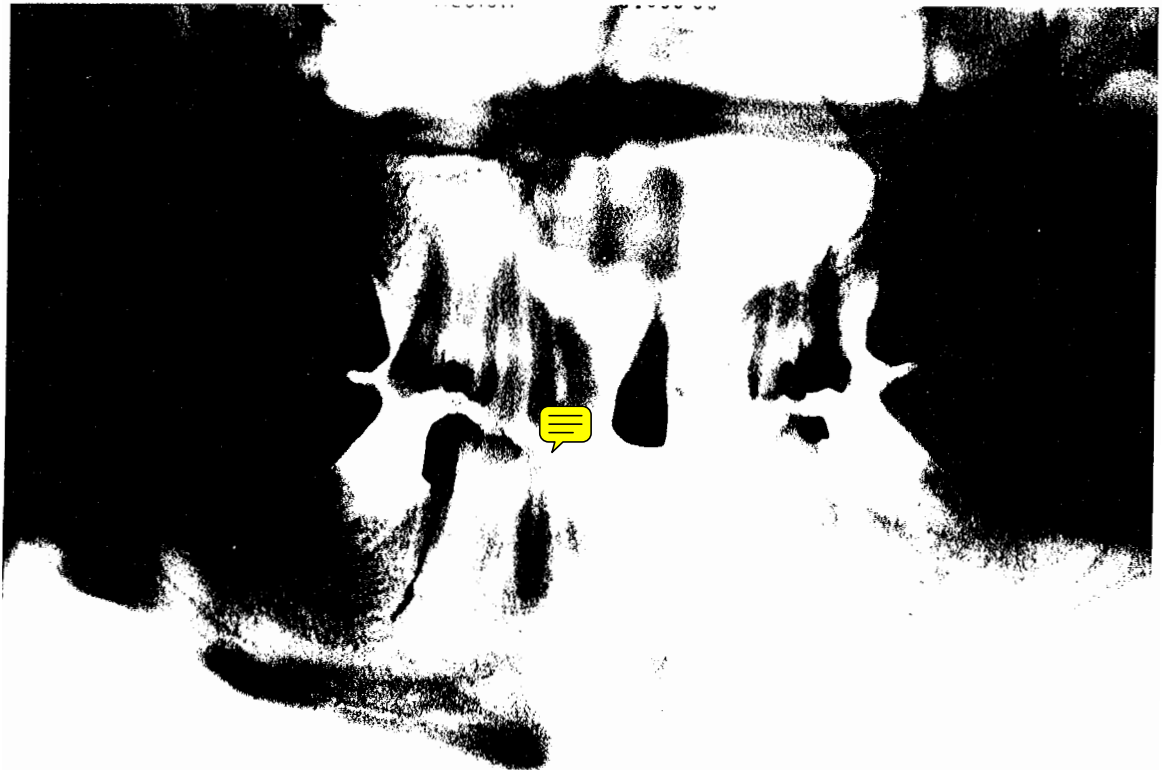
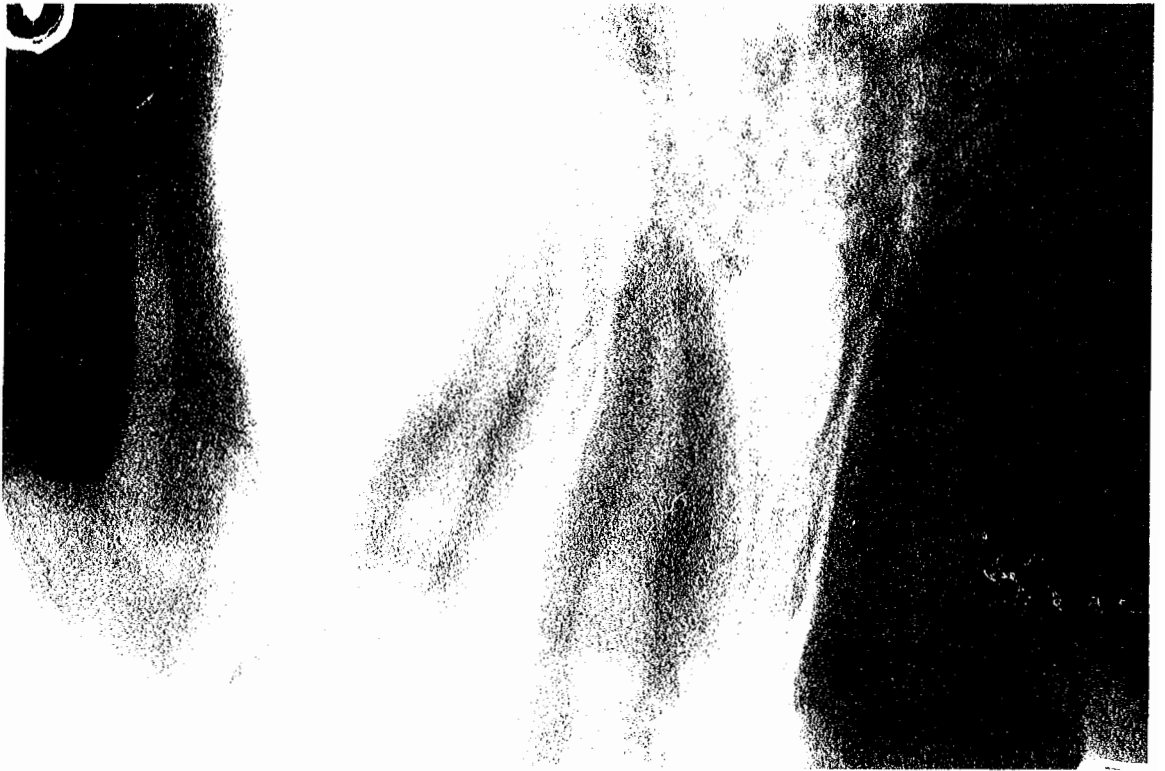

3ème cas : Kyste radulaire sur une seconde molaire lactéale inférieure.
La lésion englobe les germes des prémolaires. Ce cas est
une indication de marsupialisation.



4ème cas : Image d'améloblastôme. On note parfaitement les cloisons de
refend.

5ème cas : Kyste fissuraire. On peut remarquer que de chaque côté, les racines des dents adjacentes sont repoussées.



6ème cas : Kyste apical ayant pour origine la nécrose de 21. Il s'est étendu de 13 à 26 et a atteint le plancher de l'orbite.

EPILOGUE

CONCLUSION

Le traitement des lésions apicales répond à un choix thérapeutique qui demande une bonne connaissance de l'anatomie de la région apicale et de sa pathologie.

Le potentiel de guérison du périapex est tel que nous devons tenter de conserver les organes dentaires des patients, soit par des techniques endodontiques quand celles-ci sont réalisables, soit par des techniques chirurgicales plus radicales amenant une guérison immédiate.

Parmi ces dernières, la chirurgie apicale et l'amputation radiculaire semblent avoir fait leur preuve par rapport à des techniques de "dernière chance" comme la réimplantation après extraction intentionnelle.

Pourtant, après avoir abordé d'un peu plus près les résultats thérapeutiques de la chirurgie apicale, nous nous apercevons que les récurrences existent dans des proportions non négligeables. Evidemment, nous pouvons penser d'après les critères observés et rapportés par différentes études, que pour ces cas où la guérison n'a pas été celle que l'on souhaitait, les indications du traitement ont été mal posées ou que l'intervention chirurgicale n'a pas été réalisée à la perfection.

Cependant, les techniques actuelles qui n'évitent pas le saignement, les matériaux d'obturation radiculaire et de scellement à rétro, ne sont pas encore idéaux même s'ils sont de plus en plus performants.

Aussi, nous espérons beaucoup des techniques d'avenir comme le laser qui arrive sur le marché de la dentisterie chirurgicale. Hélas, il n'a pas fait toutes ses preuves et possède encore beaucoup d'inconvénients de mise en oeuvre.



BIBLIOGRAPHIE

1. ACKERMAN (P.), EGELEY (M.), JENKINS (P.), LAGRANGE (C.),
SABOUTCHIAN (G.), TONNELIER (P.)
Résection apicale sur les molaires inférieures.
Rev. fr. chir. buc., 1989, 4, pp.4-8
2. ALTONEN (M.), MATTILA (K.)
Follow-up study of apicoectomized molars.
Int.j. oral Surg., 1976, 5, pp.33-40
3. AMAGASA (T.), NAGASE (M.), SATO (T.), SHIODA (S.)
Apicoectomy with retrograde gutta-percha root filling.
Oral Surg., 1989, 68, pp.339-42
4. ARENS (D.), ADAMS (R.), DECASTRO (A.)
Chirurgie endodontique. Paris : CDP, 1984, 353 p
5. ARTIS (J.P.),
*Résection apicale des dents pluri-radiculées, amputation
corono-radiculaire : techniques et intérêts.*
Chir. Dent. Fr., 1986, 353, pp.49-54
6. BERRONNE (S.), SACCO (M.), BORIO (P.S.), DEBERNARDI (C.),
PANCOTI (G.)
*Valutazione statistica di una casistica di resezione apicale
dentaria (apicectomia).*
Minerva Stomatol., 1984, 33, 6, pp.1015-18
7. BIOU (C.)
Manuel de chirurgie buccale.- Paris, New-York, Barcelone,
: Masson, 1978.- 274p
8. BLOCK (R.), RUSHELL (A.), RODRIGUEZ (R.), LANGELAND (K.)
*A histopathologic, histobacteriologic, and radiographic
study of periapical endodontic surgical specimens.*
Oral Surg., 1976, 42, pp.656-78
9. BOURGEOIS (P.)
*Actualités techniques : Intéractions du rayonnement laser...
Avec les tissus durs...Dentine...Pulpe...Infection apicale.*
L'Inform. dent., 1988, 37, pp.3695-96
10. BREDECHE (R.), CONVERT (T.), GRIVEAU (P.), LAGRANGE (C.),
PIEPRAZYC (P.), TONNELIER (P.), VERDIER (C.), WERLY (M.)
*A propos de 88 cas de réimplantations dentaires après
exérèse des lésions apicales et parodontales.*
Rev. fr. Chir. buc., 1982, 6, pp.27-28
11. BRISSART (P.)
*A propos de 34 cas de réimplantations dentaires. Essai
d'interprétation des résultats.*
Thèse : Chir. Dent., : Nancy: 1973; 25
12. BROUILLET (J.L.), FAUCHER (A.J.), FRANQUIN (J.C.)
*Conceptions actuelles de la pathologie pulpaire et
périapicale.*
Actualités Odonto-Stomatol., 1980, 131, pp.373-85

13. CAFESSE (R.G.), NASJLETI (C.E.), CAASTELLI (W.A.)
Long term results after intentional tooth reimplantation in monkeys.
Oral Surg., 1977, 44, 5, pp. 666-78
14. CAGIDIACO (M.), MANNOCI (F.)
Réimplantation post traumatique et réimplantation intentionnelle .
L'Inform. dent., 1988 , 37, pp. 3643-57
15. CHARLOT (F.), VRILLAUD (H.G.), SEVERIN (C.)
Le laser CO² en chirurgie buccale.
Rev. Odonto Stomatol., 1986, 15, 5, pp. 365-70
16. CHEN EN DE, ZHANG CHENG
Réimplantation de 83 dents.
Rev. Stomatol. Chir. maxillo-fac., 1986, 87, 5, pp. 344-49
17. COLIN (L.), LODTER (J.P.), MAURETTE (A.)
Le périapex et son potentiel réparateur.
Rev. fr. Endodont., 1988, 7, 1, pp. 19-26
18. CORCORAN (J.F.), SIERASKI (S.M.), ELLISON (R.L.)
Osseous healing kinetics after apicectomy in monkeys : II. A quantitative histological appraisal.
J. endodont., 1985, 11, 6, pp. 269-74
19. CORDALIANI (Y.S.), PHARABOZ (C.), JAMES (F.), GRANAT (O.)
Kyste radiculo-dentaire à développement sinusien.
L'Inform. dent., 1989, 30, pp. 2601-05
20. CUENIN (P.), LE MENN (A.), PILVEN (A.), RESMOND (F.), TAMISIER (J.), VULCAIN (J.M.)
Amputation radiculaire.
In: "Encyclopédie Médico-chirurgicale. Série Odontologie et Stomatologie." -Paris: Ed. techniques, 1929 - . - 7,5,1983, 061-E10, pla
21. DESCROZAILLES (C.), DROUILLAT (J.P.)
Propos sur le traitement des kystes radiculo-dentaires.
Actualités Odonto Stomatol., 1974, 106, pp. 281-306
22. DROUILLAT (J.P.)
Réflexions sur le traitement des granulomes et des kystes. (Discussion du traitement chirurgical).
Rev. Odonto Stomatol., 1975, 3, 2, pp. 123-33
23. DURIVAUX (S.)
Cours de la Faculté de Chirurgie Dentaire: 4ème et 5ème années. Nancy.
Notes prises par l'auteur sur le cours de Mr Durivaux
24. FORSSELL (H.), TAMMISALO (T.), FORSSELL (K.)
A follow-up study of apicectomized teeth.
Proc. Fin. Dent. Soc., 1988, 84, 2, pp. 85-93

25. FRANCOIS (D.)
Immunologie et granulome apical d'origine endodontique.
Thèse : Chir. Dent.: Reims: 1983; 54
26. GIOVANNOLI (J.L.)
Endodontie et parodontologie : l'amputation radiculaire.
Actualités Odonto Stomatol., 1980, 131, pp. 441-58
27. GIUDICELLI (J.)
Le curetage périapical.
In: " Encyclopédie Médico-chirurgicale. Série Odontologie et Stomatologie ". Paris : Ed. techniques, 1929 - . - 7, 5, 1981, 061-A10, pla
28. GOERIG (A.), NAGY (W.)
Réimplantation intentionnelle réussie des molaires mandibulaires.
Odontol. Quintessence Clin. int., 1988, 9, pp. 345-48
29. GRANDJEAN (G.)
La réimplantation transfixiée d' après Kirschner. Propos sur un cas limite.
Chir. Dent. Fr., 1985, 298, pp. 65-67
30. HALOUA (P.Y.)
Scellement canalaire par voie rétrograde après apicectomie.
Thèse : Chir. Dent. : Nancy: 1985; 32
31. HELD (A.J.)
Limite des traitements dentaires conservateurs.
Prat. Odonto Stomatol., 1953, feuillet 865
32. HESS (J.C.), MEDIONI (E.), VENE (G.)
Pathologie endodontique. Ensemble desmodonto-cémento-osseux.
In: "Encyclopédie Médico chirurgicale. Série Odontologie et Stomatologie." Paris: Ed. techniques, 1929 - .-, 9, 1989, 025-A10, pla
33. HITCHOCK (R.), ELLIS (E.), COX (C.)
Intentional vital root transection : A 52 weeks histopathologic study in macaca mulatta.
Oral Surg., 1985, 60, 1, pp. 2-14
34. JONES (P.), VAN NUIJS (T.)
Granulome périapical ou kyste radiculaire ?
Questions d'Odonto Stomatol., 1986, 42, pp. 147-56
35. KHOURY (F.), SASS (T.)
Methode und ergebnisse reponierbarer knockendeckelbei wurzelspitzenresektion unterer molaren.
Dtsch. Z. Mund Kiefer Gesichts Chir., 1986, 10, pp. 124-29
36. KITTLER (J.C.)
Les limites du curetage périapical. Résultats d'expériences personnelles.
Cahiers Odonto Stomatol., 1970, 2, 4, pp. 39-47

37. LAGRANGE (C.), ACKERMANN (P.), EGELEY (M.), JENKINS (P.),
SABOUTCHIAN (G.), TONNELIER (P.)
*Technique de curetage apical avec résection des apex sur
les molaires supérieures.*
Rev. fr. Chir. Buc., 1980, 3, pp. 10-14
38. LAURICHESSE (J.M.), MAESTRONU (F.), BREILLAT (J.)
Endodontie clinique.- Paris : C.D.P., 1986.- 756p
39. LAURICHESSE (J.M.), SANTORO (J.P.)
*Physiopathologie du tiers apical de l'organe dentaire et
thérapeutiques biologiques. Le cône d'arrêt.*
Actualités Odonto Stomatol., 1971, 95, pp.319-58
40. LEFROY (J.)
Amputation corono radriculaire / hémisection.
Thèse: Chir. Dent.: Clermont-Ferrand: 1988 ;
41. LEHMANS (J.)
*Problèmes bactériologiques et immunologiques des granulomes
dentaires périapicaux et parodontaux.*
Rev. Odonto Stomatol., 1975, 3, 2, pp.157-67
42. LE ROUZIC (R.)
Etude clinique et histologique du granulome dentaire apical.
Thèse: Chir. Dent.: Nantes: 1974; 161
43. LEWIS (R.D.), BLOCK (R.)
Management of endodontic failures.
Endodontics, 1988, 55, 3, pp.711-21
44. LIMURA (T.)
*A comparative analysis of zinc alloys and non zinc used in
retrograd endodontic surgery. I : apical seal and tissu
reaction.*
J. endodont., 1982, 8, 7, pp.359-63
45. LODTER (P.), DAUDIBERTIERE (L.)
Aspects histologiques et radiographiques du périapex.
Rev. Odonto Stomatol., 1983, 12, 2, pp.113-19
46. MALHER (P.)
Cours de la Faculté de Chirurgie Dentaire: 2ème année.Nancy.
Notes prises par l'auteur sur le cours de Mr Malher
47. MARMASSE (A.)
Dentisterie opératoire.- 5ème éd.- Paris: Baillière, 1974
vol 1: Thérapeutique endodontique, 1974
48. MATYSIAK (M.)
Les lésions périapicales chroniques et leur immunologie.
Actualités Odonto Stomatol., 1982, 140, pp.597-613
49. MEYER (T.)
*La résection apicale : traitement chirurgical de
conservation.*
Thèse: Chir. Dent.: Nancy: 1982; 52



50. MIKKONEN (M.), KULLAA-MIKKONEN (A.), KOTILAINEN (R.)
Clinical and radiologic re-examination of apicoectomized teeth.
Oral Surg., 1983, 55, 3, pp.302-6
51. MISSIKA (P.), MATCHOU (P.), OUVRARD (H.)
Conceptions et techniques actuelles du traitement chirurgical des lésions apicales.
Actualités Odonto Stomatol., 1980, 130, pp.221-40
52. OUHAYOUN (M.), PICARD (B.)
Le laser : Ses indications et ses limites en odonto - stomatologie : Trouve t-il sa place en 1983, en pratique quotidienne ? : 9ème Journée de la S.O.P.
Rev. Odonto Stomatol., 1984, 4, pp.263-276
53. PARANT (M.)
Petite chirurgie de la bouche.
 5ème éd.- Paris: Expansion scientifique française, 1981.
 - 267p
54. PRADELLE (P.)
De l'utilisation des lasers hélium-néon. Réflexions à partir d'observations cliniques.
Chirurgien dent. Fr., 1985, 296-297, pp.37-39
55. QUEGUINER (A.)
Les gros kystes maxillaires d'origine dentaire. Une technique non mutilante du traitement chirurgical.
L'Inform. dent., 1971, 16, pp.1485-93
56. RAAD (M.), PASCHOUD (Y.), HOLZ (S.)
Effets du laser CO² sur les tissus dentaires.
J. Biol. buc., 1988, 16, pp.137-50
57. REGEZI (J.), SCIUBBA (J.)
Oral pathology. Clinical pathologic correlations.
 - Philadelphie: Saunders, 1989.- 554p
58. ROCHON (G.)
Marsupialisation d'un kyste coronodentaire chez l'enfant. Conséquence sur l'évolution des dents permanentes.
Chir. Dent. Fr., 1985, 288, pp.39-41
59. ROTHSCHILD (D.L.), GOODMAN (A.A.), BLAKEY (K.R.)
A histologic study of replanted and transplanted endodontically and non endodontically treated teeth in dogs.
Oral Surg., 1969, 28, 6, pp.871-76
60. RUD (J.), ANDREASEN (J.O.), MOLLER-JENSEN (J.E.)
Radiographic criteria for the assessment of healing after endodontic surgery.
Int. J. oral Surg., 1972, 1, pp.195-214
61. SAFFAR (J.L.)
La dynamique osseuse.
J. Parodont., 1986, 5, 31, pp.259-73

62. SAUVEUR (G.)
La chirurgie endodontique, ses possibilités, ses limites.
Actualités Odonto Stomatol., 1980, 131, pp.477-92
63. SAUVEUR (G.)
L'accès à l'apex par voie transosseuse : le trépan guide.
Rev. fr. Endodont., 1985, 4, 1, pp.27-42
64. SEBBAN (C.)
Les lésions périapicales: granulome ou kyste?
Rev. Odonto Stomatol., 1982, 11, 5, pp.383-94
65. SIMON (G.)
Traitement chirurgical conservateur des lésions périapicales chroniques granulomateuses.
Thèse: Chir. Dent.: Nancy: 1974; 49
66. SOAMES (J.V.), SOUTHAM (J.C.)
Oral pathology. -Oxford Medical Publication, 1988.-268p
67. STEVEN (C.J.), GOERIG (A.C.)
Réimplantation intentionnelle : technique et fondement.
Odontol. Quintessence clin. int., 1984, 4, pp.7-16
68. STROUMZA (J.M.)
L'univers odonto parodontal: 2: explorer la région apico-périapicale.
Vie méd. Aide visuelle du praticien, 1990, 38, pp.2-8
69. TAGGER (M.)
Etude anatomo-pathologique du remodelage apical: conclusions cliniques.
Actualités Odonto Stomatol., 1980, 131, pp.417-32
70. TRILLER (M.)
Histologie dentaire. Paris: Masson, 1987.- 210p
71. VIENNET (D.)
Contribution à l'étude des rhizalyses des dents greffées. Expérimentation sur le chien.
Thèse: 3ème cycle: Sc. Odontol.:Nancy: 1985; 01
72. VIENNET (D.)
Cours de la Faculté de Chirurgie Dentaire:4ème année. Nancy.
Notes prises par l'auteur sur le cours de Mr Viennet
73. VITZ (F.)
Cours de la Faculté de Chirurgie Dentaire:3ème année. Nancy.
Notes prises par l'auteur sur le cours de Mr Vitz



TABLE

DES

MATIÈRES

| | |
|------------------------------------------------|------|
| INTRODUCTION | p 1 |
| PREMIERE PARTIE : Le periapex | p 2 |
| 1. Introduction | p 3 |
| 2 Le schéma de Kuttler | p 3 |
| 3. Histophysiologie du périapex | p 5 |
| 3.1. Rappels embryologiques | p 5 |
| 3.2. L'os alvéolaire | p 7 |
| 3.3. Le cément | p 8 |
| 3.4. Le desmodonte | p 10 |
| 3.5. Les éléments conjonctifs | p 11 |
| 4. La lésion inflammatoire | p 11 |
| 4.1. Inflammation pulpaire | p 11 |
| 4.2. Extension périapicale | p 14 |
| 4.2.1. Granulome périapical | p 14 |
| 4.2.1.1. Développement | p 14 |
| 4.2.1.2. Anatomie pathologique | p 15 |
| 4.2.1.3. Bactériologie | p 17 |
| 4.2.2. Epithéliogranulome | p 18 |
| 4.2.3. Kyste périapical | p 18 |
| 4.2.3.1. Pathogénie | p 18 |
| 4.2.3.2. Histopathologie | p 19 |
| 4.2.3.3. Expansion | p 19 |
| 5. Réponse immunologique | p 20 |
| 5.1. Notion d'immunologie | p 20 |
| 5.1.1. L'antigène | p 21 |
| 5.1.2. Le système lymphoïde | p 21 |
| 5.1.3. Les réactions immunitaires | p 22 |
| 5.2. Caractères immuns du granulome périapical | p 22 |
| 5.3. Caractères immuns du kyste périapical | p 23 |
| 6. Conclusion | p 23 |

| | |
|---------------------------------------------------------------|-------------|
| DEUXIEME PARTIE : Le traitement chirurgical | p 24 |
| 1. Introduction | p 25 |
| 2. Bilan préopératoire | p 25 |
| 2.1. Examen clinique | p 25 |
| 2.1.1. Etat général et coopération du patient | p 25 |
| 2.1.2. Examen local et loco-régional | p 26 |
| 2.1.3. Examen de la dent | p 26 |
| 2.2. Examen radiologique | p 27 |
| 2.2.1. Intérêts | p 27 |
| 2.2.2. Clichés utilisés | p 27 |
| 2.3. Examens de laboratoire | p 28 |
| 2.4. Symptomatologie | p 29 |
| 2.4.1. Clinique | p 29 |
| 2.4.1.1. Signes objectifs | p 29 |
| 2.4.1.2. Signes subjectifs | p 29 |
| 2.4.2. Radiologique | p 30 |
| 2.4.2.1. Diagnostic positif | p 30 |
| 2.4.2.2. Diagnostic différentiel | p 30 |
| 2.5. Attitude thérapeutique | p 31 |
| 2.5.1. Indications du traitement non conservateur | p 31 |
| 2.5.2. Indications du traitement endodontique
seul | p 32 |
| 2.5.3. Choix d'une technique chirurgicale
conservatrice | p 33 |
| 2.5.3.1. La résection apicale | p 33 |
| 2.5.3.2. L'amputation radiculaire | p 35 |
| 2.5.3.3. La réimplantation après extraction
intentionnelle | p 35 |
| 2.5.3.4. La marsupialisation | p 36 |
| 3. Les techniques chirurgicales de conservation | p 37 |
| 3.1. Chirurgie apicale | p 37 |
| 3.1.1. Soins et médicaments préopératoires | p 37 |
| 3.1.2. Instruments utilisés | p 38 |
| 3.1.3. Etapes opératoires | p 39 |
| 3.1.4. Soins postopératoires | p 43 |

| | |
|-----------------------------------------------------------------------------------------|-------------|
| 3.1.5. Compléments : techniques particulières | p 43 |
| 3.1.5.1. Résections apicales des dents pluri-
radiculées | p 43 |
| 3.1.5.2. Utilisation du laser | p 48 |
| 3.1.5.3. Obturation rétrograde à la gutta-percha | p 49 |
| 3.2. Amputation radiculaire | p 50 |
| 3.2.1. Soins et médications préopératoires | p 50 |
| 3.2.2. Intervention chirurgicale | p 51 |
| 3.2.3. Soins postopératoires | p 53 |
| 3.3. Marsupialisation | p 53 |
| 3.4. Réimplantation après extraction intentionnelle | p 55 |
| 3.4.1. Soins et médications préopératoires | p 55 |
| 3.4.2. Etapes opératoires | p 56 |
| 3.4.3. Soins postopératoires | p 58 |
| 3.4.4. Technique particulière :
Réimplantation transfixiée d'après Kirschner | p 59 |
| TROISIEME PARTIE : Evaluation des résultats thérapeutiques | p 61 |
| 1. Introduction | p 62 |
| 2. Critères histologiques | p 62 |
| 3. Critères cliniques | p 63 |
| 4. Critères radiologiques | p 63 |
| 4.1. Classification de Rud et Andreasen | p 64 |
| 4.2. Classification de Strindberg | p 65 |
| 4.3. Intérêt de la tomographie | p 65 |
| 5. Corrélation entre ces différents critères | p 66 |
| 5.1. Critères histologiques - critères radiographiques | p 66 |
| 5.2. Signes cliniques - critères radiographiques | p 67 |
| 6. Etude de la réparation périapicale | p 67 |
| 6.1. Expérimentation chez l'animal | p 67 |
| 6.1.1. Cicatrisation apicale après apicectomies | p 67 |
| 6.1.2. Observations histologiques après extractions-
réimplantations intentionnelles | p 68 |


| | |
|---------------------------------------------------------------------------------|------|
| 6.2. Suivi thérapeutique chez l'homme | p 69 |
| 6.2.1. Quelques résultats après extractions-
réimplantations intentionnelles | p 69 |
| 6.2.2. Evaluation des résultats après chirurgie
apicale | p 71 |
| CAS CLINIQUES | p 74 |
| EPILOGUE | p 84 |
| BIBLIOGRAPHIE | p 86 |

VU

NANCY, le 25 Avril 1990


Le Président du jury,

S. DURIVAUX



Le Doyen,
de la Faculté de Chirurgie Dentaire


J. VADOT



AUTORISE A SOUTENIR ET IMPRIMER LA THESE

NANCY, le -2 MAI 1990 n° 862

Le Président de l'Université de NANCY I



Cette Thèse a été réalisée par : _____

MARC et FILS s.a.

21, Rue des Carmes

54000 NANCY

☎ 83.35.29.36

GODARD (Nathalie).- Intérêt chirurgical du traitement conservateur des dents porteuses de lésions périapicales/ par Nathalie Godard.-Nancy, 1990.- f.:ill.; 30 cm.

Th.: Chir. Dent.: Nancy : 1990

Mots-clés : 1° Pathologie apicale
2° Traitement conservateur chirurgical
3° Chirurgie apicale
4° Amputation radiculaire
5° Marsupialisation
6° Extraction -réimplantation intentionnelle
7° Statistique, traitement conservateur chirurgical

90NAN1
3034

GODARD (Nathalie).- Intérêt chirurgical du traitement conservateur des dents porteuses de lésions périapicales.

Th.: Chir. Dent. : Nancy :1990

La lésion périapicale est une pathologie que le chirurgien dentiste rencontre souvent au cours de son exercice.

Son traitement répond à un choix thérapeutique qui nécessite une bonne connaissance de l'anatomie de la région apicale et de sa pathologie, que nous développons dans une première partie.

Puis nous abordons les indications et les techniques des traitements conservateurs chirurgicaux suivants:

- La chirurgie apicale
- L'amputation radiculaire
- La marsupialisation
- L'extraction-réimplantation intentionnelle

Dans une dernière partie, nous tentons d'évaluer les résultats thérapeutiques obtenus dans des études statistiques que nous rapportons.

JURY : Président : M.le Professeur S. DURIVAUX
: M.le Docteur D. VIENNET
: M.le Docteur P. WATTEAU

Adresse de l'auteur: Nathalie GODARD
10, rue poincaré -
57300 HAGONDANGE