



**HAL**  
open science

# Les pertes de substance isolées de la columelle: étiologies et réparations

Alireza Alamdari

► **To cite this version:**

Alireza Alamdari. Les pertes de substance isolées de la columelle: étiologies et réparations. Sciences du Vivant [q-bio]. 2000. hal-01731765

**HAL Id: hal-01731765**

<https://hal.univ-lorraine.fr/hal-01731765v1>

Submitted on 14 Mar 2018

**HAL** is a multi-disciplinary open access archive for the deposit and dissemination of scientific research documents, whether they are published or not. The documents may come from teaching and research institutions in France or abroad, or from public or private research centers.

L'archive ouverte pluridisciplinaire **HAL**, est destinée au dépôt et à la diffusion de documents scientifiques de niveau recherche, publiés ou non, émanant des établissements d'enseignement et de recherche français ou étrangers, des laboratoires publics ou privés.



## AVERTISSEMENT

Ce document est le fruit d'un long travail approuvé par le jury de soutenance et mis à disposition de l'ensemble de la communauté universitaire élargie.

Il est soumis à la propriété intellectuelle de l'auteur. Ceci implique une obligation de citation et de référencement lors de l'utilisation de ce document.

D'autre part, toute contrefaçon, plagiat, reproduction illicite encourt une poursuite pénale.

Contact : [ddoc-theses-contact@univ-lorraine.fr](mailto:ddoc-theses-contact@univ-lorraine.fr)

## LIENS

Code de la Propriété Intellectuelle. articles L 122. 4

Code de la Propriété Intellectuelle. articles L 335.2- L 335.10

[http://www.cfcopies.com/V2/leg/leg\\_droi.php](http://www.cfcopies.com/V2/leg/leg_droi.php)

<http://www.culture.gouv.fr/culture/infos-pratiques/droits/protection.htm>

146085

**DOUBLE**

UNIVERSITE HENRI POINCARÉ, NANCY 1  
2000

FACULTE DE MEDECINE DE NANCY  
N° 106

**THESE**

pour obtenir le grade de

**DOCTEUR EN MEDECINE**

Présentée et soutenue publiquement  
Dans le cadre du troisième cycle de Médecine Spécialisée

Par

**ALAMDARI Alireza**

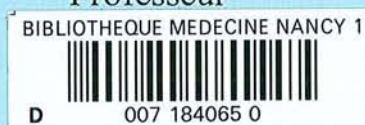Le

13 octobre 2000

**LES PERTES DE SUBSTANCE ISOLEES DE LA COLUMELLE**  
Etiologies et Réparations

Examineurs de la thèse :

M.	M. STRICKER	Professeur	Président
M.	J.F. CHASSAGNE	Professeur	Juge
M.	Y. RAULO	Professeur	Juge
M.	F. DAP	Professeur	Juge



16 OCT. 2000



**THESE**

pour obtenir le grade de

**DOCTEUR EN MEDECINE**

Présentée et soutenue publiquement  
Dans le cadre du troisième cycle de Médecine Spécialisée

Par

**ALAMDARI Alireza**

Le

13 octobre 2000

**LES PERTES DE SUBSTANCE ISOLEES DE LA COLUMELLE**  
Etiologies et Réparations

Examineurs de la thèse :

M.	M. STRICKER	Professeur	Président
M.	J.F. CHASSAGNE	Professeur	Juge
M.	Y. RAULO	Professeur	Juge
M.	F. DAP	Professeur	Juge



-----  
Président de l'Université : Professeur Claude BURLET

Doyen de la Faculté de Médecine : Professeur Jacques ROLAND

Vice-Doyen de la Faculté de Médecine : Professeur Hervé VESPIGNANI

**Asseseurs**

du 1er Cycle :

du 2ème Cycle :

du 3ème Cycle :

de la Vie Facultaire :

Mme le Docteur Chantal KOHLER

Mme le Professeur Michèle KESSLER

Mr le Professeur Jacques POUREL

Mr le Professeur Philippe HARTEMANN

**DOYENS HONORAIRES**

Professeur Adrien DUPREZ - Professeur Jean-Bernard DUREUX

Professeur Georges GRIGNON - Professeur François STREIFF

**PROFESSEURS HONORAIRES**

Louis PIERQUIN - Etienne LEGAIT - Jean LOCHARD - René HERBEUVAL - Gabriel FAIVRE - Jean-Marie FOLIGUET  
Guy RAUBER - Paul SADOUL - Raoul SENAULT - Pierre ARNOULD - Roger BENICHOUX - Marcel RIBON  
Jacques LACOSTE - Jean BEUREY - Jean SOMMELET - Pierre HARTEMANN - Emile de LAVERGNE  
Augusta TREHEUX - Michel MANCIAUX - Paul GUILLEMIN - Pierre PAYSANT  
Jean-Claude BURDIN - Claude CHARDOT - Jean-Bernard DUREUX - Jean DUHEILLE - Jean-Pierre GRILLIAT  
Pierre LAMY - François STREIFF - Jean-Marie GILGENKRANTZ - Simone GILGENKRANTZ  
Pierre ALEXANDRE - Robert FRISCH - Jean GROSDIDIER - Michel PIERSON - Jacques ROBERT  
Gérard DEBRY - Georges GRIGNON - Pierre TRIDON - Michel WAYOFF - François CHERRIER - Oliéro GUERCI  
Gilbert PERCEBOIS - Claude PERRIN - Jean PREVOT - Pierre BERNADAC - Jean FLOQUET  
Alain GAUCHER - Michel LAXENAIRE - Michel BOULANGE - Michel DUC - Claude HURIET - Pierre LANDES  
Alain LARCAN - Gérard VAILLANT - Max WEBER

=====  
**PROFESSEURS DES UNIVERSITÉS -  
PRATICIENS HOSPITALIERS**

(Disciplines du Conseil National des Universités)

-----  
**42ème Section : SCIENCES MORPHOLOGIQUES**

1ère sous-section : (*Anatomie*)

Professeur Michel RENARD - Professeur Jacques ROLAND - Professeur Gilles GROSDIDIER

Professeur Pierre LASCOMBES - Professeur Marc BRAUN

2ème sous-section : (*Histologie, Embryologie, Cytogénétique*)

Professeur Hubert GERARD - Professeur Bernard FOLIGUET - Professeur Bruno LEHEUP

3ème sous-section : (*Anatomie et cytologie pathologiques*)

Professeur Adrien DUPREZ - Professeur François PLENAT

Professeur Jean-Michel VIGNAUD - Professeur Eric LABOUYRIE

-----  
**43ème Section : BIOPHYSIQUE ET IMAGERIE MÉDICALE**

1ère sous-section : (*Biophysique et traitement de l'image*)

Professeur Alain BERTRAND - Professeur Gilles KARCHER - Professeur Pierre-Yves MARIE

2ème sous-section : (*Radiologie et imagerie médicale*)

Professeur Jean-Claude HOEFFEL - Professeur Luc PICARD - Professeur Denis REGENT

Professeur Michel CLAUDON - Professeur Serge BRACARD - Professeur Alain BLUM

44ème Section : BIOCHIMIE, BIOLOGIE CELLULAIRE ET MOLÉCULAIRE, PHYSIOLOGIE ET NUTRITION

1ère sous-section : (*Biochimie et Biologie Moléculaire*)

Professeur Pierre NABET - Professeur Jean-Pierre NICOLAS - Professeur Francine NABET  
Professeur Jean-Louis GUEANT

2ème sous-section : (*Physiologie*)

Professeur Jean-Pierre CRANCE - Professeur Jean-Pierre MALLIE  
Professeur Hubert UFFHOLTZ - Professeur François MARCHAL - Professeur Philippe HAOUZI

3ème sous-section : (*Biologie cellulaire*)

Professeur Claude BURLET

4ème sous-section : (*Nutrition*)

Professeur Olivier ZIEGLER

-----

45ème Section : MICROBIOLOGIE ET MALADIES TRANSMISSIBLES

1ère sous-section : (*Bactériologie, Virologie-Hygiène*)

Professeur Alain LE FAOU

2ème sous-section : (*Parasitologie et mycologie*)

Professeur Bernard FORTIER

3ème sous-section : (*Maladies infectieuses - maladies tropicales*)

Professeur Philippe CANTON - Professeur Alain GERARD - Professeur Thierry MAY

-----

46ème Section : SANTÉ PUBLIQUE

1ère sous-section : (*Epidémiologie, économie de la santé et prévention*)

Professeur Jean-Pierre DESCHAMPS - Professeur Philippe HARTEMANN

Professeur Serge BRIANÇON - Professeur Francis GUILLEMIN

2ème sous-section : (*Médecine du travail et des risques professionnels*)

Professeur Guy PETIET

3ème sous-section : (*Médecine légale*)

Professeur Henry COUDANE

4ème sous-section (*Biostatistiques et informatique médicale*)

Professeur Bernard LEGRAS - Professeur François KOHLER

-----

47ème Section : HÉMATOLOGIE, IMMUNOLOGIE, TRANSFUSION, CANCÉROLOGIE ET GÉNÉTIQUE

1ère sous-section : (*Hématologie*)

Professeur Christian JANOT - Professeur Thomas LECOMPTE - Professeur Pierre BORDIGONI -  
Professeur Pierre LEDERLIN

(*Génie biologique et médical*)

Professeur J.François STOLTZ

2ème sous-section : (*Cancérologie*)

Professeur François GUILLEMIN - Professeur Thierry CONROY

(*Radiothérapie*)

Professeur Pierre BEY

3ème sous-section : (*Immunologie*)

Professeur Gilbert FAURE - Professeur Marie-Christine BENE

4ème sous-section : (*génétiq*ue)

Professeur Philippe JONVEAUX

-----

48ème Section : ANESTHÉSIOLOGIE, PHARMACOLOGIE, RÉANIMATION ET THÉRAPEUTIQUE

1ère sous-section : (*Anesthésiologie et réanimation chirurgicale*)

Professeur Marie-Claire LAXENAIRE - Professeur Claude MEISTELMAN - Professeur Dan LONGROIS

2ème sous-section : (*Réanimation médicale*)

Professeur Alain LARCAN - Professeur Henri LAMBERT - Professeur Nicolas DELORME  
Professeur Pierre-Edouard BOLLAERT

3ème sous-section : (*Pharmacologie fondamentale, Pharmacologie clinique*)

Professeur René-Jean ROYER - Professeur Patrick NETTER - Professeur Pierre GILLET

4ème sous-section : (*Thérapeutique*)

Professeur François PAILLE - Professeur Gérard GAY - Professeur Faiez ZANNAD

-----

49ème Section : PATHOLOGIE NERVEUSE, PATHOLOGIE MENTALE et RÉÉDUCATION

1ère sous-section : (*Neurologie*)

Professeur Michel WEBER - Professeur Gérard BARROCHE - Professeur Hervé VESPIGNANI

2ème sous-section : (*Neurochirurgie*)

Professeur Henri HEPNER - Professeur Jean-Claude MARCHAL - Professeur Jean AUQUE

3ème sous-section : (*Psychiatrie d'adultes*)

Professeur Jean-Pierre KAHN

4ème sous-section : (*Pédopsychiatrie*)

Professeur Colette VIDAILHET - Professeur Daniel SIBERTIN-BLANC

5ème sous-section : (*Médecine physique et de réadaptation*)

Professeur Jean-Marie ANDRE

-----

50ème Section : PATHOLOGIE OSTÉO-ARTICULAIRE, DERMATOLOGIE et CHIRURGIE PLASTIQUE

1ère sous-section : (*Rhumatologie*)

Professeur Jacques POUREL - Professeur Isabelle VALCKENAERE

2ème sous-section : (*Chirurgie orthopédique et traumatologique*)

Professeur Daniel SCHMITT - Professeur Jean-Pierre DELAGOUTTE - Professeur Daniel MOLE

Professeur Didier MAINARD

3ème sous-section : (*Dermato-vénérologie*)

Professeur Jean-Luc SCHMUTZ

4ème sous-section : (*Chirurgie plastique, reconstructrice et esthétique*)

Professeur Michel MERLE - Professeur François DAP

-----

51ème Section : PATHOLOGIE CARDIO-PULMONAIRE et VASCULAIRE

1ère sous-section : (*Pneumologie*)

Professeur Daniel ANTHOINE - Professeur Jean-Marie POLU - Professeur Yves MARTINET

Professeur Jean-François CHABOT

2ème sous-section : (*Cardiologie et maladies vasculaires*)

Professeur Etienne ALIOT - Professeur Nicolas DANCHIN - Professeur Yves JUILLIERE - Professeur Nicolas SADOUL

3ème sous-section : (*Chirurgie thoracique et cardio-vasculaire*)

Professeur Pierre MATHIEU - Professeur Jacques BORRELLY - Professeur Jean-Pierre VILLEMOT

Professeur Jean-Pierre CARTEAUX

4ème sous-section : (*Chirurgie vasculaire*)

Professeur Gérard FIEVE

-----

52ème Section : MALADIES DES APPAREILS DIGESTIF et URINAIRE

1ère sous-section : (*Hépatologie, gastro-entérologie*)

Professeur Pierre GAUCHER - Professeur Marc-André BIGARD

Professeur Jean-Pierre BRONOWICKI

2ème sous-section : (*Chirurgie digestive*)

3ème sous-section : (*Néphrologie*)

Professeur Michèle KESSLER - Professeur Dominique HESTIN (Mme)

4ème sous-section : (*Urologie*)

Professeur Philippe MANGIN - Professeur Jacques HUBERT

-----

53ème Section : MÉDECINE INTERNE et CHIRURGIE GÉNÉRALE  
MÉDECINE ET CHIRURGIE EXPÉRIMENTALE

1ère sous-section : (*Médecine interne*)

Professeur Gilbert THIBAUT - Professeur Francis PENIN

Professeur Denise MONERET-VAUTRIN

Professeur Jean DE KORWIN KROKOWSKI - Professeur Pierre KAMINSKY

2ème sous-section : (*Chirurgie générale*)

Professeur Patrick BOISSEL - Professeur Laurent BRESLER

-----

54ème Section : PATHOLOGIE DE L'ENFANT, OBSTÉTRIQUE, SYSTÈME ENDOCRINIEN  
REPRODUCTION ET DÉVELOPPEMENT

1ère sous-section : (*Pédiatrie*)

Professeur Paul VERT - Professeur Danièle SOMMELET - Professeur Michel VIDAILHET - Professeur Pierre MONIN  
Professeur Jean-Michel HASCOET - Professeur Pascal CHASTAGNER

2ème sous-section : (*Chirurgie infantile*)

Professeur Michel SCHMITT - Professeur Gilles DAUTEL

3ème sous-section : (*Gynécologie et obstétrique*)

Professeur Michel SCHWEITZER - Professeur Jean-Louis BOUTROY

Professeur Philippe JUDLIN - Professeur Patricia BARBARINO

4ème sous-section : (*Endocrinologie et maladies métaboliques*)

Professeur Jacques LECLERE - Professeur Pierre DROUIN - Professeur Georges WERYHA

5ème sous-section : (*Biologie du développement et de la reproduction*)

-----

55ème Section : SPÉCIALITÉS MÉDICO-CHIRURGICALES

1ère sous-section : (*Oto-rhino-laryngologie*)

Professeur Claude SIMON - Professeur Roger JANKOWSKI

2ème sous-section : (*Ophthalmologie*)

Professeur Antoine RASPILLER - Professeur Jean-Luc GEORGE - Professeur Jean-Paul BERROD

3ème sous-section : (*Stomatologie et chirurgie maxillo-faciale*)

Professeur Michel STRICKER - Professeur Jean-François CHASSAGNE

=====

PROFESSEURS DES UNIVERSITÉS

-----

27ème section : INFORMATIQUE

Professeur Jean-Pierre MUSSE

-----

64ème Section : BIOCHIMIE ET BIOLOGIE MOLÉCULAIRE

Professeur Daniel BURNEL

=====

PROFESSEUR ASSOCIÉ

Hygiène et santé publique

Professeur Roland SCHULZE-ROBBECKE

=====

MAÎTRES DE CONFÉRENCES DES UNIVERSITÉS - PRATICIENS HOSPITALIERS

42ème Section : SCIENCES MORPHOLOGIQUES

1ère sous-section : (*Anatomie*)

Docteur Bruno GRIGNON

2ème sous-section : (*Histologie, Embryologie, cytogénétique*)

Docteur Jean-Louis CORDONNIER - Docteur Edouard BARRAT - Docteur Jean-Claude GUEDENET

Docteur Françoise TOUATI - Docteur Chantal KOHLER

3ème sous-section : (*Anatomie et cytologie pathologiques*)

Docteur Yves GRIGNON - Docteur Béatrice MARIE

-----



43ème Section : BIOPHYSIQUE ET IMAGERIE MÉDICALE  
1ère sous-section : (*Biophysique et traitement de l'image*)  
Docteur Marie-Hélène LAURENS - Docteur Jean-Claude MAYER  
Docteur Pierre THOUVENOT - Docteur Jean-Marie ESCANYE - Docteur Amar NAOUN

-----

44ème Section : BIOCHIMIE, BIOLOGIE CELLULAIRE ET MOLÉCULAIRE, PHYSIOLOGIE ET NUTRITION

1ère sous-section : (*Biochimie et biologie moléculaire*)  
Docteur Marie-André GELOT - Docteur Xavier HERBEUVAL - Docteur Jean STRACZEK  
Docteur Sophie FREMONT - Docteur Isabelle GASTIN - Dr Bernard NAMOUR  
2ème sous-section : (*Physiologie*)  
Docteur Gérard ETHEVENOT - Docteur Nicole LEMAU de TALANCE - Christian BEYAERT

-----

45ème Section : MICROBIOLOGIE ET MALADIES TRANSMISSIBLES

1ère sous-section : (*Bactériologie, Virologie-Hygiène*)  
Docteur Francine MORY - Docteur Michèle WEBER - Docteur Christine LION  
Docteur Michèle D'AILLOUX  
2ème sous-section : (*Parasitologie et mycologie*)  
Docteur Marie-France BIAVA - Docteur Nelly CONTET-AUDONNEAU

-----

46ème Section : SANTÉ PUBLIQUE

1ère sous-section : (*Epidémiologie, économie de la santé et prévention*)

-----

47ème Section : HÉMATOLOGIE, CANCÉROLOGIE, IMMUNOLOGIE ET GÉNÉTIQUE

1ère sous-section : (*Hématologie*)  
Docteur Jean-Claude HUMBERT - Docteur François SCHOONEMAN  
3ème sous-section : (*Immunologie*)  
Docteur Marie-Nathalie SARDA  
4ème sous-section : (*Génétique*)

-----

48ème Section : ANESTHÉSIOLOGIE, PHARMACOLOGIE, RÉANIMATION ET THÉRAPEUTIQUE

1ère sous-section : (*Anesthésiologie et réanimation chirurgicale*)  
Docteur Jacqueline HELMER - Docteur Gérard AUDIBERT  
3ème sous-section : (*Pharmacologie fondamentale - Pharmacologie clinique*)  
Docteur Françoise LAPICQUE - Docteur Marie-José ROYER-MORROT  
Docteur Damien LOEUILLE

=====

#### MAÎTRES DE CONFÉRENCES

-----

19ème section : SOCIOLOGIE, DÉMOGRAPHIE  
Madame Michèle BAUMANN.

-----

32ème section : CHIMIE ORGANIQUE, MINÉRALE, INDUSTRIELLE  
Monsieur Jean-Claude RAFT

-----

40ème section : SCIENCES DU MÉDICAMENT  
Monsieur Jean-Yves JOUZEAU

-----

60ème section : MÉCANIQUE, GÉNIE MÉCANIQUE ET GÉNIE CIVILE  
Monsieur Alain DURAND

-----

64ème section : BIOCHIMIE ET BIOLOGIE MOLÉCULAIRE  
Madame Marie-Odile PERRIN - Mademoiselle Marie-Claire LANHERS

-----

65ème section : BIOLOGIE CELLULAIRE  
Mademoiselle Françoise DREYFUSS - Monsieur Jean-Louis GELLY - Madame Anne GERARD  
Madame Ketsia HESS - Monsieur Pierre TANKOSIC - Monsieur Hervé MEMBRE

-----

67ème section : BIOLOGIE DES POPULATIONS ET ÉCOLOGIE  
Madame Nadine MUSSE

-----

68ème section : BIOLOGIE DES ORGANISMES  
Madame Tao XU-JIANG

=====

#### MAÎTRES DE CONFÉRENCES ASSOCIÉS

Médecine Générale

Docteur Gilbert ALIN

Docteur Louis FRANCO

=====

#### PROFESSEURS ÉMÉRITES

Professeur Georges GRIGNON - Professeur Claude PERRIN  
Professeur Jean PREVOT - Professeur Michel MANCIAUX - Professeur Jean-Pierre GRILLIAT  
Professeur Michel PIERSON - Professeur Alain GAUCHER - Professeur Michel BOULANGE  
Professeur Alain LARCAN - Professeur Michel DUC - Professeur Michel WAYOFF

=====

#### DOCTEURS HONORIS CAUSA

Professeur Norman SHUMWAY (1972) <i>Université de Stanford, Californie (U.S.A)</i>	Professeur Mashaki KASHIWARA (1996) <i>Research Institute for Mathematical Sciences de Kyoto (JAPON)</i>
Professeur Paul MICHIELSEN (1979) <i>Université Catholique, Louvain (Belgique)</i>	Professeur Ralph GRÄSBECK (1996) <i>Université d'Helsinki (FINLANDE)</i>
Professeur Charles A. BERRY (1982) <i>Centre de Médecine Préventive, Houston (U.S.A)</i>	Professeur James STEICHEN (1997) <i>Université d'Indianapolis (U.S.A)</i>
Professeur Pierre-Marie GALETTI (1982) <i>Brown University, Providence (U.S.A)</i>	Professeur Duong Quang TRUNG (1997) <i>Centre Universitaire de Formation et de Perfectionnement des Professionnels de Santé d'Hô Chi Minh-Ville (VIËTNAM)</i>
Professeur Mamish Nisbet MUNRO (1982) <i>Massachusetts Institute of Technology (U.S.A)</i>	
Professeur Mildred T. STAHLMAN (1982) <i>Vanderbilt University, Nashville (U.S.A)</i>	
Professeur Harry J. BUNCKE (1989) <i>Université de Californie, San Francisco (U.S.A)</i>	
Professeur Théodore H. SCHIEBLER (1989) <i>Institut d'Anatomie de Würzburg (R.F.A)</i>	
Professeur Maria DELIVORIA-PAPADOPOULOS (1996) <i>Université de Pennsylvanie (U.S.A)</i>	

**A NOTRE MAÎTRE ET PRESIDENT DE THESE,**

**Monsieur le professeur M. STTRICKER**

Professeur de Stomatologie et de Chirurgie Maxillo-Faciale,

Avant tout, nous tenons à vous remercier de bien vouloir accepter de présider cette thèse.

Nous avons eu l'honneur de compter parmi vos élèves, ce qui nous a donné la chance de bénéficier de vos enseignements inestimables et d'apprécier, en toute modestie, votre virtuosité chirurgicale.

Veillez trouver ici l'expression de notre plus profond respect.

**A NOTRE MAÎTRE ET JUGE,**

**Monsieur le professeur J. F. CHASSAGNE**

Professeur de Stomatologie et de Chirurgie Maxillo-Faciale,

Pendant toute notre période d'internat, nous avons pu apprécier l'ampleur de vos connaissances, la justesse de vos indications, et votre dextérité chirurgicale.

Soyez assuré de notre reconnaissance et de notre respectueuse considération.

**A NOTRE MAÎTRE ET JUGE,**

**Monsieur le professeur Y. RAULO**

Professeur de Chirurgie Maxillo-Facial et de Chirurgie Plastique,  
Esthétique et Reconstructrice,

Nous avons eu l'honneur d'être interne dans votre service où nous avons pu apprécier non seulement vos compétences, mais également vos extraordinaires qualités humaines.

Veillez accepter ici nos remerciements les plus sincères.

**A NOTRE MAÎTRE ET JUGE,**

**Monsieur le professeur F. DAP**

Professeur de Chirurgie Plastique, Reconstructrice et Esthétique,

Nous avons été sensible à l'enthousiasme et à la gentillesse  
avec lesquels il a accepté de participer à ce jury.

Qu'il reçoive ici le témoignage de notre reconnaissance.

## A NOS MAÎTRES D'INTERNAT

### **Messieurs les Professeurs :**

D. SCHMITT

D. MOLE

G. GROSDIDIER

M. MERLE

G. DAUTEL

J. BARUCH

### **Messieurs les Docteurs :**

M. MELEY

J. DUVAL

**A Monsieur le Docteur C. STRICKER**

Nous tenions à te remercier chaleureusement pour tout ce que tu as pu nous apprendre, pour ta patience, ton soutien et tes conseils.

Nous te devons beaucoup, et nous en sommes très conscient.

Notre plus grand souhait est de pouvoir un jour suivre tes traces...



**A MES PARENTS,**

Qui ont dû accepter des sacrifices immenses pour me permettre de finir mes études.

**A MON AMIE NATHALIE,**

Qui me supporte depuis déjà 9 ans, et qui malgré tout continue à vouloir partager ma vie !

**A MA FAMILLE,**

**A MES AMIS,**

Et en particulier Manuel et Cécile.

## SERMENT

"Au moment d'être admis à exercer la médecine, je promets et je jure d'être fidèle aux lois de l'honneur et de la probité. Mon premier souci sera de rétablir, de préserver ou de promouvoir la santé dans tous ses éléments, physiques et mentaux, individuels et sociaux. Je respecterai toutes les personnes, leur autonomie et leur volonté, sans aucune discrimination selon leur état ou leurs convictions. J'interviendrai pour les protéger si elles sont affaiblies, vulnérables ou menacées dans leur intégrité ou leur dignité. Même sous la contrainte, je ne ferai pas usage de mes connaissances contre les lois de l'humanité. J'informerai les patients des décisions envisagées, de leurs raisons et de leurs conséquences. Je ne tromperai jamais leur confiance et n'exploiterai pas le pouvoir hérité des circonstances pour forcer les consciences. Je donnerai mes soins à l'indigent et à quiconque me les demandera. Je ne me laisserai pas influencer par la soif du gain ou la recherche de la gloire.

Admis dans l'intimité des personnes, je tairai les secrets qui me sont confiés. Reçu à l'intérieur des maisons, je respecterai les secrets des foyers et ma conduite ne servira pas à corrompre les mœurs. Je ferai tout pour soulager les souffrances. Je ne prolongerai pas abusivement les agonies. Je ne provoquerai jamais la mort délibérément.

Je préserverai l'indépendance nécessaire à l'accomplissement de ma mission. Je n'entreprendrai rien qui dépasse mes compétences. Je les entretiendrai et les perfectionnerai pour assurer au mieux les services qui me seront demandés.

J'apporterai mon aide à mes confrères ainsi qu'à leurs familles dans l'adversité. Que les hommes et mes confrères m'accordent leur estime si je suis fidèle à mes promesses ; que je sois déshonoré et méprisé si j'y manque".

# Table des matières



<b>Chapitre 1 : Introduction</b>	<b>21</b>
<b>Chapitre 2 : Anatomie</b>	<b>23</b>
<b>Configuration de la base du nez</b>	<b>24</b>
<b>Anatomie de la columelle</b>	<b>25</b>
<u><b>Définition</b></u>	<b>25</b>
<u><b>Vascularisation</b></u>	<b>25</b>
1) Vascularisation artérielle	25
2) Vascularisation veineuse	27
3) Lymphatique	27
<u><b>Innervation</b></u>	<b>27</b>
1) Motrice	27
2) Sensitive	27
<u><b>Anatomie architecturale</b></u>	<b>30</b>
1) Les éléments musculaires de la base du nez	30
2) La couverture cutanée	32
3) L'armature cartilagineuse	32
4) Les connections fibreuses	36
<b>Les rapports de la columelle</b>	<b>38</b>
<b>Les rôles de la columelle</b>	<b>38</b>
<b>Anatomie artistique</b>	<b>40</b>
1) Introduction	40
2) L'harmonie entre le nez et le visage	43
<b>Chapitre 3 : Les pertes de substances columellaires</b>	<b>46</b>
<b>Généralités sur les pertes de substance nasales</b>	<b>47</b>
<b>Etiologies des pertes de substance columellaires</b>	<b>48</b>
□ <u>Causes tumorales</u>	48
□ <u>Causes traumatiques</u>	48
□ <u>Causes infectieuses</u>	49
□ <u>Causes iatrogènes</u>	49

□ <u>Causes médicales</u>	50
□ <u>Autres causes</u>	50
□ <u>Circonstance particulière</u>	50
<b>La notion du plan de la perte de substance columellaire</b>	<b>51</b>
<b>Chapitre 4 : Historique de la rhinopoièse</b>	<b>52</b>
I) <u>Introduction</u>	53
II) <u>Rhinoplastie en Inde</u>	53
III) <u>Rhinoplastie en Italie : de la renaissance au XIX è siècle</u>	54
IV) <u>Au cours du XIX è siècle</u>	54
V) <u>La rhinopoièse au cours du XX è siècle</u>	56
<b>Chapitre 5 : Réparation des pertes de substance columellaires</b>	<b>57</b>
<b>Généralités</b>	<b>58</b>
<b>Le cahier des charges</b>	<b>61</b>
<b>Les moyens de réparation des pertes de substance columellaires (hormis les brièvetés columellaires) :</b>	<b>62</b>
I) <u>Suture directe</u>	62
II) <u>Cicatrisation dirigée</u>	63
III) <u>Greffes</u>	63
A. Greffe de peau totale	64
B. Greffe composée dermo-graisseux du lobule de l'oreille	65
C. Greffe composée chondro-cutanée de l'oreille	67
a) Provenant de la conque	67
b) Provenant du pavillon de l'oreille	67

IV) <u>Lambeaux</u>	69
A. <u>Lambeaux de voisinage</u>	69
a) <u>Lambeaux alaires</u>	69
➤ Wings flap de Gillies	69
➤ Lambeau des ourlets narinaires d'Elbaz	71
➤ Procédé de Bianchi	71
➤ Procédé de Mazauric	71
➤ Technique de Vecchione	73
➤ Procédé de Millard	75
b) <u>Lambeaux du dos du nez</u>	77
➤ Technique de Szymanovski	77
➤ Lambeau dorso-nasal en "chenille" de Cronin	78
➤ Lambeau d'Edgerton	80
➤ Lambeau de SMAS selon Ulloa-Gregori	83
c) <u>Lambeaux septaux</u>	84
➤ Procédé de Denecke	84
➤ Procédé de Puterman	86
d) <u>Lambeau du plancher nasal (Mac Farlane)</u>	86
e) <u>Lambeaux de la lèvre supérieure</u>	88
1- <u>Lambeau de la lèvre blanche</u>	88
➤ <b>Technique de Liston-Ammon-Blandin-Dieffenbach, modifiée Joseph</b>	<b>88</b>
➤ <b>Procédé de Blandin</b>	<b>90</b>
➤ <b>Lambeau d'avancement philtral de Serre</b>	<b>90</b>
➤ <b>Technique de Demons-Raoult-Gillies</b>	<b>93</b>
➤ <b>Lambeau de Dupuytren</b>	<b>94</b>
➤ <b>Lambeau de Snow et Harris</b>	<b>95</b>
➤ <b>Procédé de Brown et McDowell</b>	<b>97</b>
➤ <b>Technique de Sanvenero-Rosselli</b>	<b>97</b>
➤ <b>Technique de Ricbourg</b>	<b>99</b>
2- <u>Lambeau de la face muqueuse de la lèvre supérieure</u>	102
➤ <b>Procédé de Lexer</b>	<b>102</b>
3- <u>Lambeau provenant du vermillon</u>	103
➤ <b>Technique de Ferris Smith</b>	<b>103</b>

<b>B. Lambeaux régionaux</b>	<b>104</b>
a) <u>Région naso-malaira</u> : Lambeau de KAPLAN	104
b) <u>Lambeaux frontaux</u>	107
➤ <b>Lambeau frontal médian (bipédiculé)</b>	<b>109</b>
□ Selon Kazanjian	109
□ Selon Pollet	110
➤ <b>Lambeau frontal paramédian (uni-pédiculé)</b>	<b>111</b>
□ Technique classique	111
□ Technique de Cardoso	111
□ Lambeau frontal en îlot de Meyer	113
□ Lambeau frontal oblique	113
□ Lambeau frontal "Up & Down" de Gillies	114
➤ <b>Lambeau scalpant de Converse</b>	<b>114</b>
➤ <b>Lambeau fronto-temporal de Schmid-Meyer</b>	<b>117</b>
➤ <b>Lambeau fronto-temporal de Gillies</b>	<b>119</b>
➤ <b>Procédé de Heanley</b>	<b>121</b>
c) <u>Lambeau temporal</u>	123
➤ <b>Lambeau en faucille de New</b>	<b>123</b>
d) <u>Lambeaux naso-géniens et labio-géniens</u>	124
➤ <b>Lambeau tubulé de Malbec</b>	<b>124</b>
➤ <b>Lambeau tubulé de Gillies</b>	<b>125</b>
➤ <b>Technique de Champion</b>	<b>127</b>
➤ <b>Technique de Da Silva</b>	<b>128</b>
➤ <b>Lambeau myo-cutané para-alaire de Conley</b>	<b>130</b>
➤ <b>Technique de Yanai</b>	<b>132</b>
➤ <b>Lambeau de Georgiade</b>	<b>134</b>
➤ <b>Technique de Stallings</b>	<b>134</b>
➤ <b>Lambeau de Sanvenero-Rosselli modifié Ploner</b>	<b>135</b>
➤ <b>Lambeau nasogénien en îlot à flux rétrograde de Pochet</b>	<b>137</b>
<b>C. Lambeaux à distance</b>	<b>139</b>
➤ <b>Lambeau rétro-auriculaire de Waschio</b>	<b>139</b>
➤ <b>L. fronto-temporo-rétroauriculaire d'Orticochéa</b>	<b>142</b>
➤ <b>Lambeau de Tagliacozzi</b>	<b>143</b>
➤ <b>Procédé de Labat</b>	<b>143</b>

➤ Procédé de Shaw et Fell	143
➤ Procédé de Young	144
➤ Procédé de Denecke	145
➤ Lambeaux tubulés cervicaux	146
➤ Autres lambeaux à distance	147
<b>D. Lambeau composé libre de la racine de l'hélix</b>	<b>149</b>
<b>Traitement de la brièveté columellaire</b>	<b>151</b>
<b>A. <u>Greffes</u></b>	<b>151</b>
<b>1-</b> Greffe composée chondro-cutanée de la jonction hélix-lobule	151
<b>2-</b> Greffe composée chondro-cutanée de l'hélix selon Meade	151
<b>B. <u>Lambeaux</u></b>	
<b>1- Lambeaux de la région de la pointe</b>	<b>154</b>
□ Plastie d'allongement columellaire en V-Y de Blair	154
<b>2- Lambeaux du seuil narinaire</b>	<b>155</b>
□ Double plastie latérale d'allongement en V-Y de Cronin	155
<b>3- Lambeau du dos du nez</b>	<b>155</b>
□ Lambeau d'Edgerton	155
□ Lambeau de Dieffenbach	156
<b>4- Lambeaux philtraux</b>	<b>156</b>
□ Double plastie en "Z" d'allongement de Marcks-Meyer	156
□ Lambeau "fourchu" de Millard	159
□ Plastie verticale d'allongement columellaire en V-Y de Gensoul	159
□ Lambeau d'avancement de Potter	161
<b>Chapitre 6 : Discussion</b>	<b>162</b>
<b>Chapitre 7 : Conclusion</b>	<b>169</b>
<b>Chapitre 8 : Cas clinique</b>	<b>172</b>
<b>Bibliographie</b>	<b>185</b>





# Introduction



Si les pertes de substance totales du nez sont rares, l'on peut pas en dire autant des formes partielles. Cependant, parmi ces-dernières, les mutilations isolées de la sous-cloison sont rarement rencontrées.

L'étude des étiologies des mutilations columellaires met en évidence que, si au siècle dernier, l'atteinte destructrice syphilitique en représentait la cause principale, de nos jours, c'est *l'étiologie carcinologique* qui est devenue le plus grand pourvoyeur de ces pertes de substances.

Concernant la réparation de ces défauts, il est intéressant de constater que la phrase de VON MIKULICZ, prononcée en 1884, est toujours d'actualité : « *Il n'existe probablement pas d'autre localisation de perte de substance qui soit si petite et si difficile à reconstruire que la columelle !* ». Ceci explique le nombre de technique visant, par des procédés ingénieux, à recréer des structures anatomiques les plus naturelles possible, sans qu'aucune puisse créer l'unanimité.

Après un bref rappel anatomique, le but de ce travail est de faire le point sur les étiologies des pertes de substance columellaires, d'en présenter les différentes techniques de restauration proposées, tout en essayant d'établir un arbre décisionnel thérapeutique.

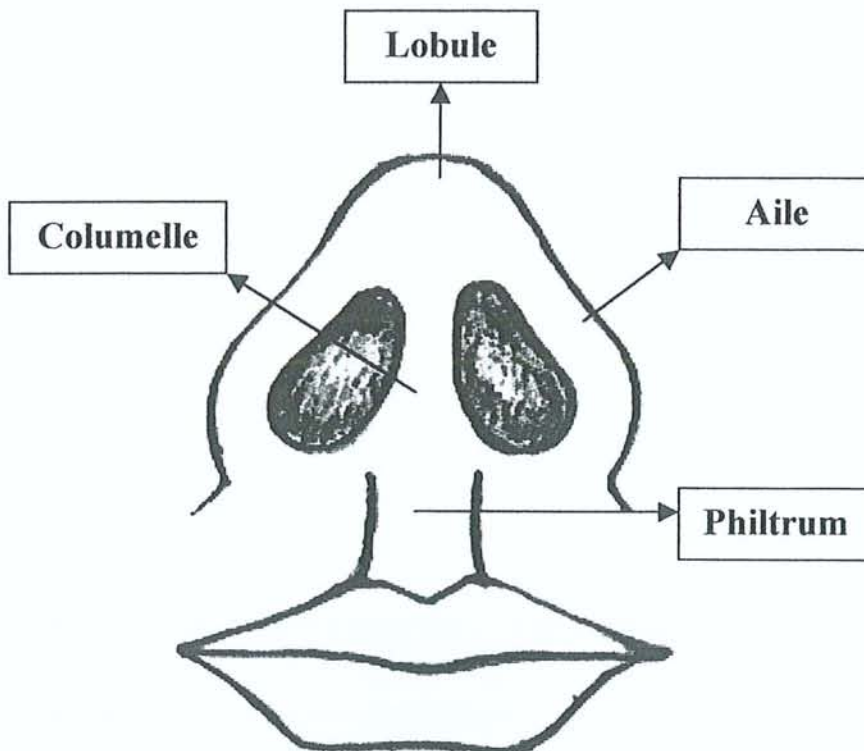
# Anatomie

## CONFIGURATION DE LA BASE DU NEZ

La base du nez présente un contour triangulaire limité en haut par le lobule, latéralement par les ailes nasales, et en bas par le seuil nasal, la séparant de la lèvre supérieure.

Elle est percée de deux orifices séparés par une cloison médiane en forme de « *sablier* », un peu plus étroite à sa partie médiane et plus large au niveau de ses deux extrémités : la *sous-cloison* ou la *columelle* (terme venant du latin "Columella" qui signifie "petite colonne").

Cette-dernière possède une hauteur variable selon les ethnies : comparativement aux européens, elle est beaucoup plus courte chez les Asiatiques et Africains du centre.



# ANATOMIE DE LA COLUMELLE

## Définition

Il s'agit d'un *court segment cutané-cartilagineux*, reliant la pointe nasale à la partie philtrale de la lèvre supérieure. Elle a pour rôle le soutien de la pointe du nez. Elle est projetée en avant par le septum cartilagineux et membraneux, visible surtout de profil. Elle s'appuie sur l'épine nasale antérieure du maxillaire supérieur.

Il faut préciser que la "*columelle anatomique*" est en fait plus longue que la "*columelle sous-unité esthétique*" qui se finit à la jonction columelle-lobule (15,16,17,18).

## Vascularisation de la région labio-septo-columellaire

### 1) Vascularisation artérielle (132)

Le nez est une zone de confluence entre le sang provenant du système carotide externe (artères faciales, maxillaires internes et sphéno-palatines) et système carotide interne (artères ophtalmiques et ethmoïdales antérieures).

La columelle est irriguée par :


- *L'artère de la cloison* principalement. Celle-ci, constante, naît de l'artère coronaire labiale supérieure dans la région paraphiltrale, se dirige verticalement, et, en passant à côté de l'épine nasale antérieure du maxillaire, atteint la région septo-columellaire où elle s'arborise (une branche de bon calibre remonte dans la columelle, placée en avant des crus médiales) ;
- Les branches externes des artères *ethmoïdales antérieures* ;
- Les rameaux terminaux de la branche interne de l'artère *sphéno-palatine* de chaque côté.

Le philtrum, quant à lui, reçoit les branches verticales de l'artère coronaire labiale supérieure.

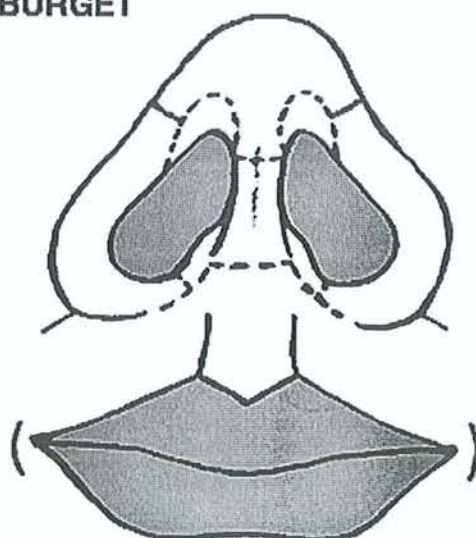
## Sous-Unités Esthétiques



Selon BURGET



Selon MILLARD



Selon BURGET

Enfin, la lèvre blanche supérieure parafiltrale est prise en charge par des branches du tronc de l'artère faciale et de l'artère coronaire labiale supérieure.

De nombreuses anastomoses existent à l'intérieur même de ces systèmes (en particulier au niveau de la jonction columello-philtrale), et entre ceux-ci et la carotide interne (par l'intermédiaire des artères ophtalmiques).

## 2) **Vascularisation veineuse** (132)

Les deux systèmes drainant d'une part le philtrum, et d'autre part la lèvre supérieure parafiltrale et la columelle, se rejoignent pour former un tronc veineux de chaque côté, à direction ascendante vers le dehors, appelé le *tronc labio-septo-columellaire*, pour rejoindre la *veine faciale* respective, en un point situé au-dessus du pied de l'aile nasale. Cette dernière rejoint le *tronc thyro-linguo-facial de FARABEUF*, qui se jette à son tour dans la veine jugulaire interne.

## 3) **Lymphatique** (132)

La région columellaire est drainée vers les *ganglions sous-maxillaires*.

## **Innervation** (134)

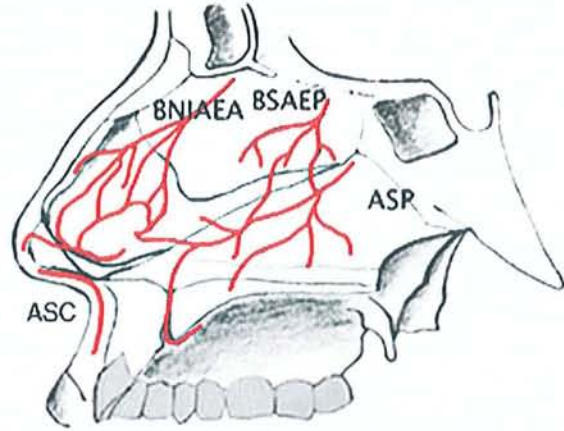
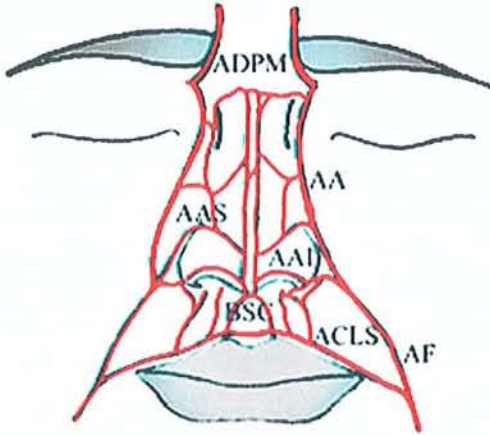
### 1) **Motrice**

Elle est assurée par les branches du *nerf facial*.

### 2) **Sensitive**

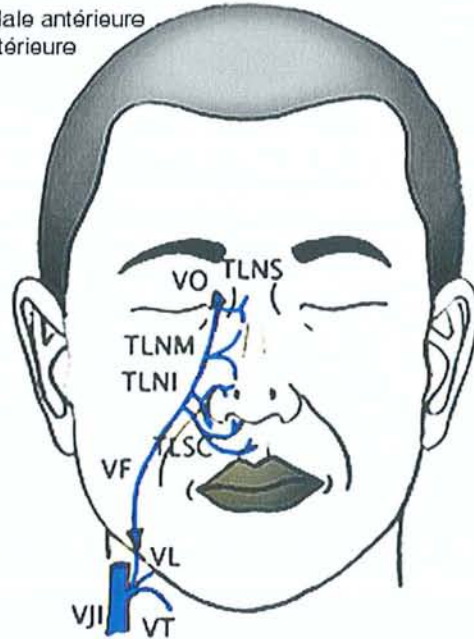
Au niveau de la base du nez, elle dépend essentiellement des branches du *nerf maxillaire supérieur* (V2) lui arrivant par les nerfs sous-orbitaires. De chaque côté, la *branche nasale externe du nerf ethmoïdal antérieur* (dépendant du V1) participe à l'innervation sensitive de la pointe nasale.

## Vascularisation artérielle et veineuse



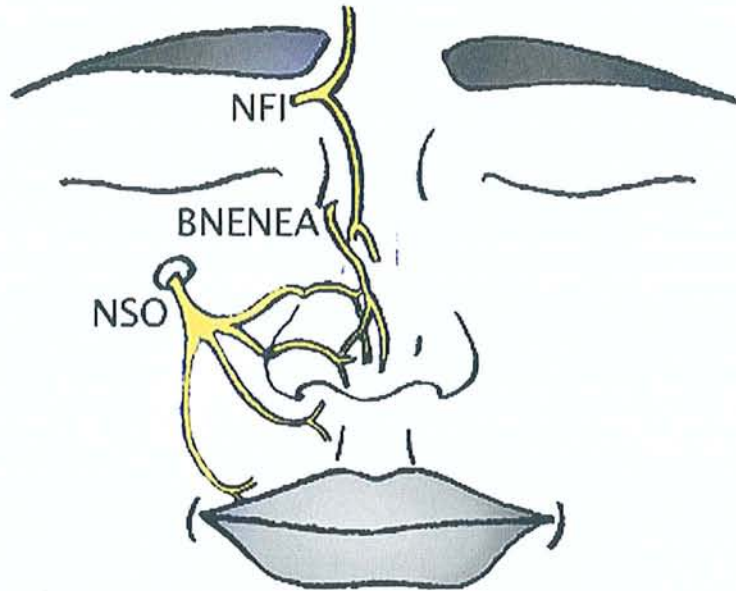
- AF : artère faciale  
 ACLS : artère coronaire labiale supérieure  
 ASC : artère septo-columellaire  
 AAI : artère alaire inférieure  
 AAS : artère alaire supérieure  
 AA : artère angulaire  
 ADPM : artère dorsale paramédiane du nez  
 BNIAEA : branche nasale interne de l'artère ethmoïdale antérieure  
 BSAEP : branche septale de l'artère ethmoïdale postérieure  
 ASP : artère sphéno-palatine

- VJI : veine jugulaire interne  
 VT : veine thyroïdienne  
 VL : veine linguale  
 VF : veine faciale  
 TLSC : tronc labio-septo-columellaire  
 TLNI : tronc latéro-nasal inférieure  
 TLNM : tronc latéro-nasal moyen  
 TLNS : tronc latéro-nasal supérieure  
 VO : veine ophtalmique





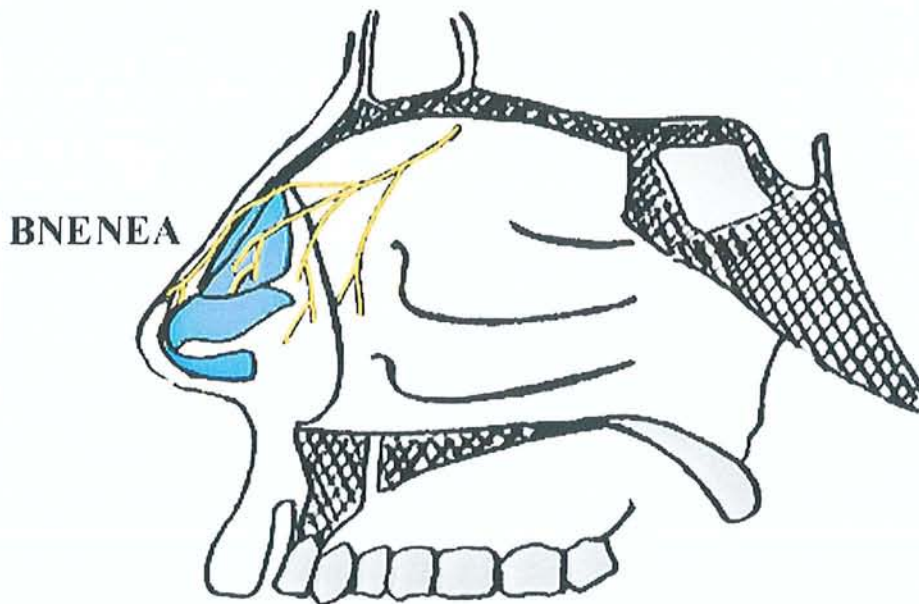
## Innervation sensitive du nez



**NSO** : Nerf sous-orbitaire

**BNENEA** : Branche nasale externe du nerf ethmoïdal antérieur

**NFI** : Nerf frontal interne



## Anatomie architecturale

### 1) Les éléments musculaires de la base du nez

GRIESMAN (1944) subdivise les muscles nasaux en *4 groupes musculaires*, innervés par la branche zygomatotemporale du nerf facial :

#### ▪ *Muscles dépresseurs*

Ils ont comme rôle d'allonger le nez et de dilater les narines. L'on distingue :

1. *Muscle myrtiforme* ou dépresseur de la cloison (depressor septi) : C'est un muscle vertical, s'étendant du bord alvéolaire du maxillaire supérieur aux téguments qui recouvrent la partie postérieure de la sous-cloison. Sa contraction abaisse l'aile du nez et rétrécit l'orifice narinaire.
2. La partie alaire du muscle nasalis (*dilator naris posterior*)

#### ▪ *Muscles compresseurs*

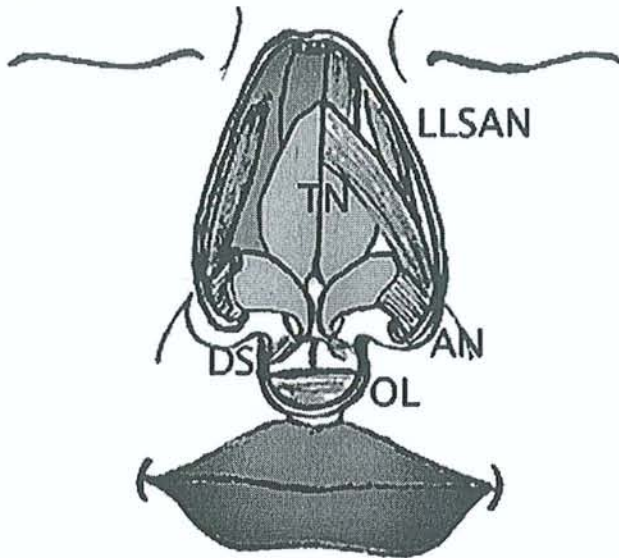
Il s'agit du muscle *transverse du nez* (qui n'intervient pas dans l'architecture de la base du nez) et le *compressor narium minor*. Lorsqu'ils se contractent, ils allongent le nez et rétrécissent les narines.

#### ▪ *Muscle minor dilator* (dilator naris anterior)

#### ▪ *Muscles éleveurs*

Leur contraction a pour effet de raccourcir le nez et de dilater les narines. Ils se composent du muscle *procerus* (situé au niveau de la région glabellaire), du *releveur superficiel de l'aile du nez et de la lèvre supérieure* (levator labii superioris alaeque nasi) et d'*anomalous nasi* (qui ne nous intéresse pas dans ce travail).

## Muscles de la région nasale



LLSAN : Levator Labii Superioris Alaeque Nasi

TN : m. Transverse du Nez

DS : Depressor septi

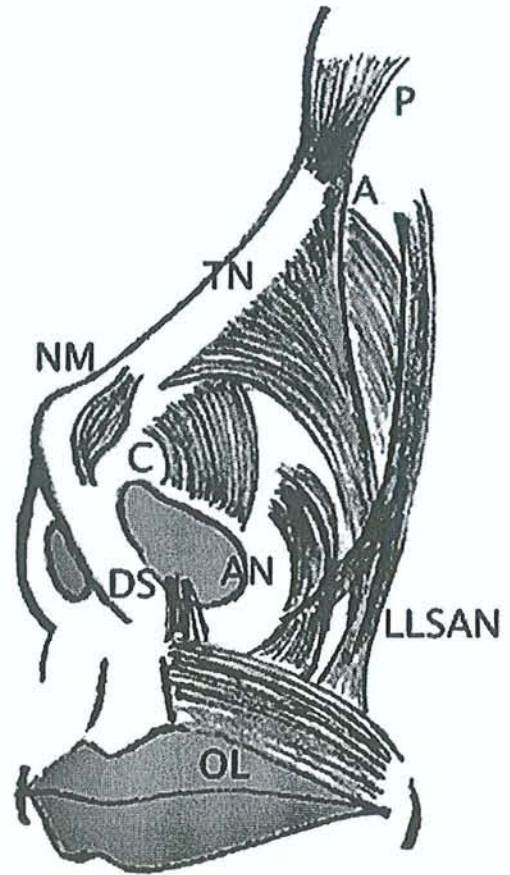
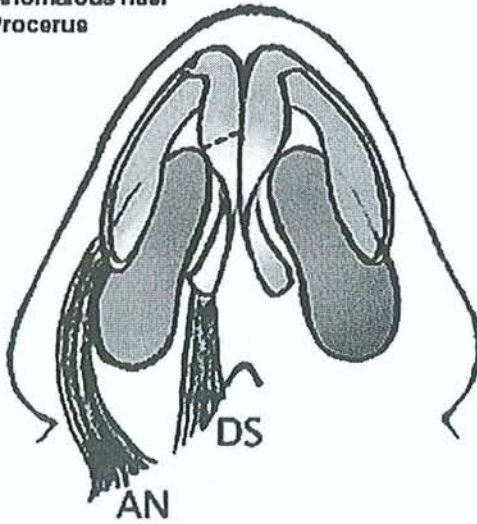
AN : Alae nasalis

OL : Orbiculaire de la lèvre

C : Compressor narium minor

A : Anomalous nasi

P : Procerus



## 2) La couverture cutanée

Au niveau de la sous-cloison, la peau est *épaisse, adhérente* aux plans sous-jacents, et *très vascularisée*. Elle ne comporte pas de glande sébacée au niveau columellaire (ce qui n'est pas le cas de la pointe !).

## 3) Armature cartilagineuse (134)

Elle est constituée d'une partie du cartilage alaire. Celui-ci, en forme de fer à cheval à concavité postérieure, joue le rôle de la charpente de l'aile et de la pointe nasale.

Elle est composée traditionnellement de 3 parties : la *crus latérale*, le *dôme*, et la *crus mésiale*.

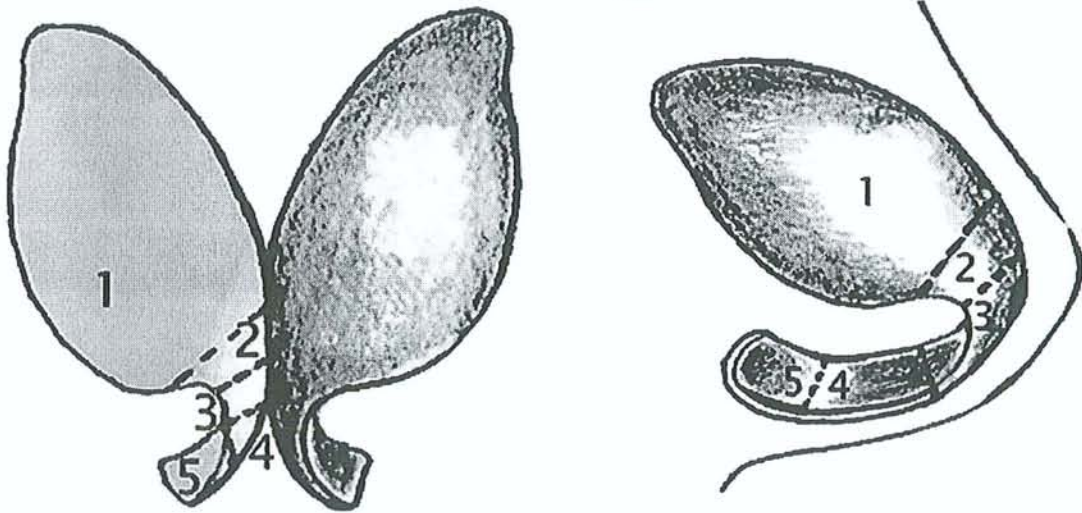
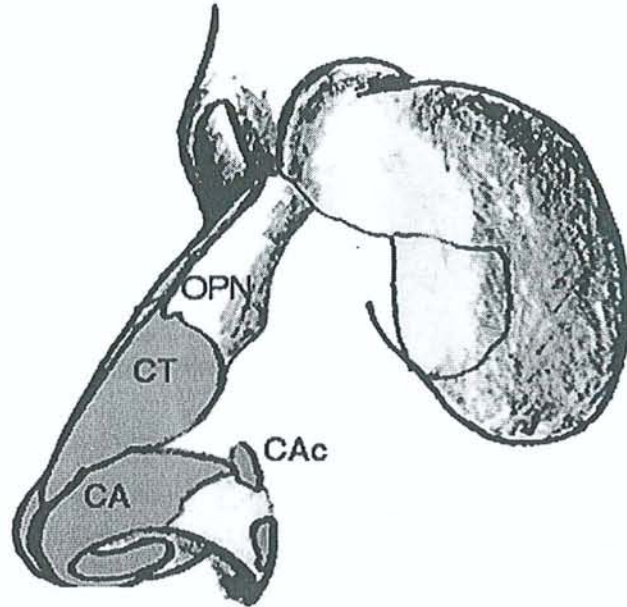
En 1987, SHEEN et SHEEN (142) décrivirent une *crus intermédiaire*, située entre les crus latérale et mésiale, intégrant le dôme en son sein.

➡ La crus latérale :

- Son rôle est le maintien de la béance de l'orifice narinaire, en particulier lors de l'inspiration.
- Il s'agit d'une mince lamelle cartilagineuse, dirigée en haut et en dehors, avec un angle proche de 45° par rapport à l'horizontal. Sa partie interne est large et convexe, constituant la saillie principale du lobule, et prolongeant la crus intermédiaire vers le dehors. Son prolongement externe est plus étroit, légèrement déprimé, restant souvent séparé du sillon alogénien par une zone de tissu fibro-aréolaire, contenant parfois des éléments cartilagineux accessoires.
- De dedans vers le dehors, elle s'écarte du bord libre de l'aile du nez, de sorte que l'aile du nez est souvent libre de tout cartilage.
- En haut, elle a des rapports avec le bord inférieur du cartilage triangulaire auquel elle est réunie par une membrane fibreuse.
- Elle est très variable dans sa forme et ses dimensions. D'après POLLET (125), elle peut être rapprochée dans sa forme à une « cuillère » dont le manche correspondrait à son prolongement externe.

## Architecture de la pointe nasale

OPN : os propres du nez  
CT : cartilage triangulaire  
CA : cartilage alaire  
CAc : cartilage alaire accessoire



- 1- Crus Latérale
- 2- Crus intermediaire (segment lobulaire)
- 3- Crus intermediaire (segment d'omal)
- 4- Crus médiale (segment columellaire)
- 5- Crus médiale (segment basal)

⇒ La crus intermédiaire :

- Elle est constituée de 2 parties :

### 1- *Le segment lobulaire*

- Il s'agit certainement du segment dont la morphologie est la plus variable, avec la plus faible corrélation entre celle-ci et sa traduction externe, du fait de l'épaisseur des parties molles qui le recouvrent. Grossièrement, il est excavé à sa face endo-nasale.
- Sa configuration, son angulation, et sa longueur, déterminent la forme, la hauteur, et la projection de la partie de lobule située sous la pointe.

### 2- *Le segment dômial*

- C'est un segment court, et fréquemment le plus mince et le plus étroit de l'arche alaire.
- D'après DANIEL, il présente à décrire deux angulations :
  - *Le genu latéral* : zone de connexion avec la crus latérale ;
  - *Le genu medial* : zone de connexion avec le segment lobulaire.
- Sa configuration peut être variable : il peut être franchement convexe, faiblement convexe (aspect de nez de boxeur !), ou se présenter en « double dôme ». Cette configuration externe dépend de trois facteurs : les angulations intrinsèques, le degré de divergence entre les dômes, et l'épaisseur des parties molles en regard.
- Les dômes sont situés 3 à 6 mm plus en avant, et 8 à 10 mm plus bas que le septum caudal. Cela permet de décrire le point supra-lobulaire qui correspond à la limite céphalique de la pointe et inférieure du dorsum.

- Le bord inférieur des dômes est séparé du rebord narinaire par une surface cutanée triangulaire, légèrement déprimée, appelée "*le triangle mou de CONVERSE*". Il s'agit d'une zone de contact derme-derme.

⇒ La crus mésiale :

- De forme rectangulaire allongée, aplatie transversalement, d'une épaisseur de 2 mm environ, allant du lobule à l'épine nasale antérieure du maxillaire, elle est adossée à celle du côté opposé sur la ligne médiane, pour jouer le rôle d'un soutien médian de la pointe. D'ailleurs, sa longueur détermine en grande partie la projection de la pointe.
- Elle présente une face externe concave en haut, et une face interne convexe en bas, si bien que les deux branches adossées dessinent un angle dièdre ouvert en bas.
- Les crus mésiales, à leur extrémité inférieure, sont écartées l'une de l'autre, puis se rapprochent à la partie moyenne de la columelle, et enfin divergent en arrivant dans la région de la pointe. D'ailleurs, de face, l'on peut distinguer un léger sillon inter-crural, qui peut parfois se prolonger jusqu'au niveau du lobule, entre les dômes.
- Son rapport postérieur immédiat correspond à la cloison nasale. Cependant, la columelle peut être mobilisée librement vis à vis du septum cartilagineux. Ceci est autorisé grâce à l'existence du septum membraneux, élastique, de section triangulaire à la coupe, qui s'intercale entre ces deux structures. Le bord inférieur du cartilage septal, quant à lui, joue un rôle important dans le soutien de la columelle et la partie médiane de la lèvre supérieure.
- Elle est anatomiquement divisée en 2 parties :
  1. Une partie inférieure « *basale* » ;
  2. Une partie supérieure « *columellaire* ».

- Son extrémité inférieure, arrondie, saille sous la peau, à l'entrée des orifices nasaires.
- Les dissections réalisées par NATVIG et ses collaborateurs en 1971, confirmées par Le PESTEUR et LESSARD en 1985, mettent en évidence 3 variétés morphologiques de crus mésiales :
  - Une forme asymétrique parallèle dans 75% des cas ;
  - Une forme symétrique espacée dans 12,5% des cas ;
  - Une forme symétrique serrée dans 12,5% des cas.

Cependant, ces formes anatomiques n'ont pas toujours une traduction clinique. En effet, l'existence d'une peau épaisse permet souvent de camoufler en grande partie les asymétries. Bien évidemment, à l'opposé, lorsque les parties molles ont une épaisseur moindre, l'on peut voir apparaître, par exemple, un aspect bifide dans les formes symétriques espacées.

- Le point de jonction entre le segment columellaire de la crus mésiale et le segment lobulaire de la crus intermédiaire, appelé par les Anglo-saxons « *columellar breakpoint* », correspond de profil au sommet de la convexité de la sous-cloison.

#### 4) Les connections fibreuses

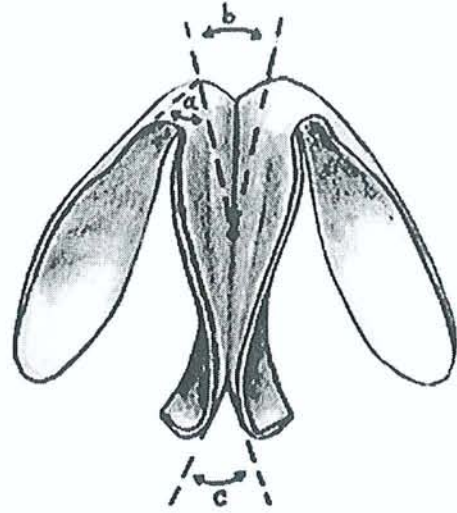
L'on distingue des fibres à direction transversale ou verticale. Les premières permettent la connection entre les crus mésiales et intermédiaires. Les secondes, constituant *le ligament dermo-cartilagineux de PITANGUY*, vont des segments dômes vers le derme de la pointe, dans une région appelée "*le triangle faible de CONVERSE*", correspondant à l'espace libre de tout cartilage entre le bord supérieur des cartilages alaires et le bord inférieur des cartilages triangulaires.

Certains auteurs comme ANDERSON, BACHMAN, et BURGET, estiment qu'il est possible d'imaginer un trépied où les crus latérales constituent les pieds latéraux, et l'ensemble des crus mésiales et leur système de connection fibreuse, le pied central.

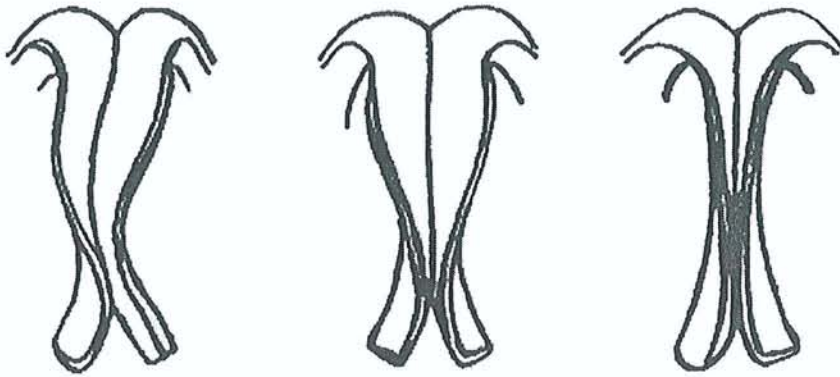


## Angulations des cartilages alaires

- a : angle de définition du dôme
- b : angle de divergence du dôme
- c : angle de divergence des pieds columellaires



## Formes cliniques des crus mésiales



## Formes cliniques du dôme



## Les rapports de la columelle

En haut, elle se continue avec le *lobule du nez* ou *pointe nasale*.

En bas, elle rentre en rapport avec le *philtrum* ou sillon médian de la lèvre supérieure.

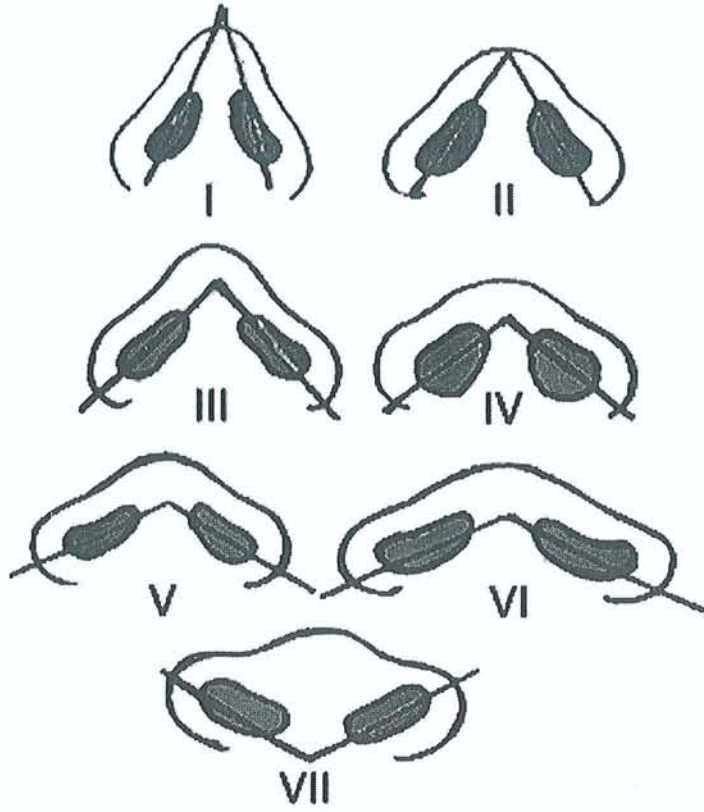
En dehors, elle constitue la limite interne des *orifices narinaux*. Ceux-ci regardent en bas et dehors. Ils présentent le plus souvent (en tout cas chez le Caucasien) une forme en poire, à grosse extrémité postérieure, allongés suivant un axe oblique en avant et en dedans. Ils sont sujets à de nombreuses variations morphologiques raciales (voir la classification des orifices narinaux de FARKAS). Ils présentent à décrire 3 bords :

- Un bord externe concave correspondant à l'aile nasale ;
- Un bord postérieur répondant au seuil nasal ;
- Un bord interne dont la partie supérieure correspond au lobule nasal, et la partie médiane et inférieure à la columelle.

## Les rôles de la columelle

En plus de son importance esthétique, la columelle a également un rôle fonctionnel important. En effet, elle participe au soutien de la pointe nasale, et son absence est souvent responsable d'une pointe tombante, perturbant ainsi la ventilation nasale.

## Classification de FARKAS



# Anatomie artistique

## 1) Introduction

Les caractéristiques d'un « *nez esthétique universellement idéal* » sont difficiles à déterminer tant les critères de beauté sont variables d'une époque à l'autre, et d'une race à une autre. Le meilleur moyen de ne pas commettre d'erreur grossière est d'adapter la reconstruction nasale à la morphologie faciale du patient. Ceci introduit une nouvelle dimension qu'est l'«*Harmonie*» du nez reconstruit dans son environnement immédiat qu'est le visage.

SHEEN (141) a défini, au niveau nasal, 4 régions anatomiques, chirurgicales et esthétiques :

- ◆ Le dorsum ;
- ◆ Le lobule ;
- ◆ Les faces latérales ;
- ◆ La base du nez.

Afin de ne pas trop s'écarter de notre sujet de travail, nous passerons volontairement rapidement sur le dorsum et le lobule, pour nous concentrer sur la base du nez dans laquelle s'intègre la columelle.

### • Dorsum

Il est limité :

- En haut par l'angle naso-frontal ;
- En bas par le sillon sus-lobulaire ;
- Latéralement par les *faces latérales*.

Plus qu'une surface, il comporte une **notion de volume** qui doit être suffisant de face pour permettre de sentir la séparation entre les yeux.

- **Lobule**

Il est limité :

- En haut par le sillon sus-lobulaire ;
- En bas par l'angle naso-columellaire ;

Il correspond à la projection des dômes droit et gauche.

- **Faces latérales**

Elles sont situées de part et d'autre de l'arête nasale, et représentent les auvents nasaux. Leur limite latérale avec la région jugale est peu précise dans la partie supérieure et moyenne, marquée par un changement progressif de plan. Dans la partie inférieure, le sillon nasogénien forme nettement la limite, en constituant *la vallée des larmes*.

- **Base du nez**

Elle est constituée par la columelle au milieu, et les ailes narinaires latéralement, délimitant en avant et en dehors les orifices narinaires.

L'aspect nasal actuellement considéré comme *idéal* comprend une base circonscrite dans un triangle équilatéral, dont la base est située au niveau du seuil narinaire, et le sommet au niveau lobulaire.

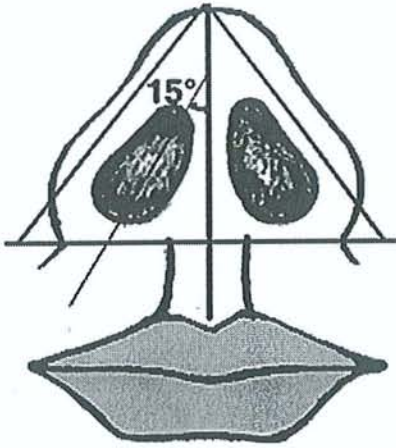
La portion lobulaire de la columelle représentant 1/3 de la hauteur de la base. De même, les ailes narinaires ne doivent dépasser en dehors les verticales passant par les canthi internes. Les orifices narinaires doivent être symétriques, oblongues, à grosse extrémité postérieure, dont l'axe principal forme avec l'axe de la columelle un angle de 15°, ouvert vers l'arrière.

Sur une vue de dessous, la columelle peut être artificiellement divisée en 3 segments :

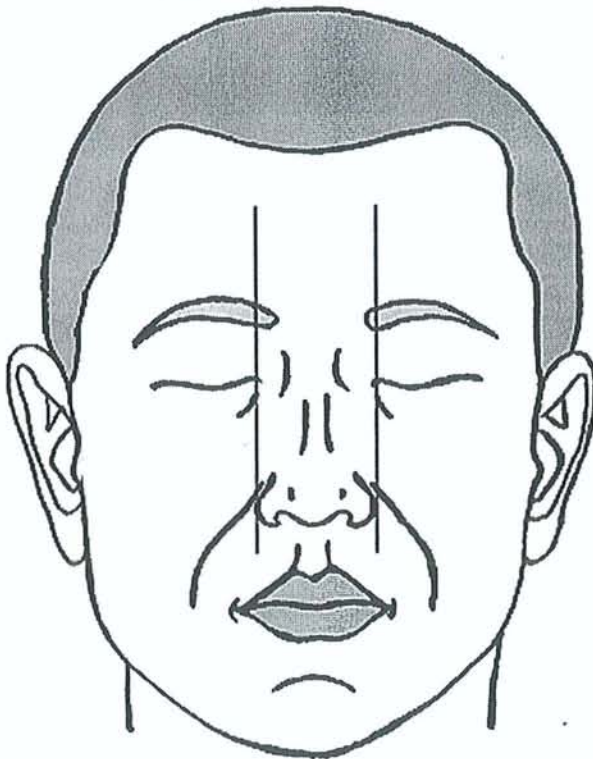
- Supérieur : *segment lobulaire* ;
- Inférieur : *segment basal* (large) ;
- *Intermédiaire* (étroit).

Sa hauteur est inférieure ou égale à la largeur de la base d'implantation.

**Base circonscrite  
dans un triangle équilatéral**

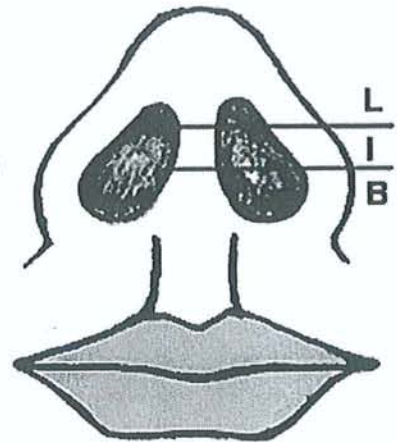


**Les ailes ne doivent dépasser  
les verticales passant par  
les canthi internes**



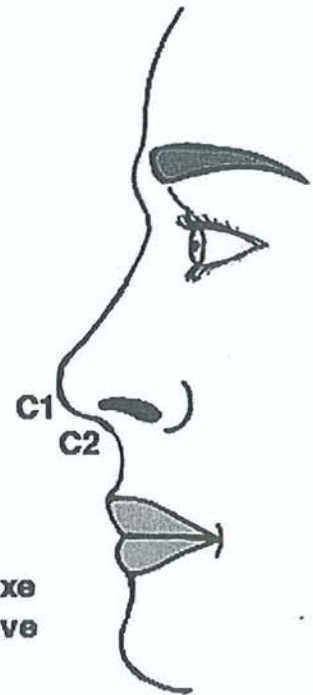
**Les trois segments  
de la columelle**

**L : lobulaire  
I : intermédiaire  
B: basal**



**Les courbures de la columelle  
et son débord de 5 mm environ**

**C1 : convexe  
C2 : concave**



De profil, elle présente à décrire une double courbure :

- A l'avant, dans sa portion lobulaire, une courbure à convexité inférieure ;
- Plus en arrière, en rapport avec ses portions intermédiaire et basale, une courbure à concavité inférieure.

Toujours sur une vue de profil, et selon les critères d'« un nez idéal » :

- la columelle doit déborder le plan des narines de 5 mm ;
- l'angle nasolabial (formé entre la columelle et la lèvre supérieure) doit être compris entre 90 et 105 degrés.

L'orifice narinaire, vu de dessous, doit *idéalement* avoir une forme *en poire*. L'angle formé par l'axe des orifices narinaires est variable selon les ethnies. FARKAS a proposé en 1983 une classification dans laquelle le nez européen correspondrait essentiellement aux types I et II, avec un angle variant de 55 à 90 degrés.

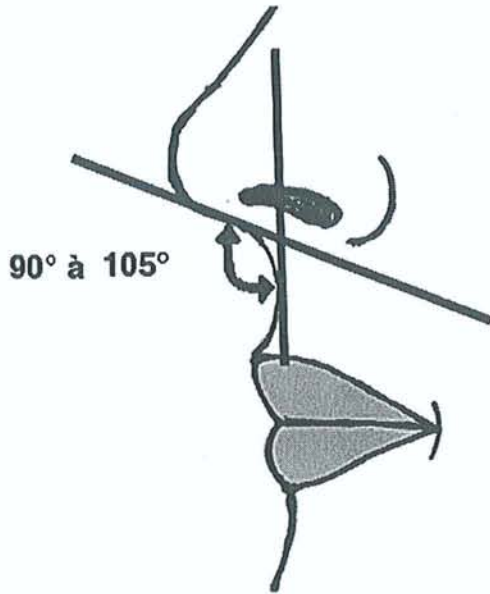
## 2) L'harmonie entre le nez et le visage

La notion du *nez idéal* ne saurait être complète si l'on ne tenait pas compte de l'équilibre global du visage. En effet, la distance séparant la racine de la pointe du nez doit représenter 1.6 fois celle séparant la pointe du plan passant par les commissures labiales, et 0.96 fois la longueur séparant cette-dernière du plan mentonnier.

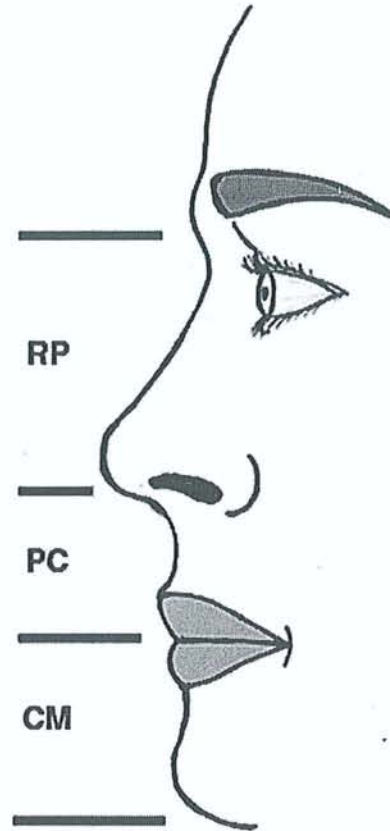
Sur un plan plus général, la face est souvent divisée en 3 étages dont les limites ne sont pas les mêmes selon si l'on se range du point de vue du groupe anatomiste-chirurgien ou de celui de l'artiste-orthodontiste, plus soucieux de l'équilibre facial. En effet, les premiers distinguent :

- Un étage supérieur frontal, allant du trichion (la ligne capillaire) à l'ophryon (la ligne joignant la limite supérieure des sourcils) ;
- Un étage moyen maxillaire (ophryon-plan occlusal) ;
- Un étage inférieur mandibulaire.

### Angle naso-labial



### Visage "Idéal"



**RP : distance racine-pointe**

**PC : distance pointe-plan commissural**

**CM : distance plan commissural-menton**

**PM : distance pointe-menton**

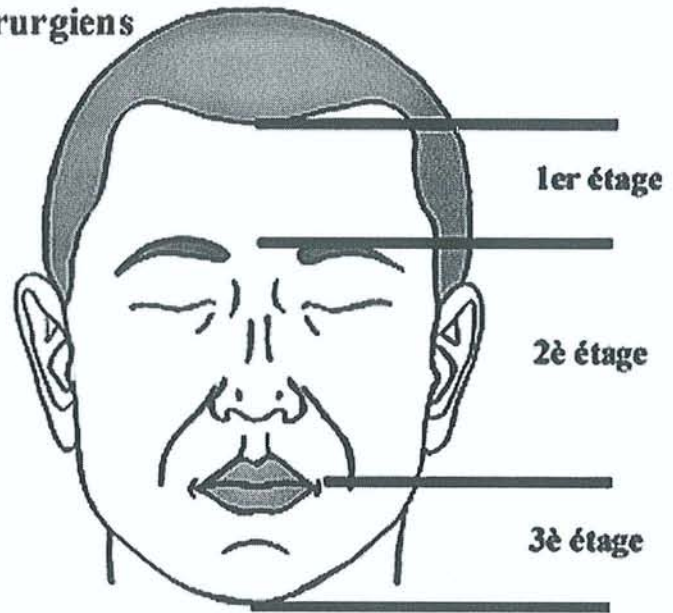
$$RP = 1.6 \times PC$$

$$RP = 0.96 \times PM$$

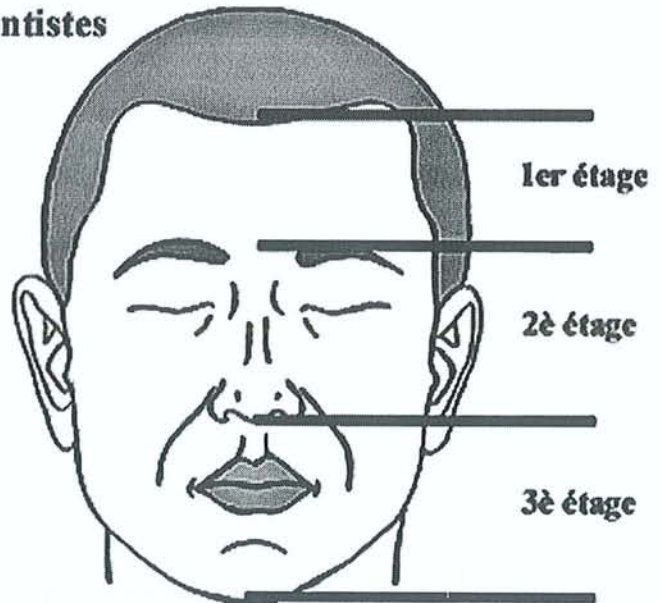


Les seconds déterminent 3 étages d'égale hauteur, avec un étage supérieur identique, un moyen allant de l'ophryon au point sous-nasal, et un inférieur s'étendant du point sous-nasal au point sous-mentonnier.

**Division de la face selon  
les anatomistes et les chirurgiens**



**Division de la face selon  
les artistes et les orthodontistes**



# **Pertes de substance columellaires**

# Généralités sur les pertes de substance nasales

Très schématiquement, l'on peut subdiviser les *pertes de substances de la pyramide nasale* en 3 catégories :

1. **Partielles** : les *plus fréquentes*, le type de leur réparation dépend de leur topographie, leur étendue (en surface et en profondeur), et de leur étiologie.

En effet, la topographie de la perte de substance nous renseigne sur la texture et l'épaisseur de la peau à remplacer. Bien sûr, le regard du plasticien ne doit pas s'arrêter à la lésion, mais également prospecter les tissus avoisinants et leur qualité.

Autant que l'étendue en surface, l'étendue en profondeur joue un rôle important dans le type de réparation à réaliser. Cette-dernière permet de distinguer :

- Des pertes de substance *superficielles* (qui sont des indications de cicatrisation dirigée ou de greffe de peau totale) ;
- Des pertes de substance *profondes* (avec atteinte de plusieurs types de tissus différents), voire transfixiantes.

Enfin, l'étiologie de la perte de substance intervient dans le délai de la reconstruction. En effet, le problème se pose essentiellement dans les causes tumorales où une réparation par lambeau ne doit être envisager que lorsque le chirurgien a la certitude que ses limites d'exérèse sont en zones saines, et qu'en conséquence les risques de récidives sont réduits au minimum. Ceci est surtout vrai pour les épithélioma basocellulaires sclérodermiformes et les carcinomes cutanés multi-récidivants.

## 2. Sub-totales et totales

Elles sortent du cadre de notre travail.

# Etiologies des pertes de substance columellaires

Les pertes de substances *isolées* de la *columelle* sont *rares*. En dehors des causes malformatives qui ont été volontairement exclues de ce travail, l'on dénombre un certain nombre d'autres situations pouvant être responsables d'un défaut plus ou moins étendu de la columelle. Parmi celles-ci, et dans l'ordre des fréquences, l'on peut retenir :

## □ Causes tumorales :

Il faut y distinguer les formes malignes et bénignes, provoquent des mutilations columellaire par leur développement ou l'exérèse qu'elles imposent.

Les premières sont surtout représentées par les épithéliomas *basocellulaires* ; viennent ensuite les épithéliomas *spinocellulaires*, beaucoup plus rare. La pyramide nasale est la région de la face la plus touchée par ces carcinomes cutanés. Le pic de fréquence est situé dans la tranche d'âge 60-70 ans, sans prédominance sexuelle. Les autres causes tumorales malignes (telles que les mélanomes) sont beaucoup plus rares dans cette localisation.

Les secondes, également peu fréquentes, correspondent aux hémangiomes, neurofibromes, nævi, ...

## □ Causes traumatiques :

Elles sont fréquentes du fait de la position proéminente de la pyramide nasale. Le plus fréquemment, elles touchent l'ensemble de la pointe nasale. Il peut s'agir de lésion par *accident* de circulation, *morsure* animale (en particulier chez les enfants tentant d'embrasser un chien) ou humaine, *arme blanche* ou *arme à feu* (souvent dans le cadre d'une tentative d'autolyse, où les lésions dépassent fréquemment la columelle), et *choc direct* responsable d'une nécrose, retrouvé surtout dans le syndrome « des enfants battus » (le mécanisme semble en être la surinfection d'un hématome de cloison, responsable d'une perte de

substance columellaire vraie ou d'un recul de la columelle par fonte du septum !).

Il convient d'inclure sous cette rubrique les *brûlures* (thermiques, électriques ou chimiques), qui touchent rarement la columelle de façon isolée. Elles posent des problèmes difficiles, car, en plus de la perte de substance initiale, il s'y associe une rétraction cicatricielle évolutive pendant plusieurs mois, un sous-sol peu favorable à une greffe, et une atteinte des sites potentiellement donneurs de lambeaux loco-régionaux.

#### □ Causes infectieuses :

Elles étaient les plus grandes pourvoyeuses des pertes de substances columellaires au cours du siècle dernier. Ce sont surtout des infections à granulomes. Elles correspondent au *leishmaniose*, la *lèpre*, la *syphilis*, et certaines *infections banales*.

Dans le cas de leishmaniose, répandue en Amérique Latine, le patient est souvent vu au stade cicatriciel, présentant une perte de substance superficielle pigmentée.

La syphilis, quant à elle, est responsable de défaut chondro-cutané septo-columellaire, souvent associé à des lésions de la pointe nasale et de la lèvre supérieure, avec aspect rétractile des gommages syphilitiques. Il faut également citer les atteintes syphilitiques congénitales, se manifestant dans les premiers mois de la vie par des sécrétions nasales, formant des croûtes jaune-verdâtre, dont l'ablation provoque des érosions et saignements, aboutissant à terme à des nécroses et cicatrices rétractiles.

Enfin, la lèpre provoque des ulcérations muqueuses, une résorption cartilagineuse et osseuse, et une sclérose cicatricielle rétractile. Il existe de plus un risque de dégénérescence en carcinome spinocellulaire.

#### □ Causes iatrogènes :

Elles sont représentées surtout par la *radiothérapie*, réalisées dans le traitement des tumeurs de la face (en particulier les carcinomes basocellulaires, et les angiomes du nez chez l'enfant). L'on distingue des lésions de radiodermite aiguë (où la douleur peut inciter à une réparation dans les plus brefs délais), et la radiodermite chronique.

L'*électro-coagulation* de certaines lésions cutanées (lupus...) peut également engendrer des mutilations columellaires.

Il convient d'y inclure les nécroses columellaires par *pression* chez les patients intubés par voie nasale, ou bénéficiant d'un double tamponnement postérieur temporaire dont les sondes ont été nouées sur la région de la sous-cloison.

Enfin, il ne faut pas oublier les *séquelles de la septoplastie* où une résection trop importante du septum caudal peut provoquer une rétraction indirecte de la columelle.

□ **Cause médicale :**

Le *Lupus* nasal constitue la principale cause médicale des mutilations de la sous-cloison. Après la guérison, il persiste une infiltration cicatricielle souvent très étendue, nécessitant une exérèse, augmentant encore la taille de la perte de substance.

□ **Autres causes :**

Comme les angiomes ou le noma, elles sont beaucoup moins fréquemment retrouvées.

□ **Circonstance particulière :**

Enfants atteints d'infection chronique des voies respiratoires. En effet, les jetages nasaux chroniques sont responsables d'une destruction de la columelle par infection des ulcérations provoquées par des frottements répétés.

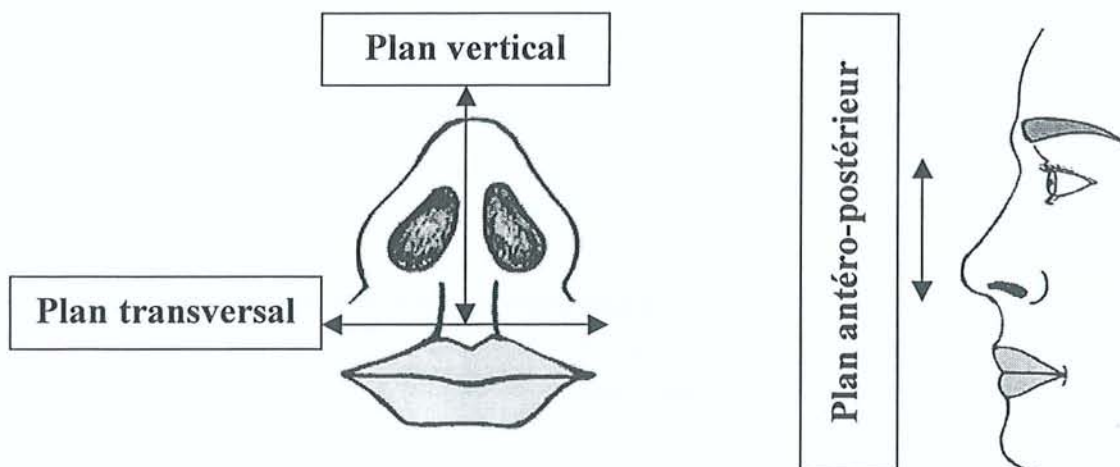
# La notion du plan de la perte de substance columellaire

En effet, en dehors des considérations concernant l'importance, la profondeur, et l'étiologie des pertes de substances de la sous-cloison, le plan dominant du défaut semble important à apprécier pour choisir le moyen de réparation.

En 1963, dans son article intitulé « The Triad of Columella Deformities » (104), MILLARD décrit les trois situations auxquelles l'on peut être confronté après une mutilation columellaire. Il s'agit de :

- La **rétraction** : Elle peut être modérée ou sévère.
- La **brièveté** : Elle peut être d'origine acquise, mais le plus souvent il s'agit d'une cause congénitale (et plus particulièrement la fente labio-palatine). Dans notre travail, nous excluons volontairement les causes congénitales pour nous intéresser aux étiologies acquises et leur traitement.
- L'**absence totale** : Toutes les étiologies sus-citées peuvent en être la cause.

STRICKER (151) considère également trois plans de mutilation : vertical, transversal, et antéro-postérieur. Théoriquement, les pertes de substance dominant dans le plan transversal modifient peu la projection de la pointe, ce qui n'est pas le cas du plan vertical, responsable de columelles courtes, et d'aspect de « nez félin ».



# Historique de la Rhinopoïèse <sup>(82)</sup>



## **I – Introduction**

La réparation nasale est l'un des plus anciens actes chirurgicaux réalisé par l'Homme. Elle constitue même certainement le premier geste de chirurgie plastique de l'être humain.

Dans l'histoire de la rhinopoïèse, d'après les textes retrouvés, nous pouvons distinguer artificiellement 2 grandes périodes : avant et après le XIX<sup>e</sup> siècle.

Dans la première période, ce sont essentiellement deux cultures qui s'imposent :  
- d'un côté *indienne*, dont nous possédons peu de témoignages écrits ;  
- de l'autre *italienne*, dont la principale preuve est le livre du célèbre TAGLIACOZZI [1546 – 1599] (155).

Depuis le début du XIX<sup>e</sup>, nous avons assisté progressivement à la mise en place de la rhinopoïèse moderne dont les principes généraux figurent dans le traité de NELATON – OBREDANNE de 1904 (110).

## **II – Rhinoplastie en Inde**

Les deux textes de référence indiens sont la *Sushrutasamhita*, dont l'auteur est le fameux SUSHRUTA (152) et l'*Astangahirdyasmhita*, dont le datage est impossible, mais semblent à priori avoir été rédigés avant notre ère (environ *600 ans avant J-C*).

Les pertes de substance nasales étaient alors particulièrement fréquentes, et surtout de nature traumatique (amputations nasales dans les délits et crimes, chez les prisonniers de guerre, les traîtres, et les femmes adultérines).

Les opérateurs étaient des membres de certaines familles de la *caste des potiers*, où « l'art de réparer des nez » se transmettait de père en fils, suivant une technique gardée secrète (par exemple, SUSHRUTA appartenait au caste des KOOMAS).

En ce qui concerne les méthodes de rhinoplastie, jusqu'à la fin de XVIII<sup>e</sup> siècle, l'on se servait essentiellement du lambeau jugal pédiculé, sans réparation du revêtement interne.

Officiellement, c'est dès le début du XIX<sup>e</sup> qu'apparaît la rhinoplastie par le lambeau frontal lors de la publication d'un cas, en 1793, dans « Gazette de Madras », un magazine londonien, faisant connaître la technique aux chirurgiens occidentaux. Mais, en réalité, cette méthode se pratiquait en Inde depuis déjà plusieurs siècles, avec maintien du lambeau en place par un pansement, saupoudré de santal, après la mise en place de petits conformateurs.

### **III – Rhinoplastie en Italie : de la Renaissance au XIX<sup>e</sup> siècle**

Ce sont certainement les **BRANCA** (père et fils ) qui ont posé les premières pierres de la rhinoplastie italienne à CATANE, *dès 1450*, avec le lambeau jugal, puis le lambeau cutané à distance, pédiculé sur le bras, dans le but de supprimer les séquelles esthétiques du site donneur facial.

Au XVI<sup>e</sup>, c'est au tour de **TAGLIACOZZI**, célèbre chirurgien de Bologna, de faire briller l'art chirurgical italien au travers de son livre, paru en **1597**, intitulé « *De Curtorum Chirurgia Per Insitionem* » (155) où il décrit précisément les différents temps opératoires de la rhinoplastie par un lambeau à distance (brachial).

Alors que l'on aurait pu croire que la machine était bien lancée, l'on assiste à une régression nette de la chirurgie réparatrice du nez au XVII<sup>e</sup> - XVIII<sup>e</sup> siècles où l'on tend à préférer les nez artificiels, de fabrication plus facile, et de forme plus avantageuse.

### **IV – Au cours de XIX<sup>e</sup> siècle**

Nous assistons, en Occident, à un regain d'intérêt pour la réparation chirurgicale des pertes de substances nasales, avec un passage progressif d'une reconstruction uniquement cutanée à une véritable « Chirurgie Plastique » où l'on double et arme le lambeau.

Ce regain d'attention s'explique, en partie, par l'augmentation de la fréquence des amputations nasales, d'origine traumatique (guerres, duels), infectieuse (scorbute, syphilis, noma) ou carcinologique. Cependant, les résultats restent encore très grossiers et insatisfaisants, dépendant en grande partie de la dextérité du chirurgien et au courage des patients, opérés sans anesthésie.

Cette tendance est exprimée dans trois ouvrages célèbres : l'ouvrage de DIEFFENBACH (1845-1848), le livre de KEEGAN (1900) et plus particulièrement celui de OBREDANNE-NELATON (1904), qui compile et classe toutes les techniques de l'époque.

C'est l'aplatissement de la pointe nasale à moyen terme qui amène les chirurgiens à essayer de doubler le lambeau. Cette doublure est utilisée en premier pour la réparation des ailes nasales.

Puis, la deuxième moitié du XIX<sup>e</sup> siècle a été marquée par la réalisation d'une doublure complète du lambeau. Son promoteur, VERNEUIL, proposait d'abaisser un lambeau frontal, face cruentée en dehors, sur laquelle il faisait avancer un lambeau jugal. Puis, VOLKMAN (1874), recouvrait par son lambeau frontal les téguments restants du nez qu'il utilisait comme lambeau-charnière. THIERSCH (1879), de son côté, retournait deux lambeaux nasogéniens qu'il recouvrait par un lambeau frontal. Enfin, LOSSEN (1897), doublait son lambeau frontal tout simplement par une greffe cutanée.

La tendance à armer le lambeau débute également avec la deuxième partie du XIX<sup>e</sup> siècle. Les premières tentatives ont consisté à utiliser le périoste frontal levé en même temps que le lambeau cutané. Mais celles-ci se sont soldées par un échec. Puis, vint le tour des implants internes (or – argent – platine – aluminium – plomb – ivoire – Celluloïd – caoutchouc - etc.), amovibles ou non. Cependant, ceux-ci avaient la fâcheuse tendance à s'extérioriser régulièrement après un intervalle de temps plus ou moins important.

Parallèlement, se développèrent d'une part les lambeaux cutané-osseux frontal (KÖNIG 1886) ou antébrachial (ISRAËL 1896), et d'autre part l'utilisation de cartilage costal en armature de lambeau par NELATON (1902).

Enfin, l'on ne peut passer sous silence l'idée d'une rhinopïèse par le sacrifice d'un doigt, lancée par HARDIE en 1875, et qui a rapidement trouvé plusieurs partisans.

Les reconstructions partielles du nez ont bénéficié des évolutions de la rhinopoièse totale. Selon le siège de la perte de substance, différentes techniques de réparation étaient proposées :

- La pointe par le lambeau frontal ou brachial ;
- Les ailes par le lambeau nasogénien ou greffe composée auriculaire ;
- La columelle par le lambeau frontal, antébrachial, nasal, labial supérieur, ou philtral.

## V –La rhinopoièse au cours du XX è siècle

La première moitié de ce siècle a été marquée par l'utilisation de plus en plus fréquente du **lambeau frontal** sous toutes ses formes (lambeau oblique, lambeau « up and down » de GILLIES en 1935, lambeau scalpant de CONVERSE en 1942 (24), lambeau en faucille de NEW en 1945 (113), lambeau sus-sourcilier de SCHMID en 1952).

Sur le plan de la doublure du lambeau, cette période ne comporte aucune innovation remarquable.

Enfin, concernant l'armature, nous assistons à l'abandon des lambeaux cutanéossoseux en faveur de greffes osseuse ou cartilagineuse, réalisée dans un 2è temps opératoire.

Depuis les années cinquante, l'on remarque une modification des objectives avec l'idée de reconstruire « esthétique ». Sur le plan des moyens, le lambeau frontal garde sa place prépondérante, avec la possibilité d'une expansion cutanée préopératoire permettant de diminuer les séquelles au site donneur. Le lambeau de WASHIO, décrit en 1969 (161), permet de traiter les contre-indications et les refus du lambeau frontal pour cause de séquelle esthétique de la zone donneuse. Quant au lambeau nasogénien, en 1967, appuyé par des schémas, PERS décrit les différentes manières de s'en servir pour les pertes de substance du 1/3 inférieur du nez.

A l'avenir, les plasticiens auront à résoudre des problèmes qui seront de trois ordres :

- L'épaisseur des lambeaux utilisés ;
- La rétraction ;
- L'armature à utiliser.

# Réparation des pertes de substance columellaires

# Généralités

La *columelle* est le *soutient principal* de la pointe nasale. Sans elle, l'orifice d'entrée nasal ressemblerait à un entenoir, avec une pointe souvent affaissée, voire « comique ».

Avant toute réparation, quelle qu'elle soit, le chirurgien doit réaliser une évaluation précise des éléments qui font défaut, ainsi que les tissus épargnés devant être intégrés à la reconstruction.

En 1973, dans son article intitulé « Le traitement des pertes de substance partielles du nez », **MONTENDON** précise les éléments dont il faut tenir compte dans de toute reconstruction :

- Faire le bilan des différents types de tissus manquants (peau, muqueuse, os ou cartilage) ;
- Afin de déterminer précisément l'étendu de la perte de substance, les tissus déplacés (par une cicatrisation vicieuse, une intervention antérieure, etc.) doivent être replacer dans leur position initiale ;
- Choisir un ou plusieurs moyens de réparations, planifiés en un ou plusieurs temps.

Par ailleurs, il faut tenir compte de :

- L'âge, le sexe, et l'état général du patient, ainsi que ses exigences esthétiques ;
- L'étiologie, la nature, la surface, et la profondeur de la perte de substance.

La difficulté de la réparation est en grande partie liée au fait que, sur le plan morphologique, le regard accroche sur le détail imparfait, et passe sur tout ce qui semble bien intégré dans le visage. En conséquence, *une reconstruction segmentaire est souvent plus difficile à réussir qu'une rhinopoièse totale* : la texture, l'épaisseur, ou la couleur du tissu transplanté ne s'accordant pas toujours au reste du nez.

C'est dans le but d'une meilleure intégration des reconstructions partielles que des auteurs (COELST en 1937, GONZALES ULLOA en 1954, MILLARD en 1981, BURGET en 1985) ont tenté de déterminer des *sous-unités esthétiques*. L'intérêt pratique de ce travail lors d'une restauration segmentaire est de tout faire pour mettre les cicatrices dans les frontières entre ces sous-unités afin de diminuer l'effet de pièce rapportée ! Cependant, si cela est souvent possible lors de la réparation des mutilations cutanées isolées, les choses sont plus compliquées lorsqu'il s'agit d'une mutilation multi-tissulaire.

*La reconstruction de la columelle* est un problème *très difficile*, et de *nombreux procédés* ont été décrits. Ceux-ci comportent un ou plusieurs temps opératoires, avec *des résultats qui forcent souvent la modestie*.

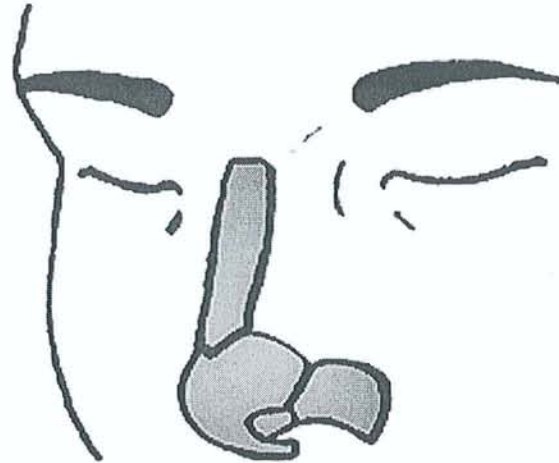Historiquement, le premier travail sur la réfection columellaire a été réalisé en 1842 par BLASIUS, utilisant un lambeau labial supérieur horizontal à base philtrale. La région frontale, quant à elle, a été employée dans ce but par HILDEBRAND dès 1911. Enfin, la première réparation de la sous-cloison par une greffe composée auriculaire est à attribuer à JOSEPH en 1912.

Classiquement, lors d'une perte de substance isolée de la sous-cloison, le patient présente un nez dont la pointe est affaissée de profil. L'examen de la base du nez met en évidence un moignon de cloison cicatriciel, avec parfois deux bourgeons cicatriciels :

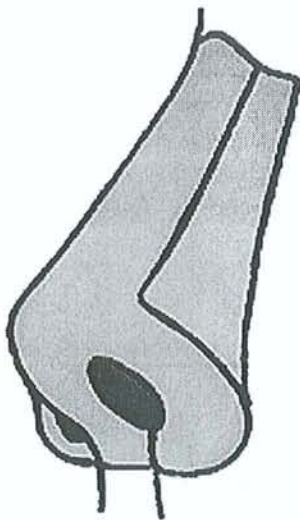
- Un bourgeon antéro-supérieur appendu à la pointe ;
- Un second, postéro-inférieur, siégeant au sommet du philtrum.

Lors du constat d'un défaut dans la région columellaire, il convient de distinguer les cas où une lésion du septum cartilagineux est responsable de la rétraction de la columelle vers le haut, simulant ainsi une véritable perte de substance.

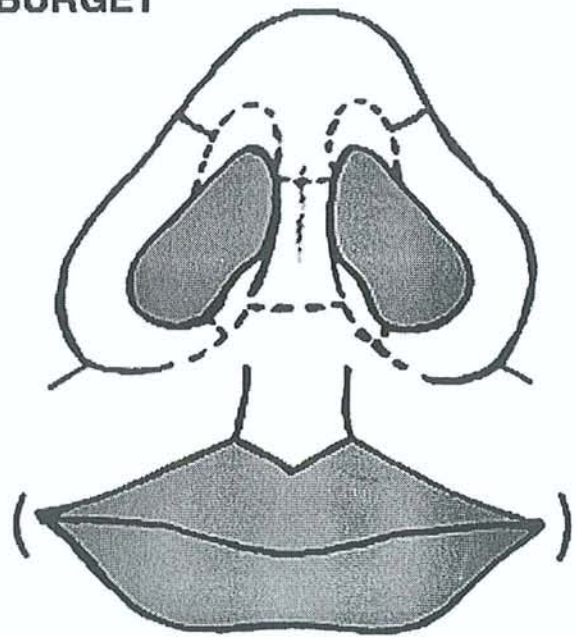
## Sous-Unités Esthétiques



Selon BURGET



Selon MILLARD



Selon BURGET



# Le cahier des charges

Le *but* d'une reconstruction de la sous-cloison *est double* :

- *D'une part*, il faut obtenir une columelle *esthétique*, en position médiane, de volume suffisant, projetant la pointe de façon valable, débordant le rebord narinaire de 3 millimètres environ avec un aspect légèrement convexe. De plus, sa largeur doit lui permettre une inclusion de charpente osseuse ou cartilagineuse. En 1960, dans son article sur la reconstruction columellaire, CHAMPION (21) estime que le tissu permettant cette réparation doit avoir des dimensions d'environ *2.5 X 1 cm*.
- *D'autre part*, il est indispensable que la reconstruction soit *fonctionnelle*, laissant des narines de calibre suffisant permettant une circulation aérienne correcte.

Quant au *procédé de réparation*, il *doit obéir* le plus possible aux *critères* suivants :

- *Critère de qualité* : apport de tissu de coloration et texture les plus proche possible de celles de la sous-cloison ;
- *Critère de rapidité* : une reconstruction en 1 temps est préférable ;
- *Critère de fiabilité et reproductibilité* de la technique ;
- *Critère de minimum de morbidité* au site donneur ;
- *Critère de stabilité* du résultat dans le temps.

# Moyens de réparation des pertes de substance columellaires (hormis les brièvetés columellaires)

## I) Suture directe

En pratique, elle présente *peu d'indication* car :

- Le décollement des berges est difficile et hémorragique ;
- Bien que moins épaisse que la celle du lobule, la peau de la columelle reste peu mobilisable sans déformation (d'ailleurs les "oreilles de chiens", qui ne manquent pas d'apparaître aux extrémités de la suture, nécessitent souvent de prolonger la cicatrice assez loin pour leur résorption) ;

Si, malgré tout, elle constitue la solution réparatrice, il est alors conseillé :

- De ne pas faire de plan profond, qui pourrait, du fait d'une réaction inflammatoire, détériorer le résultat ;
- De préférer, pour le plan cutané, le surjet intradermique plutôt que des points séparés qui pourrait laisser des cicatrices sur cette peau relativement épaisse ;
- De proposer éventuellement , en cas de persistance de cicatrice visible, et après un délai raisonnable, une dermabrasion permettant souvent d'améliorer la situation.

## II) Cicatrisation dirigée

D'une façon un peu grossière, l'on peut dire qu'elle comporte trois temps, se déroulant sur une durée de 3 à 8 semaines en fonction des dimensions de la mutilation :

- La rétraction des berges, permettant une diminution de la surface de la perte de substance ;
- Une granulation du sous-sol, responsable du comblement du défaut ;
- Enfin, une épithélialisation centripète.

Cette évolution peut être accélérée par l'alternance des pansements pro-inflammatoires (favorisant le bourgeonnement) et anti-inflammatoires (permettant l'épithélialisation).

Dans les mutilations de la columelle, elle présente en fait *peu d'indication* dans la mesure où, si elle est choisie, elle entraîne très souvent des *déformations nasales inesthétiques* en rapport avec les phénomènes de rétraction. Par ailleurs, il existe un risque réel de chondrite infectieuse.

## III) Greffes

Elles présentent comme *avantages* d'être techniquement simple, de ne demander qu'un temps opératoire, de laisser souvent un minimum de séquelle cicatricielle au site donneur, et de procurer un bon résultat esthétique.

En *contre-partie*, l'on retrouve souvent un boursoufflement sur la ligne de suture entre la greffe et le site receveur, un certain degré de rétraction à moyen terme lorsque la greffe survie, et un taux d'échec non-négligeable.

Mais, fort heureusement, l'échec de cette technique ne barre pas la route à une nouvelle greffe ou un autre moyen de réparation.

Afin d'améliorer les chances de la prise du greffon, il est fortement conseillé de :

- Le traumatiser le moins possible ;
- Exprimer le sang contenu dans ses micro-vaisseaux par une douce pression ;
- De prélever un greffon de la taille exacte de la perte de substance, afin de réaliser une suture sans tension ni torsion ;
- De ne pas trop serrer les points cutanés afin de permettre une revascularisation tout en ayant un affrontement correct.

Un travail réalisé par DUFORMENTEL (41) sur 43 réparations de l'étage inférieur de la pyramide nasale met en évidence plusieurs éléments :

- L'âge ne semble pas influencer la qualité de la prise du greffon ;
- Le taux de prise du greffon ne dépend pas du site donneur ;
- Le risque d'échec s'élève proportionnellement avec la taille de celui-ci.

#### **A. Greffe de peau totale :**

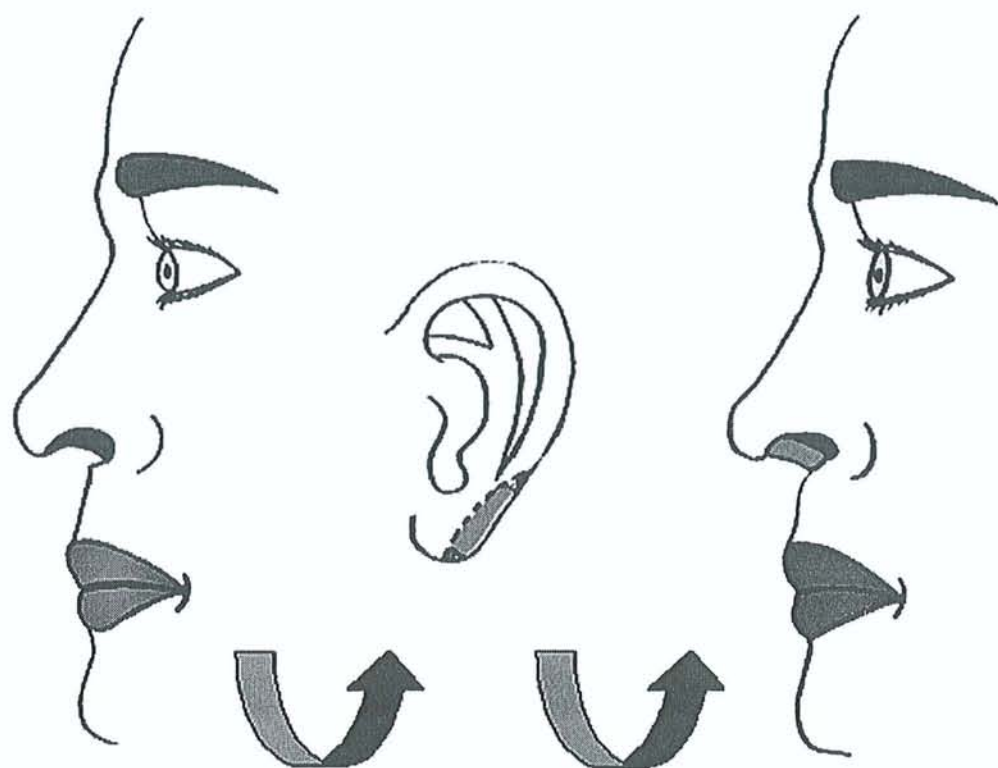
- Le mérite de la première utilisation d'une greffe de peau totale revient à LAWSON en 1870.
- Elle trouve *sa meilleure indication dans les défauts cutanés purs de la sous-cloison*. Son utilisation est privilégiée par rapport à une greffe de peau fine dans la mesure où :
  - Elle rétracte peu (ce qui réduit les risques de déformations secondaires) ;
  - Elle est d'un meilleur aspect esthétique (bien qu'il apparaisse souvent une certaine dyschromie, lui donnant un aspect de pièce rapportée !).

- *Afin d'améliorer les résultats* des greffes de peau totales, il est conseillé :
  - De choisir le site donneur avec beaucoup de soins. Les meilleurs, ayant une texture et coloration proches à celles de la région columellaire, sont dans l'ordre les régions rétro-auriculaires, pré-auriculaires et sus-claviculaires. La région nasogénienne a également été retenue par certains auteurs, mais la rançon esthétique pouvant en découler la relègue au dernier rang des choix.
  - D'attendre quelques jours entre l'exérèse et la greffe, afin de permettre le comblement de la dépression et la régularisation du sous-sol.
  - De réaliser, de façon systématique pour certains, une dermabrasion vers le 3<sup>e</sup> mois, dans le but d'améliorer l'intégration de la reconstruction dans son environnement.
  - De greffer l'ensemble de la sous-unité esthétique de la columelle lorsque la perte de substance dépasse en superficie la limite de 50%.

## **B. Greffe composée dermo-graisseux du lobule de l'oreille**

- Utilisée en premier par **DUPERTUIS** (42) pour la perte de substance intéressant le tiers inférieur de la pyramide nasale, elle présente comme avantage une texture et une coloration adéquates pour la réparation de la columelle.
- Indications : Elle est surtout utilisée dans les pertes de substance cutanée pure, avec un bon sous-sol. En effet, elle devient très aléatoire dans les mutilations totales. L'on se trouve dans ces cas avec le bord inférieur de la cloison nasale comme lit du greffon. Or, cette-dernière correspond à un cartilage recouvert sur ses deux faces par une muqueuse dix fois moins épaisse que la tranche cutanée du greffon, ce qui est défavorable pour la prise de la greffe.

## Greffe dermo-graisseux du lobule de l'oreille



- Technique opératoire : Incision antéro-postérieure médio-columellaire ; Ecartement et léger décollement des berges ; Réalisation d'un patron ; Prise du greffon lobulaire au niveau du bord libre ; Expression douce du sang contenu dans la greffe ; Mise en place et suture de la greffe au niveau de la loge préparée à cet effet ; Fermeture simple du site donneur ; Méchage nasal bilatéral.

### **C. Greffe composée chondro-cutanée de l'oreille**

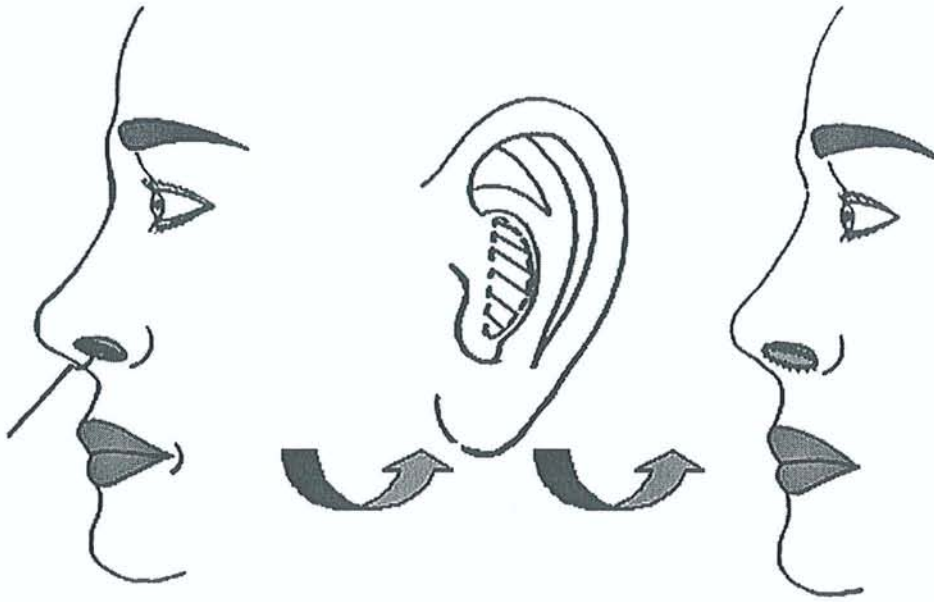
#### **a) Provenant de la conque :**

- Elle est indiquée pour les rétractions de la sous-cloison (dans cette indication, certains auteurs comme DUFOURMENTEL (39) ont proposé une greffe chondro-cutanée provenant du pavillon de l'oreille, sans le bord libre).
- Technique opératoire : Incision inter-septo-columellaire ; Détermination de l'importance de la perte de substance ; Prélèvement du greffon chondro-cutané conchal fusiforme de pleine épaisseur ; Mise en place du greffon entre les deux lèvres de l'incision inter-septo-columellaire et sa suture de chaque côté ; Réparation de la zone donneuse par un lambeau rétro-auriculaire ; Méchage nasal bilatéral.
- Autre alternative pour ce type de situation : Le procédé de STRAITH (148,149) qui permet un avancement de la columelle par l'utilisation de deux lambeaux chondro-muqueux du vestibule nasal.

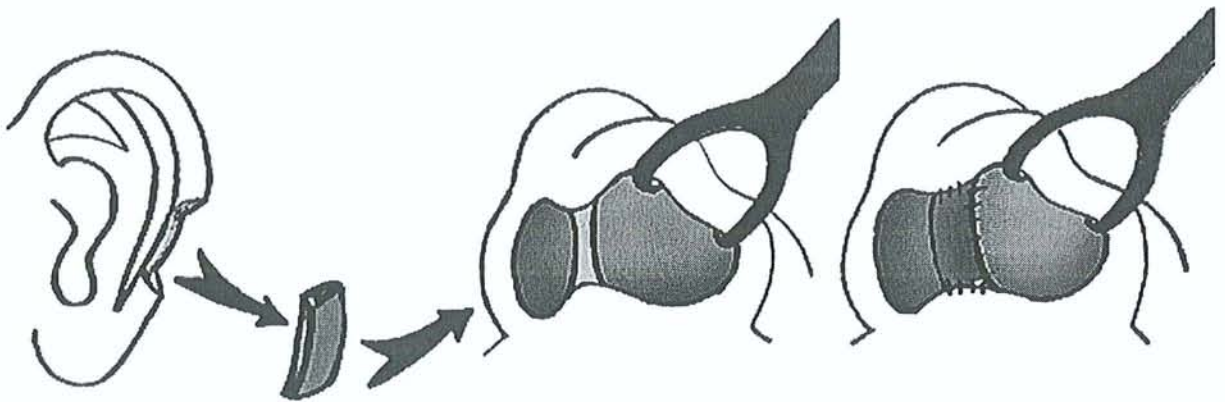
#### **b) Provenant du pavillon de l'oreille :**

- Cette région est également un très bon site donneur chondro-cutané pour la réparation des pertes de substances columellaires partielles.
- Selon les besoins, l'on peut se servir du bord libre de l'hélix et/ou d'une partie du scapha.
- Le choix du côté et de l'endroit du prélèvement se fait en essayant d'accorder la forme du greffon avec le défaut nasal.

**Greffe chondro-cutanée de la conque**



**Greffe chondro-cutanée de l'hélix**





- La réparation du site donneur se fait selon les cas par une suture directe (avec la correction d'une éventuelle "oreille") ou un lambeau rétro-auriculaire.

## IV) Lambeaux

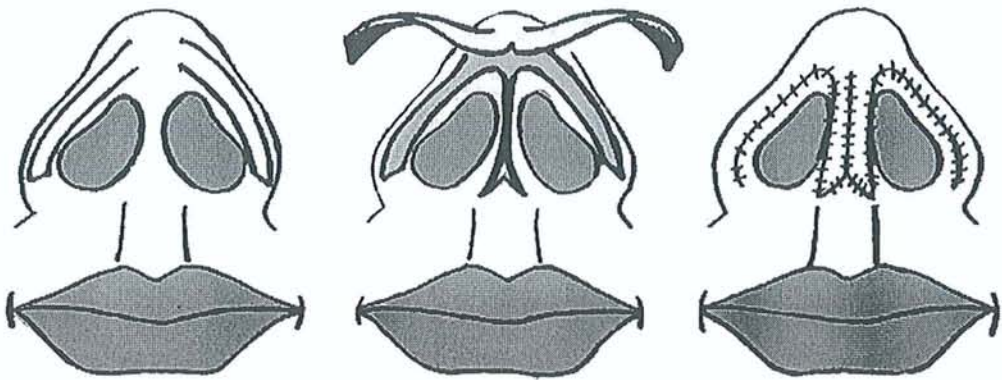
### A. Lambeaux de voisinage

#### a) Lambeaux alaires

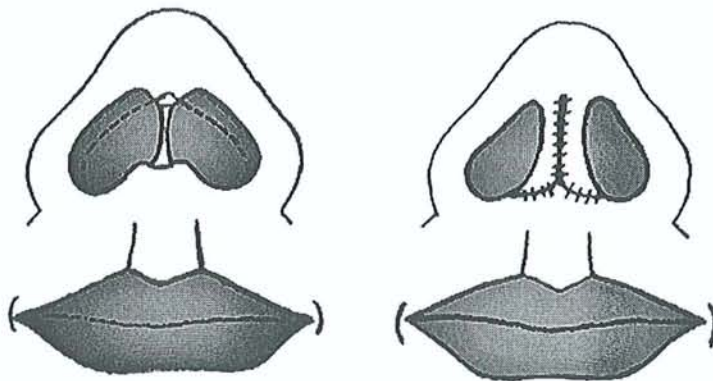
##### ➤ "Wings Flap" de GILLIES (54, 55, 56, 57)

- Dessin des lambeaux : Deux lambeaux à pédicule cutané interne sont dessinés au niveau des marges alaires. Les traits inférieurs se rejoignent sur la ligne médiane, alors que les supérieurs restent distants l'un de l'autre de 10 mm. Un trait médian, à extrémité inférieure fourchue, est dessiné de l'union des traits inférieurs jusqu'à la base de la columelle.
- Technique opératoire : Une incision est réalisée selon les traits. Les lambeaux sont levés de dehors en dedans (une mince languette de cartilage alaire peut être prélevée de chaque côté avec le lambeau, afin d'armer la reconstruction). Ils sont ramenés et suturés dans la région columellaire en un plan. L'«oreille» résultant de la rotation est excisée. Les sites donneurs sont réparés par suture directe après un léger décollement.
- Avantages : Cette technique permet une reconstruction en un temps (même si, comme bien d'autres procédés, elle nécessite parfois des retouches secondaires !), en utilisant un tissu très proche de celui de la columelle naturelle.
- Inconvénients : La faible quantité de tissus disponible, la rançon cicatricielle parfois visible au niveau des marges alaires, et un aspect esthétique qui nécessite souvent une retouche secondaire, en constitue les principaux défauts.
- Indications : Les mutilations columellaires de relativement faibles dimensions, chez un sujet ayant des marges alaires larges.

### Wings Flap de GILLIES



### Lambeaux des ourlets narinaires d'ELBAZ



➤ **Lambeaux des ourlets narinaires d'ELBAZ** (45)

- Le principe : Il est grossièrement identique au Wings Flap de GILLIES, sauf que les lambeaux sont taillés aux dépens de la face endo-nasale du bord libre des ailes, de manière à laisser un minimum de rançon esthétique au site donneur.
- Indication : Cette technique nécessite des ailes amples et des vestibules larges. Par ailleurs, le moignon septal ne doit pas être trop reculé.

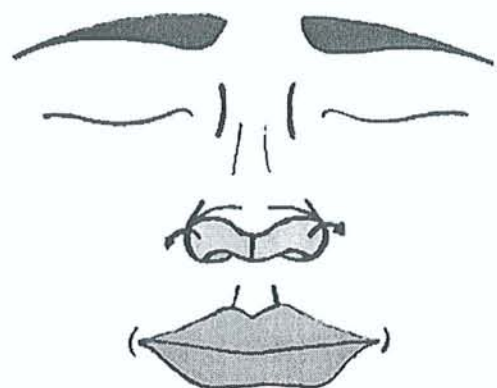
➤ **Technique de BIANCHI** (6)

- Technique opératoire : Deux lambeaux alaires, large de 6 mm, de pleine épaisseur, à pédicule interne (situé au niveau de la pointe), sont levés (après une période d'autonomisation de 3 semaines) de dehors vers le dedans, en respectant un bord libre de 4 mm de large environ. Une incision verticale de chaque côté détache le bord libre narinaire. Les deux lambeaux tournent vers la base columellaire où ils sont suturés. Ils sont également suturés ensemble, et aux berges de la perte de substance. L'intervention se termine par le repositionnement des bords libres des ailes narinaires. Un méchage bilatéral est réalisé pour 48 heures.
- Avantage : Il s'agit d'une technique en un seul temps.
- Inconvénients : La faible quantité de tissu mobilisable, le recul du bord libre des ailes du nez, le non-respect des sous-unités esthétiques (responsable de cicatrices visibles), et la déformation de la pointe du nez en sont les points faibles.
- Indications : Devant l'ensemble de ces inconvénients, ce procédé présente des indications exceptionnelles.

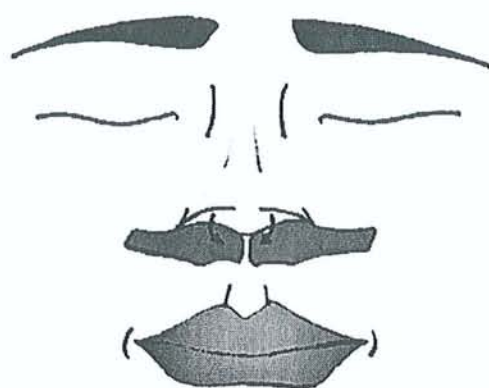
➤ **Procédé de MAZAURIC** (95, 96)

- Technique opératoire : Tout commence par la détermination de l'importance de la perte de substance (hauteur pointe-épine nasale antérieure du maxillaire, surface du défaut, et le besoin d'armer la reconstruction). Deux lambeaux intra-nasaux en ailes de papillon sont dessinés dont les dimensions sont celles mesurées précédemment. En partant des dômes alaires, ils débordent sur le sommet des fosses

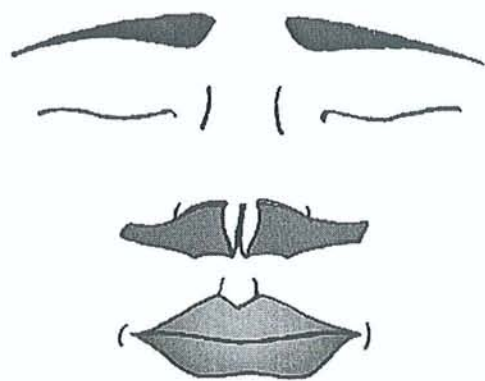
## Technique de BIANCHI



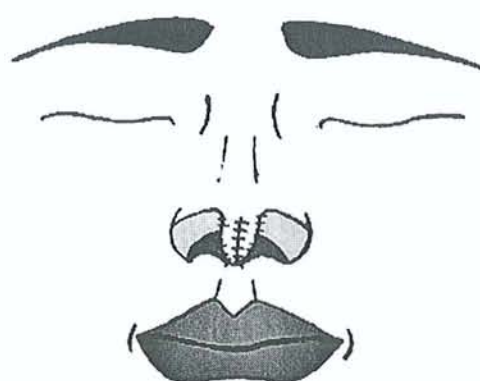
1



2



3



4

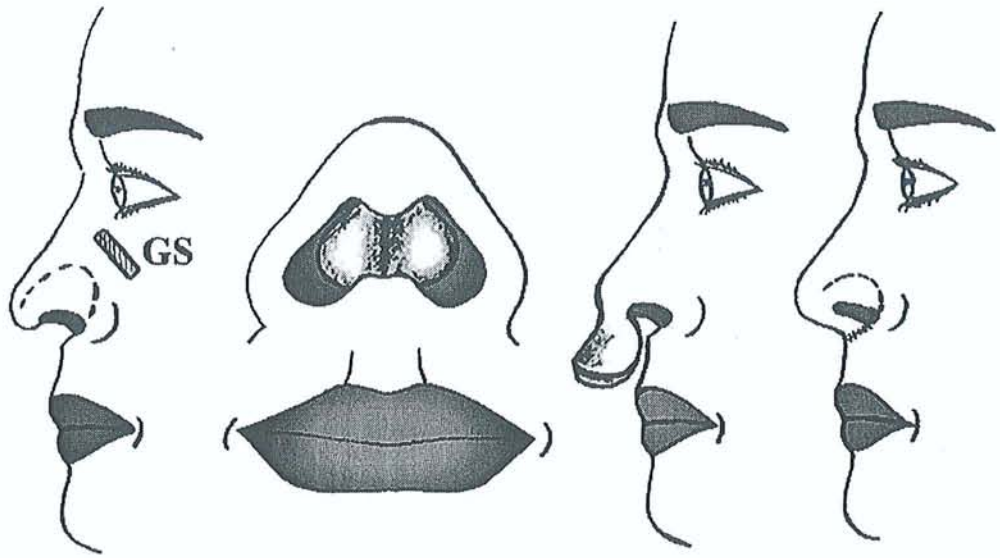
nasales, et sur la face endo-nasale des ailes du nez, jusqu'au bord supérieur des cartilages triangulaires. Afin d'armer la réparation, une bandelette cartilagineuse septale est taillée soit horizontalement au niveau de la partie supérieure de la cloison, en s'arrêtant à 3-4 mm de la pointe, soit verticalement dans la partie postérieure du septum. Les deux lambeaux soulevés, et armés de cartilage, sont basculés en bas et en avant, vers le seuil columellaire. A ce niveau, on réalise une résection en « V » pour permettre de recevoir la néo-columelle. Cette dernière est suturée sur les berges de la perte de substance. Un méchage bilatéral au tulle gras, mis en place pour une période de 4 jours, termine l'intervention.

- Avantages : Il s'agit d'une réparation en un temps, pouvant être réalisée sous anesthésie locale. Il n'engendre pas de nouvelles cicatrices faciales.
- Inconvénients : La faible quantité d'étoffe mobilisable en constitue le principal défaut. L'aspect esthétique de la réparation peut également laisser à désirer car la métaplasie de la muqueuse n'efface pas toujours sa coloration rosée.
- Indications : Les mutilations de moyenne importance, chez un patient désirant un geste rapide en un temps, à condition que son moignon septal ne soit pas trop reculé.

#### ➤ **Technique de VECCHIONE** (158)

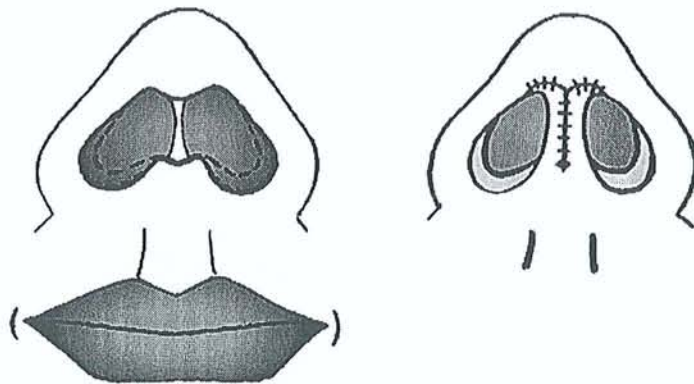
- Principe : Dans cette technique, ce sont deux lambeaux vestibulaires nasaux à base philtrale qui sont utilisés pour la reconstruction columellaire.
- Technique opératoire : Deux lambeaux de 6 mm de large et 2 cm de long sont dessinés de chaque côté, en partant du sommet de philtrum, en passant par le vestibule nasal, et remontant vers la face endo-nasale des ailes narinaires. Ils sont incisés, et levés de distal en proximal. Ils sont rapprochés sur la ligne médiane, et suturés ensemble ainsi qu'à la pointe nasale, la base columellaire et les berges de la perte de substance. Les zones donneuses sont laissées en cicatrisation dirigée.
- Avantages : Il s'agit d'une technique en un temps, ne laissant pas de séquelle cicatricielle visible au site donneur.

## Procédé de MAZURIC



GS : greffon septal

## Technique de VECCHIONE



- Inconvénients : La reconstruction peut être porteuse de vibrisses, nécessitant un resurfaçage par une greffe de peau.
- Indications : Le candidat le plus approprié est un sujet jeune, désirant une réparation en un temps, avec un minimum de séquelles au site donneur, ayant des vestibules amples, et une perte de substance columellaire isolée prédominant dans le plan transversal.

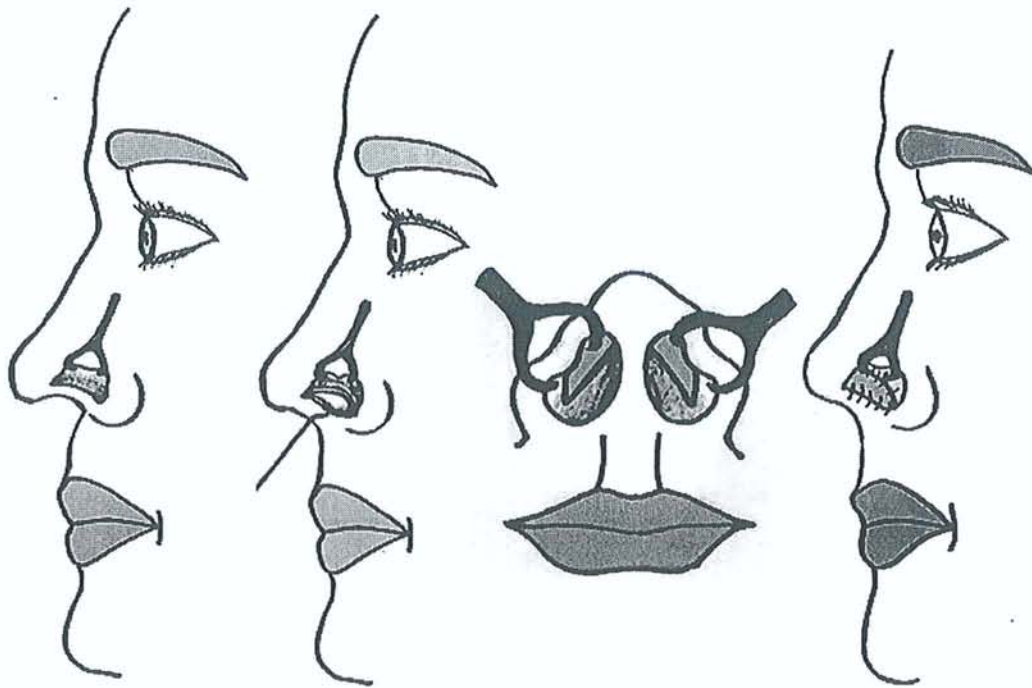
### ➤ Procédé de MILLARD

- Technique opératoire : L'on commence par mettre en évidence l'importance de la perte de substance en réalisant une incision transfixiante au niveau du septum membraneux. Une traction douce sur la columelle permet de la mettre en bonne position de projection. Cette manœuvre découvre un défaut en forme d'ellipse. Il arrive alors le moment de lever deux lambeaux chondro-muqueux alaires pédiculés sur la région du septum caudal, au-dessus de l'incision réalisée dans le septum membraneux. Ils ont chacun 3 cm de long pour 0.5 cm de large. L'incision postérieure est située en regard de la ligne inter-cartilagineuse. Ils vont subir une rotation permettant de les ramener vers le bas et dedans. Ils se retrouvent alors cartilage contre cartilage. Leurs berges sont alors suturées à celles de la perte de substance située entre la cloison et la sous-cloison.

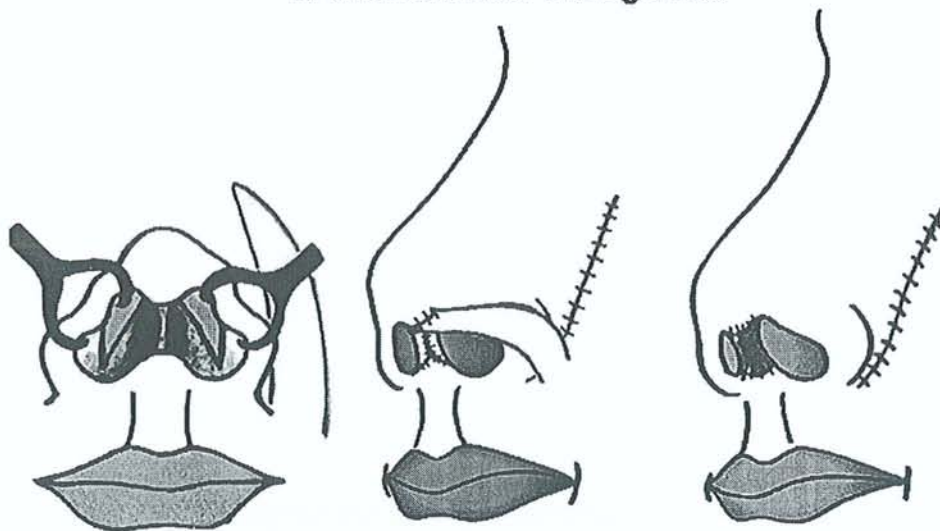
L'intérêt de prendre des cartilages avec les lambeaux est double :

- *D'une part* ils protègent la vascularisation des lambeaux muqueux au moment de leur manipulation ;
  - *D'autre part* ceux-ci permettent de maintenir la projection antérieure de la columelle, participant ainsi à la pérenisation du résultat.
- Avantages : Il n'induit pas de nouvelle cicatrice faciale visible.
  - Inconvénients : L'utilisation de ce lambeau implique l'existence des ailes nasales amples.

**Lambeau vestibulaire chondro-muqueux de MILLARD**



**Variante : association des lambeaux vestibulaires  
et d'un lambeau nasogénien**





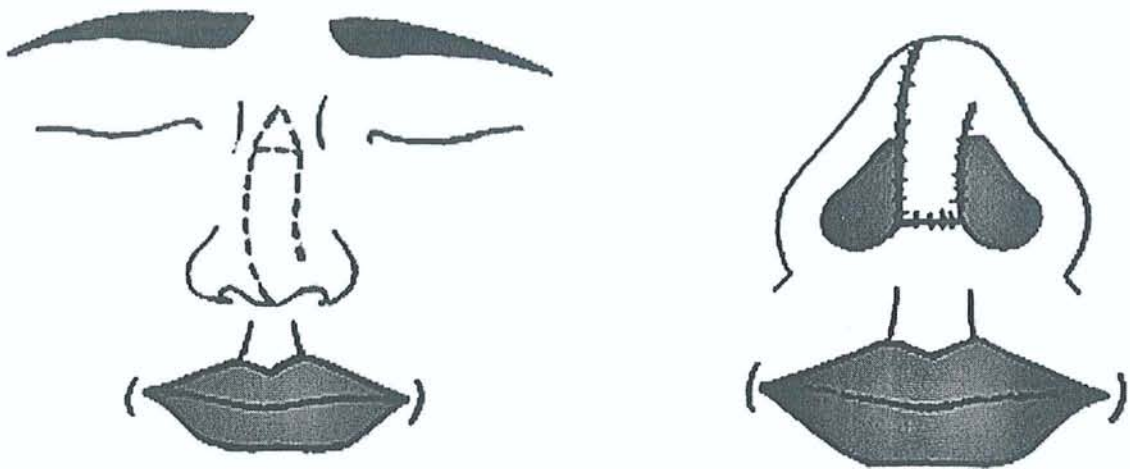
- Indications : Cette technique peut être employée lorsqu'une rétraction du septum caudal provoque une rétraction de la columelle, donnant un faux aspect de mutilation de la sous-cloison. Elle rentre en compétition avec l'utilisation d'une greffe chondro-cutané de la conque, placée au niveau du septum membraneux. Elle peut également être utilisée lors d'une reconstruction columellaire totale, associée à une couverture cutanée qui peut être par exemple un lambeau nasogénien.

## **b) Lambeaux du dos du nez**

### ➤ **Technique de SZYMANOVSKI (154)**

- Technique opératoire : L'auteur propose de lever un lambeau vertical cutané-musculaire de la région du dorsum, à pédicule inférieur situé au niveau du lobule nasal. Les dimensions de ce lambeau dépendent bien évidemment des mesures réalisées au niveau de la zone mutilée. Ce lambeau subit une rotation de 180°, lui permettant d'arriver dans la région columellaire. Son extrémité supérieure est alors suturée au niveau de la base de la sous-cloison. Le site donneur est réparé par une suture directe après décollement des berges aussi loin que nécessaire. 2 à 3 semaines plus tard, le pédicule est sectionné, et repositionné sous la pointe.
- Avantages : La simplicité technique.
- Inconvénients : La rançon cicatricielle importante au niveau du dos du nez, la déformation résultante au niveau de la pointe nasale, et la faible quantité de tissu mobilisable en sont les défauts principaux. A cela, il faut rajouter la nécessité de deux temps opératoires.
- Indications : Il s'agit d'un procédé ayant surtout un intérêt anecdotique.

## Technique de SZYMANOVSKI

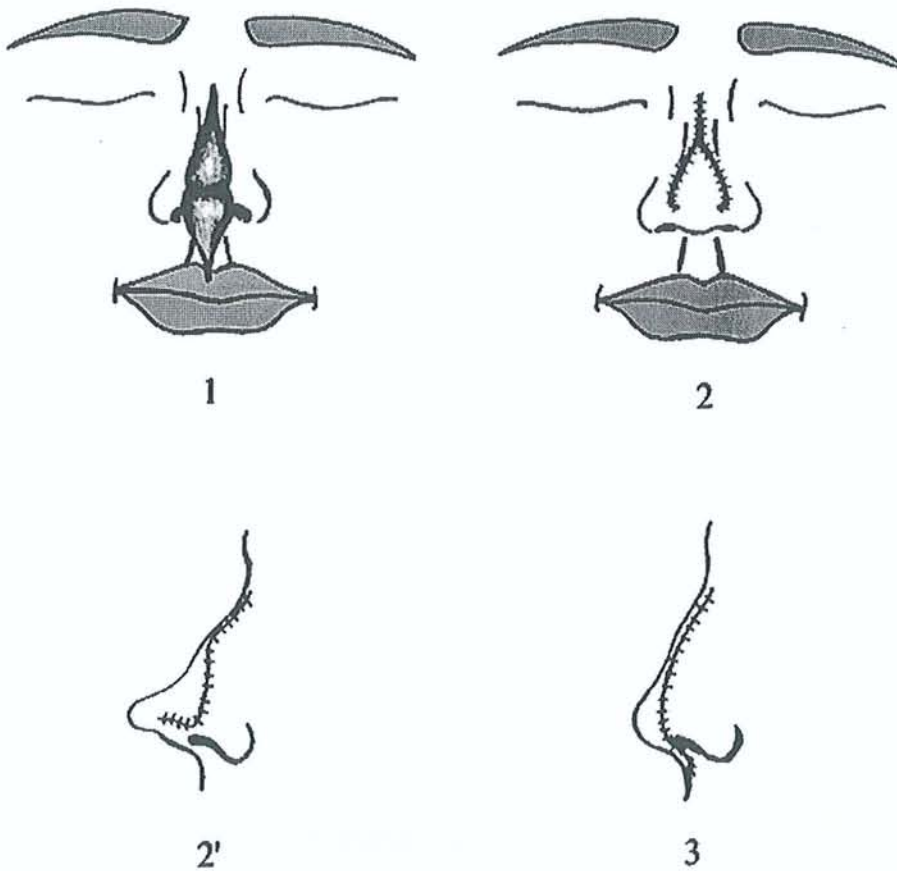


### ➤ Lambeau dorso-nasal en "chenille" de CRONIN (30, 31)

- Technique opératoire : Il s'agit d'une technique en deux étapes :
  - 1<sup>er</sup> temps : Une plastie en V-Y est réalisée sur l'axe du dorsum, permettant le recul d'un lambeau triangulaire à base inférieure, située au niveau du lobule. Une fois les sutures terminées, cette plastie nous procure un excès cutané concentré au niveau de la pointe.
  - Après un délai de 3 semaines, arrive le moment d'utiliser cet excès tégumentaire (par un redrapement) pour la réparation columellaire.

- Avantages : La qualité des téguments utilisés est excellente car cela respecte une réparation nasale par du tissu nasal.
- Inconvénients : Le nombre de temps chirurgicaux nécessaire, la faible quantité de tissu mobilisable, et la rançon cicatricielle dorsonasale en limitent l'utilisation.
- Indications : Elles sont exceptionnelles de nos jours.

### Lambeau en "chenille" de CRONIN



### ➤ **Lambeau d'EDGERTON** (44)

- Il s'agit d'un lambeau dorsonasal en îlot vasculaire.
- Technique opératoire :

Le dessin du lambeau est une forme elliptique dont le plus grand axe est situé sur la ligne médio-nasale. Ses dimensions dépendent du manque de hauteur de la columelle et de l'importance de la laxité des parties molles dorsonasales, le but étant de réparer la columelle du mieux possible tout en permettant une fermeture directe de la zone donneuse dorsonasale. D'après EDGERTON, le lambeau mesure en moyenne 12 mm de large et 30 mm de long, allant de la pointe nasale jusqu'au nasion. Celui-ci propose de prendre le lambeau, lorsque cela est possible, un peu plus large que ce qui est nécessaire, afin de donner une meilleure projection à la pointe nasale.

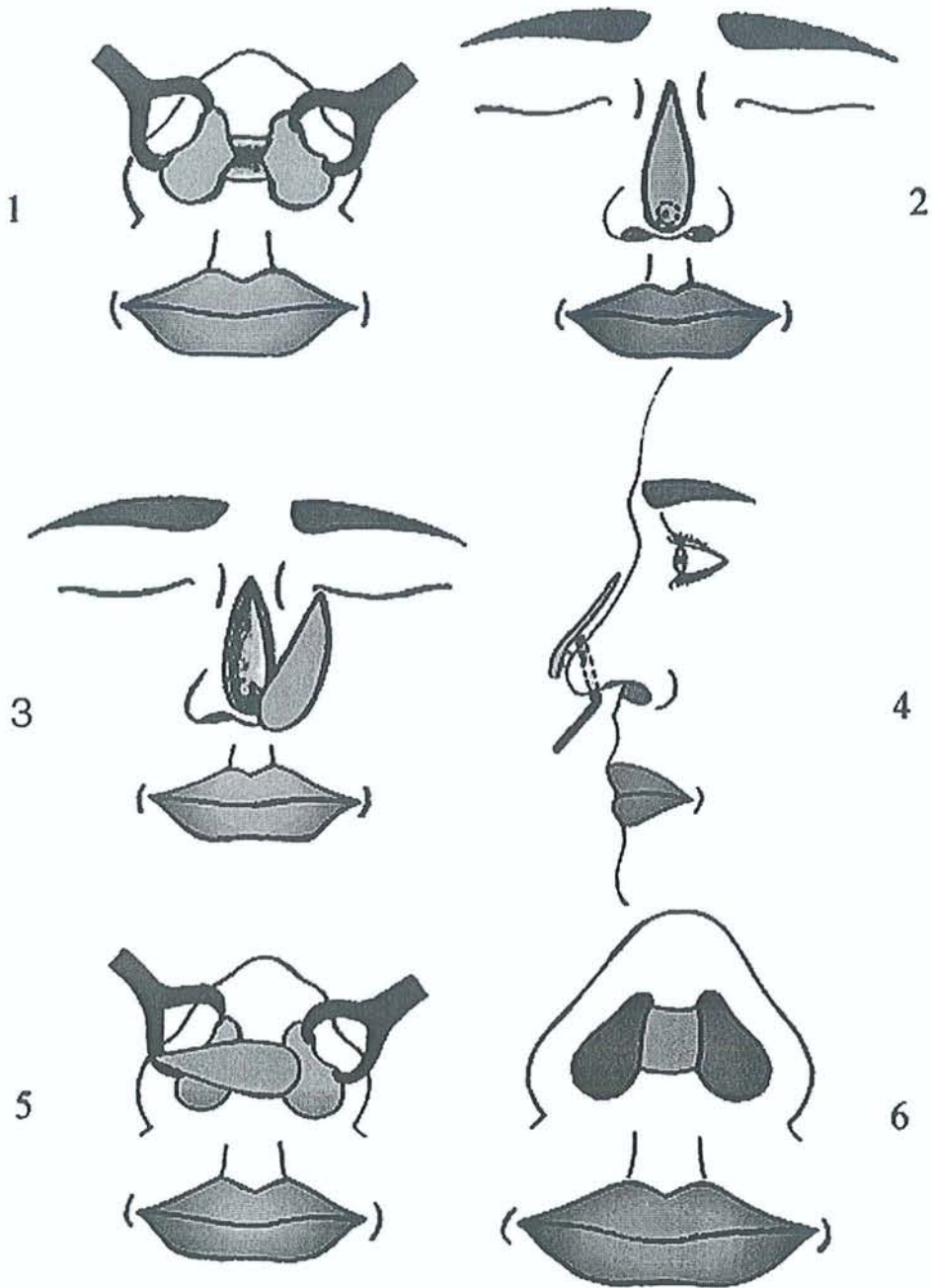
Le lambeau est levé de haut vers le bas, en se mettant dans le plan sus-périchondral et sus-périosté. En arrivant dans la région sus-lobulaire, l'on préserve un pédicule sous-cutané de 8 à 10 mm de diamètre environ, à la jonction de 1/3 moyen-1/3 inférieur du lambeau. Ce-dernier correspond à un carrefour vasculaire où se

rejoignent les artères sus et sous-lobulaires, sous-narinales, columellaire, et branches externes des artères ethmoïdales antérieures. Bien évidemment, il ne faut surtout pas chercher à disséquer ces vaisseaux. Le lambeau peut alors subir une rotation de 90° dans le sens horaire ou anti-horaire, pour être amené sur la perte de substance. Le choix du sens de rotation dépend de la tolérance vasculaire du lambeau.

Alors, une incision transversale est réalisée dans la partie supérieure de la columelle, et intéresse en arrière le septum membraneux. En partant de cette incision, un tunnel est réalisé sous la pointe, pour rejoindre la région sus-lobulaire. Le lambeau est alors amené sur le site receveur en passant dans le tunnel. Ses berges sont suturées à celles du défaut. Le site donneur est fermé en deux plans, après un décollement des berges jusqu'aux sillons nasogéniaux.

- Variante technique : EDGERTON a également décrit un lambeau dorso-nasal à pédicule cutané situé au niveau de la base columellaire, permettant de traiter les brièvetés de la sous-cloison (cf.). Afin de permettre un allongement simultané des faces latérales de la columelle, deux extensions latérales triangulaires à base médiale sont levées avec le lambeau dorso-nasal, aux dépens de la face externe des ailes du nez. Le site donneur est fermé directement après décollement des berges, et en réalisant une suture en V-Y.
- Avantages : La qualité, la coloration et la texture cutanées sont très proches de celles de la sous-cloison. Cette technique permet une reconstruction columellaire en un temps.
- Inconvénients : La rançon cicatricielle importante au site donneur et la faiblesse de la laxité des téguments du dos du nez en constituent les principaux facteurs limitants.
- Indication : Lorsqu'il est utilisé dans un sens horizontal (rotation de 90°), le lambeau dorsonasal en îlot vasculaire permet un allongement columellaire. Lorsque la pointe semble suffisamment projetée, ce lambeau utilisé dans un sens vertical corrige un défaut columellaire prédominant dans le plan sagittal. Il trouve certainement ses meilleures indications chez les personnes âgées où la laxité cutanée permet le prélèvement d'un lambeau de dimensions suffisantes sans pour autant avoir une suture sous tension au niveau du site donneur.


### Lambeau dorso-nasal en îlot d'EDGERTON



➤ **Lambeau de SMAS selon ULLOA-GREGORI (157)**

- Principe : Il consiste à utiliser le Système Musculo-Aponévrotique Superficiel (SMAS) de la région dorsale du nez afin de combler la perte de substance. Celui-ci comporte le muscle procerus, le pyramidalis, le levator labii superioris alaeque nasi, et le transverse nasalis. La vascularisation de ces muscles est assurée par le réseau anastomotique entre les artères angulaires, sus-alaires, ethmoïdales antérieures et sphéno-palatines.
- Technique opératoire : Le premier temps consiste à isoler le SMAS du dos du nez en le disséquant vis-à-vis des plans sus (la peau) et sous-jacents (périchondre et périoste). Cette libération va en hauteur de la région sus-apicale au nasion, et latéralement d'un sillon nasogénien à l'autre. Pour ce faire, l'on profite des berges de la perte de substance. Alors, le SMAS est sectionné sur trois côtés, en le laissant pédiculé latéralement. Il est amené sur le site receveur par une traction douce. Il est suturé aux berges de la zone mutilée. Une greffe de peau totale, idéalement prélevée en rétro-auriculaire, viendra couvrir le SMAS.
- Avantages : Il s'agit d'un procédé de réparation en un temps, ne provoquant pas de nouvelle cicatrice faciale visible.
- Inconvénients : En plus de ceux des greffes de peau utilisées pour les mutilations nasales, il faut citer une légère dépression au niveau du dos du nez, en particulier chez les patients ayant une peau très fine à ce niveau.
- Indications : Cette technique semble séduisante de prime abord, mais sans recul suffisant pour permettre d'en préciser les domaines d'application.

### Lambeau de SMAS selon ULLOA-GREGORI



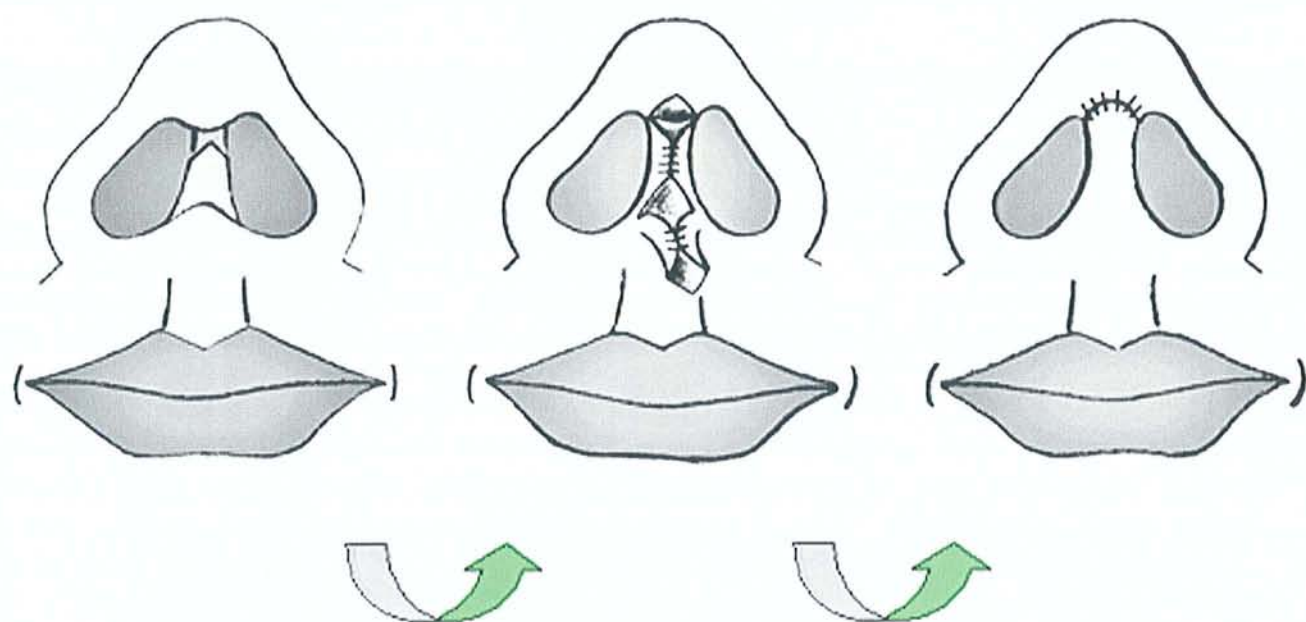
#### c) Lambeaux septaux

##### ➤ Procédé de DENECKE (36)

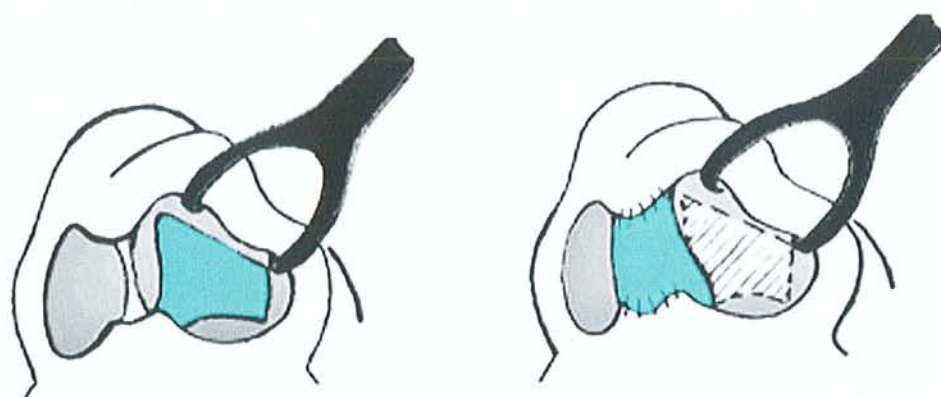
- Technique opératoire : L'on lève un lambeau cutané en « V » inversé, basé sur le seuil columellaire. Une suture des berges du « V » permet la tubulisation du lambeau. La zone donneuse est fermée par décollement, avancement et suture des muqueuses de la cloison. Enfin, l'on réalise un petit lambeau cutané en « V » inversé sous la pointe nasale, permettant d'augmenter la surface de contact entre la néo-columelle et la pointe nasale.
- Avantages : La simplicité technique, la courte durée de séjour hospitalier, et l'absence de nouvelle cicatrice ou déformation faciale en sont les principaux atouts.



## Procédé de DENECKE



## Procédé de PUTERMAN



- Inconvénients : La columelle reconstruite est étroite et peu étoffée. La présence de cicatrice ou d'une radiothérapie dans la région de la sous-cloison met en péril la vitalité du lambeau.
- Indications : on trouve ses meilleures applications dans les reculs de la sous-cloison par rétraction de la cloison (donnant un faux aspect de défaut columellaire). En effet, sa réalisation nécessite l'absence de toute cicatrice au niveau de la région columellaire. Ceci étant, il s'agit d'un procédé peu utilisé en pratique.

➤ **Procédé de PUTERMAN** (127)

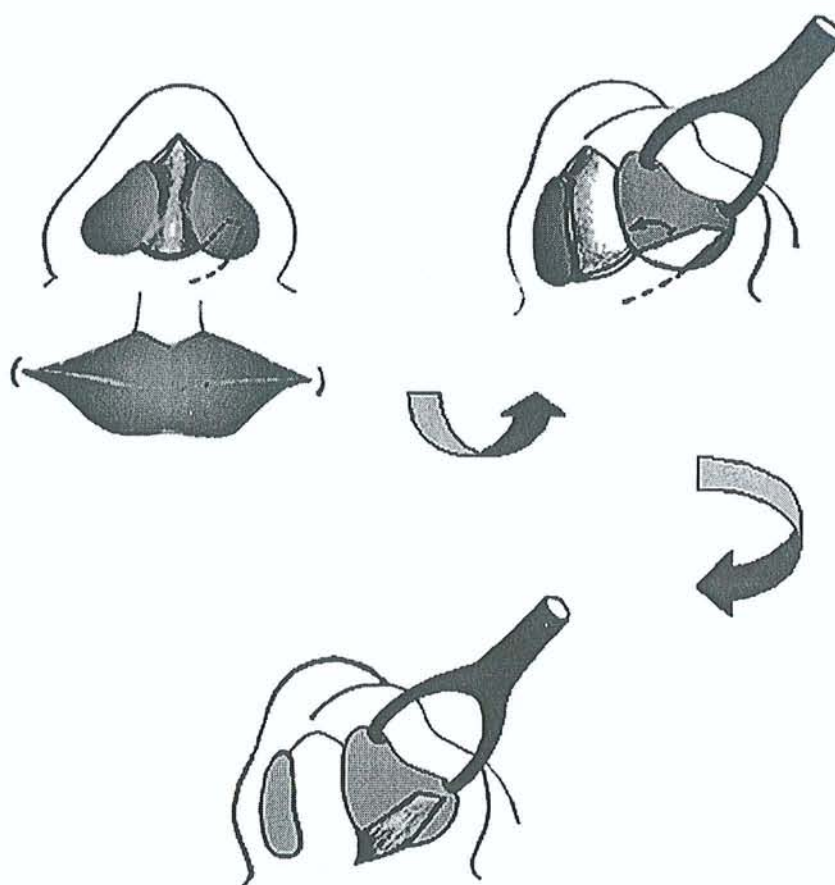
- Principes : Il consiste en un lambeau muco-périchondral septal, à pédicule inférieur sur la branche septale de l'artère coronaire labiale supérieure, qui est levé et amené sur le site receveur columellaire après une rotation. La zone donneuse est laissée en cicatrisation dirigée.
- Indications : Bien sûr, ce lambeau s'adresse aux petites pertes de substance de la sous-cloison, relativement superficielle, avec respect de la branche artérielle septale. Dans ces cas, une greffe auriculaire composée peut tout aussi bien être proposée, avec certainement des résultats esthétiques meilleurs.
- Résultat à distance : La muqueuse ainsi exposée subit une métaplasie épidermoïde, mais peut parfois conserver une coloration rosée.

**d) Lambeau du plancher nasal : Mac FARLANE** (89)

- Technique opératoire : Il s'agit d'un lambeau de transposition à pédicule antérieur, vascularisé par la branche septale de la coronaire labiale supérieure, levé au niveau du plancher nasal, permettant la réparation des mutilations superficielles et de petites dimensions de la columelle.
- Avantages : La simplicité d'exécution, un résultat esthétique correct, et une bonne fiabilité en constitue les principaux atouts.
- Inconvénients : La présence possible de poils, et la faible quantité d'étoffe mobilisable sans déformation séquellaire en limitent l'utilisation.

- Indications : Idéalement, ce seraient des pertes de substance de petites dimensions, superficielles, mettant à nu le cartilage.

### Lambeau du plancher nasal



## e) Lambeaux de la lèvre supérieure

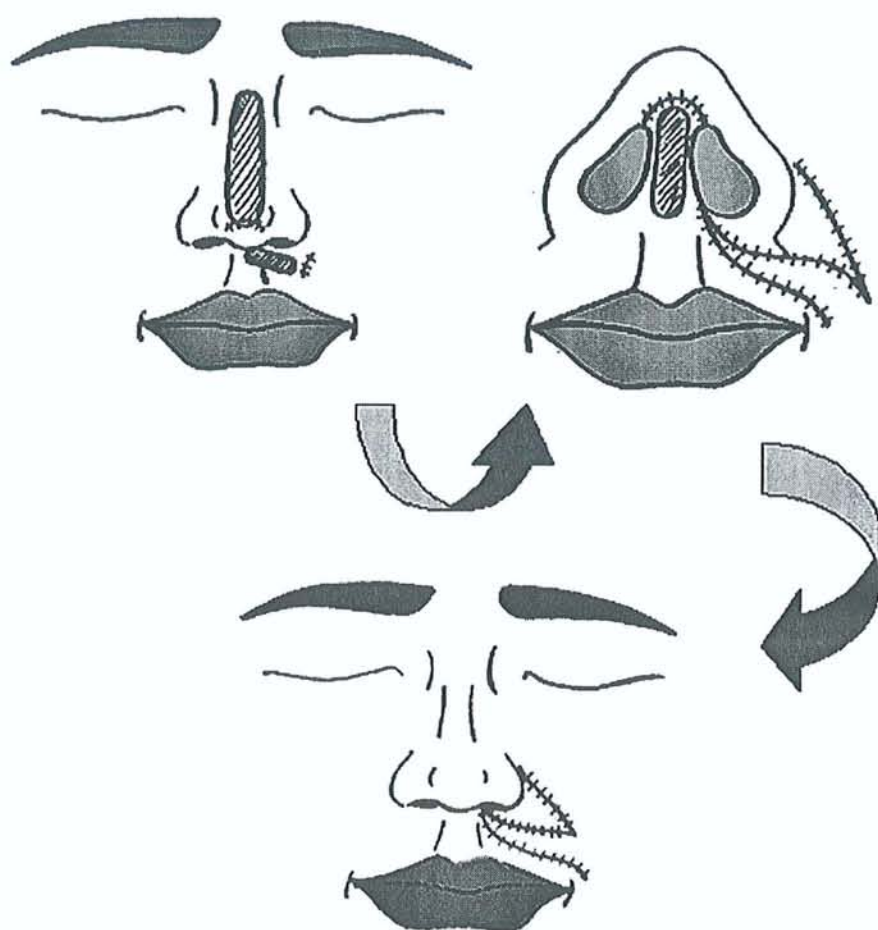
Ces lambeaux peuvent être levés à partir de la lèvre blanche (région parafiltrale ou philtrale), de la face muqueuse de la lèvre supérieure, ou du vermillon.

### 1- *Lambeaux de la lèvre blanche*

#### ➤ **Technique de Liston-Ammon-Blandin-Dieffenbach, modifiée par Joseph (1831)**

- Il s'agit d'une technique dont l'utilisation a été abandonnée depuis longtemps, mais qui présente un intérêt didactique certain.
- Technique opératoire :
  - Dans un premier temps, l'on met en place des greffons osseux : l'un pour le dorsum nasal, introduit par une petite incision sous la pointe, et l'autre pour la néo-columelle, introduit au niveau du pied de la sous-cloison par une petite incision dans la région parafiltrale. Il est donc placé initialement horizontalement.
  - Lors d'un deuxième temps, un lambeau horizontal à pédicule interne est dessiné au-dessus du greffon destiné à la néo-columelle. Il est incisé et levé de dehors vers le dedans, en passant sous le plan du greffon osseux. Il pivote de 90° dans un plan frontal, en direction du site receveur où il est suturé. La zone donneuse est fermée par un lambeau nasogénien de transposition.
- Avantages : Il s'agit d'une reconstruction armée, permettant de mieux lutter contre les phénomènes de rétraction. Le lambeau de transposition permettant de traiter la zone donneuse, empêche la réduction de la hauteur labiale.
- Inconvénients : C'est une technique en deux temps avec une rançon cicatricielle labiale supérieure qui est relativement importante ; La quantité de tissu cutané mobilisable est limitée ; La reconstruction peut nécessiter une épilation secondaire chez l'homme ; Elle est responsable d'une pointe rigide (liée aux greffons osseux), ce qui n'est pas quelque chose de naturel au toucher.

**Technique de LISTON-AMMON-BLANDIN-DIEFFENBACH  
modifiée par JOSEPH**



➤ **Procédé de BLANDIN** (8)

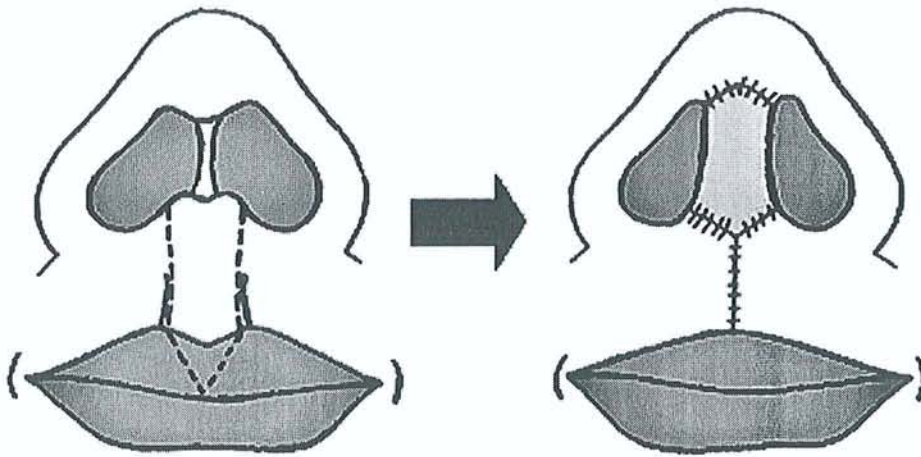
- Principe : Il consiste à utiliser un lambeau de pleine épaisseur de la partie médiane de la lèvre supérieure (emportant la peau, la couche musculaire de l'orbiculaire des lèvres, la muqueuse, s'étendant du seuil narinaire jusqu'au vermillon inclus), à pédicule supérieur situé près de la base columellaire. La largeur du lambeau correspond à celle du philtrum. Le lambeau subit un retournement de 180°, et son extrémité inférieure est suturée sous la pointe nasale. De cette façon, la face muqueuse se retrouve tournée vers l'extérieur. Le site donneur est réparé par un simple rapprochement et une suture en plusieurs plans. Le pédicule est sectionné après deux à trois semaines, et la base du lambeau replacée en bonne position.
- Avantages : Il s'agit d'un procédé techniquement simple à réaliser.
- Inconvénients : Le plus important est le sacrifice total d'une structure aussi différenciée que le philtrum, pour une réparation dont les qualités esthétiques laissent à désirer (la muqueuse exposée garde une coloration rosée inesthétique). De plus, au moins deux temps opératoires sont nécessaires.
- Indications : A notre avis, avec tous ses inconvénients, ce procédé ne peut être justifié pour la réparation des pertes de substances columellaires.

➤ **Lambeau d'avancement philtral de SERRE** (139)

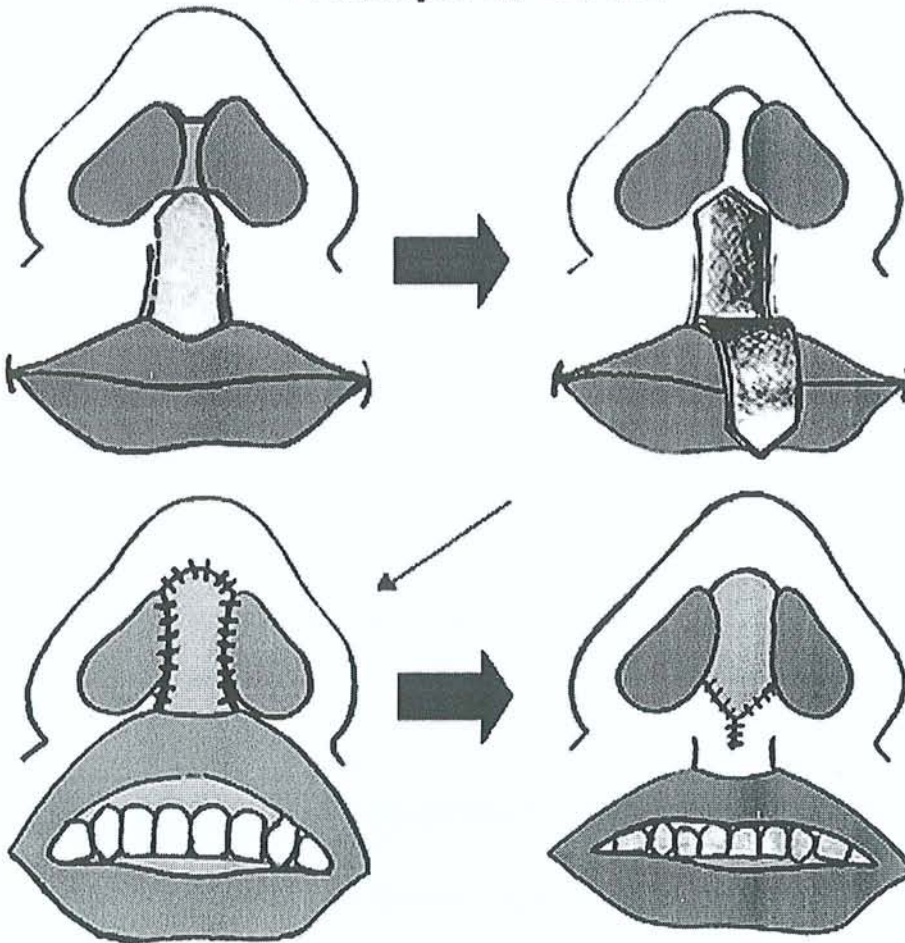
- Technique opératoire : Un lambeau cutané rectangulaire à base inférieure (située au niveau de la jonction philtrum-lèvre rouge), et ayant la largeur totale du philtrum, est levé, et suturé aux limites de la perte de substance columellaire. Le pédicule cutané est sectionné après environ 3 semaines. L'on en profite alors pour faire des ajustements au niveau du lambeau. La zone donneuse est restaurée par une fermeture directe en V-Y.

- Modifications :
  - apportée par *OMBREDANE* : Mise en place d'une armature cartilagineuse.
  - apportée par *MOREL-FATIO* : Mise en place d'une greffe de peau totale au niveau du site donneur philtral (ce qui présente comme avantage de conserver un aspect de crête philtrale).
- Avantages : La simplicité, permettant sa réalisation sous anesthésie locale en ambulatoire.
- Inconvénients : La faible quantité de tissu disponible, et le sacrifice d'une unité aussi spécifique que le philtrum, pour un bénéfice souvent modeste en représentent les principaux handicaps.
- Indications : Elles sont exceptionnelles car ce procédé semble surtout convenir aux pertes de substances columellaires de petites dimensions et relativement superficielles. Mais, alors, il rentre en concurrence avec les greffes qui présentent comme principaux avantages de laisser beaucoup moins de séquelle au site donneur, tout en permettant l'obtention des résultats esthétiques meilleurs.

### Procédé de BLANDIN



### Technique de SERRE

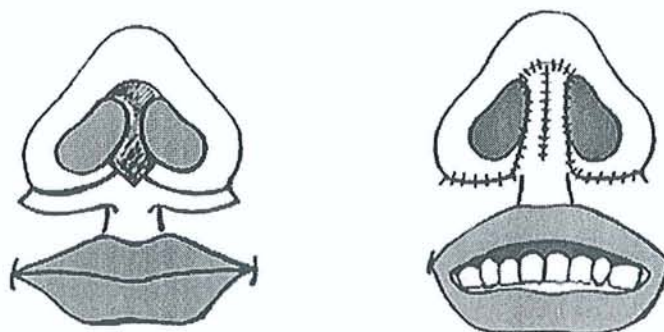




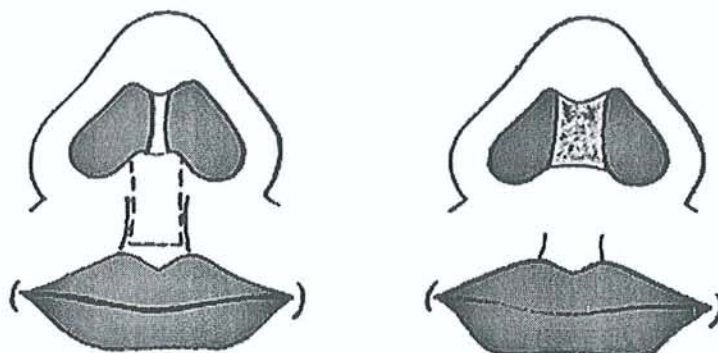
➤ **Technique de DEMONS-RAOULT-GILLIES** (35)

- Technique chirurgicale :
- Dessin des lambeaux : deux lambeaux cutanés, quadrilatères, presque horizontaux, à base philtrale sont dessinés, dont les traits inférieurs restent distants l'un de l'autre de 8 mm environ. La longueur des ceux-ci dépend de celle de la perte de substance.
- L'on incise les 3 côtés de chaque lambeau, qui est levé de dehors vers le dedans. Ils subissent une rotation de 90° dans un plan frontal, en direction de la zone de perte de substance, où ils sont suturés l'un à l'autre par leurs bords médiaux, puis aux bords du défaut. La zone donneuse est fermée par simple décollement des berges.
- Avantages : Il s'agit d'une technique en 1 temps, dont la simplicité et la faible rançon cicatricielle sont les principaux atouts.
- Inconvénients : Cette technique est responsable d'une réduction inéluctable de la hauteur de la lèvre supérieure. Par ailleurs, chez l'homme, ces lambeaux peuvent comporter des poils, nécessitant une épilation secondaire de la reconstruction. De plus, il existe souvent un bombement philtral visible de profil, lié à la plicature des lambeaux, pouvant nécessiter une retouche secondaire. Enfin, à cause de la pesanteur, le résultat a tendance à mal supporter les effets du temps à long terme.

### Technique de DEMONS-RAOULT-GILLIES



### Technique de DUPUYTREN



#### ➤ Lambeau de DUPUYTREN

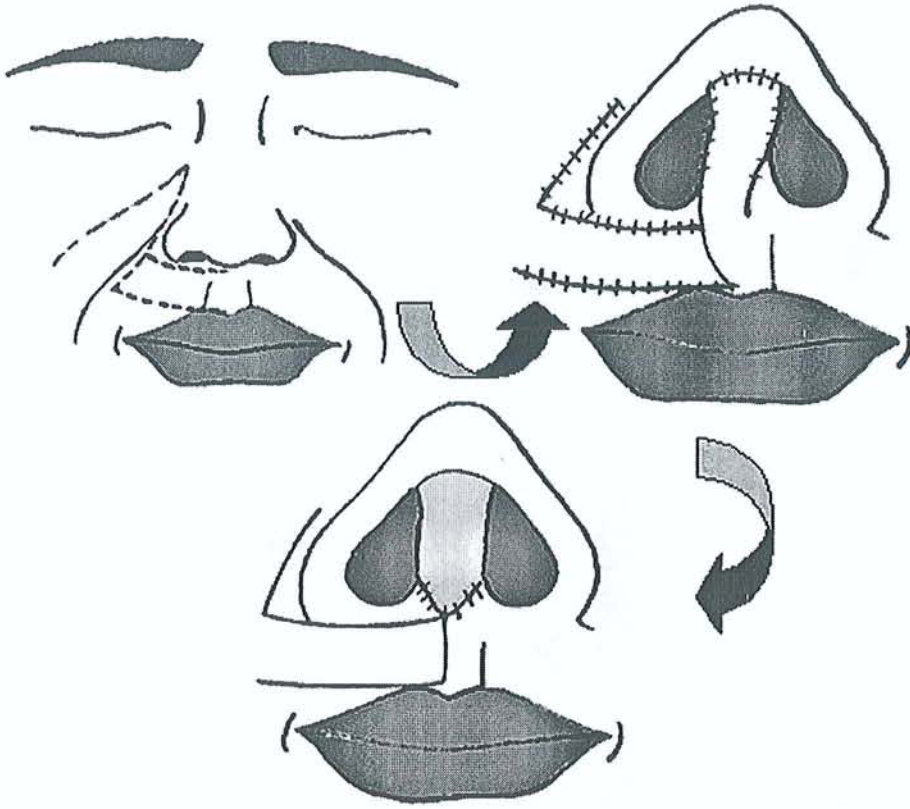
- Technique opératoire : Un lambeau philtral unique, vertical, rectangulaire, à base cutanée supérieure, est dessiné, incisé, et levé. Il est retourné de 180°, et suturé au niveau de la pointe, la face cruentée regardant vers le dehors, laissée en cicatrisation dirigée.
- Avantages : La simplicité et la rapidité de ce procédé en un temps en ont été les principaux atouts.

- Inconvénients : Fiabilité inconstante, fort probablement liée à la torsion du pédicule. Surtout, le sacrifice d'une unité aussi différenciée que le philtrum est difficilement justifiable, d'autant que le bénéfice en est mince.
- Indications : Ce procédé a eu peu de succès, et a été rapidement abandonné.

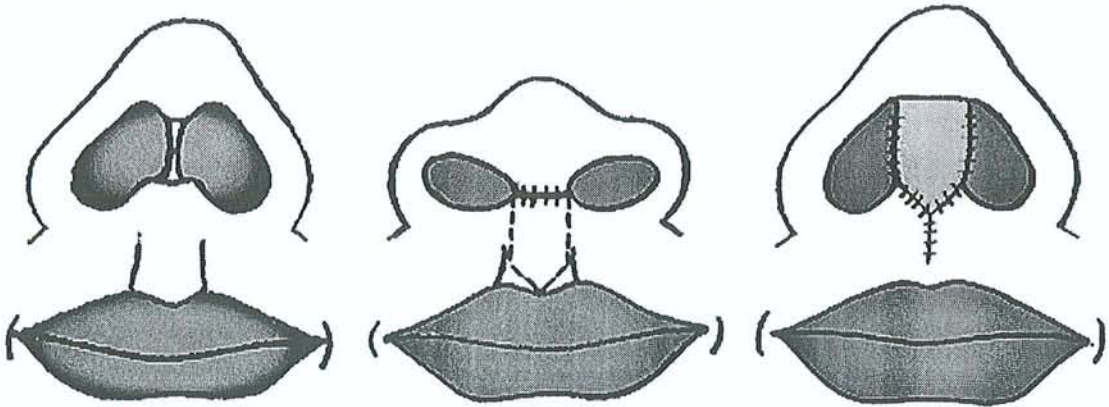
#### ➤ **Lambeau de SNOW et HARRIS** (146)

- Technique opératoire : Un lambeau de la lèvre supérieure, rectangulaire, horizontal, à base cutanée médiane philtrale, est dessiné, dont la largeur et la longueur sont déterminées en fonction de la perte de substance columellaire. Il est levé de dehors vers le dedans, en restant très prudent en arrivant dans la région pédiculaire pour ne pas léser les vaisseaux (de ce fait, le lambeau devient de plus en plus épais en allant vers la région philtrale). Le lambeau est retourné de 90° vers le haut, et ses berges sont suturées aux bordures de la perte de substance columellaire. Un deuxième lambeau, cette fois nasogénien, homolatéral, triangulaire, à base cutanée inféro-externe, est dessiné, incisé, et levé de haut vers le bas. Son rôle est de venir combler le site donneur du premier lambeau par une transposition vers le dedans. Son site donneur est fermé directement après un décollement sous-cutané jugal.
- Note technique : si le lambeau paraît épais, il est fortement conseillé de creuser un peu plus le lit receveur plutôt que d'amincir le lambeau afin de ne pas mettre en danger sa vascularisation.
- Avantages : Reconstruction en 1 temps.
- Inconvénients : Les nombreuses cicatrices faciales engendrées, la déformation inesthétique du philtrum et de la pointe du nez, et l'apparition d'autres techniques de réparation columellaire plus simple, avec moins de rançon cicatricielle en ont limité l'utilisation.
- Indications : Elles sont devenues exceptionnelles. L'on peut éventuellement le proposer chez un sujet, de préférence âgé, ayant des sillons nasogéniens marqués, désirant à tout prix un geste en un temps.

**Technique de SNOW et HARRIS**



**Procédé de BROWN et McDOWELL**



➤ **Procédé de BROWN et McDOWELL** (88)

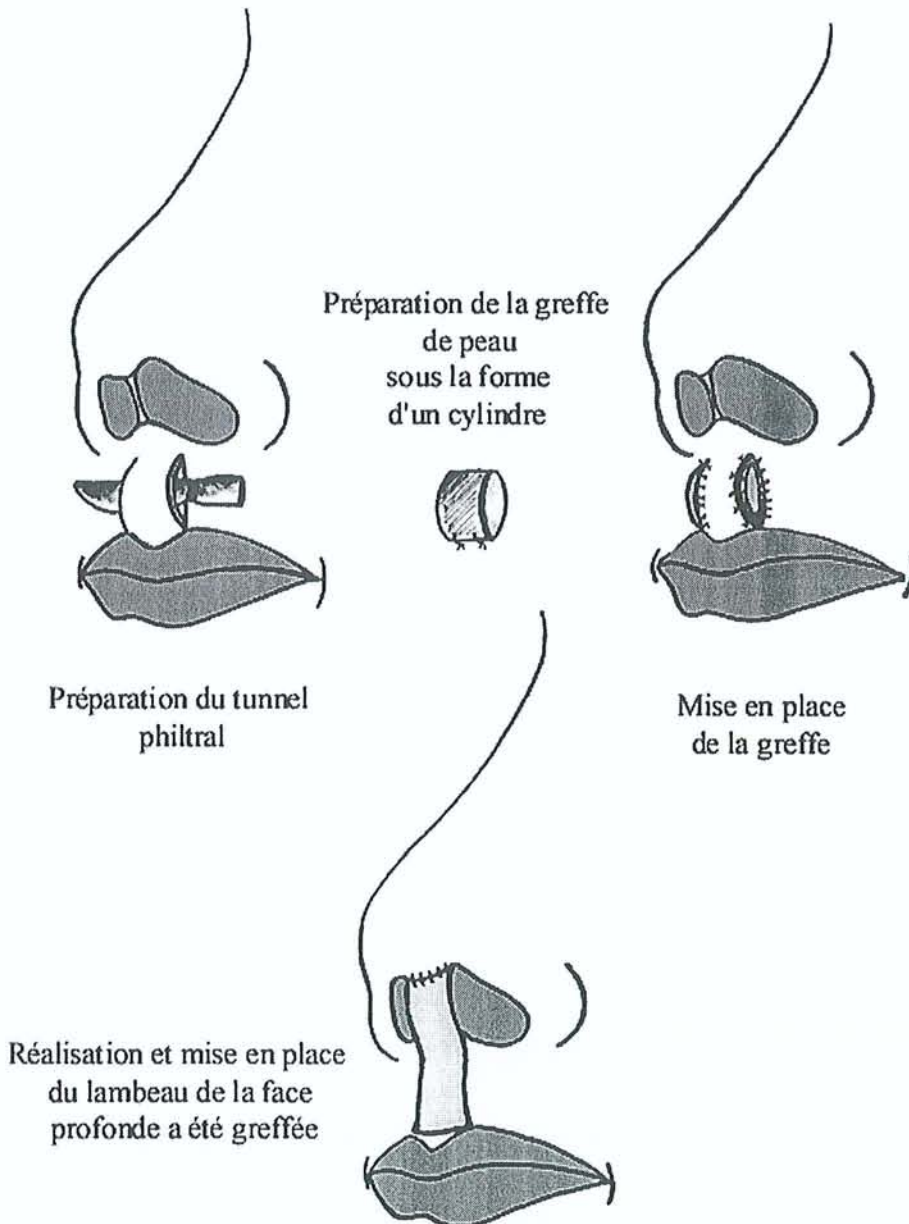
- Technique opératoire : Tout commence par l'excision de la zone cicatricielle de la région septo-columellaire. La pointe est alors suturée à la base columellaire, en zone saine. Un pansement adhésif est mis en place pendant une semaine afin de diminuer la tension sur les points de sutures. Lorsque la cicatrisation est obtenue, un lambeau d'avancement philtral à pédicule supérieur est levé, permettant de reprojeter la pointe et réparer la columelle. La zone donneuse est restaurée par une fermeture directe en V-Y.
- Avantages : Sa simplicité technique.
- Inconvénients : Il s'agit d'une technique en plusieurs temps, sacrifiant le philtrum, et ne permettant pas de disposer d'une grande quantité d'étoffe.
- Indications : Comme les autres lambeaux philtraux, ses indications sont à mettre en balance avec les greffes.

➤ **Technique de SANVENERO-ROSSELLI** (137)

- Technique opératoire : Elle se déroule en deux temps.
  - La première étape consiste en la réalisation d'un lambeau philtral vertical bipédiculé en pont, dont la face profonde reçoit une greffe de peau fine. Il en est de même pour la zone donneuse. Afin d'étoffer le lambeau, l'auteur conseille de prendre avec le lambeau une couche musculaire de l'orbiculaire de la lèvre supérieure.
  - Après un délai de quelques jours, nécessaire à la prise et cicatrisation des greffes, le pédicule inférieur est sectionné, le lambeau philtral est retourné de 90°, et son extrémité suturée sous la pointe nasale.
- Variante : Proposée par *NEW et FIGI* (112), elle consiste en l'utilisation d'une greffe de peau totale de la face profonde du lambeau et du site donneur, afin d'obtenir un meilleur résultat esthétique.
- Avantages : La simplicité et la fiabilité en sont les principaux atouts.

- Inconvénients : La modestie de la quantité de tissu disponible, les faibles dimensions du lambeau prélevable, et le sacrifice du philtrum en limitent l'utilisation.
- Indications : Elles sont rares et se discutent avec les indications de greffes, car il ne peut être envisager que pour les mutilations relativement superficielles et de petites dimensions de la sous-cloison.

**Procédé de SANVENERO-ROSSELLI modifié  
par NEW et FIGI**

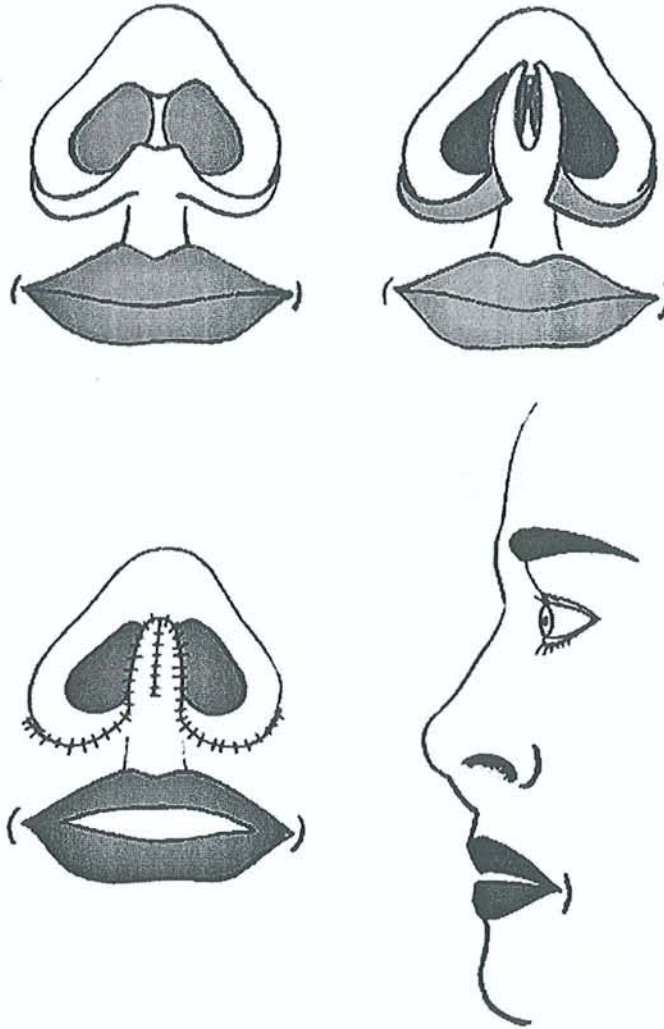


➤ **Technique de RICBOURG** (131)

- Il s'agit d'un procédé très proche de celui de DEMONS-RAOULT-GILLIES, à cette différence près que, d'après son auteur, « cette technique repose sur un concept anatomique : celui du drainage veineux de la région columellaire et du philtrum ».
- Technique chirurgicale :
  - Dessin des lambeaux : En partant de la partie supérieure du philtrum, l'on dessine deux lambeaux de 5 à 8 mm de large dans leur partie initiale, contournant le pied des ailes narinaires, s'affinant progressivement, s'épuisant au niveau du sommet de ceux-ci. Les traits inférieurs restent à distance l'un de l'autre de 8 mm environ dans la partie médiale des dessins.
  - L'incision intéresse la peau et le muscle. Les lambeaux myocutanés sont levés de dehors vers le dedans. Il est conseillé de laisser un pédicule de 8 mm de large environ au niveau du philtrum. Les lambeaux sont tournés alors de 90 ° sur leur axe, dans un plan frontal et sagittal, en direction du site de la future columelle, qui au préalable a été ravivé. L'on suture alors les lambeaux, l'un à l'autre, par leur bord médial respectif, sur la ligne médiane. A ce moment, ils sont suturés au site receveur par des points profonds et cutanés. Les sites donneurs sont alors fermés, en deux plans, par simple décollement des berges.
- Note technique : L'on peut armer cette reconstruction par un greffon cartilagineux ou osseux, placé entre les deux lambeaux en « sandwich ».
- Variante technique : Selon le même principe que le procédé de DEMONS-RAOULT-GILLIES, deux autres auteurs (*EARLEY* et *CHANTARASAK* (43)) ont décrit en 1989 une reconstruction columellaire par un ou deux lambeaux transversaux labiaux supérieurs. Ce type de réparation est encore moins à conseiller dans sa forme unilatérale car elle aboutit à une asymétrie de la hauteur labiale par rapport à la ligne médiane.

- Avantages : Technique en un temps, laissant des cicatrices acceptables aux sites donneurs, et ayant une bonne fiabilité (car basé sur des axes vasculaires). Elle autorise la mise en place d'un soutien cartilagineux.
- Inconvénients : Ils sont identiques à la technique de DEMONSTRANT-GILLIES.
- Indications : Ce procédé trouve une utilisation lorsque le sujet présente une lèvre supérieure haute.

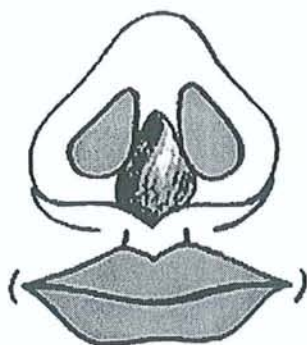
### Procédé de RICBOURG



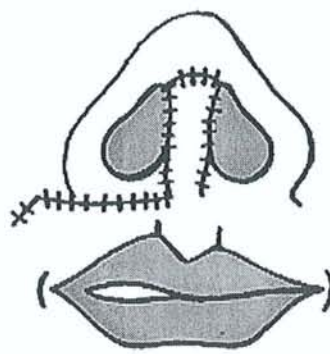
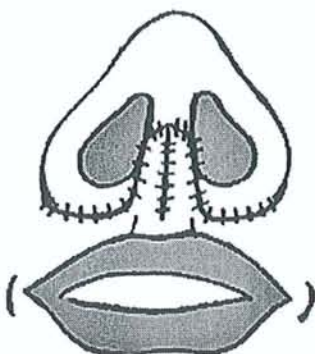
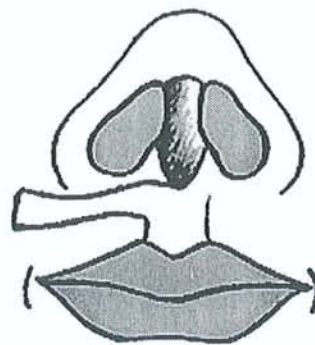


### Procédé de EARLEY et CHANTARASAK

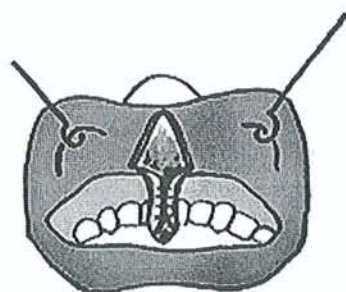
Bilatéral



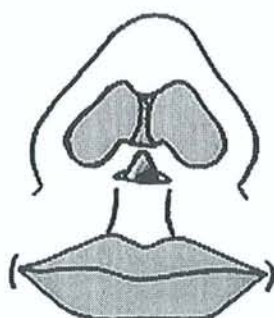
Unilatéral



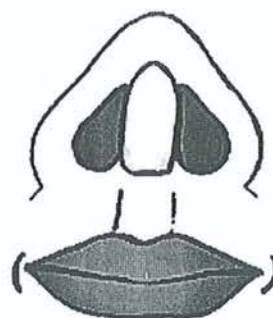
### Procédé de LEXER



Préparation du lambeau



Extériorisation du lambeau



Aspect après section pédiculaire

## 2- Lambeaux de la face muqueuse de la lèvre supérieure

### ➤ Procédé de LEXER (85)

- Technique opératoire : L'auteur utilise un lambeau muqueux de la lèvre supérieure, en forme d'une arche gothique, à pédicule supérieur situé à proximité de l'épine nasale antérieure du maxillaire au niveau de fond du vestibule supérieur. Ce lambeau est tubulisé, et extériorisé par une petite incision transfixiante (mais suffisamment large pour ne pas comprimer le lambeau) au niveau de la base de la sous-cloison. Il est alors suturé sous la pointe nasale.
- Avantages : Procédé simple, en un temps, ne provoquant pas de nouvelle cicatrice ou déformation faciale.
- Inconvénients : Il n'apporte pas assez de tissu. Par ailleurs, cette reconstruction par la muqueuse qui s'épithélialise secondairement, reste rosée et ne donne pas des très bons résultats esthétiques.
- Indications : A utiliser dans les pertes de substances relativement superficielles et de petites dimensions de la columelle, chez un patient de couleur, désireux d'une réparation rapide, en un temps, avec un minimum de morbidité au site donneur, et refusant une greffe composée.
- Variantes techniques :
  - Certains auteurs comme **MILLARD** proposent de recouvrir le lambeau d'une greffe de peau totale rétro-auriculaire, afin d'en améliorer l'aspect esthétique.
  - Une autre possibilité, proposée également par **MILLARD** (104, 105, 106, 107), est de compléter le lambeau par une greffe chondro-cutanée. Pour ce faire, un lambeau muqueux de la lèvre supérieure, à direction horizontale, est levé en le laissant bipédiculé à ses extrémités (un bord médial dépassant légèrement la ligne médiane, et un bord latéral). Il ne nécessite pas une largeur aussi importante que lorsqu'on le tubulise (ce qui facilite la fermeture du site donneur). Dans le même temps opératoire, on prélève une greffe chondro-cutanée quadrangulaire de la conque. Elle sera placée et suturée à la face profonde du lambeau de manière à ce que le

cartilage se retrouve entre la peau et la muqueuse. Dès que la prise de greffe est obtenue, l'on sectionne le pédicule muqueux latéral, et le lambeau est extériorisé au niveau de la base columellaire au travers d'un tunnel réalisé dans la lèvre supérieure. Il est suturé sous la pointe du nez de telle sorte que la partie cutanée soit tournée vers l'extérieur. Plusieurs semaines plus tard, le pédicule restant du lambeau est sectionné, et suturé au niveau du pied de la sous-cloison.

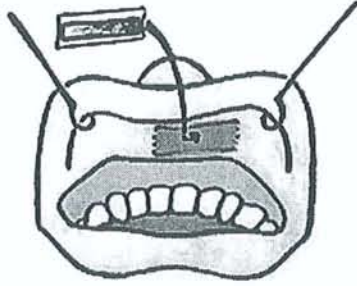
De cette façon, l'on améliore le résultat esthétique en terme de qualité (greffe de peau à sa face visible), et en terme de durée (lambeau armé).

### 3- *Lambeau provenant du vermillon*

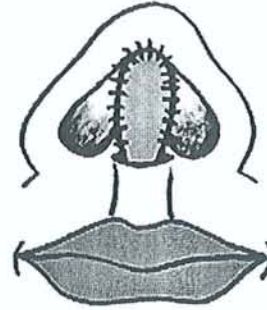
#### ➤ **Technique de SMITH** (145)

- Technique opératoire : Cette-dernière ressemble beaucoup dans son principe à celle de SANVENERO-ROSSELLI. Il s'agit de lever un lambeau bipédiculé vertical en pont, au niveau du vermillon. Une fine couche du muscle orbiculaire de la lèvre peut être levé avec le lambeau muqueux afin de l'étoffer autant que ce peu. Une greffe de peau fine est mise en place à la face profonde du lambeau. Après quelques jours nécessaires à la prise de la greffe, le pédicule le plus éloigné du lambeau est sectionné, et le lambeau retourné de 180°, pour être suturé sous la pointe nasale. La zone donneuse est fermée directement après un décollement des berges. Pour éviter une tension trop importante sur le pédicule restant du lambeau, la lèvre est suspendue aux joues. Après un délai de 15-21 jours, le pédicule restant est sectionné et replacé au niveau de la base de la sous-cloison.
- Avantages : Ce procédé ne rajoute pas de séquelle cicatricielle ou déformation faciale visible.
- Inconvénients : La coloration, la qualité médiocre et la très faible quantité de tissu mobilisable en constitue les principaux défauts. Par ailleurs, la période pendant laquelle la lèvre est suspendue est très contraignante pour le patient. Enfin, l'on assiste à une détérioration rapide des résultats avec le temps.
- Indications : Les mêmes que celles des greffes.

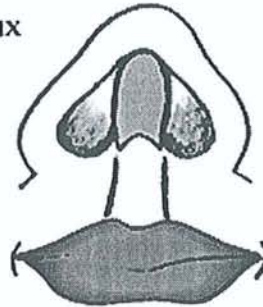
### Technique de MILLARD



Mise en place du greffon chondro-cutané à la face profonde du lambeau muqueux



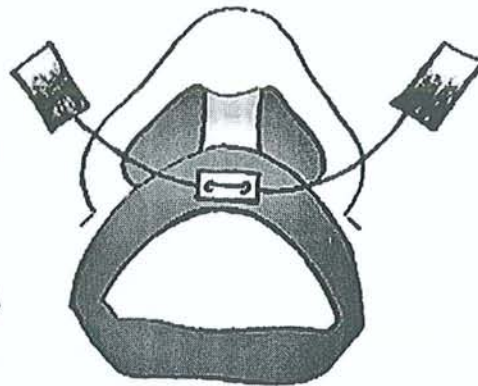
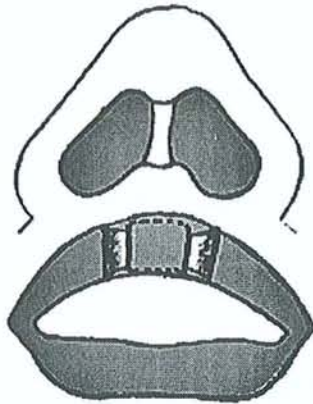
Extériorisation du lambeau



Aspect final

### Procédé de FERRIS SMITH

Levée du lambeau dont la face profonde reçoit une greffe de peau



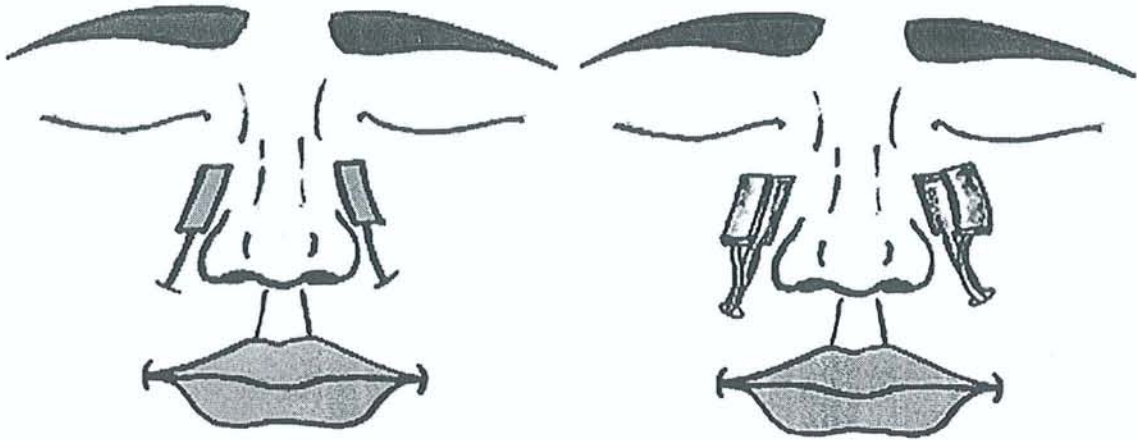
Position en attente de sevrage

## B. Lambeaux régionaux

### a) *Région naso-malaise* : Lambeau de KAPLAN (73)

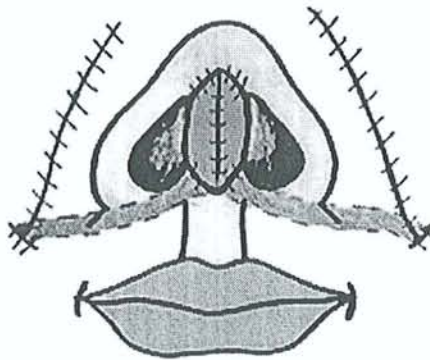
- Technique opératoire : Il s'agit de prélever, dans les régions naso-malaises, deux lambeaux rectangulaires en îlot vasculaire sur les artères faciales, puis réaliser de chaque côté un tunnel dans la lèvre supérieure, pour permettre d'amener les lambeaux dans la région de la sous-cloison, où ils sont suturés entre eux et aux berges de la perte de substance. Les zones donneuses sont fermées après décollement des berges, et résection des « oreilles » aux extrémités.
- Avantages : Un seul temps opératoire est nécessaire.
- Inconvénients : La rançon cicatricielle paranasale est importante. Par ailleurs, la quantité de tissu mobilisable par le lambeau est limitée. Enfin, dans la technique originale, il n'est pas prévu d'armer la reconstruction. En conséquence, l'on assiste à la dégradation du résultat par des phénomènes de rétraction.
- Indications : Les séquelles esthétiques importantes au site donneur en limite nettement l'utilisation, même dans les pertes de substance de faibles dimensions.

## Technique de KAPLAN



Dessin des lambeaux

Levée des lambeaux  
en îlot



Mise en place des lambeaux  
après tunnélisation  
de leur pédicule

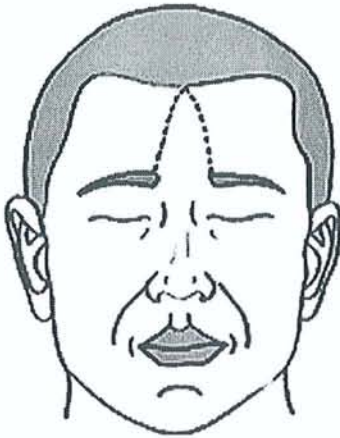
## b) *Lambeaux frontaux*

La région frontale offre une étoffe abondante, de coloration et texture relativement proche de celles de la région nasale. Elle est richement vascularisée d'une part par les artères frontales internes (supra-trochléaires), et externes (supra-orbitaires), d'autre part par les artères temporales superficielles. Le drainage veineux se fait par des vaisseaux satellites des artères.

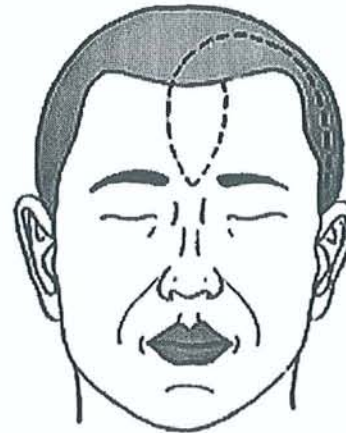
Une fois le lambeau sevré, il n'est pas préférable, pour des raisons esthétiques, que le pédicule du lambeau retourne dans sa totalité au niveau de la région frontale. En effet, il faut réutiliser uniquement une partie proximale qui permette de retrouver une distance inter-sourcilière normale.

La réparation du site donneur se fait soit par fermeture directe après décollement large dans le plan de Merkel, soit par une greffe de peau totale prélevée surtout en rétro-auriculaire (il est important de ne pas chercher à fermer le site donneur à tout prix sous tension car cela peut provoquer un élargissement cicatricielle, voire une nécrose). Enfin, certains auteurs, à l'instar de SCHIMMELBUSCH (1895) proposent un lambeau de rotation fronto-temporal pour permettre la fermeture directe du site donneur (ce que nous ne cautionnons pas dans la mesure où l'on barre alors la route à un future lambeau scalpant).

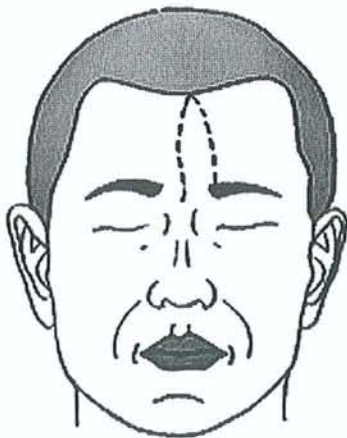**Kazanjian**



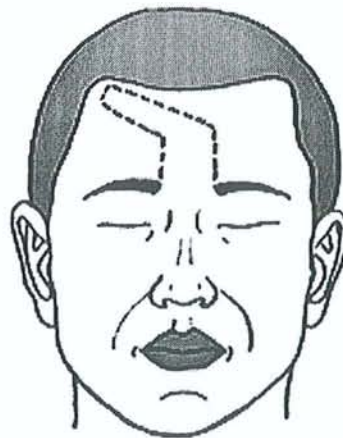
**Lambeau frontal médian à pédicule supérieur**



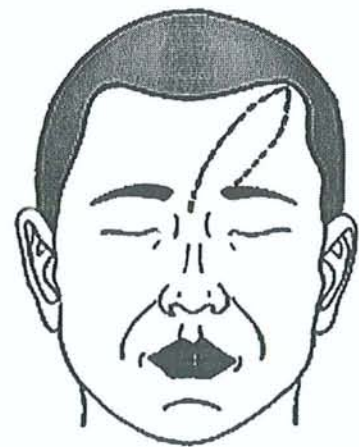**Lambeau frontal paramédian**



**Lambeau frontal oblique**



**lambeau frontal oblique selon AUVERT**





## ➤ Lambeau frontal médian (bipédiculé)

□ *Selon KAZANJIAN (75)*

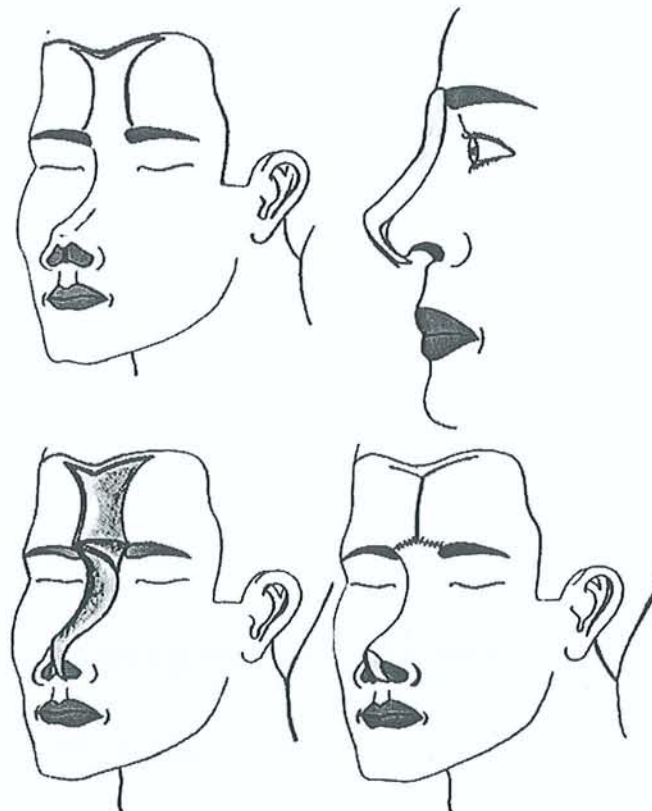
- Il est basé sur les deux artères frontales internes (supra-trochléaires). Après le levé, le lambeau subit une rotation de 180° pour arriver sur son site receveur. Son pédicule est sectionné après un délai de 2 à 3 semaines suivant les auteurs.
- Un problème de longueur peut se poser lors de la reconstruction columellaire chez certains patients ayant un front court. BURGET<sup>(15)</sup> estime que dans cette situation, il est possible de prélever la palette utile au-delà de la ligne chevelue antérieure. Alors, la palette doit être dépilée immédiatement par la face profonde du lambeau lorsque le sujet n'est pas un fumeur. Dans le cas contraire, ce geste sera réalisé dans un deuxième temps. Pour cet auteur, la réalisation d'une expansion frontale préalable pour résoudre le problème d'un front court n'est pas conseillé car cela retarde la reconstruction, provoque un inconfort important et un isolement social du patient, et enfin, à l'ablation de l'expandeur, la peau a tendance à se rétracter, diminuant les bénéfices théoriques attendus de ce procédé. De plus, BURGET estime que l'expansion, induisant la formation d'une coque, détériore les deux qualités principales de la peau frontale que sont la souplesse et la finesse. L'exérèse de cette coque peut faire courir un risque vasculaire pour le lambeau. Par contre, l'expansion peut être utilisée secondairement pour l'atténuation des séquelles esthétiques au niveau du site donneur.
- Variantes techniques :
  - Un lambeau frontal médian à pédicule inférieur peut être prélevé sur un seul pédicule supra-trochléaire (*MENICK (98, 99)*). L'étroitesse du pédicule facilite la rotation.
  - Afin de résoudre le problème d'un front court, un lambeau frontal médian à pédicule supérieur, inspiré par le lambeau scalpant de CONVERSE, peut être prélevé. Cependant, comme la palette utile est située nettement plus médialement, l'arc de rotation est plus faible. La solution se trouve dans une dissection plus poussée du pédicule, jusqu'à la racine de l'hélix. La rançon cicatricielle frontale est faible lorsqu'une fermeture directe a pu être réalisée.

L'inconvénient de ce lambeau est essentiellement lié à l'encombrement de son pédicule qui obstrue le champ visuel en attendant son sevrage.

□ *Selon POLLET : Le lambeau frontal "fourchu"* (125)

- Sa particularité se trouve dans le fait que l'extrémité du lambeau est bifide. Toute la difficulté de ce lambeau se trouve dans la détermination de l'angle entre les deux "fourches". Celui-ci est d'autant plus obtus que l'on désire une pointe plus projetée. En effet, la suture des deux pointes entraîne une plicature à angle droit.
- Variante technique : Ce lambeau peut être prélevé sur un seul pédicule supra-trochléaire, augmentant ainsi son arc de rotation.
- Ce lambeau permet la réparation de la pointe et de la columelle dans le même temps. En ce qui concerne l'aspect esthétique final, il semblerait que ce type de reconstruction donne les résultats les plus stables dans le temps.

Lambeau frontal fourchu de POLLET



## ➤ **Lambeau frontal paramédian (uni-pédiculé)**

### □ *Technique classique*

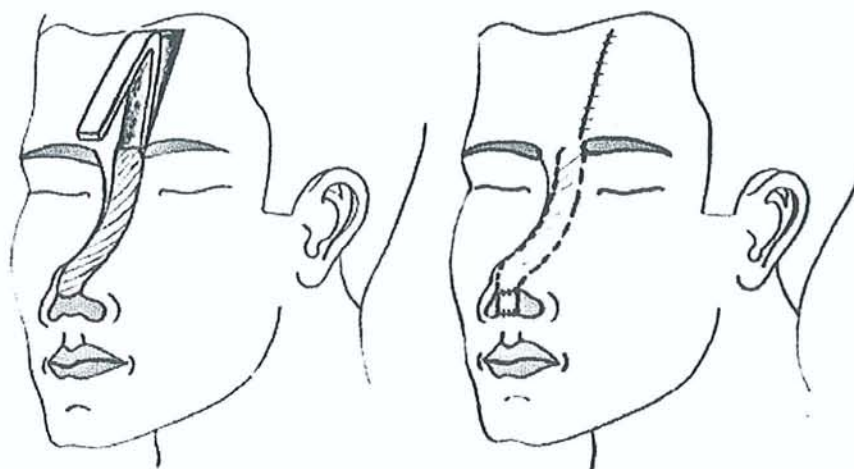
- Il s'agit du lambeau le plus utilisé dans les réparations nasales.
- Il présente comme avantage la possibilité d'être utilisable chez des patients n'ayant pas un front très haut, car la dissection du pédicule peut descendre relativement bas, en dessous de la tête du sourcil, jusqu'à la région canthale interne. De plus, elle respecte un des deux pédicules supra-trochléaires, permettant, en cas de besoin, l'utilisation ultérieure d'un autre lambeau frontal. Enfin, son pédicule plus étroit permet une rotation et une fermeture plus facile.
- Après sa section, le pédicule ne doit être reposer, après dégraissage, que pour la région inter-sourcilière.

### □ *Technique de CARDOSO (20)*

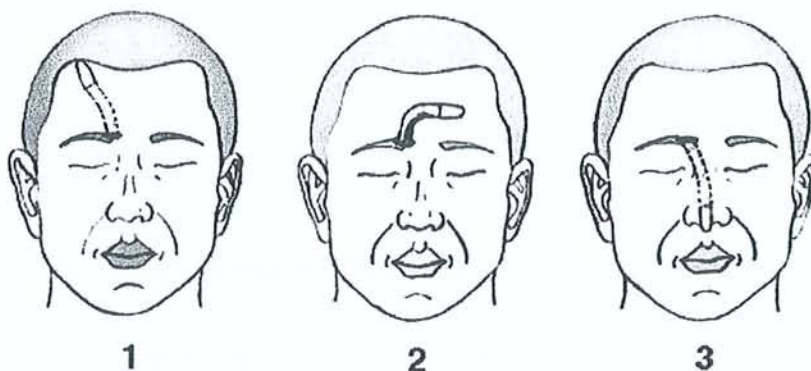
- Il s'agit d'une variante de lambeau frontal paramédian en îlot, où le pédicule est l'artère frontale interne, entourée par son environnement musculo-graisseux, et la palette utile constituée par la peau sus-sourciliaire.
- Technique opératoire : Le trajet de l'artère frontale externe est dessiné. Un lambeau frontal rectangulaire est dessiné sur ce trajet. La largeur minimale conseillée est de 1.5 cm. La palette cutanée est dessinée dans la région sus-sourciliaire, avec une largeur et une longueur adaptées à celles du défaut. Les berges supérieure et latérales du lambeau sont incisées, en allant jusqu'au plan périosté qui est conservé. Le lambeau est levé de haut vers le bas. Il est clivé dans le plan sous-cutané du bas vers le haut, avec une charnière conservée dans la partie la plus céphalique. La partie située en arrière de la palette utile est désepidermée. Une tunnelisation sous les téguments dorsaux du nez permet d'amener la palette utile au niveau du site receveur, où elle est suturée. Le site receveur est fermé en deux plans, grâce à un décollement dans le plan de Merkel.
- Avantages : Cette technique est intéressante car elle permet une réparation en un temps, en apportant un tissu de coloration, texture, et quantité adaptées.

- Inconvénients : La rançon cicatricielle frontale en constitue le principal défaut. Par ailleurs, il existe des risques de souffrance vasculaire distale liée à la fragilité du pédicule et au blocage du retour veineux.
- Indications : CARDOSO propose sa technique dans les restaurations columellaires lorsque la perte de substance n'est pas trop profonde, et que les greffes ne semblent pas indiquées. Son utilisation implique une arête nasale rectiligne, ou mieux encore incurvée, afin d'éviter une compression excessive du pédicule dans le tunnel. Enfin, il nécessite un front haut car la taille sous-cutanée fait perdre environ 1 à 1.5 cm de course. En pratique, ses indications sont rares.

#### Procédé de CARDOSO



#### Lambeau frontal en îlot de MEYER



□ *Lambeau frontal paramédian en îlot de MEYER (101)*

- Principe : Comme précédemment, le dessin de la perte de substance est reporté au niveau de la région frontale haute, sur le trajet de l'artère supra-trochléaire. L'auteur propose de préfabriqué le lambeau sur place, par inclusion de greffon cartilagineux d'origine auriculaire. Trois à cinq semaines plus tard, le lambeau à pédicule sous-cutané est levé, et amené sur le site receveur après avoir traversé deux tunnel : le premier situé au niveau des téguments frontaux ; le deuxième au niveau des tissus du dos du nez. Pour passer de l'un à l'autre, une incision sourcilière est réalisée au niveau de la tête de celui-ci..
- Avantages : Par rapport à un procédé classique, indéniablement, le gain porte sur la rançon cicatricielle frontale. L'absence de nécessité de section pédiculaire est également appréciable. Enfin, d'après l'auteur, la préfabrication du lambeau sur le site frontal permet une moindre rétraction de la reconstruction.
- Inconvénients : Il s'agit d'une technique en plusieurs temps. La dissection du pédicule sous-cutané semble difficile. Le passage sous-cutané du pédicule au niveau de la région du dos du nez provoque souvent un comblement inesthétique de l'angle fronto-glabellaire (bien que, dans un certain nombre de cas, il puisse, paraît-il, s'estomper secondairement avec le temps).
- Indications : c'est un technique qui, moyennant plusieurs temps opératoires, peut donner de bons résultats esthétiques dans des mains expérimentées.

➤ **Lambeau frontal oblique**

- Utilisé la première fois par AUVERT en 1850, ce type de lambeau frontal voit son utilisation se généraliser au cours de la deuxième moitié du XIX<sup>e</sup> siècle.
- Son but est de permettre des réparations nasales distales par un lambeau frontal même lorsque la hauteur du front ne paraît pas suffisante. En effet, l'orientation oblique du tracé, dirigé vers le golf temporal où la ligne d'implantation chevelue est plus postérieure, permet de lever un lambeau frontal plus long.

- Il se distingue par un risque important de souffrance veineuse (certains auteurs proposent d'ailleurs une autonomisation préalable !).
- Le tracé peut être réalisé de deux façons différentes : soit un lambeau frontal oblique sur une seule artère supra-trochléaire, soit un lambeau bipédiculé, dont la partie initiale suit le tracé d'un lambeau frontal médian de type KAZANJIAN, poursuivant obliquement son chemin à partir de la moitié de hauteur du front vers le golf temporal.
- Son arc de rotation semble inférieur à celui d'un lambeau frontal médian vertical, mais sa longueur utile est plus importante. Sa rançon cicatricielle est plus visible car mal orientée par rapport aux plis naturels du front. De plus, l'on est limité par la largeur du prélèvement si l'on veut éviter une greffe au niveau du site donneur, ou une ascension inesthétique du sourcil après une fermeture directe.
- A notre époque, l'utilisation de ce lambeau pour la réparation de la pointe nasale peut se justifier lorsque les autres lambeaux frontaux (médian, paramédian, scalpant) ne peuvent être employés du fait de la présence de cicatrices, ce qui en fait est peu fréquent.

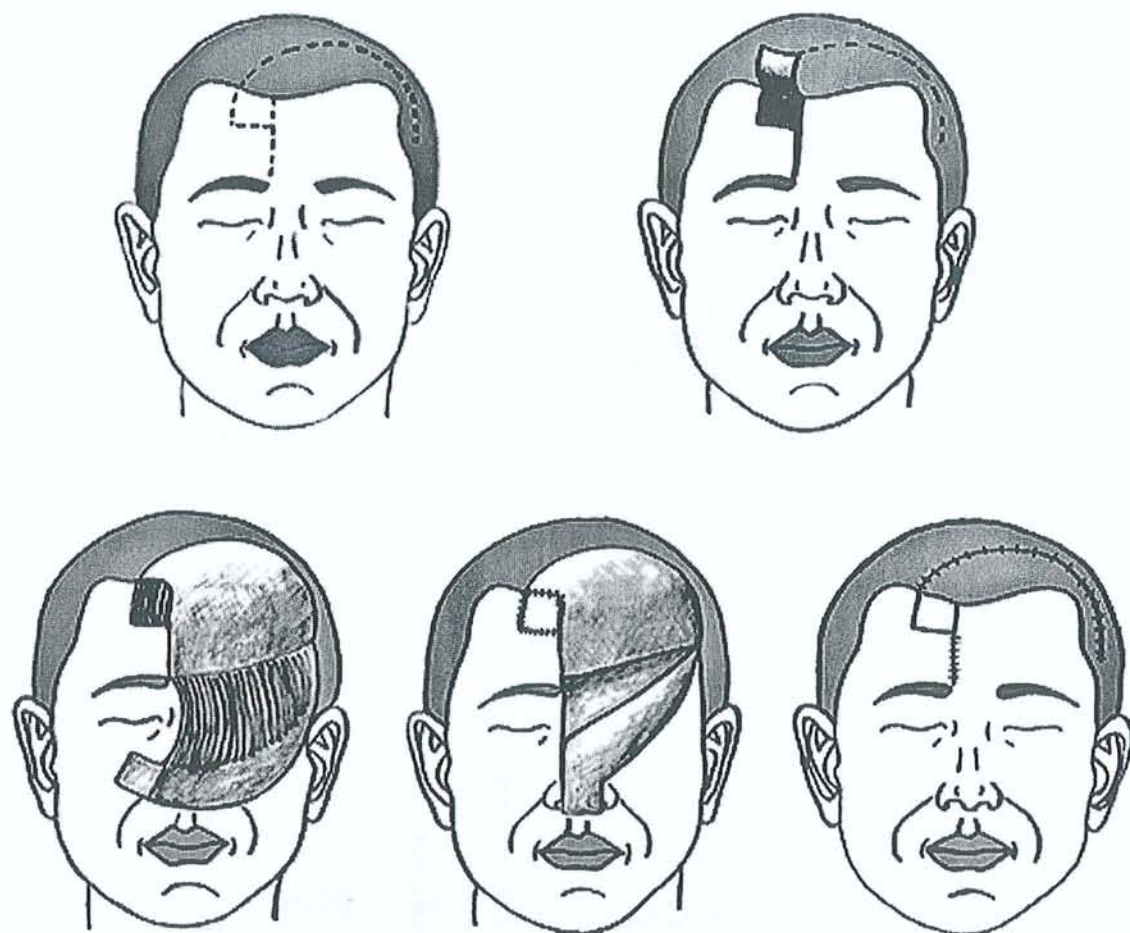
➤ **Lambeau frontal "Up and Down" de GILLIES** (56, 57)

- Il est basé sur les anastomoses qui existent entre les vaisseaux frontaux.
- Ce procédé est une solution proposée par l'auteur afin de résoudre le problème posé dans certaine reconstruction où l'on a du mal d'atteindre correctement le tiers distal de la pyramide nasale par un lambeau frontal. Mais la rançon cicatricielle frontale en est très importante. Il a été avantageusement modifié par CONVERSE.

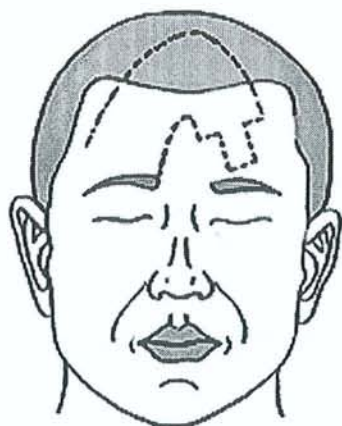
➤ **Lambeau scalpant de Converse** (24)

- Il correspond à une modification et extension du lambeau frontal «Up and Down» de GILLIES.
- Il compte pour son apport artériel sur les artères sus-orbitaires (supra-orbitaire et supra-trochléaire) et temporale superficielle controlatérales

### Lambeau de CONVERSE



### "Up & Down" de GILLIES



à la palette. Le retour du sang veineux est pris en charge par les veines satellites.

- Technique opératoire : Tout commence par le dessin de la palette quadrangulaire en fonction de la perte de substance, au niveau du golfe temporal du côté opposé au pédicule. Plus la palette est latérale, plus l'arc de rotation du lambeau est grand, et plus elle descendra bas sur la face. Le pédicule est dessiné en partant de la palette, avec la ligne postérieure en regard de la suture coronale, parallèle à la ligne chevelue, mais suffisamment à distance, croisant la ligne médiane pour descendre sur une verticale située en avant de l'oreille controlatérale, et s'arrêtant 5-6 cm au-dessus de celle-ci pour ne pas léser le pédicule temporal superficiel.

L'incision commence par la palette, qui est levée sans le muscle frontal. En arrivant au niveau de la ligne des cheveux, l'on se place en dessous du plan de la galéa, puis en dessous du plan du muscle frontal controlatéral (qui, de ce fait, est levé avec le pédicule). La palette est alors descendue au niveau de la perte de substance par la plicature du pédicule. Celui-ci est en partie suturé à lui-même pour diminuer la zone cruentée exposée, et est suspendu au front par quelques points. En cas de besoin, afin de faciliter la descente du lambeau (qui doit pouvoir atteindre sans difficulté la lèvre supérieure), l'incision médiane au bord interne du lambeau peut être prolongée vers la tête du sourcil homolatéral.

Avant la suture de la palette au niveau de la base columellaire, l'auteur conseille de lever un petit lambeau cutané triangulaire à base postérieure au sommet du philtrum, afin de recevoir la face cruentée postérieure de la palette.

La zone donneuse frontale est, suivant les auteurs et l'importance des dimensions de la palette, soit suturée directement, soit laissée en cicatrisation dirigée, soit, le plus souvent, greffée (d'emblée selon Converse, ou secondairement avec de la peau totale). En ce qui concerne le reste de la zone donneuse (sur la voûte du crâne), deux solutions peuvent être proposées : soit sa couverture par une greffe de peau mince temporaire, soit des pansements gras.



Le lambeau est sevré après entre 14<sup>e</sup> et 18<sup>e</sup> jour (un délai plus long peut engendrer des difficultés lors du redéploiement du pédicule du lambeau sur le crâne).

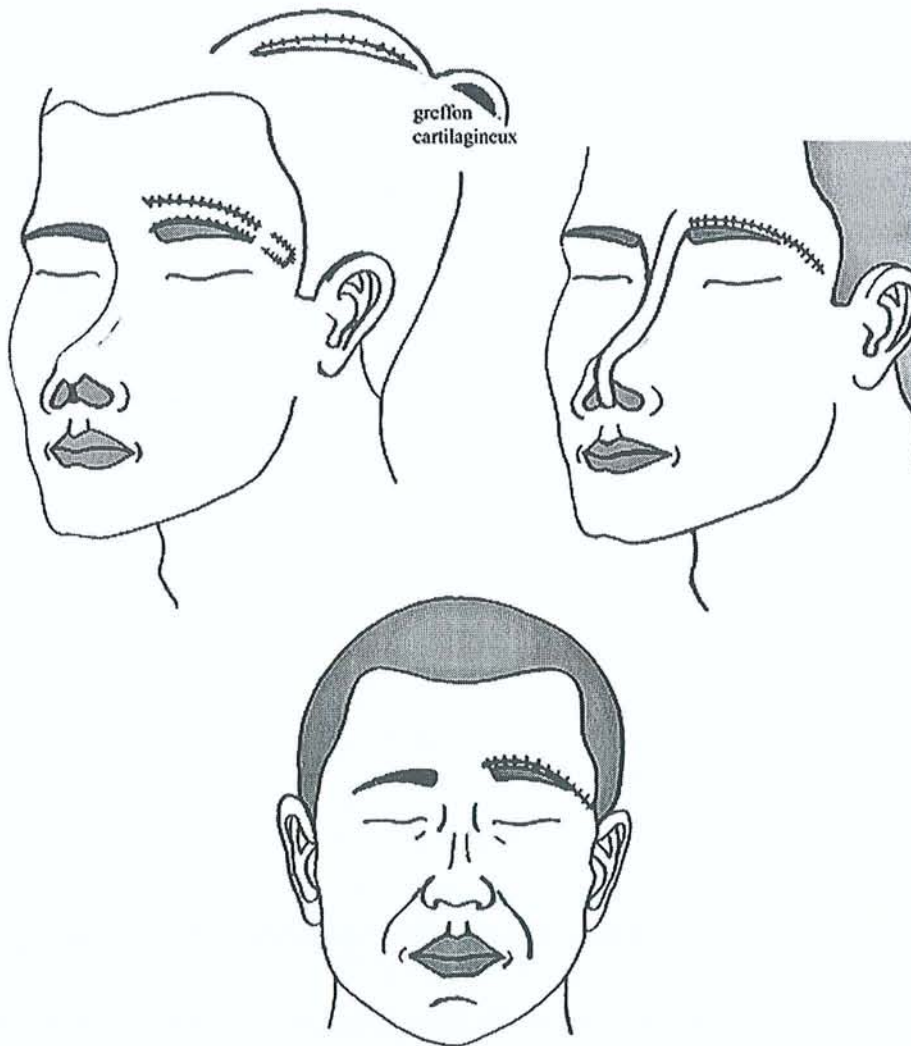
- Avantages : Ce lambeau est d'une grande fiabilité. La plupart des incisions sont situées en arrière de la ligne d'implantation chevelue.
- Inconvénients : Séquelles esthétiques relativement importantes au site donneur frontal, l'inconfort en rapport avec le pédicule, et la nécessité du maintien du patient dans un centre hospitalier.
- Limites du procédé : Un front court, une hypertrichose, une peau épaisse, ou une calvitie peut être un motif de renoncement à ce lambeau.
- Indications : La meilleure est la perte de substance large du nez. Pour un défaut isolé de la sous-cloison, cette technique semble exagérée, bien que proposée par certains auteurs.

➤ **Lambeau fronto-temporal de SCHMID (1952) modifié par MEYER (1960)**

- Principes : Il s'agit d'un lambeau supra-sourcilier horizontal, ayant sa palette utile dans la région temporale. Le pédicule mesure environ 5 mm de large au niveau cutané, et un centimètre au niveau sous-cutané. L'inclusion de greffon cartilagineux auriculaire permet une préfabrication du lambeau avant son transfert, qui aura lieu trois à cinq semaines plus tard. La zone de prélèvement du pédicule est fermée directement après un léger décollement frontal, et sa face profonde cruentée est greffée selon THIERSCH. Suivant l'importance du défaut laissé après le prélèvement du site donneur, la région temporale est fermée, soit directement après un décollement des berges, soit par un lambeau de rotation temporal. Le transfert du lambeau composé et sa suture au bord de la perte de substance sont facilités par une large alotomie unilatérale ou par une incision paramédiane dorsale. Le pédicule nourricier est sectionné après trois semaines.

- Inconvénients : Le prélèvement de la palette peut entraîner une lésion du rameau frontal du nerf facial. La fermeture de la zone de prélèvement du pédicule peut être responsable d'une ascension inesthétique du sourcil. Enfin, la fermeture du site donneur laisse des cicatrices visibles au niveau de la région temporale.
- Indications : MEYER propose cette technique en particulier pour les perte de substance septo-columellaire, apico-columellaire ou septo-apico-columellaire.

### Lambeau de SCHMID-MEYER



### ➤ **Lambeau fronto-temporal de Gillies (1941)**

- Technique opératoire : Une palette frontale est dessinée d'une largeur légèrement supérieure à la hauteur manquante de la columelle (environ 3 cm), et d'une longueur déterminée par un patron du défaut. Le dessin est prolongé vers la région temporale controlatérale, à cheval sur la branche temporo-frontale de l'artère temporale superficielle, jusqu'à la région de la racine de l'hélix.

Dans un premier temps, le lambeau est autonomisé, tout en donnant à la palette sa forme pliée. La zone donneuse est greffée.

Dans un deuxième temps (environ 12 jours plus tard), le lambeau est levé et amené au niveau du site receveur. Celui-ci est préalablement préparé :

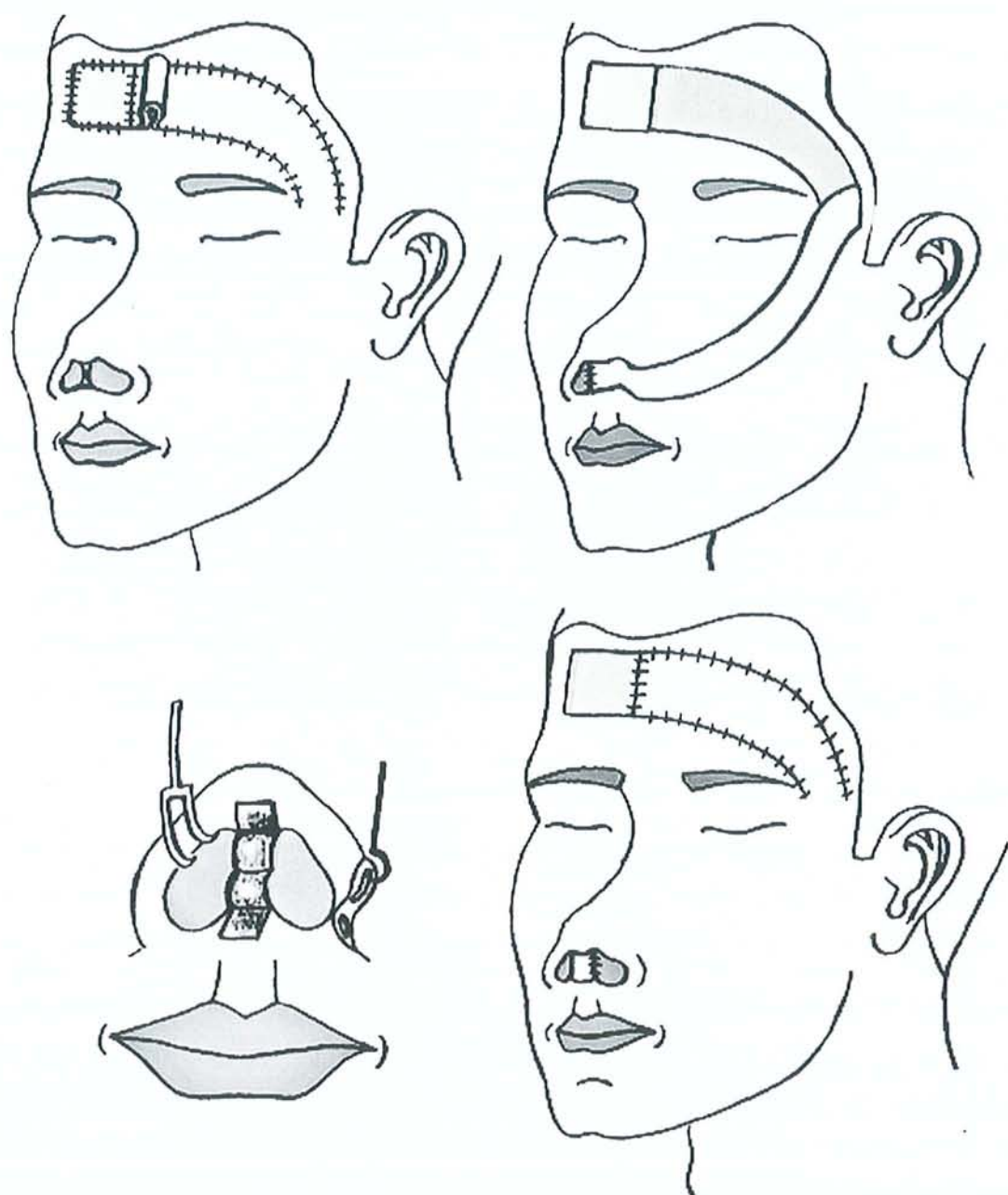
- D'une part, deux petits lambeaux à base postérieure sont levés, et retournés l'un vers l'autre, pour être suturés ensemble, constituant ainsi un sous-sol récepteur adéquat ;
- D'autre part, l'arrivée du lambeau sur place est facilitée par le levé de l'aile narinaire homolatéral au pédicule.

Le lambeau est suturé à la zone receveuse, de même qu'aux berges de l'aile narinaire levé. Le pédicule est tubulisé. Les parties fronto-temporales, laissées à l'air par le levé du pédicule, sont temporairement recouvertes par une greffe de peau fine.

Le sevrage du lambeau est réalisé trois semaines plus tard. Dans le même temps, l'aile narinaire et le pédicule du lambeau sont reposés.

- Avantages : Ceux liés à l'utilisation du tissu frontal.
- Inconvénients : Il s'agit d'une technique longue, en plusieurs temps, laissant de nombreuses cicatrices faciales visibles.
- Indications : Cette technique, ayant des inconvénients de taille, n'est plus guère utilisée à notre époque.

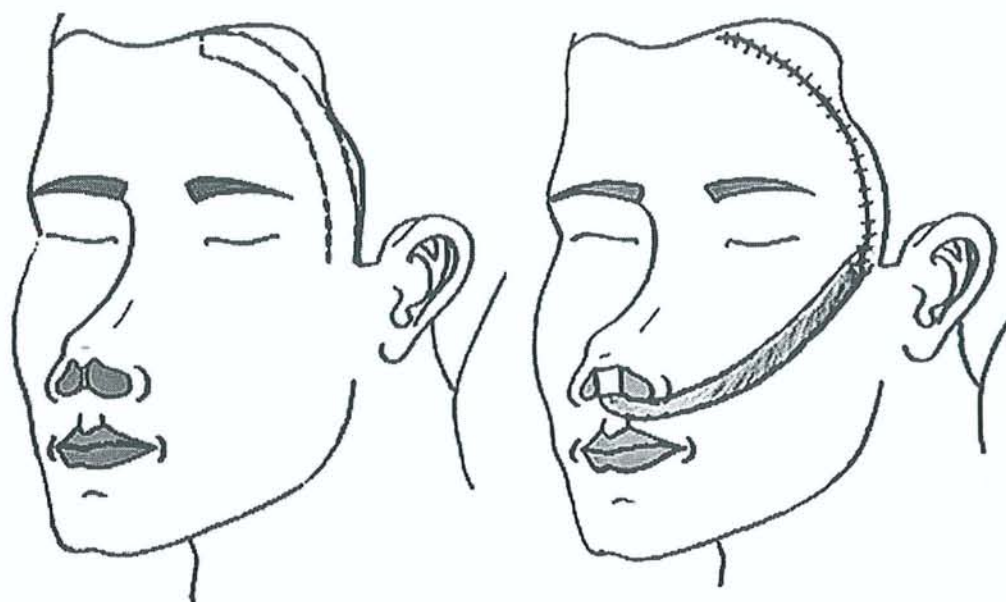
### Lambeau fronto-temporal de GILLIES



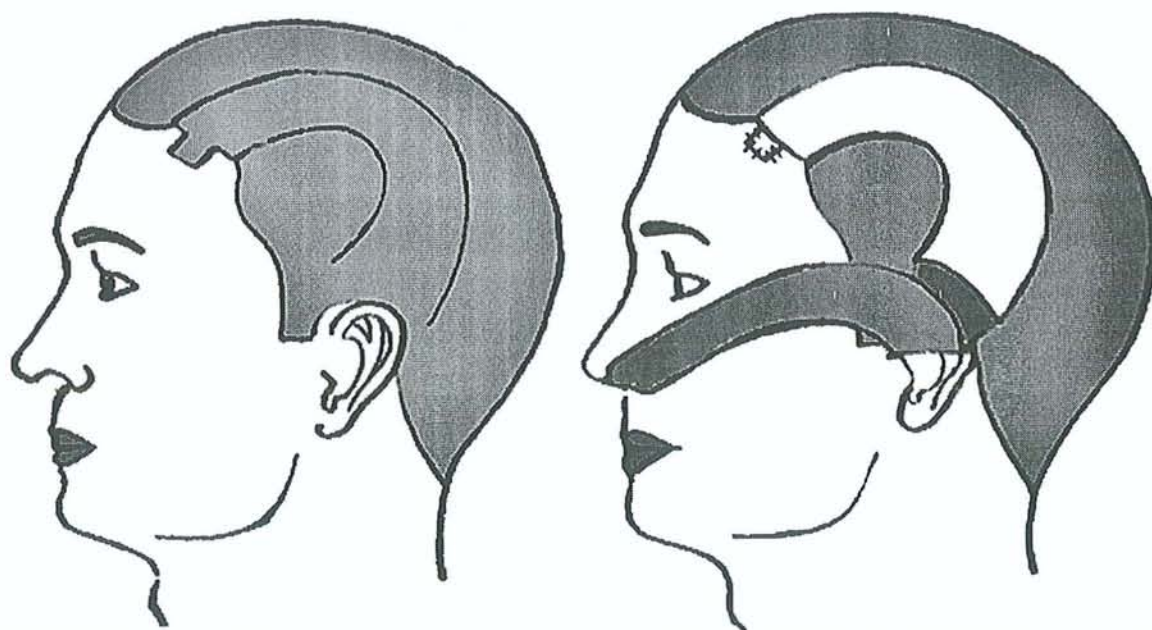
➤ **Procédé de HEANLEY** (64)

- Technique opératoire : Elle consiste en un lambeau dessiné au niveau du golfe temporal, dont les dimensions correspondent à celles de la perte de substance après avivement. La palette utile doit être dessinée de telle sorte que la distance entre son bord externe et le tragus soit un centimètre plus longue que celle du tragus-columelle. Alors, la palette est incisée jusqu'au péricrâne sur son bord interne, supérieur et inférieur. L'incision du bord externe n'intéresse que la peau. De celle-ci part une incision cutanée le long de la ligne des cheveux, et ce jusqu'au niveau prétragien. Un décollement sous-dermique des lèvres de cette ligne d'incision permet de mettre en évidence le pédicule sous-cutané du lambeau. Celui-ci doit mesurer au moins deux centimètres de large, englobant l'artère temporale superficielle. Le lambeau est alors levé. Une tunnelisation sous-cutanée suffisamment large sous la peau jugale permet à la palette d'atteindre son site receveur, où elle est suturée aux berges de la perte de substance. La zone donneuse est suturée simplement après un décollement des berges, et résection d'une éventuelle «oreille» interne. Si cela s'avère impossible, il est licite de tenter une greffe de peau.
  
- Avantages : Il s'agit d'une technique fiable en un temps, apportant une peau frontale de qualité et quantité intéressante pour une réparation columellaire. Les séquelles au site donneur sont acceptables lorsqu'une suture directe, sans tension exagérée, peut être réalisée.
  
- Inconvénients : Il existe un risque non-négligeable de lésion des rameaux frontaux lors de la réalisation du tunnel sous-cutané jugal. Par ailleurs, le relief du pédicule sous la peau de la joue est peu esthétique. Enfin, lorsqu'il s'agit de reconstruire une columelle sur toute sa hauteur, le site donneur ne saurait être fermée directement. La rançon cicatricielle frontale serait alors relativement importante.
  
- Indications : Cette technique, présentant de nombreux inconvénients, nous semble peu souhaitable, en particulier chez l'enfant ou sujet jeune.

**Procédé de HEANLEY**



**Procédé de NEW**



### c) *Lambeau temporal*

#### ➤ **Lambeau en faucille de New** (113)

- Il est basé sur l'artère temporale superficielle et sa branche temporo-frontale.
- Technique opératoire : L'on commence par réaliser un patron de la perte de substance. Celui-ci est reporté à l'identique au niveau de la région du golfe frontal. L'on trace alors le pédicule du lambeau, ayant une largeur de 3.5 à 4 cm, au départ de la région zygomatique, centré sur l'artère temporale superficielle, puis sur sa bifurcation frontale, jusqu'à la palette. L'on procède alors à l'incision et la levée de la palette et du pédicule. La palette est amenée au niveau du site donneur par la plicature du pédicule, et y est suturée. Pour contrecarrer le poids du pédicule, celui-ci peut bénéficier de quelques points de suspension frontale. La zone donneuse est greffée de façon transitoire. Le pédicule est sectionné après 2 à 3 semaines, et remis sur son site d'origine après excision de la greffe. L'auteur conseille, pour plus de fiabilité vasculaire, d'autonomiser le lambeau.
- Avantages : Faible morbidité au site donneur.
- Inconvénients : Ils sont principalement de deux ordres : d'une part le risque vasculaire lié à la plicature du pédicule du lambeau, et d'autre part l'inconfort qui résulte du fait du gêne visuel engendré par la présence du pédicule devant l'œil homolatéral. Par ailleurs, il faut rappeler la nécessité de plusieurs temps opératoires.
- Indications : Il s'agit d'une possibilité chirurgicale à connaître, tout en sachant qu'au vu de ses inconvénients, elle ne doit pas être choisie en priorité.

#### d) *Lambeaux nasogéniens et labio-géniens*

##### ➤ **Lambeau tubulé de MALBEC** (92)

- Technique opératoire :

Un lambeau nasogénien bipédonculé de dimensions suffisantes, débordant sur le sillon labio-génien, est incisé et levé. Dans le même temps, l'on procède à la tubulisation de la partie médiane du lambeau.

Dans un second temps, le pédicule distal est sectionné, et l'extrémité correspondante est suturée sous la pointe nasale.

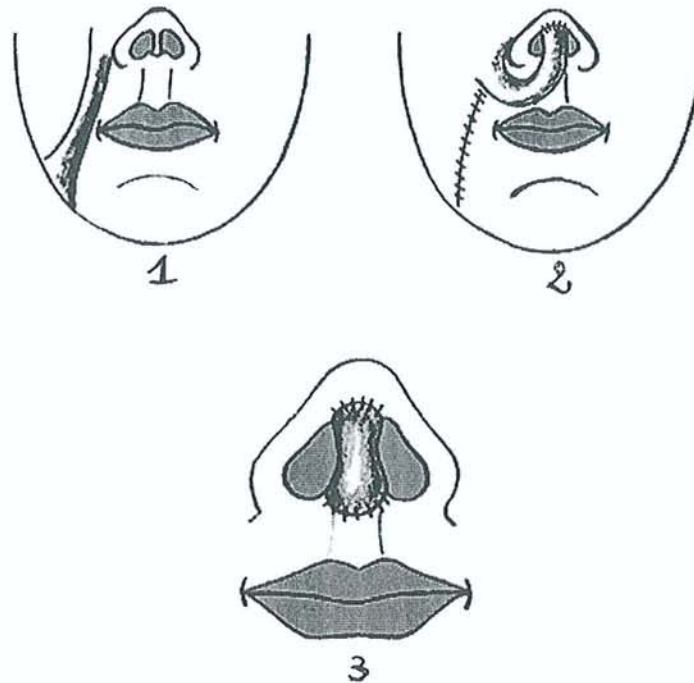
Lors du troisième temps, le pédicule supérieur est sectionné, et l'extrémité correspondante du lambeau est amenée au niveau de la base de la sous-cloison préalablement avivée.

Des retouches sont souvent nécessaires afin de donner un aspect plus naturel à la néocolumelle.

- Avantages : Ils tiennent essentiellement à la qualité et quantité d'étoffe mobilisable. Les cicatrices faciales engendrées sont peu visibles.
- Inconvénients : Il s'agit d'une technique longue, en plusieurs temps. La reconstruction peut comporter des poils chez l'homme.
- Indications : L'emploi de ce type de lambeau est devenu exceptionnel devant l'existence des techniques plus faciles, plus rapides, donnant des résultats au moins de même qualité, sinon mieux.



### Procédé de MALBEC

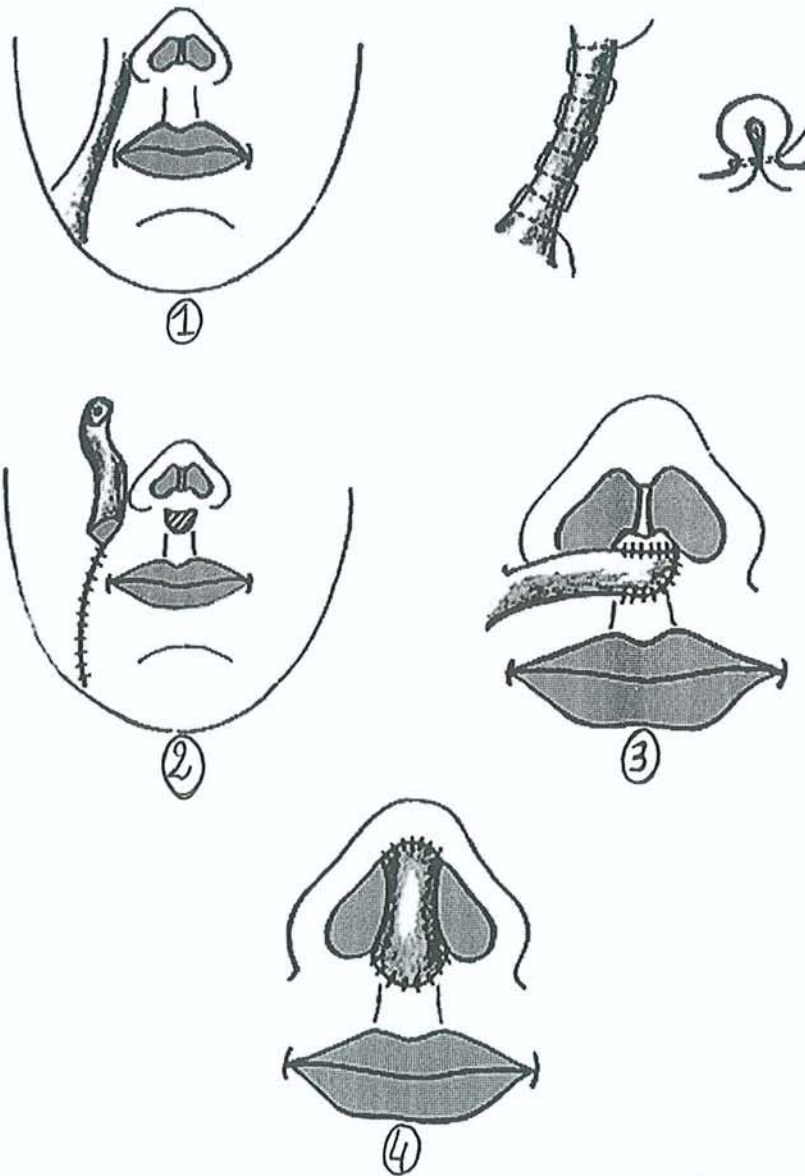


### ➤ Lambeau tubulé de GILLIES

- Il s'agit du même type de lambeau que le précédent, à ces différences près que :
  - D'une part, la tubulisation du lambeau est obtenue en deux temps. Lors d'une première phase, un surjet en « S » ou des points séparés en « U » permettent d'obtenir un pli cutané. Une semaine plus tard, le tube cutané est sevré.

- D'autre part, l'extrémité inférieure du lambeau, une fois sevrée, est suturée au niveau de la base columellaire. Quant à l'extrémité supérieure du lambeau, il est suturée sous la pointe nasale.
- Les avantages, inconvénients, et indications sont identiques à ceux du lambeau de MALBEC.

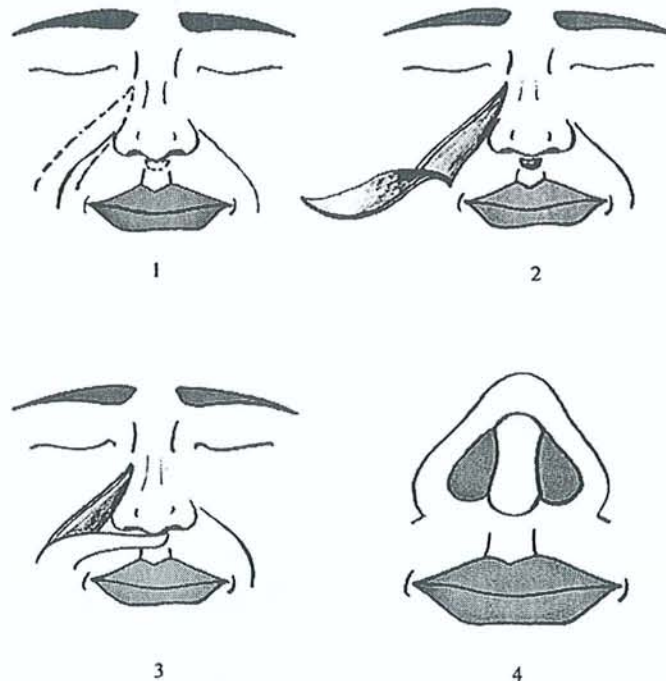
### Procédé de GILLIES



➤ **Technique de CHAMPION** (21, 22)

- Technique opératoire : Il prélève un lambeau nasogénien haut, de 5cm de long pour 1 cm de large, à base cutanée inférieure. Il en couvre la face profonde par une greffe de peau fine. Il fixe son extrémité au niveau de la base columellaire lors d'une première étape. Dans un second temps, le lambeau est sevré, et sa base est suturée à la pointe nasale. Le site donneur est réparé par simple décollement-suture direct.
- Variante technique : SCHUCHARDT propose, selon le même principe, une réparation par un lambeau nasogénien, à cette différence près que le lambeau est prioritairement fixée au niveau de la pointe. Lors d'un deuxième temps, le pédicule du lambeau est sectionné et suturé au niveau du seuil columellaire.
- Les avantages, inconvénients, et indications sont les mêmes que les précédents.

**Technique de CHAMPION**



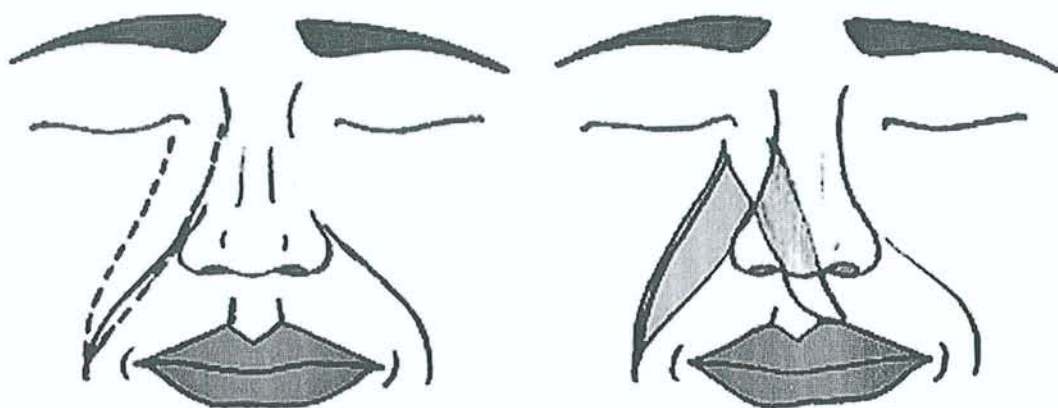
➤ **Technique de Da SILVA** (32)

- Technique opératoire : Il s'agit d'un lambeau nasogénien à pédicule supérieur, qui est amené au niveau de la région de la sous-cloison, par une tunnelisation à travers la paroi latérale du nez, entre le cartilage triangulaire et le bord de l'orifice piriforme. Alors :
  - Soit les berges du lambeau sont suturées à celles de la perte de substance sur les trois côtés. La dernière berge est suturée après la section du pédicule trois semaines plus tard ;
  - Soit la face profonde du lambeau est greffée, et l'extrémité du lambeau suturée au niveau de la base columellaire. Vingt et un jours plus tard, après la section du pédicule du lambeau, l'autre extrémité de la palette est suturée sous la pointe.

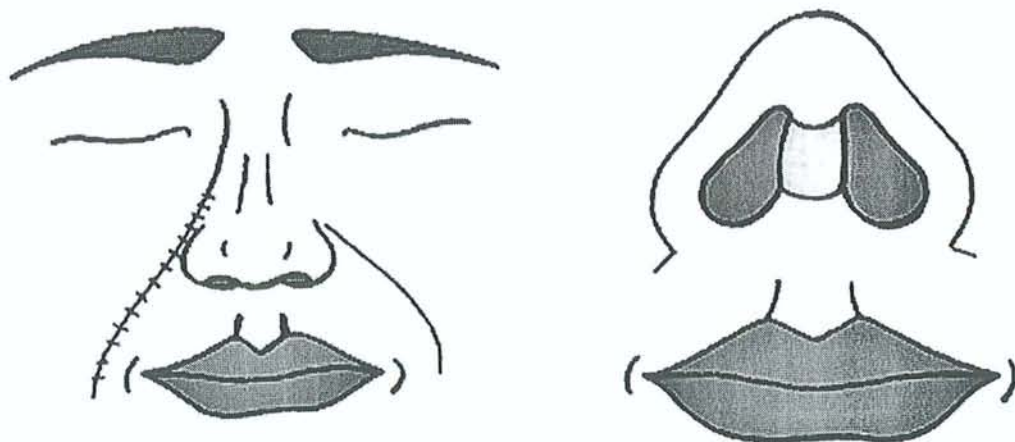La partie du pédicule du lambeau située dans le tunnel est excisée.  
Le site donneur, quant à lui, est fermé après un décollement de la berge externe.

- Avantages : Ce procédé permet une reconstruction relativement imberbe de la columelle chez l'homme. Il présente également tous les autres avantages des lambeaux nasogéniens.
- Inconvénients : Il nécessite plusieurs temps opératoires. En 1966, *WALLACE* proposa la même technique en un temps, en réalisant une désepthélialisation du pédicule passant dans le tunnel. Mais, la persistance du pédicule du lambeau entraîne un aspect inesthétique latéro-nasal.
- Indications : Reconstruction columellaire chez les patients ayant un excès cutané important au niveau des sillons nasogéniens.

## Procédé de Da SILVA



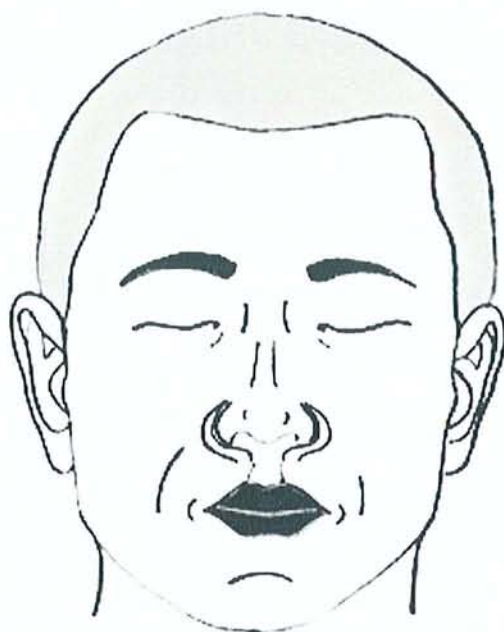
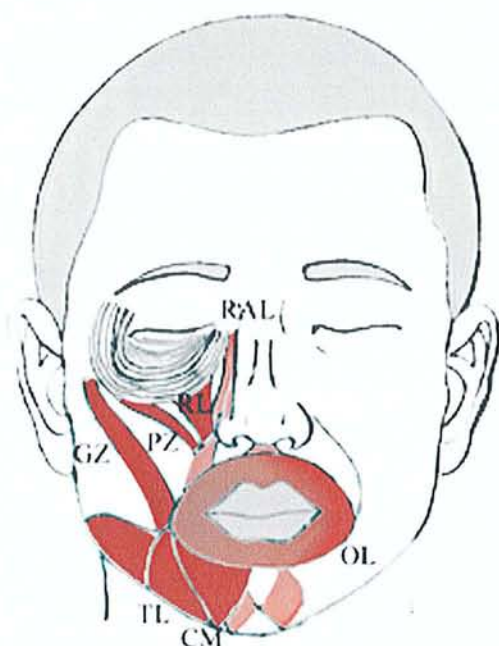
Tunnélisation



➤ **Lambeau myo-cutané para-alaire de CONLEY (1983)**

- Technique opératoire : Son principe est l'utilisation de deux lambeaux en croissant, para-alaires, à pédicule musculaire, basé sur la partie centrale de la lèvre supérieure, comportant des fibres de l'orbicularis oris, de la portion labiale du levator labi superioris alae, du levator labi superioris et du zygomatique minor. Ces lambeaux, mesurant un centimètre de large pour deux centimètres de long, se rejoignent sur la ligne médiane pour reconstruire la néo-columelle. Ce procédé peut n'employer qu'un seul lambeau, mais il est conseillé d'en prendre le plus souvent deux, d'une part pour disposer de plus de matériel, et d'autre part de ne pas provoquer d'asymétrie au niveau de la base nasale. Il est conseillé d'armée la reconstruction par un greffon cartilagineux, en particulier lorsque la partie caudale du septum est déficiente.
- Avantages : Sa facilité d'exécution, sa faisabilité en un temps, et la faible rançon cicatricielle du site donneur en sont les points positifs.
- Inconvénients : Il existe régulièrement une sur-épaisseur au niveau de la zone de rotation des lambeaux dans la lèvre supérieure, nécessitant une retouche secondaire.
- Indications : Pertes de substance de petites dimensions de la columelle.

## Lambeau alogénien myo-cutané



RAL : Releveur de l'aile du nez et de la lèvre supérieure

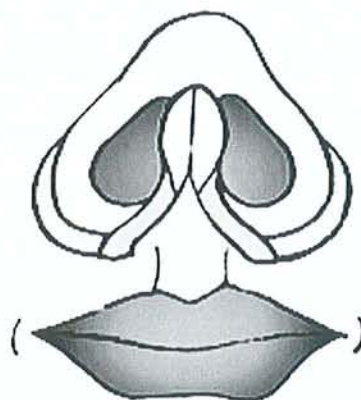
RL : Releveur de la lèvre supérieure

PZ : Petit zygomatique

GZ : Grand Zygomatique

CM : Carré du menton

OL : Orbiculaire des lèvres



Simulation de mise en place  
des lambeaux

### ➤ **Technique de YANAI** (164)

- Principe : Il s'agit d'une reconstruction columellaire employant deux lambeaux labio-géniens en îlot à pédicule supérieur. Ce procédé est très proche de celui de NICOLAI décrit en 1982, indiqué pour la réparation de larges défauts de la columelle, la partie inférieure de la cloison et le vestibule nasal.
- Technique opératoire : Deux lambeaux nasogéniens sont dessinés, avec une partie utile distale, de forme grossièrement losangique, et une partie proximale destinée à être désepidermée (servant de pédicule). La longueur du pédicule tient compte de la distance séparant le point de rotation de chaque lambeau par rapport à la base de la sous-cloison. Celle des palettes cutanées est égale à 1.5 fois la hauteur de la columelle souhaitée.

Le site receveur est alors préparé par la réalisation des excisions en « V » au niveau de la base de la sous-cloison et sous la pointe nasale (ayant pour but une meilleure intégration de la reconstruction dans son environnement).

Les lambeaux sont levés de bas vers le haut, et les parties proximales désepidermées. Une tunnelisation sous-cutanée dans la lèvre supérieure permet d'amener les lambeaux au niveau du site receveur, où ils sont suturés l'un à l'autre, et aux berges de la perte de substance.

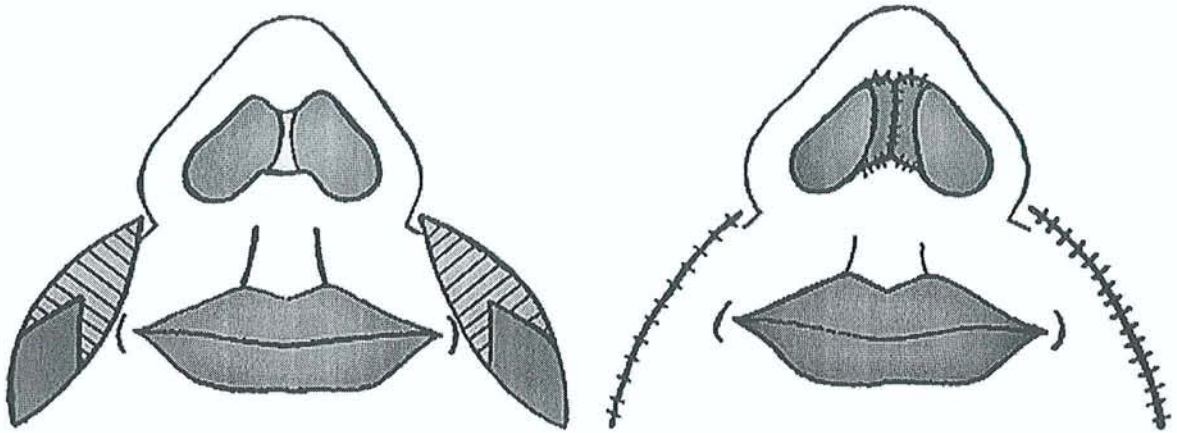
Les zones donneuses sont suturées en deux plans après décollement des berges.

- Avantages : Cette technique permet une reconstruction en un temps, en utilisant un tissu de texture et coloration proches de celle de la région columellaire. La quantité de tissu mobilisable est intéressante. La fiabilité des lambeaux est bonne. La rançon cicatricielle au niveau des sites donneurs est tolérable, masquée dans des plis naturels.
- Inconvénients : Elle implique de nouvelles cicatrices au niveau de la face, qui, bien que peu visibles, ne sont pas toujours acceptables par le patient jeune (surtout de sexe féminin) ou souhaitables chez l'enfant. De plus, chez l'homme se pose le problème des poils.

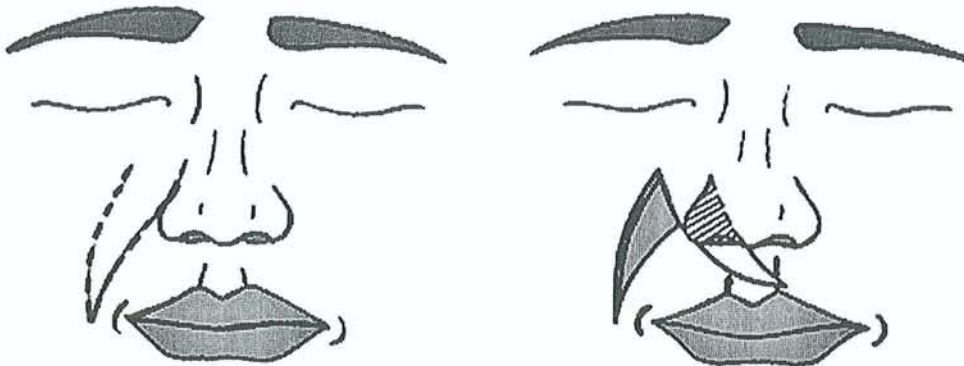


- Indications : Compte tenu de l'ensemble de ses avantages, c'est une des techniques les plus intéressantes chez le sujet âgé ou l'adulte de sexe masculin (parfois au prix d'une épilation secondaire de la néo-columelle !).

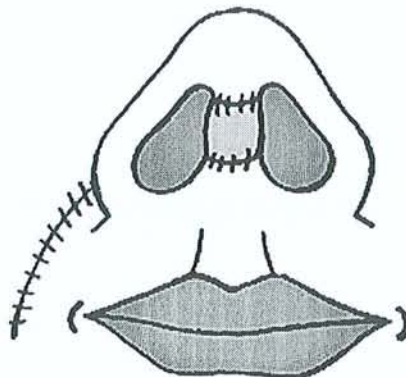
### Procédé de YANAI



### Procédé de GEORGIADÉ



### Tunnélisation



➤ **Lambeau de GEORGIADÉ** (52, 53)

- Technique opératoire : Un lambeau nasogénien à base supérieure est dessiné, en tenant compte de la quantité de tissu et de la longueur de pédicule nécessaires. Le lambeau cutané est levé de bas en haut. Un tunnel est réalisé en partant du sillon alogénien, et en passant sous l'aile nasinaire. Il doit être suffisamment large pour ne pas comprimer le pédicule du lambeau (qui est auparavant désepidermée). En passant au travers de celui-ci, le lambeau est amené dans la région de la sous-cloison, où il est suturé. Cette technique peut permettre une réparation en un ou deux temps. Elle est conseillée en deux temps (avec section du pédicule après 3 semaines) par GEORGIADÉ qui estime que la persistance du pédicule désepithélialisé sous l'aile est responsable d'un aspect peu esthétique. Quant à la zone donneuse, elle est suturée directement après un léger décollement des berges.
- Variante : Proposée par *NICOLAI (1982)*, elle consiste en l'utilisation de deux lambeaux nasogéniens à pédicule supérieur, tunnelisé sous les ailes nasinaires, se rejoignant au niveau de la région de la sous-cloison. Un greffon cartilagineux ou osseux peut être inclus entre ces deux lambeaux afin d'armer la reconstruction.
- Avantages : Cette technique semble être d'exécution relativement aisée. La qualité et la quantité de tissus disponibles sont appréciables.
- Inconvénients : Ce sont ceux de tous les lambeaux nasogéniens, à savoir la rançon cicatricielle (bien que modérée et relativement masquée dans un pli naturel), le caractère pileux de la reconstruction chez l'homme, et la dégradation des résultats avec le temps. A ceux-ci il convient d'ajouter la multitude des temps opératoires s'il est réalisé en deux temps.
- Indications : Elles sont identiques à celles des autres lambeaux nasogéniens.

➤ **Technique de STALLINGS** (147)

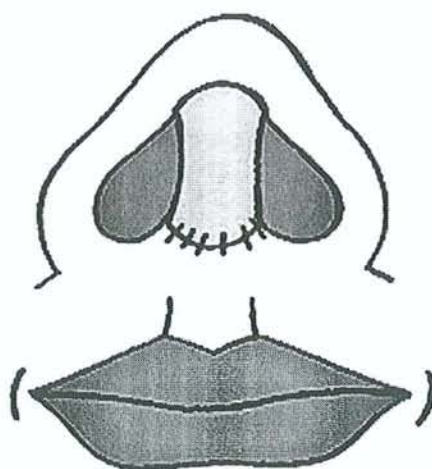
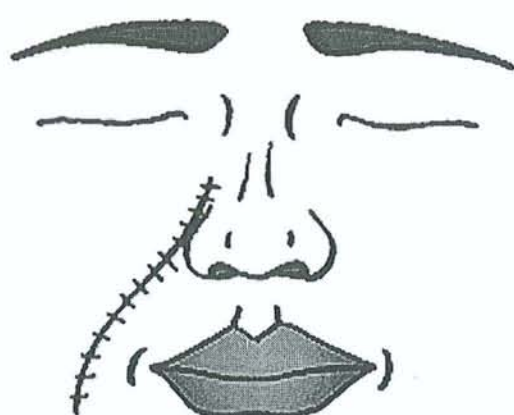
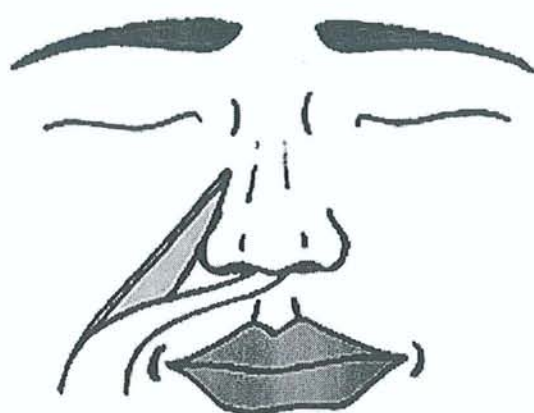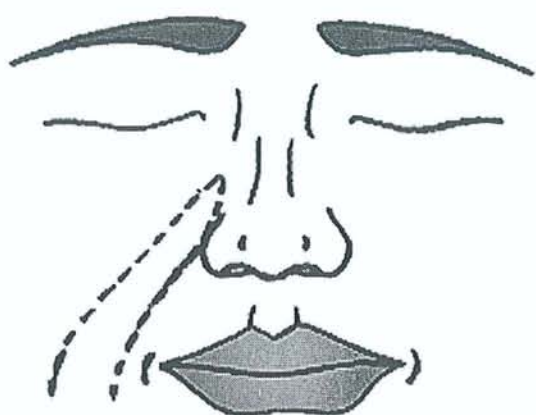- Principe : Elle consiste en la réparation columellaire par un lambeau nasogénien à pédicule supérieur, tunnelisé dans le sillon nasogénien, pour être amené sur le site receveur. Dans sa conception, elle ressemble beaucoup au procédé de Da Silva (cf.).

- Technique opératoire : Un lambeau orbito-nasogénien unilatéral à pédicule supérieur est dessiné, ayant dans sa partie utile une largeur égale à la hauteur du défaut, et d'une longueur permettant d'atteindre la zone de la sous-cloison. Le site receveur est préparé en réalisant une incision en « I » et en décollant la muqueuse de la cloison de 0.5 cm de chaque côté. Le lambeau est alors levé de bas vers le haut, et grâce à une tunnélisation dans la paroi latérale du nez, il est amené sur les lieux de la perte de substance, où il est suturé à la pointe du nez, le seuil columellaire, et la berge controlatérale de la muqueuse de la cloison. Le site donneur est fermé en deux plans après un décollement sous-cutané de la joue. Dans un second temps, trois semaines plus tard, le pédicule est sectionné, et le lambeau suturé à la muqueuse homolatérale de la cloison.
- Avantages : Technique de réalisation relativement simple, apportant une étoffe de texture et coloration proches. La rançon cicatricielle au site donneur est acceptable.
- Inconvénients : Technique en deux temps.
- Indications : sujet âgé ayant un excès cutané nasogénien, et un sillon marqué permettant le camouflage des cicatrices.

➤ **Lambeau de SAN VENERO ROSSELLI modifié  
PLONER (137)**

- Technique opératoire : Un lambeau nasogénien à pédicule inférieur est dessiné, avec une surface et une longueur de pédicule adaptées. Après le levé du lambeau, ce-dernier est suturé à la pointe nasale. Dans un deuxième temps, la base est sectionnée, et replacée au niveau de la base de la sous-cloison.
- Les avantages, les inconvénients et les indications sont les mêmes que ceux des autres lambeaux naso-géniens à pédicule inférieur.

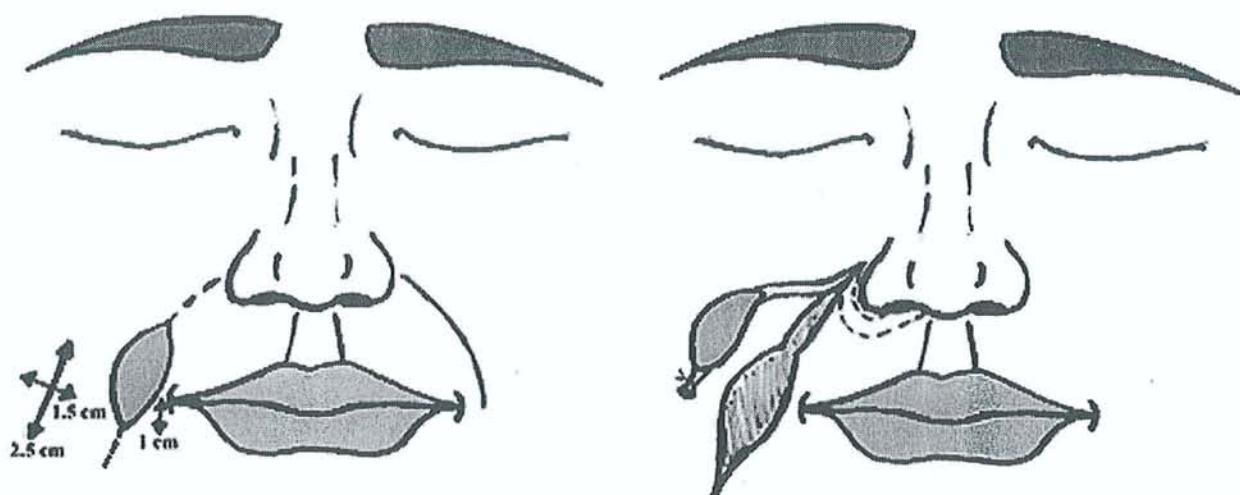
**Procédé de SAN VENERO ROSSELLI  
modifié PLONER**



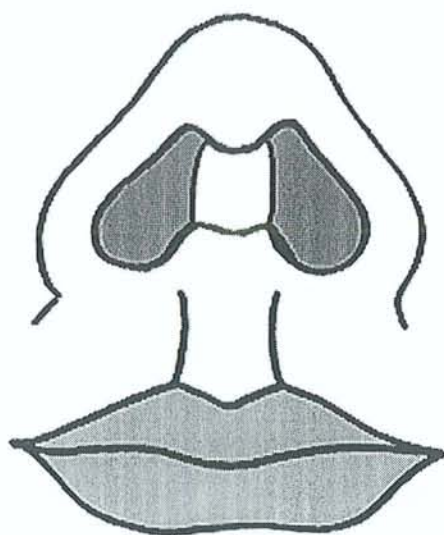
➤ **Lambeau naso-génien en îlot vasculaire facial à flux rétrograde de POCHE** (124)

- Cela a été inspiré du lambeau nasogénien de pleine épaisseur en îlot vasculaire, à pédicule supérieur, décrit par *Le QUANG en 1986*, utilisé dans la réparation des pertes de substance partielles ou totales de la paroi latérale de la pyramide nasale et de l'aile du nez.
- Technique opératoire : Une palette cutanée ovale de 25 X 15 mm est dessinée, axée sur le sillon labio-génien, et ayant un pôle inférieur débordant vers le bas la commissure buccale d' un centimètre. L'on commence par repérer le pédicule facial à l'extrémité inférieure du lambeau. Il est alors lié, et le lambeau levé de bas vers le haut, jusqu'à l'aile du nez, en passant dans le plan situé immédiatement en dessous des vaisseaux faciaux. Le lambeau présent alors un pédicule de 35 mm, avec un arc de rotation situé au niveau du sillon alogénien. Celui-ci est tunnelisé sous le seuil narinaire, permettant d'atteindre la région de la sous-cloison, où la palette est suturée.
- Avantages : En plus de ceux liés aux reconstructions columellaires par les lambeaux naso ou labio-géniens, ce procédé présente l'avantage de nécessiter qu'un seul temps opératoire, sans laisser de séquelle esthétique lié à la tunnelisation du pédicule.
- Inconvénients : Comme tous les lambeaux naso et labio-géniens, son prélèvement laisse de nouvelles cicatrices faciales, bien que souvent peu visibles. Par ailleurs, chez l'homme, la reconstruction comporte des poils, imposant une épilation secondaire.
- Indications : Son utilisation présente surtout un grand intérêt chez la personne âgée, de préférence de sexe féminin, ayant des régions labio-géniennes très fournies.

**Procédé de POCHE (lambeau nasogénien en îlot vasculaire facial à flux rétrograde)**



**Levée du lambeau et  
tunnélisation de son pédicule**



### C. Lambeaux à distance

- Ils peuvent être de transfert direct ou différé selon la topographie de leur prélèvement.
- Avantages : Il s'agit de lambeaux relativement fiables, dont le prélèvement ne provoque pas d'autres cicatrices importantes au niveau du visage.
- Inconvénients : Ils nécessitent plusieurs temps opératoires. La position de transfert est souvent pénible pour le patient.
- Indications : L'emploi de ces lambeaux est exceptionnel de nos jours. Ils sont surtout cités à titre anecdotique, bien qu'ils puissent encore constituer, dans certains cas, la solution de dernier recours lorsque les lambeaux régionaux ne sont pas utilisables (cicatrices barrant les pédicules radiothérapie ou refus de toute nouvelle cicatrice faciale visible par le patient).

#### □ **Lambeau rétro-auriculaire de WASCHIO** (161, 162)

- Principe : Il s'agit d'une extension cutanée d'un lambeau de galéa, basée sur l'artère temporale superficielle (plus précisément sa branche temporo-pariétale) et son réseau anastomotique avec artère auriculaire postérieure.
- Technique opératoire : D'après un patron de la perte de substance, la palette utile du lambeau est dessinée au niveau de la région mastoïdienne, en tenant compte de la future plicature du lambeau. Puis sont déterminés les trois points suivants :
  - **Point A** : Il s'agit du point autour duquel tournera le lambeau. Il est placé en avant de la racine de l'hélix, en arrière de l'artère temporale superficielle.
  - **Point C** : Il est déterminé légèrement en arrière de la verticale au point A de telle sorte que la distance AC (représentant la contre-incision) soit aussi courte que possible, et en tout cas inférieure à la moitié de la longueur entre le point A et le site receveur. La ligne AC doit faire avec la verticale un angle de 10 à 15°.

- **Point B :** Celui-ci est placé légèrement en arrière de la ligne chevelue frontale, sur un perpendiculaire à la droite AC, de telle sorte que  $AC = AB$ . De cette façon, l'on obtient un triangle équilatéral ABC. La distance AB correspond à la largeur du pédicule du lambeau, qui ne doit pas être inférieure à 6 cm (WASHIO 1972).

L'incision postérieure du cuir chevelu suit la crête temporale et s'arrête à la ligne chevelue frontale, à la verticale du rebord orbitaire externe. L'incision antérieure, quant à elle, suit le sillon rétro-auriculaire, et contourne l'oreille jusqu'à la racine de l'hélix (point A).

Le plan de décollement du lambeau est sous-cutané sous la palette mastoïdienne, puis sous-galéal lorsque l'on atteint la limite chevelue occipitale.

Le lambeau atteint son site receveur après une double plicature sur les lignes AB et BC.

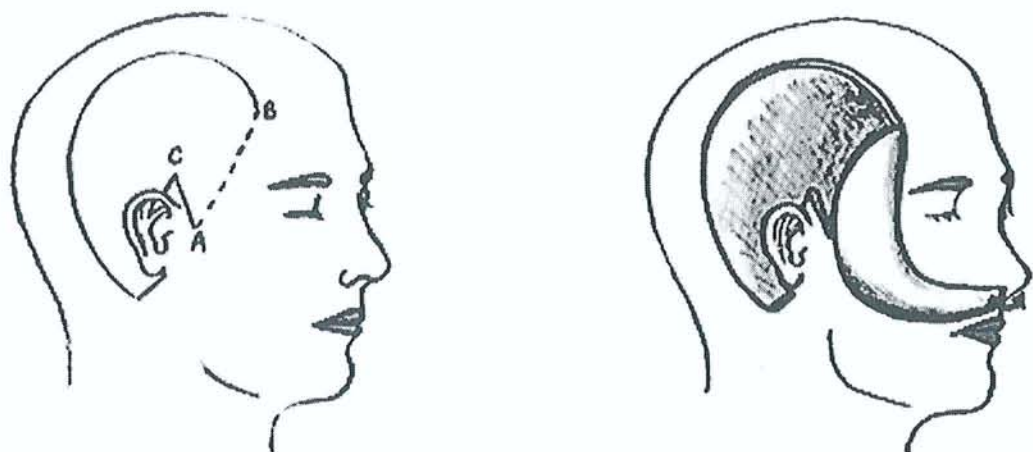
Le sevrage est réalisé après un délai de 15-21 jours. Le pédicule est alors remis en place.

Selon l'importance des dimensions de la palette cutanée utile, la zone donneuse peut être fermée directement, greffée, ou mise en cicatrisation dirigée.

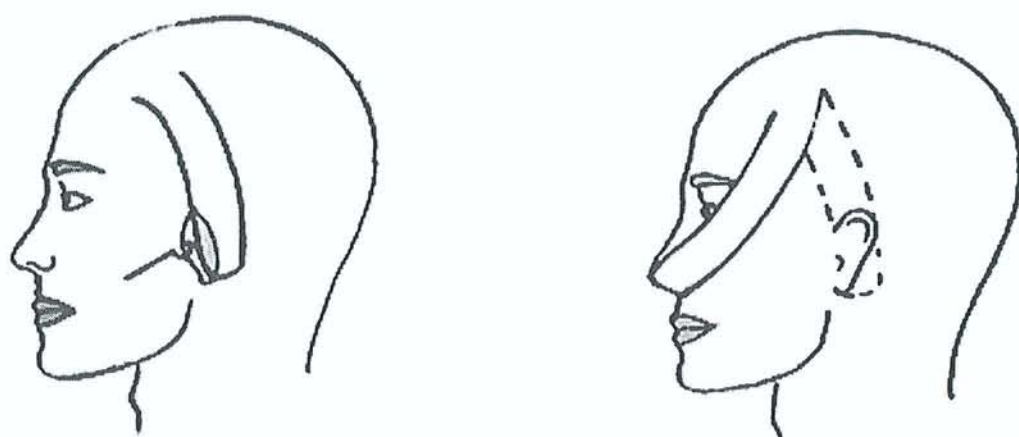
- Les caractéristiques de ce lambeau : Il s'agit d'un lambeau de réalisation difficile, nécessitant une grande habitude. Par ailleurs, sa palette cutanée présente fréquemment une coloration rosée peu esthétique. Cependant, les séquelles esthétiques du site donneur sont minimales, et peu visibles. Ceci lui permet de trouver malgré tout des indications dans certaines reconstructions columellaires chez les femmes et enfants.



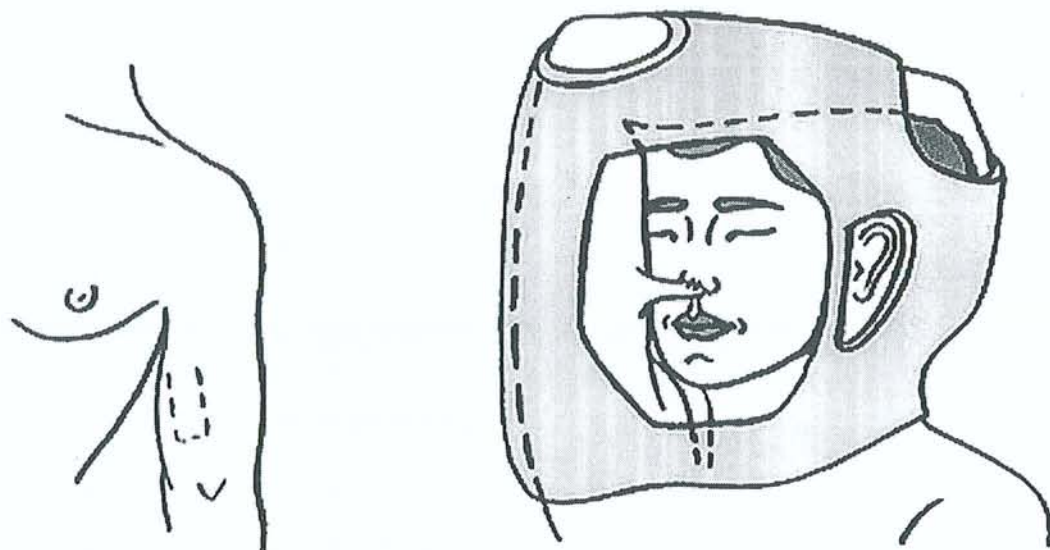
### Lambeau de WASHIO



### Lambeau d'ORTICOCHEA



### TAGLIACOZZI



□ **Lambeau fronto-temporo-rétroauriculaire d'ORTICOCHEA**  
(116, 108)

- Il s'agit d'un lambeau temporal bénéficiant d'une vascularisation à rétro, basée sur les anastomoses entre les vaisseaux frontaux et les branches de l'artère temporale superficielle, permettant d'apporter au niveau de la pyramide nasale la peau et éventuellement une partie du cartilage conchal en contact.
- Technique opératoire :
  - *Premier temps* : Une autonomisation préalable du lambeau est nécessaire. Il faut réaliser un pédicule fronto-temporo-rétroauriculaire de 4 cm de large et environ 12 cm de long. La palette utile est dessinée, comme toujours, à partir d'un patron de la zone mutilée.
  - *Deuxième temps* : Transposition du lambeau sur le site receveur et sa suture aux berges de la perte de substance. La face profonde cruentée du pédicule et sa zone de prélèvement sont recouverte par une greffe de peau mince afin de diminuer les suintements et de faciliter les pansements. La zone donneuse de la palette utile est souvent fermée directement après un décollement des berges. Si cela n'est pas possible, une greffe de peau peut être mise en place.
  - *Troisième temps* : Après 2 à 3 semaines, l'on procède à la section du pédicule et sa reposition sur la voûte crânienne.
- Avantages : La quantité et la qualité d'étoffe, la discrétion des séquelles esthétiques au site donneur, et la possibilité de bénéficier d'un lambeau armé en constituent les principaux atouts.
- Inconvénients : La nécessité de plusieurs temps opératoires, et la complexité de la technique en sont les désavantages.
- Indications : La lourdeur du procédé en a limité la diffusion.

□ **Le procédé de TAGLIACOZZI** (155)

- Principe : L'auteur, à l'origine de la fameuse "Méthode italienne", propose l'utilisation d'un lambeau pris sur le membre supérieur (en particulier la face interne du bras où la peau est plus fine et imberbe) pour les réparations faciales, afin de disposer d'une quantité de tissu suffisante, sans provoquer de nouvelle cicatrice faciale. De nombreux auteurs (VON GRAFFE, DIEFFENBACH, JOSEPH) s'y sont adhérent et ont apporté de petites modifications.
- Inconvénients : Du fait de l'éloignement de la zone donneuse par rapport au site receveur, la texture et la coloration du tissu mobilisé s'intègrent mal dans l'environnement de la zone mutilée. Par ailleurs, la posture exigée pendant le temps nécessaire au sevrage du lambeau est très contraignante pour le patient. De plus, pendant cette période, du fait de l'exposition à l'air d'une partie de la face profonde du lambeau pendant 2 à 3 semaines, il existe des risques d'infection (pour résoudre ce problème, des auteurs comme AUBRY et FREIDEL ont proposé de recouvrir temporairement cette face cruentée par une greffe de peau mince).

□ **Procédé de LABAT**(79)

- Il s'agit d'un lambeau tubulé provenant de la face palmaire du premier espace interdigital de la main non-dominante. Il nécessite une immobilisation contraignante de la tête et du membre supérieur pendant une durée de 15 à 21 jours.

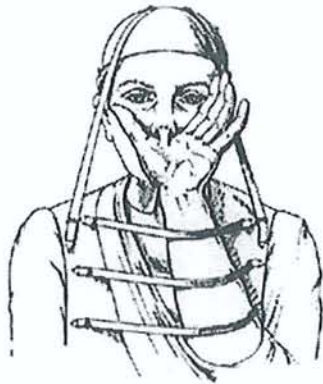□ **Procédé de SHAW et FELL** (140)

- Selon le même principe, un lambeau provenant de la zone de la tabatière anatomique permet la restauration de la sous-cloison. La zone donneuse est réparée par une greffe de peau fine. L'immobilisation entre la tête et le membre supérieur est réalisée par un système de fixateur externe, prenant appui sur un bandage frontal et un plâtre brachio-palmaire.

□ **Procédé de YOUNG** (165)

- Ce-dernier réalise un lambeau quadrangulaire à base proximale, levé aux dépens de la tabatière anatomique, et suturé au seuil de la sous-cloison sans tubulisation. La main est alors immobilisée sur la face, dans une situation tout à fait inconfortable, pendant 15-21 jours par un système plâtré. Au terme de ce délai, le lambeau est sevré, et la zone donneuse est soit laissée en cicatrisation dirigée, soit greffée, soit fermée directement lorsque cela est possible.

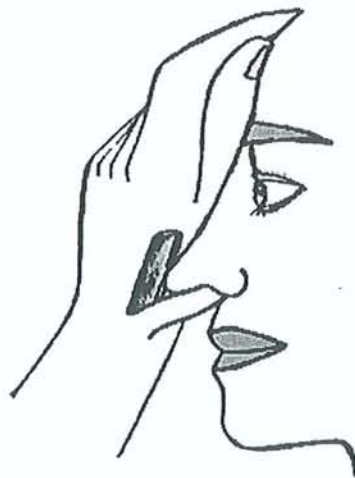
**LABAT (selon MEYER)**



**SHAW et FELL (selon MEYER)**



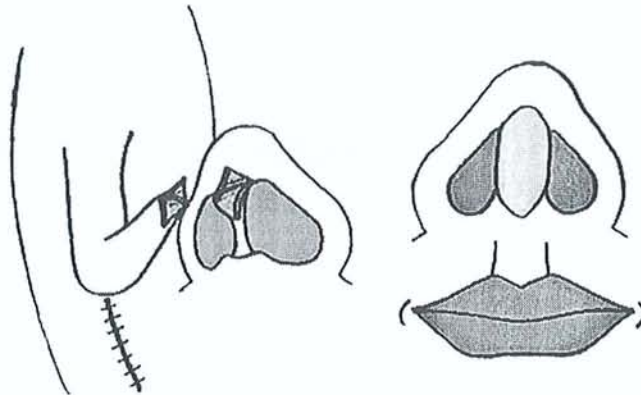
**YOUNG**



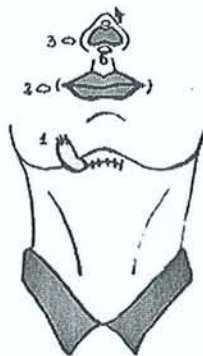
□ **Procédé de DENECKE** (36)

- Un lambeau rectangulaire vertical, à pédicule distal, est dessiné et levé au niveau de la face interne du bras non-dominant. Celui-ci est tubulisé. Son extrémité présente une surface losangique cruentée qui sera suturée au niveau de la pointe nasale, après avoir préalablement levé à ce niveau un petit lambeau triangulaire à base columellaire, et retourné de 180° (l'effet recherché est une augmentation de la surface de contact). La zone donneuse est fermée directement après un léger décollement. Le bras est solidarifié à la tête en position d'élévation antérieure, par un système plâtré, pendant 15-21 jours nécessaires à l'autonomisation du lambeau. Enfin, le pédicule distal est sectionné, et suturé au niveau de la base columellaire. L'auteur conseille de prendre un lambeau de dimensions nettement supérieures au nécessaire, car la rétraction est inévitable.

**DENECKE**

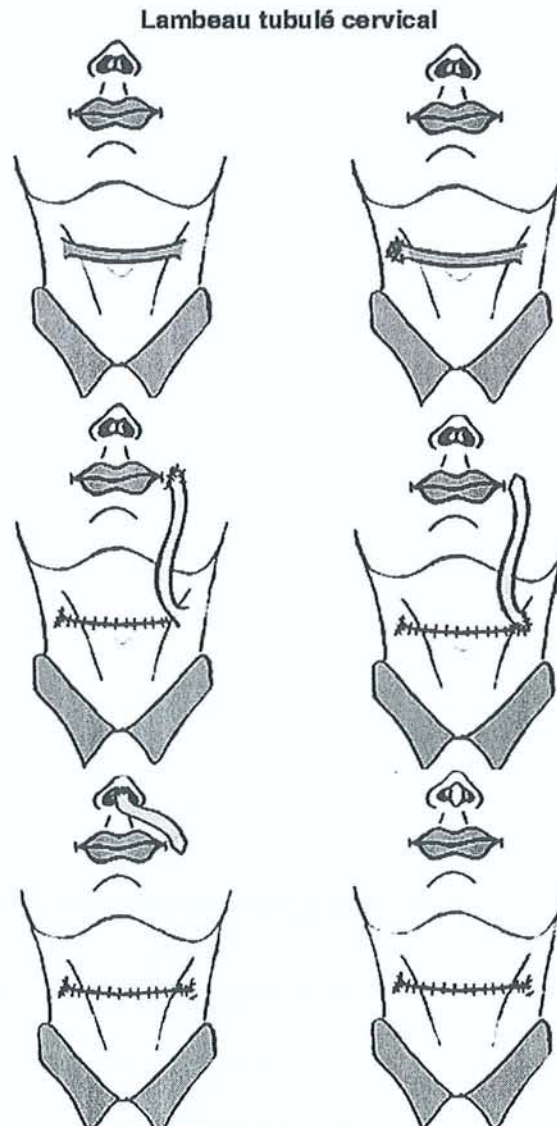


**HAVENS**



### □ Lambeaux tubulés cervicaux

- Technique opératoire : Le lambeau est dessiné horizontalement, en sus-hyoïdien chez la femme, et sous-hyoïdien chez l'homme. Un transfert premier est réalisé au niveau du sillon nasogénien, puis le lambeau est amené au niveau de la columelle.
- Variante technique : En 1945, *HAVENS* (63) décrit un lambeau tubulé migrateur sous-mental, qui atteint sa position définitive après 5 étapes chirurgicales, à trois semaines d'intervalle à chaque fois.
- Inconvénients : La multitude des temps opératoires et l'aspect esthétique de cette reconstruction (cylindre cutanéograsseux) en limitent nettement l'utilisation.



## □ Autres lambeaux à distance

Parmi les autres sites de prélèvement de lambeaux tubulés ou retardés, il faut citer :

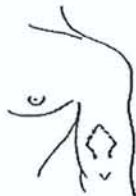- *La région délto-pectorale* : En 1947, **SALINGER** (136) décrit l'utilisation d'un lambeau tubulé migrateur permettant la reconstruction columellaire en plusieurs temps. Son avantage sur le procédé de *HAVENS* est dans le fait que le lambeau est prélevé aux dépens de la région acromio-pectorale, ce qui ne laisse aucune cicatrice cervico-faciale visible.

D'après l'auteur, le seul moment délicat est le passage du lambeau de la région thoracique vers le sillon nasogénien, où une immobilisation céphalique semble fortement souhaitable.

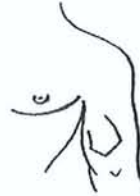Enfin, en atteignant l'étape où le lambeau doit arriver dans la région de la sous-cloison, l'auteur conseille de faire le premier relais au niveau de la base columellaire plutôt que sous la pointe nasale, car la première semble souvent un meilleur sous-sol du fait de sa richesse vasculaire.

- *La région sus-claviculaire (SMITH)* ;
- *La région abdominale (CHETROV, KAVRAKIROV)*.

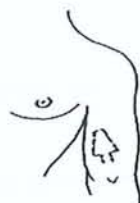VON GRAFFE



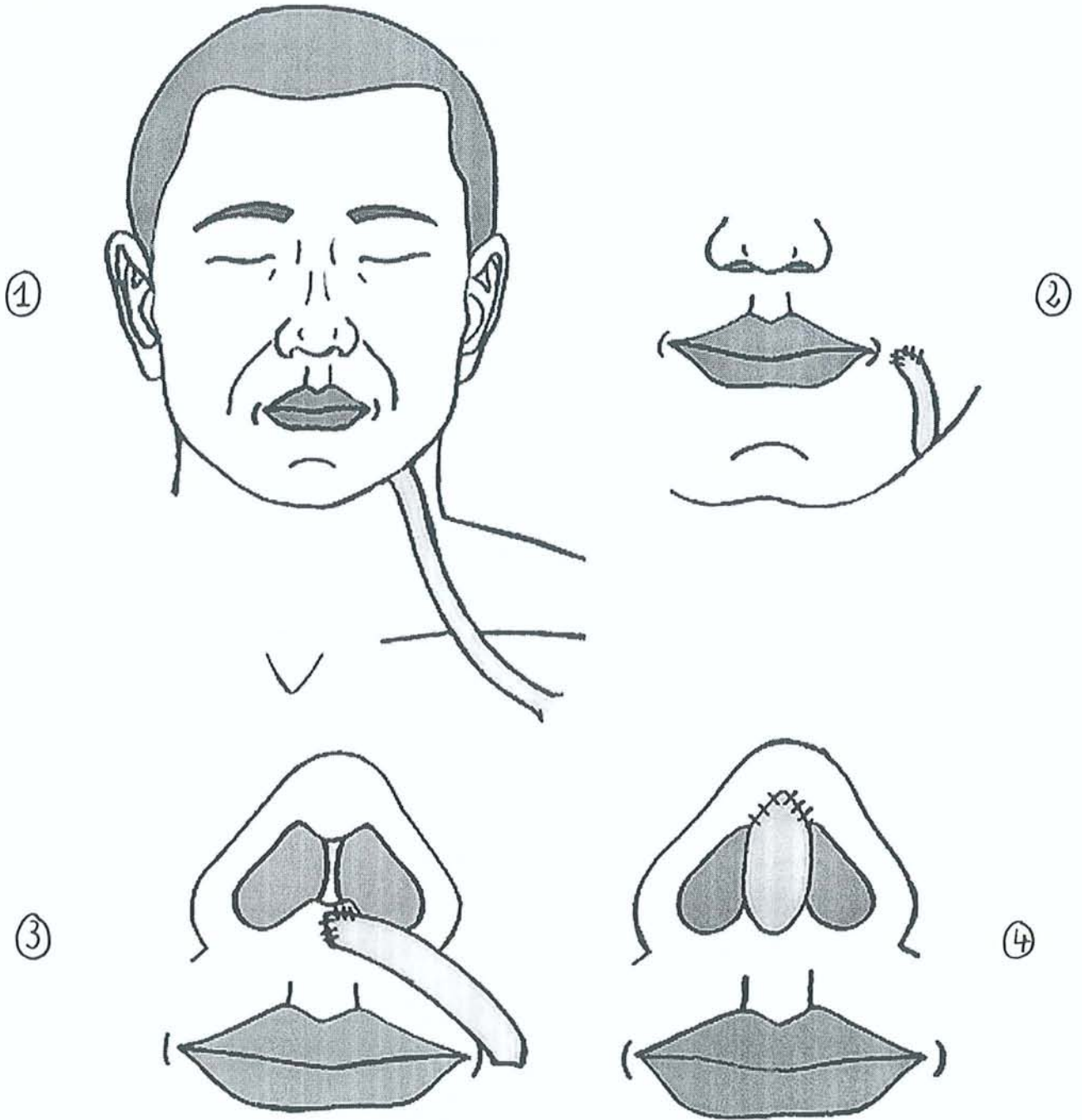
JOSEPH



DIEFFENBACH



# SALINGER

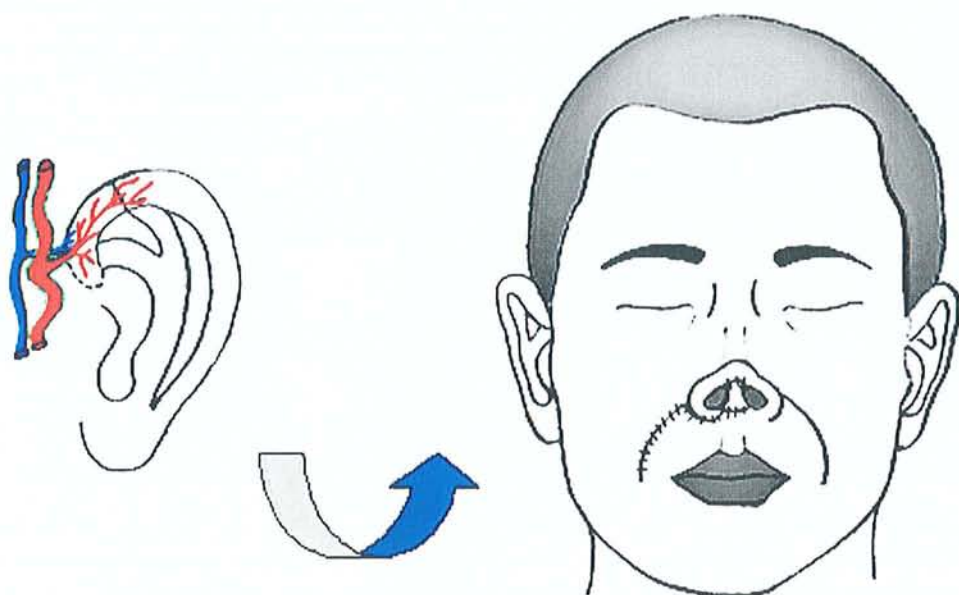




#### **D. Lambeau composé libre de la racine de l'hélix**

- C'est en **1984** que **LIN** et collaborateurs décrivent les premiers l'utilisation de transplants micro-anastomosés de l'oreille pour des réparations nasales. En **1985**, cette idée a été reprise et précisée par **PARKHOUSE** et **EVANS** (120). Ils l'utilisèrent à deux reprises pour la restauration d'une perte de substance de l'aile nasale (une d'origine traumatique et l'autre de cause carcinomateuse), la réparation du site donneur étant réalisée par un lambeau rétro-auriculaire. Enfin, en **1993**, c'est **PRIBAZ** (126) qui publie son expérience concernant 6 cas où ce type de procédé de réparation a été indiqué. Parmi ces Patients, un seul présentait une mutilation columellaire.
- Le principe : Il s'agit de prélever la partie ascendante de la racine de l'hélix, vascularisée par des branches provenant du pédicule temporal superficiel. Lors de la dissection, il ne faut surtout pas chercher à squelettiser ces branches : il est conseillé de les prélever dans leur atmosphère cellulo-graisseuse pré-auriculaire. Le site donneur est réparé par la technique d'ANTIA et BUCH pour le pavillon de l'oreille, et un lambeau d'avancement jugal pour la région prétragienne. Le transplant est amené dans la région de la sous-cloison où il est revascularisé par l'anastomose de son pédicule sur les vaisseaux faciaux préalablement abordés et préparés.
- Avantages : Ce procédé a comme prétention de reprendre les avantages des greffes composées chondro-cutanées de l'oreille (à savoir la bonne coloration et texture de la couverture cutanée, et le côté armé de la reconstruction) tout en diminuant les risques d'échec lors des prélèvements de greffon de grande dimension (par des micro-anastomoses).
- Inconvénients : La difficulté du geste opératoire, la déformation provoquée au niveau du site donneur auriculaire lors du prélèvement d'un greffon de grande taille, le risque d'échec lié aux anastomoses micro-vasculaires, et la rançon cicatricielle faciale liée à la voie d'abord des vaisseaux faciaux en constituent les principaux défauts.
- Indications : Pour PRIBAZ, cette technique peut constituer une solution de dernier recours lorsque aucune autre possibilité loco-régionale ne peut être utilisée !

Lambeau libre composite de la racine de l'hélix



# Traitement de la brièveté columellaire

## A. Greffes

### 1. Greffe composée chondro-cutanée de la jonction hélix-lobule

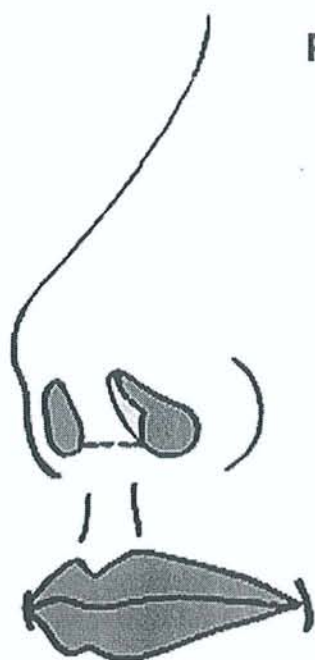- Elle est utilisée dans la littérature pour la correction des brièvetés de la columelle (PELLICIARI (121)).
- Technique opératoire : Incision transversale à la base du sous-cloison ; Désinsertion complète de celui-ci ; Détermination de l'importance du défaut ; Prélèvement du greffon à la jonction hélix-lobule ; Mise en place du greffon et sa suture ; Fermeture directe du site donneur ; Méchage nasal bilatéral.
- Ses inconvénients : En plus de ceux de toutes les greffes composées, il faut noter l'aspect boursoufflé du greffon, et une légère dépression des berges cicatricielles à long terme.
- Avantages : Ceux des greffes (cf.).
- Indications : Un défaut de petites dimensions peut, sans retenu, en bénéficier en première intention.

### 2. Greffe composée chondro-cutanée de l'hélix selon MEADE (97)

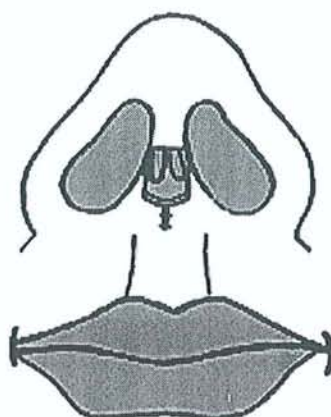
- Technique opératoire :
  - o Le premier temps consiste à libérer la columelle. Pour cela, une incision transversale est réalisée au niveau de la base columellaire. Celle-ci est disséquée, dans le plan du septum membraneux, de bas en haut, jusqu'à la région de la pointe. Elle est suturée en bonne position, ce qui met en évidence la véritable importance du défaut, dont une partie inférieure peut être fermée par simple rapprochement.

- Le deuxième temps est celui du prélèvement du greffon chondro-cutané de pleine épaisseur du pavillon de l'oreille. Le choix du côté du site donneur dépend de la qualité d'enroulement du bord de l'hélix et de la taille du pavillon. La largeur de la greffe est déterminée en fonction de la hauteur columellaire manquante (en générale 5 à 7 mm). La taille du greffon se termine par la convergence des deux incisions en regard du sommet de la fossette naviculaire.
- Le temps suivant correspond au travail de la greffe auriculaire prélevée. En effet, la face antérieure du greffon est débarrassée de sa couverture cutanée. Alors, une incision chondro-cutanée permet de détacher le fragment destinée à la réparation cutanée de la sous-cloison, correspondant au bord libre de l'hélix. Sa largeur est déterminée par celle de la columelle. Dans la partie restante du greffon initial, l'on prélève deux fragments cartilagineux triangulaires à grand axe vertical.
- Enfin, le dernier temps consiste en la mise en place des trois fragments préparés au niveau du site receveur columellaire. L'on commence par la suture latérale et inférieure du greffon chondro-cutané aux berges de la perte de substance. Par la berge supérieure non-suturée, l'on introduit les deux fragments cartilagineux préparés en dernier, afin de mieux étoffer et d'armer la partie inférieure de la néocolumelle. Ce n'est qu'à ce moment que la berge supérieure du greffon chondro-cutané est suturée au bord inférieur de l'ancienne columelle.
- Le site donneur auriculaire est fermée directement.
- Variante technique : **SYMONDS** (153) proposa de réaliser un dessin en marche d'escalier au niveau de la jonction hélix-scapha, de manière à diminuer la rançon cicatricielle au niveau auriculaire.
- Indications : En particulier décrit pour la réparation des brièvetés columellaires dans le cadre des fentes bilatérales, cette technique peut être utilisée dans les formes acquises. Cependant, sa réalisation correcte demande une grande expérience de la rhinopoïèse.

## Procédé de MEADE

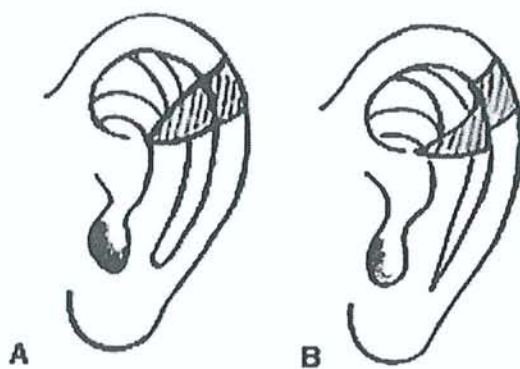


Incision à la base columellaire

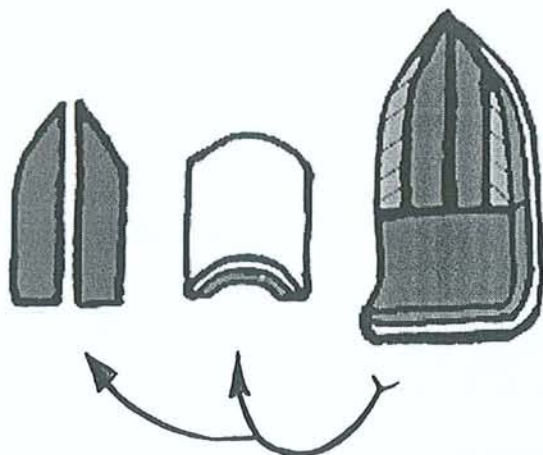


Projection de la pointe

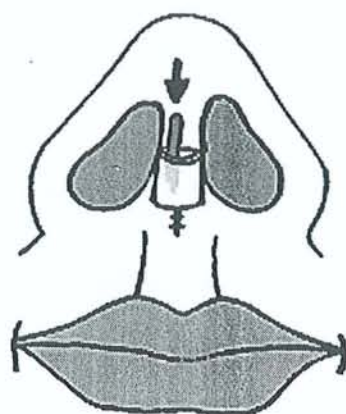
Prélèvement du greffon composé  
A : selon MEADE  
B : selon SYMONDS



Découpe du greffon en trois parties utiles



Utilisation des fragments



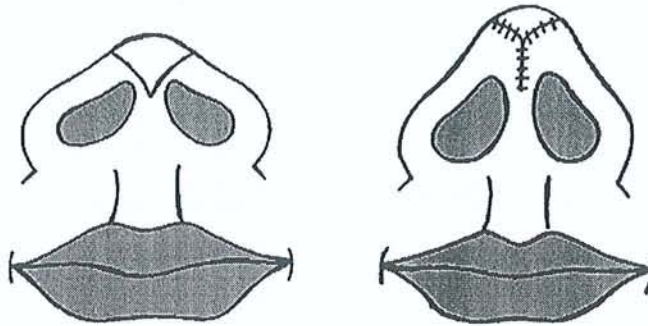
## B. Lambeaux

### 1. Lambeaux de la région de la pointe

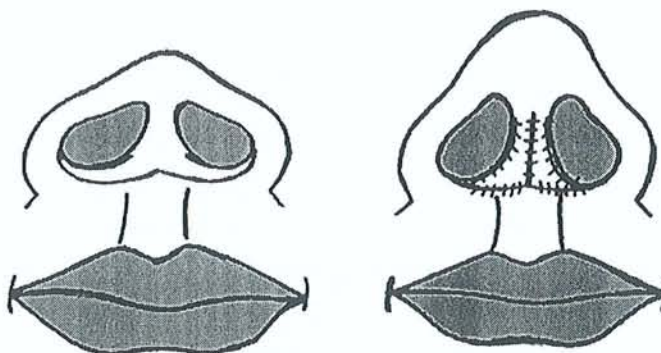
#### □ **Plastie d'allongement columellaire en V-Y de BLAIR (7)**

- Technique opératoire : Une incision en « V » au niveau de la pointe nasale permet de détacher un lambeau à pédicule sous-cutané. Une suture en V-Y permet un allongement de la sous-cloison.
- Avantages : Il s'agit d'une technique simple en un temps.
- Inconvénients : La rançon cicatricielle sur la pointe du nez rend ce procédé peu intéressant.

**Allongement columellaire selon BLAIR**



**Allongement columellaire selon CRONIN**



## 2. Lambeaux du seuil narinaire

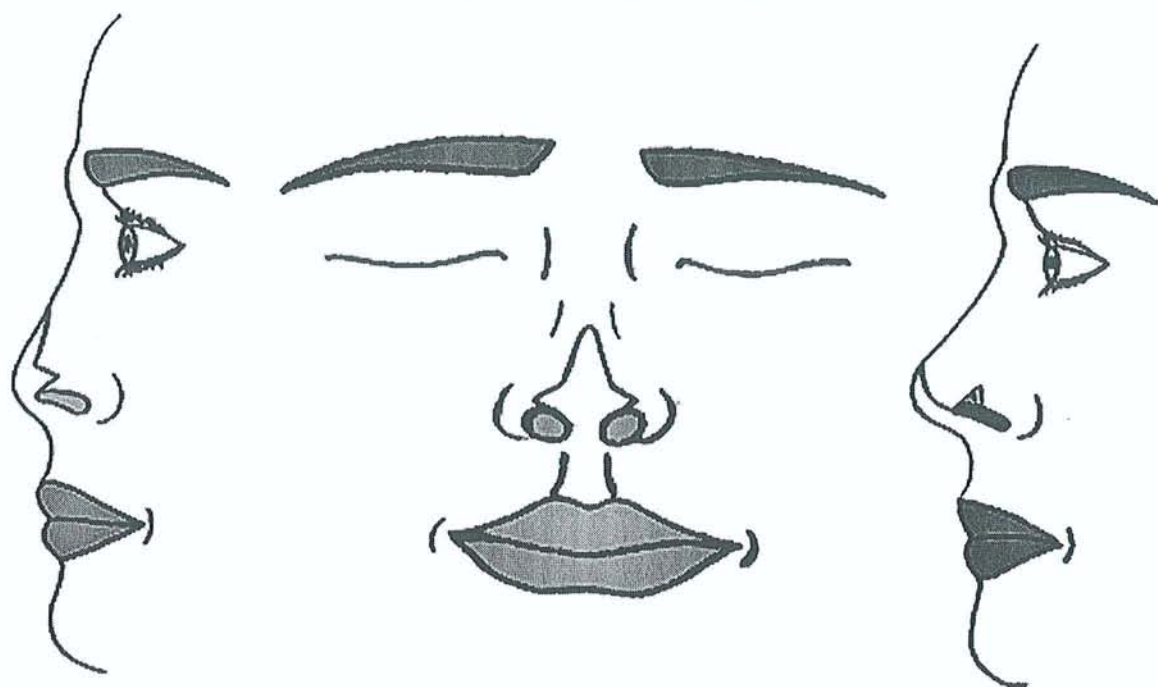- **Double plastie latérale d'allongement columellaire en V-Y de CRONIN** (30, 31)
  - Technique opératoire : De chaque côté de la sous-cloison, le long du seuil narinaire, l'on réalise un lambeau en « V » à pédicule columellaire, dans l'axe du pied de la crus mésiale. Les lambeaux sont levés de dehors vers le dedans. Alors la sous-cloison est libérée par une dissection remontant jusqu'à la région de la pointe. Une suture en V-Y permet de maintenir la columelle en bonne position.
  - Avantages : Ce procédé est simple de réalisation, et donne de bons résultats à court et moyen termes, avec une rançon cicatricielle minime.
  - Inconvénients : S'agissant d'une reconstruction non-armée, les résultats ont tendance à se détériorer avec le temps.
  - Indications : Elle convient surtout aux situations où la brièveté est modérée.

## 3. Lambeau du dos du nez

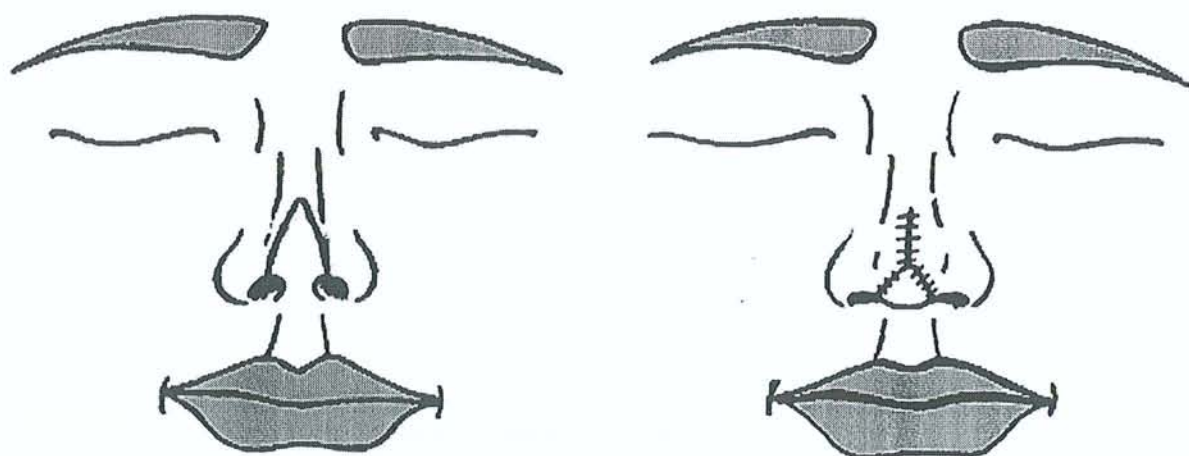
- **Lambeau d'EDGERTON** (44)

- Principe : Dans sa variante à pédicule cutané columellaire, et associé à une plastie de recul en V-Y, il permet un allongement columellaire. Il faut alors y rajouter deux petites extensions latérales triangulaires aux dépens de la face externe des ailes narinaires, pour permettre un allongement simultané des parois latérales de la sous-cloison.
- Inconvénients : Il ne peut être indiqué que s'il n'existe pas de cicatrice sur son pédicule. C'est pourquoi, à notre avis, il ne possède qu'un champ d'application limité dans les brièvetés columellaires d'origine acquise. De plus, ce lambeau ne respecte pas les sous-unités esthétiques. Enfin, il est responsable de cicatrices sur le dorsum ainsi que sur la face dorsale des ailes narinaires.

**Procédé d'EDGERTON**



**Procédé de DIEFFENBACH**





□ **Lambeau de DIEFFENBACH** (37)

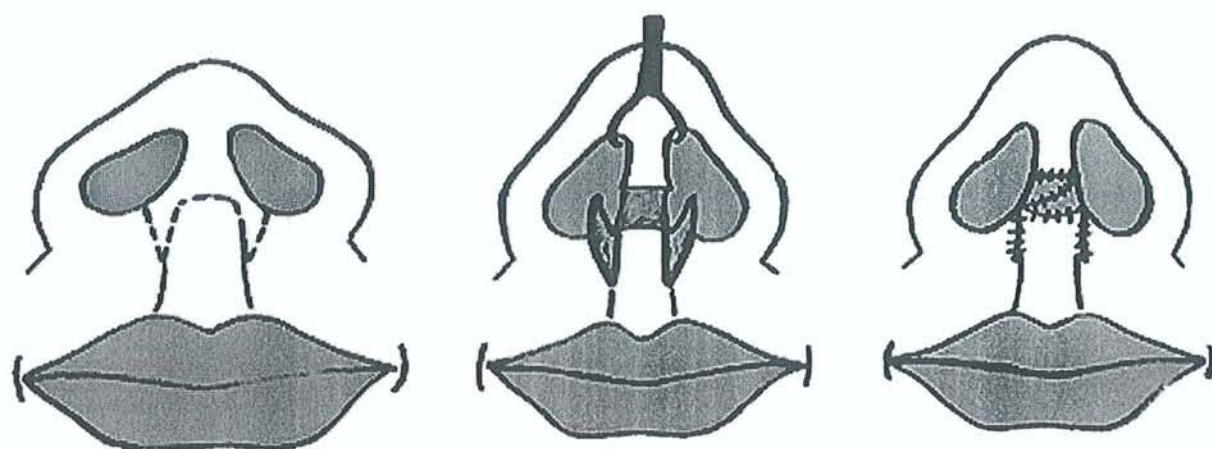
- Principe : Il est très proche de celui d'EDGERTON, à cette différence près que ce lambeau à base inférieure columellaire ne comporte pas les extensions triangulaires latérales.

**4. Lambeaux philtraux**

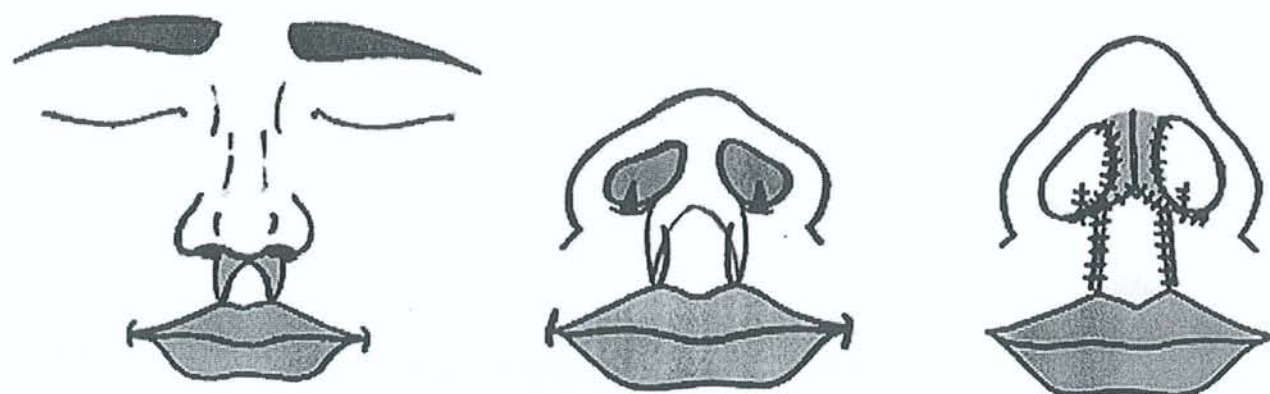
□ **Double plastie en « Z » d'allongement columellaire de MARCKS-MEYER** (93)

- Technique opératoire : Deux lambeaux triangulaires, paraphiltraux, à pédicule supérieur situé en latéro-columellaire au niveau du seuil narinaire sont dessinés. La largeur de la base de chaque lambeau correspond à la hauteur du défaut à réparer. La longueur de ces derniers doit respecter la règle qui s'applique à tous les lambeaux au hasard. Dans le même temps que la levée des deux lambeaux sus-cités, la base columellaire est désinsérée et l'on réalise une grande libération de la sous-cloison. Celle-ci est suturée en bonne position, et les lambeaux sont rabattus et suturés médialement.
- Il s'agit également d'un procédé essentiellement développé pour les brièvetés columellaires d'origine congénitale, mais parfaitement applicable aux étiologies acquises.

### Technique de MARCKS-MEYER



### Lambeau "fourchu" de MILLARD



□ **Lambeau « fourchu » de MILLARD (103)**

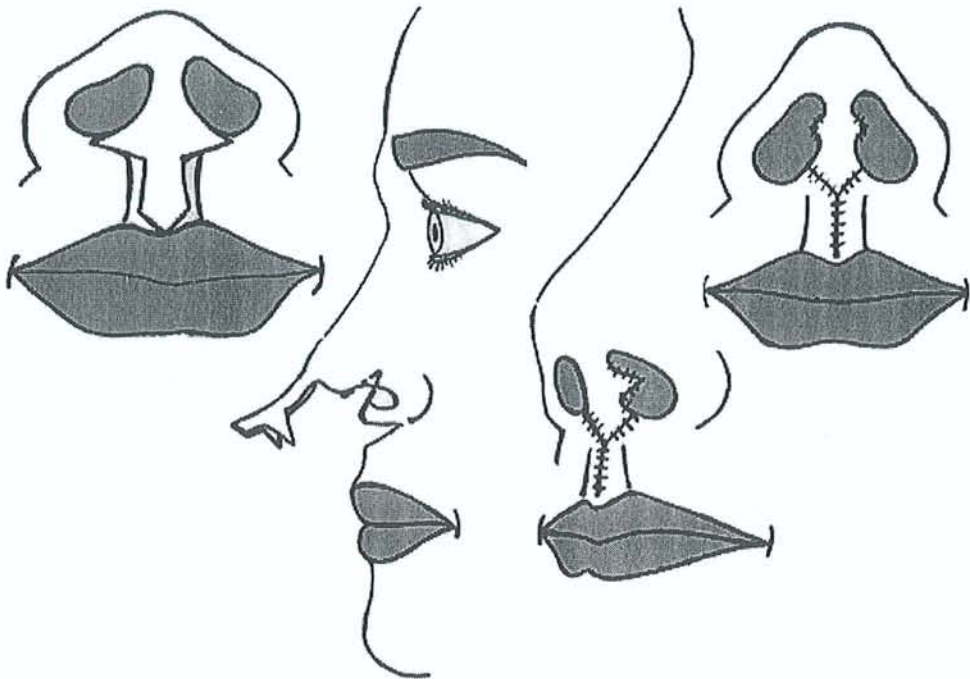
- Technique opératoire : L'auteur dessine et lève deux lambeaux cutanés labiaux triangulaires, dont le pédicule supérieur unique correspond à la base columellaire. Ensuite une incision transfixiante dans le septum membraneux permet de détacher la columelle, qui restera pédiculée sur la pointe nasale. Les deux lambeaux labiaux sont alors suturés l'un à l'autre, berge à berge sur la ligne médiane, et aux berges muqueuses de la cloison latéralement, tout en subissant un recul permettant l'allongement de la longueur de la columelle et une suture en V-Y des sites donneurs. Dans le même temps, la résection de deux zones triangulaires au niveau du plancher du vestibule nasal, à base antérieure, associée à un décollement sous les ailes narinaires, permet le resserrage du seuil narinaire, ce qui contribue à l'effet d'allongement columellaire.
- Avantages : Il s'agit d'un procédé en un temps, ne raccourcissant pas la hauteur de la lèvre supérieure. La rançon cicatricielle est faible.
- Inconvénient : La stabilité du résultat dans le temps reste un sujet de discorde dans la mesure où la reconstruction n'est pas armée.
- Indications : Ce procédé a d'abord été décrit et utilisé dans la réparation des columelles courtes dans le cadre des séquelles de fentes labio-palatines. Cependant, il peut être employé dans les formes acquises.

□ **Plastie verticale d'allongement columellaire en V-Y de GENSOUL (51)**

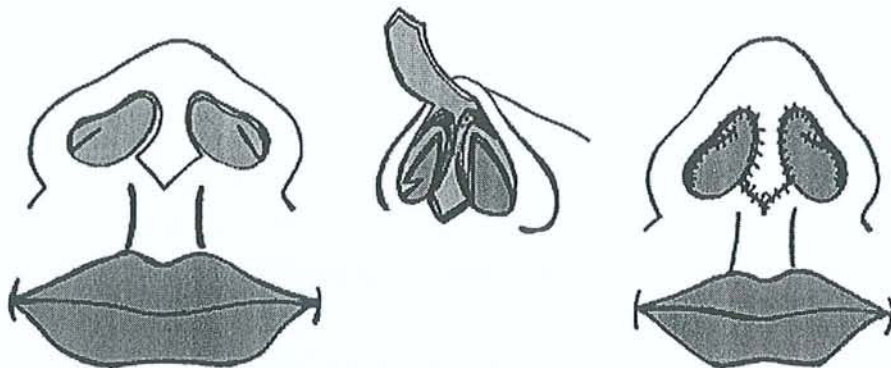
- Le fait d'inclure la peau philtrale à la région de la sous-cloison par une plastie d'avancement en V-Y est certainement la manière la plus simple d'obtenir un allongement columellaire. Ce procédé a été proposé par GENSOUL en 1833, puis repris et modifié par BROWN, LEXER et JOSEPH.
- Technique opératoire : Un lambeau columello-philtral vertical à pédicule supérieur est dessiné, incisé et levé du bas vers le haut. Parallèlement, la columelle est libérée jusqu'à la pointe nasale. Alors, une suture en V-Y permet de pérenniser l'allongement columellaire obtenu.

- Variante technique : **BROWN** rajoute au dessin du lambeau deux triangles paraphiltraux, permettant d'associer une augmentation de la hauteur des parties latérales de la columelle (*plastie en Trèfle*). Mais cela crée un certain degré de raccourcissement de la hauteur philtrale, pouvant entraîner un aspect inesthétique.
- Inconvénients : Cette technique sacrifie le philtrum, et dans sa variante selon BROWN, elle peut entraîner un raccourcissement de la hauteur labiale.

**Plastie verticale d'allongement columellaire selon BROWN**



**Lambeau d'avancement de POTTER**



### □ **Le lambeau d'avancement de POTTER**

- Technique opératoire : Il s'agit d'une technique un peu particulière, où l'allongement columellaire se fait grâce à une plastie d'avancement en V-Y philtrale associée à une double plastie d'avancement de la face endo-nasale des ailes narinaires. Comme à chaque fois, au préalable, une bonne libération de la sous-cloison jusqu'à la pointe nasale doit être réalisée.
- Avantages : La plupart des cicatrices sont masquées à l'intérieur des narines.
- Inconvénients : Le gain en hauteur ne saurait être très important.
- Indications : Les brièvetés peu importantes peuvent en bénéficier.

# Discussion

Nous venons de décrire, de façon exhaustive, l'ensemble des moyens de réparation dont nous disposons pour la réparation d'une perte de substance columellaire. L'abondance de ces procédés témoigne de la difficulté de trouver la technique « idéale » selon les critères que nous avons définis précédemment. Afin que cet ouvrage soit plus pratique pour les lecteurs confrontés à une mutilation isolée et acquise de la région de la sous-cloison, nous allons tenter de préciser, selon le type de défaut, les indications qui nous paraissent les plus judicieuses. Bien évidemment, le choix d'un procédé doit également tenir compte des demandes du patient, qui peut par exemple refuser la rançon cicatricielle de la technique la plus appropriée.

## 1 Les pertes de substance partielles

### 1.1 *Superficielles :*

La cicatrisation dirigée et la suture directe peuvent se justifier pour des pertes de substance de très petite taille, car le risque de déformations inesthétiques par rétraction cicatricielle est important à ce niveau.

Devant ce type de lésion, ce sont certainement les greffes qui doivent être employées en première intention. Bien sûr, leur prise est un peu plus aléatoire sur ce site qu'ailleurs, mais il s'agit là d'une réparation simple et au moindre coût qui ne coupe pas les ponts pour l'utilisation d'un autre procédé de reconstruction. Dans cette catégorie, la greffe composée du lobule de l'oreille (42) est la plus conseillée, suivi par la greffe de peau totale provenant de la région rétro-auriculaire.

Les autres procédés de réparation, qu'il s'agisse du lambeau septal muco-périchondral de *Puterman* (127) ou du lambeau du plancher nasal de *Mac Farlane* (89), ne doivent, à notre avis, être utilisés qu'en dernier recours devant la qualité très médiocre du résultat esthétique escompté.

## 1.2 Profondes ou Transfixiantes :

### 1.2.1 Dans le sens transversal

Lorsque les ailes et vestibules narinaires sont amples, le meilleur choix se trouve certainement dans l'utilisation des lambeaux alaires comme le « Wings flap » de *Gillies* (56), le lambeau d'*Elbaz* (45) ou de *Vecchione* (158).

### 1.2.2 Dans le sens vertical (« Brièvetés columellaires »)

Afin de toujours garder un esprit pratique, nous pensons que les lambeaux dorso-nasaux (lambeau en chenille de *Cronin* (30, 31) ou lambeau d'*Edgerton* (44), lambeau de *Dieffenbach* (37)) et de la pointe du nez (plastie d'allongement columellaire en V-Y de *Blair* (7)) laissant des cicatrices faciales visibles, ne sont pas à conseiller. Il en va de même des lambeaux sacrifiant le philtrum (plastie verticale d'allongement en V-Y de *Gensoul* (51)).

Il nous reste alors les possibilités suivantes :

- La greffe composée chondro-cutanée de l'oreille (prélevée à la jonction hélix-lobule) ;
- Des lambeaux loco-régionaux, à savoir la double plastie d'allongement columellaire en V-Y de *Cronin* (30, 31), la double plastie en « Z » d'allongement columellaire de *Marcks-Meyer* (93), et le lambeau fourchu de *Millard* (103, 104, 105, 106, 107). Certes, il s'agit essentiellement de procédés décrit pour la correction des brièvetés d'origine congénitale (fentes labio-palatines). Mais ils sont parfaitement applicables aux formes acquises.



### 1.2.3 Dans le sens antéro-postérieur

Lorsqu'il existe un défaut de projection de la columelle de profil, ce qui est le plus souvent lié à un défaut septal et non pas columellaire, nous disposons des moyens de réparation suivante :

- La greffe composée chondro-cutanée de la conque placée au niveau du septum membraneux ;
- Les lambeaux alaires de *Millard* (103, 104, 105, 106, 107), indiqués lorsque les ailes narinaires sont amples.

Dans ce domaine, le lambeau septal de *Denecke* (36) ne saurait être conseillé car il ne permet pas une reconstruction de volume et coloration satisfaisants, et ne résiste pas à l'épreuve du temps.

## 2 Les pertes de substance totales

Ce sont des situations où une grande quantité de tissu est nécessaire afin de recréer le volume de la columelle. Il faut également tenir compte qu'il faut disposer un excédent tissulaire d'une part vers la pointe et d'autre part vers la lèvre, afin que la néo-columelle s'intègre harmonieusement dans le décor de la base du nez.

L'on comprend facilement que dans ces cas, les possibilités chirurgicales locales sont dépassées, et que l'on doit avoir recours prioritairement aux lambeaux régionaux.

Ceux-derniers peuvent provenir des différentes régions de la face :

- Les régions naso-malaires (procédé de *Kaplan* (73)) : A notre avis, cette éventualité est à écarter, en particulier devant la modestie du volume de tissu mobilisable et la rançon cicatricielle au site donneur.

- La lèvre supérieure : A nos yeux, il s'agit également d'une solution à éviter dans la mesure du possible car elle présente de nombreux inconvénients :
  - Concernant les lambeaux provenant du vermillon et de la face muqueuse de la lèvre, il faut noter qu'ils n'apportent pas assez d'étoffe, et ne donnent pas de bons résultats esthétiques en terme de coloration et de stabilité dans le temps.
  - Pour ce qui est des lambeaux provenant de la lèvre blanche supérieure, il faut signaler qu'ils apportent peu de tissu, réduisent la hauteur labiale ou sacrifient le philtrum, sans permettre d'obtenir une néo-columelle d'aspect satisfaisant (avec le problème de la présence des poils sur la néo-columelle chez l'homme).
- Les régions naso-géniennes et labio-géniennes : Leur utilisation se justifie surtout chez des patients qui y présentent un excès cutané important, ce qui correspond surtout aux sujets âgés.

Lorsque cette solution est envisagée, il est souvent souhaitable, voire nécessaire d'associer deux lambeaux afin d'une part apporter suffisamment d'étoffe sans provoquer de séquelle esthétique trop visible, et d'autre part pour éviter une asymétrie faciale.

Parmi les lambeaux naso-géniens, les lambeaux tubulés migrants n'ont pratiquement plus d'indication. De même, les lambeaux qui atteignent le site receveur par tunnélisation sous-cutanée de leur partie proximale dans les régions naso ou alo-géniennes (lambeau de *Géorgiade* (53, 54), lambeau de *Nicolai* (114), lambeau de *Stalling* (147), ...), ne doivent pas être choisis en priorité car cela laisse un comblement inesthétique des régions para-nasales, dont le traitement nécessite une nouvelle intervention.

Quant à l'orientation du pédicule, il semblerait que les lambeaux à pédicule supérieur donnent des résultats plus stables à long terme.

Enfin, comme à chaque fois, les techniques de reconstruction en un temps doivent prendre le pas sur les autres procédés.

En conséquence, dans ce domaine, notre préférence va au procédé de Yanai d'une part, et au procédé de *Pochet* (124) (lambeau nasogénien en îlot vasculaire à flux rétrograde) d'autre part. Ils permettent, avec une grande fiabilité, une réparation en un temps, avec une peau de texture et coloration proche de celles de la région de la sous-cloison. De plus, lorsque les sillons labio-géniens sont bien fournis, l'on peut mobiliser une quantité de tissu appréciable. Enfin, la rançon esthétique au site donneur est tolérable. L'inconvénient principal est le caractère pileux de la néo-columelle chez l'homme.

- La région frontale : Elle constitue certainement le meilleur site donneur pour la réparation d'une mutilation totale de la columelle. En effet, il s'agit d'une zone dont les téguments ont une texture et une coloration proche de celles de la sous-cloison. La quantité de tissu mobilisable en toute sécurité est appréciable. La stabilité du résultat à long terme est nettement au-dessus de la moyenne. Le site donneur est le plus souvent autofermant après le décollement des berges dans l'espace de Merkel.

Parmi les différents lambeaux frontaux, notre préférence va au lambeau frontal à pédicule inférieur, uni ou bipédiculé, et en particulier le lambeau fourchu de *Pollet* (125) qui est le seul qui permet de reconstruire dans le même temps la pointe et la columelle, avec un angle columello-lobulaire suffisant pour permettre la projection de la pointe.

Pour une réparation isolée de la columelle, nous ne préconisons pas, en première intention, des lambeaux frontaux plus lourds comme le lambeau Up and Down de *Gillies* (54, 55, 56, 57), le lambeau scalpant de *Converse* (24, 25, 26, 27), le lambeau fronto-temporal de *Schmid-Meyer*, ou le lambeau en faucille de *New* (112, 113).

Quant aux lambeaux frontaux en îlot (*Cardoso* (20), *Meyer* (100, 101)), ils nous paraissent séduisants sur papier, mais en pratique ils sont difficiles à réaliser et semblent souffrir des problèmes de retour veineux et lymphatique. De plus, la présence sous-cutanée du pédicule au niveau de l'angle naso-glabellaire entraîne souvent un comblement inesthétique de celui-ci.

Compte tenu de l'arsenal thérapeutique, les lambeaux à distance et le lambeau libre de la racine de l'hélix ont des indications exceptionnelles. Seul le lambeau de *Washio* (160, 161) garde pour certaines écoles sa place dans le traitement des mutilations totales de la sous-cloison, en particulier chez l'enfant et la femme jeune, refusant toute nouvelle cicatrice faciale. Ces patients doivent alors accepter les contraintes d'un tel procédé, ainsi que les risques d'échec et de dyschromie.

# Conclusion

La mutilation *isolée* de la sous-cloison est une situation *très rare*, et relève surtout d'une cause tumorale. Les autres causes sont par ordre de fréquence les traumatismes, les infections, les causes iatrogènes.

Sa réparation est l'un des plus grands *défis chirurgicaux* pour les plasticiens, ce qui paraît paradoxal devant les petites dimensions de cet élément. Le "détail" souvent oublié est le fait qu'en matière de columelle, il faut raisonner en *volume* et non pas en surface, et qu'en conséquence la quantité d'étoffe à apporter est toujours plus importante que ce qui n'y paraît.

La technique de *réparation "idéale"* est difficile à déterminer. En effet, pour pouvoir tirer des conclusions valables sur les difficultés techniques, fiabilité, avantages, inconvénients et indications, il est nécessaire de disposer d'une grande série. Or, la rareté de ce type d'atteinte ne permet pas cette sorte d'étude. En conséquence, le choix d'un moyen de réparation devient plus une *affaire d'école et de cas d'espèce*.

Cela étant, et en se référant à quelques uns des auteurs ayant la plus grande expérience dans ce domaine, nous pouvons dégager les idées suivantes :

- Lorsqu'il s'agit d'une perte de substance partielle superficielle, avec un bon sous-sol, une réparation par greffe composée (dermo-graisseuse du lobule) ou greffe de peau totale semble la plus indiquée.
- La réparation des pertes de substance partielles transfixiantes dépend du plan dominant de la mutilation :
  - Si celui-ci est dans le sens transversal, et que les ailes et vestibules narinaires sont larges, ce sont des lambeaux comme ceux d'Elbaz, de Gillies ou de Vecchione qui doivent primer.
  - Lorsqu'il s'agit du plan vertical, c'est la greffe composée chondro-cutanée de l'oreille qui doit être choisie en première intention. L'autre solution est l'emploi d'un lambeau d'allongement columellaire de voisinage (tel celui de Cronin, de Marcks-Meyer, ou de Millard).

- Dans le cas d'un plan antéro-postérieur, nous pouvons soit utiliser une greffe composée chondro-cutanée de l'oreille, placée au niveau du septum membraneux, soit réaliser des lambeaux alaires de Millard.
- En cas de mutilation totale de la sous-cloison, nous devons avoir recours aux lambeaux régionaux qui sont les seuls à pouvoir fournir suffisamment de tissus pour recréer le volume columellaire. Parmi ces derniers, notre choix se dirige avant tout vers les lambeaux frontaux, et en particulier celui de Pollet qui, de part son aspect fourchu, permet de recréer un angle columello-lobulaire satisfaisant. L'autre éventualité valable pour nous est l'utilisation des lambeaux naso et labio-géniens, à pédicule supérieur comme dans le cadre du procédé de Yanaï ou de Pochet.

Malgré tous les efforts, les résultats à long terme forcent souvent la modestie. En effet, l'évolution peut se compliquer sur le plan fonctionnel avec des obstructions nasales partielles, liées à un affaissement d'une néocolumelle non-armée, ou, plus rarement, à un excès de matériel.

Dans le premier cas, un soutien osseux ou cartilagineux résout souvent le problème. Pour le second, des retouches permettent parfois de corriger le dysfonctionnement.

L'ensemble de ce travail prouve bien les difficultés rencontrées lors de la prise en charge des mutilations columellaires. L'abondance des techniques de réparation démontre bien leurs insuffisances, et nous pousse à poursuivre notre quête de la technique « idéale » !

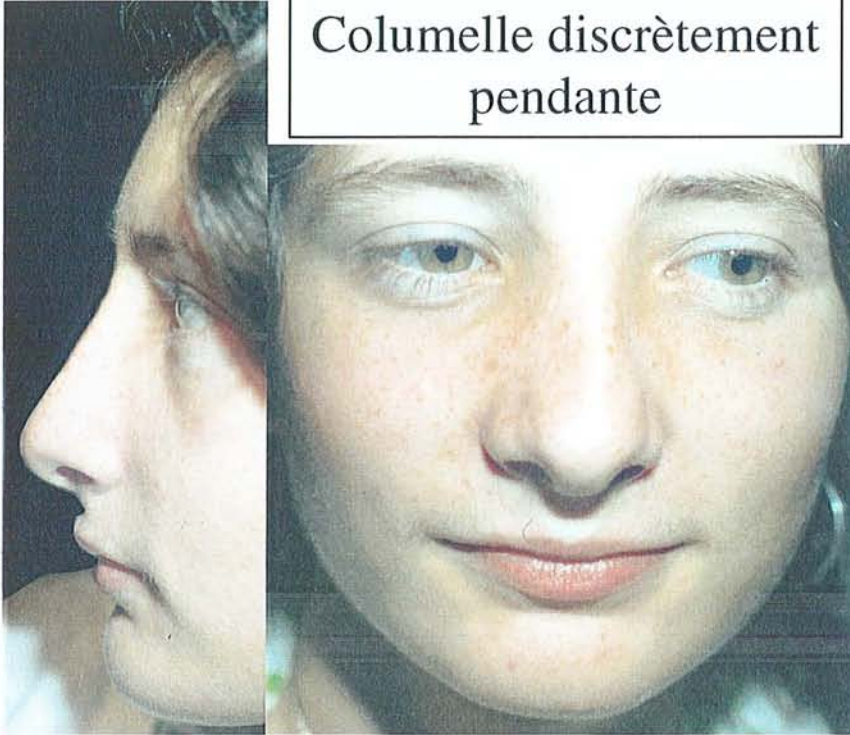

# Cas cliniques

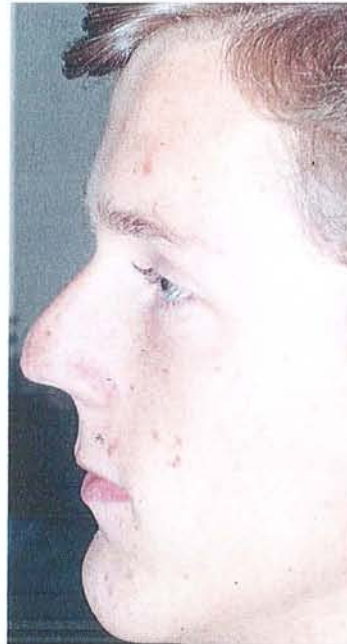

## Formes cliniques de sous-cloison

Columelle discrètement  
pendante

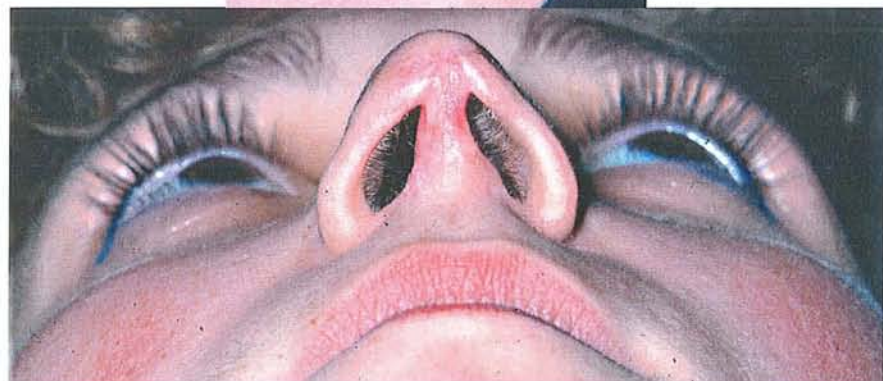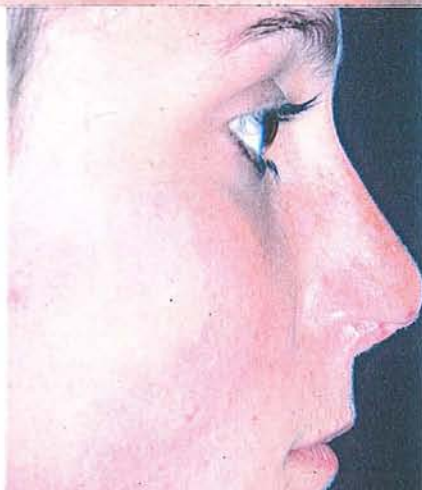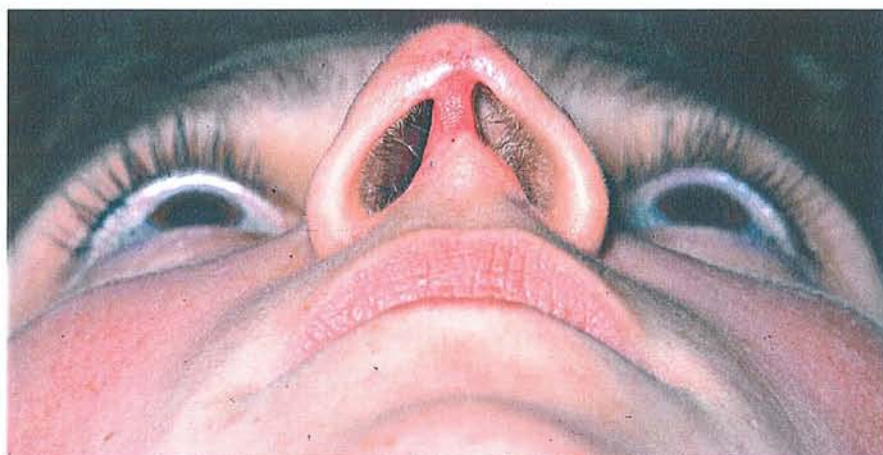


Columelle rétruse

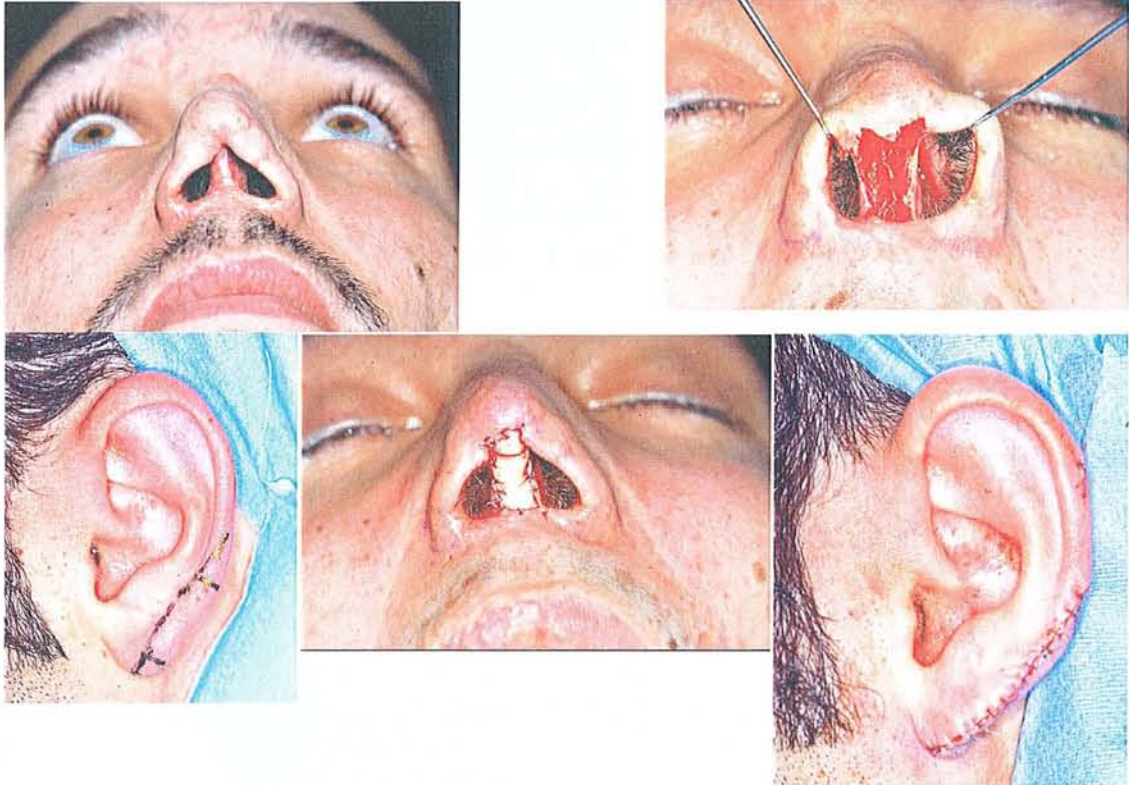

## Greffe de lobule

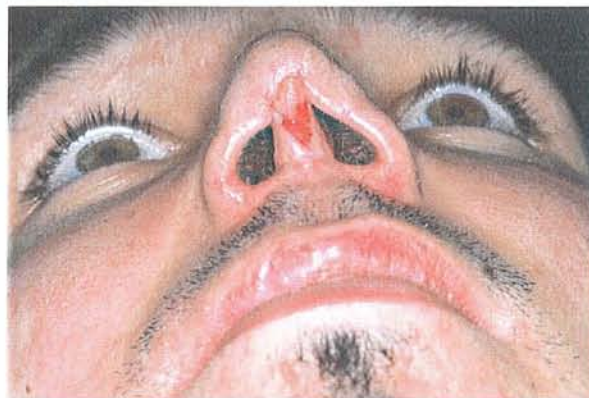(Cas clinique dû à l'obligeance de M. le Pr. Raulo)



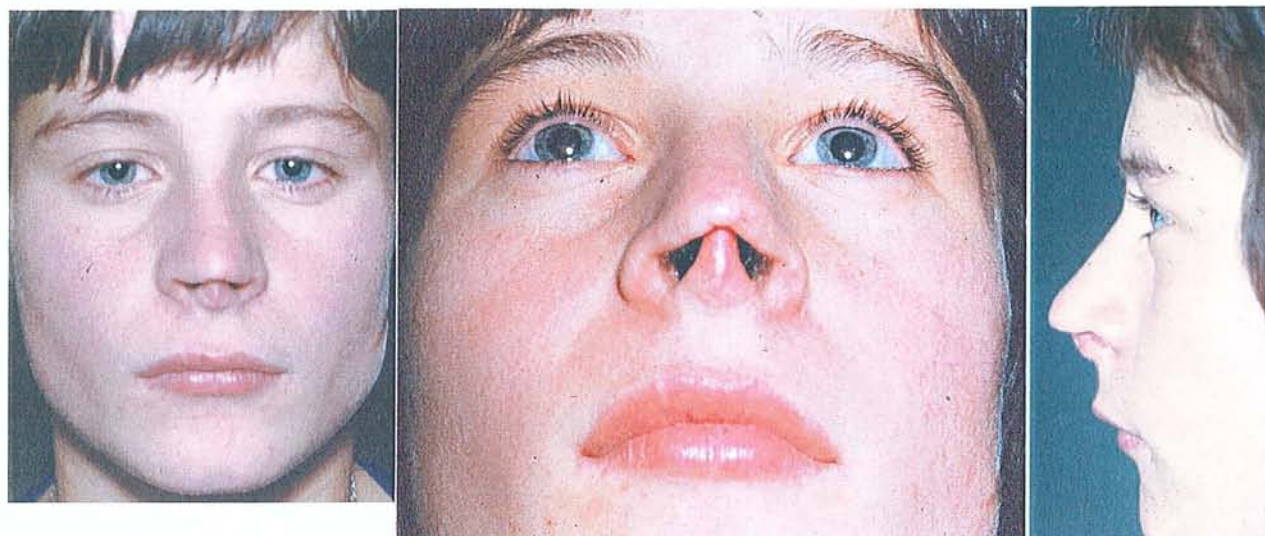**Greffe composée du lobule de l'oreille**  
(Cas dû à l'obligeance de M. le Pr. Raulo)



**Résultat après trois mois**  
(nécrose partielle du greffon, laissée en cicatrisation dirigée)

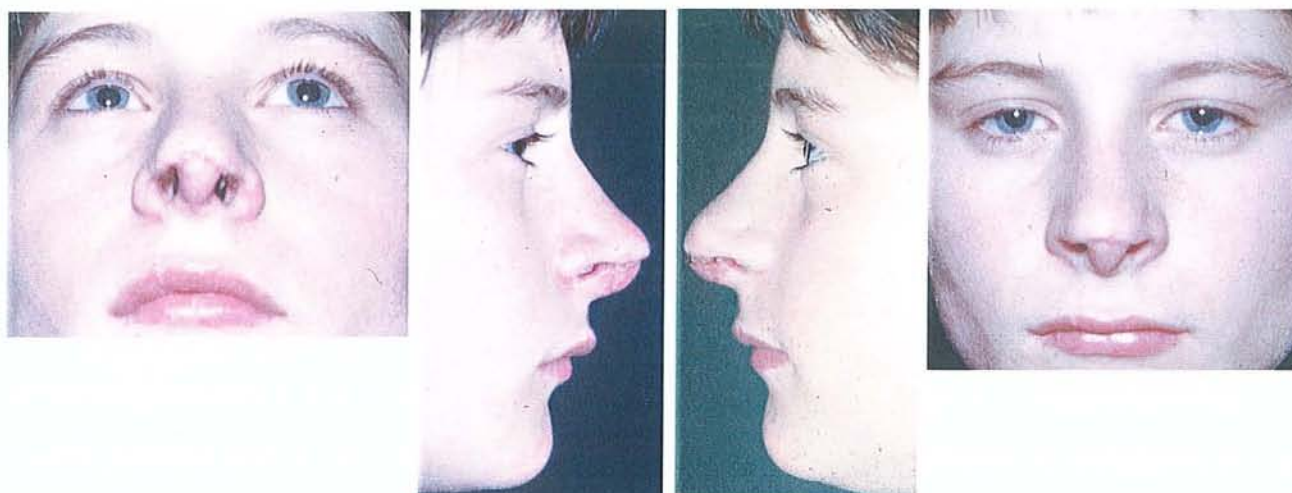


## **Greffe composée du lobule** (Cas dû à l'obligeance de M. le Pr. Stricker)

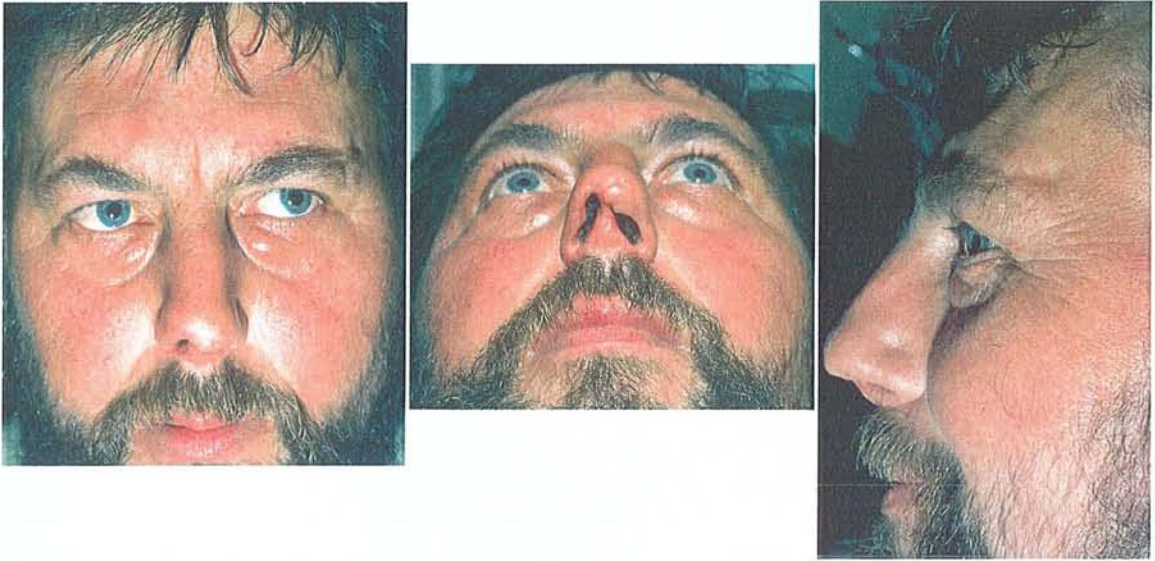

**Figure 1 : Défect columellaire**

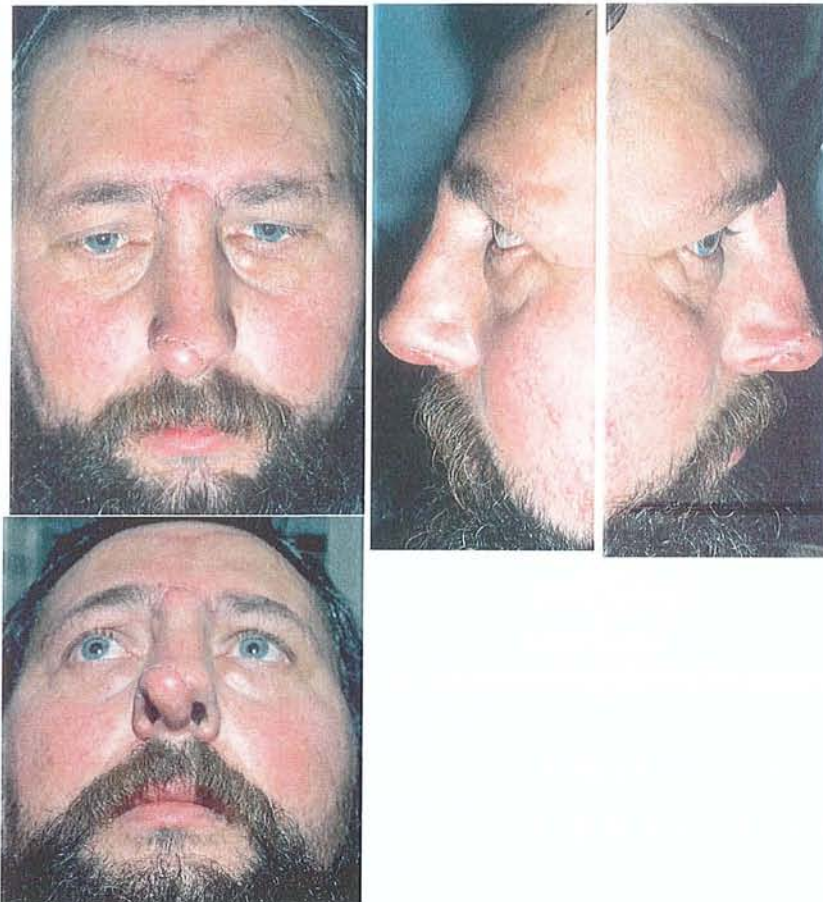
**Figure 2 : Résultat (problème de raccordement néocolumelle-pointe)**



## Lambeau fourchu de Pollet

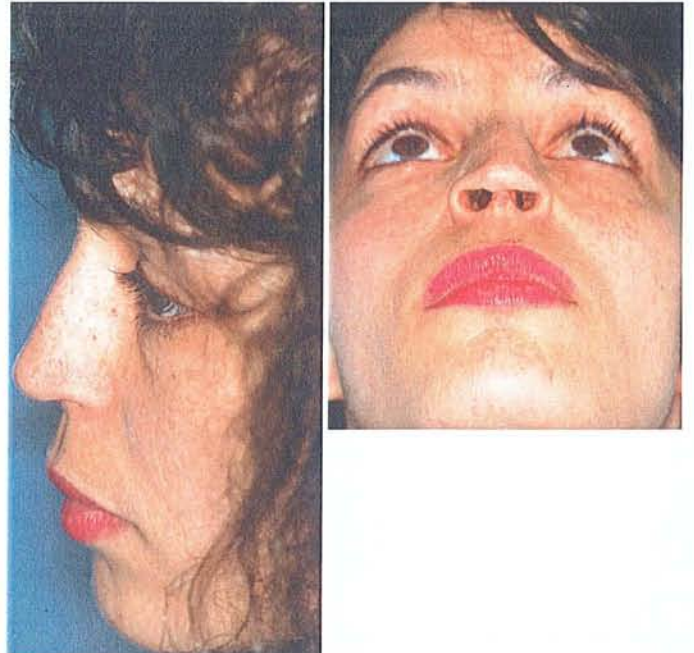

**Figure 1 : Mutilation columellaire par morsure animale**  
**Figure 2 : Lambeau de Pollet**

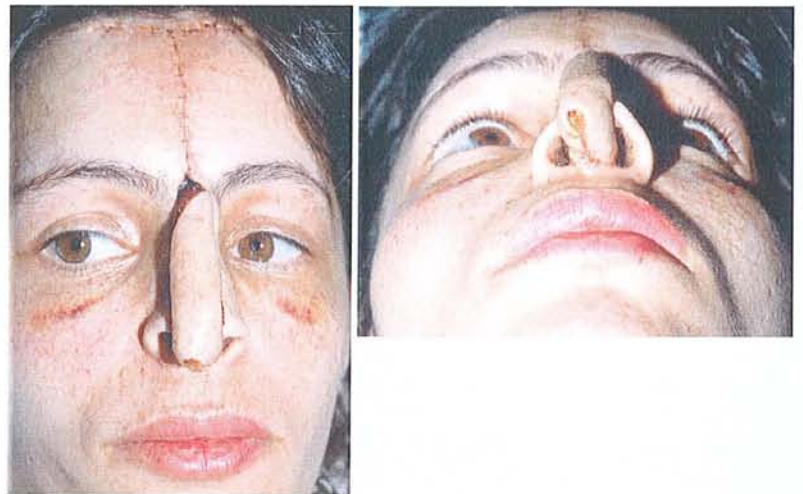

## Lambeau fourchu de Pollet

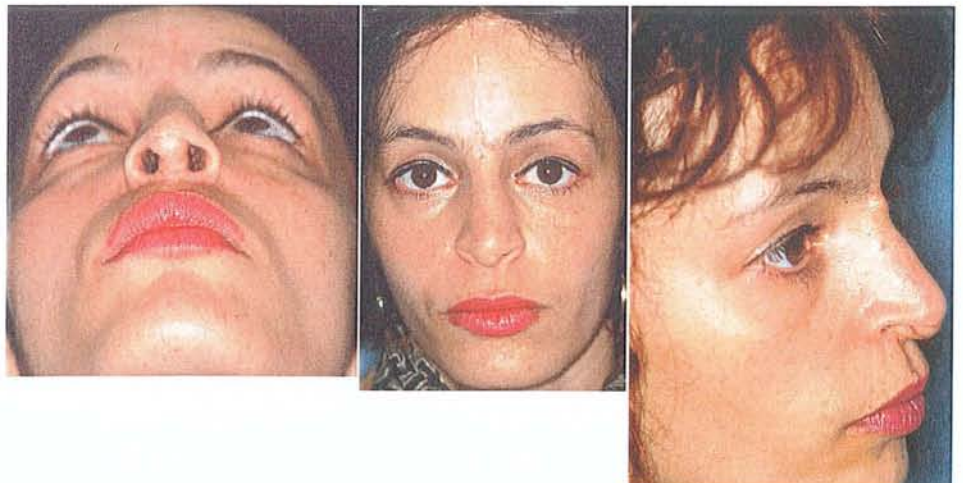**Figure 1 :** défaut columellaire



**Figure 2 :**  
Lambeau fourchu  
de Pollet

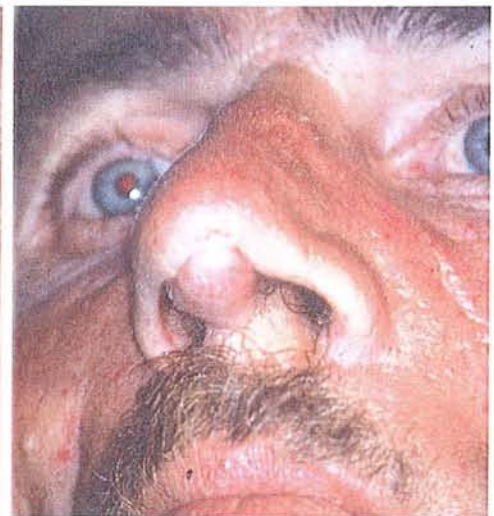
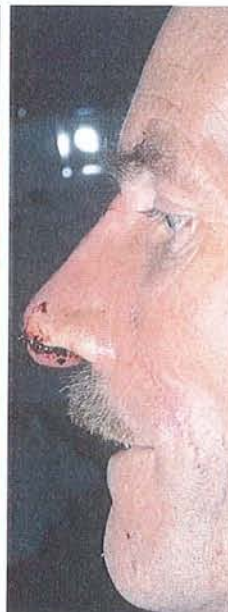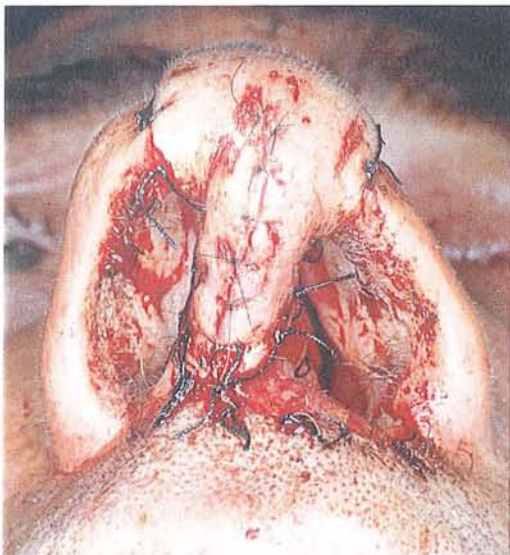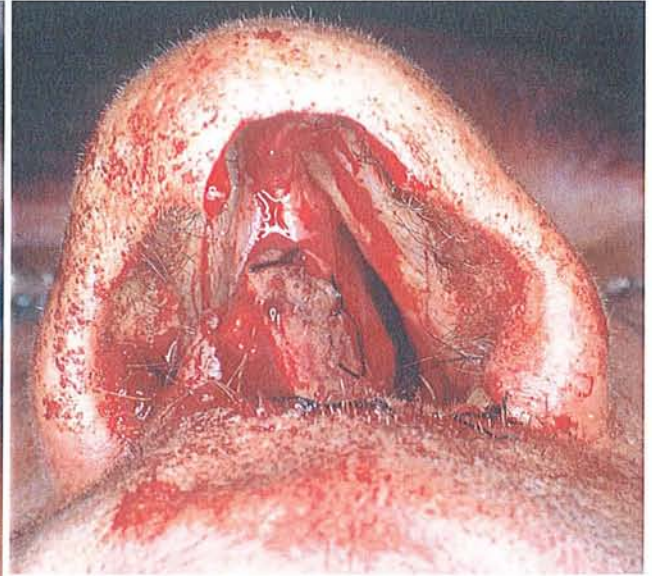


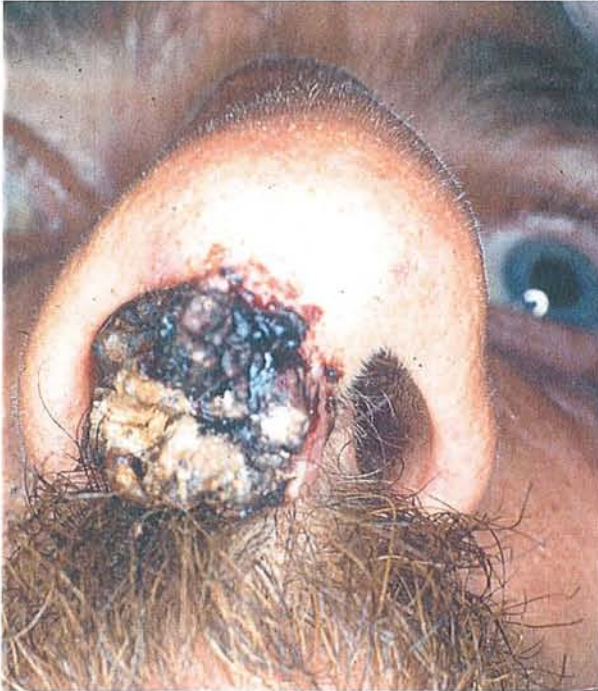**Figure 3 :**  
Résultat à  
distance

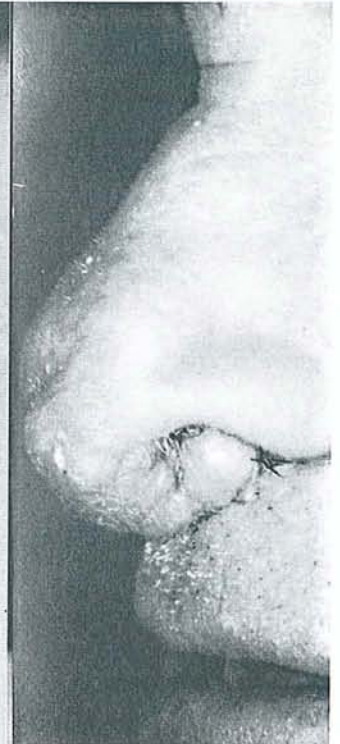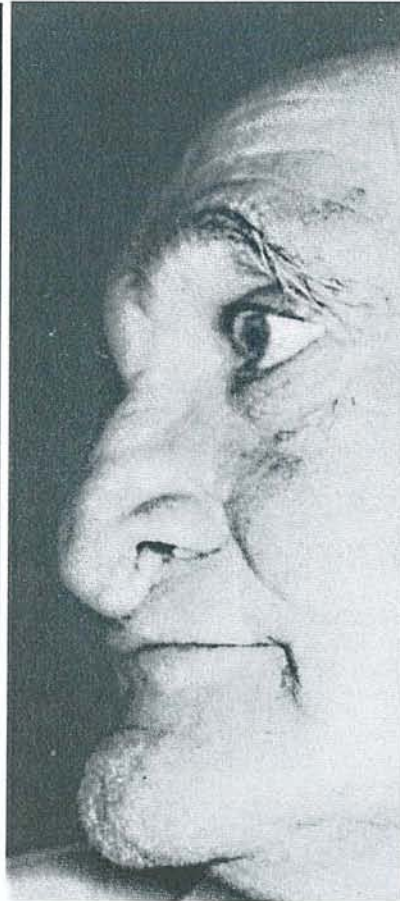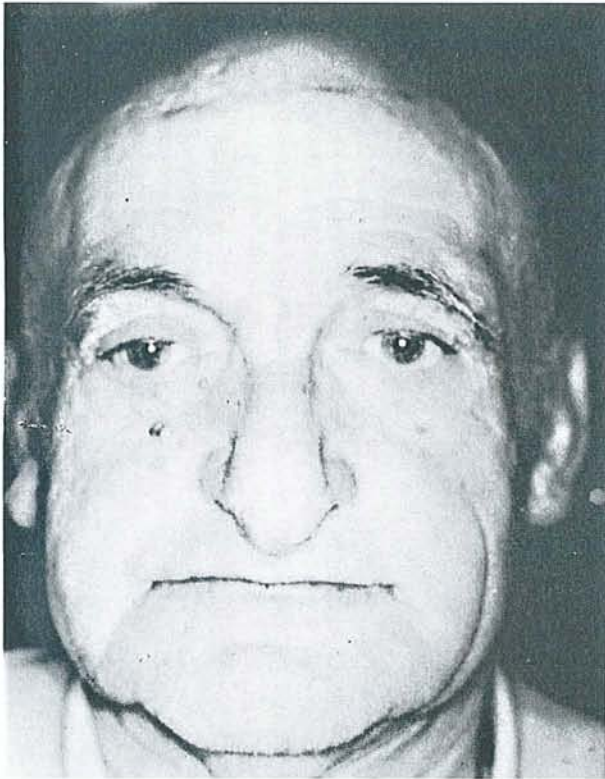


**Lambeau Fourchu de Pollet**  
suite à l'exérèse d'une tumeur cutanée de la sous-  
cloison

(Cas dû à l'obligeance de M. le Pr. Stricker)

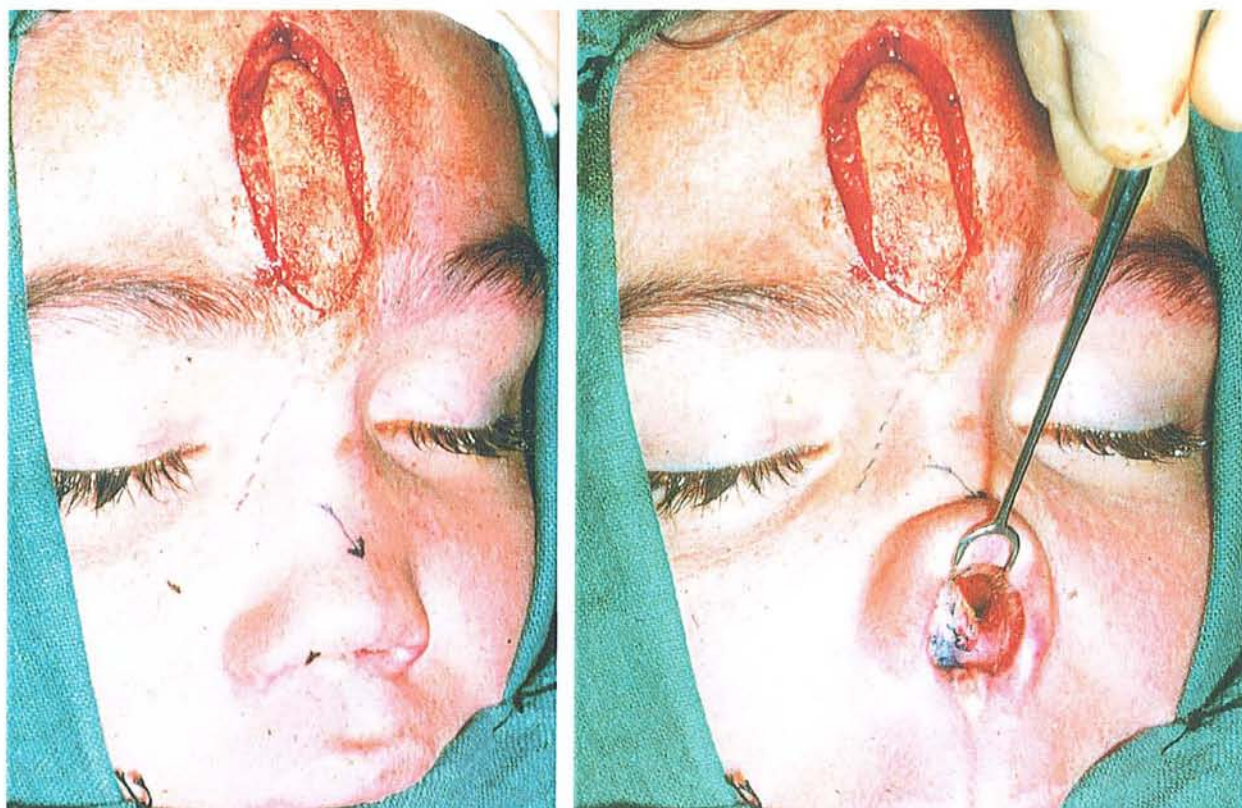


**Lambeau fourchu de Pollet :**  
**Ptose d'une columelle trop massive**  
(Cas dû à l'obligeance de M. le Pr. Stricker)

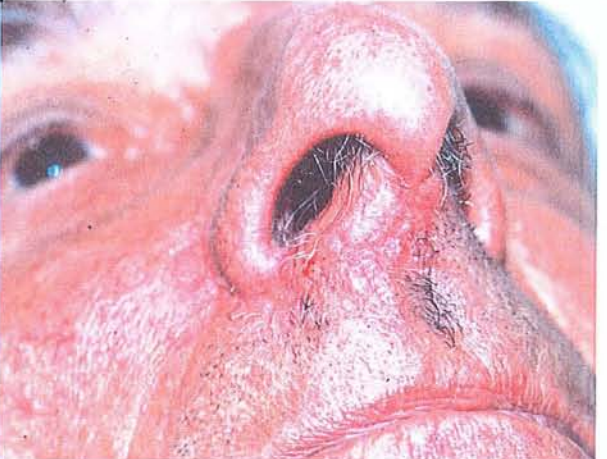
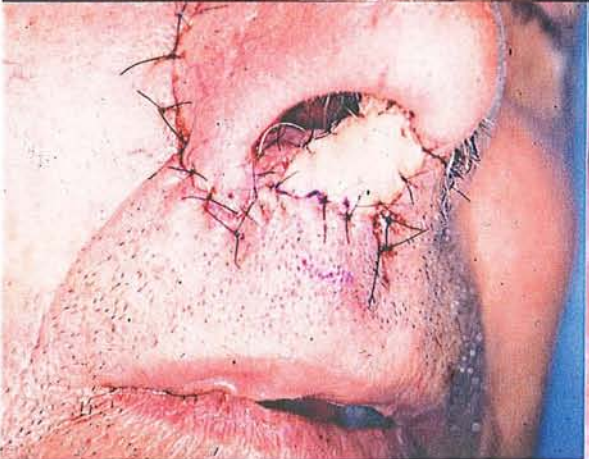
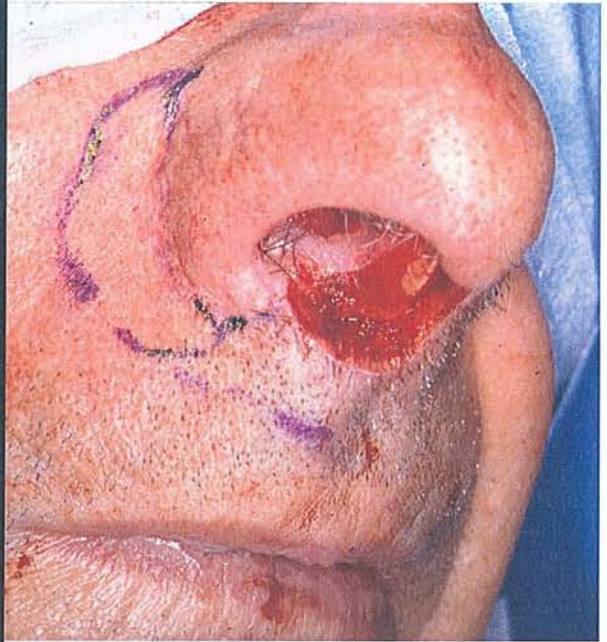
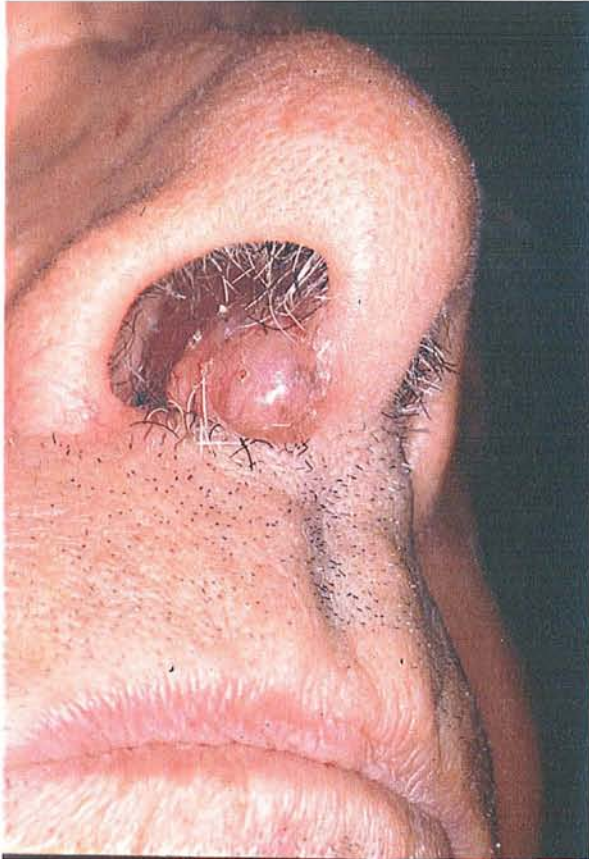
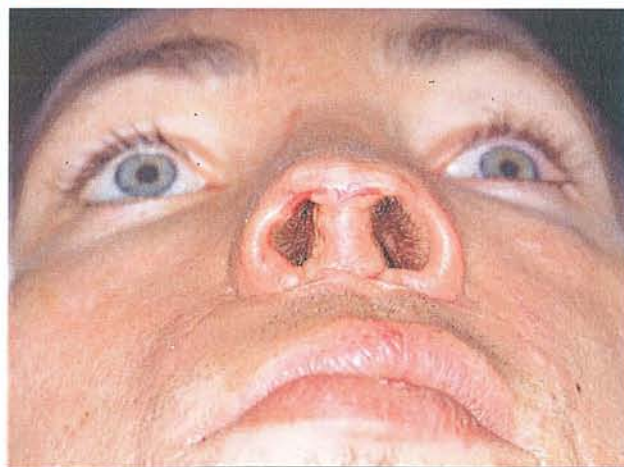
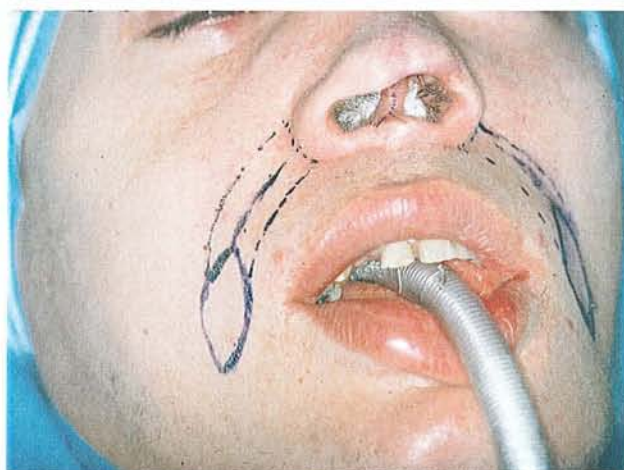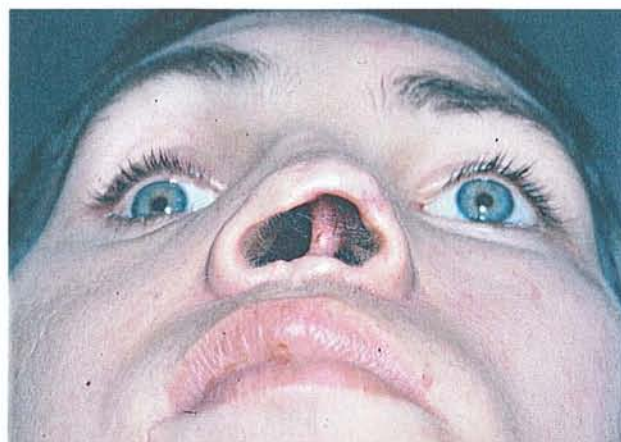
**Lambeau frontal en îlot**  
(Cas dû à l'obligeance de M. le Pr. Stricker)



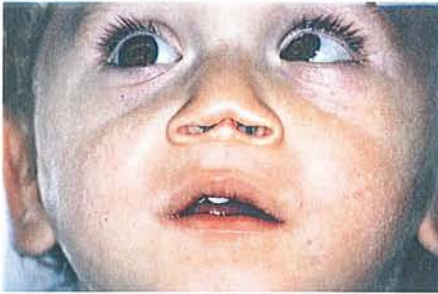**Lambeau alogénien à pédicule sous-cutané**  
(Cas dû à l'obligeance de M. le Pr. Raulo)



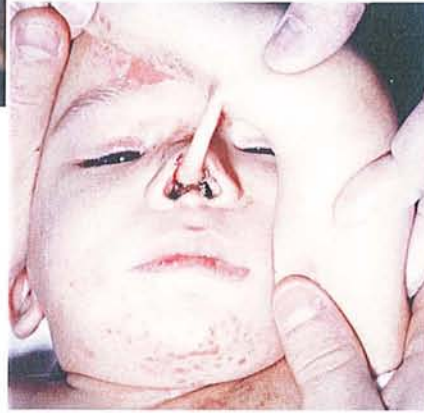**Utilisation de deux lambeaux labio-géniens  
en îlot vasculaire à flux rétrograde**  
(Cas dû à l'obligeance de M. le Pr. Raulo)



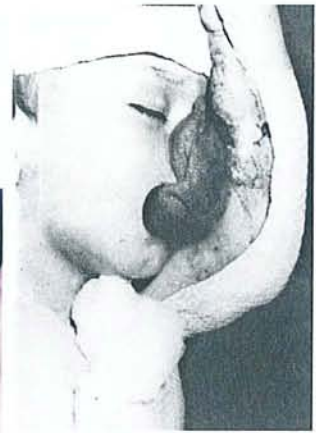Aspect de nez aplati  
par perte de substance  
totale isolée de la columelle



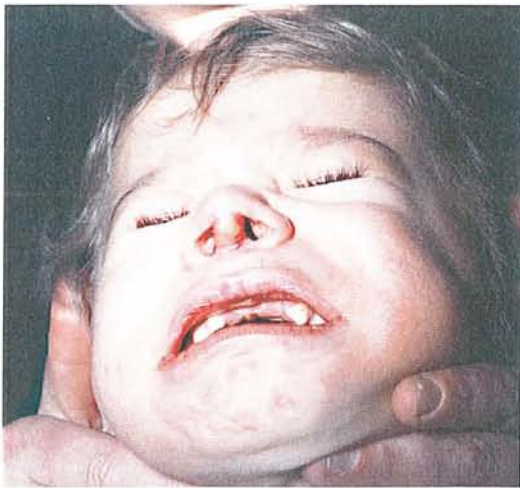Reconstruction par  
un lambeau à distance  
antébrachial



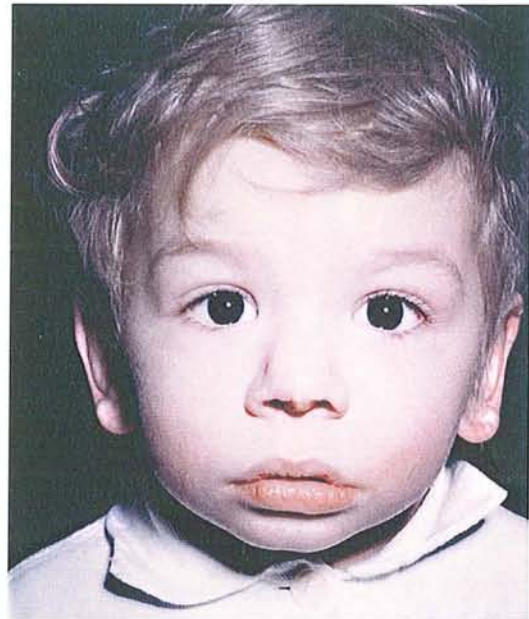Attèle  
d'immobilisation



Résultats à moyen terme



(Cas dû à l'obligeance de M. le Pr. Stricker)



# Bibliographie

- 1- **AUBRY M., FREIDEL R.** : Destructures nasales partielles – Chirurgie de la face et de la région maxillo-faciale, Paris, Masson et Cie, 1942
- 2- **AUBRY M., GIRAUD J. Ch., LEVIGNAC J., SENECHAL G., CUZIN L.** : Chirurgie fonctionnelle correctrice et restauratrice du nez / La Rhinoplastie – Société Française D’oto-rhino-laryngologie, 1956
- 3- **BAKER S. R., SWANSON N. A.** : Oblique forehead flap for total reconstruction of the nasal tip and columella – Arch. Otolaryngol., 1985, 111, Pages 425 à 429
- 4- **BARTON F. E.** : Aesthetic aspects of partial nasal reconstruction – Clin. Plast. Surg., 1981, n° 8, Pages 177
- 5- **BAUD C.** : Harmonie du visage – Paris, Maloine, 1971
- 6- **BIANCHI A., GALLI S., FERRONI M.** : Personal technique for columella reconstruction – Laryngoscope, 1984, 94, Pages 1613 à 1615
- 7- **BLAIR V. P., BYARS L.** : "Hits, strikes and outs" in use of pedicle flaps for nasal restoration – Surg. Gynecol. Obstet., 1946, 82, Pages 367 à 385
- 8- **BLANDIN P. F.** : De l’autoplastie, ou restauration des parties du corps, qui ont été détruites, à la faveur d’un emprunt fait à d’autres parties plus ou moins éloignées – Paris, Urtubie, 1836
- 9- **BLASIUS E.** : Z. Ges. Med., 1842, 19, Page 145

- 10- **BOUCHTA M.** : Les greffes composées auriculaires dans le traitement des pertes de substance de l'aile du nez, de la pointe et de la columelle – Thèse Paris, 1966
- 11- **BROWN J. B., CANNON B.** : Composite free grafts of skin and cartilage from ear – Surg. Gynec. and Obst., 1946, 82, Pages 253 à 255
- 12- **BROWN J. B., CANNON B., LISCHER C. E., DAVIS W. B., MOORE A., MURRAY J.** : Further reports on the use of composite free grafts – Plastic And Reconstructive Surgery, 1946, 1, Page 130 à 134
- 13- **BROWN J. B., CANNON B.** : Composite free grafts of two surfaces of skin and cartilage from ear – Annals of Surgery, 1946, 124, n° 6, Pages 1102 à 1107
- 14- **BROWN J. B., CANNON B.** : Further reports on the use of composite free grafts of skin and cartilage from ear – Plastic and Reconstructive Surgery, 1946, vol. 1, Pages 130 à 134
- 15- **BURGET G. C.** : Aesthetic restoration of the nose – Clin. Plast. Surg., 1985, n° 12, Pages 463
- 16- **BURGET G. C., MENICK F. J.** : The subunit principal in nasal reconstruction – Plastic and Reconstructive Surgery, 1985, n° 76, Pages 239

- 17- **BURGET G. C., MENICK F. J. :** Nasal Reconstruction : Seeking a Fourth Dimension - Plastic Reconst. Surg. , 1986, 78, n° 2, Pages 145 à 152
- 18- **BURGET G.C., MENICK F.J. :** Nasal support and lining : The marriage of beauty and blood supply – Plastic Reconst. Surg. , 1989, 84, n° 2, Pages 189 à 203
- 19- **CANONNI M. :** La chirurgie correctrice de la pointe du nez – Thèse Médecine, Marseille, 1968
- 20- **CARDOSO A. D. :** Loss of columella after leishmaniasis reconstruction with subcutaneous tissue pedicle flap - Plastic Reconst. Surg. , 1958, 21, n° 2, Pages 117 à 123
- 21- **CHAMPION R. :** Reconstruction of the columella – British Journal Of Plastic Surgery – 1960, 12, n° 4, Pages 353 à 355
- 22- **CHAMPION R. :** Reconstruction of the columella – Plastic Reconstructive Surgery, 1969, 44, Pages 303 à 305
- 23- **CLIMO M. S. :** Restoration of columella - Plastic and Reconstructive Surgery – 1969, 44, Pages 303 à 305
- 24- **CONVERSE J. M. :** New forehead flap for nasal reconstruction – Proc. Roy. Soc. Med., 1942, 35, Page 811à 812



- 25- **CONVERSE J. M.** : The cartilaginous structure of the nose – Ann. Otol. Rhinol. Laryngol., 1955, 64, Pages 220 à 229
- 26- **CONVERSE J. M.** : Corrective surgery of the nasal tip – Laryngoscope, 1957, 67, Pages 16 à 65
- 27- **CONVERSE J. M., WOOD-SMITH D.** : Experiences with the forehead island flap with a subcutaneous pedicle – Plastic and Reconstructive Surgery, 1963, 31, Page 521
- 28- **CONVERSE J. M.** : Clinical applications of the scalping flap in reconstruction of the nose - Plastic And Reconstructive. Surgery, 1969, 43, n° 3, Pages 247 à 259
- 29- **CONVERSE J. M.** : Deformities of the nose – Reconstructive Plastic Surgery, 2<sup>nd</sup> Edition, 1977, Philadelphia : W. B. Saunders Co.
- 30- **CRONIN T. D.** : Lengthening of columella – Presentation at American Society of Plastic and Reconstructive Surgery, 1957
- 31- **CRONIN T. D.** : Lengthening columella by use of skin from nasal floor and alae – Plastic and reconstructive Surgery, 1958, n° 21, Pages 417 à 427
- 32- **DA SILVA G.** : A new method of reconstructing the columella with a naso-labial flap – Plastic And Reconstructive. Surgery, 1964, 34, n° 1, Pages 63 à 65

- 33- **DAVIS J. S.** : Plastic surgery, its principles and practice – Philadelphia, P. Blakiston's & son, 1919
- 34- **DAVIS J. S.** : The story of plastic surgery – Ann. Surg., 1941, 113, Pages 641 à 656
- 35- **DEMONS A** : Nouveau procédé pour la restauration de la sous-cloison des fosses nasales - Bull. et Mém. Soc. Chir. de Paris, 1881, 7, Pages 300 à 308
- 36- **DENECKE H. J., MEYER R.** : Plastic Surgery of Head and Neck, Volume 1, Springer-Verlag, 1967
- 37- **DIEFFENBACH F. J.** : Surgical observations on restoration of nose – Operative Chirurgie, 1833, 1, Page 359
- 38- **DUFOURMENTEL C** : Réparation de l'aile du nez par greffe libre de pavillon de l'oreille – Journal de Chirurgie, 1951, 67, n° 6-7, Pages 485 à 490
- 39- **DUFOURMENTEL C** : Les greffes composées de pavillon de l'oreille dans le traitement des pertes de substance de l'aile et de la pointe du nez – Ann. Chir. Plast., 1957, Pages 59 à 66
- 40- **DUFOURMENTEL C., MOULY R., BARUCH J.** : Reconstruction de la columelle par lambeau frontal scalpant – Journées de Printemps de la Société Française de Chirurgie Plastique, Mai 1967

- 41- **DUFOURMENTEL C., LE PESTEUR J. :** Les greffes auriculaires composées dans la reconstruction de l'étage inférieur de la pyramide nasale – A propos de 43 greffes – Ann. Chir. Plastic, 1973, 18, n° 3, Pages 199 à 212
- 42- **DUPERTUIS S. M. :** Free ear lobe grafts of skin and fat – Plastic and Reconstructive Surgery, 1946, Vol. 1, Page 135
- 43- **EARLEY M. J., CHANTARASAK N. D.:** The transverse forked flap in columella reconstruction – British Journal Of Plastic Surgery, 1989, 42, Pages 270 à 273
- 44- **EDGERTON M. T., LEWIS C. M., McKNELLY L. O. :** Lengthening of the short nasal columella by skin flaps from the nasal tip and dorsum – Plastic And Reconstructive. Surgery, 1967, 40, n° 4, Pages 343 à 353
- 45- **ELBAZ J. S. :** Réparation de la columelle par un procédé simple en un temps – A propos d'un cas revu plus de 4 ans après – Ann. Chir. Plast. , 1971, 16, n° 1, Pages 25 à 29
- 46- **FABRIZI :** Opération heureuse de rhinoplastie d'après la méthode italienne et considérations pratiques sur cette méthode – Gaz. Hôp., 1841, Pages 479 à 485
- 47- **FARINA R. :** Loss of substance from the nasal alae and tip : Repairing with free chondrocutaneous graft from the auricular pavilion – Plastic and Reconstruction Surgery, 1952, 9, Pages 52 à 54

- 48- FARINA R., MION D., BAROUDI R., GOLCMAN B. :** Avantages comparés des lambeaux frontaux et des lambeaux nasogéniens dans la substitution de l'étoffe nasale – Ann. Chir. Plast. , 1960, 5, n° 4, Pages 279 à 286
- 49- FLAGEUL G., GRIGNON J.L. :** Reconstruction nasale par autogreffe osseuse mortaisée, Technique, Casuistique, A propos de soixante-quinze observations – Ann. Chir. Plast. , 1982, 27, n°2, Pages 152 à 160
- 50- GALVAO M.S.L. :** A postauricular flap based on the contralateral superficial temporal vessels – Plastic and Reconstructive Surgery, 1981, 68, n° 6, Pages 891 à 897
- 51- GENSOUL M. :** Chirurgie Plastique - Jour. Hebd. de Méd. et Chir. Pratique, 1833, 29
- 52- GEORGIADÉ N. G., MLADICK R. A., THORNE F. L. :** The nasolabial tunnel flap - Plastic And Reconstructive Surgery , 1969, 43, n° 5, Pages 463 à 466
- 53- GEORGIADÉ N. G., MEADICK R. A. :** Columellar reconstruction – Plastic and Reconstructive Surgery, 1969, 43, Pages 463 à 468
- 54- GILLIES H. :** Plastic Surgery of the Face – London : Frowde, Hodder, and Stoughton, 1920, Pages 270 à 273
- 55- GILLIES H. :** Deformities of the syphilitic nose – British Medical Journal, 1923, n° 2, Pages 977 à 979

- 56- GILLIES H. :** The Columella – British J. Plast. Surg., 1949, 2, Pages 192 à 201
- 57- GILLIES H., MILLARD D. R. :** The principles and Art of Plastic Surgery, 1957, Boston : Little, Brown and Company.
- 58- GLICENSTEIN J., GUERO S. :** Lambeau nasogénien musculo-cutané en îlot – Ann. Chir. Plast. Esthét. , 1990, 35, n° 2, Pages 112 à 116
- 59- GNUDI M. T. , WEBSTER J. P. :** The Life and Times of Gaspare Tagliacozzi, Surgeon of Bologna – Pages 1545 à 1599, New York, H. Reichner, 1950
- 60- GUYENNE C. :** Les réparations de la columelle – THESE de médecine, Dijon, 1990
- 61- HARRIS V. H. :** One stage columellar reconstruction – Plastic and Reconstructive Surgery, 1942, 1, Pages 83 à 85
- 62- HARRI K. :** Reconstruction of traumatic short nose with iliac bone graft and nasolabial flaps – Plastic and Reconstructive Surgery, 1982, n° 69, Pages 863 à
- 63- HAVENS F. Z. :** Reconstruction of the columella nasi – A method advantageous for the female patient – Surgical Clinics of North America, 1945, 25, Pages 877 à 879

- 64- **HEANLEY C.** : The subcutaneous tissue pedicle in columella and other nasal reconstruction – British Journal Of Plastic Surgery, 1955, n° 8, Pages 60 à 63
- 65- **HEYBROEK G.** : Some applications of the naso-labial flap in reconstruction of the nose and lips - British Journal Of Plastic Surgery, 1970, 23, Pages 26 à 29
- 66- **HILDEBRAND O.** : Berl. Klin. Wschr., 1911, 48, Page 1361
- 67- **HORAY P.** : Les destructions de la columelle chez les enfants maltraités (Syndrome de Silverman) Procédés de réparation chirurgicale – THESE Paris VII, 1977
- 68- **HUBERT J. A. M.** : La reconstruction autoplastique de la columelle – Thèse Médecine Paris, 1967
- 69- **IVY R. H.** : Repair of acquired defects of the face – J. A. M. A., 1925, 84, Page 181 à 185
- 70- **JOST G.** : Anatomie chirurgicale de la pyramide nasale – Thèse Médecine Paris, 1957
- 71- **JOST G., DANON J., HADJEAN E., MAHE E., VERTUT J.** : Réparations plastiques des pertes de substance cutanées de la face – Rapport de la Société Française d'ORL et de la Chirurgie Cervico-faciale, 1977

- 72- **JOSEPH J.** : Nasenplastik und sonstif Gesichtplastik Leipzig – 1931
- 73- **KAPLAN I.**: Reconstruction of the columella – British Journal Of Plastic Surgery, 1972, 25, Pages 37 à 38
- 74- **KAZANJIAN V. H.** : Plastic repair of deformities about the lower part of the nose resulting from loss of tissue – Trans. Amer. Acad. Ophtal. Otolaryng., 1937, 42, Pages 338 à 366
- 75- **KAZANJIAN V. H.** : The repair of nasal defects with the median forehead flap : primary closure of the forehead wound – Surg. Gynecol. Obstet., 1946, 83, Pages 37 à 45
- 76- **KAZANJIAN V. H.** : Nasal deformities of syphilitic origin – Plastic and Reconstructive Surgery, 1948, n° 3, Pages 517
- 77- **KAZANJIAN V. H., CONVERSE J. M.** : Surgical treatment of facial injuries – Baltimore : Williams & Wilkins, 1949, Page 352
- 78- **KEEGAN D. R.** : Rhinoplastic Operations, with a description of recent improvements in the Indian method – Paris, J. B. Baillièrè, 1900
- 79- **LABAT P.** : De la rhinoplastie, art de restaurer ou de refaire complètement le nez – Paris, Duceissois, 1834

- 80- LE QUANG C. :** Le lambeau génien de pleine épaisseur en îlot vasculaire à pédicule vasculaire rétrograde – Communication au XXXI<sup>e</sup> Congrès National de la Société Française de Chirurgie Plastique Reconstructrice et Esthétique, Paris, 23 octobre 1986
- 81- LE QUANG C. :** Le lambeau nasogénien de pleine épaisseur en îlot vasculaire à pédicule rétrograde – Ann. Chir. Plast. Esthét., 1993, 38, Pages 273 à 278
- 82- LE QUANG C., MARCHAC D., PREAUX J., TEXIER M. :** La réparation esthétique en carcinologie faciale – Rapport du XXXV<sup>e</sup> Congrès National de la Société Française de Chirurgie Plastique Reconstructrice et Esthétique, 1990
- 83- LEPELLEY M. :** Mutilations de la columelle – THESE Nancy 1, 1973
- 84- LEVET Y., CASEY R., JOST G. :** Les reconstructions nasales par lambeau frontal de Converse ou par lambeau rétro-auriculaire de Washio – Notes techniques – Ann. Oto-Laryng. , 1986, 103, Pages 313 à 317
- 85- LEXER E. :** Die gesamte wiederherstellurge chirurgie - Johann Ambrosius Barth, Leipzig, 1931
- 86- LIMBERG A. A. :** Rhinoplasty with free transplantation from auricle – Sovet. Khir., 1935, 9, Pages 70 à 90
- 87- LISTON R. :** Practical Surgery – London, J. & A. Churchill Ltd. 4<sup>e</sup>me ed., 1846



- 88- Mac DOWELL F., VALONE J. A., BROWN J. B. :** Bibliography and historical notes on plastic surgery of the nose – Plastic and Reconstructive Surgery, 1952, 10, Pages 149 à 185
- 89- Mac FARLANE D. F., GOLDBERG L. H. :** The nasal floor transposition flap for repairing distal nose and columella defects – Dermatol. Surg., 1998, 24, Pages 1085 à 1086
- 90- Mac LAUGHLIN C. R. :** Composite ear grafts and their blood supply – Plastic and Reconstructive Surgery, 1954, 7, Pages 274 à 278
- 91- MAILLARD G. F., MONTANDON D. :** The Washio Tempororetroauricular Flap: Its use in 20 Patients – Plast. Reconst. Surg., 1982, 70, n° 5, Pages 550 à 559
- 92- MALBEC Z. F., BEAUX A. R. :** Reconstruction of Columella – British Journal Of Plastic Surgery, 1958, 11, n° 9, Pages 142 à 146
- 93- MARCKS K. M., TREVASKIS A. E., PAYNE M. J. :** Elongation of columella by flap transfert and Z-plasty – Plastic and Reconstructive Surgery, 1957, n° 20, Pages 466 à 473
- 94- MARUYAMA Y., IWAHIRA Y. :** The axial nasodorsum flap – Plastic and Reconstructive Surgery, 1997, 99, n° 7, Pages 1873 à 1877
- 95- MAZAURIC F. X., MANIPOUD J. :** Technique de réfection autoplastique des pertes de substance columellaire post-traumatiques – Journal Français d'ORL, 1966, 15, n° 8, Pages 1025 à 1030

- 96- MAZAURIC F.X. :** Une technique de réfection autoplastique des pertes de substance columellaires post-traumatiques anciennes – Ann. Chir. Plast., 1970, 15, n° 2, Pages 121 à 125
- 97- MEADE R. J. :** Composite ear grafts for the correction of nasal deformities, associated with cleft lip and other congenital and post traumatic deficiencies of the columella – Plast. and Reconst. Surg., 1959, 23, n° 2, Pages 134 à 147
- 98- MENICK F. J. :** Artistry in aesthetic surgery : aesthetic perception and the subunit principle – Clin. Plast. Surg., 1987, n° 14, Pages 723
- 99- MENICK F. J. :** Aesthetic refinements in use of forehead for nasal reconstruction : the paramédian forehead flap – Clin. Plast. Surg., 1990, 17, n° 4, Pages 607 à 622
- 100- MEYER R., KESSELRING U. K. :** Reconstructive Surgery of the Nose - Clinics in Plastic Surgery, 1981, 8, n° 3, Pages 435 à 469
- 101- MEYER R. :** The forehead compound island flap – Communication at the ISAPS international congress in New York City, 1987
- 102- MEYER R. :** Finitions en reconstruction partielle et totale du nez – Ann. Chir. Plast. Esthét., 1992, 37, n° 2, Pages 145 à 153
- 103- MILLARD D. R. :** Columella lengthening by a forked flap – Plastic and Reconstructive Surgery, 1958, n° 22, Pages 454 à 457

- 104- MILLARD D. R. :** The triad of columella deformities - Plastic. Reconst. Surg., 1963, 31, n° 4, Pages 370 à 384
- 105- MILLARD D. R. :** Reconstructive rhinoplasty for the lower half of a nose - Plastic. Reconst. Surg., 1974, 53, n° 2, Pages 133 à 139
- 106- MILLARD D. R. :** Reconstructive rhinoplasty for the lower two-thirds of the nose - Plastic. Reconst. Surg., 1976, 57, n° 6, Pages 722 à 728
- 107- MILLARD D. R. :** Reconstructive Rhinoplasty of the Tip – Clinics in Plastic Surgery, 1981, 8, n° 3, Pages 507 à 520
- 108- MONTANDON D., MAILLARD G. F. :** Place du lambeau rétro-auriculaire dans les reconstructions du nez – Ann. Chir. Plast., 1977, 22, Page 189
- 109- MONTADON D. :** Le traitement des pertes de substance partielle du nez – Rev. Med. Suisse Romande, 1973, 93, Pages 769 à 779
- 110- NELATON C., OMBREDANNE L., DEMONS H. :** Restauration de la sous-cloison – Bull. Soc. Chir. Paris, 1881, 7, Pages 300 à 312
- 111- NELATON C., OMBREDANNE L. :** La rhinoplastie – Paris, G. Steinheil, 1904
- 112- NEW G. B., FIGI F. A. :** The use of pedicle flaps in reconstruction of the nose - Surg. Gynecol. Obstet., 1931, 53, Pages 780 à 787

- 113- NEW G. B. :** Sickie Flap for nasal reconstruction – Surgery, Gynecology and Obstetrics, 1944, Pages 497 à 499
- 114- NICOLAI J. P. A. :** Reconstruction of the columella with nasolabial flaps – Head and Neck Surgery, 1982, 4, Pages 374 à 379
- 115- ONIZUKA :** Reconstruction of the upper lip and columella using a cross lip flap – Jap. Journ. Plast. Reconst. Surg., 1971, 14, Pages 373 à 376
- 116- ORTICOCHEA M. :** A new method for total reconstruction of the nose : the ears sa donor areas – Br. J. Plast. Surg., 1971, 24, Pages 225 à 232
- 117- ORTON C. I. :** Loss of columella and septum from an unusual form of child abuse – Plastic and Reconstructive Surgery, 1975, n° 56, Pages 345 à 346
- 118- OZKUS I., CEK D. I., OZKUS K. :** The use of bifid nasolabial flaps in the reconstruction of the nose and columella – Ann. Plast. Surg., 1992, 29, n° 5, Pages 461 à 463
- 119- PALETTA F. X., VAN NORMAN R. T. :** Total reconstruction of the columella – Plastic Reconst. Surg., 1962, 30, n° 3, Pages 322 à 328
- 120- PARKHOUSE N., EVANS D. :** Reconstruction of the ala of the nose using a composite free flap from the pinna – Br. J. Plast. Surg., 1985, 38, Pages 306 à 313

- 121- PELLICIARI D. D. :** Columella and nasal tip reconstruction using multiple composite free grafts – Plastic and Reconstructive Surgery, 1949, 4, Pages 98 à 104
- 122- PENN J. :** The reconstruction of nose – British Journal of Plastic Surgery, 1967, 20, Pages 369 à 384
- 123- PIERRE :** Chirurgie de la sous-cloison – Thèse Médecine Paris, 1851
- 124- POCHE F., GUEGANTON C., GAS C., COLLIN J.F., COMBELLES R. :** Utilisation d'un lambeau nasogénien en îlot vasculaire à pédicule rétrograde dans la réparation columellaire : A propos d'un cas - Ann. Chir. Plast. Esthét, 1994, 39, n° 6, Pages 785 à 788
- 125- POLLET J. :** Chirurgie restauratrice de la columelle – THESE Paris, 1950
- 126- PRIBAZ J. J., FALCO N. :** Nasal reconstruction with auricular microvascular transplant –Ann. Plast. Surg., 1993, 31, n° 4, Pages 289 à 297
- 127- PUTERMAN M., PITZHAZA N., LEIBERMAN A. :** Reconstruction of columella and upper lip by septal flap – Laryngoscope 1985, 95, Page 1272

- 128- QUATELA V. C., SHERRIS D. A., ROUNDS M. F. :** Esthetic refinements in forehead flap nasal reconstruction – Arch. Otolaryngol. Head and Neck Surgery, 1995, 121, Pages 1106 à 1113
- 129- RABOUILLE :** Les jeunes enfants victimes de sévices corporels -  
Thèse Nancy 1967
- 130- REVEILLARD F. :** Réparation des pertes de substance cutanées partielles de la pyramide et de la columelle nasales – Thèse Lyon 1974
- 131- RICBOURG B. :** Reconstruction columellaire en un temps : Utilisation d'un double lambeau labial à axe vasculaire – Ann. Chir. Plast. Esthét. , 1991, 36, n° 5, Pages 430 à 435
- 132- RICBOURG B. :** Vascularisation cutanée de la face – Encycl. Med. Chir. Stomatologie 22001 C50, 2-1990
- 133- ROLLET J. :** Restauration de la sous-cloison et de la moitié inférieure du nez avec la portion moyenne de la lèvre inférieure – Gaz. Hôp. Paris, 1857, Page 257
- 134- ROUVIERE H. :** Anatomie humaine descriptive et topographique – 5è édition, Paris, Masson, 1943
- 135- SAAD M. N., BARRON J. N. :** Reconstruction of the columella with alar margin flaps – British Journal Of Plastic Surgery, 1980, 33, Pages 427 à 429

- 136- SALINGER S.** : Reconstruction of the columella – Plastic and Reconstructive Surgery, 1947, n° 2, Pages 87 à 90
- 137- SANVENERO-ROSSELI G.** : Chirurgia plastica del naso – Rome. Pozzi, 1931
- 138- SAUVI G.** : Les Traumatismes du nez chez le nouveau-né et le jeune enfant - THESE Nancy 1, 1981
- 139- SERRE M.** : Traité sur l'art de restaurer les difformités de la face – Montpellier, Castel Louis, 1842
- 140- SHAW M. H., FELL S. R.** : Columella reconstruction – British Journal of Plastic Surgery, 1948, n° 1, Pages 111 à 116
- 141- SHENN J. H.** : Aesthetic Rhinoplasty – St. Louis : Mosby, 1978
- 142- SHEEN J. H., SHEEN A. S.** : Aesthetic Rhinoplasty – 2d Ed, St. Louis : Mosby, 1987, Page 78
- 143- SHENAG S. M., DINH T. A., SPIRA M.** : Nasal ala reconstruction with an ear helix free flap – J. Reconst. Microsurg., 1989, 5, Pages 63 à 67
- 144- SILVA G.** : A new method of reconstruction of the columella with a nasolabial flap – Plastic and Reconstructive Surgery, 1964, n° 34, Page 63

- 145- **SMITH F.** : Plastic and Reconstructive Surgery – Philadelphia: Saunders, 1950, Page 506
- 146- **SNOW J. W., HARRIS H. W.:** One-stage columellar reconstruction – Plastic Reconst. Surg. , 1968, 42, n° 1, Pages 83 à 84
- 147- **STALLINGS J. O., BEAL D. D., STEWART C., SESSIONS D. G., HOWARD M. L.** : Total nasal columellar reconstruction – Journal Of Laryngolotology, 1971, 35, 7, Pages 723 à 728
- 148- **STRAITH C. L.** : Elongation of the nasal columella – Plastic and Reconstructive Surgery, 1946, 1, Pages 79 à 86
- 149- **STRAITH R. E., VON LINDE M. G., TEASLEY J. L.** : A new method of columellar advancement – Plastic and Reconstructive Surgery, 1954, 14, n° 4, Page 308
- 150- **STRICKER M.** : Les Mutilations de la columelle – Médecine et Hygiène, 1971, n°955, Page 467
- 151- **STRICKER M.** : Les Mutilations de la columelle – Revue de Stomatologie, Paris, 1972, 73, n° 6, Pages 485 à 494
- 152- **SUSHRUTA** : An English translation of the Sushruta Samhita based on original Sanskrit Text. Edited and published by Kaviraj Kunja Lal Bhishagratna, Bose, Calcutta, Pages 1907 à 1916



- 153- SYMONDS F. C., CRIKELAIR G. F. :** Auricular composite grafts in nasal reconstruction : a report of 36 cases – Plastic and Reconstructive Surgery, 1966, n° 37, Pages 433 à 437
- 154- SZYMANOVSKY J. K. :** Handbuch der operativen chirurgie – Braunschweig, 1870
- 155- TAGLIACOZZI G. :** De curtorum chirurgia per insitionem – Venetiis, G. Bindonus, 1597
- 156- TANG CHEN Y. B., CHEN H. C., RANDALL P. :** Reconstruction of a compound facial deformity involving the columella, nasal base, and upper lip – Plastic and Reconstructive Surgery, 1991, 87, n° 5, Pages 950 à 953
- 157- ULLOA-GREGORI A.O., MONTEMAYOR-JAUREGUI M.C., VILLARREAL-CARDENAS A., GARZA-MEJIA B. :** Use of the nasal SMAS to reconstruct defects of the tip, alae, columella, or septum – Plastics & Reconstructive Surgery, 1999, 104, n° 3, Pages 631 à 636
- 158- VECCHIONE T.R. :** Columella reconstruction using internal nasal vestibular flaps - British Journal Of Plastic Surgery, 1980, 33, Pages 399 à 403
- 159- WALTER C. :** Reconstruction of the nose with auricular composite grafts - Plastic And Reconstructive Surgery Of the face and Neck, Tome 2, Pittsburg, Conley-Dickinson, 1972

- 160- WASHIO H. :** Retroauricular Temporal Flap - Plastic. Reconst. Surg., 1969, 43, n° 2, Pages 162 à 166
- 161- WASHIO H. :** Further experiences with the retroauricular temporal flap – Plastic and Reconstructive Surgery, 1972, 50, Pages 160 à 162
- 162- WEBSTER G. V. :** Greffes de peau totale au niveau du nez – Ann. Chir. Plast., 1966, 11, Pages 40 à 44
- 163- WESSER D. R., BURT G. B. :** Naso-labial flap for losses of the nasal ala and columella - Plast. Reconst. Surg. , 1969, 44, n° 3, Pages 300 à 302
- 164- YANAI A., NAGATA S., TANAKA H. :** Reconstruction of the columella with Bilateral Nasolabial Flaps – Plastic. Reconst. Surg. , 1986, 77, n° 1, Pages 129 à 132
- 165- YOUNG F. :** Surgical repair of nasal deformities – Plastic and Reconstructive Surgery, 1949, 4, Pages 59 à 91



VU

NANCY, le **20 JUILLET 2000**

Le Président de Thèse

NANCY, le **07 SEPTEMBRE 2000**

Le Doyen de la Faculté de Médecine

M le Professeur **M. STRICKER**

Professeur **J. ROLAND**

AUTORISE À SOUTENIR ET À IMPRIMER LA THÈSE

NANCY, le **11 SEPTEMBRE 2000**

LE PRÉSIDENT DE L'UNIVERSITÉ DE NANCY 1

Professeur **C. BURLET**



---

## RESUME DE LA THESE

Les pertes de substances isolées de la columelle sont rares.

A notre époque, l'étiologie principale est représentée par les exérèses tumorales, suivie par des causes traumatiques, les infections et les causes iatrogènes.

La réparation en est très difficile, avec des résultats esthétiques et fonctionnels très mitigés. De nombreux procédés ont été proposés, sans qu'aucun puisse emporter l'unanimité. Le but de ce travail est de proposer, suivant le type de perte de substance (partielle ou totale), une ou plusieurs techniques de réparation les plus appropriées.

---

## TITRE EN ANGLAIS

Lost of the Columella : Aetiology and Reparation

---

## THESE DE MEDECINE SPECIALISEE – ANNEE 2000

---

## MOTS CLEFS :

Columelle ; Columella ; Sous-cloison ; Réparation columellaire

---

## INTITULE ET ADRESSE DE L'U.F.R. :

**Faculté de médecine de Nancy**

**9, avenue de la Forêt de Haye**

**54505 – VANDOEUVRE LES NANCY Cédex**

---

---

## RESUME DE LA THESE

Les pertes de substances isolées de la columelle sont rares.

A notre époque, l'étiologie principale est représentée par les exérèses tumorales, suivie par des causes traumatiques, les infections et les causes iatrogènes.

La réparation en est très difficile, avec des résultats esthétiques et fonctionnels très mitigés. De nombreux procédés ont été proposés, sans qu'aucun puisse emporter l'unanimité. Le but de ce travail est de proposer, suivant le type de perte de substance (partielle ou totale), une ou plusieurs techniques de réparation les plus appropriées.

---

## TITRE EN ANGLAIS

Lost of the Columella : Aetiology and Reparation

---

## THESE DE MEDECINE SPECIALISEE – ANNEE 2000

---

## MOTS CLEFS :

Columelle ; Columella ; Sous-cloison ; Réparation columellaire

---

## INTITULE ET ADRESSE DE L'U.F.R. :

**Faculté de médecine de Nancy**

**9, avenue de la Forêt de Haye**

**54505 – VANDOEUVRE LES NANCY Cédex**

---