HAL
open science

Incontinentia pigmenti familiale : recurrences tardives et lésions cutanées inhabituelles

Claire Poreaux

To cite this version:

Claire Poreaux. Incontinentia pigmenti familiale : recurrences tardives et lésions cutanées inhabituelles. Sciences du Vivant [q-bio]. 2011. hal-01731777

HAL Id: hal-01731777

https://hal.univ-lorraine.fr/hal-01731777

Submitted on 14 Mar 2018

HAL is a multi-disciplinary open access archive for the deposit and dissemination of scientific research documents, whether they are published or not. The documents may come from teaching and research institutions in France or abroad, or from public or private research centers.

L'archive ouverte pluridisciplinaire **HAL**, est destinée au dépôt et à la diffusion de documents scientifiques de niveau recherche, publiés ou non, émanant des établissements d'enseignement et de recherche français ou étrangers, des laboratoires publics ou privés.

UNIVERSITÉ DE LORRAINE

AVERTISSEMENT

Ce document est le fruit d'un long travail approuvé par le jury de soutenance et mis à disposition de l'ensemble de la communauté universitaire élargie.

Il est soumis à la propriété intellectuelle de l'auteur. Ceci implique une obligation de citation et de référencement lors de l'utilisation de ce document.

D'autre part, toute contrefaçon, plagiat, reproduction illicite encourt une poursuite pénale.

Contact : ddoc-theses-contact@univ-lorraine.fr

LIENS

Code de la Propriété Intellectuelle. articles L 122. 4
Code de la Propriété Intellectuelle. articles L 335.2- L 335.10
http://www.cfcopies.com/V2/leg/leg_droi.php
http://www.culture.gouv.fr/culture/infos-pratiques/droits/protection.htm

UNIVERSITE HENRI POINCARE, NANCY
2011

FACULTE DE MEDECINE DE NANCY
N°

THESE

Pour obtenir le grade de

DOCTEUR EN MEDECINE

Présentée et soutenue publiquement

Dans le cadre du troisième cycle de Médecine Spécialisée

Par

Claire POREAUX

Le 07 Juillet 2011

INCONTINENTIA PIGMENTI FAMILIALE : RECURRENCES TARDIVES ET LESIONS CUTANEES INHABITUELLES.

Examinateurs de la thèse :

M. J-L. SCHMUTZ	Professeur	Président
M. B.LEHEUP	Professeur	}
Mme A. BARBAUD	Professeur	}
M. S. HADJ-RABIA	Docteur en médecine	} Juges
Mme A-C. BURSZTEJN	Docteur en médecine	}

UNIVERSITÉ HENRI POINCARÉ, NANCY 1

FACULTÉ DE MÉDECINE DE NANCY

Président de l'Université : Professeur Jean-Pierre FINANCE

Doyen de la Faculté de Médecine : Professeur Henry COUDANE

Vice Doyen *Mission « sillon lorrain »* : Professeur Annick BARBAUD
Vice Doyen *Mission « Campus »* : Professeur Marie-Christine BÉNÉ
Vice Doyen *Mission « Finances » :* Professeur Marc BRAUN
Vice Doyen Mission « *Recherche »* : Professeur Jean-Louis GUÉANT

Assesseurs :

- Pédagogie :	**Professeur Karine ANGIOÏ-DUPREZ**
- 1er Cycle :	**Professeur Bernard FOLIGUET**
- « Première année commune aux études de santé (PACES) et universitarisation études para-médicales »	**M. Christophe NÉMOS**
- 2ème Cycle :	**Professeur Marc DEBOUVERIE**
- 3ème Cycle :	
« DES Spécialités Médicales, Chirurgicales et Biologiques »	**Professeur Jean-Pierre BRONOWICKI**
« DES Spécialité Médecine Générale	**Professeur Francis RAPHAËL**
- Filières professionnalisées :	**M. Walter BLONDEL**
- Formation Continue :	**Professeur Hervé VESPIGNANI**
- Commission de Prospective :	**Professeur Pierre-Edouard BOLLAERT**
- Recherche :	**Professeur Didier MAINARD**
- Développement Professionnel Continu :	**Professeur Jean-Dominique DE KORWIN**

DOYENS HONORAIRES

Professeur Adrien DUPREZ – Professeur Jean-Bernard DUREUX
Professeur Jacques ROLAND – Professeur Patrick NETTER

==========

PROFESSEURS HONORAIRES

Pierre ALEXANDRE – Jean-Marie ANDRE - Daniel ANTHOINE - Alain BERTRAND - Pierre BEY - Jacques BORRELLY
Michel BOULANGE - Jean-Claude BURDIN - Claude BURLET - Daniel BURNEL - Claude CHARDOT Jean-Pierre CRANCE - Gérard DEBRY - Jean-Pierre DELAGOUTTE - Emile de LAVERGNE - Jean-Pierre DESCHAMPS
Michel DUC - Jean DUHEILLE - Adrien DUPREZ - Jean-Bernard DUREUX - Gérard FIEVE - Jean FLOQUET - Robert FRISCH
Alain GAUCHER - Pierre GAUCHER - Hubert GERARD - Jean-Marie GILGENKRANTZ - Simone GILGENKRANTZ
Oliéro GUERCI - Pierre HARTEMANN - Claude HURIET - Christian JANOT - Jacques LACOSTE - Henri LAMBERT
Pierre LANDES - Alain LARCAN - Marie-Claire LAXENAIRE - Michel LAXENAIRE - Jacques LECLERE - Pierre LEDERLIN Bernard LEGRAS - Michel MANCIAUX - Jean-Pierre MALLIÉ – Philippe MANGIN - Pierre MATHIEU
Denise MONERET-VAUTRIN - Pierre NABET - Jean-Pierre NICOLAS - Pierre PAYSANT - Francis PENIN Gilbert PERCEBOIS Claude PERRIN - Guy PETIET - Luc PICARD - Michel PIERSON - Jean-Marie POLU – Jacques POUREL Jean PREVOT
Antoine RASPILLER - Michel RENARD - Jacques ROLAND - René-Jean ROYER - Paul SADOUL - Daniel SCHMITT
Michel SCHWEITZER - Jean SOMMELET - Danièle SOMMELET - Michel STRICKER - Gilbert THIBAUT Augusta TREHEUX Hubert UFFHOLTZ - Gérard VAILLANT - Paul VERT - Colette VIDAILHET - Michel

VIDAILHET - Michel WAYOFF
Michel WEBER

==========

PROFESSEURS DES UNIVERSITÉS
PRATICIENS HOSPITALIERS

(Disciplines du Conseil National des Universités)

42ème Section : MORPHOLOGIE ET MORPHOGENÈSE
1ère sous-section : *(Anatomie)*
Professeur Gilles GROSDIDIER
Professeur Pierre LASCOMBES – Professeur Marc BRAUN
2ème sous-section : *(Cytologie et histologie)*
Professeur Bernard FOLIGUET
3ème sous-section : *(Anatomie et cytologie pathologiques)*
Professeur François PLENAT – Professeur Jean-Michel VIGNAUD

43ème Section : BIOPHYSIQUE ET IMAGERIE MÉDICALE
1ère sous-section : *(Biophysique et médecine nucléaire)*
Professeur Gilles KARCHER – Professeur Pierre-Yves MARIE – Professeur Pierre OLIVIER
2ème sous-section : *(Radiologie et imagerie médicale)*
Professeur Denis REGENT – Professeur Michel CLAUDON
Professeur Serge BRACARD – Professeur Alain BLUM – Professeur Jacques FELBLINGER
Professeur René ANXIONNAT

44ème Section : BIOCHIMIE, BIOLOGIE CELLULAIRE ET MOLÉCULAIRE, PHYSIOLOGIE ET NUTRITION
1ère sous-section : *(Biochimie et biologie moléculaire)*
Professeur Jean-Louis GUÉANT – Professeur Jean-Luc OLIVIER – Professeur Bernard NAMOUR
2ème sous-section : *(Physiologie)*
Professeur François MARCHAL – Professeur Bruno CHENUEL – Professeur Christian BEYAERT
3ème sous-section : *(Biologie Cellulaire)*
Professeur Ali DALLOUL
4ème sous-section : *(Nutrition)*
Professeur Olivier ZIEGLER – Professeur Didier QUILLIOT

45ème Section : MICROBIOLOGIE, MALADIES TRANSMISSIBLES ET HYGIÈNE
1ère sous-section : *(Bactériologie – virologie ; hygiène hospitalière)*
Professeur Alain LE FAOU - Professeur Alain LOZNIEWSKI
3ème sous-section : *(Maladies infectieuses ; maladies tropicales)*
Professeur Thierry MAY – Professeur Christian RABAUD

46ème Section : SANTÉ PUBLIQUE, ENVIRONNEMENT ET SOCIÉTÉ
1ère sous-section : *(Épidémiologie, économie de la santé et prévention)*
Professeur Philippe HARTEMANN – Professeur Serge BRIANÇON - Professeur Francis GUILLEMIN
Professeur Denis ZMIROU-NAVIER – Professeur François ALLA
2ème sous-section : *(Médecine et santé au travail)*
Professeur Christophe PARIS
3ème sous-section : *(Médecine légale et droit de la santé)*
Professeur Henry COUDANE
4ème sous-section : *(Biostatistiques, informatique médicale et technologies de communication)*
Professeur François KOHLER – Professeur Éliane ALBUISSON

47ème Section : CANCÉROLOGIE, GÉNÉTIQUE, HÉMATOLOGIE, IMMUNOLOGIE

1ère sous-section : *(Hématologie ; transfusion)*

Professeur Thomas LECOMPTE – Professeur Pierre BORDIGONI

Professeur Jean-François STOLTZ – Professeur Pierre FEUGIER

2ème sous-section : *(Cancérologie ; radiothérapie)*

Professeur François GUILLEMIN – Professeur Thierry CONROY

Professeur Didier PEIFFERT – Professeur Frédéric MARCHAL

3ème sous-section : *(Immunologie)*

Professeur Gilbert FAURE – Professeur Marie-Christine BENE

4ème sous-section : *(Génétique)*

Professeur Philippe JONVEAUX – Professeur Bruno LEHEUP

48ème Section : ANESTHÉSIOLOGIE, RÉANIMATION, MÉDECINE D'URGENCE, PHARMACOLOGIE ET THÉRAPEUTIQUE

1ère sous-section : *(Anesthésiologie et réanimation chirurgicale ; médecine d'urgence)*

Professeur Claude MEISTELMAN – Professeur Hervé BOUAZIZ

Professeur Paul-Michel MERTES – Professeur Gérard AUDIBERT

2ème sous-section : *(Réanimation médicale ; médecine d'urgence)*

Professeur Alain GERARD - Professeur Pierre-Édouard BOLLAERT

Professeur Bruno LÉVY – Professeur Sébastien GIBOT

3ème sous-section : *(Pharmacologie fondamentale ; pharmacologie clinique ; addictologie)*

Professeur Patrick NETTER – Professeur Pierre GILLET

4ème sous-section : *(Thérapeutique ; médecine d'urgence ; addictologie)*

Professeur François PAILLE – Professeur Gérard GAY – Professeur Faiez ZANNAD - Professeur Patrick ROSSIGNOL

49ème Section : PATHOLOGIE NERVEUSE ET MUSCULAIRE, PATHOLOGIE MENTALE, HANDICAP et RÉÉDUCATION

1ère sous-section : *(Neurologie)*

Professeur Gérard BARROCHE – Professeur Hervé VESPIGNANI

Professeur Xavier DUCROCQ – Professeur Marc DEBOUVERIE

2ème sous-section : *(Neurochirurgie)*

Professeur Jean-Claude MARCHAL – Professeur Jean AUQUE

Professeur Thierry CIVIT

3ème sous-section : *(Psychiatrie d'adultes ; addictologie)*

Professeur Jean-Pierre KAHN – Professeur Raymund SCHWAN

4ème sous-section : *(Pédopsychiatrie ; addictologie)*

Professeur Daniel SIBERTIN-BLANC – Professeur Bernard KABUTH

5ème sous-section : *(Médecine physique et de réadaptation)*

Professeur Jean PAYSANT

50ème Section : PATHOLOGIE OSTÉO-ARTICULAIRE, DERMATOLOGIE et CHIRURGIE PLASTIQUE

1ère sous-section : *(Rhumatologie)*

Professeur Isabelle CHARY-VALCKENAERE – Professeur Damien LOEUILLE

2ème sous-section : *(Chirurgie orthopédique et traumatologique)*

Professeur Daniel MOLE - Professeur Didier MAINARD

Professeur François SIRVEAUX – Professeur Laurent GALOIS

3ème sous-section : *(Dermato-vénéréologie)*

Professeur Jean-Luc SCHMUTZ – Professeur Annick BARBAUD

4ème sous-section : *(Chirurgie plastique, reconstructrice et esthétique ; brûlologie)*

Professeur François DAP – Professeur Gilles DAUTEL

51ème Section : PATHOLOGIE CARDIORESPIRATOIRE et VASCULAIRE

1ère sous-section : *(Pneumologie ; addictologie)*

Professeur Yves MARTINET – Professeur Jean-François CHABOT – Professeur Ari CHAOUAT
2ème sous-section : *(Cardiologie)*
Professeur Etienne ALIOT – Professeur Yves JUILLIERE – Professeur Nicolas SADOUL
Professeur Christian de CHILLOU
3ème sous-section : *(Chirurgie thoracique et cardiovasculaire)*
Professeur Jean-Pierre VILLEMOT - Professeur Jean-Pierre CARTEAUX
4ème sous-section : *(Chirurgie vasculaire ; médecine vasculaire)*
Professeur Denis WAHL – Professeur Sergueï MALIKOV

52ème Section : MALADIES DES APPAREILS DIGESTIF et URINAIRE
1ère sous-section : *(Gastroentérologie ; hépatologie ; addictologie)*
Professeur Marc-André BIGARD - Professeur Jean-Pierre BRONOWICKI – Professeur Laurent PEYRIN-BIROULET
2ème sous-section : *(Chirurgie digestive)*
3ème sous-section : *(Néphrologie)*
Professeur Michèle KESSLER – Professeur Dominique HESTIN – Professeur Luc FRIMAT
4ème sous-section : *(Urologie)*
Professeur Jacques HUBERT – Professeur Pascal ESCHWEGE

53ème Section : MÉDECINE INTERNE, GÉRIATRIE et CHIRURGIE GÉNÉRALE
1ère sous-section : *(Médecine interne ; gériatrie et biologie du vieillissement ; médecine générale ; addictologie)*
Professeur Jean-Dominique DE KORWIN – Professeur Pierre KAMINSKY
Professeur Athanase BENETOS - Professeur Gisèle KANNY – Professeur Christine PERRET-GUILLAUME
2ème sous-section : *(Chirurgie générale)*
Professeur Patrick BOISSEL – Professeur Laurent BRESLER
Professeur Laurent BRUNAUD – Professeur Ahmet AYAV

54ème Section : DÉVELOPPEMENT ET PATHOLOGIE DE L'ENFANT, GYNÉCOLOGIE-OBSTÉTRIQUE, ENDOCRINOLOGIE ET REPRODUCTION
1ère sous-section : *(Pédiatrie)*
Professeur Pierre MONIN - Professeur Jean-Michel HASCOET - Professeur Pascal CHASTAGNER
Professeur François FEILLET - Professeur Cyril SCHWEITZER
2ème sous-section : *(Chirurgie infantile)*
Professeur Michel SCHMITT – Professeur Pierre JOURNEAU – Professeur Jean-Louis LEMELLE
3ème sous-section : *(Gynécologie-obstétrique ; gynécologie médicale)*
Professeur Jean-Louis BOUTROY - Professeur Philippe JUDLIN – Professeur Patricia BARBARINO
4ème sous-section : *(Endocrinologie, diabète et maladies métaboliques ; gynécologie médicale)*
Professeur Georges WERYHA – Professeur Marc KLEIN – Professeur Bruno GUERCI

55ème Section : PATHOLOGIE DE LA TÊTE ET DU COU
1ère sous-section : *(Oto-rhino-laryngologie)*
Professeur Claude SIMON – Professeur Roger JANKOWSKI – Professeur Cécile PARIETTI-WINKLER
2ème sous-section : *(Ophtalmologie)*
Professeur Jean-Luc GEORGE – Professeur Jean-Paul BERROD – Professeur Karine ANGIOI-DUPREZ
3ème sous-section : *(Chirurgie maxillo-faciale et stomatologie)*
Professeur Jean-François CHASSAGNE – Professeur Etienne SIMON

==========

PROFESSEURS DES UNIVERSITÉS

64ème Section : BIOCHIMIE ET BIOLOGIE MOLÉCULAIRE
Professeur Sandrine BOSCHI-MULLER

==========

MAÎTRES DE CONFÉRENCES DES UNIVERSITÉS - PRATICIENS HOSPITALIERS

42ème Section : MORPHOLOGIE ET MORPHOGENÈSE
1ère sous-section : ***(Anatomie)***
Docteur Bruno GRIGNON – Docteur Thierry HAUMONT – Docteur Manuela PEREZ
2ème sous-section : ***(Cytologie et histologie)***
Docteur Edouard BARRAT - Docteur Françoise TOUATI – Docteur Chantal KOHLER
3ème sous-section : ***(Anatomie et cytologie pathologiques)***
Docteur Aude BRESSENOT

43ème Section : BIOPHYSIQUE ET IMAGERIE MÉDICALE
1ère sous-section : ***(Biophysique et médecine nucléaire)***
Docteur Marie-Hélène LAURENS – Docteur Jean-Claude MAYER
Docteur Pierre THOUVENOT – Docteur Jean-Marie ESCANYE
2ème sous-section : (Radiologie et imagerie médicale)
Docteur Damien MANDRY

44ème Section : BIOCHIMIE, BIOLOGIE CELLULAIRE ET MOLÉCULAIRE, PHYSIOLOGIE ET NUTRITION
1ère sous-section : ***(Biochimie et biologie moléculaire)***
Docteur Jean STRACZEK – Docteur Sophie FREMONT
Docteur Isabelle GASTIN – Docteur Marc MERTEN – Docteur Catherine MALAPLATE-ARMAND
Docteur Shyue-Fang BATTAGLIA
3ème sous-section : ***(Biologie Cellulaire)***
Docteur Véronique DECOT-MAILLERET
4ème sous-section : ***(Nutrition)***
Docteur Rosa-Maria RODRIGUEZ-GUEANT

45ème Section : MICROBIOLOGIE, MALADIES TRANSMISSIBLES ET HYGIÈNE
1ère sous-section : ***(Bactériologie – Virologie ; hygiène hospitalière)***
Docteur Francine MORY – Docteur Véronique VENARD
2ème sous-section : ***(Parasitologie et mycologie)***
Docteur Nelly CONTET-AUDONNEAU – Madame Marie MACHOUART

46ème Section : SANTÉ PUBLIQUE, ENVIRONNEMENT ET SOCIÉTÉ
1ère sous-section : ***(Epidémiologie, économie de la santé et prévention)***
Docteur Alexis HAUTEMANIÈRE – Docteur Frédérique CLAUDOT
3ème sous-section ***(Médecine légale et droit de la santé)***
Docteur Laurent MARTRILLE
4ère sous-section : ***(Biostatistiques, informatique médicale et technologies de communication***
Docteur Nicolas JAY

47ème Section : CANCÉROLOGIE, GÉNÉTIQUE, HÉMATOLOGIE, IMMUNOLOGIE
2ème sous-section : ***(Cancérologie ; radiothérapie : cancérologie (type mixte : biologique)***
Docteur Lina BOLOTINE

3ème sous-section : *(Immunologie)*
Docteur Marcelo DE CARVALHO BITTENCOURT
4ème sous-section : *(Génétique)*
Docteur Christophe PHILIPPE – Docteur Céline BONNET

48ème Section : ANESTHÉSIOLOGIE, RÉANIMATION, MÉDECINE D'URGENCE, PHARMACOLOGIE ET THÉRAPEUTIQUE
3ème sous-section : *(Pharmacologie fondamentale ; pharmacologie clinique)*
Docteur Françoise LAPICQUE – Docteur Marie-José ROYER-MORROT – Docteur Nicolas GAMBIER

50ème Section : RHUMATOLOGIE
1ère sous-section : ***(Rhumatologie)***
Docteur Anne-Christine RAT
3ème sous-section : *(Dermato-vénéréologie)*
Docteur Anne-Claire BURSZTEJN

54ème Section : DÉVELOPPEMENT ET PATHOLOGIE DE L'ENFANT, GYNÉCOLOGIE-OBSTÉTRIQUE, ENDOCRINOLOGIE ET REPRODUCTION
3ème sous-section :
Docteur Olivier MOREL
5ème sous-section : *(Biologie et médecine du développement et de la reproduction ; gynécologie médicale)*
Docteur Jean-Louis CORDONNIER

==========

MAÎTRES DE CONFÉRENCES

5ème section : SCIENCE ÉCONOMIE GÉNÉRALE
Monsieur Vincent LHUILLIER

40ème section : SCIENCES DU MÉDICAMENT
Monsieur Jean-François COLLIN

60ème section : MÉCANIQUE, GÉNIE MÉCANIQUE ET GÉNIE CIVILE
Monsieur Alain DURAND

61ème section : GÉNIE INFORMATIQUE, AUTOMATIQUE ET TRAITEMENT DU SIGNAL
Monsieur Jean REBSTOCK – Monsieur Walter BLONDEL

64ème section : BIOCHIMIE ET BIOLOGIE MOLÉCULAIRE
Mademoiselle Marie-Claire LANHERS – Monsieur Pascal REBOUL – Mr Nick RAMALANJAONA

65ème section : BIOLOGIE CELLULAIRE
Mademoiselle Françoise DREYFUSS – Monsieur Jean-Louis GELLY
Madame Ketsia HESS – Monsieur Hervé MEMBRE – Monsieur Christophe NEMOS - Madame Natalia DE ISLA
Madame Nathalie MERCIER

66ème section : PHYSIOLOGIE
Monsieur Nguyen TRAN

67ème section : BIOLOGIE DES POPULATIONS ET ÉCOLOGIE
Madame Nadine MUSSE

========

PROFESSEURS ASSOCIÉS

Médecine Générale
Professeur associé Alain AUBREGE
Professeur associé Francis RAPHAEL

MAÎTRES DE CONFÉRENCES ASSOCIÉS

Médecine Générale
Docteur Jean-Marc BOIVIN
Docteur Jean-Louis ADAM
Docteur Elisabeth STEYER
Docteur Paolo DI PATRIZIO
Docteur Sophie SIEGRIST

========

PROFESSEURS ÉMÉRITES

Professeur Jean-Marie ANDRÉ - Professeur Daniel ANTHOINE - Professeur Pierre BEY - Professeur Michel BOULANGÉ Professeur Jean-Pierre CRANCE – Professeur Jean-Pierre DELAGOUTTE - Professeur Jean-Marie GILGENKRANTZ
Professeur Simone GILGENKRANTZ - Professeur Henri LAMBERT - Professeur Alain LARCAN
Professeur Denise MONERET-VAUTRIN - Professeur Jean-Pierre NICOLAS - Professeur Luc PICARD
Professeur Michel PIERSON - Professeur Jacques POUREL - Professeur Jacques ROLAND – Professeur Michel STRICKER Professeur Gilbert THIBAUT - Professeur Hubert UFFHOLTZ - Professeur Paul VERT - Professeur Colette VIDAILHET
Professeur Michel VIDAILHET

========

DOCTEURS HONORIS CAUSA

Professeur Norman SHUMWAY (1972)
Université de Stanford, Californie (U.S.A)
Professeur Paul MICHIELSEN (1979)
Université Catholique, Louvain (Belgique)
Professeur Charles A. BERRY (1982)
Centre de Médecine Préventive, Houston (U.S.A)
Professeur Pierre-Marie GALETTI (1982)
Brown University, Providence (U.S.A)
Professeur Mamish Nisbet MUNRO (1982)
Massachusetts Institute of Technology (U.S.A)
Professeur Mildred T. STAHLMAN (1982)
Vanderbilt University, Nashville (U.S.A)
Harry J. BUNCKE (1989)
Université de Californie, San Francisco (U.S.A)
Professeur Daniel G. BICHET (2001)
Université de Montréal (Canada)
Professeur Brian BURCHELL (2007)
Université de Dundee (Royaume Uni)

Professeur Théodore H. SCHIEBLER (1989)
Institut d'Anatomie de Würtzburg (R.F.A)
Professeur Maria DELIVORIA-PAPADOPOULOS (1996)
Université de Pennsylvanie (U.S.A)
Professeur Mashaki KASHIWARA (1996)
Research Institute for Mathematical Sciences de Kyoto (JAPON)
Professeur Ralph GRÄSBECK (1996)
Université d'Helsinki (FINLANDE)
Professeur James STEICHEN (1997)
Université d'Indianapolis (U.S.A)
Professeur Duong Quang TRUNG (1997)
Centre Universitaire de Formation et de Perfectionnement des Professionnels de Santé d'Hô Chi Minh-Ville (VIÊTNAM)

Professeur Marc LEVENSTON (2005)
Institute of Technology, Atlanta (USA)

A NOTRE MAITRE ET PRESIDENT DE THESE

Monsieur le Professeur Jean-Luc Schmutz
Professeur de Dermato-Vénérologie

Vous nous faîtes l'honneur de présider le jury de cette thèse.
Vous nous avez accueillis dans votre service avec la plus grande bienveillance, nous faisant profiter chaque jour de votre irremplaçable expérience.
Veuillez trouver ici l'expression de nos remerciements pour votre soutien, votre disponibilité et votre enseignement tout au long de notre cursus.
Veuillez également trouver l'assurance de notre profonde admiration pour vos capacités de travail, votre curiosité scientifique et votre bienveillante autorité.
Permettez-nous au travers de ce travail de vous exprimer notre vive reconnaissance pour l'intérêt que vous nous avez toujours portés et notre attachement respectueux.

A NOTRE MAITRE ET JUGE

Monsieur le Professeur Bruno Leheup
Professeur de Génétique
Chevalier dans l'Ordre des Palmes Académiques

Nous vous remercions pour l'honneur que vous nous faites en acceptant de juger ce travail. Veuillez trouver à travers ce travail l'expression de notre profond respect, de notre très haute considération et de notre sincère admiration pour vos capacités de travail et vos brillantes capacités intellectuelles.
Que vous trouviez ici le modeste témoignage de notre profonde gratitude.

A NOTRE MAITRE ET JUGE

Mademoiselle le Professeur Annick Barbaud
Professeur de Dermato-Vénérologie

Vous nous faites l'honneur de juger ce travail.
Veuillez trouver ici le modeste témoignage de notre profonde admiration pour vos brillantes capacités intellectuelles et pédagogiques si stimulantes.
Vous nous avez enseigné avec patience et rigueur les principes fondamentaux de la dermato-allergologie.
Veuillez trouver à travers ce travail le modeste témoignage de notre très haute considération et de notre profond respect.

A NOTRE JUGE

Monsieur le Docteur Smail Hadj-Rabia
Maître de Conférences et Praticien Hospitalier en Dermatologie et Vénérologie

Nous vous remercions pour l'honneur que vous nous faites en acceptant de juger cette thèse.
Vos connaissances admirables de la dermatologie pédiatrique sont pour nous un modèle.
Veuillez trouver ici un modeste témoignage de notre reconnaissance pour votre disponibilité.
Soyez assuré de notre haute considération et de notre profond respect.

A NOTRE JUGE

Madame le Docteur Anne-Claire Bursztejn
Maître de Conférences-Praticien Hospitalier en Dermatologie et Vénérologie

Je te remercie de m'avoir fait l'honneur de juger cette thèse.
Je te remercie également pour tes conseils, ton aide précieuse et le temps que tu as accordé à l'élaboration de cette thèse. Tes connaissances et ton investissement en Dermatologie Pédiatrique sont admirables.
Je te remercie aussi pour ton soutien, ta patience, ton extrême indulgence et ta confiance.
Sois assurée de mon profond respect.

A tous les médecins avec qui j'ai eu la chance de travailler et qui m'ont fait partager leur expérience en Dermatologie.

A Monsieur le Docteur CUNY
Pour votre disponibilité, votre confiance, vos encouragements, votre bienveillance, votre enseignement et votre passion communicative pour la médecine et la Dermatologie.
Vos connaissances en Dermatologie ainsi que votre pratique médicale sont pour nous un modèle.
Veuillez trouver ici le modeste témoignage de ma profonde admiration.

A Madame le Docteur GRANEL
Je te remercie, Florence pour ton soutien, ta disponibilité, ton enseignement.
Sois assurée de mon admiration pour tes capacités de travail et ta rigueur.

A Madame le Docteur WATON
Je te remercie, Julie, pour ton soutien, ton aide si précieuse en dermato-allergologie.

A Monsieur le Docteur TRUCHETET
Pour votre accueil dans votre service. J'ai beaucoup apprécié mon semestre passé à Thionville et beaucoup appris auprès de vous et de votre équipe.
Soyez assuré de mon profond respect.

A mesdames les Docteurs PINAULT et DOUMAT-BATCH pour votre disponibilité et vos conseils précieux.

A mes chefs de cliniques le Docteur SPLINGARD, le Docteur STUDER, le Docteur REDON pour votre disponibilité et votre soutien au quotidien !

A MES PARENTS

Merci pour votre soutien et vos encouragements.

Merci de m'avoir incitée à faire ces longues études de médecine.

Veuillez trouver ici le témoignage de mon immense reconnaissance et de mon affection.

A MES FRERES ET SŒURS : Rémi, Laure, Rose et Juliette

A Maya.

A MES GRAND-PARENTS.

A MES ONCLES et TANTES.

A MYLENE
Pour ton soutien de tous les jours bien que des centaines de kilomètres nous séparent.
Merci d'être toujours là. Ton amitié m'est chère.

A THIBAUT, pour ton soutien et ton affection.

A MES CO-INTERNES et surtout amies :

MARIE, pour notre rencontre, ton écoute, nos WE dans le Nord, nos fous rires !
MAUD, pour notre amitié, ta disponibilité et tous les excellents moments passés ensemble ! Pour le soutien que l'on s'apporte. C'est un plaisir d'avoir en plus la chance de travailler ensemble !

PAULINE et MATHILDE pour tous les bons moments passés ensemble en Dermatologie et tous les autres encore à l'extérieur !

A ANAIS, CECILE, CLOTHILDE, DELPHINE et AMELIE.

A TOUS MES AMIS : Anne-Christine, Thibaut, Clara, Marie-Charlotte, Buffy, Fanfan, Val, Jérem, Dukes, Yub, Jul, Sim, Julien, Greg, Chou, Rémi, Jej, Solenne, Mimile, Nane, Ginette, Maeva et tous ceux que j'oublie…

SERMENT

"Au moment d'être admise à exercer la médecine, je promets et je jure d'être fidèle aux lois de l'honneur et de la probité. Mon premier souci sera de rétablir, de préserver ou de promouvoir la santé dans tous ses éléments, physiques et mentaux, individuels et sociaux. Je respecterai toutes les personnes, leur autonomie et leur volonté, sans aucune discrimination selon leur état ou leurs convictions. J' interviendrai pour les protéger si elles sont affaiblies, vulnérables ou menacées dans leur intégrité ou leur dignité. Même sous la contrainte, je ne ferai pas usage de mes connaissances contre les lois de l'humanité. J'informerai les patients des décisions envisagées, de leurs raisons et de leurs conséquences. Je ne tromperai jamais leur confiance et n'exploiterai pas le pouvoir hérité des circonstances pour forcer les consciences. Je donnerai mes soins à l'indigent et à quiconque me les demandera. Je ne me laisserai pas influencer par la soif du gain ou la recherche de la gloire.

Admise dans l'intimité des personnes, je tairai les secrets qui me sont confiés. Reçue à l'intérieur des maisons, je respecterai les secrets des foyers et ma conduite ne servira pas à corrompre les mœurs. Je ferai tout pour soulager les souffrances. Je ne prolongerai pas abusivement les agonies. Je ne provoquerai jamais la mort délibérément.

Je préserverai l'indépendance nécessaire à l'accomplissement de ma mission. Je n'entreprendrai rien qui dépasse mes compétences. Je les entretiendrai et les perfectionnerai pour assurer au mieux les services qui me seront demandés.

J'apporterai mon aide à mes confrères ainsi qu'à leurs familles dans l'adversité.

Que les hommes et mes confrères m'accordent leur estime si je suis fidèle à mes promesses ; que je sois déshonorée et méprisée si j'y manque".

PLAN

I. INTRODUCTION 23

II. OBSERVATIONS 24

1. Première observation 24
    1.1. Antécédents 24
        1.1.1. Antécédents personnels 24
        1.1.2. Antécédents familiaux 24
    1.2. Histoire de la Maladie 24
    1.3. Examen Clinique 24
    1.4. Examens complémentaires 27
        1.4.1. Bilan biologique 27
        1.4.2. Examen ophtalmologique 27
    1.5. Evolution 27
    1.6. Histologie cutanée 32
    1.7. Analyse Génétique 33

2. Seconde observation 34
    2.1. Antécédents 34
        2.1.1. Antécédents personnels 34
        2.1.2. Antécédents familiaux 34
    2.2. Histoire de la Maladie 34
    2.3. Examen clinique 34
    2.4. Examens complémentaires 35
        2.4.1. Radiographies osseuses 35
        2.4.2. Examen ophtalmologique 35
        2.4.3. Electroencéphalogramme 35
        2.4.4. Analyse histologique 35
    2.5. Evolution 35
    2.6. Analyse Génétique 39

3. Conclusion 39

III. INCONTINENTIA PIGMENTI 40

1. Historique 40

2. Epidémiologie 41

3. Manifestations cliniques 41
3.1. Lésions cutanées 42
3.1.1. Description classique 42
3.1.1.1. Stade 1 : lésions érythémateuses et vésiculeuses 42
3.1.1.2. Stade 2 : stade prolifératif et verruqueux 43
3.1.1.3. Stade 3 : hyperpigmentation 43
3.1.1.4. Stade 4 : lésions hypopigmentées 44
3.1.2. Récurrences tardives 45
3.2. Atteinte des phanères 45
3.2.1. Atteinte du cuir chevelu 45
3.2.2. Atteintes unguéales 46
3.3. Atteintes dentaires 47
3.4. Glandes mammaires 47
3.5. Atteintes oculaires 47
3.6. Atteinte du système nerveux central 49
3.7. Autres manifestations 50

4. Examens complémentaires 51
4.1. Biologie 51
4.2. Ponction des vésicules 51
4.3. Histologie 51
4.4. Diagnostic moléculaire 53

5. Critères diagnostiques 56

6. Génétique 57
6.1. Incontinentia pigmenti et principe d'inactivation du chromosome X 58
6.2. Le gène NEMO 59
6.2.1. Structure du gène et fonction 59
6.2.2. Pseudogène 60
6.2.3. NEMO et voie de signalisation NF-κB 60
6.2.4. Mutations de NEMO 62
6.3. Incontinentia pigmenti chez le garçon 63
6.4. Hypothèses physiopathologiques et IP 64
6.5. Autres génodermatoses associées à une mutation de NEMO et hypothèses physiopathologiques 65
6.5.1. Dysplasie ectodermique anhidrotique avec immunodéficience 66
6.5.2. Dysplasie ectodermique avec ostéopétrose et lymphoedème 68
6.5.3. Déficits immunitaires sans EDA 68

7. Diagnostic différentiel 69
7.1. Au stade vésiculo-bulleux initial 69
7.2. Au stade verruqueux 70
7.2.1. Lichen striatus 70
7.2.2. Hamartomes épidermiques 70
7.2.2.1. L'hamartome épidermique verruqueux simple 70
7.2.2.2. Hamartome épidermique inflammatoire 71
7.2.2.3. Hamartome épidermique verruqueux épidermolytique 71
7.2.2.4. Syndrome CHILD 71
7.3. Au stade 3 et 4 : anomalies pigmentaires linéaires 72
7.3.1. Hypermélanose naevoide et en volutes 72
7.3.2. Hypomélanose d'Ito 73
7.3.3. Dermatopathie pigmentaire réticulaire et syndrome de Naegeli-Franceschetti-Jadasohn 74
7.3.4. Syndrome de Goltz ou hyperplasie dermique en aires 75
7.3.5. Chondrodysplasie ponctuée liée à l'X type Conradi-Hünermann 76

7.4. Frontières nosologiques 76

8. Prise en charge de la maladie 77
8.1. Concernant l'atteinte cutanée 77
8.2. Concernant l'atteinte unguéale 77
8.3. Concernant l'atteinte dentaire 77
8.4. Concernant l'atteinte ophtalmologique 77
8.5. Concernant l'atteinte neurologique 78
8.6. Enquête familiale 78

IV. DISCUSSION 80

V. CONCLUSION 83

VI. BIBLIOGRAPHIE 84

INTRODUCTION

L'incontinentia pigmenti (IP, OMIM 308300) ou syndrome de Bloch-Sulzberger, est une génodermatose rare, de transmission dominante liée au chromosome X. Elle concerne ainsi essentiellement les filles, avec une expressivité variable, et est habituellement létale *in utéro* chez le garçon. Elle se caractérise par des anomalies des tissus ectodermiques : peau et phanères, dents, œil, et système nerveux central [1,2]. Les lésions cutanées, disposées selon les lignes de Blashko sont classées en quatre stades successifs dans le temps parfois intriqués : vésiculeux à la naissance puis verruqueux, hyperpigmenté et enfin atrophique [3]. L'IP est liée à des mutations du gène NEMO [4], localisé en Xq28, codant pour un facteur de transcription essentiel de la voie NFκB. La variabilité phénotypique résulte d'un mosaïcisme fonctionnel, lui-même conséquence du phénomène de lyonisation (inactivation aléatoire d'un des deux chromosomes X chez la femme).

La succession des 4 stades cliniques est habituelle. Cependant, certains stades peuvent manquer ou être présents simultanément. Les lésions des trois premiers stades disparaissant classiquement pendant l'enfance et l'adolescence du fait de l'élimination apoptotique progressive des cellules mutées. La fréquence et la signification des récurrences tardives restent méconnues mais une dizaine de cas de récurrence tardive du stade 1 et quelques récurrences du stade 2 ont été rapportés plusieurs mois voire années après leur résolution initiale.

Nous rapportons 2 cas d'IP (mère et fille) confirmés par l'analyse histologique, présentant toutes deux des poussées récurrentes de lésions érythémateuses et verruqueuses particulièrement florides et survenant chaque fois sur les mêmes sites hyperpigmentés le long des lignes de Blashko. Ces deux présentations originales soulèvent plusieurs interrogations sur le plan physiopathologique, génétique et nosologique.

OBSERVATIONS

Mme et Mr H. ont consulté en dermatologie pour leur fille S. à quelques jours de vie en raison de lésions cutanées linéaires multiples des membres inférieurs, du tronc et des membres supérieurs.

1. 1ère observation : l'enfant S.

1.1. Antécédents

1.1.1. Antécédents personnels

S. est née à 38 semaines d'aménorrhée le 9 juillet 2007 par césarienne avec un poids de 2660g et une taille de 47 cm.

Dès la naissance, sont constatées des lésions blaschko-linéaires au niveau des membres et du tronc.

1.1.2. Antécédents familiaux

Chez sa mère, d'origine marocaine, le diagnostic d'incontinentia pigmenti avait été porté dans les mois qui ont suivi sa naissance.

Sa grand-mère présentait également des lésions blaschko-linéaires, pigmentées et atrophiques « en éclaboussures » du tronc qui n'avaient jamais fait l'objet d'un suivi médical.

Son père, d'origine française, n'avait pas d'antécédent particulier.

1.2. Histoire de la maladie

S. présentait à la naissance des lésions maculeuses érythémateuses linéaires associées à des lésions érosives, d'allure post-bulleuse. Le score d'APGAR était à 10. Un avis dermatologique était sollicité (Dr Truchetet, Service de Dermatologie à l'Hôpital Beauregard)

1.3. Examen Clinique

L'enfant était vue à 5 jours de vie en très bon état général. Elle présentait des lésions blashko-linéaires des membres, des fesses (Figure 1), d'un bras et des aisselles. Les lésions des membres (Figure 2) étaient discrètement pigmentées et finement squameuses, disposées selon les lignes de Blashko. S'y associaient des lésions déjà atrophiques par endroit remontant sur

les fesses et les bras ainsi que des lésions érythémateuses érosives d'allure post bulleuse dans le creux axillaire gauche.

L'examen clinique neurologique était normal.

Figure 1 : 5 jours : lésions érythémateuses, finement squameuses et érosions post-bulleuses de la face postérieure de la cuisse droite.

Figure 2 : 5 jours : lésions érythémato-squameuses des deux jambes, blashko-linéaires.

Figure 3 : 5 jours : lésions érythémato-vésiculeuses en cours de cicatrisation fesses et jambe droite.

Figure 4 : 5 jours : lésions érythémato-squameuses latéro-thoraciques et axillaires gauches en cours de cicatrisation.

1.4. Examens complémentaires

1.4.1. Bilan biologique

L'hémogramme était normal et notamment le taux de polynucléaires éosinophiles à 310/mm^3.

1.4.2. Examen ophtalmologique

L'examen, réalisé par un ophtalmologue spécialisé ne retrouvait pas d'anomalies.

1.5. Evolution

A 3 mois : On constatait de nouvelles érosions post-bulleuses axillaires gauches (Figure 6). On retrouvait les mêmes lésions blashko-linéaires du membre supérieur gauche, latéro-thoraciques gauches (Figure 7) et des membres inférieurs. Celles-ci étaient pigmentées et atrophiques pour certaines (Figure 5). Il n'y avait aucune lésion kératosique ni verruqueuse.
On constatait des anomalies unguéales de la main gauche (Figure 10) : la tablette était atrophiée associée à une dystrophie unguéale des premier, quatrième et cinquième doigts à type de fragilité du bord distal et encoches multiples. L'examen neurologique était strictement normal.
Le développement psycho-moteur était normal.
A 22 mois : les lésions axillaires avaient disparu laissant des lésions pigmentées. On constatait des lésions kyperkératosiques et papillomateuses sur les lésions antérieures des genoux et du dos des mains (Figure 8). Quelques lésions papillomateuses étaient apparues sur les lésions latéro-thoraciques gauches (Figure 9). Une biopsie pour analyse en microscopie optique sur une lésion papillomateuse du genou était alors réalisée.
A 3 ans et 8 mois : elle n'avait pas présenté de nouvelles lésions verruqueuses. Certaines lésions blashko-linéaires avaient pris un aspect inflammatoire, érythémateux et étaient toujours pour certaines papillomateuses (Figures 12 et 13).
Elle présentait des lésions de dermatite atopique localisées sur les membres supérieurs et le visage.
On constatait par ailleurs quelques dents coniques. Les anomalies unguéales précédemment décrites aux mains et aux pieds (Figure 11) persistaient. Il n'y avait aucun retentissement sur le développement psycho-moteur ni oculaire.

Figure 5 : 3 mois : Evolution des lésions en stade 3 pigmentaire et 4 atrophique sur les jambes.

Figure 6 : 3 mois : nouvelles érosions axillaires post-bulleuses associées à des lésions encore érythémato-vésiculeuses contigües.

Figure 7 : 3 mois : lésions latéro-thoraciques déjà atrophiques par endroit.

Figure 8 : 22 mois : récurrence d'un stade 2 à minima avec quelques lésions papillomateuses et verruqueuses surmontant les lésions précédemment décrites sur les jambes.

Figure 9 : lésions érythémateuses et papillomateuses (stade verruqueux) surmontant les zones dépigmentées post-inflammatoires latéro-thoraciques.

Figure 10 : dystrophies unguéales, ongles encochés sur leur bord distal et fragiles.

Figure 11: dystrophie unguéale des orteils, amincissement de la tablette et encoches multiples du bord distal de l'ongle.

Figure 12 : 3 ans et 2 mois : poussée de lésions érythémateuses papillomateuses et parfois verruqueuses (stade 2) associées à quelques lésions hyperpigmentées (stade 3)

Figure 13 : persistance des lésions papillomateuses et kératosiques, poussée de lésions inflammatoires

1.6. Histologie cutanée

L'analyse en microscopie optique mettait en évidence une hyperplasie épidermique papillomateuse intéressant toutes les couches avec, en surface, une hyperkératose para-kératosique. Il n'y avait pas de cellule apoptotique sur les coupes examinées. Il n'y avait pas non plus d'incontinence pigmentaire dans le derme papillaire et les annexes sont normales. Il n'y avait pas d'infestation virale à *Human Papilloma Virus (HPV)*. L'aspect était donc celui d'une papillomatose verruqueuse non virale. Il n'y avait pas de lésion spécifique d'incontinentia pigmenti mais compte tenu des lésions spécifiques retrouvées chez sa maman, nous avons conclu à une phase verruqueuse d'incontinentia pigmenti (relecture des lames

réalisée par le Dr S.Fraitag, service d'anatomie et de cytologie pathologiques, au Groupe Hospitalier Necker-Enfants Malades).

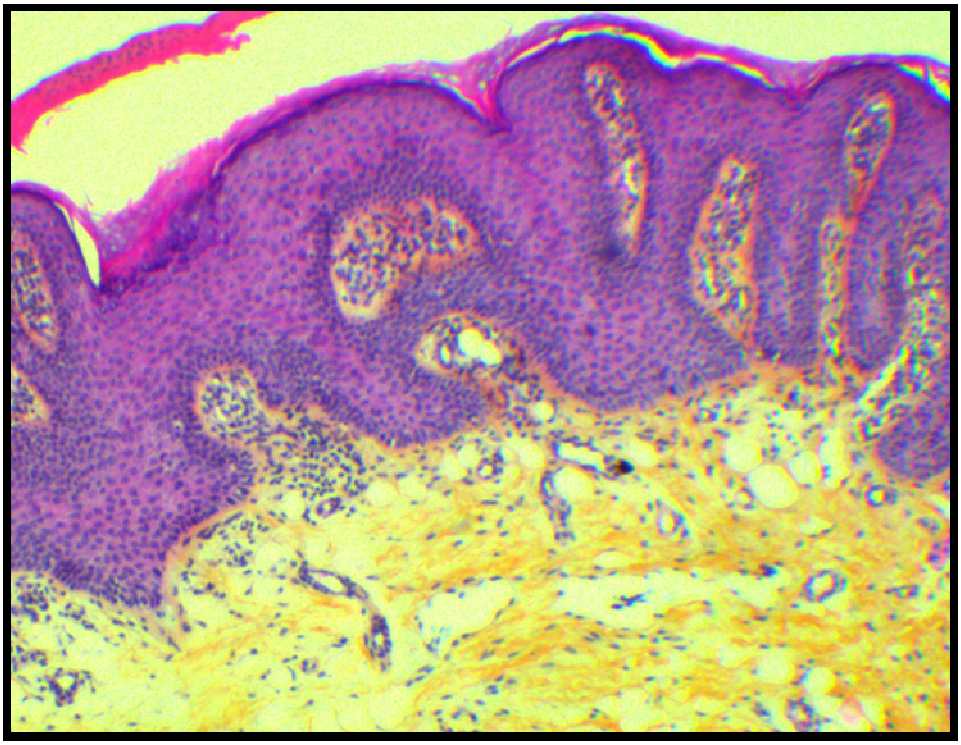

Figure 14 : Histologie cutanée d'une lésion verruqueuse, HES x 4.

1.7. Analyse Génétique

L'étude du patron d'inactivation du chromosome X a retrouvé un biais total de l'inactivation du chromosome X au locus testé à l'âge de 18 mois.

La recherche de réarrangement prévalent du gène NEMO (Xq28), c'est-à-dire, la délétion des exons 4 à 10 était négative (Dr Bonnefont, Laboratoire de génétique moléculaire, Hôpital Necker Enfants Malades).

L'origine parentale (et maternelle) du chromosome inactif est donc compatible avec l'histoire clinique de Sofia et sa mère, atteintes d'une forme persistante d'incontinentia pigmenti.

2. Seconde observation : L., sa mère.

2.1. Antécédents

2.1.1. Antécédents personnels

L. est née à 38 semaines d'aménorrhée avec un poids de naissance de 2720g.

Elle présentait des lésions érythémateuses et érythémato-squameuses linéaires du tronc, des membres supérieurs et des membres inférieurs.

2.1.2. Antécédents familiaux

Elle est l'aînée d'une fratrie de 2 frères et une sœur en bonne santé et indemnes de toute lésion cutanée.

Il existait un terrain atopique familial avec un frère et une sœur asthmatique.

Sa mère présentait des lésions hyperpigmentées « en éclaboussure » du tronc. On ne retrouvait pas d'histoire de fausse couche spontanée.

2.2. Histoire de la maladie

Dès la naissance, il existait des lésions érythémateuses et érythémato-squameuses linéaires du tronc, des membres inférieurs et des membres supérieurs. Le diagnostic d'incontinentia pigmenti était suspecté.

2.3. Examen clinique

A l'âge de 5 mois, elle est vue en consultation dermatologique en raison de l'apparition de lésions papuleuses et verruqueuses de la région génitale et du dos des mains. Ces lésions étaient associées aux lésions blashko-linéaires du tronc et des membres précédemment décrites. La biopsie cutanée avec analyse en microscopie optique réalisée a confirmé le diagnostic d'incontinentia pigmenti au stade verruqueux (stade 2).

Le développement psycho-moteur était normal. Le bilan cardio-vasculaire, électro-encéphalographique et le fond d'œil étaient sans particularité.

A l'âge de 14 ans, elle consultait en raison de l'apparition de macules ardoisées, pigmentées distribuées « en éclaboussures » sur le tronc et les membres. Elle présentait alors encore des lésions papulo-kératosiques d'allure lichénoïde sur les cuisses et les membres supérieurs et des zones d'alopécie cicatricielle du vertex et pariétales. Elle présentait une dystrophie unguéale à type de fragilité de la tablette et encoches du bord distal. Les incisives supérieures

étaient coniques. Le reste de l'examen était sans particularité. Cliniquement, le diagnostic d'incontinentia pigmenti au stade 2 papulo-kératosique et 3 pigmentaire était retenu. Elle était alors hospitalisée pour la réalisation d'un bilan complémentaire.

2.4. Examens complémentaires

2.4.1. Radiographies osseuses

Des radiographies corps entier ont été réalisées. Celles-ci ne mettaient en évidence aucun syndrome malformatif associé.

L'orthopantomogramme retrouvait quant à lui un aspect conique des incisives latérales supérieures droites ainsi que des prémolaires au niveau des deux maxillaires inférieures.

2.4.2. Examen ophtalmologique

L'examen retrouvait une légère pigmentation limbique sans caractère pathologique. Le fond d'œil était normal.

2.4.3. Electroencéphalogramme

Le tracé était normal, sans activité épileptique ni foyer stable.

2.4.4. Analyse histologique

Deux biopsies ont été réalisées, l'une sur une lésion verruqueuse du genou, l'autre sur une lésion plane pigmentée. La lecture des lames faite dans un laboratoire non spécialisé a conclu à deux naevus verruqueux. La relecture des lames par le Dr. S.Fraitag (Hôpital Necker) a confirmé la suspicion clinique de lésions spécifiques d'incontinentia pigmenti, en particulier en raison de la présence de cellules apoptotiques dispersées au sein du derme.

2.5. Evolution

A l'âge de 16 ans, il persistait les lésions hyperpigmentées blashko-linéaires sur l'ensemble du tronc et des membres associées à quelques lésions atrophiques sans lésions verruqueuses.

Au décours de sa première grossesse, en 2007, elle constatait la recrudescence de lésions papillomateuses, florides et végétantes au niveau axillaire (Figure 17), inguinal et vulvaire (Figure 18). Elle consultait en dermatologie en raison de leur aspect inesthétique. L'hyperpigmentation blashko-linéaire du tronc persistait. Cliniquement, il s'agissait effectivement de lésions papillomateuses et verruqueuses qui atteignaient les coudes, le dos

des mains, les creux axillaires et les organes génitaux externes. Le tableau clinique faisait évoquer une poussée de lésions verruqueuses émaillant l'évolution de sa génodermatose. Afin de ne pas méconnaître le diagnostic de condylomes acuminés, de nouvelles biopsies ont été réalisées. Celles-ci ne retrouvaient toujours pas d'effet cytopathogène à HPV. La relecture des lames réalisée également par le Dr.S.Fraitag confirmait, au sein de la lésion papillomateuse, la présence de foyers de cellules dyskératosiques et des dépôts de pigment libre ou intra-macrophagique dans le derme papillaire (figure 15). En conséquence, ces signes étaient compatibles avec une lésion papillomateuse spécifique d'incontinentia pigmenti. Cependant, ces lésions n'étant pas classiques des lésions observées dans le stade verruqueux ou stade II de la maladie, il était difficile d'intégrer ce type de lésions dans l'évolution naturelle de cette génodermatose. Les lésions verruqueuses régressaient spontanément partiellement (Figure 19). Sur le plan thérapeutique, des séances de photovolatilisation au laser CO_2 des lésions papillomateuses ont permis d'obtenir un résultat esthétique satisfaisant.

Au décours de sa deuxième grossesse, elle a présenté une nouvelle poussée de lésions verruqueuses dans des zones similaires, a bénéficié d'un conseil génétique. Elle accouche en 2010 d'un enfant de sexe masculin, en bonne santé et indemne de la maladie.

L'évolution spontanée des lésions verruqueuses est marquée par des épisodes d'involution et par de nouvelles poussées. Actuellement, elle présente des lésions papillomateuses linguales qui occasionnent une gêne à la déglutition.

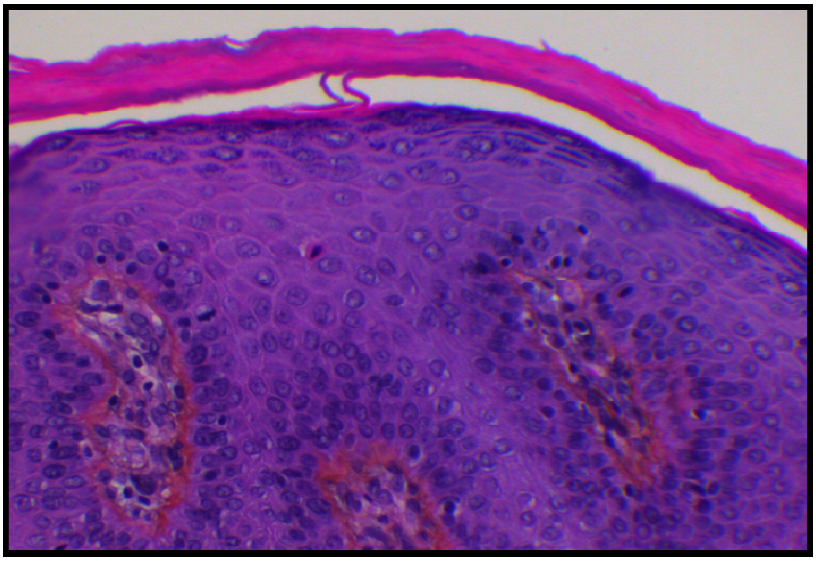

Figure 15 : Histologie cutanée, HES x 20.

Figure 16 : lésions hyperpigmentées blashko-linéaires, « en éclaboussures » du tronc correspondant au stade 3 pigmentaire.

Figure 17 : lésions papillomateuses, verruqueuses, florides des creux axillaires au cours de sa 1ère grossesse.

Figure 18 : lésions verruqueuses et papillomateuses émaillant le cours de son Incontinentia pigmenti durant sa 1ère grossesse.

Figure 19 : régression spontanée des lésions papillomateuses en nombre et en taille 2 ans après sa 1ère grossesse.

2.6. Analyse génétique

L'étude génétique a retrouvé un biais total de l'inactivation du chromosome X chez cette patiente. Cependant, le réarrangement prévalent du gène NEMO (délétion des exons 4 à 10) n'a pas été retrouvé.

Compte tenu de la présentation clinique très évocatrice mais comportant plusieurs atypies, une analyse par PCR-séquençage du gène NEMO a été réalisée (Dr Bonnefont, Laboratoire de Biologie moléculaire, Hôpital Necker Enfants Malades). Cette analyse moléculaire n'a pas mis en évidence d'anomalie sous réserve d'absence d'analyse des exons 1 et 8 pour des raisons techniques.

3. Conclusion

Il s'agit d'une génodermatose atteignant trois générations de femmes (Figure 20) associant une éruption néonatale typique évoluant vers une hyperpigmentation blashko-linéaire, une dystrophie unguéale et des anomalies dentaires faisant porter le diagnostic d'incontinentia pigmenti. Un biais complet d'inactivation du chromosome X a été retrouvé chez nos deux patientes et il s'agit bien de l'X d'origine maternelle qui est concerné. Ni la délétion prévalente, ni le séquençage du gène NEMO n'ont permis de mettre en évidence l'étiologie moléculaire précise de ce phénotype.

Il s'agit donc de deux cas tout-à-fait exceptionnels et originaux d'incontinentia pigmenti, dont l'évolution est émaillée par des poussées récurrentes de lésions verruqueuses, parfois inflammatoires et persistantes.

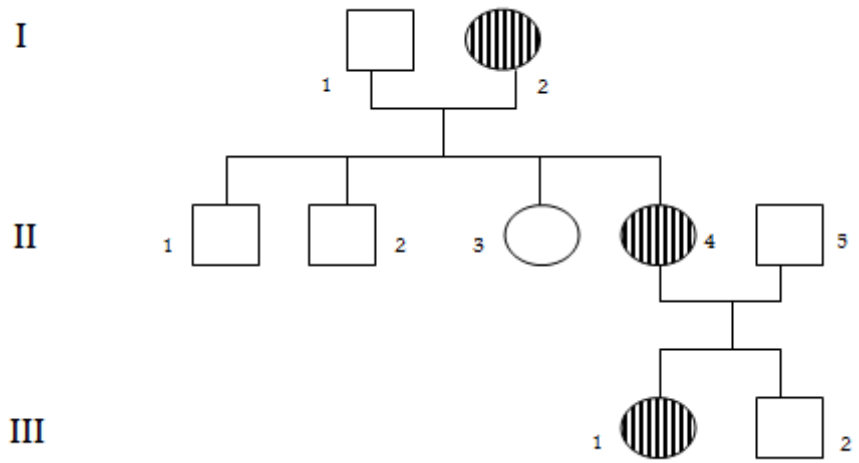

Figure 20 : Arbre généalogique, patients I2, II4 et III1 : atteints d'IP

INCONTINENTIA PIGMENTI

1. Historique

Le terme Incontinentia Pigmenti (IP) ou syndrome de Bloch-Sulzberger a été proposé par Bloch [5], dermatologue suisse en 1926. Il faisait référence à l'image observée en microscopie optique : la fuite de pigment mélanique de l'épiderme vers le derme, incontinence pigmentaire constatée à la phase tardive de l'éruption cutanée. Il rapportait l'observation d'une fillette de 2 ans dont le tronc et les membres inférieurs étaient parsemés de lésions maculeuses pigmentées disposées en stries et en éclaboussures, associées à une alopécie et un décollement de rétine.
La première observation rapportée dans la littérature d'IP fût attribuée rétrospectivement à Garrod [6] qui, en 1906, rapporta l'observation d'une fillette atteinte de troubles pigmentaires, associés à une déficience mentale et une tétraplégie.
Le terme d'IP fût définitivement adopté après la publication de Sulzberger [7] en 1928.
En 1964, Kuester et Olbing rapportent l'association à des anomalies dentaires [8].
En 1976, Carney et al, rapportent la première série de 653 patients chez qui un diagnostic d'incontinentia pigmenti a été porté parmi lesquels 16 garçons [9].
En 1987, Spallone rapporte la notion d'avortement de fœtus mâles chez des familles atteintes d'IP ; il propose une origine génétique à cette pathologie et précise l'association à des anomalies oculaires et notamment rétiniennes [10].
En 1991, Stefiani et al évoquent un lien entre l'IP et une anomalie génétique au locus Xq28. Ils la diffèrent des troubles pigmentaires liés à des anomalies du locus Xp11 qui avaient été proposées précédemment[11].
En 1993, Landy et Donnai proposent des critères diagnostiques sur la base de l'examen clinique. Ils précisent l'évolution en 4 stades de la maladie [3].
En 1998, Happle déclare que la dénomination IP de type 1 (correspondant à l'hypomélanose de Ito) et IP de type 2 (l'incontinentia pigmenti) sont des termes obsolètes et doivent être abandonnés [12].
En 2000, une mutation du gène NEMO est associée au phénotype d'incontinentia pigmenti [4], responsable d'une perte de fonction du gène, dans 80% des cas.
En 2003, Hadj Rabia et al [13] proposent que l'analyse histologique fasse partie intégrante des critères diagnostiques définis par Landy et Donnai et précisent, en 2009, avec Fraitag [14] les

spécificités histologiques de chaque stade de la maladie.
Depuis la découverte de la mutation prévalente du gène NEMO (délétion des exons 4 à 10), plus de 40 nouvelles mutations ont été décrites [15,16].
Plus d'un millier d'observations ont été rapportées dans la littérature à ce jour.

2. Epidémiologie

Bien que la prévalence de l'IP soit inconnue, plus de 1200 cas ont été à ce jour rapportés et on estime la prévalence à 1/50 000 naissances [15]. Cependant, il n'est pas évident qu'un même individu n'ait été rapporté plusieurs fois. Par ailleurs, de nombreux cas rapportés n'ont pas été confirmés sur le plan moléculaire et les critères diagnostiques ainsi que le cadre nosologique précis n'ont été redéfinis que récemment. Ceci laisse supposer que certains patients rapportés avec une IP pourraient présenter une autre pathologie proche. Par ailleurs, le diagnostic n'étant pas toujours posé en période prénatale et le stade IV atrophique de l'adulte étant souvent très discret, il est probable qu'un nombre non négligeable de patients atteints IP ne soit pas diagnostiqué.
Bien que la majorité des cas décrits l'ait été dans la population caucasienne, cette génodermatose a été décrite dans toutes les populations [2].
Plus de 97% des individus malades sont des femmes, puisque l'IP est théoriquement létale *in utéro* chez le garçon. Cependant, à ce jour, on compte approximativement 73 cas chez le garçon dont 8 cas également atteints d'un syndrome de Klinefelter, les autres cas de sexe masculin étant attribués soit à des mutations post-zygotiques responsables d'un mosaïcisme somatique soit à des allèles « hypomorphes », nouveau concept proposant que certaines mutations soient compatibles avec la survie (mutations moins sévères) [17-20].
En l'absence de complications neurologiques et ophtalmologiques dans la petite enfance, l'espérance de vie semble identique à la population générale.

3. Manifestations cliniques

Il existe une importante variabilité phénotypique inter et intra-familiale.
L'IP est une maladie neuro-ectodermique qui atteint donc la peau, les phanères et les dents mais également le système nerveux central et l'œil. Même si l'atteinte cutanée est bien

souvent au premier plan, ce sont les atteintes neurologique et ophtalmologique qui en font toute sa gravité [21,22].

3.1. Lésions cutanées

Dans 50% des cas, l'IP a une expression purement dermatologique [23].
La classique hyperpigmentation cutanée selon les lignes de Blashko est hautement évocatrice du diagnostic. Néanmoins, elle n'est pas pathognomonique et peut correspondre à un groupe hétérogène de maladies avec anomalies pigmentaires regroupées par Happle sous le terme de mosaïcisme pigmentaire [24].
La disposition selon les lignes de Blashko, correspondant à un dessin cutané en bandes serait l'expression clinique d'un mosaïcisme fonctionnel des chromosomes X. Ces lignes correspondent aux lignes de migration des kératinocytes ; migration des cellules embryonnaires proliférant depuis la crête neurale vers une position antéro-latérale. La croissance longitudinale et la courbure de l'embryon entraînent une déviation des bandes de proliférations cellulaires de sorte à former les lignes de Blashko.
Les manifestations cutanées blashko-linéaires de l'IP constituent un critère majeur du diagnostic clinique. Elles sont classées en 4 stades successifs dans le temps ; certains stades peuvent être absents ou coexister chez le patient.

3.1.1. Description classique

3.1.1.1. Stade 1 : lésions érythémateuses et vésiculeuses

Les signes cutanés apparaissent dans les 6 premières semaines dans plus de 90% des cas et dans 92% des cas dans les 2 premières semaines de vie [9]. Ils s'observent au cours des premiers mois de vie (68% dès la naissance et 10% après l'âge de 3 mois dans la série d'Hadj Rabia et al [13]) et régressent habituellement avant l'âge de 4 mois.
Le stade 1 est caractérisé par un érythème et des vésicules survenant en peau saine ou inflammatoire. L'érythème peut précéder l'apparition des vésicules. Ces dernières sont profondes et indurées, leur contenu est clair et devient parfois purulent. Au cytodiagnostic, elles contiennent de nombreux éosinophiles. Elles disparaissent après leur assèchement et la formation de croûtes.

De topographie variable, les lésions prédominent sur le tronc et les extrémités (64% des cas). L'atteinte du cuir chevelu n'est pas exceptionnelle mais le visage est épargné. La disposition est en général blashko-linéaire, soit globalement linéaire sur les membres et circonférentielle sur le tronc [9,13,25].

Les lésions bulleuses peuvent être trompeuses si elles sont isolées et localisées sur les extrémités ; elles sont plus évocatrices si leur disposition est linéaire chez un sujet de sexe féminin[1,2].

Plusieurs poussées vésiculo-bulleuses peuvent se succéder la première année de vie, en particulier lors d'épisodes fébriles, avant leur régression complète et spontanée vers l'âge de 4 mois [9]. Elles peuvent par conséquent coexister avec des lésions d'un stade plus tardif. Des récurrences tardives des mois voire des années après la période néonatale sont décrites [26-30] nous les aborderons spécifiquement dans un chapitre.

3.1.1.2. Stade 2 : stade proliferatif et verruqueux

Ce stade est décrit dans 70% des cas en moyenne (retrouvé chez 30 à 80 % des patients selon les séries) [3,9,13,25]. Il débute vers le 2ème mois de vie (en général entre la deuxième et la sixième semaine de vie [2]) et a complètement régressé à l'âge de 6 mois chez 80% des patients [3]. Ces lésions succèdent en général au stade 1 mais peuvent coexister avec lui. Parfois, les lésions surviennent sur des zones antérieurement indemnes.

Il se caractérise par des lésions verruqueuses, hyperkératosiques, parfois hypertrophiques voire lichénoïdes. Elles sont disposées de façon blashko-linéaires ou en plaques. Elles siègent de façon préférentielle sur les membres et les extrémités (92% des cas décrits) sur les faces d'extension des doigts, des pieds et des genoux. Le visage et le tronc sont rarement touchés mais l'atteinte du vertex est évocatrice du diagnostic. Parfois, les lésions verruqueuses persistent à l'âge adulte [31]. Leur survenue tardive a également été décrite notamment dans les régions palmo-plantaires [32].

3.1.1.3. Stade 3 : hyperpigmentation

C'est le stade le plus spécifique. Il est observé dans plus de 90% des cas (98% des cas dans les séries de Carney [9] et Landy et Donnai [3], 80% des cas dans la série de Phan et al [25], 90% des patients dans celle de Hadj-Rabia et al [13]). Il débute habituellement après l'âge de 6 mois

(décrit entre 12 et 26 semaines), parfois après l'âge de 2-3 ans mais peut-être présent dès la naissance. Il peut être découvert sans notion antérieure des deux premiers stades qui ont pu, soit passer inaperçus, soit s'être déroulés *in utéro*.

Il est caractérisé par une hyperpigmentation figurée en tourbillon, en jet d'eau, en confettis, ou de disposition linéaire reproduisant les lignes virtuelles de Blashko. Les lésions concernent essentiellement le tronc et les membres (65% des patients), le tronc seul dans 27% des cas [9]. Les mamelons, les aisselles et l'aine sont fréquemment touchés par l'hyperpigmentation [3]. De façon intéressante, les zones hyperpigmentées ne correspondent généralement pas aux endroits précédemment impliqués par le stade érythémato-vésiculeux et ne représentent donc pas, a priori une pigmentation post-inflammatoire [2]. Une des caractéristiques essentielles des lésions hyperpigmentées est leur régression progressive voire leur disparition complète après la puberté. Il n'est toutefois pas rare d'observer à l'âge adulte cette hyperpigmentation (44% des cas adulte dans la série de Hadj-Rabia et al [30]) au niveau des mamelons, des plis axillaires et inguinaux en particulier. Elles permettent le diagnostic tardif de formes frustres de l'enfant, le dépistage des formes familiales et par conséquent guident le conseil génétique.

3.1.1.4. Stade 4 : lésions hypopigmentées

Après la résolution du stade vésiculo-bulleux, du stade verruqueux et souvent avant la disparition des lésions hyperpigmentées, apparaissent les lésions du stade 4. C'est le stade le plus difficile à mettre en évidence. Il est dit «involutif». Ce stade s'observe à l'âge adulte mais peut également exister dès les premiers mois de vie coexistant avec les stades précédents. Il est décrit dans les premières séries dans 10 à 42% des cas [3,9], probablement sous-estimé, d'une part parce qu'il s'agissait de cohorte de patients jeunes et d'autre part parce que les lésions peuvent être si discrètes qu'elles passent inaperçues. Dans la série de Phan et al [25], le stade IV est décrit dans 92% des cas et dans 100 % des cas d'IP adultes dans la série d'Hadj-Rabia et al [30].

Il correspond à des lésions maculeuses achromiques, atrophiques dépigmentées, alopéciques, souvent linéaires le long des membres. Elles sont essentiellement retrouvées à la face postérieure des membres inférieurs chez les femmes adultes (100% des femmes adultes dans la série d'Hadj-Rabia[30]), rares voire exceptionnelles sur le tronc.

Le terme d'hypopigmentation correspond au contraste de la pâleur de ces lésions par rapport à la peau normale, cette pâleur résultant d'une diminution des follicules pileux et de la

vascularisation à ce niveau [30]. Ces modifications semblent être permanentes. L'éclairage latéral pourrait être utilisée pour une meilleure visualisation des lésions atrophiques, alors que la lampe de Wood pourrait aider au diagnostic des lésions hypopigmentées linéaires [2].

3.1.2. Récurrences tardives

L'évolution stéréotypée en 4 stades n'est pas toujours respectée, et au cours de la première année de vie, on peut observer des récurrences de l'éruption aussi bien au stade vésiculeux qu'hyperkératosique. Ces phénomènes, correspondant le plus souvent à des poussées inflammatoires et érythémato-vésiculeuses (récurrences du stade 1) ont été décrits au décours d'épisodes fébriles [27-29,33,34], d'une exposition solaire, après un stress émotionnel, après des vaccinations [35], après l'application d'un topique contenant des œstrogènes [26] ; le plus souvent lors de la première année de vie mais également sans facteur déclenchant évident [36]. Les lésions récurrentes surviennent de façon quasiment constante sur des zones préalablement touchées par la maladie. Des récurrences inflammatoires, parfois prurigineuses, chez l'enfant plus grand et chez l'adulte ont également été observées [36,37].Les dernières publications dans la littérature confirment cette réalité [30,38,39].

La fréquence et la signification des récurrences tardives demeurent inconnues mais des hypothèses physiopathologiques ont été avancées. Ce phénomène pourrait être expliqué par la persistance d'un pool de cellules portant le chromosome X muté et n'ayant pas encore évolué vers l'apoptose. Après de nouveaux stimuli pro-inflammatoires, les cellules mutées restantes évolueraient, via une perte d'activation de NF-κB, vers une inflammation, une hyperprolifération et finalement l'apoptose jusqu'à disparition progressive de toutes les cellules portant la mutation [40]. Depuis le premier cas de récurrence tardive décrit, plus d'une vingtaine de cas ont été rapportés. Il s'agirait peut-être d'un phénomène sous-estimé. Dans la série d'Hadj-Rabia et al, la fréquence des récurrences est estimée à 17%, ce qui n'est pas négligeable malgré le nombre de patients considéré.

3.2. Atteinte des phanères

3.2.1. Atteinte du cuir chevelu

Le cuir chevelu est fréquemment le siège de l'éruption vésiculeuse, mais c'est surtout

l'alopécie qui est caractéristique [9]. Le cas princeps de Bloch (1925) comportait une plaque d'alopécie avec atrophie de la région pariétale [5]. En 1954, Franceschetti et Jadassohn [41] constatent une alopécie en plaque, rappelant la pseudo-pelade dans 24.5% des cas.
En moyenne, l'atteinte du cuir chevelu est décrite dans 30 à 40% des cas [3,9]. Elle est retrouvée chez 60% des adultes dans une série de 25 cas [30] et dans 67% des cas chez Phan et al [25]. Elle se présente sous la forme d'une alopécie en plaque cicatricielle du vertex, de disposition linéaire. Les régions pariétales sont moins fréquemment touchées. L'alopécie semble apparaître tardivement dans la majorité des cas et est probablement la conséquence d'un stade 1 ou 2 passé inaperçu.
Il peut s'agir, plus rarement d'une anomalie de la texture du cheveu, qui apparaît « laineux » [23]. De façon non exceptionnelle, une agénésie des cils et des sourcils a été décrite.

3.2.2. Atteintes unguéales

L'atteinte unguéale a probablement aussi été sous-estimée. Sa prévalence est difficile à estimer mais pourrait atteindre plus de 50% des cas si un examen minutieux est réalisé [25,30,42]. Les anomalies sont parfois très discrètes. Ainsi, Carney et al [9] observent une atteinte unguéale dans 7% des cas, Landy et al [3] dans 40% des cas, Phan et al dans 28% des cas [25] et Hadj-Rabia et al chez 92% des cas d'IP adultes [30]. Les remaniements sont plus fréquents aux ongles des mains. On peut observer une onychodystrophie ou une onycholyse s'accompagnant d'une lyse osseuse des phalanges sous-jacentes. Les anomalies observées sont essentiellement dystrophiques : ongles minces, friables, plats ou koilonychiques, parcourus de stries longitudinales, encoches distales témoignant d'une fragilité de l'extrémité distale. Ces anomalies peuvent apparaître dès la petite enfance [43,44].
Parfois, il existe aussi une hyperkératose unguéale ou sous-unguéale mimant des verrues vulgaires. Il s'agit de tumeurs hyperkératosiques sous-unguéales [43-46] très douloureuses pouvant entraîner des altérations importantes de l'ongle dont l'histologie est comparable à celle du stade II verruqueux de l'atteinte cutanée. Elles semblent apparaître plus tardivement[45], généralement entre la puberté et la troisième décennie. Ces tumeurs atteindraient préférentiellement les 3 premiers doigts de la main, chez des patients de 2 à 45 ans, apparaissant en moyenne 20 ans après la résolution des lésions cutanées [47]. Ces tumeurs peuvent régresser spontanément avec quelques récurrences, peut-être sous dépendance hormonale. Des améliorations ont en effet été décrites pendant la grossesse [44]. Lorsqu'elles

continuent de croître, elles entraînent généralement une dystrophie de l'ongle mais surtout une destruction de l'os sous-jacent.

3.3. Atteintes dentaires

Les anomalies dentaires sont les plus fréquentes manifestations extra-cutanées de l'IP [3]. Elles sont présentes dans plus de 60% des cas (73% dans la série de Carney[9], 80% des cas chez Phan et al [25], 59% des cas chez Hadj-Rabia et al [13]). Celles-ci ont pu être sous-estimées. En effet, la plupart des premières observations concernant des enfants dont la dentition était encore absente. Ces anomalies concernent à la fois le nombre et la forme des dents. Les deux dentitions, temporaires et définitives peuvent être affectées.

L'anomalie la plus fréquente est l'anodontie partielle ou totale (entre 47% et 70% des patients) prédominant sur les incisives latérales supérieures et les prémolaires [48,49]. On retrouve fréquemment des anomalies de formes et notamment des dents coniques [25] (30 à 50% des cas selon les séries). Il est également décrit un retard de la première dentition (18% des cas), malpositions antérieures, dents surnuméraires, un palais ogival [50,51]. Il semblerait que la qualité de l'émail soit altérée entraînant une susceptibilité aux caries bien que cette association ait été contestée [52].

3.4. Glandes mammaires

L'atteinte des glandes mammaires concerneraient 10 % des cas. Landy et Donnai avaient ainsi décrit des mamelons surnuméraires, des hypoplasies mammaires et du mamelon [3]. Leur prévalence serait 10 fois supérieure à celle de la population générale. Hadj-Rabia et al proposent que ces anomalies soient considérées comme un critère diagnostic mineur [13].

3.5. Atteintes oculaires

Elles sont classiques et faisaient partie de l'observation de Bloch qui notait un pseudo-gliome rétinien chez sa patiente [5].

L'atteinte oculaire est précoce, le plus souvent dans la 1ère année de vie et comme l'atteinte neurologique, est responsable de la sévérité potentielle de l'IP [53]. Elle concernerait 35% des

patients. Près de 20% des patients présenteraient des anomalies graves ou menaçant la vision, en excluant la myopie et le strabisme, fréquents dans la population générale. Il s'agit généralement d'atteintes unilatérales ou très asymétriques [53].

Les manifestations oculaires sont réparties en :

- Lésions non rétiniennes : strabisme (18% versus 3% dans la population générale), dépigmentation conjonctivale, cataracte, nystagmus, microphtalmie, atrophie du nerf optique. Leur étiopathogénie demeure encore floue. L'atrophie du nerf optique (4% des cas) uni- ou bilatérale serait associée à la survenue de troubles neurologiques graves [53,54].

- Lésions rétiniennes : vascularite rétinienne et hyperplasie de l'épithélium pigmentaire, qui sont caractéristiques de l'atteinte ophtalmologique de l'IP. L'élément principal de l'atteinte oculaire étant l'existence de zones avasculaires périphériques, évoquant la rétinopathie des prématurés ou une vitréo-rétinopathie exsudative familiale, se compliquant volontiers d'une néo vascularisation [1,55].

La vascularite rétinienne est l'atteinte la plus grave et peut aboutir à la cécité complète, heureusement rare. Une occlusion des artères rétiniennes et périphériques est à l'origine de l'ischémie. C'est en réponse à cette ischémie que l'on observe une prolifération vasculaire, ou néo vascularisation, responsable d'hémorragies d'évolution fibrosante ou de décollements de rétine (3% des cas) parfois complets [55]. Ces anomalies vasculaires peuvent concerner la macula [56] et la fovéa. Généralement, ce processus vasculaire régresse progressivement mais dans 10% des cas, il continue à évoluer. Les premiers signes de vasculopathie rétinienne sont d'apparition généralement très précoce dans la 1ère année de vie et c'est donc tôt, dès que le diagnostic d'IP est posé que le nouveau-né doit être confié à un ophtalmologue spécialisé. L'angiographie à la fluorescéine permet de poser le diagnostic et de déterminer la localisation de l'ischémie rétinienne [57]. En raison de la principale complication qu'est la néo vascularisation, c'est la photo coagulation au LASER argon [58] qui constitue le traitement spécifique. Cette vasculopathie apparaît rarement après l'âge de 1 an, mais quand cela est le cas, elle peut être présente et évoluer toute la vie [56,59]. Le pronostic d'un enfant sans atteinte ophtalmologique au-delà de sa 1ère année de vie est considéré comme bon. Une cécité d'un ou des deux yeux est rapportée dans environ 8% des cas ; par atrophie du nerf optique dans 5%

des cas ou par vasculopathie rétinienne [53,54,56,59,60].

Il semblerait que les lésions ischémiques rétiniennes visibles à l'examen ophtalmologique et à l'angiographie soient corrélées à la gravité de l'atteinte cérébrale. Ceci conduit à penser que les mécanismes physiopathologiques lésionnels oculaires et cérébraux sont semblables, par des mécanismes vaso-occlusifs et ischémiques touchant les petits vaisseaux [56].

3.6. Atteinte du système nerveux central

Historiquement, les anomalies neurologiques concernaient 30 à 50% des cas dans l'étude de Carney en 1976 [9] mais ce chiffre était probablement surestimé. Aujourd'hui, on estime l'incidence des anomalies du système nerveux central (SNC) autour de 20 à 30% des cas et des convulsions entre 10 et 20%. Un retard mental est constaté dans environ 10% des cas, isolé ou associé aux convulsions, 1 cas sur 3 étant considéré comme grave [23].

Les résultats des études rétrospectives plus récentes montrent des prévalences plus faibles :

- Parmi 40 enfants, Hadj-Rabia et al (en 2003) ont observé des anomalies neurologiques chez 32% d'entre eux, entraînant le décès chez 2 patients. Dans 8% des cas, un retard mental a été objectivé [13].
- Parmi 53 patients, Phan et al (en 2005) rapportent des convulsions chez 11 (23%) des 47 patients dont l'histoire neurologique était disponible, un déficit intellectuel dans quatre cas (qui avaient aussi des anomalies oculaires) et des troubles déficitaires dans 5 cas (11%) [25].
- Parmi 38 femmes, Kim et al (en 2006) a identifié 7 patients (18%) présentant des crises épileptiques (1 avec des spasmes infantiles), 4 avec des troubles déficitaires et un avec les deux [42].
- Parmi 198 patients atteints d'IP, Badgwell et al (en 2007) ont rapporté une atteinte du SNC chez 28% d'entre eux, seulement 9% avec un handicap grave, tel qu'une déficience intellectuelle et /ou une déficience motrice importante. Un tiers des cas avait des anomalies mineures et transitoires du système nerveux central telles que des convulsions néonatales simples. Les individus restants avaient un léger retard de développement ou une hémiparésie unilatérale [61].
- Parmi 60 personnes atteints d'IP, Fusco et al (2004) rapportent une atteinte du SNC (convulsions, parésie spastique, handicap moteur et intellectuel, microcéphalie) chez 8% des patients ayant la délétion des exons 4à 10 et 44% des patients ayant une mutation ponctuelle de NEMO[16].

Les anomalies les plus fréquemment retrouvées sont donc les troubles convulsifs sous la forme de crises partielles ou de spasmes. Les crises comitiales peuvent apparaître soit concomitamment à l'éruption cutanée, soit de manière différée au cours du processus de cicatrisation des lésions inflammatoires. Un état de mal convulsif peut être responsable d'une encéphalopathie avec des lésions importantes du parenchyme cérébral qui mettent en jeu le pronostic vital. L'intensité et la précocité des crises convulsives sont de mauvais pronostic [62,63].

Par ailleurs, le spectre du tableau neurologique de l'IP est vaste, de nombreuses pathologies sont décrites : microcéphalie, atrophie corticale, hydrocéphalie, surdité congénitale, retard moteur, spina bifida, ataxie cérébelleuse, encéphalopathie dégénérative, encéphalite [64], encéphalomyélite aigue disséminée [65], infarctus cérébraux [66,67], anomalies de la substance blanche [68].

Il semble que les manifestations neurologiques cliniques soient corrélées aux anomalies constatées à l'imagerie par résonance magnétique (IRM), d'où l'intérêt d'une imagerie précoce, servant de référence et permettant un suivi évolutif. Ainsi, dans une étude prospective incluant 12 patients ayant bénéficié d'une IRM au diagnostic, renouvelée en fonction de leur évolution clinique, Pascual-Castroviejo et al (2006) ont pu déterminer que les 5 patientes qui avaient un examen neurologique perturbé avaient également des anomalies du parenchyme cérébral. Les lésions étaient présentes à la naissance, n'étaient pas systématisées à un territoire ni évolutives. Les auteurs ont également noté une corrélation directe entre les lésions cérébrales, les lésions de stade du cuir chevelu, et des anomalies oculaires [69].

Les mécanismes physiopathologiques de l'atteinte neurologique ne sont pas clairement compris. Ils peuvent correspondre à des anomalies de développement mais également à des phénomènes inflammatoires et/ou vasculaires [70]. Une des principales caractéristiques en IRM est la présence de lésions ischémiques avec le plus souvent une vascularisation normale au niveau des gros vaisseaux. Les autres anomalies sont l'hypoplasie du corps calleux [71], l'atrophie corticale et cérébelleuse [69].

3.7. Autres manifestations :

Elles sont rares.

Les anomalies squelettiques doivent plutôt orienter vers une autre génodermatose [1].

De même, les hypohidroses et des taux d'infections cutanées plus élevés rapportés chez certains patients doivent orienter vers une dysplasie ectodermique anhidrotique liée également à des anomalies de la voie NF-κB.
De manière sporadique, certains auteurs ont décrit des syndactylies, des hémivertèbres, ou encore des scolioses. Des anomalies cardiaques, telles que l'insuffisance tricuspide et pulmonaire, l'HTAP ont été décrites dans quelques très rares cas et sont peu susceptibles de faire partie du syndrome [72].
La prédisposition aux affections malignes dans la petite enfance est contestée et probablement liée à des diagnostics d'IP erronés.

4. Examens complémentaires

4.1. Biologie

Seule la Numération formule sanguine présente un intérêt. L'hyperéosinophilie est en effet décrite dans près de 80% des cas d'incontinentia pigmenti, maximale entre le premier et le deuxième mois de vie. Elle évolue parallèlement aux poussées vésiculo-bulleuses. Le plus souvent discrète, elle peut être supérieure à 1500/mm ^{3}. Elle n'a pas de valeur pronostique [2,13].

4.2. Ponction des vésicules

Elle n'a pas d'intérêt diagnostique mais elle est permet d'éliminer certains diagnostics différentiels au stade vésiculeux. Le frottis d'une vésicule est de réalisation simple et permet de mettre en évidence de nombreux polynucléaires éosinophiles. La recherche de virus *Herpès Simplex* est négative.

4.3. Histologie

Elle est caractéristique à chaque stade et, pour plusieurs auteurs, devrait constituer un critère diagnostique majeur [14,30].
En effet, l'aspect histopathologique des lésions de chacun des 4 stades est caractéristique et la biopsie cutanée peut donc être très utile au diagnostic d'IP [73]. Leur connaissance est primordiale car, si le diagnostic clinique est généralement porté sur des caractéristiques qui

ont permis la définition de critères majeurs et mineurs, il reste dans certains cas difficile. En particulier, il a été bien démontré que des mères d'enfants atteints d'IP sont parfois elles-mêmes atteintes sans le savoir, du fait de la discrétion des signes cliniques. Dans ces situations le diagnostic peut reposer sur l'analyse de la biopsie cutanée. Ainsi un diagnostic tardif d'IP au stade 4, chez une femme adulte, peut permettre d'adapter le conseil génétique, d'expliquer la survenue d'avortements itératifs, d'étiologie jusqu'alors inconnue chez cette patiente.

- Au stade 1 (vésiculo-bulleux)

On observe constamment une spongiose à éosinophiles, souvent accompagnée de vésicules spongiotiques intra-épidermiques remplies d'éosinophiles, sans nécrose ni acantholyse. Le derme superficiel est très inflammatoire, comportant également de nombreux éosinophiles mêlés à des lymphocytes. Surtout, la spongiose à éosinophiles est accompagnée de cellules apoptotiques dans l'épiderme, souvent nombreuses à ce stade, mais parfois rares. Ce signe est considéré comme pathognomonique [14]. Il faut donc systématiquement chercher ces cellules, car seule leur présence permet de distinguer cette image des autres causes de spongiose à éosinophiles du nouveau-né que sont les maladies bulleuses auto-immunes de transmission materno-fœtale (pemphigoïde bulleuse, pemphigoïde gestationis), l'érythème toxique du nouveau-né, l'acropustulose infantile et la pustulose à éosinophile néonatale.

- Au stade 2 (verruqueux)

L'épiderme est épaissi, verruqueux, comportant une hyperkératose avec allongement des papilles dermiques, une acanthose et une papillomatose. Les cellules apoptotiques (cellules sphériques hyalinisées) sont en général nombreuses à ce stade et sont souvent regroupées en amas dans la couche épineuse ou la couche granuleuse, donnant parfois un aspect tourbillonnant dans la couche cornée. Cette dyskératose monocellulaire disséminée traduit l'apoptose caractéristique de la maladie. A ce stade, l'inflammation du derme est beaucoup plus faible, souvent réduite à un discret infiltrat lymphocytaire périvasculaire alors que les éosinophiles ont en général disparu. L'incontinence pigmentaire est, en revanche, nette [14].

- Au stade 3 (hyperpigmenté)

Il est caractérisé par une incontinence pigmentaire, encore présente et souvent marquée. On constate ainsi de nombreux macrophages dermiques chargés de mélanine, provenant de la

couche basale de l'épiderme. Le pigment est intra- et extra-cellulaire dans le derme superficiel. L'épiderme n'est plus papillomateux. Il comporte généralement quelques cellules apoptotiques dispersées dans la couche épineuse et qu'il faut chercher soigneusement sur des coupes sériées, car seules ces cellules permettent de rapporter l'incontinence pigmentaire à une IP. Une discrète inflammation lymphocytaire superficielle peut être présente dans le derme. La persistance de cellules dyskératosiques peut s'observer même à l'âge adulte sur des lésions pigmentaires résiduelles [14].

- Au stade 4 (hypopigmentation linéaire avec atrophie)

La biopsie montre un épiderme d'épaisseur normale ou discrètement diminuée, hypopigmenté. Cette hypopigmentation est secondaire à une diminution du nombre des mélanocytes au niveau de la couche basale ce qui peut être démontré en utilisant l'anticorps HMB-45. Le derme paraît densifié, œdémateux et homogénéisé. Il est surtout particulier par l'absence de follicules pileux souvent associée à une absence de glandes sudorales. Il n'y a pas d'incontinence pigmentaire, ni d'inflammation. A ce stade, on peut encore observer de rares cellules apoptotiques dispersées dans la couche épineuse. Elles doivent être recherchées avec soin. Leur présence, ainsi que l'aspect très particulier du derme peut permettre de porter le diagnostic d'IP au stade 4 et d'éliminer d'autres causes d'hyperpigmentation telles que l'hypomélanose de Ito, les lésions hypopigmentées de la sclérose tubéreuse de Bourneville (taches en feuilles de sorbier), le piébaldisme ou le syndrome de Waardenburg, le vitiligo, le lichen striatus achromians et autres pigmentations post-inflammatoires.

<u>Cas particulier du kérato-acanthome sous-unguéal :</u>

Cliniquement, ils ne se distinguent pas des kérato-acanthomes sous-unguéaux sporadiques. Ils ont été rapportés plusieurs fois chez des patientes atteintes d'IP.

Histologiquement, ils sont caractérisés par la présence de nombreux foyers de cellules apoptotiques [14,44,73].

4.4. Diagnostic moléculaire

L'IP est une maladie dominante liée à l'X liée à une mutation du gène NEMO localisé en Xq28. Le phénotype des patients atteints d'IP est l'expression d'un mosaïcisme fonctionnel dû à l'inactivation du chromosome X. Les femmes atteintes ont un profil biaisé de

l'inactivation de l'X.

Dans les formes atypiques, la biologie moléculaire permet un diagnostic de certitude lorsqu'elle met en évidence le réarrangement génique prévalent. Chez une fille au phénotype évocateur d'IP chez laquelle ce réarrangement n'est pas détecté, l'indication d'un séquençage de NEMO, à la recherche d'un micro-réarrangement intra-génique, est habituellement subordonnée à la mise en évidence d'un biais complet d'inactivation de l'X dans les leucocytes ou les fibroblastes. Il existe encore de rares cas d'IP typique de fille avec biais complet d'inactivation de l'X sans qu'une mutation du gène NEMO puisse être identifiée.

- La recherche du biais d'inactivation du chromosome X chez les sujets atteints fournit une aide précieuse au diagnostic. Celle-ci se fait sur prélèvement sanguin et associée à l'obtention du consentement éclairé du patient. C'est le *Test d'inactivation de l'X* au locus « récepteur aux androgènes » ou « FMR1 ». En cas de biais, on réalise la détermination de l'origine parentale de l'allèle « inactif » (porteur de la mutation NEMO) par comparaison des allèles portés par le cas index et ses parents.

  L'analyse du profil d'inactivation de l'X montre presque constamment un BIAIS COMPLET d'INACTIVATION DE l'X (dans les leucocytes circulants par exemple) après quelques mois de vie dans la forme typique de la maladie. Il faut cependant garder à l'esprit que le biais d'inactivation de l'X peut faire défaut :
  - Lorsque le test est pratiqué sur un échantillon prélevé dans les premiers mois de vie
  - Dans certaines situations rares de type mosaïcisme somatique.

  Ainsi, l'absence de biais d'inactivation de l'X ne doit pas conduire à récuser systématiquement le diagnostic d'IP, particulièrement lorsque le phénotype clinique est fortement évocateur. Dans de telles situations, c'est la confrontation des données cliniques recueillies par un spécialiste des maladies dermatologiques à caractère génétique et des données biologiques fournies par un biologiste moléculaire ayant l'expérience de l'analyse du gène NEMO qui peut conduire à une analyse extensive du gène NEMO.

- La recherche de la mutation prévalente (délétions des exons 4 à 10) est également réalisée sur prélèvement sanguin. Elle est réalisée par *amplification PCR multiplexe* (ciblant indifféremment les délétions du gène NEMO et du pseudogène)

- Dans la mesure où les bornes de la délétion « prévalente » sont identiques chez tous les patients délétés, une PCR amplifiant le « fragment de jonction » est disponible. En l'absence de délétion NEMO ou ΔNEMO (pseudogène), cette réaction ne donne aucun produit d'amplification.
- De ce fait, on y associe une PCR d'une région voisine de celle de la délétion, présente chez tous les individus quel que soit leur statut « délété » ou « non délété », servant de réaction témoin d'amplification.

D'autres amplifications spécifiques peuvent être réalisées :

- Amplification du gène avec une amorce d'amont spécifique de NEMO
- Amplification du pseudo gène avec une amorce d'aval spécifique de ΔNEMO.

- La recherche de micro-réarrangements intra-géniques peut être réalisée lorsque qu'un biais complet d'inactivation du chromosome X a été mis en évidence et que la délétion des exons 4 à10 n'a pas été trouvée :
  - *Séquençage du gène NEMO*
    - Cette analyse ne peut habituellement pas être réalisée sur ADNc du fait de la sélection négative qui s'exerce précocement après la naissance vis-à-vis des cellules exprimant l'X muté. Il faut donc analyser l'ADN génomique.
    - Dans la mesure où il existe une homologie complète de séquence entre les exons 3 à 10 de NEMO et de ΔNEMO, il est nécessaire de procéder à une première étape d'amplification PCR qui a pour but de sélectionner uniquement le gène NEMO. Cette réaction de « PCR longs fragments » utilise une amorce d'amont hybridant une région de l'intron 2 présente uniquement dans NEMO.
    - Le produit d'amplification unique est déposé sur gel d'agarose, la bande est découpée, éluée puis utilisée comme matrice afin d'amplifier individuellement chacun des exons 3 à 10 (avec les jonctions exon-intron). Chaque produit d'amplification est ensuite séquencé.

Diagnostic prénatal (DPN)

L'éventualité, bien que relativement rare, d'un retard mental (10 %) peut rendre recevable une demande de DPN chez une femme enceinte atteinte d'IP et porteuse de la délétion NEMO prévalente. Il est de bonne pratique de proposer dans un premier temps une détermination du sexe fœtal à partir de l'ADN fœtal isolé du sang maternel. En effet, il est logique de

restreindre l'indication d'un prélèvement de villosité choriale ou d'une amniocentèse aux fœtus de sexe féminin, dans la mesure où une grossesse de garçon, lorsque celui-ci a hérité de la mutation maternelle, aboutit inéluctablement à une interruption spontanée de grossesse, en règle avant 20 SA.

Ces recommandations de bonne pratique sont extraites du *guide pour le test génétique* rédigé par le Dr Bonnefont, exerçant au service de génétique médical à l'hôpital Necker-Enfants Malades [74].
La recherche de la mutation prévalente du gène NEMO peut être adressée au laboratoire de génétique moléculaire du Pr. Arveiler à l'hôpital Pellegrin, au CHU de Bordeaux, au service de génétique chromosomique et moléculaire des Dr. Lebrun et Touraine, au CHU de St-Etienne ainsi qu'au département de génétique de l'hôpital Necker-Enfants Malades sous la responsabilité du Pr. Bodemer et du Dr. Bonnefont.

5. Critères diagnostiques

Le diagnostic d'IP repose sur des critères cliniques précis. Ces critères ont été proposés par Landy et Donnai en 1993 [3] afin de limiter la confusion avec les autres maladies pouvant s'accompagner d'une hyperpigmentation blashko-linéaire (tableau 1). La sensibilité et la spécificité de ces critères n'ont pas été déterminées, et leur corrélation avec les récentes découvertes moléculaires n'a pas encore été précisée. Toutefois, ils peuvent parfois offrir des indications précieuses aux cliniciens.
En l'absence de cas familiaux, la présence d'un seul critère majeur est suffisante pour porter le diagnostic : éruption néonatale typique, hyperpigmentation caractéristique et/ou cheveux laineux. En revanche, si le patient a un parent de sexe féminin du premier degré reconnu atteint, la présence d'un critère mineur suffit pour porter le diagnostic d'IP.
Dans une étude récente [30], il a été démontré que le stade 4 passait bien souvent inaperçu. Pour préciser les caractéristiques cliniques de l'IP, 25 femmes adultes ayant une IP confirmée sur le plan moléculaire ont été systématiquement réévaluées. Il est intéressant de noter que le diagnostic d'IP n'avait pas été porté chez 52% d'entre elles avant l'âge adulte. Ce pourcentage correspond aux parents asymptomatiques ou pauci symptomatiques d'un probant. Le stade 4 a été retrouvé dans 100% des cas chez les 25 femmes. Une biopsie cutanée a été réalisée chez 22 d'entre elles, ce qui a permis de repréciser les caractéristiques histologiques

quasi pathognomoniques du stade 4 et notamment la présence de corps apoptotiques, l'absence d'unités pilo-sébacées et de glandes eccrines. Ces spécificités histologiques étant persistantes et constantes, cette étude suggérait que l'analyse histologique devait constituer un critère mineur à ajouter aux critères diagnostiques proposés par Landy et Donnai.

Par ailleurs, la présence de mamelons surnuméraires, retrouvée chez les patients atteints d'IP, pourrait également constituer un critère mineur [13]. L'objectif étant le dépistage des formes familiales et d'adapter ainsi le conseil génétique.

Sans antécédents familiaux	Avec antécédents familiaux du 1er degré
CRITERES MAJEURS	CRITERES MAJEURS
• Eruption néonatale typique (stade 1) • Eosinophilie • Hyperpigmentation selon les lignes de Blashko s'atténuant progressivement à l'adolescence. • « alopécie » atrophique linéaire (stade 4)	• Antécédent de rash évocateur néonatal • Manifestations cutanées d'IP : o Hyperpigmentation o Atrophie cutanée o Alopécie du vertex o Alopécie linéaire • Fausses couches de fœtus mâle
CRITERES MINEURS	
Anomalies dentaires Alopécie Cheveux laineux Rétinopathie Histologie cutanée évocatrice (fonction du stade)* Atteinte de la glande mammaire et/ou mamelon*	

Tableau 1 : Critères diagnostiques d'une IP chez un nouveau-né proposés par Landy et Donnai (1993) [3], *complétés par Hadj-Rabia et al (2003) [13]

6. Génétique

Le mode de transmission dominante à l'X de l'IP avec létalité masculine et expressivité variable a été proposé dès 1961 [75].

L'IP est en effet létale chez le fœtus de sexe masculin alors que les individus de sexe féminin survivent grâce au chromosome X non muté et à la sélection négative des cellules exprimant

le chromosome X muté. Ainsi, l'inactivation biaisée du chromosome X est l'un des critères diagnostics en faveur de l'incontinentia pigmenti.

Deux localisations, Xp11 et Xp28, étaient initialement suspectées, devant la constatation de plusieurs aberrations chromosomiques touchant ces régions dans les cas d'IP. Les premières études de liaison génétique permirent d'exclure le bras court du chromosome X (en particulier Xp11), avant de mettre en évidence une liaison significative sur son bras long, confirmant la localisation suspectée au locus Xq28 [11,76].

Le gène NEMO, situé en Xq28, dont les mutations sont responsables de l'Incontinentia pigmenti a été identifié en 2000. Ce gène code pour une protéine régulatrice indispensable à l'activation de la voie de signalisation NF-κB, impliquée dans la réponse immunitaire, inflammatoire, l'adhésion cellulaire, dans l'oncogénèse et dans la régulation de l'apoptose [77].

La mutation prévalente du gène NEMO, retrouvée dans 70% à 80% des IP est une délétion des exons 4 à 10 [4].

6.1. Incontinentia pigmenti et principe d'inactivation du chromosome X

La survie et l'expressivité variable de l'IP chez les femmes atteintes, y compris au sein d'une même famille, s'explique essentiellement par l'inactivation de l'X.

En effet, le phénomène de lyonisation ou inactivation du chromosome X permet, chez toutes les femmes de rétablir le dosage génétique. Cette inactivation est, en l'absence d'anomalie génétique gonosomique, précoce, aléatoire et équilibrée. Le nombre moyen de cellules contenant un chromosome X paternel inactivé est comparable à celui des cellules contenant le chromosome X maternel inactivé [1].

En cas d'IP chez un sujet de sexe féminin, ce mécanisme d'inactivation débute « normalement » [24]. Néanmoins, les cellules contenant le chromosome X muté ne peuvent pas survivre. Ce phénomène d'apoptose est visible histologiquement, ce sont les corps apoptotiques visualisés en microscopie optique [14].

En conséquence, l'inactivation du chromosome X perd son caractère aléatoire [24]. Ce biais d'inactivation est un marqueur moléculaire essentiel de l'incontinentia pigmenti.

Ce sont les différences entre différents tissus chez un même individu et entre un même tissu chez différents individus qui ont suggéré que la sélection de cellules dans lesquelles le chromosome X normal échappait à l'inactivation et devenait le chromosome X actif.

Certains tissus semblent subir cette sélection tôt dans le développement et sont donc épargnés

expliquant le phénotype au moment de la naissance. D'autres tissus, tels que les cheveux et les dents, font l'objet d'une sélection après la naissance, au cours de leur prolifération [77]. Cela conduit à des anomalies telles que l'anodontie et l'alopécie, dans lesquelles les cellules porteuses de la mutation NEMO ont arrêté de proliférer. Ces cellules ne sont apparemment pas affectées par la mutation de NEMO jusqu'à leur différenciation en dents ou cheveux, ce qu'elles sont incapables de faire. Des cellules porteuses d'un chromosome X normal contribuent à la formation de ces tissus, expliquant l'alopécie inégale et la forme irrégulière des dents lorsque la population cellulaire est composée de cellules portant le chromosome X muté et le chromosome X normal, ou de dents normales lorsque la population cellulaire est effectivement composée de cellules portant le chromosome X normal. L'absence d'inactivation aléatoire du chromosome X dans l'IP peut ainsi conduire à des phénotypes inhabituels associant plusieurs anomalies ou co-morbidités. Coleman et al ont rapporté un cas illustrant bien les conséquences de ce biais d'inactivation en décrivant un nourrisson de sexe féminin porteur d'une hémophilie liée à la transmission de la mutation maternelle de l'IP et à la transmission de la mutation paternelle du facteur VIII. Ses deux sœurs avaient un bilan d'hémostase normal alors qu'elles avaient hérité du même chromosome X paternel. Dans ce cas précis, la présence de la mutation du gène NEMO sur l'X d'origine maternelle a démasqué la mutation de l'hémophilie par inactivation du chromosome X maternel [78]. L'IP est donc un mosaïcisme génétique.

Cette perte du caractère aléatoire est quasi constante (98% des cas), non spécifique de l'IP mais constitue un argument moléculaire utile pour le conseil génétique et le diagnostic prénatal.

6.2. Le gène NEMO (OMIM 300248)

6.2.1. Structure du gène et fonction

Le gène NEMO (Nuclear Factor-Kappa B Essential Modulator) est également dénommé IKBKG pour Inhibitor light polypeptide gene enhancer in B-cells, Kinase Gamma ou encore gène IKK-γ. Le gène est situé sur le bras long du chromosome X au locus Xq28. Il s'étend sur 23 kb et est composé de 10 exons (1a, 1b, 1c et exons 2 à 10). Il code pour une sous-unité régulatrice, protéine d'environ 50kDa, du complexe enzymatique I-Kβ-kinase (IKK).

Notons que les exons 1a, 1b, 1c sont des exons alternatifs et non codants [4].

Ce complexe enzymatique est indispensable à l'activation de NF-κB, facteur de transcription dont le rôle est de contrôler l'activité de nombreux gènes cibles codant pour des cytokines, des molécules d'adhésion, des chémokines et des molécules anti-apoptotiques [77].

6.2.2. Pseudogène

Il existe également un pseudogène NEMO [79]. Il s'agit d'une copie tronquée du gène NEMO appelée IKBKGP ou deltaNEMO (ΔNEMO) ne contenant que les exons 3 à 10 du gène. Il lui manque la région promotrice et la région contenant les exons 1a, 1b, 1c, 2 et les introns correspondants.

Ce pseudogène est localisé à proximité (séparé de l'exon 10 de NEMO par 31 kb) du gène NEMO au locus Xq28 mais séquencé en sens inverse. Il ne produit pas de protéine. Le gène NEMO et son pseudogène présentent donc tous deux de grandes homologies de séquences. Cela pose des problèmes techniques en biologie moléculaire car lors du séquençage, en l'absence d'amorces spécifiques, on ne sait pas si on amplifie NEMO ou son pseudogène.

6.2.3. NEMO et voie de signalisation NF-κB

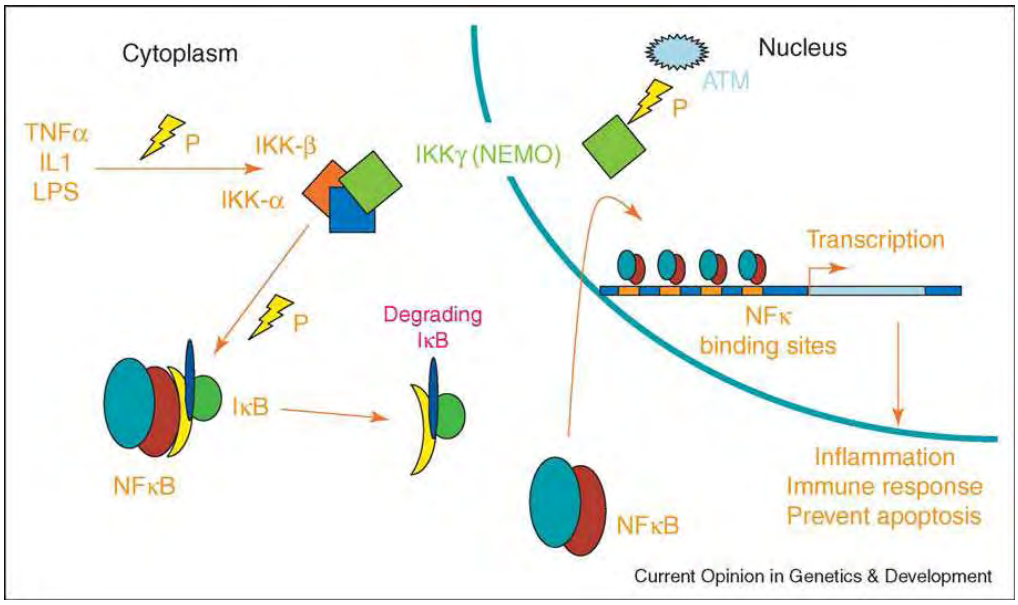

Figure 21 : implications du gène NEMO dans la voie de signalisation NFKB

Le facteur de transcription NF-κB [2,40,80] est séquestré dans le cytoplasme des cellules par des protéines inhibitrices appelées IκB. (Figure 21)

En réponse à des stimuli variés comme des cytokines inflammatoires (TNFα ou Tumor Necrosis Factor alpha), des lipopolysaccharides bactériens (LPS), une infection virale, un stress, le complexe inhibiteur IκB est phosphorylé. Cette modification entraîne une destruction de ces molécules inhibitrices par l'intermédiaire d'un protéasome. Le NF-κB se retrouve libre, ce qui permet sa translocation dans le noyau de la cellule où il va activer la transcription de multiples gènes cibles codant pour des protéines intervenant dans l'immunité, la réponse inflammatoire, l'adhésion cellulaire, la croissance cellulaire et l'apoptose. (Figure 21)

IKK est une molécule complexe formée de plusieurs sous-unités (Figure 22). La protéine NEMO/IKKγ est une sous-unité régulatrice liée à deux protéines kinases (IKKα et IKKβ) qui forment le complexe enzymatique IKK. Ainsi, à la différence d'IKKα et d'IKKβ, la protéine NEMO n'a pas de propriété enzymatique. Cependant, les cellules déficitaires en protéine NEMO ne peuvent plus activer la voie de signalisation NFκB, malgré la présence de stimuli divers. Ce qui prouve que la présence de la protéine NEMO fonctionnelle est indispensable dans la voie de signalisation NF-κB [81].

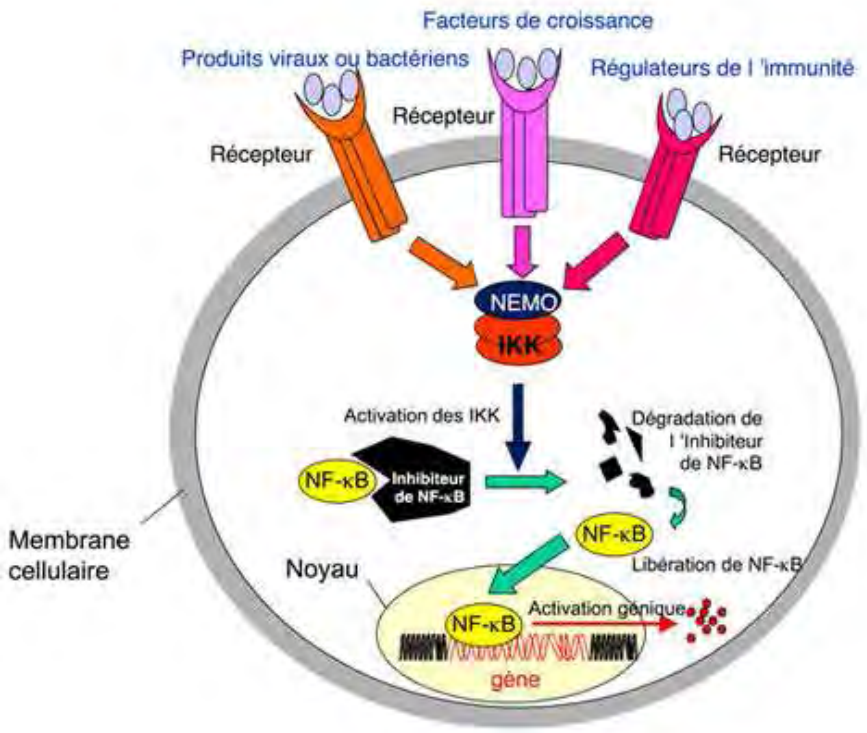

Figure 22 : principes d'activation de la voie de signalisation NF-κB [82]

Récemment, NEMO a été impliqué comme effecteur primaire dans la signalisation de dommages de l'ADN. Les cellules qui subissent des dommages d'ADN doivent évoluer vers l'apoptose. Ce signal est médié par un certain nombre de composants de l'ADN détectant les dommages et de voies de réparation. Huang et al ont récemment montré que NEMO est la molécule principale qui fournit cette signalisation entre le noyau et le cytoplasme d'une cellule, permettant ainsi la libération de NFkB adressée dans le noyau pour stimuler la transcription de gènes anti-apoptotiques [4].

6.2.4. Mutations de NEMO

Le gène IKBKG ou NEMO est muté chez 73% des patients atteints d'incontinentia pigmenti [4,16]. La présence d'une mutation commune entre familles non apparentées était tout à fait inattendue. La mutation la plus fréquemment retrouvée (60 à 80% des patientes atteintes de la maladie) est une délétion génomique d'IKBKG de 11.7-kb emportant les exons 4 à 10. L'origine de ce réarrangement a été découverte par Fusco et al en 2008 qui retrouvent un point chaud entre deux séquences identiques répétées (MER67B) [15]. Ce point chaud pourrait être lié à la présence du pseudogène NEMO (DNEMO) situé à 22 kB de NEMO en sens opposé. En effet, les deux gènes NEMO et DNEMO, contiennent une séquence très homologue (plus de 99%) de leurs exons 4-10 [16,79,83].

Le locus où est situé le gène NEMO est une région sujette aux recombinaisons compte tenu de la présence d'un grand nombre de séquences d'ADN répétées et de pseudogènes. Dans cette région, la survenue de variations structurales génétiques pourrait augmenter le risque de réarrangements secondaires associés à la maladie.

Si la délétion des exons 4 à 10 est la mutation prévalente, depuis sa découverte des microdélétions, des duplications, des substitutions nucléotidiques ont également été décrites, des mutations ponctuelles dans l'exon 5, dans l'exon 6, dans l'exon 7, dans l'exon 8 et dans l'exon 10. Ces petites mutations incluant insertions, mutations faux-sens, non-sens, délétions représenteraient 10 à 16% des mutations du gène NEMO selon les dernières études [15,16,84-87].

La plupart des mutations NEMO entraînent la formation d'une protéine tronquée NEMO de 133AA codée par les exons 1 à 3, dépourvue d'activité mais toujours capable d'interagir avec le complexe enzymatique IKK mais incapable d'activer la voie de signalisation NF-Kb. En effet, ces cellules mutées ne répondent pas à l'ensemble des stimuli habituels activant la voie de signalisation NF-kB, ne dégradent pas l'IkB lorsqu'elles sont stimulées, sont très sensibles

au TNF et à l'apoptose. En de rares occasions, des mutations hypomorphes de NEMO ne semblent pas totalement abolir l'activité de NF-kB et permettre la survie d'individus de sexe masculin [19,38].

Au total, les cellules mutées pour le gène NEMO deviennent extrêmement vulnérables et évoluent vers l'apoptose lorsqu'elles sont exposées au TNFα.
L'expression phénotypique est très variable, même chez les patients ayant la même mutation.
Dans la cohorte de 105 patients présentant la mutation prévalente, Fusco et al retrouvent que cette délétion est une mutation de novo post-méiotique dans 65% des cas [16].

6.3. Incontinentia pigmenti chez le garçon

Classiquement létale chez le fœtus de sexe masculin, environ 72 cas d'IP chez le garçon ont été rapportés dans la littérature [88]. L'identification de mutations du gène NEMO chez le garçon a été une surprise car on la pensait incompatible avec la survie.

En effet, chez le garçon, les cellules contiennent toutes le même chromosome X maternel. S'il a hérité d'un gène NEMO muté, le fœtus masculin ne pourra pas se développer : l'apoptose détruira l'ensemble des cellules.

Dans les cas d'IP chez le garçon, plusieurs cas de figures sont donc envisageables [89] :

- Présence d'un chromosome X supplémentaire, comme dans le syndrome de Klinefelter où le caryotype est XXY. Dans ce cas, on comprend que l'un des deux chromosomes X subisse une inactivation comme chez la fille.

A ce jour, 8 cas d'IP de sexe masculin ont été rapportés dans la littérature, confirmés par l'analyse du caryotype (46 XXY) [18,38,90,91].

- Les mutations somatiques post-zygotiques du gène NEMO [38] sont également compatibles avec la survie. Dans ce cas, la mutation du gène est présente dans un nombre limité de cellules. Certaines cellules, majoritaires, vont contenir un gène NEMO normal et survivre. Quelques unes vont contenir le gène muté. Le phénotype est alors l'expression d'un mosaïcisme somatique. C'est la situation qui semble la plus fréquente. La mise en évidence de ce mosaïcisme peut être difficile dans l'ADN des cellules sanguines circulantes. L'IP se manifestant initialement dans les cellules du neuro-ectoderme, la démonstration de ce mosaïcisme peut se faire sur les kératinocytes. Le réarrangement du gène NEMO peut ainsi être retrouvé lors de l'analyse par PCR de l'ADN des

kératinocytes biopsiés sur peau lésée. Le piège étant de ne pas trouver de cellules dont le gène NEMO est muté si celles-ci ont déjà évolué vers l'apoptose [17].

- L'hypothèse de mutations hypomorphes de NEMO, occasionnant une perte de fonction de la protéine sans abolition complète de sa capacité à activer la voie de signalisation NF-Kb a été soulevée. Cette théorie faisait suite au rapport de plusieurs cas d'IP de sexe masculin présentant des phénotypes complexes [92-94] associés aux dysplasies ectodermiques avec lymphoedème et déficit immunitaire. La mutation en cause était retrouvée sur l'exon 8 du gène NEMO. Ce sont ces observations qui ont permis de rediscuter du cadre nosologique des dysplasies ectodermiques.

Par ailleurs, l'absence de mutation retrouvée dans certains cas typiques cliniquement d'IP chez le sujet masculin a fait suspecter la responsabilité d'un autre gène dans la maladie [95].

6.4. Hypothèses physiopathologiques et IP

Grâce à l'analyse de modèles murins, des explications physiopathologiques sur la séquence des évènements moléculaires et cellulaires ont été avancées [2,96].

Le phénotype particulier des patients atteints d'IP résulte d'un mosaïcisme génétique. L'inactivation aléatoire du chromosome X permet de comprendre qu'initialement il existe deux populations kératinocytaires : une population normale où le chromosome X activé est non muté et une population pathologique où le chromosome X activé est muté. On sait que la voie NF-κB intervient non seulement dans les processus anti-apoptotiques, en particulier TNF-α induit, mais également contrôle négativement la prolifération kératinocytaire [97]. La perte d'activité de cette voie NF-κB dans les cellules mutées permet de comprendre la prolifération kératinocytaire. Cette prolifération semble activer les kératinocytes normaux adjacents, avec libération de cytokines pro-inflammatoires IL-1, TNF-α, IFN-γ, TGF-β. La libération du TNF-α est certainement à l'origine de l'apoptose des cellules mutées. Cette apoptose permet de comprendre la régression des lésions cutanées par élimination progressive des cellules contenant l'X muté [1].

L'éosinophilie périphérique observée lors du stade 1 implique une augmentation de la production d'éosinophiles dans la moelle osseuse et leur passage dans la circulation sanguine. Le GM-CSF, facteur de croissance stimulant les granulocytes et les monocytes est une cytokine qui induit la différenciation et la maturation des éosinophiles. Le TNFα, présent dans l'environnement immédiat des cellules mutées est capable, via la voie NF-κB d'induire une

augmentation de l'expression du GM-CSF . Par ailleurs, l'IL5 est capable d'activer également la production d'éosinophiles. L'activation de la voie NF-KB entraîne l'induction de la transcription du gène de l'IL5 [40,98,99].

Le stade 1 érythémato-vésiculeux serait associé à l'apoptose massive des cellules mutées en réponse à l'inflammation.

L'hyperprolifération kératinocytaire constatée dans le stade 2 serait liée d'une part à l'inflammation résiduelle du premier stade et également aux messages de prolifération kératinocytaires associés à la perte d'activité de la voie NF-KB [96].

L'hyperpigmentation constatée cliniquement au stade 3 pourrait s'expliquer par l'apoptose des kératinocytes basaux chargés de mélanine.

6.5. Autres génodermatoses associées à une mutation de NEMO et hypothèses physiopathologiques

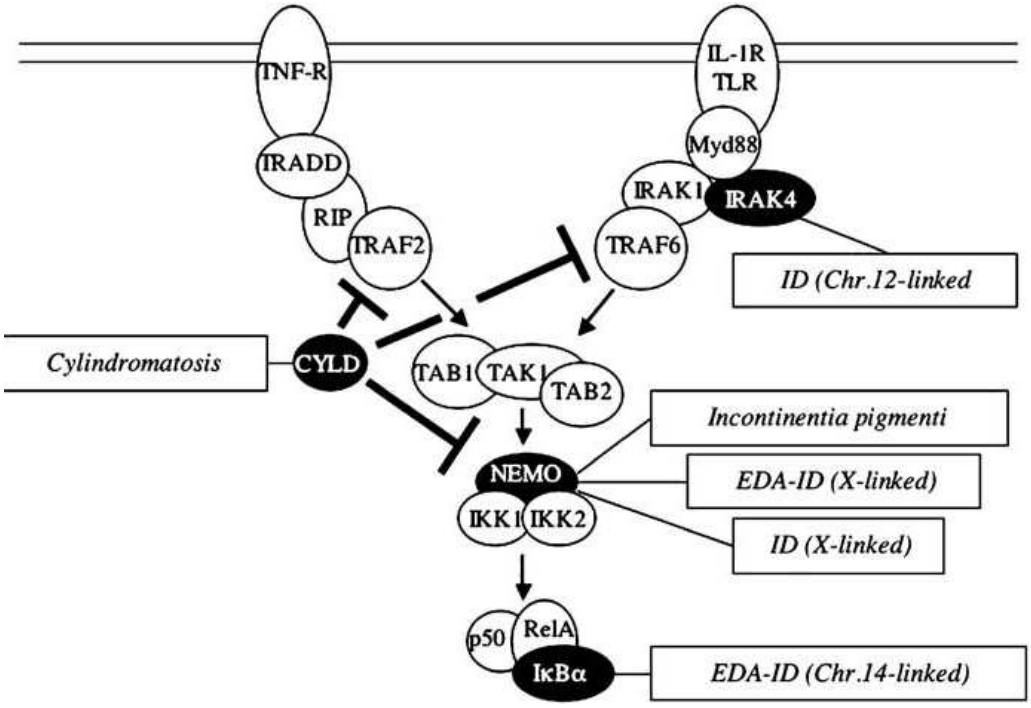

Figure 23 : Autres génodermatoses associées à une mutation de NEMO et principales molécules participant à l'activation de la voie NF-κB [100]

6.5.1. Dysplasie ectodermique anhidrotique avec immunodéficience (EDA-DI)

La dysplasie ectodermique anhidrotique (DEA) « pure » ou syndrome de Christ-Siemens-Touraine, forme la plus fréquente est caractérisée par une hypo ou une anodontie, une dysplasie unguéale, une alopécie variable, une dysmorphie faciale plus ou moins marquée (bosses frontales, yeux cernés, lèvres épaisses ou inversées, oreilles anormales) et surtout une hypo ou une anhidrose [101]. L'atteinte pilaire est constante. Pour un même phénotype, plusieurs modes de transmissions ont été décrits. La transmission est le plus fréquemment récessive liée à l'X et plus rarement autosomique dominant ou récessif. Quatre gènes ont été associés aux dysplasies ectodermiques [102] :

- Le gène EDA1 impliqué dans la forme liée à l'X
- Le gène EDAR, localisé sur le chromosome 2q11-13, impliqué dans les formes de DEA alléliques, transmises sur le mode autosomique dominant ou récessif. Il code pour une protéine de la famille des TNF.
- Le gène EDARADD, localisé sur le chromosome 1q42, codant pour une protéine adaptatrice de EDAR.
- Récemment le gène WNT10A a été identifié pour certaines formes autosomiques récessives.

Au cours des formes autosomiques, le sex ratio est équilibré. La forme liée à l'X étant majoritaire, explique la forte prévalence chez le garçon.
A côté de cette forme « pure », existent des formes syndromiques associées à d'autres anomalies cliniques.

Dans la forme de DEA associée à un déficit immunitaire, le gène impliqué est le gène NEMO [103]. Dans cette situation, une susceptibilité aux infections cutanées et aux aphtes est fréquente.
C'est une génodermatose rare et complexe liée à l'X, affectant exclusivement les sujets de sexe masculin [104]. C'est à l'occasion d'observations cliniques inhabituelles associant des manifestations cliniques d'incontinentia pigmenti à des signes de DEA, que certains auteurs ont évoqué l'idée que le gène NEMO puisse être associé à ce phénotype. Les mutations responsables de ce phénotype, à la différence de la mutation prévalente du gène NEMO dans l'IP, sont des mutations non-sens ou de petites délétions ponctuelles. Toutes ces mutations réduisent l'activité de la NF-kB sans l'abolir, expliquant la survie des sujets de sexe masculin.

En revanche, les patientes porteuses de cette même mutation peuvent être indemnes ou présenter des signes discrets d'IP. Récemment, une patiente atteinte d'IP associée à un déficit immunitaire a été rapportée [87]. Une mutation ponctuelle dans l'exon 7 du gène NEMO a été mise en évidence. A 3 ans et 6 mois, tous les signes d'immunodéficience ont disparu. Il a ainsi été observé une sélection tardive des cellules sanguines portant le gène muté. Lorsque l'inactivation de l'X a eu lieu dans toutes les cellules, le déficit immunitaire a disparu.

Le déficit immunitaire des patients de sexe masculin avec EDA-ID se caractérise par la gravité inhabituelle d'infections récidivantes mettant en jeu le pronostic vital et atteignant les voies respiratoires, la peau, les os, le tube digestif et le SNC (méningite) dès la petite enfance. Les agents pathogènes sont le plus souvent des bactéries GRAM positif suivies des GRAM négatif et des mycobactéries.

Grâce à la découverte de la mutation du gène NEMO née d'observations cliniques, le rôle de la voie de signalisation NF-kB se précise. En effet, la susceptibilité aux infections chez les patients atteints d'EDA-DI s'explique par une altération de la réponse cellulaire des lymphocytes circulants à divers stimuli : LPS, IL1-b, IL-18, TNF-α et CD40L. La réponse des anticorps aux antigènes polysaccharidiques est altérée de façon constante chez les patients atteints d'EDA-DI. La plupart des patients présentent une hypogammaglobulinémie prédominant sur les IgG. A côté de ces anomalies des cellules lymphocytaires B, a également été décrite chez plusieurs patients une diminution de l'efficacité des cellules NK [105]. L'association énigmatique entre immunodéficience et DEA peut être expliquée par le rôle de la voie de signalisation NF-kB dans le développement des phanères et des annexes. Les progrès réalisés sur les mécanismes moléculaires qui assurent la morphogénèse de l'épiderme et de ses annexes permettent d'avancer des hypothèses sur le fonctionnement de NF-κB. Nous avons vu que plusieurs gènes étaient impliqués dans la survenue de la DEA et notamment l'EDA1, codant pour une protéine membre de la famille des TNF, l'ectodysplasine. Cette protéine est impliquée dans la morphogénèse des tissus ectodermiques : les dents, les kératinocytes, les follicules pileux et les glandes sudorales. Le gène EDAR, codant pour le récepteur de l'ectodysplasine. Le 3ème gène, EDARADD code pour une protéine adaptatrice de EDAR. L'interaction ectodysplasine/EDAR active NF-κB via NEMO. Les membres de la famille TNF étant connectés à la voie de signalisation NF-κB, le syndrome EDA-DI peut trouver dans ces interactions une explication physiopathologique [106,107,103]. En conclusion, la voie de signalisation NF-κB est impliquée très tôt dans les processus de morphogénèse.

6.5.2. Dysplasie ectodermique avec ostéopétrose et lymphoedème (OL-EDA-ID)

Il s'agit d'une variante de la DEA-DI associée à deux autres anomalies : l'ostéopétrose et le lymphoedème. Ce syndrome a été décrit pour la 1ère fois à l'occasion des 2 observations rapportées dans la littérature [106,108]. Deux jeunes garçons, sans lien de parenté, présentaient l'association particulière d'un lymphoedème des membres inférieurs, d'une ostéopétrose et d'un déficit immunitaire sévère révélé par des infections bactériennes récidivantes. L'examen cutané ne révélait que des signes minimes de DEA. L'examen de la mère d'un des deux garçons révélait de très discrètes lésions hyperpigmentées de la racine des cuisses, une alopécie cicatricielle en bandes pré-tibiales et la notion d'une éruption vésiculeuse néonatale. Le diagnostic d'IP chez la mère était posé rétrospectivement. Chez la mère et le fils, une mutation du gène NEMO a été retrouvée et a permis de prouver que ce nouveau syndrome était allélique à l'IP.

6.5.3. Déficits immunitaires sans EDA

Plus récemment, des déficits immunitaires non liés à une DEA ont été rapportés liés à des mutations de NEMO. Dans le premier cas, le patient présentait des infections récurrentes pendant l'enfance et a ensuite développé une infection à mycobactéries atypiques. Ces anomalies étaient associées à une mutation affectant l'exon 9 du gène NEMO [109]. Le second patient était connu pour de multiples infections opportunistes ou non, responsables d'ostéomyélite, d'infections cutanées et de bronchectasies. Il présentait par ailleurs un syndrome hyper-IgM et le dosage de l'IFNγ retrouvait un taux anormalement faible. La mutation du gène NEMO entraînait une perte des 37 premiers AA de la protéine (mutation non-sens) [110]. Un autre patient a été rapporté qui présentait un phénotype caractérisé par une lymphopénie CD4 idiopathique et une infection à *M. avium* disséminée associé à une mutation non-sens du gène NEMO [111].

Ainsi, les pathologies associées à une mutation du gène NEMO fournissent des exemples fascinants des relations complexes entre phénotype et génotype. La voie de signalisation NF-kB joue un rôle capital dans de nombreuses voies physiologiques. Le large spectre des anomalies et des maladies liées aux mutations de NEMO risque encore de s'élargir à l'avenir.

7. Diagnostic différentiel

Bien que l'association et la combinaison des 4 stades de l'incontinentia pigmenti permettent en général un diagnostic précis, chaque stade rencontré isolément peut permettre d'évoquer d'autres diagnostics. D'autant plus s'il n'y a pas d'histoire familiale.
Le diagnostic différentiel concerne ainsi toutes les génodermatoses s'accompagnant de lésions cutanées qui suivent les lignes de Blashko, surtout s'il s'agit d'une hyperpigmentation.
Dans les cas difficiles, l'analyse histologique d'une biopsie cutanée s'impose et revêt tout son intérêt. Dans ce travail, nous ne détaillerons que les diagnostics qui ont été les plus discutés, la plupart ne posant pas de réel problème diagnostique.

7.1. Au stade vésiculo-bulleux initial

La présentation clinique du stade 1 peut être confondue avec les maladies infectieuses du nouveau-né. Cependant, du fait de l'absence de signes généraux et du caractère blashko-linéaire de l'éruption vésiculeuse, le diagnostic est habituellement facile. En effet, la prédominance des lésions aux extrémités et la survenue chez un nouveau-né de sexe féminin élimine rapidement d'autres diagnostics. Ont ainsi été discutés :

- La varicelle congénitale et les infections virales néonatales à virus Herpès [112].
- L'impétigo staphylococcique pouvant être au début vésiculo-bulleux
- La candidose cutanée congénitale, habituellement pustuleuse et de disposition aléatoire, mais avec un tropisme pour les extrémités.
- L'érythème toxique, la mélanose pustuleuse transitoire lorsqu'ils sont profus, la miliaire sudorale.
- Les épidermolyses bulleuses héréditaires qui se révèlent souvent avec un intervalle libre, les bulles sont de grande taille et situées dans des zones de frottement.
- Les maladies bulleuses auto-immunes de transmission materno-fœtale, exceptionnelles et facilement éliminées par l'anamnèse.
- Les autres maladies bulleuses auto-immunes telles que la dermatite herpétiforme, le lupus érythémateux systémique bulleux, la dermatose à IgA linéaire, le pemphigus vulgaire néonatal dont l'analyse histologique est spécifique.

- La mastocytose et l'histiocytose langerhansiennes peuvent se présenter sous la forme d'une éruption vésiculo-bulleuse avec conservation de l'état général. Dans ces deux cas, la biopsie est informative.

Parfois, les troubles neurologiques et ophtalmologiques graves comprenant encéphalopathie, œdème cérébral, hémorragies rétiniennes ont été confondus avec le syndrome des bébés secoués, les parents ont été accusés abusivement de maltraitance [113]. L'érythème qui précède parfois la phase vésiculeuse a pu été pris à tort pour des ecchymoses chez ces nouveaux-nés.

7.2. Au stade verruqueux

Constaté isolément, peuvent se discuter les verrues vulgaires, le lichen striatus et surtout les hamartomes épidermiques [2].

7.2.1. Lichen striatus

Dermatose inflammatoire acquise et blashko-linéaire, elle affecte surtout l'enfant entre 3 et 10 ans [114,115]. C'est une éruption linéaire transitoire ayant comme caractéristiques de suivre les lignes de Blashko, de guérir spontanément en quelques semaines à 2 ou 3 ans avec possibilité d'hypopigmentation post-inflammatoire. Cliniquement, l'éruption, brutale, est faite de petites papules lichénoides, coalescentes. La topographie unilatérale, sa survenue tardive, l'absence de stade vésiculo-bulleux précédent l'éruption et l'analyse histologique retrouvant l'infiltrat lichénoide spécifique permettent d'éliminer une IP.

7.2.2. Hamartomes épidermiques

7.2.2.1. L'hamartome épidermique verruqueux simple

Constaté dès la naissance ou dans la première année, il apparaît rarement à l'âge adulte. C'est la forme anatomo-clinique la plus fréquente. Il n'a pas de caractère héréditaire et se présente sous la forme d'éléments papuleux, verruqueux disposés le plus souvent selon les lignes de Blashko et s'interrompant nettement sur la ligne médiane. Quand il s'étend aux muqueuses, il prend un aspect blanchâtre papilllomateux simulant des condylomes. Certains sont liés à des mutations en mosaïque du gène du récepteur FGFR3 [116]. L'absence des stades 1, 3 et 4

retrouvée à l'interrogatoire font éliminer une IP.

7.2.2.2. Hamartome épidermique inflammatoire (NEVIL ou HEVIL)

Il est caractérisé par l'existence de poussées inflammatoires, son aspect érythémato-squameux très marqué, et sa survenue fréquemment retardée. Il s'agit de nappes prurigineuses, érythémato-squameuses, psoriasiformes, verruqueuses, kératosiques, disposées en bandes curvilignes sur le tronc et les membres, où elles suivent les lignes de Blashko. Le NEVIL passe souvent inaperçu à la naissance, ne se révélant que plus tard dans l'enfance. L'évolution par poussées inflammatoires intermittentes avec exacerbation du prurit est caractéristique. L'évolution à long terme se fait vers la stabilisation, sans extension nouvelle, parfois même vers une régression notable de la surface atteinte. Il ne comporte pas d'atteinte extra-cutanée associée, ce qui le différencie de l'atteinte cutanée segmentaire du syndrome CHILD. On ne retrouve pas histologiquement de dyskératose ni d'incontinence pigmentaire [117,118].

7.2.2.3. Hamartome épidermique verruqueux épidermolytique

Il s'agit d'une forme circonscrite, en mosaïque, de l'érythrodermie icthyosiforme congénitale de type Brocq. A la naissance et chez le nourisson, les bandes sont inflammatoires, érythémateuses, parfois bulleuses, puis elles deviennent papuleuses, brunâtres, hyperkératosiques. Elles se disposent en tourbillons ou en bandes systématisées selon les lignes de Blashko. Ce type d'hamartome épidermique ne s'associe pas à des manifestations extra-cutanées et il s'agit toujours d'atteintes isolées, sporadiques, sans antécédents familiaux, ce qui le différencie de l'IP. Si un doute persiste à la naissance, l'histologie cutanée retrouve une hyperkératose acantho-kératolytique, avec condensation périnucléaire des tonofilaments dans les couches moyennes et superficielles de l'épiderme. Il est associé à une mutation post-zygotique embryonnaire du gène de kératine K1 ou K10 [118].

7.2.2.4. Syndrome CHILD

Le syndrome CHILD (acronyme pour Hémidysplasie congénitale, naevus Ichthyosiforme, et anomalies des membres) est une anomalie congénitale multisystémique rare caractérisée par un érythème unilatéral et une ligne de démarcation médiane stricte à la moitié du corps. C'est

un hamartome épidermique inflammatoire différent du NEVIL car réparti en nappes plus larges et se localisant aux grands plis (ptychotropisme) avec une desquamation jaunâtre particulière pouvant évoluer vers la xanthomisation [119]. Il peut toucher les ongles (hyperkératose). La dermatose est présente à la naissance ou se développe au cours des premières semaines de vie. Les anomalies ipsilatérales des membres peuvent varier de l'hypoplasie de certains doigts à l'absence totale d'un membre. Une hypoplasie ipsilatérale des autres parties du squelette, ainsi que des anomalies du cerveau et des viscères, peuvent être retrouvées. Le syndrome CHILD touche exclusivement les femmes car il est létal pour le sujet masculin ; il s'agit d'un syndrome à transmission dominante liée à l'X, il est provoqué par des mutations du gène NSDHL (NAD(P)H steroid dehydrogenase protein) localisé en Xq28 et impliqué dans le métabolisme du cholestérol [120].

Il ne constitue pas, en tant que tel, un diagnostic différentiel de l'IP mais ce syndrome est intéressant à discuter comparativement aux 2 observations que nous rapportons. En effet, la localisation exclusive des lésions papillomateuses dans les plis évoluant par poussées inflammatoires récurrentes chez la mère évoque l'hamartome épidermique inflammatoire du syndrome CHILD caractérisé par son ptychotropisme.

7.3. Au stade 3 et 4 : anomalies pigmentaires linéaires

Les diagnostics différentiels du stade 3 incluent le groupe hétérogène des mosaïcismes pigmentaires et l'ensemble des autres anomalies de la pigmentation de disposition blashko-linéaire.

7.3.1. Hypermélanose naevoïde et en volutes

C'est une affection rare et sporadique décrite par Kalter en 1988 touchant aussi bien les femmes que les hommes [121].

Elle est associée à une hyperpigmentation maculeuse précoce le long des lignes de Blaschko non précédée de lésions vésiculeuses ou verruqueuses et n'évoluant pas vers une atrophie.

Les lésions sont distribuées principalement sur le tronc et les extrémités, épargnant paumes, plantes, et les muqueuses. L'âge habituel de l'apparition de l'hyperpigmentation se produit dans les premières semaines de vie, continue de progresser pendant un an ou deux avant de se stabiliser. Histologiquement, on retrouve une augmentation de la pigmentation de la couche

basale sans incontinence pigmentaire. A cause de son association possible avec des anomalies congénitales diverses, ces patients doivent être soigneusement surveillés et examinés. Un retard mental, des anomalies squelettiques, des maladies cardiaques congénitales ont été rapportés [122,123].

Des anomalies chromosomiques comme la trisomie 7, 14, 48, 20, inv(9) ainsi qu'un mosaïcisme du chromosome X peuvent être retrouvés [124].

Une quarantaine de cas ont été rapportés dans la littérature depuis sa description initiale.

Un cas particulier [125] rapporte l'association d'une Hypermélanose nevoïde et en volute associée à un NEVIL chez une jeune fille de 17 ans. Cette hypermélanose serait apparue vers l'âge de 2 ans et non précédée de vésicules ni de lésions verruqueuses. A l'âge de 17 ans, elle présente une éruption de lésions érythémateuses, ichtyosiformes blashko-linéaire des membres inférieurs et des lésions papulo-kératosique des extrémités : dos des mains, genoux droit et dos du pied droit. Elle n'avait pas d'antécédents familiaux particuliers, l'examen neurologique, ses cheveux, ses dents et les dermatoglyphes étaient normaux. Seul un caryotype a été réalisé, celui-ci était normal. La biopsie réalisée en zone pigmentée retrouvait une augmentation de la pigmentation de la couche basale et une incontinence pigmentaire. La biopsie réalisée sur les lésions des mains retrouvait une hyperkératose, un épiderme papillomateux hyperplasique ainsi qu'un infiltrat lymphocytaire dermique. Ils soulignent cette étonnante association.

7.3.2. Hypomélanose de Ito :

C'est une affection rare, individualisée en 1952 par Ito, qui la décrivit sous le terme « d'incontinentia pigmenti achromians » [126]. Elle fût longtemps confondue avec l'IP. Elle se caractérise par une dépigmentation cutanée dont la disposition est tourbillonnante, en éclaboussures, en jet d'eau, très caractéristique suivant les lignes de Blashko [127]. Sa gravité est liée à l'association possible avec d'autres anomalies, en particulier neurologiques, squelettiques et ophtalmologiques. Les cas sont sporadiques et un mosaïcisme chromosomique souvent décrit. Il est admis que l'hypomélanose d'Ito n'est pas un syndrome mais la manifestation cutanée d'un mosaïcisme génétique [128]. En effet, la grande hétérogénéité des anomalies cytogénétiques observées dans l'hypomélanose de Ito rend la pathogénie de cette affection obscure [129]. Le terme qu'il faudrait employer est donc mosaïcisme pigmentaire [130,131] de type « Ito ».

Les stades vésiculo-bulleux (stade 1) et verruqueux (stade 2) ne sont pas observés dans les mosaïcismes pigmentaires.

7.3.3. Dermatopathie pigmentaire réticulée et syndrome de Naegeli-Franceschetti-Jadasohn

Le syndrome de Naegeli-Franceschetti-Jadassohn [41] et la dermatopathie pigmentaire et réticulée sont deux affections autosomiques dominantes faisant partie du très vaste groupe des dysplasies ectodermiques. Elles partagent un certain nombre de caractéristiques cliniques telles qu'une absence de dermatoglyphe, une pigmentation réticulée, une kératodermie palmo-plantaire, un trouble de la sudation et une anomalie du développement des dents et des cheveux. Certains traits sont par ailleurs plus caractéristiques de l'une ou l'autre entité.

La Dermatopathie pigmentaire réticulée (OMIM #125595) est une génodermatose rare composée d'une triade clinique, comprenant une hyperpigmentation réticulée, une alopécie non cicatricielle et une onychodystrophie. S'y associent l'absence de dermatoglyphes, une hypohidrose ou hyperhidrose et une hyperkératose palmo-plantaire. Elle a été distinguée du Syndrome de Naegeli par l'absence d'anomalies dentaires, une hyperpigmentation diffuse et l'alopécie partielle.

Le syndrome de Naegeli-Franceschetti-Jadassohn (OMIM #161000) a longtemps été confondu avec l'incontinentia pigmenti [41].
Les différences avec l'IP comprennent: une fréquence égale dans les 2 sexes, une hyperkératose palmo-plantaire associée à une hypohidrose et l'absence habituelle des phénomènes inflammatoires vésiculo-bulleux. Les signes cardinaux sont la pigmentation réticulaire cutanée (commençant à partir de l'âge de 2 ans sans étape inflammatoire préalable), l'inconfort provoqué par la chaleur avec une hypohidrose gênante, des anomalies dentaires et une kératodermie palmo-plantaire.

Le substratum génétique de ces deux affections a été récemment décrypté grâce à des études de déséquilibre de liaison menées sur une famille atteinte de dermatopathie pigmentaire et réticulée et quatre familles atteintes de syndrome de Naegeli-Franceschetti-Jadassohn. Dans les deux affections, cette méthode a permis de confirmer la localisation du gène pathologique

sur une région commune, située en 17q12-q21, contenant le gène KRT14 codant pour la kératine 14 [132,133].

7.3.4. Syndrome de Goltz ou hypoplasie dermique en aires

L'hypoplasie dermique en aires, ou syndrome de Goltz (OMIM #305600) est une génodermatose liée à l'X dominante qui est généralement létale chez les garçons [134]. Elle se manifeste à la naissance par des zones aplasiques associées à des lésions hypoplasiques et hyperpigmentées ou télangiectasiques linéaires à disposition blashko-linéaires. Quatre-vingt dix pour cent des cas surviennent chez des sujets de sexe féminin. Le syndrome de Goltz est lié à des mutations du gène PORCN [135]. Ce gène est formé de 15 exons dispersés sur environ 12kb et est situé en Xp11.23. Il est exprimé dans de nombreux tissus et notamment dans le cerveau. Il associe des signes cutanés, des anomalies unguéales, ophtalmiques, neurologiques et essentiellement musculo-squelettiques [136]. Les anomalies dermatologiques sont caractérisées par des lésions blashko-linéaires asymétriques, atrophiques, hyper ou hypopigmentées sur le tronc et les extrémités. Une hyperpigmentation peut être observée sur les zones atrophiques. Il peut y avoir un stade initial érythémato-vésiculeux inflammatoire et desquamatif mais les zones d'atrophie sévère se distinguent des stries hypopigmentées atrophiques discrètes de l'IP. S'y associent des nodules mollasses mous orangés correspondant à des hernies du tissu graisseux sous-cutané sur les lignes de Blashko. Les anomalies musculo-squelettiques typiques sont des syndactylies, polydactylies, oligodactylies. Le tronc et les membres peuvent être asymétriques. Dans plus de 80% des cas, on constate une ostéopathie striée (striations verticales sur la métaphyse des os long en radiographie standard). Les ongles peuvent être absents ou dystrophiques. Un retard mental modéré (15%) est associé [137].

Secondairement se constituent des papillomes [138,139] non viraux parfois profus dans les zones péri-orificielles : lèvres, périnée et creux axillaires. Des papillomes muqueux et oesophagiens [140] peuvent entraîner une dysphagie.

En 2007, Ellen Blinkenberg et al rapportent un cas tout à fait intéressant associant un angiome serpigineux blashko-linéaire et une papillomatose floride oesophagienne. Un réarrangement chromosomique Xp11.3-Xq12 a été mis en évidence [141]. Cette association a été réfutée par Happle qui considère qu'il s'agit d'un authentique syndrome de Goltz.

7.3.5. Chondrodysplasie ponctuée liée à l'X type Conradi-Hünermann

Ce syndrome complexe [142], dans sa forme de transmission dominante liée à l'X, est caractérisé par une érythrodermie congénitale ichtyosiforme, kératosique se disposant selon les lignes de Blashko (hyperkératose folliculaire linéaire). Ces lésions évoluent vers une atrophodermie folliculaire. Des anomalies unguéales, une alopécie et une cataracte peuvent également être présentes. De multiples dysplasies squelettiques [143] (anomalies faciales, humérus et fémur raccourcis, chondrodysplasie ponctuée) la distinguent de l'IP. L'atrophodermie folliculaire permet également d'orienter le diagnostic. Cette génodermatose est liée à des mutations du gène EBP codant pour une enzyme (stérol-δ8δ7-stérole-isomérase) intervenant dans la biosynthèse du cholestérol localisé en Xp11.22 [144]. Dans sa forme récessive liée à l'X, le tableau clinique dermatologique est identique à l'ichtyose liée à l'X [145] et présente les mêmes anomalies associées squelettiques que sus-citées. Ce tableau correspond au syndrome de gène contigu (des arylsulfatases C et E) [146].
Ainsi, comme dans le syndrome CHILD, cette maladie est liée à des anomalies métaboliques étroitement liées à la synthèse du cholestérol.

7.4. Frontières nosologiques

Ce sujet est abordé dans le chapitre consacré aux rôles de la protéine NEMO.
Une observation clinique, associant des signes de dysplasie ectodermique anhidrotique (DEA) chez un enfant et d'IP chez sa mère, a fait suspecter un lien génétique entre ces deux maladies. Il est maintenant bien établi que les syndromes DEA-déficit immunitaires et ostéopétrose-lymphoedème-DEA-déficit immunitaire sont aussi liés à des mutations du gène NEMO.
Les dysplasies ectodermiques forment un groupe hétérogène de plus de 220 syndromes rares caractérisés par l'atteinte des dérivés du tissu embryonnaire ectodermique : dents, ongles, glandes sudorales et cheveux. IP et DEA font partie d'un même spectre clinique et moléculaire. Cela a conduit à reconsidérer les terminologies employées et à davantage retenir pour l'IP celle de *Dysplasie ectodermique de type IP liée à l'X* [147].

8. Prise en charge de la maladie

8.1. Concernant l'atteinte cutanée

Cette atteinte est rarement problématique. En effet, la régression spontanée des lésions de la peau est l'évolution habituelle. L'information de la famille et la réassurance sont préconisées.
Plusieurs auteurs rapportent l'efficacité des dermocoticoïdes lors du stade 1 [148]. Une publication récente propose l'application de tacrolimus topique sur les lésions des premiers stades, hâtant la cicatrisation et diminuant leur durée d'évolution [149].
L'utilisation du LASER dans le traitement des lésions hyperpigmentées résiduelles est à proscrire compte tenu d'un cas rapporté ayant induit une récurrence extensive vésiculo-bulleuse sur les zones traitées [150].

8.2. Concernant l'atteinte unguéale

A cause du risque d'ostéolyse phalangienne, les tumeurs péri-unguéales et sous-unguéales doivent être prises en charge précocement. Le traitement standard est l'excision chirurgicale, associé à un curetage de l'os. Des chirurgies itératives sont parfois nécessaires [43].
Un cas de résolution complète après traitement par étrétinate oral pendant 6 mois a été rapporté [151].
Un traitement par laser CO2 est envisageable, essentiellement pour les tumeurs péri-unguéales.

8.3. Concernant l'atteinte dentaire

Un suivi odontologique à partir de 2 ans semble approprié en association avec la réalisation d'un panoramique dentaire.

8.4. Concernant l'atteinte ophtalmologique

Compte tenu du risque de vasculopathie rétinienne et de ses conséquences fonctionnelles potentiellement graves, un examen ophtalmologique auprès d'un ophtalmologue spécialisé doit être réalisé dès que le diagnostic d'IP est posé. Dans les suites, plusieurs auteurs

s'accordent à dire qu'un examen ophtalmologique est recommandé tous les mois jusqu'à 3-4 mois, puis trimestriel pendant 1 an, bi-annuel pendant 3 ans. Au-delà, s'il n'y a pas d'anomalies, le pronostic visuel est bon.
Le traitement de référence pour la vasculopathie rétinienne est la photocoagulation au LASER [58].

8.5. Concernant l'atteinte neurologique

Un examen neurologique complet est nécessaire pour tout patient atteint d'incontinentia pigmenti. Les examens complémentaires incluant TDM cérébral et IRM encéphalique ne sont recommandés que sur point d'appel clinique.
L'apparition de convulsions dans la petite enfance est un indicateur pronostic important pour le développement psycho-moteur ultérieur. La survenue de crises comitiales dans l'enfance ou à l'adolescence est généralement facilement contrôlé par les traitement anti-épileptiques et n'est habituellement pas responsables de retards mentaux. Par ailleurs, les parents doivent être rassurés sur le pronostic si aucun déficit neurologique n'est apparu dans l'enfance.

8.6. Enquête familiale et conseil génétique

L'enquête familiale est indispensable. Si possible, toutes les femmes d'une même famille doivent être examinées et on s'attachera à rechercher des signes évocateurs à l'interrogatoire : notion de fausses couches à répétition de fœtus de sexe masculin, décès de garçons en période néonatale, éruptions stéréotypées néonatales. L'examen clinique recherchera attentivement des lésions linéaires et atrophiques sur les membres inférieurs, des dysplasies dentaires, une dystrophie unguéale et des zones d'alopécie.
Chez ces femmes, un conseil génétique est indispensable compte-tenu de la gravité potentielle de la maladie.
En cas d'atteinte de la mère, le risque de récurrence est estimé à ½ si l'enfant à naître est de sexe féminin, le risque de fausse couche peut-être estimé à ½ si le fœtus est de sexe masculin. En l'absence d'éléments cliniques et de biais d'inactivation de l'X permettant de suspecter que la mère est également porteuse de l'IP, le risque de récurrence en cas de nouvelle grossesse est négligeable et lié au risque de mosaïque germinale (non mesurable).
Pour l'enfant atteint, le risque de transmission est celui décrit en cas de mère atteinte.

Ce conseil génétique peut-être adapté en fonction de l'analyse moléculaire, certaines mutations du gène NEMO étant responsables de phénotypes différents tels que la DEA...

DISCUSSION :

Devant l'association d'une éruption néonatale typique, la présence de dents coniques, la dystrophie unguéale, le biais d'inactivation complet de l'X d'origine maternelle, le diagnostic d'incontinentia pigmenti a été retenu chez la fille. La mère présente un phénotype plus complexe associant certes, une éruption néonatale stéréotypée, l'évolution vers un stade 2 dès les premier mois de vie, l'apparition d'une pigmentation blashko-linéaire, en éclaboussures du tronc dans l'enfance, des dents coniques, une alopécie, des dystrophie unguéales classiques et un antécédent maternel de lésions hyperpigmentées linéaires évocatrices du diagnostic mais une évolution tout-à-fait inhabituelle. En effet, l'apparition dès les premiers mois de vie de lésions papillomateuses, verruqueuses, inflammatoires et proliférantes est surprenante. Ces lésions ont débuté en même temps que le stade 2 initialement. Elles semblent ensuite avoir évolué de façon indépendante. La première récurrence correspond à sa puberté et les périodes de grossesse ont été des temps clés pour les autres récurrences. Chaque fois, il s'agissait de lésions florides et papillomateuses ayant un tropisme tout particulier pour les plis (axillaires et inguinaux), la muqueuse vulvaire et la muqueuse orale jusqu'à occasionner une dysphagie lors de la dernière grossesse. Ces manifestations cliniques n'étaient pas précédées d'épisodes infectieux, d'exposition solaire ou de stress. Elles correspondaient, par contre, à des périodes riches en modifications hormonales.

Les biopsies itératives ont montré la présence des cellules apoptotiques, une dyskératose et une incontinence pigmentaire caractéristiques de cette génodermatose et la recherche de *Human Papilloma Virus*, réalisée à plusieurs reprises s'est toujours avérée négative.

Chez elle, un biais d'inactivation complet du chromosome X a également, été constaté. Cependant, la délétion prévalente du gène NEMO emportant les exons 4 à 10 n'a pas été retrouvée. Un séquençage complet du gène NEMO a donc été réalisé. Celui-ci n'a pas montré de mutations du gène NEMO, sous réserve d'un résultat partiel puisque les exons 1 et 8 n'ont pas pu être séquencés pour des raisons techniques. Par ailleurs, cette technique n'explore que les exons et les parties introniques adjacentes. Une mutation intronique ou dans les exons 1 et 8 a donc pu passer inaperçue.

Notre première hypothèse est celle de récurrences tardives, multiples du stade proliférant verruqueux. En effet, la régression partielle mais spontanée des lésions verruqueuses et papillomateuses en est évocatrice, correspondant à l'élimination progressive des cellules mutées. La présence de cellules apoptotiques dans les lésions biopsiées, persistantes à l'âge

adulte va également dans le sens d'une récurrence. La persistance de poussées érythémateuses inflammatoires récurrentes, sur les zones hypopigmentées des avant-bras, est très étonnante. Dans la littérature, Bessems et al [31] avaient rapporté la récurrence de lésions de stade verruqueux jusqu'à l'âge de 18 ans chez une patiente atteinte d'IP, Pfau et al [29] signalaient la récurrence de lésions de stade 2 jusqu'à l'âge de 7 ans. Hadj-Rabia et al [30] ont rapporté la récurrence tardive de lésions hyperkératosiques et inflammatoires (stade 2) survenant sur des zones précédemment atteinte chez une adulte de 27 ans. Une telle situation clinique est donc décrite bien qu'exceptionnelle.

Par ailleurs, Patrizi et al [26], rapportent le cas d'une jeune patiente présentant une récurrence de lésions érythémato-vésiculeuses après l'application d'un topique contenant des oestrogènes. Cette poussée de lésions correspondant à une récurrence du stade 1 était survenue 15 jours après le début du traitement sur des zones précédemment atteintes (tronc et creux inguinaux) et siège de lésions hyperpigmentées. Les auteurs suggéraient que l'exposition aux oestrogènes puisse être le facteur déclenchant. Dans la mesure où les poussées verruqueuses et papillomateuses surviennent et prolifèrent lors de périodes particulières chez notre patiente (puberté et récurrence floride lors de ses deux grossesses), l'hypothèse que des modifications hormonales agissent comme stimuli de la voie NF-κB, au même titre que les LPS bactériens ou le TNFalpha est probable.

Enfin, ces récurrences tardives verruqueuses pourraient également correspondre aux récurrences cutanées des kérato-acanthomes, l'étude histologique de ces lésions hyperkératosiques ayant de grandes similitudes avec le stade 2 verruqueux.

Le cas que nous décrivons ici d'une forme tardive et récurrente d'IP chez l'adulte soulève de multiples hypothèses sur le plan génétique. Il peut s'agir d'une mutation ponctuelle de NEMO, peut-être hypomorphique, n'entraînant pas l'apoptose des cellules mutées et expliquant leur persistance dans la peau et les poussées inflammatoires et verruqueuses récurrentes. Les difficultés de séquençage, notamment liées à la présence du pseudogène ont pu « masquer » la détection de la mutation responsable de ce phénotype. La mutation pourrait être localisée dans une zone régulatrice du gène, notamment dans ses régions introniques. L'hypothèse de mutations dans d'autres gènes que le gène NEMO n'est pas impossible et a déjà été soulevée.

Sur le plan nosologique, d'autres hypothèses peuvent être formulées.

En effet, la localisation exclusive des lésions papillomateuses dans les plis évoluant par poussées inflammatoires récurrentes chez la mère évoque l'hamartome épidermique

inflammatoire du syndrome CHILD caractérisé par son ptychotropisme. En outre, les hamartomes verruqueux, lorsqu'ils s'étendent aux muqueuses prennent un aspect papillomateux simulant des condylomes. Or le syndrome CHILD est lié à des mutation du gène NSDHL localisé en Xq28. On peut donc émettre l'hypothèse d'un réarrangement de grande taille responsable à la fois d'une perte de fonction du gène NEMO et du gène impliqué dans le métabolisme du cholestérol (NSDHL) et donc d'un syndrome de gènes contigus dans le cas que nous présentons. Cette hypothèse n'a pas été testée par les techniques moléculaires utilisées pour explorer la famille décrite ici.

L'autre hypothèse serait une association syndromique IP-Syndrome de Goltz pour expliquer ce phénotype complexe. Seul le syndrome de Goltz est connu pour être associé, secondairement à de multiples manifestations papillomateuses localisées dans les plis axillaires, le périnée et les muqueuses parfois associés à une dysphagie. En référence à l'association syndromique décrite par Blinkenberg et al d'un angiome serpigineux blashko-linéaire et d'une papillomatose floride oesophagienne où un réarrangement chromosomique Xp11.3-Xq12 a été mis en évidence [141], le phénotype particulier de cette famille pourrait être lié à un réarrangement chromosomique plus complexe impliquant à la fois le locus du syndrome de Goltz et celui de l'IP.

Pour éprouver ces différentes hypothèses, un caryotype à haute résolution à la recherche d'un grand réarrangement ainsi qu'une étude du métabolisme du cholestérol sur culture de fibroblastes sont nécessaires.

Le phénotype particulièrement original de cette famille offre des hypothèses concernant les relations phénotypes/génotypes tout à fait passionnantes et les techniques de biologie moléculaire offriront, nous l'espérons, une réponse à ces questions qui restent pour le moment en suspens.

CONCLUSION

Nos observations soulignent le caractère variable de l'expressivité de l'IP, les limites des critères diagnostiques cliniques et des techniques de biologie moléculaire actuelles. Elles mettent en exergue l'intérêt de la confrontation phénotype/génotype. Ces patientes ont une présentation clinique inhabituelle pour plusieurs raisons : la persistance des lésions de stade 1, 2 et 3 dans l'enfance et à l'âge adulte, la survenue de multiples récurrences du stade 1 et 2 ainsi que la prolifération de lésions papillomateuses florides dans les grands plis et sur les muqueuses. La récurrence de lésions verruqueuses lors des grossesses n'a jamais été rapportée et il est possible que les modifications hormonales agissent comme stimuli de la voie de signalisation NF-κB. Un biais d'inactivation complet de l'X d'origine maternelle est retrouvé dans nos deux observations. La délétion prévalente du gène NEMO est absente. Cette présentation clinique originale est le probable reflet d'une anomalie génétique encore inconnue et qui permettra peut-être d'explorer d'autres mutations du gène NEMO, un réarrangement génique particulier voire un autre gène impliqué dans l'IP. Une revue de la littérature aura permis d'analyser les dernières données moléculaires et les explications physiopathologiques de cette génodermatose. La découverte de nouveaux acteurs et régulateurs de la voie de signalisation NF-κB est actuellement en pleine expansion mais de nombreuses inconnues demeurent encore. On peut s'attendre à ce que leur connaissance permette d'enrichir nos interrogations cliniques dans de nombreuses situations complexes.

BIBLIOGRAPHIE

1. Bodemer C, Hadj-Rabia S. Incontinentia pigmenti. In Dermatologie et infections sexuellement transmissibles, 2009, 5ème édition.

2. Berlin AL, Paller AS, Chan LS. Incontinentia pigmenti: a review and update on the molecular basis of pathophysiology. *J. Am. Acad. Dermatol*. 2002;47:169-187.

3. Landy SJ, Donnai D. Incontinentia pigmenti (Bloch-Sulzberger syndrome). *J Med Genet*. 1993;30:53-59.

4. Smahi A, Courtois G, Vabres P, et al. Genomic rearrangement in NEMO impairs NF-kappaB activation and is a cause of incontinentia pigmenti. The International Incontinentia Pigmenti (IP) Consortium. *Nature*. 2000;405:466-472.

5. Bloch B. Eigentumliche, bisher nicht beschriebene Pigmentaffektion(incontinentia pigmenti). *Schweiz Med Wochenschr*. 1926;7:404-5.

6. Garrod AE. Peculiar pigmentation of the skin of an infant. *Trans Clin Soc Lond*. 1906:216.

7. Sulzberger MB. Uber eine bisher nicht beschriebene congenitalePigmentanomalie (IP). *Arch Dermatol Syph*. 1928;154:19-32.

8. Kuester F, Olbing H. Incontinentia Pigmenti. Report of nine cases in one family and one necrospy investigation. *Ann Paediatr*. 1964;202:92-100.

9. Carney RG. Incontinentia pigmenti. A world statistical analysis. *Arch Dermatol*. 1976;112:535-542.

10. Spallone A. Incontinentia pigmenti (Bloch-Sulzberger syndrome): seven case reports from one family. *Br J Ophthalmol*. 1987;71:629-634.

11. Sefiani A, Abel L, Heuertz S, et al. The gene for incontinentia pigmenti is assigned to Xq28. *Genomics*. 1989;4:427-429.

12. Happle R. Incontinentia pigmenti versus hypomelanosis of Ito: the whys and wherefores of a confusing issue. *Am. J. Med. Genet*. 1998;79:64-65.

13. Hadj-Rabia S, Froidevaux D, Bodak N, et al. Clinical study of 40 cases of incontinentia pigmenti. *Arch Dermatol*. 2003;139:1163-1170.

14. Fraitag S. Incontinentia pigmenti. *Ann Dermatol Venereol*. 2011.

15. Fusco F, Pescatore A, Bal E, et al. Alterations of the IKBKG locus and diseases: an update and a report of 13 novel mutations. *Hum. Mutat*. 2008;29:595-604.

16. Fusco F, Bardaro T, Fimiani G, et al. Molecular analysis of the genetic defect in a large cohort of IP patients and identification of novel NEMO mutations interfering with NF-kappaB activation. *Hum. Mol. Genet*. 2004;13:1763-1773.

17. Pacheco TR, Levy M, Collyer JC, et al. Incontinentia pigmenti in male patients. *J. Am. Acad. Dermatol*. 2006;55:251-255.

18. Franco LM, Goldstein J, Prose NS, et al. Incontinentia pigmenti in a boy with XXY mosaicism detected by fluorescence in situ hybridization. *J. Am. Acad. Dermatol*. 2006;55:136-138.

19. Scheuerle AE. Male cases of incontinentia pigmenti: case report and review. *Am. J. Med.*

Genet. 1998;77:201-218.

20. Buinauskaite E, Buinauskiene J, Kucinskiene V, Strazdiene D, Valiukeviciene S. Incontinentia pigmenti in a male infant with Klinefelter syndrome: a case report and review of the literature. *Pediatr Dermatol*. 2010;27:492-495.

21. Ehrenreich M, Tarlow MM, Godlewska-Janusz E, Schwartz RA. Incontinentia pigmenti (Bloch-Sulzberger syndrome): a systemic disorder. *Cutis*. 2007;79:355-362.

22. Goldberg MF. The skin is not the predominant problem in incontinentia pigmenti. *Arch Dermatol*. 2004;140:748-750.

23. Redouani-Kherbaoui L., Goizet C., Léauté-Labrèze C. Incontinentia pigmenti. Available at: http://www.em-consulte.com/article/15697/resultatrecherche/6.

24. Happle R. X-chromosome inactivation: role in skin disease expression. *Acta Paediatr Suppl*. 2006;95:16-23.

25. Phan TA, Wargon O, Turner AM. Incontinentia pigmenti case series: clinical spectrum of incontinentia pigmenti in 53 female patients and their relatives. *Clin. Exp. Dermatol*. 2005;30:474-480.

26. Patrizi A, Neri I, Guareschi E, Cocchi G. Bullous recurrent eruption of incontinentia pigmenti. *Pediatr Dermatol*. 2004;21:613-614.

27. Van Leeuwen RL, Wintzen M, van Praag MC. Incontinentia pigmenti: an extensive second episode of a « first-stage » vesicobullous eruption. *Pediatr Dermatol*. 2000;17:70.

28. Bodak N, Hadj-Rabia S, Hamel-Teillac D, de Prost Y, Bodemer C. Late recurrence of inflammatory first-stage lesions in incontinentia pigmenti: an unusual phenomenon and a fascinating pathologic mechanism. *Arch Dermatol*. 2003;139:201-204.

29. Pfau A, Landthaler M. Recurrent inflammation in incontinentia pigmenti of a seven-year-old child. *Dermatology (Basel)*. 1995;191:161-163.

30. Hadj-Rabia S, Rimella A, Smahi A, et al. Clinical and histologic features of incontinentia pigmenti in adults with nuclear factor-κB essential modulator gene mutations. *J. Am. Acad. Dermatol*. 2011;64:508-515.

31. Bessems PJ, Jagtman BA, van de Staak WJ, Hulsmans RF, Croughs KJ. Progressive, persistent, hyperkeratotic lesions in incontinentia pigmenti. *Arch Dermatol*. 1988;124:29-30.

32. Di Landro A, Marchesi L, Reseghetti A, Cainelli T. Warty linear streaks of the palm and sole: possible late manifestations of incontinentia pigmenti. *Br. J. Dermatol*. 2000;143:1102-1103.

33. Llombart B, Garcia L, Monteagudo C, et al. Incontinentia pigmenti: a case with an unusual course. *J Eur Acad Dermatol Venereol*. 2005;19:394-396.

34. Sahn EE, Davidson LS. Incontinentia pigmenti: three cases with unusual features. *J. Am. Acad. Dermatol*. 1994;31:852-857.

35. Alikhan A, Lee AD, Swing D, Carroll C, Yosipovitch G. Vaccination as a probable cause of incontinentia pigmenti reactivation. *Pediatr Dermatol*. 2010;27(1):62-64.

36. Barnes CM. Incontinentia pigmenti. Report of a case with persistent activity into adult life. *Cutis*. 1978;22:621-624.

37. Darné S, Carmichael AJ. Isolated recurrence of vesicobullous incontinentia pigmenti in a schoolgirl. *Br. J. Dermatol*. 2007;156:600-602.

38. Ardelean D, Pope E. Incontinentia pigmenti in boys: a series and review of the literature. *Pediatr Dermatol*. 2006;23:523-527.

39. Chang J-T, Chiu P-C, Chen Y-Y, Wang H-P, Hsieh K-S. Multiple clinical manifestations and diagnostic challenges of incontinentia pigmenti--12 years' experience in 1 medical center. *J Chin Med Assoc*. 2008;71:455-460.

40. Bruckner AL. Incontinentia pigmenti: a window to the role of NF-kappaB function. *Semin Cutan Med Surg*. 2004;23:116-124.

41. Franceschetti A, Jadassohn W. On incontinentia pigmenti and differentiation of two syndromes appearing under the same name. *Dermatologica*. 1954;108:1-28.

42. Kim BJ, Shin HS, Won CH, et al. Incontinentia pigmenti: clinical observation of 40 Korean cases. *J. Korean Med. Sci*. 2006;21:474-477.

43. Chun S-R, Rashid RM. Delayed onychodystrophy of incontinentia pigmenti: an evidence-based review of epidemiology, diagnosis and management. *J Drugs Dermatol*. 2010;9:350-354.

44. Hartman DL. Incontinentia pigmenti associated with subungual tumors. *Arch Dermatol*. 1966;94:632-635.

45. Montes CM, Maize JC, Guerry-Force ML. Incontinentia pigmenti with painful subungual tumors: a two-generation study. *J. Am. Acad. Dermatol*. 2004;50:S45-52.

46. Abimelec P, Rybojad M, Cambiaghi S, et al. Late, painful, subungual hyperkeratosis in incontinentia pigmenti. *Pediatr Dermatol*. 1995;12:340-342.

47. Chun S-R, Rashid RM. Delayed onychodystrophy of incontinentia pigmenti: an evidence-based review of epidemiology, diagnosis and management. *J Drugs Dermatol*. 2010;9:350-354.

48. Kitakawa D, Fontes PC, Magalhães FAC, Almeida JD, Cabral LAG. Incontinentia pigmenti presenting as hypodontia in a 3-year-old girl: a case report. *J Med Case Reports*. 2009;3:116.

49. Wu H-P, Wang Y-L, Chang H-H, Huang G-F, Guo M-K. Dental anomalies in two patients with incontinentia pigmenti. *J. Formos. Med. Assoc*. 2005;104:427-430.

50. Minić S, Novotny GEK, Trpinac D, Obradović M. Clinical features of incontinentia pigmenti with emphasis on oral and dental abnormalities. *Clin Oral Investig*. 2006;10:343-347.

51. Russell DL, Finn SB. Incontinentia pigmenti (Bloch-Sulzberger syndrome): a case report with emphasis on dental manifestations. *J Dent Child*. 1967;34:494-500.

52. Rouse JS. Incontinentia pigmenti: overcoming cosmetic challenges. *Compend Contin Educ Dent*. 1999;20:1034-1036, 1038, 1040-1041.

53. Minić S, Obradović M, Kovacević I, Trpinac D. Ocular anomalies in incontinentia pigmenti: literature review and meta-analysis. *Srp Arh Celok Lek*. 2010;138:408-413.

54. Minić S, Novotny GEK, Stefanović I, Obradović M, Trpinac D. Ophthalmological findings in series of incontinentia pigmenti patients from Serbia. *Srp Arh Celok Lek*. 2010;138:150-153.

55. El Fekih L, Hmaied W, Souissi K, et al. Incontinentia pigmenti: a rare cause of retinal vasculitis in children. *Tunis Med*. 2008;86:1079-1081.

56. Goldberg MF. Macular vasculopathy and its evolution in incontinentia pigmenti. *Ophthalmic Genet*. 1998;19:141-148.

57. Tnacheri Ouazzani B, Guedira K, Dali H, et al. Incontinentia pigmenti: a case study. *J Fr Ophtalmol*. 2007;30:24.

58. Ranchod TM, Trese MT. Regression of retinal neovascularization after laser photocoagulation in incontinentia pigmenti. *Retina (Philadelphia, Pa.)*. 2010;30:708-709.

59. Goldberg MF. The blinding mechanisms of incontinentia pigmenti. *Ophthalmic Genet*. 1994;15:69-76.

60. Balaratnasingam C, Lam GC. Retinal sequelae of incontinentia pigmenti. *Pediatr Int*. 2009;51:141-143.

61. Badgwell. The natural history of incontinentia pigmenti as reported by 198 affected individuals. *Abstract 38. American College of Medical Genetics Annual Meeting.* 2007.

62. Regueras Santos L, Morales Sánchez R, Castañón López L, Mata Zubillaga D, Martínez Castellano F. [Early neurological symptoms in patients with incontinentia pigmenti]. *An Pediatr (Barc)*. 2009;71:576-578.

63. Cartwright MS, White DL, Miller LM 3rd, Roach ES. Recurrent stroke in a child with incontinentia pigmenti. *J. Child Neurol*. 2009;24:603-605.

64. Loh N-R, Jadresic LP, Whitelaw A. A genetic cause for neonatal encephalopathy: incontinentia pigmenti with NEMO mutation. *Acta Paediatr*. 2008;97:379-381.

65. Matsumoto N, Takahashi S, Toriumi N, et al. Acute disseminated encephalomyelitis in an infant with incontinentia pigmenti. *Brain Dev*. 2009;31:625-628.

66. Fiorillo L, Sinclair DB, O'Byrne ML, Krol AL. Bilateral cerebrovascular accidents in incontinentia pigmenti. *Pediatr. Neurol*. 2003;29:66-68.

67. Maingay-de Groof F, Lequin MH, Roofthooft DW, et al. Extensive cerebral infarction in the newborn due to incontinentia pigmenti. *Eur. J. Paediatr. Neurol*. 2008;12:284-289.

68. Shah SN, Gibbs S, Upton CJ, Pickworth FE, Garioch JJ. Incontinentia pigmenti associated with cerebral palsy and cerebral leukomalacia: a case report and literature review. *Pediatr Dermatol*. 2003;20:491-494.

69. Pascual-Castroviejo I, Pascual-Pascual SI, Velázquez-Fragua R, Martinez V. [Incontinentia pigmenti: clinical and neuroimaging findings in a series of 12 patients]. *Neurologia*. 2006;21:239-248.

70. Lou H, Zhang L, Xiao W, Zhang J, Zhang M. Nearly completely reversible brain abnormalities in a patient with incontinentia pigmenti. *AJNR Am J Neuroradiol*. 2008;29:431-433.

71. Carrascosa Romero MC, Ruiz Cano R, Medina Monzón C, et al. [Neonatal convulsions caused by incontinentia pigmenti with left opercular dysgenesia]. *Rev Neurol*. 2003;36:36-39.

72. Hayes IM, Varigos G, Upjohn EJ, et al. Unilateral acheiria and fatal primary pulmonary hypertension in a girl with incontinentia pigmenti. *Am. J. Med. Genet. A*. 2005;135:302-303.

73. Fraitag S, Rimella A, de Prost Y, et al. Skin biopsy is helpful for the diagnosis of incontinentia pigmenti at late stage (IV): a series of 26 cutaneous biopsies. *J. Cutan. Pathol*. 2009;36:966-971.

74. Incontinentia pigmenti. (ORPHA464). Available at: http://www.orpha.net.

75. Lenz W. Zur Genetik der Incontinentia pigmenti. *Ann paediatr*. 1961;196:149-165.

76. Sefiani A, M'rad R, Simard L, et al. Linkage relationship between incontinentia pigmenti (IP2) and nine terminal X long arm markers. *Hum. Genet*. 1991;86:297-299.

77. Nelson DL. NEMO, NFkappaB signaling and incontinentia pigmenti. *Curr. Opin. Genet. Dev*. 2006;16:282-288.

78. Coleman R, Genet SA, Harper JI, Wilkie AO. Interaction of incontinentia pigmenti and factor VIII mutations in a female with biased X inactivation, resulting in haemophilia. *J. Med. Genet*. 1993;30:497-500.

79. Lee N-C, Huang C-H, Hwu W-L, et al. Pseudogene-derived IKBKG gene mutations in incontinentia pigmenti. *Clin. Genet*. 2009;76:417-419.

80. Aradhya S, Nelson DL. NF-kappaB signaling and human disease. *Curr. Opin. Genet. Dev*. 2001;11:300-306.

81. Yamaoka S, Courtois G, Bessia C, et al. Complementation cloning of NEMO, a component of the IkappaB kinase complex essential for NF-kappaB activation. *Cell*. 1998;93:1231-1240.

82. Smahi A. NF-κB et homéostasie épidermique. 2011. Available at: www.fondationimagine.org.

83. Zhang G, Shi H, Du X, Shao M, Zhou Q. An incontinentia pigmenti family with deletion in both NEMO gene and pseudogene DeltaNEMO. *Zhonghua Yi Xue Yi Chuan Xue Za Zhi*. 2008;25:573-575.

84. Hsiao P-F, Lin S-P, Chiang S-S, et al. NEMO gene mutations in Chinese patients with incontinentia pigmenti. *J. Formos. Med. Assoc*. 2010;109:192-200.

85. Fryssira H, Kakourou T, Valari M, et al. Incontinentia pigmenti revisited. A novel nonsense mutation of the IKBKG gene. *Acta Paediatr*. 2011;100:128-133.

86. Has C, Danescu S, Volz A, et al. Incontinentia pigmenti in a newborn with a novel nonsense mutation in the NEMO gene. *Br. J. Dermatol*. 2007;156:392-393.

87. Martinez-Pomar N, Munoz-Saa I, Heine-Suner D, et al. A new mutation in exon 7 of NEMO gene: late skewed X-chromosome inactivation in an incontinentia pigmenti female patient with immunodeficiency. *Hum Genet*. 2005;118:458-465.

88. Buinauskaite E, Buinauskiene J, Kucinskiene V, Strazdiene D, Valiukeviciene S. Incontinentia pigmenti in a male infant with Klinefelter syndrome: a case report and review of the literature. *Pediatr Dermatol*. 2010;27:492-495.

89. Kenwrick S, Woffendin H, Jakins T, et al. Survival of male patients with incontinentia pigmenti carrying a lethal mutation can be explained by somatic mosaicism or Klinefelter syndrome. *Am. J. Hum. Genet*. 2001;69:1210-1217.

90. Feito-Rodríguez M, García-Macarrón J, Bravo-Burguillos ER, Vera-Casaño A, de Lucas-Laguna R. [Incontinentia pigmenti: three new cases that demonstrate it is not only a matter of women]. *Actas Dermosifiliogr*. 2007;98:112-115.

91. Minić S, Novotnyt GEK, Medenica L, et al. Two male patients with incontinentia pigmenti. *Vojnosanit Pregl*. 2010;67:183-186.

92. Jain A, Ma CA, Liu S, et al. Specific missense mutations in NEMO result in hyper-IgM syndrome with hypohydrotic ectodermal dysplasia. *Nat. Immunol*. 2001;2:223-228.

93. Aradhya S, Courtois G, Rajkovic A, et al. Atypical forms of incontinentia pigmenti in male individuals result from mutations of a cytosine tract in exon 10 of NEMO (IKK-gamma). *Am. J. Hum. Genet*. 2001;68:765-771.

94. Zonana J, Elder ME, Schneider LC, et al. A novel X-linked disorder of immune deficiency and hypohidrotic ectodermal dysplasia is allelic to incontinentia pigmenti and due to mutations in IKK-gamma (NEMO). *Am. J. Hum. Genet*. 2000;67:1555-1562.

95. Fusco F, Fimiani G, Tadini G, Michele D, Ursini MV. Clinical diagnosis of incontinentia pigmenti in a cohort of male patients. *J. Am. Acad. Dermatol*. 2007;56:264-267.

96. Schmidt-Supprian M, Bloch W, Courtois G, et al. NEMO/IKK gamma-deficient mice model incontinentia pigmenti. *Mol. Cell*. 2000;5:981-992.

97. Beg AA, Baltimore D. An essential role for NF-kappaB in preventing TNF-alpha-induced cell death. *Science*. 1996;274:782-784.

98. Musso M, Ghiorzo P, Fiorentini P, et al. An upstream positive regulatory element in human GM-CSF promoter is recognized by NF-kappa B/Rel family members. *Biochem. Biophys. Res. Commun*. 1996;223:64-72.

99. Tsuda S, Higuchi M, Ichiki M, Sasai Y. Demonstration of eosinophil chemotactic factor in the blister fluid of patient with incontinentia pigmenti. *J. Dermatol*. 1985;12:363-368.

100. Courtois G, Smahi A. NF-kappaB-related genetic diseases. *Cell Death Differ*. 2006;13:843-851.

101. Hadj-Rabia S, Bodemer C. Dysplasies ectodermiques. Available at: http://www.em-consulte.com/article/195540/resultatrecherche/1.

102. Cluzeau C, Hadj-Rabia S, Jambou M, et al. Only four genes (EDA1, EDAR, EDARADD, and WNT10A) account for 90% of hypohidrotic/anhidrotic ectodermal dysplasia cases. *Hum. Mutat*. 2011;32:70-72.

103. Carrol ED, Gennery AR, Flood TJ, Spickett GP, Abinun M. Anhidrotic ectodermal dysplasia and immunodeficiency: the role of NEMO. *Arch. Dis. Child*. 2003;88:340-341.

104. Abinun M, Spickett G, Appleton AL, Flood T, Cant AJ. Anhidrotic ectodermal dysplasia associated with specific antibody deficiency. *Eur. J. Pediatr*. 1996;155:146-147.

105. Orange JS, Brodeur SR, Jain A, et al. Deficient natural killer cell cytotoxicity in patients with IKK-gamma/NEMO mutations. *J. Clin. Invest*. 2002;109:1501-1509.

106. Döffinger R, Smahi A, Bessia C, et al. X-linked anhidrotic ectodermal dysplasia with immunodeficiency is caused by impaired NF-kappaB signaling. *Nat. Genet*. 2001;27:277-285.

107. Wright JT, Morris C, Clements SE, et al. Classifying ectodermal dysplasias: Incorporating the molecular basis and pathways (Workshop II). *Am. J. Med. Genet. A*. 2009;149A:2062-2067.

108. Mansour S, Woffendin H, Mitton S, et al. Incontinentia pigmenti in a surviving male is accompanied by hypohidrotic ectodermal dysplasia and recurrent infection. *Am. J. Med. Genet*. 2001;99:172-177.

109. Orange JS, Levy O, Brodeur SR, et al. Human nuclear factor kappa B essential modulator mutation can result in immunodeficiency without ectodermal dysplasia. *J. Allergy Clin. Immunol*. 2004;114:650-656.

110. Niehues T, Reichenbach J, Neubert J, et al. Nuclear factor kappaB essential modulator-

deficient child with immunodeficiency yet without anhidrotic ectodermal dysplasia. *J. Allergy Clin. Immunol*. 2004;114:1456-1462.

111. Tobin E, Rohwedder A, Holland SM, Philips B, Carlson JA. Recurrent « sterile » verrucous cyst abscesses and epidermodysplasia verruciformis-like eruption associated with idiopathic CD4 lymphopenia. *Br. J. Dermatol*. 2003;149:627-633.

112. Stitt WZ, Scott GA, Caserta M, Goldsmith LA. Coexistence of incontinentia pigmenti and neonatal herpes simplex virus infection. *Pediatr Dermatol*. 1998;15:112-115.

113. Ciarallo L, Paller AS. Two cases of incontinentia pigmenti simulating child abuse. *Pediatrics*. 1997;100:E6.

114. J -F Cuny, F Truchetet. Lichen striatus. Available at: http://www.em-consulte.com/article/153432/resultatrecherche/1.

115. Markouch I, Clérici T, Saiag P, Mahé E. Lichen striatus avec dystrophie unguéale chez un nourrisson. *Annales de Dermatologie et de Vénéréologie*. 2009;136:883-886.

116. Hafner C, van Oers JMM, Vogt T, et al. Mosaicism of activating FGFR3 mutations in human skin causes epidermal nevi. *J. Clin. Invest*. 2006;116:2201-2207.

117. Happle R. Child naevus is not ILVEN. *J. Med. Genet*. 1991;28:214.

118. P Vabres, D Lambert. Hamartomes épidermiques (ou nævus épidermiques). Available at: http://www.em-consulte.com/article/195507/resultatrecherche/1.

119. Happle R, Koch H, Lenz W. The CHILD syndrome. Congenital hemidysplasia with ichthyosiform erythroderma and limb defects. *Eur. J. Pediatr*. 1980;134:27-33.

120. Hummel M. et al. Left-sided CHILD syndrome caused by a nonsense mutation in the NSDHL gene. *Am. J. Med. Genet.* 2003;122A:246-51.

121. Kalter DC, Griffiths WA, Atherton DJ. Linear and whorled nevoid hypermelanosis. *J. Am. Acad. Dermatol*. 1988;19:1037-1044.

122. Mehta V, Vasanth V, Balachandran C, Mathew M. Linear and whorled nevoid hypermelanosis. *Int. J. Dermatol*. 2011;50:491-492.

123. Llamas-Velasco M, Eguren C, Arranz E, et al. Linear and whorled nevoid hypermelanosis and Axenfeld-Rieger anomaly: a novel association. *Acta Derm. Venereol*. 2010;90:317-318.

124. Hong SP, Ahn S-Y, Lee W-S. Linear and whorled nevoid hypermelanosis: unique clinical presentations and their possible association with chromosomal abnormality inv(9). *Arch Dermatol*. 2008;144:415-416.

125. Lu Y, Zhu W-Y. Linear and whorled nevoid hypermelanosis complicated with inflammatory linear verrucous epidermal nevus and ichthyosis vulgaris. *J. Dermatol*. 2007;34:765-768.

126. Ito M. Studies on melanin. *Tohoku J. Exp. Med*. 1952;55:1-104.

127. Gómez-Lado C, Eirís-Puñal J, Blanco-Barca O, et al. [Hypomelanosis of Ito. A possibly under-diagnosed heterogeneous neurocutaneous syndrome]. *Rev Neurol*. 2004;38:223-228.

128. Ruggieri M, Pavone L. Hypomelanosis of Ito: clinical syndrome or just phenotype? *J. Child Neurol*. 2000;15:635-644.

129. Ronger S, Till M, Kanitakis J, Balme B, Thomas L. [Hypomelanosis of Ito in a girl with

Trisomy 13 mosaicism: a cytogenetic study]. *Ann Dermatol Venereol*. 2003;130:1033-1038.

130. Happle R. Mosaicism in human skin. Understanding the patterns and mechanisms. *Arch Dermatol*. 1993;129:1460-1470.

131. Happle R. [Patterns on the skin. New aspects of their embryologic and genetic causes]. *Hautarzt*. 2004;55:960-961, 964-968.

132. Lugassy J, Itin P, Ishida-Yamamoto A, et al. Naegeli-Franceschetti-Jadassohn syndrome and dermatopathia pigmentosa reticularis: two allelic ectodermal dysplasias caused by dominant mutations in KRT14. *Am. J. Hum. Genet*. 2006;79:724-730.

133. O Dereure. Syndrome de Naegeli-Franceschetti-Jadassohn et dermatopathie pigmentaire réticulée. Available at: http://www.em-consulte.com/article/130766.

134. Gorlin Rj, Meskin Lh, Peterson Wc Jr, Goltz Rw. Focal Dermal Hypoplasia Syndrome. *Acta Derm. Venereol*. 1963;43:421-440.

135. Wang X, Reid Sutton V, Omar Peraza-Llanes J, et al. Mutations in X-linked PORCN, a putative regulator of Wnt signaling, cause focal dermal hypoplasia. *Nat. Genet*. 2007;39:836-838.

136. Maas SM, Lombardi MP, van Essen AJ, et al. Phenotype and genotype in 17 patients with Goltz-Gorlin syndrome. *J. Med. Genet*. 2009;46:716-720.

137. Sacoor MF, Motswaledi MH. Three cases of focal dermal hypoplasia (Goltz syndrome). *Clin. Exp. Dermatol*. 2005;30:35-37.

138. Kore-Eda S, Yoneda K, Ohtani T, et al. Focal dermal hypoplasia (Goltz syndrome) associated with multiple giant papillomas. *Br. J. Dermatol*. 1995;133:997-999.

139. Rosen SA, Bocklage T, Clericuzio CL. Mucocutaneous squamous papilloma with reactive lymphoid hyperplasia in two patients with focal dermal hypoplasia. *Pediatr. Dev. Pathol*. 2005;8:250-252.

140. Gordjani N, Herdeg S, Ross UH, et al. Focal dermal hypoplasia (Goltz-Gorlin syndrome) associated with obstructive papillomatosis of the larynx and hypopharynx. *Eur J Dermatol*. 1999;9:618-620.

141. Blinkenberg EO, Brendehaug A, Sandvik AK, et al. Angioma serpiginosum with oesophageal papillomatosis is an X-linked dominant condition that maps to Xp11.3-Xq12. *Eur. J. Hum. Genet*. 2007;15:543-547.

142. Happle R. X-linked dominant chondrodysplasia punctata. Review of literature and report of a case. *Hum. Genet*. 1979;53:65-73.

143. Hartman RD, Molho-Pessach V, Schaffer JV. Conradi-Hünermann-Happle syndrome. *Dermatol. Online J*. 2010;16:4.

144. Traupe H, Has C. The Conradi-Hünermann-Happle syndrome is caused by mutations in the gene that encodes a 8- 7 sterol isomerase and is biochemically related to the CHILD syndrome. *Eur J Dermatol*. 2000;10:425-428.

145. D Hohl. Ichtyoses. Available at: http://www.em-consulte.com/article/195503/resultatrecherche/1.

146. R Happle. Carte chromosomique et biologie moléculaire des génodermatoses. Available at: http://www.em-consulte.com/article/195535/resultatrecherche/2.

147. Hadj-Rabia S, Smahi A, Bodemer C. Anhidrotic ectodermal dysplasia and Incontinentia

pigmenti: pieces of the same puzzle. *Ann Dermatol Venereol*. 2002;129:277-280.

148. Kaya TI, Tursen U, Ikizoglu G. Therapeutic use of topical corticosteroids in the vesiculobullous lesions of incontinentia pigmenti. *Clin. Exp. Dermatol*. 2009;34:611-613.

149. Jessup CJ, Morgan SC, Cohen LM, Viders DE. Incontinentia pigmenti: treatment of IP with topical tacrolimus. *J Drugs Dermatol*. 2009;8:944-946.

150. Nagase T, Takanashi M, Takada H, Ohmori K. Extensive vesiculobullous eruption following limited ruby laser treatment for incontinentia pigmenti: a case report. *Australas. J. Dermatol*. 1997;38:155-157.

151. Malvehy J, Palou J, Mascaró JM. Painful subungual tumour in incontinentia pigmenti. Response to treatment with etretinate. *Br. J. Dermatol*. 1998;138:554-555.

VU

NANCY, le **18 juin 2011**
Le Président de Thèse

Professeur J.L. SCHMUTZ

NANCY, le **21 juin 2011**
Le Doyen de la Faculté de Médecine

Professeur H. COUDANE

AUTORISE À SOUTENIR ET À IMPRIMER LA THÈSE/*3658*

NANCY, le **23 juin 2011**

LE PRÉSIDENT DE L'UNIVERSITÉ DE NANCY 1
Par délégation

Madame C. CAPDEVILLE-ATKINSON

RESUME DE LA THESE

L'incontinentia pigmenti (IP) est une génodermatose rare, de transmission dominante liée à l'X. Les lésions cutanées sont classées en quatre stades successifs. Nous rapportons une forme familiale d'IP d'évolution prolongée. Une mère et sa fille présentaient des lésions évocatrices d'IP. A la naissance, la fille présentait des lésions vésiculo-bulleuses blashko-linéaires, puis des dents coniques, une dystrophie unguéale. Sa mère présentait des lésions similaires, une alopécie du vertex. L'évolution a été marquée par des poussées récurrentes de lésions érythémateuses et verruqueuses très florides toujours sur les mêmes sites hyperpigmentés. Ces récurrences ont récidivé chez la mère lors des grossesses avec une localisation dans les plis axillaires, inguinaux et vulvaire. Elles régressent partiellement après l'accouchement. L'histologie est caractéristique. L'inactivation du chromosome X est biaisée chez les deux patientes. Le réarrangement prévalent du gène *NEMO* est absent, le séquençage des régions codantes n'a pas permis de détecter de mutation. Une vingtaine de cas de récurrence tardive ont été rapportés. Ce phénomène est sous-estimé ; il semble lié à la persistance d'un pool de cellules, exprimant le gène *NEMO* muté activées, par de nouveaux stimuli pro-inflammatoires. La récurrence de lésions verruqueuses lors des grossesses n'a jamais été rapportée. Les modifications hormonales de la grossesse pourraient stimuler la voie NF-κB. Un réarrangement de grande taille responsable d'une perte de fonction du gène *NEMO* et du gène *NSDHL* impliqué dans le métabolisme du cholestérol, constituant un syndrome des gènes contigus, est possible. Une association syndromique IP-syndrome de Goltz peut être discutée. Les manifestations cliniques originales dans cette famille illustrent la variabilité phénotypique de l'IP. Le séquençage des régions non codantes et régulatrices du gène *NEMO* permettrait d'éclairer les formes inhabituelles d'IP.

TITRE EN ANGLAIS :

A rare familial case of incontinentia pigmenti with late reccurences.

THESE DE MEDECINE SPECIALISEE – ANNEE 2011

MOTS CLES :
incontinentia pigmenti, récurrences tardives, gène NEMO.

INTITULE ET ADRESSE DE L'UFR :

UNIVERSITÉ HENRI-POINCARÉ, NANCY-1
Faculté de médecine de Nancy
9, avenue de la forêt de Haye
54505 VANDOEUVRE lès NANCY