



**HAL**  
open science

## Conception des prothèses conjointes scellées supra-implantaires: données actuelles

Chloé Gibaud

► **To cite this version:**

Chloé Gibaud. Conception des prothèses conjointes scellées supra-implantaires: données actuelles. Sciences du Vivant [q-bio]. 2006. hal-01731805

**HAL Id: hal-01731805**

**<https://hal.univ-lorraine.fr/hal-01731805v1>**

Submitted on 14 Mar 2018

**HAL** is a multi-disciplinary open access archive for the deposit and dissemination of scientific research documents, whether they are published or not. The documents may come from teaching and research institutions in France or abroad, or from public or private research centers.

L'archive ouverte pluridisciplinaire **HAL**, est destinée au dépôt et à la diffusion de documents scientifiques de niveau recherche, publiés ou non, émanant des établissements d'enseignement et de recherche français ou étrangers, des laboratoires publics ou privés.



## AVERTISSEMENT

Ce document est le fruit d'un long travail approuvé par le jury de soutenance et mis à disposition de l'ensemble de la communauté universitaire élargie.

Il est soumis à la propriété intellectuelle de l'auteur. Ceci implique une obligation de citation et de référencement lors de l'utilisation de ce document.

D'autre part, toute contrefaçon, plagiat, reproduction illicite encourt une poursuite pénale.

Contact : [ddoc-theses-contact@univ-lorraine.fr](mailto:ddoc-theses-contact@univ-lorraine.fr)

## LIENS

Code de la Propriété Intellectuelle. articles L 122. 4

Code de la Propriété Intellectuelle. articles L 335.2- L 335.10

[http://www.cfcopies.com/V2/leg/leg\\_droi.php](http://www.cfcopies.com/V2/leg/leg_droi.php)

<http://www.culture.gouv.fr/culture/infos-pratiques/droits/protection.htm>

T/05/N/2006/2203

**DOUBÉ**

ACADEMIE DE NANCY-METZ  
UNIVERSITE HENRI POINCARÉ-NANCY 1  
FACULTE DE CHIRURGIE DENTAIRE


Année 2006

n° 2203

**THESE**

pour le

**DIPLOME D'ETAT DE DOCTEUR  
EN CHIRURGIE DENTAIRE**



par

Chloé GIBAUD  
née le 2 mars 1980 à Champagne

**CONCEPTION DES PROTHESES CONJOINTES  
SCELLEES SUPRA-IMPLANTAIRES : DONNEES  
ACTUELLES**

Présentée et soutenue publiquement le 7 avril 2006

DB 32610

Examineurs de la thèse :

M. J.P. LOUIS  
M. J. SCHOUVER  
M. D. PONGAS  
M. D.A. GERDOLLE

Professeur des Universités  
Maître de Conférences  
Assistant Hospitalier Universitaire  
Docteur en Chirurgie Dentaire

Président  
Juge  
Juge  
Juge

BU PHARMA-ODONTOL



D

104 071918 6



ACADEMIE DE NANCY-METZ  
UNIVERSITE HENRI POINCARRE-NANCY 1  
FACULTE DE CHIRURGIE DENTAIRE

Année 2006

n° 2203

# THESE

pour le

DIPLOME D'ETAT DE DOCTEUR  
EN CHIRURGIE DENTAIRE



par

Chloé GIBAUD  
née le 2 mars 1980 à Champagnole

CONCEPTION DES PROTHESES CONJOINTES  
SCELLEES SUPRA-IMPLANTAIRES : DONNEES  
ACTUELLES

Présentée et soutenue publiquement le 7 avril 2006

DB 32610

Examineurs de la thèse :

M. J.P. LOUIS  
M. J. SCHOUVER  
M. D. PONGAS  
M. D.A. GERDOLLE

Professeur des Universités  
Maître de Conférences  
Assistant Hospitalier Universitaire  
Docteur en Chirurgie Dentaire

Président  
Juge  
Juge  
Juge

Vice-Doyens : Dr. Pascal AMBROSINI - Dr. Jean-Marc MARTRETTE - Dr Jacques PREVOST  
Membres Honoraires : Pr. F. ABT - Dr. L. BABEL - Pr. S. DURIVAUX - Pr. G. JACQUART - Pr. D. ROZENCWEIG -  
Pr. M. VIVIER  
Doyen Honoraire : Pr. J. VADOT

Sous-section 56-01 Péododontie	Mme M. Mme Mlle Mlle	<u>DROZ Dominique (Desprez)</u> PREVOST** Jacques HELPER Violaine (Minaud) MARCHETTI Nancy MEDERLE Angélique	Maître de Conférences* Maître de Conférences Assistant Assistant Assistant
Sous-section 56-02 Orthopédie Dento-Faciale	Mme Mlle M.	<u>FILLEUL Marie Pierryle</u> Vacant au 01/11/2006 BRAVETTI Morgane GEORGE Olivier	Professeur des Universités* MCUPH Assistant Assistant
Sous-section 56-03 Prévention, Epidémiologie, Economie de la Santé, Odontologie légale	M. M. Mlle	<u>WEISSENBACH Michel</u> ARTIS Olivier CLEMENT Céline	Maître de Conférences* Assistant Assistant
Sous-section 57-01 Parodontologie	M. M. M. Mme M.	<u>MILLER** Neal</u> AMBROSINI Pascal PENAUD Jacques BACHERT Martine PONGAS Dimitrios	Maître de Conférences Maître de Conférences Maître de Conférences Assistant Assistant
Sous-section 57-02 Chirurgie Buccale, Pathologie et Thérapeutique Anesthésiologie et Réanimation	M. M. M. M. Mlle M.	<u>BRAVETTI Pierre</u> ARTIS Jean-Paul VIENNET Daniel WANG Christian LE Audrey PERROT Ghislain	Maître de Conférences Professeur 1er grade Maître de Conférences Maître de Conférences* Assistant Assistant
Sous-section 57-03 Sciences Biologiques (Biochimie, Immunologie, Histologie, Embryologie, Génétique, Anatomie pathologique, Bactériologie, Pharmacologie)	M. M. Mme	<u>WESTPHAL** Alain</u> MARTRETTE Jean-Marc MOBY Vanessa (Stutzmann)	Maître de Conférences* Maître de Conférences Assistant
Sous-section 58-01 Odontologie Conservatrice, Endodontie	M. M. M. M. M. M. M.	<u>AMORY** Christophe</u> PANIGHI Marc FONTAINE Alain BONNIN Jean-Jacques CLAUDON Olivier ENGELS DEUTSCH** Marc SIMON Yorick	Maître de Conférences Professeur des Universités* Professeur 1 <sup>er</sup> grade* Maître de Conférences Assistant Assistant Assistant
Sous-section 58-02 Prothèses (Prothèse conjointe, Prothèse adjointe partielle, Prothèse complète, Prothèse maxillo-faciale)	M. M. M. M. M. M. M. M. M.	<u>SCHOVER Jacques</u> LOUIS** Jean-Paul ARCHIEN Claude LAUNOIS** Claude KAMAGATE Sinan HELPER Maxime JHUGROO Khoondial SEURET Olivier WEILER Bernard	Maître de Conférences Professeur des Universités* Maître de Conférences* Maître de Conférences Assistant associé au 1/10/05 Assistant Assistant Assistant Assistant
Sous-section 58-03 Sciences Anatomiques et Physiologiques Occlusodontiques, Biomatériaux, Biophysique, Radiologie	Mlle M.	<u>STRAZIELLE** Catherine</u> Vacant au 01/09/2005 AREND Christophe	Professeur des Universités* Maître de Conférences Assistant

*italique* : responsable de la sous-section

\* temps plein - \*\* responsable TP

Nancy, le 01.01.2006

*Par délibération en date du 11 décembre 1972,  
la Faculté de Chirurgie Dentaire a arrêté que  
les opinions émises dans les dissertations  
qui lui seront présentées  
doivent être considérées comme propres à  
leurs auteurs et qu'elle n'entend leur donner  
aucune approbation ni improbation.*

# **REMERCIEMENTS**

## A NOTRE PRESIDENT

Monsieur le Professeur Jean-Paul LOUIS

Officier des Palmes Académiques  
Docteur en Chirurgie Dentaire  
Docteur en Sciences Odontologiques  
Docteur d'Etat en Odontologie  
Professeur des Universités  
sous-section : Prothèses

Nous sommes très sensibles à l'honneur que vous nous faites en acceptant la présidence de notre jury de thèse.

Nous vous sommes reconnaissant pour la qualité de l'enseignement clinique et théorique que vous nous avez apporté durant toutes nos années d'étude.

Veuillez trouver ici l'expression de notre reconnaissance et de notre profonde estime.

# A NOTRE JUGE ET DIRECTEUR DE THESE

Monsieur le Docteur Jacques SCHOUVER

Docteur en Chirurgie Dentaire  
Docteur en Sciences Odontologiques  
Maître de Conférences des Universités  
Responsable de la sous-section : Prothèses

Nous vous remercions d'avoir eu la gentillesse de bien vouloir diriger cette thèse.

Nous avons eu le privilège de bénéficier de la qualité de votre enseignement et d'apprécier votre compétence et la richesse de vos connaissances.

Soyez assuré de notre profonde gratitude et de notre vive reconnaissance.

## A NOTRE JUGE

Monsieur le docteur DIMITRI PONGAS

Docteur en Chirurgie Dentaire  
Assistant Hospitalier Universitaire  
Sous-section : Parodontologie

Nous vous remercions d'avoir accepté si spontanément de bien vouloir faire partie de notre jury de thèse.

Puissiez-vous trouver dans ce travail le témoignage de notre reconnaissance et l'assurance de nos sentiments respectueux.

## A NOTRE JUGE

Monsieur le Docteur David GERDOLLE

Docteur en Chirurgie Dentaire  
Ancien Assistant Hospitalier-Universitaire

Vous nous avez fait le grand honneur d'accepter de faire partie du jury de cette thèse.

Vos qualités humaines font de vous, incontestablement, un modèle pour beaucoup d'entre nous. Nous ne pouvons qu'apprécier la pédagogie à travers laquelle vous nous transmettez votre passion pour l'art dentaire.

Trouvez ici, l'expression de mes remerciements les plus chaleureux pour vos encouragements, votre soutien, et votre investissement personnel, ainsi que l'expression de mon profond respect.



# Merci...

A mes parents,

Que cette thèse soit le témoin de toute mon affection et ma reconnaissance pour l'attention et le soutien que vous m'avez toujours apportés...Je vous adore...

A mon frère, Guillaume,

Pour ta présence tout au long de ces années...mais aussi pour tes petits conseils informatiques ...

A papy Henri,

Pour tes p'tits plats du dimanche et pour ton affection.

A mamie Simone,

Trop tôt disparue...

A mamie Mado et Raymond,

Avec toute mon affection.

A toute ma famille,

Pour votre soutien.

A mes amis Nancéens,

Pour votre accueil chaleureux, pour les bons moments passés ensemble et ceux à venir. Vous serez toujours les bienvenus dans le Jura.

A mes amis Jurassiens,

Pour votre soutien et votre affection.

Au docteur Vincent Regnaud,

Pour votre confiance, votre grande disponibilité et vos précieux conseils.

Merci à tous ceux qui ont participé de près ou de loin à la réalisation de ce travail, et en particulier à...

David,

Merci pour tes conseils avisés, ton soutien, sans toi ce travail ne serait pas ce qu'il est. Merci également, et surtout, pour ta disponibilité et ta gentillesse. J'ai eu la chance de faire mon stage de cinquième année dans ton cabinet, j'ai beaucoup appris à tes côtés, MERCI...

Maman,

Merci pour ton aide précieuse, et pour toutes ces heures passées devant l'ordinateur...

Marie,

Merci d'avoir lu et relu ce travail, et d'avoir corrigé un français parfois, enfin souvent, chaotique !

Pierre-Olivier,

Merci de répondre à toutes mes questions (parfois idiotes...), et pour tes petits conseils. Tu as été un excellent binôme...

# **SOMMAIRE**

## **INTRODUCTION**

### **PREMIERE PARTIE : Conception du modèle de travail**

#### 1.1. L'empreinte en prothèse fixe implantaire

- 1.1.1 Les spécificités de l'empreinte implantaire
- 1.1.2 Les différentes techniques d'empreinte
- 1.1.3 Problème rencontré : déformation
- 1.1.4 Conclusion

#### 1.2. Le modèle de travail

- 1.2.1 Préparation du modèle de travail
- 1.2.2 Réalisation d'une clé de vérification de l'empreinte

### **DEUXIEME PARTIE : Bases mécaniques et biologiques de la conception prothétique**

#### 2.1. Choix du pilier prothétique

- 2.1.1 Critères de choix du pilier implantaire
- 2.1.2 Les différents types de piliers
- 2.1.3 Le contour des piliers implantaires

#### 2.2. Passivité des armatures et adaptation des bords prothétiques

- 2.2.1 Passivité de l'armature
- 2.2.2 Liaison dent/implant
- 2.2.3 Liaison implant/implant


#### 2.3. Les concepts occlusaux

- 2.3.1 Absence du desmodonte
- 2.3.2 Morphologie des dents
- 2.3.3 Importance de la surface portante
- 2.3.4 Description des forces exercées sur les implants
- 2.3.5 Les principes occlusaux
- 2.3.6 Technique d'ajustement occlusal
- 2.3.7 Les effets d'une sur-occlusion
- 2.3.8 Conclusion

### **TROISIEME PARTIE : Etapes cliniques**

#### 3.1. Séquence de mise en place

- 3.1.1 Essayage clinique
- 3.1.2 Vissage, dévissage
- 3.1.3 Positionnement du pilier implantaire



## 3.2. Aménagement des tissus gingivaux et osseux

3.2.1 Réaction tissulaire après le traitement implantaire

3.2.2 Mise en forme des tissus péri-implantaires

## 3.3. Scellement de l'élément prothétique

3.3.1 Les caractéristiques des prothèses scellées

3.3.2 Les produits de scellement

3.3.3 Comment réintervenir ?

3.3.4 L'adaptation des bords prothétiques avant et après scellement

3.3.5 Les effets d'un excès de ciment

## **CONCLUSION**

# **INTRODUCTION**

La dentisterie a connu de nombreuses évolutions qui lui permettent actuellement de concilier dans de multiples cas, esthétique et fonction. Ces progrès ont été permis notamment avec l'avènement des implants et de la prothèse supra-implantaire.

Initialement, la thérapeutique implantaire se concentrait principalement sur l'obtention de l'ostéointégration de l'implant, en laissant de côté l'aspect esthétique. Mais cette approche a évolué progressivement vers une prise en compte de la finalité prothétique comme critère déterminant de sa réussite.

L'ostéointégration a été définie en premier par le Professeur Bränemark, comme un jalon scientifique, représentant une « séparation » entre l'ancien et le nouveau en dentisterie implantaire.

L'ostéointégration a été un tournant décisif qui a changé pour toujours les possibilités thérapeutiques des dentistes et leurs options, lorsqu'ils sont confrontés à un patient qui nécessite le remplacement d'une dent ; leurs choix se porteront davantage vers une solution implantaire si le cas le permet.

Les études cliniques à long et moyen terme ont montré l'efficacité des implants ostéointégrés dans le traitement des édentés totaux, partiels et unitaires.

A l'origine, et toujours selon le concept du Professeur Bränemark, toutes les prothèses étaient vissées afin de pouvoir les démonter si nécessaire. L'esthétique était mise de côté pour privilégier la fonction et la pérennité dans le temps.

L'ostéointégration devint une technique éprouvée et les résultats étaient assurés à long terme. Ce qui a soulevé plusieurs questions concernant notamment, le matériel utilisé ou encore les techniques employées. Différentes améliorations ont été proposées. Et l'une des questions importantes concerne le type de connexion entre la restauration et l'implant.

La prothèse vissée est bien documentée et possède de nombreux succès chez les patients édentés. Cependant, avec l'augmentation des traitements des patients partiellement édentés, de nouveaux concepts ont vu le jour grâce à la prothèse implantaire scellée. La prothèse scellée est devenue la restauration de choix pour les traitements des patients.

Et ceci, car aujourd'hui le succès ne dépend plus seulement de l'ostéointégration et de sa capacité à maintenir la fonction dans le temps, mais aussi de l'intégration harmonieuse et esthétique de la prothèse au sein de l'arcade dentaire.

De nombreux auteurs rapportent les exigences esthétiques des patients dans le traitement d'édentement antérieur, partiel ou unitaire. Tous les systèmes implantaires ont évolué dans ce sens.

Le choix entre la prothèse vissée et scellée dépend d'abord de la préférence du praticien. Cependant la prothèse scellée a certains avantages, tels qu'un meilleur rendu esthétique et une occlusion adaptée, une simplicité de fabrication, et la réduction du nombre de composants ainsi que du coût.

Dans l'optique d'un rendu esthétique optimal, la position de l'implant, la chirurgie péri-implantaire, le choix de l'implant sont essentiels à la réussite. A ces éléments, il faut ajouter l'élaboration du projet prothétique qui est une phase très importante dans la succession d'étapes délicates qui conduisent à la prothèse implantaire. L'étude pré-implantaire occupe une place primordiale mais ne sera pas abordé au cours de ce travail. En revanche, nous étudierons les différentes évolutions qui concernent la conception même de la prothèse supra-implantaire.

Tout d'abord, au moment de la conception du modèle de travail, les techniques d'empreinte ainsi que les matériaux se sont améliorés. Les fabricants cherchent à obtenir un modèle de

travail qui soit le plus identique possible à ce qui est présent en bouche. Car toute erreur peut conduire à la réalisation d'une prothèse inadaptée.

La conception du modèle de travail ne se limite pas au simple travail du dentiste au fauteuil, le laboratoire intervient également pour couler et préparer le modèle, et ceci en respectant certaines règles.

Dans une seconde partie, nous étudierons les bases mécaniques et biologiques de la conception prothétique :

Le modèle une fois réalisé, il convient de choisir le pilier prothétique qui correspondra le mieux à la situation clinique. Il existe actuellement un grand panel de piliers, différents par leur forme, leur composition grâce à l'avancée des matériaux, et au désir de répondre à une demande esthétique de plus en plus marquée.

Sur les piliers seront fabriquées les armatures, où la question de la nécessité de la passivité sera abordée.

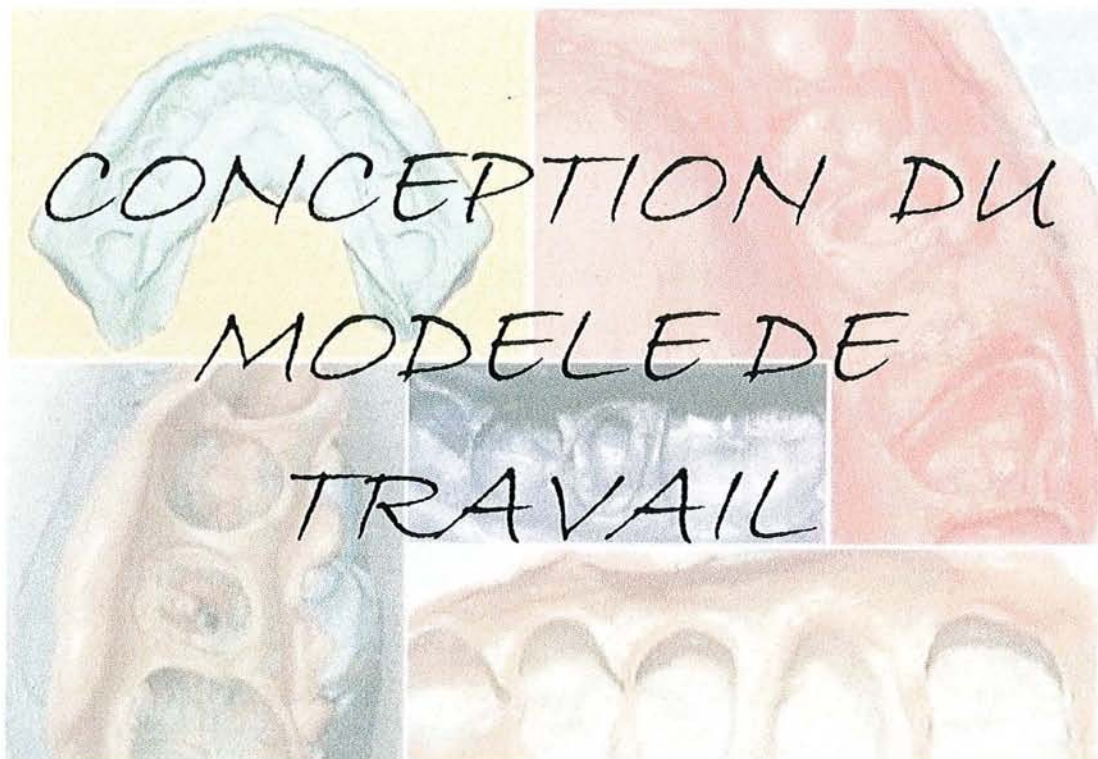
Les échecs en implantologie étaient souvent liés à des échecs occlusaux, il est donc intéressant de considérer quels sont les concepts occlusaux à privilégier en implantologie.

Et enfin une troisième partie sera consacrée aux étapes cliniques. Quelles séquences de mise en place adopter afin de favoriser une intégration prothétique. Nous verrons également les différentes façons d'obtenir un environnement gingival en adéquation avec la prothèse. Et pour terminer, le scellement de l'élément prothétique représente la phase finale de la réalisation d'une prothèse supra-implantaire.



# PARTIE

## I



# 1.1 L’empreinte en prothèse fixe implantaire

La prothèse implanto-portée est aujourd’hui accessible à tous les praticiens, à la seule condition de respecter certaines règles. La première étape consiste à réaliser une empreinte précise de la situation implantaire afin d’obtenir un modèle de travail sur lequel sera construite la prothèse.

L’empreinte n’est pas un acte difficile dans sa réalisation, mais demande une grande rigueur et beaucoup de précision.

En effet, en prothèse supra-implantaire, on recherche une adaptation parfaitement passive de l’élément prothétique sur l’implant. Cette dernière découle de la réalisation d’une empreinte de qualité. (45)

## 1.1.1 Les spécificités de l’empreinte implantaire

L’empreinte en implantologie est considérée comme un acte facile, car elle demande moins de précision dans l’enregistrement des détails anatomiques des dents naturelles, comme la limite cervicale (27). En prothèse implantaire, le matériau enregistre en effet l’anatomie et la position de pièces usinées (les transferts d’empreinte) qui s’adaptent parfaitement sur les implants, et non celles des dents naturelles dont la préparation dépend du praticien.

L’empreinte implantaire doit par principe sa spécificité à la différence qui existe entre une dent et un implant.

### **1.1.1.1 Dent naturelle / implant**

En prothèse conventionnelle, l’implant permet de remplacer une dent absente, et doit donc jouer le même rôle que cette dent.

Une dent est ancrée dans l’os par l’intermédiaire du ligament desmodontal qui lui donne une certaine résilience, elle possède en moyenne 100 microns de liberté de mouvement, ce qui lui permet de compenser les imprécisions intrinsèques des prothèses fixes (27).

**L’implant en revanche est ostéointégré, ainsi il est stable et pratiquement immobile, en contact direct avec l’os et ne possède qu’une dizaine de microns de liberté de mouvement, liée à l’élasticité osseuse (9).**

D’un point de vue prothétique, l’absence de “jeu” impose que les supra structures prothétiques s’y adaptent sans contraintes. Il convient donc de réaliser une empreinte rigoureuse, car l’imprécision entraînerait la réalisation d’une supra structure inadéquate, qui se traduirait par des forces transverses défavorables au niveau de l’implant et des pièces prothétiques.

De plus, l’utilisation de composants spécifiques, adaptés à chaque type d’implant est nécessaire. Pour minimiser le risque d’erreur, des composants de la même marque que

l'implant doivent être utilisés pendant toute la durée du traitement. (9) Car d'une part l'accastillage est spécifique pour chaque implant, d'autre part le bénéfice de la garantie du fabricant est conservé.

### 1.1.1.2 Rétraction gingivale

La rétraction gingivale permet un accès aux limites de la préparation. Il s'agit d'un déplacement de la gencive libre, ainsi le matériau à empreinte pourra s'immiscer entre la gencive et la préparation. Ce qui permettra l'obtention d'un modèle de travail avec des limites précisément définies.

Le plus souvent, la gencive est rétractée par une technique mécanique et chimique : le fil de rétraction imbibé. Cette technique utilise un cordonnet en coton imprégné d'un agent chimique de rétraction (50).

Le cordonnet existe en différents diamètres, on le coupe afin que sa longueur corresponde au périmètre de la dent ou de l'implant, puis on l'immerge dans un astringent, et enfin on le dépose autour de la préparation pour déplacer les tissus gingivaux.

Cette technique classique, souvent utilisée pour des dents préparées, l'est plus rarement en prothèse implantaire, car l'attache épithéliale n'est pas identique à celle des dents, ce qui rend la mise en place du cordon plus difficile.

De plus, la vis de cicatrisation placée sur la tête de l'implant permet un accès aux limites car l'attache n'a pas le temps de se créer à cause des vissages et dévissages successifs, liés aux différentes étapes de réalisation prothétique.

### 1.1.2 Les différentes techniques d'empreinte

**L'objectif majeur est l'obtention d'une supra structure passive, il est ainsi nécessaire de travailler sur un modèle reproduisant parfaitement la situation en bouche. (10)**

Il existe différents types d'empreintes, l'empreinte du col implantaire avec son pilier ou du col implantaire seul, cette dernière pouvant être réalisée de manière indirecte ou directe.

**L'empreinte indirecte** est une empreinte dite de repositionnement et consiste à replacer secondairement les transferts d'empreinte dans le matériau, après désinsertion; **l'empreinte directe** est elle, une empreinte dite de ramassage car les transferts d'empreinte sont emportés dans l'empreinte lors de sa désinsertion.

Notre choix s'orientera sur la technique la plus appropriée à la situation clinique.

## 1.1.2.1 Empreinte standard de prothèse fixée

### 1.1.2.1.1 Technique de réalisation

Le pilier est placé sur l'implant et vissé définitivement. Tout comme en prothèse fixée conventionnelle, l'éviction gingivale est réalisée. Le pilier implantaire est séché et une empreinte double mélange ou rebasée (dite « wash technique ») selon les préférences et habitudes de chacun est réalisée avec un porte-empreinte du commerce. A la fin de la prise du matériau, le porte-empreinte est retiré et peut être envoyé au laboratoire. (82)

### 1.1.2.1.2 Indication et limites

Cette technique est en général utilisée avec un seul implant en bouche. Elle permet au praticien de réaliser de la prothèse supra-implantaire dans les mêmes conditions que la prothèse fixée sur dents naturelles, donc le ramène à quelque chose qu'il connaît bien.

De plus, il n'est pas utile d'acquérir les pièces spécifiques à la prothèse implantaire telles que les transferts d'implants ou les analogues d'implants.

La technique paraît donc plus simple pour le praticien et est de surcroît moins coûteuse.

Cependant, travailler ainsi, nous prive d'un des grands avantages de la prothèse supra-implantaire qui est de pouvoir réaliser les armatures directement sur les piliers (27) et non sur leurs répliques en plâtre.

Il existe également une contrainte supplémentaire représentée par la nécessité de la rétraction gingivale qui n'est pas évidente à réaliser.

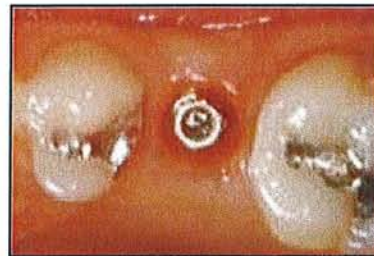
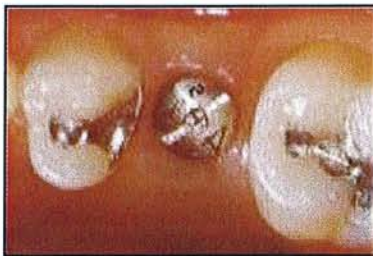**Cette technique est ainsi souvent déconseillée, mais néanmoins peut être réalisée dans des cas exceptionnels où les situations cliniques sont telles, qu'elles ne permettent pas l'utilisation d'une autre technique.** Par exemple, une faible ouverture buccale qui empêcherait la manipulation des transferts ou deux implants proches et avec des axes très divergents qui empêcheraient le positionnement des transferts car ils se gêneraient. (27)

## 1.1.2.2 Empreinte indirecte ou de repositionnement

C'est une technique d'empreinte appelée également **technique fermée**, elle est efficace et réduit considérablement le temps au fauteuil ce qui explique en grande partie son succès auprès des praticiens.

### 1.1.2.2.1 Technique de réalisation

C'est la technique la plus proche de la technique s'adressant aux dents naturelles en prothèse fixée. Elle consiste à retirer la vis de cicatrisation, ainsi le col de l'implant est visible et accessible.




*Fig 1a : vis de cicatrisation en place.*

*Fig 1b : vue du col implantaire après retrait de la vis de cicatrisation.*

*Fig 1c : transfert d'empreinte.*

*(D'après 27)*



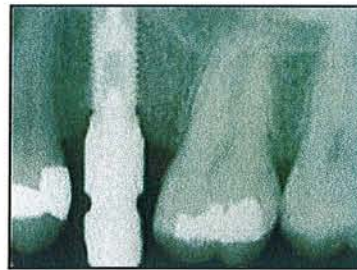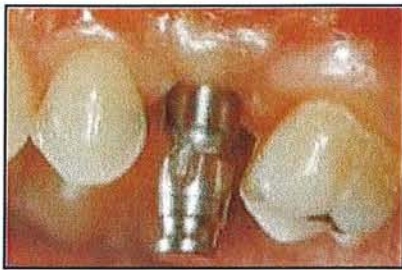Sur le col implantaire, un transfert d'empreinte est immédiatement vissé.

Les transferts d'empreinte sont de forme conique et présentent des gorges et des méplats. Ils sont droits, et mesurent 10 à 12 mm de hauteur. La base usinée du transfert s'adapte parfaitement à l'implant (66).

Cette morphologie particulière permet la désinsertion de l'empreinte sans déchirement du matériau et son repositionnement secondaire dans le matériau à empreinte.

Une fois le transfert vissé, **une radiographie de contrôle** est réalisée pour vérifier la bonne adaptation du transfert sur l'implant et donc la fermeture parfaite du joint transfert / implant. Pour apprécier la continuité entre les pièces, le rayon incident doit être perpendiculaire à l'axe de l'implant, dans ce cas les spires de l'implant sont bien individualisables.





**Fig 1d :** positionnement du transfert d'empreinte sur le col implantaire.

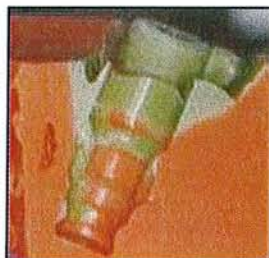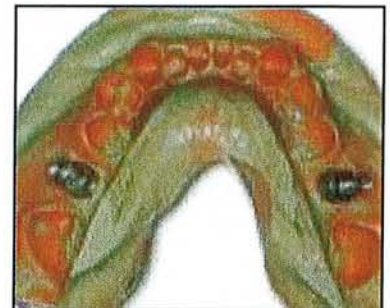
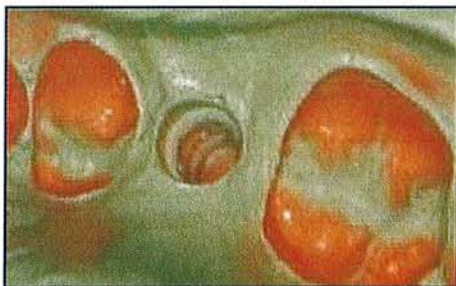**Fig 1e :** contrôle radiographique de la bonne adaptation du transfert sur l'implant.  
(d'après 27)

Si la radio confirme la bonne adaptation du transfert, l'empreinte est réalisée grâce à un porte-empreinte du commerce ou un porte-empreinte individuel.

Une seringue remplie de matériau light permet de recouvrir le transfert et la face occlusale des dents.

Le porte-empreinte chargé est placé en bouche où la prise du matériau va durer quelques minutes.

L'empreinte est ensuite retirée, le transfert restant en bouche, il est secondairement dévissé puis connecté à la réplique d'implant, le tout est replacé dans l'empreinte grâce aux gorges et méplats du transfert qui permettent un repositionnement correspondant à sa situation en bouche. (27)



**Fig 1f :** emplacement du transfert d'empreinte dans le matériau à empreinte.

**Fig 1g et 1h :** repositionnement des transferts dans l'empreinte.

**Fig 1g et 1h :** coupe de l'empreinte pour visualiser l'anatomie du transfert.  
(d'après 27)

Il est conseillé au chirurgien dentiste de placer lui-même les transferts et répliques d'implant dans l'empreinte car chaque transfert a une place définie, par exemple 17 dans 17, et de vérifier ainsi leur bonne adaptation.

Une fois l'empreinte réalisée, il est recommandé de replacer rapidement la vis de cicatrisation sur l'implant pour éviter que la gencive ne vienne recouvrir le col implantaire.

#### 1.1.2.2 Inconvénients

L'un des inconvénients majeurs de cette technique est **l'aléa de repositionnement des transferts dans l'empreinte (7, 23).**

Certaines études (11) comparant les deux méthodes, directe et indirecte, montrent que la technique de repositionnement est précise si les implants sont à 90 degrés par rapport au sommet de la crête osseuse, mais si ces implants sont inclinés, alors l'empreinte perd en précision par rapport à la technique indirecte.

Ce qui peut aisément se comprendre puisque lorsqu'on va désinsérer l'empreinte, le transfert qui ne se situe pas dans l'axe de désinsertion, va induire une contrainte sur le matériau. Une déformation peut en résulter et nuire ainsi à la précision de l'empreinte.

#### 1.1.2.3 Indications

En raison des réserves émises précédemment, la technique indirecte est plutôt réservée aux cas **d'implantation unitaire.**

De même, la technique fermée peut être utilisée lorsque plusieurs implants sont en bouche, mais ceux-ci doivent **être peu nombreux et surtout rigoureusement parallèles.**

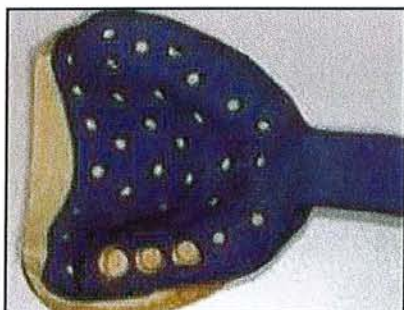Exceptionnellement, on peut choisir cette technique, dans les cas de faible ouverture buccale avec un implant postérieur, l'espace inter arcade étant insuffisant pour placer un transfert d'implant de ramassage. (66)

### 1.1.2.3 Empreinte directe ou pick-up

Technique également appelée **ouverte** car pour réaliser l'empreinte, un porte-empreinte ajouré est nécessaire, d'où le terme "ouverte".

#### 1.1.2.3.1 Technique de réalisation

Une première étape d'empreinte à l'alginate permet au laboratoire de réaliser un porte-empreinte individuel (PEI), qui est fenestré au niveau de l'emplacement des implants.

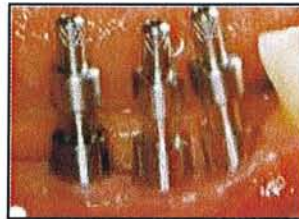
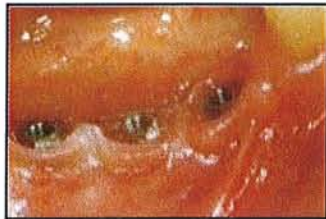
*Fig 2a : porte-empreinte individuel ajouré au niveau des implants. (d'après 27)*



Les piliers de cicatrisation sont retirés, et des transferts d'empreinte spécifiques, sont vissés sur les implants.

Ces transferts, de type pick-up, sont constitués d'un fût assez haut (10 à 12 mm), dont les volumes sont plus importants en haut et en bas, alors qu'au centre on observe un rétrécissement créant une contre-dépouille. Cette géométrie particulière permettra l'immobilisation du transfert dans l'empreinte (66).




**Fig 2b :** visualisation des cols implantaires après retrait des vis de cicatrisation.

**Fig 2c :** transferts de type pick-up mis en place sur les cols implantaires.

(d'après 27)

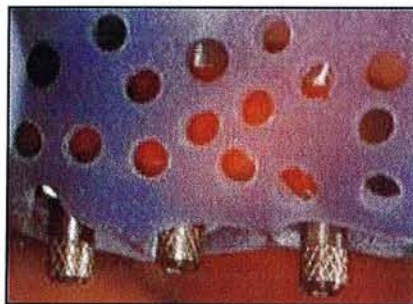
A ce stade, une radio de contrôle est effectuée pour vérifier la bonne adaptation du transfert.



**Fig 2d :** contrôle radiographique de la bonne adaptation des transferts sur les implants.

(d'après 27)

Le PEI est essayé en bouche ; les têtes des transferts doivent dépasser au niveau des fenêtres.

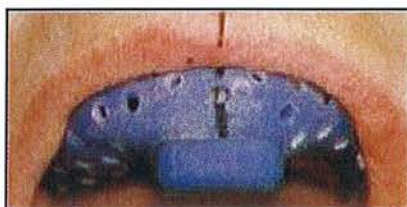


**Fig 2e :** essayage du porte empreinte individuel.

(d'après 27)



A cet instant, il est préférable de prendre des repères de positionnement du PEI, par exemple par rapport aux téguments adjacents ; car lorsque le PEI sera chargé de matériau, la visibilité sera réduite et le risque d'erreur de positionnement sera plus grand.

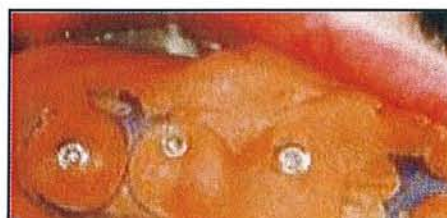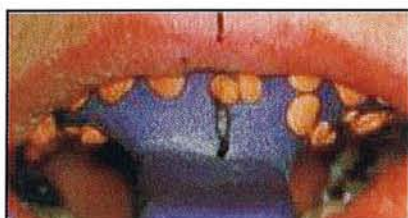


**Fig 2f :** PEI en bouche, prise de repères.  
(d'après 27)

Il est également conseillé de placer de la cire sur la tête des vis afin que le matériau à empreinte ne vienne s'insérer et compliquer leur dévissage futur.

Puis les fenêtres sont transitoirement obturées avec une feuille de cire pour éviter l'écoulement du matériau.

L'empreinte est réalisée avec le matériau adéquat, généralement un élastomère ; avant la fin de la prise du matériau, il ne faut pas oublier de dégager les têtes de vis des transferts.



**Fig 2g :** insertion du PEI en bouche selon les repères.

**Fig 2h :** visualisation des têtes de transfert.

(d'après 27)

Une fois la prise du matériau terminée, le dévissage est effectué, les vis sont retirées entièrement du transfert, ainsi nous sommes sûrs qu'elles ne gêneront pas et ne créeront aucune gêne à la désinsertion.

Puis l'empreinte peut être désinsérée, les transferts sont ramassés dans le matériau à empreinte, d'où le nom donné à cette technique.



**Fig 2i :** les transferts sont emprisonnés au sein du matériau.

**Fig 2j :** les analogues d'implant sont vissés sur les transferts.

(d'après 27)

Les vis de cicatrisation sont replacées immédiatement sur les implants.  
Finalement, les analogues d'implants sont vissés aux transferts correspondants (9).

#### **1.1.2.3.2 Inconvénients**

Une séance supplémentaire est obligatoire pour fabriquer le PEI.  
C'est une technique ardue si l'ouverture buccale est faible, car la mise en place des transferts nécessite un espace important. Donc l'espace inter-arcade insuffisant peut être une contre indication à cette technique.

#### **1.1.2.3.3 Indication**

C'est la technique la plus intéressante en présence de plusieurs implants, elle est réputée être, dans ces situations, **la plus précise**, car elle génère moins de contraintes. Plusieurs études (11, 45, 90) ont montré la supériorité en qualité de la technique directe par rapport à la technique indirecte, même en présence d'implants avec des axes divergents. D'autres études (45) prétendent qu'il n'y a pas de différence significative entre les deux techniques, mais ces études sont basées sur des cas où les implants sont parallèles entre eux. Dans ce cas, les contraintes sont moindres, et la technique indirecte peut donner de bons résultats. Mais ces études sont-elles vraiment représentatives des conditions habituellement rencontrées en bouche.

### **1.1.2.4 Empreinte avec chapes de transfert**

C'est une ancienne technique, tombée en désuétude depuis plusieurs années en raison de l'arrivée de matériaux et de techniques performants et fiables, mais depuis peu, elle est remise au goût du jour avec la prothèse implantaire. (36,35)

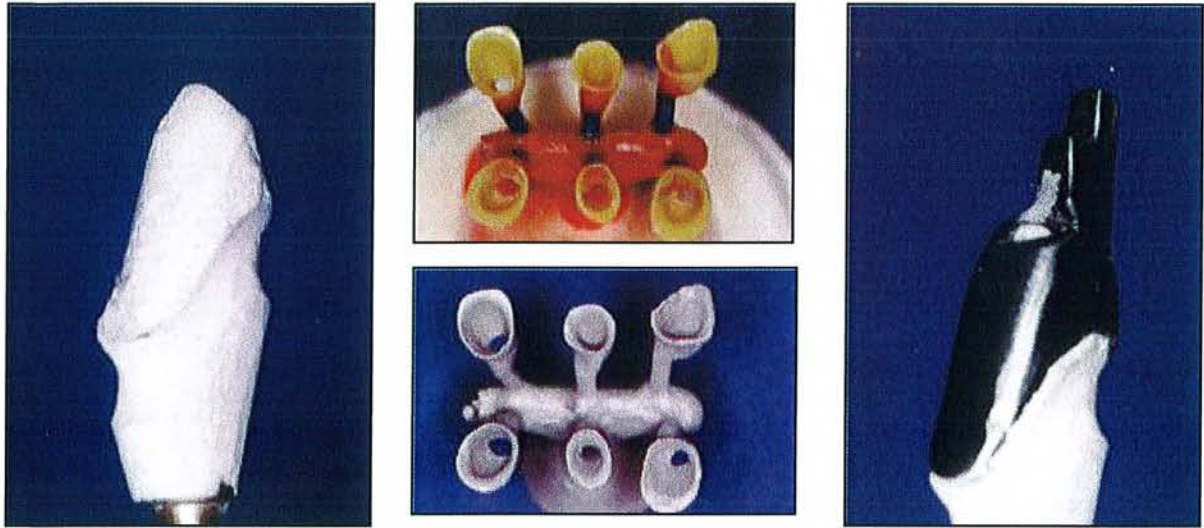
#### **1.1.2.4.1 Technique de réalisation**

Une empreinte de situation des implants est réalisée, il s'agit d'une empreinte « classique » en repositionnement ou ramassage, à partir de là, le laboratoire confectionne les piliers implantaires. Il en profite pour en faire des duplicata.

Les piliers sont vissés en bouche, et les prothèses provisoires mises en place.

Lorsque la maturation des tissus mous est suffisante, le laboratoire fabrique des chapes de transfert.

Ce sont des éléments métalliques recouvrant la totalité des faux moignons et possédant des artifices de repositionnement précis.



*Fig 3a : moulage du pilier implantaire.*

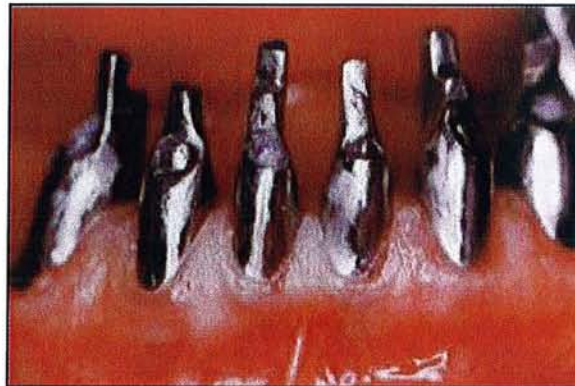*Fig 3b : réalisation de chapes en cire.*

*Fig 3c : les chapes sont coulées en métal.*

*Fig 3d : la chape recouvre tout le pilier implantaire.*

*(d'après 36)*

Puis les chapes sont essayées en bouche et stabilisées sur les préparations au moyen d'un silicone light.



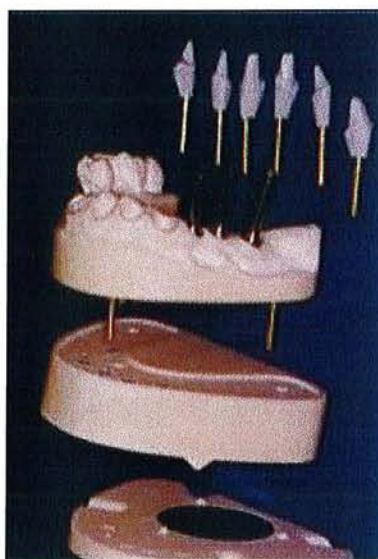
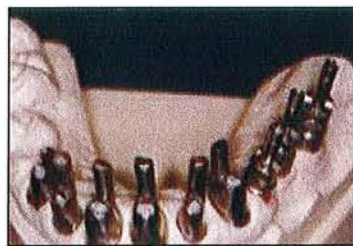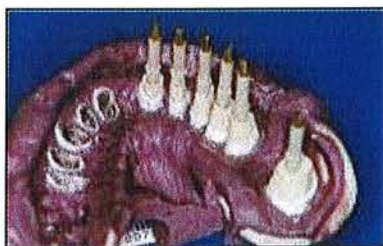*Fig 3e : essayage des chapes en bouche.*

*(d'après 36)*

Une empreinte de situation est alors réalisée de préférence avec un matériau rigide en fin de prise pour favoriser la mise en place des transferts désinsérés des implants.



Ces transferts sont remis soigneusement en place dans l'empreinte pour constituer un moulage de travail répondant aux qualités recherchées : positionnement rigoureux dans le contexte de l'arcade, conservation de l'environnement parodontal de manière simple et rationnelle. (36)



*Fig 3f : les chapes de transfert sont emportées dans l'empreinte.*

*Fig 3g : coulée de l'empreinte avec les chapes de transfert.*

*Fig 3h : réalisation de dies.*

*(d'après 36)*

#### 1.1.2.4.2 Inconvénient

Cette technique nécessite un travail au laboratoire supplémentaire avec la réalisation de duplicata et des chapes de transfert, une étape supplémentaire en clinique et une augmentation du coût. Et toujours l'aléa du repositionnement.

#### 1.1.2.4.3 Indications

- Deux situations principales indiquent le recours aux chapes de transfert :
- Pour des **raisons esthétiques**, au niveau antérieur, les vissages et dévissages sont à éviter. La mise en place des piliers de façon définitive est conseillée afin d'obtenir d'emblée une maturation des tissus mous et une attache conjonctive stable. Dès lors le recours aux chapes de transfert semble être un bon compromis.
  - Pour des **constructions de grande étendue**, et de surcroît si elles concernent des piliers naturels et des piliers implantaire, cette technique rendra l'empreinte plus simple et donc plus sûre.

### 1.1.2.5 Conclusion

D'après les différentes études citées précédemment, l'empreinte des implants réalisée de la même façon que pour des dents naturelles est à exclure, car malgré son apparente facilité, elle nous prive de nombreux avantages tels que la réalisation de la supra-structure directement sur les piliers, et apporte des inconvénients comme le fil de rétraction gingivale.

**Il est donc préférable d'utiliser la technique directe ou indirecte. Les études expérimentales publiées à ce jour, ne nous permettent pas de statuer définitivement sur la supériorité d'une technique par rapport à l'autre, puisque les conclusions de chacun sont contradictoires. Notre choix se portera sur l'une ou l'autre technique selon l'étude clinique. Ce sont deux techniques fiables si les indications de chacune sont respectées.**

### 1.1.3 Problème rencontré : déformation

La prothèse supra-implantaire doit être passive, c'est pourquoi dès le départ, la rigueur est le maître mot, ainsi que le respect des techniques et des matériaux.

Une fois la technique la plus appropriée choisie, il faut s'attacher au respect de plusieurs critères sans quoi, une déformation au cours de cette étape primordiale surviendra. Une déformation au niveau de l'empreinte pourrait entraîner un défaut au niveau de la supra-structure. La déformation est un problème majeur que l'on peut rencontrer à différents niveaux.

#### 1.1.3.1 Les matériaux utilisés

Les erreurs dues au matériau d'empreinte sont liées à son potentiel de déformation lors des différentes manipulations : désinsertion de l'empreinte, repositionnement des transferts, coulée du modèle.

Il semble nécessaire d'utiliser des matériaux à empreinte avec une dureté shore importante, c'est pourquoi les hydrocolloïdes ne sont pas utilisés.

**Notre choix se portera plutôt sur les polyéthers et les polyvinylsiloxanes.**

##### 1.1.3.1.1 Les polyéthers

###### *1.1.3.1.1.1 Définition*

Ce sont des polymères de haut poids moléculaire qui comportent en bout de chaîne des groupements éthylène-imines, qui permettent la polymérisation.

L'initiateur qui induit une réaction de polymérisation ionique est un ester de l'acide sulfonique (paratoluène sulfonate de méthyle), il n'y a pas de résidu de réaction (88).

La polymérisation est de type ionique, c'est une réaction de polyaddition qui résulte du pontage interchaîne des cycles éthylène-imine après leur ouverture sous l'action de l'initiateur.

De leur polarité naît le caractère **hydrophile** des polyéthers.

### *1.1.3.1.1.2 Propriétés physiques, chimiques et mécaniques*

**La stabilité dimensionnelle des polyéthers est importante**, elle s'explique par l'absence de résidu de réaction.

Cependant les polyéthers ont une grande affinité pour l'eau, il convient donc de **les conserver dans un milieu sec** afin d'éviter l'absorption d'eau et par conséquent une augmentation de volume.

Leur contraction thermique est de 0.4% lors du passage à la température ambiante (15) ; leur caractère hydrophile et leur aptitude à mouiller les surfaces dentaires, muqueuses et métalliques, font que **le contact obtenu sur les transferts est de très bonne qualité** : on observe moins de bulles de retrait ou de tirage.

Les polyéthers ont un comportement dit **thixotropique**, c'est à dire qu'ils s'expulsent aisément des systèmes d'injection et se fluidifient au contact et sous la pression conjointe des surfaces à enregistrer et du porte-empreinte (34).

Selon une étude (62) comparant les propriétés mécaniques de différents matériaux à empreinte : silicone par addition et polyéther, les résultats montrent que tous les matériaux répondent aux exigences de la norme ISO 4823 (récupération dimensionnelle de plus de 96.5 %).

Cependant les polyéthers ont des propriétés élastiques moindres que les silicones par addition, mais la différence semble sans conséquences cliniques notables.

Après la prise du matériau, **la rigidité est importante**, le module d'élasticité étant de 2.27 Mpa, d'où une désinsertion parfois délicate de l'empreinte quand de fortes contre-dépouilles existent.

La désinsertion devra se faire avec précaution car leur résistance à l'arrachement est moyenne, ceci dans le but de limiter une déformation permanente.

La grande rigidité du matériau est très appréciable lors du repositionnement des transferts en technique fermée ou du revissage des analogues en technique ouverte. (33)

### *1.1.3.1.1.3 Manipulation*

Des porte-empreintes de type RIMLOCK, JOUVIN ou des PEI (porte-empreinte individualisé) peuvent être employés, les PEI permettant d'utiliser moins de matériau. Une couche d'adhésif est déposée ; en effet, sans cet adhésif, l'empreinte pourrait subir des distorsions ou des modifications dimensionnelles lors de son retrait du fait du décollement du matériau à empreinte de son support.

Les polyéthers se présentent sous la forme d'un mélange pâte-pâte constitué d'une base et d'un catalyseur.

Le matériau peut être conditionné dans deux tubes pour une spatulation manuelle, ou dans des cartouches adjointes à une malaxeuse automatique qui permet l'obtention d'un matériau très homogène.

Il existe deux viscosités : faible et moyenne.

Le matériau est donc mélangé en respectant les proportions, et on doit obtenir un mélange uniforme après spatulation. Il existe deux prises : normale en 5 min, ou quick en 4 min, le temps de travail étant de 2 min.

#### *1.1.3.1.1.4 Décontamination de l'empreinte*

Elle se fera par pulvérisation d'une préparation à base de glutaraldéhyde à 2 %, plutôt que par immersion dans une solution à base de formaldéhyde ou d'hypochlorite de sodium qui peut altérer la stabilité de l'empreinte.

#### **1.1.3.1.2 Les polyvinylosiloxanes**

##### *1.1.3.1.2.1 Définition*

Les polyvinylosiloxanes sont des élastomères siliconés, dits de deuxième génération. Ils se présentent sous la forme d'une base, contenant un polymère polydiméthylsiloxanes dans lequel quelques groupements méthyles terminaux sont remplacés par des groupements hydrophiles (silanes), et d'un catalyseur constitué d'un pré-polymère dans lequel les groupements méthyle terminaux sont remplacés par des groupements vinyle. Le catalyseur contient également un chloroplatinate qui permet la réaction de polymérisation par addition par le silane et les groupements vinyle. (34)

##### *1.1.3.1.2.2 Propriétés physiques, chimiques et mécaniques*

On dispose d'une **large gamme de viscosité**. Excepté pour les consistances élevées, elles sont toutes disponibles en seringues auto-mélangeuses, d'où une mise en œuvre facilitée. Cette technique permet également une baisse significative du nombre de bulles présentes au sein du mélange. (89)

Les vinylpolysiloxanes ont un comportement **thixotropique**. (64)

Une fois leur prise terminée, les vinylpolysiloxanes n'ont pas de réaction secondaire, ni de relargage de résidus.

##### *1.1.3.1.2.3 Manipulation*

La mise en œuvre est identique à celle des polyéthers, cependant le port de gants en latex est à éviter, car ils retardent voire empêchent la prise des silicones par addition (15) Le temps de travail et de prise sont d'environ 4 à 5 min. Le mouvement de retrait est sec et rapide limitant ainsi les risques de déformation.

##### *1.1.3.1.2.4 Décontamination de l'empreinte*

Les vinylpolysiloxanes sont décontaminés communément par immersion dans une solution désinfectante de type hypochlorite de sodium à 2.5 %.

#### **1.1.3.1.3 La liaison des transferts d'implant**

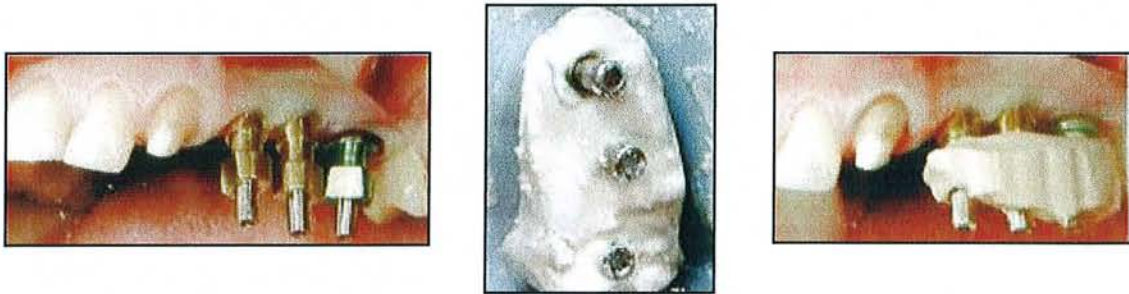Afin de minimiser les déformations dues au matériau lui-même lors de la désinsertion, une variante dans la technique d'utilisation a été proposée.

Il s'agit de relier les transferts d'empreinte entre eux grâce à différents matériaux. Les transferts ainsi assemblés seraient plus stables et les mouvements au sein du matériau à empreinte seraient évités ainsi que les rotations lors de la fixation des analogues d'implant.

### 1.1.3.1.3.1 Les différents moyens de liaison

#### 1.1.3.1.3.1.1 Le plâtre

La liaison entre les différents transferts pick-up peut être réalisée avec du plâtre, suivie d'une empreinte avec des élastomères. Il est alors possible d'envisager de réunir dans une technique en un temps opératoire, les avantages du plâtre et ceux du jumelage des transferts. Le transfert de position de l'implant est assuré par un matériau très fidèle (le plâtre), alors que les tissus environnants (dentaires et muqueux) bénéficient de la finesse de reproduction et de la souplesse d'utilisation des élastomères.




**Fig 4a** : transferts pick-up placés en bouche.

**Fig 4b et 4c** : jumelage des transferts avec du plâtre.  
(d'après 35)

#### 1.1.3.1.3.1.2 La résine acrylique chemo polymérisable

Pour sa mise en place, deux solutions s'offrent à nous :

- Nous pouvons décider de travailler directement en bouche, à l'aide d'un pinceau par exemple, par apport successif, nous plaçons la résine de telle sorte qu'elle relie les différents transferts entre eux.



**Fig 5** : jumelage des transferts par de la résine.  
(d'après 27)



Il faut faire attention que **la résine ne soit pas en rapport avec les éléments muqueux** car la résine acrylique génère une réaction thermique durant sa prise.

Lorsqu'elle est appliquée directement sur les transferts d'implant ou sur les piliers, il existe un risque de transfert de la chaleur à l'os péri-implantaire qui peut être endommagé par cette élévation de température.

L'élévation de température au sein de la résine peut atteindre 33°C à 50°C, avec un maximum de 54°C lors de la polymérisation, provoquant des dommages osseux irréversibles.

Lorsque la température est de 33°C à 50°C au niveau de la résine, l'augmentation au niveau de l'os est alors de 4°C à 6°C, et l'augmentation maximum se situe au niveau cervical de l'implant et reste la même quelle que soit la technique de mise en œuvre utilisée.

L'étude de Ormianer et al. (71) nous montre que l'utilisation du spray réduit l'augmentation de température à moins de 1,5°C ; l'utilisation du spray nous permet ainsi d'utiliser une grande quantité de résine sans crainte pour l'os péri-implantaire.

De plus, le temps de prise totale est de 17 minutes, mais l'empreinte est réalisée avant la fin totale de la prise, donc lors de la désinsertion de l'empreinte, la prise continue et peut provoquer une contraction qui peut générer une imprécision de position des transferts au sein du matériau à empreinte. (84, 68)

Réactivité importante de la résine lors de sa polymérisation surtout si on a une masse importante de résine.

- Une autre solution peut être proposée pour limiter ces écueils. Il s'agit de préparer sur un modèle issu d'une première empreinte simple réalisée avec des transferts standard, un barreau de résine. Ce barreau est ensuite ajusté sur les transferts pick-up, grâce à de la résine autopolymérisable pour une seconde empreinte. La réaction de polymérisation est ainsi limitée (91).

#### *1.1.3.1.3.1.3 Résultats*

Selon une étude de ASSIF (10), qui compare les différents matériaux de liaison des transferts, les résultats nous montrent que la résine dual est la moins performante, ceci est probablement dû au fait que la résine n'est pas complètement polymérisée lors de la prise d'empreinte. **On obtient de bons résultats avec la résine acrylique chemopolymérisable lorsque l'apport est minime et la réaction de polymérisation limitée, le plâtre reste le matériau le plus indiqué.**

#### *1.1.3.1.3.2 La liaison des transferts entre eux est-elle utile ?*

A ce sujet plusieurs études ont été réalisées, et les résultats sont contradictoires. Selon Herbst (45), dans une étude où il compare quatre techniques d'empreinte (technique indirecte, technique directe, technique directe avec liaison entre les transferts, et technique directe avec des extensions latérales en résine au niveau des transferts mais non reliés entre eux), il n'y a pas de différence significative entre ces différentes techniques. Cependant il faut souligner qu'il a utilisé un modèle avec des implants parfaitement parallèles entre eux.

Vigolo (91) de son côté procède également à une étude comparative, mais ses conclusions sont différentes, puisqu'il note que l'on obtient de meilleurs résultats, donc une plus grande précision, lorsque les empreintes sont réalisées avec de la résine acrylique chemopolymérisable. Mais cette étude porte sur des implants parallèles.

La liaison des transferts entre eux, comme elle était réalisée autrefois, c'est-à-dire en prenant une première empreinte sur laquelle une poutre en résine était fabriquée puis coupée avec un disque, et dans une seconde séance resolidarisée en bouche, n'est pas la solution la plus indiquée. Dans ces conditions une séance supplémentaire est nécessaire et se pose toujours le problème de la réaction de polymérisation de la résine.

En revanche, actuellement, la liaison se fait avec du plâtre, qui est un matériau fidèle et stable. Après retrait de l'empreinte, les analogues sont vissés sur les transferts et à ce moment précis, le praticien va sentir si les transferts bougent ou non. Si un transfert bouge légèrement, cela signifie que la poutre est cassée, et une nouvelle prise d'empreinte peut être envisagée. Cette technique nous donne un résultat immédiat en une seule séance.

Il semble donc intéressant de faire au mieux et de lier les transferts entre eux autant que possible, pour se mettre dans les meilleures conditions.

## 1.1.3.2 Les porte-empreintes

### 1.1.3.2.1 Quel porte-empreinte utiliser ?

En ce qui concerne la technique pick-up, un porte-empreinte individuel peut être utilisé, il sera obligatoirement ajouré, il existe également des porte-empreintes du commerce qui sont dits « ajourables » de chez Dexter, porte-empreinte en plastique de chez 3M.

Pour la technique de repositionnement, plusieurs types de porte-empreinte peuvent convenir ; un porte-empreinte de type Rimlock, du commerce, un porte-empreinte de JOUVIN, ou encore un porte-empreinte individuel.

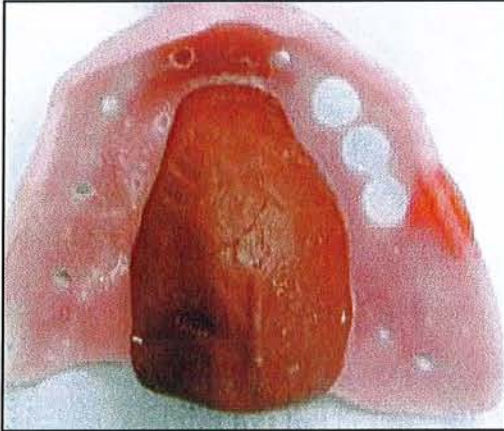
Le plus important ne réside pas dans le choix du porte-empreinte mais dans **l'utilisation d'un adhésif qui assurera une rétention optimale du matériau et dans le centrage du porte-empreinte**. L'adhésif sera correctement appliqué pour éviter des décollements et des déformations inévitables sans l'utilisation de ce dernier.

### 1.1.3.2.2 Personnalisation du porte-empreinte

La personnalisation du porte-empreinte peut s'effectuer pour l'empreinte pick-up, car celle-ci nécessite l'utilisation d'un porte-empreinte individuel ajouré, et lorsque l'on place le porte-empreinte, les têtes des transferts d'implant doivent ressortir au niveau des zones ajourées du porte-empreinte prévues à cet effet.

Le porte-empreinte doit donc être positionné précisément, ce qui peut paraître simple lors des essais du porte-empreinte, mais lorsque le matériau à empreinte est en place, nos repères ne sont plus les mêmes, et il est toujours délicat de le positionner correctement. A l'heure actuelle, lors des empreintes en double mélange, les matériaux utilisés sont de consistance très proche, ce qui modifie nos sensations au cours de la phase d'empreinte et complique le centrage du porte-empreinte.

Pour diminuer les craintes d'un mauvais centrage, on peut procéder à la personnalisation de celui-ci, par exemple en plaçant de la pâte de Kerr dans l'intrados pour qu'il se repositionne parfaitement, la pâte de Kerr nous servant de guide et de butée d'enfoncement.



*Fig 6 : personnalisation du porte-empreinte.  
(d'après 35)*

### 1.1.3.3 L'axe des implants

Plusieurs facteurs entrent en jeu pour déformer l'empreinte.

Parmi ces facteurs, **l'axe des implants est important**. Il semble évident que des implants parfaitement parallèles entre eux et situés dans l'axe d'insertion du porte-empreinte, ne poseront pas de problème lors de la désinsertion. Ceci est surtout vrai avec la technique de repositionnement.

Si cette même technique est utilisée mais avec des implants non parallèles, lorsque le porte-empreinte est désinséré, une grande force sera nécessaire, des zones de pression vont apparaître, et on observera une déformation voire une déchirure du matériau selon l'importance de la différence d'axe.

Dans ce cas, la déformation peut être évitée en utilisant une autre technique d'empreinte, la technique pick-up. Grâce à cette technique, des axes d'implants divergents ou convergents peuvent être enregistrés simultanément et avec un risque de déformation moindre.

**La technique de ramassage semble donc préférable à la technique de repositionnement lorsque les implants ne sont pas parallèles entre eux (91)**

### 1.1.3.4 L'engagement des transferts d'implants

La question de **l'engagement des transferts** se pose pour l'empreinte en technique pick-up, pour les systèmes implantaire à connexion interne.

Il apparaît que si les transferts sont très engagés au niveau de la tête d'implant (parfois sur plusieurs millimètres) et que si les axes implantaire sont différents de l'axe de désinsertion de l'empreinte, alors on observera un léger mouvement du transfert lors de la désinsertion,



provoquant une déformation du matériau à empreinte, qui sera plus ou moins importante selon l'engagement des transferts.

Si ceux-ci sont simplement posés sur les têtes d'implant, comme c'est le cas pour les implants à connexions externes, il n'y aura alors que très peu de contraintes induites (0,7 mm de hauteur de l'hexagone externe chez Nobel® par exemple).

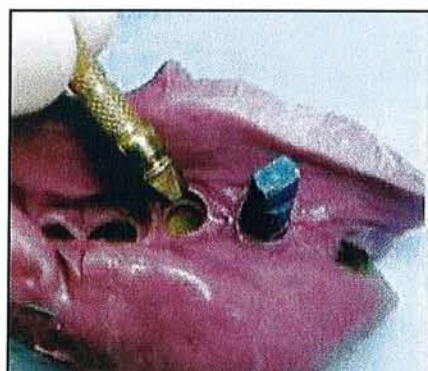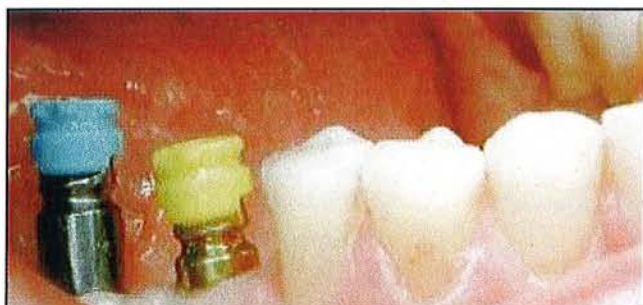### 1.1.3.5 L'anatomie des transferts d'empreinte

Afin d'obtenir une grande précision pour l'empreinte, il est essentiel d'utiliser la technique adéquate, ainsi que le meilleur matériau, mais concernant l'empreinte indirecte, l'anatomie du transfert d'empreinte joue également un rôle important.

**Celui-ci doit posséder des méplats et des gorges pour favoriser son repositionnement correct dans l'empreinte. De la même façon, il est préférable qu'il soit asymétrique, ainsi une seule solution correspondra à la réalité clinique.**

Certaines études ont montré que la technique indirecte est simple, mais l'étape cruciale du repositionnement du transfert peut être source d'erreur car c'est une manipulation humaine.

Afin d'optimiser la technique indirecte, les fabricants ont développé des améliorations visant à assurer le repositionnement du transfert d'empreinte en le **guidant à l'intérieur** du matériau. Le système de guidage est matérialisé par une pièce en plastique dur en général, qui vient coiffer le transfert dans sa partie haute avant la prise d'empreinte. Soit la pièce coulisse simplement :

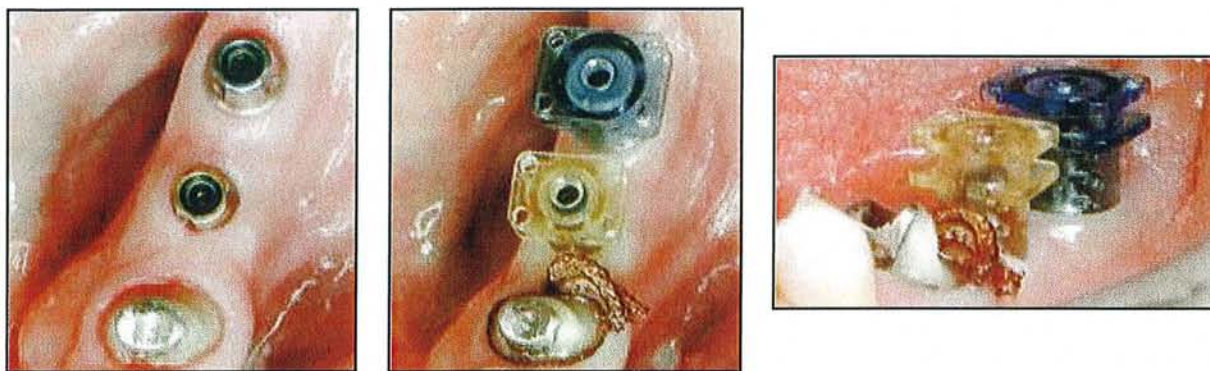


**Fig 7a :** des capuchons en plastique rigide coulissent sur la partie supérieure des transferts d'empreinte. (Dentsply-Friadent®)

**Fig 7b :** les capuchons sont emportés dans le matériau à empreinte et sécurisent le repositionnement des transferts.

(d'après 35)

Soit elle se clipse sur le col du pilier implantaire préalablement vissé, ou encore sur le col de l'implant lui-même (technique snap on).



*Fig 7c : vissage des piliers (Easy-Abutment®).*

*Fig 7d et 7e : les contreparties en plastique sont « clipsées » sur le col des piliers. (d'après 35)*

Ainsi le guide facilite le repositionnement du transfert et valide sa bonne position. (35)

### **1.1.3.6 Mise en place de l'analogue**

Concernant la technique du repositionnement, l'analogue d'implant est vissé au transfert correspondant, puis **l'ensemble est repositionné dans l'empreinte à la même place qu'il occupait en bouche**. Par exemple, s'il s'agit d'un transfert placé sur un implant en position de 35, le transfert doit être repositionné au niveau de 35 dans l'empreinte.

C'est le praticien lui-même qui doit le repositionner au cabinet.

Quant à la technique de ramassage, il faut vérifier l'adaptation des analogues sur les transferts, mais surtout **ne pas chercher à serrer trop fort sous peine de déplacer le transfert dans l'empreinte, d'où l'utilisation d'un contre couple pour contrôler le serrage**.

Pour limiter ce problème de déplacement du transfert, en technique directe, il est intéressant de réunir les transferts entre eux, ce qui permet d'obtenir une stabilité contre la rotation lors du serrage de l'analogue. (45)

### **1.1.4 Conclusion**

Le but des empreintes en prothèse implantaire est de déterminer de manière précise :

- la situation des implants ou des piliers les uns par rapport aux autres
- la situation des implants ou des piliers par rapport aux structures dentaires et anatomiques adjacentes
- l'émergence cervicale des têtes implantaires ou des piliers au sein des tissus gingivaux.

Dans la littérature, plusieurs techniques d'empreinte ont été documentées, et **la technique directe semble être la plus précise.**

Mais dans la réalisation des prothèses, l'étape de la prise d'empreinte a tout autant d'importance que celle qui concerne la préparation du modèle.

Le traitement d'une empreinte au laboratoire doit se conformer à des procédures strictes, qui sont fonction des différents types de matériaux d'empreintes, mais aussi des matériaux et techniques utilisés pour la confection du modèle de travail.

## *Ce qu'il faut retenir...*

- A l'heure actuelle, les techniques d'empreintes recommandées sont :
  - **la technique de repositionnement** dont l'indication principale reste un implant unitaire, même si elle peut également être utilisée avec 2 implants rigoureusement parallèles.
  - **la technique pick-up** semble être le premier choix pour toutes les autres configurations.
- Il n'a pas été démontré clairement que la liaison des transferts entre eux apportait une amélioration significative, mais cette technique ne peut être que bénéfique. **Lorsque la situation le permet, il faut donc relier les transferts avec du plâtre.**
- Concernant les implants à connexions internes, il est important que **les transferts d'empreinte soient peu engagés** afin de diminuer les contraintes et les déformations du matériau à empreinte lors du retrait de celle-ci.
- Pour minimiser les risques d'erreur lors de l'empreinte de repositionnement, les transferts doivent avoir une **anatomie particulière** assurant une seule possibilité lors du repositionnement, et doivent être placés dans l'empreinte à la **même place** occupée en bouche.

## 1.2 Le modèle de travail

Le succès prothétique repose de toute évidence sur le degré de conformité entre le modèle de travail et l'original clinique. Ce modèle sur lequel toutes les manipulations technologiques peuvent être envisagées constitue les véritables fondations de la construction prothétique.

### 1.2.1 Préparation du modèle de travail

#### 1.2.1.1 Le transport de l'empreinte

Le transport est un moment délicat. Souvent les empreintes sont placées dans des boîtes, mais lorsque les analogues sont en place, ils peuvent buter contre les parois de la boîte ce qui peut provoquer leur déplacement. **Il est donc important d'essayer de les immobiliser et de les protéger afin de sécuriser leur transport.**

#### 1.2.1.2 Coulée de l'empreinte

##### 1.2.1.2.1 Au cabinet ou au laboratoire

Si toutes les conditions et le matériel sont réunis au cabinet, il est alors intéressant de couler l'empreinte sur place. Le praticien pourra ainsi vérifier son travail, l'exactitude de son empreinte, et le positionnement des analogues. De plus, les analogues ne risqueront pas d'être déplacés lors du transport.

Mais l'empreinte peut nécessiter une préparation initiale pour éviter par exemple que le plâtre ne casse lors du retrait du transfert. (cf. 2.1.2.4)

**La coulée de l'empreinte au laboratoire présente donc de nombreux avantages mais nécessite un transport délicat.**

##### 1.2.1.2.2 Analogue d'implant à usage unique ou à vérifier

Il est obligatoire d'utiliser des analogues à usage unique, ainsi ils gardent toutes leurs qualités, l'adaptation est parfaite, et ils restent strictement identiques à l'implant utilisé.

Les analogues sont souvent détériorés et perdent de leur précision d'usinage au cours des différentes manipulations, **il est donc recommandé de les utiliser une seule fois.**



### 1.2.1.2.3 Quel matériau pour couler l’empreinte ?

Les matériaux à empreinte utilisés pour la prothèse implantaire, les polyéthers ou les polyvinylsiloxanes, sont compatibles avec les différents matériaux de réplique, **plâtre pierre naturel ou synthétique et résine époxy** (53, 46)

#### *1.2.1.2.3.1 Plâtre pierre naturel*

Le plâtre pierre naturel utilisé pour la confection des modèles est un hémihydrate de sulfate de calcium. Il est formé de gypse naturel concassé, puis cuit en autoclave sous pression de vapeur, et enfin séché à l’air libre.

#### *1.2.1.2.3.2 Plâtre pierre synthétique*

Il existe actuellement du plâtre pierre synthétique, celui-ci est le résultat d’une réaction chimique, c'est-à-dire qu’en traitant, dans des conditions particulières de température et de concentration, du sulfate de sodium par du chlorure de calcium, on obtient du sulfate de calcium et un résidu qui est le chlorure de sodium, de même en traitant du carbonate de calcium par de l’acide sulfurique, on obtient un produit qui peut atteindre la pureté absolue, pureté supérieure à celle des meilleurs gypses naturels.

#### *1.2.1.2.3.3 Caractéristiques du plâtre pierre*

Le plâtre pierre, qu’il soit naturel ou d’origine synthétique dispose de plusieurs avantages.

**Il a une excellente précision dimensionnelle, une assez bonne capacité à reproduire les détails, une dureté suffisante, et surtout il permet de réaliser des modèles très rapidement puisque sa manipulation est simple et rapide et on peut démouler le plâtre moins d’une heure après la coulée de l’empreinte. Ces nombreux avantages en font un matériau de choix.**

Cependant on peut souligner un point faible qui est la faible résistance à l’abrasion. Afin d’optimiser cette résistance, les quantités de poudre et d’eau doivent être respectées selon les indications du fabricant.

#### *1.2.1.2.3.4 Résine époxy*

On la rencontre sous la forme d’une pâte visqueuse et d’un catalyseur fourni dans une seringue.

#### *1.2.1.2.3.5 Caractéristiques de la résine époxy*

La capacité de reproduction des détails est suffisante si le remplissage de l’empreinte est effectué par centrifugation. Elle a une bonne résistance à l’abrasion, le temps de prise est de 15 à 20 minutes après son malaxage, ce qui permet la coulée de plusieurs empreintes.

En revanche, les résines synthétiques sont caractérisées par une variation dimensionnelle plus ou moins importante, car la résine présente le défaut de se contracter dans la masse d’où la présence de déformations. La résine époxy est la résine qui présenterait la meilleure précision dimensionnelle parmi les résines synthétiques. Sa dureté est faible, et son protocole d’utilisation qui consiste à emboîter l’empreinte puis à la centrifuger, semble plus contraignant que pour le plâtre pierre.

#### *1.2.1.2.3.6 Conclusion*

Les matériaux à empreinte actuels sont capables d'enregistrer des détails très fins (inférieur à 20 microns), et ils possèdent une grande stabilité dimensionnelle, mais ceci n'est intéressant que si le matériel de réplique possède lui aussi de grandes qualités de précision. Les résines époxy ont été retenues, car leur pouvoir mouillant élevé leur confère une haute capacité de reproduction. Mais elles ont l'inconvénient de subir une expansion immédiate suivi d'une contraction secondaire.

**C'est pourquoi le plâtre reste le matériau de réplique de référence, c'est le matériau le plus utilisé car il est facile d'utilisation, et de mise en œuvre et il permet de matérialiser rapidement l'empreinte.**

#### **1.2.1.2.4 Gestion de la gencive marginale du modèle**

##### *1.2.1.2.4.1 Cirer le col*

Il arrive parfois que lorsque l'empreinte est coulée, et que l'on dévisse le transfert, le plâtre casse au niveau du col implantaire, car celui-ci est trop fin. Pour éviter cette déconvenue, de la cire est placée autour du col implantaire avant de couler l'empreinte, ainsi lors du dévissage du transfert, la cire reste en place et on garde donc toutes les indications fournies par l'empreinte.

##### *1.2.1.2.4.2 Avec ou sans fausse gencive ?*

###### *1.2.1.2.4.2.1 Avec fausse gencive*

Il existe différentes procédures. La fausse gencive, qui en général est en silicone ou polyéther, peut être réalisée avant de couler l'empreinte. Le matériau reproduisant la gencive est injecté dans l'empreinte autour de l'analogue d'implant, puis l'empreinte est coulée en plâtre.

La fausse gencive peut également être préparée après la coulée de l'empreinte.

Cette fausse gencive a une épaisseur d'environ 2 mm, elle est souple mais résistante aux sollicitations lors des différentes manipulations, et elle est amovible.

Mais plusieurs inconvénients sont à retenir dont le plus important est le manque de précision apportée par cette fausse gencive car elle est trop élastique donc elle se déforme beaucoup. Elle est amovible, aussi on peut la retirer pour monter la céramique, ce qui paraît être un avantage, mais en fait on perd tous nos repères.

On peut également noter que cela complique la réalisation et que son coût est élevé.

C'est pourquoi les modèles seront réalisés le plus souvent sans fausse gencive.

###### *1.2.1.2.4.2.2 Sans fausse gencive*

La solution la plus fréquente est la réalisation d'un modèle sans fausse gencive, le col de l'analogue est alors ciré, comme vu précédemment, et l'empreinte est réalisée en plâtre dur.

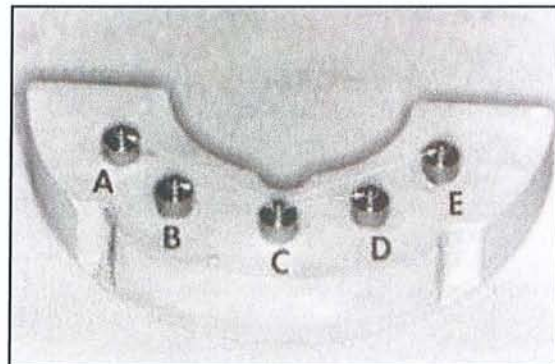


Au premier stade d'empreinte, la situation de la gencive n'est, en effet, que le reflet du volume des piliers de cicatrisation vissés le jour de la mise en fonction. Sur le modèle de travail uniquement fait de plâtre, le prothésiste pourra modeler le contour gingival par

soustraction de plâtre, selon un profil d'émergence prothétique idéal issu de la céroplastie diagnostique.

#### 1.2.1.2.4.3 Die

##### 1.2.1.2.4.3.1 Système PINDEX

Il s'agit d'une base en plâtre sur laquelle un système de pins est réalisé, on obtient des dies séparés et amovibles. C'est le système classique utilisé en prothèse fixée sur dents naturelles.




*Fig 8a, 8b et 8c : système Pindex®. (d'après 94)*

Le problème en prothèse implantaire est d'obtenir une armature passive tout en sachant que les implants ne possèdent pas de ligament, donc ils sont ankylosés dans l'os et ne permettent aucun déplacement.

Mais avec le système PINDEX, on a un certain jeu au niveau des dies, jeu obtenu notamment par usure et par frottement, ce qui n'est pas gênant en prothèse fixée, car le desmodonte peut rattraper cet écart, alors que la prothèse implantaire n'accepte aucun déplacement. **Il s'agit donc d'un système à éviter en présence d'implants.**

#### 1.2.1.2.4.3.2 Modèle avec une base en plastique

L'idée reste la même que le système Pindex sauf que la base au lieu d'être en plâtre est en plastique. On pensait qu'il y avait moins de risque d'usure du plastique que du plâtre. Mais des études ont montré que les résultats sont identiques, que la base soit en plastique ou en plâtre. (94)



*Fig 9 : modèle avec une base en plexiglas (verre organique).  
(d'après 94)*

#### 1.2.1.2.4.3.3 Modèle non séparé

Le but étant d'obtenir une armature passive, le modèle de travail doit être similaire à la situation buccale, et ce malgré les différentes étapes nécessaires à la réalisation prothétique. **C'est pourquoi l'utilisation des tiges de repositionnement est fortement déconseillée, car l'usure par frottement, la mise en place aléatoire, les points de contact trop forts déplaçant le modèle positif unitaire sont autant de sources d'erreurs à éviter.**

#### 1.2.1.2.4.4 Détourage

On ne détourne pas les modèles en prothèse implantaire puisque seront en contact deux pièces usinées représentées par le col implantaire et la base du pilier.

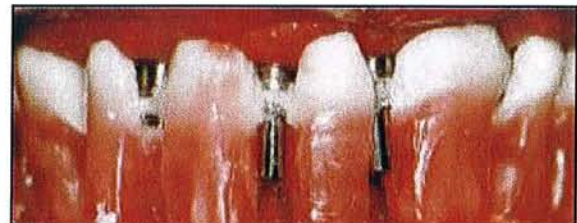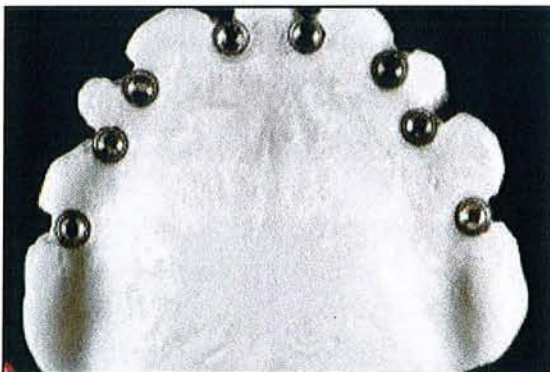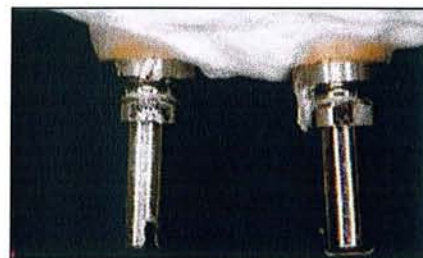


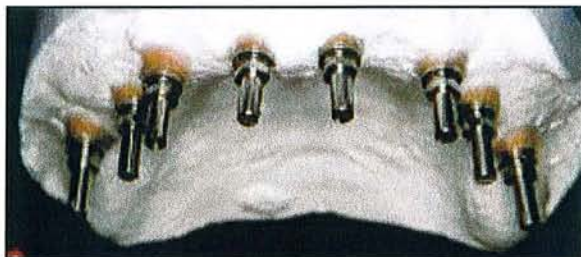## 1.2.2 Réalisation d'une clé de vérification de l'empreinte

Le maître mot étant la passivité, on doit vérifier la parfaite exactitude du modèle obtenu avec l'empreinte, il doit être la réplique parfaite de ce qui est présent en bouche. On réalise donc une clé de vérification sur le modèle en plâtre, puis on la positionne en bouche afin de valider le modèle.

Trois techniques différentes peuvent être utilisées lors d'une séance clinique de contrôle.

- La première consiste à relier en bouche des cylindres en or ou en titane à l'aide de résine chémozérisable, les cylindres étant des pièces prothétiques implantaire.

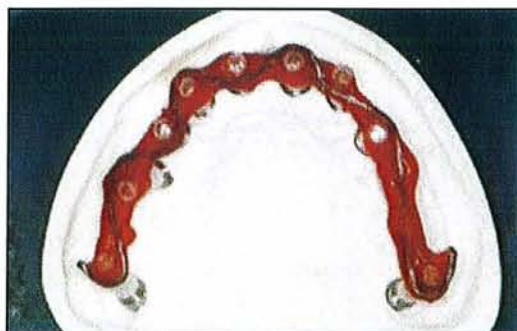
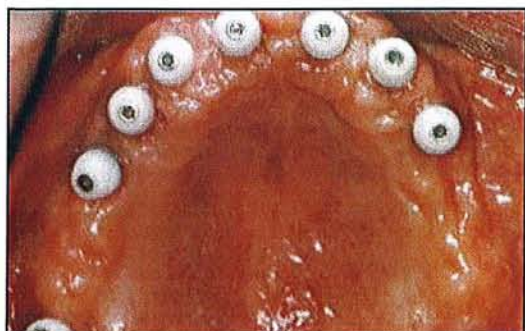
*Fig 10a et 10b : modèle avec transferts d'implant vissés sur les analogues d'implant.*

*Fig 10c et 10d : réalisation d'une plaque en résine reliant les transferts entre eux.*

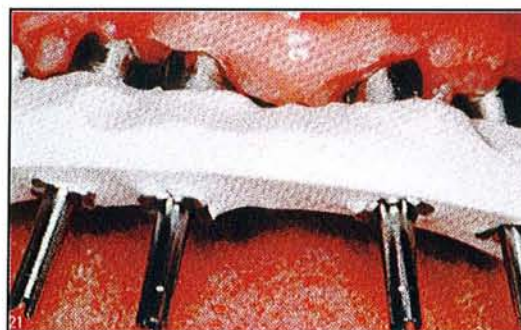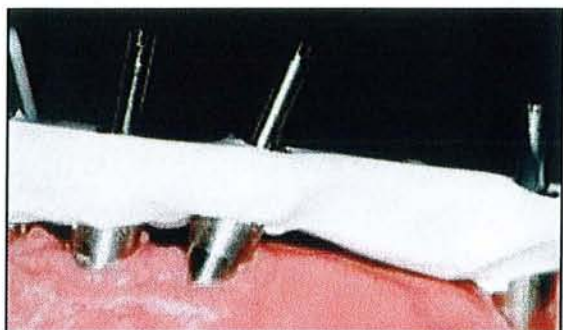
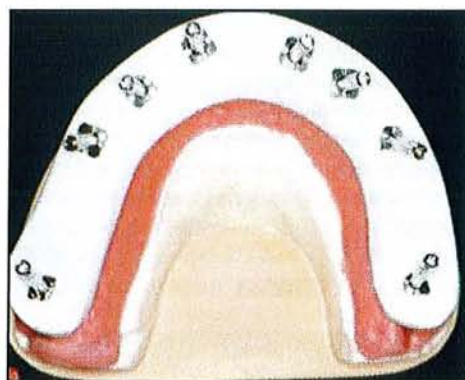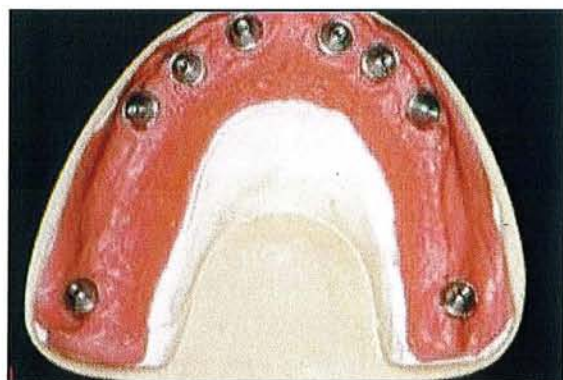
*(d'après 83)*

- La seconde possibilité repose sur le même principe, avec en plus la présence d'un fil de renfort.



**Fig 10e et 10f :** clé de vérification en résine comportant un fil de renfort.  
(d'après 83)

- Et enfin la dernière solution est la réalisation d'une clé en plâtre extra dur (Fuji Rock).



**Fig 10g :** modèle avec transferts vissés sur les analogues.

**Fig 10h et 10i :** réalisation d'une clé en plâtre.

**Fig 10j :** essayage en bouche afin de valider le modèle en plâtre.

(d'après 83)

La résine amène des problèmes de déformation liés à la contraction de prise, alors que le plâtre est un matériau fidèle et rigide, **c'est pourquoi la clé en plâtre est la technique de choix.**

Le but de la clé est de vérifier qu'elle s'adapte de la même façon sur le maître modèle et en bouche.

Si lors du vissage de la clé en bouche, le plâtre se fracture, le maître modèle n'est pas fiable et la fracture traduit une erreur d'adaptation. Dans une même situation, le module d'élasticité de la résine, plus faible, peut permettre une légère flexion de la clé, ce qui fausse le test.

Lorsqu'il y a fracture du plâtre, elle se situe entre les implants qui n'ont pas été enregistrés en bonne situation.

Alors soit l'empreinte est reprise, avec tous les aléas que cela comporte et une nouvelle clé de vérification sera réalisée. Soit la clé est corrigée grâce à l'apport de plâtre, la clé étant le reflet du modèle en plâtre, si elle casse, c'est que le modèle n'était pas correct. Il faut donc replacer la clé fracturée en bouche et la resolidariser avec du plâtre. Puis au laboratoire le modèle est séparé entre les deux analogues qui n'ont pas été bien enregistrés, puis solidarisé de nouveau en bonne situation grâce à la clé. (83)

### *Ce qu'il faut retenir...*

- Le modèle de travail sera de préférence coulé au laboratoire avec du plâtre pierre, sans fausse gencive. Il ne sera ni séparé, ni détourné.
- Une clé de vérification en plâtre doit être réalisée, surtout en cas de construction de grande étendue. Elle permet de vérifier l'exactitude de l'empreinte et de la valider.



# PARTIE

## II

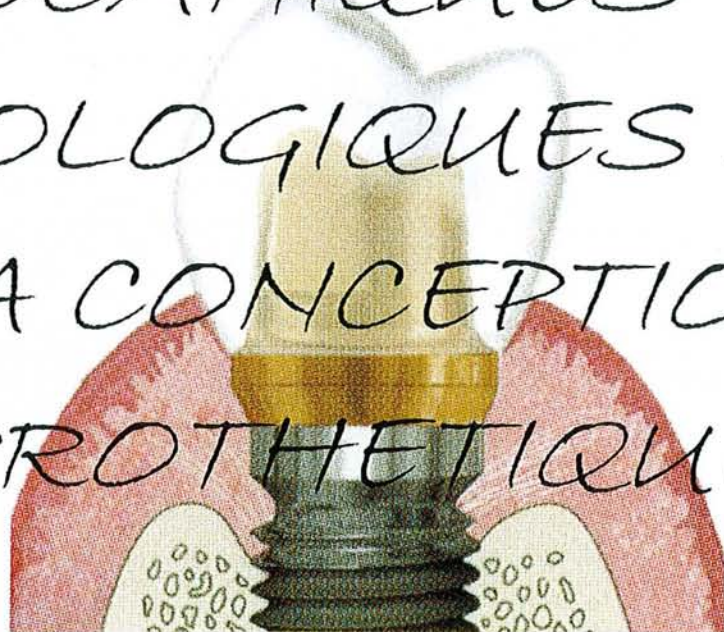
BASES

MECANIQUES ET

BIOLOGIQUES DE

LA CONCEPTION

PROTHETIQUE





## 2.1 Choix du pilier prothétique

Il existe actuellement plusieurs catégories de piliers, différents par leurs formes, leurs angulations, leurs fabrications et leurs matériaux. Cette diversité qui s'offre est principalement le résultat d'une demande esthétique de plus en plus forte.

Initialement les systèmes disponibles étaient vissés, ils étaient pratiques, permettant en particulier le dévissage en cas de problème ; l'esthétique était mise au second plan pour privilégier la fonctionnalité et la pérennité dans le temps.

Mais des inconvénients majeurs, tels que les trous d'accès aux vis visibles, ou encore des problèmes mécaniques avec des fractures de vis, ont amené les fabricants à créer des prothèses scellées qui s'adaptent mieux aux exigences esthétiques imposées par les patients.

### 2.1.1 Critères de choix du pilier implantaire

Le pilier prothétique est envisagé dès l'étude pré-implantaire, mais doit être confirmé avec le modèle d'étude.

Dans un premier temps, on planifie la future position de l'implant, ensuite le modèle de travail donne sa position réelle. Grâce au modèle antagoniste, et en fonction du contexte clinique, le choix du pilier est effectué.

**Le choix du pilier implantaire repose sur 4 critères : la situation de l'implant, l'inclinaison de l'implant, l'espace inter-occlusal et la hauteur des tissus mous. (31, 40)**

#### **2.1.1.1 La situation de l'implant**

Elle est évaluée selon les rapports de la future prothèse avec les dents adjacentes. Il est toujours difficile d'obtenir une prothèse adaptée lorsque l'implant est en dehors des limites mésio-distales et vestibulo-linguales de l'espace disponible ; de plus, dans ce cas, les implants sont soumis à des contraintes non axiales. Un faux pilier surcoulé reste alors la solution recommandée.

#### **2.1.1.2 L'inclinaison de l'implant**

Il s'agit de l'inclinaison de l'implant par rapport aux dents adjacentes ou aux autres implants. L'inclinaison est évaluée :

- si elle est inférieure à 15°, tous les piliers peuvent être utilisés à l'exception du pilier angulé.
- entre 15 et 30°, l'utilisation d'un pilier angulé ou personnalisé est nécessaire.
- et une inclinaison supérieure à 30° impose l'utilisation d'un pilier personnalisé afin d'obtenir une restauration correcte.

### 2.1.1.3 L'espace inter-occlusal

L'espace inter-occlusal correspond à l'espace disponible entre le plateau de l'implant et la face occlusale de la dent antagoniste, c'est-à-dire la place disponible pour le pilier et la prothèse.

Si cette hauteur est inférieure à 2,8 mm, il sera impossible de faire une restauration en raison des limites imposées par les composants prothétiques et les principes prothétiques de rétention, de stabilité.

Si la hauteur est inférieure à 7 mm, il est possible d'utiliser un pilier surcoulable ou un pilier en titane modifiable.

Et enfin si l'espace est de 7 mm ou plus, l'ensemble des piliers peut être utilisé.

### 2.1.1.4 La hauteur des tissus mous

La hauteur des tissus mous ou profondeur du sulcus correspond à la distance entre le plateau implantaire et la gencive marginale. Cette distance doit être mesurée 6 à 8 semaines après le stade II chirurgical. C'est un facteur important au niveau des zones esthétiques où il est intéressant d'avoir 2 mm ou plus. La hauteur des tissus est un facteur moins critique si la restauration ne se trouve pas dans un secteur esthétique car le bord peut alors être supragingival.

## 2.1.2 Les différents types de piliers

En prothèse implantaire scellée, nous parlerons de prothèse à trois étages, c'est-à-dire l'implant sur lequel est vissé le pilier et enfin la prothèse qui sera scellée sur le pilier.

Ainsi le pilier s'adapte directement sur le col implantaire. Le pilier est transvissé dans l'implant à l'aide d'une vis en or ou en titane grâce à un contrôleur de couple. Il existe un pilier spécifique pour les différents diamètres implantaires.

### 2.1.2.1 Les piliers calcinables

Il s'agit de piliers entièrement réalisés par coulée du métal, technique souvent utilisée pour la confection des inlay-core en prothèse conventionnelle.

Les piliers calcinables ont le désavantage de ne pas s'adapter précisément sur les implants qui sont des pièces usinées, **d'où l'abandon de ce type de pilier au profit des piliers usinés**, de plus il est impossible de les utiliser avec des connexions internes.

## 2.1.2.2 Les piliers surcoulés : UCLA

### 2.1.2.2.1 Description du pilier UCLA

A l'origine, le pilier UCLA : University of California Los Angeles, a été proposé par la société 3i (implant, innovation, inc) en 1988.

A l'heure actuelle, ce type de pilier est présent chez de nombreux autres fabricants, où on le nomme par exemple « gold abutment » chez Screw Vent, ou encore chez Nobel Biocare, gold adapt.

Il existe deux types de pilier UCLA : il peut être soit entièrement calcinable : UCLA calcinable, il est utilisé pour des restaurations provisoires, soit avec une base en or usinée : UCLA-or.



*Fig 11a : pilier UCLA  
(d'après 3)*

Nous nous intéresserons plus particulièrement au pilier UCLA-or, qui est constitué d'une base en or usinée en fonction du type de connexion implantaire, d'un cylindre calcinable et d'une vis en or ou en titane. (3, 30)

#### 2.1.2.2.1.1 La base en or

La base peut être constituée d'un hexagone interne pour bloquer toute rotation, donc un hexagone antirotationnel, ou au contraire sans hexagone, où la rotation est donc possible.

Nous choisirons le système rotationnel ou antirotationnel, selon le cas clinique. S'il s'agit d'un pilier unitaire ou d'un bridge implanto-porté scellé, le système antirotationnel sera obligatoire, alors que pour une reconstruction plurale transvissée, notre choix se portera sur le système rotationnel.

La base usinée va permettre un ajustement parfait sur l'implant puisqu'il s'agit de deux pièces usinées face à face.

Cette base a une hauteur de 3,5 mm (1 mm visible et 2,5 mm pour la surcoulée), elle s'évase légèrement selon le diamètre implantaire et le diamètre prothétique souhaité.

De plus, pour améliorer le système antirotationnel, on peut observer un mécanisme qui va limiter les risques de rotation, c'est le système ZR « zéro rotation ». Celui-ci est composé de butées usinées à chaque angle de l'hexagone interne.

### 2.1.2.2.1.2 La gaine calcinable

Il s'agit d'une gaine en plastique Delrin calcinable, d'une hauteur variable, elle permet le travail de laboratoire. Cette gaine calcinable est modifiable par soustraction ou par addition de cire pour donner la meilleure forme au pilier afin que ce dernier s'intègre parfaitement dans son environnement buccal.

### 2.1.2.2.1.3 La vis

La vis, appelée Gold-tite (3i) est composée de palladium et d'or. Elle est plaquée d'un alliage d'or à 24 carats sur une épaisseur de 76 microns.

**Cette vis ne doit être utilisée que lors du serrage définitif du pilier en bouche**, mais jamais au laboratoire, sinon nous perdons le bénéfice de l'écrouissage de l'or. Il existe donc une vis spécifique de laboratoire et d'essayage en bouche qui est en acier inoxydable. Il existe aussi une vis en titane à tête hexagonale réservée pour les piliers des provisoires.

La vis se présente soit avec une tête carrée et sera utilisée pour fixer le pilier sur l'implant, soit avec une tête hexagonale dont l'utilisation concerne de préférence la prothèse implantoportée transfixée dans l'implant. Le couple de serrage est variable selon le fabricant.

### 2.1.2.2.2 Les avantages du pilier UCLA

- Les mêmes protocoles de laboratoire que pour la prothèse conventionnelle sont utilisés.
- L'utilisation **d'une base usinée assure un parfait ajustage** avec le col de l'implant.
- Le pilier est **anatomique**, il va donc répondre aux exigences esthétiques que nous recherchons.
- Il permet la réalisation **d'un profil d'émergence idéal**, avec des dimensions mésio-distales et vestibulo-linguales qui correspondent à la dent à remplacer.
- Il permet de **corriger la différence** entre le diamètre implantaire, qui est en général beaucoup plus petit, et la forme anatomique de la dent à remplacer.
- Un autre avantage lié à l'esthétique est la **récupération d'axe**. Si l'implant est mal positionné par rapport à la crête, aux dents adjacentes, on peut anguler le pilier UCLA pour corriger la divergence entre l'axe implantaire et l'axe de la future prothèse. Le pilier UCLA peut être angulé jusqu'à 30° au maximum.
- Dans le même esprit, il va nous permettre de **paralléliser** plusieurs implants entre eux. (24)

### 2.1.2.2.3 Les inconvénients du pilier UCLA

Nous pouvons citer quelques inconvénients :

- Tout d'abord cliniques :

- La conséquence de la surcoulée est la présence d'un joint entre l'alliage de la base, et l'alliage de la surcoulée. Ce joint doit être réalisé de façon minutieuse, car il est l'objet de porosité, rétention, et si le joint est en situation sous gingivale, il va retenir les bactéries et favoriser leur développement. Il faut donc réaliser le joint entre les deux alliages avec beaucoup de précaution pour que cette zone soit la moins agressive possible.

- Un deuxième inconvénient clinique est à noter : les excès de ciment dans le sulcus péri-implantaire pourraient nuire à la santé parodontale aussi leur élimination s'impose. Il est également impératif de veiller à ce que la limite entre le pilier et la prothèse soit enfouie au maximum de 2 mm.



La base en or a suscité un problème, l'absence de titane au niveau transmuqueux a fait craindre pour la bonne santé tissulaire. Mais des expériences ont montré que les alliages à base d'or ont une bonne tolérance tissulaire. Et aucune différence significative n'a été démontrée par rapport aux dents naturelles ou aux implants de Bränemark.

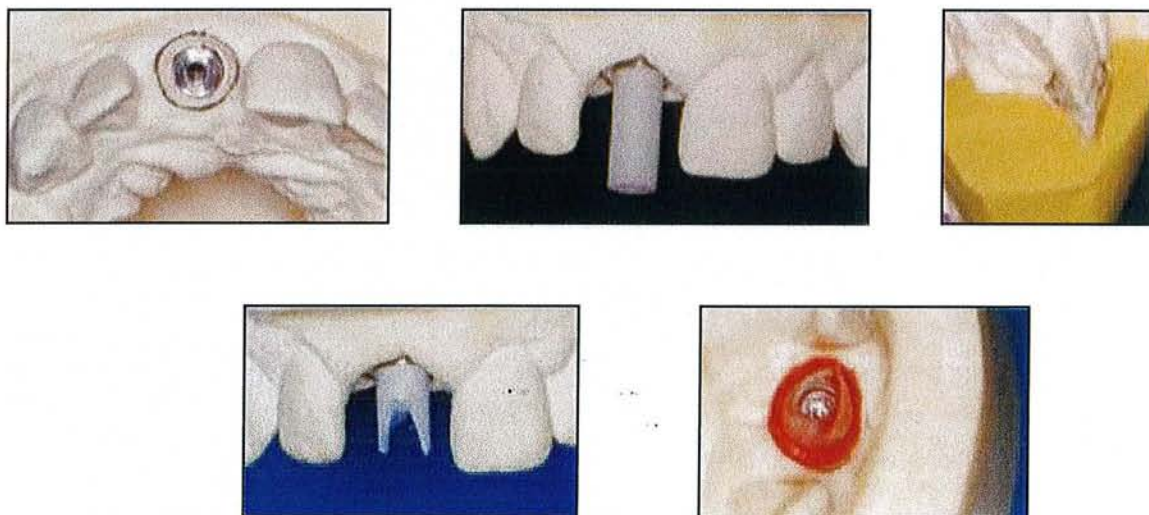
- Ensuite viennent des inconvénients plus techniques que cliniques, concernant tout d'abord la réalisation de la surcoulée. Les points de fusion des deux alliages (receveur et d'apport) doivent être différents, le point de fusion de l'alliage receveur doit être le plus élevé. En conséquence, l'alliage de surcoulé est le résultat d'un choix raisonné.

Il faut également tenir compte de la corrosion entre les deux alliages, qui doit être pratiquement inexistante et de l'absence de rupteur de force : c'est-à-dire que la vis du pilier UCLA ne jouerait pas ce rôle comme le jouent les vis des prothèses vissées. Mais la présence de ciment entre la prothèse et le pilier qui servirait d'amortisseur et de rupteur de force peut pallier cet inconvénient.

#### 2.1.2.2.4 La réalisation du pilier anatomique implantaire

La réalisation du pilier anatomique implantaire consiste à faire un wax-up de la ou des dents à remplacer afin de contrôler l'esthétique, l'occlusion et les fonctions. Le wax-up sert également à la réalisation d'une clé en silicone.

Ensuite le pilier UCLA est placé sur le modèle de travail, la gaine calcifiable est coupée en hauteur en fonction du modèle antagoniste et de la clé en silicone, qui donne le volume prothétique, pour s'assurer de la place disponible pour la chape et la céramique (30).



**Fig 11b :** modèle de travail avec visualisation du col implantaire.

**Fig 11c :** mise en place du piler UCLA sur le col de l'implant.

**Fig 11d :** clé en silicone.

**Fig 11e et 11f :** gaine calcifiable modifiée.

(d'après 29)

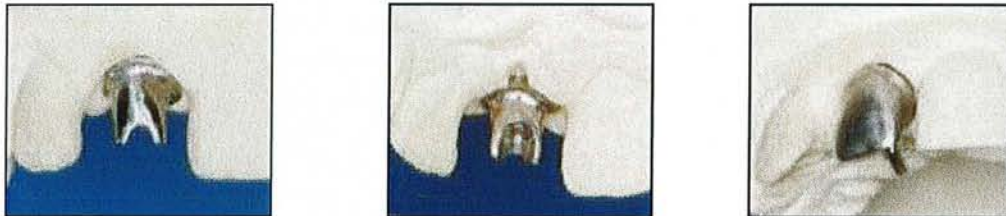Puis le pilier anatomique est préfiguré grâce à de la cire. Celle-ci va être déposée jusqu'au niveau de la base en métal qui reste la même jusqu'à la pose du pilier en bouche assurant la précision d'adaptation.



**Fig 11g :** de la cire préfigure le pilier anatomique.

**Fig 11h :** la base du pilier est usinée et reste donc la même du début à la fin.  
(d'après 29)

La mise en revêtement est effectuée, ainsi que la chauffe du cylindre et la coulée de l'alliage. Une fois le cylindre complètement refroidi, le démoulage du pilier anatomique peut avoir lieu, et ce sans aucune projection de sable, d'oxyde d'alumine ou de billes plastiques. Afin d'éliminer les résidus de revêtement, les piliers sont légèrement chauffés pour être ensuite trempés dans une solution d'acide sulfurique. Et tout ceci dans le but de ne pas abîmer la bague en or, qui ne doit pas être agressée afin de garder toute sa précision d'ajustage sur l'implant (3).



**Fig 11i, 11j et 11k :** pilier UCLA après sa coulée. (d'après 29)

#### 2.1.2.2.5 Le choix de l'alliage

Le choix est important car plusieurs métaux peuvent se trouver en même temps dans la bouche, à travers par exemple un amalgame, de la prothèse et des implants. Le problème rencontré est le polymétallisme et les soucis de corrosion qu'il faut éviter au maximum. En règle générale, les implants sont en alliage de titane ou en titane pur car ils possèdent de remarquables propriétés de surface qui s'expliquent par la présence d'une couche d'oxyde protectrice. Cette couche d'oxyde permet la résistance à la corrosion et la biocompatibilité des alliages.

Quant au pilier UCLA, il est constitué d'une base usinée en or et en palladium qui ne présente aucun risque de corrosion avec le titane. Le pilier UCLA doit être surcoulé avec un alliage précieux compatible avec la base, ainsi les risques de corrosion sont limités voire nuls.

## 2.1.2.3 Les piliers en titane du commerce

### 2.1.2.3.1 Description du pilier en titane du commerce

On parle également de pilier préfabriqué et usiné comme le pilier Cera One (Nobel). Ces pièces sont réalisées par un fabricant et sont utilisées telles quelles en bouche (76). Elles sont **légèrement modifiables** par soustraction lorsqu'elles sont en place, grâce à une fraise, mais ces retouches sont minimales.

Les piliers sont en titane pur, donc parfaitement **biocompatibles**.

Ils peuvent être droits ou angulés de 15 à 25° en général, et ils sont constitués à leur base d'un col droit qui s'évase, différemment selon la situation clinique. Plusieurs évasements existent pour un même cône. Et ils sont surmontés d'une partie haute ou cône et c'est grâce à cette dernière partie que le pilier sera droit ou angulé, elle doit mesurer au moins 3 mm pour que le scellement de l'élément prothétique soit réalisable.

En règle générale, une hauteur inter-occlusale de 6 mm est nécessaire à l'utilisation d'un pilier préfabriqué. (29)

### 2.1.2.3.2 Avantages

- Les piliers en titane sont simples d'utilisation et prêts à l'emploi.
- La base usinée donne une parfaite adaptation.
- Les piliers angulés compensent les divergences d'axes et permettent de répondre aux impératifs de parallélisme.
- C'est un composant en titane, biocompatible, permettant la formation d'une attache gingivale.
- C'est peu coûteux.

### 2.1.2.3.3 Inconvénients

- Le profil d'émergence ne peut pas être travaillé.
- La correction des axes et du parallélisme est limitée.
- En présence de tissus mous fins, les piliers en titane peuvent faire apparaître une coloration grisâtre de la gencive. Pour les zones esthétiques, le résultat peut ne pas être acceptable. (43)

## 2.1.2.4 Les piliers en titane personnalisés

Les limites esthétiques et mécaniques imposées par le pilier préfabriqué en titane, ainsi que les difficultés rencontrées à la coulée du titane par le pilier UCLA ont conduit à la recherche d'un système permettant l'obtention d'un pilier en titane personnalisé et usiné : il s'agit du système PROCERA® (Nobel) par exemple.

### 2.1.2.4.1 Technique de réalisation du pilier PROCERA®

Lorsque le contour gingival est jugé stable et harmonieux, l'empreinte enregistrant la position exacte de l'implant est réalisée.

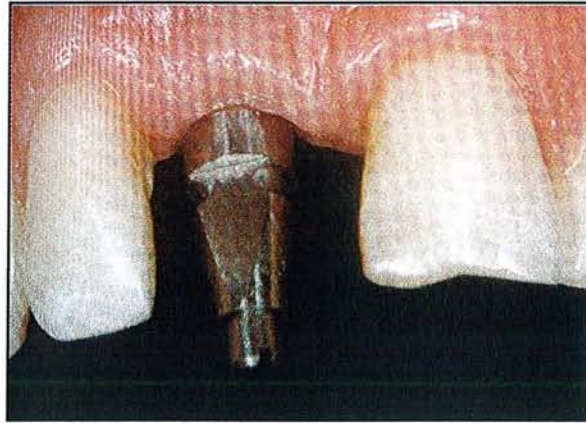
Elle est transmise au laboratoire qui va confectionner le modèle de travail.

Le modèle de travail proposé, deux techniques peuvent être utilisées. (81)



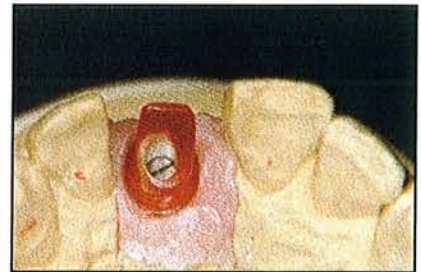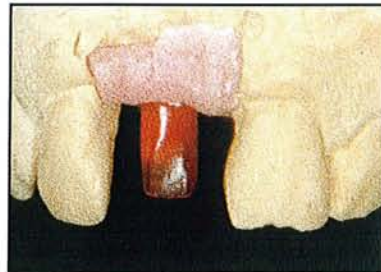
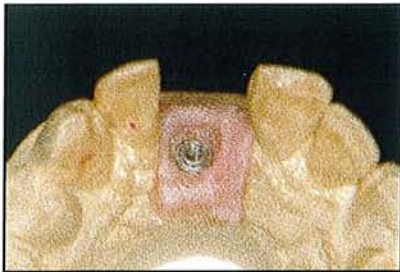
### 2.1.2.4.1.1 Technique indirecte

La première possibilité repose sur une technique conventionnelle de cire ajoutée. Le prothésiste va se servir d'un élément provisoire vissé sur l'implant comme embase.



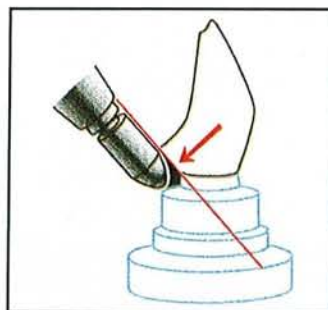
*Fig 12a : élément provisoire servant d'embase.  
(d'après 32)*

Puis il sculpte, modèle de la cire, de la résine autopolymérisante ou du composite autopolymérisant sur cette embase. Notons que la cire est le matériau le moins adapté.



*Fig 12b, 12c et 12d : modelage du pilier implantaire, ici avec de la résine. (d'après 32)*

Concernant le degré d'évasement du pilier, une angulation supérieure à  $26^\circ$  rend impossible le passage du palpeur.



*Fig 12e : le palpeur n'autorise pas une angulation du pilier supérieure à  $26^\circ$ . (d'après 32)*



La maquette une fois terminée, est retirée du modèle de travail pour être fixée sur la platine du scanner afin de procéder à sa numérisation.

On peut visualiser la morphologie du pilier sur écran. Les informations sont envoyées en Suède où se trouve l'unité de fabrication qui va procéder à l'usinage du pilier par la machine outil.

#### **2.1.2.4.1.2 Technique directe**

Cette option passe par l'utilisation d'un logiciel 3D, c'est le logiciel Procera-CADD-CAM.

Le modelage du pilier se fait de façon virtuelle directement sur l'ordinateur à partir d'un modèle de travail qui donne la position exacte de l'implant.

Grâce à différentes données, le pilier virtuel s'affine progressivement pour apparaître sur l'écran dans sa version finale.

#### **2.1.2.4.2 Avantages du pilier Procera®**

- Le pilier est en titane, matériau **parfaitement biocompatible** et qui offre une très bonne muco-intégration.

- Le pilier est usiné et offre donc une **parfaite adaptation**.

Lang et Al (56) ont évalué la précision d'adaptation entre les piliers PROCERA et différents systèmes implantaires. Ils sont arrivés à la conclusion que les piliers Procera sont universels car ils s'adaptent aux différents implants à hexagone externe et permettent un joint stable entre le pilier et l'implant. De plus, ils sont faciles d'emploi à la fois pour le praticien et pour le technicien de laboratoire. (63)

- Le pilier Procera permet d'obtenir **l'anatomie souhaitée**.

#### **2.1.2.4.3 Inconvénients du pilier Procera®**

Le praticien doit travailler avec un laboratoire qui possède le matériel nécessaire : palpeur, scanner, logiciel pour transmettre les informations en Suède. Le travail s'effectue souvent par l'intermédiaire de sous-traitants.

### **2.1.2.5 Les piliers en matériaux cosmétiques**

**La demande esthétique de plus en plus forte combinée à l'évolution des matériaux amène les praticiens à utiliser des systèmes céramo-céramiques.**

Dans les années 50, on a cherché à allier la résistance mécanique et l'esthétique en s'appuyant sur un système céramo-métallique, comprenant une chape en métal pour la résistance et une céramique pour l'esthétique.

Ce système est encore très souvent utilisé mais le métal impose des limites esthétiques et de corrosion.

C'est pourquoi le système céramo-céramique a vu le jour, composé d'une chape en céramique assurant la résistance mécanique et d'une céramique cosmétique. Cette évolution est permise par l'amélioration des caractéristiques mécaniques des céramiques.

Le procédé céramo-céramique assure donc la biocompatibilité, la résistance mécanique et l'esthétique. Et pour être en parfaite harmonie avec les tissus environnants et transmettre une

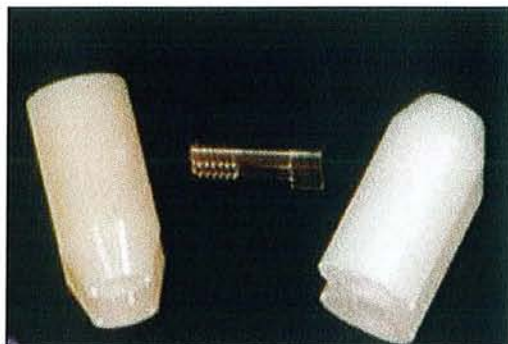couleur naturelle, les couronnes céramo-céramiques doivent être placées sur des piliers en céramique.

Il existe différents types de céramique et donc de piliers.

#### 2.1.2.5.1 L'alumine

Au départ l'oxyde d'aluminium ( $Al_2O_3$ ) a été utilisé avec succès en orthopédie, puis il a été introduit en dentisterie.

L'alumine pure frittée à haute température est le principal constituant de certains piliers tels que le pilier CerAdapt®.



*Fig 13 : pilier en alumine CerAdapt®.  
(d'après 43)*

Le pilier peut être préparé au laboratoire de prothèse car il se présente **sous une forme usinée préfabriquée** avec un col plus ou moins haut ou évasé et un cône droit ou angulé à 15°.

Le pilier CerAdapt est placé sur le modèle de travail et préparé avec des instruments rotatifs sous irrigation d'eau.

La préparation se fait donc par soustraction et permet une adaptation optimale aux tissus mous. Ensuite le pilier est fixé en bouche grâce à une vis en or à l'aide d'un contrôleur de couple.

Après un certain temps permettant la maturation des tissus mous, avant de prendre l'empreinte pour la couronne, le pilier peut être retouché in situ.

Une autre alternative au pilier CerAdapt est le pilier Procera® en alumine, le protocole est le même que pour un pilier en titane (cf 1.2.4.1) (43)

Les avantages des piliers en oxyde d'aluminium sont (93) :

- une bonne biocompatibilité tissulaire renforcée par un polissage facile. Selon Andersson et Al (4) qui ont réalisé une étude sur 3 ans, on observe une bonne santé parodontale et un niveau osseux stable autour de l'implant
- une absence de coloration grisâtre des tissus mous environnants
- une transmission de la lumière dans les tissus mous péri-implantaires
- une grande résistance à la flexion
- un faible potentiel de corrosion
- une faible conductivité thermique
- une possibilité de modification du pilier au niveau du collet par application directe de céramique

Les inconvénients inhérents à l'alumine :

- le risque de fracture pendant la préparation des piliers. Afin de le limiter, la préparation doit être faite sous irrigation
- le risque de fracture au moment du serrage de la vis
- le risque de fracture chez les bruxomanes est non négligeable (4)
- l'utilisation d'une cale en résine individualisée associée à un tournevis pour effectuer le serrage de la vis
- le « fretting-wear » (usure par frottements), c'est dû au fait que les piliers en céramique sont très durs et lors de micro-mouvements, on observe un frottement au niveau du titane qui lui est plus tendre, ceci est valable uniquement pour les connexions externes. (19)

#### 2.1.2.5.2 La zirconie

L'oxyde de zirconium ( $ZrO_2$ ) trouve également son origine en orthopédie. Les protocoles de laboratoire et de clinique sont les mêmes que pour les piliers en alumine.

Les avantages du pilier en zirconie sont (37) :

- la biocompatibilité tissulaire
- il évite l'effet métallique disgracieux
- la résistance à la flexion élevée, 900 à 1200 MPa (3 fois celle de l'alumine pure frittée) et la ténacité à la rupture d'où l'absence de fracture par rapport à l'alumine
- la radio-opacité qui rend le contrôle radiologique de sa précision d'adaptation plus facile

Les inconvénients du pilier en zirconie :

- la couleur blanche très franche qui se fond moins bien avec les piliers dentaires, que l'alumine, qui a une teinte plus naturelle.
- il est très dur en surface d'où une préparation au laboratoire rendue difficile. Mais le procédé CFAO (par exemple Procera) permet de réaliser par ordinateur la forme du pilier préalablement établie
- le « fretting-wear »

#### 2.1.2.5.3 Les piliers en alumine ou zirconie avec une base en titane

Les exigences esthétiques de plus en plus marquées ont conduit les fabricants à réaliser des piliers en céramique, alumine ou zirconie.

Mais les piliers en céramique ne peuvent pas être préparés avec autant de précision que les piliers en métal usiné. Cette imprécision entre le pilier et l'implant peut conduire à la perte de la vis et à d'autres problèmes comme une perte d'ostéointégration.

**De plus, la céramique en contact direct avec le titane de l'implant provoque des problèmes d'usure et d'abrasion du titane qui est plus tendre que la céramique. Le problème est appelé « fretting-wear », ou usure par frottements.**



**Fig 14a :** scanner d'un implant à hexagone externe neuf. (d'après 19)



**Fig 14b :** scanner d'un implant à hexagone externe ayant reçu un pilier en céramique (CerAdapt®). Les coins de l'hexagone sont arrondis et la partie supérieure de l'hexagone a également été altérée, elle est arrondie. Des débris de titane, abrasés par le pilier en céramique, sont visibles. (d'après 19)



**Fig 14c :** Il s'agit de la base d'un pilier en céramique (CerAdapt®) qui a été vissé sur un implant en titane (Fig 14b). On peut noter la présence de matériaux noirs au niveau de l'hexagone interne du pilier. Ces débris sont des morceaux de titane qui ont été abrasés au niveau de l'hexagone externe de l'implant. (d'après 19)

Pour pallier à ce problème de « fretting-wear », des piliers en zircone avec une base en titane ont été réalisés. Ainsi le joint pilier / implant est un joint métal / métal dont on connaît les résultats au long cours puisqu'on se retrouve dans la même situation qu'avec un pilier en titane.

La base en titane est usinée et s'adapte parfaitement sur l'hexagone implantaire, et donc évite les micro-mouvements.

Ce type de pilier est représenté par le pilier ZiReal Post® (3i) ou Procera Replace® (Nobel).



**Fig 14d :** pilier ZiReal Post®. (d'après 19)



**Fig 14e :** scanner d'un implant à hexagone externe ayant reçu un pilier ZiReal Post®. Les angles ont été légèrement abrasés mais ne conduiront pas à des complications. (d'après 19)

La zircone utilisée est de l'oxyde de zirconium partiellement stabilisé avec 3% d'oxyde d'yttrium.

La base en titane est combinée au pilier en zircone grâce à un nouveau système constitué d'un joint en verre.

Lorsque le pilier est placé sur l'implant, la vis est serrée à 35 Ncm (19, 86)

Ce type de pilier combine donc les avantages des piliers en titane grâce à leur base usinée et les avantages de la céramique concernant la résistance mécanique et l'esthétique.

#### 2.1.2.5.4 Les piliers infiltrés

Dans le but de résister aux stress mécaniques engendrés par la fonction buccale, **la pièce céramique doit avoir une haute résistance et une haute ténacité.** Pour les céramiques, haute résistance mécanique et ténacité ne sont pas compatibles avec des propriétés d'usinage rapide et un coût économique peu élevé.

Une technique de laboratoire en deux temps est une façon de s'affranchir de ce problème.

Une première étape où on utilise une préforme en céramique préfrittée poreuse usinable et surdimensionnée qui s'adapte parfaitement à l'implant ; et une deuxième étape où l'usinage est suivi par l'infiltration d'un verre (barbotine).

La préforme en céramique usinable est composée d'un mélange d'alumine et de zircone partiellement stabilisé au cérium (oxyde de cérium) avec un rapport en poids de 60 % d'alumine et de 40 % de zircone (procédé INCERAM Zirconia).

Les avantages des piliers infiltrés sont :

- La zircone partiellement stabilisée augmente la résistance en flexion, la ténacité et la fatigue par une transformation de phase.
- La zircone partiellement stabilisée augmente le coefficient d'expansion thermique
- La préforme céramique volumineuse au départ offre de nombreuses possibilités d'angulation pour faire un pilier qui doit corriger un axe implantaire. (79)



## 2.1.3 Le contour des piliers implantaires

### 2.1.3.1 Le profil d'émergence

Donner aux restaurations une apparence aussi naturelle que possible impose à la reconstruction dentaire d'être l'image d'une dent naturelle et d'être dans un contexte gingival sans inflammation et au dessin régulier.

Un profil d'émergence de la couronne implantaire adéquat est un des facteurs positifs de l'obtention d'un bon résultat esthétique. (93)

#### 2.1.3.1.1 Définition et rôle du profil d'émergence

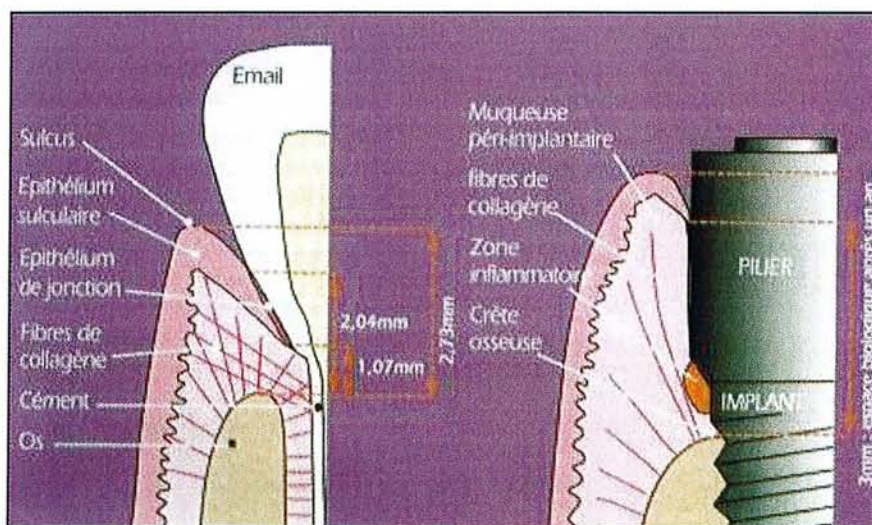
**Un profil d'émergence idéal correspond au prolongement du contour anatomique de la racine en direction coronaire, afin que la partie cervicale de la couronne prothétique soit confondue avec l'orientation de ce profil de référence.**

Cette notion valable en prothèse dento-portée, ne peut être extrapolée au sens strict en prothèse implanto-portée. En effet, le profil standardisé des implants n'est que très rarement en adéquation avec l'anatomie radriculaire d'une dent naturelle. (88)

**Un profil d'émergence semblable à celui d'une dent naturelle a pour fonction de modeler les tissus de soutien et de leur donner la forme adéquate, il prévient la récession gingivale, et il souligne le caractère harmonieux et esthétique de la restauration.**

#### 2.1.3.1.2 L'environnement biologique : comparaison entre les implants et les dents naturelles

Comme les tissus mous péri-dentaires, les tissus mous péri-implantaires sont composés d'un épithélium buccal kératinisé jusqu'à la crête gingivale qui se poursuit par un épithélium intra-sulculaire et enfin jonctionnel. L'ensemble est soutenu par un tissu conjonctif.



**Fig 15 :** comparaison entre l'environnement dentaire et implantaire. (d'après 88)



Ces différentes structures constituent l'espace biologique supra-osseux d'une hauteur d'environ 3 mm. Il est important de souligner que les attaches épithéliale et conjonctive ne se font qu'au contact de matériaux bio-compatibles comme le titane ou l'oxyde d'alumine ou zircone ; et qu'en présence de piliers transgingivaux en or ou en céramique de laboratoire, ces attaches se font plus généralement au contact de l'implant en titane. Cette apicalisation de l'attache se traduit par une résorption osseuse équivalente. (2)

Au niveau de la dent, est présent un ligament alvéolo-dentaire composé de fibres de collagène perpendiculaires et circulaires. Ce ligament n'existe pas autour des implants et l'os est directement au contact de l'implant. La plus grande profondeur de sondage autour des implants pourrait s'expliquer par la présence d'un épithélium péri-implantaire moins riche en hémi-desmosomes que l'épithélium de jonction gingivo-dentaire.

Afin de respecter la bonne santé parodontale, un profil d'émergence idéal évitant ou minimisant toute résorption osseuse, doit être réalisé.

### **2.1.3.1.3 Les différents facteurs pour obtenir une émergence naturelle**

#### ***2.1.3.1.3.1 Le diamètre implantaire***

Le praticien doit toujours penser à deux paramètres essentiels de l'anatomie implantaire : **le diamètre du corps implantaire et le diamètre du col implantaire.**

Le choix du type d'implant va donc dépendre du volume osseux résiduel et de l'anatomie de la future dent prothétique. Le choix de l'implant constitue la première séquence thérapeutique pour l'obtention d'un profil d'émergence esthétique. (25)

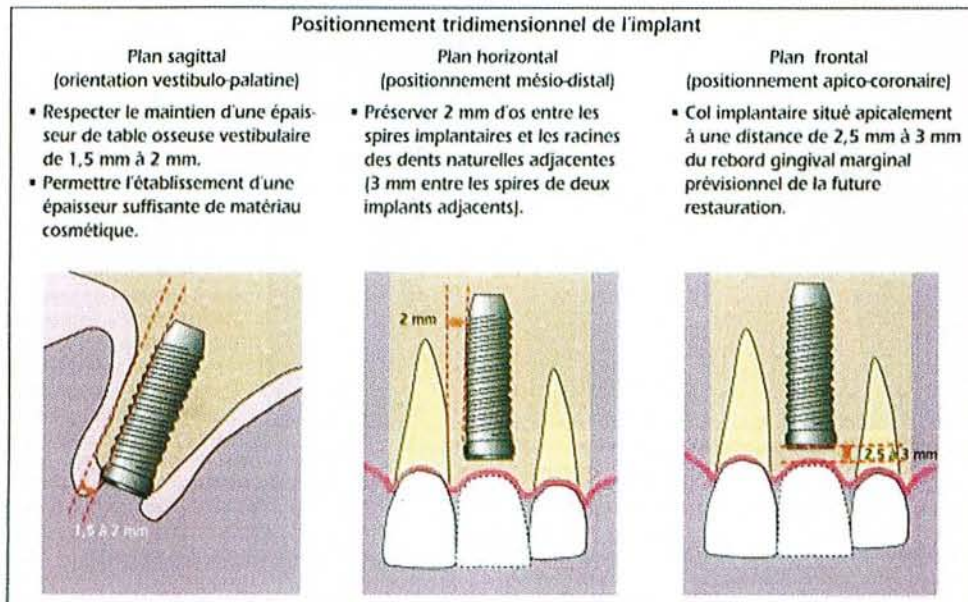
Au niveau prothétique, le diamètre du col implantaire doit être adapté au niveau de la dent à remplacer. La différence entre le diamètre du col et celui de la couronne au niveau des tissus mous marginaux détermine l'espace vertical nécessaire pour obtenir un profil d'émergence adéquat.

Par exemple, au niveau d'une incisive centrale supérieure, la différence entre le diamètre cervical de la racine et celui de la couronne est de 1 mm. Pour un écart de 1 mm, il faut une distance de 2 mm entre le col de l'implant et le diamètre cervical de la couronne. Si l'écart est supérieur à 1 mm, le col implantaire devra être plus apical afin d'obtenir un profil d'émergence acceptable, mais se pose alors le problème de l'espace biologique, il est donc important de respecter le diamètre cervical de la racine de la dent à remplacer. (43)

#### ***2.1.3.1.3.2 L'aménagement tissulaire***

L'établissement d'un profil d'émergence idéal se fait essentiellement au moyen de procédures non chirurgicales. Néanmoins, pour qu'il soit optimal, l'implant doit être placé idéalement et l'épaisseur de la muqueuse doit être comprise entre 2 et 4 mm, ce qui peut nécessiter au préalable quelques aménagements chirurgicaux tels qu'une greffe d'os ou de gencive.

### 2.1.3.1.3.3 La position de l'implant



**Fig 16 :** positionnement tridimensionnel de l'implant. (d'après 88)

La position de l'implant doit être optimale pour favoriser la création d'une émergence naturelle de la prothèse.

Dans le sens méso-distal, une largeur osseuse de 1,5 à 2 mm minimum entre l'implant et la racine adjacente doit exister, et 2 à 3 mm entre deux implants, ainsi les papilles pourront être conservées ou régénérées.

Plus le diamètre du col implantaire est proche du diamètre méso-distal de la dent à remplacer, plus l'évasement de l'élément intermédiaire (pilier prothétique) sera limité et en adéquation avec la morphologie cervicale de la restauration prothétique. (88)

Dans le sens vestibulo-lingual, l'implant doit être placé de manière plus palatine par rapport aux dents adjacentes, une paroi osseuse vestibulaire de 1,5 à 2 mm d'épaisseur doit être conservée. Et il doit être idéalement entouré d'1 mm d'os sur tout son périmètre et être dans l'axe de la crête pour des raisons biomécaniques.

Dans le sens apico-coronaire, le plateau de l'implant doit se situer légèrement sous le niveau de la crête osseuse, soit environ à 1 mm. Cette position offre le plus de possibilité d'évasement du pilier, et permet de placer la limite de la restauration au niveau intra-sulculaire. Pour faciliter la restauration esthétique, le plateau doit être positionné 3 mm apicalement au rebord gingival des dents adjacentes. (52)

### 2.1.3.1.3.4 La forme du pilier

Quand l'implant est posé, la seule solution pour modifier l'émergence prothétique est l'utilisation d'un **pilier personnalisé** qui permet de rattraper une divergence d'axe entre l'implant et la future prothèse ; on peut évaser le diamètre de la restauration pour l'adapter à celui de la dent à remplacer ; le col implantaire est rond et grâce au pilier personnalisé, on pourra lui donner une forme se rapprochant du contour d'une dent naturelle, par exemple triangulaire pour les incisives.



### 2.1.3.1.3.5 Utilisation de matériaux biocompatibles

Plusieurs matériaux sont aujourd'hui admis comme étant biocompatibles et offrant la meilleure muco-intégration possible : **le titane et certaines céramiques (alumine, zircone)**. En ce qui concerne les tissus implantaires, la muco-intégration est un élément primordial de la réussite esthétique et de la pérennité des restaurations implanto-portées ; les attaches épithéliales et conjonctives ne se faisant qu'au contact des matériaux hautement compatibles. (2)

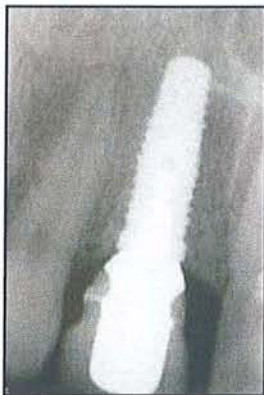### 2.1.3.2 Evolution des concepts

Dans le secteur antérieur, l'absence de résorption osseuse post-opératoire autour du col implantaire représente un facteur primordial dans la stabilisation des papilles et l'obtention d'une ligne des collets harmonieuse par rapport aux dents voisines. **Durant la première année de fonction, la stabilisation de l'os crestal au niveau de la première spire d'un implant vissé a toujours été observée, et considérée comme normale.** Si de nombreuses théories biomécaniques ont été avancées sans jamais vraiment convaincre, une meilleure connaissance de la biologie offre de nouvelles clés pour mieux appréhender ce phénomène. En effet, il a été observé que **la résorption autour du col débute au moment de l'exposition de l'implant**, et aussi longtemps que ce dernier reste enfoui, l'os crestal est stabilisé au niveau du col.

Après la mise en fonction, ou stade II chirurgical, la stabilisation osseuse sous le col semble **dépendre de plusieurs facteurs** tels le respect d'un espace biologique, la localisation d'une zone de tissu conjonctif inflammatoire et l'état de surface implantaire.

Afin de limiter cette résorption osseuse, un nouveau concept est né, **le concept de « platform-switching »**.

Il consiste à utiliser des **composants prothétiques sous-dimensionnés** par rapport au diamètre du col implantaire.



*Fig 17a : radiographie de contrôle mettant en évidence le diamètre réduit du pilier UCLA or, associé à un niveau crestal situé au col de l'implant. (d'après 21)*

*L'implant sera également recouvert d'os dans sa partie externe et sert de soutien aux tissus mous.*

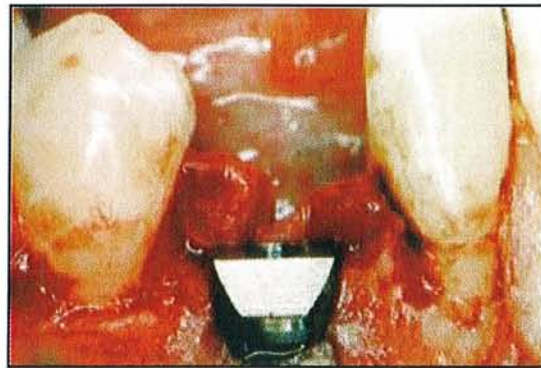

En utilisant un composant plus étroit que le col implantaire, on déporte la connexion prothétique vers le centre de l'implant, et on augmente ainsi la distance qui sépare l'os périphérique de la base du pilier. Le tissu conjonctif inflammatoire en relation avec la jonction pilier/implant est situé à un niveau plus coronaire, au niveau du col et ne migre plus apicalement vers la première spire. La résorption est ainsi évitée, et l'os crestal est stabilisé au niveau du col. (21)



Brodbeck (19) a fait l'expérience d'utiliser un pilier avec un diamètre inférieur à celui de l'implant, 4,1 mm pour le premier et 5 mm pour le second. Cette combinaison semble avoir des avantages, la résorption osseuse est différente autour des implants et piliers de même diamètre, et de diamètre différent.

Les bactéries provoquent une résorption osseuse autour de l'implant, jusqu'à une distance d'au moins 1.5 mm à partir de l'interface pilier/implant. Mais si le pilier utilisé a un diamètre plus petit que le col de l'implant, les bactéries qui sont à l'interface se retrouvent plus éloignées de l'os, ce qui réduit sa résorption (exemple : Ankylos=platform-switching).

Afin de limiter la résorption osseuse, l'implant a également beaucoup évolué, et est apparu **l'implant festonné** (Nobel Biocare).



*Fig 17b et 17c :  
implant festonné.  
(d'après 44)*

Malgré les modifications de formes, les systèmes implantaires actuels présentent toutefois une caractéristique commune : une plate-forme plane. Le laboratoire (Nobel Biocare) a innové en créant l'implant festonné qui ne répond plus à cette caractéristique de forme.

En comparaison avec la restauration d'une dent naturelle, la limite de l'implant (standard) ne reproduit pas la forme de la préparation en cervical telle que celle réalisée pour la restauration d'une dent avec une couronne de recouvrement : les limites montent puis redescendent, en étant plus apicales sur la face vestibulaire/linguale et plus coronaires au niveau interproximal.

**Cette préparation suit étroitement, mais à distance, le profil festonné de la morphologie de l'os alvéolaire, en maintenant ainsi la santé des tissus mous et durs autour des dents.**

D'un point de vue biologique, il serait bénéfique de concevoir un implant avec une limite festonnée dans les zones antérieures, afin de se conformer à la physiologie des contours gingivaux et osseux. Cet implant au « **design** » **biologique** est indiqué pour des zones antérieures édentées présentant une crête à architecture festonnée.

Contrairement à ce qui se passe avec les plateformes planes conventionnelles des implants, l'architecture osseuse péri-implantaire peut être maintenue sur toute la périphérie de l'implant festonné, en particulier sur les faces proximales.(44)

Cependant la mise en place peut causer une difficulté supplémentaire, on ne peut pas tricher avec le niveau de la limite cervicale.

L'intérêt supplémentaire est la non réintervention dans les tissus marginaux profonds lors de la réalisation du pilier et de la couronne. Ce qui permet de conserver l'attache épithéliale et l'attache conjonctive intactes depuis la pose de l'implant.

### *Ce qu'il faut retenir...*

- Un pilier souvent utilisé est le pilier UCLA pour ses nombreux avantages. Mais la demande esthétique de plus en plus pressante des patients combinée à l'évolution des matériaux, ont conduit à l'utilisation de plus en plus fréquente de **piers personnalisés en matériaux cosmétiques (alumine ou zircone)**, qui permettent l'utilisation d'un système céramo-céramique alliant **résistance, esthétique et biocompatibilité**.
- Afin de modeler les tissus de soutien, il convient de réaliser un profil d'émergence semblable à celui des dents naturelles. Le profil d'émergence dépend de plusieurs facteurs, et permet d'être initié grâce à un nouveau concept : **l'implant festonné**. Celui-ci limite la résorption osseuse proximale.
- Un nouveau concept, le « **platform-switching** » est apparu récemment et favorise un maintien osseux au niveau du col implantaire. Avec un **pilier sous-dimensionné**, les bactéries au niveau du joint sont maintenues à distance de l'os **et limite ainsi sa résorption**.

## 2.2. Passivité des armatures et adaptation des bords prothétiques

### 2.2.1 Passivité de l'armature

#### 2.2.1.1 Définition de la passivité

Un implant ostéointégré possède une liberté de mouvement très réduite, environ 10 microns, alors qu'une dent naturelle peut bouger de 100 microns grâce au desmodonte ; lors de la mise en place d'une prothèse, la dent, par sa mobilité, peut compenser un léger manque d'ajustage.

**Il existe un manque de flexibilité à l'interface implant/os qui procure des forces de tension, de compression, et provoque des problèmes qui vont de la perte de la vis du pilier à une perte osseuse autour de l'implant (49). C'est pourquoi l'obtention d'une armature passive est présumée être un des prérequis les plus importants pour maintenir l'interface implant/os en bonne santé.**

Une armature passive est une supra-structure qui théoriquement, ne doit induire aucune contrainte, tension sur les implants et sur l'os en l'absence de forces externes.

Malgré les connaissances et les nouvelles technologies utilisées pour la fabrication des supra-structures, une passivité absolue ne peut pas être obtenue, car de nombreux facteurs entrent en jeu. (80)

#### 2.2.1.2 Les complications

Le fait que l'armature ne soit pas passive à 100 % peut entraîner des complications regroupées en 2 catégories (65) :

- **les complications biologiques** : le manque de passivité augmente le transfert des forces sur l'os, d'où une résorption osseuse. On observe également des bactéries qui se développent au niveau du joint entre l'implant et le pilier.
- **Les complications prothétiques** : perte ou fracture de la vis du pilier ou encore fracture de l'implant.



### 2.2.1.3 Les origines possibles du manque de passivité

Des distorsions peuvent être observées à plusieurs étapes de la conception prothétique (65).

#### 2.2.1.3.1 L'empreinte

L'empreinte en technique pick-up offre des résultats plus constants que l'empreinte de repositionnement qui procure des erreurs de positionnement des analogues au laboratoire. Ces erreurs sont à la fois en rotation et verticale.

Le choix du matériau à empreinte est également important, et les meilleurs résultats sont obtenus avec les polyéthers et les polyvinylsiloxanes.

#### 2.2.1.3.2 La fabrication du maître-modèle

Des imprécisions peuvent apparaître durant cette étape à cause de l'expansion de prise du plâtre. Le plâtre généralement utilisé pour la réalisation du maître-modèle est de type IV avec une expansion de prise de 0.1 %. Se pose également le problème de tolérance entre les transferts d'implant et les analogues de laboratoire.

#### 2.2.1.3.3 La coulée du métal

Le changement de l'état liquide à l'état solide provoque une contraction du métal. Les contractions thermiques des alliages dentaires peuvent aller de 1.42 % à 1.56 %.

#### 2.2.1.3.4 La cuisson de la céramique

Des distorsions peuvent apparaître au sein de l'élément prothétique durant le cycle de cuisson de la céramique, cela concerne les prothèses de grande étendue.

#### 2.2.1.3.5 La pose de la prothèse

Cela dépend de la capacité du clinicien à détecter et à juger la passivité de la suprastructure.

#### 2.2.1.3.6 Conclusion

Il a été prouvé que les distorsions causées par ces différents facteurs, ces différentes étapes sont probablement très petites et cliniquement insignifiantes. **Cependant, la sommation de toutes ces distorsions peut provoquer un stress significatif au niveau du complexe implant/prothèse.**

Les théories admettant qu'une armature non passive provoque des complications biologiques et prothétiques n'ont pas été prouvées.

Les recherches sur les animaux de laboratoire et quelques études cliniques indiquent qu'il est possible qu'une armature non passive ne cause pas nécessairement de problèmes biomécaniques.

**Cependant les cliniciens ne doivent pas relâcher leurs efforts afin d'obtenir une armature la plus passive possible.**

Il semblerait donc intéressant de pouvoir qualifier la marge de liberté pour que la prothèse ne soit pas néfaste pour l'implant et son environnement.

## **2.2.2 Liaison dent/implant**

L'utilisation de restauration combinant les dents et les implants ont débuté au milieu des années 1980. De nombreux auteurs ont débattu sur l'efficacité de cette liaison car la différence de mobilité entre les dents (100 microns) et les implants (10 microns) pose un problème pour la fabrication de la prothèse. La prothèse doit non seulement restaurer la fonction mais aussi préserver à la fois l'implant et la dent qui sert de pilier.

C'est pourquoi pendant longtemps les liaisons dent/implant étaient exclues.

On considérait que la différence de comportement biomécanique entre les dents et les implants était source de problème : perte osseuse autour des implants, fracture des implants.

Plusieurs auteurs conseillaient donc de séparer les constructions dentaires et implantaires.

**Bien que des controverses existent encore, il apparaît de plus en plus clairement aujourd'hui que la réalisation de liaisons entre les dents et les implants est non seulement possible, mais souhaitable dans un certain nombre de cas pour assurer la pérennité prothétique (18).**

### **2.2.2.1 Au niveau biologique**

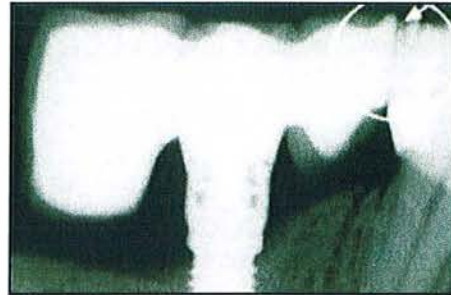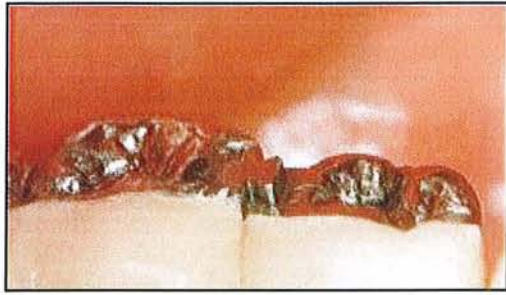#### **2.2.2.1.1 Les complications de la liaison dent/implant**

Les complications biologiques le plus fréquemment rencontrées sont **la perte osseuse** autour de l'implant ou de la dent pilier. Cette perte osseuse peut être due à des charges, des forces mal réparties, ou encore au différentiel de mobilité entre l'implant ankylosé et la dent naturelle.

Naert et Al (70) ont étudié l'évolution de la stabilité osseuse marginale autour des implants avec connexion dent/implant ainsi que dans un groupe d'implants seuls, dans la perspective du pronostic des implants. Sur une période de 0 à 15 ans, il y avait significativement plus de perte osseuse marginale (0.7 mm) dans les prothèses dents/implants connectées que dans les prothèses avec implants seuls. La différence de mouvement peut conduire également jusqu'à une perte d'ostéointégration de l'implant.

Une perte de rétention au niveau de la dent pilier (due à la différence de mobilité) peut favoriser la **progression de caries au niveau du pilier dentaire** (17).

Enfin une autre complication possible est **l'intrusion de la dent**, qui peut amener le praticien à desceller la prothèse, et à une nouvelle fabrication (16).



*Fig 18a : léger décalage entre les deux dents dû à l'intrusion de la dent. (d'après 16)*

*Fig 18b : radiographie montrant l'intrusion de la dent. (d'après 61)*

Block et Al pensent qu'une légère inadaptation de la suprastructure peut amener des forces orthodontiques sur la dent et provoquer ainsi son intrusion. Le nombre de patients ayant une intrusion de plus de 0.5 mm est cliniquement significatif.

Les complications biologiques rencontrées à travers différentes études ont laissé penser que la connexion implant/dent devait être évitée.

Or de nouvelles études plus récentes démontrent le contraire.

Palmer et Al (74), en 2005, ont réalisé une étude dont le but était d'estimer la performance radiographique et clinique des dents et des implants utilisés pour supporter des bridges de 3 unités soumis à des charges fonctionnelles normales.

Les résultats après 3 ans ont démontré des restaurations prothétiques en parfaite fonction, sans aucune évidence d'intrusion dentaire, et des niveaux osseux stables tant au niveau des implants que de celui des dents.

Les complications peuvent être évitées par un choix judicieux du placement de l'implant, des dents piliers, de la forme de la prothèse, d'une occlusion adéquate et d'une armature passive.

L'expérience clinique réalisée par Gunne et Al (42) et la comparaison in vivo de bridges de 3 éléments dento-portés montrent que la distribution des forces entre dents et piliers est davantage influencée par la géométrie prothétique (forme, dimension, structure, etc) et le positionnement de l'implant (position, orientation) que par les différences de caractéristiques sous la charge occlusale d'une dent et d'un implant.

#### **2.2.2.1.2 Les avantages de la connexion dent/implant**

Le Gall et Lauret (60) dégagent des avantages cliniques importants à la liaison dent/implant :

- La **proprioception dentaire** peut améliorer la régulation des forces occlusales sur les implants reliés à ces dents.
- La liaison avec des dents naturelles peut permettre **d'augmenter la surface portante** lorsque les limitations anatomiques ne permettent pas de poser un nombre suffisant d'implants.
- Si les dents naturelles ont une mobilité réduite, le fait de les relier ou non a peu d'influence. En revanche, en cas de **mobilité physiologique dentaire importante**, la contention des dents de l'arcade complète avec les implants peut devenir obligatoire. Ceci permet d'éviter aux éléments sur implants de venir en suroccclusion à chaque fermeture lorsque, par effet d'amortissement/déplacement, les dents naturelles s'enfoncent dans leurs alvéoles sous la pression occlusale.



- Le **meilleur contrôle** des forces transversales.
- La **minoration des risques de fracture** lorsque le rapport axial prothèse/implant ostéointégré est défavorable.
- La plus grande facilité à maintenir la **stabilité de l'occlusion**.
- Le meilleur contrôle en raison de la **contention des forces transversales**, développées sur les dents postérieures pendant la fonction. La participation partielle du secteur antérieur ou de l'arcade permet de réduire les forces appliquées à la zone crestale implantaire.
- La possibilité de réalisation au niveau des secteurs postérieurs lorsque la surface portante implantaire est réduite.
- Le **contrôle des forces transversales antérieures** grâce à l'ancrage postérieur lorsque la résorption centripète du maxillaire oblige à incliner vestibulairement les implants antérieurs maxillaires.

Cependant quelques conseils à retenir pour éviter les écueils :

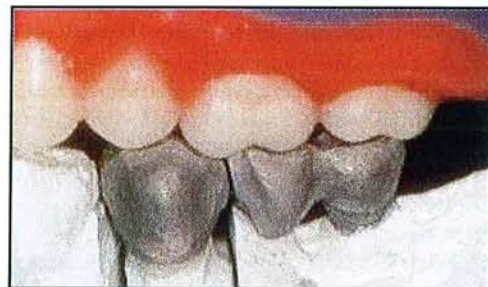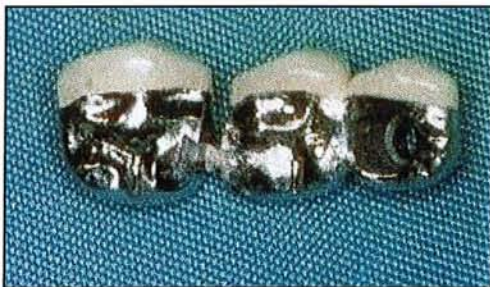- La réalisation de construction mixte implants/dents oblige à une **stabilisation parfaitement contrôlée de la prothèse**. Dans le cas contraire, le différentiel d'amortissement entre dent et implant peut conduire au descellement des appuis naturels et à leur réinclusion secondaire par pompage ou poinçonnement.
- **Le pilier dentaire utilisé doit être sûr**. Si le pronostic d'une dent est de moins de 5 ans, il est conseillé de l'extraire.
- Et enfin il est important de **maîtriser les forces occlusales** appliquées à la prothèse.

#### 2.2.2.1.3 Liaison rigide ou non rigide

Il existe deux types de liaison dent/implant : rigide ou non.

**La liaison rigide** est une suprastructure classique réalisée en un bloc.

Alors que la **connexion non rigide** comprend une attache de précision composée de deux parties, une partie femelle sur la couronne au niveau de la dent et une partie mâle sur la prothèse implantaire. Cette attache est précise et permet certains mouvements à la dent pilier (16).



*Fig 19a et 19b : connexion non rigide. (d'après 16)*

Plusieurs auteurs comme Naert et Al (70) ou Lindh et Al (61) ont démontré que davantage d'os était perdu autour des implants qui avaient une connexion rigide aux dents. Cependant la connexion rigide empêche l'intrusion dentaire.

**Notre choix se portera donc sur la réalisation d'une connexion super-rigide quand une liaison dent/implant sera nécessaire.**

#### 2.2.2.1.4 Conclusion

Les complications et les avantages cités précédemment montrent que la meilleure solution est de placer plusieurs implants et de réaliser une prothèse supra-implantaire, lorsque cela est possible.

**Parfois la situation clinique ne le permet pas et dans ce cas une connexion dent/implant est donc tout à fait réalisable de nos jours grâce à une plus grande maîtrise des techniques, des matériaux, qui permettent de réaliser des supra-structures précises, avec une meilleure passivité et un réglage occlusal optimal.**

### 2.2.2.2 Au niveau des pièces prothétiques

L'art et la manière dont les implants se lient aux piliers sont importants quant aux possibilités du traitement prothétique.

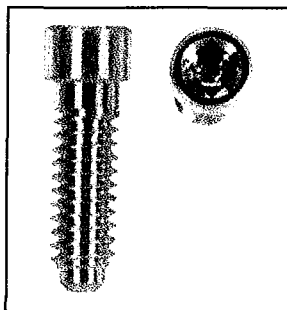
Si le pilier n'est pas lié à l'implant de manière durable, le pilier peut se mobiliser et, par exemple dans le cas de couronnes ou de bridges implanto-portés, cela peut porter à conséquence au niveau du traitement et induire une réintervention.

Afin d'éviter les échecs techniques, il est essentiel que la liaison de l'implant aux piliers soit sûre et fiable dans le temps. Lors du traitement d'arcades partiellement édentées au moyen de couronnes et de bridges implanto-portés, de nombreuses restaurations sont scellées. Si la vis du pilier est mobile, la restauration doit être perforée afin que la vis soit changée et revissée de nouveau (98).

#### 2.2.2.2.1 Les vis

Il existe différentes sortes de vis, variables par leur composition, leur forme, elles peuvent être en or ou en titane selon le système utilisé.

**Il est préférable d'utiliser des vis avec une forme géométrique telles qu'un carré ou un hexagone interne, plutôt que des vis avec une fente car on peut les serrer davantage.**



*Fig 20 : vis de pilier comprenant au niveau de la tête un carré pour favoriser le serrage.  
(d'après 29)*

**La vis doit servir une seule fois** au moment du serrage définitif du pilier car une utilisation répétée diminuera ses performances mécaniques avec une perte d'écrouissage et une diminution de la rétention (28).

De nombreux auteurs ont rapporté une mobilité éventuelle de la vis lors du vissage du pilier sur les implants, indépendamment du fait que la connexion soit interne ou externe.

Les explications le plus souvent citées dans la littérature sont un mauvais ajustage de l'armature, une mise sous tension insuffisante de la vis et de possibles micromouvements entre le pilier et l'implant.

Afin de contourner ces problèmes, les concepts de connexion ont été revus par quelques fabricants, le matériau de la vis a même été changé. Dans ce cas, la vis en titane pour les connexions externes hexagonales a été remplacée par une vis en or ou en titane aurisé. Ceci a pour conséquence l'obtention d'une plus grande force de vissage ainsi qu'une plus grande mise sous tension qu'avec une vis en titane (98).

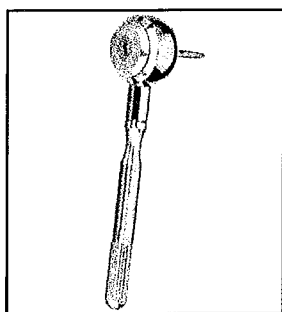
#### 2.2.2.2 Le contre couple

Lors du placement de la vis du pilier, le premier objectif est d'obtenir une force de serrage adéquate pour relier deux composants entre eux, et ainsi atteindre une stabilité au niveau du joint.

Lorsqu'il existe une instabilité au niveau du joint, les conséquences sont la perte ou la fracture de la vis. Le vissage optimum est influencé par la géométrie de la vis, la relation entre la vis et l'implant, la friction et les propriétés des matériaux.

Si un mauvais contact a lieu entre l'hexagone externe de l'implant et l'hexagone interne du pilier pendant l'étape de serrage de la vis, il est alors possible que la force de serrage soit transmise à l'implant et à l'os. Ce contact pourrait alors entraîner des micro-fractures au niveau de l'interface biologique.

La précision d'adaptation au niveau du joint entre les deux hexagones doit permettre moins de 5 degrés de mouvement de l'hexagone du pilier par rapport à l'hexagone de l'implant pour maintenir un joint vissé stable.



**L'utilisation d'un contre couple est recommandée, il limite le contact entre les deux hexagones (donc surtout pour les connexions externes) pendant le serrage de la vis et évite la transmission des forces.**

*Fig 21 : contre-couple. (d'après 28)*

La force transmise à l'os est de moins de 10 % de la force de serrage quand le contre couple est utilisé, alors qu'elle est de 91 % en son absence (54).

Le contre couple permet de serrer la vis selon la recommandation des fabricants (55).

#### 2.2.2.3 Problème rencontré : le dévissage

L'une des complications les plus fréquemment rencontrées au niveau implantaire se situe au niveau du joint entre le pilier et l'implant.

Ce qui implique des complications tissulaires, des fractures de vis, ou des pertes de la vis du pilier.

Une évaluation de 3 ans portant sur 16 patients avec 23 implants unitaires révèle que 57 % des vis de piliers étaient instables au cours de la première année, 30 % sont devenues



instables pendant la deuxième année, et 5 % durant la troisième année. Seulement 35 % des vis de pilier sont restées stables durant toute la période.

#### *2.2.2.2.3.1 Les signes accompagnateurs*

La perte de la vis du pilier entraîne souvent des complications cliniques. Ces signes fréquemment rencontrés sont l'inflammation, une hyperplasie et la formation d'une fistule. Ils peuvent donc être le point d'appel d'une perte de vis.

#### *2.2.2.2.3.2 Les causes du dévissage*

Plusieurs facteurs sont mis en cause dans le dévissage et donc dans l'obtention d'un joint instable. Il s'agit d'un serrage inadéquat, du manque de précision d'adaptation entre l'hexagone externe de l'implant et l'hexagone interne du pilier (55), et de la fatigue des pièces prothétiques soumises à des moments importants et à une occlusion mal réglée.

#### *2.2.2.2.3.3 La connexion implant-moignon*

Il existe actuellement plus de vingt systèmes de connexion prothétique antirotationnels. **Ils se divisent en deux grandes familles : les connexions internes et externes par rapport au corps de l'implant.**

D'importantes différences pour le traitement prothétique en découlent.

Le système implantaire avec une **connexion interne** nécessite toujours un pilier, afin de paralléliser plusieurs implants et d'obtenir un axe d'insertion commun des piliers ainsi que des couronnes et des bridges. Avec des implants à **connexion externe**, les couronnes et bridges peuvent être directement solidarités sur un ou plusieurs implants sans avoir de pilier.

Une autre différence entre l'ancrage interne et externe réside dans la transmission des forces latérales. Si la connexion est interne avec une insertion profonde du pilier dans l'implant, les forces sont directement transmises sur l'implant, sans provoquer de forces latérales sur la vis. Si l'insertion est longue, la vis a juste pour fonction de maintenir l'implant et le pilier. Les forces de flexion latérales sur la connexion sont négligeables pour la vis. Avec un ancrage plus important (interne ou externe), la résistance contre les forces de flexion est plus grande. (98)

#### *2.2.2.2.3.4 Nécessité de la passivité*

Une réelle passivité est indispensable en prothèse vissée, l'adaptation doit être parfaite. En prothèse scellée la passivité reste importante, même si la couche de ciment interposée entre la suprastructure et les piliers autorise une légère imprécision.

Une suprastructure non passive rencontre divers problèmes au niveau biologique et au niveau mécanique (par exemple au niveau des pièces prothétiques comme vu précédemment).

**Au début de la prothèse scellée, les deux avantages majeurs reconnus étaient l'esthétique et la fonction occlusale, mais avec le recul une autre raison de l'utilisation des prothèses scellées a été mise en avant : la couche de ciment permet de compenser la légère divergence qu'il peut exister entre les piliers et la suprastructure, et aide au transfert des forces à travers le système implant /os. (41)**

De nombreuses études existent sur la passivité des armatures et démontrent que la non passivité entraîne des pertes d'os autour des implants, mais la question serait plutôt de savoir **à partir de quel degré d'imprécision** de telles conséquences sont observées.

Ainsi Jemt a réalisé plusieurs études, et a remarqué que les prothèses ne sont jamais passives, mais il n'y a pas pour autant des pertes osseuses adjacentes aux implants. Il en conclut donc qu'une certaine imprécision peut être tolérée par les implants (87). De plus le ciment sert également d'amortisseur de contraintes.

Une prothèse passive ne peut exister, il demeure toujours des imprécisions lors de la prise d'empreinte, du matériau à empreinte.

### 2.2.2.3 Au niveau esthétique

Les restaurations dentaires esthétiques peuvent augmenter l'estime que les patients ont d'eux-mêmes.

Cliniquement le choix de la teinte et la bonne retransmission de cette teinte sont des aspects importants de l'esthétique.

Cependant, au vu des résultats rencontrés dans la littérature, le choix et la reproduction de la teinte restent problématique. (95)

**Réaliser une couronne pour le prothésiste est difficile dans le sens où il doit faire en sorte que la teinte obtenue soit en accord avec les dents adjacentes, et ceci se complique lorsqu'il s'agit d'éléments solidarités car ils doivent concorder avec les dents adjacentes mais également entre eux, le prothésiste devra chercher à obtenir le même résultat sur plusieurs couronnes.**

### 2.2.3 Liaison implant/implant

Faut-il réaliser des bridges complets ou segmenter la prothèse ?

La première solution envisagée fut de réaliser des armatures en un seul bloc, les praticiens pensaient à l'époque favoriser le maintien de l'ostéointégration en procédant ainsi. L'union fait la force.

Or, avec le recul et les expériences, nous avons constaté que des bridges de petites étendues sont tout autant résistants que des bridges complets. Il est également plus facile de concevoir plusieurs bridges qu'un seul, plusieurs avantages peuvent être soulignés : si un problème existe au niveau d'un implant au moment de l'empreinte, on peut reprendre l'empreinte des seuls implants concernés par le bridge ; passivité plus aisée à obtenir ; scellement par secteur ; et pour le laboratoire, c'est plus facile de réaliser plusieurs céramiques plutôt que des céramiques pour un bridge complet.

Actuellement la liaison des implants entre eux ne pose aucun problème, mais il semble préférable de sectionner un bridge complet pour des facilités de mise en œuvre.

### *Ce qu'il faut retenir...*

- Auparavant une passivité absolue était recommandée, mais des études plus récentes montrent qu'elle n'est plus une obligation. Même si les résultats sont contradictoires, les praticiens ne doivent pas relâcher leurs efforts afin d'obtenir une armature la plus passive possible.
- La liaison dent/implant exclue autrefois peut être utilisée si nécessaire et sous certaines conditions, elle sera rigide de préférence. Cette liaison est autorisée grâce à une maîtrise des techniques et des matériaux et nécessite un réglage occlusal optimal.

## 2.3. Les concepts occlusaux

La réussite implantaire réside dans la façon dont les forces sont transmises à l'os environnant. De nombreuses complications : dévissage, fracture, perte d'ostéointégration ont été rapportées, et l'étiologie la plus souvent évoquée est la **surcharge occlusale**.

La répartition des forces, le choix de l'occlusion sont donc une étape primordiale dont dépendra la réussite ou l'échec du traitement implantaire.

### 2.3.1 Absence du desmodonte (59)

Comparativement à une dent naturelle, un implant est ostéointégré et ne possède donc pas de ligament parodontal, ce qui amène des conséquences biomécaniques importantes.

De plus la composition du métal implantaire et les différences de formes et de dimensions du corps de l'implant conduisent à des niveaux de performances biomécaniques sensiblement différents et pas toujours faciles à comparer avec une racine naturelle.

#### **2.3.1.1 Proprioception**

L'absence de desmodonte entraîne l'absence de mécanorécepteurs et réduit sensiblement la capacité de détection interdentaire fine, donc la capacité proprioceptive et discriminative des implants. Elle ne permet pas aux mécanismes d'adaptation du système nerveux central de se manifester avec la même efficacité sur les prothèses implantaires que sur les dents naturelles.

#### **2.3.1.2 Amortissement**

Les valeurs d'amortissement entre une dent naturelle et un implant sont différentes en raison de l'absence de ligament autour de l'implant.

	Dent	Implant
Amortissement axial	28 microns	5 microns
Mobilité transversale	56 à 108 microns	10 microns

Le ligament permet d'amortir les charges occlusales, et lors de surcharge, le ligament permet un retour à la position initiale de la dent grâce à sa viscoélasticité. Pour un implant, il n'y a pas d'amortissement d'où un transfert des contraintes occlusales plus directes et plus traumatogènes pour le corps de l'implant sur le tissu osseux.

Le ligament permet également une meilleure répartition des forces transversales ainsi que le déplacement du centre de rotation vers l'apex ; la dissipation des forces est éloignée de la crête. Alors que pour un implant, l'absence de ligament et sa forme conique déplacent le centre de rotation au niveau du col, et peuvent ainsi entraîner des dommages osseux au niveau de la crête.

Il en résulte que pour un implant, les forces axiales sont mieux absorbées que les non axiales.

L'évolution au niveau des formes des implants, avec des implants plus coniques, se rapprochant de la forme d'une racine naturelle permettrait une dissipation plus latérale des forces se rapprochant d'une dent naturelle. Comme par exemple l'implant Replace de Nobel Biocare ou l'implant Frialite en gradins de Friadent.

### 2.3.1.3 Résistance des composants

Les implants standards de par leur diamètre et leur composition, résistent assez mal aux forces latérales. La fatigue du métal accumulée au cours des millions de cycles masticatoires ou des parafunctions risque de provoquer une rupture secondaire de l'implant ou des composants prothétiques.

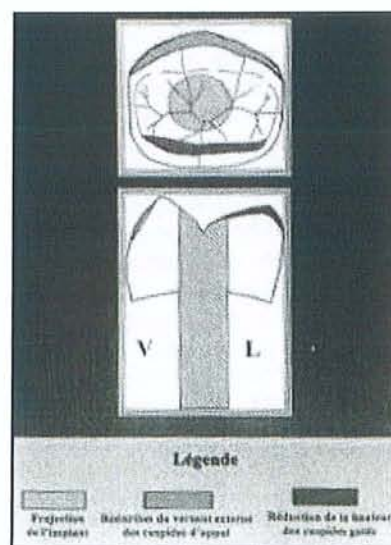
Afin d'améliorer la résistance aux forces latérales, la composition des alliages implantaires ainsi que l'utilisation de diamètres plus larges pour les implants ont été introduites.

### 2.3.2 Morphologie des dents

Concernant la morphologie des couronnes supra-implantaires, les auteurs sont en désaccord. C'est un sujet largement discuté qui oppose deux théories principales :

- **La première théorie**, et la plus ancienne, repose sur **la réalisation de surfaces occlusales réduites**. La morphologie des éléments supra-implantaires présente une réduction du versant externe de la cuspide d'appui et des versants internes et externes de la cuspide guide. Les faces occlusales des couronnes sont donc réduites et les surplombs vestibulaires et linguaux augmentés. (69)

*Fig 22 : Morphologie occlusale corrigée d'une prothèse conjointe scellée.  
(d'après 69)*





- **La seconde théorie**, contrairement à la première, suppose que le concept de la surface occlusale réduite conduit à divers inconvénients.

D'après Chiche et Guez (22), **aucune étude clinique comparative n'a encore validé la théorie dite de la « prémolarisation » dans le but d'amortir le stress fonctionnel**. Bien au contraire, le fait de réduire la surface occlusale ne fait qu'augmenter la pression par unité de surface. La force musculaire reste inchangée, et la contrainte appliquée à l'os est la même autour des implants.

Ce concept se justifie uniquement lorsque le profil d'émergence risque d'être trop évasé en présence d'un implant dont le diamètre est trop sous-dimensionné par rapport à la morphologie idéale d'une molaire.

Si les surfaces occlusales postérieures sont systématiquement diminuées en largeur et le relief cuspidien minoré, voire supprimé, les forces transversales seront moins importantes.

**Cependant**, l'efficacité masticatoire diminuera de façon notable; il y aura tentative d'adaptation avec évasement du cycle et contraction musculaire plus importante dans une recherche d'efficacité; les forces axiales seront plus importantes pour obtenir la même efficacité; des incoordinations du guidage fonctionnel, bien que moins importantes, pourront tout de même exister; l'évasement excessif du cycle pourra se traduire par des contacts sur les dents normalement cuspidées côté opposé et interdire pratiquement la mastication du côté implanté; les conditions d'installation de désordre temporo-mandibulaire sont alors réunies. (59)

### **2.3.3 Importance de la surface portante**

#### **2.3.3.1 Définition et rôles**

La surface portante au niveau des dents naturelles représente la surface radiculaire développée en contact avec l'os. Les mesures moyennes pour les dents sont connues et sont différentes en fonction des dents.

**La surface portante implantaire est la surface de l'implant en contact intime avec l'os, qui assure la qualité et le maintien de l'ostéointégration, et la transmission des forces occlusales à l'os périphérique. Ses caractéristiques sont fonction des dimensions et de la forme générale de l'implant (macrostructure) et des caractéristiques de l'état de surface de l'implant (microstructure).**

L'importance de la surface portante est fonction de différents paramètres :

- la situation de la dent sur l'arcade et son rôle,
- sa position antéro-postérieure en relation avec la force développée par les muscles masticateurs,
- la qualité de l'os qui la supporte : dans un os de qualité médiocre au maxillaire, la première molaire comporte trois racines en trépied de grande surface portante, alors qu'à la mandibule, dans un os de meilleure qualité mécanique, la première molaire ne comporte que deux racines parallèles de surface développée moindre.

**Lors du remplacement d'une dent par un implant, le but recherché est d'obtenir une surface portante avec l'implant équivalente à celle de la dent à remplacer.**

En prenant en compte les informations concernant la surface radulaire de la dent à remplacer, la qualité de l'os du site à implanter et la surface occlusale prothétique, il est possible de déterminer la surface portante implantaire nécessaire.

La surface portante développée par les différents implants est connue et permet d'établir une comparaison directe avec celle des racines dentaires (60).

### 2.3.3.2 Nombre d'implants

Durant la mastication, il existe des forces axiales et transversales, les dernières étant moins bien supportées par le contexte implantaire.

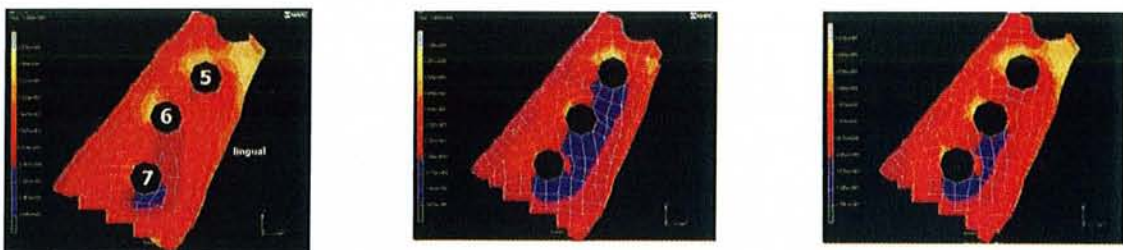
Les forces transversales donnent des moments de flexion importants, de l'ordre de 170 Nmm avec une température très élevée au niveau de l'os crestal ; ceux-ci sont moins importants : 140 Nmm, lors de la fermeture en occlusion maximale.

Si l'on veut réaliser des surfaces occlusales réellement fonctionnelles, il apparaît donc indispensable, soit de multiplier les implants postérieurs de diamètre standard et de les décaler dans le plan frontal en les situant à l'aplomb des cuspidés principales d'entrée et de sortie dentaire de cycle masticatoire et en les orientant si possible comme les racines des dents naturelles, soit de poser des implants de grand diamètre orientés selon la résultante fonctionnelle. (60)

### 2.3.3.3 Position des implants

En 1989, Rangert a fait une expérience en remplaçant 14, 15, 16 absentes. Lorsque trois implants sont posés de façon linéaire, les contraintes sont plus importantes que lorsque les implants sont décalés dans le sens mésio-distal. **Il paraît donc intéressant de ne pas aligner les implants, c'est le triangle de sustentation. (14)**

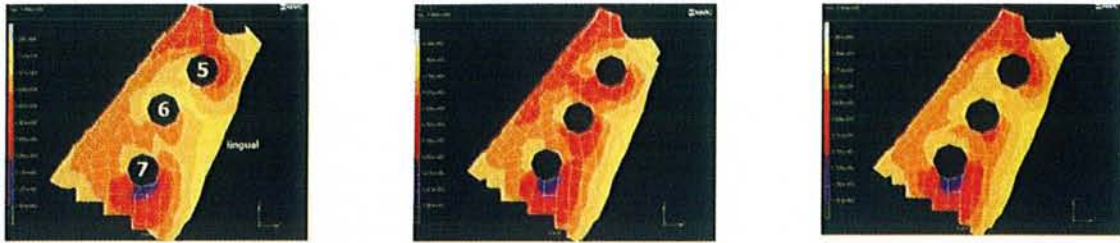
Mais plus récemment, une analyse par élément fini proposée par Akça nous montre que l'os subit moins de stress dans la région cervicale de l'implant lorsque des implants de larges diamètres sont utilisés et placés sur une ligne droite plutôt que décalés (8) :



**Fig 23a :** la tension est plus importante du côté lingual du dernier implant lorsque ceux-ci sont décalés.

**Fig 23b :** la tension est plus importante du côté lingual des implants lorsqu'ils sont placés sur une ligne droite.

**Fig 23c :** lorsque des implants de large diamètre sont utilisés, la tension est plus forte du côté lingual des deux derniers implants, lorsqu'ils sont placés en ligne droite.



*Fig 23d : les forces de compression sont plus importantes en lingual du dernier implant, ceux-ci étant décalés.*

*Fig 23e : lorsque les implants sont alignés, les forces de compression se situent en lingual de tous les implants.*

*Fig 23f : lorsqu'il s'agit d'implants alignés et de large diamètre, les forces de compression sont en lingual du dernier implant.  
(d'après 8)*

Dans les limites de cette étude, des conclusions prudentes peuvent être tirées. Si des concentrations de contraintes au niveau de l'os cortical péri-implantaire dépassent sa tolérance physiologique, divers échecs peuvent en résulter.

Selon certains auteurs, le fait de disposer des implants selon une ligne brisée réduit considérablement ces contraintes comparativement à une disposition en ligne droite.

Pourtant, selon les résultats obtenus ici avec un ensemble de 3 implants postérieurs mandibulaires et, par comparaison avec des implants de 3,75 mm de diamètre disposés en une ligne droite ou en une ligne brisée, **ce sont les implants de plus large diamètre (4,1 mm) et disposés en ligne droite qui transmettent les contraintes les moins élevées à l'os cortical.**

Par conséquent, quand une crête osseuse est assez épaisse pour autoriser la mise en place excentrée de l'un des implants, il est préférable de choisir une configuration d'implants plus larges disposés en ligne droite. (90)

### 2.3.4. Description des forces exercées sur les implants

La conception des prothèses sur implants et leur intégration dans le contexte du fonctionnement de l'appareil manducateur jouent un rôle important. L'absence de desmodonte autour des implants impose un ajustement occlusal précis afin d'éviter toutes perturbations de l'appareil manducateur. Il est donc important de bien connaître les forces de mastication d'où découleront les concepts occlusaux.



## 2.3.4.1 L'occlusion d'intercuspidie maximale : OIM

### 2.3.4.1.1 Définition

L'OIM constitue la clé fondamentale de la fonction manducatrice. **Elle permet une position mandibulaire précise, unique, médiane et répétitive permettant une fonction musculaire facilitée : automatique et simple.**

Elle est caractérisée par la multiplicité des contacts occlusaux simultanés, assurant la répartition des efforts sur l'ensemble de la denture, même si les dents antérieures sont très légèrement moins chargées. Ce rapport est indépendant de la situation des condyles dans les fosses mandibulaires.

### 2.3.4.1.2 L'occlusion statique en prothèse supra-implantaire

En denture naturelle et en intercuspidation maximale, les dents se déplacent légèrement dans leurs alvéoles, du fait de la dépressibilité du desmodonte (jusqu'à 0,1 mm par dent). Cependant, une telle amplitude n'est atteinte que lorsque la durée de l'application de la force est longue (période de stress, concentration, sommeil profond...)

Lorsque implants et dents coexistent sur l'arcade, cette dépressibilité, absente au niveau des implants provoquerait une surocclusion relative de ces éléments.

Les implants seraient donc seuls à être soumis à la grande majorité des contraintes occlusales. **Pour remédier à cette situation, les contacts occlusaux à l'aplomb des implants doivent être mis en évidence à l'aide d'un papier à articuler de 8 microns d'épaisseur quand le patient serre en intercuspidie maximale, ou encore, selon l'environnement parodontal, les éléments supra-implantaires sont réglés en sous-occlusion de 50 à 100 microns.**

Ces mesures nécessitent de prévoir un dispositif empêchant l'égression des dents antagonistes aux implants.

Il semblerait que si l'occlusion n'est pas gérée ainsi, des pertes osseuses autour des implants peuvent survenir et se combiner avec une modification compensatrice des rapports intermaxillaires induisant des contraintes au niveau des ATM.

## 2.3.4.2 La mastication (57, 58)

La mastication est divisée en deux phases : l'incision et la trituration.

### 2.3.4.2.1 L'incision

Au cours de l'incision intervient le secteur antérieur. Après une section éventuelle en bout à bout des aliments, une incision provoque l'introduction du bol alimentaire dans la cavité buccale par un mouvement mandibulaire rétro-ascendant, ainsi que son déplacement avec l'aide de la langue et des muscles faciaux, vers un secteur cuspidé triturant.

Afin d'obtenir efficacité et bonne répartition des forces pendant l'incision, les contacts doivent être répartis sur plusieurs dents (au minimum les deux médianes).

Toutefois, l'utilisation du seul mouvement de propulsion pour vérifier les guidages fonctionnels du secteur antérieur risque par exemple de laisser des surguidages non apparents

à la propulsion sur le trajet fonctionnel d'incision ; sur dent naturelle, ce phénomène est parfois partiellement compensé par le déplacement léger des incisives maxillaires rendu possible par leur grande mobilité physiologique transversale.

En revanche, dans le cas d'implants, la mobilité transversale et /ou axiale est réduite, les surguidages peuvent alors apparaître beaucoup plus importants et d'autant plus néfastes que la capacité discriminative est réduite.

**C'est pourquoi, les techniques utilisées doivent être essentiellement basées sur la simulation des mouvements fonctionnels d'incision.**

Si nous prenons l'exemple d'une incisive maxillaire supérieure, le bout à bouts incisif est ajusté en premier afin d'équilibrer la préhension. La morphologie des surfaces de transition entre les bords incisifs et les faces palatines des dents adjacentes sont source d'inspiration. La prothèse implanto-portée n'a aucune résilience alors que les dents ont un comportement visco-élastique. Il faut en tenir compte et bien répartir les contraintes. Pour cela, le patient doit serrer fort sur le bout de ces dents comme pour couper du fil. Cette étape méticuleusement exécutée, on ajuste le glissement du bout à bout vers l'intercuspidie pour équilibrer l'incision. En bout à bout le patient est invité à glisser vers l'intercuspidie en forçant le plus fort possible sur sa nouvelle dent. Pendant ce temps, le praticien presse sur les faces vestibulaires des incisives pour sentir « dans les doigts » la répartition des contraintes, c'est le frémitus. Les meulages se font de façon prudente. Et la phase finale est l'ajustage des contacts en OIM. (13)

#### **2.3.4.2.2 La trituration**

La trituration, dilacération du bol alimentaire avant la déglutition, est le rôle des secteurs cuspidés.

La fonction masticatoire est en général unilatérale alternée.

Lors de l'équilibration occlusale, le patient va réaliser des mouvements de latéralité, mais il présente des différences cliniques non négligeables avec les mouvements fonctionnels de mastication. La latéralité est guidée par la canine du même côté, alors que pendant la mastication, les guidages dentaires sont harmonieusement distribués sur toutes les faces occlusales des dents cuspidées.

#### **2.3.4.2.3 Equilibration occlusale**

La mastication simulée sur des papiers marqueurs permettra de vérifier la parfaite coaptation des surfaces dentaires antagonistes. Cette approche visera à détecter et à corriger les sous-guidages et les surguidages, provoquant des contraintes latérales excessives qui n'apparaissent généralement pas lors des équilibrations occlusales classiques.



## **2.3.5 Les principes occlusaux**

### **2.3.5.1 Secteur postérieur**

Le schéma occlusal adopté est celui de la prothèse fixée avec pour particularité de **minimiser les contraintes latérales**. La priorité est généralement donnée à l'établissement de forces dont l'orientation suit le plus possible le grand axe des implants. L'os péri-implantaire sollicité en compression est alors en situation d'absorption maximale des contraintes.

En diduction, l'instauration **d'une protection canine** permettant une désocclusion immédiate des secteurs cuspidés doit être recherchée pour réduire la composante horizontale des contraintes fonctionnelles. Ces dernières sont en effet maximales lors de l'application de forces transversales.

La réalisation d'une protection canine en latéralité apparaît comme le schéma de référence, car il est plus facile à établir en bouche qu'un schéma de fonction de groupe qui pourrait donner les mêmes résultats. (22)

### **2.3.5.2 Secteur antérieur**

La prothèse implantaire doit rétablir un guidage fonctionnel en cas d'édentement sectoriel ou y participer en cas d'implant unitaire.

Le schéma occlusal de la prothèse fixée est respecté, et le réglage des pentes canines est contrôlé, voire modifié en bouche jusqu'à obtenir des mouvements mandibulaires aux glissements harmonieux.

Cette facilité de glissement est révélatrice de la compatibilité rétablie entre la morphologie de la prothèse implantaire et le système neuro-musculo-articulaire.

### **2.3.5.3 Implant unitaire en position canine**

**La protection canine est le schéma occlusal préférentiel pour des raisons de facilité de mise en œuvre.**

Toutefois, une analyse plus fine de la localisation et des dimensions de l'implant peut mener à établir une fonction de groupe.

**S'il s'agit d'une canine mandibulaire**, le grand axe de l'implant et celui de la couronne sont dans le même prolongement en raison de l'orientation verticale de la crête. En latéralité, les forces s'appliquent en direction de la corticale linguale, dans une région où l'os est en général de bonne qualité. On établit donc de préférence une protection canine, surtout si l'implant est long (supérieur à 10 mm avec un diamètre standard de 4 mm).

**S'il s'agit d'une canine maxillaire**, le grand axe de l'implant et celui de la couronne ne coïncide plus en raison de l'orientation vestibulaire de la crête. L'os est moins dense, et les forces exercées en latéralité s'appliquent sur la corticale vestibulaire qui est très fine. La qualité de l'os ainsi que l'orientation de l'implant conduisent à l'établissement d'une protection canine avec un implant standard cette fois supérieur ou égal à 13 mm.

## 2.3.6 Technique d'ajustement occlusale

L'objectif prioritaire du clinicien doit être la restauration d'une anatomie fonctionnelle en harmonie au niveau de guidage cuspidien avec les dents naturelles voisines et les structures articulaires du patient.

Il faut absolument éviter de minimiser le relief cuspidien, car on court le risque d'induire des troubles temporo-mandibulaires.

L'équilibration occlusale de la prothèse implantaire est l'aboutissement d'une démarche qui doit débiter dès la réalisation prothétique au laboratoire. Le paramétrage des articulateurs doit prendre en compte la cinématique fonctionnelle réelle du patient pour réaliser une prothèse dont la morphologie occlusale soit proche de l'équilibre fonctionnel.

Visualiser les contacts occlusaux en bouche n'est pas toujours aisé et il serait souhaitable de pouvoir prégler au mieux les éléments supra-implantaires sur articulateur avant leur insertion et ultime équilibration en bouche.

En prothèse conventionnelle, les modèles de travail montés en relation centrée sont équilibrés jusqu'à la dimension verticale d'engrainement des modèles, qui, dans ce cas, est assimilée à la dimension verticale d'intercuspidie du patient.

Or, les dents en plâtre ne peuvent pas préfigurer la dépressibilité desmodontale. Dans le cas d'une prothèse conjointe sur implant adjacente à des dents naturelles, il semblerait judicieux de poursuivre l'équilibration des modèles jusqu'à la dimension verticale d'engrainement des modèles moins 0,5 mm.

Du fait de l'angle de fermeture de l'articulateur, la dimension verticale au niveau des molaires diminue de 0,1 mm quand la tige incisive est descendue de 0,5 mm.

Les prothèses implantaires seraient ainsi élaborées à une dimension verticale sous-évaluée permettant de limiter l'équilibration à effectuer en bouche.

En bouche, la présence simultanée de dents et d'implants présentant des mobilités très différentes constitue la difficulté majeure de l'ajustement occlusal des prothèses partielles implantaires.

Lorsque des pressions s'exercent, les dents subissent une intrusion physiologique due au caractère viscoélastique du desmodonte. On peut considérer alors que la prothèse partielle implanto-portée, supporte seule les contraintes, étant parvenue à une situation de suroclusion réversible qui prend fin dès le retour des dents à leur position initiale. Ainsi certains auteurs justifient la technique qui consiste à demander aux patients de serrer fortement les arcades dentaires pendant un laps de temps variable afin de positionner les dents le plus apicalement dans leurs alvéoles. L'ajustement occlusal de la prothèse implantaire est alors réalisé avant le retour des dents naturelles à leur situation d'origine.

Mais aucune étude n'a encore validé ce concept qui pose des difficultés d'évaluation du temps de serrage, du temps disponible pour effectuer les réglages, et de savoir si la pression optimale est atteinte et maintenue.

Ainsi la technique la plus appropriée est la même qu'en denture naturelle. Pour vérifier l'OIM, un papier à articuler le plus fin possible est interposé au niveau de toutes les dents et de plusieurs couleurs afin de différencier les contacts travaillants des contacts non travaillants à éliminer.

**Lors de l'ajustement sous pression occlusale légère, les contacts sur les prothèses implantaires doivent exister, mais être moins marqués que sur les dents naturelles**

**voisines, de telle sorte que lors de la pression plus forte des contacts de déglutition testés ensuite, il y ait équivalence de contact entre prothèse implantaire et dent naturelle.**

Le marquage des glissements est quant à lui, réalisé, dans un premier temps, de manière conventionnelle en partant de la position d'OIM afin d'amorcer un mouvement de latéralité. Un deuxième marquage est établi en opérant un glissement inverse, à partir d'une position de latéralité, afin de revenir en position d'OIM, la réalité de la fonction masticatoire se caractérisant en fait, par des mouvements de sens contraires, les contacts étant notablement plus marqués et répartis sur toutes les dents cuspidées en fin de fermeture, ce qui n'est pas objectivé lors des contrôles conventionnels. (22, 60)

### **2.3.7 Les effets d'une suroclusion**

Pendant longtemps on a pensé que la perte d'ostéointégration était due à une surcharge occlusale. Des expériences, telle que celle d'Isidor en 1996 (48), ont montré que les implants perdaient leur ostéointégration à la suite d'une surcharge occlusale, alors qu'aucun des implants avec accumulation de plaque dentaire n'a perdu son ostéointégration bien qu'une perte moyenne de 1,8 mm de hauteur osseuse radiographique était enregistrée après 18 mois. Plus récemment Miyata et Al (67) ou encore Gotfredsen et Al (38) ont démontré sur des études portant respectivement sur le singe et le chien, que les surcharges occlusales seules n'entraînent pas de perte d'ostéointégration, cette dernière est observée seulement en présence de plaque.

Dans l'expérience de Miyata et Al, ils soulignent qu'il existe une limite concernant la hauteur de suroclusion, c'est-à-dire que si la suroclusion est de 180 microns ou plus et que le contrôle de plaque est effectué, on observera tout de même une résorption osseuse autour des implants. Alors que si la suroclusion est inférieure à 180 microns, sans inflammation gingivale, aucune perte osseuse n'est observée. Cela montre qu'une perte osseuse autour d'un implant causé par un traumatisme occlusal est possible, même quand il n'y a pas d'inflammation.

Gotfredsen et Al ont également démontré qu'une charge statique latérale avec des forces contrôlées peut ne pas être nuisible aux implants présentant une péri-implantite.

### **2.3.8 Conclusion**

La pérennité de l'ostéointégration dépend dans un premier temps du respect des protocoles de mise en place des implants, et dans un second temps, tout aussi important, de l'équilibre occlusal obtenu au niveau des prothèses implantaires.

Les principes appliqués à la prothèse conventionnelle demeurent valables pour la prothèse implantaire.

La pérennité de ces reconstructions repose sur la stabilité, la précision et la bonne répartition de l'intercuspidation maximale.

Le concept de désocclusion postérieure grâce à la fonction antérieure ou la fonction de groupe semble créer les conditions les plus favorables pour limiter les forces latérales sur les implants.

L'absence de desmodonte, chargé d'amortir ou encore de détecter une surcharge occlusale, impose une vigilance toute particulière quant à la qualité des contacts, surtout avec la céramique.

La surveillance de l'évolution de l'occlusion et de l'usure des matériaux prothétiques est primordiale dans le domaine de la prothèse sur implant pour maintenir l'ostéointégration.


De plus la protection des prothèses implantaire par des gouttières occlusales en cas de parafonction doit être systématique, de même qu'un suivi occlusal en maintenance dans le temps. (18,22)

### *Ce qu'il faut retenir...*

- Au niveau des secteurs postérieurs, le schéma occlusal adopté est celui de la prothèse fixée standard **en minimisant les contraintes latérales.**
- Au niveau des secteurs antérieurs, la prothèse implantaire doit rétablir **un guidage fonctionnel.**
- Dans le cas d'un implant unitaire en position canine, **la protection canine est le schéma occlusal préférentiel.**
- Au moment de l'ajustement occlusal, les contacts au niveau de la prothèse supra-implantaire doivent être minimes sous pression occlusale légère, pour permettre une équivalence des contacts entre dents naturelles et prothèses lors de pression plus forte.

# PARTIE

## III





## **3.1 Séquence de mise en place**

### **3.1.1 Essayage clinique**

La prothèse revient du laboratoire, il faut distinguer plusieurs cas selon la réalisation d'une dent unitaire ou d'un bridge.

A ce stade, il appartient au chirurgien dentiste traitant de vérifier :

- que l'occlusion réglée sur articulateur par le laboratoire est correcte.
- que les pièces prothétiques ayant nécessité une coulée s'adaptent parfaitement aux implants ou aux piliers.
- que les pièces prothétiques ont une morphologie « fonctionnelle physiologique » permettant bien sûr une fonction correcte mais aussi une prophylaxie satisfaisante.
- et enfin que les guides de repositionnement (s'ils sont utiles) soient bien adaptés (66).

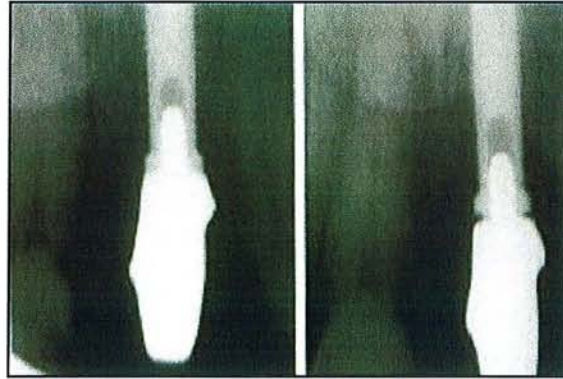
#### **3.1.1.1 Prothèse unitaire**

Dans le cas de restauration unitaire, la prothèse peut être fabriquée directement sur le pilier.

L'essayage clinique d'une couronne unitaire repose sur un protocole :

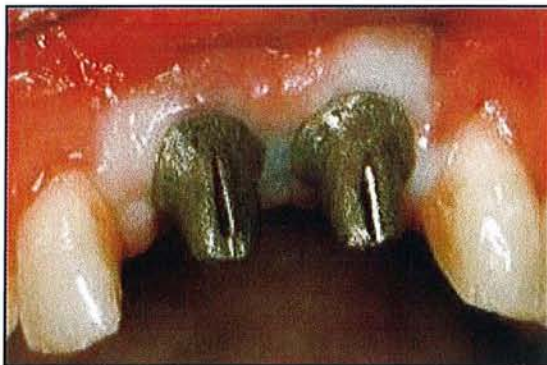- Tout d'abord, le praticien dévisse la vis de cicatrisation, qui est ensuite placée dans une solution antiseptique.
- Il faut intervenir rapidement et placer les pièces prothétiques avant que le manchon gingival ne se referme, car tout recouvrement intempestif de l'implant par une épaisseur importante de gencive peut conduire à un défaut d'ajustement nécessitant alors d'avoir recours à une gingivectomie péri-implantaire.
- Le pilier implantaire est vissé en bouche, un guide de transfert peut être utilisé pour faciliter cette manœuvre.

- Un premier contrôle radiographique est indispensable, car il arrive parfois que l'hexagone ne soit pas emboîté, ce qui laisse apparaître un hiatus à la radiographie.



*Fig 24 : à gauche, le pilier englobe correctement l'hexagone externe, ce qui n'est pas le cas à droite. (d'après 66)*

Si l'implantologiste n'a pas utilisé une vis de cicatrisation ayant initié un profil d'émergence spécifique à la dent, la gencive aura cicatrisé autour d'une vis de cicatrisation cylindrique. Au moment de la mise en place du pilier anatomique, la gencive peut alors être légèrement comprimée et donc blanchir un peu, si l'étape clinique est douloureuse, une anesthésie peut être effectuée.



*Fig 25 : les piliers compriment la gencive, car ils initient un profil d'émergence correspondant à 2 incisives centrales. Les vis de cicatrisation autour desquelles la gencive a cicatrisé étant, elles, de diamètre standard (en général 5mm). (d'après 66)*

Ensuite, on peut réaliser un essai de la chape porteuse du biscuit de la couronne céramo-métallique et l'occlusion est vérifiée.

Si tout semble correct, les finitions sont demandées. (66)


On sert le pilier définitivement au couple de serrage requis par le fabricant puis on scelle la dent.

### 3.1.1.2 Prothèse plurale

Le protocole est le même qu'en prothèse unitaire, mais **l'essayage clinique est obligatoire.**

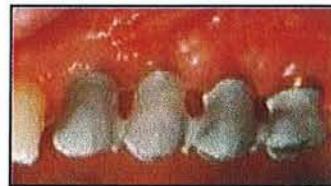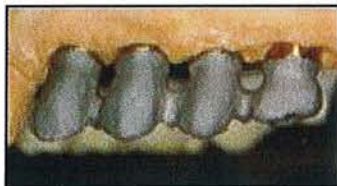
Les vis de cicatrisation sont dévissées, les piliers sont placés sur les hexagones avec un certain sens tactile, puis transvissés dans les implants avec des vis de piliers. Ces vis sont vissées manuellement sans forcer.

A ce stade, une radiographie rétroalvéolaire de contrôle est toujours prise pour vérifier la bonne adaptation des piliers.



*Fig 26a : radiographie de contrôle.  
(d'après 28)*

La prothèse est ensuite insérée de manière passive. Il est important que l'armature soit parfaitement en place de manière passive sur les piliers et que le joint soit contrôlé radiographiquement.



*Fig 26b et 26c : essayage de l'armature sur le modèle puis en bouche.  
(d'après 28)*

Deux causes peuvent gêner la mise en place correcte de l'armature :

- la prothèse, légèrement sous gingivale, comprime la gencive qui blanchit, ce problème peut se résoudre simplement en appuyant sur la prothèse, ce qui écarte la gencive.
- La prothèse s'insère difficilement sur les piliers. Dans ce cas, il s'agit le plus souvent d'un problème d'empreinte. En aucun cas il ne faut chercher à adapter la prothèse en fraisant les piliers sous peine d'exercer des contraintes permanentes sur les implants. A ce stade, deux solutions sont proposées, reprendre l'empreinte pour que les piliers retrouvent leur bonne place et refaire l'armature ; ou si la passivité n'est pas acquise, le dentiste peut avec un disque carborundum séparer l'armature en autant de tronçons qu'il sera nécessaire afin de pouvoir les replacer de façon précise sur les implants. Après vérification radiographique, et dès que tous les éléments sont en appui sur les piliers sous-jacents, ils sont solidarisés avec une résine de type Duralay, puis une empreinte de situation immédiate ou après brasure est reprise, le tout est ainsi retourné au laboratoire qui, sur la base de cette sur-empreinte, réalise une nouvelle coulée de plâtre avec remplacement des analogues de piliers.



L'étape suivante consiste à essayer le biscuit en céramique, ainsi les points de contact et l'occlusion, les points de contacts proximaux sont vérifiés.

Entre chaque étape, les piliers sont dévissés et les vis de cicatrisation sont remises en place. Les piliers seront vissés avec un dynamomètre le jour du scellement de la prothèse.

### 3.1.2 Vissage, dévissage

#### 3.1.2.1 Effets des vissages / dévissages sur les pièces prothétiques

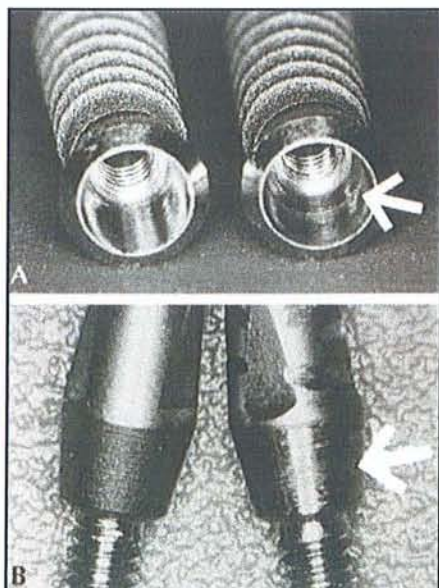
Une complication souvent rencontrée est le dévissage de la vis du pilier.

Une fois la vis serrée, des forces sont générées et permettent de lier l'implant et le pilier avec une certaine compression, qui est le résultat des forces de friction au niveau du pas de vis, de la tête de la vis, et du serrage appliqué.

Les micromouvements, l'état de surface des composants pendant les charges fonctionnelles causent progressivement des échecs au niveau du joint.

Quand une force est appliquée à une nouvelle vis, l'énergie est dépensée dans les irrégularités de surface.

Après l'engagement du pas de vis, les aspérités de surface sont aplaties et la force de serrage appliquée provoque une élongation de la vis et génère des forces. On peut donc supposer que la friction engendrée par le pas de vis est plus importante lors du premier serrage, et diminue après plusieurs cycles de vissages / dévissages.



*Fig 27 : photo d'un implant ITI et de son pilier, à gauche, ils sont neufs, alors qu'à droite, ils ont déjà servi. A droite les flèches indiquent les parties qui ont été abîmées, rayées, pendant les différents cycles d'ouverture et de fermeture. (d'après 17)*

Weiss et Al (96) ont étudié le comportement des pièces prothétiques après plusieurs vissage / dévissage. Les résultats de cette étude ont montré une diminution progressive des valeurs de vissage pour tous les systèmes implantaires testés.

Le pourcentage de perte de serrage est de 3 à 20 % lors du 1<sup>er</sup> vissage, de 3 à 31 % après 5 cycles et de 4.5 à 36 % après 15 cycles.

Ainsi, afin de minimiser la perte des vis, il est recommandé de réduire le nombre de cycles en clinique et au laboratoire avant la mise en place finale du pilier.

### **3.1.2.2 Effets des vissages / dévissages sur le parodonte**

En denture naturelle, le complexe gingivo-dentaire est composé de trois éléments : l'attache conjonctive, l'épithélium de jonction et le sulcus ; les deux premiers constituent l'espace biologique qui a une hauteur d'environ 2 mm, hauteur qui varie selon les individus. **Toute violation de l'espace biologique entraîne une destruction parodontale.**

Un espace biologique entoure également les implants, qu'il soit en charge ou non, et ses dimensions sont approximativement les mêmes ou légèrement supérieures à ce qu'elles sont autour des dents naturelles.

**En implantologie, une hauteur minimale de muqueuse péri-implantaire est nécessaire et une résorption osseuse peut apparaître pour compenser un sulcus trop peu profond et permettre la formation d'une attache suffisante (78).**

Le rôle de cette barrière muqueuse est d'isoler hermétiquement l'environnement intérieur de l'extérieur.

Au niveau des dents naturelles, la connexion est profondément insérée au niveau du ciment grâce aux fibres de collagène ; alors qu'autour des implants, les fibres de collagène ne sont pas vraiment attachées mais adhèrent simplement aux composants transmuqueux, par conséquent, **cette adhésion a des propriétés mécaniques de faible résistance.** (77)

L'adhésion de l'attache conjonctive et de l'épithélium de jonction n'est possible qu'en présence de **matériaux hautement biocompatibles**. Si les composants transmuqueux ne sont pas biocompatibles, les tissus vont migrer apicalement jusqu'au niveau de l'implant, qui lui, est supposé être biocompatible.

Actuellement, seuls le titane et la céramique ont une biocompatibilité suffisante pour permettre l'attache. Alors que les piliers en or peuvent provoquer une récession des tissus mous s'accompagnant d'une résorption osseuse. (1)

L'attache conjonctive et l'épithélium de jonction adhèrent donc au niveau du pilier implantaire, mais lors des différentes étapes cliniques, le pilier est vissé et dévissé plusieurs fois. Le fait de dévisser le pilier déchire l'attache biologique et détache les cellules de l'attache conjonctive et de l'épithélium de jonction. Il a été montré par une expérience animale que des déconnexions répétées du pilier et son placement dans l'alcool entre chaque étape, favorisaient une perte osseuse. Celle-ci est sûrement due à la migration apicale de l'épithélium de jonction engendrée par la réinsertion du pilier contenant des cellules épithéliales tuées par l'alcool. (77)

Une étude plus récente sur l'homme, avec un nombre important de déconnexions du pilier, n'a montré aucune perte osseuse lorsque le pilier est nettoyé et passé à l'autoclave avant d'être replacé en bouche.



### 3.1.2.3 Une solution pour contourner le problème des vissages et dévissages

Visser les piliers implantaires dès leur réalisation permet d'éviter les ennuis provoqués par des dévissages et vissages à répétition. Après l'empreinte, les piliers seraient définitivement serrés selon les recommandations des fabricants. Une nouvelle empreinte - empreinte des piliers telles qu'elle est réalisée en prothèse fixée - serait ensuite réalisée.

Certes les diminutions des forces de friction, l'élongation de la vis seraient évités, mais se poserait de nouveau le problème d'une seconde empreinte moins précise. De plus, les armatures des prothèses implantaires doivent être d'adaptation la plus passive possible, et c'est plus facile si elles sont élaborées directement sur les piliers implantaires restés sur le modèle de travail.

**Si on veut pratiquer la prothèse implantaire, il faut se convaincre des « spécificités » de cette prothèse, et se garder d'avoir recours aux automatismes acquis en prothèse traditionnelle.**

Reste le problème de vissages et dévissages successifs induit par les différentes étapes de la réalisation prothétique, ce problème peut être minimisé par l'utilisation de vis spécifiques = vis de laboratoire pour les essayages et d'une vis unique et jamais utilisée pour le serrage définitif.

### 3.1.3 Positionnement du pilier implantaire

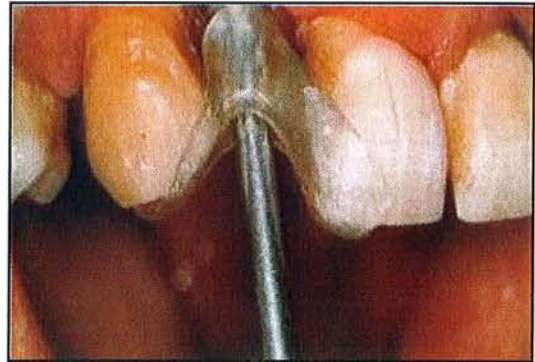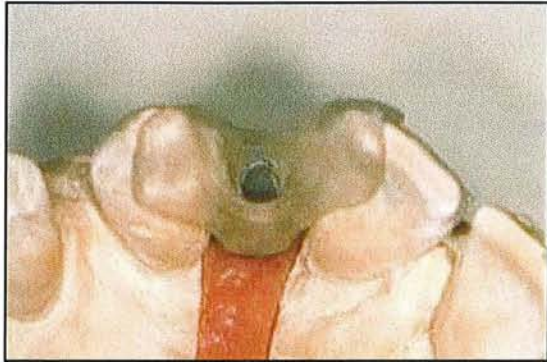
Que ce soit lors des étapes d'essayage clinique ou de mise en place définitive du pilier, il doit être transféré du modèle de travail en bouche, et reprendre la même position. Le pilier est facilement transféré grâce à un **guide de repositionnement ou de transfert** qui permet un déplacement précis depuis le maître modèle jusqu'à la situation clinique.



*Fig 28a : guide de transfert.  
(d'après 66)*

Les guides de transfert sont élaborés par le laboratoire afin de ne susciter aucun doute quant au bon repositionnement du pilier.

Ce sont des guides en résine qui s'appuient sur les faces occlusales des dents adjacentes.



**Fig 28b** : guide de transfert en résine sur le modèle de travail.

**Fig 28c** : guide de transfert en bouche.

(d'après 66)

Le guide circonscrit le ou les piliers implantaires en les englobant, de sorte qu'il soit facile, depuis leur position sur le modèle de travail, de pratiquer la dépose des vis de transfixation, et de replacer en bouche dans leur position exacte la totalité de l'ensemble (guide de transfert et pilier implantaire) et ce, sans crainte de voir un ou plusieurs piliers implantaires tourner sur leur axe en rendant ainsi beaucoup plus complexe leur remise en place.

Parfois une encoche vestibulaire est réalisée au niveau du pilier afin de pouvoir le repositionner facilement si on n'a pas de guide.

Mais si aucune encoche n'est réalisée, si aucun guide n'est livré avec la réalisation, alors le nombre de repositionnement possible peut se révéler très important. Par exemple, si trois implants côte à côte sont en bouche, et que chaque pilier comporte un système antirotationnel à 6 pans, alors le nombre de solutions est de  $6 \times 6 \times 6 = 216$  ! (66)

## **3.2 Aménagement des tissus gingivaux et osseux**

Après la disparition des dents, les tissus gingivaux perdent leur forme festonnée initiale car l'os perd sa configuration festonnée, les papilles disparaissent. La gencive étant plate, il est très difficile avec l'implantologie de leur redonner un aspect naturel avec des reliefs, il faut tout recréer.

L'évolution constante des exigences esthétiques et la mise en évidence des limites des procédés classiques encouragent le développement de nouvelles techniques, de nouvelles motivations, améliorant sans cesse les résultats. Par exemple, l'implant festonné (NOBEL PERFECT® de Nobel Biocare) en pose immédiate permet le maintien des proéminences osseuses interproximales qui préfigurent les papilles interdentaires.

La pose de l'implant festonné après cicatrisation peut être accompagné de greffe osseuse pour retrouver la morphologie naturelle.

### **3.2.1 Réaction tissulaire après le traitement implantaire**

Le pronostic de l'implant dépend de la qualité de l'ostéointégration, mais aussi de la capacité des tissus gingivaux à former une jonction hermétique entre la cavité buccale et les tissus sous-jacents.

L'interface implant / tissu mou se compose de 2 parties :

- un système d'attache épithéliale composé d'hémidesmosomes et d'une lame basale comparable à un épithélium de jonction
- un tissu conjonctif sous-jacent comprenant fibroblastes et faisceaux de collagènes orientés parallèlement à la surface de l'implant. Il s'agit d'une adhésion à la surface du pilier et non pas d'une réelle attache telle que l'on peut le voir au niveau d'une dent naturelle. Ce tissu conjonctif semble avoir un rôle important dans la maintenance d'une jonction hermétique.

**Il existe une corrélation entre l'indice de plaque et l'indice gingival. La présence de plaque bactérienne influence directement la résorption osseuse autour des fixtures. Une anatomie gingivale permettant une hygiène plus rigoureuse est donc à même de favoriser la stabilité dans le temps des fixtures. (73)**

Zitzmann et Al (100) ont réalisé une étude sur le chien portant sur la réaction des tissus mous à la formation de plaque au niveau des piliers implantaires avec différentes topographies de surface. Il a été suggéré que la plaque s'accumulerait davantage au niveau des piliers à surface rugueuse que des piliers à surface lisse, et qu'une telle augmentation de la formation de plaque pourrait favoriser le développement de lésions inflammatoires dans la muqueuse péri-implantaire. Cette étude a donc pour objectif d'étudier la réaction de la muqueuse péri-implantaire. Et les résultats montrent que 6 mois de plaque ont conduit à la formation d'une lésion inflammatoire dans le tissu conjonctif de la muqueuse péri-implantaire. La position, la

taille et la composition de cette lésion ne différaient pas entre les piliers à surface rugueuse ou à surface lisse. De plus, la plupart de ces sites présentaient un second infiltrat de cellules inflammatoires dans le tissu latéral à la jonction implant / pilier.

Alors que dans la lésion inflammatoire située dans le tissu conjonctif, les cellules plasmatiques et les lymphocytes dominaient largement, le tissu latéral à la jonction implant / pilier contenait une proportion comparativement élevée de leucocytes polymorphonucléaires. Ainsi les différentes caractéristiques de surface des piliers en titane n'ont influencé ni la formation de plaque, ni l'apparition de lésions à cellules inflammatoires dans la muqueuse péri-implantaire.

### **3.2.2 Mise en forme des tissus péri-implantaires , les différentes techniques**

Alors que dans les premières années de l'implantologie moderne, le seul objectif était d'obtenir l'ostéo-intégration de l'implant, les éléments actuels recherchent une intégration implantaire tant physiologique qu'esthétique.

**La bonne santé et l'aspect des tissus gingivaux sont inséparables d'un résultat esthétique optimal.** Lorsque la gencive est utilisée pour délimiter la restauration, son rôle est amplifié, car « il n'y a pas d'esthétique du blanc sans esthétique du rose ».

Une couronne en céramique ne peut être, au mieux, qu'une tentative de recréer l'esthétique d'une dent naturelle.

Si une restauration modifie la couleur, la forme ou affecte la santé des tissus environnants, les espoirs de réussite esthétique sont compromis. Le succès d'une restauration implanto-portée est rarement obtenu sans l'intégration parfaite des tissus péri-implantaires au contexte gingival des dents adjacentes. **Si le traitement des tissus mous n'est pas considéré comme un maillon essentiel du traitement, le résultat esthétique ne peut être que médiocre. (78)**

#### **3.2.2.1 Les techniques chirurgicales**

Les techniques de reconstruction osseuse et gingivale autorisent aujourd'hui un positionnement optimal de l'implant par rapport à la situation des dents prothétiques, ce qui permet une meilleure répartition des contraintes biomécaniques, une meilleure intégration esthétique et facilite les manœuvres de prophylaxie. (99)

Les différents temps chirurgicaux de la gestion des tissus péri-implantaires doivent être étudiés avec soin afin d'améliorer la morphologie gingivale en optimisant le nombre d'interventions. Le tissu péri-implantaire peut être efficacement géré et influencé à quatre moments du traitement bien que d'autres options complémentaires soient possibles :

- Avant la mise en place de l'implant
- A la pose de l'implant et / ou au cours de la cicatrisation
- Lors de la deuxième étape chirurgicale
- Lors de la maintenance



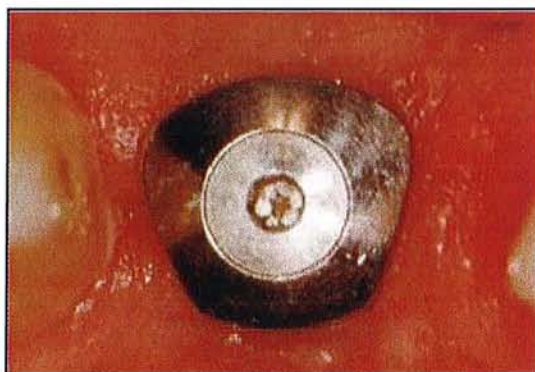La tendance actuelle est de restaurer les volumes et formes des tissus durs et mous lors de la première étape chirurgicale, puis de terminer la gestion des tissus mous lors de l'exposition ou lors de la mise en place de la couronne provisoire.

La logique biologique est qu'il est plus facile de remplacer les tissus durs déficients et de reprendre la forme des tissus mous avant de placer les implants. Par exemple, augmenter le volume des tissus durs avant l'implantation, puis façonner les tissus mous avec une couronne provisoire implanto-portée est une façon de procéder beaucoup moins risquée. Il serait moins efficace d'essayer de compenser des contours inadéquats après la mise en place de l'implant ou la réalisation de la couronne provisoire. (99)

Toutes les techniques chirurgicales reposent sur des techniques de greffes ou de déplacement tissulaire, quel que soit le stade.

### 3.2.2.2 Technique avec la vis de cicatrisation

La méthode la plus classique pour former et stabiliser les contours muqueux péri-implantaires au cours de la phase de cicatrisation du stade II chirurgical est l'utilisation de **vis de cicatrisation** autour desquelles sont suturés les lambeaux.



*Fig 29 : vis de cicatrisation placée sur le col implantaire. (d'après 26)*

La plupart du temps, les vis de cicatrisation utilisées sont des éléments standardisés pour chaque diamètre d'implant. Ainsi les bagues conventionnelles sont incapables de produire un contour muqueux péri-implantaire qui corresponde au contour cervical anatomique de la couronne dentaire.

**Le contour muqueux circulaire observé à la dépose de ces bagues ne reflète pas la différence entre les dimensions mésio-distale et vestibulo-linguale d'une dent naturelle.** Dans ce cas, la mise en conformation tissulaire ne sera précisément établie que plus tard avec le pilier supra-implantaire, et par le profil d'émergence de la couronne transitoire puis définitive scellée sur ce pilier.

**Il semblerait donc intéressant de réaliser des vis de cicatrisation possédant des formes plus proches de celles des dents à remplacer.** Cette idée trouve son application clinique avec le concept du « profil d'émergence contrôlé ». Cette technique est basée sur l'utilisation des piliers de cicatrisation et de transferts d'empreintes adaptées au diamètre de chaque implant, puis de la future dent prothétique afin d'obtenir une cicatrisation donnant une forme évasée aux tissus mous.



L'évasement obtenu durant la cicatrisation est reproduit sur le modèle de laboratoire et il est maintenu autour des restaurations définitives. La plupart des fabricants proposent désormais des bagues de cicatrisation qui préfigurent d'emblée un profil d'émergence adapté à la dent à remplacer. C'est par exemple le cas des bagues préformées GingiSCULPT (3i) de diamètre et de hauteur adaptés à la dent à remplacer. Elles sont présentes sous quatre formes dédiées respectivement aux petites incisives, aux incisives larges, aux prémolaires et aux molaires. (26)

### 3.2.2.3 Techniques avec les provisoires

#### 3.2.2.3.1 Rôle des provisoires

##### 3.2.2.3.1.1 *La temporisation*

Elle devra être **la plus précoce possible**. La restauration provisoire sera posée lors du deuxième temps chirurgical afin de **guider prothétiquement les tissus** au moment où leur potentiel de cicatrisation et d'adaptation est optimal. Certains auteurs décrivent même une temporisation au premier temps chirurgical avec une restauration provisoire non fonctionnelle (« pseudo mise en charge immédiate »).

##### 3.2.2.3.1.2 *Gestion du profil d'émergence*

C'est la restauration provisoire qui détermine la morphologie définitive du site prothétique (interface gingivo-prothétique) dont le développement demeure l'essence même d'une restauration esthétique.

Ce profil d'émergence devra être induit par le port d'une restauration provisoire par exemple en résine composite de laboratoire qui aura été préparée sur le modèle en plâtre personnalisé afin de guider la formation de cette enveloppe transmuqueuse optimale, c'est la manipulation prothétique des tissus mous.

##### 3.2.2.3.1.3 *Restitution des papilles*

Restitution des papilles : c'est un point crucial de la réussite esthétique. L'architecture osseuse suit la jonction amélo-cémentaire de la dent à distance de 2 mm en direction apicale. Ainsi le festonnage osseux a une complication de 3 mm environ, comme le collet anatomique, entre le point le plus apical sur la face vestibulaire et le point le plus incisif sur la face proximale.

Pourtant alors que l'espace biologique est identique en hauteur sur toutes les faces de la dent, le festonnage gingival est de 5 mm environ entre faces vestibulaire et proximale. C'est l'effet de la papille interdendaire et de l'augmentation du sulcus gingival à son niveau.

Mais quelle en est la cause ? Cliniquement il est clair que la proximité des dents, la pression latérale, et la forme cervicale des dents (donc la forme des embrasures proximales) induisent comme un pli dans un tissu entre deux doigts, la formation de la papille interdendaire.

**Ainsi prothétiquement faut-il une certaine hauteur d'os interproximal et une certaine quantité de gencive marginale pour pouvoir manipuler l'embrasure gingivale en jouant sur l'émergence prothétique afin d'induire une hauteur et une forme de papille interdendaire correspondant à nos objectifs esthétiques. (88)**

La forme des couronnes provisoires guide la formation des papilles pyramidales proximales et prédétermine la forme gingivale de la future restauration. Les contours mésio-distaux et la largeur de la couronne provisoire déterminent le profil et la hauteur de la papille interdentaire tandis que le volume vestibulo-lingual de la prothèse développe la forme précise de la gencive marginale libre. La prothèse est modifiable et de la résine peut être ajoutée ou soustraite jusqu'à l'obtention du résultat désiré. Ainsi les profils d'émergence, tenant compte de l'esthétique, sont établis par adjonctions successives de résine jusqu'à l'obtention du profil souhaité. (26)

Plusieurs facteurs sont requis pour favoriser la croissance des papilles :

- la restauration provisoire, placée le plus tôt possible, devra exercer une pression latérale, douce, sur les tissus mous interproximaux, sans aucune pression axiale.

- le profil d'émergence devra être idéalement restitué. S'il est trop vertical, il n'y aura pas de pression latérale, pas de support pour la gencive et la papille va se résorber. S'il est trop horizontal, la papille sera comprimée verticalement, l'hygiène buccale deviendra difficile ou impossible avec un risque de nécrose papillaire.

- les surfaces de contacts proximales devront être minutieusement aménagés et monter au plus près de la papille pour fermer l'embrasure.

Il existe un domaine de prévisibilité de reformation de la papille, au niveau implantaire, en fonction de la distance séparant le plus coronaire de l'os adjacent à la surface implantaire et le point le plus apical du futur contact proximal. Cette distance optimale serait de 4 à 5 mm.

De même la situation est nettement plus favorable lorsque l'implant est situé entre deux dents naturelles plutôt qu'à proximité d'un autre implant.

Enfin, il semblerait que le facteur temps soit aussi un paramètre important à considérer dans la reformation tissulaire.

Cependant, il est plus aisé de conserver une structure que de la recréer, ce concept induisant les tendances actuelles à la temporisation la plus précoce possible. (88)

### **3.2.2.3.2 Quand réaliser les provisoires ?**

#### ***3.2.2.3.2.1 Mise en place lors du stade I chirurgical***

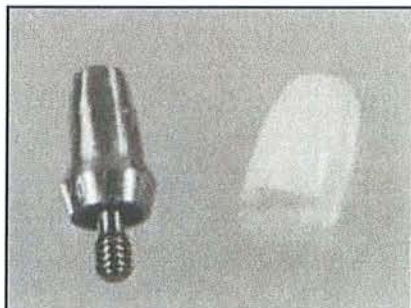
Le choix des patients pour une approche chirurgicale en un temps et le placement d'une couronne provisoire, sont très importants. Cette procédure est limitée aux cas d'édentation antérieure jusqu'aux prémolaires et seulement au maxillaire. Il s'agit d'une zone esthétique où les forces appliquées à la restauration provisoire sont minimales lorsqu'elles ne sont pas bien contrôlées.

**Les avantages de cette approche sont nombreux :**

- moins d'appréhension pour les patients.
- réduction du traumatisme chirurgical pour les tissus du site implantaire.
- meilleur aménagement des tissus autour des implants grâce à la pose immédiate d'une restauration provisoire.
- réduction des coûts du traitement car il n'y a pas besoin d'une prothèse amovible transitoire en attendant la seconde chirurgie.
- meilleure esthétique pour le patient grâce à la provisoire.

### Réalisation technique :

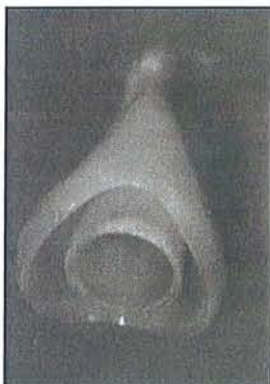En fonction des modèles d'étude, un pilier de longueur appropriée est choisi au laboratoire. Sur ce pilier, le laboratoire réalise une chape en résine acrylique autopolymérisante, dont la teinte est la même que celle des dents adjacentes et les limites sont ajustées aux limites du pilier implantaire.



*Fig 30a : pilier avec chape en résine. (d'après 51)*

Le pilier ainsi que la chape, sont stérilisés pour pouvoir être utilisés directement en bouche pour l'étape suivante.

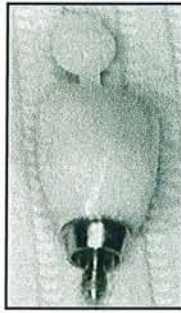Le jour J où l'implant est positionné en bouche, le pilier est vissé sur l'implant. La chape est ensuite elle-même placée sur le pilier. Puis une couronne provisoire évidée (soit réalisée par le laboratoire, soit de type moule ion) est essayée en bouche sur la chape et orientée de façon esthétique.



*Fig 30b : chape en résine chapeautée d'un moule ion®. (d'après 51)*

La chape et la provisoire ainsi positionnées, sont réunies par quelques gouttes de résine chémozpolymérisable. L'ensemble est retiré hors de la bouche afin de combler les manques avec de la résine.

Les finitions au niveau des limites sont réalisées ainsi qu'une petite fente sur la face linguale de la provisoire pour faciliter l'écoulement du ciment excédentaire lors du scellement qui pourrait provoquer une pression trop importante sur l'implant.



*Fig 30c : provisoire prête à être mise en place. (d'après 51)*

Enfin la provisoire est scellée avec un ciment temporaire de type oxyde de zinc eugénol, et les débris de ciment sont rigoureusement éliminés.

Les tissus sont repositionnés autour de la provisoire et les papilles interdentaires sont reformées pendant la fermeture hermétique du site chirurgical.

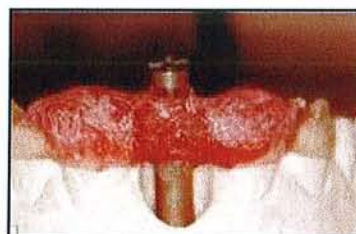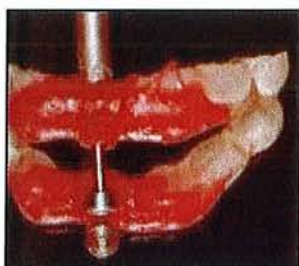Le dernier point concerne l'occlusion, la provisoire ne doit avoir aucun contact avec la dent antagoniste. L'occlusion sera vérifiée de nouveau 2 jours puis 2 semaines plus tard.

**La mise en place de la provisoire au premier stade chirurgical raccourcit le nombre d'interventions et le délai total du traitement. Cette technique permet de s'affranchir d'une seconde intervention chirurgicale. Cette méthode a fait ses preuves et selon certains auteurs (Kupeyan), elle permet une meilleure gestion du contour des tissus gingivaux du fait du placement immédiat de la prothèse transitoire sur l'implant qui pénètre immédiatement la muqueuse. (51)**

#### *3.2.2.3.2.2 Mise en place lors du stade II chirurgical*

La mise en place de couronnes provisoires au stade 2 oblige à enregistrer la position de l'implant au stade chirurgical et à transférer celle-ci sur le modèle ayant servi à la confection du guide chirurgical.

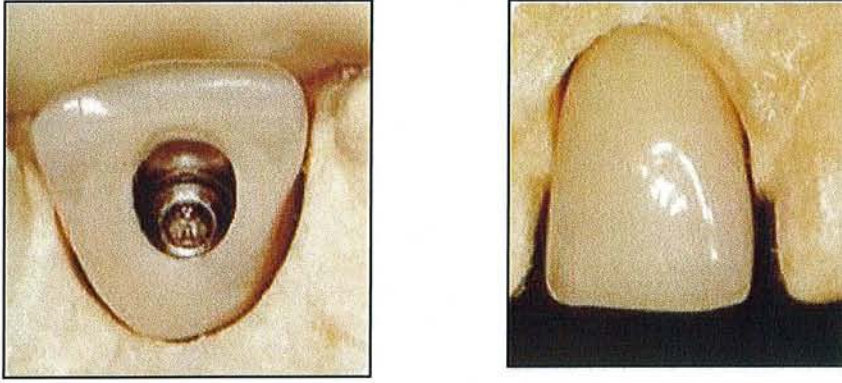
Un transfert mis en place à ce stade est solidarisé au guide avec de la résine.



*Fig 31a et 31b: transfert relié avec de la résine au guide.  
(d'après 26)*

Sur le modèle, une réplique de l'implant est insérée. La couronne peut ensuite être réalisée directement sur un pilier provisoire, commercialisé à cet effet, ou bien sur le pilier définitif, type UCLA surcoulé ou autre.





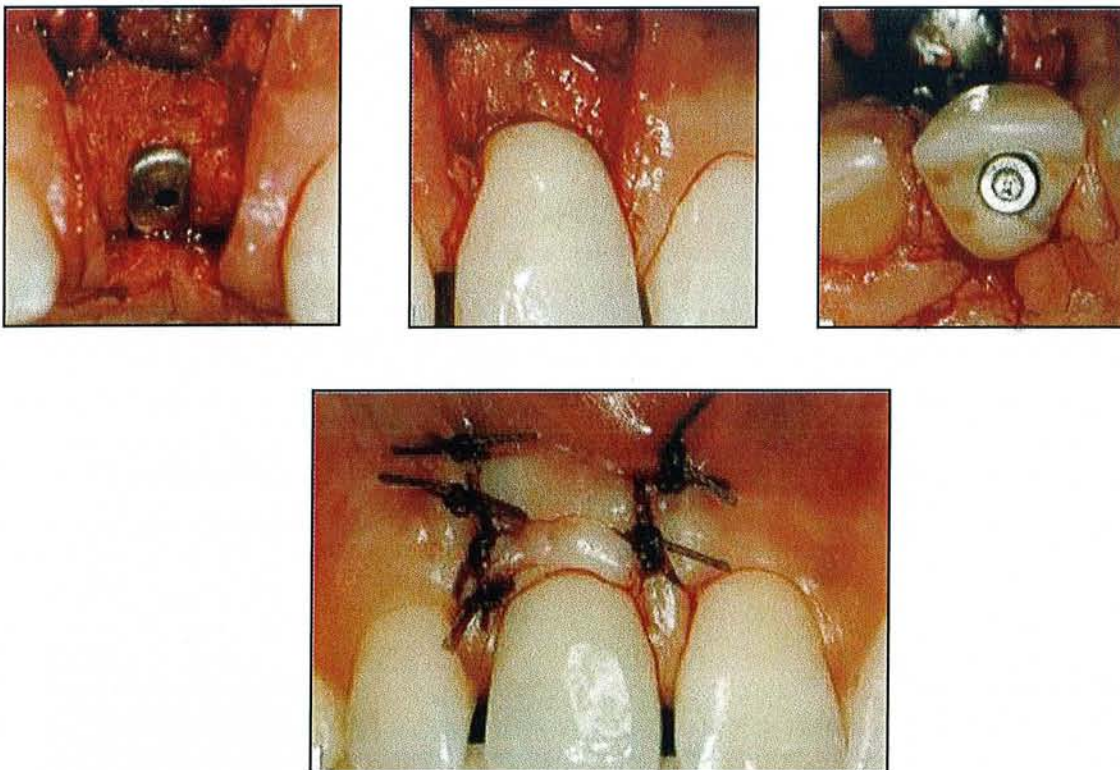
*Fig 31c et 31d : couronne provisoire réalisée au laboratoire. (d'après 26)*

Une maquette en cire préfigure la prothèse définitive avec une forme et une symétrie idéales par rapport aux dents adjacentes et leur environnement gingival.

Le prothésiste dessine et sculpte sur le modèle le contour idéal de la gencive marginale en essayant de reproduire celui des dents adjacentes avant de confectionner la couronne provisoire.

Le wax-up est alors coulé en résine acrylique, par la méthode de la cire perdue. La résine est dégagée sur 2 à 3 mm du bord de l'implant et un orifice d'accès pour la vis de fixation est préparé.

Dans certains cas, la prothèse du patient est déjà prête pour l'essayage et peut être placée au moment de la chirurgie transmuqueuse.



*Fig 31e, 31f, 31g et 31h : mise en place de la couronne au moment de la chirurgie transmuqueuse. (d'après 26)*



Une autre technique consiste à enregistrer la position de l'implant au stade 1 chirurgical en prenant une empreinte. Après la mise en place de l'implant et avant la mise en place de la vis de couverture, un transfert d'empreinte standard est vissé sur l'hexagone et une empreinte est réalisée. Le modèle obtenu fixera la position de l'implant par rapport aux tissus mous adjacents. (26)

### *3.2.2.3.2.3 Mise en place différée du stade II chirurgical*

Cette méthode décrite par Davidoff, consiste à déposer la bague transgingivale déjà en place et d'évaser la gencive marginale à l'aide d'une fraise diamantée pour turbine à grande vitesse. Lorsque l'aspect interne gingival reflète un évasement correct, une prothèse provisoire est construite immédiatement sur la bague transgingivale avec un contour anatomique adapté afin de maintenir l'évasement obtenu avec la fraise. Le seul inconvénient selon l'auteur est de rallonger encore la phase de cicatrisation de quelques semaines avant de pouvoir réaliser l'empreinte. (26)

#### **Ce qu'il faut retenir ...**

- Pour la mise en situation tissulaire, plusieurs solutions existent :
  - les techniques chirurgicales
  - les techniques avec les vis de cicatrisation
  - les techniques avec les provisoires
  
- **L'idéal pour l'esthétique et la fonction, est de réaliser rapidement une provisoire sur un pilier personnalisé en matériau biocompatible.**

## **3.3 Scellement de l'élément prothétique**

### **3.3.1 Les caractéristiques des prothèses scellées**

#### **3.3.1.1 Les inconvénients**

##### **3.3.1.1.1 Absence de mécanisme de rupteur de force**

Selon certains auteurs, en prothèse vissée, la petite vis en or qui retient la prothèse casse si elle est soumise à des forces excessives. Elle se comporte ainsi comme un mécanisme de protection. Si les forces sont trop importantes, elle se brise avant que l'implant se fracture ou perde son ostéointégration. Cet avantage en prothèse vissée n'existe pas en prothèse scellée. Mais cet argument semble discutable, car **le ciment de scellement entre la prothèse et le pilier ne joue que peu un rôle amortisseur et de rupteur de force. (31)**

##### **3.3.1.1.2 La maintenance et le démontage**

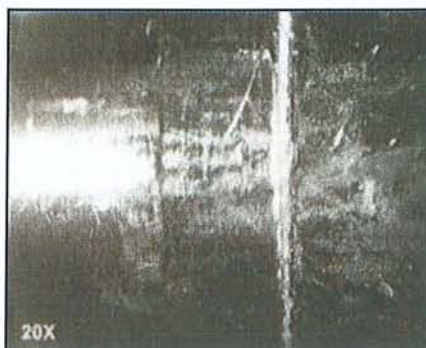Un problème comme la fracture du pilier ou de la vis de pilier impose le démontage de la couronne, ce qui est simple en prothèse vissée car il suffit de retirer la vis, alors que ça se complique en prothèse scellée, parfois même le démontage de la couronne est impossible. Dans le cas d'un dévissage de la vis de rétention du pilier, il convient dans un premier temps d'essayer de déposer la prothèse au moyen d'un dépose couronne sans trop forcer. Si la prothèse reste fixée, il faut alors la découper pour la déposer et ne pas chercher à l'arracher avec le dépose couronne, ce qui pourrait casser la vis dans l'implant. (92, 31)

##### **3.3.1.1.3 L'élimination de l'excès de ciment dans le sulcus péri-implantaire**

Il est toujours délicat de retirer correctement tous les excès de ciment. **Un reste de ciment pourrait compromettre la bonne santé parodontale, entraînant ainsi une inflammation gingivale et voire même une perte osseuse péri-implantaire.**

De plus les instruments utilisés pour retirer le ciment peuvent abîmer l'implant et la prothèse. Une étude à ce sujet a été réalisée par Agar et Al (5). Elle propose de comparer l'état de la surface du pilier après le retrait de trois ciments différents avec trois instruments différents. Les ciments utilisés sont le verre ionomère, la résine, et le phosphate de zinc, quant aux trois instruments, il s'agit d'un instrument recouvert d'or, d'un instrument en plastique rigide et d'un autre en acier inoxydable. Puis six opérateurs ont retiré les excès de ciment. Lors des résultats, ils ont été surpris par une grande quantité de ciment encore présente dans le sulcus et par les inégalités qu'ils avaient créées au niveau des surfaces implantaire durant le retrait du ciment.

Les résultats montrent que la résine est le matériau le plus difficile à retirer, alors que le phosphate de zinc est le plus facile.



**Fig 32a** : rayures provoquées lors du retrait des excès de ciment verre-ionomère.

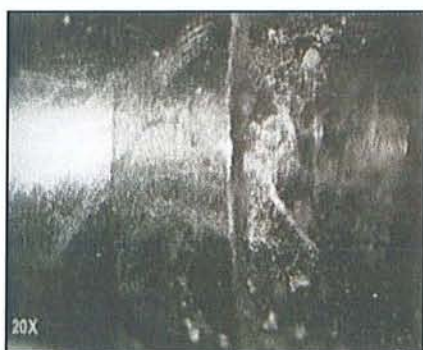**Fig 32b** : rayures provoquées lors du retrait des excès de phosphate de zinc.  
(d'après 5)

Au niveau des instruments, celui en acier inoxydable produit des rayures profondes :



**Fig 32c** : rayures profondes provoquées par l'instrument en acier. (d'après 5)

Celui recouvert d'or produit des éraflures superficielles ; et celui en plastique rigide provoque des éraflures encore plus superficielles :



**Fig 32d** : éraflures superficielles provoquées par l'instrument en plastique. (d'après 5)

Le retrait du ciment n'est pas une étape anodine et peut être lourde de conséquences.

#### 3.3.1.1.4 Le manque d'étude longitudinale

Les études cliniques rapportant les résultats à long terme de la prothèse vissée sont nombreuses. La prothèse vissée et sa stabilité à long terme est donc mieux connue que la prothèse scellée.

### 3.3.1.2 Les avantages

#### 3.3.1.2.1 Absence de pertuis d'accès aux vis sur les faces occlusales des prothèses

C'est un des avantages majeurs de la prothèse scellée en supprimant ces pertuis, elle favorise ainsi une meilleure répartition des forces et de bonnes conditions esthétiques.

L'esthétique est améliorée par l'absence de composite pour combler les puits d'accès aux vis, la morphologie est mieux reconstituée.

Concernant l'occlusion, les composites se situent au niveau des surfaces d'appui des dents antagonistes et donc compliquent le réglage de l'occlusion. Ajouter à ceci le fait que le composite s'use, les points d'appui sont donc modifiés, et se pose également le problème du remplacement du composite.

#### 3.3.1.2.2 Les piliers modifiables

Ils permettent de corriger la divergence d'axe entre l'implant et la prothèse. Ils permettent de récupérer une mauvaise position d'un implant et surtout de parfaitement superposer les piliers entre eux lorsqu'il y a plusieurs implants.

Les piliers modifiables permettent également de créer un profil d'émergence esthétique puisque l'aspect naturel d'une restauration implantaire est dû essentiellement à sa forme intrasulculaire qui va modeler les tissus de soutien et leur donner la forme adéquate.

**La section de l'implant est cylindrique alors que pour les dents, elle est différente selon sa position sur l'arcade et peut être par exemple triangulaire au niveau des incisives, les piliers modifiables vont permettre de rattraper cette différence de section pour obtenir un profil d'émergence idéal.** La hauteur de gencive péri-implantaire détermine l'espace de transition disponible pour que le pilier effectue sa correction entre le diamètre de l'implant et la forme anatomique de la future prothèse. (31)

#### 3.3.1.2.3 Le manque de précision

La présence du ciment va permettre de corriger un léger manque de précision, et peut rattraper une légère différence dimensionnelle. (20)

### 3.3.2 Les produits de scellement

Des controverses existent quant à l'utilisation des produits de scellement, vaut-il mieux utiliser un ciment temporaire ou définitif? Cette question a retenu l'attention de plusieurs praticiens qui ont réalisé des expérimentations.

Plusieurs auteurs préconisent l'utilisation d'un **ciment provisoire** pour favoriser la réintervention prothétique, argument basé sur la supposition que le ciment provisoire est moins rétentif que le permanent, et ainsi peut assurer la réintervention au niveau de la restauration.

**Le choix d'un ciment pour une restauration prothétique supra-implantaire doit être basé sur le besoin ou le désir de réintervention, sur la quantité de rétention nécessaire, sur la facilité de retrait du ciment en excès, et sur le prix.**

Des études examinant le type de ciment utilisé n'ont pas été concluantes car les protocoles varient et les systèmes implantaire ne sont pas les mêmes.

Squier et Al (85) ont réalisé une étude portant sur l'utilisation des différents ciments avec des piliers en titane inclinés de 8 degrés, alors que l'étude de Clayton et Al porte sur des piliers droits, on peut remarquer que les résultats sont contradictoires.

Les ciments à base de phosphate de zinc sont plus rétentifs avec des piliers droits que les résines et inversement avec un pilier angulé.

Avec un pilier droit, la force de compression du ciment joue un rôle plus important qu'avec un pilier angulé, où les effets d'adhésion et de tension deviennent plus importants.

La rétention est basée non seulement sur le type de ciment utilisé mais aussi sur la rudesse de la surface interne de la prothèse, sur la texture de la surface du pilier, et sur la surface disponible pour le ciment.

La décision pour utiliser un ciment provisoire ou définitif doit être basé sur la rétention apportée par le ciment et le degré de rétention nécessaire.

### 3.3.3 Comment réintervenir ?

Il y a deux techniques de restauration supra-implantaire, soit une prothèse vissée, soit scellée. Le choix de l'une ou l'autre technique repose surtout sur la préférence du praticien. Cependant un des avantages majeur de la prothèse vissée est la facilité pour réintervenir.

Pendant la durée de vie de la prothèse implantaire, le praticien devra certainement réintervenir pour une question d'hygiène, de modification de forme, à cause d'une fracture. La prothèse vissée permet toutes ces interventions avec simplicité, sécurité.

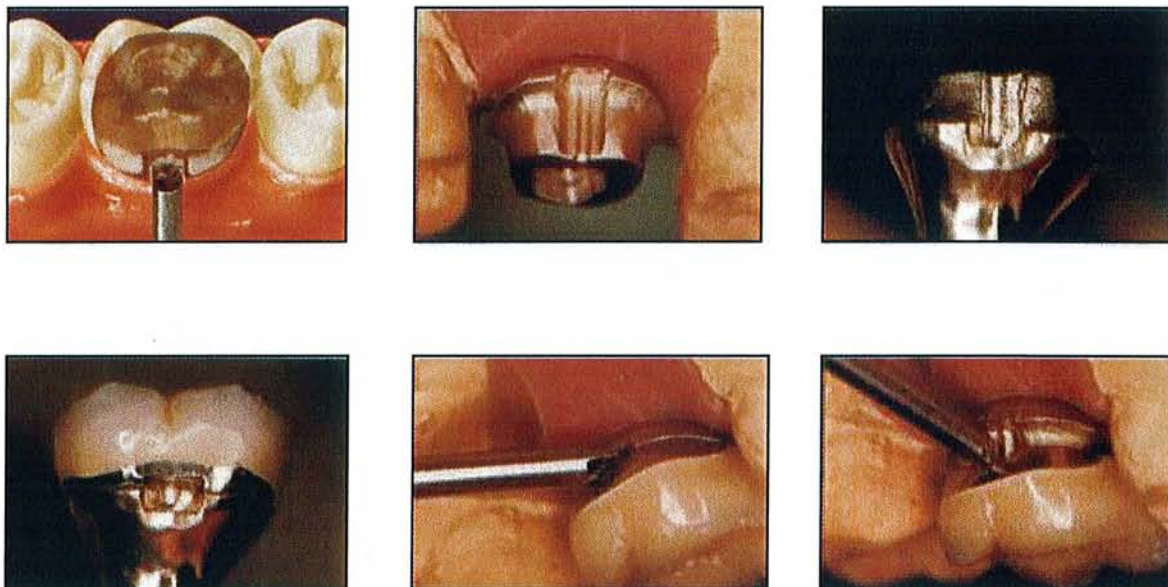
Concernant la prothèse scellée, la réintervention prothétique est un problème. En général, on pense que la réintervention peut exister si du ciment temporaire est utilisé, mais en réalité un ciment provisoire utilisé en prothèse sur dent naturelle joue bien un rôle temporaire. **En revanche, lorsqu'il est utilisé sur un implant où les surfaces en contact sont du métal sur du métal, il joue alors un rôle de ciment définitif.** C'est pourquoi des techniques pour faciliter la réintervention ont été mises au point.

Une méthode sûre et efficace pour retirer les prothèses scellées repose sur l'élimination de la tension au niveau de la vis du pilier.



Appuyer sur le pilier afin de l'abaisser et dans le même temps remonter la prothèse permet d'éliminer cette tension.

Cette technique est actuellement réalisable grâce à un instrument à tête plate qui se placerait entre les deux composants : pilier / couronne prothétique. Une rainure est placée au niveau de l'interface pilier / couronne, rainure correspondant à la forme de l'instrument à tête plate, celui-ci agirait en rotation.



*Fig 33 : technique permettant la réintervention prothétique. (d'après 75)*

Cette technique décrite par Prestipino et Al (75) est utilisée depuis 1988, elle garde ainsi tous les avantages de la prothèse scellée tout en permettant la réintervention prothétique si nécessaire.

### **3.3.4 L'adaptation des bords prothétiques avant et après scellement**

Dans l'analyse des divergences au niveau marginal que ce soit en prothèse conventionnelle, ou implantaire, il est important de définir le terme « adaptation ».

Dans la littérature, le terme d'inadaptation est défini comme une divergence marginale, c'est-à-dire un manque d'ajustement en divers points entre la prothèse et la dent. Selon le point évalué, il peut s'agir : d'une fissure marginale, d'une divergence marginale verticale, d'une divergence marginale horizontale, une surextension marginale ou une sous-extension.

Il est difficile, en prothèse conventionnelle, de détecter des divergences avec le ciment interposé. Cependant, une épaisseur de ciment de 100 microns peut être observée avec un œil averti, mais ce n'est pas une épaisseur convenable cliniquement. L'association dentaire américaine préconise une épaisseur de ciment de 40 microns pour une restauration métallique. En prothèse implantaire, la tolérance est moins importante qu'en prothèse conventionnelle, car dans la plupart des cas les composants sont préfabriqués.

Akashi et Al (6) ont réalisé une étude portant sur l'adaptation des bords prothétiques après scellement avec quatre ciments temporaires. Les résultats démontrent qu'il n'y a pas de différence significative au niveau de l'adaptation, l'étude a été réalisée à l'aide d'un pilier ceraone, tous les ciments ne donnent pas le même résultat, ceci est dû au fait que les piliers implantaires possèdent des parois parallèles, une surface uniforme, une texture de surface, alors que des piliers dentaires ne sont pas tous semblables.

### **3.3.5 Les effets d'un excès de ciment**

Pour les restaurations vissées, une radiographie seule permet d'examiner la bonne mise en place de la prothèse après serrage de la vis. **Alors qu'avec une prothèse scellée, en plus d'une radiographie de contrôle, il est nécessaire de retirer tout le ciment en excès, et c'est une étape délicate car la suppression des excès de ciment peut être critique pour la santé parodontale.** En denture naturelle, les excès de ciment sous-gingival augmentent l'accumulation de plaque dans le sulcus.

**De la même façon, en prothèse implantaire, les résidus de ciment peuvent provoquer une inflammation péri-implantaire associée à un oedème de la gencive, à une augmentation de la profondeur péri-implantaire, et à une perte osseuse visible à la radiographie. Ainsi, il est très important d'éliminer tous les résidus de ciment pour éviter toute inflammation iatrogène (65)**

De récentes études ont montré que l'accumulation de plaque de façon plus dense, et une déposition plus rapide sont observées autour des implants par rapport aux dents naturelles. Ainsi lorsque le choix d'une restauration prothétique scellée a été fait, il est important de sélectionner un ciment qui soit simple à manipuler et à retirer sans provoquer de dommages au niveau des composants implantaires (72)

#### **Ce qu'il faut retenir...**

Le choix d'un ciment de scellement pour une restauration prothétique supra-implantaire doit être basé sur :

- le besoin ou le désir de réintervention
- la quantité de rétention nécessaire
- la facilité de retrait du ciment en excès

# CONCLUSION

En prothèse supra-implantaire, comme dans tous les domaines, il est nécessaire d'avoir une approche globale adaptant le projet implantaire au plan de traitement prothétique, en y intégrant les paramètres nécessaires à l'obtention d'une intégration tant fonctionnelle qu'esthétique.

Le prothésiste dentaire est un acteur indispensable de l'élaboration du projet prothétique et doit être à ce titre associé dès la conception du plan de traitement faisant appel à des prothèses implantaires.

La prothèse supra-implantaire doit désormais répondre aux mêmes exigences esthétiques que la prothèse dentaire traditionnelle. C'est dans ce but que la prothèse implantaire a connu de nombreuses évolutions tant dans la réalisation technique que dans les matériaux utilisés.

Le résultat esthétique recherché pour les restaurations implantaires est lié à plusieurs éléments (52) :

- Le positionnement de l'implant dans les trois sens de l'espace. Cette position tridimensionnelle de l'implant dépend de plusieurs facteurs, chirurgicaux et prothétiques, dont le facteur paro-prothétique est le plus important. Ce dernier a une grande influence sur les critères de choix optimal d'un pilier implantaire que sont la hauteur des tissus mous marginaux, le rapport entre le diamètre de l'implant et le diamètre cervical de la couronne, la connexion pilier/implant, ainsi que le type de tissus mous et la forme de la dent. En prenant en considération ces facteurs, les piliers céramiques ont vu le jour et présentent des avantages par rapport aux piliers métalliques, de par leur couleur, leur forme et leur préparation individualisée qui ont ouvert de nouvelles perspectives.
- La topographie osseuse et gingivale autour de l'implant. Lorsque c'est nécessaire une chirurgie pré-implantaire peut avoir lieu afin de préparer le terrain pour recevoir un ou plusieurs implants. Une fois l'implant en place, l'environnement péri-implantaire peut être aménagé grâce à une vis de cicatrisation ou à une couronne provisoire. Récemment l'implant festonné de chez Nobel Biocare a vu le jour, et grâce à sa morphologie particulière, il permet une résorption osseuse moindre, et donc un modelage des papilles interdentaires.

Au niveau biologique, le premier objectif recherché est l'ostéointégration de l'implant, ainsi le choix du concept occlusal et la morphologie des dents prothétiques sont des facteurs importants afin de garantir une certaine pérennité dans le temps.

De même, pendant longtemps, on a pensé que la suprastructure se devait d'être passive pour limiter au maximum les contraintes sur les implants, et donc éviter une résorption osseuse. Malgré tout, quelques expériences nous montrent aujourd'hui que la passivité n'est pas un élément indispensable et ne conduit pas toujours à une perte osseuse. Il existe donc des controverses entre les auteurs sur le sujet de la passivité, mais chaque expérience porte sur un cas de figure différent. C'est pourquoi face à un cas clinique, il faut se demander quelle sera la meilleure solution pour ce cas, et dès le départ de ne pas exclure une possibilité.

La prothèse supra-implantaire a donc connu une avancée permanente et progressive depuis ses débuts. Ces progrès ont pour but de réaliser des prothèses qui soient de plus en plus esthétiques, mais aussi et surtout fonctionnelles. Il demeure cependant des désaccords et autres querelles d'école sur les différentes options de traitement en implantologie, une

bibliographie pléthorique indique que des modèles de conception différents peuvent avoir un taux de succès équivalent, s'ils respectent quelques principes fondamentaux. A l'heure du choix le praticien généraliste devra donc aussi baser ses décisions thérapeutiques sur un certain « bon sens clinique ». La difficulté principale reste alors de ne pas confondre une orientation de traitement mûrie et adaptée au cas clinique avec des certitudes teintées d'empirisme.



# **BIBLIOGRAPHIE**

1. **ABRAHAMSSON I., BERGLUNDH T., GLANTZ P.O., LINDHE J.**  
The mucosal attachment at different abutments. An experimental study in dogs.  
J Clin Periodontol, 1998, 25, 721-727
2. **ABOU KHALIL S., PINSARD D.**  
Piliers implantaires pour prothèses scellées.  
Strat Proth, 2001, 1, 2, 125-134
3. **ABULIUS R.**  
L'apport du pilier UCLA et du faux moignon dans l'esthétique implantaire.  
Implantodontie, 1998, 29, 15-22
4. **ANDERSSON B., TAYLOR A., LANG B.R., SHELLER H., SHARER P., SORENSEN J.A., TARNOW D.**  
Alumina ceramic implant abutments used for single-tooth replacement: a prospective 1- to 3-year multicenter study.  
Int J Prosthodont, 2001, 14, 5, 432-438
5. **AGAR J.R., CAMERON S.M., HUGHBANKS J.C., PARKER M.H.**  
Cement removal from restorations luted to titanium abutments with simulated subgingival margins.  
J Prosthet Dent, 1997, 78, 43-47
6. **AKASHI A.E., FRANCISCHONE C.E., TOKUTSUNE E., DA SILVA W.**  
Effects of different types of temporary cements on the tensile strength and marginal adaptation of crowns on implants.  
J Adhes Dent, 2002, 4, 309-315
7. **AKCA K., CEHRELI M.C.**  
Accuracy of 2 impression techniques for ITI implants.  
Int J Oral Maxillofac Implants, 2004, 19, 517-523
8. **AKCA K., IPLIKCIOGLU H.**  
Finite element stress analysis of the influence of staggered versus straight placement of dental implants.  
Int J Oral Maxillofac Implants, 2001, 16, 722-730
9. **ARDOUIN J.L., BOURGOIS T., CHALARD F.**  
L'empreinte en prothèse implantaire.  
Syn Proth, 2001, 3, 3, 217-226
10. **ASSIF D., NISSAN J., VARSANO I., SINGER A.**  
Accuracy of implants impression splinted techniques : effect of splinting material.  
Int J Oral Maxillofac Implants, 1999, 14, 885-888
11. **ASSUNCAO W.G., FILHO H.G., ZANIQUELLI O.**  
Evaluation of transfer impressions for osseointegrated implants at various angulations.  
Implant Dent, 2004, 13, 358-366

12. **BENNANI V., BAUDOIN C.A.**  
Esthétique et profil d'émergence en implantologie.  
Ed : CDP guide clinique, 2000
13. **BENSAID G.**  
Occlusion et biomécanique implantaire.  
Inf Dent, 2002, 8, 457-462
14. **BENSOUSSAN V.**  
L'influence de la position des implants sur la biomécanique implantaire.  
Implantodontie, 2003, 48, 39-44
15. **BERTERETCHE M.V.**  
Prothèses et matériaux d'empreintes.  
Dossier ADF, 17-28
16. **BLOCK M.S., LIRETTE D., GARDINER D., LI L., FINGER I.M.,  
HOCHSTEDLER J., EVANS G., KENT J.N., MISIEK D.J., MENDEZ A.J.,  
GUERRA L., LARSEN H., WOOD W., WORTHINGTON P.**  
Prospective evaluation of implants connected to teeth.  
Int J Oral Maxillofac Implants, 2002, 17, 473-487
17. **BRAGGER U., KAROUSSIS I., PERSSON R., PJETURSSON B., SALVI G.,  
LANG N.P.**  
Technical and biological complication/ failures with single crowns and fixed partial  
dentures on implants: a 10-year prospective cohort study.  
Clin Oral Implants Res, 2005, 16, 3, 326-334
18. **BROCARD D., LALUQUE J.F.**  
Occlusion en prothèse fixée sur implants. Aspects cliniques.  
Cahiers de prothèse, 2004, 128, 65-72
19. **BRODBECK U.**  
The ZiReal Post : A New Ceramic Implant Abutment.  
J Esthet Restor Dent, 2003, 15, 1, 10-24
20. **CHEE W.**  
Cemented vsus screw-retained implant prostheses : which is better.  
Int J Oral Maxillofac Implants, 1999, 14, 1, 137-141
21. **CHICHE F.A.**  
Le concept de « platform-switching ».  
Clinic, 2005, hors-série, 30-36
22. **CHICHE F., GUEZ G.**  
Actualisation des concepts occlusaux en implantologie.  
Cahiers de prothèse, 2000, 112, 83-96

23. **DAOUDI M.F., SETCHELL D.J., SEARSON L.J.**  
A laboratory investigation of the accuracy of two impression techniques for single-tooth implants.  
Int J Prosthodont, 2001, 14, 152-158
24. **DAVARPANA M.**  
Le pilier UCLA-or: la référence en implantologie?  
Alternatives, 2001, 2
25. **DAVARPANA M., MARTINEZ H., JANSEN C.**  
Comment réussir le profil d'émergence implantaire.  
Alternatives, 2000, 5, 71-75
26. **DEGORCE T.**  
Couronne provisoire au stade II chirurgical : Rôle dans l'aménagement des tissus péri-implantaires.  
Cahiers de prothèse, 1999, 107, 49-61
27. **DEGORCE T.**  
L'empreinte en prothèse fixe implantaire.  
In : Concepts cliniques Prothèse implantaire, 47-74
28. **DEGORCE T., PENNARD J.**  
La prothèse implantaire scellée dans le traitement de l'édentement partiel.  
In : Concepts cliniques Prothèse implantaire, 101-116
29. **DEGORCE T., PENNARD J.**  
Le pilier UCLA (3i) : son utilisation en prothèse scellée.  
In : Concepts cliniques Prothèse implantaire, 117-134
30. **DEGORCE T., PENNARD J.**  
Le pilier UCLA(3i) : Son utilisation en prothèse scellée.  
Syn Proth, 2000, 2, 3, 167-183
31. **DEGORCE T., PENNARD J.**  
La prothèse implantaire scellée dans le traitement de l'édentement partiel.  
Syn Proth, 2001, 3, 3, 201-215
32. **ESKITASCIOGLU G., USUMEZ A., SEVIMAY M., SOYKAN E., UNSAL E.**  
The influence of occlusal loading location on stresses transferred to implant-supported prostheses and supporting bone : a three-dimensional finite element study.  
J Prosthet Dent, 2004, 91, 2, 144-150
33. **FOURNIER J., MALQUARTI G., CHAVRIER C.**  
Utilisation d'un polyéther associé à un mélangeur en prothèse implantaire.  
Implant, 1998, 4, 4
34. **GERDOLLE D.**  
Optimisation des empreintes en prothèse fixée.  
Clinic, 2003, 24, 10, 655-665

35. **GERDOLLE D., LIBERMAN J., MORTIER E.**  
Evolution des techniques d’empreinte en prothèse implantaire. Partie 1 : les phases cliniques.  
Implantologie, 2005, 2, 39-54
36. **GIL M.**  
Les empreintes avec chapes de transfert. Des techniques oubliées ?  
Cahiers de prothèse, 2003, 122, 17-21
37. **GLAUSER R., SAILER I., WOHLWEND A., STUDER S., SCHIBLI M., SCHARER P.**  
Experimental zirconia abutments for implant-supported single-tooth restorations in esthetically demanding regions: 4-year results of a prospective clinical study.  
Int J Prosthodont, 2004, 17, 285-290
38. **GOTFREDSEN K., BERGLUNDH T., LINDHE J.**  
Bone reactions at implants subjected to experimental peri-implantitis and static load. A study in the dog.  
J Clin Periodontol, 2002, 29, 2, 144-151
39. **GRATTON D.G., AQUILINO S.A., STANFORD C.M.**  
Micromotion and dynamic fatigue properties of the dental implant-abutment interface.  
J Prosthet Dent, 2001, 85, 1, 47-52
40. **GRAZIANO D. GIGLIO**  
Choix du pilier en prothèse fixée implanto-portée.  
Parodont Dent Rest, 1999, 19, 3, 233-241
41. **GUICHET D.L., CAPUTO A.A., CHOI H., SORENSEN J.A.**  
Passivity of fit and marginal opening in screw- or cement-retained implants fixed partial denture designs.  
Int J Oral Maxillofac Implants, 2000, 15, 239-246
42. **GUNNE J., RANGERT B., GLANTZ P.O., SVENSSON A.**  
Functional loads on freestanding and connected implants in three-unit mandibular prostheses opposing complete dentures : an in vivo study.  
Int J Oral Maxillofac Implants, 1997, 12, 335-341
43. **HANISCH O.**  
Piliers implantaires : critères de choix en vue de restaurations antérieures d’apparence naturelle.  
Strat Proth, 2003, 3, 4, 247-262
44. **HANISH O., DINKELACKER W.**  
L’implant festonné : un concept biologique.  
Strat Proth, 2003, 3, 3, 209-217



45. **HERBST D., NEL J.C., DRIESSEN C.H., BECKER P.J.**  
Evaluation of impression accuracy for osseointegrated implant supported superstructures.  
J Prosthet Dent, 2000, 83, 555-561
46. **HOORNAERT A., CHALARD F., UNGER J., UNGER F.**  
Les empreintes aux polyéthers.  
Cahiers de prothèse, 1997, 98, 73-85
47. **HOYER S.A., STANFORD C.M., BURANADHAM S., FRIDRICH T., WAGNER J., GRATTON D.**  
Dynamic fatigue properties of the dental implant-abutment interface: joint opening in wide-diameter versus standard-diameter hex-type implants.  
J Prosthet Dent, 2001, 85, 6, 599-607
48. **ISIDOR F.**  
Loss of osseointegration caused by occlusal load of oral implants.  
A clinical and radiographic study in monkeys.  
Clin Oral Impl Res, 1996, 7, 143-152
49. **KARL M., WINTER W., TAYLOR T.D., HECKMANN S.M.**  
In vitro study on passive fit in implant-supported 5-unit fixed partial dentures.  
Int J Oral Maxillofac Implants, 2004, 19, 30-37
50. **KOPAC I., CVETKO E., MARION L.**  
Gingival inflammatory response by chemical retraction agents in beagle dogs.  
Int J Prosthodont, 2002, 15, 14-19
51. **KUPEYAN H.K., MAY K.B.**  
Implant and provisional crown placement: a one stage protocol.  
Implant Dentistry, 1998, 7, 3, 213-217
52. **LACROIX P., LABORDE G., LAURENT M., MARGOSSIAN P., ANDRIEU P., KRAFT P.**  
Modelage et transfert des formes de contour gingivales péri-implantaires.  
Strat Proth, 2004, 4, 3, 215-225
53. **LANDEZ C.**  
Le modèle de travail en prothèse conjointe.  
Cahiers de prothèse, 1981, 36, 33-50
54. **LANG L.A.**  
The influence of abutment screw tightening on screw joint configuration.  
J Prosthet Dent, 2002, 87, 74-79
55. **LANG L.A., MAY K.B., WANG R.F.**  
The effect of the use of a counter-torque device on the abutment-implant complex.  
J Prosthet Dent, 1999, 81, 411-417

56. **LANG L.A., SIERRAALTA M., HOFFENSPERGER M., WANG R.F.**  
Evaluation of the precision of fit between the procera custom abutment and various implant system.  
Int J Oral Maxillofac Implants, 2003, 18, 652-658
57. **LE GALL M.G., LAURET J.F.**  
Réalité de la mastication.  
1<sup>re</sup> partie : conséquences pratiques.  
Cahiers de prothèse, 1998, 103, 13-20
58. **LE GALL M.G., LAURET J.F.**  
Réalité de la mastication.  
2<sup>e</sup> partie : nouvelle démarche clinique.  
Cahiers de prothèse, 1998, 103, 23-29
59. **LE GALL M.G., LAURET J.F., SAADOUN A.P.**  
Quelle occlusion en prothèse sur implant ?  
1<sup>re</sup> partie : concepts occlusaux et spécificité implantaire.  
Cahiers de prothèse, 2000, 109, 25-33
60. **LE GALL M.G., LAURET J.F., SAADOUN A.P.**  
Quelle occlusion en prothèse sur implant ?  
2<sup>e</sup> partie : nécessité d'une approche fonctionnelle.  
Cahiers de prothèse, 2000, 110, 7-19
61. **LINDH T., DAHLGREN S., GUNNARSSON K., JOSEFSSON T, NILSON H., WILHELMSSON P., GUNNE J.**  
Tooth implant supported fixed prostheses: a retrospective multicenter study.  
Int J Proshodont, 2001, 14, 321-328
62. **LU H., NGUYEN B., POWERS M.**  
Mechanical properties of 3 hydrophilic addition silicone and polyether elastometric impression materials.  
J Prosthet Dent, 2004, 92, 2, 151-154
63. **LUCCHINI J.P., JENNY R., BLANCHET E., LUCCHINI M.**  
Le système Procera® en implantologie.  
Implant, 2000, 6, 3, 177-185
64. **MARTINEZ J.E., COMBE E.C., PESUN I.J.**  
Rheological properties of vinyl polysiloxane impression pastes.  
Dental Materials, 2001, 17, 471-476
65. **MICHALAKIS K.X., HIRAYAMA H., GAREFIS P.D.**  
Cement-retained versus screw-retained implant restorations: a critical review.  
Int J Oral Maxillofac Implants, 2003, 18, 719-728
66. **MISSIKA P., ROUX P., BERT M.**  
Prothèse implantaire pour l'omnipraticien.

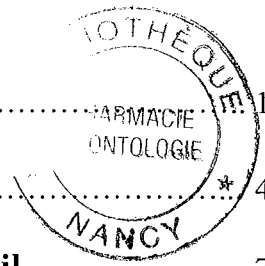
67. **MIYATA T., KOBAYASHI Y., ARAKI H., OHTO T., SHIN K.**  
The influence of controlled occlusal overload on peri-implant tissue. Part 3: a histologic study in monkeys.  
Int J Oral Maxillofac Implants, 2000, 15, 425-431
68. **MOJON P., OBERHOLZER J.P., MEYER J.M., BELSER U.C.**  
Polymerization shrinkage of index and pattern acrylic resins.  
J Prosthet Dent, 1990, 64, 684-688
69. **MOULIN P., BETITO M.**  
Contraintes occlusales en prothèse conjointe supra-implantaire: la gestion prothétique.  
Cahiers de prothèse, 1997, 99, 33-40
70. **NAERT I.E., DUYCK J.A.J., HOSNY M.M.F., QUIRYNEN M., VAN STEENBERGHE D.**  
Freestanding and tooth-implant connected prostheses in the treatment of partially edentulous patients.  
Clin Oral Implants Res, 2001, 12, 3, 245-251
71. **ORMIANER Z., LAUFER B.Z., NISSAN J., GROSS M.**  
An investigation of heat transfer to the implant-bone interface related to exothermic heat generation during setting of autopolymerizing acrylic resins applied directly to an implant abutment.  
Int J Oral Maxillofac Implants, 2000, 15, 837-842
72. **PAULETTO N., LAHIFFE J., WALTON .N.**  
Complications associated with excess cement around crowns on osseointegrated implants: a clinical report.  
Int J Oral Maxillofac Implants, 1999, 14, 865-868
73. **PALACCI P.**  
Aménagement des tissus péri-implantaires intérêt de la régénération des papilles.  
Réal Clin, 1992, 3, 3, 381-387
74. **PALMER R.M., HOWE L.C., PALMER P.J.**  
A prospective 3-year study of fixed bridges linking Atra tech ST implants to natural teeth.  
Clin Oral Implants Res, 2005, 16, 3, 302-307
75. **PRESTIPINO V., INGBER A., KRAVITZ J., WHITEHEAD G.M.**  
A practical approach for retrieving cement retained, implant-supported restorations.  
QDT, 2001, 182-187
76. **RAJZBAUM P.**  
Piliers en céramique.  
Implant, 2001, 7, 3
77. **ROMPEN E., TOUATI B., VAN DOOREN E.**  
Factors influencing marginal tissue remodeling around implants.  
PPAD, 2003, 15, 10, 754-761

78. **SAADOUN A.P., LE GALL M.G.**  
Esthétique en prothèse implantaire: implications parodontales.  
Cahiers de prothèse, 1999, 105, 79-92
79. **SADOUN M.**  
Piliers usinables en alumina zircone.  
Implant, 2001, 7, 3
80. **SAHIN S., CEHRELI M.C.**  
The significance of passive framework fit in implant prosthodontics: current status.  
Implant Dentistry, 2001, 10, 2, 85-89
81. **SAMAMA Y., OLLIER J.**  
Système Procera® et prothèse implantoportée.  
In : La prothèse céramo-céramique et implantaire : système Procera®.  
71-78
82. **SCHNEIDER A.L., KURTZMAN G.M.**  
Simplifying single-stage solid abutments: part 1 impressions.  
Implant Dent, 2003, 12, 160-163
83. **SIMONET P.**  
Inadaptation des prothèses transvissée sur implants. Conséquences biologiques et contrôles cliniques.  
Alternatives, 2002, 15, 3-12
84. **SPECTOR M.R., DONOVAN T.E., NICHOLLS J.I.**  
An evaluation of impression techniques for osseointegrated implants.  
J Prosthet Dent, 1990, 63, 4, 444-447
85. **SQUIER R.S., AGAR J.R., DUNCAN J.P., TAYLOR T.D.**  
Retentiveness of dental cements used with metallic implant components.  
Int J Oral Maxillofac Implants, 2001, 16, 793-798
86. **STRUB J.R., BUTZ F., SEMSCH R.**  
Single-tooth replacement with a new zirconia titanium cylinder implant abutment: a case report.  
QDT, 2003, 171-178
87. **TAYLOR T.D., AGAR J.R., VOGIATZI T.**  
Implant prosthodontics: current perspective and future directions.  
Int J Oral Maxillofac Implants, 2000, 15, 1, 66-75
88. **TOUATI B., GUEZ G.**  
Optimisation du profil d'émergence et intégration gingivale en prothèse implantaire.  
ID, 2000, 5, 297-308
89. **TRAMBA P., EID N.**  
Propriétés d'usage des matériaux à empreintes élastiques.  
Réal Clin, 1993, 4, 4, 415-433

90. **VASSALO A.**  
Implants alignés ou disposés en ligne brisée.  
Clinic, 2002, 23, 2, 77
91. **VIGOLO P., FONZI F., MAJZOUB Z., CORDIOLI G.**  
An evaluation of impression techniques for multiple internal connection implant prostheses.  
J Prosthet Dent, 2004, 92, 470-476
92. **VIGOLO P., GIVANI A., MAJZOUB Z., CORDIOLI G.**  
Cemented versus screw-retained implant- supported single'tooth crowns : a 4-year prospective clinical study.  
Int J Oral Maxillofac Implant, 2004, 19, 260-265
93. **YILDIRIM M., EDELHOFF D., HANISH O., SPIEKERMANN H.**  
Les piliers en céramique: un pas vers l'esthétique optimale en dentisterie implantaire.  
Parodont Dent Rest, 2000, 20, 1, 81-91
94. **WEE A.G., CHENG A.C., ESKRIDGE R.N.**  
Accuracy of 3 conceptually different die systems used for implant casts.  
J Prosthet Dent, 2002, 87, 23-29
95. **WEE A.G., MONAGHAN P., JOHNSTON M.**  
Variation in color between intended matched shade and fabricated shade of dental porcelain.  
J Prosthet Dent, 2002, 87, 657-666
96. **WEISS E.I., KOZAK D., GROSS M.D.**  
Effect of repeated closures on opening torque values in seven abutment-implant systems.  
J Prosthet Dent, 2000, 84, 2, 194-199
97. **WISE M.**  
Fit of implant-supported fixed prostheses fabricated on master casts made from a dental stone and a dental plaster.  
J Prosthet Dent, 2001, 86, 532-538
98. **WITKOWSKI S.**  
Les connexions implants-piliers. Vue générale.  
Alternatives, 25, 17-24
99. **ZAGURY S., ANTOUN H., MISSIKA P.**  
Aménagements de la muqueuse péri-implantaire: integration dans la chronologie du traitement.  
Journal de parodontologie et d'implantologie orale, 2000, 19, 1, 59-71
100. **ZITZMANN N.U., ABRAHAMSSON T., LINDHE J.**  
Soft tissue reactions to plaque formation at implant abutments with different surface topography.  
J Clin Periodontol, 2002, 29, 5, 456-461



# **TABLE DES MATIERES**



<b>SOMMAIRE</b> .....	1
<b>INTRODUCTION</b> .....	4
<b>PREMIERE PARTIE : Conception du modèle de travail</b> .....	7
1.1 L’empreinte en prothèse fixe implantaire.....	8
1.1.1 Les spécificités de l’empreinte implantaire.....	8
1.1.1.1 Dent naturelle/implant.....	8
1.1.1.2 Rétraction gingivale.....	9
1.1.2 Les différentes techniques d’empreinte.....	9
1.1.2.1 Empreinte standard de prothèse fixée .....	10
1.1.2.1.1 Technique de réalisation.....	10
1.1.2.1.2 Indication et limites.....	10
1.1.2.2 Empreinte indirecte ou de repositionnement.....	11
1.1.2.2.1 Technique de réalisation.....	11
1.1.2.2.2 Inconvénients.....	13
1.1.2.2.3 Indications.....	13
1.1.2.3 Empreinte directe ou pick-up.....	13
1.1.2.3.1 Technique de réalisation.....	13
1.1.2.3.2 Inconvénients.....	16
1.1.2.3.3 Indications.....	16
1.1.2.4 Empreinte avec chapes de transfert.....	16
1.1.2.4.1 Technique de réalisation.....	16
1.1.2.4.2 Inconvénient.....	18
1.1.2.4.3 Indications.....	18
1.1.2.5 Conclusion.....	19
1.1.3 Problème rencontré : déformation.....	19
1.1.3.1 Les matériaux utilisés.....	19
1.1.3.1.1 Les polyéthers.....	19
1.1.3.1.1.1 Définition.....	19
1.1.3.1.1.2 Propriétés physiques, chimiques et mécaniques....	20
1.1.3.1.1.3 Manipulation.....	20
1.1.3.1.1.4 Décontamination de l’empreinte.....	21
1.1.3.1.2 Les polyvinylosiloxanes.....	21
1.1.3.1.2.1 Définition.....	21
1.1.3.1.2.2 Propriétés physiques, chimiques et mécaniques....	21
1.1.3.1.2.3 Manipulation.....	21
1.1.3.1.2.4 Décontamination de l’empreinte.....	21
1.1.3.1.3 La liaison des transferts d’implant.....	21
1.1.3.1.3.1 Les différents moyens de liaison.....	22
1.1.3.1.3.1.1 Le plâtre.....	22
1.1.3.1.3.1.2 La résine acrylique chemopolymérisable...	22
1.1.3.1.3.1.3 Résultats.....	23
1.1.3.1.3.2 La liaison des transferts entre eux est-elle utile ?....	23
1.1.3.2 Les portes-empreintes.....	24
1.1.3.2.1 Quel porte empreinte utiliser ?.....	24

1.1.3.2.2	Personnalisation du porte-empreinte.....	24
1.1.3.3	L'axe des implants.....	25
1.1.3.4	L'engagement des transferts d'implants.....	25
1.1.3.5	L'anatomie des transferts d'empreinte.....	26
1.1.3.6	Mise en place de l'analogue.....	27
1.1.4	Conclusion.....	27
1.2.	Le modèle de travail.....	30
1.2.1	Préparation du modèle de travail.....	30
1.2.1.1	Le transport de l'empreinte.....	30
1.2.1.2	Coulée de l'empreinte.....	30
1.2.1.2.1	Au cabinet ou au laboratoire.....	30
1.2.1.2.2	Analogue d'implant à usage unique ou à vérifier.....	30
1.2.1.2.3	Quel matériau pour couler l'empreinte ?.....	31
1.2.1.2.3.1	Plâtre pierre naturel.....	31
1.2.1.2.3.2	Plâtre pierre synthétique.....	31
1.2.1.2.3.3	Caractéristiques du plâtre pierre.....	31
1.2.1.2.3.4	Résine époxy.....	31
1.2.1.2.3.5	Caractéristiques de la résine époxy.....	31
1.2.1.2.3.6	Conclusion.....	32
1.2.1.2.4	Gestion de la gencive marginale du modèle.....	32
1.2.1.2.4.1	Cirer le col.....	32
1.2.1.2.4.2	Avec ou sans fausse gencive.....	32
1.2.1.2.4.2.1	Avec fausse gencive.....	32
1.2.1.2.4.2.2	Sans fausse gencive.....	32
1.2.1.2.4.3	Die.....	33
1.2.1.2.4.3.1	Système pindex.....	33
1.2.1.2.4.3.2	Modèle avec une base en plastique.....	34
1.2.1.2.4.3.3	Modèle non séparé.....	34
1.2.1.2.4.4	Détourage.....	34
1.2.2	Réalisation d'une clé de vérification de l'empreinte.....	35

**DEUXIEME PARTIE : Bases mécaniques et biologiques de la conception prothétique..... 38**

2.1.	Choix du pilier prothétique.....	39
2.1.1	Critères de choix du pilier implantaire.....	39
2.1.1.1	La situation de l'implant.....	39
2.1.1.2	L'inclinaison de l'implant.....	39
2.1.1.3	L'espace inter-occlusal.....	40
2.1.1.4	La hauteur des tissus mous.....	40
2.1.2	Les différents types de piliers.....	40
2.1.2.1	Les piliers calcinables.....	40
2.1.2.2	Les piliers surcoulés : UCLA.....	41
2.1.2.2.1	Description du pilier UCLA.....	41
2.1.2.2.1.1	La base en or.....	41

2.1.2.2.1.2 La gaine calcinable.....	42
2.1.2.2.1.3 La vis.....	42
2.1.2.2.2 Les avantages du pilier UCLA.....	42
2.1.2.2.3 Les inconvénients du pilier UCLA.....	42
2.1.2.2.4 La réalisation du pilier anatomique implantaire.....	43
2.1.2.2.5 Le choix de l'alliage.....	44
2.1.2.3 Les piliers en titane du commerce.....	45
2.1.2.3.1 Description du pilier en titane du commerce.....	45
2.1.2.3.2 Avantages.....	45
2.1.2.3.3 Inconvénients.....	45
2.1.2.4 Les piliers en titane personnalisé.....	45
2.1.2.4.1 Technique de réalisation du pilier Procera®.....	45
2.1.2.4.1.1 Technique indirecte.....	46
2.1.2.4.1.2 Technique directe.....	47
2.1.2.4.2 Avantages du pilier Procera®.....	47
2.1.2.4.3 Inconvénients du pilier Procera®.....	47
2.1.2.5 Les piliers en matériaux cosmétiques.....	47
2.1.2.5.1 L'alumine .....	48
2.1.2.5.2 La zircone.....	49
2.1.2.5.3 Les piliers en alumine ou zircone avec une base en titane..	49
2.1.2.5.4 Les piliers infiltrés.....	51
2.1.3 Le contour des piliers implantaires.....	52
2.1.3.1 Le profil d'émergence.....	52
2.1.3.1.1 Définition et rôle du profil d'émergence.....	52
2.1.3.1.2 L'environnement biologique : comparaison entre les implants et les dents naturelles.....	52
2.1.3.1.3 Les différents facteurs pour obtenir une émergence naturelle.....	53
2.1.3.1.3.1 Le diamètre implantaire.....	53
2.1.3.1.3.2 L'aménagement tissulaire.....	53
2.1.3.1.3.3 La position de l'implant.....	54
2.1.3.1.3.4 La forme du pilier.....	54
2.1.3.1.3.5 Utilisation de matériaux biocompatibles.....	55
2.1.3.2 Evolution des concepts.....	55
2.2. Passivité des armatures et adaptation des bords prothétiques.....	58
2.2.1 Passivité de l'armature.....	58
2.2.1.1 Définition de la passivité.....	58
2.2.1.2 Les complications.....	58
2.2.1.3 Les origines possibles du manque de passivité.....	59
2.2.1.3.1 L'empreinte.....	59
2.2.1.3.2 La fabrication du maître modèle.....	59
2.2.1.3.3 La coulée du métal.....	59
2.2.1.3.4 La cuisson de la céramique.....	59
2.2.1.3.5 La pose de la prothèse .....	59
2.2.1.3.6 Conclusion.....	59
2.2.2 Liaison dent/implant.....	60
2.2.2.1 Au niveau biologique.....	60

2.2.2.1.1	Les complications de la liaison dent/implant.....	60
2.2.2.1.2	Les avantages de la connexion dent/implant.....	61
2.2.2.1.3	Liaison rigide ou non rigide.....	62
2.2.2.1.4	Conclusion.....	63
2.2.2.2	Au niveau des pièces prothétiques.....	63
2.2.2.2.1	Les vis.....	63
2.2.2.2.2	Le contre couple.....	64
2.2.2.2.3	Problème rencontré : le dévissage.....	64
2.2.2.2.3.1	Les signes accompagnateurs.....	65
2.2.2.2.3.2	Les causes du dévissage.....	65
2.2.2.2.3.3	La connexion implant-moignon.....	65
2.2.2.2.3.4	Nécessité de la passivité.....	65
2.2.2.3	Au niveau esthétique.....	66
2.2.3	Liaison implant/implant .....	66
2.3.	Les concepts occlusaux.....	68
2.3.1	Absence du desmodonte.....	68
2.3.1.1	Proprioception.....	68
2.3.1.2	Amortissement.....	68
2.3.1.3	Résistance des composants.....	69
2.3.2	Morphologie des dents.....	69
2.3.3	Importance de la surface portante.....	70
2.3.3.1	Définition et rôle.....	70
2.3.3.2	Nombre d'implants.....	71
2.3.3.3	Position des implants.....	71
2.3.4	Description des forces exercées sur les implants.....	72
2.3.4.1	L'occlusion d'intercuspidie maximale : l'OIM.....	73
2.3.4.1.1	Définition.....	73
2.3.4.1.2	L'occlusion statique en prothèse supra-implantaire.....	73
2.3.4.2	La mastication.....	73
2.3.4.2.1	L'incision.....	73
2.3.4.2.2	La trituration.....	74
2.3.4.2.3	Equilibration occlusale.....	74
2.3.5	Les principes occlusaux.....	75
2.3.5.1	Secteur postérieur.....	75
2.3.5.2	Secteur antérieur.....	75
2.3.5.3	Implant unitaire en position canine.....	75
2.3.6	Technique d'ajustement occlusal.....	76
2.3.7	Les effets d'une sur-occlusion.....	77
2.3.8	Conclusion.....	77



<b>TROISIEME PARTIE : Etapes cliniques.....</b>	<b>79</b>
3.1. Séquence de mise en place.....	80
3.1.1 Essayage clinique.....	80
3.1.1.1 Prothèse unitaire.....	80
3.1.1.2 Prothèse plurale.....	82
3.1.2 Vissage, dévissage.....	83
3.1.2.1 Effets des vissages/ dévissages sur les pièces prothétiques.....	83
3.1.2.2 Effets des vissages/ dévissages sur le parodonte.....	84
3.1.2.3 Une solution pour contourner le problème des vissages et dévissages.....	85
3.1.3 Positionnement du pilier implantaire.....	85
3.2. Aménagement des tissus gingivaux et osseux.....	87
3.2.1 Réaction tissulaire après le traitement implantaire.....	87
3.2.2 Mise en forme des tissus péri-implantaires, les différentes techniques.....	88
3.2.2.1 Les techniques chirurgicales.....	88
3.2.2.2 Technique avec la vis de cicatrisation.....	89
3.2.2.3 Techniques avec les provisoires.....	90
3.2.2.3.1 Rôle des provisoires.....	90
3.2.2.3.1.1 La temporisation.....	90
3.2.2.3.1.2 Gestion du profil d'émergence.....	90
3.2.2.3.1.3 Restitution des papilles.....	90
3.2.2.3.2 Quand réaliser les provisoires ?.....	91
3.2.2.3.2.1 Mise en place lors du stade I chirurgical.....	91
3.2.2.3.2.2 Mise en place lors du stade II chirurgical.....	93
3.2.2.3.2.3 Mise en place différée du stade II chirurgical.....	95
3.3. Scellement de l'élément prothétique.....	96
3.3.1 Les caractéristiques des prothèses scellées.....	96
3.3.1.1 Les inconvénients.....	96
3.3.1.1.1 Absence de mécanisme de rupteur de force.....	96
3.3.1.1.2 La maintenance et le démontage.....	96
3.3.1.1.3 L'élimination des excès de ciment dans le sulcus péri-implantaire.....	96
3.3.1.1.4 Le manque d'étude longitudinale.....	98
3.3.1.2 Les avantages.....	98
3.3.1.2.1 Absence de pertuis d'accès aux vis sur les faces occlusales des prothèses.....	98
3.3.1.2.2 Les piliers modifiables.....	98
3.3.1.2.3 Le manque de précision.....	98

3.3.2 Les produits de scellement.....	99
3.3.3 Comment réintervenir ?.....	99
3.3.4 L'adaptation des bords prothétiques avant et après scellement.....	100
3.3.5 Les effets d'un excès de ciment.....	101
<b>CONCLUSION.....</b>	<b>102</b>
<b>BIBLIOGRAPHIE.....</b>	<b>105</b>
<b>TABLE DES MATIERES.....</b>	<b>115</b>

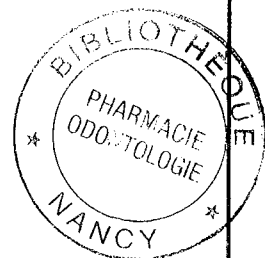
**GIBAUD (Chloé)** – Conception des prothèses conjointes scellées supra-implantaires : données actuelles.

Nancy 2006, p121

Th. : Chir-Dent. : Nancy - I : 2006

**MOTS CLES** : - Prothèse scellée supra-implantaire

- Modèle de travail
- Conception prothétique
- Bases mécaniques
- Bases biologiques
- Etapes cliniques



**GIBAUD (Chloé).** – Conception des prothèses conjointes scellées supra-implantaires : données actuelles.

Th. : Chir-Dent. : Nancy – I : 2006

**Résumé** : En prothèse supra-implantaire, comme dans tous les domaines, il est nécessaire d'avoir une approche globale adaptant le projet implantaire au plan de traitement prothétique, en y intégrant les paramètres nécessaires à l'obtention d'une intégration tant fonctionnelle qu'esthétique.

La prothèse supra-implantaire doit désormais répondre aux mêmes exigences esthétiques que la prothèse dentaire traditionnelle. C'est dans ce but que la prothèse implantaire a connu de nombreuses évolutions tant dans la réalisation technique que dans les matériaux utilisés.

Nous proposons dans cette thèse, de passer en revue les différentes étapes qui nous mèneront à la conception d'une prothèse conjointe scellée supra-implantaire et de mettre en évidence les principales évolutions au cours de ces différentes étapes.

La première partie concerne toutes les étapes menant à la conception du modèle de travail. La seconde partie est consacrée au choix du pilier prothétique, à la passivité des armatures et à l'adaptation des bords prothétiques, et enfin aux concepts occlusaux. Alors que la troisième partie décrit les différentes étapes cliniques.


Les évolutions décrites au cours de ce travail ont pour but l'accomplissement d'une intégration prothétique complète, prédictible, et pérenne des restaurations pour l'ensemble des exigences esthétiques, biologiques et fonctionnelles.

<b>JURY :</b>	Président	J.P. LOUIS	Professeur des Universités
	Juge	<u>J. SCHOUVER</u>	Maître de Conférences
	Juge	D. PONGAS	Assistant Hospitalier Universitaire
	Juge	D.A. GERDOLLE	Docteur en Chirurgie Dentaire

**Adresse de l'auteur** : Chloé GIBAUD  
11 rue Saint Roch  
39130 Clairvaux-les-lacs

**FACULTE D'ODONTOLOGIE**

Jury : Président : J-P. LOUIS – Professeur des Universités  
Juges : J. SCHOUVER - Maître de Conférences des Universités  
D. PONGAS – Assistant Hospitalier Universitaire  
D. GERDOLLE – Docteur en Chirurgie Dentaire



Thèse pour obtenir le diplôme D'Etat de Docteur en Chirurgie Dentaire

présentée par: **Mademoiselle GIBAUD Chloé**

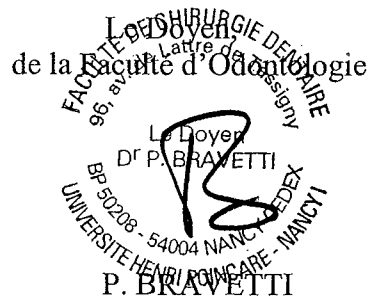né(e) à: **CHAMPAGNOLE (Jura)**

le : **02 mars 1980**

et ayant pour titre : «**Conception des prothèses conjointes scellées supra-implantaires : données actuelles**»

Le Président du jury,


JP LOUIS



Autorise à soutenir et imprimer la thèse N° 2454.

NANCY, le 20 FEV. 1980

Le Président de l'Université Henri Poincaré, Nancy-1





**GIBAUD (Chloé)** – Conception des prothèses conjointes scellées supra-implantaires : données actuelles.

Nancy 2006, p121

Th. : Chir-Dent. : Nancy - I : 2006

**MOTS CLES** : - Prothèse scellée supra-implantaire  
- Modèle de travail  
- Conception prothétique  
- Bases mécaniques  
- Bases biologiques  
- Etapes cliniques

**GIBAUD (Chloé).** – Conception des prothèses conjointes scellées supra-implantaires : données actuelles.

Th. : Chir-Dent. : Nancy – I : 2006

**Résumé** : En prothèse supra-implantaire, comme dans tous les domaines, il est nécessaire d'avoir une approche globale adaptant le projet implantaire au plan de traitement prothétique, en y intégrant les paramètres nécessaires à l'obtention d'une intégration tant fonctionnelle qu'esthétique.

La prothèse supra-implantaire doit désormais répondre aux mêmes exigences esthétiques que la prothèse dentaire traditionnelle. C'est dans ce but que la prothèse implantaire a connu de nombreuses évolutions tant dans la réalisation technique que dans les matériaux utilisés.

Nous proposons dans cette thèse, de passer en revue les différentes étapes qui nous mèneront à la conception d'une prothèse conjointe scellée supra-implantaire et de mettre en évidence les principales évolutions au cours de ces différentes étapes.

La première partie concerne toutes les étapes menant à la conception du modèle de travail. La seconde partie est consacrée au choix du pilier prothétique, à la passivité des armatures et à l'adaptation des bords prothétiques, et enfin aux concepts occlusaux. Alors que la troisième partie décrit les différentes étapes cliniques.

Les évolutions décrites au cours de ce travail ont pour but l'accomplissement d'une intégration prothétique complète, prédictible, et pérenne des restaurations pour l'ensemble des exigences esthétiques, biologiques et fonctionnelles.

<b>JURY :</b>	Président	J.P. LOUIS	Professeur des Universités
	Juge	<u>J. SCHOUVER</u>	Maître de Conférences
	Juge	D. PONGAS	Assistant Hospitalier Universitaire
	Juge	D.A. GERDOLLE	Docteur en Chirurgie Dentaire

**Adresse de l'auteur** : Chloé GIBAUD  
11 rue Saint Roch  
39130 Clairvaux-les-lacs