



**HAL**  
open science

# Actinomyose thoracique: à propos d'une observation clinique imitant une embolie pulmonaire

Laurent Daccordi

► **To cite this version:**

Laurent Daccordi. Actinomyose thoracique: à propos d'une observation clinique imitant une embolie pulmonaire. Sciences du Vivant [q-bio]. 2004. hal-01731845

**HAL Id: hal-01731845**

**<https://hal.univ-lorraine.fr/hal-01731845>**

Submitted on 14 Mar 2018

**HAL** is a multi-disciplinary open access archive for the deposit and dissemination of scientific research documents, whether they are published or not. The documents may come from teaching and research institutions in France or abroad, or from public or private research centers.

L'archive ouverte pluridisciplinaire **HAL**, est destinée au dépôt et à la diffusion de documents scientifiques de niveau recherche, publiés ou non, émanant des établissements d'enseignement et de recherche français ou étrangers, des laboratoires publics ou privés.



## AVERTISSEMENT

Ce document est le fruit d'un long travail approuvé par le jury de soutenance et mis à disposition de l'ensemble de la communauté universitaire élargie.

Il est soumis à la propriété intellectuelle de l'auteur. Ceci implique une obligation de citation et de référencement lors de l'utilisation de ce document.

D'autre part, toute contrefaçon, plagiat, reproduction illicite encourt une poursuite pénale.

Contact : [ddoc-theses-contact@univ-lorraine.fr](mailto:ddoc-theses-contact@univ-lorraine.fr)

## LIENS

Code de la Propriété Intellectuelle. articles L 122. 4

Code de la Propriété Intellectuelle. articles L 335.2- L 335.10

[http://www.cfcopies.com/V2/leg/leg\\_droi.php](http://www.cfcopies.com/V2/leg/leg_droi.php)

<http://www.culture.gouv.fr/culture/infos-pratiques/droits/protection.htm>

**DOUBLE** 178941

UNIVERSITE HENRI POINCARÉ, NANCY I  
2004

FACULTE DE MEDECINE DE NANCY  
N° 142

## THÈSE



Pour obtenir le grade de

### DOCTEUR EN MÉDECINE

Présentée et soutenue publiquement  
dans le cadre du troisième cycle de Médecine Générale

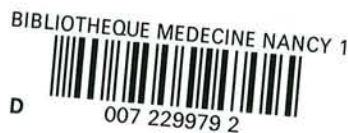par

**Laurent DACCORDI**

le 15 décembre 2004

### ACTINOMYCOSE THORACIQUE.

**À propos d'une observation clinique imitant une embolie pulmonaire.**



Examineur de la thèse :

Monsieur le Professeur	<b>Denis WAHL</b>	Président du Jury
Monsieur le Professeur	<b>Alain BLUM</b>	Juge
Monsieur le Professeur	<b>Christian RABAUD</b>	Juge
Monsieur le Professeur	<b>Alain LOZNIOWSKI</b>	Juge
Monsieur le Docteur en Médecine	<b>Ludovic ROLLAND</b>	Juge





## THÈSE

Pour obtenir le grade de

### DOCTEUR EN MÉDECINE

Présentée et soutenue publiquement  
dans le cadre du troisième cycle de Médecine Générale

par

**Laurent DACCORDI**

le 15 décembre 2004

### **ACTINOMYCOSE THORACIQUE.**

**À propos d'une observation clinique imitant une embolie pulmonaire.**

Examineur de la thèse :

Monsieur le Professeur	<b>Denis WAHL</b>	Président du Jury
Monsieur le Professeur	<b>Alain BLUM</b>	Juge
Monsieur le Professeur	<b>Christian RABAUD</b>	Juge
Monsieur le Professeur	<b>Alain LOZNIOWSKI</b>	Juge
Monsieur le Docteur en Médecine	<b>Ludovic ROLLAND</b>	Juge

UNIVERSITÉ HENRI POINCARÉ, NANCY 1

FACULTÉ DE MÉDECINE DE NANCY

-----  
Président de l'Université : Professeur Jean-Pierre FINANCE

Doyen de la Faculté de Médecine : Professeur Patrick NETTER

Vice-Doyen de la Faculté de Médecine : Professeur Henry COUDANE

Assesseurs

du 1<sup>er</sup> Cycle :

du 2<sup>ème</sup> Cycle :

du 3<sup>ème</sup> Cycle :

de la Vie Facultaire :

Mme le Docteur Chantal KOHLER

Mr le Professeur Jean-Pierre BRONOWICKI

Mr le Professeur Hervé VESPIGNANI

Mr le Professeur Bruno LEHEUP

DOYENS HONORAIRES

Professeur Adrien DUPREZ – Professeur Jean-Bernard DUREUX

Professeur Georges GRIGNON – Professeur Jacques ROLAND

PROFESSEURS HONORAIRES

Louis PIERQUIN – Etienne LEGAIT – Jean LOCHARD – René HERBEUVAL – Gabriel FAIVRE – Jean-Marie FOLIGUET  
Guy RAUBER – Paul SADOUL – Raoul SENAULT – Marcel RIBON  
Jacques LACOSTE – Jean BEUREY – Jean SOMMELET – Pierre HARTEMANN – Emile de LAVERGNE  
Augusta TREHEUX – Michel MANCIAUX – Paul GUILLEMIN – Pierre PAYSANT  
Jean-Claude BURDIN – Claude CHARDOT – Jean-Bernard DUREUX – Jean DUHEILLE – Jean-Pierre GRILLIAT  
Pierre LAMY – Jean-Marie GILGENKRANTZ – Simone GILGENKRANTZ  
Pierre ALEXANDRE – Robert FRISCH – Michel PIERSON – Jacques ROBERT  
Gérard DEBRY – Georges GRIGNON – Pierre TRIDON – Michel WAYOFF – François CHERRIER – Oliéro GUERCI  
Gilbert PERCEBOIS – Claude PERRIN – Jean PREVOT – Jean FLOQUET  
Alain GAUCHER – Michel LAXENAIRE – Michel BOULANGE – Michel DUC – Claude HURIET – Pierre LANDES  
Alain LARCAN – Gérard VAILLANT – Daniel ANTHOINE – Pierre GAUCHER – René-Jean ROYER  
Hubert UFFHOLTZ – Jacques LECLERE – Francine NABET – Jacques BORRELLY  
Michel RENARD – Jean-Pierre DESCHAMPS – Pierre NABET – Marie-Claire LAXENAIRE – Adrien DUPREZ – Paul VERT  
Philippe CANTON – Bernard LEGRAS – Pierre MATHIEU – Jean-Marie POLU – Antoine RASPILLER – Gilbert THIBAUT  
Michel WEBER – Gérard FIEVE – Daniel SCHMITT – Colette VIDAILHET

=====

PROFESSEURS DES UNIVERSITÉS -  
PRACTICIENS HOSPITALIERS

(Disciplines du Conseil National des Universités)

-----

42<sup>ème</sup> Section : MORPHOLOGIE ET MORPHOGENÈSE

1<sup>ère</sup> sous-section : (*Anatomie*)

Professeur Jacques ROLAND – Professeur Gilles GROSDIDIER

Professeur Pierre LASCOMBES – Professeur Marc BRAUN

2<sup>ème</sup> sous-section : (*Cytologie et histologie*)

Professeur Bernard FOLIGUET

3<sup>ème</sup> sous-section : (*Anatomie et cytologie pathologiques*)

Professeur François PLENAT - Professeur Jean-Michel VIGNAUD – Professeur Eric LABOUYRIE

-----

43<sup>ème</sup> Section : BIOPHYSIQUE ET IMAGERIE MÉDICALE

1<sup>ère</sup> sous-section : (*Biophysique et médecine nucléaire*)

Professeur Alain BERTRAND – Professeur Gilles KARCHER – Professeur Pierre-Yves MARIE

2<sup>ème</sup> sous-section : (*Radiologie et imagerie médicale*)

Professeur Luc PICARD – Professeur Denis REGENT - Professeur Michel CLAUDON

Professeur Serge BRACARD – Professeur Alain BLUM - Professeur Jacques FELBLINGER

Professeur René ANXIONNAT

-----

44<sup>ème</sup> Section : BIOCHIMIE, BIOLOGIE CELLULAIRE ET MOLÉCULAIRE, PHYSIOLOGIE ET NUTRITION

1<sup>ère</sup> sous-section : (*Biochimie et biologie moléculaire*)

Professeur Jean-Pierre NICOLAS

Professeur Jean-Louis GUÉANT – Professeur Jean-Luc OLIVIER

2<sup>ème</sup> sous-section : (*Physiologie*)

Professeur Jean-Pierre CRANCE – Professeur Jean-Pierre MALLIE

Professeur François MARCHAL – Professeur Philippe HAOUZI

3<sup>ème</sup> sous-section : (*Biologie cellulaire*)

Professeur Claude BURLET

4<sup>ème</sup> sous-section : (*Nutrition*)

Professeur Olivier ZIEGLER

-----

45<sup>ème</sup> Section : MICROBIOLOGIE, MALADIES TRANSMISSIBLES ET HYGIÈNE

1<sup>ère</sup> sous-section : (*Bactériologie – virologie ; hygiène hospitalière*)

Professeur Alain LE FAOU – Professeur Alain LOZNIEWSKI

2<sup>ème</sup> sous-section : (*Parasitologie et mycologie*)

Professeur Bernard FORTIER

3<sup>ème</sup> sous-section : (*Maladies infectieuses ; maladies tropicales*)

Professeur Thierry MAY – Professeur Christian RABAUD

-----

46<sup>ème</sup> Section : SANTÉ PUBLIQUE, ENVIRONNEMENT ET SOCIÉTÉ

1<sup>ère</sup> sous-section : (*Épidémiologie, économie de la santé et prévention*)

Professeur Philippe HARTEMANN – Professeur Serge BRIANÇON

Professeur Francis GUILLEMIN – Professeur Denis ZMIROU

2<sup>ème</sup> sous-section : (*Médecine et santé au travail*)

Professeur Guy PETIET – Professeur Christophe PARIS

3<sup>ème</sup> sous-section : (*Médecine légale et droit de la santé*)

Professeur Henry COUDANE

4<sup>ème</sup> sous-section : (*Biostatistiques, informatique médicale et technologies de communication*)

Professeur François KOHLER – Professeur Éliane ALBUISSON

-----

47<sup>ème</sup> Section : CANCÉROLOGIE, GÉNÉTIQUE, HÉMATOLOGIE, IMMUNOLOGIE

1<sup>ère</sup> sous-section : (*Hématologie ; transfusion*)

Professeur Christian JANOT – Professeur Thomas LECOMPTE – Professeur Pierre BORDIGONI

Professeur Pierre LEDERLIN – Professeur Jean-François STOLTZ

2<sup>ème</sup> sous-section : (*Cancérologie ; radiothérapie*)

Professeur François GUILLEMIN – Professeur Thierry CONROY

Professeur Pierre BEY – Professeur Didier PEIFFERT

3<sup>ème</sup> sous-section : (*Immunologie*)

Professeur Gilbert FAURE – Professeur Marie-Christine BENE

4<sup>ème</sup> sous-section : (*Génétique*)

Professeur Philippe JONVEAUX – Professeur Bruno LEHEUP

-----

48<sup>ème</sup> Section : ANESTHÉSIOLOGIE, RÉANIMATION, MÉDECINE D'URGENCE,  
PHARMACOLOGIE ET THÉRAPEUTIQUE

1<sup>ère</sup> sous-section : (*Anesthésiologie et réanimation chirurgicale*)

Professeur Claude MEISTELMAN – Professeur Dan LONGROIS - Professeur Hervé BOUAZIZ

Professeur Paul-Michel MERTES

2<sup>ème</sup> sous-section : (*Réanimation médicale*)

Professeur Henri LAMBERT – Professeur Alain GERARD

Professeur Pierre-Edouard BOLLAERT – Professeur Bruno LÉVY

3<sup>ème</sup> sous-section : (*Pharmacologie fondamentale ; pharmacologie clinique*)

Professeur Patrick NETTER – Professeur Pierre GILLET

4<sup>ème</sup> sous-section : (*Thérapeutique*)

Professeur François PAILLE – Professeur Gérard GAY – Professeur Faiez ZANNAD

-----

**49<sup>ème</sup> Section : PATHOLOGIE NERVEUSE ET MUSCULAIRE, PATHOLOGIE MENTALE, HANDICAP et RÉÉDUCATION**

**1<sup>ère</sup> sous-section : (Neurologie)**

Professeur Gérard BARROCHE – Professeur Hervé VESPIGNANI

Professeur Xavier DUCROCQ

**2<sup>ème</sup> sous-section : (Neurochirurgie)**

Professeur Jean-Claude MARCHAL – Professeur Jean AUQUE

Professeur Thierry CIVIT

**3<sup>ème</sup> sous-section : (Psychiatrie d'adultes)**

Professeur Jean-Pierre KAHN

**4<sup>ème</sup> sous-section : (Pédopsychiatrie)**

Professeur Daniel SIBERTIN-BLANC

**5<sup>ème</sup> sous-section : (Médecine physique et de réadaptation)**

Professeur Jean-Marie ANDRE

-----

**50<sup>ème</sup> Section : PATHOLOGIE OSTÉO-ARTICULAIRE, DERMATOLOGIE et CHIRURGIE PLASTIQUE**

**1<sup>ère</sup> sous-section : (Rhumatologie)**

Professeur Jacques POUREL – Professeur Isabelle VALCKENAERE

**2<sup>ème</sup> sous-section : (Chirurgie orthopédique et traumatologique)**

Professeur Jean-Pierre DELAGOUTTE – Professeur Daniel MOLE

Professeur Didier MAINARD

**3<sup>ème</sup> sous-section : (Dermato-vénérologie)**

Professeur Jean-Luc SCHMUTZ – Professeur Annick BARBAUD

**4<sup>ème</sup> sous-section : (Chirurgie plastique, reconstructrice et esthétique)**

Professeur François DAP

-----

**51<sup>ème</sup> Section : PATHOLOGIE CARDIORESPIRATOIRE et VASCULAIRE**

**1<sup>ère</sup> sous-section : (Pneumologie)**

Professeur Yves MARTINET - Professeur Jean-François CHABOT

**2<sup>ème</sup> sous-section : (Cardiologie)**

Professeur Etienne ALIOT – Professeur Yves JULLIERE – Professeur Nicolas SADOUL –

Professeur Christian de CHILLOU

**3<sup>ème</sup> sous-section : (Chirurgie thoracique et cardiovasculaire)**

Professeur Jean-Pierre VILLEMOT

Professeur Jean-Pierre CARTEAUX – Professeur Loïc MACE

**4<sup>ème</sup> sous-section : (Chirurgie vasculaire ; médecine vasculaire)**

-----

**52<sup>ème</sup> Section : MALADIES DES APPAREILS DIGESTIF et URINAIRE**

**1<sup>ère</sup> sous-section : (Gastroentérologie ; hépatologie)**

Professeur Marc-André BIGARD

Professeur Jean-Pierre BRONOWICKI

**2<sup>ème</sup> sous-section : (Chirurgie digestive)**

**3<sup>ème</sup> sous-section : (Néphrologie)**

Professeur Michèle KESSLER – Professeur Dominique HESTIN (Mme) – Professeur Luc FRIMAT

**4<sup>ème</sup> sous-section : (Urologie)**

Professeur Philippe MANGIN – Professeur Jacques HUBERT – Professeur Luc CORMIER

-----

**53<sup>ème</sup> Section : MÉDECINE INTERNE, GÉRIATRIE et CHIRURGIE GÉNÉRALE**

**1<sup>ère</sup> sous-section : (Médecine interne)**

Professeur Francis PENIN – Professeur Denise MONERET-VAUTRIN – Professeur Denis WAHL

Professeur Jean-Dominique DE KORWIN – Professeur Pierre KAMINSKY

Professeur Athanase BENETOS - Professeur Gisèle KANNY – Professeur Abdelouahab BELLOU

**2<sup>ème</sup> sous-section : (Chirurgie générale)**

Professeur Patrick BOISSEL – Professeur Laurent BRESLER

Professeur Laurent BRUNAUD

-----



**54<sup>ème</sup> Section : DÉVELOPPEMENT ET PATHOLOGIE DE L'ENFANT, GYNÉCOLOGIE-OBSTÉTRIQUE,  
ENDOCRINOLOGIE ET REPRODUCTION**

**1<sup>ère</sup> sous-section : (Pédiatrie)**

Professeur Danièle SOMMELET – Professeur Michel VIDAILHET – Professeur Pierre MONIN  
Professeur Jean-Michel HASCOET – Professeur Pascal CHASTAGNER – Professeur François FEILLET

**2<sup>ème</sup> sous-section : (Chirurgie infantile)**

Professeur Michel SCHMITT – Professeur Gilles DAUTEL – Professeur Pierre JOURNEAU

**3<sup>ème</sup> sous-section : (Gynécologie-obstétrique ; gynécologie médicale)**

Professeur Michel SCHWEITZER – Professeur Jean-Louis BOUTROY

Professeur Philippe JUDLIN – Professeur Patricia BARBARINO

**4<sup>ème</sup> sous-section : (Endocrinologie et maladies métaboliques)**

Professeur Georges WERYHA – Professeur Marc KLEIN – Professeur Bruno GUERCI

**5<sup>ème</sup> sous-section : (Biologie et médecine du développement et de la reproduction)**

Professeur Hubert GERARD

-----

**55<sup>ème</sup> Section : PATHOLOGIE DE LA TÊTE ET DU COU**

**1<sup>ère</sup> sous-section : (Oto-rhino-laryngologie)**

Professeur Claude SIMON – Professeur Roger JANKOWSKI

**2<sup>ème</sup> sous-section : (Ophtalmologie)**

Professeur Jean-Luc GEORGE – Professeur Jean-Paul BERROD – Professeur Karine ANGIOI-DUPREZ

**3<sup>ème</sup> sous-section : (Chirurgie maxillo-faciale et stomatologie)**

Professeur Michel STRICKER – Professeur Jean-François CHASSAGNE

=====

**PROFESSEURS DES UNIVERSITÉS**

-----

**64<sup>ème</sup> Section : BIOCHIMIE ET BIOLOGIE MOLÉCULAIRE**

Professeur Daniel BURNEL

=====

**MAÎTRES DE CONFÉRENCES DES UNIVERSITÉS - PRATICIENS HOSPITALIERS**

**42<sup>ème</sup> Section : MORPHOLOGIE ET MORPHOGENÈSE**

**1<sup>ère</sup> sous-section : (Anatomie)**

Docteur Bruno GRIGNON – Docteur Jean-Pascal FYAD

**2<sup>ème</sup> sous-section : (Cytologie et histologie)**

Docteur Edouard BARRAT – Docteur Jean-Claude GUEDENET

Docteur Françoise TOUATI – Docteur Chantal KOHLER

**3<sup>ème</sup> sous-section : (Anatomie et cytologie pathologiques)**

Docteur Yves GRIGNON – Docteur Béatrice MARIE

Docteur Laurent ANTUNES

-----

**43<sup>ème</sup> Section : BIOPHYSIQUE ET IMAGERIE MÉDICALE**

**1<sup>ère</sup> sous-section : (Biophysique et médecine nucléaire)**

Docteur Marie-Hélène LAURENS – Docteur Jean-Claude MAYER

Docteur Pierre THOUVENOT – Docteur Jean-Marie ESCANYE – Docteur Amar NAOUN

-----

44<sup>ème</sup> Section : BIOCHIMIE, BIOLOGIE CELLULAIRE ET MOLÉCULAIRE, PHYSIOLOGIE ET NUTRITION

1<sup>ère</sup> sous-section : (*Biochimie et biologie moléculaire*)

Docteur Xavier HERBEUVAL – Docteur Jean STRACZEK – Docteur Sophie FREMONT

Docteur Isabelle GASTIN – Docteur Bernard NAMOUR – Docteur Marc MERTEN

2<sup>ème</sup> sous-section : (*Physiologie*)

Docteur Gérard ETHEVENOT – Docteur Nicole LEMAU de TALANCE – Docteur Christian BEYAERT

4<sup>ème</sup> sous-section : (*Nutrition*)

Docteur Didier QUILLIOT

-----

45<sup>ème</sup> Section : MICROBIOLOGIE, MALADIES TRANSMISSIBLES ET HYGIÈNE

1<sup>ère</sup> sous-section : (*Bactériologie – Virologie ; hygiène hospitalière*)

Docteur Francine MORY – Docteur Michèle WEBER – Docteur Christine LION

Docteur Michèle DAILLOUX – Docteur Véronique VENARD

2<sup>ème</sup> sous-section : (*Parasitologie et mycologie*)

Docteur Marie-France BIAVA – Docteur Nelly CONTET-AUDONNEAU

-----

46<sup>ème</sup> Section : SANTÉ PUBLIQUE, ENVIRONNEMENT ET SOCIÉTÉ

1<sup>ère</sup> sous-section : (*Epidémiologie, économie de la santé et prévention*)

Docteur François ALLA

4<sup>ème</sup> sous-section : (*Biostatistiques, informatique médicale et technologies de communication (type biologique)*)

Docteur Pierre GILLOIS

-----

47<sup>ème</sup> Section : CANCÉROLOGIE, GÉNÉTIQUE, HÉMATOLOGIE, IMMUNOLOGIE

1<sup>ère</sup> sous-section : (*Hématologie ; transfusion*)

Docteur François SCHOONEMAN

3<sup>ème</sup> sous-section : (*Immunologie*)

Docteur Marie-Nathalie SARDA

4<sup>ème</sup> sous-section : (*Génétique*)

Docteur Christophe PHILIPPE

-----

48<sup>ème</sup> Section : ANESTHÉSIOLOGIE, RÉANIMATION, MÉDECINE D'URGENCE,  
PHARMACOLOGIE ET THÉRAPEUTIQUE

1<sup>ère</sup> sous-section : (*Anesthésiologie et réanimation chirurgicale*)

Docteur Jacqueline HELMER – Docteur Gérard AUDIBERT

3<sup>ème</sup> sous-section : (*Pharmacologie fondamentale ; pharmacologie clinique*)

Docteur Françoise LAPICQUE – Docteur Marie-José ROYER-MORROT

Docteur Damien LOEUILLE

-----

54<sup>ème</sup> Section : DÉVELOPPEMENT ET PATHOLOGIE DE L'ENFANT, GYNÉCOLOGIE-OBSTÉTRIQUE,  
ENDOCRINOLOGIE ET REPRODUCTION

5<sup>ème</sup> sous-section : (*Biologie et médecine du développement et de la reproduction*)

Docteur Jean-Louis CORDONNIER

=====

MAÎTRES DE CONFÉRENCES

-----

19<sup>ème</sup> section : SOCIOLOGIE, DÉMOGRAPHIE

Madame Michèle BAUMANN

-----

32<sup>ème</sup> section : CHIMIE ORGANIQUE, MINÉRALE, INDUSTRIELLE

Monsieur Jean-Claude RAFT

-----

40<sup>ème</sup> section : SCIENCES DU MÉDICAMENT  
Monsieur Jean-Yves JOUZEAU

60<sup>ème</sup> section : MÉCANIQUE, GÉNIE MÉCANIQUE ET GÉNIE CIVILE  
Monsieur Alain DURAND

64<sup>ème</sup> section : BIOCHIMIE ET BIOLOGIE MOLÉCULAIRE  
Madame Marie-Odile PERRIN – Mademoiselle Marie-Claire LANHERS

65<sup>ème</sup> section : BIOLOGIE CELLULAIRE  
Mademoiselle Françoise DREYFUSS – Monsieur Jean-Louis GELLY – Madame Anne GERARD  
Madame Ketsia HESS – Monsieur Pierre TANKOSIC – Monsieur Hervé MEMBRE

67<sup>ème</sup> section : BIOLOGIE DES POPULATIONS ET ÉCOLOGIE  
Madame Nadine MUSSE

68<sup>ème</sup> section : BIOLOGIE DES ORGANISMES  
Madame Tao XU-JIANG

MAÎTRES DE CONFÉRENCES ASSOCIÉS

Médecine Générale  
Docteur Alain AUBREGE  
Docteur Francis RAPHAEL

PROFESSEURS ÉMÉRITES

Professeur Georges GRIGNON – Professeur Michel PIERSON - Professeur Michel BOULANGE  
Professeur Alain LARCAN - Professeur Michel WAYOFF – Professeur Daniel ANTHOINE  
Professeur Hubert UFFHOLTZ – Professeur Pierre GAUCHER – Professeur Claude CHARDOT  
Professeur Adrien DUPREZ - Professeur Paul VERT – Professeur Jean PREVOT – Professeur Jean-Pierre GRILLIAT  
Professeur Philippe CANTON – Professeur Pierre MATHIEU – Professeur Gilbert THIBAUT  
Professeur Daniel SCHMITT

DOCTEURS HONORIS CAUSA

Professeur Norman SHUMWAY (1972)  
*Université de Stanford, Californie (U.S.A)*  
Professeur Paul MICHIELSEN (1979)  
*Université Catholique, Louvain (Belgique)*  
Professeur Charles A. BERRY (1982)  
*Centre de Médecine Préventive, Houston (U.S.A)*  
Professeur Pierre-Marie GALETTI (1982)  
*Brown University, Providence (U.S.A)*  
Professeur Mamish Nisbet MUNRO (1982)  
*Massachusetts Institute of Technology (U.S.A)*  
Professeur Mildred T. STAHLMAN (1982)  
*Wanderbilt University, Nashville (U.S.A)*  
Harry J. BUNCKE (1989)  
*Université de Californie, San Francisco (U.S.A)*

Professeur Théodore H. SCHIEBLER (1989)  
*Institut d'Anatomie de Würzburg (R.F.A)*  
Professeur Maria DELIVORIA-PAPADOPOULOS (1996)  
*Université de Pennsylvanie (U.S.A)*  
Professeur Mashaki KASHIWARA (1996)  
*Research Institute for Mathematical Sciences de Kyoto (JAPON)*  
Professeur Ralph GRÄSBECK (1996)  
*Université d'Helsinki (FINLANDE)*  
Professeur James STEICHEN (1997)  
*Université d'Indianapolis (U.S.A)*  
Professeur Duong Quang TRUNG (1997)  
*Centre Universitaire de Formation et de Perfectionnement des  
Professionnels de Santé d'Hô Chi Minh-Ville (VIËTNAM)*

À NOTRE MAÎTRE ET PRÉSIDENT DE THESE

**Monsieur le Professeur Denis WAHL**

Professeur de Médecine interne, gériatrie, et biologie du vieillissement.

Vous nous avez fait l'honneur de présider et de guider ce travail.

Pour vos conseils qui nous ont guidé tout au long de cette recherche et de sa rédaction.

Recevez ici, l'expression de notre reconnaissance et nos plus sincères remerciements.

À NOTRE MAÎTRE ET JUGE

**Monsieur le Professeur Alain BLUM**

Professeur de Radiologie et imagerie médicale

Vous avez accepté spontanément de juger ce travail.

Pour l'intérêt que vous avez manifesté, nous vous remercions et nous espérons que ce travail vous a intéressé.

Recevez ici, l'expression de notre reconnaissance et nos plus sincères remerciements.

À NOTRE MAÎTRE ET JUGE

**Monsieur le Professeur Christian RABAUD**

Professeur de Maladies infectieuses et maladies tropicales.

Vous nous avez fait l'honneur d'accepter de faire partie de notre jury.

Recevez ici, l'expression de notre reconnaissance et nos plus sincères remerciements.

À NOTRE MAÎTRE ET JUGE

**Monsieur le Professeur Alain LOZNIIEWSKI**

Professeur de Bactériologie-virologie

Vous nous avez fait l'honneur de guider et de juger ce travail.

Pour vos précieux conseils qui nous ont guidé dans cette recherche et dans sa rédaction.

Recevez ici, l'expression de notre reconnaissance et nos plus sincères remerciements.

À NOTRE MAÎTRE ET JUGE

**Monsieur le Docteur Ludovic ROLLAND**

*Assistant généraliste, Service de médecine.*

Lors de mon stage hospitalier, vous nous avez toujours apporté de précieux conseils.

Nous avons apprécié la rigueur de votre travail et votre disponibilité.

Recevez ici, l'expression de notre amitié et nos plus sincères remerciements.



## À SÉVERINE

Si j'ai pu réaliser mes projets, c'est parce que tu  
étais toujours à mes côtés.

Que ce travail soit aussi une preuve de mon amour.

Je te dédie cette thèse.

## À MARIE ET ELEA

Si travailler près de vous deux n'est pas toujours chose facile, je ne peux imaginer travailler sans vous deux à nos côtés.

Peut-être qu'un jour vous lirez cet essai, qu'il vous donne envie de travailler pour réussir dans votre vie.

## À MES PARENTS

Merci à vous deux d'avoir toujours accepté les choix que j'ai faits et de m'avoir soutenu pour les réaliser.

Puissiez-vous être fiers de moi comme je le suis de vous.

**À mon Frère OLIVIER et sa femme ISABELLE**

Que nos liens restent toujours aussi forts.

Que vos projets se réalisent, nous serons à vos côtés

**À mes GRANDS PARENTS**

Que ma vie s'inspire de la vôtre, courage, travail et surtout amour. L'exemple que vous m'avez montré sera toujours un modèle.

**À Dominique et à Jean pierre**

Merci à vous deux de m'avoir ouvert les portes de votre famille.

Merci pour votre gentillesse et vos conseils toujours avisés.

**À Dominique**

Merci, d'avoir eu autant de patience et de disponibilité, pour la rédaction de cette thèse. Maintenant l'Actinomyose pulmonaire n'a plus de secret pour vous.

**À tous ceux qui ont contribué à notre formation de médecin,**

Service de cardiologie de Sarrebourg  
Service d'endocrinologie du CHU NANCY  
Docteur Yvonnick CLEMENCE  
Service de médecine B de Remiremont  
Service de médecine de TOUL

## SERMENT

*Au moment d'être admis à exercer la médecine, je promets et je jure d'être fidèle aux lois de l'honneur et de la probité. Mon premier souci sera de rétablir, de préserver ou de promouvoir la santé dans tous ses éléments, physiques et mentaux, individuels et sociaux. Je respecterai toutes les personnes, leur autonomie et leur volonté, sans aucune discrimination selon leur état ou leurs convictions. J'interviendrai pour les protéger si elles sont affaiblies, vulnérables ou menacées dans leur intégrité ou leur dignité. Même sous la contrainte, je ne ferai pas usage de mes connaissances contre les lois de l'humanité. J'informerai les patients des décisions envisagées, de leurs raisons et de leurs conséquences. Je ne tromperai jamais leur confiance et n'exploiterai pas le pouvoir hérité des circonstances pour forcer les consciences. Je donnerai mes soins à l'indigent et à quiconque me les demandera. Je ne me laisserai pas influencer par la soif du gain ou la recherche de la gloire.*

*Admis dans l'intimité des personnes, je tairai les secrets qui me sont confiés. Reçu à l'intérieur des maisons, je respecterai les secrets des foyers et ma conduite ne servira pas à corrompre les mœurs. Je ferai tout pour soulager les souffrances. Je ne prolongerai pas abusivement les agonies. Je ne provoquerai jamais la mort délibérément.*

*Je préserverai l'indépendance nécessaire à l'accomplissement de ma mission. Je n'entreprendrai rien qui dépasse mes compétences. Je les entretiendrai et les perfectionnerai pour assurer au mieux les services qui me seront demandés. J'apporterai mon aide à mes confrères ainsi qu'à leurs familles dans l'adversité. Que les hommes et mes confrères m'accordent leur estime si je suis fidèle à mes promesses ; que je sois déshonoré et méprisé si j'y manque".*

# TABLES DES MATIERES

# Table des matières



TABLE DES MATIERES .....	- 17 -
PREMIERE PARTIE .....	- 20 -
GENERALITES SUR LES ACTINOMYCOSES .....	- 21 -
1. INTRODUCTION.....	- 21 -
2. HISTORIQUE .....	- 21 -
3. DONNEES EPIDEMIOLOGIQUES .....	- 22 -
4. LOCALISATION DES DIFFERENTES FORMES CLINIQUES .....	- 23 -
5. LE GENRE ACTINOMYCES .....	- 24 -
a. <i>Caractères généraux</i> .....	- 24 -
b. <i>Caractères bactériologiques</i> .....	- 25 -
c. <i>Éléments du diagnostic histopathologique</i> .....	- 28 -
6. PATHOGENIE .....	- 28 -
7. LES PRINCIPALES FORMES CLINIQUES .....	- 30 -
a. <i>Les formes cervico-faciales</i> .....	- 30 -
b. <i>Les formes abdominales</i> .....	- 30 -
c. <i>Les formes pelviennes</i> .....	- 31 -
d. <i>Les formes cérébrales</i> .....	- 32 -
e. <i>Les formes pulmonaires</i> .....	- 32 -
f. <i>Les autres formes</i> .....	- 32 -
L'ACTINOMYCOSE PULMONAIRE.....	- 33 -
1. GENERALITES .....	- 33 -
2. LES SIGNES CLINIQUES.....	- 34 -
3. PATHOGENIE .....	- 36 -
4. DIAGNOSTIC .....	- 36 -
a. <i>La biologique</i> :.....	- 37 -
b. <i>La Radiologie</i> :.....	- 37 -
c. <i>La Fibroscopie</i> :.....	- 40 -
d. <i>La biopsie</i> .....	- 40 -
5. TRAITEMENT.....	- 41 -
6. PRONOSTIC.....	- 43 -
DEUXIEME PARTIE.....	- 44 -
ETUDE DU DOSSIER CLINIQUE PATIENTE V.N.....	- 45 -
TROISIEME PARTIE .....	- 60 -
REVUE DE LA LITTERATURE.....	- 61 -
1. REPARTITION ENTRE L'AGE ET LE SEXE.....	- 61 -
2. ROLE DES ANTECEDENTS DANS L'INFECTION A ACTINOMYCES .....	- 62 -
3. LES SIGNES CLINIQUES.....	- 64 -
4. LA BIOLOGIE.....	- 66 -
5. RADIOLOGIE CONVENTIONNELLE.....	- 66 -
6. LE SCANNER THORACIQUE.....	- 68 -
7. LES DIAGNOSTICS LES PLUS SOUVENT EVOQUES.....	- 69 -
8. LE DELAI DE DIAGNOSTIC.....	- 70 -

9. LES METHODES DE DIAGNOSTIC .....	- 71 -
10. PERICARDITE ET ACTINOMYCOSE PULMONAIRE .....	- 72 -
<b>EMBOLIE PULMONAIRE OU ACTINOMYCOSE PULMONAIRE .....</b>	<b>- 74 -</b>
<b>CONCLUSION .....</b>	<b>- 86 -</b>
<b>BIBLIOGRAPHIE .....</b>	<b>- 90 -</b>





# PREMIERE PARTIE

## 1. INTRODUCTION

L'actinomyose est une infection rare, ubiquitaire, qui peut toucher de nombreux organes. On retrouve notamment des formes cervico-faciales, pulmonaires, abdominales, g nito-pelviennes et c r brales.

Elle est due   des bact ries commensales du genre *Actinomyces* dont il existe diff rentes esp ces qui sont pr sentes dans les cavit s naturelles de l'homme et des animaux sup rieurs.

Il s'agit d'une infection sous diagnostiqu e en particulier sur le plan pulmonaire, celle-ci pouvant prendre des formes cliniques vari es  voquant initialement des maladies beaucoup plus fr quentes comme par exemple le cancer bronchique. De plus, la mise en  vidence du germe est rendu tr s difficile par la n cessit  du maintien de l'ana robiose lors des pr l vements ou des cultures.

Par ces diff rents  l ments le diagnostic d'une actinomyose pulmonaire peut  tre difficile comme nous le verrons dans le cas clinique qui sera expos  dans la deuxi me partie.

Cette infection r pond aux antibiotiques comme la p nicilline.

## 2. HISTORIQUE

Les membres du genre *Actinomyces* sont des bact ries qui ont  t  longtemps consid r es comme des champignons en raison de leur morphologie filamenteuse.

- En 1845, Von LANGEBECK d crit pour la premi re fois un cas d'actinomyose chez l'homme.
- En 1854, VON GRAFEFE montre la pr sence d'amas filamenteux dans des canaux lacrymaux infect s chez l'homme.

- En 1877, BOLLINGER décrit un cas de ce qu'il appellera *Actinomyces bovis* (*A. bovis*), où il note la présence de micro-organismes dans des granules jaunes prélevés à partir d'un abcès sur une mâchoire.
- En 1885, ISRAEL isole lors d'une autopsie humaine des germes d'actinomyces responsable d'une infection.
- En 1891, ISRAEL et WOLFF cultivent en anaérobiose des micro-organismes filamenteux qui seront désignés, par KRUSE en 1896, sous le nom d'*Actinomyces israelii*. (*A. israelii*).
- En 1940, ERIKSON montre que deux espèces font partie du genre *Actinomyces*: *A. israelii* et *A. Bovis*.
- En 1943, WASKMAN et HENRICI différencient deux groupes de pathologies, les actinomyces et les nocardioses.
- En 1959 WASKMAN propose une nouvelle classification des *Actinomyces* et des *Nocardia*.

### 3. DONNEES EPIDEMIOLOGIQUES

Les bactéries du genre *Actinomyces* sont présentes dans les muqueuses de l'homme et des animaux supérieurs : ORL, digestive, pulmonaire, utérine. Dix pour-cent des femmes ont un col utérin colonisé par *Actinomyces* dont la présence est favorisée par les dispositifs intra-utérins (3).

Il ne semble pas y avoir de cas de transmission de l'animal vers l'homme (3), ni habituellement de transmission interhumaine (3), mais des cas de morsure sont rapportés ainsi que des cas de transmission orogénitale (10).

Les infections dues aux *Actinomyces* sont ubiquitaires, mais leur incidence est plus élevée dans les pays sous développés (3).

Il s'agit d'une infection rare possible à tout âge chez le sujet sain comme chez l'immunodéprimé. Elle touche plus souvent l'homme : de trois à quatre cas chez l'homme pour un cas chez la femme (2,3,13,23).

Il y a peu de données concernant la prévalence de ce type d'infection, mais il semble que l'incidence des infections par *Actinomyces* diminue depuis 30 à 40 ans (3). Cette diminution pourrait s'expliquer par l'utilisation des antibiotiques dans d'autres indications et par une meilleure hygiène bucco-dentaire (23). Elle est donc plus rare dans les pays développés avec un accès facile aux soins (3, 23).

L'incidence paraît plus grande dans les milieux ruraux (un rôle vecteur joué par les céréales a été évoqué), chez les personnes à mauvaise hygiène bucco dentaire ainsi que chez les personnes éthyliques ou encore chez les sujets épileptiques (3, 10, 23).

En 1960, dans une étude européenne une incidence de 1/100,000 a été observée en Allemagne et en Hollande. Dans une autre étude américaine, (à CLEVELAND en 1970), elle était de 1/300,000 (23).

À l'hôpital universitaire de Nottingham en Angleterre (1.100 lits d'hospitalisation), centre régional en chirurgie thoracique, la rareté de l'actinomyose pulmonaire a été soulignée car seulement 4 cas ont été diagnostiqués histologiquement sur une période de 15 ans (3).

#### 4. LOCALISATION DES DIFFERENTES FORMES CLINIQUES.

Les localisations des infections par les *Actinomyces* sont nombreuses. La forme pulmonaire représente environ 15 % des formes cliniques (1, 3, 23), certaines études portent ce chiffre à 50% (3).

**Tableau 1 : Répartition des différentes formes cliniques (3)**

Localisation des formes cliniques	Prévalence %
Cervico-faciale	50 à 60
Pulmonaire	15
Abdomino-pelvienne	20
Cérébrale (abcès, méningite...)	2
Cutanée	Rare
Ophtalmique	Rare
Cardiaque (péricardite)	Rare
Génito-urinaire	Rare
Disséminée	Rare

## 5. LE GENRE *ACTINOMYCES*

### a. Caractères généraux

Les *Actinomyces* sont des bactéries immobiles à Gram positif, anaérobies strictes ou facultatives, non sporulées, non acido-alcool-résistantes.

Les bactéries font partie des flores commensales des muqueuses de l'oropharynx (sillons gingivodentaires, cryptes amygdaliennes), de l'arbre trachéo-bronchique, du tube digestif (l'intestin, le caecum), et du tractus génital féminin.

Il existe actuellement 15 espèces identifiées dont 5 sont pathogènes chez l'homme :

- *A. israelii*, *A. naeslundii*, *A. odontolyticus*, *A. viscosus*, *A. meyeri*

L'espèce la plus fréquemment responsable d'infection pulmonaire (environ 85 % des cas) est *A. israelii* (1,13).

Tableau 2 : Les *Actinomyces* pathogènes chez l'homme (25)

Type <i>Actinomyces</i>	Origines	Rôle pathogène dans
<i>A. israelii</i>	Salive, plaque dentaire, amygdales, selles	Parodontopathie, infections : oculaire, cervico-faciale, pulmonaire, abdominale, uro-génitale.
<i>A. naeslundii</i>	Salive, plaque dentaire, amygdales, appareil génital féminin	Caries, parodontopathie, infections : oculaire, cervico-faciale, pulmonaire, abdominale, uro-génitale.
<i>A. odontolyticus</i>	Salive, plaque dentaire	Caries, parodontopathie, infections : oculaire, pulmonaire, abdominale, uro-génitale.
<i>A. viscosus</i>	Salive, plaque dentaire, cornée, conjonctive, appareil génital féminin	Caries, parodontopathie, infections oculaire, pulmonaire, abdominale, uro-génitale.
<i>A. meyeri</i>	Plaque dentaire	Parodontopathie, infections cutanéomuqueuse, cérébrale, pulmonaire, abdominale.

### b. Caractères bactériologiques.

Les prélèvements peuvent être de sources diverses, on retrouve des lésions d'origine ORL, lacrymales, pelviennes, osseuses ou des ponctions pleurales ou péricardiques ...

Le problème de ces prélèvements, pour permettre une bonne analyse bactériologique, est la nécessité de maintenir une anaérobiose pour ne pas détruire les germes. Il nécessite un transport rapide des prélèvements ou une inoculation.

En cas de suspicion sur la présence d'*Actinomyces*, il faut prévenir le laboratoire.

En raison du caractère anaérobie préférentiel le prélèvement sera ensemencé sur des milieux enrichis en sang et en dioxyde de carbone.

La croissance du germe est lente, il faut de une semaine à un mois, pour obtenir des résultats sur les cultures.

On note sur les cultures l'apparition de colonies opaques, blanchâtres, d'aspect irrégulier, avec en leur centre une dépression (10).

Les jeunes colonies d'*Actinomyces* donnent des filaments ramifiés de type colonies mycéliennes.

Ce sont des bacilles immobiles non sporulés, à GRAM positif, non acido-alcool-résistants. Leur aspect est polymorphe. Ils se présentent sous la forme de bacilles droits ou incurvés, corynéformes avec des extrémités parfois renflées en massue (figure 1, p.27) ou de filaments ramifiés (figure 2, p.27). Les bacilles mesurent de 4 à 5 microns de long sur 0,8 microns de large.

L'identification des bactéries est en général réalisée par différents moyens.

Cette analyse peut se faire sur plusieurs types de galeries comme :

- RapID ANA II,
- Api-Zym,
- Milieux conventionnels d'hydrolyse ou de fermentation.

L'analyse des acides gras volatils en chromatographie gazeuse permet un diagnostic différentiel avec d'autres bactéries anaérobies à Gram positif non sporulées.

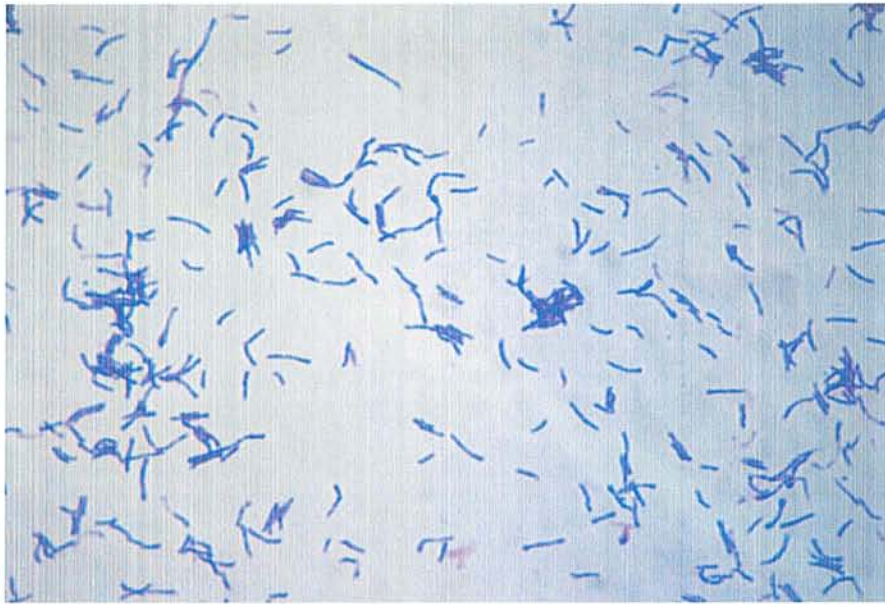

Image 1 : *Actinomyces* : vue au microscope, extrémité en massue.

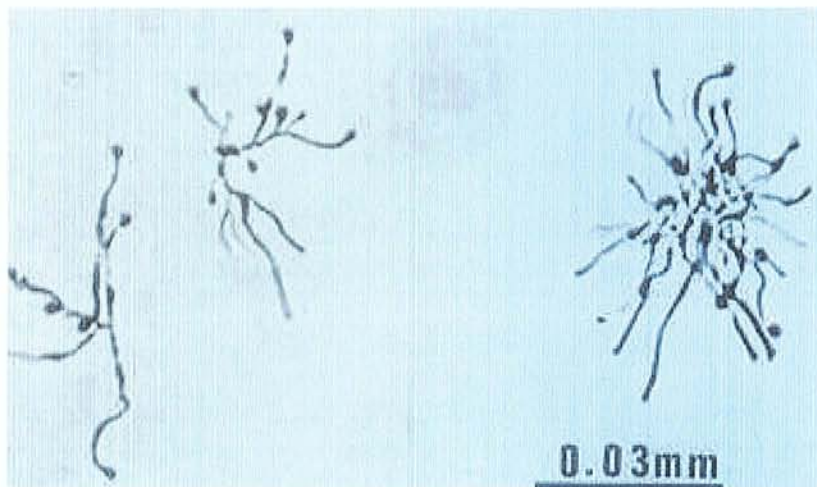


Image 2 : Colonies d'*Actinomyces* avec vue de la forme ramifiée.



### c. Éléments du diagnostic histopathologique.

L'aspect du pus notamment sa couleur sulfure peut faire évoquer le diagnostic.

L'examen histopathologique est très important, il permet souvent d'évoquer voir d'affirmer le diagnostic de cette infection (10).

Les lésions peuvent avoir un aspect de tuméfaction fluctuante, ou encore pseudotumorale.

Il existe deux éléments caractéristiques retrouvés de façon quasi constante (10) :

- Le follicule actinomycosique comprenant des grains blanc jaunâtre, contenant des filaments mycéliens entourés d'un granulome inflammatoire en 3 couches (polynucléaires altérés puis couronne de cellules épithélioïdes et enfin une zone périphérique avec une intense réaction fibroblastique et des fibres de collagène peu vascularisées) ;
- le grain actinomycosique situé au centre de cette réaction inflammatoire non spécifique est ovalaire, arrondi, parfois polylobé, fissuré ou fragmenté, d'une taille de 10 à 30  $\mu\text{m}$ . Les grains ne sont pas colorables au PAS.

### 6. PATHOGENIE

Les bactéries vont se développer à partir d'une lésion de la muqueuse préexistante (3,8,10,23).

Il va se former une suppuration subaiguë ou chronique. Au stade initial il y a une infiltration mal limitée, à polynucléaires, puis un ramollissement et une fistulisation avec aspect d'abcès froid ou dans les cas typiques un pus à grains jaunes. L'extension de l'infection se fait par contiguïté sans respect des barrières anatomiques, et évoluera de proche en proche. Elle peut se faire aussi par voie sanguine ou lymphatique (10).

Le germe de l'actinomyose est fréquemment associé à d'autres germes qui favorisent l'infection (3,23). Les germes peuvent être aérobies et/ou anaérobies. Ils sont très variés, on retrouve ainsi : staphylocoques, streptocoques, entérobactéries, *Fusobacterium* spp., *Actinobacillus*, *Actinomyces*... (3,23).

Le rôle de ces autres germes est encore mal connu. Ils pourraient participer au maintien de l'anaérobiose et de ce fait favoriser le développement d'*Actinomyces*. En effet, leur présence induit une diminution de la pression en oxygène dans les tissus ce qui inhibe l'action des phagocytes dans leur rôle de défense. Bien que ces différentes bactéries soient considérées comme non pathogènes dans les infections à *Actinomyces*, on pourrait considérer l'infection par *Actinomyces* comme une infection poly-microbienne dans laquelle *Actinomyces* serait prédominante (3).

Dans les formes cervico-faciales, abdominales, le point de départ peut être (25):

- un abcès dentaire ;
- une appendicite ;
- une diverticulite ;
- un traumatisme ;
- un geste chirurgical.

Les formes pelviennes ont un point de départ intra-utérin ou vaginal.

La forme pulmonaire a, quant à elle, une origine plutôt issue de l'aspiration de sécrétions oropharyngées ou gastro-intestinales. Les infections pulmonaires sont favorisées par des lésions chroniques comme celles observées dans les bronchopathies chroniques obstructives.

## 7. LES PRINCIPALES FORMES CLINIQUES

### a. Les formes cervico-faciales.

Ces formes cliniques surviennent lors de soins dentaires, d'une simple lésion buccale, d'une lithiase salivaire, et favorisée par une mauvaise hygiène bucco-dentaire.

Les signes de l'infection sont marqués par l'apparition d'une tuméfaction de couleur rouge violacée, évoluant de façon aiguë ou chronique.

Le siège de cet abcès est variable, on le retrouve au niveau sous-mandibulaire, cervical, facial ou préparotidien, plus rarement au niveau parotidien, salivaire et des sinus maxillaires.

L'évolution peut se faire vers la fistulisation au niveau de la peau ou dans la cavité buccale. Ceci donne alors une extériorisation de pus à grains jaunes, qui permet de mettre en évidence des grains d'*Actinomyces*. Elle donne aussi des ostéites mandibulaires et spondylites cervicales.

Parfois l'extension peut se faire vers les tissus cervicaux profonds, le médiastin, le crâne (méningites, abcès cérébraux)

### b. Les formes abdominales.

Il s'agit de formes cliniques de diagnostic difficile car elles se développent de façon frustrée et lente, provenant souvent d'une complication d'une lésion préexistante comme :

- une appendicite,
- une chirurgie digestive,
- une tumeur,
- toutes effractions touchant le tube digestif.

Les *Actinomyces* sont présentes normalement dans le tube digestif : une lésion de l'intégrité de la muqueuse permet le développement de l'infection.

La région la plus touchée semble être la région iléo-cœcale.

L'infection se traduit par :

- de la fièvre ;
- de vagues douleurs ;
- des troubles du transit.

Comme dans la forme pulmonaire l'infection peut ici prendre une forme pseudo-tumorale rendant le diagnostic difficile ou être confondue avec une maladie inflammatoire chronique comme une tuberculose intestinale ou encore une péritonite tuberculeuse. Elle prend par exemple une forme pseudo- appendiculaire associée à des masses abdominales mal définies.

L'infection peut après une phase locale se disséminer.

- Soit directement par contiguïté ;
- Soit par voie hématogène et toucher :
  - la cavité rétro-péritonéale,
  - le rétro péritoine,
  - le pelvis,
  - les corps vertébraux,
  - la paroi abdominale.

### c. Les formes pelviennes.

Il s'agit de formes cliniques plus fréquentes chez les femmes porteuses d'un dispositif intra-utérin. Il s'agit là aussi de formes pouvant être confondues avec une maladie inflammatoire chronique ou une maladie tumorale.

Elle peut être directement liée à la pose d'un stérilet, ou être une extension de l'atteinte iléo-cæcale.

Les signes cliniques sont non spécifiques comme :

- des pesanteurs abdominales,
- de la fièvre,
- un amaigrissement.

Comme la forme abdominale, elle peut se propager et donner des abcès de localisation très variable puisqu'on y retrouve :

- des abcès cérébraux, sous- diaphragmatiques, myocardiques.

#### d. Les formes cérébrales.

Il s'agit le plus souvent de la complication d'une autre forme clinique qui se transmet par voie hématogène.

Elle constitue une lésion abcédée qui peut être unique ou multiple.

L'atteinte est le plus souvent frontale et/ou temporale.

#### e. Les formes pulmonaires.

Un chapitre à part leur est consacré, voir page 32.

#### f. Les autres formes.

Les germes de la famille *Actinomyces* sont responsables d'infections aussi variées que :

- des infections oculaires, lacrymales ;
- des péricardites
- des infections hépatiques, spléniques,
- des infections rénales
- des infections des trompes, de la vulve,

# L'ACTINOMYCOSE PULMONAIRE

## 1. Généralités

Le diagnostic de cette infection est souvent très difficile et retardé, et conduit parfois à des gestes lourds comme la thoracotomie, ou encore la pneumonectomie. Bien que ce soit une infection rare, le diagnostic rapide évite les risques de séquelles physiques ou psychologiques. La mortalité de cette infection est de l'ordre de 3 à 15 % dans la forme pulmonaire depuis l'utilisation des antibiotiques (13).

Dans l'étude sur 57 cas d'actinomycose, toutes formes cliniques confondues, le diagnostic d'actinomycose a été suspecté initialement chez moins de 7% des patients pour qui le diagnostic final était celui d'une actinomycose (9). Le délai moyen pour le diagnostic était de 6 mois (3,9).

Il semble que, même lorsque le diagnostic clinique est très probable, la confirmation biologique semble être difficile (3).

L'infection pulmonaire par *Actinomyces* commence de façon lente insidieuse, par des signes cliniques peu spécifiques qui rendent le diagnostic souvent difficile, et ceux qui sont évoqués en premier lieu sont (3):

- une néoplasie pulmonaire (le plus souvent évoqué),
- la tuberculose pulmonaire,
- un abcès pulmonaire,
- une infection fongique.

Dans 25 % des cas, le diagnostic de cancer pulmonaire est évoqué quand il existe seulement une infection par *Actinomyces*. Il existe parfois une association entre cancer pulmonaire et actinomycose puisque les germes d'actinomycose colonisent les tissus avec des lésions muqueuses et non vascularisées comme on peut en trouver dans les tissus nécrosés des

tumeurs. La différenciation entre tumeur et actinomycose dans les thoracotomies n'est pas toujours évidente macroscopiquement lors de l'intervention.

Le fait de retrouver dans une expectoration, des filaments d'*Actinomycoses*, notamment sans la présence caractéristique de granules jaunes, ne permet pas de conclure à l'infection (1).

Le diagnostic repose donc sur l'association de signes cliniques, biologiques, microbiologiques et radiologiques ainsi que sur l'efficacité du traitement antibiotique.

L'extension de cette infection peut donner des péricardites ou encore des syndromes de la veine cave.

## 2. LES SIGNES CLINIQUES

La présentation clinique a changé depuis les premières descriptions. Celles-ci mettaient en évidence des tableaux graves avec des douleurs thoraciques et des fistules cutanées avec extériorisation de granules sulfurés.

Le changement de présentation est dû au fait que l'incidence diminue par l'utilisation des antibiotiques et une meilleure hygiène dentaire (3,23).

Sur le plan clinique il n'y a pas de signes pathognomoniques et l'infection se développe de façon indolente. Les signes décrits sont communs à d'autres pathologies respiratoires comme les cancers et les maladies chroniques suppuratives ou encore fongiques.

On retrouve donc sur le plan général au début de la maladie :

- une perte de poids,
- une fièvre évoquant une dissémination,
- des sueurs nocturnes associées à une toux et une expectoration contenant parfois des grains sulfurés,
- des douleurs thoraciques parfois occasionnellement associées à une hémoptysie.

L'extension se fait vers la plèvre et la paroi thoracique par destruction des structures anatomiques de proche en proche, pouvant donner :

- des épanchements pleuraux,
- des abcès costaux ou cutanés,
- des atteintes de la capsule de l'épaule,
- des atteintes vertébrales. L'évolution vers l'abcédation est fréquente.
- Des cas de syndrome de la veine cave supérieure et de péricardite ont été décrits.

L'évolution peut aussi se faire par dissémination hémotogène pouvant donner des localisations cérébrales ou sous-cutanées.

La maladie évolue vers la fistulisation avec effusion de granules sulfurés caractéristiques de la maladie.

**Tableau 4 : Fréquence des symptômes cliniques de l'actinomyose pulmonaire (3)**

SYMPTOMES	FREQUENCE en %
Toux	84
Expectoration	74
Douleurs thoraciques	68
Dyspnée	47
Hémoptysie	31
œdème de paroi	10
<u>Signes généraux :</u>	
Perte de poids	53
Malaises	42
Sueurs nocturnes	32
Fièvre	21



La forme clinique est très variable, on peut avoir des abcès de paroi avec absence de signes pulmonaires ou encore un aspect de tumeur médiastinale compressive.

### 3. PATHOGENIE

L'infection survient le plus souvent après inhalation de germes par la salive via l'oropharynx. Elle peut provenir aussi de fistules oesophagiennes, ou précéder l'infection d'un autre site notamment cervico-facial (3,7,8,23).

Il faut comme nous l'avons dit auparavant une lésion tissulaire pour entraîner un début d'infection (3,23). La présence d'un corps étranger peut aussi favoriser une infection.

Une fois le stade d'inflammation aiguë initiale installée le développement se fait par une phase caractéristique chronique silencieuse qui génère sur le plan local des lésions de nécrose locale et fibrosante avec formation de pus (10). Dans les tissus, les *Actinomyces* se développent en induisant des granules faisant environ 4 mm de diamètre.

La lésion typique d'une infection par actinomycose met en évidence, un abcès avec au centre la présence de nombreux polynucléaires neutrophiles entourés de tissus fibreux, et de nombreux macrophages et lymphocytes en périphérie des lésions. Dans les poumons, l'évolution peut très bien se faire sans abcédation. Le développement de l'infection est toujours polymicrobien.

L'expectoration a un aspect macroscopique variable qui peut être muqueux, purulent ou encore hémoptoïque. On ne note pas d'odeur significative. Une expectoration nauséabonde signe la présence d'autres germes de préférence anaérobies.

### 4. DIAGNOSTIC

Le germe faisant partie de la flore naturelle de l'oropharynx, sa présence ne suffit pas à faire le diagnostic, mais la présence de grains

sulfurés dans l'expectoration peut l'évoquer, ceci étant rarement le cas. Le diagnostic est souvent difficile et peut faire appel à des méthodes plus invasives comme la fibroscopie ou encore la thoracotomie. Le diagnostic repose le plus souvent sur un faisceau à savoir :

- a - la biologie,
- b - la radiologie,
- c - la fibroscopie,
- e - la biopsie.

#### a. La biologie :

Sur le plan biologique, les examens sanguins de routine sont peu contributifs pour le diagnostic (3,13). Ils mettent en évidence une hyperleucocytose avec prédominance de polynucléaires neutrophiles, une anémie normochrome, une élévation modérée de la vitesse de sédimentation (VS) et de la protéine C réactive (PCR) (3).

Ces éléments sont communs aux différentes maladies chroniques inflammatoires et peu spécifiques.

#### b. La Radiologie :

La radiologie retrouve un aspect très variable pouvant évoquer aussi bien une pathologie bénigne qu'une pathologie maligne. Il n'existe pas d'image spécifique (1,3,23).

La radiologie va surtout permettre ici de localiser l'infection, son extension, permettant éventuellement de guider la biopsie, d'évaluer la réponse au traitement.

On peut quand même noter quelques éléments discriminatifs (3):

- Les images radiologiques sont variables en fonction de l'évolution de la maladie. Au début elles ressemblent à une pneumopathie sans aucun élément radiologique qui orienterait vers l'actinomyose.

- Les lésions radiologiques prédominent en périphérie et au niveau des lobes inférieurs reflétant probablement le rôle de l'inhalation dans la pathogénie.
- Les lésions diminuent après environ 4 semaines de traitement.

La radiologie conventionnelle pourra mettre en évidence :

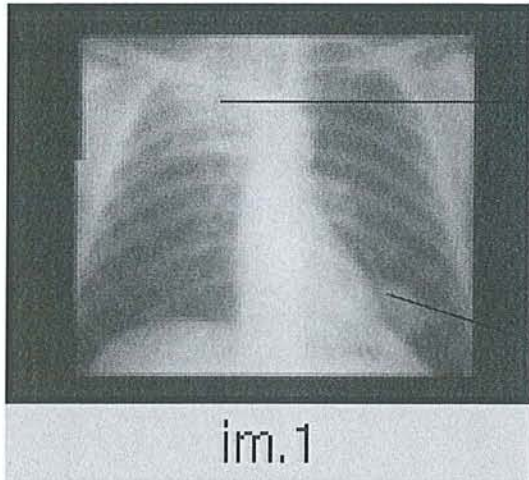
- des pneumopathies non segmentaires prédominantes dans les lobes inférieurs,
- une image ressemblant à une masse parenchymateuse mal limitée,
- des infiltrats alvéolaires souvent denses et bien circonscrits, un bronchogramme, des images de type cavitaires à paroi épaissie
- et parfois un épanchement pleural.

Exceptionnellement l'effraction d'un vaisseau sanguin peut donner une image de type miliaire.

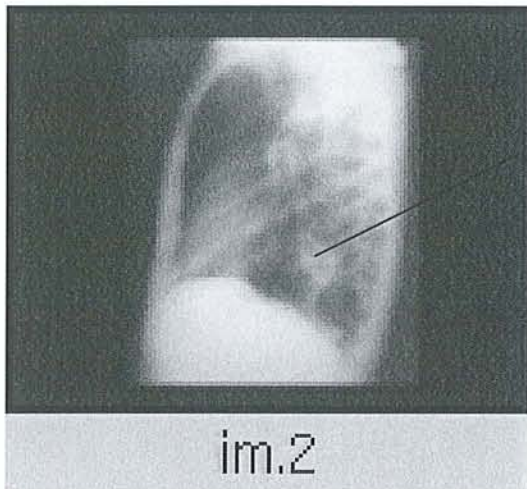
Le scanner thoracique semble plus intéressant que la radiologie conventionnelle (3). Il visualise quand il est couplé à une fenêtre osseuse, des informations sur les lésions associées comme par exemple une érosion costale évocatrice de la maladie. Il montre aussi les épanchements pleuraux, une péricardite (3). C'est l'association de ces images d'érosion avec une pneumopathie qui permet d'évoquer une actinomyose pulmonaire. Il retrouve aussi souvent des adénopathies disséminées. Il va aussi permettre de guider les biopsies pour le diagnostic anatomopathologique (24).

Pour ce qui est de l'IRM, il y a peu d'informations pour la forme thoracique contrairement aux autres formes notamment neurologiques (3). L'actinomyose thoracique donne des lésions en hyposignal en séquence courte T1 et un hypersignal en séquence longue T2 (24). L'IRM va aussi montrer la diffusion de l'infection. Elle est plus sensible quand elle est couplée à une injection de gadolinium pour montrer l'extension à la plèvre ou à la paroi thoracique (24).

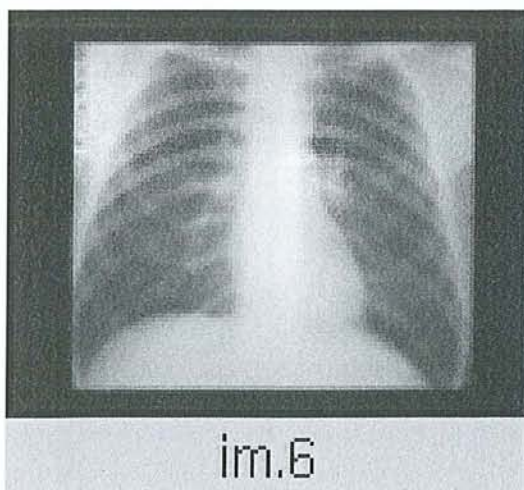
Image 3 : Exemple de radiographie d'une actinomycose pulmonaires (27)



CLICHE DE THORAX de face : deux images en foyer, l'une lobaire supérieure droite à contours flous, contenant un bronchogramme aérien, l'autre lobaire inférieure gauche (n'effaçant pas le bord du cœur), non homogène, excavée. Pas d'anomalie pariétale gauche



CLICHE DE THORAX de profil : confirme la localisation au lobe inférieur de l'opacité gauche et montre la localisation au segment dorsal du lobe supérieur de l'opacité droite.



CLICHE DE THORAX de face, un an et demi plus tard : guérison ad integrum du parenchyme pulmonaire. Persistance d'images réticulaires kystiques de la base probablement préexistantes ou cicatricielles.

### c. La Fibroscopie :

La fibroscopie bronchique n'est habituellement pas l'élément majeur du diagnostic à moins qu'il y ait des lésions bronchiques évidentes permettant de faire des biopsies (3).

Une simple culture de la bactérie dans des sécrétions broncho-alvéolaires ne suffit pas à faire le diagnostic, il peut s'agir d'une simple contamination puisque le germe d'Actinomyces est un commensal des cavités naturelles.

La fibroscopie reste, malgré tout un examen important, notamment pour éliminer un cancer pulmonaire (3).

Les lésions endobronchiques de l'actinomycose se traduisent par la présence de lésions irrégulières granuleuses entraînant une obstruction bronchique partielle faisant penser à l'aspect macroscopique d'une tumeur. On note aussi un aspect inflammatoire non spécifique de la muqueuse bronchique (3).

Il est possible de voir une masse qui présente un exsudat caractéristique de type « granules sulfurés » (3).

Pour obtenir des cultures intéressantes le prélèvement doit se faire avec du matériel adapté permettant de maintenir un anaérobiose, une exposition trop longue (supérieure à 20 minutes) à l'air ambiant pourrait donner des cultures faussement négatives (3).

### d. La biopsie

La biopsie pulmonaire est le meilleur moyen d'obtenir des prélèvements protégés pour une étude histologique et microbiologique. Elle peut être faite par aspiration à l'aiguille fine, guidée par le scanner ou l'échographie (3).

Il peut arriver que devant le caractère tumoral d'une image, une exérèse chirurgicale avec thoracotomie soit décidée. Il est évident que grâce aux nouvelles techniques de ponctions guidées, il y a de moins en moins de thoracotomie (3).

La thoracotomie peut être un acte diagnostique ou thérapeutique ; elle peut être décidée pour s'assurer de l'absence de cancer.

L'aspect macroscopique est le même entre une tumeur et une actinomycose, ne permettant pas un diagnostic visuel lors du geste chirurgical. Une carotte pourra être réalisée en prévenant l'anatomopathologiste du doute diagnostique (3). Ceci peut éviter d'avoir à réaliser une lobectomie pour une infection bactérienne sensible aux antibiotiques. Par contre certaines formes nécessitent un geste chirurgical pour le traitement.

## 5. TRAITEMENT

Les premiers traitements par les antibiotiques font appel dans les années 1930 à l'utilisation des sulfamides. Dans les années 1950 ceux-ci sont remplacés par la pénicilline (3).

L'utilisation actuelle de la pénicilline tient plus du fait de l'expérience clinique que de véritables études. Ceci est aussi vrai pour l'utilisation de hautes doses intraveineuses de pénicilline.

Les *Actinomyces* sont in vitro sensibles à de nombreux antibiotiques. La pénicilline G est l'antibiotique le plus actif, et le traitement de référence. Toutes les autres bêtalactamines, les tétracyclines, les macrolides, les synergistines, la clindamycine, le chloramphénicol, la rifamycine et la vancomycine sont également très actifs sur ces bactéries. Les *Actinomyces* sont résistants au métronidazole, aux aminosides et aux quinolones.

Pour les patients allergiques à la pénicilline, on peut utiliser les tétracyclines (3,24).

Pour la femme enceinte allergique à la pénicilline, l'utilisation de l'érythromycine est une bonne alternative (3,24).

Le traitement de la forme pulmonaire est comparativement plus long que pour les autres formes (3). Le traitement peut reposer sur une dose d'environ 18 à 24 Millions d'unités de pénicilline par 24 heures pendant 2 à 6 semaines avant un relais per os de pénicilline V ou amoxicilline 2 à 4 grammes par jour pour une durée de six à douze mois (3,26).

Plus le diagnostic d'actinomyose est fait précocement plus le traitement est facile. Actuellement seule la durée du traitement n'a pas encore fait l'objet d'étude (3).

La longue durée du traitement peut se justifier par la faible vascularisation des lésions, elle évitera ainsi le risque de rechute (3).

L'efficacité du traitement devra être vérifiée par la clinique et l'imagerie. On observera ainsi une disparition des signes cliniques et une régression des lésions radiologiques.

En cas de persistance d'image suspecte le diagnostic devra être revu notamment vers la recherche d'un cancer.

Mais, comme nous l'avons déjà précisé, l'infection par *Actinomyces* est une infection associée à de nombreux autres germes. La plupart des germes de co-infection sont in vitro résistants à la pénicilline, mais semblent éradiqués par le traitement. Le recours à une antibiothérapie de large spectre ne semble pas nécessaire (3,24).

Enfin la chirurgie thoracique est utilisée si les lésions sont importantes, et le traitement médical insuffisant. Elle est particulièrement intéressante dans les cas d'abcès bien limité, ou encore pour assurer l'hémostase en cas d'hémoptysie menaçant la vie du patient.

La chirurgie est même utilisée en première intention avec une résection complète en cas de lésion importante ou d'hémoptysie difficile à contrôler.

#### *6. PRONOSTIC.*

Le pronostic de l'actinomyose pulmonaire est globalement bon, mais moins bon que pour les autres formes. Décelé rapidement, le pronostic est meilleur et il y a moins de complications notamment une dissémination (3).

Sur 25 cas entre 1985 et 1997 en Corée seul un décès a été noté (6).

La mortalité avant l'ère des antibiotiques était de 60 % (13).

Actuellement la mortalité globale est évaluée entre 3 et 15 % (13).



## DEUXIEME PARTIE

## Etude du dossier clinique Patiente V.N

Madame V.N est une patiente née le 22/10/1934, institutrice à la retraite, elle est admise au service des urgences de l'hôpital Saint Charles de TOUL, pour une douleur thoracique.

Ses antécédents sont marqués par :

### Sur le plan chirurgical :

- une synovectomie du carrefour cubito-carpien pour synovite.
- une polypose nasale et déviation de la cloison nasale.

### Sur le plan médical :

- une arthrose.
- un ulcère bulbaire sans présence d' *Helicobacter pylori*
- une embolie pulmonaire en 1982 sans étiologie identifiée.
- tabagisme : 15 cigarettes /jour depuis 38 ans.

### Historique de la maladie

Madame V.N est hospitalisée dans le service de médecine de l'hôpital Saint-Charles pour une dyspnée avec une douleur basithoracique gauche et rétro-sternale : douleur qui survint environ quinze jours après le retour d'un séjour à la Réunion avec voyage en avion. Il s'agissait d'une douleur apparue vers 21h30 au repos, douleur constrictive rétro-sternale sans irradiation, associée à une fièvre à 38°.

L'examen décelait :

- Un bon état général.
- Des bruits du cœur réguliers à 75/min.
- Une tension artérielle à 165/70.
- L'électrocardiogramme (ECG) était sinusal, régulier à 79/min, un axe à 90°, pas de trouble de la conduction ni de la repolarisation.

L'examen clinique ne trouve pas :

- de dyspnée ;
- de signe d'insuffisance cardiaque notamment d'insuffisance cardiaque droite ;
- de signe de thrombose veineuse profonde.

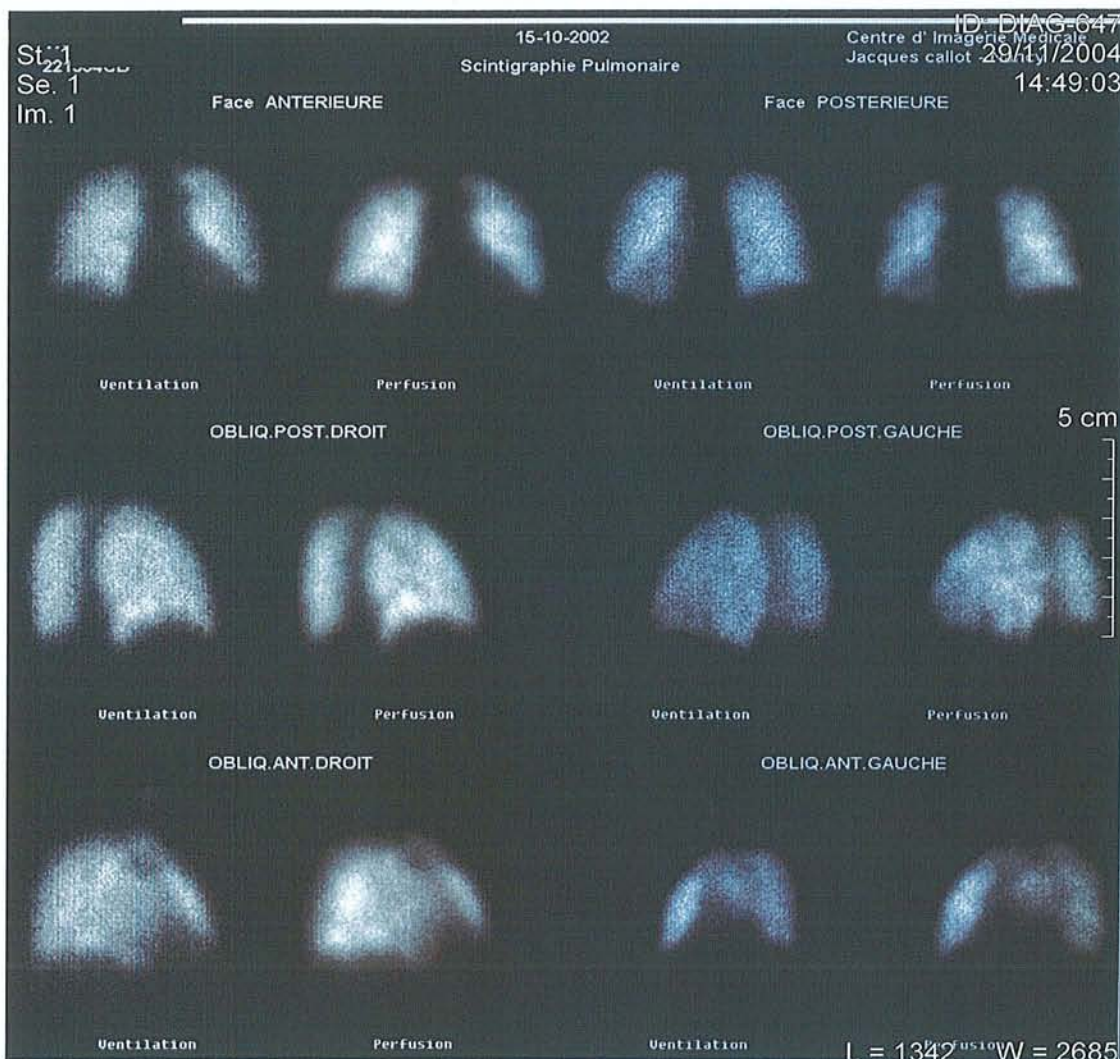
La biologie met en évidence :

- une hyperleucocytose (13.700 GB) avec polynucléose neutrophilie (10.138 PNN) ;
- une PCR à 22 mg/l ;
- le ionogramme et les transaminases étaient normaux ;
- la troponine Ic était à zéro ;
- les D-dimères à 1981 mg/ml ;
- Les gaz du sang trouvaient un pH à 7,46 ; une pO<sub>2</sub> à 89 mmHg ; une pCO<sub>2</sub> à 36 mmHG ; une SaO<sub>2</sub> à 97%.

Devant ces éléments cliniques et biologiques, il est évoqué une embolie pulmonaire. Pour confirmer le diagnostic, la patiente bénéficie le lendemain d'une scintigraphie de ventilation/perfusion (image 4).

Cette scintigraphie ne montre pas d'anomalie à l'étage ventilatoire. Par contre, elle révèle de multiples encoches périphériques disséminées dans les deux champs pulmonaires sans correspondance ventilatoire : anomalie très évocatrice de projections emboliques.

Image 4 : Première scintigraphie de ventilation/perfusion.



Comme la patiente avait déjà fait une embolie pulmonaire, il n'est pas possible à partir de cette scintigraphie de dater les anomalies de perfusion.

Le diagnostic d'embolie pulmonaire est donc retenu.

Les éléments en faveur d'une embolie pulmonaire sont :

- Les antécédents d'embolie pulmonaire en 1982 ;
- Le voyage en avion récent ;
- Les douleurs basi-thoraciques gauches ;
- La biologie avec des D-dimères augmentés à 1981 mg/ml ;
- La scintigraphie pulmonaire qui confirme le diagnostic avec la présence de multiples encoches périphériques disséminées dans les deux champs ;
- L'absence à ce moment d'un autre diagnostic différentiel.

L'interrogatoire de la patiente, nous conduira à penser que cette embolie est survenue au voyage aller, puisque la sensation de dyspnée semble apparaître dès le début du voyage par de brefs épisodes.

Un traitement par anti-vitamine K est instauré.

Un bilan étiologique de cette embolie pulmonaire est réalisé.

Ce bilan ne trouve pas :

- de thrombose veineuse profonde à l'écho-doppler des membres inférieurs ;
- d'anomalie du bilan de coagulation.

Le bilan est donc élargi pour trouver une étiologie à cette embolie pulmonaire.

La patiente bénéficie :

○ D'une échographie abdomino pelvienne qui visualise :

- un épanchement péritonéal d'environ 200cc sans étiologie évidente avec un doute d'un syndrome de masse para-utérin gauche.

○ D'un scanner thoraco-abdomino-pelvien fait neuf jours après l'admission qui ne trouve pas :

- de thrombus dans les troncs artériels pulmonaires ;
- d'anomalie au niveau abdomino-pelvien.

Par contre il visualise :

- un épanchement péricardique abondant ;
- des ganglions centimétriques en aorto-pulmonaire ;
- un épanchement pleural.

L'épanchement péricardique sera évalué à 500cc en échographie cardiaque sans signe de tamponnade.

Sur le plan clinique, et malgré le traitement par anti-vitamine K, il existait une persistance des douleurs thoraciques avec une altération progressive de l'état général. L'auscultation retrouve un frottement péricardique témoin de la péricardite.

L'auscultation pulmonaire montre une diminution du murmure vésiculaire en rapport avec un épanchement pleural confirmé à la radiographie.

La biologie montre que le syndrome inflammatoire augmente, avec une protéine C réactive de plus en plus élevée.

La ponction de l'épanchement pleural, pour orienter le diagnostic, n'a pas été possible du fait de sa faible abondance.

Devant cette péricardite abondante, la prise d'anti-vitamine K est arrêtée, le relais est fait avec des héparines de bas poids moléculaire.

Un traitement par anti-inflammatoire non stéroïdien est introduit.

Le traitement symptomatique permet une diminution des douleurs thoraciques. L'évolution clinique est satisfaisante avec une amélioration clinique, une régression des épanchements pleuraux et péricardiques mais avec la persistance du syndrome inflammatoire.

La patiente est autorisée à rentrer chez elle pour le week-end. Elle est hospitalisée une nouvelle fois 24 heures après sa sortie pour une récurrence de douleurs basi-thoraciques droites. Une crise de colique néphrétique est évoquée mais non confirmée. Par contre, le bilan montre une récurrence des épanchements pleuraux et péricardiques avec un syndrome inflammatoire persistant.

Sur le plan clinique, on note:

- un amaigrissement de 1,6kg depuis le début de la prise en charge ;
- La persistance des douleurs thoraciques avec sensation de dyspnée;
- L'absence de fièvre, d'atteinte cutanée, ou d'atteinte articulaire.

Une récurrence embolique est éliminée par une deuxième scintigraphie (image 5). Elle montre une nette amélioration de la perfusion par rapport à la précédente scintigraphie, et la persistance d'une discrète hypoperfusion apicale gauche.

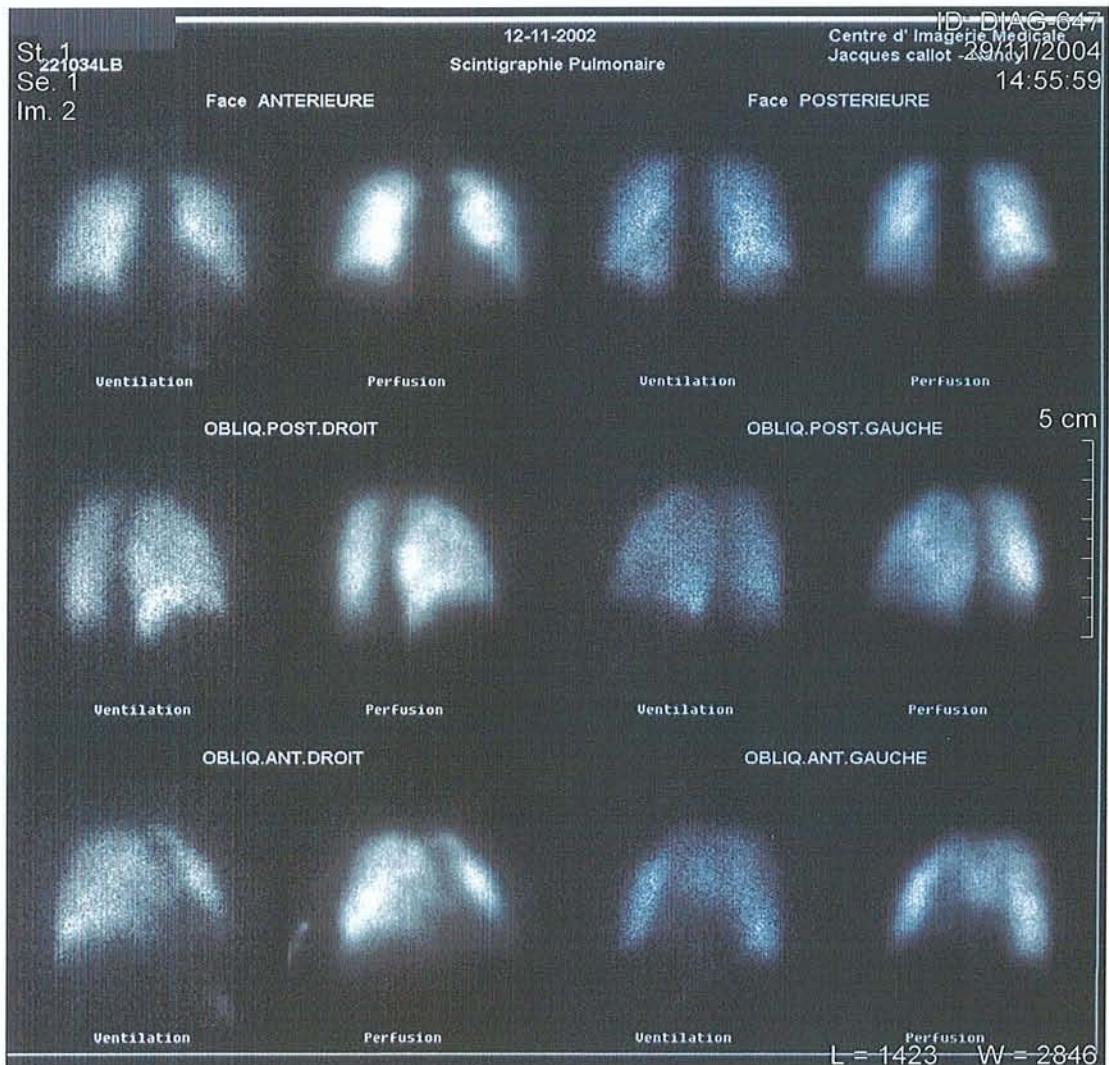
Sur le plan biologique, on trouve :

- un syndrome inflammatoire persistant avec une PCR à 208 mg/l,
- une hyperéosinophilie modérée,
- une anémie normocytaire à 11g.

L'électrophorèse des protéines sériques est normale.

Il n'y avait pas d'atteinte rénale.

Image 5 : Deuxième scintigraphie de ventilation perfusion.



Le bilan infectieux réalisé n'est pas contributif pour le diagnostic. Mais il permet d'éliminer ainsi une parasitose et une tuberculose.

Devant ce tableau de polysérite, la possibilité d'une maladie systémique est évoquée.

Le bilan est complété par des dosages d'anticorps :

- Les anticorps anti-nucléaires étaient positifs à 640UI/l à fluorescence homogène. Le taux d'anticorps anti-DNA natifs était élevé à 320UI/L.



- Les anticorps antiphospholipides sont à la limite de la normale.

Aucun argument déterminant avec la biologie pour une maladie systémique n'est mis en évidence.

Nous décidons donc d'adresser Mme V.N en consultation spécialisée auprès du Pr. WAHL avec comme hypothèse diagnostique un lupus érythémateux disséminé.

L'état clinique de la patiente s'améliore malgré un syndrome inflammatoire toujours élevé et un frottement péricardique persistant.

La patiente quitte le service de médecine pour retourner à domicile sous anti-vitamine K, avec à ce moment comme diagnostic une embolie pulmonaire. L'hospitalisation aura duré un mois.

La consultation spécialisée, qui aura lieu 15 jours après la sortie du service de médecine, retiendra donc une probable embolie pulmonaire avec un facteur déclenchant identifiable : le voyage en avion.

Un bilan de thrombophilie douteux car :

- les anticorps antiphospholipides sont à la limite de la normale ;
- les auto-anticorps antinucléaires sont de signification imprécise.
- peu d'arguments pour un lupus (qui n'est pas fréquent à l'âge de la patiente)

Il n'y a donc pas d'argument pour une maladie systémique.

Mme V.N est hospitalisée dans le service de médecine H, Hôpital Central à NANCY environ 12 jours après la consultation, dans un tableau d'altération de l'état général, douleurs thoraciques avec dyspnée et fièvre intermittente, avec sur le plan clinique :

- une perte de cinq kilogrammes ;
- une fièvre à 38.5° ;
- une dyspnée de grade III, évoluant depuis une semaine environ;
- une récurrence de douleurs thoraciques à type d'oppression accentuée à l'expiration.

L'examen clinique met en évidence, une matité de la base gauche à la percussion, des crépitations des deux bases pulmonaires et un frottement péricardique à l'auscultation.

Il existe donc une persistance des signes d'atteinte polyviscérale présents lors de sa précédente hospitalisation.

Le complément de la biologie retrouve essentiellement :

- une hyperleucocytose (16.600 GB) ;
- un syndrome inflammatoire toujours marqué avec une PCR à 296 mg/l, une VS à 40 /80 ;
- des D-dimères à 8 000 ng/l, un INR efficace à 2,5 ;
- un bilan immunologique normal.
- les différentes sérologies (HIV, mycoplasme, hépatite) normales.
- les marqueurs tumoraux négatifs.

Un angio-scanner fait en urgence, élimine une récurrence d'embolie pulmonaire.

La radiographie pulmonaire montre l'épanchement pleural gauche (image 6 et 7).

Image 6: Radiographie de face avec épanchement pleural gauche.

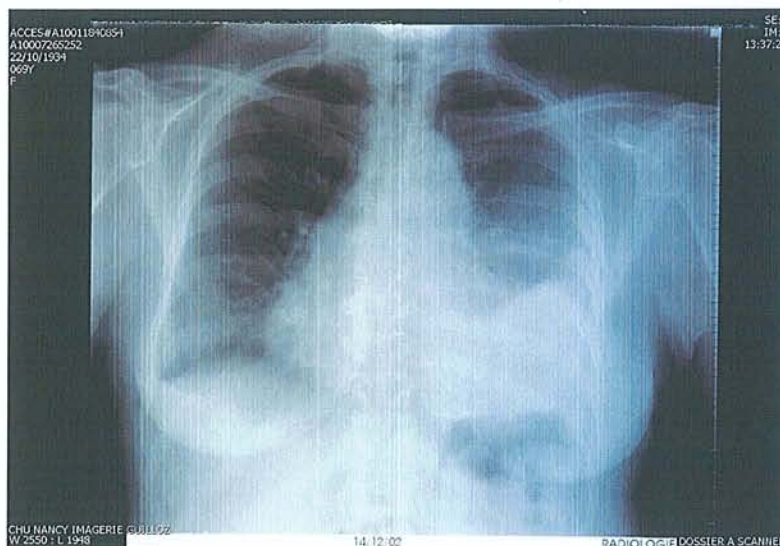
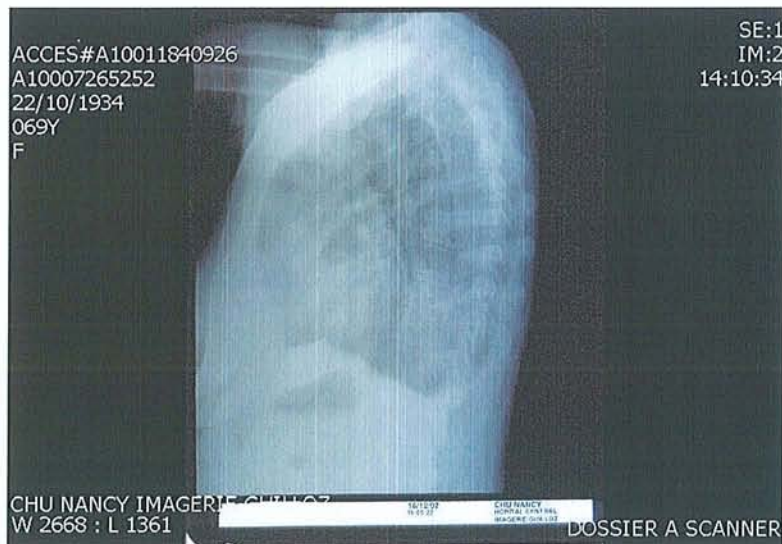

Image 7: Radiographie de profil avec épanchement pleural gauche.

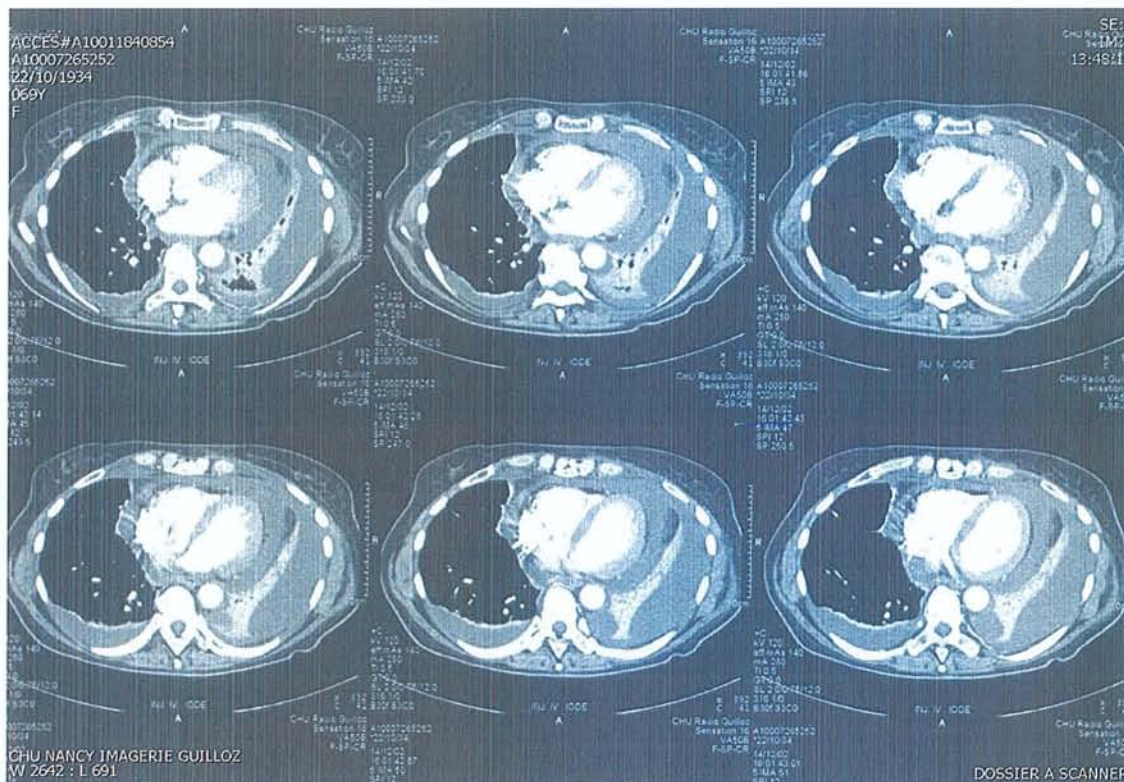


L'échographie cardiaque retrouve l'épanchement péricardique circonférentiel évalué à 75ml.

Devant ce tableau clinique et l'absence de causes évidentes, les investigations cliniques sont étendues avec une suspicion de syndrome para-néoplasique.

Le scanner thoraco-abdominale (image 8) met en évidence un épanchement pleural gauche avec atélectasie. Il confirme l'épanchement péricardique, et ne retrouve pas de lésion néoplasique identifiable.

**Image 8 : Scanner thoracique avec épanchement péricardique et pleural.**



La ponction pleurale permet l'examen histologique et biochimique de l'épanchement pleural qui est en faveur d'un exsudat avec 80 % d'éosinophiles sans cellule maligne. La recherche de mycobactéries est négative.

Une fibroscopie bronchique est réalisée et trouve une muqueuse de bronchite chronique avec hypertrophie glandulaire mais sans autre anomalie, notamment néoplasique.

C'est l'examen anatomopathologique du liquide d'aspiration bronchique qui mettra en évidence des amas d'Actinomycoses, et l'absence d'élément cytologique suspect.

Un OPT et une radiographie des sinus mettent en évidence une sinusite maxillaire gauche sans foyer dentaire.

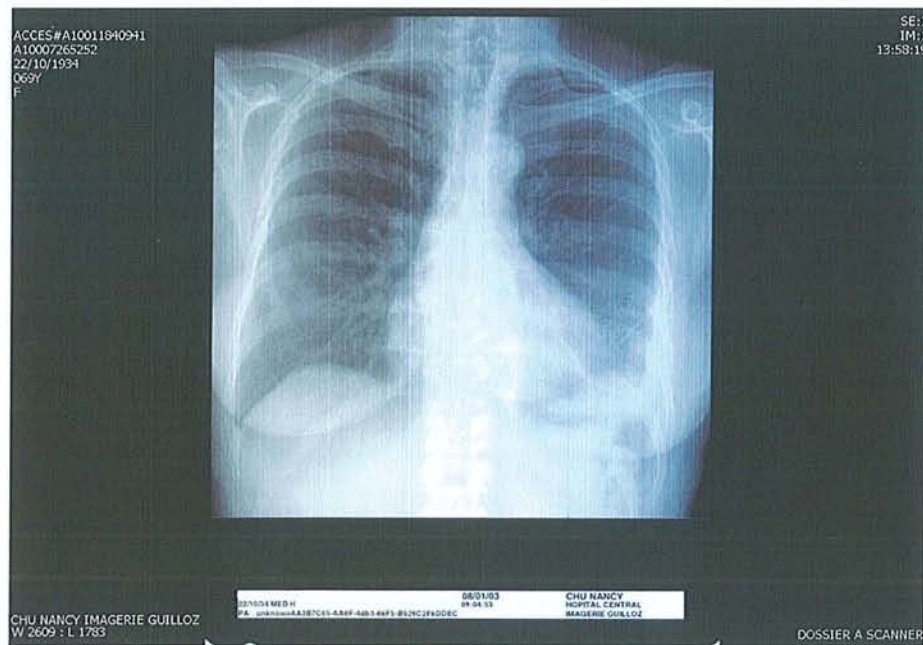
Mme V.N bénéficiera également d'une scintigraphie osseuse et d'une mammographie qui seront sans particularité.

*Le diagnostic d'actinomyose pulmonaire est alors retenu.*

Mme V.N bénéficiera d'un traitement par pénicilline IV pendant deux semaines avec relais oral par amoxicilline.

L'évolution est favorable avec une régression du syndrome inflammatoire et des différents épanchements.

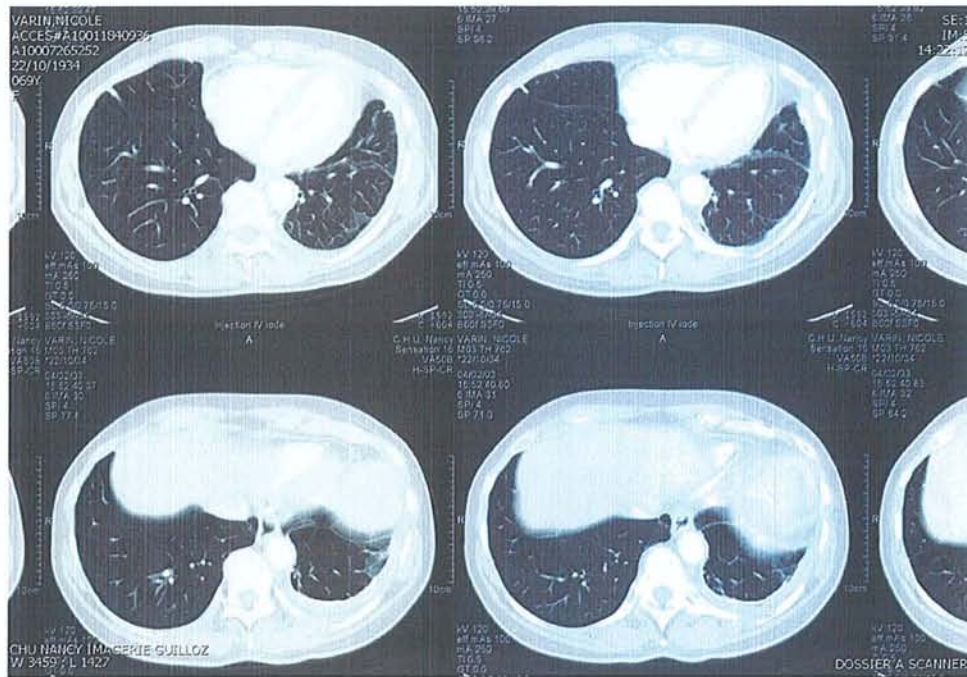
**Image 10 : Radiographie pulmonaire montrant la régression de l'épanchement pleural gauche.**



Elle est revue en consultation un mois après sa sortie.

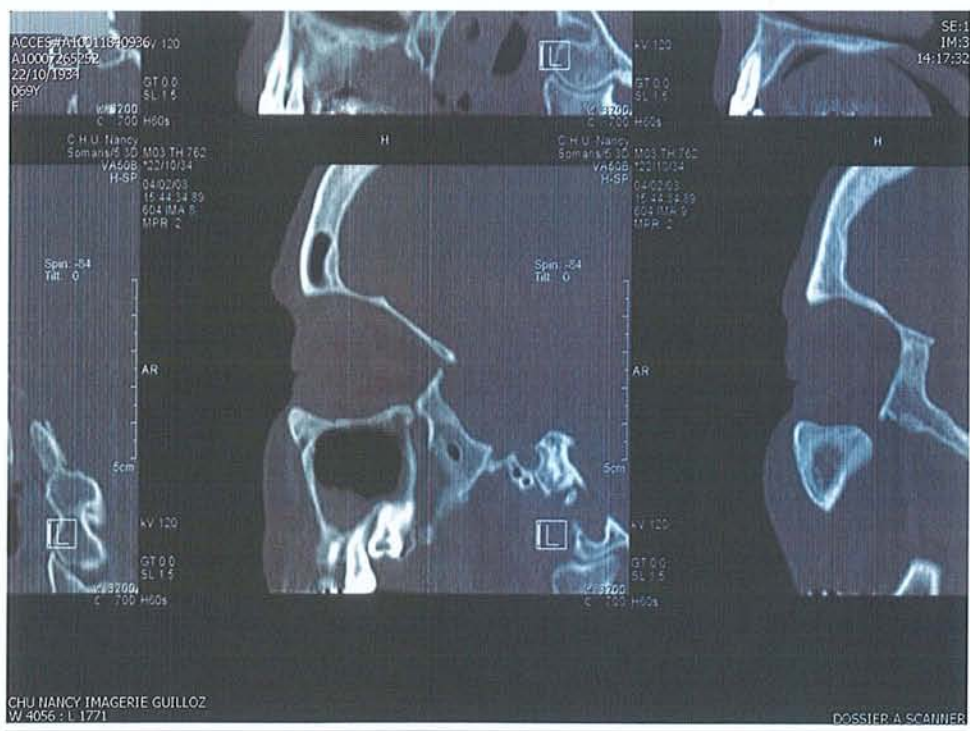
L'évolution clinique est parallèle à l'évolution des images scanographiques avec une disparition complète de l'épanchement péricardique, une diminution de l'épanchement pleural gauche sous forme d'une lame minime.

**Image 11 : Scanner thoracique montrant la diminution des épanchements pleuraux et péricardique.**



Il est mis en évidence une pansinusite chronique (image 12).

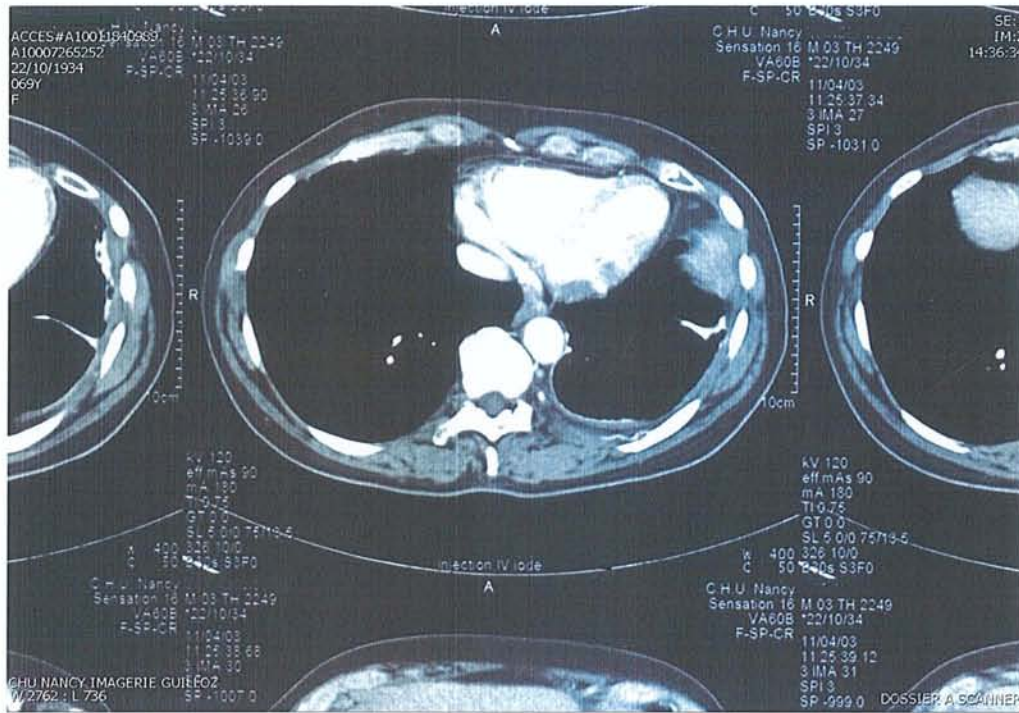
**Image 12: Scanner des sinus maxillaires avec un comblement du fond du sinus.**



À ce moment du suivi, le traitement par amoxicilline est toujours en cours.

Elle bénéficie d'un nouveau scanner 4 mois après le diagnostic, et un mois et demi après l'arrêt du traitement par amoxicilline, qui montre une disparition quasi complète des épanchements (image 14).

Image 24: Scanner thoracique avec quasi disparition des épanchements.



Les arguments retenus en faveur du diagnostic d'actinomyose pulmonaire sont :

- La mise en évidence de germes dans le liquide d'aspiration bronchique.
- Les manifestations cliniques compatibles avec l'infection par *Actinomyces*.
- L'absence d'autres étiologies, notamment néoplasiques ou infectieuses.
- L'efficacité du traitement par amoxicilline.

## EN CONCLUSION :

Notre patiente souffrait bien d'une actinomyose pulmonaire à point de départ ORL.

Le diagnostic a été difficile, et son l'élément majeur a été l'analyse anatomopathologique du liquide d'aspiration bronchique. Cette analyse montrait la présence d'amas d'*Actinomyces*.

De plus l'évolution clinique de la patiente a été favorable sous traitement antibiotique. Ceci est un autre argument pour confirmer l'infection par *Actinomyces*.

Il convient de rappeler ici, que le traitement par anti-vitamine K a toujours été maintenu et que le diagnostic d'embolie pulmonaire n'a pas été remis en doute.



## TROISIEME PARTIE

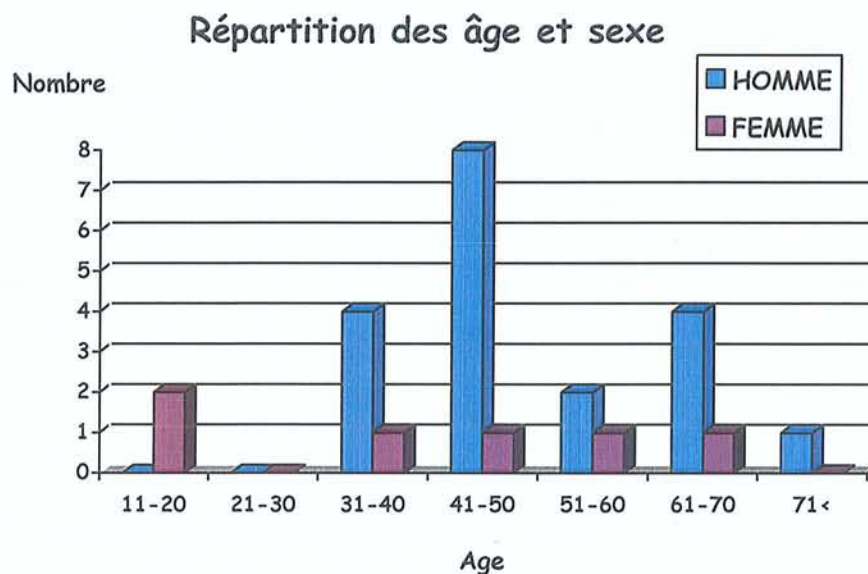
## Revue de la littérature

### 1. Répartition entre l'âge et le sexe.

L'actinomyose pulmonaire est une infection ubiquitaire présente partout dans le monde qui touche toutes les populations, sans préjuger de l'âge ou du sexe. Il y a une prédominance masculine estimée à un cas sur trois.

Dans une étude coréenne (6), sur 25 cas entre 1985 et 1997, la répartition en fonction de l'âge et du sexe est représentée sur la figure 1. Le plus jeune était âgé de 11 ans, et le plus âgé avait 71 ans, avec une médiane à 48 ans.

Figure 1 : Répartition en fonction de l'âge et du sexe (6)



On retrouve ici, comme dans les autres sources bibliographiques, la prédominance masculine avec un ratio de trois hommes pour une femme. Les études ne donnent pas d'explication quant à la répartition par rapport à l'âge, ni la cause de la présence d'un cas exclusivement féminins avant 20 ans.

La majorité des cas étudiés se retrouvent entre 40 et 60 ans chez les hommes. Ceci pourrait être expliqué par une plus mauvaise hygiène bucco-dentaire chez l'homme, ainsi qu'une prévalence plus importante de l'intoxication éthylo-tabagique (3,6).

On peut penser qu'une consommation excessive d'alcool entraîne un moins bon réflexe de déglutition favorisant l'inhalation de germes : Celle de germes d'*Actinomyces* étant un des principaux mécanismes d'infection sur le plan pulmonaire (6).

L'infection semble rare chez l'enfant, mais décrite. L'explication la plus vraisemblable, est le meilleur état bucco-dentaire avec moins de caries dentaires et des dents saines qui repoussent.

Notre patiente était âgée, au moment du diagnostic de la maladie de 69 ans. Il n'y avait pas de notion d'exogénose.

Lors du bilan hospitalier, il a été consigné un mauvais état bucco-dentaire, une pansinusite maxillaire gauche pouvant être responsable de l'infection, bien qu'aucun prélèvement ne puisse affirmer la présence du germe dans la bouche de la patiente.

## *2. Rôle des antécédents dans l'infection à Actinomyces .*

On retrouve souvent dans la littérature une prédisposition chez les patients épileptiques, inconscients, avec un terrain de déficience mentale.

En effet, ses pathologies favorisent les troubles de la déglutition.

Il existe de façon certaine une prédisposition à l'infection chez les personnes ayant une mauvaise hygiène bucco-dentaire (3,6,24) favorisée par le fait que les germes sont des commensales des cavités naturelles de l'homme. On sait aussi que le tabagisme et l'excès d'alcool favorisent les pathologies bucco-dentaires. Ceci peut, sans doute expliquer, la

prédominance de la pathologie chez l'homme comme expliqué précédemment.

Il existe aussi de plus nombreux cas d'actinomycoses chez les patients porteurs d'infections chroniques pulmonaires, s'expliquant probablement par la nécessité d'une lésion tissulaire préexistante pour développer l'infection (3,24).

On trouve de nombreux articles qui décrivent une actinomycose pulmonaire dans les suites d'une chirurgie thoracique (4).

Il n'existe pas :

- de facteurs favorisant dans les milieux professionnels ;
- de transmission de l'animal à l'homme ou de l'homme à l'homme.

Pour ce qui est de l'immunosuppression, il semble que cette infection ne soit pas plus fréquente (3). Il n'y a pas d'étude permettant de prouver une augmentation d'incidence chez les patients porteurs du VIH, ni chez ceux qui sont en cours de chimiothérapie ou encore bénéficiant d'un traitement par corticoïdes. Ceci semble paradoxal puisque de nombreuses autres infections pulmonaires se développent facilement chez l'immunodéprimé. La présentation clinique est la même que chez l'immunocompétent. L'infection est tout aussi difficile à diagnostiquer et peut prendre la forme d'une autre pathologie opportuniste. L'utilisation plus large des antibiotiques, dans le cadre d'autres d'infections opportunistes chez ces patients, peut expliquer qu'il ne semble pas y avoir plus d'infections par *Actinomyces*. Les patients immunodéprimés présentent aussi souvent une meilleure hygiène bucco-dentaire qui pourrait diminuer le risque d'infection par *Actinomyces* (3). Dans la littérature anglaise, seulement 17 cas d'actinomycose toutes formes confondues (dont 3 pulmonaires) chez les patients souffrant du sida sont décrites entre 1996 et 1999 (3).

### 3. Les signes cliniques.

L'actinomyose pulmonaire est une maladie difficile à diagnostiquer car il n'existe pas de symptôme pathognomonique de la maladie. En effet, les différents signes cliniques retrouvés dans les descriptions, orientent en premier lieu vers d'autres pathologies.

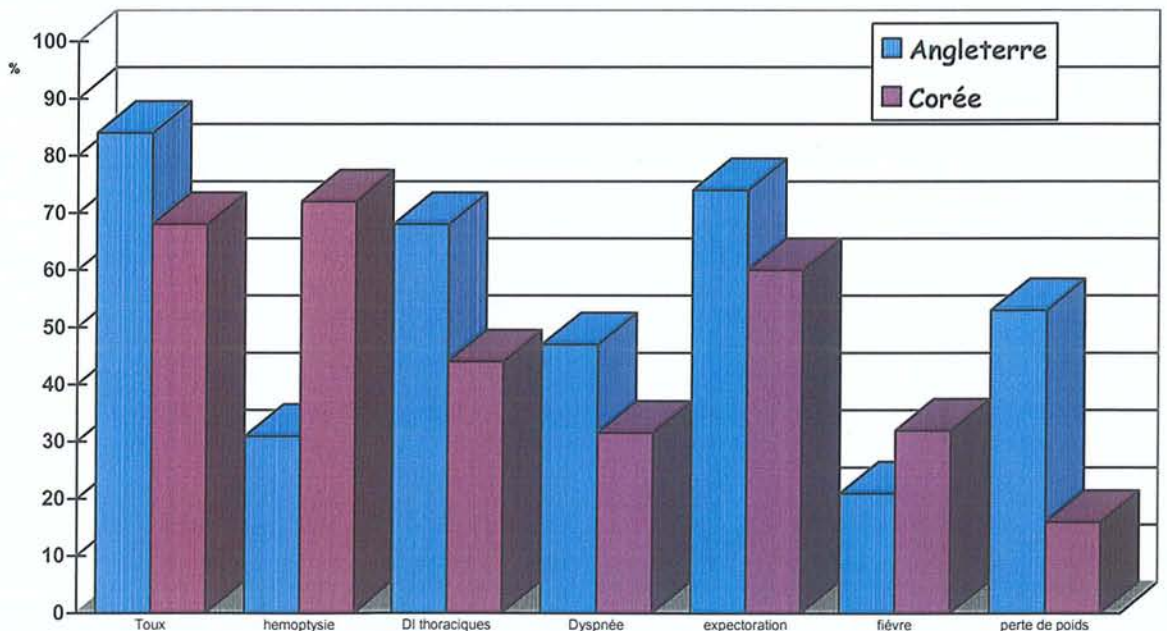
Dans la littérature, les signes retrouvés sont le plus souvent des signes assez communs : fièvre, perte de poids, asthénie, anorexie, toux productive ou non, hémoptysie, douleurs thoraciques, dyspnée, syndrome de la veine cave supérieure (1,7,8,13,24).

Il y a aussi des cas asymptomatiques.

La figure 2 compare les signes cliniques de deux séries :

- la première est une étude en Angleterre sur 18 cas parue en 1998 (3) ;
- la seconde est une étude en Corée sur 25 cas entre 1985 et 1997 (6).

Figure 2 : les signes cliniques



Les symptômes les plus fréquents sont :

- la toux,
- l'expectoration,
- les douleurs thoraciques.

Malheureusement ces symptômes sont présents dans la plupart des infections pulmonaires, et ne permettent donc pas d'orienter vers une actinomyose pulmonaire.

L'hémoptysie a été plus fréquente dans l'étude coréenne sans explication évidente : peut-être s'agissait-il de cas plus évolués ? La perte de poids, quant à elle, est moins fréquente dans l'étude coréenne.

Le seul signe pathognomonique que l'on reconnaît est l'expectoration de granules sulfurés, mais celle-ci ne se voit plus du fait d'un diagnostic plus précoce de la maladie avec les nouveaux moyens diagnostiques.

Dans notre cas clinique, la patiente présentait :

- une fièvre ;
- des douleurs thoraciques ;
- un amaigrissement ;
- une dyspnée apparue secondairement.

On ne notait pas de toux ni d'expectoration.

De plus, l'évolution clinique semblait initialement provenir des suites de l'embolie pulmonaire. En effet, il est possible d'observer dans les suites un épanchement pleural ou encore une péricardite. L'évolution de notre patiente a été marquée par des complications successives, inattendues malgré un traitement bien conduit.

#### 4. La biologie.

La biologie retrouve des signes de syndrome inflammatoire non spécifique, avec une augmentation de la PCR, une élévation de la vitesse de sédimentation comme dans toutes les infections pulmonaires ou encore les pathologies néoplasiques.

Comme pour les signes cliniques il n'y a pas d'examen biologique, ou de sérologie permettant le diagnostic d'une actinomycose pulmonaire.

Notre patiente présentait un syndrome inflammatoire, qui malgré le traitement de l'embolie pulmonaire, continua à croître. Cette persistance du syndrome inflammatoire amènera à évoquer d'autres diagnostics associés à l'embolie pulmonaire.

Le tableau clinique diffus avec polysérite amènera à rechercher une maladie de système, qui pourrait expliquer l'embolie pulmonaire.

Il a été retrouvé des valeurs biologiques permettant d'évoquer un lupus difficile à intégrer dans un tableau précis du fait du manque de spécificité. Et de plus, il existait trop peu d'éléments pour le confirmer.

Des sérologies n'ont pas permis de rattacher le tableau clinique à une maladie infectieuse.

#### 5. Radiologie conventionnelle

Ici encore il n'y a aucun signe radiologique pathognomonique de l'infection par *Actinomyces*.

La radiographie oriente souvent vers d'autres diagnostics plus fréquents comme le cancer broncho-pulmonaire ou encore vers la tuberculose.

L'aspect radiologique est très variable. Il peut prendre toutes les formes de pathologies pulmonaires allant de la radiographie normale aux syndromes de masse pulmonaire.

L'aspect radiologique dépend aussi de la durée d'évolution de la maladie. Quelques éléments semblent constants dans les infections à *Actinomyces* :

- L'aspect évolutif des lésions en fonction de la durée de la maladie ;
- Le caractère prédominant sur les lobes périphériques et inférieurs des lésions, (retrouvé dans l'étude coréenne avec des lésions périphériques dans 64 % des cas) ;
- Le caractère régressif des lésions après 4 semaines d'antibiothérapie.

Les aspects radiologiques les plus courants sont :

- Les syndromes de masse.
- Les condensations pulmonaires.
- Les aspects d'infiltration pulmonaire.
- Les abcès.

Il semble aussi que le caractère unique de la lésion soit plus fréquent. Dans l'étude en Corée, sur 24 cas d'actinomycose pulmonaire la répartition des signes radiologiques était la suivante :

Tableau 6 : Signes radiologiques (6).

	Lésion unique	Lésion multiple	total
Syndrome de masse	11	3	14
Condensation	7	3	10
Total	18	6	24

La radiographie standard peut orienter le diagnostic en cas d'extension de la pathologie notamment en cas de lyses vertébrales ou costales.



Chez notre patiente, les différentes radiographies pulmonaires n'ont jamais permis d'évoquer un diagnostic. Il existait initialement, un épanchement pleural de faible abondance qui ne permettait pas d'orienter le diagnostic puisque nous n'avons pas pu le ponctionner.

Il a été ponctionné secondairement et son caractère à type d'exsudat pouvait tout à fait correspondre à une complication d'une embolie pulmonaire, mais aussi une pleurésie infectieuse, néoplasique ou encore une maladie de système.

Dans les différentes sources bibliographiques regroupées ici, il n'y a aucun cas mentionné pour lequel une ponction de liquide pleural permet le diagnostic par la mise en évidence du germe de l'actinomycose.

Cependant, les épanchements pleuraux sont souvent décrits, et lorsqu'ils sont ponctionnés, on retrouve un exsudat.

#### *6. Le scanner thoracique.*

Une fois encore, cet examen ne permet pas le diagnostic d'actinomycose. Par contre, il permet de mettre en évidence l'extension des lésions, des adénopathies, des épanchements pleuraux ou encore une ascite.

Il confirme aussi ce que la radiographie pulmonaire évoque :

- des syndromes de masse ;
- des condensations parenchymateuses ;
- des abcès.

Il peut permettre d'évoquer le diagnostic quand l'extension de l'actinomycose entraîne des lésions à type de lyse costale ou vertébrale : complication par extension assez fréquente.

Lors de l'hospitalisation initiale, la patiente bénéficia d'un scanner thoracique et abdomino-pelvien.

Cet examen a retrouvé essentiellement des adénopathies centimétriques dans la région aortico-pulmonaire, un épaississement du parenchyme pulmonaire aux bases et a mis en évidence l'épanchement péricardique. Il semblait donc exister des signes compatibles avec une actinomyose pulmonaire.

Comme il est noté dans la littérature, pour notre patiente, les différents examens radiologiques et scanographiques ne permettent pas de faire le diagnostic d'actinomyose.

### *7. Les diagnostics les plus souvent évoqués.*

La difficulté du diagnostic vient du fait :

- De la faible incidence de la maladie, qui en fait une maladie méconnue.
- Aucun examen standard ne permettant un diagnostic facile.
- Des diagnostics plus fréquents au vu des premiers éléments.

Dans l'étude coréenne, la première hypothèse diagnostique était :

- Cancer pulmonaire dans 11 cas.
- Tuberculose pulmonaire dans 4 cas.
- Pneumopathie dans 4 cas.

Toutes les données bibliographiques expriment cette difficulté de diagnostic, qui a comme autre conséquence d'allonger la durée de celui-ci.

Dans la série coréenne (6), les diagnostics évoqués en clinique et après les premiers examens paracliniques, étaient pour 11 patients :

- un cancer broncho-pulmonaire.
- six tuberculoses.
- quatre pneumonies.

Les images radiologiques ont fait évoquer pour 7 patients :

- un cancer.
- cinq tuberculoses.
- une pneumonie.

Dans cette étude, le diagnostic d'actinomyose n'est jamais évoqué.

Toutes les études s'accordent à dire que le premier diagnostic évoqué est celui d'un cancer. Ceci paraît logique devant la fréquence et la gravité de cette maladie.

L'actinomyose pulmonaire peut prendre de nombreuses formes et évoquer d'autres pathologies :

- Pathologie vasculaire comme l'embolie pulmonaire (14) ou l'infarctus pulmonaire.
- Pathologie infectieuse comme pneumonie, tuberculose, sarcoïdose.

Dans notre cas, nous avons évoqué une pathologie néoplasique, car aucune cause évidente à l'embolie pulmonaire notamment une phlébite des membres inférieurs, n'a été retrouvée. De plus, il y avait une altération progressive de l'état général avec perte de poids et un syndrome inflammatoire persistant sans étiologie infectieuse retrouvée.

L'atteinte de la plèvre, du péricarde, et les résultats biologiques discordants nous feront envisager une maladie systémique.

#### *8. Le délai de diagnostic.*

Le diagnostic d'une infection comme l'actinomyose pulmonaire est difficile notamment par :

- la faible incidence de la maladie ;
- l'absence de signes cliniques pathognomoniques ;
- le faible apport des examens paracliniques.

Les différentes sources bibliographiques s'accordent à dire que le diagnostic de cette infection est donc long et difficile, de plusieurs semaines à plusieurs années.

Dans l'étude faite entre 1990 et 1997 dans le service de chirurgie thoracique de ATARUK en Turquie (1), où 7 patients ont été opérés d'actinomyose pulmonaire, les symptômes évoluaient depuis 1 à 10 ans. Mais la plupart des études retrouvent un délai moyen de 6 mois pour le diagnostic.

Chez notre patiente, le diagnostic a été posé environ 3 mois après le début de la symptomatologie et plusieurs hospitalisations.

#### *9. Les méthodes de diagnostic*

Nous répétons encore que le diagnostic est difficile du fait de l'absence d'éléments spécifiques. Il peut être fait de différentes manières, pour permettre l'analyse bactériologique ou anatomopathologique. On peut ainsi utiliser pour les prélèvements :

- La bronchoscopie,
- La ponction à l'aiguille fine,
- La thoracotomie.

La présence naturelle du germe dans la cavité buccale ne permet pas le diagnostic par la simple mise en culture des crachats, il faut une confirmation anatomopathologique de la présence d'une infection par la présence de granules sulfurés.

Dans les différentes études, le moyen de diagnostic le plus fréquent semble être la résection chirurgicale, ce qui nécessite un syndrome de masse qui est fréquent, mais non constant.

La ponction à l'aiguille fine est très intéressante car c'est une méthode moins invasive que la thoracotomie. Elle est permise par la localisation fréquente des lésions en périphérie.

Tableau 7 : Moyens diagnostics utilisés dans l'étude coréenne (6).

	Bronchoscopie	Ponction aiguille fine	thoracotomie
Nombre de patients examinés	19	9	13
Diagnostic	4 (21%)	8 (89%)	13 (100%)

Le tableau 7 montre que le diagnostic peut être fait à 100 % avec la thoracotomie puisqu'elle permet la mise en évidence du germe par une analyse anatomopathologique.

La bronchoscopie ne semble pas être un bon examen diagnostique car si elle n'est pas couplée à une biopsie, il peut être difficile de conclure si l'on trouve le germe (contamination de l'oropharynx, ou infection?). Enfin, les prélèvements doivent être faits de façon rigoureuse en respectant l'anaérobiose afin de cultiver les germes.

#### *10. Péricardite et actinomyose pulmonaire.*

L'évolution lente et insidieuse de la maladie entraîne des complications qui peuvent permettre le diagnostic.

La péricardite est une complication possible, mais qui semble peu fréquente. Elle peut être responsable de douleurs thoraciques.

Il semble que les manifestations cardiaques soient présentes dans moins de 2% des cas d'actinomyose pulmonaire (11).

La péricardite est la plus commune de ces complications, mais des endocardites et des valvulopathies ont été décrites (11). Parfois, l'infection peut prendre une forme imitant une tumeur du péricarde (29). L'infection s'étend par destruction des barrières anatomiques, la péricardite est souvent la cause d'une extension thoracique de l'infection. L'extension au péricarde par voie hématogène semble rare.

La péricardite peut être grave, avec des signes de tamponnade.

Cette péricardite peut aussi permettre le diagnostic par une ponction mais les prélèvements sont difficiles.

Dans une étude de 1991 (28), sur 19 cas d'actinomyose péricardique, 10 (53%) développeront une tamponnade ; 15 sujets (79%) avaient une actinomyose pulmonaire associée. Chez dix patients, la ponction de l'épanchement péricardique retrouve un liquide purulent, et on ne met en évidence *A. israelii* que chez 2 patients. Pour les autres patients l'anatomopathologie met en évidence des granules sulfurés qui évoqueront le diagnostic (26).

Notre patiente développera assez rapidement une péricardite qui n'a pas été ponctionnée, et qui a régressé aussi avec le traitement antibiotique.

## Embolie pulmonaire ou actinomycose pulmonaire

L'actinomycose pulmonaire comme l'embolie pulmonaire est souvent diagnostiquée à partir de plusieurs arguments cliniques et paracliniques. Aucun élément ne permet à lui seul d'établir le diagnostic, excepté l'angiographie pulmonaire pour l'embolie et l'anatomopathologie pour l'actinomycose.

La patiente souffrait-elle d'une embolie pulmonaire associée à une actinomycose ou seulement d'une actinomycose pulmonaire imitant une embolie pulmonaire ?

Nous allons reprendre en détail et analyser les différents éléments du dossier clinique afin d'essayer de répondre à cette question.

→ Le terrain et l'incidence des deux pathologies.

L'élément du terrain en faveur du diagnostic d'actinomycose est le mauvais état bucco-dentaire qui pourrait être le point de départ de l'infection.

Il n'existait pas de trouble de déglutition ni de traitement immunosuppresseur, ni d'éthylotabagisme.

En faveur de l'embolie pulmonaire nous retenons :

- un voyage en avion ;
- l'antécédent d'embolie pulmonaire ;

Le terrain oriente donc plus vers le diagnostic d'embolie pulmonaire. En effet, la prévalence des phénomènes thromboemboliques après un long voyage en avion est plus importante que la prévalence de l'actinomycose pulmonaire chez un patient ayant un mauvais état bucco-dentaire. Dans la population générale, il est estimé que l'embolie pulmonaire représente environ 100 000 nouveaux cas par an.

Des études réalisées sur le risque de maladies thromboemboliques lors des vols aériens (30) mettent en évidence certains facteurs de risques. En effet, une étude réalisée par le service médical d'urgence d'Aéroports de Paris sur 109 cas d'embolies pulmonaires prouvées, montre comme facteurs de risques :

- La durée du vol qui serait le principal facteur de risque. En effet 90 % des embolies pulmonaires surviennent pour des vols supérieurs à 6 heures.
- L'immobilité : 90 % des patients ne s'étaient pas levés durant le vol.
- Les femmes sont plus exposées que les hommes : elles représentent 75 % des cas d'embolies.
- L'âge : 67 % des patients avaient plus de 55 ans, alors qu'ils ne représentent que 15 % du nombre de passagers.
- Les antécédents de maladie favorisant la maladie thromboembolique sont retrouvés chez 62 % des patients.
- La prise d'oestroprogestatif.

Rappelons que notre patiente est une femme de plus de 55 ans aux antécédents d'embolie pulmonaire, et qui a fait un voyage en avion de plus de 6 heures.

Il semble donc difficile devant ces éléments du terrain de douter du diagnostic d'embolie pulmonaire. Par contre, rien ne permet d'affirmer que l'infection par actinomyose n'était pas associée dès le début.

→ Les signes cliniques, ne permettent pas non plus de différencier formellement les deux maladies. En effet, l'actinomyose comme l'embolie pulmonaire, ont beaucoup de signes cliniques communs :



- la dyspnée ;
- les douleurs pariétales ;
- la toux ;
- l'hémoptysie.

Une évolution plus longue, mais qui ne se voit plus, permettrait de différencier ces deux maladies, par la présence d'une expectoration de granules sulfurés.

→ La dyspnée est le symptôme le plus commun des deux affections, présent dans la plupart des infections pulmonaires. Dans le cas de l'embolie il s'agit souvent d'une dyspnée d'effort, mais elle peut être aussi de repos. Son intensité dans l'embolie pulmonaire est variable pouvant aller d'une dyspnée d'effort modérée à la détresse respiratoire aiguë dans la forme grave. On estime que la dyspnée est présente dans 73 à 79 % des cas suivant les séries. Elle peut être d'apparition brutale (plus significative) ou progressive.

Dans les séries sur l'actinomyose, la dyspnée représente environ 31 à 50 % des cas, mais était absente au moment de la prise en charge initiale de notre patiente.

Il semble y avoir eu, pour notre patiente de brefs épisodes lors du voyage qui pourraient évoquer des projections emboliques multiples.

Mais il est étonnant de voir une embolie progresser et une dyspnée qui ne s'aggrave pas.

Cette dernière apparaîtra plus tard notamment lors de l'hospitalisation à NANCY, alors qu'il est prouvé qu'il n'y avait pas d'embolie pulmonaire ; elle était donc liée à l'actinomyose pulmonaire.

→ La fièvre peut être présente en cas de thrombose, mais elle est plus souvent le signe d'une infection, comme une infection par *Actinomyces*. Pour l'embolie pulmonaire, une fièvre ou une fébricule est très fréquemment présente, mais ne persiste pas. Il s'agit souvent d'une fièvre modérée inférieure à 38 °c. Elle est présente dans 7 à 34 % des cas d'embolie pulmonaire. Une fièvre plus élevée s'observe en cas d'infarctus pulmonaire, en particulier s'il existe une surinfection.

→ L'altération de l'état général est incontestablement en faveur de l'actinomycose pulmonaire. L'embolie pulmonaire, sauf si elle est associée à une autre pathologie, comme une néoplasie, n'est pas responsable d'altération de l'état général. Chez notre patiente, d'autres pathologies ont été recherchées, mais aucune n'a été prouvée (néoplasie, maladie de système).

Donc comme l'actinomycose pulmonaire est une maladie d'évolution lente, il semble possible de conclure, dans notre dossier, que l'infection existait dès le début de la prise en charge.

→ La toux n'était pas présente chez notre patiente. Dans l'embolie pulmonaire, elle est retrouvée chez 40 % des patients ayant une embolie confirmée. Il s'agit plutôt d'une toux sèche, ou d'une toux avec expectoration muqueuse pouvant contenir des filets de sang. Des expectorations purulentes sont retrouvées dans 7 % des cas. La toux est le symptôme le plus fréquent dans l'actinomycose pulmonaire, et peut là aussi, être sèche, ou avec expectoration contenant des grains d'*Actinomyces*.

→ La douleur thoracique initiale était plutôt rétrosternale, constrictive. Ce type de douleur est bien sûr présent dans les coronaropathies qui ont été éliminées, mais aussi présent dans l'embolie pulmonaire. Elle représente selon les études sur l'embolie pulmonaire 58 % à 74 % des patients. Par contre elle n'a aucune spécificité puisqu'elle est présente avec la même fréquence chez les patients ne présentant pas d'embolie pulmonaire. C'est la douleur basi-thoracique, de type point de côté qui est le plus décrite pour l'actinomyose, mais c'est aussi la plus fréquente dans les embolies pulmonaires.

→ Les pleurodynies sont des signes communs à ces deux pathologies, et sont dues à une réaction pleurale. Dans le cas de notre patiente, si l'embolie pulmonaire est distale, elle peut être effectivement responsable de ces douleurs. Ce type de douleurs est moins fréquent dans l'embolie pulmonaire que la douleur thoracique (environ 20 à 30 % des cas) mais serait plus spécifique.

L'actinomyose peut être responsable de ces douleurs du fait de sa localisation plutôt distale.

→ L'évolution des douleurs thoraciques dans ce dossier fait penser qu'il s'agissait plutôt d'une actinomyose que d'une embolie. En effet, malgré un traitement bien conduit de l'embolie pulmonaire, la patiente a continué à ressentir des douleurs, même lorsque la scintigraphie, qui a été demandée pour vérifier l'absence de récurrence d'embolie, montrera une amélioration de la perfusion. Les douleurs étaient ici liées aux épanchements pleuraux.

Même quand l'embolie pulmonaire est éliminée, la patiente souffre de douleurs thoraciques.

Donc, ici aussi, il semble que l'on puisse affirmer que l'actinomyose pulmonaire était présente dès le début de l'infection (qui a évolué lentement).

→ Les épanchements pleuraux sont présents dans les deux infections, signe d'une réaction pleurale. Initialement la faible abondance de l'épanchement n'a pas permis d'envisager une ponction pour analyser le liquide.

Dans l'embolie pulmonaire, la présence radiologique des épanchements pleuraux est retrouvée dans environ 20 à 50 % des cas. Ils sont très fréquents dans l'actinomyose pulmonaire. Ils présentent tous les deux un caractère exsudatif. La ponction de l'épanchement ne permettra un diagnostic d'actinomyose que si la présence du germe est mise en évidence et ceci semble extrêmement rare.

→ La tachypnée dans l'embolie pulmonaire est souvent en rapport avec l'hypoxémie. Elle est rencontrée dans 58 à 73 % des cas. La fréquence respiratoire ne semble pas avoir été évaluée. La patiente n'était pas hypoxémique à l'admission.

→ La tachycardie est présente dans l'embolie dans 30 à 40 % des cas d'embolie pulmonaire. À la prise en charge la patiente avait une fréquence cardiaque à 79/min.

Les différents articles sur l'actinomyose ne traitent pas ces paramètres pour permettre une comparaison ; ils ne sont ni spécifiques ni sensibles dans le cadre de l'embolie pulmonaire. Ils deviennent plus sensibles lorsqu'ils sont associés, notamment si la polypnée et la tachycardie sont présentes, avec une hypoxémie. Il est donc impossible

ici d'exclure la possibilité d'une embolie même si devant des projections multiples ayant entraîné des épisodes de dyspnée, on aurait pu s'attendre à des modifications de la ventilation.

→ La péricardite est associée à une embolie pulmonaire dans environ 4 % des cas : mais elle est aussi décrite dans les actinomycoses pulmonaires. Dès le début le cardiologue ne rattache pas formellement la péricardite comme une complication de l'embolie pulmonaire, et demande une recherche étiologique. Elle semble de toute façon peu fréquente dans l'embolie pulmonaire. Je pense que ce signe était dû à l'infection par *Actinomyces*. Bien sûr comme pour les épanchements pleuraux seule une ponction aurait peut-être permis de confirmer cette hypothèse. Par ailleurs aucune étiologie de péricardite n'a été mise en évidence (cancer, maladies auto-immunes, infections), seule la péricardite idiopathique n'a pas été évoquée.

→ L'ascite que l'on retrouve chez notre patiente est plus en faveur de l'actinomycose. Ce n'est pas une des complications connues de l'embolie, mais, par contre, elle est décrite dans les actinomycoses. Il n'y avait pas d'autres pathologies qui peuvent expliquer cette ascite (cancer, hépatopathie, maladie de système...). Ceci serait donc un signe à attribuer à une infection par *Actinomyces*.

→ Les éléments biologiques de base comme la numération et la formule sanguine ainsi que la PCR de départ n'ont pas d'intérêt dans l'orientation diagnostique. Par contre l'évolution biologique avec l'apparition d'un syndrome inflammatoire marqué nous a permis d'évoquer une pathologie associée. La négativité du bilan ainsi que l'amélioration clinique et

biologique après le traitement pour une actinomyose pulmonaire montrent que ces anomalies sont bien dues à l'infection et non à l'embolie.

Je pense donc que l'élévation rapide de la PCR était due à la présence d'*Actinomyces*.

Les D-Dimères qui sont des produits de dégradation de la fibrine étaient augmentés initialement à environ 2000, ne permettant donc pas d'éliminer une thrombose au moment de la prise en charge. Rappelons que leur augmentation n'a aucune spécificité, puisqu'ils augmentent dans des situations aussi variées que :

- la grossesse ;
- l'âge ;
- les infections.

Par ailleurs, lors des hospitalisations suivantes un angio-scanner élimine une embolie pulmonaire malgré des D-dimères supérieurs à 8000.

Les D-dimères, qui sont dosés en technique ELISA, permettent d'exclure une embolie pulmonaire chez environ 20 % des patients suspects d'embolie pulmonaire, lorsque leur taux est normal. Leur sensibilité est très élevée : 98 % . Par contre la spécificité du test et sa valeur prédictive positive sont faibles, d'environ 50%.

→ Les gaz du sang lors de la prise en charge étaient normaux. Il n'y avait pas d'hypoxie ni d'hypocapnie. Ceci correspondait à la clinique qui ne retrouvait pas de dyspnée. Les anomalies gazométriques apparaissent pour une amputation du champ pulmonaire d'environ 30 %, qui entraîne une bronchoconstriction, augmentant la fréquence respiratoire et entraînant une élimination plus importante du CO<sub>2</sub> expliquant l'hypocapnie.

La normalité des gaz du sang n'est pas un argument pour éliminer l'embolie pulmonaire. L'absence d'hypoxémie est retrouvée chez 12 à 26 % des patients avec une embolie pulmonaire.

→ L'électrocardiogramme est lui aussi, utilisé pour argumenter une embolie pulmonaire. On recherche la tachycardie et les signes d'une embolie pulmonaire grave, avec des signes de cœur droit. L'ECG est normal chez environ 13 % des cas d'embolie pulmonaire.

L'ECG était normal chez notre patiente à l'admission.

→ La radiographie pulmonaire est anormale dans 80 % des cas d'embolie. Il existe dans environ 48 % des épanchements pleuraux. L'actinomycose quant à elle prend des formes comme nous l'avons déjà dit très variables, de l'aspect d'une pneumopathie à l'image d'une opacité unique, ou encore d'une radiographie normale. La aussi rien ne permet d'écartier l'embolie ou l'actinomycose.

→ La scintigraphie de ventilation/perfusion est un des examens de choix pour le diagnostic d'embolie pulmonaire. C'est le seul examen non invasif permettant d'affirmer ou d'éliminer une embolie pulmonaire. Sa sensibilité est proche de 100 % mais elle est très peu spécifique. Il a été montré que plus la clinique et les anomalies sont évocatrices plus sa spécificité est bonne (22).

Dans notre dossier, elle a été l'examen déterminant pour que l'on affirme la présence d'une embolie pulmonaire en l'absence de diagnostic alternatif. Celle-ci retrouvait des encoches multiples périphériques dans les deux champs pulmonaires. Les anomalies étaient considérées comme

fortement évocatrices de projections emboliques périphériques. À ce moment de la prise en charge rien ne permet de douter du diagnostic d'embolie pulmonaire. L'évolution permettra de douter.

Si nous avons réalisé une angiographie comme dans un cas clinique décrit en 1988, sans doute aurions-nous pu montrer qu'il n'y avait pas d'embolie pulmonaire. L'angiographie pulmonaire est de moins en moins utilisée car le risque iatrogénique est important, et les angio-scanners sont de plus en plus performants. Nous aurions peut être prouvé qu'il s'agissait, comme dans cet article, d'une actinomyose se présentant sous la forme d'une embolie pulmonaire. En effet, cet article décrit le cas d'une femme de 48 ans qui présentait une fièvre, des douleurs thoraciques gauches, une perte de poids, ayant fait évoquer une embolie pulmonaire confirmée par scintigraphie de ventilation et perfusion. Elle fut hospitalisée trois fois avec les mêmes conclusions car les scintigraphies montraient des anomalies de perfusion. Après la troisième hospitalisation une angiographie pulmonaire fut réalisée qui montrait une perfusion pulmonaire normale malgré les images d'amputation de perfusion pulmonaire à la scintigraphie. Il n'y avait donc pas d'embolie pulmonaire. La patiente fera de nombreuses complications avant que le diagnostic d'actinomyose pulmonaire ne soit fait. Le cas a été décrit sous le titre « Une actinomyose pulmonaire se présentant comme une embolie pulmonaire diffuse » (14).

Dans notre observation, un point important apparaît, qui est la deuxième scintigraphie pulmonaire réalisée un mois après, lors d'une nouvelle hospitalisation pour douleurs thoraciques dyspnéiques. Cette scintigraphie montre en effet une nette amélioration de la perfusion sous traitement anticoagulant.



Il n'y a pas d'étude spécifique permettant de connaître la valeur exacte d'une scintigraphie pour la recherche d'une récurrence dans l'embolie pulmonaire.

Pourtant la patiente ressent une dyspnée, elle n'est donc pas due à une embolie pulmonaire, mais à l'infection par *Actinomyces*.

Bien sûr, le traitement anticoagulant aura amélioré la perfusion pulmonaire sans traiter l'infection qui a continué d'évoluer.

L'absence d'étiologie à l'embolie pulmonaire permet de douter de sa présence. En effet si elle est survenue lors du voyage en avion, alors le point de départ de cette embolie devrait être une thrombose veineuse profonde des membres inférieurs. Aucun argument n'a été trouvé, pas de signe écho-doppler, pas de thrombose veineuse au scanner abdomino-pelvien.

Selon certaines études avec phlébographie des membres inférieurs, il existe une thrombose veineuse profonde chez 70 % des patients ayant une embolie pulmonaire. Mais seulement 40 % des patients avec une thrombose veineuse présentent des signes cliniques de thrombose veineuse profonde. On a montré aussi que chez les sujets asymptomatiques, si la spécificité de l'échographie-doppler des membres inférieurs est excellente (95) %, sa sensibilité l'est beaucoup moins de l'ordre de 60 %. Le thrombus initial pouvant migrer et ne laisser qu'un thrombus résiduel de petite taille. L'absence de thrombose veineuse profonde n'est pas un argument formel pour éliminer le diagnostic d'embolie pulmonaire.

L'échographie cardiaque faite deux jours après l'admission n'est pas évocatrice d'une embolie pulmonaire massive, pas de signe de cœur droit, pression artérielle pulmonaire normale. Ces signes sont d'autant plus importants que l'embolie pulmonaire est sévère.

L'angio-scanner réalisé huit jours après la première scintigraphie, ne retrouve pas de signe de thrombose veineuse des membres inférieurs ni de thrombus dans les troncs artériels pulmonaires. Encore une fois cet examen ne permet pas d'éliminer le diagnostic d'embolie pulmonaire. En effet, cet examen est très sensible (86 % à 95 %) et spécifique (92 % à 97 %) pour les gros troncs (4<sup>e</sup> à 5<sup>e</sup> division), elle devient ensuite faible (sensibilité 63 %, spécificité 89 %) pour les embolies distales ce qui est le cas de notre patiente.

Ce scanner montrera aussi des signes compatibles avec l'infection par *Actinomyces*. Il montre des adénopathies centimétriques aorto-pulmonaires et les épanchements qui sont décrits dans l'infection par *Actinomyces*.

# CONCLUSION

## CONCLUSION

La patiente que nous avons prise en charge présentait donc une actinomyose pulmonaire à point de départ ORL.

Elle nous a permis de faire connaissance avec une maladie rare.

Le diagnostic d'une actinomyose pulmonaire, même quand la maladie est évoquée, est très difficile et souvent long, comme le montre de nombreux articles.

Ici le diagnostic de la maladie a été relativement rapide sans complications majeures.

Au vu des différents éléments du dossier, il est probable que l'infection était présente dès le début de la prise en charge de la patiente. Mais le tableau initial évoquait une embolie pulmonaire du fait de l'histoire de la patiente et de la fréquence de la maladie.

Au début de la prise en charge aucun des examens réalisés ne permettent de mettre en évidence cette infection. En premier lieu, cette infection n'était pas évoquée donc pas recherchée. Deuxièmement les examens complémentaires réalisés ne permettaient pas une analyse bactériologique ou histologique pour la recherche de la bactérie.

L'examen qui a été déterminant est la scintigraphie pulmonaire qui a orienté le diagnostic vers une embolie pulmonaire, mais si nous avions réalisé un angio-scanner, celui-ci aurait-il montré des anomalies évoquant une embolie ? La démarche aurait sans doute été différente.

L'absence d'embolie pulmonaire n'a pas pu être prouvée, pour cela il aurait fallu réaliser une artériographie des artères pulmonaires. L'artériographie n'est plus pratiquée que dans des indications bien précises comme l'embolie pulmonaire grave ou encore l'incertitude diagnostique dans un contexte clinique évocateur.

Le cas décrit en 1988 peut nous faire penser que comme pour la patiente décrite, il n'y avait pas d'embolie pulmonaire, mais une actinomycose imitant une embolie pulmonaire.

Existait-il vraiment une embolie pulmonaire ou une actinomycose pulmonaire sous sa forme pleurale ou les deux affections ?

Il semble impossible de répondre à cette question.

On peut dire avec certitude que la patiente souffrait d'une actinomycose puisque le traitement a permis une guérison complète.

Même si on ne peut pas prouver l'absence d'embolie pulmonaire, je pense que notre patiente présentait une actinomycose pulmonaire imitant une embolie pulmonaire.



# BIBLIOGRAPHIE



## BIBLIOGRAPHIE

1. TASTEPA A.I., ULASAN N.G., LIMAN S., et al.  
Thoracic actinomycosis .  
Eur. J. Cardiothorac. Surg. 1998, 14, p. 578-583.
  
2. VAN MOOK W.N.K.A., SIMONIS F.S.M., SCHNEEBERGER P.M., et al.  
A rare case of disseminated actinomycosis caused by actinomycoses meyeri Netherlands.  
NZ. J. Med. 1997, 51, p. 39-45.
  
3. MABEZA G.F, MACFARLANE J.  
Pulmonary actinomycosis .  
Eur. Respir. J. 2003, 21, p. 361-373.
  
4. MING-SHIAN L., HUI-PING L., CHI-HSIAO Y., et al.  
The role of surgery in hemoptysis caused by thoracic actinomycosis, a forgotten disease.  
Eur. J. Cardiothorac. Surg. 2003, 24, p. 694-698.
  
5. CONSTANS J., BARCAT D., SKOPINSKI S., et al.  
Une tumeur thoracique sensible à l'amoxicilline : Thoracic actinomycosis  
Rev. Med. Interne 2002, 23, p. 1030-1031.

6. BAIK J., LEE G.L., YOO C.G., et al.  
Pulmonary actinomycosis in Korea .  
Respirology 1999, 4, p. 31-35.
  
7. FILICE G., ARMSTRONG D.  
Actinomycosis and Nocardiosis.  
In : Fishman's pulmonary Diseases and disorders.  
3<sup>rd</sup> ed. New-York, McGraw-Hill, Health Professions Division, 1998  
2<sup>ème</sup> vol, p. 2257-2259.
  
8. MURRAY N.  
Actinomycosis  
In : Respiratory medicine.  
2<sup>nd</sup> ed. Philadelphia , Saunders W. B., 1994, p. 1070-1071.
  
9. WEESE W. C., SMITH I. M.  
A study of 57 cases of actinomycosis over a 36- year period.  
Arch. Inter. Med. 1975, 135, p. 1562-1568.
  
10. AVRIL J-L., DABERNAT H. ? DENIS F. et al.  
*Genre Actinomyces*  
In : BACTERIOLOGIE CLINIQUE  
3<sup>e</sup> éd. Paris , Ellipses-Marketing, 2000 , p. 395-399.
  
11. O'SULLIVAN R.A., ARMSTRONG J.G., RIVERS J.T, et al.  
Pulmonary actinomycosis complicated by effusive constrictive pericarditis.  
Aust. NZ. J. Med. 1991, 21, p. 879-880.



12. **Hoeskstra CJ .**  
Thoracic actinomycosis imaging with Fluorine-18  
fluorodeoxyglucose.  
Clin. Nucl. Med. 1999, 24, p. 529-530.
  
13. **PATEY O., HUGUET T., BREUIJ L ., et al.**  
L'Actinomycose thoracique , A propos de 8 cas .  
Rev. Pneumol. Clin. 1990, 46, p. 91-97.
  
14. **MOLLER-JENSEN B., KRUSE-ANDRESEN S., ANDERSEN K.**  
Thoraco-pleural actinomycosis presenting like diffuse pulmonary  
embolism  
Thorac. Cardiovasc. Surgeon 1988, 36, p. 284-286.
  
15. **SHINAGAWA N., YAMAGUCHI E., TAKAHASHI T., et al.**  
Pulmonary actinomycosis followed by pericarditis and intractable  
pleuritis .  
Intern. Med. 2002, 41, p. 319-322.
  
16. **LE ROUX A.**  
Péricardites aiguës.  
Rev. Prat. 1999, 49, p. 2049-2052.
  
17. **LORUT C., LAABAN J-P.**  
La valeur des signes cliniques et biologiques de l'embolie  
pulmonaire.  
Rev. Mal. Respir. 1999 , 16 , p. 885-893.

18. LEVEAU P.

Estimations de la probabilité clinique d'une embolie pulmonaire.  
Cours supérieurs d'urgence 2001 , p. 342-349.

19. PERRIER A.

Place de la clinique dans la suspicion d'embolie pulmonaire.

In : Embolie pulmonaire

PARIS, Frisson roche, p.41-51.

20. GIRARD P. , DECOUSUS M.

Scintigraphie pulmonaire.

In : Embolie pulmonaire

PARIS, Frisson roche, p. 67-76.

21. EMMERRICH J.

Embolie pulmonaire et recherche d'une thrombose veineuse  
profonde des membres inférieurs.

In : Embolie pulmonaire

PARIS , Frisson roche , p.77-84.

22. the PIOPED Investigators.

Value of the ventilation/perfusion scan in acute pulmonary  
embolism : results of the prospective investigation of pulmonary  
Embolism diagnosis .

JAMA 1990 , 263, p. 2753-2759.

23. THOMAS A., RUSSO .

Agents of actinomycosis .

In: Mandell, Douglas, and Bennett's. Principles and Practice of Infectious Diseases.

5<sup>ème</sup> ed, Philadelphia : Churchill Livingstone , 2000.

vol. 2, p.2645-2652.

24. RCA-DIAZ de la ESPINA M., LOPEZ-MENENDEZ C., RUIZ-MARTINEZ R. et al.

Pulmonary actinomycosis with thoracic soft tissue mass : a rare onset form .

Eur. J. Radiol. 2001, 37 p.195-199.

25. SORRENTINO P.

Actinomyose pulmonaire a propos de deux cas cliniques.

Thèse,D :Santé :Marseilles : 1999

26. PHILLIP I., LERNER P.

*Actinomyces and Arachnia species.*

In : Infectious diseases and their etiologic agents.

part III, p.1932-1941.

27. Duvauferrier R. , Rambeau M., André M.

Iconocerf-Medimag ( en ligne )

Disponible sur <[http://www.med.univ-rennes1/cerf/iconocerf/Cas-clinique n°2061](http://www.med.univ-rennes1/cerf/iconocerf/Cas-clinique-n°2061)>

28. FIFE TD, FINEGOLD SM, GRENNAN T.

Pericardial actinomycosis : case report and review .

Rev. Infect. Dis. 1991, 13, p.120-126

29. JANOSKUTI L, LENGEYEL M, FENYVESI T .

Cardia actinomycosis in a pateint presenting with acute cardiac tamponade and a mass mimicking pericardial tumour.

Heart 2004, 90, p.27

30. Lapostolle F., Surget V., Borron S.W., Desmaizieres M.,et al.

Severe pulmonary embolism associated with air travel.

N. Engl. J. Med 2001; 345,p.779-783.





VU

NANCY, le 15 octobre 2004

Le Président de Thèse

Professeur D. WAHL

NANCY, le 15 novembre 2004

Le Doyen de la Faculté de Médecine

Professeur P. NETTER

AUTORISE À SOUTENIR ET À IMPRIMER LA THÈSE

NANCY, le 17 novembre 2004

LE PRÉSIDENT DE L'UNIVERSITÉ DE NANCY 1

Professeur J.P. FINANCE

---

L'actinomyose pulmonaire est une maladie rare et souvent difficile à diagnostiquer. Elle est de plus souvent méconnue. Les difficultés du diagnostic liées à cette pathologie tiennent au fait qu'il n'existe aucun élément clinique ou paraclinique permettant de la diagnostiquer facilement. En effet dans sa forme la plus commune elle ressemble à une maladie comme une pneumopathie communautaire, une tuberculose ou encore à un cancer du poumon.

Ici nous relatons une observation clinique où l'actinomyose imite un tableau d'embolie pulmonaire.

Dans un premier temps, nous ferons des rappels sur cette pathologie, puis nous décrirons le cas clinique qu'il nous a été donné de prendre en charge.

Dans la troisième partie, nous étudierons la littérature à ce sujet et nous discuterons les arguments faisant penser qu'il s'agissait d'une actinomyose pulmonaire prenant la forme d'une embolie pulmonaire.

---

### **ACTINOMYCOSE THORACIQUE :**

**À propos d'une observation clinique imitant une embolie pulmonaire.**

---

**THESE: MEDECINE GENERALE - ANNEE 2004**

---

**MOTS CLEFS :** - Actinomyose pulmonaire  
- Embolie pulmonaire

---

**INTITULE ET ADRESSE DE L'U.F.R. :**

Faculté de Médecine de Nancy

9, avenue de la Forêt de Haye

54505 - VANDOEUVRE-LES-NANCY Cedex

---