



**HAL**  
open science

# Imagerie et bilan pré-implantatoire cochléaire chez l'enfant

Abdellah Bessayah

► **To cite this version:**

Abdellah Bessayah. Imagerie et bilan pré-implantatoire cochléaire chez l'enfant. Sciences du Vivant [q-bio]. 2008. hal-01731887

**HAL Id: hal-01731887**

**<https://hal.univ-lorraine.fr/hal-01731887v1>**

Submitted on 14 Mar 2018

**HAL** is a multi-disciplinary open access archive for the deposit and dissemination of scientific research documents, whether they are published or not. The documents may come from teaching and research institutions in France or abroad, or from public or private research centers.

L'archive ouverte pluridisciplinaire **HAL**, est destinée au dépôt et à la diffusion de documents scientifiques de niveau recherche, publiés ou non, émanant des établissements d'enseignement et de recherche français ou étrangers, des laboratoires publics ou privés.



## AVERTISSEMENT

Ce document est le fruit d'un long travail approuvé par le jury de soutenance et mis à disposition de l'ensemble de la communauté universitaire élargie.

Il est soumis à la propriété intellectuelle de l'auteur. Ceci implique une obligation de citation et de référencement lors de l'utilisation de ce document.

D'autre part, toute contrefaçon, plagiat, reproduction illicite encourt une poursuite pénale.

Contact : [ddoc-theses-contact@univ-lorraine.fr](mailto:ddoc-theses-contact@univ-lorraine.fr)

## LIENS

Code de la Propriété Intellectuelle. articles L 122. 4

Code de la Propriété Intellectuelle. articles L 335.2- L 335.10

[http://www.cfcopies.com/V2/leg/leg\\_droi.php](http://www.cfcopies.com/V2/leg/leg_droi.php)

<http://www.culture.gouv.fr/culture/infos-pratiques/droits/protection.htm>

**THESE**

pour obtenir le grade de

**DOCTEUR EN MEDECINE**

Présentée et soutenue publiquement

dans le cadre du troisième cycle de Médecine Spécialisée

par

**Abdellah BESSAYAH**

Soutenue le mercredi 25 juin 2008

**IMAGERIE ET BILAN PRÉ-IMPLANTATOIRE COCHLÉAIRE  
CHEZ L'ENFANT**

**Examineurs de la thèse :**

M. S. BRACARD  
M. M. BRAUN  
M. R. ANXIONNAT  
M. L. COFFINET  
Mme E. SCHMITT

Professeur  
Professeur  
Professeur  
Docteur en médecine  
Docteur en médecine

Président  
Juge  
Juge  
Juge  
Juge (Directeur de thèse)



**THESE**

pour obtenir le grade de

**DOCTEUR EN MEDECINE**

Présentée et soutenue publiquement

dans le cadre du troisième cycle de Médecine Spécialisée

par

**Abdellah BESSAYAH**

Soutenue le mercredi 25 juin 2008

**IMAGERIE ET BILAN PRÉ-IMPLANTATOIRE COCHLÉAIRE  
CHEZ L'ENFANT**

**Examineurs de la thèse :**

M. S. BRACARD  
M. M. BRAUN  
M. R. ANXIONNAT  
M. L. COFFINET  
Mme E. SCHMITT

Professeur  
Professeur  
Professeur  
Docteur en médecine  
Docteur en médecine

Président  
Juge  
Juge  
Juge  
Juge (Directeur de thèse)

UNIVERSITÉ HENRI POINCARÉ, NANCY I  
FACULTÉ DE MÉDECINE DE NANCY

-----  
Président de l'Université : Professeur Jean-Pierre FINANCE

Doyen de la Faculté de Médecine : Professeur Henry COUDANE

Vice Doyen Recherche : Professeur Jean-Louis GUEANT

Vice Doyen Pédagogie : Professeur Annick BARBAUD

Vice Doyen Campus : Professeur Marie-Christine BÉNÉ

Assesseurs :

du 1<sup>er</sup> Cycle :

du 2<sup>ème</sup> Cycle :

du 3<sup>ème</sup> Cycle :

Filières professionnalisées :

Prospective :

FMC/EPP :

M. le Professeur François ALLA

M. le Professeur Jean-Pierre BRONOWICKI

M. le Professeur Pierre-Edouard BOLLAERT

M. le Professeur Christophe CHOSEROT

M. le Professeur Laurent BRESLER

M. le Professeur Jean-Dominique DE KORWIN

**DOYENS HONORAIRES**

Professeur Adrien DUPREZ – Professeur Jean-Bernard DUREUX

Professeur Jacques ROLAND – Professeur Patrick NETTER

=====  
**PROFESSEURS HONORAIRES**

Jean LOCHARD – Gabriel FAIVRE – Jean-Marie FOLIGUET - Guy RAUBER – Paul SADOUL

Raoul SENAULT - Jacques LACOSTE – Jean BEUREY – Jean SOMMELET – Pierre HARTEMANN

Emile de LAVERGNE - Augusta TREHEUX – Michel MANCIAUX – Paul GUILLEMIN – Pierre PAYSANT

Jean-Claude BURDIN – Claude CHARDOT – Jean-Bernard DUREUX – Jean DUHEILLE

Jean-Marie GILGENKRANTZ – Simone GILGENKRANTZ - Pierre ALEXANDRE – Robert FRISCH – Michel PIERSON

Jacques ROBERT - Gérard DEBRY – Michel WAYOFF – François CHERRIER – Oliéro GUERCI

Gilbert PERCEBOIS – Claude PERRIN – Jean PREVOT – Jean FLOQUET - Alain GAUCHER – Michel LAXENAIRE

Michel BOULANGE – Michel DUC – Claude HURIET – Pierre LANDES - Alain LARCAN – Gérard VAILLANT

Daniel ANTHOINE – Pierre GAUCHER – René-Jean ROYER - Hubert UFFHOLTZ – Jacques LECLERE – Jacques BORRELLY

Michel RENARD – Jean-Pierre DESCHAMPS - Pierre NABET – Marie-Claire LAXENAIRE – Adrien DUPREZ – Paul VERT

Bernard LEGRAS – Pierre MATHIEU – Jean-Marie POLU - Antoine RASPILLER – Gilbert THIBAUT - Michel WEBER

Gérard FIEVE – Daniel SCHMITT – Colette VIDAILHET – Alain BERTRAND – Hubert GERARD - Jean-Pierre NICOLAS

Francis PENIN – Michel STRICKER Daniel BURNEL – Michel VIDAILHET – Claude BURLET – Jean-Pierre DELAGOUTTE

Jean-Pierre MALLIÉ – Danièle SOMMELET – Professeur Luc PICARD - Professeur Guy PETIET

=====  
**PROFESSEURS DES UNIVERSITÉS  
PRATICIENS HOSPITALIERS**

(Disciplines du Conseil National des Universités)

**42<sup>ème</sup> Section : MORPHOLOGIE ET MORPHOGENÈSE**

**1<sup>ère</sup> sous-section : (Anatomie)**

Professeur Jacques ROLAND – Professeur Gilles GROSDIDIER

Professeur Pierre LASCOMBES – Professeur Marc BRAUN

**2<sup>ème</sup> sous-section : (Cytologie et histologie)**

Professeur Bernard FOLIGUET

**3<sup>ème</sup> sous-section : (Anatomie et cytologie pathologiques)**

Professeur François PLENAT – Professeur Jean-Michel VIGNAUD

-----  
**43<sup>ème</sup> Section : BIOPHYSIQUE ET IMAGERIE MÉDICALE**

**1<sup>ère</sup> sous-section : (Biophysique et médecine nucléaire)**

Professeur Gilles KARCHER – Professeur Pierre-Yves MARIE – Professeur Pierre OLIVIER

**2<sup>ème</sup> sous-section : (Radiologie et imagerie médicale)**

Professeur Luc PICARD – Professeur Denis REGENT – Professeur Michel CLAUDON

Professeur Serge BRACARD – Professeur Alain BLUM – Professeur Jacques FELBLINGER

Professeur René ANXIONNAT

**44<sup>ème</sup> Section : BIOCHIMIE, BIOLOGIE CELLULAIRE ET MOLÉCULAIRE, PHYSIOLOGIE ET NUTRITION**

**1<sup>ère</sup> sous-section : (Biochimie et biologie moléculaire)**

Professeur Jean-Louis GUÉANT – Professeur Jean-Luc OLIVIER – Professeur Bernard NAMOUR

**2<sup>ème</sup> sous-section : (Physiologie)**

Professeur Jean-Pierre CRANCE

Professeur François MARCHAL – Professeur Philippe HAOUZI

**3<sup>ème</sup> sous-section : (Biologie Cellulaire (type mixte : biologique))**

Professeur Ali DALLOUL

**4<sup>ème</sup> sous-section : (Nutrition)**

Professeur Olivier ZIEGLER

-----

**45<sup>ème</sup> Section : MICROBIOLOGIE, MALADIES TRANSMISSIBLES ET HYGIÈNE**

**1<sup>ère</sup> sous-section : (Bactériologie – virologie ; hygiène hospitalière)**

Professeur Alain LOZNIEWSKI

**3<sup>ème</sup> sous-section : (Maladies infectieuses ; maladies tropicales)**

Professeur Thierry MAY – Professeur Christian RABAUD

-----

**46<sup>ème</sup> Section : SANTÉ PUBLIQUE, ENVIRONNEMENT ET SOCIÉTÉ**

**1<sup>ère</sup> sous-section : (Épidémiologie, économie de la santé et prévention)**

Professeur Philippe HARTEMANN – Professeur Serge BRIANÇON

Professeur Francis GUILLEMIN – Professeur Denis ZMIROU-NAVIER – Professeur François ALLA

**2<sup>ème</sup> sous-section : (Médecine et santé au travail)**

Professeur Guy PETIET – Professeur Christophe PARIS

**3<sup>ème</sup> sous-section : (Médecine légale et droit de la santé)**

Professeur Henry COUDANE

**4<sup>ème</sup> sous-section : (Biostatistiques, informatique médicale et technologies de communication)**

Professeur François KOHLER – Professeur Éliane ALBUISSON

-----

**47<sup>ème</sup> Section : CANCÉROLOGIE, GÉNÉTIQUE, HÉMATOLOGIE, IMMUNOLOGIE**

**1<sup>ère</sup> sous-section : (Hématologie ; transfusion)**

Professeur Christian JANOT – Professeur Thomas LECOMPTE – Professeur Pierre BORDIGONI

Professeur Pierre LEDERLIN – Professeur Jean-François STOLTZ – Professeur Pierre FEUGIER

**2<sup>ème</sup> sous-section : (Cancérologie ; radiothérapie)**

Professeur François GUILLEMIN – Professeur Thierry CONROY

Professeur Pierre BEY – Professeur Didier PEIFFERT – Professeur Frédéric MARCHAL

**3<sup>ème</sup> sous-section : (Immunologie)**

Professeur Gilbert FAURE – Professeur Marie-Christine BENE

**4<sup>ème</sup> sous-section : (Génétique)**

Professeur Philippe JONVEAUX – Professeur Bruno LEHEUP

-----

**48<sup>ème</sup> Section : ANESTHÉSIOLOGIE, RÉANIMATION, MÉDECINE D'URGENCE,  
PHARMACOLOGIE ET THÉRAPEUTIQUE**

**1<sup>ère</sup> sous-section : (Anesthésiologie et réanimation chirurgicale)**

Professeur Claude MEISTELMAN – Professeur Dan LONGROIS – Professeur Hervé BOUAZIZ

Professeur Paul-Michel MERTES

**2<sup>ème</sup> sous-section : (Réanimation médicale)**

Professeur Henri LAMBERT – Professeur Alain GERARD

Professeur Pierre-Édouard BOLLAERT – Professeur Bruno LÉVY

**3<sup>ème</sup> sous-section : (Pharmacologie fondamentale ; pharmacologie clinique)**

Professeur Patrick NETTER – Professeur Pierre GILLET

**4<sup>ème</sup> sous-section : (Thérapeutique)**

Professeur François PAILLE – Professeur Gérard GAY – Professeur Faiez ZANNAD

-----

**49<sup>ème</sup> Section : PATHOLOGIE NERVEUSE ET MUSCULAIRE, PATHOLOGIE MENTALE,  
HANDICAP et RÉÉDUCATION**

**1<sup>ère</sup> sous-section : (Neurologie)**

Professeur Gérard BARROCHE – Professeur Hervé VESPIGNANI  
Professeur Xavier DUCROCQ

**2<sup>ème</sup> sous-section : (Neurochirurgie)**

Professeur Jean-Claude MARCHAL – Professeur Jean AUQUE  
Professeur Thierry CIVIT

**3<sup>ème</sup> sous-section : (Psychiatrie d'adultes)**

Professeur Jean-Pierre KAHN – Professeur Raymund SCHWAN

**4<sup>ème</sup> sous-section : (Pédopsychiatrie)**

Professeur Daniel SIBERTIN-BLANC

**5<sup>ème</sup> sous-section : (Médecine physique et de réadaptation)**

Professeur Jean-Marie ANDRE – Professeur Jean PAYSANT

-----

**50<sup>ème</sup> Section : PATHOLOGIE OSTÉO-ARTICULAIRE, DERMATOLOGIE et CHIRURGIE PLASTIQUE**

**1<sup>ère</sup> sous-section : (Rhumatologie)**

Professeur Jacques POUREL – Professeur Isabelle VALCKENAERE – Professeur Damien LOEUILLE

**2<sup>ème</sup> sous-section : (Chirurgie orthopédique et traumatologique)**

Professeur Daniel MOLE

Professeur Didier MAINARD – Professeur François SIRVEAUX – Professeur Laurent GALOIS

**3<sup>ème</sup> sous-section : (Dermato-vénérologie)**

Professeur Jean-Luc SCHMUTZ – Professeur Annick BARBAUD

**4<sup>ème</sup> sous-section : (Chirurgie plastique, reconstructrice et esthétique)**

Professeur François DAP – Professeur Gilles DAUTEL

-----

**51<sup>ème</sup> Section : PATHOLOGIE CARDIORESPIRATOIRE et VASCULAIRE**

**1<sup>ère</sup> sous-section : (Pneumologie)**

Professeur Yves MARTINET – Professeur Jean-François CHABOT – Professeur Ari CHAOUAT

**2<sup>ème</sup> sous-section : (Cardiologie)**

Professeur Etienne ALIOT – Professeur Yves JUILLIERE – Professeur Nicolas SADOUL

Professeur Christian de CHILLOU

**3<sup>ème</sup> sous-section : (Chirurgie thoracique et cardiovasculaire)**

Professeur Jean-Pierre VILLEMOT

Professeur Jean-Pierre CARTEAUX – Professeur Loïc MACE

**4<sup>ème</sup> sous-section : (Chirurgie vasculaire ; médecine vasculaire)**

-----

**52<sup>ème</sup> Section : MALADIES DES APPAREILS DIGESTIF et URINAIRE**

**1<sup>ère</sup> sous-section : (Gastroentérologie ; hépatologie)**

Professeur Marc-André BIGARD

Professeur Jean-Pierre BRONOWICKI

**2<sup>ème</sup> sous-section : (Chirurgie digestive)**

**3<sup>ème</sup> sous-section : (Néphrologie)**

Professeur Michèle KESSLER – Professeur Dominique HESTIN (Mme) – Professeur Luc FRIMAT

**4<sup>ème</sup> sous-section : (Urologie)**

Professeur Philippe MANGIN – Professeur Jacques HUBERT – Professeur Luc CORMIER

-----

**53<sup>ème</sup> Section : MÉDECINE INTERNE, GÉRIATRIE et CHIRURGIE GÉNÉRALE**

**1<sup>ère</sup> sous-section : (Médecine interne)**

Professeur Denise MONERET-VAUTRIN – Professeur Denis WAHL

Professeur Jean-Dominique DE KORWIN – Professeur Pierre KAMINSKY

Professeur Athanase BENETOS – Professeur Gisèle KANNY – Professeur Abdelouahab BELLOU

**2<sup>ème</sup> sous-section : (Chirurgie générale)**

Professeur Patrick BOISSEL – Professeur Laurent BRESLER

Professeur Laurent BRUNAUD – Professeur Ahmet AYA V

-----



**54<sup>ème</sup> Section : DÉVELOPPEMENT ET PATHOLOGIE DE L'ENFANT, GYNÉCOLOGIE-OBSTÉTRIQUE,  
ENDOCRINOLOGIE ET REPRODUCTION**

**1<sup>ère</sup> sous-section : (Pédiatrie)**

Professeur Pierre MONIN

Professeur Jean-Michel HASCOET – Professeur Pascal CHASTAGNER – Professeur François FEILLET –  
Professeur Cyril SCHWEITZER

**2<sup>ème</sup> sous-section : (Chirurgie infantile)**

Professeur Michel SCHMITT – Professeur Pierre JOURNEAU

**3<sup>ème</sup> sous-section : (Gynécologie-obstétrique ; gynécologie médicale)**

Professeur Michel SCHWEITZER – Professeur Jean-Louis BOUTROY

Professeur Philippe JUDLIN – Professeur Patricia BARBARINO – Professeur Bruno DEVAL

**4<sup>ème</sup> sous-section : (Endocrinologie et maladies métaboliques)**

Professeur Georges WERYHA – Professeur Marc KLEIN – Professeur Bruno GUERCI

-----

**55<sup>ème</sup> Section : PATHOLOGIE DE LA TÊTE ET DU COU**

**1<sup>ère</sup> sous-section : (Oto-rhino-laryngologie)**

Professeur Claude SIMON – Professeur Roger JANKOWSKI

**2<sup>ème</sup> sous-section : (Ophtalmologie)**

Professeur Jean-Luc GEORGE – Professeur Jean-Paul BERROD – Professeur Karine ANGIOI-DUPREZ

**3<sup>ème</sup> sous-section : (Chirurgie maxillo-faciale et stomatologie)**

Professeur Jean-François CHASSAGNE

=====

**PROFESSEURS DES UNIVERSITÉS**

**64<sup>ème</sup> Section : BIOCHIMIE ET BIOLOGIE MOLÉCULAIRE**

Professeur Sandrine BOSCHI-MULLER

=====

**MAÎTRES DE CONFÉRENCES DES UNIVERSITÉS - PRATICIENS HOSPITALIERS**

**42<sup>ème</sup> Section : MORPHOLOGIE ET MORPHOGENÈSE**

**1<sup>ère</sup> sous-section : (Anatomie)**

Docteur Bruno GRIGNON – Docteur Thierry HAUMONT

**2<sup>ème</sup> sous-section : (Cytologie et histologie)**

Docteur Edouard BARRAT

Docteur Françoise TOUATI – Docteur Chantal KOHLER

**3<sup>ème</sup> sous-section : (Anatomie et cytologie pathologiques)**

Docteur Béatrice MARIE

Docteur Laurent ANTUNES

-----

**43<sup>ème</sup> Section : BIOPHYSIQUE ET IMAGERIE MÉDICALE**

**1<sup>ère</sup> sous-section : (Biophysique et médecine nucléaire)**

Docteur Marie-Hélène LAURENS – Docteur Jean-Claude MAYER

Docteur Pierre THOUVENOT – Docteur Jean-Marie ESCANYE – Docteur Amar NAOUN

-----

**44<sup>ème</sup> Section : BIOCHIMIE, BIOLOGIE CELLULAIRE ET MOLÉCULAIRE, PHYSIOLOGIE ET NUTRITION**

**1<sup>ère</sup> sous-section : (Biochimie et biologie moléculaire)**

Docteur Jean STRACZEK – Docteur Sophie FREMONT

Docteur Isabelle GASTIN – Docteur Marc MERTEN – Docteur Catherine MALAPLATE-ARMAND

**2<sup>ème</sup> sous-section : (Physiologie)**

Docteur Gérard ETHEVENOT – Docteur Nicole LEMAU de TALANCE – Docteur Christian BEYAERT

Docteur Bruno CHENUÉL

**4<sup>ème</sup> sous-section : (Nutrition)**

Docteur Didier QUILLIOT – Docteur Rosa-Maria RODRIGUEZ-GUEANT

-----

**45<sup>ème</sup> Section : MICROBIOLOGIE, MALADIES TRANSMISSIBLES ET HYGIÈNE**

**1<sup>ère</sup> sous-section :** (*Bactériologie – Virologie ; hygiène hospitalière*)

Docteur Francine MORY – Docteur Christine LION

Docteur Michèle DAILLOUX – Docteur Véronique VENARD

**2<sup>ème</sup> sous-section :** (*Parasitologie et mycologie*)

Docteur Marie-France BIAVA – Docteur Nelly CONTET-AUDONNEAU – Docteur Marie MACHOUART

-----

**46<sup>ème</sup> Section : SANTÉ PUBLIQUE, ENVIRONNEMENT ET SOCIÉTÉ**

**1<sup>ère</sup> sous-section :** (*Epidémiologie, économie de la santé et prévention*)

Docteur Alexis HAUTEMANIÈRE

**4<sup>ème</sup> sous-section :** (*Biostatistiques, informatique médicale et technologies de communication*)

Docteur Pierre GILLOIS

-----

**47<sup>ème</sup> Section : CANCÉROLOGIE, GÉNÉTIQUE, HÉMATOLOGIE, IMMUNOLOGIE**

**1<sup>ère</sup> sous-section :** (*Hématologie ; transfusion*)

Docteur François SCHOONEMAN

**2<sup>ème</sup> sous-section :** (*Cancérologie ; radiothérapie : cancérologie (type mixte : biologique)*)

Docteur Lina BEZDETAYAYA épouse BOLOTINE

**3<sup>ème</sup> sous-section :** (*Immunologie*)

Docteur Anne KENNEL – Docteur Marcelo DE CARVALHO BITTENCOURT

**4<sup>ème</sup> sous-section :** (*Génétique*)

Docteur Christophe PHILIPPE

-----

**48<sup>ème</sup> Section : ANESTHÉSIOLOGIE, RÉANIMATION, MÉDECINE D'URGENCE,  
PHARMACOLOGIE ET THÉRAPEUTIQUE**

**1<sup>ère</sup> sous-section :** (*Anesthésiologie et réanimation chirurgicale*)

Docteur Jacqueline HELMER – Docteur Gérard AUDIBERT

**3<sup>ème</sup> sous-section :** (*Pharmacologie fondamentale ; pharmacologie clinique*)

Docteur Françoise LAPICQUE – Docteur Marie-José ROYER-MORROT – Docteur Nicolas GAMBIER

-----

**50<sup>ème</sup> Section : RHUMATOLOGIE**

**1<sup>ère</sup> sous-section :** (*Rhumatologie*)

Docteur Anne-Christine RAT

-----

**54<sup>ème</sup> Section : DÉVELOPPEMENT ET PATHOLOGIE DE L'ENFANT, GYNÉCOLOGIE-OBSTÉTRIQUE,  
ENDOCRINOLOGIE ET REPRODUCTION**

**5<sup>ème</sup> sous-section :** (*Biologie et médecine du développement et de la reproduction*)

Docteur Jean-Louis CORDONNIER

=====

**MAÎTRES DE CONFÉRENCES**

**5<sup>ème</sup> section : SCIENCE ÉCONOMIE GÉNÉRALE**

Monsieur Vincent LHUILLIER

-----

**40<sup>ème</sup> section : SCIENCES DU MÉDICAMENT**

Monsieur Jean-François COLLIN

-----

**60<sup>ème</sup> section : MÉCANIQUE, GÉNIE MÉCANIQUE ET GÉNIE CIVILE**

Monsieur Alain DURAND

-----

**61<sup>ème</sup> section : GÉNIE INFORMATIQUE, AUTOMATIQUE ET TRAITEMENT DU SIGNAL**

Monsieur Jean REBSTOCK – Monsieur Walter BLONDEL

**64<sup>ème</sup> section : BIOCHIMIE ET BIOLOGIE MOLÉCULAIRE**

Mademoiselle Marie-Claire LANHERS  
Monsieur Franck DALIGAULT

-----

**65<sup>ème</sup> section : BIOLOGIE CELLULAIRE**

Mademoiselle Françoise DREYFUSS – Monsieur Jean-Louis GELLY  
Madame Ketsia HESS – Monsieur Pierre TANKOSIC – Monsieur Hervé MEMBRE – Monsieur Christophe NEMOS  
Madame Natalia DE ISLA

-----

**66<sup>ème</sup> section : PHYSIOLOGIE**

Monsieur Nguyen TRAN

-----

**67<sup>ème</sup> section : BIOLOGIE DES POPULATIONS ET ÉCOLOGIE**

Madame Nadine MUSSE

-----

**68<sup>ème</sup> section : BIOLOGIE DES ORGANISMES**

Madame Tao XU-JIANG

=====

**MAÎTRES DE CONFÉRENCES ASSOCIÉS**

**Médecine Générale**

Professeur associé Alain AUBREGE  
Docteur Francis RAPHAEL  
Docteur Jean-Marc BOIVIN  
Docteur Jean-Louis ADAM  
Docteur Elisabeth STEYER

=====

**PROFESSEURS ÉMÉRITES**

Professeur Michel BOULANGE – Professeur Alain LARCAN - Professeur Daniel ANTHOINE  
Professeur Paul VERT - Professeur Pierre MATHIEU - Professeur Gilbert THIBAUT  
Mme le Professeur Colette VIDAILHET – Professeur Alain BERTRAND - Professeur Jean-Pierre NICOLAS  
Professeur Michel VIDAILHET – Professeur Marie-Claire LAXENAIRE - Professeur Jean-Marie GILGENKRANTZ  
Mme le Professeur Simone GILGENKRANTZ - Professeur Jean-Pierre DELAGOUTTE – Professeur Danièle SOMMELET  
Professeur Luc PICARD - Professeur Guy PETIET – Professeur Pierre BEY – Professeur Jean FLOQUET  
Professeur Michel PIERSON – Professeur Michel STRICKER -

=====

**DOCTEURS HONORIS CAUSA**

Professeur Norman SHUMWAY (1972)  
*Université de Stanford, Californie (U.S.A)*  
Professeur Paul MICHIELSEN (1979)  
*Université Catholique, Louvain (Belgique)*  
Professeur Charles A. BERRY (1982)  
*Centre de Médecine Préventive, Houston (U.S.A)*  
Professeur Pierre-Marie GALETTI (1982)  
*Brown University, Providence (U.S.A)*  
Professeur Mamish Nisbet MUNRO (1982)  
*Massachusetts Institute of Technology (U.S.A)*  
Professeur Mildred T. STAHLMAN (1982)  
*Wanderbilt University, Nashville (U.S.A)*  
Harry J. BUNCKE (1989)  
*Université de Californie, San Francisco (U.S.A)*

Professeur Théodore H. SCHIEBLER (1989)  
*Institut d'Anatomie de Würzburg (R.F.A)*  
Professeur Maria DELIVORIA-PAPADOPOULOS (1996)  
*Université de Pennsylvanie (U.S.A)*  
Professeur Mashaki KASHIWARA (1996)  
*Research Institute for Mathematical Sciences de Kyoto (JAPON)*  
Professeur Ralph GRÄSBECK (1996)  
*Université d'Helsinki (FINLANDE)*  
Professeur James STEICHEN (1997)  
*Université d'Indianapolis (U.S.A)*  
Professeur Duong Quang TRUNG (1997)  
*Centre Universitaire de Formation et de Perfectionnement des  
Professionnels de Santé d'Hô Chi Minh-Ville (VIËTNAM)*

A NOTRE MAITRE ET PRESIDENT DE THESE

Monsieur le Professeur Serge BRACARD  
Professeur de Radiologie

Vous nous avez fait l'honneur de présider le jury de cette thèse.

Veillez trouver ici l'expression de nos vifs remerciements pour votre accueil bienveillant dans votre service, vos précieux conseils, votre écoute, ainsi que votre disponibilité.

Veillez également trouver ici l'assurance de notre profonde admiration pour votre sagesse et vos capacités de travail en tant que Professeur et en tant que Chef de service.

Puissiez-vous accepter ici un modeste témoignage de notre gratitude pour l'intérêt que vous nous avez toujours porté et pour l'extrême indulgence que vous nous avez manifestée.

A NOTRE MAITRE ET JUGE

Monsieur le Professeur Marc BRAUN

Professeur d'Anatomie, option clinique, radiologie et imagerie médicale

Chevalier dans l'ordre des Palmes Académiques

Nous avons pu apprécier votre dynamisme enthousiaste et votre excellence en anatomie.

Vous nous avez fait l'honneur de vous intéresser à nos travaux et de venir les juger.

Veillez trouver ici l'expression de notre estime et de nos sincères remerciements.

A NOTRE MAITRE ET JUGE

Monsieur le Professeur René ANXIONNAT  
Professeur de Radiologie et d'Imagerie médicale

Vos compétences en neuroradiologie et votre humanisme sont exemplaires.  
Vous nous avez toujours considéré avec gentillesse et bienveillance.  
Veuillez trouver ici l'expression de nos sincères remerciements.

A NOTRE JUGE

Monsieur le Docteur Laurent COFFINET

Docteur en médecine, spécialiste en chirurgie ORL

Nous vous remercions du grand honneur que vous nous faites en acceptant de juger cette thèse.

Vos connaissances précises et admirables en oto-neuro-chirurgie sont pour nous un modèle.

Veillez accepter ici un modeste témoignage de notre reconnaissance pour votre extrême disponibilité et votre gentillesse à notre égard.

Soyez assuré de notre haute considération et de notre profond respect.

## A NOTRE JUGE

Madame le Docteur Emmanuelle SCHMITT  
Docteur en médecine, spécialiste en Radiologie

Nous vous remercions du grand honneur que vous nous faites en acceptant de juger cette thèse.  
Nous vous remercions pour l'extrême bonté que vous nous avez témoignée, en nous consacrant beaucoup de votre temps pour la participation active à l'élaboration du présent travail.  
Veuillez trouver à travers ce travail l'expression de notre sincère admiration pour vos brillantes capacités intellectuelles, pour votre disponibilité et votre extrême gentillesse à notre endroit.  
Soyez assurée de notre haute considération et de notre plus profond respect.



A Madame le Docteur Christiane MORET  
Docteur en médecine, spécialiste en Radiologie

Nous vous remercions pour l'extrême générosité que vous nous avez témoignée, en nous consacrant beaucoup de votre temps pour notre formation en radiologie.

Veillez trouver à travers ce travail que vous m'avez confié, l'expression de notre sincère admiration pour vos brillantes capacités intellectuelles, pour votre disponibilité et votre extrême gentillesse à notre endroit.

Soyez assurée de notre haute considération et de notre plus profond respect.

A Madame le Docteur Betina MONTAUT-VERIENT  
Docteur en médecine, spécialiste en Audiophonologie

Nous vous remercions pour vos remarques et conseils éclairés et pour la participation active à l'élaboration du présent travail.

Soyez assurée de notre gratitude considérée.

A NOTRE MAITRE

Monsieur le Professeur Denis REGENT,

Nous avons pu apprécier votre excellence en radiologie et votre dévouement total pour l'enseignement.

Veillez trouver ici l'expression de notre profonde admiration et de nos sincères remerciements.

A Maman et Papa,

Merci pour tout.

Merci à toi Papa pour m'avoir montré le chemin et toi Maman pour ta patience, persévérance, et joie de vivre. Merci pour votre amour infini à mon endroit.

Je vous aime tendrement.

A Hmouna, Wawa, Hafeda, Nedja, Bébé, Tarek,

Je n'oublierai jamais votre soutien bienveillant et sans faille.

Veillez trouver ici le témoignage de mes sincères remerciements et de mon amour inconditionnel.

A Kerrie Rachel,

A nous.

A Mourad, Smain et Souf'ad, « le chasseur, le prisonnier et le seigneur... »,

A Ömer, “va zinc, envole-toi maintenant...”

A David and Lindsay Loxterkamp, Tina Holt et Tim Hughs, mes amis du « Vacation Land »,

A Hmed, Abdellah, Malek, David Genova, Curto, Boul, Hichem, Yous, Mous, Zarnitou et Fouzi, « les détendus... »,

A Benyahya et Choukri, Ejder, Zekerinos, Kalouche, Souris, Richard, Antoine, Kasmi, Hadj 'Alal, Asktratni et Boubelboul, Moussa et Wargi, Belhadj, Sydney Pyo et Guy, Lilali, Lagdar, Simoné, Libello, Mike, Kaled F., Boudine et Amar, Singe, « SMH for ever »

A Kasmi, Hadj 'Alal, Hamid la poule et Youssef Khelif, Habib et tous les moskéïeurs de SMH, « le retour d'ascenseur... »,

A Rémi, Joud, Romain T., « eh, oh là eh... »,

A Fred C., «tu peux planter ta com', mais te loupe jamais sur ton blazer mec ! »..

A Antoine H., Sophie L., aux Boudours, à Ricardo, ALD, Carole P., Domitille M., Julien P. (dit Serge) et tous mes amis nancéens, « ça va vous ?»,

A mes maîtres d'anatomie, messieurs les Professeurs Claude Faure, Jean Guy Passagia et Philippe Chaffongeon,

A mon maître de biophysique, monsieur le Professeur Alim Louis BENABID,

A madame le Docteur Annick BOSSEREY,

A monsieur Aloi, mon maître du CM1,

## SERMENT

*« Au moment d'être admis à exercer la médecine, je promets et je jure d'être fidèle aux lois de l'honneur et de la probité. Mon premier souci sera de rétablir, de préserver ou de promouvoir la santé dans tous ses éléments, physiques et mentaux, individuels et sociaux.*

*Je respecterai toutes les personnes, leur autonomie et leur volonté, sans aucune discrimination selon leur état ou leur convictions. J'interviendrai pour les protéger si elles sont affaiblies, vulnérables ou menacées dans leur intégrité ou leur dignité. Même sous la contrainte, je ne ferai pas usage de mes connaissances contre les lois de l'humanité. J'informerai les patients des décisions envisagées, de leurs raisons et de leurs conséquences. Je ne tromperai jamais leur confiance et n'exploiterai pas le pouvoir hérité des circonstances pour forcer les consciences. Je donnerai mes soins à l'indigent et à quiconque me le demandera. Je ne me laisserai pas influencer par la soif du gain ou la recherche de la gloire.*

*Admis dans l'intimité des personnes, je tairai les secrets qui me seront confiés. Reçu à l'intérieur des maisons, je respecterai les secrets des foyers et ma conduite ne servira pas à corrompre les mœurs. Je ferai tout pour soulager les souffrances. Je ne prolongerai pas abusivement les agonies. Je ne provoquerai jamais la mort délibérément.*

*Je préserverai l'indépendance nécessaire à l'accomplissement de ma mission. Je n'entreprendrai rien qui dépasse mes compétences. Je les entretiendrai et les perfectionnerai pour assurer au mieux les services qui me seront demandés.*

*J'apporterai mon aide à mes confrères ainsi qu'à leurs familles dans l'adversité.*

*Que les hommes et mes confrères m'accordent leur estime si je suis fidèle à mes promesses ; que je sois déshonoré et méprisé si j'y manque. »*

# TABLE DES MATIERES

<b>I. INTRODUCTION .....</b>	<b>20</b>
<b>II. BASES ANATOMO-FONCTIONNELLES, ICONOGRAPHIQUES et EPIDEMIO-CLINIQUES .....</b>	<b>21</b>
II.1 ANATOMIE.....	21
II.1.1 Anatomie de l'os temporal.....	21
II.1.2 Anatomie de l'oreille interne .....	24
II.1.3 Anatomie fonctionnelle des voies auditives .....	41
II.1.4 Anatomie radiologique normale.....	43
II.2 PHYSIOLOGIE.....	49
II.2.1 Oreille externe.....	49
II.2.2 Oreille moyenne.....	49
II.2.3 Oreille interne .....	50
II.3 REVUE ICONOGRAPHIQUE des principales variétés nosologiques.....	55
II.3.1 Rappels techniques.....	55
II.3.2 Particularités anatomico-radiologiques, variantes liées à la croissance.....	56
II.3.3 Revue des principales entités nosologiques.....	61
II.4 EPIDEMIOLOGIE / Conduite à tenir devant une surdité de l'enfant.....	80
II.4.1 Formes cliniques .....	80
II.4.2 Diagnostic.....	80
II.4.3 Traitement.....	84
II.4.4 Suivi évolutif.....	88
II.4.5 Dépistage et prévention .....	89
II. 5 Principales composantes et procédure opératoire pour la mise en place d'un implant cochléaire.....	90
II.5.1 Traits communs à tous les implants cochléaires.....	90
II.5.2 Mise en place chirurgicale.....	93
II.5.3 Complications .....	96
<b>III. MATERIELS ET METHODES .....</b>	<b>97</b>
III.1 Définition de notre étude et cohorte .....	97
III.2 Objectifs de l'étude.....	97
III.3 Protocole d'acquisition TDM et IRM et cahiers des charges respectifs.....	98
III.4 Revue de la littérature .....	101
<b>IV. RESULTATS.....</b>	<b>102</b>
IV.1 Chiffres .....	102
IV.2 Illustration.....	103
<b>V. DISCUSSION .....</b>	<b>112</b>
<b>VI. CONCLUSION .....</b>	<b>125</b>
<b>VII. BIBLIOGRAPHIE .....</b>	<b>126</b>

# INTÉRÊT DE L'IMAGERIE DANS LE BILAN PRÉ-IMPLANTATOIRE COCHLÉAIRE CHEZ L'ENFANT

## I. INTRODUCTION

Les implants cochléaires (IC) sont des prothèses électriques qui ont pour ambition de pallier une déficience bilatérale de l'oreille interne, qu'elle soit profonde ou sévère, acquise ou congénitale. Contrairement aux prothèses auditives acoustiques qui agissent par l'intermédiaire de l'organe de Corti, les IC stimulent directement les neurones auditifs.

En France, 5080 patients implantés ont été comptabilisés en 2006. En 2007, 705 patients ont été implantés (contre 165 en 1997), dont 303 enfants. La population-cible est estimée à 1200 implants/an d'ici 3 ans (d'après le rapport de la Haute Autorité de Santé de mai 2007, 9).

A Nancy, 5 enfants (et 6 adultes) ont été implantés en 2004, 7 enfants (7 adultes) en 2005 puis 9 enfants en 2006 (7 adultes).

La place de l'imagerie dans la prise en charge diagnostique et thérapeutique des enfants chez qui est envisagée la mise en place d'IC est grandissante. Ce travail vise à préciser sa place dans le bilan pré-implantatoire des surdités perceptionnelles profondes de l'enfant à partir de notre série nancéenne. Une revue iconographique des entités nosologiques les plus fréquentes en matière d'implantologie cochléaire est proposée.

Dans un premier temps, nous reviendrons sur les bases anatomo-fonctionnelles, iconographiques et épidémio-cliniques relatives aux enfants candidats à la mise en place d'IC. Après la description d'un IC et de sa mise en place chirurgicale, nous définirons les matériels et méthodes de notre étude.

Enfin, nous confronterons nos résultats à ceux de la littérature et discuterons de perspectives intéressantes dans un avenir proche.



## II. BASES ANATOMO-FONCTIONNELLES, ICONOGRAPHIQUES et EPIDEMIO-CLINIQUES

### II.1 ANATOMIE

#### II.1.1 Anatomie de l'os temporal

L'anatomie de l'oreille interne ne peut être envisagée sans une bonne connaissance du contenant osseux à l'intérieur duquel elle est développée : l'os temporal. Pièce importante du squelette crânien, il participe tout à la fois à la constitution de la voûte crânienne et à la base du crâne.

L'embryogenèse nous apprend qu'il est constitué de la réunion de trois pièces osseuses : la *partie pétreuse* ou *rocher*, la *partie squameuse* ou *écaille*, et la *partie tympanique* de l'os temporal anciennement dénommée *tympanal*. Une fois l'ossification du crâne terminée, le temporal se présente comme un os absolument indivisible, dont il est difficile de préciser les limites des trois constituants inauguraux. Seules les nombreuses fissures, qui sont de véritables points de soudure, témoignent de l'aspect initial de l'os temporal.

#### **Partie pétreuse ou rocher (pars petrosa)**

Portion la plus complexe de l'os temporal, elle a la forme d'une pyramide quadrangulaire dont le grand axe est oblique en avant et en dedans. Sa base est située en dehors et en arrière et son apex, tronqué, est dirigé vers l'avant et en dedans.

Deux de ses faces sont supérieures et endocrâniennes : la face antérosupérieure (facies anterior partis petrosae) est en rapport avec le cerveau, la face postérosupérieure (facies posterior partis petrosae) est en rapport avec le cervelet. La rencontre de ses deux faces forme le bord supérieur du rocher (margo superior partis petrosae). Les deux autres faces sont inférieures et exocrâniennes. La face postéro-inférieure (facies inferior partis petrosae) est en rapport avec la surface extérieure de la base du crâne. La dernière face, la face antéro-inférieure dont il n'existe pas de terminologie spécifique dans la nomenclature anatomique, est en grande partie masquée sur un temporal entier par la superposition des deux autres pièces de l'os temporal.

#### **Partie squameuse ou écaille (pars squamosa)**

Elle est située en avant et superficiellement par rapport à la partie pétreuse. Elle se présente sous la forme d'une lame osseuse, avec une portion supérieure verticale et une portion inférieure horizontale, séparées par une longue apophyse : le processus zygomatique. La portion verticale présente un segment rétroméatique qui vient s'unir à la partie pétreuse au niveau de la région mastoïdienne. Elle constitue la face externe des cavités antro-mastoïdiennes et présente sur sa face exocrânienne le relief de l'épine supraméatique (spina suprameatum) que la nomenclature anatomique place au niveau de la partie tympanique. En arrière de l'épine, on reconnaît souvent une région creusée de nombreux orifices vasculaires, la zone criblée rétroméatique, en rapport en profondeur avec l'antre mastoïdien. Le bord interne de la partie horizontale est adossé au tegmen tympani de la partie pétreuse et prend part à la formation du toit de l'antre et de la caisse du tympan. La suture de la partie squameuse et de la partie pétreuse forme la fissure pétrosquameuse (fissura pétrosquamosa) visible dans la région mastoïdienne et sur la face endocrânienne de l'os temporal.

### **Partie tympanique de l'os temporal (pars tympanica)**

Plus petit élément de l'os temporal, elle est positionnée en avant de la face antéro-inférieure de la partie pétreuse, en dessous du segment horizontal de la partie squameuse qu'elle croise transversalement. Elle a la forme d'un demi-cornet ouvert vers le haut et dirigée selon le même axe que le méat acoustique externe. Elle forme les parois antérieure, inférieure et une portion de la paroi postérieure du méat acoustique externe, au fond duquel on retrouve le sillon tympanique (sulcus tympanicus) dans lequel s'enclasse l'anneau tympanique (annulus tympanicus). L'espace vacant entre les deux extrémités supérieures du demi-cornet, grande et petite épines tympaniques (spina tympanica major et minor) est comblé par la partie cupulaire de la partie squameuse.

Le bord supérieur s'articule avec la partie squameuse et la partie pétreuse et réalise la scissure de Glaser qui sépare la fosse mandibulaire en deux segments, dont le seul segment antérieur est articulaire. Latéralement, le bord supérieur est en contact avec la partie squameuse et crée la partie postérieure ou latérale de la scissure de Glaser ou fissure tympanosquameuse. Plus en dedans, un prolongement inférieur du tegmen tympani de la partie pétreuse ou hernie du rocher vient s'intercaler entre les deux os précédents et dédoubler la partie antérieure ou médiale de la scissure de Glaser en une fissure pétrotympanique en arrière et une fissure pétrosquameuse en avant. Au niveau de la fissure pétrotympanique il existe deux orifices qui donnent accès à la caisse du tympan. Le plus latéral est le plus large et laisse passer l'artère tympanique antérieure et le ligament antérieur du marteau. En position plus médiale, on trouve le canal de Huguier dans lequel chemine la corde du tympan. Du fait de sa constitution, le terme de fissure pétrotympanosquameuse (fissura petrotympanosquamosa) devrait être retenu pour désigner la scissure de Glaser. Si le prolongement du tegmen tympani ne s'intercale pas entre les deux os, la scissure de Glaser reste simple dans tout son trajet.

MISE EN PLACE

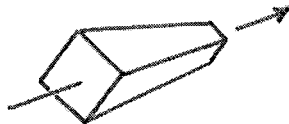En HI : partie aplatie en écaille  
 En DO : massif vaguement pyramidal  
 En AV : sommet libre de ce massif

**TEMPORAL**


\*\* CONSTITUTION SCHEMATIQUE

3 os séparés à la naissance

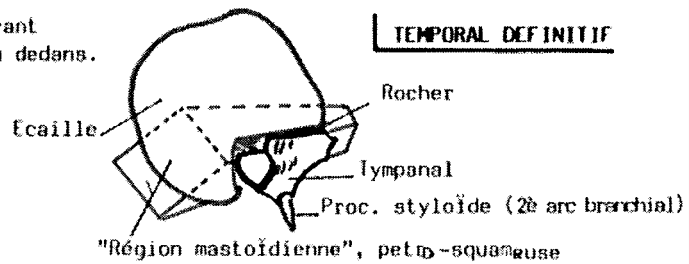

**1. ROCHER** : pyramide quadrangulaire couchée sur une arête.



**2. TYMPANAL** : anneau devenant gouttière poussant deux processus.

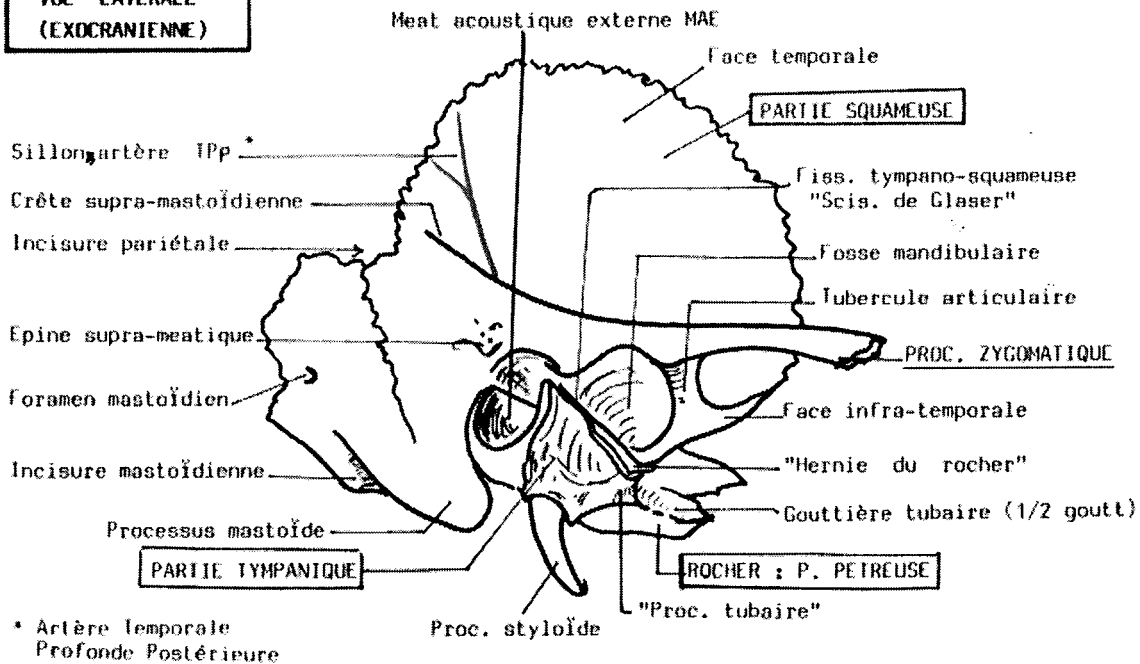


**3. "ÉCAILLE"** (Squamosal) : segment de cercle dont le quadrant ant. inf. est rabattu en dedans.



**TEMPORAL DEFINITIF**

**VUE LATÉRALE (EXOCRANIENNE)**



\* Artère temporale Profonde Postérieure

Schéma disponible sur « univ-brest.fr/S\_Commune/Biblio/ANATOMIE/Web\_anat/ », à la faveur du Pr NGUYEN HUU.

## II.1.2 Anatomie de l'oreille interne

L'oreille interne, ou labyrinthe, est située au sein de la pyramide pétreuse de l'os temporal. Elle comporte un ensemble de cavités osseuses, ou labyrinthe osseux, contenant des structures tubulaires formant le labyrinthe membraneux. Le labyrinthe membraneux est un long tube épithélial différencié par endroits en structures sensorielles: le canal cochléaire dévolu à l'audition et l'organe vestibulaire formé du saccule, de l'utricule et des canaux semi-circulaires dévolus à l'équilibration. Entouré de périlymphe, le labyrinthe membraneux est lui-même rempli d'endolymphe. La microcirculation labyrinthique est à l'origine des fluides de l'oreille interne. Les réseaux capillaires sont denses, particulièrement au niveau de la strie vasculaire. Ils proviennent de la branche labyrinthique (ou auditive interne) issue de l'artère cérébelleuse antéro-inférieure (ou moyenne). L'artère cochléaire alimente de multiples réseaux spécifiques pour chaque structure cochléaire. La microcirculation vestibulaire est moins complexe, suivant les nerfs destinés à chaque structure vestibulaire. De type terminal, la vascularisation labyrinthique, dont la physiologie est encore mal connue, n'atteint pas directement les cellules sensorielles. Celles-ci sont donc en grande partie tributaires de l'équilibre hydroélectrolytique des fluides labyrinthiques.

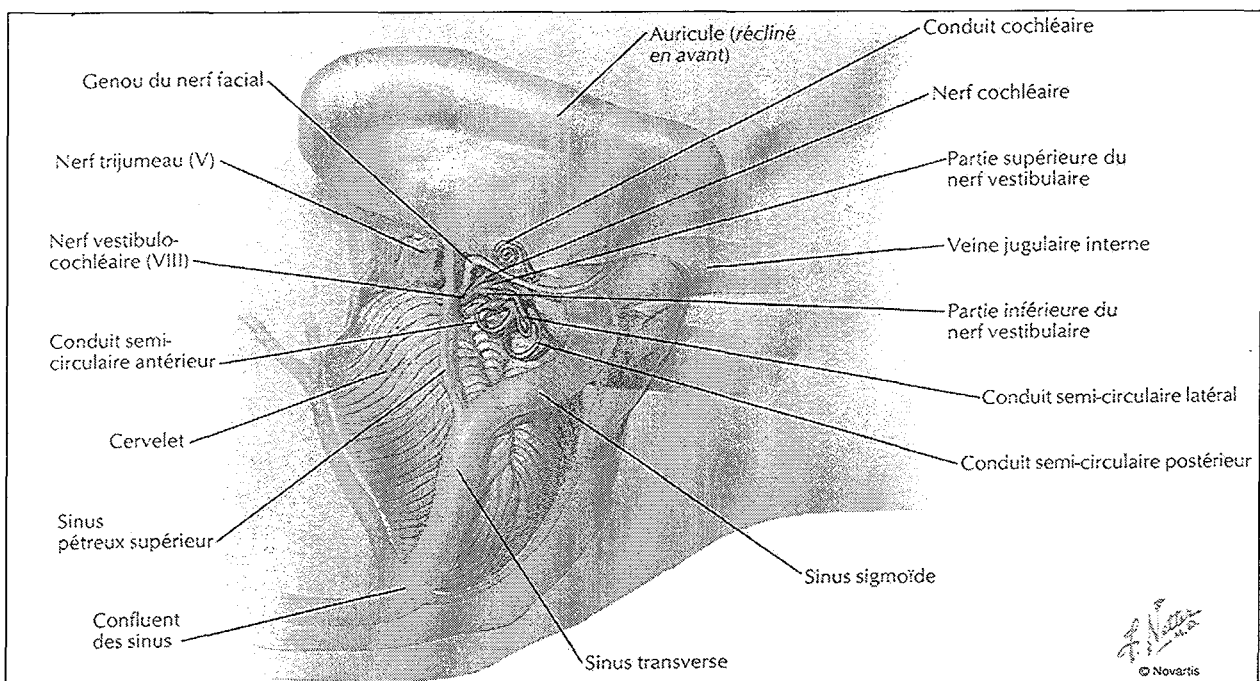


Fig. 1 Situation et rapports superficiels du labyrinthe dans la fosse crânienne postérieure. D'après Netter, 28.

NB : vue postérieure et latérale de la région temporale droite, extrémité céphalique disposée horizontalement (pôle supérieur à gauche, pôle inférieur à droite).

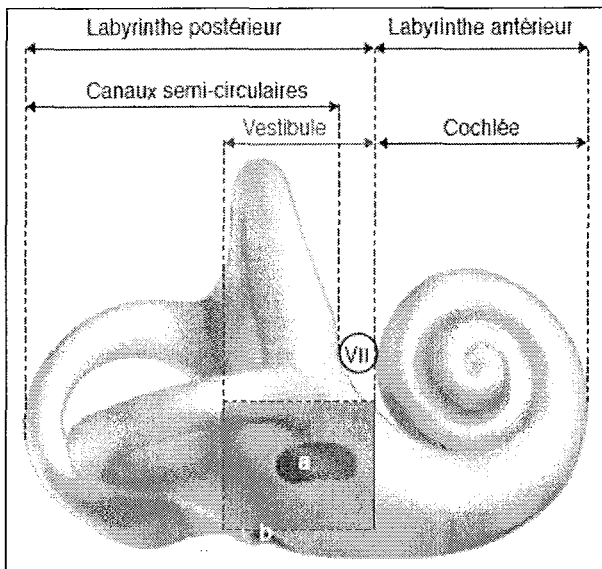


Fig. 2

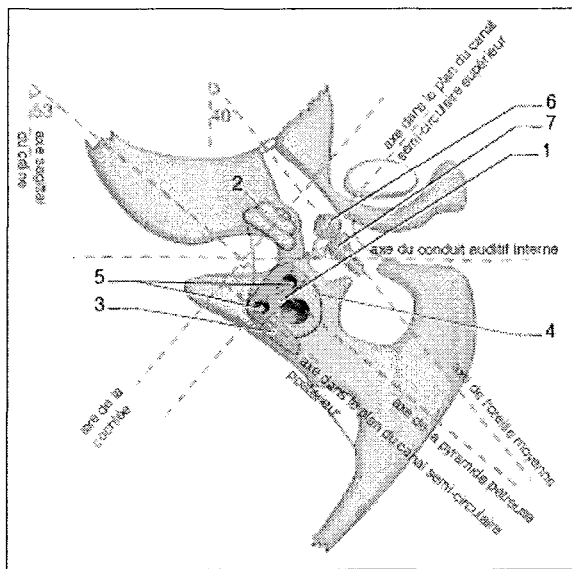


Fig. 3

**Fig. 2** Vue latérale du labyrinthe osseux réduit à la capsule otique.

a. Fenêtre ovale ; b. fenêtre ronde ; VII. aqueduc de Fallope sectionné au niveau de sa première portion.

**Fig. 3** Orientation des éléments du labyrinthe osseux par rapport à l'axe de la pyramide pétreuse et l'axe sagittal du crâne.

1. Vestibule ; 2. cochlée ; 3. canal semi-circulaire postérieur ; 4. canal semi-circulaire latéral ; 5. les deux orifices du canal semi-circulaire supérieur ; 6. tête du marteau ; 7. corps de l'enclume.

(D'après J-P. Sauvage et al., 35)

## Labyrinthe osseux

Il dérive de la couche périostique interne de la capsule otique. C'est une coquille d'os dur et compact, formant le vestibule, les canaux semi-circulaires et la cochlée (fig. 2). Deux canaux issus du labyrinthe osseux rejoignent les enveloppes cérébrales : les espaces sous-arachnoïdiens pour l'aqueduc de la cochlée (ou limaçon) et la dure-mère pour l'aqueduc du vestibule.

### Vestibule

C'est la cavité centrale du labyrinthe osseux placée entre l'oreille moyenne et le fond du conduit auditif interne. De forme ovoïde, aplatie transversalement, ses dimensions sont de 5 mm pour la longueur et de 5 mm pour la hauteur. La largeur au centre est de 3 mm, mais en périphérie, elle n'est que de 1,5 mm. Le vestibule répond à la moitié postérieure du fond du conduit auditif interne (fig. 3). Son axe longitudinal fait approximativement un angle de 45° avec l'axe du conduit auditif interne (en réalité, 53°).

Schématiquement, on lui décrit une paroi latérale et une paroi médiale, réunies en haut, en avant, en arrière et en bas par des parois plus étroites (fig. 4).

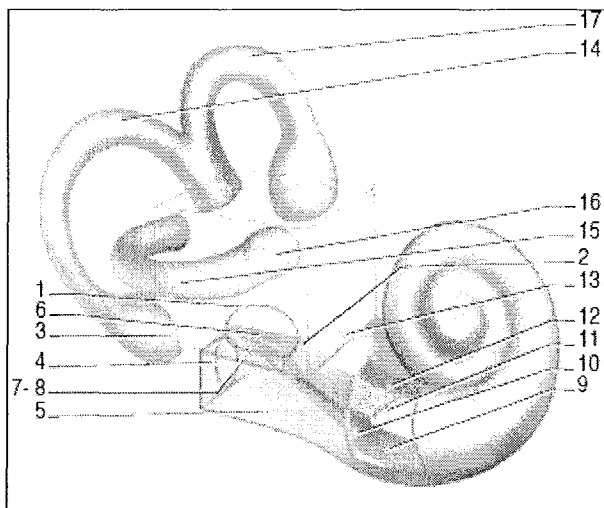


Fig. 4

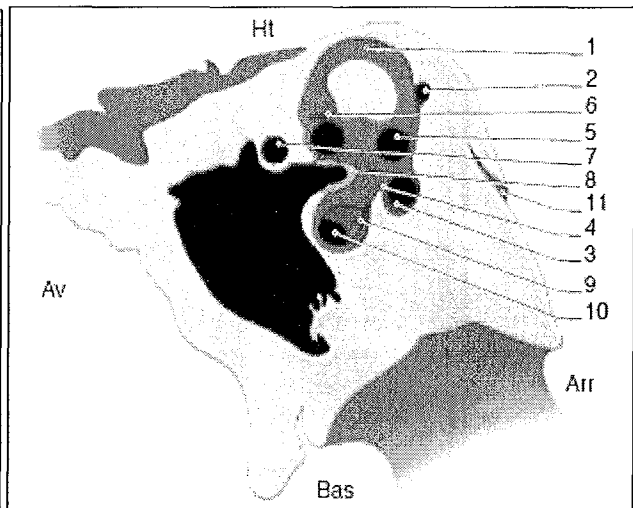


Fig. 5

**Fig. 4** Vue schématique du labyrinthe osseux et constitution du plancher du vestibule.

1. Fenêtre ovale ; 2. inflexion de la lame spirale ; 3. orifice ampullaire du canal semi-circulaire postérieur ; 4. fenêtre ronde ; 5. cavité sous-vestibulaire ; 6. partie de la lame spirale formant le plancher du vestibule ; 7. lame spirale secondaire ; 8. fente vestibulotympanique ; 9. rampe tympanique ; 10. lame spirale secondaire ; 11. lame spirale ; 12. rampe vestibulaire ; 13. orifice vestibulaire du limaçon ; 14. canal semi-circulaire postérieur ; 15. Canal semi-circulaire latéral ; 16. orifice ampullaire du canal semi-circulaire latéral ; 17. Canal semi-circulaire supérieur.

**Fig. 5** Coupe verticale du rocher droit dans le plan du canal semi-circulaire supérieur (segment postérieur de la coupe).

1. Canal semi-circulaire supérieur ; 2. ouverture du canal semi-circulaire postérieur dans la crus commune ; 3. orifice ampullaire du canal semi-circulaire postérieur ; 4. crête ampullaire inférieure ; 5. orifice postérieur du canal semi-circulaire latéral ; 6. crête séparant l'orifice antérieur du canal latéral de l'ampoule du canal semi-circulaire supérieur ; 7. aqueduc de Fallope ; 8. bord postérieur de la fenêtre ovale ; 9. lame spirale secondaire ; 10. ouverture de la niche de la fenêtre ronde ; 11. aqueduc du vestibule, portion ascendante.

(D'après J-P. Sauvage et al., 35)

### Canaux semi-circulaires osseux

Il y a trois canaux semi-circulaires : latéral, supérieur et postérieur. Ils occupent la partie postéro-supérieure du labyrinthe. Chacun est formé par les deux tiers d'un anneau creux dont la lumière est d'environ 0,8 mm.

À l'extrémité de chaque canal se trouve une dilatation : l'ampoule qui s'ouvre directement dans le vestibule. L'ampoule contient l'épithélium sensitif vestibulaire. Pour les canaux latéral et supérieur, les ampoules sont situées à leur extrémité antérieure. Au contraire, l'ampoule du canal postérieur est située à l'extrémité postérieure du canal. Les extrémités non ampullaires des canaux supérieur et postérieur se réunissent pour former la crus commune.

### *Orientation générale*

L'orientation des trois canaux semi-circulaires se fait dans les trois plans orthogonaux de l'espace. Il y a toutefois de grandes variations individuelles. Schématiquement, les deux canaux latéraux droit et gauche sont dans un même plan, faisant avec le plan de Francfort (orbito-méatal) un angle de 30° ouvert en avant. Ainsi, ils reviennent dans un plan parfaitement horizontal lorsqu'à la marche, le regard se porte sur le sol à quelques mètres devant soi. Ils déterminent le plan physiologique de la tête, ou plan ortho-vestibulaire. Les autres canaux dits verticaux (supérieur et postérieur) sont dans des plans perpendiculaires au précédent. De façon grossière, on peut considérer que chaque canal antérieur est situé dans le même plan que le canal postérieur du côté opposé. Ils sont donc stimulés simultanément lorsque la bascule de la tête se fait dans leur plan : c'est-à-dire bascule du corps en arrière, la tête étant tournée de 45° soit à droite, soit à gauche (manœuvre de Dix et Hallpike).

### ***Canal semi-circulaire latéral***

C'est le plus court : 15 mm. Son arc à convexité latérale et postérieure détermine sur la paroi médiale du seuil de l'aditus une saillie lisse et arrondie située juste au-dessus et en arrière du canal facial.

### ***Canal semi-circulaire supérieur***

Il mesure 16 mm de long. C'est un véritable arceau planté verticalement sur le vestibule dans un plan pratiquement perpendiculaire au grand axe du rocher. La convexité du canal antérieur s'oriente selon un axe faisant 60° avec l'axe du conduit auditif interne. La classique saillie de l'*eminentia arcuata*, située sur la face antérosupérieure du rocher, ne répond pas au canal antérieur mais à une empreinte en regard d'un sillon cérébral.

### ***Canal semi-circulaire postérieur***

C'est le plus long des canaux : 20 mm, et aussi le plus profond. Il forme une boucle presque complète. Son plan est vertical et presque parallèle à l'axe du rocher. L'ampoule répond latéralement au sinus tympani de l'oreille moyenne.

### *Cochlée ou limaçon*

La cochlée osseuse (fig. 6 et 7) est située juste en avant du vestibule. Sa forme extérieure ressemble à une coquille d'escargot, d'où son nom : le limaçon. En fait, c'est un tube osseux ou tube limacéen, long de 30 mm et de 1 à 2 mm de diamètre. Il est enroulé autour d'un axe appelé columelle ou modiolus. Le tube limacéen comprend deux tours et demi d'hélice. Chaque tour de spire s'accrole au précédent pour constituer la cloison spirale, dense mais fine, qui se termine au sommet par un bord libre : le pilier. Le mur externe apparent du tube constitue la lame des contours. La hauteur de la cochlée ne dépasse pas 5 à 6 mm et son diamètre à la base est de 9 mm. La nomenclature dans la cochlée se définit par rapport au modiolus qui est supposé debout. Ainsi, les spires sont basales et apicales et se terminent par le sommet ou dôme. Tout ce qui est près du modiolus est dit interne et tout ce qui s'en éloigne est dit externe.

En fait, le modiolus est un cône couché dont l'axe presque horizontal est oblique en avant et latéralement. Son sommet est en rapport avec le protympanum et sa base excavée constitue la fossette cochléaire occupant la partie antéro-inférieure du fond du conduit auditif interne. Cette fossette est occupée par une série d'orifices disposés dans une double spirale correspondant à la projection de l'hélice limacéenne (crible spiroïde). Après un tour et demi, le crible se termine en son sommet par un orifice un peu plus large d'où naît le canal central de la columelle.

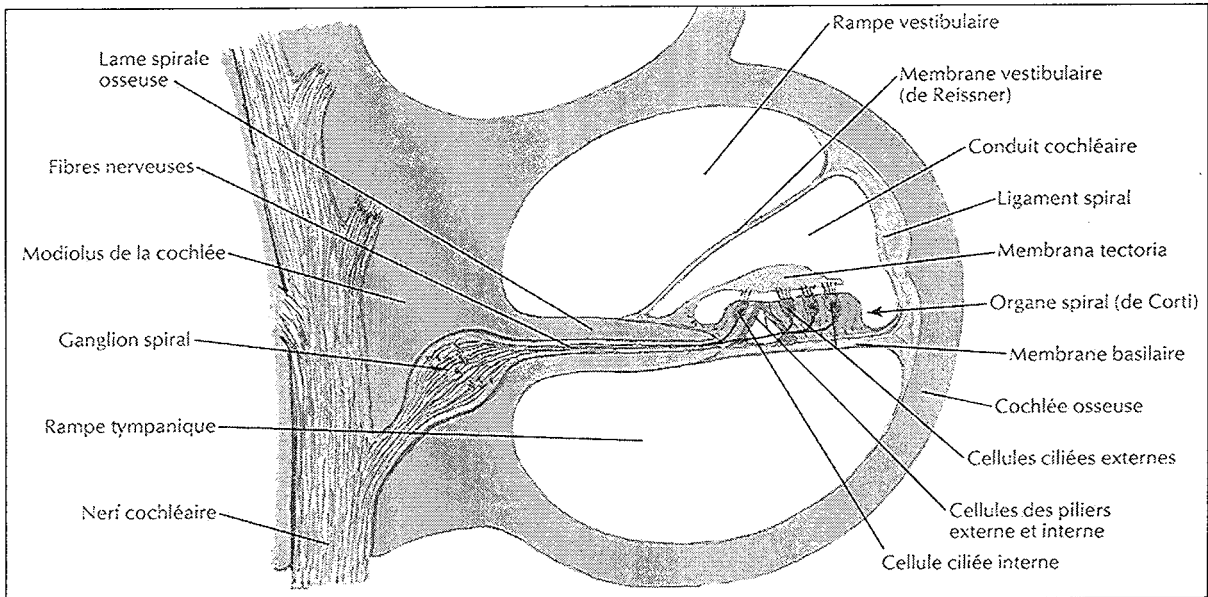


Fig. 6 Coupe à travers une spire de cochlée. (D'après Netter, 2)

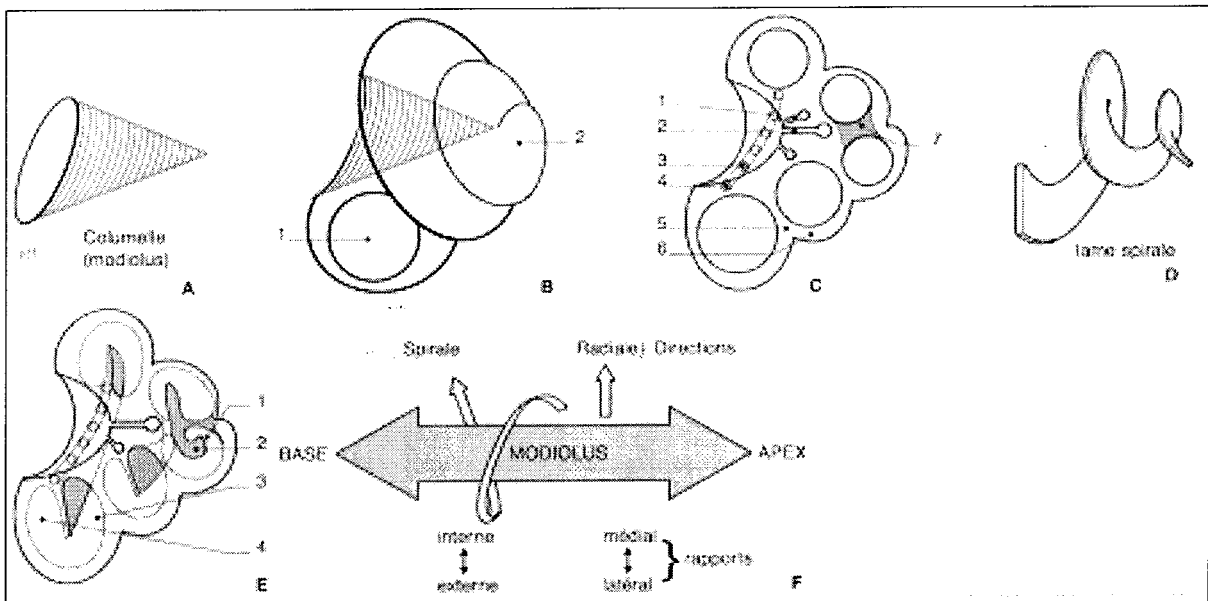


Fig. 7 Configuration de la cochlée osseuse.

A. Columelle (*modiolus*).

B. Tube limbacéen. 1. Tube limbacéen ; 2. coupole.

C. *Lame des contours et canaux du modiolus*. 1. Canaux longitudinaux de la columelle ; 2. Canal central de la columelle ; 3. crible spiroïde ; 4. Canal spiral de Rosenthal ; 5. cloison spirale ; 6. lame des contours ; 7. pilier.

D. *Lame spirale*.

E. *Rampes intracochléaires*. 1. Hélicotréma ; 2. crochet (*hamulus lamina spiralis*) ; 3. rampe vestibulaire ; 4. rampe tympanique.

F. *Nomenclature des rapports au sein de la cochlée*.

(D'après J-P. Sauvage et al., 35)



### Aqueduc vestibulaire

Ce canal (fig. 8) s'étend du vestibule (où il naît du fond de la fossette sulciforme) à la face postérieure du rocher. Son trajet intrapétreux, long de 8 mm, se divise en deux parties :

- d'abord ascendant, il s'élève en formant un isthme long de 1,5 mm ;
- puis sa partie distale se porte franchement en arrière, vers le sinus sigmoïde, pour s'ouvrir à la face postérieure de la pyramide pétreuse au niveau de la fossette unguéale. Cette fossette n'est le plus souvent qu'une fente. L'orifice de l'aqueduc est situé à 1 cm en arrière du porus du conduit auditif interne, à égale distance entre celui-ci et le sinus sigmoïde. Il contient le sac endolymphatique.

### Aqueduc de la cochlée

Son orifice est situé sur la paroi médiale de la portion non enroulée du limaçon à 1 mm en avant de la fenêtre ronde. Son canal, long de 10 à 13 mm, se dirige en arrière, en dedans et en bas, chemine sous l'ampoule du canal postérieur, puis parallèlement au bord inférieur du conduit auditif interne. Il se termine à la face inférieure de la pyramide pétreuse par un orifice évasé de 4 mm situé au sommet d'une dépression triangulaire placée entre la fosse jugulaire en arrière et le canal carotidien en avant. Il est annexé au système périlymphatique, le faisant communiquer avec l'espace sous-arachnoïdien chez certaines espèces. Chez l'homme, il serait obturé par du tissu fibreux. Sa perméabilité anormale expliquerait que certaines oto- ou rhinoliqorrhées cérébrospinales puissent survenir après une fracture de la paroi latérale du vestibule ou après stapéctomie (oreille « geysier »).

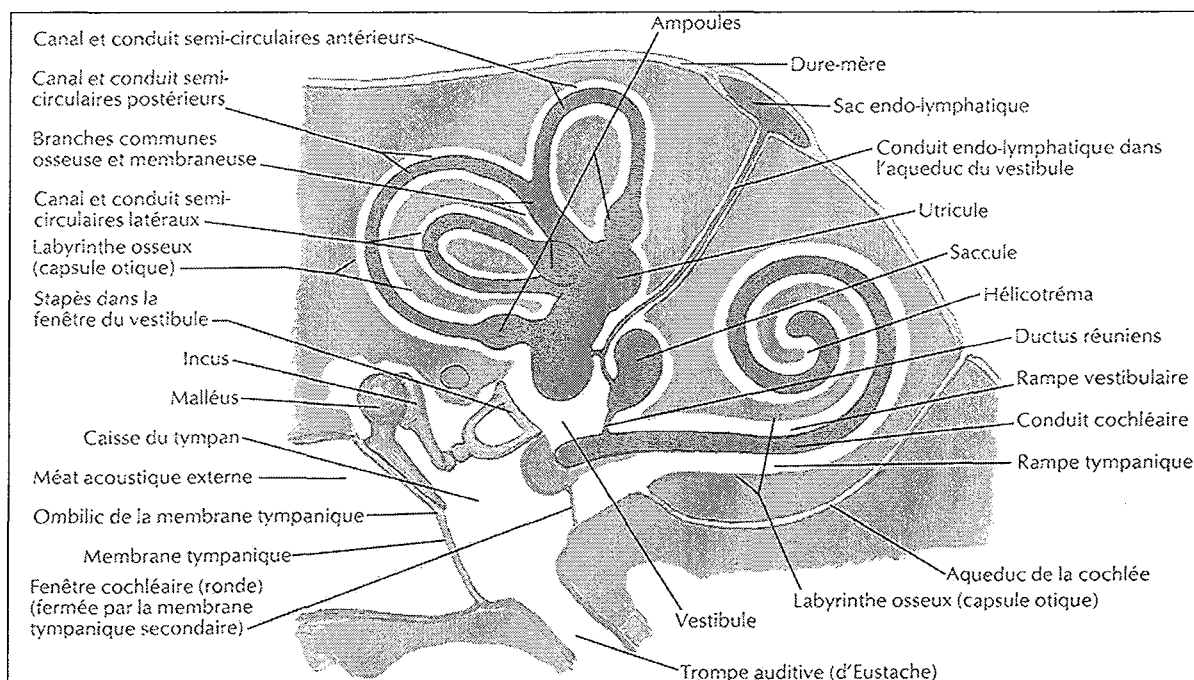


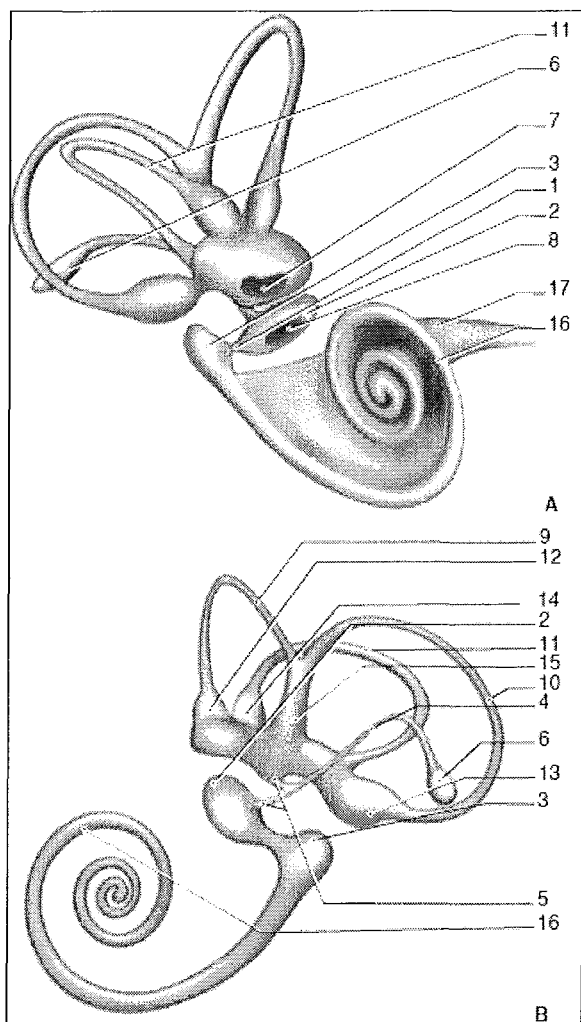
Fig. 8 Labyrinthe osseux et membraneux. (D'après Netter, 28)

## Labyrinthe membraneux

Il est constitué de l'agencement complexe d'un long tube d'origine épithéliale.

Il comporte (fig. 9) :

- le *labyrinthe antérieur*, destiné à l'audition, comprenant le canal cochléaire ;
- le *labyrinthe postérieur*, destiné à l'équilibration, comprenant l'utricule, le saccule, les canaux semi-circulaires et le système endolymphatique. Le labyrinthe membraneux contient l'endolymphe. Entre le labyrinthe membraneux et le labyrinthe osseux, se situe un deuxième compartiment liquidien : la périlymphe.



**Fig. 9 Labyrinthe membraneux.**

A. Vue antérieure. B. Vue postérieure.

1. Ductus reuniens ; 2. saccule ; 3. cæcum cochléaire ; 4. canal endolymphatique ; 5. branches utriculaire et sacculaire du canal endolymphatique ; 6. sac endolymphatique ; 7. utricule et sa macule (en bleu sur le schéma) ; 8. macule du saccule ; 9. Canal semi-circulaire supérieur ; 10. canal semi-circulaire postérieur ; 11. canal semicirculaire latéral ; 12. ampoule du canal semi-circulaire supérieur ; 13. ampoule du canal semi-circulaire postérieur ; 14. ampoule du canal semi-circulaire latéral ; 15. crus commune ; 16. canal cochléaire ; 17. nerf cochléaire.

(D'après J-P. Sauvage et al., 35)

## Labyrinthe antérieur membraneux ou canal cochléaire

C'est un tube long de 30 mm qui comporte deux segments :

- le premier (lagaena) est court et se termine en arrière par un cul-de-sac (coecum cochleare) logé au niveau de la fossette cochléaire. Sa face inférieure isole le vestibule de la cavité sous-vestibulaire en fermant la fente vestibulotympanique. De sa face supérieure naît le ductus reuniens de Hensen qui fait communiquer le canal cochléaire avec le saccule ;
- le deuxième segment continue le précédent en avant. Il est long et s'enroule dans le limaçon osseux en comblant l'espace compris entre le bord libre de la lame spirale et la partie correspondante de la lame des contours. En coupe, il est prismatique et comporte trois faces : supérieure, externe et inférieure (fig. 10).

### *Paroi supérieure ou vestibulaire*

Elle est encore appelée membrane de Reissner et sépare le canal cochléaire de la rampe vestibulaire.

### *Paroi externe*

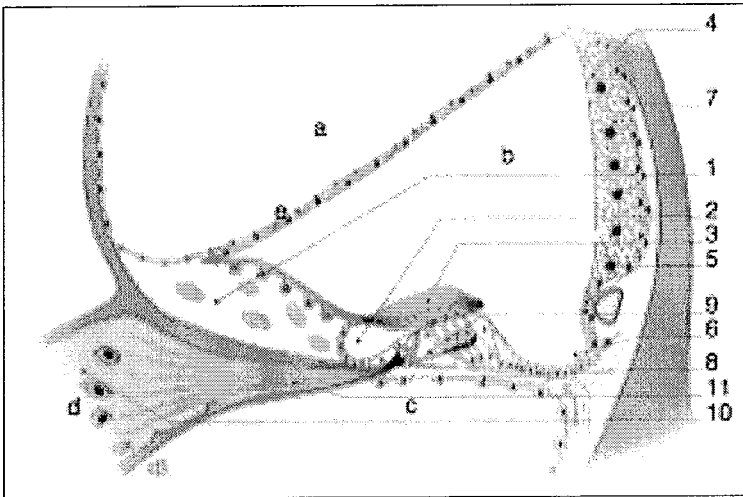
Elle est formée par le ligament spiral. Celui-ci représente une zone d'adhérence entre le canal cochléaire et l'endoste du limaçon. À ce niveau existe une trame fibreuse conjonctive constituant une véritable éponge imprégnée de périlymphe.

De haut en bas, la face interne du ligament spiral est marquée par quatre reliefs :

- la crête où s'insère la membrane de Reissner ;
- la strie vasculaire, seul épithélium vascularisé de l'organisme constitué par un épaissement de la paroi latérale lié à la présence de nombreux vaisseaux. Ce serait le lieu principal supposé de la sécrétion d'endolymphe ;
- le bourrelet spiral soulevé par un canal veineux ;
- la crête basilaire où s'insère la membrane basilaire.

### *Paroi inférieure*

Elle sépare le canal cochléaire de la rampe tympanique. Elle est constituée par la membrane basilaire tendue entre la lame spirale osseuse et la crête basilaire du ligament spiral. Ainsi, la membrane basilaire, longue de 33 mm, parcourt toute la cochlée en augmentant progressivement de largeur depuis la base jusqu'à l'apex. Sur la membrane basilaire se pose l'organe de Corti, recouvert par la membrane de Corti.

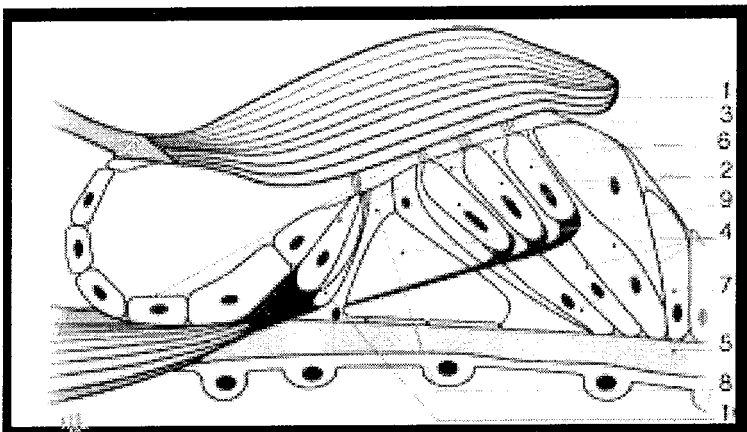


**Fig. 10 Canal cochléaire.**

a. Rampe vestibulaire ; b. canal cochléaire (scala media) ; c. rampe tympanique ; d. ganglion spiral ; e. membrane de Reissner ; 1. limbus spiralis ; 2. sillon spiral interne ; 3. membrane tectoriaie ; 4. strie vasculaire ; 5. bourrelet spiral ; 6. sillon spiral externe ; 7. ligament spiral ; 8. membrane basilaire ; 9. tunnel de Corti ; 10. lame spirale ; 11. nerf cochléaire.Hensen ; 8. piliers ; 9. tunnel de Corti ; 10. espace de Nuel.  
(D'après J-P. Sauvage et al., 35)

*Organe de Corti (fig. 11)*

C'est l'élément sensoriel où sont situés les récepteurs de l'audition. Il repose sur la membrane basilaire entre deux sillons : le sillon spiral interne et le sillon spiral externe. Il comporte plusieurs systèmes de cellules et structures.



**Fig. 11 Organe de Corti.**

1. Sillon spiral interne ; 2. cellules ciliées externes ; 3. cellule ciliée interne ; 4. cellule de Deiters ; 5. membrane basilaire ; 6. phalange des cellules de Deiters ; 7. cellules de Hensen ; 8. piliers ; 9. tunnel de Corti ; 10. espace de Nuel.  
(D'après J-P. Sauvage et al., 35)

### *Cellules sensorielles*

- Trois rangées de cellules ciliées externes surmontées par des stéréocils disposés comme des tuyaux d'orgue et rangés selon un W ouvert vers le modiolus.
- Une seule rangée de cellules ciliées internes.

### *Cellules de soutien*

Elles supportent les cellules sensorielles.

### *Fibres nerveuses*

Elles gagnent ou quittent l'organe de Corti par l'habenula perforata au travers de la membrane basilaire.

### *Membrane tectoriale (membrana tectoria)*

Acellulaire, elle est constituée par une couche superficielle fibreuse et une couche profonde gélatineuse. On peut la diviser en trois segments :

- le segment interne, qui repose sur les cellules interdentes situées en dedans du sillon spiral interne. Ces cellules, qui lui donneraient naissance, reposent sur le limbus spiralis ;
- le segment moyen, le plus large, recouvre l'organe de Corti qui y détermine des reliefs linéaires : la ligne de Hensen (*Hensen strip*), située au contact des cellules ciliées internes. En dehors, les trois rangées de cellules ciliées externes déterminent trois profondes lignes d'empreintes correspondantes. Il y aurait à ce niveau des points d'ancrage de la membrana tectoria ;
- le segment externe est au contact des cellules de Soutien (cellules de Deiters et de Hensen).

## Labyrinthe membraneux postérieur

Il comprend les canaux semi-circulaires, l'utricule, le saccule et les voies endolymphatiques.

### Canaux semi-circulaires

Ce sont trois tubes membraneux parcourant les canaux osseux correspondants auxquels ils sont accolés par leur bord périphérique. Ils occupent moins du tiers de leur diamètre. Chaque canal possède une membrane propre formée de conjonctif sur laquelle repose une membrane basale supportant elle-même des cellules épithéliales de type pavimenteux. Les ampoules sont des dilatations membraneuses occupant l'ampoule osseuse correspondante (fig. 12). Chaque ampoule possède un sillon constitué par un repli transversal de l'épithélium formant une saillie intraluminaire appelée crête ampullaire.

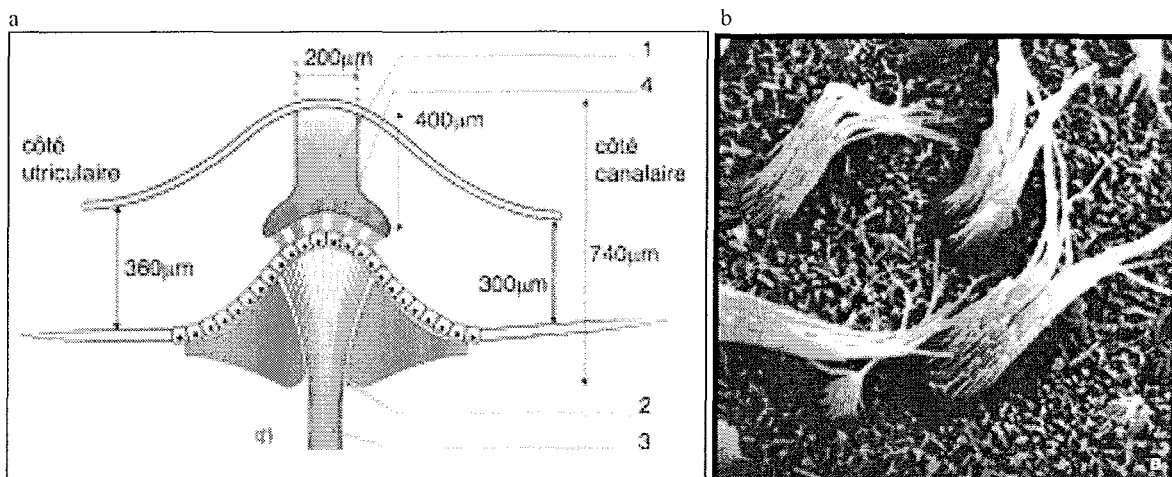


Fig. 12 a. Crête ampullaire. 1. Cupule ; 2. sillon ampullaire ; 3. nerf ampullaire ; 4. épithélium sensoriel.

(J-P. Sauvage et al., 31). b. Faisceau de stéréocils à la surface de la crête ampullaire lorsque la cupule a été arrachée.

Fœtus humain. Microscopie à balayage (cliché Pr Alain Sans, unité 432 Inserm, université Montpellier II. J-P. Sauvage et al., 31).

### Utricule

C'est une vésicule allongée dont l'extrémité antérieure arrondie est accolée par sa face médiale à la fossette ovoïde. À ce niveau, l'utricule est fixé solidement par du tissu conjonctif et les filets nerveux utriculaires. Les canaux semi-circulaires débouchent dans l'utricule en deux groupes :

- les orifices ampullaires des canaux L et S dans le plafond de l'extrémité antérieure ;
- l'orifice non ampullaire du canal latéral, l'orifice commun au canal semi-circulaire supérieur et au canal semi-circulaire postérieur et l'orifice ampullaire du canal postérieur dans l'extrémité postérieure. La branche utriculaire du canal endolymphatique s'ouvre au pôle postérieur.

La macule de l'utricule représente la région sensorielle située sur le plancher, en avant, en regard de la fossette ovoïde et dans un plan horizontal. Elle comprend :

- l'épithélium sensoriel (neuroépithélium), qui contient les deux types de cellules décrits plus haut. À la différence des crêtes ampullaires, il existe à la surface de la macule une ligne de partage dépourvue de cellules (striola) de laquelle le kinocil de chaque cellule est le plus proche alors que les stéréocils sont les plus éloignés ;
- la membrane otolithique, disposée sur le neuro-épithélium. Celle-ci comporte trois couches : la couche des otolithes, la couche gélatineuse, la couche du maillage sous-membranaire. Les otolithes sont des formations inertes, cylindriques, à extrémités polyédriques.

Riches en carbonate de calcium (calcite), leur gravité spécifique est de 2,7.

Les otolithes sont disposés sur une épaisseur d'environ 50 microm. La base de la couche des otolithes est enchâssée dans la couche gélatineuse et le reste est englué dans une substance gélatineuse faite de mucopolysaccharides neutres. Le maillage sousmembranaire constitue un réseau fibrillaire formant un réseau dans les mailles duquel pénètrent les extrémités des stéréocils. Ainsi, lors de l'inclinaison de la tête, la membrane otolithique glisse sur le neuroépithélium et les stéréocils subissent des déformations qui se traduisent soit par une excitation, soit par une inhibition, à la manière du processus décrit pour la crête ampullaire.

### *Sacculle*

C'est une vésicule arrondie, sous-jacente à l'extrémité antérieure de l'utricule, plus médiale et plus petite que lui. Placé contre la fossette hémisphérique, il est étroitement fixé par du tissu conjonctif et par les filets nerveux sacculaires. Il repose sur le plancher du vestibule et de son pôle postéro-inférieur naît le canalis reuniens qui le relie au canal cochléaire. De son pôle postéro-interne naît la branche sacculaire du canal endolymphatique. La macule du sacculle est placée presque verticalement sur sa face médiale. La macule sacculaire a une structure analogue à la macule utriculaire. Toutefois, la striole y a une forme de L et pour chaque cellule, ce sont les stéréocils qui en sont les plus proches par rapport au kinocil.

### *Canal et sac endolymphatiques*

Le canal endolymphatique naît de la réunion de deux canalicules issus de l'utricule et du sacculle. Dans la dénomination classique et internationale, le canal utriculosacculaire (ductus utriculosaccularis) représente l'ensemble de ces deux canaux. Le segment utriculaire s'abouche dans l'utricule par une fente très mince après avoir longé la face médiale de l'utricule. Le repli membraneux ainsi constitué est parfois dénommé valvule de Bast et serait censé isoler l'utricule du reste du labyrinthe.

### *Canal endolymphatique*

Il présente d'abord une première portion dilatée intravestibulaire : le sinus. Puis, il se rétrécit au niveau de l'isthme en pénétrant dans l'aqueduc du vestibule. Enfin, le canal s'élargit à nouveau. Sur presque toute sa longueur, il est entouré de tissu conjonctif. L'épithélium qui le tapisse est variable : cubique ou pavimenteux selon les régions.

### *Sac endolymphatique*

Il termine le canal et constitue un véritable prolongement intracrânien du labyrinthe membraneux. Large de 8 à 10 mm, il déborde la fossette unguéale dans un dédoublement de la dure-mère. Sa surface luminale permet de distinguer :

- une portion muqueuse proximale liée à la présence de nombreux plis de l'épithélium, soutenue par un tissu conjonctif très vasculaire ;
- une partie distale lisse et moins vascularisée que la portion proximale. Pour aborder chirurgicalement le sac endolymphatique par voie trans-mastoïdienne, il faut fraiser sous le canal postérieur dans le prolongement du plan du canal externe. Parfois le sac reste profondément enfoui sous la troisième portion du nerf facial qu'il faut alors d'abord mettre en évidence.

## **Innervation du labyrinthe**

La huitième paire crânienne (ou nerf auditif, cochléo-vestibulaire ou stato-acoustique) se divise dans le conduit auditif interne en une branche antérieure, le nerf cochléaire et une branche postérieure, le nerf vestibulaire (fig. 13).

### **Nerf cochléaire**

#### ***Trajet***

Volumineux, il se dirige vers la fossette cochléaire. Dans ce trajet, il s'enroule en une mince lamelle formant une volute dont les spires correspondent exactement à celles du crible spiroïde de la base du modiulus. Les filets pénètrent au fur et à mesure les foramina du modiulus, suivent les canaux longitudinaux et aboutissent au canal spiral de Rosenthal où ils se distribuent au ganglion spiral de Corti dont les amas cellulaires se répartissent dans les deux tours et demi de spires du canal. Au sortir du ganglion spiral de Corti, les filets s'engagent dans l'épaisseur de la lame spirale, puis ils pénètrent dans le canal cochléaire par les foramina nervina en perdant leur gaine de myéline. Cette région de la lame spirale, ou habenula perforata, comporte 2 500 perforations osseuses.

#### ***Innervation des cellules ciliées***

##### *Cellules ciliées internes*

Elles assurent la transduction mécano bioélectrique des vibrations de la membrane tectoriale. Elles sont connectées aux fibres afférentes, au nombre de 45 000 environ, qui constituent 90 à 95 % des fibres du nerf cochléaire. Ce sont ces fibres qui véhiculent le message sensoriel jusqu'aux noyaux cochléaires (système afférent).

##### *Cellules ciliées externes*

Elles ne sont pas de véritables récepteurs sensoriels. Ce sont des cellules douées de propriétés contractiles qui réagissent à l'excitation sonore en modifiant la tension segmentaire de la membrane tectoriale. Elles augmentent ainsi sa sélectivité en fréquence. Elles reçoivent 3 à 5 000 fibres du système efférent nées du complexe olivaire bulbaire.

### **Nerf vestibulaire**

Il se place en arrière du nerf cochléaire et se divise rapidement en trois branches.

#### ***Nerf vestibulaire supérieur***

Il se porte vers la fossette postérosupérieure du fond du conduit auditif interne et s'engage dans les trous que présente cette fossette. Il pénètre dans le vestibule par les trous de la tache criblée supérieure en se divisant en trois rameaux :

- le nerf utriculaire, qui se rend à la macule utriculaire ;
- le nerf ampullaire supérieur, qui se distribue à la crête ampullaire du canal semi-circulaire supérieur ;
- le nerf ampullaire latéral, qui se rend à la crête ampullaire du canal semicirculaire latéral.

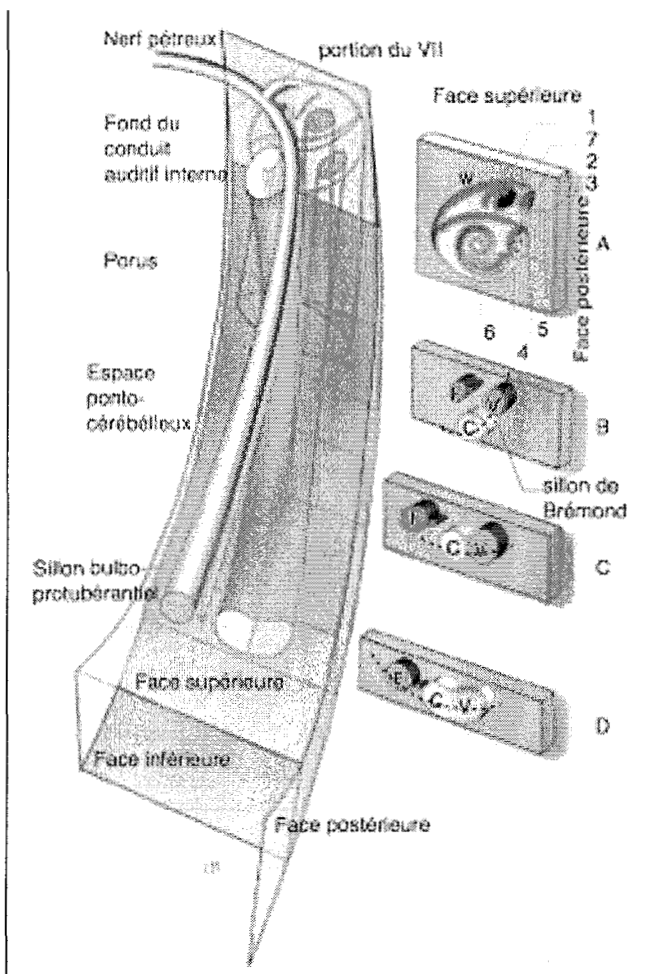


### *Nerf vestibulaire inférieur*

Il forme le nerf sacculaire. Sortant du conduit auditif par la fossette postéro-inférieure, il entre dans le vestibule par les pertuis de la tache criblée moyenne et se termine dans la macule du saccule.

### *Nerf ampullaire postérieur*

Il s'engage dans le foramen singulare de Morgagni, jusqu'à la tache criblée inférieure, et se distribue à la crête ampullaire du canal semi-circulaire postérieur. Dans tout leur trajet terminal, ces fibres ne traversent pas les espaces péri-lymphatiques, mais cheminent dans le conjonctif qui fait adhérer à ce niveau le labyrinthe membraneux au labyrinthe osseux. Elles perdent leur gaine de myéline dès qu'elles franchissent la basale du tissu ectodermique.



**Fig 13 Paquet acousticofacial.**

A. Fond du conduit auditif interne (coupe 1).

1. Fossette du nerf facial ; 2. fossette utriculaire (vestibulaire supérieure) ; 3. crête falciforme ; 4. fossette sacculaire (vestibulaire inférieure) ; 5. foramen singulare de Morgagni ; 6. fossette cochléaire ; 7. Bill's Bar.

B. Porus (coupe 2).

C. Espace pontocérébelleux (coupe 3).

D. Sillon bulboprotubérantiel (coupe 4).

(D'après J-P. Sauvage et al., 35)

## Autres systèmes d'innervation cochléaire

### *Système sympathique*

Ses fibres auraient été mises en évidence le long des vaisseaux du modiolus et jusqu'aux vaisseaux de la berge tympanique, mais les vaisseaux de la strie vasculaire ne posséderaient aucun récepteur alpha- ou bêta-adrénergique. Au niveau de l'habenula perforata, quelques contacts auraient été démontrés entre terminaisons sympathiques et fibres nerveuses non myélinisées.

### *Système parasympathique*

Les fibres parasympathiques provenant du nerf intermédiaire de Wrisberg (contingent salivaire supérieur) passeraient à l'oreille interne en transitant par les anastomoses acoustico-faciales. Ces dernières fibres sont parfois présentées comme n'étant autres que le système efférent.

## Vascularisation de l'oreille interne

### Artères

L'oreille interne osseuse et l'oreille interne membraneuse possèdent une vascularisation indépendante.

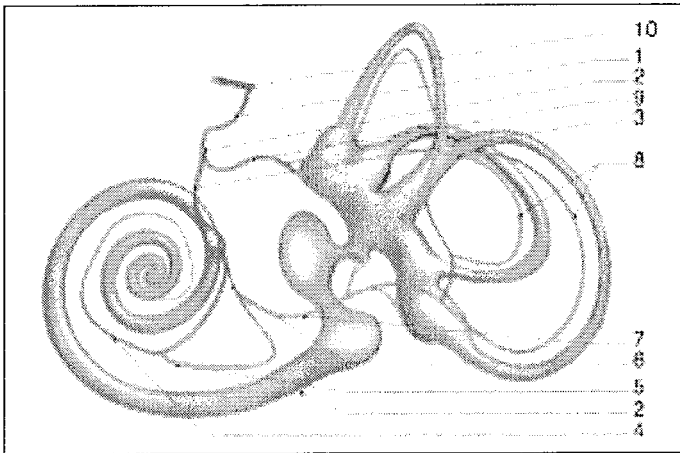
### *Artères du labyrinthe osseux*

Elles proviennent :

- de l'artère tympanique inférieure, branche de l'artère pharyngienne ascendante issue de l'artère carotide externe ;
- de l'artère stylomastoïdienne, branche de l'artère auriculaire postérieure issue de l'artère carotide externe ;
- de l'artère subarcuata, née soit de l'artère labyrinthique (ou auditive interne), soit directement de l'artère cérébelleuse inférieure et antérieure. L'artère subarcuata gagne le canal pétromastoïdien par la fossa subarcuata.

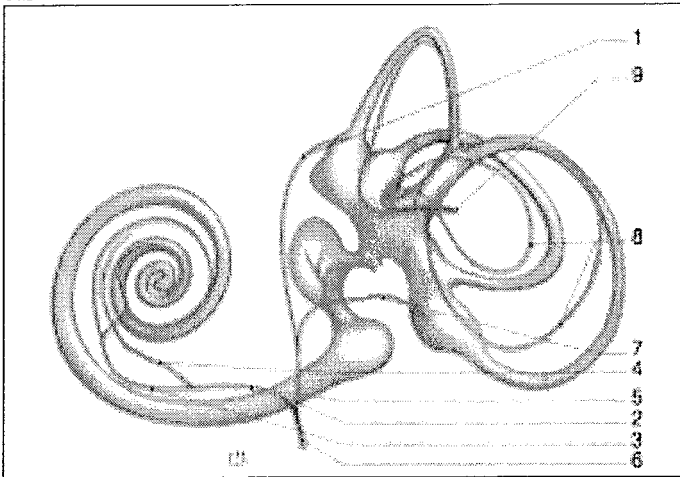
### *Artères du labyrinthe membraneux*

Elles proviennent de l'artère labyrinthique née de l'artère cérébelleuse moyenne (ou inférieure et antérieure = AICA) ou directement du tronc basilaire. Elle traverse le conduit auditif interne au fond duquel elle se divise en trois branches (fig. 14) : les artères vestibulaire antérieure, cochléaire et vestibulocochléaire.



**Fig. 14 Système artériel de l'oreille interne.**

1. Artère cérébelleuse antéro-inférieure ; 2. artère labyrinthique ; 3. artère cochléaire ; 4. artère cochléaire ; 5. rameau cochléaire ; 6. artère vestibulocochléaire ; 7. artère vestibulaire inférieure ; 8. artères canalaires ; 9. artère vestibulaire antérieure ; 10. artère basilaire.



**Fig. 15 Système veineux de l'oreille interne.**

1. Veine vestibulaire supérieure ; 2. veine vestibulocochléaire ; 3. veine spirale postérieure ; 4. veine spirale antérieure ; 5. veine cochléaire commune ; 6. veine de l'aqueduc cochléaire ; 7. veine vestibulaire inférieure ; 8. veines canalaires ; 9. veine de l'aqueduc du vestibule.

(D'après J-P. Sauvage et al., 35)

## Veines

Elles se distribuent en deux réseaux principaux (fig. 15).

### *Réseau de l'aqueduc du vestibule*

Il réunit les veines en provenance des zones non sensorielles du labyrinthe vestibulaire et, en particulier, les veines des canaux semi-circulaires (veine vestibulaire postérieure). Ainsi se forme la veine de l'aqueduc du vestibule qui chemine dans un canal parallèle à l'aqueduc et qui reçoit les veines du sac endolymphatique. Un trouble du retour veineux dans cette voie pourrait jouer un rôle dans la genèse de l'hydrops labyrinthique.

### ***Réseau de l'aqueduc de la cochlée***

Il rassemble :

- des veinules en provenance des zones sensorielles du vestibule : la veine vestibulaire supérieure (utricule) et la veine vestibulaire inférieure (sacculé, ampoule du CSC postérieur) ;
- la veine cochléaire commune (*spiralí modíoli*), formée par la réunion de deux vaisseaux : la veine spirale antérieure et la veine spirale postérieure ;
- la veine de la fenétre ronde. Ce réseau se draine dans la veine de l'aqueduc du limaçon qui chemine dans le canal de Cotugno, parallèle à l'aqueduc du limaçon.

### ***Terminaison***

Ces deux réseaux se jettent dans le sinus pétreux inférieur, et de là, dans le golfe de la jugulaire. Ainsi, le conduit auditif interne ne possède pas de circulation veineuse en provenance de l'oreille interne.

## **Rapports**

L'oreille interne est au coeur de la portion pétreuse de l'os temporal placée entre :

- le conduit auditif interne médialement ;
- l'oreille moyenne latéralement ;
- l'étage moyen de la base du crâne en haut ;
- l'étage postérieur de la base du crâne en arrière ;
- la trompe d'Eustache et la région parapharyngée en avant et en bas ;
- l'espace sous-parotidien postérieur en bas.

### II.1.3 Anatomie fonctionnelle des voies auditives

L'oreille interne traduit un signal physique, le son, en signaux bioélectriques, des potentiels d'action dans la branche cochléaire du nerf vestibulo-cochléaire. Cette branche est le vecteur d'informations concernant la fréquence. Celle-ci est codée d'une part par la localisation du message sensoriel dans telle population de fibres, et d'autre part par la périodicité de la décharge des potentiels d'action, mais aussi par l'intensité de la stimulation. Néanmoins, il existe une grande différence entre ces données primaires périphériques et la richesse de notre univers sonore : le système nerveux central a pour rôle d'extraire du message brut, de relais en relais, de nouvelles informations, concernant en particulier la localisation de la source sonore dans l'espace, et le codage des sons complexes.

Les voies auditives ascendantes ont une organisation complexe (fig. 16). Le message auditif est traité à quatre niveaux : le tronc cérébral (noyaux (Nx) cochléaires, complexe olivaire supérieur et Nx du lemnisque latéral), le mésencéphale (colliculus inférieur), le diencephale (corps genouillé médian) et le cortex auditif. Après le premier relais dans le Nx cochléaire, la projection est bilatérale, avec cependant une dominance controlatérale. Ainsi, chaque structure reçoit des informations binaurales, c'est-à-dire en provenance des deux oreilles.

Bien qu'il reste beaucoup à faire dans le domaine de la physiologie des centres auditifs, l'originalité fonctionnelle des diverses structures peut être esquissée, des Nx cochléaires aux diverses aires corticales. Cette originalité fonctionnelle coexiste avec une stricte tonotopie cochléaire, c'est-à-dire une répartition, dans le volume de chaque structure, des diverses régions de la cochlée. En conséquence, à l'étalement des fréquences audibles sur la longueur de l'organe de Corti, correspond une distribution systématique de ces fréquences dans les différentes structures centrales.

#### **1) Ganglion spiral et racine cochléaire du nerf cochléovestibulaire**

**2) Nx auditifs du tronc cérébral :** Nx cochléaire, complexe olivaire supérieur, Nx du lemnisque latéral

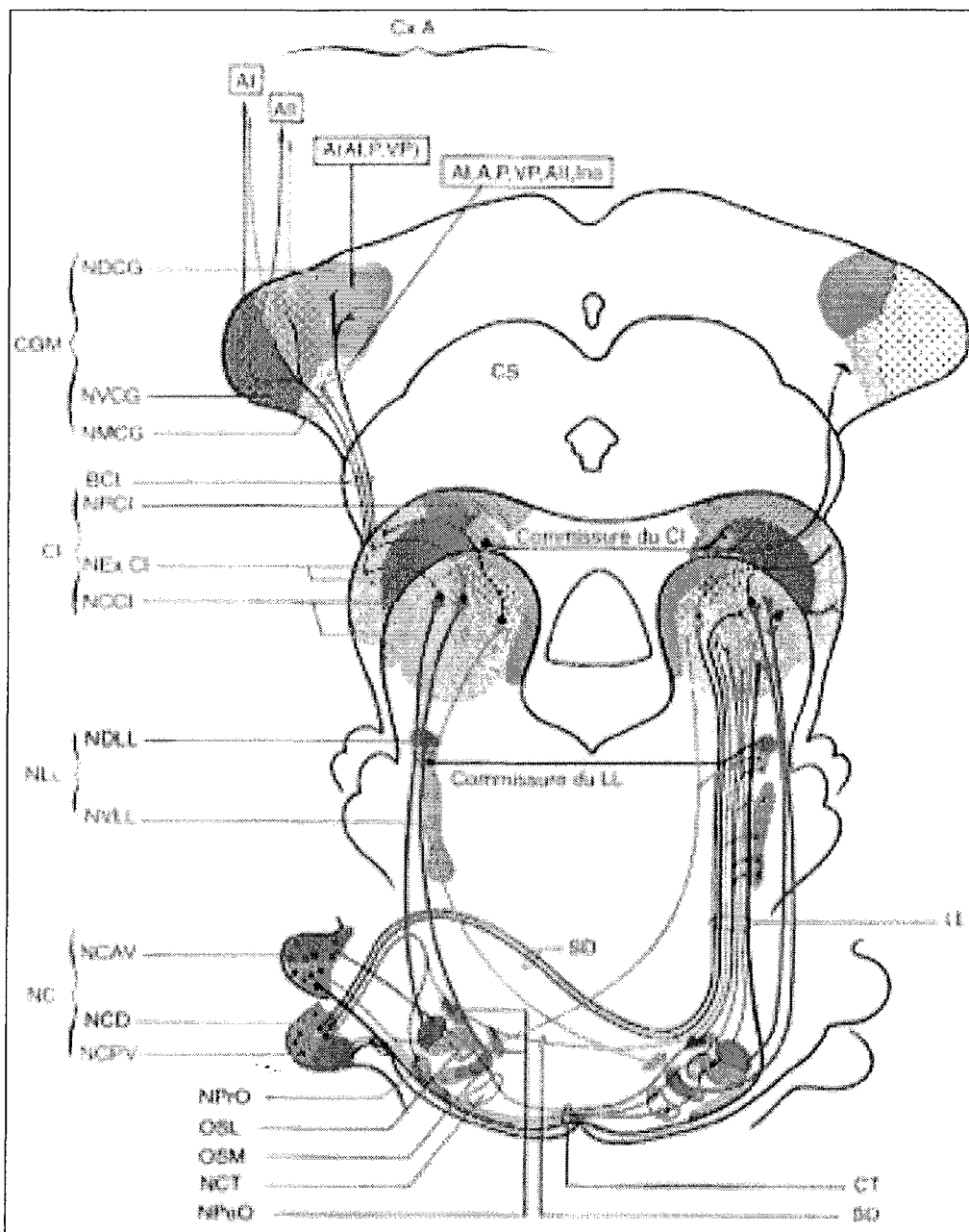
**3) Mésencéphale auditif :** colliculus inférieur

**4) Diencephale auditif :** corps genouillé médian

**5) Cortex auditif**

La connaissance de l'anatomie des voies auditives a pu progresser grâce à l'emploi de nouvelles techniques neuroanatomiques. Ainsi, les études initialement fondées sur des expériences de section dégénérescence ont été progressivement remplacées par des techniques de marquage axonal (peroxydase du raifort, fast blue ...). De plus, ces travaux purement anatomiques sont maintenant souvent couplés avec des techniques d'enregistrement électrophysiologique unitaires. Ainsi, structure et fonction d'une population neuronale font l'objet d'études simultanées.

Dans les centres auditifs les plus hauts situés, apparaissent également des cartes d'autres paramètres sonores, de plus en plus complexes, et issus de traitements effectués au fur et à mesure des différents traitements relais. Deux interprétations contradictoires coexistent toujours dans la littérature, à la lumière de l'anatomie fonctionnelle des voies auditives : celle d'une analyse essentiellement périphérique, suivie de simples mises en forme, et celle d'une simple transmission en « vrac » des paramètres sonores, suivie d'une véritable analyse corticale.



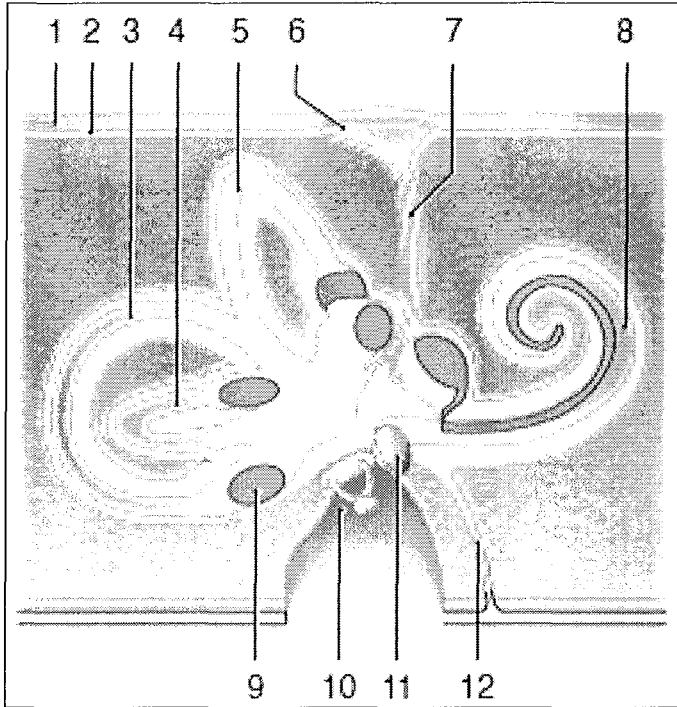
**Fig. 16 Principales voies ascendantes du système auditif** (d'après Servière, 1986, à partir de B. Biacabe et al. 3).

On a schématisé l'organisation tonotopique par deux zones dans chaque relais : en rouge, les basses fréquences ; en bleu, les hautes fréquences. Les liaisons en rouge et en gris pointillé blanc illustrent que les signaux sonores situés dans la gamme des basses fréquences sont plutôt transmis homolatéralement, et que les signaux sonores situés dans la gamme des hautes fréquences sont plutôt traités dans les relais controlatéraux. Les liaisons en noir s'inscrivent, elles aussi, dans le schéma général de la tonotopie mais, pour des raisons de complexité, la différenciation en basses et hautes fréquences n'a pas été représentée. Seules figurent les projections issues de la cochlée gauche.

CxA : cortex auditif ; A : aire antérieure du corps genouillé ; AI : aire primaire ; AII : aire secondaire ; P : aire postérieure ; VP : aire ventrale postérieure ; Ins : aire insulaire ; CGM : corps genouillé médian ; NVCG : noyau ventral du corps genouillé ; NMCG : noyau médian du corps genouillé ; NDCG : noyau dorsal du corps genouillé ; CS : colliculus supérieur ; CI : colliculus inférieur ; BCI : brachium du colliculus inférieur ; NPCI : noyau péricentral du colliculus inférieur ; NexCI : noyau externe du colliculus inférieur ; NCCI : noyau central du colliculus inférieur ; LL : lemnisque latéral ; NDLL : noyau dorsal du lemnisque latéral ; NVLL : noyau ventral du lemnisque latéral ; NC : noyau cochléaire ; NCD : noyau cochléaire dorsal ; NCAV : noyau cochléaire antérovventral ; NCPV : noyau cochléaire postérovventral ; SD : strie dorsale ; NPrO : noyau préolivaire ; OSL : olive supérieure latérale ; OSM : olive supérieure médiane ; NCT : noyaux des corps trapézoïdes ; NPeO : noyau périolivaire ; CT : corps trapézoïdes.

## II.1.4 Anatomie radiologique normale

Le labyrinthe membraneux est séparé du labyrinthe osseux par la périlymphe (fig. 17). L'IRM analyse le contenu liquidien (endo- et péri-lymphatique, sans distinction) du labyrinthe (signal élevé en T2, identique au liquide céphalorachidien). La TDM reste l'examen de référence pour l'analyse du labyrinthe osseux.



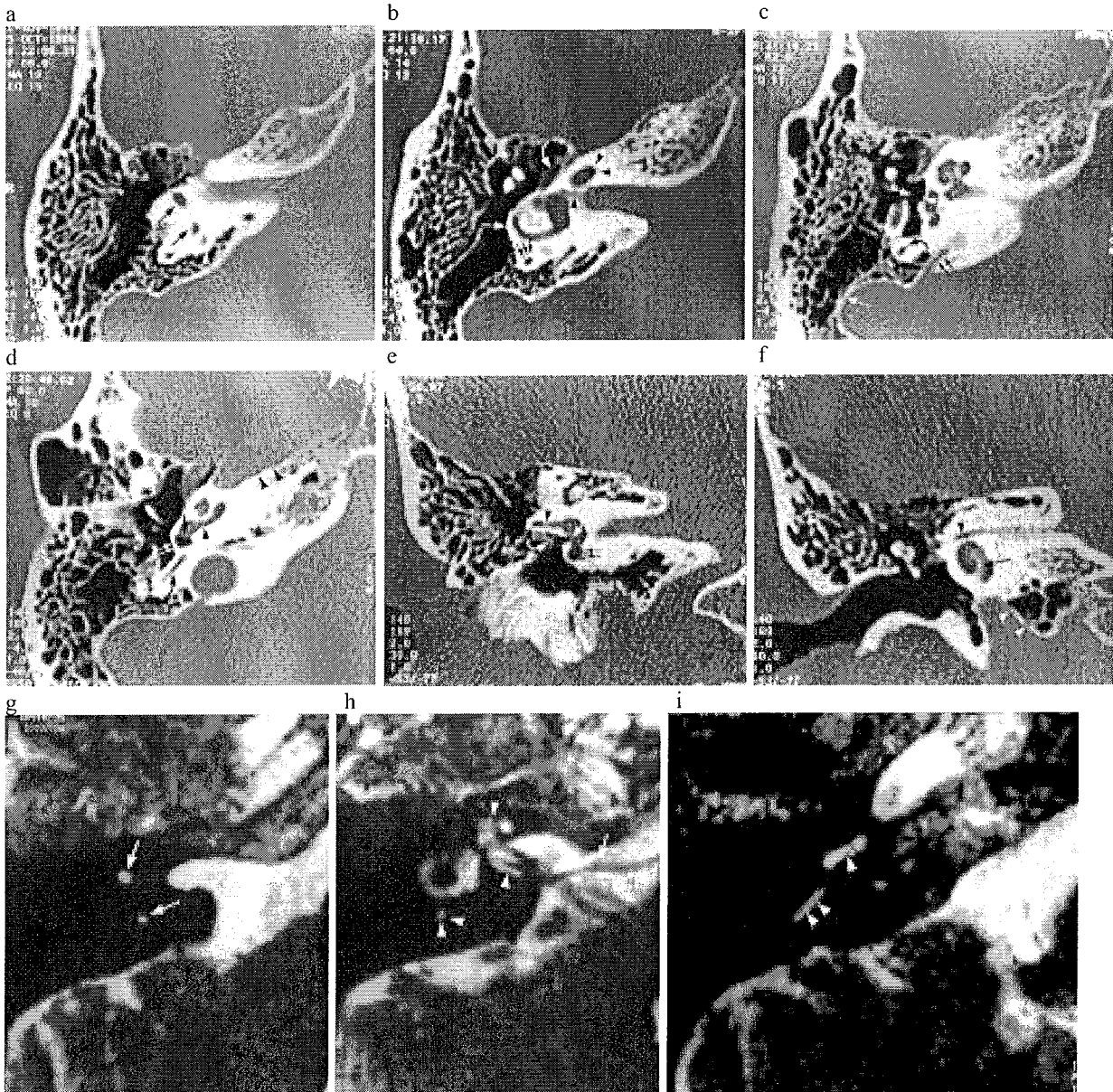
**Fig. 17 Relations des compartiments endo- et périlymphatiques avec les espaces sous-arachnoïdiens.**

1. Espace sous-arachnoïdien ; 2. dure-mère ; 3. canal semi-circulaire postérieur ; 4. canal semi-circulaire latéral ; 5. canal semi-circulaire supérieur ; 6. sac endolymphatique ; 7. canal endolymphatique ; 8. cochlée ; 9. macule ; 10. fosse ovale ; 11. fenêtre ronde ; 12. aqueduc de la cochlée.

(D'après K. Marsot-Dupuch et al., 25)

### Canaux semi-circulaires

- le *canal semi-circulaire supérieur*, incliné à  $45^\circ$  avec le plan sagittal, siège à la partie supérieure du rocher et présente deux jambages, un antérieur interne et un postérieur externe réunis en un canal commun avec le canal semi-circulaire postérieur (fig. 18 A, D, G, J) ;
- le *canal semi-circulaire latéral*, sous-jacent, incliné à  $30^\circ$  sur le plan horizontal, donne une empreinte sur la paroi interne de la caisse. Il constitue un des repères de la fosse ovale (fig. 18 B, D, H, J) ;
- le *canal semi-circulaire postérieur* a une direction antéropostérieure, parallèle à la face endocrânienne du rocher. C'est l'élément du labyrinthe postérieur le plus inférieur dont la partie la plus basse se situe au niveau du tour basal de la cochlée (fig. 18 C, D).



**Fig. 18 Anatomie normale. TDM (A-F), IRM (G-I).**

- a. De haut en bas : coupe supérieure passant par les ampoules (flèches) du canal semi-circulaire supérieur. Aqueduc du vestibule en arrière (tête de flèche blanche).
  - b. 2 mm plus bas : canal semi-circulaire postérieur (triple flèche), canal semicirculaire latéral (flèche blanche), canal du nerf utriculoampullaire (tête de flèche), partie supérieure de la cochlée (têtes de flèche), première portion du nerf facial (flèche courbe blanche).
  - c. 2 mm plus bas : fosse ovale (tête de flèche), étrier (flèche blanche), aqueduc du vestibule (double flèche), empreinte du sinus latéral (flèche blanche), canal semicirculaire postérieur (flèche courbe).
  - d. 2 mm plus bas : fenêtre ronde (flèche), tour basal (tête de flèche) et subiculum (double flèche), canal carotidien (têtes de flèche), canal semi-circulaire postérieur (flèche courbe).
  - e. Coupe coronale postérieure : fosse ovale (flèche) surplombée du canal semi-circulaire latéral (tête de flèche), et de la deuxième portion du facial (flèche courbe). Fenêtre ronde (double flèche).
  - f. Coupe coronale antérieure : tour de spire cochléaire (flèche), portion intralabyrinthique du nerf facial (tête de flèche), canal carotidien (double flèche).
  - g. Coupe axiale haute passant par les jambages du canal semi-circulaire supérieur (flèches).
  - h. Coupe axiale passant par le modiolus et le méat auditif interne. Nerf cochléaire en avant, nerf vestibulaire inférieur en arrière (tête de flèche), boucle vasculaire dans le conduit (flèche). Labyrinthe, en avant la cochlée dont les étages sont séparés par la lame spirale (tête de flèche blanche), en arrière le vestibule, le canal semi-circulaire postérieur (double tête de flèche blanche), le canal semi-circulaire latéral en dehors (double flèche).
  - i. Coupe axiale basse passant par le tour basal de la cochlée (tête de flèche blanche), et la branche postérieure du canal semi-circulaire postérieur (double tête de flèche blanche).
- (D'après K. Marsot-Dupuch et al., 25)



### **Utricule et saccule**

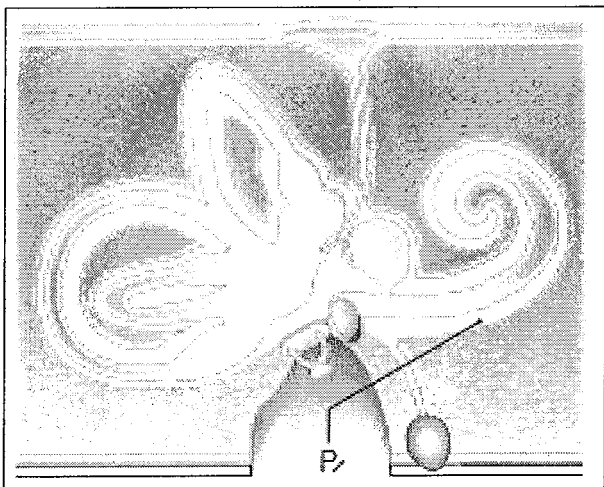
Non différenciables, elles forment le vestibule, structure ovalaire à paroi externe plane, liquidienne, de 3 mm de grand axe, séparée du MAI par la lame criblée ; le vestibule est en rapport en dehors avec la fenêtre ovale, située sous la deuxième portion du facial et du canal semi-circulaire latéral.

### **Canal cochléaire**

C'est un canal séparé en trois étages : scala tympani (ou rampe tympanique), scala vestibuli (ou rampe vestibulaire) constituant les espaces périlymphatiques et scala media (ou conduit cochléaire) qui contient l'endolymphe. La base de la cochlée, large de 9 à 10mm, communique avec le MAI par le modiulus où pénètrent les fibres du nerf cochléaire. Ses deux tours et demi de spires mesurent 30 mm et tournent autour de l'axe constitué par le modiulus. En IRM, imagerie pondérée T2, coupes fines, les scalae tympani et vestibuli peuvent être identifiables. La fenêtre ronde qui unit l'oreille moyenne avec le tour basal de la cochlée est analysable en TDM (fig. 18 C, I), sur une ou deux coupes. En IRM, sa membrane limitante, en hyposignal proche du signal de l'air, est visible en cas d'épanchement de l'oreille moyenne.

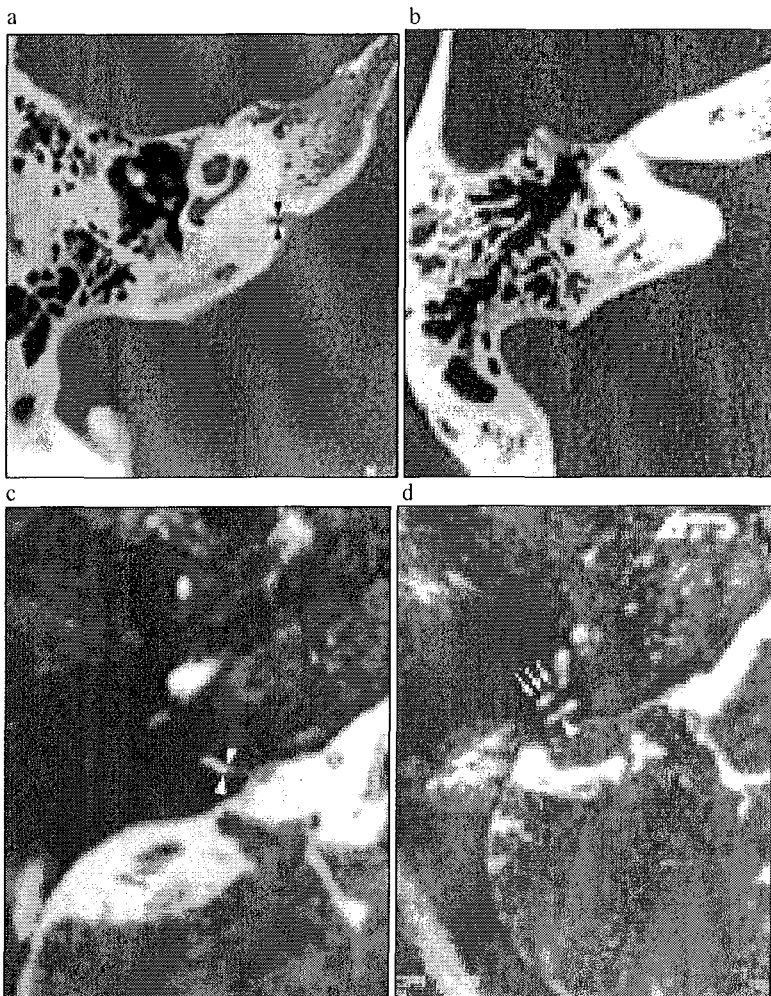
### **Aqueduc de la cochlée**

L'aqueduc de la cochlée (fig. 20 A, C) va du tour basal à la partie supérieure antéro-interne du golfe de la jugulaire, ayant une direction postéro-interne. Il met en communication les espaces sous-arachnoïdiens et la périlymphe et constitue la voie de diffusion des méningites bactériennes au labyrinthe. Son diamètre est variable : segment juxta-cochléaire, inférieur à 0,15 mm ; segment intermédiaire, inférieur à 1,4 mm ; segment de la fossette pyramidale, inférieur à 5mm. Tout processus à son contact peut retentir sur la pression de la périlymphe et être à l'origine d'une surdité de perception, de vertiges ou d'acouphènes (fig. 19). Son canal osseux est analysé en TDM par les coupes axiales passant sous la fenêtre ronde et en incidence coronale par les coupes antérieures. En IRM, seul le contenu de sa partie interne est visible en séquence pondérée T2, comme une structure en hypersignal identique au LCR.



**Fig. 19** Effet d'un processus expansif occupant l'aqueduc de la cochlée : augmentation de la pression du compartiment périlymphatique (P).

(D'après K. Marsot-Dupuch et al., 25)



**Fig. 20 Aqueduc cochléaire, canal et sac endolymphatiques.**

a. Trajet de l'aqueduc de la cochlée (TDM) (têtes de flèche).

b. Trajet du canal endolymphatique (TDM) (tête de flèche), parallèle au canal semi-circulaire postérieur (triple flèche).

c. Trajet de l'aqueduc de la cochlée (IRM). Seule la partie médiale est remplie de liquide (tête de flèche blanche).


d. Trajet du canal endolymphatique chez un patient présentant une discrète dilatation de ce canal (tête de flèche) par rapport au canal semi-circulaire postérieur (triple flèche) (IRM).

(D'après K. Marsot-Dupuch et al., 25)

### Sac et canal endolymphatiques

Le canal endolymphatique, réunion des canaux utriculaire et sacculaire, se termine par le sac endolymphatique, au niveau de la face postéro-inférieure du rocher. Le sac endolymphatique extraosseux est contenu dans deux feuillets dure-mériens le séparant des espaces sousarachnoïdiens et du sinus sigmoïde. Sa forme triangulaire à base inférieure traduit son expansion dans les espaces dure-mériens. Il contient de l'endolymphe, de composition proche de celle des liquides intracellulaires, le liquide contenu dans le sac étant plus riche en protéines. Il permet les transmissions de variation de pression du LCR au compartiment endolymphatique (fig. 21). L'aqueduc du vestibule est identifiable en TDM, le canal et le sac endolymphatiques en IRM, en séquence pondérée T2 chez 70 à 90 % des sujets normaux. Son diamètre est inférieur à celui du canal semi-circulaire postérieur (environ 0,5 mm), pris pour référence.

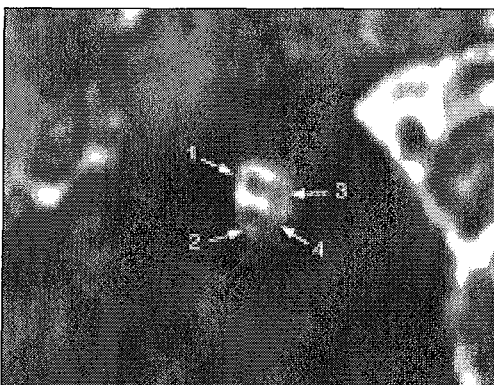
En coupe axiale, il forme une structure linéaire, fine, parallèle au bord postérieur de la face endocrânienne du rocher, en dedans du canal semicirculaire postérieur (fig. 20 B). Son signal est habituellement hyperintense en T2 et intermédiaire en T1.



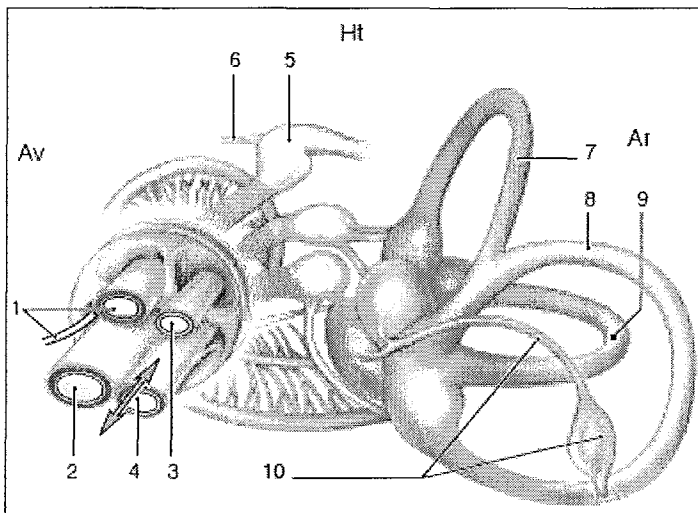
**Fig. 21** Effet d'un processus expansif du sac endolymphatique sur la pression (P) du compartiment endolymphatique. (D'après K. Marsot-Dupuch et al., 25)

### Méat auditif interne

Le MAI (fig. 18 B) est une invagination des espaces sous-arachnoïdiens où passe le paquet acoustico-facial. Il présente quatre compartiments : le nerf facial à la partie antéro-supérieure, le nerf cochléaire à la partie antéro-inférieure, en continuité avec les cellules sensorielles de l'oreille interne par le modiulus, les nerfs vestibulaires en arrière, le nerf utriculo-ampullaire en haut, le nerf sacculaire en bas (fig. 22). Les parois osseuses du MAI sont recouvertes de dure-mère, les nerfs de pie-mère et d'un prolongement de la gaine arachnoïdienne. Ces prolongements constituent une voie de dissémination des infections méningées à l'oreille interne et des infections de l'oreille moyenne aux méninges (fig. 23).



**Fig. 22** IRM coupe sagittale moyenne pondérée T2 : nerf facial en haut (1), nerf cochléaire en bas (2), nerfs vestibulaires en arrière (3, 4). Noter que le diamètre du nerf cochléaire est équivalent à celui du nerf facial. (D'après K. Marsot-Dupuch et al., 215)



**Fig. 23 Communication (flèche) des espaces sous-arachnoïdiens par le fond du méat auditif interne, une voie de diffusion des méningoencéphalites virales ou bactériennes et de contamination des liquides endo- et périlymphatiques par le liquide céphalorachidien en cas d'anomalie du modiolus. De haut (Ht) en bas et d'avant (Av) en arrière (Ar).**

1. Nerfs facial et intermédiaire (quadrant antérosupérieur) ; 2. nerf cochléaire (quadrant antéro-inférieur) ; 3. nerf ampullo-utriculaire (vestibulaire supérieur) ; 4. Nerf sacculaire (vestibulaire inférieur) ; 5. ganglion géniculé ; 6. nerf pétreux ; 7. Canal semi-circulaire supérieur ; 8. canal semi-circulaire postérieur ; 9. canal semi-circulaire latéral ; 10. sac et canal endolymphatiques. (D'après K. Marsot-Dupuch et al., 25)

### Centres nerveux : noyaux et système d'intégration

Il convient en IRM d'inclure l'étude du parenchyme cérébral (séquence axiale T2, ou séquence FLAIR [*fluid attenuated inversion recovery*]) et de la charnière cervico-occipitale (séquence sagittale T1) dans le bilan des surdités sans cause identifiable.

Nous l'avons vu lus haut, l'information sonore est transmise aux noyaux cochléaires dorsal et ventral situés dans la région du récessus latéral du IV<sup>e</sup> ventricule, séparés des plexus choroïdiens par une interface de LCR. Leur situation est donnée par la direction du VIII oblique vers le bas, abordant le tronc sous le flocculus. La voie auditive chemine par le complexe olivaire supérieur, dans la partie latérale de la protubérance, puis dans le lemnicus latéral jusqu'au corps géniculé médial et se termine dans l'aire auditive corticale, première circonvolution temporale.

### Vascularisation

L'artère labyrinthique (ou auditive interne), branche de l'artère cérébelleuse antéroinférieure ou plus rarement de l'artère cérébelleuse postéro-inférieure, est visible en IRM dans le MAI chez 10 à 20 % des sujets normaux. Son diamètre et ses rapports avec le paquet nerveux sont analysables en séquence T2, coupes fines et sur les coupes natives d'angiographie par résonance magnétique (ARM ou angio-MR). Le trajet de la carotide interne dans le massif pétreux est d'abord vertical puis horizontal. Son canal osseux est analysable en TDM, son flux par angio-MR artérielle.

## II.2 PHYSIOLOGIE

L'oreille traduit le signal acoustique en un signal organisé d'activité neurale qui permet le traitement central et la perception auditive. Elle extrait l'information fréquentielle, d'intensité et temporelle du stimulus sonore. Toutes les connexions centrales, qu'elles soient ascendantes ou descendantes, permettent de multiplier les opportunités de convergence et de divergence de l'information sonore jusqu'au cortex, d'effectuer un traitement du signal en parallèle et/ou en série, et de moduler par rétrocontrôle l'activité des centres sous-jacents.

### II.2.1 Oreille externe

L'oreille externe a une double fonction : une fonction protectrice de l'oreille moyenne et en particulier de la membrane tympanique, et surtout une fonction d'amplification. L'oreille externe modifie la perception du champ sonore en amplifiant certaines fréquences mais elle augmente également la directivité en raison de la diffraction des ondes sonores sur l'ensemble du volume crânien et de l'oreille externe, en particulier du pavillon auditif.

### II.2.2 Oreille moyenne

Le rôle majeur de l'oreille moyenne est de transformer les vibrations sonores aériennes arrivant contre la membrane tympanique en variations de pressions dans les compartiments liquidiens de l'oreille interne. Une telle transformation impose d'adapter l'impédance entre le milieu extérieur, aérien et le milieu intérieur, cochléaire, liquidien.

**L'adaptation d'impédance** est basée sur 3 facteurs :

- le rapport de surface entre la membrane tympanique et la platine de l'étrier : le rapport des surfaces étant environ de 20 à 30. La force appliquée sur la membrane tympanique sur une grande surface est retransmise sur la platine de l'étrier avec un accroissement de pression proportionnel au rapport des surfaces.
- le bras de levier de la chaîne ossiculaire marteau-enclume : le manche du marteau en projection apparaît plus long que la branche descendante de l'enclume d'un facteur 1,15 à 2,5. Le déplacement transmis à l'étrier par l'enclume est donc inférieur au déplacement engendré par la vibration sur le marteau;
- un troisième facteur plus négligeable résulte dans la membrane tympanique elle-même.

La résultante de ces trois facteurs aboutit à un gain d'un facteur 180. La transmission du son entre un milieu gazeux et un milieu liquidien sans adaptation d'impédance perdrait plus de 99 % de l'énergie acoustique, correspondant à une atténuation sonore d'environ 30 dB. Le mécanisme de transformation d'impédance qu'exerce l'oreille moyenne chez l'homme permettrait de transmettre jusqu'aux deux tiers de l'énergie vers la cochlée.

**Fonction de transfert** de l'oreille moyenne :

L'adaptation d'impédance exercée par l'oreille moyenne n'est pas homogène sur toutes les fréquences. La transmission est moins efficace sur les fréquences plus basses et plus hautes. La membrane tympanique et particulièrement son élasticité joue un rôle important sur les basses fréquences, tandis que sur les hautes fréquences, la mise en jeu de résonateurs de l'oreille moyenne apparaît prédominante.

**Fonction de protection** de l'oreille interne :

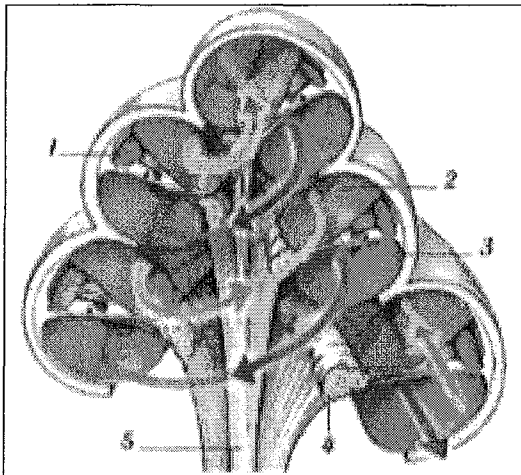
La fonction de protection est essentiellement exercée par les muscles de l'oreille moyenne. Le muscle du marteau ou tensor tympani s'insère sur le manubrium du marteau. Le deuxième muscle est le muscle stapédien dont la contraction tire l'étrier postérieurement. Les muscles de l'oreille moyenne se contractent en réponse à des sons d'intensité supérieure à 80 dB. L'arc réflexe correspondant est polysynaptique, passant par le tronc cérébral. Ce réflexe pourrait jouer un rôle protecteur de l'oreille moyenne en cas d'impulsion sonore trop forte, avec cependant un effet limité par le temps de réaction, la faible atténuation et des phénomènes de fatigabilité. Le deuxième effet de ce réflexe acoustique serait d'augmenter la sélectivité fréquentielle avec notamment une atténuation plus forte des basses fréquences. Ceci pourrait influencer par exemple l'intelligibilité de sons complexes comme la parole dans le bruit.

### II.2.3 Oreille interne

Nos connaissances sur la physiologie de la cochlée ont été bouleversées depuis une quinzaine d'années ; le système auditif périphérique du début du XXI<sup>e</sup> siècle n'a rien à voir avec celui des années 1980. Ces bouleversements sont dus au développement de nouvelles techniques de recherche en neurophysiologie mais aussi en biologie cellulaire et moléculaire.

La cochlée est recouverte par une paroi osseuse, la capsule otique. Elle est formée de trois rampes enroulées en spirale autour d'un axe osseux portant le nom de modiolus (fig. 24). Les rampes vestibulaires et tympaniques sont remplies de périlymphe et forment le compartiment périlymphatique. Ces deux rampes communiquent entre elles à la partie la plus apicale de la spirale cochléaire, par un orifice portant le nom d'hélicotrème. Les rampes vestibulaires et tympaniques sont isolées de l'oreille moyenne à la partie la plus basale de la spirale cochléaire par la fenêtre ovale et la fenêtre ronde. La cochlée permet la circulation des ondes de pression générées par les sons. L'entrée du signal acoustique est la fenêtre ovale, sur laquelle est attachée la platine de l'étrier. L'onde de pression se propage le long de la spirale formée par l'organe de Corti. Les liquides étant indéformables, la surpression engendrée est éliminée par la fenêtre ronde. Les rampes vestibulaires et tympaniques entourent le canal cochléaire rempli d'endolymphe. Le canal cochléaire est délimité par la membrane de Reissner, la strie vasculaire et l'organe de Corti, siège de la mécanotransduction. La périlymphe et l'endolymphe diffèrent profondément par leur contenu ionique. Tandis que la périlymphe a une composition très proche des liquides extracellulaires et du liquide céphalorachidien, l'endolymphe se caractérise par une extrême richesse en potassium. Cette différence dans la composition ionique des deux fluides cochléaires se traduit par la présence d'un potentiel endolymphatique, appelé potentiel endocochléaire, situé aux environs de + 80 mV.

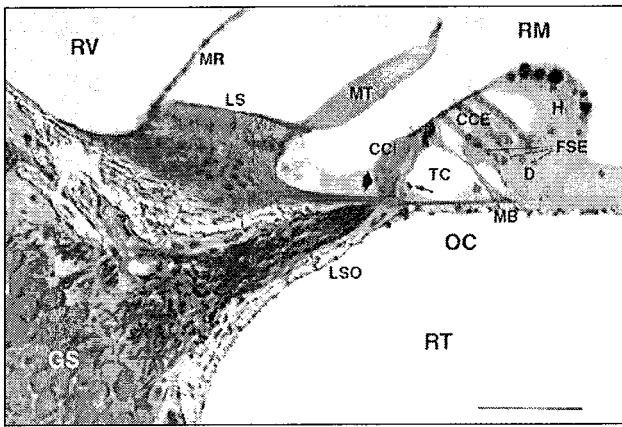
L'organe de Corti repose sur la membrane basilaire et s'enroule de la base à l'apex de la spirale cochléaire (fig. 24). Il est composé de cellules sensorielles, les cellules ciliées, de fibres nerveuses, de cellules de soutien et de cellules annexes non sensorielles (fig. 25). La transduction des informations mécaniques en signaux électrochimiques est assurée par les cellules sensorielles. Ces dernières sont coiffées à leur pôle apical de trois rangées de stéréocils, auxquels elles doivent leur nom de cellules ciliées. Il existe deux types de cellules ciliées, disposées de part et d'autre du tunnel de Corti : les cellules ciliées externes (CCE) et les cellules ciliées internes (CCI). Les CCE ont pour rôle d'amplifier l'onde sonore et les CCI traduire l'information sonore en message nerveux. Tandis que les stéréocils des cellules ciliées baignent dans l'endolymphe, leur corps cellulaire est localisé dans le compartiment périlymphatique (fig. 25). Les stéréocils, principalement constitués d'actine, sont au nombre d'une centaine par cellule ciliée et sont disposés sur trois rangées. Les plus longs stéréocils des CCE sont ancrés dans une structure amorphe recouvrant l'organe de Corti : la membrane tectoriale. Les CCI, au nombre de 3 500 par cochlée, sont situées sur le bord interne de l'organe de Corti et sont organisées sur une seule rangée. Contrairement aux CCE, les stéréocils sont disposés en ligne et ne sont pas ancrés dans la membrane tectoriale. Le noyau est en position médiane et la membrane plasmique latérale est classique. Bien que trois fois moins nombreuses que les CCE, les CCI sont les véritables cellules sensorielles. Elles assurent à la fois la transduction de la vibration mécanique en signal électrique et le transfert de l'information par la libération de neurotransmetteur sur les fibres du nerf auditif.



**Fig. 24** Section axiale de la cochlée.

Cette figure représente une section axiale (ou modiolaire, c'est-à-dire passant par le modiolus) de la cochlée. Elle montre de façon schématisée l'enroulement des trois canaux de la cochlée : le canal cochléaire (1), contenant l'endolymphe, et les rampes vestibulaire (2) et tympanique (3) formant le compartiment périlymphatique. La partie centrale de la cochlée (modiolus) contient le ganglion spiral (4) où se trouvent les corps cellulaires des neurones auditifs primaires. Et les fibres du nerf auditif (5) reliés aux structures du tronc cérébral (noyaux cochléaires). Les flèches représentent la circulation des ondes de pression transmises par la chaîne ossiculaire, la flèche rouge provenant de la fenêtre ovale et la bleue de la fenêtre ronde.

(D'après S. Blatrix, extrait de « Promenade autour de la cochlée », Rémy Pujol et al, INSERM et Université Montpellier 1, à partir de R. Nouvian et al., 30).



**Fig. 25** Section transversale d'un tour de la spire de la cochlée.

Coupe transversale effectuée au niveau du troisième tour d'une cochlée de cobaye visualisée en microscopie photonique.

Cette image montre le ganglion spiral (GS) composé des corps cellulaires des neurones auditifs primaires et l'organe de Corti (OC). Dans l'organe de Corti, la rangée de cellules ciliées internes (CCI) et les trois rangées de cellules ciliées externes (CCE) sont disposées de part et d'autre du tunnel de Corti (TC). Les CCE, dont la base repose sur les cellules de Deiters (D), modulent la transduction par des processus mécaniques actifs. Ces processus amplifient les déplacements de la membrane basilaire (MB). Le faisceau spiral interne est indiqué par une flèche épaisse, le faisceau intraganglionnaire spiral par un astérisque et le faisceau spiral du tunnel par une flèche fine.

RV : rampe vestibulaire, RT : rampe tympanique, RM : rampe moyenne, MR : membrane de Reissner, MT : membrane tectoria, LS : ligament spiral, H : cellule de Hensen, FSE : faisceau spiral externe, LSO : lame spirale osseuse, La barre d'échelle correspond à 100 micromètres. (D'après Marc Lenoir, INSERM, Montpellier. Extrait du site « Promenade autour de la cochlée », [www.cochlee.info](http://www.cochlee.info), Rémy Pujol et al, INSERM et Université Montpellier 1, à partir de R. Nouvian et al., 30).

## A) Sélectivité fréquentielle cochléaire

Dans la cochlée, l'onde de pression générée par un son se propage le long de la membrane basilaire de la base à l'apex de la cochlée. La vibration atteint son amplitude maximale en un point précis, d'autant plus proche de l'apex que la fréquence de stimulation est grave. Cette tonotopie cochléaire a valu en 1962 le Prix Nobel de Médecine à Georg von Békésy. Cette particularité, due aux propriétés structurales et mécaniques de la membrane basilaire, est à l'origine l'analyse fréquentielle des sons parvenant à la cochlée. Si cette tonotopie passive permet d'expliquer un premier niveau de codage des fréquences, ce codage est peu sélectif et ne suffit pas à expliquer le degré remarquable de sensibilité et de sélectivité fréquentielle de la cochlée. En fait, l'organe de Corti doit sa sensibilité et sa sélectivité en fréquence à l'existence de mécanismes actifs endocochléaires. Gold, astrophysicien anglais, fut le premier en 1948 à modéliser une cochlée comprenant non seulement des cellules transductrices classiques mais également des cellules capables de produire une énergie mécanique. La découverte par David Kemp en 1978 du phénomène otoémission acoustique a permis de relancer cette théorie et a conduit à la conception de la physiologie cochlaire actuelle. Ces derniers trouvent leur origine dans les propriétés électromotiles des CCE. En effet, les CCE se raccourcissent en réponse à une dépolarisation et à l'inverse s'allongent en réponse à une hyperpolarisation. Ces changements de taille peuvent atteindre jusqu'à 4 % de la longueur des CCE et peuvent suivre des fréquences de stimulation compatibles avec les fréquences audibles.

Du côté des CCI, le nombre de synapses varie en fonction de la position sur la membrane basilaire. En effet, on trouve davantage de contacts synaptiques entre les CCI et les neurones ganglionnaires de type I dans la région la plus sensible en fréquence. Citons l'exemple de la « fovea » de la cochlée de la chauve-souris dans laquelle on dénombre jusqu'à 50 boutons synaptiques par CCI.



## **B) Transduction : les cellules ciliées internes**

La transduction de l'information mécanique en signal électrochimique peut se résumer en cinq étapes.

### **1) Propagation de l'onde mécanique dans les fluides cochléaires**

La vibration sonore transmise à la périlymphe par la chaîne des osselets fait onduler la membrane basilaire du haut vers le bas. L'onde mécanique se propage le long de la membrane basilaire avec un maximum d'amplitude situé d'autant plus près de la base que la fréquence est aiguë (tonotopie passive). Ce déplacement qualifié de passif est celui découvert par Georg von Békésy au début des années 1960.

### **2) Stimulation des CCE**

Le mouvement de cisaillement de la membrane tectoriale provoque la déflexion des stéréocils des CCE, implantés dans la membrane tectoriale. La déflexion de ces stéréocils entraîne la déflexion de l'ensemble des stéréocils grâce aux « tip-links » et aux liens transversaux. Le mouvement des stéréocils favorise l'ouverture des canaux cationiques non spécifiques, situés à chaque extrémité des stéréocils. Ces canaux qui appartiennent probablement à la famille des canaux TRP (« transient receptor potential »), laissent entrer le potassium de l'endolymphe dans les CCE. C'est une transduction mécano-électrique.

### **3) Mise en jeu des mécanismes actifs**

Les CCE, dépolarisées par l'entrée de potassium, se contractent. Cette contraction modifie le couplage entre la membrane basilaire et la membrane tectoriale et amplifie localement les vibrations de la membrane basilaire grâce aux mécanismes actifs, permettant l'acquisition d'une tonotopie très fine. C'est une transduction électromécanique. Le fonctionnement de la CCE est donc basé sur une double transduction mécano-électrique puis électromécanique.

### **4) Stimulation des CCI**

De la même façon que pour la CCE, la CCI correspondant à la fréquence de stimulation est activée en réponse à la déflexion de ses stéréocils. À la différence des CCE, les plus grands stéréocils des CCI ne sont pas ancrés à la membrane tectoriale : la déflexion des stéréocils des CCI est favorisée par le contact direct avec la bande de Hensen de la membrane tectoriale. L'ouverture des canaux mécano-sensibles entraîne l'entrée de potassium et par conséquent dépolarise la CCI.

### **5) Libération du neurotransmetteur**

La dépolarisation de la CCI provoque l'ouverture de canaux calciques sensibles au potentiel de type L. L'influx de calcium entraîne la fusion des vésicules synaptiques à la membrane plasmique. L'ensemble des vésicules synaptiques des CCI se divise en deux populations distinctes.

Le premier contingent de vésicules à fusionner est appelé RRP (« Readily Releasable Pool ») et correspond aux vésicules synaptiques situées à proximité des canaux calciques. Le second contingent, appelé SRP (« Slowly Releasable Pool »), est plus éloigné des canaux calciques.

Du fait de leur localisation, les vésicules du RRP vont fusionner avant celles du SRP. La sécrétion synaptique mobilise en partie les vésicules situées sur la face inférieure des corps synaptiques et résulte d'une libération multivésiculaire. Si l'exocytose des CCI est fortement dépendante du calcium, la protéine sensible au calcium et responsable de la fusion vésiculaire reste encore indéterminée. Une candidate pourrait être l'otoferline, qui présente six domaines C2 dont les fonctions sont de lier les phospholipides en présence d'ions calcium. Le neurotransmetteur des CCI, le glutamate, libéré dans la fente synaptique active alors les récepteurs AMPA présents sur les fibres du nerf auditif. Les cinétiques d'activation et de désensibilisation de ces récepteurs sont très rapides, ce qui permet une réponse des fibres du nerf auditif approprié au stimulus acoustique. Un message nerveux va alors être véhiculé par les neurones auditifs de type I et envoyé vers le système nerveux central.

### **C) Nerf et centres auditifs**

Les messages auditifs sont véhiculés sous forme de potentiels d'action par le contingent de fibres afférentes de type I du nerf cochléaire, reliant la cochlée au noyau cochléaire dans le tronc cérébral. L'information va alors cheminer de relais en relais, jusqu'au cortex auditif. Il est particulièrement remarquable qu'à plusieurs étages du système auditif des décussations existent; entre autres, elles permettent aux données issues des deux oreilles d'être regroupées et comparées, ce qui aboutit à l'extraction d'éléments essentiels qui seront détaillés plus loin. Pour comprendre ce que les centres auditifs vont pouvoir en retirer comme information, et pour anticiper la manière dont une surdité neurosensorielle, le plus souvent d'origine cochléaire, va entraîner des troubles d'intelligibilité, il est nécessaire de déterminer la nature du ou des codes véhiculés.

## II.3 REVUE ICONOGRAPHIQUE des principales variétés nosologiques

### II.3.1 Rappels techniques

#### *Scanner*

L'acquisition en mode spirale permet actuellement, avec un temps d'acquisition court (inférieur à 60 secondes), d'obtenir des coupes axiales millimétriques ou submillimétriques, qui, reconstruites avec un incrément inférieur ou égal à la moitié de l'épaisseur de coupe, permettent des reformations multiplanaires, de qualité quasi identique (isotropisme voxelique). Ce mode d'acquisition, plus encore s'il est utilisé sur des scanners multi-détecteurs, a réduit de manière significative le recours à une prémédication après 3 ans.

L'examen tomodensitométrique doit être analysé non seulement sur des reconstructions zoomées sur chaque oreille, mais aussi, toujours sur des vues de l'ensemble de la base du crâne afin de ne pas méconnaître des malformations associées, ou des anomalies de la structure osseuse qui vont parfois faire d'une surdité que l'on croyait isolée, une pathologie associée dans un cadre syndromique ou liée à une dysplasie osseuse.

Pour l'étude de l'oreille externe et moyenne, l'examen tomodensitométrique est le seul indiqué. Devant une surdité de perception bilatérale ou unilatérale, le scanner est encore souvent réalisé de première intention chez l'enfant, seul ou avant une éventuelle IRM, pour une meilleure disponibilité de l'appareillage et une plus grande facilité de réalisation chez le petit.

#### *IRM*

L'oreille interne et le nerf cochléaire sont étudiés sur des séquences fortement pondérées T2 et en coupes inframillimétriques (CISS, 3D FSE) ou à contraste élevé (FIESTA chez General Electric). Les liquides labyrinthiques et le liquide cérébro-spinal y sont en hypersignal et contrastent avec l'os pétreux qui est en hyposignal. Ces coupes de 0,3 à 0,7 mm d'épaisseur permettent l'analyse fine du labyrinthe, allant jusqu'à différencier dans la cochlée, la rampe tympanique et la rampe vestibulaire, et montrant les oblitérations focales de la lumière labyrinthique dans les labyrinthites. Ces séquences permettent également l'étude des nerfs dans le méat auditif interne et la citerne ponto-cérébelleuse. Des reconstructions multiplanaires peuvent être réalisées, de même que des projections MIP ou 3D surfacique (pouvant faciliter la représentation des malformations labyrinthiques). L'injection de gadolinium est rarement nécessaire, elle permet de mettre en évidence, outre les processus expansifs, les inflammations labyrinthiques ou les névrites.

Toute IRM doit comporter une étude du parenchyme cérébral, au moins une séquence de pondération T2 ou FLAIR de l'ensemble de l'encéphale, afin d'éliminer une atteinte centrale (maladie métabolique, séquelle ischémique ou infectieuse néonatale...). De même, on n'oubliera pas d'analyser le signal de la base du crâne, qui peut parfois orienter vers une atteinte osseuse dysplasique ou tumorale.

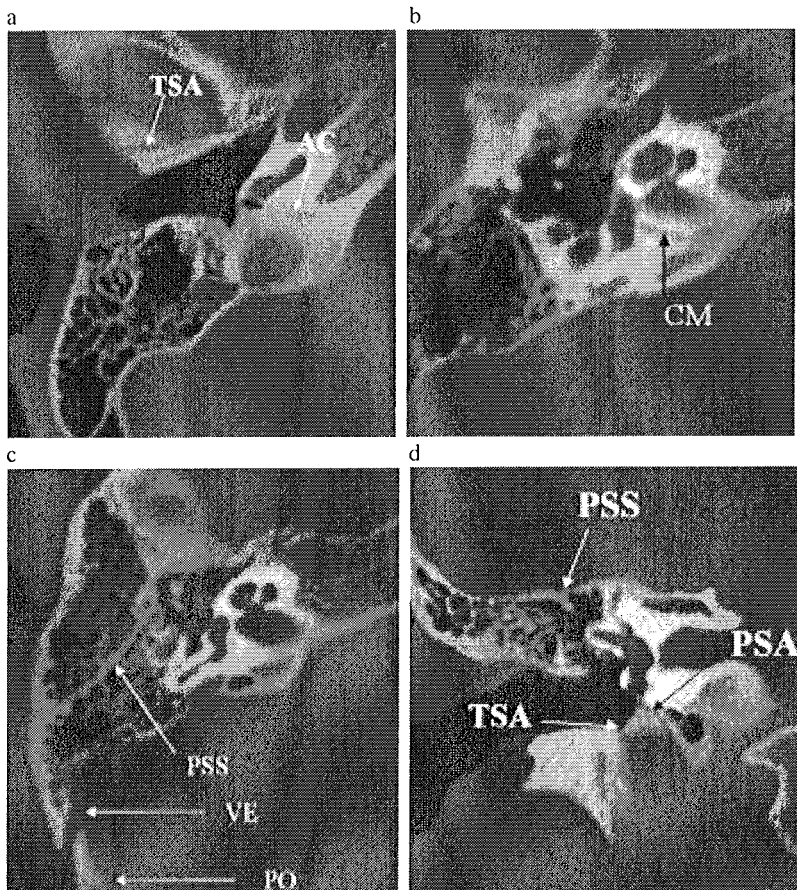
#### *Sédation :*

Une sédation est rarement nécessaire après 3 ans au scanner ; en IRM, elle est souvent indispensable avant 5 ans. Selon les possibilités, celle-ci est réalisée soit avec une prémédication adaptée à l'âge, soit par une anesthésie générale. Dans tous les cas, on s'efforcera de coupler TDM et IRM, lorsque tous les deux sont indiqués (bilan en vue d'une pose d'implant cochléaire), dans le temps d'une même sédation.

## II.3.2 Particularités anatomo-radiologiques, variantes liées à la croissance

### - Canaux et sutures :

Certains aspects de la croissance peuvent simuler une pathologie et doivent être connus. C'est en particulier le cas des canaux et sutures du temporal que l'on doit, en particulier, distinguer de traits de fracture dans un contexte traumatique (fig. 26).



**Fig. 26 Canaux et sutures.** TSA : suture tympano-squameuse antérieure. PSA: suture pétrosquameuse antérieure. PSS : suture pétrosquameuse supérieure. PO : suture pétro-occipitale. VE : veine émissaire. AC : aqueduc de la cochlée. CM : canal de Morgagni (canal du nerf ampullaire postérieur partant ici de la face postérieure du rocher et non de la paroi postérieure du MAI, cas le plus fréquent). **a-c** OD coupes axiales. **d** OD coupe coronale.

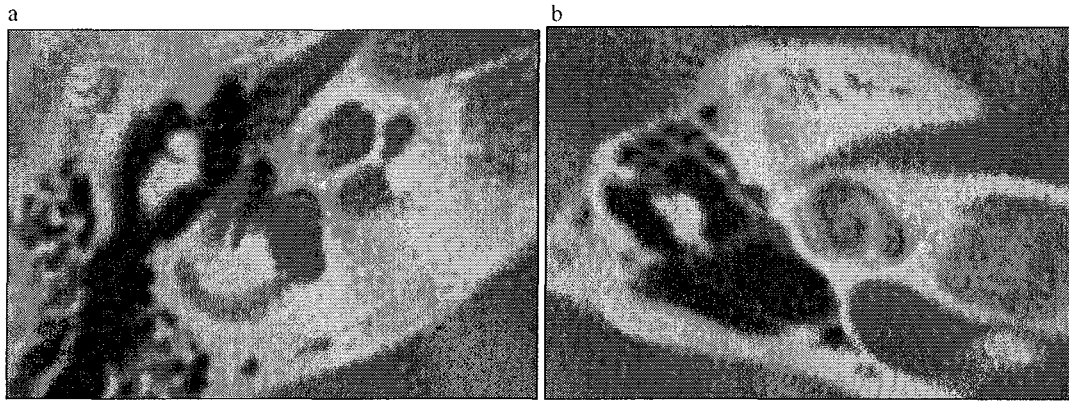
(D'après M. Elmalch-Bergès et al., 13)

### - structures labyrinthiques :

Elles ont leur taille définitive dès la 16<sup>ème</sup> semaine de vie intra utérine. À la naissance, et jusqu'à 4-5 ans peut persister de manière significativement élevée, en tomodynamométrie, un liséré hypodense péricochléaire (fig. 27) à distinguer de celui d'une otospongiose cochléaire, très rare à cet âge. Selon les séries, ce liséré hypodense est retrouvé jusque 41 %, avec une nette prépondérance chez les plus jeunes enfants, sans qu'il y ait de corrélation avec une pathologie quelconque, en particulier avec une surdité de perception.

La capsule otique comprend trois couches : une couche endostale, une couche endo et intrachondrale et une couche périostale, qui commencent à s'ossifier à partir de la 16<sup>ème</sup> semaine de vie intra-utérine.

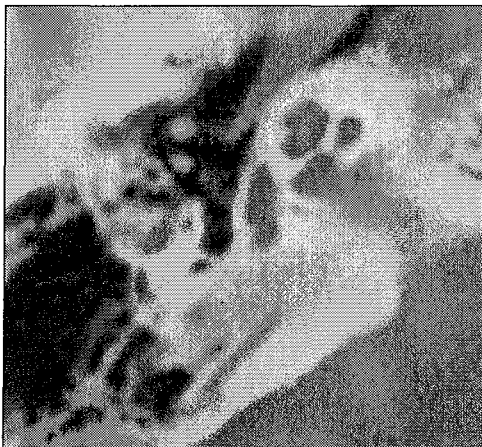
La couche moyenne s'ossifie en dernier, avec un retard plus marqué dans la région de la fissula ante fenestram, et il peut y persister longtemps des résidus cartilagineux, visibles au scanner. Bien que trompeur, l'aspect de cette hypodensité «physiologique» diffère souvent de celui des otospongioses cochléaires où les contours de l'hypodensité péricochléaire sont flous, et où celle-ci se prolonge souvent vers la paroi antérieure du méat auditif interne (fig. 27 et 28).



**Fig. 27 Hypodensité péricochléaire.**

Liseré hypodense péricochléaire, en avant de la fenêtre ovale, suivant le contour cochléaire externe, plus marqué dans la région de la fissula ante fenestram. Coupe axiale OD (a) et reconstruction frontale OD (b).

(D'après M. Elmaleh-Bergès et al., 13)



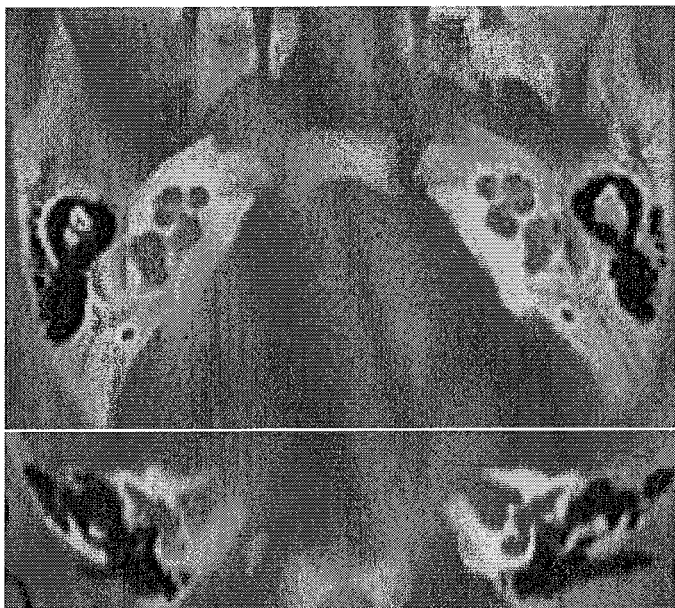
**Fig. 28 Otospongiose stapédovestibulaire et cochléaire.** Jeune fille de 13 ans, surdité de perception sévère bilatérale.

Hypodensité péricochléaire à contours flous, cernant toute la cochlée jusqu'à la paroi antérieure du MAI. Épaississement platinaire.

(D'après M. Elmaleh-Bergès et al., 113)

### - MAI :

Court à la naissance, oblique postéro-médialement et vers le haut, il devient plus horizontal et transversal en s'allongeant pendant les 10 premières années, surtout la première année (fig. 29). Le diamètre du fond du MAI ne se modifie quasiment pas après la naissance, alors qu'il peut s'élargir discrètement près du porus. Le canal pour le nerf cochléaire a sa taille définitive à la naissance, un petit diamètre de celui-ci est significativement corrélé à une surdité de perception congénitale.



**Fig. 29 MAI courts — Moelle osseuse ossiculaire.**

Nouveau-né de 15 jours : Les MAI sont courts et vont s'allonger avec la croissance de la base du crâne.

Coupe axiale et reformation frontale (en bas) : hypodensité dans la tête du marteau (bilatéral) et dans le corps de l'enclume à gauche : moelle hématopoïétique.

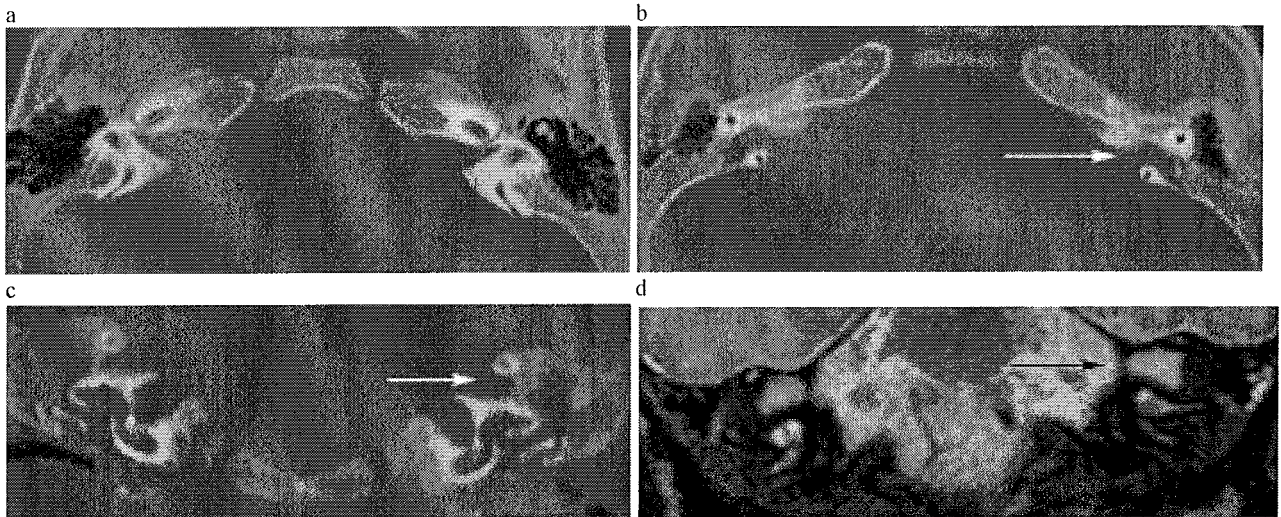
(D'après M. Elmaleh-Bergès et al., 13)

### - Osselets :

Ils ont leur taille définitive à la naissance, mais peuvent encore présenter une hypodensité centrale, correspondant à de la moelle hématopoïétique (fig. 29). Cet aspect peut se voir chez l'enfant jusqu'à 25 mois.

### - Canal pétro-mastoïdien :

Il est très large à la naissance, correspondant à la fossa subarcuata, large canal reliant la fosse postérieure et l'antre, en passant dans l'arche du canal semi-circulaire supérieur et contenant de la duremère, l'artère et la veine subarcuata. Celle-ci se comble progressivement pendant la première année de vie du fait de la croissance de l'os pétreux (fig. 30).



**Fig. 30 Canal pétromastoïdien (CPM) à 2 mois.**

**a** Coupe axiale passant par les MAI.

**b** Coupe axiale par les CPM (flèche).

**c** Reconstruction frontale: les CPM (flèche) au-dessus des MAI sont presque aussi larges que ceux-ci.

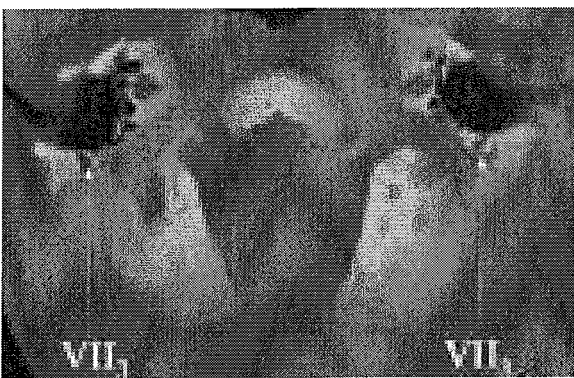
**d** IRM coupe frontale pondérée en T2. CPM (flèche).

(D'après M. Elmalch-Bergès et al., 13)

### - Pneumatisation des cavités tympano-mastoïdiennes

La pneumatisation mastoïdienne particulièrement au niveau de la pointe mastoïdienne est peu développée à la naissance (fig. 31), expliquant l'exposition du facial et le risque de paralysie faciale obstétricale traumatique lors de l'utilisation de forceps. Cette pneumatisation est sous la dépendance de facteurs génétiques et environnementaux. Elle est particulièrement diminuée en cas de pathologie inflammatoire chronique de l'oreille moyenne (fig. 32). Témoinnant du passé otitique du patient, l'hypopneumatisation et la sclérose de la mastoïde permettent de distinguer atteinte ossiculaire malformative et lyse post-otitique, cholestéatome congénital et cholestéatome acquis.

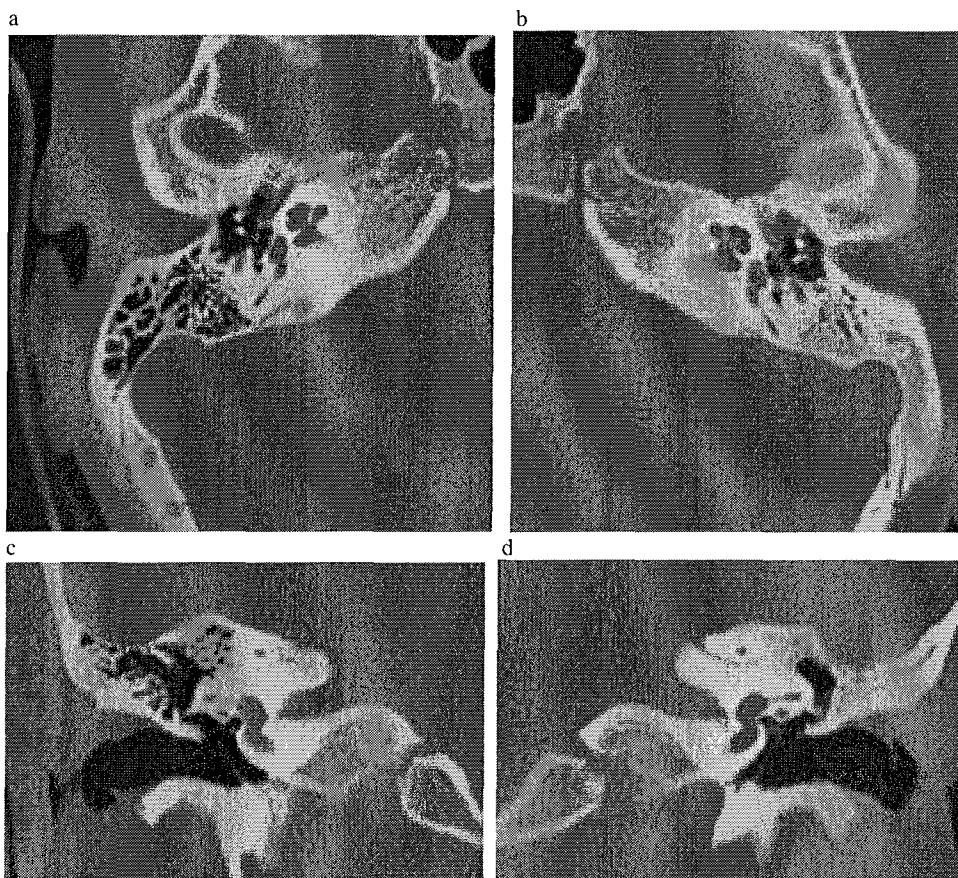Certains syndromes ou atteintes dysmorphiques de la base du crâne prédisposent aux otites à répétition : c'est le cas des fentes palatines, de la trisomie 21, du syndrome de Turner, de l'achondroplasie...



**Fig. 31 Canal facial, 3ème portion superficielle à la naissance.**

Nouveau-né : coupe axiale passant par le conduit auditif externe (CAE), la mastoïde est très peu développée, la troisième portion du canal facial (VII3) est très exposée en cas de traumatisme obstétrical.

(D'après M. Elmalch-Bergès et al., 13)



**Fig. 32 Retentissement de l'otite chronique sur la pneumatisation.** Fillette de 9 ans, otites à répétition depuis la petite enfance, notamment à gauche: épaissement des parois des cellules mastoïdiennes de façon bilatérale ; à gauche, hypopneumatisation plus marquée de la mastoïde, ostéosclérose avec tegmen bas situé (d), sinus sigmoïde plus antérieur (b). (D'après M. Elmaleh-Bergès et al., 13)



### II.3.3 Revue des principales entités nosologiques.

Arbitrairement, nous optons pour une présentation selon le type de surdité. Nous nous limitons aux surdités à tympan normal, excluant les anomalies de l'oreille externe ainsi que les causes inflammatoires et infectieuses de l'oreille moyenne qui restent, pour l'essentiel, du domaine de l'otologiste et sans grande particularité par rapport à l'adulte. Nous rappelons de façon non exhaustive certaines étiologies de ST ou mixte en dépit du fait que seules les surdités perceptionnelles peuvent prétendre à une IC.

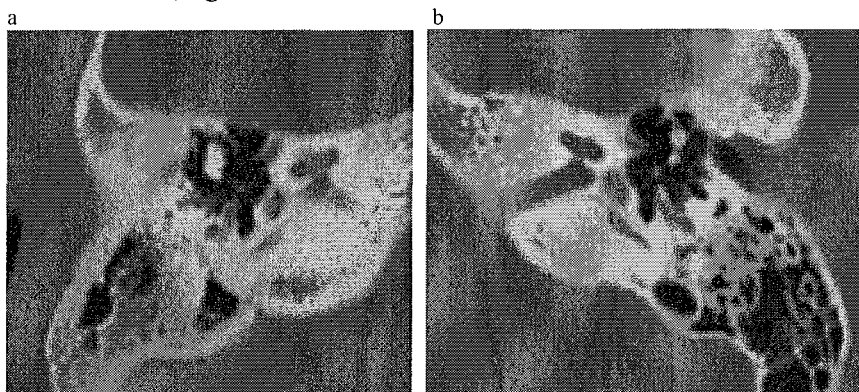
#### II.3.3.1 Surdité de transmission (ST) ou mixte:

##### II.4.3.1.1 malformation/malposition :

###### a) de la chaîne ossiculaire :

###### - Malformation ou aplasie mineure :

Tous les osselets peuvent être intéressés, ensemble ou séparément. Il peut s'agir d'un bloc incudomalléaire (fig. 33), c'est souvent le cas lorsque la surdité accompagne une malformation mineure du pavillon sans anomalie du conduit auditif externe (CAE). Mais on peut voir également des malformations plus rares de la chaîne ossiculaire : agénésie de la longue apophyse de l'enclume, agénésie du manche du marteau, malformation de l'étrier...

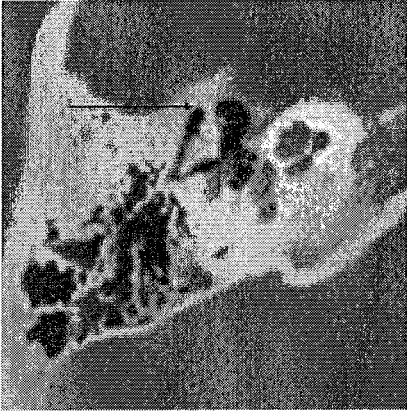

**Fig. 33 Bloc incudo-malléaire droit.** Fillette de dix ans, surdité de transmission droite, pavillon droit mal ourlé, suspicion d'aplasie mineure. **a** OD : hypopneumatisation de la mastoïde par rapport au côté gauche normal (b), bloc incudo-malléaire et tractus fibreux remplaçant l'extrémité de la longue apophyse, absence de processus lenticulaire. Aspect normal de l'étrier. **b** OG : normale, noter la pneumatisation mastoïdienne, l'alignement du processus lenticulaire et du bouton de l'étrier. (D'après M. Elmaleh-Bergès et al., 13)

###### - Fixation :

L'ankylose stapédovestibulaire congénitale est une anomalie que l'imagerie ne peut pas déceler. Par contre, certaines malformations de l'oreille interne s'accompagnent d'une ankylose stapédovestibulaire, et peuvent ne se traduire que par une ST. Une dilatation de l'aqueduc vestibulaire ou une surdité mixte progressive liée à l'X peuvent ne se manifester au début, que par une ST, du à une fixation platinaires ou à une hyperpression labyrinthique immobilisant la platine ; une stapéctomie dans ce cas, risque d'avoir de graves conséquences, entraînant un geyser per-opératoire et une cophose postopératoire. Il faut donc toujours examiner l'oreille interne en cas de ST.

Une ankylose de la chaîne ossiculaire peut être également en rapport avec une fixation ossiculaire atticale : la plus fréquente est la fixation atticale de la tête du marteau ou syndrome de Goodhill. Il s'agit d'une synostose antérieure ou supérieure de la tête du marteau à la paroi atticale (fig. 34). Elle ne s'accompagne pas de signes d'inflammation chronique de l'oreille moyenne et, est vraisemblablement d'origine congénitale, bien que souvent de découverte tardive.



**Fig. 34 Fixation atticale du marteau.** TDM coupe axiale : Pont osseux (flèche) reliant la tête du marteau à la paroi antérieure de l'attique.

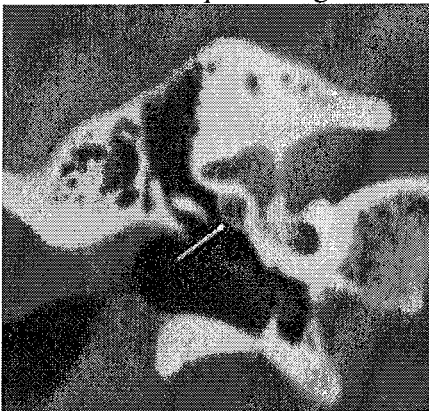
(D'après M. Elmaleh-Bergès et al., 13)

**b) des fenêtres :**

L'agénésie de la fenêtre ovale ou de la fenêtre ronde est responsable de surdité de transmission ou mixte, bien que celles-ci appartiennent à l'oreille interne. L'agénésie de la fenêtre ovale est rarement isolée, souvent associée à une malformation de l'étrier et/ou une malposition du canal facial (fig. 35).

**c) du canal facial (s'associant à une anomalie de la FO):**

Le canal facial peut être procident devant la fenêtre ovale, ceci est associé le plus souvent à une malformation de l'étrier et à une agénésie de la fenêtre ovale du fait de la coïncidence des événements embryologiques lors de leur formation. Le trajet aberrant du nerf s'accompagne souvent d'un aspect élargi de celui-ci (fig. 35).



**Fig. 35 Agénésie de la fenêtre ovale — Procidence du canal facial.**

Fillette 8 ans. Surdité de transmission droite. OD coupe coronale: aspect ossifié de la fenêtre ovale devant laquelle se trouve la deuxième portion du canal facial (flèche) qui est volumineuse, pas d'étrier visible.

(D'après M. Elmaleh-Bergès et al., 13)

#### II.4.3.1.2 Autres :

##### **- *Processus occupant :***

- Cholestéatome congénital : une opacité rétro-tympanique située dans le quadrant antéro-supérieur de la membrane tympanique évoque le plus souvent le diagnostic, mais celle-ci peut être difficile à distinguer si le tympan est peu translucide. Typiquement il s'agit d'une opacité arrondie située contre le promontoire, sans signe d'atteinte inflammatoire de l'oreille moyenne.

- Anomalies vasculaires : une surdité de transmission peut résulter d'anomalies vasculaires de l'oreille moyenne, que nous ne détaillerons pas ici : trajet aberrant de la carotide interne dans la caisse du tympan, anastomose entre l'artère tympanique inférieure (carotide externe) et l'artère carotido-tympanique, persistance de l'artère stapédienne (sur le scanner, canal sur le promontoire se finissant entre les branches de l'étrier avec élargissement de la deuxième portion du facial et du ganglion géniculé) souvent associée à une ankylose stapédo-vestibulaire.

##### **- *Traumatisme :***

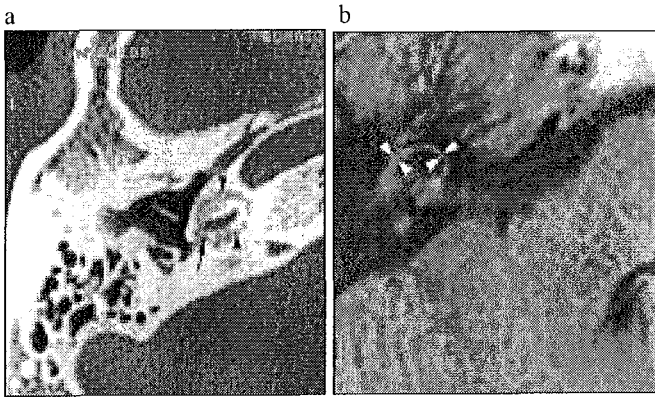
À distance d'un traumatisme, une surdité de transmission résiduelle doit faire rechercher une lésion ossiculaire méconnue au premier bilan. Chez l'enfant, le traumatisme a pu passer inaperçu, c'est le cas en particulier de traumatismes perforants ; il faut donc y penser systématiquement.

##### **- *Lésions ossiculaires post-otitiques à tympan fermé :***

Elles compliquent en particulier certaines otites séreuses sans laisser de cicatrice tympanique, il peut s'agir en particulier, d'une lyse de la branche descendante de l'enclume. Le scanner montre alors des signes de séquelles d'inflammation de l'oreille moyenne (hypo-pneumatisation, sclérose des cellules mastoïdiennes).

##### **- *Dystrophies / dysplasies osseuses***

L'otospongiose est rare chez l'enfant, mais reste une étiologie à rechercher notamment après la puberté. La clinique suffit au diagnostic des formes communes. La TDM se justifie en préopératoire pour éliminer une artère stapédienne aberrante, un nerf facial proident, une malformation cochléaire. En cas de surdité profonde ou de syndrome vertigineux, le diagnostic clinique peut être méconnu. La TDM montre des hypodensités de l'os péri-labyrinthique plus ou moins un épaissement platinaire. Les anomalies IRM suggestives d'otospongiose sont des zones linéaires ou nodulaires en isosignal T1, hypersignal T2, péri-labyrinthique donnant des contours flous au labyrinthe (fig. 36), un rehaussement péri-labyrinthique, linéaire ou nodulaire, de faible intensité affectant la fosse ovale, la fenêtre ronde, le sac endolymphatique. Intense, ce rehaussement peut simuler une masse du MAI. Il est probablement le reflet de formes actives. L'IRM authentifie le degré de sténose du canal cochléaire et son siège par rapport à la fenêtre ronde.



**Fig. 36** Bilan préimplant cochléaire chez une patiente sourde profonde, présentant des acouphènes. Zones hypodenses péricochléaires (têtes de flèche) entourant le tour basal et la fenêtre ronde (flèche) (A). Rehaussement (têtes de flèche) péricochléaire, du modiolus et du méat auditif interne (B). Otosclérose avec foyers actifs.  
 a. TDM, coupe axiale. b. IRM, séquence pondérée T1 post-gadolinium.  
 (D'après M. Elmaleh-Bergès et al., 13)

### II.3.3.2 Surdit  de perception (SP) :

Plus de 75 % des surdit s de perception de l'enfant sont d'origine g n tiques, parmi lesquelles un tiers sont dues   des mutations du g ne de la connexine 26 qui ne s'accompagnent pas d'anomalies visibles en imagerie.

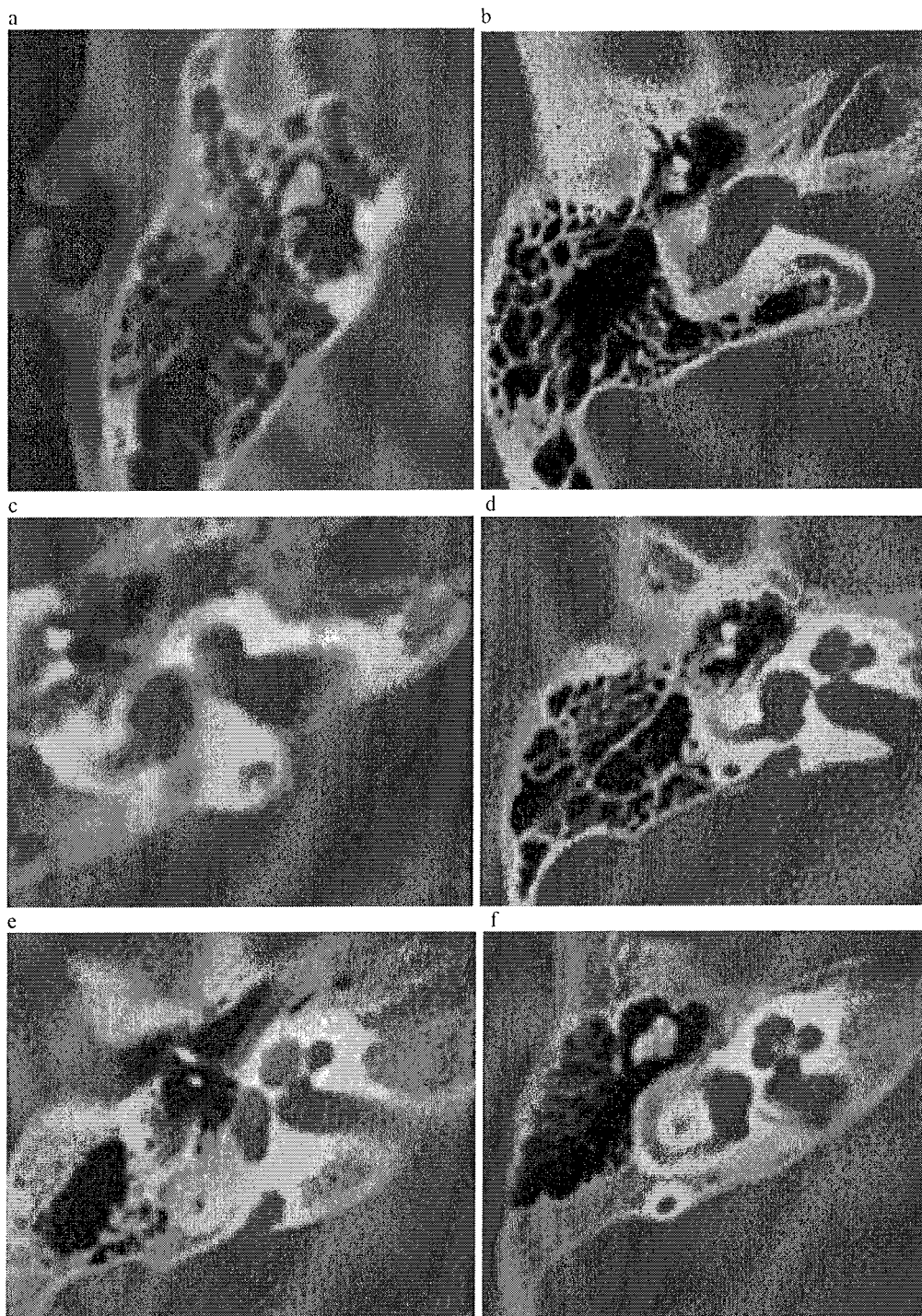
Pour le reste, on retrouve, par ordre de fr quence, les malformations, les infections, et les traumatismes. Les dystrophies et dysplasies osseuses viennent ensuite et pr c dent les tumeurs de l'angle ponto-c r belleux, beaucoup plus rares chez l'enfant. Celles qui appartiennent   la neurofibromatose de type 2 se manifestent plus souvent   partir de la deuxi me d cennie. Les tumeurs du tronc c r bral, plus fr quentes, se manifestent par une symptomatologie plus riche (atteinte d'autres paires cr niennes, HIC...) associ e   la surdit .

#### II.3.3.2.1 Malformations labyrinthiques

Les malformations de la cochl e ont  t  class es par Jackler et al.(20) en fonction du stade d'arr t du d veloppement embryologique, en le corr lant   l'imagerie (fig. 37).

Le labyrinthe peut  tre absent ou malform  : vestibule dilat , cochl e malform e avec v sicule unique ou tour de spire absent, segmentation incompl te, canaux semi-circulaires (CSC) dilat s ou orient s anormalement, dilatation de l'aqueduc du vestibule ou du fond du MAI.

- Le non-d veloppement de la capsule otique d finit le syndrome de **Michel** : absence de labyrinthe osseux et membraneux associ e   une paroi interne de l'oreille moyenne anormalement plate par absence des reliefs des fen tres ronde et ovale et du labyrinthe post rieur et   un MAI absent. L'anomalie de la paroi interne le diff rencie des labyrinthites calcifiantes o  la paroi interne est normalement form e.
- La plus classique des malformations est celle d crite par **Mondini**, d finie par une anomalie de d veloppement du labyrinthe ant rieur avec tour basal conserv , et pouvant s'associer   une anomalie de d veloppement du labyrinthe post rieur (i.e., dilatation de l'aqueduc du vestibule dans le Mondini Princeps).
- Les cochl es avec segmentation anormale et atteinte du labyrinthe post rieur   type d'hypoplasie des CSC ou du vestibule sont des malformations survenant entre le 42e et le 70e jour. Le trajet du facial peut  tre anormal, ant ro-interne, avec une deuxi me portion sur la partie lat rale de la caisse.
- La dilatation du sac et du canal endolymphatiques est une malformation tardive survenant apr s le 70e jour, d finie par une dilatation du canal sup rieur   1,5 mm. L'aqueduc du vestibule est consid r  comme pathologique quand son diam tre est sup rieur   celui du canal semi-circulaire adjacent. Cette atteinte, bilat rale dans plus de la moiti  des cas, associe une surdit  de perception   un vertige dans un tiers des cas. Sa d couverte se fait dans plus de la moiti  des cas chez l'adulte.
- La dilatation du CSC lat ral est l'anomalie la plus fr quente, car c'est la derni re structure   se former embryologiquement. Elle est isol e ou associ e   une dilatation du vestibule.



**Fig. 37 Malformations cochléaires en fonction du stade d'arrêt dans l'embryogénèse : TDM.**

**a** Aplasie de Michel : absence complète de structures labyrinthiques.

**b** Vésicule cochléo-vestibulaire.

**c** Cochlée-vésicule unique, petite, communiquant avec le fond du MAI.

**d** Mondini « princeps » : cochlée incomplète, dilatation de l'aqueduc du vestibule.

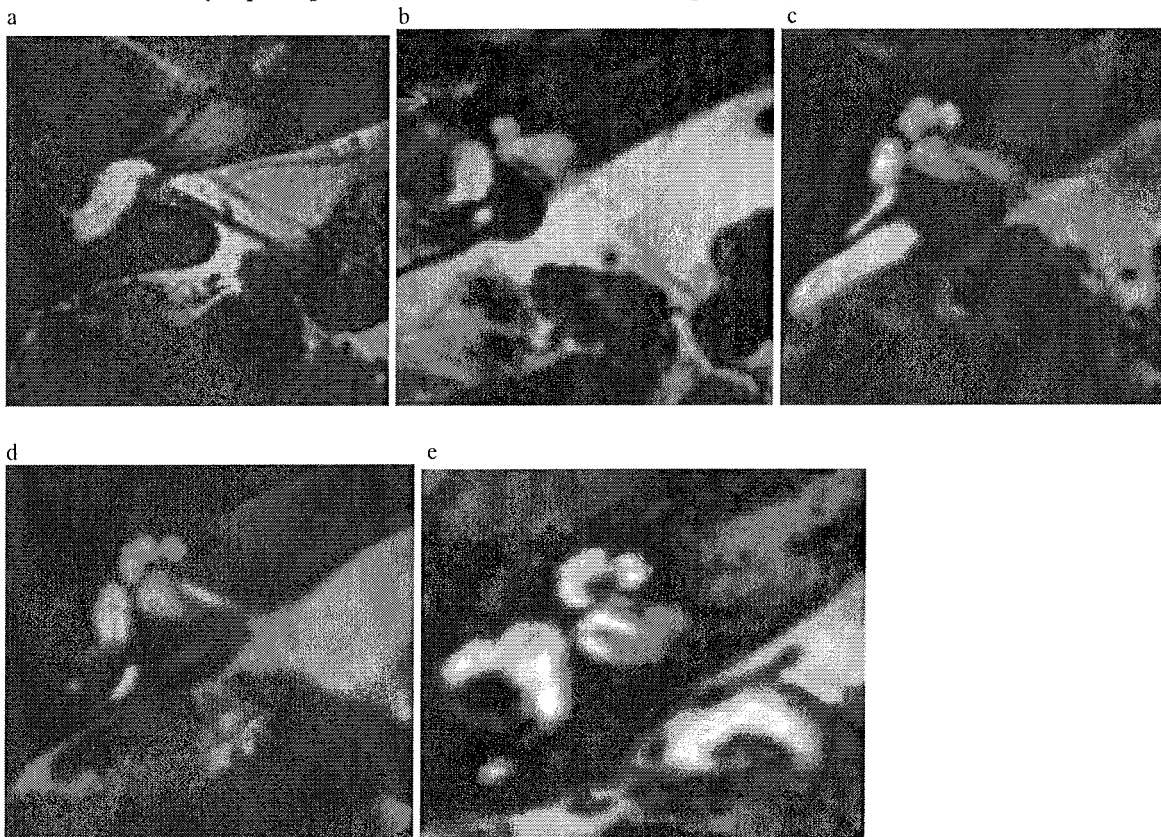
**e** Dilatation de l'aqueduc du vestibule, modiolus hypoplasique.

**f** Structures labyrinthiques normales.

(D'après M. Elmaleh-Bergès et al., 13)

Cette classification publiée en 1987, repose sur la tomographie et le scanner.

Lemmerling et al. (22) ont montré en 1997 qu'en fait, la dilatation de l'aqueduc du vestibule, malformation labyrinthique postérieure « isolée » dite la plus fréquente, est en fait très rarement isolée, mais s'accompagne le plus souvent d'une hypoplasie du modiulus visible en TDM. Ceci a été confirmé en IRM, par l'étude de Davidson et al.(12) qui retrouve une anomalie cochléaire associée dans plus de 76 % des cas de dilatation de l'aqueduc du vestibule, cette anomalie pouvant être une hypoplasie ou absence du modiulus, une asymétrie de taille des rampes vestibulaire et tympanique, ou un enroulement incomplet (fig. 38).



**Fig. 38 Malformations cochléaires en fonction du stade d'arrêt dans l'embryogénèse : IRM.**

**a** Vésicule cochléo-vestibulaire : dans le MAI: nerf facial en avant, nerf cochléo-vestibulaire en arrière (division cochléaire non individualisable).

**b** Cochlée-vésicule unique, petite (même cas que fig. 37c), fine séparation avec le fond du MAI visible à l'IRM, 2 nerfs sur cette coupe: cochléaire, hypoplasique, en avant, vestibulaire inférieur en arrière.

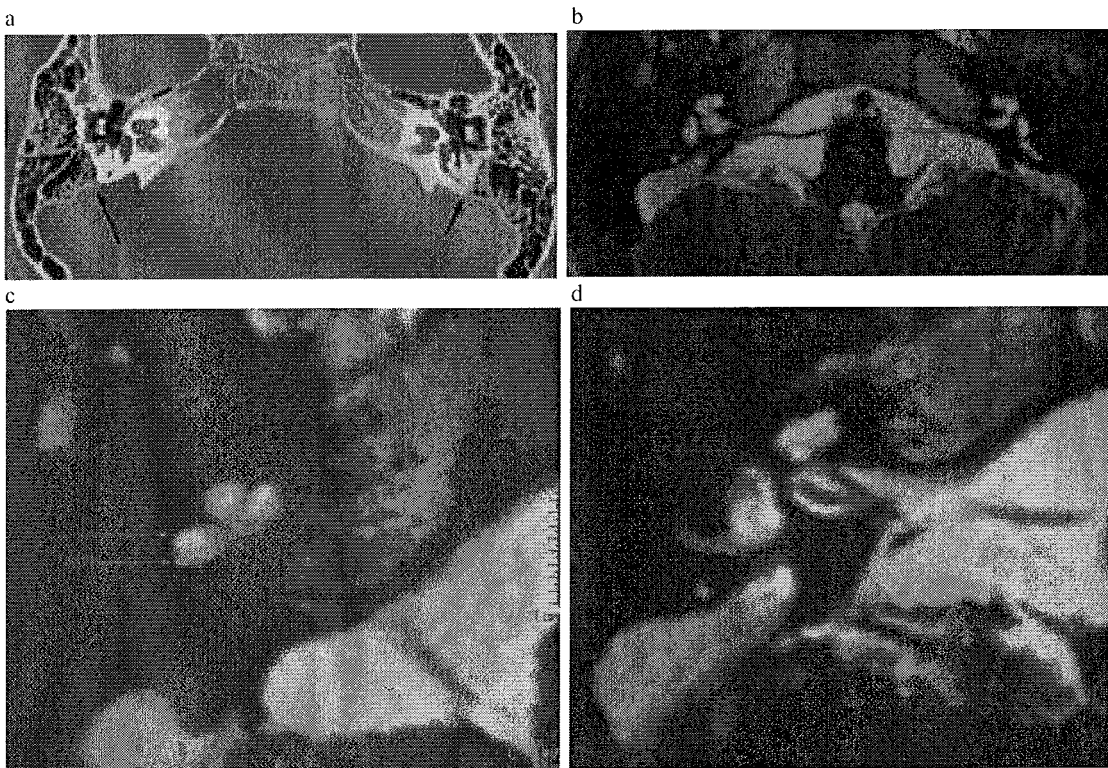**c** Mondini « princeps » : cochlée incomplète, dilatation du sac endolymphatique, modiulus hypoplasique.

**d** Dilatation de l'aqueduc du vestibule, modiulus hypoplasique.

**e** Structures labyrinthiques normales.

(D'après M. Elmaleh-Bergès et al., 13)

Le scanner permet la visualisation et l'analyse de l'ensemble du labyrinthe osseux, par contre, seule l'IRM montrera l'asymétrie des rampes cochléaires, et le volume réel du sac endolymphatique dont seule la partie intra-osseuse (aqueduc du vestibule) est visible au scanner (fig. 39).



**Fig. 39 Dilatation de l'aqueduc du vestibule, cochlée incomplètement enroulée: description princeps de Mondini en 1791.**

**a** TDM coupe axiale: défaut de séparation entre tour intermédiaire et apex cochléaire, dilatation de l'aqueduc du vestibule et empreinte du sac endolymphatique sur la face postérieure du rocher (flèche), hypoplasie du modiulus.

**b-c-d** IRM 3D-FSE axiale T2: volumineux sac endolymphatique, hypoplasie du modiulus (b). asymétrie de taille des rampes vestibulaire (antérieure), et tympanique (postérieure) (flèche).

(D'après M. Elmalch-Bergès et al., 13)

En 2002, Sennaroglu et al. (38) proposait une nouvelle classification basée sur le scanner.

On y distingue, avec un degré de dysplasie allant decrescendo, les aplasies de Michel, les aplasies cochléaires, les cavités communes, les partitions incomplètes de type 1 (malformation cochléo-vestibulaire kystique), les hypoplasies cochléaires, et les partitions incomplètes de type 2 (Mondini princeps).

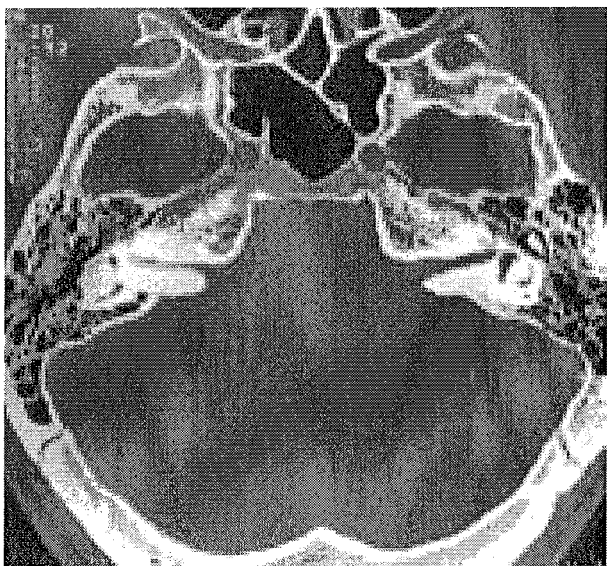
Deux types de partitions incomplètes sont ainsi décrits:

- *type 1* : cochlée sans modiulus ni aire cribreuse, à l'origine de son aspect kystique avec dilatation kystique du vestibule (= malformation cochléo-vestibulaire kystique), sans dilatation associée de son aqueduc ;
- *type 2 (plus tardive dans l'embryogenèse)*: ou Mondini princeps, consiste en une cochlée avec 1,5 tours (confusion en un apex kystique du tour moyen et apical), dilatation du vestibule et de son aqueduc.

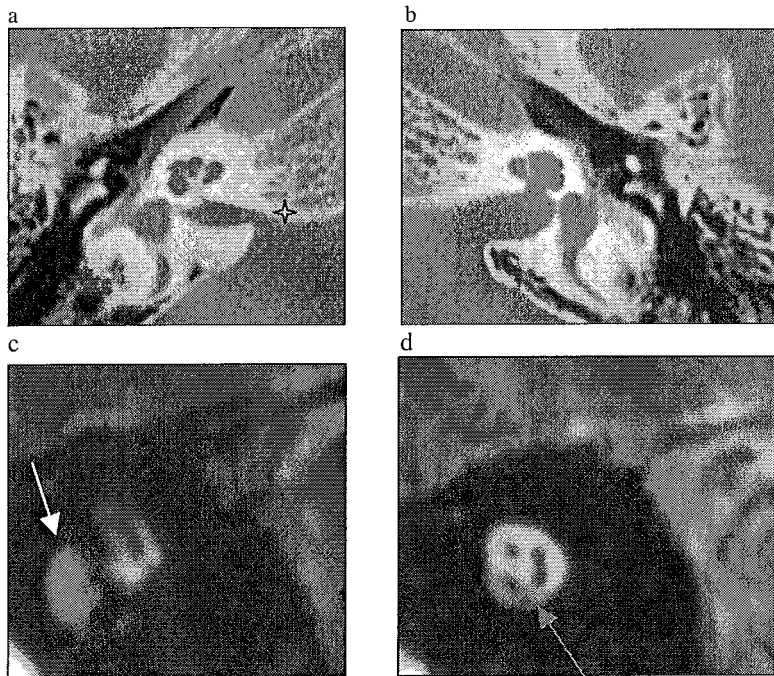


### II.3.3.2.2 Malformations du CAI et du canal pour le nerf cochléaire

Un MAI étroit (inférieur à 3 mm d'après K. Marsot-Dupuch et al., 25) au scanner est souvent le témoin d'une hypoplasie du nerf cochléaire (fig. 40). Mais parfois le MAI a un diamètre normal, et c'est seulement l'analyse soignée du canal pour le nerf cochléaire à la base de la cochlée, qui va permettre de suspecter une agénésie ou hypoplasie du nerf (fig. 41), qui constitue une contre-indication à une implantation. L'IRM en haute résolution en pondération T2 permet de visualiser directement le nerf dans le MAI et d'apprécier son diamètre par des coupes perpendiculaires à l'axe du conduit. Un MAI élargi peut se voir de manière isolée, mais il est nécessaire de recourir à l'IRM pour éliminer un processus expansif.



**Fig. 40 Surdit e profonde bilat erale, TDM, coupe axiale.**  
St enose bilat erale du m eat auditif interne, diam etre inf erieur   3 mm.  
(D'apr es K. Marsot-Dupuch et al., 25)



**Fig. 41 Cophose unilatérale droite chez un garçon de 7 ans.**

CT (a et b): CAI droit étroit (2,5 mm à sa partie moyenne) suggérant une agénésie du nerf VIII.

IRM (c et d): séquence FIESTA (GEMS) sagittales obliques perpendiculaires à l'axe des MAI : pas de nerf visible dans le quadrant antéro-inférieur mais aussi antéro-supérieur du MAI droit. Agénésie des nerfs cochléaire et vestibulaire inférieur droits. Tour basal droit (flèche blanche); nerf cochléaire G (flèche rouge).

Service de Neuroradiologie – CHU de Nancy.

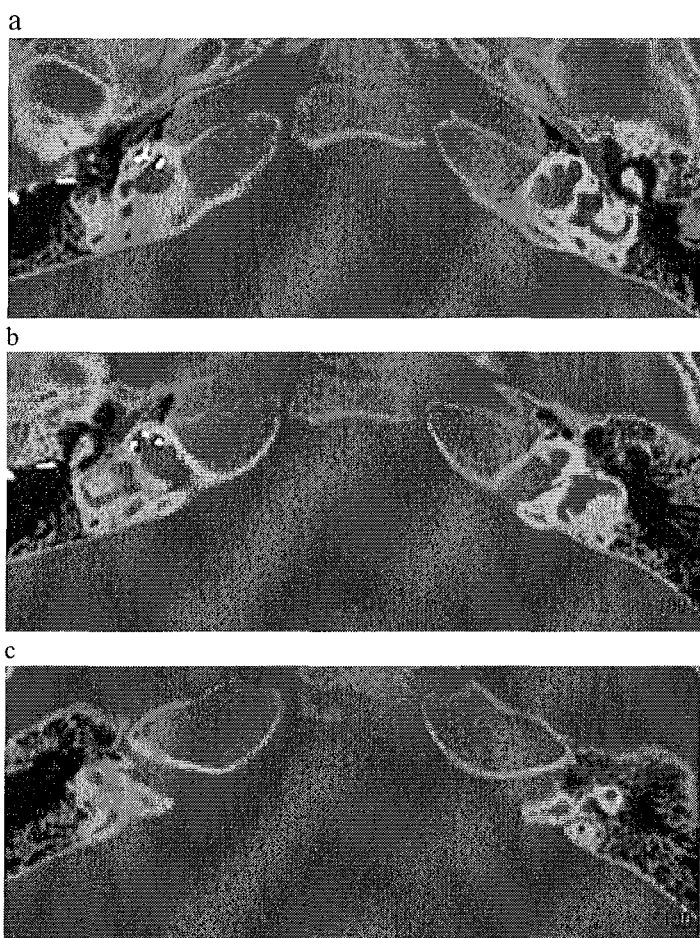
Notons au passage que si un CAI étroit peut être le témoin d'une agénésie du n.VIII qu'on affirmera sur l'IRM, un CAI de taille normale ne peut en aucun cas attester de la présence d'un nerf auditif : l'IRM reste indiquée dans tous les cas !

### II.3.3.2.3 Aspects particuliers orientant le diagnostic étiologique

L'imagerie peut parfois aider à orienter le diagnostic étiologique en montrant des aspects caractéristiques du labyrinthe, ou bien en permettant grâce à l'analyse concomitante de la base du crâne ou du parenchyme de retrouver des anomalies associées caractéristiques de certains syndromes.

*Dans les surdités non syndromiques*, l'imagerie est le plus souvent normale (mutations de la connexine 26) ou aspécifique. Quelques aspects sont évocateurs et peuvent orienter le bilan génétique. Par exemple, une dilatation de l'aqueduc du vestibule ou une malformation de type Mondini « vraie » (fig. 39) orientent fortement le bilan génétique vers une recherche de mutation du gène PDS, qui serait retrouvée dans environ 75 % des cas (syndrome de Pendred (surdité neurosensorielle associée à un goitre et à un trouble de l'hormonogénèse thyroïdienne) ou surdité isolée sans atteinte thyroïdienne).

Certaines surdités liées à l'X (DFN3) ont un aspect caractéristique : un MAI large, « en amphore », à base déhiscente, communiquant largement avec la cochlée dysplasique (oreille geyser), un canal facial large et antérieur (fig. 42).

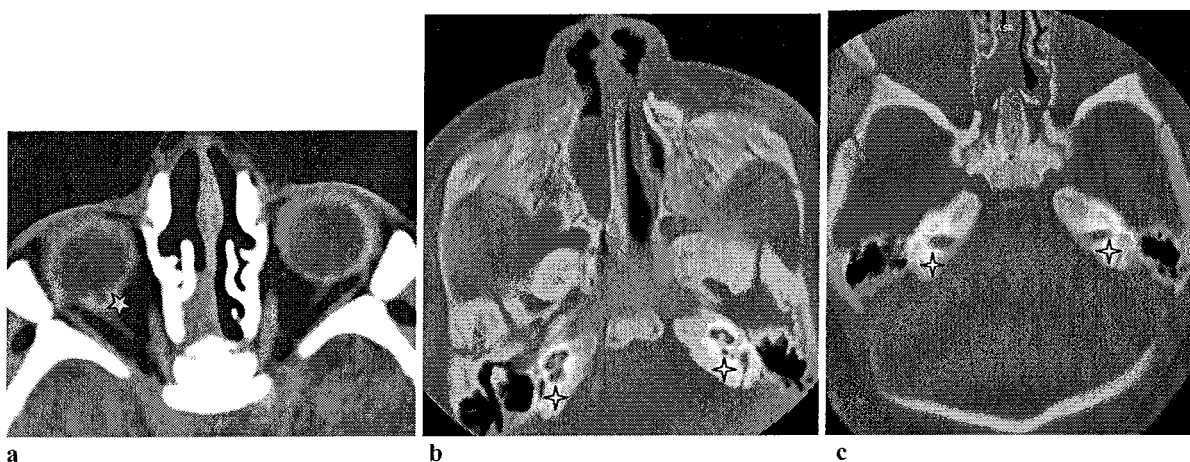


**Fig. 42 Surdité liée à l'X — DFN3.** Garçon de deux ans. Surdité profonde bilatérale. Pose d'implant cochléaire à droite. Le contrôle TDM postopératoire permet de s'assurer de la situation strictement intracochléaire de l'implant, qui ne s'est pas engagé dans le MAI. TDM coupes axiales. **a** La cochlée est dysplasique, n'ayant ni modiolus, ni séparation avec le fond du MAI : oreille « geyser ». **b** L'aqueduc du vestibule droit est dilaté. **c** Le segment labyrinthique du canal facial est antérieur et s'individualise au fond du MAI dilaté en « amphore ». (D'après M. Elmaleh-Bergès et al., 13)

Dans les surdités syndromiques, l'imagerie est souvent un élément d'orientation non négligeable. Une agénésie des canaux semicirculaires et une hypoplasie du vestibule sont quasiment exclusivement retrouvées dans l'association CHARGE (Coloboma, Heart disease, choanal Atresia, Retardal development, Genital hypoplasia, Ear abnormalities). Il peut s'y associer des anomalies de la cochlée (vésicule unique, enroulement incomplet) ainsi que de l'oreille moyenne (agénésie de la fenêtre ovale, procidence du facial) et externe, mais elles n'ont pas la spécificité de l'agénésie des canaux semi-circulaires. Un des signes cardinaux du syndrome CHARGE, bien que ne faisant pas partie de l'acronyme, est l'anomalie de différents nerfs crâniens, et notamment, l'agénésie possible des nerfs cochléo-vestibulaires et facial en particulier.

Ces patients sont souvent examinés d'abord au scanner pour une atrésie choanale, membraneuse ou osseuse, uni- ou bilatérale : 50 % des atrésies choanales bilatérales s'intègrent dans un syndrome CHARGE. Lors de cet examen, il faut donc toujours inclure les rochers dans le champ de vue. Outre la malformation caractéristique du labyrinthe postérieur, il ne faut pas oublier d'examiner les canaux pour les différents nerfs au fond du MAI à la recherche d'une sténose témoin d'une agénésie (fig. 43). L'IRM permet d'affirmer les agénésies éventuelles de nerfs (VII, VIII, mais aussi nerfs mixtes) et d'évaluer les malformations cérébrales associées : agénésie des bulbes olfactifs notamment.

Le syndrome Branchio-Oto-Rénal (BOR) a fait l'objet de publications récentes (5) qui rapportent : une cochlée hypoplasique, un vestibule large et une dilatation de l'aqueduc du vestibule associé à un MAI large.



**Fig. 43 Syndrome CHARGE. Fillette de 4 mois.**

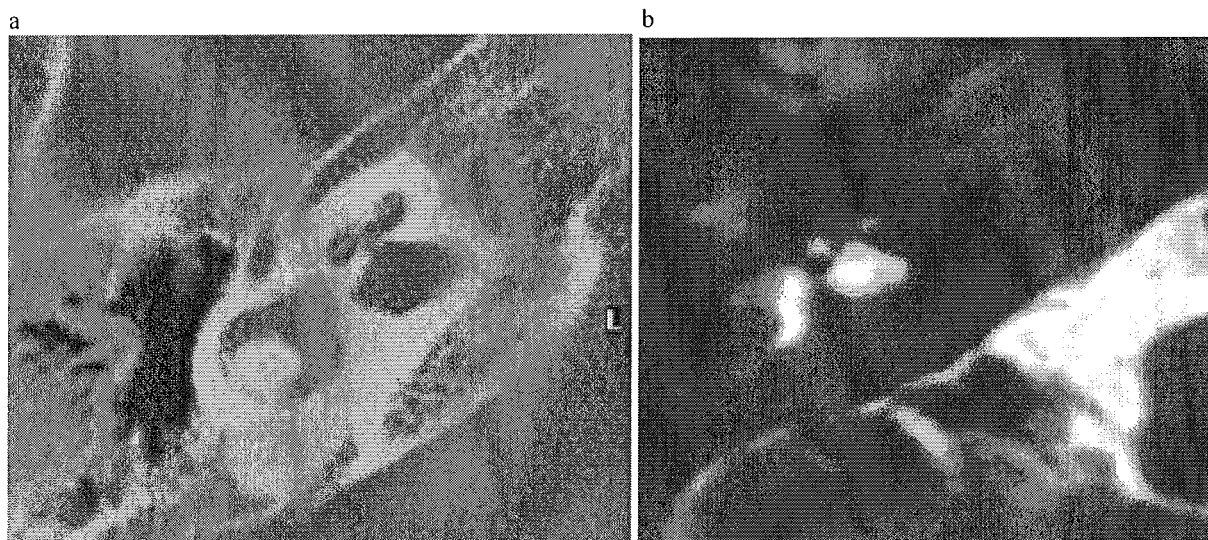
CT : **a** Bombement de la paroi postérieure des globes oculaires prédominant nettement à droite (☆) compatible avec un colobome rétro-choroïdien bilatéral; **b** Atrésie choanale droite sévère (➤). **c** labyrinthe osseux postérieur absent, aqueduc vestibulaire dilaté (☆).

Service de Neuroradiologie – CHU de Nancy.

#### II.3.3.2.4 Infections :

Les infections peuvent être responsables de surdités de perception qu'elles soient de survenue anténatale (CMV en particulier), ou post-natale : labyrinthites/névrites virales ou méningites bactériennes, propagation d'une infection de l'oreille moyenne.

Le scanner ne permet de détecter que les labyrinthites ossifiantes. L'IRM a l'avantage de permettre la détection des labyrinthites non ossifiées (fig. 44), ainsi que des atteintes aiguës du labyrinthe ou du nerf cochléaire par la prise de contraste après injection. L'IRM permet aussi et surtout l'évaluation du parenchyme cérébral et la détection des séquelles d'infection anténatale ou de méningite.



**Fig. 44 Surdité post-méningitique.**

Fillette de deux ans, surdité profonde après une méningite à pneumocoques.

**a** TDM coupe axiale : ossification du tour intermédiaire et de l'apex cochléaire, ainsi que de la partie postérieure de l'arche du CSC latéral.

**b** IRM en pondération T2 : disparition de la lumière labyrinthique du centre du tour intermédiaire et de l'apex cochléaire, ainsi que de toute l'arche du CSC latéral.

(D'après M. Elmalch-Bergès et al., 13)

Les labyrinthites ossifiantes ne représentent pas une contre-indication mais rendent la cochléostomie plus difficile et font envisager le choix d'une électrode plus courte.

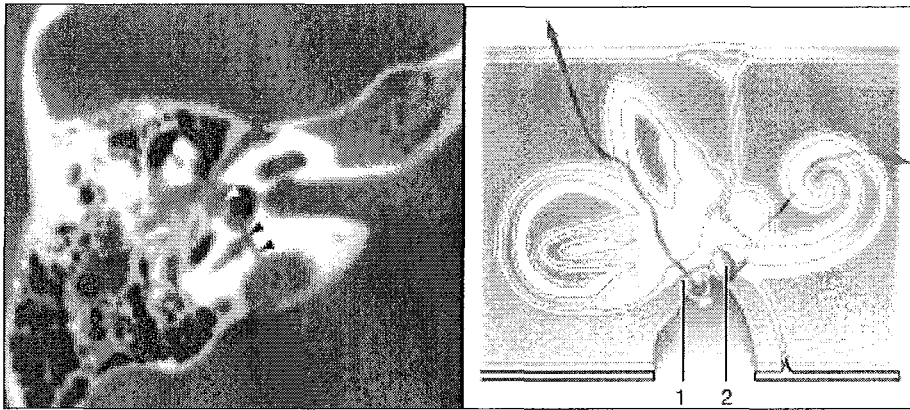
#### II.3.3.2.5 Traumatisme :

En cas d'antécédent traumatique connu, le scanner réalisé en coupes millimétriques jointives, en haute résolution, est l'examen de choix.

Les fractures *tympano-labyrinthiques* dues à un choc postéro-latéral avec un trait mixte à la fois parallèle et perpendiculaire au rocher, associées à une paralysie faciale s'il existe un trait de refend vers le ganglion géniculé, zone de faiblesse du rocher.

Les fractures *trans-labyrinthiques* sont essentiellement des fractures transversales. Les fractures trans-platinaires isolées sont difficiles à détecter, mais peuvent être suspectées devant un pneumolabyrinthe quand le scanner est réalisé précocement.

L'imagerie TDM montre le(s) trait(s) de fracture et les traits de refend ; une luxation ou un déplacement ossiculaire et les signes évocateurs d'une brèche de l'oreille interne : pneumolabyrinthe (fig. 45), diffusion de l'air dans les espaces sous-arachnoïdiens et le MAI, épanchement de l'oreille moyenne. Devant une surdité post-traumatique de l'enfant, on n'oubliera pas de rechercher une malformation labyrinthique préexistante décompensée par le traumatisme (c'est souvent le cas de la dilatation de l'aqueduc du vestibule).



**Fig. 45 Pneumolabyrinthe.**

A. TDM coupe axiale passant par la fosse ovale : fracture translabyrinthique (têtes de flèche), perpendiculaire à l'axe du rocher, irradiant à la fosse jugulaire. Épanchement antroattical lié à une fuite de liquide céphalorachidien.

B. Schéma des communications traumatiques entre l'oreille moyenne et les espaces sous arachnoïdiens. 1. Fosse ovale ; 2. fenêtre ronde.

(D'après M. Elmaleh-Bergès et al., 13)

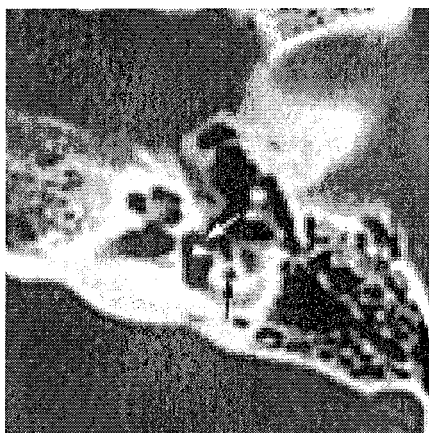
A contrario, il existe des structures pétreuses linéaires normales, dues à des trajets vasculaires ou nerveux simulant des traits de fractures identifier suivant leur topographie : canal des nerfs ampullaires (canaux de Morgagni et singulaire), canal pétromastoïdien (entre les jambage du canal semi-circulaire supérieur), canaux des aqueducs de la cochlée et du vestibule.

Quand il n'existe pas de fracture visible du temporal en TDM, l'IRM peut avoir un rôle médico-légal en montrant un hypersignal du labyrinthe membraneux (méthémoglobine), traduisant une contusion labyrinthique. À distance, l'IRM peut contribuer à l'analyse de l'extension de la fibrose secondaire au traumatisme dans un bilan préimplantaire. Le plus souvent, la fibrose se localise le long du trajet de la fracture et épargne les portions du labyrinthe à distance, la valve utriculosacculaire semble limiter la diffusion des hématomes intralabyrinthiques.

*Une fistule périlymphatique* se discute devant une surdité fluctuante associée à des vertiges. Elle peut être spontanée ou secondaire à un traumatisme ou à un barotraumatisme des fenêtres, la fistule pouvant exister plusieurs années après le traumatisme. Elle n'entraîne que peu de signes d'imagerie. Le signe pathognomonique d'une fracture des fenêtres et de fistule périlymphatique est la constatation peropératoire d'une fuite ou en imagerie d'air intralabyrinthique. La présence d'air dans la rampe vestibulaire traduit le passage d'air de la caisse du tympan dans le labyrinthe (*implosive route*). Celui-ci peut se faire par une simple élévation des pressions de l'oreille moyenne et peut se produire pour des gradients moins forts si la fistule préexiste. Le pneumolabyrinthe explique la surdité profonde réversible et, pour certains, les troubles vestibulaires par déplacement maculaire.

Souvent, les signes d'imagerie sont réduits à un comblement déclive du récessus hypotympanique et de la fosse ovale, voire à une ossification des contours platinaires (fig. 46) ou de la fenêtre ronde.

L'enfoncement platinaire peut être visible, comme une image linéaire de faible tonalité au sein de l'image liquidienne du vestibule. Dans tous les cas, une exploration TDM négative n'élimine pas le diagnostic de fistule périlymphatique, qui reste difficile même lors de l'exploration chirurgicale. L'intérêt de l'IRM est à évaluer.



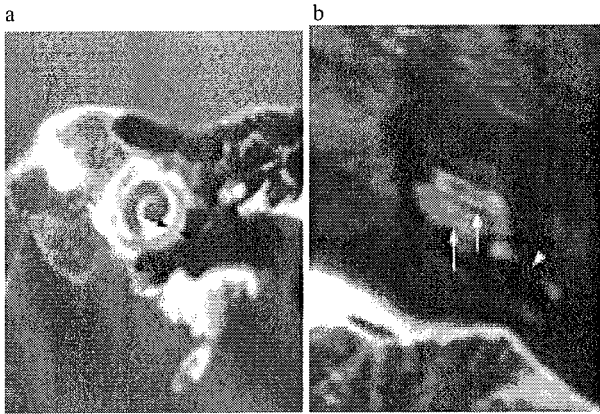
**Fig. 46 Surdit  fluctuante, vertiges, acouph nes gauches. Barotraumatisme il y a 10 ans. TDM coupe axiale.** Hyperostose de la partie post rieure de la platine (t te de fl che) osselets en place. D pression platinaire (fl che blanche). Fistule p rilymphatique. (D'apr s M. Elmaleh-Berg s et al., 13)

#### II.3.3.2.6 Dysplasies osseuses :

Les anomalies responsables de la surdit  peuvent  tre li es   une atteinte de la structure osseuse de la base du cr ne : ostog n se imparfaite (fig. 47), ost op trose par st nose des MAI et/ou  paississement des fen tres (fig. 48), dysplasie fibreuse essentiellement chez l'enfant, d'o  l'importance d'une analyse globale de la base du cr ne.

La *Maladie de Lobstein* est une maladie h r ditaire qui se manifeste par une fragilit  osseuse, des scl rotiques bleues, une surdit  de perception ou mixte et par une hyperlaxit  ligamentaire. Cette affection g n tique est secondaire   la diminution du collag ne de type I, pr sent dans les os, la peau, les dents et les tissus conjonctifs. Les l sions osseuses diffuses associent   la d min ralisation une diminution d' paisseur de la corticale, des remaniements fracturaires et des d formations osseuses. Les anomalies de la capsule otique sont caract ris es en TDM par une prolif ration d'os peu min ralis , p ricochl aire,  tendue autour du MAI et du vestibule.

L'hypertrophie osseuse p rilabyrinthique st nose la fen tre ovale, fixant les jambages de l' trier et peut retentir sur le canal du facial. En IRM, l'os anormal est en hypersignal, r alisant un pseudotour de spire, avec un faible rehaussement p riph rique apr s injection de gadolinium. Malgr  l'important remaniement osseux, le labyrinthe reste perm able et l'implantation cochl aire est possible.



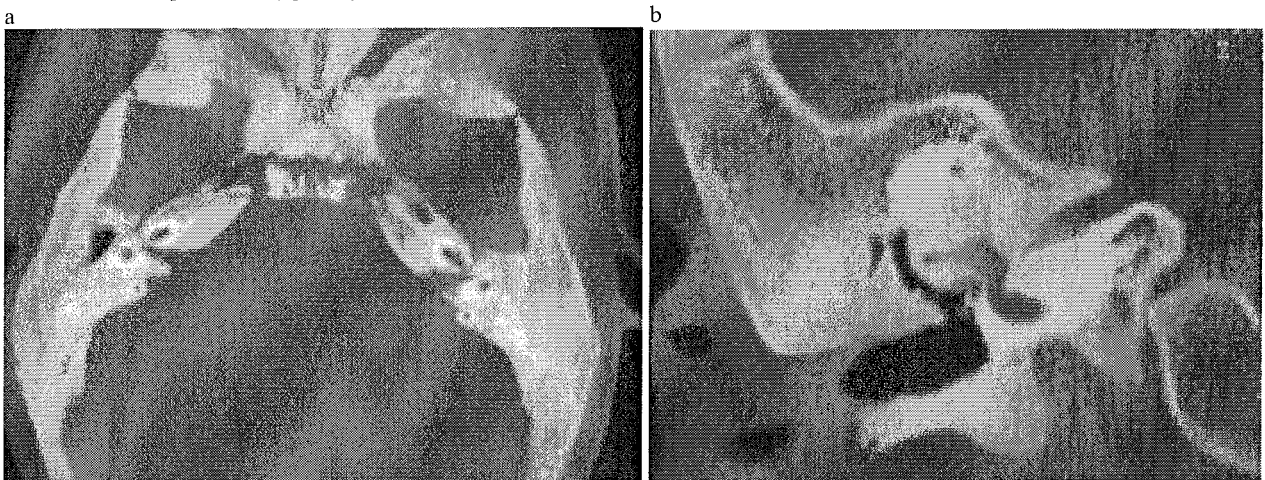
**Fig. 47 Bilan préimplant cochléaire chez un patient sourd profond, de petite taille, porteur de déformations rachidiennes.**

a. TDM, coupe coronale. b. IRM, séquence pondérée T2.

Zone hypodense péricochléaire (flèches noires sur le CT), en hypersignal en IRM (flèches blanches), dédoublant le tour basal. Pas d'anomalie du canal semicirculaire postérieur (tête de flèche en b). Maladie de Lobstein.

(D'après M. Elmaleh-Bergès et al., 13)

*L'ostéopétrose* est une affection autosomique caractérisée par un trouble du modelage osseux affectant le crâne, les os longs et les vertèbres. Deux formes sont connues : une bénigne à transmission dominante, et une grave à transmission récessive. L'hyperproduction osseuse avec diminution de la cavité médullaire entraîne une condensation de l'os temporal analysable en TDM, retentissant sur le MAI et les trajets vasculo-nerveux (fig. 48). En IRM, l'ostéopétrose se manifeste par un hyposignal péri-labyrinthique.



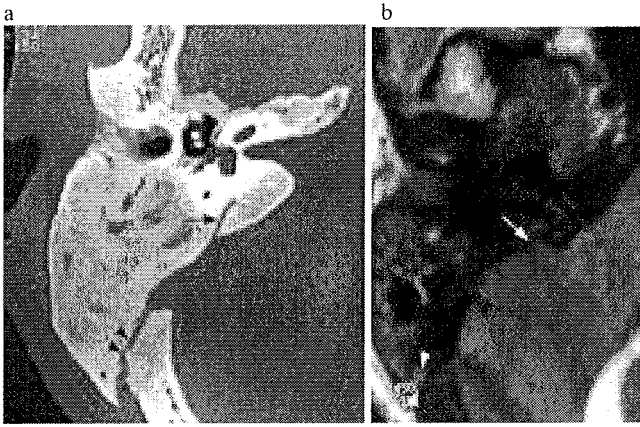
**Fig. 48 Ostéopétrose.**

Surdité mixte. Épaississement et condensation de l'ensemble de la base du crâne. Comblement osseux de la mastoïde avec microcaïsse. Les osselets sont condensés, l'enclume est fusionnée au mur de l'attique (b), la platine est épaissie (b), les MAI sont étroits (a, b). a TDM coupe axiale. b OD, TDM coupe coronale.

(D'après M. Elmaleh-Bergès et al., 13)

*La dysplasie fibreuse* entraîne une ostéocondensation unilatérale localisée, retentissant sur l'OI par atteinte du labyrinthe, des aqueducs ou du MAI (fig. 49). Son diagnostic est aisé en TDM. Ces lésions donnent une formation hyperdense, en « verre dépoli », soufflant l'os. En IRM ces lésions ont un signal hypo-intense en T1, variable en T2, quelquefois non visible car confondues avec l'air et l'os jouxtant. Cet aspect est inconstant et des lésions en hypersignal T2 sont possibles ainsi que des formes lytiques. Le rehaussement après injection de gadolinium variable, ne préjuge pas de l'évolutivité de la dysplasie.





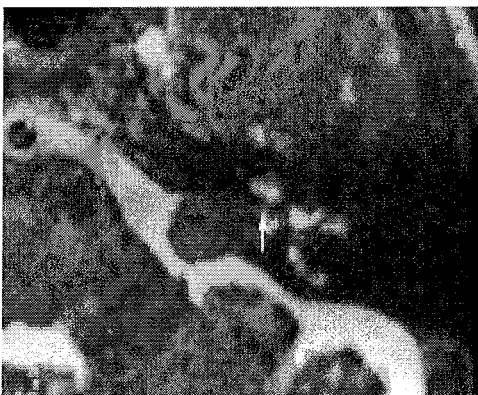**Fig. 49 Surdit  mixte bilat rale et acouph nes chez un jeune patient.**

a. TDM. b. IRM, s quence pond r e T1 post-gadolinium. Disparition des reliefs mastoïdiens, combl s par une structure osseuse, dense, en « verre d poli » s'arr tant   la suture temporo-occipitale (double t te de fl che), englobant les canaux semi-circulaires   l'exception de la branche inf rieure du canal semi-circulaire post rieur et de l'aqueduc du vestibule (fl che) (a). Anomalie peu visible en IRM (b). Dysplasie fibreuse.  
(D'apr s M. Elmaleh-Berg s et al., 13)

### II.3.3.2.7 Tumeurs

Elles sont beaucoup plus rares chez l'enfant.

Seuls 1 % des patients pr sentant une surdit  de perception r trocochl aire ont un neurinome de l'acoustique, le plus souvent un schwannome vestibulaire d velopp    partir du nerf sacculaire ou du nerf utriculoampullaire. Par ailleurs, 20 % des schwannomes se r v lent par une surdit  brusque. L'IRM suffit   leur d tection et   leur surveillance. En s quence T2, un neurinome se pr sente comme une formation en hypo- ou en isosignal par rapport au tronc c r bral, allong e le long de l'axe nerveux (fig. 50). L'IRM permet d' valuer sa taille et son  volution, argument pour une d cision op ratoire  ventuelle. Si la tumeur est petite, les coupes fines pond r es T2 d terminent le nerf   l'origine de la tumeur. La persistance d'une interface de liquide entre la tumeur et le labyrinthe est un des  l ments   consid rer pour le choix de la voie d'abord chirurgicale d'une l sion du MAI. Elle permet une voie d'abord r trolabyrinthique conservatrice de l'audition. En absence d'interface liquidienne, la v rification du canal cochl aire demande une voie translabyrinthique.



**Fig. 50 : Surdit  brusque. IRM, T2 coupe millim trique.** Formation expansive, en isosignal au parenchyme enc phalique, comblant le m at auditif interne, d bordant dans l'angle pontoc r belleux. Pas d'interface liquidienne entre la masse et le labyrinthe (fl che). Neurinome vestibulaire op r  par voie translabyrinthique. (D'apr s M. Elmaleh-Berg s et al., 13)

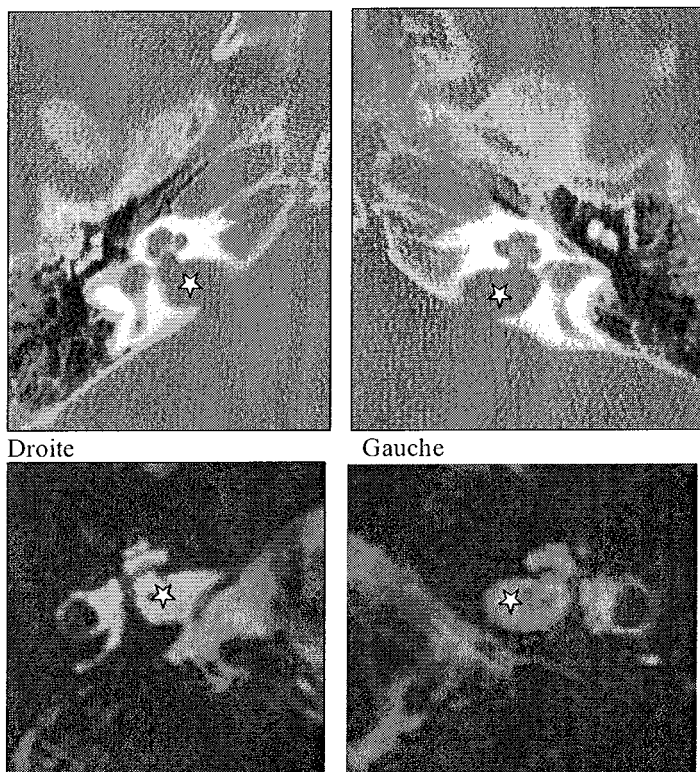
Un processus expansif du MAI fait discuter :

- un neurinome du VII : rare, il siège à la partie antérosupérieure du MAI ;
- un hémangiome du VII/VIII ; du ganglion géniculé pour les hémangiomes du VII ou du paquet acousticovestibulaire pour les hémangiomes du VIII. En faveur est la présence d'une lésion concentrique au nerf, associée à une déminéralisation osseuse ;
- un méningiome ou une exceptionnelle malformation artérioveineuse du MAI donnant une masse à rehaussement rapide et fugace lors des séquences dynamiques après injection de gadolinium ;
- un lipome dont l'hypersignal T1 est caractéristique ;
- des métastases : en faveur plaident l'atteinte bilatérale et le contexte ;
- un envahissement par une pathologie locorégionale : cholestéatome, métastase, extension d'une tumeur du TSEL, glomus ;
- ou un exceptionnel choristome, formation de tissu normal en position ectopique, simulant un schwannome.

### II.3.3.3 Oreille geyser

Encore appelé gusher-syndrome chez les anglo-saxons, ce phénomène correspond à la fuite de LCR dans l'oreille moyenne au cours de la cochléostomie, signant la présence anormale de LCR dans l'OI, à l'origine d'une hyperpression labyrinthique. Les signes fréquemment retrouvés en imagerie sont l'existence d'un CAI large, en bulbe avec dilatation du canal cochléaire et du canal facial (fig. 51), aspects para-physiologiques chez le nourrisson où le CAI est court et large. (Cf. II.3.2)

Certains (Sennaroglu et al., 38) distinguent gusher-syndrom et oozing : même physiopathologie mais moindre intensité pressionnelle de l'issue de LCR pour cette dernière entité.



**Fig. 51 : Surdit  bilat rale profonde chez un gar on de 5 ans.**

CT (**haut**) et IRM (**bas**) : aspect ectasique des 2 CAI (\*), sans autre anomalie apparente. Possibilit  d'une oreille geyser  voqu e, confirm e en per-op ratoire.

NB : enfant implant .

Service de Neuroradiologie – CHU de Nancy.

## **II.4 EPIDEMIOLOGIE / Conduite à tenir devant une surdité de l'enfant**

En l'absence de statistiques officielles, on évalue à 7% le nombre de français ayant un déficit auditif. Cela correspond à plus de 4 millions de personnes dont 110000 avec une surdité profonde.

Le diagnostic d'une surdité est possible dès les premiers jours de vie. Aussi, le développement du langage et l'intégration scolaire et professionnelle sont d'autant meilleurs que la surdité est prise en compte précocement. En cas de doute sur l'audition, des tests comportementaux, simples et fiables, doivent être effectués rapidement, puis complétés par des tests objectifs. Un bilan orthophonique est impératif dans tous les cas. Dès la confirmation du diagnostic, l'appareillage auditif et la rééducation orthophonique doivent être mis en place auprès de professionnels compétents. Dans les surdités les plus importantes, l'enfant sera orienté vers une structure d'éducation précoce, et une implantation cochléaire sera discutée en fonction des résultats obtenus avec les appareils auditifs.

### **II.4.1 Formes cliniques**

Les surdités ont des manifestations très variables chez l'enfant selon leur caractère uni- ou bilatéral, l'âge de leur survenue et leur degré. La conduite à tenir dépend donc du type de surdité. Le diagnostic avant 6 mois des surdités congénitales est donc impératif pour une réhabilitation précoce, donnant les meilleures chances de développement du langage parlé.

Si la surdité survient après 2 ans, le cerveau de l'enfant a déjà mis en place les mécanismes de base du langage. Le développement du langage va stagner au stade que l'enfant avait atteint avant la surdité, et une prise en charge permettra plus aisément la poursuite de son développement.

### **II.4.2 Diagnostic**

Le diagnostic d'une surdité de l'enfant est toujours une urgence, car le développement ultérieur du langage est en jeu. Le délai entre les premiers doutes de la part de l'entourage et la réhabilitation est encore dramatiquement long et préjudiciable pour l'enfant. L'attitude de l'ORL lors de la consultation est un pivot pour l'avenir de l'enfant ; il se doit de mettre en œuvre les moyens adaptés pour le diagnostic.

#### **Signes fonctionnels à rechercher par l'interrogatoire**

Aucun élément de l'interrogatoire n'est rassurant : un examen auditif antérieur normal ne préjuge en aucun cas de l'avenir, puisqu'il existe des surdités évolutives ; le fait qu'un parent, un frère ou une sœur, ait « parlé tard », n'élimine pas une surdité chez l'enfant qui vous est amené ; le langage peut être correct si l'enfant est vif, intelligent, et compense le déficit auditif par une intense attention visuelle aux mouvements des lèvres. Enfin, comme expliqué plus haut, les facteurs de risque sont absents dans 50 % des surdités de perception, et les réactions de l'enfant à certains bruits sont faussement rassurantes. Par conséquent, dès qu'un problème auditif est suspecté, il faut réaliser un examen auditif, sans délai, puisque la précocité du diagnostic de surdité est un facteur pronostique déterminant. Le médecin n'a pas le droit de rassurer sans avoir effectué les examens nécessaires, d'autant qu'il peut commencer par un examen non invasif, aux jouets sonores.

## Examen clinique

Il faut rappeler que ni l'otoscopie ni la tympanométrie, bien qu'utiles dans un premier temps, ne sont des tests « auditifs ». En effet, une surdité peut exister en l'absence de toute otite sérumuqueuse, et une otite sérumuqueuse peut masquer une surdité de perception. De surcroît, il est préférable de pratiquer l'examen aux jouets sonores avant l'otoscopie, afin que le nourrisson soit calme. L'observation des réactions de l'enfant à la voix ou aux jouets sonores apporte des indications précieuses, à condition que l'examineur soit expérimenté et dispose de conditions de test correctes : du temps, de la patience, et l'aide d'une tierce personne elle aussi spécialement formée et attentive. Il faut tenir compte des sources d'erreurs : intensité élevée de certains sons (claquement dans les mains, voix chuchotée proche), perception somesthésique de la vibration (sol ou table), perception visuelle (mouvements du testeur, mouvements des lèvres), âge difficile à tester (de 2 à 9 mois), enfant vif qui compense sa surdité par le regard, enfant instable. Ces tests acoumétriques permettent une orientation, et au moindre doute, au lieu de rassurer à mauvais escient, il faut renouveler l'examen ou adresser l'enfant sans tarder à un confrère spécialisé en audiologie infantile.

## Audiométrie

L'audiométrie tonale est le seul examen qui explore tout le champ fréquentiel, des graves aux aigus, et toute la gamme des intensités, ce que ne font ni les otoémissions ni les potentiels évoqués. La technique d'audiométrie sera adaptée au développement et aux capacités d'attention de l'enfant. Lors de l'audiométrie, on observe également le comportement, le développement, et la communication de l'enfant et des parents, pour une évaluation globale de la situation.

Trois modalités existent que nous ne développeront pas : *tonale conditionnée*, *tonale non conditionnée* et *vocale*.

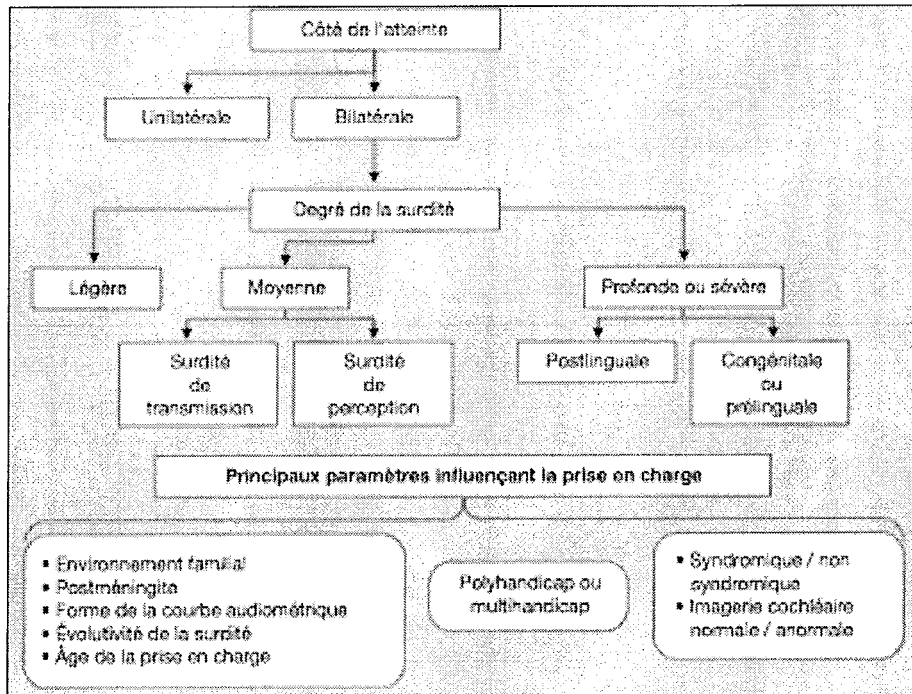


Fig. 52 Arbre décisionnel. Classification des surdités de l'enfant. (D'après Mondain et al., 27)

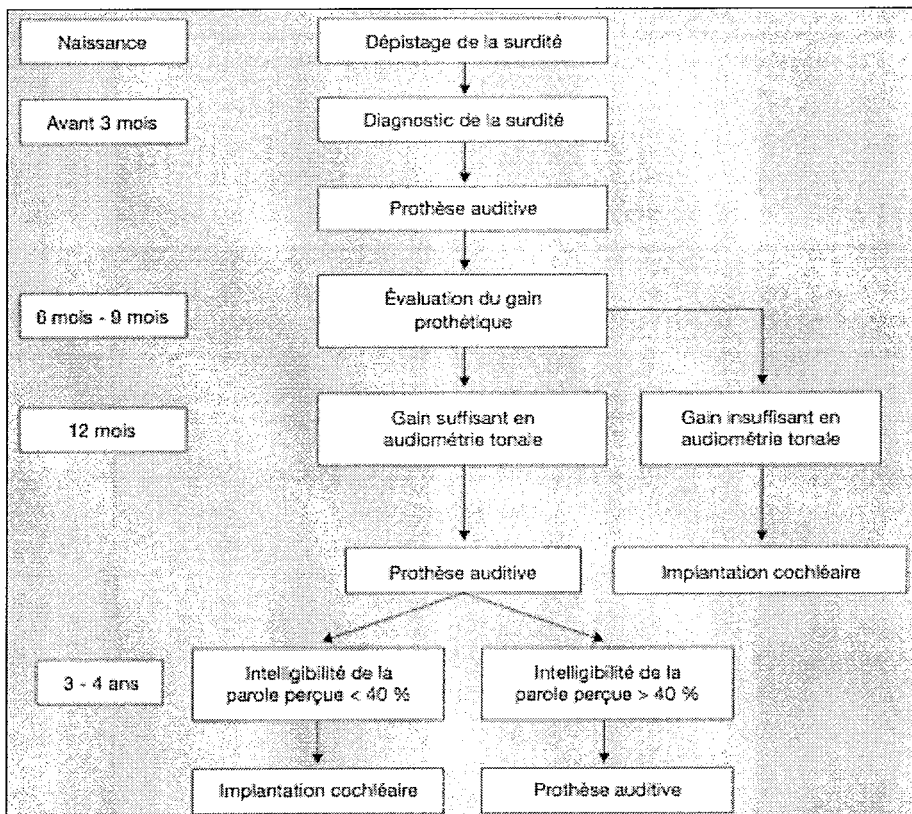


Fig. 53 Arbre décisionnel. Calendrier schématique de prise en charge d'une surdité sévère ou profonde de l'enfant. (D'après Mondain et al., 27)

Étiologie	Remarque
Bouchon de cérumen, corps étranger, otite externe	
Otite séreuse	Forte prévalence entre 2 et 5 ans Facteurs favorisants : fentes vélares, trisomie 21 Elango rapporte 30,9 % de surdité de transmission aggravant une surdité de perception [44]
Otite chronique	Possible appareillage jusqu'à l'âge de la chirurgie La perte auditive est liée à l'importance de la perforation et à la lyse ossiculaire associée
Surdité de transmission traumatique	Surdité par hémotympan, perforation tympanique, luxation ou fracture ossiculaire Possible surdité mixte en cas de fistule périlymphatique associée
Aplasies majeures d'oreille	Un enfant sur 30 000 Le plus souvent unilatérale Associée dans 5 % des cas à une aplasie mineure controlatérale Associée dans 5 % des cas à une surdité de perception Soit microsomie hémifaciale Soit syndrome type syndrome de Franceschetti ou Treacher-Collins
Syndromes dysmorphiques et surdité de transmission	Syndrome de Goldenhar Syndrome de Marfan, achondroplasie Triade de Robin Syndrome de Duane, syndrome Apert ou Crouzon Syndrome oro-palato-digital
Otospongiose	L'otospongiose peut débuter dans la deuxième décennie Surdité de transmission ou mixte, le plus souvent bilatérale Chez l'enfant, la fixation stapédienne s'intègre soit dans le cadre des aplasies mineures de chaîne, soit dans le cadre d'ankylose stapédovestibulaire
Maladie Van der Hoeve (Lobstein)	Syndrome associant des sclérotiques bleues, fragilité osseuse et surdité de transmission La forme la plus fréquente est l'osteogenesis imperfecta tarda, à transmission autosomique dominante La surdité est due à une ankylose stapédovestibulaire Possible association avec myopie, cataracte congénitale, dyschromatopsie

Fig. 54 Principales étiologies des surdités de transmission chez l'enfant. (D'après Mondain et al., 27)

<b>Surdités de perception prénatales</b>	
<b>Infections congénitales</b>	Rubéole CMV Toxoplasmose Syphilis
<b>Substances tératogènes</b>	Thalidomide Syndrome alcoolofœtal Cocaïne Radiothérapie lors du premier trimestre Aminosides durant la grossesse
<b>Surdités de perception périnatales</b>	
<b>Causes périnatales</b>	La souffrance fœtale aiguë Associé à des degrés divers : <ul style="list-style-type: none"> <li>• hypotrophie</li> <li>• prématurité</li> <li>• anoxie</li> <li>• hyperbilirubinémie</li> <li>• ototoxicité</li> <li>• traumatismes sonores</li> <li>• traumatismes crâniens</li> </ul>
<b>Surdités de perception postnatales</b>	
<b>Surdités acquises postnatales</b>	Labyrinthites hémotogène, méningites, ou otogène. Viroses : oreillons, rougeole, rubéole, varicelle-zona, grippe... Surdités auto-immunes Néoplasies du rocher Traumatismes acoustiques Ototoxicité Complications des otites moyennes chroniques Traumatismes du rocher Fistules périlymphatiques Maladie de Ménière Causes métaboliques Surdités brusques

Fig. 55 Étiologies des surdités de perception de l'enfant. (D'après Mondain et al., 27)

### Examens complémentaires : Examens auditifs objectifs

Les *otoémissions acoustiques* (ondes sonores émises par l'oreille interne de façon provoquée par une stimulation sonore) ne permettent pas de déterminer le seuil auditif, puisqu'elles ne donnent qu'une réponse binaire : otoémissions présentes si les seuils auditifs sont inférieurs à 40 dB, otoémissions absentes sinon. Elles sont en revanche un bon test de dépistage, et peuvent confirmer une audition subnormale.

Les *potentiels évoqués auditifs* (PEA), quant à eux, mesurent le seuil auditif sur les fréquences 2000 à 4000 Hz. Ils sont donc utiles après l'audiométrie, dans plusieurs cas :

- à titre médico-légal pour confirmer une surdité avant tout appareillage auditif ;
- pour déterminer si l'audition est symétrique lorsque seule la perception en champ libre a pu être testée ;
- chez les enfants pour qui l'audiométrie conditionnée n'est pas fiable du fait d'un retard de développement ou de troubles du comportement ;
- chez les enfants présentant un retard de langage important, avec des seuils normaux en audiométrie tonale, et chez qui la pratique de l'audiométrie vocale est difficile ; ces enfants peuvent en effet présenter une neuropathie auditive gênant considérablement leur perception de la parole, qui se manifeste par une détérioration importante des PEA ;
- chez les grands enfants et préadolescents, lorsque la perte auditive est de découverte récente, la courbe tonale plutôt plate, et l'audiométrie vocale moins perturbée que la tonale.

Toutefois, ces deux types d'examen auditifs souffrent de limites techniques et pratiques (fig. 56).

	Potentiels évoqués	Otoémissions
Structures explorées	Oreille externe, moyenne, interne, nerf, tronc cérébral	Oreille externe, moyenne, interne
Conditions de recueil	Sommeil naturel ou sédation, 30 à 60 minutes	Sommeil naturel ou sédation, 10 minutes
Fréquences explorées	2000 à 4000 Hz	500 à 6000 Hz
Seuils auditifs explorés	30 à 90 dB	< 40 dB
Surdités pouvant être confondues	Surdités sévères et profondes Audition normale et surdités légères	Surdités moyennes, sévères et profondes Audition normale et surdités légères

Fig. 56 Limites des tests objectifs. (D'après Mondain et al., 27)

### Bilan des répercussions

Quel que soit le degré de la surdité, même si elle est unilatérale, et l'âge de l'enfant, un bilan orthophonique est impératif pour évaluer les répercussions sur la parole, le langage oral et le langage écrit, et déterminer si une rééducation doit être entreprise.

En cas de surdité légère ou unilatérale, le bilan orthophonique permet de détecter des troubles perceptifs discrets, non détectables par le médecin ou les parents, qui peuvent entraîner des difficultés scolaires s'ils ne sont pas pris en compte. Le bilan orthophonique est également utile en cas de surdité de transmission, dès le diagnostic, pour évaluer les troubles de parole et de langage.

Si l'enfant a moins de 3 ans, ou une surdité sévère ou profonde, mieux vaut l'orienter, non vers une orthophoniste libérale, mais vers un centre d'éducation précoce, pour un bilan multidisciplinaire. Le contact avec ces structures doit être pris dès l'annonce du diagnostic, par téléphone, pour assurer rapidement un soutien aux parents.

### Recherche de troubles associés et bilan étiologique

Le développement global, le comportement et la communication doivent être évalués lors du bilan orthophonique, éventuellement complété par un examen psychologique ou pédo-psychiatrique.

## II.4.3 Traitement

### 1) Réhabilitation prothétique

#### A) Réhabilitation auditive prothétique en conduction aérienne

##### *Prothèses conventionnelles*

L'utilisation de prothèses en conduction aérienne est possible dans tous les types de surdité, en présence d'un conduit auditif externe. Dans les surdités de perception, la qualité de réhabilitation du canal auditif dépend essentiellement de deux paramètres : le pourcentage de cellules ciliées résiduelles et l'existence d'une population neuronale fonctionnelle (présence d'un nerf auditif - présence d'un nombre de cellules ganglionnaires résiduelles suffisant). Lorsque ces deux conditions sont remplies, il est possible d'utiliser une prothèse amplificatrice conventionnelle bilatérale. Si le nombre de cellules sensorielles est insuffisant, l'implant cochléaire permet en stimulant directement le nerf auditif de restaurer le canal auditif.

La prothèse conventionnelle va capter le son, l'analyser, l'amplifier et le transmettre dans le méat acoustique externe. Le type de prothèse proposé dépend de l'âge de l'enfant, de sa perte audiométrique, et des conditions anatomiques locales. Il est possible d'appareiller un enfant dès son plus jeune âge (1 ou 2 mois de vie) avec des adaptations.



### *Implants oreille moyenne*

Les implants d'oreille moyenne sont proposés dans la réhabilitation des déficiences auditives moyennes et sévères du groupe 1 de l'adulte. Ils ne sont pas encore proposés chez l'enfant, mais il est probable qu'ils puissent être proposés dans l'avenir dans le cadre de surdités stables du grand enfant aux vues des résultats observés chez l'adulte.

## B) Réhabilitation auditive en conduction osseuse

### ***Prothèse BAHA***

La conduction osseuse peut être utilisée en cas d'atteinte transmissionnelle sans conduit auditif appareillable (aplasies d'oreille, otite chronique) ou d'atteinte perceptionnelle ou mixte. Cet appareillage est placé sur la tête de l'enfant, soit par un système amovible type serre-tête ou bandeau ou branches de lunettes, soit par un système fixe, type vis de titane ostéo-intégrée. Ce type d'appareillage peut être mis en place dès le plus jeune âge, mais une épaisseur de corticale de 4 mm est nécessaire pour mettre en place une vis ostéo-intégrée, ce qui se rencontre au-delà de l'âge de 5 ans en pratique, même si des artifices techniques ont été décrits pour contourner cet obstacle. La réserve cochléaire doit être suffisante pour obtenir un résultat (moins de 45 dB de perte en conduction osseuse sur les fréquences 500, 1000, 2000 et 3000 pour la prothèse BAHA 3000 – moins de 60 dB pour la Cordelle).

### ***Prothèse Tactaid***

Les prothèses Tactaid sont des prothèses qui utilisent la conduction vibratoire au niveau du dos ou du torse, avec plusieurs modalités de stimulation (2 à 7 vibrateurs). Elles permettent d'amener des informations variées à l'enfant (aide à la lecture labiale, fonction d'alerte, ébauche de discrimination). Elles constituent souvent un dernier recours en cas d'inefficacité de l'appareillage conventionnel et d'impossibilité d'implantation cochléaire, mais elles ne sont commercialisées qu'aux États-Unis.

## **2) Réhabilitation auditive par stimulation électrique**

### A) Implant cochléaire

L'implant cochléaire permet de réhabiliter le canal auditif en stimulant directement les fibres du nerf auditif. La mise en place d'un implant cochléaire est précédée d'un bilan préimplantation comportant essentiellement un bilan audiolinguistique, un bilan ORL, un bilan radiologique, un bilan orthophonique, un bilan psychologique. L'acte chirurgical se déroule sous anesthésie générale par voie postérieure, avec mastoïdectomie, tympanotomie postérieure, et insertion du porte-électrode par cochléostomie ou par la fenêtre ronde. La mise en service se déroule quelques semaines plus tard. Les réglages, faisant appel à des techniques subjectives et objectives, doivent être effectués sur l'ensemble des électrodes par un personnel qualifié, habitué à la prise en charge de l'enfant déficient auditif. Ces réglages sont répétés dans le temps. Actuellement, il existe quatre fabricants d'implant cochléaire.

## B) Implant du tronc cérébral

L'implant du tronc cérébral est une technique développée pour stimuler directement le noyau cochléaire en cas de section ou de destruction du nerf auditif (traumatisme, chirurgie du neurinome par exemple). Il est proposé en cas d'agénésie du nerf cochléaire qui contre-indique une implantation cochléaire (V. Colletti et al.). Certaines équipes ont réalisé ce type de chirurgie, avec des résultats très encourageants, à savoir une perception de l'environnement et l'acquisition chez de jeunes enfants d'une discrimination auditive, sans complication chirurgicale majeure. L'impact positif (développement du langage) et négatif (complications d'une éventuelle voie rétrosigmoïde chez l'enfant, effet de la croissance, évolution des seuils de stimulation) sont en cours d'évaluation. L'implant du tronc cérébral est une des méthodes de la réhabilitation de l'audition en cas de NF2.

## 3) Choix en fonction du type de surdité

### *Surdités de perception bilatérales*

L'appareillage auditif est indiqué dans toutes les surdités bilatérales, quel que soit le degré de surdité, et il doit être rapidement mis en place après confirmation du diagnostic de surdité par les potentiels évoqués. Pour envoyer un enfant chez l'audioprothésiste, il est également impératif d'avoir évalué - au moins aux jouets sonores - la perception sur les graves pour connaître la forme de la perte auditive (plate ou descendante) ainsi que l'amplification à apporter sur les différentes fréquences.

L'appareillage peut être fait dès les premiers mois de vie. Chez le petit nourrisson, les appareils seront portés lors des périodes d'éveil (changes, repas), et retirés lors du sommeil (pour éviter le Larsen lié au déplacement des embouts). L'appareillage à cet âge est toutefois limité par la possibilité de l'évaluation auditive, en se rappelant que le nouveau-né normo-entendant ne réagit pas en dessous de 70 dB. Enfin, une maturation de l'audition et des potentiels évoqués peut être observée au cours de la première année, en particulier chez le prématuré : la récupération progressive de la perte auditive peut alors conduire à réduire l'amplification prothétique mise en place précocement.

*Même s'il ne semble pas exister de restes auditifs (surdité profonde du 3e degré ou cophose bilatérale), l'appareillage auditif doit être tenté avant d'envisager une implantation cochléaire.* En effet, dans les surdités très importantes, l'attention et la discrimination auditives de l'enfant ne sont pas développées avant l'appareillage, mais l'éducation auditive, grâce à la stimulation acoustique par les prothèses, peut permettre l'apparition de réactions de l'enfant oreilles nues.

Les appareils auditifs sont généralement bien acceptés par les enfants, qui sentent rapidement le bénéfice qu'ils apportent, et qui s'y adaptent bien plus rapidement qu'un adulte (grâce à leur remarquable plasticité cérébrale). Plusieurs raisons peuvent expliquer qu'un enfant retire systématiquement ses prothèses : amplification insuffisante ou excessive, otite séreuse ou externe intercurrente, troubles psychoéducatifs (en particulier, enfant qui n'accepte aucune contrainte et auquel les parents cèdent), parents non convaincus du diagnostic. Un tel rejet doit avant tout conduire à vérifier les seuils subjectifs et objectifs.

Chez l'enfant, les appareils auditifs sont systématiquement des contours d'oreille, du fait de la taille du conduit, avec des embouts souples qui seront renouvelés aussi souvent que la croissance du conduit auditif externe l'impose (tous les 2 mois chez le tout-petit). Les intra-auriculaires sont réservés à l'adolescent, en cas de surdité légère.

### *Surdités unilatérales*

L'appareillage des surdités unilatérales est l'objet de controverses. Deux objectifs sont visés : d'une part, la stéréophonie et l'amélioration de la perception dans le bruit, d'autre part la stimulation des voies centrales de l'oreille malentendante, pour éviter la dégradation de l'intelligibilité. La décision sera fonction du développement de la parole et du langage (bilan orthophonique), de la scolarité (l'appareillage se justifie surtout à partir de la grande section de maternelle, et à l'école primaire), et de la gêne éprouvée par l'enfant ou remarquée par l'entourage (enfant qui fait répéter dans le bruit, enfant distrait en classe). La motivation a priori de l'enfant n'est pas un critère de décision, car, présenté de façon positive, l'appareil auditif est souvent bien accepté.

L'appareillage est inutile en cas de cophose unilatérale (seuils > 120 dB sur toutes les fréquences), et il est peu probable qu'il rétablisse la stéréophonie en cas de surdité profonde.

### *Surdités de transmission*

L'appareillage auditif est indiqué dans les surdités de transmission persistant malgré la pose d'aérateurs, en attente d'une chirurgie fonctionnelle à un âge plus tardif (aplasies mineures, problème ossiculaire). Lors qu'il existe un conduit auditif externe, l'appareillage en contours d'oreille, par voie aérienne, est toujours préférable, car sa tolérance est bien meilleure.

L'appareillage en conduction osseuse, avec un vibreur maintenu par un bandeau ou un serre-tête en métal, est impératif dès le diagnostic en cas d'atrésie bilatérale des conduits auditifs externes, bien qu'il se heurte à des problèmes pratiques : tendance à glisser lors des mouvements de tête, et à provoquer une lésion cutanée, voire une empreinte osseuse s'il est placé toujours au même endroit. Le vibreur constitue une solution d'attente indispensable, avant l'âge où une prothèse à ancrage osseux et/ou une chirurgie reconstructrice seront envisagées. En cas d'atrésie unilatérale, l'appareillage est inutile car il stimulerait plus fort l'oreille normale que l'oreille atteinte, entraînant un inconfort auditif.

## **4) Chirurgie des surdités de transmission ou des surdités mixtes**

Nous ne ferons que les citer :

- *Aérateurs transtympaniques*
- *Chirurgie des aplasies majeures d'oreille*
- *Ossiculoplasties – chirurgie de l'otite moyenne chronique et de ses séquelles – chirurgie des aplasies mineures*

## **5) Orthophonie**

L'appareillage sans orthophonie est un non-sens. En effet, les appareils ne suffisent pas pour que l'enfant « rattrape » le retard pris dans l'acquisition du langage, et dans l'analyse auditive nécessaire pour une parole précise et un apprentissage facile du langage écrit. De la même manière, l'orthophonie est utile, même en cas de surdité de transmission transitoire, après le traitement de l'otite séreuse.

L'orthophoniste peut également procurer un soutien moral et des conseils aux parents déstabilisés par l'annonce du diagnostic.

## **6) Guidance parentale, projet éducatif**

Si l'enfant a moins de 3 ans ou si la surdité est sévère ou profonde, la rééducation est en général réalisée dans un centre d'éducation précoce. Un projet éducatif adapté à chaque enfant est élaboré après discussion entre les parents et l'équipe pluridisciplinaire (médecin audiologiste, orthophoniste, psychomotricien, psychologue). Les différents modes de communication sont expliqués aux parents. Le travail en groupe de la communication, une rééducation psychomotrice, un soutien psychologique et éducatif pour les parents, précèdent ou sont associés à l'orthophonie. La prise en charge comporte plusieurs aspects : donner aux parents les moyens de communiquer au quotidien avec leur enfant (par une « guidance » ou « accompagnement » parental), aider l'enfant à différencier et reconnaître les sons (« éducation auditive »), puis travailler l'articulation, la parole et le langage.

### **II.4.4 Suivi évolutif**

Il est indispensable de revoir l'enfant plusieurs fois dans les premiers mois suivant le diagnostic, pour guider le réglage des appareils, répéter et affiner l'évaluation audiométrique, et suivre le développement de l'enfant. Les progrès de parole et de langage sont évalués par des bilans orthophoniques réguliers. Une surveillance audiométrique au moins annuelle permet de juger l'évolutivité de la perte auditive.

Le médecin conseille également les parents dans le choix de la scolarité, et informe le médecin scolaire des adaptations nécessaires (en particulier microphone hautes fréquences, qui transmet les paroles de l'enseignant directement aux prothèses auditives de l'élève). Une évaluation neuropsychologique est conseillée en cas d'évolution insuffisante du langage oral ou de difficultés d'apprentissage scolaire.

En cas de surdité profonde, si les progrès de la communication orale et le gain prothétique sont limités, l'enfant doit être orienté vers un centre d'implantation cochléaire dans l'année qui suit le diagnostic, car les résultats sont d'autant meilleurs que l'implantation est précoce.

## II.4.5 Dépistage et prévention

### **Prévention**

La vaccination contre la rubéole, les oreillons, le pneumocoque et l'Haemophilus, la surveillance de l'immunité contre la toxoplasmose des femmes enceintes, les progrès de la réanimation néonatale, contribuent à réduire la fréquence des surdités liées à ces causes.

La prévention de l'aggravation de la surdité repose surtout sur l'appareillage auditif précoce, qui limite la dégénérescence nerveuse et la détérioration de l'intelligibilité de la parole. Les facteurs pouvant aggraver la perte auditive (barotraumatismes, traumatismes sonores, traumatismes crâniens, efforts violents) doivent être évités, surtout en cas de dilatation de l'aqueduc du vestibule. Les seuls traitements dont l'ototoxicité est irréversible (aminosides, sels de platine, quinine) ne sont utilisés que lorsque le pronostic vital est en jeu ; il n'est donc pas utile d'en remettre une liste aux parents. Enfin, il faut conseiller de consulter en urgence si une perte auditive brusque se produit, afin de mettre en route rapidement un traitement corticoïde et vasodilatateur.

### **Dépistage**

Comme la précocité du diagnostic et de l'appareillage influence considérablement le développement ultérieur de l'enfant, il est vivement souhaitable qu'un dépistage auditif soit réalisé systématiquement, en maternité, par des moyens objectifs (otoémissions ou potentiels évoqués automatisés). Ce dépistage devrait se généraliser dans notre pays dans les prochaines années, comme il l'est dans de nombreux pays occidentaux. Enfin, quand une surdité est détectée chez un enfant, il faut tester l'audition de ses frères et sœurs.

## II. 5 Principales composantes et procédure opératoire pour la mise en place d'un implant cochléaire

### II.5.1 Traits communs à tous les implants cochléaires (Fig. 57)

L'implant cochléaire est composé de 2 parties :

\* 1 **partie interne** : comprenant 1 microprocesseur (stimulateur, sous-cutané) et 1 porte électrode en situation intra-cochléaire qui transmet les informations au nerf auditif.

\* 1 **partie externe amovible** : comprenant 1 microphone (en « contour d'oreille », amplifie, filtre et compresse les informations sonores), 1 microprocesseur (dans un boîtier portatif, assure la conversion analogique-numérique des sons perçus par le microphone) et 1 antenne (maintenue au cuir chevelu par 1 aimant et qui permet le passage transcutané des informations vers la partie implantée).

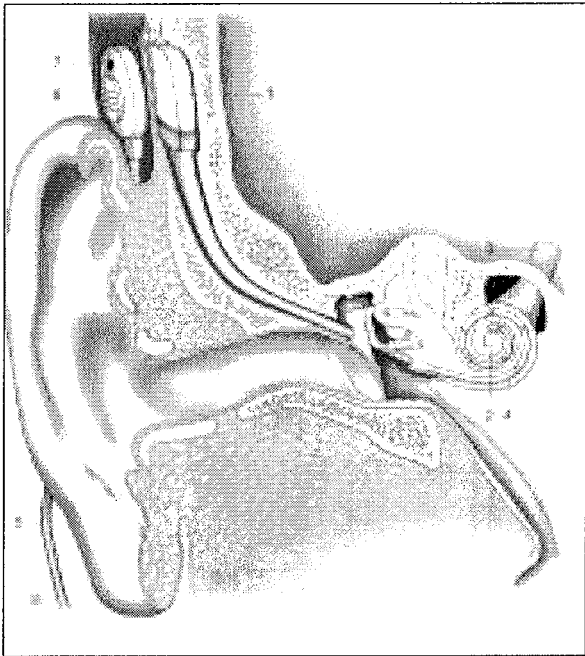
Le coût de cette prothèse se situe aux environs de 20 000 euros.

Comment ça marche ?

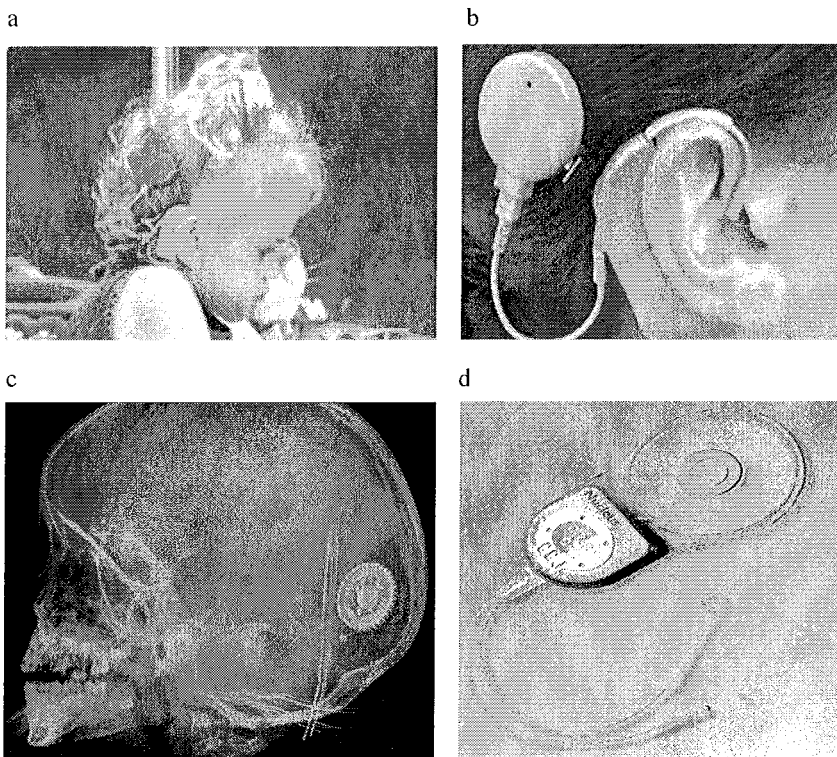
Un faisceau d'**électrodes** est inséré dans la rampe tympanique de la cochlée, l'extrémité distale étant habituellement située à une profondeur de 20 à 25 mm. Chacune des électrodes constitutives est formée d'un circuit soigneusement isolé pour éviter tout passage de courant continu, une telle contamination risquant d'avoir des effets nuisibles aussi bien sur les tissus cochléaires avoisinants que sur l'électrode elle-même (corrosion).

L'électrode intracochléaire fonctionne sous la commande d'un **stimulateur** implanté sous la peau derrière le pavillon de l'oreille. Le stimulateur sous-cutané est en contact avec une **antenne externe** (émettrice) grâce à deux aimants situés de part et d'autre de la peau. Cette antenne est munie, ou au voisinage immédiat, d'un **microphone** (placé autour du pavillon) qui est lui-même relié par un cordon à un **microprocesseur (processeur vocal/boîtier)** alimenté par piles ou batterie.

Le signal mis en forme par le processeur vocal est transmis au stimulateur sous-cutané par couplage électromagnétique, assurant un passage transcutané à vitesse rapide. Un seul système, l'Ineraid® (11), fait appel à une transmission percutanée par un piédestal, implanté dans l'os et sortant à travers la peau.



**Fig. 57 Schéma illustrant les principales composantes d'un implant cochléaire.**  
 1. Stimulateur cochléaire implantable ; 2. cochlée ; 3. nerf auditif ; 4. porte-électrode ; 5. cordon du processeur vocal ; 6. microphone-antenne ; 7. microphone. (D'après R. Dauman et al. 11).



**Fig. 58 Implants cochléaires (Neurelec® en a et b, Nucleus® en d). Radiographie standard du crâne de profil (c).**

Toutes les SP bilatérales, profondes ou totales, acquises ou congénitales et sans gain prothétique sont des indications potentielles.

Classiquement à partir de 2 ans d'âge, délai nécessaire pour confirmer le diagnostic de SP profonde et s'assurer de l'inefficacité de la prothèse auditive classique. En effet, la cochléostomie (et donc la « destruction » de l'appareil neuro-sensoriel cochléaire natif) interdit toute possibilité de réhabilitation prothétique par prothèse conventionnelle en post-opératoire.

On considère qu'il y a un échec de l'appareillage conventionnel quand la rééducation orthophonique intensive pendant 6 mois n'a pas permis de progresser en communication et en langage, pour des seuils supérieurs à 60 dB sur les fréquences conversationnelles et/ou s'il n'existe pas de discrimination de mots en audiométrie vocale.

Dans de rares cas (méningites), on pourra précipiter l'implantation compte-tenu du risque de survenue d'ossification cochléaire empêchant la mise en place de l'IC (Cf. chapitre VI. Discussion).



## II.5.2 Mise en place chirurgicale

### 1) Incision

C'est probablement le point sur lequel les techniques se distinguent le plus les unes des autres. Plusieurs incisions ont été décrites, chacune cherchant à satisfaire trois objectifs simultanés : donner accès à la mastoïde, recouvrir le stimulateur implanté, préserver la vascularisation du lambeau cutané. En réalité, une seule incision est réellement utilisée à travers le monde entier, celle de Lenhardt, qui est une voie endaurale de Shambaugh prolongée au-dessus et en arrière du pavillon de l'oreille, dans une direction grossièrement horizontale, allant suffisamment loin en arrière pour remplir les trois missions que nous avons vues.

### 2) Réalisation du site d'accueil pour le stimulateur

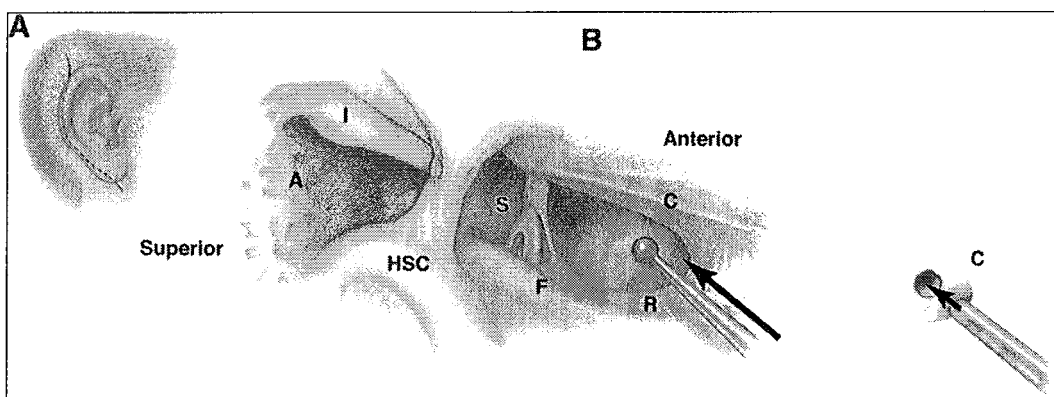


Fig. 59 Schéma illustrant la procédure opératoire.

En A, une incision cutanée rétro-pavillonnaire est pratiquée. En B, après mastoïdectomie et ouverture du récessus du facial, la cochléostomie est réalisée en perçant d'arrière vers l'avant, de la fenêtre ronde jusqu'au tour basal (A = antre, C = corde du tympan, F = nerf facial, HSC = canal semi-circulaire latéral, I = incus, R = fenêtre ronde, S = étrier). En C, le porte électrode est placé (flèche) dans la cochlée à l'aide d'un introducteur. (R.J. Witte et al., 43)

### 3) Mastoïdectomie et tympanotomie postérieure

Repères et temps habituels : canal semi-circulaire horizontal au fond de l'antre, courte apophyse de l'enclume permettant d'identifier la fossa incudis (fosse de l'incus), ouverture du récessus facial en prenant comme repère initial la fossa incudis.

La présence d'un sinus latéral très antérieur, dont l'otologiste se sera méfié au vu du scanner préopératoire, peut rendre la tympanotomie postérieure malaisée.

Chez l'enfant, en particulier dans le cas d'une surdité congénitale opérée avant l'âge de 2-3 ans, il est indispensable de disposer d'un monitoring du nerf facial, le nerf pouvant remonter rapidement en surface du fait d'une malformation.

La seule particularité de la tympanotomie postérieure dans la chirurgie de l'implant cochléaire est la nécessité d'ouvrir la caisse du tympan suffisamment vers le bas, pour bien repérer la fenêtre ronde et ainsi permettre une cochléostomie dans de bonnes conditions (fig. 58). La niche de la fenêtre ronde est habituellement visible 2 mm au-dessous de l'étrier. Parfois, la niche se situe plus en arrière, difficile à voir à travers le récessus facial, et c'est dans ces cas-là qu'il faut éviter la méprise avec une cellule hypotympanique.

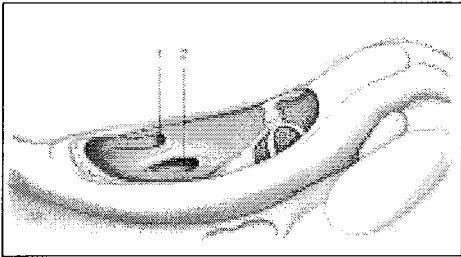


Fig. 60 Schéma montrant l'exposition de la fenêtre ronde à travers la tympanotomie postérieure.  
1. Cochléostomie ; 2. fenêtre ronde. (D'après R. Dauman et al, 11).

#### 4) Vérification de l'hémostase et ouverture de l'emballage stérile contenant l'implant

Ces deux gestes apparemment anodins sont individualisés ici pour bien montrer leur importance dans cette chirurgie. Une fois que l'électrode aura été insérée dans la cochlée, il ne sera plus possible d'utiliser la coagulation monopolaire, sous peine d'endommager le nerf auditif. Le plus simple est donc de vérifier l'hémostase avant même d'ouvrir la cochlée.

Ensuite, ouvrir l'emballage de l'implant à ce moment-là évite de laisser trop longtemps l'électrode hors de son emballage stérile, tout en ayant le temps de vérifier le bon fonctionnement des différents canaux avant leur mise en place dans la cochlée, ce que permet de faire par exemple le Clarion®.

#### 5) Cochléostomie, insertion de l'électrode dans la rampe tympanique et stabilisation du montage

Si la cochlée n'est pas ossifiée, ce qui est fort heureusement l'éventualité la plus fréquente, on procède à la cochléostomie en fraisant minutieusement la région du promontoire située en bas et en avant de la fenêtre ronde (fig. 59). L'apparition de l'endoste par transparence, puis l'issue de liquide périlymphatique montrent que l'ouverture de la rampe tympanique a bien été amorcée.

La cochléostomie est ensuite élargie à la demande jusqu'à obtention de la taille nécessaire au passage du faisceau d'électrodes. On peut s'aider pour cela de la gaine en plastique qui protège l'électrode dans son emballage.

Lorsque l'ouverture de la rampe tympanique est achevée, on aperçoit en principe sans difficulté le virage du premier tour de la cochlée. Rappelons que pour une cochlée droite, le tournant se produit vers la gauche, et que pour une cochlée gauche il se fait vers la droite.

Pour mémoire, les labyrinthites ossifiantes ne représentent pas une contre-indication mais rendent la cochléostomie plus difficile et font envisager le choix d'une électrode plus courte (Robert J. Witte et al. )

Le temps opératoire suivant dépend du type d'implant. Avec l'implant Nucleus®, il est en général plus simple d'insérer le porte-électrode dans la rampe tympanique avant de fixer le stimulateur dans sa loge. Avec le Clarion®, l'instrument sur lequel l'électrode est montée transitoirement permet l'enfoncement progressif dans la cochlée sous un double contrôle, visuel et tactile à la fois, de telle sorte que la fixation du stimulateur peut être effectuée avant même l'insertion de l'électrode.

Dans les deux cas, une fois la pénétration intracochléaire terminée, on procède à la fixation du porte-électrode par de petits fragments de muscles mêlés à de la colle de fibrine et de la poudre d'os, soigneusement répartis le long du passage à travers la tympanotomie postérieure.

Une boucle se produit dans la majorité des cas au niveau de la cavité de mastoïdectomie, qui prend tout son intérêt chez le jeune enfant où elle assure une adaptation régulière à la croissance ultérieure de l'oreille moyenne.

Rappelons à ce propos que seule la partie de l'oreille moyenne située à l'extérieur de la fossa incudis se développe au cours de la croissance, et ce jusque vers 10 ans. Chez le jeune enfant, il faut par conséquent éviter de fixer l'électrode au niveau de la pointe de la mastoïde sous peine de la voir sortir progressivement de la cochlée.

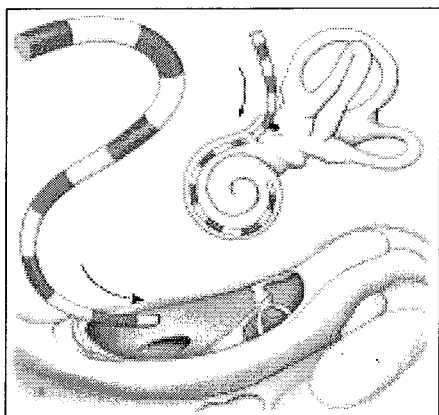


Fig. 61 Schéma illustrant l'insertion de l'électrode dans la cochlée. (D'après R. Dauman et al, 9).

#### 6) Vérification radiologique, mesure d'impédances, étude des seuils électrophysiologiques

Une fois l'électrode fixée, son bon emplacement est vérifié radiologiquement (incidence de Chaussé III), pour certains au bloc opératoire (B. Escudé et al., 14). Pendant que le film est développé dans le service de radiologie, on peut mesurer les impédances par téléométrie (Clarion®, CI24 de Nucleus®) et s'assurer ainsi du bon contact électrodes/tissu. On peut aussi, rechercher le seuil des potentiels évoqués auditifs recueillis en surface ou étudier le réflexe stapédien. Cette information est utile au moment du premier réglage.

Pour les parents, la vision de l'électrode bien mise en place dans la cochlée est un élément très sécurisant, tout comme le bon fonctionnement électrique de l'implant (impédances, réponses électrophysiologiques).

## II.5.3 Complications

### II.5.3.1 Complications chirurgicales

#### - per-opératoires :

En effet, au risque de toute anesthésie générale, s'ajoutent des risques liés au geste chirurgical lui-même.

La tympanotomie postérieure chez un enfant sourd de naissance peut être rendue difficile par une anomalie de trajet du nerf facial (soulignant l'intérêt majeur du monitoring per-opératoire du nerf facial) ou par un tegmen ptosé.

L'issue en geysier de liquide céphalorachidien au moment de la cochléostomie est moins rare chez l'enfant que chez l'adulte, du fait de la plus grande fréquence de malformation de Mondini chez les sujets opérés à cet âge. Cet écueil est le principal facteur de risque des méningites post-opératoires.

Dans les méningites, la principale complication que l'on peut rencontrer est la présence d'une ossification labyrinthique complète empêchant l'insertion d'un nombre suffisant d'électrodes dans l'oreille interne. Il peut alors exister une stimulation inopinée du nerf facial passant à proximité des électrodes extra-cochléaires.

#### - post-opératoires :

Il s'agit essentiellement des méningites bactériennes (9).

Des complications locales peuvent survenir chez l'enfant mais elles réagissent habituellement bien à des soins entrepris précocement : fièvre, gonflement important de la région mastoïdienne, lenteur de résorption d'une suture sous-cutanée, problèmes de lambeau, migration des électrodes, parésie du nerf facial, etc..

Ces complications mineures seront décelées par une surveillance adaptée de l'enfant.

### II.5.3.2 Complications liées à l'usage de l'implant

Le risque de nécrose cutanée en regard de l'aimant peut être évité au moment de l'opération en éloignant suffisamment l'incision cutanée du site prévu pour le receveur.

Si la peau sous l'aimant apparaît fine et rouge, avec une dépression manifeste, on n'hésitera pas à prendre un aimant de moindre puissance. Les défauts de fonctionnement de l'appareil lui-même seront décelés par une surveillance attentive de l'enfant et une bonne information des parents. Les renseignements disponibles désormais sur les appareils de dernière génération (téléométrie) sont à cet égard fort utiles. En cas de choc violent sur la zone opérée, un dommage de l'électrode peut se produire, nécessitant en général une réimplantation. Des pannes graves du circuit électronique interne sans cause évidente sont également possibles, conduisant le plus souvent à réopérer l'enfant. Toutefois, ces risques apparaissent faibles avec les implants Nucleus® et Clarion®, leur fiabilité à long terme atteignant un peu plus de 95 %.

Ces complications, même si elles sont rares, montrent bien la nécessité d'un environnement médical et technique adapté, en particulier chez l'enfant.

### **III. MATERIELS ET METHODES**

#### **III.1 Définition de notre étude et cohorte**

Il s'agit d'une étude descriptive de prévalence, rétrospective à partir d'une cohorte de 44 enfants (18 filles, 26 garçons, âgés de 2 semaines à 14 ans, âge moyen de 3,3 ans) de janvier 2003 à mai 2008.

Ils étaient tous porteurs d'une surdité. Pour 24 d'entre eux, le déficit était de type perceptionnel, bilatéral, profond ou total et une implantation cochléaire était envisagée. Pour les 20 restants, l'implantation n'était pas indiquée et la surdité d'intensité et de type variables (transmission, perception ou mixte), unilatérale ou bilatérale ; L'imagerie était dans ce deuxième groupe demandée pour précision diagnostique (recherche d'une malformation ? documenter une suspicion de syndrome poly-malformatif..).

Leur dossier a été consulté via notre PACS (système d'archivage et de communication d'images) et notre logiciel de gestion des comptes-rendus radiologiques pour les examens réalisés avant juin 2003, non disponibles sur le PACS.

Nous avons pu nous entretenir à deux reprises avec madame le Dr MONTAUT, responsable de l'unité d'audio-phonologie du service d'ORL, au début et à la fin de l'étude, pour discuter de chacun des dossiers, et des données extra-radiologiques du bilan pré-implantatoire.

Tous les enfants implantés (soit 22 enfants), ont bénéficié d'un scanner et d'une IRM. La totalité a un scanner accessible sur le PACS mais seuls 13 enfants ont leur examen IRM sur notre système d'archivage. Pour les non implantés (22 enfants), tous ont un scanner sur le PACS mais seuls 9 y ont un examen IRM.

Au total, nous avons étudiés les scanners des 44 enfants et l'IRM de seulement 22 d'entre eux.

#### **III.2 Objectifs de l'étude**

Notre étude vise à préciser la place respective du scanner et de l'IRM dans le bilan des enfants candidats à une implantation cochléaire. Nous souhaitons par ailleurs documenter certaines particularités du syndrome CHARGE que nous avons relevé dans notre pratique quotidienne et qui n'avaient, à notre connaissance, pas encore été décrites dans la littérature.

### III.3 Protocole d'acquisition TDM et IRM et cahiers des charges respectifs.

#### III.3.1 Protocole d'acquisition TDM et IRM

##### III.3.1.1 Scanner :

*Single-detector row CT (1 x 1 mm - LightSpeed CT/i) et 64 MDCT (64 x 0,625 mm - LightSpeed VCT) - GE Healthcare.*

##### **Protocole:**

- scanner *mono-barette* : acquisition incrémentale (collimation : 1 x 1 mm, 140 kV, 300 mAs – coupes chevauchées d'1 mm d'épaisseur tous les 0,5 mm) dans le plan orbito-méatal (tangent au CSC latéral et à la deuxième portion du nerf facial) jusqu'en juin 2006 puis,
- scanner *multi-barette* : acquisition spiralée (collimation : 64 x 0,625 mm, temps de rotation d'1 seconde, pitch : 0,531, 140 kV, 335 mAs - coupes jointives de 0,625 mm d'épaisseur) ;

*En l'absence d'injection de contraste iodé intra-veineux.*

##### *Reconstructions :*

- avec un filtre dure (*bone plus*) sur la base du crâne et centrées sur chaque rocher, en coupes natives (chevauchées d'1 mm/0,5 pour le mono-détecteur et jointives de 0,625 mm d'épaisseur pour le 64 MDCT)
- avec un filtre parenchyme en coupes de 3 mm tous les 3 mm sur l'encéphale.

Post-traitement : reformations multiplanaires sur les rochers, coronales et sagittales notamment.

### III.3.1.2 IRM :

*1,5 T Signa GE Healthcare.*

#### **Protocole :**

Dans la plupart des cas (21 sur les 22 enfants implantés), une anesthésie générale est requise. Antenne dédiée (« head » ou « 8HR Brain ») de surface en réseau phasé (8 canaux).

#### **a) Séquences sur l'ensemble de l'encéphale, en coupes axiales pondérées en :**

- **T2 fast spin écho** (TR/TE : 8100/95 ms, matrice de 288 x 224, 1 Nex, épaisseur de coupes de 5 mm espacées tous les 5,5 mm) ;
- **FLAIR** (inversion-récupération supprimant le signal des liquides – TR/TE/TI : 10000/160/2300 ms, matrice de 288 x 224, 1 Nex, épaisseur de coupes de 5 mm espacées tous les 5,5).

#### **b) Pour l'étude du labyrinthe membraneux et du CAI :**

Séquence à contraste élevé, à pondération mixte (FIESTA - Fast Imaging Employing Steady-state Acquisition - chez General Electric) : TR/TE : 3000/409 ms, matrice carrée de 256 x 256, épaisseur de coupes à 0.8 mm tous les 0,8 mm, ZIP 512. Les coupes fines, grâce à un voxel quasi isotropique, permettent l'obtention de reformations multi-plannaires de qualité, notamment perpendiculaires au CAI.

Rarement une injection de contraste intra-veineuse de chélates de Gadolinium est nécessaire (rechercher un rehaussement du labyrinthe membraneux dans le cadre d'une labyrinthite fibrosante active par exemple) : acquisition en **axial T1 écho de spin sans puis après injection** : TR/TE : 220/4,2 ms, matrice carrée de 256 x 256, épaisseur de coupes à 5 mm espacées tous les 0,5 mm.

## III.3.2 Cahier des charges

### III.3.2.1 Scanner

L'analyse doit se porter sur chaque rocher pris séparément mais aussi sur l'étude conjointe des 2 rochers et de la base du crâne (malformation de la charnière cranio-cervicale).

On apprécie dans un premier temps l'aération des cavités tympano-mastoïdiennes (traiter au préalable toute otite moyenne avant la chirurgie est un impératif évident) et l'épaisseur de la corticale mastoïdienne et rétro-mastoïdienne (future niche du récepteur).

#### a) Bilan étiologique :

Analyse systématique des différentes parties de l'oreille (chaîne ossiculaire, vestibule, cochlée, aqueduc vestibulaire...) à la recherche de malformation, dysplasie osseuse, processus occupant (Cf. chapitre II.3.3). Les étages moyen et antérieur de la base du crâne sont aussi étudiés (recherche d'une atrésie choanale dans le cadre d'un syndrome CHARGE par exemple), de même que l'encéphale (séquelles d'infection néo-natale..).

#### b) Recherche des contre-indications :

- **absolues** : présence ou non d'une cochlée ?, aspect du conduit auditif interne (augurant de l'agénésie potentielle du nerf acoustique en cas de rétrécissement) ? ;
- **relatives** (compromettant la faisabilité de l'implantation): aspect du labyrinthe osseux (ossification ?), aération de la mastoïde et de la caisse (la stérilité des cavités tympano-mastoïdiennes est un pré-requis à l'intervention) ?.

#### c) Guider/assurer l'abord en faisant l'inventaire des particularités anatomiques pour lesquelles le chirurgien doit être averti (tout au long de sa route vers la cochléostomie):

On apprécie l'épaisseur de la corticale mastoïdienne et rétro-mastoïdienne (future niche du récepteur), la position du nerf facial (parfois procident dans la caisse et limitant d'autant l'abord lors de la tympanotomie postérieure), l'absence d'épaississement ou de sténose de la fenêtre ronde. L'orientation de cette dernière par rapport à l'axe tangentiel au bord postérieur du CAE qui matérialise l'axe de la tympanotomie postérieure sera quelquefois déterminant dans le choix du côté à planter.

On recherche l'existence de variantes anatomiques (procidence du sinus latéral, du golfe de la veine jugulaire interne, hypertrophie d'une veine émissaire mastoïdienne, anomalie de trajet de l'artère carotide interne).

Enfin, on évalue le risque d'oreille geysier dans la pathologie malformative.

#### d) Orienter sur le choix de l'implant :

D'après B. Escudé et al.(14), la mesure de longueur de la cochlée (différentes techniques, dont l'extrapolation à partir des mensurations du tour basal) par le scanner haute résolution permet de choisir le type d'implant cochléaire (nombre d'électrodes).



### III.3.2.2 IRM

Cet examen vise à :

**a) Rechercher des contre-indications à l'implantation :**

Seule l'aplasie du nerf cochléaire représente une contre-indication formelle.

La présence d'une labyrinthite fibrosante non visible au scanner (« déshydratation » du labyrinthe membraneux sur les séquences fortement pondérées en T2) n'est pas une contre-indication mais impose une adaptation du geste chirurgical et du choix de l'implant;

**b) Suivre les méningites :**

A la recherche de prise de contraste précédant en théorie l'apparition de la fibrose puis des calcifications du labyrinthe membraneux pouvant compromettre la mise en place de l'implant ;

**c) Prévoir le geste de cochléostomie :**

En appréciant la segmentation cochléaire, rampes tympanique et vestibulaire notamment, cette dernière étant une possible « roue de secours » si la rampe tympanique n'est pas cathétérisable.

**d) Réaliser un bilan parenchymateux cérébral :**

Evaluation des cortex auditif et associatif.

Recherche de séquelles de prématurité (souffrance foetale aiguë), d'infection néo-natale, de maladie métabolique, génétique, pouvant compromettre le succès fonctionnel de l'implantation...

Par ailleurs, se posera le problème du suivi d'une pathologie potentiellement évolutive, la présence d'un IC représentant une contre-indication à l'IRM (sauf pour Nucleus® depuis 2008).

### III.4 Revue de la littérature

Via internet.

Bases de données : NCBI ([www.ncbi.nlm.nih.gov](http://www.ncbi.nlm.nih.gov)) et PubMed.

Sites de Radiology (<http://radiology.rsna.org/>) et Radiographics

(<http://radiographics.rsna.org/>).

Moteur de recherche : google

Recherche selon les mots-clés : hearing loss - cochlear implant – CHARGE – pre-implant imaging – Gusher syndrom - MONDINI.

L'encyclopédie Médico-Chirurgicale (EM/Consulte sur <http://www.em-consulte.com/>), a été consultée, section otologie.

## IV. RESULTATS

### IV.1 Chiffres

Comme décrit dans le chapitre III.1, 24 enfants étaient candidats à une implantation cochléaire. Seuls 22 en ont bénéficié.

L'inventaire des cadres nosologiques dans lesquels nos 44 patients ont été catégorisés en fonction de nos données en imagerie et des renseignements cliniques qui nous étaient fournis est détaillé dans le tableau ci-dessous.

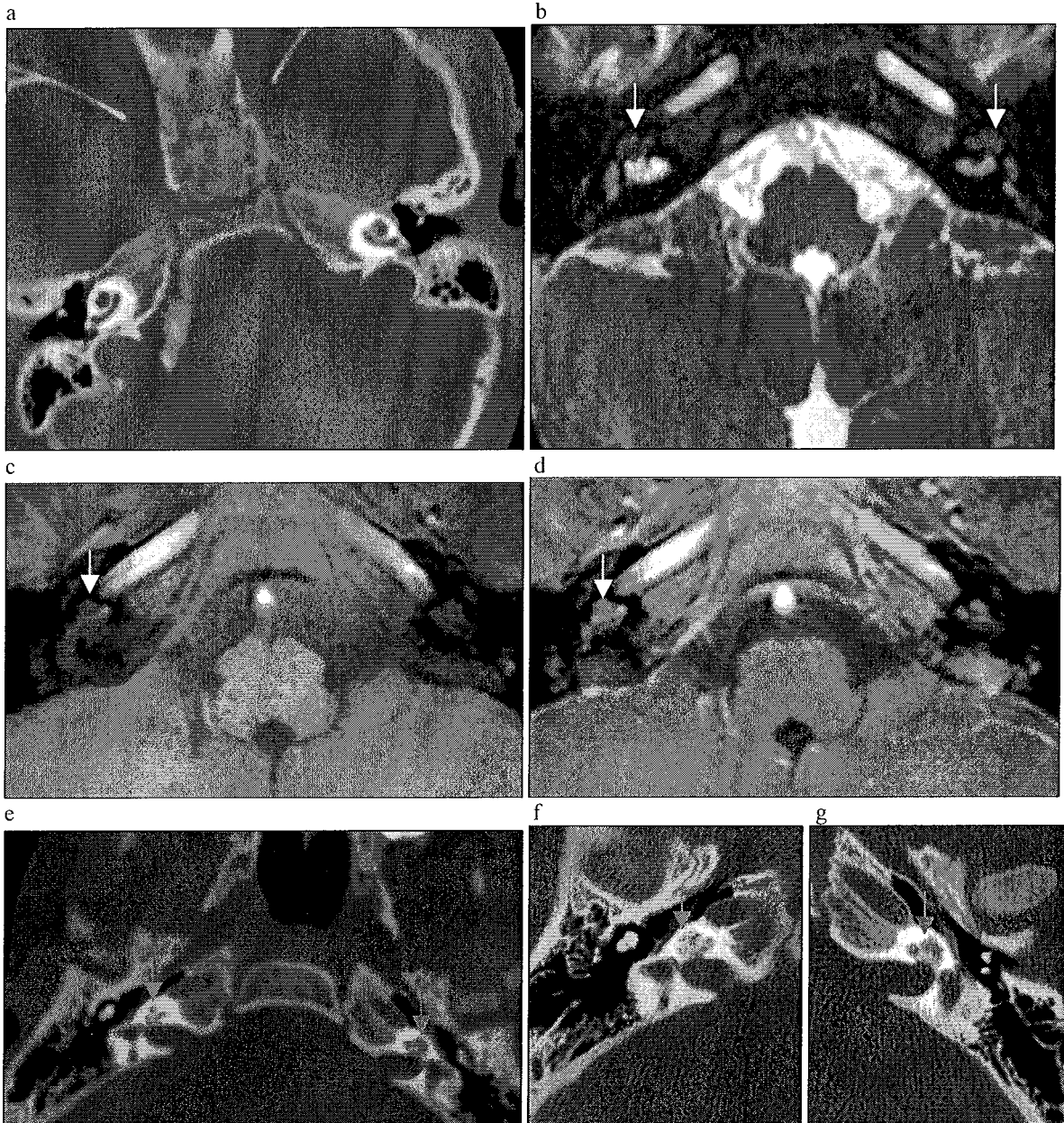
<b>Diagnostic en imagerie</b>	<b>Nombre</b>	<b>« Surprises » opératoires</b>	<b>Implantation ?</b>	
Examens normaux	19 (43, 2 %)	non	17 (soit 38, 6 %)	
Syndromes CHARGE	6 (13.6 %)	non	1	
Malformations de MONDINI	5 (11, 4 %)	1 (oreille geysler)	1	
Sténoses du labyrinthe membraneux	4 (9, 1 %)	non	1	
Malformations complexes de l'oreille	3 (6.8 %)	non	0	
Atteintes centrales	2 (4, 5 %)	non	2	
Agénésies du nerf VIII	2 (4, 5 %)	non	0	
Labyrinthite ossifiante post-méningitique	2 (4, 5 %)	non	0	
Dilatation de l'aqueduc vestibulaire	1 (2, 3 %)	non	0	
	44 (100 %)	1	22 (50 %)	Total

Parmi les patients étiquetés normaux, nous avons relevé 2 suspicions d'oreille geysler (dont 1 implanté) et 1 variante anatomique (implanté).

## IV.2 Illustration

### 1 cas d'ossification labyrinthique découvert au stade de fibrose du labyrinthe membraneux :

Anis, 3 ans : méningite à pneumocoque. Scanner initial systématique.



**A** : CT du 10/02/08 : RAS.

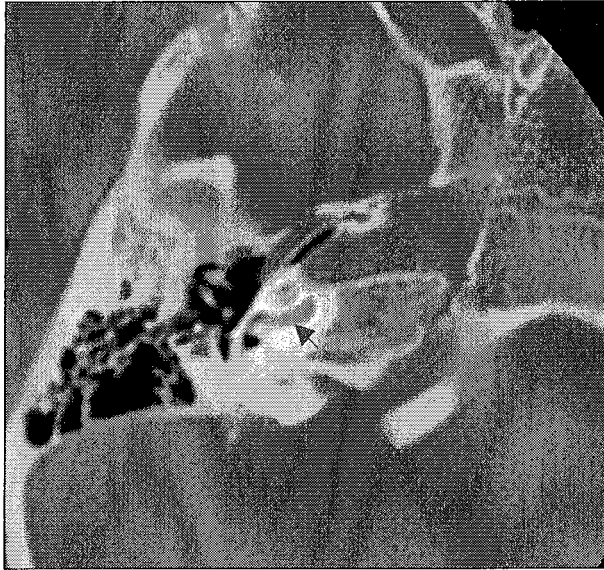
**B, C, D** : IRM du 23/03/08 : canaux cochléaires déshydratés en B (pondération T2) = fibrose labyrinthique (flèche blanche); Rehaussement du labyrinthe membraneux antérieur en D (T1 sans (C, flèche blanche) puis après (D, flèche blanche) injection de gadolinium) témoignant du caractère «évolutif» du processus.

**E, F, G** : CT du 20/05/08 : apparition d'une ossification cochléaire bilatérale (flèches rouges).

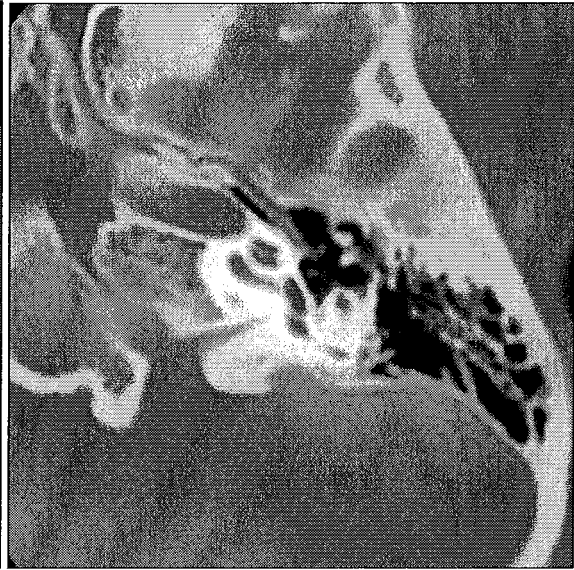
### 1 cas de labyrinthite ossifiante post-méningitique :

Eva, 12 ans : méningite à pneumocoque. Scanner initial systématique.

Droite



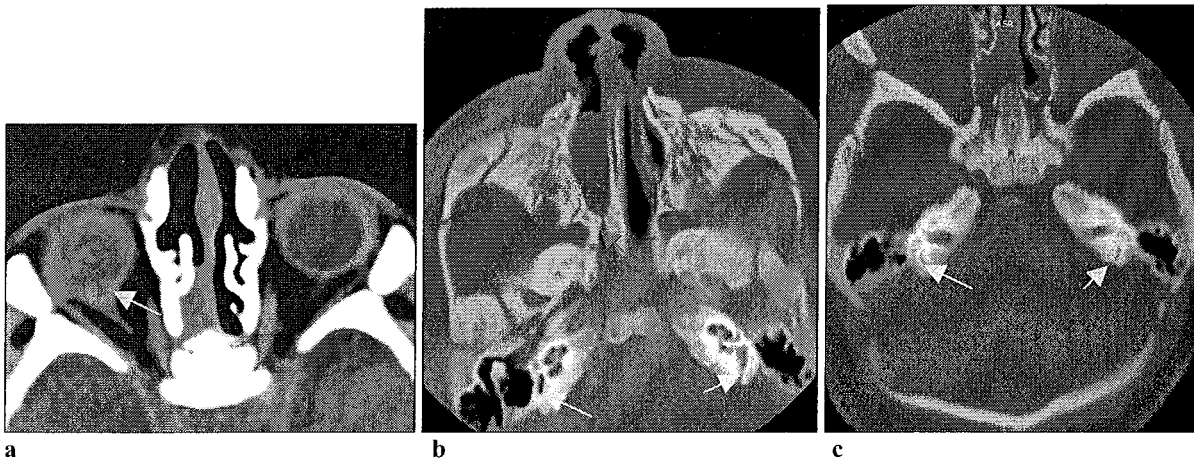
Gauche



CT (29/11/06): ossifications de l'ensemble de la cochlée droite (▶).

### 1 cas de syndrome CHARGE :

Gabrielle, 14 jours. Troubles de conscience.

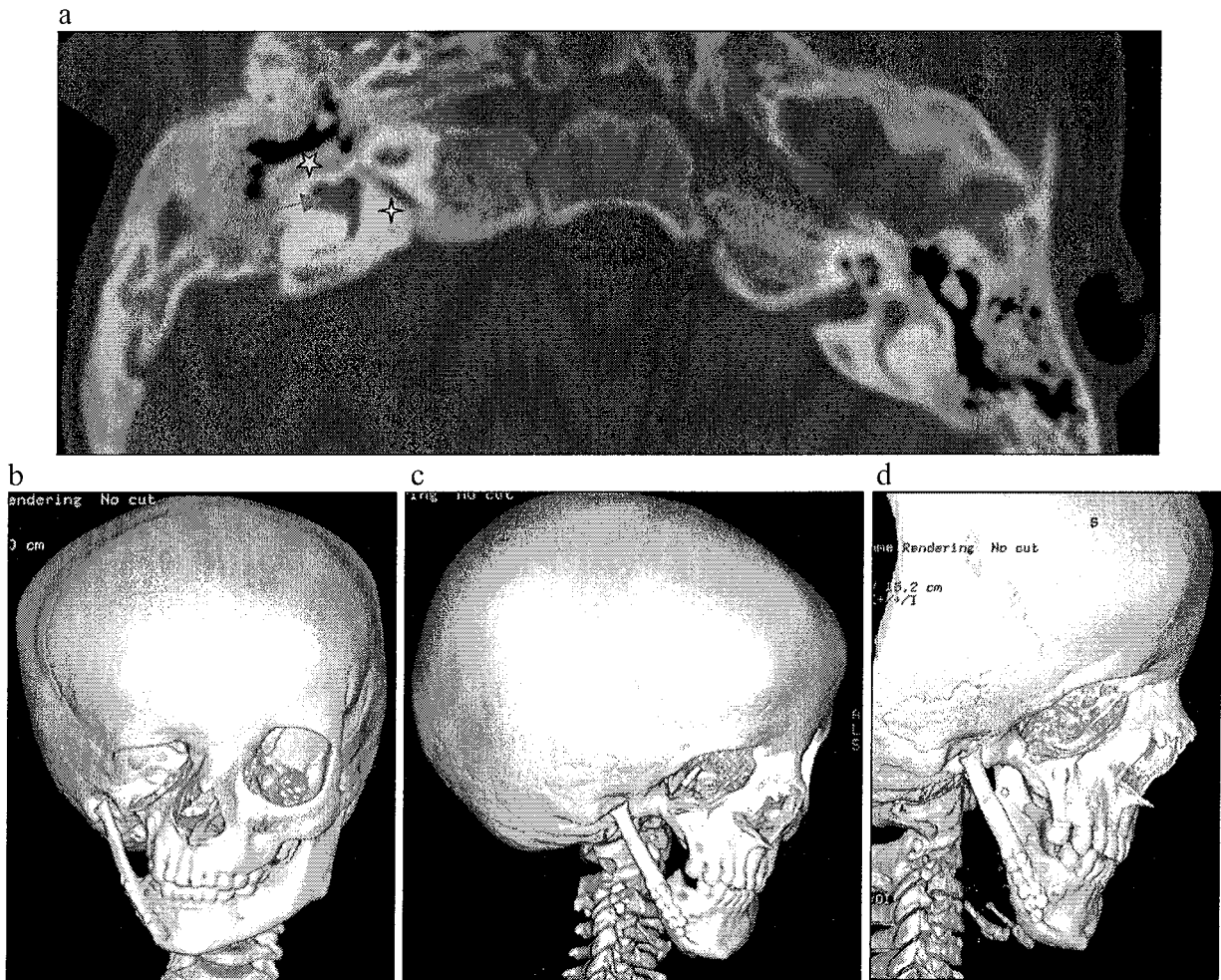


CT (24/09/07): **a** Bombement de la paroi postérieure des globes oculaires prédominant nettement à droite (flèche jaune) compatible avec un colobome rétro-choroïdien bilatéral; **b et c** Atrésie choanale droite sévère (▶), labyrinthe osseux postérieur absent, aqueduc vestibulaire dilaté (flèches jaunes).

### 1 malformation complexe de l'oreille :

Enzo, 5 ans et demi.

Enfant de 5 ans présentant un syndrome de Goldenhar. Il s'agit d'un défaut de développement atteignant le premier et le second arc branchiaux. Il associe des malformations de la face et des oreilles. Enzo présente une héli-agénésie faciale droite avec cophose. L'examen est réalisé après reconstruction de la mandibule droite et avant reconstruction de l'étage moyen de la face.

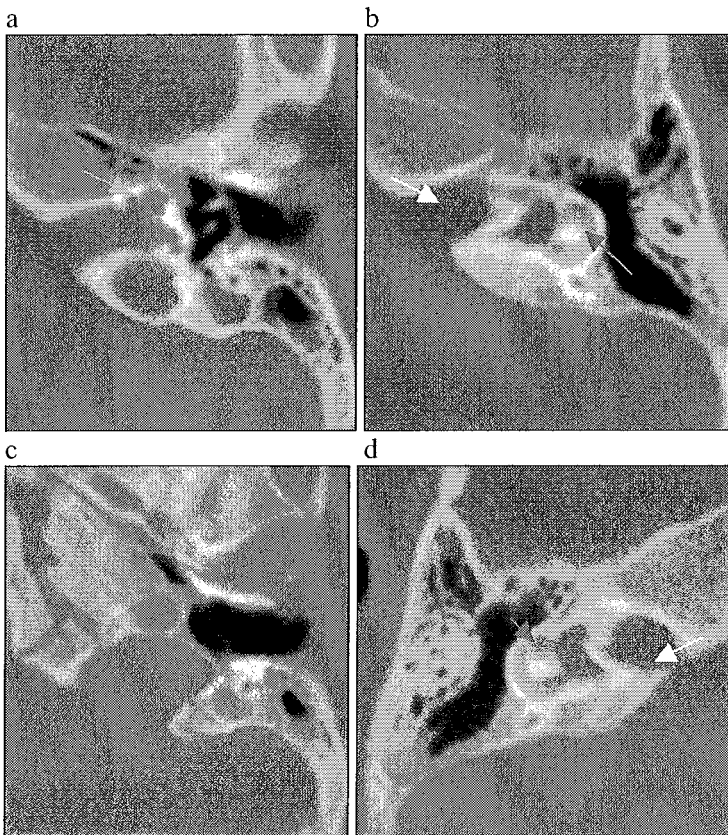


CT (09/07/07) : a = reformation horizontale oblique passant par les 2 CAI ; b, c et d = 3 images VR.  
A droite, hypoplasie des oreilles externe, moyenne(✱) et interne avec vestibule globuleux(▶) et sténose du CAI (✧).

# 1 malformation de MONDINI :

Benjamin, 2 ans et demi.

Retard de développement psycho-moteur et SP bilatérale.



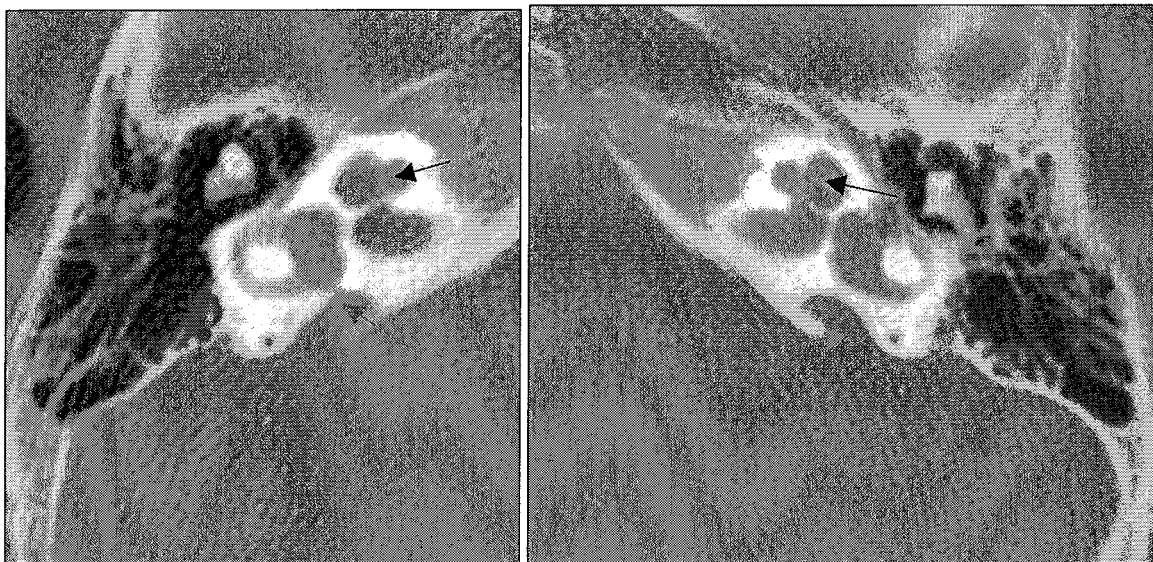
CT (15/03/05) : **a, b, c** = gauche ; **d** = droite.

*Bilatéralement, dilatation du fond des CAI (flèche blanche), cochlées larges et incomplètement formées (→), modiolus très large, vestibules volumineux, CSC supérieur et postérieur normaux, latéraux larges (▶) : partition incomplète de type 2 selon Sennaroglu et al.(38).*

**1 dilatation du canal endolymphatique (ou aqueduc vestibulaire = DAV) :**

Océane, 13 mois.

Surdit  bilat rale brusque sans signe vestibulaire.

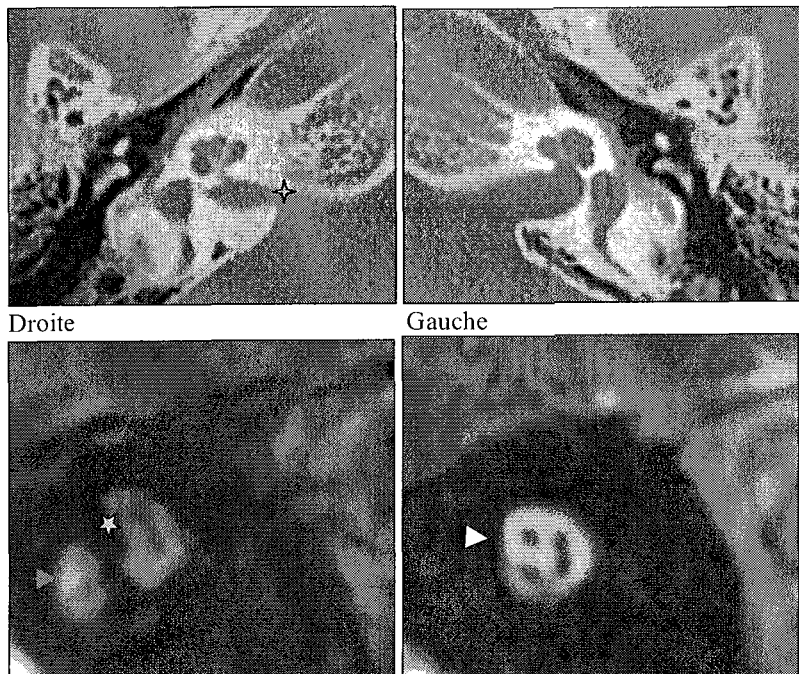


CT (12/04/05) : DAV bilat rale (  $\blackrightarrow$  ) associ e   une cochl e dysplasique (hypoplasie du modiolus – fl ches noires) de fa on bilat rale, surtout   droite.

### **I agénésie du nerf VIII :**

Victor, 6 ans.

Cophose unilatérale droite.



CT du 31/01/05 (**haut**): CAI droit étroit (✱), mesurant 2,5 mm à sa partie moyenne) suggérant une agénésie du nerf VIII.

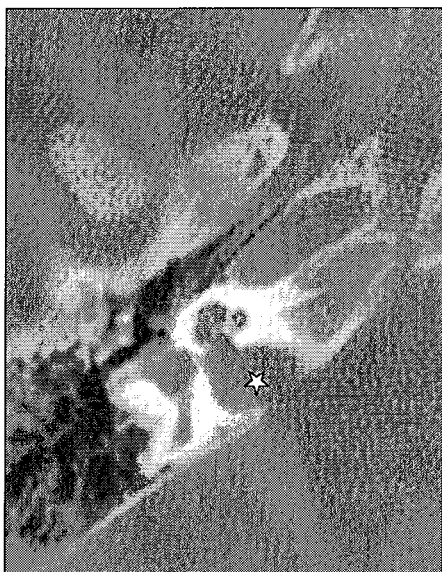IRM du 02/03/05 (**bas**): Seuls 2 des 4 nerfs théoriquement visibles à chacun des 4 angles (▶) le sont à droite : agénésie des nerfs cochléaire et vestibulaire inférieur droits (✱). Noter l'hypersignal T2 physiologique du tour basal à droite (▶).



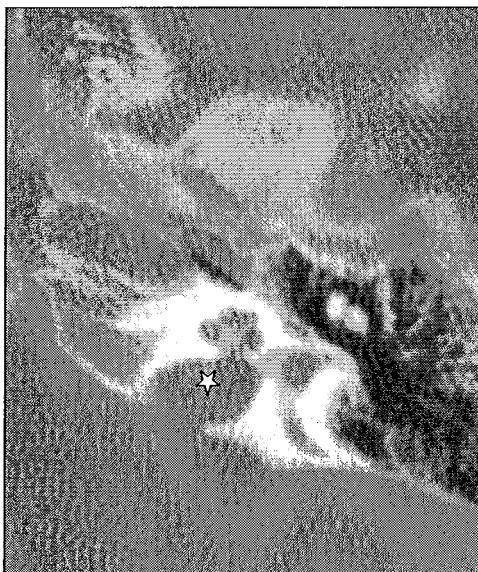
**1 suspicion d'oreille geysier :**

Loïc, 2 ans et demi.

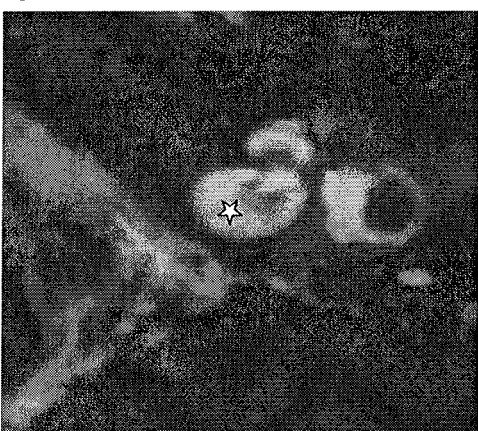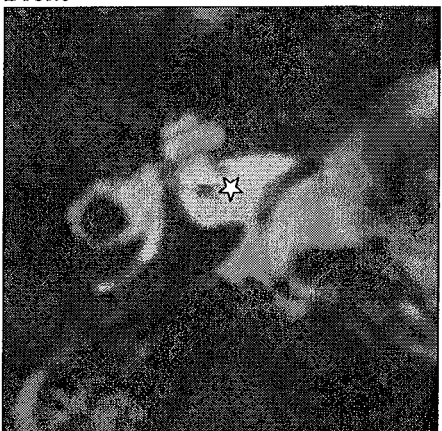
SP bilatérale profonde.



Droite



Gauche

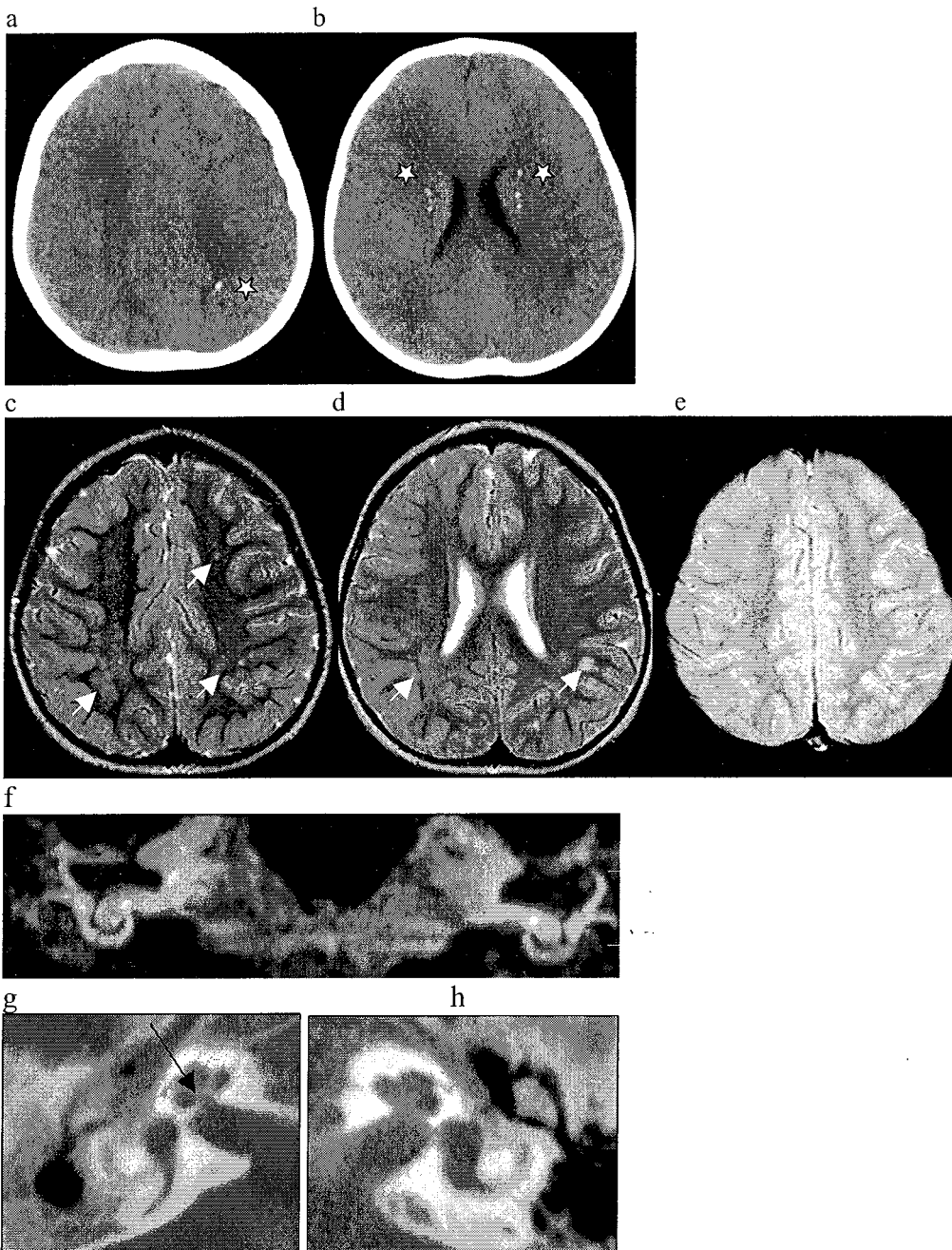


CT (**haut**) du 08/06/04 et IRM (**bas**) du 16/07/04: *aspect ectasique des 2 CAI (☆), sans autre anomalie apparente. Possibilité d'une oreille geysier évoquée, confirmée en per-opératoire (19/08/04).*

**1 cas d'atteinte centrale :**

Océane (n° 2), 3 ans et 10 mois.

SP bilatérale profonde.

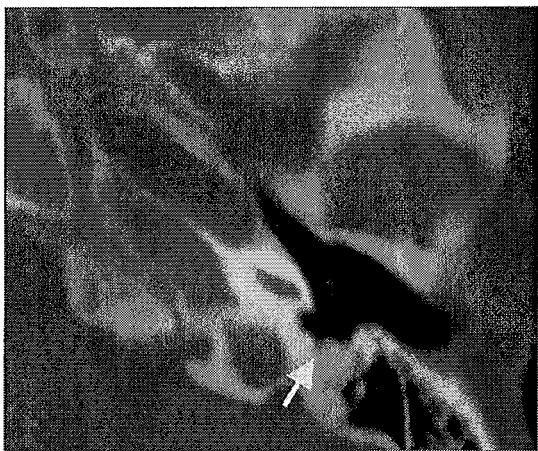


CT du 16/11/04 (a et b) : calcifications SB sus-tentorielles probablement séquellaires d'un processus infectieux anténatal ( ✕ ). Coupes centrées sur les rochers (g et h) : Absence d'anomalie évidente, malformative notamment, en dehors d'un comblement de l'oreille moyenne à droite (flèche noire en g).  
IRM du 18/03/05 (c, d, e et f) : T2 EG (e) normal, i.e., pas de phénomène hémorragique. En T2 ES (c et d), multiples hypersignaux des centres semi-ovales évoquant des séquelles infectieuses anciennes (flèches blanches). En f (reformation frontale à partir de la séquence FIESTA), hydratation normale des labyrinthes membraneux.

**1 variante anatomique :**

Alexandre, 5 ans.

SP bilatérale profonde dans le cadre d'un syndrome CHARGE.



*CT (03/08/04): coupe axiale centrée sur le rocher gauche et sur le trajet de la portion mastoïdienne du nerf facial gauche : procidence antrale de la 3<sup>ème</sup> portion du nerf facial (flèche jaune).*

## V. DISCUSSION

### 1) Critique des matériels et méthodes :

Il s'agit d'une étude descriptive de prévalence, de type rétrospectif, avec les limites inhérentes à ce type d'étude, sans prétention statistique.

Dans notre cohorte, Seuls 24 des 44 enfants (54,5 %) étaient candidats à une implantation cochléaire.

Les 22 enfants implantés avaient leur scanner sur notre PACS mais seuls 13 d'entre eux y avaient aussi leur IRM. Néanmoins, pour les 9 manquantes, une relecture par un neuroradiologue de notre département avait été réalisée.

Comme rapporté dans la littérature (13, 25 et 32 notamment) et notifié dans notre cahier des charges (chapitre III.3.2), chacune des techniques, scanner et IRM avaient leurs intérêts complémentaires et non interchangeables, démontrés notamment lors des labyrinthites fibrosantes où le scanner était alésionnel et l'IRM portait le diagnostic. A contrario, l'étude fine des relations entre oreilles moyenne et interne ainsi que le balisage pré-opératoire « sécurisateur » de la route vers la cochléostomie pour le chirurgien étaient réalisés par le scanner.

### 2) Comparaison de nos résultats aux données de la littérature :

Seuls 24 des 44 enfants (54,5 %) étaient candidats à une implantation cochléaire, dont 22 ont été implantés. Un enfant porteur d'une malformation de Mondini (partition incomplète de type 1) et un autre d'une malformation complexe de l'oreille n'ont pas pu être implantés pour des raisons médicales (chirurgie complexe) et sociales (précarité de l'entourage familial).

Notons que si l'on prend le problème par l'absurde en considérant rétrospectivement le cadre nosologique de ces « non implantés », on se rend compte que seuls 2/22 étaient candidats. Toujours parmi ces « non implantés », on compte donc 20 « non candidats » pour lesquels on recense seulement 2 bilans d'imagerie normaux (les 18 autres intégrant 5 cas de syndrome CHARGE, 3 cas de malformation de Mondini (ou apparentés), 3 cas de sténose labyrinthique, 2 cas de malformation complexe de l'oreille, 2 cas d'agénésie du nerf VIII, 2 cas de labyrinthite ossifiante et 1 cas de dilatation isolée de l'aqueduc vestibulaire) contre 17/22 parmi les implantés.

Sous réserve d'un possible effet échantillon, la distribution (prévalences, âges moyens d'implantation notamment) des variétés nosologiques auxquelles nous avons été confronté s'est avérée assez comparable aux statistiques publiées (13).

De même, les types d'exploration et protocoles d'acquisition sont similaires (13, 25 et 32).

### 3) SP bilatérale : mais quel côté planter ?

A Nancy, 3 types de critères décisionnels sont étudiés avant ce choix: *audiométrique, vestibulaire* mais surtout *iconographique*.

- Dans les surdités profondes (non totale), s'il est admis que le résultat fonctionnel après implantation est meilleur sur l'oreille où la courbe audiométrique est la moins altérée (43), il n'est pas simple de justifier son « sacrifice », alors qu'elle a été jusqu'ici la source prépondérante de l'audition et que le résultat fonctionnel de l'implant peut être en deçà des espoirs suscités. On peut donc parfois choisir d'implanter la « moins bonne » oreille et de préserver ainsi un gain prothétique sur la « meilleure ».

- Le côté implanté sera préférentiellement celui où d'éventuels signes vestibulaires (intérêt des épreuves fonctionnelles) seront pré-existants, l'implantation pouvant se compliquer (bien que surtout chez l'adulte) de signes d'irritation vestibulaire, souvent passagère.

- Enfin, l'imagerie est aujourd'hui celle qui emporte la décision. On plantera le côté où d'éventuelles anomalies dysplasiques seront les moins marquées, le nerf auditif le plus trophique (en cas d'asymétrie à l'IRM) mais aussi où la route vers la cochléostomie la plus aisée (Cf. variante(s) anatomique(s), oreille geysier..).

Un détail pratique enfin : en l'absence de critère discriminant, le chirurgien optera pour le côté où il se sent le plus à l'aise pour opérer (une oreille droite pour un droitier).

Par ailleurs, d'après F. Scherf et al. (36), une *implantation bilatérale* a été bénéfique (critères audiométriques tonaux et vocaux notamment) pour l'ensemble des enfants implantés, et de façon plus significative quand l'implantation controlatérale est réalisée avant l'âge de 6 ans.

En France et à Nancy, si tout le monde s'accorde à considérer qu'une implantation bilatérale est plus efficace qu'une implantation unilatérale, la donne épidémio-économique (listes d'attente) conduit à réserver cet idéal aux surdités post-méningitiques (anticiper la survenue des ossifications labyrinthiques), post-traumatiques ou encore pour les cas de syndrome d'Usher (maladie génétique caractérisée par une surdité congénitale et une cécité progressive par rétinite pigmentaire), d'après le rapport de la HAS 2007 (9). Dans le bilan pré-implantatoire, l'imagerie est prépondérante pour le choix du côté à planter. A défaut, notre chirurgien ORL pédiatrique droitier opère plus volontiers des cochlées droites..

#### 4) Labyrinthites fibrosantes : quand les implanter ?

La survenue d'une surdité par méningite bactérienne peut s'accompagner de lésions de fibrose cochléaire puis d'ossifications cochléaires qui vont empêcher ou compliquer la réalisation d'une implantation cochléaire.

Il est donc primordial que tout enfant ayant une méningite, quel que soit le germe en cause, ait le plus rapidement possible une évaluation de son audition et une IRM de ses liquides labyrinthiques, sachant que le processus de fibrose débute par une disparition des liquides du canal semi-circulaire latéral, puis des liquides des rampes cochléaires (Mondain et al., 27).

A Nancy et comme publié dans la littérature (23, 27 notamment), nous adoptons la conduite à tenir qui suit :

*En l'absence de surdité*, un contrôle audiométrique rapproché et pendant plusieurs années est préconisé. Si le scanner et l'IRM sont normaux, il faut savoir répéter ces examens 3 à 6 mois plus tard afin de confirmer l'absence de fibrose puisque le processus peut être retardé.

Il serait intéressant de savoir si une fibrose peut précéder la survenue de la surdité, i.e. si l'imagerie est plus précoce/sensible que le retentissement fonctionnel d'un tel processus. Auquel cas, faudrait-il implanter des enfants asymptomatiques sur le plan audiométrique ? A notre connaissance, aucune attitude pratique n'est préconisée dans la littérature (23, 27 et 36 notamment).

*En cas de surdité et si aucune activité fibrotique n'est notée* en IRM ni de calcifications labyrinthiques au scanner, il faut savoir répéter ces examens 3 à 6 mois plus tard afin de confirmer l'absence de fibrose puisque le processus peut être retardé. Surtout, l'enfant devra être rapidement appareillé et on évaluera au plus vite l'existence d'un gain. En présence d'une surdité bilatérale et profonde, on procédera à une implantation bilatérale si celui-ci est insuffisant.

A notre connaissance, aucune attitude pratique quant aux surdités unilatérales post-méningitiques n'est préconisée dans la littérature (23, 27 et 36 notamment).

*En cas de surdité et d'arguments pour une fibrose labyrinthique à l'IRM*, l'implantation bilatérale doit être réalisée très rapidement, sans attendre la survenue des calcifications labyrinthiques. Pour mémoire, ces dernières ne constituent qu'une contre-indication relative en rendant plus difficile le cathétérisme cochléaire.

Notons au passage la nécessité d'une stérilisation des cavités tympano-mastoïdiennes après traitement de l'otite moyenne aiguë (origine de la grande majorité des méningites otogènes) comme pré-requis sine qua non à l'intervention.

Aussi, la méningite peut être en relation avec une malformation cochléaire, qui va elle aussi pouvoir compliquer une éventuelle implantation.

Les lésions méningitiques se traduisent non seulement par une atteinte des cellules sensorielles, mais aussi par une diminution plus ou moins marquée des cellules ganglionnaires, ce qui peut expliquer en partie la variabilité des résultats en termes de perception.

La méningite va pouvoir s'accompagner d'une régression des acquisitions, que ce soit en termes de langage, mais aussi de niveau moteur ou communicatif, parfois en relation avec des lésions cérébrales, régression qui peut gêner l'évaluation de ces enfants, mais aussi la rééducation, et le développement de l'enfant, que ce soit après appareillage ou après implantation.

Enfin, la surdité doit être régulièrement réévaluée car elle peut être évolutive.

## 5) Cas particuliers des syndromes CHARGE :

Dans notre établissement, nous avons suivi les cas de 6 patients porteurs d'un syndrome CHARGE. 5 sur 6 présentaient des anomalies du globe oculaire (Colobome), 2 des anomalies cardiaques (**H**), 2 des atrésies choanales (**A**), 6 des retards (**R**) de développement (statur pondéral et/ou neurologique), 1 des anomalies de la filière génitale (**G**) et 6 des anomalies de l'oreille (**E**).

En essayant de documenter les anomalies classiquement retrouvées chez ces enfants (cf. chapitre II.3.3.2.3), nous avons remarqué certaines particularités encore peu ou pas décrites dans la littérature (4, 40, 41, 42). En effet, l'analyse de ces dossiers nous a permis de mettre en évidence :

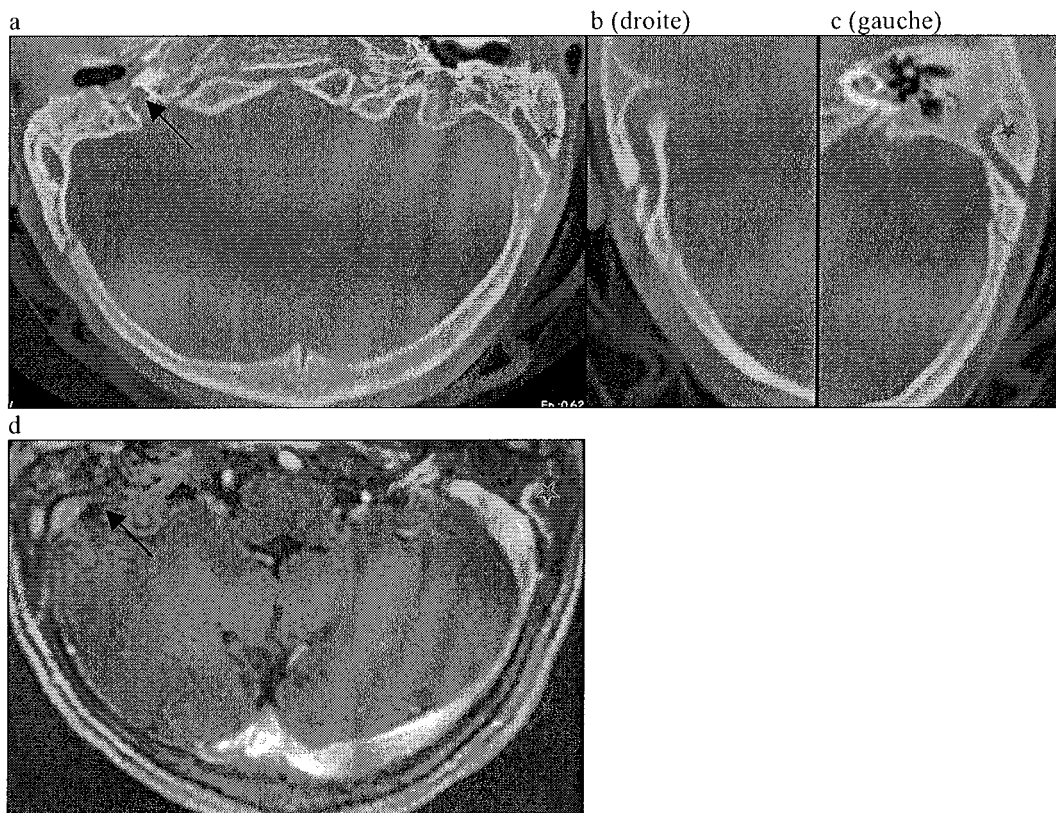
### 5.1) Anomalie(s) de charnière crânio-cervicale (ACCC):

- à Nancy, 2 malformations complexes de charnière sur 6 patients.
- dans la littérature : absence d'association claire entre CHARGE et ACCC (recherche via PubMed selon les mots-clés *CHARGE syndrome OR cranio-vertebral congenital abnormalities*, Cf. Blake et al. (4), Tellier et al. (41), notamment).

### 5.2) Anomalie(s) de l'anatomie veineuse (AAV):

- à Nancy, 3 enfants sur 6 ; Il s'agit de volumineuses collatérales de veines émissaires mastoïdiennes faisant communiquer sinus latéral et veine jugulaire interne, avec pour dénominateur commun, une hypoplasie du foramen jugulaire. L'importance de cette hypoplasie évolue d'ailleurs de façon assez symétrique avec celle de la collatéralité.

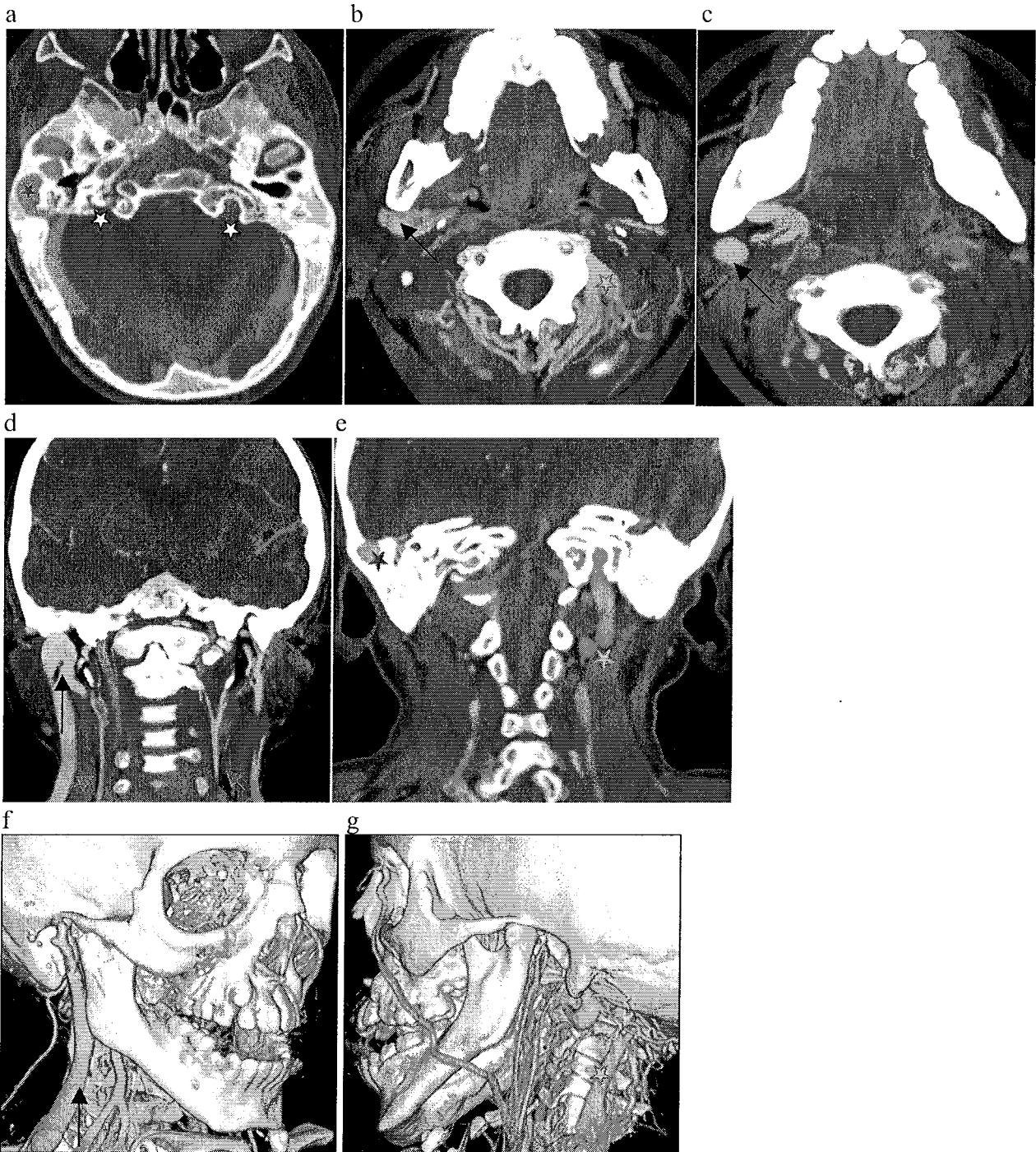
Andrea, 7 ans et demi (NB : 10 ans lors du scanner).  
Bilan de surdit .



**a, b et c** (scanner du 04/07/06), **d** (Ax3DT1Gd MR du 02/10/03) : *Hypoplasie des foramens jugulaires (fl che pour le c t  droit), d rivation entre sinus lat ral et veine jugulaire par une collat rale  missaire volumineuse, de trajet intra-squameux (★) puis superficiel.*



Gabriel, 10 ans. Bilan de surdit .



Scanner inject  (31/01/06). Coupes axiales (a, b et c), MPR frontales (d et e) en MIP et VR obliques (f et g).

En a, foramen jugulaire pr sent   gauche (★) mais tr s hypoplasique   droite (★). Veines jugulaires internes (d, —▶) tr s hypoplasiques. Drainage sinusien lat ral droit vers des varices jugulaires externes (b, c, d, f, fl ches noires) droites via une collat ralit  veineuse temporale sous-corticale (★). Le drainage veineux   gauche se fait   travers le foramen jugulaire vers des varices rachidiennes post rieures (★).

- dans la littérature : 1 seul case report. Et d'après J-J. Song et al. (40), si plusieurs cas d'anomalies de drainage veineux de la base du crâne sont rapportés dans des cas non syndromiques de cranio-synostoses, aucun ne figure parmi les syndromes CHARGE. Une collatéralité veineuse émissaire de trajet superficiel dans le cas rapporté comme dans quelque autre situation anatomique particulière doit être précisée avant toute intervention eu égard aux risques hémorragiques.

### 5.3) Corollaire:

- Faut-il couvrir la charnière cranio-cervicale dans le volume d'acquisition scanner ?

Nous l'avons vu, et bien que cela mériterait d'être extrapolé grâce à un échantillon de patient plus conséquent, les cas d'ACCC et d'AAV justifient pleinement d'élargir le FOV dans l'axe Z, et ce malgré le surcroît de dose délivrée à l'enfant, somme toute modeste et devant être pondéré eu égard aux renseignements apportés.

- Faut-il réaliser une injection IV de contraste iodé pour une cartographie de l'anatomie veineuse ?

Le contraste spontané que fournit le silouhettage osseux sur l'anatomie veineuse permet de s'en affranchir en cas de disposition « normale ». Si une anomalie venait à être découverte, une exploration plus exhaustive de la collatéralité doit être envisagée et une acquisition avec injection au temps phlébographique réalisée.

## 6) « Surprises » opératoires ?

### 6.1) « Bonnes », i.e., décrites en pré-opératoire :

#### 6.1.1) Variante anatomique :

Parmi nos 43 enfants, nous avons relevé une variante anatomique:

Alexandre : *providence tympanique de la portion mastoïdienne du nerf facial* (cf. IV. 2).

#### 6.1.2) Suspicion d'oreille geyser :

Parmi nos 43 enfants, nous avons relevé deux patients pour lesquels une oreille geyser était suspectée, dont un a été implanté :

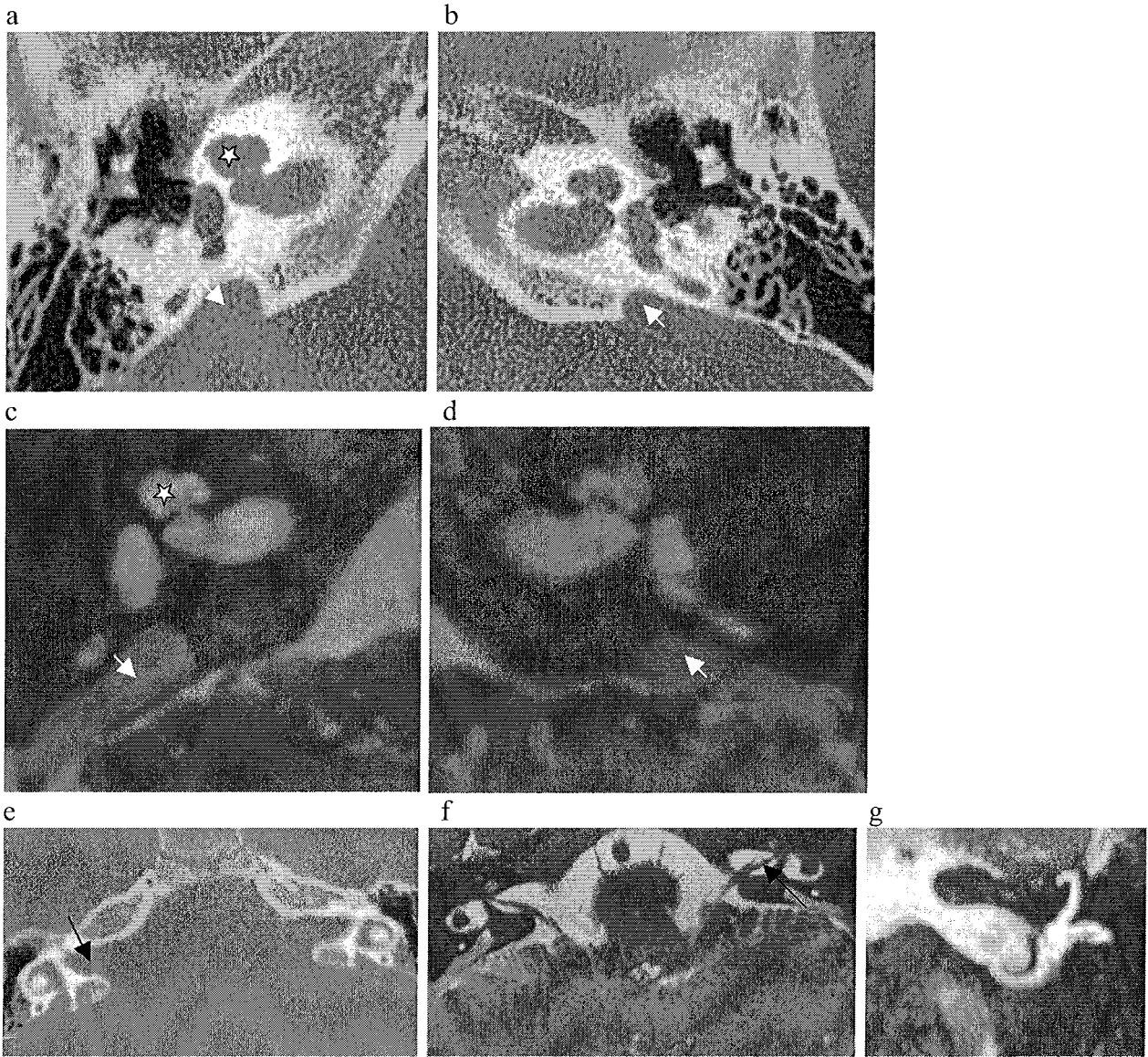
Loïc : Cf. IV. 2.

## 6.2) « Mauvaises », i.e., non décrites :

### 6.2.1) Oreille geyser :

Gwendoline, 6 ans

SP bilatérale profonde.

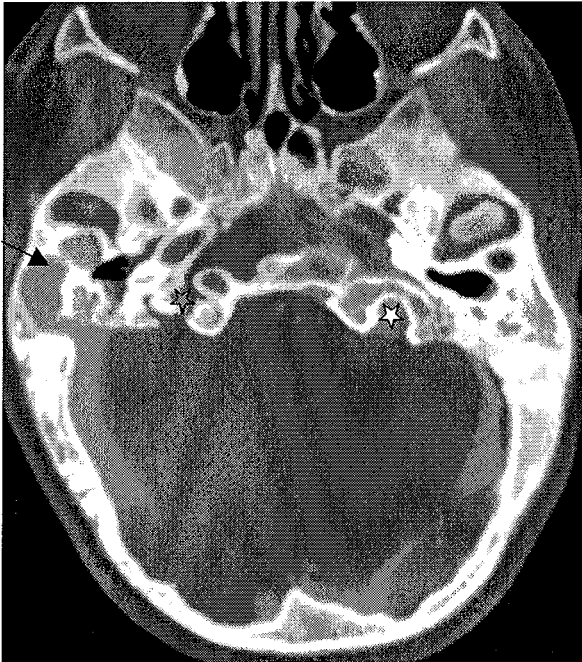


CT (a, b et e) du 31/01/05 et IRM (c, d, f et g) du 02/03/05 : Dilatation bilatérale de l'aqueduc vestibulaire (flèche blanche dans a, b, c, d) dans le cadre d'un Mondini D>G (astérisque : dysplasie cochléaire). Aspect modérément ectasique des CAI (flèches noires au CT (e) et IRM (f)) mais risque d'oreille geyser non formellement précisé.

NB : enfant implanté (oreille G) le 07/04/05 : oreille geyser.

### 6.2.2) Hémorragie « inopinée » :

Gabriel, 10 ans, est suivi pour un syndrome CHARGE confirmé par l'imagerie. Au décours du bilan pluri-disciplinaire, une indication d'implantation cochléaire est posée. Lors de la tympanotomie postérieure, issue brutale de sang après effraction de la corticale osseuse temporale. Le scanner avait décrit les anomalies de l'oreille interne mais les anomalies de drainage veineux n'avaient pas été mentionnées dans le compte-rendu.



Scanner injecté (31/01/06). Coupe axiale passant par les foramens jugulaires.

*Foramen jugulaire présent à gauche (✧) mais très hypoplasique à droite (✧). Drainage sinusien latéral droit via une collatéralité veineuse temporale sous-corticale (flèche noire).*

### **6.3 ) Conséquences**

Pour le cas de geysier non décrit, aucune complication post-opératoire, de type méningitique notamment, grave n'a été rapportée.

Pour l'hémorragie inopinée, l'hémostase a été rapidement obtenue (patch synthétique) et la suite de l'intervention s'est déroulée sans complication.

### **6.4) Littérature**

Un certain nombre de case reports déclinent les différents accidents rencontrés (essentiellement oreille geysier, saignement et lésion du nerf facial) au cours des interventions chirurgicales qui auraient pu être évités par l'analyse fine de l'imagerie pré-opératoire mais aucune étude ne rapporte de données statistiques (d'après M-A. Mecca et al. (18) notamment).

Certaines équipes (N.Loudon et al. (17) notamment) préconisent l'instauration d'un traitement per-opératoire hyper-osmolaire pour prévenir la liquorrhée persistante lors de la survenue éventuelle d'un geysier.

## 7) Résultats fonctionnels des implantés :

D'après le Dr MONTAUT (responsable de l'unité d'audio-phonologie du service d'ORL, hôpital central à Nancy), tous les enfants implantés ont vu leurs audiométries tonale et vocale améliorées, de façon variable, mais croissante en fonction du temps.

## 8) Imagerie post-opératoire :

Elle est réservée aux rares complications (Cf. supra) ou dysfonctionnements de l'implant, où le scanner s'avère utile pour vérifier la position des électrodes.

## 9) Faut-il poursuivre l'exploration de l'encéphale au CT alors que l'IRM systématique y pourvoit ?:

Nous l'avons vu, au sein de notre établissement comme pour l'ensemble des équipes ayant rapporté des travaux dans la littérature (13, 25 et 32 notamment), scanner et IRM sont réalisés chez les candidats à une implantation cochléaire, pour des raisons explicités aux chapitres III.2.

Il est vrai que la résolution en contraste de l'IRM sans commune comparaison avec le scanner rend légitime l'exploration de l'encéphale par cette seule première technique.

Le scanner pourrait alors être cantonné aux cas où l'IRM ne serait pas faisable (anesthésie générale à risque, par exemple..), ou encore à la confirmation rétrospective de calcifications parenchymateuses cérébrales suspectées à l'IRM.

En pratique, la rapidité des scanners modernes, le faible surcoût d'irradiation et l'anticipation d'une corrélation potentiellement utile à l'IRM (Cf. supra), incitent à acquérir l'encéphale dans l'imagerie CT.

## 10) Perspectives techniques :

### - 10.1 Compatibilité IRM :

La plupart des industriels fournissent des IC certifiés MR compatibles en 1,5 T en garantissant :

- l'absence de déplacement des différents composants de l'implant pour sa partie interne.

La partie externe doit être retirée pour éviter son altération par les champs magnétiques ;

- l'absence de courants induits suffisamment important pour engendrer une stimulation sonore ;

- et une aire de vide de signal/distorsion acceptable.

Cf. : <http://www.neurelec.com/fr/ressources/index.html>

### - 10.2 Apport du 3T en IRM :

D'après Krombach et al.(21), l'imagerie IRM à 3T permet une meilleure visibilité des structures labyrinthiques (meilleur rapport signal/bruit, essentiellement grâce à une meilleure résolution en contraste) sans gain significatif en terme de détectabilité lésionnelle : pour l'ensemble des patients explorés à 3T, toutes les données discriminantes pour le diagnostic avaient été rapportées à 1,5T.

### - 10.3 Apport de la tomographie numérisée à faisceau conique ou cone beam CT (CBCT):

Disponible depuis 1999 en Europe et 2001 aux Etats-Unis, ce dispositif consiste en un générateur de rayons X qui émet un faisceau de forme conique (fig. 60). Celui-ci traverse le volume anatomique à explorer pour arriver sur une aire de détecteurs plane. Le tube à rayons X et l'aire de détecteurs sont solidaires et alignés. Ils réalisent autour du volume d'intérêt un mouvement de rotation qui sera complet :  $360^\circ$  avec une courte impulsion de rayons X par degré, ce qui représente l'acquisition de 360 images (fig. 61). Du fait de la conicité du faisceau, on peut acquérir, en une seule rotation du complexe source-détecteur, les données brutes concernant l'ensemble du volume sans mouvement de translation du patient. On peut acquérir au maximum, en une rotation, les données correspondant à un volume anatomique de dimensions comparables à celles d'un cube de 13 cm de côté (du plancher orbitaire jusqu'au bord inférieur de la mandibule par exemple) en environ 70 secondes, dont 36 secondes d'exposition aux rayons X. Chaque élément du système de détection va déterminer la quantité de rayons X absorbée dans le corps anatomique pour toutes les incidences. Les signaux produits par le système de détection sont transformés en données numériques et transférés sur une matrice  $512 \times 512$ . C'est à partir de ces données brutes, correspondant à 360 images numériques de 260000 pixels, que l'on peut effectuer les procédures de reconstructions. Ainsi, la principale différence avec la tomодensitométrie réside dans le fait que l'acquisition en tomographie à faisceau conique ne nécessite qu'une seule rotation alors que le scanner en réalise un grand nombre, certes réduit avec les scanners multibarrettes.

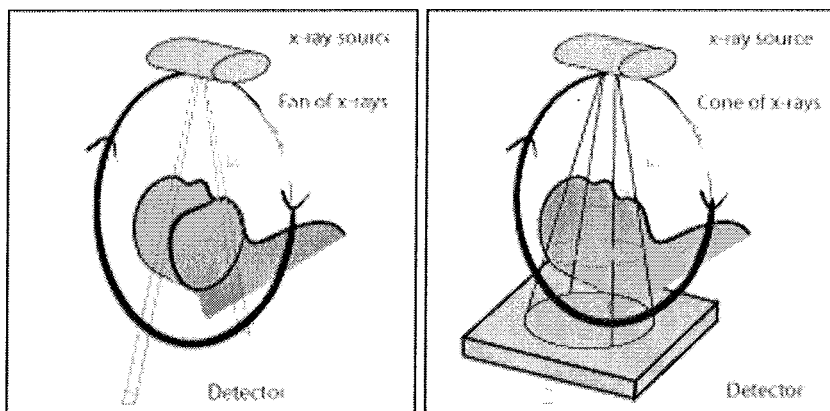


Fig. 62. Principe de la tomographie à faisceau conique. D'après [www.conebeam.com](http://www.conebeam.com).

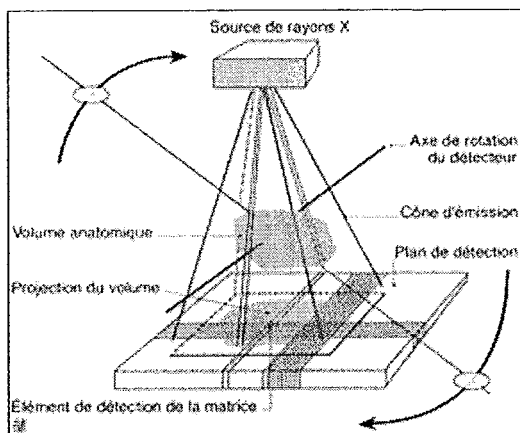


Fig. 63. Principe de la tomographie à faisceau conique. D'après L. Hauret et al., 19.

Le générateur développe 110 kV pour un courant d'intensité variant de 10 à 15 mA. Il existe un contrôle automatique de l'exposition permettant d'adapter la quantité de rayons X émise à la densité des tissus du volume à explorer. Le foyer est de 1,5 mm de diamètre. Le filtre à la sortie du générateur, avant le tube collimateur, est en aluminium et mesure 1,8 mm d'épaisseur.

### Avantages et inconvénients de la tomographie volumique numérique à faisceau conique par rapport à la tomodynamométrie (D'après L. Hauret et al., 19 et N. Bellaïche, 2).

#### Avantages

**Dose d'irradiation** : pour un examen classique (50 mGy), elle est jusqu'à six fois inférieure à celle du scanner en fonction du site anatomique et elle est légèrement supérieure à celle d'un examen radiographique panoramique (15 mGy).

**Acquisition volumique** : du fait de la conicité du faisceau de rayons X, la machine est capable d'acquérir les données brutes d'un cube de 13 cm de côté en une seule acquisition avec la possibilité de réaliser des reconstructions primaires dans n'importe quelle angulation et ce, de façon illimitée en nombre. Tous les plans de l'espace sont accessibles sans renouveler l'acquisition.

**Résolution spatiale** : elle est meilleur pour le CBCT avec une taille de pixel allant jusque 0.15 mm contre 0.25 mm pour les scanners de dernière génération.

**Artefacts métalliques** : ils sont bien moins importants lors de la tomographie que lors de la réalisation de scanners.

**Prix de l'examen** : il est significativement inférieur à celui de la tomodynamométrie (rapport d'environ 1 pour 3).

#### Inconvénients

**Résolution en contraste des reconstructions.** La qualité visuelle des reconstructions obtenues par examen tomodynamométrique est supérieure de par sa

résolution en contraste. Cependant, la définition géométrique des images radiographiques réalisées par la tomographie à faisceau conique semble largement suffisante pour la plupart des indications d'imagerie dento-maxillo-faciale.

D'après L. I. Peltonen et al. (33), CBCT est au moins aussi précis dans l'étude anatomique fine des différentes parties du rocher que le scanner multi-coupe, avec des taux d'irradiation jusque 5 fois moins importants (moindres rapport signal/bruit et FOV comme principaux inconvénients).

**Durée de l'examen et artefacts de mouvement.** Pour certains patients, il n'est pas évident de rester immobile sans déglutir durant 70 secondes d'où l'augmentation de la probabilité de survenue d'artefacts de mouvement (5 % des examens). Cependant, les derniers modèles permettent une acquisition en 36 secondes réduisant très significativement ces problèmes d'artefacts de mouvements.

**Ses principales indications en sont l'imagerie dento-maxillo-faciale** (étude préimplantaire dentaire, examen des articulations temporomandibulaires, exploration des sinus maxillaires, bilan des troisièmes molaires, dents incluses et ectopiques, pathologie tumorale de la mandibule et du maxillaire, bilan radiologique orthodontique) **et l'imagerie des rochers.**

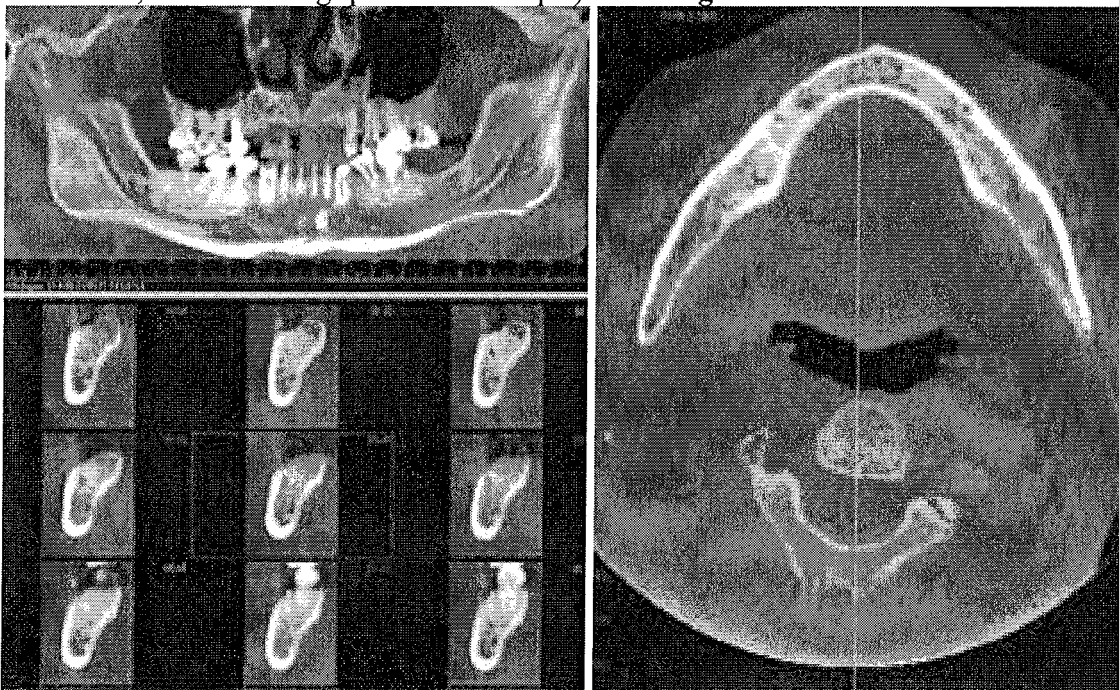


Fig. 64. I-cat « cone beam 3D ». D'après N. Bellaïche, 2.

Au total, cet appareil s'inscrit en plein dans l'évolution des techniques d'imagerie médicale, avec une diminution des doses d'irradiation et la conservation d'une bonne qualité des images radiologiques. La France est restée longtemps « frileuse » face à cette évolution puisque seulement trois appareils étaient installés jusqu'en 2004, contre plusieurs dizaines en Allemagne et en Italie.



## VI. CONCLUSION

En précisant le diagnostic étiologique et la faisabilité du geste, en prévenant le chirurgien des particularités anatomiques à risque, l'imagerie est certes incontournable, mais a aussi permis une meilleure connaissance de la pathologie de l'oreille interne. Notre étude a d'ailleurs permis de confirmer certaines singularités concernant le syndrome CHARGE, encore non décrites dans la littérature, avec un impact direct sur le type d'exploration en imagerie ainsi que sur la procédure opératoire des enfants opérables.

Les travaux suscités depuis contrastent par leur multiplicité avec le nombre somme toute limité de sujets implantés à travers le monde (C. Collignon et al.). En effet, moins de 10 enfants sont implantés chaque année à Nancy.

Les bénéfices qu'ils rapportent sont indéniables, mais requièrent une équipe interdisciplinaire très bien organisée, disposant de moyens matériels et surtout humains adaptés aux besoins, tout particulièrement chez les jeunes enfants.

Soulignons ici la valorisation d'une lecture éclairée des examens radiologiques par les compétences respectives de chacun des partenaires du couple chirurgien ORL – radiologue.

Malgré le progrès constant des connaissances en imagerie de l'oreille interne, il nous a semblé exister un manque évident de données chiffrées et reproductibles (i.e. taille normale du CAI, des canaux semi-circulaires..), les diagnostics étant souvent réalisés grâce à une démarche bayésienne tâtonnante, plus artistique que scientifique. Nous souhaitons néanmoins proposer une grille de lecture pratique pour le radiologue en formation ou généraliste (Cf. chapitre cahier des charges en III.3.2).

Rarement une technique innovante aura connu un tel impact dans le domaine de l'audition. Le développement des implants cochléaires et les résultats qui en ont été le fruit ont contribué à une meilleure connaissance de la surdité auprès du grand public et des divers organismes de soins, même si beaucoup de problèmes restent en suspens. On peut également espérer que les progrès technologiques des implants servent en quelque sorte de « locomotive » dans la lutte à mener contre les conséquences négatives de la surdité.

## VII. BIBLIOGRAPHIE

1. P.J. Anderson et al. : Anomalous venous drainage in a case of non syndromic craniosynostosis. *Childs. Nerv. Syst.* 13(2)(1997)97-100.
2. N. Bellaïche : Scanner et tomographie à faisceau conique : Quelle méthode d'imagerie choisir en odontostomatologie ? [http://www.lefildentaire.com/pdf/pdf\\_no27/03-focus\\_clinic.pdf](http://www.lefildentaire.com/pdf/pdf_no27/03-focus_clinic.pdf)
3. B. Biacabe et al. : Anatomie fonctionnelle des voies auditives. *Encycl. Méd. Chir. (Elsevier, Paris), Oto-rhinolaryngologie*, 20-022-A-10, 1999, 7 p.
4. K.D. Blake et al. : CHARGE syndrome. *Orphanet J Rare Dis.* 2006;Sep;7:1-34.
5. S. Ceruti et al. : Temporal bone anomalies in the branchio-oto-renal syndrome: detailed computed tomographic and magnetic resonance imaging findings. *Otol Neurotol* 2002;23:200-7.
6. V. Colletti et al. : Auditory brainstem implant in posttraumatic cochlear nerve avulsion. *Audiol Neurootol* 2004;9:247-55.
7. V. Colletti et al. : Cochlear implant failure: is an auditory brainstem implant the answer? *Acta Otolaryngol* 2004;124:353-7.
8. V. Colletti et al. : Hearing restoration with auditory brainstem implant in three children with cochlear nerve aplasia. *Otol Neurotol* 2002;23:682-93.
9. C. Collignon et al. : Traitement de la surdité par pose d'implants cochléaires ou d'implants du tronc cérébral. Haute Autorité de santé/SED/SEAP/SASRM/ mai 2007.
10. P. DA et al.: Advantages of magnetic resonance imaging over computed tomography in preoperative evaluation of pediatric cochlear implant candidates. *Otol Neurotol.* 2005 Sep;26(5):976-82.
11. R. Dauman et al.: Implants cochléaires chez l'adulte et l'enfant. *Encycl. Méd. Chir.* 20-185-D-10.
12. H.C. Davidson et al.: MR evaluation of vestibulocochlear anomalies associated with large endolymphatic duct and sac. *AJNR* 1999;20:1435-41.
13. M. Elmaleh-Bergès et al.: Le sourd est un enfant : qu'est-ce que ça change. *J Radiol* 2006; 87:1795-812
14. B. Escudé et al.: The size of the cochlea and predictions of insertion depth angles for cochlear implant electrodes. *Audiol Neurootol* 2006;11 Suppl1:27-33.
15. G.M. Fatterpekar et al.: Role of 3D CT in the Evaluation of the Temporal Bone. *RadioGraphics* 2006; 26:S117-S132
16. Gleeson et al.: High resolution computed tomography and magnetic resonance imaging in the pre-operative assessment of cochlear implant patients. *J laryngol otol.* 2003 Sep;117(9):692-5.
17. R. Gupta et al. : Experimental Flat-Panel High-Spatial-Resolution Volume CT of the Temporal Bone. *AJNR* 25:1417-1424, September 2004
18. H.R. Harnsberger et al.: Cochlear Implant Candidates: Assessment with CT and MR Imaging. *Radiology* 1987; 164:53-57
19. L. Hauret et al. : Imagerie dento-maxillo-faciale. Radiologie conventionnelle analogique et numérique. *Échographie. EMC (Elsevier SAS, Paris), Stomatologie*, 22-010-D-20, 2006.
20. R.K. Jackler et al.: Congenital malformations of the inner ear: a classification based on embryogenesis. *Laryngoscope* 1987;97:2-14.
21. G.A. Krombach/Aachen-DE et al.: "Skull base and temporal bone". March 11, 10:30 a.m., scientific session 1808, room G/H - ECR 2008, Vienna.

22. M.M. Lemmerling et al. : Normal modiolus: CT appearance in patients with a large vestibular aqueduct. *Radiology* 1997;204:213-9.
23. G. Lina-Granade et al : Conduite à tenir devant une surdité de l'enfant. *Encycl. Méd. Chir. (Elsevier SAS, Paris), Oto-rhino-laryngologie*, 20-190-C-10, 2005.
24. N. Loundon et al. : Implant cochléaire pédiatrique et malformation d'oreille interne. *Journée de la SOCLAR. Paris, le 17 janvier 2004.*
25. K. Marsot-Dupuch et al. : Imagerie de l'oreille interne : aspect normal et pathologique. *Encycl. Méd. Chir. (Elsevier, Paris), Oto-rhino-laryngologie*, 20-047-A-10, 1999.
26. M.A. Mecca et al.: Complication of Cochlear Implantation Surgery. *AJNR* 2003;24:2089-2091.
27. M. Mondain et al. : Classification et traitement des surdités de l'enfant. *Encycl. Méd. Chir. (Elsevier, Paris)*, 20-190-C-20, 2005.
28. F.H. Netter : Atlas d'anatomie humaine. Traduction de P. Kamina. 4<sup>ème</sup> édition. Masson. Paris 2007.
29. <http://www.neurelec.com/fr/ressources/index.html>
30. R. Nouvian et al. : Physiologie de l'audition. *Encycl. Méd. Chir. (Elsevier, Paris), Oto-rhinolaryngologie*, 20-030-A-10, 2006, 14 p.
31. S.R. Otto et al. : Auditory brainstem implantation in 12- to 18-year-olds. *Arch Otolaryngol Head Neck Surg* 2004;130:656-9.
32. D.A. Parry et al. : Advantages of magnetic resonance imaging over computed tomography in preoperative evaluation of pediatric cochlear implant candidates. *Otol Neurotol* 2005 Sep;26(5):976-82
33. L.I. Peltonen et al.: Limited Cone-Beam Computed Tomography Imaging of the Middle Ear: A Comparison with Multislice Helical Computed Tomography. *Acta Radiologica* 2007;48 (2):207-212
34. J.D. Piekarski et al.: Imagerie de l'os temporal. *J Radiol* 2006;87
35. J.P. Sauvage et al.: Anatomie de l'oreille interne. *Encycl. Méd. Chir. (Elsevier, Paris), Oto-rhinolaryngologie*, 20-020-A-10, 1999.
36. F. Scherf et al.: Hearing benefits of second-side cochlear implantation in two groups of children. *International Journal of Pediatric Otorhinolaryngology* 2007;71:1855-1863
37. Schuknecht/Zurich-CH, Casselman/Bruges-BE, Veillon/Strasbourg-FR et al.: « what you always wanted to hear about hearing loss », March 11, 8:30 a.m., refresher course 1708, room F1 - ECR 2008, Vienna.
38. L. Sennaroglu et al. : A new classification for cochleo-vestibular malformations. *Laryngoscope* 2002, Dec;112(12):2230-41
39. L. Sennaroglu et al. : Surgical Results of Cochlear Implantation in Malformed Cochlea. *Otology & Neurotology*, August 2006; 27(5):615-623.
40. J.J. Song et al.: Skull base vascular anomaly in CHARGE syndrome: A case report and review. *International Journal of Pediatric Otorhinolaryngology* 2008;72:535-539
41. L. Tellier et al.: CHARGE syndrome: report of 47 cases and review. *Am J Med Genet.* 1998 Apr13;76(5):402-9.
42. A. Verloes et al.: Updated diagnostic criteria for CHARGE syndrome: a proposal. *Am. J. Med. Genet. A.* 133 (3) (2005) 306-308.
43. R.J. Witte et al.: Pediatric and Adult Cochlear Implantation. *RadioGraphics* 2003; 23:1185-1200

VU

NANCY, le 27 mai 2008  
Le Président de Thèse

**Professeur S. BRACARD**

NANCY, le 27 mai 2008  
Le Doyen de la Faculté de Médecine  
Par délégation

**Mme le Professeur M.C. BÉNÉ**

AUTORISE À SOUTENIR ET À IMPRIMER LA THÈSE

NANCY, le 29 mai 2008

LE PRÉSIDENT DE L'UNIVERSITÉ DE NANCY 1

**Professeur J.P. FINANCE**



## **RESUME :**

### **IMAGERIE ET BILAN PRE-IMPLANTOIRE COCHLEAIRE CHEZ L'ENFANT**

**Objectifs :** Préciser la place de l'imagerie dans le bilan pré-implantatoire cochléaire chez l'enfant et revue des entités nosologiques.

**Matériels et méthodes :** Revue de la littérature et iconographie des variétés étiologiques pouvant conduire à la pose d'un implant cochléaire. Etude rétrospective à partir d'une série de 44 enfants (18 filles, 26 garçons, âges moyens de 3,3 ans) présentant une surdité de type variable, dont 24 proposés pour une implantation cochléaire. Tous ont bénéficié d'une imagerie par scanner (monobarette (1 x 1 mm - LightSpeed CT/i - GE Healthcare) et 64 détecteurs (64 x 0,625 mm - LightSpeed VCT - GE Healthcare)) et 22 une IRM (1,5 T Signa GE Healthcare) de janvier 2003 à mai 2008. Description de la procédure opératoire avec en filigrane les particularités anatomiques (procidence tympanique d'une veine jugulaire, d'un canal semi-circulaire, etc..) devant être mentionnées à l'opérateur. Analyse systématique des différentes parties de l'oreille et recherche des contre-indications (i.e., aplasie du nerf VIII, du labyrinthe).

**Résultats :** Dans notre série, nous avons relevé 19 examens sans particularité (N), 6 cas de syndrome CHARGE, 5 cas de malformation de MONDINI, 4 cas de sténose du labyrinthe membraneux, 3 cas de malformations complexes de l'oreille, 2 cas d'atteinte centrale, 2 cas d'agénésie du nerf VIII, 2 cas de labyrinthite ossifiante post-méningitique et 1 cas de dilatation de l'aqueduc du vestibule. Seuls 22 (sur 44) enfants ont été implantés (17 N, 2 atteintes centrales, 1 sténose du labyrinthe membraneux, 1 Mondini et 1 CHARGE). 1 cas d'oreille geysler a été objectivé avant l'intervention mais 1 autre n'avait pas été clairement mentionné au chirurgien. Une procidence tympanique de la portion mastoïdienne du nerf facial a été rapportée pour seule variante anatomique en imagerie comme en per-opératoire. Pour 3 des 6 cas de syndrome CHARGE, des anomalies similaires de l'anatomie veineuse ont été documentées, avec une complication hémorragique per-opératoire pour l'un d'entre eux.

**Conclusion :** En précisant le diagnostic étiologique et la faisabilité du geste, en prévenant le chirurgien des situations à risque, l'imagerie est certes incontournable, mais a aussi permis une meilleure connaissance de la pathologie de l'oreille interne, notamment pour les syndromes CHARGE, avec une implication directe pour leur prise en charge radiologique et chirurgicale.

## **TITRE EN ANGLAIS :**

Cochlear implant imagery in pediatric candidates

**THESE:** MEDECINE SPECIALISEE – ANNEE 2008

## **MOTS CLEFS:**

Implants cochléaires – imagerie – bilan pré-implantatoire

## **INTITULE ET ADRESSE DE L'U.F.R. :**

Faculté de médecine de Nancy

9, avenue de la Forêt de Haye

54505 - VANDOEUVRE LES NANCY Cedex