



HAL
open science

Implants dentaires et ancrage orthodontique

Ann-Dorothee Mougin

► **To cite this version:**

Ann-Dorothee Mougin. Implants dentaires et ancrage orthodontique. Sciences du Vivant [q-bio]. 2003. hal-01731895

HAL Id: hal-01731895

<https://hal.univ-lorraine.fr/hal-01731895>

Submitted on 14 Mar 2018

HAL is a multi-disciplinary open access archive for the deposit and dissemination of scientific research documents, whether they are published or not. The documents may come from teaching and research institutions in France or abroad, or from public or private research centers.

L'archive ouverte pluridisciplinaire **HAL**, est destinée au dépôt et à la diffusion de documents scientifiques de niveau recherche, publiés ou non, émanant des établissements d'enseignement et de recherche français ou étrangers, des laboratoires publics ou privés.



AVERTISSEMENT

Ce document est le fruit d'un long travail approuvé par le jury de soutenance et mis à disposition de l'ensemble de la communauté universitaire élargie.

Il est soumis à la propriété intellectuelle de l'auteur. Ceci implique une obligation de citation et de référencement lors de l'utilisation de ce document.

D'autre part, toute contrefaçon, plagiat, reproduction illicite encourt une poursuite pénale.

Contact : ddoc-theses-contact@univ-lorraine.fr

LIENS

Code de la Propriété Intellectuelle. articles L 122. 4

Code de la Propriété Intellectuelle. articles L 335.2- L 335.10

http://www.cfcopies.com/V2/leg/leg_droi.php

<http://www.culture.gouv.fr/culture/infos-pratiques/droits/protection.htm>

ACADEMIE DE NANCY-METZ

UNIVERSITE DE NANCY I
FACULTE DE CHIRURGIE DENTAIRE

Année 2003

Double
N° 08.03

THESE

pour le

**DIPLOME D'ETAT DE DOCTEUR
EN CHIRURGIE DENTAIRE**

par

Ann-Dorothée MOUGIN
Née le 2 décembre 1975 à Nancy (54)

36 28239

**IMPLANTS DENTAIRE ET
ANCORAGE ORTHODONTIQUE**

présentée et soutenue publiquement le mardi 1^{er} avril 2003

Examineurs de la Thèse :

Monsieur J.P.LOUIS
Madame M.P.FILLEUL
Monsieur N.MILLER
Monsieur T.LANGERON
Monsieur J.PENAUD

Professeur des Universités
Professeur des Universités
Maître de Conférences
Ancien Assistant Paris V
Maître de Conférences

Président
Juge
Juge
Juge
Invité

BU PHARMA-ODONTOL



D 104 062689 7

PP01 018903807

ACADEMIE DE NANCY-METZ

UNIVERSITE DE NANCY I
FACULTE DE CHIRURGIE DENTAIRE

Année 2003

N°

THESE

pour le

**DIPLOME D'ETAT DE DOCTEUR
EN CHIRURGIE DENTAIRE**

par

Ann-Dorothee MOUGIN
Née le 2 décembre 1975 à Nancy (54)

DE 1889

**IMPLANTS DENTAIRES ET
ANCRAGE ORTHODONTIQUE**

présentée et soutenue publiquement le mardi 1^{er} avril 2003

Examineurs de la Thèse :

Monsieur J.P.LOUIS
Madame M.P.FILLEUL
Monsieur N.MILLER
Monsieur T.LANGERON
Monsieur J.PENAUD

Professeur des Universités
Professeur des Universités
Maître de Conférences
Ancien Assistant Paris V
Maître de Conférences

Président
Juge
Juge
Juge
Invité

Assesseur(s) : Docteur C. ARCHIEN - Docteur J.J. BONNIN
Membres Honoraires : Pr. F. ABT - Dr. L. BABEL - Pr. S. DURIVAUX - Pr. G. JACQUART - Pr. D. ROZENCWEIG -
Pr. M. VIVIER
Doyen Honoraire : J. VADOT

Sous-section 56-01 Pédodontie	M. Mme Mlle Mlle	J. PREVOST D. DESPREZ-DROZ V. MINAUD A. SARRAND	Maître de Conférences Maître de Conférences Assistant Assistant
Sous-section 56-02 Orthopédie Dento-Faciale	Mme Mlle Mme Mme Mlle	M.P. FILLEUL A. MARCHAL M. MAROT-NADEAU D. MOUROT A. WEINACHTER-PETITFRERE	Professeur des Universités* Maître de Conférences Assistant Assistant Assistant
Sous-section 56-03 Prévention, Epidémiologie, Economie de la Santé, Odontologie légale	M. Mlle M.	M. WEISSENBACH C. CLEMENT O. ARTIS	Maître de Conférences* Assistant Assistant
Sous-section 57-01 Parodontologie	M. M. M. Mlle M.	N. MILLER P. AMBROSINI J. PENAUD A. GRANDEMENGE M. REICHERT	Maître de Conférences Maître de Conférences Maître de Conférences Assistant Assistant
Sous-section 57-02 Chirurgie Buccale, Pathologie et Thérapeutique, Anesthésiologie Et Réanimation	M. M. M. M. M. Mlle	P. BRAVETTI J.P. ARTIS D. VIENNET C. WANG P. GANGLOFF A. POLO	Maître de Conférences Professeur 2 ^{ème} grade Maître de Conférences Maître de Conférences* Assistant Assistant
Sous-section 57-03 Sciences Biologiques (Biochimie, Immunologie, Histologie, Embryologie, Génétique, Anatomie pathologique, Bactériologie, Pharmacologie)	M. M. Mme	A. WESTPHAL J.M. MARTRETTE L. DELASSAUX-FAVOT	Maître de Conférences * Maître de Conférences Assistant
Sous-section 58-01 Odontologie Conservatrice, Endodontie	M. M. M. M. M. M. M.	C. AMORY A. FONTAINE M. PANIGHI J.J. BONNIN P. BAUDOT C. CHARTON J. ELIAS	Maître de Conférences Professeur 1 ^{er} grade * Professeur des Universités * Maître de Conférences Assistant Assistant Assistant
Sous-section 58-02 Prothèses (Prothèse conjointe, Prothèse adjointe partielle, Prothèse complète, Prothèse maxillo-faciale)	M. M. M. M. Mlle M. M. M. M. M.	J.P. LOUIS C. ARCHIEN C. LAUNOIS J. SCHOUVER M. BEAUCHAT D. DE MARCH L.M. FAVOT A. GOENGRICH K. JHUGROO	Professeur des Universités* Maître de Conférences * Maître de Conférences Maître de Conférences Assistant Assistant Assistant Assistant Assistant
Sous-section 58-03 Sciences Anatomiques et Physiologiques Occlusodontiques, Biomatériaux, Biophysique, Radiologie	Mlle M. M.	C. STRAZIELLE B. JACQUOT C. AREND	Professeur des Universités* Maître de Conférences Assistant

*Par délibération en date du 11 décembre 1972,
la Faculté de Chirurgie Dentaire a arrêté que
les opinions émises dans les dissertations
qui lui seront présentées
doivent être considérées comme propres à
leurs auteurs et qu'elle n'entend leur donner
aucune approbation ni improbation.*

A NOTRE PRESIDENT DE THESE

Monsieur le Professeur Jean-Paul LOUIS

Chevalier des Palmes Académiques
Doyen de la Faculté de Chirurgie Dentaire de l'Université Henri Poincaré,
Nancy-I
Docteur en Chirurgie Dentaire
Docteur en Sciences Odontologiques
Docteur d'Etat en Odontologie
Professeur des Universités
Responsable de la sous-section : Prothèses

Vous nous avez fait le très grand honneur de bien vouloir présider cette thèse.
Vous nous avez fait partager votre passion de la prothèse complète avec toute la patience et la pédagogie que nous vous connaissons.
Soyez assuré de notre respect et de notre profonde admiration.

A NOTRE DIRECTEUR DE THESE

Madame le Professeur Marie Pierryle FILLEUL

Docteur en Chirurgie Dentaire
Docteur en Sciences Odontologiques
Docteur d'état en Odontologie
Professeur des Universités
Responsable de sous-section : Orthopédie Dento-Faciale

Vous nous avez fait l'honneur de bien vouloir diriger et participer à ce travail. Veuillez trouver ici l'expression de nos profonds remerciements pour votre grande disponibilité ; vous avez su nous guider à travers ce sujet passionnant. Nous admirons la grande justesse et la pertinence de vos corrections, ainsi que la rigueur dont vous faites preuve. Nous espérons prolonger les travaux débutés en votre compagnie.

A NOTRE DIRECTEUR DE THESE ASSOCIE

Monsieur le Docteur Neal MILLER

Docteur en Sciences Odontologiques
Docteur d'Etat en Odontologie
Maître de Conférences des Universités
Responsable de la sous-section : Parodontologie

Vous nous avez fait l'honneur de bien vouloir diriger et participer à ce travail en collaboration avec Madame le Professeur Filleul.

Nous sommes profondément touchés par votre gentillesse et votre disponibilité dans l'élaboration de ce travail.

Nous vous remercions de nous avoir fait partager l'étendue de vos connaissances et nous veillerons à appliquer vos précieux conseils.

Veillez trouver ici l'expression de nos remerciements les plus sincères pour votre dévouement.

A NOTRE JUGE

Monsieur le Docteur Thierry LANGERON-GARDRIER

Docteur en Chirurgie Dentaire
Spécialiste qualifié en Orthopédie Dento-Faciale
Ancien Assistant Hospitalo-Universitaire – Paris V

Vous nous avez fait un grand honneur de bien vouloir prendre part au jury.

Nous vous remercions de nous avoir orienté sur ce sujet et de nous avoir donné quelques heures de votre temps pour illustrer ce travail.

Vous éveillez en nous le désir d'apprendre, vous nous donnez une vision passionnante de l'orthodontie qui motive notre choix. Pour l'ensemble de vos connaissances, pour la disponibilité dont vous avez fait preuve à notre égard et pour le savoir clinique que vous pouvez nous transmettre, qu'il nous soit permis aujourd'hui de vous témoigner notre profonde admiration.

A NOTRE INVITE

Monsieur le Docteur Jacques PENAUD

Docteur en Chirurgie Dentaire
Docteur de l'Université Henri Poincaré, Nancy-I
Maître de Conférences des Universités
Sous-section : Parodontologie

Nous admirons la passion dont vous êtes animé pour la parodontologie et l'implantologie.

Nous espérons répondre par ce travail aux questions que vous pouvez vous poser au sujet des implants d'ancrage.

Nous vous remercions de nous avoir accompagné tout au long de nos études par votre compréhension et votre gentillesse.

A mes parents

Merci de votre confiance et de votre soutien.
Courage c'est presque fini...

A Olivier

Merci pour ta grande patience,
Et pourvu qu'elle dure...

A Maxime mon frère

Pour notre complicité.

A mes grands-parents

Merci de votre gentillesse.

A Jean-Pierre et Cédric

Pour tous vos nombreux conseils.

A toute la petite famille CLAUDON

A Sophie, Nathalie

A tous les amis qui m'entourent

Fab, Steph, Marie, Toon, François, Laure , Régis, Hélène, Serge, Murielle, les Alexs + 1, Jacks, Marie-Claude, Armelle, Annelise, Clémence, Julia, Kaelig, Christelle

A tous ceux qu'on oublie pas

Rémy, Audrey, Karine, Emilie, Mathieu, Gildas, Angélique

Pour tous les bons moments et ceux qui sont à venir.

Merci

A Thierry

A Mr PETIT

A Mme et Mr MARCHAL

A Mme et Mr LORENTZ

merci à Serge , à Mme BOSQUET et à Lili pour votre aide

SOMMAIRE

TABLE DES MATIERES

TABLE DES ILLUSTRATIONS

1. INTRODUCTION

2. INTERET DU SUJET

3. DEFINITION

4. ANCRAGE A TRAVERS LES DIFFERENTES TECHNIQUES
ORTHODONTIQUES

5. NOUVEAU CONCEPT D'ANCRAGE : L'IMPLANT DENTAIRE.
REVUE DE BIBLIOGRAPHIE

6. ILLUSTRATION D'UN IMPLANT LIMITE A LA DUREE DU
TRAITEMENT ORTHODONTIQUE : ONPLANT

7. CONCLUSION

8. BIBLIOGRAPHIE

9. ANNEXE

TABLE DES MATIERES

1. INTRODUCTION	p.1
2. INTERET DU SUJET	p.2
3. DEFINITION	p.2
4. L'ANCRAGE A TRAVERS LES DIFFERENTES TECHNIQUES ORTHODONTIQUES	p.3
4.1. Généralités	p.3
4.1.1. Moyens de déterminer l'ancrage nécessaire	p.3
4.1.2. Différentes sources de l'ancrage	p.4
4.1.2.1. Ancrage passif ou naturel	p.4
4.1.2.2. Ancrage actif ou mécanique	p.6
4.2. Conception de l'ancrage dans les différentes techniques actuellement utilisées en orthodontie	p.7
4.2.1. Technique de TWEED	p.7
4.2.2. Technique de BEEG	p.7
4.2.3. Technique de RICKETTS	p.8
4.2.4. Technique de BURSTONE	p.9
4.2.5. Technique d'Arc Droit	p.9
4.3. Limites de l'ancrage orthodontique	p.10
4.3.1. Ancrage naturel absent	p.10
4.3.2. Ancrage naturel réduit	p.10
4.3.3. Ancrage extra-oral refusé	p.11

5. NOUVEAU CONCEPT D'ANCRAGE : L'IMPLANT DENTAIRE. REVUE DE BIBLIOGRAPHIE	p.12
5.1. Généralités	p.13
5.2. Utilisation de l'ostéointégration en orthodontie	p.14
5.2.1. Impératifs communs aux implants d'ancrage	p.15
5.2.2. Implants conventionnels ortho-prothétiques	p.18
5.2.2.1. Implants conventionnels ostéo-intégrés : un véritable potentiel d'ancrage	p.18
5.2.2.2. Indications des implants ortho-prothétiques	p.20
5.2.2.3. Facteurs de réussite propres aux implants conventionnels ortho-prothétiques	p.21
5.2.2.4. Applications cliniques des implants conventionnels ortho-prothétiques	p.24
5.2.2.5. Avantages et inconvénients des implants conventionnels ortho-prothétiques	p.25
5.2.2.5.1. Avantages des implants conventionnels ortho-prothétiques	p.25
5.2.2.5.2. Inconvénients des implants conventionnels ortho-prothétiques	p.25
5.2.2.6. Limites des implants conventionnels ortho-prothétiques	p.26
5.2.3. Les implants limités à la durée du traitement orthodontique	p.27
5.2.3.1. Présentation des dispositifs	p.27
5.2.3.1.1. Dispositifs endo-osseux	p.28
– MINI-IMPLANTS	p.28
– MINI-VIS	p.37
– IMPLANT BICORTICAL	p.42
– IMPLANTS RETRO-MOLAIRES	p.44

5.2.3.1.2. Dispositif sous-périosté juxta-osseux	p.46
– DISQUE JUXTA-OSSEUX	p.46
5.2.3.1.3. Autres alternatives	p.50
– MINI-PLAQUES	p.50
– IMPLANT GRAZ SUPPORT DU PENDULUM	p.51
– LIGATURES ZYGOMATIQUES	p.53
5.2.3.2. Indications des implants limités à la durée du traitement orthodontique	p.54
5.2.3.3. Facteurs de réussite des implants limités à la durée du traitement orthodontique	p.55
5.2.3.4. Avantages et inconvénients des implants limités à la durée du traitement orthodontique	p.60
5.2.3.4.1. Avantages des implants limités à la durée du traitement orthodontique	p.60
5.2.3.4.2. Inconvénients des implants limités à la durée du traitement orthodontique	p.60
5.2.3.4.3. Particularités des implants limités à la durée du traitement orthodontique	p.61
6. ILLUSTRATION DE L'UTILISATION D'UN IMPLANT LIMITE A LA DUREE DU TRAITEMENT ORTHODONTIQUE : L'ONPLANT	p.65
7. CONCLUSION	p.74
8. BIBLIOGRAPHIE	p.77
9. ANNEXE	p.85

TABLE DES ILLUSTRATIONS

Figure 1 :	Valeurs guides d'ancrage. (LANGLADE, 1986, <u>29</u>)	p.4
Figure 2 :	Ancrage direct (A) et ancrage indirect (B). (ARBUCKLE et coll., 1991, <u>3</u>)	p.17
Tableau I :	Données expérimentales de l'étude de WEHRBEIN et coll. en 1993 (<u>71</u>) sur l'utilisation des implants conventionnels comme moyen d'ancrage.	p.18
Tableau II :	Données expérimentales des études de AKIN-NERGIZ et coll. en 1998 (<u>1</u>) et de SAITO et coll. en 2000 (<u>57</u>) sur l'utilisation des implants conventionnels comme moyen d'ancrage orthodontique.	p.19
Figure 3 :	Composants de l'Orthosystem (Société Straumann). (WEHRBEIN et coll., 1996, <u>73</u>)	p.28
Figure 4 :	Dimensions de l'implant Ortho (Société Straumann). (SCHWEIZER et coll., 2000, <u>59</u>)	p.29
Figure 5 :	Ajustement de l'arc transpalatin en technique standard. (CRISMANI et coll., 2002, <u>16</u>)	p.30
Figure 6 :	Ajustement intrabuccal du petit connecteur et de l'arc transpalatin. (CRISMANI et coll., 2002, <u>16</u>)	p.31
Figure 7 :	Démarche chirurgicale de l'Orthosystem (Société Straumann).	p.32
Tableau III :	Données expérimentales des études de WEHRBEIN et coll. en 1997, (<u>74</u>), ASIKAINEN et coll. en 1997 (<u>4</u>), MAJZOUB et coll. en 1999 (<u>35</u>) et OHMAE et coll. en 2001 (<u>45</u>) sur l'utilisation des mini-implants comme Moyen d'ancrage orthodontique.	p.33
Tableau IV :	Résultats des études cliniques de WEHRBEIN et coll. en 1996, en 1998, et en 1999 (<u>73</u> , <u>75</u> , <u>76</u>) lors de l'utilisation de l'Orthosystem (Straumann) comme moyen d'ancrage orthodontique.	p.34
Figure 8 :	« Suprastructure » de MÄNNCHEN, 1999, (<u>36</u>).	p.35
Figure 9 :	Cas clinique de SCHWEIZER et coll., 2000, (<u>59</u>).	p.36
Figure 10 :	Schéma modifié de la mini-vis de KANOMI de 1997. (PARK et coll., 2001, <u>47</u>)	p.37
Figure 11.1 :	Prototype de COSTA, 1998, (<u>14</u>).	p.38
Figure 11.2 :	Dessin technique (en mm) de la mini-vis de COSTA, 1998, (<u>14</u>).	p.38
Figure 12.1 :	Schéma de l'ancrage Aarhus (Société Médident, Danemark). (MELSEN, 2000, <u>41</u>)	p.38
Figure 12.2 :	Ancrage Aarhus avec un fil acier inséré dans le pas de vis de la tête. (MELSEN, 2000, <u>41</u>)	p.38
Figure 13 :	Démarche chirurgicale de la mini-vis de KANOMI, 1997, (<u>27</u>).	p.39
Tableau V :	Données expérimentales de l'étude de MELSEN en 2000 (<u>41</u>) sur l'utilisation des mini-vis comme moyen d'ancrage orthodontique.	p.40
Figure 14 :	Représentation schématique du cas clinique par PARK en 2001, (<u>47</u>).	p.41

Figure 15 :	Dessin schématique du système de force de FREUDENTHALER et coll. en 2001, (<u>20</u>).	p.43
Tableau VI :	Résultats de l'étude clinique prospective d'HIGUCHI et SLACK en 1991, (<u>26</u>) lors de l'utilisation des implants rétromolaires comme moyen d'ancrage orthodontique.	p.44
Figure 16 :	Implants rétromolaires utilisés comme ancrage lors de la fermeture d'un site d'extraction. (ROBERTS et coll., 1996, <u>55</u>)	p.45
Figure 17 :	Éléments du système juxta-osseux : Onplant (Nobel Biocare). (FELDMANN et coll., 2000, <u>18</u>)	p.46
Figure 18 :	Positionnement de l'Onplant par un tunnel sous-périosté. (FELDMANN et coll., 2000, <u>18</u>)	p.47
Tableau VII :	Données expérimentales de l'étude de BLOCK et HOFFMAN en 2000 (<u>7</u>) sur l'utilisation des mini-vis comme moyen d'ancrage orthodontique.	p.48
Tableau VIII :	Résultats des études cliniques de CELENZA et coll. en 2000 (<u>11</u>) et FELDMANN et coll., 2000, (<u>18</u>) lors de l'utilisation de l'Onplant comme moyen d'ancrage orthodontique.	p.49
Figure 19 :	Schématisation du système d'ancrage squelettique (SAS) d'UMEMORI et coll., 1997, (<u>68</u>). Intrusion molaire à l'aide du SAS.	p.50
Figure 20 :	Composants du GISP. (BYLOFF et coll., 2000, <u>10</u>)	p.51
Figure 21 :	Mise en place de l'implant GRAZ. (BYLOFF et coll., 2000, <u>10</u>)	p.52
Tableau IX :	Sites d'insertion maxillaires des implants limités à la durée du traitement orthodontique en fonction des déplacements dentaires souhaités d'après l'article de MELSEN, 2000 (<u>41</u>).	p.57
Tableau X :	Sites d'insertion mandibulaires des implants limités à la durée du traitement orthodontique en fonction des déplacements dentaires souhaités d'après l'article de MELSEN, 2000 (<u>41</u>).	p.57
Tableau XI :	Temps de cicatrisation des implants limités à la durée du traitement orthodontique.	p.58
Tableau XII :	Avantages et inconvénients des implants limités à la durée du traitement orthodontique.	p.64
Figure 22 :	Photographies de face et de profil avant traitement (08/02/01).	p.65
Figure 23 :	Photographies intrabuccales avant traitement (08/02/01).	p.70
Figure 24 :	Moulages avant traitement (08/02/01).	p.70
Figure 25 :	Radio panoramique avant traitement.	p.71
Figure 26 :	Téléradiographie de profil avant traitement.	p.71
Figure 27 :	Tracé céphalométrique avant traitement.	p.71
Figure 28 :	Photographies intrabuccales du traitement à la date du 11/10/01.	p.72
Figure 29 :	Photographies de la mise en place de l'arc transpalatin entre les molaires d'ancrage et l'Onplant (15/02/02).	p.73
Figure 30 :	Photographie intrabuccale de l'Onplant à la date du 7/02/03.	p.73

IMPLANTS DENTAIRES ET ANCRAGE ORTHODONTIQUE

1. INTRODUCTION

Face à une malocclusion, l'orthodontiste établit un diagnostic, fixe des objectifs de traitement et prépare un plan de traitement avec les dispositifs orthodontiques nécessaires pour obtenir les déplacements dentaires souhaités.

Les lois de la mécanique s'imposent à l'orthodontiste. Chaque action implique une réaction égale et opposée (troisième loi de NEWTON). Cette réaction peut être désirable ou indésirable. (MARCOTTE, 1995, 37)

Si la réaction a un effet secondaire néfaste pour l'obtention d'une bonne occlusion, l'orthodontiste doit annuler les forces de réaction grâce à un ancrage. (FILLEUL et coll. 1996, 19)

Les orthodontistes disposent de diverses solutions afin de contrôler l'ancrage.

Cependant pour certains patients ayant une denture très affaiblie, l'ancrage traditionnel orthodontique devient impossible à réaliser. Un implant ou plusieurs implants peuvent alors être utilisés comme solution d'ancrage afin de traiter orthodontiquement et prothétiquement ces cas critiques. Cette approche est d'une grande utilité dans les traitements globaux.

Le concept de l'implant d'ancrage se développe. Aujourd'hui les orthodontistes disposent d'implants limités à la durée du traitement orthodontique.

2. INTERET DU SUJET

L'implant dentaire ostéointégré est un puissant moyen d'ancrage de part son immobilité. L'objectif est de présenter les différents systèmes implantaires d'ancrage, d'énoncer les indications d'utilisation, les avantages, et les limites de chaque dispositif afin de guider l'orthodontiste et l'implantologiste dans leur choix thérapeutique.

3. DEFINITION

Le dictionnaire Larousse définit l'ancrage comme un dispositif assurant la fixité d'un élément soumis à un effort de traction ou de poussée. (LAROUSSE, 31)

Selon la société française d'orthopédie dento-faciale, « l'ancrage est l'élément considéré comme stable ou fixe pouvant servir de point d'appui lors de l'application d'un système de forces. Cela concerne :

- le ou les secteurs de l'arcade dentaire qui ne doivent pas être déplacés pendant que les autres le sont,
- tout moyen tendant à assurer la stabilité d'une dent au cours du mouvement dentaire provoqué ». (SFODF, 2000, 64)

Cette définition regroupe les unités dentaires d'ancrage et les dispositifs intra-oraux et extra-oraux renforçant l'ancrage.

La zone d'ancrage dento-alvéolaire peut subir un déplacement souhaité ou non. Ce mouvement est désigné par le terme de perte d'ancrage. Les traitements se classent en trois catégories :

- Les cas d'ancrage maximal où la zone d'ancrage ne doit subir aucun déplacement,
- Les cas d'ancrage modéré où une petite perte d'ancrage est permise,
- Les cas d'ancrage minimal où une perte totale d'ancrage est souhaitée. (ATTIA, 1985, 5)

4. L'ANCRAGE A TRAVERS LES DIFFERENTES TECHNIQUES ORTHODONTIQUES

Un ancrage non contrôlé entraîne des relations inter-arcades défavorables et une occlusion insatisfaisante. (SCHWEIZER et coll., 2000, 59)

Ainsi, lors de l'établissement du plan de traitement, les orthodontistes s'interrogent sur l'ancrage nécessaire pour réaliser leurs objectifs. Des moyens orthodontiques classiques sont choisis afin de contrôler l'ancrage dans les trois plans de l'espace.

4.1. Généralités

4.1.1. Moyens de déterminer l'ancrage nécessaire

Les orthodontistes évaluent la place nécessaire pour l'alignement des dents à l'aide d'un examen clinique et radiologique.

– Etude clinique

La quantité nécessaire d'ancrage peut se mesurer en fonction de plusieurs paramètres cliniques :

- 1- La profondeur de la courbe de SPEE ;
 - 2- L'encombrement de l'arcade mandibulaire, excès ou manque de place ;
 - 3- L'espace nécessaire pour redresser les incisives mandibulaires ;
 - 4- L'ancrage nécessaire pour rétracter les canines inférieures (cas avec extractions) ;
 - 5- L'ancrage nécessaire pour corriger le décalage des bases osseuses ;
 - 6- L'ancrage supplémentaire si l'angle mandibulaire est important et inversement l'ancrage disponible si cet angle est diminué ;
 - 7- L'ancrage nécessaire pour rétracter les dents antérieures (en cas d'extractions).
- (LEMASSON, 1989, 33)

– Etude céphalométrique

En partant de la situation initiale donnée par la téléradiographie et en y intégrant d'une part la croissance et d'autre part les objectifs de traitements, les orthodontistes simulent la situation de fin de traitement : l'objectif visualisé de traitement (O.V.T). Les superpositions entre le tracé initial et l'O.V.T permettent alors d'évaluer les déplacements dentaires à réaliser et l'ancrage nécessaire. (CHABRE, 1996, 19)

4.1.2. Différentes sources de l'ancrage

4.1.2.1. Ancrage passif ou naturel

L'ancrage passif est la résistance naturelle au déplacement qu'offre la dent ancrée dans l'os alvéolaire par l'intermédiaire du ligament alvéolodentaire. (LEJOYEUX et coll. 1999, 32)

La résistance de la dent au déplacement est aussi influencée par :

- la surface radiculaire de la dent
 - la hauteur et la qualité de l'os de soutien
 - la musculature liée au type facial.
-
- la surface radiculaire de la dent : **ancrage parodontal** (LEJOYEUX et coll. 1999, 32)

La résistance de la dent au déplacement est déterminée par la longueur, le nombre et le volume de ses racines. Ainsi les dents larges, longues, aux racines coudées offrent un meilleur ancrage que des dents petites et courtes. (LANGLADE, 1986, 29)

S'appuyant sur les travaux de FREEMAN cités par LANGLADE en 1986 (29), LANGLADE attribue des valeurs guides pour chaque dent.

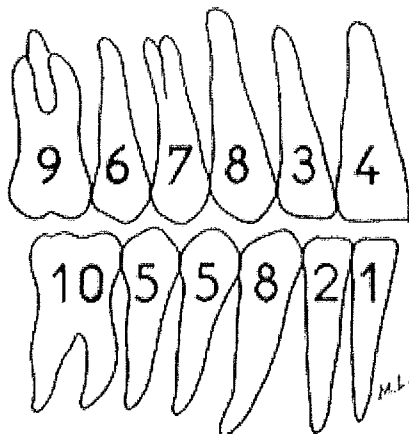


Figure 1 : Valeurs guides d'ancrage. (LANGLADE, 1986, 29)

- Plus la surface radiculaire est élevée plus la résistance au déplacement est élevée.
- La stabilité de la zone d'ancrage augmente si l'on solidarise un groupe de dents pour en déplacer une seule. (ATTIA, 1985, 5)

- la quantité et la qualité de l'os de soutien : **ancrage cortical** (LEJOYEUX et coll. 1999, 32)

L'ancrage passif est aussi défini par la surface projetée de la racine au niveau de l'os de soutien. (LANGLADE, 1986, 29)

Lorsque la quantité de tissu de soutien parodontal (après traitement parodontal) est faible, les dents destinées à un ancrage orthodontique apparaissent peu indiquées car la résistance au déplacement est réduite. (LAZARO et coll., 1991, 30)

La structure dense et difficilement résorbable de l'os cortical est une résistance au mouvement dentaire. Cette propriété est rapidement utilisée par RICKETTS comme renfort de l'ancrage molaire. (LEJOYEUX et coll., 1999, 32)

- la musculature liée au type facial : **ancrage musculaire** (LEJOYEUX et coll. 1999, 32)

Chez un patient hypodivergent (ou brachyfacial), les muscles masticateurs élévateurs hypertoniques sont une véritable résistance au déplacement dentaire. Le masséter et le temporal s'opposent aux déplacements dentaires horizontaux et surtout verticaux. (LEJOYEUX et coll., 1999, 32)

Chez un patient hyperdivergent (ou dolichofacial), l'enveloppe fonctionnelle hypotonique est incapable de s'opposer aux déplacements dentaires et aux mouvements parasites. (LEJOYEUX et coll., 1999, 32)

4.1.2.2. Ancrage actif ou mécanique

L'ancrage actif est l'ensemble des **dispositifs mécaniques intra-oraux et extra-oraux qui stabilisent les molaires d'ancrage** :

- les arcs avec leurs courbures anti-version et anti-rotation,
- les butées ou stop sur les arcs,
- les ligatures de plusieurs dents pour additionner les valeurs d'ancrage,
- les appareils auxiliaires,
 - au maxillaire : l'arc de NANCE, l'arc transpalatin, le quad-hélix, les tractions inter-maxillaires et les forces extra-oraales.
 - à la mandibule : l'arc de base, l'arc lingual, un lip-bumper et les forces extra-oraales. (LANGLADE, 1986, 29; CHABRE, 1996, 19)

L'arc de base est la première source d'ancrage, surtout à l'arcade mandibulaire. L'orthodontiste module sa forme et ses préactivations en fonction de la quantité d'ancrage souhaité. Des sectionnels actifs ou de stabilisation peuvent être ajoutés. (LEJOYEUX et coll., 1999, 32)

Les appareils auxiliaires renforcent sélectivement l'ancrage dans les trois plans de l'espace.

- Le sens transversal est maintenu à l'aide de l'arc transpalatin maxillaire et l'arc lingual mandibulaire réunissant les unités dentaires postérieures d'ancrage.
- Dans le sens sagittal, l'ancrage passif est renforcé par l'utilisation d'un dispositif intra-oral comme l'arc de NANCE associé à une force extra-orale dont la longueur et la direction des branches externes de l'arc facial sont réglées en fonction de l'effet anti-version souhaité et du type facial.
- Dans le sens vertical, seule une force extra-orale peut intervenir dans le contrôle de l'ancrage par le choix du point d'appui cervical (effet égressif) ou occipito-pariétal (effet ingressif). (LEJOYEUX et coll., 1999, 32)

4.2. Conception de l'ancrage dans les différentes techniques actuellement utilisées en orthodontie

Les orthodontistes disposent de plusieurs solutions afin de contrôler les forces de réaction :

- Augmenter le nombre de dents dans l'unité d'ancrage,
- Placer les dents d'ancrage dans une position telle qu'elles résistent aux forces qui tendent à les déplacer,
- Renforcer l'ancrage par une force extra-orale. (ROZENCWEIG et coll., 1989, 56 ; LAZARO et coll., 1991, 30)

4.2.1. Technique de TWEED

TWEED utilise la **préparation d'ancrage**. Il imprime aux molaires d'ancrage un mouvement de disto-version afin qu'elles résistent à l'action mésialante des tractions intermaxillaires. Le mouvement de disto-version est réalisé à l'aide de courbures de second ordre "tip back bends" d'intensité modérée ou maximale selon l'ancrage souhaité. (CHATEAU, 1993, 12)

Selon BONNOT et LOREILLE, il faut rester conscient des limites verticales de la préparation de l'ancrage de TWEED. De plus, physiologiquement, le mouvement d'aller et retour des dents est peu souhaitable. (BONNOT et coll., 1971, 8)

4.2.2. Technique de BEGG

Il n'y a **pas de préparation d'ancrage mais un contrôle permanent de celui-ci** tout au long du traitement en fonction des objectifs. (MAURAN, 1996, 19)

BEGG utilise des forces légères, continues, différentielles exclusivement intra-orales provenant d'arcs en fil australien et d'élastiques. Les déplacements dentaires ne sont pas obtenus par des mouvements de translation, mais par des mouvements de version suivis de redressement. (MAURAN, 1996, 19)

BEGG refuse toute distalisation thérapeutique. Le choix de ne pas contrarier la migration mésiale des dents a fait rejeter par BEGG l'utilisation des forces extra-orales. (PARGUEL et coll., 1989, 46)

4.2.3. Technique de RICKETTS

L'originalité de la technique de RICKETTS est l'**obtention de l'ancrage par la musculature et l'os cortical**. RICKETTS place les molaires d'ancrage contre l'os cortical et il les maintient afin de freiner leur déplacement. Seulement, ces manœuvres délicates peuvent entraîner des fenestrations et résorptions radiculaires si les mouvements sont mal contrôlés. (CHABRE, 1996, 19)

Pour un ancrage maximal

→ Au maxillaire, RICKETTS préconise l'utilisation des forces extra-buccales à traction haute, moyenne ou basse selon le type facial. Elles peuvent être associées à un arc transpalatin, un arc de NANCE ou un quad helix.

→ A la mandibule, il utilise l'arc de base contenant des préactivations au niveau molaire et un ajustement passif au niveau incisif. Une force extra-buccale ou un bumper peuvent renforcer l'action de l'arc de base. (CHABRE, 1996, 19)

Pour un ancrage moyen

Il est autorisé une perte d'ancrage entre le quart et la moitié du site de la zone d'extraction. L'excès de place laissé par l'extraction se répartit entre le recul du secteur antérieur et la mésialisation des molaires d'ancrage.

→ Au maxillaire, la force extra-orale est retirée mais RICKETTS maintient la présence d'un arc transpalatin, un arc de NANCE ou un quad helix.

→ A la mandibule, la perte d'ancrage étant naturellement plus limitée, il est possible de différer la mise en place de l'arc de base jusqu'au moment où le recul des canines permet un alignement spontané des incisives. (CHABRE, 1996, 19)

Pour un ancrage minimal

Les molaires se mésialisent de la quantité de place laissée par l'extraction. Aucun ancrage mécanique n'est mis en place. (CHABRE, 1996, 19)

4.2.4. Technique de BURSTONE

BURSTONE identifie trois types d'ancrage.

- Ancrage du groupe A : les molaires ne doivent pas avancer du tout.
- Ancrage du groupe B : les molaires avancent et les incisives reculent.
- L'ancrage du groupe C : les molaires avancent et les incisives restent stables. (BURSTONE, 1996, 19)

BURSTONE insiste sur :

1. La solidarisation des dents postérieures qui diminue les contraintes exercées sur chaque dent lors de la fermeture de l'espace et qui augmente la valeur de l'ancrage.
2. La distorsion molaire pour le contrôle de l'inclinaison des dents et non pour déplacer les apex vers l'avant.

Selon le type d'ancrage, les systèmes de force sont différents. Pour préserver l'ancrage du groupe A, BURSTONE utilise **une mécanique qui déplace les dents postérieures en translation et les dents antérieures en version contrôlée** où le centre de rotation est au niveau des apex incisifs.

4.2.5. Technique d'Arc Droit

Chaque type de traitement nécessite des informations différentes afin de programmer le bon déroulement du traitement et de contrôler au mieux les mouvements parasites. ANDREWS est le premier à incorporer dans le bracket la totalité des informations de premier, second et troisième ordre. Il utilise un arc plat, idéal dans des mécaniques de glissement où les arcs préformés coulisent dans la gorge des brackets (CHATEAU, 1993, 12). ANDREWS utilise des brackets standards, des brackets à ancrage minimal, à ancrage maximal ou à ancrage moyen selon les objectifs de traitement (PLANCHE, 1996, 19)

4.3. Limites de l'ancrage orthodontique

Le contrôle de l'ancrage est une des grandes difficultés de l'orthodontie car la maîtrise totale des effets parasites par des moyens purement orthodontiques est utopique. (LEJOYEUX et coll., 1999, 32)

Mais les difficultés de l'ancrage orthodontique se présentent essentiellement lorsque :

- l'ancrage naturel est absent ou réduit
- et/ou l'ancrage actif de type extra-buccal est refusé.

4.3.1. Ancrage naturel absent

Une perte non compensée des molaires maxillaires et mandibulaires entraîne de graves troubles esthétiques et fonctionnels, se traduisant par :

- une biproalvéolie des dents antérieures,
- une légère diminution de la dimension verticale,
- une supraclusion de morsure palatine,
- un affaiblissement du parodonte lié au trauma occlusal.

Un traitement orthodontique pré-prothétique est nécessaire mais irréalisable avec les dispositifs orthodontiques classiques à cause de la perte des molaires d'ancrage. Des implants postérieurs, peuvent alors être utilisés comme source d'ancrage pour réaliser l'alignement et la rétraction des dents antérieures. (VALERÓN et coll., 1996, 69)

4.3.2. Ancrage naturel réduit

Les possibilités d'ancrage s'affaiblissent lorsque :

- le nombre de dents dans l'unité d'ancrage est diminué suite à des extractions ou des agénésies,
- et/ou le parodonte est réduit. (KOKICH, 1996, 28; RENOARD, 1997, 49)

L'idée d'un ancrage implantaire peut se révéler alors intéressante.

4.3.3. Ancrage extra-oral refusé

Un nombre croissant d'adultes souhaite un traitement orthodontique. Cependant une grande partie d'entre eux refusent le port du casque pour des raisons esthétiques et sociales. Le port du casque est une contrainte (12 à 14 heures / jour). Le succès du traitement repose sur la coopération du patient. Cette contrainte tout à fait acceptée par l'enfant et moins évidente chez l'adulte. La pose d'un implant d'ancrage peut alors agrandir les possibilités thérapeutiques. (ROZENCWEIG et coll., 1989, 56 ; RENOUARD, 1997, 49)

5. NOUVEAU CONCEPT D'ANCRAGE : L'IMPLANT DENTAIRE. REVUE DE BIBLIOGRAPHIE.

L'implantologie et l'orthopédie dento-faciale sont deux disciplines qui connaissent à l'heure actuelle un essor considérable. En effet, l'implantologie se développe afin de réhabiliter fonctionnellement et esthétiquement les patients partiellement ou totalement édentés. L'orthopédie dento-faciale a aussi progressé par la diversité de ses méthodes et ouvre désormais son champ thérapeutique à des patients adultes. Il est difficile de concevoir les liens entre ces deux disciplines : l'une visant la reconstitution prothétique, la suivante visant la correction de la malocclusion.

Pourtant nous verrons que dans la littérature certains orthodontistes choisissent un ou plusieurs implants dentaires comme moyen d'ancrage. Ces implants sont soit d'usage ortho-prothétique, soit exclusivement d'usage orthodontique.

5.1. Généralités

BRÅNEMARK et coll. ont été les premiers en 1969 à suggérer la possibilité d'un contact entre l'os haversien vivant et un implant en titane mis en charge qu'ils ont nommé « ostéointégration ».

L'ostéointégration.

L'ostéointégration est « une jonction anatomique et fonctionnelle entre l'os vivant remanié et la structure de l'implant mis en charge ». (BRÅNEMARK, 1985, 9)

Cliniquement, l'ostéointégration se traduit par une absence de mobilité. Microscopiquement, la qualité de l'ostéointégration dépend du pourcentage de contact direct os / implant. (DAVARPANA, 1999, 17)

Critères de succès de l'ostéointégration.

Les critères de succès les plus utilisés sont ceux d'ALBREKTSSON et coll. :

- absence de mobilité clinique d'un implant isolé et non relié ;
- absence d'image radioclaire peri-implantaire ;
- perte osseuse verticale inférieure à 0.2 mm par an après 1 an de mise en fonction des implants. (La perte osseuse marginale doit être inférieure à 1.5 mm durant la première année de mise en fonction) ;
- absence de signes ou symptômes irréversibles : douleur, infection, neuropathie, paresthésie ou effraction du canal mandibulaire ;
- les auteurs ont recommandé qu'un système implantaire, pour être fiable, remplisse les conditions précitées dans 85% des cas à 5 ans et 80% des cas après 10 ans. (ALBREKTSSON, 1986, 2)

intérêt de l'ostéointégration en orthodontie

L'intérêt de l'implantologie en orthodontie est l'immobilité de l'implant ostéointégré. Cette immobilité peut être utilisée comme moyen d'ancrage orthodontique.

5.2. Utilisation de l'ostéointégration en orthodontie

Il est fondamental de faire une distinction entre les implants d'ancrage :

- les implants conventionnels ortho-prothétiques, qui servent dans un premier temps comme moyen d'ancrage et secondairement comme pilier prothétique,
- les implants limités à la durée du traitement orthodontique, à usage strictement orthodontique.

Les premiers exigent une ostéointégration à long terme, tandis que les seconds sont déposés à l'issue du traitement orthodontique.

Ces deux types d'implant d'ancrage ont cependant **des impératifs communs**.

5.2.1. Impératifs communs aux implants d'ancrage

Les implants sont utilisés pour créer l'ancrage nécessaire au traitement orthodontique ou pour renforcer l'ancrage traditionnel orthodontique. (RENOUARD et coll., 1997, 49)

Les implants d'ancrage sont des ancrages fiables, contrôlant les forces de réaction et permettant une bonne prévisibilité du déroulement du traitement. (SCHWEIZER, 2000, 59)

Les implants d'ancrage exigent pour la réussite du traitement :

- Le recueil du motif de consultation et des antécédents médicaux
- La réalisation d'un examen clinique complet
- Une communication interdisciplinaire
- Une technique opératoire standard
- Une coopération du patient, une motivation à l'hygiène
- Un système de mise en charge orthodontique

- Le recueil du motif de consultation et des antécédents médicaux

Le motif de consultation permet aux praticiens d'apprécier la demande du patient.

Les pathologies sévères générales (les dyscrasies sanguines, certaines pathologies cardio-vasculaires, les maladies rénales chroniques, les maladies métaboliques, les diabètes non équilibrés), l'irradiation, les troubles psychologiques et les dépendances vis-à-vis de la drogue, de l'alcool et du tabac contre-indiquent la chirurgie implantaire. (MAREUIL et coll., 1992, 38)

- La réalisation d'un examen clinique initial

L'utilisation des implants d'ancrage exige un examen clinique et des examens complémentaires préopératoires (bilan radio, orthopantomogramme, téléradiographie de profil, scanner). (MAREUIL et coll., 1992, 38)

L'examen clinique est indispensable pour identifier les caractéristiques parodontales des sites d'implantation (site sain, indemne d'infection). (MAREUIL et coll., 1992, 38)

Les examens complémentaires indiquent le volume osseux nécessaire pour l'implantation et la position des structures anatomiques environnantes (cavités nasales, racines dentaires, trou mentonnier, du nerf alvéolaire inférieur, des racines dentaires et des sinus maxillaires) afin de prévenir des complications post-opératoires. (BERNHART et coll., 2000, 6; WEHRBEIN et coll., 1999, 77)

– Une communication interdisciplinaire

Une parfaite communication entre tous les membres de l'équipe est nécessaire afin que tous connaissent les objectifs de traitement. La première étape est l'établissement d'un plan de traitement et la planification des différentes séquences thérapeutiques. (KOKICH, 1996, 28)

– Technique opératoire standard

La technique chirurgicale doit être douce et aseptique en accordant une attention particulière au contrôle de l'élévation de température lors des procédures de forage. (MAREUIL et coll., 1992, 38)

Deux points sont essentiels dans la mise en place des implants d'ancrage :

- le sondage de la cavité endo-osseuse afin de prévenir des perforations des structures anatomiques voisines, (WEHRBEIN et coll., 1996, 73)
- l'obtention de la stabilité primaire de l'implant lors de son insertion (RENOUARD et coll., 1997, 49).

– Coopération du patient, motivation à l'hygiène

De nombreux éléments (bagues, ligatures, vis et barre de connexion de l'implant...) retiennent la plaque bactérienne. L'accumulation de plaque doit être contrôlée au niveau de la gencive marginale et du sillon péri-implantaire, afin d'éviter toute inflammation. L'inflammation prolongée se traduit par une résorption osseuse autour de l'implant qui mène à la mobilité puis la perte de l'implant. (SHAPIRO et coll., 1988, 60; LAZARO et coll., 1991, 30)

Le succès du traitement repose sur la coopération du patient face à la maintenance d'une hygiène rigoureuse (brossettes inter-dentaires, chlorhexidine...)

- mise en charge orthodontique

Quatre à six mois de cicatrisation après la pose de l'implant sont nécessaires pour obtenir un ancrage osseux fiable. (RENOUARD et coll., 1997, 49)

Le système de mise en charge de l'implant doit respecter certains impératifs :

- il doit rendre l'accès facile au brossage,
- il doit être fabriqué dans un matériau esthétique, facile à nettoyer, relativement facile à fabriquer et résistant aux dispositifs orthodontiques.

Il s'agit le plus souvent d'une couronne ou d'un bridge en résine ou d'une simple structure métallique. (SMALLEY et coll., 1995, 63)

Les implants d'ancrage peuvent être utilisés de deux façons :

- en ancrage direct où les forces orthodontiques sont directement exercées sur l'implant,
- en ancrage indirect où les implants servent à stabiliser les unités dentaires d'ancrage soumises aux forces orthodontiques. Une connexion est élaborée entre l'implant et les dents d'ancrage par une structure rigide. (ARBUCKLE, 1991, 3)

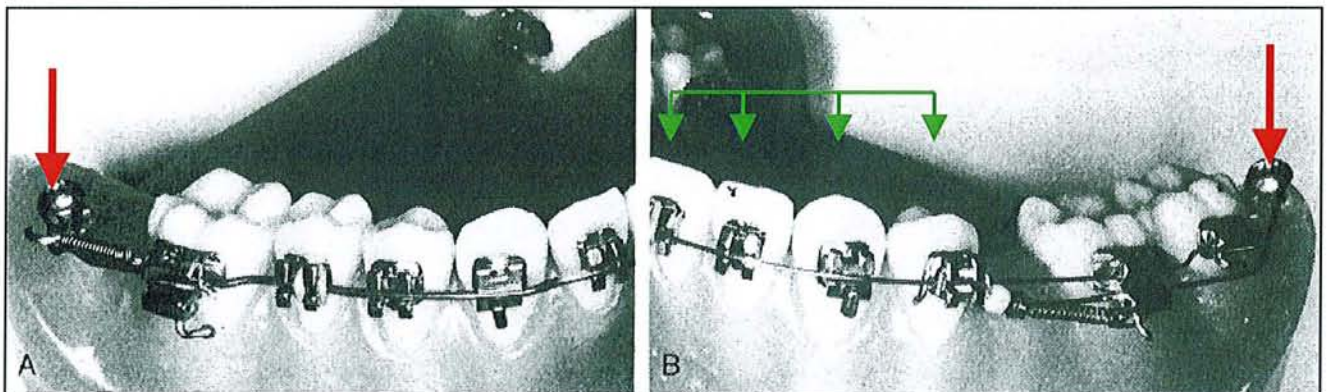


Figure 2 : Ancrage direct (A) et ancrage indirect (B). (ARBUCKLE et coll., 1991, 3)

A : implant rétro-molaire comme ancrage (↓) pour la rétraction en masse.

B : implant rétro-molaire comme renfort d'ancrage (↓) de la deuxième prémolaire qui sert d'ancrage pour tracter les molaires.

(↓) Unité dentaire d'ancrage.

5.2.2. Implants conventionnels ortho-prothétiques

L'objectif des implants conventionnels est de fournir l'ancrage nécessaire d'une part au traitement orthodontique et d'autre part aux reconstructions prothétiques.

5.2.2.1. Implants conventionnels ostéo-intégrés : un véritable potentiel d'ancrage.

– Observations cliniques et histologiques des études expérimentales

De nombreuses études expérimentales à partir de 1945 ont été réalisées afin d'utiliser les implants conventionnels comme moyen d'ancrage en orthodontie. (RENOUARD, 1997, 49)

Ces études ont un temps d'expérimentation court. Elles souffrent d'un manque d'observation sur les changements du tissu péri-implantaire marginal. (WEHRBEIN, 1993, 71).

Alors WEHRBEIN et DIEDRICH en 1993 (71), décident d'étudier :

- la stabilité clinique des implants en titane dans l'os alvéolaire maxillaire et mandibulaire face à des forces orthodontiques continues à long terme (26 semaines de charges)
- les conséquences sur le tissu péri-implantaire.

Année	Auteurs	Animal expérimental	Type d'implant	Résultats	Forces utilisées	Ancrage implantaire
1993	WEHRBEIN et coll. (71)	Chiens N=2	Implants en titane 10x3.75 mm (BRÅNEMARK) 6/chiens au niveau de prémolaires maxillaires et mandibulaires extraites	25 semaines de cicatrisation 12 implants ostéointégrés	Force de 2N pendant 26 semaines par un ressort entre l'implant et la deuxième pré-molaire	Distalisation de la deuxième prémolaire sans mobilité ni déplacement de l'implant sous charge

Tableau I.

Données expérimentales de l'étude de WHERBEIN et coll. en 1993 (71) sur l'utilisation des implants conventionnels comme moyen d'ancrage orthodontique.

D'autres expérimentations, AKIN-NERGIZ et coll. en 1998 (1) et SAITO et coll. en 2000 (57) testent aussi les implants conventionnels comme ancrage orthodontique.

Année	Auteurs	Animal expérimental	Type d'implant	Résultats	Forces utilisées	Ancrage implantaire
1998	AKIN- NERGIZ et coll. (1)	Chiens N= 3	Implants en titane 12x4.5 mm (STRAUMANN) 8/chiens au niveau de prémolaires mandibulaires extraites	12 semaines de cicatrisation 100% de succès implantaire	Forces occlusales et de mastication et Forces de 2N pendant 12 semaines et de 5N pendant les 12 semaines suivantes	Implants chargés immobiles, mais un léger déplacement sagittal Implants non chargés mobiles
2000	SAITO et coll. (57)	Chiens N= 4	Implants en titane 7x3.75 mm (BRÅNEMARK) 4/chiens	Cicatrisation en 8 semaines 100% de succès implantaire	200g toutes les deux semaines durant 24 à 32 semaines	Implants comme moyen d'ancrage pour les mouvements mésiodistaux orthodontiques

Tableau II.

Données expérimentales des études d'AKIN-NERGIZ et coll. en 1998 (1) et de SAITO et coll. en 2000 (57) sur l'utilisation des implants conventionnels comme moyen d'ancrage orthodontique.

Dans les trois études précédentes, les implants chargés ne présentent aucun signe de mobilité en fin d'expérience.

AKIN-NERGIZ et coll. enregistrent un léger déplacement sagittal de l'implant chargé (0.03 mm pour une force de 2N et de 0.05 mm pour une force de 5N). Selon l'auteur, la force qu'exerce le dispositif orthodontique sur l'implant entraîne une compression de l'os autour de l'implant. Cette compression osseuse est due aux propriétés viscoélastiques de l'os. Cependant le pourcentage d'ostéointégration le l'implant est maintenu constant. (AKIN-NERGIZ et coll., 1998, 1)

D'un point de vue histologique, SAITO et coll. restent en accord avec les données de ROBERTS et coll. de 1984 (51) et de 1989 (52) : Le pourcentage de contact direct os/implant est maintenu constant quelle que soit la charge. Tandis que pour WEHRBEIN et coll. et AKIN-NERGIZ et coll., chaque charge sur l'implant ostéointégré se traduit par une augmentation fonctionnelle de l'index d'ostéointégration. Une apposition osseuse sous-périostée est constatée autour des implants chargés alors qu'elle est absente autour des implants non chargés. La densité de l'os augmente avec la charge de 5 Newton. La charge orthodontique induit donc une apposition d'os marginal soit une signifiante stabilité de l'implant. (WEHRBEIN, 1993, 71 ; AKIN-NERGIZ et coll., 1998, 1)

– Confirmation du potentiel d’ancrage par des études cliniques

Dans la littérature, les études cliniques sont rares. Les cas cliniques isolés sont beaucoup plus nombreux.

ÖDMAN et coll. en 1994 traitent neufs patients édentés partiellement à l’aide d’implants ortho-prothétiques. L’ancrage implantaire permet les différents mouvements orthodontiques : les mouvements de version, de torque, d’ingression et d’égression. Le temps du traitement orthodontique varie de 4 à 33 mois. Les objectifs individuels de traitement sont atteints pour ces patients tout en évitant les actions réciproques. Une fois le traitement orthodontique achevé, les implants sont utilisés pour la réhabilitation prothétique. (ÖDMAN et coll., 1994, 44)

5.2.2.2. Indications des implants conventionnels ortho-prothétiques

→ Ils sont intégrés dans un plan de traitement global implanto-ortho-prothétique

Les implants conventionnels d’ancrage s’adressent aux patients nécessitant à la fois une correction orthodontique et une réhabilitation prothétique avec :

- un potentiel d’ancrage absent : édentements postérieurs ;
- un potentiel d’ancrage affaibli : absence de nombreuses dents suite à des extractions ou des agénésies, et/ou un parodonte réduit ;
- un ancrage extra-oral refusé. (ROZENCWEIG et coll., 1989, 56; RENOARD et coll., 1997, 49; LAZARO et coll., 1998, 30)

5.2.2.3. Facteurs de réussite propres aux implants conventionnels ortho-prothétiques

– L'âge du patient

SARNÄS et SOLOW en 1980 (58) déterminent par une étude longitudinale chez des sujets hommes et femmes que l'éruption se poursuit de 21 à 26 ans. La moyenne mesurée est de 1 mm pour les incisives comme pour les molaires. Par ailleurs, les implants se comportent comme des dents ankylosées et ne présentent aucun déplacement par rapport à l'os alvéolaire (THILANDER et coll., 2001, 67)

THILANDER et coll. mettent en évidence les problèmes rencontrés lors de la pose d'implants (incisives et prémolaires) chez des adolescents (13 à 17 ans). 17 cas d'implants unitaires posés chez des sujets atteints d'agénésie sont étudiés pendant 10 ans. Les auteurs observent :

- Une infraclusion résiduelle de 0.6 à 1.6 mm à 10 ans, entraînant des problèmes d'ordre esthétique et fonctionnel pour 7 cas sur 17.
- Un problème parodontal lié à la perte d'os alvéolaire marginal variable en fonction de la proximité des dents adjacentes. Cette perte de tissu de soutien s'accompagne de colorations et de rétractions gingivales.

THILANDER et coll. concluent que les implants sont une bonne alternative chez les adolescents présentant des agénésies à condition que la croissance crânio-faciale soit quasiment terminée.

Dans la littérature, la plupart des auteurs s'accordent à ne poser des implants que chez des sujets dont la croissance est achevée.

– Communication interdisciplinaire – la maquette prévisionnelle « set up »

- 1- déterminer la position et l'orientation de l'implant
- 2- déterminer le moment de la chirurgie implantaire

Dans de nombreuses situations, la localisation de l'implant est confuse à cause des malpositions dentaires. Il faut donc préfigurer le résultat final des mouvements dentaires orthodontiques et des restaurations coronaires implantaire. SMALLEY et coll. en 1995 (62) et WILLEMS et coll. en 1999 (79) insistent sur la réalisation de la maquette prospective « set up » réalisée par l'orthodontiste. Un guide chirurgical peut alors être confectionné à l'aide de cette maquette.

– Exigences implantaires des implants conventionnels

1- une hauteur et une largeur d'os alvéolaire suffisantes

Pour placer un implant dans de bonnes conditions, il faut disposer d'environ
7 mm d'espace mésio-distal,
5 mm de largeur vestibulo-palatine ou linguale,
et de 7 à 13 mm de hauteur.

Les implants standards font 3,75 mm de diamètre pour une longueur de 7 à 15 mm environ.
(RENOUARD et coll., 1997, 49)

Sites non propices à l'implantation

→ les défauts osseux post-extractionnels :

La résorption osseuse est importante à la mandibule lors d'un édentement prolongé. La hauteur d'os entre le sommet de la crête et le nerf dentaire inférieur peut être insuffisante.
(SHAPIRO et coll., 1988, 60)

→ la pneumatisation maxillaire :

La résorption osseuse maxillaire est faible, mais l'expansion du sinus maxillaire suite à des extractions peut limiter la hauteur d'os disponible. (SHAPIRO et coll., 1988, 60)

2- un espace prothétique disponible

→ la hauteur interarcade doit être suffisante.

→ la distance interdentaire doit être adéquate. (MAREUIL, 1992, 38)

– Temps de cicatrisation

De manière générale, les implants conventionnels nécessitent 3 à 4 mois de cicatrisation avant la mise en charge orthodontique. (SHAPIRO, 1988, 60; ROZENCWEIG, 1989, 56; KOKICH, 1996, 28)

Cependant certains auteurs prennent en compte la qualité de l'os et préconisent pour des implants maxillaires un délai de cicatrisation de 6 mois. (RENOUARD et coll., 1997, 49)

D'autres estiment que, pour des implants traités à l'acide ensuite sablés, une période de six semaines de cicatrisation est suffisante. (ROBERTS et coll., 1984, 51)

– Mise en charge orthodontique

La restauration provisoire de l'implant conventionnel ortho-prothétique a pour objectif :

- de simplifier la fixation du dispositif orthodontique,
- de restaurer la fonction occlusale,
- d'assurer l'esthétique et de préfigurer la restauration prothétique définitive.

(SMALLEY et coll., 1995, 63)

En dehors de ces fonctions, la restauration provisoire doit impérativement être de la taille de la dent qu'elle remplace afin de préfigurer le résultat final. (SMALLEY et coll., 1995, 63)

La taille de la couronne provisoire est retrouvée à l'aide du montage prospectif. (KOKICH, 1996, 28)

– Indication de l'implant d'ancrage comme pilier prothétique définitif

Les implants d'ancrage sont utilisés comme pilier prothétique définitif si les charges orthodontiques n'entraînent pas une perte du support osseux marginal. (ÖDMANN et coll., 1994, 44 ; AKIN-NERGIZ et coll., 1998, 1)

Dans son étude de 1994, ÖDMANN et coll. montrent une petite perte de hauteur de l'os marginal de 0.1 mm suite la phase orthodontique. Cette valeur est plus faible que celle enregistrée sur un implant fonctionnel depuis un an. Elle respecte les données d'ALBREKTSSON de 1986 (2) : perte d'os inférieure à 0.2 mm.

L'implant peut être restauré immédiatement après le traitement orthodontique. Néanmoins, les dents sont encore mobiles après le traitement orthodontique et elles peuvent bouger durant la restauration. Ainsi KOKICH recommande d'attendre six mois avant la restauration prothétique définitive de l'implant pour que les dents correctement positionnées soient stabilisées. (KOKICH, 1996, 28)

5.2.2.4. Applications cliniques des implants conventionnels ortho-prothétiques

Les implants conventionnels sont utilisés pour la correction des malocclusions afin de permettre la réhabilitation prothétique finale.

Ils interviennent dans un premier temps dans :

- la correction d'une dysharmonie dento-maxillaire par encombrement ou vestibuloversion des incisives quand les dents postérieures sont absentes (ÖDMAN et coll., 1988, 43; VALERÓN et coll., 1996, 69),
- la correction des milieux inter-incisifs déviés chez un patient partiellement édenté (HARNICK., 1996, 25),
- la correction d'une occlusion inversée (VAN ROEKEL, 1989, 70),
- la correction d'une béance antérieure chez des patients à faible potentiel d'ancrage (PROSTERMAN, 1995, 48 ; SOUTHARD et coll., 1995, 66)
- le redressement et l'intrusion d'une molaire versée dans un espace édenté (SHELLHART et coll., 1996, 61; KOKICH, 1996, 28; WEITZ et coll., 1998, 78),
- la mésialisation de la troisième molaire mandibulaire en l'absence de la première et deuxième molaire mandibulaire (SHAPIRO ET KOKICH., 1988, 60),
- la mise en place de dents incluses (ÖDMANN et coll., 1988, 43; HAANAES et coll., 1991, 24),
- la mise en place de tractions inter-maxillaires (LINKOW., 1970, 34; SORENSON., 1995, 65).

5.2.2.5. Avantages et inconvénients des implants conventionnels ortho-prothétiques

5.2.2.5.1. Avantages des implants conventionnels ortho-prothétiques

Les implants conventionnels ortho-prothétiques permettent de :

- Rendre possible l'ancrage dans les cas où l'ancrage orthodontique traditionnel est impossible ou fortement compromis,
- Corriger les malocclusions en contrôlant les forces de réaction,
- Rétablir la fonction et l'esthétique,
- Améliorer le contexte parodontal. (SCHWEIZER et coll., 2000, 59)

5.2.2.5.2. Inconvénients des implants conventionnels ortho-prothétiques

Si la phase orthodontique est réduite par un contrôle étroit des forces de réaction, le temps de cicatrisation de l'implant doit être pris en considération. Le temps du traitement reste long. (GOODACRE et coll., 1997, 23)

De plus, le coût du traitement est augmenté. Cela exige donc un investissement conséquent en temps et en argent pour le patient. (GOODACRE et coll., 1997, 23)

Dans la littérature nous avons peu de contrôle à long terme. Les implants conventionnels ont fait suffisamment leurs preuves en tant qu'ancrage orthodontique mais il serait intéressant de réévaluer aujourd'hui ces cas cliniques afin de juger le devenir des prothèses implantaire à très long terme. De très faibles mouvements dentaires compensent la croissance différentielle maxillo-mandibulaire et l'attrition occlusale. (ROZENCWEIG et coll., 1997, 56) Que faut-il attendre à long terme de l'absence probable des mouvements de compensation des dents reliées aux implants et des implants ?

Les implants conventionnels ortho-prothétiques sont utilisés dans les traitements globaux. Aujourd'hui ils ont fait suffisamment leur preuve pour ne pas être ignorés et exclus des solutions thérapeutiques. Ils doivent être présentés aux patients comme une solution de traitement parmi toutes les autres. Cependant il est important de renseigner le patient sur leurs avantages et leurs inconvénients.

5.2.2.6. Limites des implants conventionnels ortho-prothétiques

Certains essaient d'intégrer les implants conventionnels dans des traitements purement orthodontiques. Ils les placent au niveau de :

- *la zone inter-incisive maxillaire* (CREEKMORE et coll., 1983, 15)

→ afin de réaliser l'ingression des incisives maxillaires par une traction élastique appliquée entre la vis et l'arc orthodontique.

- *la zone rétro-molaire ou la région des troisièmes molaires inférieures* : (ROBERTS et coll., 1990, 53; HIGUCHI et coll., 1991, 26)

→ afin de réaliser la fermeture de sites d'extraction molaire par la mésialisation des molaires restantes.

Les auteurs ont des difficultés à mettre en place les implants conventionnels à cause de leur grande taille et un accès parfois limité (hauteur réduite entre les maxillaires à l'ouverture de bouche, présence des dents de l'arcade opposée). (ROZENCWEIG et coll. 1989, 56)

Pour les patients ne recevant qu'un traitement purement orthodontique (denture complète ou sites d'extraction devant être fermés), les implants conventionnels ne sont plus convenables. Des implants de petite taille et situés dans divers sites peuvent être alors une solution : les implants d'ancrage limités à la durée du traitement orthodontique.

5.2.3. Les implants limités à la durée du traitement orthodontique

L'objectif des implants limités à la durée du traitement orthodontique est de fournir l'ancrage nécessaire au traitement orthodontique pour ensuite être déposés.

5.2.3.1. Présentation des dispositifs

Il existe différents types de dispositifs :

→ **les dispositifs endo-osseux**

- Mini-implants
- Mini-vis
- Implant bicortical – implant BIS
- Implants rétro-molaires
- Autres alternatives (Mini-plaques, Ligatures Zygomatiques et Implant GRAZ support du pendulum)

→ **un dispositif sous-périosté juxta-osseux**

- Onplant

5.2.3.1.1. Dispositifs endo-osseux

MINI-IMPLANTS

En 1992, TRIACA et coll. cités par WEHRBEIN et coll. en 1996 (73) sont les premiers à décrire la région antérieure palatine comme un site d'implantation. Ils utilisent un implant de 3 mm de long et de 7.5 mm de diamètre. Par la suite, WEHRBEIN et coll. en 1996 (73) modifient le dispositif de TRIACA et coll., et présentent **Orthosystem** de la société Straumann. Il est aujourd'hui le plus ancien dispositif commercialisé.

Mise en charge après 12 semaines de cicatrisation
Insertion région palatine moyenne

- Caractéristiques de l'Orthosystem (Société Straumann AG, Waldenburg, Suisse) de WEHRBEIN et coll. en 1996 (73)

L'Orthosystem est constitué de l'implant Ortho, d'une vis de serrage (2) et d'une vis occlusale (1).

L'implant Ortho est un petit implant en titane composé de plusieurs parties :

- le corps implantaire endo-osseux (5),
- le col transmuqueux (4),
- le pilier (3).

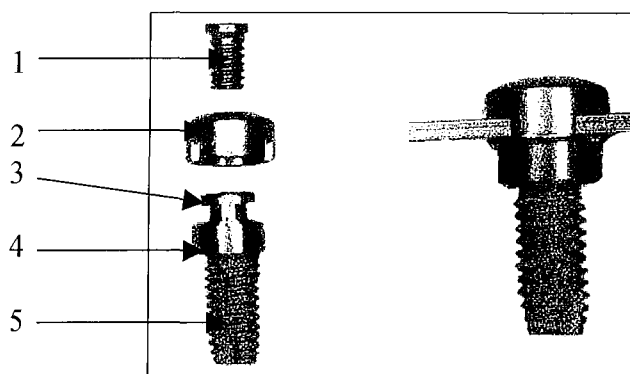


Figure 3 : Composants de l'Orthosystem (Société Straumann AG, Waldenburg, Suisse).
(WEHRBEIN et coll., 1996, 73)

Le corps implantaire endo-osseux est sablé puis traité à l'acide (surface SLA). Il possède des longueurs variables (4 mm ou 6 mm) et un diamètre de 3.3 mm. Son filetage auto-taroudant permet d'obtenir une bonne stabilité primaire et un forage non traumatique de l'os environnant.

Le col transmuqueux a des hauteurs variables (1.5, 2.5 ou 4.5 mm) afin de s'adapter à l'épaisseur de la muqueuse du site d'insertion. Le col transmuqueux est lisse sur sa hauteur. Seule sa base en contact avec la surface osseuse est recouverte d'un traitement SLA (acide puis sablage).

Le pilier est de section inférieure cylindrique (hauteur 0.8 mm et diamètre 2.8 mm) et de section supérieure octogonale. La section inférieure du pilier permet de maintenir l'arc transpalatin au niveau de sa rainure, tandis que la section supérieure permet de visser l'implant dans l'os.




Figure 4 : Dimensions de l'implant Ortho (Société Straumann AG, Waldenburg, Suisse).
(SCHWEIZER et coll., 2000, 59)

L'arc transpalatin est mis en place une fois l'implant Ortho ostéointégré. Il est bloqué au sein de la rainure du pilier par la vis de serrage qui est elle-même maintenue par la vis occlusale. (WEHRBEIN et coll., 1996, 72)

– *Ajustement de l'arc transpalatin*

→ Technique standard au laboratoire

FELDMANN et coll. en 1999 conseillent vivement la réalisation de l'arc transpalatin au laboratoire à l'aide de modèles en plâtre. La technique classique d'empreinte implantaire est utilisée. Un transfert surmonté d'un cylindre de guidage est placé sur la pièce de connexion (à la place de la coiffe de cicatrisation). Un porte-empreinte individuel (réalisé préalablement par le laboratoire à l'aide d'une empreinte alginate) est aménagé dans sa zone centrale afin d'assurer l'accessibilité au cylindre de guidage. Une fois le matériau d'empreinte pris, le cylindre de guidage est dévissé. L'empreinte est retirée. L'analogue de l'implant est placé au sein de l'empreinte. L'empreinte peut être coulée et l'arc transpalatin est confectionné sur le modèle. (FELDMANN et coll., 1999, 18)

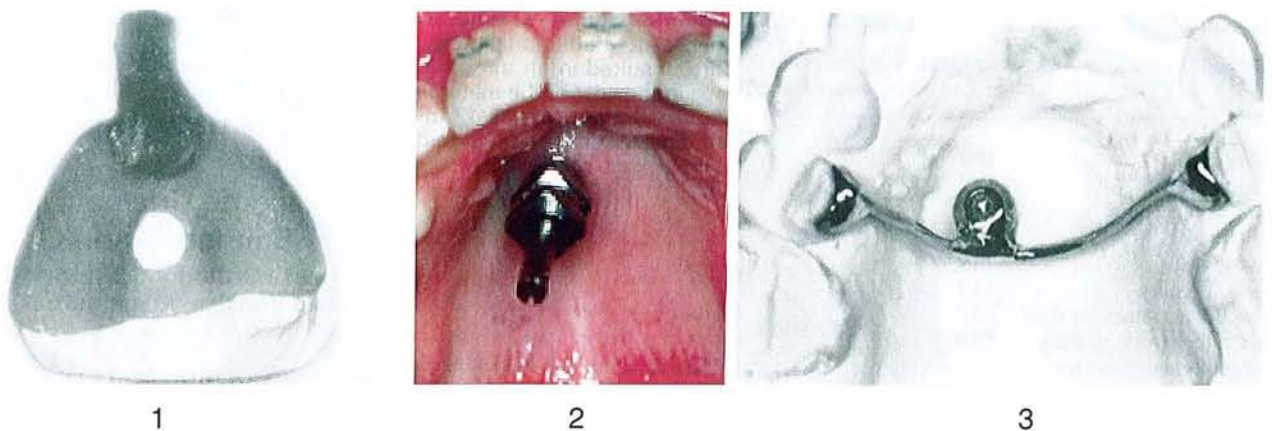


Figure 5 : Ajustement de l'arc transpalatin en technique standard.

(CRISMANI et coll., 2002, 16)

Fig. 1 : Porte empreinte individuel aménagé.

Fig. 2 : Transfert d'empreinte.

Fig. 3 : Adaptation de l'arc transpalatin sur modèle en plâtre.

→ Technique au fauteuil

- 1- ouverture en occlusal des tubes palatins des bagues à l'aide d'une fraise diamantée.
- 2- dépose de la capsule implantaire en la dévissant de l'implant palatin – soudure d'un petit connecteur de 0,9 mm en acier à la capsule implantaire.
- 3- mise en place et vissage de la capsule à l'implant palatin.
- 4- confection et réglage de l'arc transpalatin (les extrémités du petit connecteur croisent l'arc transpalatin) – collage avec Ultra Band-Lok de l'arc transpalatin au petit connecteur.
- 5- dépose de la capsule implantaire en la dévissant de l'implant palatin – soudure de l'arc transpalatin au petit connecteur (les deux connections sont soudées).
- 6- pose de la suprastructure dans les tubes occlusaux et au niveau de l'implant.
- 7- mise en place de la vis de connexion. (CRISMANI et coll., 2002, 16)

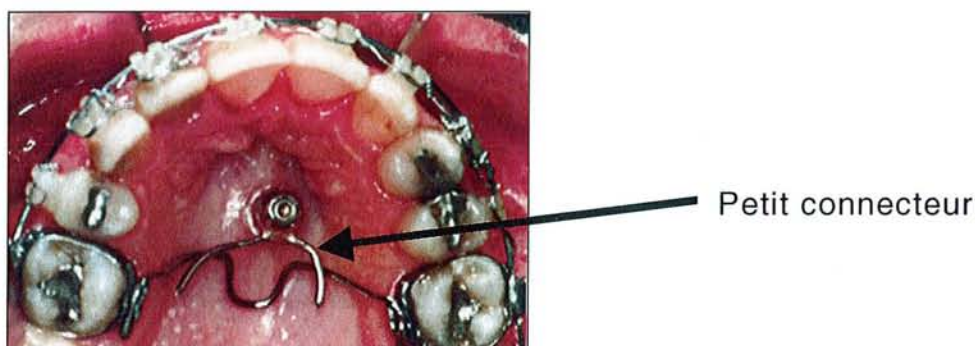


Figure 6 : Ajustement intrabuccal du petit connecteur et de l'arc transpalatin
(CRISMANI et coll., 2002, 16)

– *Mise en place de l'arc transpalatin*

L'arc transpalatin peut être :

- soit scellé à l'aide de composite aux dents d'ancrage (FELDMANN et coll., 2000, 18),
- soit soudé aux faces palatines des bagues des dents d'ancrage, ou encore ligaturé aux fourreaux des bagues des dents d'ancrage (CRISMANI et coll., 2002, 16).

Au niveau de la vis de serrage, il est bloqué par la vis occlusale.

- Protocole chirurgical de l'Orthosystem (Société Straumann AG, Waldenburg, Suisse)

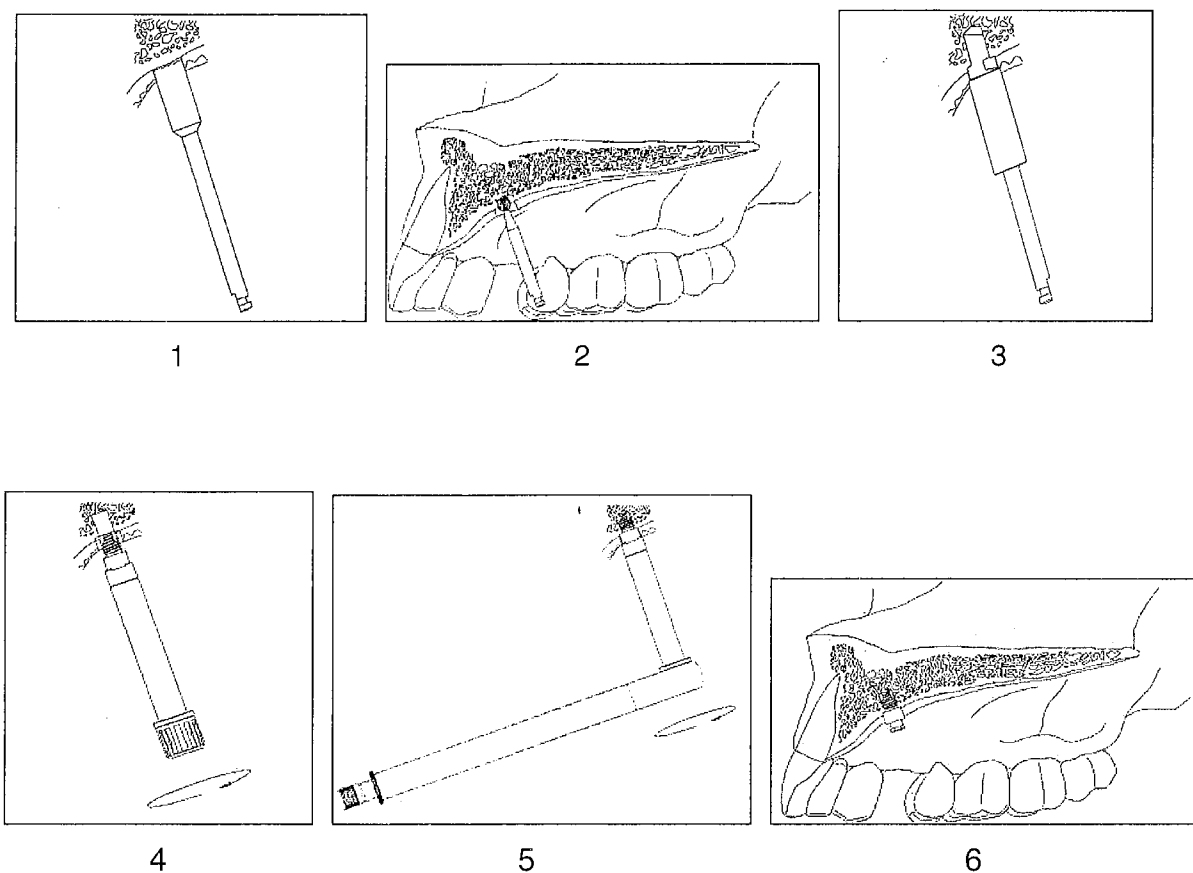


Figure 7 : Démarche chirurgicale de l'Orthosystem (Société Straumann).

Fig. 1 : Site implantaire déterminé au moyen d'une téléradiographie de profil, muqueuse palatine découpée sous anesthésie locale à l'aide d'un emporte-pièce et d'une rugine.

Fig. 2 : Pointage du site implantaire à l'aide de la fraise boule de 2.3 mm et ouverture corticale.

Fig. 3 : Préparation du lit implantaire à l'aide de la fraise profilée.

Fig. 4 : Prélèvement de l'implant ortho à l'aide de l'instrument de vissage ortho, insertion manuelle de l'implant autotaraudant.

Fig. 5 et 6 : L'implant est vissé à l'aide de la clé à cliquet par de lents mouvements de rotation jusqu'à sa position finale

- Etudes expérimentales et cliniques confirmant le potentiel d'ancrage des mini-implants

Etudes expérimentales

Plusieurs auteurs ont testé la capacité d'ancrage des implants courts.

Année	Auteurs	Animal expérimental	Type d'implant	Résultats	Forces utilisées	Ancrage implantaire
1997	WEHRBEIN et coll. (74)	Chiens N = 3	Implants courts en titane 6x4 mm (Straumann) 5/chiens 4 alvéolaires 1 palatin	8 semaines de cicatrisation 100% de succès implantaire	Forces horizontales de 2N pendant 26 semaines	Pas de mobilité implantaire ni de déplacement implantaire
1997	ASIKAINEN et coll. (4)	Moutons N = 5	Implants courts en titane 4.5x3.5 mm (Straumann) 4/ moutons	3 mois de cicatrisation 17/20 implants utilisés	Forces de traction horizontales de 250 à 350 grammes sur 3 mois	Stabilité des 17 implants chargés
1999	MAJZOUB et coll. (35)	Lapins N = 10	Implants courts en titane 3.5x4 mm ou 3.5x5 mm 24 implants au niveau de la calvaria	2 semaines de cicatrisation 100% de succès implantaire	Forces de distalisation de 150g sur chaque implant pendant 8 semaines	1 implant chargé mobile après 4 semaines les autres ni déplacement ni mobilité implants
2001	OHMAE et coll. (45)	Chiens N = 3	Implants courts en titane 4x1mm 6/chiens 3 vestibulaires 3 linguaux	cicatrisation en 6 semaines 100% de succès implantaire	Force intrusive de 150 g par un ressort NiTi activé toutes les 2 semaines pendant 24 semaines	Intrusion de la troisième pré-molaire de 4.5mm en 14 à 18 semaines sans déplacement implantaire

Tableau III.

Données expérimentales des études de WEHRBEIN et coll. en 1997 (74), ASIKAINEN et coll. en 1997 (4), MAJZOUB et coll. en 1999 (35) et OHMAE et coll. en 2001 (45) sur l'utilisation des mini-implants comme moyen d'ancrage orthodontique.

Ni mobilité ni déplacement des mini-implants ne sont présents pendant la durée de cicatrisation et la période de charge. De plus, une apposition osseuse marginale est induite autour des mini-implants implants chargés. (WEHRBEIN et coll. 1997, 74)

Les mini-implants peuvent supporter les forces orthodontiques malgré un temps de cicatrisation relativement faible. (MAJZOUB et coll. 1999, 35)

Les Mini-implants sont stables mais le temps d'expérimentation reste court (3 mois).

Etudes cliniques

Année	Auteurs	Patients	Plan de traitement	Type d'implant	Résultats et Charges	Ancrage implantaire
1996	WEHRBEIN et coll. (73) étude pilote	Adultes ou adolescents en fin de croissance N = 6 Classe II d'Angle Surplomb moyen=8mm	Traitement maxillaire seul (5/6) avulsions 14 et 24 puis rétraction du bloc incisivo-canin	Orthosystem (Straumann) Région sagittale Antérieure palatine	3 mois de cicatrisation →100% de réussite tous en ancrage indirect comme renfort des molaires maxillaires	A 9 mois : Traitements en cours mais rétraction sans mésialisation des molaires d'ancrage implants ni mobiles ni déplacés
1998	WEHRBEIN et coll. (75)	Entre 18 et 24 ans N = 4 Classe II d'Angle	4 traitements maxillaires 1 traitement mandibulaire pour distaler les molaires inférieures	Orthosystem (Straumann) → 4 palatins → 2 rétro-molaires mandibulaires	3 mois de cicatrisation → forces horizontales ou obliques de 2 à 6N pendant 8 à 20 mois	Après dépose des 6 implants : Maintien de l'ostéointégration ; 75,5% de contact os/implant palatin 68% de contact os/implant post.
1999	WEHRBEIN et coll. (76)	Entre 15 et 35 ans N = 9	Rétraction canine par un ressort Sentalloy 2N Puis rétraction en masse des incisives	Orthosystem (Straumann) → 9 palatins	3 mois de cicatrisation → charges orthodontiques de rétraction de 2N pendant 11+/- 3 mois	Après traitement : Rétraction canine de 6.6mm à droite et de 6.7 mm à gauche avec perte d'ancrage molaire de 0.9mm en moyenne (statistiquement peu significative)

Tableau IV.

Résultats des études cliniques de WEHRBEIN et coll. en 1996, 1998, et de 1999 (73, 75, 76) lors de l'utilisation de l'Orthosystem (Straumann) comme moyen d'ancrage orthodontique.

WEHRBEIN et coll. atteignent leurs objectifs thérapeutiques tout en contrôlant les forces de réaction. Ils enregistrent un léger déplacement des molaires d'ancrage dû à la déformation de l'arc transpalatin (0,8 x 0,8 mm de section). Il est préférable d'envisager un arc transpalatin de plus haute rigidité. (WEHRBEIN et coll. 1999, 76)

– *Particularités de la connexion implant /dents d'ancrage*

L'arc transpalatin :

La rigidité de l'arc transpalatin influence la qualité de l'ancrage. Le système présente aujourd'hui deux types de vis de connexion avec la possibilité d'intégrer des fils de haute rigidité : 1,2 x 1,2 mm de section carrée. (SCHWEIZER et coll. 2000, 59)

La nouvelle « suprastructure » :

MÄNNCHEN en 1999 (36) propose une amélioration du système de liaison entre l'implant palatin et les dents d'ancrage. L'avantage de son système est de pouvoir moduler l'ancrage selon la nécessité du traitement. Une barre palatine fixée à l'implant palatin possède deux tubes terminaux. Des arcs sectionnels sont alors insérés entre les tubes terminaux et les fourreaux palatins des bagues des dents d'ancrage. Ces arcs sectionnels ont différents rôles. Ils sont présents pour maintenir les molaires dans leur position ou pour assurer le recul molaire. Le système pourrait permettre un recul molaire avec un contrôle dans le sens antéro-postérieur, vertical et transversal. (MÄNNCHEN. 1999, 36)

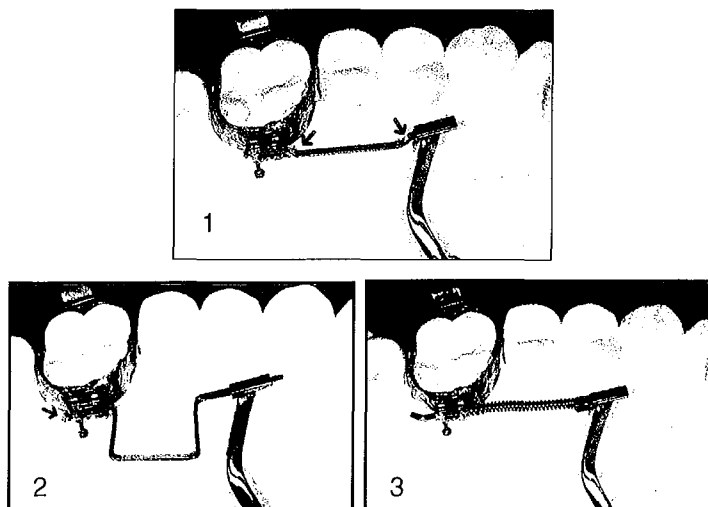


Figure 8 : « Suprastructure » de MÄNNCHEN, 1999, (36).

Fig. 1 : Arc sectionnel de stabilisation molaire.

Fig. 2 : Arc sectionnel préactivé pour la distalisation molaire.

Fig. 3 : Ressort en compression pour la distalisation molaire.

Présentation d'un cas clinique

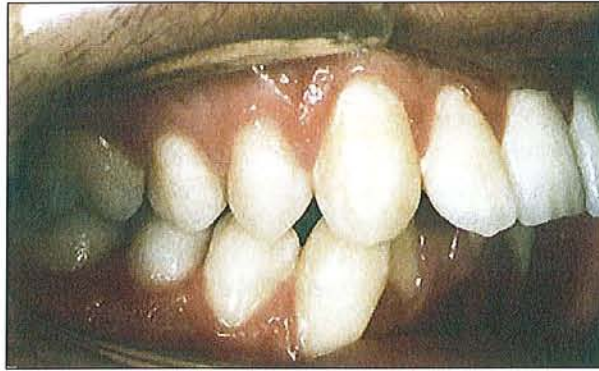

Fig 9.1. : Vue de profil mettant en évidence un surplomb de 11 mm

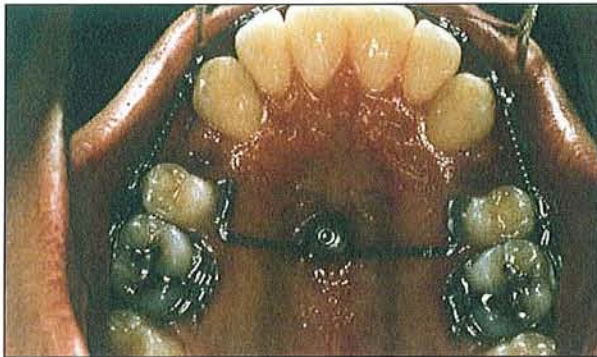

Fig 9.2. : Orthosystem en ancrage indirect pour rétraction canine (2 sem. après extraction)

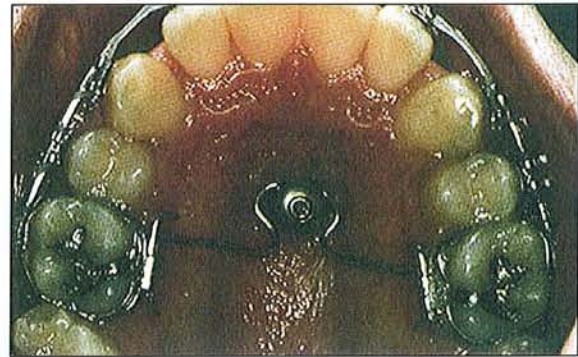


Fig 9.3. : Rétraction en masse des incisives 11 mois après le début du traitement

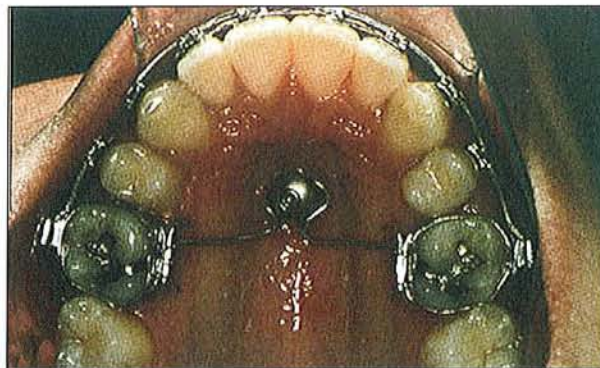


Fig 9.4. : 19 mois après le début du traitement

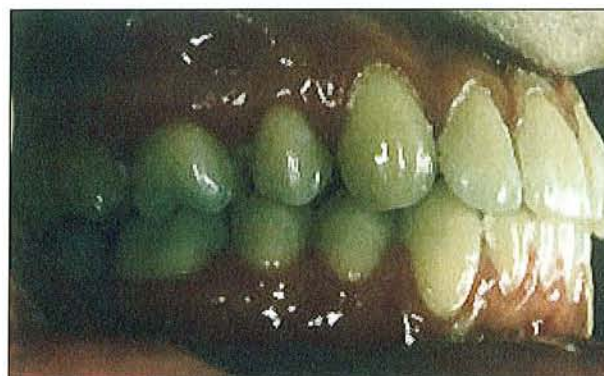

Fig 9.5. : Relation canine de classe I et relation molaire de classe II

Figure 9 : Cas clinique de SCHWEIZER et coll., 2000, (59)

MINI-VIS

KANOMI en 1997 (27) et COSTA et coll. en 1998 (14) présentent de nouveaux systèmes : les Mini-vis.

Mise en charge rapide (2 semaines) ou immédiate.

Nombreux sites d'insertion possibles : palatin, vestibulaire.

– Caractéristiques

→ Dispositif de KANOMI (KANOMI. 1997, 27)

Le prototype de KANOMI en 1997 (27) est un implant de 1.2 mm de diamètre et de 6 mm de long. Il est utilisé par PARK et coll. en 2001 (47) qui soulèvent un problème d'infection et d'inflammation des tissus mous autour de la mini-vis. Alors PARK et coll. (47) modifient le prototype de KANOMI. Un crochet est placé sur la tête implantaire pour attacher le dispositif orthodontique. La partie transmuqueuse de la mini-vis est lisse. (PARK et coll. 2001, 47)




Figure 10 : Schéma modifié de la mini-vis de KANOMI de 1997. (PARK et coll. 2001, 47)

→ Dispositif de COSTA (COSTA et coll. 1998, 14)

Le prototype de Costa est également une mini-vis mais de configuration différente. Son diamètre est de 2 mm, sa longueur est de 9 mm. La partie endo-osseuse peut varier de 5 à 7 mm selon la quantité d'os disponible tandis que la partie extra-osseuse (intra et extra-muqueuse) varie de 2 à 4 mm selon l'épaisseur de la muqueuse.

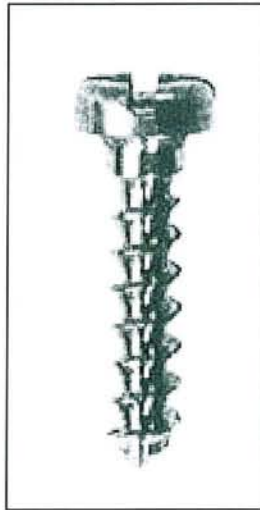


Figure 11.1. :
Prototype de
COSTA, 1998,
(14).

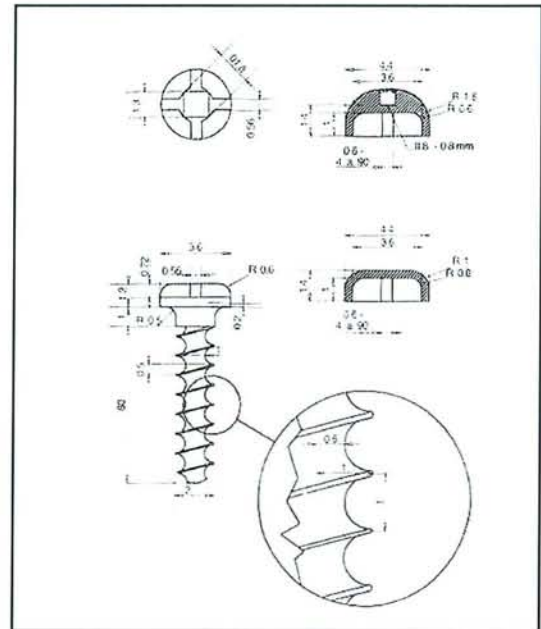


Figure 11.2. : Dessin technique (en mm) de la mini-vis de COSTA , 1998, (14).

En 2000, MELSEN utilise l'**ancrage Aarhus** (Société Medident, Copenhague, Danemark) qui est le schéma modifié décrit par COSTA et coll. en 1998. La forme est plus conique afin d'accroître la résistance et la stabilité mécanique. La longueur totale de la vis est de 8 mm dont 6 mm endo-osseux. (MELSEN, 2000, 41)




Figure 12.1. :
Schéma de
l'ancrage Aarhus
(Société Médident).
(MELSEN, 2000, 41)




Figure 12.2. : Ancre Aarhus avec un fil acier inoxydable inséré dans le pas de vis de la tête. (MELSEN, 2000, 41)

– Protocole chirurgical des Mini-vis

→ Dispositif de KANOMI (KANOMI, 1997, 27)

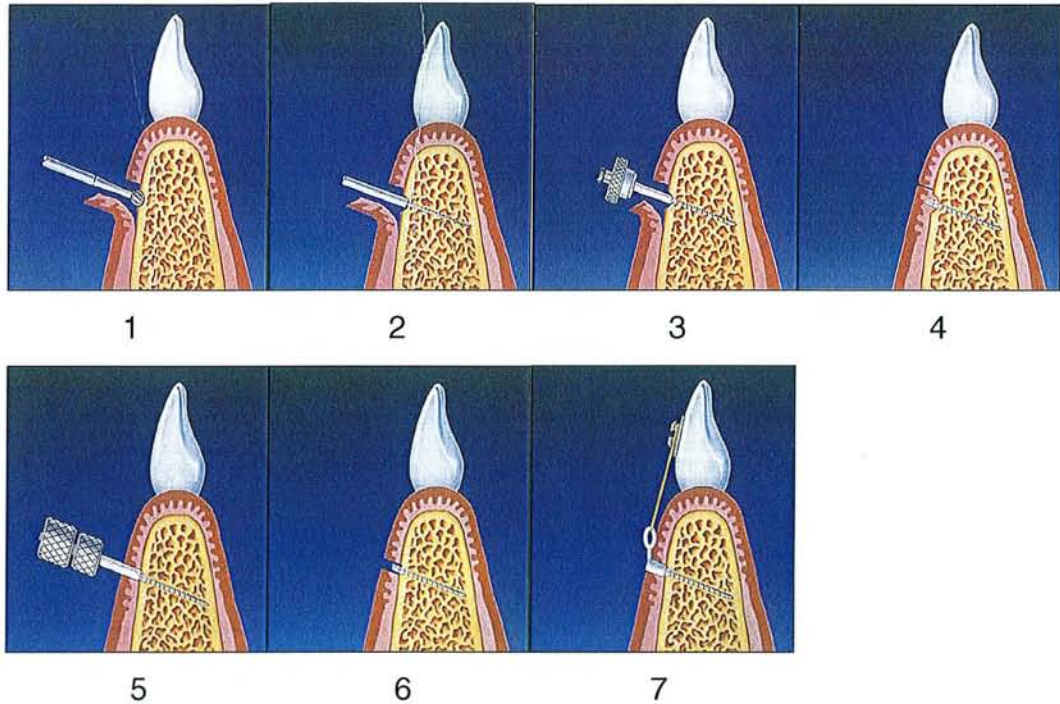


Figure 13 : Démarche chirurgicale de la mini-vis de KANOMI, 1997, (27).

Fig. 1, 2 : Préparation du lit implantaire

Fig. 3 : Mise en place de la mini-vis avec un tournevis

Fig. 4 : Suture du lambeau

Fig. 5 : Incision muqueuse 2 sem. après

Fig. 6 et 7 : Mise en charge orthodontique pour l'intrusion incisive

→ Ancrage Aarhus (Société Médident, Copenhague, Danemark)

La mini-vis est insérée sous anesthésie locale directement à travers la muqueuse. Un trou endo-osseux de 1.5 mm de diamètre est réalisé à l'aide d'une pièce à main sous irrigation. La mini-vis est ensuite insérée manuellement avec un tournevis. (COSTA et coll. 1998, 14 ; MELSEN. 2000, 41)

- Etudes expérimentales et cliniques confirmant le potentiel d'ancrage des mini-vis.

Etude expérimentale

Année	Auteurs	Animal expérimental	Type d'implant	Succès Ou échec implantaire	Forces utilisées	Ancrage implantaire
1998	COSTA (14)	Singe Macaca Mulatta	Mini-vis 4/singe → 2	Mise en charge immédiate	25 g ou 50 g entre la canine et la mini-vis par un ressort Sentalloy	→ 2 mini-vis symphysaires <u>perdus</u> le premier mois
2000	MELSEN (41)	N = 4	crête sous-zygomatique → 2 symphyse mandibulaire n = 16	14/16 chargés 2 perdus lors de l'insertion	dépose 4 vis/mois pendant 6 mois	→ 2 mini-vis <u>mobiles</u> mais utilisées déplacement des canines taux d'ostéointégration varie de 20% à 58% et augmente avec le temps

Tableau V.

Données expérimentales de l'étude de MELSEN en 2000 (41) sur l'utilisation des mini-vis comme moyen d'ancrage orthodontique.

L'étude révèle la perte de deux mini-vis liée à des difficultés de mise en place (échauffement au cours de l'insertion ou manque de stabilité primaire).

La mise en fonction des mini-vis restantes entraîne un net déplacement des canines. Après un mois de charges orthodontiques, l'examen histologique montre pour les premières vis déposées un faible taux d'ostéointégration (21,8%). Il est néanmoins suffisant pour des charges de 25 et 50 g. Le taux d'ostéointégration augmente avec le temps. La stabilité primaire des mini-vis est suffisante à leur mise en charge orthodontique immédiate. (MELSEN, 2000, 41)

La construction du système biomécanique servant à l'application des forces est important pour la stabilité de l'ancrage. La ligne d'action de la force orthodontique doit passer par la vis. Si la ligne d'action de la force orthodontique ne passe pas par la vis cela génère un moment. Si le moment des forces tend à dévisser la mini-vis alors le dévissage est rapide. En revanche, si le moment des forces tend à visser la mini-vis alors le dévissage se produit au bout de deux mois. (MELSEN, 2000, 41)

Etude clinique et cas clinique

COSTA et coll. exposent les résultats de 5 patients en fin de traitement sur une étude comprenant 14 patients traités à l'aide de 16 mini-vis. Les mini-vis ont joué leur rôle d'ancrage avec succès. (COSTA et coll., 1998, 14)

Deux cas cliniques isolés sont rapportés : KANOMI en 1997, (27); PARK et coll. en 2001, (47).

Présentation d'un cas clinique d'une mini-vis

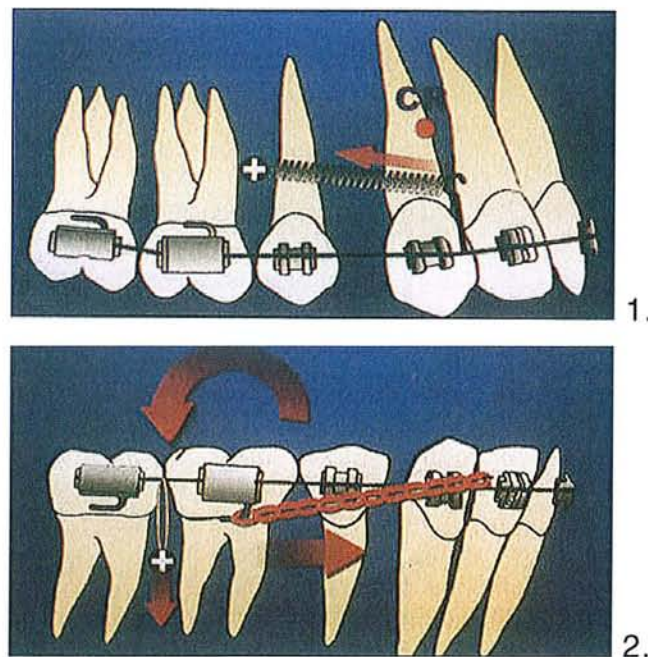


Figure 14 : Représentation schématique du cas clinique de PARK et coll. en 2001, (47).

1 : Rétraction du bloc antérieur à l'aide de la mini-vis.

2 : Micro-implant mandibulaire vestibulaire ingressant et redressant les molaires.

IMPLANT BICORTICAL

FREUDENTHALER et coll. en 2001 (20) utilisent l'implant Bicortical – implant BIS (Leibinger, Freiburg, Germany)

mise en charge immédiate
placés horizontalement au niveau des procès alvéolaires mandibulaires

Indication spécifique : mésialisation des dents postérieures mandibulaires tout en contrôlant la position et l'inclinaison des dents antérieures dans les cas d'ancrage de type C (classification de BURSTONE).

– Caractéristiques

La partie endo-osseuse de l'implant BIS est de 13 mm de long et de 2 mm de diamètre. La tête de l'implant a une longueur de 4.5 mm pour les implants BIS de première génération et une longueur de 2.5 mm pour les implants BIS de deuxième génération.

Ils sont positionnés

- préférentiellement entre les racines de deux prémolaires inférieures
- entre la canine et la première molaire inférieure,
- entre l'incisive latérale et la canine inférieure. (FREUDENTHALER et coll., 2001, 20)

- protocole chirurgical de l'implant Bicortical (BIS) (Leibinger, Freiburg, Germany)

Sous anesthésie locale, un lambeau muco-périosté est levé afin de positionner l'implant à l'aide du guide chirurgical.

Les implants BIS s'insèrent au même niveau que le centre de résistance des dents postérieures afin d'obtenir un mouvement dentaire de translation. (FREUDENTHALER et coll., 2001, 20)

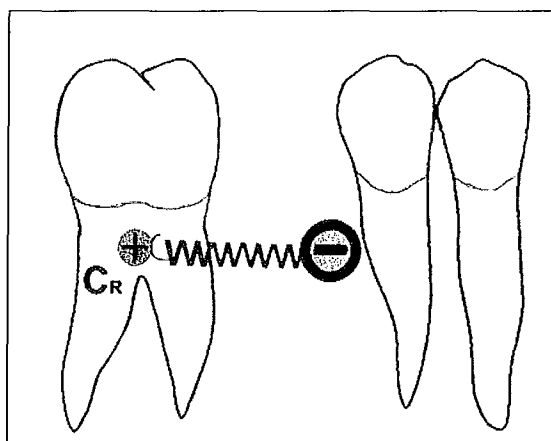


Figure 15 : Dessin schématique du système de force de FREUDENTHALER et coll. en 2001, (20).

- Etude clinique confirmant le potentiel d'ancrage des implants BIS

Dans les huit cas traités par FREUDENTHALER et coll. en 2001 (20), la mésialisation des molaires mandibulaires sans rétraction des dents antérieures est un succès.

Sur les douze vis en titane bicorticales posées, une vis lâche est retirée avant la fin du traitement pour être implantée dans un nouveau site d'insertion. Le problème encouru est le recouvrement de la tête de vis par la muqueuse. L'inflammation prolongée entraîne alors la mobilité de la vis. (FREUDENTHALER et coll., 2001, 20)

IMPLANTS RETRO-MOLAIRES

En 1991, HIGUCHI et SLACK (26) sont les premiers à réaliser une étude clinique prospective utilisant les implants en région rétromolaire comme ancrage.

Année	Auteurs	Patients	Plan de traitement	Type d'implant	Résultats et forces	Ancrage implantaire
1991	HIGUCHI et SLACK (26)	N=7	Fermeture site d'extraction mandibulaire par mésialisation des dents postérieures	Implants conventionnels (Brånemark) 10 mm de long 2/patients bilatéraux région rétromolaire mandibulaire	4 à 6 mois de cicatrisation 100% de réussite forces de 150g à 200g puis augmentation 400g	Après 17 à 30 mois de traitement orthodontique : Implants sont stables et déposés, Objectifs orthodontiques obtenus

Tableau VI.

Données de l'étude clinique prospective de HIGUCHI et SLACK en 1991(26) lors de l'utilisation des implants rétromolaires comme moyen d'ancrage orthodontique.

L'utilisation des implants rétromolaires permettent des mouvements dentaires orthodontiques unidirectionnels sans action réciproque. (HIGUCHI et SLACK., 1991, 26)
Mais, la technique chirurgicale est parfois compliquée lors d'ouvertures buccales réduites. L'accès à l'hygiène est parfois plus difficile. (HIGUCHI et SLACK., 1991, 26)

En 1994, ROBERTS et coll. utilisent alors dans leurs études des implants rétromolaires plus courts afin de faciliter leur mise en place.

→ Implants rétromolaires 6.80mm de long et 3.85 mm de diamètre.(ROBERTS et coll. 1994, 54)

En 1996, ROBERTS et coll. étudient le déplacement des molaires en superposant les différents clichés radiographiques durant le traitement au niveau du canal alvéolaire inférieur, de la ligne oblique externe, de la crête alvéolaire, et du foramen mentonnier afin d'observer :

- le déplacement de l'apex de la racine mésiale de la molaire, du milieu de la racine, de la crête alvéolaire et de la couronne dentaire et
- la stabilité de l'ancrage (au niveau de l'implant rétromolaire et de la prémolaire). (ROBERTS et coll., 1996, 55)

L'implant rétromolaire et les dents antérieures sont stables pendant toute la mésialisation de la molaire. L'implant rétromolaire d'ancrage joue correctement son rôle en stabilisant la prémolaire. (ROBERTS et coll., 1996, 55)

Les 8 premiers mois de traitement orthodontique, le déplacement de la molaire est de 0.6mm/mois. Le taux diminue de la moitié du 11 au 24 mois (0.32mm/mois). Le déplacement est plus lent en fin de traitement car la racine distale de la molaire traverse de l'os remodelé laissé par le passage de la racine mésiale.(ROBERTS et coll., 1996, 55)

En 1999, CHEN et coll. montrent qu'un stress mécanique au niveau d'un implant rétromolaire stimule l'activité de remodelage osseux alors en aucun cas une force orthodontique ne compromet l'ostéointégration de l'implant rétro-molaire. (CHEN et coll., 1999, 13)

- indication des implants rétromolaires

→ la fermeture d'un espace d'édentement postérieur. (ROBERTS et coll., 1994, 54; 1996, 55)

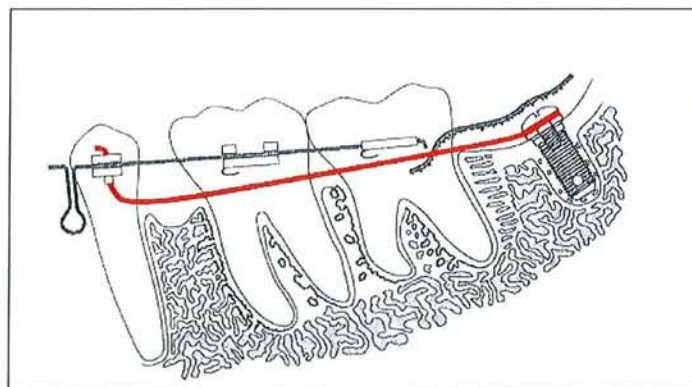


Figure 16 : Implants rétromolaires utilisés comme ancrage orthodontique lors de la fermeture d'un site d'extraction. (ROBERTS et coll., 1996, 55)
(—) arc de stabilisation de la prémolaire.
Mécanisme d'ancrage indirect.

→ le recul et le réalignement des dents (GOODACRE et coll., 1997, 23)

→ la correction des relations occlusales inversées, La protraction ou la rétraction d'une arcade dentaire. (MOMMAERTS et coll., 1998, 42)

5.2.2.1.2. Dispositif sous-périosté juxta-osseux.

DISQUE JUXTA-OSSEUX

BLOCK et HOFFMAN²⁹ en 1995 (Z) présentent leur nouveau concept d'ancrage palatin afin d'éviter une chirurgie invasive.

– Caractéristiques du disque juxta-osseux – Onplant (Nobel Biocare)

Il s'agit d'un disque fin en titane de 10 mm de diamètre et de 2 mm d'épaisseur. La face rentrant en contact avec os est doublée d'une couche d'hydroxyapatite (75 µm). L'autre face, en contact avec les tissus mous, présente, en son centre, une cavité avec filetage dans laquelle s'insère un pilier. (BLOCK et coll., 1995, Z)

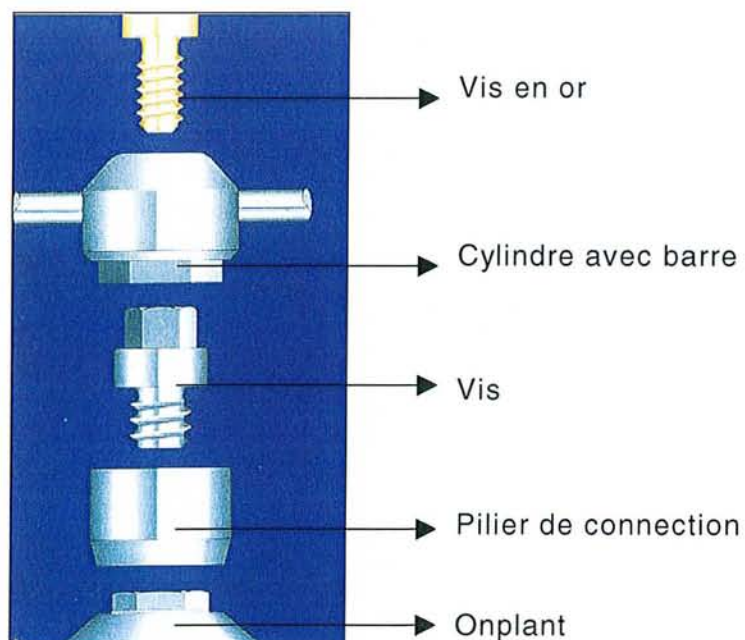


Figure 17 : Eléments du système juxta-osseux : Onplant (Nobel Biocare).

(FELDMANN et coll., 2000, 18)

- Protocole chirurgical pour la mise en place de l'Onplant de NOBEL BIOCARE (FELDMANN et coll., 2000, 18)

La mise en place de ce dispositif nécessite deux interventions.

Le premier geste est l'insertion sous-périostée du disque par tunnélisation. Après une anesthésie locale palatine, une incision paramarginale de 15 mm est réalisée de l'incisive latérale jusqu'à la première prémolaire. Un tunnel est préparé, il s'étend alors au travers de la ligne médiane dans la région de la première ou seconde prémolaire. L'Onplant est glissé au-dessus de la ligne médiane, la face d'hydroxyapatite reposant directement au contact osseux.

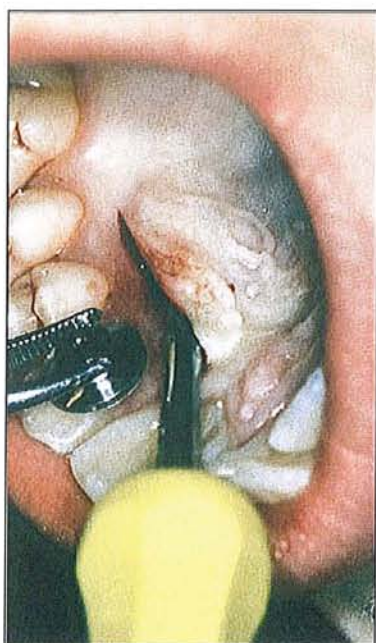

Figure 18 : Positionnement de l'Onplant par un tunnel sous-périosté.
(FELDMANN et coll., 2000, 18)

L'incision est suturée et une gouttière thermoformée est remise au patient afin de prévenir de l'hématome et de la migration de l'Onplant (ne pas l'enlever durant les premières 24 heures et la conserver la première semaine).

Après 16 semaines de cicatrisation le pilier transmuqueux est mis en place. Une anesthésie superficielle est réalisée au niveau de la muqueuse recouvrant l'Onplant. Il faut localiser la vis de couverture et dégager l'Onplant en utilisant un emporte-pièce muqueux. La vis de recouvrement est déposée, le pilier de connexion est installé. Une fois la muqueuse cicatrisée, la barre d'ancrage est confectionnée sur modèle en plâtre à l'aide d'une empreinte avec l'analogue de l'Onplant. (FELDMANN et coll., 2000, 18)

– Etudes expérimentales et cliniques confirmant le potentiel d'ancrage de l'ONPLANT

Etude expérimentale

Année	Auteurs	Animal expérimental	Type d'implant	Résultats	Forces utilisées	Ancrage implantaire
1995	BLOCK et HOFFMAN (Z)	→ Chiens N = 4	Onplant (10mm de diamètre 2mm d'épaisseur) 2/chien →1 chargé →1 contrôle palatin	10 semaines de cicatrisation 7/8 intégrés	Ressort entre prémolaire et Onplant Force de 11 onces (350 g) pendant 5 mois	Stabilité positionnelle des Onplants par rapport aux incisives et aux molaires Déplacement des prémolaires en direction des Onplants
		→ Singes N = 5 1 singe contrôle	Onplant 1/singe région médiane palatine	12 semaines de cicatrisation 5/5 intégrés	Forces continues de rétraction entre canines et molaires de 250 g par un ressort pendant 6 mois	Rétraction des canines de 4,1mm +/- 1,4 mm avec légère perte d'ancrage de molaires de 1,9mm +/- 0,6mm (arc trans-palatin de 0,051 Inch)

Tableau VII.

Données expérimentales de l'étude de BLOCK et HOFFMAN en 1995 (Z) sur l'utilisation des Onplants comme moyen d'ancrage orthodontique.

L'Onplant est bio-intégré par l'interface os/hydroxyapatite. Une fois ancré à l'os, l'Onplant peut être utilisé en ancrage direct afin de bouger une dent sans déplacement de l'Onplant ou en ancrage indirect afin de stabiliser les dents d'ancrage lors des mouvements dentaires. (BLOCK et HOFFMAN, 1995, Z)

L'Onplant est une alternative intéressante aux systèmes endo-osseux. Il n'est pas nécessaire d'avoir une quantité d'os suffisante et aucun forage n'a lieu. (FELDMANN et coll., 2000, 18)

MATSUI et coll. indiquent en 1995 que l'hydroxyapatite accélère dans un premier temps le contact direct entre l'os et la surface de l'implant. Cependant, il existe toujours à long terme une résorption du revêtement d'hydroxyapatite qui conduit à la perte de l'implant. (MATSUI et coll., 1995, 39)

En 2001 Le Ministère de l'emploi et de la solidarité suspend durant une année toute distribution et toute utilisation des implants cylindriques recouverts d'hydroxyapatite, implants Stéri-oss HA, commercialisés par Nobel Biocare. (Annexe p.85)

L'Onplant recouvert d'hydroxyapatite est utilisé à court terme. Le système profite des qualités de l'hydroxyapatite pour ensuite être déposé en fin de traitement orthodontique. (FELDMANN et coll., 2000, 18)

Etudes cliniques

Année	Auteurs	Patients	Type d'ancrage	Temps de cicatrisation	Mise en charge orthodontique
2000	CELENZA et coll. (<u>11</u>)	N = 6 1ancrage/patient	→3 Othosystems	→3 mois de cicatrisation	→ 3 chargés
		 →3 Onplants	→4 mois de cicatrisation → aucun chargé 2 perdus lors de l'exposition 1 perdu lors de l'empreinte
2000	FELDMANN et coll. (<u>18</u>)	N= 10 1ancrage/patient	→9 Onplants	→4 mois de cicatrisation	→9 chargés 1 perdu lors de l'exposition mais remplacé

Tableau VIII.

Résultats cliniques de CELENZA et coll. en 2000 (11) et FELDMANN et coll. en 2000 (18) lors de l'utilisation de l'Onplant comme moyen d'ancrage orthodontique.

Les résultats sont contradictoires et les avis sont manifestement partagés du fait des résultats cliniques.

L'Onplant n'est encore qu'à un stade d'expérimentation. Il semble être un système d'ancrage satisfaisant une fois bio-intégré. Leurs patients sont en cours de traitement mais les auteurs pensent confirmer les résultats de BLOCK et HOFFMAN de 1995. (FELDMANN et coll., 2000, 18)

5.2.2.1.3. Autres alternatives

MINI-PLAQUES

– Caractéristiques des mini-plaques

Les mini-plaques d'ostéosynthèse en titane sont utilisées par UMEMORI et coll. en 1998 (68).

Ces mini-plaques sont maintenues au maxillaire et à la mandibule à l'aide de mini-vis en titane (5 ou 7 mm de long). Elles émergent dans le repli de la muqueuse et forment un système d'ancrage squelettique (SAS). (UMEMORI et coll., 1998, 68)

– Protocole chirurgical des mini-plaques

Les mini-plaques sont insérées sous anesthésie locale par une chirurgie de lambeau de pleine épaisseur, positionnées **sous-apicalement aux molaires**. La **mise en charge est immédiate**. Mais il est préférable d'attendre deux semaines que la muqueuse soit cicatrisée. (UMEMORI et coll., 1998, 68)

– Cas cliniques des mini-plaques

UMEMORI et coll. présentent deux cas traités à l'aide de ce système. Le SAS a permis la correction de la bécance antérieure par l'intrusion des molaires mandibulaires. (UMEMORI et coll., 1998, 68)

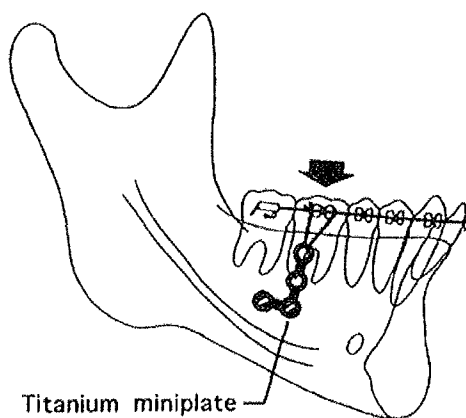


Figure 19 : Schématisation du système d'ancrage squelettique (SAS) d'UMEMORI et coll., 1997, (68)
Intrusion molaire à l'aide du SAS.

IMPLANT GRAZ SUPPORT DU PENDULUM – GISP

Ce dispositif palatin est établi par BYLOFF et coll. en 2000 (10).

Le GISP permet

- **de distaler les molaires maxillaires**
- **et ensuite de maintenir les molaires maxillaires d’ancrage lors des mouvements orthodontiques.**

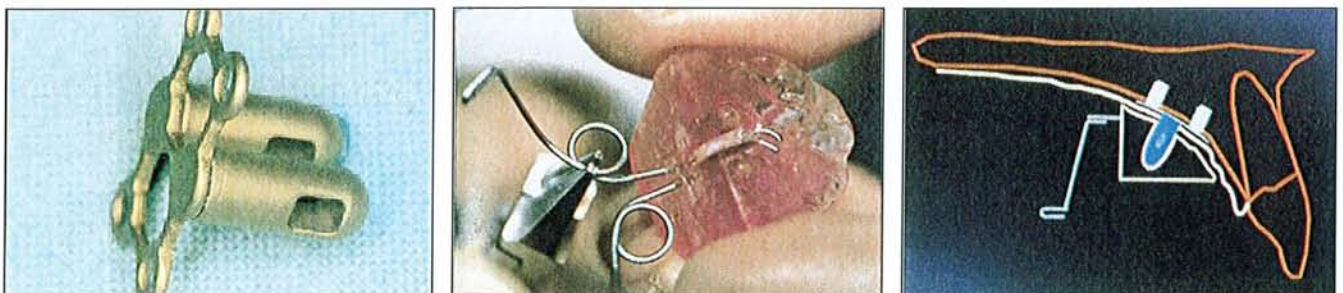
– Caractéristiques du GISP

Le GISP comprend deux parties :

- l’ancrage plat qui est fixé sur l’os palatin par quatre mini-vis (5 mm de long)
- le pendulum qui est amovible.

L’ancrage plat en titane est une plaque chirurgicale d’ostéosynthèse (15 x 10 mm) avec 4 trous pour les mini-vis. Au centre de la plaque, deux cylindres lui sont solidarisés (10 mm de long et 3.5 mm de diamètre). Ces cylindres perforent la muqueuse palatine en entrant dans la cavité buccale.

Le GISP est basé sur un principe télescopique. Deux fentes à l’intradados du pendulum correspondent aux deux cylindres de la plaque implantaire. Ainsi le pendulum peut être déposé facilement afin d’activer et de réajuster les ressorts. (BYLOFF et coll., 2000, 10)



1

2

3

Figure 20 : Composants du GISP. (BYLOFF et coll., 2000, 10)

Fig. 1 : Implant GRAZ, ancrage plat.

Fig. 2 : Pendulum.

Fig. 3 : Représentation schématique. (coupe sagittale)

– Protocole chirurgical de la mise en place de l'implant GRAZ

Un lambeau muco-périosté est levé afin d'exposer toute la partie antérieure du palais. La plaque est vissée de part et d'autre de la suture palatine. Les incisions muqueuses correspondantes aux cylindres sont réalisées. Le site est totalement recouvert par la muqueuse. Après une à deux semaines de cicatrisation, le pendulum est mis en place. (BYLOFF et coll., 2000, 10)

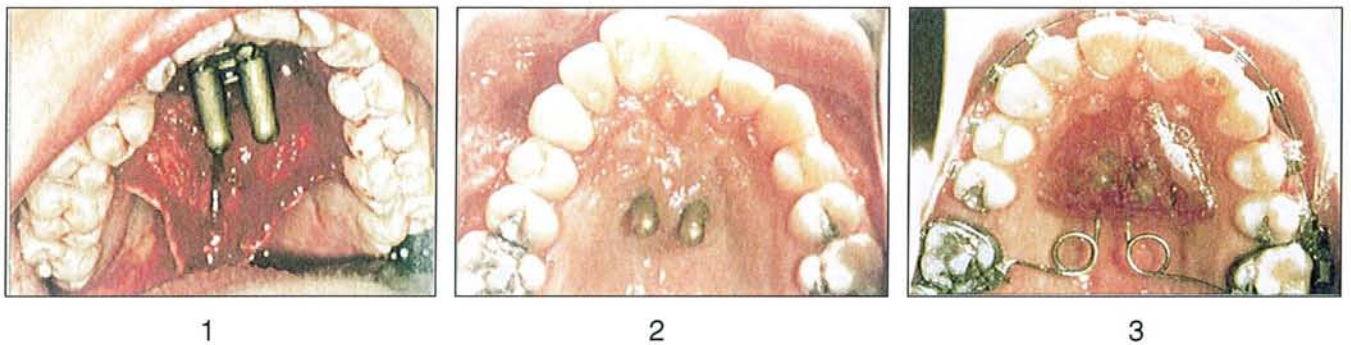


Figure 21 : Mise en place de l'implant GRAZ. (BYLOFF et coll., 2000, 10)

Fig. 1 : Lambeau muco-périosté. Insertion de l'ancrage plat.

Fig. 2 : Cicatrisation à 2 semaines.

Fig. 3 : Mise en place du pendulum.

– Cas cliniques

En 2000, BYLOFF et coll. (10) ont utilisé ce dispositif chez 7 adultes dont deux cas sont terminés. Ils présentent le cas d'une femme de 21 ans en classe II d'Angle, à droite bout à bout molaire, à gauche classe II d'Angle de 6 mm et un surplomb de 10 mm avec une infraclusion. Elle est traitée à l'aide de ce dispositif avec un bon résultat esthétique et fonctionnel. La place suffisante au recul molaire est trouvée après l'extraction des dents de sagesse.

LIGATURES ZYGOMATIQUES

Une autre alternative aux systèmes d'ancrage implantaire est donnée par MELSEN et coll. en 1998 (40) : l'utilisation des ligatures métalliques à partir de l'arcade zygomatique.

Elles sont indiquées dans les cas extrêmes pour des patients partiellement édentés sans calage postérieur. Les ligatures zygomatiques permettent de réaliser la rétraction et l'intrusion des incisives maxillaires sans piliers d'ancrage. (MELSEN et coll., 1998, 40)

Les ligatures zygomatiques sont placées sous anesthésie locale et sont mises en charge immédiatement. Une fois leur rôle tenu, elles sont déposées sous anesthésie locale. MELSEN et coll. en 1998 les testent chez 10 patients avec succès. (MELSEN et coll., 1998, 40)

5.2.3.2. Indications des implants limités à la durée du traitement orthodontique

→ Ils sont intégrés dans un plan de traitement purement orthodontique :

- sites d'extraction devant être fermés
- denture complète. (SCHWEIZER et coll., 2000, 59)

Les implants limités à la durée du traitement orthodontique s'adressent aux patients nécessitant une correction orthodontique avec :

- un potentiel d'ancrage affaibli : absence d'une molaire d'ancrage au sein de l'unité d'ancrage, et/ou un parodonte réduit,
- un ancrage extra-oral refusé pour des raisons esthétiques et sociales.

5.2.3.3. Facteurs de réussite des implants limités à la durée de traitement orthodontique

– L'âge du patient

Implants palatins endo-osseux

A la fin de la croissance squelettique, l'insertion d'un implant dans la région médiane palatine n'entraîne aucune inhibition de la croissance car à ce stade de maturation, 50% de la suture palatine est fusionnée et la croissance transversale palatine est supposée totale. (REVELO et FISHMAN, 1994, 50)

En se basant sur l'étude de REVELO et FISHMAN de 1994 (50), WEHRBEIN et coll. en 1996 (73) traitent l'adulte et l'adolescent en fin de croissance.

D'autres prévoient une exception.

D'après l'étude de BERNHART et coll. en 2000 (6) la quantité d'os en région paramédiane de la suture palatine est suffisante pour la mise en place des mini-implants. Ainsi, l'insertion chez un jeune en croissance est possible si et seulement si l'implant est posé latéralement à la suture palatine. (SCHWEIZER et coll., 2000, 59)

Implant palatin juxta-osseux

La mise en place de l'Onplant chez le jeune en croissance est envisageable à condition de le poser en région paramédiane palatine afin de limiter les contraintes et les déformations au niveau de la suture palatine. (GEDRANGE et coll., 2001, 21)

Implants vestibulaires

Le faible nombre de cas cliniques ne nous permet pas d'être précis au niveau des indications. Néanmoins, UMEMORI (68) et FEUDENDENTHALER (20) traitent des jeunes de 13 ans avec succès.

- Sites d'insertion des implants limités à la durée du traitement orthodontique

De manière générale, les sites d'insertion des implants limités à la durée du traitement orthodontique sont choisis individuellement en fonction

- des caractéristiques du site d'insertion,
 - des structures anatomiques environnantes,
 - des mouvements dentaires désirés.
-
- Caractéristiques du site d'insertion

La quantité d'os

→ Au niveau palatin

Selon l'étude de WEHRBEIN et coll. en 1999 (77), la mesure clinique de la quantité d'os palatin disponible (mesurée par sondage du lit implantaire) est supérieure de 1 à 2 mm à la mesure céphalométrique (mesurée sur téléradiographie de profil). Une analyse céphalométrique préopératoire est indispensable pour le choix du site d'insertion et la longueur de l'implant.

Cependant, l'analyse par téléradiographie de profil limite le choix des sites d'insertion. WEHRBEIN et coll. s'intéressent exclusivement à la région moyenne médiane palatine. BERNHART et coll. en 2000 (6) préconisent un scanner dentaire à faible dose afin d'élargir les différentes possibilités d'insertion dans les régions paramédianes palatines.

La morphologie du palais

L'Onplant est dépendant d'une anatomie relativement « normale » au niveau palatin. De faibles variations peuvent gêner la mise en place. Un torus palatin de taille moyenne est considéré comme un réel obstacle. (FELDMANN et coll., 2000, 18)

– Structures anatomiques environnantes

L'insertion des implants à usage orthodontique demande un examen clinique et radiologique préopératoire afin de respecter les structures anatomiques environnantes. (WEHRBEIN et coll., 1999, 77 ; BERNHART et coll., 2000, 6)

– Des mouvements dentaires désirés

→ au maxillaire

Sites d'insertion	Déplacements dentaires
Plancher de l'épine nasale antérieure	Vestibulo-version des incisives maxillaires
Suture palatine médiane Région paramédiane palatine	Rétraction et intrusion des dents antérieures maxillaires
Crête sous-zygomatique	Rétraction et intrusion des dents antérieures maxillaires Intrusion de molaires maxillaires égressées

Tableau IX.

Sites d'insertion maxillaires des implants limités à la durée du traitement orthodontique en fonction des déplacements dentaires souhaités d'après l'article de MELSEN en 2000 (41).

→ A la mandibule

Sites d'insertion	Déplacements dentaires
Région rétro-molaire	Mésialisation des molaires mandibulaires Redressement des molaires mandibulaires mésio-versées
Procès alvéolaires	Déplacement d'une dent sans interférer avec les autres dents
Symphyse mentonnière	Intrusion et vestibulo-version des incisives mandibulaires

Tableau X.

Sites d'insertion mandibulaires des implants limités à la durée du traitement orthodontique en fonction des déplacements dentaires souhaités d'après l'article de MELSEN en 2000 (41).

- Le temps de cicatrisation des implants limitées à la durée du traitement orthodontique

La mise en charge immédiate ne semble pas défavorable au maintien et à l'efficacité de certains systèmes d'ancrage. (COSTA et coll., 1998, 14; MELSEN, 2000, 41)

Cependant pour les dispositifs utilisés en ancrage indirect, l'arc transpalatin joue un rôle de bras de levier (20 à 30 mm environ). Le rapport défavorable entre la longueur de l'implant et la longueur de ce bras de levier nécessite alors un fort contact osseux. Ainsi certains auteurs préconisent trois/quatre mois de cicatrisation afin d'obtenir un ancrage osseux stable. (SCHWEIZER et coll., 2000, 59)

Implants limités à la durée du traitement orthodontique	Temps de cicatrisation :
1- Orthosystem (WEHRBEIN, <u>73</u>)	3 mois
2- Mini-vis (COSTA, <u>14</u> ; MELSEN, <u>41</u>)	Mise en charge immédiate
3- Mini-vis (KANOMI, <u>27</u> ; PARK, <u>47</u>)	2 semaines
4- Implant BIS (FREUDENTHALER, <u>20</u>)	Mise en charge immédiate
5- Onplant (BLOCK, <u>7</u>)	4 mois
6- Implants rétromolaires (ROBERTS, <u>54</u>)	12 semaines
7- Mini-plaques (UMEMORI, <u>68</u>)	Mise en charge immédiate
8- GRAZ (BYLOFF, <u>10</u>)	2 semaines

Tableau XI.

Temps de cicatrisation des implants limités à la durée du traitement orthodontique.

Particularité de l'Onplant

Pendant les premières semaines de cicatrisation, FELDMANN et ses collaborateurs (18) préconisent le port d'une gouttière thermoformée pour l'obtention d'un bon aménagement tissulaire autour de l'Onplant.

– La dépose des implants limités à la durée du traitement orthodontique

GLATZMAIER et coll. en 1996 (22) mettent en place un dispositif original ne nécessitant pas d'intervention de dépose : l'implant BIOS (biodégradable). Après le traitement 9 à 12 mois, le dispositif se résorbe ne laissant aucune trace. Néanmoins, ce concept n'est pas utilisé aujourd'hui.

WEHRBEIN et MELSEN décrivent la dépose de leurs différents concepts.

→ *L'Orthosystem* est déposé à l'aide d'un trépan. La trépanation est réalisée au deux tiers de l'implant, ensuite les auteurs utilisent un davier pour mobiliser et déposer le mini-implant. (WEHRBEIN et coll., 1999, 77)

→ *La mini-vis* est déposée à l'aide du même tournevis qui a servi lors de la mise en place de l'implant. (MELSEN., 2000, 41)

Quant aux autres dispositifs, les techniques de dépose sont peu explicites.

La dépose des implants limités à la durée du traitement orthodontique est peu développée dans la littérature ce qui peut être un frein à leur utilisation

5.2.3.4. Avantages et inconvénients des implants limités à la durée du traitement orthodontique

5.2.3.4.1. Avantages des implants limités à la durée du traitement orthodontique

Les implants limités à la durée du traitement orthodontique permettent de :

- Corriger les malocclusions en contrôlant les forces de réaction sans auxiliaires extra-oraux (SCHWEIZER et coll., 2000, 59),
- Ménager les dents ayant un parodonte affaibli,
- Permettre des déplacements dentaires sans des unités dentaires d’ancrage.

5.2.3.4.2. Inconvénients des implants limités à la durée du traitement orthodontique

L’utilisation des implants comme un simple moyen d’ancrage reste encore un frein pour certains praticiens.

- les implants limités à la durée du traitement orthodontique sont des dispositifs d’ancrage coûteux,
- ils nécessitent deux interventions chirurgicales pour la pose et la dépose,

Les implants limités à la durée du traitement orthodontique en ancrage indirect restent dépendants des propriétés des connexions. Si la connexion entre les dents d’ancrage et l’implant spécifique n’est pas rigide, la connexion subit une légère déformation qui entraîne aussi des mouvements incontrôlés et une perte d’ancrage des dents d’ancrage (WEHRBEIN et coll., 1996, 73 ; 1999, 76). Les systèmes d’ancrage indirect doivent pouvoir intégrer des fils orthodontiques de haute rigidité afin de limiter la perte d’ancrage. Le critère de qualité des systèmes d’ancrage indirect ne dépend-t’il pas alors des propriétés mécaniques de la connexion ?

5.2.3.4.3. Particularités des différents implants limités à la durée du traitement orthodontique

– Mini-implants : Orthosystem

→ *Avantages :*

Aujourd'hui un certain nombre d'études expérimentales et cliniques confirment la fiabilité de ce système.

L'Orthosystem étant un système non enfoui contrairement à l'Onplant, l'ostéointégration peut être vérifiée cliniquement. (CELENZA et coll., 2000, 11)

→ *Inconvénients :*

Pendant la cicatrisation, l'Orthosystem n'est pas protégé des pressions de la langue et des traumatismes qui peuvent affecter l'ostéointégration. (CELENZA et coll., 2000, 11)

Le délai de mise en charge augmente le temps du traitement. (MELSEN, 2000, 41)

Coût élevé. (WEHRBEIN et coll., 1996, 73)

– Mini-vis : système Aarhus

→ *Avantages :*

Les mini-vis sont une alternative aux Mini-implants, caractérisées par une mise en place et une dépose facile (chirurgie sans lambeau sous anesthésie locale). (MELSEN, 2000, 41)

Leur mise en charge est immédiate, ce qui permet une durée de traitement plus courte. (MELSEN, 2000, 41)

Elles présentent de nombreux sites d'insertion choisis en fonction des mouvements dentaires souhaités. (MELSEN, 2000, 41)

Leur coût est plus faible. (MELSEN, 2000, 41)

→ *Inconvénients :*

Il existe toujours un risque infectieux relatif à tous les types d'implants transmuqueux. Le système de force doit être correctement étudié sinon les Mini-vis se dévissent. (MELSEN, 2000, 41)

– Implant bicortical – implant BIS

→ *Avantages :*

Leur mise en charge immédiate est favorable à la durée du traitement. Peu de réaction inflammatoire suite à l'insertion. (FREUDENTHALER et coll., 2001, 20)

→ *Inconvénients :*

Des complications peuvent survenir en cas de contact avec les racines dentaires et le foramen mentonnier. (FREUDENTHALER et coll., 2001, 20)

– L'Onplant

→ *Avantages :*

L'intervention est peu invasive et elle n'est pas limitée par l'épaisseur d'os disponible. (FELDMANN et coll., 2000, 18)

→ *Inconvénients*

La pose nécessite deux interventions chirurgicales. La dépose est peu développée dans la littérature.

L'intégration de l'Onplant est dépendante de l'anatomie palatine. Un positionnement inapproprié ou un manque de contact entre la surface d'hydroxyapatite et l'os entraîne l'échec de la biointégration. (FELDMANN et coll. 2000, 18)

L'Onplant nécessite un long temps de cicatrisation, et durant cette période il n'existe aucun moyen clinique de contrôler sa stabilité. L'échec de l'intégration de l'Onplant ne peut être découvert qu'à la deuxième étape chirurgicale, 4 mois après son insertion. (CELENZA et coll., 2000, 11)

– Les mini-plaques

→ *Avantages :*

Il s'agit d'un système fiable, utilisé pour la chirurgie orthognathique.

Leur mise en charge est rapide, il suffit d'attendre la cicatrisation muqueuse. Les mécanismes de traitements sont simplifiés et le temps orthodontique est diminué. (UMEMORI et coll., 1998, 68)

→ *Inconvénients :*

La rétention de plaque bactérienne peut provoquer de l'inflammation. (UMEMORI et coll., 1998, 68)

– Les fils zygomatiques

→ *Avantages :*

La mise en place ne nécessite pas un matériel aussi spécialisé que les implants. La mise en charge est immédiate. Ils peuvent être une solution utilisée dans les cas extrêmes. (MELSEN et coll., 1998, 40)

→ *Inconvénients :*

Il existe un risque infectieux et de perforation du sinus maxillaire. (MELSEN et coll. 2000, 40)

Cela relève de la chirurgie maxillo-faciale.

– L'implant GRAZ support du pendulum – le GISP

→ *Avantages :*

La mise en charge du système est rapide.

Le GISP peut être activé différemment selon le côté pour obtenir une distalisation unilatérale ou bilatérale des molaires avant de servir de dispositif d'ancrage. (BYLOFF et coll., 2000, 10)

→ *Inconvénients :*

Quatre minis-vis palatines tiennent la plaque. La quantité d'os doit être suffisante et les risques pour les structures anatomiques environnantes sont multipliés. Le coût est élevé. (BYLOFF et coll., 2000, 10)

	AVANTAGES	INCONVENIENTS
ORTHOSYSTEM <u>41, 11, 73, 76</u>	Fiabilité du dispositif	Délai de mise en charge Coût élevé Non protégé de la langue et des traumatismes
MINIVIS <u>41, 14, 47, 27</u>	Sites d'insertion multiples Facilité de pose et de dépose Mise en charge immédiate Irritation locale limitée Faible coût	Risque de perforation sinusienne Risque contact nerf et racine Risque infectieux Relâchement possible de la vis (système de force)
IMPLANT BI-CORTICAL <u>20</u>	Mise en charge immédiate Peu d'inflammation	Risque contact racine dentaire et foramen mentonnier
ONPLANT <u>18, 41</u>	Pas de chirurgie invasive (pas de cavité endo-osseuse) Facilité de pose	Deux interventions chirurgicales Intégration dépendante de la morphologie du palais Coût élevé Délai de mise en charge long Vérification de la stabilité à 4 mois
GAZ implant support du pendulum <u>10</u>	Mise en charge immédiate Activation variable Distalisation des molaires maxillaires + rôle dans l'ancrage	4 mini-vis palatines+plaque Dépose des implants et de la plaque Coût élevé
MINI-PLAQUES <u>68</u>	Fiabilité utilisées en chirurgie orthognathique Mise en charge immédiate Respect des objectifs de traitement Simplification des mécanismes orthodontiques Diminution du temps de traitement	Inflammation gingivale
FIL ZYGOMATIQUE <u>40</u>	Mise en charge immédiate	Localisation Risque infectieux Risque perforation du sinus

Tableau XII.

Avantages et inconvénients des implants limités à la durée du traitement orthodontique.

6. ILLUSTRATION DE L'UTILISATION D'UN IMPLANT LIMITE A LA DUREE DU TRAITEMENT ORTHODONTIQUE : ONPLANT

Titre :

Onplant (Nobel Biocare), source d'ancrage dans le traitement orthodontique de l'adulte.

Praticien traitant :

Dr LANGERON-GARDRINIER Thierry (Verrières-Le-Buisson, 91)

Auteur des photographies :

Dr LANGERON-GARDRINIER Thierry (Verrières-Le-Buisson, 91)

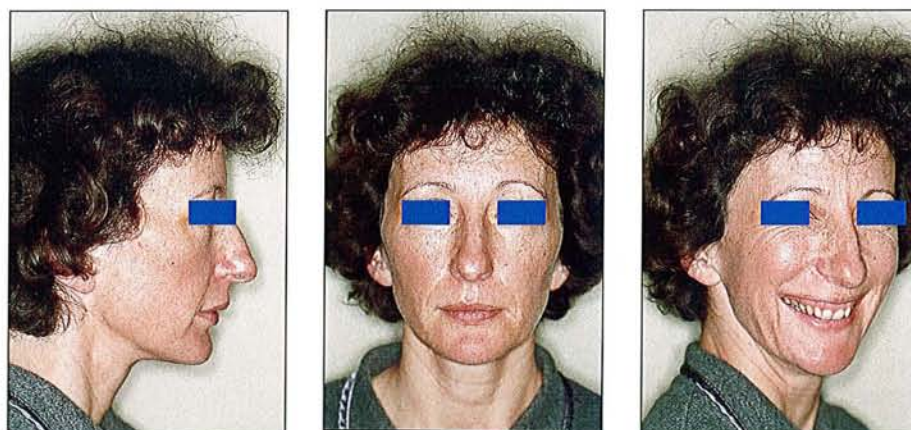

Figure 22 : Photographies de face et de profil avant traitement (08/02/01).

La patiente est une femme, âgée de 40 ans. Le motif de consultation de la patiente est l'inquiétude face à son état bucco-dentaire présent, les risques pour l'avenir et l'esthétique.

Examen Exobuccal

Les photographies (Figure 22) avant traitement montrent :

- de face : un visage symétrique avec des lèvres fines et toniques,
- de profil : un profil convexe avec un sillon labio-mentonnier marqué et une rétrogénie.

La patiente présente un sourire gingival.

Examen Endobuccal (Figures 23, 24, 25)

L'hygiène bucco-dentaire de la patiente est très correcte.

Le bilan dentaire :

La patiente présente une denture adulte avec :

- **l'absence de 15, 25, 35, 45** qui ont été extraites,
- des sillons infiltrés sur **18 et 48**,
- une importante restauration à l'amalgame au niveau de **16**,
- une couronne métallique débordante sur **47**,
- et un épaissement ligamentaire sur **16 et 17**.

L'examen intra-arcade :

Un encombrement maxillaire se traduit par la **linguoversion de 11 et 21** et par les rotations de 12 et 22.

Un léger encombrement mandibulaire est présent ainsi qu'une rotation de 44.

L'examen inter-arcade :

- **Classe II d'Angle Canine** (3mm à droite et 6 mm à gauche)
- **Classe II d'Angle Molaire** (3 mm à droite ; 6 mm à gauche)
- Surplomb : 2.5 mm
- Recouvrement : 7mm, **supraclusion totale** sans morsure palatine

Examen Cinétique, Dynamique et Fonctionnel

L'examen clinique ne révèle aucun trouble de l'articulation temporo-mandibulaire et aucune anomalie des chemins d'ouverture/fermeture. Il n'existe pas de parafonction.

Examen Céphalométrique (Figures 26, 27)

Quelques mesures se trouvent en dehors de la moyenne : $SNB = 72^\circ$, $ANB = + 6^\circ$,
 $Ao Bo = + 5 \text{ mm}$, $I \text{ sup} / PFH = 77$.

L'étude céphalométrique révèle :

- une **Classe II squelettique** due à une **rétrognathie mandibulaire**,
- un schéma facial Normodivergent,
- une linguoversion des incisives supérieures.

Diagnostic

La patiente âgée de 40 ans présente une Classe II d'Angle division 2 (forte linguoversion des incisives supérieures et supraclusion totale) associée à l'absence de 15, 25, 35 et 45, avec 16 et 47 en très mauvais état, sur des bases squelettiques de Classe II par rétrognathie mandibulaire et sur un schéma facial Normodivergent.

Plans de traitement proposés à la patiente

La patiente a le choix entre deux solutions de traitement :

- un protocole chirurgico-orthodontique avec la levée de la supraclusion incisive.
- un traitement multibague bimaxillaire avec extractions de 16, 27 et 47, ingression des incisives supérieures et inférieures, et mésialisation de 48 dans l'espace de 47. Il est proposé à la patiente soit une force extra-orale (d'ancrage de 17 et de recul de 26), soit un implant d'ancrage.

Solution retenue par la patiente

La patiente refuse la chirurgie orthognatique après la consultation auprès du chirurgien et le port de la force extra-orale pour des raisons esthétiques et sociales. La patiente choisit l'option implantaire tout en connaissant la part expérimentale de cette solution. La patiente et l'orthodontiste se mettent en relation avec le parodontiste (le Docteur MONGEOT à ANTONY) qui choisit comme implant d'ancrage : l'Onplant.

Traitement en cours – Quelques observations

Les extractions 16, 27 et 47 sont réalisées ainsi que le soin de carie mésiale de 48.

Le 19/04/01, l'Onplant est posé.

Le temps de la cicatrisation de l'Onplant, les dispositifs orthodontiques en technique segmentée sont mis en place afin de :

- mésialer 48,
- mésialer 17, 18 et distaler 14,
- distalisation de 26 et mésialisation de 28 par un ressort réciproque. (Figure 28)

Le 11/10/01, à 6 mois de cicatrisation de l'Onplant, la muqueuse palatine recouvrant l'Onplant reste un peu rouge. (Figure 28)

Le pilier de connexion et la vis de cicatrisation de l'Onplant sont ensuite posés lors d'une seconde intervention par le docteur MONGEOT.

Le 15/02/02, l'adaptation de l'arc transpalatin aux bagues molaires a été réalisé par le Docteur LANGERON de la manière suivante :

- l'arc est plié horizontalement de façon à venir passivement en correspondance avec la lumière du bracket palatin de BURSTONE ; (Figure 29.1)
- une tige en fil d'acier .022 Inch est soudée électriquement sur cette partie horizontale afin de s'emboîter verticalement entre les plots du bracket ; (Figure 29.1)
- les surfaces sont dépolies à l'aide du « MINIBLASTER™ » ; (Figure 29.1)
- et les pièces métalliques sont ensuite enrobées de colle TRANSBOND LR ®.(Figure 29.2)

Cette manière de procéder assure une entière rigidité dans les trois sens de l'espace et une adaptation passive de l'arc transpalatin aux molaires.

Le 07/02/03, un an après la mise en charge orthodontique de l'Onplant, aucune mobilité n'est enregistrée à l'examen clinique. La distalisation des prémolaires et des canines maxillaires s'effectuent en s'appuyant sur l'Onplant, et l'arc transpalatin est un bon appui pour fixer une chaînette entre un bouton palatin et celui-ci afin de corriger les rotations parasites pendant le recul. (Figure 30)

Le 22/03/03, la mésialisation de 48 est obtenue. Le deuxième temps orthodontique est en cours avec une ingression des incisives maxillaires. L'Onplant est alors sollicité pour éviter les mouvements parasites :

- d'égression molaire (sens vertical),
- de linguoversion des secteurs latéraux (sens transversal),
- de distoversion des secteurs latéraux (sens antéro-postérieur).

Il sera utile aussi lors du recul incisif pour le contrôle de l'ancrage (sens antéro-postérieur).

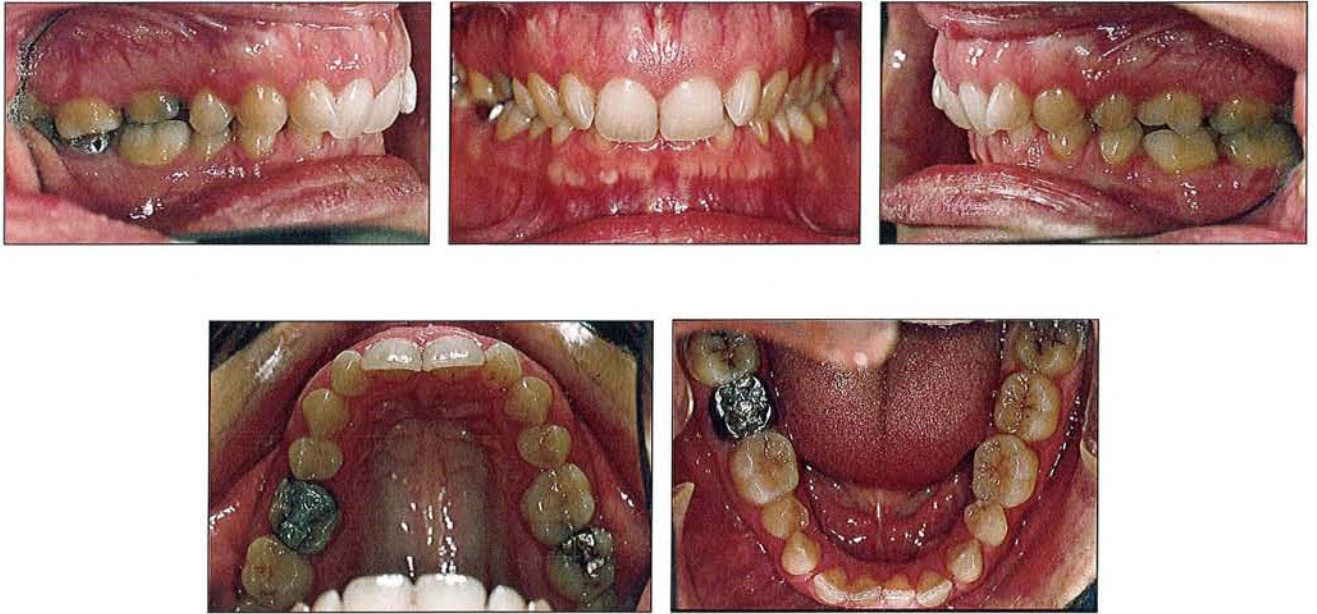


Figure 23 : Photographies intrabuccales avant traitement (08/02/01).

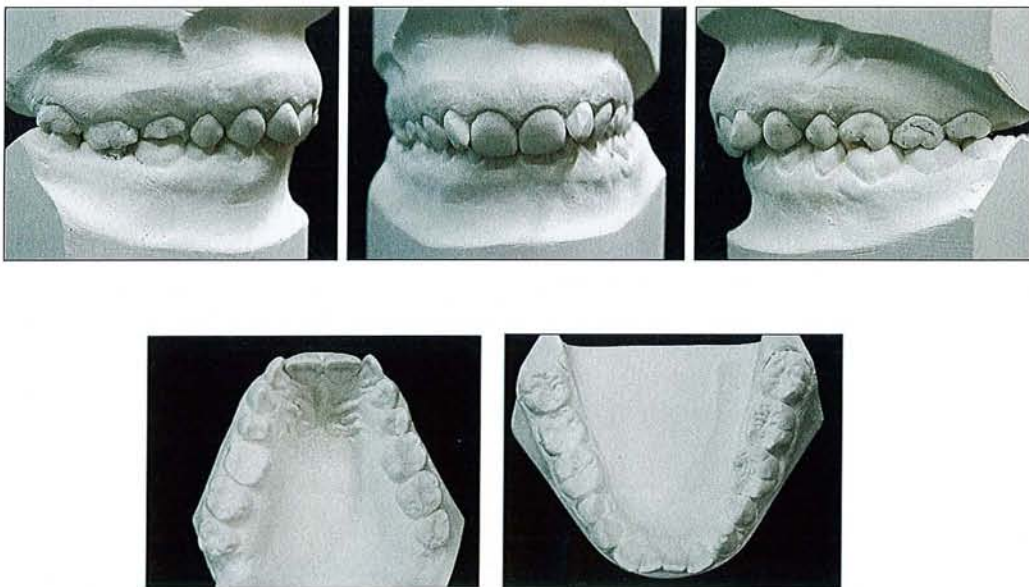


Figure 24 : Photographies des moulages avant traitement (08/02/01).

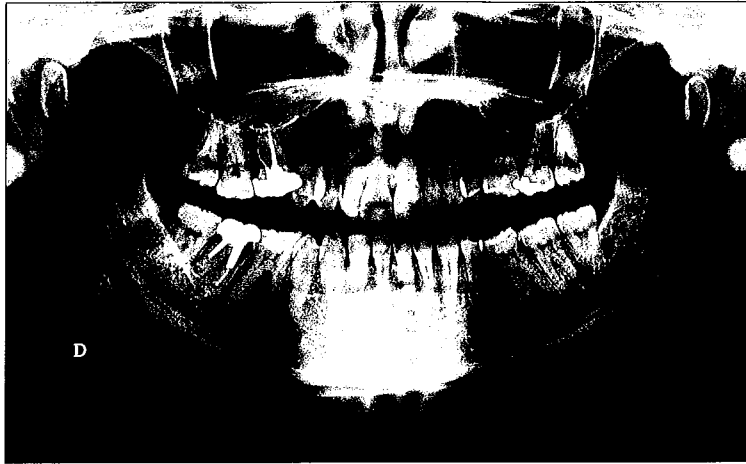

Figure 25 : Radiographie panoramique avant traitement.

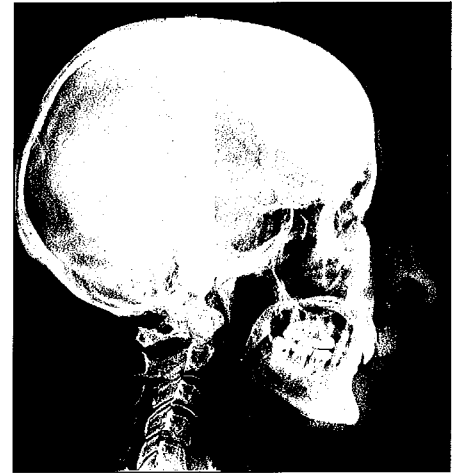


Figure 26 : Téléradiographie de profil avant traitement.

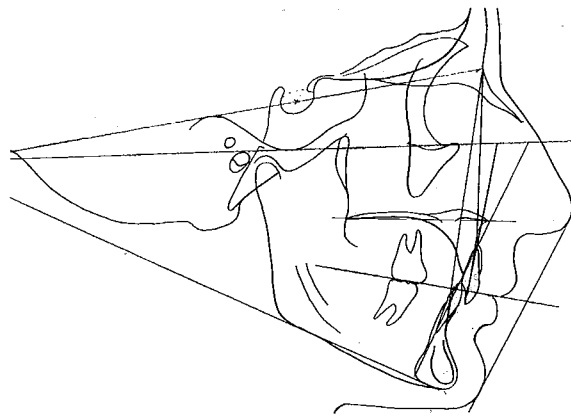


Figure 27 : Tracé céphalométrique avant traitement.

ETUDE CEPHALOMETRIQUE :

SNa / PFH (7°)	8
FMA (17 - 22° - 28)	26
SNA (77 - 81° - 84)	78
SNB (76 - 78° - 81)	72
ANB (0 - 2,8° - 6)	+ 6
Ao-Bo (2 mm)	+ 5
I sup / PFH (107°)	77
IMPA (87 - 90° - 93)	92
FMIA (67°)	62

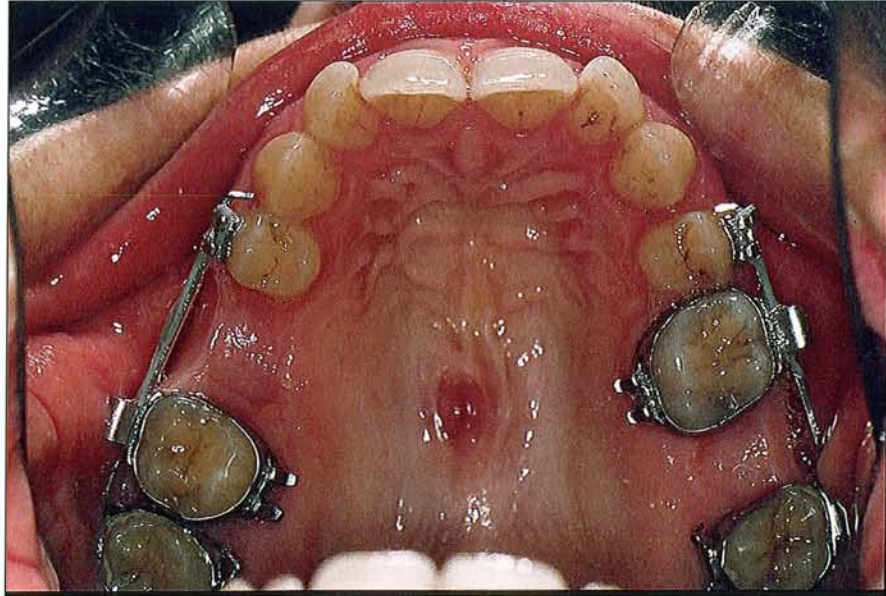
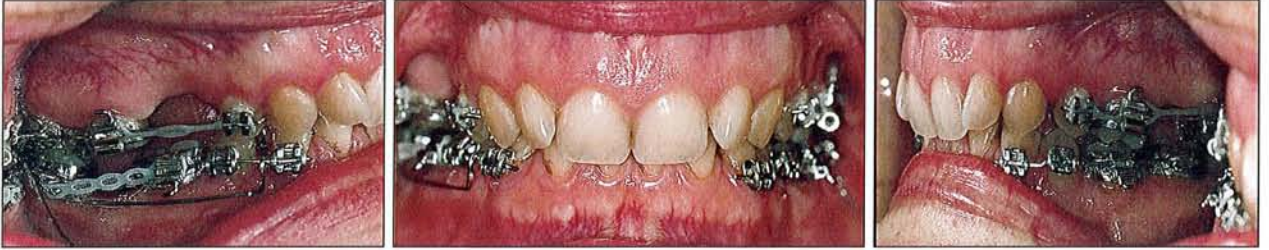
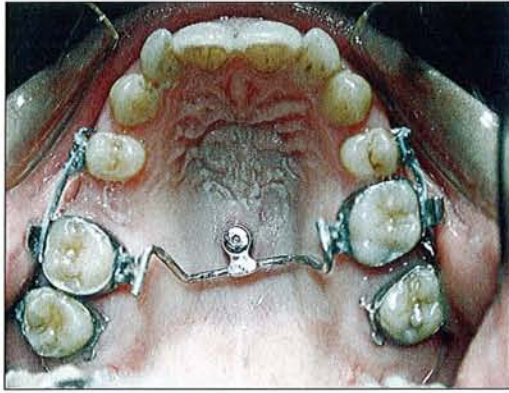
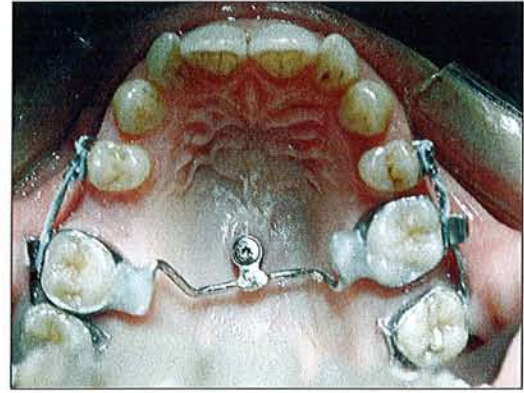Figure 28 : Photographies intrabuccales du traitement à la date du 11/10/01.



1



2

Figure 29 : Photographies de la mise en place de l'arc transpalatin entre les molaires d'ancrage et l'Onplant (15/02/02).

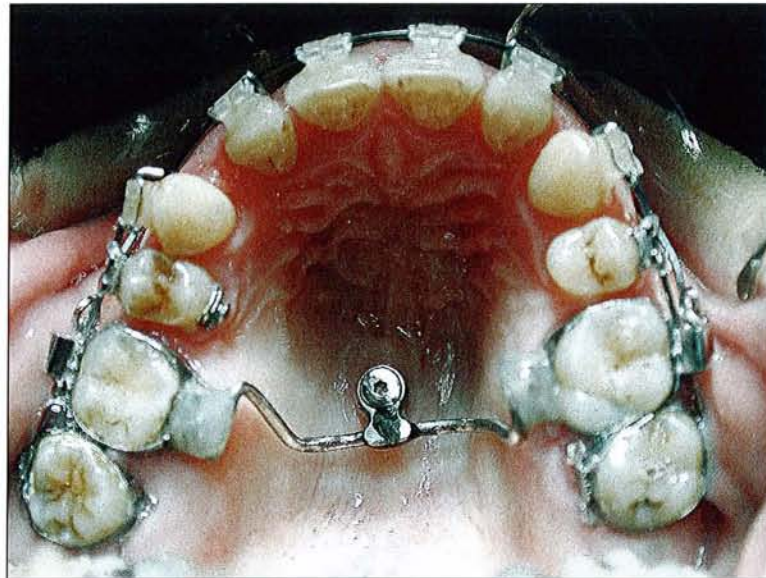

Figure 30 : Photographie intabuccale de l'Onplant à la date du 07/02/03.

7. CONCLUSION

Dans la majeure partie des cas, l'ancrage biologique est insuffisant. Les orthodontistes trouvent diverses solutions afin de renforcer cet ancrage. Ils augmentent le nombre de dents dans leurs unités dentaires d'ancrage, ils placent les dents d'ancrage dans une position telle qu'elles résistent le mieux possible aux forces qui tendent à les déplacer ou ils utilisent des dispositifs extra-oraux.

Néanmoins, l'ancrage orthodontique traditionnel a des limites. Dans certains cas complexes, l'ancrage est irréalisable par l'absence de piliers dentaires d'ancrage. Dans d'autres cas, la perte de dents et/ou un parodontal affaibli réduisent les possibilités de l'ancrage. Pour finir, certains dispositifs sont encombrants, inconfortables et inesthétiques, donc refusés.

Aujourd'hui, l'avancée technologique et le recul acquis dans le domaine de l'implantologie permettent d'envisager une autre solution. L'implantologie est mise au service de l'orthodontie. L'introduction des implants d'ancrage permet alors d'agrandir les possibilités thérapeutiques.

Il est important de distinguer deux types d'utilisation des implants comme ancrage orthodontique :

- Les implants conventionnels utilisés comme ancrage orthodontique et ensuite comme pilier prothétique dans les traitements globaux ortho-implanto-prothétiques,
- Les implants limités à la durée du traitement orthodontique utilisés comme ancrage orthodontique dans les traitements purement orthodontiques ou dans les traitements ortho-prothétiques.

Des études expérimentales et cliniques montrent que l'ostéointégration est nécessaire pour la stabilité à long terme des implants soumis aux forces orthodontiques et occlusales. Les implants en titane sont de choix. Cependant pour les implants limités à la durée du traitement orthodontique nécessitant une stabilité à court terme (le temps du traitement orthodontique), certains auteurs testent la fibrointégration (Onplant) et la stabilité primaire (mise en charge immédiate) face aux charges orthodontiques. La fibrointégration et la mise en charge immédiate semblent satisfaisantes, mais l'ensemble de ces dispositifs restent en cours d'expérimentation.

Les implants conventionnels ortho-prothétiques ne peuvent plus être écartés de nos solutions thérapeutiques. Ils deviennent une nécessité dans les cas d'absence de piliers dentaires d'ancrage et d'un parodonte affaibli. Les spécialistes doivent plus que jamais se concerter afin de réaliser une thérapeutique multidisciplinaire de qualité. Un diagnostic et un plan de traitement établis par l'équipe permettent d'atteindre les objectifs fixés.

Un grand nombre d'implants limités à la durée du traitement orthodontique se développe de nos jours. Les critères de qualités d'un dispositif sont :

- des études expérimentales et cliniques doivent prouver sa fiabilité,
- l'absence de mobilité du dispositif durant l'application des charges orthodontiques,
- le dispositif doit être facile à poser et à déposer par le praticien,
- le dispositif doit intégrer dans son système des fils orthodontiques de haute rigidité pour empêcher la déformation du fil qui entraîne une perte d'ancrage,
- l'absence de contrainte pour le patient lors de la pose, de la dépose et le traitement.

Si l'un des critères n'est pas respecté, il faut se méfier de la fiabilité des dispositifs.

Ces implants sont une solution de confort pour les patients refusant le port des forces extra-orales. Mais ils peuvent devenir une nécessité si ils sont utilisés en l'absence de piliers dentaires d'ancrage. Leur utilisation reste encore marginale.

ERRATUM

Page 75, il est préférable de lire :

« Des études expérimentales et cliniques montrent que l'ostéointégration est nécessaire pour la stabilité à long terme des implants soumis aux forces orthodontiques et occlusales. Les implants en titane sont de choix. Cependant pour les implants limités à la durée du traitement orthodontique nécessitant une stabilité à court terme (le temps du traitement orthodontique), certains auteurs testent **la biointégration** (Onplant) et la stabilité primaire (mise en charge immédiate) face aux charges orthodontiques. **La biointégration** et la mise en charge immédiate semblent satisfaisantes, mais l'ensemble de ces dispositifs restent en cours d'expérimentation.



Les implants d'ancrage permettent :

- de fournir l'ancrage nécessaire aux traitements orthodontiques et prothétiques,
- de contrôler les forces de réaction,
- de remplacer les forces extra-orales,
- de ménager les dents ayant un parodonte affaibli,
- de permettre des déplacements dentaires sans unités dentaires d'ancrage,
- de permettre une réhabilitation prothétique initialement fortement compromise.

Cependant, les implants d'ancrage restent :

- un coût supplémentaire au traitement,
- une augmentation du temps de traitement (temps de cicatrisation de l'implant)

8. BIBLIOGRAPHIE

1. AKIN-NERGIZ N., NERGIZ I., SCHULZ A., ARPAK N., NIEDERMEIER W.
Reactions of peri-implant tissues to continuous loading of osseointegrated implants.
Am. J. Orthod. Dentofac. Orthop., 1998, 114, 3, 292-298
2. ALBREKTSSON T., ZARB G., WORTHINGTON P., ERIKSSON A.R.
The long-term efficacy of currently used dental implants: a review and proposed criteria of success.
Int. J. Oral Maxillofac. Implants, 1986, 1, 1, 11-25
3. ARBUCKLE G.R., NELSON C.L., ROBERTS W.E.
Osseointegrated implants and orthodontics.
Oral Maxillofac. Surg. Clin. North Amer., 1991, 3, 4, 903-919
4. ASIKAINEN P., KLEMETTI E., VUILLEMIN T., SUTTER F., RAINIO V., KOTILAINEN R.
Titanium implants and lateral forces. An experimental study with sheep.
Clin. Oral Implants Res., 1997, 8, 6, 465-468
5. ATTIA Y.
Edgewise.
Encycl. Med. Chir., Stomatologie II, 1, 23490 D10, 1985, 16 p.
6. BERNHART T., VOLLGRUBER A., GAHLEITNER A., DÖRTBUDAK O., HAAS R.
Alternative to the median region of the palate for placement of an orthodontic implant.
Clin. Oral Implants Res., 2000, 11, 6, 595-601
7. BLOCK M.S., HOFFMAN D.R.
A new device for absolute anchorage for orthodontics.
Am. J. Orthod. Dentofac. Orthop., 1995, 107, 3, 251-258
8. BONNOT M., LOREILLE J.P.
La traction intermaxillaire et la préparation d'ancrage.
In : "Dix questions d'ODF" -2^{ième} série.
Paris : J. Prélat, 1971.-p. 101-110.-
9. BRÅNEMARK P.I., ZARB G., ALBREKTSSON T.
Tissue-integrated prostheses: Osseointegration in Clinical Dentistry.
Chicago: Quintessence, 1985.-352p.

10. BYLOFF F.K., KÄRCHER H., CLAR E., STOFF F.
An implant to eliminate anchorage loss during molar distalization: a case report involving the Graz implant-supported pendulum.
Int. J. Adult Orthod. Orthognath. Surg., 2000, 15, 2, 129-137
11. CELENZA F., HOCHMAN M.N.
Absolute anchorage in orthodontics: direct and indirect implant-assisted modalities
J. Clin. Orthod., 2000, 34, 7, 397-402
12. CHATEAU M.
Orthopédie dento-faciale.-Tome 2.
Paris : CdP, 1993.- 358p.
13. CHEN J., ESTERLE M., ROBERTS W.E.
Mechanical response to functional loading around the threads of retromolar endosseous implants utilized for orthodontic anchorage: coordinated histomorphometric and finite element analysis.
Int. J. Oral Maxillofac. Implants, 1999, 14, 2, 282-289
14. COSTA A., RAFFAINI M., MELSEN B.
Miniscrews as orthodontic anchorage: a preliminary report.
Int. J. Adult Orthod. Orthognath. Surg., 1998, 13, 3, 201-209
15. CREEKMORE T.D., EKLUND M.K.
The possibility of skeletal anchorage.
J. Clin. Orthod., 1983, 17, 4, 266-269
16. CRISMANI A.G., BERNHART T., BAIER C., BANTLEON H.P., KUCHER G.
Chair-side procedure for connecting transpalatal arches with palatal implants.
Eur. J. Orthod., 2002, 24, 4, 337-342
17. DAVARPANAH M., MARTINEZ H., KEBIR M., TECUCIANU J.F.
Manuel d'implantologie clinique
Paris : CdP, 1999.- 338p.
18. FELDMANN I., FELDMANN H., LUNDSTRÖM F.
Nobel Biocare onplants for orthodontic anchoring
A preliminary report on 10 patients
J. Parodont. Implant. Orale, 2000, 19, hors série, 361-371
19. FILLEUL M.P., BURSTONE C., CHABRE C., HORN A., MAURAN G., PLANCHE P.
Ancrage sagittal et les techniques multi-attaches
Orthod. Fr., 1996, 67, 2, 283-335
20. FREUDENTHALER J.W., HAAS R., BANTLEON H.P.
Bicortical titanium screws for critical orthodontic anchorage in the mandible: a preliminary report on clinical applications.
Clin. Oral Implants Res., 2001, 12, 4, 358-363

21. GEDRANGE T., KÖBEL C., HARZER W.
Hard palate deformation in an animal model following quasi-static loading to stimulate that of orthodontic anchorage implants.
Eur. J. Orthod., 2001, 23, 4, 349-354
22. GLATZMAIER J., WEHRBEIN H., DIEDRICH P.
Biodegradable implants for orthodontic anchorage. A preliminary biomechanical study.
Eur. J. Orthod., 1996, 18, 5, 465-469
23. GOODACRE C.J., BROWN D.T., ROBERTS W.E., JEIROUDI M.T.
Prosthetic considerations when using implants for orthodontic anchorage.
J. Prosthet. Dent., 1997, 77, 2, 162-170
24. HAANAES H.R., STENVIK A., BEYER-OLSEN E.S., TRYTI T., FAEHN O.
The efficacy of two-stage titanium implants as orthodontic anchorage in the preprosthetic correction of third molars in adults: a report of three cases.
Eur. J. Orthod., 1991, 13, 4, 287-292
25. HARNICK D.J.
Case report CT: a multidisciplinary approach to treatment, including orthognathic surgery, endodontics, periodontics, and implants for anchorage and restoration.
Angle Orthod., 1996, 66, 5, 327-330
26. HIGUCHI K.W., SLACK J.M.
The use of titanium fixtures for intraoral anchorage to facilitate orthodontic tooth movement.
Int. J. Oral Maxillofac. Implants, 1991, 6, 3, 338-344
27. KANOMI R.
Mini-implant for orthodontic anchorage.
J. Clin. Orthod., 1997, 31, 11, 763-767
28. KOKICH V.G.
Managing complex orthodontic problems: the use of implants of anchorage.
Semin. Orthod., 1996, 2, 2, 153-160
29. LANGLADE M.
Thérapeutique orthodontique.- 3^{ième} éd.
Paris : Maloine, 1986.- 863p.
30. LAZARO P., POURRAT F., DANOS D.
Relations entre orthodontie et implantologie endo-osseuse.
Inf. Dent., 1991, 73, 39, 3451-3464
31. LE PETIT LAROUSSE ILLUSTRÉ. Ed. 2001.
Paris : Larousse, 2001.- 1786p.

32. LEJOYEUX E., FLAGEUL F.
Orthopédie dento-faciale. Une approche bioprogressive.
Paris : Quintessence, 1999.- 317p.
33. LEMASSON C. Congrès de la Société Française d'Orthopédie Dento-Faciale
(62 ; 1989 ; Bordeaux)
Le contrôle du sens vertical dans le Level «Anchorage System» du Dr ROOT.
Orthod. Fr., 1989, 60, 1, 251-264
34. LINKOW L.I.
Implanto-Orthodontics.
J. Clin. Orthod., 1970, 4, 12, 685-705
35. MAJZOUB Z., FINOTTI M., MIOTTI F., GIARDINO R., ALDINI N.N.,
CORDIOLI G.
Bone response to orthodontic loading of endosseous implants in the rabbit
calvaria: early continuous distalizing forces.
Eur. J. Orthod., 1999, 21, 3, 223-230
36. MÄNNCHEN R.
A new supraconstruction for palatal orthodontic implants.
J. Clin. Orthod., 1999, 33, 7, 373-382
37. MARCOTTE M.R.
Biomécanique en orthodontie.
Paris : CdP, 1995.- 178p.
38. MAREUIL P., DENES L.
Pour une approche des relations entre l'orthodontie et l'implantologie.
Rev. Orthop. Dento-Fac., 1992, 26, 4, 465-490
39. MATSUI Y., OHNO K., MICHI K., YAMAGATA K.
Implants recouverts ou non d'hydroxyapatite.
Implant, 1995, 1, 4, 257-265
40. MELSEN B., PETERSEN J.K., COSTA A.
Zygoma ligatures: an alternative form of maxillary anchorage.
J. Clin. Orthod., 1998, 32, 3, 154-158
41. MELSEN B.
Widening the orthodontic possibilities with the Aarhus anchorage.
J. Parodont. Implant. Orale, 2000, 19, hors série, 333-347
42. MOMMAERTS M.Y.
Horizontal anchorage in the ascending ramus: A technical note.
Int. J. Adult Orthod. Orthognath. Surg., 1998, 13, 1, 59-65
43. ÖDMAN J., LEKHOLM U., JEMT T., BRÅNEMARK P.I., THILANDER B.
Osseointegrated titanium implants - A new approach in orthodontic treatment.
Eur. J. Orthod., 1988, 10, 2, 98-105

44. ÖDMAN J., LEKHOLM U., JEMT T., THILANDER B.
Osseointegrated implants as orthodontic anchorage in the treatment of partially edentulous adult patients.
Eur. J. Orthod., 1994, 16, 3, 187-201
45. OHMAE M., SAITO S., MOROHASHI T., SEKI K., QU H., KANOMI R., YAMASAKI K.I., OKANO T., YAMADA S., SHIBASAKI Y.
A clinical and histological evaluation of titanium mini-implants as anchors for orthodontic intrusion in the beagle dog.
Am. J. Orthod. Dentofac. Orthop., 2001, 119, 5, 489-497
46. PARGUEL P., PUJOL A. Congrès de la Société Française d'Orthopédie Dento-Faciale (62 ; 1989 ; Bordeaux)
Le contrôle du sens vertical en technique de BEGG.
Orthod. Fr., 1989, 60, 1, 264-282
47. PARK H.S., BAE S.M., KYUNG H.M., SUNG J.H.
Micro-implant anchorage for treatment of skeletal class I bilateral protrusion.
J. Clin. Orthod., 2001, 35, 7, 417-422
48. PROSTERMAN B., POSTERMAN L., FISHER R., GORNITSKY M.
The use of implants for orthodontic correction of an open bite.
Am. J. Orthod. Dentofac. Orthop., 1995, 107, 3, 245-250
49. RENOUEAU F., NGUYEN-GAUFFRE M.-A.
Implants et orthodontie.
Orthod. Fr., 1997, 68, 1, 161-170
50. REVELO B., FISHMAN L.S.
Maturational evaluation of ossification of the midpalatal suture.
Am. J. Orthod. Dentofac. Orthop., 1994, 105, 3, 288-292
51. ROBERTS W.E., SMITH R.K., ZILBERMAN Y., MOZSARY P.G., SMITH R.S.
Osseous adaptation to continuous loading of rigid endosseous implants.
Am. J. Orthod., 1984, 86, 2, 95-111
52. ROBERTS W.E., HELM F.R., MARSHALL K.J., GONGLOFF R.K.
Rigid endosseous implants for orthodontic and orthopedic anchorage.
Angle Orthod., 1989, 59, 4, 247-256
53. ROBERTS W.E., MARSHALL K.J., MOZSARY P.G.
Rigid endosseous implant utilized as anchorage to protract molars and close an atrophic extraction site.
Angle Orthod., 1990, 60, 2, 135-152
54. ROBERTS W.E., NELSON B., GOODACRE C.J.
Rigid implant anchorage to close a mandibular first molar extraction site.
J. Clin. Orthod., 1994, 28, 12, 693-704

- 55.ROBERTS W.E., ARBUCKLE G.R., ANALOUI M.
Rate of mesial translation of mandibular molars using implant-anchored mechanics.
Angle Orthod., 1996, 66, 5, 331-338
- 56.ROZENCWEIG G., ROZENCWEIG S.
Utilisation des implants et des dents ankylosées en orthodontie. Revue de littérature.
J. Parodontol., 1989, 8, 2, 179-184
- 57.SAITO S., SUGIMOTO N., MOROHASHI T., OZEKI M., KURABAYASHI H., SHIMIZU H.,YAMASAKI K., SHIBA A., YAMADA S., SHIBASAKI Y.
Endosseous titanium implants as anchors for mesiodistal tooth movement in the Beagle dog.
Am. J. Orthod. Dentofac. Orthop., 2000, 118, 6, 601-607
- 58.SARNÄS K.V., SOLOW B.
Early adult changes in the skeletal and soft-tissue profile.
Eur. J. Orthod., 1980, 2, 1, 1-12
- 59.SCHWEIZER C., MERZ B.R., WEHRBEIN H.
Orthodontic anchorage by palatal endosseous implants.
J.Parodontol.Oral Implants, 2000, 19, hors série, 349-360
- 60.SHAPIRO P.A., KOKICH V.G.
Uses of implants in orthodontics .
Dent. Clin. North Am., 1988, 32, 3, 539-550
- 61.SHELLHART W.C., MOAWAD M., LAKE P.
Case report: Implants as anchorage for molar uprighting and intrusion.
Angle Orthod., 1996, 66, 3, 169-172
- 62.SMALLEY W.M.
Implants for tooth movement: determining implant location and orientation.
J. Esthet. Dent., 1995, 7, 2, 62-72
- 63.SMALLEY W.M., BLANCO A.
Implants for tooth movement : a fabrication and placement technique for Provisional restorations.
J. Esthet. Dent., 1995, 7, 4, 150-154
- 64.SOCIETE FRANÇAISE D'ORTHOPEDIE DENTO-FACIALE
Commission de terminologie.
Orthod. Fr., 2000, 71, 1, 79-82
- 65.SORENSEN N.A.
Case report BB. Use of maxillary intraosseous implants for Class II elastic anchorage.
Angle Orthod., 1995, 65, 3, 169-173

66. SOUTHARD T.E., BUCKLEY M. J., SPIVEY J.D., KRIZAN K.E., CASKO J.S.
Intrusion anchorage potential of teeth versus rigid endosseous implants : a clinical and radiographic evaluation.
Am. J. Orthod. Dentofac. Orthop., 1995, 107, 2, 115-120
67. THILANDER B., ÖDMAN J., LEKHOLM U.
Orthodontic aspects of the use of oral implants in adolescents : a 10-year follow-up study.
Eur. J. Orthod., 2001, 23, 6, 715-731
68. UMEMORI M., SUGAWARA J., MITANI H., NAGASAKA H., KAWAMURA H.
Skeletal anchorage system for open-bite correction.
Am. J. Orthod. Dentofac. Orthop., 1998, 115, 2, 166-174
69. VALERÓN J.F., VELÁZQUEZ J.F.
Implants in the orthodontic and prosthetic rehabilitation of an adult patient : A case report.
Int. J. Oral Maxillofac. Implants, 1996, 11, 4, 534-538
70. VAN ROEKEL N.B.
The use of Brånemark system implants for orthodontic anchorage : report of a case.
Int. J. Oral Maxillofac. Implants, 1989, 4, 4, 341-344
71. WEHRBEIN H., DIEDRICH P.
Endosseous titanium implants during and after orthodontic load – an experimental study in the dog.
Clin. Oral Implants Res., 1993, 4, 2, 76-82
72. WEHRBEIN H., GLATZMAIER J., MUNDWILLER U., DIEDRICH P.
The Orthosystem : a new implant system for orthodontic anchorage in the palate.
J. Orofac. Orthop., 1996, 57, 3, 142-153.
73. WEHRBEIN H., MERZ B.R., DIEDRICH P., GLATZMAIER J.
The use of palatal implants for orthodontic anchorage. Design and clinical application of the orthosystem.
Clin. Oral Implants Res., 1996, 7, 4, 410-416
74. WEHRBEIN H., GLATZMAIER J., YILDIRIM M.
Orthodontic anchorage capacity of short titanium screw implants in the maxilla.
Clin. Oral Implants Res., 1997, 8, 2, 131-141
75. WEHRBEIN H., MERZ B.R., HÄMMERLE C.H.F., LANG N.P.
Bone-to-implant contact of orthodontic implants in humans subjected to horizontal loading.
Clin. Oral Implants Res., 1998, 9, 5, 348-353

76. WEHRBEIN H., FEIFEL H., DIEDRICH P.
Palatal implant anchorage reinforcement of posterior teeth : a prospective study.
Am. J. Orthod. Dentofac. Orthop., 1999, 116, 6, 678-686
77. WEHRBEIN H., MERZ B.R., DIEDRICH P.
Palatal bone support for orthodontic implant anchorage : a clinical and radiological study.
Eur. J. Orthod., 1999, 21, 1, 65-70
78. WEITZ M.L., MUKAMAL E.O., JURIM A.
Dispositif orthodontique utilisant la fixité des implants ostéo-intégrés.
Int. J. Periodont. Dent. Rest., 1998, 18, 3, 240-247
79. WILLEMS G., CARELS C.E.L., NAERT I.E., VAN STEENBERGHE D.
Interdisciplinary treatment planning for orthodontic-prosthetic implant anchorage in a partially edentulous patient.
Clin. Oral Implants Res., 1999, 10, 4, 331-337

Site internet :

Adresse URL : <http://www.legifrance.gouv.fr>.

Déclaration du ministère de l'emploi et de la solidarité du 24 mai 2001 sur l'utilisation des implants cylindriques recouverts d'hydroxyapatite Stéri-Oss Hydroxyapatite, commercialisés par la société Nobel Biocare. (Annexe p. 85)

9. ANNEXE

J.O. Numéro 120 du 24 Mai 2001 page 8314

Textes généraux
Ministère de l'emploi et de la solidarité

Décision du 14 mai 2001 relative à la suspension de mise sur le marché, de distribution et d'utilisation des implants cylindriques recouverts d'hydroxyapatite Stéri-Oss HA, commercialisés par la société Nobel Biocare

NOR : MESM0121819S

Le directeur général de l'Agence française de sécurité sanitaire des produits de santé,

Vu le code de la santé publique, et notamment les articles L. 5311-1 et L. 5312-1 ;

Vu le signalement de matériovigilance reçu par la direction des hôpitaux du ministère chargé de la santé le 21 juillet 1998 ;

Vu les conclusions rendues le 24 novembre 2000 par les experts de la sous-commission technique no 3 de la Commission nationale de matériovigilance ;

Vu l'avis de la Commission nationale de matériovigilance du 6 décembre 2000 ;

Vu le courrier adressé à la société Nobel Biocare en date du 30 janvier 2001, lui demandant de fournir des données scientifiques sur la dissolution de l'hydroxyapatite ainsi que sur l'état de surface après cette dissolution et les risques éventuels liés à cet état de surface ;

Vu la réponse de la société Nobel Biocare du 10 février 2001 n'apportant pas les éléments complémentaires demandés ;

Vu le courrier en date du 10 avril 2001, adressé à la société Nobel Biocare, l'informant de l'intention de l'Agence française de sécurité sanitaire des produits de santé (AFSSAPS) de suspendre la mise sur le marché, la distribution et l'utilisation des implants cylindriques recouverts d'hydroxyapatite Stéri-Oss HA ;
Vu la non-réponse de la société Nobel Biocare au courrier de l'AFSSAPS daté du 10 avril 2001 ;

Considérant que le signalement de matériovigilance fait état, suite à l'utilisation d'implants cylindriques recouverts d'hydroxyapatite Stéri-Oss HA, de processus inflammatoires et infectieux, de destructions osseuses très importantes avec perte de l'implant ayant nécessité la réalisation de greffes de comblement ;

Considérant que la disparition de l'hydroxyapatite sous l'action de cellules osseuses inflammatoires a été mise en évidence, laissant apparaître une surface incompatible avec une bonne ostéo-intégration, que ces phénomènes apparaissent de manière significative après quatre ans d'implantation, que des rejets de l'implant associés à une corrosion superficielle du titane peuvent alors se manifester, ce qui aboutit à un taux d'échec nettement au-dessus de celui qui se produit avec d'autres types d'implants ;

Considérant que les éléments complémentaires communiqués par la société Nobel Biocare ne permettent pas de garantir une durée de vie de ces implants conforme à l'état de l'art,

Décide :

Art. 1er. - La mise sur le marché, la distribution et l'utilisation des implants cylindriques recouverts d'hydroxyapatite Stéri-Oss HA, commercialisés par la société Nobel Biocare, sont suspendues pour une période d'un an à compter de la date de publication de la présente décision.

Art. 2. - Le directeur de l'évaluation des dispositifs médicaux et le directeur de l'inspection et des établissements sont chargés, chacun en ce qui le concerne, de l'exécution de la présente décision, qui sera publiée au Journal officiel de la République française.

Fait à Paris, le 14 mai 2001.

P. Duneton

La notification de cette décision aux pays membres de la communauté européenne est en cours.



FACULTE DE CHIRURGIE DENTAIRE

Jury : Président : J-P. LOUIS – Professeur des Universités
Juges : M-P. FILLEUL – Professeur des Universités
N. MILLER – Maître de Conférences des Universités
T. LANGERON – Ancien Assistant Paris V
Invité : J. PENAUD – Maître de Conférences des Universités

Thèse pour obtenir le diplôme D'Etat de Docteur en Chirurgie Dentaire

présentée par: **Mademoiselle MOUGIN Ann-Dorothee**

né(e) à: **Nancy (Meurthe et Moselle)**

le **2 décembre 1975**

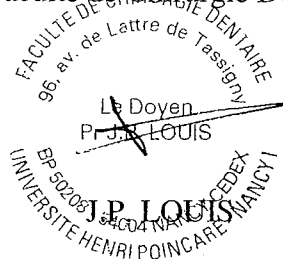et ayant pour titre : **«Implants dentaires et ancrage orthodontique.»**

Le Président du jury,



J-P. LOUIS

Le Doyen,
de la Faculté de Chirurgie Dentaire



Autorise à soutenir et imprimer la thèse

n° 1575

NANCY, le

le mardi 2003

Le Président de l'Université Henri Poincaré, Nancy-1



Cl. BURLET

MOUGIN (Ann-Dorothee).- Implants dentaires et ancrage orthodontique.

Nancy. 2003.- 86f.

Th.: Chir.-Dent.: Nancy: 2003

Mots-clés : Implants
Ancrage
Orthodontie

MeSH : Implants
Anchorage
Orthodontics



MOUGIN (Ann-Dorothee).- Implants dentaires et ancrage orthodontique.

Th.: Chir.-Dent.: Nancy: 2003

L'orthodontiste, afin de réaliser des déplacements dentaires contrôlés recherche un ancrage.

Cet ancrage était obtenu jusqu'à maintenant par diverses techniques (unités dentaires d'ancrage, forces extra-orales).

Aujourd'hui, le caractère immobile de l'implant ostéointégré ouvre de nouvelles perspectives.

Les implants conventionnels ortho-prothétiques se distinguent des implants limités à la durée du traitement orthodontique. Chaque dispositif présente ses indications, avantages et limites.

JURY :

Président :	J.P. LOUIS	Professeur des Universités
Juge :	M.P.FILLEUL	Professeur des Universités
Juge :	N.MILLER	Maître de Conférences
Juge :	T.LANGERON-GARDRINIER	Ancien Assistant
Invité :	J.PENAUD	Maître de Conférences

ADRESSE DE L'AUTEUR : Ann-Dorothee MOUGIN
139 rue Jeanne D'Arc
54000 NANCY

MOUGIN (Ann-Dorothee).- Implants dentaires et ancrage orthodontique.

Nancy. 2003.- 86f.

Th.: Chir.-Dent.: Nancy: 2003

Mots-clés : Implants
Ancrage
Orthodontie

MeSH : Implants
Anchorage
Orthodontics

MOUGIN (Ann-Dorothee).- Implants dentaires et ancrage orthodontique.

Th.: Chir.-Dent.: Nancy: 2003

L'orthodontiste, afin de réaliser des déplacements dentaires contrôlés recherche un ancrage.

Cet ancrage était obtenu jusqu'à maintenant par diverses techniques (unités dentaires d'ancrage, forces extra-orales).

Aujourd'hui, le caractère immobile de l'implant ostéointégré ouvre de nouvelles perspectives.

Les implants conventionnels ortho-prothétiques se distinguent des implants limités à la durée du traitement orthodontique. Chaque dispositif présente ses indications, avantages et limites.

JURY :

Président :	J.P. LOUIS	Professeur des Universités
Juge :	M.P.FILLEUL	Professeur des Universités
Juge :	N.MILLER	Maître de Conférences
Juge :	T.LANGERON-GARDRINIER	Ancien Assistant
Invité :	J.PENAUD	Maître de Conférences

ADRESSE DE L'AUTEUR : Ann-Dorothee MOUGIN
139 rue Jeanne D'Arc
54000 NANCY