



HAL
open science

Intérêt et évolution des différents examens complémentaires radiologiques en implantologie

Yannick Perrin

► **To cite this version:**

Yannick Perrin. Intérêt et évolution des différents examens complémentaires radiologiques en implantologie. Sciences du Vivant [q-bio]. 2005. hal-01731973

HAL Id: hal-01731973

<https://hal.univ-lorraine.fr/hal-01731973>

Submitted on 14 Mar 2018

HAL is a multi-disciplinary open access archive for the deposit and dissemination of scientific research documents, whether they are published or not. The documents may come from teaching and research institutions in France or abroad, or from public or private research centers.

L'archive ouverte pluridisciplinaire **HAL**, est destinée au dépôt et à la diffusion de documents scientifiques de niveau recherche, publiés ou non, émanant des établissements d'enseignement et de recherche français ou étrangers, des laboratoires publics ou privés.



AVERTISSEMENT

Ce document est le fruit d'un long travail approuvé par le jury de soutenance et mis à disposition de l'ensemble de la communauté universitaire élargie.

Il est soumis à la propriété intellectuelle de l'auteur. Ceci implique une obligation de citation et de référencement lors de l'utilisation de ce document.

D'autre part, toute contrefaçon, plagiat, reproduction illicite encourt une poursuite pénale.

Contact : ddoc-theses-contact@univ-lorraine.fr

LIENS

Code de la Propriété Intellectuelle. articles L 122. 4

Code de la Propriété Intellectuelle. articles L 335.2- L 335.10

http://www.cfcopies.com/V2/leg/leg_droi.php

<http://www.culture.gouv.fr/culture/infos-pratiques/droits/protection.htm>

T/09/N/2005/19010

ACADEMIE DE NANCY-METZ

UNIVERSITE HENRI POINCARÉ NANCY 1
FACULTE DE CHIRURGIE DENTAIRE



Année 2005

N° 2401

THESE

pour le

DIPLOME D'ETAT DE DOCTEUR
EN CHIRURGIE DENTAIRE

par

Yannick PERRIN
Né le 12 décembre 1977 à Thionville (57)

**INTERET ET EVOLUTION DES DIFFERENTS
EXAMENS COMPLEMENTAIRES RADIOLOGIQUES
EN IMPLANTOLOGIE**

DB 31285

Présentée et soutenue publiquement le 24 janvier 2005

Examineurs de la thèse :


M. A.FONTAINE	Professeur 1 ^{er} grade	Président
Mlle C.STRAZIELLE	Professeur des Universités	Juge
<u>M. P.BRAVETTI</u>	Maître de Conférences	Juge
M. E.GERARD	Odontologiste des Hôpitaux	Juge
M. C.HODEZ	Médecin Radiologue	Invité

BU PHARMA-ODONTOL



104 069093 5

PPN 083827447



ACADEMIE DE NANCY-METZ

UNIVERSITE HENRI POINCARE NANCY 1
FACULTE DE CHIRURGIE DENTAIRE

Année 2005

N°

THESE

pour le

DIPLOME D'ETAT DE DOCTEUR
EN CHIRURGIE DENTAIRE

par

Yannick PERRIN
Né le 12 décembre 1977 à Thionville (57)

**INTERET ET EVOLUTION DES DIFFERENTS
EXAMENS COMPLEMENTAIRES RADIOLOGIQUES
EN IMPLANTOLOGIE**

DB 2005

Présentée et soutenue publiquement le 24 janvier 2005

Examineurs de la thèse :

M. A.FONTAINE

Mlle C.STRAZIELLE

M. P.BRAVETTI

M. E.GERARD

M. C.HODEZ

Professeur 1^{er} grade

Professeur des Universités

Maître de Conférences

Odontologiste des Hôpitaux

Médecin Radiologue

Président

Juge

Juge

Juge

Invité

*Par délibération en date du 11 décembre 1972,
la Faculté de Chirurgie Dentaire a arrêté que
les opinions émises dans les dissertations
qui lui seront présentées
doivent être considérées comme propres à
leurs auteurs et qu'elle n'entend leur donner
aucune approbation ni improbation.*

Assesseur(s) : Docteur C. ARCHIEN - Docteur J.J. BONNIN
Membres Honoraires : Pr. F. ABT - Dr. L. BABEL - Pr. S. DURIVAUX - Pr. G. JACQUART - Pr. D. ROZENCWEIG - Pr. M. VIVIER
Doyen Honoraire : Pr. J. VADOT

Sous-section 56-01 Pédodontie	M. Mme Mlle Mlle Mlle	<u>J. PREVOST</u> D. DESPREZ-DROZ N. MARCHETTI A. MEDERLE V. MINAUD-HELPER	Maître de Conférences Maître de Conférences Assistant Assistant Assistant
Sous-section 56-02 Orthopédie Dento-Faciale	Mme X M. Mme	<u>M.P. FILLEUL</u> O. GEORGE M. MAROT-NADEAU	Professeur des Universités* Assistant Assistant
Sous-section 56-03 Prévention, Epidémiologie, Economie de la Santé, Odontologie légale	M. Mlle M.	<u>M. WEISSENBACH</u> C. CLEMENT O. ARTIS	Maître de Conférences* Assistant Assistant
Sous-section 57-01 Parodontologie	M. M. M. Mlle M.	<u>N. MILLER</u> P. AMBROSINI J. PENAUD S. DAOUT D. PONGAS	Maître de Conférences Maître de Conférences Maître de Conférences Assistant Assistant
Sous-section 57-02 Chirurgie Buccale, Pathologie et Thérapeutique, Anesthésiologie Et Réanimation	M. M. M. M. M. M. Mlle	<u>J.P. LOUIS</u> J.P. ARTIS P. BRAVETTI D. VIENNET C. WANG G. PERROT A. POLO	Professeur des Universités * Professeur 2 ^{ème} grade Maître de Conférences Maître de Conférences Maître de Conférences* Assistant Assistant
Sous-section 57-03 Sciences Biologiques (Biochimie, Immunologie, Histologie, Embryologie, Génétique, Anatomie pathologique, Bactériologie, Pharmacologie)	M. M. Mme	<u>A. WESTPHAL</u> J.M. MARTRETTE V. STUTZMANN-MOBY	Maître de Conférences * Maître de Conférences Assistant
Sous-section 58-01 Odontologie Conservatrice, Endodontie	M. M. M. M. M. M. M.	<u>C. AMORY</u> A. FONTAINE M. PANIGHI J.J. BONNIN O. CLAUDON M. ENGELS DEUTSCH Y. SIMON	Maître de Conférences Professeur 1 ^{er} grade * Professeur des Universités * Maître de Conférences Assistant Assistant Assistant
Sous-section 58-02 Prothèses (Prothèse conjointe, Prothèse adjointe partielle, Prothèse complète, Prothèse maxillo-faciale)	M. M. M. M. M. X M. M. M.	<u>J.P. LOUIS</u> C. ARCHIEN C. LAUNOIS J. SCHOUVER B. BAYER M. HELPER K. JHUGROO B. WEILER	Professeur des Universités* Maître de Conférences * Maître de Conférences Maître de Conférences Assistant Assistant Assistant Assistant
Sous-section 58-03 Sciences Anatomiques et Physiologiques Occlusodontiques, Biomatériaux, Biophysique, Radiologie	Mlle M. M.	<u>C. STRAZIELLE</u> B. JACQUOT C. AREND	Professeur des Universités* Maître de Conférences Assistant

A NOTRE PRESIDENT DE THESE

Monsieur le Professeur Alain FONTAINE

Chevalier de l'Ordre National du Mérite

Docteur en Chirurgie Dentaire

Docteur en Sciences Odontologiques

Professeur 1^{er} grade

Sous-section : Odontologie Conservatrice-Endodontie

Nous vous remercions sincèrement de bien avoir voulu accepter la présidence de notre jury. Pour vos compétences cliniques et la qualité de votre enseignement, veuillez trouver ici l'expression de notre vive gratitude, le témoignage de notre reconnaissance et de notre profonde estime.

A NOTRE JUGE

Mademoiselle le Professeur Catherine STRAZIELLE

Docteur en Chirurgie Dentaire

Professeur des Universités

Habilitée à diriger des Recherches par l'Université Henri Poincaré, Nancy-1

Responsable de la Sous-Section : Sciences Anatomiques et Physiologiques,
Occlusodontiques, Biomatériaux, Biophysique, Radiologie

Vous avez accepté de participer à ce jury et nous vous en remercions vivement. Vous nous avez fait bénéficier durant nos études de votre savoir et de votre expérience.

Veillez trouver ici l'expression de notre respectueuse gratitude et de toute notre estime.

A NOTRE JUGE

Monsieur le Docteur Pierre BRAVETTI

Docteur en Chirurgie Dentaire

Docteur de l'Université Henri Descartes de Paris V

Maître de Conférences des Universités

Vous avez accepté de diriger notre travail. Votre soutien ainsi que vos précieux conseils nous ont permis de mener à bien l'élaboration de cet ouvrage. Nous vous avons connu et apprécié tout d'abord en tant qu'enseignant puis en tant que praticien. Pour votre compétence, vos nombreux conseils et votre gentillesse, veuillez trouver ici l'expression de notre très vive reconnaissance et de notre sincère estime.

A NOTRE JUGE

Monsieur le Docteur Eric GERARD

Docteur en Chirurgie Dentaire

Docteur de l'Université Henri Poincaré, Nancy-1

Odontologiste des Hôpitaux

Chef du département d'Odontologie CHR de Metz-Thionville

Vous avez accepté avec gentillesse et spontanéité de siéger parmi les membres de notre jury. Veuillez trouver ici l'expression de nos remerciements ainsi que d'un profond respect.

A NOTRE INVITE

Monsieur le Docteur Claude HODEZ

Docteur en médecine

Ancien interne des hôpitaux

Ancien chef de clinique à la faculté de médecine

Nous vous remercions pour votre aide précieuse, votre disponibilité
et vos conseils.

A MES PARENTS

A EMILIE

A MA SŒUR, CLARISSE

A MON GRAND-PERE

A TOUTE MA FAMILLE

A LA FAMILLE D'EMILIE

A MES AMIS,

ANTOINE ET HELENE,

CHRISTOPHE,

DAVID ET ELODIE,

JULIEN ET DELPHINE,

MARIE-ASTRID,

MATHIEU ET NORA,

PASCAL ET AUDREY,

RAPHAEL ET EMILIE,

VINCENT ET EDWIGE

UN GRAND MERCI AU DOCTEUR LAURENT CLAUDE

pour son aide à la réalisation de ce travail et pour m'avoir fait confiance en me donnant la chance de travailler à ses côtés.

SOMMAIRE

INTRODUCTION

Première partie : Les différents examens radiologiques

1. LES TECHNIQUES « CONVENTIONNELLES »

- 1.1. Rétro-alvéolaire**
- 1.2. La radiovisiographie (RVG)**
- 1.3. Le bilan long cône**
- 1.4. Panoramique dentaire ou orthopantomogramme**
- 1.5. Téléradiographie ou Télécrâne**
- 1.6. Scanora®**
- 1.7. Le 3D Accuitomo**

2. LES AUTRES EXAMENS

- 2.1. Scanner ou tomodensitométrie**
- 2.2. Dentascan®**
- 2.3. Les logiciels de simulation implantaire**

Deuxième partie : Intérêts, avantages et inconvénients des différents examens

1. RETRO-ALVEOLAIRE

- 1.1. Intérêt**
- 1.2. Avantages**
- 1.3. Inconvénients**

2. RADIOVISIOGRAPHIE OU RVG

- 2.1. Intérêt**
- 2.2. Avantages (par rapport à la rétro-alvéolaire classique)**
- 2.3. Inconvénients (par rapport à la rétro-alvéolaire classique)**

3. BILAN LONG CONE

- 3.1. Intérêt**
- 3.2. Avantages**
- 3.3. Inconvénients**

4. ORTHOPANTOMOGRAMME

- 4.1. Intérêt**
- 4.2. Avantages**
- 4.3. Inconvénients**

5. TELERADIOGRAPHIE

- 5.1. Intérêt**
- 5.2. Avantages**
- 5.3. Inconvénients**

6. SCANORA®

- 6.1. Intérêt**
- 6.2. Avantages**
- 6.3. Inconvénients**

7. Le 3D Accuitomo

7.1. Intérêt

7.2. Avantages

7.3. Inconvénients

8. SCANNER

8.1. Technique en incidences axiale et coronale directe

8.2. Reconstitution bidimensionnelle

8.3. Dentascan[®]

8.4. Le Dentascan[®] angulé

8.5. Les logiciels de simulation implantaire

Troisième partie : Cas cliniques

Quatrième partie : Discussion

1. RADIOPROTECTION

1.1. Unités de radioprotection

1.2. Principales sources de rayonnements ionisants

1.3. Effets des rayonnements ionisants

1.4. Réglementation

2. ROLE DE LA RADIOPROTECTION ET DES CONSIDERATIONS CLINIQUES DANS LE CHOIX DE LA TECHNIQUE D'IMAGERIE

3. RADIOLOGIE EN IMPLANTOLOGIE ET OBLIGATIONS LEGALES

CONCLUSION

BIBLIOGRAPHIE

TABLE DES MATIERES

INTRODUCTION

L'implantologie a permis d'élargir l'éventail des possibilités en matière de réhabilitation prothétique. Cette technique a su séduire les patients grâce à la haute qualité de restauration prothétique qu'elle permet, de par le caractère fixe de la prothèse et également parce qu'elle peut permettre d'obtenir un résultat esthétique très satisfaisant. Les attentes actuelles des patients ne se limitant plus depuis plusieurs années à une simple demande fonctionnelle, la réussite esthétique tient une part de plus en plus importante dans l'évaluation de la restauration prothétique. De ce fait, la pratique de l'implantologie nécessite plus que jamais de la rigueur et une grande précision pour un résultat optimum non seulement fonctionnel mais également esthétique.

Nous verrons dans ce travail que les techniques d'imagerie tiennent une place essentielle dans la réussite de la thérapeutique implantaire. Après avoir présenté les différentes techniques à la disposition du praticien en matière d'imagerie implantaire, leurs avantages et leurs inconvénients, nous allons à travers la présentation de cas cliniques, essayer de déterminer le choix du ou des examens radiologiques à réaliser en fonction d'une situation clinique donnée.

Replaçons tout d'abord succinctement la réalisation des examens radiologiques dans le plan de traitement global en implantologie.

L'examen clinique (1, 4, 42)

La première consultation est un temps fondamental dans le traitement implantaire. Il convient, après un examen clinique rigoureux, une lecture minutieuse de l'imagerie et un montage des modèles d'études sur articulateur, d'analyser toutes les solutions prothétiques possibles et de les exposer au patient avec leurs avantages et leurs inconvénients. Dans cette optique, la solution prothétique avec implants ne constitue qu'une des propositions thérapeutiques possibles.

La consultation doit débiter classiquement par un entretien avec le patient, qui doit permettre de définir les besoins et les souhaits du patient, et de préciser ses attentes en matière de confort et d'esthétique.

L'état de santé du patient constitue un facteur fondamental de décision avant d'envisager un traitement implantaire ou chirurgical. Il est recommandé de faire remplir aux patients un questionnaire médical précisant leurs antécédents médicaux et chirurgicaux, leurs pathologies éventuelles et leurs traitements médicamenteux.

L'examen clinique commence par un examen exobuccal, des articulations temporo-maxillaires et de l'ouverture de la bouche. Il faut analyser avec attention le sourire et le rapport entre la lèvre supérieure et la ligne des collets. Un sourire gingival peut constituer une difficulté pour le traitement des édentements antérieurs.

Il faut ensuite faire un examen endobuccal :

- inspection des arcades, des zones édentées et des muqueuses (situation des tissus mous et présence de gencive kératinisée) ;
- palpation digitale des crêtes édentées ;
- évaluation de la mobilité des dents résiduelles éventuelles : sondage parodontal, en particulier des dents adjacentes au secteur édenté, en cas d'édentement partiel ;
- examen de l'occlusion afin d'évaluer les égressions et les prématurités ;
- évaluation de l'espace interarcade et de l'harmonie interarcade.

Dans les cas d'édentement partiel, on devra s'attacher à évaluer la valeur intrinsèque des dents restant sur l'arcade, leur vitalité par les tests thermiques, leur mobilité éventuelle et l'existence d'une maladie parodontale.

Il est aujourd'hui admis par la communauté scientifique que le traitement implantaire est possible chez des patients atteints de maladie parodontale, à la condition que la maladie soit préalablement traitée et stabilisée.

De même, l'hygiène buccale et donc le contrôle de plaque doivent être adéquats car ce sont des facteurs essentiels du succès à long terme des implants dentaires. En effet, une fois l'ostéo-intégration obtenue, elle n'est pas irréversible et une présence bactérienne peut provoquer une perte d'attache et une ostéolyse, appelée péri-implantite par assimilation à la parodontite.

Il faut noter toutefois que, si le niveau d'hygiène buccale peut être facilement évalué chez un patient édenté partiel, il n'en est pas de même chez un édenté complet. Le seul paramètre que l'on puisse alors évaluer est l'aptitude du patient à nettoyer ses prothèses. Ceci est un réel problème auquel il n'existe pas de réponse satisfaisante actuellement.

Le volume osseux disponible est, avec l'état de santé du patient, un des facteurs clés de la faisabilité et de la réussite du traitement implantaire. Une première approche pourra être donnée pour l'épaisseur de la crête osseuse par la palpation digitale mais, pour le maxillaire, elle ne tient pas compte de l'épaisseur de la fibromuqueuse palatine. Cette information est très utile en cas de crêtes très minces ou, au contraire, très larges. Dans la majorité des cas, c'est l'imagerie qui va permettre, en particulier grâce au scanner, de déterminer avec précision la hauteur et l'épaisseur d'os disponibles, l'axe des maxillaires et la localisation des organes anatomiques voisins.

Empreintes et montage en articulateur (analyse préprothétique) (42)

Cet examen clinique sera complété par la prise d'empreintes pour des modèles d'étude qui seront montés sur articulateur. L'étude prothétique préimplantaire qui en découle est un temps fondamental du traitement car l'objectif d'un traitement implantaire n'est pas seulement d'obtenir un implant ostéointégré mais aussi une prothèse implanto-portée fonctionnelle et esthétique.

Cette phase du traitement permet au praticien d'analyser, dans un premier temps, la dimension verticale d'occlusion, puis les rapports interarcades aussi bien dans le sens vertical qu'horizontal. Ceci est particulièrement important dans les cas d'édentement complet maxillaire ou mandibulaire où ces deux éléments sont déterminants dans la position des futurs implants. Par exemple un patient qui présente une dimension verticale correcte avec des rapports de

classe 1 est un cas qui sera plus favorable qu'un patient en classe 3 avec une dimension verticale réduite.

Dans les cas d'édentements de petite étendue, intercalaire ou distale, le montage en articulateur permet de noter les éventuelles prématurités et de réaliser une analyse occlusale. Ensuite, un wax up ou une cire ajoutée de diagnostic est réalisé : il s'agit d'un montage en cire qui préfigure la future prothèse sur implants au niveau des dents absentes.

Dans les cas d'édentement complet, maxillaire ou mandibulaire ou les deux, une base en cire est réalisée et des dents du commerce sont montées afin de réaliser un essayage esthétique. Celui-ci permet la vérification de la dimension verticale d'occlusion et du soutien de la lèvre.

C'est à ce stade de l'étude que l'on peut prévoir une prothèse type « bridge complet » implanto-porté, si le volume osseux résiduel permet le soutien de la lèvre, ou une prothèse type « bridge sur pilotis », si le soutien de la lèvre est insuffisant et qu'une fausse gencive est nécessaire pour des raisons esthétiques et phonétiques.

Ce stade du bilan préimplantaire est donc fondamental quant à l'orientation du traitement implantaire vers une prothèse fixée ou une prothèse amovible. L'essayage esthétique permet également la vérification du montage, de la taille et de la forme des dents, et de l'occlusion. C'est à ce stade que le projet doit être validé par le patient.

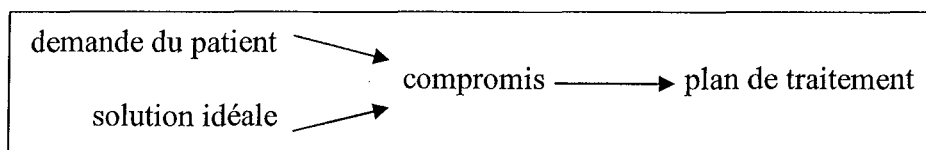


Figure 1- D'après 42.

Guides radiologiques et chirurgicaux (4, 15, 41, 42, 51)

La tendance actuelle est de réaliser, à partir du projet prothétique, un guide radiologique qui sera ensuite transformé en guide chirurgical.

1. Guide radiologique

L'objectif du guide radiologique est de transférer l'image du projet prothétique sur des radiographies.

Ce transfert peut se faire de différentes manières : mise en place d'éléments de référence au niveau des dents ou transfert de l'intégralité de l'image des dents concernées par le projet prothétique.

1.1. Transfert d'éléments de référence

Des éléments radio-opaques sont inclus dans un logement fraisé au niveau de la dent à remplacer.

On utilise les wax up ou le montage esthétique avec des dents du commerce dont on va réaliser un duplicata en résine transparente. Au laboratoire de prothèse, chaque dent susceptible de correspondre à un emplacement implantaire est percée au niveau de sa face occlusale et selon son plus grand axe ; un paralléliseur est utilisé pour harmoniser ces forages dont le diamètre n'excède pas 2,5 mm. Il suffit ensuite de combler ces différents puits avec un matériau radio-opaque : billes de métal, gutta percha condensée, tiges de titane calibrées, ou encore inclusion de résine radio-opaque. Ces éléments radio-opaques doivent pouvoir être éliminés pour un passage à l'autoclave (excepté le Titane).

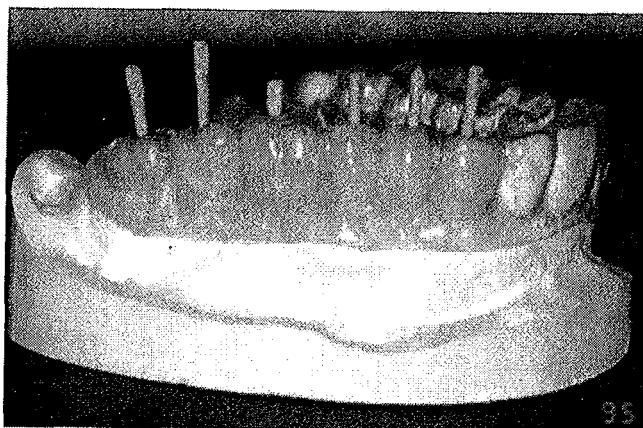

Figure 2- Guide radiographique en résine avec puits centraux au niveau des dents comblés par de la gutta, radio-opaque au scanner. (4)

1.2. Transfert de l'image des dents

La méthode précédente permet seulement le transfert de points de repères sur les radiographies. Si l'on souhaite plus de précision, le transfert de l'intégralité de l'image de la dent devient nécessaire, et ce, particulièrement si l'on veut réaliser une dent prothétique qui « émerge » de la gencive, en regard de l'implant. La présence de l'image de la dent prothétique facilite le choix de la dimension de l'implant, de son orientation ainsi que de la valeur de son

enfouissement, puisque la radiographie de la dent prothétique appliquée sur la muqueuse permet de mesurer avec précision l'épaisseur muqueuse.

Différentes possibilités existent pour transférer sur les clichés radiographiques l'intégralité de l'image des dents présentes sur les modèles et en bouche :

- application sur la surface des dents artificielles de produits radio-opaques à base de baryum ;
- automoulage des dents artificielles ou des dents créées par wax-up, et transformation du moulage en guide radiologique en utilisant une résine radio-opaque au niveau des dents et une résine transparente pour la base. Ceci donne une « prothèse » aux dents radio-opaques. Cette méthode exige une transformation de dents préfabriquées ou de dents sculptées en cire. Elle est irremplaçable si l'on doit utiliser d'anciennes prothèses ou des dents sculptées en cire ;
- élaboration d'un guide à partir de dents du commerce radio-opaques : si l'on doit faire un montage spécifique de dents artificielles pour la création d'un guide radiologique, puis chirurgical, l'idéal est d'utiliser des dents directement radio-opaques (SR Vivo TAC/SR Ortho TAC de chez Ivoclar-Vivadent). Plusieurs formes et dimensions existent, permettant de répondre à pratiquement toutes les hypothèses cliniques (4, 42).

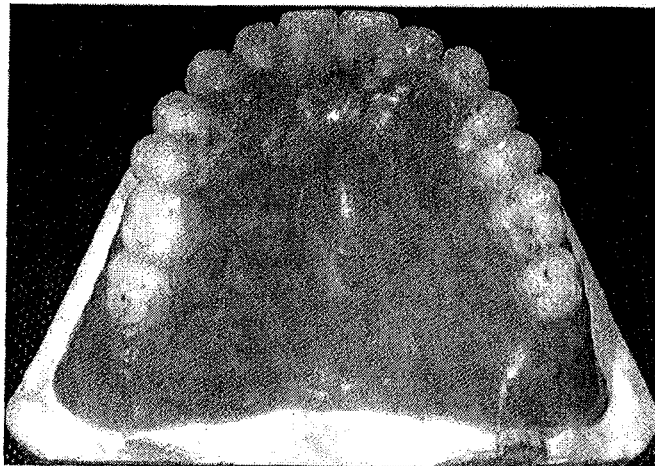


Figure 3- Montage esthétique et fonctionnel réalisé avec des dents chargées en sulfate de baryum (radio-opaque). (4)

Dans le cas d'un édentement partiel, le guide est conçu pour prendre appui sur les dents adjacentes, ce qui permet un repositionnement aisé en bouche.

Le guide est remis au patient, celui-ci devant être capable de le mettre en place lui-même lors de l'examen chez le radiologue. L'essayage du guide doit faire l'objet d'une consultation clinique courte mais au cours de laquelle on

s'assurera de sa bonne insertion et de son adaptation juxta-gingivale. Le scanner réalisé avec ce guide radiologique va permettre d'étudier la faisabilité du projet prothétique implanto-porté et de contrôler la possibilité de mise en place chirurgicale des implants dans les positions adéquates pour la prothèse. En effet, la matérialisation de l'axe des dents à reconstituer peut alors être mise en adéquation avec les possibilités offertes par le volume osseux disponible.

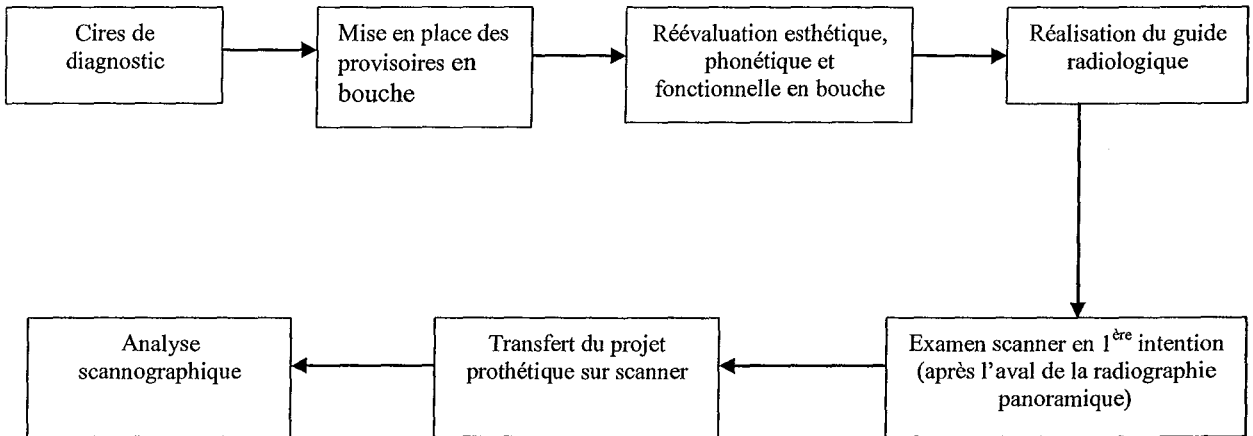


Figure 4-

Caractéristiques du guide radiologique (4) :

Tout guide radiologique doit permettre d'objectiver l'axe, la position et le nombre des futurs implants ainsi que les contours de la future prothèse. Idéalement réalisé, un guide radiologique doit respecter les critères suivants :

- axe : respect du grand axe de la future prothèse implantoportée ;
- position : respect d'une distance de 7 mm entre les centres des implants, en évitant de les situer au niveau des embrasures ;
- nombre : si le nombre de repères radioopaques correspond à celui des dents à remplacer, le résultat est optimal ;
- adaptation : très précise aussi bien sur le modèle qu'en bouche ;
- stabilité : irréprochable ;
- transformation en guide chirurgical afin de transmettre, lors de la chirurgie, les éléments acquis préalablement lors de la radiographie.

2. Transformation du guide radiologique en guide chirurgical (4, 41, 42, 43)

Le guide radiologique doit être modifié pour pouvoir être utilisé lors de la chirurgie. Après avoir retiré les composants radio-opaques des puits, le guide sera évidé en vestibulaire ou en lingual (palatin) en conservant une gorge au niveau des forages pour pouvoir guider le passage des premiers forets chirurgicaux sans risquer de fraiser la résine, tout en permettant de légères

modifications axiales rendues nécessaires à l'issue de l'étude du scanner. En règle générale, c'est la face vestibulaire du guide radiologique initial qui est supprimée, permettant ainsi une meilleure visibilité des axes implantaires. Dans les cas d'édentements antérieurs, on pourra cependant préférer conserver la face vestibulaire comme un garde-fou à une mise en place trop vestibulée avec, pour conséquence, un décalage de la ligne des collets au niveau de la couronne définitive.

Il est nécessaire de préciser que ce type de guide ne nous donne que le point d'émergence des implants et que, dans les cas d'édentements complets, leur rétention est souvent aléatoire.

Le guide chirurgical peut, lors de la deuxième phase chirurgicale en technique enfouie, aider à retrouver les émergences implantaires : on parle dans ce cas de guide de repérage.

Le guide chirurgical idéal satisfait à un cahier des charges (4)

1. Il est précis, stable et rigide ;
2. Il est de mise en place facile et reproductible ;
3. Il permet le contrôle tridimensionnel du positionnement implantaire ;
4. Il n'interfère pas avec le geste chirurgical lors de l'élévation des lambeaux ;
5. Il permet le refroidissement des forets pendant l'intervention ;
6. Il est compatible avec le protocole de forage ;
7. Il est peu encombrant et doit tenir compte de l'ouverture buccale du patient pendant le forage ;
8. Il est adapté au type d'édentement et au concept thérapeutique choisi ;
9. Il permet de retrouver, lors de la phase 2, l'emplacement initial des implants ;
10. Il est stérilisable sans déformation.

3. Guides en résine chirurgico-prothétiques réalisés à partir d'une étude informatique (voir chap. 2.3.3.5.) (4, 43, 51)

Lorsque la décision de réaliser ce type de guide est prise, le praticien fait réaliser le montage esthétique avec des dents chargées en sulfate de baryum ou utilise des dents du commerce spéciales opaques. Ces dents apparaîtront radio-opaques au scanner. S'il y a des modifications au niveau du montage, elles devront être réalisées à ce stade. Le patient portera ce guide lors de l'examen réalisé dans un cabinet de radiologie possédant un logiciel qui permet de réaliser un cédérom de données DICOM. Ce cédérom sera envoyé à un « centre de traitement des données » dont le travail consiste à nettoyer les vues

de toutes images parasites inutiles et de les rendre compatibles avec le logiciel de planification. Le praticien va simuler sur écran d'ordinateur la pose des implants, ce qui permettra de choisir leur nombre, leur type, leur longueur, leur diamètre, leur position et leur axe.

Le praticien chirurgien remplira ensuite un bon de commande, il spécifiera à la société la marque des implants qu'il va utiliser ainsi que la séquence de forage détaillée.

La société fabriquera alors une reconstitution du maxillaire ou de la mandibule en trois dimensions ainsi que le guide chirurgical lui correspondant.

Ce type de guide est plus compliqué à réaliser et plus onéreux. En revanche, il nous donne des indications précises sur le point d'émergence et sur l'axe des implants dans les trois dimensions de l'espace. Il nous paraît alors intéressant d'utiliser ce type de guide pour les cas complexes ou les édentements de grande étendue.

Première partie

Les différents examens radiologiques

1. LES TECHNIQUES « CONVENTIONNELLES »

1.1. Rétro-alvéolaire

1.1.1. Principe

Le cliché rétro-alvéolaire est une projection radiologique sur un film de taille réduite permettant une étude détaillée d'une dent et de son environnement adjacent (parodonte et os péri-apical).

1.1.2. Appareillage




Figure 5- Tube dentaire KaVo.

Un tube dentaire (figure 5) est nécessaire, aujourd'hui ces tubes développent une énergie allant jusqu'à 90 kV et un ampérage de 10 ou 15 mA. Ce tube est muni à son extrémité d'un localisateur porteur d'un diaphragme de plomb qui ne laisse sortir que la portion de faisceau nécessaire à l'impression du film : il est appelé cône. (21)

Le film dentaire : il existe de nombreuses tailles différentes, qui s'adaptent donc aux sites radiographiques, mais aussi à la personne (enfants, adultes).

Ce film est contenu dans une pochette étanche à la salive, et protégée de la lumière ; on observera la présence d'un point en relief sur la face exposée. Il permet d'orienter le film et devra toujours se situer en position occlusale.

Le film est positionné en situation intra-orale en regard de la zone explorée.

1.1.3. Technique

1.1.3.1. Méthode de la bissectrice (ou de DICK) (21)

Cette technique se réfère à un principe général de géométrie, la règle d'isométrie de CIESZINSKI. Cette règle établit que pour qu'un objet et son image aient la même dimension, il faut que le rayon principal soit perpendiculaire à la bissectrice de l'angle formé par l'objet et l'image (ou le film).

En pratique cette technique est difficile à mettre en œuvre, car il faut déterminer virtuellement le plan bissecteur puis orienter l'axe du faisceau du rayonnement en direction de l'apex de la dent et perpendiculairement au plan bissecteur.

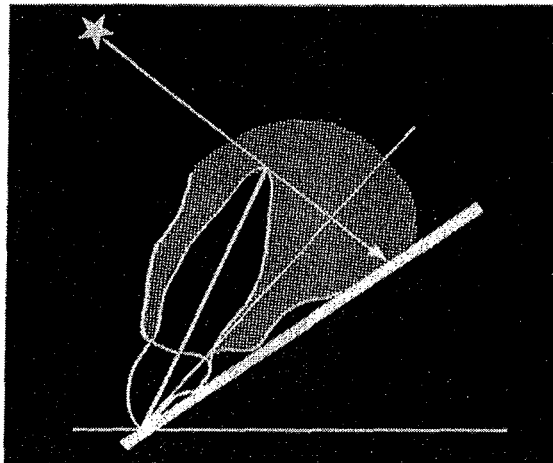


Figure 6-Principe d'isométrie de Cieszinski. (21)

1.1.3.2. Technique du long cône (technique des plans parallèles) (39, 48)

Elle est réalisable grâce aux nouveaux appareils plus puissants (90 kV sous 10 à 15 mA). Elle résulte de l'éloignement du tube : environ 40-50 cm de l'objet ; le film, lui, est orienté parallèlement à l'axe de la dent au moyen d'un porte-film (angulateur XCP[®] de RINN ou VIP[®] de Up Rad).

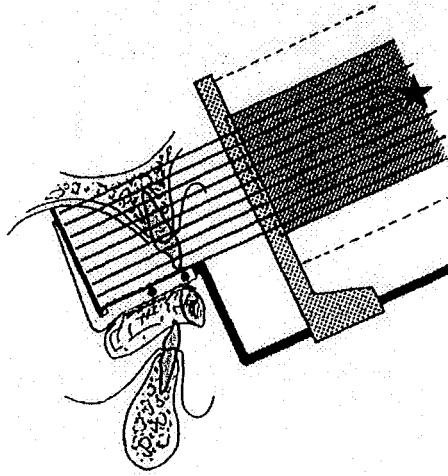


Figure 7- *Technique « long cône »*: le film est maintenu en arrière des dents par un support solidaire de l'angulateur. Le rayonnement est perpendiculaire à la dent et au film. L'éloignement de la source permet d'obtenir un document bio-mensuratif véritable « téléradiographie dentaire » (L. Daudibertières). (21)

1.2. La radiovisiographie (RVG) (21, 57)




Figure 8- *Capteur KODAK RVG 6000* de dimension 40×27mm.

Francis MOUYEN a apporté cette nouvelle technologie dans les cabinets dentaires. La seule différence avec la méthode classique est l'utilisation à la place du film d'un capteur de faible taille contenant un scintillateur, une plaque de fibre optique et une caméra miniaturisée CCD. L'image mémorisée apparaît immédiatement sur l'écran du PC auquel le capteur est relié.

1.3. Le bilan long cône (21, 57)

Le bilan long cône est une somme d'une vingtaine de clichés rétro-alvéolaires et rétro-coronaires interproximaux (pour dissocier les points de contacts et les septa interdentaires surtout dans les secteurs prémolaires et molaires), explorant l'ensemble des arcades dentaires.

Le terme de « long cône » provient du localisateur arrondi de grande taille qui prolonge le tube dentaire (source émettrice de rayons X) permettant d'obtenir un faisceau mieux collimaté et favorisant la technique des plans parallèles.

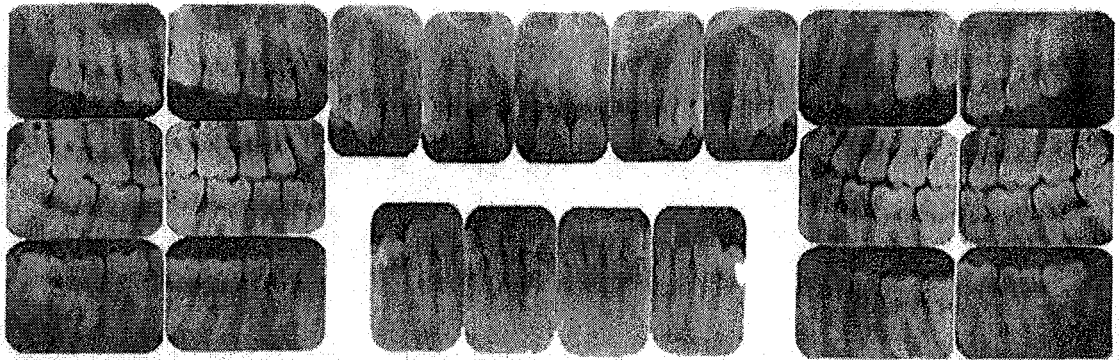


Figure 9- *Bilan long cône*. L'examen de la bouche complète nécessite 17 clichés long cône + 4 clichés bite-wing. (21)

1.4. Panoramique dentaire ou orthopantomogramme (1, 3, 21, 57)

Méthode d'exploration radiologique dentaire extra-orale, le panoramique dentaire permet de dérouler facilement sur un seul film, au prix d'une faible exposition, l'image des arcades, d'une articulation temporo-mandibulaire (ATM) à l'autre.

1.4.1. Principe

Le panoramique ou orthopantomogramme a été créé par PAATERO. Il a associé la radiographie par fente et la tomographie.

La radiographie par fente utilise un faisceau de rayons X, collimaté, extrêmement étroit, qui, par déplacement parcourt la région anatomique examinée et permet d'en obtenir une image sans agrandissement, donc mesurable. (21)

La tomographie (figure 10), définie plus proprement comme zonographie courbe (tomographie à coupe épaisse), propose d'isoler un plan de coupe déterminé par déplacement homothétique en sens inverse du tube à rayons X et de la cassette contenant le film radiographique. (21)

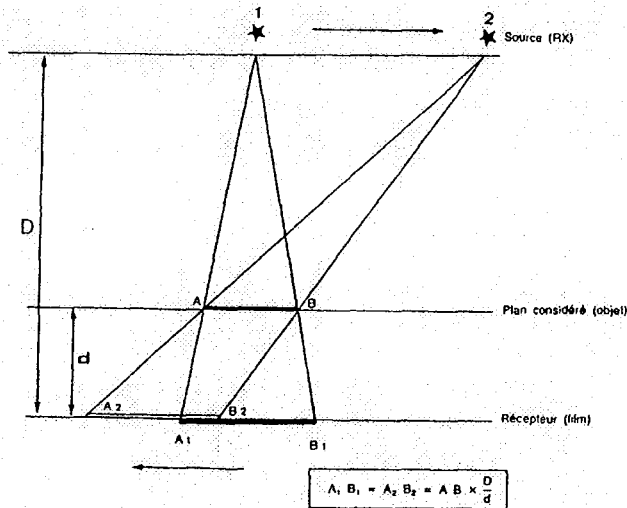


Figure 10- Schéma du principe tomographique. Le tube à rayons X et le film se déplacent en sens inverse. Le centre du système homothétique, immobile, détermine le plan de coupe. La finesse de la coupe est inversement proportionnelle au déplacement. (21)

Le centre du système d'homothétie est contenu dans ce plan. Il est représentatif de l'ensemble des points de la coupe. Lors du mouvement, son déplacement (comme celui de l'ensemble des points du plan) est identique à celui du film. Tous les points contenus dans le plan sont en apparence immobiles et en conséquence leur projection donne une image nette. Par contre, les points situés hors du plan sont d'autant plus déplacés, donc effacés par flou cinétique, que l'on s'éloigne de ce plan. (21)

Toutefois, le centre peut se situer en dehors du plan de coupe choisi à condition que le faisceau de rayons X soit très étroitement collimaté et que l'on ait déterminé, au préalable, très exactement la vitesse de déplacement du tube, du film ainsi que les distances respectives entre l'axe, le tube et l'objet. Ces principes applicables à une surface plane le sont également pour une surface courbe dont il faudra connaître la forme. Le modèle le plus simple est le cylindre (un seul rayon, un seul centre de rotation). (21)

La difficulté de réalisation des appareils panoramiques tient à la forme elliptique des arcades dentaires (plusieurs rayons), à leur variabilité architecturale d'un sujet à l'autre et d'un âge de la vie à l'autre.

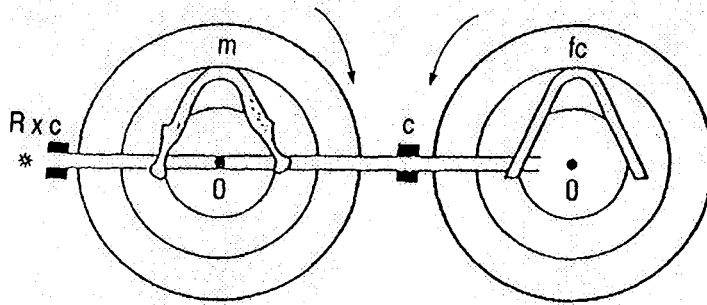


Figure 11- Procédé initial de Paatero à un axe de rotation (méthode dite concentrique). (21)

Rx=source de rayons X

C=collimation

O=centre de rotation

M=maxillaire

Fc=film courbe

1.4.2. Evolution des appareils panoramiques

Dans les années 50, le Finlandais Paatero a démontré que l'image d'une hémi-arcade était grandement améliorée par le décalage de l'axe de rotation vers la région molaire opposée (figure 12), puis que l'utilisation de deux centres de rotation décalés de chaque côté de la mâchoire et d'un centre médian procurait une projection orthoradiale éliminant ainsi le chevauchement des dents (figure 13).

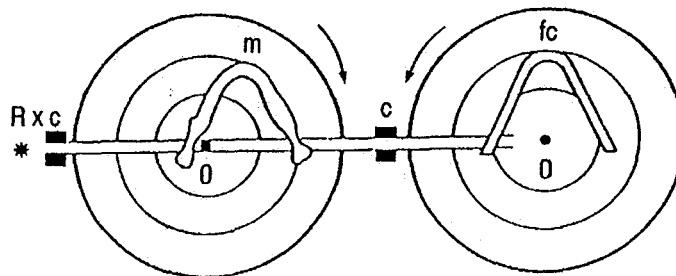


Figure 12- Procédé de Paatero à deux axes de rotation (méthode dite excentrique). Le maxillaire est décalé par rapport à l'axe de rotation qui occupe la position d'un des centres de l'ellipse. Le rayonnement est pratiquement perpendiculaire aux arcades (projection orthoradiale). (21)

Le malade étant immobile, le tube et la cassette se déplacent simultanément autour de la tête du patient : c'est le principe de l'orthopantomographe dont dérivent tous les appareils panoramiques.

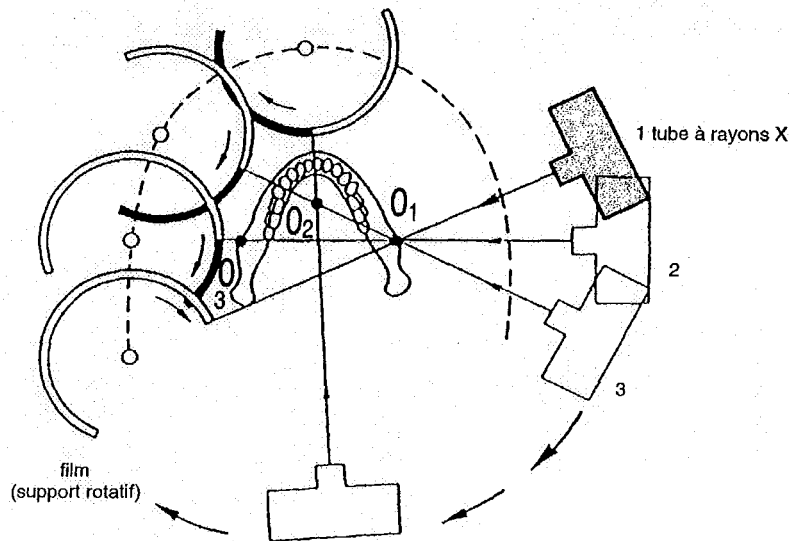


Figure 13- Schéma de l'orthopantomographie d'après Paatero. L'appareil comprend deux centres de rotation excentriques (O_1 , O_3) et un concentrique (O_2). La représentation concerne une hémia arcade, le mouvement se poursuit de façon symétrique pour le côté opposé. (21)

Nous citerons les principaux appareils orthopantomographiques dont certains se rencontrent encore, pour mieux comprendre leur évolution.

Appareils à un centre de rotation (ou deux centres virtuels) (21) :

En 1957, Hudson et Kumpala réalisent pour l'examen des recrues de l'US Air Force un appareil panoramique de maniement simple et rapide, le Panorex dont le nom devient rapidement synonyme d'appareil panoramique. On peut noter que le programme de reconstruction 2D panoramique du logiciel Dentascan, à partir des acquisitions scanner, reprend le nom de Panorex.

Le patient assis face à l'opérateur, l'ensemble tube-cassette plane rigide, de format 12×30 cm, tourne pendant 10 secondes autour d'un centre de rotation excentré pour inscrire l'image des hémia-arcades opposées. Le déplacement latéral du fauteuil à mi-course déplace le centre du côté opposé et permet d'enregistrer l'autre côté. Lors du déplacement du fauteuil, l'émission de rayons X est interrompue et l'image présente ainsi une bande blanche verticale, médiane, non impressionnée.

En réalité, cet appareil à un centre de rotation ne devenait à deux centres que par l'astuce du déplacement latéral du fauteuil. La trajectoire est celle d'un arc de cercle. Ceci explique que la courbe soit d'épaisseur constante (12 mm), donc très tolérante en particulier pour la région incisive. Par contre, le doublement de structures médianes en limite de courbe nécessitait un montage par élimination de la bande centrale et un hachurage des structures doublées.

Appareils à trois centres de rotation (21) :

Le premier orthopantomographe fabriqué par la firme finlandaise Palomex est commercialisé par Siemens en 1961 sous le nom de OP 3.

Il comporte trois centres de rotation successifs accordant une trajectoire elliptique et donne, sur un film 15×30 cm placé dans une cassette courbe rigide, une image continue des mâchoires.

Appareils à centre de rotation mobile (21) :

En 1970, General Electric met sur le marché un appareil panoramique GE 3000 appelé bientôt Panelipse. Le centre de rotation de l'appareil se déplace de façon continue. La course semi-elliptique est réglable selon la forme de l'arcade. C'est sur ce modèle que sont conçus les panoramiques modernes.

Par la suite, des améliorations seront apportées sur la plupart des appareils proposés par la possibilité de centrage par repères lumineux et miroir, programmation informatique d'un générateur multipulsé et ralenti en regard de la colonne cervicale pour «compenser» son absorption.

Aujourd'hui, les constructeurs proposent des appareils comprenant des programmes séquentiels dont le plus achevé est le Scanora[®].

Cet appareil multifonction programmable, construit par la firme finlandaise Soredex, comprend une unité principale composée d'un tube à rayons X à anode tournante et foyer fin de 0,3 mm solidaire d'une cassette plane de format 15×30 cm.

Parmi toutes les possibilités du Scanora, le cliché panoramique, souvent préalable à d'autres modes d'imagerie offerts, présente des qualités liées à la finesse du foyer radiogène et un agrandissement constant ×1,3 qui peut être ramené à la taille réelle en cas de numérisation de l'image.

L'OPT isole une coupe épaisse, large en arrière (15 mm environ), étroite en avant (6 à 8 mm) épousant la forme des arcades dentaires (figure 13). Cette coupe est établie à partir d'une «arcade moyenne» et peut être, sur la plupart des appareils actuels, modifiée. La rotation variable de 15 à 20 secondes permet d'obtenir sur un seul film une image continue des arcades dentaires d'une articulation temporomandibulaire à l'autre. De ces constatations, résultent des difficultés pratiques de réalisation.

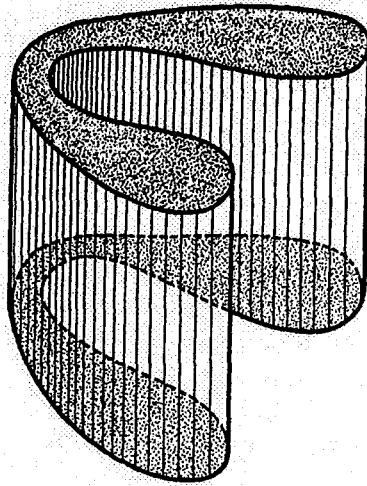


Figure 14- Diagramme montrant l'aspect tridimensionnel de la zone d'épaisseur utile. (d'après Mailland). (39)

1.4.3. Réalisation de l'examen (21, 54)

Les appareils développent de 50 à 80 kV pour un ampérage de 10 à 15 mA.

Mise en place du sujet :

Après avoir fait retirer les éléments métalliques gênants et générateurs de densités parasites (lunettes, prothèses amovibles, boucles d'oreilles, colliers...), le sujet étant debout ou assis selon les possibilités de l'appareil, la tête est placée dans le système de contention, le plan de Francfort horizontal.

La morphologie du patient doit se conformer ou se rapprocher de la notion théorique d'arcade moyenne. A l'évidence, certains sujets s'en éloignent (mâchoires carrées, asymétries, malformations...). D'autre part, les arcades des très jeunes enfants sont trop fermées par rapport au modèle.

Les incisives sont en «bout à bout», souvent par morsure d'une règle rainurée, de manière à pouvoir les placer dans la zone de netteté antérieure réduite.

La lordose cervicale est effacée de manière à éviter au maximum sa projection dense médiane sur le cliché (impossible chez le sujet gibbeux), la langue est collée au palais pour réduire la clarté aérienne. On s'assure par le centreur vertical médian de la bonne position frontale. Des centreurs lumineux latéraux permettent de contrôler l'avancée de la tête (repères numériques affichés).

Certains appareils, comme l'étaient le Panorex et comme l'est le Scanora, admettent les patients assis face à l'opérateur. Ces conditions de confort assurent une mise en place et une surveillance plus aisée du sujet.

Temps de rotation :

Le patient reste immobile et respire calmement mais s'abstient de déglutir pendant la durée de la rotation. Cette immobilité indispensable qui dure environ 15 secondes est exceptionnellement obtenue chez le petit enfant et certains sujets handicapés. La possibilité d'asseoir le patient, au mieux face à l'opérateur, avec un moyen de contention céphalique et mentonnier efficace, facilite grandement la réalisation du cliché.

L'examen est parfois techniquement difficile quand le patient a du mal à se mouvoir ou quand il a une cyphose cervico-dorsale importante gênant soit sa mise en place au centre de l'appareil, soit la rotation de la partie mobile.

Cet examen est réalisable par :

- Méthode conventionnelle :
Impression directe sur un film argentique qui est ensuite traité et révélé chimiquement.

- Méthode numérique :
 - Soit par capteurs CCD : imagerie numérique directe.
 - Soit par impression sur plaque photostimulable dite plaque au phosphore (ERLM : écran radio luminescent à mémoire) qui est ensuite traitée par informatique. Ce traitement de la plaque peut être différé dans le temps (jusqu'à quelques heures) : numérisation directe à lecture différée.

Par la méthode numérique, les clichés sont réalisés par l'intermédiaire d'une imprimante laser haute définition « sèche » (sans utilisation de produits chimiques).

1.5. Téléradiographie ou Télécrâne (1, 39, 57)

Cette technique utilisée en orthopédie dento-faciale et également en chirurgie maxillo-faciale trouve des indications en implantologie (téléradiographie de profil)

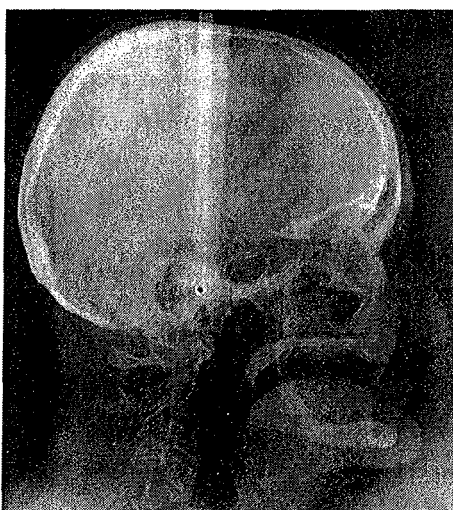


Figure 15 –Téléradiographie de profil. (21)

1.5.1. Principe

C'est une projection (rayons X) sur une plaque sensible de tout le crâne et le massif facial, sans agrandissement ni déformation.

L'installation radiologique est fixe, dédiée uniquement à la téléradiographie pour permettre une reproductibilité de l'examen, avec une grande distance fixe (4 mètres) entre la source émettrice et la plaque sensible ; la grande distance entre la source émettrice et la plaque sensible a pour but d'éliminer le facteur d'agrandissement.

Le patient est assis, la tête immobilisée et orientée selon l'incidence par le céphalostat. Le céphalostat est un appareil maintenant la tête par deux olives auriculaires introduites doucement au niveau des conduits auditifs externes.

Cette technique est réalisable par :

- Méthode conventionnelle.
- Méthode numérique : plaque au phosphore (ERLM), numérisation à lecture différée.

1.6. Scanora[®] (1, 5, 21, 22, 47, 54)

Le scanora[®] est un appareil radiologique de type tomographique. Il a été mis au point en Finlande entre 1983 et 1989 par le département de radiologie de l'institut de dentisterie de l'université de Turku et le département recherche et développement de la firme Soredex/Orion corporation d'Helsinki. Il trouve des indications particulièrement intéressantes en implantologie dont ce n'est qu'une application parmi bien d'autres.

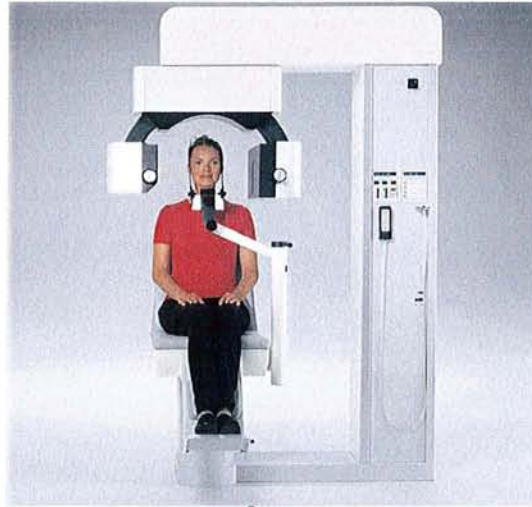

Figure 16- Scanora® D de chez Soredex.

1.6.1. Principe et mode d'imagerie

Le Scanora® utilise deux principes radiographiques :

Tout d'abord **la radiographie à fente** (également appelée faisceau étroit). Elle permet d'éviter les déformations géométriques induites par les faisceaux coniques et d'obtenir des images contrastées par réduction du rayonnement diffusé. (22)

Ensuite **la tomographie spiralée** : elle résulte du mouvement homothétique simultané, en sens inverse du foyer de rayons X et du récepteur, ce qui permet d'isoler une coupe passant par le centre d'homothétie ou centre de rotation tomographique. (22)

Ces principes du Scanora® permettent d'obtenir différentes imageries :

L'imagerie globale est une imagerie panoramique à agrandissement constant de $\times 1,3$ obtenue par l'association du faisceau étroit et balayage rotatif ou linéaire. Le faisceau étroit réduit les rayons diffusés.

L'imagerie sectorielle avec multi-projection : par balayage avec faisceau étroit ou tomographie avec petit angle.

L'imagerie sectorielle avec coupes multiples : elle utilise le balayage tomographique spiralé à grand angle. Celui-ci réalise des coupes (4 coupes) séquentielles de 2, 4 ou 8 mm d'épaisseur avec un agrandissement constant de $\times 1,7$.

1.6.2. Descriptif de l'appareil (21)

L'unité principale ressemble à un appareil panoramique standard et comprend :

- Le fauteuil du patient : il peut être déplacé et possède un appui-tête et une mentonnière pour éviter les mouvements du patient.
- Un tube à rayons X : anode en Tungilène, foyer fin de $0,3 \times 0,3$ mm, dispositif de filtrage, dispositif de limitation du faisceau.
- Le récepteur d'images : c'est une cassette rigide de 15×30 cm solidaire du tube à rayons X par l'intermédiaire d'un arceau dépendant du bloc rotatif.

Ceci est relié à la colonne de support où on trouve les processeurs qui permettent la programmation et la réalisation des séquences dont l'affichage se fait par touches digitales. La distance foyer-film est de 575 mm. Le patient installé, des centreurs lumineux assurent le bon positionnement du sujet.

1.6.3 Technique d'utilisation

Quel que soit le programme choisi, le patient est installé dans un fauteuil face à l'opérateur.

La tête du patient est placée sur le support tête, la ligne lumineuse frontale est sur l'axe sagittal du patient. La ligne lumineuse horizontale se place sur le plan occlusal en radiographie panoramique.

Le préalable de l'examen est la réalisation sur l'appareil Scanora d'une radiographie panoramique de référence à agrandissement $\times 1,3$ qui va nous servir à situer l'emplacement de la zone à explorer. Pour cela le cliché est positionné sur un négatoscope gradué. Le repérage se fait grâce à un système de coordonnées à deux dimensions.

L'agrandissement de $\times 1,3$ est constant, une règle de conversion transparente est appliquée sur le film : le cliché est divisé en onze parties de la droite vers la gauche du patient, distantes entre elles de 15 mm environ ; ceci représente les premières coordonnées.

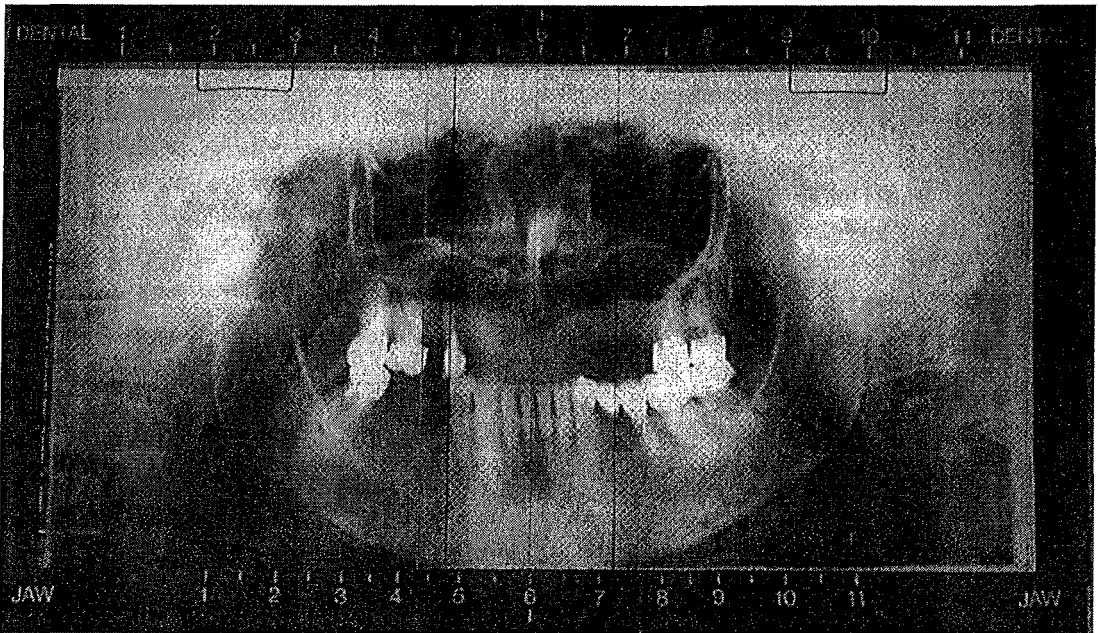


Figure 17- Scanora®: lecture du cliché panoramique initial (agrandissement $\times 1,3$) sur un négatoscope gradué. Repérage de la zone anatomique (graduations horizontales). (21)

Ensuite quatre types d'arcs sont prévus en fonction de la morphologie des arcades du patient (en général l'arc II est utilisé). Ces arcs vont de lingual en vestibulaire et se rejoignent dans la zone incisive, ce sont les deuxièmes coordonnées. Ceci détermine donc 44 régions (11×4) maxillaires et mandibulaires.

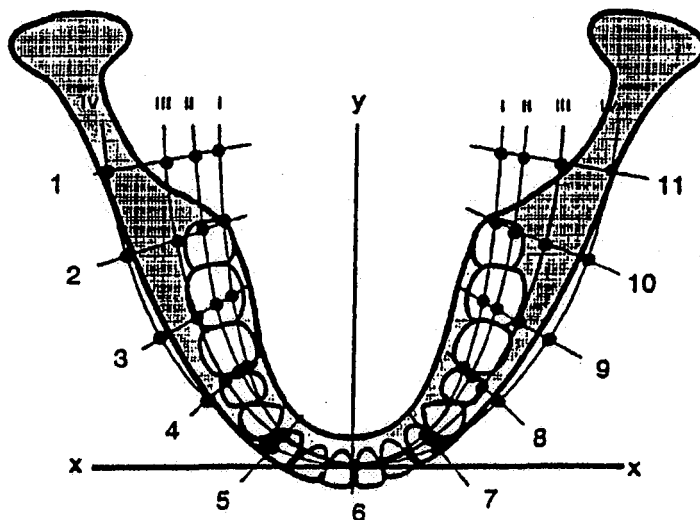


Figure 18- Largeur d'arc et coordonnées (d'après General Electric).

Dans ce système de repérage à deux dimensions, la radiographie panoramique peut être comparée au topogramme (Scout View) qui permet la localisation des coupes en scannographie.

Suivant la région qu'il souhaite examiner, l'opérateur consulte une table, où les correspondances sont établies entre le type d'imagerie recherchée et la zone à explorer. Il entre sur le panneau de commande un code à trois chiffres.

Le balayage tomographique spiralé à grand angle selon une orientation dento- ou maxillo-tangentielle, nous assure des coupes séquentielles de 2, 4 ou 8 mm d'épaisseur avec un agrandissement constant $\times 1,7$. Le mouvement spiralé comporte huit tours pour une épaisseur de coupe de 4 mm.

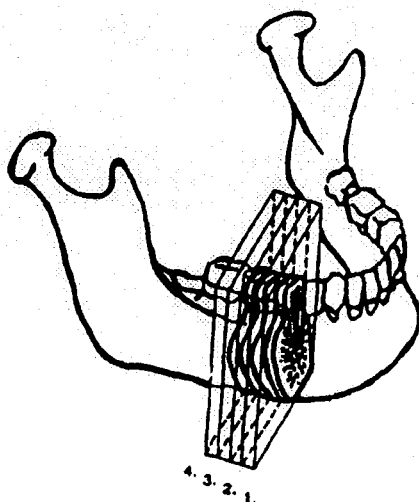


Figure 19- Scanora®: les coupes verticales et transversales procurent des sections non déformées dans le segment intéressé. Ces coupes sont jointives et admettent un agrandissement constant. (21)

En pratique, les coupes utilisées seront de 4 ou 2 mm distribuées de mésial en distal, selon des séries comportant 4 ou 3 clichés successifs.

Ces coupes seront transversales directes (non reconstruites), perpendiculaires à la portion d'arcade considérée donnant une tranche non déformée des structures dento-maxillaires (« cross sections »). La mesure directe sur le film se fait par l'usage d'une règle transparente.

Autrefois on utilisait une règle de conversion ($\times 1,7$) fournie par le constructeur. Aujourd'hui, si l'image est numérisée, un simple double-décimètre suffit pour l'évaluation mensurative du site implantaire, sur des clichés en taille réelle.




Figure 20- *En haut, règle de conversion transparente Scanora® ($\times 1,3$ pour cliché panoramique, $\times 1,7$ pour les coupes) en cas d'acquisition analogique. En bas, double-décimètre pour comparaison, permettant la mesure directe sur clichés numériques. (21)*

1.7. Le 3D Accuitomo (23, 44)

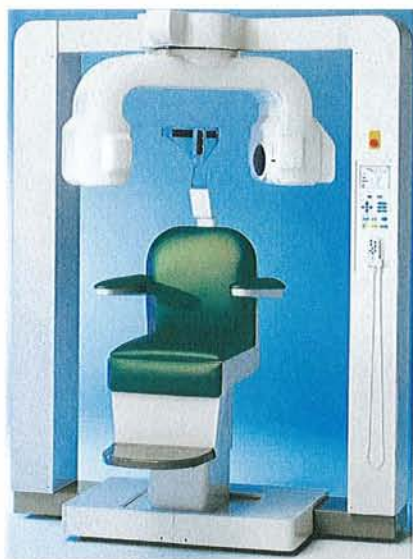

Figure 21- *3D accuitomo. (44)*

La firme Morita a conçu et commercialise depuis peu un tomographe numérique qui permet l'obtention d'images 3D. Ce système radiologique numérique a été créé pour une utilisation efficace en odontologie. Son encombrement est réduit et sa présentation sous forme de chaise est très adaptée. Sa manipulation demande un apprentissage court.

1.7.1. Principe

Cette machine est un tomographe numérisé à faible dose de rayons X émis sous forme d'un faisceau conique vers un amplificateur de brillance ultrasensible avec détecteur CCD. La taille du faisceau de rayons X au centre de rotation est de 29 mm de haut et de 39 mm de large, ce qui a pour effet de limiter le volume d'information recueilli.

Les images sont prises pendant une exposition de 17 secondes au cours de laquelle l'arceau de l'appareil effectue une rotation de 360° autour de la zone à examiner. Lors de cette rotation, 512 images bidimensionnelles sont recueillies par le capteur et transmises à l'ordinateur.

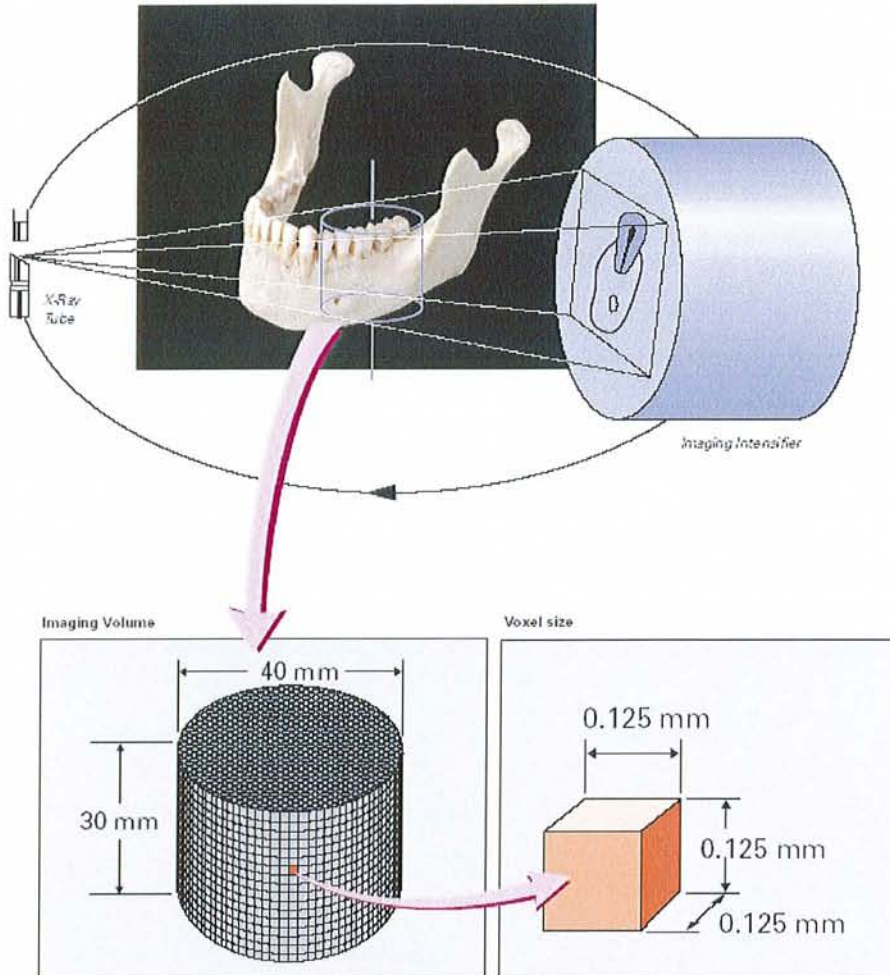


Figure 22- Principe d'acquisition des images. (d'après 44)

Les images sont restructurées, par le logiciel spécifique (i-dixel), sous forme d'un cylindre de 38 mm de diamètre et de 29 mm de hauteur qui représente le volume exploré. Il faut moins de dix minutes de calculs pour la construction. C'est ce cylindre qui contient l'information tridimensionnelle exploitable par le praticien. (figure 22)

Les voxels, unités élémentaires de volume de ce cylindre, sont des cubes de 0,125mm de côté.

1.7.2. Procédure

La zone d'information exploitable se présente sous la forme d'un cylindre. Le radiologue doit positionner le patient en déplaçant électriquement le fauteuil d'examen latéralement, longitudinalement et verticalement pour faire coïncider le cylindre avec la région intéressée. Afin d'assister le praticien, des traits lumineux se dessinent sur le visage du patient pour cibler la zone d'intérêt. (23)

Afin de s'assurer du bon positionnement, deux images (face et profil) sont obtenues par une rotation à faible émission permettant de modifier quelque peu la position du patient pour cibler de façon optimale la zone d'intérêt. (23)

Puis l'acquisition des images est déclenchée. Durant la rotation de 17 secondes du dispositif autour de la tête du patient, toutes les images recueillies par le capteur à travers l'amplificateur d'images sont affichées en temps réel, donnant la possibilité au praticien de visualiser et conserver un film tridimensionnel de faible résolution de la rotation autour de l'arcade du patient.

Les images correspondant au cylindre d'information sont enregistrées dans l'ordinateur instantanément.

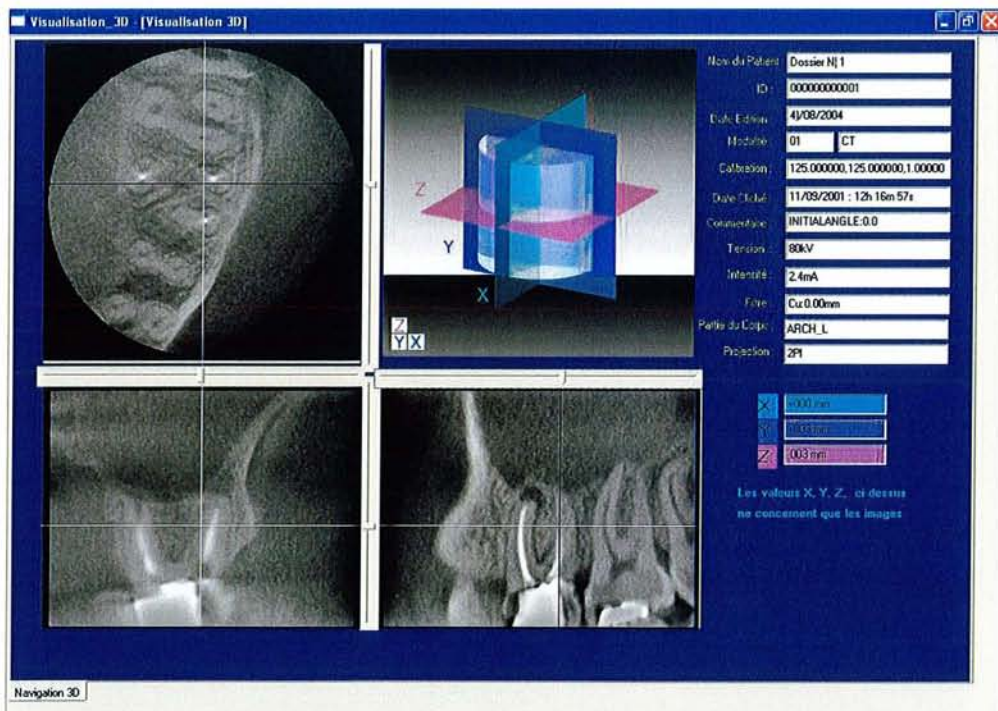

Figure 23- Présentation des trois vues proposées par le 3D Accutomo. (44)

Une fois la construction du cylindre terminée, trois types de vues sont disponibles à l'écran qui est divisé en quatre (figure 23) (23) :

- le cadre en haut à droite représente le cylindre avec les trois plans de coupe dessinés (X, Y, Z) et a peu d'intérêt ;
- le cadre en bas à droite représente le plan X, c'est une coupe sagittale (vue panoramique parallèle à l'arcade) qui représente la vue habituelle des clichés radiologiques dentaires ;
- le cadre en bas à gauche représente le plan Y, c'est une coupe coronale (plan frontal ou vertical, perpendiculaire à la tangente de l'arcade). C'est le même type de coupe qui est obtenu avec le Scanora® ;
- le cadre en haut à gauche représente le plan Z, c'est une coupe axiale (horizontale).

Le logiciel permet de modifier à sa guise le niveau des plans de coupe, permettant à l'opérateur de se déplacer dans le cylindre sans procéder à une nouvelle exposition du patient. Il est également possible de mesurer les distances et les angles ainsi que la densité osseuse.

Le radiologue transmet l'examen au praticien par l'intermédiaire d'un CD, DVD ou Internet. Le CD de données contient un logiciel de visualisation qui permet seulement de changer le niveau des coupes, les mesures ne sont pas disponibles.

Le radiologue a également la possibilité d'imprimer sur film radiographique les images qui lui semblent être les plus intéressantes.

2. LES AUTRES EXAMENS

2.1. Scanner ou tomodontométrie (21, 34, 57)




Figure 24- Scanner SOMATOM Emotion 6 de SIEMENS.

En 1968 l'ingénieur anglais HOUNSFIELD met au point la tomодensitométrie (scanner à rayon X). Il recevra pour cette invention le prix Nobel de médecine en 1970. Ce sera la naissance de l'imagerie diagnostique.

La scannographie est un procédé radiologique qui utilise les rayons X et permet d'obtenir des images en coupes du corps humain. La scannographie n'irradie que la couche de tissu sélectionnée contrairement à la tomographie.

2.1.1. Principes tomодensitométriques

La tomодensitométrie a pour but, à l'intérieur d'une tranche (tomo) anatomique, de mesurer les densités (densitométrie) d'absorption des rayons X. L'originalité du système est de remplacer le film radiologique par une couronne de détecteurs de photons X couplée à un ordinateur. (21)

Le patient est installé sur un plan d'examen mobile qui se déplace au centre d'un anneau autour duquel sont disposés émetteur et détecteurs de rayons X. L'enregistrement de l'image radiante par des chambres d'ionisation que sont les détecteurs, l'analyse et le traitement des informations permet de multiplier la sensibilité du système par un facteur d'environ 200 par rapport aux techniques conventionnelles. (21)

2.1.1.1. Acquisition de l'image (21)

L'image TDM procède, comme en radiologie conventionnelle, du phénomène d'absorption des rayons X en fonction de la densité des corps traversés.

La source d'émission est un tube à rayons X alimenté par un générateur haute tension (120 kV).

Le faisceau de rayons X, par rotation autour du sujet, permet des mesures de densité sous différentes projections angulaires. Les détecteurs, ultrasensibles, déterminent à chaque étape du mouvement, une valeur de densité par comparaison entre le nombre de photons X émis et le nombre de photons mesurés après atténuation du faisceau par les structures rencontrées (figure 25).

Ces différentes mesures, effectuées sur un tour complet de 360°, sont stockées en mémoire et transmises au calculateur qui a pour mission d'affecter

pour chaque volume élémentaire (puisqu'intervient la notion d'épaisseur) de la matrice, ou voxel, une valeur de densité moyenne.

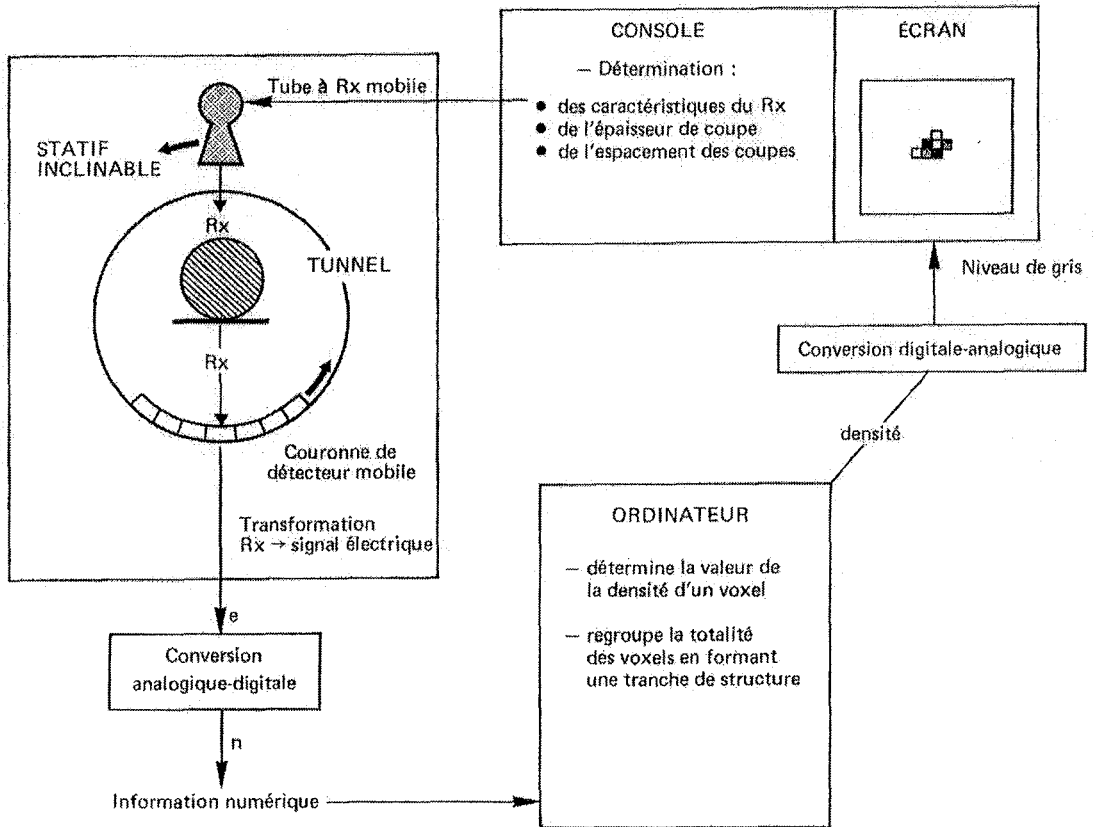


Figure 25- Construction de l'image tomodensitométrique. (34)

Depuis le premier scanner des années 1970 (EMI Mark 1), la technologie des scanners a considérablement et rapidement évolué passant de l'acquisition incrémentale à l'acquisition hélicoïdale et en dernier lieu à la technologie multibarrette.

Acquisition incrémentale :

Elle se définit par des acquisitions de coupes à des niveaux anatomiques différents.

1^{er} principe: la translation-rotation (figure 26) :

C'est le principe initial du scanner. L'alimentation du tube se fait par des câbles de gros calibre accordant peu de souplesse au système.

Tube et détecteurs reviennent à leur position initiale après chaque coupe. L'immobilisation de la table et la stabilisation de la vitesse de rotation pour réaliser la coupe suivante engendrent un temps mort auquel s'ajoute le délai de reconstruction.

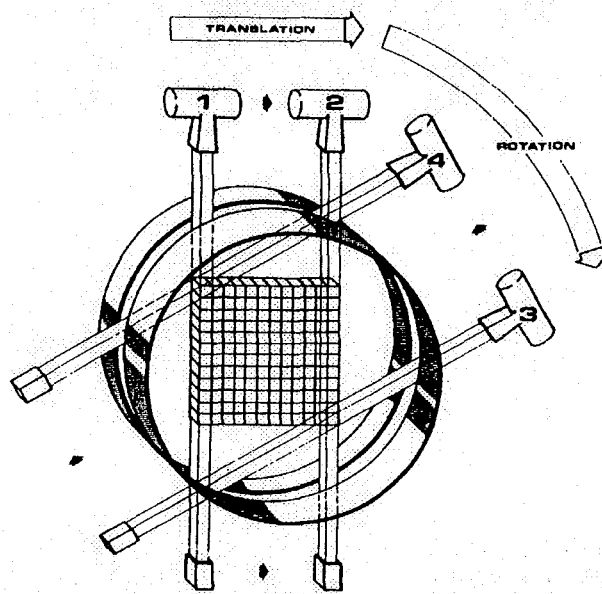


Figure 26- Principe de l'acquisition tomodensitométrique (translation, rotation angulaire, détermination des voxels). (21)

2^{ème} principe: la rotation continue :

Les câbles à haute tension sont remplacés par des bagues collectrices (slip-rings) dans la partie rotative, frottant sur des charbons. Le tube et les détecteurs tournent à vitesse constante.

Le nombre d'acquisitions simultanées de coupes est limité par les capacités informatiques qui ne cessent de progresser.

Quel que soit le mode d'acquisition, la reconstruction sera d'autant plus précise que le nombre de mesures est important. Les valeurs de densité ainsi déterminées se répartissent sur une échelle dite de Hounsfield de part et d'autre de la valeur 0 attribuée à l'eau.

Le choix des fenêtres adaptées à la structure anatomique analysée conditionne la qualité de l'image apparaissant sur l'écran de la console de travail.

Si, pour des raisons mécaniques, les acquisitions sont réalisées en coupes axiales sur un patient allongé, des coupes dans d'autres orientations sont possibles par reconstruction d'images.

Les mesures effectuées par les détecteurs sont transmises au système d'acquisition des données, sous forme de données brutes, qui seront traitées par des processeurs rapides spécialisés grâce à des algorithmes de reconstruction.

Acquisition hélicoïdale :

Contrairement à l'acquisition incrémentale, la table d'examen est mobile et avance à vitesse constante alors même que la rotation est continue.

L'émission de rayons X et l'acquisition continue des données pendant la durée de l'examen autorise l'exploration d'un volume anatomique dans un temps très court.

Le mouvement est celui d'une hélice (courbe engendrée par une droite s'enroulant autour d'un cylindre). Les coupes peuvent être reconstruites en tout point du volume. La distance qui les sépare est déterminée lors de la reconstruction (incrément de reconstruction).

L'acquisition hélicoïdale impose un calcul complémentaire d'interpolation afin de supprimer les artéfacts liés au déplacement du patient lors de l'acquisition.

La conservation en mémoire des données brutes permet de reconstruire différents types d'image et dans le même sens, supprime ainsi le délai intercoupe.

La vitesse est plus élevée ce qui réduit d'autant le temps d'acquisition des coupes.

Technologie multibarrette :

Dernière évolution, elle permet une acquisition de volumes importants dans un temps réduit ou de coupes plus fines à temps égal.

C'est une technologie évolutive utilisant plusieurs barrettes permettant une multidétection subseconde de l'ordre de 0,50 seconde pour une rotation de 360° alors que les techniques monobarrettes les plus rapides accordent 0,8-0,75 seconde par coupe.

Ce temps peut être encore réduit en cas de rotation partielle à 0,15 seconde. Le transfert des données et leur traitement font appel à des capacités informatiques beaucoup plus puissantes que pour les autres techniques.

Selon les constructeurs, on aura une architecture symétrique (GE), asymétrique (Picker, Elscint) ou hybride (Toshiba). (21)

Ainsi peut-on modifier le champ d'acquisition, le fenêtrage, mesurer les densités, les angles, les distances, annoter les images...

Les scanners actuels admettent des logiciels capables à partir d'une acquisition axiale sur un patient confortablement installé en décubitus dorsal de reconstruire dans d'autres plans : sagittal, coronal, oblique, courbe...

En implantologie, les logiciels de type Dentascan® démontrent l'intérêt de la reconstruction bidimensionnelle ou 2D.

De même, les logiciels de reconstruction tridimensionnelle (3D) apportent une aide considérable à la compréhension et à l'évaluation préopératoire de désordres dentaires ou des malformations crânio-faciales.

2.1.1.2. L'image numérisée

Cette image est la traduction visuelle du codage informatique de chaque point élémentaire constitutif de l'image (ou pixel).

L'image est constituée de multiples pixels qui sont la visualisation plane des voxels. Le voxel est donc le parallélépipède ayant le pixel comme base et l'épaisseur de coupe comme hauteur (figure 27).

Le nombre de carrés (pixels) alignés sur la hauteur et la largeur de l'écran détermine la matrice (256×256, 512×512, 1028×1028). Par exemple une matrice de 512×512 sera formée de 512 lignes et de 512 colonnes. De plus, plus le nombre de pixels sera important, plus la définition de l'image sera précise : ceci correspond à la résolution spatiale (figure 28). Ainsi la matrice de 256×256 sera moins précise que la matrice de 512×512.

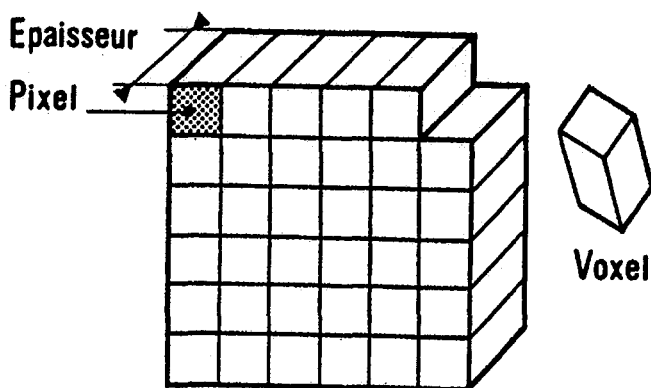


Figure 27- Représentation schématique d'une matrice (d'après Vicens).

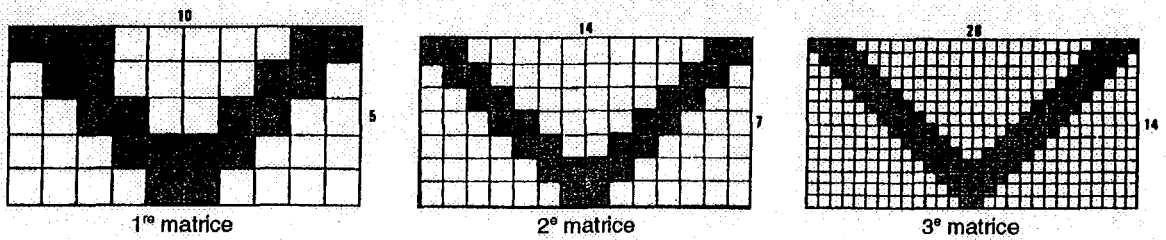


Figure 28- Représentation matricielle, la précision s'accroît avec le nombre de pixels de l'image. (d'après G. Korach et J. Vignaud). (21)

2.1.1.3. Traitement de l'image

A chaque voxel est attribué une densité, c'est-à-dire l'absorption propre de chaque voxel. Les densités de chaque pixel (base du voxel) sont représentées sur l'image du récepteur TV en niveaux de gris. L'atténuation propre calculée par l'ordinateur pour chaque voxel est transformée en unité de densité : unité HOUNSFIELD (UH).

Dans l'échelle de HOUNSFIELD, le niveau de densité de l'eau a été fixé à 0, l'air possède le coefficient d'absorption le plus bas : -1000. L'os compact a pour valeur 2000 unités HOUNSFIELD.

A l'écran, les structures denses (os) apparaissent blanches, celles qui sont peu denses (air) apparaissent noires. Les structures de densité moyenne seront plus ou moins grises.

L'œil humain ne distingue que seize niveaux de gris différents, c'est pourquoi il est impossible de distinguer précisément toutes les structures traversées. Il va donc falloir, sur l'échelle des densités, réduire l'étude aux structures choisies en déterminant une « fenêtre » d'exploration. (34)

Cette limitation est peu gênante lors de l'examen en implantologie car les structures intéressantes ont toutes une densité élevée (corticale osseuse, spongieuse). L'étude des structures de densité basse (muscles, graisse) ne présente en l'occurrence pas d'intérêt.

La fenêtre (figure 29) est l'intervalle des densités à représenter par la totalité de l'échelle des gris. La fenêtre varie en fonction de deux paramètres :

- le niveau qui représente le milieu de la fenêtre ;
- la largeur que l'on peut diminuer ou augmenter en fonction des structures à étudier.

En implantologie on travaille en fenêtre large (1600 à 4000 UH).

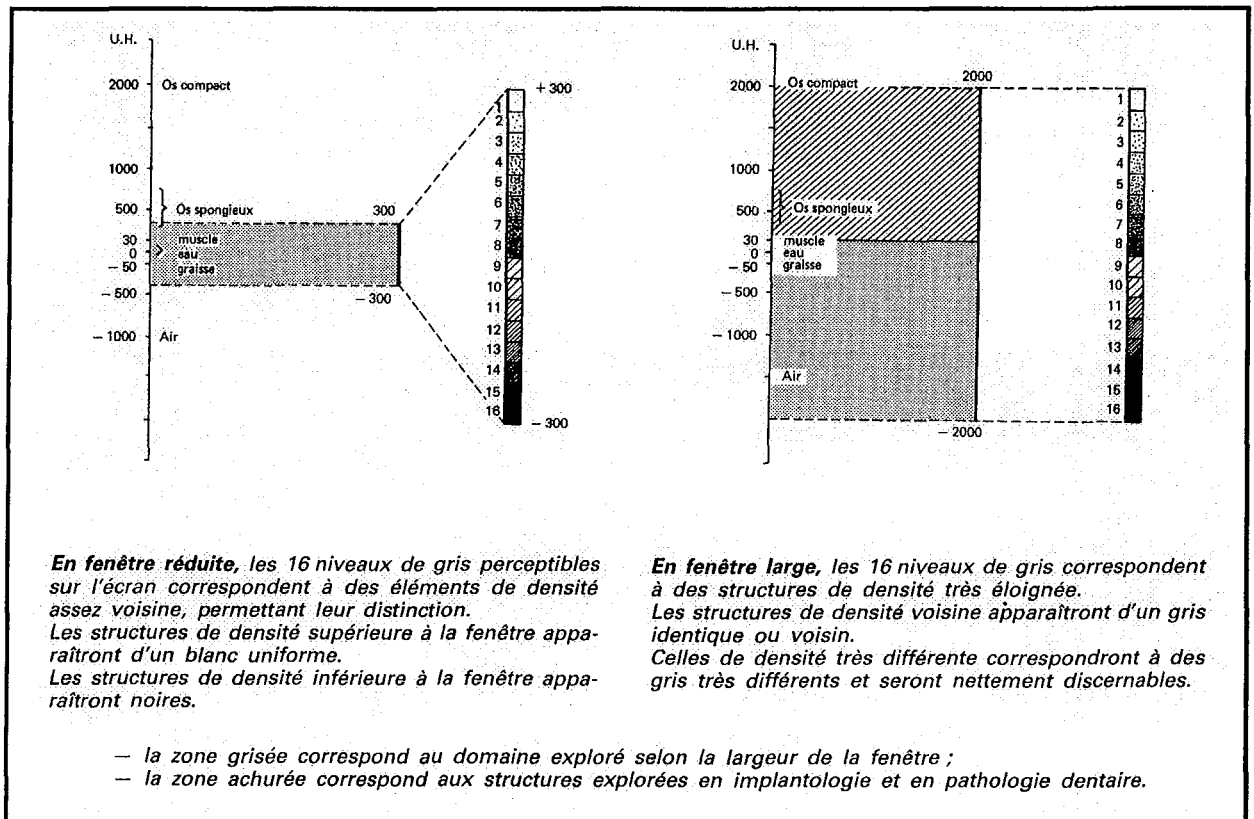


Figure 29- Echelle des densités de Hounsfield (notion de niveau et de largeur de fenêtres). (34)

Le **champ** correspond au diamètre de la tranche de la structure examinée, visualisée sur l'écran. Comme le nombre de pixels est fixe, plus le champ sera grand, plus l'agrandissement sera grand et plus l'image sera « floue ».

Certains appareils disposent de plusieurs champs fixes. D'autres ont un champ variable permettant une image « grandeur nature », sans agrandissement. Cette possibilité présente un avantage précieux en implantologie, permettant une mesure directe des structures anatomiques.

2.1.2. Protocole de l'examen tomодensitométrique : réalisation de l'image

2.1.2.1. Le scout-view

Tous les examens débutent par la réalisation d'une radiographie classique grâce au mode radiographique. C'est un cliché standard numérisé réalisé par le déplacement longitudinal du sujet grâce au mouvement du plan d'examen. Le tube à rayons X reste fixe, le faisceau est fortement collimaté, les mesures d'absorption transmises par les détecteurs sont reconstruites par l'ordinateur.

Cette radiographie peut être réalisée dans le plan frontal ou de profil. Pour l'implantologie on utilisera celle de profil.

Le cliché apparaît sur le moniteur TV, c'est le scout view ou scannogramme ou topogramme.

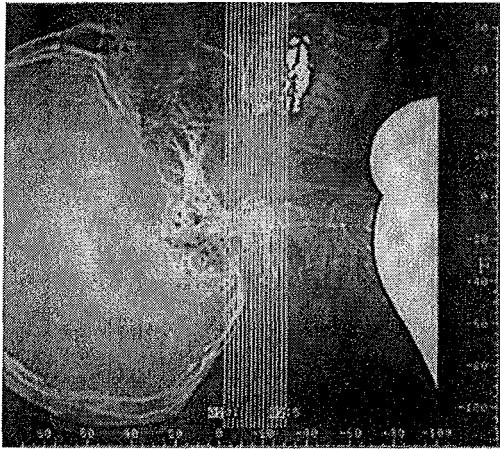


Figure 30- Tomodensitométrie. Image en mode radio (« scout view ») avec matérialisation graphique des coupes axiales maxillaire parallèles au plan palatin. (21)

Le patient doit rester immobile pendant tout l'examen et on utilise une contention pour la tête.

Le scout view est indispensable, c'est sur ce document que sera programmé les plans d'acquisition pour le mode axial transverse. La visualisation des niveaux de coupes sur l'image en mode radiologique sous la forme de lignes en surbrillance constitue les topogrammes.

2.1.2.2. Technique classique avec des coupes axiales et coronales

L'opérateur détermine l'épaisseur de coupe, l'espacement entre les coupes, la largeur et le niveau de la fenêtre. La durée de l'examen est de cinq à dix minutes, le patient doit rester immobile sinon il y aura des artéfacts et les radiographies seront illisibles.

Coupes axiales (figure 31) :

Les coupes sont pratiquées le patient en décubitus dorsal.

Au maxillaire les coupes sont orientées parallèles au plan d'occlusion ou au palais osseux et au niveau de la mandibule, parallèles au plan d'occlusion ou au plan basilaire de la mandibule.

Les conditions d'acquisition d'après Lacan :

- Maxillaire : de la crête alvéolaire aux cavités nasales / épaisseur de coupe de 1 à 1,5mm / espacement des coupes de 2mm
- Mandibule : de la crête vers l'os basal / épaisseur de coupe de 1 à 1,5mm / espacement des coupes de 2mm

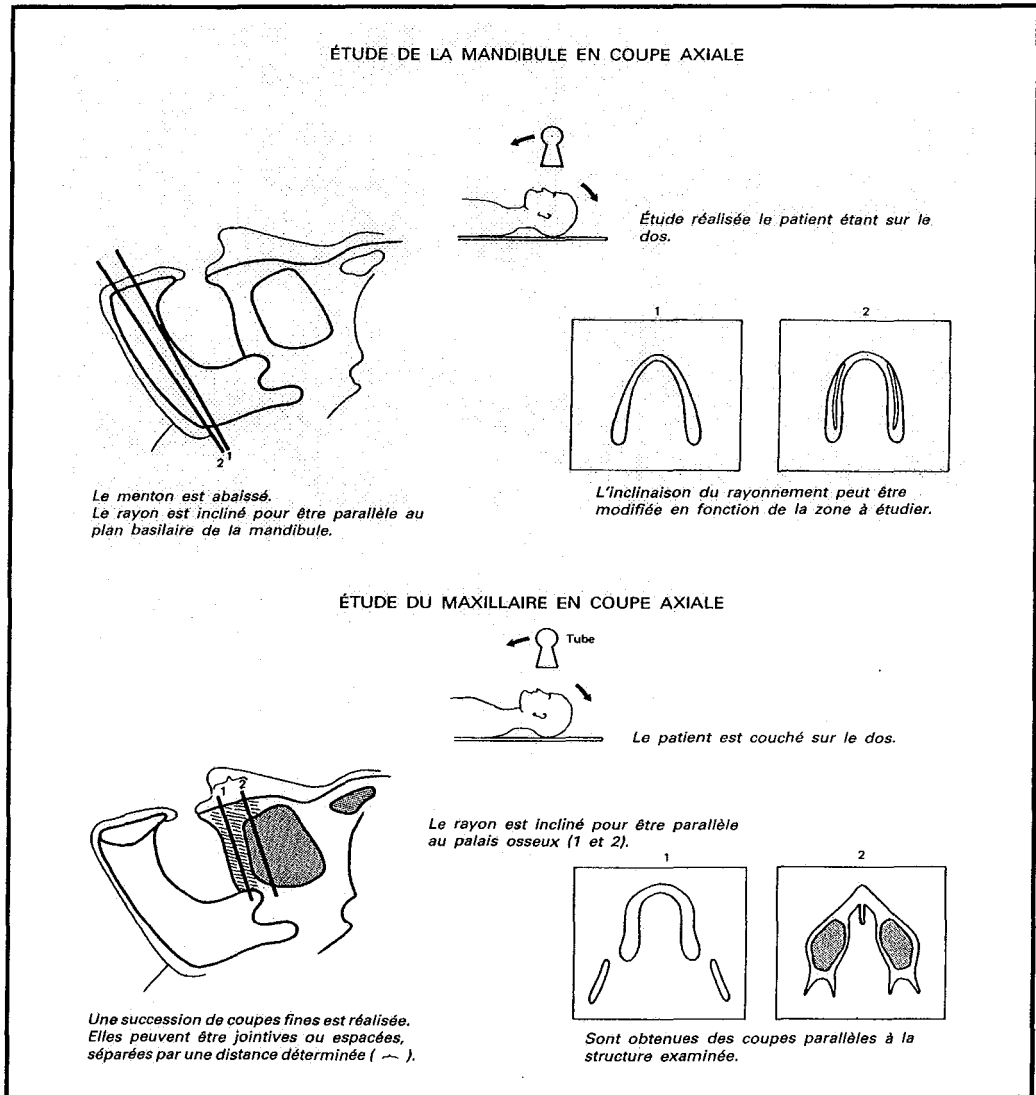


Figure 31- (34)

Coupes coronales directes (figure 32) :

Les coupes coronales directes ou frontales sont de réalisation plus difficile du fait du caractère inconfortable de la position du patient. Celui-ci est couché sur le ventre, en appui mentonnier, le rachis cervical en hyperextension afin de placer la branche horizontale de la mandibule le plus orthogonalement possible par rapport aux rayons incidents. Il est également nécessaire d'avoir une inclinaison du statif (15 à 20°) car la position prise par le patient ne suffit pas.

Après réalisation du mode radio de profil, les coupes sont pratiquées sur un secteur localisé ou sur la totalité de la mandibule (épaisseur de coupe de 1 à 1,5mm ; espacement de coupes de 3mm). (34)

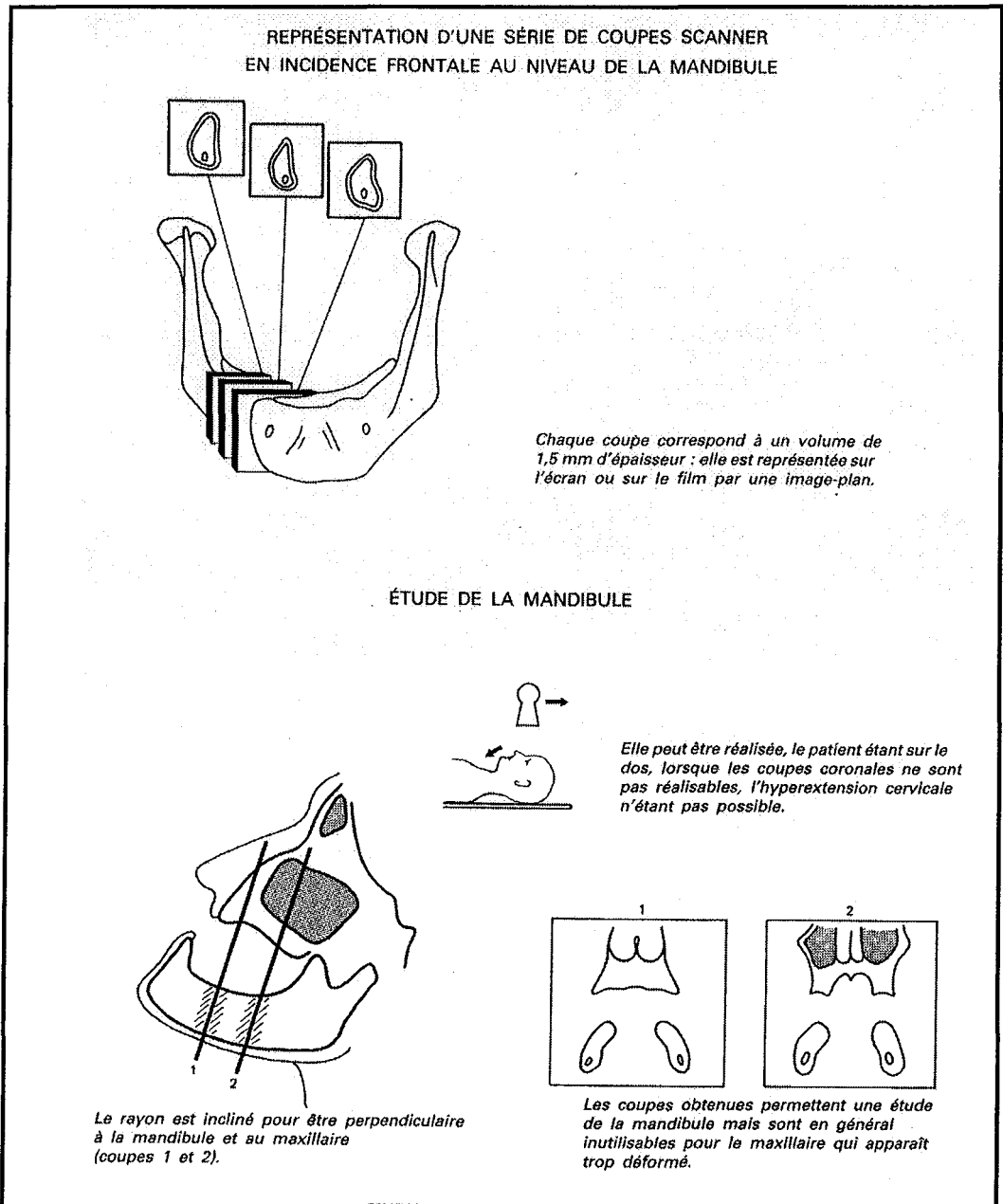


Figure 32- (34)

Pour l'étude du maxillaire, l'orientation sera déterminée selon le secteur étudié, orthogonale au palais osseux dans les secteurs postérieurs ou selon l'axe incisif en cas d'implantation antérieure (épaisseur de coupe de 1 à 1,5mm ; espacement des coupes de 3mm). (34)

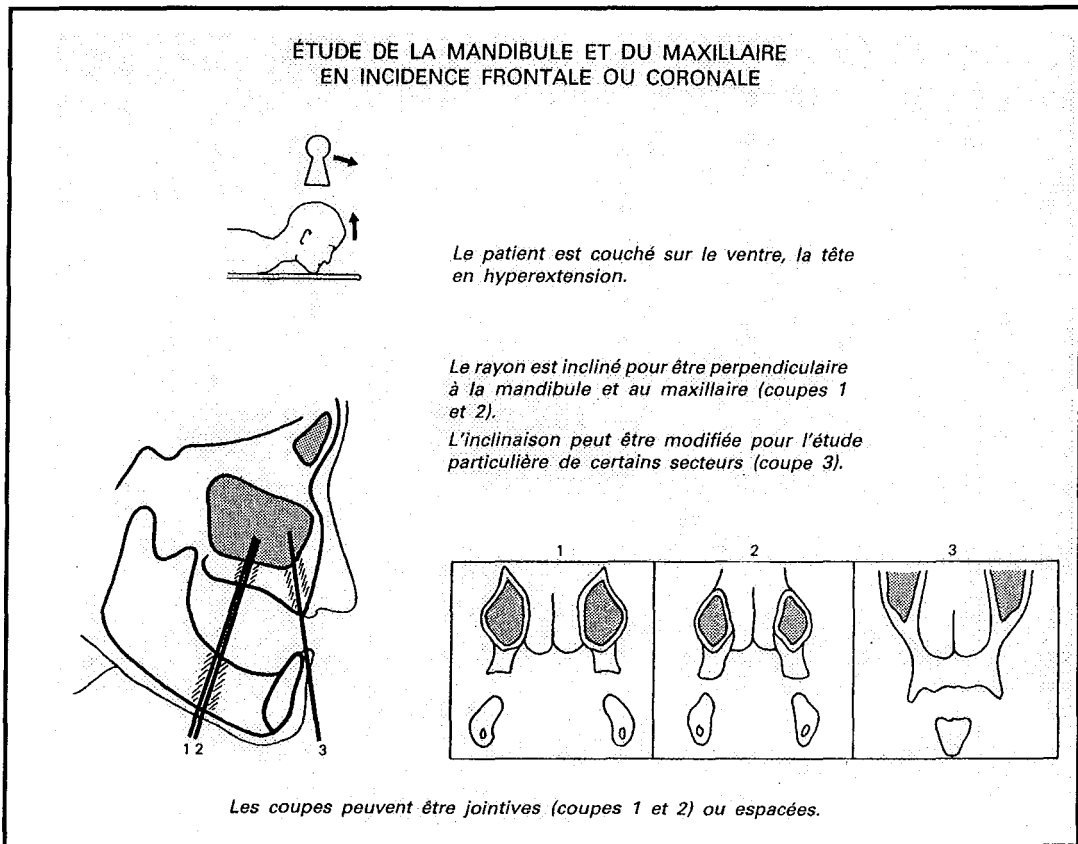


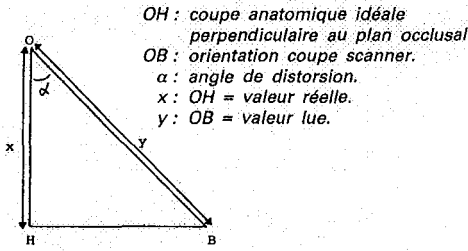
Figure 33- (34)

La position à tenir (patient sur le ventre, tête en hyperextension maximale) est contre-indiquée chez les patients arthrosiques ou présentant des troubles vasculaires de type insuffisance cérébro-basilaire. Elle est limitée chez un patient à cou court.

Du fait de cette position inconfortable on n'est presque jamais strictement perpendiculaire à l'axe de la crête alvéolaire. Cette angulation ne modifie pas l'épaisseur vestibulo-linguale mais la hauteur de la crête ou la distance crête-canal dentaire inférieur seront surestimées si on n'applique pas un facteur de correction aux mesures réalisées.

L'importance de la distorsion géométrique est fonction de l'angle formé par la coupe anatomique idéale et l'orientation de la coupe scanner. Pour calculer la profondeur réelle du canal dentaire en fonction de l'angle de distorsion, on utilise une règle de trois qui correspond au cosinus de l'angle (figure 34).

FORMULE DE CALCUL DE LA PROFONDEUR RÉELLE
DU CANAL MANDIBULAIRE EN FONCTION
DE L'ANGLE DE DISTORSION



$$\cos \alpha : \frac{OH}{OB} = \frac{x}{y}$$

par définition :

$$\cos \alpha : \frac{x}{y}$$

$$x = y \cdot \cos \alpha$$

Tableau I. — VALEUR RELATIVE
DE DISTORSION GÉOMÉTRIQUE
EN FONCTION DE L'ANGULATION
(exprimée en pourcentage)

α	5	10	15	20	25	30
%	2	2	4	6	10	14

α	35	40	45	50	55	60
%	19	24	30	37	44	50

En ordonnée : α = angle entre la coupe anatomique idéale et la coupe scanner.

En abscisse : % de distorsion géométrique.

Synthèse du tableau.

La distorsion géométrique est négligeable jusqu'à 20°.

A 25° la distorsion géométrique est de 10 %.

Au-delà de cette angulation, la distorsion géométrique est très importante.

Tableau II. — VALEUR RÉELLE
DE LA PROFONDEUR
DU CANAL MANDIBULAIRE
EN FONCTION DE L'ANGLE
DE DISTORSION.

C'est un tableau de reconvension.

En abscisse : α = angle de distorsion.

En ordonnée : mesure en millimètres correspondant à la lecture directe sur les documents scanner.

Les résultats correspondent à la mesure exacte de la distance en tenant compte de la distorsion géométrique.

mm	α	5	10	15	20	25	30	35	40	45	50	55	60
5		4,9	4,9	4,8	4,7	4,5	4,3	4,1	3,8	3,5	3,2	2,8	2,5
6		5,9	5,9	5,8	5,6	5,4	5,2	4,9	4,6	4,2	3,8	3,4	3
7		6,9	6,9	6,7	6,5	6,3	6,1	5,7	5,3	4,9	4,5	4,0	3,5
8		7,9	7,9	7,7	7,5	7,2	7,0	6,5	6,1	5,6	5,1	4,6	4
9		8,9	8,8	8,7	8,4	8,1	7,8	7,4	6,9	6,3	5,8	5,2	4,6
10		9,9	9,8	9,6	9,4	9,0	8,6	8,2	7,6	7,0	6,4	5,7	5
11		10,9	10,8	10,6	10,3	9,7	9,5	9,0	8,4	7,8	7,0	6,3	5,5
12		11,9	11,8	11,3	12,2	10,9	10,4	9,8	9,2	8,5	7,7	6,9	6
13		12,9	12,8	12,6	12,2	11,8	11,2	10,6	9,9	9,2	8,3	7,4	6,5
14		13,9	13,8	13,5	13,1	12,7	12,1	11,4	10,7	9,9	9,0	8,0	7
15		14,9	14,8	14,5	14,1	13,6	13,0	12,3	11,5	10,6	9,6	8,6	7,5
16		15,9	15,8	15,4	15,0	14,5	13,8	13,1	12,2	11,3	10,3	9,2	8
17		16,9	16,7	16,4	16,0	15,4	14,7	14,0	13,0	12,0	10,9	9,7	8,5
18		17,9	17,7	17,3	16,9	16,3	15,6	14,7	13,8	12,7	11,6	10,3	9,0
19		18,9	18,7	18,3	17,8	17,2	16,4	15,5	14,5	13,4	12,2	10,5	9,5
20		19,9	19,7	19,3	18,8	18,1	17,2	16,4	15,3	14,1	12,8	11,5	10,0
22		21,9	21,6	21,2	20,6	20,0	19,0	18,0	16,8	15,5	14,1	12,6	11,0
24		23,9	23,6	23,2	22,5	21,7	20,8	19,6	18,4	17,0	15,4	13,7	12,0
26		25,9	25,6	25,1	24,4	23,5	22,5	21,3	19,9	18,3	16,7	14,9	13

Figure 34-Tableau de conversion. (34)

On peut remarquer que la distorsion géométrique de 6% peut être considérée comme négligeable jusqu'à un angle de 20° entre la coupe anatomique idéale et l'orientation de la coupe scanner. Pour évaluer la distorsion, Lacan fournit un tableau de conversion que l'on utilise systématiquement (figure 34).

Quel que soit le type de coupe effectué (axiales ou coronales directes), le champ d'exploration sera adapté afin que l'agrandissement des structures examinées soit nul, permettant une mesure directe sur les documents radiographiques.

Le mode « très haute définition » est indispensable à l'étude des structures fines et l'épaisseur de coupe ou collimation ne devra pas excéder deux millimètres.

2.1.3. La reconstruction bidimensionnelle (figure 35)

Cette technique de reconstruction a été créée pour pallier aux inconvénients liés aux coupes coronales directes. L'opérateur réalise une succession de coupes axiales très fines afin d'obtenir une image en volume matriciel qui sera reconstruite dans différents plans de l'espace. Deux plans sont indispensables en implantologie :

- reconstruction curviligne parallèle à l'arcade dentaire ;
- reconstruction coronale oblique perpendiculaire à l'arcade dentaire.

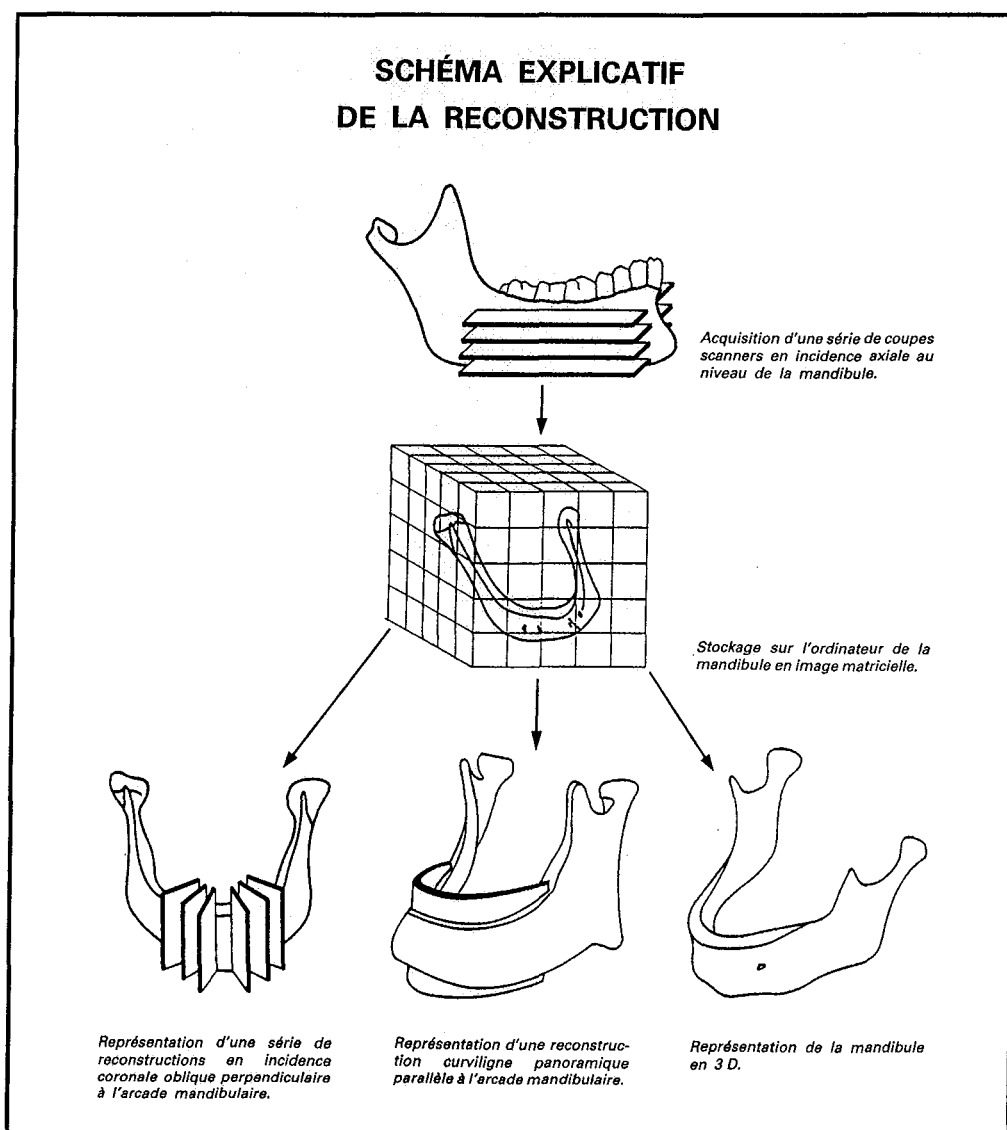


Figure 35 (34)

Protocole d'examen :

Après avoir apprécié la zone d'intérêt sur l'examen orthopantomographique, il est demandé au patient de déposer éventuellement ses prothèses amovibles métalliques.

Le radiologue lui prodigue les conseils essentiels pour l'obtention d'un examen de qualité. En effet le moindre mouvement induit une source d'erreur pour la reconstruction. Ainsi l'immobilité absolue et l'absence de déglutition seront demandées au patient pendant l'examen.

Le patient positionnera dans la plupart des cas un guide radiologique (gouttière thermoformée sur un moulage du patient) avec des repères radio opaques, afin de mettre en évidence les futurs sites implantaires.

Le patient est allongé dans l'appareil scannographique en décubitus dorsal, la mandibule sera positionnée de telle sorte que le rayon incident soit parallèle au bord basilaire ; le maxillaire sera positionné pour que le rayon incident soit parallèle au palais osseux.

De nombreuses contentions permettront de conserver la bonne position dans la têtère.

Le plan de travail est réglé en hauteur et en profondeur afin de permettre la position du scout-view.

Son analyse permet d'orienter le rayon incident parallèlement au plancher nasopalatin ou au bord basilaire de la mandibule.

Les coupes axiales sont réalisées puis la qualité est contrôlée. En effet la réalisation immédiate des reconstructions orthopantomographiques (figure 36) et orthogonales obliques (figure 37) permet de vérifier l'immobilité du patient pendant l'examen.

LACAN préconise une épaisseur des coupes de 1 à 1,5mm ; un espacement des coupes de 1 ou 0,5mm pour la mandibule et de 1 ou 2mm pour le maxillaire.

A partir de ces coupes on réalisera des reconstructions coronales obliques en 2D, perpendiculaires aux arcades étudiées.

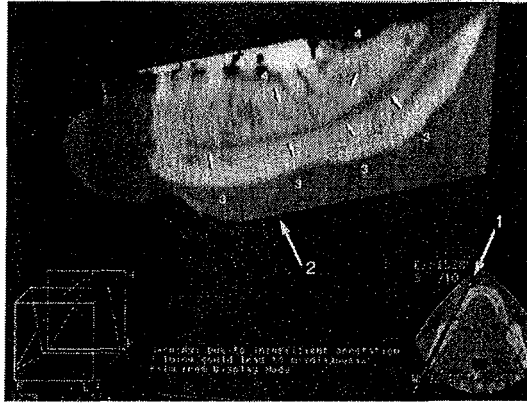


Figure 36- 1) Repérage de la reconstruction dans l'axe de la mandibule droite.

2) image reconstruite en grandeur réelle : visualisation du trajet du canal mandibulaire (3) ; parfaite analyse de la texture osseuse révélant une spongieuse hyperdense. (34)




Figure 37- Même patient. Reconstruction dans l'axe de 46 (1) ; image reconstruite en grandeur réelle (2). Corticale bien dessinée (3) ; étude correcte de la texture osseuse au niveau de la spongieuse (4) ; visualisation de l'étui cortical du canal mandibulaire (5). (34)

2.1.4. Reconstruction tridimensionnelle (49)

A partir d'une acquisition en incidence axiale, une reconstruction volumique est réalisée et visualisée sur l'écran sous de multiples angles ; des vues sont proposées selon des angulations bien définies ; un jeu d'ombres ou de couleurs crée l'impression de volume, c'est la reconstruction tridimensionnelle ou 3D.

Les données du scanner couplées à une machine-outil permettent actuellement de reconstituer un moule osseux des maxillaires, ceci permettra une simulation chirurgicale sur un volume plein.

L'acquisition volumétrique autorise au prix de lourds calculs informatiques en temps réel la reconstruction tridimensionnelle d'images. Leur intérêt en implantologie endo-osseuse restait encore limité dans la mesure où les premiers traitements en 3D n'appréhendaient somme toute qu'une étude anatomique de surface fréquemment artéfactée. Grâce aux dernières générations de scanner, on obtient une qualité de reconstruction qui permet de réaliser des mesures utilisables en implantologie. (19).

2.1.4.1. Reconstruction 3D surfacique (figure 38)

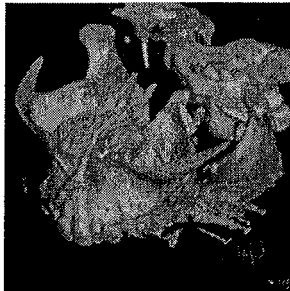

Figure 38- 3D surfacique. (51)

Les représentations 3D de surface affichent une reconstruction numérique de la surface des volumes explorés. L'impression de volume sera conférée par :

- la modélisation géométrique des coordonnées spatiales numériques scanner par interpolation volumique des voxels.
- la suppression des surfaces cachées.
- l'utilisation d'un système d'ombre portée par une source de lumière fictive. On perd donc la notion d'échelle de densité Hounsfield.

Ces représentations peuvent être manipulées dans tous les sens de l'espace en temps réel. Elles donnent un bon aperçu de la surface osseuse permettant par exemple de mettre en évidence la morphologie particulière d'une région anatomique (obliquité de la symphyse mentonnière) et de confronter les repères d'un guide d'imagerie représentant le futur projet prothétique avec la crête alvéolaire concernée. Ces représentations plus familières consentent également à visualiser un abord chirurgical et représentent une imagerie ludique et compréhensible pour le patient. Il reste cependant hors de question de réaliser des mesures de distance ni même de densité sur ce type de reconstruction.

La manipulation des volumes ne s'arrête pas là et l'opérateur pourra également réaliser des découpes et ne conserver que les parties intéressantes pour visualiser les cavités anatomiques, à la manière d'une section de crâne sec laissant entrevoir les sinus.

2.1.4.2. Reconstruction volumétrique par « seuillage » et en transparence (figure 39)

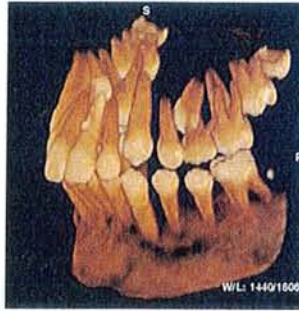

Figure 39- *Seuillage et transparence.* (51)

Rappelons que la traduction d'un gradient de densité en une échelle de gris est à l'origine de l'image en scanographie. Le choix du seuil va déterminer les limites de densités supérieures et inférieures qui seront codées en gris. Donc en modifiant les paramètres de ce seuil, on pourra privilégier tel ou tel type de tissu en fonction de sa densité. Ainsi, à partir d'une modélisation 3D surfacique, par seuillage, en augmentant le palier inférieur de la fenêtre des gris lors de son étalonnage, on pourra supprimer par exemple tous les tissus hypodenses par rapport à la dentine (y compris l'os alvéolaire et cortical). L'ordinateur ne représentera alors plus qu'une vision tridimensionnelle des dents dans l'espace. A contrario, en élargissant cette même fenêtre, on obtiendra une image 3D surfacique mettant en évidence les tissus mous jusqu'à discerner le visage (futures applications céphalométriques en orthodontie...).

Les traitements informatiques de l'image permettent également de « rendre transparent » avec un degré plus ou moins marqué les structures osseuses afin de visualiser l'agencement interne des différents composants de la structure étudiée ainsi que les rapports avec les obstacles anatomiques internes environnants (nerf dentaire inférieur...). En outre, un volume 3D pourra être projeté dans toutes les directions soit en faisant la somme de tous les voxels traversés reproduisant ainsi l'aspect d'une radiographie classique, soit en ne retenant que le voxel de plus haute densité (Maximum Intensity Projection: MIP; technique de projection initialement développée pour la visualisation des vaisseaux injectés).

2.1.4.3. Colorisation de la reconstruction 3D surfacique et VRT (Volume Rendering Technique)

Issus de techniques de seuillage dérivées du cinéma, d'un attrait visuel plus flatteur qu'informatif, ces rendus 3D colorisés améliorent cependant la discrimination des structures de densités différentes et seront largement utilisés

par les logiciels de simulation implantaire. Le codage en couleur correspondra à l'attribution d'une couleur déterminée à chaque groupe de densité (os en jaune, dents en brun, repère de guide scanographique en bleu...). Si l'on considère une représentation de l'échelle Hounsfield en abscisse et une échelle de niveau de gris ou de saturation de couleur en ordonnée, le principe de seuillage consiste à borner entre telle et telle densité les structures à visualiser et de contrôler leur transparence et leur luminosité par le réglage de la pente du graphique.

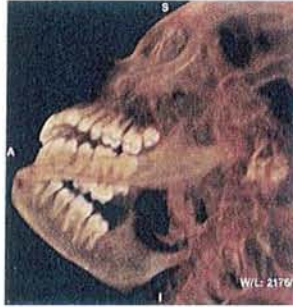

Figure 40- *Transparence et colorisation.* (51)

2.2. Dentascan®

Pour pallier les inconvénients de la technique scanner classique, les constructeurs proposent, à partir des années 90, des programmes spécifiquement adaptés à l'étude du maxillaire. Le plus connu est le Dentascan®, commercialisé par General Electric ; il est compatible avec le scanner de haute résolution 9800 High Light® qui permet d'obtenir des reconstructions multiplanaires à partir de coupes axiales.

2.2.1. Réalisation technique de l'examen

Avant tout examen, l'impératif d'immobilité absolue, nécessaire pendant toute la phase d'acquisition, doit être expliquée à un patient mis en confiance.

Installation du patient :

Grâce aux logiciels de reconstruction, la totalité de l'examen est réalisée, le patient en décubitus, dans des conditions de confort supportables même par les personnes âgées. La tête est maintenue dans une têtère à l'aide d'un système de contention mousse peu contraignant. L'ouverture du statif de l'appareil est suffisamment large pour éviter les réactions de claustrophobies. (21)

Le port d'une gouttière radiologique, si elle existe, doit respecter les instructions du chirurgien-dentiste.

Acquisition des données numériques :

Après enregistrement des coordonnées du malade, on fait précéder la phase d'acquisition proprement dite par la réalisation du « scout view » (voir chap. 2.1.2.1.).

C'est sur cette image de profil du crâne que l'on programme une pile de coupes axiales, dans le plan mandibulaire au niveau du segment inférieur, dans le plan palatin au niveau du maxillaire, en prenant bien soin d'éviter le matériel de restauration dentaire.

L'épaisseur du bloc d'acquisition programmée est de l'ordre de 40-50 mm par maxillaire.

Les coupes à réaliser et les conditions d'acquisition sélectionnées, l'examen est ensuite entièrement piloté par l'ordinateur de la machine.

2.2.2. Reconstructions

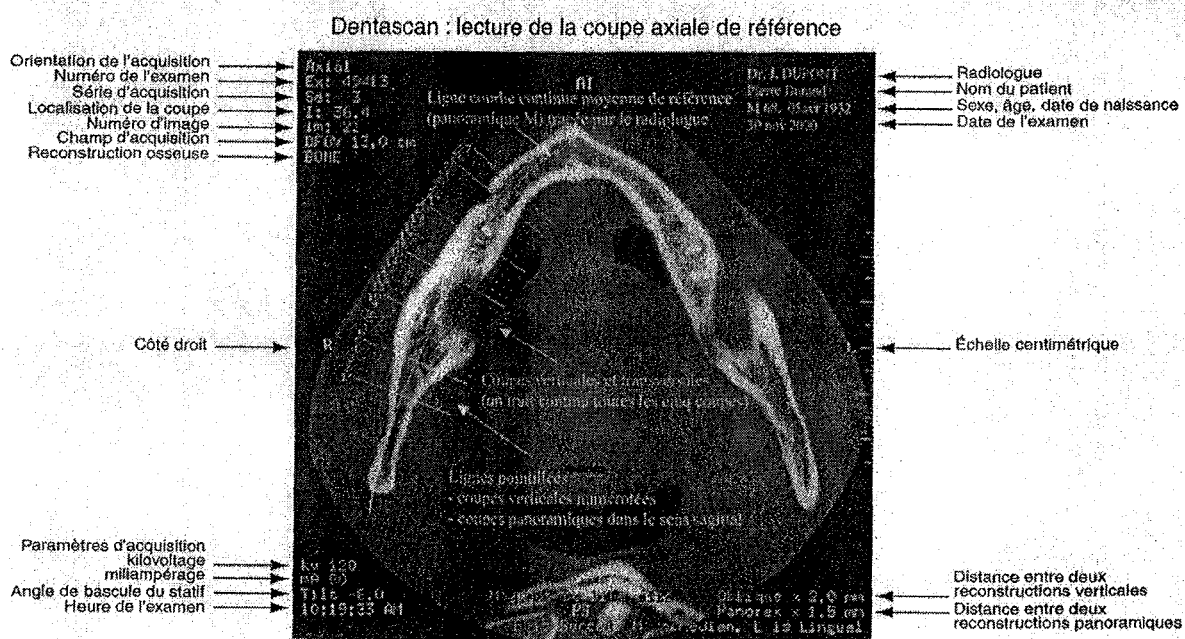
A partir des données initiales d'acquisition des coupes axiales, le logiciel Dentascan[®] permet d'obtenir des reconstructions bidimensionnelles (reconstructions curvilignes panoramiques et coronales obliques). Ces reconstructions se font, une fois les données numériques acquises, sur une console de travail déportée.

On choisit parmi toutes les coupes axiales, une coupe de référence (figure 41). Ce sera une coupe située sur la ligne faîtière de crête ou parmi les premiers millimètres des structures osseuses. Sur cette coupe, à l'aide d'un curseur digital, le radiologue choisit et trace une ligne curviligne parallèle à l'axe de l'arcade (selon le cas clinique, on pourra s'intéresser à une petite zone ou à toute l'arcade).

Le logiciel Dentascan[®] effectue une reconstruction automatique dans deux plans, sans intervention de l'opérateur :

- une série de reconstructions coronales obliques est réalisée, perpendiculaire à l'axe de la ligne curviligne tracée et donc perpendiculaire à l'arcade ; l'opérateur choisit l'espacement des reconstructions.
- une série de cinq reconstructions curvilignes panoramiques est également effectuée ; l'une médiane correspondant au tracé de la ligne de référence, deux para-médianes linguales et deux para-médianes vestibulaires.

Figure 41- (D'après 21)



2.2.2.1. Les Panorex[®] ou reconstructions curvilignes panoramiques (figure 42)

Généralement au nombre de cinq :

- deux coupes situées vestibulairement par rapport au tracé du radiologue, numérotées B1 et B2 ;
- une coupe suivant le tracé, numérotée M3 ;
- deux coupes situées lingualemment par rapport au tracé, numérotées L4 et L5.

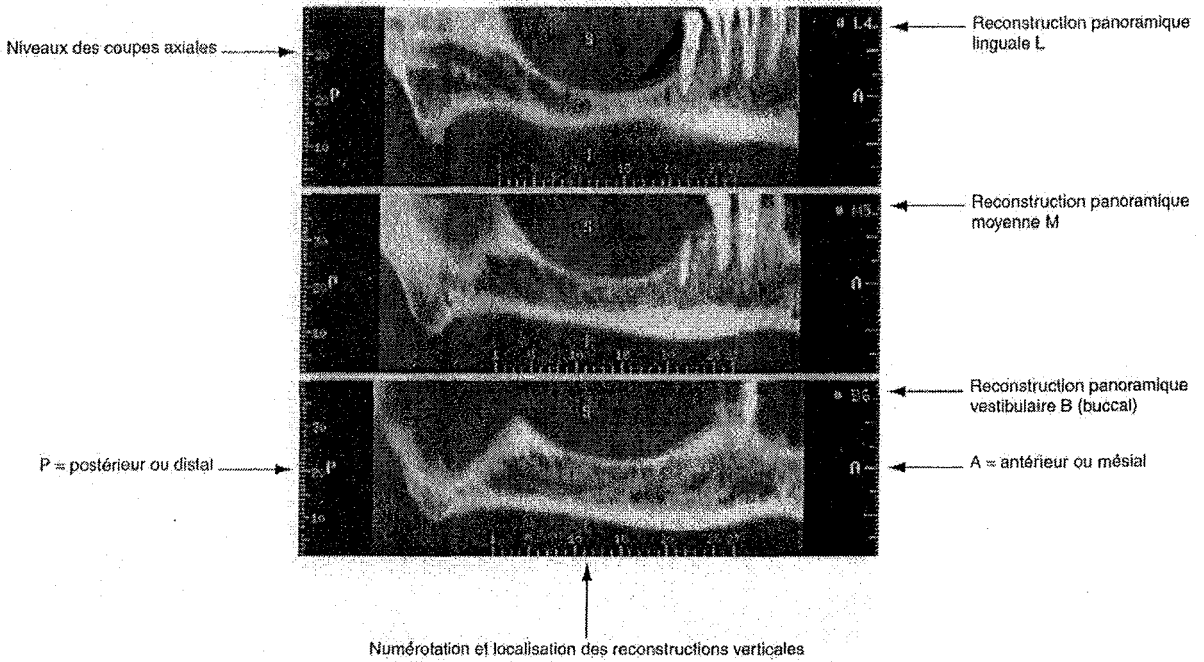
Renseignements fournis par le Panorex[®] :

- une échelle verticale latérale millimétrée ;
- une échelle horizontale correspondant au repérage et à l'espacement des reconstructions coronales obliques.

Le Panorex[®] constitue une bande panoramique de un pixel d'épaisseur. C'est un document en grandeur réelle, permettant une mesure directe sans coefficient d'agrandissement. Ces reconstructions fournissent des informations sur les structures anatomiques et la hauteur d'os disponible. Elles permettent également, grâce aux repères indexés aux reconstructions coronales obliques, de choisir les plans de références qui seront visualisés sur la succession des reconstructions coronales obliques.

Figure 42- (D'après 21)

Dentascan : lecture des reconstructions panoramiques

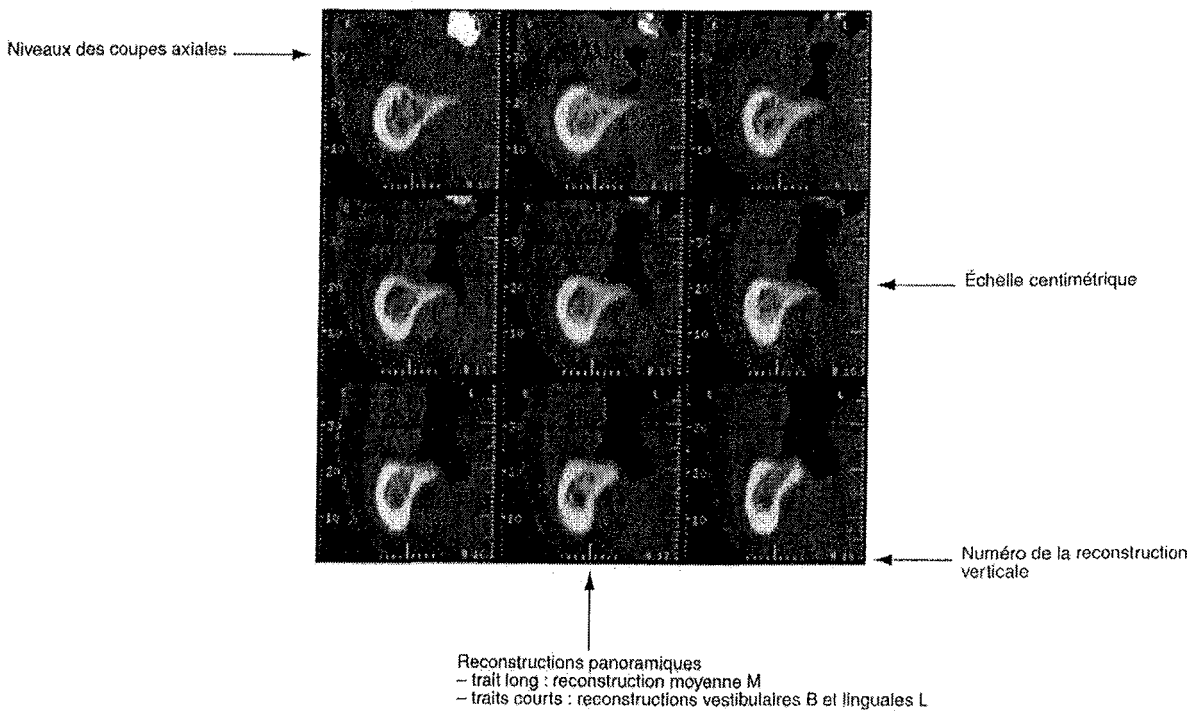


2.2.2.2. Les reconstructions coronales obliques (figure 43)

Ces coupes transversales de un pixel d'épaisseur sont perpendiculaires au tracé du radiologue, l'espacement entre deux coupes est paramétrable (deux ou trois millimètres).

Figure 43- (D'après 21)

Dentascan : lecture des reconstructions verticales



Renseignements fournis sur une image reconstruite en incidence coronale oblique :

- un numéro permettant de la situer sur la coupe de référence et sur les Panorex[®] ;
- une échelle millimétrée verticale ;
- sur le coté horizontal, cinq repères figurant les plans de coupe des cinq Panorex[®].

Ces coupes transversales numérotées fournissent des informations concernant les structures anatomiques, la hauteur d'os disponible et l'inclinaison de la crête osseuse dans le sens vestibulo-palatin au maxillaire, l'orientation plus ou moins oblique du corps mandibulaire et l'épaisseur des corticales.

La présence des repères sur ces coupes permet :

- d'apprécier la hauteur d'os disponible et l'axe initialement choisi pour les implants ;
- de faciliter la corrélation de ces données avec les Panorex[®] sur lesquels figurent les même repères.

2.2.2.3. Le Dentascan[®] angulé (36)

C'est un examen Dentascan[®] réalisé sur un patient porteur d'un guide radiologique.

Après avoir réalisé les reconstructions coronales obliques classiques (dans un plan perpendiculaire au plan d'acquisition et qui ne correspond pas forcément aux axes idéaux), on va réaliser des reconstructions coronales obliques angulées selon l'axe des guides d'imagerie.

Le Dentascan[®] angulé permet donc une étude anatomique selon l'axe d'implantation prévu par le guide, on obtient alors des mesures anatomiques exactes sans aucune sur ou sous estimation.

Le Dentascan[®] angulé semble la solution la plus indiquée chaque fois qu'un implant doit être inséré avec une inclinaison mésio-distale, lorsque le praticien-chirurgien n'utilise pas un logiciel de simulation implantaire.

2.3. Les logiciels de simulation implantaire

Le Dentascan et le Dentascan angulé sont des techniques performantes qui présentent toutefois des inconvénients : le chirurgien ne peut apprécier simultanément la position tridimensionnelle des implants, les films radiologiques sont très encombrants ne permettant pas un archivage aisé, et surtout on perd une information précieuse sur la densité osseuse au niveau du site implantaire choisi, que seul le scanner associé à un logiciel de post-traitement dédié à l'implantologie peut fournir.

SimPlant[®] et DentaPC[®] sont deux logiciels informatiques permettant au chirurgien de réaliser une simulation implantaire tridimensionnelle à son cabinet sur un ordinateur de type PC.

2.3.1. L'équipement nécessaire

2.3.1.1 SimPlant[®]

SimPlant[®] est un logiciel conçu par Columbia Scientific qui a été repris par Materialise. Materialise commercialisait déjà un logiciel appelé Surgicase ; pour plus de simplicité, la dernière version reprend le nom de SimPlant[®]. Initialement distribué en France par Waid, SimPlant[®] est distribué par OBL depuis septembre 2001.

Deux solutions s'offrent au radiologue :

1. Si le chirurgien n'a pas de radiologue correspondant, il adresse son patient dans un centre d'imagerie. Si les examens sont rendus en format DICOM, peu importe la marque et le modèle du scanner ; certains scanners sont compatibles avec le logiciel dans leur format natif, une liste est à disposition.

L'examen est transmis à OBL par le radiologue, sur le support de son choix.

Les données du scanner sont lues, converties et préparées par OBL ou le distributeur local :

OBL convertit les données dans un format spécifique à Materialise grâce au programme CT convert, en conservant toutes les informations nécessaires pour l'utilisation ultérieure du logiciel Mimics. Les données pourront ensuite être utilisées par le chirurgien équipé du logiciel SimPlant[®] sur son PC.

Mimics (Materialise Interactive Medical Control System) est un programme permettant la visualisation et la segmentation d'images scanner et IRM.

Pour une utilisation en implantologie dentaire, plusieurs procédés de segmentation permettent d'obtenir une image tridimensionnelle exploitable pour une simulation implantaire :

- une première étape de seuillage binaire (Thresholding) permet de sélectionner l'os ;
- un deuxième procédé de segmentation permet de séparer la structure étudiée en plusieurs parties : en cliquant sur un point de la structure à séparer, tous les points au contact sont sélectionnés (Region Growing). Il est possible de segmenter jusqu'à 16 objets par image 3D, en leur affectant des couleurs et des propriétés différentes. Pour une simulation implantaire, la transparence de la mandibule ou du maxillaire permet de visualiser le positionnement intra-osseux des implants, notamment par rapport au canal mandibulaire.
- des corrections locales peuvent ensuite être effectuées manuellement. Ces deux derniers procédés sont efficaces pour supprimer les artefacts dentaires.

Chaque CD correspondant à un examen est facturé 150€ H.T.

2. Le radiologue qui décide d'intégrer une équipe d'implantologie pourra s'équiper du logiciel SimPlant Master (18000€ H.T.).

Ce logiciel comprend les programmes CT convert et Mimics. Il permet également la fonction dentascanner classique.

Les résultats sont directement transmis au chirurgien dans le format spécifique de Materialise, afin qu'il réalise sa simulation implantaire sur PC. Les examens peuvent être rendus sur un CD, un ZIP, et sous forme comprimée sur une disquette ou par e-mail.

Cette facilité est particulièrement appréciable au moment de la validation du plan de traitement qui doit répondre à des impératifs chirurgicaux et prothétiques ; si le chirurgien et le dentiste chargé de la réalisation de la prothèse ne sont pas sur le même site, la possibilité de dialoguer instantanément par e-mail facilite l'interaction entre les membres de l'équipe multi-disciplinaire.

Les données de la simulation implantaire peuvent servir à la fabrication d'un guide chirurgical rigide (voir paragraphe 2.3.3.5.).

Le chirurgien-dentiste a également deux possibilités :

1. pour chaque patient, OBL fournit au praticien l'examen gravé sur un CD-ROM avec une version libre SimPlant One Shot, pour la planification implantaire d'un seul patient sans limitation de temps ni du nombre d'installation.

Le coût de 299€ H.T. par examen comprend la préparation des données et le logiciel libre SimPlant One Shot.

2. Pour 2995€ H.T., il peut s'équiper du logiciel SimPlant Planner pour une utilisation permanente.

2.3.1.2. DentaPC®

Le logiciel DentaPC® a été développé par General Electric Medical System (G.E.M.S.), il a été l'un des premiers sur le marché.

Il s'agit également d'un logiciel permettant aux chirurgiens dentistes de réaliser des simulations implantaire sur leur ordinateur personnel fonctionnant sous Windows.

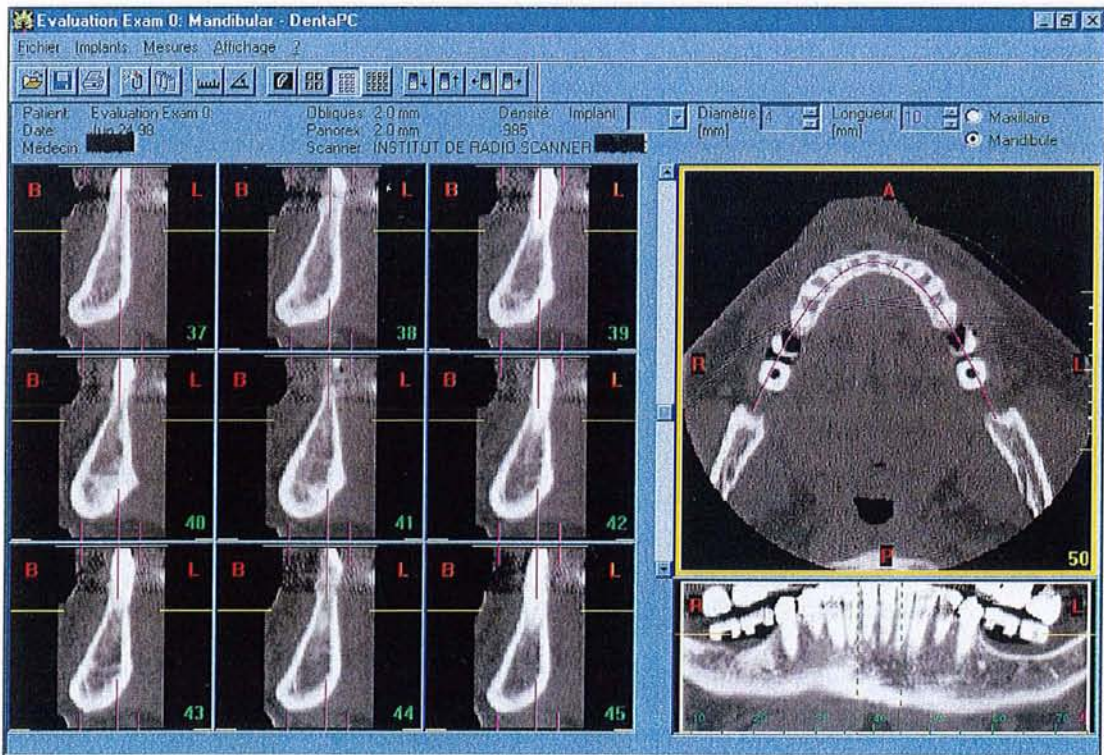


Figure 44- Présentation du logiciel Denta PC®. (40)

fabriqué sur mesure par procédé stéréolithographique matérialisant la planification implantaire en bouche.

Pour la réalisation de l'examen scanner, le patient doit retirer toutes ses prothèses et bijoux métalliques qui peuvent interférer avec la région scannée ; si un guide radiologique a été conçu, il doit être porté selon les indications du dentiste ou du chirurgien. Le patient s'installe en décubitus dorsal et la tête est maintenue par des contentions. L'inclinaison du statif doit être nulle. Les coupes axiales sont réalisées parallèles au plan occlusal (40 à 50 coupes à la mandibule, 30 à 40 coupes au maxillaire), toutes les dents ou le guide radiologique doivent être scannés jusqu'au plan occlusal.

On utilise une matrice de 512×512 et un algorithme de reconstruction osseux ou de haute résolution. Seules les images axiales sont nécessaires, il ne faut pas effectuer le reformatage dentaire des images. Le radiologue se contentera d'expédier les images brutes au format Dicom et non compressées à un « centre de traitement des données » dont le travail consiste à nettoyer les vues de toute image parasite inutile (projection de la branche montante, colonne vertébrale, dents antagonistes, artéfacts des éléments métalliques) et de les rendre compatibles avec le logiciel de planification SimPlant®. Si le radiologue possède le logiciel SimPlant Master il pourra effectuer cette préparation des images lui-même.

Le praticien va récupérer les données et les transférer sur le disque dur de son ordinateur de type PC, il peut ainsi étudier le scanner grâce au logiciel SimPlant® et pratiquer une simulation pré-implantaire.

Le programme SimPlant® permet l'exploitation des données structurelles du cas dans les limites de leur acquisition lors de l'examen scanner. La planification du cas reste l'apanage de l'équipe chirurgico-prothétique qui garde le contrôle de l'interprétation et de la manipulation informatique des images (51).

Le logiciel SimPlant® propose un panel d'outils comprenant :

- présentation des coupes natives et des reconstructions 2D coronales obliques et curvilignes panoramiques de l'examen tomодensitométrique ;
- simulation de placement et de choix d'implants visualisés simultanément dans les trois plans de l'espace ;
- approche 3D colorisée permettant des vues « en transparence » avec orientation multiaxiale de l'objet ;
- manipulation des masques de la maquette 3D dont le codage coloré permet de différencier les dents naturelles des dents du guide scannographique par exemple ;

- matérialisation du volume implantaire disponible décliné sur les reconstructions adjacentes ;
- fonction de détection de proximité inter-implantaire ;
- tracé des obstacles anatomiques tels que le nerf alvéolaire inférieur ;
- évaluation de densité péri-implantaire ;
- approche biomécanique ;
- présentation pédagogique du projet prothétique au patient.

Les apports majeurs de la simulation implantaire concernent :

- le volume osseux ;
- la qualité de l'os ;
- et la biomécanique implantaire.

2.3.3.1. Présentation des coupes et des reconstructions

L'utilisation du logiciel SimPlant® permet de visualiser plus facilement les trois dimensions de l'anatomie du patient sur un même écran.

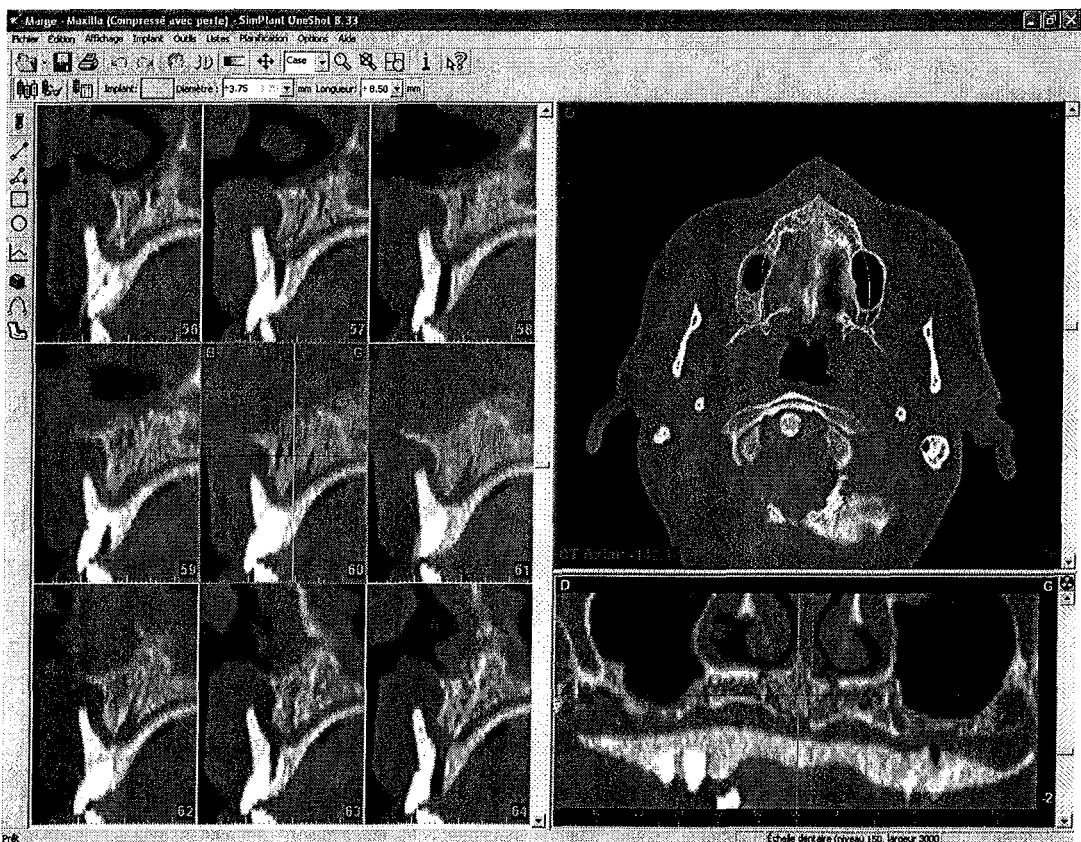

Figure 45 –Présentation des différentes vues selon SimPlant®. A gauche les coupes transversales, en haut à droite les coupes axiales et en bas à droite les panoramiques curvilignes. (Logiciel de démonstration)

- matérialisation du volume implantaire disponible décliné sur les reconstructions adjacentes ;
- fonction de détection de proximité inter-implantaire ;
- tracé des obstacles anatomiques tels que le nerf alvéolaire inférieur ;
- évaluation de densité péri-implantaire ;
- approche biomécanique ;
- présentation pédagogique du projet prothétique au patient.

Les apports majeurs de la simulation implantaire concernent :

- le volume osseux ;
- la qualité de l'os ;
- et la biomécanique implantaire.

2.3.3.1. Présentation des coupes et des reconstructions

L'utilisation du logiciel SimPlant® permet de visualiser plus facilement les trois dimensions de l'anatomie du patient sur un même écran.

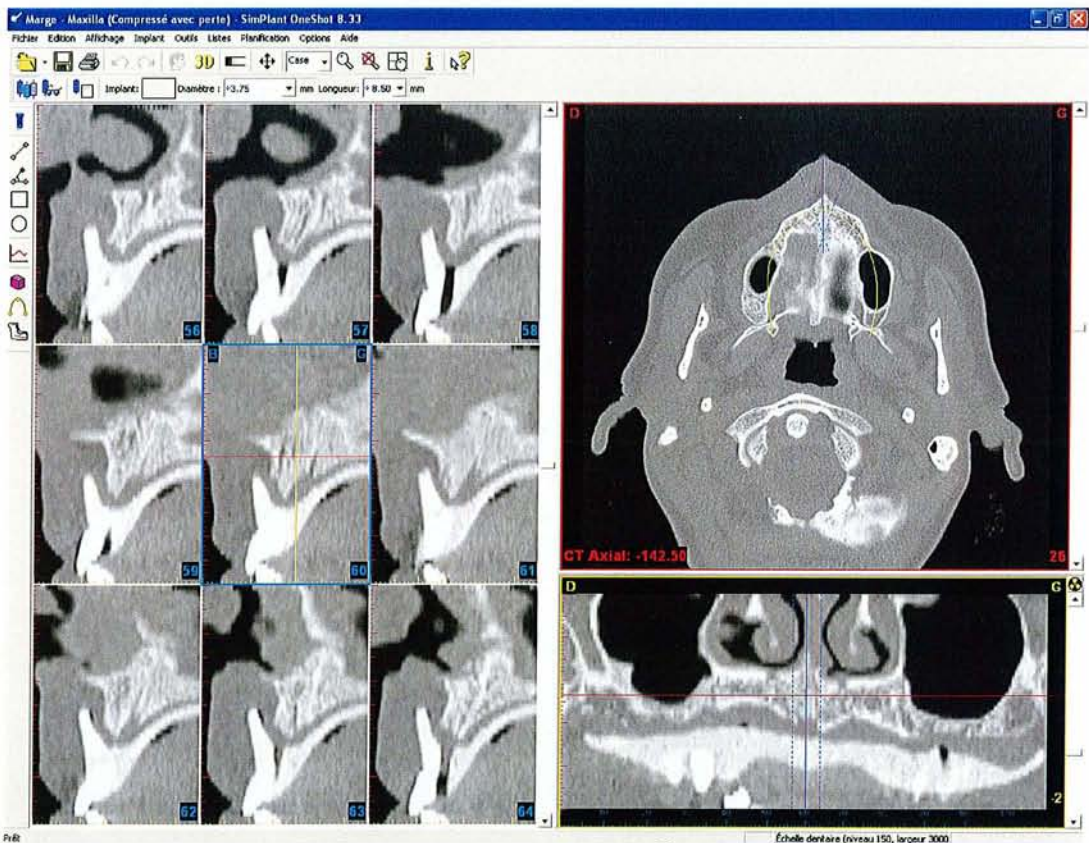


Figure 45 –Présentation des différentes vues selon SimPlant®. A gauche les coupes transversales, en haut à droite les coupes axiales et en bas à droite les panoramiques curvilignes. (Logiciel de démonstration)

Les trois vues principales (axiales, curviligne panoramique et coronale) sont présentées et chacune, de par son encadrement, est codée d'une couleur afin de l'identifier et de garder son orientation et sa position lors de la navigation à travers les différentes reconstructions et plans de reconstruction.

Tout au long du programme, les vues axiales sont surlignées en rouge, les coupes transversales en bleu, et les panoramiques curvilignes en jaune.

Pour chaque vue il est possible de faire varier le niveau de la coupe en cliquant avec la souris sur les flèches à droite des différentes fenêtres. Plutôt que d'utiliser les flèches pour se déplacer à travers les images, nous pouvons pointer le curseur de la souris sur l'aire du secteur qui nous intéresse pour que celle-ci apparaisse aussitôt sur les images reconstruites.

2.3.3.2. Le volume osseux disponible

Il dépend de l'épaisseur et de la hauteur d'os jusqu'au premier obstacle anatomique : sinus, fosses nasales, canal palatin antérieur, canal mandibulaire et trou mentonnier.

La simulation autorise son exploitation idéale en permettant de faire varier pour chaque implant :

- ses dimensions : diamètre et longueur sont modifiables à l'envie ;
- son inclinaison dans les plans vestibulo-lingual et mésio-distal au besoin ; c'est la seule méthode permettant de visualiser simultanément la double obliquité d'un implant. Les inclinaisons obtenues sont aussi mesurables grâce à un outil spécifique.

En fonction d'un volume osseux disponible donné, plusieurs solutions sont souvent possibles, tenant compte des contraintes prothétiques, des dimensions des implants disponibles et de leurs inclinaisons éventuelles. Toutes ces solutions peuvent être envisagées par simulation implantaire et celle correspondant au meilleur compromis entre tous ces facteurs sera retenue.

Cependant, certaines règles d'exploitation du volume osseux sont toujours à respecter, à savoir :

- espace de sécurité entre obstacle anatomique et implant, typiquement de 2mm, mais dont l'importance est à apprécier par chaque chirurgien en fonction de son expérience et des exigences locales (recherche d'appui bicortical par exemple) ;
- espace entre piliers (dents ou implants) : classiquement 2mm au minimum ;

- inclinaison implantaire inférieure à 30 degrés par rapport à l'axe prothétique.

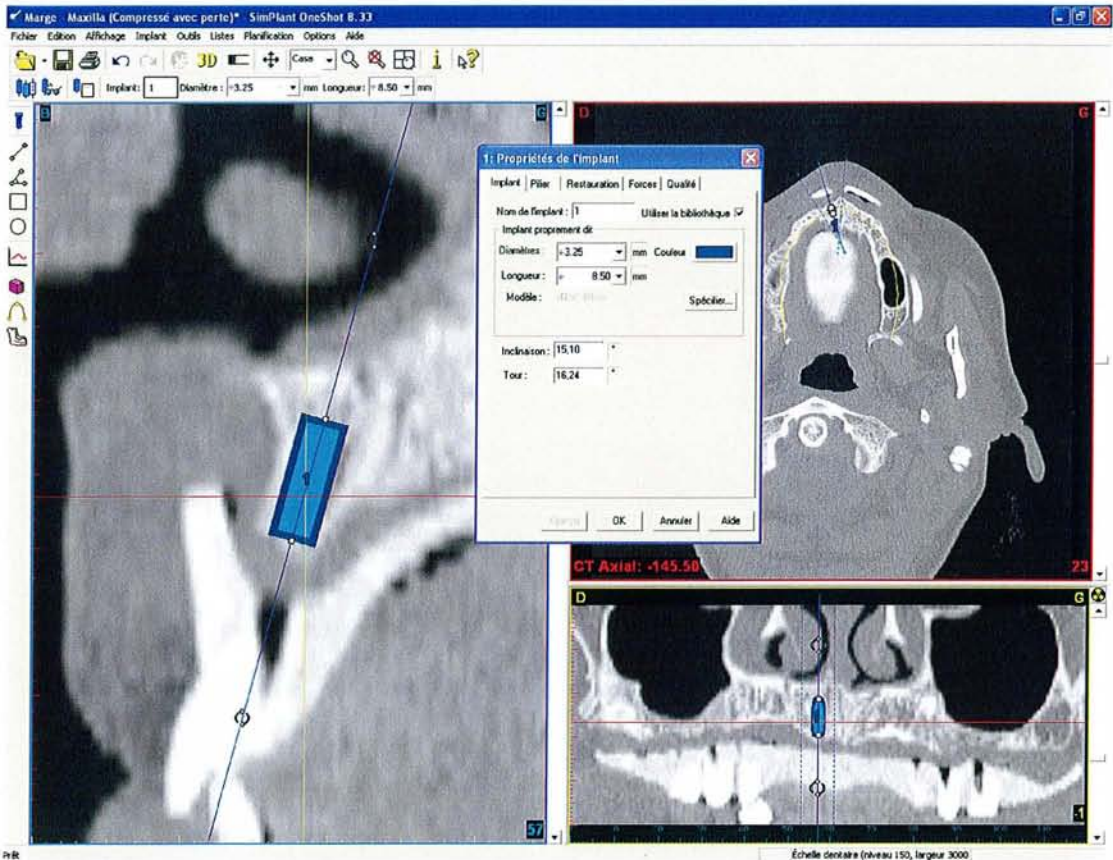


Figure 46- Modification des dimensions de l'implant. (Logiciel de démonstration)

La mesure d'un volume est aussi possible, grâce à un outil spécifique, qui permet de marquer en couleur une surface dans les trois plans de l'espace, l'ordinateur en déduisant le calcul volumique, affiché en millimètres cubes. Cet outil voit ses meilleures applications dans la prévision du volume d'un greffon.

2.3.3.1.1. Repérage du canal dentaire

Une des principales fonctions du scanner pré-implantaire est de repérer le canal mandibulaire. Malheureusement sa position est variable et la corticale du canal très mal visible voire absente.

Les images numériques permettent de manipuler l'échelle des gris : en pinçant la fenêtre et en diminuant son niveau, on peut faire apparaître le canal même au sein d'un os peu dense (figure 47).

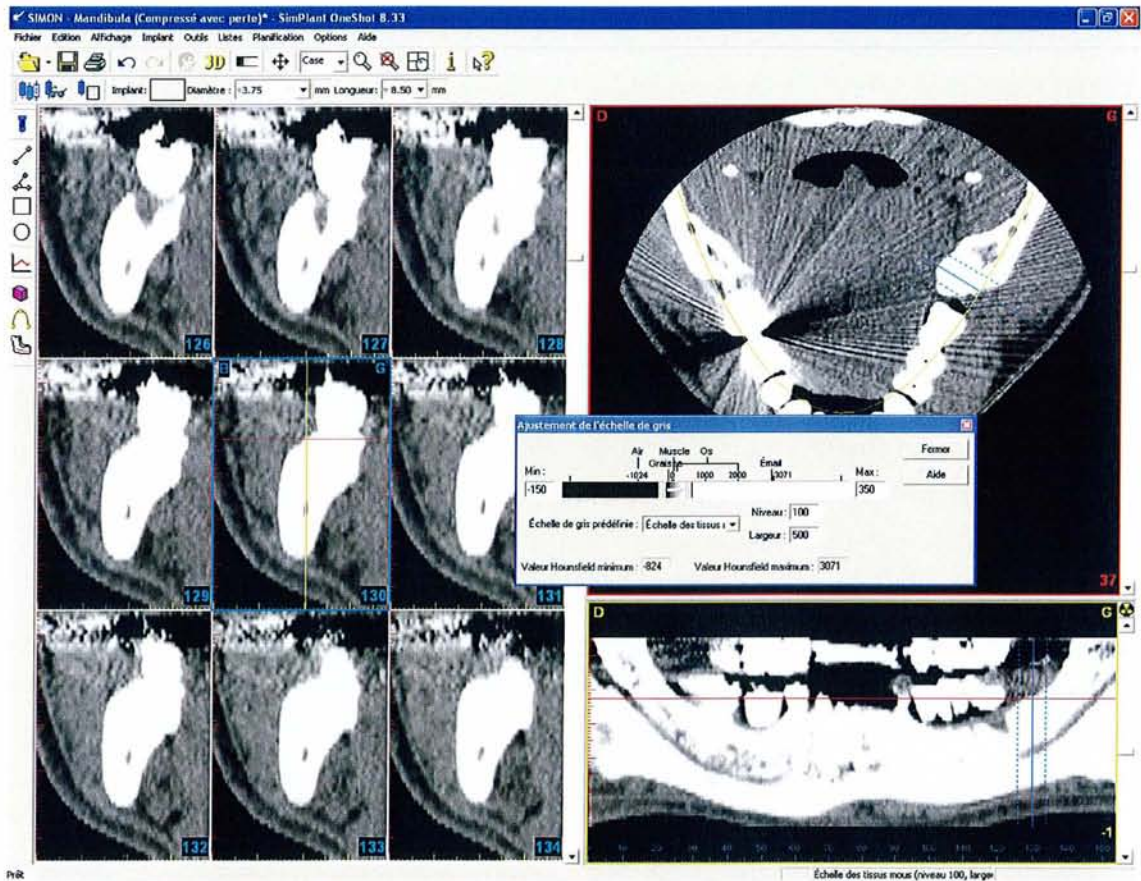


Figure 47- Réduction de la fenêtre des niveaux de gris. (Logiciel de démonstration)

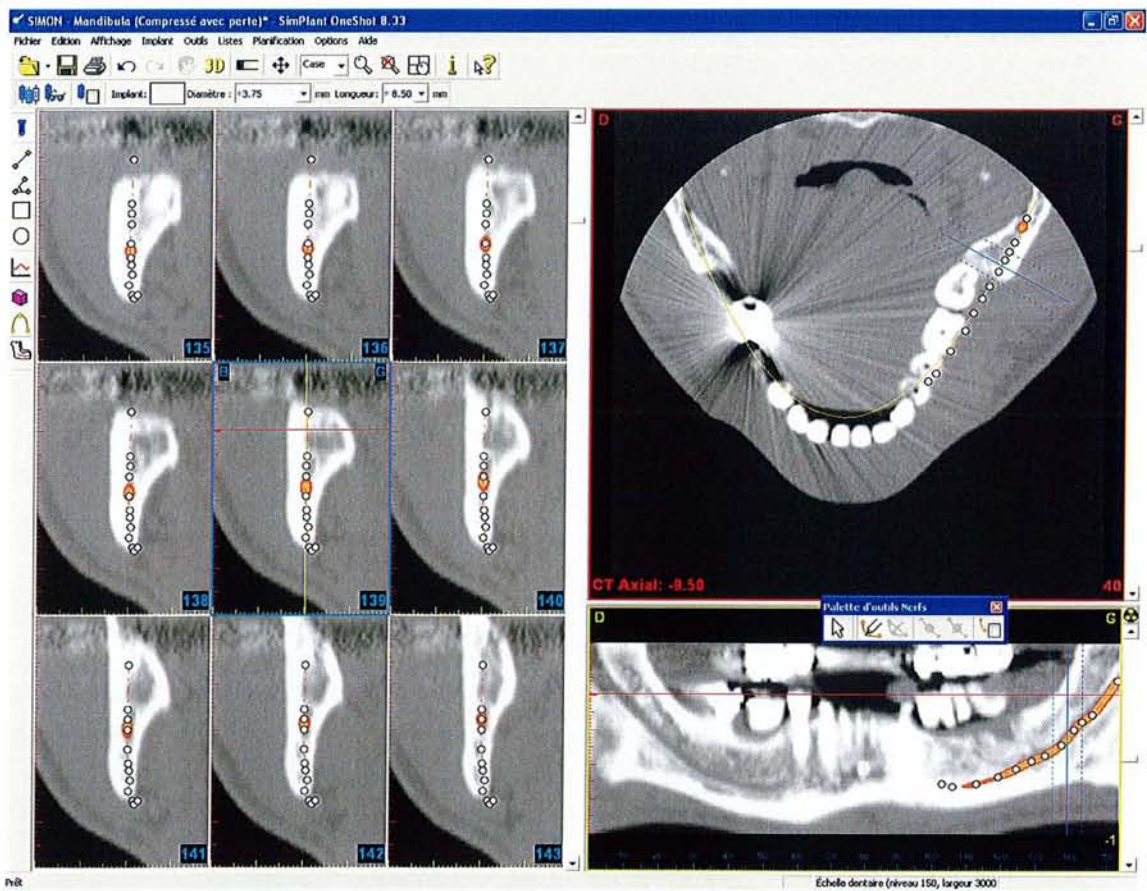


Figure 48- Tracé du canal mandibulaire. (Logiciel de démonstration)

Le logiciel permet d'affecter une couleur au canal quand il est bien visible sur les coupes panoramiques ; la couleur est reportée sur les coupes coronales. Une fois cette tâche effectuée, on peut revenir à l'échelle de gris adaptée à l'analyse de l'os, le canal reste surligné (figure 48).

2.3.3.1.2. Comblement sinusien

Le logiciel permet l'étude rigoureuse du volume osseux nécessaire à un comblement sinusien, calculant automatiquement le volume à combler par le greffon après simulation implantaire.

2.3.3.3. La qualité de l'os disponible

La qualité de l'os disponible peut être appréhendée de trois façons :

1. Elle peut être appréciée de façon subjective, comme sur les films radiologiques par :
 - l'épaisseur et le nombre des travées d'os spongieux, qui est en rapport avec une certaine tonalité de gris de l'os spongieux, tirant vers le «blanc» pour un os dense ou vers le «noir» pour un os plutôt déminéralisé,
 - l'épaisseur des corticales, mesurée en millimètres.

Cependant, cette appréciation ne peut être globale, pour un maxillaire donné, du fait de la grande variabilité de densité de l'os spongieux d'une région dentaire à l'autre.

2. La qualité de l'os peut aussi être mesurée par des outils spécifiques. Le scanner est en effet un densitomètre qui a pour fonction première de mesurer des densités, exprimées en unités HOUNSFIELD (UH).

Nous avons pour cela deux icônes, définissant chacune une zone d'intérêt ronde ou carrée, permettant une appréciation de la densité.

Si nous étudions les densités des structures représentées dans une coupe scanographique, nous pouvons classer l'os en quatre types selon la densité retrouvée (analogie avec la classification de Zarb) (57) :

- Os type I : Os corticalisé. Spongieuse hyperdense homogène. Densité osseuse supérieure à 600 UH.

- Os type II : Os cortico-spongieux dense. Corticales épaisses. Nombreuses travées osseuses, densité comprise entre 400 et 600 UH.
- Os type III : Os cortico-spongieux peu dense. Corticales fines. Raréfaction des travées osseuses, densité comprise entre 200 et 400 UH.
- Os type IV : Corticales fines avec importante raréfaction des travées osseuses. Densité inférieure à 200 UH.

L'échelle des densités HOUNSFIELD, comportant plus de 4000 niveaux, ne peut être toute illustrée sur une seule image scanographique, 16 niveaux de gris seulement étant distinguables par l'oeil humain (6). C'est pourquoi le scanner dentaire se présente en « fenêtre osseuse », étudiant bien l'os et les dents. L'utilisation d'une autre fenêtre (contraste ou échelle de gris) est possible grâce au logiciel SimPlant[®], pour mieux voir le canal mandibulaire par exemple.

Cependant, l'os spongieux est de densité très variable, chez un même patient, et même au sein d'un même hémi-maxillaire, où l'on peut rencontrer des densités élevées, aux alentours de +800 UH, notamment dans la région symphysaire, et des densités très basses, inférieures à +100 UH, surtout dans les régions postérieures (6). Des variations importantes de densité peuvent se voir aussi d'une région dentaire à l'autre, pour des raisons locales diverses (édentement localisé par exemple).

3. L'idéal est donc d'apprécier la qualité de l'os dans le site implantaire et au mieux, dans la zone d'ostéo-intégration ; c'est ce que permet la fonction « qualité », contenue dans la fenêtre « implant » (figure 49). Elle permet de calculer, pour un implant donné (siège, dimensions et inclinaisons), la densité moyenne de l'os à 1 mm du pourtour de l'implant, à tous les niveaux, du collet à l'apex implantaire. Cette densité osseuse s'affiche en temps réel selon un graphique représentant :
 - en ordonnée : l'implant lui-même en fonction de sa longueur,
 - et en abscisse : la densité de l'os péri-implantaire exprimée en Unité Hounsfield.

Cette fonction représente un apport original du logiciel SimPlant[®], qui peut avoir un intérêt réel pour la stratégie opératoire. Une forte déminéralisation est illustrée par une faible densité péri-implantaire et fait craindre l'éventualité de micro-mouvements de l'implant pouvant remettre en question l'ostéo-intégration et invitant à la recherche d'un appui bicortical. La courbe de qualité osseuse obtenue a alors un aspect particulier avec une forte densité aux deux extrémités de l'implant. Le contrôle post-opératoire montre une application fidèle de la simulation.

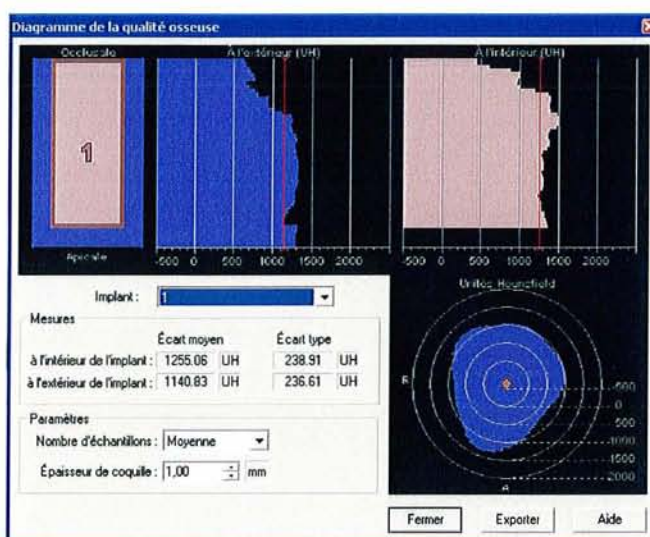


Figure 49- Fenêtre « Diagramme de la qualité osseuse ». (Logiciel de démonstration)

2.3.3.4. Approche de la biomécanique implantaire (6)

Certains critères biomécaniques peuvent être approchés à condition d'utiliser un guide radiologique.

Dans la fenêtre « Implant », trois rubriques sont alors intéressantes :

1. « Restauration » (renseignements sur la restauration implanto-prothétique) :
 - Angle transitionnel : angle formé par la tangente à la base de la face vestibulaire de la prothèse et à l'émergence implantaire, avec la perpendiculaire au plan occlusal, idéalement inférieur à 30° , ne devant pas dépasser 60° à 70° ,
 - Bras de levier vestibulo-lingual (« Cantilever ») en mm : distance comprise entre le centre de l'émergence implantaire et le plan vestibulaire de la prothèse, devant rester inférieure à 7mm.
 - Hauteur de la couronne, en mm : distance comprise entre le plan occlusal de la prothèse et le plan d'émergence gingival de la couronne.
 - Profondeur des tissus mous : hauteur comprise entre le plan d'émergence gingival de la couronne et la crête osseuse, permettant de choisir au mieux la hauteur du pilier.
 - Rapport prothèse/implant, à rapprocher du rapport couronne/racine des dents naturelles.

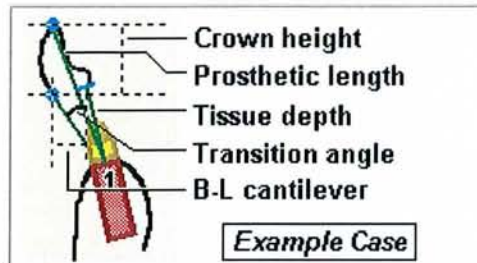


Figure 50- Etude des rapports de la future prothèse avec l'implant. (Logiciel de démonstration)

2. « Forces » s'appliquant sur l'implant :

- le « Moment » est la résultante rotationnelle des forces masticatoires, transmises à l'implant par l'intermédiaire de la prothèse,
- les « forces latérales » sont le pourcentage des forces masticatoires transmises à l'interface vis du pilier - implant par l'intermédiaire de la prothèse.

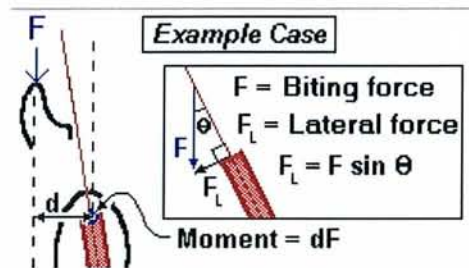


Figure 51- Diagramme des forces appliquées sur l'implant. (Logiciel de démonstration)

3. « Pilier » (pilier implantaire) : On peut ajouter à l'implant choisi un pilier de son choix et en définir les caractéristiques, par exemple sa hauteur en fonction de la profondeur des tissus mous.

2.3.3.5. Réalisation du guide chirurgical SurgiGuide

Ce protocole, basé sur les outils développés par la société Matérialise/OBL, s'échelonne sur cinq étapes :

1. Réalisation d'un guide scanographique issu du projet prothétique : Réalisé sous la forme d'un duplicata en résine radioopaque à partir d'un montage directeur, ce guide reporte l'intégralité des informations volumétriques des cires diagnostiques sur les images scanner afin d'identifier sous chaque repère, le volume osseux disponible. Il permet de concevoir la réalisation prothétique et de prendre les décisions chirurgicales en fonction de la prothèse finale et non le contraire.

2. Prescription d'un examen tomodensitométrique, importation et traitement des images.
3. Planification assistée par ordinateur.
4. Réalisation du guide chirurgical SurgiGuide (figure 52) :
Du simple guide de situation informant sur l'emplacement des émergences au guide de forage ne laissant plus au chirurgien aucun degré de liberté dans l'orientation des forets, la conception d'un guide chirurgical dérivait classiquement du guide d'imagerie intégrant les conclusions de l'étude radiologique. En effet, si la lecture des images scanner au niveau de chaque site implantaire, à défaut de valider l'axe défini, montre la nécessité d'apporter une correction, cette transposition délicate des données en bouche reste subjective, approximative et relève surtout de l'intuition et de l'expérience de l'équipe chirurgicoprothétique.

Le SurgiGuide entend s'imposer comme le chaînon manquant du traitement implantaire en reportant avec exactitude les sites de forage et les angulations idéales des axes implantaires, tout en prenant en compte l'ensemble des paramètres cliniques et prothétiques du bilan pré-opératoire. Il devient alors un moyen de sécuriser et de maîtriser une mise en place implantaire sans rupture précisionnelle au cours du traitement.

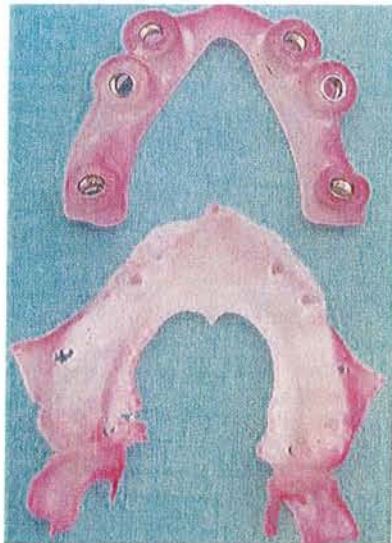


Figure 52- *SurgiGuide et son support.* (51)

5. Mise en œuvre du guide chirurgical
Le procédé de stéréolithographie permet de réaliser couche par couche une reconstruction en 3D d'un objet numérisé.

Fabriqué sur mesure, le SurgiGuide est formé d'une plaque stabilisatrice en résine s'appliquant directement sur l'os ainsi que de cylindres de 5mm

de hauteur guidant le geste du praticien conformément à sa prévision implantaire. Ces cylindres sont en acier inoxydable et mesurent deux dixièmes de mm de plus que le diamètre des forets utilisés. Initialement, plusieurs plaques successives étaient utilisées pour passer les séquences de forage de diamètre croissant. Toutefois, l'expérience a permis d'améliorer la procédure afin de n'utiliser que les guides finaux de 3,5 mm de diamètre par exemple pour des implants standards de 3,75 mm autotaraudants. Ces mesures ont été récemment améliorées par la mise au point du *SAFE System* (acronyme de Secure, Accurate, Fonctional, Ergonomie) se composant d'un guide de forage unique utilisant des canons amovibles et d'un couple de forets étagés porteur d'une bague stop de repérage vertical (le « silicon ring ») assurant toute la séquence de forage.

Dans un cylindre de guidage en titane collé sur une base stéréolithographique, vient se visser un canon de forage en acier inoxydable chirurgical. Les outils de forage se limitent donc à un foret pilote et à un foret calibre (ne coupant que sur 2 mm de sa hauteur pour diminuer les échauffements), des collerettes d'arrêt contrôlant la profondeur. Après avoir dévissé ces canons de forage, les implants seront mis en place à l'aide de porte-implants au travers des cylindres de guidage et donc dirigés vers la position planifiée en s'abstenant de contrôle visuel.

En outre, on dispose de guides à appuis dentaires, osseux, mais aussi muqueux. Dans ce dernier cas, le guide sera stabilisé par plusieurs vis d'ostéosynthèse, et la profondeur de forage devra prendre en compte l'épaisseur de la muqueuse déterminée lors de la planification. Par ailleurs, les seuls points sanglants à l'issue de l'intervention seront causés par ces vis de stabilisation, et cette méthode présente l'avantage de s'abstenir de lambeaux comme de sutures afin de s'engager vers un temps chirurgical unique voire la mise en charge immédiate. Cette démarche a par exemple été décrite par L.Vrielinck en vue de la mise en place d'implants trans-sinusiens en s'abstenant d'ouverture de volet externe permettant la réduction des suites opératoires.

Deuxième partie

Intérêts, avantages et inconvenients des différents examens

1. RETRO-ALVEOLAIRE

1.1. Intérêt

L'utilisation de clichés rétro-alvéolaires, qu'ils soient réalisés par une technique long cône ou numérique, présente un intérêt à toutes les phases du traitement implantaire.

Dans la phase d'étude pré-implantaire, ce type de cliché est réalisé lorsqu'il existe des dents adjacentes au site implantaire. La rétro-alvéolaire permet une analyse de l'environnement dentaire et parodontal proche du site.

La rétro-alvéolaire permet de visualiser :

- la qualité des traitements endodontiques existants ;
- les reprises de carie éventuelles ;
- les obturations débordantes ;
- les défauts osseux verticaux interproximaux.

Ceci permet de définir les traitements à réaliser sur les dents adjacentes avant la phase implantaire pour recréer un environnement sain.

Au niveau du site implantaire proprement dit, on peut visualiser le niveau osseux. Le cliché rétro-alvéolaire apporte également des précisions sur la trabéculatation osseuse et les corticales, ce qui permet d'apprécier la densité osseuse.

Selon Torres (1991) le cliché rétro-alvéolaire suffit pour repérer le canal mandibulaire dans 83% des cas avec 1,003 de coefficient de grossissement et une précision de plus ou moins 1,17mm. Il possède dans ce cas le meilleur rapport qualité-prix.

Dans la phase per-opératoire, un contrôle des forages peut être fait avec la RVG ou la radiographie traditionnelle au cours de la phase chirurgicale, permettant ainsi de vérifier l'axe, la proximité des racines des dents adjacentes, les obstacles anatomiques. Ce contrôle possède un intérêt clinique certain lorsqu'on place un implant unitaire entre deux dents saines, car une proximité radiculo-implantaire compromettrait l'ostéo-intégration de l'implant.

Dans la phase post-opératoire, la rétro-alvéolaire permet des études cliniques à long terme ; c'est la seule méthode d'analyse non invasive de la zone péri-implantaire. Un implant cliniquement stable est caractérisé par un os

normal en contact intime avec la surface du métal, alors que la présence d'un espace radioclaire autour de l'implant révèle la non intégration de l'implant.

Il est à noter qu'avec la technique de la bissectrice, le risque de déformation de l'image est élevé. Cette technique n'est pas indiquée pour planifier des implants. En revanche, la technique des plans parallèles procure une information plus fiable sur le volume osseux. (30)

1.2. Avantages

- Précision.
- Netteté.
- Mensuration fidèle sans déformation avec la technique des plans parallèles.
- Possibilité de créer un porte-film personnalisé pour chaque implant, permettant une reproductibilité des radiographies.

1.3. Inconvénients

- Etude uniquement de la dent et de sa région immédiatement adjacente ; le champ d'exploration est limité à la taille du film.
- Réflexe nauséux du patient rendant parfois cette technique mal tolérée.
- On obtient une représentation bidimensionnelle du site implantaire, l'épaisseur vestibulo-linguale ne peut donc pas être appréciée.
- Les mesures de la hauteur de l'os marginal peuvent être faussées par un « flou morphologique », dû à une crête alvéolaire arrondie qui provoque une variation de l'absorption du rayonnement X, la limite du bord perdant alors sa netteté.

2. RADIOVISIOGRAPHIE OU RVG

2.1. Intérêt

Il est identique à celui présenté pour la rétro-alvéolaire.

2.2. Avantages (par rapport à la rétro-alvéolaire classique)

- Irradiation moindre.
- Archivage informatique qui simplifie le problème de la conservation.
- Clichés réalisés sur imprimante laser haute définition avec développement à sec sans développement chimique.
- Possibilité d'effectuer des tirages en plusieurs exemplaires sans nouvelle exposition.
- Post-traitement informatique permettant de jouer sur les contrastes, la tonalité et l'échelle des gris.
- L'image est exploitable immédiatement, on est dégagé des contraintes matérielles de la « chambre noire », du délai nécessaire au développement du film dentaire.
- Possibilité de télétransmission.

2.3. Inconvénients (par rapport à la rétro-alvéolaire classique)

- Définition inférieure.
- Moins bonne visualisation des régions profondes car le capteur RVG est rigide, volumineux et se positionne moins bien qu'un film argentique.
- Les mesures réalisées sont peu fiables.
- Les capteurs sont fragiles.
- Mesures inexactes.

3. BILAN LONG CONE

3.1. Intérêt

Il est identique à celui du cliché rétro-alvéolaire.

La technique des plans parallèles permet de visualiser les éléments anatomiques avec netteté sans déformation ni agrandissement, ce qui rend l'image fidèlement mesurable.

3.2. Avantages

Le bilan long cône permet une visualisation globale de tous les éléments dentaires avec une netteté et une absence de déformation alors qu'il n'est pas possible d'obtenir ces qualités radiologiques avec un OPT.

3.3. Inconvénients

Cette méthode est plus longue et plus coûteuse que celle de l'OPT. Elle ne permet qu'une étude de la dent et de sa région adjacente.

Cette technique est parfois difficile à utiliser en raison d'un réflexe nauséux ou d'un trismus.

4. ORTHOPANTOMOGRAMME

4.1. Intérêt

Du fait de la vision globale qu'il permet, l'OPT est considéré comme un examen radiographique de débrouillage ou de dépistage. C'est le premier temps de l'examen radiographique dentaire.

La méthode numérique permet (par rapport à l'utilisation du film classique) :

- Une irradiation inférieure ;
- Un contraste et une tonalité toujours optimaux grâce au post-traitement informatique. (57)

4.2. Avantages

C'est un examen de faible coût.

Il replace le système dentaire dans son environnement anatomique (osseux, cavités pneumatiques et parties molles).

Cette vision globale permet le diagnostic de pathologies évoluant à bas bruit, sans signe clinique visible.

Cette globalité de l'examen permet également d'effectuer une comparaison bilatérale.

Cet examen, complété par l'examen clinique peut parfois être suffisant pour un bilan pré-implantaire simple.

4.3. Inconvénients

L'image ne permet d'explorer que deux dimensions. (30)

Certaines zones sont déformées et la résolution est limitée. (30)

Les superpositions coronaires généralement situées au niveau des points de contacts des prémolaires et molaires gênent la détection de petites caries.

Présence d'artéfacts pouvant gêner la lecture du cliché.

La netteté de l'image fait souvent défaut.

La radiographie panoramique est une tomographie, limitée par son épaisseur de dix à douze millimètres dans les régions postérieures et de six millimètres seulement pour les régions antérieures. Ceci explique que seules les structures incluses dans cette coupe tomographique soient nettes.

Comme toute méthode conventionnelle, l'OPT ne permet pas d'apprécier la qualité de l'os spongieux. Il peut ainsi être complété par un cliché rétro alvéolaire dans un but de meilleure définition au niveau d'un secteur dentaire.

Il ne permet qu'une approche de la hauteur d'os disponible.

5. TELERADIOGRAPHIE

5.1. Intérêt

Cet examen radio présente un intérêt pour la pose d'implants au niveau des secteurs antérieurs maxillaire et mandibulaire.

Il est indiqué en pré-opératoire pour le placement d'implants dans la région symphysaire, si elle ne présente pas une résorption trop avancée. Dans ce cas cet examen peut être suffisant. (30)

Egalement indiqué pour un bilan pré-opératoire de greffe osseuse à visée implantaire : étude du site de prélèvement (symphyse).

Il est indiqué lorsque la pose d'implants est suivie ou précédée d'une correction chirurgicale des rapports inter maxillaire.

Contrôle post-opératoire d'ostéotomie correctrice de la mandibule.

Diagnostic et plan de traitement orthodontique.

5.2. Avantages

Cet examen est reproductible pour une étude céphalométrique.

Les déformations sont nulles ce qui permet d'effectuer une mesure exacte de l'épaisseur des os maxillaires dans les régions antérieures, de l'épaisseur des corticales osseuses et de la densité de l'os spongieux trabéculaire.

De même il est possible de mesurer la hauteur d'os disponible.

On peut apprécier la résection osseuse nécessaire si la crête est en lame de couteau.

On peut ainsi déterminer longueur et diamètre de l'implant ainsi que l'axe de l'implant par rapport aux tables osseuses vestibulaires et linguales.

Si le patient est porteur de prothèses adjointes, le cliché est réalisé prothèses en bouche en occlusion pour apprécier les rapports inter arcade et le contour des tissus mous.

Suffisant pour la pose d'implants dans la région symphysaire si celle-ci ne présente pas une résorption avancée. (30)

5.3. Inconvénients

Cet examen ne permet pas l'évaluation des crêtes osseuses pour la pose d'implants dans les secteurs latéraux et postérieurs.

6. SCANORA®

6.1. Intérêt

C'est l'examen de choix pour l'étude pré-implantaire de sites de petite étendue.

Il permet de disposer de deux examens (panoramique et tomographie) réalisés simultanément.

6.2. Avantages

Son coût est inférieur à celui du scanner.

L'irradiation du patient est moins élevée pour des zones de petite étendue.

Les artéfacts métalliques sont moindres qu'avec le scanner.

L'axe des dents antagonistes est visible sur le cliché.

Le panoramique est d'excellente qualité.

Pour une étude post opératoire, le scanora® permet une étude tridimensionnelle des éléments anatomiques et d'un implant avec une moindre irradiation et avec des artéfacts moins visibles.

Par rapport à l'OPT la précision est accrue : foyer de 0,3mm de diamètre contre 0,6 pour le panoramique. Le flou géométrique est proportionnel à la dimension du foyer, celui d'une image par scanora® est donc deux fois

inférieur à celui d'une image panoramique classique. De plus la dimension vestibulo-linguale est exploitable grâce aux coupes perpendiculaires.

Si l'image est numérisée, on peut ramener l'image d'un agrandissement $\times 1,7$ à un agrandissement $\times 1$.

6.3. Inconvénients

Le temps d'immobilisation est important (1/4 à 1/2 h), parfois difficile à tenir pour le patient

C'est un examen opérateur-dépendant peu fiable. (37)

La qualité d'image en tomographie conventionnelle est inférieure à celle du scanner. Il existe un flou sur le cliché et une superposition des structures hors du plan de coupe.

La lecture des clichés demande expérience et apprentissage.

L'indication de cet examen est limitée à un bilan d'implantation unitaire car le champ d'investigation du balayage tomographique ne peut dépasser une distance de seize millimètres.

Les tomographies ont un coefficient d'agrandissement $\times 1,7$ (sans numérisation) mais celui-ci est constant.

Le scanora est moins précis que le scanner :

- La résolution spatiale et la résolution en contraste sont moins bonnes.
- Le positionnement des coupes est moins rigoureux.
- Le scanora ne permet pas de mesurer la densité d'os spongieux, de même que les autres méthodes conventionnelles.

Irradiation des zones radiosensibles œil et thyroïde. Le scanner par dentascanner évite ces structures.

D'après certains auteurs (21,22), l'évaluation des sites pré-implantaires par le Scanora[®], si elle est fiable des incisives à la première molaire, se révèle aléatoire plus en distal.

Cet examen permet donc d'apprécier avec une rigueur suffisante le volume d'os disponible en vue de la pose d'implants au niveau d'un petit édentement.

7. Le 3D Accuitomo

7.1. Intérêt

De par sa conception, ce tomographe se révèle d'une utilisation tout à fait adaptée à la pratique dentaire courante pour tous les cas d'évaluation d'une situation anatomique à risque, dans le cadre d'une intervention chirurgicale (extraction de dent de sagesse inférieure, pose d'implants).

En implantologie, la visualisation dynamique du site implantaire dans trois plans différents est très performante en comparaison de la technique classique exploitant des films dont les coupes axiales sont figées selon des intervalles fixes.

7.2. Avantages

- Visualisation dynamique dans les trois plans de l'espace simultanément.
- Haute résolution (meilleure que le scanner). (figures 53 et 54)
- Faible irradiation.
- Permet un examen fiable des zones postérieures, contrairement au Scanora®.

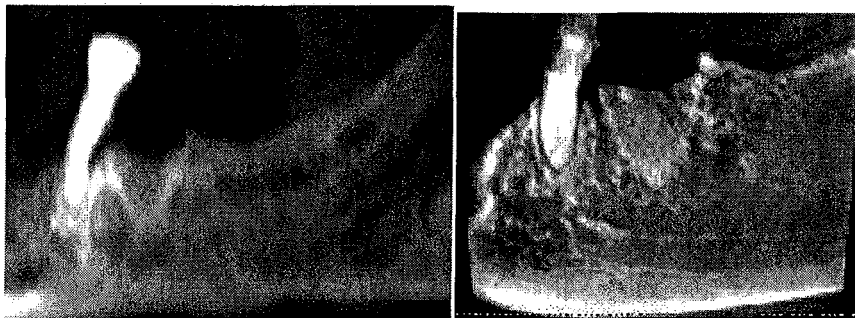


Figure 53- scanner à gauche / 3D Accuitomo à droite. (44)

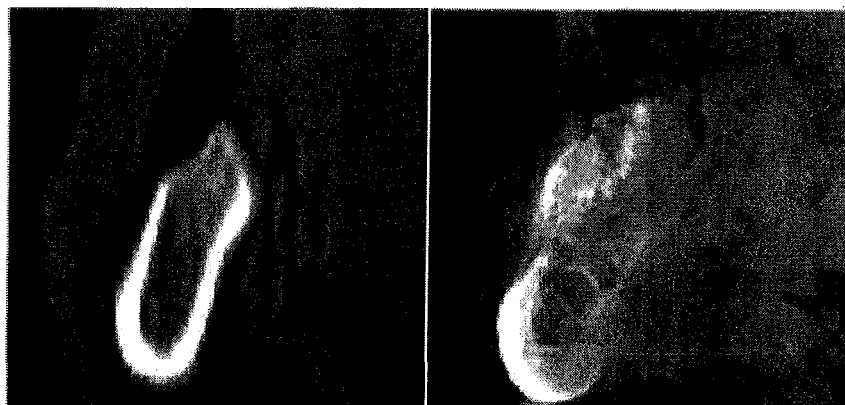


Figure 54- scanner à gauche / 3D Accuitomo à droite. (44)

7.3. Inconvénients

- Contrairement au Scanora, cette technique ne permet pas de réaliser simultanément un OPT.
- Peu répandu à ce jour.
- Pas de recul clinique.
- Les mesures sont réalisables par le radiologue sur la console de l'appareil. Cependant le praticien ne peut réaliser lui-même des mesures avec le CD-ROM fourni par le radiologue, il est contraint de faire ses mesures sur les clichés radiographiques contenant les vues choisies par le radiologue. En effet, le logiciel de visualisation (viewer) fourni sur le CD de l'examen ne permet que la visualisation des images.

Le praticien peut acquérir le logiciel commercialisé avec la machine mais celui-ci est en anglais et coûte 2400€ H.T., ce qui peut paraître excessif pour un praticien prescripteur.

Un viewer en freeware (donc gratuit) est en cours de développement. Ce viewer est développé par un chirurgien-dentiste de Samoëns et intégrera une partie « mesure ».

8. SCANNER

8.1. Technique en incidences axiale et coronale directe

8.1.1. Intérêt

L'examen TDM permet, de par sa précision, de poser avec rigueur l'indication opératoire et d'établir une planification optimale du nombre, de la répartition, du type d'implant (longueur et diamètre) et de leur orientation.

Cet examen présente également un intérêt médico-légal.

8.1.2. Avantages

Il s'agit d'une étude en grandeur réelle ce qui permet une appréciation exacte des dimensions par mesure directe sur les films radiographiques.

Il permet une étude des rapports avec le canal mandibulaire, les sinus maxillaires et les dents adjacentes.

Cette technique fournit actuellement l'image la plus performante. Les contours sont très précis, avec visualisation parfaite de l'épaisseur des corticales, la texture osseuse est très bien analysée, avec visualisation des travées osseuses au sein de la spongieuse ; ceci permet de mettre en évidence la déminéralisation osseuse au niveau de certains sites.

Le canal mandibulaire peut être visible spontanément ou indirectement par des petits artifices :

- étui cortical à peine visible, sous forme d'une virgule au sein de la spongieuse ;
- petite encoche au niveau de la corticale linguale ;
- extrapolation avec les coupes adjacentes : le canal mandibulaire présente un trajet rectiligne, régulier. Il existe donc une distance constante entre l'extrémité supérieure de l'étui cortical et l'extrémité inférieure de la corticale mandibulaire ; à partir de la localisation du canal mandibulaire sur certains segments on peut donc extrapoler au niveau des zones où le canal mandibulaire n'est pas visible.

Les coupes permettent donc de visualiser :

- le volume osseux disponible : épaisseur vestibulo-linguale et hauteur d'os disponible ;
- la qualité osseuse ;
- les obstacles anatomiques.

8.1.3. Inconvénients

La technique en incidence coronale directe présente toutefois des limites :

- la position est inconfortable, parfois irréalisable chez les patients très âgés et arthrosiques ;
- l'image peut être artéfactée par des restaurations métalliques ;
- l'incidence coronale présente également des inconvénients quant à la dosimétrie : elle irradie, en effet, directement le cristallin et la thyroïde, contrairement à la technique de la reconstruction qui respecte ces organes critiques ;
- enfin, cette technique s'accompagne parfois d'une distorsion géométrique et nécessite donc l'emploi de la table de conversion afin de rectifier les mesures en hauteur ; d'autre part, des erreurs dans l'épaisseur vestibulo-linguale sont également possibles, nécessitant une rectification par l'incidence axiale.

Le radiologue doit parfaitement maîtriser cette technique en raison de la possibilité de surestimation des mesures en hauteur et en épaisseur.

Explication de la figure 55 :

L'épaisseur vestibulo-linguale n'est pas rigoureusement exacte sur le plan anatomique; en effet, la coupe anatomique idéale doit être perpendiculaire à l'axe de la mandibule, or, l'incidence coronale directe est perpendiculaire au plan médian de la mandibule; il existe donc une déformation vestibulo-linguale qui dépend de la concavité de la mandibule.

Dans les secteurs postérieurs (dents n°5, 6, 7), de concavité très faible, les mesures de l'épaisseur sont comparables à l'épaisseur de la crête au niveau de la zone implantable.

Par contre, dans les concavités marquées (dents n°4, 3), la discordance anatomique est importante avec une épaisseur exagérée. Dans ces zones, la mesure n'est donc pas étudiée en incidence coronale, mais axiale.

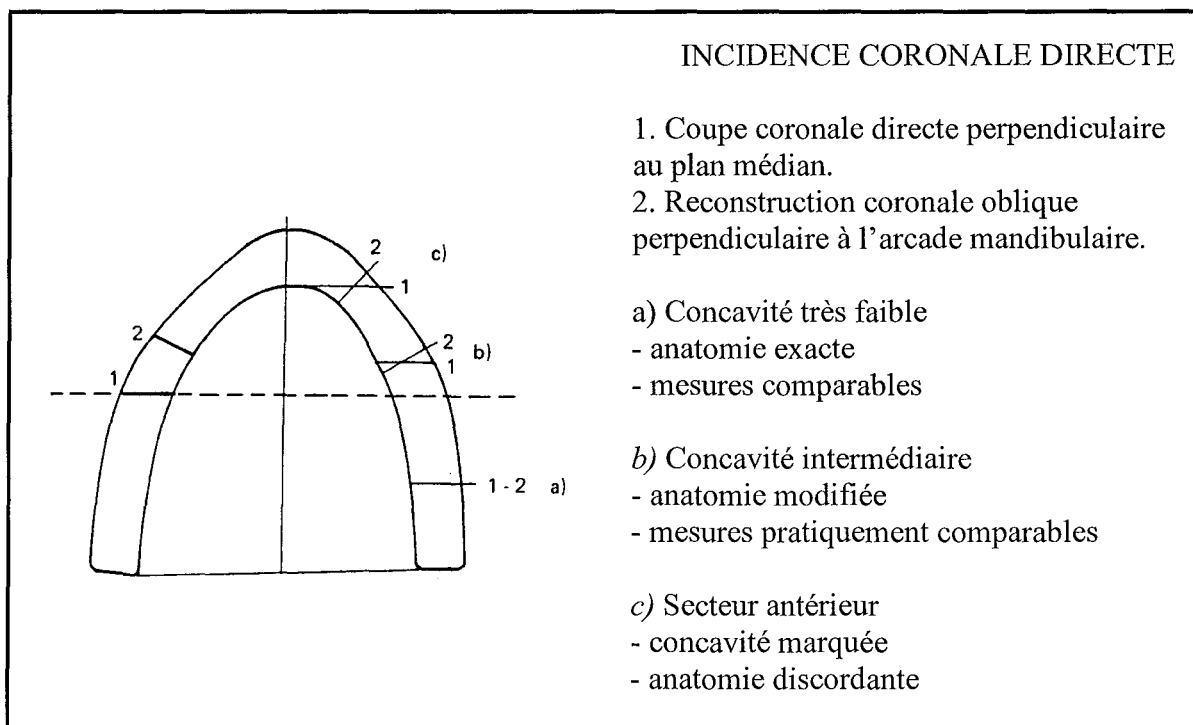


Figure 55- Différence entre coupe coronale directe et reconstruction coronale représentée sur une coupe axiale de la mandibule. (34)

Cet examen est coûteux et n'est pas remboursé par la Sécurité Sociale dans le cadre d'un bilan pré-implantaire.

8.2. Reconstitution bidimensionnelle

8.2.1. Avantages

La reconstruction peut s'effectuer dans un plan curviligne parallèle à l'arcade mandibulaire et dans un plan coronal oblique, perpendiculaire à l'arcade mandibulaire.

Ces nouvelles « incidences » impossibles à réaliser sans reconstruction en raison de la mécanique du scanner sont très intéressantes en implantologie, car elles permettent une étude anatomique de la zone édentée, sans aucune déformation.

La reconstruction coronale oblique est perpendiculaire à l'arcade dentaire, il n'existe donc aucune déformation dans l'épaisseur vestibulo-linguale, quelle que soit la concavité de l'arcade (voir figure 55).

D'autre part, les acquisitions sont effectuées dans un plan parallèle au plan d'occlusion ; la reconstruction coronale oblique étant perpendiculaire à l'acquisition, elle est perpendiculaire au plan d'occlusion et correspond donc approximativement au trajet d'implantation.

Il n'existe donc pas, en théorie, de distorsion géométrique.

Toutefois le trajet d'implantation, qui dépend du plan d'occlusion, de l'occlusion, des antagonistes et du volume osseux disponible, peut ne pas correspondre à un trajet perpendiculaire au plan d'occlusion. Dans ce cas, il faudra effectuer une rectification en tenant compte de l'angulation de ces deux plans.

Il est donc très important, avant d'effectuer des mesures sur des images reconstruites, de connaître le plan d'acquisition qui permet alors de situer le plan de reconstruction :

- si le plan de reconstruction correspond au plan d'implantation, il n'existe dans ce cas, aucune déformation ;
- si ce plan est différent, il conviendra d'effectuer des rectifications de mesure : la mesure en profondeur du canal mandibulaire peut être sous-estimée ou surestimée, mais l'épaisseur de la crête ainsi que l'épaisseur vestibulo-linguale est exacte. (34)

Les acquisitions en incidences axiales ne passent pas en général au niveau des restaurations métalliques qui sont situées au-dessus de la crête osseuse ;

l'image reconstruite n'est donc pas artéfactée comme dans l'incidence coronale directe.

8.2.2. Inconvénients

L'immobilité du patient est indispensable et nécessite des contentions importantes.

En effet, en cas de déplacement du patient lors de l'acquisition des coupes axiales, la reconstruction est faussée et les mesures inexactes.

Au départ, l'inconvénient majeur de la reconstruction concernait l'image reconstruite qui était inférieure à l'image coronale directe ; les contours étaient moins précis et la spongieuse non analysable ; mais l'évolution des logiciels permet déjà d'obtenir des images reconstruites pratiquement identiques à la coupe coronale directe.

En pratique, le radiologue, à partir d'une coupe en incidence axiale, trace une ligne correspondant au plan de la reconstruction ; l'image de la reconstruction oblique correspond donc à un plan de coupe dans la zone édentée l'idéal est d'effectuer des reconstructions rapprochées, ce qui est possible au niveau d'une zone édentée très localisée, mais irréalisable dans les zones édentées étendues. L'opérateur choisissant la situation et l'orientation des reconstructions, une source d'erreur est possible et la mesure d'espacement entre deux reconstructions impossible à préciser.

Même s'il n'y a pas d'irradiation directe des yeux et de la thyroïde, le rayonnement diffusé est important.

8.3. Dentascan[®]

8.3.1. Intérêt

Le Dentascan[®] permet la visualisation de la mandibule dans les trois plans de l'espace (axial, coronal oblique, curviligne panoramique).

Cette représentation multi-planaire positionne parfaitement les différents obstacles anatomiques internes.

Enfin, les documents en grandeur réelle permettent une mesure très précise en millimètres, de la hauteur, de l'épaisseur de la crête, de la profondeur du canal mandibulaire sans aucune distorsion géométrique.

8.3.2. Avantages

La technique Dentascan[®] permet une **approche anatomique très précise de la zone édentée sans aucune déformation (20, 34)**. Les mesures sont effectuées sur les documents en reconstruction coronale oblique ; cette reconstruction est perpendiculaire à l'arcade mandibulaire. Il n'existe donc aucune déformation dans l'épaisseur vestibulo-linguale quelle que soit la concavité de l'arcade (voir fig. 55). D'autre part, la reconstruction coronale oblique est perpendiculaire au plan d'acquisition correspondant en général au plan d'occlusion, elle est donc approximativement parallèle au trajet d'implantation. Il n'existe donc pas de distorsion géométrique en profondeur contrairement à l'incidence coronale directe.

L'automatisation de la reconstruction, la numérotation des reconstructions et la concordance entre la numérotation sur la reconstruction curviligne panoramique, coronale oblique et l'incidence axiale permet une **parfaite visualisation de la mandibule dans les trois plans de l'espace**, facilitant l'interprétation scanographique en permettant une localisation anatomique très précise de l'image scanographique au niveau de la mandibule.

La technique Dentascan[®] **permet toujours la localisation du canal mandibulaire**, contrairement à la reconstruction coronale oblique isolée ; la confrontation entre les reconstructions obliques et la reconstruction curviligne panoramique localise toujours la position du canal mandibulaire :

- l'étui cortical peut à peine être visible, soit à son extrémité supérieure, soit à son extrémité inférieure, soit indirectement visible par une encoche de la corticale linguale ;
- l'étui cortical du canal mandibulaire, parfois non observé sur la reconstruction coronale oblique, est visible sur la reconstruction curviligne panoramique ; il convient dans ce cas de repérer sur la reconstruction curviligne panoramique, la position dans l'espace de l'extrémité supérieure de l'étui cortical du canal mandibulaire :
 - la situation vestibulo-linguale est précisée par la numérotation de la reconstruction curviligne panoramique ;
 - la profondeur du canal mandibulaire est précisée sur l'échelle verticale latérale par la numérotation de la coupe axiale.
- Exceptionnellement, l'étui cortical du canal mandibulaire n'est pas visible sur certains segments ; dans ce cas, une extrapolation est possible ; en

effet, le canal mandibulaire présente un trajet rectiligne régulier, Il existe donc une distance constante entre l'extrémité supérieure de l'étui cortical et l'extrémité inférieure de la corticale mandibulaire ; à partir de la localisation du canal mandibulaire sur certains segments, on peut, en traçant une ligne droite, extrapoler au niveau des zones où le canal mandibulaire n'est pas visible.

La technique Dentascan[®] fournit une image de très haute résolution et une analyse parfaite de la texture osseuse au niveau de la zone implantable. (34)

8.3.3. Inconvénients

Le trajet d'implantation n'est pas nécessairement perpendiculaire au plan d'occlusion et la reconstruction coronale oblique n'est donc pas obligatoirement dans l'axe du trajet d'implantation. Il conviendra donc d'effectuer une rectification en tenant compte de l'angulation entre ces deux plans. Les renseignements seront fournis sur le document curviligne panoramique :

- si le trajet d'implantation s'effectue dans un plan vertical : les mesures sur l'incidence coronale oblique sont exactes sans aucune distorsion en profondeur ; de même aucune rectification n'est à envisager sur l'incidence coronale oblique en cas d'une implantation à orientation vestibulaire ou linguale ;
- si le trajet d'implantation est effectué dans un plan non vertical mais à orientation distale ou mésiale, il convient dans ce cas d'effectuer une rectification de la mesure de la profondeur du canal mandibulaire sur la reconstruction coronale oblique.

On ne peut pas apprécier simultanément la position tridimensionnelle des implants, un travail mental est nécessaire pour relier les trois types d'image (axiale, coronale et panoramique) ; les clichés sont très encombrants et difficilement archivés.

Cet examen est coûteux et n'est pas remboursé par la sécurité sociale dans le cadre d'un bilan pré-implantaire.

8.4. Le Dentascan[®] angulé

8.4.1. Intérêt

Devant un patient qui présente un guide d'imagerie radioopaque, un Dentascan[®] classique peut être complété par un Dentascan[®] angulé pour une étude anatomique exacte dans l'axe d'implantation.

8.4.2. Avantages

Le Dentascan[®] angulé permet une étude anatomique exacte dans l'axe d'implantation et évite les sur ou sous-estimations de la hauteur de la crête ou de la profondeur du canal mandibulaire. A partir de ces documents, la superposition d'un implant sur trois coupes coronales successives permet une parfaite étude volumique dans l'axe d'implantation.

8.4.3. Inconvénients

Cet examen nécessite que le patient porte un guide radiologique.

8.5. Les logiciels de simulation implantaire

8.5.1. Intérêt

Ces logiciels permettent une visualisation en coupe des maxillaires dans les trois plans de l'espace simultanément et apportent en plus une visualisation en trois dimensions.

La simulation implantaire permet de planifier le nombre, la position, l'axe et la dimension des futurs implants.

8.5.2. Avantages

Permet l'exploitation idéale du volume osseux en tenant compte des paramètres chirurgicaux et prothétiques

Ces logiciels sont d'utilisation facile pour le chirurgien-dentiste.

La visualisation en 3D permet de repérer facilement le foramen mentonnier et d'effectuer des mesures exactes (19).

La possibilité de transférer en bouche le projet implantaire grâce à un guide chirurgical nous apporte une facilité d'intervention dans les cas complexes d'édentements complets où les références dentaires sont totalement absentes.

Facilite le dialogue avec le patient.

8.5.3. Inconvénients

Ces logiciels sont chers.

Comparaison des différents examens radiologiques du bilan préimplantaire. (3)

TECHNIQUES	AVANTAGES	INCONVENIENTS
Bilan rétroalvéolaire long cône	<ul style="list-style-type: none"> - en première intention en cas d'édentement unitaire pour déterminer rapidement et précisément la hauteur d'os disponible. - peu coûteux. - possibilité d'utiliser des guides radiologiques précalibrés au niveau des sites édentés. 	<ul style="list-style-type: none"> - incapacité d'apprécier la largeur de l'os. - impossibilité de visualiser toute l'anatomie. - déformations possibles. - doit être associé à d'autres examens radiologiques.
Radiographie panoramique	<ul style="list-style-type: none"> - rapide. - peu coûteux. - identification de la plupart des structures osseuses des maxillaires. - s'inscrit dans une approche globale du cas. - mesure verticale possible (en considérant le facteur d'agrandissement de la zone à étudier et la forme de l'arcade). 	<ul style="list-style-type: none"> - insuffisant pour une implantation symphysaire dans le cas de contre-dépouilles importantes. - doit être associée à d'autres examens radiologiques.
Tomographie conventionnelle (Scanora®)	<ul style="list-style-type: none"> - coût modéré. - acquisition directe et non reconstruction d'image. - mesure directe sur le film. - moins irradiant que le scanner en cas d'édentement de 1 à 3 dents. - seul examen fiable dans le cas de multiples restaurations métalliques. 	<ul style="list-style-type: none"> - durée de l'examen importante. - images « floues ». - superpositions dues à l'épaisseur des coupes (4mm). - document agrandi.
Tomodensitométrie en incidence axiale couplée à un logiciel de reconstruction spécifique (Dentascan®)	<ul style="list-style-type: none"> - moins irradiant que le Scanora® pour une exploration de tout un maxillaire. - image nette en grandeur réelle. - approche anatomique très précise de la zone édentée. - pouvant être couplée à des logiciels de simulation et navigation implantaire. 	<ul style="list-style-type: none"> - onéreux. - possibilités d'erreurs si les plans d'acquisitions ne sont pas rigoureusement respectés. - appréciation subjective de la texture osseuse. - doit être complétée par un Dentascan® angulé pour une étude exacte dans l'axe d'implantation impliquant une irradiation importante si plusieurs implantations sont prévues.
Simulation implantaire (DentaPC®, SimPlant®)	<ul style="list-style-type: none"> - guide la stratégie implantaire. - étude quantitative et qualitative de l'os. - simule à volonté et sans risque la mise en place d'implants. 	<ul style="list-style-type: none"> - nécessite l'acquisition de logiciels spécifiques onéreux. - plus long à mettre en œuvre.

Troisième partie

Cas cliniques

Cas n°1 à 8 : cas du Dr P. BRAVETTI.

Cas clinique n°1 :

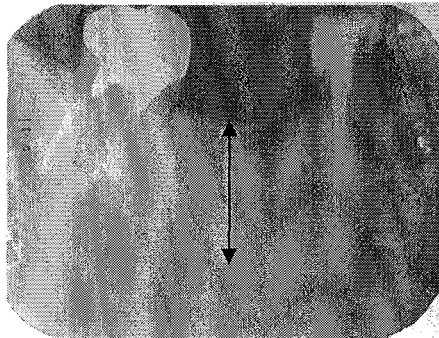


Figure 56- Rétro-alvéolaire.

Etude pré-implantaire dans la zone de la dent 45. Cette rétro-alvéolaire permet d'objectiver une hauteur d'os suffisante entre la crête osseuse et le canal mandibulaire (flèche) en vue de la pose d'un implant.

Cet examen devra être complété par une étude Scanora pour évaluer l'épaisseur vestibulo-linguale de la crête.

Cas clinique n°2 :




Figure 57-

Rétro-alvéolaire post-opératoire montrant un implant en lieu et place de 12 : bonne ostéointégration.

Cas clinique n°3 :




Figure 58-

La figure 58 est une rétro-alvéolaire post-implantaire de deux implants mandibulaires. L'implant mésial (à gauche sur la radio) présente une péri-implantite matérialisée par une zone radioclaire autour de l'implant (flèche).

Cas clinique n°4 :

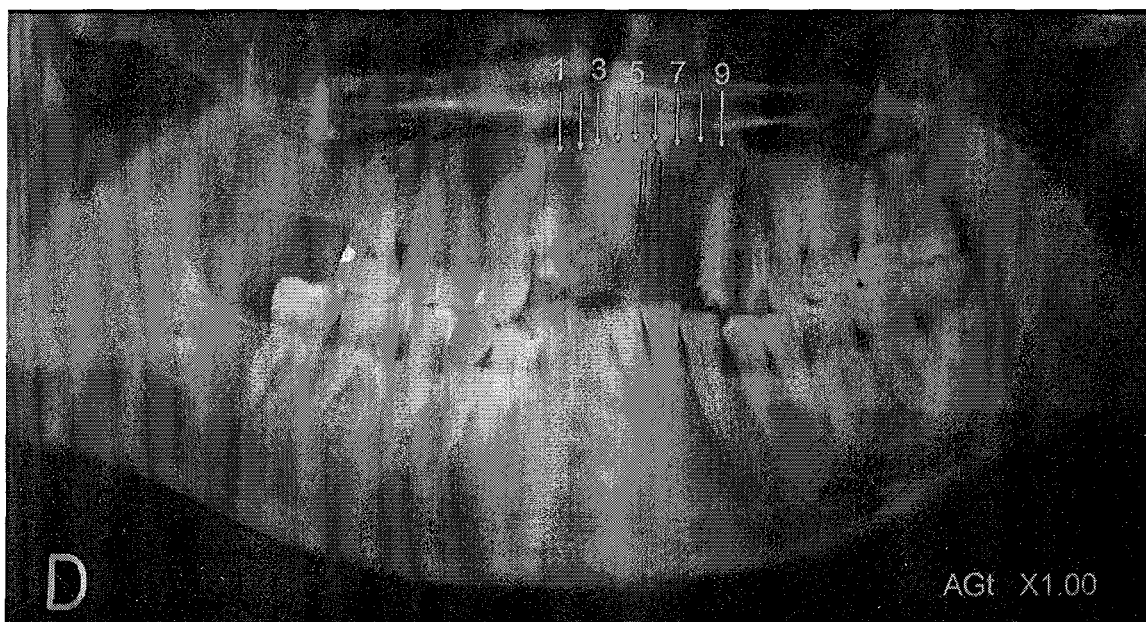


Figure 59-

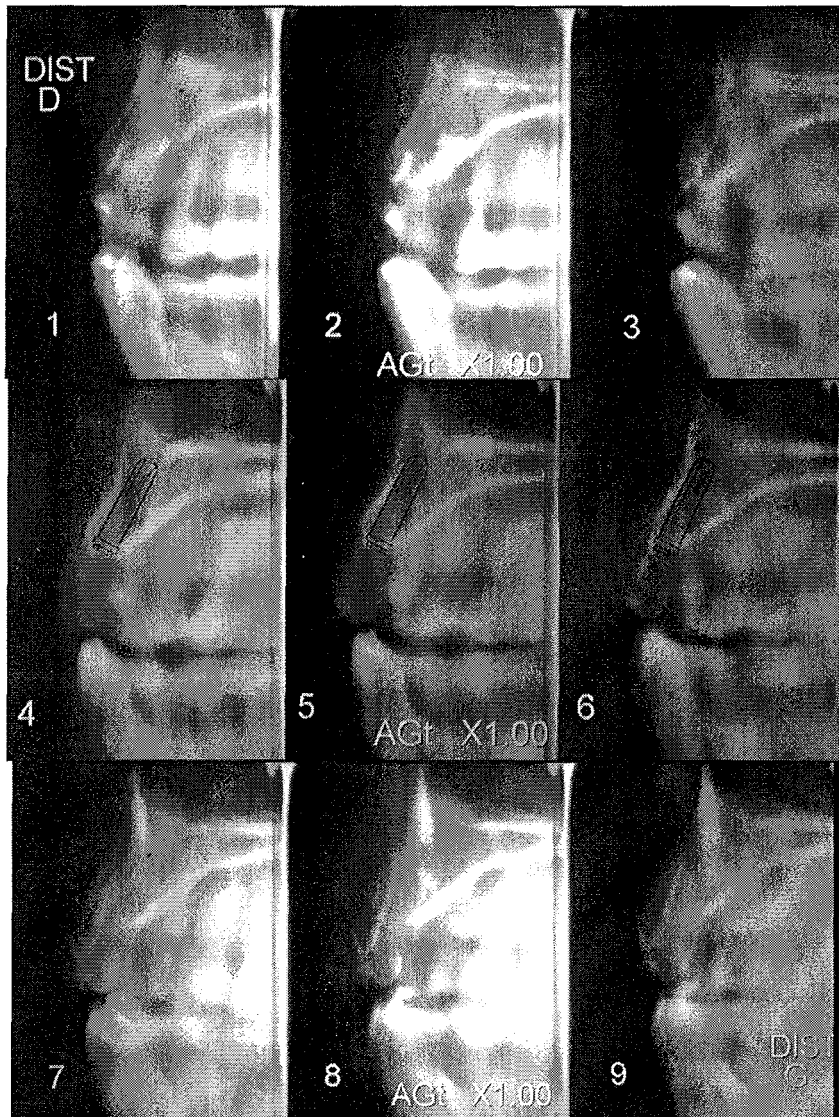


Figure 60- Scanora®.

Patient édenté au niveau de 11, 21 et 22. OPT et Scanora en vue de la pose de trois implants. Grâce au calque où l'implant est représenté à l'échelle 1 dans plusieurs longueurs et diamètres, on peut étudier les possibilités d'implantations. Dans cet exemple, l'étude de trois coupes successives permet de s'assurer une quantité d'os suffisante en mésial et en distal : on met donc en évidence un volume osseux compatible avec la pose d'un implant.

Cas clinique n°5 :

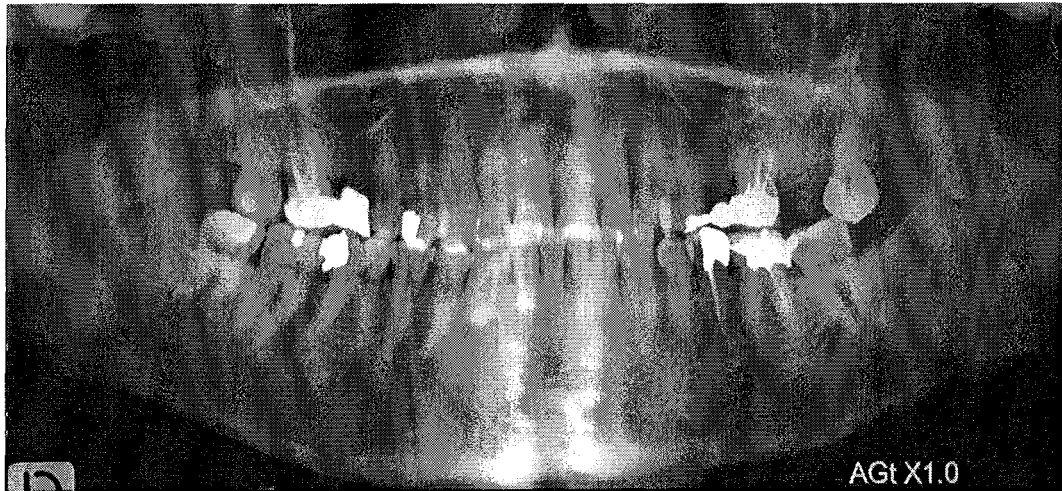


Figure 61- OPT : 27 est absente

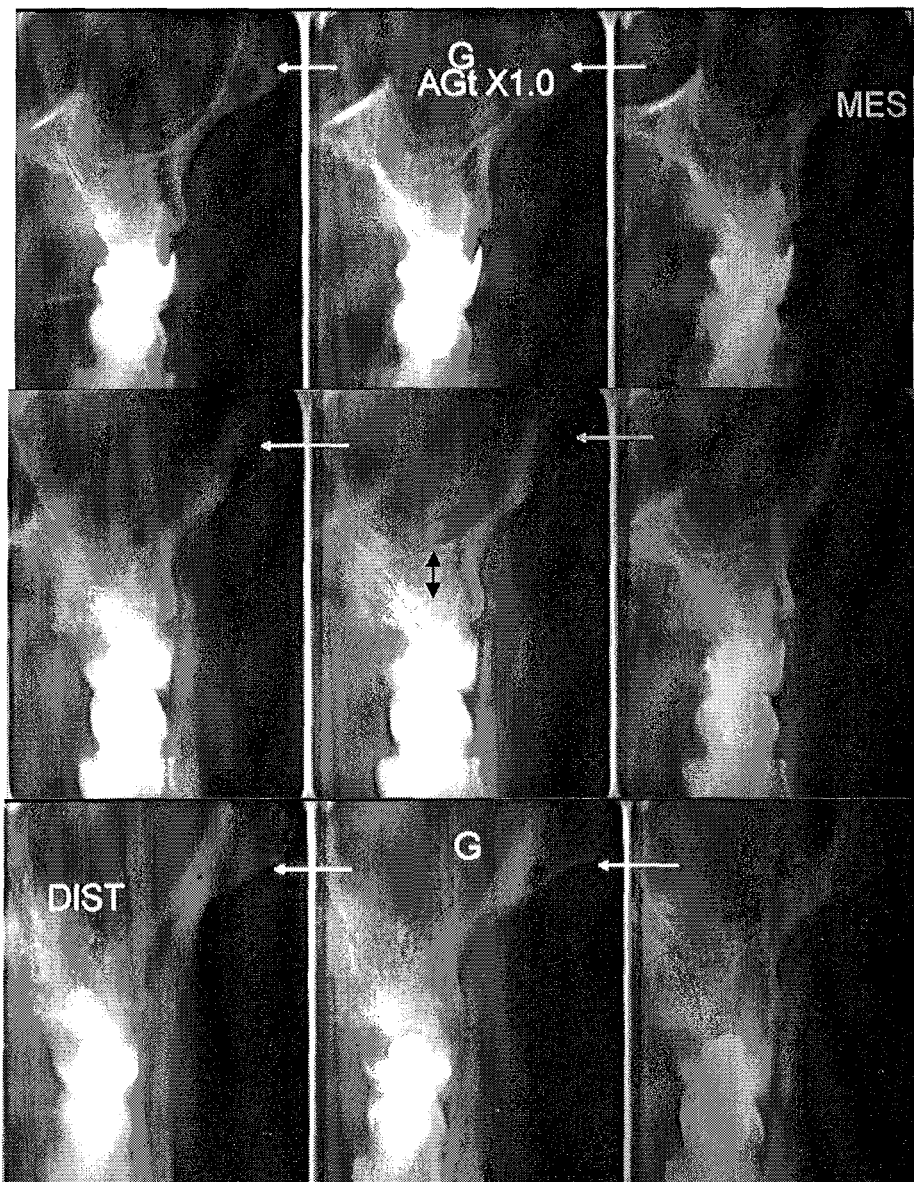


Figure 62- Coupes Scanora®

Etude pré-implantaire au niveau de 27 par OPT et coupes tomographiques au Scanora. La hauteur d'os entre la crête et le sinus n'est pas suffisante pour la pose d'un implant.

Cas clinique n°6 :

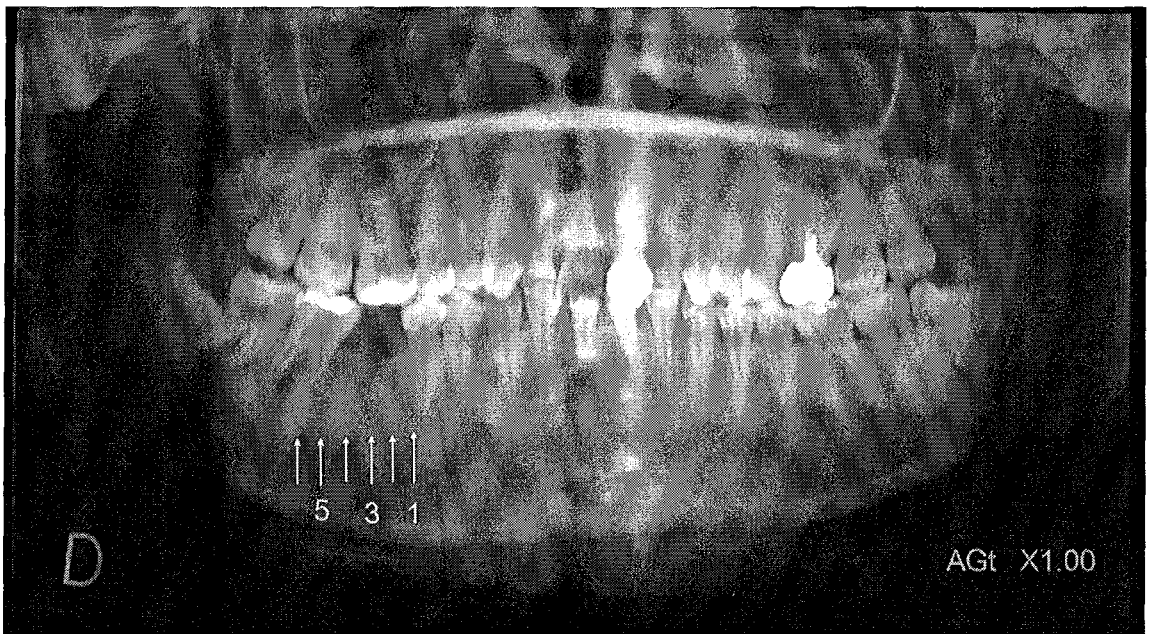


Figure 63- OPT.

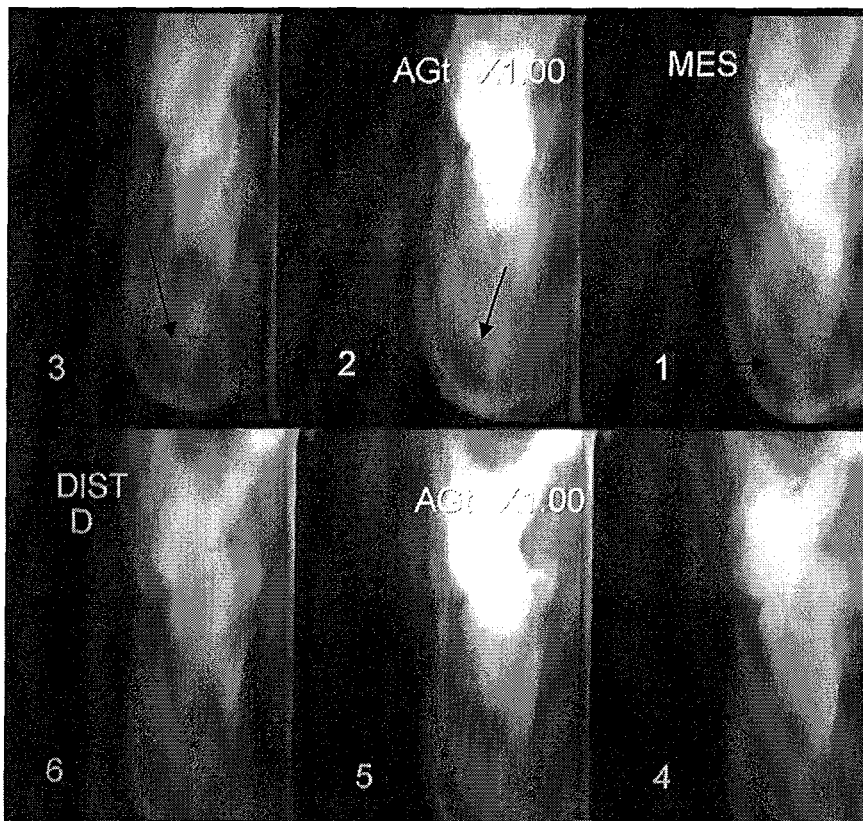


Figure 64- Examen Scanora® au niveau de 46.

Etude pré-implantaire au niveau de 46. On visualise nettement le canal dentaire (flèche) mais la crête n'est pas visible ; cet examen n'est pas exploitable. Ce flou pourrait être expliqué par un mouvement du patient lors de l'examen.

Cas clinique n°7 :



Figure 65- OPT.

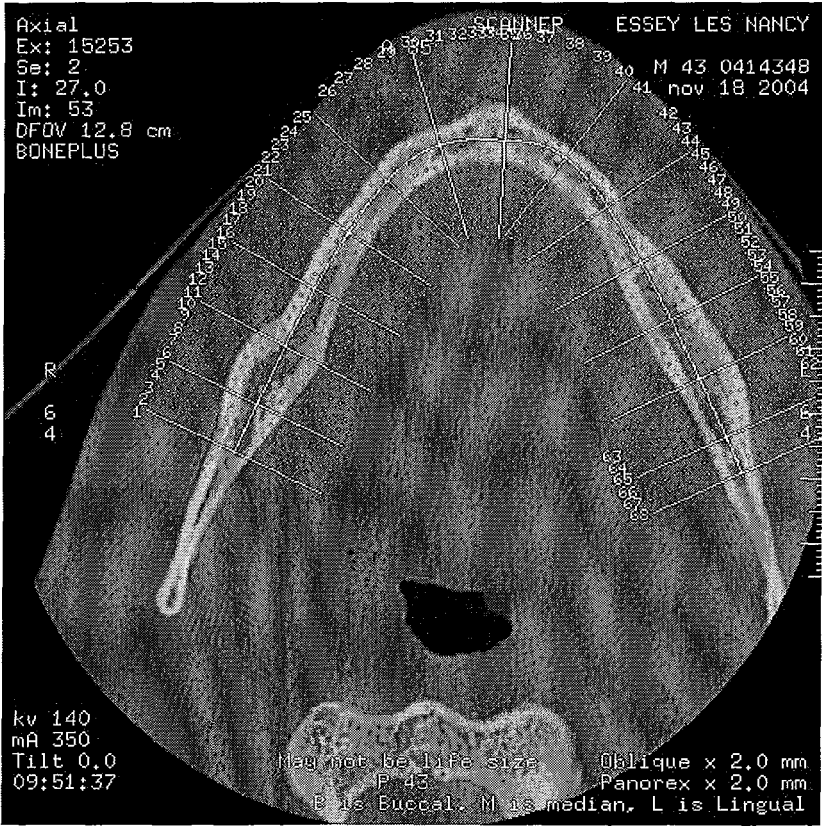


Figure 66- Dentascan : Coupe axiale de référence.

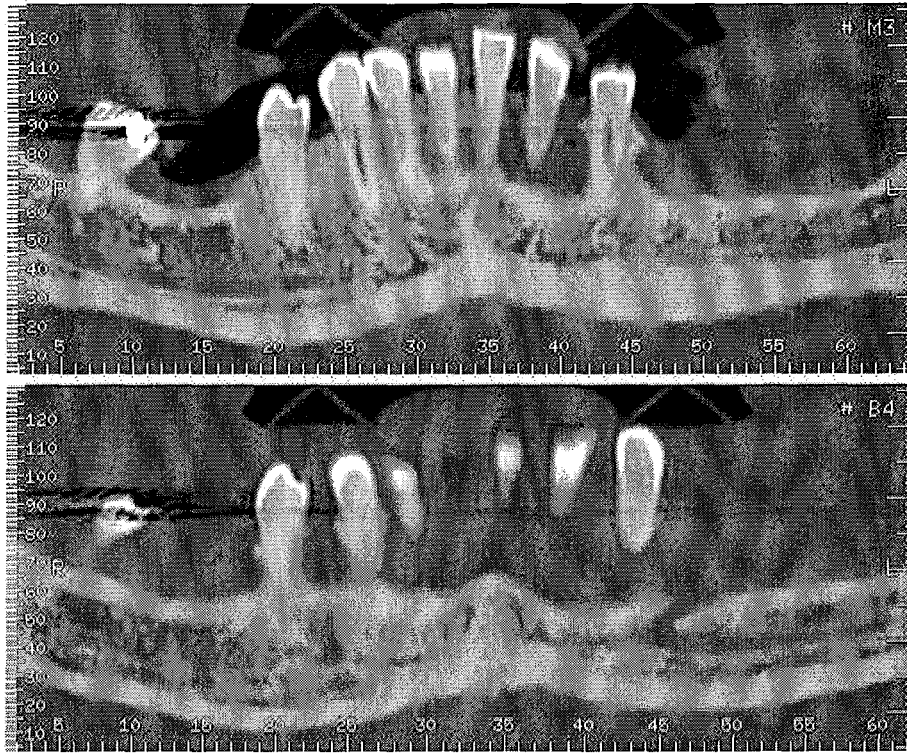
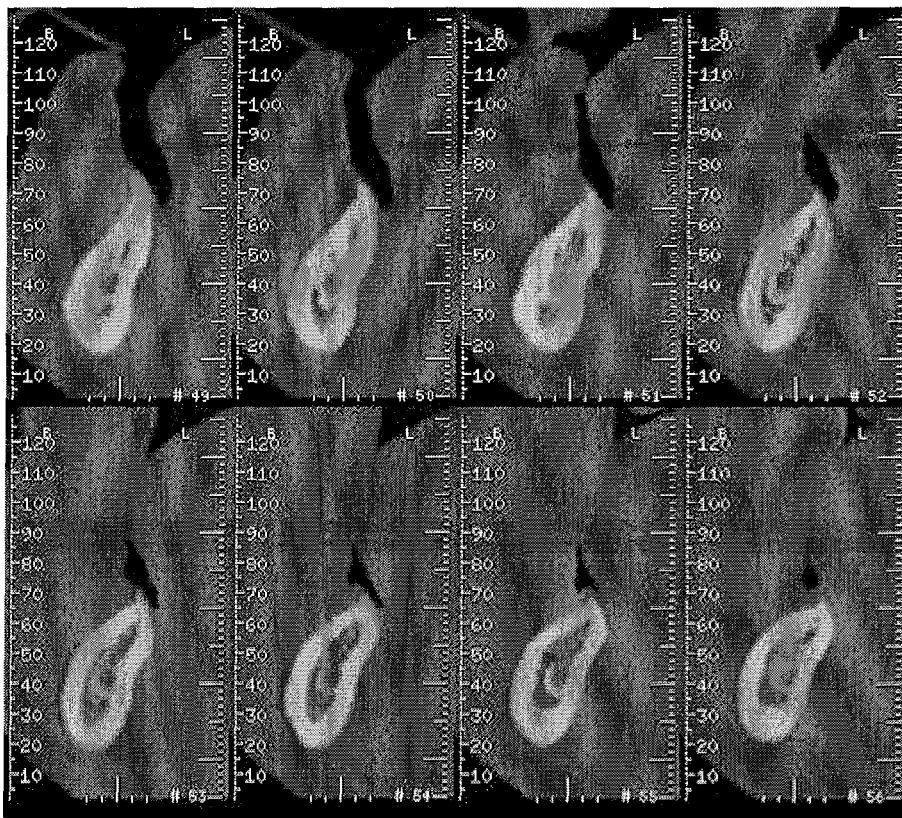


Figure 67- Dentascan : Reconstruction curvilligne panoramique ou Panorex.



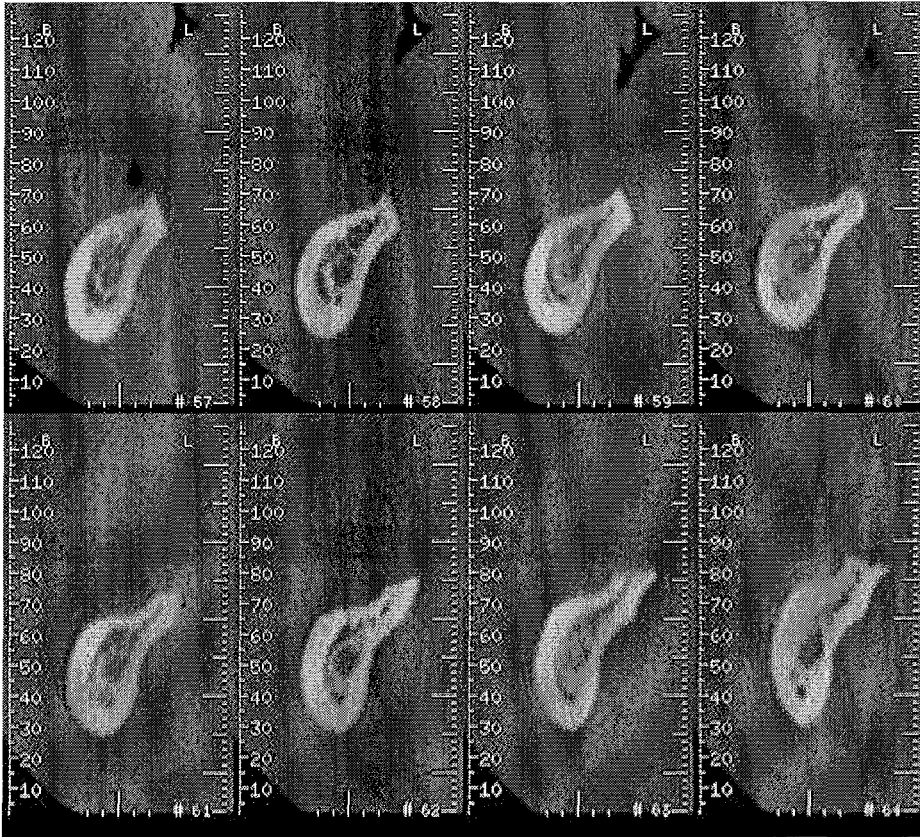


Figure 68- *Dentascan* : coupes coronales obliques n°49 à 64.

Etude pré-implantaire de la zone prémolaire et molaire mandibulaire gauche avec OPT et *Dentascan*. Les repères en dessous du *Panorex* (figure 67) permettent de sélectionner facilement les coupes coronales susceptibles de nous intéresser.

La figure 68 présente les images en coupes coronales de la zone à implanter : le canal mandibulaire ainsi que les corticales sont parfaitement visibles.

Cas clinique n°8 :

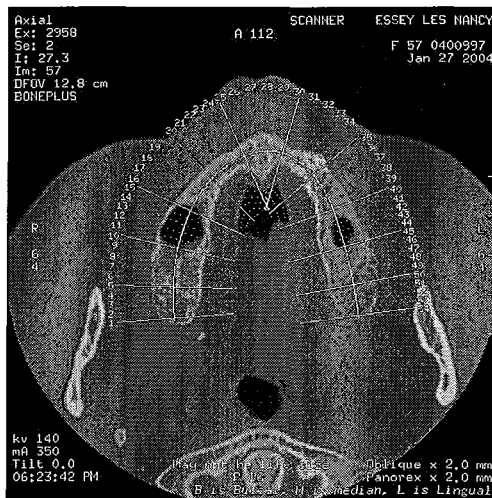


Figure 69- *Dentascan* : coupe axiale de référence.

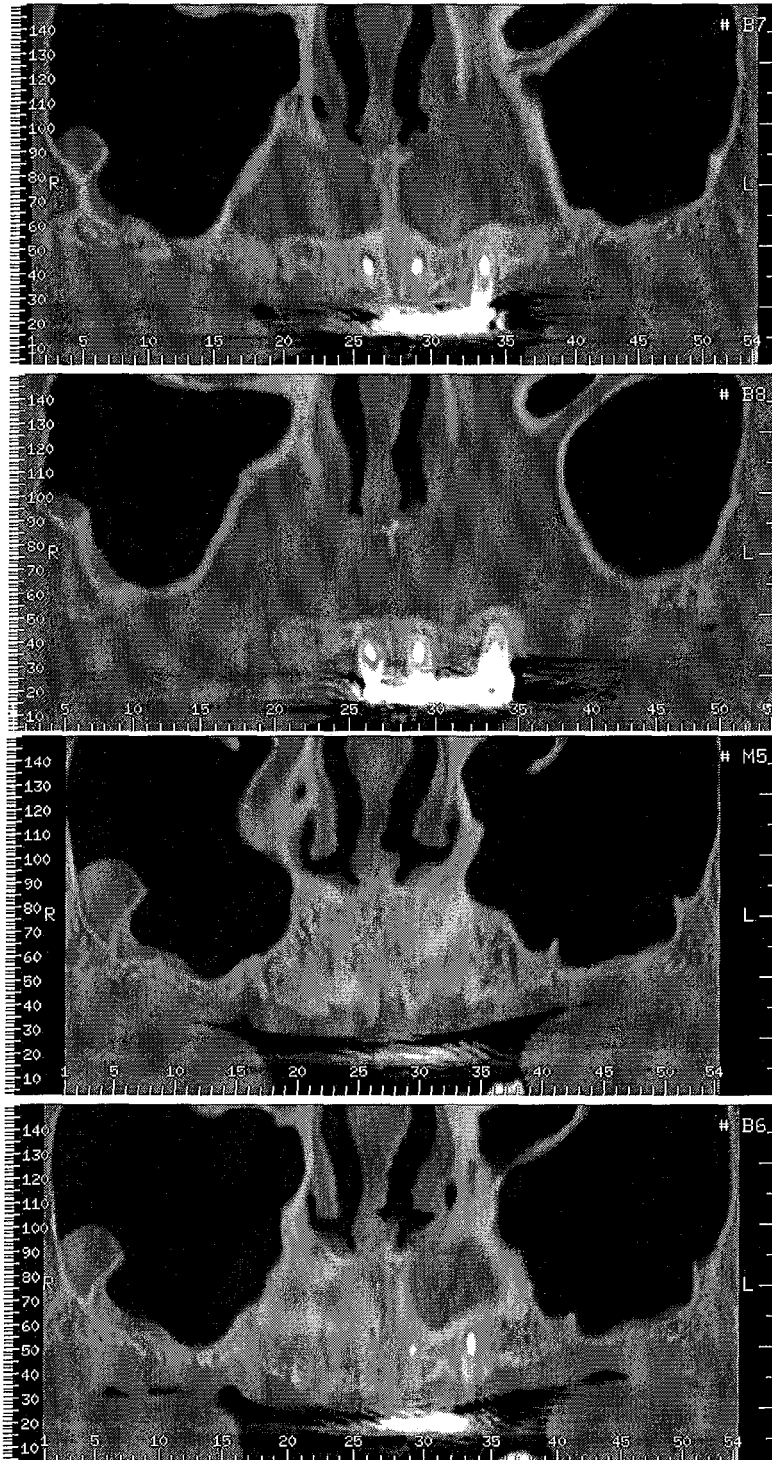

Figure 70- *Panorex* : on constate que les sinus sont proclivés et que la hauteur de crête est très réduite dans les zones postérieures.

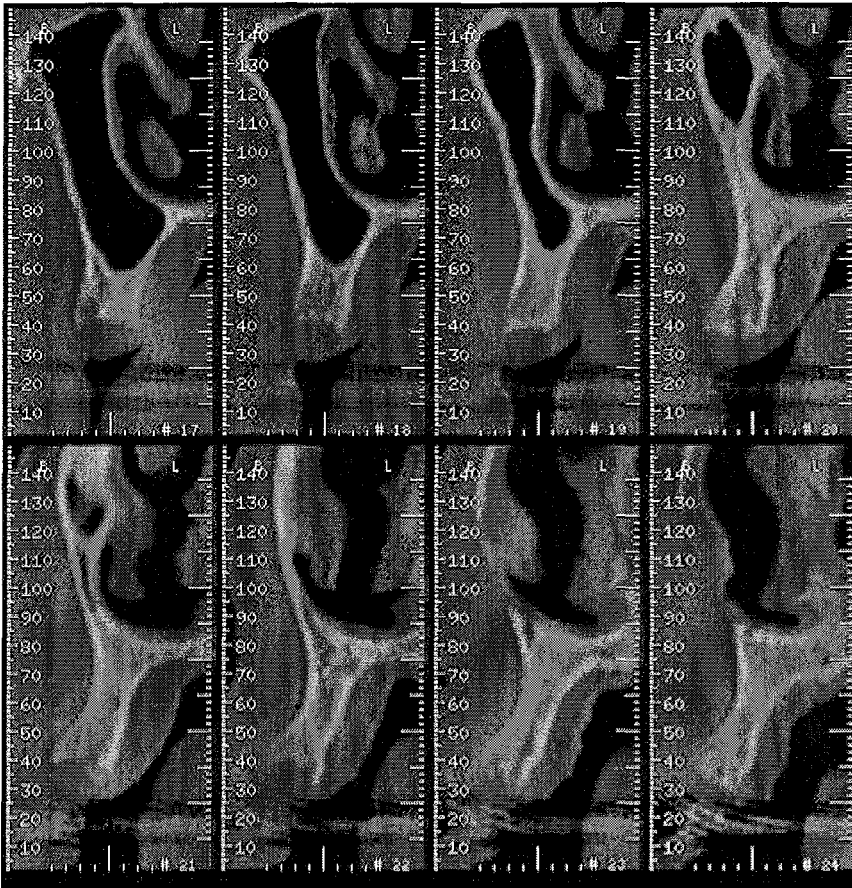


Figure 71- Coupes coronales n°17 à 24 correspondant approximativement aux dents 12 à 14.

Grâce à cet examen Dentascan pré-implantaire réalisé sur un patient porteur de trois implants (11, 21, 22), on constate que la crête au niveau de 12 à 14 est suffisamment haute et épaisse pour la pose de deux ou trois implants au niveau du maxillaire droit.

En revanche à gauche (figure 72) seul un implant est envisageable, la crête devenant très fine en distal.

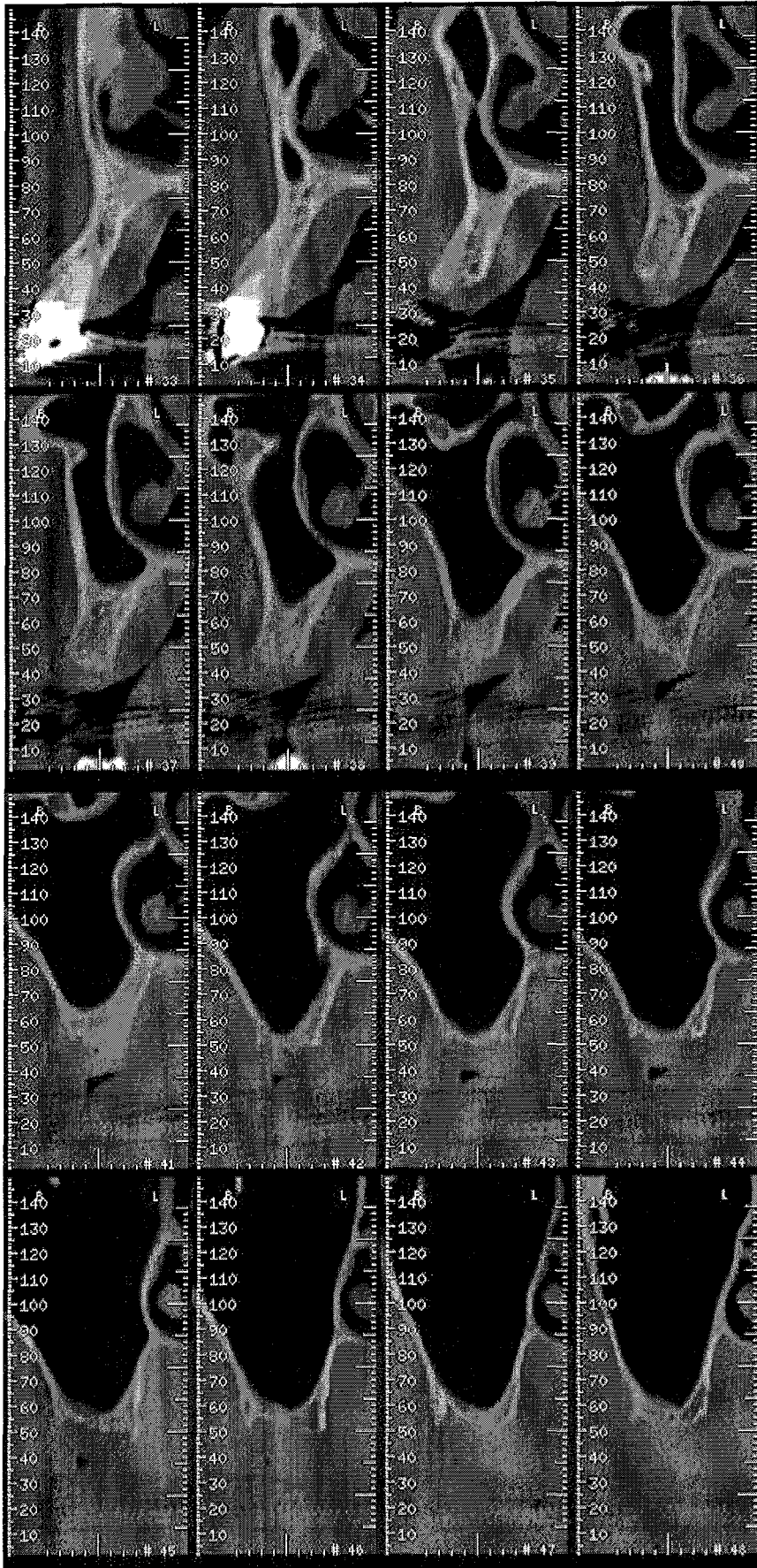


Figure 72- Coupes coronales n°37 à 48. Secteur prémolaire et molaire gauche maxillaire.

Cas clinique n°9 : simulation pré-implantaire réalisée avec une version de démonstration du logiciel SimPlant®

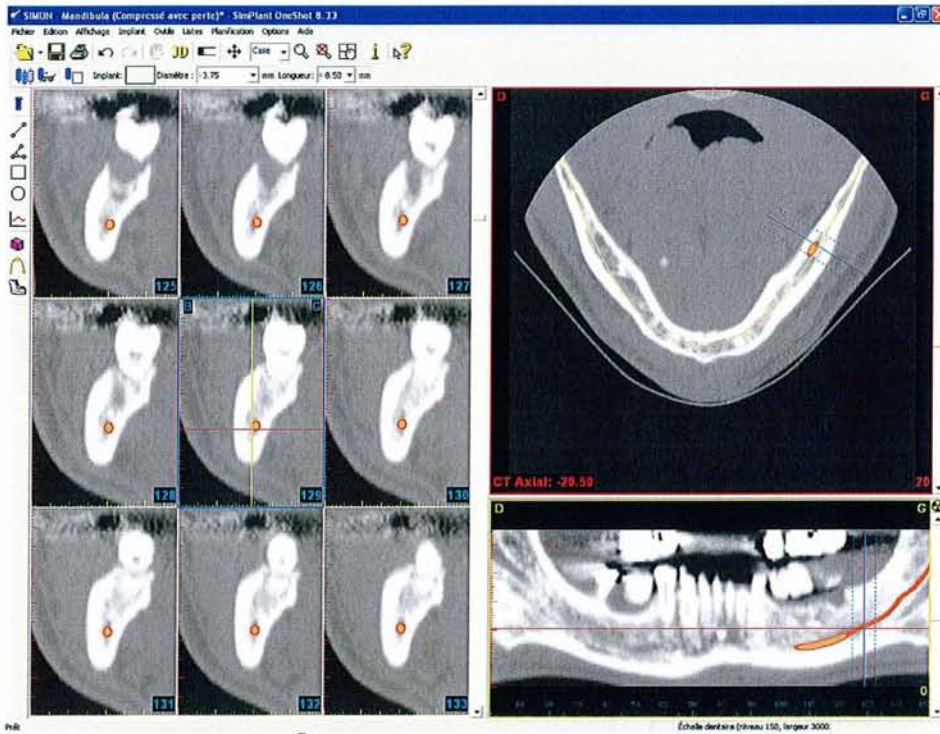

Figure 73- Logiciel SimPlant® : le canal mandibulaire a été marqué ; il se visualise alors facilement sur tous les types de coupes.

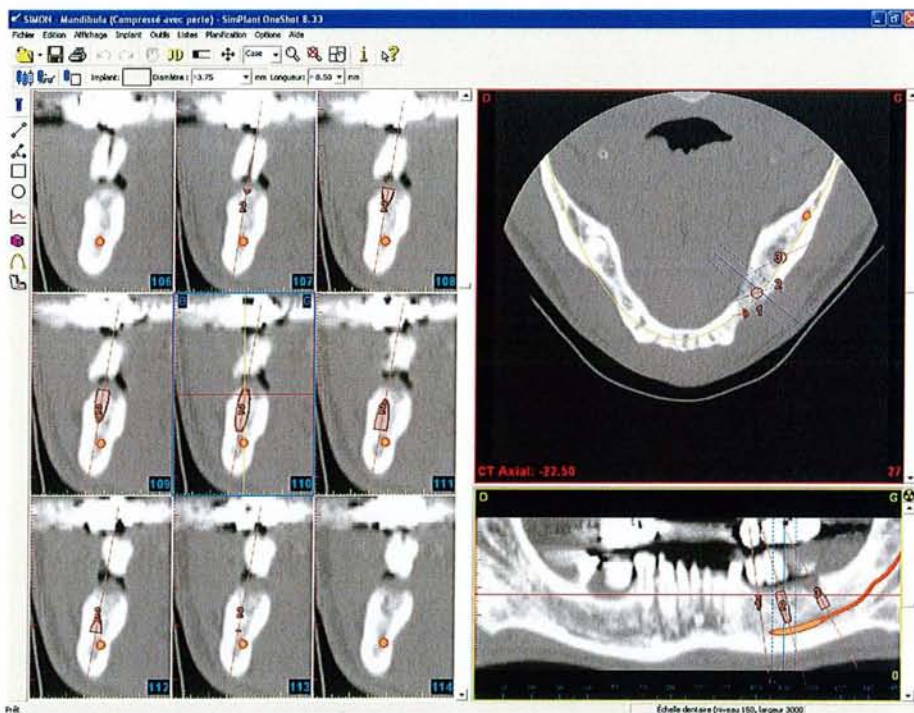


Figure 74- Mise en place de trois implants mandibulaires selon les axes indiqués par le guide et en respectant les contraintes anatomiques.

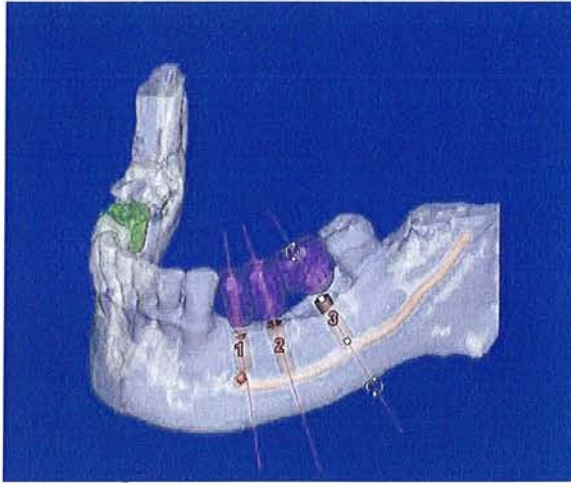


Figure 75- SimPlant® : Même cas. Vue en 3D et en transparence. On distingue bien le trajet du canal mandibulaire qui a été marqué et son rapport avec les trois implants. Le guide radiologique est d'une couleur différente de celle des dents naturelles.

Cas clinique n°10 : CD de démonstration

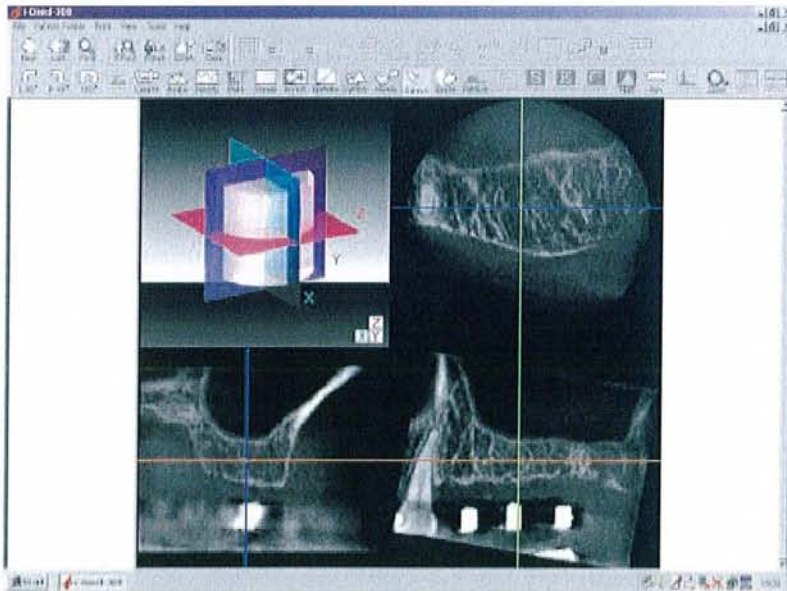


Figure 76- 3D Accutomo : Bonne visualisation de la zone édentée à implanter et du guide radiologique dans les trois plans de l'espace.

Cas clinique n°11 : Cas du Dr L. CLAUDE

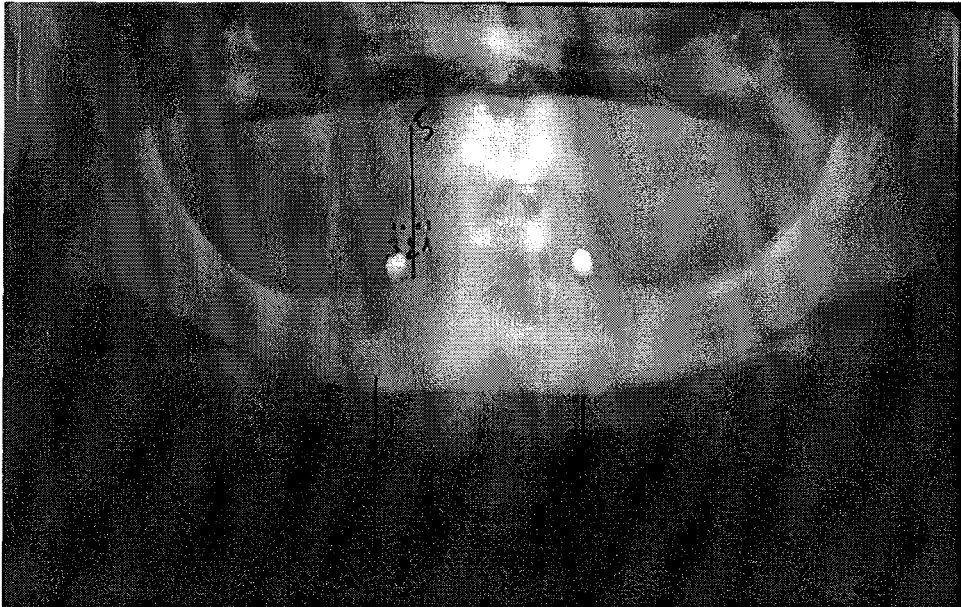


Figure 77- *OPT* : Patient édenté total haut et bas. Cliché réalisé avec un guide radiologique préfigurant la situation des futurs implants.

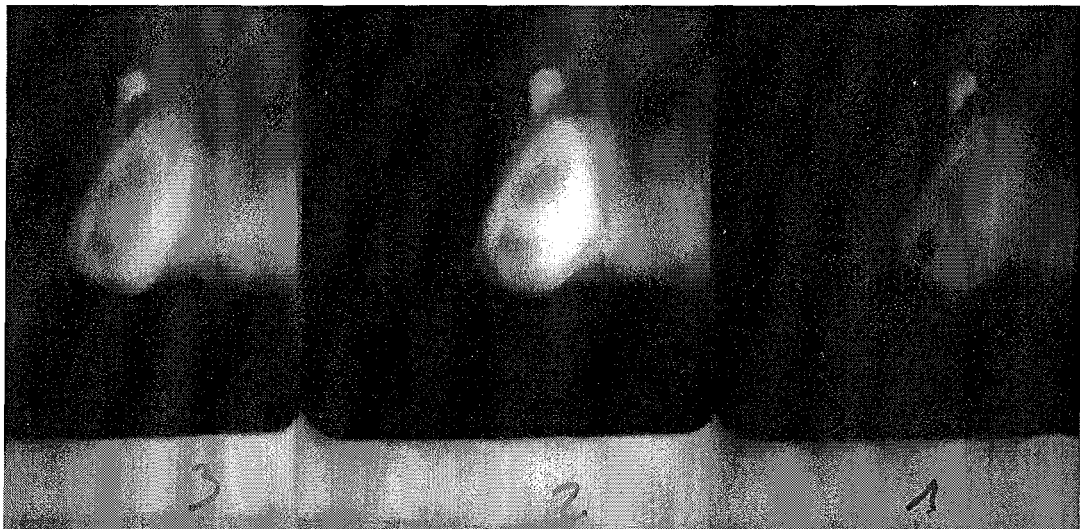


Figure 78- *Coupes Scanora*® : clichés réalisés au niveau du repère 4/5.




Figure 79- *Coupes Scanora*[®] : clichés réalisés au niveau du repère 5.




Figure 80- *Coupes Scanora*[®] : clichés réalisés au niveau du repère 7.

Quatrième partie

Discussion

Le choix d'une technique d'imagerie dépend de la taille et du secteur de l'édentement, du risque biologique pour le patient, mais également de son coût.

Afin de diminuer la dose délivrée aux patients, il faut se limiter aux examens indispensables, et choisir la technique la moins irradiante qui va permettre de répondre à la question posée.

1. RADIOPROTECTION

1.1. Unités de radioprotection

Grandeur	Définition	Unité	Ancienne unité
Activité (A)	Nombre de transitions nucléaires par seconde	becquerel (Bq)	Curie (Ci) 1 Bq = $27 \cdot 10^{-12}$ Ci
Dose absorbée (D)	Energie absorbée par l'unité de masse de matière irradiée	gray (Gy)	Rad 1 Gy = 100 rad
Dose équivalente (H_T)	$H_T = D \cdot W_R$ où W_R = facteur de pondération pour les rayonnements	sievert (Sv)	Rem 1 Sv = 100 rem
Dose efficace (E)	$E = \sum H_T \cdot W_T$ Où W_T = facteur de pondération pour les tissus	sievert (Sv)	Rem 1 Sv = 100 rem

Figure 81- Principales unités utilisées en radioprotection. (50)

Dose équivalente :

A dose absorbée égale, les différentes variétés de rayonnement produisent des effets biologiques différents. La prise en compte de l'effet biologique s'effectue en pondérant la dose absorbée dans un organe par la quantité de rayonnement. On obtient alors la dose équivalente, dont l'unité est le sievert (Sv).

Dose efficace :

Tous les organes ne sont pas sensibles de la même façon aux rayonnements. Pour les effets tardifs (cancers et affections génétiques), on introduit la notion de dose efficace. Elle tient compte à la fois de l'efficacité biologique relative du rayonnement et de la radiosensibilité relative des organes.

Facteurs de pondération pour les tissus (W_T)

Tissu ou organe	CIPR 60
Gonades (ovaires, testicules)	0.20
Moelle osseuse	0.12
Colon	0.12
Poumons	0.12
Estomac	0.12
Vessie	0.05
Seins	0.05
Foie	0.05
Œsophage	0.05
Thyroïde	0.05
Peau	0.01
Surface des os	0.01
Autres tissus ou organes	0.05
TOTAL	1.00

Figure 82- La somme des facteurs de pondération tissulaire est égale à 1 ; les glandes salivaires ne sont pas prises en compte dans le calcul. (50)

1.2. Principales sources de rayonnements ionisants

Elles sont de deux types.

Tout d'abord les sources d'irradiation naturelles qui ont une origine cosmique ou tellurique. En France, l'exposition naturelle moyenne est évaluée à 2,4 mSv par an.

Ensuite, l'irradiation d'origine artificielle qui dépend des activités humaines : irradiation industrielle, accidentelle et médicale.

La dose efficace moyenne par individu d'origine médicale est estimée à 1,8 mSv par an et par habitant en moyenne en France. La part des examens dentaires est estimée à 37 μ Sv par an.

1.3. Effets des rayonnements ionisants

Le transfert d'énergie d'un rayon ionisant à la matière provoque une cascade d'événements potentiellement responsables de lésions cellulaires et tissulaires. Celles-ci peuvent à leur tour s'exprimer par des manifestations pathologiques plus ou moins différées.

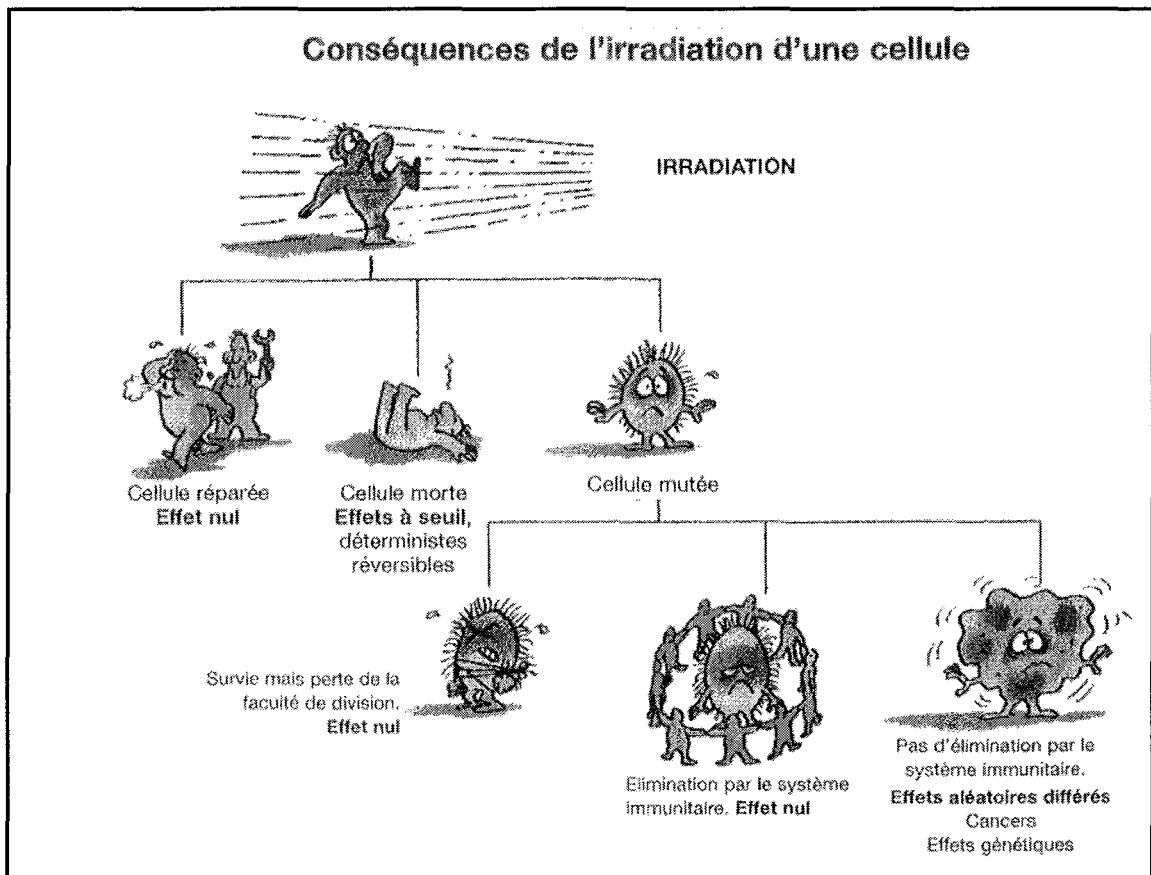


Figure 83- *Conséquences de l'irradiation d'une cellule.* (50)

On distingue deux types d'effets : les effets certains ou déterministes et les effets incertains ou probabilistes.

Les **effets déterministes** sont des dommages qui apparaissent en général rapidement (quelques heures à quelques semaines) et avec certitude chez toutes les personnes exposées au-dessus d'une certaine dose seuil.

La gravité est directement liée à la dose : plus celle-ci est élevée, plus l'effet est grave.

Chaque tissu ou organe a sa propre sensibilité et réagit à partir d'un seuil qui lui est propre. En dessous de 0,5 Gy, ce type d'effets ne se produit pas.

Les **effets probabilistes** sont les dommages (cancers, effets génétiques) qui risquent d'autant plus d'apparaître que la dose a été plus importante. Ils ne sont pas spécifiques des rayonnements.

On admet qu'il n'y a pas de dose-seuil à ces manifestations.

Ce sont toujours des effets tardifs. Les cancers radio-induits surviennent après des délais toujours très longs (10 ans et plus).

En dessous d'une certaine dose, ces effets deviennent si rares qu'il est impossible de les observer. Ainsi, on n'a pas pu mettre en évidence d'effets à long terme dans des populations avec des doses de quelques sieverts.

Ces effets pouvant se produire à des doses faibles, par prudence, le CIPR (Commission Internationale de Protection Radiologique) admet qu'il n'existe aucun seuil au-dessous duquel le risque serait inexistant.

1.4. Réglementation (50)

Trois directives européennes établissent les principes généraux de la radioprotection :

- La directive 90/641 EURATOM concerne la protection des travailleurs en zone exposée ;
- La directive 96/29 EURATOM fixe les normes de base relatives à la protection sanitaire de la population et des travailleurs contre les dangers résultant des rayons ionisants ;
- La directive 97/43 EURATOM concerne les expositions à des fins médicales. Cette directive cherche à éliminer les expositions inutiles, en s'appuyant sur les principes suivants :
 - Principe de justification : de chaque irradiation : nombre d'incidences par examen, fréquence de surveillance radiologique au cours d'une maladie, utilisation d'une méthode irradiante plutôt qu'une méthode non irradiante.
 - Principe d'optimisation : principe ALARA des anglo-saxons (*As Low As Reasonable And Achievable*) exposé dans la CIPR 73.
 - Principe de responsabilisation : La directive insiste sur la responsabilité du médecin ordonnateur et du praticien à respecter ces principes, hormis pour l'exposition dont la responsabilité incombe uniquement au radiologue.

2. ROLE DE LA RADIOPROTECTION ET DES CONSIDERATIONS CLINIQUES DANS LE CHOIX DE LA TECHNIQUE D'IMAGERIE

Dula et coll. (24) ont calculé et comparé le risque biologique des différents examens radiologiques. Ils ont ensuite corrélié les informations apportées par chaque examen en fonction de la région à implanter afin d'établir le meilleur rapport entre les examens d'imagerie pré-implantaire et le respect du principe d'optimisation des expositions.

Table 1 Type of Examination, Exposure Settings, Effective Dose, and Hypothetic Mortality Risk

Examination	Exposure settings		Effective dose (mSv)	Mortality risk ($\times 10^{-6}$)*
	kV	mA		
Round collimation, E-speed film				
Maxillary anterior region	70	2.80	0.002	0.10
Mandibular anterior region	70	1.80	0.001	0.05
Maxillary premolar region	70	3.50	0.004	0.20
Mandibular premolar region	70	2.30	0.003	0.15
Maxillary molar region	70	4.50	0.006	0.30
Mandibular molar region	70	3.50	0.006	0.30
Bitewings	70	3.60	0.050	2.50
Full-mouth and bitewings (14 exposures)	70	121.7	0.063	3.15
Rectangular collimation, E-speed film				
Maxillary anterior region	70	2.80	0.001	0.05
Mandibular anterior region	70	1.80	0.001	0.05
Maxillary premolar region	70	3.50	0.003	0.15
Mandibular premolar region	70	2.30	0.002	0.10
Maxillary molar region	70	4.50	0.005	0.25
Mandibular molar region	70	3.50	0.004	0.20
Bitewings	70	3.60	0.004	0.20
Full-mouth and bitewings (14 exposures)	70	121.7	0.043	2.15
Survey radiographs				
Occlusal view, maxilla (E-speed film)	70	11.88	0.008	0.40
Standard panoramic radiograph	68	304	0.030	1.50
Digital panoramic radiograph (standard)	69	210	0.021	1.05
Digital panoramic radiograph (dose-reduced)	60	224	0.017	0.85
Conventional tomography				
Digital cross-sectional tomography, mandible	80	300	0.092	4.60
Cranix Tome, region 16	70	196	0.074	3.70
Cranix Tome, region 46	70	196	0.037	1.85
Scanora, region 16	70	523	0.134	6.70
Scanora, region 46	70	431	0.059	2.95
Scanora, complete maxilla (6 \times 4 images)	70	1880	0.477	23.80
Scanora, complete mandible (6 \times 4 images)	70	1580	0.264	13.20
Computed tomography				
Maxilla, standard	120	7280	0.564	28.20
Mandible, standard	120	7280	0.364	18.20
Maxilla with dose reduction 40 scans	120	5465	0.448	22.40
Maxilla with dose reduction 25 scans	120	3805	0.242	12.10

*According to a risk model of the International Commission on Radiological Protection.¹³
Region 16 = maxillary right first molar; region 46 = mandibular right first molar.

Figure 84- Dose efficace et risque de mortalité en fonction des examens radiologiques. (24)
(Conventional tomography = Scanora ; Computed tomography = Scanner)

L'interprétation de ces résultats nous montre que :

- La dose efficace la moins élevée est de 0,001 mSv pour une rétro-alvéolaire alors qu'elle est la plus élevée pour un scanner du maxillaire avec une valeur de 0,564 mSv.
La rétro-alvéolaire est donc l'examen radiographique ayant la dose efficace la moins élevée à condition de réaliser peu de clichés (jusqu'à cinq).
En effet, un bilan rétro-alvéolaire maxillaire et mandibulaire représente une dose efficace 52 à 73% plus élevée que pour une radiographie

panoramique. La radiographie panoramique présente ainsi un risque inférieur de 30% pour le patient par rapport à ce bilan long-cône.

- En règle générale, les examens radiologiques du maxillaire représentent une dose efficace plus élevée par rapport à la mandibule.
- Pour l'imagerie en coupe, le risque est différent pour le scanner et la tomographie classique. Pour l'étude du maxillaire complet ou de la mandibule complète avec des procédures standard, le risque est moins important pour la tomographie classique, surtout pour la mandibule. Si on emploie des méthodes de réduction des doses au scanner, le risque peut être diminué de 57%. Cependant, si la tomographie classique est utilisée pour étudier un édentement unitaire, le risque est seulement de 30% par rapport au risque obtenu avec un scanner avec réduction de dose.

On peut rappeler ici que l'utilisation d'appareils radiologiques numériques permet de délivrer une dose moins importante.

Lecomber et al. (38) ont réalisé une étude comparative des doses reçues par organe et des doses efficaces pour chaque technique d'imagerie dentaire.

	Dental panoramic radiography unit							
	Panoramic radiography		Cephalometry		Cross-sectional tomography		CT scanner	
Brain tissue	0.008	(28)	0.028	(13)	0.005	(31)	7.211	(6)
Eye lens	0.006	(34)	0.013	(18)	0.044	(12)	1.293	(10)
Mean salivary tissue	0.202	(8)	0.062	(9)	0.285	(7)	25.241	(6)
Sublingual gland	0.249	(7)	0.037	(12)	0.029	(14)	18.678	(6)
Submandibular gland	0.163	(8)	0.058	(10)	0.291	(7)	27.184	(6)
Parotid gland	0.195	(8)	0.091	(8)	0.535	(6)	29.860	(6)
Thyroid gland	0.031	(15)	0.006	(26)	0.009	(23)	1.571	(10)
Oesophagus	0.003	(45)	0.001	(55)	0.001	(61)	0.173	(24)
Lung tissue	0.002	(61)	0.001	(71)	0.001	(84)	0.213	(22)
Breast tissue	0.000	(> 100)	0.001	(69)	0.000	(> 100)	0.044	(45)
Liver	0.001	(85)	0.000	(92)	0.000	(> 100)	0.036	(53)
Stomach	0.001	(> 100)	0.000	(> 100)	0.000	(> 100)	0.027	(60)
Colon	0.001	(> 100)	0.000	(90)	0.000	(> 100)	0.016	(79)
Ovaries	0.000	(> 100)	0.000	(> 100)	0.000	(> 100)	0.009	(> 100)
Bladder	0.000	(> 100)	0.000	(> 100)	0.000	(> 100)	0.004	(> 100)
Red bone marrow	0.009	(25)	0.004	(29)	0.004	(31)	0.886	(11)
Bone surfaces	0.047	(26)	0.019	(31)	0.022	(32)	3.119	(12)
Skin	0.004	(40)	0.003	(36)	0.014	(19)	1.040	(11)
E _{exc}	0.004		0.002		0.002		0.314	
E _{inc}	0.009		0.003		0.009		0.924	

Figure 85- Doses par organe et doses efficaces pour chaque examen. Les doses par organe sont présentées en mGy. Les incertitudes sont exprimées (en pourcentage de la dose par organe) entre parenthèses après chaque valeur. Les doses efficaces (E_{exc} et E_{inc}) sont présentées en mSv. (38)

On retrouve dans ce tableau deux calculs différents de dose efficace.

Le premier calcul est obtenu en suivant les recommandations de la CIPR (E_{exc}). Ce calcul ne prend pas en compte l'irradiation des glandes salivaires. Or, les tissus salivaires reçoivent une des doses les plus élevées lors de ces

examens radiologiques dentaires. Notamment pour l'orthopantomogramme où les glandes sublinguales reçoivent la dose la plus importante.

Les auteurs ont donc calculé une deuxième valeur de dose efficace prenant en compte les glandes salivaires (E_{inc}) afin de corriger le risque d'irradiation qui était sous-estimé. En effet, E_{inc} est 2 à 5 fois supérieur à E_{exc} .

Dula et coll. (24) proposent une utilisation rationnelle des examens d'imagerie dans le bilan pré-implantaire tenant compte de l'irradiation de chaque examen et de sa capacité à détecter les structures anatomiques intéressantes en fonction du site implantaire prévu.

Le risque lié à la radiologie dentaire est le plus bas des examens d'imagerie. Par contre, les risques liés à l'imagerie maxillo-faciale rejoignent ceux de la radiologie générale.

C'est pour cette raison que ces auteurs préconisent de réserver l'imagerie en coupe à certaines situations particulières.

Table 3 Classification of When to Perform Cross-Sectional Imaging in Implant Dentistry		
Region	Indications	Optional indications
I: Anterior segments in the maxilla (areas from canine to canine)	Severe bone loss with enlarged incisor canal for single implants in the incisor region or multiple implants in the incisor and canine regions	Bone volume impossible to assess by means of clinical examination because of unfavorable soft tissue conditions
II: Posterior segments distal to the canines in the maxilla	Severe bone loss and close proximity of the maxillary sinus For a fixed prosthesis in the completely edentulous maxilla	Bone volume impossible to assess by means of clinical examination because of unfavorable soft tissue conditions
III: Anterior segments in the mandible (areas from canine to canine)	For a fixed prosthesis in the completely edentulous mandible	Bone volume impossible to assess by means of clinical examination because of unfavorable soft tissue conditions For interforaminal implantation in case of atrophy corresponding to Cawood and Howell ⁴⁹ level V and VI
IV: Posterior segments distal to the canines in the mandible	For a fixed prosthesis in the completely edentulous mandible	Bone volume impossible to assess by means of clinical examination because of unfavorable soft tissue conditions In cases of a pronounced mylohyoid line and submandibular fossa or other distinct anatomic undercut

Figure 86- Classification des situations dans lesquelles réaliser un examen radiologique en coupes coronales. (24)

Ces auteurs considèrent l'orthopantomogramme comme examen de référence avant la pose d'implants du fait de ses nombreux avantages : il donne

une excellente vision d'ensemble et permet de déterminer la longueur des implants à poser sous réserve de connaître le facteur d'agrandissement propre à l'appareil utilisé.

Il peut être complété par des clichés rétro-alvéolaires pour mettre l'accent sur certains détails.

Grâce à ses qualités, l'OPT permet de déterminer si un examen complémentaire est nécessaire et quel devrait être cet examen.

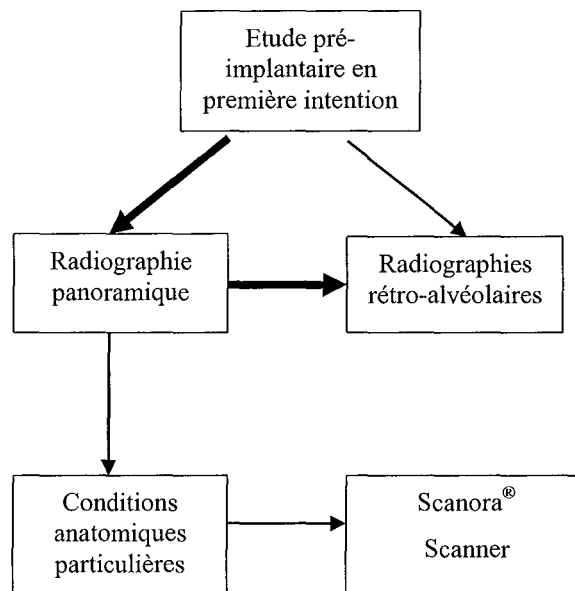


Figure 87- *Recommandations pour le choix des examens radiologiques en dentisterie implantaire.* (Dula et coll.) (4)

En effet, pour visualiser précisément la largeur de la crête osseuse, la densité d'os et l'inclinaison du procès alvéolaire, on ne peut se passer du scanner ou de la tomographie. D'autant plus que les logiciels d'exploitation du scanner permettent une aide précieuse au diagnostic. En effet, il est parfois difficile d'évaluer cliniquement le volume osseux notamment au maxillaire où l'épaisseur de la gencive kératinisée ne permet pas une évaluation précise.

Pour ce qui est des implants mandibulaires, on réalise préférentiellement un scanner avant la pose car la mandibule présente de nombreux obstacles anatomiques importants.

De manière générale, on préférera réaliser un scanner pour ses qualités d'imagerie et sa précision, excepté pour les petits édentements (1 à 3 dents), où la tomographie (Scanora®) nous semble être plus appropriée. En effet, elle est moins irradiante pour de petits édentements et fournit des images de précision suffisante. Ceci est d'autant plus vrai avec l'apparition de nouveaux appareils de ce type tel le 3D Accuitomo.

Le scanner, associé à un logiciel de post-traitement (DentaPC[®] ou Simplant[®]), permet de répondre à la question du choix du nombre, du diamètre et de la position des implants. Comme nous l'avons vu précédemment, seul le scanner permet la mesure de la densité osseuse du site implantaire, d'où découle la stabilité primaire de l'implant et donc le potentiel de cicatrisation de l'os.

Le scanner permet également l'exploitation maximale du volume osseux grâce à la simulation implantaire tridimensionnelle.

En outre, il permet une approche de la biomécanique implantaire quand il est associé à un guide radiologique figurant les faces vestibulaires et occlusales de la future prothèse.

Le scanner est donc un atout incontestable pour la chirurgie implantaire dans les cas complexes.

3. RADIOLOGIE EN IMPLANTOLOGIE ET OBLIGATIONS LEGALES

La pratique de l'implantologie nécessite de remplir certaines obligations légales et administratives.

Le praticien est soumis à la responsabilité civile professionnelle, tout comme pour l'omnipratique. Cette responsabilité civile a deux composantes :

- la responsabilité délictuelle ou quasi-délictuelle qui concerne les dommages par faute ;
- la responsabilité contractuelle qui fait référence au contrat qui existe entre le praticien et le patient.

Dans le cadre de ce contrat, le praticien est soumis à une obligation de moyen. Il doit ainsi passer par des étapes obligatoires avant d'entamer le traitement implantaire afin de pouvoir justifier de cette obligation de moyen.

Après la consultation pré-opératoire (définition de l'objectif du traitement, exploration des différents traitements, examen clinique), l'imagerie est le deuxième volet fondamental de l'obligation de moyen.

Les examens radiologiques réalisés en vue de la pose d'implants sont en général :

- une radio panoramique ;

- des rétro-alvéolaires pour les secteurs dentés pour analyser la valeur de ces dents en tant que support pour un éventuel bridge ;
- une tomodensitométrie ou un scanner.

Le scanner n'est pas un examen obligatoire si les autres examens permettent la mise en place d'implants en toute sécurité. En revanche, c'est un élément de sécurité dans certains cas notamment quand on envisage la pose d'implants dans des zones proches d'obstacles anatomiques comme les sinus pour le maxillaire ou le nerf alvéolaire inférieur pour la mandibule.

Le cliché doit obligatoirement être accompagné d'un compte-rendu du radiologue, que le praticien doit confronter à sa propre lecture du cliché.

Le praticien doit conserver les documents écrits concernant le patient et son traitement :

- le questionnaire médical ;
 - le plan de traitement ;
 - le consentement éclairé signé par le patient ;
 - les documents radiologiques et les compte-rendus ;
- et tenir le dossier du patient à jour.

Il appartient au praticien depuis l'arrêt de la Cour de Cassation de février 1997, d'apporter la preuve qu'il a donné au patient les informations nécessaires à son consentement.

Les clichés radiologiques appartenant au patient, il lui est possible de les récupérer s'il le souhaite. Il faudra alors conserver un double des compte-rendus et faire signer au patient un document récapitulatif des clichés remis. Il sera possible pour le praticien de dupliquer certains clichés ou de les photographier.

CONCLUSION

L'étude préalable par imagerie, cires de diagnostic et utilisation d'un guide chirurgical est la clé de la réussite des thérapeutiques implantaires. Dans le choix de l'une ou l'autre des techniques radiologiques participant à l'étude pré-implantaire, d'autres paramètres que la qualité de l'image doivent être pris en compte :

- l'étendue et le siège de l'édentation,
- le coût de l'examen,
- l'irradiation,
- les habitudes du chirurgien,
- l'expérience du radiologue dans le domaine maxillo-facial.

Ainsi, à l'aide de l'imagerie radiologique classique, on peut planifier des cas simples, tels des implantations symphysaires. Cependant, une imagerie tridimensionnelle est souvent souhaitable. Pour les régions édentées limitées, l'imagerie tomographique spiralée est un bon choix mais sera certainement supplantée dans un futur proche par le 3D Accuitomo. Pour toute chirurgie complexe, le scanner est indiqué.

C'est donc grâce à la connaissance de ces techniques d'imagerie et à l'expérience qu'il en acquiert, que le praticien va pouvoir choisir l'examen radiologique à réaliser en fonction du cas clinique.

BIBLIOGRAPHIE

1. ASSEMAT-TESSANDIER X., AMZALAG G.
La décision en implantologie.
Paris : CdP, 1993.-135p.
2. BARR J.H., STEPHENS R.G.
Dental radiology: pertinent basic concepts and their applications in clinical practice.
Philadelphie : Saunders, 1980.-439p.
3. BARTHE M., MARCHAL M.F.
Les matériels panoramiques.
AOS, 1993, 181, 21-34
4. BAUDOIN C., BENNANI V.
Un projet prothétique en implantologie
Paris : Quintessence international, 2003.-133p.
5. BELLAICHE N.
Indications des techniques d'imagerie en implantologie orale.
Prothèse dentaire, 1997, 129, 23-24
6. BELLAICHE N.
Le logiciel Simplant[®] : La simulation implantaire au cabinet du praticien.
Prothèse dentaire, 1997, 129, 25-30
7. BELLAICHE N., DOYON D.
La tomodensitométrie en implantologie orale.
J. Radiol., 1992, 73, 1, 23-33
8. BELLAICHE N., GIORNO T.M.
Implantologie orale assistée par ordinateur.
Implantodontie, 1996, 20, 25-39
9. BELLAICHE N., GIORNO T.M., BOLLEYN A.
La simulation implantaire au cabinet du praticien.
Tribune dentaire, 1996, 4, 23-33
10. BELLAICHE N., MISSIKA P.
La tomodensitométrie dans le bilan pré-opératoire en implantologie orale.
Inf. Dent., 1991, 32, 268-289
11. BELLAICHE N., PHILIPPE B.
Imagerie en chirurgie reconstructrice pré-implantaire.
Implantodontie, 32, 27-35
12. BERDUGO H.
Illustration de la simulation implantaire Simplant[®] par un cas clinique.
Prothèse dentaire, 1997, 120, 32-33

13. BESIMO C.E., LAMBRECHT J.T., GUINDY J.S.
Accuracy of implant treatment planning utilizing template-guided reformatted computed tomography.
Dentomaxillofac. Radiol., 2000, 29, 46-51
14. BIRKFELLNER W., SOLAR P., GAHLEITNER A., et al.
In vitro assessment of a registration protocol for image guided implant dentistry.
Clin. Oral. Implants Res., 2001, 12, 69-78
15. BORALEVI S., NAHMIAS M., HADIDA A.
Guide de repérage scanner et guide chirurgical en implantologie.
Cah. Prothèse, 1991, 74, 86-93
16. BOUFFAULT C.
Etude comparative dimensionnelle entre Scanora[®], scanner et la réalité anatomique.
Cah. Prothèse, 1994, 88, 72-82
17. CAILLON P., TREIL N., DANAN M., et al.
Le traitement numérique de l'image scanner en implantologie.
Real. Clin., 1998, 9, 1, 25-37
18. CAILLON P., TREIL N., DANAN M., et al.
Applications cliniques de l'analyse informatique de l'image scanner implantaire.
Real. Clin., 1998, 9, 1, 39-55
19. CAVALCANTI M.G.P., RUPRECHT A., VANNIER M.W.
3D volume rendering using multislice CT for dental implant.
Dentomaxillofac. Radiol., 2002, 31, 218-223
20. CAVALCANTI M.G.P., YANG J., RUPRECHT A., et al.
Validation of spiral computed tomography for dental implants.
Dentomaxillofac. Radiol., 1998, 27, 329-333
21. CAVEZIAN R., PASQUET G., BEL G., et al.
Imagerie dentomaxillaire. Approche radio-clinique.- 2^e ed.
Paris : Masson, 2001.-298p.
22. CAVEZIAN R., PASQUET G., BEL G., et al.
Intérêt du scanora dans le bilan pré-implantaire.
Real. Clin., 1992, 3, 299-309
23. DANELUZZO C.
Germectomie avec imagerie par reconstruction informatique en 3D.
Chir. Dent. Fr., 2004, 1184, 59-66
24. DULA K., MINI R., VAN DER STELT P.F., et al.
The radiographic assessment of implant patients : decision-making criteria.
Int. J. Oral Maxillofac. Implants, 2001, 16, 1, 80-89

25. DUPONT D.
Examen radiographique en implantologie.-174f.
Th.: Chir. Dent. : Nancy 1: 1992; 33
26. FORTIN T., CHAMPLEBOUX G., BIANCHI S., et al.
Precision of transfer of preoperative planning for oral implants based on cone-beam CT-scan images through a robotic drilling machine.
Clin. Oral. Implants Res., 2002, 13, 651-656
27. GONZALES J.M., GIRAUD L.
L'évaluation pré-chirurgicale en implantologie.
Real. Clin., 1992, 3, 3, 283-291
28. GUEDJ R., MISSIKA P.
Intérêt d'un nouveau guide chirurgical modélisé à partir de l'analyse 3D du scanner.
Implant 2001, 7, 1, 33-40
29. JACOBS R., ADRIANSENS A., VERSTREKEN K., et al.
Predictability of a three-dimensional planning system for oral implant surgery
Dentomaxillofac. Radiol., 1999, 28, 105-111
30. JACOBS R., VAN STEENBERGHE D
Apport de l'imagerie radiologique dans la planification pré-opératoire des implants endo-osseux.
Real. Clin, 2002, 13, 4, 319-327
31. KOPP K.C., KOSLOW A.H., ABDO O.S.
Predictable implant placement with a diagnostic/surgical template and advanced radiographic imaging.
J. Prosthet. Dent., 2003, 89, 6, 611-615
32. LACAN A.
Intérêt de l'examen tomodensitométrique dans le bilan préopératoire en implantologie dentaire.
XXe Congrès français de Stomatologie et de Chirurgie maxillofacial, 1987.
33. LACAN A.
Interprétation d'un examen scanner. Dentscan® en implantologie dentaire.
Alternatives, 1999, 1
34. LACAN A.
Nouvelle Imagerie dentaire.
Paris : CdP, 1993, 371p
35. LACAN A., TEMAN G.
Etude de la densité osseuse. Intérêt du logiciel Denta PC.
Alternatives, 1999, 2

36. LACAN A., TEMAN G., DANA A., et al.
Le progrès technologique en tomodynamométrie : le Dentascan[®] angulé.
J. Parodontol. Implantol. Orale, 1996, 15, 4, 389-396
37. LACAN A., TEMAN G., SARAZIN C.
Scanora[®] ou Dentascan[®] : l'image fait-elle la différence ?
Implant, 2002, 8, 3, 175-180
38. LECOMBER A.R., YONEYAMA Y, LOVELOCK D.J., et al.
Comparison of patient dose from imaging protocols for dental implant planning using conventional radiography and computed tomography.
Dentomaxillofac. Radiol., 2001, 30, 255-259
39. MAILLAND M.
Techniques de radiologie dentaire.
Paris: Masson, 1987.-185p.
40. MAIRÉ V.
Imagerie pré-implantaire: les logiciels de reconstruction et de simulation chirurgicale et prothétique.
Th.: Chir. Dent. : Bordeaux 2 : 2002 : 34
41. MARIANI P., MARGOSSIAN P., STEPHAN G.
Guides radiologiques et chirurgicaux.
Inf. Dent., 2004, 86, 8, 447-454
42. MISSIKA P., BENHAMOU-LAVNER A., KLEINFINGER-GOUTMANN I.
Accéder à l'implantologie.
Rueil-Malmaison : CdP, 2003.-127p.
43. MISSIKA P., BERT M., BUSSAC G.
Chirurgie implantaire.
Paris : CdP, 1998
44. MORITA J. EUROPE GMBH
Justus-von-Liebig-Str. 27 a
D-63128 Dietzenbach, Allemagne
Adresse URL : <http://www.jmoritaeurope.de>
45. MUPPARAPU M., SINGER S.R.
Implant imaging for the dentist.
J. Can. Dent. Assoc., 2004, 70, 1, 32-32g
46. NAHMIAS M., BORALEVI, S., BENSOUSSAN D., et al.
Apport du Dentascan[®] en implantologie.
Cah. Prothèse, 1992, 77, 21-27
47. NAHMIAS M., BORALEVI S., BENSOUSSAN D., et al.
Apport du Scanora[®] en implantologie.
Cah. Prothèse, 1992, 77, 31-40

48. PASLER F.A.
Manuel de radiologie dentaire et maxillo-faciale.
Paris : Doin, 1987, -374p.
49. PASQUET G., CAVEZIAN R., BEL G.
Scanora[®] ou Dentascan[®] : l'image fait-elle la différence ?
Implant, 2002, 8, 3, 181-184
50. ROSEMBERG M.
Apport de l'imagerie en implantologie dentaire.- 138f
Th.: Med. Spé. : NANCY 1:2002; 153
51. SALMON B.
Avancées technologiques du scanner à rayon X et simulation implantaire assistée par ordinateur.
Chir. Dent. Fr., 2004, 1159/60, 45-54
52. SCHWARTZ M.S., ROTHMAN S.L.G., RODES M.L., et al.
Computed tomography. I. Preoperative assessment of the mandible for endosseous implant surgery.
Int. J. Oral Maxillofac. Implants, 1987, 2, 137-141
53. SCHWARTZ M.S., ROTHMAN S.L.G., RODES M.L., et al.
Computed tomography. II. Preoperative assessment of the maxilla for endosseous implant surgery.
Int. J. Oral Maxillofac. Implants, 1987, 2, 143-148
54. SILBERBERG M.
Imagerie médicale et investigation pré-implantaire.- 122f.
Th.: Chir. Dent. : Montpellier 1:2003; 11
55. SHAPIRA L.
« Image guided implantology »- Real-time guidance of dental implant surgery in the operative field using CT-scan image.
CARS, 2002, 959-964
56. SPIELMAN H.P.
Predictable precision, function, and esthetics in implant dentistry.
Quintessence Dent. Technol., 2001, 24, 134-154
57. TEMAN G., LACAN A., SARAZIN L.
Imagerie maxillofaciale pratique.
Paris : Quintessence international, 2002.- 243p.
58. TREIL J., ESCUDE B., CAVEZIAN R., et al.
L'imagerie en coupes en implantologie : tomодensitométrie avec logiciel spécifique.
Actual. Odonto-Stomatol., 1993, 181, 73-89

59. TSUCHIDA F., HOSOI T., IMANAKA M., et al.
A technique for making a diagnostic and surgical template.
J. Prosthet. Dent., 2004, 91, 4, 395-397
60. TULASNE J.F., RENOARD F.
La complexité anatomique en implantologie.
J. Parodontol., 1992, 11 :193-205
61. TULASNE J.F., ERNEST C.
Le massif facial vu au scanner, applications à l'implantologie.
Inf. Dent. 1988, 36, 3477-3501
62. VAN STEENBERGHE D., NAERT I., ANDERSON M., et al.
A custom template and definitive prosthesis allowing immediate implant loading in the maxilla : a clinical report.
Int. J. Oral Maxillofac. Implants, 2002, 17, 5, 663-670
63. WANSCHITZ F., BIRKFELLNER W., WATZINGER F., et al.
Evaluation of accuracy of computer-aided intraoperative positioning of endosseous oral implants in the edentulous mandible.
Clin. Oral Implants Res., 2002, 13, 59-64
64. WEINBERG L.A.
Atlas of tooth- and implant- supported prosthodontics.
Carol Stream : quintessence books, 2003.-223p.



TABLE DES MATIERES

SOMMAIRE.....	1
INTRODUCTION.....	4
Première partie : Les différents examens radiologiques	14
1. LES TECHNIQUES « CONVENTIONNELLES ».....	15
1.1. Rétro-alvéolaires	15
1.1.1. Principe	15
1.1.2. Appareillage.....	15
1.1.3. Technique.....	16
1.1.3.1. Méthode de la bissectrice (ou de DICK)	16
1.1.3.2. Technique du long cône (technique des plans parallèles).....	16
1.2. La radiovisiographie (RVG)	17
1.3. Le bilan long cône	17
1.4. Panoramique dentaire ou orthopantomogramme	18
1.4.1. Principe	18
1.4.2. Evolution des appareils panoramiques	20
<i>Appareils à un centre de rotation (ou deux centres virtuels)</i>	21
<i>Appareils à trois centres de rotation</i>	22
<i>Appareils à centre de rotation mobile</i>	22
1.4.3. Réalisation de l'examen	23
1.5. Téléradiographie ou Télécrâne	24
1.5.1. Principe	25
1.6. Scanora®	25
1.6.1. Principe et mode d'imagerie	26
1.6.2. Descriptif de l'appareil	27
1.6.3. Technique d'utilisation	27
1.7. Le 3D Accuitomo	30
1.7.1. Principe	30
1.7.2. Procédure.....	32
2. LES AUTRES EXAMENS.....	33
2.1. Scanner ou tomodensitométrie	33
2.1.1. Principes tomodensitométriques.....	34
2.1.1.1. Acquisition de l'image	34
<i>Acquisition incrémentale</i>	35
<i>Acquisition hélicoïdale</i>	37
<i>Technologie multibarrette</i>	37
2.1.1.2. L'image numérisée.....	38
2.1.1.3. Traitement de l'image.....	39
2.1.2. Protocole de l'examen tomodensitométrique : réalisation de l'image	40
2.1.2.1. Le scout-view	40
2.1.2.2. Technique classique avec des coupes axiales et coronales.....	41
<i>Coupes axiales</i>	41
<i>Coupes coronales directes</i>	42
2.1.3. La reconstruction bidimensionnelle	46
2.1.4. Reconstruction tridimensionnelle.....	48
2.1.4.1. Reconstruction 3D surfacique.....	49
2.1.4.2. Reconstruction volumétrique par « seuillage » et en transparence	50

2.1.4.3. Colorisation de la reconstruction 3D surfacique et VRT (Volume Rendering Technique)	50
2.2. Dentascan	51
2.2.1. Réalisation technique de l'examen	51
2.2.2. Reconstructions	52
2.2.2.1. Les Panorex® ou reconstructions curvilignes panoramiques.....	53
2.2.2.2. Les reconstructions coronales obliques.....	54
2.2.2.3. Le Dentascan angulé	55
2.3. Les logiciels de simulation implantaire	56
2.3.1. L'équipement nécessaire	56
2.3.1.1 SimPlant®	56
2.3.1.2. DentaPC®	58
2.3.2. Le rôle du radiologue.....	59
2.3.3. Les fonctions disponibles	59
2.3.3.1. Présentation des coupes et des reconstructions.....	61
2.3.3.2. Le volume osseux disponible	62
2.3.3.1.1. Repérage du canal dentaire	63
2.3.3.1.2. Comblement sinusien.....	65
2.3.3.3. La qualité de l'os disponible.....	65
2.3.3.4. Approche de la biomécanique implantaire.....	67
2.3.3.5. Réalisation du guide chirurgical SurgiGuide.....	68
Deuxième partie : Intérêts, avantages et inconvénients des différents examens.....	71
1. RETRO-ALVEOLAIRE	72
1.1. Intérêt.....	72
1.2. Avantages.....	73
1.3. Inconvénients.....	73
2. RADIOVISIOGRAPHIE OU RVG	73
2.1. Intérêt.....	73
2.2. Avantages (par rapport à la rétro-alvéolaire classique).....	74
2.3. Inconvénients (par rapport à la rétro-alvéolaire classique).....	74
3. BILAN LONG CONE.....	74
3.1. Intérêt.....	74
3.2. Avantages.....	75
3.3. Inconvénients.....	75
4. ORTHOPANTOMOGRAMME.....	75
4.1. Intérêt.....	75
4.2. Avantages.....	75
4.3. Inconvénients.....	76
5. TELERADIOGRAPHIE.....	76
5.1. Intérêt.....	76
5.2. Avantages.....	76
5.3. Inconvénients.....	77
6. SCANORA®	77

6.1. Intérêt.....	77
6.2. Avantages.....	77
6.3. Inconvénients.....	78
7. Le 3D Accuitomo.....	79
7.1. Intérêt.....	79
7.2. Avantages.....	79
7.3. Inconvénients.....	80
8. SCANNER.....	80
8.1. Technique en incidences axiale et coronale directe.....	80
8.1.1. Intérêt.....	80
8.1.2. Avantages.....	80
8.1.3. Inconvénients.....	81
8.2. Reconstitution bidimensionnelle.....	83
8.2.1. Avantages.....	83
8.2.2. Inconvénients.....	84
8.3. Dentascan.....	84
8.3.1. Intérêt.....	84
8.3.2. Avantages.....	85
8.3.3. Inconvénients.....	86
8.4. Le Dentascan angulé.....	87
8.4.1. Intérêt.....	87
8.4.2. Avantages.....	87
8.4.3. Inconvénients.....	87
8.5. Les logiciels de simulation implantaire.....	87
8.5.1. Intérêt.....	87
8.5.2. Avantages.....	87
8.5.3. Inconvénients.....	88
Troisième partie : Cas cliniques.....	90
Quatrième partie : Discussion.....	106
1. RADIOPROTECTION.....	107
1.1. Unités de radioprotection.....	107
1.2. Principales sources de rayonnements ionisants.....	108
1.3. Effets des rayonnements ionisants.....	108
1.4. Réglementation.....	110
2. ROLE DE LA RADIOPROTECTION ET DES CONSIDERATIONS CLINIQUES DANS LE CHOIX DE LA TECHNIQUE D'IMAGERIE.....	110
3. RADIOLOGIE EN IMPLANTOLOGIE ET OBLIGATIONS LEGALES.....	115
CONCLUSION.....	117
BIBLIOGRAPHIE.....	119
TABLE DES MATIERES.....	126

FACULTE DE CHIRURGIE DENTAIRE

Jury : Président : A. FONTAINE - Professeur de 1^{er} Grade
Juges : C. STRAZIELLE - Professeur des Universités
P. BRAVETTI – Maître des Conférences des Universités
E. GERARD – Odontologiste des Hôpitaux
Invité : C. HODEZ – Docteur en Médecine

Thèse pour obtenir le diplôme D'Etat de Docteur en Chirurgie Dentaire

présentée par : **Monsieur PERRIN Yannick**

né(e) à: **THIONVILLE (Moselle)**

le **12 décembre 1977**

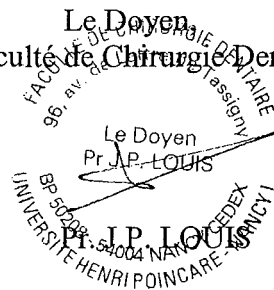
et ayant pour titre : «**Intérêt et évolution des différents examens complémentaires radiologiques en implantologie**»

Le Président du jury,



Pr. A. FONTAINE

Le Doyen
de la Faculté de Chirurgie Dentaire




Le Doyen
Pr. J.P. LOUIS

Pr. J.P. LOUIS

Autorise à soutenir et imprimer la thèse N° 2022

NANCY, le 22 décembre 2004

Le Président de l'Université Henri Poincaré, Nancy-1



PERRIN (Yannick).- Intérêt et évolution des différents examens complémentaires radiologiques en implantologie. / par Yannick PERRIN

Nancy, 2005 :129 f.87 ill. : 30cm.

Th. : Chir. Dent. : Nancy : 2005.

Mots clés : - Implants dentaires
- Imagerie
- Scanner
- logiciels

PERRIN (Yannick).- Intérêt et évolution des différents examens complémentaires radiologiques en implantologie.

Th. Chir. Dent. : Nancy : 2005.

L'imagerie médicale joue un rôle essentiel dans le traitement implantaire. Nous proposons dans cette thèse une étude de l'éventail des techniques d'imagerie à la disposition du chirurgien dentiste implantologiste.

Ainsi, dans un premier temps, nous nous intéresserons à la description des examens radiologiques conventionnels : rétro-alvéolaire, bilan long-cône, radiovisiographie, orthopantomogramme, téléradiographie, scanora et plus récemment le 3D Accuitomo- ainsi qu'au scanner et aux différents logiciels permettant son exploitation.

Nous traiterons ensuite des intérêts, avantages et inconvénients de ces différents examens radiologiques.

En troisième partie, nous présenterons des cas cliniques au travers des examens radiologiques ayant été réalisés en vue de la pose d'un ou plusieurs implants.

La dernière partie de cette thèse sera consacrée à une discussion visant à déterminer, grâce à une synthèse des informations données précédemment, l'examen radiologique le plus approprié à une situation clinique donnée.

JURY	Président	M. A.FONTAINE	Professeur 1er grade
	Juge	Mlle C.STRAZIELLE	Professeur des Universités
	Juge	<u>M. P.BRAVETTI</u>	Maître de conférence
	Juge	M. E.GERARD	Odontologiste des Hôpitaux
	Invité	M. C.HODEZ	Docteur en médecine

Adresse de l'auteur : Yannick PERRIN
10 rue Christian Pfister
54000 NANCY

PERRIN (Yannick).- Intérêt et évolution des différents examens complémentaires radiologiques en implantologie. / par Yannick PERRIN

Nancy, 2005 :129 f.87 ill. : 30cm.

Th. : Chir. Dent. : Nancy : 2005.

Mots clés : - Implants dentaires
- Imagerie
- Scanner
- logiciels

PERRIN (Yannick).- Intérêt et évolution des différents examens complémentaires radiologiques en implantologie.

Th. Chir. Dent. : Nancy : 2005.

L'imagerie médicale joue un rôle essentiel dans le traitement implantaire. Nous proposons dans cette thèse une étude de l'éventail des techniques d'imagerie à la disposition du chirurgien dentiste implantologiste.

Ainsi, dans un premier temps, nous nous intéresserons à la description des examens radiologiques conventionnels : rétro-alvéolaire, bilan long-cône, radiovisiographie, orthopantomogramme, téléradiographie, scanora et plus récemment le 3D Accuitomo- ainsi qu'au scanner et aux différents logiciels permettant son exploitation.

Nous traiterons ensuite des intérêts, avantages et inconvénients de ces différents examens radiologiques.

En troisième partie, nous présenterons des cas cliniques au travers des examens radiologiques ayant été réalisés en vue de la pose d'un ou plusieurs implants.

La dernière partie de cette thèse sera consacrée à une discussion visant à déterminer, grâce à une synthèse des informations données précédemment, l'examen radiologique le plus approprié à une situation clinique donnée.

JURY	Président	M. A.FONTAINE	Professeur 1er grade
	Juge	Mlle C.STRAZIELLE	Professeur des Universités
	Juge	<u>M. P.BRAVETTI</u>	Maître de conférence
	Juge	M. E.GERARD	Odontologiste des Hôpitaux
	Invité	M. C.HODEZ	Docteur en médecine

Adresse de l'auteur : Yannick PERRIN
10 rue Christian Pfister
54000 NANCY