



HAL
open science

Communication odontologiste-radiologiste en Meurthe-en-Moselle

Emilie Treheux

► **To cite this version:**

Emilie Treheux. Communication odontologiste-radiologiste en Meurthe-en-Moselle. Sciences du Vivant [q-bio]. 2005. hal-01732048

HAL Id: hal-01732048

<https://hal.univ-lorraine.fr/hal-01732048>

Submitted on 14 Mar 2018

HAL is a multi-disciplinary open access archive for the deposit and dissemination of scientific research documents, whether they are published or not. The documents may come from teaching and research institutions in France or abroad, or from public or private research centers.

L'archive ouverte pluridisciplinaire **HAL**, est destinée au dépôt et à la diffusion de documents scientifiques de niveau recherche, publiés ou non, émanant des établissements d'enseignement et de recherche français ou étrangers, des laboratoires publics ou privés.



AVERTISSEMENT

Ce document est le fruit d'un long travail approuvé par le jury de soutenance et mis à disposition de l'ensemble de la communauté universitaire élargie.

Il est soumis à la propriété intellectuelle de l'auteur. Ceci implique une obligation de citation et de référencement lors de l'utilisation de ce document.

D'autre part, toute contrefaçon, plagiat, reproduction illicite encourt une poursuite pénale.

Contact : ddoc-theses-contact@univ-lorraine.fr

LIENS

Code de la Propriété Intellectuelle. articles L 122. 4

Code de la Propriété Intellectuelle. articles L 335.2- L 335.10

http://www.cfcopies.com/V2/leg/leg_droi.php

<http://www.culture.gouv.fr/culture/infos-pratiques/droits/protection.htm>

T/OD/N/2005/0110

DOO PIE

ACADEMIE DE NANCY-METZ

UNIVERSITE HENRI POINCARRE NANCY I
FACULTE DE CHIRURGIE DENTAIRE

Année 2005

N° 0110

THESE

pour le

DIPLOME D'ETAT DE DOCTEUR
EN CHIRURGIE-DENTAIRE



par

Emilie TREHEUX
Née le 1^{er} Mars 1979 à NANCY (54)

**COMMUNICATION ODONTOLOGISTE-RADIOLOGISTE EN
MEURTHE ET MOSELLE**

Présentée et soutenue publiquement le
vendredi 14 octobre 2005 à 11h

DB 32031

Examineurs de thèse :

Monsieur A. FONTAINE
Monsieur J.P. LOUIS
Monsieur M. CLAUDON
Monsieur M. WEISSENBACH

Professeur 1^{er} grade.....Président
Professeur des Universités..... Juge
Professeur des Universités.....Juge
Maître de Conférence des Universités.....Juge

BU PHARMA-ODONTOL



D

104 071069 5

ACADEMIE DE NANCY-METZ

UNIVERSITE HENRI POINCARÉ NANCY I
FACULTE DE CHIRURGIE DENTAIRE

Année 2005

N°

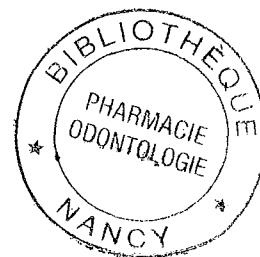
THESE

pour le

**DIPLOME D'ETAT DE DOCTEUR
EN CHIRURGIE-DENTAIRE**

par

Emilie TREHEUX
Née le 1^{er} Mars 1979 à NANCY (54)



**COMMUNICATION ODONTOLOGISTE-RADIOLOGISTE EN
MEURTHE ET MOSELLE**

Présentée et soutenue publiquement le

DB 32032

Examineurs de thèse :

Monsieur A. FONTAINE
Monsieur J.P. LOUIS
Monsieur M. CLAUDON
Monsieur M. WEISSENBACH

Professeur 1^{er} grade.....Président
Professeur des Universités.....Juge
Professeur des Universités.....Juge
Maître de Conférence des Universités.....Juge

Par délibération en date du 11 décembre 1972, la Faculté de Chirurgie Dentaire a arrêté que les opinions émises dans les dissertations, qui lui sont présentées, doivent être considérées comme propres à leurs auteurs et qu'elle n'entend leur donner aucune approbation ni improbation.

Vice-Doyens : Dr. Pascal AMBROSINI - Dr. Jean-Marc MARTRETTE - Dr Jacques PREVOST
Membres Honoraires : Pr. F. ABT - Dr. L. BABEL - Pr. S. DURIVAUX - Pr. G. JACQUART - Pr. D. ROZENCWEIG -
Pr. M. VIVIER
Doyen Honoraire : Pr. J. VADOT

Sous-section 56-01 Pédodontie	Mme M. Mlle Mlle Mme	<u>DROZ Dominique (Desprez)</u> PREVOST** Jacques MARCHETTI Nancy MEDERLE Angélique HELPER Violaine (Minaud)	Maître de Conférences* Maître de Conférences Assistant Assistant Assistant
Sous-section 56-02 Orthopédie Dento-Faciale	Mme M. Mme	<u>FILLEUL Marie Pierryle</u> GEORGE Olivier NADEAU Myriam (Marot)	Professeur des Universités* MCUPH en disponibilité Assistant Assistant
Sous-section 56-03 Prévention, Epidémiologie, Economie de la Santé, Odontologie légale	M. Mlle M.	<u>WEISSENBACH Michel</u> CLEMENT Céline ARTIS Olivier	Maître de Conférences* Assistant Assistant
Sous-section 57-01 Parodontologie	M. M. M. Mme M.	<u>MILLER** Neal</u> AMBROSINI Pascal PENAUD Jacques BACHERT Martine PONGAS Dimitrios	Maître de Conférences Maître de Conférences Maître de Conférences Assistant Assistant
Sous-section 57-02 Chirurgie Buccale, Pathologie et Thérapeutique Anesthésiologie et Réanimation	M. M. M. M. M. Mlle	<u>BRAVETTI Pierre</u> ARTIS Jean-Paul VIENNET Daniel WANG Christian PERROT Ghislain POLO Anne	Maître de Conférences Professeur 2 ^{ème} grade Maître de Conférences Maître de Conférences* Assistant Assistant
Sous-section 57-03 Sciences Biologiques (Biochimie, Immunologie, Histologie, Embryologie, Génétique, Anatomie pathologique, Bactériologie, Pharmacologie)	M. M. Mme	<u>WESTPHAL Alain</u> MARTRETTE Jean-Marc MOBY Vanessa (Stutzmann)	Maître de Conférences * Maître de Conférences Assistant
Sous-section 58-01 Odontologie Conservatrice, Endodontie	M. M. M. M. M. M. M.	<u>AMORY** Christophe</u> FONTAINE Alain PANIGHI Marc BONNIN Jean-Jacques CLAUDON Olivier ENGELS DEUTSCH** Marc SIMON Yorick	Maître de Conférences Professeur 1 ^{er} grade * Professeur des Universités * Maître de Conférences Assistant Assistant Assistant
Sous-section 58-02 Prothèses (Prothèse conjointe, Prothèse adjointe partielle, Prothèse complète, Prothèse maxillo-faciale)	M. M. M. M. M. M. M. M.	<u>SCHOUVER Jacques</u> LOUIS** Jean-Paul ARCHIEN Claude LAUNOIS** Claude KAMAGATE Sinan HELPER Maxime JHUGROO Khoondial SEURET Olivier WEILER Bernard	Maître de Conférences Professeur des Universités* Maître de Conférences * Maître de Conférences Assistant associé Assistant Assistant Assistant Assistant
Sous-section 58-03 Sciences Anatomiques et Physiologiques Occlusodontiques, Biomatériaux, Biophysique, Radiologie	Mlle M. M.	<u>STRAZIELLE** Catherine</u> AREND Christophe	Professeur des Universités* Maître de Conférences Assistant

italique : responsable de la sous-section

* temps plein - ** responsable TP

Nancy, le 01.10.2005

A notre président,

Monsieur A. FONTAINE

Chevalier de l'Ordre National du Mérite

Docteur en Chirurgie Dentaire

Docteur en Sciences Odontologiques

Professeur Premier Grade

Sous-section : Odontologie Conservatrice-Endodontie

*Nous vous sommes reconnaissants de l'honneur,
que vous nous faites en acceptant de présider cette Thèse.*

*Je tiens à vous adresser ici mes sincères remerciements
quant à la richesse de votre enseignement, votre bienveillance
et les bons moments vécus dans votre service.*

A notre Juge,

Monsieur J.P. LOUIS

Officier des Palmes Académiques
Docteur en Chirurgie Dentaire
Docteur en Sciences Odontologiques
Docteur d'Etat en Odontologie
Professeur des Universités
Responsable de la sous-section : Prothèses

*Vous nous avez fait l'honneur
d'accepter de juger cette thèse. Veuillez trouver ici l'expression
de notre profonde reconnaissance.*

A notre juge,

Monsieur M. CLAUDON

Professeur de Radiologie

*Vous nous avez fait l'honneur et le plaisir
de faire parti de notre jury.
Veuillez trouver ici l'expression
de notre profonde reconnaissance.*

A notre maître de thèse,

Monsieur M. WEISSENBACH

Docteur en Chirurgie-Dentaire

Docteur en Sciences Odontologiques

Docteur de L'Université Henri Poincaré de Nancy I

Maître de Conférence

Responsable des Sous Sections : Prévention, Epidémiologie, Economie de Santé, Odontologie

Légale

Vous m'avez fait l'honneur de diriger ce travail.

*Trouvez ici, l'expression de mes remerciements les plus chaleureux
pour vos encouragements, votre soutien et votre investissement personnel,
ainsi que l'expression de mon profond respect.*

Un grand remerciement,

A ma grand-mère et mes parents,

Pour votre exemple, vos encouragements et votre indéfectible soutien tout au long de mes études.

A mes frères et sœurs,

Pour votre affection, tendresse et soutien.

A Xavier,

Pour ton aide précieuse, ta présence, ton soutien et bien plus encore...

A tous mes ami(e)s, et la liste est longue...

Pour votre présence et votre amitié.

A Didier et Josiane,

Pour votre aide lors de mes débuts professionnels.

COMMUNICATION ODONTOLOGISTE-RADIOLOGISTE EN MEURTHE ET MOSELLE

SOMMAIRE



- 1. Place de la radiographie dans l'exercice dentaire**
- 2. Description des examens radiologiques mettant en relation l'odontologiste et le radiologiste**
- 3. Aspects légaux des examens radiologiques mettant en relation l'odontologiste et le radiologiste**
- 4. Aspects de la communication odontologiste-radiologiste en Meurthe et Moselle**

Introduction

Etudier la communication entre les professionnels de santé est dans l'air du temps. Nous allons nous intéresser à celle entre les odontologistes et les radiologistes.

Il nous faut définir le cadre de cette communication. En effet, l'odontologiste utilise la radiographie quotidiennement dans son cabinet, mais parfois il est amené à demander d'autres types d'exams au radiologue. En premier lieu, il nous a donc semblé judicieux de définir la place de la radiographie dans un cabinet dentaire. Cette connaissance amène à identifier les différents examens, en imagerie, nécessaires à l'exercice odontologique. La communication entre l'odontologiste et le radiologue apparaît maintenant essentielle, mais il convient d'en définir les aspects légaux.

Enfin, un questionnaire adressé aux odontologistes et radiologistes de Meurthe et Moselle nous amènera à mieux étudier cette communication.

Le but ultime de cette thèse est de favoriser la collaboration entre ces deux intervenants, de faciliter cette communication qui a pour principal objectif la santé de nos patients.

1. Place de la radiographie dans l'exercice dentaire

La radiographie est apparue et a beaucoup évolué durant le vingtième siècle. C'est en 1895 que les débuts de l'imagerie radiographique sont annoncés avec la découverte des rayonnements X par Wilhlem Conrad Röntgen. La meilleure description, et la plus détaillée, de cette découverte capitale a été donnée par Sylvanus Thompson, un physicien anglais qui fondera la British Röntgen Society le 5 novembre 1897. Les rayons X (RX) sont des ondes électromagnétiques invisibles, pénétrantes, caractérisées par leur longueur d'onde. Les RX font partie des rayonnements ionisants. Un atome émettra des RX s'il est heurté par des électrons se déplaçant à des vitesses suffisantes. Les RX sont produits par des changements d'orbite d'électrons provenant des couches électroniques internes des atomes. Les RX sont donc produits par des transitions d'énergie à l'intérieur des noyaux excités. A ce degré d'excitation, l'atome émet un spectre de RX.

L'absorption des RX par une substance quelconque dépend de la densité de cette dernière, ainsi que son poids atomique. Plus le poids atomique du matériau est faible, plus ce matériau est transparent aux RX. Lorsque le corps humain est soumis à des RX, les différents éléments du corps humain absorbent différemment les rayons et la résultante se trouve sur une plaque radiographique. Les RX utilisés en radiologie sont émis à partir du tube à RX. Pendant le temps de pose, les rayons traversent le corps et au cours de cette traversée ils subissent une atténuation d'autant plus grande que l'épaisseur traversée est importante. Les rayons résiduels provoquent le noircissement du film radiologique placé dans le porte cassette. L'atténuation du faisceau de RX est inversement proportionnel au carré de la distance. Le rayonnement diffusé est peu énergétique donc peu pénétrant.

La radiologie diagnostique permet d'obtenir des clichés en deux dimensions des structures osseuses, articulaires et des tissus mous. Elle est fondée sur l'utilisation des RX. C'est la détection, au moyen d'images statiques ou dynamiques, d'altérations anatomiques ou physiologiques. L'image obtenue est appelée radiographie ou cliché radiologique. La dernière évolution de la radiographie standard est la numérisation. Cette numérisation permet à l'image d'être traitée, formatée, travaillée sur une console informatique. Elle permet aussi de diminuer les doses de RX utilisées et d'obtenir des images de qualité parfaite, pouvant être étudiées par

traitement informatique. Les données et les images peuvent être transmises à distance : dans un avenir proche, les films radiologiques seront supprimés.

Dans le domaine de la chirurgie dentaire, le chirurgien-dentiste est le prescripteur. Après un examen clinique précis, il corrèle les différents symptômes observés et peut alors prescrire des examens d'investigation, qui préciseront ou confirmeront le diagnostic clinique. Il se doit tout de même de respecter une certaine logique de prescription. Celle-ci varie bien évidemment en fonction de la pathologie suspectée. « On ne trouve que ce que l'on cherche, on ne cherche que ce que l'on connaît. » Une bonne connaissance du guide de cheminement des examens permet de limiter les examens d'imagerie uniquement à ceux qui sont utiles.

Les examens radiologiques ont pour but en odontologie : la mise en évidence, la caractérisation lésionnelle et le suivi des pathologies. Ces examens impliquent une exposition des patients aux rayonnements X. Les praticiens doivent par conséquent, avant de réaliser un examen radiologique, en déterminer le bien fondé. La détermination et l'application de critères de sélection doivent garantir une meilleure utilisation de la radiographie d'un point de vue diagnostic ainsi qu'une réduction des coûts. Il est fondamental que toute exposition aux radiations ionisantes dans l'exercice dentaire soit cliniquement justifiée. La décision étant prise, à la suite de l'examen clinique, de réaliser un examen radiographique, soit le praticien effectue lui-même ses clichés, soit l'examen est délégué à un praticien compétent dans l'exercice de la radiologie. Les critères de sélection reposent sur les conditions cliniques des patients, leurs symptômes et antécédents. Ils permettent de déterminer pour quels patients les examens radiographiques sont profitables.

Nous étudierons dans ce chapitre les différents examens radiographiques que peuvent réaliser les praticiens en fonction de la pathologie rencontrée. Ce contexte sera mis en relation avec les recommandations de l'ANDEM.

1.1 Description des différentes techniques radiographiques réalisées au cabinet dentaire

1.1.1 Le panoramique dentaire ou OrthoPanTomogramme® (OPT)

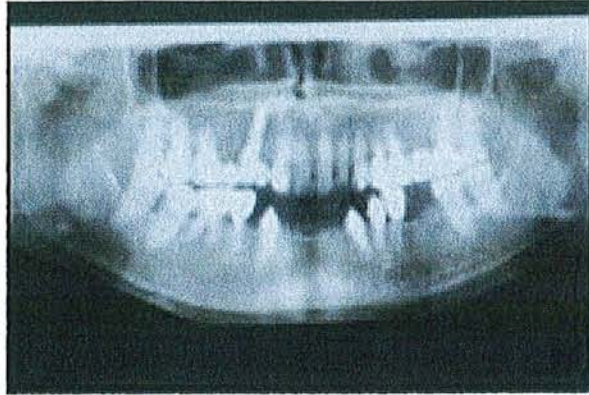


Figure 1 : Orthopantomogramme® (www.dentalespace.com)

L'examen de débrouillage le plus complet est le panoramique dentaire tel que l'orthopantomographie (ANDEM, 1995). Dans quelques cas, il peut être réalisé au cabinet dentaire si toutefois celui-ci est équipé d'un orthopantomographe. Sinon il sera prescrit par le chirurgien-dentiste. L'ordonnance sera remise au patient qui se rendra dans le cabinet de radiologie de son choix afin de réaliser cet examen. Le cliché lui sera alors remis et lors de sa prochaine visite chez son chirurgien-dentiste, il s'en munira pour lui présenter.

Comme tous les cabinets dentaires ne sont pas munis d'un orthopantomographe, nous avons décidé de décrire cette technique radiologique dans notre deuxième partie. En effet, ce chapitre relate tous les examens radiologiques que le chirurgien peut prescrire, mais qui ne sont pas réalisés directement dans un cabinet dentaire comme le cliché panoramique, le scanner, l'IRM, etc...

1.1.2 Radiographies intra orales

Les radiographies rétro-coronaires (ou bite-wings) et rétro-alvéolaires, décrites par DOYON (1995), sont des techniques de radiographie intra orale que nous allons décrire. Elles font partie intégrante de la pratique dentaire. Elles sont réalisées directement au fauteuil et ne nécessitent pas l'intervention du radiologue. En ce qui concerne le panoramique dentaire,

certains cabinets dentaires sont équipés d'orthopantomographe. Le choix de l'équipement est laissé à la volonté du chirurgien-dentiste après obtention de l'autorisation de s'équiper.

La radiographie en odontologie est un élément indispensable à la conduite d'un examen qui se veut rigoureux, fiable et complet. Certaines études confirment l'aspect d'une double complémentarité : celle de l'utilisation simultanée de clichés rétro-alvéolaires et de panoramiques dans l'apport radiologique et celle de ce même apport dans l'établissement du diagnostic. Cependant, c'est de la qualité technique de la réalisation des clichés, que dépend entièrement l'intérêt de ceux-ci et en particulier des panoramiques dont l'élaboration ne fournit pas toujours un résultat excellent. Il résulte donc de l'analyse des renseignements fournis par ces deux types de clichés précis et complémentaires, que la lacune créée par l'absence d'une de ces deux entités ne peut en aucun cas être comblée par la présence de l'autre. « Le cliché rétro-alvéolaire et le panoramique sont deux sources issues de la même fontaine, dont l'union, et elle seule, constitue le second maillon du diagnostic » (DUFRESNE D., 1983).

Mais, revenons aux techniques intra orales et tachons de les décrire succinctement.

1.1.2.1 Clichés rétro-alvéolaires. Bilan long cône.

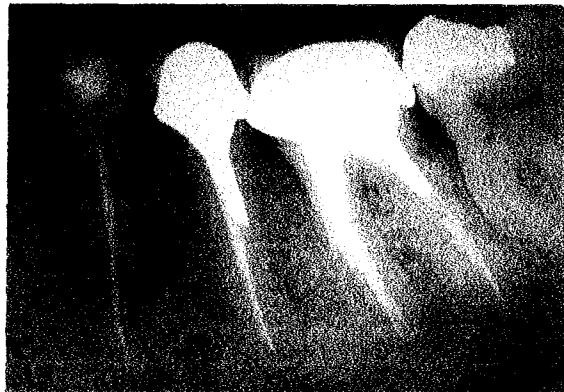

Figure 2 : Photo d'un cliché rétro-alvéolaire

Ce sont des clichés de pratique courante dans les cabinets dentaires, qui ont pour objectif de radiographier les dents et leur environnement osseux immédiat avec le minimum de déformations et une excellente définition. Deux techniques sont aujourd'hui les plus employées :

* la technique de la bissectrice (Méthode de Dieck). Le rayon directeur doit passer par l'apex de la dent et la face antérieure du film. Selon le principe d'isométrie de Cieszynski la dent se projette alors en grandeur réelle. Cette technique est de réalisation difficile, le patient maintient le film, en palatin ou en lingual au contact de la dent à radiographier, mais il est préférable d'utiliser un angulateur. Si l'incidence n'est pas correcte, des déformations importantes se produisent.




Figure 3 : Technique de la bissectrice (DOYON, 1995)

* la technique du parallélisme ou des plans parallèles. Le rayon directeur est perpendiculaire à l'axe de la dent et au plan du film. Le film est solidarisé au tube par une tige guide, qui permet d'assurer une parfaite orthogonalité entre le faisceau et le film. Cette incidence se fait de deux manières suivant l'appareil dont dispose le praticien. S'il possède un cône court, la source est relativement proche de l'objet et l'agrandissement est important. Ce type de cône n'est plus vendu. Si d'autre part, il s'agit d'un appareil plus puissant ou long cône (la distance foyer film est de l'ordre de 40 cm), un cône cylindrique permet de focaliser le faisceau. Cette technique est très contraignante pour le patient et l'opérateur mais les avantages sont nombreux : réduction de la déformation, pas de projection des structures voisines, meilleure visualisation des structures dentaires.




Figure 4 : Technique des plan parallèles (DOYON, 1995)

Un bilan dentaire complet ou status (ou bilan en Technique Intra Buccale (TIB)) est constitué par une série de clichés, dont le nombre et l'agencement dépendent de l'âge du patient. Ces clichés sont de 2 x 3 cm ou de 3 x 4 cm. Leur nombre peut varier de 4 chez le jeune enfant à 21 chez l'adulte. Le nombre de cliché du bilan n'est pas défini, il peut effectivement varier d'une société savante à une autre. L'idéal serait de réaliser un cliché par dent ce qui ne se fait jamais, compte tenu de l'irradiation générée par des expositions multiples.

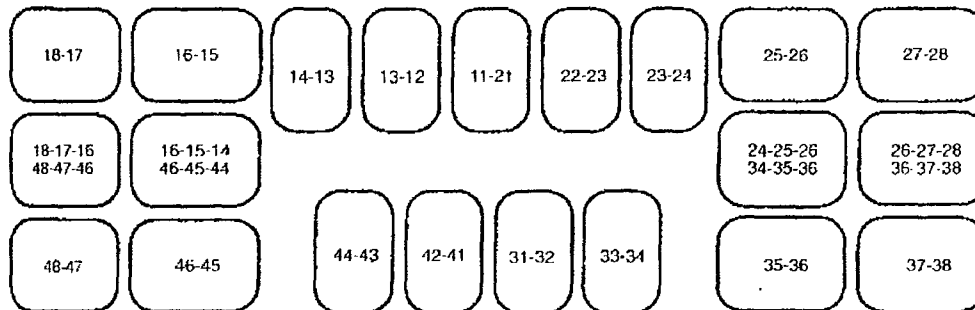


Figure 5 : Schématisation d'un bilan long cône

D'autres incidences peuvent être réalisées en fonction de l'information recherchée : recherche du nombre de racines, d'un foyer infectieux se superposant à un autre structure... Dans ces cas, il sera prudent d'effectuer un cliché en incidence latérale oblique, dit méso ou disto-excentrique, afin de dégager les structures gênantes à la lecture.

1.1.2.2 Bite-Wings ou clichés rétro-coronaires ou « interproximaux »

Ils comptent parmi ceux qui peuvent apporter au praticien le maximum d'information. Ils fournissent, sur un seul film, une image précise des couronnes dentaires et des rebords alvéolaires maxillaires et mandibulaires du secteur intéressé. Ils permettent de détecter les caries interproximales invisibles cliniquement. Une languette de papier perpendiculaire au film 3 x 4 cm est mordue par le patient. Le rayon directeur est très légèrement incliné vers le bas (de 5 à 10° par rapport au plan d'occlusion). Il est possible d'obtenir des clichés rétro-coronaires avec un système pote film ou angulateur.

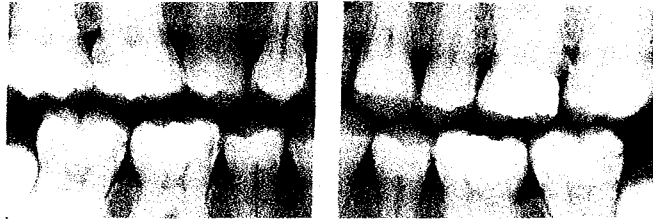


Figure 6 : Clichés rétro-coronaires (PASLER, 1994)

Chaque film possède, dans un de ses angles, une déformation bombée qui doit être placée au bord occlusal en mésial de la dent ou zone à étudier d'après une convention pour une orientation correcte du cliché. Le côté convexe doit être en regard du tube radiogène. Cette disposition permet en cas de doute de différencier les côtés droit et gauche.

1.1.2.3 Clichés occlusaux

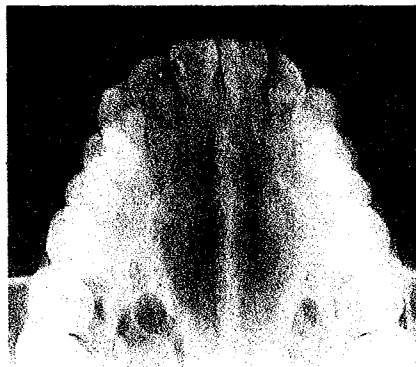


Figure 7 : Cliché occlusal (PASLER, 1994)

Ils permettent d'obtenir une projection des structures dento-maxillaires sur le film radiographique de format 6 x 7 cm chez l'adulte. Ils apportent souvent la dimension dans le plan horizontal et antéropostérieur, c'est une technique complémentaire du cliché rétro-alvéolaire. Elle permet de préciser l'extension et les rapports anatomiques de certaines lésions (kystes, tumeurs bénignes, fracture, odontome...). Le film est glissé entre les deux arcades dentaires, posé sur l'arcade mandibulaire. Le patient le maintient en le mordant légèrement. Au maxillaire, le rayon directeur est placé, soit à la racine des cheveux pour une incidence ortho-occlusale, soit vise le milieu de l'arrête nasale pour une incidence oblique. A la mandibule, la tête du patient est défléchie, le rayon directeur est centré, approximativement, à 3cm en arrière du menton pour une incidence ortho-occlusale et au niveau du menton pour une oblique. La projection ortho-occlusale a pour but d'obtenir une image en coupe et de

déterminer des distances entre les structures sur le plan horizontal. Les projections obliques fournissent une image topographique plus étendue qu'avec un film rétro alvéolaire.

1.1.2.4 Radiographie numérique

La radiographie numérique est un système, où le film est remplacé par un capteur électronique, sur lequel l'image est enregistrée. Il existe plusieurs technologies de capteurs. Le premier avantage de cette technologie est de pouvoir manipuler immédiatement l'image à des fins diagnostiques.

1.1.2.4.1 Capteurs électroniques

Le traitement informatique des données, ou traitement numérique, en imagerie diagnostique est apparu avec le scanner mis au point en 1968 par Geoffrey Newbold Hounsfield, l'image étant composée d'une mosaïque d'éléments de petite taille : les « voxels » (BONNET Eric, 2004). Ces images pourront être travaillées, imprimées, gravées et archivées voire transmises.

Deux types de récepteurs sont alors développés : le capteur CCD (Charge Coupled Device, en français dispositif à transfert de charge) de Francis Moyon (numérisation directe) et l'écran radio-luminescent dit plaque phosphore (numérisation indirecte) ou SP (Storage Phosphors). La plupart des capteurs intrabuccaux ont une surface comparable à celle des films argentiques. Certains systèmes (CDR®, Sidexis®, DIXI2®, Digora®) proposent des capteurs multiples en différentes tailles.

1.1.2.4.1.1 Numérisation indirecte

La plaque phosphore « à mémoire » peut équiper la cassette d'un appareil panoramique en se substituant au film et à l'écran renforçateur. Son application en technique intra-buccale est illustrée par le Digora®. Après avoir été soumise aux rayons X la cassette, placée dans un système externe (ou interne si la cassette est remplacée dans certains appareils par un cylindre) de balayage laser, va libérer l'énergie photonique accumulée, qui, transformée en signal électrique, sera traitée par le système informatique pour donner une

image visible sur un écran, après un temps de latence. Aucun câble ne relie le capteur à l'ordinateur. Le capteur peut donc être distant du scanner, celui acceptant plusieurs capteurs.

La résolution est liée directement à la traînée du faisceau laser qui lit la surface de ces écrans phosphore. Le format de l'image est le même qu'en radiographie rétro-alvéolaire argentique.

1.1.2.4.1.2 Numérisation directe

Le capteur CCD (illustré par la RVG®) est un système de numérisation directe, les rayons X captés étant transformés en photons lumineux, sans possibilité de stockage, par un scintillateur puis directement convertis en signaux électriques pour être traités par informatique en image visible sur un écran. Le positionnement du capteur en bouche, selon BRUN J.B. (2004), est un problème, qu'il est important de résoudre, car il est à la base du numérique. Il faut utiliser obligatoirement un angulateur (type angulateur de RINN ou pinces permettant au patient de tenir le capteur).

Il y a aussi le phénomène de « blooming » (éblouissement). C'est un phénomène inhérent au capteur numérique intra-buccal, qui a pour principal effet de « brûler » les images et ainsi de faire disparaître certaines structures existantes. La sensibilité du film est importante et le traitement de l'image ne rattrape pas les erreurs d'acquisition : il est donc indispensable d'avoir une image brute de qualité pour pouvoir faire un traitement d'image correct. La résolution est fonction du nombre de pixels.

1.1.2.4.2 Avantages/Inconvénients du numérique par rapport à l'argentique

1.1.2.4.2.1 Avantages

Selon BOHIN F. (2002), ils sont nombreux :

- suppression des films coûteux, des manipulations de produits chimiques, du stockage,
- gain de temps et de place,
- suppression des chambres noires, des matériels de développement, du temps de séchage,
- visualisation de l'image en temps réel,

- possibilité de « travailler » l'image, modification du contraste, de la luminosité, inversion de l'image (les zones radio-claires deviennent radio-opaques même colorisées), agrandissement de l'image,
- priorité donnée au dialogue avec le patient,
- possibilité de consultation collégiale avec les confrères par visualisation directe et multiple en réseau,
- irradiation réduite de 50% à 90%.

1.1.2.4.2.2 Inconvénients

Voici leur liste :

- investissement de départ important,
- matériels informatiques de visualisation, de traitement, de transfert, d'impression et d'archivage nécessairement de qualité,
- notion de diminution des doses de rayonnement pouvant entraîner une tentation de multiplier les clichés,
- aucune résolution des problèmes de positionnement, d'incidence et d'interprétation de l'image.

1.1.2.4.3 Imagerie panoramique

La radiographie panoramique numérique directe est possible. L'image est capturée par un capteur CCD connecté à un scintilleur couplé à une plaque de fibres optiques. La résolution spatiale atteint celle de la méthode classique. La téléradiographie est également envisageable, et de nombreux systèmes la proposent en parallèle de la radiographie panoramique.

1.1.2.4.4 Echange des images

Les standards d'imagerie numérique et de communication en médecine (DICOM®) ont été conçus pour permettre à des matériels produits par différents fabricants de communiquer entre eux. Il est recommandé de sélectionner un matériel répondant à ce standard, au cas où un transfert d'image serait nécessaire. Ce standard en est à sa version 3.0 ; à défaut, le

matériel doit produire des images répondant à un format de fichier traditionnel (jpeg, bmp, tiff...).

1.1.2.4.5 Le coût

Il y a d'importantes variations d'un équipement à l'autre, notamment en fonction du type et du nombre de capteurs. Le matériel comprend en général le capteur, l'ordinateur et son moniteur, ainsi que le logiciel d'acquisition l'accompagnant. De nombreuses configurations sont disponibles. Bien que les systèmes numériques puissent être employés avec la plupart des générateurs de rayons X, il est conseillé de vérifier leur compatibilité avec le fabricant.

1.1.2.4.6 Différents systèmes de radiographie numérique

PERRIER B, 2002

SOCIETES	Modèles	Capteur et leur nombre	Technologie
CYGNUS	Cygnusray®	Intra-buccal (3)	CCD
DENTRIX DENTAL SYSTEMS	Imageray®	Intra-buccal (3)	CCD
DENTISPLY	Dentoptix®	Intra-buccal Panoramique Téléradio (9)	Phosphores
	GX-S USB®	Intra-buccal (2)	CCD
	Orthoralix DPI®	Panoramique (1)	CCD
DENT-X	Sens-a-Ray 2000®	Intra-buccal (2)	CCD
DEXIS	Dexis Digital X-Ray®	Intra-buccal (1)	CCD
INSTRUMENTARIUM IMAGING	Sigma®	Intra-buccal (2)	CCD
	OP100®	Panoramique (1)	
	OC100D®	Pano/Télé (1/2)	
INTEGRA MEDICAL	Vipperay®	Intra-buccal (3)	CCD
PLANMECA	DIXI2®	Intra-buccal (3)	CCD
	DIMAX2®	Pano/Télé (1/2)	
SCHICK	CDR®	Intra-buccal (3)	CMOS
	CDR PLAN®	Panoramique (11)	CCD
SIGMA BIOMEDICS	DXIS®	Panoramique (1)	CCD
	Paxorama®	Pano/Télé	Phosphores
SIRONA USA	Sidexis®	Intra-buccal (2)	CCD
	Orthophos 3 DS®	Panoramique	
	Orthophos Plus®	Pano/Télé	
SOREDEX	Digora® FMX	Intra-buccal (3)	Phosphores

	Digora® PCT	Pano/Télé (4)	
TROPHY	RVG® DIGI PAN®	Intra-buccal (2) Panoramique (1)	CCD
VIDEO DENTAL CONCEPTS	Quickray®	Intra-buccal (1)	CCD

1.2 Bilan de première visite

1.2.1 Examen clinique

Il est tout d'abord primordial de demander au patient de ramener ses anciennes radiographies dentaires lors de la prise de rendez-vous. Ces radiographies sont sa propriété, il peut donc en avoir en sa possession. Elles permettront au chirurgien-dentiste de tracer l'historique dentaire de son patient et d'en assurer un suivi radiologique.

Lors de sa première consultation, M. REBOUL souligne, qu'il est judicieux de pratiquer un examen clinique minutieux selon le protocole habituel, à l'aide d'une sonde et d'un miroir. Ce dossier commence tout d'abord par une fiche d'examen contenant l'état civil du patient avec sa date de naissance, son numéro de téléphone et son anamnèse médicale et dentaire (médication, nom du médecin traitant, historique dentaire et état de santé général). Lors de l'examen clinique proprement dit, le praticien s'attarde sur l'hygiène de son patient, dont il existe différents indices de mesure (plaque dentaire visible à l'œil nu, à la sonde ou absence de plaque). Puis, il pratique un bilan de l'état dentaire général (présence de caries, restaurations multiples, absence de dent...) et l'état gingival.

1.2.2 Examen radiographique

L'examen radiographique complète et souvent confirme le bilan clinique. Mais, il n'est indiqué que dans certaines situations cliniques selon l'ANDEM. Au cours de l'anamnèse, si le patient relate un traitement endodontique ou parodontal antérieur, une notion de traumatisme ou de douleur, un passé familial d'anomalies dentaires ou la présence d'implant, l'examen radiologique est justifié.

Cet examen est également justifié si le praticien observe au cours de l'examen clinique un de ces 20 signes :

1. Signe clinique de maladie parodontale
2. Reconstitution étendue ou profonde
3. Caries profondes
4. Malpositions ou inclusions dentaires cliniquement évidentes
5. Tuméfaction
6. Signe de traumatisme facial
7. Mobilité dentaire
8. Fistule ou infection sinusienne
9. Suspicion de pathologie des sinus
10. Anomalies de croissance
11. Localisation odonto-stomatologique d'une maladie systémique connue ou suspectée ou d'une maladie générale
12. Signes neurologiques à l'étage cervico-céphalique
13. Douleur et/ou dysfonction de l'articulation temporo-mandibulaire
14. Asymétrie faciale
15. Pilier dentaire pour prothèse partielle fixe ou amovible
16. Saignement inexpliqué
17. Sensibilité dentaire inexpliquée
18. Eruption, diastème ou déplacement dentaire inhabituel
19. Morphologie, calcification ou couleur inhabituelle des dents
20. Dents manquantes pour une raison inconnue.

Il existe également des circonstances particulières comme les examens pré-, per- et post-opératoires dans les différents domaines de l'odontologie, où l'examen radiographique est recommandé.

Il faut également noter que si l'interruption de suivi du patient est trop longue (plus de deux ans), celui-ci sera considéré comme un nouveau patient et l'examen radiographique de première consultation sera à renouveler.

1.2.3 Recommandations de l'ANDEM

L'ANDEM-ANAES (Agence Nationale pour le Développement de l'Evaluation Médicale) a constitué un groupe de travail regroupant 10 à 15 personnes de diverses compétences pour élaborer des recommandations et références dentaires, au terme d'une analyse de la littérature scientifique et de l'avis des professionnels sur la radiographie dentaire. La parité du mode d'exercice (spécialistes et non spécialistes en hospitalier ou en libéral) et la répartition géographique ont été prises en compte. Ces groupes de travail comprennent un président, qui a dirigé le groupe et collecté les avis de l'ensemble des membres, et un chargé de projet, qui a collaboré directement avec le président et a rédigé le document final afin de le proposer et de le discuter avec le groupe de travail. Le texte produit par le groupe de travail est ensuite soumis à l'avis du Conseil Scientifique de l'ANDEM.

La décision d'entreprendre un examen radiographique revient en dernier lieu au jugement du praticien. Cependant, des critères de décision ou guidelines constituent une aide précieuse au choix de l'examen. De tels critères doivent être établis sur la base d'une parfaite connaissance de la littérature, de la sensibilité et de la spécificité des techniques d'imagerie et de la prise en compte des bénéfices et risques potentiels. Le groupe de travail estime que les recommandations citées dans ce rapport peuvent être appliquées en France en ce qui concerne la radiographie panoramique et les clichés rétro-alvéolaires et rétro-coronaires.

Il souligne que les critères de sélection proposés sont donnés à titre indicatif et ne sauraient qu'être complémentaires de l'anamnèse et de l'examen clinique du patient. Les clichés panoramiques, les clichés intra-oraux rétro-alvéolaires et rétro-coronaires constituent les examens de base du praticien odontologiste et stomatologiste. Ces examens ne s'excluent pas, ils sont complémentaires. Dans l'intérêt du patient, il doit y avoir une gradation dans les moyens développés, c'est-à-dire éviter d'utiliser des techniques consommatrices en moyens humain et technique si des examens plus simples selon les mêmes critères, permettent un diagnostic équivalent.

Le groupe de travail de l'ANDEM souligne que les recommandations faites dans ce tableau s'appliquent à la radiographie panoramique et au bilan en Technique Intra Buccale (TIB). L'évolution rapide des techniques d'imagerie nécessite la prise en compte et

l'évaluation d'autres techniques d'imagerie existantes (scanner, IRM, échographie...). Dans un avenir proche, les techniques de numérisation remplaceront les techniques conventionnelles. Compte tenu de cette évolution, le groupe de travail souligne l'urgence d'une évaluation. Il insiste enfin sur le fait qu'une meilleure utilisation de l'imagerie passe par la nécessaire preuve d'une compétence à l'utilisation et à la lecture de l'imagerie. En ce sens, des programmes d'assurance qualité comprenant en particulier la formation du praticien doivent impérativement être mis en place dans un avenir proche.

1.2.4 Etude du tableau de l'ANDEM

PROPOSITION DU GROUPE DE TRAVAIL ANDEM 1995

CATÉGORIE DE PATIENT	ENFANT Denture lactéale (avant l'éruption de la première dent permanente)	ENFANT Denture mixte (après l'éruption de la première dent permanente)	ADOLESCENT Denture permanente (avant éruption des dents de sagesse)	ADULTE Dentés	ADULTE Édentés
Première visite* Tous les nouveaux patients afin de constater le stade de développement et les affections	Si techniquement possible : Panoramique si examen clinique le justifie (signes d'appel) Examen rétrocoronaire des régions distales si les surfaces proximales des dents de lait ne sont ni visibles ni sondables Clichés dysocclusaux en cas de traumatismes	Si techniquement possible : Panoramique si examen clinique le justifie (signes d'appel) Examen radiographique personnalisé : Cliché panoramique et rétrocoronaires postérieurs ou clichés rétroalvéolaires ± occlusaux et rétrocoronaires postérieurs	Panoramique si examen clinique le justifie (signes d'appel) Examen radiographique personnalisé : Clichés rétrocoronaires des régions distales et rétro-alvéolaire sélectif. Bilan complet en T.I.B. lorsque le patient présente des signes cliniques de maladie dentaire diffuse ou des antécédents de soins intensifs.	Panoramique si examen clinique le justifie (signes d'appel) Examen radiographique personnalisé : rétrocoronaires des régions distales et rétro-alvéolaire sélectif. Bilan complet en T.I.B. lorsque le patient présente des signes cliniques de maladie dentaire diffuse ou des antécédents de soins intensifs.	*
Visites suivantes Caries cliniques ou risques très élevés**	Examen rétrocoronaire des régions distales tous les 6 mois ou jusqu'à disparition de toute lésion carieuse Cliché rétroalvéolaire pour voir l'état apical si caries pénétrantes.	Examen rétrocoronaire des régions distales tous les 6 mois jusqu'à disparition de toute lésion carieuse Cliché rétroalvéolaire pour voir l'état apical si caries pénétrantes	Examen rétrocoronaire des régions distales tous les 6 à 12 mois ou jusqu'à disparition de toute lésion carieuse Cliché rétroalvéolaire pour voir l'état apical si caries pénétrantes	Examen rétrocoronaire des régions distales tous les 12 à 18 mois Cliché rétroalvéolaire pour voir l'état apical si caries pénétrantes	Néant
Pas de caries cliniques et pas de risques très élevés**	Examen rétrocoronaire des régions distales tous les 12 à 24 mois si les surfaces proximales des dents de lait ne sont ni visibles ni sondables	Examen rétrocoronaire des régions postérieures tous les 12 à 24 mois	Examen rétrocoronaire des régions distales tous les 18 à 36 mois	Examen rétrocoronaire des régions distales tous les 24 à 36 mois	Néant
Consultation de suivi	Cliché panoramique possible si interruption trop longue dans le suivi du patient et si l'examen clinique le justifie	Cliché panoramique possible si interruption trop longue dans le suivi du patient et si l'examen clinique le justifie	Cliché panoramique possible si interruption trop longue dans le suivi du patient et si l'examen clinique le justifie	Cliché panoramique possible si interruption trop longue dans le suivi du patient et si l'examen clinique le justifie	

Maladies parodontales ou historique de traitement parodontal	Examen radiographique personnalisé : rétrocoronaire et/ou rétroalvéolaire sélectifs pour les régions où la maladie parodontale (autre qu'une gingivite non spécifique) est cliniquement démontrable	Examen radiographique personnalisé : rétrocoronaire et/ou rétroalvéolaire sélectifs pour les régions où la maladie parodontale (autre qu'une gingivite non spécifique) est cliniquement démontrable Bilan complet en T.I.B possible si examen clinique le justifie	Examen radiographique personnalisé : rétroalvéolaire sélectif ou rétrocoronaire des régions où la maladie parodontale (autre qu'une gingivite non spécifique) est cliniquement démontrable Bilan complet en T.I.B possible si examen clinique le justifie	Examen radiographique personnalisé : rétroalvéolaire sélectif ou rétrocoronaire des régions où une maladie parodontale (autre qu'une gingivite non spécifique) est cliniquement démontrable Bilan complet en T.I.B possible si examen clinique le justifie	Néant
Détermination du stade de développement	Généralement non approprié	Examen radiographique personnalisé : soit rétroalvéolaire/occlusal soit cliché panoramique	Examen péri-apical ou cliché panoramique pour évaluation de la troisième molaire	Généralement non approprié	

* examen panoramique (signes d'appel) complété si nécessaire par des clichés rétroalvéolaires

Figure 8 : Recommandations de l'ANDEM

Le groupe de travail de l'ANDEM a proposé un tableau (cf. : figure 1) à la suite de leur travail. Dans celui-ci, nous pouvons observer que ce groupe propose aux praticiens différents examens radiographiques de première visite en fonction du patient. La première visite de tous nouveaux patients a pour but de constater le stade de développement et les affections de celui-ci. Les nouveaux patients sont catégorisés en cinq parties. Celles-ci seront à l'issue de la première visite distinguées en deux types de groupe à risque : les patients à risque de caries faible et ceux à risque de caries élevé présentant une des caractéristiques suivantes :

1. Atteintes carieuses multiples
2. Notion de récurrences carieuses (présence de reprise carieuse sous des restaurations récentes)
3. Mauvaise hygiène buccale (plaque bactérienne visible à l'œil nu par exemple)
4. Imprégnation fluorée insuffisante
5. Allaitement prolongé (biberon ou sein)
6. Reconstitution de mauvaise qualité (débordement interproximal, restauration en sous occlusion...)
7. Régime à forte teneur en saccharose (évalué grâce à une enquête du régime alimentaire)
8. Santé dentaire familiale déficiente
9. Défauts de formation de l'émail (présence de leucome, de tache de déminéralisation...)

10. Défauts de croissance
11. Xérostomie (évaluée avec des tests salivaires)
12. Anomalies génétiques des dents
13. Nombreuses reconstitutions multi faces
14. Chimiothérapie/radiothérapie

1.2.4.1 L'enfant en denture lactéale

Cette catégorie concerne les enfants de moins de 6 ans environ, ne présentant aucune dent permanente. Lors de leur première visite, il est recommandé de réaliser un examen panoramique si celui-ci est techniquement possible. Il peut être complété par un examen rétro-coronaire des régions distales si les surfaces proximales des dents lactéales ne sont ni visibles, ni sondables. En cas de traumatismes, l'ANDEM recommande de réaliser des clichés dysocclusaux.

Pour les visites suivantes, les examens conseillés dépendent du risque carieux ou de la présence de carie décelée lors de la première visite. Pour le groupe à risque élevé, un examen des régions distales est recommandé tous les 6 mois et ceci jusqu'à disparition de toute lésion carieuse. Des clichés rétro-coronaires peuvent compléter ces clichés afin d'observer l'état apical si les caries sont pénétrantes. Pour les enfants à risque faible et ne présentant pas de carie, l'examen rétro-coronaire des régions distales est à réaliser tous les 12 à 24 mois si les surfaces proximales des dents de lait ne sont ni visibles ni sondables.

1.2.4.2 L'enfant en denture mixte

Ce groupe représente les enfants ayant en bouche à la fois des dents lactéales et des dents permanentes. L'examen panoramique reste l'examen essentiel s'il est techniquement possible. Mais, l'ANDEM définit à cette catégorie de patient un examen radiographique personnalisé qui complète le panoramique. Ce sont des clichés rétro-coronaires postérieurs et clichés rétro-alvéolaires occlusaux.

Lors des visites suivantes, les enfants à denture mixte et risque carieux élevé subiront des examens rétro-coronaires des régions distales tous les 6 mois. Et ceux-ci, jusqu'à disparition de toute lésion carieuse, complétés le cas échéant par des clichés rétro-alvéolaires pour voir l'état apical en cas de caries pénétrantes. Le suivi des enfants à risque faible nécessite un examen rétro-coronaire des régions postérieures tous les 12 à 24 mois.

1.2.4.3 L'adolescent

Ce groupe présente une denture permanente avant l'éruption des dents de sagesse. L'examen radiographique comporte un panoramique complété par des clichés rétro-coronaires des régions distales et rétro-alvéolaires. Il peut aller jusqu'au bilan en téléradiographie intra-buccale (T.I.B) ou status, lorsque le patient présente des signes cliniques de maladie dentaire diffuse ou des antécédents de soins intensifs. Lors de risque carieux élevé, l'examen rétro-coronaire des régions distales, complété de cliché rétro-alvéolaire pour voir l'état apical, sera réalisé tous les 6 à 12 mois jusqu'à disparition de toute lésion carieuse. Pour un risque faible, cet examen sera réitéré tous les 18 à 36 mois.

Le praticien peut être amené à déterminer radiologiquement leur stade de développement. Cette détermination nécessite la radiographie panoramique complétée parfois de clichés rétro-alvéolaire, occlusal ou même péri apical pour l'évaluation de la troisième molaire.

1.2.4.4 L'adulte

On distingue alors l'adulte denté et l'édenté. L'examen radiographique de l'adulte denté est sensiblement le même que pour l'adolescent. La seule différence réside dans les délais de renouvellement de l'examen radiographique de suivi. Lors d'un risque carieux élevé, le délai est de 12 à 18 mois (au lieu de 6 à 12 mois) et lorsqu'il est faible, il passe de 24 à 36 mois. L'examen radiographique de l'adulte édenté nécessite uniquement un cliché panoramique lors de la première visite.

1.3 Examens radiographiques réalisés selon la pathologie

L'examen radiologique, effectué à la suite de l'examen clinique, facilite le diagnostic différentiel, qui se pose après avoir relevé l'ensemble des symptômes cliniques. Il permet également de faire un bilan lésionnel non visible lors de l'examen clinique. En troisième lieu, il est utilisé pour le contrôle per et post opératoire. Et enfin, son utilité médico-légale n'est pas à négliger.

1.3.1 Examen en présence d'algie

Lorsqu'un patient se présente à un chirurgien-dentiste suite à une algie, l'investigation de celui-ci doit se dérouler de la manière suivante. Il réalise tout d'abord un examen clinique classique comme décrit ci-dessus, principalement axé sur l'étiologie de l'algie. Le principal objectif du chirurgien-dentiste reste d'effectuer un diagnostic.

Cet examen est complété d'un examen radiologique comprenant un panoramique dentaire accompagné de clichés rétro-alvéolaires et /ou de bite-wings sur la région douloureuse. Si le cabinet dentaire ne possède pas d'orthopantomographe, seuls des clichés radiologiques intrabuccaux seront réalisés en première instance, afin de rechercher l'étiologie de la douleur. Ils pourront être complétés, lors du deuxième rendez vous, par un panoramique dentaire prescrit par le chirurgien-dentiste.

Par la suite, plusieurs cas de figures se présentent. S'il n'y a pas de lésions visibles sur les clichés radiologiques réalisés, l'investigation dépendra de l'évolution de la symptomatologie clinique. Si l'algie persiste, l'examen prescrit sera le scanner pour mieux préciser la zone responsable des algies inexplicables sur les clichés radiologiques. Si la lésion est visible sur les clichés réalisés en première intention, le chirurgien-dentiste peut arrêter les investigations et procéder au traitement.

1.3.2 Examen de lésions infectieuses d'origine périapicale

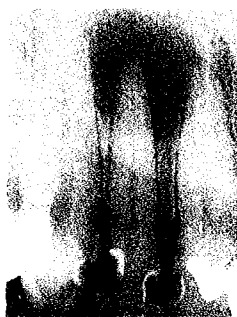

Figure 9 : cliché rétro-alvéolaire d'une lésion infectieuse à l'apex d'une incisive maxillaire (PASLER, 1994)

Le patient présente une pathologie infectieuse, que le praticien se doit de soigner. Après un examen clinique classique, le praticien prescrit ou réalise un examen radiologique comprenant un panoramique dentaire, un bilan long cône et le cas échéant un Blondeau

(technique décrite p.44). Le Blondeau est un cliché de radiologie standard du crâne et de la face. Il s'utilise en première intention dans le bilan de la sinusite maxillaire.

Si, après traitement médical et suivi clinique minutieux, les symptômes infectieux disparaissent, l'investigation s'arrête là et le praticien sera amené à renouveler certains clichés dans le cadre du suivi clinique de la guérison.

Néanmoins, selon SARAZIN (2003), si la lésion infectieuse persiste, le praticien se doit de prescrire un scanner. Cet examen d'investigation secondaire sera également prescrit si le praticien émet un doute sur une lésion périapicale (par exemple la procidence d'un apex sur une cavité sinusienne cloisonnée). Une lésion périapicale est généralement visible sur des clichés radiographiques standards (rétro alvéolaire ou panoramique dentaire) lorsque la perte osseuse est supérieure à 50%. Elle ne peut pas être visible sur les clichés standards, lorsqu'elle est masquée par des structures denses (corticale épaisse) ou lorsqu'elle est à développement purement vestibulaire ou palatin. Le Dentascan® peut être prescrit après traitement, s'il s'agit d'une grosse lésion osseuse dont on veut évaluer les rapports ou si on recherche une communication dento-sinusienne. Effectivement l'examen tomодensitométrique différencie et positionne parfaitement les différentes racines dans l'espace.

Pour le maxillaire, l'incidence axiale est l'examen de choix car elle permet une très bonne étude vestibulo-palatine. La reconstruction coronale étudie les rapports fosse nasale-sinus maxillaire : racines à distance, à proximité ou dans le sinus maxillaire. Devant une lésion périapicale, l'examen tomодensitométrique localise la ou les racines responsables. Pour la mandibule, cet examen localise la lésion périapicale dans l'espace, précise son extension vestibulo-linguale et ses rapports avec le canal mandibulaire.

1.3.3 Examen de la dent incluse

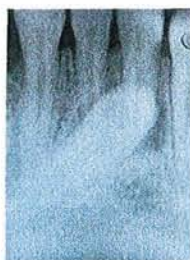

Figure 10 : Cliché rétro-alvéolaire d'une canine mandibulaire incluse (PASLER, 1994)

Une dent incluse est visible sur différents types de clichés. Elle est tout d'abord détectée sur une radiologie panoramique ou un cliché rétro-alvéolaire, voir même occlusal. Cependant, selon DANELUZZO (2004), la nécessité d'étudier les rapports de cette dent (avec le canal mandibulaire, le sinus maxillaire, ou même les dents adjacentes) peut justifier la prescription d'un Dentascan®. Il peut également éclaircir un doute sur une ankylose, car il permet une étude plus précise de l'os adjacent et du ligament alvéolodentaire.

Lorsque le chirurgien-dentiste envisage une chirurgie de la dent de sagesse incluse, plusieurs clichés lui sont nécessaires. Dans un nombre non négligeable de cas, le panoramique dentaire permet un bilan satisfaisant, démontrant l'absence de contiguïté entre la dent et le canal dentaire. Dans les cas douteux, il n'est pas possible de se contenter de cet examen de débrouillage et l'on doit faire appel à d'autres explorations.

Le cliché face basse, couramment réalisé en pathologie dentaire, permet une étude volumétrique de la dent de sagesse et du canal mandibulaire. Mais, les relations étroites entre ces deux structures anatomiques sont parfois difficiles à analyser du fait de l'absence de vision orthogonale de l'image.

Les coupes tomographiques conventionnelles (multidirectionnelles ou à l'aide du Scanora®) sont intéressantes sur les vues sagittales mais ne permettent pas une sécurité optimale. Les coupes frontales ne fournissent pas de document de qualité suffisante pour assurer l'absence de contiguïté avec le canal mandibulaire.

En définitive, seul le scanner, lorsque le panoramique est douteux, permet une étude satisfaisante dans le plan coronal. En plus de sa précision, elle est améliorée par les reconstructions obtenues à l'aide du logiciel Dentascan®.

L'examen tomodensitométrie est donc la technique la plus performante pour préciser les rapports des apex des dents de sagesse et du canal mandibulaire. Cet examen doit être effectué en première intention en cas de doute sur le panoramique dentaire.

1.3.4 Examen d'une anomalie dentaire

Certaines anomalies dentaires (agénésie, rétention, résorption, mesiodens, etc....) sont visibles sur un panoramique dentaire ou OPT. Mais celui-ci est uniquement utilisé à titre de dépistage. Pour préciser la structure de l'anomalie, il est essentiel, pour LACAN (1993), de compléter ce cliché avec, en premier lieu, des clichés rétro-alvéolaires ou des clichés occlusaux. Si toutefois les clichés ne précisent pas assez l'étude morphologique de l'anomalie ou ses rapports avec les structures voisines, un Dentascan®® pourra être prescrit seulement dans un second temps.

1.3.5 Bilan orthodontique

La consultation orthodontique présente une certaine méthodologie. Effectivement, selon BASSIGNY (1991), l'établissement d'un dossier orthodontique nécessite plusieurs rendez-vous. La mise au point et l'exposé d'un plan de traitement nécessitent en moyenne 5 étapes, dont 3 consultations.

Tout d'abord, la première consultation, sans document, comprend : l'établissement du dossier administratif, un examen exobuccal, endobuccal et fonctionnel. A l'issue de cette première visite, l'orthodontiste convient s'il est nécessaire ou non de traiter le patient. Eventuellement, ce patient peut être mis sous surveillance et dans ce cas, le traitement sera retardé. A cette étape, seront prescrits les examens complémentaires nécessaires à la constitution du dossier orthodontique. Ceux-ci sont des photographies (de face, de profil et intra-buccales), un dossier radiologique et parfois la prescription d'examens médicaux ou paramédicaux.

Le dossier radiologique est constitué au minimum d'un panoramique dentaire, auquel on ajoute un télécrâne de profil avec le profil cutané. Ces téléradiographies, selon PAJONI D. (1989), sont basées sur le principe de standardisation et de reproductibilité, pour pouvoir par la suite superposer les clichés d'un même patient. Pour la standardisation, certains critères doivent être respectés : la distance foyer-objet doit toujours être la même (4m dans un cabinet de radiologie). La reproductibilité repose sur l'utilisation d'un céphalostat permettant de positionner à l'identique la tête du patient (dans les olives auriculaires et en appui frontal). Souvent, des clichés rétro-alvéolaires du secteur incisivo-canin supérieur et inférieur sont nécessaires pour une meilleure visualisation du secteur incisif. Effectivement, celui-ci est souvent déformé et inexploitable sur un OPT, puisqu'il donne lieu à des superpositions.

Certains clichés, non systématiques, peuvent aussi être prescrits. Pour l'étude de la croissance osseuse, le prescripteur (omnipraticien ou orthodontiste) peut demander à son patient prépubertaire une radiographie de la main gauche pour l'étude de la maturation osseuse. On compare l'épiphyse et la diaphyse des phalanges aux courbes de croissance, ainsi que, la présence ou non de l'os sésamoïde. Lors de la suspicion d'une asymétrie faciale, un télécrâne de face ou d'incidence axiale peut être prescrit. En cas d'encombrement dentaire ou de mauvaise hygiène, un bilan long cône permet de contrôler : l'état parodontal, la rotation ou la version de certaines dents, leur rapport, les obturations ou restaurations présentes et les caries non visibles sur l'OPT.

La deuxième consultation, toujours selon l'ouvrage de BASSIGNY, consiste en la prise d'empreinte (des arcades maxillaire et mandibulaire) et l'enregistrement de l'occlusion (en relation centrée et intercuspidie maximale). L'examen des moulages (cf. : figure 11) permet d'analyser dans les trois sens de l'espace les relations d'arcades. Il constitue avec la céphalométrie le dossier orthodontique.

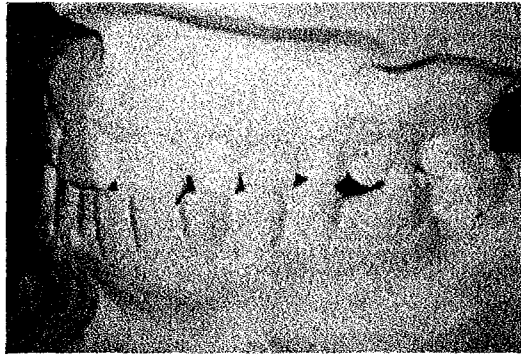


Figure 11 : Moulages (www.dentalespace.com)

La céphalométrie est l'analyse des téléradiographies de profil (PAJONI, 1989). Elle commence par l'interposition d'un calque sur la radiographie. Sur ce calque, sera tracé l'ensemble des structures anatomiques nécessaires (profil cutané, squelette, dents...).

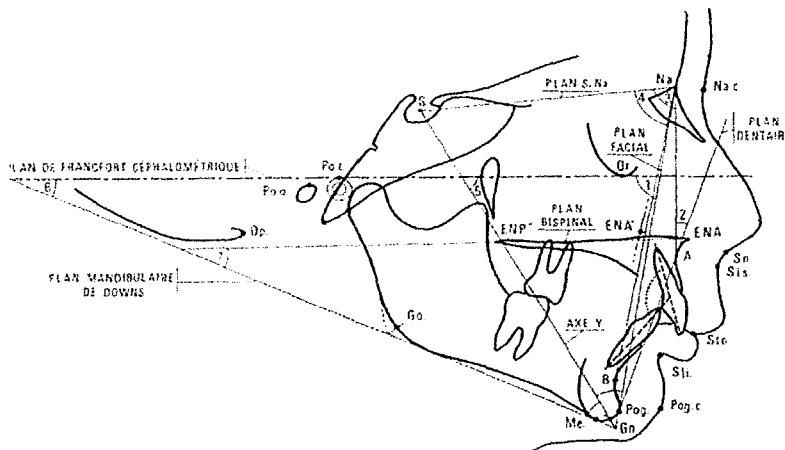


Figure 12 : Analyse céphalométrique (BASSIGNY, 1991)

Certains points et plans (cf. : figure 12) seront alors repérés sur le calque, notés ou tracés. La céphalométrie permet grâce à l'étude de différents angles de confirmer ou d'infirmer le diagnostic clinique et de suivre ou simuler la croissance. Elle est destinée à servir de guide pour l'élaboration du diagnostic et du plan de traitement. Mais, elle sert aussi à préciser, dans les sens antéropostérieur et vertical : les relations des structures osseuses, les relations dento-maxillaires et dento-alvéolaires. Les superpositions sont un procédé, qui consiste à superposer deux tracés de téléradiographies d'un même sujet à un certain intervalle de temps. Elles permettent d'apprécier les modifications, dans l'espace et dans le temps, des structures squelettiques, dentaires et cutanées d'un même individu au cours de la croissance.

Récemment, le logiciel de la « Gamme Cépha® » (CIRAD Montpellier France) exploite les données numériques de coupes tomодensitométriques et donne accès à la

céphalométrie tridimensionnelle. Le logiciel C2000 produit des images 3D à partir de coupes TDM. Ces reconstructions stéréographiques sont possibles pour n'importe quel angle de vue et ne sont pas parasitées par les défauts de positionnement céphalique. Des outils informatiques permettent un « rendu réaliste » en jouant sur la transparence et la profondeur des structures représentées. Toutes les analyses céphalométriques peuvent être paramétrées. Le logiciel permet une édition de rapports d'analyse mettant en valeur les aspects significatifs de la morphologie. Ces rapports fournissent les dimensions calculées de l'architecture dento-faciale et non pas de simples mesures de la projection plane de volumes crâniens (WEISSENBACH, 2001).

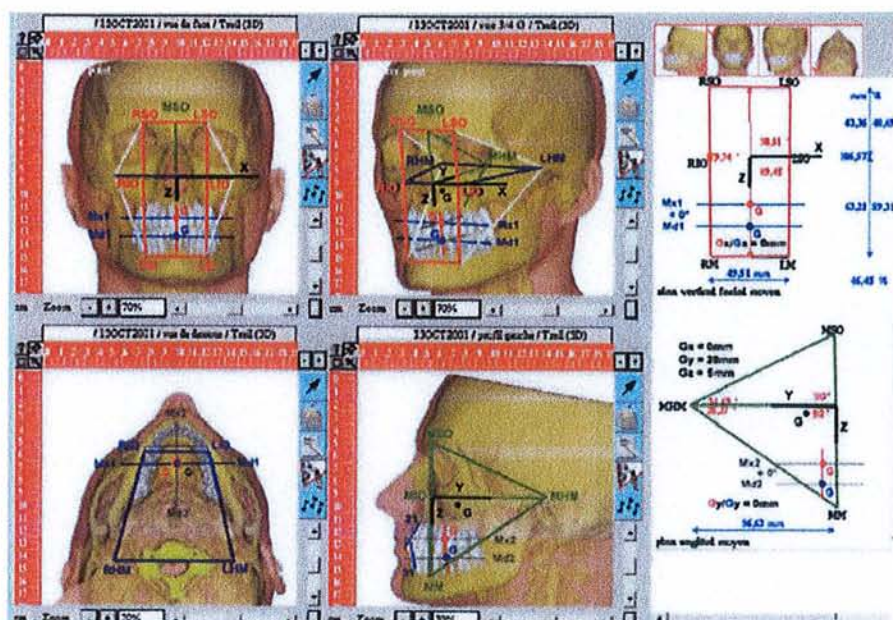


Figure 13 : analyse stéréométrique
proposée par Teil et coll. (WEISSENBACH, 2001)

L'exposé du bilan orthodontique et du plan de traitement est effectué lors de la troisième visite ou compte rendu. Au cours de cet entretien, sont conviés les responsables légaux de l'enfant (souvent les parents). Le praticien utilisera le dossier orthodontique complet pour expliquer les anomalies constatées, son choix thérapeutique, les différents appareillages prévus et si possible la fin de traitement. Un compte rendu synthétique sera transmis par courrier ainsi qu'un double au praticien transférant.

1.3.6 Bilan parodontal

Un bilan parodontal diffère peu d'un examen clinique. Il est plus complet et surtout orienté. Il est constitué d'un dossier parodontal comprenant une fiche d'examen. Celle-ci sera remplie au cours du premier entretien avec le patient. L'état civil du patient y sera noté. Le praticien spécialisé en parodontologie doit noter également le nom et les coordonnées de l'omnipraticien qui lui a adressé ce patient. Ensuite, le motif de venue, une courte anamnèse médicale et dentaire du patient, ses antécédents familiaux, sa médication et son état de santé seront brièvement notés. Une note particulière doit figurer dans le dossier si le patient est fumeur (le nombre de cigarettes par jour, la durée de sa vie de fumeur et le cas échéant sa date d'arrêt). Enfin, l'examen clinique, proprement dit, débute. Y seront notifiés son état dentaire général (carie, restaurations multiples, prothèse, agénésies...), l'hygiène, la présence ou non de tartre et l'état gingival.

Seulement à ce stade, commence le bilan parodontal (P.H JONES, 1986). Il se compose d'un sondage parodontal. On sonde les profondeurs de poche parodontale présente autour des dents. On en note les mesures au niveau des faces disto- et mésio-vestibulaires et disto- et mésio-linguales. On mesure également la récession gingivale et la hauteur de gencive kératinisée. Pour les molaires, on sonde les furcations en fléchissant le sens. On teste enfin la mobilité. Le deuxième examen est celui de l'occlusion. Il peut se faire en bouche, mais reste plus facile sur l'articulateur. On y note les encombrements, les supra- ou infraclusions, la présence de morsure, les béances incisives, la présence d'occlusion inversée et enfin les rapports occlusaux statiques et dynamiques.

Le troisième examen est un bilan long cône, status ou T.I.B. Il est obligatoire et nécessite la réalisation d'un compte rendu sur lequel seront notifiés : le type d'alvéolite visible (horizontale ou verticale, localisée ou généralisée), le nombre d'alvéolie, les dents manquantes, les problèmes périapicaux, la qualité des soins intracoronaires ou intraradiculaires et la présence de tartre. Ce bilan peut éventuellement être complété par un panoramique dentaire. Mais, dans la majorité des cas, le bilan long cône est suffisant. Le scanner ne sera réalisé que pour préciser une image spécifique non visible sur le bilan (par exemple, la recherche de lésion radiculaire en regard d'une poche parodontale).

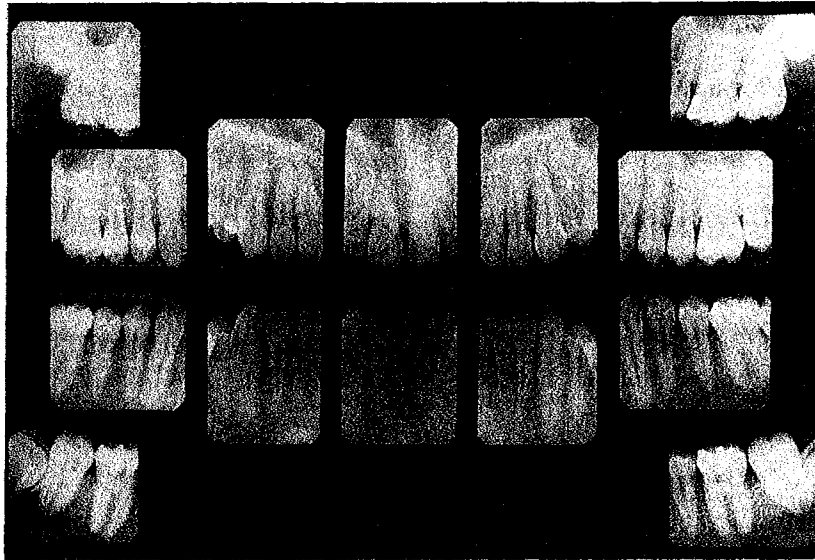


Figure 14 : bilan long cône chez un adulte (PASLER, 1994)

A ce stade, le praticien peut poser son diagnostic et le plan de traitement à suivre. Il comprend une première phase étiologique amenant à une phase de réévaluation. Au cours de celle-ci, on pourra passer, soit en phase de maintenance, soit en phase chirurgicale, ou enfin en phase de restauration prothétique. Lors de la phase de maintenance, certaines radiographies peuvent être nécessaires pour évaluer le traitement.

1.3.7 Bilan implantaire

Avant de s'engager dans un traitement prothétique impliquant des prothèses implantaires, il est important de vérifier les motivations et le but de la consultation du patient. Un questionnaire préalable doit permettre au praticien d'obtenir rapidement le résumé de l'état général du patient et d'éliminer d'emblée les rares contre-indications d'ordre général à la mise en place d'implants (qui se limitent aux problèmes psychiatriques et aux affections aiguës ou évolutives).

Après un examen exobuccal, il est nécessaire de contrôler le trajet et l'amplitude d'ouverture de la mandibule. C'est un point très important à vérifier, car un patient présentant une limitation d'ouverture ne pourra pas être traité en particulier dans les secteurs postérieurs (en raison de la hauteur des forets et des implants montés sur contre angle). L'examen endobuccal débute par l'historique de l'édentation et est suivi par l'examen de la topographie de l'édentement.

Dès la première consultation, il est important que le patient soit éclairé sur les avantages et les contraintes de la réhabilitation prothétique sur implant. Le patient doit avoir à ce stade une idée bien précise de l'investissement financier nécessaire à la réhabilitation de son édentement.

Des demandes d'examens complémentaires accompagnent cette étape d'observation. Quelque soit le traitement envisagé, le bilan radiographique comprendra un cliché panoramique. Cet examen est la base du bilan préchirurgical, car il permet de visualiser globalement la situation dentaire et la hauteur approximative d'os disponible dans la zone, où la mise en place d'implant est envisagée. De plus, il permet de noter les obstacles anatomiques (sinus et fosses nasales au maxillaire, nerf dentaire à la mandibule) et les éventuelles anomalies présentes (dents incluses, kystes...). Le problème de cette radiographie vient de la déformation qu'elle présente et qui varie selon l'appareillage utilisé. Ces appareils ont un coefficient d'augmentation variant de 1,1 à 1,4 et il est indispensable que le radiologue indique ce coefficient dans son compte rendu radiologique, afin de pouvoir en tenir compte dans l'évaluation de l'os disponible.

De plus, une téléradiographie de profil, réalisé à 4 mètres et plus, permet d'avoir une image sans déformation de la zone symphysaire et mandibulaire. C'est un examen complémentaire de la radiographie panoramique. Il est suffisant pour tous les cas d'édentement complet, où il est envisagé la mise en place d'implant dans le secteur antérieur (entre les trous mentonniers à la mandibule et en avant des sinus au maxillaire). Il est inutile dans les édentements postérieurs.

Le bilan long cône n'est utile, que dans les cas où les dents sont encore présentes sur l'arcade, pour connaître avec exactitude leur état parodontal et pour pouvoir juger de la qualité des éventuels traitements endodontiques et des restaurations déjà réalisées. Il est réalisé systématiquement, lorsque des dents résiduelles sont présentes sur l'arcade. Cet examen est la base du plan de traitement préchirurgical, car les interventions ne peuvent se faire que dans une bouche saine.

La deuxième consultation commence par l'examen des radiographies par le praticien. Le compte rendu de la radiographie panoramique comporte le coefficient d'agrandissement de l'appareil utilisé. En utilisant des gabarits transparents tenant compte des coefficients d'agrandissement, il est possible d'avoir une idée approximative sur la possibilité de la mise

en place d'un implant dans le secteur envisagé, ainsi que sa longueur. Chez l'édenté complet, la radiographie panoramique donne une vision immédiate de la résorption osseuse, de la présence éventuelle d'une dent incluse, d'un kyste ou d'une racine résiduelle. A la mandibule, il faudra noter la position des trous mentonniers et du canal dentaire inférieur, ainsi que la hauteur d'os disponible dans la région symphysaire et postérieure. Au maxillaire, elle permet d'évaluer : le volume des sinus, la position du plancher des fosses nasales et des piliers canins. Chez l'édenté partiel, cette radiographie permet de situer l'édentement, la hauteur d'os disponible à son niveau et les différentes structures déjà citées pour les édentements complets. Elle permet, d'autre part, une vue globale de l'état des dents restantes (caries, traitements endodontiques, obturations débordantes...) et donne une idée assez précise du travail préprothétique à réaliser.

Selon T. DEGORCE (2001), la prise de décision est, à ce stade, posée. Les actes préliminaires à la pose d'implant peuvent être engagés. Des modèles d'étude vont permettre d'établir un montage pour matérialiser le but à atteindre par la réhabilitation prothétique. Ce montage guidera la réalisation des guides radiologiques et chirurgicaux. Une série d'empreintes est nécessaire : une empreinte de l'arcade à restaurer (comprenant la crête édentée et éventuellement les dents restantes) et une empreinte de l'arcade antagoniste. Le modèle de l'arcade édentée à restaurer est monté sur un articulateur avec celui de l'arcade antagoniste, selon les techniques habituelles. Sur le modèle de l'arcade édentée, le prothésiste réalise un montage qui préfigure la future prothèse implantoportée. A partir de ce montage, il réalise le guide radiologique. Celui-ci est utilisé pour situer avec le plus d'exactitude possible l'emplacement des dents absentes. Il permet de retrouver sur le cliché radiographique le volume osseux disponible. Le patient est adressé au radiologue avec son guide radiologique (à mettre en place pendant l'examen) et une lettre indiquant le type d'examen désiré et la position souhaitée pour les implants.

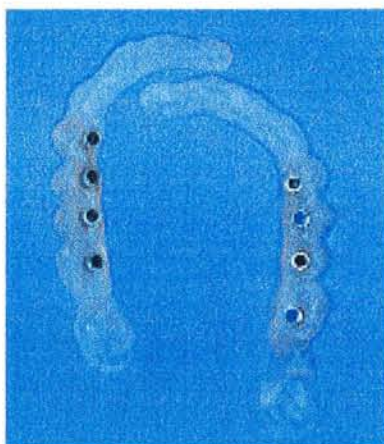


Figure 15 : Guide radiologique (www.dentalespace.com)

Pour tous les cas d'édentement postérieur maxillaire et mandibulaire, l'examen tomodensitométrique associé à un programme Dentascan® apporte une aide irremplaçable pour évaluer : l'épaisseur de la corticale osseuse, la largeur et la hauteur d'os disponible en taille réelle entre le sommet de la crête et les limites anatomiques (sinus maxillaires, canal dentaire inférieur...). Les coupes tomographiques (programme Scanora®) seront choisies lorsque le risque d'artefacts métalliques ou cinétique est important ou lorsque le patient ne peut pas faire de scanner (patient très claustrophobe). L'examen scanographique dans le dossier médico-odontologique est une pièce médico-légale incontournable en cas d'échec de l'implantation. Il deviendra vraisemblablement un examen obligatoire avant toute implantation. S'il n'est pas réalisé, la notion « d'absence de moyens » pourrait être opposée au praticien.

L'implantologue est maintenant en possession de tous les éléments pour confirmer la mise en place des implants dans les endroits souhaités. Les longueurs d'implant sont déterminées grâce au calque (cf.: figure 13 et 14) appliqué sur les coupes obtenues avec le Dentascan®. Les coupes coronales permettent de vérifier l'axe des futurs implants, ainsi que sa compatibilité avec la réalisation de la prothèse envisagée.

lors de toutes les phases prothétiques pour observer la bonne adaptation des éléments prothétiques et enfin tous les ans pour contrôler la perte osseuse. Des clichés peuvent être pris plus régulièrement, en cas d'algie post implantaire, pour étudier l'os péri implantaire. Si toutefois ces algies ne peuvent pas être expliquées, la réalisation d'un Dentascan® est nécessaire.

1.3.8 Complications post thérapeutiques

Ces complications peuvent apparaître à la suite de soins prodigués par le chirurgien-dentiste (avulsions dentaires, traitements endodontiques...). Elles peuvent être accompagnées de symptômes divers comme des algies, des mobilités... Le praticien, face à ce cas clinique, peut commencer par réaliser des clichés rétro-alvéolaires, complétés, le cas échéant, par des clichés rétro-coronaires. En absence de diagnostic, A. LACAN (1993) conseille de prescrire à son patient un scanner.

Il peut s'agir :

- d'une duplication canalaire ou d'une racine avec une obturation non satisfaisante,
- d'anomalie dans le cadre d'un contrôle de traitement endodontique,
- d'un reliquat de racine, d'une déhiscence de corticales (après avulsion dentaire),
- d'une communication bucco sinusienne,
- d'un dépassement de ciment endodontique (localisation par rapport au sinus maxillaire ou au canal mandibulaire),
- d'un corps étranger,
- d'une ostéolyse périapicale d'une dent traitée,
- d'une fissure radiculaire post traitement,
- d'une ostéite postopératoire (parfois le scanner est normal, dans ce cas l'IRM peut être demandée pour rechercher un signal inflammatoire si la symptomatologie est préoccupante).

1.3.9 Etude des ATM

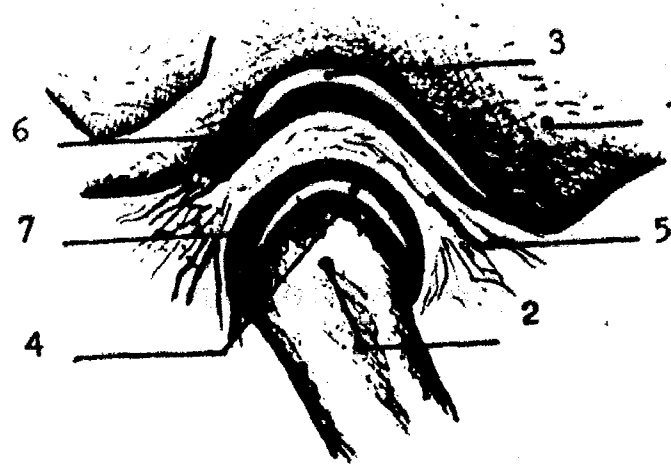


Figure 18 : Coupe para sagittale de l'articulation temporo-mandibulaire (TREHEUX A., 1982)

1. Racine transverse du zygoma ou condyle temporal ;
2. Condyle mandibulaire ;
3. Fibrocartilage glénoïdien ;
4. Fibrocartilage du condyle mandibulaire ;
5. Ménisque ;
6. Interligne ménisco-temporal ;
7. Interligne ménisco-condylien.

Il existe de très nombreuses techniques d'imagerie de l'exploration des articulations temporo-mandibulaires. La stratégie d'exploration des articulations comporte un panoramique dentaire. Il s'agit d'un cliché de débrouillage bilatéral permettant une première approche satisfaisante des ATM. Ce cliché peut éventuellement être complété par des radiographies localisées : incidence de profil en position bouche ouverte et fermée ou incidence axiale de Hirtz.

En cas de recherche de lésion osseuse, il faudra réaliser une exploration tomodynamométrique des articulations temporo-mandibulaires couplée à un logiciel de reconstruction spécifique.

En cas de suspicion de pathologie méniscale, il conviendra d'effectuer une imagerie par résonance magnétique pour obtenir une image directe des ménisques avec une étude des structures intra et péri articulaires. Exceptionnellement, une arthrographie sera réalisée secondairement à une IRM pour mettre en évidence avec certitude une perforation méniscale.

La tomographie, longtemps considérée comme la technique d'étude principale des ATM en précisant la structure osseuse et la dynamique articulaire, est une technique très irradiante et beaucoup moins performante que l'exploration tomodynamométrique couplée à un logiciel spécifique dentaire. Elle est donc maintenant obsolète.

2 Description des examens radiologiques mettant en relation l'odontologiste et le radiologiste

Comme nous l'avons exposé dans le chapitre précédent, l'odontologiste peut prescrire des examens radiologiques complémentaires nécessaires à son exercice. Il prescrit à son patient l'un des examens décrits ci-dessous. Le patient se rend chez une personne compétente en radiologie capable de lui réaliser le cliché. Cette personne est un médecin possédant un doctorat de radiologie médicale. Il peut exercer dans un cabinet libéral ou appartenir à une structure hospitalière.

Les différentes techniques radiologiques décrites nécessitent des appareillages différents mais utilisent toutes l'émission de RX, excepté l'imagerie par résonance magnétique dont le principe sera énoncé par la suite.

2.1 L'orthopantomographie

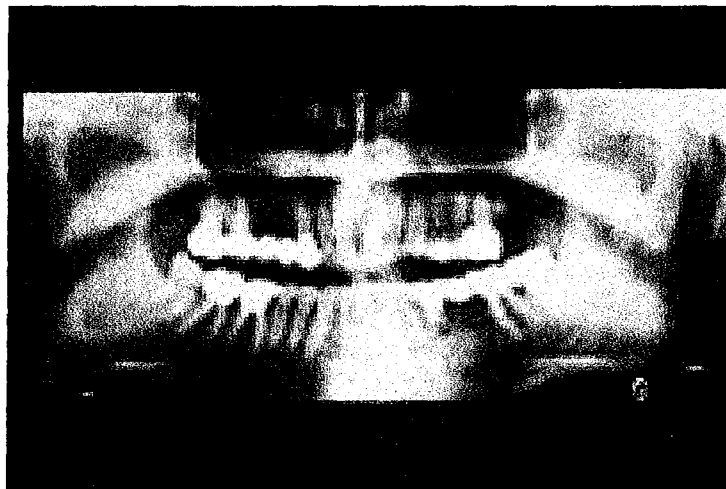


Figure 19 : Orthopantomogramme®

C'est un examen panoramique, utilisant une technique tomographique réalisant des coupes radiographiques des structures osseuses. Selon PASLER (1994), elle permet d'obtenir une image globale (en déroulé) de la région dento-maxillaire avec le système dentaire et les structures de support (les bases osseuses ou maxillaires). L'exploration est plus large par rapport aux techniques intra-orales classiques.

2.1.1 Concept de base

Le tube et le film sont placés à l'extérieur de la bouche du patient (tous deux sont mobiles autour du patient). Le mouvement simultané du tube et du film permet d'obtenir un OrthoPanTomogramme® (OPT).

La radiographie panoramique est une tomographie (zonographie). C'est-à-dire un procédé radiologique permettant d'obtenir, sur un film radiographique, une image nette d'une seule tranche de coupe (plus ou moins épaisse) de la structure examinée, (plate ou courbe) tout en supprimant les superposition gênantes. Pour les maxillaires, on obtient d'une tranche de section courbe, une image développée sur la surface plane d'un film tomographique.

2.1.1.1 L'image tomographique

La tomographie est un concept utilisé en radiologie depuis sa mise au point par Paatero à la fin des années 40. Elle requiert différents principes :

- * elle fait appel à un mouvement synchrone et simultané du foyer radiogène (le tube) et du récepteur (le film). Les mouvements se font dans des directions opposées ;

- * le centre de rotation du mouvement est appelé pivot. Les distances entre le foyer, l'objet et le récepteur doivent restées invariables. Ainsi, les dimensions et la forme de l'objet radiographié le seront aussi ;

- * à partir du mouvement, il sera possible d'isoler les structures qui se trouvent dans le plan de coupe passant par le centre de rotation. Toutes les structures placées dans ce plan sont nettes, celles en dehors sont floues ;

- * l'épaisseur de la coupe est fonction de l'angle de balayage (angle que décrit le foyer par rapport au centre de rotation). Plus l'angle est grand, plus la coupe est mince.

2.1.1.2 L'orthopantomographe

Le tube (le foyer) et la cassette portant le film (le récepteur) tournent dans le sens horaire autour des arcades dentaires. Le film lui-même se déplace en sens inverse.

Classiquement, on décrivait trois centres de rotation : un pour la région molaire droite O1, un autre pour la région antérieure O2 et un dernier pour la région molaire gauche O3.

Cependant, le déplacement des centres de rotation était à l'origine d'un flou sur la radiographie. Aujourd'hui, on utilise un centre de rotation mobile permettant d'obtenir une coupe continue de la région dento-maxillaire,

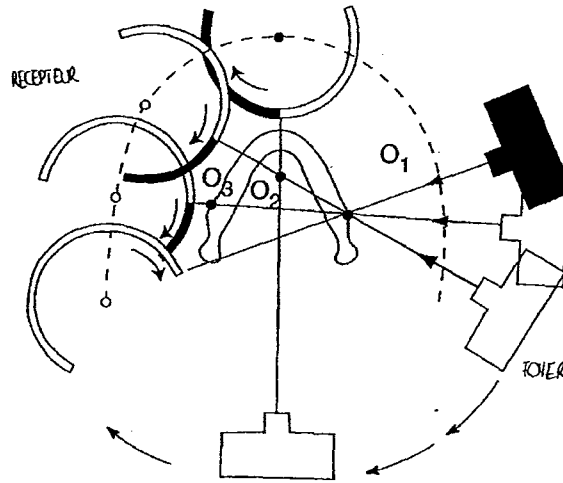


Figure 20 : Principe de l'orthopantomographie
(PASLER, 1994)

Pour l'OPT, l'épaisseur de coupe est de 6 à 8 mm dans le secteur antérieur et de 10 à 15 mm dans le secteur postérieur. On considère que les arcades dentaires ont grossièrement une forme de fer à cheval avec une certaine hauteur et épaisseur. Toutes les structures situées dans le fer à cheval seront nettes, celles en dehors seront floues. Les appareils sont programmés suivant une dimension moyenne. Des systèmes plus performants (Scanora®) permettent de modifier les paramètres en fonction du patient. La qualité du cliché dépend entièrement du positionnement du patient : une rotation ou une flexion de tête peuvent entraîner un déplacement du plan de centrage et une sortie de l'image.

2.1.1.3 Unité radiologique panoramique

S'il est impossible de décrire les techniques afférentes à tous les appareils disponibles sur le marché, nous nous attacherons toutefois à étudier les techniques communes à tous ces types d'appareils. L'équipement radiologique comprend donc une console de réglage des paramètres (tension, intensité, forme de la coupe tomographique) et une unité radiologique propre constituée par le tube radiogène, le film et un système de positionnement du patient.

* Le tube est classique et développe une tension entre 45 et 90 kV, ainsi qu'une intensité de 5 à 15 mA. Il est équipé d'un collimateur, qui présente une fenêtre d'émission rectangulaire et très mince permettant l'émission d'un faisceau très fin. Ce qui s'accompagne d'une réduction de l'irradiation du patient. Le faisceau a la forme d'une bande, qui balaie les structures dento-maxillaires de manière continue ainsi qu'une angulation verticale fixe (à la différence des appareils pour techniques intra orales). Pendant l'examen tomographique, le tube radiogène tourne en arrière de la tête du patient, le film étant placé en avant afin de diminuer l'irradiation. Le faisceau est atténué par les structures crâniennes et l'irradiation des structures sensibles comme la thyroïde et le cristallin se voit atténuée.

* Le patient est positionné grâce à un céphalostat pour la mise en place et le maintien du front. Ce système est complété par une cale inter incisive, afin de positionner la région incisive du patient dans le plan de coupe.

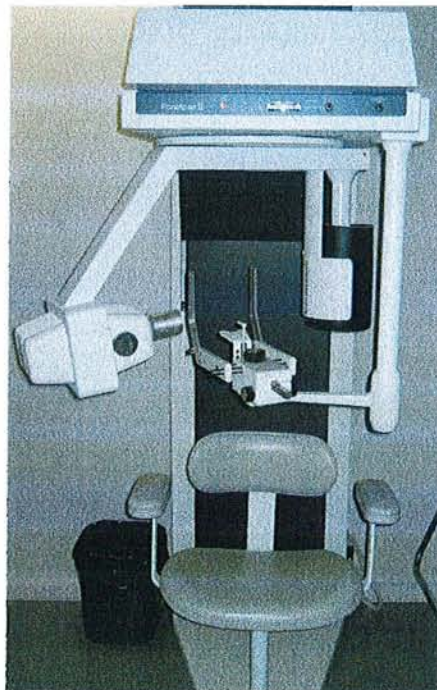


Figure 21 : Orthopantomographe

* Le film est placé dans une cassette. Au cours du mouvement tomographique, le film est animé d'un mouvement de rotation sur lui-même. La cassette est protégée par un écran à fente verticale correspondant à la fente du collimateur. Le mouvement de rotation permet de faire défiler le film dans la cassette au cours de l'examen radiologique. Le film porté par la cassette est un film sensible à la lumière visible, placé entre deux écrans renforçateurs. La

lumière visible issue de ces deux écrans est celle qui expose le film. En effet, ces deux écrans au phosphore émettent une lumière verte proportionnelle à l'intensité du faisceau de rayons X. L'emploi de ces écrans de terre rare plus sensibles permet une diminution de l'irradiation du patient, mais aussi de la qualité de l'image.

2.1.2 Réalisation de l'examen

La cassette est chargée dans le système d'orthopantomographie. L'appareil est désinfecté en présence du patient. La cale incisive neuve ou désinfectée est mise en place. Au préalable, le patient doit retirer tous éléments générateurs de densité parasite, tels que les objets métalliques (prothèse dentaire amovible, lunette, boucle d'oreille...). Le patient met un tablier de plomb, ainsi qu'éventuellement un collier cervical permettant la protection de la thyroïde. L'opérateur règle les constantes radiologiques et adapte la forme de la coupe tomographique en fonction de la corpulence (LAUDENBACH P. et coll., 1982).

Puis, il explique au patient la position à adopter dans l'appareil. Le patient mord sur la cale incisive ou pièce occlusale en veillant à la symétrie de la position mandibulaire. Les plans anatomiques de référence seront ensuite réglés avec l'aide de guides lumineux. Le centreur lumineux permet le réglage du plan sagittal médian et de la coupe au niveau des dents antérieures, ainsi que le positionnement provisoire du plan de Francfort parallèle au sol.

Le patient collera sa langue au palais pendant l'examen afin d'éviter les zones de surexposition gênantes. De plus, cela favorise l'appréciation des structures maxillaires et l'interprétation des apex des molaires mandibulaires. L'opérateur demande au patient de s'étirer au maximum, ce qui permet au faisceau de RX de mieux traverser la colonne cervicale. L'opérateur contrôle une dernière fois la position de son patient et lui demande une respiration régulière et peu profonde, ainsi que l'immobilité la plus totale le temps de l'examen. La réalisation de l'examen radiologique dure 10 à 15 secondes en fonction des paramètres et de l'appareil. Cette durée correspond au temps de rotation du tube afin d'exposer toute la surface du film.

2.1.3 Avantages et inconvénients de cette technique.

L'orthopantomogramme® est un examen complet et exhaustif de l'appareil masticatoire, incluant les articulations temporo-mandibulaires et les sinus maxillaires. Il permet l'analyse d'anomalies fonctionnelles ou morphologiques, ainsi que leur répercussions sur l'appareil masticatoire. C'est une approche globale qui répond à une logique anatomique (il replace les structures dentaires dans les structures maxillo-faciales), ainsi qu'à une logique diagnostique en permettant une vision globale de la denture et la possibilité de faire un comparatif droite/gauche. Ce cliché d'ensemble autorise la planification et l'évaluation des traitements (CAVEZIAN R. et coll., 1995).

Les inconvénients de cette technique sont ses limites, car la qualité de l'image est variable. Cet examen entraîne des distorsions visibles sous la forme d'un agrandissement variable des structures, en conséquence aucune mesure précise ne peut être faite sur ce type de cliché. Dans le sens vertical, l'agrandissement est de l'ordre de 8 % pour les incisives centrales et de 25% pour les molaires. Dans le sens horizontal, il est compris entre - 8 % et 40 %.

Il existe également des problèmes de superpositions, du fait de l'épaisseur de la coupe tomographique rendant quelques fois l'interprétation et le diagnostic impossibles.

Toutefois, une analyse rigoureuse des critères de réussite de l'orthopantomogramme® permet de limiter les erreurs de lecture. Il faut systématiquement rechercher des structures théoriquement présentes sur le cliché. En cas de malposition du patient, certaines structures pourraient être absentes. Une analyse rigoureuse de la densité optique de l'image par la recherche de zones de sur ou sous-exposition est nécessaire à l'interprétation du cliché. La recherche de distorsions est également nécessaire. Une déformation de l'image liée à la mobilité du patient pendant l'examen peut engendrer un agrandissement différentiel à droite et à gauche (PAJONI D., 1992).

Lorsque le cliché est considéré comme réussi, l'avantage majeur de cet examen reste la diversité des structures anatomiques présentes :

- les parties antérieures du squelette facial (structures des orbites et de la cavité nasale).

- l'espace rétro maxillaire (superposition de l'os zygomatique et du processus ptérygoïde avec ses lames latérale et médiale).
- l'oreille externe et la région temporo-mandibulaire
- l'os palatin et les processus coronoïdes superposés
- la tubérosité maxillaire et la colonne cervicale
- la région mentonnière et le corps de la mandibule
- le canal mandibulaire, le ramus mandibulaire et le rachis cervical
- l'os hyoïde et la région cervicale
- l'angle de la mandibule et le processus styloïde
- le système dentaire

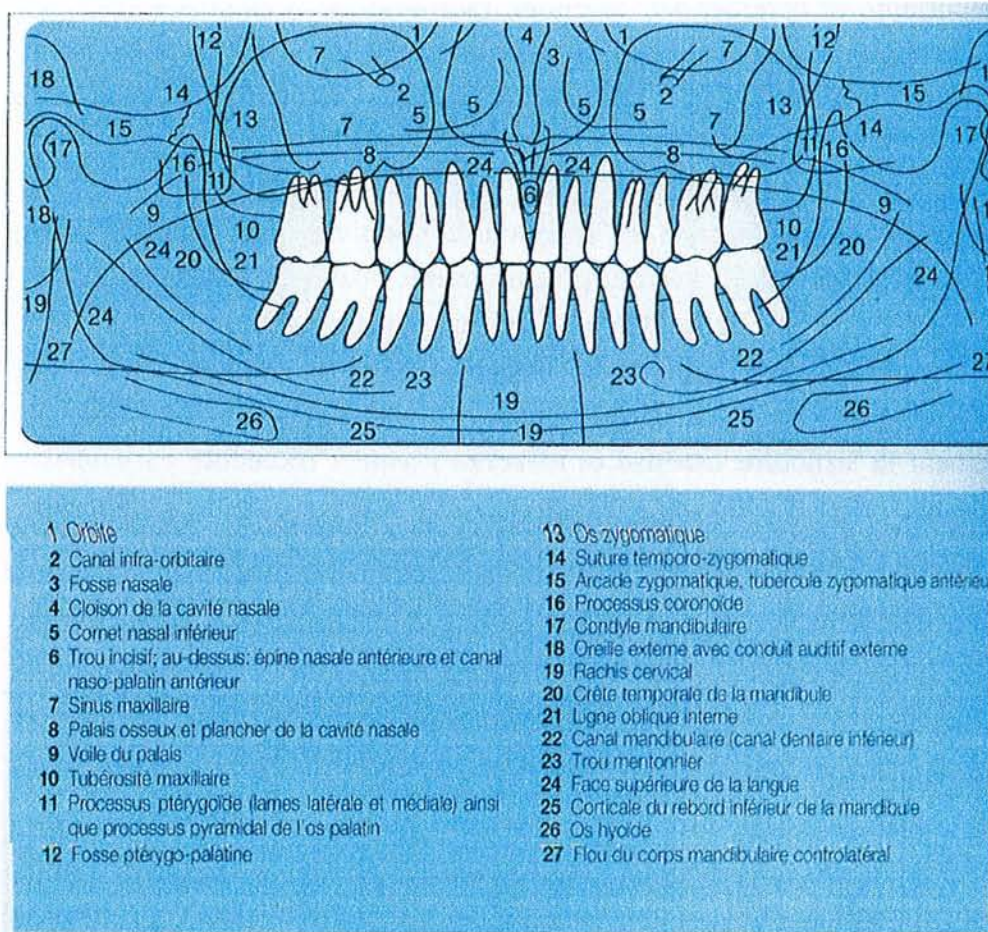


Figure 22 : Représentation schématique des structures intéressées par l'orthopantomogramme® (PASLER, 1994)

2.1.4 Intérêt médico-légal de la radiographie panoramique

La radiographie panoramique peut être utile à l'identification et à l'expertise en cas de préjudice pathologique ou accidentel (PAJONI D., 1992).

L'examen de la denture est l'un des moyens d'identification des individus vivants et surtout des cadavres, plus particulièrement, de ceux dont les parties molles ont été altérées (par le feu ou l'eau par exemple). Aussi, l'orthopantomogramme® est un document de choix pour la description numérique, morphologique et topographique des dents, de leurs obturations et prothèse, et de leurs lésions. Il pourrait compléter, sinon remplacer la fiche d'identification. Le recours du médecin légiste à la radiographie panoramique suppose que l'identité du sujet soit présumée et qu'une radiographie panoramique ait été prise antérieurement. En ce qui concerne ce dernier point, on peut penser qu'en fonction de l'usage inconsidéré de la radiographie panoramique, d'ici peu de temps un sujet consultant régulièrement odontologue ou chirurgien maxillo-facial, aura dans son dossier une radiographie panoramique beaucoup plus riche en renseignements sur l'ensemble de la denture que le sont la plupart des fiches des praticiens. Outre la confirmation d'une identité présumée, la radiographie panoramique peut favoriser la présomption d'identité en permettant d'apprécier l'âge dentaire et le sexe.

Quant à l'expertise en préjudice pathologique ou accidentel, elle ne peut pratiquement bénéficier de l'orthopantomographie, qu'en ce qui concerne les dents et la mandibule. Le massif facial supérieur n'étant que partiellement explorable par cette technique.

2.1.5 Numérisation ou digitalisation de l'image

La radiologie conventionnelle profite de plus en plus de l'évolution des systèmes d'acquisition d'image et de la production de clichés numériques. Deux systèmes sont actuellement exploitables en pratique courante (DURAND D. et coll., 1996).

* La numérisation par cassette photo stimulable à mémoire : il s'agit d'une cassette classique, mais sans film, dans laquelle est disposée un écran constitué d'une couche de fluorure de baryum activé. Le faisceau à rayons X génère des photoélectrons. L'écran ainsi

sensibilisé est soumis à une stimulation laser, qui déclenche un phénomène de photoluminescence. L'image recueillie est amplifiée, puis transformée en image numérique.

* D'autre part, il existe la numérisation en sortie d'amplificateur de brillance. Le faisceau de rayons X est recueilli, après sa traversée du sujet, par un amplificateur de brillance couplé à une caméra TV de haute définition. L'image est ensuite traitée par un convertisseur analogique numérique, puis reproduite sur une matrice.

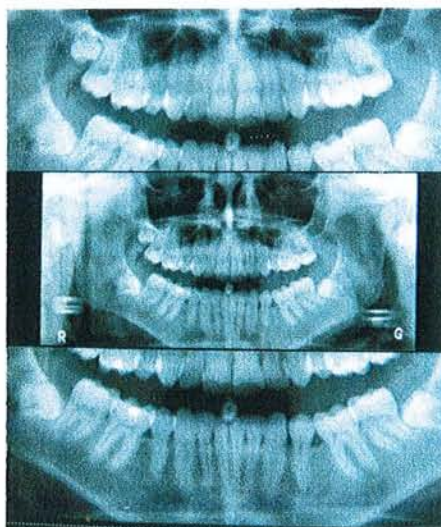


Figure 23 : Orthopantomogramme® numérique avec agrandissement de la mandibule et du maxillaire

Le secteur dento-maxillaire est particulièrement concerné par les avantages de cette technologie. Les doses de rayonnement X sont nettement diminuées par rapport à la radiologie classique tout en conservant une qualité d'image au moins équivalente. L'acquisition et la visualisation en temps réel de l'image élimine le temps nécessaire au développement et permet de sélectionner les images qui seront conservées. La possibilité de traitement de l'image est possible sur un écran de contrôle (mesures, mensurations, agrandissement, amélioration de la qualité de l'image...).

L'utilisation d'un support informatique pour le stockage de l'image permet un accès permanent et une exploitation plus pertinente du dossier radiologique notamment en ce qui concerne le suivi des patients. Enfin, la possibilité de transmission des documents peut se faire d'un poste à un autre, au sein du même service, voire par l'intermédiaire du réseau téléphonique, pour un avis complémentaire ou simplement pour compléter le dossier

2.1.6 Scanora®



Figure 24 : Scanora® (www.dentalespace.com)

C'est un appareil radiologique destiné à l'exploration exclusive du massif facial. Il réunit deux principes d'imagerie : la radiographie à fente étroite et la tomographie. Il permet de réaliser des radiographies panoramiques et des tomographies perpendiculaires à la courbure des maxillaires. Le Scanora® offre environ 600 programmes différents. Le radiologue choisit un numéro de programme selon le principe d'imagerie et la région qui doit être étudiée. Le patient est assis confortablement dans un fauteuil sans être obligé de changer de position pour la réalisation des différentes incidences. Le développement du Scanora® est dû à ses performances par rapport à l'appareil panoramique, à son investissement et à son prix de revient beaucoup plus faibles par rapport au scanner (BELLAICHE N., 2004).

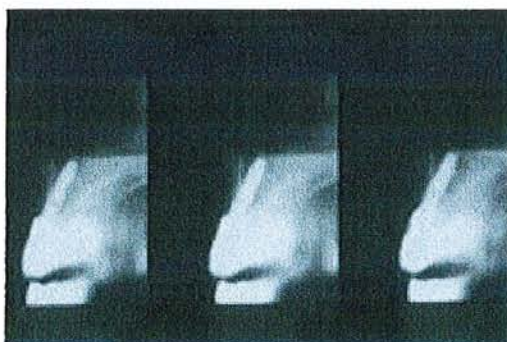

Figure 25 : Cliché tomographique obtenu avec un Scanora® (www.dentalespace.com)

Par rapport au panoramique dentaire, il a une précision accrue. Son foyer est de 0,3mm de diamètre contre 0,6mm pour le panoramique habituel. De plus, la dimension vestibulo-linguale est explorée grâce aux coupes perpendiculaires.

Il nous faut également comparer cette méthode au scanner ou tomodensitométrie (technique décrite par ailleurs). Le Scanora® a quelques avantages : il permet un bilan pré implantaire incluant à la fois un panoramique et des coupes tomographiques et présente un coût inférieur. C'est seulement par rapport au scanner que le Scanora® présente quelques inconvénients. L'agrandissement réalisé avec le Scanora® n'est pas de grandeur nature, mais d'1,3 ou 1,7. Sa résolution spatiale et la résolution en contraste sont toutes moins bonnes que celles du scanner. L'imprécision concerne également le positionnement des coupes. De plus, il ne permet pas d'apprécier la densité de l'os spongieux, le noircissement obtenu étant fonction des doses émises. Il n'évite pas l'irradiation des organes radiosensibles que sont l'œil et la thyroïde (PASQUET G., 1993).

Enfin, l'utilisation du Scanora® permet d'apprécier avec une rigueur suffisante le volume d'os disponible en vue de la pose d'implant endo-osseux, mais le scanner reste tout de même plus indiqué. Le Scanora® est aussi un bon moyen de contrôle post-opératoire.

2.2 Autres examens réalisés au cabinet de radiologie ordonnés par l'odontologiste

Ces examens ne concernent pas directement notre thèse, mais il nous semble bon de les citer succinctement, car ils peuvent faire partie d'investigations approfondies de l'odontologiste, suite à l'orthopantomogramme®. Ils font également partie des examens courants des orthodontistes. Nous les énumérerons donc, ainsi que leurs indications.

2.2.1 Radiographies standard du crâne et de la face. Téléradiographies. Télécrâne.

Ce sont des techniques extra-orales (le film est en dehors de la bouche), qui fournissent une vue large du crâne et de la face. Le développement du scanner et de l'IRM a fait diminuer leur utilisation. L'importance de ces techniques se retrouve cependant dans des situations d'urgence et dans le domaine de l'orthopédie dento-faciale.

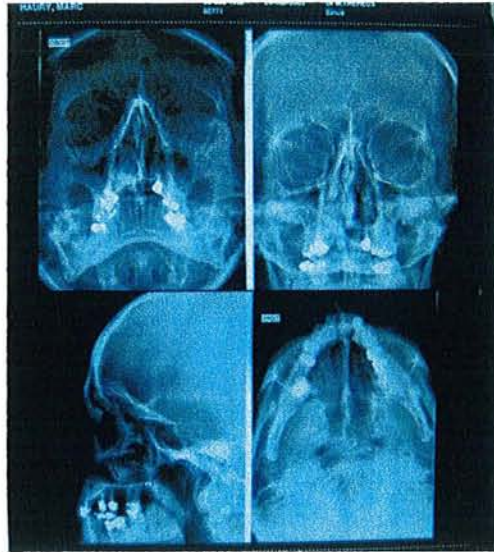


Figure 26 : Téléradiographies pour bilan de sinus (incidence de Hirtz, Blondeau, Profil et Face)

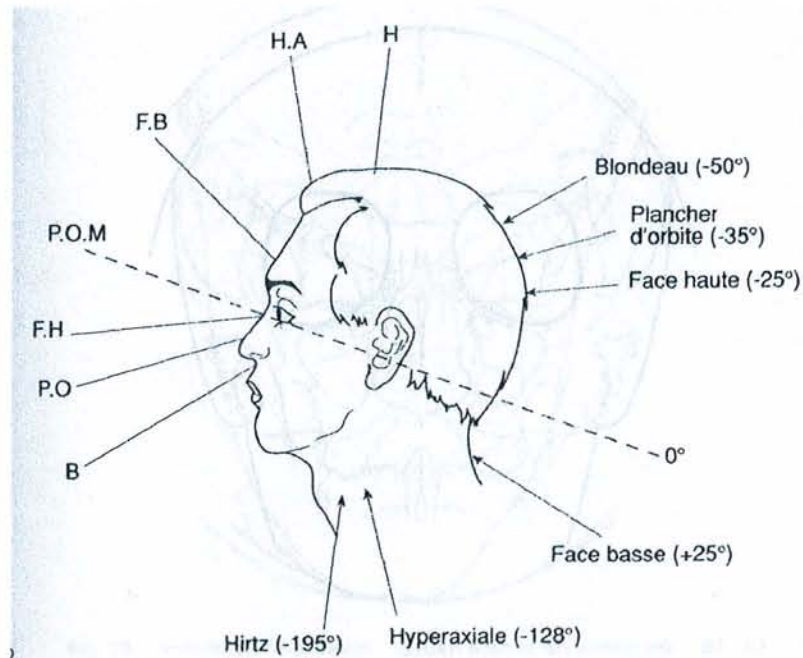


Figure 27 : Différentes incidences de radiographies craniales (A. BERY, 1996)

Elles sont indiquées dans plusieurs situations : pour un examen large du crâne et de la face, pour évaluer la croissance chez l'enfant, pour une localisation partielle de dents incluses, pour la détection de lésions bénignes ou malignes, pour la détection de maladies du développement et également pour un bilan de traumatismes (PASLER R., 1994).

L'équipement est plus puissant que pour les techniques radiographiques intra-orales. La tension peut s'élever jusqu'à 90 kV et l'intensité au maximum de 300 mA. Les paramètres d'exposition varient suivant le film et la morphologie du patient. Le film utilisé est généralement de grand format (13x18 ou 18x24). Il est logé dans une cassette rigide placée entre deux écrans renforçateurs. Le tube a une ouverture plus large au niveau du collimateur.

Elle est alors appelée téléradiographie ou télécône (technique basée sur la standardisation et la reproductibilité des clichés). La tête du patient est placée à une distance fixe de la source d'émission (4m) et selon une orientation déterminée (deux clichés pris à un très court intervalle de temps doivent être strictement superposables). Cela nécessite l'utilisation d'un céphalostat. Cet appareil est destiné à immobiliser la tête du patient et à l'orienter selon les différentes incidences. Deux olives auriculaires sont introduites au fond des canaux auditifs externes, en pression douce. La zone inférieure du rebord orbitaire externe est repérée par la pointe orbitaire. Ces trois repères permettent la tête du patient suivant le plan cutané de Francfort. Le porte cassette est fixé au céphalostat (PAJONI D., 1989).



Figure 28: Céphalostat

Deux principales incidences sont utilisées :

2.2.1.1 L'incidence bilatérale et symétrique ou incidence de face

L'incidence de face se diversifie suivant la position du patient amenant à une investigation radio anatomique différente.

* L'incidence postéro antérieure, ou incidence des rochers dans les orbites, permet de visualiser les orbites, les sinus frontaux, les cavités nasales et les structures ethmoïdales. Elle est indiquée dans les traumatismes de la face, lors d'un soupçon de fracture.

* La deuxième incidence de face décrite est celle de Blondeau ou de Waters, s'utilisant en première approche dans le bilan des sinusites maxillaires. Elle permet une étude des rapports entre les sinus et les cavités orbitaires.

* L'incidence de face basse est indiquée pour le bilan des fractures condyliques et du ramus mandibulaire.

* Et enfin l'incidence axiale de Hirtz, ou incidence menton apex, permet une vue d'ensemble de la base du crâne pour repérer la position des condyles et leur orientation par rapport au plan frontal. Elle est utilisée pour faire le bilan des traumatismes et en particulier de l'arcade zygomatique.

2.2.1.2 L'incidence unilatérale ou incidence de profil

Il existe également différentes incidences de profil.

* L'incidence latérale est la plus utilisée en odontologie, surtout en orthopédie dento-faciale. Elle permet d'évaluer la croissance cranio-faciale, de faire le bilan des traumatismes, de détecter et de suivre les pathologies liées à la croissance et enfin d'apprécier le décalage intermaxillaire. Elle présente en ODF un grand intérêt, afin d'élaborer le diagnostic et le plan de traitement, de contrôler les effets d'un traitement et de prévoir la croissance.

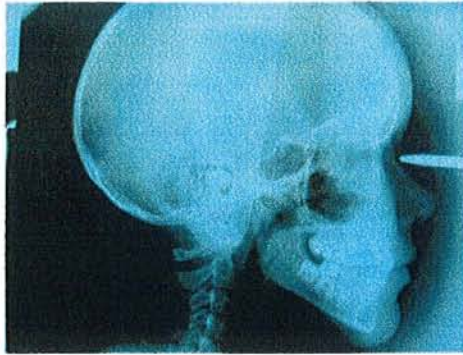


Figure 29 : télérane

* Une autre incidence spécifique de profil est celle du maxillaire défilé. Elle repère l'ensemble des structures mandibulaires : rapport de la troisième molaire avec le canal mandibulaire, régularité de la corticale mandibulaire, lésions de l'angle mandibulaire (lésions kystiques, tumeurs malignes ou bénignes...) et traumatismes du ramus mandibulaire.

2.2.2 Radiographie de la main gauche

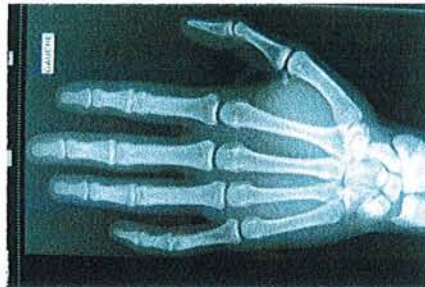

Figure 30 : Radiographie de la main gauche

A l'âge prépubertaire et pubertaire, on réalise une radiographie de face de la main gauche, pour étudier l'ossification des os du carpe et la soudure des cartilages de conjugaison (leur survenue étant standardisée). La technique la plus utilisée correspond à une étude comparative de la main radiographiée avec des clichés standardisés de la main gauche d'enfant de tous âges du même sexe, afin d'évaluer l'âge osseux de l'enfant en fonction d'une courbe du taux de croissance. Dans le cadre du bilan orthodontique, l'âge osseux est souvent primordial. Dans le cadre d'un bilan préimplantaire, la radiographie du poignet montre que le stade Radius Union (RU), c'est-à-dire l'union de l'épiphyse et de la diaphyse du radius, est atteint. Ce stade marque la fin du pic de croissance et est communément admis pour autoriser l'implantation dans les secteurs sans incidence esthétique majeure.

2.2.3 Tomographie

C'est un cliché réalisé en radiologie standard, donnant une visualisation en coupe des éléments opaques aux rayons X ou des structures osseuses. La visualisation en coupe est réalisée par un déplacement synchrone et dans le sens inverse du foyer et du film (la zone à étudier étant immobile entre le foyer et le film). Le patient est immobile sur une table radiocommandée pendant 3 à 4 secondes.

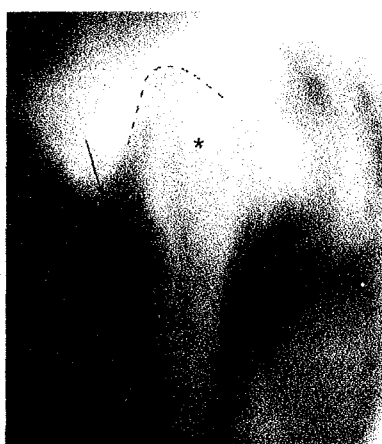


Figure 31 : Tomographie à balayage d'un patient bouche fermée (DOYON, 1995)

Depuis l'avènement du scanner, l'intérêt de la tomographie s'est nettement amoindri. Néanmoins, c'est un examen de faible coût et facile à réaliser, nécessitant un faible temps d'immobilisation. Il garde son intérêt en imagerie dentaire pour l'exploration des ATM. La qualité d'image, la précision et les informations qui en découlent, sont nettement inférieures à celle du scanner (technique étudiée plus loin). Cela rend cette technique obsolète pour l'étude préimplantaire. L'interprétation des tomographies d'ATM doit être méthodique. Elle permet l'étude morphologique de la cavité glénoïde et des condyles mandibulaires, l'étude de la surface articulaire condylienne, la position du condyle mandibulaire dans la cavité glénoïde en situation de bouche fermée et la position du condyle mandibulaire par rapport à l'éminence articulaire en situation de bouche ouverte (DOYON, 1995).

2.2.4 Sialographie

C'est une technique de visualisation des voies salivaires. La sialographie est un examen d'opacification rétrograde des voies naturelles salivaires avec prise de clichés avant, pendant et après l'injection. Dans un premier temps, des clichés sans préparation (cliché de type maxillaire défilé, face basse ou occlusaux) sont effectués. Dans un second temps, le radiologue place le cathéter au niveau de l'abouchement du canal salivaire à étudier (canal sous-maxillaire ou parotidien) et injecte un produit lipiodolé. Quand le patient sent le canal sous tension, l'injection est arrêtée (CAVEZIAN R., 1995).

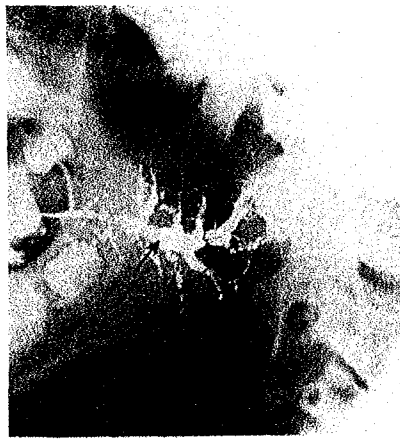

Figure 32 : Sialographie (DOYON, 1995)

On réalise alors des radiographies standard visualisant le canal salivaire et l'aire glandulaire. Les intérêts de cette technique sont multiples : visualisation directe du réseau canalaire et canaliculaire (à la recherche d'un lithiase salivaire), étude de la répercussion d'une inflammation chronique d'une glande salivaire et recherche d'un effet de masse d'une structure nodulaire intraglandulaire.

2.2.5 Echographie

Cet examen a un intérêt très limité dans l'imagerie dentaire. Effectivement, l'échographie permet une étude des parties molles, alors que la région maxillo-faciale est essentiellement osseuse. C'est une image numérique utilisant la technique ultrasonore, permettant une visualisation en coupe des parties molles, des liquides et des vaisseaux. Elle permet l'exploration atraumatique des parties molles et dans l'imagerie maxillo-faciale cela concerne essentiellement les glandes salivaires et la région cervicale sous-mandibulaire (les ganglions) (DOYON, 1995).

2.3 Autres examens réalisés à l'hôpital par les radiologistes et ordonnés par l'odontologiste

Les examens décrits dans ce chapitre nécessitent des installations lourdes et coûteuses. Ce type de matériel se trouve plus couramment en milieu hospitalier : cliniques privées ou hôpitaux publics et très rarement dans des cabinets de radiologie libéraux. Cela concerne deux types d'examen : le scanner ou tomодensitométrie et l'imagerie par résonance magnétique ou IRM.

2.3.1 La tomодensitométrie ou le scanner à RX

Cette technique a principalement été décrite par A. LACAN en 1993.

2.3.1.1 Principes généraux de l'image tomодensitométrique

La tomодensitométrie X (TDM) ou scanographie est une imagerie tomographique, qui permet d'obtenir des coupes anatomiques reconstruites dans tous les plans, à partir de l'acquisition d'un volume. Le système a été mis au point en 1974 par McKormak et Hounsfield, ce qui leur a valu le prix nobel. C'est une véritable révolution dans le domaine de l'imagerie permettant d'explorer l'ensemble du corps. La dernière révolution est le scanner hélicoïdal permettant une acquisition volumétrique des structures anatomiques (représentation en 3D), de façon très rapide (l'ensemble du corps est balayé en moins d'une minute).

L'image tomодensitométrique fait appel aux rayons X, comme la radiologie traditionnelle, et repose sur l'absorption différentielle du rayonnement par les différentes structures anatomiques traversées. Les récepteurs du rayonnement, ainsi modulés par ces diverses structures, sont constitués par des détecteurs ou chambre d'ionisation, qui transforment la rayonnement en signal électrique. Ce signal est ensuite transformé en une information numérisée par conversion analogique digitale. Cette information est ensuite traitée par un ordinateur qui détermine la valeur numérique pour chacune des densités d'un volume élémentaire appelé voxel. Ces valeurs sont transformées en unités de densité T.D.M ou unités de Hounsfield (BOYER B. et coll, 2002).

L'image obtenue sur l'écran est constituée de multiples petits carrés ou pixels. Ces carrés sont, en fait, la visualisation plane des cubes appelés voxels. Les pixels sont représentés selon leur densité par différentes valeurs de gris, allant du blanc au noir. Les structures osseuses ou denses apparaissent blanches, car elles atténuent beaucoup les rayons X. Les noires sont peu denses et atténuent peu le rayonnement. La fenêtre est l'intervalle des densités à représenter par la totalité des gris. Elle varie selon deux paramètres : le niveau (qui représente le milieu de la fenêtre) et la largeur (que l'on peut diminuer ou augmenter selon les structures à étudier).

Le champ correspond au diamètre de la tranche de la structure à étudier. Cette structure sera visualisée sur l'écran. Comme le nombre de pixels est fixe, plus le champ est grand, plus l'agrandissement sera grand et l'image sera floue. Certains appareils disposent de plusieurs champs fixes ; d'autres d'un champ variable, permettant une image de grandeur nature sans agrandissement. Cette possibilité présente un avantage précieux en implantologie, permettant une mesure directe des structures anatomiques.

2.3.1.2 Matériel et appareillage

La reconstruction est obtenue à partir d'un mouvement tomographique transversal de la source et des récepteurs, qui tournent autour du sujet dans un plan transversal. La mobilisation synchrone de la source et du récepteur permet de recueillir des données provenant du volume exploré.

Le système d'acquisition des données nécessite un générateur de rayons X, un tube et des détecteurs. Les générateurs de rayons X ont des niveaux de performance élevés. La tension est de 150 kV et l'intensité de 400 mA. Ceux sont des générateurs à émission continue.

Le tube est couplé à un ensemble de détecteurs. Il effectue avec les détecteurs un mouvement circulaire dans le plan transversal autour du sujet. Cette étape comporte deux séquences : la réalisation d'un profil de densité et la constitution d'un sinogramme.

Tout d'abord, pour obtenir ce profil, le tube expose le sujet par un fin faisceau de RX et les détecteurs, qui sont en regard du tube effectuent de multiples mesures de densité des tissus traversés. L'ensemble de ces mesures correspond au profil de densité. La constitution d'un sinogramme est l'ensemble des profils de densité. Lors de la mobilisation du tube et des

détecteurs, on cherche à obtenir de multiples profils de densité, selon des directions différentes. La qualité de l'image dépend du nombre de ces profils.

Les tubes à rayons X se présentent sur le modèle anode/cathode. L'anode est tournante, afin de supporter des charges thermiques importantes engendrées par la production de RX. Cette anode tournante en tungstène tourne à 3000 tours/minute. Le tube est également muni d'un système de refroidissement pour éviter les risques de surchauffe. Il permet l'émission d'un faisceau quasi monochromatique, grâce à un filtre en cuivre au niveau de la fenêtre du tube. Il présente un foyer fin de 0,6 à 12 mm de côté, qui permet d'obtenir des images avec une résolution importante. La qualité du tube permet d'augmenter le rendement de transmission du faisceau de RX vers les détecteurs, afin de diminuer la proportion de rayonnement absorbé. Il diminue le bruit en augmentant la tension (la tension disponible aux bornes du tube est supérieure à 70 kV) et également la variation dynamique d'absorption des RX dans les régions anatomiques considérées (pour un type de tissu donné, on doit toujours avoir la même absorption).

Il existe deux familles de détecteurs. Ce sont les scintillateurs et les chambres d'ionisation. Les détecteurs assurent la conversion de l'énergie du faisceau de RX en un courant électrique mesurable. Ils mesurent un signal proportionnel à l'atténuation du faisceau de RX. L'énergie absorbée au niveau du détecteur est transformée en un signal électrique proportionnel. Le signal est électrique et il faut le numériser en une donnée analogique. Il existe pour cela une procédure d'échantillonnage et les données sont stockées dans la matrice de reconstruction.

Le statif est l'unité contenant le tube à RX et les détecteurs. Ce dispositif assure la rotation du tube et des détecteurs autour du patient. Il est équipé d'un système d'inclinaison permettant d'orienter le faisceau par rapport au grand axe du patient. La bascule est réduite à un angle maximum de 20 - 30°.

Le dispositif présente un tunnel, où se place le patient couché sur un lit réglable horizontalement et verticalement. Le diamètre minimal du tunnel est de 70 cm. Il contient le dispositif de refroidissement du tube. Le générateur électrique est embarqué, c'est-à-dire qu'il tourne avec le tube et les détecteurs. Pour les scanners hélicoïdaux, le lit avance de manière continue, afin de pouvoir faire des acquisitions volumétriques.

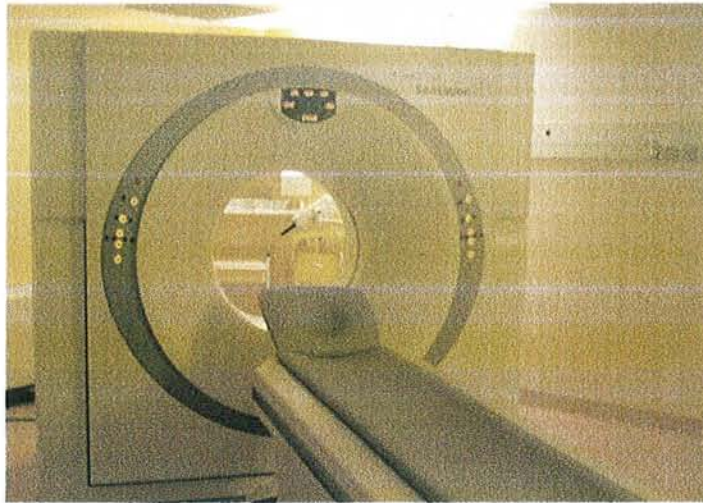


Figure 33 : Scanographe

L'image est traitée par un système informatique (décrit par la suite) avec des processeurs très rapides fonctionnant en parallèle (système multitâche). L'unité de traitement permet la numérisation du signal, le calcul de rétro projection et le stockage des images. Un écran permet la visualisation des images. On utilise enfin des techniques de reprographie laser numérique pour tirer les images sur un film.

2.3.1.3 Réalisation de l'examen

La position du patient, lors de l'examen, repose tout d'abord sur la réalisation d'un cliché radiographique crânienne dans le plan frontal ou de profil, appelé topogramme ou « scout-view ». A partir de ce document, des coupes peuvent être programmées, centrées sur une structure et selon une angulation déterminée. Les coupes étant orthogonales aux structures étudiées, il convient de mobiliser le patient afin de les faciliter.

Les coupes axiales sont pratiquées en décubitus dorsal. Le topogramme (cf. : figure 33) est réalisé de profil. Les coupes axiales maxillaires sont parallèles au plan d'occlusion ou au palais osseux, celles mandibulaires sont parallèles au plan basilaire de la mandibule.

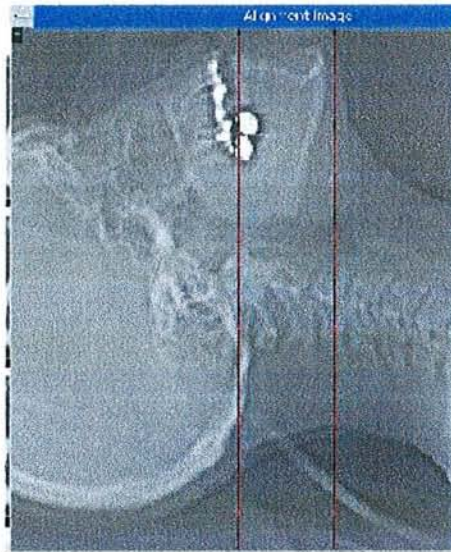


Figure 34 : Topogramme (www.dentalespace.com)

Les coupes coronales ou frontales sont de réalisation plus difficile, du fait de la position inconfortable du patient. Effectivement, celui-ci est couché sur le ventre, en appui mentonnier, la tête en hyper extension, afin de placer la branche horizontale de la mandibule la plus perpendiculaire aux rayons incidents. Les coupes coronales sont pratiquées sur un secteur localisé ou sur la totalité de la mandibule. Pour l'étude du maxillaire, l'orientation sera déterminée selon le secteur étudié (orthogonale au palais osseux dans les secteurs postérieurs ou selon l'axe incisif dans les secteurs antérieurs).

Quelque soit le type de coupe effectué, le champ d'exploitation sera adapté, pour que l'agrandissement des structures examinées soit nul. Ceci permet une mesure directe sur les documents radiographiques.

2.3.1.4 Reconstruction de l'image

L'épaisseur de coupe ou collimateur devra être mince afin que la « tranche » de structure examinée soit la plus fine possible. Une épaisseur de 2 mm paraît être la limite supérieure. Les artéfacts regroupent toutes les altérations de l'image la rendant généralement ininterprétables. Il peut s'agir d'artéfacts de mouvement, dus à celui du patient lors de la réalisation de la coupe. Cet inconvénient est souvent dû à un temps de pose trop long. Parfois, la position coronale est pour le patient d'un tel inconfort qu'elle ne peut être réalisée (SALMON B., 2004).

Le déplacement du patient lors de la réalisation de coupes directes crée un flou des contours. L'immobilité en reconstruction est donc indispensable. Le plus souvent, il s'agit

d'artéfacts dus aux structures de densité métallique utilisées pour les travaux dentaires. Les travaux de restauration dentaire sont souvent de petit volume et ne suffisent pas à altérer l'image de façon notable. Couronne et bridge sont, par contre, source d'artéfacts rendant parfois le repérage du canal mandibulaire difficile voire impossible.

A l'instar de la radiologie conventionnelle, le rayonnement en T.D.M ne traverse pas les structures métalliques. La source du rayon X effectue une rotation autour de la structure examinée. Le métal crée des éclats concentriques étendus aux structures voisines créant des stries radiaires détériorant totalement l'image. Cet artéfact est purement mathématique et certains programmes de filtrage sont capables de les minimiser. Il existe enfin un autre artéfact purement mathématique, dû au principe de la tomодensitométrie, observé en périphérie d'un objet métallique. A la zone jonctionnelle, les mesures de détecteurs sont aberrantes et les pixels ne sont pas analysés. Ceci est responsable d'images d'hypodensité très fine, linéaire, entourant les implants et traduisant un artéfact purement tomодensitométrique et non une image pathologique.

2.3.1.4.1 Reconstruction de l'image tomодensitométrique selon le protocole Dentascan®

Le Dentascan® est le logiciel de reconstitution spécifique dentaire. Il nécessite la réalisation de coupes en incidence axiale, d'épaisseur de 1,5 mm. 30 à 40 coupes seront réalisées, espacées entre elles de 1 mm.

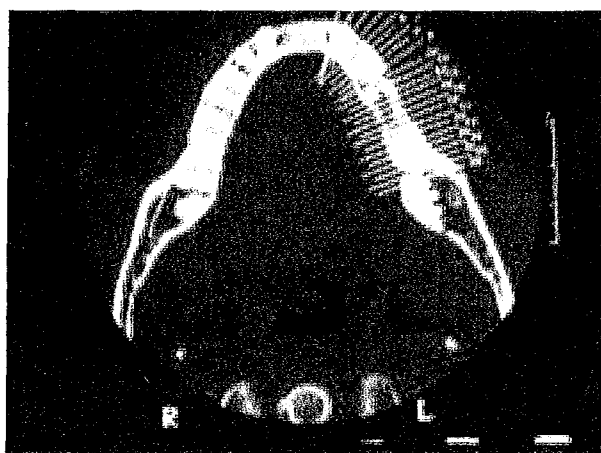


Figure 35 : Coupe en incidence axiale au niveau de la mandibule (www.dentalespace.com)

Indispensables, les coupes natives axiales n'en restent pas moins inadaptées à l'interprétation implantaire. Les progrès de l'informatique ont donc orienté le développement de logiciels de l'imagerie odonto-stomatologique. Il est, en effet, possible, par interpolation du volume radiologique acquis, d'explorer n'importe quel plan de l'espace et d'obtenir des coupes reconstruites selon différentes obliquités, puisque chaque voxel détient une valeur de densité associée à ces propres coordonnées tridimensionnelles. Cela permet de multiplier les incidences d'étude irréalisables en approche directe, à partir d'une seule séquence d'acquisition sans augmenter l'irradiation.

Une coupe axiale de référence, incluant les racines des dents de la zone d'intérêt, est choisie. L'utilisateur trace alors point par point une ligne curviligne parabolique (courbe de Bézier) disposée en général selon l'axe médian de la crête osseuse. Le radiologue détermine ensuite l'espacement, l'épaisseur et le champ d'exploitation (tout l'arcade ou une zone d'édentement déterminée) des futures reconstitutions bidimensionnelles.

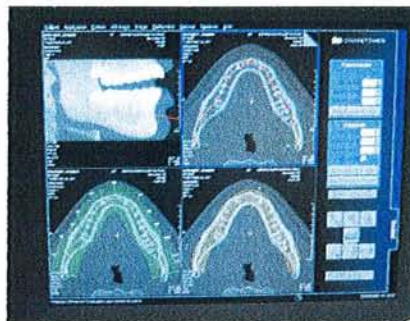


Figure 36 : réalisation de la courbe de bézier sur le logiciel Dentascan®

Dès lors, le logiciel va automatiquement reconstruire une multitude de coupes coronales obliques, selon une succession de plans perpendiculaires aux coupes axiales natives et à la ligne curviligne de référence que vient de dessiner l'opérateur. De plus une série de 3 à 7 reconstitutions curvilignes panoramiques, dites « pano-scan » médianes et paramédianes de la courbe de Bézier sont, elles aussi, recalculées perpendiculairement à la coupe native de référence. Contrairement à la radiographie panoramique conventionnelle (qui reste une zonographie ou coupe épaisse), il s'agit de coupes fines déroulées de l'arcade. Ce type de reconstruction permet d'avoir un regard dans le sens mésio-distal.

La position et l'orientation d'un implant sont analysées sur ces reconstructions. Correspondant à des sections verticales de la zone du maxillaire étudiée, les reconstructions coronales obliques seront présentées de droite à gauche en grandeur réelle, impliquant une

mesure directe sans coefficient d'agrandissement . Chacune de ces reconstructions est numérotées pour s'indexer sur la coupe axiale de référence, afin de s'orienter dans l'espace. L'incidence coronale oblique assure une mesure bidimensionnelle : de l'épaisseur vestibulo-linguale, de la hauteur verticale et oblique de la crête alvéolaire et du repérage des obstacles anatomiques majeurs (canal mandibulaire, foramen mentonnier...) et lacunaires (sinus, fosses nasales...). En revanche, celle-ci ne renseigne pas sur l'épaisseur mésio-distale correspondant à la troisième dimension de l'espace.




Figure 37 : Coupes coronales obtenues après reconstruction

Or, en implantologie, l'analyse d'un site se doit d'être effectué dans les trois plans de l'espace. L'étude mésio-distale sera précisée, soit sur l'incidence axiale, soit sur les reconstructions curvilignes panoramiques, soit indirectement, grâce à une lecture consécutive de plusieurs reconstructions coronales obliques adjacentes en prenant compte l'épaisseur et l'espacement de ces mêmes coupes. Enfin, des reconstructions sagittales obliques angulées peuvent être obtenues à partir d'un plan de référence différent de celui des coupes natives.

2.3.1.4.2 Reconstruction volumétrique ou tridimensionnelle (en 3D)

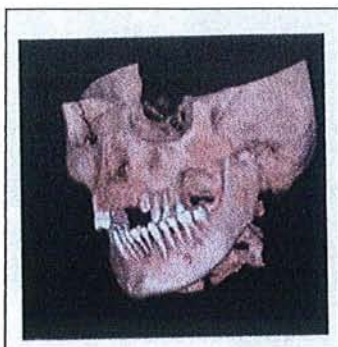


Figure 38 : Reconstruction 3D (SALMON, 2004)

L'acquisition volumétrique autorise au prix de lourds calculs informatiques en temps réel la reconstruction tridimensionnelle d'images. Elle apporte un intérêt pédagogique indéniable. Une reconstruction volumétrique est réalisée et visualisée sur l'écran. Cette reconstruction est intéressante en chirurgie maxillo-faciale pour des bilans traumatiques ou malformatifs.

2.3.1.4.2.1 Reconstructions 3D surfaciques

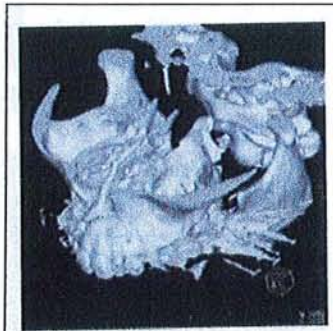


Figure 39 : Reconstruction 3D surfacique (SALMON, 2004)

Les représentations 3D de surface affichent une reconstruction numérique de la surface des volumes explorés. L'impression de ce volume sera conférée par :

- la modélisation géométrique des coordonnées spatiales numériques,
- la suppression des surfaces cachées
- l'utilisation du système d'ombre portée par une source de lumière fictive (perte de la notion d'échelle de densité de Hounsfield).

Ces représentations peuvent être manipulées dans tous les sens de l'espace en temps réel. Elles donnent un bon aperçu de la surface osseuse permettant, par exemple, de mettre en évidence la morphologie particulière d'une région anatomique. Elles consentent également à

visualiser un abord chirurgical et représentent une imagerie ludique et compréhensive pour le patient.

2.3.1.4.2.2 Reconstructions volumétriques par « seuillage » et en transparence

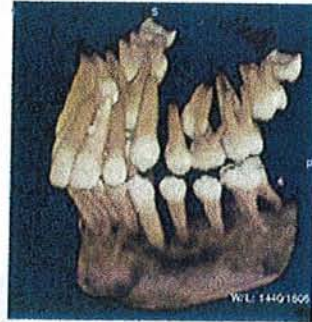

Figure 40 : Reconstructions volumétriques par seuillage (SALMON, 2004)

Rappelons que la traduction d'un gradient de densité en une échelle de gris est l'origine de l'image scanographique. Le choix du seuil va déterminer les limites de densités supérieures et inférieures, qui seront codées en gris. Donc, en modifiant les paramètres de ce seuil, on peut privilégier tel ou tel type de tissus en fonction de sa densité. Les traitements informatiques de l'image permettent également de rendre transparent, avec un degré plus ou moins marqué, les structures osseuses afin de visualiser l'agencement interne des différents composants de la structure étudiée ainsi que les rapports avec les obstacles anatomiques.

2.3.1.4.2.3 Colorisation de la reconstruction surfacique et VRT (Volume Rendering Technique)

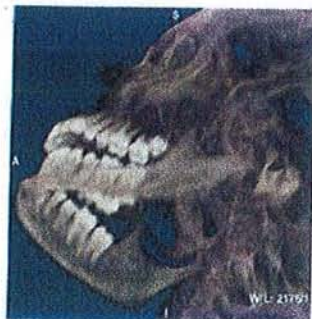

Figure 41 : Reconstruction 3D colorisée et transparente (SALMON, 2004)

Issu de technique de seuillage du cinéma, ces rendus 3D colorisés améliorent cependant la discrimination des structures de densités différentes et seront largement utilisés

par les logiciels de simulation implantaire. Le codage en couleur correspondra à l'attribution d'une couleur déterminée à un groupe de densité (os en jaune, dents en brun, etc....).

2.3.1.4.3 Endoscopie virtuelle

Sur les dernières générations d'appareils, les reconstructions en volume permettent de modéliser avec fidélité la lumière des vaisseaux et des cavités. Le principe consiste, encore une fois par seuillage, à supprimer tous les tissus qui ne sont pas de l'air, pour ne visualiser finalement que les parois. Grâce aux reconstitutions vidéo, on obtient de véritables images endoscopiques dynamiques.

2.3.1.5 Intérêt de la scanographie maxillo-faciale

L'intérêt majeur de la scanographie maxillo-faciale est le bilan préimplantaire. Il est double, à la fois morphologique et structural. Il s'agit d'une image en grandeur réelle permettant une appréciation exacte des dimensions et une mesure directe sur les clichés radiologiques. Le scanner est réalisé en première intention. Il permet d'évaluer le site receveur et de mettre en évidence les obstacles anatomiques (ceux du maxillaire sont les fosses nasales et le foramen incisif antérieurement, les sinus maxillaires latéralement et le foramen grand palatin en arrière ; et ceux de la mandibule sont principalement le canal mandibulaire et le foramen mentonnier).

Les coupes perpendiculaires sont nécessaires à l'évaluation du volume osseux, de la corticale osseuse (une corticale réduite représente une contre-indication pour les implants), de l'os spongieux (des lacunes constituent des points de faiblesse et une mauvaise tenue de l'implant ; à l'inverse des condensations osseuses sont plus avantageuses, car elles autorisent une meilleure rigidité de l'implant), et de la hauteur et de l'épaisseur d'os disponible pour l'implant.

Ces coupes permettent également à la mandibule de repérer le trajet du canal mandibulaire et de poser virtuellement, sur l'écran ou sur les clichés, un gabarit correspondant à l'implant pour mieux apprécier ses rapports avec les structures avoisinantes. Dans le cadre du maxillaire, l'image de reconstruction oblique permet une approche anatomique très précise de la zone édentée, sans aucune déformation. Elle renseigne, d'autre part, exactement sur

l'obliquité du maxillaire, permettant ainsi de prévoir l'axe d'implantation. Les coupes panoramiques sont utiles pour apprécier la hauteur de l'os alvéolaire et pour vérifier les rapports de la crête avec le sinus maxillaire. L'intérêt clinique de la reconstruction est limité mais elle peut servir de bon support didactique pour une meilleure compréhension du patient.

D'autres intérêts du scanner se retrouvent dans différents domaines d'odontologie.

L'examen tomодensitométrique représente un outil très précieux en chirurgie orthodontique. Si une mise en place chirurgicale avec traction orthodontique est envisagée, cet examen localise le germe dentaire sur l'arcade et guide l'abord chirurgical. Il découvre parfois des résorptions dentaires au niveau des dents adjacentes, modifiant le plan de traitement. De plus, cet examen est indispensable dans le bilan osseux d'une complication tel qu'un kyste folliculaire. En cas de germectomie, le scanner guide également la voie d'accès chirurgical. Enfin, dans le cadre d'une auto transplantation, il localise le germe dentaire, étudie sa morphologie et analyse en grandeur réelle le volume osseux disponible pour la transplantation (SARAZIN L. et coll., 2003).

L'examen scanographique permet une approche anatomique très précise du bilan osseux parodontal, offrant un « sondage » radiographique de l'ensemble des lésions osseuses. Il permet de préciser l'atteinte vestibulaire ou palatine. Les lésions intra osseuses sont également bien individualisées de même que l'atteinte des furcations et leur extension vestibulo-linguale. Bien sûr, cet examen sera réalisé en seconde intention après un examen rétro-alvéolaire long cône.

L'examen tomодensitométrique différencie et positionne parfaitement les différentes racines dans l'espace, outil majeur en chirurgie endodontique. Devant une lésion périapicale, l'examen T.D.M localise la ou les racines responsables, situe la lésion dans l'espace et précise son extension (rapport fosses nasales-sinus maxillaire-canal incisif ou rapport avec le canal mandibulaire). Ces informations sont indispensables pour les résections apicales. Cet examen est donc une technique très performante dans le bilan préopératoire en chirurgie endodontique. Il permet de déceler les lésions péri-apicales maxillaires à l'origine d'une sinusite maxillaire d'origine dentaire.

Pour la chirurgie de dent de sagesse incluse, le scanner localise la dent sur l'arcade, en position vestibulaire intermédiaire ou linguale, ainsi que la position et le rapport des dents

adjacentes. Il localise le canal mandibulaire par rapport à l'apex des racines. Au maxillaire, les rapports du sinus maxillaire sont précisés.

D'autres pathologies peuvent être isolées grâce au scanner. Dans ce cas, il sera réalisé en première intention. Cela concerne le bilan d'extension des lésions tumorales : des lésions bénignes (comme les kystes périapicaux ou péri coronaires...) ou les lésions malignes. Pour le bilan des lésions traumatiques, il permet d'évaluer les fracas de la face. Pour les malformations faciales, on utilise surtout les reconstructions volumétriques. Les malformations faciales sont souvent accompagnées de malformations des tissus mous et nerveux, on peut coupler l'image du scanner avec des images obtenues par une IRM.

L'examen tomodensitométrique jumelé à un logiciel de reconstruction permet de réaliser une étude des articulations temporo-mandibulaires. Il permet une étude morphologique très précise du condyle mandibulaire, de la cavité glénoïde et du condyle temporal. Il renseigne sur la position du condyle dans la cavité glénoïde en position bouche ouverte et bouche fermée. L'ensemble de la pathologie est aisément identifiable par un scanner (malformation, dysfonctionnement, maladie inflammatoire et infectieuse, arthrose, tumeur, traumatisme...). Il s'agit de la meilleure technique d'imagerie médicale pour l'étude des structures osseuses. Néanmoins, pour une étude méniscale, il est plus judicieux de préférer une imagerie par résonance magnétique, décrite ci-dessous.

2.3.2 L'imagerie par résonance magnétique (IRM)

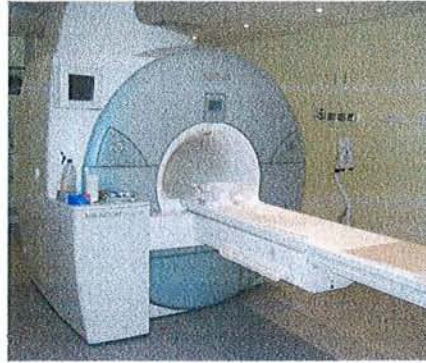


Figure 42 : IRM

L'IRM est une technique développée par les biologistes, physiciens et chimistes pour visualiser les tissus mous par identification des molécules en fonction de leur spectre de résonance. L'invention de l'IRM a valu le prix Nobel en 1952 à leurs inventeurs Bloch et Purcell. Dans les années 1970, Damadian a observé que les tissus sains et cancéreux avaient un signal différent. L'IRM permet donc la différenciation des tissus et l'observation des pathologies. C'est une technique courante depuis 1976 et utilisée couramment aujourd'hui. Elle reste cependant une technique complexe qui nécessite la compréhension de principes physiques essentiels pour la réalisation et l'interprétation d'un examen d'IRM (LACAN A., 1994).

2.3.2.1 Bases théoriques

L'IRM du corps humain repose sur l'étude du noyau d'hydrogène, constitué d'un proton unique. Le corps humain est essentiellement constitué d'eau donc d'atomes d'hydrogène. Les noyaux d'hydrogènes se comportent comme de petits aimants avec deux pôles. En l'absence de champ magnétique, les protons ont une position aléatoire.

Lorsque le patient est placé au centre de l'appareil d'IRM, il est soumis au champ magnétique. Ainsi les protons s'orientent tous dans le sens du champ magnétique B_0 . Le vecteur M (résultante des vecteurs élémentaires m de chaque proton) s'aligne dans le sens de B_0 . Il s'agit de l'état d'équilibre.

On applique une impulsion radiofréquence ou onde électromagnétique apportant à ces protons une certaine quantité d'énergie. Cela déstabilise la situation d'équilibre antérieure. Le

vecteur M bascule dans ce cas de 90° et se place dans un plan transversal, orthogonal à sa position d'équilibre initiale. A l'arrêt de l'excitation, les protons retournent à leur état d'équilibre, défini par la présence du champ B_0 (relaxation). Ils restituent l'énergie transmise, sous forme d'onde de radiofréquence, recueillie par une antenne réceptrice et qui constitue le signal IRM.

Ce signal dépend de deux paramètres : la densité de protons (définie par le nombre de protons par unité de volume) et les temps de relaxation T_1 et T_2 (T_1 est le temps de relaxation longitudinal ou spin réseau correspondant au retour du vecteur M à l'équilibre et T_2 le temps de relaxation transversal spin-spin correspondant à la disparition du vecteur M dans le plan transversal). Chaque tissu est caractérisé par ses propres valeurs de T_1 et T_2 . Ceux sont donc des constantes tissulaires et elles s'expriment en millisecondes.

Schématiquement, T_1 est court dans les solides et long dans les liquides. Sur les images pondérées en T_1 , les tissus à T_1 long ont un signal faible (noir) et ceux à T_1 court un signal intense (blanc). D'autre part, sur une image pondérée en T_2 , un tissu à T_2 court a un signal faible (noir) et un à T_2 long (tissu pathologique) un signal intense (blanc) ou hypersignal.

Deux paramètres d'acquisition sont nécessaires à l'obtention d'une IRM. Il s'agit du Temps de Répétition (TR) et du Temps d'Echo (TE). Le TR est l'intervalle de temps séparant le début de deux séquences d'impulsion radiofréquence successives. Le TE est l'intervalle séparant le début de la séquence du milieu d'écho.

Les séquences les plus utilisées sont l'écho de spin et l'écho de gradient. L'écho de spin comporte une impulsion de 90° puis un nombre variable d'impulsions de 180° . Pour une même coupe, il y aura autant d'images que de nombres d'écho avec à chaque fois, une dégradation du rapport signal sur bruit. L'impulsion radiofréquence entraîne une bascule du vecteur M , selon un angle choisi par l'opérateur entre 5° et 90° . L'écho est créé par l'inversion du gradient de lecture et non par une impulsion radiofréquence, c'est l'écho de gradient. La pondération de l'image en T_1 ou T_2 se fait par un choix adéquat du TR, du TE et de l'angle.

2.3.2.2 Imagerie par résonance magnétique des articulations temporo-mandibulaires (ATM)

L'IRM prend une place de plus en plus importante dans l'exploration des A.T.M. Cette technique non irradiante et non invasive permet une étude bilatérale, simultanée, comparative et dynamique dans tous les plans de l'espace des articulations temporo-mandibulaires. Elle permet une analyse des différentes composantes osseuses, musculaires, méniscales et synoviales.

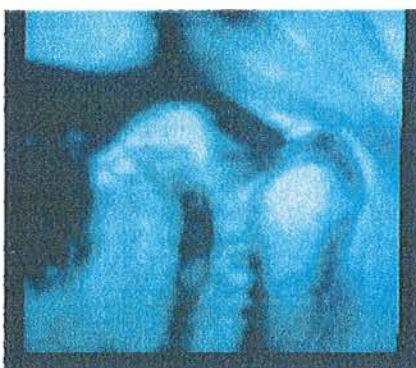

Figure 43 : IRM des ATM
(LACAN, 1994)

Les séquences pondérées en T1 ou séquences morphologiques permettent une analyse des différentes composantes articulaires. Le ménisque est une structure biconcave, qui coiffe le condyle mandibulaire et qui présente un hyposignal net. Son bourrelet antérieur est plus épais que le bourrelet postérieur. Le ménisque est attaché par le frein méniscal postérieur à la partie postérieure de l'articulation. Ce frein méniscal postérieur, de signal intermédiaire, est souvent mieux vu en position bouche ouverte. Les structures musculaires ont un signal intermédiaire. L'os cortical de signal nul se traduit par un liseré noir tandis que l'os spongieux donne un hypersignal homogène inférieur à celui de la graisse.

Sur les séquences pondérées en T2, le ménisque conserve un hyposignal net par rapport aux autres éléments. Le frein méniscal postérieur est souvent mieux vu. Un hypersignal spontané de la cavité articulaire en T2 est pathologique et indique un épanchement. La séquence dynamique montre le déplacement du condyle mandibulaire qui vient de se déplacer en regard du condyle temporal. Le ménisque normal reste interposé entre les deux condyles.

Les aspects pathologiques sont multiples. Il existe différents aspects de dysfonctionnement de l'articulation temporo-mandibulaire : la luxation méniscale antérieure réductible (qui peut devenir irréductible), les luxations internes postérieures (rares) et la luxation condylienne isolée. A ces pathologies s'ajoutent des complications et lésions associées comme la perforation méniscale, l'arthrose, l'ostéonécrose avasculaire condylienne et l'ostéochondrite disséquante. L'IRM est également un élément clé de la surveillance postopératoire pour apprécier le repositionnement méniscal. Les autres indications de l'IRM sont les pathologies synoviales, les infections et inflammations, les malformations congénitales, les traumatismes et les tumeurs.

3 Aspects légaux des examens radiologiques mettant en relation l'odontologiste et le radiologiste

3.1 Justice et responsabilité médicale en imagerie odontostomatologique

Exercice professionnel et responsabilité sont intimement liés. De nombreux textes réglementent l'activité médicale. En odontologie, l'imagerie intervient quotidiennement dans la démarche diagnostique et thérapeutique. Les odontologistes et les stomatologues, conscients des possibilités offertes par des équipements plus complexes et performants que le modeste tube dentaire, tendent de plus en plus à avoir recours aux services de confrères radiologistes. A ce stade intervient la notion de « partenariat », dont il convient de distinguer très précisément le rôle et la responsabilité de chacun des protagonistes (CAVEZIAN R. et coll., 1993).

3.1.1 Définition et aspects de l'acte médical

Seules les professions médicales ont la capacité de diagnostic et de traitement des maladies. Le temps essentiel de l'acte médical est le diagnostic, qui n'est pas obligatoirement suivi d'une prescription. On distingue avec Penneau (1989) : les actes médicaux de conception (diagnostic et éventuellement prescription), qui ne sont jamais délégués à un auxiliaire et les actes médicaux de réalisation (intervention), dont certains peuvent être délégués ou effectués sous le contrôle du praticien. C'est ainsi que lorsqu'un médecin ou un chirurgien-dentiste « prescrit » un acte médical (intervention chirurgicale, traitement orthodontique, endodontique, radiologique...) à un confrère compétent, ce dernier n'est pas un simple exécutant car il engage sa responsabilité (article 59 du Code de Déontologie Médicale, article 27 du code de déontologie des chirurgiens dentistes, décret n°75 650 du 16 juillet 1975, article 7).

3.1.1.1 Responsabilité médicale

La responsabilité est l'obligation de répondre des conséquences de ses propres actions et de celles de ses subordonnés, ainsi que des objets dont on a la garde. La conséquence est l'obligation de réparer le préjudice causé et éventuellement de subir une peine en cas d'acte

délictueux. Tout acte professionnel introduit, par le contrat ainsi créé entre le praticien et le patient, la notion de responsabilité civile (LEMAIRE J-F et IMBERT J-L, 1989).

3.1.1.2 La responsabilité civile

Elle découle du contrat moral, établi entre le patient et la personne ou l'institution à laquelle il se confie. C'est un contrat d'obligation de moyens. La nature contractuelle implique pour le patient le règlement des honoraires. Cette notion contractuelle, d'une part, et d'obligations de moyens, d'autre part, est solidement établie depuis l'arrêt Mercier du 20 mai 1936. Le Code de Déontologie Médicale (articles 34 et 39) et le Code de Déontologie des Chirurgiens-Dentistes (articles 27 et 28) soulignent le caractère contractuel de la relation praticien-patient. S'il a accepté de prodiguer ses soins, le médecin s'engage à assurer personnellement à son malade des soins consciencieux et dévoués et à faire appel, s'il y a lieu, à l'aide de tiers compétents.

Le patient se confie à un médecin. Celui-ci engage sa responsabilité civile professionnelle. Si le patient porte plainte, le médecin sera dans l'obligation de réparer le préjudice causé : contrat non exécuté ou exécuté avec retard (responsabilité contractuelle) ou dommage causé par un acte fautif avec ou sans intention de nuire.

3.1.1.3 La responsabilité pénale

La responsabilité pénale ne peut être engagée, que si le praticien a commis une infraction au Code Pénal ayant donné lieu à une plainte de la victime ou à des poursuites par le Procureur de la République. L'auteur ou son complice, ne peut être condamné, que s'il a été reconnu responsable par le juge. La responsabilité pénale peut être mise en cause en cas de non-assistance à personne en danger, de violation du secret médical, d'homicide involontaire ou de coups et blessures involontaires... Aucune assurance ne peut recouvrir le risque pénal.

3.1.1.4 La responsabilité ordinale

La victime peut porter plainte devant le Conseil Départemental de l'Ordre, pour manquement à l'un des articles du Code de Déontologie. Il n'y a pas de prescription en matière disciplinaire. Les sanctions possibles sont l'avertissement, le blâme, l'interdiction provisoire d'exercer ou la suspension, voire la radiation.

3.1.2 L'examen radiologique

Acte médical par nature, il est souvent exécuté en pratique odontologique par le chirurgien-dentiste lui-même. De plus en plus délégué, surtout en cas d'exploration complexe, la demande d'examen correspond en réalité à une demande de consultation spécialisée. Il est souhaitable que le clinicien fasse alors connaître au radiologue les éléments cliniques recueillis, afin que ce dernier effectue les examens utiles à la démarche diagnostique.

3.1.2.1 Indication

Le radiologue, médecin spécialisé, est entièrement responsable de ses actes et libre d'effectuer les examens qui lui semblent utiles au diagnostic. Il serait fautif de considérer, que l'examen indiqué par le correspondant clinicien, doit être aveuglement exécuté. Le radiologue a intérêt à s'informer du contexte clinique et pathologique du patient. En cas de geste agressif, le juge pourra lui reprocher de ne pas s'être informé.

3.1.2.2 Le consentement éclairé du patient

En radiologie odonto-stomatologique, les risques encourus par la technique sont rares. L'utilisation de produits de contraste ou le recours à des examens invasifs, pouvant représenter certains inconvénients, sont exceptionnels. Il convient alors d'informer au préalable le patient sur le but, l'intérêt et les inconvénients de l'examen projeté et de prendre les précautions qui s'imposent pour en limiter les risques. La jurisprudence nous apprend que cette obligation incombe autant au prescripteur qu'au radiologiste.

3.1.2.3 Exécution de l'examen

Rappelons que le radiologue comme tout médecin n'est pas tenu à une obligation de résultat, mais de moyens. La réalisation du cliché résulte de l'obligation de moyens. Il est évident que les clichés doivent être de bonne qualité, les incidences correctement réalisées rendant ainsi l'examen lisible et interprétable. Les clichés doivent être exacts. Le médecin radiologiste pourra déléguer la réalisation de la partie technique de l'examen à un auxiliaire qualifié (manipulateur diplômé), qui agit sous sa surveillance et sa responsabilité.

3.1.2.4 Identification des films

Le marquage des films est rappelé par le Code de la Sécurité Sociale et l'arrêté du 6 août 1991, modifiant la nomenclature des actes de radiodiagnostic (nom du patient, date de l'examen et identification du radiologue). Ce marquage dans la masse de l'émulsion a valeur médico-légale et doit être scrupuleusement effectué. Le nombre de clichés effectués doit être indiqué dans le compte rendu.

3.1.3 Le compte rendu

3.1.3.1 Rédaction

L'arrêté du 6 août 1991 relatif à la nomenclature des actes radiologiques précise que « tous les examens de radiodiagnostic doivent comprendre un compte rendu écrit, signé, par le praticien, et portant les nom et prénoms du malade ainsi que le nom du praticien et la date d'examen ». (Chapitre 1^{er}, article 2). Cette obligation porte aussi bien sur les examens radiographiques que radioscopiques. Elle intéresse aussi bien les radiologues, que les praticiens cliniciens, en particulier les chirurgiens dentistes, qui effectuent eux-mêmes leurs clichés. La nomenclature générale des actes professionnels exprime d'autres obligations que nous verrons ultérieurement.

3.1.3.2 Intérêt

La rédaction du compte rendu constitue l'acte médical de la démarche radiologique (GARCIN, 1987). Il résulte de l'analyse du cliché et de son interprétation à la lumière des données cliniques. Cela signifie qu'un examen radiologique sans compte rendu n'a pas de valeur d'acte médical. Cette absence peut être assimilée à une négligence. Toutefois, la responsabilité du radiologiste pourra être impliquée si :

- il exécute automatiquement les clichés demandés par le clinicien, alors que ceux-ci sont inadaptés ou insuffisants. Il pourra y avoir partage des responsabilités, mais le radiologue sera sévèrement sanctionné en raison de sa qualité de spécialiste ;
- il fournit des clichés illisibles ;
- il ignore une lésion « évidente » sans préjuger de sa nature, la faute sera alors reconnue et qualifiée de « grossière ».

Il ne peut en aucun cas déléguer la rédaction du compte rendu à un tiers.

Dans le cas particulier de l'orthodontie et de l'implantologie, les documents sollicités par le clinicien ont pour lui un intérêt anatomique biomensuratif (ex : téléradiographies ou scanner).

Il n'appartient pas au radiologue de déterminer, sur le cliché téléradiographique, les points anatomiques remarquables et de tracer les constructions céphalométriques. Par contre, il doit fournir un document téléradiographique en grandeur réelle de bonne qualité, rendant les distances et les angles directement mesurables. Sa responsabilité est engagée dans la lecture « diagnostique » du cliché, qui pour lui diagnosticien, est un cliché neuroradiologique standard du crâne. Il a ainsi le devoir de signaler au confrère orthodontiste tout aspect anormal de découverte fortuite (ex : calcification cérébrale, signes d'hypertension intracrânienne...). Le résultat de son analyse, normal ou pathologique, sera consigné sur le compte rendu.

En implantologie, l'utilisation du scanner, pour l'évaluation du site osseux, appelle les mêmes remarques quant aux diagnostics fortuits de lésions jusqu'alors ignorées. De plus, cette technique nouvelle, souvent déroutante pour le chirurgien-dentiste, incite à renforcer le dialogue praticien radiologue pour une meilleure compréhension des souhaits, des vues et des difficultés des uns et des autres afin d'en optimiser les performances.

3.1.3.3 Communication

Le dossier radiologique est constitué des clichés accompagnés du compte rendu. Le radiologue, comme tout médecin, est tenu au secret professionnel (article 378 du Code Pénal, articles 11, 12 et 13 du Code de Déontologie Médicale et article 5 du Code de Déontologie des Chirurgiens Dentistes), qui ne peut être opposé au malade lui-même sauf pour des raisons légitimes (article 42 du Code de déontologie médicale). En pratique libérale, le dossier est remis au patient ou adressé au praticien demandeur avec l'accord du malade. A l'hôpital, le dossier appartient à l'établissement, qui doit en délivrer une copie si le patient le demande. En cas de publications scientifiques, l'identification des malades doit être reconnue impossible (article 13 du Code de Déontologie Médicale), ce qui veut dire qu'au moins le nom doit être effacé sur les clichés présentés.

3.2 NGAP (JO, 12 octobre 1986)

Les dispositions générales des actes de radiodiagnostic sont fixées par la Nomenclature Générale des Actes Professionnels ou NGAP. Elles figurent dans le chapitre de la nomenclature des actes médicaux utilisant des radiations ionisantes. Le chapitre I article 1 (cotation des actes de la nomenclature des actes médicaux utilisant les radiations ionisantes ou actes de radiodiagnostic) stipule que « pour donner lieu à un remboursement, tout acte de radiodiagnostic doit comporter un certain nombre d'incidences radiographiques et être accompagné d'un compte rendu. La cotation d'un examen radiologique est obtenue par l'addition de deux nombres : une base fixe caractéristique de l'examen (actes cotés Z : lettre clef des examens de radiologie ; Z = 1,62 euros pour les radiologues et Z = 1,33 euros pour les chirurgiens dentistes) et une variable proportionnelle au nombre de clichés effectués. » Ceci ne concerne pas les clichés intrabuccaux réalisés au cabinet dentaire.

Le chapitre I article 2 concerne le compte rendu et la présentation des examens de radiodiagnostic. « Tous les examens de radiodiagnostic doivent comprendre un compte rendu écrit, signé par le praticien et portant les nom et prénoms du malade, ainsi que le nom du praticien et la date d'examen. Les clichés doivent être numérotés et leur nombre indiqué dans le compte rendu. Chaque film ou épreuve doit être daté et porter les nom et prénoms du malade examiné, ainsi que le nom du praticien ayant effectué l'examen. »

Le chapitre II article 3 recense tous les examens de radiodiagnostic de la tête et leur cotation. L'examen du crâne et massif facial est coté pour une incidence Z 10, deux incidences et plus Z 15. L'incidence de Hirtz quelque soit le nombre d'incidence équivaut à un Z 10, ainsi qu'un maxillaire défilé, d'une incidence des os propres du nez ou de celle du contour orbitaire. Une téléradiographie du crâne à trois mètres, utilisée pour les diagnostics orthodontiques, est cotée Z 10 pour une seule incidence et Z 15 pour deux incidences et plus. L'examen des articulations temporo-mandibulaires comportant minimum 4 incidences incluant les clichés bouche ouverte ou bouche fermée est cotée Z 15. Il en est de même pour l'examen de recherche d'opacification des sinus (quel que soit le nombre d'incidences) et de la recherche d'un corps étranger oculaire par radiographies multiples.

Pour les techniques intra-buccales, un film occlusal, rétro-alvéolaire ou rétro-coronaire de dent est coté Z 3. Il faut bien entendu rajouter le prix du film fixé à Z 1. Un examen

radiologique intra-buccal à image numérisée, par dent ou groupe de deux ou trois dents contiguës, est coté Z 6 au cours d'une même séance de diagnostic ou de traitement. Pour donner lieu à un remboursement, l'examen de radiographie, qui comporte la visualisation d'une ou plusieurs images numériques sur écran, doit être matérialisée par au moins un support papier de format 70 x 90 mm indiquant la date de cet examen, l'identification du patient et celle de la ou les dents concernées. Une radiographie panoramique de la totalité du système maxillaire et du système dentaire sur un ou plusieurs films est cotée Z 16 et une tomographie conventionnelle Z 40.

Une nouvelle nomenclature pour les examens scanographiques, y compris la tomodensitométrie, est en vigueur depuis août 1991 (JOUAN, 2003).

1° Secteur I : la cotation d'un examen se décompose en :

- forfait technique : calcul en fonction du type d'appareil et de l'implantation géographique (en moyenne 100 euros), pris en charge à 100 % par la Sécurité Sociale.
- Acte médical : Z 19 pris en charge à 70 % par le régime général de la Sécurité Sociale.
- Injection d'iode : K 5 (K = 1,92 euros).

2° Secteur II : seule la cotation de l'acte médical est différente : ces honoraires sont fixés avec « tact et mesure » par le praticien.

3° Cas particulier : la tomodensitométrie à visée préimplantologique est hors nomenclature (forfait technique et acte médical), donc non pris en charge par la Sécurité Sociale et de tarif variable selon les praticiens.

L'imagerie par résonance magnétique connaît ses indications, limitées par son coût élevé (environ 400 euros, le triple du scanner) et ses difficultés d'accès (un appareil pour 7 à 8000 habitants). Le forfait technique est d'environ 250 euros. Les honoraires en plus s'évaluent à trois consultations ou CS (= 20 euros), à laquelle on ajoute si nécessaire l'injection de Gadolinium®.

La NGAP fixe les prix des différents examens, ainsi que leur contenu. De plus, il existe des lois de radioprotection, qui régissent les dispositions face aux rayonnements ionisants.

3.3 Radioprotection

3.3.1 Définition

La radioprotection désigne l'ensemble des mesures destinées à protéger l'homme contre les rayonnements ionisants, tout en lui permettant de les utiliser. Les rayons X sont des rayonnements dits ionisants, car ils sont susceptibles d'arracher des électrons à la matière. Dirigés vers le corps à radiographier, ils peuvent être totalement ou partiellement absorbés, déviés ou transmis. La différence existant entre la quantité de rayons X émis par le tube radiogène et les rayons X, ayant traversé le sujet sans interagir, est à l'origine de la formation de l'image radiologique (GAMBINI DJ, GRANIER R., 2002).

Les rayons X absorbés transfèrent leur énergie à la matière et sont à l'origine d'interactions qui s'enchaînent successivement et peuvent aboutir à des lésions tissulaires. Les effets tissulaires des rayonnements ionisants chez l'homme sont classés en fonction de leurs modalités de survenue. Les effets déterministes sont consécutifs à la mort d'un grand nombre de cellule. Ils sont précoces et généralement réversibles. Ils apparaissent obligatoirement à partir d'une dose seuil et leur gravité augmente proportionnellement avec la dose. Les effets stochastiques (ou aléatoires) sont ceux qui résultent de l'altération des molécules d'ADN. Sur une cellule somatique, ils induisent une radiocarcinogénèse et, sur une cellule germinale, une mutation héréditaire. Ils sont tardifs et ne présentent pas de seuil d'apparition. La fréquence des effets stochastiques augmente avec la dose (en dessous de 0,2 Sv, aucune corrélation n'a pu être mise en évidence et la relation dose-effet stochastique ne peut être qu'extrapolée).

3.3.1.1 Mesure des radiations ionisantes

La mesure des radiations ionisantes se définit par quatre paramètres : l'exposition, la dose, l'équivalent de dose et la dose efficace.

La mesure de l'exposition permet d'évaluer la quantité de radiation à la sortie du tube à RX, mais ne renseigne pas sur la quantité de radiation absorbée. L'unité de mesure se fait en Coulomb par kg d'air (le Roentgen R). Elle résulte de la capacité de ces radiations à ioniser l'air. On utilise à cet effet une chambre d'ionisation.

La dose absorbée correspond à l'énergie communiquée par les radiations à la matière par unité de masse (énergie libérée quantifiée par unité de masse). Cette énergie se mesure en joule par kg et l'unité employée est le Gray.

L'équivalent dose est la mesure utilisée pour comparer les effets biologiques des différents types de radiation. L'équivalent dose se calcule à partir du produit de la dose absorbée et d'un facteur de qualité spécifique à chaque type de rayonnement (il est de 1 pour les rayons X et de 20 pour les radiations neutroniques). L'unité de mesure employée est le Sievert (Sv).

Pour prendre en compte le risque résultant de l'exposition de plusieurs organes différents, le concept de dose efficace a été introduit. Celle-ci est la somme de toutes les doses équivalentes reçues par les différents organes, chaque dose étant multipliée par un facteur de pondération tissulaire. Ce dernier dépend de la susceptibilité tissulaire de chaque organe face aux cancers radio-induits et aux effets héréditaires. Il permet de rapporter à l'individu la probabilité d'effets stochastiques existant au niveau d'un organe. La dose efficace s'exprime aussi en Sieverts.

Annuellement, chaque français reçoit en moyenne une irradiation correspondant à une dose efficace évaluée à 3,5 mSv ; 30% de cette dose découle des activités humaines dont le radiodiagnostic médical.

3.3.1.2 Mesures des différents actes radiologiques utilisés en odontologie

Technique radiologique	Doses efficaces maximales en μSv
Cliché rétro alvéolaire/rétro coronaire	8
Bilan rétro alvéolaire	150
Cliché occlusal maxillaire	8
Panoramique dentaire	30
Téléradiographie de profil	3
Tomographie (1 coupe)	190
Tomodensitométrie	800

Figure 44 : Tableau des doses efficaces des différentes techniques radiographiques (FOUCART, 2004)

Le radiodiagnostic odontologique génère en moyenne une dose efficace de 0,37 mSv/an. Tout acte de radiodiagnostic doit être justifié et le bénéfice attendu supérieur au détriment induit par l'irradiation.

En odontologie, les doses efficaces sont faibles et le risque est minime. En dehors des circonstances exceptionnelles (dysfonctionnement du tube radiogène...), le seuil d'apparition des effets déterministes ne peut être franchi. L'évaluation du risque repose donc sur celle du risque d'apparition des effets stochastiques qui ne présente pas de seuil. Le risque d'apparition d'effets héréditaires est considéré comme négligeable en odontologie. Celui d'apparition d'effets stochastiques lors d'une radio exposition est lié à l'âge, justifiant ainsi l'attention particulière, qui doit être apportée à la radioprotection des enfants. La radiosensibilité des tissus diminue avec l'âge et l'espérance de vie des sujets âgés rend moins probable l'expression de ces effets, qui présentent une grande période de latence.

3.3.2 Organisation de la radioprotection

L'organisation de la radioprotection découle des directives européennes Euratom 96/29 et 97/43. Créée par le traité de Rome en 1957, Euratom contrôle, au sein de l'Union européenne, l'organisation de la protection de la population et des travailleurs contre les rayonnements ionisants. En s'appuyant sur les recommandations de la Commission Internationale de Protection Radiologique (CIPR), elle émet des directives qui s'imposent à tous les Etats européens (FOUCART J-M, 2004).

Actuellement, deux directives intéressent directement les professions médicales :

-la directive 96/29 qui fixe les « normes de base relatives à la protection sanitaire de la population et des travailleurs contre les dangers des rayonnements ionisants »,

-la directive 97/43 qui organise la « protection sanitaire des personnes contre les dangers des rayonnements ionisants lors d'expositions à des fins médicales ».

Ces directives imposent le résultat à atteindre, mais laissent à chaque Etat membre le choix de la forme et des moyens d'application. La responsabilité de la mise en œuvre de ces dispositions incombe, dans chaque Etat membre aux spécialistes en radioprotection.

En France, la mise en œuvre de la politique nationale, en matière de sûreté nucléaire et radiologique, dépend de la Direction Générale de la Sûreté Nucléaire et de la Radioprotection (DGSNR), tandis que les missions d'expertise sont dévolues à l'Institut de Radioprotection et de Sûreté Nucléaire (IRSN).

La DGSNR a été créée le 22 février 2002 et forme, avec les divisions régionales de la Sûreté nucléaire et de la Radioprotection, l'Autorité de Sûreté Nucléaire (ASN). L'ASN assure, au nom de l'Etat, le contrôle de la sûreté nucléaire et de la radioprotection en France afin de protéger le public, les travailleurs et l'environnement. Elle est placée sous l'autorité conjointe des ministres chargés de l'Environnement, de l'Industrie et de la Santé. La DGSNR élabore la réglementation et contrôle son application depuis les Installations Nucléaires de Base (INB) jusqu'aux installations médicales et odontologiques. Elle définit et participe à l'organisation technique de gestion de crise, lors d'un accident nucléaire ou radiologique. Elle est organisée en 9 sous-directions opérationnelles ou fonctionnelles. La Sous-Direction SD7 « Santé et rayonnement ionisant » élabore la réglementation en radioprotection et la sous-direction SD9 « Activités radiologiques et biomédicales » organise le suivi des déclarations et le contrôle des installations de radiodiagnostic médical et odontologique en relation avec les divisions de la Sûreté Nucléaire et de la Radioprotection.

L'IRSN a également été créée le 22 février 2002 et résulte de la fusion de l'Institut de Protection et de Sûreté Nucléaire avec le pôle expertise de l'Office de Protection contre les rayonnements ionisants. C'est un établissement public à caractère industriel et commercial. Il exerce des missions d'expertise et de recherche dans les domaines de la sûreté nucléaire et de

la radioprotection. Il contribue à la formation en radioprotection des travailleurs professionnellement exposés et des professionnels de santé. Il participe à la surveillance radiologique de l'environnement, ainsi qu'à la gestion et à l'exploitation des données notamment issues du port des dosimètres. Au sein de l'IRSN, une unité d'expertise en radioprotection médicale est à même de répondre aux questions des différents acteurs du système de santé.

3.3.3 Conditions d'usage des rayonnements ionisants à des fins médicales et odontologiques

Les dispositions de portée générale (protection de la santé et de l'environnement) et les textes spécifiques (décrivant les conditions d'usage des sources de rayonnements ionisants utilisées à des fins médicales et odontologiques) sont contenues dans les Codes de la Santé Publique, de la Sécurité Sociale, du Travail et dans la Convention Collective Nationale des cabinets médicaux (KIFFEL, 2003).

Ces diverses dispositions organisent : l'installation, la maintenance et le contrôle de qualité des installations radiologiques, la radioprotection des patients à travers la formation des praticiens, la justification et l'optimisation des expositions et la radioprotection des travailleurs en prévoyant la nomination d'une personne compétente.

3.3.3.1 Installation, maintenance et contrôle de qualité des installations radiologiques

Pour chaque appareil de radiodiagnostic, l'exploitant est tenu tout d'abord de déclarer son utilisation (identification du générateur, attestation de conformité de l'installation, identification et responsabilités respectives des différents acteurs) tous les 5 ans, ainsi que lors de toute modification majeure (décret n°2002-254 du 4 avril 2002, relatif à la protection générale des personnes contre les dangers des rayonnements ionisants, JO du 6 avril 2002).

Il est tenu également d'organiser les opérations de maintenance. La maintenance désigne l'ensemble des activités destinées à maintenir ou à rétablir le dispositif dans un état ou des conditions données de sûreté de fonctionnement pour accomplir la fonction requise.

L'exploitant est enfin tenu d'organiser les opérations de contrôle de qualité interne et externe. Le contrôle de qualité est l'ensemble des opérations destinées à évaluer le maintien

des performances revendiquées par le fabricant ou, le cas échéant, fixées par le directeur général de l'Agence Française de Sécurité Sanitaire des Produits de Santé (AFSSPS). Il est dit interne, s'il est réalisé par l'exploitant ou sous sa responsabilité. Il est dit externe, s'il est réalisé par un organisme agréé.

3.3.3.2 Radioprotection des patients à travers la formation des praticiens, la justification et l'optimisation des expositions

La radioprotection des personnes exposées à des fins médicales (décret n°2003-270 du 24 mars 2003) est assurée à travers trois principes fondamentaux :

- la formation initiale et continue obligatoire des praticiens ;
- la justification de chaque acte de radiodiagnostic qui impose de rapporter les avantages procurés aux risques inhérents ;
- l'optimisation des procédures qui a pour objectif de maintenir les expositions à un niveau aussi bas qu'il est raisonnablement possible.

A terme, le praticien disposera de guides de recommandations et de procédures, diffusés par le ministre de la Santé, concernant les actes et les examens courants exposant à des rayonnements ionisants. A partir de ces guides, le praticien prescripteur devra justifier son examen et le praticien réalisateur sera tenu de s'inscrire dans le cadre des protocoles qu'il aura préalablement établis. Ces derniers permettent de minimiser les expositions, notamment en augmentant la distance foyer-patient, la tension utilisée, en optimisant la sensibilité des récepteurs ou en utilisant les protections plombées adéquates (particulièrement chez l'enfant et la femme enceinte). La mise en place d'un programme d'assurance qualité permet d'optimiser la radioprotection des patients tout en diminuant le nombre de clichés rejetés.

De façon pratique, le chirurgien-dentiste doit justifier tout acte utilisant des rayonnements ionisants (cette justification pouvant faire l'objet de contrôles). L'optimisation des expositions vise à ce que le patient reçoive la dose minimale pour le but médical recherché. A cet effet, des recommandations pourraient être adressées régulièrement à tous les praticiens utilisateurs, sous forme d'un guide. Enfin, le chirurgien-dentiste devra également faire appel à une Personne Spécialisée en RadioPhysique Médicale (PSRPM) pour l'aider à l'optimisation et à la radioprotection des patients.

3.3.3.3 Radioprotection des travailleurs en prévoyant la nomination d'une personne compétente.

Le praticien utilisant des rayonnements ionisants et titulaire du cabinet est tenu de s'assurer que son personnel et lui-même sont exposés aux doses les plus faibles qu'il est possible d'atteindre. Pour cela, en tant que chef d'établissement, il doit classer son personnel en fonction de la dose efficace professionnelle annuelle maximale qu'il est susceptible de recevoir.

En pratique, les omnipraticiens et les manipulateurs en électroradiologie doivent être classés dans la catégorie B et les autres membres du cabinet dans la catégorie « public ». En application du Code du Travail pour les personnes relevant de la catégorie B et de la convention collective nationale, tous bénéficient d'un suivi dosimétrique trimestriel à l'aide d'un dosimètre photographique. En outre, dès lors que la présence, la manipulation et l'utilisation d'un générateur électrique de rayonnements ionisants entraînent un risque d'exposition pour les salariés de l'établissement ou les travailleurs non salariés y intervenant, le chef d'établissement doit désigner une personne compétente en radioprotection. Celle-ci ne peut être désignée qu'après avoir suivi préalablement et avec succès une formation à la radioprotection.

Face aux difficultés pratiques rencontrées par chaque praticien pour la désignation (et la formation) d'une personne compétente en radioprotection, il peut être utile d'évoluer vers une organisation collective, autorisée par la législation. En effet, il est possible de désigner la même personne compétente en radioprotection pour plusieurs structures et donc plusieurs cabinets.

Selon CHAMBERAUD Nicole, les rôles de la personne compétente en radioprotection sont définis dans l'article R-231-106 du décret du 31 mars 2003 (JO du 2 avril 2003) :

- elle participe à l'élaboration et à la formation de la sécurité des travailleurs exposés. Cette formation porte sur les risques liés à l'exposition aux rayonnements ionisants, les procédures générales de radioprotection mises en œuvre dans l'établissement, ainsi que les règles de prévention et de protection.
- sous la responsabilité de l'employeur, elle procède à une évaluation préalable permettant d'identifier la nature et l'ampleur du risque encouru par les travailleurs exposés ;

- elle doit être consultée sur la délimitation des zones surveillées et contrôlées dans l'établissement et sur la définition des règles particulières qui s'y appliquent ;
- elle définit les mesures de protection adaptées qui doivent être mises en œuvre. Elle vérifie leur pertinence au vu des contrôles et de la dosimétrie opérationnelle.
- elle définit les moyens nécessaires requis en cas de situation anormale ;
- elle communique périodiquement, sous leur forme nominative, à l'IRSN, les résultats de la dosimétrie opérationnelle pour chaque travailleur exposé.

4 Aspects de la communication odontologiste-radiologiste en Meurthe et Moselle

4.1 Réalisation des questionnaires

Nous nous sommes basés sur deux types d'examen afin de réaliser les questionnaires. Le premier est l'orthopantomogramme®, ce choix nous est apparu comme une évidence. Effectivement, comme nous avons pu vous le démontrer dans notre premier chapitre, l'OPT est un examen courant, qui selon l'ANDEM devrait être réalisé pour tous nouveaux patients. C'est un examen de débrouillage essentiel à l'exercice dentaire. Il permet donc de bien illustrer notre recherche d'étude.

Le second choix est un examen plutôt récent. Il s'agit de la tomодensitométrie ou scanner dentaire. L'étude de sa fréquence de prescription nous a semblés très intéressante. Comme nous vous l'avons démontré dans les deux premières parties, cet examen est le plus complet et permet de déceler toute pathologie non visible par les examens radiographiques odontologiques courants. Il est de dernier recours. Comme sa technique et sa lecture ne sont pas encore très répandues, il nous a semblés bon d'analyser la coopération entre l'odontologiste et le radiologue pour son utilisation.

Ce questionnaire a été réalisé sous forme de sondage envoyé aux chirurgiens dentistes et radiologues de Meurthe et Moselle. Nous nous sommes basés pour les recenser sur les Pages Jaunes de Meurthe et Moselle (www.pagesjaunes.fr), ainsi que l'Annuaire Dentaire (www.annuairedentaire.com), disponibles sur Internet. Ces recherches ont été faites au début de l'année 2004. Nous avons recensés 473 chirurgiens-dentistes (seront exclus de cette recherche les chirurgiens-dentistes qualifiés en orthopédie dento-faciale) et 59 médecins radiologues. Les questionnaires, ainsi qu'une lettre d'accompagnement pour expliquer notre démarche, ont été envoyés en juin 2004. Nous attendions un retour uniquement des questionnaires, ce qui préserve l'anonymat des réponses. Aucun questionnaire ne nous est parvenu après le 31 décembre 2004. Nous avons donc commencé à comptabiliser début 2005.

Voici un exemplaire de la lettre d'accompagnement :

Melle TREHEUX Emilie
44 rue du Maréchal Oudinot
54000 NANCY

Madame Monsieur le Docteur
Adresse
Ville

Madame, Monsieur,

Actuellement en sixième année d'étude de Chirurgie Dentaire, je dois, pour clore mes études, préparer ma thèse.

Le sujet retenu est « la communication odontologiste radiologue en Meurthe et Moselle ».

Afin d'approfondir ma recherche, j'ai préparé un questionnaire que je me permets de vous soumettre. Je vous serai très reconnaissante d'y accorder un peu de votre attention, cela me permettrait d'analyser la situation actuelle et peut-être d'améliorer dans le futur la communication.

D'avance, je vous remercie et vous prie d'accepter mes salutations distinguées.

E.TREHEUX

Voici le questionnaire adressé aux Chirurgiens-dentistes

Questionnaire adressé aux odontologistes

Concernant l'OPT (orthopantomogramme®) :

Possédez vous votre propre appareil pour réaliser des OPT ? non
 oui

Prescrivez-vous des OPT ? oui
 non

Si oui, préférez vous des OPT numérisés ? oui
 non

Combien d'OPT prescrivez vous par mois ? environ ____ par mois

Pourquoi prescrivez-vous des OPT ? pour un examen systématique
 pour la recherche d'une pathologie particulière
 pour l'évolution de la croissance
 autres, précisez : _____

Comment formulez-vous votre demande ?

Vers quel service orientez-vous votre patient pour la réalisation de cet examen ?
 vers un cabinet de radiologie
 vers un hôpital public

Lisez-vous les comptes-rendus du radiologue ? oui
 non

Vous aide t'il à établir le diagnostic ? oui
 non

Avez-vous suivi une formation complémentaire en radiologie ? oui
 non

Concernant le Dentascan® (scanner dentaire) :

Prescrivez-vous des Dentascan® ? oui
 non

Dans quel intérêt ? bilan préopératoire pour l'implantologie dentaire
 chirurgie orthodontique
 chirurgie parodontale
 chirurgie de la dent de sagesse
 examen des ATM
 autres pathologies, comme _____

Combien de Dentascan® prescrivez-vous par an ? environ ____ par an

Prescrivez-vous systématiquement un OPT auparavant ? oui
 non

Vers quel service orientez-vous votre patient pour la réalisation d'un Dentascan® ?
 vers un hôpital public
 vers une clinique privée

Lisez-vous les comptes-rendus du radiologue ? oui
 non

Vous aide t'il à établir le diagnostic ? oui
 non

Avez-vous des commentaires à faire ? _____

Je vous remercie de votre attention.

Et voici celui adressé aux Médecins Radiologues :

Questionnaire adressé aux radiologues

Concernant l'OPT (l'orthopantomogramme®) :

Possédez vous un appareil pour réaliser des OPT ? oui
 non

Réalisez vous des OPT numérisés ? oui
 non

Combien d'OPT réalisez vous par mois ? environ ____ par mois

Quels sont les principaux prescripteurs ? les chirurgiens dentistes
 les médecins généralistes
 les médecins spécialisés
 autres, précisez _____

Les ordonnances des prescripteurs sont elles toujours adaptées à la demande ? oui
 non

Si non, pourquoi ? _____

Etablissez vous un compte rendu systématiquement ? oui
 non

Considérez vous qu'il est nécessaire/indispensable de commenter les OPT prescrits par les chirurgiens dentistes ? oui
 non

Avez-vous suivi une formation complémentaire en imagerie médicale dentaire ? oui
 non

Entrenez vous, de vous-même, la prescription ou la réalisation d'examens complémentaires lors du soupçon d'une pathologie ? non
 oui

Si oui, précisez quel type d'examen : téléradiographie de face, profil
 tomographie
 sialographie
 scanner
 IRM
 autres, précisez _____

Concernant le Dentascan® ou scanner dentaire :

Réalisez vous des scanners dentaires ou Dentascan® ? oui
 non

Où les réalisez vous ? hôpital public
 clinique privée

Les ordonnances des prescripteurs sont elles toujours adaptées à la demande ? oui
 non

Si non, pourquoi ? _____

En avez-vous déjà prescrit ? non
 oui

Si oui, pour quels types d'examen ? bilan préopératoire d'implantologie
 chirurgie
 recherche d'une pathologie
 autre, précisez _____

Avez-vous des commentaires à faire ? _____

Je vous remercie de votre attention.

4.2 Analyse des questionnaires envoyés aux chirurgiens-dentistes de Meurthe et Moselle

4.2.1 Nombre de réponses

Sur 473 questionnaires envoyés, 345 nous ont été retournés. Ce qui représente environ 73 % de réponses. Nous tenons à ce stade de la thèse à remercier encore une fois les chirurgiens-dentistes ayant répondu à ce questionnaire. Sans eux, cette thèse n'aurait pas été possible.

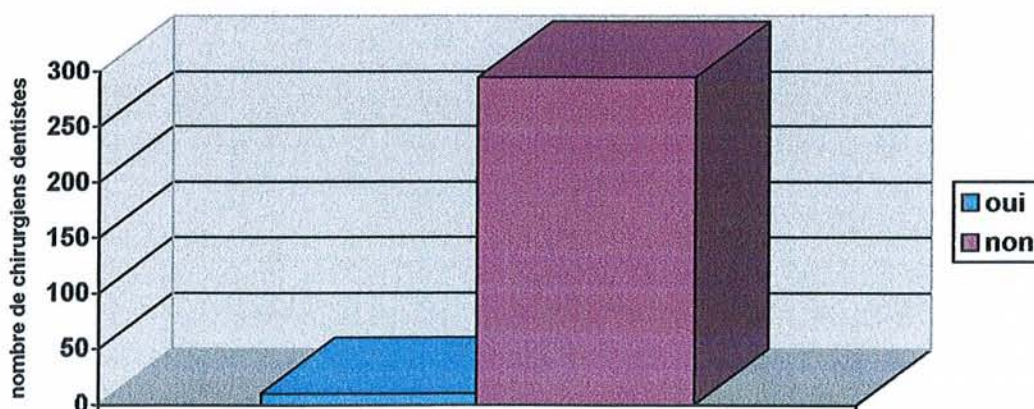
Dans les questionnaires retournés, 3 chirurgiens-dentistes nous ont averti qu'il avait cessé leur activité et 7 lettres nous ont été retournées par les services de la poste. Ce qui réduit le pourcentage de réponse « positive » (questionnaire rempli) à environ 71 %. Nous nous baserons sur 335 réponses pour la suite de l'analyse.

4.2.2 Analyse des questions concernant l'orthopantomogramme®

4.2.2.1 Question n°1

Possédez vous votre propre appareil pour réaliser des OPT ? non
 oui

40 chirurgiens-dentistes ont répondu « oui » à cette question, ce qui représente environ 10 % et 295 « non » soit environ 90 %.



Graphique 1: Possédez-vous votre propre appareil pour réaliser des OPT ?

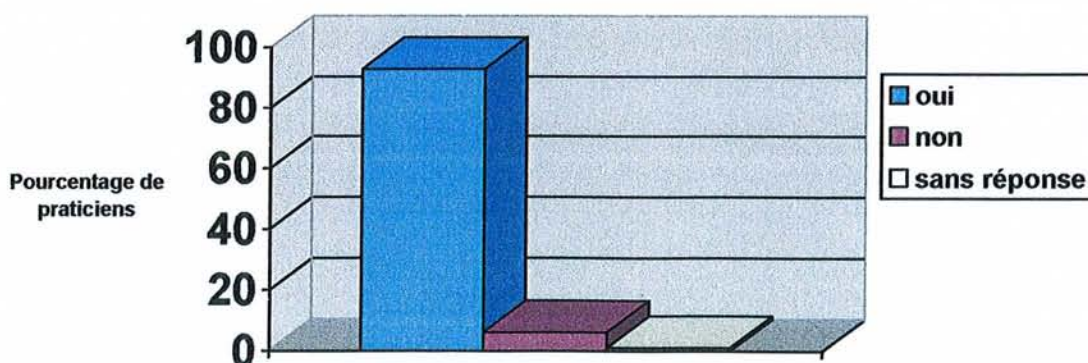
Ces pourcentages prouvent, que nous avons choisi d'étudier le bon examen radiographique. L'ANDEM recommande au praticien de réaliser un orthopantomogramme® ou OPT pour tout nouveau patient, c'est un excellent examen de débrouillage. Si cette recommandation est bien respectée, nombreux sont les praticiens qui prescrivent cet examen à leur patient et comme il n'est réalisé que dans peu de cabinets dentaires, les patients sont amenés à se rendre dans un cabinet de radiologie. Par leur intermédiaire se déroule la communication entre les odontologistes et les radiologues.

D'autre part, il nous faut comprendre pourquoi si peu de praticiens possèdent un orthopantomographe. Tout d'abord, le prix de l'appareil est assez élevé, environ 30 000 euros. Cette somme représente un investissement important pour un cabinet dentaire. De plus, le simple achat de l'appareil n'est pas suffisant, selon les lois de la radioprotection, il existe une réglementation très stricte concernant les lois d'agrément, d'installation et de maintenance (cf. chapitre 3.3 Radioprotection). Celle-ci peut être rebutante pour les praticiens.

4.2.2.2 Question n°2

Prescrivez-vous des OPT ? oui
 non

312 praticiens ont répondu « oui » à cette question, soit 93 %, 20 ont répondu « non », soit 6 % et 3 n'ont pas donné de réponse, soit 1 %.



Graphique 2: Prescrivez-vous des OPT?

A priori, tous les chirurgiens dentistes ayant répondu à notre questionnaire, prescrivent des OPT. Les réponses négatives ou l'absence de réponses ont souvent été justifiées par la possession d'un orthopantomographe. Il semble inutile à ces praticiens de prescrire des OPT.

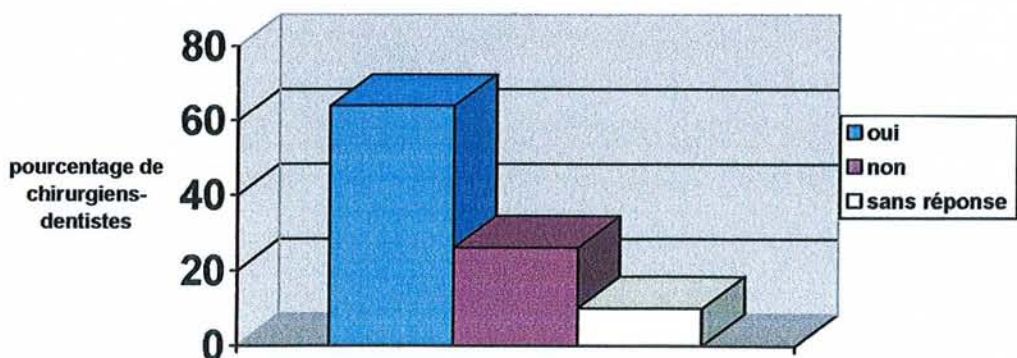
A priori, tous les chirurgiens dentistes ayant répondu à notre questionnaire, prescrivent des OPT. Les réponses négatives ou l'absence de réponses ont souvent été justifiées par la possession d'un orthopantomographe. Il semble inutile à ces praticiens de prescrire des OPT. Rappelons seulement, que selon l'ANDEM, la prescription, ou tout du moins la justification d'un examen, est obligatoire, même pour son propre appareil.

Seul un chirurgien-dentiste justifie son « non » par la remarque suivante : « Ces deux types d'examen (OPT et Dentascan®) ne devraient être prescrits que par des spécialistes : chirurgiens en vue d'introduction d'autre chirurgie buccale ou implantologistes. Pour les omnipraticiens, ces examens sont des sources de dépenses inutiles pour la Sécurité Sociale ». D'autres praticiens disent prescrire peu d'OPT car ils sont « adeptes du bilan radiologique long cône, qui me semble beaucoup plus précis pour les soins prothétiques, conservateurs et parodontaux. »

4.2.2.3 Question n°3

Si oui, préférez vous des OPT numérisés ? o oui
o non

335 chirurgiens-dentistes ont répondu à cette question, soit la totalité. 215 ont répondu « oui », soit 64 %, 86 ont répondu « non », soit 26 %, et 34 n'ont pas répondu, soit 10 %.



Graphique 3: Préférez-vous des OPT numérisés?

Cette question révèle toute son importance quant à la communication future. Effectivement, à l'ère de l'informatique, les différents examens radiologiques pourraient être

transmis entre l'odontologiste et le radiologue par Internet par l'intermédiaire d'un système de santé protégé. Pour cela, il faudrait que les examens soient sous forme numérique.

Le secteur dento-maxillaire est particulièrement concerné par les avantages de la numérisation. Les doses de rayonnement X sont nettement diminuées par rapport à la radiologie classique, tout en conservant une qualité d'image au moins équivalente. L'acquisition et la visualisation en temps réel de l'image élimine le temps nécessaire au développement et permet de sélectionner les images, qui seront conservées. La possibilité de traiter l'image est possible sur un écran de contrôle (mesures, mensurations, agrandissement, amélioration de la qualité de l'image...).

L'utilisation d'un support informatique, pour le stockage, de l'image permet un accès permanent et une exploitation plus pertinente du dossier radiologique, notamment en ce qui concerne le suivi des patients.

Enfin, la possibilité de transmission des documents peut se faire d'un poste à un autre, au sein du même service, voire par l'intermédiaire du réseau téléphonique, pour un avis complémentaire ou simplement pour compléter le dossier.

Les réponses négatives ou l'absence de réponses ont parfois été justifiées. L'importance de la qualité du cliché prime plus aux yeux des praticiens, que leur numérisation. « La recherche de précision par radiographie argentique est souvent supérieure à celle fournie par la radiographie numérique. »

4.2.2.4 Question n°4

Combien d'OPT prescrivez vous par mois ? Environ ___ par mois

11 chirurgiens-dentistes n'ont pas répondu à cette estimation. Par questionnaire, l'estimation va de 0,5 à 100 examens prescrits par mois. La moyenne des 324 réponses est de 7,5 OPT prescrits par chirurgiens-dentistes par mois.

**En moyenne : environ 90 OPT sont prescrits par chirurgiens-dentistes de
Meurthe et Moselle par an.**

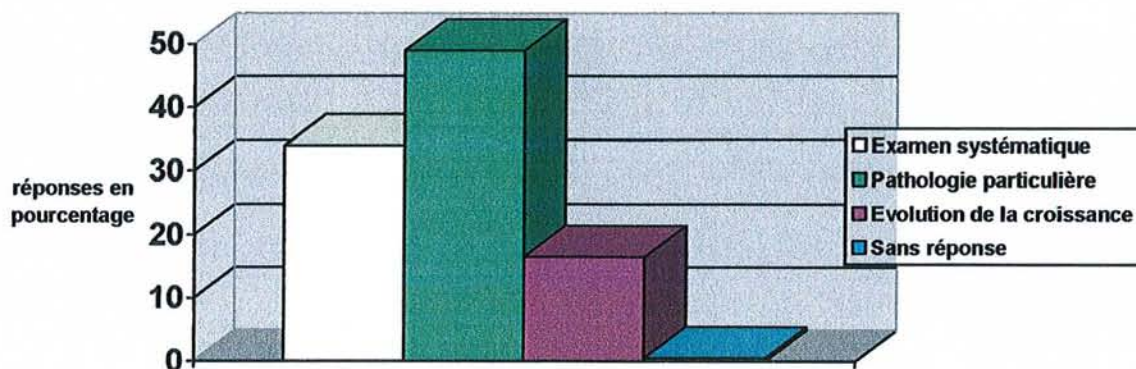
Cette moyenne augmente sensiblement quant le chirurgien-dentiste possède son propre orthopantomographe. Elle est alors de 57 OPT réalisés par praticiens par mois, soit 684 OPT par an.

4.2.2.5 Question n°5

Pourquoi prescrivez-vous des OPT ?

- pour un examen systématique
- pour la recherche d'une pathologie particulière
- pour l'évolution de la croissance
- autres, précisez : _____

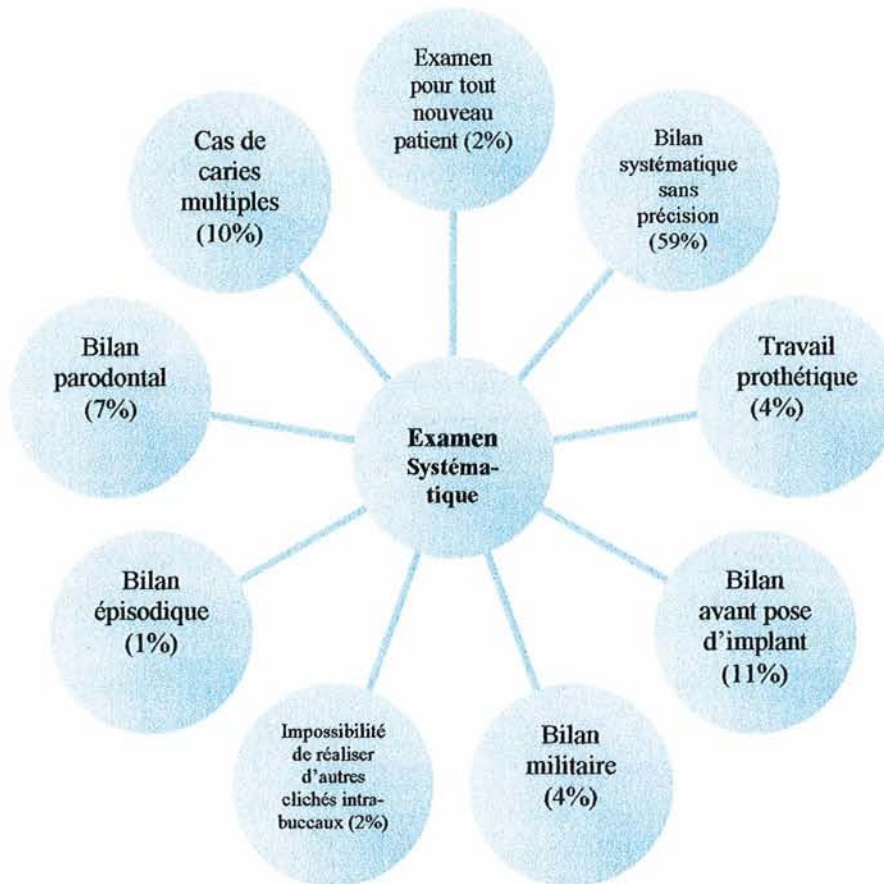
Nous avons proposé pour cette question plusieurs réponses : pour un examen systématique, pour la recherche d'une pathologie particulière, pour l'évolution de la croissance et une réponse laissée libre.



Graphique 4: Pourquoi prescrivez-vous des OPT?

Pour chaque type de réponse, nous avons recensé les différentes remarques ou annotations des praticiens afin d'affiner la définition de chaque partie.

4.2.2.5.1 Examen systématique (34 %)



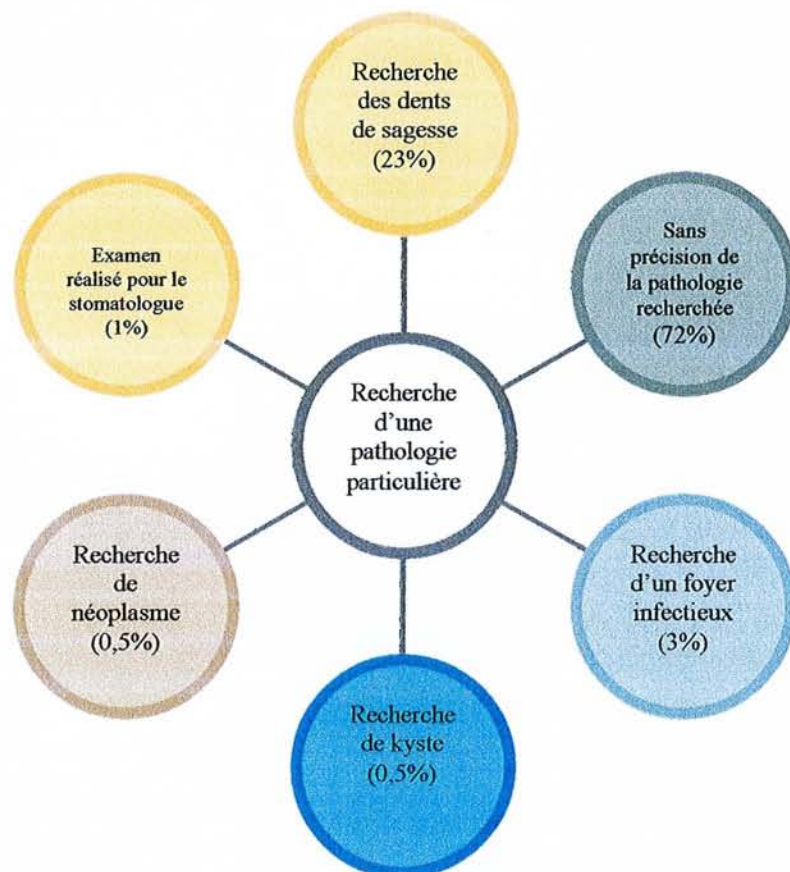
La définition d'examen systématique est vague, pourtant il représente 34 % des OPT prescrits. Rappelons que l'ANDEM recommande de réaliser un OPT pour chaque nouveau patient et de le renouveler au maximum tous les deux ans. 59 % de ces examens sont réalisés dans ces conditions (bilan systématique), 2 % sont spécifiques au nouveau patient et 1 % pour un bilan épisodique chez un patient déjà suivi par le praticien.

D'autres catégories sont comprises dans l'examen systématique : 4 % d'OPT sont réalisés en vue d'entreprendre un travail prothétique, 11 % en vue d'une pose future d'implant, 10 % en cas de caries multiples chez un patient et 7 % avant un bilan parodontal. De plus, 4 % de ces examens systématiques sont réalisés pour des militaires partant en mission.

Effectivement, le chirurgien-dentiste est souvent amené à réaliser des certificats d'aptitude aux militaires, ceux-ci devant présenter un état dentaire indemne de lésions carieuses.

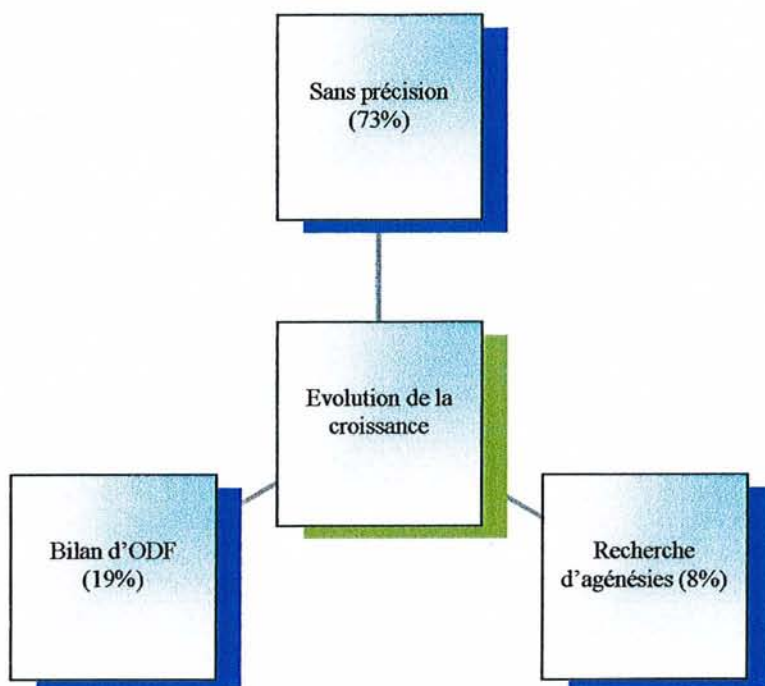
L'OPT reste enfin l'examen radiographique de choix, lorsque les autres examens radiographiques intrabuccaux sont impossibles à réaliser (par exemple chez le petit enfant ou pour la personne handicapée).

4.2.2.5.2 Examen pour une pathologie particulière (49 %)



La recherche d'une pathologie particulière est la principale cause de prescription des OPT, elle représente 49 % des examens prescrits. 72 % des praticiens ne précisent pas la pathologie qu'ils recherchent en prescrivant l'OPT. La recherche de la position des dents de sagesse représente 23 % des pathologies recherchées. D'autres praticiens prescrivent des OPT pour la recherche de kyste (0,5 %), de foyers infectieux (3 %) ou pour la recherche de néoplasme (0,5 %). 1 % de ces OPT sont prescrits au patient adressé au stomatologue pour le soin de la pathologie recherchée.

4.2.2.5.3 Evolution de la croissance (16,5 %)



19 % des OPT prescrits pour évaluer la croissance sont des bilans d'orthopédie dento-faciale. Le bilan radiographique permet de visualiser les germes dentaires ou même de déceler les agénésies dentaires. D'ailleurs, 10% de ces OPT sont prescrits pour la suspicion d'une agénésie.

4.2.2.6 Question n°6

Comment formulez-vous votre demande ?

Nous avons laissé libre les réponses à cette question. De cette manière nous attendions des chirurgiens-dentistes une ordonnance type afin de constater quel était leur type de demande.

Effectivement, cette demande est le premier pas de la communication avec le radiologue. Sur les 335 questionnaires, 52 n'ont pas précisé de formule de demande. 92 ont simplement indiqué qu'ils demandaient un OPT ou un cliché panoramique et 191 ont apporté des précisions. Elles portent souvent sur le motif de la prescription, mais certaines aussi sur la localisation de la recherche ou même sur l'agrandissement recherché quand il s'agit d'un Scanora® (le Scanora® demandé est destiné à étudier le périapex quand les radiographies rétro-alvéolaires ne permettent pas une bonne interprétation).

Certains demandent également le coefficient d'agrandissement du cliché, cette démarche est souvent rencontrée pour l'implantologue. Certains demandent une position particulière, par exemple « bouche fermée » pour observer l'occlusion ou « bouche ouverte » pour distinguer chaque dent. D'autres, enfin, nous ont fourni avec leur questionnaire une ordonnance numérisée type.

Docteur [REDACTED] LAXOU, le 12/06/2004
CHIRURGIEN-DENTISTE
D.F.C.D. Nancy
[REDACTED]
2, Rue [REDACTED]
Tél. : [REDACTED]
Sur Rendez-vous tous les jours
de 8 h 30 à 12 h et de 14 h à 19 h
Sauf Jeudi et Samedi après-midi

Mademoiselle Isabelle DURAND TEST ()

1 RADIOLOGIE Bilan

Bilan radiologique pour recherche d'anomalies dentaires, de pathologie parodontale, carieuse et infectieuse.

2 RADIOLOGIE Sagesses

Recherche de dents de sagesses incluses ou enclavées.

3 RADIOLOGIE Sinus maxillaires

recherche de foyers infectieux dentaires et d'éventuelles complications sinusales.

1A1022294001

Membre d'une association agréée par l'administration fiscale acceptant à ce titre le règlement des honoraires par chèques libellés à son nom.



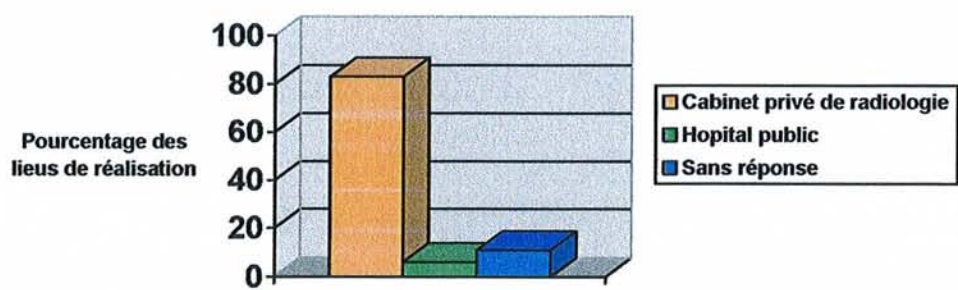
Figure 41 : Ordonnance type fournie par un chirurgien-dentiste

Rappelons que la demande d'examen correspond en réalité à une demande de consultation spécialisée. Il est souhaitable que le clinicien fasse alors connaître au radiologue

les éléments cliniques recueillis, afin que ce dernier effectue les examens utiles à la démarche diagnostique. Donc, la simple demande de cliché panoramique ou OPT sur une ordonnance est légale, mais insuffisante pour une démarche diagnostique adéquate.

4.2.2.7 Question n°7

Vers quel service orientez-vous votre patient pour la réalisation de cet examen ?
 vers un cabinet de radiologie
 vers un hôpital public



Graphique 5: Lieu de réalisation des OPT

Suivant le principe de libre choix du praticien, le chirurgien-dentiste laisse libre au patient de réaliser cet examen où bon lui semble. Mais, il peut être amené à orienter son patient si celui-ci lui le demande.

Sur 335 réponses à cette question, 278 praticiens ont répondu qu'ils orientaient leur patient vers un cabinet de radiologie privé (83 %) et 21 vers l'hôpital public (6 %). 36 praticiens (11 %) ont laissé cette question sans réponse. Il s'agit, d'une part, des praticiens possédant leur propre orthopantomographe (au nombre de 40) et, d'autre part, des praticiens ayant justifié leur absence de réponse par le libre choix du patient (5 praticiens).

Certaines remarques ont été ajoutées à cette question, les praticiens orientent leur patient en fonction du cabinet de radiologie se trouvant le plus proche de leur domicile ou celui pour lequel le rendez-vous pour l'examen est le plus rapide. « J'oriente mes patients vers un certain cabinet de radiologie car ce cabinet fournit de bons clichés (de bonne qualité) et de bons comptes-rendus. »

4.2.2.8 Question n°8

Lisez-vous les comptes-rendus du radiologue ? oui
 non

Sur 335 réponses, 244 chirurgiens-dentistes affirment lire les comptes rendus. Seules quelques réponses positives sont accompagnées d'arguments très défavorables en faveur de ces comptes-rendus : « je les lis mais ils sont peu fiables », « plutôt grotesques (ex : kystes sur 35 ou 45 confondus avec le trou mentonnier) » ; « 9 fois sur 10 ils sont faux » ; « je les lis et souvent je rigole !! ».

71 praticiens ne les lisent pas car ils les considèrent comme « faux » ou « avec une mauvaise terminologie ». Enfin, 30 chirurgiens-dentistes n'ont pas répondu à cette question en argumentant qu'« il n'y a souvent pas de compte-rendu » ou que le commentaire du radiologue est le suivant « laissé à l'appréciation du spécialiste ».




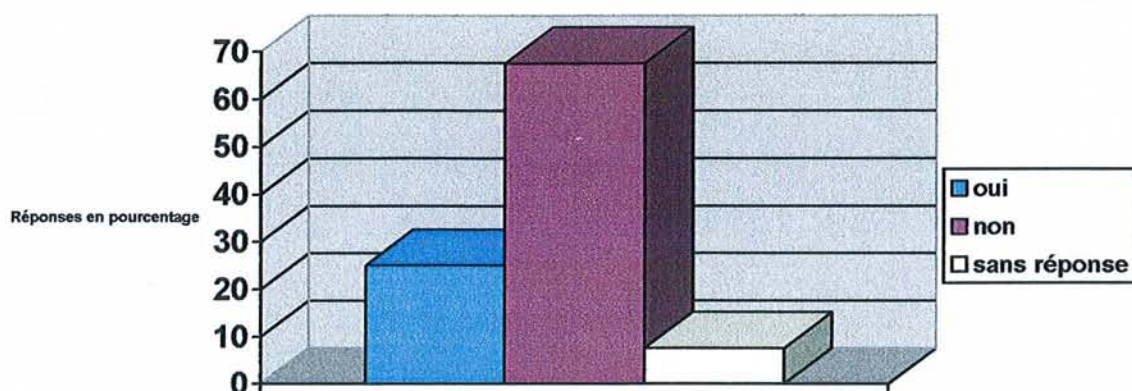
Figure 5: Lecture des comptes-rendus

4.2.2.9 Question n°9

Vous aide t'il à établir le diagnostic ? oui
 non

Nous avons vu dans le chapitre 3.1.3, relatif au compte-rendu, son importance. Grâce à cette question, nous pourrions étudier s'il est utile au chirurgien-dentiste.

Sur 335 praticiens interrogés, 84 ont répondu « oui », soit 25 % ; 226 ont répondu « non », soit 67,5 % ; et enfin 25 praticiens n'ont pas répondu, soit 7,5 %.



Graphique 6: Intérêt du diagnostic

L'absence d'utilité des comptes-rendus pour le diagnostic peut s'expliquer de plusieurs façons. Tout d'abord dans l'établissement de la demande : le prescripteur doit donner les motifs de l'examen (si ceux-ci ne sont pas présents, le radiologue ne sait pas quelles sont les attentes du prescripteur).

Ensuite, nous avons vu dans la réponse précédente, que souvent les comptes-rendus étaient faux, voir absents. En effet, de tels comptes-rendus ne peuvent en aucun lieu aider le chirurgien-dentiste à établir son diagnostic.

Enfin, nous avons observé que les chirurgiens-dentistes se plaignent souvent que la terminologie des comptes-rendus n'était pas adaptée. Peut-être faudrait il arriver à trouver un consensus entre le radiologue et le chirurgien-dentiste, afin que les comptes-rendus soient en adéquation.

Il faut noter une remarque d'un des chirurgiens-dentistes ayant répondu négativement. Celui-ci trouve une aide au diagnostic dans les comptes-rendus, uniquement quand une pathologie médicale est associée à l'examen. Cette remarque confirme que les chirurgiens-dentistes et les radiologues ne « parlent » pas le même langage dans les comptes-rendus.

4.2.2.10 Question n°10

Avez-vous suivi une formation complémentaire en radiologie ? o oui o non

Sur 335 chirurgiens-dentistes interrogés, 42 affirment avoir suivi une formation complémentaire en radiologie, soit 12,5 % et 293 n'en ont pas suivi, soit 87,5 %. Ces formations étaient dans le cadre de la formation continue proposée par la Société Odontologique de Paris (SOP) ou de société scientifique française de formation continue du chirurgien-dentiste, dans le cadre de l'A.D.F (Association Dentaire Française) et même lors d'un séminaire sur le Dentascan® à l'hôpital central de Nancy.

Ces formations complémentaires pourraient entrer dans le cadre de la formation continue. L'obligation de suivre un certain nombre de formations durant toute la vie professionnelle existe depuis longtemps. Elle apparaît d'ailleurs dans le code de Déontologie à l'article 11 : « Le chirurgien-dentiste a le devoir d'entretenir et de perfectionner ses connaissances, notamment en participant à des actions de formation continue. ».

Mais, selon P. Dana, si le texte précise bien la notion d'obligation déontologique, il ne dit rien de la forme qu'elle doit revêtir. Dès lors, la formation continue d'exister sous de multiples formes. Elle peut être dispensée par les facultés, les sociétés savantes, voire acquise au travers de cursus « diplômants » ou « non diplômants », avoir pour support un livre ou un vidéodisque, être éventuellement suivie auprès d'un conférencier ou faire l'objet d'une téléconférence sur Internet. Mais dans tous les cas de figures, son accès doit être libre, indépendant et facilité. Un Conseil National de Formation Continue Odontologique (CNF-CO) a été créé en 2003 pour regrouper, coordonner et participer au financement des associations de formation continue.


Nous avons consulté le programme de différentes associations de formation continue et pour le moment aucune ne propose de formation en radiographie dentaire. Effectivement, beaucoup de chirurgiens-dentistes interrogés regrettent cette absence dans les programmes, surtout concernant les nouvelles techniques radiographiques. Ceci pourrait donc expliquer le faible pourcentage des réponses positives à cette question.

4.2.3 Analyse des questions concernant le Dentascan®

4.2.3.1 Question n°11

Prescrivez-vous des Dentascan® ? o oui
o non

Sur 335 praticiens interrogés, 108 ont répondu « oui », soit 32 % ; 215 ont répondu « non », soit 64 % et 12 n'ont pas répondu à cette question, soit 4 %.



Graphique 7: prescription de scanner dentaire

L'absence de prescription de Dentascan® a souvent été justifiée par une ignorance de ce nouveau moyen de radiodiagnostic. Certains chirurgiens-dentistes pensent ne pas avoir assez d'information sur l'utilisation et l'interprétation du Dentascan®. La formation continue post-universitaire n'offre pas beaucoup de possibilité d'y remédier. Certains chirurgiens-dentistes seraient « heureux de participer aux réunions d'information du nouveau matériel des radiologues de l'hôpital central de Nancy ou même en privé ».

On note, dans les remarques, une forte demande de formation plus poussée en radiologie, surtout concernant les nouvelles techniques de radiodiagnostic, comme le scanner et l'IRM.

D'autre part, certains chirurgiens-dentistes justifient leur réponse négative par l'argument suivant : ils ne font pas de soins « pointus » et préfèrent envoyer leur patient chez différents spécialistes. C'est alors ce spécialiste qui réalisera la demande de scanner dentaire (par exemple le stomatologue pour la chirurgie des dents de sagesse).

Même si le pourcentage de réponses est faible, continuons tout de même d'analyser les réponses aux questions suivantes.

4.2.3.2 Question n°12

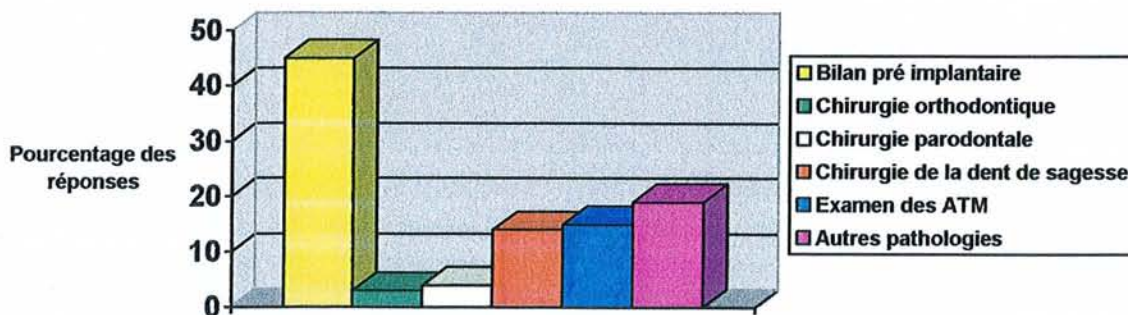
Nous souhaitons analyser avec cette question les différents buts de prescription du Dentascan® et nous avons pour cela orienté les réponses possibles. Voici la question telle qu'elle était présentée dans le questionnaire.

Dans quel intérêt ?

- bilan préopératoire pour l'implantologie dentaire
- chirurgie orthodontique
- chirurgie parodontale
- chirurgie de la dent de sagesse
- examen des ATM
- autres pathologies, comme _____

Pour cette question, nous n'attendions pas une seule réponse par questionnaire, car la prescription peut avoir plusieurs buts. Nous avons donc récolté 187 réponses. Sur les 335 praticiens interrogés, 221 n'ont pas répondu à cette question, ce qui représente environ 66%, chiffre approchant du pourcentage des chirurgiens-dentistes ne prescrivant pas de Dentascan® ajoutés à ceux qui n'ont pas répondu à la première question concernant le Dentascan®.

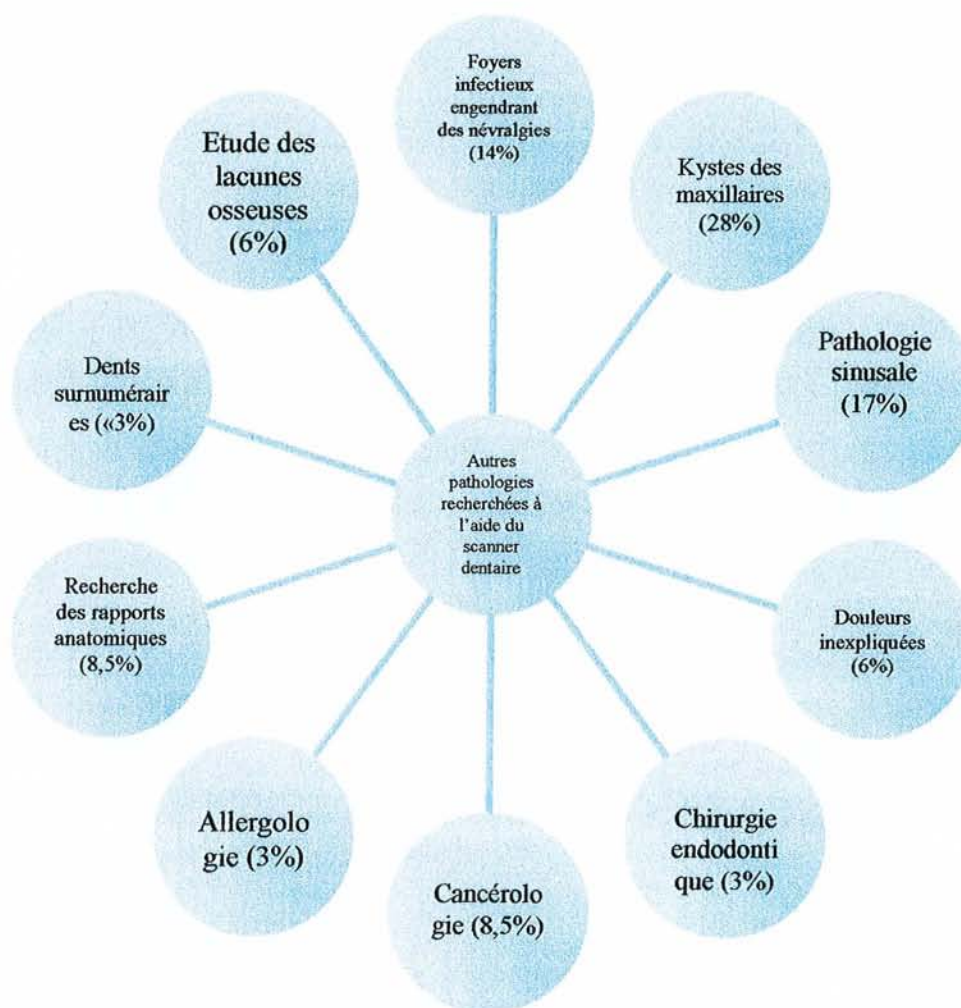
Basons-nous donc sur les 187 réponses pour analyser le but de la prescription des Dentascan®.



Graphique 8: Buts de la prescription du scanner dentaire

Le scanner dentaire est prescrit à 45 % des cas en bilan préimplantaire. Son intérêt est double, à la fois morphologique et structural. Le scanner est réalisé en première intention permettant d'évaluer le site receveur et de mettre en évidence les obstacles anatomiques. Ces coupes permettent également de poser virtuellement sur l'écran ou sur les clichés un gabarit correspondant à l'implant, pour mieux apprécier ses rapports avec les structures avoisinantes.

Il est prescrit ensuite pour d'autres disciplines de l'odontologie comme : la chirurgie orthodontique à 3 %, la chirurgie parodontale à 4 %, la chirurgie des dents de sagesse à 14 % et l'examen des ATM à 15 %. Les autres pathologies recherchées, représentant 19 % des scanners dentaires prescrits, sont définies dans le diagramme suivant.



4.2.3.3 Question n°13

Combien de Dentascan® prescrivez-vous par an ? Environ __ par an

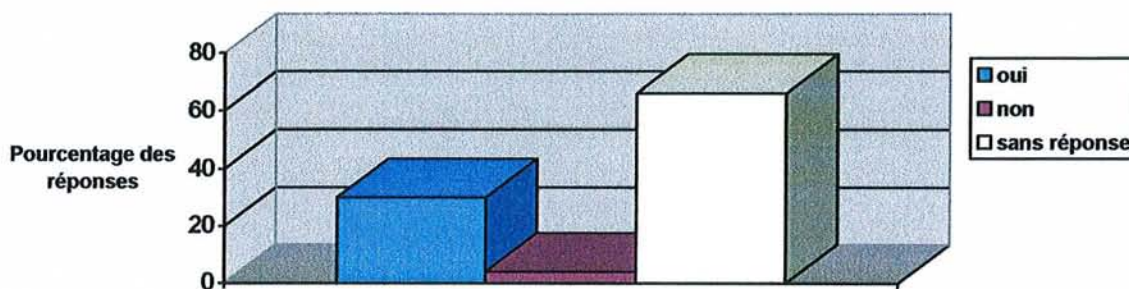
Nous n'avons obtenu à cette question que 108 réponses allant de 1 à 250 scanners dentaires prescrits par an. Les 227 chirurgiens-dentistes ne prescrivant pas d'OPT ont effectivement répondu 0 à cette question.

Nous obtenons donc un total de 1369 scanners prescrits par an. Ce qui représente en moyenne 12,6 scanners prescrits par an par chirurgien-dentiste meurthe-et-mosellan (prescrivant des scanners dentaires). Pour l'ensemble des chirurgiens-dentistes de Meurthe-et-Moselle, cela représente une moyenne de 4 scanners prescrits par an.

4.2.3.4 Question n°14

Prescrivez-vous systématiquement un OPT auparavant ? o oui
o non

Nous avons obtenu 101 réponses positives, soit 30 %, 13 réponses négatives, soit 4 % et enfin 221 praticiens n'ont pas répondu, soit 66 %.



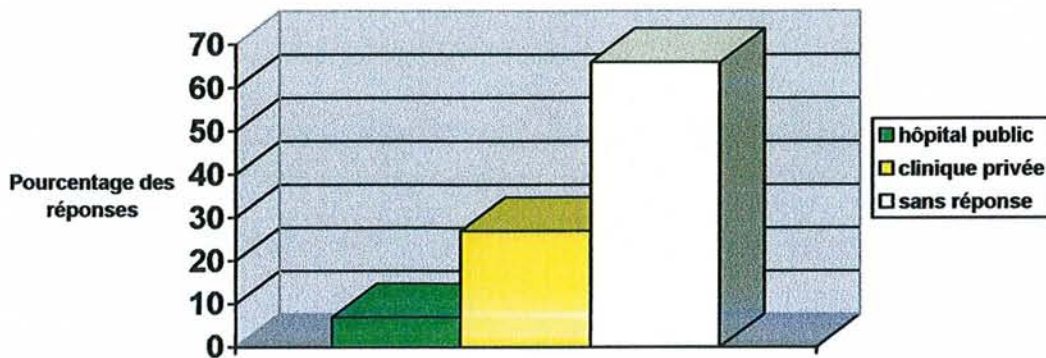
Graphique 9: Prescription d'OPT avant le scanner dentaire

Rappelons que selon l'ANDEM, l'OPT devrait être un examen systématique pour chaque patient. Le scanner dentaire est un examen d'investigation secondaire. Cependant, il n'existe aucune législation obligeant le chirurgien-dentiste à réaliser un OPT avant le scanner dentaire, mais cette démarche découle d'une logique de diagnostic.

4.2.3.5 Question n°15

Vers quel service orientez-vous votre patient pour la réalisation d'un Dentascan® ?
o vers un hôpital public
o vers une clinique privée

221 praticiens n'ont pas répondu à cette question, soit 66 %. 89 praticiens orientent leurs patients vers une clinique privée, soit 27 % et 25 vers un hôpital public, soit 7 %.



Graphique 10: Lieu de réalisation des scanners dentaires

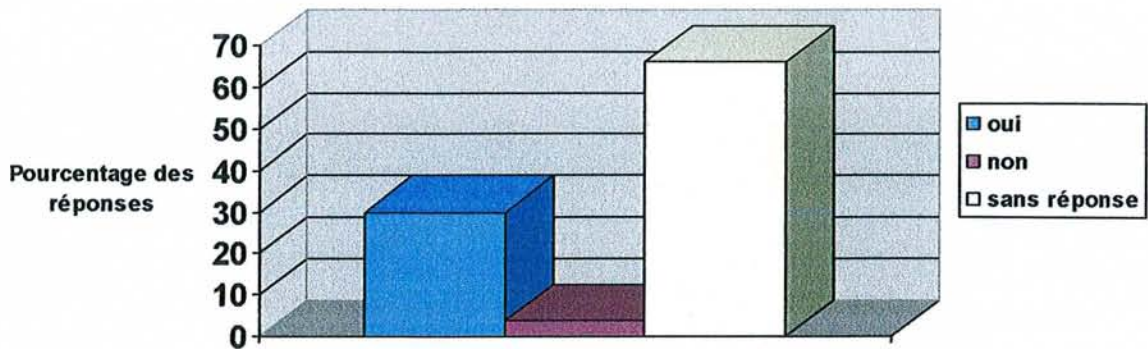
Les scanners dentaires sont donc, en Meurthe et Moselle, plus souvent réalisés dans une clinique privée que dans un hôpital public.

Les réponses fournies par les chirurgiens-dentistes sont accompagnés de commentaires qui nous expliquent, que pour ce type d'examen, le prescripteur envoie son patient vers un radiologue, qui lui-même oriente ce patient vers le service où il réalise le Dentascan®. La collaboration entre le radiologue et le chirurgien-dentiste est plus importante pour ce type d'examen. En effet, l'interprétation d'un Dentascan® est délicate et le radiologue peut alors aider le chirurgien-dentiste à l'interpréter. C'est pourquoi le chirurgien-dentiste préfère envoyer son patient chez un radiologue, avec qui il est déjà en relation.

4.2.3.6 Question n°16

Lisez-vous les comptes-rendus du radiologue ? o oui
o non

Pour cette question, nous avons toujours 221 interrogés qui n'ont pas répondu. 102 chirurgiens-dentistes (30 %) affirment lire les comptes-rendus et 12 non (4 %).

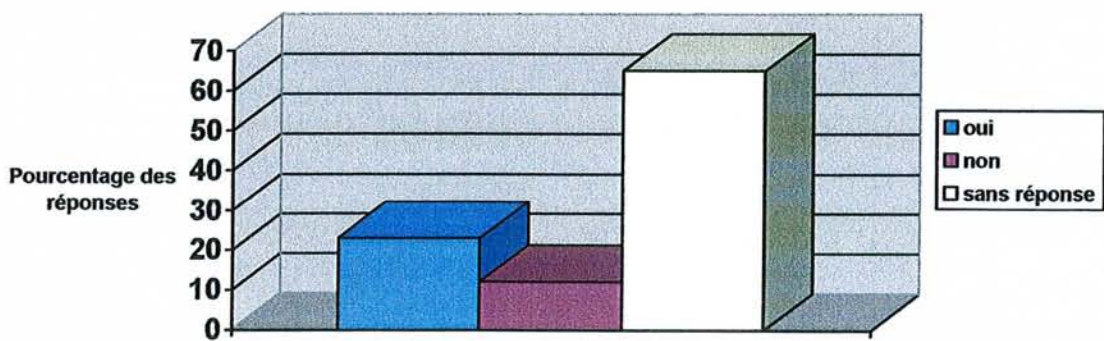


Graphique 11: Lecture des comptes rendus

4.2.3.7 Question n°17

Vous aide t'il à établir le diagnostic ? o oui
o non

Pour cette question, nous avons relevé 65% d'abstention, soit 219 praticiens. 77 praticiens (23 %) affirment que le compte-rendu du radiologue les aide à établir le diagnostic. 39 praticiens disent « non » (12 %).



Graphique 12: Aide du compte-rendu

Encore une fois, nous voyons que le compte-rendu du radiologue est très peu utile aux chirurgiens-dentistes. Rappelons tout de même que le scanner dentaire est majoritairement prescrit pour des bilans préimplantaires. Dans le cas particulier de l'implantologie, les documents sollicités par le clinicien ont pour lui un intérêt anatomique uniquement biomensuratif.

Il n'appartient pas au radiologue de déterminer sur le cliché tomographique les points anatomiques remarquables et d'appliquer les différents calques d'implant. Par contre, il doit fournir un document en grandeur réelle de bonne qualité rendant des repères visibles (des distances et des angles directement mesurables). Sa responsabilité est engagée dans la lecture « diagnostique » du cliché, qui pour lui diagnosticien, est un cliché neuroradiologique du crâne. Il a ainsi le devoir de signaler au confrère tout aspect anormal de découverte fortuite. Le résultat de son analyse, normal ou pathologique, sera consigné sur le compte rendu, d'où son intérêt.

4.2.4 Commentaires et conclusion

Nous avons laissé un espace libre pour les commentaires des praticiens ayant rempli le questionnaire. Nous ne rapporterons pas toutes les remarques trouvées, mais celles-ci peuvent être regroupées en 5 points qui résument les résultats du questionnaire.

1. Absence ou inadaptation des comptes-rendus des radiologues (36 % des commentaires)
2. Préférence pour la radiographie intra-orale (17 %)
3. Recherche de qualité des clichés. Complément apporté par le Scanora® (14 %)
4. Examen complémentaire laissé au spécialiste par exemple au stomatologue (12 %)
5. Méconnaissance du Dentascan® (21 %)

Nous avons relevé toutefois deux remarques concernant directement le questionnaire :

- Un praticien note que « l'ordre des réponses proposées peut orienter les dites réponses ».

Ce questionnaire n'a aucunement eu l'intention d'influencer les réponses des praticiens interrogés. Il a été établi avec un souci de chronologie quant aux différentes étapes de réalisation des examens et pour permettre une analyse plus simplifiée.

- Un autre praticien regrette l'absence, dans le questionnaire, de la prescription de l'examen radiographique des maxillaires défilés.

Le choix des examens radiographiques sondés s'est basé uniquement sur l'orthopantomogramme®, car c'est un examen largement prescrit, et sur le Dentascan®, nouvelle technique d'imagerie médicale apportant un intérêt certain à l'odontologie.

4.3 Analyse des questionnaires envoyés aux radiologues de Meurthe et Moselle

4.3.1 Nombre de réponses

Sur 59 questionnaires envoyés, 33 nous ont été retournés remplis, ce qui représente environ 56 % de réponses « positives ». 6 questionnaires nous ont été retournés vierges car 5 étaient adressés à des médecins nucléaires et 1 adressé au service de radiologie du CHU de l'hôpital Jeanne d'Arc à Toul, service ne possédant ni d'orthopantomographe, ni de scanner dentaire. Nous nous baserons donc sur 33 réponses positives pour la suite de l'analyse. Nous tenons à nouveau à remercier les radiologues ayant bien voulu répondre à ce questionnaire, sans quoi cette analyse n'aurait pas été possible.

4.3.2 Analyse des questions concernant l'orthopantomogramme®

4.3.2.1 Question n°1

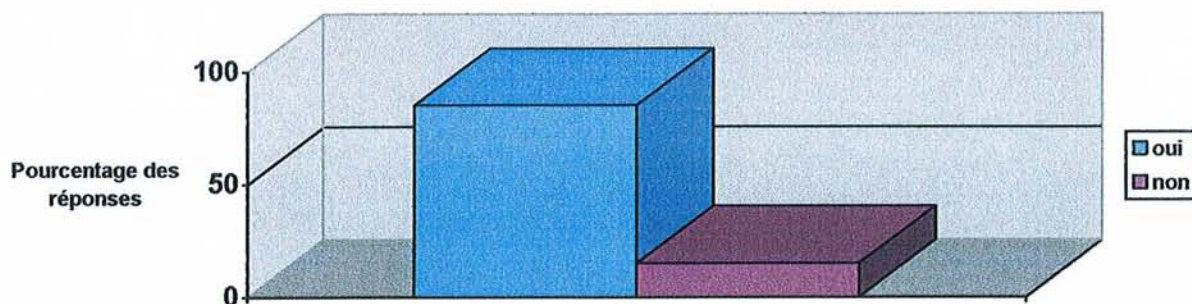
Possédez vous un appareil pour réaliser des OPT ? o oui o non
--

33 radiologues meurthe-et-mosellans affirment posséder un orthopantomographe, soit 100 %. L'orthopantomographe est donc un appareil de radiologie présent dans la majorité des cabinets de radiologie. On peut donc en déduire que l'OPT est un examen souvent prescrit et régulièrement réalisé dans les cabinets de radiologie.

4.3.2.2 Question n°2

Réalisez vous des OPT numérisés ? o oui o non
--

28 praticiens affirment réaliser des OPT numérisés, soit 85 % et 5 réalisent des OPT argentiques, soit 15 %.



Graphique 13: Réalisation d'OPT numérisés

L'intérêt de la numérisation a déjà été souligné lors de l'analyse des questionnaires adressés aux chirurgiens dentistes. Les avantages de la numérisation reposent dans la diminution des doses de rayons X nécessaires à l'examen, l'acquisition de l'image en temps réel, la possibilité de traitement de l'image et l'accès permanent grâce au support informatique.

Les radiologues de Meurthe-et-Moselle ont bien reconnu les avantages de la numérisation, le pourcentage de réponses positives le prouve. En majorité, les radiologues seraient prêts à télétransmettre les clichés d'un poste à un autre, au sein du même service, voir par l'intermédiaire du réseau téléphonique, pour un avis complémentaire ou simplement pour compléter le dossier.

Nous n'avons pas étendu cette question à la possession d'un Scanora®. Son développement aurait été intéressant à étudier. C'est un appareil radiologique numérisé destiné à l'exploration exclusive du massif facial, qui réunit deux principes d'imagerie : la radiographie à fente étroite et la tomographie. Il permet de réaliser des radiographies panoramiques et des tomographies perpendiculaires à la courbure des maxillaires. Le développement du Scanora® est dû à ses performances, à son investissement et à son prix de revient beaucoup plus faible par rapport au scanner. Ce type d'examen est de plus en plus demandé en complément de l'OPT, car il permet une analyse tomographique plus précise d'une zone sélectionnée.

4.3.2.3 Question n°3

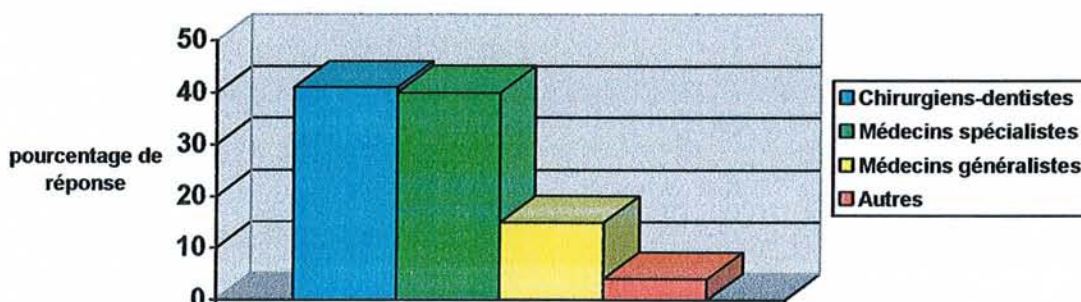
Combien d'OPT réalisez vous par mois ? Environ ___ par mois

3 praticiens n'ont pas répondu à cette estimation. Le nombre de clichés réalisés par mois varie entre 50 et 350. La moyenne est de 120 OPT réalisés par radiologue de Meurthe-et-Moselle par mois, soit 1440 par an.

4.3.2.4 Question n°4

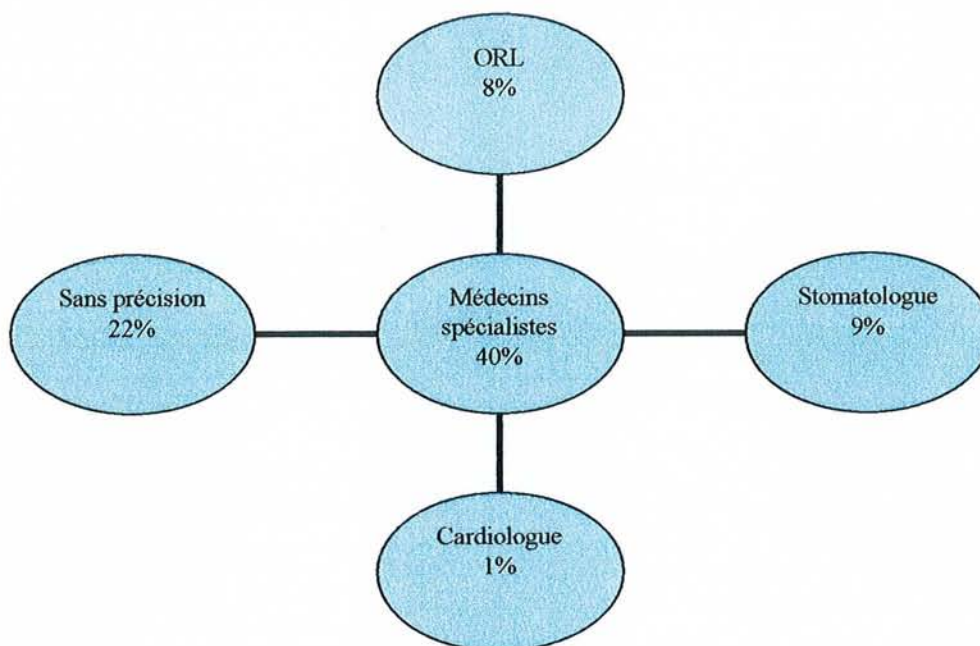
Quels sont les principaux prescripteurs ?
 les chirurgiens dentistes
 les médecins généralistes
 les médecins spécialisés
 autres, précisez _____

Comme nous n'attendions pas qu'une seule réponse par radiologues, nous avons comptabilisé 79 réponses à cette question. Les chirurgiens-dentistes représentent la majorité des prescripteurs à 41 %, suivi par les médecins spécialisés à 40 % ; les médecins généralistes représentent 15 % des prescripteurs et les 4 % restants sont représentés par la catégorie « autres » définie par les orthodontistes (3 %) et les médecins hospitaliers (1 %).



Graphique 14: Principaux prescripteurs

Des précisions ont été apportées quant à la spécialité des prescripteurs. Sur les 31 réponses cochées pour les médecins spécialisés, 6 ont précisé qu'il s'agissait des ORL, 7 des stomatologues et 1 de cardiologue.

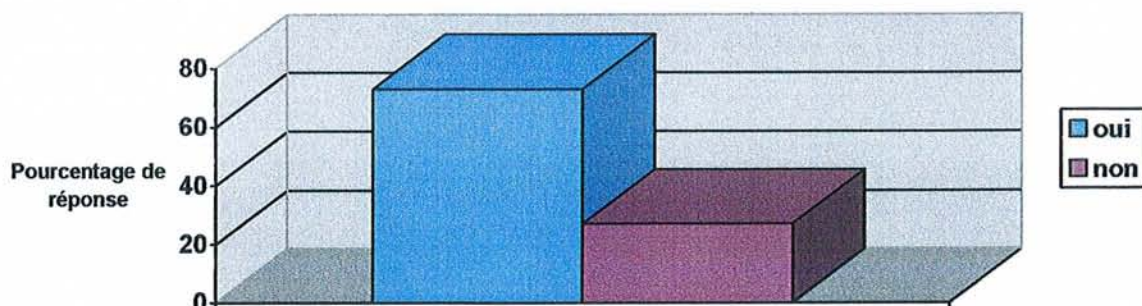


Nous pouvons donc constater que l'OPT n'est donc pas exclusivement réservé à l'exercice dentaire, mais intéresse différentes branches de la médecine. L'orthopantomogramme® est un examen complet et exhaustif de l'appareil masticatoire, incluant les articulations temporo-mandibulaires et les sinus maxillaires. Il permet l'analyse d'anomalies fonctionnelles ou morphologiques, ainsi que leurs répercussions sur l'appareil masticatoire. C'est une approche globale, qui répond à une logique anatomique (il replace les structures dentaires dans les structures maxillo-faciales) et à une logique diagnostique (en permettant une vision globale de la denture et la possibilité de faire un comparatif droite/gauche) sans oublier son intérêt médico-légal.

4.3.2.5 Question n° 5

<p>Les ordonnances des prescripteurs sont elles toujours adaptées à la demande ? o oui o non</p> <p>Si non, pourquoi ? _____</p>
--

Sur les 33 réponses fournies, 24 praticiens considèrent que les prescriptions sont en adéquation avec la demande, soit 73 % des praticiens. Les 27 % restants considèrent qu'elles sont inadaptées.



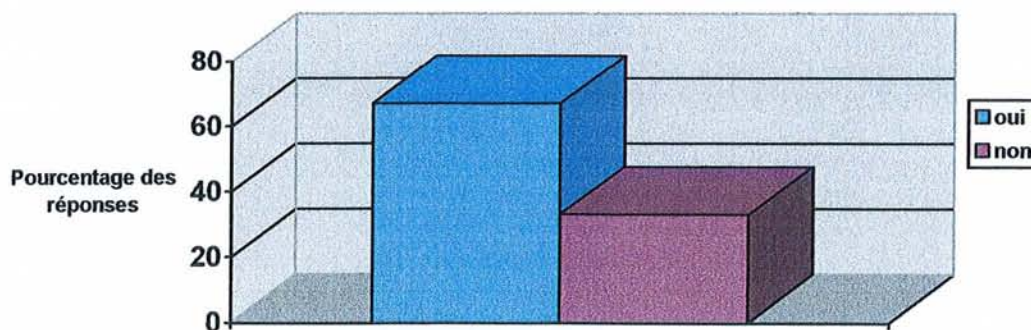
Graphique 15 : Prescriptions adaptées

La majorité des radiologues, considérant que la prescription n'est pas conforme à leur attente, la justifie par : l'absence de motif de prescription, l'absence de renseignements cliniques du patient, le manque de précision sur la question posée nécessitant la réalisation d'un OPT ou le peu d'information sur la demande. Ils soulignent que la simple demande sur ordonnance d'un OPT est insuffisante à leurs yeux pour fournir le compte-rendu attendu. Souvent les demandes d'examen sont obsolètes et sans motivation.

4.3.2.6 Question n°7

Etablissez vous un compte rendu systématiquement ? o oui
o non

22 praticiens en établissent systématiquement, soit 67 % et 11 ne le font pas, soit 33 %.



Graphique 16: Compte-rendu systématique

Rappelons que l'arrêté du 6 août 1991, relatif à la nomenclature des actes radiologiques précise que « tous les examens de radiodiagnostic doivent comprendre un

compte rendu écrit, signé, par le praticien, et portant les nom et prénoms du malade, ainsi que le nom du praticien et la date d'examen ». (Chapitre 1^{er}, article 2) La rédaction du compte rendu constitue l'acte médical de la démarche radiologique. Il résulte de l'analyse du cliché et de son interprétation à la lumière des données cliniques. Cela signifie qu'un examen radiologique sans compte rendu n'a pas valeur d'acte médical. Cette absence peut être assimilée à une négligence.

4.3.2.7 Question n°8

Considérez vous qu'il est nécessaire/indispensable de commenter les OPT prescrits par les chirurgiens dentistes ? o oui o non
--

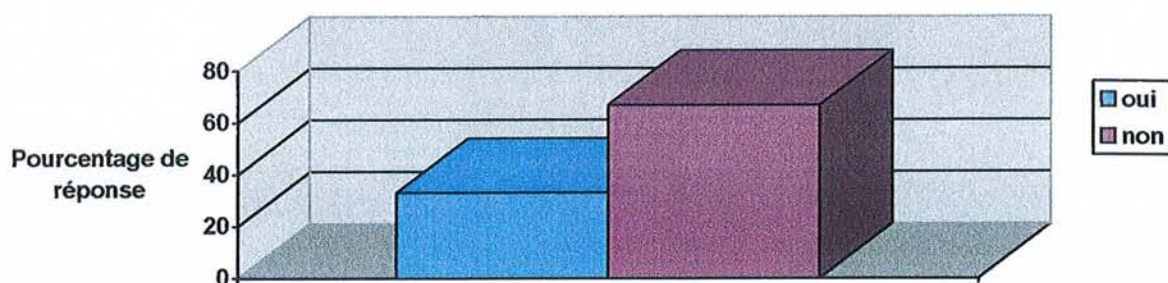
20 praticiens, soit 61 %, considèrent qu'il est nécessaire de les commenter. Cette affirmation est appuyée par des commentaires du type : « c'est obligatoire d'un point de vue médico-légal » ou « c'est une obligation légale » et enfin « c'est réglementaire pour la Sécurité Sociale ». Comme nous l'avons rappelé dans la question précédente, l'établissement d'un compte-rendu est obligatoire.

Les 13 autres praticiens, soit 29 %, ont répondu « non » à cette question, mais n'ont pas justifié leur réponse.

4.3.2.8 Question n°9

Avez-vous suivi une formation complémentaire en imagerie médicale dentaire ? o oui o non

22 praticiens, soit 67 %, ont répondu « non » à cette question et 11, soit 33 %, ont répondu « oui ».



Graphique 17: Formation en imagerie médicale dentaire

Cette question revêt toute son importance quand nous la mettons en relation avec le souhait des chirurgiens-dentistes, quant à l'utilisation de la même terminologie. En effet, la formation des radiologues n'est pas spécifique des pathologies dentaires. L'imagerie médicale dentaire est plus axée sur l'imagerie maxillo-faciale et donc le regard des radiologues sur les clichés radiographiques « dentaires » est purement médical. C'est à dire que les radiologues observent plus les structures osseuses et articulaires sur un OPT que la denture en elle-même. Une formation complémentaire en imagerie médicale dentaire pourrait peut-être y remédier. D'autant plus si celle-ci était faite en concomitance avec les chirurgiens-dentistes soucieux de ce problème.

4.3.2.9 Question n°10

Entrenez vous, de vous-même, la prescription ou la réalisation d'examens complémentaires lors du soupçon d'une pathologie ? non

oui

Si oui, précisez quel type d'examen : téléradiographie de face, profil

tomographie

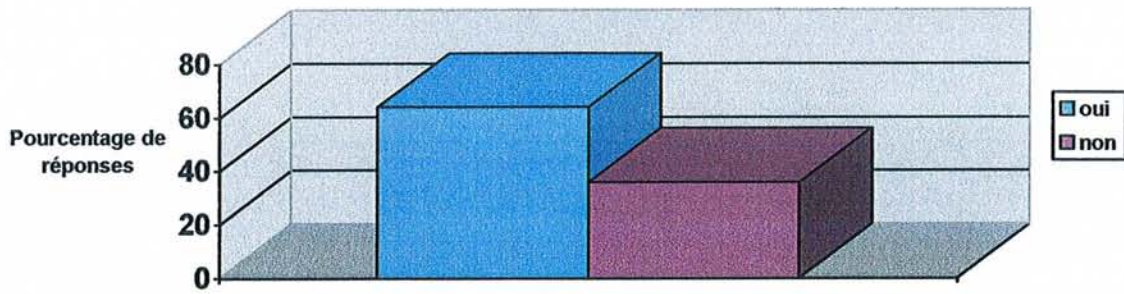
sialographie

scanner

IRM

autres, précisez _____

12 praticiens ont répondu « non » à cette question et 21 « oui ».



Graphique 18: Réalisation d'examens complémentaires

Les réponses négatives, obtenues à 36 %, sont expliquées par les commentaires des radiologues. Effectivement, beaucoup nous précisent, qu'ils ne prescrivent pas eux-mêmes les examens complémentaires. Ils préfèrent le faire figurer dans le compte-rendu, afin de le suggérer à leur correspondant ou demandent au préalable l'accord téléphonique du prescripteur. Ils souhaitent laisser au prescripteur la possibilité d'être en accord ou désaccord avec leur avis avant la réalisation de l'examen complémentaire.

Cependant le radiologue est entièrement responsable de ses actes et libre d'effectuer les examens qui lui semblent utiles au diagnostic. Il serait fautif de considérer que l'examen indiqué par le correspondant clinicien doit être aveuglement exécuté.

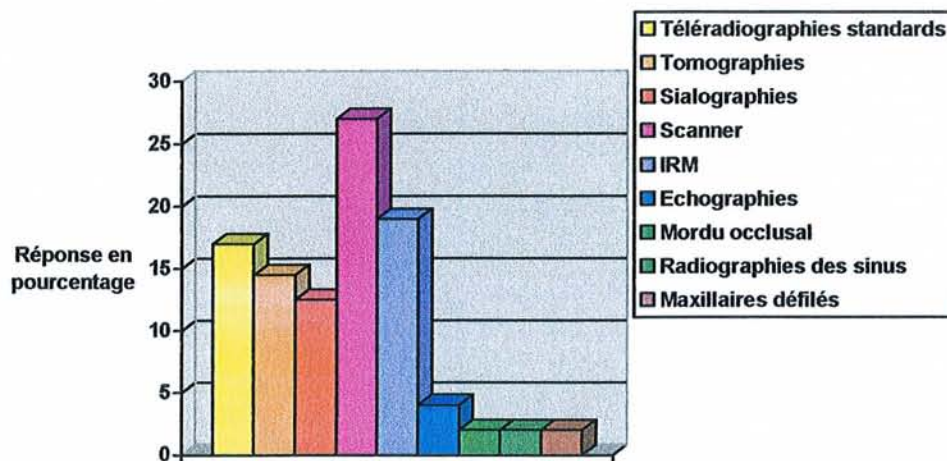
Les réponses positives ont permis de définir la nature des examens complémentaires exécutés par le radiologue. Nous avons eu 48 réponses concernant les types d'examen complémentaire.

Le scanner dentaire est l'examen complémentaire le plus réalisé (27 %). Nous avons démontré dans le chapitre relatif à cet examen (cf. : chapitre 2.3.1) toutes ses utilités. Suivi par l'IRM (19 %), examen spécifique des ATM (articulations temporo-mandibulaires). Le radiologue peut effectivement observer sur un OPT une anomalie des ATM et pour diagnostiquer celle-ci, il peut avoir recours à l'IRM.

14,5 % des examens complémentaires sont des tomographies. Celles-ci sont principalement réalisées par le Scanora®. Elles sont souvent réalisées d'emblée pour les images douteuses de l'OPT.

Les téléradiographies standards, réalisées à 17 %, sont des techniques de radiographie extraorales (le film est en dehors de la bouche) qui fournissent une vue large du crâne et de la face. Elles sont indiquées dans plusieurs situations : pour un examen large du crâne et de la

face, pour évaluer la croissance chez l'enfant, pour une localisation partielle de dents incluses, pour la détection de lésions bénignes ou malignes, pour la détection de maladies du développement et également pour un bilan de traumatismes.



Graphique 19: Types d'examen complémentaire

La sialographie, réalisée à 12,5 %, est une technique de visualisation des voies salivaires par injection. Elle est souvent complétée par des échographies des glandes salivaires (4% des examens complémentaires).

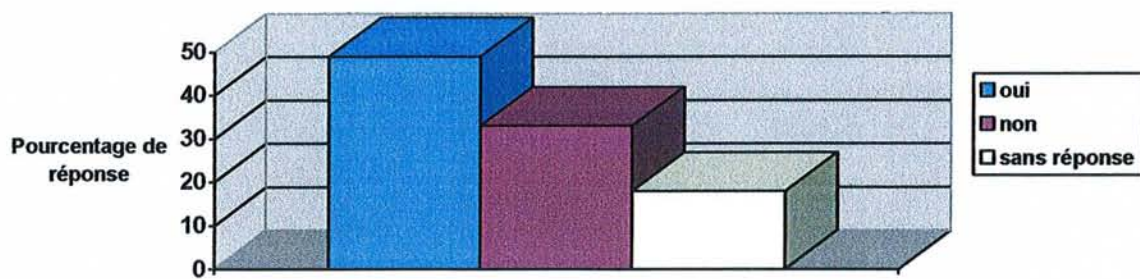
Les autres examens réalisés à 2 % sont : le mordu occlusal (technique de radiographie intra-buccale permettant d'observer la voûte palatine et la denture antéromaxillaire), les radiographies des sinus (ensemble de radiographies faites pour observer l'opacité sinusale et le plancher des sinus maxillaires) et enfin la radiographie des maxillaires défilés (téléradiographie de profil repérant l'ensemble des structures mandibulaires).

4.3.3 Analyse des questions concernant le Dentascan® ou scanner dentaire

4.3.3.1 Question 11

Réalisez vous des scanners dentaires ou Dentascan® ? o oui
o non

Sur les 33 questionnaires remplis, 16 praticiens (49 %) ont répondu qu'ils réalisent des scanners dentaires et 11 (33 %) ont répondu « non ». 6 praticiens (18 %) n'ont pas répondu à cette question.



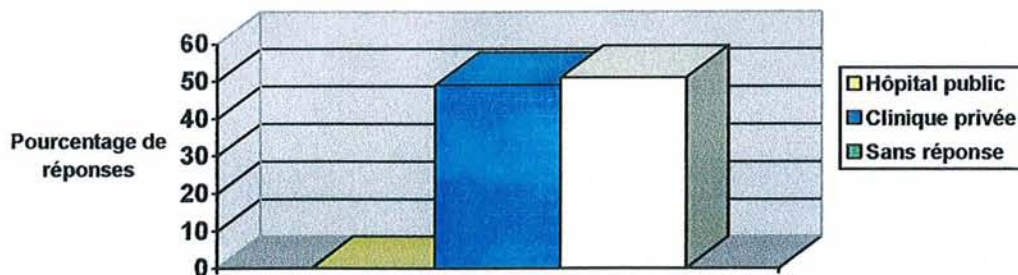
Graphique 20 : Réalisation de scanners dentaires

Nous observons donc, que près de la moitié des radiologues interrogés pratiquent des Dentascan®.

4.3.3.2 Question 12

Où les réalisez vous ? o hôpital public
o clinique privée

Sur les 33 réponses, 16 ont répondu qu'ils les réalisent dans une clinique privée et les 17 autres n'ont pas répondu.



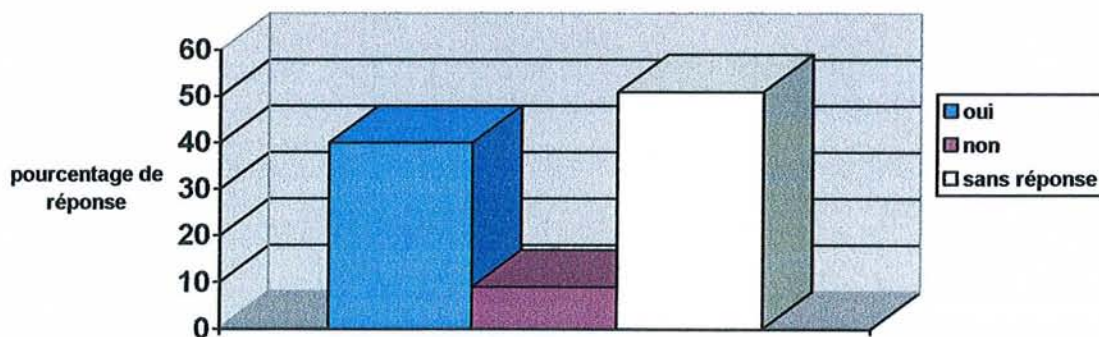
Graphique 21: Lieu de réalisation des scanners dentaires

Ces réponses ne sont pas démonstratives. Nous avons envoyé des questionnaires aux cliniciens hospitaliers, mais ceux-ci n'ont pas pu nous retourner le questionnaire rempli, car le CHU de Nancy possède un scanner avec le logiciel Dentascan® et réalise des scanners dentaires. Nous le regrettons.

4.3.3.3 Question 13

Les ordonnances des prescripteurs sont-elles toujours adaptées à la demande ?
 oui
 non
 Si non, pourquoi ? _____

Les 16 praticiens, réalisant des scanners dentaires, ont répondu de la façon suivante : 13 d'entre eux, soit 40 %, trouvent que les prescriptions sont adaptées à la demande. 17 praticiens (51 %) ont laissé cette question sans réponse.



Graphique 22: Prescription adaptée à la demande

Les 9 % de praticiens, ne trouvant pas que les prescriptions soient conformes, se sont justifiés. Ils observent un « défaut de prescription sur l'indication de l'examen y compris en implantologie (par exemple sur le secteur implanté) », une « absence de renseignement clinique », un « cruel manque d'explication » ou quelquefois des « mensonges sur l'indication du Dentascan® à des fins de remboursement ».

Rappelons qu'une nouvelle nomenclature pour les examens scanographiques, y compris le Dentascan®, est en vigueur depuis août 1991. Pour les examens remboursés par la Sécurité Sociale, la cotation de l'examen se décompose en forfait technique, acte médical et selon le besoin en injection d'iode. Suivant le secteur de réalisation, seule la cotation de l'acte médical peut changer : elle peut être fixée à Z 19 ou fixée par le praticien. Le Dentascan® à visée préimplantologique est un cas particulier hors nomenclature (forfait technique et acte médical), donc non pris en charge par la Sécurité sociale et de tarif variable selon les praticiens.

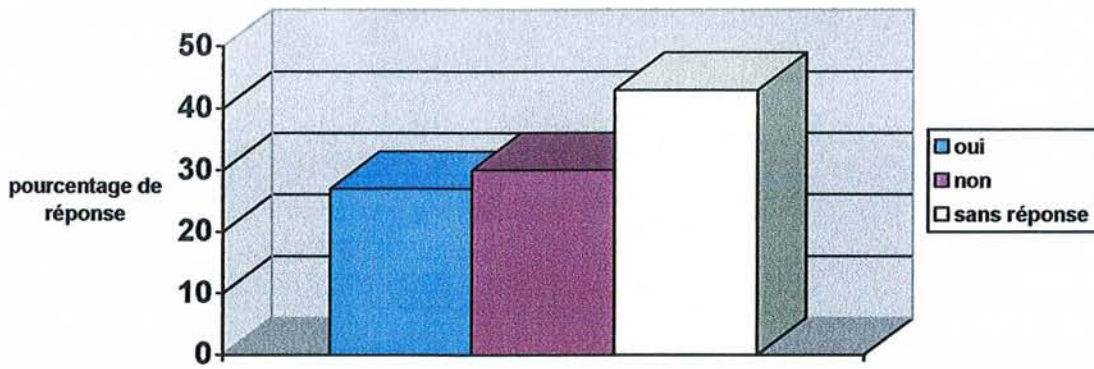
Rappelons toutefois que l'ordonnance type d'un examen tomодensitométrique comporte des renseignements cliniques essentiels à sa réalisation. Ce sont : des indications de localisation de la zone à implanter, placement de la fixture choisie (calque de l'implant), placement du guide radiologique, axe du futur implant, localisation de la lésion recherchée, étude des rapports anatomiques, etc...

4.3.3.4 Question 14

En avez-vous déjà prescrit ? non
 oui

Si oui, pour quels types d'examen ? bilan préopératoire d'implantologie
 chirurgie
 recherche d'une pathologie
 autre, précisez _____

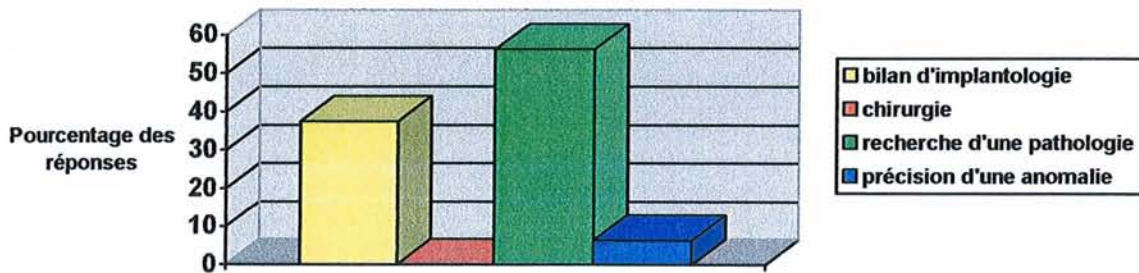
13 questionnaires sont sans réponse pour cette question, soit 43 %. Sur les 19 réponses obtenues, 9 radiologues (27 %) disent avoir déjà prescrit des scanners dentaires et 10 (30 %) ne pas en avoir prescrit. Les réponses négatives de prescription sont à mettre en relation avec le pourcentage de radiologue ne prescrivant pas d'examens complémentaires (question 10). Effectivement, 37 % des radiologues affirment ne pas prescrire d'examens complémentaires directement, mais préfèrent notifier à leur correspondant dans leur compte-rendu qu'un autre examen serait nécessaire.



Graphique 23: prescription de scanner dentaire par les radiologues

Pour les réponses positives, nous avons poussé l'investigation un peu plus loin pour savoir quel est le but de la prescription. Nous avons obtenu 16 réponses :

- 6 examens (37,5 %) ont été prescrits par des radiologues pour un bilan préopératoire d'implantologie,
- la chirurgie n'est pas une indication de prescription de scanner dentaire,
- 9 examens (56,25 %) ont été prescrits pour la recherche d'une pathologie ou pour un bilan d'extension d'un processus prolifératif,
- enfin 1 examen (6,25 %) a été prescrit pour préciser une anomalie présente sur un OPT.



Graphique 24: indications de prescription de scanner dentaire pour le radiologue

4.3.4 Commentaires et conclusion

Nous avons, comme sur le questionnaire adressé aux chirurgiens-dentistes, laissé un espace pour les commentaires, que nous allons tâcher de résumer.

Pour beaucoup de radiologues, il manque une « interface entre le radiologue et le dentiste ». Ils souhaiteraient améliorer la « coopération dentiste/radiologue » et il faudrait pour cela que « les dentistes nous donnent plus d'information sur les régions qui posent problème cliniquement, pour qu'on puisse orienter notre diagnostic » ou « nous ne disposons jamais du contexte ».

Il faut « souligner le très important rôle de la tomographie fournie par le Scanora® pour un granulome, pour son impact de diagnostic topographique et lésionnel, permettant d'éviter le scanner (examen plus cher, plus long à obtenir et obligeant le patient à se redéplacer) ». « Les prescriptions du type OPT pour recherche de foyers infectieux devraient être complétées par "et tomographies si nécessaire" ».

Pour résumer, il faudrait pour améliorer la coopération dentiste/radiologue :

- obtenir des demandes plus précises des chirurgiens-dentistes lors de leur prescription
- et améliorer les connaissances de l'imagerie dentaire des radiologues.

Cela avantagerait la future communication entre les chirurgiens-dentistes et les radiologues via le réseau de santé. Cette nouvelle radiologie porte déjà le nom de « téléradiologie ». Des radiologues de Meurthe-et-Moselle nous ont souligné qu'ils y travaillaient.

Conclusion

Communiquer implique un aller retour constant entre les deux correspondants. L'odontologiste ne peut se contenter d'être un simple prescripteur et le radiologue un exécutant. Communiquer implique en effet le souci de l'autre, mais également d'être conscient qu'une synergie pourra découler de l'échange.

Les résultats qui découlent du questionnaire nous révèlent les lacunes de cette communication. Nous pouvons même la qualifier de précaire.

La radiographie occupe une place importante dans l'exercice dentaire. Elle est utilisée quotidiennement par l'odontologiste en technique intra-orale. Cependant, ces clichés ont leurs limites et souvent l'odontologiste doit les compléter par des clichés prescrits et réalisés par le radiologue. Il doit lui fournir toutes les informations requises au cours de ces examens antérieurs, afin de diriger le radiologue dans sa recherche. Ces informations sont souvent absentes lors de la prescription d'OPT. Pour optimiser la communication, il faudrait établir le cadre de la prescription afin que les radiologues aient les informations requises à la réalisation de l'examen. D'autre part, il faudrait également définir le compte rendu du radiologue attendu par l'odontologiste.

Pour cela, le langage utilisé par le radiologue et l'odontologiste se doit d'être le même. La formation des radiologues présente des lacunes en imagerie dentaire, tandis que celle des chirurgiens-dentistes est trop axée sur les techniques intra-orales et présente peu d'informations sur les nouvelles technologies radiographiques. La formation post-universitaire ne permet malheureusement pas d'y remédier. L'idéal serait d'envisager des journées de formation communes entre les radiologues et les odontologistes afin d'harmoniser leurs attentes.

Rappelons que l'objectif de cette communication serait dans un futur proche une transmission directe des clichés et comptes rendus. Elle pourrait devenir un simple échange de documents. Il faut redéfinir le cadre de cette collaboration pour rétablir une communication efficace entre ces deux professionnels de santé. La santé des patients découle de la synergie de ces deux intervenants.

Bibliographie

- 1) ALLBREKTSSON T.
Signification clinique et expérimentale de l'ostéo-intégration. Une actualisation des critères de succès et d'évaluation longitudinale
J. Parodontol., 1991, Tome 10 n°2, p.115-130

- 2) ANDEM, Service des références
Radiodiagnostic portant sur l'ensemble des deux arcades : status, radiographie panoramique
Avril 1996
<http://www.anaes.fr/>

- 3) BASSIGNY F., CANAL P.
Manuel d'orthopédie dento-faciale.
Paris : Editions Masson, 1991

- 4) BELLAICHE Norbert
Indications des techniques d'imagerie en implantologie orale
<http://www.dentalespace.com/fc/radio/techniqimagerie.htm>, 2004

- 5) BERY A., CREUSOT G., SAPANET
L'expertise dentaire et maxillo-faciale
Paris : Edition Masson, 1996

- 6) BOHIN F.
Radiographie numérique
ID Inf. Dent., 2002, Tome 84 n°17, p.1147-1151

- 7) BONNET E., CAVEZIAN R., LACAN A.
Dossier : Argentique/Numérique : développons le sujet
J. Soc. Odontol., 2004, n°6, p.23-33

- 8) BOYER B. et coll
Principes physiques du scanner hélicoïdal et irradiation.
Paris : Feuillet de radiologie n°42, Masson, 2002, p. 239-247

- 9) BRUN J.B.
Vitascan. La numérisation des images à la portée de tous. Hors série.
Indépendante, 2004, p. 70-74

- 10) CAVEZIAN R., PASQUET G., BEL G.
Imagerie dento-maxillaire, Approche radio-clinique.
Paris : Editions Masson, 1995.

- 11) CHAMBERAUD Nicole
Rapport d'étape et conseils pratiques
Le Chirurgien-dentiste de France, n°1171, 2004, p.32-36

- 12) DANA Pierre
Le point sur la formation continue
Clinic Cahier 2 volume 26, mai 2005, p. 6/7

- 13) DANELUZZO Claude
Germectomie avec imagerie par reconstruction informatique en 3D
Le Chirurgien-dentiste de France, n°1184, 2004, 59-66

- 14) DEGORCE T., MARIANI P., ALBOUY J-P
Concepts cliniques en prothèse implantaire
Paris : Ed. SNPMD, 2001, 173 p.

- 15) DOYON D., MONNIER L.
Cahiers de Radiologie n°11. Imagerie dento-maxillaire.
Paris : Masson, 2^e édition, 1995 ; 138 p.

16) DOYON D., PAJONI D., JOUAN E.

Tomodensitométrie : et si l'on ne vous montrait que les dents ?

Rev. Orthop. Dento Faciale, Tome 27 n°1, 1993, p. 111-117

17) DUFRESNE Dominique

Intérêt comparé des radiographies rétro alvéolaires et panoramiques pour l'établissement du diagnostic en pédodontie.

Th : Chirurgie Dentaire : Paris V : 1983 ; N° 42.55.83

18) DURAND N., GOSSELIN F., LACOMBE P.

La radiologie conventionnelle et numérique

Journal de radiologie (hors série), 1996, p.33-41

19) FOUCART Jean-Michel

La radioprotection en odontologie. Editions CdP

Paris : Groupe liaisons SA, 2004 ; 144 p. (Collection Mémento)

20) GAMBINI DJ, GRANIER R.

Manuel pratique de radioprotection.

Paris : Technique et documentation, 2002 ; 483 p.

21) GARCIN H.

Le code de la Déontologie dentaire : ses lacunes en matière d'éthique.

Th : Chirurgie Dentaire : Paris V : 1987

22) JONES P.H., BERCY P.

L'information radiographique et ses limites en parodontologie

Actualité Odontostomatologique, n°153, 1986, p.17/28

23) JOUAN E., PAJONI D., BEAUVAIS-MARCH H.

Le scanner dentaire, quel prix, quelle irradiation ?

Rev. Orthop. Dento Faciale, Tome 37, n°1, 2003, p.23-36

24) KIFFEL Thierry

Radioprotection Ce qui va changer pour les chirurgiens-dentistes

La Lettre, n°20, 2003, p.29-35

25) LACAN Alain

Nouvelle imagerie dentaire Scanner-Dentascan®-IRM

Paris: Editions CdP, 1993; 372 p.

26) LACAN A.

Le scanner dentaire

Paris : Editions J. PRELAT, 1989.

27) LACAN A., SARAZIN L., TEMAN Gil

Imagerie maxillo-faciale pratique

Paris : Quintessence, 2002 ; 243 p.

28) LAUDENBACH P., BONNEAU E., KORACH G.

Radiographie panoramique dentaire et maxillo-faciale

Paris : Masson, 1982 ; 117 p.

29) LEMAIRE J-F, IMBERT J-L

La responsabilité Médicale. Que sais-je ?

Paris : édition P.U.F, n°2200, 1989

30) Nomenclature des Actes médicaux utilisant des radiations ionisantes

Arrêté du 6 août 1991 modifiant la nomenclature générale des actes professionnels des médecins, des chirurgiens dentistes, des sages-femmes et des auxiliaires médicaux,

Titre Ier. Actes de radiodiagnostic, JO, 12 octobre 1986 ; 10.606-10 608

31) PAJONI D.

Tomodensitométrie et odontologie

Rev. Odontostomatol., Tome 20 n°4, 1991, p. 265-278

32) PAJONI D.

La radiographie panoramique. Lecture, piège, limites.

Rev. Odontostomatol., Tome 21 n°6, 1992, p.449-466

33) PAJONI D., LOREILLE J.P.

La téléradiographie

Paris : Encycl. Med. Chir. Tome 11, 1989

34) PAJONI D., JOUAN E.

Nouvelles images et diagnostic orthodontique.

Orthod. Fr., Tome 64 n°2, 1993, p. 269-294

35) PASLER Friedrich

Atlas de Médecine Dentaire Radiologie

Paris: Flammarion, 1994; 266 p.

36) PASQUET G., CAVEZIAN R., CABANIS E.A, LOPEZ A., BEL G.

Propos sur l'informatique et l'imagerie médicale appliquées à l'odontologie et à la stomatologie.

Actual. Odontostomatol., n°175, 1991, p. 401-407

37) PASQUET G., CAVEZIAN R., BEL G., TREIL J.

DENTASCAN® ET SCANORA®. Indications et limites respectives dans l'évaluation des sites osseux en implantologie.

Rev. Odontostomatol., tome 22 n°1, 1993, p. 43-62

38) PENNEAU A.

Règles de l'art et normes techniques.

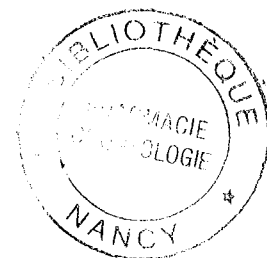
Paris : édition LGDJ, 1989

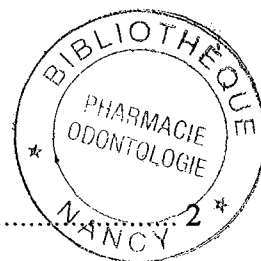
39) PERRIER B

La radiographie numérique et l'endodontie

Thèse : Chir.Dent, Nantes, 2002

- 40) REBOUL M.
Le bilan dentaire
Quest. Odontostomatol., n°46, Tome 12, 1987, p. 193-196
- 41) SARAZIN L., TEMAN G., LACAN A.
Indications du Dentascan® en odontologie
J. Dent. Alger, N°33 Tome 9, 2003, p. 19-27
- 42) SALMON Benjamin
Avancées technologiques du scanner à rayon X et simulation implantaire assistée par ordinateur
Le Chirurgien-dentiste de France, 2004, n°1159/1160, 45-54
- 43) SOBOTA J.
Atlas d'anatomie humaine. Tête, cou.
Munich, Vienne, Baltimore, Urban et Schwarzenberg : Editions CdP, 1985.
- 44) TREHEUX A., FLOT F., STRICKER M.
L'articulation temporo-mandibulaire. Exploration radiologique. Pathologie.
Nancy : Journées Nationales de Radiologie, novembre 1982 ; 15 p.
- 45) VION P.
Critique d'un dossier téléradiographique tridimensionnel.
Orthod. Fr., tome 49 n°2, 1978, p. 739-751
- 46) WEISSENBACH M., TREIL J., WEISSEMBACH O., BORIANNE P., PIERUCCI F.
Avantages de la tomодensitométrie en céphalométrie
SF.ODF, 2001






PLAN

Introduction	3
1. Place de la radiographie dans l'exercice dentaire.....	3
1.1 Description des différentes techniques radiographiques réalisées au cabinet dentaire	5
1.1.1 Le panoramique dentaire ou OrthoPanTomogramme® (OPT)	5
1.1.2 Radiographies intra orales	5
1.1.2.1 Clichés rétro-alvéolaires. Bilan long cône.....	6
1.1.2.2 Bite-Wings ou clichés rétro-coronaires ou « interproximaux »	8
1.1.2.3 Clichés occlusaux	9
1.1.2.4 Radiographie numérique.....	10
1.1.2.4.1 Capteurs électroniques	10
1.1.2.4.1.1 Numérisation indirecte	10
1.1.2.4.1.2 Numérisation directe	11
1.1.2.4.2 Avantages/Inconvénients du numérique par rapport à l'argentique	11
1.1.2.4.2.1 Avantages	11
1.1.2.4.2.2 Inconvénients.....	12
1.1.2.4.3 Imagerie panoramique.....	12
1.1.2.4.4 Echange des images	12
1.1.2.4.5 Le coût.....	13
1.1.2.4.6 Différents systèmes de radiographie numérique	13
1.2 Bilan de première visite.....	14
1.2.1 Examen clinique.....	14
1.2.2 Examen radiographique	14
1.2.3 Recommandations de l'ANDEM	16
1.2.4 Etude du tableau de l'ANDEM	18
1.2.4.1 L'enfant en denture lactéale.....	20
1.2.4.2 L'enfant en denture mixte.....	20
1.2.4.3 L'adolescent	21
1.2.4.4 L'adulte.....	21
1.3 Examens radiographiques réalisés selon la pathologie	21
1.3.1 Examen en présence d'algie.....	22
1.3.2 Examen de lésions infectieuses d'origine périapicale	22
1.3.3 Examen de la dent incluse	24
1.3.4 Examen d'une anomalie dentaire	25
1.3.5 Bilan orthodontique	25
1.3.6 Bilan parodontal	29
1.3.7 Bilan implantaire.....	30
1.3.8 Complications post thérapeutiques.....	35
1.3.9 Etude des ATM.....	36
2 Description des examens radiologiques mettant en relation l'odontologiste et le radiologiste.....	37

2.1	L'orthopantomographie.....	37
2.1.1	Concept de base.....	38
2.1.1.1	L'image tomographique.....	38
2.1.1.2	L'orthopantomographe	38
2.1.1.3	Unité radiologique panoramique	39
2.1.2	Réalisation de l'examen.....	41
2.1.3	Avantages et inconvénients de cette technique.....	42
2.1.4	Intérêt médico-légal de la radiographie panoramique	44
2.1.5	Numérisation ou digitalisation de l'image.....	44
2.1.6	Scanora®.....	46
2.2	Autres examens réalisés au cabinet de radiologie ordonnés par l'odontologiste	47
2.2.1	Radiographies standard du crâne et de la face. Téléradiographies. Télécrâne.....	47
2.2.1.1	L'incidence bilatérale et symétrique ou incidence de face	50
2.2.1.2	L'incidence unilatérale ou incidence de profil	50
2.2.2	Radiographie de la main gauche	51
2.2.3	Tomographie	52
2.2.4	Sialographie	53
2.2.5	Echographie	53
2.3	Autres examens réalisés à l'hôpital par les radiologistes et ordonnés par l'odontologiste.....	54
2.3.1	La tomodensitométrie ou le scanner à RX.....	54
2.3.1.1	Principes généraux de l'image tomodensitométrie.....	54
2.3.1.2	Matériel et appareillage	55
2.3.1.3	Réalisation de l'examen.....	57
2.3.1.4	Reconstruction de l'image	58
2.3.1.4.1	Reconstruction de l'image tomodensitométrie selon le protocole Dentascan®.....	59
2.3.1.4.2	Reconstruction volumétrique ou tridimensionnelle (en 3D).....	62
2.3.1.4.2.1	Reconstructions 3D surfaciques.....	62
2.3.1.4.2.2	Reconstructions volumétriques par « seuillage » et en transparence	63
2.3.1.4.2.3	Colorisation de la reconstruction surfacique et VRT (Volume Rendering Technique)	63
2.3.1.4.3	Endoscopie virtuelle.....	64
2.3.1.5	Intérêt de la scanographie maxillo-faciale	64
2.3.2	L'imagerie par résonance magnétique (IRM).....	67
2.3.2.1	Bases théoriques	67
2.3.2.2	Imagerie par résonance magnétique des articulations temporo-mandibulaires (ATM)	69
3	Aspects légaux des examens radiologiques mettant en relation l'odontologiste et le radiologiste.....	71
3.1	Justice et responsabilité médicale en imagerie odonto-stomatologique.....	71
3.1.1	Définition et aspects de l'acte médical	71
3.1.1.1	Responsabilité médicale.....	71

3.1.1.2	La responsabilité civile	72
3.1.1.3	La responsabilité pénale.....	72
3.1.1.4	La responsabilité ordinale	72
3.1.2	L'examen radiologique.....	73
3.1.2.1	Indication	73
3.1.2.2	Le consentement éclairé du patient	73
3.1.2.3	Exécution de l'examen.....	73
3.1.2.4	Identification des films	74
3.1.3	Le compte rendu.....	74
3.1.3.1	Rédaction	74
3.1.3.2	Intérêt.....	74
3.1.3.3	Communication	75
3.2	NGAP (JO, 12 octobre 1986).....	76
3.3	Radioprotection.....	78
3.3.1	Définition.....	78
3.3.1.1	Mesure des radiations ionisantes.....	79
3.3.1.2	Mesures des différents actes radiologiques utilisés en odontologie.....	80
3.3.2	Organisation de la radioprotection	80
3.3.3	Conditions d'usage des rayonnements ionisants à des fins médicales et odontologiques.....	82
3.3.3.1	Installation, maintenance et contrôle de qualité des installations radiologiques	82
3.3.3.2	Radioprotection des patients à travers la formation des praticiens, la justification et l'optimisation des expositions	83
3.3.3.3	Radioprotection des travailleurs en prévoyant la nomination d'une personne compétente.....	84
4	Aspects de la communication odontologiste-radiologiste en Meurthe et Moselle.....	86
4.1	Réalisation des questionnaires.....	86
4.2	Analyse des questionnaires envoyés aux chirurgiens-dentistes de Meurthe et Moselle.....	92
4.2.1	Nombre de réponses	92
4.2.2	Analyse des questions concernant l'orthopantomogramme®	92
4.2.2.1	Question n°1	92
4.2.2.2	Question n°2.....	93
4.2.2.3	Question n°3	94
4.2.2.4	Question n°4.....	95
4.2.2.5	Question n°5.....	96
4.2.2.5.1	Examen systématique (34 %).....	97
4.2.2.5.2	Examen pour une pathologie particulière (49 %).....	98
4.2.2.5.3	Evolution de la croissance (16,5 %)	99
4.2.2.6	Question n°6.....	99
4.2.2.7	Question n°7.....	101
4.2.2.8	Question n°8.....	102
4.2.2.9	Question n°9.....	102

4.2.2.10	Question n°10	104
4.2.3	Analyse des questions concernant le Dentascan®	105
4.2.3.1	Question n°11	105
4.2.3.2	Question n°12	106
4.2.3.3	Question n°13	107
4.2.3.4	Question n°14	108
4.2.3.5	Question n°15	108
4.2.3.6	Question n°16	109
4.2.3.7	Question n°17	110
4.2.4	Commentaires et conclusion	111
4.3	Analyse des questionnaires envoyés aux radiologues de Meurthe et Moselle	112
4.3.1	Nombre de réponses	112
4.3.2	Analyse des questions concernant l'orthopantomogramme®	112
4.3.2.1	Question n°1	112
4.3.2.2	Question n°2	112
4.3.2.3	Question n°3	114
4.3.2.4	Question n°4	114
4.3.2.5	Question n° 5	115
4.3.2.6	Question n°7	116
4.3.2.7	Question n°8	117
4.3.2.8	Question n°9	117
4.3.2.9	Question n°10	118
4.3.3	Analyse des questions concernant le Dentascan® ou scanner dentaire	121
4.3.3.1	Question 11	121
4.3.3.2	Question 12	121
4.3.3.3	Question 13	122
4.3.3.4	Question 14	123
4.3.4	Commentaires et conclusion	125
Conclusion		126
Bibliographie		127



FACULTE D'ODONTOLOGIE

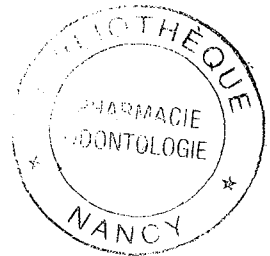
Jury : Président : A. FONTAINE – Professeur de 1^{er} Grade
Juges : J.P. LOUIS – Professeur des Universités
M. CLAUDON - Professeur des Universités
M. WEISSENBACH – Maître de Conférences des Universités

Thèse pour obtenir le diplôme D'Etat de Docteur en Chirurgie Dentaire

présentée par : **Mademoiselle TREHEUX Emilie**

né(e) à : **NANCY (Meurthe-et-Moselle)**

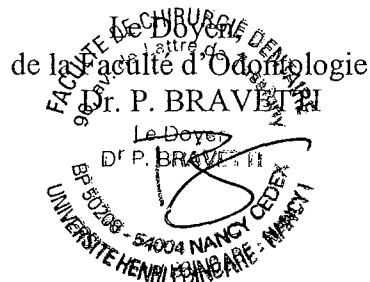le **1^{er} mars 1979**



et ayant pour titre : «**Communication odontologiste-radiologiste en Meurthe-et-Moselle**»

Le Président du jury,
Pr. A. FONTAINE


A handwritten signature in black ink, appearing to read "A. Fontaine".



Autorise à soutenir et imprimer la thèse N° 2293

NANCY, le 14 septembre 2005

Le Président de l'Université Henri Poincaré, Nancy-1



TREHEUX (Emilie).-La communication odontologiste - radiologiste en Meurthe et Moselle. / par Emilie TREHEUX

NANCY 2005 : 140 f. : ill. : 30 cm

Th. : Chir. – Dent. : Nancy : 2005

Mots clés : Radiologie
Radiographies
Tomodensitométrie
Panoramique dentaire
Radioprotection

TREHEUX (Emilie) - La communication odontologiste - radiologiste en Meurthe et Moselle.

Th : Chir. – Dent. : Nancy : 2005

Un examen radiographique en odontologie est complémentaire de l'anamnèse et de l'examen clinique. La décision revient au jugement du praticien. Les clichés panoramiques et les clichés intra-oraux constituent les examens de base du praticien odontologiste.

Cependant, l'évolution des techniques d'imagerie amène le praticien à prescrire divers examens tels que les radiographies extra-orales standards, des tomodensitométries et des images en résonance magnétique. Les intérêts de l'examen scanographique se retrouvent dans différents domaines d'odontologie (bilan préimplantaire, chirurgie, endodontie, etc...).

La prescription d'examens complémentaires est légiférée et leur réalisation doit se faire dans le cadre des lois de la radioprotection.

Enfin, un questionnaire adressé aux odontologistes et radiologistes de Meurthe et Moselle définit la réalité de cette communication.

JURY : Président : Monsieur A. FONTAINE
Juge : Monsieur J.P. LOUIS
Juge : Monsieur M. CLAUDON
Juge : Monsieur M. WEISSENBACH

Professeur 1^{er} grade
Professeur des Universités
Professeur des Universités
Maître de Conférence

Adresse de l'auteur : Emilie TREHEUX
7C rue de Remsing
57600 FORBACH