



**HAL**  
open science

# Etude volumique en IRM des synovites et des téno-synovites des poignets chez 25 patients atteints de polyarthrite rhumatoïde: rôle prédictif de l'évolution structurale à 1 an

Anca Pasteanu

► **To cite this version:**

Anca Pasteanu. Etude volumique en IRM des synovites et des téno-synovites des poignets chez 25 patients atteints de polyarthrite rhumatoïde: rôle prédictif de l'évolution structurale à 1 an. Sciences du Vivant [q-bio]. 2008. hal-01732110

**HAL Id: hal-01732110**

**<https://hal.univ-lorraine.fr/hal-01732110>**

Submitted on 14 Mar 2018

**HAL** is a multi-disciplinary open access archive for the deposit and dissemination of scientific research documents, whether they are published or not. The documents may come from teaching and research institutions in France or abroad, or from public or private research centers.

L'archive ouverte pluridisciplinaire **HAL**, est destinée au dépôt et à la diffusion de documents scientifiques de niveau recherche, publiés ou non, émanant des établissements d'enseignement et de recherche français ou étrangers, des laboratoires publics ou privés.



## AVERTISSEMENT

Ce document est le fruit d'un long travail approuvé par le jury de soutenance et mis à disposition de l'ensemble de la communauté universitaire élargie.

Il est soumis à la propriété intellectuelle de l'auteur. Ceci implique une obligation de citation et de référencement lors de l'utilisation de ce document.

D'autre part, toute contrefaçon, plagiat, reproduction illicite encourt une poursuite pénale.

Contact : [ddoc-theses-contact@univ-lorraine.fr](mailto:ddoc-theses-contact@univ-lorraine.fr)

## LIENS

Code de la Propriété Intellectuelle. articles L 122. 4

Code de la Propriété Intellectuelle. articles L 335.2- L 335.10

[http://www.cfcopies.com/V2/leg/leg\\_droi.php](http://www.cfcopies.com/V2/leg/leg_droi.php)

<http://www.culture.gouv.fr/culture/infos-pratiques/droits/protection.htm>

THÈSE  
Pour obtenir le grade de  
DOCTEUR EN MÉDECINE

Présentée et soutenue publiquement  
dans le cadre du troisième cycle de Médecine Spécialisée

Par

Anca PASTEANU  
Le 28 novembre 2008

ÉTUDE VOLUMIQUE EN IRM DES SYNOVITES ET DES  
TÉNOSYNOVITES DES POIGNETS CHEZ 25 PATIENTS ATTEINTS  
DE POLYARTHRITE RHUMATOÏDE: RÔLE PRÉDICTIF DE  
L'ÉVOLUTION STRUCTURALE A 1 AN

Examineurs de la thèse :

M.	Professeur J. POUREL		Président
Mme.	Professeur I. CHARY-VALCKENAERE	}	
M.	Professeur A. BLUM	}	Juges
M.	Professeur D. LOEUILLE	}	
Mme.	Maître de Conférences AC. RAT	}	



THÈSE  
Pour obtenir le grade de  
DOCTEUR EN MÉDECINE

Présentée et soutenue publiquement  
dans le cadre du troisième cycle de Médecine Spécialisée

Par

Anca PASTEANU  
Le 28 novembre 2008

ÉTUDE VOLUMIQUE EN IRM DES SYNOVITES ET DES  
TÉNOVITES DES POIGNETS CHEZ 25 PATIENTS ATTEINTS  
DE POLYARTHRITE RHUMATOÏDE: RÔLE PRÉDICTIF DE  
L'ÉVOLUTION STRUCTURALE A 1 AN

Examineurs de la thèse :

M.	Professeur J. POUREL		Président
Mme.	Professeur I. CHARY-VALCKENAERE	}	
M.	Professeur A. BLUM	}	Juges
M.	Professeur D. LOEUILLE	}	
Mme.	Maître de Conférences AC. RAT	}	

FACULTÉ DE MÉDECINE DE NANCY

-----  
Président de l'Université : Professeur Jean-Pierre FINANCE

Doyen de la Faculté de Médecine : Professeur Henry COUDANE

Vice Doyen *Recherche* : Professeur Jean-Louis GUEANT

Vice Doyen *Pédagogie* : Professeur Annick BARBAUD

Vice Doyen *Campus* : Professeur Marie-Christine BÉNÉ

**Asseseurs :**

du 1<sup>er</sup> Cycle :

du 2<sup>ème</sup> Cycle :

du 3<sup>ème</sup> Cycle :

Filières professionnalisées :

Prospective :

FMC/EPP :

M. le Professeur François ALLA

M. le Professeur Jean-Pierre BRONOWICKI

M. le Professeur Pierre-Edouard BOLLAERT

M. le Professeur Christophe CHOSEROT

M. le Professeur Laurent BRESLER

M. le Professeur Jean-Dominique DE KORWIN

**DOYENS HONORAIRES**

Professeur Adrien DUPREZ – Professeur Jean-Bernard DUREUX

Professeur Jacques ROLAND – Professeur Patrick NETTER

=====  
**PROFESSEURS HONORAIRES**

Jean LOCHARD – Gabriel FAIVRE - Guy RAUBER – Paul SADOUL - Jacques LACOSTE – Jean BEUREY – Jean SOMMELET  
Pierre HARTEMANN - Emile de LAVERGNE - Augusta TREHEUX Michel MANCIAUX – Pierre PAYSANT  
Jean-Claude BURDIN – Claude CHARDOT – Jean-Bernard DUREUX - Jean DUHEILLE - Jean-Marie GILGENKRANTZ Simone  
GILGENKRANTZ - Pierre ALEXANDRE – Robert FRISCH - Michel PIERSON - Jacques ROBERT - Gérard DEBRY  
Michel WAYOFF – François CHERRIER – Oliéro GUERCI - Gilbert PERCEBOIS – Claude PERRIN – Jean PREVOT  
Jean FLOQUET - Alain GAUCHER – Michel LAXENAIRE - Michel BOULANGE – Michel DUC – Claude HURIET  
Pierre LANDES - Alain LARCAN – Gérard VAILLANT - Daniel ANTHOINE – Pierre GAUCHER – René-Jean ROYER  
Hubert UFFHOLTZ – Jacques LECLERE – Jacques BORRELLY Michel RENARD – Jean-Pierre DESCHAMPS - Pierre NABET  
Marie-Claire LAXENAIRE – Adrien DUPREZ – Paul VERT Bernard LEGRAS – Pierre MATHIEU – Jean-Marie POLU  
Antoine RASPILLER – Gilbert THIBAUT - Michel WEBER - Gérard FIEVE – Daniel SCHMITT – Colette VIDAILHET  
Alain BERTRAND – Hubert GERARD - Jean-Pierre NICOLAS - Francis PENIN – Michel STRICKER - Daniel BURNEL  
Michel VIDAILHET – Claude BURLET – Jean-Pierre DELAGOUTTE - Jean-Pierre MALLIÉ - Danièle SOMMELET  
Professeur Luc PICARD - Professeur Guy PETIET

=====  
**PROFESSEURS DES UNIVERSITÉS  
PRATICIENS HOSPITALIERS**

(Disciplines du Conseil National des Universités)

**42<sup>ème</sup> Section : MORPHOLOGIE ET MORPHOGENÈSE**

**1<sup>ère</sup> sous-section : (Anatomie)**

Professeur Jacques ROLAND – Professeur Gilles GROSDIDIER

Professeur Pierre LASCOMBES – Professeur Marc BRAUN

**2<sup>ème</sup> sous-section : (Cytologie et histologie)**

Professeur Bernard FOLIGUET – Professeur Bruno CHENUÉL

**3<sup>ème</sup> sous-section : (Anatomie et cytologie pathologiques)**

Professeur François PLENAT – Professeur Jean-Michel VIGNAUD

-----  
**43<sup>ème</sup> Section : BIOPHYSIQUE ET IMAGERIE MÉDICALE**

**1<sup>ère</sup> sous-section : (Biophysique et médecine nucléaire)**

Professeur Gilles KARCHER – Professeur Pierre-Yves MARIE – Professeur Pierre OLIVIER

**2<sup>ème</sup> sous-section : (Radiologie et imagerie médicale)**

Professeur Luc PICARD – Professeur Denis REGENT – Professeur Michel CLAUDON

Professeur Serge BRACARD – Professeur Alain BLUM – Professeur Jacques FELBLINGER

Professeur René ANXIONNAT

**44<sup>ème</sup> Section : BIOCHIMIE, BIOLOGIE CELLULAIRE ET MOLÉCULAIRE, PHYSIOLOGIE ET NUTRITION**

**1<sup>ère</sup> sous-section : (Biochimie et biologie moléculaire)**

Professeur Jean-Louis GUÉANT – Professeur Jean-Luc OLIVIER – Professeur Bernard NAMOUR

**2<sup>ème</sup> sous-section : (Physiologie)**

Professeur Jean-Pierre CRANCE

Professeur François MARCHAL – Professeur Philippe HAOUZI

**3<sup>ème</sup> sous-section : (Biologie Cellulaire (type mixte : biologique))**

Professeur Ali DALLOUL

**4<sup>ème</sup> sous-section : (Nutrition)**

Professeur Olivier ZIEGLER

-----

**45<sup>ème</sup> Section : MICROBIOLOGIE, MALADIES TRANSMISSIBLES ET HYGIÈNE**

**1<sup>ère</sup> sous-section : (Bactériologie – virologie ; hygiène hospitalière)**

Professeur Alain LOZNIIEWSKI

**3<sup>ème</sup> sous-section : (Maladies infectieuses ; maladies tropicales)**

Professeur Thierry MAY – Professeur Christian RABAUD

-----

**46<sup>ème</sup> Section : SANTÉ PUBLIQUE, ENVIRONNEMENT ET SOCIÉTÉ**

**1<sup>ère</sup> sous-section : (Épidémiologie, économie de la santé et prévention)**

Professeur Philippe HARTEMANN – Professeur Serge BRIANÇON

Professeur Francis GUILLEMIN – Professeur Denis ZMIROU-NAVIER – Professeur François ALLA

**2<sup>ème</sup> sous-section : (Médecine et santé au travail)**

Professeur Guy PETIET – Professeur Christophe PARIS

**3<sup>ème</sup> sous-section : (Médecine légale et droit de la santé)**

Professeur Henry COUDANE

**4<sup>ème</sup> sous-section : (Biostatistiques, informatique médicale et technologies de communication)**

Professeur François KOHLER – Professeur Éliane ALBUISSON

-----

**47<sup>ème</sup> Section : CANCÉROLOGIE, GÉNÉTIQUE, HÉMATOLOGIE, IMMUNOLOGIE**

**1<sup>ère</sup> sous-section : (Hématologie ; transfusion)**

Professeur Christian JANOT – Professeur Thomas LECOMPTE – Professeur Pierre BORDIGONI

Professeur Pierre LEDERLIN – Professeur Jean-François STOLTZ – Professeur Pierre FEUGIER

**2<sup>ème</sup> sous-section : (Cancérologie ; radiothérapie)**

Professeur François GUILLEMIN – Professeur Thierry CONROY

Professeur Pierre BEY – Professeur Didier PEIFFERT – Professeur Frédéric MARCHAL

**3<sup>ème</sup> sous-section : (Immunologie)**

Professeur Gilbert FAURE – Professeur Marie-Christine BENE

**4<sup>ème</sup> sous-section : (Génétique)**

Professeur Philippe JONVEAUX – Professeur Bruno LEHEUP

-----

**48<sup>ème</sup> Section : ANESTHÉSIOLOGIE, RÉANIMATION, MÉDECINE D'URGENCE,  
PHARMACOLOGIE ET THÉRAPEUTIQUE**

**1<sup>ère</sup> sous-section : (Anesthésiologie et réanimation chirurgicale)**

Professeur Claude MEISTELMAN – Professeur Dan LONGROIS – Professeur Hervé BOUAZIZ

Professeur Paul-Michel MERTES

**2<sup>ème</sup> sous-section : (Réanimation médicale)**

Professeur Henri LAMBERT – Professeur Alain GERARD

Professeur Pierre-Édouard BOLLAERT – Professeur Bruno LÉVY – Professeur Sébastien GIBOT

**3<sup>ème</sup> sous-section : (Pharmacologie fondamentale ; pharmacologie clinique)**

Professeur Patrick NETTER – Professeur Pierre GILLET

**4<sup>ème</sup> sous-section : (Thérapeutique)**

Professeur François PAILLE – Professeur Gérard GAY – Professeur Faiez ZANNAD

-----

**49<sup>ème</sup> Section : PATHOLOGIE NERVEUSE ET MUSCULAIRE, PATHOLOGIE MENTALE, HANDICAP et RÉÉDUCATION**

**1<sup>ère</sup> sous-section : (Neurologie)**

Professeur Gérard BARROCHE – Professeur Hervé VESPIGNANI

Professeur Xavier DUCROCQ

**2<sup>ème</sup> sous-section : (Neurochirurgie)**

Professeur Jean-Claude MARCHAL – Professeur Jean AUQUE

Professeur Thierry CIVIT

**3<sup>ème</sup> sous-section : (Psychiatrie d'adultes)**

Professeur Jean-Pierre KAHN – Professeur Raymund SCHWAN

**4<sup>ème</sup> sous-section : (Pédopsychiatrie)**

Professeur Daniel SIBERTIN-BLANC

**5<sup>ème</sup> sous-section : (Médecine physique et de réadaptation)**

Professeur Jean-Marie ANDRE – Professeur Jean PAYSANT

-----

**50<sup>ème</sup> Section : PATHOLOGIE OSTÉO-ARTICULAIRE, DERMATOLOGIE et CHIRURGIE PLASTIQUE**

**1<sup>ère</sup> sous-section : (Rhumatologie)**

Professeur Jacques POUREL – Professeur Isabelle VALCKENAERE – Professeur Damien LOEUILLE

**2<sup>ème</sup> sous-section : (Chirurgie orthopédique et traumatologique)**

Professeur Daniel MOLE

Professeur Didier MAINARD – Professeur François SIRVEAUX – Professeur Laurent GALOIS

**3<sup>ème</sup> sous-section : (Dermato-vénérologie)**

Professeur Jean-Luc SCHMUTZ – Professeur Annick BARBAUD

**4<sup>ème</sup> sous-section : (Chirurgie plastique, reconstructrice et esthétique)**

Professeur François DAP – Professeur Gilles DAUTEL

-----

**51<sup>ème</sup> Section : PATHOLOGIE CARDIORESPIRATOIRE et VASCULAIRE**

**1<sup>ère</sup> sous-section : (Pneumologie)**

Professeur Yves MARTINET – Professeur Jean-François CHABOT – Professeur Ari CHAOUAT

**2<sup>ème</sup> sous-section : (Cardiologie)**

Professeur Etienne ALIOT – Professeur Yves JUILLIERE – Professeur Nicolas SADOUL

Professeur Christian de CHILLOU

**3<sup>ème</sup> sous-section : (Chirurgie thoracique et cardiovasculaire)**

Professeur Jean-Pierre VILLEMOT

Professeur Jean-Pierre CARTEAUX – Professeur Loïc MACE

**4<sup>ème</sup> sous-section : (Chirurgie vasculaire ; médecine vasculaire)**

Professeur Denis WAHL

-----

**52<sup>ème</sup> Section : MALADIES DES APPAREILS DIGESTIF et URINAIRE**

**1<sup>ère</sup> sous-section : (Gastroentérologie ; hépatologie)**

Professeur Marc-André BIGARD

Professeur Jean-Pierre BRONOWICKI

**2<sup>ème</sup> sous-section : (Chirurgie digestive)**

**3<sup>ème</sup> sous-section : (Néphrologie)**

Professeur Michèle KESSLER – Professeur Dominique HESTIN (Mme) – Professeur Luc FRIMAT

**4<sup>ème</sup> sous-section : (Urologie)**

Professeur Philippe MANGIN – Professeur Jacques HUBERT – Professeur Luc CORMIER

-----

**53<sup>ème</sup> Section : MÉDECINE INTERNE, GÉRIATRIE et CHIRURGIE GÉNÉRALE**

**1<sup>ère</sup> sous-section : (Médecine interne)**

Professeur Denise MONERET-VAUTRIN – Professeur Jean-Dominique DE KORWIN – Professeur Pierre KAMINSKY

Professeur Athanase BENETOS - Professeur Gisèle KANNY – Professeur Abdelouhab BELLOU

**2<sup>ème</sup> sous-section : (Chirurgie générale)**

Professeur Patrick BOISSEL – Professeur Laurent BRESLER

Professeur Laurent BRUNAUD – Professeur Ahmet AYAV

-----



**54<sup>ème</sup> Section : DÉVELOPPEMENT ET PATHOLOGIE DE L'ENFANT, GYNÉCOLOGIE-OBSTÉTRIQUE,  
ENDOCRINOLOGIE ET REPRODUCTION**

**1<sup>ère</sup> sous-section : (Pédiatrie)**

Professeur Pierre MONIN

Professeur Jean-Michel HASCOET – Professeur Pascal CHASTAGNER – Professeur François FEILLET –

Professeur Cyril SCHWEITZER

**2<sup>ème</sup> sous-section : (Chirurgie infantile)**

Professeur Michel SCHMITT – Professeur Pierre JOURNEAU

**3<sup>ème</sup> sous-section : (Gynécologie-obstétrique ; gynécologie médicale)**

Professeur Michel SCHWEITZER – Professeur Jean-Louis BOUTROY

Professeur Philippe JUDLIN – Professeur Patricia BARBARINO – Professeur Bruno DEVAL

**4<sup>ème</sup> sous-section : (Endocrinologie et maladies métaboliques)**

Professeur Georges WERYHA – Professeur Marc KLEIN – Professeur Bruno GUERCI

-----

**55<sup>ème</sup> Section : PATHOLOGIE DE LA TÊTE ET DU COU**

**1<sup>ère</sup> sous-section : (Oto-rhino-laryngologie)**

Professeur Claude SIMON – Professeur Roger JANKOWSKI

**2<sup>ème</sup> sous-section : (Ophtalmologie)**

Professeur Jean-Luc GEORGE – Professeur Jean-Paul BERROD – Professeur Karine ANGIOI-DUPREZ

**3<sup>ème</sup> sous-section : (Chirurgie maxillo-faciale et stomatologie)**

Professeur Jean-François CHASSAGNE – Professeur Etienne SIMON

=====

**PROFESSEURS DES UNIVERSITÉS**

**64<sup>ème</sup> Section : BIOCHIMIE ET BIOLOGIE MOLÉCULAIRE**

Professeur Sandrine BOSCHI-MULLER

=====

**MAÎTRES DE CONFÉRENCES DES UNIVERSITÉS - PRATICIENS HOSPITALIERS**

**42<sup>ème</sup> Section : MORPHOLOGIE ET MORPHOGENÈSE**

**1<sup>ère</sup> sous-section : (Anatomie)**

Docteur Bruno GRIGNON – Docteur Thierry HAUMONT

**2<sup>ème</sup> sous-section : (Cytologie et histologie)**

Docteur Edouard BARRAT

Docteur Françoise TOUATI – Docteur Chantal KOHLER

**3<sup>ème</sup> sous-section : (Anatomie et cytologie pathologiques)**

Docteur Béatrice MARIE

Docteur Laurent ANTUNES

-----

**43<sup>ème</sup> Section : BIOPHYSIQUE ET IMAGERIE MÉDICALE**

**1<sup>ère</sup> sous-section : (Biophysique et médecine nucléaire)**

Docteur Marie-Hélène LAURENS – Docteur Jean-Claude MAYER

Docteur Pierre THOUVENOT – Docteur Jean-Marie ESCANYE – Docteur Amar NAOUN

-----

**44<sup>ème</sup> Section : BIOCHIMIE, BIOLOGIE CELLULAIRE ET MOLÉCULAIRE, PHYSIOLOGIE ET NUTRITION**

**1<sup>ère</sup> sous-section : (Biochimie et biologie moléculaire)**

Docteur Jean STRACZEK – Docteur Sophie FREMONT

Docteur Isabelle GASTIN – Docteur Marc MERTEN – Docteur Catherine MALAPLATE-ARMAND

**2<sup>ème</sup> sous-section : (Physiologie)**

Docteur Gérard ETHEVENOT – Docteur Nicole LEMAU de TALANCE – Docteur Christian BEYAERT

Docteur Bruno CHENUUEL

**4<sup>ème</sup> sous-section : (Nutrition)**

Docteur Didier QUILLIOT – Docteur Rosa-Maria RODRIGUEZ-GUEANT

-----

**45<sup>ème</sup> Section : MICROBIOLOGIE, MALADIES TRANSMISSIBLES ET HYGIÈNE**

**1<sup>ère</sup> sous-section :** (*Bactériologie – Virologie ; hygiène hospitalière*)

Docteur Francine MORY – Docteur Christine LION

Docteur Michèle DAILLOUX – Docteur Véronique VENARD

**2<sup>ème</sup> sous-section :** (*Parasitologie et mycologie*)

Docteur Marie-France BIAVA – Docteur Nelly CONTET-AUDONNEAU – Docteur Marie MACHOUART

-----

**46<sup>ème</sup> Section : SANTÉ PUBLIQUE, ENVIRONNEMENT ET SOCIÉTÉ**

**1<sup>ère</sup> sous-section :** (*Epidémiologie, économie de la santé et prévention*)

Docteur Alexis HAUTEMANIÈRE

**4<sup>ère</sup> sous-section :** (*Biostatistiques, informatique médicale et technologies de communication*)

Docteur Pierre GILLOIS

-----

**47<sup>ème</sup> Section : CANCÉROLOGIE, GÉNÉTIQUE, HÉMATOLOGIE, IMMUNOLOGIE**

**1<sup>ère</sup> sous-section :** (*Hématologie ; transfusion*)

Docteur François SCHOONEMAN

**2<sup>ème</sup> sous-section :** (*Cancérologie ; radiothérapie : cancérologie (type mixte : biologique)*)

Docteur Lina BEZDETAYAYA épouse BOLOTINE

**3<sup>ème</sup> sous-section :** (*Immunologie*)

Docteur Anne KENNEL – Docteur Marcelo DE CARVALHO BITTENCOURT

**4<sup>ème</sup> sous-section :** (*Génétique*)

Docteur Christophe PHILIPPE

-----

**48<sup>ème</sup> Section : ANESTHÉSIOLOGIE, RÉANIMATION, MÉDECINE D'URGENCE,  
PHARMACOLOGIE ET THÉRAPEUTIQUE**

**1<sup>ère</sup> sous-section :** (*Anesthésiologie et réanimation chirurgicale*)

Docteur Jacqueline HELMER – Docteur Gérard AUDIBERT

**3<sup>ème</sup> sous-section :** (*Pharmacologie fondamentale ; pharmacologie clinique*)

Docteur Françoise LAPICQUE – Docteur Marie-José ROYER-MORROT – Docteur Nicolas GAMBIER

-----

**50<sup>ème</sup> Section : RHUMATOLOGIE**

**1<sup>ère</sup> sous-section :** (*Rhumatologie*)

Docteur Anne-Christine RAT

-----

**54<sup>ème</sup> Section : DÉVELOPPEMENT ET PATHOLOGIE DE L'ENFANT, GYNÉCOLOGIE-OBSTÉTRIQUE,  
ENDOCRINOLOGIE ET REPRODUCTION**

**5<sup>ème</sup> sous-section :** (*Biologie et médecine du développement et de la reproduction*)

Docteur Jean-Louis CORDONNIER

=====

**MAÎTRES DE CONFÉRENCES**

**5<sup>ème</sup> section : SCIENCE ÉCONOMIE GÉNÉRALE**

Monsieur Vincent LHUILLIER

-----

**40<sup>ème</sup> section : SCIENCES DU MÉDICAMENT**

Monsieur Jean-François COLLIN

-----

**60<sup>ème</sup> section : MÉCANIQUE, GÉNIE MÉCANIQUE ET GÉNIE CIVILE**

Monsieur Alain DURAND

-----

**61<sup>ème</sup> section : GÉNIE INFORMATIQUE, AUTOMATIQUE ET TRAITEMENT DU SIGNAL**

Monsieur Jean REBSTOCK – Monsieur Walter BLONDEL

**64<sup>ème</sup> section : BIOCHIMIE ET BIOLOGIE MOLÉCULAIRE**

Mademoiselle Marie-Claire LANHERS  
Monsieur Franck DALIGAULT

-----

**65<sup>ème</sup> section : BIOLOGIE CELLULAIRE**

Mademoiselle Françoise DREYFUSS – Monsieur Jean-Louis GELLY  
Madame Ketsia HESS – Monsieur Pierre TANKOSIC – Monsieur Hervé MEMBRE – Monsieur Christophe NEMOS  
Madame Natalia DE ISLA

-----

**66<sup>ème</sup> section : PHYSIOLOGIE**

Monsieur Nguyen TRAN

-----

**67<sup>ème</sup> section : BIOLOGIE DES POPULATIONS ET ÉCOLOGIE**

Madame Nadine MUSSE

-----

**68<sup>ème</sup> section : BIOLOGIE DES ORGANISMES**

Madame Tao XU-JIANG

=====

**MAÎTRES DE CONFÉRENCES ASSOCIÉS**

**Médecine Générale**

Professeur associé Alain AUBREGE  
Docteur Francis RAPHAEL  
Docteur Jean-Marc BOIVIN  
Docteur Jean-Louis ADAM  
Docteur Elisabeth STEYER

=====

**PROFESSEURS ÉMÉRITES**

Professeur Michel BOULANGE – Professeur Alain LARCAN - Professeur Daniel ANTHOINE  
Professeur Paul VERT - Professeur Pierre MATHIEU - Professeur Gilbert THIBAUT  
Mme le Professeur Colette VIDAILHET – Professeur Alain BERTRAND - Professeur Jean-Pierre NICOLAS  
Professeur Michel VIDAILHET – Professeur Marie-Claire LAXENAIRE - Professeur Jean-Marie GILGENKRANTZ  
Mme le Professeur Simone GILGENKRANTZ - Professeur Jean-Pierre DELAGOUTTE – Professeur Danièle SOMMELET  
Professeur Luc PICARD - Professeur Guy PETIET – Professeur Pierre BEY – Professeur Jean FLOQUET  
Professeur Michel PIERSON – Professeur Michel STRICKER – Professeur Jean-Pierre CRANCE

=====

**DOCTEURS HONORIS CAUSA**

Professeur Norman SHUMWAY (1972)  
*Université de Stanford, Californie (U.S.A)*  
Professeur Paul MICHIELSEN (1979)  
*Université Catholique, Louvain (Belgique)*  
Professeur Charles A. BERRY (1982)  
*Centre de Médecine Préventive, Houston (U.S.A)*  
Professeur Pierre-Marie GALETTI (1982)  
*Brown University, Providence (U.S.A)*  
Professeur Mamish Nisbet MUNRO (1982)  
*Massachusetts Institute of Technology (U.S.A)*  
Professeur Mildred T. STAHLMAN (1982)  
*Wanderbilt University, Nashville (U.S.A)*  
Harry J. BUNCKE (1989)  
*Université de Californie, San Francisco (U.S.A)*

Professeur Théodore H. SCHIEBLER (1989)  
*Institut d'Anatomie de Würzburg (R.F.A)*  
Professeur Maria DELIVORIA-PAPADOPOULOS (1996)  
*Université de Pennsylvanie (U.S.A)*  
Professeur Mashaki KASHIWARA (1996)  
*Research Institute for Mathematical Sciences de Kyoto (JAPON)*  
Professeur Ralph GRÄSBECK (1996)  
*Université d'Helsinki (FINLANDE)*  
Professeur James STEICHEN (1997)  
*Université d'Indianapolis (U.S.A)*  
Professeur Duong Quang TRUNG (1997)  
*Centre Universitaire de Formation et de Perfectionnement des  
Professionnels de Santé d'Hô Chi Minh-Ville (VIËTNAM)*

**À notre Maître et Président de thèse**

Monsieur le Professeur Jacques POUREL

Professeur de Rhumatologie

Nous vous sommes profondément reconnaissants d'avoir accepté de présider le jury de cette thèse.

Nous vous remercions de l'enseignement que vous nous avez prodigué tout au long de notre parcours en Rhumatologie.

Puissiez-vous trouver ici l'expression de notre profond respect et de notre gratitude.

## **À notre Maître et Juge**

Madame le Professeur Isabelle CHARY-VALCKENAERE

Professeur de Rhumatologie

Vous nous avez fait l'honneur de juger ce travail.

Nous vous remercions de nous avoir enseigné la Rhumatologie de façon précise et rigoureuse. Nous avons été touchés par votre entière implication dans notre formation.

Votre enseignement qu'il soit au lit du malade ou devant le négatoscope a toujours été d'une clarté remarquable.

Veillez trouver ici l'expression de nos sincères remerciements et de notre profond respect.

## **À notre Maître et Juge**

Monsieur le Professeur Alain BLUM

Professeur de Radiologie et d'Imagerie médicale

Nous sommes honorés que vous acceptiez de juger notre travail.

Nous sommes impressionnés par vos connaissances en imagerie ostéo-articulaire. La richesse de votre expérience nous a été profitable tout au long de notre formation.

Nous vous remercions pour la qualité des images de votre service qui ont permis la réalisation de ce travail.

Soyez assuré de notre profonde gratitude.

## **À notre Maître et Juge**

Monsieur le Professeur Damien LOEUILLE

Professeur de Rhumatologie

Vous nous avez fait l'honneur de juger ce travail.

Vous nous avez confié le sujet de cette thèse et nous avons été honorés de partager l'élaboration de ce travail avec vous.

Nous vous remercions de nous avoir aidé tout au long de sa réalisation et de nous avoir fait progresser dans la rédaction de travaux scientifiques.

Nous vous remercions chaleureusement de votre accueil, de votre disponibilité et de votre patience. Veuillez trouver ici l'expression de notre respect et de notre vive reconnaissance.

## **À notre Maître et Juge**

Madame le Docteur Anne Christine RAT  
Maître de Conférences en Rhumatologie

Vous nous avez fait l'honneur de juger ce travail.

Nous vous remercions pour le temps consacré à la partie statistique de ce travail et pour la pertinence de vos corrections.

Nous admirons votre simplicité et votre grande gentillesse.

Pour votre précieuse aide, veuillez trouver ici l'expression de toute notre reconnaissance.



À Monsieur le Docteur Jean-Xavier PAUTOT

Vous êtes l'un des meilleurs cliniciens que j'ai pu rencontrer au cours de ma formation médicale. Votre talent n'a d'égal que votre gentillesse et votre sens de l'humour.

Je vous remercie de m'avoir fait confiance en m'accueillant dans votre service.

À Monsieur le Docteur Yves DEBLAIS

Je vous remercie de m'avoir toujours soutenue et aidée. Votre acharnement au travail a toujours suscité mon admiration. Votre dévouement et votre gentillesse envers les malades sont pour moi des exemples.

À toute l'équipe du Service de Rhumatologie du CH de Briey

Travailler avec vous est un honneur et une joie.

À tous mes maîtres qui m'ont enseigné la médecine en Roumanie et en France, et notamment à Monsieur le Docteur PREDA qui m'a fait aimer la Rhumatologie.

À Édith

Je la remercie pour son aide précieuse à la réalisation de ce travail.

À tous ceux qui m'ont soutenue ou aidée pendant l'élaboration de cette thèse.

À ma mère, à qui je dédie cette thèse.

Sa présence lumineuse dans ma vie m'a toujours donné la force d'avancer.

À Marius,

Tu m'as soutenue pendant ce travail comme à chaque étape de ma nouvelle vie en France. Merci pour ta patience et ta tolérance. Je te dois tout.

À Valentin, mon petit bonhomme,

Merci d'avoir égayé de tes sourires mes longs moments de travail.

À Adriana, ma sœur jumelle, mon double,

Malgré les milliers de kilomètres qui nous séparent, tu es restée ma plus proche amie et confidente. Merci de ton soutien sans faille.

À ma tante Eugenia et à mon oncle Victor BODIRNEA,

Je leurs serais à jamais reconnaissante pour avoir su combler le vide douloureux laissé par la disparition de notre mère.

À mon père, mon frère et à toute ma famille,

Je sais que je peux toujours compter sur votre soutien et votre amour.

À Alina et Cristian POP,

Nous avons partagé beaucoup de petits moments de bonheur avec nos enfants. J'espère que d'autres événements heureux nous unirons à nouveau.

À tous mes amis.

## SERMENT

*"Au moment d'être admise à exercer la médecine, je promets et je jure d'être fidèle aux lois de l'honneur et de la probité. Mon premier souci sera de rétablir, de préserver ou de promouvoir la santé dans tous ses éléments, physiques et mentaux, individuels et sociaux. Je respecterai toutes les personnes, leur autonomie et leur volonté, sans aucune discrimination selon leur état ou leurs convictions. J'interviendrai pour les protéger si elles sont affaiblies, vulnérables ou menacées dans leur intégrité ou leur dignité. Même sous la contrainte, je ne ferai pas usage de mes connaissances contre les lois de l'humanité. J'informerai les patients des décisions envisagées, de leurs raisons et de leurs conséquences. Je ne tromperai jamais leur confiance et n'exploiterai pas le pouvoir hérité des circonstances pour forcer les consciences. Je donnerai mes soins à l'indigent et à quiconque me les demandera. Je ne me laisserai pas influencer par la soif du gain ou la recherche de la gloire.*

*Admise dans l'intimité des personnes, je tairai les secrets qui me sont confiés. Reçue à l'intérieur des maisons, je respecterai les secrets des foyers et ma conduite ne servira pas à corrompre les mœurs. Je ferai tout pour soulager les souffrances. Je ne prolongerai pas abusivement les agonies. Je ne provoquerai jamais la mort délibérément.*

*Je préserverai l'indépendance nécessaire à l'accomplissement de ma mission. Je n'entreprendrai rien qui dépasse mes compétences. Je les entretiendrai et les perfectionnerai pour assurer au mieux les services qui me seront demandés.*

*J'apporterai mon aide à mes confrères ainsi qu'à leurs familles dans l'adversité.*

*Que les hommes et mes confrères m'accordent leur estime si je suis fidèle à mes promesses ; que je sois déshonorée et méprisée si j'y manque".*

## TABLE DES MATIÈRES

<b>A.</b>	<b>INTRODUCTION</b> .....	22
<b>B.</b>	<b>DÉFINITION, ÉPIDÉMIOLOGIE ET ANATOMO- PATHOLOGIE DE LA POLYARTHRITE RHUMATOÏDE</b> .....	25
	<b>1. DÉFINITION</b> .....	26
	<b>2. ÉPIDÉMIOLOGIE</b> .....	29
	<b>3. ANATOMIE PATHOLOGIQUE</b> .....	30
	3.1 LA MEMBRANE SYNOVIALE NORMALE .....	30
	3.1.1 ASPECT MACROSCOPIQUE.....	30
	3.1.2 ASPECT MICROSCOPIQUE .....	31
	3.2 LA SYNOVITE RHUMATOÏDE.....	32
	3.3 DE L'ANATOMO-PATHOLOGIE A L'IMAGERIE .....	33
<b>C.</b>	<b>LA PLACE DE L'IMAGERIE DANS LA POLYARTHRITE RHUMATOÏDE</b> .....	43
	<b>1. GÉNÉRALITÉS</b> .....	44
	<b>2. L'IMAGERIE STANDARD : LA RADIOGRAPHIE</b> .....	45
	2.1 LÉSIONS RADIOGRAPHIQUES ÉLÉMENTAIRES ET LEUR VALEUR DIAGNOSTIQUE.....	45
	2.1.1 SENSIBILITÉ DES LÉSIONS RADIOGRAPHIQUES.....	46
	2.1.2 SPÉCIFICITÉ DES CRITÈRES RADIOGRAPHIQUES .....	47
	2.1.3 AVANTAGES ET LIMITES DE LA RADIOGRAPHIE.....	47
	2.2 QUANTIFICATION DES LÉSIONS : SCORES RADIOGRAPHIQUES.....	49

<b>3. LA PLACE DE L'IRM DANS LA PR .....</b>	<b>51</b>
3.1 AVANTAGES POTENTIELS .....	51
3.2 DIAGNOSTIC DE LA PR .....	52
3.2.1 SENSIBILITÉ DANS LA VISUALISATION DES LÉSIONS PRÉCOCES .....	52
3.2.2 SPÉCIFICITÉ DES LÉSIONS IRM : DIAGNOSTIC DIFFÉRENTIEL DES ARTHRITES NON-DIFFÉRENCIÉES .....	54
3.3 ÉVALUATION DE L'ACTIVITÉ DE LA MALADIE : DE LA CLINIQUE A L'IRM.....	57
3.3.1 ÉVALUATION CLINIQUE.....	58
3.3.2 ÉVALUATION FONCTIONNELLE .....	61
3.3.3 ÉVALUATION RADIOGRAPHIQUE.....	62
3.3.4 ÉVALUATION IRM DE LA SYNOVITE RHUMATOÏDE.....	63
3.3.4.1 LA MEMBRANE SYNOVIALE EN IRM.....	63
3.3.4.2 ÉVALUATION QUANTITATIVE DE LA SYNOVITE RHUMATOÏDE .....	65
3.3.4.3 ÉVALUATION QUALITATIVE DE LA SYNOVITE RHUMATOÏDE: ÉTUDE CINÉTIQUE.....	72
3.3.5 ÉVALUATION IRM DES TÉNOSYNOVITES.....	75
3.3.5.1 ÉTUDE QUANTITATIVE DES TÉNOSYNOVITES.....	76
3.3.6 ÉVALUATION IRM DE L'OEDÈME OSSEUX.....	77
3.3.6.1 DÉFINITION IRM ET SIGNIFICATION HISTO-PATHOLOGIQUE .....	77
3.3.6.2 LE RÔLE DE L'OEDÈME OSSEUX.....	79
3.3.6.3 ÉTUDE QUANTITATIVE DE L'OEDÈME OSSEUX.....	80
3.3.6.4 ÉTUDE CINÉTIQUE DE L'OEDÈME OSSEUX .....	81

3.4 LES LIMITES DE L'IRM .....	82
<b>4. AUTRES MÉTHODES D'ÉVALUATION DE L'ACTIVITÉ DE LA MALADIE .....</b>	<b>87</b>
4.1 IRM DEDIEE .....	87
4.2 ÉCHOGRAPHIE .....	90
4.3 SCINTIGRAPHIE OSSEUSE ET TOMOGRAPHIE PAR ÉMISSION DE POSITRONS.....	93
<b>5. RECOMMANDATIONS ACTUELLES .....</b>	<b>95</b>
<b>D. ÉTUDE PERSONNELLE.....</b>	<b>98</b>
<b>1. OBJECTIFS DE L'ÉTUDE .....</b>	<b>99</b>
<b>2. PATIENTS ET MÉTHODES .....</b>	<b>101</b>
2.1 PATIENTS.....	101
2.2 TRAITEMENT .....	101
2.3 ÉVALUATION CLINIQUE ET BIOLOGIQUE .....	101
2.4 ÉVALUATION RADIOGRAPHIQUE .....	102
2.5 EXAMEN IRM.....	102
2.6 ÉTUDE STATISTIQUE.....	110
<b>3. RÉSULTATS .....</b>	<b>111</b>
3.1 CARACTÉRISTIQUES DE LA POPULATION .....	111
3.2 LA RÉPARTITION TOPOGRAPHIQUE DES SYNOVITES AUX POIGNETS .....	112
3.3 LA RÉPARTITION TOPOGRAPHIQUE DES TÉNOSYNOVITES AUX POIGNETS .....	113
3.4 LES VOLUMES DE SYNOVITE ET DE TÉNOSYNOVITE .....	114
3.4.1 LA REPRODUCTIBILITÉ.....	114

3.4.2	LE VOLUME TOTAL DE SYNOVITE ET DE TÉNOSYNOVITE .....	116
3.4.3	LE VOLUME DE SYNOVITE ACTIVE .....	118
3.5	CORRÉLATIONS TRANSVERSALES ENTRE LES DIFFÉRENTS VOLUMES DE SYNOVITE ET DE TÉNOSYNOVITE ET LES PARAMÈTRES CLINIQUES, BIOLOGIQUES ET CLINICO-BIOLOGIQUES .....	121
3.6	PROGRESSION RADIOGRAPHIQUE .....	122
3.6.1	FACTEURS CLINIQUES, BIOLOGIQUES ET IRM PRÉDICTIFS DE L'ÉVOLUTION STRUCTURALE RADIOGRAPHIQUE À 1 AN.....	123
E.	<b>DISCUSSION</b> .....	126
1.	<b>POPULATION ÉTUDIÉE</b> .....	127
2.	<b>TOPOGRAPHIE DES LÉSIONS</b> .....	128
3.	<b>DONNEES VOLUMIQUES IRM</b> .....	130
3.1	REPRODUCTIBILITÉ.....	130
3.2	ANALYSE VOLUMIQUE DES SYNOVITES ET DES TENOSYNOVITES AUX POIGNETS.....	132
3.3	ANALYSE VOLUMIQUE DES SYNOVITES ET DES TENOSYNOVITES EN FONCTION DE LEUR VITESSE DE REHAUSSEMENT .....	133
4.	<b>CORRÉLATIONS TRANSVERSALES ENTRE LES VOLUMES IRM ET LES DONNÉES CLINIQUES, BIOLOGIQUES ET CLINICO-BIOLOGIQUES</b> .....	134
5.	<b>ÉVOLUTION STRUCTURALE RADIOGRAPHIQUE</b> .....	136
6.	<b>FACTEURS CLINIQUES, BIOLOGIQUES ET IRM PRÉDICTIFS DE LA PROGRESSION STRUCTURALE RADIOGRAPHIQUE</b> .....	137
7.	<b>ORIGINALITÉ ET CRITIQUE DE CE TRAVAIL</b> .....	140
7.1	ORIGINALITÉ.....	140
7.2	CRITIQUE .....	141

E. CONCLUSION.....	143
F. ANNEXES.....	146
G. BIBLIOGRAPHIE.....	152



## **A. INTRODUCTION**

Les trente dernières années ont été marquées par des avancées extraordinaires de l'imagerie médicale, des innovations comme la tomographie computerisée (TC), l'échographie, l'imagerie par émission de positrons (TEP), et en particulier l'imagerie par résonance magnétique (IRM), ont changé complètement la façon dont les médecins diagnostiquent certaines maladies et les prennent en charge.

Malgré ces avancées, les patients avec une polyarthrite rhumatoïde ont peu bénéficié de ces innovations et c'est seulement ces dernières années qu'on a commencé à se préoccuper des moyens possibles d'utiliser ces technologies dans l'évaluation de l'articulation arthritique. Une des raisons responsables de cette situation était l'absence de traitements de fond vraiment efficaces dans la polyarthrite rhumatoïde. En l'absence de ces thérapeutiques, les médecins avaient peu besoin de méthodes d'identification des patients les plus en mesure de bénéficier d'un traitement incisif ou pour surveiller l'efficacité d'un tel traitement. Donc, la demande clinique d'imagerie dans la PR était modeste et la capacité des radiographies conventionnelles à démontrer des érosions osseuses et la perte de cartilage par le pincement de l'interligne articulaire, était suffisante dans la pratique clinique habituelle.

Avec l'arrivée de nouveaux traitements de fond, une nouvelle demande se développe initialement dans les milieux académiques mais également de la part de l'industrie pour des moyens plus performants d'imagerie des lésions articulaires de la PR (1). L'introduction de traitements de fond efficaces dans la PR a également créé une pression sur l'imagerie tant dans la pratique clinique que dans la recherche clinique.

L'arrivée de ces produits dans la pratique clinique quotidienne a ultérieurement créé une demande de la part des cliniciens pour des moyens d'imagerie utiles dans la sélection des patients, la surveillance de la progression de la maladie et de la réponse au traitement.

La nécessité d'utiliser un traitement agressif avant l'apparition d'une destruction articulaire irréversible fait que l'attention n'est plus attirée par l'identification des érosions ou de la perte de cartilage mais par l'identification des manifestations beaucoup plus précoces de la maladie et en particulier celles qui sont prédictives d'une éventuelle destruction articulaire.

Secondairement, ce n'est plus éthique de faire des études contrôlées contre placebo sur des patients qui seraient éligibles pour une thérapeutique efficace, nécessitant que les nouveaux agents soient testés contre des médicaments connus comme efficace. Dans ces études, la progression est beaucoup plus lente et les différences beaucoup plus petites entre les deux groupes de traitement. Pour avoir une significativité statistique, ces études doivent être beaucoup plus longues et doivent inclure beaucoup plus de malades.

On dispose actuellement de méthodes d'imagerie plus sensibles et capables de démontrer plus rapidement des changements, méthodes qui vont probablement encore favoriser le progrès thérapeutique dans la PR (2).

Dans ce travail, nous avons essayé de mettre en évidence l'état actuel de ces avancées dans l'imagerie de la PR, et tout particulièrement le rôle de l'IRM par rapport à l'imagerie standard qui reste la radiographie.

## **B. DÉFINITION, ÉPIDÉMIOLOGIE ET ANATOMO-PATHOLOGIE DE LA POLYARTHRITE RHUMATOÏDE**

## 1. DÉFINITION

La polyarthrite rhumatoïde (PR) est une maladie systémique chronique d'origine inconnue qui touche de façon prédominante le tissu synovial. Sa définition est parfois imprécise, mais le terme de polyarthrite rhumatoïde est habituellement utilisé pour décrire une polyarthrite symétrique, persistante et destructive, souvent associée à la présence du facteur rhumatoïde (FR) ou des anticorps anti-peptides cycliques citrullinés (anti-CCP).

La PR touche 0,5 à 1% de la population générale, les femmes étant concernées plus souvent que les hommes.

Le diagnostic de la PR implique tout un spectre de manifestations cliniques, biologiques et structurales. En 1958, l'American College of Rheumatology (ACR) proposait des critères de classification, révisés en 1987 sous une forme simplifiée et qui sont actuellement largement reconnus (3). Ces critères ne sont que des outils de classification des patients et en aucun cas des outils diagnostics.

**Tableau 1:** Critères de classification de l'ARA (American Rheumatism Association)/ACR (American College of Rheumatology)

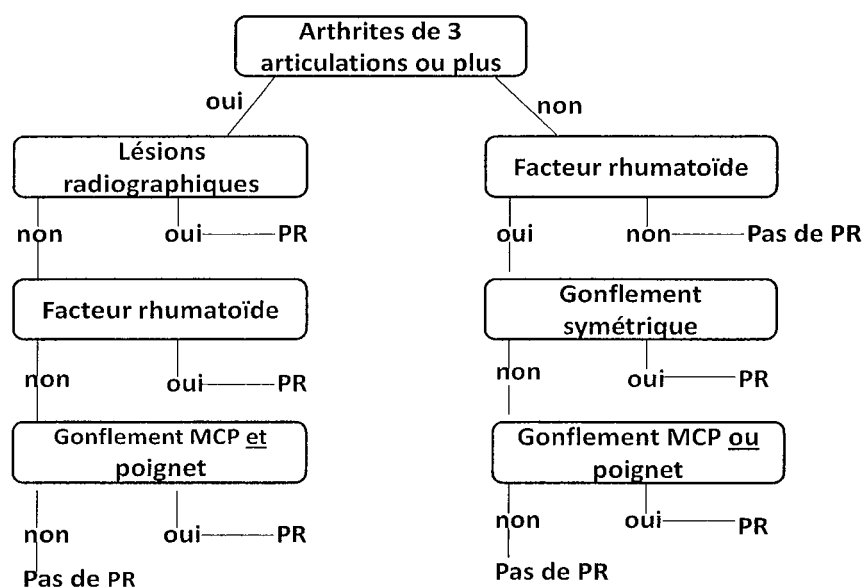
- Au moins 4 des 7 critères suivants sont exigés pour porter le diagnostic de PR
- Les critères 1 à 4 doivent être présents depuis au moins 6 semaines.

Critères	Définition
1. Raideur articulaire matinale	Raideur matinale, articulaire ou péri-articulaire, durant 1 heure au moins (avant l'amélioration maximale)
2. Arthrite d'au moins 3 groupes articulaires	Gonflement simultané des tissus mous et/ou épanchement (et non pas saillie osseuse isolée) d'au moins 3 groupes articulaires. Les 14 groupes articulaires possibles sont, à droite et à gauche, les inter-phalangiennes proximales, les métacarpo-phalangiennes, les poignets, les coudes, les genoux, les chevilles et les métatarso-phalangiennes.
3. Arthrite des articulations de la main	Gonflement d'au moins un groupe articulaire parmi les suivants : les poignets, les inter-phalangiennes proximales, les métacarpo-phalangiennes

4.Arthrites symétriques	Atteinte simultanée des mêmes groupes articulaires des deux cotés du corps. Une atteinte bilatérale des inter-phalangiennes proximales, des métacarpo-phalangiennes et des métatarso-phalangiennes sans symétrie absolue est acceptée.
5. Nodules rhumatoïdes	Nodules sous-cutanés, constatés par un médecin, sur les crêtes osseuses ou des surfaces d'extension ou en situation péri-articulaire
6.Facteur rhumatoïde sérique	Présence en quantité anormale de facteurs rhumatoïdes sériques, détectés par une méthode dont les résultats sont positifs pour moins de 5% des sérums des patients normaux.
7. Modifications radiographiques	Modifications radiographiques de type polyarthrite rhumatoïde sur les radiographies de mains et des poignets avec obligatoirement des érosions ou une déminéralisation osseuse évidente, localisée sur les articulations atteintes, ou de façon plus nette sur les régions adjacentes à ces articulations. Les modifications arthrosiques ne sont pas retenues.

Les mêmes critères exprimés sous forme d'arbre de classification montrent une supériorité en termes de sensibilité, spécificité, valeur prédictive et exactitude.

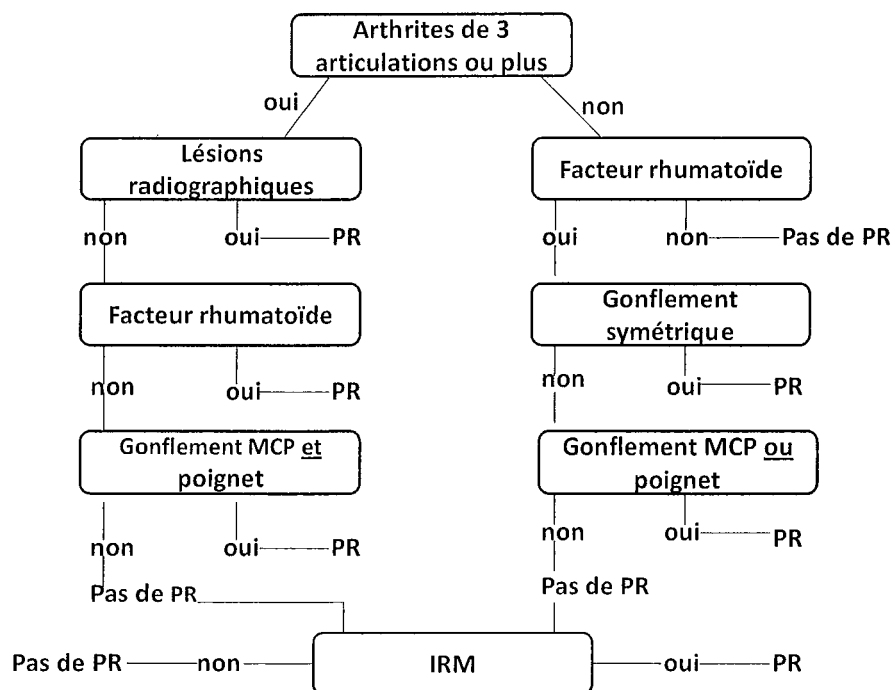
**Figure 1:** Arbre décisionnel de l'ARA (American Rheumatism Association) pour le diagnostic de la PR.



Il n'est pas inutile de rappeler que ces critères sont issus de populations de PR anciennes (7ans en moyenne d'évolution) et typiques au plan clinique (arthrites, déformations, nodules) et radiographique (érosions, carpites) et que d'autre part la liste de « critères » ne comporte aucun élément d'exclusion (ce qui est tout de même utile dans les premières semaines d'évolution de la maladie). Pour ces deux raisons, les critères ACR ne sauraient donc être utilisés pour faire un diagnostic de PR précoce.

L'étude de Sugimoto et al. (4) a montré que l'inclusion de l'imagerie IRM dans les critères traditionnels ACR et dans l'arbre de classification contribue à un diagnostic plus précis, surtout dans les formes précoces. Le critère IRM retenu a été le rehaussement bilatéral après injection de produit de contraste des tissus péri-articulaires au niveau des poignets et/ou des MCP et/ou des IPP. Une exactitude de 94% a été rapportée sur un petit groupe de patients, comparée à 81% pour les critères traditionnels, et 83% pour l'arbre de classification.

**Figure 2:** Proposition d'un nouvel arbre décisionnel pour le diagnostic de PR. Cette classification inclut le critère IRM avec rehaussement bilatéral au niveau des poignets, MCP ou IPP.



## 2. ÉPIDÉMIOLOGIE

La prévalence de la maladie est d'approximatif 0.5 -1% de la population adulte avec une incidence annuelle estimée à 12.0-24.5 hommes et 23.9-54.0 femmes pour 100.000 individus. La PR est deux à trois fois plus fréquente chez la femme que chez l'homme. L'incidence est à peu près similaire du point de vue racial et géographique. L'âge moyen de début de la maladie se trouve le plus souvent entre 45 et 65 ans (5).

L'étiologie de la PR n'est pas connue mais elle semble multi factorielle. Il existe une susceptibilité génétique certaine, des études sur des jumeaux monozygotes indiquent une concordance entre 15-20%. 70% des patients expriment l'antigène HLA-DR4. Des facteurs environnementaux (comme le tabac), ou infectieux semblent jouer un rôle dans l'étiologie, mais leur contribution reste à définir (5).

La PR est actuellement considérée comme une maladie auto-immune chez des patients présentant une susceptibilité génétique, certains antigènes présentés par les macrophages déclenchent une auto-immunité faisant intervenir des cellules T, dirigées contre des composants articulaires (6).



### 3. ANATOMIE PATHOLOGIQUE

#### 3.1 LA MEMBRANE SYNOVIALE NORMALE

La synoviale est une membrane qui tapisse à l'intérieur la cavité d'une diarthrose, en dehors des zones occupées par le cartilage articulaire. Les articulations sans cavité (les synarthroses au niveau de la voûte du crâne et les amphiarthroses au niveau des articulations intervertébrales) n'en possèdent pas. Ces deux types d'articulations sont immobiles ou peu mobiles. Cette corrélation évoque le rôle de la synoviale dans la mobilité articulaire par la sécrétion de liquide synovial.

Structure et fonction de la synoviale ont été étudiées depuis deux siècles (Hunter 1743). Depuis ces travaux, on sait que la synoviale est composée de deux parties : une couche bordante tournée vers la cavité articulaire et une couche profonde ou de soutien.

En 1894, Hammar montre l'absence d'épithélium proprement-dit sur la synoviale.

Du point de vue embryologique, la synoviale a une origine mésenchymateuse.

La membrane synoviale est donc un tissu conjonctif lâche, banal, qui subira de différentes modifications anatomo-pathologiques au cours des affections rhumatologiques.

##### 3.1.1 ASPECT MACROSCOPIQUE

La membrane synoviale présente des aspects très variables : sa surface est lisse et brillante sur la plus grande partie de son étendue, plissée, rude au toucher en d'autres points.

Les parois de la cavité articulaire présentent des replis ou « franges » d'aspect variable, formés de bourgeons adipeux, de pelotons vasculaires et coiffés par la synoviale.

Il existe aussi des bourrelets synoviaux, constants, très développés dans les grosses articulations et les plis synoviaux volumineux.

Par sa face interne, elle tapisse la capsule fibreuse ainsi que les ligaments intra articulaires. Ces deux couches sont séparées par un tissu riche en graisse et bien vascularisé.

Dans une articulation synoviale, la surface osseuse articulaire est recouverte de cartilage, exceptant une petite région au niveau de l'insertion de la capsule articulaire. A ce niveau, entre l'insertion de la capsule fibreuse et le cartilage, l'os est recouvert seulement par membrane synoviale, d'où sont nom d' « aire nue » (« bare area »). Le contact direct avec le tissu synovial, sans l'action protectrice du cartilage, est à l'origine d'une susceptibilité accrue pour la destruction osseuse induite par la synovite.

La synoviale se réfléchit sur les extrémités osseuses dépourvues de cartilage et se prolonge avec le périoste juxta-articulaire. Le périoste est en continuité avec la couche fibreuse de la capsule articulaire.

Les échanges entre les vaisseaux et l'espace articulaire sont facilités par l'absence de la membrane basale.

Le liquide synovial est un dialysé de plasma, contenant des cellules sanguines comme les neutrophiles et les phagocytes. Les taux de fibrinogène et de protéines sont moins élevés par rapport aux taux plasmatiques. La nutrition du cartilage est assurée par diffusion à partir du liquide synovial, par les vaisseaux de l'os sous-chondral et par les vaisseaux de l'interface cartilage-membrane synoviale (7).

### 3.1.2 ASPECT MICROSCOPIQUE

La membrane synoviale apparaît formée de deux couches sans limite nette et jamais séparées par une membrane basale (8).

On observe:

- Une couche interne ou couche bordante, d'épaisseur variable, les cellules disposées sur une à quatre assises. Ces synoviocytes sont séparés les uns des autres par une substance intercellulaire plus ou moins abondante. Le cytoplasme est plutôt basophile. On peut y mettre en évidence des mitochondries, un appareil de Golgi, ainsi que des vacuoles lipidiques ou d'autres colorables par le rouge neutre.
- Une couche externe ou tissu de soutien qui est constitué par un tissu conjonctif d'aspect variable selon la topographie dans une même articulation. Cette couche est richement vascularisée, avec de volumineux capillaires situés sous la couche bordante. Ce tissu de

soutien forme l'axe de soulèvements microscopiques, cylindro-coniques, les villosités synoviales insérées sur la marge des franges.

Du point de vue ultra-structural (9):

- La couche bordante est constituée par deux types de cellules : les cellules A et B. Les synoviocytes A sont le plus nombreux, caractérisés par un appareil de Golgi développé et de nombreuses vacuoles de grande taille. Il existe également des lysosomes, les vacuoles des lysosomes présentant une capacité de macrophagie. Ces cellules possèdent des prolongements cytoplasmiques, hérissés de nombreuses digitations fines et dont l'axe est occupé par des mitochondries.

Les synoviocytes B sont moins nombreux, ils sont caractérisés par un ergastoplasme développé, des mitochondries nombreuses ainsi qu'un appareil de Golgi réduit, quelques vacuoles et vésicules.

- La couche profonde se constitue d'un tissu conjonctif banal, avec des fibroblastes, macrophages, cellules adipeuses et substance fondamentale. Il faut souligner que les capillaires sont disposés avec leur endothélium à pores diaphragmés vers la cavité articulaire, cette disposition favorisant les échanges entre le liquide synovial et le plasma sanguin.

### 3.2 LA SYNOVITE RHUMATOÏDE

Dans la polyarthrite rhumatoïde, le principal site du processus pathologique est le tissu synovial au niveau des articulations synoviales et des gaines tendineuses. Au cours de l'évolution de la maladie, les structures adjacentes comme l'os, les tendons, la capsule articulaire et les ligaments peuvent être détruites par la formation du panus synovial et la production d'enzymes protéolytiques.

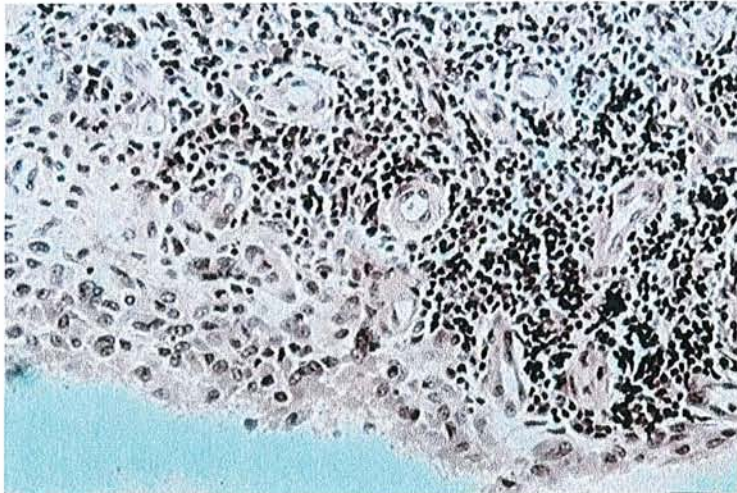
La synovite est hétérogène d'un malade à l'autre et parfois chez un même sujet d'un point à l'autre.

Les lésions initiales sont vasculaires : le nombre de vaisseaux synoviaux augmente, leurs parois s'hypertrophient, un infiltrat lymphocytaire commence à apparaître à leur périphérie. Parallèlement, de nombreux polynucléaires neutrophiles et des macrophages infiltrent la

synoviale. La synovite est caractérisée par une hypertrophie des villosités synoviales et une multiplication des franges. Il existe une hyperplasie des cellules synoviales qui se répartissent en plusieurs couches successives. Des nodules lymphoïdes, constitués en majorité de lymphocytes T CD4+ s'organisent en follicules péri-vasculaires. Ces lymphocytes sont de type « mémoire » et activés.

Il s'y associe une inflammation vasculaire avec une néo-vascularisation et une congestion capillaire.

Si l'ensemble de ces lésions est évocateur de la PR, aucune lésion n'est totalement spécifique.



**Figure 3** : *Synovite rhumatoïde, aspect histologique.*

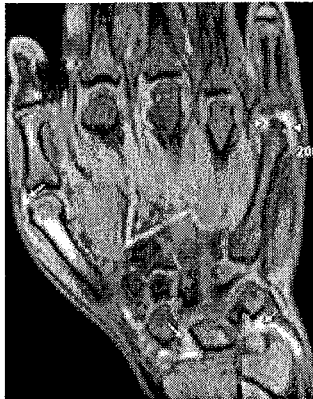
### 3.3 DE L'ANATOMO-PATHOLOGIE A L'IMAGERIE

L'hyperémie est le premier élément de la cascade inflammatoire qui peut être identifié en imagerie. L'échographie Power Doppler et l'IRM (surtout les images pondérées T1 après injection de produit de contraste et saturation du signal de la graisse) sont très utiles dans l'identification de cette condition pathologique.

L'hyperémie peut totalement régresser. Il s'agit d'un marqueur d'inflammation aigüe ou d'exacerbation d'une inflammation chronique.

- Il n'y a pas de modification radiographique tant qu'il n'y a pas d'œdème des tissus mous ou d'épanchement intra-articulaire.
- En IRM, l'association entre l'hyperémie synoviale et le rehaussement synovial a été documenté (10). Il a été démontré que le degré de rehaussement en IRM dépend de la perfusion tissulaire et de la perméabilité capillaire.

Le degré de rehaussement peut être apprécié de manière qualitative et quantitative.



**Figure 4:** Image IRM coronale en pondération T1 avec saturation du signal de la graisse: rehaussement péri-articulaire en rapport avec un tissu synovial hyperémique. (RadioGraphics (11))

### La synovite


Les premières touchées sont les aires nues (« bare areas ») puis le tissu inflammatoire s'étend dans l'espace articulaire le long des surfaces cartilagineuses.

- La radiographie met en évidence des signes indirects et non spécifiques comme le pincement de l'interligne articulaire et la tuméfaction des parties molles péri-articulaires. Ce n'est que dans les phases avancées de synovite que les signes radiologiques spécifiques apparaissent : les géodes sous-chondrales, considérées comme pré érosions par certains auteurs, et les vraies érosions. Ils apparaissent d'habitude au niveau des aires nues, en raison du contact direct entre la synovite et l'os cortical. Plus tard dans l'évolution de la maladie, la destruction de l'os et du cartilage touche les régions centrales des surfaces articulaires.
- L'IRM est un excellent moyen de description de la synovite. On recommande l'utilisation des séquences pondérées en T1 obtenues rapidement après l'injection du produit de contraste

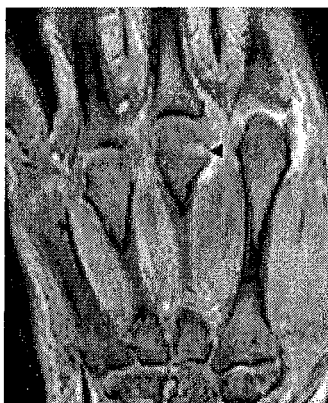pour pouvoir faire la distinction entre l'épanchement et la synovite (12). Le Gadolinium peut diffuser dans le liquide synovial avec équilibration de l'intensité du signal de la synovite et de l'épanchement en moins de 5 minutes. L'IRM est nettement supérieure à la radiographie conventionnelle dans l'évaluation de la maladie synoviale (13).

Plusieurs auteurs ont analysé le volume synovial de manière quantitative et semi quantitative, qui est plus ou moins lié à l'activité de la maladie. D'autres auteurs ont mesuré le taux et l'intensité du rehaussement synovial, corrélés aux données histologiques et aux marqueurs cliniques d'activité de la maladie. On va y revenir plus largement dans les chapitres suivants.

L'écho Doppler est un moyen utile dans la détection et l'évaluation des changements synoviaux. Il trouve son rôle dans l'évaluation du panus et de son aspect (hypervasculaire, hypovasculaire ou avasculaire) (14).



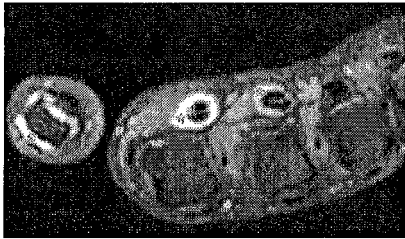
**Figure 5:** *Synovite d'une articulation MCP; coupe échographique longitudinale montrant un tissu synovial épaissi. (Radiographics)*



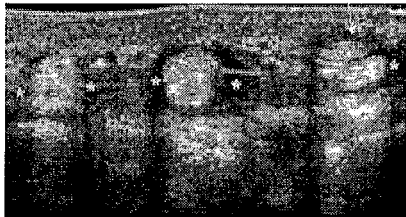**Figure 6 :** *Image coronale en pondération T1 après injection de produit de contraste et saturation du signal de la graisse; synovite des 2° et 3° MCP et kyste sous-cortical (▲) (RadioGraphics)*

## Les ténosynovites

Le tissu synovial des gaines tendineuses est habituellement impliqué dans la PR. L'atteinte de l'extenseur ulnaire du carpe est typique et précoce dans le cadre des manifestations de PR du poignet. Le processus inflammatoire peut conduire à l'apparition des érosions de la styloïde ulnaire.



**Figure 7** : Image axiale en pondération T1 après injection et saturation du signal de la graisse; synovite inflammatoire au niveau du 1°MCP et ténosynovite des fléchisseurs. (RadioGraphics)



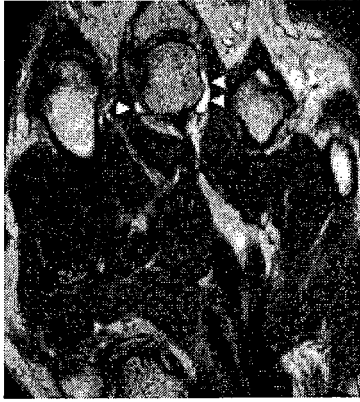**Figure 8** : Image échographique axiale montrant une ténosynovite des extenseurs longs des doigts. (RadioGraphics)

## L'épanchement

Il apparaît précocement dans le cours de la maladie et il est habituellement associé à une phase d'inflammation aigue ou à une exacerbation.

L'échographie et l'IRM sont les méthodes de choix utilisées car plus spécifiques que la radiographie conventionnelle, qui ne démontre que des signes indirects, comme l'élargissement de l'interligne articulaire et la tuméfaction des parties molles.

En IRM il faut faire la différence entre le tissu synovial et l'épanchement. On utilise une combinaison de séquences pondérées en T1 avec injection de Gadolinium et saturation du signal de la graisse, ainsi que des séquences T2 en écho de spin ou de gradient (12).



**Figure 9** : Image IRM coronale en écho de gradient montre un petit épanchement au niveau du 3° MCP. (RadioGraphics)

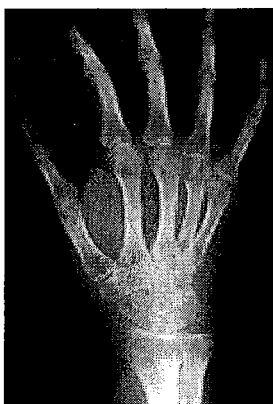
### L'ostéoporose péri-articulaire

Les modifications trophiques et les altérations de la microcirculation conduisent à une ostéoporose péri-articulaire due à l'activation des ostéoclastes à ce niveau. Ce processus peut être aggravé par l'inactivité secondaire à la douleur.

Son identification sur les clichés radiographiques conventionnels peut prendre des semaines, car les modifications peuvent être discrètes au début. La comparaison avec des clichés radiographiques standard de référence, comme proposée par Larsen et al. (15) peut s'avérer utile pour le lecteur inexpérimenté.

Actuellement l'ostéoporose péri-articulaire représente un signe indirect secondaire à la synovite, comme démontré par l'IRM et l'échographie.

Il reste un signe important dans la pratique quotidienne, car la radiographie conventionnelle reste un examen de référence dans de nombreux centres.



**Figure 10**: Ostéoporose péri-articulaire au niveau du poignet, du carpe, des MCP et des IPP.

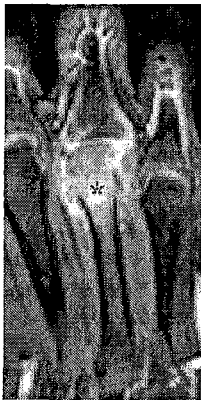


### Les modifications de la moelle osseuse

L'œdème osseux est une découverte fréquente dans la PR. Il peut précéder l'apparition des érosions ou il peut régresser sans aucune trace.

Il n'y a pas de relation avec l'ostéoporose sur les clichés radiographiques. Ce symptôme peut être identifié uniquement par l'IRM. La moelle osseuse atteinte est rehaussée par la substance de contraste.

Le rôle pronostic de l'œdème osseux est exprimé par la forte valeur prédictive positive pour l'émergence des érosions (16).

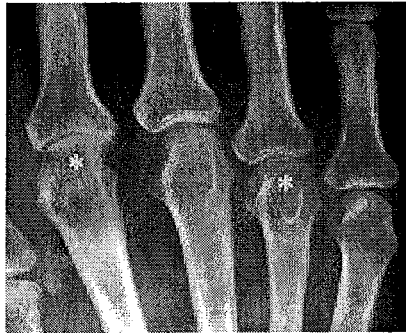


**Figure 11** : Image coronale en pondération T1 après injection de Gadolinium et saturation du signal de la graisse; épaissement et rehaussement du tissu synovial, rehaussement osseux en rapport avec l'œdème osseux. (RadioGraphics)

### La diminution de l'espace artulaire

Le pincement de l'interligne artulaire est un signe important de PR mais qui est parfois discret et difficile à identifier. Il est le résultat de la destruction du cartilage.

La progression du processus destructeur et la formation d'un tissu cicatriciel vont aboutir à un rétrécissement concentrique de l'espace artulaire, un élément décrit initialement dans les phases précoce de PR, quand la radiographie était la seule méthode d'imagerie disponible. Il s'agit en fait d'un symptôme qui indique un stade avancé de la PR.



**Figure 12** : Radiographie montrant un pincement articulaire

(\*) au niveau du 2° et 4°MCP.

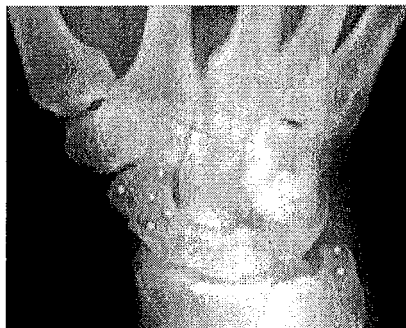
### Les géodes sous-chondrales

Les lésions kystiques dans l'os sous-cortical sont facilement identifiables sur les clichés radiographiques comme des lésions translucides, fréquemment associées avec un amincissement de la corticale osseuse. Suite au processus réparateur, elles vont être entourées par une zone de sclérose. Elles apparaissent des mois après le début des symptômes.

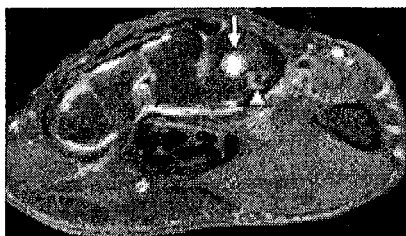
Le processus pathogénique n'a pas encore été élucidé en détail, et des corrélations anatomo-pathologiques et radiologiques sont difficiles à établir en raison de l'absence des spécimens biopsiques. Ces kystes peuvent contenir du liquide, synovite, ou les deux, avec ou sans communication avec l'articulation. Il est plus raisonnable de considérer ces lésions comme un type d'érosion débutante avec expansion directe du tissu inflammatoire de l'articulation vers l'os, quand la solution de continuité dans le cartilage et l'os est trop petite pour qu'elle puisse être visualisée.

La différence avec des kystes osseux simples ou des lésions kystiques arthrosiques peut être impossible du point de vue morphologique, même si on dispose de quelques paramètres :

- Le rehaussement IRM des images évoque des lésions d'arthrite, car il est moins fréquemment observé dans les autres lésions osseuses.
- Un nombre supérieur à 3, une localisation excentrique et des limites moins nettes augmentent la probabilité que ces kystes soient liés au processus inflammatoire articulaire.



**Figure 13** : Radiographie du poignet; lésions kystiques au niveau du scaphoïde et de la styloïde ulnaire.



**Figure 14** : Image axiale en pondération T1 avec saturation du signal de la graisse; kyste carpien communiquant par un fin pertuis (▲) avec la synoviale. (RadioGraphics)

### Les érosions

Jusqu'à 47% des patients développent des érosions 1 an après le début de la maladie (17).

La destruction cartilagineuse et l'apparition des érosions sont le résultat de l'action des cytokines et des protéases sécrétées par la synovite inflammatoire.

D'habitude, les érosions apparaissent au niveau des « aires nues », où il n'existe pas de couche protectrice cartilagineuse.


Le diagnostic des érosions est très important et il peut influencer le traitement.

- L'IRM démontre plus précocement l'existence des érosions. McQueen et al. (18) mettent en évidence des érosions carpiennes en IRM chez 45% des patients à 4 mois après le début de la maladie, alors que la radiographie les détecte seulement dans 15% des cas.


D'autres études confirment la supériorité de l'imagerie IRM et du scanner par rapport à la radiographie conventionnelle.

- L'échographie peut également être utilisée pour détecter des érosions (19).

Chez certains patients, le processus inflammatoire peut cesser d'être actif avec ou sans thérapie et le bord des érosions devient sclérotique et peut même guérir. D'autres érosions progressent même sous traitement et malgré l'amélioration clinique (20).



**Figure 15** : Image échographique dans un plan longitudinal montre une érosion irrégulière au niveau d'une articulation MCP.



**Figure 16** : Image scanographique: érosions avec des bords sclérotiques au niveau de la 2° et 5° MCP.



**Figure 17** : Image axiale IRM SE en pondération T1: Erosion de la base du 3° MCP (\*). (RadioGraphics)

### Les lésions tardives

Dans les phases avancées, le processus inflammatoire peut conduire à la formation des érosions massives et à des mutilations osseuses ainsi qu'à des destructions des tissus péri-articulaires. La formation de tissu cicatriciel, la fibrose, les luxations et les sub-luxations et finalement l'ankylose fibreuse et osseuse représentent les séquelles tardives de la maladie. Elles deviennent de moins en moins fréquentes en raison des thérapeutiques de plus en plus efficaces.

L'étendue de la destruction cartilagineuse peut être mise en évidence par l'IRM, surtout des séquences tridimensionnelles avec suppression du signal de la graisse (21), ou par l'échographie.

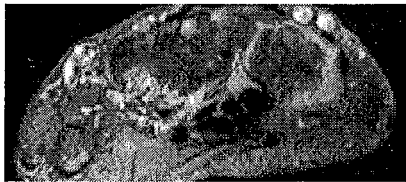
### Les corps étrangers intra articulaires

Les corps étrangers intra articulaires sont fréquents, résultant du processus inflammatoire destructif et ils sont souvent constitués par de petits fragments osseux ou cartilagineux. Certains fragments peuvent être emprisonnés dans le tissu synovial inflammatoire.

Un sous-type particulier de corps étrangers ressemble aux grains de riz (« rice bodies »). Ils sont facilement visibles. Pour la première fois décrits dans l'arthrite tuberculeuse, ils sont maintenant habituellement associés à la PR et reconnus comme un élément caractéristique de cette maladie (22). Leur origine est multifactorielle. Ils peuvent être des produits de l'inflammation ou des parties de tissu synovial nécrosé, recouvert de fibrine (22).

Leur signification clinique reste incertaine. Quelques éléments suggèrent que leur présence est associée avec une récurrence fréquente de la synovite et leur extraction peut conduire à une amélioration symptomatique dans les articulations concernées (22).

Ces corps étrangers peuvent être identifiés en échographie ou IRM en utilisant des séquences avec un temps d'écho long ou par des séquences en pondération T1 après injection intraveineuse de produit de contraste.



**Figure 18:** Coupe axiale T1 après injection de produit de contraste et saturation du signal de la graisse montre de multiples corps étrangers intra-synoviaux. (RadioGraphics)

## **C. LA PLACE DE L'IMAGERIE DANS LA POLYARTHRITE RHUMATOÏDE**

## 1. GÉNÉRALITÉS

Faire le diagnostic de PR c'est bien. Faire le diagnostic précocement c'est mieux.

Traiter tôt c'est bien, mais traiter vite et fort une forme potentiellement sévère c'est encore mieux. Pour ce faire le clinicien dispose de plusieurs outils. Tout d'abord nous avons les critères de l'ACR, mais qui ne sont que des critères de classification des patients et en aucun cas des outils diagnostiques et inutiles pour faire un diagnostic de PR récente.

L'apparition assez récente des anticorps anti-CCP est d'une aide considérable, leur bonne sensibilité et leur très forte spécificité en font des marqueurs précoces très utiles en pratique clinique, qui réduisent considérablement les délais diagnostiques.

Les travaux actuels vont plus loin, en tentant de définir les formes à risque, celles qui vont évoluer vite et mal, afin de les traiter plus énergiquement.

- Au plan biologique, on dispose de l'étude des enzymes protéolytiques de la synovite rhumatoïde, dosables dans le sérum. Plusieurs travaux montrent une bonne corrélation entre la présence d'un taux sérique élevé de la matrix-métallo-protéase-3 (MMP-3) et l'apparition de lésions radiologiques secondaires. De plus, les taux sériques de MMP-3 corrént avec le score radiologique de Larsen. D'autre part, les taux de l'enzyme s'abaissent sous traitement et corrént alors avec le ralentissement des destructions articulaires (23).

- Au niveau de l'imagerie, depuis quelques années plusieurs travaux avaient montré que l'IRM pouvait détecter plus précocement que la radiographie conventionnelle les lésions ostéo-articulaires, à la fois des lésions inflammatoires réversibles mais aussi des lésions destructives permanentes, alors que la radiographie standard ne devenait parlante qu'après deux à trois ans d'évolution. A contrario, les patients sans aucune lésion en IRM sont ceux qui ont une évolution favorable à moyen et long terme(24).

Les travaux actuels visent à déterminer le meilleur paramètre IRM prédictif de la destruction osseuse à moyen et long terme : pourcentage de rehaussement par le gadolinium dans une zone donnée, volume de l'œdème osseux, volume des synovites, volume des géodes ?

## 2. L'IMAGERIE STANDARD : LA RADIOGRAPHIE

### 2.1 LESIONS RADIOGRAPHIQUES ÉLÉMENTAIRES ET LEUR VALEUR DIAGNOSTIQUE

La valeur diagnostique des radiographies des mains et des pieds d'une polyarthrite rhumatoïde débutante a été peu étudiée, les études de cohorte de rhumatismes inflammatoires débutants étant rares. Or, elles font partie du bilan initial réalisé devant tout rhumatisme inflammatoire débutant.

Parmi les lésions radiographiques décrites, les érosions semblent être les plus fiables et les plus discriminantes mais le délai d'apparition de ces lésions en fait un outil peu sensible.

Par contre, c'est un examen qui est simple à réaliser pour le clinicien en comparaison aux nouvelles techniques d'imagerie (IRM ou échographie), qui semblent prometteuses mais sont encore en cours de validation.

Les atteintes radiographiques ont toujours été associées aux différents systèmes de classification de la PR (ARA, Rome, New-York, ACR 1987).

**Tableau 2** : Description de l'atteinte radiographique au sein des critères de classification de la polyarthrite rhumatoïde

<i>Critères</i>	<i>Atteinte radiographique</i>
1958 ARA	Lésions typiques de PR avec au moins une déminéralisation localisée ou étendue autour de l'articulation détruite et pas uniquement des lésions dégénératives
1961 Rome	Modifications radiographiques de PR de grade 2 (ostéoporose, légère destruction du cartilage et de l'os sous-chondral possible) selon la classification de Steinbrocker, ou plus
1966 New York	Lésions radiographiques de grade 2 selon Steinbrocker ou arthrite érosive des mains, des poignets ou des pieds
1987 ACR	Erosions typiques et une déminéralisation localisée ou à proximité des articulations détruites



Actuellement les critères de classifications acceptés par tous sont ceux de l'ACR 1987 (3), qui définissent l'atteinte radiologique par la présence « sur les radiographies des mains et des poignets en incidence antéro-postérieure, d'érosions typiques ou une déminéralisation localisée ou à proximité des articulations détruites, la déminéralisation devant être sans équivoque».

Aucune étude n'a montré leur validité en termes d'outil diagnostique de PR débutante.

### 2.1.1 SENSIBILITÉ DES LÉSIONS RADIOGRAPHIQUES

En reprenant les principales études prospectives visant à évaluer la destruction articulaire de la PR de moins d'un an, on constate que la sensibilité des destructions radiographiques est évaluée entre 5 et 50% selon les auteurs (25).

Des données intéressantes sont apportées par les études concernant l'évaluation des lésions osseuses au cours de la PR en échographie et en IRM. Ces études confirment que les lésions radiographiques apparaissent avec retard. Ainsi, l'étude de Lindegaard et al. (26) montre que l'IRM détecte dix fois plus d'érosions que la radiographie standard dans 25 PR de moins d'un an.

Klarlund et al. retrouvent aussi une meilleure sensibilité de l'IRM par rapport à la radiographie pour détecter des érosions osseuses au cours de la PR précoce.

Les données de plusieurs études longitudinales montrent que la majorité de patients (75-90%) présentent des érosions qui sont apparues dans les deux premières années de la maladie (27).

Le manque de sensibilité des critères de l'ACR 1987 comparativement à ceux d'ARA 1958 pour les PR débutantes a été mis en évidence par plusieurs travaux. Une des raisons incriminées est l'absence de prise en compte des lésions radiologiques des pieds. Dans une étude de van der Heijde de 1995, portant sur 128 PR de moins d'un an, les érosions étaient retrouvées dans 8-18% au niveau des mains seules et dans 29-34% au niveau des pieds seuls. Une étude réalisée dans l'Ouest de la France (28) va dans le même sens, retrouvant une sensibilité du critère diagnostique érosion des mains seules de 16% versus 31% en associant mains et pieds.

## 2.1.2 SPÉCIFICITÉ DES CRITÈRES RADIOGRAPHIQUES

Parmi les différentes lésions dites « typiques » de PR : la déminéralisation diffuse ou localisée, les subluxations, les géodes, les érosions, le pincement de l'interligne articulaire, l'item radiographique de l'ACR 1987 retient les érosions et la déminéralisation.

- La déminéralisation a été diversement appréciée par les auteurs qui l'ont étudiée. Thould et Simon en 1966 ne retrouvaient dans leur population de PR avérées que 5% de déminéralisation globale, alors que Brook (29) retrouvait une déminéralisation dans 28% des cas de PR évoluant depuis moins de un an.

- En ce qui concerne les érosions, Kellgren et Lawrence, en 1957, retrouvaient de larges différences d'opinion entre les lecteurs dans l'interprétation du terme « érosion », aboutissant à l'élaboration d'un atlas radiographique.

Actuellement, ce critère est le plus utilisé par les auteurs et il est même parfois considéré comme le seul typique de PR. Il a été démontré par Devauchelle et al. (28) que les érosions évaluées dans un contexte diagnostique étaient le critère le plus reproductible avec un coefficient kappa supérieur à 0.80, alors qu'il est inférieur à 0.65 pour la déminéralisation.

- Les autres lésions ne sont plus utilisées dans les critères ACR et on ne retrouve pas d'études évaluant leur valeur diagnostique.

La lecture de ces lésions peut être influencée par de nombreux facteurs: l'interprétation du médecin, la qualité des clichés, la technique employée, la bonne incidence de l'articulation étudiée, d'où la création d'atlas de référence pour tenter d'uniformiser la lecture.

## 2.1.3 AVANTAGES ET LIMITES DE LA RADIOGRAPHIE

La radiographie conventionnelle est encore à l'heure actuelle « le gold standard » dans l'évaluation de la progression de la polyarthrite rhumatoïde. Cette technique a l'avantage d'être économique, disponible, bien standardisée et répétable dans le temps, mais expose aux radiations ionisantes. Depuis 1997 des nouvelles normes européennes ont été définies afin d'assurer aux patients une meilleure radioprotection.

L'apparition assez récente de la radiographie numérisée a permis une réduction de 25% du temps d'exposition, une amélioration du contraste, un meilleur champ d'exposition, la possibilité de traiter les images par ordinateur et une facilité de les archiver (30).

Même si la radiographie a été durant de nombreuses années la méthode dominante d'évaluation de la PR, les informations qu'elle fournit sont limitées. Sa principale limite c'est son impossibilité de visualiser directement l'atteinte au niveau des structures non-osseuses. Les érosions osseuses et le pincement de l'interligne articulaire sont bien décrits par la radiographie, mais ils se développent tardivement au cours de la maladie, progressent lentement et constituent des lésions structurales définitives. Il faut noter également que l'image radiographique est mono planaire et elle est le résultat d'une superposition de structures, qui peut masquer des érosions ou simuler un pincement articulaire.

Même si on utilise des techniques radiographiques optimales, des films radiographiques de haute résolution, des scores spécialement conçus pour surveiller la progression de la maladie et des lecteurs très entraînés, il faut attendre au moins 6 à 12 mois pour observer une différence significative entre des patients traités par un traitement de fond et ceux traités par placebo dans des études multicentriques. Dans ces conditions, ces études deviennent très coûteuses.

Même avec ces limites, la radiographie est largement utilisée dans les différentes études cliniques et thérapeutiques de la PR.

Une table ronde présidée par van der Heijde en 2002 (31) faisait état d'une très grande variabilité dans les méthodes radiographiques utilisées et dans la description des données radiographiques dans les différentes études, les méta-analyses étant très difficiles. Un certain nombre de recommandations ont été formulées et elles viennent compléter les recommandations de l'OMERACT :

- 1) réalisation systématique de radiographies de mains et de pieds,
- 2) les érosions et le pincement de l'interligne sont tous les deux importants parce qu'ils représentent des aspects différents du processus pathogénique,
- 3) la différence minimale détectable (SDD) doit être utilisée comme une forme de contrôle de qualité

- 4) minimum 2 lecteurs doivent réaliser les scores radiographiques, le résultat final étant la moyenne des deux
- 5) s'il existe un seul lecteur il est nécessaire de valider la reproductibilité intra-lecteur et inter-lecteur avec un autre lecteur expérimenté
- 6) le développement d'un set standard de radiographies utilisé pour le contrôle de qualité
- 7) l'expression des scores en pourcentage par rapport au score maximal
- 8) l'objectif principal de l'étude doit faire appel au score total (érosion+pincement), alors que des sous-scores érosion et pincement peuvent être inclus dans les objectifs secondaires
- 9) l'analyse des données au niveau du group et au niveau du patient

## 2.2 QUANTIFICATION DES LÉSIONS : SCORES RADIOGRAPHIQUES

Au cours du temps, de nombreuses méthodes d'évaluation radiographique de la PR ont été proposées. Elles diffèrent par les critères d'évaluation (type de lésion, type d'articulation), le poids donné à chacun des critères, les méthodes pour les réunir.

Actuellement il n'existe pas de consensus pour l'utilisation d'une méthode préférée.

**Tableau 3** : Principales méthodes d'évaluation radiographique de la PR

<i>Auteur</i>	<i>Année</i>	<i>tuméfaction</i>	<i>ostéoporose</i>	<i>érosion</i>	<i>pincement</i>	<i>anchylose</i>	<i>subluxation</i>
Steibrocker	1949	-	+	+	+	+	+
Kellegren	1957	-	+	+	+	-	-
Berens et Lin	1969	+	+	+	+	+	+
Sharp.	1971	-	-	+	+	+	-
Larsen	1973	+	+	+	+	-	-
Genant	1983	-	-	+	+	+	-
Kaye	1987	-	-	+	+	+	+
Rau et Herborn	1995	+	+	+	+	-	-
Van der Heijde	1989	-	-	+	+	+	-
Larsen	1995	-	-	+	+	+	-

Toutefois, les méthodes radiographiques de référence aujourd'hui sont celles de Larsen et al. et de Sharp et al. Malgré des modifications successives, ces méthodes sont les plus utilisées depuis plus de 30 ans dans l'évaluation structurale de la PR. Toutes les deux sont des méthodes utilisées pour faciliter l'évaluation radiographique transversale et non longitudinale, la progression radiographique dans le temps étant calculée indirectement en soustrayant la valeur basale de ceux obtenus successivement.

Je ne reviendrai pas en détail sur les différents scores radiographiques. Il faut noter que la reproductibilité et la sensibilité au changement ont été évaluées par Guillemin et Billot (32) pour 5 scores radiographiques (Larsen, Larsen/Rau, Sharp, Sharp mvdH, SENS). Toutes les méthodes ont démontré une corrélation intra-lecteur élevée. Même si les résultats sont plus favorables dans la méthode de Sharp mvdH, les différences ne sont pas véritablement discriminatives entre les différentes méthodes. Les corrélations inter-lecteur diminuent avec l'augmentation de la sévérité de l'atteinte structurale. La sensibilité au changement est similaire.

En conclusion, en choisissant une des méthodes, il faut assurer sa qualité par l'entraînement des lecteurs, la performance de la méthode étant liée plus aux aptitudes du lecteur qu'au système de score lui-même.

Plus récemment ont été décrites des méthodes informatiques de mesure des érosions et du pincement de l'interligne articulaire qui ont le potentiel d'améliorer le suivi longitudinal structural de la PR.

Une équipe de scientifiques de Boston a développé un logiciel informatique semi-automatique de mesure de l'espace articulaire au niveau MCP et IPP sur des radiographies informatisées des mains et a démontré sa bonne reproductibilité et sensibilité au changement.

La même équipe a développé un outil informatique capable de délimiter automatiquement les érosions sur des radiographies informatisées des mains. Un score quantitatif est obtenu en additionnant toutes les surfaces délimitées. En combinant les deux méthodes, cette application peut fournir un système complet de quantification des lésions radiographiques dans la PR, qui pourrait remplacer le score de Sharp après sa validation (33).

### **3. LA PLACE DE L'IRM DANS LA PR**

#### **3.1 AVANTAGES POTENTIELS**

L'IRM est actuellement largement utilisée dans la recherche et dans la clinique comme méthode d'imagerie de l'articulation rhumatoïde. Il s'agit d'un examen multi planaire qui offre d'excellentes images de nombreux tissus, y compris la membrane synoviale, le cartilage, le tendon et l'os. Elle fournit au clinicien des informations concernant l'inflammation et la destruction articulaire, même dans des stades très précoces de la maladie, quand la radiographie est habituellement non informative.

Dans les études cliniques, l'IRM a des avantages potentiels par rapport à la radiographie en mesurant la réponse aux agents thérapeutiques. L'IRM est plus sensible dans la détection des érosions et elle peut documenter des changements dans la destruction osseuse sur une période de temps plus courte. Les études qui ont comme objectif principal la progression structurale peuvent être réalisées sur 3 à 6 mois contre l'intervalle typique de 12 à 24 mois en utilisant la radiographie (34).

Encore plus importante c'est la capacité unique de l'IRM de visualiser les modifications inflammatoires pré-érosives, incluant la synovite/ ténosynovite et l'œdème osseux, les deux pouvant être vues et mesurées par l'IRM, et étant potentiellement influencées par les nouvelles thérapies. Des données assez récentes suggèrent que la synovite IRM et l'œdème osseux ont tous les deux des implications pronostiques dans la PR et doivent être utilisés dans la pré sélection des patients dans des études pour des nouvelles thérapeutiques ciblant les formes les plus agressives de la maladie.

Les lésions décelables par l'IRM sont quantifiables. Ces dernières années ont été développés des scores IRM pour les érosions, l'œdème osseux et la synovite, validés par plusieurs groupes de scientifiques.

## 3.2 DIAGNOSTIC DE LA PR

### 3.2.1 SENSIBILITÉ DANS LA VISUALISATION DES LÉSIONS PRÉCOCES

Comme les modifications précoces de la PR son non osseuses, l'échographie et l'IRM sont supérieures à la radiographie et à la tomographie computerisée dans le diagnostic précoce de la maladie.

Mais pour affirmer le rôle de l'IRM dans le diagnostic de PR, on s'est posé la question si les lésions visualisées par l'IRM correspondent à de véritables lésions.

En ce qui concerne la synovite, le « gold standard » auquel il faut la comparer est l'histologie. Les comparaisons avec les données de la micro-arthroscopie et des examens histopathologiques ont confirmé que l'épaississement de la membrane synoviale en IRM et son rehaussement post-gadolinium correspondent véritablement à une synovite inflammatoire (35)(36).

L'IRM est connue pour être plus sensible que l'examen clinique dans la détection des modifications inflammatoires des parties molles comme la synovite, les ténosynovites et les enthésites.

Pour les érosions, la réponse est moins claire, car depuis de nombreuses années le « gold standard » pour les érosions osseuses est la radiographie.

Toutefois, de nombreuses études ont montré que l'IRM permet la détection des érosions osseuses plus précocement que la radiographie conventionnelle. Ostergaard et al. ont montré que 78% des érosions radiographiques étaient détectables en IRM entre 1 et 5 ans plus tôt (37)), et que les érosions osseuses détectés par l'IRM ont une valeur prédictive de progression structurale radiographique (OR=11,6), alors que l'absence d'érosions initiale rend peu probable la survenue de nouvelles érosions (valeur prédictive négative=0,91).

L'IRM peut voir jusqu'à 10 fois plus d'érosions que l'examen radiographique. Cette différence s'explique par la possibilité d'obtenir des acquisitions multi plans qui visualisent plus facilement des sites non visibles sur une radiographie classique à cause des superpositions des plans. L'identification radiographique des érosions au niveau du poignet

est très difficile, et de nombreux sites ont été exclus de l'évaluation dans le score de Sharp modifié par van der Heijde. En plus, il a été démontré que 30% du volume osseux au niveau d'une articulation MCP doit être érodé avant que l'érosion soit détectable par radiographie conventionnelle (38).

Dans ce contexte, la radiographie semble inadéquate pour faire des comparaisons avec l'IRM.

Il y a peu de données histologiques au niveau des mains et des poignets. Dans une étude utilisant la mini-arthroscopie au niveau des MCP, on mettait en évidence des lésions osseuses macroscopiques qui étaient corrélées avec les lésions existantes en IRM (35).

La tomographie computerisée fournit une imagerie multi planaire qui a l'avantage radiographique d'une bonne définition de l'anatomie osseuse. Les scores scanographiques pour les érosions au niveau du poignet sont significativement supérieurs aux scores IRM, les lésions sont identifiées par les deux examens dans 87% des cas, dans les 13% restants les lésions ont été identifiées deux fois plus souvent par le scanner. Il existe donc une faible proportion de non concordance entre les deux examens, surtout pour les bases des MCP. On l'explique par la résolution souvent meilleure du scanner et par les artefacts de volume partiel en IRM (39). En prenant le scanner comme technique de référence, l'IRM présente une bonne sensibilité (68%), une excellente spécificité (96%) et exactitude (89%) pour le diagnostic d'érosion.

L'échographie a également été comparée à l'IRM pour la détection des érosions et les mêmes lésions ont été observées utilisant les deux modalités (40).

Encore plus importante c'est la capacité de l'IRM de visualiser les lésions inflammatoires pré-érosives, y compris l'œdème osseux ou l'ostéite. Plusieurs investigateurs ont rapporté une haute prévalence de l'ostéite pré-érosive chez les patients avec PR et ces lésions précèdent le développement des érosions osseuses (13) (18) (20).

Il a été également démontré que l'ostéite est réversible. La régression de l'ostéite signifie que le processus érosif est stoppé. Cet aspect peut être intéressant dans les études thérapeutiques qui ont comme objectif final l'arrêt de la progression structurale.



### 3.2.2 SPÉCIFICITÉ DES LÉSIONS IRM : DIAGNOSTIC DIFFÉRENTIEL DES ARTHRITES NON-DIFFÉRENCIÉES

L'IRM détecte avec une très bonne sensibilité les lésions élémentaires de la PR: synovite, ténosynovites, érosions, œdème osseux, mais elles peuvent être également retrouvées dans une population contrôle appariée pour l'âge et le sexe, et ne sont donc pas spécifiques. Dans cette population, le nombre d'articulations atteintes est toutefois plus faible et les lésions sont moins sévères que chez les patients atteints de rhumatismes inflammatoires (PR, rhumatisme psoriasique, syndrome de Gougerot-Sjögren, LEAD) (41).

Affirmer le rôle de l'IRM dans le diagnostic des arthrites non-différenciées, y compris de la PR, nécessite encore des études longitudinales plus amples sur des patients avec des arthrites débutantes non classées, études encore rares dans la littérature.

Des spécificités IRM ont été recherchées entre les différents rhumatismes inflammatoires, surtout la PR et le rhumatisme psoriasique. Cimmino et ses collègues (42) ont utilisé sans succès l'IRM dynamique pour différencier la PR et la polyarthrite psoriasique, la source de leur échec étant l'absence d'information anatomique, le seul critère pris en compte étant le degré de rehaussement synovial après injection de produit de contraste.

D'autres études ont montré que les signes inflammatoires en IRM sont localisés dans la PR le plus souvent dans la membrane synoviale et moins dans les insertions ligamentaires et tendineuses, alors que l'opposé est vrai dans le cas des spondylarthropathies, dont le rhumatisme psoriasique fait partie (43).

Dans une étude présentée à l'ACR 2007 par Narvaez (44), comparant la PR et le rhumatisme psoriasique en IRM, il n'y a pas de différence de fréquence concernant les synovites, les érosions, l'œdème osseux sous-chondral ou les ténosynovites, mais l'œdème des tissus mous péri-articulaires a été observé plus souvent dans le rhumatisme psoriasique. En plus, la présence d'enthésites et d'œdème osseux diaphysaire au niveau des métacarpiens, à distance de l'os sous-chondral et des enthèses, a été exclusivement observée dans le rhumatisme psoriasique. Les tendons des extenseurs sont plus souvent touchés dans la PR, alors que les fléchisseurs les sont dans le rhumatisme psoriasique.

Dans l'étude IRM de Boutry et Hachulla (45), les auteurs ont comparé les IRM des patients avec PR, LEAD et syndrome de Gougerot-Sjögren primitif. On n'a pas trouvé de différences significatives. L'œdème osseux au niveau des MCP a été retrouvé plus fréquemment chez les patients souffrant de PR (71% versus 5% pour les autres), mais aucune lésion spécifique de PR n'a pas pu être définie. Les auteurs ont conclu qu'on ne peut pas faire la différence entre les patients avec une PR récente et ceux sans PR en utilisant seulement l'IRM.

Dans de petites études il a été suggéré que l'incorporation des signes IRM de synovite dans les critères ACR de classification de la PR augmente leur justesse et permet un diagnostic précoce dans certains cas (46). Dans l'étude rétrospective de Sagimoto et al., l'inclusion du « rehaussement péri-articulaire d'au moins un poignet ou une articulation des doigts » comme un troisième critère dans l'arbre de classification de l'ACR 1987 augmente la sensibilité et la justesse du diagnostic de la PR, mais des faux-positifs sont possibles (47).

Dans une étude prospective, on a suivi des patients avec une polyarthrite débutante dont l'étiologie rhumatoïde était suspectée. L'inclusion du critère IRM augmentait la sensibilité du diagnostic de 77% à 96%, mais la spécificité diminuait de 91% à 86% (4).

**Tableau 4:** Performances diagnostiques des Critères ARA révisés en 1987

<i>Critères ARA</i>	<i>Sensibilité (%)</i>	<i>Spécificité (%)</i>	<i>Justesse (%)</i>	<i>Valeur prédictive négative(%)</i>	<i>Valeur prédictive positive(%)</i>
Traditionnels	69	96	81	72	95
Arbre décisionnel	77	91	83	74	95

**Tableau 5** : Comparaison IRM et Critères ARA révisés en1987

<i>Critère</i>	<i>Sensibilité (%)</i>	<i>Spécificité (%)</i>	<i>Justesse (%)</i>
<b>• ARA</b>			
Raideur matinale	77	73	75
Arthrite > 3 articulations	62	91	75
Arthrites des mains	96	59	79
Arthrites symétriques	73	91	81
Facteur rhumatoïde	62	86	73
Nodules rhumatoïdes	0	100	40
<b>• IRM</b>			
Rehaussement bilatéral	96	86	94

Dans une étude danoise non publiée (Duer, Ostergaard, Vallo, Horslev-Petersen) le rôle de l'IRM et de la scintigraphie osseuse dans le diagnostic des rhumatismes non-classés a été évalué dans la pratique clinique. Les éléments compatibles avec la PR ont été considérés : pour l'IRM-les érosions et les synovites de toute articulation sauf la 1-ère MCP, pour la scintigraphie osseuse- l'atteinte de plusieurs articulations à l'exception des IPD et de la 1-ère MCP. Sur les 41 rhumatismes non classés malgré la clinique, les examens biochimiques et la radiographie, l'IRM et la scintigraphie osseuse ont permis un diagnostic correct de PR, respectivement non PR dans 39 cas. Sur les 13 patients diagnostiqués initialement avec PR, deux ans plus tard 11 patients remplissaient les critères ACR et 2 autres patients étaient reclassés (1 avec arthrite psoriasique et 1 avec une arthrite non-spécifique autolimitée).

Une étude plus récente présentée à l'ACR 2007 (48) comparait l'utilité de l'IRM versus les anticorps anti-CCP pour la confirmation du diagnostic de PR dans une cohorte de patients avec un rhumatisme inflammatoire débutant, en absence du facteur rhumatoïde et des érosions radiographiques. Chez ces patients, les anticorps anti-CCP ont eu une spécificité de 100% et une sensibilité de 22,6% alors que l'utilisation de l'IRM permettait un diagnostic correct chez 100% des patients PR et deux résultats faux-positifs (un rhumatisme psoriasique et un syndrome anti-synthétase), la sensibilité étant de 100% et la spécificité de 77,8%. Les lésions IRM qui ont été prises en compte sont la présence de synovites, d'érosions osseuses ou d'œdème osseux. L'IRM se révèle plus utile que les anti-CCP pour confirmer le diagnostic de PR débutante chez les patients qui restent non classés en utilisant les moyens conventionnels.

On sait que la radiographie conventionnelle met en évidence des lésions érosives plus précocement au niveau des pieds qu'au niveau des mains (49). En partant de ces données, une équipe allemande a étudié le rôle diagnostique de l'IRM du pied chez des patients atteints d'une PR précoce chez qui les IRM des mains ainsi que les radiographies des mains et des pieds étaient normales. L'IRM des pieds a mis en évidence des signes d'œdème osseux chez 7 patients, des synovites chez tous les 10 patients, des ténosynovites des fléchisseurs chez 2 patients et des érosions MTP chez 1 patient. En conclusion, avec l'IRM des mains, l'IRM de l'avant pied peut être un outil diagnostique additionnel plus précoce et plus précis, pouvant avoir un rôle dans la décision thérapeutique plus rapide dans la PR précoce, mais des études de validation sont encore nécessaires (50).

### 3.3 ÉVALUATION DE L'ACTIVITÉ DE LA MALADIE : DE LA CLINIQUE A L'IRM

L'évaluation précise de l'activité de la polyarthrite rhumatoïde a un rôle très important dans la prédiction de son évolution et dans la surveillance de l'efficacité du traitement.

Ce chapitre n'est pas une liste exhaustive de méthodes d'évaluation de la PR. Nous rappelons que dans la pratique courante nous disposons de moyens cliniques, biologiques, ainsi que d'indices composites, d'indices fonctionnels et de méthodes d'imagerie. La méthodologie d'évaluation de la PR a été en grande partie standardisée par la Conférence

OMERACT (Outcome Measures in Rheumatoid Arthritis Clinical Trials) en 1992 (51). Les principaux critères d'évaluation comprenaient la douleur, l'évaluation globale par le patient, l'état fonctionnel, les articulations gonflées, les articulations douloureuses à la palpation, des marqueurs de l'inflammation tels que la protéine C réactive (CRP) ou la vitesse de sédimentation (VS), l'évaluation globale par le médecin et les radiographies des articulations.

Il existe toutefois des discordances entre l'évaluation clinique, biologique et radiographique de l'activité et de la sévérité de la maladie. En plus, avec l'arrivée des nouveaux traitements, ces critères traditionnels sont en train d'évoluer.

### 3.3.1 ÉVALUATION CLINIQUE

La mesure du degré de synovite dépend traditionnellement de l'examen clinique. Toutefois, les scores évaluant la douleur et la tuméfaction articulaire sont relativement subjectifs, avec une variabilité inter-observateur très considérable et des biais liés à l'interaction observateur-patient.

En même temps il existe plusieurs études qui décrivent la dissociation entre les synovites cliniques, les marqueurs d'inflammation biologique et la progression radiographique (52), alors que d'autres (53) retrouvent une corrélation, suggérant que la pathogénèse de l'inflammation synoviale et de l'érosion osseuse peut différer, hypothèse soutenue par les études histologiques: l'abondance de cellules T dans les biopsies synoviales étant liée à une faible progression des érosions, alors que l'abondance en macrophages signe une progression érosive (54).

D'autres preuves en faveur d'une dissociation entre les signes cliniques d'inflammation et la progression de la destruction articulaire sont fournies par les études contrôlées randomisées utilisant différents agents thérapeutiques. On a démontré que les glucocorticoïdes améliorent transitoirement les signes et les symptômes de la PR pendant quelques mois, alors qu'ils sont capables de supprimer la progression structurale pour au moins 2 ans (55), et au contraire, d'autres agents anti-inflammatoires vont diminuer les synovites cliniques sans prévenir les érosions. Ces observations montrent que les 2 aspects de la PR : les

synovites cliniques et la destruction radiographique répondent différemment à l'intervention thérapeutique et doivent probablement être le résultat de processus pathogéniques différents (56).

Plus récemment, une étude présentée à l'EULAR 2008 a comparé l'imagerie des patients souffrant de PR en rémission clinique sous traitement conventionnel et sous association anti-TNF et méthotrexate. On n'observe pas de différence significative entre les deux groupes concernant l'amélioration des synovites et leur disparition complète est rarement observée malgré la rémission clinique. La différence d'efficacité structurale des anti-TNF et du traitement de fond conventionnel ne s'explique apparemment pas par une meilleure suppression des synovites.

Les principaux indices cliniques d'évaluation de la PR sont :

- L'EVA, l'appréciation globale de la maladie par le patient, sur une échelle visuelle analogique de 10 cm, portant la mention « maladie inactive » à l'extrémité gauche et « maladie active » à droite.
- L'index de Ritchie (57) porte sur 53 articulations, la douleur articulaire dans chaque articulation est cotée de 0 à 3.
- Le DAS 44 (Disease Activity Score) (58) est un index composite d'activité de la PR élaboré par l'EULAR, calculé en fonction du nombre de synovites sur 44 articulations, l'index de Ritchie et la VS ou l'EVA patient.
- Le DAS 28 (59) correspond à une simplification du DAS. L'analyse articulaire se fait sur 28 sites. Il prend en compte le nombre de synovites et d'articulations douloureuses à la palpation, la VS et l'appréciation globale de la maladie évaluée par le patient (EVA).
- Un DAS 44 et un DAS 28 modifié et ayant la même valeur ont été définis en remplaçant la VS par la CRP.
- SDAI (Simplified Disease Activity Index) (60) est un indice composite, qui prend en compte le nombre de synovites et d'articulations douloureuses (sur 28), l'EVA par le patient et par le médecin, la CRP.

- CDAI (Clinical Disease Activity Index) (60) est un indice composite d'activité de la PR, calculé en fonction du nombre de synovites et d'articulations douloureuses à la pression (sur 28), l'EVA par le patient et par le médecin.

**Tableau 6** : Critères d'activité de la PR (EULAR)

Activité de la PR	DAS 28	DAS 44	SDAI	CDAI
Rémission	DAS 28 < 2,6	DAS < 1,6	SDAI ≤ 3,3	CDAI ≤ 2,8
Faible	2,6 ≤ DAS 28 ≤ 3,2	1,6 ≤ DAS ≤ 2,4	3,3 < SDAI ≤ 11	2,8 < CDAI ≤ 10
Modérée	3,2 ≤ DAS 28 ≤ 5,1	2,4 ≤ DAS ≤ 3,7	11 < SDAI ≤ 26	10 < CDAI ≤ 22
Forte	DAS 28 > 5,1	DAS > 3,7	SDAI > 26	CDAI > 22

**Tableau 7** : Réponse thérapeutique selon l'évolution du DAS 28 (EULAR)

Activité de la PR (score actuel)	Diminution du score DAS 28		
	>1,2	>0,6 et ≤1,2	≤0,6
Faible	Bonne réponse	Réponse modérée	Réponse nulle
Modérée	Réponse modérée	Réponse modérée	Réponse nulle
Forte	Réponse modérée	Réponse nulle	Réponse nulle

L'ACR a défini en 1995 des critères pour mesurer l'amélioration des signes et des symptômes de la PR, s'appuyant sur 7 items conformes aux recommandations de la conférence OMERACT.

**Tableau 8** : Critères de la réponse ACR.

<i>Principaux items ACR</i>	<i>Méthode de mesure</i>	<i>La réponse ACR 20 est définie comme une amélioration ≥20% de :</i>
Nombre d'articulations gonflées	Examen clinique par le médecin	2 de ces items
Nombre d'articulations douloureuses	Examen clinique par le médecin	
Evaluation globale de l'activité de la maladie par le médecin	EVA	Au moins 3 de ces items
Evaluation globale de l'activité de la maladie par le patient	EVA	
Evaluation de la douleur par le patient	EVA	
Evaluation des fonctions physiques par le patient	Questionnaire HAQ	
Marqueurs de l'inflammation	CRP ou VS	<i>Les réponses ACR 50 et ACR 70 correspondent à des améliorations ≥50% ou ≥70%</i>

Si la réponse ACR 20 traduit une amélioration des signes et des symptômes de la PR, elle a été souvent critiquée comme ne représentant pas une réponse clinique pertinente. A l'ère des produits biologiques, les réponses ACR 50 et ACR 70 sont considérées comme cliniquement pertinentes et comme une mesure plus réaliste de l'amélioration des signes et des symptômes. La FDA (Food and Drug Administration) a défini comme réponse clinique majeure l'obtention d'une réponse ACR 70 stable pendant au moins 6 mois consécutifs.



### 3.3.2 ÉVALUATION FONCTIONNELLE

Actuellement une attention de plus en plus grande est portée aux paramètres de qualité de vie. Les indices les plus utilisés sont la classification fonctionnelle de Steinbrocker, utilisée surtout avant 1980 et plus récemment le HAQ (Health Assessment Questionnaire), ainsi que le RAQoL (Rheumatoid Arthritis Quality of Life), qui mesurent l'incapacité fonctionnelle spécifique de la PR. Le SF-36 est largement utilisé en dehors de la rhumatologie et a été récemment introduit dans des essais cliniques dans la PR.

Publié en 1980, le questionnaire HAQ (61) s'est imposé comme l'outil de référence pour mesurer le handicap chez les patients atteints de PR. L'évaluation porte sur la semaine écoulée et concerne 8 domaines étudiant l'activité physique. Pour chaque domaine d'activité, 2 à 3 items sont décrits. Quatre types de réponse sont possibles : sans aucune difficulté (0), avec quelques difficultés (1), avec beaucoup de difficultés (2) et incapable de le faire (3).

Le score HAQ est influencé par une variété de facteurs, dont les facteurs liés à l'activité de la maladie (la douleur, la dépression, la fatigue, la positivité du facteur rhumatoïde et surtout le facteur rhumatoïde IgA, les marqueurs biologiques d'inflammation). La relation entre le HAQ et l'inflammation reste constante au cours de l'évolution de la maladie. Quant à l'atteinte structurale articulaire, la corrélation avec le HAQ est faible dans les phases initiales de la maladie, pour s'accroître après 10 ans d'évolution (62).

Le questionnaire HAQ est validé, très sensible à l'évolution fonctionnelle et s'avère utile chez les patients en phase précoce de la PR.

### 3.3.3 ÉVALUATION RADIOGRAPHIQUE

La place de l'imagerie conventionnelle dans l'évaluation de l'activité de la PR a été détaillée dans les chapitres antérieurs. On rappelle seulement que la radiographie apporte la preuve directe de l'évolution de la maladie, mais les délais pour observer ces modifications sont longs.

D'autre part, les patients peuvent avoir des longues périodes de maladie active et symptomatique, alors que leurs radiographies restent normales ou montrent des modifications non spécifiques. Parfois les radiographies montrent une progression alors que l'inflammation semble être sous contrôle.

Il a été démontré dans certains cas la persistance d'une synovite à l'examen anatomopathologique ainsi qu'une progression structurale radiographique chez des patients avec une maladie considérée comme inactive du point de vue clinique et biologique (63).

Plus de 20% des patients souffrant de PR en rémission clinique voient leur score radiographique s'aggraver sur un an, plus encore sous échographie ou IRM.

En conclusion, les moyens cliniques et biologiques énoncés ont montré leurs faiblesses dans l'évaluation de l'activité de la maladie et leur incapacité d'affirmer la rémission. La radiographie est capable d'identifier et de surveiller les PR qui évoluent, mais avec un retard qui est significatif et de plus en plus inacceptable dans la pratique quotidienne. D'après ces éléments, l'imagerie par échographie et par IRM devrait prendre de plus en plus de place dans l'évaluation de cette maladie.

L'IRM semble trouver sa place dans l'évaluation de la PR par :

- Sa capacité supérieure à la radiographie d'identifier une progression structurale :
  - Identification précoce des érosions
  - Quantification de leur volume (RAMRIS-érosion)
- Sa capacité de prédire une progression structurale par une :
  - Evaluation quantitative et qualitative de la synovite rhumatoïde
  - Evaluation de l'œdème osseux.

### 3.3.4 ÉVALUATION IRM DE LA SYNOVITE RHUMATOÏDE

#### 3.3.4.1 LA MEMBRANE SYNOVIALE EN IRM

Sur le plan histologique, la membrane synoviale est constituée d'une seule rangée de cellules. En IRM, une membrane synoviale normale n'est pas visible que ce soit avec ou sans injection de produit de contraste (Gd-DTPA). Une membrane pathologique, siège d'une inflammation est épaissie et sera ainsi visible (64).

Sur les séquences non-injectées, une membrane synoviale épaissie apparaît :

- en hypo-signal T1
- en iso-signal T2
- si la membrane est remaniée par la fibrose, elle sera alors en hypo-signal T1 et T2.

Dans le cadre de rhumatismes inflammatoires, un épanchement articulaire est fréquent, celui-ci se présente en hyper-signal T2 est peut donc être indistinct de la membrane synoviale. Des séquences fortement pondérées en T2 permettent la distinction entre les deux ; la membrane synoviale étant en iso-signal et l'épanchement en hyper-signal.

Afin de préciser l'étude de la membrane synoviale, on a recours à l'utilisation de produit de contraste, notamment le Gadolinium (Gd-DPTA). Le Gd-DPTA est une substance paramagnétique de faible poids moléculaire qui abaisse le temps de relaxation T1 des tissus richement vascularisés (65).

Le GD-DPTA est injecté par voie intraveineuse à la dose usuelle de 0,1mmol/kg, il diffuse très rapidement du compartiment plasmatique vers la synoviale puis au bout de 20 minutes dans le liquide synovial de façon centripète. Le rehaussement peut être accéléré si l'épanchement est très abondant ou en cas d'inflammation marquée de la synoviale. Le rehaussement de la synoviale est aussi fonction du degré de vascularisation.

Donc en cas d'inflammation rencontrée dans certains rhumatismes, le Gd-DPTA diffuse vers le tissu synovial hyper-vascularisé et le rehausse.

Dans le cas de la PR, le panus synovial est rehaussé de façon hétérogène en cas d'inflammation importante (66).

En cas de synovite aiguë, le rehaussement est très précoce, de l'ordre d'une minute. En cas de synovite chronique, le rehaussement apparaît plus tardivement. Le rehaussement par le Gd-DPTA serait identique en cas de synovite aiguë ou chronique au bout de 20 minutes.

De ce fait deux pièges sont à éviter :

- En cas d'inflammation aiguë, les séquences tardives à 20 minutes peuvent surestimer l'inflammation synoviale.
- En cas de synovite chronique, les séquences précoces sousestiment le volume synovial.

En ce qui concerne les tendons, l'imagerie IRM peut mettre en évidence l'infiltration des gaines tendineuses et des tendons par un tissu inflammatoire. Les séquences T2 avec suppression du signal de la graisse ainsi que les séquences injectées SPGR avec suppression du signal de la graisse peuvent montrer l'atteinte tendineuse. Les séquences T2 en spin-écho semblent être meilleures si le processus prédominant est la présence de liquide, alors que l'existence d'une synovite est mieux mise en évidence par la deuxième technique. Il s'agit des séquences qui ne font pas partie des séquences recommandées pour le score RAMRIS.

Tehranzadeh et al.(67) ont récemment démontré que les images T1 injectées permettent la détection plus précoce des téno-synovites par rapport aux séquences T2 et que la majorité des patients ont des scores de téno-synovite plus élevés en utilisant les séquences T1 injectées. Ils concluent que les séquences standard RAMRIS sont suffisantes pour l'évaluation des téno-synovites.

### 3.3.4.2 ÉVALUATION QUANTITATIVE DE LA SYNOVITE RHUMATOÏDE

#### a) LE SCORE D'HYPERTROPHIE DE LA MEMBRANE SYNOVIALE

En 1995, Ostergaard est le premier à quantifier la synovite en IRM en utilisant un score semi-quantitatif de l'épaisseur de la membrane synoviale au niveau des poignets sur des images coronales en SE T1, avant et après injection de produit de contraste (68).

Ce score possède quatre stades :

- Stade 0 : absence de rehaussement, correspondant à une membrane synoviale normale.
- Stade 1 : rehaussement linéaire inférieur à 2mm, correspondant à une synoviale faiblement inflammatoire.
- Stade 2 : rehaussement en bande compris entre 2 et 4 mm, correspondant à une synoviale faiblement inflammatoire.
- Stade 3 : rehaussement diffus supérieur à 4mm pour une synoviale très inflammatoire.

L'analyse statistique montre des scores élevés chez des patients avec des signes cliniques de synovite active au niveau des poignets par rapport aux patients sans synovites actives, suggérant que le degré d'hypertrophie synoviale reflète le statut inflammatoire articulaire.

## b) LE SCORE SEMI-QUANTITATIF RAMRIS POUR LA SYNOVITE

Le group OMERACT (The Outcome Measures in RA Clinical Trials) a défini et a testé le RAMRIS, un score permettant la quantification des lésions IRM (érosions, œdème osseux et synovite) au niveau des poignets et des MCP, dans le but de fournir un système de mesure bien défini et reproductible, utilisable dans les études multicentriques. Le RA MRI Scoring System (OMERACT 2002 RAMRIS) pour l'évaluation des modifications inflammatoires et destructives dans la PR, au niveau des mains et des poignets, a été présenté à OMERACT 6, à Brisbane, en Australie.

On s'est concentré sur l'évaluation des lésions au niveau du poignet et des MCP en raison de leur atteinte fréquente dans la PR, y compris précoce, de leur inclusion dans les principaux scores cliniques et radiographiques, ainsi qu'en raison de nombreuses données IRM disponibles pour ces articulations.

Même si le système RAMRIS est spécifique pour le poignet et les articulations MCP, il a été ultérieurement modifié pour être utilisé au niveau du pied, et il existe des preuves qui montrent, comme pour les radiographies, que l'IRM du pied peut être plus sensible, montrant des lésions même quand les mains ne sont pas encore touchées (50). Le score au niveau du pied peut être utile dans les PR précoces.

Ce groupe de travail a défini les principales pathologies articulaires en IRM (69):

- La synovite : une aire dans le compartiment synovial qui montre un rehaussement supérieur à la normale et d'une épaisseur supérieure à la synoviale normale. On compare des séquences T1 obtenues avant et après Gadolinium i.v.
- L'érosion osseuse en IRM : une lésion osseuse à bords bien délimités, correctement localisée dans une région juxta-articulaire et qui a un signal typique, visible dans deux plans, avec un défaut cortical visible dans au moins un plan.
- L'œdème osseux : une lésion localisée dans l'os trabéculaire, avec des bords mal limités et un signal caractéristique, du à l'augmentation du contenu aqueux (hyper-signal sur les séquences T2 avec saturation du signal de la graisse et STIR, et hypo-signal sur les séquences en pondération T1).

Le groupe a formulé également les recommandations concernant les principales séquences IRM à utiliser dans la PR, afin d'augmenter la comparabilité entre les différentes études (69):

- Des images en deux plans différents, en pondération T1, avant et après injection du produit de contraste (l'injection de gadolinium n'est pas nécessaire si on veut évaluer seulement les érosions).
- Des séquences T2 avec saturation du signal de la graisse, ou sinon une séquence STIR.

Plus récemment, le même groupe a réalisé un atlas dans le but de standardiser les scores et de faciliter les corrélations inter-lecteurs et inter-sites (70)(71).

Le score semi-quantitatif RAMRIS pour la synovite évalue la synovite au niveau de trois régions du poignet :

- L'articulation radio-ulnaire distale
- Les articulations intra-carpiennes
- Les articulations métacarpo-phalangiennes (2-5)

Le score possède quatre stades :

- Score 0 : absence de synovite
- Score 1 : synovite discrète (<1/3 du volume maximal présumé dans le compartiment synovial)
- Score 2 : synovite modérée (entre 1/3 et 2/3)
- Score 3 : synovite sévère (> 2/3)

La dose de produit de contraste utilisée peut influencer les scores de synovite, raison pour laquelle la dose standard recommandée est de 0,1mmol/kg (72)(73).

Plusieurs études ont utilisé ce système de score dans le diagnostic, la mesure de l'activité de la maladie, le pronostic et la réponse au traitement. Des anomalies de bas-grade ont occasionnellement été mises en évidence chez des sujets sains. Le score de synovite et d'œdème osseux sont corrélés avec les autres marqueurs d'inflammation comme la VS, CRP et la scintigraphie osseuse, alors que le score d'érosions est corrélé avec la VS. Le RAMRIS est plus sensible pour les érosions précoces que la radiographie, mais pas pour la progression à long terme.

La synovite, l'œdème osseux et le score d'érosion ont tous les trois une valeur prédictive de progression érosive (74)(75).

Le RAMRIS a été amplement validé, mais on peut lui reprocher sa relative manque de sensibilité au changement.

Des méthodes alternatives d'évaluation des synovites sont disponibles, alors que pour les érosions il n'existe pas de méthode significativement meilleure et pour l'œdème osseux il n'y a aucune méthode alternative.

### c) LE VOLUME SYNOVIAL

Dans le souci d'améliorer la reproductibilité et la sensibilité de différents systèmes de quantification de la synovite, plusieurs techniques ont été développées pour mesurer directement le volume synovial, exprimé en millimètres cubes ou en millilitres.

Pour la première fois, en 1999, on décrit une méthode manuelle de mesure du volume synovial au niveau des MCP chez des patients avec une polyarthrite rhumatoïde. Le volume synovial est augmenté chez les patients avec une maladie active cliniquement (76).

La mesure du volume synovial se fait habituellement en utilisant des images après injection de produit de contraste, car le volume synovial mesuré sur des images non-injectées risque d'être plus important à cause du tissu conjonctif sous-jacent, peu vascularisé, du pannus fibreux et du liquide synovial.

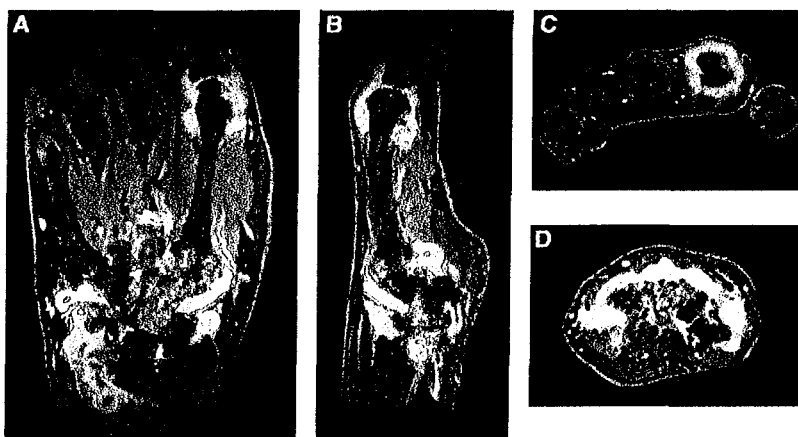
Il faut donc évaluer la synovite rehaussée par le produit de contraste, qui est le siège d'une inflammation active et donc elle peut être un meilleur marqueur de l'activité de la maladie.

Le rehaussement augmente après l'injection, avant d'atteindre un plateau après environ 4 minutes. Après 6-11 minutes, le produit de contraste arrive au niveau du liquide synovial et l'interface synoviale/liquide n'est plus décelable, donc l'acquisition des images doit se faire avant ce délai (77).

Les images avant injection ou les images de soustraction (injectée – non injectée) peuvent être utilisées pour confirmer le rehaussement. Sur les images de soustraction, l'identification de la synovite rehaussée est plus facile, même si les relations anatomiques sont moins évidentes.

Il existe plusieurs techniques de mesure : manuelles, semi-automatiques ou automatiques.

**La méthode manuelle :** C'est la technique la plus directe, un opérateur entraîné délimite manuellement le tissu synovial sur chaque coupe IRM de la série, opération qui peut prendre entre 1 et 2 heures. Elle a été réalisée pour le genou mais également pour le poignet et la main.



**Figure 19 :** Coupes coronale (A), sagittale (B) et axiales (C, D) en pondération T1 avec FS au niveau du poignet et des MCP. Le volume de la synoviale a été délimité manuellement (78)

La reproductibilité intra-lecteur, inter-lecteur et inter-examens IRM différents est meilleure pour le genou (erreurs autour de 5%) (79), alors que pour le poignet les erreurs de reproductibilité sont d'environ 18% (80).



La sensibilité au changement est meilleure que celle du score RAMRIS, un changement de 20% du volume synovial au niveau du poignet étant détectable avec cette méthode (81).

Les corrélations entre la mesure directe du volume synovial et le score semi-quantitatif RAMRIS varient entre modérées ( $r=0,7$ ) (81) et bonnes ( $r=0,88$ ) (80).

**Les méthodes semi-automatiques** : L'application d'un seuil de rehaussement puis une délimitation manuelle approximative peut réduire de façon significative la durée de l'examen, à environ 15 minutes.

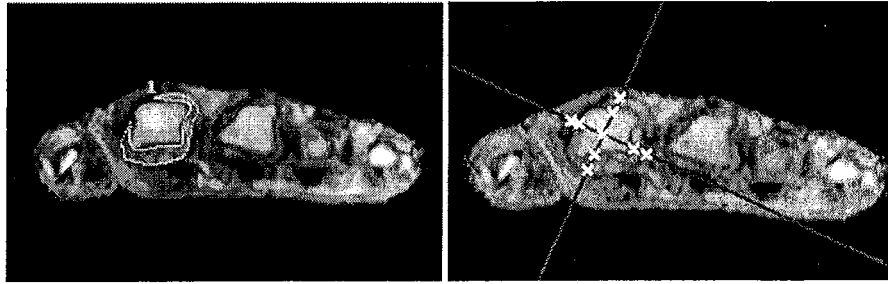Le seuil de l'intensité du rehaussement est exprimé en pourcentage de rehaussement relatif au muscle, ou imposé automatiquement (ex. 30%, 40%, 45%, 50%...) (82). La synoviale est ultérieurement segmentée manuellement, les autres tissus rehaussés par le gadolinium sont éliminés par le seuillage préalable et par la délimitation manuelle. Dans l'étude d'Ostergaard (82), utilisant plusieurs seuils de rehaussement, les volumes synoviaux estimés après seuillage sont corrélés aux volumes manuels, avec des différences médianes de 7 ml (17%) pour le genou et 2 ml (25%) pour le poignet pour un seuil optimal à 45%.

Le choix du seuil peut influencer la reproductibilité et l'exactitude de l'examen. La reproductibilité de ces mesures semi-automatiques est moins bonne que celle de la méthode manuelle et dépend du seuil choisi, les erreurs étant augmentées de 6% comparé à la méthode manuelle.

Une approche différente, qui réduit aussi la durée de l'examen à environ 45 minutes, vise à mesurer l'épaisseur de la synoviale dans quatre points au lieu de toute l'aire sur une coupe. Elle montre des corrélations satisfaisantes avec les mesures manuelles ( $r=0,7$ ) (83).

**Les méthodes automatiques** : L'identification automatique en utilisant la technique d'analyse du composant principal a été également testée avec succès (84), ainsi que des méthodes stéréologiques d'évaluation du volume synovial (85).

Les volumes obtenus par délimitation manuelle de la synovite et ceux obtenus par la stéréologie sont statistiquement corrélés, avec une différence moyenne de -0,4ml.



**Figure 20 :** Coupes axiales au niveau des MCP, séquences en pondération T1 en écho de gradient (83)

- a) Séquence T1 après injection de Gd ; la membrane synoviale est fortement rehaussée au niveau du 2°MCP ; délimitation manuelle de la membrane synoviale au niveau du 2°MCP ( $A = 0,087\text{mm}^2$ )
- b) Méthode stéréologique ( $A = 0,095\text{mm}^2$ ), A=aire de synovite estimée au niveau du 2°MCP

Des corrélations ont été démontrées avec la douleur, la tuméfaction articulaire, la raideur et les scores cliniques globales, mais également avec la VS et l'activité métabolique au Morpho-TEP. Le score semi-quantitatif d'hypertrophie synoviale, plus simple à obtenir, comparé avec le volume synovial, montre une bonne corrélation(86). Des différences significatives ont été observées entre les patients souffrant de PR et des contrôles sains, ou des patients souffrant d'arthralgies, alors qu'il n'y a pas de différence avec les autres arthrites inflammatoires (87).

Au niveau du genou, le volume de synovite est lié à l'activité de la maladie et il est corrélé avec l'inflammation histologique (36).

Le volume synovial change en réponse au traitement avec le méthotrexate, les corticoïdes oraux et les anti-TNF(88), ainsi qu'après les corticoïdes intra-articulaires (79).

Le volume synovial est corrélé à la progression érosive, donc il est un marqueur de progression de la maladie (76).

### 3.3.4.3. ÉVALUATION QUALITATIVE DE LA SYNOVITE RHUMATOÏDE: ÉTUDE CINÉTIQUE

L'IRM dynamique permet l'étude de la cinétique de rehaussement synovial. Cela implique l'acquisition des images dans une rapide succession après injection de produit de contraste. Les paramètres de rehaussement dépendent de divers facteurs, y compris la perfusion synoviale et la perméabilité capillaire, des éléments cardinaux de tout processus inflammatoire aigu. En conséquence, la quantification du degré de rehaussement par l'évaluation des modifications dans le temps de l'intensité du signal de la membrane synoviale peut être un meilleur marqueur de l'inflammation synoviale dans la PR.

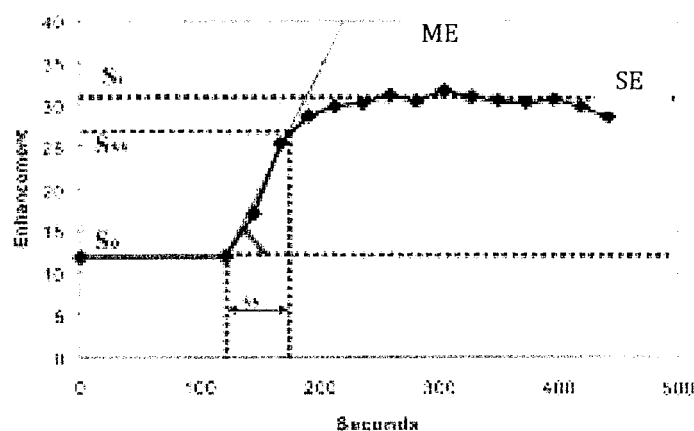
L'étude dynamique est dépendante du protocole utilisé, la résolution spatiale et temporelle étant particulièrement importantes. La synoviale inflammatoire se rehausse rapidement, dans les 20-30 secondes après le bolus intraveineux de substance de contraste, et une résolution temporelle autour de 10 secondes est utile pour caractériser la phase initiale de rehaussement. Les petites dimensions du poignet et des MCP nécessitent une résolution spatiale d'au moins 1 mm. Des séquences 3D avec une haute résolution dans tous les 3 plans augmentent la reproductibilité des études. Typiquement, au niveau du poignet, l'acquisition de coupes de 3 mm dans les 30 secondes est adéquate, même si des protocoles très différents ont été utilisés dans les différentes études, avec des résolutions temporelles entre 2,6 et 70 secondes (89) et des épaisseurs de 1 à 7 mm (90).

La plupart des études utilisent des séquences T1 en écho de gradient, avec des TE et TR relativement courts (91).

L'évaluation du rehaussement synovial se fait de plusieurs façons. Habituellement, le degré de rehaussement est évalué sur la coupe qui présente le rehaussement visuel le plus important. On peut le calculer au niveau d'une petite région d'intérêt (ROI), positionnée au niveau de l'aire de rehaussement visuel maximal. Le choix de cette ROI est extrêmement important à cause des variations de rehaussement dans une synovite qui peut être hétérogène, surtout au niveau des genoux, correspondant aux différences histologiques (36). En combinant des multiples ROI, on améliore les résultats, et l'analyse de plusieurs coupes est meilleure que l'utilisation d'une seule. En conclusion, l'analyse de toute la

synoviale rehaussée doit être prise en compte (92). La synoviale est délimitée par des méthodes manuelles, très chronophages, automatiques ou semi-automatiques.

La courbe de rehaussement a typiquement une forme de S, avec une partie initiale plate, de rehaussement lent qui survient juste après l'injection de gadolinium, le temps nécessaire pour que la substance de contraste arrive à la synoviale. Elle est suivie par une zone de rehaussement linéaire rapide, puis par une augmentation plus lente d'intensité jusqu'à un niveau maximal de rehaussement, suivi par un plateau.



**Figure 21** : Représentation schématique de l'évolution de l'intensité du signal/temps (dans l'étude de Cimmino et al.(93) )

*So*= intensité du signal avant l'injection de gadolinium

*S55*=intensité du signal 55s après l'injection de Gd-DTPA

*St*=valeur moyenne du signal après avoir atteint le plateau

Les différents paramètres qui peuvent être mesurés sur la courbe de rehaussement sont :

- Le rehaussement maximal : **ME**
- Le rehaussement tardif (late /static enhancement) : **SE**
- Le rehaussement précoce absolu (early enhancement rate): **REEi**=  $(S_i - S_0) / (S_0 \times i) \times 100\%$
- Le rehaussement précoce relatif (relative early enhancement rate) : **RER**=  $(S_i - S_0) / S_0 \times 100\%$

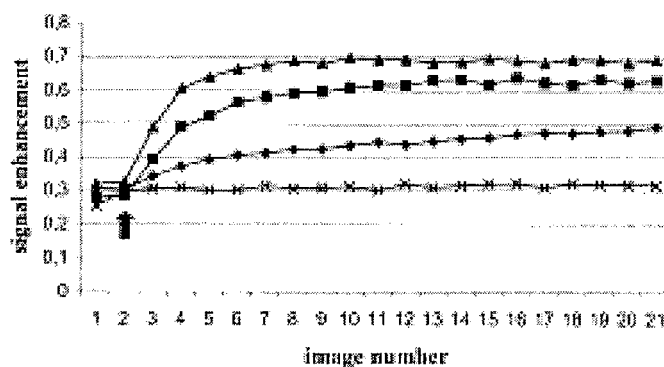
Le RER est utilisé plus souvent que le REE, car il est indépendant des unités d'intensité du signal et il est proportionnel à la concentration de gadolinium dans la synoviale. Théoriquement il est beaucoup plus dépendant de la vascularisation synoviale et de la perméabilité capillaire que les autres indices et il est un meilleur marqueur d'activité dans la PR.

- Le rehaussement précoce relatif calculé à un temps t :  $RER_t = (St - So) : So \times 100\%$ , So et St sont les valeurs du signal avant et t secondes après l'injection de produit de contraste.

Le RER est calculé dans la plupart des études entre 30 et 60 secondes. Des périodes plus courtes augmentent la dépendance de la vascularisation synoviale mais sont techniquement plus difficile à réaliser.

Dans l'étude de Cimmino (93) illustrée plus haut, on a choisi l'étude du rehaussement précoce à 55 secondes parce que dans une étude antérieure, cet intervalle a montré la différence maximale de rehaussement entre des genoux avec une PR clinique inactive et des genoux avec maladie clinique active (94). Dans une étude ultérieure le RER montrait une corrélation significative avec les signes microscopiques d'inflammation dans l'intervalle 30 et 120 s après injection de Gd (corrélation maximale entre 35 et 55 secondes post-injection) (95).

Il est corrélé avec les éléments cliniques d'activité : la tuméfaction articulaire et la douleur (94), le score DAS (93), ACR et HAQ (93). La relation avec la VS n'est pas constante dans les différentes études.



**Figure 22 :** Les courbes de rehaussement chez des patients avec une PR très active (▲), patients avec une PR modérément active (■), patients en rémission (◆), et patients control (×). La flèche indique l'injection de Gd-DTPA.(93)

Le RER est corrélé également avec le volume synovial, l'œdème osseux et les érosions et il est prédictif de progression structurale à 1 et 2 ans (74) (96).

Les données fournies par le Power Doppler sont corrélées avec les données de l'IRM dynamique (97).

L'activité FDG-PET est corrélée avec le RER suggérant une liaison entre l'intensité du rehaussement et l'activité métabolique (90).

Les marqueurs histologiques d'inflammation (néo-vascularisation, œdème péri-vasculaire, infiltration cellulaire et dépôts de fibrine) sont liés au rehaussement IRM, alors qu'il n'y a pas de corrélation avec les modifications chroniques et la fibrose (95).

Plusieurs études ont montré les modifications des mesures par IRM dynamique après traitement de fond et anti-TNF  $\alpha$  (98). L'injection intra-articulaire de corticostéroïdes montre une diminution du rehaussement du genou à 7 jours (99).

### 3.3.5. ÉVALUATION IRM DES TÉNOSYNOVITES

En plus de mettre en évidence des modifications dans l'os, le cartilage et la synoviale, l'IRM peut visualiser tout le spectre de la pathologie du tendon et il a été montré qu'elle peut identifier la tendinite et la rupture tendineuse avec une plus grande justesse que l'examen clinique (100)(101).

Les ténosynovites font partie des anomalies les plus précoces de la maladie, sans être spécifiques. En utilisant l'IRM, McQueen et al. (102) suggèrent que 81% des patients avec une PR précoce, en plus d'avoir une synovite, ont des signes de tendinopathie du poignet et celle-ci prédit la rupture du tendon à 6 ans du début de la maladie. D'où l'importance pour le clinicien d'identifier rapidement ces anomalies pour mettre en place des mesures préventives.

Les ténosynovites des fléchisseurs des mains ont été identifiées comme facteur de risque pour l'évolution érosive.

### 3.3.5.1 ÉTUDE QUANTITATIVE DES TÉNOSYNOVITES

L'activité de la maladie est reflétée par les synovites, l'œdème osseux et les tendinites/ténosynovites, mais le score RAMRIS ne permet que l'évaluation des synovites, de l'œdème osseux et des érosions.

Le groupe OMERACT a réalisé des études de faisabilité d'un score spécifique de tendinite et ténosynovite. Ce score a finalement été abandonné pour des raisons pratiques, car il nécessite des connaissances détaillées de l'anatomie 3D, accessibles plutôt aux radiologues spécialisés dans la radiologie musculo-squelettique, alors que RAMRIS est dédié à un usage général par les radiologues et les rhumatologues (103).

Ostendorf et al. (104) ont décrit un score semi-quantitatif pour l'évaluation des ténosynovites dans le lupus érythémateux disséminé, où les ténosynovites prolifératives et œdémateuses sont cotées séparément comme : « absente », « discrète », « modérée » et « sévère ».

McQueen et al. (20) ajoutent les tendinites aux érosions, à l'œdème osseux et aux synovites et décrivent un score MRI composite pour l'arthrite rhumatoïde.

Ils évaluent 9 groupes tendineux au niveau du poignet sur des coupes axiales T1 et T2, pour 3 items :

- L'inflammation au niveau de la gaine tendineuse (hyper signal T2 > 1mm sur deux coupes consécutives) : score 0 (absente) et 1 (présente).
- L'inflammation dans le tendon lui-même : score 0 (signal normal) et 1 (hyper signal T1 ou T2).
- Les dimensions du tendon : score 0 (normal), 1 (épaissi) et 2 (diminué)

Ils montrent que ce score composite est plus prédictif pour les futures érosions à 2 ans que chaque composant du score pris indépendamment.

Dans l'étude de Benton (105), le score de ténosynovite n'est pas prédictif d'érosion osseuse ni d'atteinte fonctionnelle alors que s'il est combiné aux scores d'érosion, synovite et ostéite, les deux sont prédictives.

Un nouveau score semi-quantitatif a été décrit en 2007 et proposé comme adjuvant au score OMERACT RAMRIS (106). Les tendons fléchisseurs et extenseurs du poignet ont été divisés en 10 aires anatomiques séparées, les ténosynovites étant cotées de 0 à 3 sur des images axiales T1 avant et après injection de produit de contraste, séquences qui font partie des séquences recommandées dans le cadre du RAMRIS.

- Grade 0 (normal) : pas d'effusion péri-tendineuse ni de prolifération synoviale après rehaussement.
- Grade 1 : <2mm d'effusion péri-tendineuse et/ou prolifération synoviale
- Grade 2 : >2 et <5mm d'effusion péri-tendineuse et/ou prolifération synoviale
- Grade 3 : >5mm d'effusion péri-tendineuse et/ou de prolifération synoviale.

Il a montré une très bonne reproductibilité inter et intra-lecteur, ainsi qu'une bonne faisabilité.

### 3.3.6 ÉVALUATION IRM DE L'OEDÈME OSSEUX

#### 3.3.6.1 DÉFINITION IRM ET SIGNIFICATION HISTO-PATHOLOGIQUE

L'œdème osseux est un élément fréquent et très précoce dans la PR, identifié au niveau des mains et des articulations métatarso-phalangiennes dans les 6 semaines après le début de la symptomatologie (50).

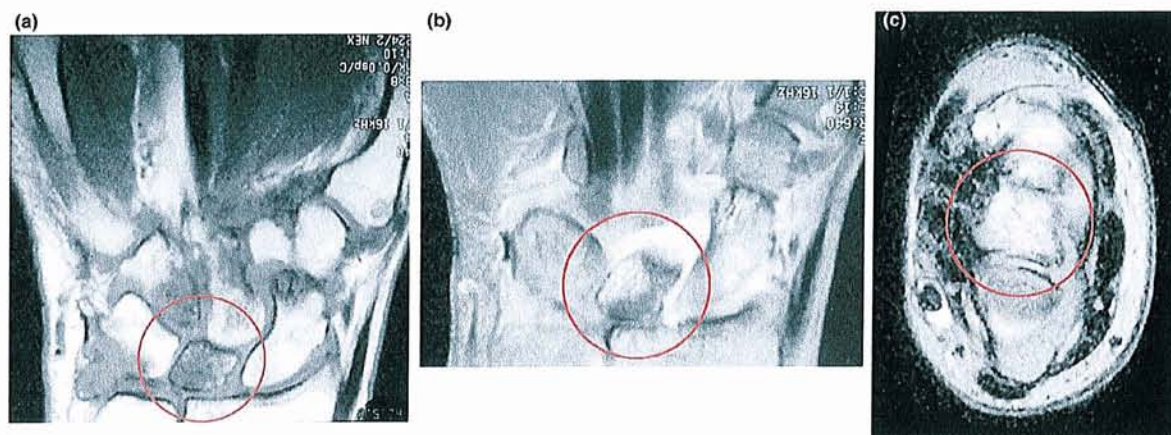
Il est défini par le groupe OMERACT comme « une lésion au niveau de l'os trabéculaire, avec des bords mal limités et un signal caractéristique en IRM, en rapport avec le contenu aqueux » (69). Il peut être isolé ou entourer une érosion ou une autre anomalie osseuse.

Il apparaît en hypo signal sur les images en pondération T1 et en hyper signal sur les acquisitions en pondération T2 avec saturation du signal de la graisse et STIR.

A la différence des érosions osseuses, qui ont des bords bien délimités et contiennent soit du liquide synovial, soit du tissu synovial, les aires d'œdème osseux sont typiquement mal limitées et elles contiennent de l'os trabéculaire résiduel et de la moelle osseuse, qui sont identifiés par la présence des effets de susceptibilité magnétique et respectivement un



contraste sur les séquences T1. Ces aires sont rehaussées après injection intraveineuse de produit de contraste.



**Figure 23** : a) Image coronale au niveau du poignet, en pondération T1 : œdème osseux en hypo signal au niveau du lunatum. b) L'image équivalente après injection de substance de contraste : hyper signal suggérant la présence d'un tissu vascularisé. c) Image axiale : hyper signal confirmant l'œdème osseux au niveau du lunatum (107)

La synovite et l'œdème osseux apparaissent fréquemment ensemble (108), mais les données pronostiques suggèrent qu'il ne s'agit pas d'un phénomène de cause (synovite) à effet (œdème osseux puis érosion), mais ils représentent deux processus pathologiques distincts qui débutent souvent ensemble pour diverger par la suite.

L'œdème osseux est facilement identifié par l'IRM, mais il ne peut pas être visualisé ni par la radiographie, ni par l'échographie. Selon les corrélations histologiques le terme d'ostéite est plus approprié pour désigner cet aspect inflammatoire, associant un infiltrat cellulaire inflammatoire à l'angiogenèse et l'inflammation vasculaire.

Des travaux récents essaient d'intégrer l'œdème osseux dans les théories actuelles concernant l'immunopathogénèse de la PR. Hirohata et ses collègues (109), proposent un modèle de maladie où des cellules stem médullaires anormales, sous l'influence du TNF, se différencient en cellules fibroblaste-like et circulent vers la membrane synoviale où elles apparaissent comme des synoviocytes B et induisent une synovite. Alternativement, elles

circulent via la circulation systémique vers l'os sous-chondral et induisent des lésions inflammatoires et pré-érosives par la stimulation des ostéoclastes.

Des études sur des animaux clarifient le rôle de l'œdème osseux comme site pathogénique dans la PR. Proulx et ses collègues (110) ont examiné des souris transgéniques utilisant un IRM à haute résolution. Ils décrivent la présence de l'œdème osseux corrélé du point de vue histologique à l'existence d'un infiltrat cellulaire monocytes/macrophages.

### 3.3.6.2 LE RÔLE DE L'ŒDÈME OSSEUX

L'œdème osseux en IRM a été pour la première fois rapporté dans la PR au niveau du poignet par Koenig et al. en 1986. Il a été reconnu pour la première fois comme une lésion commune dans la PR précoce, étant présent dans 64% des cas dans une cohorte de patients de Nouvelle-Zélande (18).

Plusieurs auteurs ont confirmé l'existence d'une forte prévalence de l'ostéite au niveau des mains et des pieds chez les patients avec PR, et que cette ostéite peut précéder l'apparition des érosions. Selon McQueen, l'œdème osseux est un fort facteur prédictif pour l'apparition des érosions au même site à 1 an (risque multiplié par 6,5). A 6 ans, l'œdème osseux du poignet à l'inclusion était le seul facteur prédictif d'évolution structurale radiographique, à la fois pour les érosions et pour le pincement. Dans la même cohorte, l'œdème osseux était le seul facteur prédictif fonctionnel, mesuré par le SF-36 (111).

Récemment, ces données ont été confirmées par la plus importante étude IRM dans la PR précoce portant sur 84 patients, à 1 an l'œdème osseux initial et le sexe masculin étaient les seuls facteurs prédictifs indépendants de progression radiographique érosive (112).

En plus, les scores d'œdème osseux sont corrélés avec des indicateurs d'activité de la maladie, y compris la CRP, la VS et la douleur (18)(113).

Les scores diminuent en réponse au traitement anti-TNF $\alpha$  (114).

Des exemples d'ostéite réversible avant l'apparition des érosions ont été également signalés. L'œdème osseux peut être utile pas seulement pour prédire quels patients sont susceptibles de progresser, mais aussi dans la surveillance thérapeutique, sa disparition fournit la preuve

de l'arrêt du processus érosif et donne des indications beaucoup plus rapides concernant l'effet thérapeutique dans la pratique clinique et dans la recherche clinique.

### 3.3.6.3 ÉTUDE QUANTITATIVE DE L'ŒDÈME OSSEUX

#### Le score semi-quantitatif RAMRIS pour l'œdème osseux

L'œdème osseux est coté de 0 à 3, en fonction de la proportion de l'os qui est concerné :

- Score 0 : 0%
- Score 1 : 1-33%
- Score 2 : 34-66%
- Score 3 : 67-100%

Chaque os est coté séparément: les os du carpe, l'extrémité distale du radius et de l'ulna, de la 2° à la 5° métacarpophalangiennes (les têtes des métacarpiens et les bases des phalanges).

Pour les os du carpe, le score prend en compte tout le volume osseux. Pour les os longs, on cote le volume osseux délimité par la surface articulaire (ou sa position théorique si elle est absente), et 1 cm de profondeur.

Le score est calculé par sommation des résultats individuels, et il peut être exprimé séparément pour le poignet (0-24), les bases des métacarpiens (0-45) ou total (0-69).

Le groupe OMERACT recommande l'utilisation des coupes coronales en pondération T2 avec saturation du signal de la graisse ou STIR, qui fournissent les images les plus sensibles dans la visualisation et la cotation de l'œdème osseux.

Comme pour la synovite, des images de référence pour l'évaluation de l'œdème osseux ont été incluses dans l'atlas IRM de référence (71).

Dans une étude plus récente on utilise un score modifié pour l'œdème osseux, qui prend en compte à la fois l'extension spatiale, basée sur le score RAMRIS, et l'intensité de l'œdème osseux, qui a été coté en 3 grades :

- Grade 0= absent
- Grade 1= discret à modéré
- Grade 2= intense.

Le score spatial et l'intensité ont été multipliés pour donner un score final (le score maximal possible est de 6 au niveau de chaque site). L'œdème osseux de haut degré (score > 50% du score maximal) a été retrouvé plus fréquemment au niveau des sites osseux ultérieurement impliqués dans un geste chirurgical. Le score d'œdème osseux est corrélé avec la douleur chez ces patients, ainsi qu'avec la CRP.

En comparant ces scores avec les lésions histologiques, il existe une corrélation entre la sévérité de l'œdème osseux et l'importance de l'ostéite (115).

#### 3.3.6.4 ÉTUDE CINÉTIQUE DE L'ŒDÈME OSSEUX

Les mesures de la synoviale inflammatoire sur les images d'IRM dynamique après injection de produit de contraste et en particulier le degré de rehaussement précoce ont été largement utilisés pour évaluer l'activité de la maladie.

L'œdème osseux se rehausse également après Gadolinium et on peut lui appliquer des méthodes similaires à celles décrites pour l'étude cinétique de la synovite rhumatoïde. Cependant, de telles études sont beaucoup moins nombreuses dans la littérature.

L'étude très récente de Hodgson et al.(116) montre que l'évaluation cinétique de l'œdème osseux est faisable. Le RER (rehaussement relatif précoce) au niveau d'une région d'intérêt (ROI) montrant un œdème osseux avant injection a été trouvé significativement supérieur par rapport à la ROI à distance, alors que dans les zones adjacentes, il reste élevé. Il diminue après deux semaines de traitement anti-TNF  $\alpha$ , alors qu'il n'y a pas de modification significative du score RAMRIS, suggérant que le RER de l'œdème osseux soit plus sensible au changement.

Il n'a pas été retrouvé de corrélation entre le RER œdème et le RER synovite ou le RAMRIS.

### 3.4. LES LIMITES DE L'IRM

L'utilisation pratique de l'IRM est limitée par plusieurs facteurs.

#### a) Le temps

L'examen IRM est très chronophage et difficile pour le patient. L'utilisation de séquences injectées et T2 augmentent la durée de l'examen à 35-45 minutes. Dans le futur, il faudra déterminer si les séquences IRM peuvent être limitées afin de raccourcir l'examen sans diminuer ses capacités.

Le temps nécessaire pour établir un score IRM est également important. Il dépend du site (l'analyse du poignet dure plus que celle des MCP), du nombre de séquences utilisées et de l'expérience de l'examineur.

#### b) Le coût

Il s'agit d'une barrière importante dans l'utilisation pratique de l'IRM, surtout pour la réalisation des scores. L'examen du poignet dominant coûte 3 fois plus que la réalisation de radiographies des mains et des pieds. L'utilisation de gadolinium augmente encore le coût. Avec le développement des IRM dédiées, le coût peut diminuer.

En même temps, l'utilisation de l'IRM dans les études cliniques peut réduire la durée de l'étude de 2 ans à 6 mois, avec diminution significative des dépenses.

L'IRM peut identifier les patients avec une forme agressive de la maladie, permettant l'introduction de thérapeutiques coûteuses seulement dans les cas nécessaires, avec une réduction dans les dépenses pour la prise en charge des patients.

#### c) Les contre-indications

L'IRM n'expose pas aux radiations ionisantes et il n'y a pas de risque tératogène, ni de malignité.

L'agent de contraste, le gadolinium, est une petite molécule non-immunogénique, les réactions allergiques sont exceptionnelles. Des mises en garde plus récentes attirent l'attention sur son implication dans l'apparition de la fibrose néphrogénique.

Des clips métalliques internes risquent d'être disloqués par les puissants champs magnétiques.

L'IRM ne peut pas être réalisée chez les patients porteurs de pacemakers.

Certains patients trouvent cette expérience désagréable et environ 5% sont incapables de la réaliser à cause de la claustrophobie. Les appareils dédiés peuvent réduire ces désagréments.

#### d) Les principaux pièges en IRM

Les principaux pièges qui sont à éviter sont les suivants (117):

- Les artefacts
- Les structures normales qui peuvent être mal interprétées
- L'influence de l'épaisseur de la coupe et du FOV
- La distorsion de l'anatomie normale liée à la maladie
- Les érosions osseuses et l'œdème osseux
- Les synovites et les ténosynovites

**Les artefacts IRM** peuvent poser problème pour l'interprétation des images de la PR.

- L'artefact de susceptibilité apparaît au niveau des tissus adjacents avec une « susceptibilité » magnétique différente qui produisent une fluctuation de leur champ magnétique local. Si ces variations sont importantes, une multitude de fréquences apparaît au niveau d'un voxel et peuvent s'annuler entre-elles, avec une diminution du signal. Cet artefact apparaît surtout à l'interface os trabéculaire-tissu mou ou air-tissu mou.
- L'artefact métallique lié à la présence d'un métal dans la région à étudier et qui va déformer l'image.
- L'artefact de volume partiel apparaît quand une structure est contenue partiellement au niveau d'un voxel ou d'un pixel. Il est marqué si deux tissus avec des signaux différents se rejoignent, par exemple la membrane synoviale et l'os. Les limites deviennent floues, simulant des érosions dans un plan, mais l'analyse de l'image dans un plan différent montre habituellement les bords osseux bien délimités.

- L'artefact de troncation se produit quand il y a des bords anatomiques à définir, il existe un changement brusque d'intensité du signal qui peut donner des ondulations à ce niveau.
- L'artefact de mouvement, la clarté de l'image IRM étant affectée par le mouvement. Parfois le patient est dans une position inconfortable (les deux membres supérieurs en abduction au-dessus de la tête), difficile à maintenir longtemps, surtout s'il y a une atteinte inflammatoire de l'épaule.
- L'artefact de pulsation, généralement facilement reconnaissable, lié aux pulsations vasculaires.
- L'inhomogénéité de la suppression du signal de la graisse dans les régions situées à la limite du champ magnétique, pouvant mimer l'existence d'un œdème osseux.

### **Les aspects normaux qui peuvent être mal interprétés**

Dans certains cas les insertions des différents ligaments interosseux peuvent simuler des érosions.

Il existe également des petites lésions érosions-like chez des sujets normaux au niveau des MCP et des poignets. Ces lésions ne sont pas rehaussées post contraste comme les érosions de la PR.

Des trous nourriciers peuvent parfois être confondus avec des érosions.

### **L'influence de l'épaisseur de la coupe /FOV**

L'épaisseur optimale est de 3 mm ou moins avec une résolution d'au moins 1 mm pour pouvoir détecter des détails anatomiques fins. Même avec une épaisseur de 3 mm certaines érosions peuvent être manquées dans un plan à cause du phénomène de volume partiel. Des sections plus fines peuvent être utilisées pour voir les détails mais la durée de l'analyse augmente significativement.

La taille du FOV est également importante quand on veut détecter des petites érosions. Un FOV plus important permet l'inclusion de plusieurs articulations mais la résolution peut être

compromise. Les petits FOV ne permettent pas l'analyse du poignet et des MCP en même temps.

Un FOV entre 10 et 13 cm semble satisfaisant.

### **Déformation de l'anatomie liée à la maladie**

Les subluxations des MCP peuvent rendre difficile l'évaluation des érosions à ce niveau. Les déformations importantes au niveau du poignet peuvent entraîner des confusions dans l'identification des os du carpe. Certains petits os du carpe ont des bords irréguliers, qui peuvent mimer des érosions.

La connaissance approfondie de l'anatomie locale est très importante.

### **Les érosions osseuses et l'œdème osseux**

Il est parfois difficile de différencier les érosions osseuses de l'œdème osseux, surtout sur les séquences T1, où les deux apparaissent en hypo signal. Classiquement, l'œdème osseux est en hyper signal sur les séquences T2 avec saturation du signal de la graisse, les séquences STIR et T1 après injection de Gadolinium. Mais les érosions osseuses peuvent avoir le même aspect si elles contiennent du pannus. Habituellement les érosions ont des limites nettes, avec une rupture corticale bien visible, mais parfois elles peuvent être entourées d'œdème osseux, qui fait la distinction plus difficile.

Il existe également des aspects normaux qui peuvent mimer l'œdème osseux, par exemple, sur les séquences T1, à la limite os-articulation, à cause de l'effet de volume partiel. Les images dans un plan perpendiculaire vont montrer un signal normal.

### **Les synovites et les ténosynovites**

La membrane synoviale est rehaussée après injection de Gadolinium. Il existe une cinétique de rehaussement, dépendant de la vitesse de circulation du produit de contraste dans la circulation et sa diffusion dans l'espace interstitiel de la membrane synoviale. Si l'acquisition des images est trop précoce, la synovite peut être sous évaluée. Si l'acquisition est trop tardive, surtout s'il existe un épanchement, le gadolinium va s'équilibrer entre la synoviale et



l'épanchement et l'épaisseur de la membrane synoviale risque d'être supra estimée, avec par conséquent des erreurs dans la quantification de la synovite.

Les synovites et les ténosynovites peuvent être confondues, les deux étant caractérisées par un hyper signal T1 après injection, T2 post contraste et T2 avec saturation du signal de la graisse. La connaissance de l'anatomie complexe du poignet et de la main est essentielle pour faire la distinction entre les deux.

Les ténosynovites peuvent également être confondues avec l'œdème osseux, surtout sur les séquences T2 FS.

## 4. AUTRES MÉTHODES D'ÉVALUATION DE L'ACTIVITÉ DE LA MALADIE

Ce chapitre n'est pas une liste exhaustive des différentes techniques d'évaluation de l'activité inflammatoire de la PR, car on assiste actuellement à des méthodes de plus en plus sophistiquées, capable d'identifier et d'évaluer la maladie au niveau cellulaire. Pour donner un seul exemple, l'IRM utilisant des produits de contraste ciblant les macrophages, de type USPIO (ultrasmall superparamagnetic iron oxide particles), est capable de donner des informations sur la pathogénèse de la PR et de fournir des images sensibles et spécifiques pour monitoriser l'activité de la maladie (118).

Nous faisons tout de même référence aux techniques d'imagerie utilisées dans la pratique habituelle.

### 4.1 IRM DEDIEE

#### Avantages et limites

Une alternative à l'utilisation de l'IRM conventionnelle est le développement des IRM à bas champ magnétique, dédiées aux extrémités, habituellement de 0,2 Tesla. Imaginés depuis plus de 20 ans, ces appareils ont l'avantage d'être plus petits, parfois portables, moins coûteux, et donc accessibles dans des environnements autrefois inaccessibles à l'IRM, comme les cabinets médicaux. Elles sont également utilisées avec profit dans les centres d'urgence, de traumatologie et des instituts spécialisés. Elles apparaissent comme efficaces pour la mise en évidence des pathologies musculo-tendineuses, d'une ténosynovite ou d'une bursite. Les lésions osseuses (contusion, impaction trabéculaire, ostéonécrose) sont aisément détectées. En revanche, les petites lésions ligamentaires restent difficiles d'accès en raison d'une résolution spatiale insuffisante.

Ces appareils éliminent aussi le risque de claustrophobie, car le patient va introduire seulement un membre au niveau de l'unité magnétique.

Le risque lié à la présence des objets métalliques au niveau de la pièce ou à l'intérieur de l'organisme est réduit de façon significative.

Ces systèmes comportent des contraintes importantes. Elles ne peuvent pas fournir la même résolution que les appareils conventionnels. Leur champ de vue est limité (14 à 18cm), ne permettant pas la pré saturation de la graisse et la durée de l'examen est supérieure à celle des appareils corps entier. Leurs petites dimensions ne permettent pas de fournir une imagerie d'autres parties du corps, nécessaire dans les services de radiologie.

Une qualité d'image supérieure peut être obtenue par des aimants à haut champ et il existe des systèmes dédiés aux extrémités de 1 Tesla qui peuvent fournir une meilleure résolution et contraste, et sont accessibles pour d'autres régions anatomiques, comme l'épaule. Toutefois, ils sont plus coûteux et plus volumineux et ils ont des performances insuffisantes selon les radiologues.

Il faut noter que les besoins de la radiologie ne sont pas les mêmes que ceux de la rhumatologie, les performances techniques nécessaires dans ces deux disciplines sont très différentes. Pour les rhumatologues, une imagerie des mains et des poignets et des pieds est suffisante. Ils n'ont pas besoin à ce stade de séquences très sophistiquées. La possibilité de détecter les érosions, la synovite, l'œdème osseux et les tendinites peut suffire.

Un nombre d'études a déjà démontré que ces systèmes sont techniquement capables de faire cela.

L'intérêt de cette catégorie d'IRM dans le bilan des polyarthrites débutantes a été démontré en raison d'une sensibilité supérieure à la radiographie standard pour la détection des érosions osseuses et des synovites métacarpo-phalangiennes et du poignet (26).

### Les érosions

Dans une étude sur 227 poignets de 132 patients avec une arthrite inflammatoire, 95% ayant une PR, Crues et al. ont été capables d'identifier presque deux fois plus d'érosions que la radiographie, en utilisant un appareil portable de 0,2 Tesla.

Ostergaard et al. ont décrit la même chose dans différentes cohortes de patients, utilisant différents systèmes à bas champ magnétique.

L'IRM a bas champ montre une sensibilité, une spécificité, une justesse et un ICC de 94%, 93%, 94% et respectivement de 0,936 ( $p < 0,005$ ) (119)(120).

### Les synovites

L'IRM à bas champ a une sensibilité, une spécificité, une justesse et un ICC de 90%, 96%, 94% et respectivement de 0,923 ( $p < 0,05$ ). Les auteurs concluent que l'IRM à bas champ dédiée aux extrémités peut fournir des informations sur les modifications inflammatoires (synovite) au niveau des articulations périphériques dans la PR, comparable à celles obtenues avec l'IRM conventionnelle (120).

### L'œdème osseux

La sensibilité, la spécificité, la justesse avec l'IRM dédiée sont de 39%, 99% et respectivement de 95%. La sensibilité diminuée de l'IRM à bas champ dans la détection de l'œdème osseux peut limiter son utilisation si l'œdème osseux sera prouvé comme étant l'événement pathogénique et le facteur pronostic majeur dans la PR, comme observé dans certaines études.

### Analyse quantitative

Des études quantitatives sont possibles, dans une étude sur 103 patients avec arthrites inflammatoires et arthralgies non inflammatoires, Savnik et al. n'ont pas trouvé de différence significative entre le volume synovial mesuré avec une IRM à 0,2 Tesla ou avec une IRM conventionnelle à 1,5 Tesla (119).

Cimmino et al. ont trouvé que le degré de rehaussement synovial après gadolinium chez 36 patients avec PR et 5 contrôles sains, mesuré avec une IRM dédiée à 0,2 Tesla, est corrélé avec les marqueurs cliniques et biologiques d'inflammation.

Taouli et al. ont trouvé des résultats similaires avec des IRM à bas champ et à haut champ en ce qui concerne les scores d'érosion, de pincement articulaire et de synovite au niveau des mains et des poignets dans la PR (121).

L'application du score RAMRIS pour les IRM à bas champ peut être limitée, raison pour laquelle il a été proposé récemment une version modifiée du RAMRIS- le RAMRIS-RV (Restricted field of View), qui peut être utilisé pour coter les érosions sur les images produites par des IRM dédiées à champ de vue restreint. Plusieurs sites ont été exclus de la cotation, car ils sont souvent non visualisés : les articulations MCP 3-4 (proximal et distal), les

bases des métacarpiens 1 et 5, le pisiforme et le trapèze. L'information obtenue est potentiellement réduite comparée avec le RAMRIS et des études sont encore nécessaires pour examiner s'il y a une réduction de la sensibilité au changement dans le temps (122).

## 4.2 ÉCHOGRAPHIE

### Avantages et limites

Grâce au développement des sondes de haute fréquence, l'échographie permet aujourd'hui l'exploration fine des structures anatomiques très superficielles telles les tendons et certaines articulations, notamment celles des mains des patients souffrant d'une polyarthrite rhumatoïde. Elle est intéressante pour la détection des lésions tendineuses ou péri tendineuses, d'épanchements intra-articulaires ou des synovites, ainsi que des érosions, et permet de compléter, voire de préciser les données issues de l'examen clinique. Déjà largement utilisée par les rhumatologues dans leur pratique quotidienne, elle fait également l'objet de nombreuses publications et intervient dans les études cliniques.

Le groupe d'étude échographique de l'OMERACT, créé en 2004 tente de valider la reproductibilité de cette technique(123). La reproductibilité entre des experts échographistes est globalement bonne mais variable d'une articulation à une autre (elle est meilleure pour la détection d'une synovite de poignet que pour des lésions tendineuses d'épaule). La lecture des images échographiques statiques semble être concordante entre les différents experts ( $\kappa=0,71-0,76$  en mode B et  $\kappa=0,94-0,98$  en mode Doppler), alors que la concordance est moins bonne lors de l'acquisition, puis de l'interprétation des images par chaque échographiste ( $\kappa=0,31-0,43$  en mode B et  $\kappa=0,42$  en mode Doppler).

Il reste donc un travail de consensus à faire pour essayer de déterminer la méthode de mesure la plus fiable et la plus reproductible, et obtenir une lecture concordante des images. L'IRM a quelques avantages additionnels par rapport à l'échographie, liés surtout à une étude anatomique articulaire beaucoup plus compréhensible, alors que certaines zones situées dans la zone d'ombre acoustique sont invisibles en échographie. L'IRM est moins opérateur-dépendante et plus facile à standardiser et à centraliser dans les études cliniques.

Les avantages de l'échographie par rapport à l'IRM sont le faible coût, son confort et la souplesse d'emploi.

### Les érosions

L'érosion osseuse est définie par la présence d'une rupture de la corticale osseuse visible dans les deux plans de l'espace (coupe axiale et longitudinale). Au niveau des MCP, on recherche les érosions osseuses à la fois sur le versant dorsal et palmaire de l'articulation, mais également à la face radiale de la 2<sup>e</sup> MCP et ulnaire de la 5<sup>e</sup> MCP. L'inconvénient de la technique échographique habituelle par sonde linéaire est de ne pas pouvoir accéder aux quadrants articulaires interdigitaux, ce qui fait donc qu'un certain nombre d'érosions peuvent être méconnues. Ce désavantage peut être contourné par l'utilisation de sondes 3D. Lorsque la synovite active pénètre à l'intérieur d'une érosion osseuse, une activité Doppler peut être détectée. On parle alors d'une « hot erosion », érosion chaude.

Plusieurs études ont établi que l'échographie permettait la détection des érosions avant leur apparition radiographique. Dans l'étude de Wakefield et al.(124) , sur 40 PR récentes, l'échographie permettait de détecter 6,5 fois plus d'érosions que la radiographie standard sur les MCP. Pour les PR anciennes, l'échographie a mis en évidence 3,4 fois plus d'érosions que la radiographie standard. Toutes les érosions vues en échographie correspondent à des anomalies vues en IRM. Ces résultats semblent moins bons dans l'étude du carpe.

En prenant l'IRM comme technique de référence pour la détection des érosions osseuses sur les MCP des 2-5 rayons, l'échographie est plus sensible que la radiographie standard (59% vs 42%) avec une spécificité quasi identique (98% vs 99%).

Afin de vérifier si ces érosions osseuses vues en échographie et à l'IRM sont des vraies érosions, Dohn et al.(125) ont pris comme technique de référence le scanner des MCP. Il apparaît que l'IRM et l'échographie ont une forte spécificité pour la détection des érosions osseuses (91% et respectivement 96%), même pour les patients qui ne présentent pas encore d'érosions à la radiographie standard. La sensibilité par rapport au scanner est en revanche moyenne (68% pour l'IRM et 42% pour l'échographie).

### Les synovites

La synovite se traduit par la présence d'une zone hypoéchogène en mode B, non compressible sous la sonde.

En examinant les MCP, IPP et MTP dans la PR, Szkudlarek et al. ont détecté plus de synovites en échographie que l'examen clinique (62,6% vs 42,6%) (126).

Naredo et al. ont également montré cette sensibilité supérieure de l'échographie par rapport à l'examen clinique pour l'évaluation de l'activité inflammatoire de la PR. De plus, ces auteurs notent une meilleure corrélation entre l'échographie et les marqueurs biologiques d'inflammation (VS, CRP), ainsi qu'une meilleure reproductibilité que pour les observations cliniques.

Reese et al. (127) confirment le peu de fiabilité de l'examen clinique pour la détection des synovites des MCP et IPP en montrant la présence d'une synovite en mode B et d'une vascularisation au Doppler même dans les articulations jugées non douloureuses et non tuméfiées à l'examen clinique.

### Analyse quantitative de l'activité inflammatoire

Le Power Doppler est très utile pour évaluer le caractère « actif » d'une synovite. Il est capable de détecter la vascularisation de la synoviale, témoignant des phénomènes inflammatoires locaux. Il existe une bonne corrélation au poignet entre le flux vasculaire intra-articulaire et la synovite clinique ( $p < 0,0001$ ). Certaines équipes ont essayé de sensibiliser la détection du flux vasculaire au Doppler par l'administration de produits de contraste. Ils pourraient apporter des informations supplémentaires sur l'intensité de l'activité inflammatoire, mais les résultats sont mitigés. Des fortes corrélations ont été retrouvées entre les données du Power Doppler au niveau de la hanche chez des patients PR et l'examen histo-pathologique après arthroplastie (128).

Pour mesurer cette activité de la synoviale on peut utiliser un score binaire (0-1) ou semi-quantitatif (0-3).

Plusieurs études montrent une sensibilité identique, voire supérieure, de l'échographie par rapport à l'IRM pour la détection des phénomènes inflammatoires des doigts. Globalement,

la sensibilité de l'écho-Doppler pour la détection de l'activité inflammatoire de la PR est de 88,8% par rapport à l'IRM avec injection de gadolinium, pour une spécificité de 97,9%.

Naredo et al. ont établi que l'échographie était sensible et fiable pour le suivi de l'activité inflammatoire de la PR avec une bonne corrélation à un an de l'activité Doppler et du DAS28 (129).

Plusieurs études soulignent la sensibilité du Doppler pour démontrer la régression des phénomènes inflammatoires après administration de corticoïdes. L'échographie commence également à trouver sa place dans le suivi de la réponse aux anti-TNF $\alpha$ .

#### 4.3 SCINTIGRAPHIE OSSEUSE ET TOMOGRAPHIE PAR ÉMISSION DE POSITRONS (TEP)

Plusieurs publications ont mis en évidence le rôle de la scintigraphie, à la fois dans le diagnostic de la PR et dans l'évaluation de l'activité de la maladie.

La scintigraphie osseuse en 3 phases a été comparée à l'IRM et à l'échographie pour la détection de l'inflammation synoviale. Elle a montré une grande sensibilité mais la spécificité est malheureusement très basse.

Une autre méthode, la scintigraphie à l'albumine nano-colloïdale marquée au Technétium 99m (Tc 99m-NC) a été démontrée comme étant une méthode efficace pour l'identification des patients avec une maladie articulaire active.

Le mécanisme d'accumulation du produit radioactif n'est pas bien compris, mais il semblerait que les petites particules marquées quittent la circulation pour entrer dans le compartiment extravasculaire au niveau des sites inflammatoires de la membrane synoviale. Des méthodes précises de quantification de l'accumulation du produit radioactif dans la synoviale sont disponibles.

Palosaari et ses collaborateurs ont comparé la scintigraphie aux nano-colloïdes marqués et l'IRM dans l'évaluation de l'activité de la PR. Des fortes corrélations ont été retrouvées entre l'accumulation maximale de Tc 99m-NC et l'E-rate IRM, reflétant des performances similaires des deux méthodes dans la détection de l'inflammation synoviale. Les deux sont corrélés



avec les scores IRM semi-quantitatifs de synovite, d'érosion et d'œdème osseux. Ces paramètres sont également corrélés avec la VS, mais pas avec les paramètres cliniques d'activité de la maladie.

La reproductibilité intra-observateur des mesures scintigraphiques est très bonne (ICC=0,99 ; CI 95% =0,98-1,00) (130).

La TEP (tomographie par émission de positrons) est une autre méthode capable d'étudier l'activité métabolique des tissus-cibles in vivo. La TEP utilisant comme traceur le F 18-FDG permet la visualisation et la quantification du métabolisme augmenté du glucose dans les cellules inflammatoires dans des processus inflammatoires aigus ou chroniques, y compris dans l'articulation inflammatoire de la PR. L'accumulation du traceur est attribuée à l'hyperperfusion et l'hyperhémie associées avec l'inflammation régionale, et à l'augmentation de l'activité glycolytique dans les leucocytes, macrophages et autres cellules dans le tissu inflammatoire.

En utilisant le F18-FDG, Polissson et al. ainsi que Palmer ont démontré un hypermétabolisme du glucose dans les articulations des patients souffrant de PR, métabolisme qui est corrélé aux mesures IRM et avec les effets du traitement (131)(132).

Dans une étude sur 17 patients traités par anti-TNF $\alpha$ , des TEP scans dynamiques utilisant le (F 18)-FDG ont été réalisés à l'inclusion et à 2 semaines de traitement. Les changements dans l'accumulation du traceur ont été corrélés avec l'évolution clinique à long terme, suggérant que cette méthode pourrait être utilisée dans la prédiction précoce de la réponse aux anti-TNF (133).

D'autres traceurs ont été testés dans la PR, comme le méthyl- 11C-choline, un marqueur de la prolifération cellulaire, qui s'accumule dans la synoviale inflammatoire et peut être quantifié. L'influx de 11C-choline dans la synoviale peut être lié aux changements dans la synthèse membranaire et un indicateur de la croissance et de l'hyperplasie synoviale. Toutefois, il faut souligner que la TEP a une résolution plus basse que l'IRM et certaines érosions ne peuvent pas être ni visualisées, ni quantifiées avec la TEP.

## 5. RECOMMANDATIONS ACTUELLES

L'EULAR a formulé en 2007 douze recommandations pour la prise en charge des arthrites et de la polyarthrite rhumatoïde débutante, basées sur l'analyse des données de la littérature et sur un consensus des experts (134). On dispose actuellement de traitements capables de contrôler rapidement et efficacement l'évolution de la maladie. Leur utilisation précoce, de préférence avant l'apparition des érosions, prévient la destruction articulaire et l'atteinte fonctionnelle. L'évaluation et la surveillance rapprochée des patients semblent cruciales dans l'optimisation de la prise en charge thérapeutique.

Recommandation 1 : L'arthrite est caractérisée par une tuméfaction articulaire, associée à la douleur et à la raideur. Les patients présentant plus d'une arthrite doivent être adressés à un rhumatologue, idéalement dans les 6 semaines après le début des symptômes.

Recommandation 2 : L'examen clinique est le principal moyen pour détecter une arthrite. Dans les cas douteux, l'échographie, le Power Doppler et l'IRM peuvent être utiles pour détecter une synovite.

***Le comité d'experts est unanime pour considérer que l'examen clinique reste le « gold standard » pour détecter une synovite. Cela ne veut pas dire que les méthodes d'imagerie sont incapables de le faire, et elles le font même avec une plus grande sensibilité. Le comité d'experts pense que l'IRM et l'échographie sont des techniques prometteuses pour le diagnostic, le pronostic et la surveillance thérapeutique des arthrites débutantes. Toutefois, leur utilisation est encore expérimentale et parfois controversée, et leur place dans la pratique clinique habituelle reste à définir.***

Recommandation 3 : Le diagnostic différentiel implique une anamnèse rigoureuse ainsi qu'un examen clinique et doit comporter la réalisation au moins d'une numération formule sanguine, d'une analyse des urines, des transaminases et des facteurs anti nucléaires.

Recommandation 4 : En cas de polyarthrite débutante le rhumatologue doit rechercher les facteurs prédictifs d'une évolution persistante et érosive : le nombre d'articulations

douloureuses et tuméfiées, la VS, la CRP, le facteur rhumatoïde, les anti-CCP et les érosions radiographiques.

*Les experts notent que les anomalies visibles en IRM peuvent avoir un intérêt pronostic. Différentes variables ont montré une valeur pronostique limitée et plusieurs études ont essayé de développer des modèles prédictifs en étudiant des indices composites. Certains de ces indices semblent prometteurs mais on ne dispose pas pour l'instant d'un modèle robuste, validé et facile à appliquer dans la pratique clinique.*

Recommandation 5 : Les patients à risque de développer une maladie persistante et/ou érosive doivent être traités précocement par un traitement de fond.

Recommandation 6 : L'information du patient concernant la maladie, son traitement et son évolution est essentielle. Des programmes éducationnels peuvent être proposés.

Recommandation 7 : Les AINS peuvent être utilisés pour les patients symptomatiques après évaluation du statut gastro-intestinal, rénal et cardiovasculaire.

Recommandation 8 : Les corticoïdes systémiques peuvent être utilisés temporairement pour réduire la douleur et les tuméfactions. Les corticoïdes intra articulaires peuvent être utilisés pour soulager les symptômes locaux d'inflammation.

Recommandation 9 : Parmi les traitements de fond, le méthotrexate doit être utilisé en priorité chez les patients à risque de développer une maladie persistante.

Recommandation 10 : L'objectif principal du traitement est la rémission. La surveillance régulière de l'activité de la maladie et des effets secondaires des médicaments doivent guider les décisions concernant le choix et les changements thérapeutiques, y compris l'utilisation des biothérapies.

Recommandation 11 : L'utilisation des traitements adjuvants : exercices physiques, thérapies occupationnelles, hydrothérapie.

Recommandation 12 : L'évaluation de l'activité de la maladie doit inclure : le nombre d'articulations douloureuses et tuméfiées, l'évaluation globale par le patient et par le médecin, la VS et la CRP. L'évaluation doit être faite à un intervalle de 1 à 3 mois jusqu'à l'obtention de la rémission. L'atteinte structurale doit être évaluée par radiographie tous les 6 à 12 mois les premières années d'évolution de la maladie. L'évaluation fonctionnelle (par HAQ, par exemple) peut être utilisée en complément à l'évaluation structurale et de l'activité de la maladie.

***En analysant la littérature, le comité d'experts a évalué la nécessité de développer des outils diagnostiques et pronostiques plus précis et plus précoces. Ils proposent 11 items considérés comme importants pour guider la recherche ultérieure :***

- L'échographie et le Power Doppler doivent être validés pour le diagnostic précoce des synovites
- L'IRM doit être validée pour le diagnostic de synovite, pour la détection précoce des érosions et pour le pronostic de la destruction articulaire.
- Des critères de classification et de diagnostic des polyarthrites (rhumatoïdes) débutantes doivent être développés.
- Evaluation des algorithmes prédictifs pour les arthrites persistantes et / ou érosives
- Nécessité de réaliser des études contrôlées randomisées évaluant les traitements non-pharmacologiques
- Développent des moyens efficaces d'information et d'éducation dans les arthrites débutantes
- Le rôle des corticoïdes dans les arthrites débutantes doit être évalué.
- Le rôle préventif des corticoïdes sur l'évolution structurale des arthrites débutantes doit être évalué.
- Evaluation de l'utilisation précoce des traitements agressifs, comme les agents biologiques pour induire une longue rémission ou la guérison.
- Des stratégies thérapeutiques des arthrites débutantes doivent être testées.
- Nécessité de réaliser des études comparant l'efficacité et le rapport efficacité-coût pour différentes stratégies thérapeutiques.

## **D. ÉTUDE PERSONNELLE**

## 1. OBJECTIFS DE L'ÉTUDE

La polyarthrite rhumatoïde est une maladie inflammatoire chronique évoluant fréquemment vers une destruction articulaire progressive. Plusieurs facteurs pronostiques ont été identifiés, incluant des facteurs démographiques, génétiques, environnementaux, cliniques, biologiques, immunologiques, radiographiques, et plus récemment IRM. Les facteurs prédictifs les plus consistants de progression radiographique sont la vitesse élevée de sédimentation (VS) et la protéine C-réactive (CRP), la présence initiale du facteur rhumatoïde (FR) ou des anticorps anti-peptides cycliques citrullinés (anti-CCP), la présence des allèles de l'épitope partagé et la présence précoce d'érosions osseuses (135)(136).

Toutefois, il est nécessaire de développer des mesures capables de mieux identifier les patients avec un risque élevé de progression radiographique ainsi que ceux qui ont un pronostic favorable. L'enjeu actuel est de développer des index de gravité et d'agressivité de la maladie à un stade encore infra-radiologique, afin de traiter très fort et très tôt les formes potentiellement graves. L'IRM est une méthode très sensible pour l'identification précoce des anomalies inflammatoires et structurales dans les articulations arthritiques (18)(37) (108). Plusieurs études ont montré la valeur prédictive de la synovite IRM et de l'œdème osseux pour une future progression érosive radiographique (20) (111).

L'utilisation des séquences d'IRM dynamique avec injection de produit de contraste permet des mesures de l'inflammation synoviale, et en particulier le taux de rehaussement précoce a été utilisé dans l'évaluation de l'activité de la maladie. Il est corrélé avec les données histologiques d'inflammation synoviale (95), prédit la progression érosive (96) et la réponse au traitement, y compris anti-TNF $\alpha$  (98).

L'objectif principal de cette étude est de quantifier le volume total de la synovite et des ténosynovites des poignets dans la PR et les volumes de trois catégories de synovite définies en fonction de leur vitesse de rehaussement, en utilisant des séquences IRM dynamiques avec injection de produit de contraste ; d'évaluer le rôle prédictif de la synovite à vitesse de rehaussement élevée sur la progression structurale radiographique à 1 an.

L'objectif secondaire est d'évaluer les corrélations entre les trois différentes catégories de synovite rhumatoïde, définies en fonction de leur vitesse de rehaussement, et les paramètres cliniques, biologiques et clinico-biologiques d'activité de la maladie. La topographie des différentes lésions est également étudiée.

## 2. PATIENTS ET MÉTHODES

### 2.1 PATIENTS

Cette étude longitudinale a inclus 25 PR suivies dans le Service de Rhumatologie du CHU de Nancy entre 2004 et 2007. Les 25 patients (17 femmes et 8 hommes) atteints d'une *polyarthrite rhumatoïde*, selon les critères ACR modifiés en 1987 (3), bénéficient d'une évaluation clinique, biologique et radiographique initiale et à 1 an, ainsi que d'une IRM des mains et des poignets à l'inclusion ; les patients refusant ou avec des contre indications à la réalisation d'un examen IRM étaient exclus.

### 2.2 TRAITEMENT

Les informations concernant le traitement du patient sont recueillies à l'inclusion et à 1 an. Les patients reçoivent un traitement conforme à la pratique clinique, comportant la prise de traitements de fond conventionnels (méthotrexate, leflunomide, hydroxychloroquine), en monothérapie ou en association, d'anti-TNF $\alpha$  (infliximab, etanercept ou adalimumab), d'AINS et de corticoïdes (posologie exprimée en équivalent de prednisone, en mg/ jour).

### 2.3 ÉVALUATION CLINIQUE ET BIOLOGIQUE

Chaque patient bénéficie à l'inclusion et à la deuxième évaluation à 1 an :

- D'un examen clinique complet réalisé par un médecin : examen général et examen clinique des 28 articulations incluses dans le score DAS 28 (épaules, coudes, poignets, MCP, IPP et genoux), avec identification des articulations douloureuses (NAD) et tuméfiées (NAT).
- D'une évaluation par le patient sur une échelle visuelle analogique (EVA : 0-100 mm) de la douleur et de son état global.
- D'un bilan biologique incluant :
  - o Les constantes usuelles
  - o Les paramètres inflammatoires (VS, CRP)



- Des examens immunologiques (facteur rhumatoïde, anticorps anti-CCP, anticorps anti-nucléaires)
- Le typage HLA DR
- Du calcul de l'Index d'activité de la maladie, le DAS 28 basé sur la VS (58).

## 2.4 ÉVALUATION RADIOGRAPHIQUE

Un examen radiographique des mains et des poignets, en incidence antéro-postérieure, a été réalisé pour chaque patient à l'inclusion, la seconde évaluation est réalisée à 1an.

L'évaluation structurale des mains est réalisée à l'aide du score de Sharp modifié par van der Heijde (137), par un médecin rhumatologue expérimenté (Dr. JP Sommier), en aveugle des données cliniques, biologiques et IRM. Pour chaque main 16 articulations sont cotées pour les érosions (cotation entre 0 et 5 pour chaque site) et 15 articulations sont cotées pour le pincement (coté entre 0 et 4 pour chaque site). Le score total pour les mains peut varier entre 0 et 280.

La reproductibilité intra-lecteur, réalisée sur 15 patients, a permis le calcul de la plus petite différence détectable (SDD), qui est à 4,95. Toute progression du score de Sharp supérieure à 5 est considérée comme significative.

## 2.5. EXAMEN IRM

Pour chaque patient, un examen IRM des mains et des poignets est réalisé à l'inclusion dans le service d'Imagerie Guilloz. Un délai d'un mois maximum était toléré entre la réalisation de l'IRM et l'examen radiographique initial. Les examens IRM ont tous été réalisés à l'aide d'un imageur de 1,5 Tesla, les sujets positionnés en décubitus ventral, les membres supérieurs en extension au dessus de la tête, les 2 mains jointes en position « de la prière ».

Sont obtenues les séquences suivantes :

1. Sagittal SE T1
2. Axiales FSPGR dynamiques

### 3. Coronale SE T1 Gado FS

La synovite rhumatoïde est étudiée sur l'acquisition FSPGR pondérée T1 (TR : 225 ms, TE : 4,2 ms,  $\alpha$  : 90°, FOV : 260X260 mm, matrice : 256X192 pixels, épaisseur de coupe : 4 mm, coupes espacées de 1 mm), dans un plan axial, initialement sans injection. Après injection de 0,1 mmol/kg de Gd-DTPA (Aulnay, France), la séquence est répétée au minimum trois fois consécutivement, sans interruption, soit un temps total d'acquisition de minimum 124 sec.

#### **Étude IRM de la synovite rhumatoïde :**

L'analyse quantitative et qualitative du tissu synovial est réalisée à 72 secondes (deuxièmes séries après l'injection de Gadolinium). Ce temps fait référence aux travaux réalisés sur la synovite rhumatoïde, publiés initialement par Reiser et al.(66), montrant un rehaussement rapide de l'intensité du signal du panus synovial, avec un pic à  $56,3 \pm 21$  secondes post injection. L'étude ultérieure d'Ostergaard (95) a montré une corrélation maximale entre le rehaussement synovial et l'inflammation synoviale sur le genou arthritique, survenant entre 35 et 55 secondes après injection de Gadolinium, cette corrélation restant significative jusqu'à 2-2,5 minutes après injection.

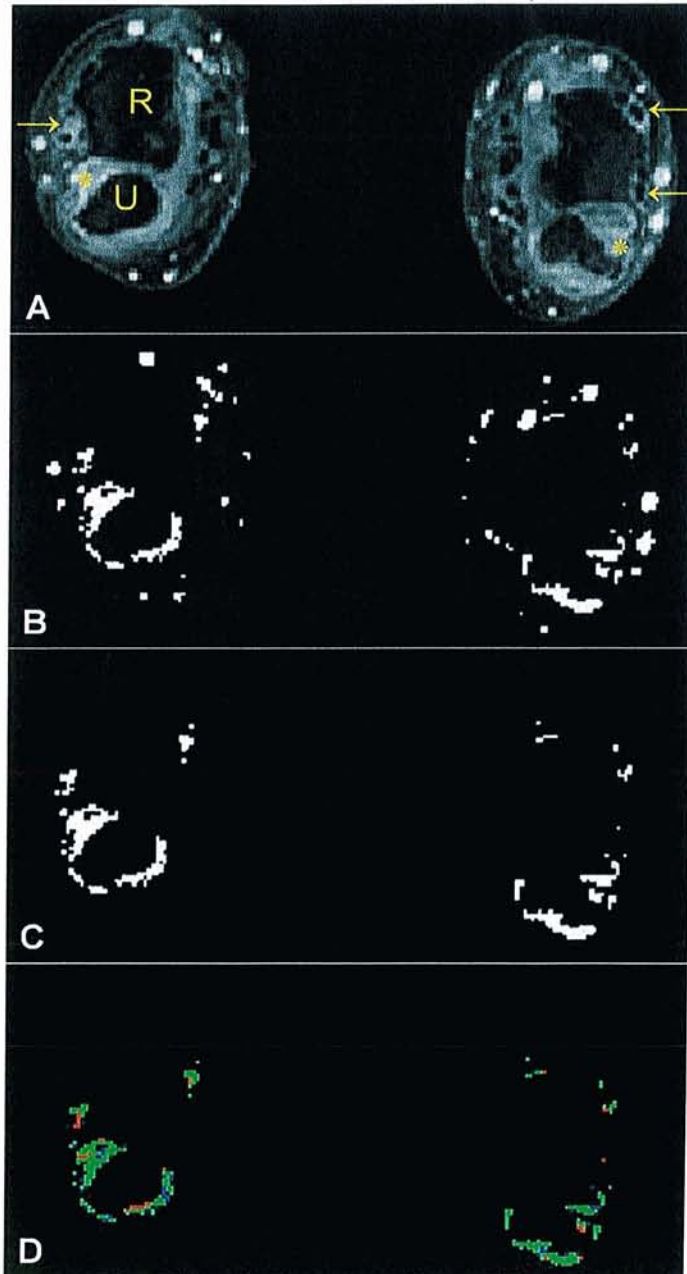
Les images sont transférées sur un CD ROM en format DICOM.

Repérage et sélection des coupes : Dans chaque série (non-injectée et injectée) nous choisissons un même nombre de coupes comportant les mêmes zones à étudier. Pour chaque poignet il s'agit de 5 coupes successives entre l'extrémité distale du radius et de l'ulna et les bases des métacarpiens. Nous faisons ce choix afin d'avoir une région d'exploration de volume constant, reproductible et comparable d'un malade à l'autre.

Segmentation : Le logiciel Matlab est utilisé pour l'évaluation quantitative et qualitative de la synovite rhumatoïde. A l'aide de ce logiciel, une soustraction est réalisée entre la série injectée et non injectée. Un seuil de rehaussement de 45% est appliqué ; sur l'échelle des gris (0-255) tous les pixels ayant une intensité  $< 115$  seront éliminés. La résultante est une image binaire (masque) qui ne comporte que les structures rehaussées par le Gd-DTPA au dessus du seuil choisi, apparaissant en blanc (les synovites et les ténosynovites, les vaisseaux sanguins et l'œdème osseux), alors que les tissus non rehaussés vont être noirs. Sur chacune

des 5 coupes sélectionnées, l'opérateur segmente manuellement la synovite et les ténosynovites, et élimine les autres structures articulaires rehaussées (vaisseaux, œdème osseux, etc...). Le tissu ayant une localisation anatomique correcte et étant rehaussé par le Gadolinium est considéré comme étant du tissu synovial, la délimitation étant guidée par le masque.

**Figure 24** : Segmentation des synovites et des ténosynovites sur une coupe axiale au poignet, en utilisant une méthode semi-automatique



A. Coupe IRM axiale au niveau du poignet (R= extrémité inférieure du radius, U= extrémité inférieure de l'ulna), en pondération T1, 72 s après injection de gadolinium; les flèches jaunes (→) indiquent des ténosynovites se rehaussant après injection de gadolinium; (\*) indique la synovite radio-ulnaire inférieure

B. Image binaire après application du seuil de 45%

C. Après segmentation manuelle, sont conservées seulement les régions rehaussées correspondant aux synovites et ténosynovites

D. Cartographie finale des lésions en fonction de la vitesse de rehaussement de la synovite et des ténosynovites:

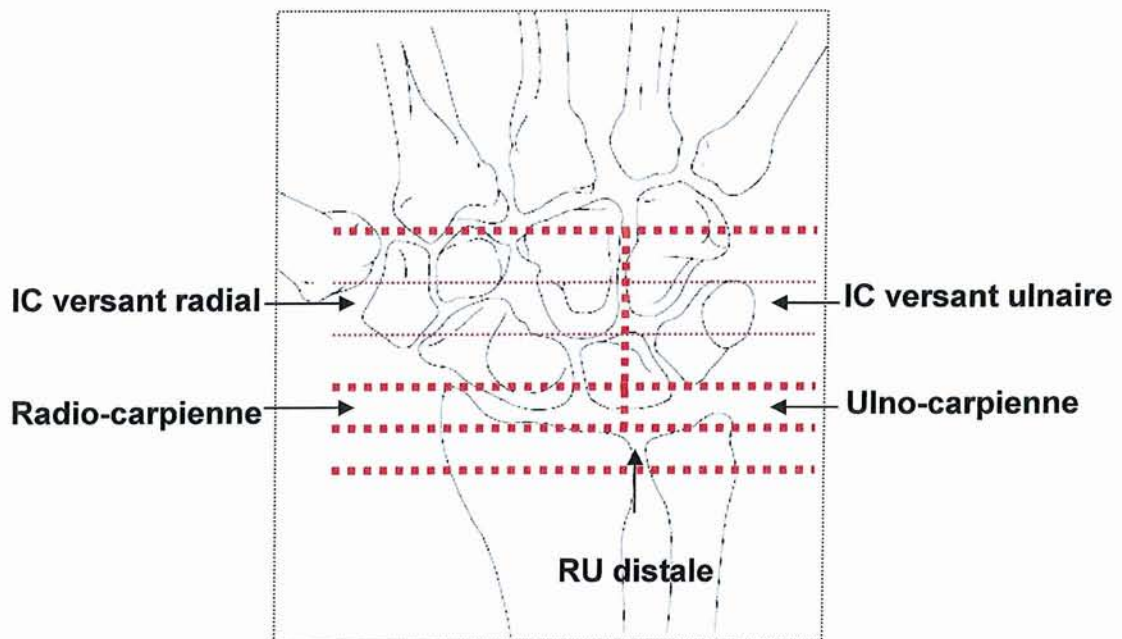
- en rouge – la synovite à vitesse de rehaussement élevé ( $\geq 1\% \text{ s}^{-1}$ )
- en vert – la synovite à vitesse de rehaussement moyenne ( $\geq 0,3\% \text{ s}^{-1}$  et  $< 1\% \text{ s}^{-1}$ )
- en bleu – la synovite à vitesse de rehaussement faible ( $< 0,3\% \text{ s}^{-1}$ )

Topographie des synovites et des ténosynovites : Une fois la coupe segmentée, l'opérateur (APasteau) note la localisation anatomique des synovites et des ténosynovites au niveau du poignet.

1) Topographie des synovites :

La synovite a été identifiée au niveau de 5 sites du poignet (**Figure 26**):

- Articulation radio-ulnaire distale
- Articulation radio-carpienne
- Articulation ulno-carpienne
- Intra-carpien
  - Versant radial
  - Versant ulnaire



**Figure 25** : Localisation des synovites au niveau du poignet

## 2) Topographie des ténosynovites :

La ténosynovite est visualisée en IRM comme un épaissement des gaines tendineuses, se rehaussant après injection de produit de contraste. Nous l'identifions sur les coupes axiales pré et post-contraste. Comme une quantité minime de liquide peut être présente normalement dans les gaines tendineuses, il est essentiel d'identifier les ténosynovites sur au moins 2 coupes axiales consécutives.

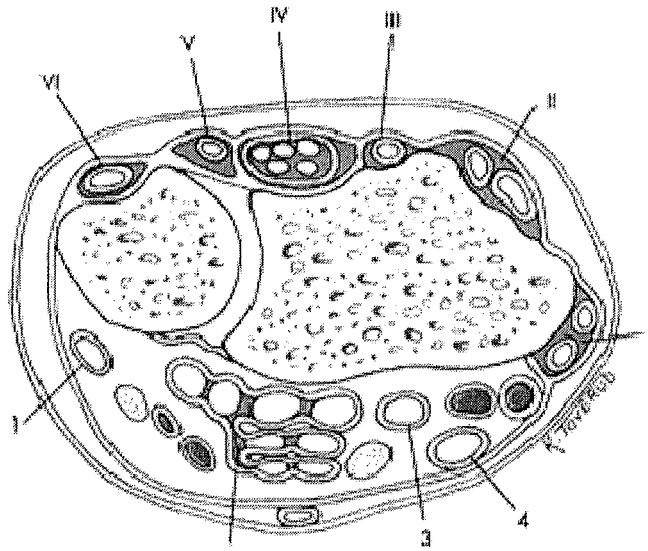
Nous identifions les ténosynovites au niveau de 10 régions anatomiques au niveau du poignet, comme l'a fait Haavardsholm et ses collaborateurs dans une étude récente proposant un nouveau score IRM pour les ténosynovites du poignet dans la PR (106).

Au niveau de la face dorsale, les tendons extenseurs sont divisés en 6 compartiments :

- (I) extensor pollicis brevis, abductor pollicis longus
- (II) extensor carpi radialis brevis, extensor carpi radialis longus
- (III) extensor pollicis longus
- (IV) extensor digitorum communis, extensor indicis proprius
- (V) extensor digiti quinti proprius
- (VI) extensor carpi ulnaris

Au niveau de la face palmaire, les tendons peuvent être divisés en 4 régions anatomiques :

- (1) flexor carpi ulnaris
- (2) flexor digitorum superficialis et profundus
- (3) flexor pollicis longus
- (4) flexor carpi radialis



**Figure 26:** *Compartiments des tendons extenseurs du poignet (I – VI): (I) extensor pollicis brevis, abductor pollicis longus; (II) extensor carpi radialis brevis, extensor carpi radialis longus; (III) extensor pollicis longus; (IV) extensor digitorum communis, extensor indicis proprius; (V) extensor digiti quinti proprius; (VI) extensor carpi ulnaris. Compartiments des tendons fléchisseurs (1 – 4): (1) flexor carpi ulnaris; (2) flexor digitorum profundus et superficialis dans la bourse ulnaire; (3) flexor pollicis longus dans la bourse radiale; (4) flexor carpi radialis.(106)*

Calcul du volume de synovite et des ténosynovites aux poignets : Une fois les 5 coupes segmentées, un calcul du volume total des synovites et ténosynovites (VST) est effectué automatiquement. La synovite et les ténosynovites sont évaluées ensemble car leur évaluation indépendamment est difficile en raison des phénomènes de volume partiel, et d'une résolution spatiale insuffisante pour différencier ces structures. A noter également que les scores IRM composites, associant les synovites, les ténosynovites ainsi que les érosions et l'ostéite, prédisent mieux la progression structurale que chaque lésions élémentaire IRM prise individuellement (20)(105) .

Le logiciel additionne toutes les valeurs pour calculer un volume total, en convertissant les pixels rehaussés en millimètres cubes. Le calcul est illustré de façon simplifiée par la

formule :  $V = \sum (A_i \times E)$ , ou V est le volume calculé, A est l'aire de synovite délimitée sur chaque coupe (i) et E l'épaisseur de la coupe.

Analyse qualitative : calcul du volume de synovite à rehaussement faible, moyen et élevé :

Sur la base des travaux princeps réalisés sur la synovite dans la PR (80), trois catégories de synovite sont étudiées en fonction de la cinétique de rehaussement et leur volume est calculé automatiquement. Grâce à une échelle de couleurs on réalise une cartographie des zones d'activité de la membrane synoviale (**Figure 27**) :

- Les synovites + ténosynovites à vitesse de rehaussement faible ( $<0,3\% \text{ s}^{-1}$ ), affectées d'une couleur bleue sur la cartographie finale
- Les synovites + ténosynovites à vitesse de rehaussement moyenne ( $\geq 0,3\% \text{ s}^{-1}$  et  $<1\% \text{ s}^{-1}$ ), affectées d'une couleur verte
- Les synovites + ténosynovites à vitesse de rehaussement élevée ( $\geq 1\% \text{ s}^{-1}$ ), affectées d'une couleur rouge.

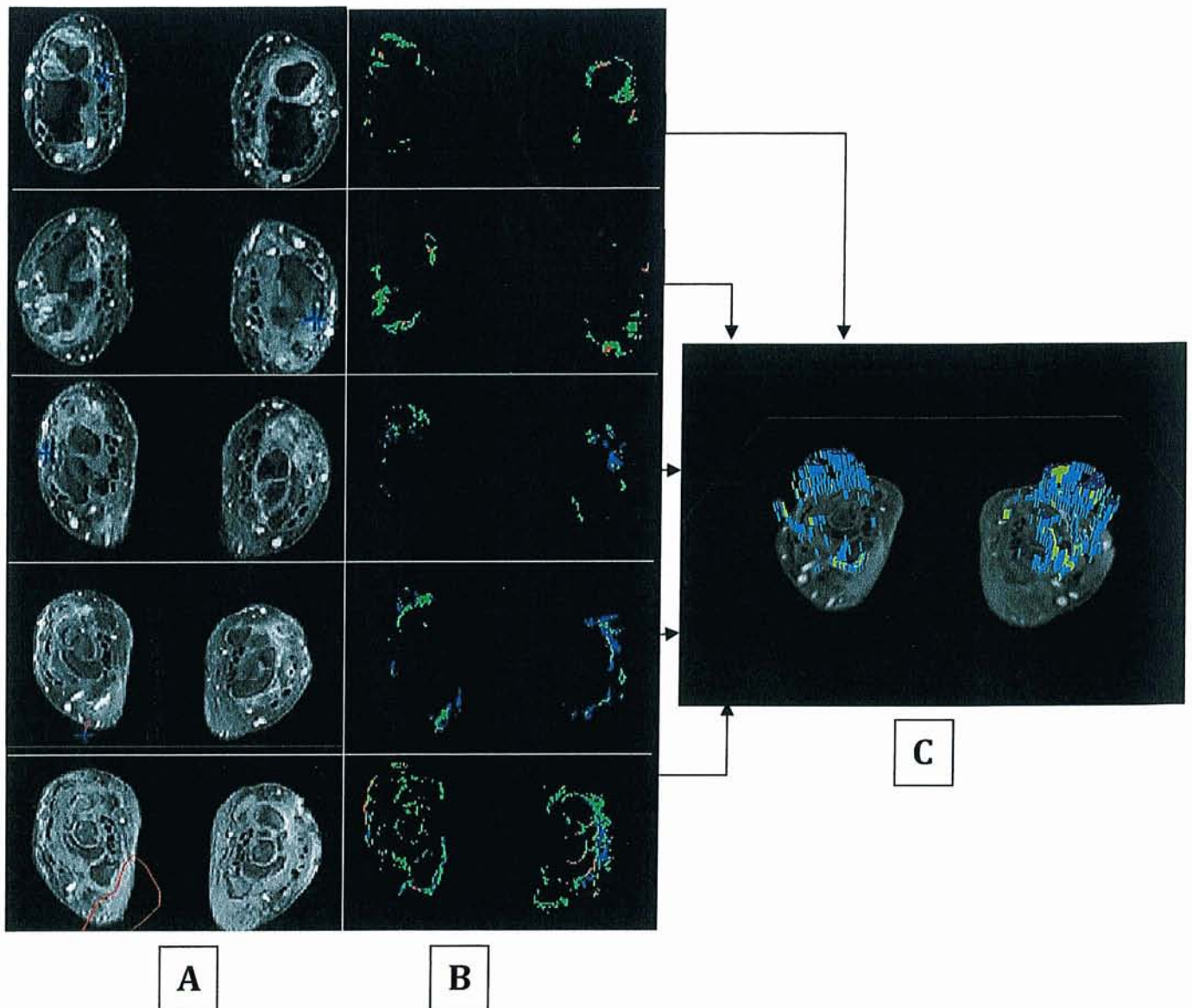
Reproductibilité :

La lecture des IRM est réalisée en aveugle des données cliniques et radiographiques par un lecteur débutant (A Pasteanu) et confirmé (D Loeuille).

La reproductibilité intra-lecteur est déterminée par la lecture de 18 IRM, deux fois, à 15 jours d'intervalle (AP).

La reproductibilité inter-lecteur est réalisée sur l'ensemble des 25 IRM. Dans l'étude statistique sont utilisées les données obtenues par le lecteur confirmé (DL).





**Figure 27** : Segmentation des synovites et des ténosynovites sur 5 coupes axiales consécutives du poignet (A), 72 secondes après injection de gadolinium ; (B) Cartographie finale en fonction de la vitesse de rehaussement des synovites et ténosynovites sur les mêmes coupes ; (C) Reconstruction volumique 3-D en fonction de la vitesse de rehaussement des synovites et des ténosynovites des poignets sur le logiciel AMIRA (patient HAC.).



## 2.6. ÉTUDE STATISTIQUE

Les variables quantitatives sont exprimées en moyennes, médianes et extrêmes. Les variables qualitatives sont exprimées en pourcentage. Les reproductibilités inter et intra lecteur sont analysées en calculant les coefficients de corrélation intra classes (ICC) avec un intervalle de confiance à 95%. Les coefficients de corrélation de Spearman ( $r$ ) sont utilisés pour analyser les associations entre les données IRM et les mesures cliniques, biologiques, clinico-biologiques et les scores radiographiques. Une valeur  $r$  inférieure à 0,3 indique une association faible ou absente, entre 0,3 et 0,7 l'association est modérée, et supérieure à 0,7, l'association est forte. Les associations entre variables binaires et les volumes de synovite ou les variations du score de Sharp sont analysées par des tests non paramétriques (tests de Wilcoxon).

Les valeurs  $p$  inférieures à 0,05 sont considérées comme statistiquement significatives.

### 3. RÉSULTATS

#### 3.1. CARACTÉRISTIQUES DE LA POPULATION

Les caractéristiques démographiques, les données cliniques, biologiques et les traitements utilisés sont présentés dans le **Tableau 9**.

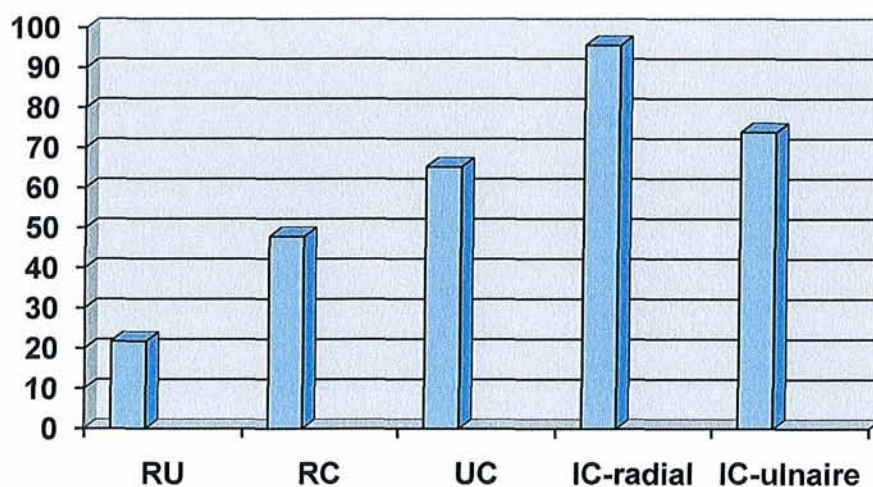
	<b>Inclusion</b> N=25	<b>1 an</b> N=25
<b>Données démographiques: méd/moy±ET (min-max)</b>		
Age (ans)	52/ 51,8±12 (20-75)	
Durée de la maladie (années)	7/ 8,5±7 (0,5-26)	
<b>Données cliniques : méd/moy±ET (min-max)</b>		
Nombre d'articulations douloureuses (0-28)	2/ 3,5±4,6 (0-18)	2/3,2±4,2 (0-14)
Nombre d'articulations tuméfiées (0-28)	1/ 2,5±3,6 (0-13)	1/2 ± 2,4(0-9)
Evaluation globale par le patient (EVA 0-100mm)	50/48,5±25,1 (0-80)	42,5/38,2±24,5 (0-70)
DAS 28	3,6/3,6±1,2 (1,4-6,5)	3,2/3,4±1,2 (0,9-5,9)
<b>Données biologiques : méd/moy±ET (min-max)</b>		
CRP (mg/L)	5/8,6±7 (5-30,7)	5/9,4 ± 9,4(5-44)
VS (mm/1heure)	13/16,7±12,4 (3-62)	14/18,8±15,4 (3-70)
FR (%)	68	
Anti CCP (%)	70,8	
HLA DR (%)	68,75	
<b>Traitement : %</b>		
DMARD	88	88
Methotrexate	64	56
Leflunomide	24	28
Hydroxychloroquine	4	12
Anti TNFα	24	24
Corticoïdes	52	68
dose (mg/j) : méd/moy ± ET(min-max)	5/5,6 ± 6,6(0-20)	8/6,4±6,5 (0-25)

### 3.2. LA RÉPARTITION TOPOGRAPHIQUE DES SYNOVITES AUX POIGNETS

Parmi les 25 patients, la synovite est présente dans 23 cas (92%). Dans la majorité des cas elle est associée à une ténosynovite (82%) et reste isolée dans 4 cas (18%).

Site articulaire	Nb. de patients (%)
Articulation radio-ulnaire distale (RU)	5 (21,7)
Articulation radio-carpienne (RC)	11 (47,8)
Articulation ulno-carpienne (UC)	15 (65,2)
Intra-carpien: versant radial (IC-radial)	22 (95,6)
Intra-carpien: versant ulnaire (IC-ulnaire)	17 (73,9)

**Tableau 10:** Localisation des synovites au niveau des poignets

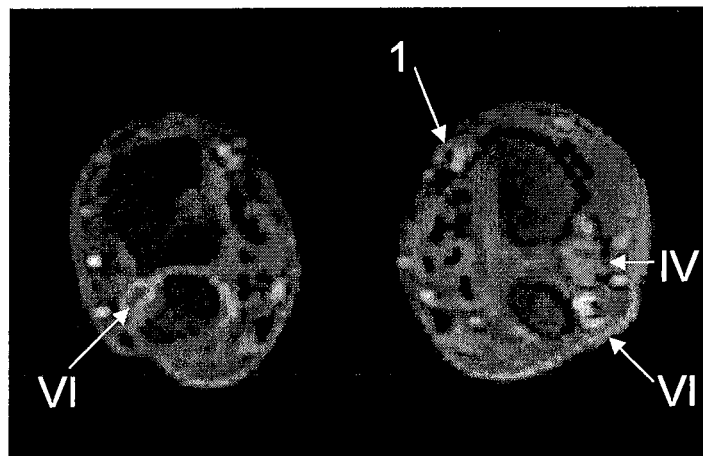

**Graphique 1 :** Localisation des synovites au niveau des poignets

### 3.3. LA RÉPARTITION TOPOGRAPHIQUE DES TÉNOSYNOVITES AUX POIGNETS

Sur les 25 IRM des poignets nous identifions des ténosynovites chez 21 patients (84%). Chez 2 patients l'atteinte tendineuse est isolée et touche l'extenseur ulnaire du carpe (VI) dans l'un des cas, le compartiment (I) (court extenseur du pouce, long abducteur du pouce) dans l'autre cas.

L'atteinte des tendons extenseurs est plus fréquente (20 patients/21, 95,2%) par rapport aux tendons fléchisseurs (17 patients/21, 80,9%)



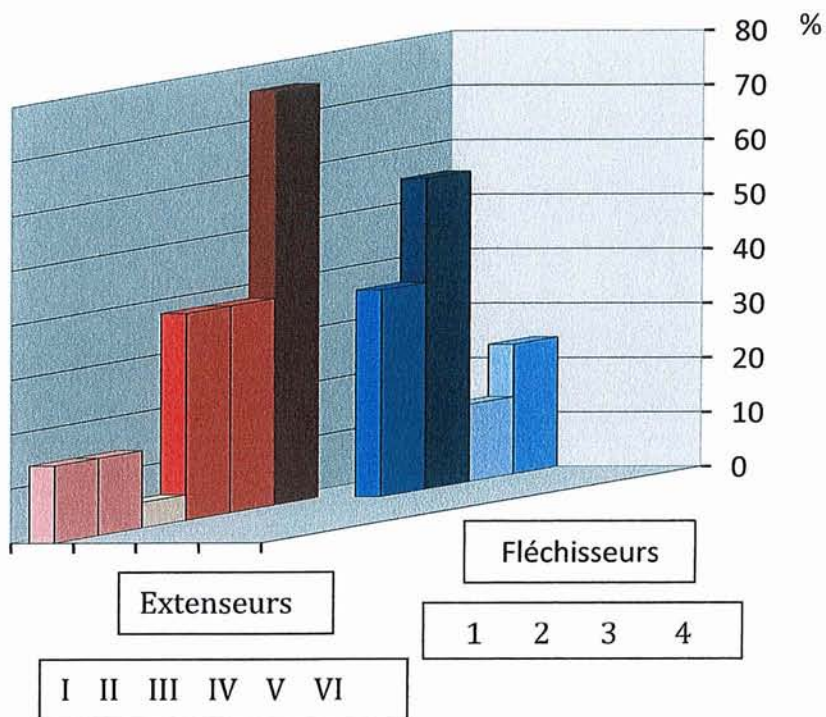
**Figure 28** : Topographie des ténosynovites sur une coupe axiale du poignet (patient RED.)

Face dorsale du poignet (extenseurs):

Compartiment	I	II	III	IV	V	VI
Nb. patients (%)	3 (14,2)	3 (14,2)	1 (4,7)	8 (38)	8 (38)	16 (76)

Face palmaire du poignet (fléchisseurs):

Compartiment	1 (FCU)	2 (FD sup/prof)	3 (FPL)	4 (FCR)
Nb. patients (%)	8 (38)	12 (57)	3 (14,2)	5 (23,8)



**Graphique 2** : Répartition des ténosynovites au poignet

*Extenseurs* : (I) *extensor pollicis brevis, abductor pollicis longus*; (II) *extensor carpi radialis brevis, extensor carpi radialis longus*; (III) *extensor pollicis longus*; (IV) *extensor digitorum communis, extensor indicis proprius*; (V) *extensor digiti quinti proprius*; (VI) *extensor carpi ulnaris*.F

*Fléchisseurs* (1 – 4): (1) *flexor carpi ulnaris*; (2) *flexor digitorum profundus et superficialis dans la bourse ulnaire*; (3) *flexor pollicis longus dans la bourse radiale*; (4) *flexor carpi radialis*.

### 3.4. LES VOLUMES DE SYNOVITE ET DE TÉNOSYNOVITE

#### 3.4.1 LA REPRODUCTIBILITÉ

Nous avons effectué deux lectures pour chaque volume total, par DL et AP, nous testons ainsi notre reproductibilité inter-lecteur.

La reproductibilité intra-lecteur est testée par la lecture de 18 IRM à deux moments différents. Les résultats sont excellents pour la reproductibilité inter-lecteur, l'ICC varie entre 0,93 et 0,99 pour le volume total ainsi que pour les différentes catégories de volume

définies par leur niveau de rehaussement. La reproductibilité intra-lecteur est bonne, ICC entre 0,75 et 0,95 pour le volume total ainsi que pour les différentes catégories de volume définies par leur niveau de rehaussement.

Pour le lecteur confirmé (DL), la médiane du volume total (synovites et ténosynovites) est de 837,5 mm<sup>3</sup> avec des extrêmes entre 8,25 mm<sup>3</sup> et 26960,8 mm<sup>3</sup>.

Les valeurs obtenues par le lecteur débutant (AP) sont concordantes, la médiane du volume total est de 992,3 mm<sup>3</sup> (55,18 mm<sup>3</sup> - 25755 mm<sup>3</sup>). Le volume le plus faible est celui du patient MARR pour les 2 lecteurs, 8,25 mm<sup>3</sup> et 55,18 mm<sup>3</sup> respectivement. Le volume maximal est retrouvé par les 2 lecteurs pour le même patient (LEBR.).

**Tableau 11** : *Reproductibilités inter et intra-lecteur (VST=volume de synovite totale, VRF= à vitesse de rehaussement faible, VRM= moyenne, VRE= élevée)*

Variable	ICC	IC 95% inf	IC 95% sup	Pr > F
<b>REPRODUCTIBILITÉ INTER-LECTEUR</b>				
VST	0.97	0.93	0.98	<.0001
VRF	0.93	0.85	0.97	<.0001
VRM	0.95	0.90	0.98	<.0001
VRE	0.99	0.99	0.99	<.0001
<b>REPRODUCTIBILITÉ INTRA-LECTEUR</b>				
VST	0.92	0.81	0.97	<.0001
VRF	0.95	0.89	0.98	<.0001
VRM	0.91	0.79	0.96	<.0001
VRE	0.75	0.45	0.89	0.0001

	Reproductibilité inter-lecteur		Reproductibilité intra-lecteur	
	Variation absolue	% variation	Variation absolue	% variation
	Médiane	Médiane	Médiane	Médiane
	(min-max)	(min-max)	(min-max)	(min-max)
<b>VST</b>	46,93 (-5373,8 - 2874,8)	0,08 (-0,5 - 5,9)	38,90 (-1572,2- 4325,3)	0,05 (-0,5 - 1,00)
<b>VRF</b>	16,77 (-2872,05 - 1324,4)	0,09 (-0,6 - 1,6)	2,90 (-311,5 - 12434,7)	0,01 (-0,5 - 1,6)
<b>VRM</b>	7,03 (-2930,3 - 1405,3)	0,07 (-0,5 - 1,07)	3,77 (-713,2 - 2363,4)	0,02 (-0,4 - 1,1)
<b>VRE</b>	0 (-731,7 - 592,1)	0 (-1,00 - 7,8)	3,82 (-569,8 - 82,6)	0,07 (-1,00 - 0,5)

**Tableau 12** : *Reproductibilités inter et intra-lecteur (VST=volume de synovite totale, VRF= à vitesse de rehaussement faible, VRM= moyenne, VRE= élevée).*

### 3.4.2 LE VOLUME TOTAL DE SYNOVITE ET DE TÉNOSYNOVITE

Sur les 25 patients, 21 présentent des volumes totaux inférieurs à 5000mm<sup>3</sup>. Quatre patients (16%) ont des volumes synoviaux supérieurs à 5000mm<sup>3</sup>, dont 2 patients avec des volumes supérieurs à 10000mm<sup>3</sup>. Le profil de ces patients est illustré dans le **Tableau 13**.

Il s'agit de 3 PR anciennes et une PR récente, avec moins de 2 ans d'évolution de la maladie. Deux des patients (LEBR et RED) ne présentent aucun signe clinique, biologique et clinico-

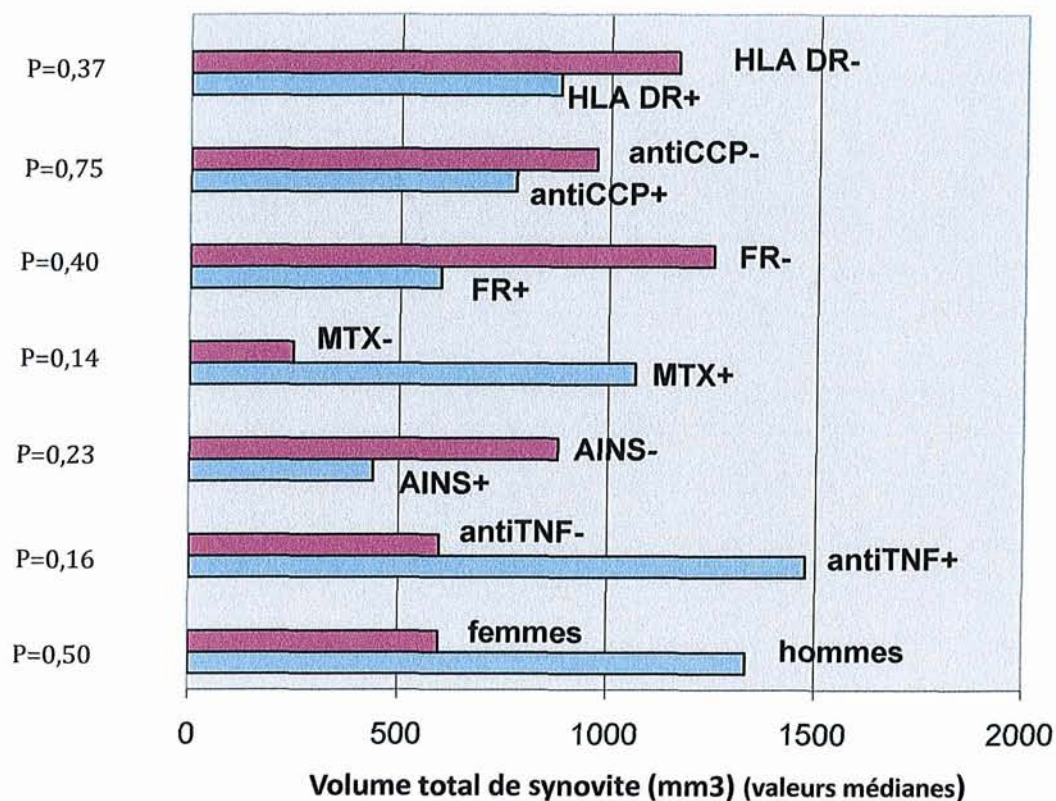
biologique d'activité de la maladie, alors que pour les 2 autres ces signes sont plutôt modérés. L'atteinte érosive radiographique initiale est modeste pour les quatre patients. Deux des patients progressent peu structurellement au cours du suivi, alors que pour les deux autres, l'évolution érosive est supérieure à la moyenne de la population totale.

Patient	HAC	LEBR	RED	SEC
Age (ans)	40	42	47	56
Durée maladie (années)	18	1,5	7	13
Traitement	ARV+20mgCT	MTX+5mgCT	TNF+MTX	TNF+MTX
NAD (0-28)	4	0	0	4
NAT (0-28)	6	0	0	1
EVA (0-100)	53	8	8	79
DAS 28	3,8	1,5	1,9	4,4
VS (mm/1H)	9	7	12	62
CRP (mg/L)	13	0,3	5	31
FR (+/-)	-	-	+	+
CCP (+/-)	+	-	+	+
HLA DR (+/-)	-	-	ND	+
Score Sharp mvdH (0-280)	36	30	25	61
$\Delta$ Sharp	32	2	6	28
VST (mm <sup>3</sup> )	8192,2	26960,8	10918,8	9688,2

**Tableau 13** : Caractéristiques des patients présentant des VST > 5000 mm<sup>3</sup>.



Le volume médian de synovite en fonction du sexe, du statut immunologique, génétique et des traitements est illustré dans le **Graphique 3**. Les différences ne sont pas statistiquement significatives entre les différents groupes comparés.



**Graphique 3** : Volume total de synovite (en fonction du sexe, du statut immunologique, génétique et des traitements).

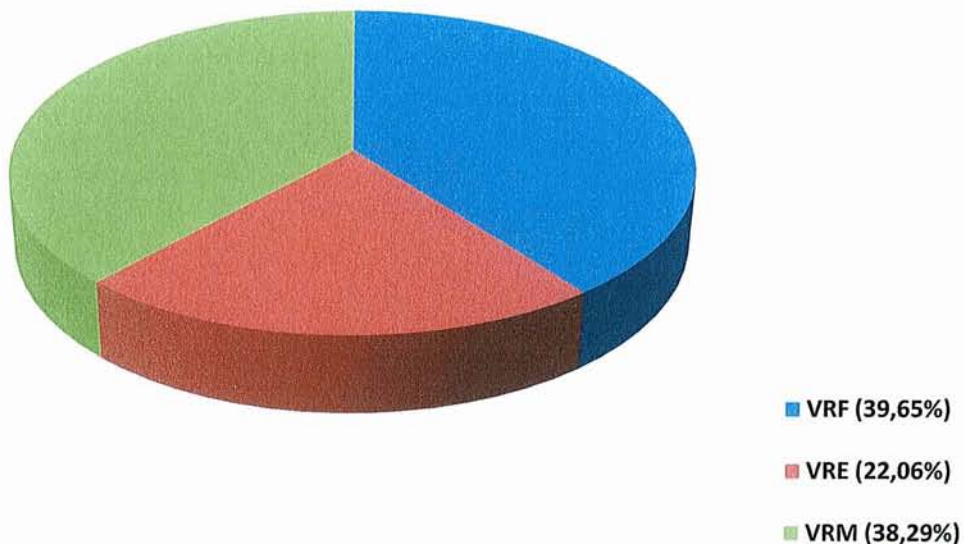
### 3.4.3 LE VOLUME DE SYNOVITE ACTIVE

Nous avons défini trois catégories de synovite en fonction de leur vitesse de rehaussement. Le volume est calculé automatiquement par le logiciel informatique pour chacune de trois catégories :

- à vitesse de rehaussement faible ( $<0,3\% \text{ s}^{-1}$ ), **VRF**
- à vitesse de rehaussement moyenne ( $\geq 0,3\% \text{ s}^{-1}$  et  $<1\% \text{ s}^{-1}$ ), **VRM**
- à vitesse de rehaussement élevée ( $\geq 1\% \text{ s}^{-1}$ ), **VRE**

Volumes en mm <sup>3</sup>	Moyenne	Ecart-type	Médiane	Minimum	Maximum	% (min-max)
<b>VST</b>	3113,9	5851,7	837,5	8,25	26960,8	100
<b>VRF</b>	1234,7	2115,7	390,2	0	9783,2	39,6 (0-89,5)
<b>VRM</b>	1192,6	2477,6	293,5	8,25	11193,7	38,2 (0,12-100)
<b>VRE</b>	683,9	2767,6	89,2	0	13947,4	22,06 (0-59,7)

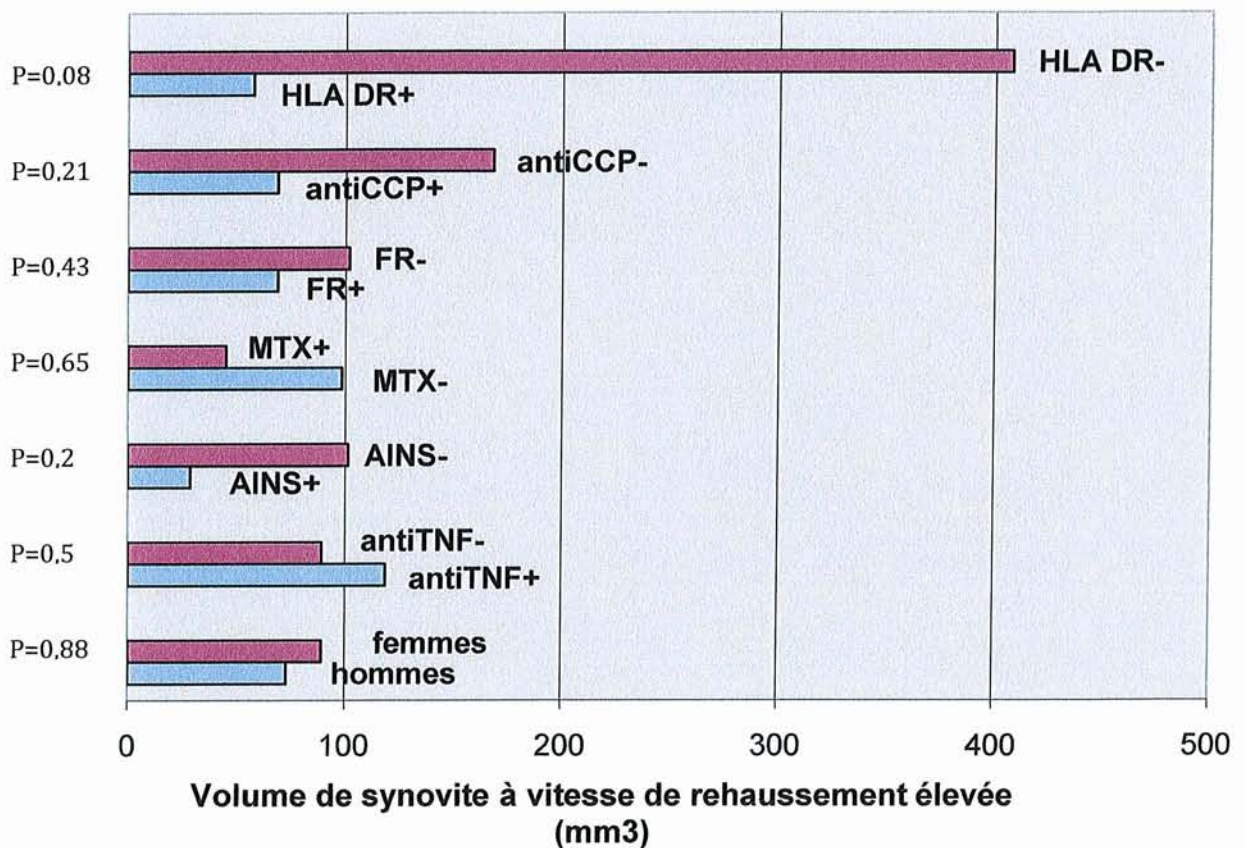
**Tableau 14** : Les volumes de synovite : VST=volume total ; VRF= volume de synovite à vitesse de rehaussement faible ; VRM= volume de synovite à vitesse de rehaussement moyenne ; VRE= volume de synovite à vitesse de rehaussement élevée



**Graphique 4** : Proportion des différents types de synovite : VRF= volume de synovite à vitesse de rehaussement faible ; VRM= volume de synovite à vitesse de rehaussement moyenne ; VRE= volume de synovite à vitesse de rehaussement élevée

La synovite à vitesse de rehaussement faible est la plus importante, avec un volume médian de 390,2 mm<sup>3</sup>. Toutefois la proportion de trois catégories de synovite est très hétérogène d'un malade à l'autre, avec des extrêmes importants.

Nous nous intéressons particulièrement aux volumes de synovite à vitesse de rehaussement élevée, correspondant à des zones de synovite fortement actives. Elle représente en moyenne 22,06% du volume total de synovite, avec des extrêmes entre 0 et 59,7%. Elle est absente chez 4 patients. Le volume le plus important est de 13947,4 mm<sup>3</sup>, retrouvé chez le patient LEBR, dont le profil a été illustré dans le **Tableau 13**.



**Graphique 5 :** Volume de synovite à vitesse de rehaussement élevée, VRE (en fonction du sexe, statut immunologique et du traitement)



### 3.5. CORRÉLATIONS TRANSVERSALES ENTRE LES DIFFÉRENTS VOLUMES DE SYNOVITE ET DE TÉNOSYNOVITE ET LES PARAMÈTRES CLINIQUES, BIOLOGIQUES ET CLINICO-BIOLOGIQUES

Dans la population totale, il n'y a aucune corrélation entre le VST, le VRF ou le VRM et les paramètres cliniques, biologiques et le DAS 28. Il existe une corrélation modérée mais statistiquement non significative entre le volume de synovite et de ténosynovite à vitesse de rehaussement élevée (VRE) et le nombre d'articulations douloureuses ( $r=0,32$  ;  $p=0,10$ ).

Variable	VST		VRF		VRM		VRE	
	R (CI 95%)	p	R (CI 95%)	p	R (CI 95%)	p	R (CI 95%)	p
<b>NAD</b>	-0,05 (-0,44 ; 0,34)	0,78	-0,07 (-0,45 ; 0,33)	0,73	0,02 (-0,37 ; 0,41)	0,89	0,32 (-0,07 ; 0,63)	0,10
<b>NAT</b>	0,01 (-0,38 ; 0,40)	0,95	0,05 (-0,34 ; 0,44)	0,78	0,07 (-0,33 ; 0,45)	0,72	0,06 (-0,33 ; 0,45)	0,74
<b>EVA</b>	-0,14 (-0,51 ; 0,26)	0,47	-0,08 (-0,46 ; 0,31)	0,67	-0,01 (-0,40 ; 0,38)	0,93	-0,10 (-0,47 ; 0,30)	0,61
<b>DAS</b>	-0,03 (-0,42 ; 0,36)	0,85	-0,03 (-0,42 ; 0,36)	0,86	0,05 (-0,35 ; 0,43)	0,81	0,18 (-0,22 ; 0,53)	0,37
<b>VS</b>	-0,05 (-0,43 ; 0,35)	0,80	-0,04 (-0,43 ; 0,35)	0,81	-0,12 (-0,49 ; 0,28)	0,54	-0,09 (-0,47 ; 0,31)	0,64
<b>CRP</b>	0,19 (-0,22 ; 0,54)	0,35	0,26 (-0,14 ; 0,59)	0,18	0,18 (-0,22 ; 0,54)	0,37	0,08 (-0,31 ; 0,46)	0,66

**Tableau 15** : Corrélations transversales entre les volumes IRM et les paramètres cliniques, biologiques et clinico-biologiques

Nous divisons la population en deux groupes en fonction du volume total de synovite, la limite choisie arbitrairement étant de 1000 mm<sup>3</sup>.

Quinze patients ont un volume total de synovite inférieur à cette limite et 10 patients ont des volumes supérieurs à 1000 mm<sup>3</sup>. Dans la population avec un VST < 1000 mm<sup>3</sup>, il existe une corrélation modérée et significative entre le VST et le NAD ( $r=0,48$  ;  $p=0,05$ ), et une tendance avec le DAS 28 ( $r=0,43$  ;  $p=0,09$ ). Le VRM et le VRE sont modérément corrélés avec

le NAD ( $r=0,53$ ;  $p=0,03$  et  $r=0,56$ ;  $p=0,02$ ) ainsi que avec le DAS 28 ( $r=0,53$ ;  $p=0,03$  et  $r=0,51$ ;  $p=0,04$ ).

Dans la population avec des volumes synoviaux  $>1000\text{mm}^3$ , aucune corrélation n'est retrouvée entre les volumes synoviaux et les paramètres cliniques, biologiques et composites. (**Annexes 3**)

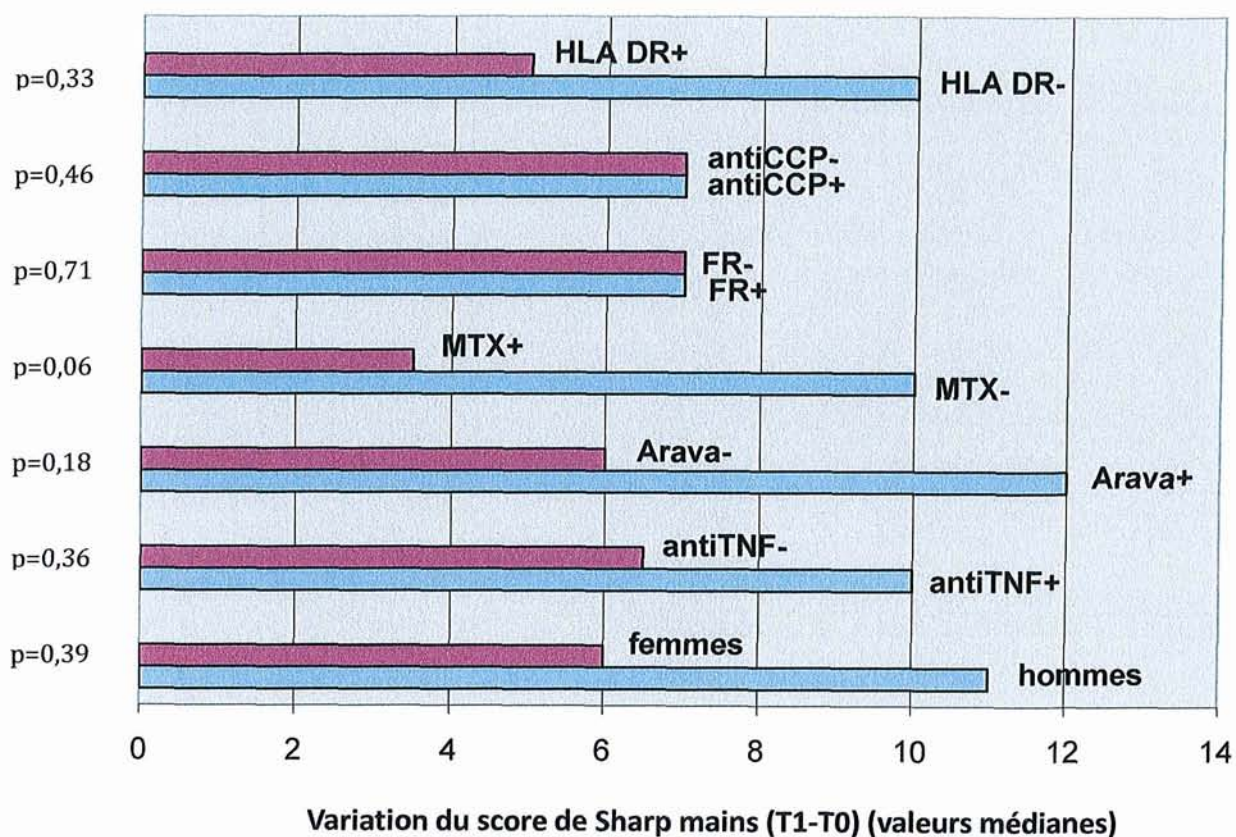
### 3.6. PROGRESSION RADIOGRAPHIQUE

Le score de Sharp mains et sa variation à un an sont détaillés dans le **Tableau 16**:

Variable	Moyenne	Écart-type	Médiane	Min	Max
Score de Sharp mains à J0	56,04	32,7	49	21	146
Score de Sharp mains à 1 an	66,2	30,9	63	26	148
Variation du Sharp (dSharp)	8,04	14,1	7	-23	32

**Tableau 16** : Données radiographiques

Parmi les 25 patients, 15 (65,2%) sont progressseurs sur le plan radiographique à 1an ( $d\text{Sharp} \geq 5$  unités). Une tendance à une progression plus importante est observée chez les hommes, chez les patients HLA-DR4 négatifs et parmi les patients sous Arava et anti-TNF $\alpha$ , mais les différences ne sont pas statistiquement significatives. Un effet protecteur du Méthotrexate sur le plan structural est observé et tend à être significatif statistiquement. Il n'y a pas de différence entre les PR séropositives et séronégatives. (**Graphique 6**)



**Graphique 6 :** Variation du score de Sharp (en fonction du sexe, du statut immunologique, génétique et des traitements)

### 3.6.1. FACTEURS CLINIQUES, BIOLOGIQUES ET IRM PRÉDICTIONNELS DE L'ÉVOLUTION STRUCTURALE RADIOGRAPHIQUE À 1 AN

Dans la population totale, parmi les différents facteurs cliniques, biologiques ou clinico-biologiques ou IRM, seule la CRP est corrélée modérément à la progression du score de Sharp mains à 1 an ( $r=0,56$  ;  $p=0,003$ ). (Tableau 17)

	Avec variable	R	IC 95%		p
<b>NAD</b>	dSharp	0.05	-0.36	0.45	0.80
<b>NAT</b>	dSharp	-0.18	-0.55	0.24	0.39
<b>EVA</b>	dSharp	0.10	-0.31	0.49	0.61
<b>DAS</b>	dSharp	-0.02	-0.43	0.39	0.91
<b>VS</b>	dSharp	0.19	-0.23	0.56	0.37
<b>CRP</b>	dSharp	0.56	0.19	0.79	0.003
<b>VST</b>	dSharp	0.12	-0.30	0.50	0.57
<b>VRF</b>	dSharp	0.19	-0.23	0.56	0.35
<b>VRM</b>	dSharp	0.03	-0.38	0.44	0.86
<b>VRE</b>	dSharp	0.12	-0.30	0.51	0.56
<b>dDAS</b>	dSharp	0.11	-0.31	0.51	0.59
<b>dNAD</b>	dSharp	-0.08	-0.49	0.34	0.69
<b>dNAT</b>	dSharp	0.07	-0.36	0.47	0.75
<b>dEVA</b>	dSharp	-0.06	-0.47	0.36	0.76
<b>dVS</b>	dSharp	0.03	-0.39	0.45	0.86
<b>dCRP</b>	dSharp	0.18	-0.25	0.56	0.39

**Tableau 17** : *Corrélations entre les paramètres cliniques, biologiques et les volumes IRM à l'inclusion et la variation du score de Sharp à 1 an.*

Dans la population s'aggravant cliniquement (dDAS >0,6), il existe une forte corrélation entre la CRP et la progression structurale à 1 an ( $r=0,76$  ;  $p=0,01$ ). Parmi les volumes de synovite, seul le VRF est modérément corrélé, mais les valeurs ne sont pas statistiquement significatives ( $r=0,46$  ;  $p=0,19$ ).

Dans la population avec une variation du DAS (dDAS)  $<0,6$ , la VS et la CRP sont modérément corrélées à la progression structurale radiographique à 1 an, mais les valeurs ne sont pas statistiquement significatives ( $r=0,42$  ;  $p=0,14$  et  $r=0,41$  ;  $p=0,14$ ). (**Annexes 4**)

Dans la population avec un VST  $\leq 1000$  mm, la CRP est modérément corrélée à la progression du score radiographique ( $r=0,67$  ;  $p=0,005$ ). L'association est moins forte et statistiquement non significative dans la population avec des VST  $>1000$  mm<sup>3</sup>. (**Annexes 5**)

Le volume de synovite à rehaussement élevé est modérément corrélé à la progression structurale ( $r=0,30$  ;  $p=0,27$ ) seulement pour les petites volumes synoviaux, mais sans atteindre le seuil de significativité.

Le risque relatif d'être progressateur est de 2,18 si la CRP  $>5$ mg/L. Les valeurs sont sous unitaires pour les différents volumes de synovite. (**Annexe 1**)



## **E. DISCUSSION**

## 1. POPULATION ÉTUDIÉE

Le nombre de patients de l'étude est comparable par rapport au nombre inclus dans les études visant à évaluer la synovite. Dans des études volumiques n=26 (80)(76) ; n=11 (138), n=13 (139). Vingt-huit patients ont été inclus dans une étude visant à comparer les données IRM statique et dynamique et la scintigraphie quantitative (130), et 30 dans l'étude descriptive IRM de Boutry (140).

Il s'agit d'une population typique de PR en ce qui concerne l'âge, le sexe ratio (F : H=2,1 :1) et les caractéristiques immunologiques (PR séropositives dans 68% des cas, les anticorps anti-CCP étant présents dans 72% des cas). L'âge médian est de 52 ans (20-75) et la durée médiane d'évolution de la maladie de 7 ans (0,5-26). Dans les études volumiques d'Ostergaard, portant sur 26 PR, la population est plus âgée, 60 ans en moyenne, mais il s'agit des PR plus récentes (durée d'évolution moyenne de 1,5 ans (76) et 3 ans (80)).

Dans notre étude, la polyarthrite est modérément active cliniquement (NAD médian de 2,0, NAT médian de 1,0, EVA globale de 50) et biologique (VS médiane à 13 mm/1H, CRP médiane à 5 mg/L). Si l'on regarde l'index composite d'activité de la maladie, le DAS 28 médian pour notre population est à 3,6, ce qui correspond selon les critères EULAR à des PR modérément actives. Si l'on regarde plus en détail, 15 patients ont une PR modérément active ( $3,2 < \text{DAS} \leq 5,1$ ), 2 patients ont une forme faiblement active ( $2,6 < \text{DAS} \leq 3,2$ ), 6 patients peuvent être considérés en rémission clinique ( $\text{DAS} < 2,6$ ), alors que seulement 2 patients ont une PR active ( $\text{DAS} > 5,1$ ). Ceci peut s'expliquer par la prise en charge thérapeutique, la plupart de patients (88%) étant traités par un traitement de fond depuis de nombreuses années. Plus de la moitié de patients (52%) bénéficie d'une corticothérapie à une dose médiane de 5mg de prednisone/ jour. 24% des patients bénéficient d'un traitement anti-TNF  $\alpha$ .

***D'une manière synthétique, nous retiendrons que notre population présente des PR déjà évoluées et modérément actives.***

## 2. TOPOGRAPHIE DES LÉSIONS

### a) La synovite

Nous identifions des lésions inflammatoires en IRM chez tous les patients : des synovites associées à des ténosynovites (19 patients), uniquement des synovites (4 patients) et des ténosynovites isolées (2 patients). La synovite est fréquente (92%), localisée le plus souvent au niveau intra-carpien. Au niveau intra-carpien, le versant radial est le plus souvent touché, alors qu'au niveau de l'articulation radio-ulno-carpienne c'est le versant ulnaire qui est le siège le plus fréquent de synovite.

Si l'on compare nos résultats avec l'étude de McQuinn (18), il existe une certaine concordance. Similaire à notre étude, la synovite est présente dans 93% des cas. Parmi les 7 sites du poignet évalués dans cette étude, le versant ulnaire de l'articulation radio-ulno-carpienne est le plus souvent atteint (88%), ainsi que l'articulation piso-triquétrale, alors que la localisation intra-carpienne est présente dans 81% des cas. A noter qu'il s'agit d'une population de PR récentes et plus actives (DAS =4,19) et que seulement 50% bénéficient d'un traitement de fond conventionnel et 12% d'une corticothérapie.

Nos résultats sont similaires également aux résultats de Boutry et al.(45), comparant les données IRM chez 28 PR précoces et 19 autres rhumatismes inflammatoires (LES, sd. de Sjogren). Une synovite active a été retrouvée chez tous les patients, localisée au niveau du poignet, des MCP ou les deux. La prévalence et la sévérité de la synovite ne diffèrent pas significativement entre les deux groupes de patients, des scores plus importants étant retrouvés au niveau intra-carpien et MCP2.

Dans une importante population de 107 PR peu actives(141), dont les caractéristiques sont relativement similaires à la notre (durée d'évolution moyenne=7ans, traitement de fond conventionnel dans 92% des cas), la synovite est présente dans 96% des cas, localisée par ordre décroissant de fréquence au niveau radio-carpien, intra-carpien, ulno-carpien et radio-ulnaire distal.

***On retiendra que la synovite est fréquemment décelée par IRM à tous les stades de la maladie (PR récentes et évoluées), dans les formes actives ainsi que dans les PR considérées en rémission clinique. La localisation au niveau du poignet est différente selon les études.***

#### b) Les ténosynovites

Dans notre population, les ténosynovites du poignet sont fréquentes (84%), localisées plus souvent au niveau des extenseurs. Le tendon de l'extenseur ulnaire du carpe (VI) est le plus souvent touché (76%).

Nos résultats sont concordants avec ceux de McQuinn (18), qui retrouve des ténosynovites dans 79% des cas. Parmi les neuf groupes tendineux étudiés au poignet dans son étude, l'atteinte la plus fréquente est observée au niveau de l'extenseur ulnaire du carpe (33%), du fléchisseur radial du carpe (33%) et de l'extenseur radial du carpe (26%).

Si l'on compare nos résultats avec l'étude de Valeri (101), la prévalence des ténosynovites, gradées de 0 à 3, est de 100%. La différence par rapport à notre étude peut s'expliquer par la population étudiée, 43 patients avec des PR plus récentes (moins de 4 années d'évolution) et cliniquement plus actives. Le protocole IRM est également différent et utilise des séquences T1 et T2, avec des coupes plus fines, dans un plan axial, sagittal et coronal. Dans notre étude nous identifions les ténosynovites sur les coupes axiales du poignet, en nous guidant des images binaires obtenues après seuillage, ce qui peut expliquer une sous-estimation des lésions inflammatoires tendineuses de bas grade. Si l'on regarde la topographie, il existe une concordance avec nos résultats, avec une atteinte fréquente de l'extenseur ulnaire du carpe (82%) ainsi que du compartiment des extenseurs du poignet, surtout pour les lésions de haut degré.

Les tendons du compartiment palmaire montrent plus souvent des lésions de bas-grade, une des explications étant probablement liée aux facteurs anatomiques, ces tendons étant beaucoup plus confinés par les structures osseuses et fibreuses du canal carpien. L'atteinte plus fréquente et plus sévère de l'extenseur ulnaire du carpe s'explique par les contraintes

biomécaniques liées à l'hyper mobilité de la tête ulnaire et par la fréquente communication entre ses gaines et l'articulation radio-ulno-carpienne.

Des résultats contradictoires ont été obtenus par Pierre-Jérôme (142) et Tehranzadeh et al.(67) qui ont observé une atteinte prédominante des tendons fléchisseurs du canal carpien, avec des scores semi quantitatifs également plus élevés à ce niveau. On peut reprocher à cette dernière étude une population très hétérogène, incluant des PR, des polyarthrites non différenciées, des polyarthrites psoriasiques, ainsi qu'un syndrome de CREST, un LES et un syndrome paranéoplasique.

Dans l'étude de Boutry (45), comparant les lésions IRM dans 28 PR précoces et 19 autres rhumatismes inflammatoires, les ténosynovites ont été observées plus fréquemment chez les patients PR (96%) par rapport aux autres (47%). Au niveau du poignet, similaire à nos résultats, le tendon de l'extenseur ulnaire du carpe est le plus fréquemment touché chez les patients PR (51%), avec des scores semi-quantitatifs qui sont plus élevés par rapport aux autres localisations.

***On retiendra la fréquence élevée des ténosynovites du poignet dans la PR ainsi qu'une localisation plus fréquente au niveau de l'extenseur ulnaire du carpe.***

### **3. DONNEES VOLUMIQUES IRM**

#### **3.1 REPRODUCTIBILITÉ**

Le volume total de synoviale a été validé par Ostergaard en tant que marqueur de l'activité de la PR. Il a utilisé une méthode de segmentation manuelle au niveau du genou, la technique ayant un coefficient de variation inter-lecteur de 0,99 (143).

Nous utilisons une méthode semi-automatique d'évaluation volumique synoviale, la reproductibilité de ce type de méthode étant très dépendante du seuillage choisi au préalable. Dans l'étude d'Ostergaard (82), comparant les méthodes manuelles et semi-

automatiques pour différents seuillages, la plus petite différence relative médiane a été retrouvée entre le volume après seuillage de 45% et le volume manuel (-1%), correspondant à une différence médiane absolue de 6,5 ml.

Loeuille et al. ont validé cette méthode sur une série de 15 patients souffrant de gonarthrose congestive débutante. Les reproductibilités intra-lecteur et inter-lecteur sont très bonnes (0,94 ;  $p < 0,0001$  et 0,97 ;  $p < 0,0001$ ) (144) .

Globalement, dans notre étude les reproductibilités intra et inter-lecteur sont très bonnes : pour le volume total de synovite l'ICC=0,92,  $p < 0,0001$ , pour la reproductibilité intra-lecteur et l'ICC=0,97,  $p < 0,0001$ , pour la reproductibilité inter-lecteur. Pour le volume de synovite à vitesse de rehaussement élevée, la reproductibilité inter-lecteur est excellente (ICC=0,99,  $p < 0,0001$ ), alors que la reproductibilité intra-lecteur du lecteur débutant (AP) est moins bonne (ICC=0,75,  $p = 0,0001$ ). Ces résultats sont essentiellement dus à la différence d'entraînement initial à la lecture et à la segmentation des images IRM des 2 lecteurs, qui a pu s'améliorer pour la deuxième lecture. Les différences les plus importantes entre les 2 lectures du lecteur débutant (AP) sont observées pour les patients ayant des gros volumes synoviaux, alors que dans l'étude d'Ostergaard (76), les variations relatives le plus importantes sont observées pour les petits volumes.

Les défauts de saturation du signal de la graisse ont pu perturber nos résultats, conduisant à une surestimation des volumes. D'autres erreurs sont liées aux difficultés de différencier les ténosynovites des vaisseaux sanguins, liées à la résolution spatiale des images. On a également pu faussement identifier comme étant des ténosynovites les corps musculaires entourant le tendon distal, se rehaussant avec le Gadolinium. La synovite a également pu être confondue avec l'œdème osseux, les limites entre le tissu synovial et l'os étant parfois difficiles à établir.

Nous proposons donc un outil d'évaluation facile à utiliser, ne nécessitant pas beaucoup d'apprentissage et qui est performant et reproductible.

### 3.2. ANALYSE VOLUMIQUE DES SYNOVITES ET DES TENOSYNOVITES AUX POIGNETS

Nous retrouvons un volume total pour les synovites et les ténosynovites des deux poignets qui varie entre 8,25 et 26960,8 mm<sup>3</sup>, soit un volume médian de 837,5 mm<sup>3</sup> (0,8 ml).

Des méthodes quantitatives d'évaluation du volume synovial et de l'épanchement ont été initialement proposées par Ostergaard pour le genou (143). Ces résultats montrent une bonne corrélation avec les scores semi-quantitatifs IRM, une reproductibilité intra-lecteur acceptable et une bonne corrélation avec les signes macroscopiques et microscopiques d'inflammation.

Dans une étude ultérieure, Ostergaard propose une estimation du volume synovial par une méthode de segmentation manuelle au niveau du poignet (80). Le volume synovial varie entre 1 et 20 ml (volume médian 9 ml), les valeurs étant encore plus importantes pour les poignets avec des signes cliniques d'inflammation synoviale, alors que pour les poignets peu inflammatoires, le volume médian est de 4 ml.

Dans une autre étude (76), le volume synovial au niveau du poignet (y compris les articulations MCP, qui ne sont pas quantifiées dans notre étude) varie entre 1 et 16 ml (médiane à 8 ml).

Ces volumes sont presque dix fois supérieurs par rapport aux valeurs obtenues dans notre étude. Une des explications peut être liée à la population étudiée. Dans les études d'Ostergaard, la durée d'évolution de la maladie est plus courte (3 et respectivement 1,5 ans) et surtout, tous les patients ont une maladie active, définie par la présence d'au moins 3 arthrites cliniques et d'au moins deux des trois critères suivants : raideur matinale >1h, VS >35mm/h et CRP >150 nmol/l. Le protocole IRM utilisé est également différent, avec utilisation des séquences en pondération T1 SE, avec des coupes plus fines, de 3mm, et sans aucun espace inter-coupe. Ceci fait qu'il y a beaucoup plus de coupes segmentées au niveau du poignet (entre 12 et 15, versus 5 coupes dans notre étude) et donc plus de volume synovial analysé. La segmentation est réalisée manuellement sur les images de soustraction,

entre la série post injection à 285 secondes et la série non injectée. Une surestimation du volume peut être évoquée, sachant que le produit de contraste quitte la membrane synoviale au bout de 5 minutes pour diffuser dans le liquide synovial (145). Notre analyse volumique est réalisée plus précocement, à 72 secondes après injection, ce qui permet théoriquement une évaluation optimale de la synovite, en dehors des régions fibrotiques qui peuvent se rehausser plus tardivement. La posologie de Gadolinium est également différente. Il a été démontré que l'ensemble de ces paramètres peut influencer les résultats volumiques de la synoviale (78).

Une autre explication est liée à l'utilisation d'une technique semi-automatique avec un seuillage de 45%. Il a été démontré que le seuillage préalable modifie la reproductibilité et l'exactitude des résultats. Dans son étude visant à comparer les techniques manuelles versus les techniques semi-automatiques de calcul du volume synovial en utilisant plusieurs seuils de rehaussement, Ostergaard a montré l'existence d'une corrélation entre les volumes obtenus par les deux techniques mais avec des valeurs absolues extrêmement dépendantes du seuil choisi (82). Par exemple, en utilisant un même protocole IRM, le volume synovial médian du poignet est de 10 ml quand il est déterminé par segmentation manuelle, 21 ml après seuillage de 30%, 14 ml pour le seuil de 40%, 10 ml pour un seuil de 45%, 8ml pour un seuil à 50% et seulement 2ml si l'on choisit un seuil à 60

***Il apparaît donc que l'utilisation d'une méthode semi-automatique, comme dans notre étude, est utile pour quantifier des changements volumiques de synovite au sein d'un même protocole d'imagerie IRM plutôt que de comparer des valeurs volumiques absolues entre différentes études.***

### 3.3. ANALYSE VOLUMIQUE DES SYNOVITES ET DES TENOSYNOVITES EN FONCTION DE LEUR VITESSE DE REHAUSSEMENT

Nous avons réalisé également une étude cinétique pour évaluer l'inflammation synoviale au poignet. Pour la première fois, nous réalisons une évaluation quantitative et qualitative des



synovites et ténosynovites, en calculant les volumes des trois types de synovite et ténosynovites aux poignets dans la PR, définies en fonction de leur vitesse de rehaussement. Ces vitesses de rehaussement ont été établies par extrapolation à partir des travaux d'Ostergaard, qui reposent sur des données microscopiques (80). Il a calculé au niveau du poignet la vitesse de rehaussement durant les premières 55 secondes après injection de produit de contraste qui varie ainsi entre 0,4 et 2,2% s<sup>-1</sup> (médiane de 1,2% s<sup>-1</sup>).

Dans la littérature, les études cinétiques (séquences IRM dynamiques) réalisées sur la synovite rhumatoïde ont permis de calculer différents paramètres de rehaussement synovial en fonction du temps. Sont étudiées une ou plusieurs régions d'intérêt sur une seule ou plusieurs voire une seule coupe où la totalité de la synovite est étudiée. L'analyse de tout le volume synovial apparaît comme une meilleure approche : moins dépendante de l'opérateur et plus représentative de l'inflammation synoviale globale de l'articulation.

Le taux de rehaussement synovial dans le temps dépend de la perfusion synoviale et de la perméabilité capillaire, d'où l'intérêt d'étudier ces paramètres précocement après injection de produit de contraste. Il existe une intense corrélation entre le taux relatif de rehaussement (RER) et l'inflammation histologique (vascularisation, perméabilité capillaire, œdème péri vasculaire, infiltration cellulaire et dépôts de fibrine) alors qu'aucune corrélation n'est observée avec les lésions inflammatoires chroniques et la fibrose synoviale (95)(146).

***Les paramètres de rehaussement sont donc des marqueurs plus sensibles d'inflammation par rapport aux scores semi-quantitatifs et les volumes synoviaux.***

#### **4. CORRÉLATIONS TRANSVERSALES ENTRE LES VOLUMES IRM ET LES DONNÉES CLINIQUES, BIOLOGIQUES ET CLINICO-BIOLOGIQUES**

Dans notre étude, aucune corrélation n'est observée entre les volumes de synovite et les différents facteurs cliniques, biologiques et clinico-biologiques d'activité de la maladie. Le volume de synovite à vitesse de rehaussement élevée tend à être corrélée au nombre

d'articulations douloureuses (NAD), mais sans que les résultats soient statistiquement significatifs ( $r=0,32$ ,  $p=0,10$ ). Des corrélations modérées sont observées entre les volumes de synovite à vitesse de rehaussement moyenne et élevée et le NAD et le DAS, mais seulement pour des petits volumes synoviaux  $<1000\text{mm}^3$ , l'effectif étant plus important dans ce sous-groupe de patients.

Dans la littérature, les résultats sont variables. L'évaluation de la synovite rhumatoïde se fait de différentes manières : soit on analyse les scores IRM semi-quantitatifs (RAMRIS), soit les volumes de synovite, soit les paramètres cinétiques de rehaussement.

Dans son étude (18), sur une population de PR débutantes et plus actives, McQueen met en évidence une corrélation modérée entre le RAMRIS-synovite et la CRP, alors qu'il n'y a aucune corrélation avec les autres marqueurs d'activité de la maladie (VS, douleur, NAT, index de Ritchie, DAS).

Dans l'étude de Bird (81), il n'y a aucune corrélation significative entre la VS, la CRP, le NAT, le NAD, le DAS et les volumes synoviaux ou les scores semi-quantitatifs de synovite au niveau du poignet.

Dans l'étude d'Ostergaard (80), le volume synovial calculé par une méthode manuelle au poignet est statistiquement plus important pour les patients ayant des signes cliniques de synovite des poignets, mais aucune corrélation n'est observée avec la CRP ou la VS, ni pour le volume total, ni pour le REE (taux de rehaussement précoce à 55 secondes). On peut l'expliquer par le fait que les paramètres biologiques et les index composites sont le reflet d'une maladie générale alors que les mesures IRM décrivent l'état inflammatoire au niveau d'un seul site articulaire.

Le taux de rehaussement de la synovite au niveau du genou est corrélé avec les signes histologiques d'inflammation aiguë, mais pas avec les paramètres cliniques et biologiques d'activité de la maladie (146). Dans une autre étude, il existe une corrélation entre le taux de rehaussement de la synovite par le Gadolinium et les mesures quantitatives scintigraphiques.

La VS est corrélée avec les données des deux méthodes d'imagerie, mais pas les paramètres cliniques(130).

En étudiant le taux de rehaussement mesuré à 42 secondes, pour 42 PR récentes et actives, Huang et al.(96) montrent, comme dans notre étude, une discrète corrélation entre le taux de rehaussement et la douleur à l'inclusion ( $r=0,29$ ,  $p=0,05$ ).

Au contraire, dans d'autres études, les paramètres de rehaussement se montrent comme étant les meilleurs marqueurs d'activité de la maladie et sont corrélés avec la douleur(64)(94), la tuméfaction articulaire(94), le DAS(93), le scores ACR (147) et HAQ(93), ainsi qu'avec l'histologie(95)(146)(148).

*Ces études montrent l'hétérogénéité des résultats entre l'inflammation synoviale objectivée par l'IRM et les paramètres cliniques, biologiques et microscopiques. Ces corrélations sont soit faibles, comme dans notre étude, soit absentes. D'autre part, en analysant les différentes études, on se rend compte que, même si les paramètres IRM sont le reflet fidèle de l'inflammation histologique, le fait d'évaluer la synovite au niveau d'un seul site articulaire peut ne pas être représentatif de l'activité globale de la maladie, qui sera mieux décrite par les paramètres clinico-biologiques.*

## 5. ÉVOLUTION STRUCTURALE RADIOGRAPHIQUE

L'évolution structurale radiographique a été définie par une progression du score de Sharp mains  $>5$  unités entre l'évaluation initiale et à 1 an. La SDD (smallest detectable difference) pour le score de Sharp total a été retrouvé à 4,95. De plus, une aggravation de plus de 5 unités du score de Sharp a également été retenue comme une valeur minimale cliniquement pertinente (149).

Dans notre travail, la progression médiane à 1 an du score de Sharp mains est de 7 unités. La valeur médiane absolue du score à l'inclusion est de 49 unités et de 63 unités à 1 an. Si l'on compare avec les données de la littérature, les résultats sont cohérents.

Dans l'étude de Plant (150) comparant l'évolution pendant 8 ans du score de Sharp total et du score de Larsen chez 65 PR (moins de 3 ans d'évolution de la maladie à l'inclusion), la valeur médiane du score de Sharp est de 62 unités à 7 ans et de 85,5 unités à 8 ans. La progression radiographique est plus importante durant les 2 premières années (variation médiane du score de 8 unités/an). A noter que la durée médiane d'évolution de la maladie est de 7 ans dans notre population et que nous avons étudié le score de Sharp des mains, qui représente environs 2/3 du score total.

Une équipe danoise a évalué la progression structurale des 500 PR débutantes durant 6 ans. La progression du score de Sharp total a été constante, avec une variation médiane de 8,6 unités/an.

Les principales études évaluant la progression structurale radiographique dans la PR sont illustrées dans les **Annexes 2**.

Dans notre étude, la progression du score de Sharp mains est plus importante pour les patients qui ne bénéficient pas d'un traitement de fond par Méthotrexate par rapport aux patient traités, les résultats s'approchant du seuil de significativité statistique ( $d_{\text{Sharp}} = 10$  unités sans MTX et  $d_{\text{Sharp}} = 3,5$  unités avec MTX,  $p = 0,06$ ). Ces résultats sont soutenus par les données de la littérature qui ont démontré le ralentissement de la progression radiographique sous Méthotrexate, ainsi que par d'autres traitements de fond (151).

Pour les autres traitements, les résultats sont discordants par rapport aux données de la littérature et non interprétables car ils ne sont pas statistiquement significatifs, le nombre de patients étant trop faible (6 patients traités par anti-TNF et 6 par Arava) ; il en est de même pour les données démographiques et immunologiques.

## **6. FACTEURS CLINIQUES, BIOLOGIQUES ET IRM PRÉDICTIFS DE LA PROGRESSION STRUCTURALE RADIOGRAPHIQUE**

Dans notre étude, seule la CRP est associée à la progression du score de Sharp mains à 1 an ( $r = 0,56$ ,  $p = 0,0036$  ; risque relatif = 2,18,  $p = 0,02$ ). L'association est également retrouvée dans

la sous population qui s'aggrave cliniquement ( $dDAS > 0,6$ ) ainsi que pour ceux avec un  $dDAS < 0,6$ , pour les volumes synoviaux  $> 1000 \text{mm}^3$  et  $< 1000 \text{mm}^3$ , mais les effectifs faibles font que le seuil de significativité n'est pas atteint dans ces sous- groupes.

Nos résultats sont cohérents par rapport aux données de la littérature. Dans une étude prospective sur 6 ans, la CRP ainsi que l'œdème osseux à l'inclusion sont les seuls facteurs prédictifs du score de Sharp à 6 ans (111).

Dans notre étude il n'y a pas de corrélation significative entre les différents volumes synoviaux et la progression structurale radiographique.

La valeur prédictive structurale des différentes lésions IRM a été examinée dans plusieurs cohortes et les résultats sont discordants.

- Il existe plusieurs études qui démontrent une corrélation des volumes synoviaux avec la progression érosive radiographique:

Le score IRM de synovite et d'érosion sont significativement corrélés à la progression érosive radiographique chez 17 PR traités par Méthotrexate et Anakinra, alors qu'il n'y a pas de corrélation avec les paramètres cliniques ou biologiques à l'inclusion(75).

Pour Ostergaard (76) un volume synovial du poignet  $< 5 \text{cm}^3$  montre une valeur prédictive de 100% pour l'absence de progression érosive. La valeur prédictive pour une évolution érosive à 1 an est de 80% pour les volumes synoviaux  $> 10 \text{cm}^3$ . Nous rappelons que seulement 2 de nos patients ont des volumes synoviaux  $> 10 \text{cm}^3$ . Toutefois, nous avons discuté dans les chapitres antérieurs la difficulté de comparer des volumes synoviaux en utilisant des techniques de mesure et des protocoles IRM différents.

Quant aux paramètres cinétiques, il a été démontré une corrélation entre le taux de rehaussement et la progression érosive à 1 an (42 patients)(96) et 2 ans (24 patients)(74).

- D'autres études IRM ont échoué pour démontrer une association entre la synovite et la progression érosive (18) :

Conaghan a montré une relation claire entre le score de synovite et l'atteinte érosive en IRM, mais aucune relation avec l'atteinte radiographique.

Dans une étude récente sur 84 patients avec une PR débutante (152), le score de synovite à l'inclusion était un facteur de risque de progression radiographique (OR=2,7) dans une analyse uni variante. Cette association disparaissait en analyse multi variante, après ajustement pour les autres facteurs prédictifs possibles (NAD, NAT, DAS, VS, CRP, anti-CCP, les scores de synovite, de ténosynovite, d'érosion et l'œdème osseux). En analyse multi variante, l'œdème osseux est le plus important facteur prédictif indépendant pour une progression radiographique.

Les conclusions sont similaires dans l'étude de Palosaari(74), qui retrouve une corrélation entre le score d'œdème osseux, de synovite, la VS, la CRP, les paramètres cinétiques de rehaussement et le score IRM d'érosion à 2 ans, alors qu'en analyse multi variante, l'œdème osseux initial est le seul paramètre qui prédit la progression érosive à 2 ans. Plusieurs études viennent corroborer cette thèse en confirmant le caractère prédictif indépendant de l'œdème osseux d'une progression radiographique.

Dans la même population, parmi les facteurs cliniques, biologiques et IRM, seuls les volumes d'œdème osseux (total et à vitesse de rehaussement modérée et élevée) sont associés à la progression radiographique des patients s'aggravant cliniquement (dDAS>0,6)(153).

*Ces dernières études suggèrent que les deux aspects de la PR : les synovites et la destruction radiographique peuvent être le résultat de processus pathogéniques différents et que la synovite n'est qu'une partie du processus conduisant à la destruction ostéo-articulaire(54) (108). La synovite et l'œdème osseux représentent deux processus pathogéniques distincts qui commencent souvent ensemble pour diverger par la suite. Une des pistes actuelles est de évaluer la pertinence d'une approche composite ou toutes les lésions IRM élémentaires sont analysées ensemble (synovite+ ténosynovite + oedème osseux + érosions) par rapport à une approche ciblée sur une lésion élémentaire (oedème osseux) (20)(105).*

## 7. ORIGINALITÉ ET CRITIQUE DE CE TRAVAIL

### 7.1 ORIGINALITÉ

L'évaluation IRM de la synovite rhumatoïde peut être réalisée par une approche semi-quantitative (score RAMRIS-synovite), quantitative (le calcul du volume synovial par différentes méthodes de segmentation, manuelles, semi-automatiques ou automatiques), ou qualitative (étude cinétique des paramètres de rehaussement).

Nous sommes les premiers à proposer une méthode permettant de réunir les deux types d'approche de la synovite rhumatoïde des poignets, quantitative et qualitative. Le volume total de synovite est ainsi divisé en plusieurs volumes de synovite, en fonction de leur vitesse de rehaussement et ces différents volumes de synovite sont analysés séparément. Dans les études antérieures, la synovite se rehaussant rapidement après l'injection de Gadolinium apparaît comme un meilleur marqueur de l'inflammation synoviale. Nous nous sommes proposé d'étudier son volume et d'analyser ses corrélations avec les paramètres cliniques et biologiques d'activité de la maladie ainsi qu'avec la progression érosive radiologique par rapport aux autres catégories de synovite.

Cette approche présente plusieurs avantages :

- Nous proposons un outil d'évaluation qui présente une excellente reproductibilité intra et inter-lecteur, pour le lecteur confirmé, mais également pour le lecteur débutant.
- Il permet d'avoir une exploration volumique constante d'un malade à l'autre.
- L'évaluation n'excède pas 20 minutes.
- L'utilisation d'un seuillage préalable permet de ne tenir compte que des structures rehaussées de façon significative.
- En termes d'imagerie dynamique, la plupart des études sont réalisées sur des régions d'intérêt, leur choix étant subjectif. Nous analysons l'ensemble de la synovite et la cartographie finale donne une image de l'activité globale de la synovite, qui apparaît hétérogène au sein de l'individu, ainsi qu'au niveau de la population.

- Les séquences utilisées permettent la réalisation des scores semi-quantitatifs pour la synovite et les érosions, selon les recommandations de l'OMERACT.

## 7.2. CRITIQUE

Le faible effectif est une des principales limites de ce travail. La population est relativement homogène, avec de PR peu actives, c seulement 2 patients présentant une forme active.

La méthode IRM utilisée a plusieurs inconvénients :

- Le choix des paramètres de rehaussement a été fait à partir des travaux antérieurs réalisés sur la synovite rhumatoïde. Ces paramètres et par conséquent les résultats sont très dépendants des protocoles IRM utilisés, qui sont très variables d'une étude à l'autre. Dans ces conditions les comparaisons sont difficiles ; d'où un véritable besoin de standardisation des techniques cinétiques sur le plan international.
- Les résolutions (spatiale et temporelle) de l'examen sont très importantes. Le protocole IRM utilisé implique l'acquisition séquentielle d'images, dans une rapide succession, à quelques dizaines de secondes après l'injection de produit de contraste. Les mesures sont ainsi dépendantes de l'administration rapide de Gadolinium, tout retard d'injection pouvant influencer les paramètres cinétiques.
- La résolution spatiale n'est pas optimale, ne permettant pas toujours de différencier la synovite et les ténosynovites ou les zones frontières entre la synovite et l'œdème osseux.
- Théoriquement, pour la réalisation du score RAMRIS pour l'œdème osseux, l'OMERACT recommande la réalisation de séquence T2 FS ou STIR, non disponibles dans notre protocole IRM, mais les travaux actuels montrent que cette évaluation est également possible sur des séquences T1 injectées(154) .
- Le seuillage préalable peut conduire à une sous-estimation des volumes de synovite

Nos résultats mériteraient d'être confrontés au score semi-quantitatif RAMRIS pour la synovite. La confrontation avec les données histologique est plus difficile au niveau du poignet. Elle a été réalisée au niveau du genou, dans l'arthrose, et a montré des corrélations



plus pertinentes des résultats volumiques par rapport aux scores semi-quantitatifs. La synovite à rehaussement élevée était très bien corrélée sur les données microscopiques avec la composante vasculaire de l'inflammation (155).

Notre étude a été réalisée sur des PR évoluées et peu actives et a montré une hétérogénéité de différentes catégories de synovite, présentant des vitesses de rehaussement différentes. En perspective, l'étude des PR débutantes permettra d'analyser le profil inflammatoire en IRM de la synovite rhumatoïde au début de la maladie.

## **E. CONCLUSION**

La radiographie standard est l'examen le mieux validé pour le diagnostic et le suivi de la PR, et sa place est bien définie actuellement. L'évaluation radiographique répond à trois objectifs : établir un diagnostic de polyarthrite érosive ou non érosive, essayer de formuler un pronostic évolutif à moyen et long terme et d'assurer un suivi optimal du patient.

Des nouvelles techniques d'imagerie, et tout particulièrement l'IRM et l'échographie, sont en cours d'évaluation dans la PR. Ces techniques ne se substituent pas à la radiographie, mais apportent des éléments complémentaires en termes d'activité inflammatoire (confirmation d'une synovite : localisation et sévérité, d'un œdème osseux) et d'atteinte structurale (identification et évaluation quantitatives des érosions).

L'IRM permet une approche quantitative grâce aux scores définis récemment par l'OMERACT, qui ont été validés, permettant la quantification des érosions, de l'œdème osseux et de la synovite, les trois étant prédictifs d'une évolution structurale érosive.

D'autres approches ont été développées : évaluation volumique et dynamique de la synovite ; cette dernière technique reflétant davantage l'activité inflammatoire du tissu synovial, confirmé par les analyses histologiques.

Nous avons mené un travail original qui propose de réunir ces deux méthodes d'évaluation (volumique et cinétique) de la synovite aux poignets chez 25 patients souffrant de polyarthrite rhumatoïde. Les résultats confirment une fréquence élevée des synovites et des ténosynovites dans notre population. La localisation intra-carpienne est la plus fréquemment rencontrée en particulier sur le versant radial. Pour les ténosynovites, les tendons extenseurs sont les plus souvent touchés, en particulier l'extenseur ulnaire du carpe.

Le volume médian total de synovite et de ténosynovite des poignets est de 837,5 mm<sup>3</sup>. La proportion des trois catégories de synovite est très variable d'un malade à l'autre. La synovite à vitesse de rehaussement élevée varie entre 0 et 59,7% du volume total de synovite.

Nous ne retrouvons aucune corrélation entre les différentes catégories de volume de synovite et les paramètres cliniques, biologiques et clinico-biologiques d'activité de la maladie. Le volume total de synovite et de ténosynovite, ainsi que les volumes pour chaque catégorie de rehaussement, ne sont pas prédictifs de l'évolution structurale à un an. Parmi l'ensemble des paramètres cliniques, biologiques et IRM, seule la CRP est associée à une progression du score de Sharp mains à 1 an.

Ces résultats doivent être nuancés du fait du faible effectif étudié et par le faible niveau d'activité de la PR observé dans notre population. Dans cette même population, l'œdème osseux à fort rehaussement est le seul facteur prédictif de l'évolution structurale radiographique chez les patients s'aggravant cliniquement. Une analyse ultérieure, regroupant ces deux lésions IRM (volume de synovite active et œdème osseux à vitesse de rehaussement élevée), permettra éventuellement d'affirmer l'intérêt d'une approche composite (synovite et œdème en IRM) comme outil pronostique de sévérité structurale.

## **F. ANNEXES**

**Annexes 1** : Risque relatif de progression structurale radiographique à 1 an en fonction de paramètres cliniques, biologiques, volumes IRM et traitements à l'inclusion

	RR	IC 95%	p
NAD >2 / ≤2	0.80	0.44 1.46	0.66
NAT >1 / ≤1	0.54	0.27 1.09	0.08
EVA >50 / ≤50	1.03	0.56 1.89	1.00
DAS >3.66 / ≤3.66	0.72	0.38 1.36	0.40
VS >13 / ≤13	1.48	0.82 2.68	0.37
CRP >5 / ≤5	2.18	1.08 4.37	0.02
VST >837.59/ ≤837.59	0.86	0.46 1.61	0.68
VSF >390.22 / ≤390.22	0.86	0.46 1.61	0.68
VSM >293.55 / ≤293.55	0.72	0.38 1.36	0.40
VSE >89.26 / ≤89.26	0.80	0.44 1.46	0.66
SEXE	0.97	0.49 1.88	1.00
CT >5 / ≤5	0.93	0.49 1.78	1.00
ARAVA	0.70	0.41 1.20	0.36
TNF	0.76	0.43 1.35	0.62
AINS	1.36	0.49 3.81	0.58
MTX	1.77	1.00 3.15	0.08
FR	1.14	0.62 2.08	1.00
CCP	1.14	0.62 2.08	1.00
HLA	1.44	0.69 2.98	0.58

Auteur, année (référence)	Etude	Méthode (score maximal)	Sites radiographiques	Nombre de patients	Durée de la maladie	Progression radiographique en unités/an	Mode de progression
Sharp et al. 1991	Rétrospective	Sharp modifiée (314)	Mains	292	3-25	4	Plus rapide les premières années (9U/an)
Van der Heijde et al. 1992	Prospective, PR précoce	Sharp mvdH (448)	Mains et pieds	147	3	14 (1 <sup>o</sup> année) 9 (2 <sup>o</sup> et 3 <sup>o</sup> années)	Continue
Plant et al. 1998 (150)	Prospective, PR précoce	Sharp modifiée (422)	Mains et pieds	65	8	8	Plus rapide les 2 premières années
Wolfe et Sharp, 1998	Prospective, PR précoce	Sharp modifiée (330)	Mains	256	19	4,5	Linéaire
Hulsmans et al. 2000 (156)	Prospective, PR précoce	Sharp mvdH (448)	Mains et pieds	502	6	8,6	Linéaire

**Annexes 2 :** Principales études évaluant la progression radiographique dans la PR.

Variable	variable	R	CI 95%		p	R	CI 95%		
NAD	VST	0.48	-0.03	0.80	0.05	-0.38	-0.81	0.32	0.26
NAT	VST	0.23	-0.31	0.66	0.3	-0.25	-0.76	0.45	0.47
EVA	VST	0.01	-0.49	0.52	0.95	-0.37	-0.81	0.33	0.26
DAS	VST	0.43	-0.10	0.77	0.09	-0.49	-0.85	0.19	0.13
VS	VST	0.06	-0.46	0.55	0.81	-0.37	-0.81	0.33	0.27
CRP	VST	0.22	-0.32	0.66	0.40	-0.04	-0.65	0.60	0.89
NAD	VRF	0.36	-0.18	0.73	0.16	-0.21	-0.74	0.47	0.53
NAT	VRF	0.26	-0.28	0.68	0.33	-0.10	-0.69	0.56	0.76
EVA	VRF	0.05	-0.47	0.54	0.85	-0.08	-0.67	0.57	0.80
DAS	VRF	0.27	-0.27	0.68	0.31	-0.18	-0.73	0.49	0.59
VS	VRF	-0.01	-0.52	0.50	0.96	-0.07	-0.67	0.58	0.83
CRP	VRF	0.15	-0.38	0.62	0.56	0.36	-0.33	0.81	0.27
NAD	VRM	0.53	0.02	0.82	0.03	-0.09	-0.68	0.56	0.79
NAT	VRM	0.23	-0.31	0.66	0.39	0.01	-0.61	0.64	0.96
EVA	VRM	0.23	-0.31	0.66	0.38	-0.23	-0.75	0.46	0.49
DAS	VRM	0.53	0.02	0.82	0.03	-0.28	-0.77	0.42	0.41
VS	VRM	-0.01	-0.52	0.50	0.96	-0.46	-0.84	0.22	0.15
CRP	VRM	0.14	-0.39	0.61	0.58	0.04	-0.60	0.65	0.90
NAD	VRE	0.56	0.07	0.83	0.02	0.15	-0.52	0.71	0.66
NAT	VRE	0.01	-0.49	0.52	0.94	0.12	-0.54	0.69	0.72
EVA	VRE	0.07	-0.45	0.56	0.79	-0.30	-0.78	0.39	0.37
DAS	VRE	0.51	0.007	0.81	0.04	-0.20	-0.73	0.49	0.56
VS	VRE	0.03	-0.48	0.53	0.90	-0.49	-0.85	0.19	0.13
CRP	VRE	0.40	-0.13	0.76	0.11	-0.26	-0.76	0.43	0.44

**VST ≤ 1000 mm<sup>3</sup>**

**VST > 1000 mm<sup>3</sup>**

**Annexes 3** : Corrélations transversales entre les volumes IRM (≤1000 mm<sup>3</sup> et > 1000 mm<sup>3</sup>) et les paramètres cliniques, biologiques et clinico-biologiques



**Annexes 4** : Corrélations en longitudinal entre les variables cliniques, biologiques, les volumes IRM avec delta de Sharp (T1-T0)

		dDAS≤0,6				dDAS>0,6			
	Avec variable	R	IC 95%	p	R	IC 95%	p		
<b>NAD</b>	dSharp	0.28	-0.31 0.72	0.34	-0.20	-0.76 0.52	0.58		
<b>NAT</b>	dSharp	-0.33	-0.74 0.26	0.25	0.01	-0.65 0.67	0.96		
<b>EVA</b>	dSharp	0.28	-0.31 0.72	0.33	0.08	-0.61 0.71	0.81		
<b>DAS</b>	dSharp	0.14	-0.44 0.64	0.64	-0.11	-0.72 0.59	0.77		
<b>VS</b>	dSharp	0.42	-0.17 0.78	0.14	-0.35	-0.82 0.40	0.33		
<b>CRP</b>	dSharp	0.41	-0.17 0.78	0.14	0.76	0.19 0.94	0.01		
<b>VST</b>	dSharp	-0.03	-0.57 0.52	0.90	0.06	-0.62 0.69	0.86		
<b>VRF</b>	dSharp	-0.07	-0.60 0.49	0.80	0.46	-0.28 0.86	0.19		
<b>VRM</b>	dSharp	-0.02	-0.56 0.53	0.93	0.15	-0.56 0.74	0.67		
<b>VRE</b>	dSharp	0.19	-0.39 0.67	0.50	-0.19	-0.76 0.53	0.59		
<b>dNAD</b>	dSharp	-0.13	-0.63 0.45	0.65	-0.01	-0.67 0.65	0.96		
<b>dNAT</b>	dSharp	0.18	-0.40 0.66	0.54	0.05	-0.63 0.69	0.89		
<b>dEVA</b>	dSharp	-0.005	-0.55 0.54	0.98	-0.12	-0.73 0.58	0.73		
<b>dVS</b>	dSharp	0.09	-0.47 0.61	0.74	0.08	-0.61 0.70	0.82		
<b>dCRP</b>	dSharp	0.09	-0.47 0.61	0.74	0.24	-0.50 0.78	0.51		

		VST $\leq$ 1000 mm $^3$				VST $>$ 1000 mm $^3$			
	Avec variable	R	IC	95%	p	R	IC	95%	p
<b>NAD</b>	dSharp	0.21	-0.35	0.66	0.45	-0.05	-0.69	0.63	0.89
<b>NAT</b>	dsharp	-0.08	-0.59	0.46	0.76	-0.39	-0.84	0.36	0.27
<b>EVA</b>	dSharp	-0.04	-0.56	0.49	0.87	0.21	-0.52	0.76	0.57
<b>DAS</b>	dSharp	0.13	-0.42	0.61	0.64	-0.22	-0.77	0.51	0.54
<b>VS</b>	dSharp	0.20	-0.36	0.66	0.47	0.18	-0.54	0.75	0.63
<b>CRP</b>	dSharp	0.67	0.22	0.88	0.005	0.34	-0.41	0.82	0.34
<b>VST</b>	dSharp	0.36	-0.20	0.74	0.19	0.24	-0.50	0.78	0.51
<b>VRF</b>	dSharp	0.41	-0.15	0.77	0.13	0.43	-0.31	0.85	0.22
<b>VRM</b>	dSharp	0.06	-0.48	0.57	0.82	0.20	-0.53	0.76	0.58
<b>VRE</b>	dSharp	0.30	-0.26	0.72	0.27	-0.04	-0.68	0.63	0.90
<b>dNAD</b>	dSharp	-0.70	-0.90	-0.24	0.004	0.66	0.009	0.92	0.03
<b>dNAT</b>	dSharp	-0.22	-0.68	0.37	0.45	0.73	0.14	0.94	0.01
<b>dEVA</b>	dSharp	-0.24	-0.69	0.35	0.41	0.16	-0.56	0.74	0.66
<b>dVS</b>	dSharp	-0.32	-0.74	0.27	0.26	0.40	-0.35	0.84	0.26
<b>dCRP</b>	dSharp	-0.40	-0.78	0.18	0.15	0.74	0.16	0.94	0.01

**Annexes 5** : Corrélations en longitudinal entre les variables cliniques, biologiques, les volumes IRM avec delta de Sharp (T1-T0)

## **G. BIBLIOGRAPHIE**

1. **Peterfy CG.** The role of MR imaging in clinical research studies. *Semin Musculoskeletal Radiol.* 2001; 5: 365-378.
2. **Peterfy CG.** New developments in imaging in rheumatoid arthritis. *Current Opinion in Rheumatology.* 2003; 15: 288-295.
3. **Arnett FC, Edworthy SM et Bloch DA, et al.** The American Rheumatism Association 1987 revised criteria for the classification of rheumatoid arthritis. *Arthritis Rheum.* 1988; 31: 315-324.
4. **Sugimoto H, Takeda A et Hyodo K.** Early stage rheumatoid arthritis: prospective study of the effectiveness of MR imaging for diagnosis. *Radiology.* 2000; 216: 569-575.
5. **Gabriel SE.** The epidemiology of rheumatoid arthritis. *Rheum Dis Clin North Am.* 2001; 27: 269-282.
6. **Panayi GS, Corrigall VM et Pitzalis C.** Pathogenesis of rheumatoid arthritis: the role of T cells and other beasts. *Rheum Dis North Am.* 2001; 27: 317-334.
7. **Resnick D.** *Articular anatomy and histology.* In: Resnick D, ed. *Bone and joint imaging.* 2nd ed. Philadelphia, Saunders, 1989: 12-18.
8. **Souteyrand-Boulenger JD, Amouroux J.** La synoviale et le fluide synovial à l'état normal et pathologique. *La nouvelle presse médicale.* 1973; 11: 331-336.
9. **Barland P, Novikoff AB, Hamermann D.** Electron microscopy of the human synovial membrane. *J Cell Biol.* 1962; 14: 207.
10. **Gaffney K, et al.** Quantitative assessment of the rheumatoid synovial microvascular bed by gadolinium-DTPA enhanced magnetic resonance imaging. *Ann Rheum Dis.* 1998; 57: 152-157.
11. **Sommer OJ, Kladosek A, Weiler V, Czembirek H, Boeck M, Stiskal M.** Rheumatoid arthritis: A practical guide to state-of-the-art imaging, image interpretation, and clinical implications. *RadioGraphics.* 2005; 25: 381-398.
12. **Rand T, et al.** Discrimination between fluid, synovium and cartilage in patients with reumatoid arthritis: contraste enhanced spin echo versus non-contrast-enhanced fat-suppressed gradient echo MR imaging. *Clin Radiol.* 1999; 54: 107-110.

13. **McQueen FM.** Magnetic resonance imaging in early inflammatory arthritis: what is its role? *Rheumatology*. 2000; 39: 700-706.
14. **Klauser A, Frauscher F, Schirmer M et al.** The value of contrast-enhanced color Doppler ultrasound in the detection of vascularization of finger joints in patients with rheumatoid arthritis. *Arthritis Rheum*. 2002; 46: 647-653.
15. **Larsen A, Dale K, Eek M.** Radiographic evaluation of rheumatoid arthritis and related conditions by standard reference films. *Acta Radiol Diagn (Stockh)*. 1977; 18: 481-491.
16. **McQueen FM, Benton N, Crabbe J, et al.** What is the fate of erosions in early rheumatoid arthritis? Tracking individual lesions using x-ray and magnetic resonance imaging over the first 2 years of disease. *Ann Rheum Dis*. 2001; 60: 859-868.
17. **Fex E, Jonsson K, Johnson U, Eberhardt K.** Development of radiographic damage during the first 5-6 years of rheumatoid arthritis: a prospective follow-up study of a Swedish cohort. *Br J Rheumatol*. 1991; 30: 101-106.
18. **McQueen FM, Stewart N, Crabbe J, et al.** Magnetic resonance imaging of the wrist in early rheumatoid arthritis reveals a high prevalence of erosions at four months after symptom onset. *Ann Rheum Dis*. 1998; 57: 350-360.
19. **Grassi W, Filippucci E, Farina A, Salaffi F, Cervini C.** Ultrasound in the evaluation of the bone erosions. *Ann Rheum Dis*. 2001; 60: 98-103.
20. **McQueen FM, Stewart N, Crabbe J, et al.** Magnetic resonance imaging of the wrist in early rheumatoid arthritis reveals progression of erosions despite clinical improvement. *Ann Rheum Dis*. 1999; 58: 156-163.
21. **Peterfy CG, van Dijke CF, Lu Y, et al.** Quantification of the volume of articular cartilage in the metacarpophalangeal joints of the hand: accuracy and precision of 3D MR imaging. *AJR Am J Roentgenol*. 1995; 165: 371-375.
22. **Popert AJ, Scott DL, Wainwright AC, Walton KW, Williamson N, Chapman JH.** Frequency of occurrence, mode of development, and significance of rice bodies in rheumatoid arthritis. *Ann Rheum Dis*. 1982; 41: 109-117.
23. **Ribbens C, et al.** Matrix metalloproteinase-3 serum levels are correlated with disease activity and predict clinical response in rheumatoid arthritis. *J Rheumatol.*, 2000; 27: 888-893.

24. **McGonagle D, Gibbon W, O'Connor W, Green M, Pease C, Ridgway J, Emery P.** An anatomical explanation for good-prognosis rheumatoid arthritis. *The Lancet* . 1999; 353: 123-124.
25. **Paimela L.** The radiographic criterion in the revised criteria for rheumatoid arthritis. Reassessment in a prospective study of early disease. *Arthritis Rheum*. 1992; 35: 255-258.
26. **Lindgaard H, Vallo J, Horslev-Petersen K, Junker P, Ostergaard M.** Low field dedicated magnetic resonance imaging in untreated rheumatoid arthritis of recent onset. *Ann Rheum Dis*. 2001; 60: 770-776.
27. **Bukhari M, Harrison B, Lunt M, Scott DGI, Symmons DPM, Silman AJ.** Time to first occurrence of erosions in inflammatory polyarthritis. *Arthritis Rheum*. 2001; 44: 1248-1253.
28. **Devauchelle Pensec V, Saraux A, Berthelot JM, Alapetite S, Chalés G, Le Henaff C, et al.** Ability of the hand radiographs for predicting a further diagnosis of rheumatoid arthritis in patients with early arthritis. *J Rheumatol*. 2001; 28: 2603-2607.
29. **Brook A, Corbett M.** Radiographic changes in early rheumatoid disease. *Ann Rheum Dis*. 1977; 36: 71-73.
30. **Solyomossy C, Dixey J, Utley M, Gallivan S, Young A, Cox N, et al.** Larsen scoring of digitized X-ray images. *Rheumatology (Oxford)*. 1999; 38: 1127-9.
31. **Van der Heijde D, Simon L, Smolen J, Strand V, Sharp J, Boers M, Breedveld F, Weisman M, Weinblatt M, Rau R, Lipsky P.** How to report radiographic data in randomized clinical trials in rheumatoid arthritis: guidelines from a roundtable discussion. *Arthritis Rheum*. 2002; 47: 215-218.
32. **Guillemin F, Billot L, Boini S, Gerard N, Odegaard S, Kvien TK.** Reproducibility and sensitivity to change of 5 methods for scoring hand radiographic damage in patients with rheumatoid arthritis. *J Rheumatol*. 2005; 32: 778-786.
33. **Duryea J, Winalski C, Wolfe F, Chibnik LB.** *Software tool to score erosion on digital hand radiographs for rheumatoid arthritis assesement.* ACR 2007. Poster 664.
34. **Peterfy CG.** Magnetic resonance imaging of rheumatoid arthritis: the evolution of clinical applications through clinical trials. *Semin Arthritis Rheum*. 2001; 30: 375-396.
35. **Ostendorf B, Peters R, Dann P, et al.** Magnetic resonance imaging and miniarthroscopy of metacarpophalangeal joints. *Arthritis Rheum*. 2001; 44: 2492-2502.

36. **Ostergaard M, Stoltenberg M, Lovgreen-Nielsen P, Volck B, Jensen CH, Lorenzen I.** Magnetic resonance imaging-determined synovial membrane and joint effusion volumes in rheumatoid arthritis and osteoarthritis: comparison with the macroscopic and microscopic appearance of the synovium. *Arthritis Rheum.* 1997; 40: 1856-1867.
37. **Ostergaard M, Hansen M, Stoltenberg M, et al.** New radiographic bone erosions in the wrist of patients with rheumatoid arthritis are detectable with magnetic resonance imaging a median of two years earlier. *Arthritis Rheum.* 2003; 48: 2128-2131.
38. **Ejbjerg BJ, Vestergaard A, Jacobsen S, Thomsen H, Ostergaard M.** Conventional radiography requires a MRI-estimated bone volume loss of 20% to 30% to allow certain detection of bone erosion in rheumatoid arthritis metacarpophalangeal joints. *Arthritis Res Ther.* 2006; 8(R59): 1186-1190.
39. **Perry D, Stewart N, Benton N, Robinson E, Yeoman S, Crabbe J, McQueen F.** Detection of erosions in the rheumatoid hand; A comparative study of multidetector computerised tomography versus magnetic resonance scanning. *J Rheumatol.* 2005; 32: 256-267.
40. **Wakefield RJ, Gibbon W, Conaghan P, et al.** The value of sonography in the detection of bone erosions in patients with rheumatoid arthritis. A comparison with conventional radiography. *Arthritis Rheum.* 2000; 43: 2762-2770.
41. **Ejbjerg B, Narvestad E, Rostrup E, Szkudlarek M, Jacobsen S, Thomsen HS, Ostergaard M.** Magnetic resonance imaging of wrist and finger joints in healthy subjects occasionally shows changes resembling erosions and synovitis as seen in rheumatoid arthritis. *Arthritis Rheum.* 2004; 50: 1097-1106.
42. **Cimmino MA, Parodi M, Innocenti S, Succio G, Banderali S, Silvestri E, Garlaschi G.** Dynamic magnetic resonance imaging of the wrist in psoriatic arthritis reveals imaging patterns similar to those of rheumatoid arthritis. *Arthritis Res Ther.* 2005; 7: 725-731.
43. **Giovagnoni A, Grassi W, Terelli F, Blasetti P, Paci E, Ercolani P.** MRI of the hand in psoriatic and rheumatological arthritis. *Eur Radiol.* 1995; 5: 590-595.
44. **Narvaez J, Narvaez JA, Nolla JM, Valverde J.** *Comparative study of MR Imaging findings in wrists and hands in early psoriatic arthritis and rheumatoid arthritis.* ACR 2007. Poster 652.
45. **Boutry N, Hachulla E, Flipo R-M, Cortet B, Cotten A.** MR imaging involvement of the hands in early rheumatoid arthritis: comparison with systemic lupus erythematosus and primary Sjogren syndrome (abstract). *Eur Radiol.* 2005; 15(Suppl 1): 262.

46. **Ostergaard M, Duer A, Horslev-Petersen K.** Can magnetic resonance imaging differentiate undifferentiated arthritis? *Arthritis Resesarch and Therapy*. 2005; 7: 243-245.
47. **Sugimoto H, et al.** Early-stage rheumatoid arthritis: diagnostic accuracy of MR imaging. *Radiology*. 1996; 198: 185-192.
48. **Narvaez J, Sirvent E, Narvaez JA, Bas Minguet J, Gomez Vaquero C, Reina D, Nolla JM, Valverde J.** *Usefulness of Magnetic Resonance Imaging of the Hand Versus Anti-Cyclic Citrullinated Peptide Antibody Test to Confirm Diagnosis in Patients with Clinical Suspicion of Early Rheumatoid Arthritis in the Absence of Rheumatoid Factor and Radiographic Erosion.* ACR 2007. Poster 508.
49. **Van der Heijde DM, van Leeuwen MA, van Riel PL, Koster AM, van't Hof MA, van Rijswijk MH, et al.** Biannual radiographic assessment of hands and feet in a three-year prospective followup of patients with early rheumatoid arthritis. *Arthritis Rheum*. 1992; 35: 26-34.
50. **Ostendorf B, Scherer A, Modder U, Schneider M.** Diagnostic value of magnetic resonance imaging of the forefeet in early rheumatoid arthritis when findings on imaging of the metacarpophalangeal joints of the hands remain normal. *Arthritis Rheum*. 2004; 50: 2094-2102.
51. **Felson DT, Anderson JJ, Boers M, et al.** The American College of Rheumatology preliminary core set of disease activity measures for rheumatoid arthritis clinical trials. The Committee on Outcome Measures in Rheumatoid Arthritis Clinical Trials. *Arthritis Rheum*. 1993; 36: 729-40.
52. **Van Leeuwen MA, van der Heijde DM, Rijswijk MH et al.** Inter-relationships of outcome measures and process variables in early rheumatoid arthritis - a comparison of radiologic damage, physical disability, joint counts and acute phase reactants. *J Rheumatol*. 1994;21: 425-429.
53. **Van der Heijde D, Remme CA, Hofman DM, Jacobs JWG, Bijlsma JWJ.** Prediction of progression of radiologic damage in newly diagnosed rheumatoid arthritis. *Arthritis Rheum*. 1995; 38: 1466-1473.
54. **Mulherin D, Fitzgerald O, Bresnihan B.** Clinical improvement and radiological deterioration in rheumatoid arthritis: evidence that the pathogenesis of synovial inflammation and articular erosion may differ. *Br J Rheumatol*. 1996; 35: 1263-1268.



55. Systemic low-dose glucocorticoid treatment in rheumatoid arthritis. *Rheum Dis Clin North Am.* 2001; 27: 389-403.
56. **Kirwan JR.** The synovium in rheumatoid arthritis: evidence for (at least) two pathologies. *Arthritis Rheum.* 2004; 50: 1-4.
57. **Ritchie DM, Boyle JA, McInnes JM, Jasani MK, Dalakos TG, Grieveson P, et al.** Clinical studies with an articular index for the assessment of joint tenderness in patients with rheumatoid arthritis. *Q J Med.* 1968; 37: 393-406.
58. **Van der Heijde DM, van't Hof M, van Riel PL, van der Putte LB.** Development of a disease activity score based on judgement in clinical practice by rheumatologists. *J Rheumatol.* 1993; 20: 579-81.
59. **Prevo ML, van't Hof M, van Rijswijk MH, van de Putte LB, van Riel PL.** Modified disease activity scores that include twenty-eight-joint counts. Development and validation in a prospective longitudinal study of patients with rheumatoid arthritis. *Arthritis Rheum.* 1995; 38 : 44-8.
60. **Aletaha D, Smolen JS.** The simplified disease activity index (SDAI) and clinical activity index (CDAI) to monitor patients in standard clinical care. *Best Practice & Research Clinical Rheumatology.* 2007; 21: 663-75.
61. **Guillemin F, et al.** Measurement of the functional capacity in rheumatoid arthritis: a french adaptation of the Health Assessment Questionnaire (HAQ). *Rev Rhum Mal Osteoartic.* 1991; 56: 459-65.
62. **Houssein DA, Choy EHS, Berry H, Scott DL.** Differences between the clinical and radiological progression of rheumatoid arthritis. *Br J Rheumatol.* 1996; 35 (suppl.1): 199.
63. **Soden M, Rooney M, Cullen A, Whelan A, Feighery C, Bresnihan B.** Immunohistological features in the synovium obtained from clinically uninvolved knee joints of patients with rheumatoid arthritis. *Br J Rheumatol.* 1989; 28: 287-292.
64. **Konig H, Sieper J, Wolf KJ.** Rheumatoid arthritis: evaluation of hypervascular and fibrous pannus with dynamic MRI enhanced with Gd-DTPA. *Radiology.* 1990; 176: 473-477.
65. **Olivier C, Watt I.** Intravenous MRI contrast enhancement of inflammatory synovium: A dose study. *BJR.* 1996; 35: 31-35.

66. **Reiser MF, Bongar TZ, Elermann R, Schneider M, Pauly T, Sitttek H, Peters PE.** Gadolinium DPTA in rheumatoid arthritis and related diseases: first results with dynamic magnetic resonance imaging. *Skeletal Radiology*. 1989;18: 591-597.
67. **Tehranzadeh J, Ashikyan O, Anavim A, Tramma S.** Enhanced MR imaging of tenosynovitis of hands and wrists in inflammatory arthritis. *Skeletal Radiol*. 2006;35: 814-822.
68. **Ostergaard M, Gideon P, Sorensen K, Hansen M, Stoltenberg M, Henriksen O, Lorenzen I.** Scoring of synovial membrane hypertrophy and bone erosions by MR Imaging in clinically active and inactive rheumatoid arthritis of the wrist. *Scand J Rheumatol*. 1995; 24: 212-218.
69. **Ostergaard M, Peterfy C, Conaghan P et al.** OMERACT Rheumatoid Arthritis Magnetic Resonance Imaging Studies. Core set of MRI acquisitions, joint pathology definitions, and the OMERACT RA-MRI scoring system. *J Rheumatol*. 2003; 30: 1385-1386.
70. **Conaghan P, Bird P, Ejbjerg B, et al.** The EULAR-OMERACT rheumatoid arthritis MRI reference image atlas: the metacarpophalangeal joints. *Ann Rheum Dis*. 2005; 64 (Suppl 1): i11-i21.
71. **Ejbjerg B, McQueen F, Lassere M, et al.** The EULAR-OMERACT rheumatoid arthritis MRI reference image atlas: the wrist joint. *Ann Rheum Dis*. 2005; 64 (Suppl1): i23-47.
72. **Lassere M, McQueen F, Ostergaard M, et al.** OMERACT Rheumatoid Arthritis Magnetic Resonance Imaging Studies. Exercise 3: an international multicenter reliability study using the RA-MRI Score. *J Rheumatol*. 2003; 30: 1366-1375.
73. **Conaghan P, Lassere M, Ostergaard M, et al.** OMERACT Rheumatoid Arthritis Magnetic Resonance Imaging Studies. Exercise 4: an international multicenter longitudinal study using the RA-MRI Score. *J Rheumatol*. 2003; 30: 1376-1379.
74. **Palosaari K, Vuotila J, Takalo R, et al.** Bone oedema predicts erosive progression on wrist MRI in early RA-a-2-yr observational MRI and NC scintigraphy study. *Rheumatology*. 2006; 45: 1542.
75. **Ostergaard M, Duer A, Nielsen H, et al.** Magnetic resonance imaging for accelerated assessment of drug effect and prediction of subsequent radiographic progression in rheumatoid arthritis: a study of patients receiving combined anakinra and methotrexate treatment. *Ann Rheum Dis*. 2005; 64: 1503-1506.

76. **Ostergaard M, Hansen M, Stoltenberg M et al.** Magnetic resonance imaging-determined synovial membrane volume as a marker of disease activity and predictor of progressive joint destruction in the wrists of patients with rheumatoid arthritis. *Arthritis Rheum.* 1999; 42: 918-929.
77. **Yamato M, Tamai K, Yamaguchi T, Ohno W.** MRI of the knee in rheumatoid arthritis: Gd-DTPA perfusion dynamics. *J Comput Assist Tomogr.* 1993; 17: 781-785.
78. **Hodgson RJ, O'Connor P, Moots R.** MRI of rheumatoid arthritis - image quantitation for the assessment of disease activity, progression and response to therapy. *Rheumatology.* 2008; 47: 13-21.
79. **Ostergaard M, Stoltenberg M, Gideon P, Sorensen K, Henriksen O, Lorenzen I.** Changes in synovial membrane and joint effusion volumes after intraarticular methylprednisolone. Quantitative assessment of inflammatory and destructive changes in arthritis by MRI. *J Rheumatol.* 1996; 23: 1151-1161.
80. **Ostergaard M, Hansen M, Stoltenberg M, Lorenzen I.** Quantitative assessment of the synovial membrane in the rheumatoid wrist: an easily obtained MRI score reflects the synovial volume. *Br J Rheumatol.* 1996; 35: 965-971.
81. **Bird P, Lassere M, Shnier R, Edmonds J.** Computerised measurement of magnetic resonance imaging erosion volumes in patients with rheumatoid arthritis: a comparison with existing magnetic resonance imaging scoring systems and standard clinical outcome measures. *Arthritis Rheum.* 2003; 48: 614-624.
82. **Ostergaard M.** Different approaches to synovial membrane volume determination by magnetic resonance imaging: manual versus automated segmentation. *Br J Rheumatol.* 1997; 36: 1166-1177.
83. **Savnik A, Bliddal H, Nyergaard JR, Thomsen HS.** MRI of the arthritic finger joints: synovial membrane volume determination, a manual vs a stereologic method. *Eur Radiol.* 2002;12: 94-98.
84. **Klarlund M, Ostergaard M, Rostup E, Skjodt H, Lorenzen I.** Dynamic magnetic resonance imaging of the metacarpophalangeal joints in rheumatoid arthritis, unclassified polyarthritis, and healthy controls. *Scand J Rheumatol.* 2000; 29 108-115.
85. **Savnik A, Bliddal H, Nyergaard JR, Henrik ST.** MRI of arthritic finger joints: synovial membrane volume determination, a manual vs a stereologic method. *Eur Radiol.* 2002; 12: 94-98.

86. **Klarlund M, Ostergaard M, Lorenzen I.** Finger joint synovitis in rheumatoid arthritis: quantitative assessment by magnetic resonance imaging. *Rheumatology*. 1999; 38: 66-72.
87. **Savnik A, Malmkov H, Thomsen HS et al.** Magnetic resonance imaging of the wrist and finger joints in patients with inflammatory joint diseases. *J Rheumatol*. 2001; 28: 2193-2200.
88. **Tam LS, Griffith JF, Yu AB, Li TK, Li EK.** Rapid improvement in rheumatoid arthritis patients on combination of methotrexate and infliximab: clinical and magnetic resonance evaluation. *Clin Rheumatol*. 2007; 26: 941-946.
89. **Kirkhus E, Bjornerud A, Thoen J, Johnson V, Dale K, Smith HJ.** Contrast-enhanced dynamic magnetic resonance imaging of finger joints in osteoarthritis and rheumatoid arthritis: an analysis based on pharmacokinetic modeling. *Acta Radiol*. 2006; 47: 845-851.
90. **Beckers C, Jeukens X, Ribbens C et al.** F-FDG PET imaging of rheumatoid knee synovitis correlates with dynamic magnetic resonance and sonographic assessments as well as with the serum level of metalloproteinase-3. *Eur J Nucl Med Mol Imaging*. 2006; 33: 275-280.
91. **Dale BM, Jesberger JA, Lewin JS, Hillenbrand CM, Duerk JL.** Determining and optimizing the precision of quantitative measurements of perfusion from dynamic contrast enhanced MRI. *J Magn Reson Imaging*. 2003; 18: 575-584.
92. **McQueen FM, Crabbe J, Stewart N.** Dynamic gadolinium-enhanced magnetic resonance imaging of the wrist in patients with rheumatoid arthritis: comment on the article by Cimmino et al. *Arthritis Rheum*. 2004; 50: 674-675.
93. **Cimmino MA, Innocenti S, Fabrizio L, Magnaguagno F, Silvestri E, Garlaschi G.** Dynamic Gadolinium-enhanced magnetic resonance imaging of the wrist in patients with rheumatoid arthritis can discriminate active from inactive disease. *Arthritis Rheum*. 2003; 48: 1207-1213.
94. **Ostergaard M, Lorenzen I, Henriksen O.** Dynamic gadolinium-enhanced MR imaging in active and inactive immunoinflammatory gonarthrosis. *Acta Radiol*. 1994; 35: 275-281.
95. **Ostergaard M, Stoltenberg M, Lovgreen-Nielsen P, Volck B, Sonne-Holm S, Lorenzen I.** Quantification of synovitis by MRI: correlation between dynamic and static gadolinium-enhanced magnetic resonance imaging and microscopic and macroscopic signs of synovial inflammation. *Magn Reson Imaging*. 1998; 16: 743-754.

96. **Huang J, et al.** A 1-year follow-up study of dynamic magnetic resonance imaging in early rheumatoid arthritis reveals synovitis to be increased in shared epitope-positive patients and predictive of erosions at 1 year. *Rheumatology*. 2000; 39: 407-416.
97. **Szkudlarek M, Court-Payen M, Standberg C, Klarlund M, Klausen T, Ostergaard M.** Power Doppler ultrasonography of the metacarpophalangeal joints of patients with rheumatoid arthritis : a comparison with dynamic magnetic resonance imaging. *Arthritis Rheum*. 2001; 44: 2018-2023.
98. **Kalden-Nemeth D, Grebmeier J, Antoni c, Manger B, Wolf F, Kalden JR.** NMR monitoring of rheumatoid arthritis patients receiving anti-TNF monoclonal antibody therapy. *Rheumatol Int*. 1997; 16: 249-255.
99. **Ostergaard M, Stoltenberg M, Henriksen o, Lorenzen I.** Quantitative assessment of synovial inflammation by gadolinium-enhanced magnetic resonance imaging. A study of the effect of intra-articular methylprednisolone on the rate of early synovial enhancement. *Br J Rheumatol*. 1996; 35: 50-59.
100. **Rubens DJ, Blebea JS, Totterman SM, et al.** Rheumatoid arthritis: evaluation of wrist extensor tendons with clinical examination versus MR imaging: a preliminary report. *Radiology* . 1993; 187: 831-838.
101. **Valeri G, Ferrara C, Ercolani P, et al.** Tendon involvement in rheumatoid arthritis of the wrist: MRI findings. *Skeletal Radiol*. 2001; 30: 138-143.
102. **McQueen F, Beckle V, Crabbe J, et al.** Magnetic resonance imaging in early rheumatoid arthritis predicts tendon rupture at six years. *Arthritis Rheum*. 2005; 52: 744-751.
103. **McQueen FM, Lassere M, Edmonds J, Conaghan P, Peterfy C, et al.** OMERACT rheumatoid arthritis magnetic resonance imaging studies. Summary of OMERACT 6 MR imaging module. *J Rheumatol*. 2003; 30: 1387-1392.
104. **Ostendorf B, Scherer A, Specker C, Modder U, Schneider M.** Jaccoud's arthropathy in systemic lupus erythematosus: differentiation of deforming and erosive patterns by magnetic resonance imaging. *Arthritis Rheum*. 2003; 48: 157-165.
105. **Benton N, Stewart N, Crabbe J, Robinson E, Yeoman S, McQueen FM.** MRI of the wrist in early rheumatoid arthritis can be used to predict functional outcome at 6 years. *Ann Rheum Dis*. 2004; 63: 555-561.

106. **Haavardsholm EA, Ostergaard M, Ejbjerg BJ, Kvan NP, Kvien TK.** Introduction of a novel magnetic resonance imaging tenosynovitis score for rheumatoid arthritis: reliability in a multireader longitudinal study. *Ann Rheum Dis.* 2007; 66: 1216-1220.
107. **McQueen FM, Ostendorf B.** What is MRI bone oedema in rheumatoid arthritis and why does it matter? *Arthritis Res Ther.* 2006; 8: 222-226.
108. **McGonagle D, Conaghan PG, O'Connor P, Gibbon W, Green M, Wakefield R, et al.** The relationship between synovitis and bone changes in early untreated rheumatoid arthritis: a controlled magnetic imaging study. *Arthritis Rheum.* 1999; 42: 1706-1711.
109. **Hirohata S, Miura Y, Tmita T, Yoshikawa H, Ochi T, Chiorazzi N.** Enhanced expression of mRNA for nuclear factor kB1 (p50) in CD34+ cells of the bone marrow in rheumatoid arthritis. *Arthritis Res Ther.* 2006; 8: R54.
110. **Proulx S, Kwok E, Shealy DJ, Ritchlin CT, Schwartz EM.** Understanding bone marrow oedema in arthritis: 3D-MRI and histology analyses of TNF-Tg mice. *Arthritis Rheum.* 2006; 54 (Suppl.): S798-S799.
111. **McQueen FM, Benton N, Perry D, et al.** Bone edema scored on magnetic resonance imaging scans of the dominant carpus at presentation predicts radiographic joint damage of the hands and feet six years later in patients with rheumatoid arthritis. *Arthritis Rheum.* 2003;48: 1814-1827.
112. **Haavardsholm EA, Boyesen P, Ostergaard M, Schilvold A, Kvien TA.** MRI-detected bone marrow oedema is a predictor of subsequent radiographic progression in early rheumatoid arthritis. *Ann Rheum Dis.* 2007; 66(Suppl.II): 94.
113. **McQueen FM, Gao A, Ostergaard M, King A, Shalley G, Robinson E, et al.** High grade MRI bone oedema is common within surgical field in rheumatoid arthritis patients undergoing joint replacement and is associated with osteitis in subchondral bone. *Ann Rheum Dis.* 2007; 65: 1581-1587.
114. **Haavardsholm E, Ostergaard M, Schildvold A, Kvien T.** MRI findings reflecting inflammation is more responsive than clinical measures of disease activity when monitoring anti-TNF alpha treatment in RA patients. *Arthritis Rheum.* 2006; 54 (Suppl.): S800.
115. **McQueen FM, Gao A, Ostergaard M, King A, Shalley G, Robinson E, Doyle A, Clark B, Dalbeth N.** High-grade MRI bone oedema is common within the surgical field in rheumatoid arthritis patients undergoing joint replacement and is associated with osteitis in subchondral bone. *Ann Rheum Dis.* 2007; 66: 1581-1587.

116. **Hodgson R, Grainger A, O'Connor P, Barnes T, Connolly S, Moots R.** Dynamic contrast enhanced MRI of bone marrow oedema in rheumatoid arthritis. *Ann Rheum Dis.* 2008; 67: 270-272.
117. **McQueen FM, Ostergaard M, Peterfy C, Lassere M, Ejbjerg B, Bird P, O'Connor P, Genant H, Shnier R, Emery P, Edmonds J, Conaghan P.** Pitfalls in scoring MR images of rheumatoid arthritis wrist and metacarpophalangeal joints. *Ann Rheum Dis.* 2005; 64 (Suppl. I): i48-i55.
118. **Lutz AM, Seemayer C, Corot C, et al.** Detection of synovial macrophages in an experimental rabbit model of antigen-induced arthritis: ultrasmall superparamagnetic iron oxide-enhanced MR imaging. *Radiology.* 2004; 233: 149-157.
119. **Savnik A, Malmskov H, Thomsen HS, Bretlau T, Graff LB, Nielsen H, et al.** MRI of the arthritic small joints: comparison of extremity MRI (0,2T) vs high-field MRI (1,5T). *Eur Radiol.* 2001;11: 1030-1038.
120. **Ejbjerg BJ, Narvestad E, Jacobsen S, Thomsen HS, Ostergaard M.** Optimised, low cost, low field dedicated extremity MRI is high specific and sensitive for synovitis and bone erosions in rheumatoid arthritis wrist and finger joints: comparison with conventional high field MRI and radiography. *Ann Rheum Dis.* 2005; 64: 1280-1287.
121. **Taouli B, Zaim S, Peterfy C, Lynch JA, Stork A, Guermazi A, et al.** Rheumatoid arthritis of the hand and wrist: comparison of three imaging techniques. *AJR Am J Roentgenol.* 2004; 182: 937-943.
122. **Freeston JE, Olech E, Yocum D, Hensor E, Emery P, Conaghan PG.** A modification of the OMERACT RA MRI score for erosions for use with an extremity MRI system with reduced field of view. *Ann Rheum Dis.* 2007; 66: 1669-1671.
123. **D'Agostino MA, Wakefield RJ, Filippucci E, et al.** Intra- et inter-observer reliability of ultrasonography for detecting and scoring synovitis in rheumatoid arthritis: a report of a EULAR ESCISIT Task Force. *Ann Rheum Dis.* 2005; 64 (Suppl.III): 62.
124. **Wakefield RJ, Gibbon WW, Conaghan PG, et al.** The value of sonography in the detection of bone erosions in patients with rheumatoid arthritis: a comparison with conventional radiography. *Arthritis Rheum.* 2000; 43: 2762-2770.
125. **Dohn UM, Ejbjerg BJ, Court-Payen M, et al.** Are bone erosions detected by magnetic resonance imaging and ultrasonography true erosions? A comparison with computed

tomography in rheumatoid arthritis metacarpophalangeal joints. *Arthritis Res Ther.* 2006; 8: R110.

126. **Szkudlarek M, Court-Payen M, Jacobsen S, et al.** Inter-observer agreement in ultrasonography of the finger and toe joints in rheumatoid arthritis. *Arthritis Rheum.* 2003; 48: 955-962.

127. **Rees JD, Pilcher J, Heron C, et al.** A comparison of clinical vs ultrasound determined synovitis in rheumatoid arthritis utilizing gray-scale, Power Doppler and the intravenous microbubble contrast agent "Sono-vue". *Rheumatology.* 2007; 46: 454-459.

128. **Walther M, Harmes H, Krenn V, et al.** Synovial tissue of the hip at Power Doppler US: correlation between vascularity and Power Doppler US signal. *Radiology.* 2002; 25: 225-231.

129. **Naredo E, Bonilla G, Gamero F, et al.** Assessment of inflammatory activity in rheumatoid arthritis: a comparative study of clinical evaluation with gray scale and power Doppler ultrasonography. *Ann Rheum Dis.* 2005; 64: 375-381.

130. **Palosaari K, Vuotila J, Jartti A, Niemela R, Haapea M, Soini I, Tervonen O, Hakala M.** Contrast-enhanced dynamic and static MRI correlates with quantitative <sup>99</sup>Tc m-labelled nanocolloid scintigraphy. Study of early rheumatoid arthritis patients. *Rheumatology.* 2004; 43: 1364-1373.

131. **Polisson RP, Schoenberg OI, Fischman A, Rubin R, Simon LS, Rosenthal D, et al.** Use of magnetic resonance imaging and positron emission tomography in the assessment of synovial volume and glucose metabolism in patients with rheumatoid arthritis. *Arthritis Rheum.* 1995; 38: 819-825.

132. **Palmer WE, Rosenthal DI, Schoenberg OI, Fischman AJ, Simon LS, Rubin RH, et al.** Quantification of inflammation in the wrist with gadolinium-enhanced MR imaging and PET with 2-F-18-fluoro-2-deoxy-D-glucose. *Radiology.* 1995; 196: 647-655.

133. **Elzinga EH, van der Laken CJ, Comans EFI, Hoekstra OS, Lammertsma AA, Dijkmans B, Voskuyl A.** [<sup>18</sup>F]FDG-PET Changes after 2 Weeks of Infliximab Treatment Correlate with Long-Term Clinical Outcome in Rheumatoid Arthritis Patients. *ACR.* 2007, presentation 639.

134. **Combe B, Landewe R, Lukos C, Bolosiu HD, Breedveld F, Dougados M, Emery P, Ferraccioli G, Hazes JMW, Klareskog L, Machold K, Martin-Mola E, Nielsen H, Silman A, Smolen A, Yazizi H.** EULAR recommendation for the management of early arthritis report of a task force of the European Standing Committee for International Clinical Studies Including Therapeutics (ESCSIT). *Ann Rheum Dis.* 2007; 66: 34-45.



135. **Van Zeben D, Breedveld FC.** Prognostic factors in rheumatoid arthritis. *J Rheumatol.* 1996; 23 (Suppl 44): 31-33.
136. **Dixey J, Solymossy C, Young A.** It is possible to predict radiological damage in early rheumatoid arthritis? Report on the occurrence, progression, and prognostic factor of radiological erosions over the first 3 years in 866 patients from Early RA Study (ERAS). *J Rheumatol Suppl.* 2004; 69: 48-54.
137. **Van der Heijde D.** How to read radiographs according to the Sharp/van der Heijde method. *J Rheumatol.* 1999; 26: 743-5.
138. **Sugimoto H, Takeda A, Kano S.** Assessment of disease activity in rheumatoid arthritis using magnetic resonance imaging: quantification of pannus volume in the hands. *Br J Rheumatol.* 1998; 37: 854-61.
139. **Zikou AK, Argyropoulou MI, Voulgari PV, Xydis VG, Nikas SN, Efremidis SC, Drosos A.** Magnetic resonance imaging quantification of hand synovitis in patients with rheumatoid arthritis treated with Adalimumab. *J Rheumatol.* 2006; 33: 219-23.
140. **Boutry N, Lardé A, Lapègue F, Solau-Gervais E, Flipo RM, Cotten A.** Magnetic resonance imaging appearance of the hands and feet in patients with early rheumatoid arthritis. *J Rheumatol.* 2003; 30: 671-9.
141. **Brown AK, Quinn MA, Karim Z, Conaghan PG, Peterfy CG, Hensor E, Wakefield RJ, O'Connor PJ, Emery P.** Presence of significant synovitis in rheumatoid arthritis patients with disease-modifying antirheumatic drug-induced clinical remission. *Arthritis Rheum.* 2006; 54: 3761-73.
142. **Pierre-Jerome C, Bekkelund SI, Mellgren SI, Torbergesen T, Husby G, Nordstrom R.** The rheumatoid wrist: bilateral MR analysis of the distribution of rheumatoid lesions in axial plan in a female population. *Clinical Rheumatol.* 1997; 16: 80-86.
143. **Ostergaard M, Gideon P, Henriksen O, Lorenzen I.** Synovial volume. A marker of disease severity in rheumatoid arthritis, quantification by MRI. *Scand J Rheumatol.* 1994; 23: 197-202.
144. **Chary-Valckenaere I, Goebel JC, Champigneulle J, Rat AC, Dintinger H, Toussaint F, Pinzano-Watrin A, Blum A, Netter P, Gillet P, Pourel J, Loeuille D.** Evaluation IRM par 3 approches différentes de l'inflammation synoviale dans la gonarthrose: comparaison aux données macroscopiques, microscopiques et cliniques. *Congrès SFR 2005.*

145. **Drapé JL, Gay-Depassier P, Silbermann O, Benacerraf R.** Intraarticular diffusion of Gd-DPTA after intravenous injection in the knee: MRI evaluation. *Radiology*. 1993; 188: 227-234.
146. **Gaffney K, Cookson J, Blake D, Coumbe A, Blades S.** Quantification of rheumatoid synovitis by magnetic resonance imaging. *Arthritis Rheum*. 1995; 38: 1610-17.
147. **Lee J, Lee SK, Suh JS, Yoon M, Song JH, Lee CH.** Magnetic resonance imaging of the wrist in defining remission of rheumatoid arthritis. *J Rheumatol*. 1997; 24: 1303-1308.
148. **Tamai K, et al.** Dynamic magnetic resonance imaging for the evaluation of synovitis in patients with rheumatic arthritis. *Arthritis Rheum*. 1994; 37: 1151-1157.
149. **Bruynesteyn K, van der Heijde D, Boers M, Lassere M, Boonen A, Edmonds J, Houben H, Paulus H, Pelroso P, Saudan A, van der Linden S.** Minimal clinically important difference in radiological progression of joints damage over 1 year in rheumatoid arthritis: preliminary results of a validation study with clinical experts. *J Rheumatol*. 2001; 28: 904-910.
150. **Plant MJ, Saklatvala J, Borg A, Jones P, Dawes P.** Measurement and prediction of radiological progression in early rheumatoid arthritis. *J Rheumatol*. 1994; 21: 1808-1813.
151. **Alarcon JS, Lopez-Mendez A, Walter J, Boerbooms AMT, Russel AS, Furst DE, et al.** Radiographic evidence of disease progression in methotrexate treated and non methotrexate disease modifying antirheumatic drug treated rheumatoid patients: a meta-analysis. *J Rheumatol*. 1992; 19: 1868-1873.
152. **Haavardsholm EA, Boyesen P, Ostergaard M, Schildvold A, Kvien TK.** Magnetic resonance imaging findings in 84 patients with early rheumatoid arthritis: bone marrow oedema predicts erosive progression. *Ann Rheum Dis*. 2008; 67: 794-800.
153. **Pasteau A.** Le volume de l'œdème osseux à fort rehaussement en IRM est prédictif de la progression structurale à 1 an pour les patients qui s'aggravent cliniquement. *Mémoire DES Rhumatologie 2008*.
154. **Yao L, Magalnick M, Wilson M, Lipsky P, Goldbach-Mansky R.** Periarticular bone findings in rheumatoid arthritis: T2-weighted versus contrast-enhanced T1-weighted MRI. *AJR*. 2006; 187: 358-363.
155. **Loeuille D, Rat AC, Goebel JC, Champigneulle J, Blum A, Netter P, Gillet P, Chary-Valkenaere I.** MRI in osteoarthritis: wich method best reflects the synovial inflammation?

Correlations with clinical, macroscopic et microscopic features. *Osteoarthritis and cartilage*.  
Accepté sous réserve de modifications.

156. **Hulsmans H, Jacobs J, van der Heijde D, van Albada-Kuipers G, Schenk Y, Bijlsma J.** The course of radiologic damage during the first six years of rheumatoid arthritis. *Arthritis Rheum.* 2000; 43: 1927-1940.

VU

NANCY, le 12 novembre 2008

Le Président de Thèse

**Professeur J. POUREL**

NANCY, le 13 novembre 2008

Le Doyen de la Faculté de  
Médecine

Par délégation

**Mme le Professeur M.C. BÉNÉ**

AUTORISE À SOUTENIR ET À IMPRIMER LA THÈSE

NANCY, le 17 novembre 2008

LE PRÉSIDENT DE L'UNIVERSITÉ HENRI POINCARÉ, NANCY 1

**Professeur J.P. FINANCE**



---

## RÉSUMÉ DE LA THÈSE :

L'objectif est d'évaluer pour la première fois en IRM le volume de synovite et de ténosynovite aux poignets et sa vitesse de rehaussement dans la polyarthrite rhumatoïde (PR) et déterminer son caractère prédictif de l'évolution structurale radiographique à 1 an. Vingt-cinq patients ont une évaluation clinique, biologique et radiographique initiale et à 1 an. Le volume de synovite et de ténosynovite (VST) est calculé aux poignets sur 5 coupes successives IRM T1-injectées. En fonction de la vitesse de rehaussement, 3 catégories de synovite sont définies : à rehaussement élevé ( $\geq 1\% s^{-1}$ ), moyen ( $\geq 0,3\% s^{-1}$  et  $< 1\% s^{-1}$ ) et faible ( $< 0,3\% s^{-1}$ ) et leurs volumes calculés. La progression structurale est définie par l'aggravation de plus de 5 points du score de Sharp mains à 1 an (SDD=4,9). Vingt-trois patients sur 25 (92%) ont des synovites, localisées le plus fréquemment au niveau intra-carpien. Les ténosynovites sont présentes chez 21 patients (84%). L'atteinte des tendons extenseurs est la plus fréquente (95,2%). Le VST médian est de 837,5 mm<sup>3</sup>. L'évaluation volumique fait preuve d'une excellente reproductibilité inter et intra-lecteur (ICC=0,93-0,99 et ICC=0,75-0,95). En étude transversale, il n'y a aucune corrélation entre les différents volumes de synovite et de ténosynovite et les paramètres cliniques, biologiques et clinico-biologiques d'activité de la maladie. Seule la CRP est corrélée modérément à la progression structurale à 1 an ( $r=0,56$  ;  $p=0,003$ ), alors que le volume total et les volumes pour les différentes catégories de rehaussement ne le sont pas.

---

To evaluate for the first time on magnetic resonance imaging (MRI) the synovitis and tenosynovitis volume of the wrist and its enhancement speed in Rheumatoid Arthritis (RA) and to determine its predictive role on radiographic erosive progression at 1 year. Twenty-five RA patients were assessed clinically, biologically and radiographically at baseline and at 1 year. Synovitis volume was calculated in wrists on 5 consecutive post-injected T1-weighted images. According to enhancement speed, 3 thresholds of synovitis and tenosynovitis were defined: high ( $\geq 1\% s^{-1}$ ), intermediate ( $\geq 0.3\% s^{-1}$  and  $< 1\% s^{-1}$ ) and slow ( $< 0.3\% s^{-1}$ ), and their respective volume calculated. Structural progression is defined by the worsening of more than 5 points on Sharp's score at 1 year (SDD=4.9). Synovitis is observed in 23 patients (92%). Intra-carpian joints were the most frequently involved with synovitis. Tenosynovitis was recorded in 21 patients (84%). The most common sites for tendon involvement were extensors (95.2%). The median synovitis and tenosynovitis volume was 837.5 mm<sup>3</sup>. Inter-observer and intra-observer reliability was high (ICC=0.93-0.99; ICC=0.75-0.95). There is no correlation between the different volumes of synovitis and tenosynovitis and the clinical, biological and clinico-biological parameters. Only CRP correlate with x-ray progression ( $r=0.56$ ;  $p=0.003$ ), while synovitis and tenosynovitis volumes (total and for each category of enhancement) were not correlated.

---

## TITRE EN ANGLAIS:

**Quantification on MRI of Wrist Synovitis and Tenosynovitis Volume in 25 Patients with Rheumatoid Arthritis: Prediction on Radiographic Progression at 1 Year.**

---

## THÈSE: MÉDECINE SPÉCIALISÉE- ANNÉE 2008

---

## MOTS CLÉS :

Polyarthrite Rhumatoïde; IRM ; Volume synovite ; Étude cinétique IRM ; Évaluation structurale

---

## ADRESSE DE L'UFR :

Faculté de Médecine de Nancy  
9, Avenue de la Forêt de Haye  
54505 VANDOEUVRE LES NANCY

---