



**HAL**  
open science

# L'esthétique en implantologie chez le patient édenté partiel au niveau du secteur antérieur

Audrey Didot

► **To cite this version:**

Audrey Didot. L'esthétique en implantologie chez le patient édenté partiel au niveau du secteur antérieur. Sciences du Vivant [q-bio]. 2003. hal-01732181

**HAL Id: hal-01732181**

**<https://hal.univ-lorraine.fr/hal-01732181v1>**

Submitted on 14 Mar 2018

**HAL** is a multi-disciplinary open access archive for the deposit and dissemination of scientific research documents, whether they are published or not. The documents may come from teaching and research institutions in France or abroad, or from public or private research centers.

L'archive ouverte pluridisciplinaire **HAL**, est destinée au dépôt et à la diffusion de documents scientifiques de niveau recherche, publiés ou non, émanant des établissements d'enseignement et de recherche français ou étrangers, des laboratoires publics ou privés.



## AVERTISSEMENT

Ce document est le fruit d'un long travail approuvé par le jury de soutenance et mis à disposition de l'ensemble de la communauté universitaire élargie.

Il est soumis à la propriété intellectuelle de l'auteur. Ceci implique une obligation de citation et de référencement lors de l'utilisation de ce document.

D'autre part, toute contrefaçon, plagiat, reproduction illicite encourt une poursuite pénale.

Contact : [ddoc-theses-contact@univ-lorraine.fr](mailto:ddoc-theses-contact@univ-lorraine.fr)

## LIENS

Code de la Propriété Intellectuelle. articles L 122. 4

Code de la Propriété Intellectuelle. articles L 335.2- L 335.10

[http://www.cfcopies.com/V2/leg/leg\\_droi.php](http://www.cfcopies.com/V2/leg/leg_droi.php)

<http://www.culture.gouv.fr/culture/infos-pratiques/droits/protection.htm>

**ACADEMIE DE NANCY-METZ**

**UNIVERSITE HENRI POINCARRE-NANCY 1**

**FACULTE DE CHIRURGIE-DENTAIRE**

Année 2003

N° 32-03  
Double

**THESE**

Pour le

**DIPLOME D'ETAT DE DOCTEUR  
EN CHIRURGIE DENTAIRE**

Par

Audrey DIDOT

Née le 29 Janvier 1977 à Laxou (Meurthe et Moselle)

**L'ESTHETIQUE EN IMPLANTOLOGIE CHEZ LE PATIENT EDENTE**

**PARTIEL AU NIVEAU DU SECTEUR ANTERIEUR**

DB 29318

Présentée et soutenue publiquement le 12 décembre 2003

Examineurs de la thèse :

Monsieur M. PANIGHI	Professeur des Universités	Président
Monsieur A. FONTAINE	Professeur 1er grade	Juge
<u>Monsieur J. PENAUD</u>	Maître de Conférences	Juge
Mademoiselle S. DAOUT	Assistante	Juge



PPN 076291685

**ACADEMIE DE NANCY-METZ**

**UNIVERSITE HENRI POINCARÉ-NANCY 1**

**FACULTE DE CHIRURGIE-DENTAIRE**

Année 2003

N° 32  
Double

**THESE**

Pour le

**DIPLOME D'ETAT DE DOCTEUR  
EN CHIRURGIE DENTAIRE**

Par

Audrey DIDOT

Née le 29 Janvier 1977 à Laxou (Meurthe et Moselle)

**L'ESTHETIQUE EN IMPLANTOLOGIE CHEZ LE PATIENT EDENTE**

**PARTIEL AU NIVEAU DU SECTEUR ANTERIEUR**

03 84318

Présentée et soutenue publiquement le 12 décembre 2003

Examineurs de la thèse :

Monsieur M. PANIGHI	Professeur des Universités	Président
Monsieur A. FONTAINE	Professeur 1er grade	Juge
<u>Monsieur J. PENAUD</u>	Maître de Conférences	Juge
Mademoiselle S. DAOUT	Assistante	Juge

BU PHARMA-ODONTOL



D

104 064408 2

Assesseur(s) : Docteur C. ARCHIEN - Docteur J.J. BONNIN  
Membres Honoraires : Pr. F. ABT - Dr. L. BABEL - Pr. S. DURIVAUX - Pr. G. JACQUART - Pr. D. ROZENCWEIG -  
Pr. M. VIVIER  
Doyen Honoraire : J. VADOT

<b>Sous-section 56-01</b> Pédodontie	M. Mme Mlle Mlle	<b>J. PREVOST</b> D. DESPREZ-DROZ V. MINAUD-HELPER A. SARRAND	Maître de Conférences Maître de Conférences Assistant Assistant
<b>Sous-section 56-02</b> Orthopédie Dento-Faciale	Mme Mlle Mme Mme Mlle	<b>M.P. FILLEUL</b> A. MARCHAL M. MAROT-NADEAU D. MOUROT A. WEINACHTER-PETITFRERE	Professeur des Universités* disponibilité Assistant Assistant Assistant
<b>Sous-section 56-03</b> Prévention, Epidémiologie, Economie de la Santé, Odontologie légale	M. Mlle M.	<b>M. WEISSENBACH</b> C. CLEMENT O. ARTIS	Maître de Conférences* Assistant Assistant
<b>Sous-section 57-01</b> Parodontologie	M. M. M. Mlle Mlle	<b>N. MILLER</b> P. AMBROSINI J. PENAUD S. DAOUT A. GRANDEMENGE	Maître de Conférences Maître de Conférences Maître de Conférences Assistant Assistant
<b>Sous-section 57-02</b> Chirurgie Buccale, Pathologie et Thérapeutique, Anesthésiologie Et Réanimation	M. M. M. M. M. Mlle	<b>P. BRAVETTI</b> J.P. ARTIS D. VIENNET C. WANG P. GANGLOFF A. POLO	Maître de Conférences Professeur 2 <sup>ème</sup> grade Maître de Conférences Maître de Conférences* Assistant Assistant
<b>Sous-section 57-03</b> Sciences Biologiques (Biochimie, Immunologie, Histologie, Embryologie, Génétiq ue, Anatomie pathologique, Bactériologie, Pharmacologie)	M. M. Mme	<b>A. WESTPHAL</b> J.M. MARTRETTE V. STUTZMANN-MOBY	Maître de Conférences * Maître de Conférences Assistant
<b>Sous-section 58-01</b> Odontologie Conservatrice, Endodontie	M. M. M. M. M. M. M	<b>C. AMORY</b> A. FONTAINE M. PANIGHI J.J. BONNIN P. BAUDOT C. CHARTON M. ENGELS DEUTSCH	Maître de Conférences Professeur 1 <sup>er</sup> grade * Professeur des Universités * Maître de Conférences Assistant Assistant Assistant
<b>Sous-section 58-02</b> Prothèses (Prothèse conjointe, Prothèse adjointe partielle, Prothèse complète, Prothèse maxillo-faciale)	M. M. M. M. M. Mlle M. M. M.	<b>J.P. LOUIS</b> C. ARCHIEN C. LAUNOIS J. SCHOUVER B. BAYER M. BEAUCHAT L.M. FAVOT K. JHUGROO B. WEILER	Professeur des Universités* Maître de Conférences * Maître de Conférences Maître de Conférences Assistant Assistant Assistant Assistant Assistant
<b>Sous-section 58-03</b> Sciences Anatomiques et Physiologiques Occlusodontiques, Biomatériaux, Biophysique, Radiologie	Mlle M. M.	<b>C. STRAZIELLE</b> B. JACQUOT C. AREND	Professeur des Universités* Maître de Conférences Assistant

*Par délibération en date du 11 décembre 1972,  
la Faculté de Chirurgie Dentaire a arrêté que  
les opinions émises dans les dissertations  
qui lui seront présentées  
doivent être considérées comme propres à  
leurs auteurs et qu'elle n'entend leur donner  
aucune approbation ni improbation.*

# **REMERCIEMENTS**



## **A NOTRE PRESIDENT DE THESE**

### **Monsieur le Professeur Marc PANIGHI**

Docteur en chirurgie dentaire  
Docteur de l'Université Henri Poincaré, Nancy-I  
Habilité à diriger les recherches par l'Université Henri Poincaré, Nancy-I  
Professeur des Universités  
Sous-section : Odontologie Conservatrice-Endodontie

**Vous nous avez fait l'honneur d'accepter la présidence de ce jury de thèse, nous vous en sommes très reconnaissants.**

**Nous avons su apprécier vos enseignements, votre disponibilité, votre gentillesse et vos précieux conseils tout au long de nos études.**

**Veillez trouver ici, le témoignage de notre vive reconnaissance et de notre profond respect.**

## **A NOTRE JUGE**

### **Monsieur le Professeur Alain FONTAINE**

Chevalier de l'Ordre National du Mérite  
Docteur en Chirurgie Dentaire  
Docteur en Sciences Odontologiques  
Professeur 1<sup>er</sup> grade  
Sous-section : Odontologie Conservatrice- Endodontie

**Vous avez accepté de participer à ce jury de thèse et nous vous en remercions vivement.**

**Veillez trouver ici l'expression de notre respectueuse gratitude et de toute notre estime.**

## **A NOTRE JUGE ET DIRECTEUR DE THESE**

**Monsieur le Docteur Jacques PENAUD**

Docteur en Chirurgie Dentaire  
Docteur de l'Université Henri Poincaré, Nancy-I  
Maître de Conférences des Universités  
Sous-section : Parodontologie

***Vous nous avez fait le plaisir de diriger cette thèse.***

***Vous avez su donner à chacun de vos enseignements un grand attrait en toute simplicité.***

***Veillez trouver ici le témoignage de notre reconnaissance pour les heures précieuses que vous nous avez consacrées, toujours dans la bonne humeur et la gentillesse.***

***Nous tenons à vous témoigner ici notre reconnaissance et notre profond respect.***

## **A NOTRE JUGE**

**Mademoiselle le Docteur Sandra DAOUT**

Docteur en Chirurgie Dentaire  
Assistant hospitalier universitaire  
Sous-section : Parodontologie

**Vous avez accepté très gentiment, pour la première fois,  
de faire partie de ce jury de thèse.**

**Nous vous en remercions et veuillez trouver ici  
l'expression de toute notre reconnaissance et de notre  
respect.**

**Au Docteur François MAIRE**

Merci, Chef, de nous avoir fait bénéficier de votre expérience et de vos précieux conseils professionnels et personnels dans la gaieté et la bonne humeur durant notre stage au Centre Alexis Vautrin.

Merci aussi à toute l'équipe.

**Aux Docteurs Daniel ANASTASIO et Jean-Marc OSSWALD**

Pour votre accueil dans votre service, pour votre expérience clinique qui nous a guidés tout au long de ces six mois de stage.

**A mes parents,**

Pour l'amour que vous m'avez donné et qui m'a permis d'avancer.  
Vous m'avez apporté les clés de la réussite.  
Merci pour votre soutien, votre gentillesse, votre patience et votre confiance.

**A toute ma famille,**

Pour votre soutien et vos encouragements.

**A Bertrand,**

Pour ta gentillesse, ta patience et ta tendresse.  
Avec tout mon amour.

**A Karine,**

Pour tous les grands moments de nos études (la Corpo, le CRIT, nos révisions...) et  
nos papottes interminables autour d'un café.

**A Gildas et Mathieu,**

Pour notre amitié.

**A Isa, Mélanie, Mathieu, Jeu-Lou et Rémi,**

Pour tout nos bons moments

**A Emilie,**

Pour notre amitié.  
Sans ton aide, Mon ordinateur aurait fini par le fenêtre

# **SOMMAIRE**

# INTRODUCTION

## 1°PARTIE : LES TEMPS PRE-IMPLANTAIRES

<b>1 RAPPELS ANATOMIQUES</b>	<b>12</b>
<b>1.1 L'anatomie osseuse</b>	<b>12</b>
1.1.1 Le maxillaire	12
1.1.1.1 Les rapports externes	12
1.1.1.2 Les rapports endo-osseux	14
1.1.1.3 Le rempart alvéolaire	14
1.1.2 La mandibule	14
1.1.2.1 La face externe	15
1.1.2.2 La face interne	15
1.1.3 Les phénomènes de résorption osseuse	17
1.1.3.1 L'os alvéolaire	17
1.1.3.2 La résorption	17
1.1.3.3 La classification de Lekholm et Zarb	21
<b>1.2 Anatomie de la région labiale</b>	<b>22</b>
1.2.1 La morphologie de la région labiale	22
1.2.1.1 La lèvre supérieure	22
1.2.1.1 La lèvre inférieure	24
1.2.2 Constitution de la région labiale	24
1.2.2.1 Les muscles constricteurs des lèvres	24
1.2.2.2 Les muscles dilatateurs des lèvres	28
<b>1.3 Les éléments nobles du secteur antérieur</b>	<b>30</b>
1.3.1 A la mandibule	30
1.3.1.1 La symphyse mentonnière	30
1.3.1.2 Le trou mentonnier	30



1.3.2 Au maxillaire	31
1.3.2.1 Le pré-maxillaire	31
1.3.2.2 Le pilier canin	32
1.3.2.3 Le sinus maxillaire	34
<b>2 L'ETUDE CLINIQUE PRE-IMPLANTAIRE</b>	<b>34</b>
<b>2.1 La demande du patient</b>	<b>34</b>
2.1.1 La demande fonctionnelle	35
2.1.2 Le souci esthétique	35
2.1.3 La motivation du patient	36
<b>2.2 Etiologie de la perte des organes dentaires</b>	<b>38</b>
<b>2.3 L'examen clinique</b>	<b>38</b>
2.3.1 L'examen exobuccal	39
2.3.2 l'analyse du sourire	39
2.3.2.1 Le sourire bas	40
2.3.2.2 le sourire moyen	40
2.3.2.3 Le sourire gingival	41
2.3.2.4 Remarque	41
2.3.2 L'examen endobuccal	41
2.3.3.1 L'ouverture buccale	41
2.3.3.2 L'examen dentaire	42
2.3.3.3 L'examen parodontal	42
2.3.3.4 L'examen de l'occlusion	43
2.3.3.5 L'examen prothétique	43
2.3.3.6 L'analyse des tissus péri-implantaires	43

<b>2.4 L'examen radiographique</b>	<b>45</b>
2.4.1 Le bilan préliminaire	45
2.4.2 Le bilan préopératoire	46
<b>2.5 Les guides en implantologie</b>	<b>47</b>
2.5.1 Les cires de diagnostic	49
2.5.2 Le guide radiologique	49
2.5.3 Le guide chirurgical	50

## **2° PARTIE : LES ETAPES CHIRURGICALES**

<b>1 LA CHIRURGIE OSSEUSE</b>	<b>55</b>
<b>1.1 Classification</b>	<b>55</b>
1.1.1 Classification de PALACCI et ERICSSON	55
1.1.1.1 Dans le sens vertical	55
1.1.1.2 Dans le sens horizontal	56
1.1.1.3 Applications cliniques	58
1.1.2 Classification de SEIBERT	58
<b>1.2 Les différentes techniques thérapeutiques</b>	<b>59</b>
1.2.1 Préservation du capital osseux	59
1.2.2 La régénération osseuse guidée	60
1.2.2.1 Définition et Principes	60

1.2.2.2 Les conditions cliniques requises	62
1.2.2.3 Choix et types de membranes	62
1.2.2.4 Technique opératoire	63
1.2.3 Les greffes osseuses autogènes	64
1.2.3.1 Classification	64
1.2.3.2 Les sites de prélèvement	64
1.2.3.3 Les différentes techniques	66
1.2.3.4 Technique opératoire	67
1.2.3.5 L'utilisation de substituts osseux	69
1.2.4 La distraction alvéolaire	69
1.2.4.1 Définition	69
1.2.4.2 Principes	70
1.2.5 Conclusion	71
<b>2 LE POSITIONNEMENT DES IMPLANTS</b>	<b>71</b>
<b>2.1 La notion de profil d'émergence</b>	<b>71</b>
<b>2.2 Comparaison Dent/ Implant</b>	<b>73</b>
<b>2.3 Sélection de la taille des implants</b>	<b>74</b>
<b>2.4 Les guides de positionnement pré-chirurgicaux</b>	<b>75</b>
<b>2.5 Les indicateurs de positionnement</b>	<b>76</b>
<b>2.6 L'étape chirurgicale</b>	<b>77</b>
2.6.1 Les difficultés liées au premier implant	78
2.6.2 Le positionnement des implants suivants	80
<b>2.7 Le positionnement optimal des implants</b>	<b>81</b>
2.7.1 Dans le sens apico-coronaire	81
2.7.2 Dans le sens mésio-distal	82

2.7.3 Dans le sens vestibulo-palatin ou –lingual 83

### **3 CICATRISATION ET PROTHESE D'ATTENTE 84**

#### **3.1 Au niveau des implants enfouis 84**

3.1.1 Cicatrisation et prothèse adjointe 85

3.1.2 Cicatrisation et bridge 86

3.1.3 Cicatrisation et couronne fixée 86

#### **3.2 Au niveau des implants non-enfouis 88**

#### **3.3 La mise en place immédiate de la prothèse provisoire 88**

#### **3.4 Implantation immédiate et prothèse provisoire 89**

#### **3.5 Conclusion 89**

### **4 L'AMENAGEMENT DES TISSUS MOUS PERI- IMPLANTAIRES 90**

#### **4.1 Rappels sur la muqueuse péri-implantaire 90**

4.1.1 Sur le plan macroscopique 90

4.1.2 Sur le plan microscopique 91

#### **4.2 Les techniques chirurgicales de base 92**

4.2.1 Le lambeau positionné latéralement 93

4.2.1.1 Techniques opératoires 93

4.2.1.2 Résultats 94

4.2.2 Le lambeau positionné coronairement 94

4.2.2.1 Technique opératoire 95

4.2.2.2 Résultats 96

4.2.3 La greffe gingivale épithélio-conjonctive	96
4.2.4 La technique du rouleau modifié	98
<b>4.3 La greffe de tissu conjonctif enfoui</b>	<b>99</b>
4.3.1 Les sites de prélèvement	99
4.3.2 Technique de prélèvement	100
4.3.3 Technique opératoire	100
4.3.4 Résultats	101
<b>4.4 La régénération papillaire</b>	<b>101</b>
4.4.1 La technique PALACCI	102
4.4.1.1 Dans le cas de restaurations multiples	102
4.4.1.2 Dans le cas de restaurations unitaires	104
4.4.2 Autre technique	105
4.4.3 Conclusion	105
<b>5 CONCLUSION</b>	<b>105</b>

### **3° PARTIE : LA PHASE POST-CHIRURGICALE**

<b>1 PERENNITE DE LA RESTAURATION PROTHETIQUE SUR IMPLANTS</b>	<b>108</b>
<b>1.1 Complications et échecs esthétiques</b>	<b>108</b>
1.1.1 Les facteurs biologiques	108
1.1.2 Les facteurs prothétiques	109

1.1.3 Le tabac	109
<b>1.2 La phase de maintenance</b>	<b>110</b>
1.2.1 La maintenance personnelle	110
1.2.2 La maintenance professionnelle	111
1.2.2.1 L'examen clinique	111
1.2.2.2 L'examen radiographique	111
1.2.2.3 L'élimination des dépôts de tartre et de plaque	112
<b>2 L'ASPECT JURIDIQUE</b>	<b>113</b>
<b>2.1 Quelques rappels juridiques</b>	<b>113</b>
2.1.1 Notions générales	113
2.1.2 La responsabilité médicale	113
2.1.3 La procédure civile	114
<b>2.2 Le contrat de soins</b>	<b>115</b>
2.2.1 La responsabilité contractuelle	115
2.2.2 L'obligation de moyens en implantologie	115
2.2.3 Responsabilité chirurgicale et prothétique	116
2.2.4 L'information du patient	116
2.2.4.1 Le consentement éclairé	117
2.2.4.2 Devis et honoraires	117
<b>CONCLUSION</b>	<b>120</b>
<b>BIBLIOGRAPHIE</b>	<b>122</b>

# **INTRODUCTION**

L'implantologie orale a connu, ces dernières années, une évolution et des progrès considérables. En effet, fiable et rigoureuse, cette technique a trouvé aujourd'hui une place importante dans l'élaboration d'un plan de traitement.

En une trentaine d'années, la fiabilité de l'ostéointégration a permis le traitement de l'édentement unitaire et plural ouvrant ainsi la voie à une exigence supplémentaire : une intégration gingivale esthétique.

La réussite du traitement implantaire dépend de la connaissance de l'anatomie, de la compréhension de la physiologie tissulaire et d'une technique chirurgicale parfaite et précise. Elle repose aussi sur le caractère naturel et harmonieux du profil d'émergence des futures restaurations prothétiques implanto-portées, c'est-à-dire sur l'esthétique de l'interface gingivo-prothétique.

Or, de très nombreux facteurs anatomiques et chirurgicaux influent à des titres divers sur le résultat esthétique de l'intégration aux tissus mous péri-implantaires, et en premier lieu l'anatomie osseuse, le positionnement tridimensionnel de l'implant, la mise en place d'une prothèse transitoire, les techniques d'augmentation osseuse et gingivale qui font partie du plan de traitement global.

Nous allons tenter d'établir dans cet ouvrage l'ensemble des étapes nécessaires à la pose optimale d'implants dentaires et les précautions à prendre pour obtenir un résultat esthétique le meilleur possible, satisfaisant pour le patient et le praticien.



**LES TEMPS**

**PRE-IMPLANTAIRES**

# 1 RAPPELS ANATOMIQUES

La pratique de la chirurgie implantaire nécessite, du fait de ses voies d'abord, la connaissance des différentes régions constituant les parois de la cavité buccale. Nous nous limiterons dans cette étude à l'exploration de la partie antérieure de la bouche, celle mise en évidence par le sourire.

En effet, les tracés d'incision vont intéresser cette région, en sectionnant, en disséquant ou en décollant les différentes structures la composant.

## 1.1 Anatomie osseuse

### 1.1.1 Le maxillaire

Le maxillaire supérieur est un os volumineux, mais léger en raison de la présence d'une importante cavité pneumatique qui l'habite. Uni sur le plan sagittal médian à son homologue opposé, les deux maxillaires supérieurs constituent la partie principale du massif facial supérieure que tous les autres os de ce massif viennent compléter. Le maxillaire contribue ainsi à la formation de l'orbite, des fosses nasales, de la voûte buccale et forme la mâchoire supérieure avec la denture que comporte son bord alvéolaire.

Sa forme est complexe. ROUVIERE l'assimilait à un quadrilatère, TESTUT à une pyramide triangulaire tronquée alors que PATURET le comparait, lui, à une pyramide quadrangulaire tronquée.

#### 1.1.1.1 Les rapports externes

Les rapports sont différents selon les secteurs du maxillaire concernés. Nous nous limiterons ici à une zone antérieure située en avant des premières prémolaires.

A ce niveau l'os est libre de toute insertion musculaire.

Dans le secteur incisivo-canin, la table externe peut présenter deux aspects très variables :

-soit une table plane, s'épaississant progressivement depuis la crête jusqu'à la base nasale. Ce cas de figure, malheureusement le plus rare est très favorable à l'implantologie, puisque l'implant est protégé par une table osseuse qui va en s'épaississant (Fig.A1).

-soit, et c'est le cas le plus fréquent, une table externe plus ou moins concave et qui demande de bien orienter l'implant pour ne pas traverser la table externe (Fig.A2).

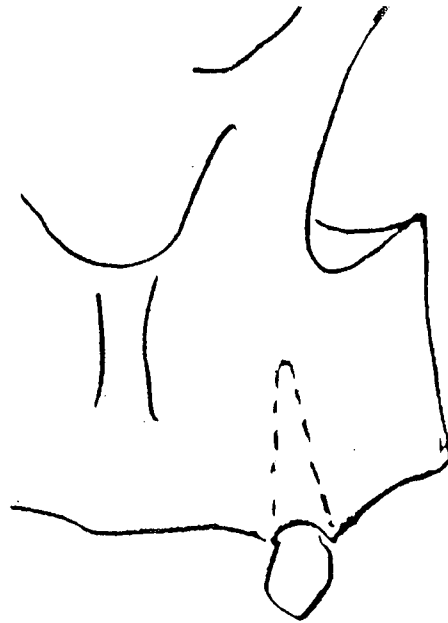


Fig.A1 : exemple de table externe plane :cas favorable mais rare

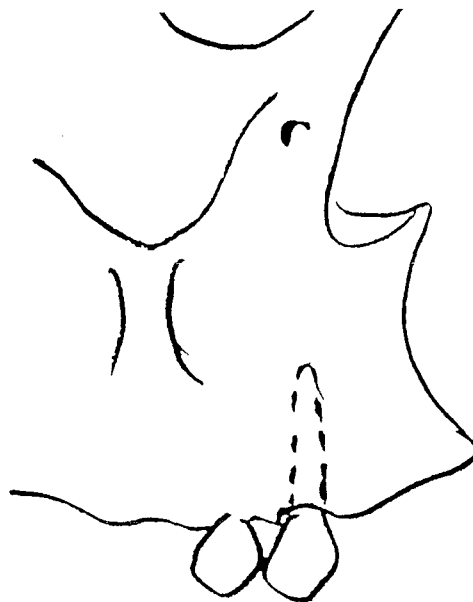


Fig.A2 : Aspect le plus classique de la table externe : elle présente une concavité plus ou moins accentuée.

**DIFFERENTS ASPECTS DE PROFIL DE LA TABLE EXTERNE  
DANS LE SECTEUR INCISIVO-CANIN .**

### 1.1.1.2 Les rapports endo-osseux

La région première prémolaire et canine est réputée être la plus facilement implantable du fait de la hauteur d'os disponible, souvent considérable. Le seul problème chirurgical qui puisse se produire à ce niveau est lié à la pneumatisation antérieure du *sinus maxillaire*, mais cet aspect sera développé, plus en détails, ultérieurement dans notre ouvrage.

Le problème anatomique principal dans la région incisive n'est pas là aussi la hauteur d'os, qui est souvent assez importante mais son épaisseur. Les crêtes en lame de couteau ne sont pas rares et interdisent toute implantation.

Dans la région para-symphysaire, il existe un obstacle anatomique qui peut créer quelques désagréments : il s'agit du *canal palatin antérieur*, également étudié dans un prochain paragraphe.

Par ailleurs tous les auteurs s'accordent pour reconnaître que l'implantation au maxillaire est plus difficile qu'à la mandibule, parce que l'os y est généralement moins dense, ce qui oblige le chirurgien à placer les implants les plus longs possibles pour rechercher un maximum d'ancrage tout en prenant en compte les données anatomiques et que les exigences esthétiques sont plus fortes au maxillaire.

### 1.1.1.3 Le rempart alvéolaire

Il constitue la partie labiale du maxillaire puisque son existence est conditionnée par la présence des organes dentaires. Il a la forme d'un demi-cintre, les deux maxillaires réunis formant un cintre complet, en ellipse à sommet antérieur.

Ce rempart se compose de deux tables alvéolaires, l'une interne, l'autre externe, et son épaisseur croît de la partie antérieure médiane à la partie postérieure pour répondre à l'importance des dents. Il est creusé, par maxillaire, de huit cavités coniques principales, les *alvéoles dentaires*. Les axes des cônes alvéolaires convergent en haut et en dedans vers un point qui correspond à peu près à la partie postérieure moyenne de l'apophyse montante.

## 1.1.2 La Mandibule

Cet os impair, médian et symétrique, situé à la partie inférieure de la face, constitue à lui seul le squelette de la mâchoire inférieure.

La nomenclature anatomique internationale le nomme *maxillaire inférieure* par opposition au maxillaire supérieur.

Il est formé d'une partie moyenne en fer à cheval horizontale à concavité postérieure : *le corps*. Aux extrémités de celui-ci, presque à angle droit, sont situées symétriquement et parallèlement *les branches montantes*.

Elle est formée d'une masse centrale d'os spongieux, à trabécules épaisses, entourée de corticales d'os compact deux à trois fois plus épaisses en moyenne qu'au maxillaire. Cet os a la structure d'un os plat, ce qui le rend très résistant.

Nous diviserons la mandibule en deux régions anatomiques différentes : *la symphyse mentonnière* en avant, protagoniste du sourire, et le corps mandibulaire en arrière ; les deux étant séparées par *le trou mentonnier*.

### 1.1.2.1 La face externe

La symphyse mandibulaire n'est traversée que par le nerf incisif dont le rôle purement sensitif n'a rien d'essentiel. Il ne représente donc pas un obstacle anatomique, ce qui fait d'elle un site implantaire idéal : excellente densité osseuse, ancrage bicortical toujours possible. Les seules difficultés peuvent survenir d'une forme particulière de la symphyse :

-soit une forte convexité, ou, à l'inverse une concavité de la face linguale, faisant courir le risque d'une blessure vasculaire si la dissection n'a pas été poussée jusqu'au bord basilaire.

-soit une crête alvéolaire haute et mince, d'autant plus gênante que les dents sont encore présentes sur l'arcade. C'est le cas des agénésies dentaires multiples chez de jeunes patients, où se pose l'indication d'un renforcement préalable de la table externe par une greffe osseuse.

Sous-jacente à cette crête de la symphyse mentonnière, se situe une importante saillie pyramidale dont la base se confond avec le bord de l'os, *l'éminence mentonnière*, bordée de part et d'autre par les dépressions des *fossettes mentonnières*, où s'insère le muscle de la houppe du menton (Fig.A3).

Au-dessus de l'éminence mentonnière, on note six saillies verticales séparées par des sillons; elles correspondent aux segments radiculaires d'implantation des incisives et canines.

### 1.1.2.2 La face interne

L'ensemble de la face interne est divisé en deux champs triangulaires par la *ligne oblique interne*. Cette dernière donne attache au muscle mylo-hyoïdien.

Sur la ligne médiane, répondant à la symphyse, on trouve les *apophyses géni*. L'apophyse supérieure donne insertion au muscle génio-glosse et l'inférieure au génio-hyoïdien.

Juste en dessous de ces épines osseuses, on décrit la *fossette digastrique*, site d'insertion du ventre antérieur du muscle homonyme, qui est trop basse pour que nous puissions la palper.

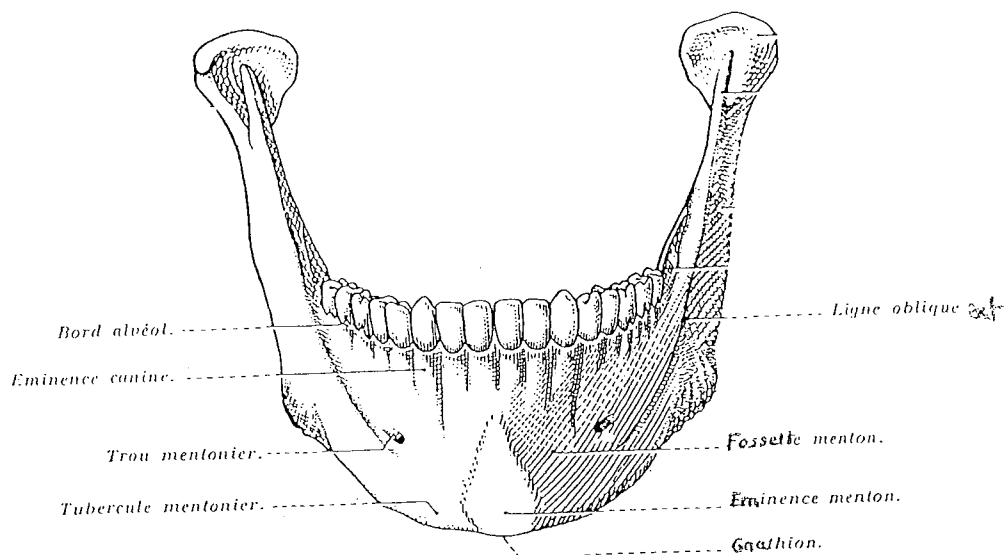


Fig.A3 : Vue antérieure de la mandibule

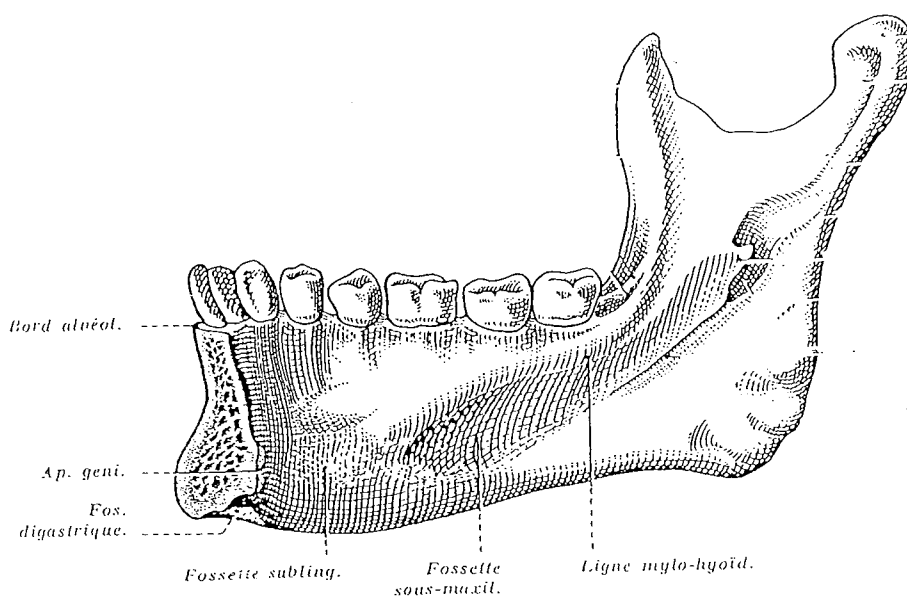


Fig.A4 : Vue interne de la mandibule.

En-dessous de la ligne oblique interne, la plus grande partie du champ forme une surface excavée lisse, la *fossette sous-maxillaire* servant de logement à la partie supéro-externe de la glande du même nom (Fig. A4).

### 1.1.3 Les phénomènes de résorption osseuse

#### 1.1.3.1 L'os alvéolaire

L'os alvéolaire correspond au *processus alvéolaire* du maxillaire. L'édification et le devenir de cet os spécialisé sont liés à ceux des dents. En effet, lors de leur formation et de leur progression verticale vers le bord buccal des maxillaires, les dents entraînent avec elles l'os de leur périphérie. Ce dernier se constitue alors en une sorte d'étui, encore appelé *alvéole dentaire*, autour de la racine.

L'aspect de cet os dépend de la dent. Il varie en fonction du type de dent (uni ou pluriradiculée), de sa position sur l'arcade dentaire. On lui décrit une corticale externe en rapport avec le vestibule buccal, et une corticale interne en rapport avec la cavité buccale proprement dite. Ces deux parties sont réunies par des cloisons inter-alvéolaires, ou *septums* constitués d'os spongieux.

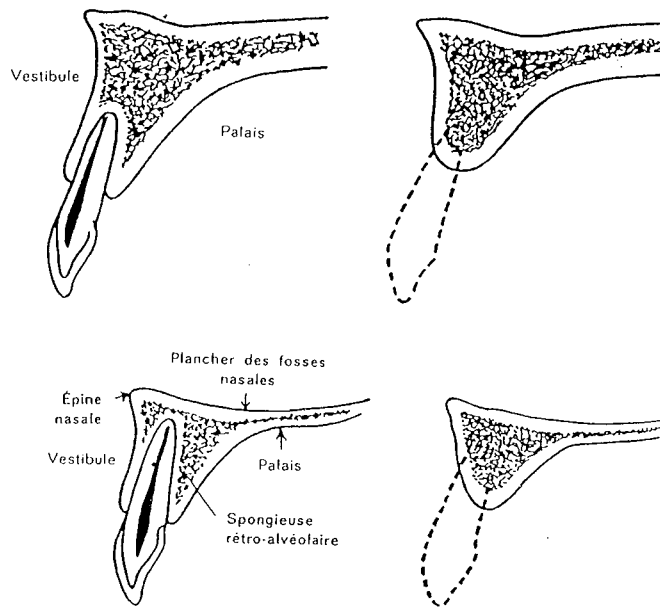
Au maxillaire, il est en rapport avec les *fosses nasales* pour les dents antérieures et avec le *sinus maxillaires* pour les dents postérieures.

Dans la mandibule, la paroi osseuse qui limite l'alvéole au niveau antérieur, fusionne avec les corticales sans qu'il y ait interposition d'os spongieux.

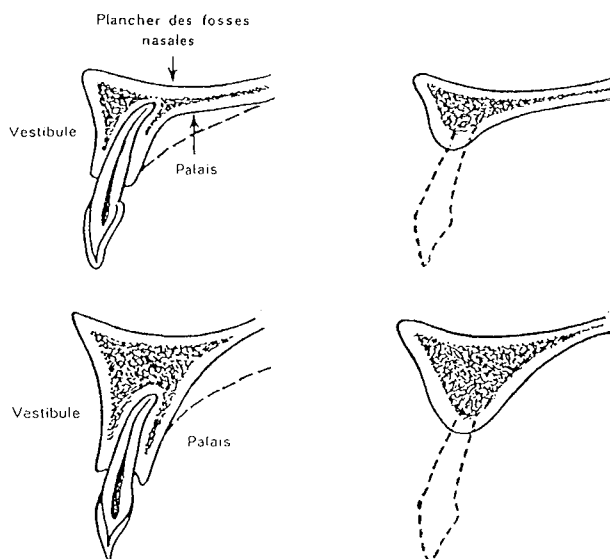
#### 1.1.3.2 La résorption

Lors de la disparition des dents, cet os alvéolaire se résorbera. LEJOYEUX nuance ce propos et affirme de façon plus générale que l'os alvéolaire ne disparaît pas avec la dent mais avec sa raison d'exister. Ce phénomène est aussi naturel que l'était sa constitution autour des dents. Elle s'accomplit d'une façon progressive et la zone correspondant aux alvéoles deshabitées subit des remaniements. Le tissu osseux, conjonctif spécialisé, perd ses éléments minéraux, et la trame organique se résorbe ensuite, phénomène qui conduit à un modelage par aplanissement des reliefs buccaux du maxillaire et de la mandibule.

La disparition de l'os alvéolaire s'opère de façon contraire au niveau de chacun des maxillaires.

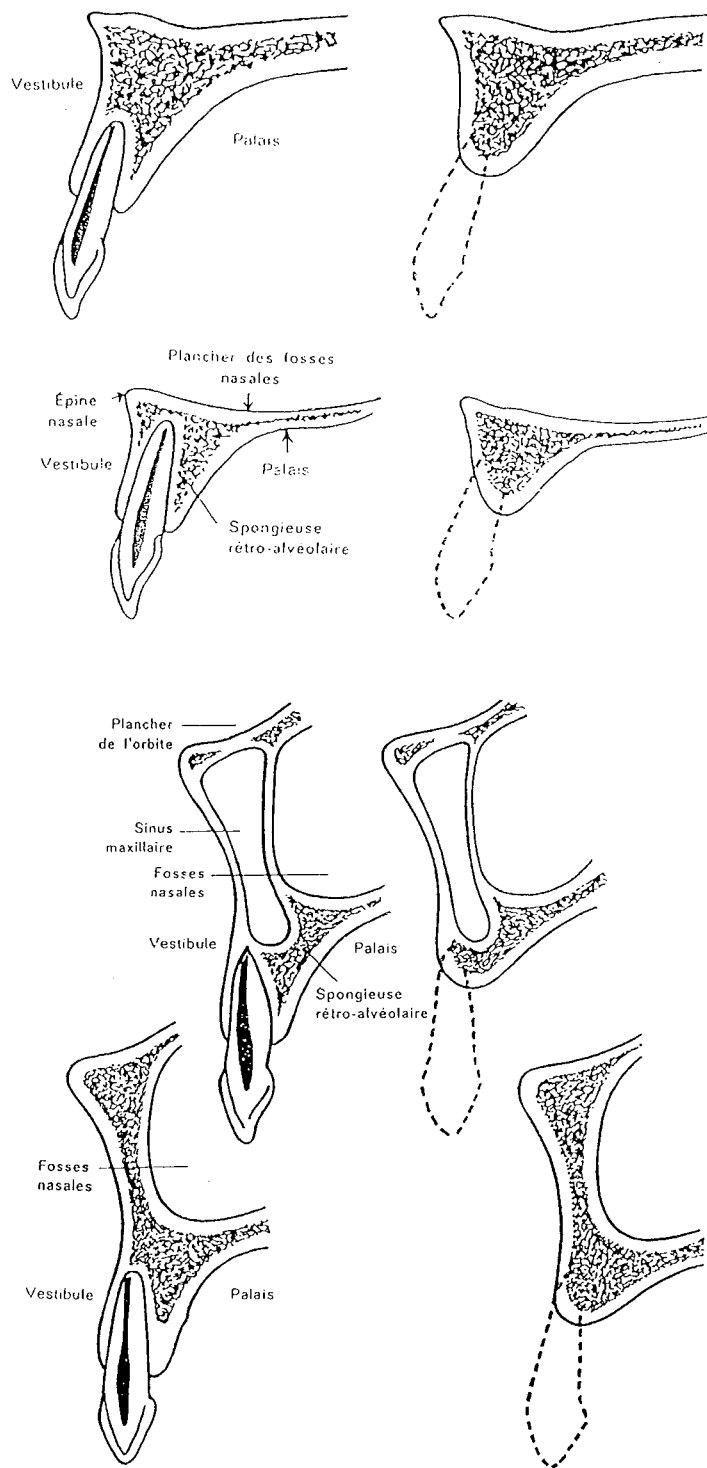


Différents rapports intra-osseux de l'incisive centrale supérieure et aspects de la crête alvéolaire résiduelle après extraction.

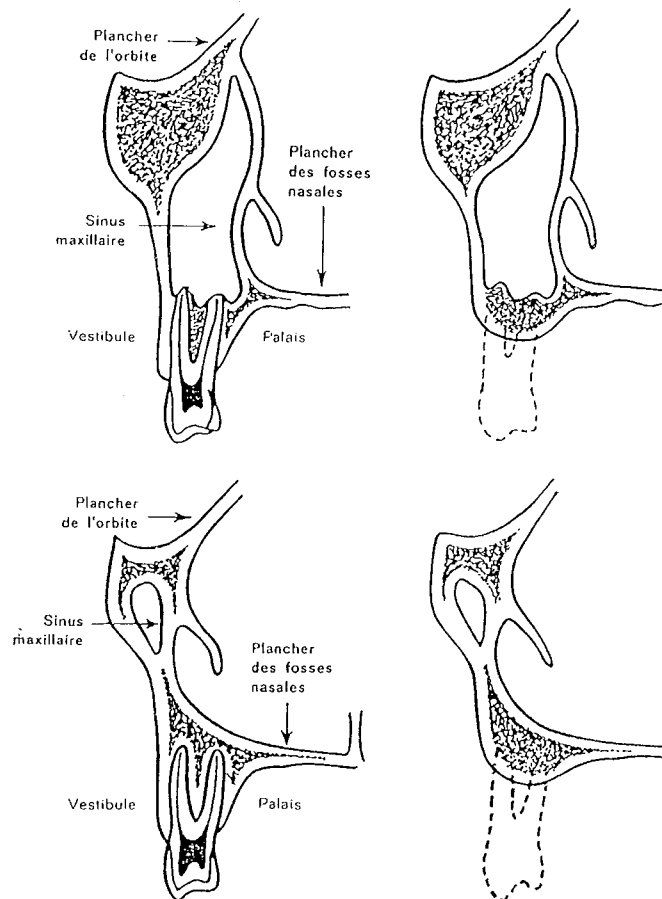


Différents rapports intra-osseux de l'incisive latérale supérieure et aspects de la crête alvéolaire résiduelle après extraction.





Différents rapports intra-osseux de la canine et aspects de la crête résiduelle après extraction



Différents aspects intra-osseux de la première prémolaire et aspects de la crête alvéolaire résiduelle après extraction.

### - Au maxillaire :

La résorption est centripète à l'exception des points sollicités par des insertions musculaires et ligamentaires (frein incisif et muscle canin).

Par ailleurs, la perte d'une dent dans la zone antérieure conduit surtout à un aplatissement du mur osseux.

A ce niveau, la résorption physiologique ou pathologique due à des extractions mutilantes ou des prothèses mal adaptées réduisent de façon souvent considérable la hauteur d'os disponible pour l'implantologie.

### -A la mandibule :

Avec la disparition des dents, l'os alvéolaire est soumis à une résorption centrifuge.

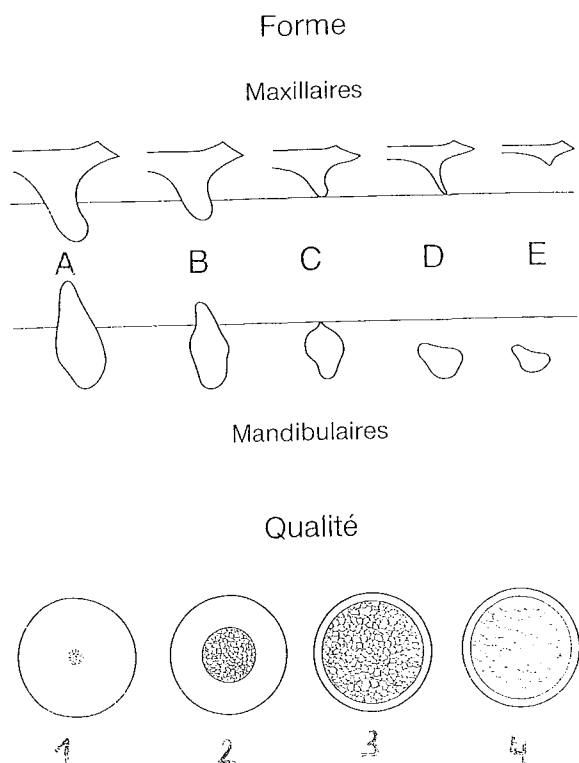
Au niveau des épines mentonnières, la résorption peut se traduire par la constitution d'une crête concave, se poursuivant en arrière par une calcification du tendon d'insertion du génio-glosse. La résection des épines mentonnières avec le tendon d'insertion de ce muscle est totalement à proscrire car il représente l'insertion principale du muscle.

Au niveau du foramen mentonnier, du fait de la résorption, l'émergence nerveuse peut se retrouver au voisinage de la crête, voire sur la crête.

Elle aura également pour effet de créer une migration inféro-interne du buccinateur, qui se situera alors en dedans et sous la ligne oblique externe et pourra même parfois rejoindre la ligne oblique interne. De même, les insertions des muscles mylo-hyoïdien, génio-glosse et de la houppe du menton peuvent se retrouver très haut sur la crête.

### 1.1.3.3 La classification de Lekholm et Zarb

En 1985, ils répertorient la forme de la crête antérieure et la qualité de l'os en plusieurs groupes afin de déterminer les possibilités de mise en place d'implants :



- A. Crête alvéolaire pratiquement intacte.
- B. Crête présentant une résorption modérée.
- C. Crête très résorbée (il ne reste que de l'os basal).
- D. Début de résorption de l'os basal.
- E. Résorption de l'os basal très avancée.

1. L'ensemble de la mâchoire est fait d'os compact homogène.
2. Une épaisse couche d'os cortical entoure un os trabéculaire dense.
3. Une fine couche d'os cortical entoure un noyau d'os trabéculaire dense.
4. Une fine couche d'os cortical entoure un noyau d'os trabéculaire lâche.

## 1.2 Anatomie de la région labiale

### 1.2.1 La morphologie de la région labiale

Cette région comprend les deux lèvres supérieure et inférieure qui s'organisent comme un diaphragme à l'extrémité supérieure du tube digestif. Au repos, elles sont rapprochées et séparées par une simple fente : la *fente labiale*. En action, elles ouvrent plus ou moins la cavité buccale vers l'extérieur. Cette région est limitée :

- En haut par le bord postérieur de la face inférieure de la pyramide nasale.
- En bas par le sillon labio-mentonnier.
- Latéralement par le sillon naso-génien et la verticale abaissée à l'extrémité inférieure de ce sillon.

La morphologie de la région reprend celle des deux lèvres. Ainsi, elles sont concaves en arrière et reposent sur les arcades dentaires. Elles s'unissent en dehors pour former les *commissures labiales*. Leur forme est étroitement liée à celle des arcades dentaires et la présence des dents. RICHER affirmait : « C'est la rencontre des dents de la mâchoire supérieure avec celles de la mâchoire inférieure qui maintient la hauteur des lèvres ». TESTUT ajoutait que « les lèvres diminuent de hauteur et rentrent dans la bouche lorsque les dents sont tombées ».

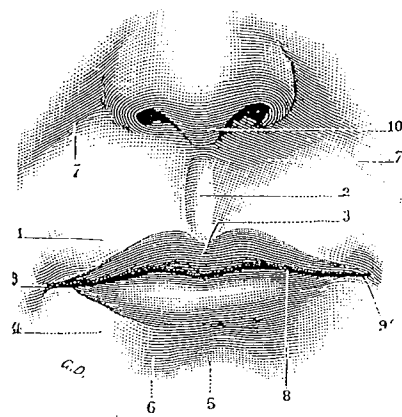
Pour chacune des deux lèvres, on définit une face antérieure cutanée, une face postérieure et un bord libre.

#### 1.2.1.1 La lèvre supérieure

Sa face antérieure regarde en haut. Elle présente un sillon médian qui unit la sous-cloison nasale au bord libre et qui répond à la ligne de soudure des bourgeons incisifs : le *sillon sous-nasal* ou *philtrum*. Plus large en bas qu'en haut, il a donc une forme triangulaire. Latéralement à ce sillon, se trouvent deux surfaces planes et triangulaires appelées *zones d'implantation de la moustache*. En dehors, la face antérieure de la lèvre supérieure est limitée par le *sillon labio-génien*.

La face postérieure forme la partie antérieure du vestibule buccal supérieur. Elle présente un pli médian plus ou moins fibreux et inséré plus ou moins haut sur le rempart alvéolaire : le *frein de la lèvre supérieure*.

Le bord libre présente en regard du philtrum une saillie, le *tubercule de la lèvre supérieure*, bordé par deux dépressions. C'est au niveau de ce bord que la lèvre est la plus épaisse avec dix ou douze millimètres, alors que son bord adhérent n'excède pas sept millimètres.



1 : lèvre supérieure ; 2 : sillon sous-nasal ou philtrum ; 3 : tubercule labial ; 4 : lèvre inférieure ; 5 : fossette médiane ; 6 : sillon ment-labial ; 7 : sillon labio-génien ; 8 : fente buccale ; 9 : commissure ; 10 : septum nasal ;

Fig.A5 : Morphologie de la face externe des lèvres

### 1.2.1.2 La lèvre inférieure

Sa face antérieure regarde en bas. On lui décrit sur la ligne médiane la *fossette médiane* qui est une petite dépression où s'implante un bouquet de poils chez l'homme. Perpendiculairement à cet axe, on trouve le *sillon mento-labial* séparant la lèvre inférieure du menton (Fig.A5).

La face postérieure présente également un *frein muqueux* moins marqué et moins volumineux que celui de la lèvre supérieure

Le bord libre est l'image en négatif de celui de la lèvre supérieure pour permettre une parfaite coaptation et un joint efficace. Ainsi, il présente une dépression médiane bordée par deux convexités. C'est là aussi que la lèvre inférieure est la plus épaisse avec des valeurs comparables à son homologue supérieur. Enfin, elle présente elle aussi une ligne de démarcation nette entre la peau et la muqueuse.

## 1.2.2 Constitution de la région labiale

La constitution globale des deux lèvres est identique. Ce sont des replis musculo-membraneux auxquels on décrit quatre couches d'avant en arrière :

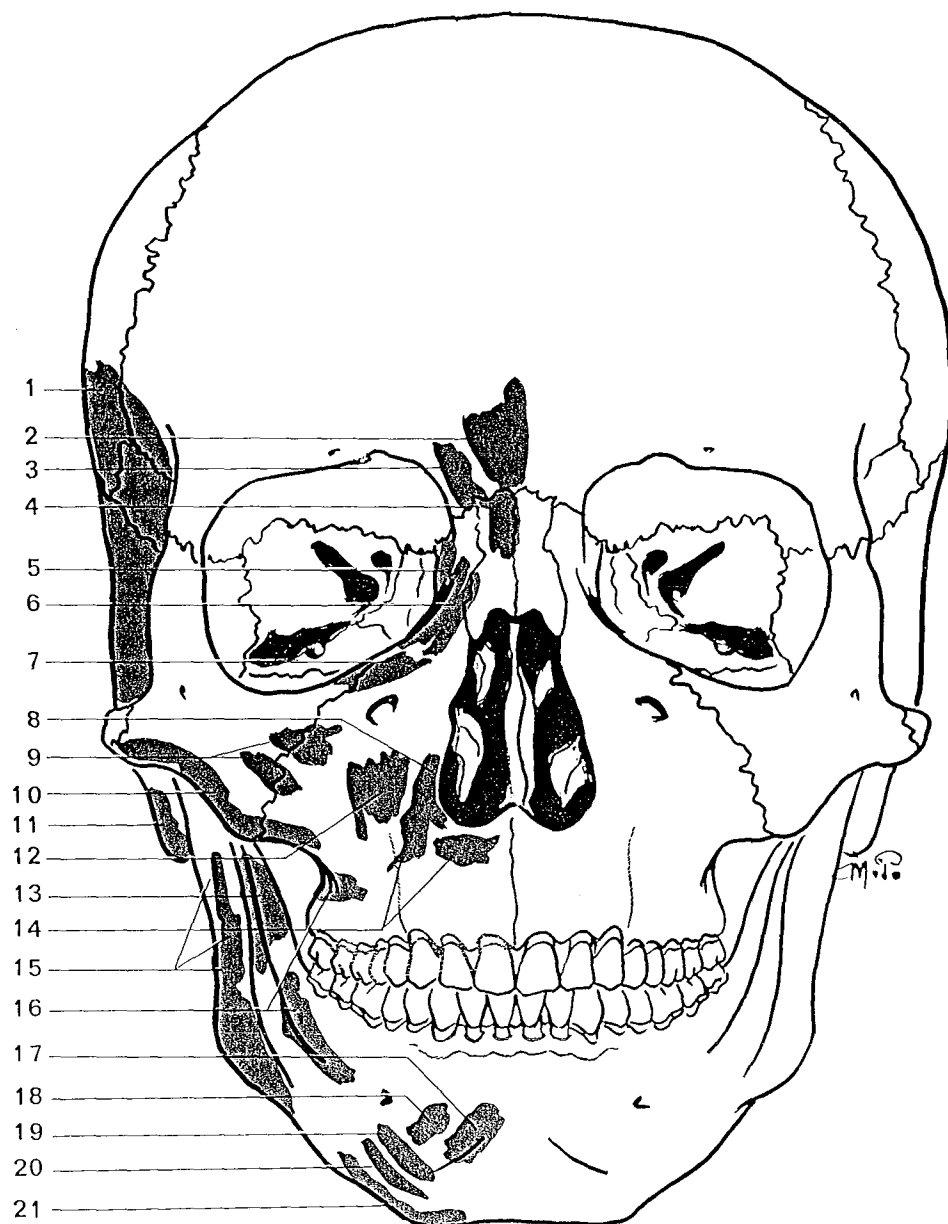
- La peau
- La couche musculaire
- La couche sous-muqueuse
- La muqueuse

Nous n'étudierons ici que la couche musculaire car c'est de leur volume et de leur jeu que va dépendre la position des futures dents prothétiques posées sur les implants. Cette couche musculaire complexe forme véritablement le « squelette » des lèvres. Elle résulte de l'enchevêtrement des fibres de muscles intrinsèques et d'autres muscles faciaux associés. C'est la physiologie qui va permettre de diviser ces muscles en deux groupes : les *constricteurs* et les *dilatateurs* des lèvres (Fig.A6, A7 et A8).

### 1.2.2.1 Les muscles constricteurs des lèvres

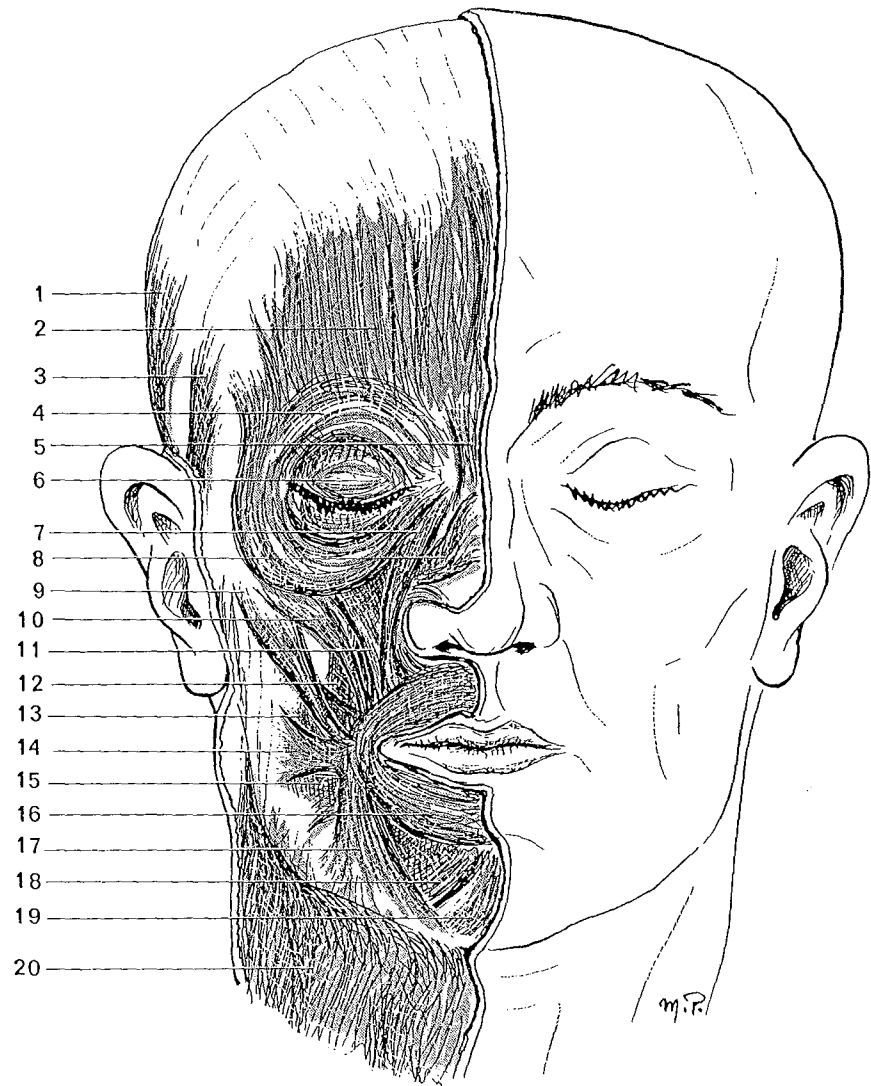
**-L'orbiculaire interne ou principal** constitue le véritable sphincter. Il occupe le bord libre des lèvres et est constitué de deux faisceaux, supérieur et inférieur, qui s'entrecroisent au niveau de chaque commissure. Son action propre est l'occlusion simple sans effort.

**-L'orbiculaire externe** est plus mince que le précédent. Il est impliqué dans l'occlusion forcée des lèvres, dans l'action de souffler, de siffler et dans la prononciation, notamment du « O » et du « U ». Il est constitué par l'union des fibres



- |   |  |                            |
|---|--|----------------------------|
| 1 temporal  | 8 transverse du nez                          | 15 masséter                |
| 2 sourcilier  | 9 grand et petit zygomati-<br>ques           | 16 buccinateur             |
| 3 frontal   | 10 masséter                                  | 17 muscle de la houppe     |
| 4 pyramidal   | 11 sterno-cléido-mastoïdien                  | 18 incisif inférieur       |
| 5 obiculaire des paupières                            | 12 canin                                     | 19 carré du menton         |
| 6 releveur superficiel de la<br>lèvre et de la narine | 13 insertion maxillaire du<br>temporal       | 20 triangulaire des lèvres |
| 7 releveur profond de la<br>lèvre et de la narine     | 14 dilatateur de la narine<br>et myrtilforme | 21 peucier du cou          |

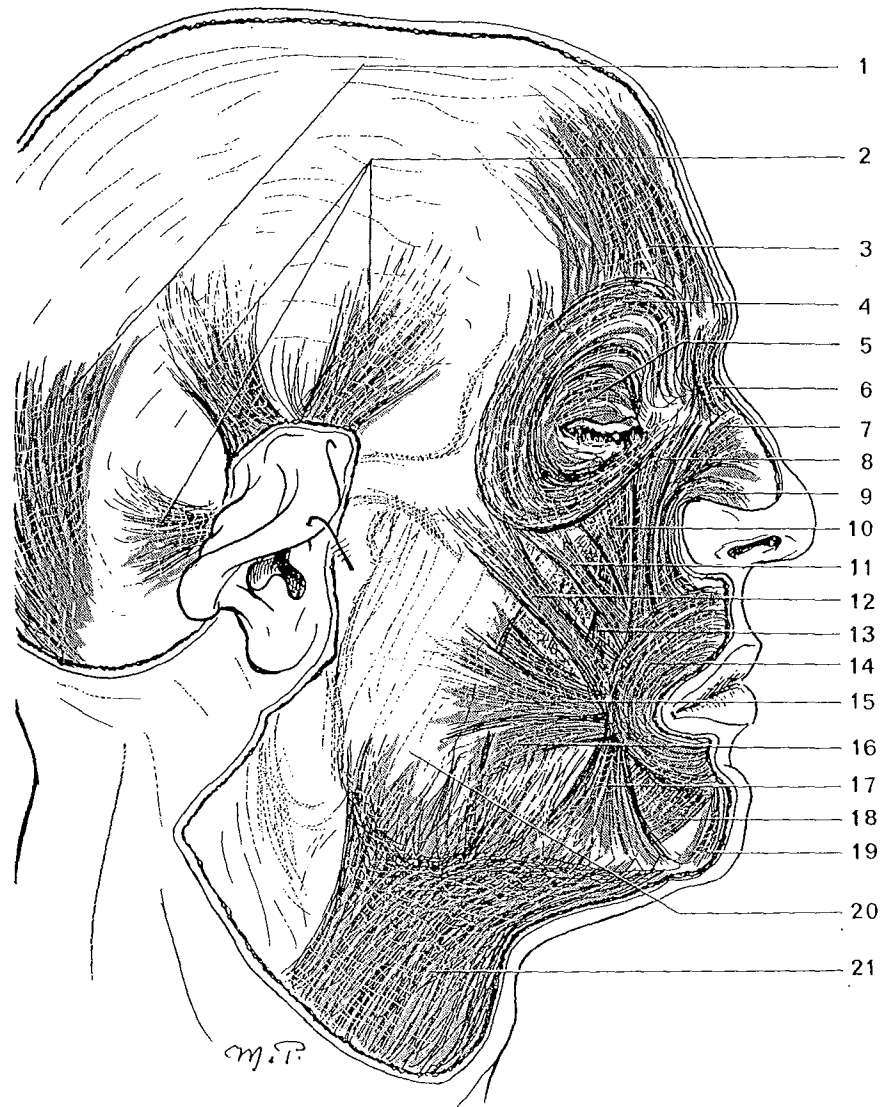
Fig.A6 : Schéma des insertions musculaires de la face



- |  |   |  |
|--|---|--|
| 1 auriculaire supérieur                            | 8 transverse du nez                             | 14 risorius                            |
| 2 frontal  | 9 grand zygomatique                             | 15 faisceaux inférieurs du buccinateur |
| 3 auriculaire antérieur                            | 10 petit zygomatique                            | 16 orbiculaire des lèvres              |
| 4 portion orbitaire de l'orbiculaire               | 11 releveur profond de la lèvre et de la narine | 17 triangulaire des lèvres             |
| 5 pyramidal  | 12 canin  | 18 carré du menton                     |
| 6 portion palpébrale de l'orbiculaire              | 13 faisceaux supérieurs du buccinateur          | 19 muscle de la houppe                 |
| 7 releveur superficiel de la lèvre et de la narine |   | 20 peucier du cou                      |

Fig.A7 : Disposition des muscles faciaux de face





- |   |  |                            |
|---|--|----------------------------|
| 1 occipital                                   | 8 releveur superficiel de la lèvre et de la narine | 14 orbiculaire des lèvres  |
| 2 muscle auriculaire                          | 9 dilatateur de la narine                          | 15 risorius                |
| 3 frontal                                     | 10 releveur profond de la lèvre et de la narine    | 16 buccinateur             |
| 4 portion orbitaire de l'orbiculaire de l'œil | 11 petit zygomatique                               | 17 triangulaire des lèvres |
| 5 portion palpébrale de l'orbiculaire         | 12 grand zygomatique                               | 18 carré du menton         |
| 6 pyramidal                                   | 13 canin   | 19 muscle de la houppette  |
| 7 transverse du nez                           |  | 20 aponévrose massétérine  |
|   |  | 21 peaucier du cou         |

Fig.A8 : Disposition des muscles faciaux en profil.

de muscles voisins ou appartenant aux lèvres. Ainsi, les *muscles intrinsèques* sont les *muscles incisifs*. Pairs et symétriques, les deux supérieurs ont une insertion fixe sur le rempart alvéolaire de l'incisive latérale et de la canine. Ils se dirigent en bas et en dehors pour se terminer au niveau de la commissure. Les muscles incisifs inférieurs, plus réduits, en sont les symétriques par rapport au plan horizontal. Les *muscles extrinsèques* agissent souvent pour une partie de leur fibres simplement, car ils sont pour beaucoup également impliqués dans la dilatation des lèvres. Tous ces muscles ont en outre la particularité de croiser la commissure pour atteindre la lèvre sus ou sous-jacente et de se fixer à la face profonde des téguments. Ils seront détaillés plus loin et nous nous contentons ici de les citer. Pour la lèvre supérieure, on décrit :

- Le **triangulaire des lèvres** par le faisceau nasal.
- Le **buccinateur** par le faisceau inférieur ou ascendant.
- Le **risorius de Santorini**.

Pour la lèvre inférieure, nous comptons :

- Le **canin**.
- Le **buccinateur** par le faisceau supérieur ou ascendant.

-Le **compresseur des lèvres ou muscle de Klein** désigne les fibres antéro-postérieures, comprises entre celles de l'orbiculaire interne et qui se fixent aux faces profondes de la peau et de la muqueuse. En comprimant les lèvres, il a une action importante dans la succion.

#### 1.2.2.2 Les muscles dilatateurs des lèvres

Au nombre de neuf, ils sont pairs et symétriques, mais inégalement répartis entre les deux lèvres. Ils ont des actions individuelles d'abaissement, d'élévation et d'étirement. C'est leur action synergique qui aboutit à la dilatation des lèvres et à l'ouverture buccale.

Ces muscles sont principalement situés dans les joues et le menton. En fait, ils concernent la couche musculaire des lèvres uniquement par leurs insertions mobiles, mais sont primordiaux dans sa physiologie. Nous trouvons donc :

-Le **muscle élévateur commun de la lèvre supérieure et de l'aile du nez** s'insère assez haut sur l'apophyse frontale du maxillaire et l'apophyse orbitaire du frontal. Il se dirige en bas et se dédouble en un faisceau nasal et un faisceau buccal qui s'étalent entre le crête philtrale et la commissure labiale. C'est un élévateur de la lèvre supérieure.

-Le **muscle élévateur propre de la lèvre supérieure** s'insère sur la face antérieure du maxillaire, juste au-dessus du trou sous-orbitaire qu'il recouvre et protège. Il est court, plus large et plus profond que le précédent et se termine de la même façon que lui sur la lèvre supérieure. Son action d'élévation de la lèvre est également la même.

**-Les muscles petit et grand zygomatiques** ont une insertion fixe sur l'arcade zygomatique et le malaire. Le petit zygomatique est plus grêle et plus antérieur. Ils sont superficiels et tous les deux orientés en bas, en avant et en dedans. Leur insertion mobile se situe au contact de la peau et de la muqueuse de la commissure labiale. Ils sont élévateurs de la lèvre supérieure et entraînent la commissure latéralement.

**-Le muscle canin** est quadrilatère et aplati. Il s'insère à huit ou dix millimètres en dessous du trou sous-orbitaire dans la partie haute de la fosse canine et sur l'apophyse pyramidale du maxillaire. Il se termine à la face profonde de la peau de la lèvre supérieure, de la commissure à la ligne médiane. Son action est élévatrice, mais un petit faisceau dirigé vers la lèvre inférieure le rend également auxiliaire de l'orbiculaire.

**-Le buccinateur** est un muscle important que nous avons déjà mentionné. Dans le cadre de la description des muscles labiaux, il est juste important de préciser qu'il présente trois faisceaux. Le *faisceau supérieur* ou *descendant* qui se termine sur la lèvre inférieure à proximité de la commissure. Le *faisceau inférieur* ou *ascendant* qui se termine de la même façon, mais sur la lèvre supérieure. Ces deux faisceaux activés de façon synergique participent à l'occlusion labiale. Le *troisième faisceau* est *horizontal* et se termine à la partie profonde de la commissure labiale. Il va tirer cette dernière en arrière et en dehors en s'opposant à l'orbiculaire. Précisons pour conclure que ce muscle a une action beaucoup plus fonctionnelle qu'expressive.

**-Le risorius de Santorini** est le muscle rieur, responsable des fossettes. Il est le plus superficiel des muscles peauciers de la face. Ses insertions vont de l'aponévrose massétérine à la face profonde des téguments de la commissure labiale. Ce muscle est inconstant, mais quand il existe il complète l'action du faisceau horizontal du buccinateur en tirant la commissure vers l'arrière et le dehors.

**-Le triangulaire des lèvres** est large, mince et triangulaire à base inférieure. Il s'insère en bas sur la face externe de la mandibule, un peu au-dessus du tiers antérieur de la ligne oblique externe. Il s'oriente alors vers le haut et le dedans et se termine en haut par deux faisceaux. L'un est destiné à la commissure labiale qu'il tend à abaisser et l'autre faisceau, dit externe, atteint la lèvre supérieure et participe à la constitution de l'orbiculaire externe. Pour être complet, signalons que le triangulaire des lèvres est rejoint sur son trajet par quelques fibres du *peaucier du cou*, qui participe donc, pour une faible part, à l'abaissement des lèvres.

**-Le carré du menton** est un muscle quadrilatère qui occupe la partie latérale du menton. Il est sous-jacent au triangulaire des lèvres et s'insère juste au-dessus de ce dernier. Il se prolonge vers l'avant jusqu'à hauteur de la canine, en dessous du trou mentonnier qu'il recouvre et protège. Le carré du menton termine son trajet dans les

téguments de toute la longueur de l'hémilèvre inférieure, qu'il abaissera lors de sa contraction.

### 1.2.2.3 Le myrtiforme

Nous abordons ici un des muscles du nez qui a la particularité d'avoir son insertion fixe sur le rempart alvéolaire de l'incisive latérale supérieure. Ainsi, il s'insère à distance du fond du vestibule, en regard de la 12 et de la 13, dans la partie basse de la fossette myrtiforme. Il est aplati, quadrilatère et se dirige vers le nez pour en abaisser l'aile et en rétrécir l'orifice.

## 1.3 Les éléments nobles du secteur antérieur

### 1.3.1 A la mandibule

#### 1.3.1.1 La symphyse mentonnière

La symphyse mentonnière est la région de prédilection en implantologie. Comme nous l'avons vu précédemment, il n'y a pas de structures anatomiques gênant la mise en place d'implants. On note à ce niveau surtout la présence d'éléments vasculaires, tels que le pédicule incisif, l'artère sub-linguale ou encore l'artère sous-mentale. Le risque de lésion de ces éléments existe, mais il ne s'agit alors que d'éventuelles hémorragies contrôlables et sans conséquence pour la pérennité des implants à long terme. On peut simplement souligner qu'une traversée lente et prudente de la corticale inférieure permet d'éviter le risque de lésion vasculaire.

#### 1.3.1.2 Le trou mentonnier

Barrière anatomique en chirurgie implantaire, le trou mentonnier est le foramen de sortie du nerf mentonnier, normalement situé à dix millimètres du bord basilaire, à l'aplomb de l'espace séparant les racines des première et deuxième prémolaires. Mais sa localisation peut varier de façon significative, en particulier chez des patients dont la mandibule est très résorbée à ce niveau. Dans certaines formes extrêmes, le trou mentonnier peut se situer sur la crête osseuse. Le nerf peut alors ne plus avoir de toit osseux sur une partie de son trajet.

La lésion du pédicule vasculo-nerveux au niveau du trou mentonnier peut résulter de plusieurs facteurs :

- la blessure lors de la dissection
- l'écrasement ou étirement par les écarteurs
- la lacération ou compression lors de la mise en place de l'implant .Il en résulte une paresthésie ou une anesthésie labio-mentonnière temporaire ou définitive.

Le trou mentonnier est généralement visible par les examens radiologiques que nous étudierons plus tard. Si sa position est basse, une dissection prudente sous-périostée, avec une petite rugine à os, permet de le mettre en évidence. Plus le trou mentonnier est haut placé sur la crête, plus son exposition est délicate. L'incision doit alors se faire nettement en avant de sa position supposée. Une tunnellation sous-périostée lente en direction du foramen permet de le visualiser. La dissection complète du pédicule est importante pour éviter les paresthésies labio-mentonnières par étirement du nerf. La tenue des écarteurs doit être douce sans traction excessive.

Si un forage est prévu à proximité du trou mentonnier, celui-ci doit être cathétérisé vers l'avant mais également vers le haut pour déceler d'éventuels recessus. Seul le contrôle clinique permet d'implanter sans risque dans cette région.

### 1.3.2 Au maxillaire

D'un point de vue anatomie implantaire, le maxillaire, pour sa zone antérieure, peut être divisé en deux régions distinctes, d'avant en arrière : le pré-maxillaire et le pilier canin. Nous étudierons également le sinus qui peut parfois, du fait de son anatomie variable, concerné le champ opératoire que nous avons délimité au début de cet ouvrage.

#### 1.3.2.1 Le pré-maxillaire

##### **-Le canal palatin antérieur**

Situé en arrière des incisives centrales, il a un trajet pratiquement vertical. Il se scinde en deux canaux à l'abord du palais osseux . Chacun de ces deux canaux s'ouvrent sur le plancher des fosses nasales de part et d'autre de l'os vomer. Le canal palatin est parcouru par le pédicule naso-palatin.

L'effraction du canal palatin antérieur a, comme conséquence essentielle, le risque de non-intégration de l'implant. Le risque hémorragique existe mais le saignement est facilement contrôlable. Il peut en résulter une anesthésie transitoire de la papille rétro-incisive.

Parfois, sur le panoramique ou sur les radiographies rétro-alvéolaires, il est possible de suspecter un canal au diamètre important pouvant gêner la mise en place d'implants. Mais seules les coupes axiales du scanner permettent la parfaite visualisation du canal

palatin antérieur ; Son diamètre est variable. Parfois le canal est suffisamment petit pour ne pas interférer avec la mise en place d'implants dans cette région. D'autres situations par contre obligent à modifier l'orientation de l'implant . Le pédicule doit être disséqué pour connaître sa morphologie. En présence d'un canal trop volumineux, la meilleure solution est son comblement par une greffe osseuse.

#### **-Les fosses nasales**

A ce niveau, seul le plancher des fosses nasales est susceptible d'être atteint lors de la mise en place d'implants. La partie antérieure des fosses nasales est constituée par l'apophyse palatine du maxillaire supérieur. Elle est recouverte du périoste et d'une muqueuse épaisse richement vascularisée.

Lors de la mise en place d'implants dans le pré-maxillaire, il est parfois nécessaire de rechercher un ancrage bicortical, ce qui implique de traverser le plancher des fosses nasales. En cas d'échappée du foret, la muqueuse nasale peut être perforée, ce qui provoque une épistaxis (hémorragie s'extériorisant par les narines et s'écoulant parfois dans le pharynx) et un risque potentiel d'infection au niveau de la partie apicale de l'implant.

La distance entre la crête et le plancher des fosses nasales est connue à partir de coupes sagittales. Les coupes coronales directes ne fournissent pas d'indications valables dans cette région. Le Dentascan ou le Scanora est utilisé pour déterminer la profondeur du forage.

La distance entre la crête et les fosses nasales doit être connue avant de commencer le forage. En per-opératoire, à l'approche de la corticale nasale, le chirurgien sent croître la résistance à la progression du foret. A ce moment, il faut redoubler de prudence en « retenant la main » pour traverser la corticale le plus doucement possible. Cette étape de l'intervention est une phase délicate. Une fois la corticale traversée, la muqueuse nasale peut être soulevée avec douceur par un instrument mousse mais son décollement est illusoire par une voie d'abord aussi étroite.

#### **1.3.2.2 Le pilier canin**

Il est défini comme un espace pyramidale à trois parois présentant :

- une face antéro-externe superficielle
- une face antéro-interne correspondant à la paroi interne des fosses nasales
- une face postéro-interne correspondant au prolongement du sinus
- une base qui est le secteur canine/prémolaire et un sommet qui se perd dans l'apophyse montante.

Cette pyramide s'oriente en haut, en dedans et légèrement en avant.

### **-Le canal dentaire antérieur et supérieur**

Environ cinq millimètres en arrière de l'émergence du trou sous-orbitaire, se détache du plancher du canal sous-orbitaire un canalicule étroit qui se dirige vers le bas en parcourant le pilier canin. Il livre passage aux vaisseaux et nerfs dentaires destinés à la canine et aux incisives homolatérales.

L'effraction de ses artérioles lors du forage, peut entraîner une hémorragie non négligeable. La mise en place de l'implant tarit immédiatement le saignement.

Ces artères sont visibles sur les coupes scanners axiales situées au-dessus du plancher des fosses nasales. Leur recherche systématique n'est pas justifiée.

L'innocuité de ce traumatisme rend inutiles des précautions particulières lors de l'intervention. Tout au moins en cas de saignement important faudra-t-il presser le déroulement de l'intervention et ne pas hésiter, entre les forages, à replacer les indicateurs de direction dans les puits de forage pour diminuer le saignement.

### **-Le trou sous-orbitaire**

Situé sur la face génienne du maxillaire supérieur, il termine en avant le canal sous-orbitaire. On le trouve généralement cinq à six millimètres sous le rebord de l'orbite, à environ trois centimètres de la ligne médiane.

La lésion du pédicule sous-orbitaire entraîne une anesthésie ou une paresthésie de la lèvre supérieure et des incisives/canines homolatérales. Face aux situations cliniques habituelles, il n'y a pas de risque de léser cette structure.

Le trou sous-orbitaire est visible sur les coupes axiales et, éventuellement, sur les reconstructions tridimensionnelles. Il ne semble pas nécessaire de demander des examens uniquement pour le repérer.

La meilleure prévention de ce risque reste l'exposition délicate du pédicule. Comme lors de la recherche du trou mentonnier, l'utilisation de petite rugine à os, dirigée vers le haut, tout en restant sous-périostée et au contact osseux, permet de visualiser le pédicule et de le disséquer si nécessaire.

### **-Les fosses nasales**

A ce niveau, la paroi interne des fosses nasales représente la face antéro-interne du pilier canin.

Le risque de pénétration dans le nez, lors du forage, puis de la mise en place de l'implant, est important. Les conséquences sont identiques à celles décrites précédemment au niveau du pré-maxillaire.

Pour connaître la distance entre la crête et la paroi interne des fosses nasales, il est nécessaire d'utiliser des coupes frontales, soit des coupes coronales directes, soit des coupes reconstituées type Dentascan.

La traversée de la corticale se faisant en oblique, la sensation tactile n'est pas toujours évidente. Il est possible de rester intra-osseux avec le foret de deux millimètres, et créer une effraction avec le foret de trois millimètres ou avec l'implant. Il faut donc redoubler de prudence en atteignant la profondeur prédéterminée et vérifier à chaque instant, à l'aide de la sonde graduée, la résistance au fond du puits d'ancrage pour s'assurer d'être toujours intra-osseux.

### 1.3.2.3 Le sinus maxillaire

Structure anatomique à part entière, le sinus, encore appelé « antre d'Highmore », est l'obstacle le plus important pour la mise en place d'implants au maxillaire. Cavité pneumatique creusée dans le corps maxillaire, la description anatomique du sinus proprement dit est difficile, son volume varie, allant de l'agénésie à des développements importants s'étendant des incisives latérales à la paroi postérieure du maxillaire. Parfois, un prolongement alvéolaire du sinus s'invagine dans les espaces inter-radiculaires. On dit que les racines forment des images en doigt de gant.

Les coupes axiales permettent de connaître l'étendue antéro-postérieure du sinus et ses rapports anatomiques avec les dents antérieures. Les coupes coronales directes ou reconstituées servent à évaluer la hauteur d'os disponible sous le plancher du sinus et la possibilité d'implanter en dedans du sinus.

Devant la nécessité d'implanter dans la région canine/prémolaire, c'est-à-dire en avant du sinus, il est important de disséquer la paroi externe du maxillaire pour visualiser le bombé que forme le recessus antérieur du sinus maxillaire. Cette limite peut être objectivée par des systèmes de transillumination, difficiles d'utilisation en pratique courante.

Lors d'une implantation sous-sinusiale, le chirurgien doit sentir l'approche de la corticale, et arrêter le forage si nécessaire. La corticale du plancher sinusien n'est pas toujours très épaisse et il faut prendre garde à ne pas laisser le foret s'échapper dans le sinus et percer la muqueuse.

## 2 L'ETUDE CLINIQUE PRE-IMPLANTAIRE

C'est lors des premières consultations qui représentent une étape fondamentale à l'élaboration du plan de traitement implantaire que le praticien va définir les besoins, les attentes et la motivation du patient.

Dans un même temps, il va pouvoir recueillir et analyser les informations indispensables à l'établissement du traitement le plus adapté.

### 2.1 La demande du patient

Le praticien a un devoir d'information vis-à-vis du patient quant aux traitements proposés. De nos jours, les différents types d'édentement peuvent être palliés par l'utilisation des implants dentaires, mais il ne faut pas oublier que toutes les alternatives thérapeutiques doivent lui être exposées.



Avant de s'engager dans un traitement prothétique impliquant la pose d'implants dentaires, il est important de vérifier les motivations du patient et le but de sa consultation.

Une fois que le bilan de santé générale a permis d'écarter toutes les rares contre-indications à la pose d'implants, qui se limitent aux problèmes psychiatriques et aux affections aiguës ou évolutives, le praticien va déterminer et évaluer :

- La demande fonctionnelle
- Le souci esthétique
- La motivation du patient

### 2.1.1 La demande fonctionnelle

Il ne faut pas minimiser le handicap fonctionnel d'un édentement. Ce problème considérable va influencer non seulement sur le comportement psycho-social du patient, mais également sur le plan physique par la malnutrition engendrée par la perte d'efficacité masticatoire, le patient ayant un régime alimentaire déséquilibré par la sélection des aliments mous et la perte rapide du plaisir de la nourriture.

On peut noter que la réalisation d'une prothèse conjointe sur implants, rétablissant un édentement antérieur, donne une efficacité masticatoire de quatre-vingts pour cent par rapport à un individu denté.

Cette requête semble donc évidente. Le patient, en général, ne vient pas consulter pour avoir des implants, mais pour avoir des dents qui assurent leurs fonctions d'efficacité manducatrice, de soutien des lèvres et des joues, ainsi que de phonation.

Cette demande est le plus souvent liée à des notions de confort, de stabilité et de sécurité, de manière à « oublier » la présence des prothèses.

### 2.1.2 Le souci esthétique

Il est souvent présent dans le discours du patient, surtout quand il s'agit de pallier à un édentement antérieur. Il intègre aussi bien le sourire que le soutien des lèvres et des joues.

Mais l'exigence esthétique peut être très variable d'un patient à l'autre. Une fois celle-ci mise à jour, le praticien doit informer le patient de la possibilité ou de l'impossibilité de la satisfaction, et ceci avant d'initier toute thérapeutique.

Cette approche permet non seulement d'obtenir davantage d'informations, mais surtout de s'assurer de la collaboration ultérieure du patient pendant le traitement.

### 2.1.3 La motivation du patient

Elle peut être assimilée à un examen psychologique du patient Elle va se faire tout au long du premier rendez-vous et des suivants.

Un certain nombre de questions doivent être abordées pour cerner sa demande :

-S'il existe une restauration prothétique actuelle, est-elle satisfaisante aux yeux du patient ?

Lors du premier rendez-vous, certains patients satisfaits de leur réhabilitation prothétique actuelle consultent par curiosité, ayant lu ou entendu parler des implants dentaires. Il est important de dissuader ces patients de se lancer dans un traitement long et coûteux, si une amélioration fonctionnelle et esthétique certaine n'est pas acquise. De même, si la prothèse actuelle n'est pas correctement réalisée, il faut commencer par corriger les défauts de celle-ci avant d'envisager une réhabilitation sur implants, beaucoup plus exigeante sur le respect des règles prothétiques.

#### **-L'édentement est-il récent ou ancien ?**

Un patient récemment édenté aura le plus souvent une demande de remplacement des dents perdues par une solution fixe, d'autant plus facilitée sur le plan technique que la résorption est faible. Un patient âgé édenté depuis de nombreuses années, même appareillé par une prothèse adjointe sera plus difficile à traiter car il présentera généralement une résorption osseuse importante.

#### **-S'agit-il d'un accident ?**

La perte accidentelle des dents est vécue comme une injustice et la restauration fixe sera souvent exigée par le patient. Il existe peu d'études sur le comportement psychologique du patient vis-à-vis d'un édentement unitaire ou partiel antérieur. Cependant l'hypothèse selon laquelle la perte de l'organe dentaire aurait des effets psychologiques destructeurs est tout à fait démontrée dans la pratique quotidienne de la dentisterie et le terme d'amputation pour interpréter l'absence d'une ou plusieurs dents n'est pas excessif. C'est pourquoi la réaction positive des patients quant au traitement implantaire de l'édentement unitaire a été prouvée : l'esthétique et la fonction sont rétablis sans dommage pour les dents adjacentes.

Mais il faudra se méfier des limites esthétiques de restauration des pertes de substances osseuses et envisager alors les possibilités de reconstruction chirurgicale pour pallier le défaut.

A l'opposé, un patient négligent ayant perdu progressivement ses dents par manque de soins sera un mauvais candidat à la restauration immédiate sur implants, un travail important de motivation étant indispensable avant la prise de décision.

#### **-Le patient refuse-t-il l'amovibilité de sa prothèse ?**

La perte des dents est le plus souvent associée à la vieillesse et à la mort. L'« appareil mobile » ressemble à un morceau de squelette inanimé, qu'il faut enlever pour le

nettoyer. L'image des parents (ou des grands-parents) avec « les dents dans un verre d'eau » hante un nombre important de patients. A nouveau, il faut exposer au départ les contraintes des restaurations fixées, tant sur le plan esthétique que financier, afin qu'il ne surestime pas le résultat.

-Le patient attend-il une amélioration fonctionnelle, ou espère-t-il une transformation esthétique ?

La prothèse ancrée sur implants apporte toujours une amélioration fonctionnelle, et le praticien est assuré de répondre de façon satisfaisante au patient présentant cette demande, sa qualité de vie étant généralement considérablement transformée.

Par contre, une demande esthétique, souvent difficile à assurer sur un plan technique, cache parfois des troubles plus ou moins graves chez le patient, allant du caractériel au dysmorphophobique, en passant par le revendicateur certain que tout peut s'acheter. Selon les âges, la perte de l'intégrité corporelle associée à une perte supposée de la séduction (surtout vers la cinquantaine) peut modifier le comportement des patients prêts à coopérer et à se battre pour retrouver esthétique et fonction grâce à « la troisième dentition » que nous avons à leur disposition par l'utilisation judicieuse des restaurations sur implants dentaires.

#### **-Le patient est-il dans un moment propice pour entreprendre cette restauration ?**

La longueur de ce traitement et ses contraintes nécessite un environnement social et affectif équilibré pour le patient. Le traitement ne doit pas être subi mais voulu, l'adhésion du patient et de son entourage est capitale pour la réussite du traitement. D'autre part, une instabilité affective (séparation, divorce...), psychologique (dépression), ou professionnelle (perte d'emploi, mutation...) va perturber et parfois compromettre le traitement.

L'impact psychologique des étapes du traitement est détaillé en consultation pré-implantaire et permet aussi de « tester » la motivation du patient :

-Les problèmes post-chirurgicaux avec les réactions inflammatoires, œdème, légère mobilité des dents adjacentes au site implantaire.

-La nécessité de porter une prothèse provisoire qui permet au patient de poursuivre son activité.

-Les éventuels échecs implantaires : il faut en minimiser les conséquences et rassurer le patient sur la poursuite du traitement : un implant non intégré peut être remis en place quelques semaines après sa dépose.

-La disponibilité du patient car après des techniques de régénération osseuse par exemple, il existe une période de cicatrisation de plusieurs mois avec des contrôles toutes les trois semaines.

## **2.2 Étiologie de la perte des organes dentaires**

Il arrive fréquemment que les patients candidats aux implants soient vus pour la première fois en consultation par le praticien responsable du traitement. Leur passé dentaire lui est généralement inconnu. Mais l'étiologie de l'édentement est extrêmement importante à connaître. C'est à l'implantologiste de se renseigner auprès du patient ou de son chirurgien dentiste traitant.

**Si le patient a perdu ses dents par caries, fractures radiculaires, échecs de traitements endodontiques ou traumatismes (sport, accident, etc...),** du point de vue implantaire le risque d'échec induit est faible.

**Si l'édentement est lié à une maladie parodontale,** il faut vérifier que les facteurs étiologiques de cette maladie n'existent plus avant d'entreprendre le traitement implantaire. Le patient doit être considéré comme un patient à risques faibles à modérés. La présence d'une maladie a peu d'influence sur le processus d'ostéointégration des implants (si les implants restent enfouis) . Cependant, les bactéries pathogènes présentes dans les poches autour des dents naturelles peuvent infecter les tissus péri-implantaires et entraîner une mucosite (inflammation de la muqueuse péri-implantaire d'origine infectieuse).

**S'il s'agit d'une agénésie dentaire,** la pose d'un implant unitaire est l'indication principale.

**Si l'édentement est lié à des fractures de dents saines à cause de bruxisme ou de désordres occlusaux sévères,** il faut considérer le patient comme présentant un facteur de risque important. L'indication implantaire ne pourra être posée que si un nombre suffisant d'implants peut être placé ou si les problèmes occlusaux sont traités au préalable.

## **2.3 L'examen clinique**

L'examen clinique ne sera pas très différent de l'examen conventionnel mais devra prendre en compte quelques aspects spécifiques.

### 2.3.1 L'examen exobuccal

Cette étape indispensable dans tout traitement à visée prothétique consiste à examiner le visage du patient de face et de profil, avec et sans prothèse, que l'on pourra photographier afin d'évaluer :

- La forme et la symétrie du visage
- La hauteur et l'harmonie des étages faciaux
- La dimension verticale d'occlusion
- La tonicité des parties molles de la face
- Le sourire que nous étudierons en détails ultérieurement

D'autre part, l'étude des profils par clichés photographiques ou radiologiques permet une approche rationnelle des différentes classes squelettiques. Cette approche est essentielle lors de restauration prothétique. En effet, comme le soulignent de nombreux auteurs, il existe une corrélation, d'une part, entre classes squelettiques et relations maxillo-mandibulaires et, d'autre part, entre classes squelettiques et amplitude de mouvement mandibulaire.

L'amplitude de mouvement mandibulaire, c'est-à-dire les mouvements réalisés durant la phonation et la déglutition, est très variable selon que l'on s'adresse à une classe I squelettique, à une classe II1, à une classe II2, ou même à une classe III.

Les études de PASSAMONTI ont montré que les classes II1 présentent des mouvements antéro-postérieurs très importants pouvant atteindre jusqu'à deux centimètres, alors que les classes II2 montrent des mouvements essentiellement verticaux.

L'amplitude de mouvement mandibulaire affecte donc le positionnement des futures dents prothétiques antérieures.

L'évaluation de cette enveloppe de fonction est donc primordiale dans l'étude pré-implantaire afin de prévoir le type de stress auquel seront soumises les futures prothèses implantoportées.

### 2.3.2 L'analyse du sourire

L'examen du visage du patient, au repos et lors du sourire, de face et de profil, permet d'orienter le praticien, conjointement aux souhaits du patient, vers différentes possibilités thérapeutiques.

En dehors de décalages des bases importants, et de dysmorphoses pouvant diriger le traitement vers des interventions de chirurgie maxillo-faciale, un des paramètres essentiels de notre projet est l'analyse du sourire.

Dans le sourire, la position et l'épaisseur de la lèvre supérieure sont définies par :

-Le degré de contraction des muscles de l'expression que nous avons étudiés précédemment

-L'anatomie osseuse et gingivale sous-jacente

De plus le niveau du rebord inférieur de la lèvre supérieure détermine le degré de visibilité des dents antéro-supérieures.

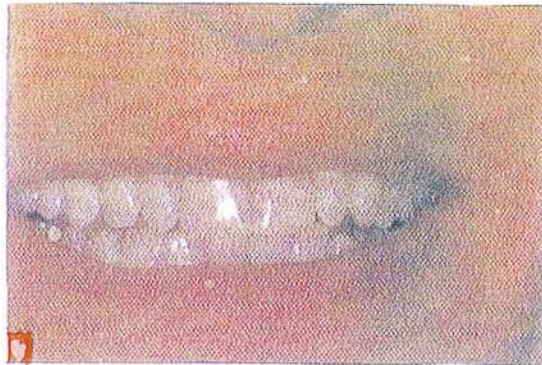Ainsi, il existe plusieurs types de sourire.

### 2.3.2.1 Le sourire bas

La lèvre supérieure découvre légèrement les dents. Dans ce cas, les besoins esthétiques sont modérés et le soutien de la lèvre représente le critère le plus important.

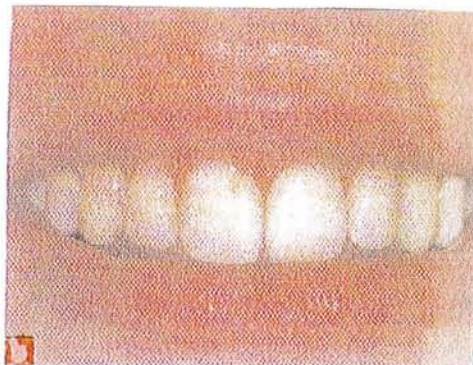-Si le soutien de la lèvre est suffisant (faible résorption osseuse), l'anatomie des bords libres (position, forme, teinte, point interincisif) seront dans ce cas les critères à déterminer.

-Si le soutien de la lèvre est insuffisant (résorption osseuse notable), nous devons orienter le traitement vers une technique d'épaississement muqueux ou de greffe osseuse.



### 2.3.2.2 Le sourire moyen

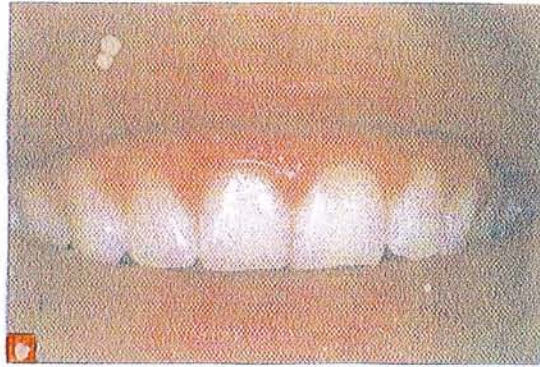
La lèvre supérieure découvre alors le collet des dents et les papilles interdentaires. Il est nécessaire dans la plupart des cas de reproduire le profil d'émergence des dents naturelles. Il est également primordial, dans ce cas, de préserver la papille interdentaire afin d'éviter le « trou noir » au niveau des embrasures cervicales qui nuit au résultat esthétique.





### 2.3.2.3 Le sourire gingival

La lèvre supérieure découvre les dents et la gencive. On l'observe chez environ dix pour cent des patients. Dans ce cas, il est important d'avertir le patient qu'un résultat esthétique satisfaisant peut être difficile à obtenir, voir être une contre-indication à certaines réalisations prothétiques.



### 2.3.2.4 Remarque

Lors des premières séances, il faudra ne pas oublier de tenir compte du sourire crispé du patient qui peut vouloir cacher un défaut. La restauration de l'esthétique peut changer l'amplitude d'un sourire.

A ce titre, la prothèse transitoire permettra une réévaluation de la fenêtre orofaciale du patient.

## 2.3.3 L'examen endobuccal

### 2.3.3.1 L'ouverture buccale

La mise en place des implants nécessite une ouverture suffisante. En effet, cet examen peut révéler :

- une gêne
- un trismus
- une déviation du trajet d'ouverture et de fermeture buccale
- un craquement au niveau de l'articulation temporo-mandibulaire

Dans de tels cas, il est impératif de traiter le problème si l'on ne souhaite pas compromettre la pérennité du traitement à court et long termes.

Donc, la mesure de l'ouverture buccale est la première chose à faire avant d'entreprendre l'examen clinique endobuccal proprement dit. Trois doigts

correspondent à environ quarante cinq millimètres et représentent l'ouverture idéale. L'accès au site implantaire doit être évaluée, même si le patient a une ouverture buccale satisfaisante. Parfois des égressions non compensées peuvent interférer avec l'instrumentation empêchant le libre passage des forets et des implants montés sur le contre-angle.

Il peut être utile que le praticien possède un foret, et qu'il vérifie à ce stade la possibilité de le positionner dans l'axe voulu sans interférence avec l'arcade antagoniste. En cas d'impossibilité, il faut soit prévoir un implant plus court, soit incliner l'axe, ou renoncer à sa mise en place.

### 2.3.3.2 L'examen dentaire

Le praticien devra noter pour chaque dent :

- Les caries
- Les signes d'abrasion, les facettes d'usure, les myolyses
- Les diastèmes, les points de contact
- Les obturations défectueuses à déposer et à soigner
- Les fractures coronaires ou radiculaires
- Les racines à extraire

### 2.3.3.3 L'examen parodontal

Il va permettre d'évaluer :

- L'état des tissus de soutien des dents résiduelles
- L'inflammation gingivale et l'hygiène
- Les pertes d'attache
- L'importance de l'alvéolyse

Ceci se fait grâce aux moyens de diagnostics classiques en parodontologie, c'est-à-dire :

- L'indice de plaque dentaire de Loe et Sidness
- L'indice d'inflammation gingivale
- L'indice de saignement ou indice de Muhlemann
- Les mesures de profondeur de poches et des récessions gingivales grâce à une sonde parodontale graduée
- Les mobilités dentaires avec deux miroirs manches



#### 2.3.3.4 L'examen de l'occlusion

Les rapports entre les dents maxillaires et mandibulaires doivent être évalués statiquement et au cours des différents mouvements fonctionnels.

La classification d'angle détermine la relation des arcades dans le sens antéro-postérieur.

Les mouvements de latéralité objectivent les dents antérieures et ou postérieures participant à la désocclusion déterminant une fonction groupe ou canine.

L'occlusion en intercuspidation maximale, et centrée, ainsi que le montage en articulateur des moulages d'étude détermine les contacts dento-dentaires prématurés.

Dans le secteur antérieur, le recouvrement et le surplomb doivent être mesurés et la désocclusion en propulsion doit être évaluée.

L'analyse occlusale comprend aussi l'étude des facettes d'usure révélatrices d'une para fonction telle que le bruxisme.

Cette étude va permettre d'éliminer toutes les interférences et les prématurités afin de rétablir une occlusion équilibrée.

Avant la mise en place d'implants, le clinicien doit analyser les impératifs occlusaux de la zone à implanter. Dans le secteur antérieur, une attention particulière doit être accordée aux différents surplombs, en particulier au surplomb vertical (overbite). En effet, un recouvrement important peut restreindre l'espace vertical disponible limitant ainsi le choix des faux-moignons implantaire et rendant plus difficile la gestion du profil d'émergence.

#### 2.3.3.5 L'examen prothétique

Il va permettre de déterminer :

- La qualité des prothèses fixées et adjoindes portées par le patient
- L'espace prothétique résiduel
- Le choix prothétique le plus approprié à l'espace disponible
- L'évaluation de la phonation et de la dimension verticale

#### 2.3.3.6 L'analyse des tissus péri-implantaires

Cette partie de l'examen clinique va essentiellement consister à l'évaluation et à la recherche d'un certain nombre de paramètres spécifiques à la prothèse sur implant : ce sont *les facteurs de risque esthétique*.

### -les facteurs de risque gingivaux

**La qualité de la gencive :** plus la gencive est épaisse et fibreuse, meilleur sera le résultat esthétique. Une gencive trop fine est moins susceptible d'être manipulée et ne permet pas toujours de masquer les parties métalliques de l'implant et du pilier.

**Les papilles des dents adjacentes :** La morphologie des papilles des dents bordant l'édentement est un paramètre important à considérer. Si les papilles sont longues et fines, il est difficile d'obtenir un résultat esthétique parfait. Par contre, si les papilles sont épaisses et courtes, leur régénération naturelle sera plus aisée.

### -Les facteurs de risque dentaire

**La forme des dents :** plus les dents ont une forme carrée, plus leur intégration esthétique est facile. Par contre, des dents triangulaires représentent un facteur de risque, en particulier parce que la régénération papillaire doit être plus importante et le positionnement de l'implant doit être plus précis.

**La position du point de contact :** si le point de contact interdentaire se trouve à moins de cinq millimètres de l'os marginal, la régénération papillaire se fait naturellement dans pratiquement tous les cas. Par contre, au delà de cinq millimètres, plus le point de contact est éloigné de la crête osseuse marginale, moins la régénération papillaire est possible.

**La forme du contact interdentaire :** plus la surface de contact interdentaire est importante, plus l'espace papillaire est réduit et plus la régénération papillaire est facile.

### -Les facteurs de risque osseux

**La finesse de la crête :** même si cette mesure est imprécise, elle permet de détecter les crêtes fines (en lame de couteau) pour lesquelles des techniques d'augmentation osseuse sont souvent nécessaires. Ainsi, on va pouvoir prévoir et choisir la technique et les séquences de traitement les plus appropriées au rétablissement du profil anatomique correspondant à la zone du sourire du patient.

**La concavité vestibulaire :** La présence de concavités vestibulaires représente un facteur de risque important pour des restaurations esthétiques. Soit l'implant est placé en fonction de la crête osseuse mais avec une orientation prothétique défavorable, soit des techniques de régénération osseuse ou de greffes osseuses sont nécessaires avant l'implantation.

**Des implants adjacents :** si la régénération papillaire se fait naturellement au contact d'une dent naturelle, elle est difficile à obtenir entre deux implants du fait de l'absence de papille osseuse.

**La résorption osseuse verticale :** une résorption osseuse verticale due à un traumatisme ou à la maladie parodontale, entraîne une différence entre le niveau de l'os dans lequel doit être placé l'implant et celui des dents adjacentes. Si l'implant est placé trop profondément (supérieur à trois millimètres) par rapport à la ligne de jonction amélo-cémentaire, la longueur des couronnes cliniques risque d'être dysharmonieuse.

**La présence de pic osseux en proximal :** l'examen des radiographies rétroalvéolaires montre la présence ou l'absence de pic osseux au contact des dents naturelles. C'est sur ces pics que la papille gingivale pourra se reformer.

## 2.4 L'examen radiographique

L'analyse radiographique inclut plusieurs techniques variables en fonction de la situation et du nombre des futurs implants. Mais elle demeure indispensable avant tout geste opératoire.

### 2.4.1 Le bilan préliminaire

Il comprend :

#### **-La radiographie panoramique :**

C'est l'examen indispensable de départ ; il permet de juger :

**-De l'état des dents résiduelles** et des soins éventuels à leur apporter. Les pathologies dentaires importantes (kystes radiculaires, granulomes apicaux...) doivent être éliminées avant l'acte implantaire car elles peuvent contaminer le site et perturber l'ostéointégration.

**-De la présence de pathologies sous des sites édentés** comme des kystes résiduels, des racines oubliées ou des dents incluses.

**-Du volume osseux disponible sur les sites à implanter.** Cette radiographie montre très bien les crêtes et les bases osseuses, les sinus maxillaires, les fosses nasales et d'une manière moins précise le trou mentonnier.

**-De la dimension des implants à utiliser.** Le coefficient d'augmentation d'une radiographie panoramique se situe dans un rapport de 1,10 à 1,25 et est parfaitement connu pour chaque machine. Il existe dans les principales marques d'implants des transparents portant toutes les longueurs d'implants avec une augmentation de

dimension équivalente à celle des panoramiques . Il suffit de superposer ce transparent avec la radiographie panoramique pour présélectionner le ou les implants à utiliser.

Mais cette radiographie ne doit tout de même pas être utilisée sans clichés complémentaires plus précis.

#### **-Le bilan rétroalvéolaire :**

Il permet de compléter l'évaluation de l'état des structures dentaires et parodontales au sein desquelles va venir s'intégrer la reconstruction prothétique implantoportée, et donc de préciser la globalité du traitement.

### 2.4.2 Le bilan préopératoire

Il comprend :

#### **-Le Scanora :**

C'est une tomographie et un système radiologique original multifonction programmable. Son facteur d'agrandissement connu permet des mesures bio-anatomiques fiables.

Le repérage anatomique de la zone explorée se fait sur un cliché panoramique initial effectué sur l'appareil.

Le repérage de la région anatomique se fait par un système de coordonnées déterminées par la lecture du cliché panoramique sur un négatoscope gradué.

Il assure des coupes séquentielles de deux, quatre ou huit millimètres d'épaisseur avec un agrandissement constant de 1,7.

Il nous fournit des informations sur : la forme de la section verticale d'os, l'évaluation de la hauteur d'os disponible entre la crête alvéolaire et les cavités du maxillaire supérieur (sinus, fosses nasales...), la distance crête alvéolaire/canal dentaire inférieur à la mandibule, la distance vestibulo-linguale ou vestibulo-palatine, l'état de la trabéculatation osseuse et sa minéralisation, l'épaisseur des corticales.

Cet examen présente l'avantage de pouvoir être réalisé dans un même temps et un même lieu et d'obtenir une radiographie panoramique ainsi que des coupes verticales et transversales directement mesurables. De plus, le repérage topographique indiscutable des coupes est facilité par un examen réalisé en occlusion directe sur un guide de repérage que nous étudierons ultérieurement.

Le scanora est très intéressant pour l'appréciation d'une petite zone car le champ d'investigation fait seize millimètres de longueur.

Pour la lecture des clichés de coupes transversales, l'interprétation est la plus délicate. L'appréciation de la netteté des structures anatomiques requiert une certaine habitude de la lecture de tomographies.

Donc le scanora peut avoir la préférence dans l'exploration d'édentations limitées à un ou deux « secteurs », correspondant à une portion d'arcade d'où une, deux ou trois dents sont absentes, en raison de sa facilité de réalisation, de sa fiabilité, de son efficacité et de son faible coût pour le patient.

### **-Le Dentascan :**

Il s'agit d'un examen tomodensitométrique.

Là aussi, il peut être très avantageux d'utiliser un guide de repérage lors de l'examen.

Ce système autorise des reconstitutions multiplanaires à partir de coupes axiales.

Il consiste à réaliser des coupes horizontales de 1 à 1,5 millimètres d'épaisseur espacées de 1 à 1,5 millimètres sur une hauteur fonction de la zone d'intérêt du cas clinique. Le plan de coupe doit être parallèle au plan occlusal (Fig.A9).

L'ensemble des coupes doit s'étendre sur toutes les structures osseuses susceptibles de nous intéresser. Ces coupes sont la source de données permettant au logiciel des reconstructions verticales. Le logiciel Dentascan synthétise deux types de reconstruction :

-des coupes transversales indexées d'un pixel d'épaisseur perpendiculaires au tracé (Fig.A10).

-cinq coupes panoramiques reconstituées ou panorex : deux coupes situées vestibulairement par rapport au tracé, une suivant le tracé et deux situées lingualemment par rapport au tracé (Fig.A11).

Les cinq Panorex fournissent des informations sur les structures anatomiques et la hauteur d'os disponible.

Les repères apparaissant sur chaque cliché facilitent l'appréciation de la validité de l'axe choisi et de la hauteur d'os disponible au niveau de cet axe.

Les coupes transversales numérotées fournissent des informations concernant les structures anatomiques, la hauteur d'os disponible et l'inclinaison de la crête osseuse dans le sens vestibulo-palatin au maxillaire, l'orientation plus ou moins oblique du corps mandibulaire et l'épaisseur des corticales.

Il faut également que cet examen se destine à des patient ayant peu de structures métalliques (amalgames, couronnes, etc...) car elles entraînent des artéfacts radiaires sous la forme de diffractions qui altèrent notablement la qualité des clichés quand elles sont proches des plans de coupe.

Par contre, le Dentascan est indispensable dans les édentations étendues (deux secteurs ou plus).

## **2.5 Les guides en implantologie**

L'examen clinique sera affiné par la prise d'empreintes pour des modèles d'étude qui seront montés sur articulateur semi-adaptable. Ces modèles vont servir à la réalisation successive de cires de diagnostic, d'un guide de repérage radiologique et d'un guide chirurgicale. Ce protocole est fortement conseillé pour les réhabilitations à visée esthétique.




Fig.A9 : Série d'acquisitions axiales.

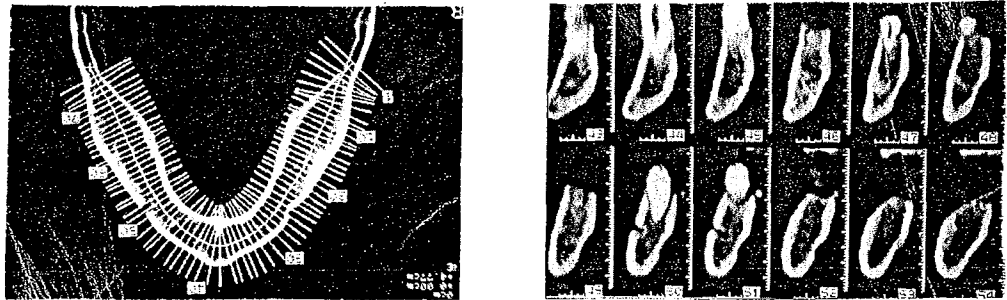


Fig.A10 : Sélection d'une coupe axiale afin de réaliser les reconstitutions coronales.

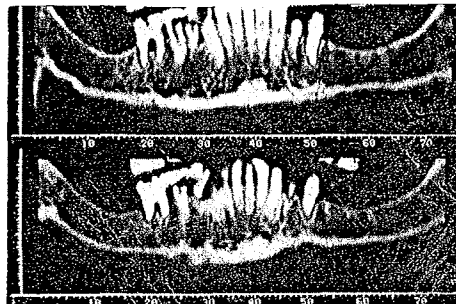


Fig.A11 : Série de reconstitutions curvilignes panoramiques.

### 2.5.1 Les cires de diagnostic

L'équipe thérapeutique implantaire doit harmoniser l'emplacement des futurs implants des zones antérieures avec la position optimale des dents.

Pour atteindre cet objectif, un projet en cire s'avère être une aide précieuse.

En effet, ces cires de diagnostic remplaçant la ou les dents absentes, éventuellement restituant les volumes tissulaires manquants, aident à la visualisation de la restauration définitive qui guidera la planification de toute la procédure implantaire.

Elles évaluent :

- La dimension verticale physiologique d'occlusion
- La relation maxillo-mandibulaire
- La forme des dents ( on peut employer des dents de prothèse adjointe ou la technique des cires ajoutées)
- La forme des embrasures

Elles permettent ainsi à la prothèse définitive de satisfaire à l'équation de compatibilité de MECALL et ROSENFELD :

$$\begin{array}{rcccl} \text{Position finale} & & \text{Déterminants} & & \text{Déterminants de la} \\ \text{Optimale des dents} & = & \text{cliniques} & + & \text{maquette de diagnostic} \\ & & \hline & & \text{Déterminants scannographiques} \end{array}$$

A partir de ces cires de diagnostic, on va fabriquer un guide de repérage utile pendant les examens radiologiques.

### 2.5.2 Le guide radiologique

Ce guide, duplicata en résine des cires de diagnostic, va être porté par le patient lors de l'examen radiologiques. Il doit permettre de visualiser sur les clichés les émergences souhaitées des implants, leur nombre, ainsi que les axes prothétiques.

On demandera en particulier au radiologue des coupes de reconstruction dans l'axe matérialisé sur le guide radiologique par de la guttapercha, des tiges de titane pour un Scanora ou de l'alumine et du ciment de scellement à l'oxyphosphate de zinc pour un Dentascan. On pourra ainsi visualiser une différence d'angulation, ou mesurer un décalage des axes qui peut nous conduire à la nécessité d'un traitement par greffe, par exemple (Fig.A12a).

Les marqueurs radio-opaques, simulant les axes des futurs implants, sont placés aussi près que possible de la ligne faîtière de la crête car :

- Le marqueur est ainsi totalement contenu dans les trente cinq à quarante images axiales de un millimètres d'épaisseur générées par le scanner.

- Cette grande proximité permet d'aboutir à une localisation chirurgicale précise.

Ce guide doit aussi respecter les critères suivants :

- Respect du grand axe de la future prothèse implantoportée

- Respect d'une distance de sept millimètres entre les centres des fixtures en évitant de les situer au niveau des embrasures.

Dans le cas d'un édentement unitaire, une distance mésiodistale minimale de sept millimètres est nécessaire.

- Le nombre de repères radio-opaques correspondant à celui des dents remplacées assure un résultat optimal

Le guide radiologique doit toujours être préalablement essayé en bouche avant l'examen radiologique, afin de s'assurer de sa parfaite adaptation et d'une insertion aisée car c'est le patient lui-même qui le placera en bouche.

Ce guide permet donc de trouver un compromis entre la prothèse idéale et le terrain.

Suite à cet examen, le guide d'imagerie est transformé en un guide chirurgical. Ainsi, lors de la chirurgie, l'axe et la position des implants seront ceux définis préalablement lors de la radiographie.

### 2.5.3 Le guide chirurgical

Pour toutes les restaurations par prothèses fixées intéressant le secteur antérieur avec une visée esthétique, le guide chirurgical est obligatoire. Il va permettre la pose des implants selon l'étude prothétique tridimensionnelle réelle superposée au volume osseux existant.



Cet outil, obtenu par transformation du guide radiologique, résulte de la collaboration du chirurgien dentiste, du praticien prothésiste, du radiologue et du technicien de laboratoire.

Selon la classe d'édentement, le nombre et le type d'implants, il en existe plusieurs types, résumés dans le tableau ci-après (Fig.A13) . Mais tous doivent respecter un certain nombre de particularités afin d'avoir une fonction optimale :

- Etre rigide
- Etre stable avec le maximum d'appuis dentaires
- Sans interférence avec les tissus mous
- Une mise en place aisée et reproductible
- Supportant la stérilisation sans déformation
- Permettant le refroidissement des forets pendant

l'intervention

- Evitant les copeaux de résine pendant le forage
- Adapté à la situation clinique

Lors de la pose des implants, les repères radiologiques peuvent être superposés aux repères des axes et émergences représentés sur le guide, et autoriser une mise en place des implants dans un axe idéal. La moitié vestibulaire des dents à remplacer aura été meulée après la réalisation des examens radiologiques et les axes prothétiques marqués d'une fine gouttière concave sur la résine effectuée par exemple avec une fraise fissure (Fig.A12b).

En fonction du type de guide choisi, chaque site implantaire est repéré dans l'os par une fraise à travers le guide ou en regard selon l'emplacement des repères, ou dans les trous d'émergence préparés sur le plâtre, ou à travers des tubes de 2,1 millimètres de diamètre fixés dans le guide à l'emplacement souhaité des implants (technique de BORALEVI et NAHMIAS ). Ces tubes donnent le grand axe de la réalisation prothétique et le point d'émergence des vis au niveau de la face occlusale. Ils matérialisent également la distance entre les implants et les variations d'angulation des axes mésiodistal et vestibulolingual ou vestibulopalatin.

La tolérance des composants implantaires et les impératifs esthétiques ne permettent pas une divergence de plus de trente degrés des piliers. Donc, si les axes ne sont pas compatibles, il sera nécessaire de procéder à des greffes.

Il va aussi permettre le contrôle de l'enfouissement du col implantaire, facteur prépondérant dans le succès esthétique de la future restauration.

En conclusion, l'étude préalable à la chirurgie par un examen clinique minutieux, par imagerie, cires de diagnostic et utilisation de guides radiologique et chirurgical est la clé de la réussite des thérapeutiques implantaires antérieures. Ceci facilite et optimise le travail du praticien et concourt à la satisfaction du patient.

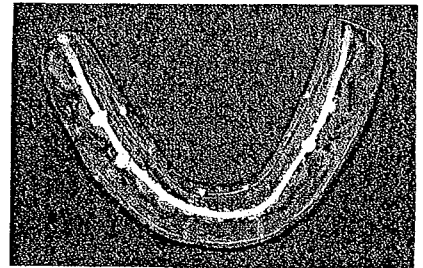
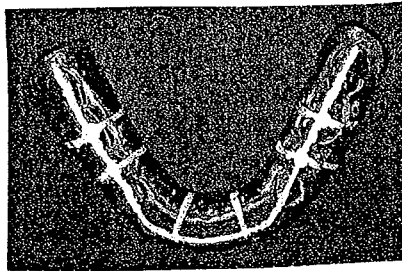



Fig.A12a : exemple de guide radiologique sous différentes vues avec des repères en ciment.






Fig.A12b : exemple de guide chirurgical en résine sous différentes vues avec la présence de canons guides.

Types d'édentation	Technique	Avantages
Edentation partielle	Thermoformage sur modèle en plâtre issu de la cire de diagnostic	Simple à réaliser
Edentation partielle	Guide issu de la cire de diagnostic en résine autopolymérisable avec des orifices creusés à la fraise ronde n° 10 à travers la face occlusale en regard du site implantaire	Rigide Possibilité de réaliser une coulée en métal pour une très grande rigidité
Edentation unitaire ou encastrée	Réplique du bridge provisoire en résine transparente	Précision du site de forage en fonction d'une esthétique et d'une fonction approuvées par le patient
Edentation unitaire ou encastrée	Dents du commerce placées sur le modèle en plâtre. Réplique avec une plaque de biocryl de 1,5 mm d'épaisseur. Les faces occlusales et linguales des sites à implanter sont retirées	Orientation des forets en fonction de la position des fixtures
Edentation unitaire ou encastrée	Guide chirurgical préparé sur le modèle de diagnostic avec dégagement de la face vestibulaire ou linguale	Facilite les manipulations et la mise en place des implants
Edentation unitaire ou encastrée	Placer des canons-guides (en acier extradur) de diamètre interne 2,1 mm, vaselinés face externe et indexés par de la résine chémo-polymérisante	Permet d'amener le canon-guide au contact osseux après élévation du lambeau
Edentation unitaire ou encastrée	Placer des canons-guides en alumine (In-Ceram)	Permet de guider le foret de 2 mm

Fig.A13 : Différents guides chirurgicaux : techniques et intérêts en fonction de l'édentement.

**LES ETAPES**

**CHIRURGICALES**

# 1 LA CHIRURGIE OSSEUSE

Toute perte d'un organe dentaire est suivie d'une résorption osseuse tri-dimensionnelle. Le résultat esthétique du traitement implantaire a parfois été négligé, mais au cours de la dernière décennie, cet aspect a bénéficié de plus d'attention, essentiellement pour répondre aux demandes des patients (surtout les édentés partiels) les parodontistes ont appris à optimiser le positionnement des implants, comme nous le verrons plus tard dans cet ouvrage, de façon à obtenir le meilleur résultat esthétique possible. Mais ce positionnement optimal des implants nécessite parfois une augmentation du volume osseux. Plusieurs protocoles sont disponibles pour ceci et nous allons les étudier dans cette partie.

## 1.1 Classifications

### 1.1.1 Classification de PALACCI et ERICSSON

Lors de l'examen d'une arcade dentaire partiellement édentée, une attention particulière doit être portée à la dimension de la crête dans le sens horizontal et vertical, car ces facteurs sont essentiels à l'obtention d'un résultat esthétique optimal de la restauration implanto-portée.

PALACCI et ERICSSON ont proposé à cet effet une classification du secteur antéro-maxillaire concernant les défauts tissulaires horizontaux et verticaux et basée sur les volumes perdus des tissus mous, durs ou les deux.

Elle doit être prise en compte lors de l'aménagement chirurgical du secteur antérieur « esthétique ».

#### 1.1.1.1 Dans le sens vertical

Les différents défauts tissulaires sont ici divisés en quatre classes numérotées de I à IV et correspondant à (Fig.B1) :

##### -La Classe I :

Une papille intacte ou légèrement réduite.

**-La Classe II :**

Une diminution modérée de la papille.

**-La Classe III :**

Une diminution importante de la papille.

**-La Classe IV :**

Une absence de papille.

1.1.1.2 Dans le sens horizontal

Là encore, les différents défauts tissulaires sont divisés en quatre classes numérotées de A à D correspondant à (Fig.B2) :

**-La Classe A :**

Des tissus vestibulaires intacts ou légèrement réduits.

**-La Classe B :**

Une diminution modérée des tissus vestibulaires.

**-La Classe C :**

Une perte sévère des tissus vestibulaires .

**-La Classe D :**

Une perte extrême des tissus vestibulaires avec souvent une quantité limitée de muqueuse attachée.

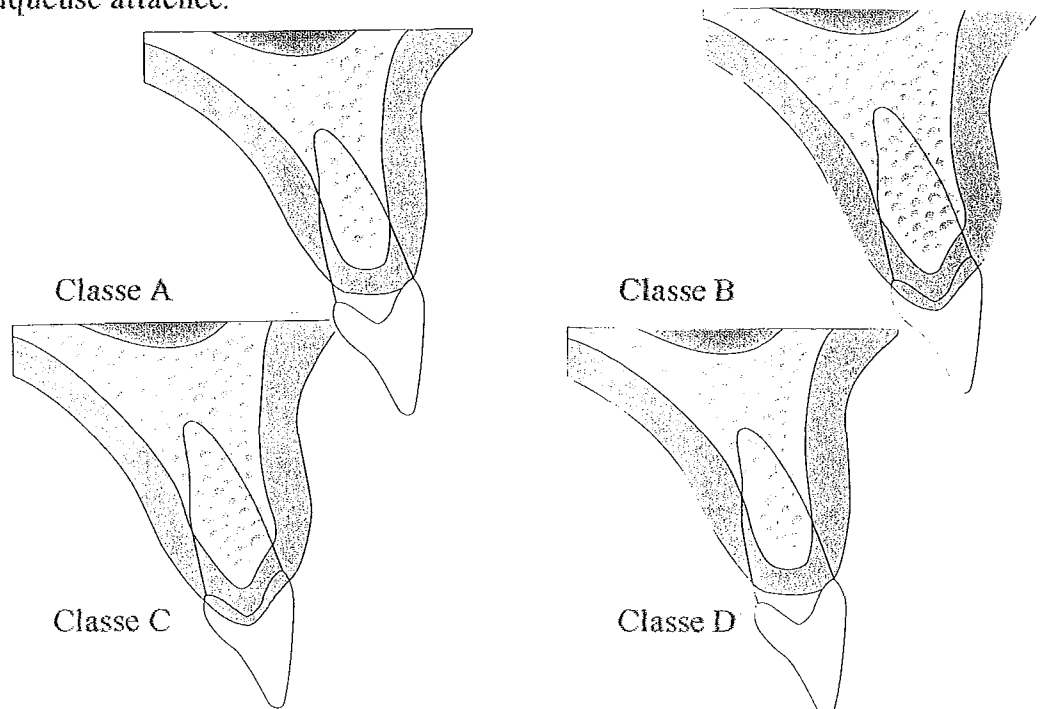


Fig.B2 :Classification du volume de tissus mous et durs perdus dans le sens horizontal.

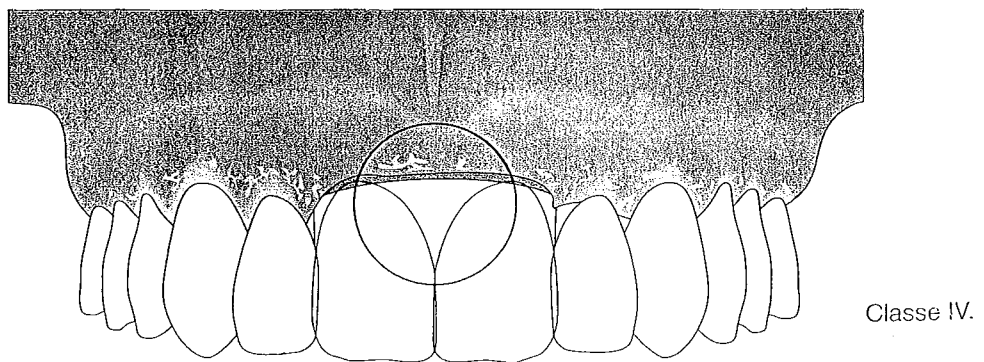
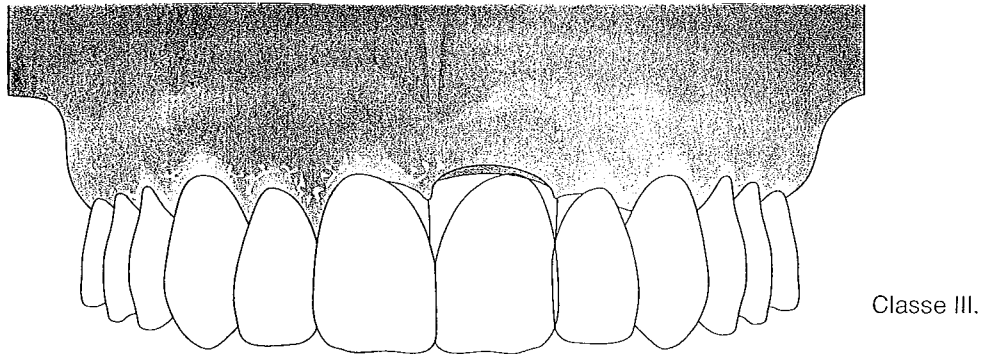
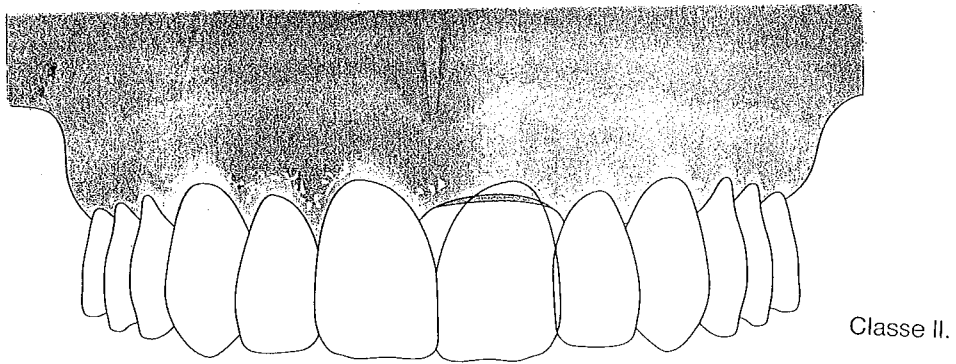
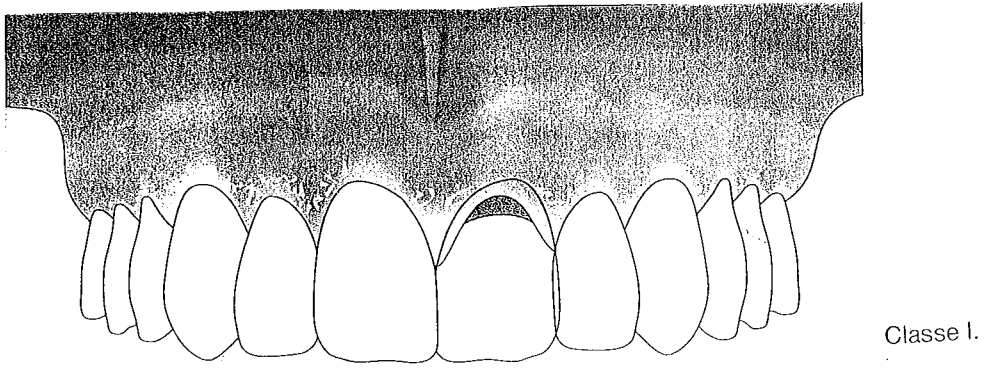


Fig.B1 : Classification du volume de tissus mous et durs perdus dans le sens vertical

### 1.1.1.3 Applications cliniques

La classification du secteur antéro-maxillaire est utilisée pour identifier le contexte anatomique avant le traitement et va guider le clinicien dans son choix de l'option thérapeutique appropriée pour atteindre l'objectif fixé. Toutes les combinaisons de ces différentes classes sont bien sûr possibles et chaque patient doit être considéré comme unique.

Certains traitements (par exemple, pour la Classe IA), ne consistent normalement qu'en un positionnement correct des implants et un léger aménagement des tissus mous lors du deuxième temps chirurgical. A l'opposé, pour obtenir des résultats acceptables dans les Classes IVD, il faudra avoir recours à des augmentations de volume des tissus durs et mous avant, pendant ou après la mise en place des implants. Ainsi, selon la classification, les étapes des traitements du secteur antéro-maxillaire proposées sont :

**-Classe IA :** pas de chirurgie supplémentaire.

**-Classe IIB :** au premier temps chirurgical, augmentation des tissus mous ; au deuxième temps, régénération des papilles.

**-Classe IIC :** chirurgie d'augmentation pré-implantaire éventuelle ; au premier temps chirurgical, augmentation du volume des tissus durs, des tissus mous ou des deux ; au deuxième temps chirurgical, régénération des papilles et, si nécessaire, augmentation du volume des tissus mous.

**-Classe IVD :** chirurgie d'augmentation pré-implantaire, comprenant l'augmentation du volume des tissus durs et, si nécessaire, augmentation du volume des tissus mous ; au premier temps chirurgical, augmentation des tissus durs, des tissus mous ou des deux ; au deuxième temps chirurgical, régénération du volume des tissus mous, ou les deux.

Chaque intervention supplémentaire augmente le risque d'échec. Autrement dit, l'approche la plus simple est toujours préférable pour le traitement d'un cas. Le chirurgien doit respecter les potentiels biologiques des tissus durs et mous concernés ; par exemple, il n'est pas possible d'aborder directement les Classes allant de IVD à IA . Chaque étape chirurgicale permettra tout au plus de passer d'une Classe à une autre. Le but de ces augmentations de volume est de se rapprocher au plus près de la Classe IA lors du deuxième temps chirurgical.

### 1.1.2 Classification de SEIBERT

En 1983, SEIBERT établit lui aussi une classification des défauts osseux uniquement, cette fois-ci, au niveau des secteurs édentés. Elle est divisée en trois catégories (Fig.B3) :



**-Classe I :** perte d'os dans le sens vestibulo-lingual avec hauteur normale.

**-Classe II :** perte de hauteur des tissus avec largeur normale dans le sens vestibulo-lingual.

**-Classe III :** combinaison de Classe I et de Classe II soit une perte de hauteur et d'épaisseur.

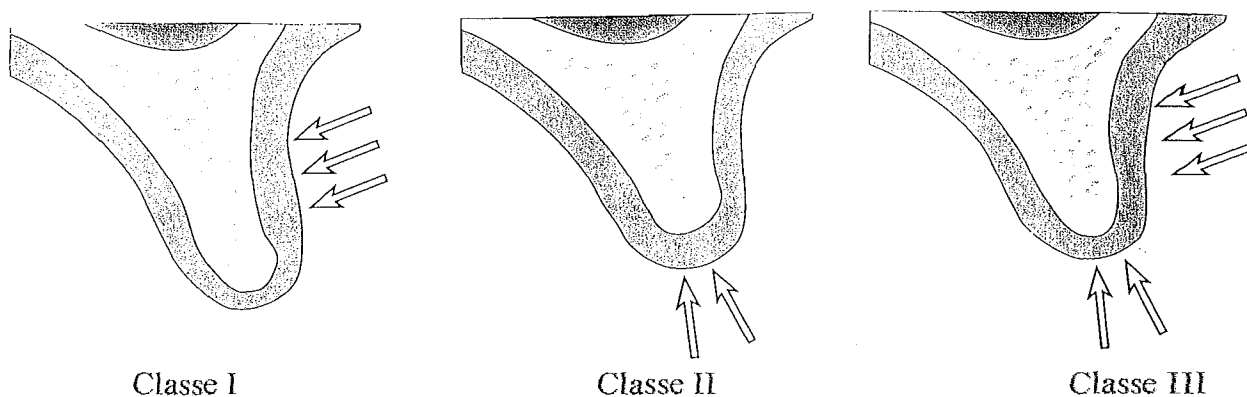


Fig.B3 : Classification de SEIBERT

## 1.2 Les différentes techniques thérapeutiques

Après un examen clinique et radiographique, et en se basant sur les informations en découlant, le praticien va pouvoir informer le patient sur une éventuelle intervention de chirurgie osseuse.

Plusieurs alternatives de traitement ont été proposées pour prévenir ou réduire ces pertes de substance. Elles permettent :

-D'éviter des porte-à-faux dus à l'écart entre l'axe de l'implant et l'axe prothétique.

-D'éviter de fortes inclinaisons implanto-prothétiques dues au décalage entre la crête édentée à implanter et l'arcade antagoniste.

-D'augmenter l'épaisseur de la crête à implanter.

Nous allons essayer de les parcourir dans leur ensemble dans ce paragraphe.

### 1.2.1 Préservation du capital osseux

Prévenir la résorption alvéolaire est la meilleure attitude thérapeutique. Dans le cas où une dent présente un pronostic réservé, le choix de l'extraction

doit permettre de conserver un volume osseux suffisant et une morphologie alvéolaire adéquate. Tout débute donc par une avulsion dentaire atraumatique. Mais il est bien évident que la meilleure préservation du capital osseux est obtenue par la prévention et le traitement des maladies parodontales.

En 2002, selon GILBERT, BOUSQUET, CHALLOT et BOSCOQ lorsque la décision d'extraction est prise, l'avulsion doit être préparée par un abord parodontal :

-Un lambeau d'épaisseur totale récliné à partir d'une incision horizontale intra-sulculaire et de deux incisions de décharge verticales va permettre de mieux observer et prévenir toute atteinte des tables osseuses et en particulier de la table osseuse vestibulaire.

-Ce lambeau doit être disséqué au-delà de la ligne mucogingivale de façon à pouvoir être tracté coronairement.

-L'utilisation d'élévateurs, de syndesmotomes doit être limitée au maximum de façon à ménager la corticale et les septa interdentaires.

## 1.2.2 La régénération osseuse guidée

### 1.2.2.1 Définition et Principes

La Régénération Osseuse Guidée (ROG) peut être une option thérapeutique pour le traitement des défauts osseux associés aux implants. Ce concept a été mis en évidence par MURRAY.

MELCHER en donne la définition suivante : « La régénération tissulaire guidée est un processus biologique par lequel l'architecture et la fonction d'un tissu lésé sont intégralement restaurées ». Appliquée initialement à la régénération des tissus en parodontologie, puis étendue en implantologie, la régénération osseuse guidée a comme principales indications :

-La reconstitution du volume osseux en phase pré-implantaire, en traitant différents types de défauts osseux et ceci huit mois au moins avant la pose des implants.

-La régénération osseuse autour d'une partie de la surface d'un implant exposé, avec donc une stabilité primaire, qu'il s'agisse d'une déhiscence ou d'une fenestration.

Cette technique semble alors une solution intéressante en vue d'une implantation immédiate ou différée.

D'après SEBAN, le concept de régénération osseuse guidée introduit la notion de barrière membranaire interposée entre le défaut osseux, l'épithélium et le tissu conjonctif gingival.

Le caillot sanguin ou coagulum engage la phase de cicatrisation du site ; il est situé dans un espace créé par la membrane, et contribue à l'espacement, pour empêcher l'application directe de la membrane sur le défaut osseux ; les cellules souches du caillot vont alors se différencier pour reconstituer le volume osseux. L'espacement peut se faire également par de l'os autogène ou des matériaux de substitution. Nous les étudierons plus en détails dans un paragraphe ultérieur. Un rôle ostéo-inducteur ou ostéoconducteur selon l'origine des matériaux espaceurs, leur est également attribué. La barrière membranaire a comme résultat la mise en jeu de différents facteurs mécaniques cellulaires et moléculaires :

- Création d'un barrage à la recolonisation par les cellules du caillot sanguin, laissant les cellules mésenchymateuses se différencier en cellules osseuses.

- Régulation de la multiplication exagérée des fibroblastes.

- Concentration des facteurs de croissance osseuse favorisée.

La régénération osseuse commence toujours par les parois bordant le défaut, et par la colonisation du caillot par des fibrilles de collagène et s'étend ensuite vers le centre de l'espace cicatriciel. Le caillot sanguin va s'ossifier peu à peu pour obtenir un os néoformé qui va s'organiser et se densifier. La membrane favorise donc l'envahissement du site aménagé par des cellules ostéogènes.

Le succès de la néoformation osseuse dépend de plusieurs paramètres :

- Le volume de régénération souhaité
- La réelle possibilité qu'auront les cellules osseuses de peupler l'espace ménagé par la membrane
- Le temps d'enfouissement de la membrane sans aucune exposition
- La densité du tissu néoformé
- Le type de défaut osseux

### 1.2.2.2 Les conditions cliniques requises

Le maintien d'un espace suffisant entre l'os et la membrane est primordial. Pour ce faire, la membrane doit être suffisamment épaisse et rigide de façon à résister aux différentes pressions et tensions du lambeau.

La stabilisation du caillot est indispensable à la prolifération vasculaire et à la formation osseuse. Dans le cas d'une alvéole, la membrane peut être suturée aux berges de la plaie opératoire ou bien fixée sur le site osseux par un système d'ancrage ou de vis.

La membrane doit être protégée par le lambeau, c'est pourquoi il sera suffisamment disséqué pour pouvoir être tracté coronairement. Une insuffisance de gencive attachée sera une contre-indication relative et alors un apport de gencive attachée devra être envisagé au préalable. Il favorise de toute façon ultérieurement l'environnement gingival autour de l'implant. On peut noter que le fait de tracter le lambeau coronairement va entraîner un déplacement de la ligne mucogingivale, mais ceci pourra être rattrapé au deuxième temps chirurgical, à la réintervention sur l'implant et au moment de la chirurgie parodontale.

### 1.2.2.3 Choix et types de membranes

#### **-Les membranes non résorbables :**

Elles ont été créées pour isoler le défaut osseux, tout en restant en place pendant la phase de cicatrisation sans perdre leurs propriétés.

JOVANOVIC a démontré une régénération osseuse crestale et une croissance osseuse verticale des parois alvéolaires en plaçant une membrane en polytétrafluoro-éthylène expansé (P.T.F.E.e), encore dénommé communément Gore-Tex. Il s'agit d'un matériau inerte et elles se constituent de deux parties : une interne, plus rigide avec une porosité limitée permettant l'exclusion des cellules épithéliales et conjonctives du processus de cicatrisation osseuse ; une externe, plus souple, permettant une parfaite adaptation sur les berges du défaut osseux. Elles peuvent se présenter avec un renforcement en titane pour assurer une meilleure rigidité lors du positionnement de la membrane. Elles sont surtout préconisées dans les cas de déficit osseux important et nécessitent un deuxième temps chirurgical pour les retirer.

#### **-Les membranes résorbables :**

Leur utilisation peut être suffisante pour prévenir une perte de substance consécutive à un processus infectieux ou traumatique. Cette technique simple présente l'avantage d'éviter un second temps opératoire.

Les matériaux biorésorbables utilisés pour la fabrication de ces membranes appartiennent aux groupes des polymères synthétiques ou naturels. Les plus fréquemment employées sont faites de collagène ou d'acide polyglycolique et/ou polylactique.

Selon GILBERT, BOUSQUET, CHALLOT et BOSCOQ, elles paraissent plus appropriées car :

- Grâce à leur biocompatibilité le taux d'exposition des membranes résorbables est plus faible que celui des non résorbables. Cette exposition favorise les contaminations bactériennes qui affectent la formation des tissus néoformés.

- Elles présentent un faible taux de complications telles que l'inflammation du lambeau.

- L'intégration du lambeau aux membranes résorbables empêche la migration apicale de l'épithélium, les récessions gingivales et la formation de poches à la surface externe, même si la membrane est exposée.

- La résorption s'effectue dans un délai de six à huit semaines pour la plupart des matériaux utilisés.

-Elles permettent au praticien de préserver le capital osseux après une avulsion dentaire, en vue d'une implantation, sans se soucier de la dépose ni de la maturation tissulaire sous-jacente.

#### 1.2.2.4 Technique opératoire

##### **-Incision et Lambeau :**

La technique d'incision doit permettre de relever un lambeau d'épaisseur totale vestibulaire et palatin. Elle sera donc la plus étendue possible et si le lambeau vestibulaire est rigide, le praticien peut compléter son incision par deux décharges verticales éloignées du site à traiter, pour procurer plus d'élasticité au lambeau et afin que, par la suite, les sutures ne soient pas visibles.

##### **-Préparation du site :**

Les parois du site receveur sont stables, cruentées et indemnes de toute lésion infectieuse pouvant contaminer matériau d'interposition et membrane. Il fournit l'apport sanguin nécessaire à l'ostéoformation ; ceci se crée au moyen d'une fraise à os montée sur une pièce-à-main avec spray.



##### **-Mise en place de la membrane :**

L'adaptation de la membrane suit l'anatomie du site traité et doit rester tendue. Elles sont fixées par des micro-vis à chaque extrémité pour leur éviter d'être cornées. Lorsque l'implant est posé dans le même temps opératoire, elles peuvent être transfixées par une ou plusieurs vis de couverture (Fig.B4). Elle doit être parfaitement stable avant la suture du lambeau.

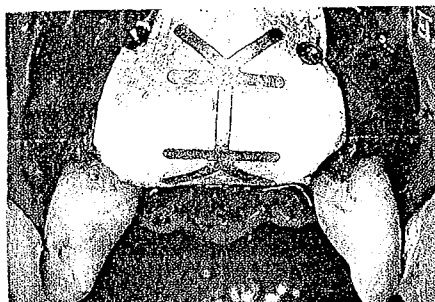


Fig.B4 : Cas d'installation d'une membrane non résorbable renforcée titane placée sur le défaut osseux et stabilisée à l'aide de microfixations.

La régénération osseuse guidée semble donc être une technique thérapeutique adéquate aux traitements des défauts osseux de faible étendue, voir localisés. Pour des augmentations crestales plus importantes, on préférera les greffes osseuses.

### 1.2.3 Les greffes osseuses autogènes

Pour régénérer les défauts osseux de la crête alvéolaire dans toutes les directions, JOVANOVIC a décrit des techniques de greffes d'apposition osseuse afin de restaurer la fonction, mais surtout l'esthétique.

Elles correspondent à la correction de crête en lame de couteau nécessitant une reconstruction transversale et /ou verticale.

Dans le plan de traitement, elles peuvent se situer antérieurement à la pose des implants ou si l'os basal résiduel permet une stabilité primaire de ces derniers, être concomitantes à la mise en place des implants.

Les avantages à utiliser de l'os autogène sont son fort potentiel ostéogénique ou ostéoconducteur, la cicatrisation rapide de l'os greffé et sa rapide conversion en os vital, la capacité de l'os autogène à se présenter sous diverses formes (bloc, selle ou broyé) aussi bien que sous forme de particules assez volumineuses.

Cependant, l'utilisation d'os autogène présente aussi des inconvénients : un deuxième site chirurgical est nécessaire pour le prélèvement.

#### 1.2.3.1 Classification

Selon ROUX, TAUGERON et MISSIKA, elles peuvent être classées en fonction du volume à restituer :

##### **-perte osseuse étendue de une à au maximum quatre dents :**

On peut dès lors envisager un prélèvement intra-buccal

Mais il faut aussi déterminer, en fonction du territoire concerné, la nature qualitative de l'os qui doit être apporté : os spongieux, os cortical ou les deux.

##### **-Déficit osseux important tant en hauteur qu'en épaisseur :**

Il va alors falloir chercher des sites donneurs extra-buccaux qui autorisent des prélèvements en quantité et en qualité.

#### 1.2.3.2 Les sites de prélèvement

##### **-Les prélèvement intra-buccaux :**

Ils présentent des avantages tels que :

-leur appartenance au même champ opératoire que le site receveur

-Le fait qu'ils peuvent être faits sous anesthésie locale, donc sans hospitalisation, une intervention de courte durée et des suites opératoires simples et pratiquement indolores.

Mais aussi des inconvénients inhérents à ce type d'intervention :

-Il faut travailler vite (une heure et demi semble un maximum) car le temps d'anesthésie doit resté limité pour éviter le surdosage.

-Le volume osseux disponible est nécessairement réduit quel que soit le site donneur prélevé.

-Il existe des limites anatomiques sous peine de léser des structures neuro-vasculaires et des dents.

Sur le plan typologique, les plus classiques sont :

-Le menton, le plus fréquent, où plusieurs techniques de prélèvement peuvent être utilisées selon la taille et le type de défaut à traiter. Il fournit une bonne quantité d'os cortical et spongieux. On peut se fournir en onlays osseux prélevés de part et d'autre de la ligne médiane du menton (Fig.B5a) qu'il vaut mieux épargner pour éviter toute « fossette » cicatricielle sur les téguments. Plusieurs carottes osseuses peuvent aussi être prélevées en utilisant un trépan (Fig.B5b) puis broyées à l'aide d'un moulin à os ou d'une pince gouge.

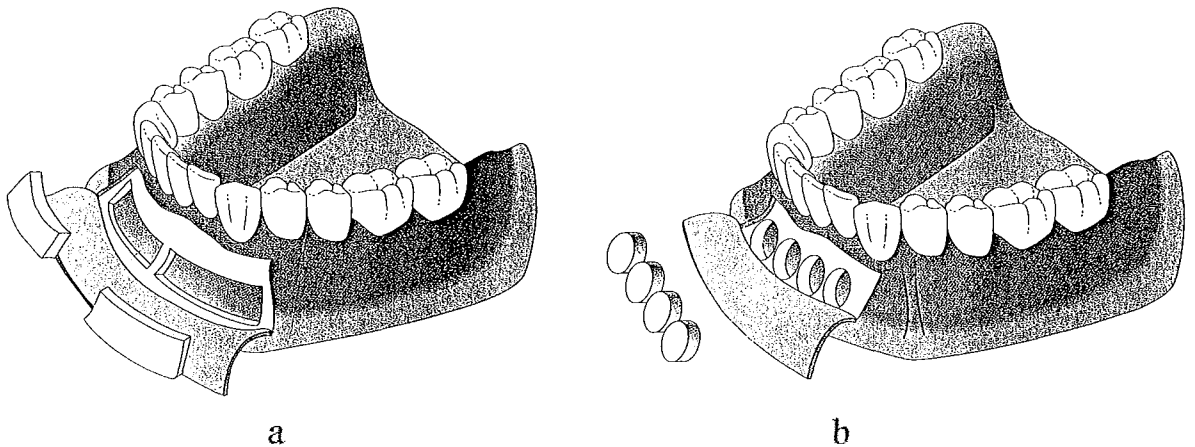


Fig.B5a et B5b : exemples de sites de prélèvement d'os autogène

Les suites opératoires sont indolores si l'intervention a été conduite rapidement, mais le patient doit être prévenu des éventuels hématomes disgracieux qui peuvent apparaître de part et d'autre de la houppe mentonnaire et de la nécessité de porter, dans les jours qui suivent l'intervention, une mentonnaire en élastoplaste afin d'éviter toutes tractions sur les sutures. En effet, les tractions exercées par les muscles mentonniers à la mastication et à la phonation essentiellement peuvent conduire à la réouverture accidentelle du site avec exposition osseuse ce qui provoquerait un gros retard de cicatrisation.

-Les tubérosités maxillaires qui présentent un volume osseux disponible réduit et de qualité essentiellement spongieuse. Les indications du prélèvement tubérositaire restent limitées au comblement d'une petite cavité ou

au recouvrement de spires d'implants exposées après immobilisation de l'implant et avant la fermeture gingivale.

-La région du ramus. A ce niveau, il n'est pas conseillé d'utiliser un trépan pour le prélèvement. En effet, cette région étant fine dans le sens vestibulo-lingual, l'utilisation d'un trépan fait courir le risque de lésions du nerf dentaire inférieur. Pour minimiser les risques de traumatisme du paquet vasculo-nerveux, une fraise fissure fine est recommandée pour pratiquer l'ostéotomie. De fines coupes sont faites au travers de la couche corticale externe latérale seulement. Le bloc rectangulaire d'os cortical est retiré à l'aide d'élevateurs droits.

Si les défauts osseux sont plus volumineux ou bilatéraux, les prélèvements peuvent être envisagés sur plusieurs sites donneurs tels que ramus plus menton ou deux ramus. Mais, on peut alors s'orienter vers les sites donneurs extra-buccaux pour éviter un délabrement important au niveau intraoral.

#### **-Les sites de prélèvement extra-buccaux :**

Dans le cas de nécessité d'apposition vestibulaires étendues, on pourra préférer des prélèvements au niveau de la crête iliaque ou de l'os pariétal.

Mais ces sites donneurs présentent également des inconvénients :

- La nécessité d'une anesthésie générale
- La présence de deux sites chirurgicaux
- Le fort potentiel de morbidité car on observe une longue période de récupération, une capacité ambulatoire réduite ou des escarres peauciers.

Tout comme des avantages :

- Une quantité importante d'os pouvant être prélevée
- Une activité ostéogénique importante
- La possibilité de personnaliser l'os du site donneur en lui donnant des formes diverses.

### 1.2.3.3 Les différentes techniques

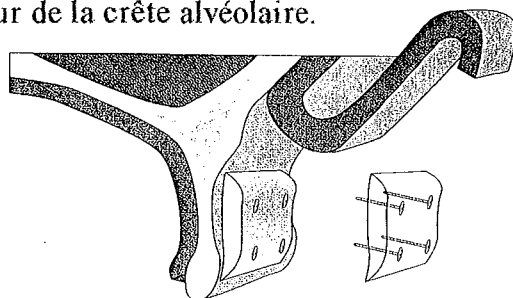
Les greffes dans le secteur antérieur requièrent une approche et une technique particulières. Placer une restauration dans le secteur esthétique nécessite souvent une augmentation de hauteur et d'épaisseur osseuses. Cependant, la crête alvéolaire cicatrisée ne présente pas de cavité naturelle pouvant contenir les matériaux de greffe. Par conséquent, le greffon osseux doit être solide et rigide pour pouvoir être fixé dans le lit receveur. C'est pourquoi, lors de chirurgies pré-implantaires, des blocs d'os cortico-spongieux sont le plus souvent utilisés pour greffer le secteur antéro-maxillaire.

Les trois techniques les plus pratiquées sont :



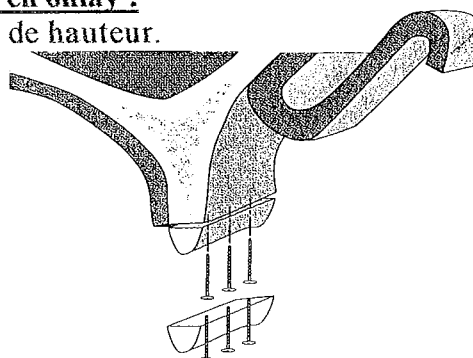
**-La greffe veneer ou facette :**

Elles permettent de restaurer les défauts horizontaux isolés, soit les insuffisances d'épaisseur de la crête alvéolaire.



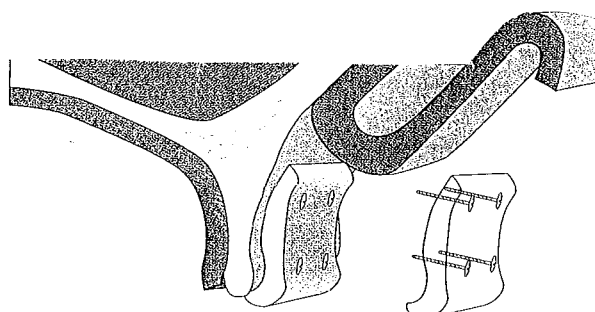
**-La greffe en onlay :**

Elles corrigent les insuffisances de hauteur.



**-La greffe en selle :**

Elles remédient aux insuffisances de hauteur et de largeur.



Des greffes combinées peuvent être utilisées pour corriger les insuffisances de hauteur, largeur et contour. De toutes ces techniques chirurgicales, la plus prévisible est la greffe en inlay. Les autres sont moins fiables et peuvent avoir des taux de résorption allant jusqu'à vingt pour cent du volume total. Plusieurs interventions supplémentaires peuvent être nécessaires pour obtenir un résultat acceptable avec ces techniques de greffes.

#### 1.2.3.4 Technique opératoire

**-Incision et lambeau :**

Il est conseillé de pratiquer une incision palatine pour le décollement du lambeau pour permettre ainsi, par la suite, un recouvrement total du greffon. Si des

décharge sont nécessaires, elles doivent être étendues apicalement et obliques afin d'optimiser la vascularisation du lambeau en élargissant sa base.

#### **-Préparation du site :**

Pour stabiliser efficacement les blocs d'os cortico-spongieux, le greffon et le site receveur doivent être préparés au mieux, afin de minimiser les hiatus entre ceux-ci. Le site receveur doit être relativement plat et décorticalisé.

#### **-Mise en place du greffon :**

Après débridement du tissu cicatriciel existant, le greffon est adapté et parfaitement maintenu en place de façon rigide par des microvis en titane permettant une coaptation parfaite avec l'os sous-jacent. Celles-ci doivent être placées en nombre suffisant et être insérées et correctement positionnées (en tripode si possible).

Un forage traversant les deux corticales avec une fraise fissure d'un millimètre permettra de créer des canaux de vascularisation. Ces saignements provenant des sites donateurs permettront d'accélérer la néo-vascularisation de la greffe et d'améliorer l'adhérence des tissus sus-jacents. Cette meilleure vascularisation va augmenter l'adhésion plaquettaire, ce qui améliore la stabilité de l'os greffé et la réattache de la couche périostée du lambeau.

Des copeaux osseux peuvent être ajoutés sur les bords du greffon pour combler les espaces ou hiatus entre le greffon osseux et le site receveur.

#### **-Fermeture du site :**

Le lambeau mucopériosté est ensuite ramené en recouvrement de la greffe après avoir réalisé une incision haute du périoste et une désinsertion musculaire pour permettre le relâchement passif du lambeau de recouvrement qui est suturé sans aucune tension. Un fil de suture assez fin est utilisé et des points simples assez larges sont réalisés avec des loupes. On utilisera des fils non tissés. Le plus important est de faire attention à la parfaite adaptation des berges des tissus entre eux pour obtenir une parfaite cicatrisation sans trace.

#### **-Cicatrisation :**

La durée moyenne de cicatrisation d'une greffe osseuse varie de trois à six mois en fonction de la nécessité pour le matériau greffé de supporter ou non l'implant. Lorsque l'os basal est suffisant pour assurer la stabilité initiale de l'implant, le délai de cicatrisation de la greffe est plus rapide.

Des complications éventuelles peuvent être dues à deux facteurs majeurs : mauvaise fixation du greffon avec fermeture inadéquate des tissus mous et vascularisation médiocre. Tout micromouvement indésirable du greffon au cours de la période de cicatrisation peut être à l'origine de la formation de tissu conjonctif entre le greffon et le site receveur, conduisant à l'échec de la greffe.

Le problème du déplacement coronal initial de la ligne mucogingivale sera traité lors de la mise en fonction des implants, où il sera repositionné apicalement et où une greffe de tissu conjonctif enfoui permettra de parfaire le contour gingival de la prothèse.

### 1.2.3.5 L'utilisation de substituts osseux

L'os autogène est de loin le matériau de choix, mais il impose la nécessité d'un site de prélèvement, intrabuccal lorsque de petites quantités sont nécessaires, extrabuccal lorsqu'une quantité plus importante de matériau est demandée. Le prélèvement osseux, par la création d'un deuxième site opératoire, peut être à l'origine de complications s'ajoutant à celles de l'intervention principale. Ainsi, depuis quelques années, l'utilisation de matériaux donneurs alloplastiques dans les greffes osseuses s'est développée. Il s'agit des hydroxyapatites (HOLES ET HAGLER, 1988), des phosphates tricalciques (JARCHO, 1986) et des matériaux xéno greffes (Bio-Oss et Osteograft) (HASS, 1998).

Ils sont facilement disponibles sous forme de particules de tailles variées et en quantité illimitée. Ils sont d'un bon rapport qualité-prix. Mais ils sont uniquement ostéoconducteurs et ne peuvent donc se comporter que comme canevas ou matrice assistant le processus de formation osseuse.

En fait, ces matériaux alloplastiques sont le plus souvent utilisés comme matériau additif à l'os autogène pour augmenter le volume d'os donneur.

### 1.2.4 La distraction alvéolaire

Aujourd'hui une nouvelle technique est apparue dans le domaine de la chirurgie dentaire. Il s'agit de la distraction alvéolaire qui est un procédé d'ostéogénèse dont nous allons exposer succinctement les principes et intérêts.

#### 1.2.4.1 Définition

La distraction alvéolaire permet de reconstruire de façon simultanée et en direction coronaire, les tissus osseux et gingivaux. Elle présente donc un intérêt majeur en implantologie : les implants utilisés peuvent être de longueur et de largeur plus importante, dans un axe plus adéquat et au même niveau cervical que les dents adjacentes. Elle présente un avantage considérable sur les plans biologique, mécanique et esthétique.

Depuis une cinquantaine d'années, ILIZAROV a développé une technique d'ostéogénèse en distraction pour combler les pertes de substance osseuse des os longs. On appelle « ostéogénèse par distraction », le mécanisme qui induit la formation d'os nouveau entre deux extrémités osseuses progressivement et graduellement écartées l'une de l'autre après ostéotomie. Un pont osseux néoformé ou « régénérat osseux » se développe entre les deux surfaces osseuses distractées et les tissus mous suivent le mouvement de la distraction en proliférant dans la direction de la distraction.

C'est dans les années 1990, que la distraction osseuse a été appliquée aux os du massif facial par MC CARTHY, MOLINA et DINER, puis grâce à la miniaturisation, cette

miniaturisation, cette technique a pu être utilisée pour l'augmentation verticale des crêtes alvéolaires. Les études de BLOCK(1996-1998), CHIN(1996-1999), HIDDING et LAZAR(1999), GAGGL ainsi que celles de la majorité des auteurs illustrent l'intérêt considérable de la distraction alvéolaire pour les thérapies implantaire.

La technique présente donc certains avantages :

- Le volume osseux a été augmenté de façon conséquente.
- De l'os spongieux a été transporté au niveau du futur site implantaire.
- Les tissus mous(périoste et gencive) ont subi une expansion dans la direction de la distraction.

#### 1.2.4.2 Principes

La distraction alvéolaire consiste à découper un bloc osseux au niveau d'un défaut de la crête alvéolaire, à le mobiliser puis à le déplacer progressivement à un niveau plus coronaire et ce à l'aide d'un appareil distracteur.

L'espace situé entre le bloc osseux et le crête alvéolaire résiduelle prend le nom de « chambre de régénération ». Dans cet espace se forme un os nouveau de même nature que l'os environnant. Les tissus mous, attachés au bloc osseux, prolifèrent et suivent son déplacement. En d'autres termes quand le segment osseux est transporté coronairement, il déplace avec lui les tissus mous.

Ainsi, le défaut alvéolaire est comblé par déplacement coronaire d'un bloc osseux ; la hauteur de la crête est donc augmentée. La technique de distraction permet également d'augmenter sa largeur.

Pour obtenir une ostéogénèse dans de bonnes conditions pendant l'allongement, il est nécessaire de préserver les tissus ostéogènes (périoste, os spongieux et os cortical) et de conserver la vascularisation environnante. Ceci est rendu possible par des gestes chirurgicaux les moins traumatisants possibles.

Avec une immobilisation rigide des pièces osseuses rendue possible par l'appareil distracteur, on observe dans l'espace osseux distracté un phénomène d'ostéogénèse qui se fait directement sans étape fibreuse ou cartilagineuse.

L'observation d'un délai de quelques jours entre l'interruption de la continuité osseuse et le début de la distraction est nécessaire pour permettre l'amorce de la régénération et de la consolidation osseuse. Aujourd'hui, les différents auteurs s'accordent sur un temps de latence de cinq à sept jours.

Un écartement lent et dosé provoque dans la zone de distraction des sollicitations mécaniques qui sont à l'origine d'une ostéogénèse spontanée. Il est classiquement décrit que le taux d'activation permettant d'obtenir les meilleurs résultats

sachant que la réponse tissulaire est d'autant plus favorable que le nombre d'activations est grand et l'amplitude faible.

Une période de contention ou « fixation post-distractive » est nécessaire afin de permettre une ossification complète du régénérat osseux. Elle est réalisée en utilisant l'appareil distracteur comme mainteneur d'espace entre le segment osseux distracté et la crête alvéolaire résiduelle. Sa durée dépend de la hauteur de distraction souhaitée.

La distraction alvéolaire possède de nombreux avantages par rapport aux autres techniques mais également quelques inconvénients et les contre-indications doivent être identifiées. C'est pourquoi il est impératif que les patients soient informés des avantages mais aussi des risques relatifs à cette technique dont le nom peut sembler charmeur.

### 1.2.5 Conclusion

Dans le secteur antéro-maxillaire, l'aménagement adéquat des tissus durs est en relation très proche avec la forme des tissus mous et l'architecture gingivale. Par conséquent, les techniques d'augmentation de volumes osseux sont essentielles pour optimiser les résultats esthétiques et fonctionnels de la restauration future. Il est maintenant possible de reconstituer l'organe dentaire et les tissus de soutien de façon quasi idéale. Selon l'ampleur de ces déficits, la régénération osseuse guidée, les prélèvements autogènes intra-buccaux ou extra-buccaux peuvent permettre l'apport de la masse osseuse manquante, tant en volume qu'en qualité. Même si les recherches progressent vers l'utilisation de biomatériaux alloplastiques, il reste évident que les autogreffes sont incontestablement, actuellement, celles qui donnent les meilleurs résultats et constituent la « référence » en terme de reconstruction pré-implantaire.

## 2 LE POSITIONNEMENT DES IMPLANTS

### 2.1 La notion de profil d'émergence

Toute dent naturelle possède un profil d'émergence qui est caractérisé par son angle d'émergence. Celui-ci est formé par l'intersection du grand axe longitudinal de

Toute dent naturelle possède un profil d'émergence qui est caractérisé par son angle d'émergence. Celui-ci est formé par l'intersection du grand axe longitudinal de la dent avec le profil d'émergence, soit l'inclinaison de la face vestibulaire au niveau cervical (Fig.B6).

Pour CROLL, le profil d'émergence est la partie du contour dentaire axial s'étendant de la base du sulcus gingival vers l'environnement buccal en passant par la gencive libre. Il varie selon la morphologie radiculaire.

Il est très important d'essayer de retrouver cette notion lors de la réalisation de prothèses sur implant, et ceci s'élabore dès la pose et le choix du diamètre et de la taille des implants.

Le profil d'émergence joue un grand rôle physiologique :

- Il soutient les tissus environnants.
- Il prévient la récession gingivale.
- Il pérennise la santé gingivale.
- Il souligne le caractère harmonieux et esthétique de la restauration prothétique.

Un profil d'émergence idéal correspond au prolongement du contour anatomique de la racine en direction coronaire, afin que la partie cervicale de la couronne prothétique soit confondue avec l'orientation de ce profil de référence. Mais cette notion, valable en prothèse dentoportée, ne peut être extrapolée au sens strict en prothèse implantoportée. En effet, le profil standardisé des implants n'est pas toujours en adéquation avec l'anatomie radiculaire de la dent naturelle à remplacer.

Pour obtenir une restauration prothétique sur implant avec un profil d'émergence assurant un esthétique et une bio-intégration au milieu buccal, tout réside dans le choix des implants et dans la précision de leur positionnement.

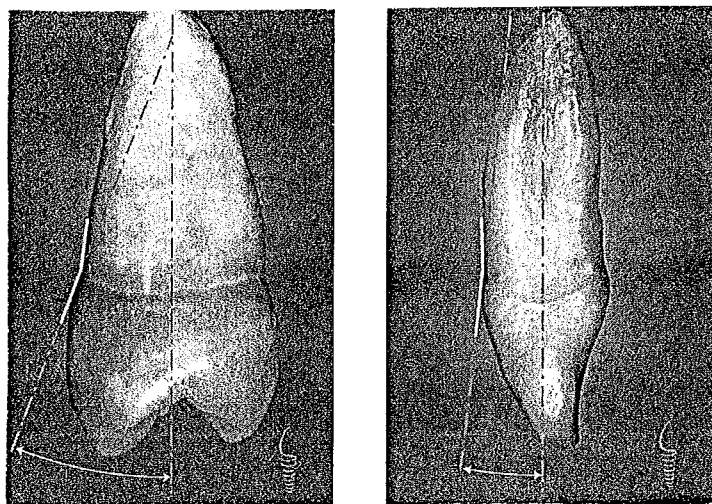


Fig.B6 : Angle d'émergence sur une prémolaire et une incisive

## 2.2 Comparaison Dent / Implant

En 1984, WHEELER et ASH récapitulent les dimensions moyennes des dents. Dans le tableau qui suit (Fig.B7), on ne prend en considération que les dents du secteur antérieur, c'est-à-dire les incisives centrales, latérales, les canines et les premières prémolaires maxillaires et mandibulaires :

Maxillaire	Diamètre MD coronaire (mm)	Diamètre MD cervical (mm)	Diamètre VL cervical (mm)	Diamètre implantaire conseillé
I1	8,5	7,0	6,0	Moyen ou large
I2	6,5	5,0	5,0	Moyen ou petit
C	7,5	5,5	7,0	Moyen ou large
PM1	7,0	5,0	8,0	Moyen
PM2	7,0	5,0	8,0	Moyen
Mandibule	Diamètre MD coronaire (mm)	Diamètre MD cervical (mm)	Diamètre VL cervical (mm)	Diamètre implantaire conseillé
I1	5,0	3,5	5,5	Petit
I2	5,5	4,0	5,5	Petit
C	7,0	5,0	6,5	Moyen
PM1	7,0	5,0	7,0	Moyen
PM2	7,0	5,0	8,0	Moyen

Fig.B7 : Tableau récapitulatif de la taille des dents et des implants leur correspondant.

Ces valeurs, qui représentent des dimensions de dents différentes, même si elles restent voisines, doivent être comparées à celles des composants implantaires. Les implants sont maintenant disponibles en différents diamètres qui correspondent à la forme des racines et des couronnes à remplacer.

Les implants de petit diamètre (NP), soit un diamètre de 3,3 millimètres sont proposés pour remplacer les incisives latérales maxillaires et les incisives mandibulaires.

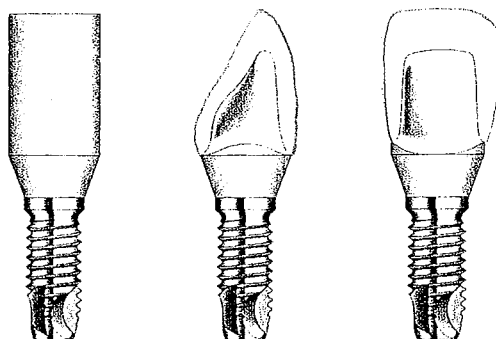
Les implants de base standard (RP), soit un diamètre de 3,75 à 4 millimètres sont proposés pour remplacer les incisives centrales maxillaires, les canines et les prémolaires.

Mais l'unité implantaire est constituée de l'implant lui-même et de son pilier.

A la tête de l'implant, c'est-à-dire à son col, le diamètre est plus important. Comme pour les implants, il existe plusieurs types de piliers implantaires avec des formes et des dimensions variables en fonction des dents à remplacer. Ces piliers augmentent encore le diamètre global de l'implant. Les piliers les plus usités sont :

- Le pilier EsthetiCone
- Le pilier CeraOne
- Le pilier MirusCone
- Le pilier multi-Unit

De plus, dans le secteur antérieur où la demande de critères esthétiques est plus élevée, des piliers spéciaux, pouvant être préparés et façonnés, ont été mis au point pour une plus grande ressemblance avec l'anatomie des dents à remplacer. Le plus connu est le pilier CerAdapt.



Afin que la reconstitution prothétique puisse avoir un profil d'émergence idéal, le praticien va devoir sélectionner après son étude pré-implantaire minutieuse, le nombre d'implants nécessaires, ainsi que leur diamètre, leur longueur et le pilier adéquat à une future restauration prothétique esthétique.

### 2.3 Sélection de la taille des implants

Dans une réhabilitation occlusale sur implants, l'unité implantaire doit être considérée comme le substitut à la racine dentaire. D'un point de vue prothétique, les implants remplacent les racines en tant que supports de la supra-structure ; ils doivent donc être placés de façon à obtenir le meilleur résultat possible.

De plus, il est important de garder à l'esprit que les composants implantaires supporteront des couronnes de tailles différentes.

Le résultat optimal passe par le choix averti des éléments prothétiques et par la précision dans le positionnement des implants.

La sélection est basée sur le diamètre de la ou des dents manquantes, ainsi que de la proximité des dents adjacentes (couronne et racine). La taille de l'implant est directement en relation également avec le volume d'os disponible.



Le tableau de la figure B7 nous indiquent également les diamètres implantaires conseillés en fonction du type de dent à remplacer, au maxillaire et à la mandibule.

Par exemple, une incisive centrale maxillaire peut être remplacée par un implant RP avec le pilier qui correspond le mieux à la forme de la dent à remplacer, soit les piliers CeraOne, ou CerAdapt ou TiAdapt.

Le remplacement de l'incisive latérale maxillaire pose les problèmes les plus fréquents. Un implant NP ou RP, associé à un pilier CeraOne présente un diamètre de 4,8 millimètres à la jonction couronne-pilier, ce qui est environ 0,5 à 1 millimètres plus large que le diamètre « moyen » de la dent naturelle à la jonction arnélo-cémentaire. Si l'espace entre l'incisive centrale et la canine est limité, le meilleur choix est un implant à NP associé à un pilier adaptable (TiAdapt).

## 2.4 Les guides de positionnement pré-chirurgicaux

Lors de l'élaboration d'un plan de traitement prothétique, les cliniciens sont souvent confrontés à des problèmes en relation avec le nombre et le diamètre des implants à placer. Pour aider à résoudre ces problèmes, des guides de positionnement pré-chirurgicaux ont été conçus. Ils peuvent être utilisés :

-Avant la chirurgie, dans la cavité buccale, pour visualiser la future prothèse.

-Sur le maître modèle pour faciliter la réalisation du guide utilisé lors des examens radiographiques et permettre de concevoir un guide chirurgical adéquat.

-Au cours de l'implantation pour faciliter le positionnement optimal des implants.

Les guides de la figure B8 sont utilisés pour les restaurations unitaires sur base NP et RP qui sont utilisées dans le secteur antérieur.

Les guides de la figure B9 sont, eux, utilisés pour le plan de traitement de restaurations multi-implantaires, toujours sur base NP et RP.

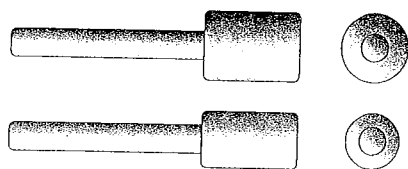


Fig.B8

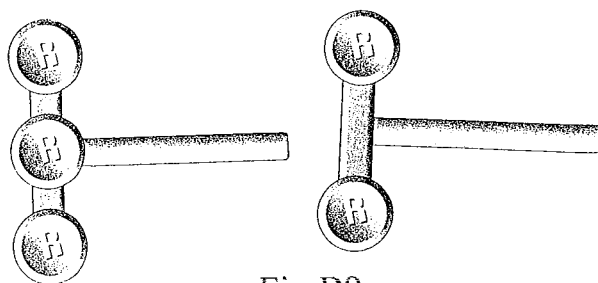


Fig.B9

La figure B10 illustre l'utilisation d'un guide destiné à indiquer si l'espace mésio-distal est suffisant pour placer un bridge de deux éléments sur deux implants. Il est constitué de deux cylindres de cinq millimètres de diamètre espacés de sept millimètres de centre à centre correspondant à la distance minimale entre des implants RP et au volume occupé par les piliers prothétiques.

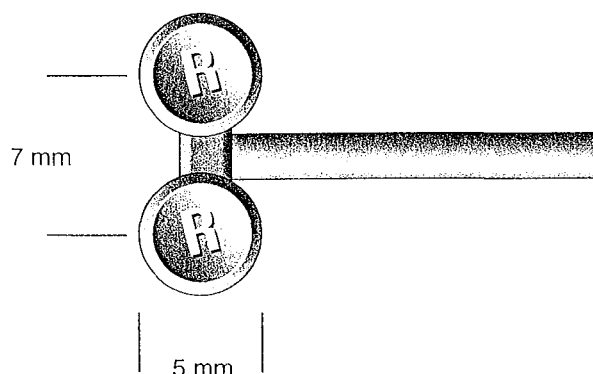


Fig.B10 : Guide chirurgical destiné à la pose de deux implants contigus.

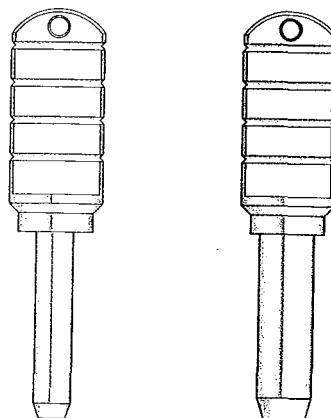
Il existe ainsi un certain nombre de guides de positionnement simulant les différents édentements à combler.

## 2.5 Les indicateurs de positionnement

Ils sont de trois sortes :

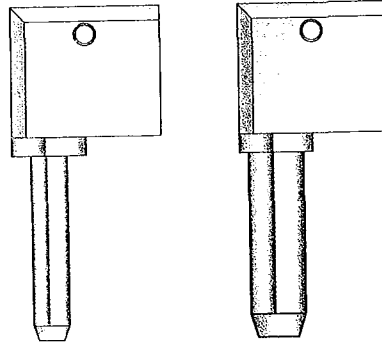
### -L'indicateur de positionnement n°1 para-dentaire ou « borne » :

Elle est essentiellement conçue pour donner une image de la prothèse finale. Elle sera mise en place après l'utilisation des forets de deux et trois millimètres. Elle donnera une idée précise sur la position et l'inclinaison de l'implant à placer, autant que sur la position et l'inclinaison de la restauration prothétique supra-implantaire.



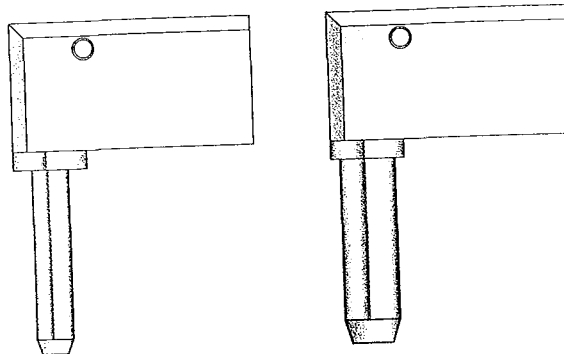
**-L'indicateur de positionnement para-implantaire ou « petit drapeau » :**

Il guide le chirurgien pour espacer les implants d'une distance adéquate l'un de l'autre (au moins sept millimètres). Il est utilisé comme guide pour un espace minimum entre deux implants. Il existe en deux et trois millimètres de diamètre au niveau de la tige guide pour une utilisation aux différents stades de la chirurgie.



**-L'indicateur de positionnement para-intermédiaire de bridge ou « grand drapeau » :**

Lui aussi, il aide le chirurgien à placer les implants à une distance adéquate l'un de l'autre. Mais il correspond au positionnement de deux implants supportant un bridge de trois éléments avec un intermédiaire. Il existe également en deux diamètres.



Ces indicateurs de positionnement peuvent pivoter pour divers usages tels que la visualisation du profil d'émergence et de l'aspect global de l'intervention dans le cas de positionnement de plusieurs implants.

## **2.6 L'étape chirurgicale**

L'intervention commence par l'utilisation combinée du guide chirurgical et de la fraise boule afin de localiser l'emplacement du premier implant. Puis un foret de deux millimètres de diamètre en détermine l'inclinaison. D'ailleurs à ce stade, le

chirurgien peut également se référer aux dents adjacentes pour l'inclinaison du foret. A ce niveau, la position et l'inclinaison peuvent encore être modifiées. Le positionnement du premier implant va déterminer celui de tous les autres ; il est donc extrêmement important de vérifier cette situation et cette inclinaison de façon à éviter un mauvais positionnement de tous les autres implants.

L'indicateur de positionnement n°1 est très utile pour localiser la future restauration implanto-portée.

Si le positionnement au foret de deux millimètres est optimal, on peut le « valider » en passant au foret de trois millimètres et ensuite à la mise en place des implants.

### 2.6.1 Les difficultés liées au premier implant

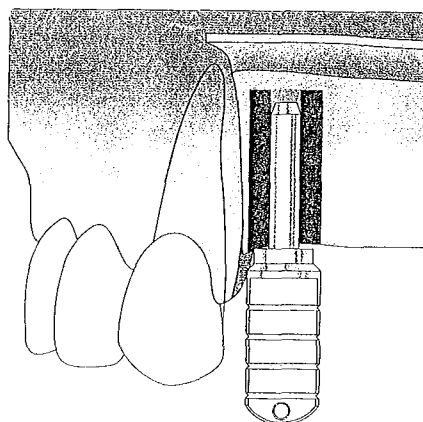
Si des corrections sont nécessaires, il est préférable d'utiliser à nouveau la fraise boule et le foret de deux millimètres plutôt que le foret de trois millimètres. Il faut noter au passage que la base de l'indicateur de positionnement n°1 est identique à celle du pilier prothétique choisi ou de la couronne.

Lorsqu'elle est en place, la borne permet de visualiser l'embrasure ainsi que l'image de la couronne finale avec une position et une inclinaison de la préparation du site implantaire optimales.

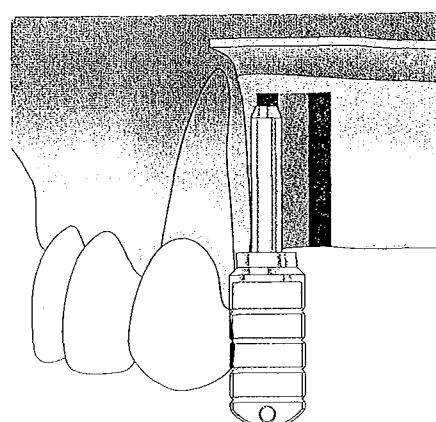
Si la borne touche la dent voisine, l'embrasure, tout comme la forme de la couronne finale seront compromises.

Lorsque l'espace entre la dent et l'indicateur de direction est trop important, des difficultés peuvent également survenir compromettant embrasure et anatomie prothétique (Fig.B11).

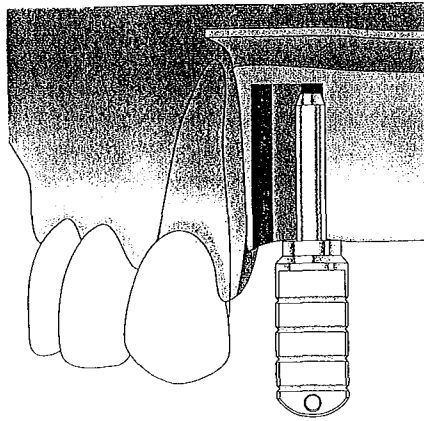
Si l'utilisation de la borne révèle une inclinaison peu favorable du site implantaire, des difficultés pourront survenir lors de la mise en place de la restauration prothétique implanto-portée.



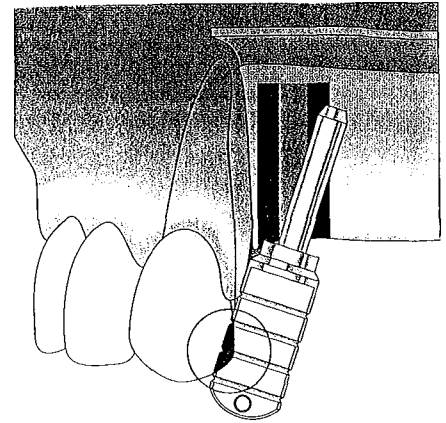
Position et inclinaison optimales de la préparation du site implantaire.



Préparation trop proche de la dent Adjacente.



Préparation trop éloignée de la dent adjacente.



Mauvaise inclinaison de la préparation du site implantaire.

Fig.B11 : tests de visualisation de la préparation du site implantaire grâce aux guides chirurgicaux dans le sens mésio-distal.

En tournant l'indicateur de 90 degrés, on obtient une image du contour vestibulaire de la couronne, du volume global de la future restauration prothétique par rapport aux dents naturelles adjacentes et à l'arcade antagoniste.

Si la préparation du site implantaire est trop inclinée vers le vestibule, le trou d'accès à la vis sera visible sur la face vestibulaire et créera un problème esthétique.

Si l'inclinaison de l'implant est trop palatine ou linguale, il y aura aussi des complications d'ordre esthétiques (Fig.B12).

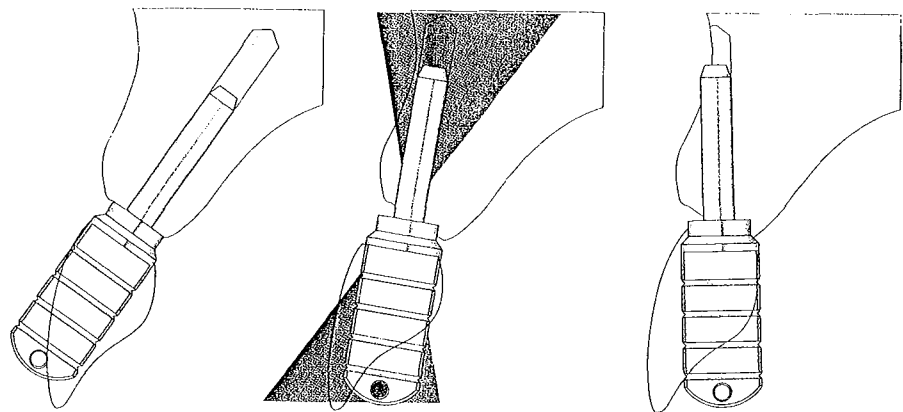


Fig.B12 : tests de visualisation de la préparation du site implantaire dans le sens vestibulo-lingual grâce aux guides chirurgicaux.

Donc une inclinaison correcte du site implantaire est très importante et diminue la nécessité d'avoir recours à l'utilisation de piliers angulés.

## 2.6.2 Le positionnement des implants suivants

C'est à ce stade que nous allons nous servir du petit ou du grand drapeau suivant la restauration prothétique qui aura été envisagée au préalable.

L'utilisation du petit drapeau permet d'obtenir, comme nous l'avons déjà vu, une distance de sept millimètres entre les centres des sites implantaire.

Celle d'un grand drapeau donnera une distance inter-centres d'au moins douze millimètres entre les sites implantaires. C'est l'écart minimal pour placer un intermédiaire entre deux implants et obtenir un bon résultat esthétique et un contexte permettant une hygiène efficace à sa pérennité. Lorsqu'il existe plus de quatorze millimètres entre les centres des sites implantaires, il est préférable, d'un point de vue esthétique et biomécanique, de placer un implant supplémentaire plutôt que d'ajouter un autre élément prothétique intermédiaire.

En plaçant les drapeaux dans le premier site implantaire, le chirurgien va pouvoir positionner le second implant de façon optimale en se référant au bord du drapeau et celui-ci sera donc parallèle au premier (Fig.B13).

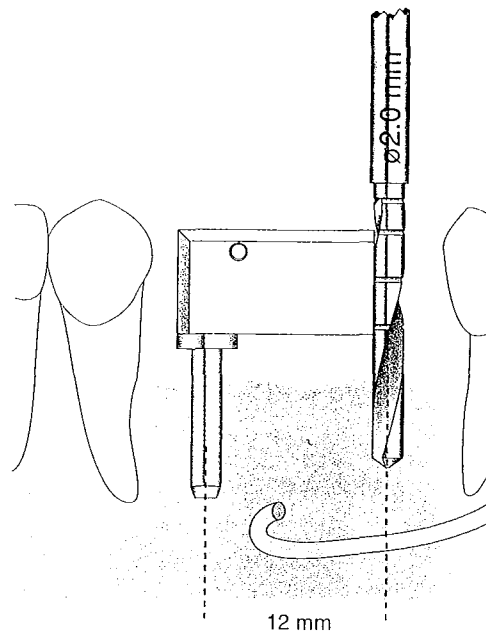


Fig.B13 : Mise en place d'un second implant grâce aux guides chirurgicaux.

Le protocole peut être ainsi répété pour le positionnement des autres implants autant de fois que nécessaire.

## 2.7 Le positionnement optimal des implants

Le positionnement idéal des implants représente un facteur prépondérant dans le succès de la future restauration prothétique implanto-portée. Comme nous l'avons vu dans la première partie, pour parvenir à cet objectif, un wax-up devra être réalisé dans le but de déterminer la position des dents à remplacer.

Dans le traitement des patients édentés partiels, cette étape requiert une très grande précision pour la réussite prothétique finale.

Ce positionnement doit être optimal dans les trois directions suivantes :

- Le sens apico-coronaire
- Le sens mésio-distal
- Le sens vestibulo-lingual ou vestibulo-palatin

Nous allons étudier ces trois directions de l'espace et les conséquences d'un mauvais positionnement dans chacun des sens.

### 2.7.1 Dans le sens apico-coronaire

De nombreux auteurs tels que ABD EL SALAL et EL ASKARY affirme que la position idéale d'un implant dans le sens apico-coronaire ou dans le plan sagittal doit être située deux à trois millimètres au-dessus d'une ligne imaginaire reliant les jonctions amélo-cémentaires des dents adjacentes. Ceci permettra une transition entre la tête étroite de l'implant et la taille réelle de la dent au niveau cervical.

Au niveau de l'arcade maxillaire, l'absence d'une dent de petit diamètre telle qu'une incisive latérale, requiert une position moins apicale de l'implant. Par contre, le remplacement d'une dent plus large telle qu'une incisive centrale, demande un enfouissement plus important de l'implant.

Chez les patients édentés partiels présentant un soutien parodontal intact au niveau des dents voisines, la jonction couronne-pilier doit plus ou moins coïncider avec la partie la plus apicale de la jonction amélo-cémentaire de ces dents.

La jonction couronne-pilier doit être, par contre, située plus profondément (environ trois millimètres) lorsque les dents voisines présentent une variation sensible de la position de la jonction amélo-cémentaire entre les faces vestibulo-linguales et mésio-distales. Par conséquent, sur les maxillaires au parodonte réduit avec des dénudations radiculaires, la jonction couronne-pilier est souvent plus superficielle que lorsque le parodonte est intact, mais reste sous-gingivale (environ un à deux millimètres) (Fig.B14).

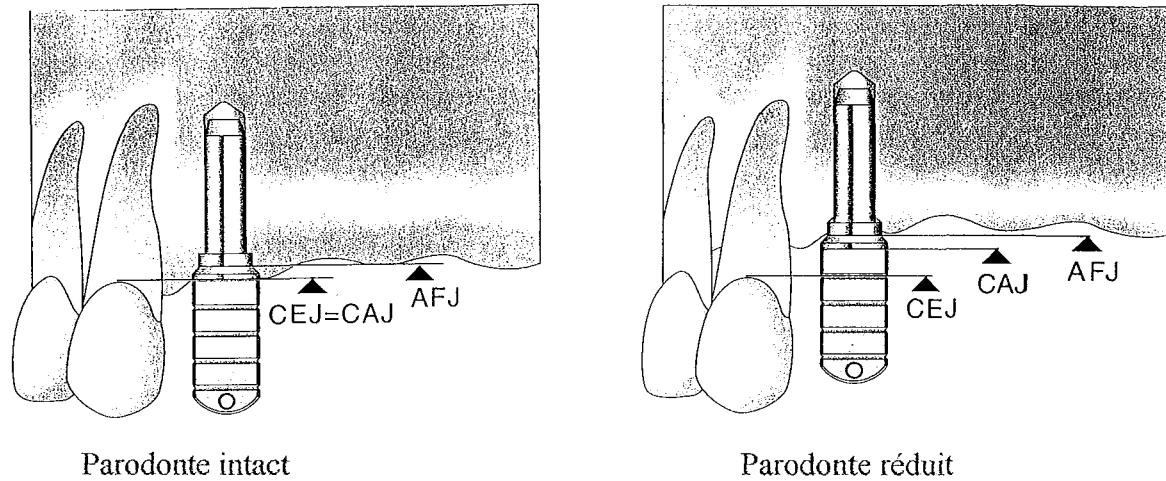


Fig.B14 : Positionnement de l'implant dans le sens apico-cronaire en fonction de l'état du parodonte.

Si l'implant est positionné trop loin apicalement, ceci entraînera une augmentation de la profondeur de la poche autour de la vis de cicatrisation et plus tard du pilier, empêchant une hygiène correcte et donc un mauvais pronostic à la pérennité de la restauration.

D'un autre côté, une position trop coronaire provoquera une petite couronne avec un mauvais profil d'émergence, soit une restauration inacceptable sur le plan esthétique.

### 2.7.2 Dans le sens mésio-distal

La mise en place des implants reste fondée sur l'anatomie et le degré de résorption osseuse de la crête. Quelle que soit la résorption de celle-ci, P.PALACCI et d'autres auteurs préconisent le fait qu'il faille respecter un espace de trois millimètres de bord à bord, soit sept millimètres de centre à centre.

Sur une arcade non résorbée, l'obtention de ces sept millimètres entre les centres implantaires est facile à atteindre. Elle équivaut approximativement à la distance qui sépare le centre des dents antéro-maxillaires de la 14 à la 24 (un espace de 8,5 millimètres sépare les deux incisives centrales) (Fig.B15).

En présence d'une résorption sévère, la circonférence de l'arcade va se réduire ; il sera donc impossible de remplacer une dent par un implant et de respecter cet espace. Il faudra donc envisager, comme nous l'avons vu précédemment une greffe osseuse ou une réduction du nombre d'implants pour préserver des embrasures acceptables.

Le positionnement correct des implants dans cette direction est impératif pour qu'il ne soit pas situé au niveau de l'emplacement des papilles inter-dentaires et à proximité des racines des dents naturelles adjacentes.






Fig.B15 : Mesures à prendre en compte dans le positionnement optimal d'un implant dans le sens mésio-distal.

Une erreur d'un millimètre ou de dix degrés dans le positionnement des implants dans le sens mésio-distal peut réduire à néant l'espace inter-dentaire, ce qui compromettrait gravement le résultat final du point de vue esthétique et fonctionnel, en rendant de surcroît la maintenance de l'hygiène une fois de plus difficile. Des embrasures trop étroites affecteront également l'élocution et la vascularisation des tissus péri-implantaires.

Si l'on n'a pas assez de place, il ne faudra pas vestibuler l'implant sous risque d'obtenir une récession des tissus mous et un résultat esthétique catastrophique. Il faudra alors songer à utiliser un implant de plus petit diamètre ou avoir recours à une chirurgie pré-implantaire.

### 2.7.3 Dans le sens vestibulo-palatin ou vestibulo-lingual

Une des importantes difficultés du traitement implantaire réside dans le compromis à faire entre, l'épaisseur disponible de crête osseuse dans le sens vestibulo-lingual, la taille de l'implant et un positionnement optimal pour un résultat esthétique et fonctionnel durable.

Selon T. DEGORCE, si l'implant est placé trop vestibulairement, aucune correction ne sera plus possible et il faudra le déposer pour le reposer ultérieurement dans une position correcte. En effet, on aura systématiquement un collet apicalement situé par rapport aux dents collatérales, donnant l'aspect d'une dent trop « longue ». La correction d'un tel défaut est impossible : les greffes gingivales pour recouvrir l'émergence de l'implant donnent des résultats décevants et nécessitent parfois plusieurs interventions. Elles ne sont possibles que lorsque le défaut est mineur.

Les apports de céramique rose ne sont aussi que des pis-aller transformant l'échec en demi-succès et l'on obtiendra une couronne prothétique massive et surcontourée qui est impossible à corriger même avec des piliers angulés.

Par contre lorsque l'implant est trop lingual ou palatin, il sera envisageable de corriger l'émergence si celui-ci est suffisamment profond pour permettre la correction dans la hauteur du manchon gingival.

L'hygiène restera malgré tout plus difficile à maintenir et le résultat esthétique ne sera pas parfait.

D'après ABD EL SALAL et EL ASKARY, chez les patients où nous sommes « obligés » de placer l'implant en direction plus palatine à cause de l'anatomie ou des limites cliniques, il devra être positionné un millimètre plus apicalement pour chaque millimètre en direction palatine ou linguale.

### **3 CICATRISATION ET PROTHESE D'ATTENTE**

Une fois que les implants ont été positionnés correctement, l'étape de cicatrisation va débiter. Le but ultime de cette étape se caractérise par l'ostéointégration des implants, c'est-à-dire la mise en place d'une connexion anatomique et fonctionnelle entre un os vivant et sain, et la surface d'un implant supportant une charge. La mise en forme des tissus mous péri-implantaires débute également à ce stade car il se crée alors une relation entre la partie gingivale de l'implant et la gencive par une attache épithéliale avec des hémi-desmosomes sur une membrane basale au contact du titane. La prothèse d'attente ou encore dite prothèse provisoire joue un rôle très important à ce stade. Selon les systèmes implantaires utilisés, les étapes chirurgicales varient, tout comme le type de prothèse. Nous allons essayer de parcourir dans cette partie les différentes prothèses utilisées en fonction du concept implantaire retenu par le praticien.

#### **3.1 Au niveau des implants enfouis**

Les implants, avec ce système sont laissés en position intra-osseuse, sous-gingivale ; c'est-à-dire qu'ils restent invisibles pendant trois à six mois, pendant la période d'ostéointégration.

Puis au moment du deuxième temps chirurgical, après avoir levé un lambeau de pleine épaisseur, le praticien retire la vis d'obturation de l'implant pour mettre en

place une vis de cicatrisation, appelée également pilier de cicatrisation, traversant la gencive et qui appelle alors une prothèse provisoire adjointe sous forme, soit de partiel résine au moins dans un premier temps soit une prothèse transitoire fixée au bout d'un mois.

### 3.1.1 Cicatrisation et prothèse adjointe

Une fois la mise en place de la vis de couverture effectuée, le lambeau de pleine épaisseur est soigneusement suturé de manière hermétique et esthétique, plaqué correctement contre les parois osseuses. On laisse alors la cicatrisation gingivale se faire et ce pendant environ un mois. Le diamètre de celle-ci permet d'exercer latéralement une pression sur les tissus pour les mettre en forme et créer des papilles. On doit pouvoir enlever et retirer cette vis sans gêne pour les tissus mous environnants. C'est le principe de la mise en nourrice de l'implant. C'est à ce moment que l'on peut réaliser une chirurgie d'aménagement des tissus péri-implantaires, mais cette étape sera étudiée plus en détails dans une partie ultérieure.

Avec ce système, le patient ne peut rester « sans dent » d'un point de vue esthétique et sociologique pendant cette période, qui peut durer longtemps, surtout lorsqu'il s'agit d'un secteur antérieur de la cavité buccale. Le patient portera donc un partiel provisoire en résine depuis le jour de la pose des implants jusqu'à la mise en place d'une prothèse fixée provisoire ou de la prothèse définitive. Cette prothèse adjointe classique sera stabilisée sur les dents adjacentes par des crochets métalliques ou acétal pour l'esthétique.

En effet, il est impératif de pouvoir remettre en place la prothèse du patient immédiatement après l'intervention, ce qui permet en outre de plaquer les tissus décollés sur les structures sous-jacentes, de limiter les hématomes sous-périostés et de favoriser une cicatrisation rapide. Après un délai de quelques heures, l'œdème se développe et la remise en place est plus difficile, voir impossible avant plusieurs jours.

L'intrados de la prothèse est dégagé largement au niveau des implants et rebasé à l'aide d'une résine dont la consistance reste molle à moyen terme tout en ayant un état de surface lisse afin d'éviter toute accumulation de plaque et donc de bactéries nuisibles à la cicatrisation gingivale. Les contrôles sont réguliers pour rebaser l'intrados et suivre l'évolution de la cicatrisation.

Les blessures par l'intrados sont fréquentes les jours suivant l'intervention. Celui-ci doit être rectifié et poli aussi souvent que nécessaire. Si des incisions de décharge vestibulaires ou linguales n'ont pu être évitées, il faudra être très attentif car elles favorisent davantage les blessures étant souvent situées au niveau ou à proximité des bords de la prothèse. C'est pourquoi, actuellement on privilégie les incisions crestaes qui présentent moins d'inconvénients dans cette indication.

On doit également porter attention à la forme de l'intrados qui doit avoir des appuis suffisants sur l'ensemble de la gencive. Certaines prothèses aux selles réduites en largeur afin de favoriser le confort du patient par une réduction de l'encombrement (alors que c'est l'inverse) ont des appuis uniques sur le sommet de la crête osseuse, pouvant générer une mise en charge prématurée des implants, à l'origine d'échecs

rapides. Les prothèses de ce type doivent impérativement être rebasées avant l'intervention chirurgicale afin de répartir la pression sur une zone la plus large possible, ce qui limite en outre la résorption osseuse.

### 3.1.2 Cicatrisation et bridge

Cette prothèse provisoire peut également prendre la forme d'un bridge s'appuyant sur les dents bordant l'édentement. Dans ce cas, la difficulté majeure, dans les premières semaines après la chirurgie de mise en place des implants, réside dans la compression des tissus sous les intermédiaires. En effet, ceux-ci ont des contacts « ponctiformes » avec la gencive, selon les règles classiques. Or comme nous l'avons déjà dit, la chirurgie génère des oedèmes gingivaux comprimant les tissus mous sous les intermédiaires du bridge remis en place immédiatement. Cette compression auto-entretient une inflammation, à l'origine de douleurs et d'inconfort pour le patient et dont la résolution est longue.

Tous les intermédiaires de bridge surmontant les sites traités par des implants doivent donc être réduits en hauteur de deux à trois millimètres et soigneusement repolis pour ne pas permettre une rétention de plaque bactérienne. Si la structure du bridge n'autorise pas cette réduction, il sera remplacé pendant quelques semaines par une prothèse amovible et remis en place lorsque la gencive aura retrouvé un volume normal.

Les bridges utilisés pourront être :

- L'ancienne prothèse du patient qui sera donc transformée.

- Un nouveau bridge collé sur les faces palatines ou linguales des dents adjacentes. Ils sont en céramique ou en résine acétillique permettant ainsi de résoudre tous les problèmes esthétiques liés aux ailettes métalliques. Les dents adjacentes sont recouvertes de facettes d'ancrage ou de crochets larges. Cette technique ne peut être utilisée que dans des zones de moindre contrainte où l'occlusion n'est pas une contre-indication. La solution bridge collé en acétal donne plus de souplesse aux forces de mastication et diminue les risques de fractures. Cette technique de bridges collés doit se faire sans aucune préparation des dents, et tenir seulement par les techniques de collage classiques.

### 3.1.3 Cicatrisation et couronne fixée

La réalisation de la prothèse fixée provisoire peut être envisagée environ un mois après la mise en place du pilier de cicatrisation. A ce stade, les tissus sont en place, mais nécessitent d'être mis en forme. Cette étape clinique de temporisation est majeure dans la réalisation de bons résultats esthétiques au niveau des restaurations antérieures. Là aussi, la prothèse provisoire doit assurer une stimulation propre et

appropriée des tissus gingivaux et non une pression exagérée qui provoquerait une mise à vif de la gencive et une nécrose.

Les dimensions, le contour de la couronne et la stabilité de la gencive marginale sont les premiers facteurs à prendre en compte dans la réussite d'une restauration implantaire esthétique. Après le second temps chirurgical, il faut laisser un temps de cicatrisation aux tissus péri-implantaires afin que la gencive puisse se stabiliser avant que le pilier définitif soit sélectionné ou l'empreinte finale réalisée.

McARDLE BF. et CLARIZIO LF. ont montré récemment dans une étude l'importance de la précision dans la réalisation de ces couronnes provisoires. Après avoir pris une empreinte de l'implant, une sculpture et un travail sur les tissus environnants péri-implantaires sont réalisés sur le modèle de travail et, seulement après le pilier idéal est sélectionné ou façonné. Le prothésiste peut alors fabriquer une couronne provisoire parfaitement adaptée au pilier avec des dimensions et un aspect optimales. A la visite suivante, le praticien visse le pilier sur l'implant, reprend une empreinte et scelle la couronne provisoire. Lorsque le chirurgien en jugera le moment opportun il pourra mettre en place la prothèse définitive.

Avec cette méthode, l'architecture de la gencive autour de l'implant est davantage respectée et préservée. Le résultat esthétique final s'en ressent.

En 2002, TARLOW JL. décrit également une méthode semblable pour la fabrication des prothèses provisoires sur implants.

En résumé, la région péri-prothétique doit être envisagée et conçue pour une configuration optimale pendant la phase de laboratoire.

Le but de ces couronnes provisoires est d'obtenir un contour cervical optimal car c'est un des facteurs responsables de l'aspect net des tissus mous péri-implantaires.

Il corrige la discordance éventuelle entre le diamètre du corps de l'implant et celui de la dent naturelle remplacée.

Par ailleurs, dans une étude réalisée en 1999, JEM T. démontre que l'utilisation d'une couronne provisoire améliore les contours des tissus mous péri-implantaires plus rapidement qu'avec l'utilisation d'une simple vis de cicatrisation. Par contre, on peut tout de même noter que les papilles adjacentes aux restaurations implantaires unitaires présentent dans cette expérience le même volume après deux ans de mise en fonction dans les deux groupes. Donc, selon lui, la couronne provisoire au niveau des secteurs antérieurs ne joue qu'un rôle esthétique et permet une mise en place plus rapide de la prothèse définitive et n'a pas un rôle majeur dans l'aménagement des tissus péri-implantaires.

La société ITI a mis au point des implants avec une surface SLA micro-rugueuse qui permet une diminution de la période de cicatrisation de trois mois à six semaines. Ceci facilite les progrès en faveur d'une simplification de la thérapeutique implantaire et augmente le rapport coût/efficacité.

Au niveau des secteurs esthétiques, la méthode implantaire enfouie est préférée pour réaliser des contours gingivaux harmonieux.

### **3.2 Au niveau des implants non-enfouis**

Il s'agit d'un système implantaire en un seul temps chirurgical ; en effet, il n'y a pas de deuxième intervention contrairement au premier système.

Au moment de la pose des implants, on les visse jusqu'à la jonction partie rugueuse/partie lisse de ceux-ci. Puis on suture les tissus mous péri-implantaires autour du col lisse de l'implant en s'assurant que ceux-ci soient bien plaqués.

On place ensuite une petite vis de couverture au-dessus. Cette dernière restera donc visible pendant les trois mois de cicatrisation.

Grâce à ce système implantaire, on accélère le processus car la cicatrisation gingivale s'effectue en même temps que l'ostéointégration de l'implant.

Au bout des trois mois, on retire la vis de couverture et on peut alors réaliser la restauration prothétique supra-implantaire.

Mais de nombreux auteurs tels que BUSER D., VON ARX T. ou WEINGART ne préconisent pas l'utilisation de ce système implantaire au niveau des secteurs concernés par l'esthétisme.

### **3.3 La mise en place immédiate de la prothèse provisoire**

D'autres études ont été menées avec un système implantaire s'accompagnant de la mise en place d'une couronne provisoire dans la même séance.

KUPEYAN HK. et MAY KB. ont traité dix patients avec ce système implantaire au niveau du secteur antérieur du maxillaire supérieur. La mise en place de la prothèse provisoire, en sous-occlusion, a été faite dans la même séance thérapeutique.

Les praticiens ont pu constater qu'aucun des patients ayant participé à l'expérience n'ont manifesté le moindre inconfort ou les moindres complications après la chirurgie réalisée en un seul temps chirurgical.

Durant les six premiers mois, ils n'ont constaté aucun signe d'inflammation ou de mobilité.

Cette technique décrite par P.WORLHE dès 1998, fait partie des stratégies modernes qui ont comme avantages d'instaurer une chirurgie unique et d'éviter aux patients le port d'une prothèse adjointe partielle.

### **3.4 Implantation immédiate et prothèse provisoire**

Des auteurs tels que le Dr GRUNDER se sont exprimés sur le sujet.

La technique consiste à mettre en place l'implant dans l'alvéole et une prothèse provisoire immédiate en totale sous occlusion statique et dynamique là aussi. Dans ce dessein, la position de l'implant est enregistrée à l'aide d'un index. Celui-ci est reporté sur un modèle d'étude et le laboratoire peut travailler dans la journée pour réaliser la couronne temporaire.

Cette technique présente beaucoup d'avantages :

- Préservation des papilles et des tissus durs et mous
- Réduction du nombre de séances de chirurgie

La technique est délicate mais simple. Aucune incision n'est nécessaire. Il convient de bien choisir le diamètre de l'implant. En particulier, il convient de ne pas choisir un implant trop large sous peine de perdre la distance osseuse nécessaire à la préservation des papilles. Lorsque l'on utilise un implant large, il peut être judicieux de placer des piliers de cicatrisation et prothétique pour implants standards de diamètre plus étroit afin de limiter la perte osseuse périphérique. Toutefois, la technique a ses limites et il convient de bien choisir les cas, pour ne pas avoir un résultat esthétique imprévisible. Malgré toutes les précautions de l'extraction, on perd du volume vestibulaire. Pour le limiter, il peut être judicieux de gagner du volume parodontal en réalisant une éruption orthodontique forcée d'une racine avant extraction.

### **3.5 Conclusion**

Nous venons donc de mettre en évidence l'importance de l'utilisation d'une prothèse d'attente en implantologie pour :

- Le patient au niveau de ses rapports sociaux avec son entourage.
- La mise en place et l'aménagement des tissus mous péri-implantaires.

Mais en plus de l'esthétique, la restauration provisoire est nécessaire pour améliorer la fonction et la durée de vie de l'implant. En effet, LAZZARA R. affirme qu'une mise en charge progressive peut être « activée » à travers cette restauration provisoire dans les secteurs ayant une qualité osseuse médiocre au départ.

## **4.L'AMENAGEMENT DES TISSUS MOUS PERI-IMPLANTAIRES**

Lorsque l'on recherche un résultat esthétique en implantologie, il est primordial d'inclure dans le plan de traitement global une étape clinique destinée à l'aménagement des tissus mous péri-implantaires. Le but en est de donner aux restaurations prothétiques sur implant un aspect le plus naturel possible.

Il s'agit surtout d'une chirurgie d'augmentation du volume des tissus mous. Elle peut être effectuée avant la mise en place des implants, lors de leur mise en place, lors de la connexion des piliers ou encore après la mise en place de la prothèse.

Ces protocoles peuvent être associés à des techniques de régénération papillaire.

### **4.1 Rappels sur la muqueuse péri-implantaire**

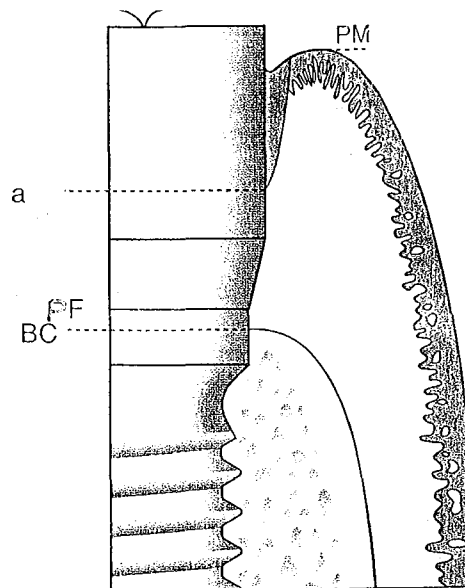
BRANEMARK affirmait que l'ancrage d'un implant dans l'os est une condition préalable à sa stabilité, mais sa rétention à long terme semble dépendre de son attache épithéliale et conjonctive à la surface en titane, c'est-à-dire, un joint hermétique tissulaire complet protégeant l'os de l'environnement buccal.

Les tissus mous supra-crestaux autour des implants, nommés muqueuse péri-implantaire, s'apparentent à la muqueuse masticatrice. Bien qu'elle présente des similitudes avec la gencive au niveau des structures épithéliales et des composants du tissu conjonctif, elle reste une entité à part qui mérite d'être étudiée plus en détails (Fig.C1).

#### **4.1.1 Sur le plan macroscopique**

Autour des implants, les tissus mous ont une couleur rose et semblent fermement attachés à la surface du pilier. La limite entre la muqueuse alvéolaire et la muqueuse péri-implantaire se situe environ un à deux millimètres sous la crête gingivale en vestibulaire. Cette distance en lingual varie de deux à quatre millimètres. La face interne, « intrasulculaire », de la muqueuse péri-implantaire présente un aspect caractéristique très distinct de celui de la gencive sulculaire : il est lisse, rouge, laissant apparaître les vaisseaux sanguins du conjonctif sous-jacent. Malgré cet aspect fragile, ce tissu ne saigne pas au sondage. De plus, il est très élastique et a tendance à se resserrer extrêmement rapidement après la dépose du pilier.





a : limite apicale de l'épithélium de jonction ; PM : crête des tissus mous péri-implantaires ; PF : jonction pilier-fixture ; BC : crête osseuse marginale ;

Fig.C1 : Anatomie de la muqueuse péri-implantaire saine.

#### 4.1.2 Sur le plan histologique

L'absence de ciment à la surface de l'implant fait que les fibres collagènes de la muqueuse péri-implantaire sont soit attachées au périoste de la crête osseuse et se projettent parallèlement à la surface implantaire, soit sont alignées en gros faisceaux qui courent selon des trajets variables plus ou moins parallèlement à la surface de l'os. La muqueuse péri-implantaire contient plus de collagène (85% contre 60%) et moins de fibroblastes (de 1 à 3% contre 5 à 15%) que les zones correspondantes de la gencive. En fait, la partie supra-alvéolaire de la muqueuse péri-implantaire autour des implants en titane possède les caractéristiques d'un tissu cicatriciel, riche en collagène et pauvre en cellules.

La vascularisation des tissus mous péri-implantaires ne possède qu'une source, celle des vaisseaux suprapériostés de la face externe de la paroi alvéolaire. Il n'existe aucun plexus vasculaire à proximité des implants qui pourrait compenser l'absence de celui du ligament parodontal. Par conséquent, la partie de tissu conjonctif comprise entre l'épithélium jonctionnel et la crête osseuse alvéolaire est dépourvue de vascularisation.

Les caractéristiques de l'épithélium jonctionnel transmuqueux et de l'attache conjonctive de l'implant s'établissent au cours de la cicatrisation de la muqueuse de la crête après la chirurgie. Les cellules épithéliales ont la capacité de se coller à la surface de l'implant, de synthétiser une membrane basale ainsi que des hémidesmosomes et d'établir une barrière épithéliale qui présente des caractéristiques communes avec l'épithélium jonctionnel. De plus, un tissu conjonctif normal se forme sous l'épithélium jonctionnel et s'attache à la surface de l'implant. Pour ERICSSON et LINDHE, il existe un « espace biologique » comparable à celui décrit pour les tissus parodontaux.

Donc, la composition et l'organisation des tissus supra-alvéolaires péri-implantaires sont très différentes de celles des tissus parodontaux. Comme l'admet WENNSTROM, toutes ces différences avec la gencive font de ce tissu un terrain de moindre résistance à l'agression bactérienne et à la progression de lésions, et, par conséquent, moins propice à la guérison. Cette caractéristique souligne l'importance de la création d'une anatomie adéquate des tissus mous péri-implantaires et d'une suprastructure prothétique optimale afin de faciliter les mesures d'hygiène. De telles précautions vont permettre de diminuer la fréquence des inflammations des tissus péri-implantaires de façon significative.

## 4.2 Les techniques chirurgicales de base

La prothèse sur implants nécessite une muqueuse kératinisée péri-implantaire pour optimiser l'intégration esthétique de la restauration prothétique.

La présence de gencive kératinisée péri-implantaire est un facteur de succès pour la biologie de l'implant et sa pérennité.

Pour WARRER, l'absence de muqueuse kératinisée augmente la susceptibilité du tissu péri-implantaire face à un dépôt de plaque bactérienne.

La création d'une hauteur et d'un volume suffisants de gencive kératinisée assure texture, couleur, harmonie, équilibre et continuité morphologique.

Donc, la présence de gencive kératinisée :

- Valorise l'intégration esthétique de la restauration
- Conditionne le profil d'émergence
- Joue un rôle de barrière contre l'inflammation
- Améliore le maintien tissulaire gingival
- Stabilise la gencive marginale
- Facilite le contrôle de plaque quotidien par le patient
- Masque la pièce de connexion
- Participe à l'espace de transition implant-prothèse

Nous allons étudier dans cette partie les différentes techniques chirurgicales qui peuvent assurer cet apport de gencive kératinisée indispensable à un résultat esthétique optimal.

## 4.2.1 Le lambeau positionné latéralement

Cette technique, décrite initialement par GRUPE et WARREN en 1956, est une des plus anciennes chirurgie plastique parodontale.

Il a été également dénommé lambeau de glissement latéral ou lambeau de rotation.

Il s'agit d'une greffe pédiculée et le site donneur est représenté par la gencive adjacente latéralement au site à traiter.

Cette chirurgie permet un apport de tissu kératinisé sur un site implantaire.

Son utilisation dépend de la présence d'un site donneur approprié : le tissu kératinisé adjacent doit avoir une hauteur supérieure à trois millimètres, une bonne épaisseur et une certaine largeur.

Comme l'a proposé NELSON en 1987, il peut être associé actuellement à une greffe de conjonctif, ce qui améliorerait le résultat esthétique.

### 4.2.1.1 Techniques opératoires

Le tracé d'incision comprend une incision intrasulculaire sur la dent du site donneur et une incision horizontale à la base des papilles, pour délimiter le lambeau au moins une fois et demie plus large que la zone à traiter. L'incision de décharge est verticale jusqu'à la ligne mucco-gingivale, puis en oblique en direction du pilier implantaire en muqueuse alvéolaire. Une autre incision en muqueuse dans le prolongement du pilier vient libérer le lambeau.

ESPINEL et CAFFESSE, en 1981, ont introduit des modifications au niveau du décollement du lambeau. En effet, il conseille de réaliser deux types d'épaisseurs dans le lambeau : une dissection en épaisseur partielle de la partie la plus distale et un décollement en épaisseur totale pour la deuxième partie proche du pilier implantaire. En se déplaçant latéralement, la zone en épaisseur partielle du lambeau va recouvrir l'os dénudé par l'épaisseur totale et la gencive épaisse décollée près de la racine va recouvrir la zone du pilier. La partie laissée exposée est conjonctive au lieu d'être osseuse si on avait pratiqué partout un décollement d'épaisseur totale, la zone de pleine épaisseur est protégée et la zone à traiter recouverte par la plus grande épaisseur possible.

Le lambeau est ensuite déplacé latéralement et essayé. Il est conseillé à ce stade de placer le lambeau dans la position souhaitée et de vérifier qu'il ne se déplace pas. Dans le cas contraire, il est indispensable de supprimer les tensions résiduelles.

Le lambeau est enfin suturé par un point suspensif et des points séparés sur la berge externe (Fig.C2).

Il se produit une cicatrisation par deuxième intention au niveau du site donneur.

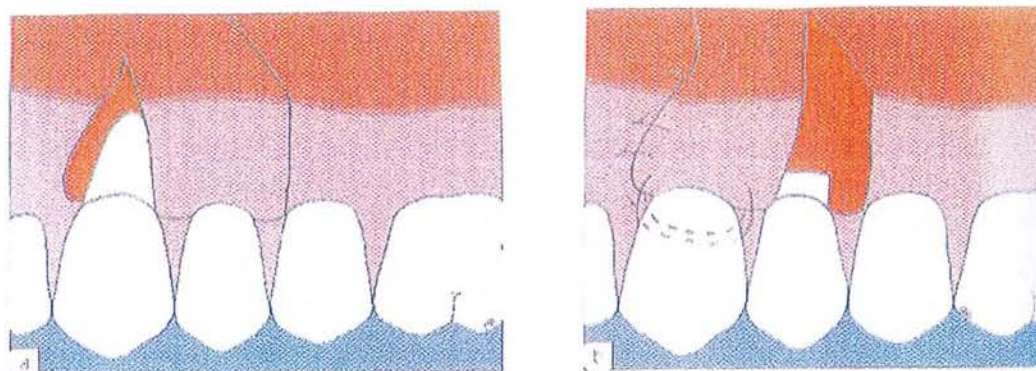


Fig.C2 : Technique du lambeau déplacé latéalement.

#### 4.2.1.2 Résultats

Les résultats esthétiques et fonctionnels de cette intervention, si la technique opératoire est correctement respectée sont bons : le rendu esthétique est satisfaisant et le gain de tissu kératinisé appréciable. Cette greffe pédiculée a les meilleurs chances de survie grâce à la vascularisation présente par le pédicule.

Comme pour tous les recouvrements, les résultats dépendent fortement de la largeur et de la hauteur de la zone à traiter, de la présence d'os interproximal, de l'hygiène et de la consommation de tabac du patient, et bien sur de l'habitude du praticien face à ce genre d'intervention.

Le résultat est acquis dès le premier mois et semble s'améliorer légèrement encore dans le temps.

Le point fort de cette technique est le rendu esthétique, puisque c'est le tissu gingival adjacent, de même aspect, qui est transféré sur le site à traiter.

Un avantage intéressant est représenté par l'obtention d'une bonne hauteur de tissu kératinisé, ainsi que par des sites opératoires plutôt confortables et non douloureux, grâce à l'absence d'un deuxième site opératoire (comme un prélèvement au palais par exemple).

#### 4.2.2 Le lambeau positionné coronairement

Comme le lambeau positionné latéralement, il s'agit d'une greffe pédiculée dérivée des techniques de chirurgie plastique. Il consiste à déplacer en direction coronaire le tissu gingival présent apicalement au site à traiter.

La première tentative revient à NORBERG en 1926.

Cette technique est indiquée en chirurgie implantaire lors de la couverture du site au stade I et permettra alors la présence de tissu kératinisé au moment de la mise en place des piliers implantaires et des restaurations prothétiques définitives, valorisant le résultat esthétique là encore du traitement global.



Elle aussi peut être associée à une greffe de conjonctif enfouie.

#### 4.2.2.1 Technique opératoire

La technique requiert la présence de tissu kératinisé apicalement à la zone à traiter. Le tracé d'incision doit tenir compte de la longueur du déplacement du lambeau, qui est égale à la hauteur de tissu kératinisé que l'on désire gagnée. Cette distance est reportée depuis le sommet de la crête osseuse de part et d'autre du pilier implantaire et de manière plutôt oblique afin d'obtenir un lambeau trapézoïdal. Ces incisions de décharge s'enfoncent largement dans la muqueuse alvéolaire. Ce tracé d'incision est relié par une incision « intrasulculaire » sur le pilier à traiter.

Une désépithélialisation des berges receveuses doit être effectuée au moyen d'une paire de ciseaux très fins ou d'une lame de façon à créer une zone réceptrice conjonctive.

Le lambeau est ensuite décollé en épaisseur totale, d'une hauteur suffisante pour que cette plus grande épaisseur corresponde à celle du site à traiter. Le décolllement est poursuivi en direction apicale par une dissection d'épaisseur partielle. Il est important de réaliser une dissection suffisamment profonde pour que le lambeau puisse être déplacé, libéré de toute traction.

Il est alors essayé dans la position souhaitée et éventuellement retouché. Le lambeau est finalement suturé par une suture suspensive, associée à des points séparés au niveau des incisions de décharge (Fig.C3). La plaie est totalement fermée et la cicatrisation est de première intention.

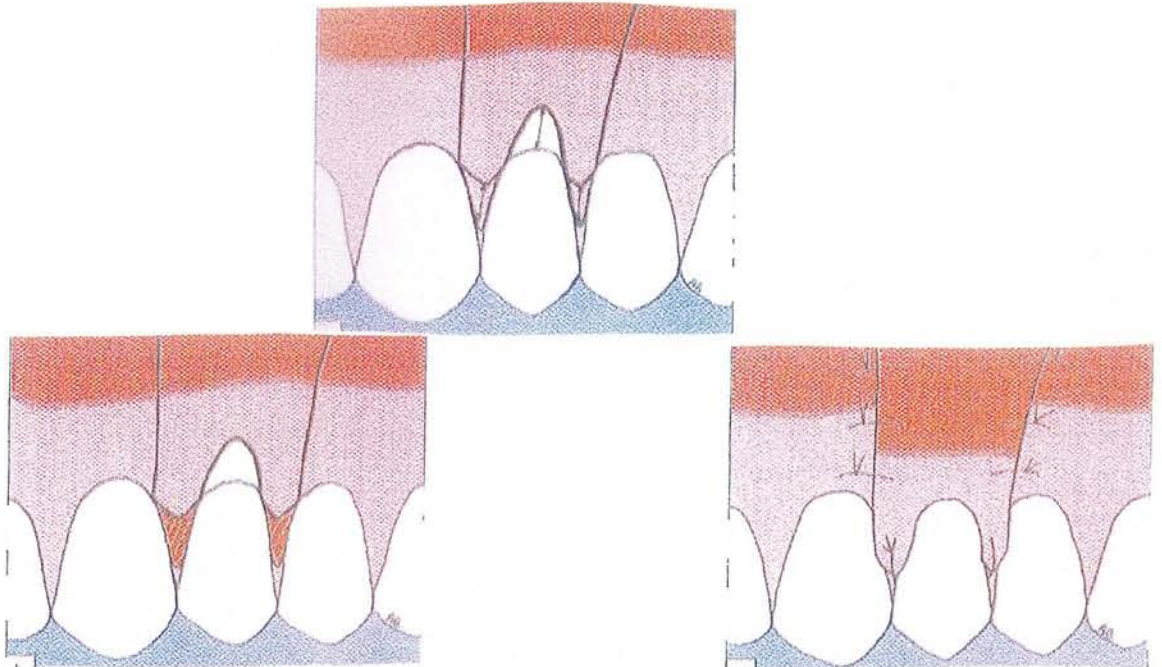


Fig.C3 : Technique du lambeau déplacé coronairement.

#### 4.2.2.2 Résultats

L'aspect esthétique obtenu sera excellent dans le gain de tissu kératinisé si le tracé d'incision respecte un bon pédicule nourricier et si l'incision du périoste permet de relâcher suffisamment le lambeau.

Tout comme précédemment l'hygiène du patient, la consommation éventuelle de tabac et la dextérité du praticien vont influencer sur la réussite de cette chirurgie.

Les points forts de cette technique sont bien sûrs son bon résultat esthétique, sa simplicité de réalisation et l'absence de suites opératoires douloureuses. Sa fiabilité est sans doute plus importante que pour le lambeau déplacé latéralement.

Mais la nécessité de disposer de tissu kératinisé apicalement est indispensable : ceci peut représenter une limitation importante à l'intervention. On peut y remédier par une greffe gingivale épithélio-conjonctive préalable.

#### 4.2.3 La greffe gingivale épithélio-conjonctive

Il s'agit de la mise en place de gencive kératinisée (greffon) sur un lit receveur périosté en remplacement de muqueuse alvéolaire au niveau d'un site denté ou d'un site édenté ayant un parodonte superficiel très fin.

L'aménagement péri-implantaire par greffe gingivale s'envisage essentiellement au stade 2 et dans certaines conditions :

-L'absence de tissu kératinisé avec inflammation persistante des tissus mous péri-implantaires. La greffe intervient alors après le stade 2.

-L'absence de tissu kératinisé rendant l'hygiène douloureuse ou impossible.

Par ailleurs, cette technique chirurgicale n'est pas conseillée dans la région linguale des incisives mandibulaires du fait de l'existence d'une stabilisation et d'une vascularisation précaires.

##### 4.2.3.1 Techniques opératoires

###### **-Préparation du lit receveur :**

La première incision horizontale est réalisée coronairement à la ligne mucogingivale dans le tissu kératinisé de part et d'autre de la zone à traiter (sur environ trois millimètres). Elle se continue dans le sulcus de la ou des dents concernées par la greffe gingivale pour éliminer le tissu kératinisé encore présent : un greffon plus épais lui sera substitué en particulier au niveau de la gencive marginale (zone où l'épaisseur a une grande importance).

Deux incisions verticales proximales, divergentes en direction apicale, délimitent les côtés d'un trapèze dont la grande base est apicale. Cette forme trapézoïdale permet d'étendre la surface conjonctive pour assurer un plus grand apport vasculaire.

Les bords du lit situés dans un tissu kératinisé peuvent être préparés par une incision biseautée pour augmenter la surface d'échange conjonctive, ceci laissant moins de cicatrice.

La dissection en épaisseur partielle débute par un angle proximal, en dirigeant la lame apicalement et en la maintenant parallèle à la surface osseuse sous-jacente. Cette dissection permet aussi l'élimination éventuelle d'un frein.

La dimension apicocoronaire du lit receveur doit être d'au moins dix millimètres.

Lorsque le lambeau muqueux est entièrement disséqué, il est éliminé ou suturé à la base du lit.

Cette préparation a pour but d'obtenir un lit de tissu conjonctif immobile.

#### **-Choix du site donneur :**

Le site donneur doit fournir des tissus non fins, érosifs ou ulcérés. Il s'agit la plupart du temps de la muqueuse masticatrice palatine car elle présente une quantité et une qualité suffisantes de tissu kératinisé.

#### **-Prélèvement du greffon :**

Ses dimensions correspondent à celles du lit receveur dans le sens mésio-distal. Dans le sens apico-cronaire, il s'agit d'obtenir au final au moins cinq millimètres de tissu kératinisé. En adoptant une marge de sécurité et en anticipant la contraction, sept millimètres sont conseillés.

La dimension du greffon est reportée au palais à l'aide d'un patron ou de la sonde graduée. Dans un premier, la lame 15, délimite les contours. Puis, elle est orientée parallèlement à la surface épithéliale, à une profondeur d'environ un millimètre. La partie correspondante au futur bord libre peut être festonnée si nécessaire.

Avant le détachement complet du greffon, le fil de suture le traverse sur un des petits côtés du rectangle. Ce fil sera utilisé pour réaliser le premier point de suture.

L'examen du greffon doit être minutieux et rapide et les retouches précises. Le tissu adipeux, d'aspect jaunâtre, présent sur la face interne est supprimé à l'aide de ciseaux de Lagrange. Le greffon est essayé et adapté au site receveur. Il est ensuite placé sur et sous une compresse stérile imbibée de sérum physiologique dans une cupule stérile. Selon MILLER, le délai maximum entre le prélèvement et la fin des sutures est de quinze minutes.

#### **-Sutures du greffon :**

Elles doivent maintenir la parfaite coaptation des berges conjonctives du greffon sur les berges conjonctives du lit receveur. Le greffon est suturé verticalement à chaque papille et horizontalement aux berges du lit receveur. Il est ensuite plaqué dans le sens vertical par des sutures suspendues autour des piliers et accroché au périoste du fond du vestibule, les sutures adaptant le greffon aux concavités du site.

#### **-Protection des sites opératoires :**

Le site receveur est protégé par un pansement chirurgical de type Coe-Pack. Il peut parfois être laissé sans protection avec de sérieuses recommandations au patient de ne pas traumatiser la zone.

Le site donneur, surtout s'il est palatin, devra être protégé pour minimiser les suites opératoires désagréables, assurer l'hémostase immédiate et retardée, maintenir un agent actif, préserver le confort du patient (phonation, nutrition, déglutition).

#### **-Dépose des points et conseils :**

Les sutures sont levées au bout de sept à dix jours. Au niveau de la greffe gingivale, la surface d'épithélium desquamant est éliminée à l'aide d'une compresse imbibée d'eau oxygénée à cinq volumes ou de solution antiseptique (bain de bouche).

Au niveau du palais, les sutures sont déposées en même temps.

Par la suite, le patient doit continuer à nettoyer le site greffé avec un coton-tige imbibé de solution antiseptique pendant une semaine, puis utiliser une brosse à dents très douce de type post-opératoire (7/100) pendant quinze jours, puis une brosse à dents chirurgicale moins souple (15 ou 17/100) pendant les deux semaines suivantes. Lors du contrôle post-opératoire à six semaines, si la cicatrisation est satisfaisante, le brossage normal peut être repris.

La cicatrisation totale est obtenue en quatre semaines environ.

#### **4.2.4 La technique du rouleau modifié**

Cette technique a été décrite par SCHARF et TARNOW puis modifiée par ISRAELSON pour les restaurations implantoportées du secteur antérieur.

Elle permet d'augmenter la quantité de gencive kératinisée dans les trois plans de l'espace. Elle correspond à une greffe conjonctive pédiculée avec un seul site chirurgical.

Du côté palatin, on réalise deux incisions verticales de décharge partant du sommet de la crête, face mésiale et distale des dents adjacentes. Ces traits d'incision sont parallèles et leur longueur est déterminée par la quantité de tissu conjonctif nécessaire. Du côté vestibulaire, les incisions sont continuées sur une longueur de quatre à cinq millimètres pour donner une laxité au lambeau. Afin de préserver les papilles, on peut inciser en intrasulculaire au niveau des dents adjacentes. Une incision d'épaisseur partielle (épithéliale) située sur la crête relie les incisions verticales pour permettre le décollement du pédicule épithélial.

Le pédicule conjonctif est décollé en remontant vers la crête.

Un logement est réalisé au niveau vestibulaire soit à l'aide d'un décolleur mousse, soit d'un bistouri de Kirkland de façon à insérer en rouleau le pédicule conjonctif. Une dissection en épaisseur partielle du lambeau vestibulaire facilite cette étape.

La vis de couverture est alors visible et on peut procéder à la mise en place de la vis de cicatrisation ou du pilier.

Au niveau du palais, le pédicule épithélial est remis en place et suturé.

Des sutures par points séparés sont réalisées de part et d'autre de la vis de cicatrisation ou du pilier, en partant du côté vestibulaire, passant à travers le pédicule conjonctif et reliant le lambeau palatin.



On peut noter que certains auteurs tels que KHOURY ou HAPPE utilisent cette technique imperceptiblement modifiée pour augmenter la quantité de tissu kératinisé et/ou redonner l'illusion de papilles interimplantaires.

### **4.3 La greffe de tissu conjonctif enfoui**

La greffe de tissu conjonctif enfoui sert à augmenter l'épaisseur de la muqueuse péri-implantaire ou à masquer une décoloration due au métal sous-jacent. Elle permet aussi d'augmenter le volume de la crête osseuse, ce qui est souvent nécessaire comme nous l'avons déjà vu précédemment en chirurgie plastique péri-implantaire.

Le greffon de tissu conjonctif peut être enfoui sous un lambeau d'épaisseur partielle déplacé plus ou moins coronairement : c'est la technique la plus utilisée en chirurgie plastique péri-implantaire. Il peut également être enfoui soit sous un lambeau déplacé latéralement, soit dans une sorte d'enveloppe préparée autour de la zone à traiter.

#### **4.3.1 Les sites de prélèvement**

Le palais est la principale source donneuse orale de tissu conjonctif, c'est pourquoi nous n'étudierons que celle-ci, mais le prélèvement est aussi possible ailleurs et, en particulier, à la tubérosité ou sur une crête édentée.

La région de la voûte palatine concernée par le prélèvement est la moitié antérieure, dure et rigide, qui correspond au palais osseux.

Le plan muqueux est décrit anatomiquement comme étant de couleur blanc rosé et particulièrement épais et résistant, surtout sur les côtés. La muqueuse adhère très fortement au périoste avec lequel elle se laisse cliver. La muqueuse palatine est spécialisée : c'est une muqueuse masticatrice. Elle est donc recouverte d'une couche de kératine. Elle constitue, pour cette raison, la principale source donneuse de greffe épithélio-conjonctive. La zone de prélèvement se situe entre la première prémolaire et la deuxième molaire de part et d'autre de la ligne médiane. A ce niveau, sous le tissu épithéliale, se trouve un tissu conjonctif assez fibreux et dense, riche en collagène, qui est le tissu donneur de meilleur qualité.

Pour mesurer l'épaisseur de muqueuse palatine, on peut utiliser la technique de sondage sous anesthésie avec une aiguille ou une sonde parodontale graduée ou des systèmes utilisant les ultrasons.

### 4.3.2 Technique de prélèvement

Le prélèvement peut être effectué selon différentes techniques et chacune peut être utilisée en fonction des indications de la greffe. Dans le cas de la chirurgie muqueuse péri-implantaire, nous ne nous intéresserons qu'à une seule technique de prélèvement qui est celle dite « de la trappe ».

En 1974, EDEL a été le premier à décrire ce type de prélèvement, aussi bien au palais que sur la crête édentée. Le principe consiste à faire une incision sur les trois côtés d'un rectangle tout en conservant le quatrième côté comme pédicule nourricier. La dissection d'une trappe ou d'un volet permet d'avoir accès au tissu conjonctif sous-jacent et de le prélever de l'épaisseur nécessaire selon l'indication.

Une fois les incisions faites, la trappe est alors disséquée, avec une épaisseur plus importante à sa base qu'à son bord libre, et soulevée. Le prélèvement de conjonctif dépend ensuite de son utilisation :

- Un comblement de crête nécessite généralement une épaisseur importante et c'est donc la totalité du conjonctif accessible qui est prélevé.
- Un recouvrement de pilier implantaire demande environ 1,5 millimètres d'épaisseur.

Dans tous les cas, le greffon est placé en attente dans du sérum physiologique ou entre deux compresses humides. Il doit s'écouler le minimum de temps avant sa mise en place sur le site receveur. Le site donneur est refermé, en ayant éventuellement mis en place un hémostatique. La fermeture du site s'effectue par une série de points simples de façon à obtenir une cicatrisation de première intention.

### 4.3.3 Technique opératoire

Le principe de la greffe de conjonctif enfoui associé à un lambeau replacé dans sa position initiale ou déplacé consiste à placer un greffon conjonctif en position sous-épithéliale, encore appelée enfouie.

La transplantation de tissu conjonctif a les meilleures chances de succès puisque le tissu greffé se trouve vascularisé par ses deux faces : la face interne par le site conjonctivo-périosté laissé en place et la face externe par le lambeau.

Le début de l'intervention est identique à celui de la greffe gingivale sur le plan des incisions et de décollement du lambeau.

Ensuite, le greffon de conjonctif est immobilisé dans la position souhaité au niveau du site receveur par des sutures avec du fil résorbable au périoste sous-jacent. Cette suture n'est pas obligatoire, mais conseillée.

Le lambeau est alors plaqué contre le greffon et replacé dans sa position ou déplacé coronairement ou latéralement selon le but recherché par cette intervention. Là encore le protocole est le même que celui des chirurgies de lambeau.

Il existe également d'autres techniques chirurgicales sans incision de décharge comme celle de BRUNO ou la technique « de l'enveloppe ». Le mode opératoire est sensiblement le même, mais il n'y a qu'une seule incision au niveau des collets des dents qui est plus étendue pour avoir le maximum d'élasticité au niveau du lambeau. Le greffon est placé dans cet sorte de « sac ».

#### 4.3.4 Résultats

La greffe de conjonctif donne un excellent résultat esthétique, ce qui constitue le point fort et l'intérêt de cette technique. La couverture totale du greffon conjonctif par le tissu gingival initialement présent procure un résultat optimal, que ce soit dans l'amélioration du complexe mucogingival du pilier implantaire ou simplement de la muqueuse péri-implantaire.

Lorsque du tissu conjonctif reste exposé, il s'épithélialise rapidement à partir des berges. Il est placé dans un environnement gingival et a les meilleures chances d'intégration esthétique.

Cependant, il a été quelquefois remarqué un aspect légèrement plus clair du site greffé et se démarquant du tissu environnant. Parfois aussi, tout le site comportant le conjonctif greffé (même enfoui) peut prendre une teinte légèrement blanchâtre ou nacré. La différence avec l'aspect de la gencive voisine reste faible et cette technique peut être considérée comme procurant un bon résultat esthétique.

L'expérience clinique montre que le résultat est acquis assez rapidement, en quelques semaines ; mais du fait qu'il existe une maturation tissulaire pendant plusieurs mois, pour la pérennité à long terme du traitement, il est conseillé de ne pas trop traumatiser cette zone par la poursuite du traitement implantaire et prothétique de façon trop précoce.

### 4.4 La régénération papillaire

La plupart des techniques de chirurgie plastique parodontale proposées pour la reconstitution des papilles interdentaires ont été transposées pour la reconstitution des papilles « interimplantaires ».

La régénération des papilles constitue un défi pour les restaurations implantaires dans la mesure où la perte d'une dent naturelle entraîne la disparition des papilles et qu'il s'agit donc de reconstruire ces éléments anatomiques sans lesquels l'esthétique des restaurations sera compromise.

#### 4.4.1 La technique de PALACCI

En effet, en l'absence de support interproximal, les tissus mous ne sont pas soutenus et les papilles sont donc absentes. Il existe des techniques chirurgicales utilisant des déplacements tissulaires ou des greffes pour recréer un nouveau tissu conjonctif papillaire.

La technique chirurgicale de PALACCI, mise au point en 1992, s'effectue après le deuxième temps chirurgical. Elle permet de pousser la muqueuse attachée au sommet de la crête en direction vestibulaire, augmentant ainsi le volume de tissus sur le versant vestibulaire de l'implant. Ces tissus, dont le volume est augmenté, sont maintenus en place par le pilier de cicatrisation. Les tissus mous vestibulaires en excès peuvent être disséqués et les pédicules obtenus subissent une rotation permettant de combler les espaces entre les implants remplaçant les dents absentes. Cette technique permet l'obtention d'une architecture harmonieuse des tissus mous adjacents aux prothèses implanto-portées, dans la mesure où les implants ont été correctement placés. Ce qui, à son tour, aboutit à un résultat esthétique, phonétique et à la possibilité d'une hygiène buccale plus facile.

##### 4.4.1.1 Dans le cas de restaurations multiples

La technique de régénération papillaire comprend les étapes suivantes :

- Identifier la position des vis de couverture des implants au travers de la muqueuse à l'aide d'une sonde parodontale par exemple.

- Réaliser une incision située du côté lingual ou palatin des vis de couverture, suivie d'incisions de décharge vestibulaires divergentes pour permettre une meilleure vascularisation du lambeau. Il est important de préserver les bourrelets gingivaux des dents voisines.

- Récliner un lambeau de pleine épaisseur en vestibulaire qui laisse apparaître les vis de couverture.

- Retirer les vis de couverture.

- Choisir les piliers de cicatrisation sélectionnés et adaptés au cas et les connecter aux implants.

- Tracer des incisions en demi-lune dans le lambeau au niveau de chaque pilier. Il est conseillé de commencer par la face distale de l'implant le plus mésial. L'incision en demi-lune doit aussi être suffisamment étendue en mésial pour permettre cette rotation du pédicule et sa mise en place dans l'espace interproximal sans tension.

- Dégager le pédicule et le pivoter de 90 degrés vers le côté palatin afin de remplir l'espace inter-implantaire et ceci pour chaque implant.

- Suturer les pédicules sans exercer de traction. La première suture est faite en vestibulaire au niveau de l'incision de décharge puis des sutures de matelassier sont réalisées en commençant en vestibulaire puis passant en palatin et retour. Ce concept de suture stabilise les pédicules dans les espaces interproximaux et les plaque contre l'os sous-jacent. De plus, cette

technique de suture minimise les risques de déchirement des pédicules (Fig.C4).

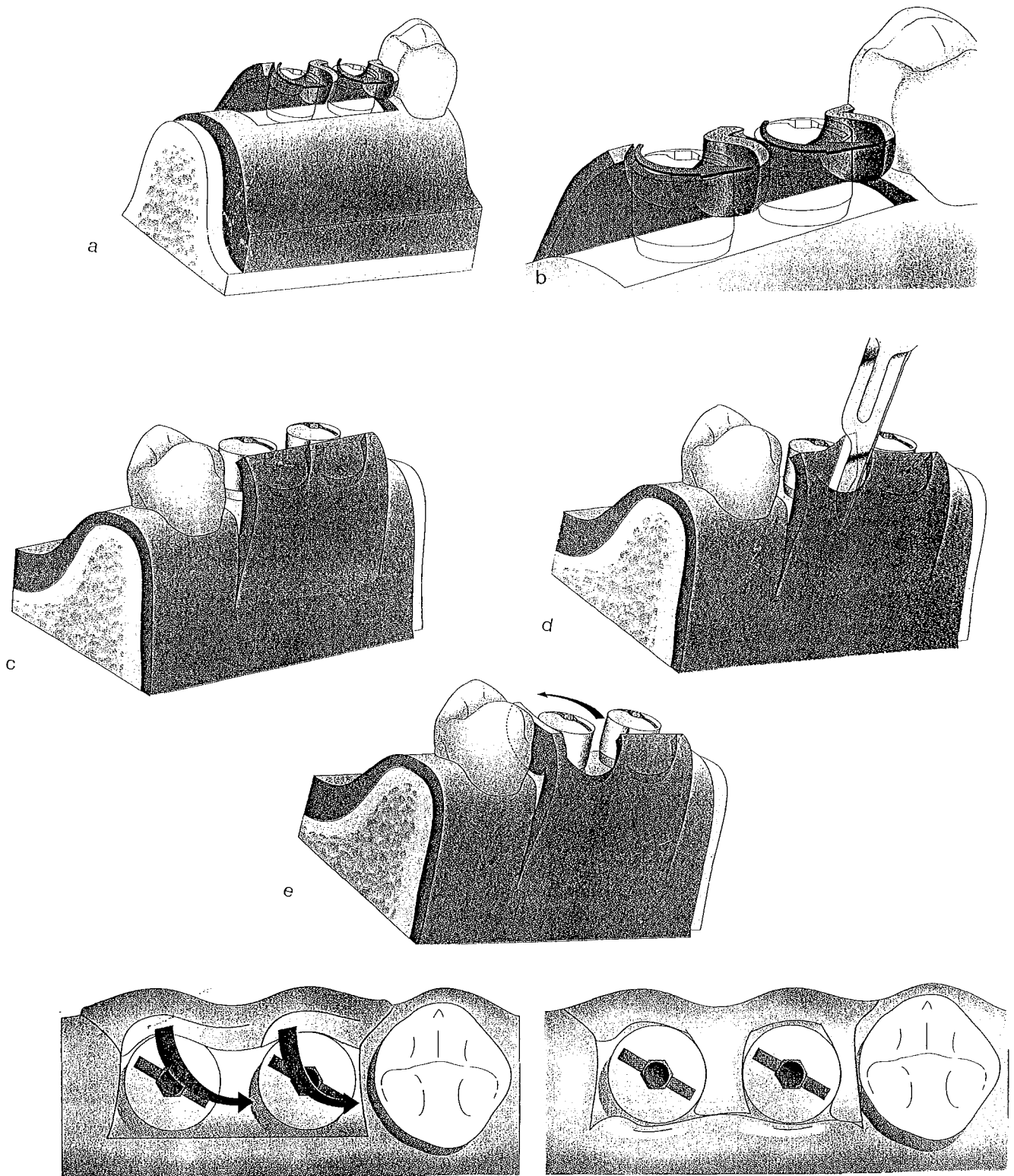


Fig.C4 : Technique de régénération papillaire pour restaurations multiples selon Palacci.

L'apparence simplicité de cette technique ne doit pas cacher sa précision ainsi que sa difficulté opératoire. Son succès dépend également de l'espace entre les implants, de l'utilisation de piliers cylindriques, de l'augmentation du volume de la crête alvéolaire en direction vestibulaire due à la poussée des tissus mous et de la rotation géométrique des pédicules.

#### 4.4.1.2 Dans le cas de restaurations unitaires

La technique de PALACCI est modifiée pour les restaurations unitaires. En raison de la nécessité de restaurer les papilles mésiale et distale, de l'absence de tissus en quantité suffisante et de la possibilité d'induire des tractions sur les lambeaux, la première incision est plus palatine de façon à augmenter la quantité de tissus disponibles pouvant être poussés en vestibulaire et à diminuer ainsi les risques d'échecs.

De plus, les incisions de décharge sont plus mésiale et plus distale dans la partie apicale du lambeau muco-périosté récliné, permettant l'élévation d'un lambeau large et épais à partir duquel deux pédicules peuvent être découpés.

La papille mésiale est recrée à l'aide d'un pédicule pivoté en mésial de 90 degrés, le pédicule pivoté distalement permettant à son tour de créer la papille distale. Bien que dans le secteur antéro-maxillaire, les espaces entre l'implant et les dents adjacentes soient limités, cette technique permet d'obtenir une quantité adéquate de tissus en vestibulaire et en coronaire.

Là aussi, des sutures de matelassier horizontales sont utilisées ici pour stabiliser le lambeau en position optimale sans traction (Fig.C5).

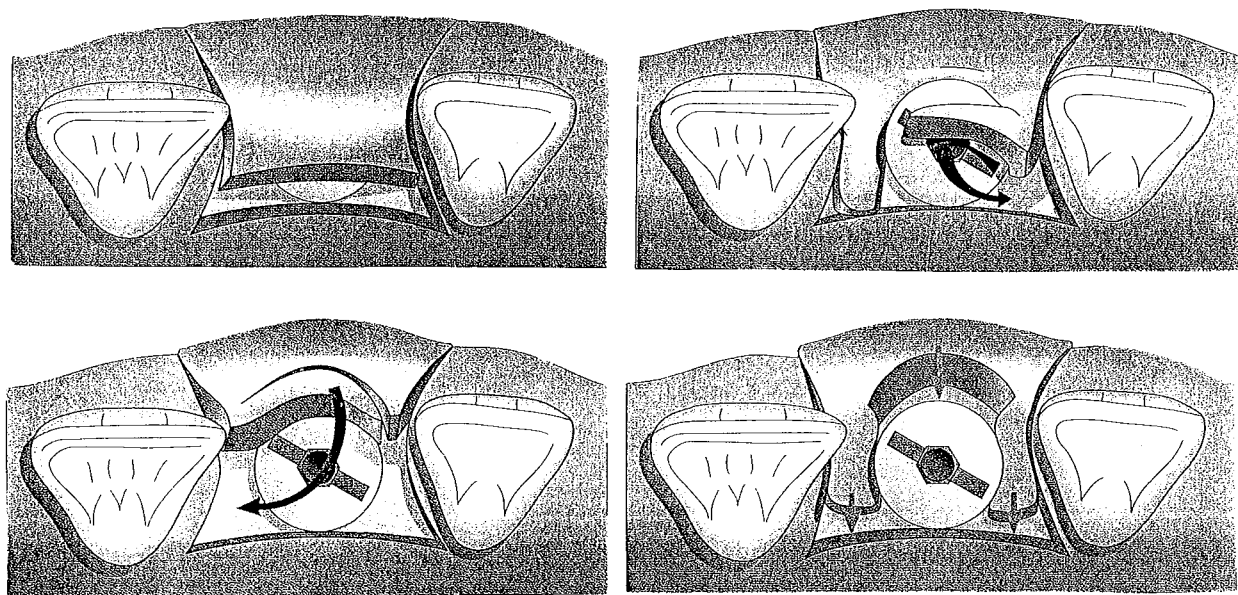


Fig.C5 : Technique de régénération papillaire pour restauration unitaire selon Palacci.

#### 4.4.2 Autre technique

La simple prise en compte de l'émergence du pilier et de la forme de la coiffe provisoire qui doit être remodelée au cours de la cicatrisation, tout comme la situation des points de contact peut suffire au maintien et ou à la reconstruction conjonctive dans les espaces interproximaux.

Il faut tout de même noter l'observation de JEMT, en 1997, qui a suivi, pendant des périodes de 1 à 3 ans, l'évolution du volume papillaire « interimplantaire » de 25 couronnes sur 21 patients pour lesquels aucun artifice chirurgical ou prothétique n'avait été instauré pour reconstruire les tissus interproximaux. Cet auteur a constaté que dans 58% des cas, on observe une régénération spontanée et complète des papilles qui retrouvent une morphologie en harmonie avec les dents adjacentes. Pour lui, l'accumulation de plaque bactérienne provoquerait une inflammation et la formation de tissu hyperplasique qui deviendrait mature dans le temps en réorganisant la papille.

#### 4.4.3 Conclusion

Bien que les diverses techniques chirurgicales ne donnent pas de résultats prévisibles pour le maintien à long terme de papilles recrées et sachant que, dans le temps, un remodelage spontané des tissus interproximaux est probable, on s'efforcera, pour les restaurations antérieures du maxillaire :

- De réaliser l'implantation après avoir vérifié ou recréé le bon environnement tissulaire du site et en ménageant ces tissus par des incisions et des sutures respectant leur intégrité.

- D'effectuer le deuxième temps chirurgical dans le même esprit, en réalisant un aménagement chirurgical pour améliorer la quantité de tissu kératinisé et le volume des tissus mous

- De prévoir, dès la mise en place des piliers de cicatrisation, la future émergence et les formes cervicales de la restauration terminale.

## 5. CONCLUSION

De part leur fiabilité, les restaurations implanto-portées sont devenues une réalité clinique dans l'établissement des plans de traitement. Cependant, leur mise en place requiert des conditions anatomiques bien précises si l'on souhaite que le défi esthétique soit relevé.

Pour les secteurs antérieurs et surtout s'ils sont maxillaires, les paramètres esthétiques deviennent prépondérants et la restauration des tissus mous dans les trois plans de l'espace devient une nécessité pour l'intégration esthétique des restaurations implanto-portées.

Des défauts de crête importants nécessitent des chirurgies régénératrices pré-implantaires pour recréer un volume osseux et muqueux compatibles avec les futures reconstructions prothétiques. Des défauts mineurs seront corrigés lors du premier ou du deuxième temps chirurgical en sachant que les restructurations verticales (ligne des collets et papilles) seront les plus difficiles à obtenir.

En conjuguant la chirurgie plastique parodontale péri-implantaire et l'utilisation de prothèses provisoires respectant les concepts prothétiques de base, on peut espérer obtenir de très bons résultats esthétiques.

Bien sur, tout ceci est également dépendant d'un positionnement optimal des implants sur la crête osseuse et dans les trois plans de l'espace.



# **LA PHASE POST- CHIRURGICALE**

# 1 PERENNITE DE LA RESTAURATION PROTHETIQUE SUR IMPLANTS

Les échecs secondaires en implantologie interviennent plus tard, en général après la mise en charge des implants, un temps plus ou moins long après la pose de la prothèse définitive. Mais, même à ce stade, il ne faut pas considérer que le traitement est achevé car le praticien et le patient vont poursuivre un suivi dans le temps grâce à des séances de maintenance régulières et une hygiène rigoureuse.

En effet, le succès à long terme d'un traitement implantaire, réside dans le maintien d'un niveau stable de l'os marginal. Or cet aspect ne semble pas toujours évident au patient et nécessite donc une motivation de celui-ci par le praticien.

## 1.1 Complications et échecs esthétiques

Comme nous l'avons déjà vu dans la première partie de notre ouvrage, le praticien, avant de débiter le traitement implantaire, se sera inquiété du profil psychologique du patient et aura ainsi écarté toute inaptitude du patient à recevoir ce type de réhabilitation prothétique. Nous n'étudierons donc dans ce paragraphe que les complications ou échecs esthétiques dus à des facteurs d'ordre biologiques, mécaniques ou humains.

Le succès esthétique dépend également de la réalisation prothétique avec le respect de la forme, de la longueur et de la teinte des dents. Ces caractéristiques sont sous la responsabilité du praticien qui s'occupe de la prothèse, généralement différent de celui qui pose les implants. De ce fait, là aussi nous n'aborderons pas le sujet.

### 1.1.1 Les facteurs biologiques

Comme nous l'avons déjà constaté, le tissu péri-implantaire s'apparente plus à un tissu cicatriciel pauvre en fibroblastes et donc beaucoup plus sensible aux agressions bactériennes.

L'accumulation prononcée de plaque bactérienne autour des implants, suite à l'absence d'hygiène du patient peut provoquer une infection de la muqueuse allant de la simple inflammation jusqu'à la péri-implantite. Il s'agit, par définition, d'une ostéolyse importante autour d'un implant et ceci à distance de celui-ci créant une perte osseuse circonscrite en forme de cratère, aboutissant à la perte d'ostéointégration et donc à la perte de l'implant.

Les bactéries peuvent également aggraver les tissus mous péri-implantaires et provoquer des récessions gingivales avec perte de papilles ou mise à nu du pilier implantaire. Là, survient un souci esthétique qui peut être « réparé », après traitement parodontal, par une nouvelle greffe épithélio-conjonctive.

De ce fait, le praticien se doit, à la fin du traitement implantaire, de motiver le patient à une hygiène rigoureuse avec un apprentissage du contrôle de plaque bactérienne et le contraindre à des séances de maintenance régulières dans le temps.

### 1.1.2 Les facteurs prothétiques

Le maintien d'une interface implanto-osseuse sans mobilité de l'implant peut également être mis en péril par une réalisation prothétique inadaptée entraînant une surcharge occlusale ou par des limites cervicales imprécises. En cas de problème à ce niveau, il faudra que le praticien :

- Rectifie l'occlusion si la perte osseuse est minime et que l'implant a conservé son immobilité.
- Procède à la dépose de la restauration prothétique et en réalise une nouvelle, ultérieurement, si il y a eu perte de l'ostéointégration.

En cas de visibilité du pilier en titane à travers la muqueuse, le praticien devra là encore effectuer une greffe de conjonctif enfoui, changer le pilier en le remplaçant par un nouveau pilier en céramique de type CerAdapt.

### 1.1.3 Le tabac

Le tabac représente un facteur de risque dans le développement et la progression des pathologies péri-implantaires.

La réponse tissulaire est altérée chez les fumeurs, en rapport avec la quantité de tabac consommée, le principal agent étant la nicotine.

En 1947, PINBORG a défini les effets cliniques visibles du tabac en bouche :

- Hyperkératinisation
- Vasokonstriction
- Ralentissement du flux sanguin
- Diminution des signes inflammatoires (saignement, œdème...)
- Perte osseuse et perte d'attache

L'ensemble de ces méfaits a donc un impact sur l'apparence des tissus mous péri-implantaires et le tabac peut provoquer ainsi des récessions gingivales, des modifications de teinte, un retard de cicatrisation.

Les patients fumeurs doivent donc être informés du facteur de risque que constitue le tabac. Il faut tenir compte de ce facteur négatif lors de l'élaboration du plan de traitement et du pronostic implantaire.

L'arrêt de consommation de tabac est bénéfique et améliore le taux de succès du traitement implantaire dans sa globalité.

## 1.2 La phase de maintenance

La maintenance autour des implants doit être assurée à la fois par le patient et le praticien. Elle a pour but de préserver la santé des tissus péri-implantaires, soit leur apparence et le maintien de l'esthétique au moment de la pose de la prothèse définitive.

Elle est déterminante aussi pour le succès à long terme de l'ostéointégration.

### 1.2.1 La maintenance personnelle

Elle consiste exclusivement à une hygiène bucco-dentaire rigoureuse, soit une élimination quotidienne de la plaque bactérienne.

La motivation du patient est essentielle afin d'obtenir sa coopération. Le praticien doit enseigner à son patient une méthode de brossage et l'utilisation de chacun des instruments de brossage doit lui être adaptée.

Le patient devra :

- Entretenir la zone prothétique à l'aide d'instruments d'hygiène habituels tels qu'une brosse à dents souple, du fil dentaire et des brossettes inter-dentaires.

- Nettoyer la zone de jonction implant-muqueuse pour éliminer la plaque bactérienne sous-gingivale avec une brosse à dent souple ou une brosse électrique, des brossettes inter-dentaires avec une tige en plastique pour ne pas endommager le titane et du fil dentaire comme le Superfloss.

- Utiliser des bains de bouche à la chlorhexidine en présence de signes d'inflammation passagers de la muqueuse péri-implantaire.

Il est recommandé de ne pas utiliser des dentifrices contenant des fluorures acides car ils peuvent provoquer une corrosion des surfaces implantaires en titane. Les fluorures de sodium ou les fluors neutres peuvent par contre être utilisés.

Pour contrôler l'efficacité de sa technique de brossage, le révélateur de plaque dentaire sera d'une aide précieuse pour le patient.

## 1.2.2 La maintenance professionnelle

Elle débute après la mise en place de la restauration prothétique et c'est le praticien qui en détermine le rythme.

Le patient est d'abord revu une semaine après la mise en place définitive de la prothèse pour une séance où sera établi un programme d'hygiène où seront ainsi contrôlés l'absence de poche, de mobilité, le tonus du tissu gingival et son aspect clinique. Puis le patient est revu un mois après pour renforcer les instructions d'hygiène et éliminer éventuellement la plaque bactérienne et le tartre. Des rendez-vous mensuels seront prévus tant que l'élimination de la plaque n'est pas parfaite. La fréquence de ces visites de maintenance passera alors à trois puis à six mois.

Chaque séance comprend :

- Un examen clinique
- Un examen radiographique
- Un contrôle de l'efficacité de l'hygiène du patient
- L'élimination des dépôts de plaque et de tartre

### 1.2.2.1 L'examen clinique

Il a pour but d'évaluer la santé et la qualité des tissus péri-implantaires (inflammation, consistance, volume contour) et de la restauration prothétique.

Le praticien procède à la mesure de la profondeur des poches éventuelles autour des implants avec une sonde en plastique. Il faut éviter toute pression excessive au sondage, pour ne pas traumatiser l'attache tissus mous-implants. Après la première année de mise en fonction des implants, ce sondage devient facultatif ; il ne sera effectué que si l'on suspecte une pathologie.

Grâce à sa sonde, le praticien recherche également un saignement et/ou une suppuration, signes d'un problème au niveau de l'implant concerné.

Il contrôle aussi l'adaptation des éléments prothétiques et recherche une éventuelle mobilité.

Une vérification de l'occlusion est également conseillée.

### 1.2.2.2 L'examen radiographique

Le praticien effectue un premier cliché radiographique après la mise en place de la restauration prothétique pour vérifier son ajustement aux piliers implantaires. Le deuxième se fera au bout de six mois, puis une fois par an en moyenne pour contrôler le niveau osseux péri-implantaire.

On constate, dans les situations normales, une perte osseuse de 1 à 1,5 millimètres la première année de mise en charge, puis de 0,1 à 0,2 millimètre les années suivantes. En cas de valeurs plus élevées, le praticien en recherchera l'étiologie et la traitera.

### 1.2.2.3 L'élimination des dépôts de tartre et de Plaque

L'élimination de la plaque bactérienne et du tartre au niveau des surfaces implantaire doit se faire de manière minutieuse et ne doit pas être traumatique.

Il vaut mieux utiliser des curettes en plastique, car bien que non rigides, elles n'altèrent pas les surfaces implantaires, ce qui n'est pas le cas des détartreurs à ultrasons, des curettes manuelles en titane ou en acier. De plus, ces dernières facilitent la rétention secondaire de plaque.

Le détartrage péri-implantaire est essentiellement supra-gingival. On l'effectue en sous-gingival qu' en cas de pathologie.

Par ailleurs, dans la ces d'une maintenance implantaire, le maintien d'un état de surface le plus lisse possible devient le but à rechercher car les conséquences négatives de l'accumulation de plaque sur les surfaces implantaires ne sont plus à démontrer, ainsi que la corrélation entre l'état de surface et l'importance de ce dépôt. De ce fait, SALSOU, DISS, HITZIG et BOLLA ont effectué une étude démontrant que l'utilisation d'aéropolisseurs pourrait apporter, sur un plan pratique, une aide significative dans l'efficacité de la maintenance car ils altéreraient très peu l'état de surface du col de l'implant. Les résultats obtenus dépendent de l'effet produit par la conjugaison de l'instrument et de sa poudre.

En résumé, pour que la restauration implanto-prothétique demeure de qualité et conserve son esthétique dans le temps, le patient doit poursuivre son effort sur du long terme en s'appliquant à une hygiène bucco-dentaire sérieuse et rigoureuse qui lui aura été apprise au préalable par le praticien. De même, ce dernier continuera a motivé son patient en le revoyant régulièrement en consultation et en vérifiant la mobilité éventuelle des implants et le maintien des tissus mous péri-implantaires en quantité et en qualité.

## **2. L'ASPECT JURIDIQUE**

Il n'existe actuellement en France, ni spécialité, en dehors de l'orthopédie dento-faciale, ni compétence. La responsabilité civile professionnelle pour l'implantologiste est donc la même que pour l'omnipraticien mais avec quelques aménagements particuliers que nous allons analyser.

### **2.1 Quelques rappels juridiques**

#### **2.1.1 Notions générales**

Le droit privé est l'ensemble des règles qui régissent les rapports des personnes entre elles. En tant que citoyens, les rapports qui se développent entre les patients et leurs praticiens libéraux, relèvent du droit commun. La responsabilité civile est fondée sur les articles 1382, 1383 et 1384 du Code civil. Sa prescription est de dix ans.

En France, la responsabilité civile professionnelle est divisée classiquement en :

- responsabilité délictuelle ou quasi-délictuelle
- responsabilité contractuelle

#### **2.1.2 La responsabilité médicale**

Au civil, la responsabilité d'un praticien peut être mise en cause par un patient qui considère avoir subi un dommage.

La responsabilité est dite contractuelle lorsque la faute résulte de la violation d'une obligation de nature contractuelle qui existait entre les parties.

La responsabilité est dite extra-contractuelle lorsque aucune obligation contractuelle ne liait les parties (ou en cas de nullité du contrat). On effectue la distinction entre la responsabilité délictuelle (intentionnelle) et la responsabilité quasi-délictuelle (non intentionnelle).

L'affirmation de la responsabilité a pour effet de contraindre le responsable (le débiteur :le praticien) à réparer le préjudice qu'il a causé sous la forme de dommages et intérêts (réparation pécuniaire) puisqu'en matière de dommage corporel il ne saurait, en principe, y avoir de restitution *ad integrum*. C'est ce que l'on appelle la réparation par équivalent.

Selon la Cour de cassation, la victime doit être replacée « dans la situation où elle se trouvait si l'acte dommageable n'avait pas eu lieu ». Nous allons voir que dans le cadre de l'art Dentaire et plus précisément de l'implantologie, il préexiste toujours un contrat de soins ; c'est dans ce cadre-là que les actions se déroulent systématiquement au plan civil. Il va de soi que les deux responsabilités ne peuvent se cumuler.

### 2.1.3 La procédure civile

Une action civile voit s'opposer d'une part le « demandeur », celui qui a intenté l'action (le patient en matière de responsabilité médicale) et d'autre part le « défendeur », le praticien. Demandeur et défendeur sont appelés « parties ». Lorsque surgit un litige, le demandeur assigne la partie adverse. Le défendeur, informé en recevant une assignation à comparaître devant le tribunal de l'action en justice intentée contre lui, prépare sa défense. Le jour de la remise de la signification en main propre au défendeur marque la date de début de la procédure et permet de situer l'action par rapport à la prescription, ou d'interrompre celle-ci.

Les avocats, appelés défenseurs ou conseils, rédigent et échangent leurs conclusions respectives qui exposent les prétentions contradictoires des parties.

Le principe fondamental de la procédure civile est le « contradictoire ».

Le contradictoire est le garant d'une saine justice. Cela signifie que les arguments de chacune des parties sont portés à la connaissance de l'autre. Les pièces sont communiquées et échangées afin de respecter les droits de la défense. Le contradictoire est un principe qui s'applique aussi bien pendant l'instruction du procès (les opérations d'expertise sont une mesure d'instruction qui ont un caractère contradictoire), que pendant les débats oraux à l'audience. Le délibéré est la période de temps qui sépare la clôture des débats du jour où le jugement est rendu.



## 2.2 Le contrat de soins

### 2.2.1 La responsabilité contractuelle

C'est le célèbre arrêt de la Cour de cassation du 20 mai 1936, dit « arrêt Mercier », qui a défini la nature contractuelle du lien qui unit le praticien à son patient : « Il se forme entre le médecin et son patient, un véritable contrat comportant pour le praticien l'engagement, sinon bien évidemment de guérir le malade, ce qui n'a d'ailleurs jamais été allégué, du moins de lui donner des soins non pas quelconques, ainsi que paraît l'énoncer le moyen du pourvoi, mais consciencieux, attentifs et, réserve faite de circonstances exceptionnelles, conformes aux données acquises de la Science ; que la violation, même involontaire, de cette obligation contractuelle est sanctionnée par une responsabilité de même nature, également contractuelle... ».

Ce contrat est synallagmatique ou bilatéral. Le praticien s'engage à soigner le patient. Le patient accepte de se faire soigner et s'engage par la même à suivre les consignes, les prescriptions, les visites de contrôle nécessaires, ce qui prend toute son importance en implantologie.

Pour être valable, ce contrat réclame un certain nombre de conditions :

-Le praticien doit être diplômé et avoir l'autorisation d'exercer dans le pays du contrat et être régulièrement inscrit au Conseil de l'Ordre des Chirurgiens dentistes.

-Le patient doit être en âge de contracter, donc majeur. Pour les mineurs et les adultes sous tutelle ou curatelle, l'accord des parents ou tuteurs légaux est indispensable.

Pour pouvoir contracter, le patient doit au préalable être informé. Ce point très important sera analysé ultérieurement dans le cadre du consentement éclairé.

Il s'agit aussi d'un contrat à titre onéreux, il en découle donc que la prestation de l'odontologiste appelle une rémunération. Ceci est notifié dans l'article 1106 du Code civil.

Le patient et le praticien peuvent mettre fin chacun à tout moment au contrat à condition, pour le patient d'honorer le praticien pour les soins déjà réalisés, pour le praticien de motiver sa décision et de veiller à la continuité des soins.

### 2.2.2 L'obligation de moyens en implantologie

Dans le cadre de l'exercice de son art, le praticien est soumis à une obligation de moyens et non pas de résultat comme le stipule les arrêts du 3 avril 1975 et du 25 février 1997.

Avant d'établir le plan de traitement, nous avons vu, dans la première partie de cet ouvrage, que le praticien est tenu de mettre en sa possession tous les éléments nécessaires à établir un diagnostic favorable à la pose d'implants dentaires. Nous allons les rappeler succinctement :

- L'étude du profil psychologique du patient
- Un bilan de santé évinçant toute contre-indication à la pose d'implants. A ce titre, il est conseillé de faire remplir et signer un document au patient qui sera conservé dans son dossier médical.
- Un examen clinique exo- et endobuccal minutieux.
- Des examens complémentaires comme un bilan radiographique, des moulages en plâtre des arcades dentaires et des photographies du patient de face et de profil avant le traitement.

La perception esthétique d'une prothèse au niveau de la sphère orale peut être source de conflit. L'esthétique demeure à cet égard un domaine extrêmement délicat, et si certains critères objectifs permettent de contrôler la plupart des paramètres, une certaine dimension subjective persiste et peut faire l'objet d'interprétations aussi diverses que contradictoires. C'est pourquoi, pour les traitements implantaire à visée esthétique, tous ces éléments sont très importants surtout en cas de litige avec le patient. Ils représentent des références antérieures, et peuvent constituer les éléments constitutifs d'un futur argumentaire. Ils doivent être conservés dans le dossier médical du patient.

### 2.2.3 Responsabilité chirurgicale et prothétique

Le traitement implantaire fait généralement l'objet d'une collaboration entre deux praticiens, l'un réalisant la chirurgie et la pose des implants, l'autre la prothèse. Le plan de traitement, lui, est réalisé communément par les deux praticiens après discussion avec le patient et il est conseillé qu'il soit signé par les trois parties. Ensuite, chacun est responsable de ces propres actes et reçoit les honoraires correspondants à ses prestations.

Les relations des praticiens entre eux sont placés sous le signe de l'égalité et de la transparence. Le secret professionnel n'est pas opposable. Il est souhaitable que les recommandations, les demandes et les prescriptions qui sont échangées entre les praticiens traitants le soient par écrit.

Par contre, la contribution et les responsabilités de chacun sont équivalentes dans la réussite du traitement.

### 2.2.4 L'information du patient

Depuis l'arrêt de la Cour de cassation de février 1997, c'est maintenant au praticien d'apporter la preuve qu'il a bien donné les informations nécessaires à son patient. Le

problème qui se pose en pratique courante est : comment apporter cette preuve ? La seule preuve irréfutable consiste en deux documents écrits, signés par les deux parties, praticien et patient :

- Le devis/plan de traitement
- Le consentement éclairé

#### 2.2.4.1 Le consentement éclairé

Le 25 février 1997, la Première Chambre civile de la Cour de Cassation rendait l'arrêt (Arrêt Cousin) suivant : « ... alors que le médecin est tenu d'une obligation particulière d'information vis-à-vis de son patient, et qu'il lui incombe de prouver qu'il a exécuté cette obligation. ».

L'information du patient représente un élément déterminant pour valider le consentement éclairé. Pour obtenir le consentement éclairé de son patient, le praticien devra employer une expression simple, approximative, intelligible et loyale permettant au malade de prendre la décision qui s'impose. Le thérapeute se doit également d'expliquer à son patient, les risques encourus du fait de l'acte de soins envisagé, mais également les avantages d'une thérapeutique particulière par rapport à une autre et aux risques encourus.

Bien entendu, le consentement éclairé ne peut être recueilli et validé que si le patient a la faculté de consentir tout comme nous l'avons déjà vu précédemment.

Il est donc fortement conseillé d'établir le consentement éclairé d'un patient par écrit en y faisant apparaître un certain nombre de points tels ceux de l'exemple (Fig.C1).

On peut aussi notifier qu'un délai de réflexion doit toujours être accordé au patient avant qu'il ne soit amené à consentir. Cette période sera proportionnelle à l'importance du traitement envisagé.

#### 2.2.4.2 Devis et honoraires

##### **-Le devis :**

Il faut rappeler que le devis est une obligation conventionnelle pour tout acte de prothèse avec entente directe, donc dépassement d'honoraires hors nomenclature, ce qui est le cas des implants dentaires.

Ce devis descriptif, clair, reprend toutes les différentes étapes du traitement, en incluant leur coût et éventuellement les matériaux de comblement ou les membranes qui pourraient être nécessaires durant l'intervention chirurgicale.

Il peut également comprendre, sans inconvénient, plusieurs solutions thérapeutiques comme par exemple un bridge classique céramo-métallique et une prothèse sur implants.

Ce devis doit être impérativement daté et signé par le praticien et le patient ou son représentant légal. Il est aussi conseillé que chacun des parties en conserve un exemplaire qui pourra jouer le rôle de preuve en cas de litige *a posteriori*.

En effet, c'est souvent en raison de supplément d'honoraires non prévus dans le devis initial que se déclenche un conflit entre le patient et le praticien, conflit qui aurait pu être facilement évité.

Par contre, si, en cours de traitement, le plan de traitement doit être modifié, il est impératif de faire un additif au devis initial ou refaire un nouveau devis document annulant et remplaçant le premier. Il est fondamental qu'il y ait conformité entre le plan de traitement/ devis accepté et signé par le patient et la réalisation thérapeutique finale.

#### **-Les honoraires :**

Le contrat de soin stipule, entre autres critères, que celui-ci doit être consenti à titre « onéreux ». Les thérapeutiques dispensées à un patient engageant en contre-partie le règlement en honoraires du praticien.

La détermination du montant des honoraires est gouvernée par le principe de liberté de fixation, sur le fondement de l'entente directe entre les parties, sauf pour les prestations prévues à la nomenclature. La liberté du praticien à ce sujet est totale.

Mais la détermination des honoraires doit tout de même se faire avec tact et mesure, comme cela est rappelé dans l'article 33 du Code de déontologie des Chirurgiens dentistes et l'article 70 du Code de déontologie médicale .

En ce qui concerne le règlement propre des honoraires et son échelonnement, il se décidera par entente entre le praticien et le patient. Les modalités pourront être inscrites dans le devis.

Par contre, étant donné l'importance des soins et le coût du plateau technique, le praticien peut exiger un acompte.

Un reçu peut être établi au patient pour tout règlement et ce quelque soit son montant.

Aucun mode particulier de règlement ne peut être imposé aux patients.

Si, a priori, les honoraires n'engendrent généralement pas de contentieux lorsque certains principes de délicatesse sont respectés et que le traitement donne satisfaction au malade, il n'en est plus de même lorsque surgissent des écueils thérapeutiques tels qu'un échec esthétique. Les honoraires versés alors au praticien peuvent constituer une pierre d'achoppement à la relation thérapeutique, et ceci de façon d'autant plus déterminée que l'investissement financier initial du patient a été important.

Les honoraires doivent être envisagées, dès l'origine, conformément à l'obligation de satisfaction due au malade. En cas d'insuccès, des dispositions thérapeutiques complémentaires ou substitutives, non onéreuses ou évaluées a minima, peuvent être proposées pour pallier à une situation momentanément précaire ou préjudiciable. Cette attitude demeure conforme à la sauvegarde d'une relation thérapeutique de qualité. Une attitude parfois trop rigide du praticien confronté à ce type de situation, et un peu enclin à reconsidérer les faits, peut entraîner des doléances aggravées, et favoriser les conditions d'un recours en justice de la part du patient.

### Modèle de consentement éclairé

Nom : Prénom :  
Date de naissance : Profession :  
Adresse :  
Tél. :

#### Consentement du patient

Je soussigné(e) \_\_\_\_\_  
certifie avoir été informé(e) par le Docteur \_\_\_\_\_

1. Que la mise en place chirurgicale d'implants est possible mais qu'aucune garantie de succès ne peut être assurée dans ce type de traitement.
2. Des traitements classiques par prothèse fixée (bridge) ou prothèse adjointe (amovible) qui seraient possibles dans mon cas.
3. De la nécessité de contrôles cliniques et radiographiques 2 fois par an pendant les trois ans qui suivent l'implantation, puis une fois par an par la suite.
4. Des suites opératoires classiques et des conséquences d'un échec éventuel.
5. Qu'en cas d'échec, l'implant sera déposé sans frais supplémentaires.
6. Que le traitement par implants n'est pas inscrit à la nomenclature de la Sécurité sociale, et qu'en conséquence aucune prise en charge n'est possible par les Caisses d'assurance maladie.

Date :

Signature :

(Précédée de la mention manuscrite : « Lu et approuvé »)

Fig.C1 : exemple de consentement éclairé

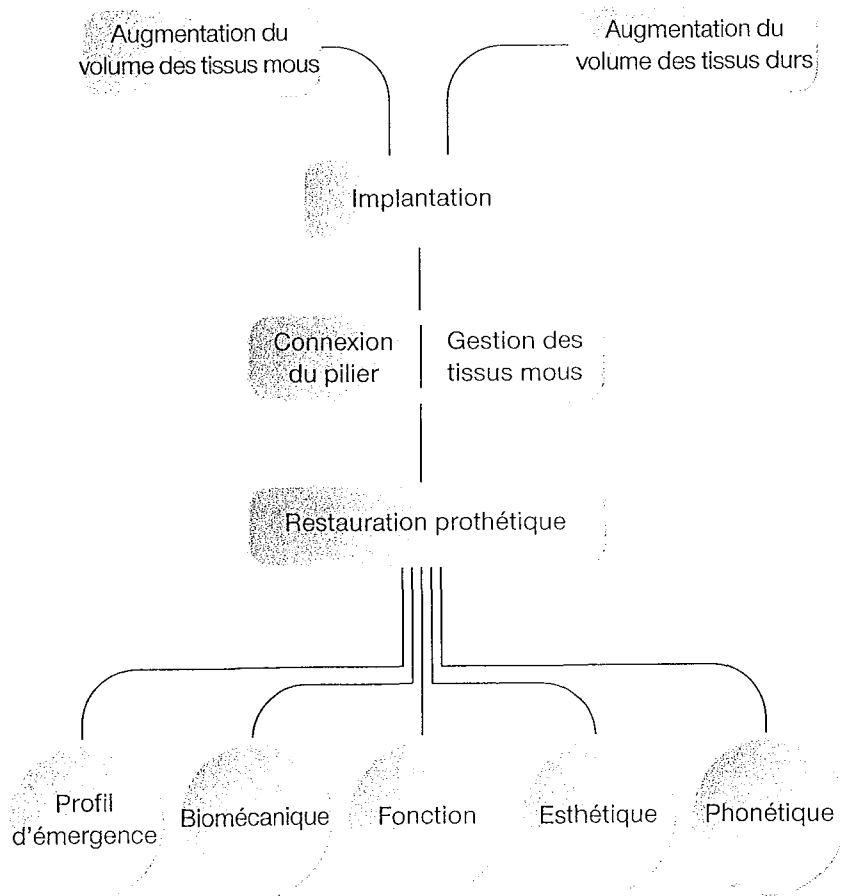
# CONCLUSION

Nous venons de constater que l'implantologie est donc une discipline odontologique qui requiert beaucoup de rigueur et de précision. Elle a beaucoup évolué ces dernières années car elle devient une thérapeutique de plus en plus médiatisée et réclamée par les patients, malgré son coup, à cause de sa stabilité et de son inamovibilité dans le temps.

Lorsque l'implantologie concerne la partie antérieure de la cavité buccale, c'est-à-dire le secteur esthétique, de plus en plus important dans la société actuelle, le travail de l'implantologiste va souvent s'accompagner de phases de chirurgies complémentaires comme la chirurgie parodontale des tissus mous et durs autour des implants pour un résultat encore meilleur.

Au préalable, celui-ci se sera entretenu avec le patient pour évaluer ses souhaits et aura réalisé toute une série d'examen qui le guideront tout au long des étapes chirurgicales.

Le rôle de l'implantologiste est très important, mais il ne faut pas non plus négliger celui du praticien qui posera de la restauration prothétique ensuite et celui du prothésiste qui la réalisera. Ces personnes sont la plupart du temps distinctes, mais il reste tout de même indispensable qu'elles communiquent et se transmettent les informations entre elles pour la réussite du plan de traitement.



# **BIBLIOGRAPHIE**



**1/ABD EL SALAM, EL ASKARY.**

Esthetic Considerations in Anterior Single-tooth Replacement.  
Implant. Dent., 1999, 8(1): 61-6

**2/ALMOG DM., TORRADO E. , MEITNER SW..**

Fabrication of imaging and surgical guides for dental implants.  
J. Prosthet. Dent., 2001, 85(5) : 504-8

**3/ASCHEIM , DALE.**

Esthetic Dentistry : A clinical Approach to techniques and Materials.- Second Ed.  
St Louis: Mosby , 2001.-606p.

**4/ASSEMAT-TESSANDIER X. , AMZALAG G..**

La décision en implantologie.  
Paris : Editions CdP, 1993.-134 p.

**5/BALSHI TJ..**

Candidates and requirements for single tooth implant prostheses.  
Int. J. Periodont. Rest. Dent., 1994, 14(4): 316-31

**6/BECKER W..**

Esthetic soft-tissue augmentation adjacent to dental implants.  
Compend. Contin. Educ. Dent., 2001, 22(3) : 250-2,254,256

**7/BELSER UC., MERICSKE-STERN R., BERNARD JP., TAYLOR TD..**

Prosthetic management of the partially dentate patient with fixed implant restorations.  
Clin. Oral Implants Res., 2000, 11 Suppl1 : 126-45

**8/BENDAHAN G ..**

Introduction à une nouvelle technique de régénération osseuse et gingivale :la distraction alvéolaire.  
ALPHA OMEGA News, 2002, 74: 21

**9/BENNAMI V., BAUDOIN C.A..**

Esthétique et profil d'émergence en implantologie.  
Paris : Editions CdP, 2000.-116p.

**10/BERT M., PICARD B., TOUBOL J.P..**

Implantologie.  
Paris: Masson, 1992.-113p.

**11/BORALEVI S., NAHMIAS M., HADIDA A., MARGUEMATE E..**

Guide de repérage scanner et guide chirurgical en implantologie.  
Cah. Prothèse., 1991, 74 :42-8

- 12/BORGHETTI A., MONNET6CORTI V..**  
Chirurgie plastique parodontale.  
Rueil-Malmaison : CdP, 2000.-498 p.
- 13/BUSER D., VON ARX T..**  
Surgical procedures in partially edentulous patients with ITI implants.  
Clin. Oral. Implants Res., 2000, 11 Suppl1: 83-100
- 14/BUSER D., VON ARX T., TEN BRUGGENKATE C., WEINGART D..**  
Basic surgical principles with ITI implants.  
Clin. Oral Implants Res., 2000, 11Suppl 1 : 59-68
- 15/CAVEZIAN R., PASQUET G., BEL G., RENOUEARD F..**  
Intérêt du Scanora dans le bilan pré-implantaire.  
Réalités Clin., 1992, 3(3): 299-309
- 16/CHENIER T., GODEFROY H..**  
Complémentarité paro-implanto-prothétique.  
Inf. Dent., 2001, 83(29): 2211-4
- 17/CHETRY J.P..**  
Implantodontie et jurisprudence.  
Implant., 2001, 40:75-7
- 18/CHICHE F..**  
Implant unitaire antérieur et temporisation immédiate.  
Inf. Dent., 2003, 85(21): 1408-9
- 19/DAILEY B..**  
Utilisation de membrane en implantologie.  
Chir. Dent. Fr., 2001, 1038-39: 12-3
- 20/DAVARPANA M., MARTINEZ H..**  
Manuel d'implantologie clinique.  
Rueil-Malmaison : CdP, 1999.-338 p.
- 21/DEGORCE T..**  
Approche esthétique en implantologie.  
Inf. Dent., 2002, 84(24): 1653-9
- 22/DJOUADI-ARAMA F., DUFFORT J.F, BARTHET P..**  
Le chirurgien dentiste face au tabagisme.  
J. Parodontol. Implant. Orale., 2001, 20(1):41-50
- 23/EL ASKARY AS..**  
Multifaceted aspects of implant esthetics: the anterior maxilla.  
Implant. Dent., 2001, 10(3): 182-91

- 24/GAUTHIER R., MORIN A..**  
Anatomie appliquée à l'implantologie.  
Association Universitaire d'Anatomie et d'Implantologie, 1998.-224p.
- 25/GAUTHIER R..**  
Précis d'implantologie dentaire.  
Paris : MALOINE Diffusion,1997.-191p.
- 26/GILBERT P., BOUSQUET P., CHALLOT E., BOSCO L..**  
Préservation de l'avenir implantaire par régénération osseuse guidée.  
Chir. Dent. Fr., 2002, 1095 : 54-9
- 27/GONZALEZ J.M., GIRAUD L..**  
L'évaluation préchirurgicale en implantologie.  
Réalités Clin.,1992, 3(3) : 283-91
- 28/GROSSBERG DE..**  
Interimplant papilla reconstruction : assessment of soft tissue changes and results of 12 consecutive cases.  
J. Periodontol., 2001, 72(7) : 958-62
- 29/HIRARDOT A., MISSIKA P..**  
Le guide chirurgical : intérêts et techniques.  
Implant., 1999, 5(2) : 85-92
- 30/HUI E., CHOW J., LI D., LIU J., WAT P., LAW H..**  
Immediate provisional for single-tooth implant replacement with Branemark system: preliminary report.  
Clin. Implant Dent. Relat. Res., 2001, 3(2) : 79-86
- 31/IFI JC., BERT M., PRINC G., SZABO G..**  
Utilisation du substitut osseux B-phosphate tricalcique :étude préliminaire.  
Chir. Dent. Fr., 2001, 1055 : 29-33
- 32/JEM T..**  
Régénération des papilles gingivales après la pose d'un implant unitaire.  
Rev. Int. Parodontol. Dent. Rest., 1997, 17: 327-33
- 33/JEMT T..**  
Restoring the gingival contour by means of provisional resin crowns after single-implant treatment.  
Int. J. Periodont. Dent., 1999, 19(1): 20-9
- 34/JOHN V., GOSSWEILER M..**  
Implant treatment planning and rehabilitation of the anterior maxilla: Part 1.  
J. Indiana. Dent. Assoc., 2001, 80(2): 20-4

**35/KAN JY., RUNGCHARASSAENG K..**

Site development for anterior single implant esthetics: the dentulous site.  
Compend. Contin. Educ. Dent., 2001, 22(3): 221-6, 228, 230-1

**36/KUPEYAN HK., MAY KB..**

Implant and provisional crown placement: a one stage protocol.  
Implant. Dent., 1998, 7(3): 213-9

**37/LAZZARA R..**

Managing the soft tissue margin : The key to implant aesthetics.  
Pract. Periodontics Aesthet. Dent., 1993, 5: 81-87

**38/MACARDLE BF., CLARIZIO LF..**

An alternative method for restoring single-tooth implants.  
J. Am. Dent. Assoc., 2001, 132(9): 1269-73

**39/MANNAI C..**

Reconstruction alvéolaire par greffe osseuse autogène iliaque et implants ITI.  
Chir. Dent. Fr., 2002, 1063-4: 21-9

**40/MAUJEAN E., STRUILLOU X..**

Aménagement tissulaire péri-implantaire lors du deuxième temps chirurgical.  
Chir. Dent. Fr., 2001, 1040-1: 22-4

**41/MINORETTI R., TRIACA A..**

Predetermined implant positioning by means of a novel guide template technique.  
Clin. Oral Implants Res., 2000, 11(3): 266-72

**42/MISSIKA P., BERT M., BUSSAC G..**

Chirurgie implantaire.  
Paris: Editions CdP, 1998.-87p.

**43/NAHMIA M., BORALEVI S., BENSOUSSAN D., PASQUET G.,  
CAVEZIAN R., BEL G..**

Apport du Scanora en implantologie.  
Cah. Prothèse., 1992, 77:75-81

**44/NAHMIA M., BORALEVI S., BENSOUSSAN D., PHARABOZ C..**

Apport du Dentascan en implantologie.  
Cah. Prothèse., 1992, 77:82-7

**45/NICOLAS Christophe.**

Anatomie clinique de la cavité buccale :ses pièges en chirurgie dentaire.- 303f.  
Th :Dent :Nancy 1 :1999;10

**46/NOSSINTCHOUK R..**

Prévenir le risqué conflictuel au cabinet dentaire.  
Paris : Editions CdP, 1998.-234p.

- 47/PALLACCI P., ERICSSON I.**  
Esthétique et implantologie: Gestion des Tissus Osseux et Péri-Implantaires.  
Paris : Quintessence International, 2001.-227p.
- 48/PELEG M., CHAUSHU G., TAICHER S..**  
Use of lyodura for bone augmentation of osseous defects around dental implants.  
J. Periodontol., 1999, 70(8) : 853-60
- 49/PELLETIER M ..**  
Anatomie maxillo-faciale.  
Paris : Maloine, 1969.-559p.
- 50/PICARD B., TAVERNIER B., HARY F., BUSSAC G..**  
Prothèse implantaire.  
Paris: Editions CdP, 2000.-80p.
- 51/ PIERRE J.**  
La responsabilité Médico-juridique du Praticien en Implantologie Orale  
Paris : doin , 1993.-186p.
- 52/RENOUARD F., TULASME J.F..**  
Risque anatomique en chirurgie implantaire.  
Réalités cliniques, 1992, 3(3): 311-325
- 53/ROUVIERE H..**  
Anatomie humaine.T1 : Tête et cou.-15° Ed.  
Paris : Masson, 2002.-654p.
- 54/ROUX PH., TAUGERON F., MISSIKA P..**  
Les greffes autogènes pré-implantaires.  
Chir. Dent. Fr., 2001, 1047 : 23-9
- 55/SALSOU B, DISS A., HITZIG C., BOLLA M.**  
Effet des aéropolisseurs sur des cols implantaires lisses:étude in vitro  
J.Parodontol. Implant. Orale, 2003, 22(1) : 33-9
- 56/SEBBAH B..**  
La gestion des échecs en implantologie.  
Implant., 2000, 37 : 21-6
- 57/SHEPHERD NJ., MORGAN VJ., CHAPMAN RJ..**  
Angulation assessment of anterior single tooth root form implants: technical note.  
Implant. Dent., 1995, 4(1): 52-4

**58/SIMON H..**

Use of transitional implants to support a surgical guide: enhancing the accuracy of implant placement.

J. Prosthet. Dent., 2002, 87(2): 229-32

**59/SMALL BW..**

Surgical templates for function and esthetics in dental implants.

Gen. Dent., 2001, 49(1): 34

**60/TARLOW JL..**

Procedure for obtaining proper contour of an implant-supported crown: a clinical report.

J. Prosthet. Dent., 2002, 87(4): 416-8

**61/TARNOW DP., CHO SC., WALLACE SS..**

The effect of inter-implant distance on the height of inter-implant bone crest.

J. Periodontol., 2000, 71(4): 546-9

**62/TINTI C., BENFENATI SP..**

The ramp mattress suture: a new suturing technique combined with a surgical procedure to obtain papillae between implants in the buccal area.

Int. J. Periodont. Rest. Dent., 2002, 22(1): 63-9

**63/TULASNE J.F., RENOARD F..**

La complexité anatomique en implantologie.

J. Parodontol., 1992, 11(2): 193-205

**64/VOGEL RE., WHEELER SL..**

Tissue preservation for single-tooth anterior esthetics.

Compend. Contin. Educ. Dent., 2001, 22(8): 657-62

**65/WEBER HP., FIORELLINI JP., BUSER DA..**

Hard-tissue augmentation for the placement of anterior dental implants.

Compend. Contin. Educ. Dent., 1997, 18(8): 779-84, 786-8

DIDOT (Audrey)-L'esthétique en implantologie chez le patient édenté partiel au niveau du secteur antérieur./ par Audrey DIDOT  
Nancy 2003 : 128f.

Th : Chir.-Dent. : Nancy:2003

Mots clés: Implants dentaires  
Esthétisme  
Bilan clinique pré-opératoire  
Aménagement des tissus  
Positionnement  
Maintenance

DIDOT (Audrey)- L'esthétique en implantologie chez le patient édenté partiel au niveau du secteur antérieur.

Th. : Chir.-Dent. : Nancy:2003

Les restaurations prothétiques sur implants chez le patient édenté partiel au niveau du secteur antérieur requièrent de la part de l'implantologiste une connaissance précise de cette région anatomique de la cavité buccale. De plus, il devra s'employer à pratiquer, avant toute pose, un examen clinique minutieux et toute une série d'examens complémentaires tels radiographies, moulages en plâtre ou photographies.

Pour un résultat esthétique optimal, le praticien devra souvent passer par des étapes chirurgicales précédentes ou concomitantes à la pose des implants comme des greffes osseuses. Ainsi, il pourra positionner au mieux les implants sur les crêtes alvéolaires résiduelles avant de mettre en place la prothèse provisoire qui jouera un rôle très important dans la cicatrisation esthétique du site. De plus, une autre étape chirurgicale d'aménagement des tissus mous péri-implantaires permettra d'améliorer davantage l'esthétique de la restauration prothétique implanto-portée.

La pérennité des implants, pour le patient, réside surtout dans les séances de maintenance régulières chez le praticien et dans une hygiène quotidienne rigoureuse.

Sur le plan juridique, il est indispensable au praticien de prendre un certain nombre de mesures pour éviter toute source de conflit avec le patient à la fin du plan de traitement.

JURY: Président	:M. PANIGHI	Professeur des Universités
Juge	:A. FONTAINE	Professeur 1 <sup>er</sup> grade
Juge	: <u>J. PENAUD</u>	Maître de Conférences
Juge	:S. DAOUT	Assistante

Adresse de l'auteur : Audrey DIDOT  
65 bis rue Jeanne d'Arc  
54000 NANCY

**FACULTE DE CHIRURGIE DENTAIRE**

Jury :     Président : M. PANIGHI – Professeur des Universités  
          Juges :     A. FONTAINE – Professeur de 1<sup>er</sup> grade  
                  J. PENAUD – Maître de Conférences des Universités  
                  S. DAOUT – Assistant Hospitalier Universitaire

Thèse pour obtenir le diplôme D'Etat de Docteur en Chirurgie Dentaire

présentée par : **Mademoiselle DIDOT Audrey**

né(e) à: **LAXOU (Meurthe-et-Moselle)**

le **29 janvier 1977**


et ayant pour titre : «**L'esthétique en implantologie chez le patient édenté partiel au niveau du secteur antérieur**»

Le Président du jury,



M. PANIGHI

Le Doyen  
de la Faculté de Chirurgie Dentaire




Le Doyen  
Pr J.P. LOUIS  
UNIVERSITE HENRI POINCARÉ - NANCY 1  
BP 30208 - 54004 NANCY CEDEX

Autorise à soutenir et imprimer la thèse N°1807

NANCY, le *10 novembre 2003*

Le Président de l'Université Henri Poincaré, Nancy-1



CI. BURLET





**DIDOT (Audrey)-L'esthétique en implantologie chez le patient édenté partiel au niveau du secteur antérieur./ par Audrey DIDOT  
Nancy 2003 : 128f.**

**Th : Chir.-Dent. : Nancy:2003**

**Mots clés: Implants dentaires  
Esthétisme  
Bilan clinique pré-opératoire  
Aménagement des tissus  
Positionnement  
Maintenance**

**DIDOT (Audrey)- L'esthétique en implantologie chez le patient édenté partiel au niveau du secteur antérieur.**

**Th. : Chir.-Dent. : Nancy:2003**

Les restaurations prothétiques sur implants chez le patient édenté partiel au niveau du secteur antérieur requièrent de la part de l'implantologiste une connaissance précise de cette région anatomique de la cavité buccale. De plus, il devra s'employer à pratiquer, avant toute pose, un examen clinique minutieux et toute une série d'examens complémentaires tels radiographies, moulages en plâtre ou photographies.

Pour un résultat esthétique optimal, le praticien devra souvent passer par des étapes chirurgicales précédentes ou concomitantes à la pose des implants comme des greffes osseuses. Ainsi, il pourra positionner au mieux les implants sur les crêtes alvéolaires résiduelles avant de mettre en place la prothèse provisoire qui jouera un rôle très important dans la cicatrisation esthétique du site. De plus, une autre étape chirurgicale d'aménagement des tissus mous péri-implantaires permettra d'améliorer davantage l'esthétique de la restauration prothétique implanto-portée.

La pérennité des implants, pour le patient, réside surtout dans les séances de maintenance régulières chez le praticien et dans une hygiène quotidienne rigoureuse.

Sur le plan juridique, il est indispensable au praticien de prendre un certain nombre de mesures pour éviter toute source de conflit avec le patient à la fin du plan de traitement.

<b>JURY: Président</b>	<b>:M. PANIGHI</b>	<b>Professeur des Universités</b>
<b>Juge</b>	<b>:A. FONTAINE</b>	<b>Professeur 1<sup>er</sup> grade</b>
<b>Juge</b>	<b>:J. PENAUD</b>	<b>Maître de Conférences</b>
<b>Juge</b>	<b>:S. DAOUT</b>	<b>Assistante</b>

**Adresse de l'auteur : Audrey DIDOT  
65 bis rue Jeanne d'Arc  
54000 NANCY**