



HAL
open science

La configuration canalaire de la racine mésio-vestibulaire des molaires maxillaires : Implications physio-pathologiques et conséquences cliniques

Alexia Fanget

► **To cite this version:**

Alexia Fanget. La configuration canalaire de la racine mésio-vestibulaire des molaires maxillaires : Implications physio-pathologiques et conséquences cliniques. Sciences du Vivant [q-bio]. 2015. hal-01732250

HAL Id: hal-01732250

<https://hal.univ-lorraine.fr/hal-01732250v1>

Submitted on 14 Mar 2018

HAL is a multi-disciplinary open access archive for the deposit and dissemination of scientific research documents, whether they are published or not. The documents may come from teaching and research institutions in France or abroad, or from public or private research centers.

L'archive ouverte pluridisciplinaire **HAL**, est destinée au dépôt et à la diffusion de documents scientifiques de niveau recherche, publiés ou non, émanant des établissements d'enseignement et de recherche français ou étrangers, des laboratoires publics ou privés.



AVERTISSEMENT

Ce document est le fruit d'un long travail approuvé par le jury de soutenance et mis à disposition de l'ensemble de la communauté universitaire élargie.

Il est soumis à la propriété intellectuelle de l'auteur. Ceci implique une obligation de citation et de référencement lors de l'utilisation de ce document.

D'autre part, toute contrefaçon, plagiat, reproduction illicite encourt une poursuite pénale.

Contact : ddoc-thesesexercice-contact@univ-lorraine.fr

LIENS

Code de la Propriété Intellectuelle. articles L 122. 4

Code de la Propriété Intellectuelle. articles L 335.2- L 335.10

http://www.cfcopies.com/V2/leg/leg_droi.php

<http://www.culture.gouv.fr/culture/infos-pratiques/droits/protection.htm>

ACADEMIE DE NANCY-METZ

UNIVERSITE DE LORRAINE
FACULTE D'ODONTOLOGIE DE NANCY

Année 2015

N° 6901

THÈSE
pour le
DIPLÔME D'ÉTAT DE DOCTEUR EN CHIRURGIE DENTAIRE

Par

FANGET Alexia

Née le 11 décembre 1989 à Metz (57)

**LA CONFIGURATION CANALAIRE DE LA RACINE
MESIO-VESTIBULAIRE DES MOLAIRES MAXILLAIRES :**

**Implications physio-pathologiques
et conséquences cliniques**

Présentée et soutenue publiquement le 15 juin 2015

Examineurs de la thèse :

Mr P. AMBROSINI	Professeur des Universités	Président
Mr M. ENGELS-DEUTSCH	Maître de Conférences des Universités	Directeur
Mr R. BALTHAZARD	Maître de Conférences des Universités	Juge
Mr M. VINCENT	Assistant Hospitalo-Universitaire	Juge

Président : Professeur Pierre MUTZENHARDT

Doyen : Professeur Jean-Marc MARTRETTE

Vice-Doyens : Pr Pascal AMBROSINI — Dr Céline CLEMENT

Membres Honoraires : Dr L. BABEL – Pr. S. DURIVAUX – Pr A. FONTAINE – Pr G. JACQUART – Pr D. ROZENCWEIG - Pr M. VIVIER – Pr ARTIS -

Doyen Honoraire : Pr J. VADOT, Pr J.P. LOUIS

Professeur Emérite : Pr J.P. LOUIS

Maître de conférences CUM MERITO : Dr C. ARCHIEN

Sous-section 56-01 Odontologie pédiatrique	Mme M. Mlle Mlle Mlle	<u>DROZ Dominique (Desprez)</u> PREVOST Jacques HERNANDEZ Magali JAGER Stéphanie LAUVRAY Alice	Maître de Conférences* Maître de Conférences Assistante* Assistante* Assistante
Sous-section 56-02 Orthopédie Dento-Faciale	Mme M. Mlle Mlle	<u>FILLEUL Marie Pierryle</u> EGLOFF Benoît BLAISE Claire LACHAUX Marion	Professeur des Universités* Maître de Conf. Associé Assistante Assistante
Sous-section 56-03 Prévention, Epidémiologie, Economie de la Santé, Odontologie légale	Mme M. Mme	<u>CLEMENT Céline</u> CAMELOT Frédéric LACZNY Emily	Maître de Conférences* Assistant* Assistante
Sous-section 57-01 Parodontologie	M. Mme M. M. Mlle Mlle	<u>AMBROSINI Pascal</u> BISSON Catherine PENAUD Jacques JOSEPH David BÖLÖNI Eszter PAOLI Nathalie	Professeur des Universités* Maître de Conférences* Maître de Conférences Maître de Conf. Associé Assistante Assistante*
Sous-section 57-02 Chirurgie Buccale, Pathologie et Thérapeutique Anesthésiologie et Réanimation	Mme M. Mlle M. Mlle M. Mlle M.	<u>GUILLET-THIBAUT Julie</u> BRAVETTI Pierre PHULPIN Bérengère VIENNET Daniel BALZARINI Charlotte DELAITRE Bruno KICHENBRAND Charlene MASCHINO François	Maître de Conférences* Maître de Conférences Maître de Conférences* Maître de Conférences Assistante Assistant Assistante* Assistant
Sous-section 57-03 Sciences Biologiques (Biochimie, Immunologie, Histologie, Embryologie, génétique, Anatomie pathologique, Bactériologie, Pharmacologie)	M. M. M.	<u>YASUKAWA Kazutoyo</u> MARTRETTE Jean-Marc WESTPHAL Alain	Maître de Conférences* Professeur des Universités* Maître de Conférences*
Sous-section 58-01 Odontologie Conservatrice, Endodontie	M. M. M. M. M. Mlle M.	<u>ENGELS-DEUTSCH Marc</u> AMORY Christophe BALTHAZARD Rémy MORTIER Éric BON Gautier MUNARO Perrine VINCENT Marin	Maître de Conférences Maître de Conférences Maître de Conférences* Maître de Conférences Assistant Assistante Assistant*
Sous-section 58-02 Prothèse complète, Prothèse maxillo-faciale)	M. x M. Mlle M. M. Mlle Mme	<u>DE MARCH Pascal</u> xxxxxxxxxxxxxxxxxxxxxxxxxxxx SCHOUVER Jacques CORNE Pascale LACZNY Sébastien MAGNIIN Gilles SIMON Doriane VAILLANT Anne-Sophie	Maître de Conférences Maître de Conférences* Maître de Conférences Assistante* Assistant Assistant Assistante Assistante*
Sous-section 58-03 Sciences Anatomiques et Physiologiques Occlusodontiques, Biomatériaux, Biophysique, Radiologie	Mlle M. Mme M. M.	<u>STRAZIELLE Catherine</u> RAPIN Christophe (Sect. 33) MOBY Vanessa (Stutzmann) SALOMON Jean-Pierre HARLE Guillaume	Professeur des Universités* Professeur des Universités* Maître de Conférences* Maître de Conférences Assistant Associé

*Par délibération en date du 11 décembre 1972,
la Faculté de chirurgie dentaire a arrêté que
les opinions émises dans les dissertations
qui lui seront présentées
doivent être considérées comme propres à leurs
auteurs et qu'elle n'entend leur donner aucune
approbation ni improbation.*

À NOTRE PRÉSIDENT DE THÈSE,

Monsieur le Professeur Pascal AMBROSINI

Docteur en Chirurgie Dentaire

Docteur de l'Université Henri Poincaré, Nancy-I

Vice doyen au budget et aux affaires hospitalières

Habilité à diriger les recherches

Professeur des Universités - Praticien Hospitalier

Responsable de la sous-section : Parodontologie

Nous vous remercions de l'honneur que vous nous faites aujourd'hui en acceptant de présider le jury de ma thèse.

Nous vous remercions pour la qualité de vos cours de parodontologie au cours de mes études.

Qu'il vous soit témoigné une grande admiration pour la pléthore des connaissances que vous enseignez avec beaucoup de générosité.

Veillez trouver ici l'expression de notre profond respect.

À NOTRE JUGE ET DIRECTEUR DE THÈSE,

Monsieur le Docteur Marc ENGELS-DEUTSCH

Docteur en chirurgie dentaire

Docteur de l'Université Louis Pasteur, Strasbourg

Maître de conférences des Universités - Praticien Hospitalier

Responsable de la sous-section : Odontologie conservatrice - Endodontie

Vous nous avez fait le très grand honneur de diriger ce travail.

Nous avons toujours pu compter sur votre disponibilité, sur votre abnégation et sur la pertinence de vos conseils pour rendre ce travail abouti aujourd'hui.

La qualité de votre enseignement et la rigueur dans votre travail vous honorent et constituent un exemple à suivre pour nous.

Sachez trouver dans ce travail le témoignage de notre plus grande estime et de nos remerciements les plus sincères.

À NOTRE JUGE,

Monsieur le Docteur Rémy BALTHAZARD

Docteur en chirurgie dentaire

Docteur de l'Université Henri Poincaré, Nancy-I

Maître de conférences des Universités, Praticien Hospitalier

Sous-section : Odontologie conservatrice - Endodontie

Je vous remercie de l'honneur que vous me faites en acceptant de faire partie de mon jury de thèse.

C'est certainement vous, en forçant les étudiants à rechercher le MV2 en vacances cliniques d'odontologie conservatrice, qui m'avez donné l'idée de ce sujet.

Je vous remercie aussi vivement de la générosité avec laquelle vous nous avez transmis votre savoir au cours de nos études.

Trouvez ici la preuve de la grande satisfaction, qui est la mienne de vous avoir eu comme enseignant.

À NOTRE JUGE,

Monsieur le Docteur Marin VINCENT

Docteur en chirurgie dentaire

Docteur de l'Université Henri Poincaré, Nancy-I

Assistant Hospitalo-Universitaire, Praticien Hospitalier

Sous-section : Odontologie conservatrice - Endodontie

Nous sommes très reconnaissant de votre présence à notre jury de thèse.

Nous vous remercions pour votre grande gentillesse et votre disponibilité en clinique qui ont su nous guider jusqu'à ce jour.

Soyez assuré de notre considération et de notre plus profond respect.

A mes deux papys, Papy Gino et Papy Joseph, l'émotion m'empêche d'écrire davantage, mais je sais que vous veillez sur moi et que vous seriez fiers de moi aujourd'hui. Ce travail est pour vous.

A ma maman, la personne la plus importante de ma vie. Tu m'as inculqué les valeurs d'abnégation et de pugnacité au travail qui m'ont poussé jusqu'ici, jusqu'au point final de cette thèse. Cette réussite, je te la dois. Merci pour toute ta générosité et ton soutien sans faille.

A mon papa, à qui je n'ose pas assez dire qu'il est un homme exceptionnel, courageux et toujours présent pour nous.

A mon fréro, la martyrisation et la jalousie pendant l'enfance ont peu à peu laissé place à beaucoup d'admiration pour la personne à la fois simple et extraordinaire que tu es aujourd'hui. Tu mérites d'être heureux, et je compte sur Johanna pour assurer en partie ce travail.

A mes deux mamies adorées, Mamie Dédette et Mamie Mamouth,
A mes tatas Patricia et Annie, à mes oncles Alban et Bernard, à mes cousin et cousines,
A toute ma famille,
Vous comptez beaucoup pour moi.

A Thibaut, le rayon de soleil entré dans ma vie il y a 3 ans, l'épaule sur laquelle je peux compter (et râler), la boule de bonheur qui me fait rire et me donne confiance en l'avenir. Je voudrais te remercier aujourd'hui pour ta profonde gentillesse, ta présence incroyable à mes côtés et pour cette philosophie de vie que tu m'inculques : toujours rester fort et regarder devant soi, sans regretter ni lorgner sur le passé. Maintenant, c'est à moi d'être là pour toi, on va par exemple faire en sorte que ta thèse ne soit pas trop lointaine! Je t'aime, passionnément.

Aux Massinet, pour m'avoir accueilli à bras ouverts dans votre famille, pour me faire sentir comme l'une des vôtres. Mille mercis.

Aux chirurgiens dentistes qui m'ont offert mes premières expériences professionnelles, merci de m'avoir fait confiance.

A mes amis,

Kim et Johanna pour votre fidélité,

Marion pour notre complicité,

Marie, Léa, Florine, Anne-Ju, pour toutes nos moments entre gonz dont je raffole, je vous aime,

Mais aussi Eloïse, Anne-Lise, Céline, mes chéries, Elise, Nora, Méla et Elise, la Magar de Bouz, Débo, Raph, Marion V, et tous mes camarades de promo que je n'oublie pas.

Aux copains de Thibaut, tous aussi nombreux qu'ils sont, pour les soirées passées, les soirées à venir, et la folie qui les caractérisent. La relève est largement assurée.

Un grand MERCI à tous, pour avoir rendu mes années d'études si belles.

**La configuration canalaire de la
racine mésio-vestibulaire des
molaires maxillaires :**

**implications physio-pathologiques et
conséquences cliniques**

Sommaire

INTRODUCTION.....	1
CHAPITRE 1. LES MOLAIRES MAXILLAIRES : ANATOMIE RADICULAIRE & CONFIGURATION CANALAIRE.....	2
1.1. Anatomie radiculaire des molaires maxillaires.....	3
1.1.1. Nombre de racines.....	3
1.1.1.1. Première molaire maxillaire.....	3
1.1.1.2. Deuxième molaire maxillaire.....	7
1.1.1.3. Troisième molaire maxillaire.....	9
1.1.2. Forme et longueur des racines.....	10
1.1.2.1. Première molaire maxillaire.....	10
1.1.2.1.1. Vue palatine.....	11
1.1.2.1.2. Vue mésiale.....	12
1.1.2.1.3. Vue vestibulaire.....	14
1.1.2.1.4. Vue distale.....	15
1.1.2.2. Deuxième molaire maxillaire.....	16
1.1.2.2.1. Vue palatine.....	17
1.1.2.2.2. Vues proximales.....	19
1.1.2.2.3. Vue vestibulaire.....	20
1.2. Morphologie du réseau canalaire des molaires maxillaires.....	21
1.2.1. Chambre pulpaire et entrées canalaire des molaires maxillaires.....	21
1.2.1.1. Morphologie de la chambre pulpaire	21
1.2.1.1.1. Première molaire maxillaire.....	21
1.2.1.1.2. Deuxième molaire maxillaire.....	24
1.2.1.2. Localisation des entrées canalaire.....	25
1.2.2. Classification des morphologies radiculaires (rappel).....	26
1.2.2.1. Classification de <i>FS Weine (1969)</i>	26
1.2.2.2. Classification de <i>Weine modifiée par Machtou (1993)</i>	27
1.2.2.3. Classification de <i>Vertucci (1984)</i>	27
1.2.2.4. Classifications additionnelles.....	28
1.2.2.4.1. Classification de <i>Gulabivala (2002)</i>	29
1.2.2.4.2. Classification de <i>Sert et Bayirli (2004)</i>	29
1.2.3. Morphologie canalaire des racines palatine et disto-vestibulaire.....	30
1.2.3.1. Morphologie canalaire de la racine palatine.....	30
1.2.3.2. Morphologie canalaire de la racine disto-vestibulaire.....	31
1.2.4. Canaux latéraux, secondaires, accessoires, pulpo-desmodontaux et deltas apicaux.....	32
1.2.4.1. Définitions.....	32
1.2.4.1.1. Les canaux latéraux.....	32
1.2.4.1.2. Les canaux secondaires.....	33
1.2.4.1.3. Les canaux accessoires.....	33
1.2.4.1.3. Le delta apical.....	33
1.2.4.2. Prévalence des canaux latéraux, secondaires, accessoires et apicaux des molaires	

maxillaires.....	33
1.2.4.2.1. Les canaux latéraux.....	34
1.2.4.2.2. Les canaux secondaires et accessoires.....	35
1.2.4.2.3. Les boucles canalaire.....	37
1.2.4.2.4. Les canaux pulpo-desmodontaux.....	39
1.2.4.2.4.1. Définition et prévalence.....	39
1.2.4.2.4.2. Communication endo-parodontale.....	41
1.2.4.2.4.3. Traitement.....	43
1.2.4.2.5. Le delta apical.....	44
1.2.5. Modélisation en trois dimensions du réseau canalaire : la microtomographie à rayons X assistée par ordinateur (ou micro-CT scanner).....	46

CHAPITRE 2. CONFIGURATION & PRÉVALENCE DU SECOND CANAL MÉSIO-VESTIBULAIRE AU SEIN DU RÉSEAU CANALAIRE DES MOLAIRES MAXILLAIRES.....51

2.1. Configuration du second canal mésio-vestibulaire des molaires maxillaires.....	52
2.1.1. Longueur du second canal mésio-vestibulaire.....	52
2.1.2. Diamètre du second canal mésio-vestibulaire.....	53
2.1.3. Forme du second canal mésio-vestibulaire.....	56
2.1.4. Courbure du second canal mésio-vestibulaire.....	60
2.1.4.1. Définitions.....	60
2.1.4.2. La courbure de la racine mésio-vestibulaire.....	62
2.1.4.3. La courbure du second canal mésio-vestibulaire.....	63
2.1.5. Communication avec le canal mésio-vestibulaire principal.....	65
2.1.5.1. Isthme canalaire : définition.....	65
2.1.5.2. Classifications.....	66
2.1.5.2.1. Classification de <i>Hsu & Kim (1997)</i>	66
2.1.5.2.2. Classification de <i>Tam & Yu (1998, 2002)</i>	67
2.1.5.2.3. Classification de <i>Jung & coll. (2005)</i>	68
2.1.5.3. Prévalence au sein de la racine mésio-vestibulaire.....	69
2.2. Prévalence du second canal mésio-vestibulaire des molaires maxillaires.....	70
2.2.1. Revue de littérature : résultats des études.....	70
2.2.1.1. Première molaire maxillaire.....	71
2.2.1.1.1. Etudes <i>in vivo</i>	71
2.2.1.1.2. Etudes <i>in vitro</i>	72
2.2.1.2. Deuxième molaire maxillaire.....	74
2.2.1.2.1. Etudes <i>in vivo</i>	74
2.2.1.2.2. Etudes <i>in vitro</i>	75
2.2.2. Analyse critique : variations liées aux critères propres à l'individu et à l'étude.....	76
2.2.3. Facteurs de variabilité liés au patient.....	82
2.2.3.1. Age.....	82
2.2.3.1.1. Prévalence du second canal mésio-vestibulaire.....	82
2.2.3.1.2. Etiologies.....	82
2.2.3.2. Sexe.....	84
2.2.3.3. Origine ethnique.....	85

CHAPITRE 3. TRAITEMENT DU SECOND CANAL MÉSIO-VESTIBULAIRE DES MOLAIRES MAXILLAIRES.....89

3.1. Moyens de localisation de l'orifice canalaire du second canal mésio-vestibulaire.....	90
---	-----------

3.1.1. Radiographies pré-opératoires.....	90
3.1.1.1. La radiographie rétro-alvéolaire conventionnelle.....	91
3.1.1.2. La tomographie volumique à faisceaux coniques.....	93
3.1.2. Cavité d'accès rhomboïde.....	95
3.1.2.1. Objectifs et principes généraux.....	96
3.1.2.1.1. Objectifs.....	96
3.1.2.1.2. Principes généraux.....	96
3.1.2.2. Consignes spécifiques aux molaires maxillaires.....	97
3.1.2.3. Une cavité d'accès «dynamique».....	100
3.1.3. Examen clinique & recours à des instruments spécifiques.....	101
3.1.3.1. Lecture du plancher pulpaire.....	101
3.1.3.2. Elimination du surplomb dentinaire.....	103
3.1.4. Aides «chimiques».....	106
3.1.4.1. Hypochlorite de sodium & <i>bubble test</i>	106
3.1.4.1.1. Hypochlorite de sodium.....	106
3.1.4.1.2. <i>Bubble test</i>	107
3.1.4.2. EDTA.....	107
3.1.4.3. Colorants.....	108
3.1.4.3.1. Bleu de méthylène.....	108
3.1.4.3.2. Fluorescéine.....	109
3.1.4.4. Transillumination par fibre optique.....	111
3.1.5. Aides optiques.....	111
3.1.5.1. Les différentes aides optiques.....	112
3.1.5.1.1. Les loupes.....	112
3.1.5.1.2. Le microscope opératoire.....	115
3.1.5.1.3. L'endoscope.....	115
3.1.5.2. Aides à la localisation du MV2.....	117
3.1.6. Aides géométriques.....	120
3.1.6.1. Technique géométrique de Vertucci.....	120
3.1.6.2. Technique géométrique de Krasner & Rankow.....	120
3.1.6.3. Technique géométrique de Beer et Bauman.....	122
3.2. Préparation et obturation du second canal mésio-vestibulaire.....	123
3.2.1. Evaluation pré-opératoire & facteurs de faisabilité.....	123
3.2.1.1. Facteurs de faisabilité pré-opératoires dentaires et généraux.....	123
3.2.1.2. Facteurs de faisabilité per-opératoires spécifiques au MV2.....	126
3.2.1.2.1. Un canal impénétrable : prévalence.....	126
3.2.1.2.2. Etiologies : la réaction dentino-pulpaire.....	127
3.2.1.2.3. Etiologies anatomiques.....	130
3.2.1.2.4. Etiologies iatrogènes.....	130
3.2.2. Préparation du second canal mésio-vestibulaire.....	132
3.2.2.1. Principes & objectifs de préparation canalaire.....	133
3.2.2.2. Détermination de la longueur de travail.....	133
3.2.2.2.1. L'apex : élément clé de la préparation canalaire.....	134
3.2.2.2.2. Longueur de travail : localisation manuelle et radiographique.....	135
3.2.2.2.3. Longueur de travail : les localisateurs d'apex électroniques.....	137
3.2.2.3. Mise en forme du second canal mésio-vestibulaire.....	139
3.2.2.3.1. Instrumentation manuelle ou mécanisée?.....	139
3.2.2.3.2. Rotation continue : caractéristiques choisies pour la mise en forme du MV2.....	140

3.2.2.3.3. Gestion des obstacles canaux par la mise en place de protocoles adaptés.....	145
3.2.3. Obturation du second canal mésio-vestibulaire.....	150
3.2.3.1. Principes & objectifs de l'obturation canalaire.....	150
3.2.3.2. Protocole d'obturation du MV2.....	151
3.2.3.2.1. Obturation canalaire dans la séance ou médication temporaire.....	151
3.2.3.2.2. Irrigation finale & assèchement canalaire.....	151
3.2.3.2.3. Obturation radiculaire proprement dite.....	152
3.2.3.2.3.1. Les matériaux d'obturation canalaire.....	152
3.2.3.2.3.2. Les techniques d'obturation canalaire.....	154
3.2.3.2.4. Reconstitution coronaire étanche.....	159

CHAPITRE 4. IMPLICATIONS PHYSIO-PATHOLOGIQUES DU DÉFAUT DE TRAITEMENT DU SECOND CANAL MÉSIO-VESTIBULAIRE DES MOLAIRES MAXILLAIRES.....160

4.1. Implications physio-pathologiques du défaut de traitement du second canal mésio-vestibulaire dans l'échec endodontique des molaires maxillaires.....161

4.1.1. Immuno-pathogénie des LIPOE	161
4.1.1.1. Nécrose pulpaire.....	162
4.1.1.1.1. Biofilm bactérien endodontique.....	162
4.1.1.1.2. Adhésion bactérienne.....	163
4.1.1.1.3. Coagrégation bactérienne.....	164
4.1.1.1.4. Maturation du biofilm.....	164
4.1.1.2. Parodontites apicales.....	165
4.1.1.2.1. Agents agresseurs : le biofilm bactérien des parodontites apicales.....	165
4.1.1.2.2. Agents agresseurs : la virulence bactérienne.....	168
4.1.1.2.3. La réaction inflammatoire: immuno-pathogénie et structure des parodontites apicales.....	170
4.1.1.2.3.1. Parodontites apicales aiguës (PAA).....	170
4.1.1.2.3.2. Parodontites apicales chroniques (PAC).....	173
4.1.1.2.3.3. Evolution kystique.....	174
4.1.1.2.4. La réaction inflammatoire : complications inflammatoires locales.....	175
4.1.1.2.4.1. Os alvéolaire.....	175
4.1.1.2.4.2. Desmodonte.....	177
4.1.1.2.4.3. Cément radiculaire.....	177
4.1.1.2.4.4. Dentine radiculaire.....	178
4.1.2. Influence du MV2 dans le développement des parodontites apicales.....	179
4.1.2.1. Première molaire maxillaire.....	180
4.1.2.2. Deuxième molaire maxillaire.....	182
4.1.3. Attitudes diagnostiques.....	182
4.1.3.1. TVFC : amélioration du pouvoir diagnostic des LIPOE.....	183
4.1.3.2. TVFC : amélioration du pouvoir diagnostic des LIPOE attribuées au MV2.....	184
4.1.3.3. TVFC : informations supplémentaires apportées.....	185
4.1.4. Attitudes thérapeutiques.....	187
4.1.4.1. Thérapeutique non-chirurgicale : le retraitement endodontique.....	188
4.1.4.1.1. Indications.....	188
4.1.4.1.2. Contre-indications.....	190
4.1.4.1.3. MV2 & retraitement endodontique.....	191
4.1.4.1.4. Cas clinique.....	191
4.1.4.2. Thérapeutiques chirurgicales.....	193

4.1.4.2.1. Chirurgie apicale.....	193
4.1.4.2.1.1. Indications.....	194
4.1.4.2.1.2. Contre-indications.....	194
4.1.4.2.1.3. Spécificités de traitement.....	196
4.1.4.2.1.4. Taux de succès.....	199
4.1.4.2.2. Amputation radiculaire.....	199
4.2. Implications physio-pathologiques du MV2 en parodontologie.....	201
4.2.1. Influence de l'infection endodontique sur le parodonte.....	201
4.2.2. Influence de la maladie parodontale sur l'endodonte.....	203
4.3. Implications physio-pathologiques du MV2 en odontologie conservatrice et en prothèse.....	204
4.3.1. Spécificités de la dent dépulpée.....	204
4.3.2. Influence du type de reconstitution corono-radiculaire sur l'échec endodontique des molaires maxillaires.....	205
4.3.2.1. Etudes globales.....	205
4.3.2.2. Premières molaires maxillaires.....	207
4.3.2.3. Deuxièmes molaires maxillaires.....	208
4.4. MV2 & implications physio-pathologiques loco-régionales et focales.....	209
4.4.1. Infections loco-régionales et générales.....	209
4.4.1.1. Ostéoites & ostéomyélites odontogènes.....	209
4.4.1.2. Abscesses sous-muqueux & sous-périostés.....	210
4.4.1.3. Cellulite cervico-faciale.....	211
4.4.1.4. Sinusites maxillaires.....	212
4.4.1.5. Thrombophlébites faciales.....	213
4.4.1.6. Septicémie.....	214
4.4.2. Infections focales.....	215
4.4.2.1. Endocardite infectieuse.....	216
4.4.2.2. Autres infections à distance.....	218
4.4.2.2.1. Infections focales d'origine dentaire avérée.....	218
4.4.2.2.2. Infections focales d'origine dentaire suspectée (grade B).....	219
4.4.2.2.2.1. Maladies cardio-vasculaires.....	219
4.4.2.2.2.2. Affections pulmonaires.....	219
4.4.2.2.3. Infections focales d'origine dentaire suspectée (grade C).....	220
4.5. MV2 & implications socio-financières.....	222
CONCLUSION.....	224
BIBLIOGRAPHIE.....	227
LISTE DES TABLEAUX.....	253
LISTE DES FIGURES.....	257
LISTE DES ABREVIATIONS.....	271

Introduction

«La complexité est la règle, la simplicité l'exception» : quelle maxime pourrait mieux résumer l'endodontie? Depuis son entrée dans l'ère moderne grâce à *Schilder* en 1974, l'endodontie a vu ses connaissances fondamentales s'étoffer : année après année, l'endodontie progresse... et requiert plus de résultats. Le chirurgien dentiste doit aujourd'hui être à la hauteur du progrès scientifique et le traitement endodontique des molaires maxillaires sonne comme un exemple de performance qu'il doit être capable de relever.

Le traitement endodontique a pour objectif de traiter les maladies de la pulpe et du péri-apex en transformant une dent pathologique en une entité saine, asymptomatique et fonctionnelle sur l'arcade. Sa mise en oeuvre réside dans l'application de la «triade endodontique», à savoir une désinfection, une mise en forme et une obturation du système canalaire, qui ne peut se fonder que sur une connaissance aboutie de l'anatomie radiculaire.

Outre une anatomie radiculaire globalement torturée, c'est la racine mésio-vestibulaire des molaires maxillaires qui, plus particulièrement, éveille depuis près de 100 ans toutes les interrogations cliniques. *Hess* en 1925 puis *Okumura* en 1927 sont les premiers chercheurs à, en effet, révéler la présence d'un second canal «caché» au sein de la racine mésio-vestibulaire des molaires maxillaires.

Depuis, de multiples études se sont succédées, tendant à mettre en lumière tous les attributs que renferme ce second canal mésio-vestibulaire, ou «MV2». Ils aboutissent au postulat que ce canal, très fréquent, arbore une morphologie extrêmement complexe, rendant son traitement délicat, traitement pourtant inéluctable de par les répercussions sur les plans dentaire, parodontal et général qu'il engendre.

Après avoir décrit l'anatomie radiculaire et la morphologie du réseau canalaire des molaires maxillaires, nous explorerons les différentes caractéristiques dressant la configuration du second canal mésio-vestibulaire des molaires maxillaires. Une attention sera aussi apportée à déterminer au plus juste sa prévalence à travers une revue de la littérature. Un troisième volet, plus clinique, exposera les divers moyens actuels de localisation, de mise en forme et d'obturation du MV2, concourant à l'obtention d'un traitement endodontique adéquat sur des molaires maxillaires pourtant si touchées par les pathologies péri-apicales. Une dernière partie traitera des implications physio-pathologiques du défaut de traitement du MV2 et de ses conséquences cliniques sur les plans médical, éthique et financier.

CHAPITRE 1.

LES MOLAIRES MAXILLAIRES : ANATOMIE RADICULAIRE & CONFIGURATION CANALAIRE

Les molaires, du latin «*mola*» signifiant «meule, moulin», sont des dents volumineuses jouant un rôle important dans le broiement et la comminution des aliments au cours de la mastication ; de plus, elles assurent le maintien de la dimension verticale d'occlusion (*Lautrou, 1998*).

Leur conservation est ainsi primordiale. Avec le diagnostic et le plan de traitement, une meilleure connaissance du réseau canalaire et de ses variations fréquentes représente une nécessité absolue pour la réussite d'un traitement endodontique qui peut être fondamental au sein d'un projet prothétique.

1.1. Anatomie radiculaire des molaires maxillaires

La racine dentaire est la portion de la dent dissimulée sous la gencive, nichée dans l'os alvéolaire via le ligament parodontal. Elle est composée de cément à sa surface, de dentine radiculaire et contient en son sein la pulpe dentaire, distribuée en un véritable réseau.

L'anatomie radiculaire prédit la forme du canal dentaire.

Le traitement endodontique reposant sur l'exérèse totale du tissu pulpaire contenu dans les canaux dentaires, il devient dès lors impératif de connaître les préceptes anatomiques généraux des molaires maxillaires, ainsi que leurs variations anatomiques plus ou moins fréquentes, afin de construire une image mentale du réseau canalaire et adapter son approche thérapeutique à la situation anatomique présente.

1.1.1. Nombre de racines

Le nombre de racines est une première donnée qu'il convient de déceler pour appréhender au mieux l'anatomie canalaire des molaires maxillaires.

1.1.1.1. Première molaire maxillaire

La première molaire maxillaire, ou «dent de six ans maxillaire», présente **communément trois racines** :

- une racine **palatine** (ou racine linguale), dont le développement en direction linguale est favorisée par la voûte palatine ;
- deux racines vestibulaires : une racine **mésio-vestibulaire** et une racine **disto-vestibulaire**.

Les chiffres confirment ce standard anatomique : 100% des 299 premières molaires maxillaires observées par *Zhang & coll. (2011)* possèdent trois racines. D'autres auteurs présentent des chiffres légèrement inférieurs : 96,2% (*Cleghorn, 2006*), 95,9% (*Rwenyonyi & coll., 2007*) ou 93,0% (*Sert & coll., 2011*).

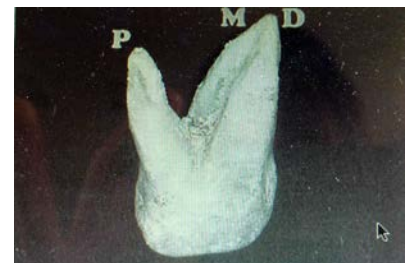La variation du nombre des racines de la première molaire maxillaire est rare.

Toutefois, les racines de cette dent **peuvent être fusionnées**. *Ross & Evanchik (1981)* définissent comme «dent à racines fusionnées» toute fusion qui peut apparaître dans le tiers apical, moyen, coronaire, ou dans n'importe quelle combinaison de deux ou plus de ces aires radiculaire.

La fusion peut donc survenir :

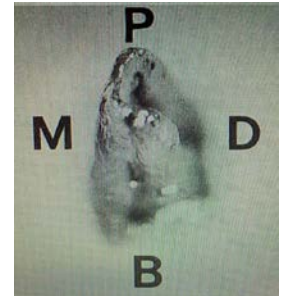
- entre les racines mésio-vestibulaire et disto-vestibulaire

Figure 1 : Vue distale d'une première molaire maxillaire dont les racines mésio-vestibulaire et disto-vestibulaire sont fusionnées (Yang & coll., 1988).



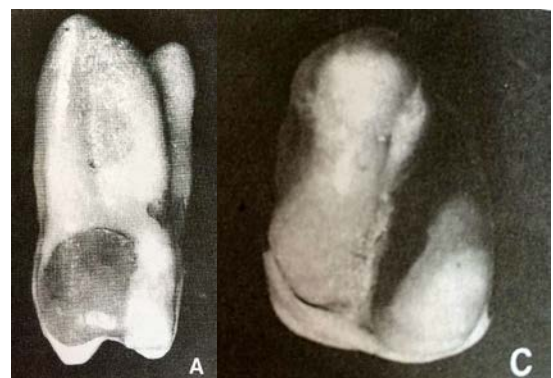
- entre les racines mésio-vestibulaire et palatine

Figure 2 : Vue apicale d'une première molaire maxillaire dont les racines mésio-vestibulaire et palatine sont fusionnées (Yang & coll., 1988).



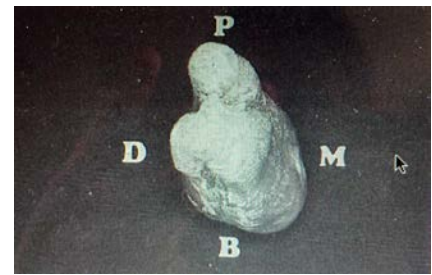
- entre les racines disto-vestibulaire et palatine

Figure 3 : Vues distale et apicale d'une première molaire maxillaire dont les racines disto-vestibulaire et palatine sont fusionnées (Papathanassiou, 1998).



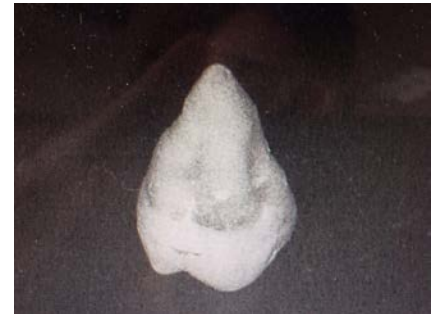- entre les trois racines, soit de manière incomplète,

Figure 4 : Vue apicale d'une première molaire maxillaire dont les trois racines sont fusionnées de manière incomplète (Yang & coll., 1988).



soit de manière complète.

Figure 5 : Vue apicale d'une première molaire maxillaire dont les trois racines sont complètement fusionnées (Yang & coll., 1988).



Des études ont été réalisées par Yang & coll. (1988), puis par Rwenyonyi & coll. (2007), dans le but de déterminer si la fusion radiculaire touchait une combinaison radiculaire plutôt qu'une autre.

Prévalence de racines fusionnées sur des premières molaires maxillaires	Etude de Rwenyonyi & coll. (2007) (n = 221)	Etude de Yang & coll. (1988) (n = 305)
Racines séparées	212 (95,9%)	286 (93,8%)
Fusion racines P-MV	7 (3,1%)	1 (0,3%)
Fusion racines P-DV	0 (0%)	6 (2,0%)
Fusion racines DV-MV	1 (0,5%)	11 (3,6%)
Fusion incomplète des 3 racines	1 (0,5%)	1 (0,3%)
Fusion complète des 3 racines	1 (0,5%)	0 (0%)

Tableau 1 : Prévalence de fusion radiculaire des premières molaires maxillaires (Rwenyonyi & coll., 2007 ; Yang & coll., 1988).

Au vu des résultats présentés dans ce tableau, on s'accorde à confirmer que **le phénomène de fusion radiculaire est peu fréquent sur les premières molaires maxillaires** : de 93,8% à 95,9% des premières molaires maxillaires possèdent trois racines individualisées.

Quant à la localisation des fusions radiculaires identifiées, aucun résultat significatif ne ressort. En effet, Rwenyonyi & coll. (2007) identifient les racines palatine et mésio-vestibulaire comme principalement touchées par la fusion radiculaire ; à l'inverse, Yang & coll. (1988) placent les 2 autres combinaisons (fusion des racines mésio-vestibulaire et disto-vestibulaire, puis fusion des racines disto-vestibulaire et palatine) comme les plus fréquentes.

Les deux études s'accordent en revanche à dire que la **fusion des trois racines**, complète ou incomplète, est un phénomène **rare (fréquence entre 0 et 0,5%)**.

Bien que la configuration tri-radiculaire prédomine, on recense dans la littérature maintes **configurations radiculaire incongrues**.

La première molaire maxillaire peut présenter deux racines, à hauteur de 3,8% (Cleghorn, 2006) ou 6,5% (Sert & coll., 2011) selon les publications.

Phénomène très rare : la première molaire maxillaire peut arborer une ou quatre racines (Cleghorn, 2006). Dans ce dernier cas, elle possède deux racines vestibulaires (MV et DV) et deux racines palatines (MP et DP).

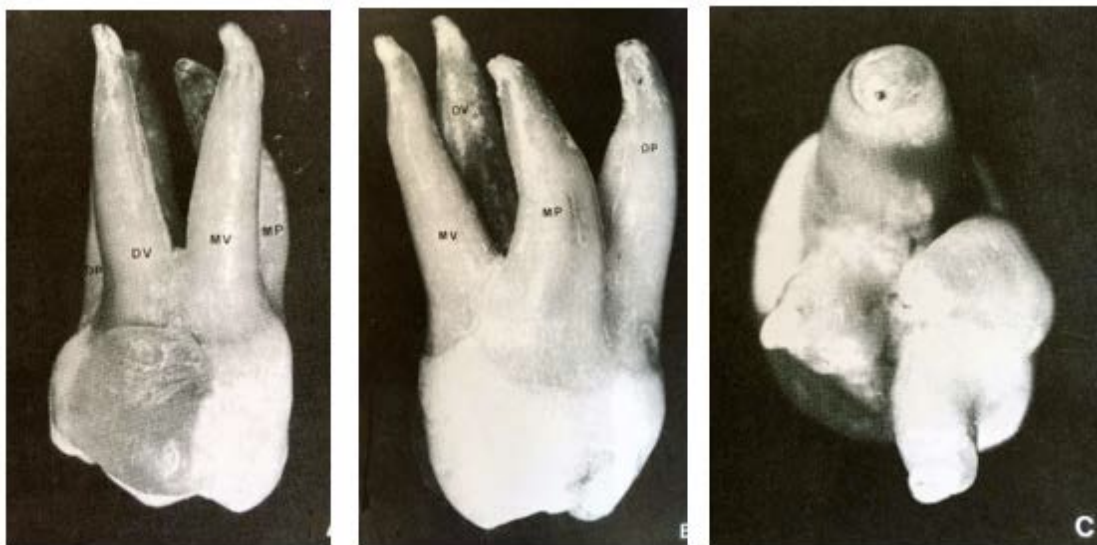
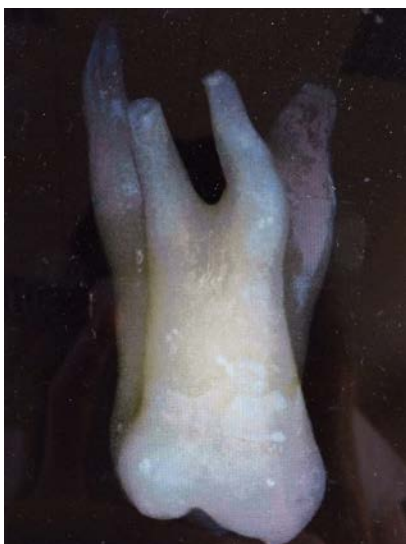
Figure 6 : Vues vestibulaire, mésiale et apicale d'une première molaire maxillaire présentant quatre racines (Papathanassiou, 1998).



Elle peut également présenter une bifurcation de sa racine palatine.

Figure 7 : Vue palatine d'une première molaire maxillaire présentant une bifurcation de sa racine palatine (Cleghorn, 2006).

1.1.1.2. Deuxième molaire maxillaire

La deuxième molaire maxillaire suit la lignée anatomique de la première molaire maxillaire, puisqu'elle présente **communément 3 racines** : une racine mésio-vestibulaire, une racine disto-vestibulaire et une racine palatine.

Néanmoins, son anatomie est soumise à **davantage de variations**, tendant vers une simplification de sa morphologie radiculaire : les deuxièmes molaires maxillaires à 2 ou même 1 racine(s) ne sont pas rares.

Nombre de racines des deuxièmes molaires maxillaires	Prévalence (%)		
	Etude de Rwenyonyi & coll. (2007)	Etude de Sert & coll. (2011)	Etude de Zhang & coll. (2011)
3 racines	190 (86,0%)	230 (91,3%)	172 (82,0%)
2 racines	30 (13,5%)	17 (6,7%)	17 (8,0%)
1 racine	1 (0,5%)	5 (2,0%)	21 (10,0%)
Total	221 (100%)	252 (100%)	210 (100%)

Tableau 2 : Prévalence du nombre de racines des deuxièmes molaires maxillaires (Rwenyonyi & coll., 2007 ; Sert & coll., 2011 ; Zhang & coll., 2011).

Selon le tableau synthétique de trois études présenté ci-dessus, plus de 4 deuxièmes molaires maxillaires sur 5 sont **tri-radiculées (entre 82,0% et 91,3% selon les études)**.

Les cas de dents **bi-radiculées** sont cependant plus nombreux que pour la première molaire maxillaire (**entre 6,7% et 13,5%**) et le pourcentage de dents **mono-radiculées** varie fortement selon les études (**entre 0,5% et 10,0%**).

D'autres études présentent des chiffres bien différents. En effet, les parodontologistes *Ross & Evanchik (1981)* observèrent 657 molaires maxillaires chez 170 patients à leur cabinet dentaire et conclurent à un pourcentage de fusion radiculaire atteignant 35% (n = 233) des molaires maxillaires, contre 65% (n = 424) sans fusion radiculaire.

En outre, 30% seulement de la sous-population étudiée ne présenterait, par arcade, aucune dent aux racines fusionnées.

Nombre de molaires maxillaires par arcade présentant des racines fusionnées	Nombre de patients (%)
0	51 (30%)
1	43 (25%)
2	49 (29%)
3	16 (9,5%)
4+	11 (6,5%)
Total	170 (100%)

Tableau 3 : Prévalence du nombre de molaires maxillaires par arcade présentant des racines fusionnées (Ross & Evanchik, 1981).

Par le tableau ci-dessous présentant la fréquence de dents aux racines fusionnées en fonction du type dentaire, la deuxième molaire maxillaire fait l'objet d'une diversité des résultats : plus d'une deuxième molaire maxillaire sur 2 (52,9%) seraient touchées par une fusion radiculaire.

Dent	Nombre de dents aux racines fusionnées (%)	Nombre de dents aux racines non fusionnées (%)
Première molaire maxillaire	23 (7,7%)	276 (92,3%)
Deuxième molaire maxillaire	157 (52,9%)	140 (47,1%)
Troisième molaire maxillaire	53 (86,9%)	8 (13,1%)

Tableau 4 : Prévalence de dents aux racines fusionnées en fonction du type dentaire (Ross & Evanchik, 1981).

Nous pourrions objectiver un biais dans cette étude, tendant à expliquer des pourcentages de fusion radiculaire élevés : les 170 patients participants consultent tous au cabinet dentaire pour le traitement d'une maladie parodontale accompagnée ou non de mobilité(s) dentaire(s). Or, nous savons que les dents aux racines fusionnées sont davantage touchées par les mobilités dentaires, donc l'échantillon de l'étude ne serait pas tout à fait représentatif de la population générale et cela expliquerait les pourcentages de fusion radiculaire anormalement élevés en comparaison avec les autres études.

Cependant, *Yang et coll. (1988)* possèdent des chiffres sensiblement identiques à ceux de *Ross & Evanchik (1981)* puisque 40,1% des deuxièmes molaires maxillaires qu'ils étudiaient, furent également touchées par la fusion radiculaire.

Prévalence de racines fusionnées sur des deuxièmes molaires maxillaires	Etude de Rwenyonyi & coll. (n = 221)	Etude de Yang & coll. (n = 309)
Racines séparées	190 (86,0%)	185 (59,9%)
Fusion racines P-MV	14 (6,2%)	56 (18,1%)
Fusion racines P-DV	1 (0,5%)	8 (2,6%)
Fusion racines DV-MV	15 (6,8%)	29 (9,4%)
Fusion incomplète des 3 racines	1 (0,5%)	25 (8,1%)
Fusion complète des 3 racines		6 (1,9%)

Tableau 5 : Prévalence de fusion radiculaire des deuxièmes molaires maxillaires (Rwenyonyi & coll., 2007 ; Yang & coll., 1988).

La fusion incomplète des 3 racines surviendrait dans 8,1% des cas et serait largement plus répandue qu'une fusion complète (1,9%) (Yang & coll., 1988).

La racine mésio-vestibulaire serait la plus encline à la fusion, que ce soit avec la racine palatine (de 6,2% à 18,1%) ou avec la racine disto-vestibulaire (de 6,8% à 9,4% selon les études), comme l'illustrent les photos suivantes.

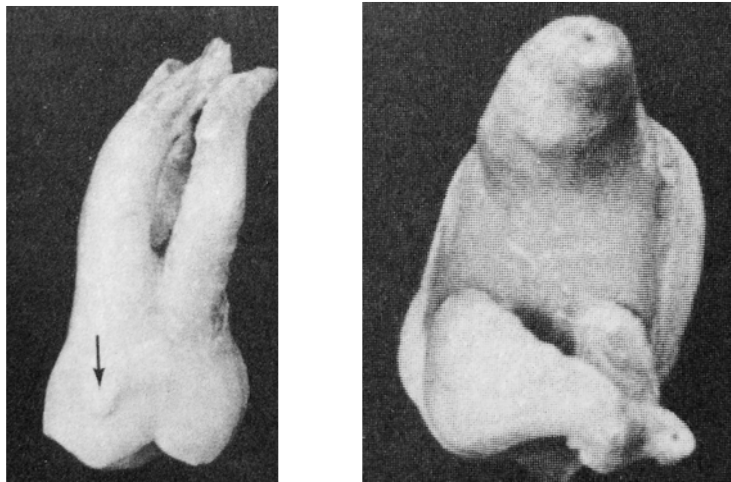


Figure 8 : Vues vestibulaire et apicale d'une première molaire maxillaire présentant une fusion apicale de ses racines mésio- et disto-vestibulaires (Papathanassiou, 1998).

1.1.1.3. Troisième molaire maxillaire

Nous choisirons dans cette thèse d'étudier la troisième molaire ou «dent de sagesse» maxillaire, car elle est la plus variable de toutes les dents dans sa taille et dans sa forme (Lautrou, 1998). Le «dédale canalaire» régnant au niveau de ses racines s'avère trop complexe et trop variable pour pouvoir objectiver un réel second canal mésio-vestibulaire et avancer des chiffres probants.

1.1.2. Forme et longueur des racines

La connaissance de la forme et longueur des racines permet d'appréhender avec davantage d'aisance un traitement endodontique jugé souvent compliqué.

1.1.2.1. Première molaire maxillaire

La première molaire maxillaire permanente, ou dent de six ans maxillaire, est remarquable par sa stabilité anatomique : elle représente le modèle des molaires supérieures et c'est à partir des variations de son gabarit que nous décrivons les deuxième et troisième molaires.

Sur une hauteur corono-radiculaire totale de 21,8 millimètres en moyenne, elle possède des racines d'une hauteur de 13,6 millimètres, se détachant du corps de la dent à la moitié environ de la hauteur totale de celle-ci, soit 11 millimètres (*Lautrou, 1998*).

Les trois racines de la première molaire maxillaire sont de tailles différentes : la racine palatine est la plus volumineuse, tandis que la racine disto-vestibulaire est présentée comme la plus grêle (*Peters & coll., 2000*).

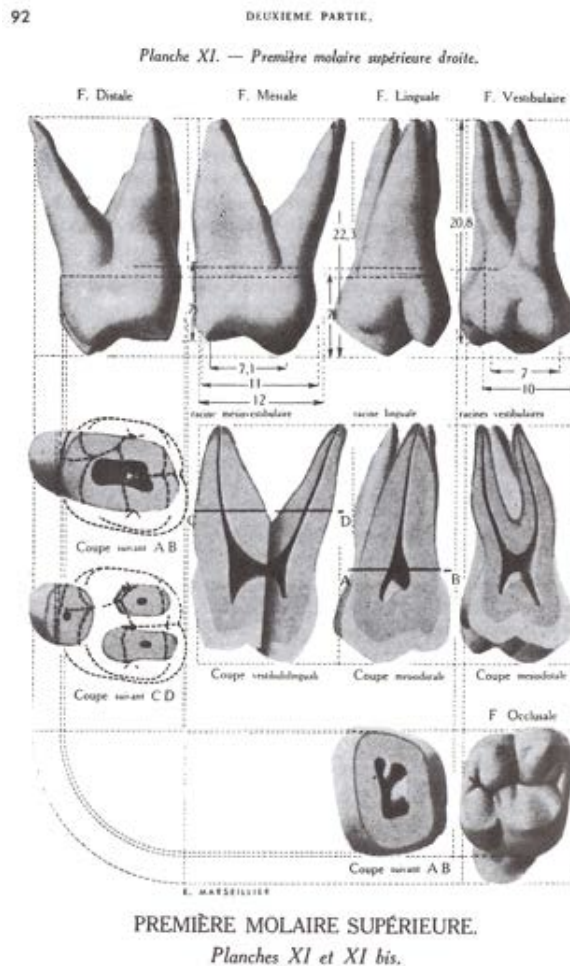


Figure 9 : Planche anatomique de la première molaire maxillaire (Marseillier, 1936).

1.1.2.1.1. Vue palatine

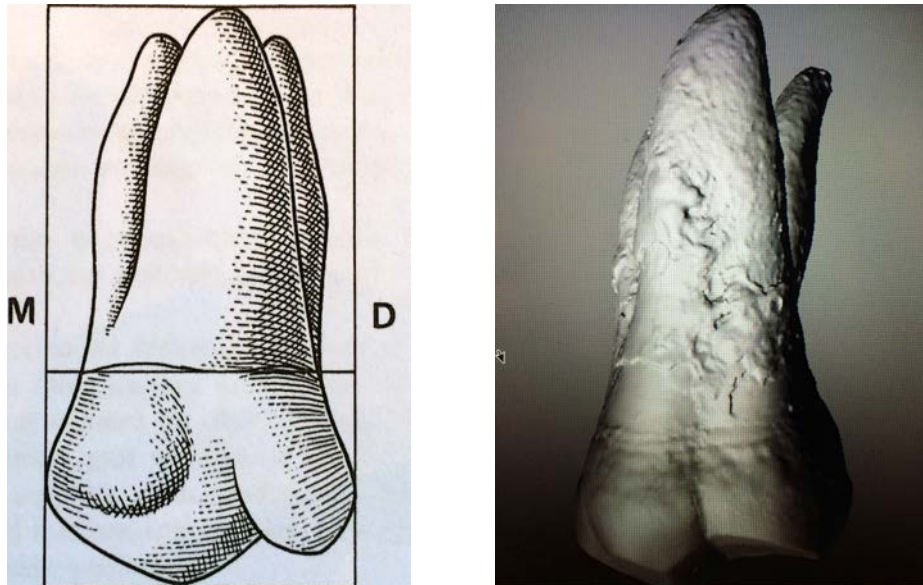
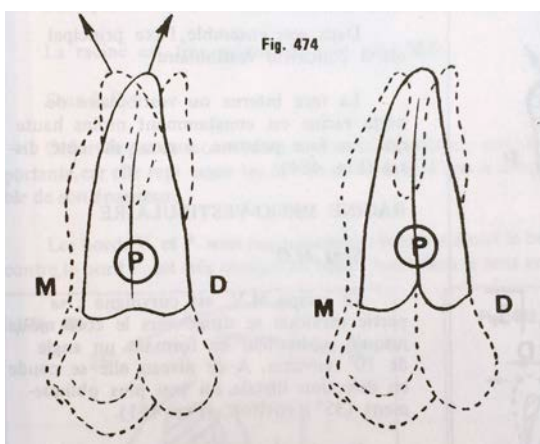


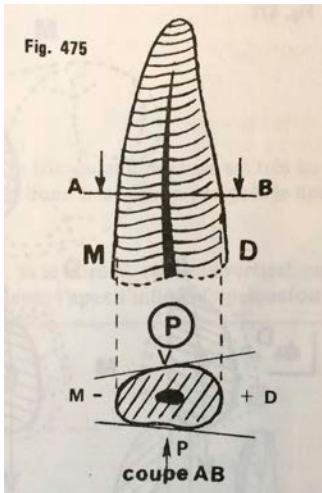
Figure 10 : Dessin et modélisation en trois dimensions d'une première molaire maxillaire depuis une vue palatine (à gauche : Marseillier, 1936 ; à droite : d'après l'Atlas Dentaire 3D, projet UNFS, PDF en ligne créé par la Faculté d'Odontologie de Bretagne Occidentale).

Depuis une vue palatine, on observe en premier plan une racine palatine robuste, masquant dans sa portion cervicale les deux racines vestibulaires. Cependant, son degré élevé de conicité radulaire permet de distinguer rapidement le contour mésial de la racine mésio-vestibulaire et le contour distal de la racine disto-vestibulaire.



La **racine palatine** s'incline de 3 à 5 degrés vers le côté distal. Sa zone apicale peut s'orienter soit mésialement soit distalement.

Figure 11 : Représentation de la racine palatine pouvant s'incliner, soit mésialement, soit distalement (Tallec, 1983).



Sa face palatine est concave, souvent marquée par un sillon naissant du sillon inter-cuspidien (lui-même issu du tubercule de Carabelli s'il est présent) et remontant vers l'apex où il s'estompe dans le tiers médian radiculaire, pour laisser enfin place à une convexité dans le tiers apical.

Une section transversale (réalisée selon l'axe AB d'après *Tallec, 1983*) laisse apparaître une concavité encore plus franche dans le tiers cervical.

Figure 12 : Représentation du sillon inter-cuspidien traversant les faces vestibulaire et palatine de la racine palatine d'une première molaire maxillaire (Tallec, 1983).

Les surfaces linguales des racines mésio-vestibulaire et disto-vestibulaire sont, elles, convexes.

1.1.2.1.2. Vue mésiale

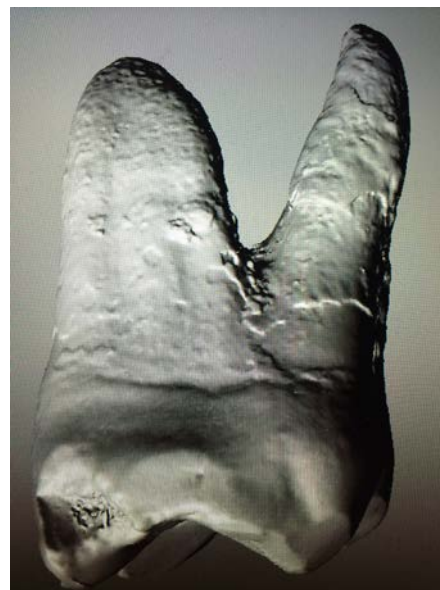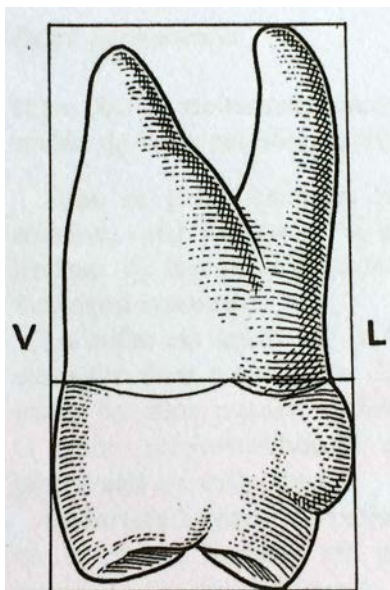


Figure 13 : Dessin et modélisation en trois dimensions d'une première molaire maxillaire depuis une vue mésiale (à gauche : Marseillier, 1936 ; à droite : d'après l'Atlas Dentaire 3D, projet UNFS, PDF en ligne créé par la Faculté d'Odontologie de Bretagne Occidentale).

En vue mésiale, seules les racines palatine et mésio-vestibulaire sont visibles.

Le diamètre vestibulo-lingual de la racine palatine est étroit, sa grande dimension est mésio-distale.

La racine palatine s'éloigne considérablement des racines vestibulaires selon un angle de divergence moyen de 30 degrés. L'apex de cette racine peut être orienté en vestibulaire (55%), être droit (40%) ou plus rarement orienté en palatin (5%). L'inclinaison linguale des deux premiers tiers radiculaires est toujours plus forte qu'à son tiers apical.

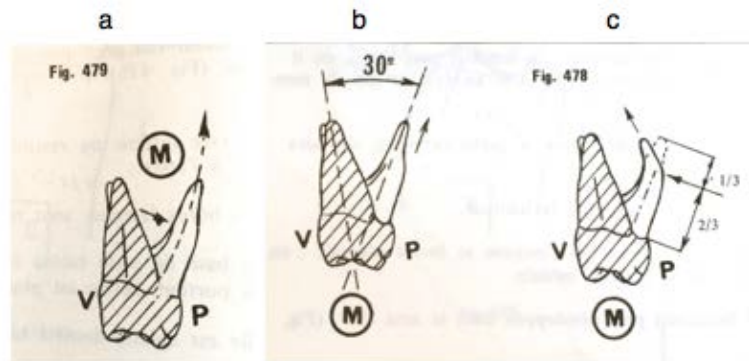


Figure 14 : Représentation de la racine palatine, divergeant en direction palatine selon un angle de divergence moyen de 30 degrés. L'apex de cette racine peut être orienté en palatin (figure 14-a), droit (figure 14-b) ou orienté en vestibulaire (figure 14-c) (Tallec, 1983).

Le contour vestibulaire de la racine palatine présente dans son ensemble une concavité vestibulaire.

La surface mésiale de la racine palatine est convexe. Il en est de même pour la surface mésiale de la racine disto-vestibulaire (faisant partie de la face mésiale, bien qu'invisible sur cette vue).

La surface mésiale de la racine mésio-vestibulaire est, en revanche, plate ou même concave lorsque traversée par une légère dépression longitudinale.

(NB : Ce sillon parcourant les faces mésiale et distale de la racine mésio-vestibulaire présage la présence de deux canaux dans cette racine).

La **racine mésio-vestibulaire** prédomine fortement sur la vue mésiale d'une première molaire maxillaire. Sa base est large (7,4 millimètres selon *Papathanassiou, 1987*), elle représente entre deux tiers et trois quarts du diamètre cervical de la face mésiale selon les auteurs. Son diamètre vestibulo-lingual mesure le double de son diamètre mésio-distal.

La silhouette de cette racine est triangulaire. Ses bords vestibulaire et palatin sont très convexes, à l'image de deux arcs de cercle se coupant : la base large donne ainsi lieu à un apex fin et arrondi.

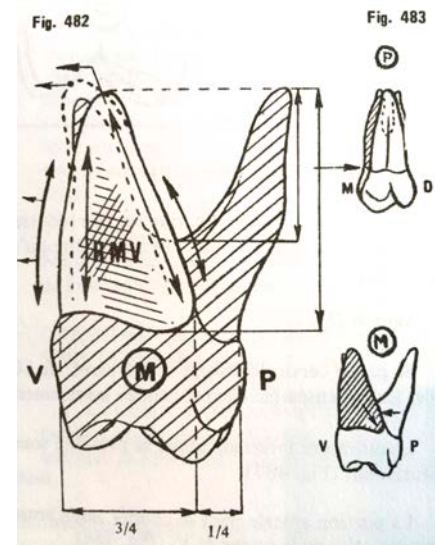


Figure 15 : La base de la racine mésio-vestibulaire occupe les trois quarts du diamètre cervical sur la vue mésiale d'une représentation de la première molaire maxillaire (Tallec, 1983).

La longueur de la racine, du collet jusqu'à l'apex, mesure environ 13 millimètres.

1.1.2.1.3. Vue vestibulaire

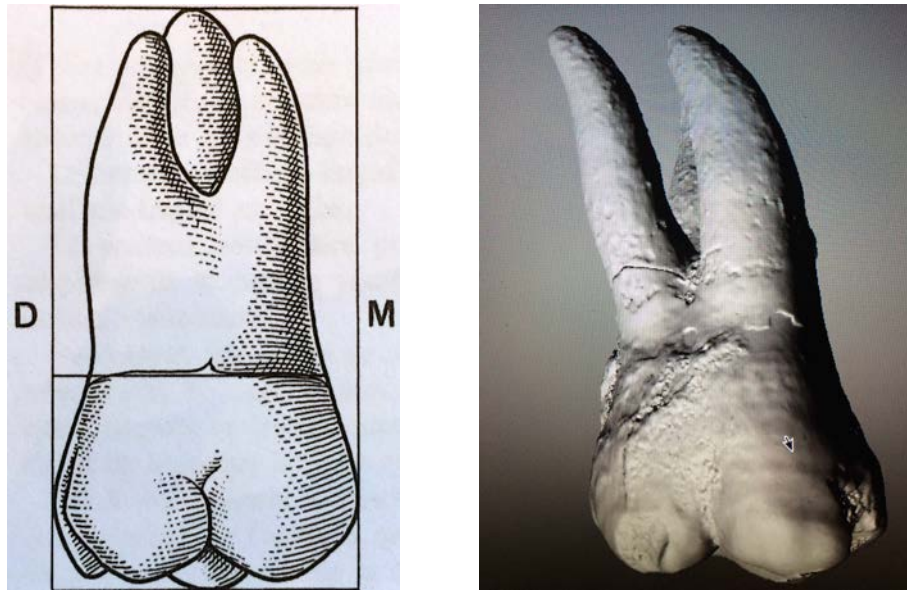


Figure 16 : Dessin et modélisation en trois dimensions d'une première molaire maxillaire depuis une vue vestibulaire (à gauche : Marseillier, 1936 ; à droite : d'après l'Atlas Dentaire 3D, projet UNFS, PDF en ligne créé par la Faculté d'Odontologie de Bretagne Occidentale).

Une vue vestibulaire nous permet d'objectiver le caractère curviligne de la racine mésio-vestibulaire. «Sa partie cervicale se dirige vers le côté mésial jusqu'à mi-hauteur en formant un angle de 10 degrés environ. A ce niveau, elle se coude en direction distale, plus obliquement (35 degrés environ). L'angle principal est donc de 145 degrés, à concavité distale» (Tallec, 1983).

Les deux autres racines peuvent aussi être observées en vue vestibulaire.

La racine palatine apparaît entre les deux racines vestibulaires, son apex nous fait fréquemment face.

La **racine disto-vestibulaire** peut également être décrite, bien que réduite par rapport aux deux autres racines, dans les deux dimensions, surtout dans le sens vestibulo-palatin, où son diamètre ne représente qu'un peu plus de la moitié de celui de la racine mésio-vestibulaire.

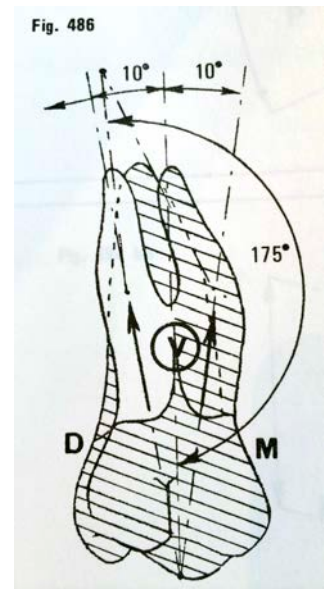
Elle présente la même forme générale que la racine mésio-vestibulaire, incurvée en sens inverse : sa partie cervicale diverge distalement de 10 degrés environ, avant de devenir plus verticale ou de converger mésialement.

Ainsi, son bord mésial est concave et fait face à la concavité du bord distal de la face vestibulaire de la racine mésio-vestibulaire, telle une pince à deux mors.

Un léger sillon peut exister sur la face mésiale de cette racine (aucunement sur la face distale).

Son apex peut indifféremment se courber en distal ou en mésial : dans ce dernier cas, il peut rejoindre la racine mésio-vestibulaire (Figure 8).

Figure 17 : Représentation de l'inclinaison des racines mésio-vestibulaire et disto-vestibulaire selon une vue vestibulaire (Tallec, 1983).



1.1.2.1.4. Vue distale

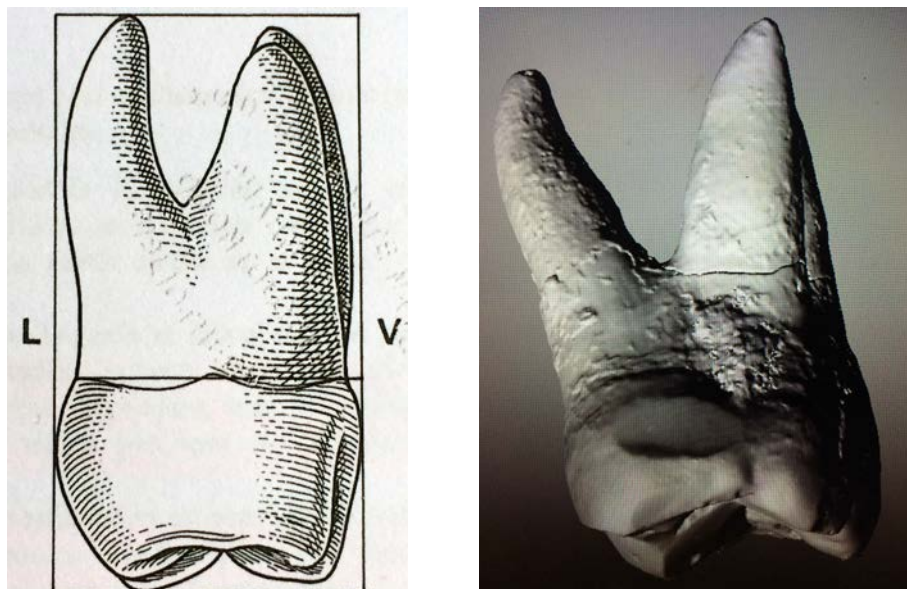
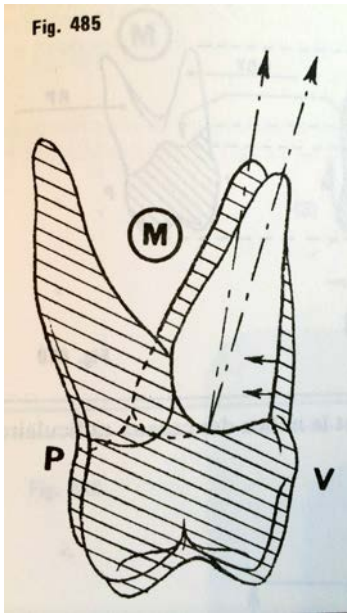


Figure 18 : Dessin et modélisation en trois dimensions d'une première molaire maxillaire depuis une vue distale (à gauche : Marseillier, 1936 ; à droite : d'après l'Atlas Dentaire 3D, projet UNFS, PDF en ligne créé par la Faculté d'Odontologie de Bretagne Occidentale).

En observant la face distale d'une première molaire maxillaire, on distingue presque entièrement les contours de la racine mésio-vestibulaire.

La racine disto-vestibulaire calque approximativement les contours de la racine mésio-vestibulaire, puisque sa silhouette est triangulaire, à base cervicale relativement large, à bords vestibulaire et palatin convexes, et avec une finition apicale arrondie.



La face distale des racines disto-vestibulaire et palatine sont régulièrement convexes. La face distale de la racine mésio-vestibulaire est concave, présentant fréquemment une dépression longitudinale.

Figure 19 : La racine disto-vestibulaire calque approximativement les contours de la racine mésio-vestibulaire : représentation selon une vue distale (Tallec, 1983).

1.1.2.2. Deuxième molaire maxillaire

Les caractéristiques morphologiques de la deuxième molaire maxillaire sont similaires à quelques détails près à celles de la première molaire maxillaire.

En premier lieu, les molaires maxillaires présentent généralement une **série dite «descendante»**, c'est-à-dire que leur volume décroît de la première molaire à la troisième molaire maxillaire.

La deuxième molaire maxillaire perd en moyenne 0,5 millimètre de hauteur coronaire (7 millimètres contre 7,5 millimètres pour la première molaire maxillaire) et 1 millimètre de hauteur radiculaire (12 millimètres contre 13 millimètres pour la première molaire maxillaire) (Lautrou, 1998).

Cependant, certaines études sur la taille relative des molaires maxillaires concluent sur la présence d'un polymorphisme génétique : certaines populations présentent fréquemment une **série dite «ascendante»**, où la troisième molaire maxillaire est plus volumineuse que la deuxième molaire maxillaire, elle-même plus volumineuse que la première molaire maxillaire.

Ainsi, les deuxièmes molaires maxillaires sont plus grandes que les premières pour 33% des Américains blancs, contre 22% des Américains noirs de la population étudiée par Malhotra & Richardson (1981).

Selon une autre étude menée chez des tribus indiennes, la communauté d'indiens Pimas présente dans 35,5% des cas une série ascendante, contre 1,3% des cas seulement chez les indiens péruviens (Devoto & coll., 1972).

Aucune explication n'a été avancée pour justifier ces variations au sein des populations de l'espèce humaine.

En second lieu, les racines de la deuxième molaire maxillaire sont souvent présentées comme **plus fines, plus convergentes**, pouvant avoir plus fréquemment **tendance à fusionner entre elles**. L'**infléchissement des racines en direction distale** est aussi plus prononcé.

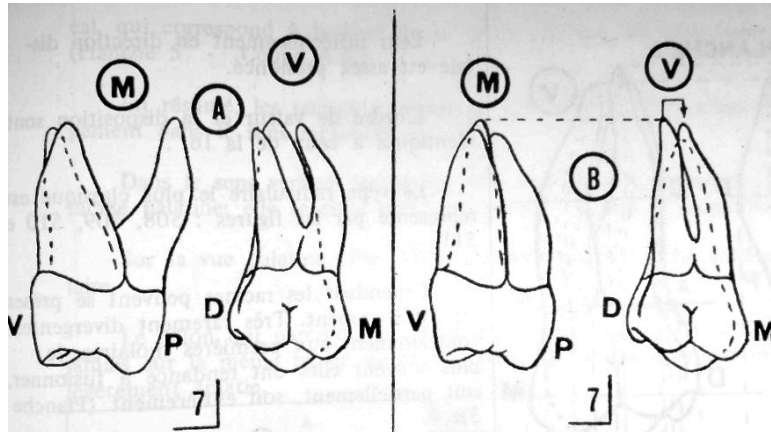


Figure 20 : Les racines de la deuxième molaire maxillaire (figure 20-b) sont plus fines et convergentes que les racines de la première molaire maxillaire (figure 20-a) : représentation comparative selon les vues mésiale et vestibulaire (Tallec, 1983).

1.1.2.2.1. Vue palatine

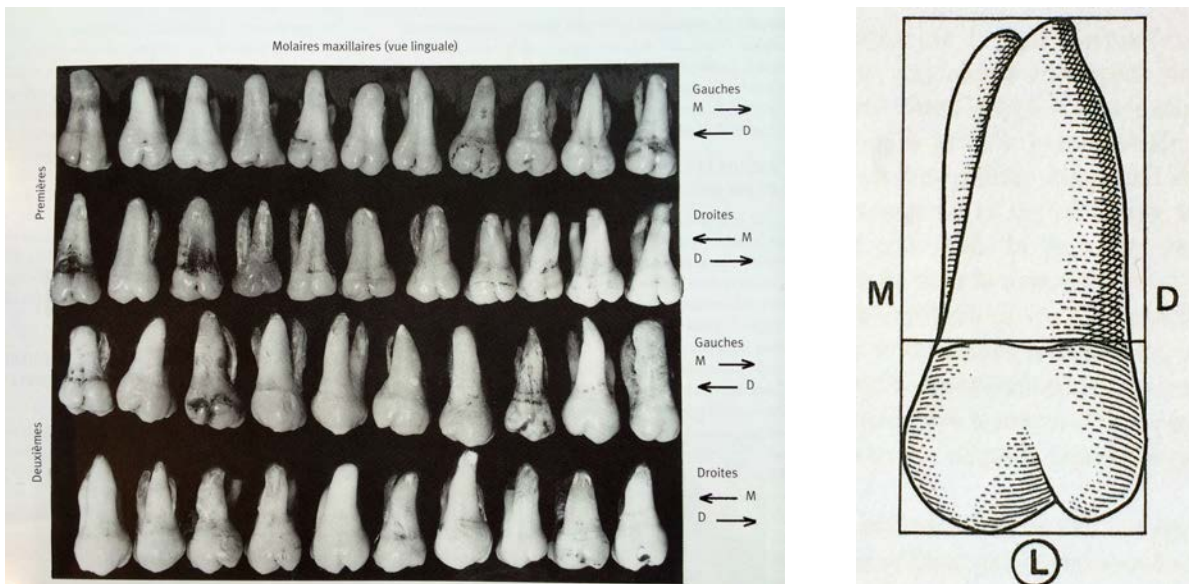


Figure 21 (gauche): Planche comparative de l'anatomie des premières et deuxièmes molaires maxillaires selon une vue palatine (Woelfel & Scheid, 2007).

Figure 22 (droite): Dessin d'une deuxième molaire maxillaire selon une vue palatine (Tallec, 1983).

En comparant les morphologies des premières et deuxième molaires maxillaires en vue palatine, ce sont surtout des différences coronaires qui frappent de prime abord :

- les deuxième molaires maxillaires ne présentent pas de tubercule de Carabelli (cuspide supplémentaire siégeant sur le versant lingual de la première molaire maxillaire) ;
- de surcroît, la cuspide disto-linguale est plus petite que la cuspide mésio-linguale sur 68% des deuxième molaires maxillaires, et absente sur les 32% restants. Le rapport est inversé chez la première molaire maxillaire où la dimension de la cuspide disto-linguale prédomine sur la cuspide mésio-linguale.

La **racine palatine** diffère de part son inflexion en direction distale dans sa moitié apicale : son apex surplombe la pointe de la cuspide disto-linguale.

En outre, le sillon qui parcourt généralement la face linguale de la racine palatine de la dent 16 n'existe jamais sur la même racine de la dent 17 : bien au contraire, la racine de cette dernière dent est convexe, parfois très légèrement aplatie.

Il est à noter que la section de la racine palatine de la deuxième molaire maxillaire est résolument triangulaire ; celle de la première molaire maxillaire est, elle, trapézoïdale (Tallec, 1983).

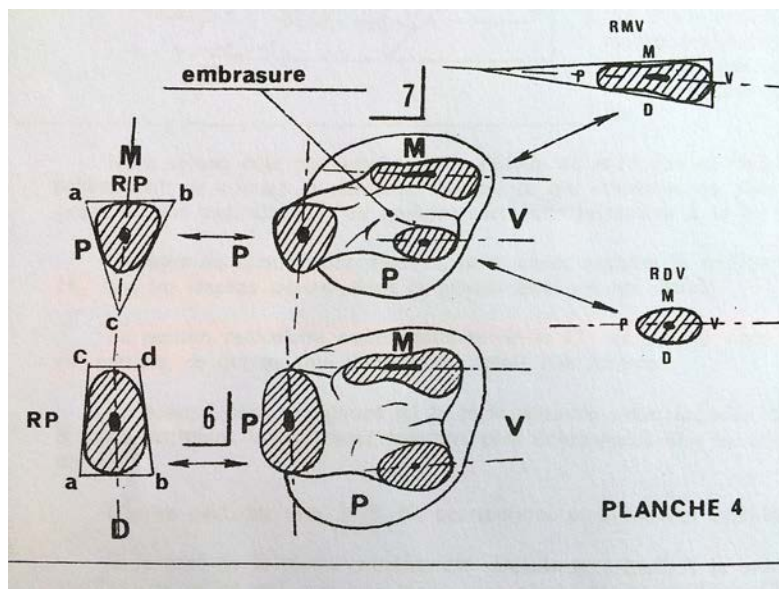


Figure 23 : La section de la racine palatine de la deuxième molaire maxillaire est triangulaire (figure du haut); la section de la racine palatine de la première molaire est, quant à elle, trapézoïdale (figure du bas) (Tallec, 1983).

1.1.2.2.2. Vues proximales

Les vues proximales nous permettent d'observer un tronc radicaire plus long ainsi que des sillons inter-radicaux moins prononcés.

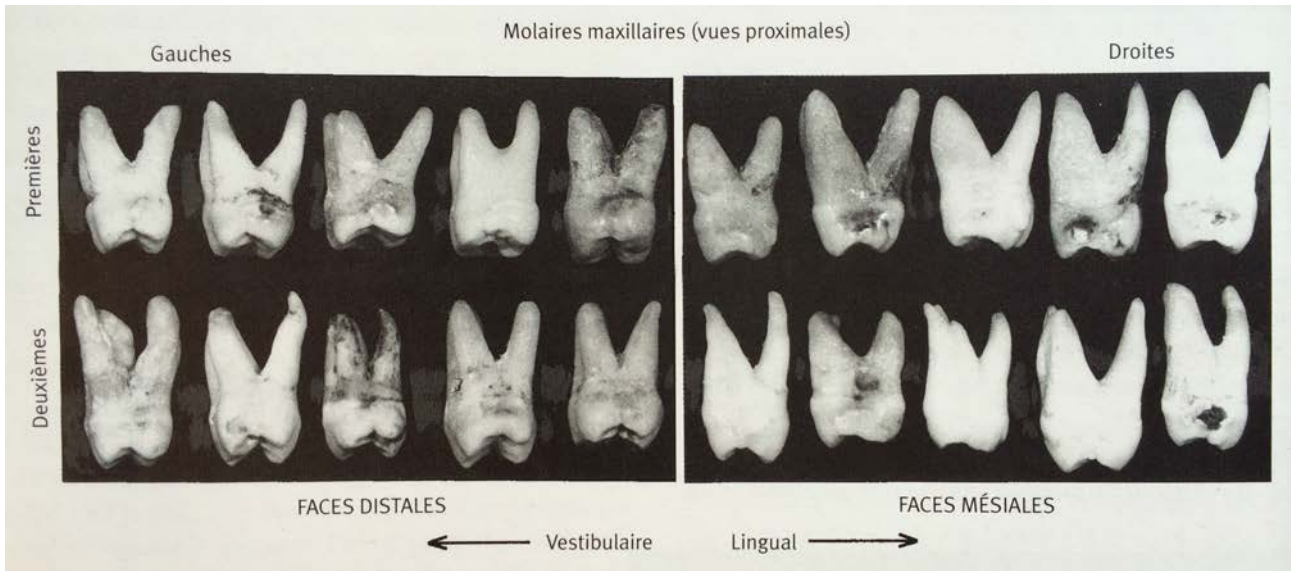


Figure 24 : Planche comparative de l'anatomie des premières et deuxièmes molaires maxillaires selon des vues distale (à gauche) et mésiale (à droite) (Woelfel & Scheid, 2007).

Depuis une vue proximale, une inflexion à direction vestibulaire caractérise également la racine palatine. Celle-ci dépasse rarement la ligne à l'aplomb du point de convexité coronaire ; plus simplement, cette racine diverge moins en direction palatine que sur la première molaire maxillaire.

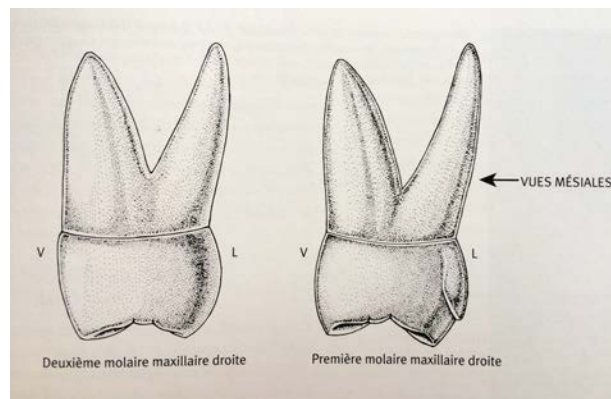
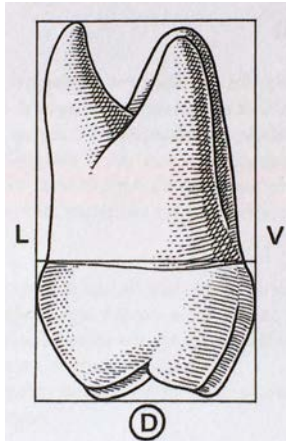
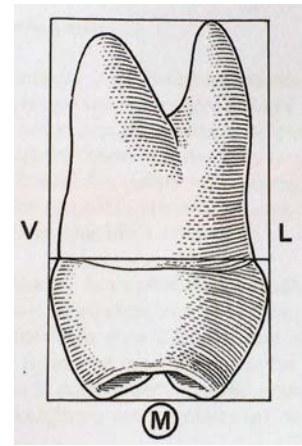


Figure 25 : La racine palatine de la deuxième molaire maxillaire diverge moins en direction palatine que celle de la première molaire maxillaire (Woelfel & Scheid, 2007).

La **racine mésio-vestibulaire** possède une morphologie similaire, mais le sillon qui parcourt sa face mésiale est moins marqué que sur une première molaire maxillaire, voire inexistant.

Figure 26 : Dessin d'une deuxième molaire maxillaire selon une vue mésiale (Tallec, 1983).



La **racine disto-vestibulaire** de la deuxième molaire maxillaire diffère très peu morphologiquement. Grâce également, elle laisse deviner en second plan la racine mésio-vestibulaire sur une vue distale.

Figure 27 : Dessin d'une deuxième molaire maxillaire selon une vue distale (Tallec, 1983).

1.1.2.2.3. Vue vestibulaire

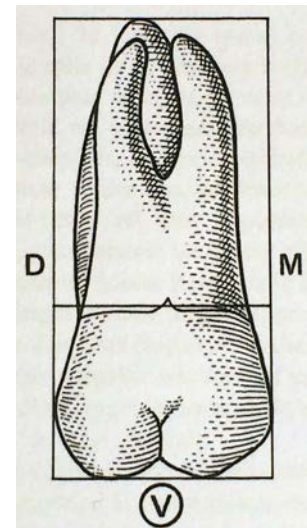
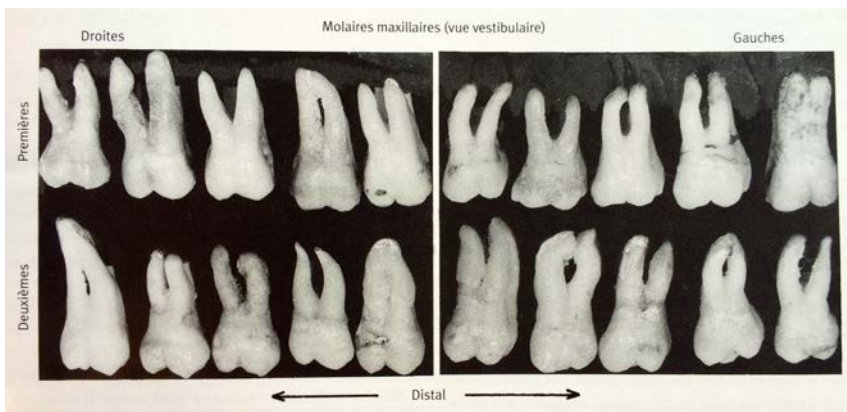


Figure 28 : Planche comparative de l'anatomie des premières et deuxièmes molaires maxillaires selon une vue vestibulaire (Woelfel & Scheid, 2007).

Figure 29 : Dessin d'une deuxième molaire maxillaire selon une vue vestibulaire (Tallec, 1983).

L'observation de la face vestibulaire de la deuxième molaire maxillaire confirme les caractéristiques suivantes : le tronc radicaire est allongé, les racines vestibulaires sont inclinées en direction distale et convergent voire fusionnent apicalement ; l'embrasure inter-radicaire semble enfin moins franche.

1.2. Morphologie du réseau canalaire des molaires maxillaires

Depuis les travaux de *Walter Hess (1925)* et *Franck J. Vertucci (1984)*, nous savons qu'une racine droite, avec un canal large, rectiligne et un foramen unique centré sur le dôme apical, constitue une exception plutôt que la règle.

Au vu de la complexité et de la variabilité anatomiques, force est d'avouer que nos moyens thérapeutiques sont limités pour éradiquer l'intégralité des micro-organismes colonisant le système endo-canalair. Nous devons nous contenter de traiter les canaux accessibles et de nous reposer sur les solutions d'irrigation pour décontaminer les zones inaccessibles.

Maîtriser les diverses configurations canalaire possibles et être sensible à la possible présence de canaux latéraux, accessoires, d'isthmes inter-canaux et de deltas apicaux, semble donc essentiel pour tout praticien. Les molaires maxillaires ne font, évidemment, pas exception à la règle.

1.2.1. Chambre pulpaire et entrées canalaire des molaires maxillaires

Lors d'un traitement endodontique, l'accès à l'endodonte est entrepris par voie orthograde : la trépanation de la chambre pulpaire, l'élaboration d'une cavité d'accès endodontique et la localisation des entrées canalaire sont des pré-requis essentiels à la mise en forme et l'obturation endo-canalair. La connaissance de l'anatomie camérale et la localisation des entrées canalaire revêtent ainsi une importance particulière.

1.2.1.1. Morphologie de la chambre pulpaire

La chambre pulpaire est définie comme la cavité centrale de la dent, contenant de la pulpe dentaire, des nerfs et des vaisseaux. Elle est la portion coronaire du réservoir pulpaire.

Elle est délimitée :

- coronairement par les cornes et le plafond pulpaire,
- apicalement par le plancher pulpaire et les entrées canalaire.

1.2.1.1.1. Première molaire maxillaire

La **chambre pulpaire** de la première molaire maxillaire possède un **volume très vaste** (*Taltec, 1983*).

Elle est généralement située **en profondeur** par rapport à la surface occlusale. En effet, le plafond pulpaire atteint lors de la trépanation se situe généralement au niveau de la jonction amélo-cémentaire dentaire.

Les quatre cuspides (mésio-vestibulaire, disto-vestibulaire, mésio-palatine et disto-palatine) ont leur correspondance pulpaire, de même que le tubercule de Carabelli quand il existe. Le plafond pulpaire peut donc présenter jusqu'à cinq cornes : sa forme est **quadrilatérale ou pentagonale**.

Seules les **cornes pulpaires** mésio-vestibulaire et mésio-linguale sont proéminentes et s'étendent au delà de la jonction amélo-cémentaire ; les cornes disto-vestibulaire et palatine sont plus profondes, moins marquées. Les cornes de la cuspide disto-palatine et du tubercule de Carabelli sont atrophiées et, une fois le plafond pulpaire franchi, ces éléments ne présentent pas de correspondance canalaire.

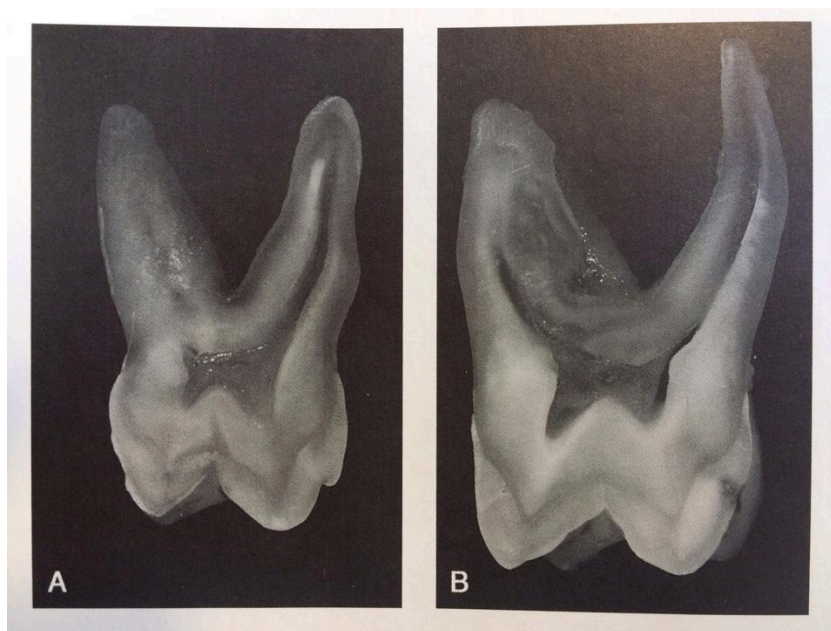


Figure 30 : La corne mésio-vestibulaire est proéminente, la corne palatine est moins marquée : coupes vestibulo-linguales, vue distale (figure 30-A) et vue mésiale (figure 30-B) (Woelfel & Scheid, 2007).

La chambre pulpaire est plus large dans le sens vestibulo-lingual (11,3 millimètres au collet) que dans le sens mésio-distal (8 millimètres au collet) et se resserre généralement en direction du plancher pulpaire (Lautrou, 1998).

La forme générale du **plancher pulpaire** se rapproche d'un triangle dont les angles sont les entrées canalaire des racines mésio-vestibulaire, disto-vestibulaire et palatine.

La distance séparant l'orifice palatin des orifices vestibulaires est toujours plus grande que celle qui sépare les orifices vestibulaires entre eux. Le plancher pulpaire est donc davantage développé dans le sens vestibulo-lingual que mésio-distal (Lautrou, 1998).

Sa face linguale se cantonne à l'orifice canalaire lingual ; elle est donc plus étroite que la face vestibulaire, et ce, inversement aux dimensions occlusales.

En rejoignant le centre des orifices canalaires, nous obtenons un triangle dont les angles mésio-vestibulaire et palatin sont aigus (47° et 40° respectivement) ; l'angle disto-vestibulaire, lui, est obtus (93°) (Tallec, 1983).

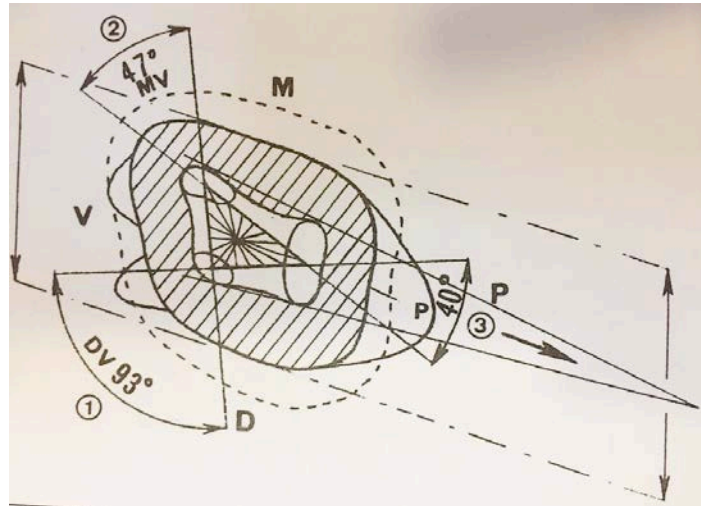


Figure 31 : La position des orifices canalaires de la première molaire maxillaire décrit un triangle, avec les angles mésio-vestibulaire et palatin aigus et l'angle disto-vestibulaire légèrement obtus : représentation selon une vue coronaire (Tallec, 1983).

Une dent jeune présente une large chambre pulpaire dont la forme est calquée sur le contour au collet. *A contrario*, la sénescence physiologique du complexe pulpaire aboutit à une juxtaposition dentinaire et à une rétraction camérale : la chambre pulpaire devient plus petite et plus apicale avec l'âge.

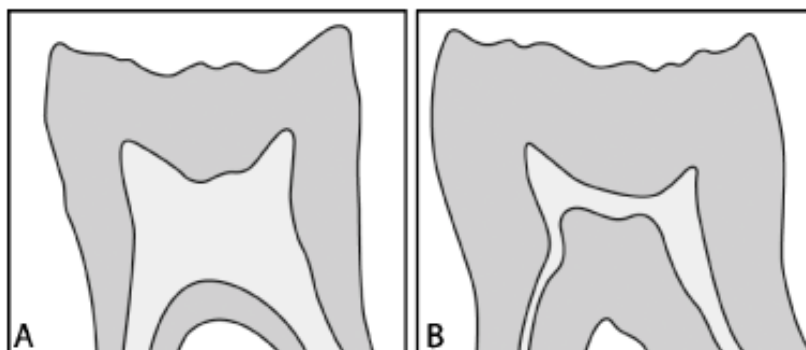


Figure 32 : Représentation d'une pulpe camérale chez un enfant de 7 ans (figure 32-A) et chez un adulte de 55 ans (figure 32-B) (Vertucci, 2005).

De même, le plancher pulpaire est tantôt plat sur les molaires maxillaires jeunes, tantôt bombé par l'apposition dentinaire sur les molaires maxillaires âgées. Sur les dents postérieures, l'apposition dentinaire est plus marquée sur le plancher et le plafond que sur les murs de la chambre pulpaire (Vertucci, 2005) : la chambre pulpaire se rétracte plus en hauteur qu'en largeur.

1.2.1.1.2. Deuxième molaire maxillaire

La deuxième molaire maxillaire, quant à elle, possède une chambre pulpaire similaire à son «aînée» mais un peu **plus petite**, en corrélation avec les dimensions de sa dent au collet : 7,8 millimètres en diamètre mésio-distal maximal au collet (contre 8,0 millimètres pour la première molaire maxillaire) et 10,6 millimètres en diamètre vestibulo-palatin maximal au collet (contre 11,3 millimètres pour la première molaire maxillaire).

La cuspidé disto-palatine n'a pas de correspondance pulpaire : le plancher est triangulaire, formé par les trois cornes mésio-vestibulaire, disto-vestibulaire et palatine.

Comparativement au plancher pulpaire triangulaire de la première molaire maxillaire, celui de la deuxième molaire maxillaire a subi un «**écrasement**» consécutif au déplacement du canal disto-vestibulaire en direction mésio-palatine (*Tallec, 1983*). L'acuité de l'angle mésio-vestibulaire est encore plus marquée que sur la première molaire. L'angle disto-vestibulaire est très ouvert (*Lautrou, 1998*). Les trois orifices peuvent, dans des cas extrêmes, être alignés.

La forme de la chambre pulpaire peut être trapézoïdale (environ 75% des deuxièmes molaires maxillaires), triangulaire (environ 20%) ou elliptique (environ 5%) (*Karaman & coll., 2011*).

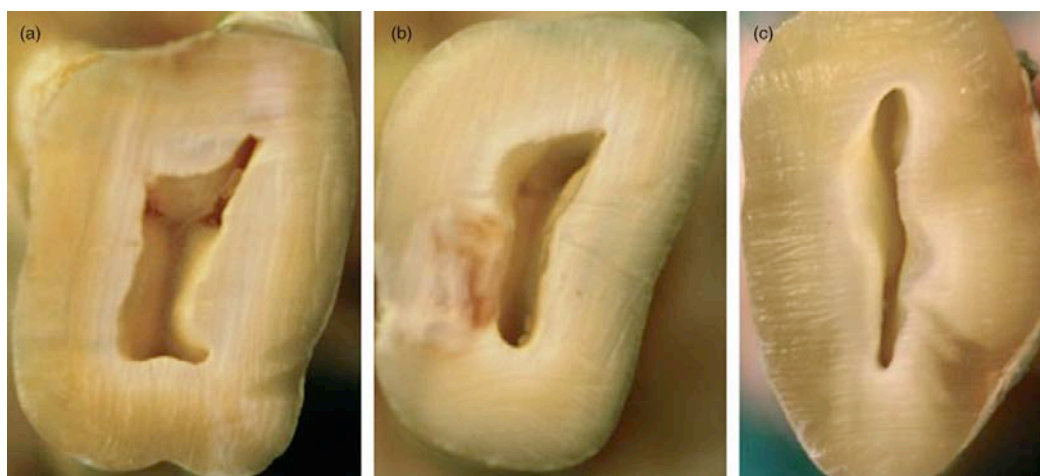


Figure 33 : Photographie de trois deuxièmes molaires maxillaires présentant des chambres pulpaires trapézoïdale (image 33-a), triangulaire (image 33-b) et elliptique (image 33-c) (*Karaman & coll., 2011*).

On sait également que les deuxièmes molaires maxillaires présentent fréquemment une fusion de leurs racines. Sur ces dernières, les trois canaux peuvent encore être individualisés au niveau du plancher pulpaire, mais leur proximité peut aussi aboutir à une coalescence et à la formation d'un **canal pyramidal unique**, se réduisant progressivement jusqu'à l'apex.

La chambre pulpaire des deuxièmes molaires maxillaires présentent donc un **polymorphisme** consécutif à la variabilité de son anatomie radiculaire.

1.2.1.2. Localisation des entrées canalaires

Les entrées canalaires se situent aux angles de la chambre pulpaire.

- Lorsque la chambre pulpaire est rhomboïdale (ou trapézoïdale), le dessin des entrées canalaires forme un quadrilatère. Le second canal mésio-vestibulaire (MV2) est localisé en mésial de la ligne imaginaire reliant le canal mésio-vestibulaire principal (MV1) au canal palatin, d'où l'importance d'élargir largement le pan mésial de la cavité d'accès endodontique.

La distance horizontale moyenne entre le MV1 et MV2 est de 1,21 mm +/- 0,5 mm selon *Spagnuolo & coll. (2012)*, 1,55 mm +/- 0,56 mm selon *Peeters & coll. (2011)* et de 1,8 mm selon *Kulild & Peters (1990)*.

Spagnuolo & coll. (2012) évoquent aussi une distance verticale entre MV1 et MV2 de 1,68 mm +/- 0,83 mm. En effet, le second canal mésio-vestibulaire serait situé plus profondément, dans le plancher pulpaire, que les trois autres canaux.

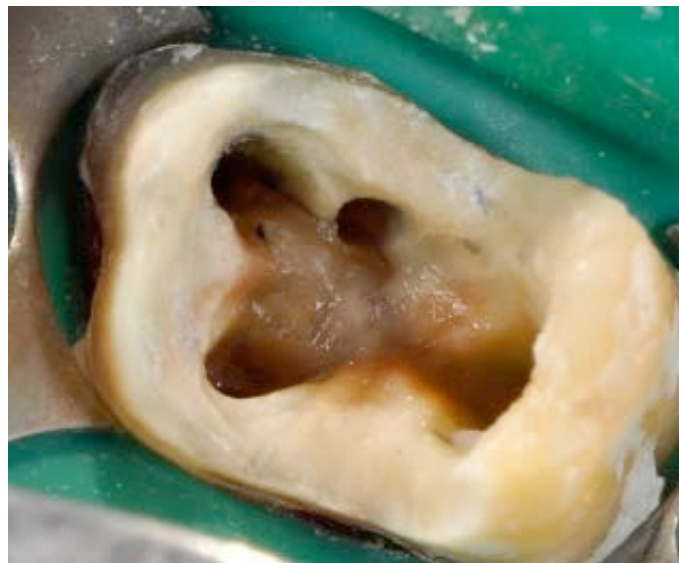


Figure 34 : Photographie opératoire de la cavité d'accès d'une première molaire maxillaire droite après élargissement des entrées canalaires (*Arbona, 2011*).

- Si la chambre pulpaire est triangulaire, le dessin des entrées canalaires est triangulaire également. Le second canal mésio-vestibulaire se trouve sur la droite imaginaire tracée entre l'entrée canalinaire mésio-vestibulaire et l'entrée canalinaire palatine.
- Dans la configuration d'une chambre pulpaire elliptique, les entrées canalaires sont alignées. Le MV2 est sur cette même ligne.

1.2.2. Classification des morphologies radiculaires (rappel)

Le traitement de l'endodonte entend un travail en aveugle. Il paraît indispensable de pallier à ce déficit sensoriel par une analyse pré-opératoire, elle-même basée sur une connaissance rigoureuse de l'anatomie camérale et endo-canalair.

Dès le début du XX^{ème} siècle, certains endodontistes pionniers tels que Hess, Grove ou Weine étudient l'anatomie canalair grâce à la diaphanisation. Ce procédé révolutionnaire permet la visualisation du paquet vasculo-nerveux dans un corps minéral. Le corps minéral est rendu transparent par décalcification dans des bains d'acide chlorhydrique (à concentration 5%), par blanchiment dans des bains d'eau oxygénée, puis par déshydratation dans des bains d'alcool ; le système vasculaire peut être ensuite matérialisé par injection de vulcanite au début du XX^{ème} siècle ou d'encre plus récemment. Plusieurs configurations canalaires ont dès lors été mises en évidence et répertoriées sous forme de classifications.

1.2.2.1. Classification de F.S. Weine (1969)

Franklin S. Weine propose ainsi, en 1969, la première classification endodontique définissant les quatre configurations canalaires prédominantes.

Deux simples données sont renseignées : le nombre de canaux au niveau du plancher pulpaire et de l'apex.

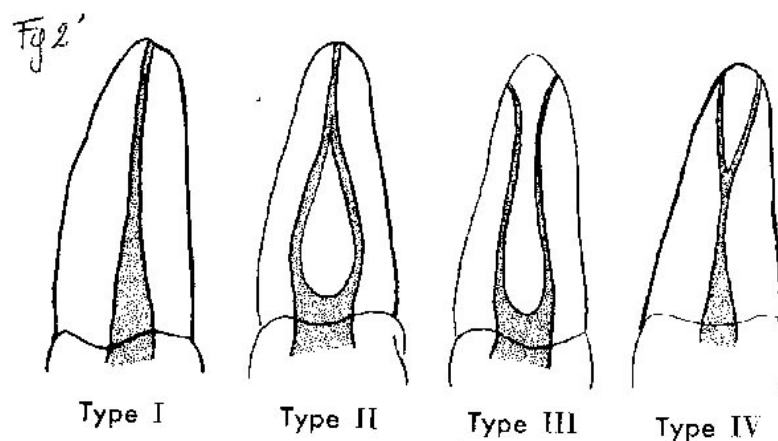


Figure 35: Schéma illustrant les configurations canalaires de la classification de Weine (Weine, 1969).

- La configuration canalair de type I selon Weine présente un canal simple de l'orifice du plancher pulpaire jusqu'à l'apex (1-1).
- La configuration canalair de type II selon Weine présente deux entrées canalaires distinctes fusionnant avant l'apex pour former un canal final (2-1).
- La configuration canalair de type III selon Weine présente deux canaux distincts, des entrées canalaires aux apex (2-2).
- La configuration canalair de type IV selon Weine présente un canal simple qui se divise en deux canaux distincts en direction de l'apex (1-2).

1.2.2.2. Classification de Weine modifiée par Machtou (1993)

Diverses classifications ont ensuite été proposées pour offrir une connaissance plus proche de la réalité et plus complète de la myriade des variations anatomiques existantes.

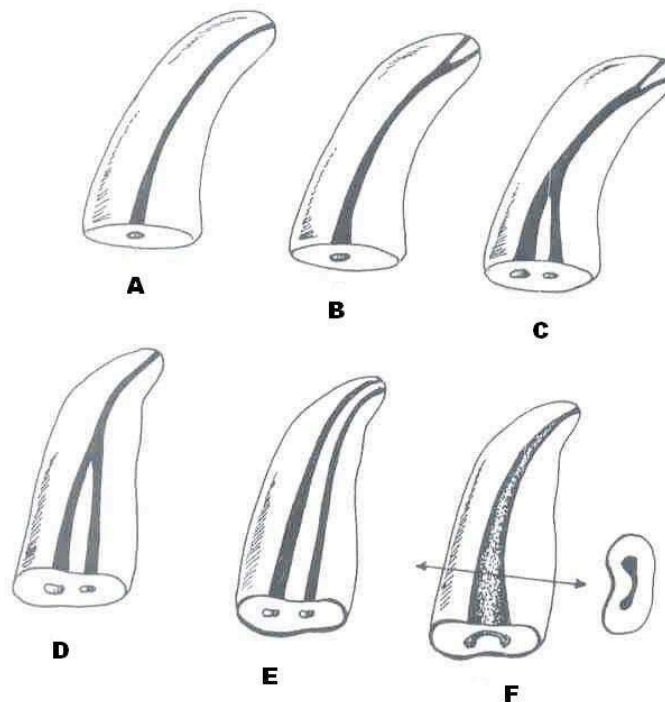


Figure 36 : Schéma illustrant les configurations canales de la classification de Weine modifiée par Machtou (Machtou, 1993).

Ainsi, en 1993, Pierre Machtou étoffe quelque peu la classification de Weine :

- Les types A, B, D et E reprennent respectivement les types I, II, III et IV de Weine.
- Le type C décrit une racine présentant deux entrées canales fusionnant en un canal, se divisant ensuite en deux ramifications apicales.
- Le type F décrit une configuration canalaire «en C» ou «cloisonnée en ruban». Deux canaux suivent un même trajet de l'entrée canalaire à l'apex et communiquent par le biais d'un ou plusieurs isthme(s) inter-canalaires(s). Une section transversale dévoile un canal en forme de C.

1.2.2.3. Classification de Vertucci (1984)

Franck J. Vertucci établit en 1984 une classification non seulement plus exhaustive que ses confrères, puisqu'elle présente huit configurations canales principales, mais également plus précise puisqu'elle statue sur la configuration canalaire au plancher de la chambre pulpaire, le long de la trajectoire canalaire et au niveau apical.

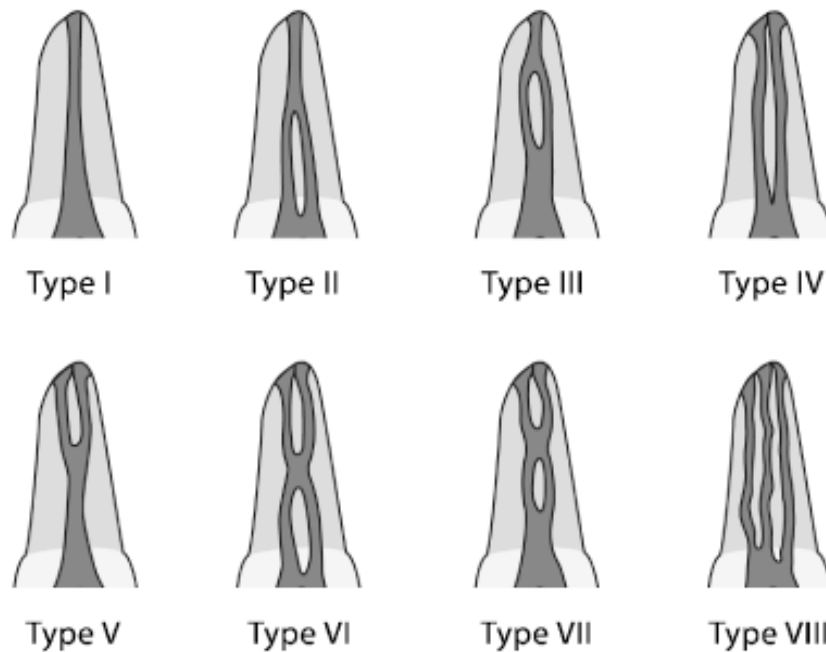


Figure 37 : Schéma illustrant les configurations canalaires de la classification de Vertucci (Vertucci, 2005).

La classification de Vertucci propose les huit configurations canalaires suivantes :

- Type I : un canal unique depuis le plancher pulpaire jusqu'à l'apex (configuration 1 entrée canalaires - 1 canal au sein du corps radiculaire - 1 foramen apical, soit la codification 1-1-1).
- Type II : deux canaux quittent la chambre pulpaire et fusionnent peu avant l'apex pour former un canal (2-2-1).
- Type III : un canal quitte la chambre pulpaire, se divise en deux ramifications au sein de la racine, qui fusionnent avant l'apex (1-2-1).
- Type IV : deux canaux distincts depuis le plancher pulpaire jusqu'à l'apex (2-2-2).
- Type V : un canal quitte la chambre pulpaire, se divise peu avant l'apex en deux canaux avec deux foramina apicaux distincts (1-1-2).
- Type VI : deux canaux partent des entrées canalaires, s'unissent au sein de la racine avant de se scinder en deux nouvelles ramifications apicales (2-1-2).
- Type VII : un canal se scinde en deux ramifications, qui fusionnent puis se scindent à nouveau vers l'apex (1-2-1-2).
- Type VIII : trois canaux distincts des entrées canalaires jusqu'aux apex (3-3-3).

Elle constitue la référence pour la plupart des auteurs contemporains et notre référence pour cette thèse.

1.2.2.4. Classifications additionnelles

Quelques classifications additionnelles sont proposées, complétant les huit configurations principales énoncées par *Vertucci (1984)*. Elles permettent de prendre conscience de la multitude de configurations canalaires possibles et peuvent être utilisées dans le secteur de la recherche, mais restent peu usitées pour les cliniciens.

1.2.2.4.1. Classification de Gulabivala (2002)

Cette classification birmane décrit 7 configurations additionnelles.

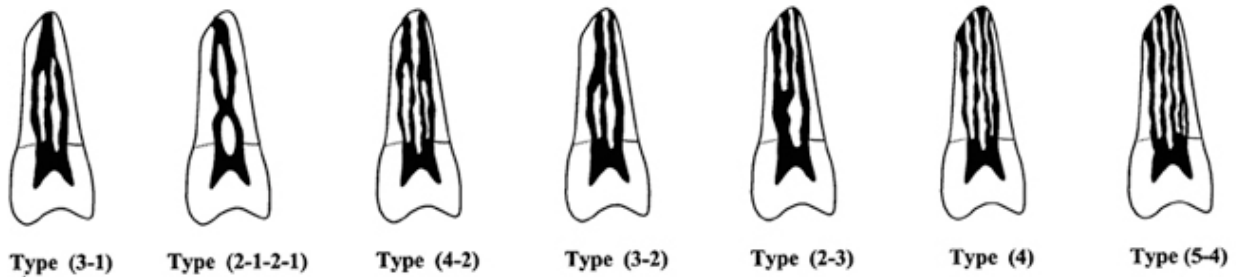


Figure 38 : Schéma illustrant les configurations canales additionnelles référencées par Gulabivala (Alavi & coll., 2002).

1.2.2.4.2. Classification de Sert et Bayirli (2004)

Semih Sert et Gunduz S. Bayirli examinent 2800 dents au sein d'une sous-population turque et attestent que près de 99% d'entre elles (soit 2764 dents) entrent dans une des huit configurations canales décrites par Vertucci. Les 36 dents restantes présentent 14 configurations additionnelles que décrivent ci-dessous Sert & Bayirli.

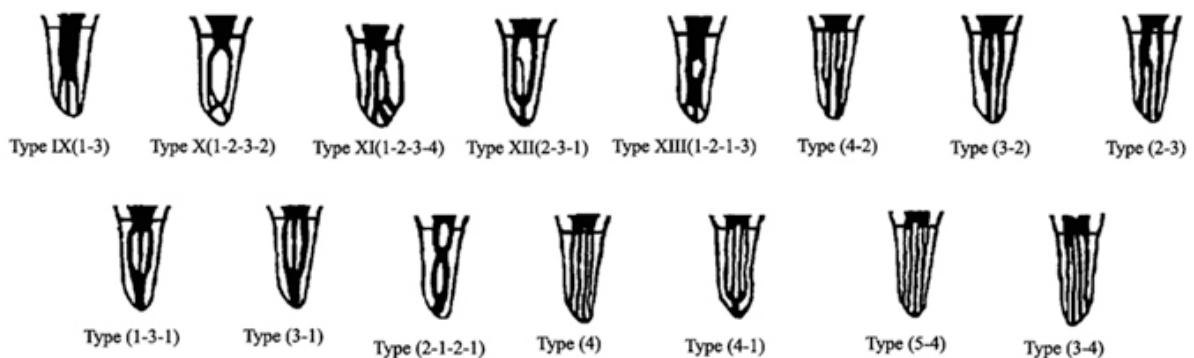


Figure 39 : Schéma illustrant les configurations canales additionnelles référencées par Sert & Bayirli (Sert & Bayirli, 2004).

1.2.3. Morphologie canalaire des racines palatine et disto-vestibulaire

Les racines palatine (P) et disto-vestibulaire (DV) affichent des configurations canalaire globalement moins complexes que la racine mésio-vestibulaire.

1.2.3.1. Morphologie canalaire de la racine palatine

La racine palatine contient presque systématiquement un canal unique et globalement large, ovale et rectiligne.

- Un canal unique : sur une méta-analyse d'études *in vivo* et *in vitro* s'appuyant sur 2576 premières molaires maxillaires, 99,0% des racines palatines contenaient un canal, tandis que les 1,0% restantes contenaient 2 canaux (Cleghorn, 2006). Ne sont pas rares les cas cliniques reportant l'existence de 2 canaux au sein d'une racine palatine (Thews & coll., 1979 ; Hartwell & Bellizzi, 1982), ou de 2 racines palatines distinctes (Baratto-Filho & coll., 2002). Le foramen apical est au centre de l'apex dans 18,0% des cas, latéral dans 82,0% des cas sur la racine palatine de la première molaire maxillaire (Vertucci, 2005).

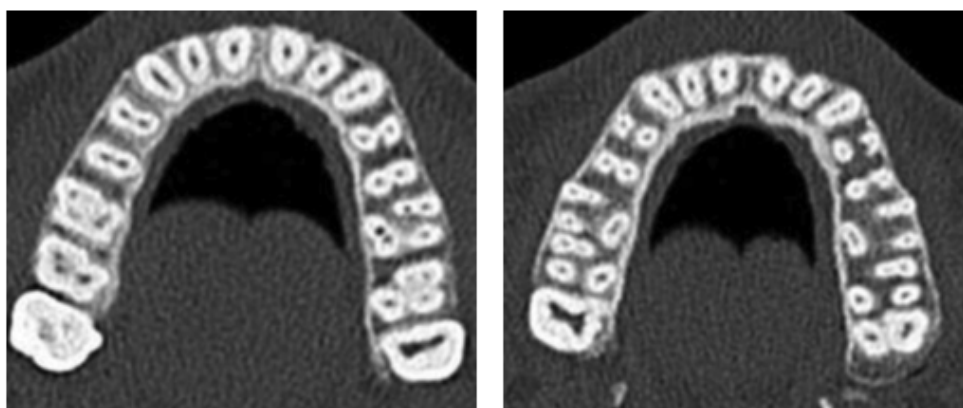


Figure 40 : Clichés radiographiques issus de l'imagerie CBCT montrant une configuration canalaire atypique de la racine palatine de la première molaire maxillaire gauche : deux lumières canalaire peuvent être distinguées sur la coupe sagittale réalisée dans le tiers coronaire radulaire (image à gauche), tandis qu'une seule lumière existe sur la coupe réalisée dans le tiers apical (figure à droite) : la racine palatine contient donc deux canaux se rejoignant avant l'apex (Aggarwal & coll., 2009).

- Un canal large : la racine palatine contient le canal le plus large des molaires maxillaires. Les dimensions vestibulo-palatine (V-P) et mésio-distale (M-D) affichent un diamètre moyen de 0,55 mm et 0,74 mm respectivement à 5 millimètres de l'apex ainsi qu'un diamètre moyen de 0,29 mm (V-P) et 0,33 mm (M-D) à 1 mm de l'apex (Wu & coll., 2000 ; voir Tableau 12). Paqué & coll. (2010) ont déterminé que le diamètre moyen de la première lime de cathétérisme à s'insérer dans le canal palatin jusqu'à l'apex était de 0,25 mm (voir Tableau 13).

- Un canal rond à la section : les auteurs s'accordent à dire que le canal palatin est le plus circulaire à la section. Sa forme est globalement ovale, puisque sa dimension mésio-distale est 1,6 fois plus grande que sa dimension vestibulo-palatine.
- Un canal peu courbe : le canal palatin est très peu courbe dans les tiers coronaire et tiers médian radiculaires, avec des rayons de courbure élevés ($r_{P\text{ coro}} = 15,7\text{ mm}$ et $r_{P\text{ med}} = 15,0\text{ mm}$). La courbure, en direction vestibulaire ou palatine, est plus prononcée dans le tiers apical ($r_{P\text{ api}} = 8,39\text{ mm}$) (Lee & coll., 2006).

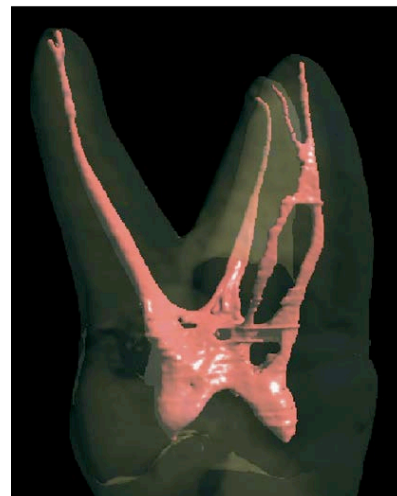

Figure 41 : Modélisation tri-dimensionnelle d'une première molaire maxillaire selon une vue mésiale. Le canal palatin est unique, large, rectiligne hormis une légère courbure apicale en direction vestibulaire. On peut noter la présence d'une configuration canalaire de type VI selon Vertucci au sein de la racine mésio-vestibulaire (2-1-2) (Cleghorn, 2006).

1.2.3.2. Morphologie canalaire de la racine disto-vestibulaire

La racine disto-vestibulaire contient aussi un canal généralement unique, mais dont les caractéristiques anatomiques (diamètre, forme, courbure) le rendent plus difficile à appréhender que le canal palatin.

- Un canal unique : la racine disto-vestibulaire renferme un canal dans 98,3% des cas selon la méta-analyse de Cleghorn (2006), contre deux canaux dans 1,7% des cas, toujours au sein d'une même racine. Le foramen apical est plus souvent latéral (81,0%) que central (19,0%) (Vertucci, 2005).

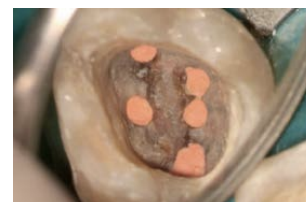

Figure 42 : Photographie opératoire montrant une première molaire maxillaire droite possédant deux canaux mésio-vestibulaires ainsi que deux canaux disto-vestibulaires traités (Jorge, 2013).

- Un canal fin : le canal disto-vestibulaire, bien plus fin que le canal palatin, avoisine les diamètres des canaux mésio-vestibulaires (voir Partie 2.1.2). Son diamètre à 5 millimètres de l'apex a été mesuré à 0,49 mm (dimension V-P) et 0,31 mm (dimension M-D), tandis que son diamètre à 1 millimètre de l'apex se restreint à 0,22 mm (V-P) et 0,17 mm (M-D) (Wu & coll., 2000 ; voir Tableau 12). Paqué & coll. (2010) ont déterminé que le diamètre moyen de la première lime de cathétérisme à s'insérer dans le canal DV jusqu'à l'apex était de 0,15 mm (voir Tableau 13).
- Un canal plat à la section : rond à l'enfance, le canal disto-vestibulaire s'aplatit avec l'âge (Gani & Visvisian, 1999 ; voir Tableau 15). Il constitue le plus plat de tous les canaux puisque, selon Paqué & coll. (2010), sa dimension vestibulo-palatine (0,60 mm de diamètre) est en moyenne 4,1 fois plus importante que sa dimension mésio-distale (0,18 mm de diamètre). A noter que ces résultats sont très différents des chiffres précédents de Wu & coll. (2000), qui donneraient au canal DV une forme ovale et non aplatie.

- **Un canal courbe** : le canal disto-vestibulaire arbore une courbure franche dans son tiers apical ($r_{DV\ api} = 5,24\text{ mm}$), une courbure modérée dans son tiers coronaire ($r_{DV\ coro} = 7,41\text{ mm}$) et une légère courbure dans son tiers médian ($r_{DV\ med} = 9,47\text{ mm}$). Toutefois, il est globalement moins courbe que les canaux de la racine mésio-vestibulaire (voir *Partie 2.1.4.*).

1.2.4. Canaux latéraux, secondaires, accessoires, pulpo-desmodontaux et deltas apicaux

Pour traiter une dent avec succès en endodontie, il est important d'éliminer l'intégralité du tissu pulpaire et les bactéries éventuellement présentes.

La pulpe constitue un réseau vasculo-nerveux colossal, dont le canal principal est l'artère principale et où les canaux latéraux, secondaires et accessoires sont les ruelles. La connaissance et le traitement de ces canaux semble évidente, *a fortiori* lorsque l'on sait que ces canaux connectent l'endodonte au parodonte.

1.2.4.1. Définitions

En 1975, le chercheur brésilien Q.D. De Deus propose une définition des canaux qui connectent le canal principal au parodonte :

- les canaux latéraux,
- les canaux secondaires,
- les canaux accessoires.

Tous trois sont formés par l'emprisonnement des vaisseaux parodontaux dans la gaine épithéliale de Hertwig lors de la calcification dentinaire radulaire (*Cutright & Bashkar, 1969*).

Figure 43 : Schéma définissant les termes de canal accessoire (A), secondaire (B), latéral (C, D) ; la base (3), le corps (2) et l'apex (1) radiculaires (*De Deus, 1975*).

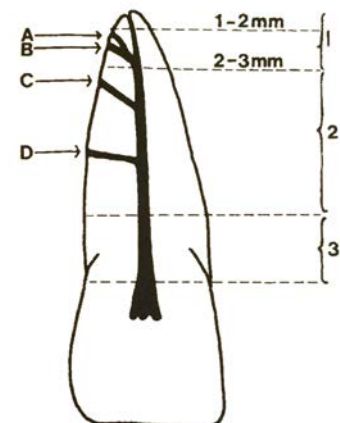


Fig 1—Accessory (A), secondary (B), and lateral (C,D) canals in apex (1), body of root (2), and base of root (3).

Q.D. De Deus distingue ces canaux en fonction de leur topographie radulaire.

Il divise la racine en 3 zones :

- la base radulaire, qui est le tiers le plus coronaire de la racine, adjacent à la couronne
- l'apex radulaire, qui constitue l'extrémité libre de la racine sur environ 3 millimètres
- le corps radulaire, ou la portion médiane, entre la base et l'apex radulaires.

1.2.4.1.1. Les canaux latéraux

Selon *De Deus (1975)*, les canaux latéraux s'étendent du canal principal au ligament parodontal, au niveau de la base ou, plus fréquemment, au niveau du corps radulaire. Ils sont souvent perpendiculaires au canal principal, avec une inclinaison discrète du canal en direction de l'apex.

1.2.4.1.2. Les canaux secondaires

Le canal secondaire s'étend du canal principal au desmodonte dans le tiers apical radulaire (*De Deus, 1975*).

1.2.4.1.3. Les canaux accessoires

Le canal accessoire constitue une branche émanant d'un canal secondaire. Elle peut être localisée uniquement dans le tiers apical radulaire (*De Deus, 1975*).

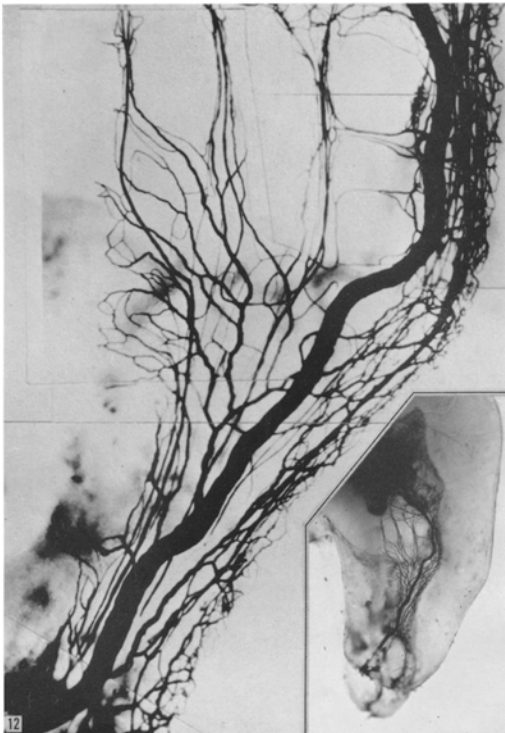
1.2.4.1.4. Le delta apical

L'apex constitue la principale interface entre l'endodonte et le parodonte.

Le canal principal peut devenir dans ses 3 millimètres apicaux :

- un foramen apical unique,
- deux foramina apicaux,
- trois foramina apicaux ou plus : on emploie alors le terme de delta apical. Ce dernier désigne plus communément un réseau de fins canalicules secondaires et accessoires émanant du canal principal dans sa partie apicale, en direction du parodonte et formant un entonnoir pouvant être assimilé au delta du Nil.

1.2.4.2. Prévalence des canaux latéraux, secondaires, accessoires et apicaux des molaires maxillaires



Leeuwenhoek écrivait déjà en 1687 que la pulpe contient «un tel nombre inconcevable de vaisseaux sanguins et autres vaisseaux qu'il surpasse toute imagination».

Figure 44 : Réseau vasculaire complexe de la racine disto-vestibulaire d'une première molaire maxillaire (*Kramer, 1960*).

1.2.4.2.1. Les canaux latéraux

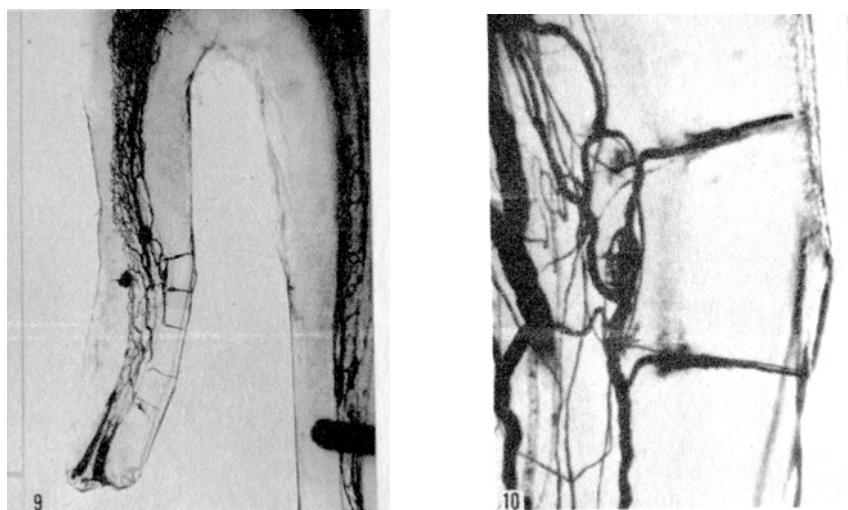


Figure 45 : Mise en évidence du réseau vasculaire de la racine disto-vestibulaire d'une première molaire maxillaire (image à gauche). Agrandissement et visualisation de deux canaux latéraux sur cette même racine (image à droite) (Kramer, 1960).

La prévalence de canaux latéraux au sein des racines des molaires maxillaires varie selon les études.

De Deus & coll., en 1975, observaient déjà 3 canaux latéraux sur 68 premières molaires maxillaires (soit une prévalence de 4,1%) et 2 canaux latéraux sur 60 deuxièmes molaires maxillaires (soit une prévalence de 3,3%).

Ces chiffres corroborent les résultats de *Vertucci (2005)* qui dresse une analyse détaillée de la prévalence de canaux latéraux en fonction du type de la dent et de la localisation du canal latéral (*tableau 6*).

		Prévalence de canaux latéraux (%)	
		Tiers coronaire	Tiers médian
Première molaire maxillaire (n = 100)	Racine MV	5,46 %	6,68 %
	Racine DV	3,64 %	4,43 %
	Racine P	4,51 %	5,42 %
Deuxième molaire maxillaire (n = 100)	Racine MV	5,05 %	7,05 %
	Racine DV	2,64 %	3,86 %
	Racine P	3,65 %	4,70 %

Tableau 6 : Prévalence de canaux latéraux dans les tiers coronaire et médian radiculaires sur chaque racine des premières et deuxièmes molaires maxillaires (Vertucci, 2005).

Les statistiques relevées dans le tableau ci-dessus suggèrent que **la racine mésio-vestibulaire serait la plus affectée** par la présence de canaux latéraux (entre 5,05 % et 7,05 %) , tandis que la racine disto-vestibulaire serait la moins touchée (entre 2,64 % et 4,43 %).

La prévalence de canaux latéraux est toujours **supérieure dans le tiers médian** que dans le tiers coronaire.

Globalement, la **deuxième molaire maxillaire** semble aussi légèrement **moins touchée** par la présence de canaux latéraux que la première molaire maxillaire.

Somma & coll. (2009) se penchent plus précisément sur la racine mésio-vestibulaire de 30 premières molaires maxillaires : 6,67% des racines mésio-vestibulaires présentent un canal latéral dans leur tiers coronaire (2 racines sur 30) et 40,0% dans leur tiers médian (12 racines sur 30). Les canaux latéraux sont ici bien plus représentés dans le tiers médian que coronaire.

1.2.4.2.2. Les canaux secondaires et accessoires

Les auteurs évaluant la prévalence des canaux secondaires et accessoires réunissent souvent les deux types en un terme générique de «canaux accessoires». Ils définissent ces canaux accessoires comme «tout canal présent dans le tiers apical radiculaire, dont le diamètre n'excède pas 100 µm» (*Marroquin & coll., 2004*).

De Deus (1975) observe 22 canaux secondaires sur 68 premières molaires maxillaires (soit une prévalence de 32,3% de canaux secondaires) et 12 canaux secondaires sur 60 deuxièmes molaires maxillaires (soit une prévalence de 20,0% de canaux secondaires) ; il schématise aussi leur localisation (*figure 46*).

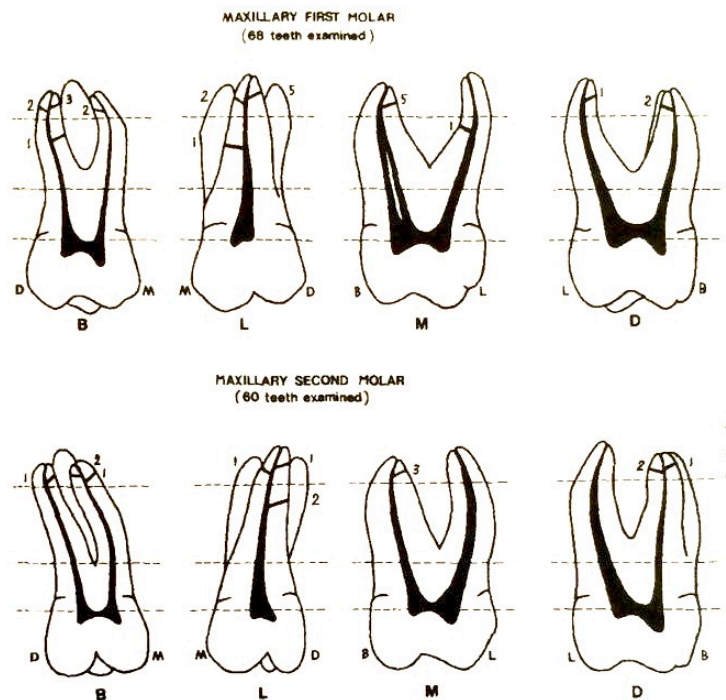


Figure 46 : Schéma recensant la localisation des canaux secondaires sur 68 premières et 60 deuxièmes molaires maxillaires (*De Deus, 1975*).

Ces chiffres concordent avec les résultats plus récents de *Spagnuolo & coll. (2012)* recensant une prévalence de canaux secondaires et accessoires sur 39,4% des premières molaires maxillaires étudiées.

En outre, la **racine mésio-vestibulaire est particulièrement touchée** par l'existence de canaux secondaires et accessoires. Les résultats des études attestent d'une prévalence variant **entre 68,2%** (*Spagnuolo & coll., 2012*), **73,3%** (*Somma & coll., 2009*) **et 80,0%** (*Verma & Love, 2011*) de canaux secondaires et accessoires au sein de la racine mésio-vestibulaire.

Marroquin & coll. (2004) tentent d'aller plus loin en comptant le nombre de foramina accessoires (foramina dont le diamètre est inférieur à 100 µm) des apex de 523 molaires maxillaires, en distinguant les premières des deuxièmes molaires maxillaires et les racines présentant un canal des racines présentant deux canaux.

Nombre de foramina accessoires	Première molaire maxillaire (n = 260)			Deuxième molaire maxillaire (n = 187)		
	MV	MV1	MV2	MV	MV1	MV2
Racine mésio-vestibulaire						
0	73,3	65,4	58,4	84,0	62,0	64,0
1	20,0	20,5	30,8	10,0	24,4	26,7
2	4,00	10,3	9,19	4,00	9,30	8,14
3	2,67	3,24	1,08	1,00	2,33	1,16
4	-	0,54	-	1,00	-	-
5	-	-	0,54	-	1,16	-
6	-	-	-	-	1,16	-
n	66	194	194	107	80	80
Racine disto-vestibulaire	DV			DV		
0	87,1			84,8		
1	9,45			10,3		
2	2,27			3,80		
3	0,39			0,54		
4	-			-		
5	0,39			0,54		
n	260			187		
Racine palatine	P	P1	P2	P	P1	P2
0	85,83	70,6	76,5	87,9	92,9	71,4
1	10,2	26,5	20,6	8,09	7,14	28,6
2	2,66	2,94	2,94	2,31	-	-
3	1,33	-	-	1,16	-	-
4	-	-	-	0,58	-	-
n	224	36	36	173	14	14

Tableau 7 : Prévalence du nombre de foramina accessoires des racines des premières et deuxièmes molaires maxillaires (Marroquin & coll., 2004).

Ainsi, les premières et deuxième molaires maxillaires semblent toutes deux touchées par la présence de foramina accessoires dans une même mesure.

La racine mésio-vestibulaire comprend en moyenne davantage de canaux accessoires que les racines disto-vestibulaire et palatine, que ce soit en fréquence ou en quantité de canaux accessoires : la racine mésio-vestibulaire d'une deuxième molaire maxillaire a présenté six canaux accessoires, ce qui n'a été relevé sur aucune autre racine.

On constate également que les racines contenant un canal présentent moins fréquemment des canaux accessoires que les racines contenant deux canaux.

En effet, lorsqu'il n'existe qu'un canal (MV) dans la racine mésio-vestibulaire des premières molaires maxillaires, la prévalence de canaux accessoires est de 26,7%. En revanche, lorsqu'il existe deux canaux dans la racine mésio-vestibulaire (MV1 et MV2), la prévalence de canaux accessoires atteint 34,6% pour le MV1 et 41,6% pour le MV2.

Il en est de même pour la deuxième molaire maxillaire, qui présente une prévalence de canaux accessoires de 16,0% lorsqu'il n'existe qu'un canal mésio-vestibulaire (MV), contre une prévalence de 38,0% pour le canal mésio-vestibulaire principal (MV1) et 36,0% pour le second canal mésio-vestibulaire (MV2) lorsqu'il existe deux canaux au sein de la racine mésio-vestibulaire.

1.2.4.2.3. Les boucles canalaire

En 1960, on évoque pour la première fois «très occasionnellement, de longues boucles de capillaires, comme projetées depuis le plexus pulpaire périphérique, loin en direction de la couche odontoblastique dentinaire» (*Kramer, 1960*). Certains capillaires quittent le plexus pulpaire principal et peuvent atteindre la couche odontoblastique dentinaire en formant des boucles canalaire.

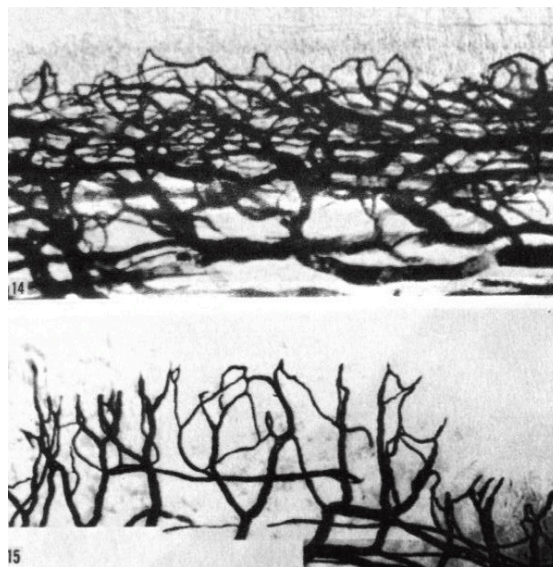
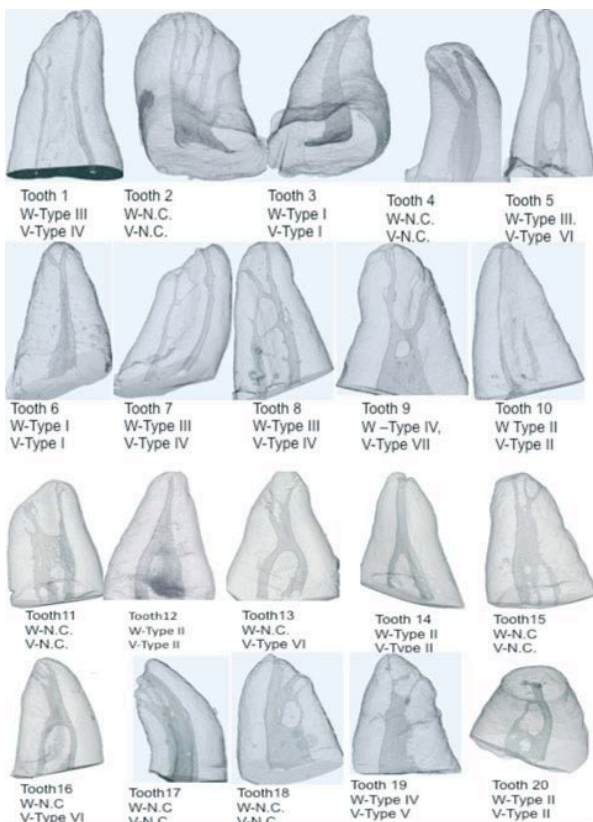


Figure 47 : Image issue d'un microscope électronique à balayage représentant des boucles canalaire émanant du plexus périphérique pulpaire, en direction de la couche odontoblastique dentinaire (grossissement x88 en haut ; x58 en bas) (Kramer, 1960).

La boucle canalaire, ou *canal loop*, a depuis été redéfinie par *Vertucci (2005)* comme «une ramification émanant d'un canal principal, suivant son propre chemin et finissant son trajet dans ce même canal originel».

Les boucles canales marquent une anatomie canalaire complexe ; elles ont donc été recensées par plusieurs chercheurs sur les molaires maxillaires.

Spagnuolo & coll. (2012) recensent, sur 22 premières molaires maxillaires étudiées, deux boucles canales dans le réseau canalaire des racines mésio-vestibulaires des dents échantillonnées (soit une fréquence de 9,09%), ainsi que deux boucles canales dans le réseau canalaire des racines disto-vestibulaires des dents échantillonnées (soit une fréquence de 9,09% également). Aucune boucle canalaire n'a été constatée sur les racines palatines des dents sélectionnées.



Verma & Love (2011) réalisent la modélisation en 3 dimensions grâce à un *micro-Computed Tomography scanner* (micro-CT scanner) de 20 racines mésio-vestibulaires de premières molaires maxillaires, dont les trajets canaux sont mis en évidence par un colorant.

- On observe des boucles canales :
- tantôt au tiers coronaire radicaire
(dents 11, 12 et 20),
 - tantôt au tiers médian radicaire
(dents 5, 8, 9, 18 et 20),
 - tantôt au tiers apical radicaire
(dents 11 et 13).

Figure 48 : Mise en évidence de boucles canales au sein de la racine mésio-vestibulaire de 20 premières molaires maxillaires, à l'aide d'une modélisation en 3 dimensions au micro-CT scanner (Verma & Love, 2011).

Selon *Somma & coll. (2009)*, 6 des 30 racines mésio-vestibulaires de premières molaires maxillaires utilisées pour l'étude présenteraient au moins une boucle canalaire, soit une racine mésio-vestibulaire sur 5. Le tiers apical est plus touché (4 boucles canales, soit une fréquence de 13,3%) que le tiers médian radicaire (2 boucles canales, soit une fréquence de 6,67%). Le tiers coronaire n'a recensé aucune boucle canalaire dans cette étude.

1.2.4.2.4. Les canaux pulpo-desmodontaux

Des canaux peuvent aussi survenir à la bifurcation ou à la trifurcation des dents pluriradiculées : on parle de canaux de la furcation ou de canaux pulpo-desmodontaux, puisqu'ils relient la pulpe au desmodonte.

1.2.4.2.4.1. Définition & prévalence

La partie anatomique des dents pluriradiculées où les racines se divisent à partir d'un tronc commun s'appelle la furcation.

Une furcation est issue de la coalescence de deux ou trois languettes épithéliales centripètes (pour les prémolaires et les molaires, respectivement) qui divisent l'anneau diaphragmatique en deux ou trois gaines épithéliales de Hertwig, celles-ci assurant plus tard le rôle d'édification radulaire. Les canaux de la furcation résultent de l'enchevêtrement de vaisseaux issus du parodonte lors de cette phase de genèse de la furcation (*Cutright & Bashkar, 1969*).

Dès 1960, *Kramer* atteste de la «présence de larges vaisseaux courant entre le canal radulaire et le ligament parodontal, particulièrement dans la zone de bifurcation des prémolaires et la zone de trifurcation des molaires maxillaires». Ces vaisseaux de la furcation seraient en forme de «toile» faisant communiquer les différentes racines entre elles et permettraient une suppléance aux canaux principaux.

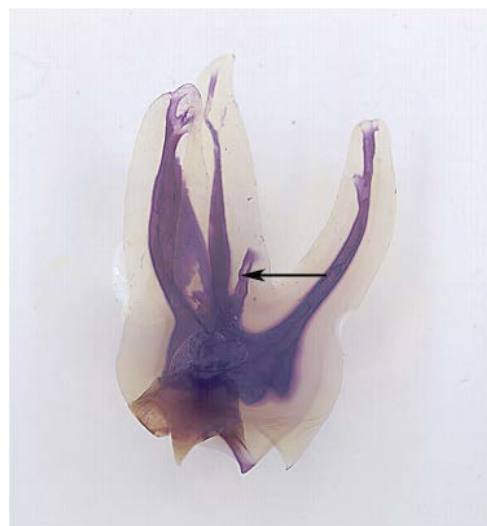

Figure 49 : Mise en évidence d'un canal accessoire localisé à la furcation d'une molaire maxillaire par décalcification et injection d'encre de chine (Vertucci, 2005).

Quelques décennies plus tard, *Vertucci & Anthony (1986)* proposent d'étudier la furcation de 100 premières et 100 deuxièmes molaires maxillaires.

Ils distinguent 3 zones dans leur étude :

- la zone du plancher pulpaire, décrite comme une zone inter-radulaire endodontique (ou furcation interne),
- la zone de furcation proprement dite, décrite comme une zone inter-radulaire parodontale (ou furcation externe),
- les murs latéraux, décrits comme des zones supra-radulaires externes où les canaux se logent dans le ciment.

Molaires maxillaires	Nombre d'orifices canaux observés						
	Furcation	Murs latéraux	Furcation et murs latéraux	Plancher pulpaire	Furcation et plancher pulpaire	Furcation, murs latéraux et plancher pulpaire	Pas de canal sur aucune surface
Premières molaires maxillaires (n = 100)	0	12	16	12	28	8	24
				48			
Deuxièmes molaires maxillaires (n = 100)	16	16	12	8	4	8	36
				20			

Tableau 8 : Nombre d'orifices canaux observés sur le plancher pulpaire, la zone de furcation et les murs latéraux des premières et deuxièmes molaires maxillaires (Vertucci & Anthony, 1986).

Le protocole consista à sectionner, décontaminer (dans une solution d'hypochlorite de sodium concentrée à 5,25%), sécher (dans une solution d'acétone) et appliquer une fine couche de palladium sur la surface à étudier. L'observation au microscope à balayage laisse ensuite apparaître les résultats suivants :

- 76% des premières molaires maxillaires et 64% des deuxièmes molaires maxillaires présentent au moins un foramen dans la région de la furcation, que ce soit au niveau du plancher pulpaire interne, de la zone de furcation externe ou des murs latéraux.
- 48% des premières molaires maxillaires et 20% des deuxièmes molaires maxillaires présentent au moins un foramen au niveau du plancher de furcation interne.

Des canaux ont notamment été localisés sur le plancher pulpaire d'une molaire maxillaire, entre le canal mésio-vestibulaire principal et le second canal mésio-vestibulaire (*Perlich & coll., 1981*).

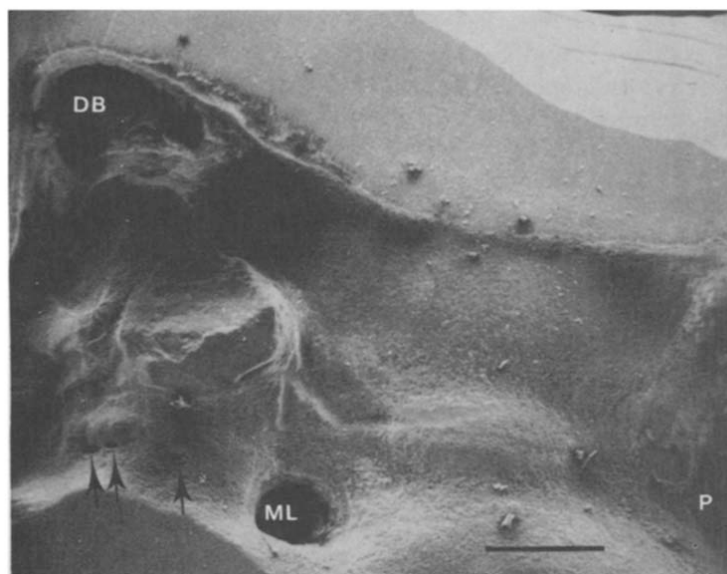


Figure 50 : Visualisation de trois canaux (marqués par des flèches) localisés sur le plancher pulpaire d'une molaire maxillaire entre le canal mésio-vestibulaire principal et le second canal mésio-vestibulaire (ML) (Perlich & coll., 1981).

De nombreux foramina jonchent la surface radulaire, que ce soit dans la zone de furcation proprement dite, du plancher pulpaire ou des murs latéraux.

Mais ces canaux sont-ils des foramina fermés sans rôle particulier? Ou assurent-ils, *a contrario*, une véritable communication entre l'endodonte et le parodonte?

1.2.4.2.4.2. Communication endo-parodontale

C'est la question à laquelle ont voulu répondre *Goldberg & coll.* dans leur étude menée en 1987 sur 40 molaires maxillaires (premières et deuxièmes confondues) dont le plancher pulpaire interne (ou zone inter-radulaire endodontique) et la zone de furcation externe (ou zone inter-radulaire parodontale) ont été observés au microscope à balayage.

Leurs résultats attestent que l'incidence d'orifices canaux localisés dans la zone de furcation (60,0%) est bien plus élevée que l'incidence d'orifices canaux localisés sur le plancher pulpaire (12,5%).

Ces résultats corroborent les travaux de *Perlich & coll. (1981)* où 64% des dents étudiées présentaient au moins un orifice canalaire sur la zone de furcation proprement dite, contre 7% sur le plancher pulpaire.

L'étude de *Goldberg & coll. (1987)* était constituée de deux groupes âge-dépendant (20 molaires maxillaires étaient prélevées chez des patients mineurs et 20 molaires maxillaires chez des patients majeurs) et a abouti au manque de lien significatif entre l'âge du patient et le nombre de canaux retrouvés dans ces deux aires.

Selon cette même étude, les canaux de la furcation sont en général pluraux tandis que les canaux du plancher pulpaire sont uniques lorsqu'ils existent.

En outre, les orifices canaux du plancher pulpaire coïncident toujours avec les orifices canaux de la furcation, ce qui suggère une possible connection entre eux, et en conséquence, une communication pulpo-parodontale possible, bien que non démontrée dans cette étude.

En revanche, les orifices canaux de la furcation, n'ayant pas toujours de correspondance au plancher pulpaire, ne communiquent pas avec la pulpe camérale et n'ont donc pas d'intérêt majeur à être traités.

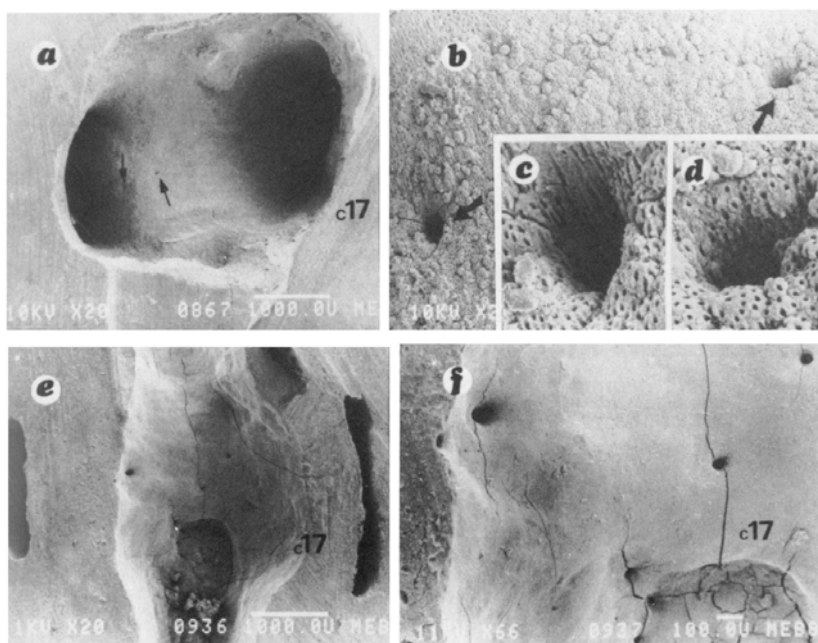


Figure 51 : Observation d'orifices canaux surnuméraires sur le plancher pulpaire d'une première molaire maxillaire, au microscope électronique à balayage (Goldberg & coll., 1987).

Image 51-a : plancher pulpaire présentant deux orifices canaux surnuméraires (grossissement x20)

Image 51-b : mise en évidence à un grossissement supérieur (grossissement x 220)

Images 51-c et 51-d : les orifices canaux mesurent environ 20 μm (grossissement x 780).

Image 51-e : furcation présentant plusieurs orifices canaux surnuméraires (grossissement x 20).

Image 51-f : les orifices canaux mesurent entre 50 et 100 μm (grossissement x 66).

C'est cette même démarche qui anime *Niemann & coll. (1993)*. Les chercheurs ont voulu mettre en évidence uniquement les canaux de furcation perméables, c'est-à-dire traversant la furcation de part en part, du plancher pulpaire caméral au parodonte. Dans leur expérience, ils trempent 50 dents (25 premières et 25 deuxièmes molaires maxillaires) dans un bain de fuchsine basique (colorant) pendant 24 heures, les sortent du bain, puis sectionnent les dents et comptent les foramina colorés du plancher pulpaire. L'endodonte n'ayant pas été coloré directement par la fuchsine basique, seuls les canaux perméables de la furcation sont mis en évidence. 68% des premières et 68% des deuxièmes molaires maxillaires (17 dents sur 25) présentent au moins un canal perméable du plancher pulpaire à la furcation.

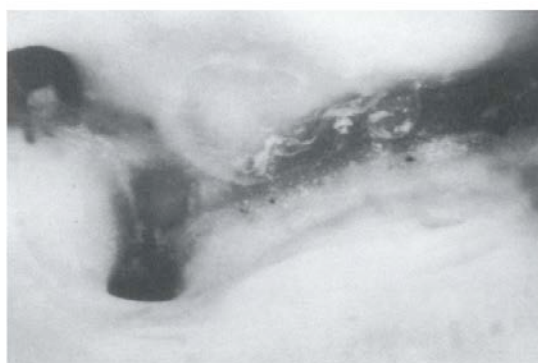


Figure 52 : Deuxième molaire maxillaire possédant 16 canaux au niveau du plancher pulpaire (grossissement x20) (Niemann & coll., 1993).

En somme, tout canal du plancher pulpaire communique avec le parodonte, mais tous les canaux de la furcation ne communiquent pas avec l'endodonte.

L'endodonte communique avec le parodonte par le biais des canaux de la furcation ainsi que des canaux latéraux, secondaires et accessoires : le chirurgien dentiste doit donc s'engager à décontaminer et obturer le fin réseau de canalicules du plancher pulpaire, au même titre que l'endodonte radriculaire, afin de garantir l'intégrité endo-parodontale de la dent traitée.

1.2.4.2.4.3. Traitement

Les foramina de la furcation sont trop petits pour être traités selon un protocole biomécanique.

En effet, *Koenigs & coll.* référençaient en 1974 un canal de seulement 4 μm de diamètre à la surface du plancher pulpaire d'une molaire maxillaire.

Le diamètre des foramina du plancher pulpaire mesuré par *Perlich & coll. (1981)* varie entre 7 μm et 34 μm .

Goldberg & coll. (1987) ont déterminé que le diamètre des canaux du plancher pulpaire ne dépassait jamais 40 μm , tandis que le diamètre des canaux de la furcation pouvait atteindre jusqu'à 150 μm .

Koenigs & coll. (1974) ont mis en évidence, à la jonction des orifices canaux principaux, un orifice canalaire du plancher pulpaire de 250 μm de diamètre.

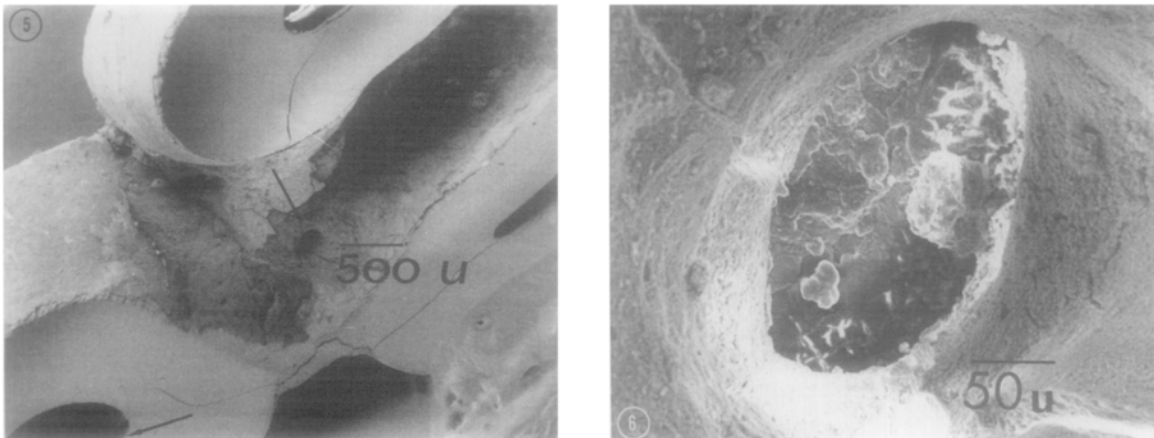


Figure 53 : Vue apicale (image à gauche) de la furcation d'une première molaire maxillaire sectionnée (grossissement x 20). Sur l'image à gauche, mise en évidence, à la jonction des trois orifices canaux principaux, d'un orifice canalaire de furcation de 250 μm de diamètre. Sur l'image à droite, mise en évidence de l'orifice canalaire surnuméraire à un grossissement supérieur (x 300) (*Koenigs & coll., 1974*).

Les foramina observés à la surface du plancher pulpaire ne contenaient ni vaisseaux, ni nerfs, ni tissus conjonctifs (*Perlich & coll., 1981* ; *Vertucci, 1984*). Les chercheurs expliquent que l'action de l'hypochlorite de sodium (utilisé dans les expériences comme agent anti-bactérien) avait suffi à éliminer les débris organiques que ces canaux pouvaient contenir. L'hypochlorite de sodium concentré à 5,25% apparaît comme une solution d'irrigation appropriée pour la dissolution des débris organiques provenant du plancher pulpaire.

1.2.4.2.5. Le delta apical

Le tissu pulpaire arbore des configurations variées dans sa région apicale : il peut exister un foramen apical unique, ou celui-ci peut se dédoubler, voire même se ramifier et former un delta apical.

Vertucci (2005) définit le foramen apical comme «la circonférence, le bord arrondi, tel un entonnoir ou un cratère, qui distingue la terminaison du cône cémentaire de la surface externe de la dent».

Il définit également le delta apical, comme «une ramification complexe de canalicules pulpaires localisés près de l'apex anatomique, avec un canal principal ne pouvant se distinguer des autres canaux».

De nombreux chercheurs se sont penchés sur la configuration apicale des trois racines des molaires maxillaires.

Etude	Dents échantillon		Racine mésio-vestibulaire				Racine disto-vestibulaire				Racine palatine			
			Nombre de foramina apicaux											
			1	2	3	Delta	1	2	3	Delta	1	2	3	Delta
Somma & coll. (2009)	30 PM	%	37	23	20	20	-	-	-	-	-	-	-	-
		n=	11	7	6	6								
Verma & Love (2011)	15 PM	%	15	20	25	40	-	-	-	-	-	-	-	-
		n=	3	4	5	8								
Spagnuolo (2012)	22 PM	%	36	50	9,1	4,5	95	0	0	5,0	91	4,5	0	4,5
		n=	8	11	2	1	21	0	0	1	20	1	0	1
Morfis & coll. (1994)	12 PM	%	58,3	41,7			75,0	25,0			100	0		
		n=	7	5			9	3			12	0		
Marroquin & coll. (2004)	260 PM	%	28,9	71,1			100	0			86,9	13,1		
		n=	75	185			260	0			226	34		
	187 DM	%	53,7	46,3			100	0			92,5	7,49		
		n=	100	87			187	0			173	14		

Tableau 9 : Nombre et prévalence de foramina apicaux sur les premières molaires (PM) et deuxièmes molaires (DM) maxillaires (Somma & coll., 2009 ; Verma & Love, 2011 ; Spagnuolo & coll., 2012 ; Morfis & coll., 1994 ; Marroquin & coll., 2004).

La **racine palatine** présente **généralement un foramen apical majeur unique** (de 86,9% selon *Marroquin & coll., 2004* ; à 100% selon *Morfis & coll., 1994*).

Quelques variations peuvent néanmoins exister :

- *Spagnuolo & coll. (2012)* identifient une première molaire maxillaire présentant deux foramina apicaux et une première molaire maxillaire présentant un delta apical.
- Sur une étude à plus grande échelle, *Marroquin & coll. (2004)* attestent que 34 premières molaires et 14 deuxièmes molaires maxillaires présentent plus d'un foramen apical, sans annoncer plus de précisions quant à leur configuration.

La **racine disto-vestibulaire** présente aussi **un foramen apical majeur unique** dans la plupart des cas, bien que les études annoncent des résultats peu concordants. En effet, *Marroquin & coll. (2004)*, sur un échantillon de 447 molaires maxillaires, n'observent aucune variation à la norme du foramen apical unique ; tandis que *Morfis & coll. (1994)* avaient trouvé 3 dents sur 12 comme divergeant de cette norme.

Spagnuolo & coll. (2012) présentent, pour la racine disto-vestibulaire, encore des résultats intermédiaires : le foramen apical unique constitue la norme (21 dents sur 22), mais l'exception existe (1 dent sur 22 présente un delta apical).

NB : On peut accorder davantage de crédit à l'étude de *Marroquin & coll. (2004)*, composée d'un échantillon beaucoup plus important (447 molaires) que toutes les autres études (entre 12 et 30 molaires pour chacune d'entre elles), et en déduire que la racine disto-vestibulaire présente, sauf anomalie, un foramen apical majeur unique.

La **racine mésio-vestibulaire** est dotée d'une **anatomie apicale plus complexe**.

La racine peut présenter :

- un foramen apical majeur unique (de 15,0% selon *Verma & Love, 2011* ; à 53,7% selon *Marroquin & coll., 2004*)

- deux foramina apicaux, correspondant aux deux canaux mésio-vestibulaires principal et secondaire (de 23,0% selon *Somma & coll., 2009* ; à 50,0% selon *Spagnuolo & coll., 2012*)

- trois foramina apicaux (de 9,1% selon *Spagnuolo & coll., 2012* ; à 20,0% selon *Somma & coll., 2009*)

- un delta apical (de 4,5% selon *Spagnuolo & coll., 2012* ; à 40,0% selon *Verma & Love, 2011*).

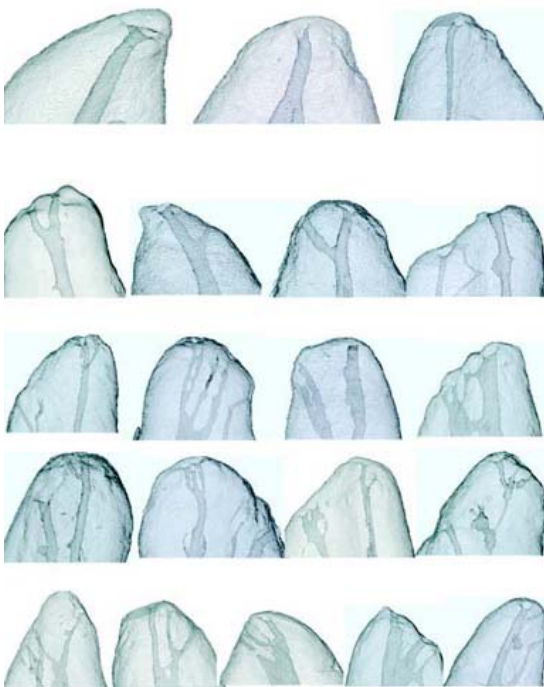


Figure 54 : Mise en évidence de foramina apicaux ou d'un delta apical au sein de la racine mésio-vestibulaire de 20 premières molaires maxillaires, à l'aide d'une modélisation en 3 dimensions au micro-CT scanner (*Verma & Love, 2011*).

Le dédale de la région apicale de la racine mésio-vestibulaire des molaires maxillaires a été objectivé par un microscope à balayage (Morfis & coll., 1994 ; Marroquin & coll., 2004),

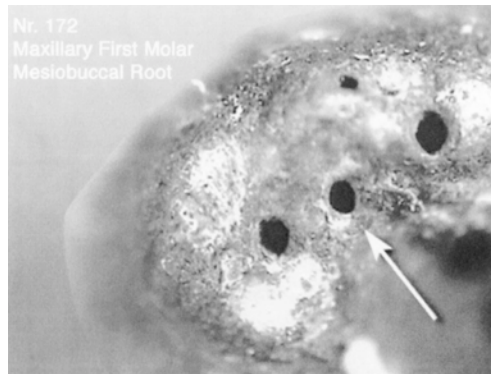


Figure 55 : Image prise au microscope électronique à balayage représentant trois foramina apicaux principaux et un foramen accessoire de la racine mésio-vestibulaire d'une première molaire maxillaire (grossissement x40) (Marroquin & coll., 2004).

ou plus récemment grâce à un micro-CT scanner (Spagnuolo & coll., 2012 ; Verma & Love, 2011).




Figure 56 : Visualisation d'un delta apical en image 2D (figure 56-a) et 3D (figure 56-b) (Spagnuolo & coll., 2012).

1.2.5. Modélisation en trois dimensions du réseau canalaire : la microtomographie à rayons X assistée par ordinateur (ou micro-CT scanner)

Auparavant, les études concernant les variations morphologiques du système canalaire limitaient la procédure à quelques sections transversales bien définies et supposaient une mutilation dentaire obligatoire, donnant des résultats peu exploitables et peu reproductibles. De surcroît, les appareils de microscopie optique ou électronique permettent seulement une observation bi-dimensionnelle de surfaces ou de fines coupes.

En contraste, l'approche non-destructive de la microtomographie à rayons X assistée par ordinateur est novatrice, puisqu'elle rend possible une analyse globale en trois dimensions de la morphologie interne et externe du complexe radiculaire.

La microtomographie à rayons X assistée par ordinateur reprend le principe de la tomodensitométrie (ou scanographie ou *CT-scan*) : c'est une technique d'imagerie médicale consistant à mesurer l'absorption des rayons X par les tissus puis, par traitement informatique, à numériser et modéliser des images en 2 ou 3 dimensions des structures anatomiques.

La microtomographie à rayons X opère sur des petits objets : l'échelle utilisée est petite, la résolution de l'image s'en trouve accrue. Actuellement, on peut obtenir des résolutions spatiales très fines de 5 à 20 μm . Cette technique d'imagerie ne nécessite pas de préparation ou de fixation chimique et opère à pression atmosphérique.

Ces propriétés intéressantes ont permis aux endodontistes de déterminer de nouveaux paramètres morphologiques radiculaires des molaires maxillaires, auparavant inexploités :

- Le micro-CT scan permet la visualisation d'éléments canaux de petit diamètre, tels que des canaux latéraux, secondaires, accessoires et isthmes inter-canaux (*Somma & coll., 2009*). Les diverses configurations canales de la racine mésio-vestibulaire sont ainsi aisément objectivables.

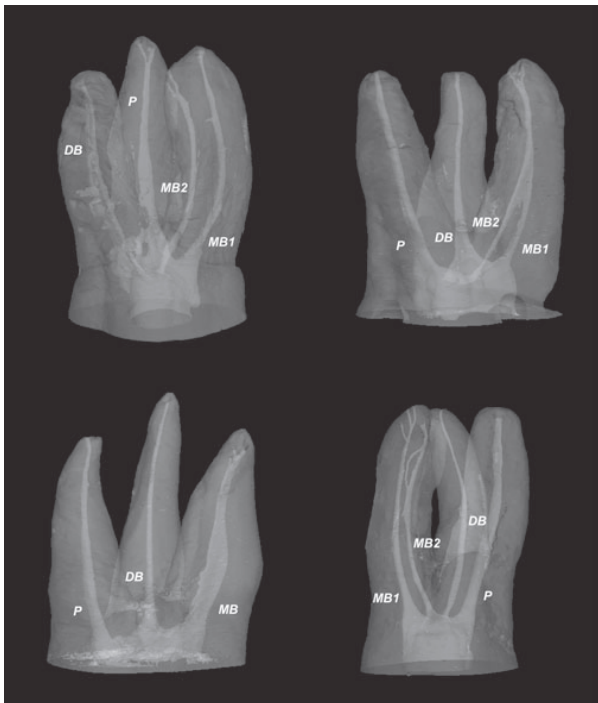


Figure 57 : Modélisation au micro-CT scanner de molaires maxillaires avec :

- sur l'image en haut à gauche : un canal mésio-vestibulaire principal et un second canal mésio-vestibulaire distincts de leur entrée canalaire à leur apex.
- sur l'image en haut à droite : un second canal mésio-vestibulaire rejoignant le canal mésio-vestibulaire principal dans son tiers moyen radiculaire.
- sur l'image en bas à gauche : un canal mésio-vestibulaire unique mais dilaté.
- sur l'image en bas à droite : deux canaux mésio-vestibulaires distincts, avec le canal mésio-vestibulaire principal présentant trois canaux accessoires et le second canal mésio-vestibulaire présentant une boucle canalaire (*Somma & coll., 2009*).

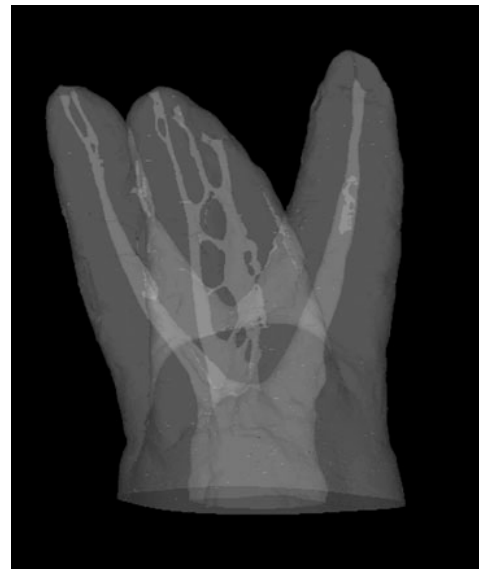
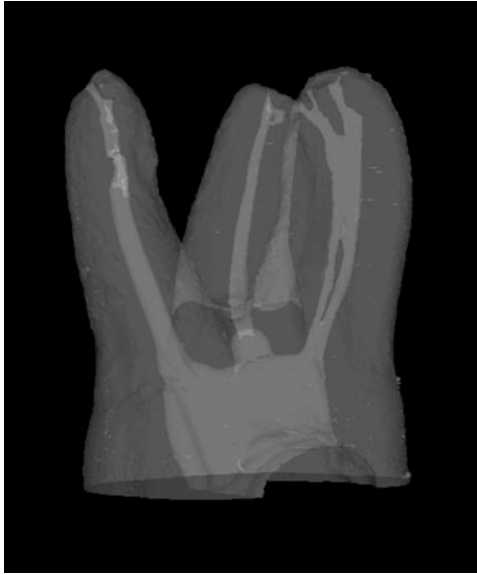
Figure 58 : Représentation d'un long isthme inter-canalair complet (figure à gauche) ainsi que de multiples connexions inter-canalaires (figure à droite), joignant les deux canaux de la racine mésio-vestibulaire d'une molaire maxillaire (Somma & coll., 2009).

- Grâce au micro-CT scan, l'anatomie interne et externe radiculaires peuvent être visualisées séparément ou simultanément (Rhodes & coll., 1999).

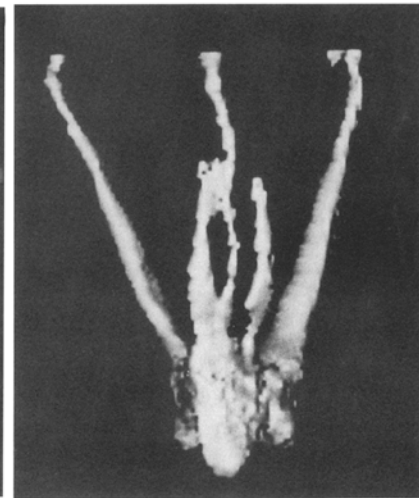
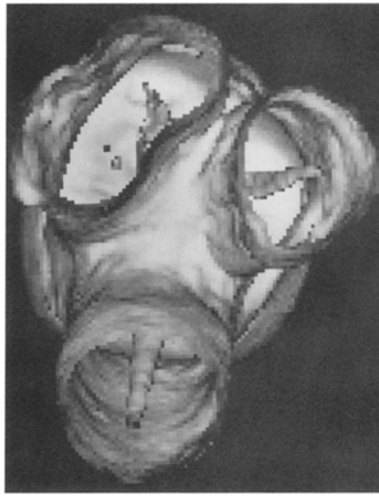
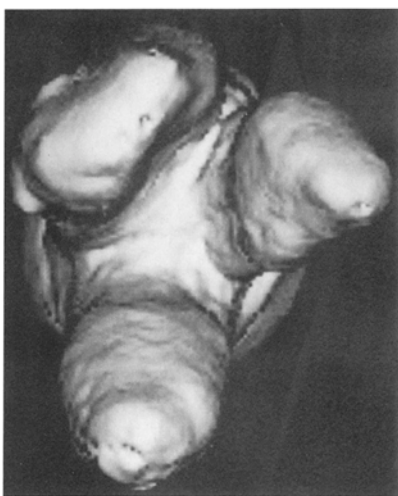


Figure 59 : L'anatomie radicaire externe (figure à gauche) et la morphologie canalaire interne (figure à droite) peuvent être visualisées séparément, mais aussi simultanément (figure au centre) lors de coupes virtuelles : modélisation au micro-CT scanner (Nielsen & coll., 1995).

- *Bjorndal & coll. (1999)* ont pu déterminer grâce au micro-CT scanner qu'il existait une corrélation franche entre la macromorphologie externe du complexe radicaire et la micromorphologie interne du réseau canalaire.

Pour exemple, une dépression longitudinale traversant la face externe radulaire correspond souvent intrinsèquement à un rétrécissement du diamètre canalaire,

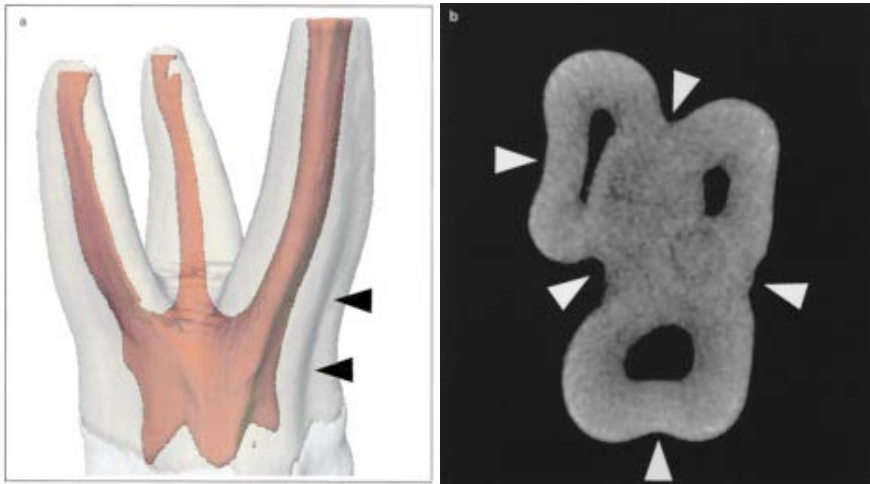


Figure 60 : une concavité radulaire externe (montrée par les flèches) peut se traduire intrinsèquement par une lumière canalaire rétrécie : modélisation au micro-CT scanner (Bjorndal & coll., 1999).

voire même à la présence de deux canaux séparés au sein d'une même racine.

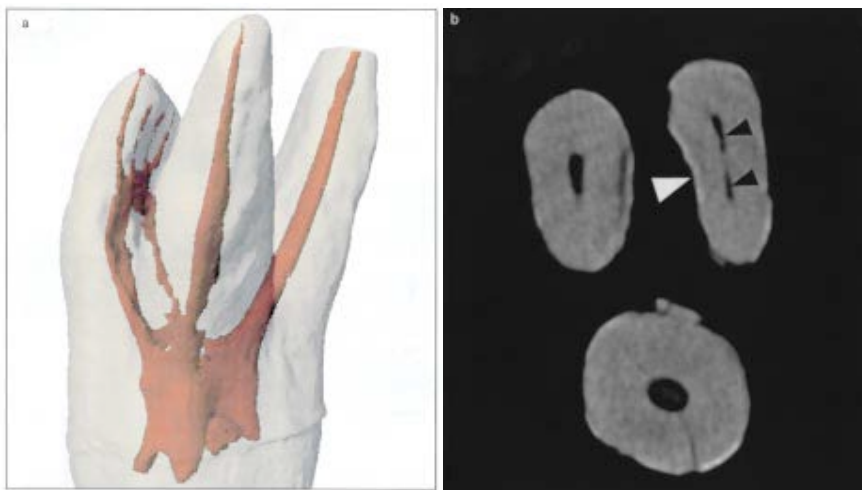


Figure 61 : une concavité radulaire externe (montrée par la flèche blanche) peut se traduire intrinsèquement par la présence de deux canaux séparés au sein d'une même racine (montrée par les flèches noires) : modélisation au micro-CT scanner (Bjorndal & coll., 1999).


- Le micro-CT scan a permis également la détermination de nouveaux paramètres canaux de manière plus précise (Peters & coll., 2000) :
 - le SMI (ou «Structure Modelisation Index») qui quantifie le caractère plat ou arrondi à la section d'un objet,
 - l'épaisseur ou diamètre canalaire maximal, déterminé par le diamètre de la sphère la plus large qui s'inscrit dans le modèle canalaire,
 - la courbure canalaire,
 - le volume canalaire,
 - et l'aire canalaire.

- La micro-tomographie à rayons X assistée par ordinateur possède enfin la possibilité d'évaluer les changements d'aires et de volumes après instrumentation et/ou obturation : on peut quantifier le degré de déformation canalaire d'un système d'instrumentation endodontique (qu'il soit manuel ou mécanisé).

Peters & coll. (2011) démontrent ainsi que le SAF® (ou *Self-Adjusting File®*, instrument de rotation continue commercialisé par Kavo™) entraîne peu de déformations canalaires après instrumentation.

Figure 62 : Reconstructions canalaire globales (image A) et sections transversales (image B) (Peters & coll., 2011) :

- avant mise en forme canalaire (réseau canalaire objectivé en vert)
- après mise en forme canalaire (réseau canalaire objectivé en rouge) avec SAF®
- et la comparaison des deux morphologies avant et après mise en forme canalaire avec SAF®.



Elle constitue donc un excellent moyen d'investigation et une plateforme pour l'enseignement pré-clinique dans les procédures endodontiques fondamentales.

CHAPITRE 2.

CONFIGURATION ET PRÉVALENCE DU SECOND CANAL MÉRIO-VESTIBULAIRE AU SEIN DU RÉSEAU CANALAIRE DES MOLAIRES MAXILLAIRES

Les premières molaires maxillaires sont les dents présentant la plus forte prévalence de lésions péri-apicales d'origine endodontique (LIPOE), situations d'échecs conduisant à une réintervention ou, trop fréquemment, à l'extraction (ANDEM, 1996).

Les travaux de *Weine (1969)* ont démontré qu'un grand nombre de ces échecs étaient liés à un défaut de localisation, de mise en forme et d'obturation du quatrième canal de cette dent : le second canal mésio-vestibulaire (ou canal mésio-lingual), appelé communément MV2.

Ces dernières décennies, la racine mésio-vestibulaire de la première molaire maxillaire a généré plus de recherches et d'investigations cliniques que toutes les autres dents (*Cleghorn, 2006*), que ce soit au sujet de sa configuration canalaire ou de sa prévalence.

2.1. Configuration du second canal mésio-vestibulaire des molaires maxillaires

Le second canal mésio-vestibulaire constitue un mystère qu'il convient de percer en recueillant des données acquises sur sa longueur, son diamètre, sa forme, sa courbure, sa négociabilité ainsi que sa communication avec le canal mésio-vestibulaire principal.

2.1.1. Longueur du second canal mésio-vestibulaire

La détermination de la longueur de travail est une étape clé en endodontie. Elle permet d'opérer strictement dans l'endodonte sans affecter le parodonte lors des phases de mise en forme et d'obturation canalaire.

La longueur de travail se définit comme la longueur à laquelle les instruments travaillent dans le canal. Il s'agit d'une mesure millimétrique correspondant à la distance entre un repère coronaire fixe (qui peut être un sommet cuspidien, une crête marginale ou un bord libre) et la limite apicale de préparation.

La détermination de la longueur de travail repose sur une sensibilité tactile, l'utilisation d'outils radiographiques et électroniques, mais se base sur des connaissances anatomiques. Ainsi, connaître la longueur moyenne du second canal mésio-vestibulaire peut être une aide précieuse.

Une étude réalisée sur 10 molaires maxillaires (*Markvart & coll., 2012*) affirme que **100% des seconds canaux mésio-vestibulaires sont plus courts que les canaux mésio-vestibulaires principaux**. La **longueur différentielle moyenne** est de **0,82 mm**, avec un minimum de 0,25 mm et un maximum de 1,79 mm.

Park & coll. (2009) confirment cette thèse en statuant, après observation d'un échantillon de 46 molaires maxillaires, sur une longueur différentielle moyenne de **0,6 mm** entre les deux canaux (9,2 mm pour le MV2 contre 9,8 mm pour le MV1).

Classification Vertucci	Global	type I	type II	type III	type IV	type V
Nombre de racines mésio-vestibulaires étudiées	46 (100%)	13 (28,3%)	8 (17,4%)	17 (37,0%)	5 (10,9%)	3 (6,5%)
Longueur MV1 (mm) (n = 46)	9,8 +/- 1,1	10,1 +/- 1,1	9,7 +/- 1,1	9,8 +/- 1,0	9,7 +/- 1,6	9,6 +/- 0,6
Longueur MV2 (mm) (n = 36)	9,2 +/- 1,3	-	10,3 +/- 1,1	9,2 +/- 1,2	9,1 +/- 0,8	7,9 +/- 0,8

Tableau 10 : Longueur du MV1 et du MV2 en fonction de la configuration canalaire de Vertucci (Park & coll., 2009).

Selon cette étude, il existerait une configuration où le second canal mésio-vestibulaire serait plus long que le canal principal : le **type II de Vertucci**. Ainsi, lorsque deux canaux quittent la chambre pulpaire et fusionnent peu avant l'apex pour former un canal (2-2-1), le **second canal mésio-vestibulaire emprunterait un chemin plus long**, «en dérivation» par rapport au canal mésio-vestibulaire principal.

Dans toutes les autres configurations canalaires, le canal mésio-vestibulaire principal est le plus long (types III, IV et V selon Vertucci).

- Le second canal mésio-vestibulaire est **généralement plus court** que le canal mésio-vestibulaire principal, d'une longueur de 0,6 à 0,8 millimètres en moyenne.
- Il peut être toutefois **plus long** que le canal mésio-vestibulaire principal, notamment dans une **configuration canalaire de type II selon Vertucci**.

2.1.2. Diamètre du second canal mésio-vestibulaire

Les études morphométriques montrent rarement les dimensions horizontales du réseau canalaire. Pourtant, il convient de considérer la largeur de travail, au même titre que la longueur de travail, en se basant sur des connaissances fondamentales telles que le diamètre et la forme canalaires.

Dans une approche générale, *Peters & coll. (2000)* calculent le volume et l'aire canalaire des trois racines des molaires maxillaires, ainsi que le diamètre à 0,5 et 5 millimètres de l'apex.

	Aire canalaire (mm ²)	Volume canalaire (mm ³)	Diamètre à 0,5 mm de l'apex (µm)	Diamètre à 5 mm de l'apex (µm)
Racine mésio-vestibulaire	24,9 +/- 8,4	2,76 +/- 1,4	188 +/- 5,0	environ 350
Racine disto-vestibulaire	18,8 +/- 5,9	2,25 +/- 0,8	174 +/- 12,0	environ 300
Racine palatine	30,4 +/- 5,2	6,96 +/- 1,8	318 +/- 23,0	environ 700

Tableau 11 : Détermination des aires canalaire, volumes canalaire, diamètres à 0,5 et 5 millimètres de l'apex sur les racines des molaires maxillaires (Peters & coll., 2000).

Le comparatif des aires, volumes et diamètres nous aiguille vers une même observation :

- La racine disto-vestibulaire affiche l'aire, le volume et les diamètres canalaire les plus faibles de la première molaire maxillaire.
- La racine mésio-vestibulaire possède un diamètre canalaire légèrement plus élevé que la racine disto-vestibulaire. **Son diamètre à 0,5 mm et 5 mm de l'apex est estimé respectivement à 188 et 350 µm.**
- La racine palatine se détache des deux autres racines et affiche des diamètres, aire et volume canalaire plus importants.

Le diamètre canalaire a été également référencé par Wu & coll. (2000) après section de racines à 1, 2 et 5 millimètres de leur apex anatomique et observation au microscope à balayage.

Molaire maxillaire	Diamètre moyen (minimum-maximum) vestibulo-palatin (mm)			Diamètre moyen (minimum-maximum) mésio-distal (mm)		
	Section 1 mm apex	Section 2 mm apex	Section 5 mm apex	Section 1 mm apex	Section 2 mm apex	Section 5 mm apex
MV unique	0,43 (0,09-0,99)	0,46 (0,34-0,96)	0,96 (0,34-2,67)	0,22 (0,13-0,39)	0,32 (0,13-0,53)	0,29 (0,15-0,56)
MV1	0,19 (0,12-0,26)	0,37 (0,29-0,91)	0,46 (0,23-1,11)	0,13 (0,08-0,18)	0,27 (0,11-0,41)	0,32 (0,16-0,50)
MV2	0,19 (0,14-0,23)	0,31 (0,22-0,60)	0,38 (0,19-1,21)	0,16 (0,15-0,16)	0,16 (0,09-0,23)	0,16 (0,09-0,35)
D	0,22 (0,07-0,73)	0,33 (0,18-1,33)	0,49 (0,24-1,54)	0,17 (0,07-0,39)	0,25 (0,15-0,31)	0,31 (0,20-0,60)
P	0,29 (0,09-0,45)	0,40 (0,12-0,59)	0,55 (0,31-0,91)	0,33 (0,11-0,72)	0,40 (0,27-0,94)	0,74 (0,31-1,45)

Tableau 12 : Diamètres moyens vestibulo-palatins et mésio-distaux des racines des molaires maxillaires à 1, 2 et 5 millimètres de l'apex (Wu & coll., 2000).

Le second canal mésio-vestibulaire est le plus fin des canaux des molaires maxillaires.

Il présente un diamètre moyen mésio-distal constant dans sa longueur radiculaire, égal à 160 µm. La dimension vestibulo-palatine, quant à elle, augmente à raison que l'on s'éloigne de l'apex anatomique ; en effet, le diamètre médian vestibulo-palatin du second canal mésio-vestibulaire

s'échelonne de 190 µm à 1 millimètre de l'apex, à 380 µm à 5 millimètres de l'apex : son diamètre est ainsi doublé.

Le biais de cette étude réside dans la section des apex, qui ne peut guère être précise.

L'utilisation d'une méthode non-destructive modélisant des images en 3 dimensions (CBCT) peut apporter des informations supplémentaires aux études réalisées auparavant avec l'aide d'une imagerie en 2 dimensions.

Bauman & coll. (2011) observent des molaires maxillaires (premières et deuxièmes molaires confondues) au CBCT avec une résolution variable.

Le second canal mésio-vestibulaire est visible sur 60,3% des molaires maxillaires à une résolution de 0,4 mm (taille du voxel). Le pourcentage passe à 77,7%, 88,8% et 93,3% lorsque la taille du voxel diminue à 0,3 mm, 0,2 mm et 0,125 mm respectivement.

Ainsi, si l'on considère la radiographie comme un moyen fiable de détermination anatomique, on pourrait conclure que le MV2, sur ce petit échantillon, possède :

- un diamètre supérieur à 0,4 mm dans 60,3% des cas,
- un diamètre compris entre 0,30 et 0,39 mm dans 17,4% des cas,
- un diamètre compris entre 0,20 et 0,29 mm dans 11,1% des cas,
- et un diamètre entre 0,125 et 0,19 mm dans 4,5% des cas.

Cependant, cette étude présente des diamètres canaux élevés, pour un canal que tous les auteurs décrivent comme caché, très difficile à pénétrer. On peut émettre une réserve sur l'imagerie tri-dimensionnelle comme outil d'appréciation du diamètre canalaire du MV2.

Déterminer un diamètre canalaire a pour but la caractérisation du diamètre maximal de la première lime s'insérant dans le canal jusqu'à la longueur de travail. C'est sur ce constat clinique que *Paqué & coll. (2010)* ont tenté d'apprécier le diamètre de la «lime apicale initiale» s'insérant dans le second canal mésio-vestibulaire jusqu'à la longueur de travail.

Pour ce faire, ils préforment les canaux de 20 molaires maxillaires avec un instrument d'élargissement canalaire de conicité 4% (Profile®, commercialisé par Dentsply-Maillefer™) aux 3 quarts de la longueur de travail estimée. Ceci permet à la «lime apicale initiale» d'exercer moins de contraintes contre les parois coronaires et ainsi, d'augmenter sa courbure dans la portion apicale radiculaire.

	Canal mésio-vestibulaire	Second canal mésio-vestibulaire	Canal disto-vestibulaire	Canal palatin
Diamètre minimum (mm)	0,10	0,08	0,10	0,15
Diamètre maximum (mm)	0,15	0,15	0,20	0,30
Diamètre moyen (mm)	0,15	0,10	0,15	0,25

Tableau 13 : Diamètres minimum, maximum et moyen de la «lime apicale initiale» introduite dans les quatre canaux des molaires maxillaires (Paqué & coll., 2010).

Le diamètre moyen de la «lime apicale initiale» introduite dans le second canal mésio-vestibulaire est 0,10 mm. Il varie entre 0,08 mm et 0,15 mm de diamètre.

Ce canal est plus fin que «ses voisins», puisque les canaux mésio-vestibulaire principal et disto-vestibulaire enregistrent un diamètre moyen de 0,15 mm de diamètre ; le canal palatin s'impose comme le plus large, avec un diamètre moyen de 0,25 mm.

- Le canal **mésio-vestibulaire** des molaires maxillaires, lorsqu'il est **unique**, a un diamètre plus important (environ **350 µm**) que le diamètre du canal disto-vestibulaire (environ 300 µm). Le canal palatin est, quant à lui, beaucoup plus large (environ 700 µm de diamètre).
- Lorsqu'il existe deux canaux mésio-vestibulaires, **le second canal mésio-vestibulaire est extrêmement fin**. Il est le plus fin de tous les canaux des molaires maxillaires. Sa dimension mésio-distale, constante sur sa longueur radiculaire, est égale à 160 µm. Son diamètre vestibulo-palatin s'amincit à mesure du rapprochement vers l'apex : de 380 µm à 5 mm de l'apex, contre 190 µm à 1 mm de l'apex.
- Le **diamètre moyen de la «lime apicale initiale»** introduite dans le second canal mésio-vestibulaire est **100 µm**. On utilisera une **lime K n°8 ou n°10** comme premier instrument de pénétration canalaire.

2.1.3. Forme du second canal mésio-vestibulaire

La forme canalaire des molaires maxillaires est complexe, à l'instar de leur configuration globale.

Selon une description anatomique de *Lautrou (1998)*, sur la vue occlusale à mi-hauteur radiculaire d'une première molaire maxillaire, « la racine mésio-vestibulaire, allongée dans le sens vestibulo-lingual, présente des dépressions mésiale et distale qui réduisent son épaisseur dans la partie moyenne. Cette partie médiane peut s'oblitérer totalement : deux canaux tubulaires sont alors présents ».

La forme du canal mésio-vestibulaire n'est ici pas clairement définie, puisque le canal est décrit comme «un canal rond, ou ovale, ou un canal laminaire pouvant se dédoubler».

Somma & coll. (2009) décrivent plus précisément la forme canalaire de la racine mésio-vestibulaire lorsque celle-ci présente un canal unique. Le **canal mésio-vestibulaire unique** épouse la forme de la racine dans laquelle il est contenu et dessine **une forme ovale (voire aplatie) constante dans ses deux tiers coronaires**. Le **tiers apical** est **rond** dans deux tiers des cas (**67%**), **ovale** dans un tiers des cas (**33%**).

Le tiers apical radiculaire semble alors le seul à varier. *Wu & coll. (2000)* se penchent sur la question : ils sectionnent 20 molaires maxillaires à 1, 2, 3, 4 et 5 mm de l'apex et recensent le pourcentage de canaux ovalaires, sachant qu'un canal est considéré comme ovalaire lorsque son diamètre maximal est au moins deux fois plus grand que son diamètre minimal.

Molaire maxillaire	Prévalence de canaux ovalaires (%)				
	Section 1 mm	Section 2 mm	Section 3 mm	Section 4 mm	Section 5 mm
MV unique	33 %	13 %	60 %	75 %	60 %
MV1	0 %	27 %	33 %	17 %	33 %
MV2	0 %	73 %	80 %	58 %	60 %
DV	11 %	30 %	20 %	20 %	25 %
P	24 %	16 %	15 %	15 %	10 %

Tableau 14 : Prévalence de canaux ovalaires à 1, 2, 3, 4 et 5 millimètres de l'apex sur les racines des molaires maxillaires (Wu & coll., 2000).

Les résultats mettent en évidence qu'un canal mésio-vestibulaire unique s'avère le plus souvent arrondi dans ses 2 millimètres les plus apicaux, puis devient ovalaire à fréquence de 60-75% de 3 à 5 millimètres de l'apex.

Lorsque la racine mésio-vestibulaire présente deux canaux distincts, le canal mésio-vestibulaire principal (ou MV1) tend à être arrondi (de 17 à 33% de canaux ovalaires entre 2 et 5 millimètres de l'apex), tandis que **le second canal mésio-vestibulaire (ou MV2) tend à être ovalaire** (de 58 à 80% de canaux ovalaires entre 2 et 5 millimètres de l'apex) **dans son tiers apical**.

Gani & Visvisian (1999) soumettent une approche plus globale, établie sur 40 premières molaires maxillaires, et obtiennent des résultats divergents.

	P			MV1			MV2			DV		
	Rond	Ovale	Plat	Rond	Ovale	Plat	Rond	Ovale	Plat	Rond	Ovale	Plat
Enfants	60	40	0	10	30	60	100	0	0	60	10	30
Adolescents	60	30	10	20	30	50	66	0	33	40	10	50
Adultes < 50 ans	60	30	10	10	30	60	66	0	33	50	30	20
Adultes > 50 ans	60	30	10	20	40	40	40	40	20	30	30	40
Total (n = 40)	60	32,5	7,5	15	32,5	52,5	67,5	10	21,5	45	20	35

Tableau 15 : Forme des quatre canaux des molaires maxillaires en fonction de l'âge du patient (Gani & Visvisian, 1999).

Le second canal mésio-vestibulaire est toujours rond (100%) chez l'enfant. La dentinogénèse secondaire au cours de la vie se ferait principalement sur les parois mésiale et distale canalaire et expliquerait que le canal puisse devenir arbitrairement rond, ovale ou plat à l'âge adulte.

Mais selon les observations de *Gani & Visvisian (1999)*, **quel que soit l'âge, le second canal mésio-vestibulaire aspire à une forme arrondie**.

Le biais le plus remarquable des études précédemment citées réside dans l'absence de définition d'un canal rond, ovale ou plat. Un canal peut être nommé comme plat par un auteur et ovale par un autre, par exemple. Il paraît dès lors primordial de définir les adjectifs qualifiant ces formes canalaires.

Jou & coll. (2004) proposent une classification des formes canalaires visualisées par section transversale radiculaire. Sont définies 2 dimensions : le diamètre minimal canalaire (D_{\min}) et le diamètre maximal canalaire (D_{\max}).

- Lorsque l'équation : $D_{\min} = D_{\max}$ peut être écrite, le canal est dit rond (ou circulaire).
- Lorsque : $2 D_{\min} \geq D_{\max} > D_{\min}$, le canal est dit ovale.
- Lorsque : $4 D_{\min} \geq D_{\max} > 2 D_{\min}$, le canal est dit oblong.
- Lorsque $D_{\max} = 4 D_{\min}$, le canal est dit plat (ou «en ruban»).
- Lorsque les diamètres minimal et maximal ne peuvent pas être définis, le canal est dit irrégulier.

A partir de cette classification claire, *Paqué & coll. (2010)* effectuent une modélisation en 3 dimensions du système canalaire de 20 molaires maxillaires, lime de cathétérisme initiale en place.

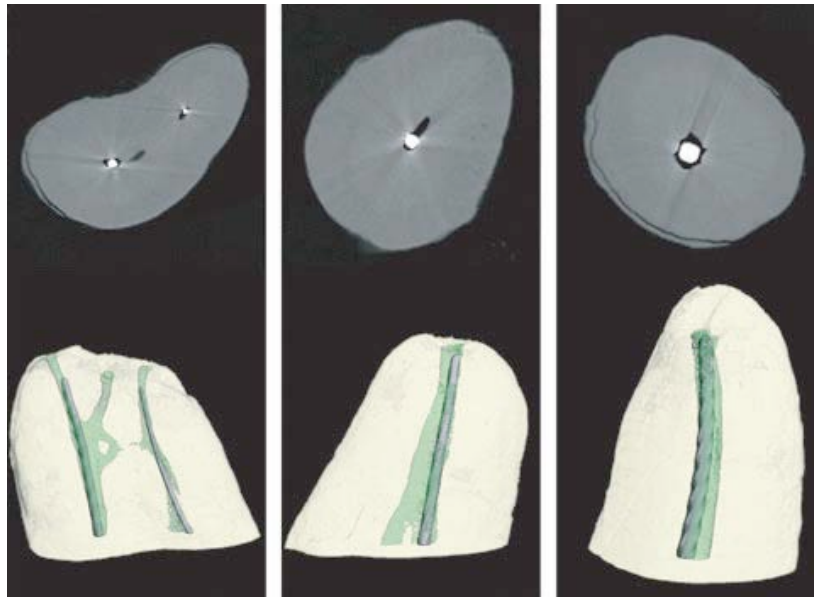


Figure 63 : Modélisation en 3 dimensions du système canalaire de 20 molaires maxillaires, lime de cathétérisme initiale en place dans les canaux de la racine mésio-vestibulaire (image à gauche), disto-vestibulaire (image au centre) et palatine (image à droite) (*Paqué & coll., 2010*).

Les coupes transversales objectivent des lumières canalaires ovoïdes pour les canaux des racines mésio-vestibulaire et disto-vestibulaire ; le canal palatin semble plus arrondi.

Puis les chercheurs déterminent le diamètre «court» (ou D_{\min}), le diamètre «long» (ou D_{\max}) ainsi que le ratio (D_{\max} / D_{\min}) permettant de qualifier chaque forme canalaire en s'appuyant sur des données scientifiques plus précises.

	Canal mésio-vestibulaire	Second canal mésio-vestibulaire	Canal disto-vestibulaire	Canal palatin
Diamètre «court» (mm)	0,19 +/- 0,07	0,15 +/- 0,07	0,18 +/- 0,05	0,34 +/- 0,05
Diamètre «long» (mm)	0,44 +/- 0,17	0,38 +/- 0,12	0,60 +/- 0,34	0,54 +/- 0,10
Ratio («long» / «court»)	3,0 +/- 2,6	3,3 +/- 2,6	4,1 +/- 3,5	1,6 +/- 0,4
Diamètre de la lime de cathétérisme initiale (mm)	0,19 +/- 0,03	0,17 +/- 0,02	0,21 +/- 0,03	0,29 +/- 0,05

Tableau 16 : Forme des quatre canaux des molaires maxillaires en fonction du ratio «diamètre court / diamètre long» et diamètre de la lime de cathétérisme initiale (Paqué & coll., 2010).

Le second canal mésio-vestibulaire présente un canal de type «oblong», puisque son «diamètre long» est en moyenne 3,3 fois supérieur à son «diamètre court». Il existe cependant beaucoup de variations puisque l'écart type est élevé (SD = 2,6).

Le canal mésio-vestibulaire principal semble présenter une forme oblongue similaire (ratio = 3,0), tandis que le canal disto-vestibulaire est considéré comme aplati (ratio = 4,1) et le canal palatin comme ovale (ratio = 1,6).

Une autre méthode permet une estimation du caractère plat ou arrondi d'une structure calcifiée observée au micro-CT : il s'agit du SMI, ou *Structure Modelisation Index*. Le SMI est nul sur une structure plane et égal à 4 sur une surface sphérique. Plus le SMI est élevé, plus l'objet est rond à la section.

	Racine mésio-vestibulaire	Racine disto-vestibulaire	Racine palatine
OA Peters (2000)	2,51 +/- 0,37	2,68 +/- 0,50	2,97 +/- 0,65
OA Peters (2011)	2,11 +/- 0,47	3,14 +/- 0,23	3,29 +/- 0,18

Tableau 17 : Détermination du SMI des canaux des molaires maxillaires (Peters & coll., 2000 et 2011).

Par cette technique, Peters & coll., aboutissent à la même conclusion en 2000 et 2011 : **le canal mésio-vestibulaire est le plus plat à la section**, suivi par le canal disto-vestibulaire puis par le canal palatin (le plus rond à la section). Cependant, l'existence possible d'un second canal mésio-vestibulaire n'est pas mentionnée. De surcroît, l'index SMI nous permet seulement de comparer le caractère rond / plat des différents canaux entre eux, mais en aucun cas de connaître les dimensions précises des lumières canales dans les plans vestibulo-palatin et mésio-distal.

- Les résultats des études annoncent des chiffres hétérogènes et ne permettent pas de statuer sur une forme «type» du second canal mésio-vestibulaire.
- Dans la configuration d'un canal par racine, le canal mésio-vestibulaire semble épouser la forme de la racine dans laquelle il est contenu et dessine une forme ovale.
- Dans la configuration de deux canaux par racine, le canal mésio-vestibulaire principal suit une forme généralement oblongue. Le second canal mésio-vestibulaire est au centre des interrogations : tantôt **arrondi** pour certains (Gani & Visvisian, 1999), tantôt **oblong** pour d'autres (Paqué & coll., 2010).

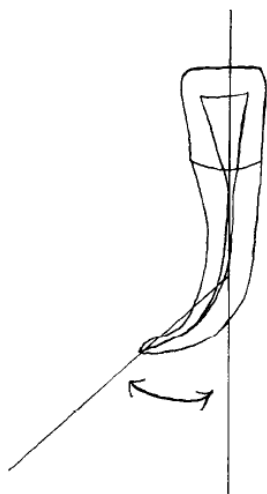
2.1.4. Courbure du second canal mésio-vestibulaire

Une des caractéristiques anatomiques du réseau canalaire exerçant une influence importante sur le succès thérapeutique est la courbure canalaire (Park & coll, 2009).

2.1.4.1. Définitions

Intuitivement, courbe s'oppose à droit : la courbure d'un objet géométrique est une mesure quantitative du caractère plus ou moins courbé de cet objet. Elle correspond à l'inverse du rayon de courbure (mesuré en millimètres), son unité de mesure est donc le «mm⁻¹».

En endodontie, la forme de toute courbure canalaire doit être décrite selon deux paramètres : l'angle de courbure α et le rayon de courbure r (Pruett & coll., 1997).



SW Schneider est le premier auteur à définir en 1971 l'**angle de courbure canalaire α** .

Pour déterminer ce dernier, Schneider dessine sur une radiographie rétro-alvéolaire une droite longeant l'axe canalaire sur sa portion coronaire. Une seconde droite est tracée depuis le foramen apical et coupe la première droite au point où le canal dévie de son axe principal, c'est-à-dire au point où la courbure commence. L'angle aigu formé est l'angle de courbure α .

Figure 64 : Dessin représentant l'angle de courbure canalaire α (Schneider, 1971).

Schneider (1971) considère le canal comme :

- droit, lorsque son angle de courbure est inférieur à 10°.
- présentant une courbure modérée, lorsque son angle de courbure est compris entre 10° et 20°.
- présentant une courbure sévère ou abrupte, lorsque son angle de courbure est strictement supérieur à 20°.

Pruett & coll. (1997) insistent sur un point : deux canaux présentant un angle de courbure égal peuvent avoir deux courbures différentes. Un autre facteur semble donc primordial dans la détermination d'une courbure canalaire : il s'agit du **rayon de courbure canalaire r**.

Pour déterminer ces paramètres, une ligne droite est tracée le long de l'axe de la portion coronaire du canal. Une seconde droite est tracée le long de l'axe de la portion apicale canalaire. Il existe un point sur chacune de ces lignes où le canal dévie pour commencer (point a) et pour terminer (point b) sa courbure canalaire. On trace dès lors le cercle tangent à ses points a et b : le rayon de ce cercle est le rayon de courbure canalaire r.

Ainsi, deux canaux présentant un angle de courbure identique peuvent avoir une courbure différente s'ils ont des rayons de courbure différents. Plus le rayon de courbure est petit, plus la courbure est abrupte. Ainsi, le canal présentant le rayon de courbure le plus petit sera le plus difficile à négocier.

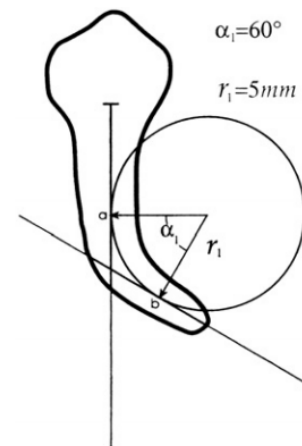


Figure 65 : Dessin représentant le rayon de courbure r (Pruett & coll., 1997).

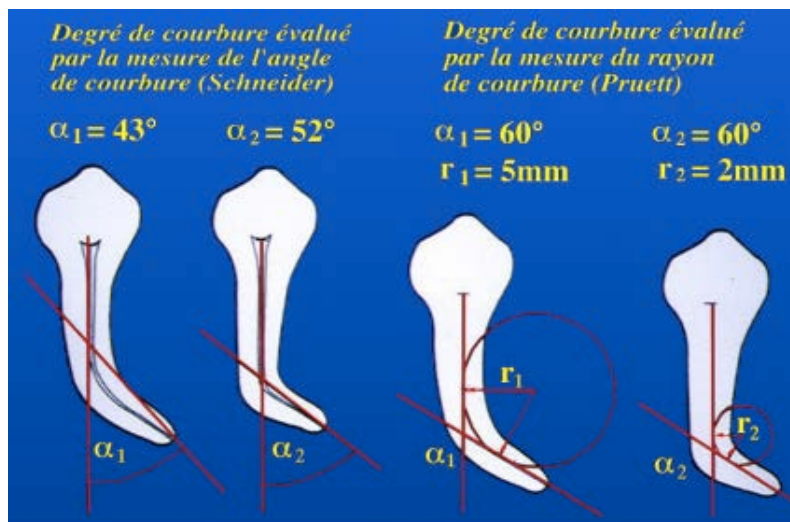


Figure 66 : La méthode décrite par Schneider pour déterminer la courbure canalaire utilise seulement l'angle de courbure. La simulation de deux dents aux courbures différentes démontre comment la raideur de la courbe influence l'angle de courbure dans ce cas : l'angle de courbure est moins abrupt ($\alpha_1 = 43^\circ$) < ($\alpha_2 = 52^\circ$) sur la dent la moins courbe. La position de la courbure change aussi l'angle mesuré.

Or, selon la méthode de Pruett, les deux dents ont le même angle de courbure ($\alpha_1 = \alpha_2 = 60^\circ$) mais des rayons de courbure différents. Le canal présentant le rayon de courbure le plus petit ($r_2 = 2 \text{ mm}$) < ($r_1 = 5 \text{ mm}$) possède la courbure la plus sévère (Pruett & coll., 1997).

2.1.4.2. La courbure de la racine mésio-vestibulaire

Au vu de la réalisation complexe de leur traitement endodontique, beaucoup d'auteurs ont cherché à définir la courbure des différents canaux radiculaires des molaires maxillaires.

Peters & coll. (2000) analysent 12 premières molaires maxillaires au micro-CT scanner et établissent que **la racine mésio-vestibulaire présente le canal le plus courbe** (la courbure mesurée est $0,38 \text{ mm}^{-1}$), suivi par la racine disto-vestibulaire ($0,29 \text{ mm}^{-1}$). La racine palatine présente le canal le moins courbe ($0,23 \text{ mm}^{-1}$).

Racine considérée	mésio-vestibulaire	disto-vestibulaire	palatine
Courbure +/- écart type (mm^{-1})	0,38 +/- 0,12	0,29 +/- 0,13	0,23 +/- 0,12

Tableau 18 : Courbure canalaire des molaires maxillaires (*Peters & coll., 2000*).

Lee & coll. (2006) corroborent les propos de *Peters & coll.* en mesurant non plus la courbure moyenne mais le rayon de courbure coronaire, moyen et apical des canaux de 46 premières molaires maxillaires analysées au micro-CT.

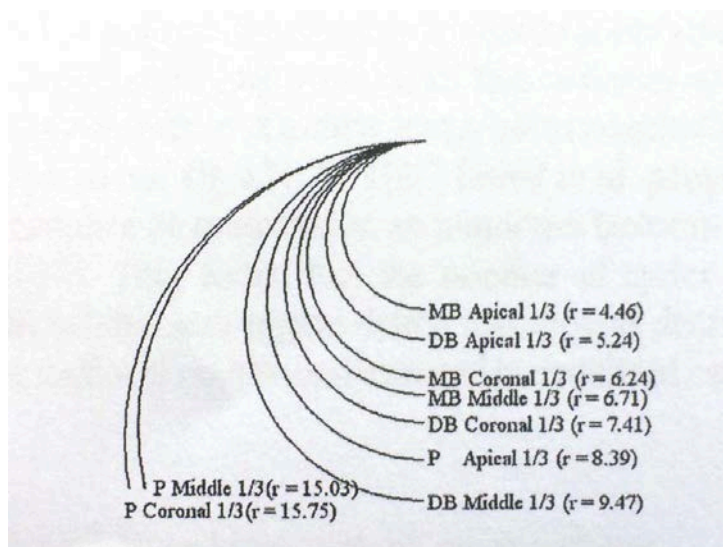


Figure 67 : Schéma recensant les rayons de courbure des tiers coronaire, moyen et apical radiculaires, des trois racines (MV, DV et P) de 46 premières molaires maxillaires (*Lee & coll., 2006*).

Cette étude révèle que la racine mésio-vestibulaire présente les rayons de courbure canaux les plus petits, suivi de près par la racine disto-vestibulaire et de plus loin par la racine palatine. Le canal mésio-vestibulaire s'avère donc le plus courbe et le canal palatin le plus droit.

Le tiers apical du canal mésio-vestibulaire révèle une courbure plus prononcée (avec un rayon de courbure petit, $r_{MV \text{ api}} = 4,46 \text{ mm}$) que les tiers coronaire ($r_{MV \text{ coro}} = 6,24 \text{ mm}$) et moyen ($r_{MV \text{ med}} = 6,71 \text{ mm}$).

Le biais des deux études précédentes réside dans la considération d'un canal par racine. Or, nous savons qu'il existe dans la majorité des cas deux canaux dans la racine mésio-vestibulaire, chacun possédant une configuration et une courbure propres.

2.1.4.3. La courbure du second canal mésio-vestibulaire

Le second canal mésio-vestibulaire des molaires maxillaires est décrit comme «incliné et courbe» (*Bronnec & Caron, 2008*).

Tandis que le canal mésio-vestibulaire principal arbore une légère inclinaison mésiale, le second canal mésio-vestibulaire possède une **inclinaison mésiale fortement marquée** dans ces 3 premiers millimètres depuis le plancher pulpaire (*Hofmann & Thorpe, 2002*). Il présente une «orientation très oblique vers le canal mésio-vestibulaire principal».

De même, le second canal mésio-vestibulaire des molaires maxillaires semble décrire une **trajectoire en baïonnette sur ses premiers millimètres** (*Bronnec & Caron, 2008*). *Vertucci (2005)* écrit que «la négociation du second canal mésio-vestibulaire est rendue difficile (...) par son chemin, qui présente une ou deux courbures abruptes dans la portion coronaire de la racine». La courbure canalaire est-elle accrue dans le tiers coronaire du canal mésio-vestibulaire?

Schäfer & coll. présentent en 2002 les premières données relatives au second canal mésio-vestibulaire. Ils mesurent, à l'aide de radiographies rétro-alvéolaires conventionnelles, l'angle de courbure (défini par *Schneider, 1971*) ainsi que le rayon de courbure (défini par *Pruett, 1997*) des canaux de 50 premières et 50 deuxièmes molaires maxillaires.

Première molaire maxillaire (n = 50)	Canaux présentant une courbure (%)	Canaux en S (%)	Vue axiale (mésio-distale)		Vue proximale (vestibulo-palatine)	
			Angle de courbure (°)	Rayon de courbure (mm)	Angle de courbure (°)	Rayon de courbure (mm)
Canal MV	81	17	26	8,5	17	9,7
Canal MV2	82	18	42	6,6	14	9,2
Canal DV	63	30	17	6,0	12	5,5
Canal P	84	10	9	3,8	17	10,8
Deuxième molaire maxillaire (n = 50)						
Canal MV	75	21	26	8,5	14	7,2
Canal DV	58	40	17	6,1	12	4,1
Canal P	80	8	9	2,1	17	9,5

Tableau 19 : Angles et rayons de courbure mésio-distaux et vestibulo-palatins des premières et deuxièmes molaires maxillaires (Schäfer & coll., 2002).

On note, en premier lieu, que les molaires maxillaires présentent globalement des canaux courbes.

Le **second canal mésio-vestibulaire** ne fait pas exception à la règle : sur l'ensemble des MV2 étudiés, **aucun canal n'est droit** ; 82% présentent une courbure et 18% révèlent un canal en «S», avec deux courbures.

La **courbure est prononcée dans sa dimension mésio-distale**, puisque l'angle de courbure est élevé (42°) et le rayon de courbure de petite étendue (6,6 mm).

L'étude des vues proximales révèle aussi une courbure vestibulo-palatine, mais l'angle de courbure plus faible (14°) et son rayon de courbure plus important (9,2 mm) en font une courbure plus facilement négociable.

Le **canal mésio-vestibulaire principal** présente une **courbure similaire**, à la seule différence que sa courbure mésio-distale est **moins marquée** que celle du second canal mésio-vestibulaire, puisque son angle de courbure est plus faible (26°) et son rayon de courbure plus grand (8,5 mm). Il est toutefois regrettable dans cette étude qu'aucun second canal mésio-vestibulaire n'ait été diagnostiqué et mesuré sur les deuxièmes molaires maxillaires.

La négociation du second canal mésio-vestibulaire constitue ainsi un défi, de par sa courbure inégalée.

Park & coll. (2009) vont plus loin dans la comparaison en mesurant la courbure (mm⁻¹) et le rayon de courbure (mm) des canaux mésio-vestibulaires principal (MV1) et secondaire (MV2) dans leurs tiers coronaire, moyen et apical.

Le tableau présente les résultats suivants :

Canal		Global	Tiers coronaire	Tiers médian	Tiers apical
MV1 (n = 46)	Courbure (mm ⁻¹)	0,22 +/- 0,06	0,20 +/- 0,09	0,16 +/- 0,05	0,28 +/- 0,13
	Rayon de courbure (mm)	5,0 +/- 0,05	6,2 +/- 3,6	6,7 +/- 2,4	4,5 +/- 2,5
MV2 (n = 36)	Courbure (mm ⁻¹)	0,34 +/- 0,13	0,37 +/- 0,17	0,28 +/- 0,14	0,38 +/- 0,21
	Rayon de courbure (mm)	3,4 +/- 1,4	3,3 +/- 1,6	4,5 +/- 2,2	3,9 +/- 3,2

Tableau 20 : Courbure et rayon de courbure du MV1 et MV2 dans les tiers coronaire, médian et apical radiculaires (Park & coll., 2009).

Au vu des chiffres recensés ci-dessus, le **canal mésio-vestibulaire principal (MV1)** détient une forte courbure dans son tiers apical, une courbure modérée dans son tiers coronaire et une légère courbure dans son tiers moyen.

Le **second canal mésio-vestibulaire (MV2)** propose une **courbure globale plus élevée** (0,34 mm⁻¹, contre 0,22 mm⁻¹ pour le MV1) et un **rayon de courbure plus petit** (3,4 mm, contre 5,0 mm

pour le MV1) que le canal mésio-vestibulaire principal. Il détient **deux courbures franches dans ses tiers coronaire et apical**, ainsi qu'une **courbure modérée dans son tiers moyen**. Le rayon de courbure le plus faible est localisé dans le tiers coronaire du MV2 ($r_{MV2\text{ coro}} = 3,3\text{ mm}$) : celui-ci s'avère donc particulièrement difficile à négocier.

- La courbure canalaire est un élément déterminant du succès thérapeutique endodontique.
- Elle est quantifiée par deux paramètres : l'angle de courbure et le rayon de courbure. Un angle de courbure élevé ainsi qu'un rayon de courbure petit prédestinent à une courbure canalaire abrupte.
- **La racine mésio-vestibulaire est plus courbe** que les racines disto-vestibulaire et palatine (la moins courbe).
- Le second canal mésio-vestibulaire, quant à lui, présente une **inclinaison mésiale** plus marquée que le canal mésio-vestibulaire principal ; sa **courbure globale est sensiblement plus franche** et la **portion coronaire s'avère la plus difficile à négocier**.

2.1.5. Communication avec le canal mésio-vestibulaire principal

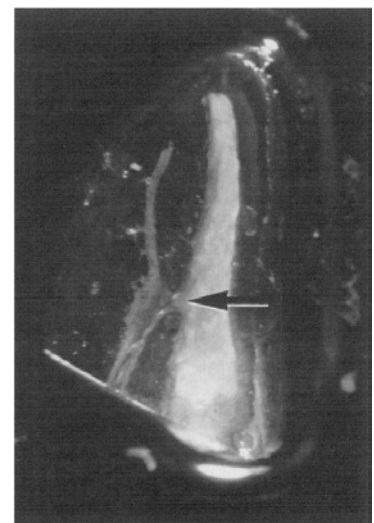
Nous avons pu auparavant observer que le second canal mésio-vestibulaire ne possédait pas une forme ronde ou ovale établie. La forme de ce canal, d'une variabilité extrême, s'agrémente d'ouvertures, de «tentatives de connexion» avec le canal principal, qui, tantôt aboutissent, tantôt n'aboutissent pas. On parle d'isthme canalaire.

2.1.5.1. Isthme canalaire : définition

Weller & coll. (1995) définissent un isthme canalaire comme «un espace canalaire, en forme de ruban, contenant du tissu pulpaire et reliant deux canaux d'une même racine».

On emploie également les termes de corridor (*Green, 1973*), d'interconnexion latérale (*Pineda, 1973*) ou encore d'anastomose transverse (*Vertucci, 1984*) dans la littérature.

Figure 68 : Racine mésio-vestibulaire présentant un isthme complet entre son canal principal mésio-vestibulaire et son second canal (MV2) : dent décalcifiée ayant subi une injection d'encre indienne (*Ibarrola & coll., 1997*).



Toute racine qui contient deux canaux est potentiellement porteuse d'un (ou plusieurs) isthme(s) (*Weller & coll., 1995*).

Les isthmes peuvent être partiels ou complets :

- Un isthme complet consiste en une ouverture étroite mais continue entre deux canaux principaux.
- Un isthme partiel (ou isthme incomplet) est caractérisé par une (ou plusieurs) lumière(s) canalaire(s) entre les deux canaux principaux, mais ne créant pas une communication franche entre les deux canaux (Weller & coll., 1995).

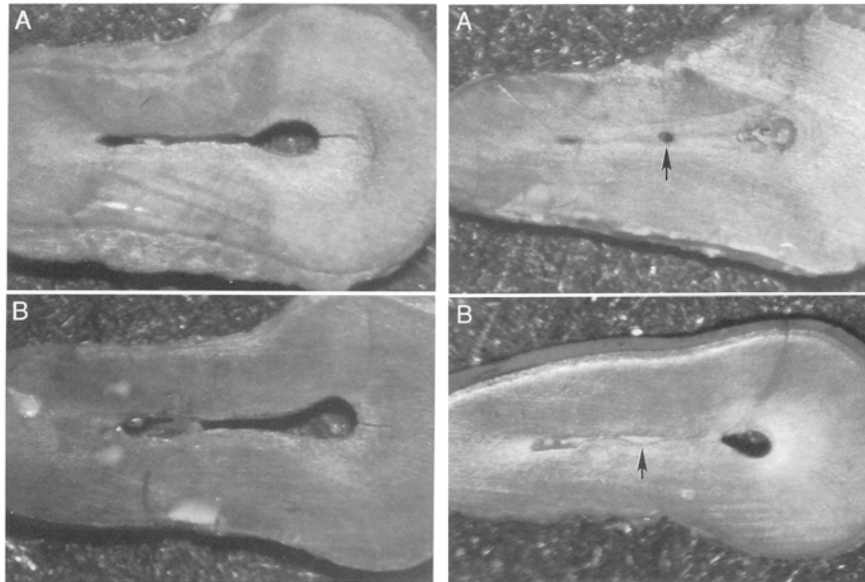


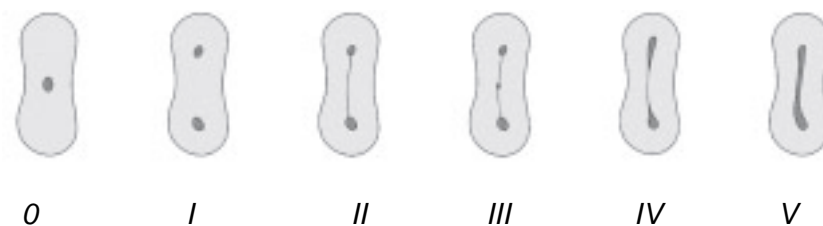
Figure 69 : Représentation de sections transversales de racines mésio-vestibulaires d'une première molaire maxillaire présentant un isthme complet (à gauche) et un isthme partiel (à droite), observées au microscope au balayage (grossissement x32) (Weller & coll. 1995).

Toute ouverture depuis la surface canalaire peut contenir des micro-organismes, du tissu nécrotique, et peut agir comme un portail de sortie pour une partie du réseau canalaire non instrumenté, devenant un réservoir infectieux (Weller & coll., 1995). Il résulte donc de l'intérêt de l'endodontiste d'identifier ces structures inter-canales pour mieux les traiter.

2.1.5.2. Classifications

2.1.5.2.1. Classification de Hsu & Kim (1997)

La première classification des isthmes canaux est proposée par Hsu & Kim en 1997.



Types :

0 I II III IV V

Figure 70 : Schéma illustrant les configurations d'isthmes canaux de la classification de Hsu & Kim (Hsu & Kim, 1997).

Elle distingue les 5 types d'isthmes canalaire suivants :

- Le type I, ou absence d'isthme : il correspond à 2 ou 3 canaux sans communication.
- Le type II, ou isthme entre 2 canaux : il s'agit de 2 canaux avec une connexion précise entre eux.
- Le type III, ou isthme entre 3 canaux : sont présents 3 canaux avec une connexion précise entre eux.
- Dans le type IV, ou réunion de 2 canaux : les canaux finissent en une aire commune.
- Dans le type V, ou isthme complet : il existe une vraie connexion, un corridor tout au long de la section.

L'initiative de classification est ici louable, mais les types d'isthmes ne sont pas clairement définis. Le terme de «connexion précise» manque justement de précision : quelles structures anatomiques peut-on déceler entre deux canaux d'une même racine?

2.1.5.2.2. Classification de Tam & Yu (1998, 2002)

Tam & Yu présentent un an plus tard une classification qui deviendra la plus référencée dans la littérature.

Elle décortique l'anatomie inter-canalair en isthmes complets, isthmes partiels et canaux accessoires inter-canalaire.

L'isthme partiel n'est plus ici une lumière canalaire entre deux canaux principaux (Weller & coll. 1995) mais une extension depuis un canal principal en direction du second canal, n'aboutissant pas à ce dernier.

De surcroît, le canal accessoire inter-canalair selon Tam & Yu (1998, 2002) correspond à l'isthme partiel selon Weller & coll. (1995), à savoir une ouverture canalaire entre les deux canaux principaux.

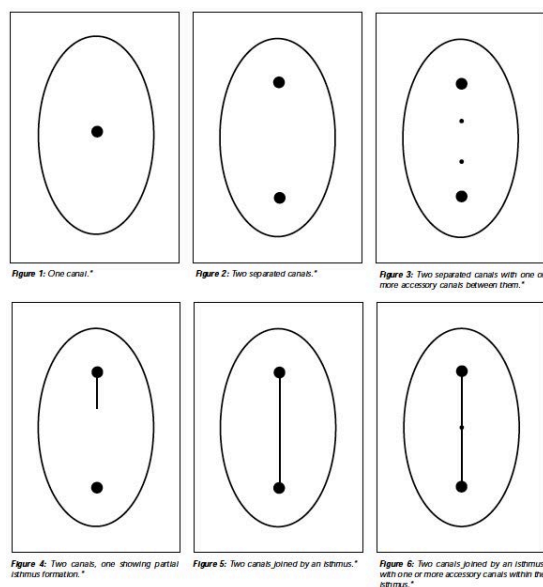


Figure 71 : Schéma illustrant les configurations d'isthmes canalaire de la classification de Tam & Yu (Tam & Yu, 2002).

Six configurations canalaires sont référencées dans cette classification :

- un canal par racine (configuration de type I selon Weine) (cf Figure 71-1)
- deux canaux distincts par racine, sans isthme (cf Figure 71-2)
- deux canaux distincts, avec un ou plusieurs canaux accessoires entre ceux-ci (cf Figure 71-3)
- deux canaux distincts, avec un canal créant un isthme partiel (cf Figure 71-4)
- deux canaux se joignant par un isthme complet (cf Figure 71-5)
- deux canaux se joignant par un isthme complet, avec un ou plusieurs canaux accessoires au niveau de l'isthme (cf Figure 71-6).

La schématisation de cette classification est claire et exhaustive mais on peut regretter l'absence de définition des notions d'isthmes partiel, complet et canaux accessoires inter-canalaires.

2.1.5.2.3. Classification de Jung & coll. (2005)

Jung & coll. (2005) s'inspirent de la classification de *Tam & Yu (1998)* mais proposent 2 variations :

- D'une part, ils considèrent les canaux accessoires compris entre un canal principal et la surface radiculaire, et non plus seulement les canaux accessoires intercalés entre deux canaux.
- D'autre part, Ils distinguent en 2 types les canaux présentant une configuration de type II et III selon Weine.

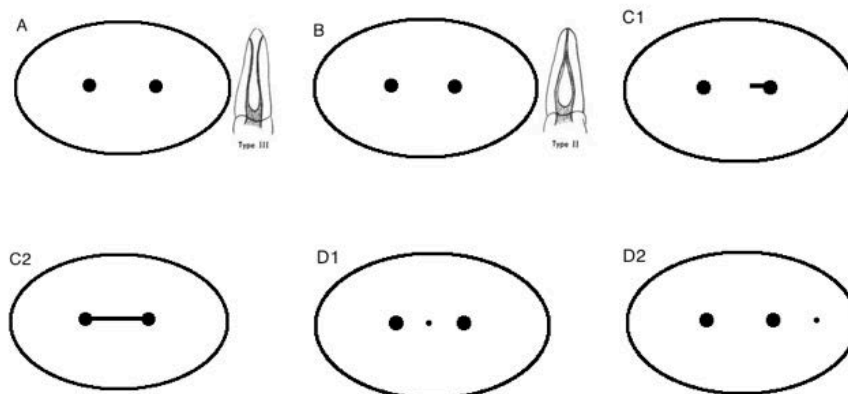


Figure 72 : Schéma illustrant les configurations d'isthmes canalaires de la classification de Jung & coll. (2005).

Les 2 particularités de cette nouvelle classification ne sont pas des éléments inter-canalaires et nous éloignent de l'objectif de proposer une classification exhaustive des diverses configurations inter-canalaires possibles.

La classification inter-canaulaire est proposée selon les caractéristiques suivantes :

- A = 2 canaux principaux obturés distincts (MV1 et MV2, type III selon Weine) avec absence de canal accessoire ou isthme inter-canaulaire.
- B = 2 canaux principaux obturés se rejoignant (MV1 et MV2, type II selon Weine) avec absence de canal accessoire ou isthme inter-canaulaire.
- C1 = Présence d'un isthme incomplet, défini comme une extension étroite d'un canal principal vers un autre canal principal, sans rejoindre ce dernier.

- C2 = Présence d'un isthme complet, défini comme une extension étroite d'un canal principal vers un autre canal principal, avec communication entre les 2 canaux.
- D1 = Présence d'un canal accessoire entre les deux canaux principaux.
- D2 = Présence d'un canal accessoire entre un canal principal et la surface radiculaire.

2.1.5.3. Prévalence au sein de la racine mésio-vestibulaire

Des anastomoses transverses existent seulement sur la racine mésio-vestibulaire des molaires maxillaires ; les racines palatine et disto-vestibulaire ne sont pas touchées, puisqu'elles arborent un canal par racine.

La prévalence d'isthmes recensés sur la racine mésio-vestibulaire des molaires maxillaires fluctue.

- *Pineda (1973)* a reporté 4,9% d'inter-connexions latérales sur les dents examinées. Ce pourcentage est nettement plus bas que les 16,0% de corridors constatés par *Green (1973)* et les 30,1% observés par *Cambuzzi & Marshall (1983)*.

Les études plus récentes annoncent des prévalences plus conséquentes. En effet, les méthodes d'investigation actuelles, plus performantes, permettent l'observation de structures plus petites.

- Ainsi, *Tam & Yu (2002)* distinguent 8,0% de canaux accessoires inter-canaux, 20,0% d'isthmes partiels, 8,0% d'isthmes complets et 4,0% d'isthmes complets agrémentés de canaux accessoires intercanalaires.
- *Vertucci (2005)* a recensé 63,0% d'anastomoses transverses sur la racine mésio-vestibulaire de 100 premières molaires maxillaires et 31,0% d'anastomoses transverses sur les 100 deuxièmes molaires maxillaires. Le tiers radiculaire le plus touché est le tiers médian (75,0% des anastomoses transverses recensées) ; les tiers apical (13,0%) et coronaire (12,0%) sont moins sujets à ces communications inter-canaux.
- De même, *Somma & coll. (2009)* ont constaté une prévalence encore plus élevée de 70,8% à l'aide d'une imagerie tri-dimensionnelle (CBCT), dont une prévalence de 58,8% dans le tiers médian, 41,2% dans le tiers cervical et 23,6% dans le tiers apical. Le tiers apical semble ainsi moins affecté par la présence d'isthmes canaux que le corps radiculaire.

Maints auteurs se sont, à ce propos, penchés plus rigoureusement sur le tiers apical radiculaire. L'isthme canalaire revêt une importance clinique dans deux aires de la dentisterie : le traitement endodontique conventionnel d'une part, la chirurgie apicale d'autre part.

En effet, un isthme canalaire contient du tissu pulpaire qui n'est pas toujours instrumentable ni obturable. La persistance de tissu nécrotique au sein de l'endodonte peut être à l'origine du développement ou de la persistance d'une lésion péri-apicale. *Holland et coll. (1995)* ont d'ailleurs montré que la persistance de bactéries dans les ramifications canaux ininstrumentables et inobturables est l'un des facteurs majeurs d'échecs des traitements endodontiques des dents présentant une lésion péri-apicale. Un retraitement endodontique ne permet pas toujours de remédier au problème ; la chirurgie apicale, grâce à la résection du delta apical et du tissu nécrotique, est alors souvent la meilleure option thérapeutique (*Bernabé & coll., 2009*). Il convient alors de préciser la fréquence d'isthmes canaux plus précisément au sein du tiers apical radiculaire pour savoir à quelle distance de l'apex réséquer.

La prévalence d'isthmes au sein du tiers apical varie de 29,0% (*Teixeira & coll., 2003*) à 100,0% (*Weller & coll., 1995*). Deux canaux au sein d'une même racine sont toujours reliés par un isthme à 4 millimètres de l'apex (*Weller & coll., 1995*) ; l'isthme est plus fréquemment partiel (88,0%) que complet (12,0%). La prévalence d'isthmes est maximale entre 3 et 5 millimètres de l'apex (*Teixeira & coll., 2003*).

Par conséquent, pour la qualité de l'obturation *a retro*, il est fondamental de préparer correctement cet isthme et de procéder à la résection idéalement à 4 millimètres de l'apex (*Hoskinson, 2005*).

- «Des espaces canaux, en forme de ruban, contenant du tissu pulpaire et reliant deux canaux d'une même racine» peuvent exister entre le canal mésio-vestibulaire principal et le second canal mésio-vestibulaire : on parle d'isthme canalaire.
- La connexion entre les deux canaux peut être continue (l'isthme est complet), dyscontinue (l'isthme est partiel) et peut s'agrémenter de canaux accessoires inter-canaux. Les isthmes partiels sont plus fréquents que les isthmes complets.
- La prévalence d'isthmes recensés sur la racine mésio-vestibulaire des molaires maxillaires fluctue de **4,9% à 70,8%** selon les études. Le **tiers médian** est la portion radiculaire la plus touchée.
- Les isthmes du tiers apical atteignent une **prévalence maximale de 100% à 4 millimètres de l'apex** : la résection idéale lors d'une chirurgie apicale doit donc se faire sur 4 millimètres pour contenir les isthmes.

2.2. Prévalence du second canal mésio-vestibulaire des molaires maxillaires

Depuis les travaux de *Hess (1925)*, de multiples études se sont multipliées pour tenter de définir la prévalence du MV2. Ce pourcentage a augmenté au fil du temps selon les moyens techniques mis en oeuvre, les progrès techniques s'accompagnant d'une meilleure compréhension de la morphologie de la première molaire maxillaire.

2.2.1. Revue de littérature : résultats des études

Nous distinguerons dans cette revue de littérature les prévalences du second canal mésio-vestibulaire selon son type dentaire (première ou deuxième molaire maxillaire) et selon le type d'étude (étude *in vivo* ou *in vitro*).

2.2.1.1. Première molaire maxillaire

2.2.1.1.1. Etudes *in vivo*

Auteur de l'étude (année de publication)	Moyen d'investigation	Nombre de dents dans l'échantillon (n)	Prévalence du second canal mésio-vestibulaire (%)	Configuration canalaire de la racine mésio-vestibulaire (%)								Informations supplémentaires	
				Weine I	II	III	IV	-					
				Vertucci I	II	IV	V	III	VI	VII	VIII		
Nosonowitz & Brenner (1973)	Etude <i>in vivo</i> de dents traitées endodontiquement	336	64,6	35,4	49,4	15,2	-	-	-	-	-	-	-
Seidberg & coll. (1973)	Examen radiographique	201	33,3	66,7	-	-	-	-	-	-	-	-	-
Fogel & coll. (1994)	Loupe (x2,5) au fauteuil	208	71,2	28,8	39,4	31,7	0	-	-	-	-	-	-
Zaatar & coll. (1999)	Observation à la loupe de radiographies de dents traitées	133	40,6	59,4	25,6	15,0	-	-	-	-	-	-	-
Stropko (1999)	Ultrasons / Microscope au fauteuil	1096	73,1	26,9	27,4	33,3	-	-	-	-	-	-	Non négociés : 12,4%
Cleghorn (2006)	Méta-analyse de 13 études <i>in vivo</i>	5280	54,7	45,3	31,1	23,6	-	-	-	-	-	-	-
Zhang & coll. (2011)	Observation rétrospective CBCT	299	52,0	48,0	7,4	36,2	8,4	-	-	-	-	-	-
Lee & coll. (2011)	Observation rétrospective CBCT	458	71,8	28,2	33,2	34,9	2,4	-	-	-	1,3	-	-
Tocci & coll. (2013)	Observation rétrospective CBCT	161	38,4	57,1	26,1	6,8	1,2	4,3	0	0	0	0	2r. : 4,3%
Billis & coll. (2014)	Observation rétrospective CBCT	172	60,5	39,5	23,8	27,9	8,7	0	0	0	0	0	-

Tableau 21 : Prévalence du second canal mésio-vestibulaire des premières molaires maxillaires dans les études in vivo (Nosonowitz & Brenner, 1973 ; Seidberg & coll., 1973 ; Fogel & coll., 1994 ; Zaatar & coll., 1999 ; Stropko, 1999 ; Cleghorn, 2006 ; Zhang & coll., 2011 ; Lee & coll., 2011 ; Tocci & coll., 2013 ; Billis & coll., 2014).

2.2.1.1.2. Etudes *in vitro*

Auteur de l'étude (année de publication)	Moyen d'investigation	Nombre de dents dans l'échantillon (n)	Prévalence du second canal mésio-vestibulaire (%)	Configuration canalaire de la racine mésio-vestibulaire (%)								Informations supplémentaires
				Weine I	II	III	IV	-				
				Vertucci I	II	IV	V	III	VI	VII	VIII	
Pineda & Kuttler (1972)	Observation radiographies au négatoscope & loupe	262	60,7	39,3	12,2	23,7	12,8	0	12,0	0	0	-
Seidberg & coll. (1973)	Section radiculaire	100	62,0	38,0	37,0	25,0	-	-	-	-	-	-
Vertucci (1984)	Coloration hématoxyline	100	55,0	45,0	37,0	18,0	0	0	0	0	0	-
Gilles & Reader (1990)	Section / Observation microscope électronique à balayage	21	90,5	9,5	52,4	33,3	4,8	0	0	0	0	-
Alavi & coll. (2002)	Injection encre indienne	52	67,3	32,7	17,3	44,2	1,9	1,9	0	0	0	Configuration inclassable : 1,9%
Yoshioka & coll. (2005)	Elimination surplomb dentinaire US / injection encre indienne / observation microscope	98	67,3	32,7	35,7	30,6	-	-	-	-	1,0	-
Cleghorn (2006)	Méta-analyse de 21 études <i>in vitro</i>	3119	60,5	39,5	40,2	20,3	-	-	-	-	-	-
Alaçam & coll. (2007)	Ultrasons / Microscope	100	82,0	18,0	30,0	29,0	-	-	-	-	-	MV2 non négociables : 15,0% MV2 trouvés à la section : 8,0%
Rwonyonyi & coll. (2007)	Injection encre indienne / Observation loupe (x3)	221	24,9	75,1	4,1	11,3	5,8	0,9	1,4	0,9	-	Type IX selon classification Sert & coll. : 0,5%.
Smadi & Khraisat (2007)	Injection encre indienne / observation loupe (x 3,5)	100	77,4	22,6	27,8	35,0	1,0	2,0	7,2	3,0	-	-
Park & coll. (2009)	Analyse micro-CT	46	71,7	28,3	17,4	37,0	10,9	-	-	-	6,5	-
Peeters & coll. (2011)	Elimination surplomb dentinaire US	308	68,5	31,5	32,5	36,0	-	-	-	-	-	-

Auteur de l'étude (année de publication)	Moyen d'investigation	Nombre de dents dans l'échantillon (n)	Prévalence du second canal mésio-vestibulaire (%)	Configuration canalaire de la racine mésio-vestibulaire (%)								Informations supplémentaires
				Weine I	II	III	IV	-				
				Vertucci I	II	IV	V	III	VI	VII	VIII	
Verma & Love (2011)	Analyse micro-CT	20	90,0	10,0	15,0	15,0	10,0	0	15,0	5,0	0	Configuration inclassable : 30,0%
Yamada & coll. (2011)	Analyse micro-CT	90	55,6	44,4	22,5	24,6	8,5	-	-	-	-	-
Coutinho-Filho & coll. (2012)	Microscope / Ultrasons	305	94,7	5,3	34,2	14,0	-	-	-	-	-	MV2 non négociables jusqu'à l'apex : 46,8%
Spagnuolo & coll. (2012)	Analyse micro-CT	22	47,0	53,0	9,6	12,0	3,6	2,4	7,2	2,4	-	Configuration inclassable : 9,6%
Kim & coll. (2013)	Analyse micro-CT	154	73,4	26,6	16,9	14,3	7,1	7,8	9,8	3,9	0,7	Configuration inclassable : 13,0%
Habib (2014)	Injection encre indienne	95	40,0	60,0	28,4	9,5	2,1	0	0	0	0	-

Tableau 22 : Prévalence du second canal mésio-vestibulaire des premières molaires maxillaires dans les études in vitro (Pineda & Kuttler, 1972 ; Seidberg & coll., 1973 ; Vertucci, 1984 ; Gilles & Reader, 1990 ; Alavi & coll., 2002 ; Yoshioka & coll., 2005 ; Cleghorn, 2006 ; Alaçam & coll., 2007 ; Rwenyonyi & coll., 2007 ; Smadi & Khraisat, 2007 ; Park & coll., 2009 ; Peeters & coll., 2011 ; Verma & Love, 2011 ; Yamada & coll., 2011 ; Coutinho-Filho & coll., 2012 ; Spagnuolo & coll., 2012 ; Kim & coll., 2013 ; Habib, 2014).

2.2.1.2. Deuxième molaire maxillaire

2.2.1.2.1. Etudes in vivo

Auteur de l'étude (année de publication)	Moyen d'investigation	Nombre de dents dans l'échantillon (n)	% de dents avec 1 (1r.) ou 2 racines (2r.)	Prévalence du second canal mésio-vestibulaire (%)	Configuration canalaire de la racine mésio-vestibulaire (%)								Informations supplémentaires	
					Weine I	II	III	IV	-					
					Vertucci I	II	IV	V	III	VI	VII	VIII		
Zaatar & coll. (1999)	Observation à la loupe de radiographies de dents traitées	46	0% 1r. et 2r.	23,9	76,1	17,4	6,5	-	-	-	-	-	-	-
Stropko (1999)	Ultrasons / microscope	611	0% 1r. et 2r.	50,7	49,3	23,2	19,5	-	-	-	-	-	-	Non négociés : 8,0%
Zhang & coll. (2011)	Observation CBCT	210	81% 3r. 8% 2r. 10% 1r.	36,7	45,3	17,6	1,9	5,7	6,2	4,3	0,5	0,5	-	
Lee & coll. (2011)	Observation CBCT	467	0% 1r. & 2r.	42,2	57,8	23,8	14,6	3,2	-	-	-	0,6	-	
Tocci & coll. (2013)	Observation CBCT	157	1,9% 1r. 8,3% 2r.	14,7	75,2	10,2	1,3	0	1,9	0	0	0	1,3% 4r. (racines MV et ML individualisées)	
Billis & coll. (2014)	Observation CBCT	151	0% 1r. et 2r.	41,7	58,3	11,9	18,5	11	0	0	0	0	-	

Tableau 23 : Prévalence du second canal mésio-vestibulaire des deuxièmes molaires maxillaires dans les études in vivo (Zaatar & coll., 1999 ; Stropko, 1999 ; Zhang & coll., 2011 ; Lee & coll., 2011 ; Tocci & coll., 2013 ; Billis & coll., 2014).

2.2.1.2.2. Etudes in vitro

Auteur de l'étude (année de publication)	Moyen d'investigation	Nombre de dents dans l'échantillon (n)	% de dents avec 1 (1r.) ou 2 racines (2r.)	Prévalence du second canal mésio-vestibulaire (%)	Configuration canalaire de la racine mésio-vestibulaire (%)								Informations supplémentaires
					Weine I	II	III	IV	-				
					Vertucci I	II	IV	V	III	VI	VII	VIII	
Pineda & Kuttler (1972)	Observation radiographies au négatoscope & loupe	294	0% 1r. & 2r.	35,4	64,6	8,2	9,5	14,4	0	3,3	0	0	-
Vertucci (1984)	Coloration hématoxyline	100	0% 1r. & 2r.	29,0	71,0	17,0	12,0	0	0	0	0	0	-
Gilles & Reader (1990)	Section / Observation microscope électronique à balayage	37	0% 1r. & 2r.	70,3	29,7	32,4	35,1	2,7	0	0	0	0	-
Eskoz & Weine (1995)	Radiographie limes K n°8 en place	73	91,8% 3r. 8,2% 2r.	37,0	54,8	19,2	15,1	2,7	0	0	0	0	-
Alavi & coll. (2002)	Injection encre indienne	65	0% 1r. & 2r.	58,5	41,5	7,7	26,2	7,7	3,1	7,7	3,1	1,5	Configurations additionnelles : 1,5%
Yoshioka & coll. (2005)	Injection encre indienne / Observation microscope	110	0% 1r. & 2r.	43,6	56,4	29,1	13,6	-	-	-	1,0	-	-
Rwenyonyi & coll. (2007)	Injection encre indienne / Observation loupe (x3)	221	0% 1r. & 2r.	13,1	86,9	1,8	6,7	3,2	0	1,8	0	0	-

Tableau 24 : Prévalence du second canal mésio-vestibulaire des deuxièmes molaires maxillaires dans les études in vitro (Pineda & Kuttler, 1972 ; Vertucci, 1984 ; Gilles & Reader, 1990 ; Eskoz & Weine, 1995 ; Alavi & coll., 2002 ; Yoshioka & coll., 2005 ; Rwenyonyi & coll., 2007).

2.2.2. Analyse critique : variations liées aux critères propres à l'individu et à l'étude

Il est communément accepté de décrire la première molaire maxillaire comme présentant trois racines et quatre canaux (Walton & Torabinejad, 1996).

La large dimension vestibulo-palatine associée à des concavités médianes sur les faces mésiale et distale signe souvent la présence de deux canaux au sein de la racine mésio-vestibulaire, tandis que les racines disto-vestibulaire et palatine arborent généralement un canal par racine.

Pourtant, on constate un large spectre de variations parmi les études référencées dans cet ouvrage.

Plusieurs facteurs contribuent à cette variabilité :

d'une part, les divergences anatomiques intrinsèques, propres à chaque individu, corrélées à des facteurs tels que l'âge, le genre ou l'origine ethnique du patient ;

d'autre part, l'ensemble des critères et limites propres à chaque étude, dont il convient de débattre.

Les données recensées dans le premier tableau (Tableau 21) indiquent que la prévalence du second canal mésio-vestibulaire des premières molaires maxillaires est comprise **entre 33,3%** (Seidberg & coll., 1973) **et 73,2%** (Stropko, 1999) selon les *études in vivo*.

La méta-analyse de Cleghorn (2006), réalisée sur 13 études et 5280 premières molaires maxillaires, annonce en outre une prévalence moyenne de 54,7%.

Deux configurations canalaires se distinguent aisément :

- la configuration canalaire de **type II selon Weine** (& Vertucci), décrite comme deux canaux quittant la chambre pulpaire et fusionnant peu avant l'apex pour former un canal (2-2-1)
- la configuration canalaire de **type III selon Weine** (& de type IV selon Vertucci), définie comme deux canaux distincts, depuis l'entrée canalair jusqu'à l'apex (2-2-2).

En revanche, aucun consensus ne peut être fait sur l'hégémonie d'une configuration canalair par rapport à l'autre :

- certaines études annoncent la fusion des deux canaux mésio-vestibulaires (type II Weine / Vertucci) comme plus fréquente (Tocci & coll., 2013 ; Nosonowitz & Brenner, 1973) ;
- d'autres études décrivent la configuration de deux canaux mésio-vestibulaires distincts (type III Weine / type IV Vertucci) comme prédominante (Zhang & coll., 2011 ; Stropko, 1999) ;
- finalement, des études proposent des prévalences similaires pour les deux configurations canalaires (Lee & coll., 2011 ; Billis & coll., 2014).

La configuration canalair de type IV selon Weine / V selon Vertucci, à savoir un canal se divisant en deux foramina apicaux distincts, est présente dans 1,2% (Tocci & coll., 2013) à 8,7% (Billis & coll., 2014) des premières molaires maxillaires.

D'autres configurations canalaires telles que le type III (configuration 1-2-1) ou VIII (configuration 3-3-3) selon Vertucci sont représentées lors d'une occurrence et peuvent être considérées comme rares.

La synthèse du deuxième tableau (*Tableau 22*), énumérant les résultats des études *in vitro*, aboutit à une prévalence plus franche du second canal mésio-vestibulaire des premières molaires maxillaires. Les chiffres oscillent en effet **entre 24,9%** (*Rwenyonyi & coll., 2007*) **et 94,7%** (*Coutinho-Filho & coll., 2012*), avec une moyenne estimée par *Cleghorn (2006)* à 60,5%.

Les études *in vitro* sont plus nombreuses que les études *in vivo* et révèlent un panel de configurations canalaires beaucoup plus large. Les 8 configurations canalaires de Vertucci ont en effet été décrites :

- Type II (2-2-1) : très fréquent, de 4,1% (*Rwenyonyi & coll., 2007*) à 52,4% (*Gilles & Reader, 1990*).
- Type III (1-2-1) : bien plus rare, entre 0% (pour la pulpart des études) et 7,8% (*Kim & coll., 2013*).
- Type IV (2-2-2) : très fréquent, entre 9,5% (*Habib, 2014*) et 44,2% (*Alavi & coll., 2002*).
- Type V (1-1-2) : peu fréquent, entre 0% (pour quelques études) et 12,8% (*Pineda & Kuttler, 1973*).
- Type VI (2-1-2) : peu fréquent, mais touche cependant 12,0% (*Pineda & Kuttler, 1973*) à 15,0% (*Verma & Love, 2011*) des dents dans quelques études.
- Type VII (1-2-1-2) : très rare, entre 0% (pour la pulpart des études) et 5,0% (*Verma & Love, 2011*).
- Type VIII (3-3-3) : la présence de trois canaux au sein de la racine mésio-vestibulaire est considérée comme marginale, avec 0 à 6,5% (*Park & coll., 2009*) de prévalence selon les études.

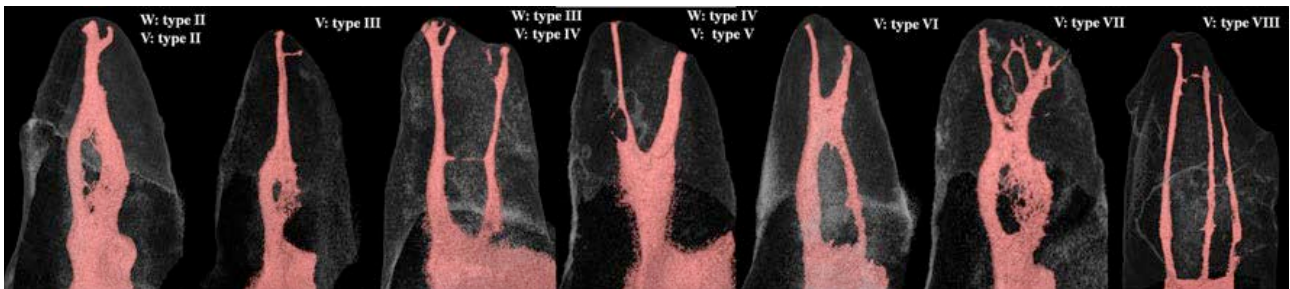


Figure 73 : Modélisations tri-dimensionnelles de sept racines mésio-vestibulaires de premières molaires maxillaires, reprenant les sept configurations canalaires de Vertucci, hormis la configuration de type I (*Kim & coll., 2013*).

De surcroît, les auteurs souffrent de ne pouvoir classer jusqu'à 30% des configurations canalaires observées (*Verma & Love, 2011*). *Kim & coll. (2013)* illustrent des racines mésio-vestibulaires possédant une configuration canalair ne pouvant être classée dans la classification de Vertucci.

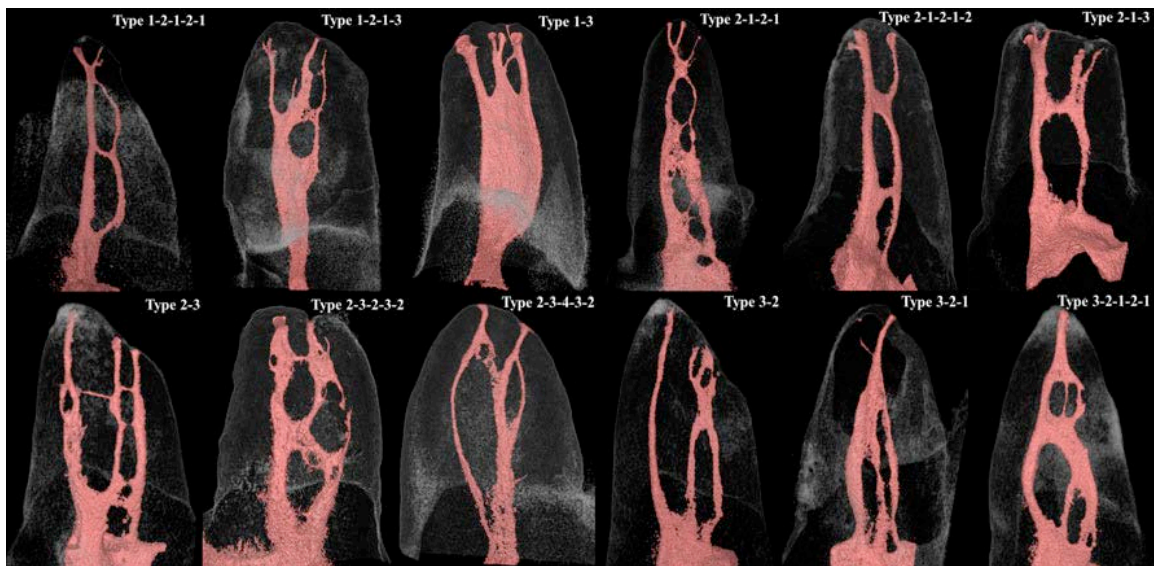


Figure 74 : Modélisation tri-dimensionnelle de racines mésio-vestibulaires de premières molaires maxillaires n'entrant pas dans la configuration canalaire de Vertucci (Kim & coll., 2013).

La **prévalence** du second canal mésio-vestibulaire est **plus faible au sein des deuxièmes molaires maxillaires** : c'est le constat ressortant des *tableaux 23 et 24*.

Les études *in vivo* présentent des fréquences **entre 14,7%** (Tocci & coll., 2013) **et 50,7%** (Stropko, 1999), avec une moyenne approximative de 35% : une deuxième molaire maxillaire sur 3 révélerait à l'examen clinique un quatrième canal au sein de sa racine mésio-vestibulaire.

Les études *in vitro* offrent ici encore des résultats plus hétérogènes et une prévalence plus importante : **de 13,1%** (Rwenyonyi & coll., 2007) **à 70,3%** (Gilles & Reader, 1990).

Les quatre configurations canales décrites par Weine sont les plus référencées, notamment les types II (entre 1,8% et 32,4%) et III (entre 6,7% et 35,1%), dominant le type IV (entre 0% et 14,4%). Les études *in vivo* montrent à l'unisson que la **configuration canalaire de type II serait plus représentée** que la configuration canalaire de type III selon Weine, à l'exception d'une occurrence (Billis & coll., 2014). Les résultats des études *in vitro* sont plus contrastés et aucune conclusion ne peut être tirée.

Les types III, VI, VII et VIII selon Vertucci existent aussi mais restent rares.

Peu de configurations canales ont été décrites comme inclassables.

Outre les variations liées à la dent et au patient, de nombreux critères propres à l'étude expliquent l'amplitude de ces résultats.

• **La définition donnée du second canal mésio-vestibulaire par les différents auteurs :**

Selon les études, constitue un canal :

- un orifice canalaire distinct constaté sur le plancher pulpaire (Nosonowitz & Brenner, 1973),
- deux instruments placés simultanément dans deux canaux mésio-vestibulaires distincts, avec une longueur de travail minimale de 16 millimètres depuis la pointe cuspidienne mésio-vestibulaire (Seidberg & coll., 1973),

- un canal distinct du canal mésio-vestibulaire principal pouvant être instrumenté sur une profondeur de 3-4 millimètres au minimum (*Stropko, 1999*),
- un canal traitable, avec une lime endodontique ou un cône de gutta-percha placé à la longueur de travail déterminée radiographiquement (*Fogel & coll., 1994*).

• **Des résultats «opérateur-dépendant» :**

- D'une part, les données recensées par les chercheurs, souvent endodontistes spécialistes, ne reflètent pas les données de la population générale. **Davantage de cas complexes** leur sont adressés et on peut supputer par conséquent que la **prévalence** de second canal mésio-vestibulaire serait **majorée** dans les études, par rapport à la population globale.
- D'autre part, les endodontistes spécialistes possèdent **davantage d'expérience et de matériel** spécialisé pour mettre en évidence et traiter ce second canal mésio-vestibulaire. *Stropko (1999)*, lors de son étude clinique menée de 1989 à 1997 sur 1732 molaires maxillaires, a observé, de par l'investissement en matériel adapté et l'optimisation de son protocole clinique, que la prévalence du second canal mésio-vestibulaire se trouvait augmentée au fil des années : 73,2% de 1989 à 1995, 83,5% en 1996 et 93,0% en 1997.

• **La classification canalaire retenue :**

La classification de Weine, largement utilisée, se justifie dans une démarche de vulgarisation des configurations canalaires radiculaires. Les quatre configurations canalaires définies sont, certes, largement insuffisantes mais ont l'avantage de représenter entre 65,8% (*Kim & coll., 2013*) et 98,7% (*Lee & coll., 2011*) des configurations de la première molaire maxillaire, soit une large majorité.

La classification de Vertucci est créée en 1984 pour diversifier le panel configurationnel proposé par Weine, mais maintes configurations restent inclassées (jusque 30,0% chez *Verma & Love, 2011*).

Il est obligatoire de vulgariser la configuration canalaire de la racine mésio-vestibulaire afin de la comprendre et de la traiter (les configurations canalaires de Weine et Vertucci constituent en cela des aides précieuses), mais il convient de garder à l'esprit que le système endo-canalaire mésio-vestibulaire de chaque molaire maxillaire est unique, d'une complexité extrême et inclassable.

• **Les conditions propres aux études *in vitro* :**

- L'indication d'avulsion des dents servant à une étude *in vitro* n'est pas toujours précisée. Il convient de sélectionner chaque dent avec «des apex bien formés, une couronne intacte, pas de restauration et pas de défauts ou lésions carieuses» (*Spagnuolo & coll., 2012*). Certaines dents sélectionnées pour les études présentent des lésions carieuses (*Yamada & coll., 2011*) ou des lésions péri-apicales inopérables (*Pineda & Kuttler, 1973*).

- De même, les conditions de décontamination et de conservation des dents extraites ne sont pas toujours renseignées (*Pineda & Kuttler, 1973 ; Gilles & Reader, 1990 ; Yamada & coll., 2011*). L'antiseptique préconisé pour la désinfection canalaire est l'hypochlorite de sodium concentré à 5,25% (*Peeters & coll., 2011 ; Spagnuolo & coll., 2012 ; Park & coll., 2009*).

La conservation des dents extraites peut se faire :

- dans un bain de thymol à concentration 0,1% (*Spagnuolo & coll., 2012*) ou 1% (*Alaçam & coll., 2007*),
- dans de la formaline à 10% (*Vertucci, 1984 ; Weller & coll., 1995 ; Teixeira & coll., 2003 ; Coutinho-Filho & coll., 2006*),
- ou encore dans de l'eau distillée (*Yoshioka & coll., 2005 ; Coutinho-Filho & coll., 2012*).
- L'azoture de sodium à 0,5% est aussi référencée (*Jung & coll., 2005*).

La dent peut être enfin décalcifiée dans un bain d'acide chlorhydrique à 5% (*Vertucci, 1984*).

- Les moyens de mise en évidence du réseau canalaire in vitro sont aussi très divers :
 - Les études les plus anciennes résultent d'une simple observation de clichés radiographiques au négatoscope, avec (*Eskoz & Weine, 1995*) ou sans (*Pineda & Kuttler, 1972*) lime en place.
 - L'injection de colorants tels que l'hématoxyline (*Vertucci, 1984*) ou l'encre indienne (*Alavi & coll., 2002 ; Yoshioka & coll., 2005 ; Rwenyonyi & coll., 2007 ; Smadi & Khraisat, 2007 ; Habib, 2014*) révèle aussi le réseau endo-canalaire.
 - D'autres chercheurs procèdent à la section radiculaire pour observer le second canal mésio-vestibulaire (*Seidberg & coll., 1973 ; Gilles & Reader, 1990*). Cette méthode est critiquée car le canal est obstrué par les boues dentinaires formées au sciage.
- Les moyens d'observation influent, en outre, sur la mise en évidence du second canal mésio-vestibulaire :
 - L'observation macroscopique, plébiscitée par certains chercheurs autrefois (*Pecora & coll., 1991*), semble aujourd'hui désuète. Le second canal mésio-vestibulaire est en effet trop fin pour être observé à l'oeil nu.
 - Un grossissement semble de rigueur. Certains auteurs se servent de loupes (*Pineda & Kuttler, 1972 ; Rwenyonyi & coll., 2007 ; Smadi & Khraisat, 2007*) à des grossissements x3 ou x3,5.
 - D'autres se munissent d'un microscope optique opératoire (*Alaçam & coll., 2007 ; Coutinho-Filho & coll., 2012*), d'un microscope numérique (*Yoshioka & coll., 2005*) ou encore d'un microscope électronique à balayage (*Gilles & Reader, 1990*).
 - L'analyse au micro-CT (*Park & coll., 2009 ; Verma & Love, 2011 ; Yamada & coll., 2011 ; Spagnuolo & coll., 2012 ; Kim & coll., 2013*) semble un moyen d'observation radiographique récent et fiable.

- **Les conditions propres aux études in vivo :**

Les études in vivo affichent des grandes différences protocolaires.

- Seuls peu d'auteurs ont entrepris des traitements endodontiques au fauteuil, munis d'aides opératoires telles que des loupes (*Fogel & coll., 1994*) ou de microscopes optiques (*Stropko, 1999*). Leurs résultats sont à considérer puisque ce sont les plus proches de la réalité clinique à laquelle tout praticien est confronté dans son exercice quotidien.
- *Nosonowitz & Brenner (1973)* proposent, quant à eux, l'observation clinique du plancher pulpaire de dents traitées endodontiquement.
- La plupart des études in vivo ne résultent que de simples observations radiographiques de dents traitées, soit par le biais de radiographies péri-apicales argentiques (*Seidberg & coll., 1973 ; Zaatar & coll., 1999*) , soit, plus récemment, par l'observation de coupes au CBCT (*Zhang & coll., 2011 ; Lee & coll., 2011 ; Tocci & coll., 2013 ; Billis & coll., 2014*).

- Tandis que les racines disto-vestibulaire et palatine ne présentent qu'un canal par racine (sauf anomalies), la racine mésio-vestibulaire peut arborer un canal ou deux canaux, arbitrairement.
- On constate que **le second canal mésio-vestibulaire touche plus d'une première molaire maxillaire sur 2**. Plusieurs études *in vitro* tendent même à démontrer que la présence du second canal mésio-vestibulaire est quasi-systématique (jusqu'à 94,7%), mais les études considérant seulement les canaux négociables et obturables cliniquement affichent des prévalences plus faibles (de 71,2% à 73,0%).
- Les configurations canalaire prédominantes sont le **type II (2-2-1) et le type IV (2-2-2) selon Vertucci**. D'autres configurations ne sont pas rares, classables ou non.
- **Environ une deuxième molaire maxillaire sur 3 présente un second canal mésio-vestibulaire**. Le pourcentage de racines fusionnées, bien plus conséquent pour la deuxième molaire maxillaire, explique cette prévalence plus faible. La configuration de type II (2-2-1) prédomine dans l'ensemble des études *in vivo*.
- Les études avancent chacune des spécificités, rendant plus complexe l'interprétation des résultats.
- **La définition du second canal mésio-vestibulaire** peut varier d'un orifice canalaire observé sur le plancher pulpaire à un canal obturé cliniquement.
- **L'opérateur** des études est souvent un endodontiste spécialiste, ayant acquis beaucoup d'expérience et évoluant avec un arsenal thérapeutique conséquent, loin de la pratique d'un chirurgien dentiste omnipraticien.
- **Les conditions** de décontamination et de conservation des dents extraites, de même que **la carte d'identité du patient** et les **causes de l'extraction dentaire** ne sont que très rarement spécifiées dans les études *in vitro*.
- Les études *in vitro* peuvent résulter d'une observation radiographique de dents extraites, d'une injection de colorants ou d'observation de dents sectionnées ; des aides optiques diverses peuvent être un outil supplémentaire.
- Les études *in vivo* peuvent proposer des protocoles cliniques hautement significatifs, alors que d'autres études proposent une simple observation radiographique de dents traitées ou non.

2.2.3. Facteurs de variabilité liés au patient

2.2.3.1. Age

2.2.3.1.1. Prévalence du second canal mésio-vestibulaire

Etude / Age	> 20	20-30	30-40	40-50	50-60	60+
Première molaire maxillaire						
Gilles & Reader (1990)	57,1			33,3		
Pattanshetti & coll. (2008)	58,3	48,3	35,0	20,0		
Lee & coll. (2011)	81,5	72,5	85,5	70,7	59,2	50,0
Guo & coll. (2014)	67,6	72,4	60,0	74,6	60,8	80,0
Deuxième molaire maxillaire						
Gilles & Reader (1990)	51,3			24,3		
Lee & coll. (2011)	71,2	48,0	46,9	28,4	24,6	22,2

Tableau 25 : Prévalence du second canal mésio-vestibulaire des premières et deuxièmes molaires maxillaires en fonction de l'âge du patient (Gilles & Reader, 1990 ; Pattanshetti & coll., 2008 ; Lee & coll., 2011 ; Guo & coll., 2014).

Au vu du tableau ci-dessus, une tendance se dessine : il existe une véritable corrélation entre l'âge du patient et la présence d'un second canal mésio-vestibulaire, tant au niveau des premières que des deuxièmes molaires maxillaires. Certains chiffres ne sont pas significatifs (Guo & coll., 2014), mais la plupart des études tendent au même constat : **plus le patient est âgé, plus la prévalence du second canal mésio-vestibulaire décroît.**

La deuxième molaire maxillaire affiche une prévalence moins forte que la première molaire maxillaire (Gilles & Reader, 1990 ; Lee & coll., 2011).

2.2.3.1.2. Etiologies

Avec l'âge, il est acquis que la lumière canalaire se rétrécit : le second canal mésio-vestibulaire voit son diamètre diminuer avec le temps, puis le canal se sclérose et peut disparaître à un âge avancé.

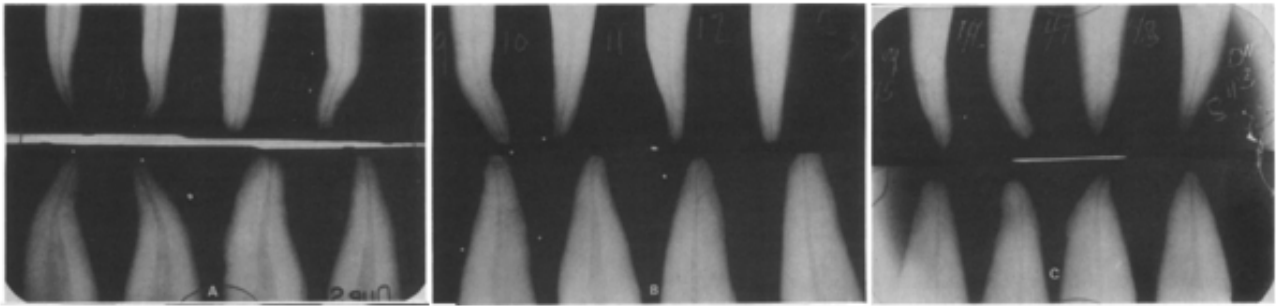


Figure 75 : Dans le groupe de patients jeunes (jusqu'à 25 ans) (figure 75-a), les diamètres canalaires sont larges dans les dimensions vestibulo-palatine (en haut de l'image) et mésio-distale (en bas de l'image). On constate ensuite une réduction de diamètre sur les patients âgés de 35 à 45 ans (figure 75-b). Cette diminution est encore accrue dans le groupe âgé de 55 ans et plus (figure 75-c) (Pineda & Kuttler, 1972).

Deux théories s'affrontent quant aux étiologies de rétrécissement canalaire.

Hess (1925) explique l'apposition dentinaire continue comme un processus physiologique.

- Avant 20 ans, l'anatomie canalaire est inachevée, la maturation n'est pas aboutie : les deux canaux mésio-vestibulaires, s'ils existent, ne sont pas encore scindés.
- C'est entre 20 et 40 ans qu'un canal large peut se diviser en 2 canaux, en raison de l'apposition dentinaire contre les parois canalaires, au niveau de l'isthme médian. La prévalence du second canal mésio-vestibulaire serait maximale et l'anatomie radiculaire la plus complexe pendant cette tranche d'âge.
- Après 40 ans, l'apposition dentinaire continue et finit par oblitérer le canal fin qu'est le second canal mésio-vestibulaire. La prévalence diminue à nouveau.

Barrett (1925) réagit la même année en affirmant, *a contrario*, que l'âge n'est pas en soi un facteur de variation du nombre de canaux. La morphologie canalaire résulte d'un processus embryologique prédéfini, pouvant être modulée par des agressions environnementales, telles que la carie, le traumatisme ou encore les soins conservateurs. La molaire maxillaire présente un ou deux canaux mésio-vestibulaires, de manière génétiquement programmée, et seule une agression chronique d'origine environnementale provoque une mortification pulpaire anticipée et peut oblitérer le second canal mésio-vestibulaire.

Neaverth & coll. (1987) établit la synthèse des deux théories manichéennes précédentes, en soutenant que la diminution de prévalence du second canal mésio-vestibulaire s'explique :

- d'une part, par un processus de sénescence pulpaire physiologique ;
- d'autre part, par des facteurs environnementaux tels que «les traumatismes, caries ou procédures restauratrices , qui peuvent accroître la quantité de dentine tertiaire formée au sein du réseau canalaire, celle-ci altérant parfois son anatomie».

- **La prévalence du second canal mésio-vestibulaire diminue avec l'âge.**
 - La sénescence pulpaire d'une part, les facteurs environnementaux (caries, traumatismes, agressions iatrogènes...) ; d'autre part, expliquent l'obstruction continue de la lumière canalaire du MV2.

2.2.3.2. Sexe

Les chercheurs ont tenté de déterminer si le sexe du patient influait sur la prévalence du MV2. Les résultats des études sur le sujet sont référencés dans le tableau ci-dessous :

Etude / Sexe	Homme (%)	Femme (%)	Significatif (P < 0,05) / Non significatif (P > 0,05)
Première molaire maxillaire			
Sert & coll. (2004)	35,0	30,2	-
Pattanshetti & coll. (2008)	41,0	44,0	Non significatif
Lee & coll. (2011)	73,3	69,6	Non significatif
Guo & coll. (2014)	69,4	67,0	Non significatif
Deuxième molaire maxillaire			
Lee & coll. (2011)	48,7	30,8	Significatif

Tableau 26 : Prévalence du second canal mésio-vestibulaire des premières et deuxièmes molaires maxillaires en fonction du sexe du patient (Sert & coll., 2004 ; Pattanshetti & coll., 2008 ; Lee & coll., 2011 ; Guo & coll., 2014).

On sait, d'après *Neaverth & coll. (1987)*, que la fusion radiculaire induit une diminution de la complexité du réseau canalaire, c'est-à-dire une diminution du nombre de canaux principaux et accessoires. La prévalence du second canal mésio-vestibulaire diminue en cas de fusion radiculaire.

Or, en 1981, *Ross & Evanchik* statuent sur une fusion radiculaire dans 14,5% des molaires maxillaires masculines, contre 19,6% de molaires maxillaires féminines. En outre, 77,8% des femmes contre seulement 59,2% des hommes possèdent au moins une molaire maxillaire aux racines fusionnées en bouche.

On pourrait donc supposer une prévalence du MV2 plus faible chez la femme que chez l'homme.

Fogel & coll. (1994) confirment cette supputation : après analyse factorielle discriminante de leurs résultats cliniques, les hommes présenteraient plus fréquemment un second canal mésio-vestibulaire que les femmes et ce, de manière significative ($p = 0,001$). *Lee & coll. (2011)* observent une différence significative uniquement sur la deuxième molaire maxillaire : la prévalence du second canal mésio-vestibulaire des deuxièmes molaires maxillaires est significativement plus faible chez la femme ($p < 0,05$).

Sert & Bayirli (2004) notent également un pourcentage de prévalence plus faible du MV2 chez la femme (30,2%) que chez l'homme (35,0%).

Néanmoins, la majorité des auteurs statuent sur une absence de lien entre la présence du second canal mésio-vestibulaire et le sexe du patient (*Pattanshetti & coll., 2008 ; Guo & coll., 2014*). Le sexe du patient n'a ni impact sur le nombre de canaux, ni sur le nombre de foramina apicaux de la racine mésio-vestibulaire des molaires maxillaires (*Neaverth & coll., 1987*).

De surcroît, le sexe du patient semble un facteur indépendant de la configuration canalaire du MV2 (Fogel & coll., 1994). Les fréquences des types I, II, IV (selon Vertucci) ne montrent pas de différence significative entre hommes et femmes (Guo & coll., 2014).

- Le sexe du patient ne semble pas influencer sur la prévalence du second canal mésio-vestibulaire de la première molaire maxillaire. Toutefois, les résultats des études affichent une prévalence du MV2 souvent plus faible chez la femme, pouvant être expliquée par une plus forte fréquence de fusion radiculaire.
- Le sexe du patient n'influe pas sur la configuration canalaire de la racine mésio-vestibulaire.
- La prévalence du second canal mésio-vestibulaire des deuxièmes molaires maxillaires a été conclue comme significativement plus faible chez la femme : c'est du moins le résultat d'une étude. La plus forte fréquence de fusion radiculaire chez la femme pourrait encore être l'explication de ce résultat.

2.2.3.3. Origine ethnique

L'anatomie dentaire varie entre les groupes ethniques, donnant un aperçu du nombre de facteurs génétiques contrôlant la morphogenèse dentaire humaine (Brook & coll., 2009). En effet, **le nombre, la taille et la forme des dents sont des caractères génétiquement déterminés.**

Depuis l'étude de *Tratman (1950)*, la population mongole est un exemple connu du lien flagrant entre génétique et anatomie dentaire. Ce peuple est atteint de **taurodontisme** : les molaires de ces individus sont caractérisés par une couronne longue et volumineuse, semblant se développer au dépens de racines courtes, peu développées, avec peu de canaux accessoires mais de nombreux foramina apicaux.

Dès lors, les auteurs, notamment *Guo & coll. (2014)*, ont comparé la prévalence du second canal mésio-vestibulaire chez différentes ethnies.

	Afro-américains	Asiatiques	Hispaniques	Européens blancs	Autres	Total
Prévalence du MV2 (%)	65,4	60,0	72,5	72,5	60,6	67,9
Type II Vertucci (2-1) (%)	7,8	15,0	24,7	36,3	22,1	24,5
Type III Vertucci (1-2-1) (%)	0	1,75	2,4	2,0	0	1,5
Type IV Vertucci (2-2-2) (%)	57,7	45,0	48,2	36,3	38,6	43,5
Type V Vertucci (1-1-2) (%)	3,7	3,3	0	2,0	7,7	2,8

Tableau 27 : Prévalence et configuration canalaire de la racine mésio-vestibulaire des molaires maxillaires en fonction de l'origine ethnique du patient (Guo & coll., 2014).

Aucune différence de prévalence du MV2 en fonction de l'ethnie n'a pu être mise en exergue : la prévalence est comprise entre 60,0% pour les asiatiques et 72,5% pour les hispaniques et européens blancs.

Lorsqu'un second canal mésio-vestibulaire existe, les configurations canalaires de type II et IV (selon Vertucci) sont les plus fréquentes, mais en proportions différentes selon l'ethnie. Les caucasiens présentent une même prévalence pour les types II et IV (36,3%), tandis que les hispaniques présentent deux fois plus de configurations canalaires de type II (48,2% contre 24,7%). Les échantillons asiatiques et afro-américains présentent respectivement 3 et 7 fois plus de configurations canalaires de type II que de configurations de type IV selon Vertucci.

Le facteur ethnique ne semble donc pas influencer la prévalence du MV2 mais il agit sur la configuration canalaire de la racine mésio-vestibulaire des molaires maxillaires lorsque le MV2 existe.

Ci-après se trouvent répertoriées la prévalence du MV2 et la configuration canalaire de la racine mésio-vestibulaire ainsi que l'origine ethnique des échantillons étudiés. Les ethnies ont été scindées en quatre groupes : les caucasiens, les sud-américains, les asiatiques et les populations du Moyen-Orient.

Etude	Nationalité de l'échantillon étudié	Prévalence MV2 (%)	Type II selon Vertucci (%)	Type IV selon Vertucci (%)
Première molaire maxillaire				
Pineda & Kuttler (1972)	Mexicaine	61,7	12,2	23,7
Seidberg & coll. (1973)	Américaine (prédominante caucasienne)	62,0	37,0	25,0
Pecora & coll. (1992)	Brésilienne	25,0	17,5	7,5
Thomas & coll. (1993)	Australienne (prédominante caucasienne)	73,6	27,3	19,9
Caliskan & coll. (1995)	Turque	65,6	41,0	11,5
Weine & coll. (1999)	Japonaise	58,0	24,2	30,4
Ng & coll. (2001)	Birmane	70,0	25,6	33,3
Alavi & coll. (2002)	Thaïlandaise	67,3	17,3	44,2
Sert & Bayirli (2004)	Turque	93,0	47,9	17,9
Khraisat & Smadi (2007)	Jordanienne	77,3	27,8	35,1
Pattanshetti & coll. (2008)	Koweïtienne	41,8	33,6	8,2
Park & coll. (2009)	Coréenne	71,7	17,4	37,0
Lee & coll. (2011)	Coréenne	71,8	33,2	34,9
Guo & coll. (2014)	Américaine	68,2	41,9	26,3

Tableau 28 : Prévalence du second canal mésio-vestibulaire et configuration canalaire de la racine mésio-vestibulaire des premières molaires maxillaires en fonction de l'origine ethnique du patient (Pineda & Kuttler, 1972 ; Seidberg & coll., 1973 ; Pecora & coll., 1992 ; Thomas & coll., 1993 ; Caliskan & coll., 1995 ; Weine & coll., 1999 ; Ng & coll., 2001 ; Alavi & coll., 2002 ; Sert & Bayirli, 2004 ; Khraisat & Smadi, 2007 ; Pattanshetti & coll., 2008 ; Park & coll., 2009 ; Lee & coll., 2011, Guo & coll., 2014).

La prévalence du MV2 est trop variable au sein de chaque étude et de chaque groupe ethnique pour tirer une quelconque conclusion.

En revanche, quelques remarques émergent des configurations canales prédominantes dans chaque ethnie. Les études réalisées en Asie du Sud-Est (études birmanes, indiennes, japonaises, coréennes et thaïlandaises) présentent à l'unisson la configuration canalaire de type IV selon Vertucci comme majoritaire sur les premières molaires maxillaires ; tandis que les études occidentales et moyen-orientales annoncent un type II selon Weine majoritaire. Le chirurgien dentiste asiatique peut s'attendre à traiter davantage de MV2 joignant le MV1 apicalement, tandis que les chirurgiens dentistes moyen-orientaux et occidentaux observeraient chez ses patients davantage de canaux mésio-vestibulaires distincts de l'orifice canalaire jusqu'à l'apex.

NB : Ces observations ont néanmoins un faible degré de preuve puisqu'elles résultent d'un panel d'études aux caractéristiques différentes.

Les résultats de la deuxième molaire maxillaire sont exposés dans le tableau ci-dessous :

Etude	Nationalité de l'échantillon étudié	Prévalence MV2 (%)	Type II selon Vertucci (%)	Type IV selon Vertucci (%)
Deuxième molaire maxillaire				
Pineda & Kuttler (1972)	Mexicaine	61,7	12,2	23,7
Nosonowitz & Brenner (1973)	Américaine	35,6	29,6	6,0
Eskoz & Weine (1995)	Américaine	40,3	20,9	16,4
Vertucci (1984)	Américaine	29,0	17,0	12,0
Pecora & coll. (1992)	Brésilienne	42,0	22,0	20,0
Singh & coll. (1994)	Indienne	66,0	34,0	0
Caliskan & coll. (1995)	Turque	62,9	23,6	14,7
Ng & coll. (2001)	Birmane	51,9	18,2	15,6
Alavi & coll. (2002)	Thaïlandaise	58,5	7,7	26,2
Lee & coll. (2011)	Coréenne	42,2	23,8	14,6

Tableau 29 : Prévalence du second canal mésio-vestibulaire et configuration canalaire de la racine mésio-vestibulaire des deuxièmes molaires maxillaires en fonction de l'origine ethnique du patient (Pineda & Kuttler, 1972 ; Nosonowitz & Brenner, 1973 ; Eskoz & Weine, 1995 ; Vertucci, 1984 ; Pecora & coll., 1992 ; Singh & coll., 1994 ; Caliskan & coll., 1995 ; Ng & coll., 2001 ; Alavi & coll., 2002 ; Lee & coll., 2011).

Ici encore, le facteur ethnique ne semble pas conditionner la prévalence du second canal mésio-vestibulaire, qui fluctue entre 29,0% (Vertucci, 1984) et 66,0% (Singh & coll., 1994).

Quelle que soit l'ethnie, on constate que la racine mésio-vestibulaire de la deuxième molaire maxillaire arbore une configuration canalaire de type II (2-1). Les populations thaïlandaises (Alavi & coll., 2002) et mexicaine (Pineda & Kuttler, 1972) font exception à cette règle, mais les auteurs n'avancent pas d'explication étiologique.

En conclusion, les résultats observés, homogènes mais non-identiques au sein d'une même ethnie, sont le reflet d'un bagage génétique fort, nuancé toutefois par un polymorphisme génétique découlant des influences environnementales propres à chaque individu.

- **L'ethnicité n'influe pas sur la prévalence du second canal mésio-vestibulaire des premières et deuxièmes molaires maxillaires.**
- En revanche, les configurations canales de la racine mésio-vestibulaire de la première molaire maxillaire diffèrent selon l'ethnie étudiée : la population **asiatique** présente une configuration de **type IV** selon Vertucci prédominante (2-2-2) ; alors que les populations **occidentale et moyen-orientale** arborent une configuration de **type II** prédominante (2-2-1).
- Quelle que soit l'ethnie, la racine mésio-vestibulaire de la deuxième molaire maxillaire affiche une prédominance franche pour la configuration canalaire de type II selon Vertucci (2-2-1).

CHAPITRE 3.

TRAITEMENT DU SECOND CANAL MÉSIO-VESTIBULAIRE DES MOLAIRES MAXILLAIRES

Le traitement endodontique a pour objectif de traiter les maladies de la pulpe et du péri-apex et ainsi de transformer une dent pathologique en une entité saine, asymptomatique et fonctionnelle sur l'arcade.

La conception biologique et mécanique du traitement s'appuie sur les trois notions : assainissement, mise en forme et obturation.

Quel que soit l'état du tissu pulpaire, vivant, partiellement nécrosé ou nécrosé, un traitement optimal et efficace respecte les étapes indispensables en s'appuyant sur des techniques validées (*Haute Autorité de Santé (HAS), 2008*).

Le traitement endodontique des molaires maxillaires est souvent appréhendé par le chirurgien dentiste car d'une extrême complexité.

Cette notion de complexité en endodontie est étroitement liée à la difficulté technique du traitement canalaire, à laquelle se surajoutent des difficultés spécifiques dans le cas des premières molaires (*Bronnec & Caron, 2008*) :

- anesthésie (anatomie et contexte inflammatoire)
- coopération (séance longue, pose de la digue)
- accessibilité (secteur postérieur, ouverture buccale limitée)
- réflexe nauséeux lors de la prise de radiographies (voile du palais, langue et plancher buccal)
- contexte d'urgence (contrainte de temps, stress, échec anesthésique)
- anatomie complexe (nombre de canaux, courbure et configurations canalaires variables).

Le second canal mésio-vestibulaire sonne comme un défi supplémentaire, complexe mais nécessaire à la réussite de ce traitement.

Après avoir étudié l'anatomie des molaires maxillaires ainsi que la configuration du second canal de leur racine mésio-vestibulaire, nous abordons dans un troisième temps les spécificités de traitement endodontique propres à ce canal, de part sa difficulté de localisation, de mise en forme et d'obturation.

3.1. Moyens de localisation de l'orifice canalaire du second canal mésio-vestibulaire

La localisation de l'entrée canalaire du second canal mésio-vestibulaire peut être entreprise par le biais de moyens radiographiques, analytiques, chimiques, optiques et géométriques.

3.1.1. Radiographies pré-opératoires

La radiographie est actuellement la seule méthode permettant de visualiser ce que ne peut voir l'endodontiste : le nombre, la forme, la taille et l'inclinaison des racines et canaux radiculaires.

L'Agence Nationale pour le Développement de l'Évaluation Médicale (ou ANDEM, 1996) recommande la **prise minimale d'un cliché pré-opératoire**, mais ne précise pas la technique radiographique employée : bien que la radiographie rétro-alvéolaire bi-dimensionnelle soit la plus répandue, l'imagerie en trois dimensions apporte parfois des informations supplémentaires et indispensables, notamment au diagnostic du second canal mésio-vestibulaire.

3.1.1.1. La radiographie rétro-alvéolaire conventionnelle

Les clichés rétro-alvéolaires pré-opératoires renseignent sur l'anatomie canalaire ainsi que sur l'intégrité du parodonte (HAS, 2008). Ils constituent aussi un **état de référence de la dent avant le traitement endodontique**.

L'utilisation d'un **angulateur** est indispensable : celui-ci permet de placer le film parallèle à la dent et le faisceau de rayons X perpendiculaire à la dent, selon la **technique des plans parallèles**. Il garantit l'absence de distorsion de l'image obtenue et permet des mesures directes sur le film.

L'incidence ortho-centrée nous fournit **trop peu d'informations** quant à l'anatomie radicaire des molaires maxillaires : en effet, le plancher du sinus maxillaire se superpose sur les apex des premières et deuxième molaires maxillaires. Aussi, l'image du processus zygomatique du maxillaire dissimule l'apex de la racine palatine et la racine disto-vestibulaire recouvre la racine palatine (Walton, 1973).

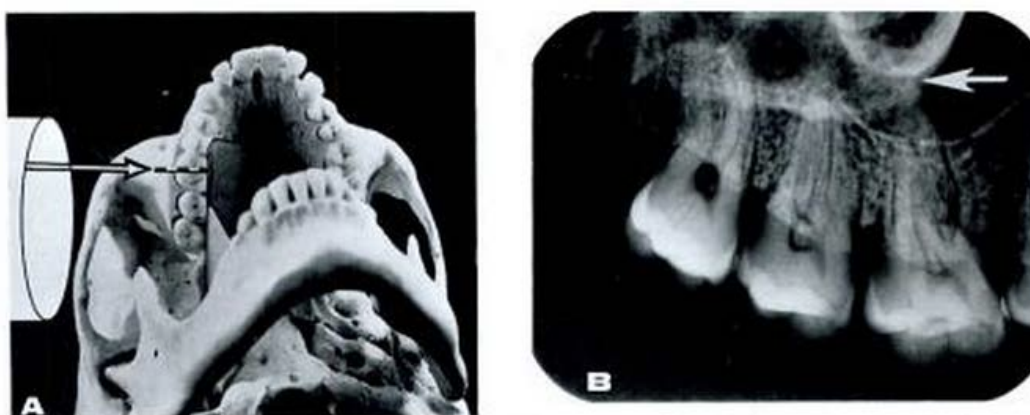

Figure 76 : Radiographie rétroalvéolaire argentique des molaires maxillaires selon une incidence orthocentree (Walton, 1973).

Il peut être judicieux de réaliser des clichés avec une incidence excentrée : le cône du générateur de rayons X est déplacé selon une angulation de 15° à 20° mésialement ou distalement par rapport à l'angulation orthogonale.

Walton (1973) constate en incidence mésio-centrée que le processus zygomatique du maxillaire est déplacé loin en distal. La racine disto-vestibulaire se dissocie de la racine palatine : **les trois racines sont bien visibles**.

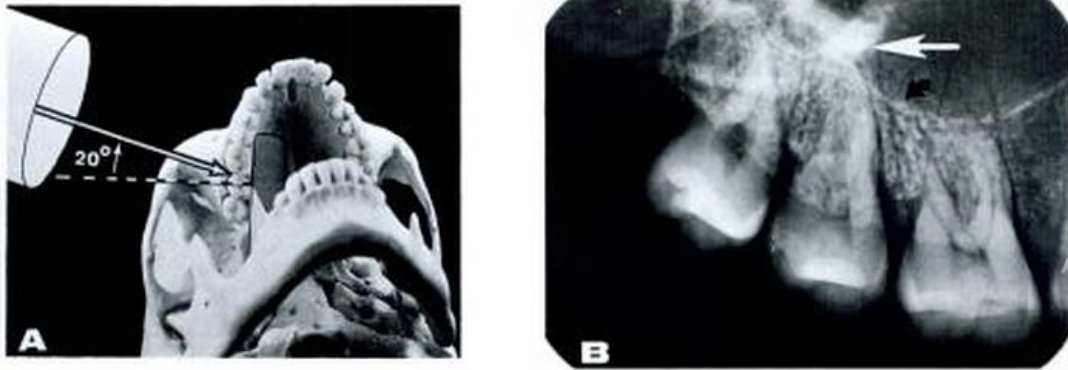


Figure 77 : Radiographie rétroalvéolaire argentique des molaires maxillaires selon une incidence mésio-centrée (Walton, 1973).

L'incidence disto-centrée peut être utilisée pour isoler la racine mésio-vestibulaire de la première molaire maxillaire. L'anatomie de cette racine est clairement discernable, même si la déformation augmente aussi. C'est la **meilleure incidence pour objectiver le second canal mésio-vestibulaire**. Les deuxième et troisième molaires maxillaires sont libérées de l'image du processus zygomatique de l'os maxillaire (Walton, 1973).

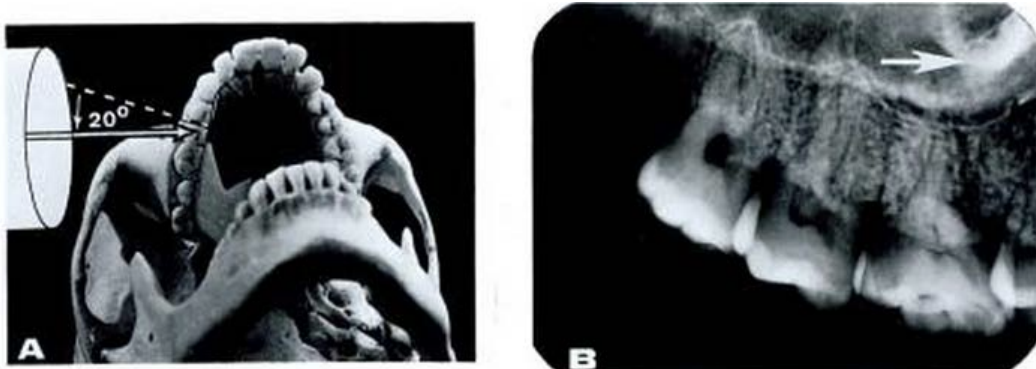

Figure 78 : Radiographie rétroalvéolaire argentique des molaires maxillaires selon une incidence disto-centrée. Le processus zygomatique, projeté en mésial, est signalé par une flèche blanche (Walton, 1973).

Ce même cliché est aussi une aide inestimable en cas de reprise de traitement endodontique : si le canal mésio-vestibulaire obturé n'est pas au centre de sa racine, on doit suspecter la présence d'un second canal mésio-vestibulaire non traité (Bronnec, 2006).

Cependant, la radiographie rétro-alvéolaire n'est que «l'ombre» d'une structure en trois dimensions : elle **se déforme facilement** selon l'incidence des rayons, la forme du support sur lequel elle se projette et les obstacles anatomiques qu'elle rencontre. La dimension vestibulo-palatine est bafouée en incidence ortho-centrée et déformée en incidence excentrée : la radiographie tridimensionnelle semble être la réponse aux exigences du praticien.

3.1.1.2. La tomographie volumique à faisceau conique

La tomographie volumique à faisceaux coniques (TVFC), plus connue sous la dénomination *Cone Beam Computed Tomography (CBCT)*, est introduite à la fin des années 1990 pour l'imagerie clinique des tissus minéralisés de la sphère oro-faciale.

L'imagerie dite «*Cone Beam*» possède les avantages suivants :

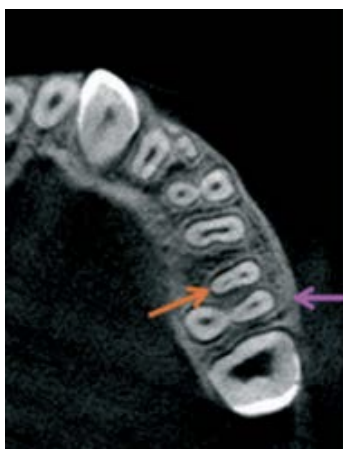- accessibilité croissante en cabinet dentaire
- faible distorsion de l'image
- faible irradiation (de 3 à 25 mGy, soit 4 à 12 fois moins irradiant qu'un scanner dentaire optimisé).

L'exploration endodontique exige une précision et une définition nécessitant une forte **résolution spatiale**. Celle d'un *Cone Beam* en 2014 varie de 75 à 200 μm : ceci reste **trop faible** aujourd'hui pour reproduire avec précision la complexité du réseau canalaire d'une dent. Le micro-CT remplit néanmoins cette fonction *in vitro*, et une amélioration de la résolution spatiale de la technologie *Cone beam* pourra permettre dans un futur très proche, pour tout praticien s'apprêtant à effectuer un traitement endodontique, la réalisation d'une radiographie pré-opératoire en 3 dimensions de haute précision.

Toutefois, la *Haute Autorité de Santé (2009)* statue sur la nécessité de recourir aujourd'hui à une **imagerie CBCT lorsque les informations fournies par la clinique et la radiologie conventionnelle ne sont pas suffisamment contributives au diagnostic**, notamment pour la **recherche d'un canal supplémentaire**. Ainsi, une douleur persistante ou une lésion péri-apicale d'origine endodontique apparaissant après un traitement radiculaire *a priori* bien conduit sur une molaire maxillaire, peuvent être des indications à la recherche d'un MV2 par imagerie CBCT.

L'imagerie *Cone Beam* se justifie uniquement si elle représente une aide significative à la localisation du MV2, et significativement plus élevée que la radiographie rétro-alvéolaire.

- L'imagerie *Cone Beam* est-elle une aide significative à la localisation du MV2?



De nombreuses études *in vivo* employant l'imagerie tridimensionnelle ont permis de **mettre en évidence le second canal mésio-vestibulaire**, à des prévalences comprises entre 38,4% (*Tocci & coll., 2013*) et 71,8% (*Lee & coll., 2011*) pour la première molaire maxillaire ; et entre 14,7% (*Tocci & coll., 2013*) et 42,2% (*Lee & coll., 2011*) pour la deuxième molaire maxillaire. C'est un moyen simple et non délabrant de diagnostiquer le MV2.

Figure 79 : Coupe transversale, issue d'une imagerie CBCT, représentant une première molaire maxillaire (flèche violette). Le second canal mésio-vestibulaire est clairement identifiable (flèche orange) (*Zhang & coll., 2011*).

Cependant, certains chercheurs mettent le doigt sur l'absence de suprématie de cette technique diagnostique par rapport à d'autres méthodes moins irradiantes et tout aussi efficaces, son principal défaut étant sa trop faible résolution spatiale.

Abuabara & coll. (2013) ont notamment comparé différents moyens diagnostiques visant à l'identification du MV2 de molaires maxillaires (premières et deuxièmes molaires maxillaires confondues). Les résultats donnés dans le tableau ci-dessous montrent qu'une analyse clinique permet déjà d'approcher la prévalence de découverte obtenue par l'imagerie CBCT (MV2 identifiés sur 54,0% des dents observées au CBCT, contre 50,0% à l'oeil nu) et de réduire la justification du recours à cette imagerie. **Le recours à un microscope opératoire annihile l'utilité de l'imagerie CBCT** puisque le MV2 est localisé sur 58,0% des dents avec ce moyen diagnostique.

Moyen diagnostique	Prévalence MV2 (%)
Radiographie rétro-alvéolaire	8,0
Analyse clinique	50,0
Observation CBCT	54,0
Analyse clinique + observation CBCT	54,0
Analyse clinique + microscope optique	58,0

Tableau 30 : Comparaison de la prévalence du second canal mésio-vestibulaire de molaires maxillaires en fonction de divers moyens diagnostiques (Abuabara & coll., 2013).

- L'imagerie Cone Beam offre-t-elle une aide significativement plus élevée lors de la localisation du MV2 que la radiologie rétro-alvéolaire conventionnelle?

L'étude de *Abuabara & coll. (2013)* dépeint une imagerie CBCT bien plus efficace que la radiologie rétro-alvéolaire conventionnelle : le MV2 est identifié sur 54,0% des dents après observation au CBCT, contre seulement 8,0% après radiographie rétro-alvéolaire.

L'appréciation de l'anatomie canalaire de *Matherne & coll. (2008)* au CBCT a permis d'identifier l'ensemble des canaux présents dans le système canalaire (100%) tandis que la radiographie conventionnelle analogique ou numérique ne permettait le diagnostic de l'ensemble des canaux que dans 76,0 à 84,0% des cas.

L'imagerie CBCT possède un **pouvoir diagnostique du MV2 plus fort que la radiographie rétro-alvéolaire**. C'est ce que montre l'étude de *Vizzotto & coll. (2013)* puisque la sensibilité du cliché rétro-alvéolaire est bien plus faible (0,38) que celle du CBCT à résolution 0,3 mm (0,95), 0,25 mm (0,84) et 0,2 mm (0,96).

La spécificité du cliché rétro-alvéolaire est en revanche plus élevée (0,85) que celle du CBCT à résolution 0,3 mm (0,70), 0,25 mm (0,78) et 0,2 mm (0,70) : **l'imagerie tomographique à faisceaux coniques laisse apparaître davantage de MV2 qui n'existent pas à la section *in vitro***, en comparaison avec la radiographie rétro-alvéolaire.

La même étude révèle que la présence de matériau d'obturation canalaire au sein du MV1 diminue significativement la fréquence de diagnostic du MV2 au CBCT (par interférences), notamment pour les images de résolution 0,25 mm et 0,3 mm. Ainsi, l'imagerie CBCT n'est **pas optimale lors de la recherche d'un canal non obturé sur une molaire maxillaire déjà traitée endodontiquement**.

Barton & coll. (2003) avancent des propos encore plus contradictoires. Ils proposent de comparer *in vitro* la radiographie argentique, numérique et tridimensionnelle comme moyens de diagnostic du MV2 de premières molaires maxillaires. Les prévalences obtenues sont 39,6% avec la radiographie argentique, 39,2% avec la radiographie numérique de type RVG et 37,6% avec l'imagerie CBCT. Il n'y a, selon cette étude, **pas une technique radiographique plus efficace qu'une autre**. De surcroît, la section, coloration au bleu de méthylène puis observation au microscope permettent de rendre manifeste une prévalence réelle de 85,0% : la radiographie est une aide précieuse, mais elle n'est pas suffisante puisque moins de la moitié des MV2 sont localisés grâce à elle.

La *HAS (2009)*, en collaboration avec l'Institut de Radioprotection et de Sûreté Nucléaire, rappelle que le recours à l'imagerie *Cone Beam* doit être **justifié par un bénéfice net de cet examen par rapport au risque potentiel néfaste lié aux rayonnements ionisants**. Il doit être ensuite optimisé afin d'obtenir l'information diagnostique recherchée au moyen de la dose d'exposition la plus faible possible. Il ne doit ainsi pas être systématique.

- La prise d'un cliché radiographique rétro-alvéolaire pré-opératoire en incidence ortho-centrée, référence exigée par l'*ANDEM (1996)*, n'est pas un outil diagnostique suffisant pour détecter le second canal mésio-vestibulaire.
- Une radiographie rétro-alvéolaire en incidence **mésio-centrée** permet la **distinction des trois racines** ; une incidence **disto-centrée isole**, quant à elle, la racine mésio-vestibulaire et permet la révélation du **second canal mésio-vestibulaire**.
- L'imagerie tri-dimensionnelle est recommandée par la *HAS (2009)* lorsque les informations fournies par la clinique et la radiologie conventionnelle ne sont pas suffisamment contributives au diagnostic. Elle représente une **aide supplémentaire** mais sa trop faible résolution spatiale ainsi que son manque de spécificité diagnostique la rendent aujourd'hui dispensable, au profit d'une simple analyse clinique ou du recours à une aide optique.

3.1.2. Cavité d'accès rhomboïde

La cavité d'accès se définit comme l'ouverture préparée dans une dent pour permettre l'entrée au système pulpaire canalaire dans le but de nettoyer, préparer et obturer (*Deveaux & coll., 2000*).

C'est une étape déterminante du traitement endodontique. La qualité de sa réalisation conditionne les étapes suivantes et la réussite entière du traitement endodontique : «accès rime avec succès» (*Machtou, 1993*).

3.1.2.1. Objectifs et principes généraux

3.1.2.1.1. Objectifs

Machtou (1993) résumait les objectifs d'une cavité d'accès endodontique en six points :

- **La visibilité des entrées canalaires**
- **L'absence d'interférences coronaires** pour un passage aisé de l'instrumentation canalair jusqu'à la limite apicale radulaire.
- **L'élimination des débris dentinaires et pulpaire** pour l'antiseptie et pour endiguer une hémorragie pulpaire éventuelle.
- **La facilitation de la pose et l'assurance de l'étanchéité du champ opératoire** afin de prévenir tout passage de salive de la cavité buccale vers la zone de travail, mais aussi tout risque de déglutition par le patient de solutions chimiques lors du traitement.
- **La fonction de réservoir pour l'irrigant canalair** permettant une antiseptie optimale. Elle est obtenue si nécessaire par une reconstitution coronaire à l'aide de ciment verre-ionomère (CVI) ou de résine auto-polymérisable.
- **La tenue du ciment d'obturation provisoire** afin d'assurer l'isolement du système endodontique et de maintenir l'état de désinfection entre les séances.

3.1.2.1.2. Principes généraux

Selon *El Merini & coll. (2003)*, il convient, avant ouverture de la chambre pulpaire, d'effectuer :

- **La dépose des éléments prothétiques et restaurations coronaires** : une carie secondaire invisible à la radiographie pré-opératoire, la présence d'une fissure ou d'une fracture radulaire verticale peuvent en effet être découvertes de manière fortuite. De plus, la conservation de l'élément prothétique initial provoque un risque accru d'erreurs d'axe et de perforation radulaire.
- **L'éviction complète du tissu carieux** : c'est après cette excavation qu'est prise la décision de conservation dentaire et de poursuite du traitement endodontique. Elle permet également d'éviter une sur-contamination bactérienne de l'endodonte et d'assurer l'étanchéité des obturations provisoires.
- **La réduction occlusale (en cas de grand délabrement)** : en effet, un émail non soutenu peut causer une fracture dentaire ou fausser les repères occlusaux nécessaires à la détermination de la longueur de travail.
- **La reconstitution coronaire (en cas de grand délabrement)** : dans la majorité des cas, le tissu dentaire sain résiduel empêche l'accomplissement du traitement endodontique à l'abri de la

salive. La mise en place d'un artifice remplaçant la perte de substance et assurant l'étanchéité coronaire semble alors préconisée. On peut procéder soit à un collage de résine composite ou de CVI, soit au comblement d'une bague de cuivre avec une résine auto-polymérisable.

- **La mise en place de la digue** : L'endodontie est un acte chirurgical qu'il convient d'exercer dans des conditions d'asepsie strictes. La pose d'un champ opératoire étanche permet de protéger l'endodonte de toute contamination bactérienne.

Puis, lors de l'ouverture de la chambre pulpaire, on procède à :

- **La trépanation** : l'effondrement du plafond pulpaire est réalisé à l'aide d'une fraise boule, dont le diamètre correspond au volume pulpaire.
- **La décontamination et l'élargissement de la cavité d'accès** : il s'agit de procéder à l'éviction de la pulpe camérale, au dégagement total du plafond pulpaire et à la suppression des surplombs dentinaires à l'aide d'une fraise Zekrya® (commercialisée par Dentsply-Maillefer™) à extrémité mousse non travaillante.

- **Au contrôle de la cavité d'accès** :

-visuel : un premier examen visuel, direct ou indirect, doit permettre de visualiser les entrées canalaires.

-à l'aide d'une sonde 17 : son passage contre les parois permet d'identifier un béquet ou surplomb coronaire, pouvant abriter du tissu pulpaire résiduel.



-à l'aide d'une sonde de Rhein : ce sondage, spécifique au repérage des entrées canalaires, ne doit pas subir de contraintes coronaires.



-instrumental : un instrument en place dans le canal permet de vérifier facilement l'absence d'interférences coronaires.

Figure 80 : Sonde 17 (en haut) et sonde exploratrice de Rhein (en bas), (www.prodont-holliger.com).

3.1.2.2. Consignes spécifiques au traitement des molaires maxillaires

Une erreur trop fréquente est de limiter la cavité d'accès à une simple trépanation de la chambre pulpaire réalisée au centre de la face occlusale étendue dans un second temps en s'appuyant sur le plancher à l'aide d'une fraise conique à extrémité mousse. Les formes ainsi obtenues ne produisent en règle générale qu'un accès restreint aux orifices canalaires et le risque de perforation de plancher n'est pas négligeable (*Bronnec & Caron, 2008*).

La morphologie coronaire et l'anatomie endodontique de chaque dent conditionnent étroitement la forme de la cavité permettant l'accès à l'endodonte. *Simon & Ctorza-Perez (2010)* proposent ainsi la réalisation d'une cavité d'accès spécifique aux molaires maxillaires en 5 étapes :

● **Première étape - matérialisation du toit pulpaire sur la face occlusale d'accès :**

Dans le but d'effectuer toutes les manoeuvres endodontiques sans limite, tout en restant suffisamment conservatrice de tissus dentaires, il convient de matérialiser sur la face occlusale la projection du plafond de la chambre pulpaire. La détermination du positionnement des cornes pulpaire se fait à partir des repères anatomiques coronaires invariables suivants :

- le sillon principal mésio-distal (codifié en vert)
- le sillon vestibulaire inter-cuspidien (codifié en orange)
- la fosse centrale (codifié selon le point P)
- l'axe de la face mésiale (codifié en jaune)
- la pointe cuspidienne mésio-vestibulaire (codifié selon le point MV)
- l'axe de la face vestibulaire.

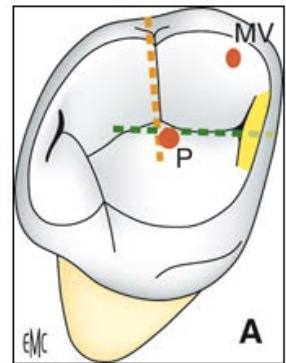


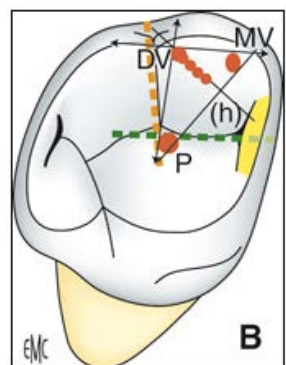
Figure 81 : Repères morphologiques et positionnement des cornes pulpaire palatine (P) et mésio-vestibulaire (MV) sur une molaire maxillaire (Simon & Ctorza-Perez, 2010).

La corne pulpaire palatine se projette sur la face occlusale à proximité de la fosse principale, très légèrement en palatin de cette dernière.

La corne pulpaire mésio-vestibulaire se projette en dedans de la pointe cuspidienne mésio-vestibulaire.

Quant à la corne pulpaire disto-vestibulaire, sa position est plus variable. Pour déterminer sa position, il faut :

- tracer une première droite passant par les cornes mésio-vestibulaire et palatine
- tracer une seconde droite parallèle à la face vestibulaire de la couronne et passant par la corne mésio-vestibulaire
- tracer une droite parallèle à la face mésiale et passant par la corne palatine



Ces trois droites forment un triangle, dont l'angle distal correspond à la position la plus éloignée possible de la corne disto-vestibulaire. Les différentes positions possibles de cette corne se situent toutes sur la hauteur du triangle issu de ce sommet.

Plus la dent est distale (deuxième et troisième molaire), plus la corne disto-vestibulaire tend à se rapprocher des deux autres.

Figure 82 : Positionnement de la corne disto-vestibulaire (DV) et variantes (Simon & Ctorza-Perez, 2010).

● Deuxième étape - dessin de la cavité de délimitation :

La création de cette cavité de délimitation correspond à celle de la cavité d'accès idéale. Elle englobe les projections des cornes pulpaire sur la face occlusale.

Cette cavité idéale est dessinée avec une fraise boule diamantée (diamètre 012 ou 014) sur la face occlusale de la dent.

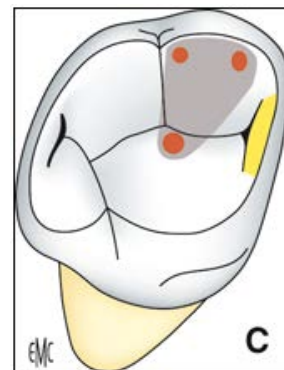

Figure 83 : Dessin de la cavité de délimitation (Simon & Ctorza-Perez, 2010).

Comme on ne peut anticiper la position de la corne pulpaire distale, la forme de contour idéale inclut la position la plus distale de la corne pulpaire distale.

L'orifice palatin étant plus large que les autres, il constitue à lui seul une paroi : la cavité occlusale idéale est donc trapézoïdale et non triangulaire.

Elle se situe dans la portion mésiale et vestibulaire de la table occlusale et ne dépasse pas, en général, le pont d'émail avant l'étape de finition.

● Troisième étape - approfondissement de la cavité en direction de la chambre pulpaire :

La cavité occlusale, une fois dessinée, est approfondie en respectant l'axe coronaire, perpendiculairement à la face occlusale de la dent.

Les molaires maxillaires étant vestibulo-versées, il convient de positionner sa fraise en légère direction linguale afin d'éviter les erreurs d'axe et de perforation (Marseillier, 1936). En adéquation avec la courbe de Wilson qui s'accroît d'avant en arrière, la vestibulo-version est plus franche sur la deuxième molaire que sur la première molaire maxillaire.

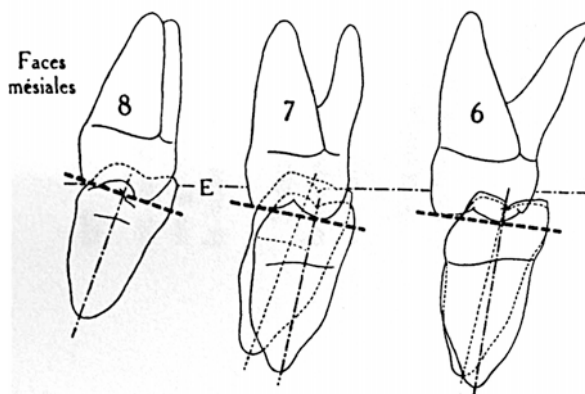


Figure 84 : Dessin représentant la vestibulo-version des molaires maxillaires selon une vue mésiale (Marseillier, 1936).

Le plafond pulpaire est éliminé dès qu'une effraction pulpaire est obtenue. Quelle que soit la corne pulpaire atteinte, celle-ci est repérée à l'aide d'une sonde de Rhein. La sensation de chute dans la chambre n'est pas recherchée.

● Quatrième étape - suppression du plafond pulpaire :

La fraise est positionnée sous le toit de la chambre, au niveau de la corne pulpaire repérée puis est utilisée exclusivement en retrait axial. Cette étape est terminée quand les reliquats de plafond pulpaire, recherchés avec la sonde 17, n'existent plus : la sonde doit glisser sur toutes les parois sans accrocher.

● Cinquième étape - finitions :

Au cours de cette dernière étape, la cavité est mise de dépouille (occluso-divergence des parois de 2 à 3°) avec la fraise Zekrya®, les interférences coronaires doivent être éliminées et les pointes cuspidiennes peuvent être réduites d'un millimètre environ afin d'obtenir un repère coronaire fiable et reproductible pour positionner les stops en silicone des instruments endodontiques et maintenir sans ambiguïté la longueur de travail au cours des manoeuvres instrumentales à suivre.

3.1.2.3. Une cavité d'accès «dynamique»

Au cours du traitement endodontique, le contour de la cavité peut être **modifié en fonction des éléments anatomiques canaux** : c'est la cavité d'accès «dynamique». La localisation du quatrième canal (le MV2) ne doit être entreprise **qu'après le dégagement du plancher pulpaire et la mise en forme des trois canaux initialement repérés** (Simon & Ctorza-Perez, 2010).

Pour objectiver l'entrée canalair du second canal mésio-vestibulaire, il faut créer un **élargissement plus prononcé de l'angle mésio-vestibulaire de la cavité d'accès en direction mésio-palatine, en inclinant la fraise Zekrya® en mésial**. Le second canal mésio-vestibulaire étant mésialement positionné et mésialement incliné, l'élargissement s'effectue **parallèlement à la crête marginale mésiale**. Il peut être tel que **la paroi mésiale peut être enfreinte** (Stropko, 1999).

Les auteurs décrivent, pour cette cavité d'accès spécifique à la molaire maxillaire après élargissement, une **forme de coeur** (Neaverth & coll., 1987) ou plus communément **de trapèze**.

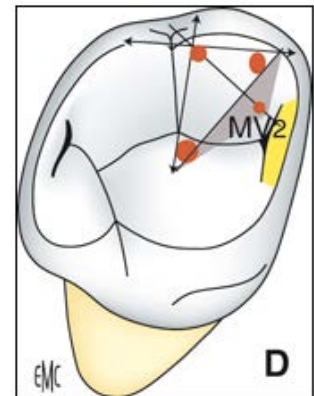


Figure 85 : Positionnement schématique du second canal mésio-vestibulaire (MV2) et élargissement idéal de la cavité d'accès (Simon & Ctorza-Perez, 2010).

L'agrandissement de la cavité d'accès en mésial **augmente le pourcentage de découverte du quatrième canal** (Weller & Hartwell, 1989), d'où l'importance que revêt cette étape.

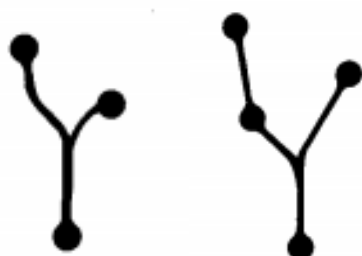
- L'accès endodontique d'une molaire maxillaire doit être entrepris, non pas par la réalisation d'une cavité occlusale centrale, mais selon un triangle dont les angles sont les projections occlusales des 3 cornes pulpaires mésio-vestibulaire, disto-vestibulaire et palatine.
- Après réalisation de cette cavité occlusale idéale et mise en forme des 3 canaux initialement observés, l'orifice du MV2 est recherché **en élargissant l'angle mésio-vestibulaire** de la cavité d'accès **en direction mésio-palatine**, en inclinant une fraise Zekrya® mésialement. Cette nouvelle cavité d'accès dynamique prend une **forme trapézoïdale** et facilite la découverte du second canal mésio-vestibulaire.

3.1.3. Examen clinique & recours à des instruments spécifiques

De prime abord, il est important de toujours rechercher le second canal mésio-vestibulaire lors de l'exploration du plancher pulpaire. Philosophiquement, croire que le MV2 est toujours présent augmente les chances de le trouver (*Ruddle, 1995*). Procéder à un examen rigoureux du plancher pulpaire, armé d'instruments spécifiques, est souvent bienvenu.

3.1.3.1. Lecture du plancher pulpaire

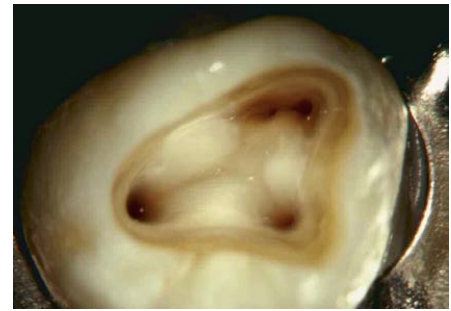- Le plancher pulpaire est apparenté à une **carte routière**, dont les routes sont les rainures du plancher constituées lors du développement des orifices canaux (Vigouroux & Bosaans, 1978). Les rainures sont consécutives à une sécrétion de dentine secondaire, plus saturée et moins opaque que la dentine primaire, à la surface du plancher pulpaire.



Le plancher pulpaire est donc orné de lignes plus foncées, en forme de «Y», appelées «rainures sous-pulpaire» (*Acosta & Chacon, 1966*), dont les extrémités mènent aux orifices canaux.

Figure 86 : Schéma des rainures sous-pulpaire «en Y» menant à la localisation de 3 orifices canaux (à gauche) ou de 4 orifices canaux (à droite), lorsque le MV2 existe (Vigouroux & Bosaans, 1978).

Figure 87 : Visualisation du plancher pulpaire d'une première molaire maxillaire in vivo, dont les rainures sous-pulpaire nous guident vers les 4 orifices canaux de la dent (grossissement x15 ; Ruddle, 1995).



Cependant, cette «carte routière» peut être altérée (Nallapati & Glassman, 2004), dans le cas de dents présentant des calcifications canales, ou encore lors d'un retraitement endodontique : l'accès occlusal est déjà réalisé, souvent aux dépens de l'anatomie camérale, et la présence de ciment canalair ou gutta-percha résiduels obstrue fortement la visibilité de l'opérateur. Les repères sont faussés et la route vers les orifices canaux s'avère bien plus difficile à emprunter.

- D'autres marqueurs tels que les tests de la ligne blanche et de la ligne rouge peuvent alors être utiles (Bronnec, 2006).

Le **test de la ligne blanche** consiste à explorer, à la jonction entre une paroi et le plancher pulpaire, la zone mise en évidence par une accumulation de débris issue de l'abrasion de parois à sec ou contenant des résidus de tissu pulpaire fibrotique.

Le **test de la ligne rouge** consiste à explorer, à la jonction entre une paroi et le plancher pulpaire, la zone mise en évidence par un saignement en provenance de la pulpe canalair. Ce test n'est réalisable qu'immédiatement après réalisation de la cavité d'accès sur une dent vivante, en situation de pulpite.

- Dans le cadre d'un traitement endodontique en 2 séances, où l'exérèse pulpaire camérale et canalair a été réalisée dans la première séance, l'**inconfort du patient** à l'insertion d'une lime dans le canal mésio-vestibulaire principal au cours de la deuxième séance peut être un signe d'appel pour le chirurgien-dentiste : la présence de tissu pulpaire résiduel est évidente et peut se localiser au sein d'un canal supplémentaire. Le praticien doit dès lors redoubler d'attention et rechercher activement le second canal mésio-vestibulaire (Ruddle, 1995).
- Le **sondage parodontal**, y compris au niveau d'une dent saine, revêt une importance diagnostique toute particulière au niveau de la racine mésio-vestibulaire des molaires maxillaires. La présence d'une concavité au milieu de la face mésiale de cette racine oriente le clinicien vers la présence de deux orifices canaux distincts.
- La **sonde DG16** est utilisée conjointement à l'examen visuel du plancher pulpaire une fois la cavité d'accès réalisée et les 3 canaux principaux préparés. C'est un instrument de diagnostic, incontournable au même titre que la sonde parodontale, qui sert à sonder le plancher pulpaire à la jonction des parois et du plancher. La dentine secondaire qui obstrue l'entrée canalair étant moins dure que la dentine primaire, une légère sensation de résistance au retrait peut être perçue au sondage et objective le MV2 (Bronnec, 2006).

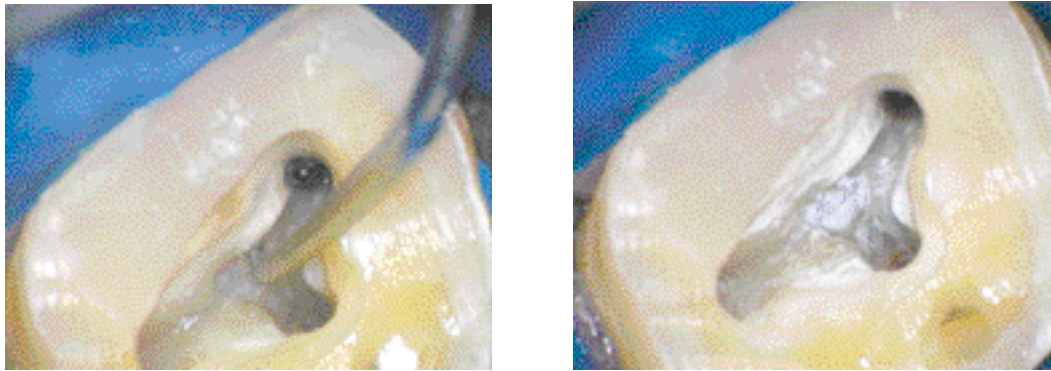


Figure 88 : Mise en évidence de l'orifice canalaire du MV2 sur une première molaire maxillaire à l'aide d'une sonde DG16 (à gauche). Peut être notée la différence entre le plancher, de couleur sombre, et l'éperon dentinaire du MV2, de couleur plus claire (à droite) (Bronnec, 2006).

Au cours de l'étude de *Buhrley & coll. (2002)*, la sonde DG16 fut utilisée par 88,6% des endodontistes spécialistes lors de leur recherche du second canal mésio-vestibulaire.

3.1.3.2. Elimination du surplomb dentinaire

Le traitement du second canal mésio-vestibulaire peut être freiné, d'une part, par une accumulation de débris dentinaires surplombant le canal et empêchant sa localisation ; d'autre part, par son chemin, qui comprend une ou deux courbures abruptes dans la portion coronaire de la racine (*Vertucci, 2005*). La plupart de ces obstructions peuvent être éliminées par le biais d'instruments spécifiques.

- **Les Micro-Openers®** présentent une lime K montée sur un manche, dont l'angulation reproduit celle du contre-angle avec sa fraise. Dotés d'une partie travaillante courte, associée à un petit diamètre (10 ou 15/100 mm) et à une cônicité augmentée à sa pointe (4 à 6%), les Micro-Openers® possèdent une remarquable capacité à repérer les entrées canalaires sous microscope opératoire (MO), ou à sonder les anfractuosités présentes sous les surplombs dentinaires.

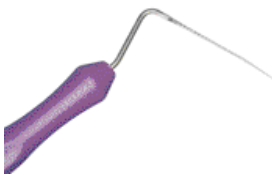

Figure 89 : Micro-Opener®, de la marque Dentsply-Maillefer™ (Bronnec, 2006).

- Une fois l'orifice canalaire localisé grâce aux Micro-Openers®, **les Micro-Debriders®** (commercialisés par Dentsply-Maillefer™) permettent, grâce à leur profil de lime H et un plus gros diamètre (20 ou 30/100 mm), de dégager les entrées canalaires. L'instrument animé par un mouvement de traction de très faible amplitude permet de supprimer de façon précise la dentine restreignant l'accès au canal (*Bronnec, 2006*).
- De nombreux **inserts ultrasonores piézo-électriques** dédiés à la recherche des orifices canalaires ont été développés. Ils présentent une partie travaillante abrasive, recouverte de zircone ou de particules de diamant, de forme conique et dont l'extrémité est pointue ou arrondie



selon les modèles. Plusieurs dimensions existent : les inserts les plus épais sont destinés à l'élimination des pulpolithes volumineux ainsi qu'aux retraits dentinaires importants, tandis que les plus fins servent au retrait plus sélectif de dentine surplombant les orifices, ou même à l'ouverture d'isthmes inter-canalaires (Bronnec, 2006). Ces inserts sont montés sur des générateurs piézo-électriques, augmentant leur fréquence d'oscillation et donc leur efficacité de coupe.

Figure 90 : L'insert ultrasonore piézo-électrique Endo-Success ET18D® (en haut, disponible chez Actéon™), à extrémité arrondie et recouvert de particules de diamant, permet le retrait de surplombs dentinaires volumineux ; l'insert Pro-Ultra n°3® (en bas, disponible chez Dentsply-Maillefer™), plus fin, recouvert de zircone et possédant une extrémité plus pointue, est indiqué en cas de surplombs dentinaires plus fins (Bronnec, 2006).

Les inserts ultrasonores sont utilisés par 7,1% des endodontistes recherchant le second canal mésio-vestibulaire des molaires maxillaires (Buhrley & coll., 2002) mais il semblerait que ce chiffre soit fortement sous-évalué.

En effet, il a été démontré que les instruments ultrasonores représentent l'outil idéal dans le débridement des aires inaccessibles et favorisent la pénétration du second canal mésio-vestibulaire (Ibarrola & coll., 1997).

Une étude visant à la localisation du MV2, effectuée sur 108 premières molaires maxillaires extraites, est conduite sans microscope, avec microscope, puis avec microscope + ultrasons et enfin une section de la dent est réalisée. Les résultats concluent à des prévalences respectives de localisation de 62%, 67%, 74% et 82%. L'insert ultrasonore, positionné depuis le MV1 en direction palatine, à vitesse moyenne, sous irrigation abondante et constante, a ainsi permis de localiser 8 MV2 supplémentaires (Alaçam & coll., 2007).

Yoshioka & coll. (2005) vont plus loin en constatant que deux fois plus de MV2 sont localisés avec le recours à des ultrasons piézo-électriques en complément du microscope opératoire, qu'avec une observation au microscope seul (prévalence de 51,0% avec ultrasons contre 25,5% sans ultrasons).

- Après sa mise en évidence, il est impératif de ne pas chercher d'emblée à pénétrer profondément à l'intérieur du second canal mésio-vestibulaire sous peine de blocage. En effet, ce canal décrit souvent une trajectoire en baïonnette sur ces premiers millimètres et présente une orientation très oblique en mésial et en vestibulaire, en direction du MV1. Il convient donc de relocaliser l'orifice afin qu'il devienne mésial par rapport à l'orifice initial visualisé (Bronnec & Caron, 2008). On utilise souvent des **forêts de Gates-Glidden®** pour rectifier l'angle d'accès au canal.

- Des **fraises** peuvent aussi être utilisées pour éliminer le surplomb dentinaire et relocaliser l'angle d'accès au canal. Toutes sont dotées d'une fraise boule travaillante de petit diamètre montée sur une tige longue. Le fraisage se fait à partir du canal mésio-vestibulaire principal, en palatin de celui-ci, avec une inclinaison mésiale et apicale de la fraise. Il peut s'étendre sur 0,5 à 3 millimètres de profondeur. Comme une concavité existe sur la face distale de ce canal, un soin particulier doit être apporté pour éviter la perforation du plancher pulpaire (Vertucci, 2005).

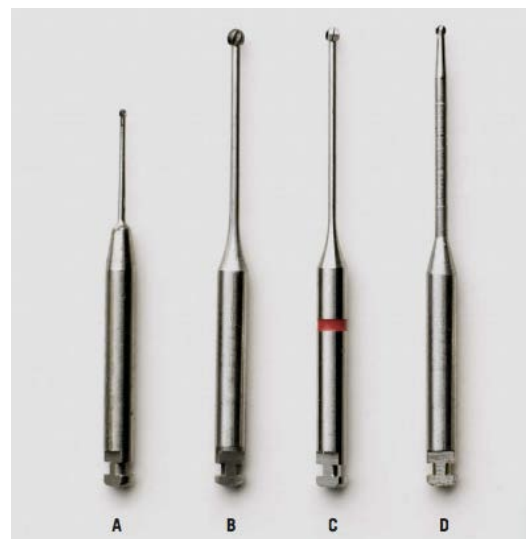


Figure 91 : Fraises utilisées pour la localisation du MV2 (Mitchell, 2004):

- fraise «Long-Neck» (disponible chez Dentsply-Maillefer™, figure 91-A) ;
- fraises «Moller» (disponibles chez Brasseler™, figures 91-B et 91-C) ;
- fraise «Munce» (disponible chez CJM Engineering™, figure 91-D).

Kulild & Peters (1990) ont cherché à quantifier le bénéfice d'un fraisage adéquat sur la localisation du second canal mésio-vestibulaire de premières et deuxièmes molaires maxillaires. Dans un premier temps, la localisation est faite à l'oeil nu, après réalisation d'une cavité d'accès trapézoïdale ; dans un second temps, un fraisage est effectué pour localiser le MV2 des dents restantes. Enfin, l'observation au microscope après section radiculaire permet de déterminer la prévalence réelle du second canal mésio-vestibulaire dans cette étude.

	Sans fraisage	Avec fraisage	A la section
Premières molaires maxillaires (n = 51)	31 (60,8%)	46 (90,2%)	49 (96,1%)
		+ 15 (+ 29,4%)	
Deuxièmes molaires maxillaires (n = 32)	14 (43,8%)	25 (78,1%)	30 (93,7%)
		+ 11 (+ 34,4%)	
Total (n = 83)	45 (54,2%)	71 (85,7%)	79 (95,2%)
		+ 26 (+ 31,3%)	

Tableau 31 : Prévalence du second canal mésio-vestibulaire observée sans fraisage, avec fraisage et après section radiculaire (Kulild & Peters, 1990).

L'exérèse dentinaire surplombant l'entrée canalair du MV2 permet de déceler 31,3% de canaux supplémentaires, premières et deuxièmes molaires confondues. Ce chiffre est considérable puisqu'il permet de se rapprocher de la prévalence réelle découverte après section radiculaire, notamment pour la première molaire maxillaire (90,2% après fraisage, contre 96,1% après section).

La seule retenue pouvant être émise réside dans le risque de perforation radiculaire accru par rapport à une technique ultrasonore. Ces fraises doivent donc se trouver entre les mains d'endodontistes aguerris.

NB : L'ensemble de la procédure de localisation des orifices est réalisé cavité sèche.

- De nombreuses aides sont données uniquement par une observation rigoureuse de la chambre pulpaire : le second canal mésio-vestibulaire peut être localisé en suivant les **rainures sous-pulpaire du plancher**, nées d'une différence de saturation entre une dentine secondaire foncée et une dentine primaire plus claire. Le MV2 peut être repéré à la jonction entre les murs et le plancher pulpaire par un point blanc marquant une accumulation de débris dentinaires (**test de la ligne blanche**) ou par un point rouge notant la présence de tissu pulpaire résiduel (**test de la ligne rouge**). Le **sondage** parodontal de la face mésiale de la racine mésio-vestibulaire à la recherche d'une concavité, le sondage du plancher à la **sonde DG16** ou l'**inconfort du patient** à l'insertion d'une lime sont d'autres signes révélateurs.
- Si cette première approche non-invasive ne suffit pas, il est probable qu'un surplomb dentinaire recouvre l'orifice canalaire du MV2 : l'endodontiste peut avoir alors recours à des **Micro-Openers®**, des **inserts ultrasonores piézo-électriques** ou des **fraises** pour découvrir l'entrée, ainsi que des **forêts de Gates-Glidden®** afin de rectifier l'angle d'accès au canal.
- L'examen clinique et l'utilisation d'instruments spécifiques **augmente considérablement le pourcentage de découverte du MV2**.

3.1.4. Aides «chimiques»

3.1.4.1. Hypochlorite de sodium & «bubble test»

3.1.4.1.1. Hypochlorite de sodium

L'hypochlorite de sodium, de formule brute NaOCl, est l'irrigant de référence en endodontie.

L'hypochlorite de sodium possède des propriétés physico-chimiques intéressantes :

- une lubrification canalaire efficace (et une diminution du risque de fracture instrumentale) ;
- une mise en suspension et un effet de chasse des débris ;
- une dissolution des débris organiques (paquet vasculo-nerveux) ;
- une action antiseptique (bactéricide, virucide, sporicide).

En revanche, sa cytotoxicité envers les tissus péri-apicaux et son inefficacité à détruire seul la *smear layer* (ou boue dentinaire) impose l'utilisation d'une solution d'irrigation complémentaire, telle que l'EDTA, agent chélateur permettant la dissolution de la *smear layer* minérale.

Plus récemment, une nouvelle solution d'irrigation désignée MTAD (pour *Mixture of a Tetracyclic isomer, an Acid and a Detergent* : mélange constitué d'un antibiotique -la doxycycline-, d'acide citrique et d'un détergent), utilisée en association avec le NaOCl, a démontré une efficacité exceptionnelle à éliminer la boue dentinaire et notamment le collagène, sans modifier sensiblement la structure des tubuli dentinaires (Torabinejad & coll., 2003).

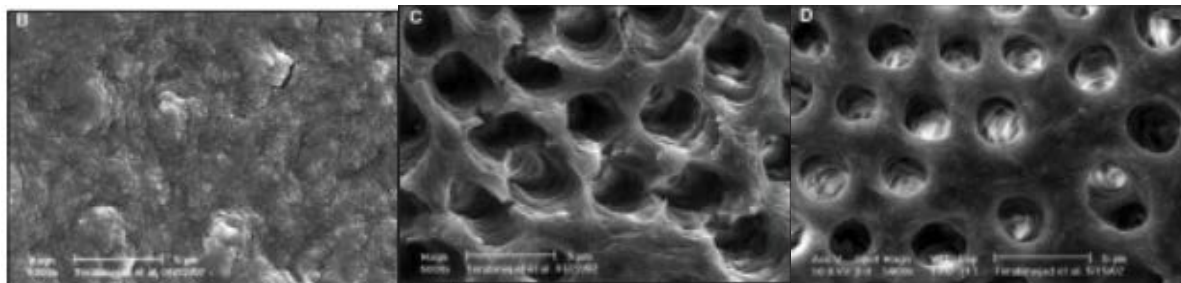


Figure 92 : Boue dentinaire sur la surface d'un canal irrigué (Torabinejad & coll., 2003):

- avec une solution d'hypochlorite de sodium à 5,25% seule (figure 92-B)
- avec une solution d'hypochlorite de sodium à 5,25% agrémentée d'un produit de rinçage final à base d'EDTA à 17% (figure 92-C)
- avec une solution d'hypochlorite de sodium à 5,25% agrémentée d'un produit de rinçage final à base de MTAD (figure 92-D).

La concentration recommandée varie entre 0,5% et 5,25% : la concentration de 1% semble être le meilleur compromis entre efficacité et cytotoxicité parodontale (Baumgartner & Cuenin, 1992).

3.1.4.1.2. «Bubble-test»

Le principe du *bubble-test* (ou *champagne-test*) résulte de l'injection d'une solution d'hypochlorite de sodium. Au contact du tissu organique pulpaire, l'hypochlorite de sodium se dissocie en ions sodium (Na^+) chlorure (Cl^-) : de l'oxygène est libéré, créant des bulles.

Près d'un endodontiste sur 2 (49,0%) de l'étude de *Buhrley & coll. (2002)* utiliserait le *bubble-test* au cours du processus de localisation du MV2, s'il le juge nécessaire.

3.1.4.2. EDTA

L'acide Ethylène Diamine Tétra-Acétique (EDTA) est un puissant agent chélateur, c'est-à-dire une substance chimique capable de fixer des cations métalliques pour former un complexe soluble.

Il a, en endodontie, la capacité de dissoudre les boues dentinaires générées par le travail des instruments de préparation canalaire (ou *smear layer*) : il complète ainsi le rôle de l'hypochlorite de sodium. Par suppression de l'enduit pariétal, il permet une meilleure pénétration du ciment de scellement dans les tubuli dentinaires et par conséquent, une obturation plus étanche du système canalaire. En association avec l'hypochlorite de sodium, on observe également une action effervescente. Ses capacités antiseptiques sont, par contre, plus limitées.

L'EDTA peut être utilisé sous deux formes galéniques :

- sous forme liquide : une fois la mise en forme canalaire achevée, un rinçage à l'aide d'une solution liquide d'EDTA 17% pendant 1 à 2 minutes est recommandée avant une dernière irrigation à l'hypochlorite de sodium, le séchage canalaire et l'obturation (*Perez & Rouqueyrol-Pourcel, 2005*)
- sous forme de gel : c'est cette forme qui est utilisée pour progresser au sein des canaux fins et calcifiés. La consistance en gel (Glyde®, Dentsply-Maillefer™) lubrifie le canal et l'EDTA déminéralise et ramollit les boues dentinaires.

Afin de localiser le second canal mésio-vestibulaire des molaires maxillaires, *Stropko (1999)* recommande l'utilisation d'une solution d'EDTA 17%, d'un alcool 95% et d'un irrigateur monté d'une aiguille d'irrigation endodontique biseautée 27G, afin de nettoyer et assécher le plancher pulpaire parfaitement, dans le but d'une inspection canalaire efficace.

3.1.4.3. Colorants

Les colorants utilisés en endodontie ont la particularité de se fixer aux cellules conjonctives des tissus organiques : ils pénètrent à l'intérieur des orifices canaux (contenant du tissu pulpaire vivant comme nécrosé), des rainures de développement, des isthmes inter-canaux, des fêlures et fractures éventuelles (*Nallapati, 2010*). Ils guident ainsi le clinicien dans son diagnostic et simplifient l'objectivation des canaux radiculaires.

3.1.4.3.1. Bleu de méthylène

Le bleu de méthylène (ou chlorure de méthylthioninium) était un colorant très largement répandu en odontologie, jusqu'à ce qu'il soit considéré comme mutagène (*National Toxicology Program, 1990*) et retiré du marché. Il était prédominant dans les protocoles expérimentaux car sa coloration sélective se fixait sur le tissu pulpaire organique et n'était pas absorbé par les cristaux d'hydroxyapatite amélaire ou dentinaire (*Limkangwalmonkol & coll., 1991*).

Le bleu de méthylène possédait de nombreuses indications, notamment en chirurgie endodontique où son application après résection apicale permettait de mettre en évidence des canaux non obturés, isthmes inter-canaux, ramifications apicales et craquelures dentinaires : *Cambruzzi & Marshall* proposaient dès 1983 d'ajouter la coloration au bleu de méthylène de l'apex sectionné au protocole chirurgical.

C'était aussi un colorant de choix pour l'aide à la localisation du second canal mésio-vestibulaire des molaires maxillaires. Selon *Buhrley & coll. (2002)*, les endodontistes spécialistes utilisaient dans 2,6% des cas le bleu de méthylène pour repérer le MV2.

L'étude de *Yang & coll. (2007)* réalisée sur 30 premières molaires maxillaires a démontré que le bleu de méthylène augmentait significativement la fréquence de localisation du second canal mésio-vestibulaire : la prévalence du MV2 passait de 51,7% sans bleu de méthylène à 70,0% avec bleu de méthylène. Il ajoute que l'observation des canaux colorés sous microscope opératoire permet de majorer l'identification de ce fin canal : la prévalence du MV2 atteint alors 72,5%.

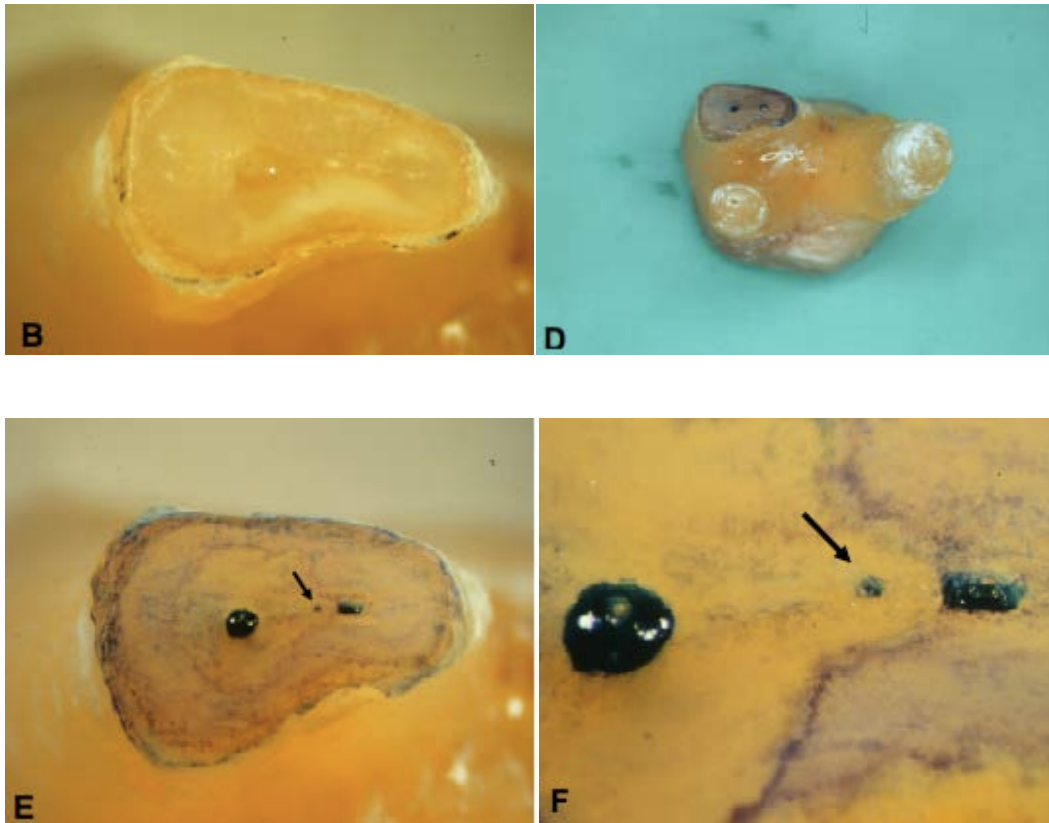


Figure 93 : Visualisation de la racine mésio-vestibulaire d'une première molaire maxillaire sectionnée dans son tiers apical (Yang & coll., 2007) : sans colorant (figure 93-B, grossissement x 7,5), puis avec coloration au bleu de méthylène (figures 93-D, sans grossissement ; 93-E, grossissement x 7,5 ; 93-F, grossissement x 25). Le second canal mésio-vestibulaire est mis en évidence par le colorant. Un isthme inter-canaux est également visible sur les figures 93-E et 93-F (marquées d'une flèche).

Aujourd'hui, de nombreux colorants peuvent substituer le bleu de méthylène : l'encre de chine (ou *India ink*), l'éosine, la rhodamine, le bleu de Prusse, ou encore la fluorescéine.

3.1.4.3.2. Fluorescéine



La fluorescéine, ou fluorescéinate de sodium, est un colorant employé depuis des décennies pour l'angiographie rétinienne et le diagnostic de pathologies ophtalmiques. Elle est disponible en pharmacie sous forme de gouttes ou de bandelettes à tremper dans de l'eau ou de l'alcool.

Figure 94 : Fluorescéine sous forme de bandelettes individuelles à tremper dans de l'eau ou de l'alcool (Nallapati & Glassman, 2004).

La fluorescéine, à l'instar du bleu de méthylène, est absorbée par le tissu conjonctif pulpaire vivant ou nécrotique. Lorsque la dent est exposée à une lumière bleue (d'une lampe à photo-polymériser par exemple), la fluorescéine devient alors fluorescente, révélant encore plus nettement les

segments de tissu pulpaire non extirpés, entourés par une dentine monochromatique non colorée (Nallapati & Glassman, 2004).

C'est grâce à ce pouvoir révélateur que la fluorescéine est devenue un outil diagnostique supplémentaire pour le décellement de canaux fins et cachés et la vérification de l'absence de tissu pulpaire avant obturation canalaire.

Il suffit d'appliquer la fluorescéine à l'aide d'une micro-brosse ou d'un coton-tige sur le plancher pulpaire, puis on retire les excès à l'aide d'une micro-brosse sèche. Il faut éteindre ensuite le plafonnier ainsi que le scialytique et éclairer la dent à l'aide de la lampe à photo-polymériser (ou toute autre lumière à longueur d'onde bleue) : le tissu pulpaire change de couleur. D'un jaune orangé initial, il devient vert fluorescent.

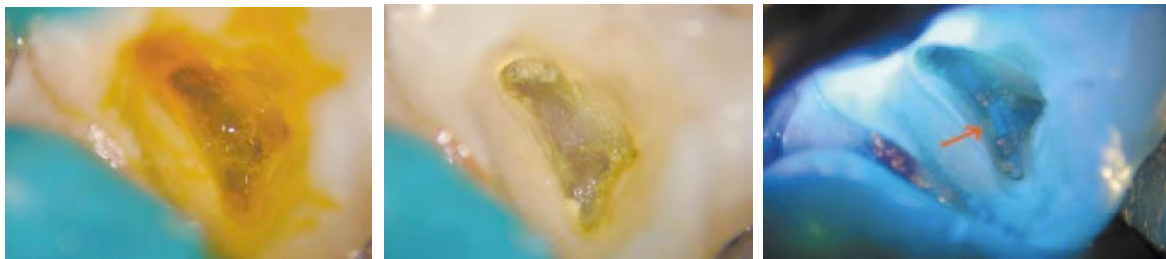


Figure 95 : Visualisation de la chambre pulpaire d'une première molaire maxillaire sur laquelle on applique de la fluorescéine (figure à gauche), on enlève les excès (figure au centre) et on observe le MV2 (marqué par une flèche) après illumination à la lumière bleue (figure à droite) (Nallapati & Glassman, 2004).

Pais & coll. (2014) mettent au point un microscope opératoire couplé à un filtre bleu cobalt afin de laisser les deux mains de l'opérateur libres pour le traitement du MV2. Dans cette étude effectuée *in vitro* sur 40 premières molaires maxillaires, il a été conclu que l'application de fluorescéine concentrée à 1%, combinée à l'observation à un microscope opératoire doté d'un filtre bleu, permettait le diagnostic de plus nombreux MV2, par rapport à une observation à l'oeil nu ou à l'aide du microscope seul.

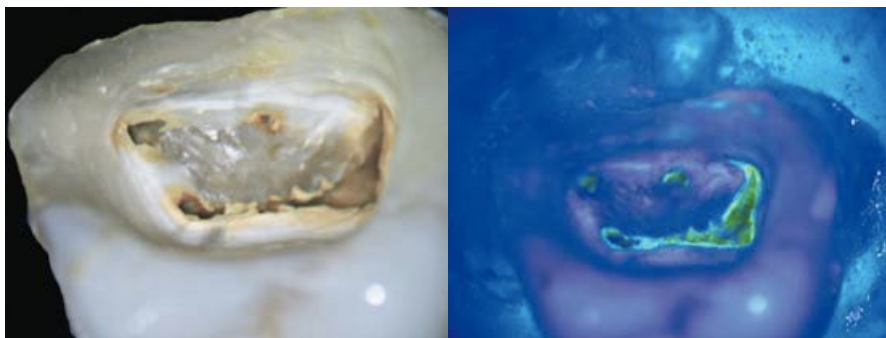
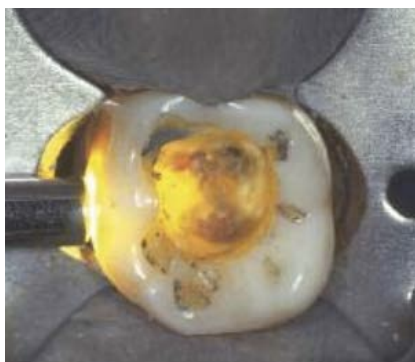


Figure 96 : Visualisation de la chambre pulpaire d'une première molaire maxillaire sous microscope opératoire (grossissement x12,5), après application de fluorescéine sans filtre bleu (figure à gauche) et couplé à un filtre bleu (figure à droite) : le MV2 est bien visible (Pais & coll., 2014).

3.1.4.4. Transillumination par fibre optique

La transillumination par fibre optique (ou FOTI, pour *Fiber-Optic Trans-Illumination*) est une technique diagnostique basée sur la différence de diffusion et d'absorption photonique en fonction des caractéristiques du tissu éclairé : une dentine saine ne reflète pas la lumière de la même manière qu'une dentine cariée ou sclérotique. Eclairée par une fibre optique, une dentine cariée apparaît plus foncée qu'une dentine saine et une dentine sclérotique apparaît plus claire.



Bronnec (2006) propose de mettre en évidence les seconds canaux mésio-vestibulaires calcifiés par ce biais, en plaçant une fibre optique sous la digue, contre le rempart alvéolaire au niveau de la racine considérée. Ce test est réalisé avec les lumières du microscope, du scialytique et du plafonnier éteintes. Néanmoins, cette technique manque de spécificité et reste peu usitée.

Figure 97 : Mise en évidence de canaux calcifiés sur une molaire mandibulaire, par le biais de la transillumination par fibre optique (Nallapati, 2010).

Certaines substances chimiques peuvent aider à localiser le second canal mésio-vestibulaire :

- La réaction entre une solution d'hypochlorite de sodium injectée dans la chambre pulpaire avec du tissu pulpaire résiduel aboutit à la libération d'oxygène et à la formation de bulles : c'est le ***bubble-test***.
- L'**EDTA** ramollit le surplomb dentinaire recouvrant l'orifice canalaire du MV2 et dissout l'enduit pariétal : une meilleure inclusion du ciment de scellement dans les tubuli dentinaires rend l'obturation plus étanche.
- Des colorants classiques tels que le **bleu de méthylène** peuvent être appliqués directement sur le plancher pulpaire et mettre en exergue des canaux cachés. La **fluorescéine de sodium couplée à une lumière bleue** peut révéler le MV2 par fluorescence.
- La technique de **transillumination par fibre optique** est possible mais peu usitée.

3.1.5. Aides optiques

La micro-chirurgie, ou chirurgie assistée par microscope, a été introduite par nos confrères ophtalmologistes et oto-rhino-laryngologistes il y a près d'un siècle. En 1921, Nylen est le premier médecin à utiliser une loupe binoculaire en chirurgie ; il faut, en revanche, attendre 1953 pour voir l'arrivée sur le marché de l'otoscope Zeiss mis au point par Littman et le début de l'ère de la micro-chirurgie moderne.

En 1981, Apotheker introduit l'idée que des améliorations considérables de l'acuité visuelle, rendues possibles grâce à l'utilisation du microscope opératoire, seraient bénéfiques à la discipline de l'endodontie : il est nécessaire de mieux voir pour mieux comprendre.

Aujourd'hui répandus, les dispositifs de grossissement, associés à un éclairage focalisé et à l'utilisation de micro-instruments, ont considérablement amélioré la capacité du praticien à appréhender l'endodontie et ont directement participé à l'amélioration de la qualité des traitements.

3.1.5.1. Les différentes aides optiques

Introduits en endodontie dans les années 1990, les outils de grossissement les plus courants sont les loupes, le microscope opératoire et, plus récemment, l'endoscope.

3.1.5.1.1. Les loupes

La loupe est le système optique grossissant le plus simple. Elle impose un grossissement ainsi qu'une distance de travail définis initialement et non modulables.

On peut distinguer :

- **les loupes simples** : constituées d'une lentille convergente de courte distance focale (quelques centimètres), elles permettent d'obtenir à partir d'un objet réel de petite dimension une image virtuelle et droite, plus grande que l'objet.

Plus le grandissement optique augmente, plus la distance focale diminue : il faut donc travailler à très courte distance de l'objet. Ainsi, avec un grandissement optique x2, la distance de travail fixée est 12,5 cm, ce qui est bien trop faible pour des raisons ergonomiques. Toutefois, les facteurs de grossissement sont aujourd'hui commercialement augmentés afin de compenser la réduction des distances de travail.

Grossissement (Grandissement optique)	0,7	1,0	1,5	2
Grossissement commercial	1,7	2,0	2,5	3,0
Distance de travail (mm)	350	250	166	125

Tableau 32 : Valeurs optiques obtenues par des loupes simples (Mallet & Deveaux, 2012)

Elles ne sont que très peu proposées en pratique odontologique car elles donnent une vision plate de l'objet.

- **les loupes binoculaires (ou télé-loupes)** : ce sont des télé-loupes que les chirurgiens dentistes utilisent aujourd'hui.

Il s'agit d'une loupe combinée avec un télescope : la loupe reproduit en effet une image de l'objet dans le plan de netteté du télescope, lequel réalise ensuite un agrandissement de l'image et la transmet à l'oeil de l'observateur. La distance de travail a pu être augmentée et rendue compatible avec notre exercice.

De surcroît, les loupes binoculaires sont des stéréo-microscopes : ils produisent dans chaque oeil une image tridimensionnelle, dont le rendu est bien meilleur que celui des loupes simples.

Deux principes de construction de l'image existent et expliquent les deux types de loupes binoculaires disponibles dans le commerce :

- les loupes «galiléennes» : la lunette de Galilée est un instrument d'optique simple doté de deux lentilles : un objectif convergent et un oculaire divergent.

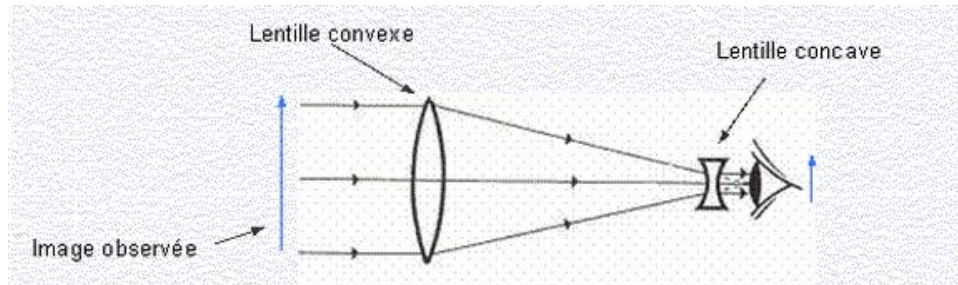


Figure 98 : Principe optique de la lunette de Galilée, (www.ma-prepa-concours.com).

Les rayons lumineux éclairant l'image observée traversent une lentille objectif faisant converger le faisceau lumineux jusqu'à une lentille oculaire divergente, qui redresse le faisceau lumineux pour donner une image virtuelle droite dans l'oeil de l'utilisateur.

Ce système ne présente pas de diaphragme : les faisceaux lumineux se croisent en une zone de stigmatisme peu précise et donnent lieu à des aberrations en périphérie du champ de vision : torsion de l'image, couleurs modifiées par exemple.




Figure 99 : Les faisceaux convergent en une zone de stigmatisme non précise aboutissant à des aberrations en périphérie du champ de vision (www.ma-prepa-concours.com).

Ce phénomène est d'autant plus marqué qu'on augmente le grossissement de l'appareil. Ainsi, pour ces raisons, les lunettes de Galilée sont réservées à des grossissements relativement faibles (jusqu'à environ x2,5).

Ce sont des télé-loupes légères, incrustées à travers les lunettes de protection du chirurgien dentiste (système «*through the lens*») ou escamotables (système «*flip-up*»), appropriées à une première acquisition pour une utilisation en omnipratique.

Figure 100 : Télé-loupes galiléennes incrustées «*through the lens*» (en haut) et escamotables «*flip-up*» (en bas), (www.orascoptic.com).



- les loupes «keplériennes» :

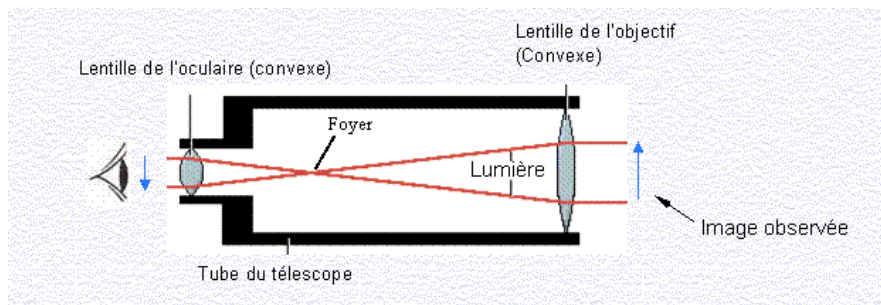


Figure 101 : Principe optique de la lunette de Kepler, (www.ma-prepa-concours.com).

Le principe optique du système de Kepler consiste en un rayon principal passant toujours par le centre de l'objectif et réalisant un diaphragme réel dans le champ visuel duquel les aberrations sont à peine perçues.

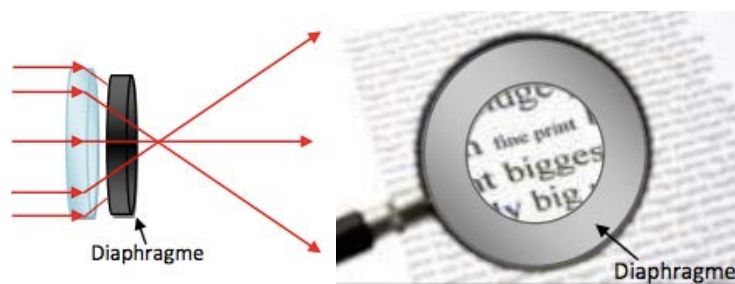


Figure 102 : Le diaphragme contenu dans une télé-loupe de Kepler filtre les rayons périphériques déformés pour diminuer les aberrations, (www.ma-prepa-concours.com).

Les télé loupes qui adoptent le système de Kepler sont équipées de prismes redressant l'image inversée et offrent une vision stéréoscopique de grossissements compris entre x 3,2 et x 8 à des distances de travail de 190 mm à 350 mm.

Ce sont les loupes les plus adaptées en pratique endodontique, car elles produisent une image tridimensionnelle avec peu d'aberrations à des distances de travail adéquates.

Le grossissement est meilleur mais la profondeur de champ est cependant plus limitée. Elles sont également plus lourdes, nécessitent un éclairage plus intense (car le champ visuel est réduit) et obligent parfois au port d'un casque support.

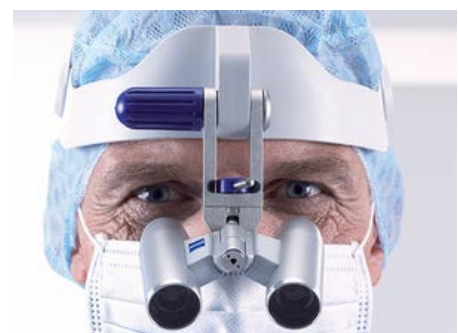

Figure 103 : Télé-loupes képlériennes, supportées par un casque, (www.opsyse.fr).

3.1.5.1.2. Le microscope opératoire

Les loupes et le microscope opératoire sont tous deux des stéréo-microscopes, proposant une perception tridimensionnelle d'objets de petite dimension.

La principale différence entre les deux appareils réside dans l'absence de convergence des yeux de l'utilisateur d'un microscope opératoire : ce dernier divise l'image de l'objectif en 2 et les redresse afin de les positionner selon un axe de vision parallèle. L'opérateur regarde donc une image située à l'infini, sans besoin d'accommodation du cristallin : la **fatigue ressentie est moindre**.

Aussi, contrairement aux télé-loupes, le microscope offre la possibilité de **modifier le facteur de grossissement selon les besoins**.

Les capacités de grossissement sont bien plus importantes (**x4 - x40**). Alors que le traitement endodontique est habituellement fondé sur le sens tactile, le recours au microscope optique en fait une thérapie exécutable sous **contrôle visuel direct** : un canal droit, à fort grossissement, peut être inspecté de la chambre pulpaire jusqu'à l'apex (*Perrin & coll., 2000*).

Sans poids sur la tête, la posture de travail est plus souple et la flexion de la nuque moins accentuée : le travail est **plus ergonomique**.

Pour l'endodontie, secteur micro-chirurgical nécessitant un grossissement important et une plage réduite de profondeur de champ, le microscope opératoire représente l'**aide optique idéale**.




Figure 104 : Le microscope opératoire en pratique dentaire quotidienne, (www.kavo.com).

3.1.5.1.3. L'endoscope

L'endoscopie est une méthode d'exploration et d'imagerie médicale permettant de visualiser l'intérieur de conduits ou cavités inaccessibles à l'oeil nu. L'oroscopie est la procédure utilisant un endoscope pour visualiser la cavité orale (*Bahcall & Barss, 2003*).

L'endoscope (ou oroscope) est composé d'un tube renfermant des fibres optiques et muni d'un système d'éclairage destiné à être inséré dans le conduit, lui-même couplé à une caméra et un moniteur vidéo permettant de visualiser l'image en deux dimensions sur un écran.



Figure 105 : Chirurgie endodontique sous endoscope (Von Arx & coll., 2002).

L'oroscope permet un grossissement supérieur, de plus grande clarté que le microscope ainsi qu'une visualisation du champ opératoire à différents angles et distances sans souci de mise au point ou de perte de profondeur de champ (Mallet & Deveaux, 2012).

C'est un outil intéressant par exemple en chirurgie endodontique (pour des indications telles que les résection apicale, amputation radiculaire, traitement des perforations radiculaires ou exérèse d'instruments laissés dans un canal) ainsi que dans le secteur de la recherche : Von Arx (2005) a notamment évalué la prévalence d'isthmes inter-canalaire présents au niveau de la racine mésio-vestibulaire des molaires maxillaires et les ont classé selon leur type.

Le MV2 est donc facilement objectivable avec un endoscope.

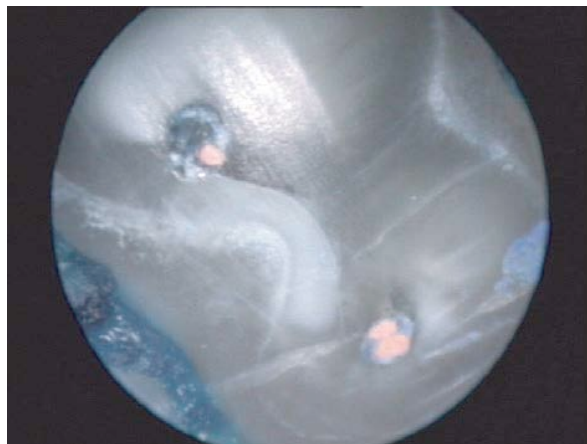


Figure 106 : Vue d'une racine mésio-vestibulaire d'une première molaire maxillaire depuis une caméra endoscopique : les canaux mésio-vestibulaires principal (MV1) et secondaire (MV2) ainsi qu'un isthme inter-canaire incomplet, de type II selon la classification de Hsu & Kim (1997), peuvent être observés (Von Arx, 2005).

Néanmoins, leur utilisation en endodontie conventionnelle reste complexe, car d'une part, le canal doit être préparé dans les 15 millimètres coronaires à un diamètre de 0,9 mm pour introduire la sonde et observer le canal jusqu'au tiers apical ; d'autre part, elle nécessite la tenue de l'endoscope d'une main, ce qui est difficilement compatible avec le travail au fauteuil. Le coût d'un endoscope dépasse également les capacités financières d'un cabinet dentaire libéral (Mallet & Deveaux, 2012).

3.1.5.2. Aides à la localisation du MV2

Les indications des aides visuelles sont nombreuses en endodontie car directement associées à l'augmentation de la précision des procédures et à une meilleure visualisation de la zone d'intérêt.

L'*American Association of Endodontics (AAE, 2012)* cite en première indication «la localisation de canaux 'cachés', soit par calcification, soit par diamètre réduit» avant d'en lister d'autres :

- aide à la dépose de matériaux insérés dans le canal (tenons, obturations antérieures...)
- traitement des perforations
- diagnostic de fêlures ou fractures radiculaire
- facilitation dans tous les gestes de la chirurgie endodontique apicale.

Or, le second canal mésio-vestibulaire est un archétype de canal «caché», fin et parfois calcifié. Les télé-loupes, le microscope opératoire (MO) et l'endoscope devraient donc agir comme des aides précieuses à sa localisation.

Nous répertorions dans les tableaux ci-dessous la prévalence du MV2 sur les deuxièmes puis les premières molaires maxillaires en fonction de l'aide optique utilisée dans diverses études.

Etudes portant sur les DEUXIEMES molaires maxillaires	Prévalence MV2 (%)			
	Sans aide optique	Avec télé-loupes (grossissement)	Avec microscope opératoire (grossissement)	In vitro
Stropko (1999) (n = 611, in vivo)	-	50,7	60,4	-
Buhrley & coll. (2002) (n = 108, in vivo)	20,0	40,5	36,1	-
Schwarze & coll. (2002) (n = 50, in vitro)	-	16,0 (x 2)	46,0 (x 8)	48,0 (section)
Rajput & coll. (2014) (n = 50, in vitro)	20,0	-	38,0 (x 12)	42,0 (section)

Tableau 33 : Prévalence du second canal mésio-vestibulaire des deuxièmes molaires maxillaires en fonction de l'aide optique utilisée (Stropko, 1999 ; Buhrley & coll., 2002 ; Schwarze & coll., 2002 ; Rajput & coll., 2014).

Etudes portant sur les PREMIERES molaires maxillaires	Prévalence MV2 (%)			
	Sans aide optique	Avec télé-loupes (grossissement)	Avec microscope opératoire (grossissement)	In vitro (après section et injection encre de chine)
Stropko (1999) (n = 1096, <i>in vivo</i>)	-	73,2 (x 2,5 - x 4)	93,0	-
Baldassari-Cruz & coll. (2002) (n = 39, <i>in vitro</i>)	51,3	-	82,1 (x 25)	89,7 (injection encre de chine)
Buhrley & coll. (2002) (n = 204, <i>in vivo</i>)	17,2	62,5	71,1	-
Schwarze & coll. (2002) (n = 50, <i>in vitro</i>)	-	36,0 (x 2)	72,0 (x 8)	78,0 (section et observation MEB x40)
Alaçam & coll. (2007) (n = 100, <i>in vitro</i>)	62,0	-	67 (x 16)	82,0 (section)
Khraisat & Smadi (2007) (n = 97, <i>in vitro</i>)	56,7	63,9 (x 3,5)	-	77,3 (injection encre de chine)
Ghorbanzadeh (2009) (n = 90, <i>in vitro</i>)	21,0	-	92,0	-
Tuncer & coll. (2010) (n = 110, <i>in vitro</i>)	52,7	68,2	78,2 (x 25)	-
Coutinho-Filho & coll. (2012) (n = 305, <i>in vitro</i>)	53,4	-	90,7 (x 20)	94,7 (injection encre de chine)
Rajput & coll. (2014) (n = 50, <i>in vitro</i>)	42,0	-	60,0 (x 12)	66,0 (section)

Tableau 34 : Prévalence du second canal mésio-vestibulaire des premières molaires maxillaires en fonction de l'aide optique utilisée (Stropko, 1999 ; Baldassari-Cruz & coll., 2002 ; Buhrley & coll., 2002 ; Schwarze & coll., 2002 ; Alaçam & coll., 2007 ; Khraisat & Smadi, 2007 ; Ghorbanzadeh & coll., 2009 ; Tuncer & coll., 2010 ; Coutinho-Filho & coll., 2012 ; Rajput & coll., 2014).

Les aides optiques sont-elles significativement efficaces?

Les études dressent à l'unisson un même constat : la fréquence de localisation du second canal mésio-vestibulaire augmente en présence d'une aide optique, par rapport à une observation à l'oeil nu.

Le degré d'efficacité des aides optiques varie selon les auteurs : par exemple, *Ghorbanazadeh & coll. (2009)* ont localisé 4 fois plus de MV2 munis d'un microscope opératoire (92,0%) qu'à l'oeil nu (21,0%). Les aides optiques semblent ici indispensables.

Alaçam & coll. (2007) présentent des chiffres moins explicites : la prévalence du second canal mésio-vestibulaire passe de 62,0% en observation à l'oeil nu à 67,0% en observation au microscope opératoire. Le microscope opératoire n'a en outre permis de détecter que 5% des 20% de MV2 non diagnostiqués à l'oeil nu.

Del Fabbro & coll. (2009) rappellent qu'il existe cependant «aucune donnée permettant d'établir une conclusion solide sur l'effet de l'adoption d'un microscope, d'un endoscope ou de loupes grossissantes pour une meilleure visualisation dans la thérapie endodontique, en termes de résultats cliniques». Même si toutes les études actuelles associent l'utilisation d'aides optiques avec une meilleure visualisation du champ opératoire et une meilleure gestion du canal radiculaire, «il doit encore être démontré que leur utilisation peut entraîner un taux de réussite de traitement accru». L'unique champ d'application où il a été établi, après méta-analyse, que le microscope opératoire ou endoscope apportait une aide significative par rapport à une observation à l'oeil nu (ou aux loupes) en termes de résultats cliniques, est la chirurgie apicale des molaires (*Setzer & coll., 2012*).

Quelle aide optique adopter ?

- Au vu des tableaux précédents, les études pointent du doigt le **microscope opératoire (MO)** comme le meilleur allié de l'endodontiste dans sa quête du MV2, à des grossissements réglés entre x8 et x25. Les endodontistes américains semblent d'ailleurs plébisciter en masse cet instrument puisque 90% d'entre eux ont accès et utilisent le microscope en pratique quotidienne en 2008 (*Kersten & coll., 2008*), contre 52,0% en 1999 (*Mines & coll., 1999*).

Les prévalences décelées au microscope opératoire avoisinent souvent les prévalences constatées après observation de la dent sectionnée, aussi bien au niveau des premières molaires (82,1% avec MO contre 89,7% à la section selon *Baldassari-Cruz & coll., 2002* ; 90,7% avec MO contre 94,7% à la section selon *Coutinho-Filho & coll., 2012*) que des deuxièmes molaires maxillaires (46,0% avec MO contre 48,0% à l'observation in vitro au microscope électronique à balayage selon *Schwarze & coll., 2002* ; 38,0% avec MO contre 42,0% à la section selon *Rajput & coll., 2014*).

Gorduysus & coll. (2001) ajoute que le microscope opératoire aide non seulement à la localisation du MV2 mais surtout à sa pénétrabilité : la prévalence de MV2 localisés passe de 93,0% sans MO à 96,0% avec MO, tandis que la prévalence de MV2 négociés fait un bond de 69,0% sans MO à 80,0% avec MO. Le microscope opératoire est donc un atout tout au long du traitement du second canal mésio-vestibulaire.

- Les **télé-loupes** constituent des aides optiques indéniables également. Néanmoins, elles sont unanimement moins efficaces que le microscope opératoire dans la localisation du second canal mésio-vestibulaire (hormis une occurrence de *Buhrley & coll. (2002)* où la prévalence du MV2 atteint 40,5% avec des télé-loupes contre 36,1% avec MO). De part son extrême finesse, le MV2 nécessite des grossissements conséquents, supérieurs à ceux proposés par une paire de télé-loupes galiléennes classique, pour être localisé.

- Le **microscope opératoire semble l'instrument visuel le plus adapté** pour la localisation du MV2. L'AAE (2012) le considère même comme «une arme essentielle à intégrer dans l'arsenal thérapeutique de l'endodontie moderne» .

- Les télé-loupes galiléennes «classiques» sont dotées de grossissements trouvant vite leur limite en endodontie.

- Les télé-loupes keplériennes, proposant des grossissements supérieurs aux télé-loupes galiléennes, mériteraient des études approfondies.

3.1.6. Aides géométriques

3.1.6.1. Technique géométrique de Vertucci

Vertucci (2005) énonce des règles inhérentes à la bonne localisation des orifices canaux d'une molaire maxillaire :

- Une racine contient toujours un canal, même si celui-ci n'est pas toujours visible sur une radiographie. Si seule une entrée canalaire est trouvée, et qu'elle ne se trouve pas au centre de la racine, il est fort probable qu'une autre entrée canalaire existe du côté opposé à la première entrée canalaire, à équidistance du centre de la racine.
- Plus les deux entrées canales sont proches, plus la fusion des deux canaux est probable au sein du corps radulaire : deux orifices canaux mésio-vestibulaires proches auront davantage tendance à fusionner.
- Le MV2 peut être localisé directement sur la ligne tracée entre l'orifice canalaire mésio-vestibulaire principal et l'orifice palatin, ou plus fréquemment en mésial de cette ligne. Le MV2 est en moyenne situé à 3,5 millimètres en palatin et à 2 millimètres en mésial de l'orifice du MV1 (Vertucci, 2005).

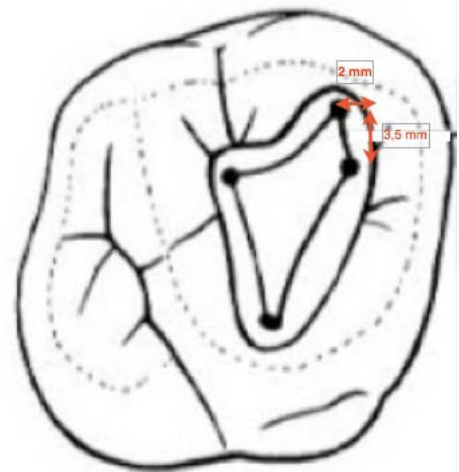


Figure 107 : Le second canal mésio-vestibulaire est localisé à 3,5 millimètres en direction palatine et à 2 millimètres en direction mésiale par rapport au MV1 (Vertucci, 2005).

3.1.6.2. Technique géométrique de Krasner et Rankow

Après avoir observé 500 planchers pulpaire de dents extraites, Krasner & Rankow (2004) ont pu aboutir à une série de «lois» s'appliquant à 95% des dents proposées.

Ces lois ne sont pas spécifiques au MV2 mais constituent un prérequis à la loi ultérieure de Beer & Bauman (2010).

Dans un premier temps sont définies les relations existant entre le plancher pulpaire et la couronne clinique selon 3 lois :

- la loi de centralité : le plancher de la chambre pulpaire est toujours localisé au centre de la dent, à hauteur de la jonction amélo-cémentaire.
- la loi de concentricité : les murs de la chambre pulpaire sont toujours concentriques à la surface externe de la dent, à hauteur de la jonction amélo-cémentaire.
- la loi de la jonction amélo-cémentaire : la jonction amélo-cémentaire est le repère le plus cohérent et reproductible pour déterminer la hauteur du plancher pulpaire.

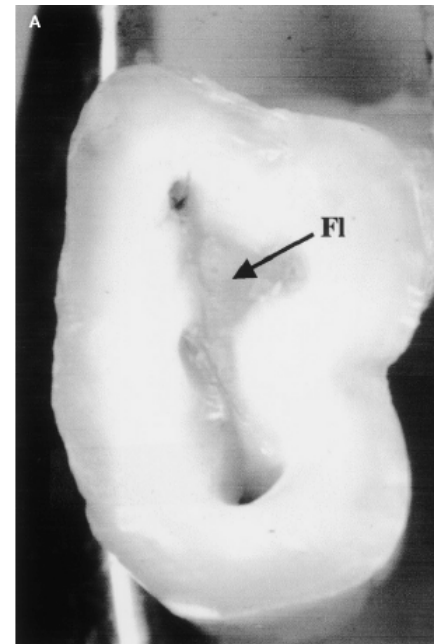


Figure 108 : Vue d'une deuxième molaire maxillaire sectionnée à hauteur de la jonction amélo-cémentaire : le plancher pulpaire (Fl) est au centre de la dent et les murs dentinaires sont concentriques, de même épaisseur (Krasner & Rankow, 2004).

Dans un second temps, ont été définies 6 lois concernant le plancher pulpaire proprement dit. Les 2 premières lois, dites de «symétrie» sont valables pour toutes les dents, sauf les molaires maxillaires.

Les 4 lois restantes sont les suivantes :

- La loi du changement de couleur : la couleur du plancher pulpaire est toujours plus foncée que les murs dentinaires externes.
- Première loi pour la localisation des orifices : les orifices canaux sont toujours situés à la jonction entre les murs dentinaires et le plancher pulpaire.
- Deuxième loi pour la localisation des orifices : les orifices canaux sont situés aux angles de la cavité d'accès, à la jonction mur-plancher pulpaire.
- Troisième loi pour la localisation des orifices : les orifices canaux sont situés aux confins des lignes de fusion formées lors du développement radiculaire.

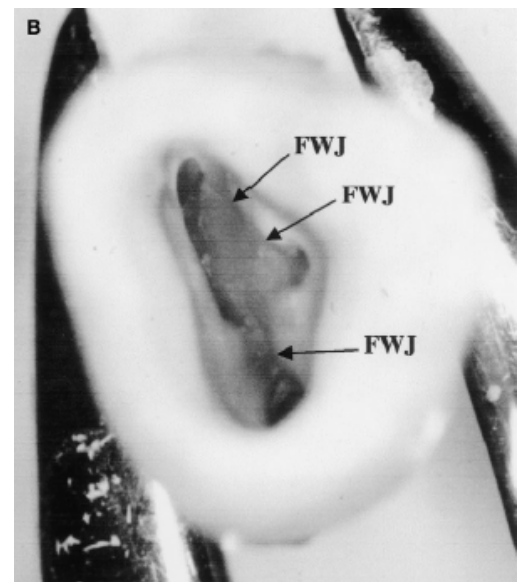


Figure 109 : Vue d'une seconde molaire maxillaire présentant quatre orifices canaux aux angles de la cavité d'accès, à la jonction entre les parois dentinaires claires et le plancher pulpaire sombre (jonction fléchée FWJ, pour Floor-Wall Junction) (Krasner & Rankow, 2004).

3.1.6.3. Technique géométrique de Beer & Bauman

Beer & Bauman échafaudent en 2010 une construction géométrique permettant d'imaginer la position du second canal mésio-vestibulaire sur le plancher pulpaire.

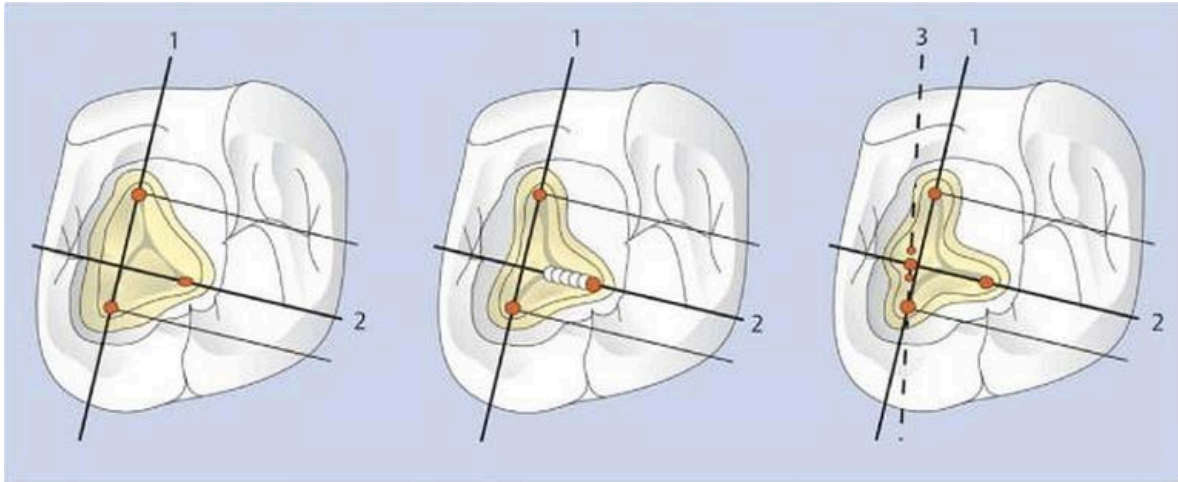


Figure 110 : Schémas de construction de L3, ligne imaginaire sur laquelle est situé le second canal mésio-vestibulaire (Beer & Bauman, 2010).

- Une première ligne (L1) est tracée visuellement entre les orifices canaux mésio-vestibulaire principal (point MV1) et palatin (point P).
- Une deuxième ligne (L2) est tracée perpendiculairement à L1 à un tiers de distance du point MV1 sur le segment MV1-P. L'orifice canalaire de la racine disto-vestibulaire se trouve souvent sur cette ligne (L2).
- Le second canal mésio-vestibulaire (MV2) se trouve à l'intersection de L1 et L2 ou sur une ligne (L3) passant par MV1 et orienté à 10° en mésio-palatin, à proximité de l'intersection avec L2.

3.2. Préparation et obturation du second canal mésio-vestibulaire

Le résultat dans le temps de nos traitements repose sur l'obturation tridimensionnelle du système endodontique et non sur le simple scellement d'un canal à l'aide d'un cône et de ciment. La mise en forme est donc la pierre angulaire du traitement endodontique et de sa qualité technique dépend l'efficacité du nettoyage et de l'obturation (*Bronnec & Caron, 2008*).

3.2.1. Evaluation pré-opératoire et facteurs de faisabilité

Le maintien ou le rétablissement de la santé des structures parodontales par le biais d'un traitement conservateur est *a priori* un objectif réalisable avec un résultat prédictible (*Bronnec, 2009*). Pourtant, une grande partie des traitements endodontiques réalisés en omnipratique en France présente une qualité d'obturation inadéquate : un grand nombre aboutit à un échec (*Boucher & coll., 2002*).

Même si le non-respect des règles d'asepsie et du protocole de soin semblent les causes principales d'échec aspirant à la formation d'une LIPOE, la sous-estimation de la complexité de la tâche en pré-opératoire aboutit à de nombreuses manoeuvres iatrogènes, pas toujours correctibles.

L'identification des situations à risque et la sélection des cas gérables à la pratique de chaque praticien sont donc nécessaires pour améliorer le pronostic des traitements endodontiques.

3.2.1.1. Facteurs de faisabilité pré-opératoires dentaires et généraux

Dans ce but, différentes chartes ont été rédigées pour l'évaluation de la complexité en endodontie selon des facteurs liés au patient et à la dent à traiter, notamment l'*Endodontic Treatment Classification* de l'Académie Canadienne d'Endodontie (1998) ou l'*Endodontic Case Difficulty Assessment Form* de l'AAE (1999).

Bronnec (2009) propose une charte d'évaluation de la difficulté clinique, émanant des deux chartes américaine et canadienne.

Cette charte détaille l'ensemble des facteurs ayant une influence directe sur la faisabilité de l'acte endodontique. Chaque facteur de complexité moyenne est notifié par 2 points et les facteurs de complexité importants coûtent 5 points chacun.

La somme de ces points permet d'échelonner la difficulté générale du traitement endodontique :

- Le traitement endodontique est considéré comme **peu difficile** si la somme des points calculés est **strictement inférieure à 15**.
- La difficulté du traitement endodontique est dite **moyenne** si la somme des points calculés est comprise **entre 15 et 19**.
- La difficulté du traitement endodontique est dite **modérée** si la somme des points calculés est comprise **entre 20 et 25**.
- La difficulté du traitement endodontique est **élevée** si la somme des points calculés est **strictement supérieure à 25**.

Critères et Sous-critères	Risque moyen (1 unité / item)	Risque élevé (2 unités / item)	Risque très élevé (5 unités / item)
A. Évaluation du patient			
1. Antécédents médicaux / anesthésie / contrôle du patient	<input type="checkbox"/> Aucun problème médical (Classe ASA I)	<input type="checkbox"/> Attention particulière: allergie aux antibiotiques/ stimulateur (Classe ASA II) <input type="checkbox"/> Intolérance aux vasoconstricteurs <input type="checkbox"/> Manque de coopération / crainte	<input type="checkbox"/> Antécédents médicaux complexes / maladie grave/ incapacité (Classes ASA III et IV*) <input type="checkbox"/> Intolérance à l'anesthésie <input type="checkbox"/> Résistance à l'anesthésie
2. Diagnostic	<input type="checkbox"/> Les signes et les symptômes francs et nets: diagnostic clair	<input type="checkbox"/> Diagnostic différentiel des signes et des symptômes courants	<input type="checkbox"/> Signes et symptômes confus et complexes: diagnostic difficile <input type="checkbox"/> Diagnostic indéterminable
3. Ouverture de bouche ou contraintes physiques	<input type="checkbox"/> Ouverture normale (35 mm+)	<input type="checkbox"/> Ouverture réduite (25-35mm) <input type="checkbox"/> Difficulté à tenir le film	<input type="checkbox"/> Ouverture non-fonctionnelle (-25mm) <input type="checkbox"/> Réclination limitée
4. Difficultés radiographiques	<input type="checkbox"/> Conditions usuelles	<input type="checkbox"/> Haut-le-cœur <input type="checkbox"/> Plancher élevé (prémolaires et canines inférieures) <input type="checkbox"/> Palais étroit ou bas	<input type="checkbox"/> Structures anatomiques superposées difficiles à résoudre
B. ÉVALUATION DE LA DENT			
5. Position et inclinaison de la dent sur l'arcade	<input type="checkbox"/> Antérieure ou prémolaire <input type="checkbox"/> Inclinaison faible (-10°) <input type="checkbox"/> Rotation faible (-10°)	<input type="checkbox"/> 1 ^{ère} ou 2 ^{ème} molaire <input type="checkbox"/> Inclinaison modérée (10-30°) <input type="checkbox"/> Rotation modérée (10-30°)	<input type="checkbox"/> 3 ^{ème} molaire <input type="checkbox"/> Inclinaison marquée (+30°) <input type="checkbox"/> Rotation extrême (+30°)
6. Accès et isolation de la dent / morphologie compliquée de la couronne	<input type="checkbox"/> Couronne normale originale ou restauration adéquate <input type="checkbox"/> Aucun pré-traitement requis pour isoler la dent <input type="checkbox"/> Crampon stable	<input type="checkbox"/> Taurodontisme / microdens <input type="checkbox"/> Pré-traitement simple requis pour isoler la dent <input type="checkbox"/> Crampon instable (manque de rétention)	<input type="checkbox"/> Fusion / dens in dente* <input type="checkbox"/> Pré-traitements élaborés requis pour isoler la dent <input type="checkbox"/> Obstruction (pivot / faux moignon / instrument brisé / amalgame...) <input type="checkbox"/> Couronne métal / porcelaine / incrust. / attelle <input type="checkbox"/> Crampon quasi impossible à placer
7. Formes du canal et de la racine	<input type="checkbox"/> Trajet du canal en I <input type="checkbox"/> Peu ou pas d'angle (-10°) dans le canal <input type="checkbox"/> Canal unique sur antérieure ou prémolaire <input type="checkbox"/> Apex fermé(s)	<input type="checkbox"/> Trajet du canal en J <input type="checkbox"/> Angle modéré (10-30°) <input type="checkbox"/> Molaire avec 3 canaux ou - <input type="checkbox"/> Prémolaire ou antérieure 2 can. <input type="checkbox"/> Traitement de canal préalablement initié <input type="checkbox"/> Axe de la couronne différent de l'axe de la racine	<input type="checkbox"/> Trajet du canal en Q ou S <input type="checkbox"/> Forte angulation (+30°) <input type="checkbox"/> Molaire avec 4 canaux ou + <input type="checkbox"/> Prémolaire avec 3 canaux <input type="checkbox"/> Subdivision du canal au 1/3 apical ou au 1/3 moyen <input type="checkbox"/> Système de canal en Q <input type="checkbox"/> Dent très longue (+30mm) <input type="checkbox"/> Apex ouvert(s)
8. Calcifications des canaux	<input type="checkbox"/> Canal large et net	<input type="checkbox"/> Forme visible bien que réduite du canal / ch. pulpaire <input type="checkbox"/> Pulpolithes	<input type="checkbox"/> Trajet / forme du canal presque indistincts (complet ou en partie) <input type="checkbox"/> Canal invisible*
9. Résorptions		<input type="checkbox"/> Résorption interne sans communication canalaire <input type="checkbox"/> Résorption apicale	<input type="checkbox"/> Résorption interne avec communication canalaire* <input type="checkbox"/> Résorption externe avec* / sans communication canalaire
10. Perforation mécanique		<input type="checkbox"/> Perforation supra-osseuse	<input type="checkbox"/> Perforation sous-osseuse*
C. FACTEURS ADDITIONNELS			
1. Histoire de traumatisme	<input type="checkbox"/> Fracture coronale simple de dents matures ou immatures <input type="checkbox"/> Fr. radiculaire au 1/3 apicale <input type="checkbox"/> Histoire de contusion	<input type="checkbox"/> Fracture coronale complexe de dents matures <input type="checkbox"/> Fr. radiculaire au 1/3 moyen <input type="checkbox"/> Histoire de subluxation / fracture alvéolaire	<input type="checkbox"/> Fracture coronale complexe de dents matures <input type="checkbox"/> Fr. radiculaire au 1/3 cervicale <input type="checkbox"/> Autres luxations / histoire d'avulsion
12. Retraitement			<input type="checkbox"/> Retraitement
13. Condition endo-paro			<input type="checkbox"/> Mobilité / poche / fénéstration / déhiscence <input type="checkbox"/> Implication de la bifurcation ou trifurcation <input type="checkbox"/> Résection / hémisection de racine prévue ou faite

* Classe ASA IV; fusion / dens in dente; canal invisible; perforation sous-osseuse ou de résorption sont de Classe 3 automatiquement.

Tableau 35 : Charte d'évaluation de la difficulté clinique en endodontie, adaptée d'après les systèmes canadien et américain (Académie Canadienne d'Endodontie, 1998).

Il est intéressant de noter qu'outre par des paramètres anatomiques strictement endodontiques, la complexité d'un acte se juge aussi par des **paramètres cliniques et généraux**, comme l'état de santé du patient ou son degré de coopération. Cet outil permet de ne plus envisager le traitement endodontique sur la base d'un cliché radiographique pré-opératoire, mais d'appréhender les multiples facettes dentaires, parodontales, traumatologiques et générales concourant à sa faisabilité.

La volonté des auteurs de ces chartes est la même : amener le chirurgien dentiste au questionnement, **identifier les difficultés au préalable** et adopter une stratégie permettant d'affronter ces difficultés pas à pas en per-opératoire.

NB : On pourrait ajouter des **facteurs propres au praticien**, tels que son niveau d'expérience ou le matériel dont il dispose en endodontie. L'**hygiène bucco-dentaire** du patient ainsi que son degré de motivation à la conservation de sa dent auraient aussi pu être pris en considération.

Bronnec (2009) précise que la **lourdeur de mise en oeuvre** limite l'application systématique de ces outils, qui restent cependant des outils pédagogiques intéressants. A cette destinée, une **charte simplifiée** a été créée par l'*European Society of Endodontology (ESE, 2006)*.

Elle identifie les **situations à risque** suivantes :

- Problèmes médicaux (score ASA > 2)
- Limitation physique (ouverture buccale, réflexe nauséux), coopération difficile
- Difficulté diagnostique
- Prémolaire > 2 canaux
- **Molaire > 3 canaux**, traitement d'une dent de sagesse
- Division canalaire dans le tiers médian ou le tiers apical
- Rotation ou inclinaison de la dent modérée à sévère
- Morphologie coronaire ou radiculaire aberrante, racine très longue (> 30 mm)
- Difficulté d'isolation
- Démontage prothétique compliqué
- **Courbure radiculaire modérée à sévère (> 10°)**
- Obstruction (oblitération canalaire, calcification), perforation, apex ouvert
- Retraitement endodontique
- Lésion endo-parodontale
- Traumatisme alvéolo-dentaire

Si le praticien est confronté à une ou plusieurs situations dites «à risque», il est invité à remplir une charte plus complète (canadienne ou américaine) pour trancher face au dilemme : traiter la dent ou adresser à un endodontiste spécialiste.

La présence d'un second canal mésio-vestibulaire sur une molaire maxillaire est, selon l'*ESE (2006)*, une situation à risque en soi («molaire > 3 canaux»). Or, il est difficile d'objectiver en pré-opératoire la présence du MV2 (la radiographie est le seul recours, et il reste insuffisant). Le MV2 doit donc, dans le doute, être considéré comme toujours présent, et il faudrait dès lors remplir la charte avant tout traitement endodontique d'une molaire maxillaire en cabinet dentaire.

Cette lourdeur administrative étant concrètement irréalisable, il s'agit surtout pour le praticien d'effectuer un cheminement intérieur avant de pratiquer l'endodontie d'une molaire maxillaire et de se poser les questions suivantes : outre le risque de présence du MV2, existe-t-il d'autres facteurs freinant le traitement de cette dent ? L'omnipraticien est-il capable de les affronter ou est-ce plus raisonnable d'adresser ?

3.2.1.2. Facteurs de faisabilité per-opérateurs spécifiques au MV2

Le diagnostic du second canal mésio-vestibulaire se fait généralement en per-opérateur. Cependant, il sonne pour beaucoup de chirurgiens dentistes comme le début d'une longue série d'obstacles. En effet, qui n'a pas déjà trouvé l'orifice du second canal mésio-vestibulaire sans jamais réussir à le mettre en forme et l'obturer? Le second canal mésio-vestibulaire est non seulement un canal fin, courbe ; mais il semble également parfois impénétrable. En effet, de nombreuses modifications physiologiques pulpaires, pathologiques ou iatrogènes accentuent la difficulté de découverte et de mise en forme du système canalaire.

3.2.1.2.1. Un canal impénétrable : prévalence

Dès 1974, *A.J. Lane* constatait que le second canal mésio-vestibulaire ne pouvait être complètement instrumenté dans 16,0% des molaires maxillaires. Le canal était alors considéré comme rudimentaire, ne se prolongeant pas dans sa portion radiculaire.

Les études récentes annoncent des chiffres similaires : entre 8,5% (*Peeters & coll., 2011*) et 15,0% (*Alaçam & coll., 2007*) des seconds canaux mésio-vestibulaires seraient calcifiés ou rudimentaires. Certains auteurs avancent des propos encore plus détonants : la pénétration des limes dans le second canal mésio-vestibulaire, dans près d'un cas sur 2 (49,1% des 305 premières molaires maxillaires analysées par *Coutinho Filho & coll., 2012*), s'arrêterait soudainement à 3-4 millimètres de son entrée canalaire. La perméabilité canalaire serait donc contrariée dès le tiers coronaire radiculaire.

Park & coll. (2009) dénombrent, sur 36 seconds canaux mésio-vestibulaires, 14 segments calcifiés (38,9% des canaux) dans le tiers coronaire contre seulement 4 segments calcifiés dans le tiers apical (11,1% des canaux) et aucun dans le tiers moyen. Le tiers coronaire s'annonce comme un obstacle complexe à franchir.

Le MV2 de la première molaire maxillaire semble moins accessible que le MV2 de la seconde molaire maxillaire : 16,3% des premières molaires maxillaires sont déclarées impénétrables, contre 9,09% des deuxièmes molaires maxillaires (*Yoshioka & coll., 2005*). Les résultats de *J.J. Stropko (1999)*, basés sur un échantillon plus conséquent de 1732 dents, annoncent des pourcentages plus nuancés (17,1% d'inaccessibilité au MV2 des premières molaires maxillaires, contre 15,8% d'inaccessibilité au MV2 des deuxièmes molaires maxillaires).

Fort est donc de constater que le second canal mésio-vestibulaire est approximativement dans un cas sur 6 déclaré impénétrable. Il convient dès lors d'identifier les mécanismes étiologiques expliquant cette impénétrabilité.

3.2.1.2.2. Etiologies : la réaction dentino-pulpaire

Thomas & coll. (1993), en étudiant la morphologie canalaire de la racine mésio-vestibulaire chez des patients aux âges divers, se rendirent compte qu'à 8 ans, toutes les racines mésio-vestibulaires présentaient un unique canal, avec déjà un léger étranglement central mésio-distal. Dès l'âge de 10 ans, un processus de calcification bi-dimensionnelle pouvait être constaté sur la plupart des dents : d'une part, une calcification progressive des parois mésiale et distale crée un étranglement central, divisant le canal mésio-vestibulaire unique en deux canaux ; d'autre part, une calcification de la paroi linguale provoque un rétrécissement du second canal mésio-vestibulaire, jusqu'à sa disparition.

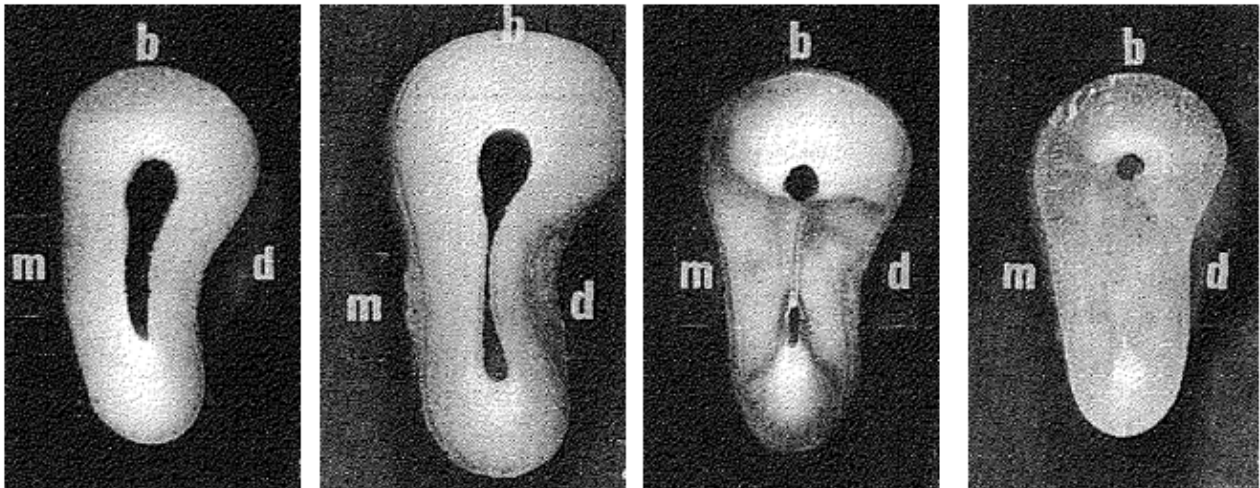
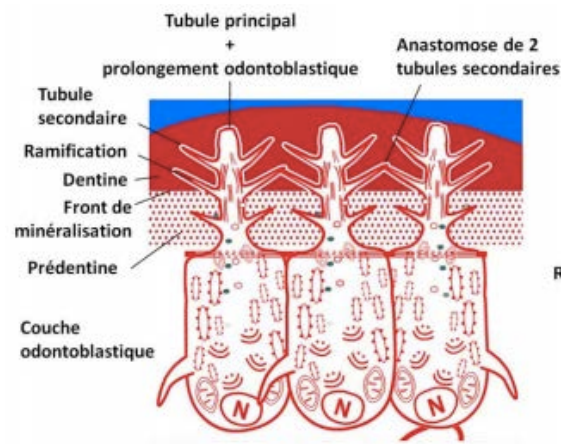


Figure 111 : Photographies témoignant de l'évolution progressive de la configuration canalaire de la racine mésio-vestibulaire de premières molaires maxillaires au fil du temps (Thomas & coll., 1993). Chez le sujet jeune (8 ans), la racine mésio-vestibulaire arbore généralement un canal unique (figure 111-a). Dès 10 ans environ, un double rétrécissement se forme, d'une part dans la dimension mésio-distale, à l'origine d'un étranglement central ; d'autre part dans la dimension palatine (figure 111-b). Le rétrécissement progresse, jusqu'à obtention de deux canaux bien distincts : le MV1 et le MV2 (figure 111-c). L'apposition dentinaire sur la paroi palatine peut aboutir, à terme, à la disparition complète du MV2 (figure 111-d).

Une bonne connaissance de l'histologie dentinaire et pulpaire est fondamentale afin de comprendre les comportements physio-pathologiques du complexe dentino-pulpaire expliquant cette évolution : un bref rappel est ici présenté.

La dentine est un tissu d'origine mésenchymateuse minéralisé, non vascularisé, formé par une palissade d'odontoblastes. Les odontoblastes, une fois différenciés, se composent d'un corps cellulaire, inclus dans la pulpe, et d'un prolongement odontoblastique qui traverse la pré-dentine (non minéralisée) puis la dentine (minéralisée).

Figure 112 : Schéma de 3 odontoblastes, tous composés d'un corps cellulaire pulpaire et d'un prolongement odontoblastique dentinaire (Farges, 2011).



La pulpe est un tissu conjonctif spécialisé qui assure d'une part la dentinogenèse physiologique et cicatricielle par les odontoblastes sécréteurs et d'autre part la détection et la signalisation des agressions, grâce aux éléments neuro-vasculaires.

Le complexe dentino-pulpaire agit comme un organe réagissant à l'unisson face aux sollicitations internes et externes.

La maturation continue de la dentine, avec l'âge mais aussi en réaction aux phénomènes d'attrition, d'abrasion ou la carie, semble provoquer des anomalies dentinaires de type régressif telles que la sclérose dentinaire, la formation de zones mortes ou de pulpolithes (Piette & Goldberg, 2001). 7% des premières molaires maxillaires et 3% des deuxièmes molaires maxillaires de l'étude de Yoshioka & coll. (2005) présentent en effet des canaux «calcifiés».

- La **dentine primaire** se forme lors du développement de la dent, tandis que la **dentine secondaire** est produite tout au long de la vie de la dent : les odontoblastes déposent de la pré-dentine de manière physiologique et sont responsables de la diminution progressive de la lumière canalaire, phénomène improprement nommé «calcification». Cette apposition est asymétrique puisque le plancher et le plafond pulpaire sont davantage touchés que les murs latéraux. Les dentines primaire et secondaire possèdent la même composition chimique et structure histologique ; seule la vitesse de sécrétion odontoblastique varie de 4µm/jour pour la dentinogenèse primaire à 0,4µm/jour pour la dentinogenèse secondaire : l'odontoblaste est alors mi-quiescent mi-actif (Simon & coll., 2008).

La dentinogenèse secondaire implique une diminution du volume caméral et canalaire avec l'âge. Les molaires maxillaires jeunes, aux chambres pulpaires larges (dont la distance entre le plafond et le plancher pulpaires est supérieure à 1 millimètre), possèdent peu de segments calcifiés. *A contrario*, les molaires maxillaires moins jeunes, aux chambres pulpaires atrophiées (dont la distance entre le plafond et le plancher pulpaires est inférieure ou égale à 1 millimètre) présentent des segments calcifiés bloquant l'accès aux orifices canaux, ainsi que des dépôts dentinaires intra-canaux uniformément aux trois tiers radicaux (Markvart & coll., 2012).

- Une dentine péri-tubulaire hyper-minéralisée (ou dentine intra-tubulaire) se forme tout au long de la vie de la dent. Ce processus est lent lorsqu'il est lié à l'âge, mais il peut être accéléré dans certaines conditions pathologiques (agression carieuse, abrasion, attrition etc). L'apposition minérale de dentine péri-tubulaire est telle que les prolongements odontoblastiques canaliculaires s'oblitérent par précipitations et s'atrophient : c'est la **sclérose ou sénescence dentinaire** (Simon & coll., 2008). Macroscopiquement, la dentine arbore un aspect transparent, plus minéralisé que physiologiquement (Piette & Goldberg, 2001).

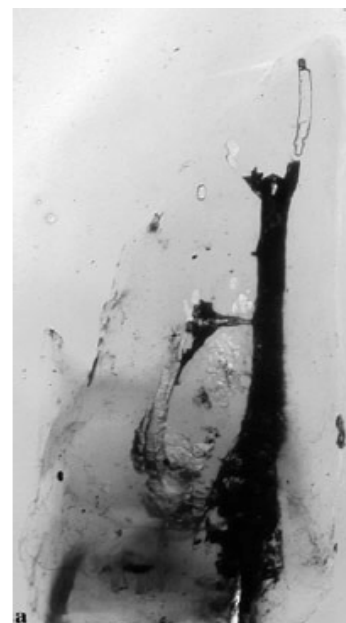


Figure 113 : Photographie d'un MV2 «calcifié» : l'encre de chine injectée n'a pu infiltrer le canal (Yoshioka & coll., 2005).

- Lors d'une agression (cariieuse ou mécanique) aussi minime soit-elle, la réponse pulpaire est systématique sur le plan histologique, bien qu'elle ne s'accompagne pas toujours de signes cliniques (Seltzer & coll., 1963). De la **dentine tertiaire**, réactionnelle ou réparatrice, est sécrétée afin d'assurer la protection pulpaire.

Si l'agression n'atteint pas le rempart pulpaire (agression modérée), le problème sera résolu par la sécrétion de **dentine réactionnelle** par les odontoblastes, jusqu'à ce qu'une procédure clinique stoppe l'agression.

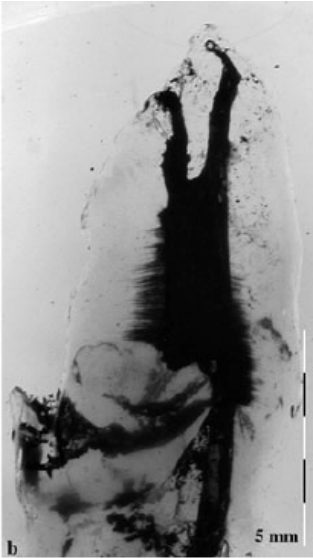Si l'agression franchit la palissade des odontoblastes et conduit à la mort de ces derniers, de nouvelles cellules interviennent et produisent de la **dentine réparatrice**. La mort des odontoblastes entraînant une minéralisation de leurs canalicules, le résultat peut s'apparenter à une alternance de stries d'odontoblastes morts, minéralisés, et de stries d'odontoblastes intacts : on évoque alors le terme de **zones mortes** (ou *dead tracts*) (Piette & Goldberg, 2001).

- **Les pulpolithes** : ce sont des nodules de tissu minéral calcifié inclus dans le parenchyme pulpaire, souvent au niveau de la chambre pulpaire, mais les canaux peuvent également en être affectés. Des calcifications pulpaire sont trouvées dans 66% des dents chez les 10-20 ans et dans 90% des dents chez les 50-70 ans (Piette & Goldberg, 2001). Les nodules pulpaire ont été divisés en vrais et faux pulpolithes.

Les **vrais pulpolithes**, composés de dentine et bordés d'odontoblastes, sont souvent localisés dans la chambre pulpaire, plus rarement dans le tiers apical radiculaire. Leur étiopathogénie reste obscure.

Les **faux pulpolithes** constituent, quant à eux, un simple processus physiologique réactionnel : il s'agit de cellules dégénérantes minéralisées s'accumulant concentriquement autour d'un noyau nécrotique central. Leur prévalence est augmentée lorsque la dent a été taillée ou restaurée (Piette & Goldberg, 2001).

3.2.1.2.3. Etiologies anatomiques



Comme déjà décrit dans ce travail, maintes variations anatomiques constituent un obstacle à la mise en forme du second canal mésio-vestibulaire. C'est le cas des anastomoses transverses ou encore des culs-de-sac qui constituent des zones impénétrables.

Ibarrola & coll. (1997) identifient également les canaux de type IV selon la classification de Weine (un canal se divisant en deux canaux apicalement) comme non pénétrables, notamment lors d'un retraitement endodontique.

Figure 114 : Le second canal mésio-vestibulaire est ici déclaré non négociable en raison de sa division canalaire trop apicale pour être traitée : mise en évidence de la configuration canalaire par injection d'encre de chine (*Yoshioka & coll., 2005*).

3.2.1.2.4. Etiologies iatrogènes

Des étiologies iatrogènes ont également été référencées :

• **Boue dentinaire (ou *smear layer*) :**

La formation de boue dentinaire est inéluctable lors de la mise en forme canalaire. En effet, les instruments canaux détachent des copeaux de dentine et, mélangés à des résidus pulpaire et une solution d'irrigation, forment un enduit pariétal bactérien plaqué sur la surface dentinaire. L'agglomérat de boues dentinaires peut, de surcroît, façonner des bouchons dentinaires : le canal est alors impénétrable.

Le second canal mésio-vestibulaire ne fait pas exception à cette règle : *Ibarrola & coll. (1997)*, lors de leur étude réalisée sur 87 molaires maxillaires traitées endodontiquement par le passé, identifient 7 MV2 (soit 8,05%) comme partiellement pénétrables, du fait des boues dentinaires formées lors du traitement endodontique précédent.

L'éradication de la *smear layer* est essentielle :

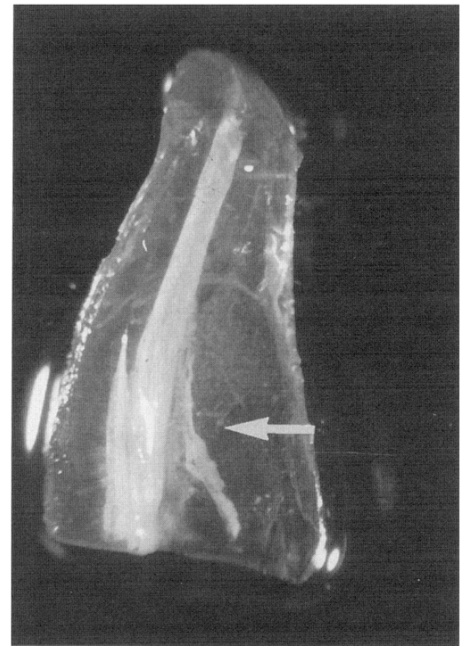
- sa formation peut être en amont limitée par l'emploi d'une instrumentation en nickel-titane utilisée en rotation continue selon la méthode du *crown-down* ;
- sa destruction est entreprise en fin de préparation par une désinfection canalaire aussi poussée que possible, avec une séquence finale associant, en premier lieu, ultra-sons et EDTA et en second lieu, une solution d'hypochlorite de sodium ; le recours à l'hydroxyde de calcium en médication temporaire peut également aider à cette dissolution (*Bertrand & coll., 2001*).

• Obturation préalable au ciment de scellement :

Il peut se produire une obturation de l'orifice du second canal mésio-vestibulaire au ciment de scellement lors du traitement endodontique initial, notamment dans les configurations canalaire de type II selon Weine (deux canaux se joignant en un canal apicalement).

Plus de 10% des molaires maxillaires étudiées par *Ibarrola & coll. (1997)* seraient concernées (9 dents sur 87) : 5 MV2 ont finalement pu être traités. Les 4 MV2 restants ont été déclarés impénétrables.

Figure 115 : Modèle radicaire d'une racine mésio-vestibulaire d'une première molaire maxillaire présentant une configuration canalaire de type II selon Weine, dont l'accès au MV2 est bloqué par une combinaison de ciment et de boues dentinaires (grossissement x12) (Ibarrola & coll., 1997).



• Fracture instrumentale :

La fracture d'un instrument, que ce soit une lime endodontique ou un instrument de rotation continue, est un incident iatrogène qui complique et compromet le traitement endodontique.

Peu de ressources bibliographiques étudient la prévalence de fracture instrumentale au sein du second canal mésio-vestibulaire : *Ibarrola & coll. (1997)* observent la fracture instrumentale sur 1 des 87 MV2 des molaires maxillaires étudiées et traitées endodontiquement (soit 1,15% de l'échantillon).

Pour prévenir le risque de fracture instrumentale, 10 mesures sont énoncées par *Di Fiore (2007)* :

- 1- détecter l'anatomie canalaire en pré-opératoire ;
- 2- s'assurer que l'accès endodontique est adéquat ;
- 3- ouvrir les orifices canalaire avant la mise en forme ;
- 4- effectuer le cathétérisme initial par alternances limes K / limes H précourbées jusqu'à un diamètre de 0,2 mm ;
- 5- éviter de soumettre les instruments en nickel-titane à un stress excessif ;
- 6- recourir à des instruments les moins assujettis à la fracture (si possible des instruments de conicité faible et constante) ;
- 7- suivre un protocole instrumental précis, surtout lors de la progression sur de fortes courbures canalaire ;
- 8- utiliser les instruments à une vitesse faible et un niveau de torque faible ;
- 9- préparer le canal selon la technique du *crow-down* ;
- 10- manipuler les instruments selon un mouvement dynamique de va-et-vient.

Devant une fracture instrumentale, il convient :

- en première intention, de retirer l'instrument fracturé, soit par évaseement canalaire (à l'aide d'instruments ultra-sonores) soit par préhension directe (à l'aide d'une trousse de Massermann® par exemple, disposant de forets spécifiques)
- en seconde intention, de recourir à une technique chirurgicale de résection apicale (si l'instrument est localisé dans le tiers apical, au delà d'une courbure) soit d'amputation radiculaire (si l'instrument est localisé dans les tiers coronaire ou moyen et impossible à retirer).

• **Perforation :**

Une perforation du plancher pulpaire (par non respect des règles inhérentes à la réalisation de la cavité d'accès endodontique) ou de la racine mésio-vestibulaire (soit une fenestration latérale par sur-instrumentation, ou «*stripping*», soit une perforation apicale par création préalable d'une butée, ou «*zipping*») des molaires maxillaires peut être entreprise au cours de l'investigation du MV2, bien que nous n'ayons pas d'étude bibliographique la traitant.

Cette altération irréversible de l'anatomie constitue une perte de chance pour le patient, même s'il existe des traitements dépendant de la localisation de la perforation.

- Le second canal mésio-vestibulaire s'avère **impénétrable dans 8,5% à 49,1% des cas**. C'est au niveau du **tiers coronaire** qu'on progresse le plus ardemment dans le canal. Les premières molaires maxillaires semblent moins pénétrables que les deuxièmes molaires maxillaires.
- La progression au sein du second canal mésio-vestibulaire se trouve entachée par :
 - des **réactions dentinaires** physiologiques (sénescence) et/ou pathologiques, (formation de dentine sclérosée, de zones mortes ou de pulpolithes), aboutissant à un rétrécissement pulpaire et à une diminution du diamètre canalaire. ;
 - des **contraintes anatomiques** imposées par ce canal tortueux : anastomoses transverses, culs-de-sac, ou encore dans les configurations canalaires de type IV selon Weine, présentant une division canalaire trop apicale pour être traitée;
 - des **manipulations iatrogènes** passées, telles que la fracture d'un instrument laissé dans le canal, une perforation du plancher pulpaire ou radiculaire, la création de bouchons dentinaires ou l'obstruction du MV2 par du ciment de scellement.

3.2.2. Préparation du second canal mésio-vestibulaire

La préparation canalaire consiste en la suppression de tout le contenu canalaire, à savoir le matériel organique, le matériel minéral et/ou le matériel d'obturation contaminé ou non, soit par action mécanique, soit par dissolution chimique.

3.2.2.1. Principes & objectifs de préparation canalaire

Le principe de base de la mise en forme canalaire est de créer un espace de forme conique, décroissant à partir de l'accès coronaire jusqu'au foramen apical, tout en respectant l'anatomie du réseau canalaire originel et en maintenant le foramen apical à sa dimension et sa position naturelles (HAS, 2008).

La préparation canalaire nécessite des besoins fondamentaux que sont le parage et la mise en forme canalaire.

Le parage ou débridement canalaire réside dans l'éviction de tout ce que le canal radiculaire peut contenir, notamment les tissus pulpaire, carieux, hyper-minéralisés, la pré-dentine, les matériaux d'obturation canalaire contaminés ainsi que l'ensemble des bactéries, produits antigéniques et agents induisant l'inflammation les contenant.

Suit la mise en forme canalaire, ou création d'une cavité canalaire de forme particulière répondant à des critères morphologiques définis par Schilder (1974) : la mise en forme canalaire doit être conique, large coronairement, étroite en direction apicale, avec absence de déplacement foraminal et conservation d'un foramen apical étroit. Ces objectifs de mise en forme sont strictement anatomiques.

Laurichesse (1986) propose quelques années plus tard des objectifs de préparation canalaire axés sur le respect de l'anatomie originelle du canal et des structures biologiques endo-parodontales : le débridement canalaire, le respect des structures anatomiques et biologiques apicales, la mise en forme sans dénaturation du canal sont ces leitmotifs.

La préparation canalaire peut, en clair, se résumer selon les 5 points suivants et permettre d'obtenir :

- un parage intégral du système endo-canalinaire par une action mécanique et une action irriguante
- une morphologie conique régulière, à pointe apicale et base coronaire
- un respect des structures apicales sans effraction ni déplacement latéral
- une mise en forme conservant l'anatomie originelle du canal, sans exagération ni artifice
- une qualité d'obturation idéale, étanche et pérenne, empêchant la recolonisation bactérienne du système canalaire.

3.2.2.2. Détermination de la longueur de travail

Le canal doit être travaillé sur toute sa longueur, depuis les entrées canalaires jusqu'à l'apex. Cependant, l'apex radiculaire est une zone complexe sur laquelle il convient de se pencher, avant d'aborder les systèmes de détermination de la longueur de travail (LT), manuels ou électroniques.

3.2.2.2.1. L'apex : élément clé de la préparation canalaire

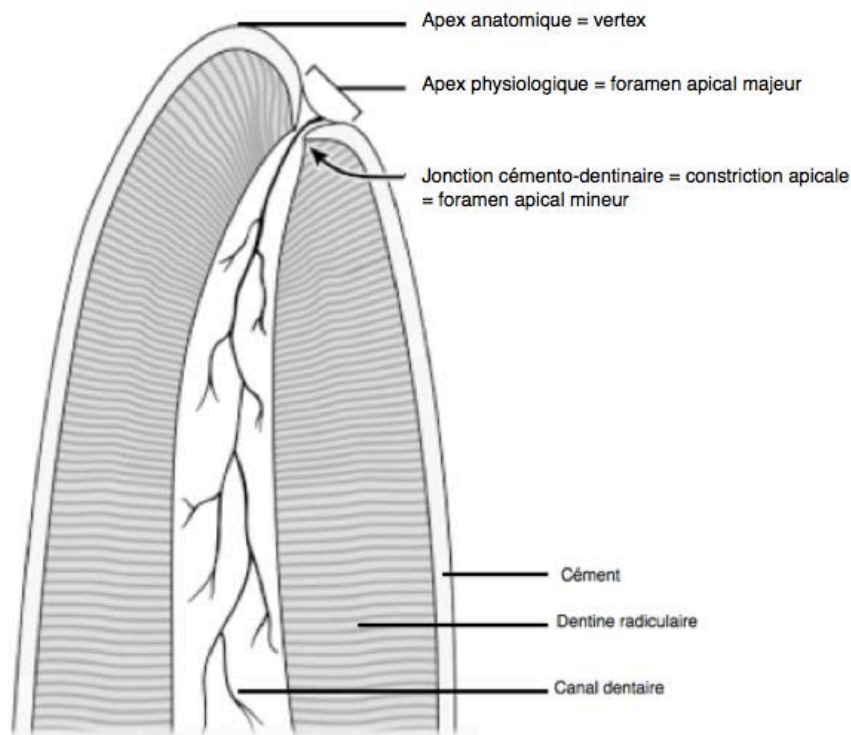


Figure 116 : Schéma de l'apex dentaire (Vertucci, 2005, modifié).

L'apex représente le point culminant de la racine dentaire.

On distingue l'**apex anatomique** (ou vertex), qui correspond au point le plus élevé de la région apicale, de l'**apex physiologique** (ou foramen apical majeur), qui représente l'orifice de sortie du canal au niveau de la surface radiculaire. L'**apex radiographique** correspond au point le plus apical de la racine apparaissant sur un cliché radiographique. Il diffère donc de l'apex anatomique dès que la racine arbore une courbure apicale.

Les travaux de *Kuttler (1955)* ont comparé le canal dentaire dans sa région apicale, à un sablier formé de deux cônes, dont l'étranglement correspond à la jonction cémento-dentinaire :

- un cône dentinaire, à base coronaire et ayant pour sommet la jonction cémento-dentinaire
- un cône cémentaire, avec pour base le foramen apical majeur et pour sommet la jonction cémento-dentinaire (ou foramen apical mineur).

Le concept qui consiste à confiner la préparation instrumentale à l'espace canalaire sans dépassement instrumental fait l'unanimité. La controverse réside dans le **choix de la limite apicale** :

- soit la constriction apicale, rétrécissement canalaire exerçant un rôle de barrière naturelle apicale, souvent sentie cliniquement à l'insertion d'une lime de petit diamètre,
- soit la jonction cémento-dentinaire, frontière histologique entre le parodonte et l'endodonte. La préparation canalaire doit se terminer où, histologiquement, le tissu pulpaire n'existe plus : la jonction cémento-dentinaire semble le repère de choix (*Morfis & coll., 1994*) mais elle ne peut être déterminée cliniquement.

In extenso, les deux zones étant très proches, se confondant même parfois, nous les considérerons ici comme une seule entité anatomo-histologique élue comme limite apicale de préparation.

L'instrumentation du canal doit ainsi se limiter à l'éradication du tissu pulpaire du seul cône dentinaire. Le cône cémentaire de Kuttler, contenant des vaisseaux afférents et des éléments desmodontaux, doit être préservé intact car il est le siège de la réparation biologique post-endodontique (Laurichesse, 1986).

3.2.2.2. Longueur de travail : localisation manuelle et radiographique

La longueur de travail est définie dans le Glossaire des Termes endodontiques (AAE, 2003) comme «la distance depuis le point de référence coronaire choisi jusqu'à l'endroit où la préparation et l'obturation doivent se terminer».

• **Localisation manuelle**

Le sommet du cône dentinaire de Kuttler est la limite idéale de préparation et d'obturation apicale. Il constitue un repère tactile puisque l'insertion d'une lime K de fin diamètre, permet de sentir la constriction apicale tout en respectant l'intégrité du foramen apical. La **sensibilité manuelle** est néanmoins fortement dépendante de l'expérience du praticien : 60% des praticiens seulement sauraient ressentir la constriction apicale (Seidberg & coll., 1975).

La **sensibilité apicale**, basée sur la recherche du point de douleur apical, peut aussi être utilisée mais reste peu recommandée.

NB : quel diamètre de lime utiliser pour explorer le MV2 sans perforation foraminale?

Le cône dentinaire de Kuttler doit être décontaminé sans être élargi : il convient donc de choisir une lime de pénétration apicale initiale du diamètre canalaire moyen des racines des molaires maxillaires au niveau de la constriction apicale. Comme énoncé dans le 2.1.2. (*Tableau 12, d'après Wu & coll., 2000*), les diamètres mésio-distaux moyens des canaux radiculaires des molaires maxillaires sont respectivement de 220 µm pour le canal MV unique, 130 µm pour le canal MV1, 160 µm pour le canal MV2, 170 µm pour le canal DV et 330 µm pour le canal P. Les diamètres les plus fins recensés sont 70 µm pour les canaux DV et MV1. La dimension vestibulo-palatine est plus large et ne limite pas la pénétration initiale. On conseille donc d'explorer les canaux des molaires maxillaires avec des limes comprises entre 80 et 150 µm (limes K n°8, n°10 ou n°15). Le cathétérisme du canal palatin peut être réalisé avec des limes de diamètre plus important (lime K n°20).

Ces repères manuels, liés à la sensibilité digitale ou apicale, sont empiriques, non reproductibles et doivent être obligatoirement accompagnés d'un cliché radiographique.

• **Localisation radiographique**

La détermination de la longueur de travail selon une approche radiographique est simple : le principe consiste à prendre une radiographie rétro-alvéolaire, lime de cathétérisme en place dans

le canal, selon une incidence ortho-centrée et la technique des plans parallèles, puis à estimer la distance séparant l'extrémité de la lime de l'apex radiographique. La distance idéale doit correspondre à l'écart moyen entre la constriction apicale (ou jonction cémento-dentinaire, JCD) et l'apex radiographique.

Laurichesse (1986) décompose cette distance en deux données :

- d'une part, la hauteur du cône cémentaire (c'est à dire la distance entre la jonction cémento-dentinaire et le foramen apical majeur), toisée en moyenne à 524 μm chez l'adulte (*Kuttler, 1955*), généralement arrondie à 0,5 mm.
- d'autre part, la hauteur entre foramen apical majeur et apex radiographique, nulle si le foramen est centré sur une racine non courbée, mais qui peut être bien plus importante sur des racines courbes au foramen excentré.

D'une manière générale, les auteurs préconisent une limite de préparation apicale située entre 1 et 3 millimètres (*Green, 1960 ; Palmer & coll., 1971*) ou plus récemment entre 1 et 2 millimètres de l'apex radiographique (*Gordon & Chandler, 2004*). L'étude épidémiologique de *Sjögren & coll. (1990)* identifie les canaux obturés dans les 2 millimètres précédant l'apex radiographique comme ayant le meilleur pronostic de pérennité.

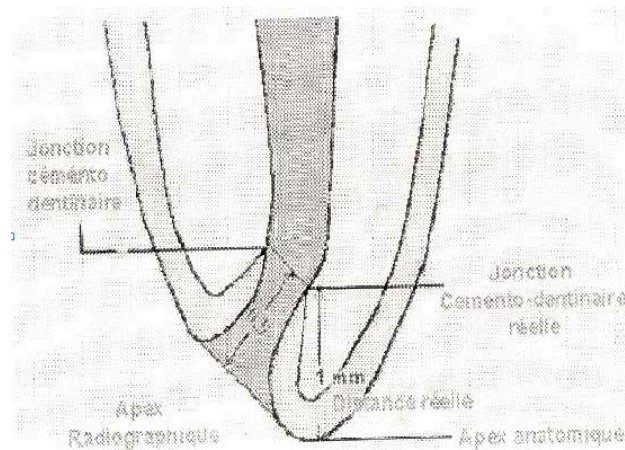


Figure 117 : La limite idéale de préparation apicale se trouve selon ce schéma à 1 millimètre de l'apex anatomique (Laurichesse, 1986).

Une approche sur mesure est nécessaire à la détermination de cette distance car cette dernière varie selon plusieurs facteurs :

- l'âge : la cémentogenèse, processus physiologique continu, entraîne un épaissement cémentaire apical inéluctable. La distance JCD-apex anatomique augmente avec l'âge : 629 μm chez un sujet âgé contre 524 μm pour un adulte plus jeune (*Kuttler, 1955*).
- la dent : les dents postérieures présentent une distance JCD-apex anatomique plus importante que les dents antérieures (*Green, 1960*).
- la présence d'une LIPOE : une résorption alvéolaire (au profit de la lésion péri-apicale) et radiculaire (cémentaire notamment) est toujours concomitante à une parodontite apicale (*Bhaskar, 1966 ; Tagger, 1980*) : la distance JCD-apex anatomique diminue en cas de parodontite apicale aiguë ou chronique. *Weine (1969)* préconise dans ce cas une préparation et obturation à 1,5 millimètres de l'apex radiographique.

Les molaires maxillaires présentent de nombreux signes compliquant la détermination de la limite apicale.

- Comme énoncé en 2.1.4.2., les racines des molaires maxillaires présentent toutes une **courbure dans leur tiers apical**, de rayon $r_P = 8,39$ mm pour la racine palatine, $r_{DV} = 5,24$ mm pour la racine disto-vestibulaire et $r_{MV} = 4,46$ mm pour la racine mésio-vestibulaire, la plus courbe (Lee & coll., 2006). Attention aux courbures vestibulo-palatines non radio-visibles : la racine palatine présente en effet une courbure apicale vestibulaire sur 55% des premières molaires maxillaires et 63% des deuxièmes molaires maxillaires (Yu & coll., 2006).
- De surcroît, le **foramen apical majeur** n'est très souvent **ni unique ni central** pour les racines mésio-vestibulaire et disto-vestibulaire ; il est toujours unique mais pas toujours centré pour la racine palatine (Morfis & coll., 1994).
- De ce fait, sans compter l'approximation éventuelle de la technique radiographique, la distance entre le foramen apical majeur et l'apex radiographique est difficile à évaluer mais existe bel et bien.
- Spagnuolo et coll. (2012) ont observé au micro-CT les racines de 22 premières molaires maxillaires et ont déterminé la distance entre l'apex anatomique et le foramen apical majeur de chacun des canaux. Tandis que la distance apex anatomique-foramen apical majeur est en moyenne de 488 μm pour la racine palatine et de 371 μm pour la racine disto-vestibulaire de la première molaire maxillaire, elle atteint 712 μm +/- 543 μm pour le MV1 et 1416 μm +/- 650 μm pour le MV2. Il faudrait, compte tenu de ces données, en ajoutant la distance JCD-foramen apical majeur de 0,5 mm, préparer et obturer les canaux palatin et disto-vestibulaire à 1 millimètre de l'apex radiographique, le canal MV1 à 1,5 millimètres et le canal MV2 à 2 millimètres de l'apex radiographique.

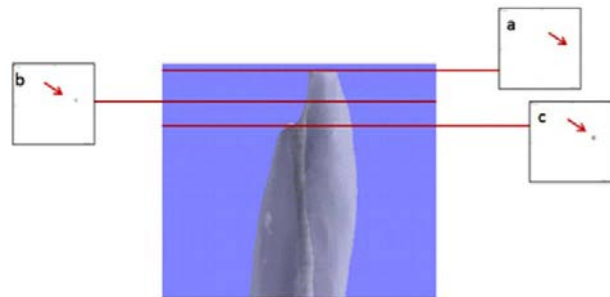


Figure 118 : Modélisation au micro-CT de la racine mésio-vestibulaire d'une première molaire maxillaire, où les foramina apicaux majeurs (b et c) se tiennent à distance de l'apex anatomique (a) (Spagnuolo & coll., 2012).

- Par observation des apex de 12 molaires maxillaires au MEB, Morfis & coll. (1994) concluent, eux, à une distance moyenne entre apex anatomique et foramen apical majeur de 665,3 μm pour la racine mésio-vestibulaire, 418,3 μm pour la racine disto-vestibulaire et 429,0 μm pour la racine palatine. Aucune information sur le MV2 n'est ici donnée.

3.2.2.2.3. Longueur de travail : les localisateurs d'apex électroniques

La technique radiographique peut uniquement mettre en exergue l'apex radiographique. La distance entre cet apex et la jonction cémento-dentinaire variant fortement, cette méthode reste peu précise.

C'est pourquoi les chercheurs se sont penchés sur un moyen alternatif pour rendre manifeste cliniquement cette zone anatomique où la dentine disparaît au profit du cément et du desmodonte.

Toute substance oppose une certaine résistance au courant électrique : c'est sur ce principe simple que Suzuki entreprit en 1942 la mesure de la résistance du desmodonte et de la muqueuse buccale et découvrit que le desmodonte opposait une résistance au passage du courant électrique bien plus faible que la muqueuse buccale. C'est sur ce différentiel que se basent la localisation de la jonction cémento-dentinaire et la création du premier localisateur d'apex en 1962 par Sanada (*Gordon & Chandler, 2004*).

De nombreux progrès furent entrepris, si bien qu'aujourd'hui, les localisateurs d'apex électroniques mesurent simultanément la conductance, la capacité et la résistance électriques du courant alternatif de tension connue et d'intensité calculée en fonction de la position de la lime dans le canal (*Fennich & coll., 2012*). Est mis en évidence aujourd'hui un point situé entre les foramina apicaux mineur et majeur, à l'endroit précis où le diamètre augmente et le flux de courant électrique devient subitement élevé (*Hülsmann & Schaffer, 2009*).

Les localisateurs d'apex électroniques sont considérés comme une aide essentielle, fiable et reproductible à l'établissement de la longueur de travail (*Simon & coll., 2009*). Une étude comparant l'efficacité du localisateur d'apex électronique par rapport à la technique radiographique a certifié que 100% des limes étaient placées à +/- 0,5 millimètres du foramen apical mineur avec l'aide d'un localisateur d'apex électronique, tandis que ce n'était le cas que sur 15% des racines radiographiées (*Vieyra & coll., 2010*).

Les localisateurs d'apex électroniques présentent de nombreux intérêts diagnostiques (détermination de la LT, détection des perforations, fractures radiculaires...) mais nécessitent aussi quelques précautions d'utilisation :

- absence de proximité de l'électrode labiale et de l'instrument endodontique avec un élément métallique (amalgame, autre instrument laissé dans un canal,...) ;
- absence de salive, de sang ou d'exsudat purulent péri-apical dans le canal ; la présence d'irrigant est tolérée mais l'élimination des excès avec une boulette de coton introduite dans la chambre pulpaire diminue les risques de dérivation du courant électrique par les autres canaux de la dent (*Hülsmann & Schaffer, 2009*);
- absence de matériel d'obturation : le localisateur d'apex électronique est utilisé seulement après désobturation endodontique intégrale en cas de retraitement ;
- absence d'interférences des deux tiers coronaires : une mise en forme selon la technique du *crown down*, notamment sur les canaux courbes, augmenterait la précision du localisateur d'apex électronique (*Ibarrola & coll., 1999*)
- absence d'anomalies pulpo-dentaires (sénescence, sclérose, pulpolithes...) : sans lumière canalaire, le localisateur d'apex électronique ne capte pas de signal (*Aurelio & coll., 1983*) ;
- le diamètre de la lime insérée doit équivaloir au diamètre foraminaire pour une efficacité diagnostique optimale (*Ebrahim & coll., 2006*);
- nécessité d'une constriction apicale vraie : si cette dernière est absente (qu'elle soit physiologique (dent immature) ou qu'elle résulte d'une résorption radiculaire externe péri-apicale), le diagnostic est moins évident (*Wu & coll., 1992*);

Autrefois, l'utilisation du localisateur d'apex électronique chez un patient porteur de pacemaker était contre-indiquée car les anciens stimulateurs cardiaques (produits avant 1975) semblaient être sensibles aux radiations électromagnétiques produites par les localisateurs d'apex (*Fennich & coll., 2012*). Les études plus récentes ont démontré l'innocuité du localisateur d'apex sur le porteur de pacemaker (*Garofalo & coll., 2002*).

- La préparation canalaire doit être entreprise sur la totalité de l'endodonte et s'arrêter où commence le parodonte : cette limite est la **jonction cémento-dentinaire**, encore appelée constriction apicale ou foramen apical mineur.
- La limite apicale de préparation peut être déterminée selon 3 méthodes :
 - la **sensibilité tactile**, empirique et expérience-dépendante
 - la **prise d'un cliché radiographique, lime de cathétérisme (n°10 ou n°15) en place**, pour observer la distance entre l'apex radiographique et la lime ; le foramen apical majeur du MV2 se trouvant à 1,4 millimètres de l'apex radiographique, le chirurgien dentiste doit opter pour une limite de préparation apicale à environ 2 millimètres de l'apex radiographique ;
 - l'utilisation d'un **localisateur d'apex d'électronique**, qui est la seule méthode permettant la localisation fiable et reproductible de la constriction apicale, même si de nombreuses précautions d'utilisation doivent être respectées.

3.2.2.3. Mise en forme du second canal mésio-vestibulaire

Une fois la longueur de travail objectivée, le second canal mésio-vestibulaire des molaires maxillaires peut être mis en forme, soit à l'aide de limes manuelles en acier, soit grâce à des instruments montés sur contre-angles exerçant un mouvement de rotation continu ou alternatif sur l'instrument.

3.2.2.3.1. Instrumentation manuelle ou mécanisée?

Les concepts de mise en forme ont considérablement évolué ces dernières années. L'apparition d'instruments en alliage nickel-titane (ou Ni-Ti) a entraîné une modification du profil des instruments, de la dynamique instrumentale et des protocoles opératoires (*Haute Autorité de Santé, 2008*).

Les avantages de la rotation continue sont manifestes (*Taschieri & coll., 2005 ; Beun & coll., 2005*) :

- de part la flexibilité et la superélasticité des instruments, la qualité de la mise en forme est globalement meilleure : l'anatomie canalaire originelle est davantage préservée.
- les instruments Ni-Ti sont plus ergonomiques : le temps de mise en forme canalaire est plus court.

Néanmoins, les qualités de ces instruments ne doivent pas faire oublier les risques de vissage et de fracture, prépondérants sur des endodontes complexes comme celui des molaires maxillaires. Nous avons, en effet, vu que le système endo-canalair de ces dents accumule les contraintes : courbures sévères coronaires et apicales, oblitérations canalaire, présence du second canal mésio-vestibulaire, d'isthmes inter-canalaires, canaux accessoires. C'est pourquoi, alors que la fréquence de fracture instrumentale apparaît dans 0,28% des préparations canalaires incisives, celle-ci survient dans 2,74% des préparations instrumentales des groupes molaires (*Di Fiore & coll., 2006*).

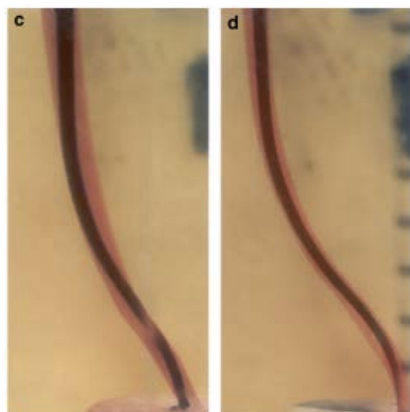
L'instrumentation manuelle standard ne doit pas être abandonnée : elle est recommandée pour l'exploration initiale et elle complète l'instrumentation Ni-Ti dans certaines situations cliniques où cette dernière pêche (par exemple dans le cas de courbures apicales abruptes, nécessitant une pré-courbure instrumentale pour être franchies, ce qui s'avère impossible avec un instrument Ni-Ti sans mémoire de forme) (*Haute Autorité de Santé, 2008*). Aussi, s'il existe une ouverture buccale trop limitée pour le passage du contre-angle ou si le patient présente une allergie au nickel, les limes standard en acier sont indiquées.

3.2.2.3.2. Rotation continue : caractéristiques choisies pour la mise en forme du MV2

Il convient de gérer les caractéristiques anatomiques inhérentes aux molaires maxillaires en agissant sur le choix d'instruments aux caractéristiques et protocoles adéquats.

• Choix d'instruments à conicité constante ou variable

Les instruments Ni-Ti peuvent arborer une conicité constante sur toute la longueur de l'instrument, ou, plus rarement, une conicité variable.



Yang & coll. (2006) ont cherché à comparer l'efficacité de préparation canalair de deux systèmes Ni-Ti - un système à conicité constante (Hero 642®, MicroMega™) et un système à conicité variable (ProTaper®, Dentsply-Maillefer™) - sur les canaux «en S». Les instruments à conicité constante obtiennent de meilleurs résultats, notamment un meilleur centrage de l'instrument dans le canal et un meilleur respect de la courbure.

Figure 119 : Modélisation par images superposées de la trajectoire de préparation adoptée par l'instrument de rotation continue (matérialisé en rouge) et la forme du canal en S avant préparation (matérialisé en noir). L'instrument à conicité constante (image d) propose une meilleure qualité de préparation canalair que l'instrument à conicité variable (image c) (Yang & coll., 2006).

Le MV2 arborant une double courbure coronaire dite «en S» ou «en baïonnette» (comme énoncé en 2.1.4.3.), on préférera une instrumentation mécanisée à conicité constante pour la mise en forme du MV2.

En revanche, il est conseillé d'utiliser, lors de la séquence de mise en forme canalaire, plusieurs instruments à conicité constante mais ayant des conicités différentes les uns des autres : cela permet de limiter la surface de contact entre les instruments et les murs canaux, d'où une plus grande efficacité par réduction de la surface de coupe (*Martin & Machtou, 1999*).

• **Choix du degré de conicité instrumentale**

En comparaison avec les limes acier dotées d'une conicité constante de 2%, les instruments Ni-Ti permettent des préparations plus coniques, avec des séquences proposant des conicités de 2, 4 ou 6% généralement.

La préparation d'un canal à une conicité élevée (6% ou plus) permet l'amélioration de la circulation de l'irrigant dans le canal ainsi que l'augmentation des forces hydrauliques pour une obturation tridimensionnelle par condensation pariétale.

Cependant, le traitement de canaux extrêmement fins comme le second canal mésio-vestibulaire des molaires maxillaires nécessite l'utilisation d'instruments de conicité 2%, plus flexibles, pour atteindre la région apicale (*Yoshimine & coll., 2005*).

Sans définir la séquence instrumentale, propre à chaque système, on peut retenir pour la mise en forme canalaire du MV2 :

- l'utilisation d'un instrument de conicité 6% à 1/2 ou 2/3 de la LT,
- l'utilisation d'un instrument de conicité 4% à LT - 2 mm,
- l'utilisation d'un instrument de conicité 2% à la LT.

• **Choix du degré d'élargissement du canal**

Tandis que *Weine (1969)* ou *Schilder (1974)* proposaient des élargissements coronaires de 70/100 mm et des élargissements apicaux équivalents à 40/100 mm, la volonté actuelle des endodontistes est de réaliser un « élargissement pariétal équilibré dans les trois dimensions de l'espace par rapport à l'axe du canal, en amplifiant sans la dénaturer la morphologie initiale de celui-ci, depuis la cavité coronaire jusqu'à la limite apicale choisie, et ce dans les proportions volumétriques qui peuvent être réduites à l'élimination de la prédentine ou de la dentine selon toutes les génératrices du cône canalaire » (*Laurichesse, 1986*).

L'élément déterminant du degré d'élargissement est le stade pathologique pulpaire : en cas de pulpite, l'élimination de la couche pré-dentinaire est suffisante (environ 10/100 mm d'épaisseur de chaque côté), la préparation est élargie à 20/100 mm de plus que le premier instrument inséré dans le canal à la LT. En cas de nécrose pulpaire, les canalicules dentinaires envahis par les micro-organismes doivent également être supprimés, d'où la nécessité d'une préparation plus large, jusqu'à 30/100 mm de plus que la lime apicale initiale. D'autres facteurs tels que l'âge du patient, le degré de sénescence pulpaire ou certaines particularités anatomiques radiculaires (racines grêles et courbes) restreignent le degré de préparation. La préparation du second canal mésio-vestibulaire des molaires maxillaires doit être suffisante pour permettre une obturation de qualité (minimum 25/100 mm de diamètre), si possible davantage en cas de pulpe nécrosée.

• **Choix de la technique de progression**

Pendant de longues années, la mise en forme canalaire supposait un passage de chaque instrument, du plus fin au plus épais, depuis l'entrée canalaire jusqu'à la limite apicale de

préparation. Après passage de la lime apicale maîtresse s'ensuit une finition télescopique où chacune des limes de la séquence croissante s'arrête un millimètre au dessus de la longueur atteinte par l'instrument de mise en forme précédent : il s'agit de la méthode du **step back**. Elle a pour inconvénient de subir les contraintes coronaires et de favoriser l'apparition de butées, bouchons, épaulements internes, amincissement des parois dentinaires latérales, voire des perforations lorsque le rayon de courbure est élevé. Elle n'est pas recommandée dans la préparation du MV2 car elle majore le risque de dévier la trajectoire canalaire : les parois dentinaires distale de la furcation et mésiale du tiers apical pourraient être fragilisées (*Bronnec & Caron, 2008*).

Une variante du *step back*, nommée **step down**, consiste à évaser le tiers coronaire à l'aide d'un forêt de Gates® n°1 (50/100 mm de diamètre) depuis l'entrée canalaire jusqu'au début de la courbure radiculaire, renouveler l'expérience avec un forêt de Gates® n°2 (70/100 mm de diamètre) pénétrant jusqu'à 1 millimètre avant la courbure. Est ensuite déterminée la lime apicale initiale, et sont passées 4 séquences de limes de cathétérisme de diamètre croissant jusqu'à la lime apicale maîtresse. L'avantage de cette technique réside dans l'absence de projection des tissus inflammatoires du tiers coronaire dans le tiers apical, potentiellement plus sain. La sensation tactile apicale est meilleure par suppression préalable des interférences : la déviation des trajectoires canalaires est minorée.

Le **double flaring** s'apparente à une combinaison des 2 techniques précédentes : elle prévoit l'élargissement coronaire avec le passage de forêt de Gates, puis le passage de limes fines selon une séquence croissante depuis la lime apicale initiale jusqu'à la lime apicale maîtresse (comme la technique du *step down*) et, pour finir, un évasement télescopique emprunté à la technique du *step back*.

La méthode du **crown down** agit selon le principe inverse au *step back* traditionnel, puisque le canal est mis en forme en 3 tiers : d'abord le tiers coronaire, puis le tiers moyen et, en dernier lieu, le tiers apical. Une séquence de limes de diamètre décroissant entrecoupée par la pénétration contrôlée d'une lime de cathétérisme 15/100 mm permet une avancée progressive et sans contrainte vers l'apex. La séquence pourrait se résumer ainsi : une lime n°40 (ou un forêt de Gates-Glidden®) évase les premiers millimètres du canal, la lime n°15 vérifie la perméabilité canalaire ; une lime n°35 est insérée un peu plus profondément, la lime n°15 vérifie ensuite la perméabilité canalaire... puis une lime n°30, n°25, n°20... et ce, jusqu'à atteindre la limite de préparation apicale. Une radiographie lime n°15 en place est prise pour la détermination de la longueur de travail, puis les tiers moyen et apical sont entrepris selon cette même séquence. Cette technique est la plus adaptée à l'instrumentation Ni-Ti puisqu'elle limite le risque de fracture, respecte les courbures sans les dévier, ne projette pas les tissus nécrotiques coronaires en direction apicale et permet de diagnostiquer la constriction apicale plus aisément, que ce soit tactilement (*Stabholz, 1995*) ou à l'aide du localisateur d'apex électronique.

• **Systèmes de choix utilisés dans la mise en forme du MV2**

Les moyens de mise en évidence du MV2 sont bien plus au centre des questionnements des chercheurs que ses moyens de mise en forme : aucune étude ne fait actuellement mention du système de rotation continue préconisé pour la préparation canalaire du MV2.

Néanmoins, quelques chercheurs ont comparé l'efficacité de divers systèmes de rotation continue dans la mise en forme des canaux des molaires maxillaires.

Peters & coll. (2003) ont étudié l'efficacité de mise en forme du système ProTaper® sur les trois canaux des premières molaires maxillaires (le MV2 n'est pas mentionné). Il s'agit d'un système de rotation continue à conicité variable, choisi par quelques chercheurs lors de la mise en forme du MV2 (*Bronnec & Caron, 2008 ; Martins, 2013*). Peters & coll. ont pu observer que la gestion des courbures des canaux fins était correcte, sans erreur procédurale majeure, mais la déviation de la trajectoire canalaire, notamment dans le tiers apical, conséquente, reste à améliorer. Ceci corrobore l'étude de *Yang & coll. (2006)* décrite précédemment. Le pourcentage de déviation canalaire avec ce système, déterminé à l'aide d'un micro-CT, atteint 17,4% pour le canal mésio-vestibulaire principal, 30,0% pour le canal disto-vestibulaire et 13,3% pour le canal palatin.

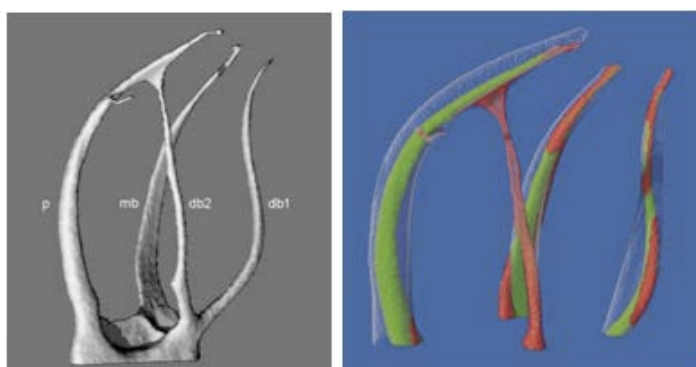


Figure 120 : Modélisation à l'aide d'un micro-CT des zones canales préparées par ProTaper® (en vert) et des zones canales non atteintes par le système de rotation continue (en rouge) . On peut observer un second canal disto-vestibulaire, laissé non traité, qui s'abouche dans le canal palatin peu avant l'apex. En revanche, il n'existe pas de MV2 sur cette molaire maxillaire (Peters & coll., 2003).

Hübscher & coll. (2003) procèdent strictement au même protocole en testant cette fois-ci le système Flexmaster® (VDW™), ayant pour particularité un profil de lame identique à celui d'une lime K manuelle. La déviation des trajectoires est ici de 4,0% pour le canal mésio-vestibulaire principal, 16,3% pour le canal disto-vestibulaire et 8,1% pour le canal palatin. Le trajet canalaire est, avec cette série d'instruments, mieux respecté. La déviation est supérieure sur le canal disto-vestibulaire que sur les deux autres canaux.

En revanche, le pourcentage de surfaces canales restées non traitées après mise en forme (calculé par la quantification de voxels non superposés entre l'image initiale et l'image finale) aboutit aux résultats suivants :

Système de rotation continue utilisé	Pourcentage de surfaces non traitées après mise en forme canalaire (%)		
	Canal MV1	Canal DV	Canal P
ProTaper® (Peters & coll., 2003)	43,0	33,2	49,0
Flexmaster® (Hübscher & coll., 2003)	47,4	37,8	39,3

Tableau 36 : Pourcentage de surfaces non traitées après mise en forme canalaire en fonction du système de rotation continue utilisé (Peters & coll., 2003 ; Hübscher & coll., 2003).

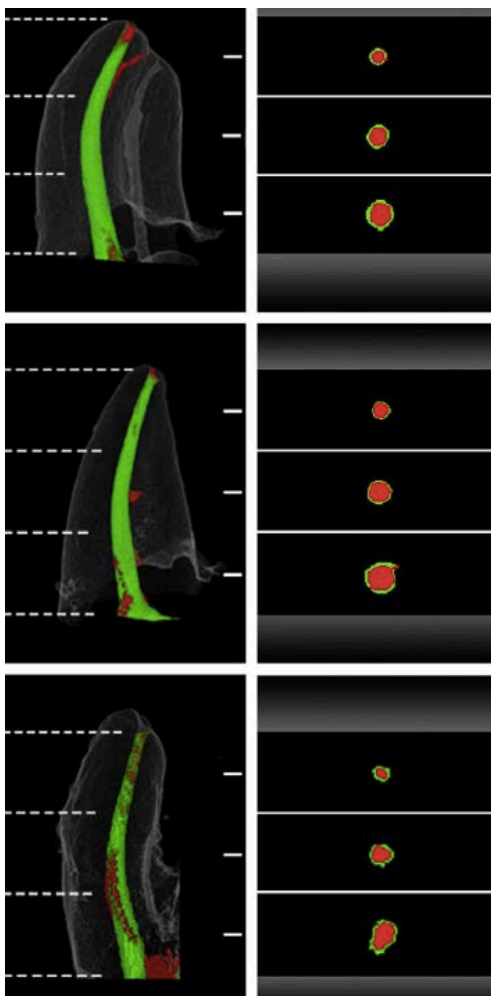
De prime abord, force est de constater qu'environ 40% des surfaces canales ne sont pas traitées par ces systèmes de rotation continue, ce qui contraint à une irrigation abondante et une obturation tridimensionnelle rigoureuses. De surcroît, le système ProTaper® semble laisser moins

de surfaces non traitées sur les canaux fins et courbes ; le système Flexmaster® obtient un pourcentage de surfaces non traitées inférieur sur le canal plus droit et plus large qu'est le canal palatin.

En conclusion, la mise en forme des canaux fins et courbes avec le système Flexmaster® reproduirait davantage les courbures canalaires mais laisserait davantage de surfaces non traitées, jonchées par les micro-organismes, que le système ProTaper®.

Zhao & coll. (2013) se sont plus particulièrement penchés sur la mise en forme du canal mésio-vestibulaire principal (MV1) de 36 premières molaires maxillaires à l'aide de 3 systèmes de rotation continue : K3®, SybronEndo™ (instruments conventionnels de rotation continue), face à deux nouveautés, Twisted Files®, SybronEndo™ (ayant pour particularité d'être torsadés et non usinés) et HyFlex®, CM™ (instruments extrêmement flexibles, dits «à mémoire de forme»).

Les observations suivantes ont pu être prononcées :



- Le pourcentage d'aires canalaires non instrumentées est, ici aussi, conséquent et similaire entre les trois systèmes (entre 40,0 et 41,7%).

- La trajectoire canalaires est significativement mieux respectée par HyFlex® dans les tiers coronaire et médian et par Twisted Files® dans le tiers apical, que par le système conventionnel K3® qui obtient des résultats moins satisfaisants.

- Un instrument K3® fractura dans un canal ; 2 instruments Twisted Files® et 3 instruments HyFlex® furent trouvés dévillés après mise en forme mais aucun fracturé.

Figure 121 : Modélisation au micro-CT de canaux mésio-vestibulaires principaux de molaires maxillaires traitées avec les systèmes Twisted Files®, HyFlex® et K3® (de haut en bas) selon une vue mésiale (à gauche) et des sections aux tiers coronaire, médian et apical (à droite). Les surfaces instrumentées sont signifiées en vert, les surfaces laissées non instrumentées après mise en forme sont figurées en rouge (Zhao & coll., 2013).

De nouveaux procédés d'usinage, de nouveaux profils de lames (...) permettent aux instruments de mieux respecter les courbures canalaires, de préparer davantage de surfaces canalaires, et de se fracturer moins fréquemment : Twisted Files® et HyFlex® en sont des exemples.

Toutefois, la révolution Ni-Ti n'en est encore qu'à ses balbutiements. Les progrès en biomatériaux et en usinage ont permis une simplification des procédures de mise en forme opératoire, mais celles-ci se heurtent à une morphologie canalaires toujours différente, impossible à simplifier. Aucun système de rotation continue ne permet donc, à ce jour, une mise en forme canalaires optimale.

Face à cette inadéquation entre la systématisation de préparation canalaire en rotation continue et la morphologie canalaire qui ne peut être anticipée, le praticien doit s'adapter. Il doit identifier puis gérer la survenue d'obstacles canaux en suivant des protocoles adaptés, incluant le brossage pariétal en rotation continue pour la préservation des zones de furcation ou le recours aux limes manuelles pour la négociation des courbures apicales et le maintien de la position et du diamètre foraminaux.

3.2.2.3.3. Gestion des obstacles canaux par la mise en place de protocoles adaptés

• **Gestion des courbures canaux**

Trois types de courbures peuvent être identifiés : les courbures corono-radicales, les courbures radicales et les courbures apicales.

Les **courbures corono-radicales**, pouvant se définir comme la différence d'orientation entre la couronne et la racine cliniques, existent systématiquement sur la racine mésio-vestibulaire des molaires maxillaires. Cette angulation entre la couronne et la racine se traduit par la présence d'un éperon dentinaire à l'entrée canalaire et impose une angulation très marquée aux premières limes insérées dans le canal (*Bronnec & Caron, 2008*).

Quelques principes simples de mise en forme suffisent à la gestion des **courbures radicales** :

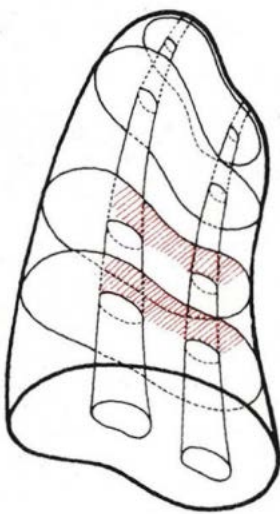
- Préformer les instruments manuels selon une courbure reproduisant celle du canal, en plus accentuée
- Mettre en forme l'orifice canalaire avant de progresser dans le corps canalaire grâce à des *orifice openers* (Pré-Race®, FKG™ ; Endoflare®, Micro Mega™ ; Gates-Glidden®...)
- Irriguer entre chaque instrument
- Insérer une lime K n°10 ou n°15 entre chaque instrument pour assurer la perméabilisation du canal et prévenir la formation de bouchons
- Répéter la séquence instrumentale manuelle et rotative autant que nécessaire jusqu'à élargissement de la partie coronaire du canal, élimination totale des interférences, redressement des courbures coronaaires et facilitation de l'accès à l'apex.

Les canaux suivent en général la trajectoire radicale (selon la courbure radicale) mais le tiers apical radicale arbore une direction canalaire beaucoup plus aléatoire, selon une **courbure apicale**. En pratique, seule la radiographie lime K n°10 insérée à la LT permet de mettre en lumière la courbure apicale mésiale ou distale, tandis que les courbures en direction vestibulaire ou palatine ne sont pas radio-visibles ; seule l'instrumentation manuelle peut ensuite mettre en forme la courbure apicale. Les molaires maxillaires possédant 4 canaux courbés dans leur tiers apical (de rayon 4,5 mm pour le MV1, 3,9 mm pour le MV2, 5,2 mm pour le canal DV et 8,4 mm pour le canal palatin selon *Lee & coll., 2006 ; Park & coll., 2009*), le recours aux systèmes rotatifs serait donc contre-indiqué. La mise en forme des crochets apicaux est réalisée manuellement, notamment en pré-courbant une lime K n°10 sur ses 3 derniers millimètres, puis en effectuant un mouvement de reptation selon une amplitude d'autant plus faible que la courbure

s'avère prononcée. C'est le seul moment où une sur-instrumentation intentionnelle peut être réalisée sur quelques dixièmes de millimètres avec une lime K n°10, sur une amplitude extrêmement faible, afin de confirmer la perméabilité foraminale. Un mouvement de limage est créé en retrait.

S'ensuit l'insertion d'une lime K n°15 : si celle-ci tombe spontanément à la LT, la conicité apicale peut être amplifiée grâce à des limes manuelles de finition apicale. En revanche, si la lime n'atteint pas la LT, un nouveau cathétérisme à la lime K n°10 doit être mis en oeuvre et si ce dernier ne suffit pas, le praticien peut terminer la mise en forme légèrement en retrait du foramen apical.

L'**anticurvature filing method**, ou méthode de contre-courbure, est proposée par *Abou-Rass & coll. (1980)* pour la préparation des canaux mésiaux des molaires mandibulaires et des canaux mésio-vestibulaires des molaires maxillaires dont les racines présentent systématiquement



une concavité vestibulo-linguale de leur face distale. La face distale de la racine est en effet plus fine qu'il n'y paraît, puisque dans les racines courbes, le canal est souvent déplacé près de la zone interne de la courbure, près de la trifurcation radiculaire. Le but de cette méthode consiste donc à placer l'instrument contre la paroi mésiale (plus épaisse) de la racine mésio-vestibulaire, nommée «zone de sécurité» et ainsi éviter de fragiliser le plus possible la paroi distale, appelée «zone de danger». Cette technique s'oppose au limage circonférentiel autorisé lors du traitement endodontique des dents antérieures. L'*anticurvature filing method* permettrait également d'obtenir un trajet en ligne directe vers le tiers apical.

Figure 122 : La paroi distale de la racine mésio-vestibulaire (ici hachurée en rouge) est une «zone de danger» (Abou-Rass & coll., 1980).

• **Gestion des canaux confluents**

Deux canaux sont dits confluents lorsque leurs trajectoires canales sont initialement distinctes puis fusionnent : il s'agit de la **configuration canalaire de type II selon Vertucci**, fréquemment présente au sein de la racine mésio-vestibulaire des premières et deuxième molaires maxillaires (*Tableaux 21 à 24*).

La stratégie de mise en forme de ces deux canaux confluents suit le protocole suivant (*Bronnec & Caron, 2008*) :

- Mise en forme intégrale du canal le plus accessible de cette racine (en l'occurrence, le MV1) ;
- Insertion du maître cône de gutta-percha dans le MV1 préparé ;
- Introduction d'une lime K n°10 dans le canal le moins accessible (le MV2), le cône de gutta-percha restant en place dans le MV1 ;
- Retrait du cône de gutta-percha : la présence d'une marque laissée sur le cône par la lime manuelle indique la présence d'une fusion entre les canaux. Afin d'éviter une sur-instrumentation

- de la zone apicale commune, la distance entre cette marque et l'extrémité du cône de gutta-percha doit être soustraite à la longueur de travail du MV2 ;
- Mise en forme du MV2 jusqu'au point d'intersection canalaire ;
- Ajustage du maître cône de gutta-percha du MV1 à la LT puis d'un deuxième maître-cône plus court, s'arrêtant à la zone d'intersection ;
- Obturation simultanée des deux canaux.

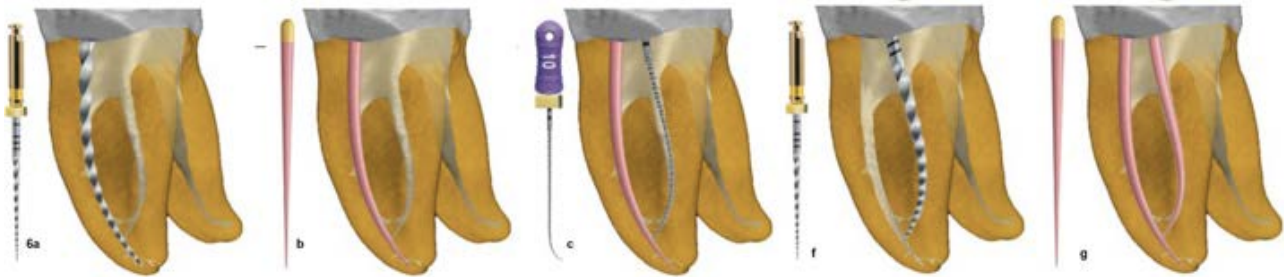

Figure 123 : Séquence instrumentale de mise en forme de deux canaux confluent sur la racine mésiale d'une molaire mandibulaire (Bronnec & Caron, 2008). Le protocole est similaire pour la racine mésio-vestibulaire des molaires maxillaires.

• **Gestion des canaux divergents**

Les canaux mésio-vestibulaires des molaires maxillaires sont divergents lorsqu'ils empruntent un trajet coronaire commun puis se séparent : cette configuration canalaire, dite de **type V selon la classification de Vertucci**, s'avère plus rare (entre 0 et 14,4% selon les études ; Tableaux 21 à 24).

L'objectivation et la préparation de cette configuration canalaire sont complexes. La suspicion d'une division canalaire repose souvent sur une disparition brutale de la lumière canalaire. Aussi, les limes peuvent passer indifféremment dans un canal puis dans l'autre, entraînant butées ou fractures instrumentales ; dans d'autres cas, la division canalaire n'est révélée qu'au stade de l'obturation, du ciment de scellement fusant dans le canal non préparé (Bronnec & Caron, 2008).

La mise en forme de deux canaux divergents suppose la mise en forme du canal le plus accessible (MV1), puis l'élargissement de la partie commune pour permettre l'exploration du MV2 à la lime K calibre 10 précourbée en longeant la paroi concernée.

En fonction du niveau de la bifurcation, trois situations sont envisageables (Bronnec & Caron, 2008) :

- Si l'orifice du MV2 est suffisamment coronaire, le canal est préparé à l'aide d'une lime K manuelle puis d'instruments de rotation continue, de manière conventionnelle. Les maîtres cônes du MV1 puis du MV2 sont insérés et l'obturation des deux canaux est simultanée.
- Si l'orifice du MV2 est localisée dans le tiers médian, la mise en forme du second canal peut être facilitée par une lime manuelle en Ni-Ti précourbée. Si le tronc coronaire commun ne peut être assez large pour accueillir deux maîtres cônes de gutta-percha, le cône du MV1 est scellé avant

d'être sectionné à chaud au niveau de la bifurcation ; s'ensuit le scellement du maître cône du MV2.

- Si la bifurcation est située dans le tiers apical, une mise en forme manuelle à l'aide de seules limes K en acier est préférée. L'ajustage de deux maîtres cônes est ici impossible. Le cône du MV1 est d'abord scellé puis sectionné à chaud à la bifurcation canalaire. Il est ensuite primordial de précourber le maître cône - il est possible de maintenir cette courbure en trempant le cône dans une solution alcoolique avant de le sécher -, et faire une radiographie de contrôle maître cône du MV2 en place avant le scellement et l'obturation.

Si cette précédente manoeuvre reste infructueuse, la prudence est de mise. Lorsque la division est basse, l'angulation est souvent sévère et le segment à mettre en forme s'avère court. Plutôt que de mettre en forme à tout prix, au risque de créer une butée au niveau de la bifurcation, il est préférable de maintenir la perméabilité de cette trajectoire et de traiter ce canal comme un canal latéral, scellé uniquement au ciment.

Les rares racines mésio-vestibulaires des molaires maxillaires présentant deux entrées canales distinctes, une portion radiculaire commune avant de se diviser apicalement (**configuration canalaire de type VI selon Vertucci**) suivront la même démarche pour être traitées, en fonction de la localisation de leur bifurcation finale.

• **Gestion des canaux indépendants**

Les canaux distincts, arborant une **configuration canalaire de type IV selon Vertucci**, ne présentent pas de difficulté particulière : les deux canaux sont mis en forme de manière indépendante.

L'absence de jonction entre les deux canaux peut être vérifiée en insérant le maître cône du MV1, une lime K au sein du MV2 et en constatant l'absence de marquage sur le maître cône une fois retiré (*Bronnec & Caron, 2008*).

• **Gestion des oblitérations physiologiques et iatrogènes (bouchons et butées)**

Peuvent être distingués deux types d'obstruction à la mise en forme instrumentale :

- **Les oblitérations physiologiques** du canal sont issues de la réaction pulpo-dentinaire (voir 3.2.1.2.2.). Ces phénomènes progressent en direction corono-apicale : le canal est donc souvent oblitéré coronairement mais perméable dans le tiers apical. Il convient dès lors de localiser l'orifice canalaire, rectifier l'angle d'accès au canal, puis pré-élargir les deux tiers coronaires du canal pour, *in fine*, entamer la mise en forme du tiers apical à l'aide d'instruments pré-courbés de petit calibre et d'un gel lubrifiant. La technique du *step back* est alors autorisée : en conjonction avec une irrigation abondante ainsi que le passage d'une lime de perméabilité entre chaque instrument, le travail de chaque instrument manuel en retrait de son niveau d'insertion initial et toujours coronairement à l'instrument précédent permet de faciliter l'instrumentation apicale passive des instruments suivants de la série (*Bronnec & Caron, 2008*).

- Le blocage d'une trajectoire initialement perméable à la suite d'une manoeuvre iatrogène provient de la formation d'**oblitérations iatrogènes**, telles que des **bouchons ou butées**

canalaires. Ces deux obstacles sont fréquemment associés, la création d'un bouchon conduisant presque systématiquement à la création d'une butée.

Le meilleur moyen de corriger une butée est de ne pas la créer. Pour ce faire, il est nécessaire selon *Véné & Medioni (1994)* :

- de réaliser l'excavation carieuse et la dépose de restaurations volumineuses avant trépanation, sous spray abondant, afin d'éviter l'accumulation des débris dans la chambre pulpaire et leur possible projection au sein des canaux ;
- d'utiliser des instruments pré-courbés, nettoyés avant chaque insertion dans le canal, et sans exercer de pression excessive ou de mouvement de torsion ;
- d'irriguer abondamment et de recourir à un gel lubrifiant.

Une butée canalaire est créée lorsque la lime insérée n'atteint plus la LT précédemment établie. Un cliché radiographique lime en place peut laisser également apparaître une lime non centrée dans le canal.

La clé de la gestion de cet obstacle ne réside alors pas dans l'utilisation de limes de très petit calibre (qui peuvent s'écraser sous la pression) mais dans le pré-élargissement inhibant les contraintes et dans le recours à des limes rigides et suffisamment pré-courbées (*Bronnec & Caron, 2008*). Des limes K n°10 manuelles en acier doivent être employées, pré-courbées sur la distance manquante pour atteindre la LT (par exemple, il est d'usage de courber les 3 derniers millimètres de la lime si la butée a été créée à 3 millimètres de la LT pré-établie). On adaptera également la longueur de sa lime à la LT : les limes courtes apportent davantage de rigidité sans compromettre leur flexibilité. Les limes C+® (Dentsply-Maillefer™), grâce à une conicité augmentée à leur pointe, apportent une rigidité supplémentaire (*Dabuleanu, 2010*). L'insertion s'effectue dans la direction anticipée de la trajectoire naturelle du canal, selon une pression contrôlée, exercée sur la paroi opposée à la butée, jusqu'à une sensation de prise. Attention à ne pas retirer l'instrument : il faut, au contraire, chercher à progresser par mouvements de reptation sur quelques millimètres jusqu'à atteindre la LT. En veillant à rester toujours apical à la LT, un limage de faible puis moyenne amplitude peut ensuite être mis en oeuvre, jusqu'à «gommer» la butée. Le protocole classique de mise en forme et obturation reprend dès lors son cours (*Bronnec & Caron, 2008*).

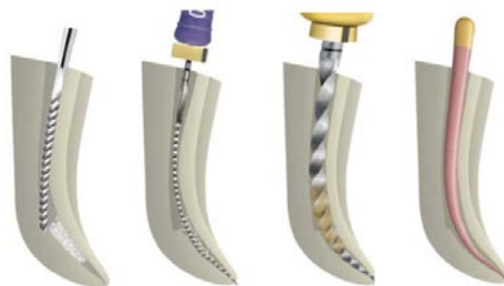

Figure 124 : Protocole de gestion d'une butée canalaire (Bronnec & Caron, 2008, modifié) :

- Insertion d'une lime courte, pré-courbée dans la direction anticipée de la trajectoire canalaire, selon une pression exercée sur la paroi opposée à la butée
- Progression par mouvements de reptation jusqu'à atteinte de l'apex
- Gommage de la butée
- Reprise du protocole de mise en forme classique par rotation continue et radiographie maître-cône en place avant obturation canalaire.

- La **technologie Ni-Ti** offre des avantages indéniables, qu'il convient d'exploiter pour la mise en forme du second canal mésio-vestibulaire des molaires maxillaires.
- Différents instruments à **conicité constante** doivent être utilisés pour un meilleur respect de la simple ou double courbure des canaux comme le MV2.
- La technique du **crowd down** est préférée, avec le recours à un instrument de conicité 6% à 2/3 de la LT, un instrument de conicité 4% à LT - 2 mm et un instrument de conicité 2% à la LT.
- Le canal doit être élargi à 20/100 mm de plus que le diamètre de la première lime ayant atteint la LT : le MV2 doit donc être préférentiellement élargi à 25 ou 30/100 mm de diamètre, et si possible davantage lorsque la dent est diagnostiquée nécrosée.
- Environ 40% des parois canalaires d'un canal courbe restent encore intraitées avec les systèmes de rotation continue actuels. Mais l'avènement d'instruments de rotation continue à pré-courber (tel HyFlex®) pourrait permettre une future gestion des obstacles.
- Aujourd'hui, **l'instrumentation manuelle** reste un préalable indispensable lors de la gestion de courbures canalaires (notamment apicales), de canaux confluent, divergent ou pour la dissolution d'oblitérations physiologiques ou iatrogènes, la rotation continue seule offrant encore trop de risques de vissage et de fracture.

3.2.3. Obturation du second canal mésio-vestibulaire

L'obturation canalaire constitue l'étape ultime du traitement endodontique. Cette dernière vise à fermer durablement l'ensemble du système canalaire par une obturation hermétique et biocompatible afin d'empêcher le passage de liquides et de micro-organismes dans le canal radiculaire par ses extrémités apicale et coronaire (*Schäfer, 2000*).

3.2.3.1. Principes & objectifs de l'obturation canalaire

L'obturation canalaire ne peut en aucun cas compenser un défaut de parage et/ou de mise en forme. *Schilder (1967)* disait : «un canal qui n'est pas nettoyé, ou dont la mise en forme est inadéquate, ne peut être obturé tridimensionnellement».

Quoiqu'il advienne, l'obturation canalaire doit avoir pour objectifs :

- d'isoler le système endo-canalaire de la septicité du milieu buccal et du parodonte environnant ;
- d'éterniser l'assainissement canalaire obtenu lors de la préparation et de prévenir tout risque de réinfection ;
- de permettre et favoriser la cicatrisation apicale et latéro-radicaire.

En pratique, l'obturation canalaire doit répondre aux principes suivants :

- être tridimensionnelle,
- être étanche,
- être durable,
- être reproductible.

Suivre ces principes et atteindre ces objectifs suppose la mise en oeuvre d'un protocole d'obturation rigoureux.

3.2.3.2. Protocole d'obturation du MV2

Le protocole d'obturation défini par la *Haute Autorité de Santé (2008)* décrit les étapes suivantes :

- ajustage du maître cône stérile à la longueur de travail, contrôle radiographique puis séchage ;
- mise en place d'un film de ciment biocompatible ;
- compactage de la gutta-percha et contrôle radiographique de la qualité de l'obturation ;
- obturation coronaire étanche le plus tôt possible après obturation radiculaire.

3.2.3.2.1. Obturation canalaire dans la séance ou médication temporaire

En comparaison avec un traitement endodontique en une séance, il a été prouvé que la réalisation d'un traitement endodontique en 2 séances avec application intermédiaire d'hydroxyde de calcium n'apporte aucun bénéfice, aussi bien pour les dents vivantes (*Gesi & coll., 2006*) que pour les dents présentant une LIPOE (*Sathorn, 2005*). Ainsi, le choix d'obturer dans la première ou deuxième séance dépend seulement de l'état du canal à la fin de la première séance.

L'obturation peut être entreprise à la fin de la première séance si le traitement endodontique réunit les quatre conditions suivantes (*Haute Autorité de Santé, 2008*):

- un nettoyage chimio-mécanique optimal, pour obtenir un canal propre ;
- un canal sec ;
- une absence de symptômes ;
- un temps disponible suffisant.

En revanche, une médication intra-canalaire est indiquée si le traitement endodontique de la dent ne remplit pas ces 4 conditions et ne peut donc pas être fini en une séance. Ainsi, si le second canal mésio-vestibulaire des molaires maxillaires n'est pas propre, humide, si la dent est symptomatique ou si l'opérateur manque de temps pour une obturation optimale, une médication intra-canalaire d'hydroxyde de calcium doit être appliquée contre les parois radiculaires et l'obturation sera réalisée ultérieurement.

3.2.3.2.2. Irrigation finale & assèchement canalaire

Les objectifs de l'irrigation canalaire sont l'élimination des micro-organismes, la lubrification instrumentale et la dissolution des débris minéraux et organiques intra-canalaire (*ESE, 2006*).

L'irrigation est tributaire de la qualité de mise en forme canalaire, puisqu'elle facilite la circulation des solutions au coeur de l'endodonte.

Nous avons précédemment pu aborder la technique d'irrigation recommandée, qui consiste à une injection d'hypochlorite de sodium à concentration faible ($\leq 1\%$, pour limiter le risque de toxicité en cas de projection péri-apicale) entre chaque instrument de mise en forme, accompagné d'EDTA sous forme de gel pour entreprendre la dissolution de la *smear layer*.

La séquence d'irrigation finale est, elle aussi, primordiale pour pérenniser le parage entrepris auparavant : la *Haute Autorité de Santé (2008)* recommande, une fois la mise en forme achevée, d'effectuer un rinçage avec une solution d'EDTA liquide 17% (5 à 10 mL pendant 1 à 2 minutes) puis une dernière irrigation avec une solution d'hypochlorite de sodium 1%.

Après avoir choisi puis validé le maître-cône à l'aide d'un cliché radiographique, il convient de sécher le canal à l'aide de pointes de papier stériles, calibrées, insérées jusqu'à la longueur de travail. Le canal est considéré comme sec lorsque 2 pointes de papier successives ressortent du canal parfaitement propres et sèches.

3.2.3.2.3. Obturation radiculaire proprement dite

Une obturation canalaire doit être composée d'un (ou plusieurs) cône(s), matériau central d'une bonne stabilité dimensionnelle ainsi que d'une pâte d'obturation canalaire, ayant pour fonction de combler les incongruences entre la paroi du canal radiculaire et celle du ou des cône(s).

Plusieurs matériaux et techniques peuvent aboutir à ce résultat.

3.2.3.2.3.1. Les matériaux d'obturation canalaire

• Les cônes d'obturation

Autrefois usités, les **cônes d'argent, d'acrylique ou de résine** ne sont pas retranscrits dans ce travail car non conformes aux données actuelles de la science.

Le seul matériau d'obturation répondant aux critères qualitatifs exigés pour un traitement endodontique est la **gutta-percha** (*Beatty & coll., 1989*). Sa dénomination est littéralement impropre, puisque le produit commercialisé est composé de seulement 20% de gutta-percha naturelle, associée à une grande quantité d'adjuvants : de l'oxyde de zinc (de 60% à 65%), du sulfate de baryum radio-opacifiant (environ 11%), de cires & résines plastifiantes (environ 4%) ou encore des colorants (notamment de l'érythrosine) (*Pommel & Pertot, 2012*).

La gutta-percha possède de nombreux atouts (*Claisse-Crinquette, 2011*):

- physico-chimiques : c'est un matériau plastique, rigide, compressible, pourvu d'une bonne stabilité dimensionnelle, insoluble dans l'eau mais soluble dans certains solvants ;
- biologiques : l'oxyde de zinc confère à la gutta-percha un pouvoir bactériostatique et peu ou pas de toxicité en fonction des marques (*Dahl, 2005*).

Toutefois, ce matériau n'est pas idéal :

- il n'est pas résorbable : sa projection dans le péri-apex aboutit à une réaction inflammatoire chronique ;
- à l'air et la lumière, il subit une oxydation et devient cassant ;
- Chauffée, la gutta-percha subit une expansion volumétrique puis une contraction au refroidissement qui crée un hiatus et affaiblit l'herméticité entre le matériau et la paroi. Cette rétraction volumique au rétrécissement doit être compensée par un compactage manuel.
- Son absence d'adhésion aux parois canalaire justifie l'utilisation complémentaire d'un ciment de scellement canalaire.

Différents types de cônes de gutta sont disponibles (*Pommel & Pertot, 2012*) :

- des cônes standardisés (norme ISO), avec des diamètres de 10/100 mm à 140/100mm, en conicité 2% ;
- des cônes standardisés avec des conicités augmentées (4%, 6% ou plus) ;
- des cônes non standardisés, avec une pointe fine et des conicités différentes (extra-fine, fine-fine, fine, medium-fine, medium, medium-large, large, extra-large).

• **Les ciments d'obturation**

Contrairement à la suprématie prouvée de la gutta-percha, de nombreux ciments d'obturation canalaire fleurissent sur le marché commercial dentaire, chaque famille possédant des avantages comme des inconvénients.

Les **ciments d'obturation à base d'eugénol et d'oxyde de zinc** (retrouvés dans les cabinets dentaires sous les noms de Sealite® chez Acteon™ ou Pulp Canal Sealer® chez Sybron Endo™) sont pourvus de bonnes propriétés rhéologiques, d'une étanchéité correcte (*Pommel & Pertot, 2012*), d'une biocompatibilité à moyen et long terme ainsi que d'une bactéricidie liée au largage d'ions zinc.

Ils subissent néanmoins une rétraction de prise et ils sont solubles en libérant de l'eugénol et des ions Zn. Ce phénomène, bénéfique sur le plan anti-bactérien, est responsable d'une perte d'étanchéité à long terme (*Kontakiotis & coll., 1997*). La percolation étant proportionnelle à l'épaisseur du ciment, ce dernier doit former le joint le plus fin possible. D'après *Jordana & coll. (2009)*, il s'agit du ciment d'obturation présentant le meilleur ratio bénéfices / inconvénients.

D'autres ciments d'obturation canalaire talonnent les traditionnels eugénates (*Pommel & Pertot, 2012*) :

- Les **ciments d'obturation à base de polymères résineux**, soit des résines époxy (AH Plus®, AH 26® ou Top Seal®, tous trois chez Dentsply-Maillefer™ ; MM Seal® chez Micro Mega™), soit des résines polyvinyle (Diaket®, 3M™), soient une résine diméthacrylate uréthane (UDMA) (Endorez®, Ultradent™). Ces ciments détiennent de bonnes propriétés globales (herméticité, stabilité dimensionnelle, biocompatibilité) mais également deux inconvénients : ils sont, d'une part, insolubles et ainsi impénétrables lors d'un retraitement, d'autre part, certains sont hautement cytotoxiques par libération de formaldéhyde (notamment AH 26®).

- Les **ciments d'obturation à base d'hydroxyde de calcium** (Acroseal®, Septodont™ ; Seal Apex®, SybronEndo™ ; Apexit Plus®, Ivoclar Vivadent™) offrent une très bonne biocompatibilité et bactériostasie mais leur dissolution dans les fluides tissulaires (*Hovland & Dumsha, 1985*) et leur forte résorbabilité favorisent une recontamination bactérienne à long terme.
- Les **ciments d'obturation à base de polydiméthylsiloxane** (silicone) (Roekoseal®, Coltene™ ; GuttaFlow®, Coltene™) annoncent des arguments prometteurs, à savoir une excellente adhérence aux parois par légère dilatation de prise ainsi qu'une bonne stabilité dimensionnelle. Ces ciments présentent une cytotoxicité faible (*Bouillaguet & coll., 2006*) et une bonne biocompatibilité (*Gençoglu & coll., 2003*). L'émission de réserves est liée au manque de recul perçu sur ces matériaux.
- Les **ciments d'obturation à base de verre ionomère** (Ketac Endo®, 3M™) sont des matériaux biocompatibles, adhérents aux parois dentinaires et résistants même en faible épaisseur. Sa très faible résorbabilité complique la reprise de traitement endodontique et sa sensibilité aux conditions de prise ne tolère pas d'humidité lors de l'obturation canalaire.

Certains matériaux d'obturation canalaire sont désormais proscrits par la *Haute Autorité de Santé (2008)* :

- c'est le cas des pâtes d'obturation canalaire enrichies en **corticostéroïdes** (Endométhasone®, Septodont™ par exemple) qui créent une immunosuppression locale et favorisent la propagation d'un possible agent infectieux ;
- les ciments d'obturation canalaire libérant du **formaldéhyde** (Endométhasone®, AH 26®) sont hautement cytotoxiques et leur utilisation est défendue.

Les ciments d'obturation canalaire renfermant des **antiseptiques locaux** (polyoxyméthylène, parachlorophénol) entraînent des effets néfastes potentialisés par la solubilité des ciments eugénol oxyde de zinc auxquels ils sont associés (*Kontakiotis & coll., 1987*).

3.2.3.2.3.2. Les techniques d'obturation canalaire (Pommel & Pertot, 2012)

De nos jours, lointaines sont les pratiques d'obturation aux cônes d'argent ou au seul ciment de scellement pratiquées au début du XXème siècle : toutes les techniques d'obturation utilisent aujourd'hui un ciment de scellement (en plus faible quantité possible) et un ou plusieurs cônes de gutta-percha (en plus forte quantité possible), permettant d'obtenir une obturation canalaire dense, étanche et pérenne.

- **La technique du mono-cône**, caractérisée par une projection au bourre-pâte (Lentulo®) de ciment d'obturation en grande quantité puis par l'insertion d'un seul cône de gutta-percha au centre du canal, ne remplit pas ses objectifs, de par son rapport cône d'obturation / ciment d'obturation défavorable. L'emploi d'un seul cône de gutta-percha aboutit à des vides endodontiques conséquents, responsables d'un manque de pression hydraulique et de l'absence de propulsion de ciment dans les canaux accessoires. Les ciments d'obturation se rétractant à long terme, une perte d'étanchéité notable rend également cette technique désuète.
- **La technique de compactage latéral à froid** consiste en l'ajustage d'un maître-cône, son compactage contre les parois grâce à un *finger spreader* (ou fouloir de compactage latéral en acier), puis à l'insertion progressive de cônes accessoires dans l'espace laissé vacant jusqu'à remplissage complet du canal. Longtemps prise pour référence, cette technique trouve sa limite

notamment pour l'obturation des canaux fins ou courbes, le *spreader* demeurant trop épais et trop rigide pour franchir les courbures et les canaux fins (Vincent, 2011). On peut donc supposer qu'elle n'est pas la technique la plus adaptée à l'obturation du MV2.

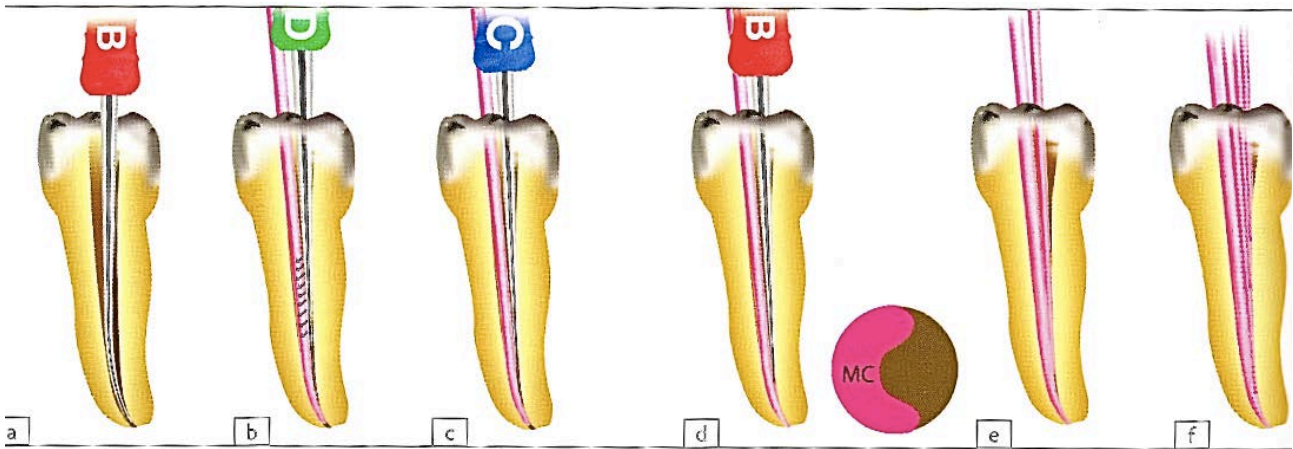


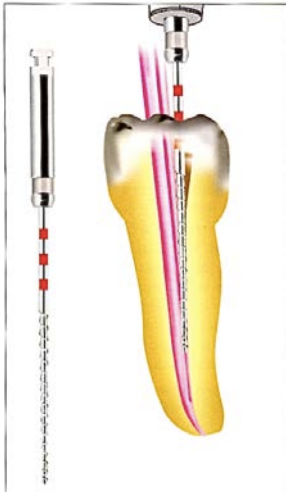
Figure 125 : Protocole de la technique d'obturation par compactage latéral à froid (Pommel & Pertot, 2012). Le plus fin des finger spreaders sélectionnés doit atteindre la LT - 2 mm (figure 125-a). Après insertion du maître cône dans le canal, un finger spreader de gros diamètre (figure 125-b) vient compacter le tiers coronaire et crée l'espace pour que le fouloir suivant, d'un diamètre inférieur (figure 125-c), puisse pénétrer plus profondément et compacter les deux tiers coronaires. Le troisième finger spreader, le plus fin, vient compacter le tiers apical en atteignant la LT - 2 mm (figure 125-d). Le maître cône compacté laisse un vide latéral, comblé par des maîtres cônes accessoires (figure 125-e), tour à tour compactés également, jusqu'à obturation intégrale du canal (figure 125-f).

L'obturation du second canal mésio-vestibulaire des molaires maxillaires exige un franchissement des courbures canalaire et la propagation du ciment le long des canaux pulpo-parodontaux, latéraux, secondaires, accessoires et isthmes inter-canalaire. **Une technique de compactage vertical à chaud**, utilisant la chaleur et la pression en vue d'un plaquage contre les parois, semble indiquée.

Quatre techniques principales sont référencées : le thermocompactage, la technique de gutta-percha préchauffée avec tuteur, le compactage vertical par vagues de chaleur et les systèmes par injection.

• Le thermocompactage

- Le thermocompactage simple de Mc Spadden (1980), ou l'utilisation d'un instrument rotatif pour réchauffer et plastifier la gutta-percha : le thermocompacteur. Cet instrument a le profil d'une lime H, mais les épaulements de ses lames sont dirigés vers la pointe : utilisé en rotation horaire, l'instrument remonte coronairement tout en propulsant la gutta en direction apicale. Après insertion préalable du maître cône de gutta enduit de ciment, le thermocompacteur est inséré dans le canal, mis en rotation et maintenu en place : la gutta est happée par l'instrument, ce qui conduit à son ramollissement par friction contre les parois. Sa limite se situe dans le risque de surextension de matériau d'obturation, dans la rigidité du compacteur et son risque de fracture, notamment pour les canaux courbes.



- La technique combinée, ou compactage latéral et thermomécanique combinés (Peli & coll., 1988) : La première phase consiste en un compactage latéral à froid du maître cône via le *finger spreader*, puis l'insertion de cônes accessoires, eux aussi compactés latéralement : le tiers apical est obturé. Un thermocompacteur est ensuite utilisé pour obturer le canal dans ses deux tiers coronaires. Cette méthode permet d'obtenir une obturation plus dense dans les deux tiers coronaires qu'avec un compactage latéral à froid seul, tout en limitant les dépassements de matériau, les risques de fracture instrumentale inhérents au thermocompactage simple par «sécurisation» du tiers apical. Cette technique permet d'appréhender des courbures faibles à modérées.

Figure 126 : Dans la technique de compactage latéral et thermomécanique combinés, l'obturation du tiers apical est assurée par un compactage latéral à froid classique, puis le thermocompacteur plastifie et propulse la gutta dans le réseau canalaire des deux tiers coronaires (Pommel & Pertot, 2012).

- Le système MicroSeal® (SybronEndo™), nouveauté créée par Mc Spadden, reprend le principe de la technique combinée, améliorée grâce à l'utilisation d'un *spreader* rotatif pour le compactage latéral et le recours à un compacteur en Ni-Ti recouvert d'une fine couche uniforme de gutta-percha en phase α (basse viscosité) prélevée dans une cartouche préchauffée. Ces nouveaux dispositifs se basent sur une technique d'obturation sûre, perfectionnée par des instruments en Ni-Ti, permettant le franchissement de courbures canales modérées à sévères et par la gutta-percha basse viscosité pour une obturation tridimensionnelle plus complète (Maggiore, 2004). Outre son coût et sa difficulté de mise en œuvre, cette technique semble adaptée pour l'obturation du MV2.



Figure 127 : Le système MicroSeal®, (<http://eu.sybronendo.com>).

• **La technique de gutta-percha préchauffée avec tuteur (Thermafil®, Dentsply-Maillefer™)** permet une obturation canalaire rapide par le biais d'un tuteur (ou obturateur) enrobé de gutta-percha en phase α réchauffée avant d'être insérée dans le canal. C'est une technique simple, rapide, permettant de gérer des courbures sévères ; le seul risque prépondérant est l'extrusion de matériau dans le péri-apex.



Figure 128 : Le système Thermafil®, commercialisé par Dentsply-Maillefer™, (<http://www.multident.de/Thermafil-Stifte>).

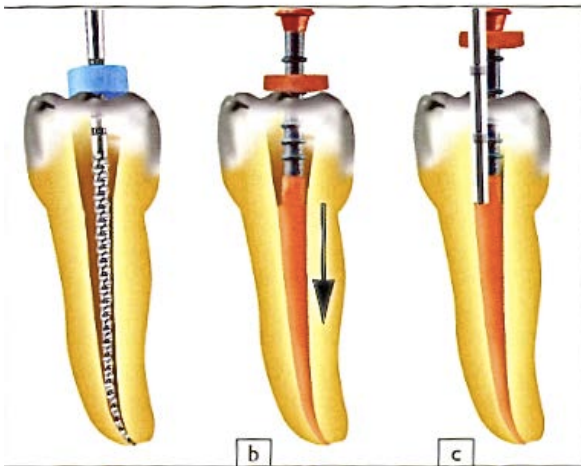


Figure 129 : Protocole de la technique de gutta préchauffée avec tuteur. Le diamètre et la conicité de l'obturateur sont préalablement choisis grâce à un Verifier®, qui doit atteindre la LT (Figure a). Après préchauffage dans le four, l'obturateur est lentement inséré et placé à la LT (Figure b). Un plugger permet de compacter verticalement la gutta pendant son refroidissement (Figure c) (Pommel & Pertot, 2012).

• **Le compactage vertical par vagues de chaleur :**

- la technique de compactage vertical en vagues multiples (ou technique de Schilder) :

Cette technique utilise deux types d'instruments :

- des instruments réchauffeurs, ou *heat carriers*, qui apportent la chaleur au coeur de la gutta-percha pour la ramollir
- des fouloirs à extrémité plate, ou *pluggers*, qui sont destinés à compacter la gutta préalablement ramollie.

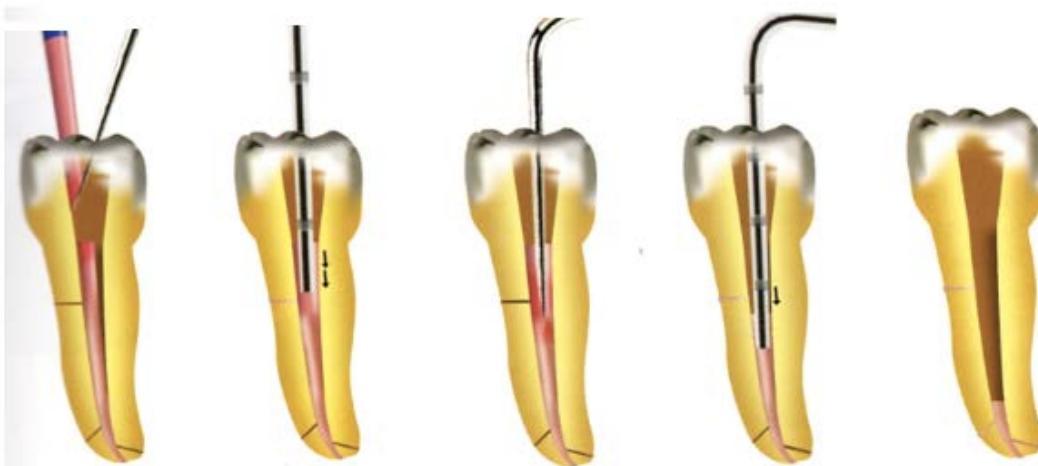


Figure 130 : Protocole de technique de compactage vertical à chaud (Pommel & Pertot, 2012).

Le maître cône de gutta-percha est sectionné par le *heat carrier* (figure 1) puis compacté à l'aide d'un *plugger* de gros diamètre (figure 2). Le *heat carrier*, à nouveau chauffé, est replongé dans la gutta, en veillant à ne pas toucher les parois canalaires. Un *plugger* de diamètre inférieur vient compacter la gutta plus apicalement. L'opération est renouvelée jusqu'à ce que le plugger atteigne LT - 4mm, et qu'un bouchon apical soit créé. Le remplissage de la portion coronaire (ou *back fill*) peut être réalisé par un thermocompactage simple ou une injection de gutta chaude au pistolet.

- Le compactage vertical centré en vague unique (Système B de Buchanan®, SybronEndo™):

Il s'inspire de la technique de Schilder mais simplifie le protocole en utilisant un fouloir en Ni-Ti chauffé pour compacter verticalement la gutta-percha en une descente. Les deux tiers coronaires sont également obturés par des cônes accessoires thermocompactés, ou par de la gutta-percha chaude injectée.



Figure 131 : Le système B® de Buchanan, commercialisé par Sybron Endo™, (<http://www.sybronendo.com/index/sybronendo-fill-system-b-heat-source-02>).

- **Les systèmes par injection** (Ultrafill 3D®, Coltene™ ; Obtura II®, SybronEndo™) proposent de la gutta-percha conditionnée sous forme de capsules ou seringues, dont la température est élevée par un dispositif chauffant. La capsule peut ensuite être introduite dans un pistolet : ce dernier tapisse le canal de gutta-percha chaude. Ce système simple et novateur est souvent utilisé en deuxième vague (pour le *back-fill*), pour l'obturation des deux tiers coronaires après un compactage vertical du tiers apical.

Aucune étude n'a, à ce jour, proposé de comparer les différentes techniques d'obturation canalaire afin d'établir la méthode de choix pour l'obturation du MV2. Notre conseil repose sur des considérations générales : la gutta-percha chaude permet une obturation plus dense, plus tridimensionnelle des canaux ovalaires et courbes par rapport à la technique de compactage latéral à froid (*De Deus & coll., 2008*). Les techniques par injection et par tuteur présentent des résultats légèrement supérieurs en terme de remplissage endodontique à la technique du thermocompactage, et bien supérieurs à la technique du compactage latéral à froid (*Gençoglu, 2003*).

Le compactage latéral à froid reste cependant une technique fiable pour l'obturation des molaires maxillaires, puisque le taux de réussite endodontique clinique et radiographique à 3 ans grâce à la condensation latérale à froid est supérieur (91,0% de succès) aux techniques du mono-cône (67,0%), ou d'obturation aux cônes d'argent (31,0%) (*Peak & coll., 2001*). De plus, selon une méta-analyse de *Peng & coll. (2007)*, la seule différence significative entre les techniques de compactage latéral à froid et de compactage vertical à chaud, serait la prépondérance de cette dernière technique à la surextension de matériau.

Le facteur principal de réussite endodontique reste la situation d'obturation par rapport à l'apex : une méta-analyse a montré que les obturations entre 0 et 1 mm de l'apex bénéficiaient d'un meilleur pronostic que les sous-obturations au delà de 1 mm de l'apex (*Schaeffer & coll., 2005*). La *Haute Autorité de Santé (2008)* déclare plus largement la limite d'obturation recommandée entre 0,5 et 2 mm de l'apex.

3.2.3.2.4. Reconstitution coronaire étanche

Une obturation du système endo-canalair doit être effectuée apicalement, mais aussi coronairement : un défaut d'étanchéité coronaire conduit à une recolonisation bactérienne, et *in extenso*, à l'apparition ou à l'aggravation de pathologies péri-apicales (*Sritharan, 2001*).

L'AAE (2002) dégage de ce constat quelques précautions à respecter coronairement :

- la pose d'une obturation coronaire temporaire étanche pendant et après le traitement avec un ciment d'au moins 4 mm d'épaisseur (Cavit®, IRM®) placé dans la cavité d'accès sans laisser ni vide ni espace. Cette obturation ne saurait être considérée comme efficace au-delà de 3 semaines ;
- la réalisation d'une restauration coronaire appropriée et définitive, le plus tôt possible après l'obturation radiculaire, et dans le respect d'une occlusion atraumatique ;
- le contrôle au long cours de l'herméticité et de l'absence de récurrence carieuse sous la restauration coronaire.

- Une obturation dense, étanche et pérenne du MV2 est **conditionnée par une mise en forme optimale** en amont et le choix de matériaux ainsi que d'un protocole d'obturation adaptés.

- L'obturation canalaire peut être **réalisée dans la séance** de la mise en forme à condition que le canal soit propre, sec, la dent asymptomatique et le temps disponible suffisant pour une obturation en bonne et due forme.

- Le matériel d'obturation canalaire se compose de **cônes d'obturation de gutta-percha** et d'un **ciment de scellement**, pour combler l'absence d'adhérence de la gutta-percha aux parois dentinaires.

- Les données actuelles de la science bannissent la technique d'obturation au mono-cône, tolèrent la technique de condensation latérale à froid, mais les techniques les plus appropriées pour l'obturation du MV2 agissent selon le principe du **compactage vertical à chaud** (ndlr les techniques avec tuteurs ou encore la technique de Schilder).

- Une **reconstitution coronaire étanche** doit être réalisée rapidement après endodontie.

CHAPITRE 4.

IMPLICATIONS PHYSIO-PATHOLOGIQUES DU DÉFAUT DE TRAITEMENT DU SECOND CANAL MÉSIO-VESTIBULAIRE DES MOLAIRES MAXILLAIRES

4.1. Implications physio-pathologiques du défaut de traitement du second canal mésio-vestibulaire dans l'échec endodontique des molaires maxillaires

En 1972, *Pineda & Kuttler* constataient que le succès endodontique - non seulement clinique et radiographique, mais aussi histologique - n'était que rarement atteint. Aujourd'hui encore, les enquêtes de pratique en France menées par la HAS mettent en évidence l'écart existant entre les conceptions cliniques actuelles amenant au succès et la pratique courante, trop souvent empreinte d'échec.

Les molaires maxillaires sont loin d'être épargnées par l'échec endodontique : ces dents sont fréquemment touchées par des parodontites apicales, marqueurs d'un traitement endodontique septique ou insuffisamment antiseptisé. Le défaut de traitement du second canal mésio-vestibulaire des molaires maxillaires pourrait expliquer nombre de ces échecs endodontiques.

En cas de LIPOE persistant après un TE ou *a fortiori* après un RTE *a priori* adéquat, le chirurgien dentiste peut envisager 2 causes : dans un premier temps, il doit suspecter la présence d'un canal oublié et procéder à son investigation par le biais de l'imagerie TVFC. La révélation d'un MV2 contraint à reprendre le traitement endodontique en incluant la décontamination, mise en forme et obturation de ce quatrième canal. En revanche, si aucun MV2 n'est observé, la parodontite apicale réfractaire peut également être liée à la présence de bactéries intra-canalaires extrêmement résistantes ou à la constitution d'un biofilm extra-radicaire inaccessible lors du RTE : seule une thérapeutique rétrograde peut alors être envisagée. Celle-ci constitue le dernier recours pour la sauvegarde dentaire.

4.1.1. Immuno-pathogénie des LIPOE

L'infection pulpaire est d'origine microbienne : c'est ce qu'ont démontré *Kakehashi & coll.* (1965) en témoignant des conséquences d'une exposition pulpaire intentionnelle sur des molaires de rats pourvus d'une flore buccale conventionnelle face à des rats *germ-free*. La nécrose pulpaire et la formation d'une LIPOE apparaissent seulement sur les rats ayant une flore buccale conventionnelle. Par opposition, les molaires des rats *germ-free* ne présentent ni nécrose ni lésion périapicale : le parenchyme pulpaire a érigé de la dentine réparatrice aux sites d'exposition, démontrant le potentiel de réparation pulpaire en l'absence microbienne.

Au cours du processus carieux, une fois la jonction amélo-dentinaire franchie par les bactéries, la pulpe devient le siège d'une réaction inflammatoire et immunitaire. Les bactéries provenant de la cavité buccale et leurs toxines, en pénétrant au coeur des tubuli dentinaires coronaires, réveillent le système immunitaire. Les cellules de l'immunité innée (odontoblastes, fibroblastes, cellules dendritiques, cellules *Natural-killer...*) sont activées dès la première invasion microbienne de la dentine : elles entraînent l'activation d'une cascade cytokinique, aboutissant à une inflammation peu sévère et réversible (pulpite réversible). Si l'immunité innée ne peut contenir seule l'inflammation, par persistance ou virulence des agents pathogènes, une immunité acquise (lymphocytes B (LB), lymphocytes T (LT), polymorphonucléaires neutrophiles (PMN) et macrophages) vient en soutien : l'inflammation pulpaire est désormais sévère, irréversible (pulpite irréversible) et la nécrose pulpaire ne peut plus être évitée (*Hahn & Liewehr, 2007*).

Le second canal mésio-vestibulaire des molaires maxillaires se comporte comme tout canal : il peut être colonisé par les bactéries et donner lieu à une nécrose, pouvant potentiellement s'étendre au péri-apex. Son absence ou défaut de traitement concourt également à la persistance microbienne intra-canaulaire et aux mêmes conséquences péri-apicales.

4.1.1.1. Nécrose pulpaire

La nécrose pulpaire est caractérisée par le passage dans l'endodonte des micro-organismes, marquant le terminal de fin de la réaction inflammatoire pulpaire (*Love & Jenkinson, 2002*).

Deux types de nécrose pulpaire existent :

- La nécrose par coagulation, peu fréquente, découle d'une ischémie pulpaire. Suite à un traumatisme, par exemple, le paquet vasculo-nerveux est rompu, l'apport sanguin est arrêté : le tissu pulpaire est alors momifié en une masse fibreuse blanchâtre. Ce phénomène est aseptique mais, dépourvu de toute défense, le canal peut subir une colonisation microbienne plus tardive, pouvant même induire une liquéfaction secondaire de la pulpe nécrosée par coagulation (*Tronstad, 2009*).
- La nécrose par liquéfaction, forme la plus commune, est le résultat de la protéolyse et de la glycolyse du parenchyme pulpaire par les bactéries colonisatrices. Les micro-organismes pyogènes et leurs enzymes intracellulaires dégradent les glucides pulpaire et produisent des éléments acides (acide lactique, acide acétique, alcool...). Les produits de dégradation des protides pulpaire sont, quant à eux, soit acides (acides aminés, hydrogène sulfuré...), soit basiques (amines volatils, ammoniac...) (*Olivé, 1985*). La liquéfaction se présente cliniquement sous la forme d'une collection purulente.

4.1.1.1.1. Biofilm bactérien endodontique

La communauté microbienne endodontique forme un véritable biofilm, c'est-à-dire un ensemble de microcolonies hétérogènes reliées entre elles par des espaces libres de diffusion nutritionnelle et entourées d'une matrice extracellulaire polysaccharidique protectrice (*Donlan & Costerton, 2002*). Le biofilm endodontique est, en effet, la première arme de survie des bactéries dans le milieu canalaire.

Le biofilm bactérien endodontique provient du biofilm dentaire. A peine 3 minutes après brossage ou polissage professionnel, un film d'origine salivaire dépourvu d'éléments cellulaires et de bactéries se forme à la surface amélaire, par adsorption sélective de glycoprotéines, peptides et autres molécules salivaires (Siqueira & Roças, 2007) : il s'agit de la pellicule exogène acquise (PEA). Cet élément joue un rôle primordial d'interface : la PEA permet aux bactéries pionnières (ou bactéries colonisatrices primaires, telles que *Streptococcus mitis* ou *Streptococcus sanguinis*) d'adhérer à la surface amélaire, d'abord de manière réversible, puis irréversible. Dès lors, elles se multiplient, s'associent à d'autres bactéries et produisent une matrice extra-cellulaire protectrice : le biofilm dentaire (ou plaque dentaire) est formé.

Des bactéries colonisatrices secondaires adhèrent ensuite aux bactéries colonisatrices primaires : cette deuxième vague bactérienne est constituée d'espèces comme *Streptococcus mutans*, *Streptococcus sobrinus*, *Fusobacterium nucleatum*, *Porphyromonas gingivalis*, *Prevotella intermedia* ou encore des actinomyces, lactobacilles et tréponèmes (Kolenbrander, 2000). Au fur et à mesure de la prolifération bactérienne microscopique et de l'épaississement macroscopique du biofilm dentaire en décollant, un changement écologique peut apparaître. L'état d'équilibre dans lequel une population bactérienne cohabite avec l'hôte sans qu'aucun dommage tissulaire n'apparaisse, est rompu. Seuls les micro-organismes pathogènes, disposant de déterminants enzymatiques et structuraux les rendant plus virulents, survivent à ces nouvelles conditions d'anaérobiose partielle. C'est seulement regroupées au sein du biofilm que ces bactéries néo-résistantes sont capables d'exprimer des facteurs de virulence, d'entraîner la pathologie carieuse alors que, seules, elles sont incapables de nuire.

Le biofilm bactérien peut dès lors conquérir les tissus durs dentaires. Les acides dérivant du métabolisme bactérien (acide lactique, acétique, pyruvique etc) sont responsables de la dissolution des cristaux d'hydroxyapatite amélaire. Le processus carieux amélaire continue tant que la diffusion des acides persiste. Le franchissement de la jonction amélo-dentinaire par le front de déminéralisation marque l'irréversibilité du processus carieux : les tubuli dentinaires sont envahis, le biofilm bactérien subit une maturation à mesure de sa progression en direction pulpaire. La surface extérieure de la carie dentinaire est composée de cocci et bacilles aérobies à Gram + (principalement des espèces *Streptococcus* et *Lactobacillus*), tandis que la surface profonde est composée de bactéries anaérobies facultatives. Ce sont ces bactéries issues de la maturation du biofilm dentaire qui constituent le biofilm endodontique envahissant l'endodonte.

La flore dentinaire radiculaire est ainsi essentiellement composée de bacilles à Gram négatif, à prédominance anaérobie facultative (Fouad, 2009). Les genres bactériens *Lactobacillus*, *Streptococcus*, *Enterococcus* et *Propionibacterium* sont les colonisateurs primaires du système canalaire. Les bactéries anaérobies strictes (des genres *Porphyromonas*, *Prevotella* ou *Fusobacterium*) sont présentes en nombre grandissant au fur et à mesure de l'installation de la nécrose et de la progression vers l'apex (Love & Jenkinson, 2002).

4.1.1.1.2. Adhésion bactérienne

Les bactéries colonisatrices du système canalaire peuvent adhérer aux parois dentinaires intra-radicales en liant le collagène de type I de l'hydroxyapatite dentinaire par l'intermédiaire de glycoprotéines salivaires : c'est notamment le cas de *Streptococcus* (Love & Jenkinson, 2002).

La flore endodontique bactérienne peut envahir le canal principal, ses ramifications et, selon divers paramètres, pénétrer au sein des tubuli dentinaires radiculaires :

- Espèce bactérienne : certaines espèces (comme *Enterococcus faecalis* ou *Fusobacterium nucleatum*), de par leur petite taille ($< 1 \mu\text{m}$), sont capables de pénétrer les tubuli dentinaires (de diamètre environ égal à $1 \mu\text{m}$), tandis que d'autres espèces (comme *Prevotella intermedia* ou *Porphyromonas gingivalis*) ne le peuvent pas (Perez, 2012).
- Ancienneté de l'infection : la pénétration bactérienne tubulaire est d'autant plus importante que l'infection est installée.
- Age du patient : la sclérose dentinaire obstruant les tubuli, la pénétration bactérienne diminue chez le sujet âgé (Kakoli & coll., 2009).
- Localisation radiculaire : le tiers apical radiculaire, en sécrétant davantage de dentine péri-tubulaire que le tiers cervical, présente des tubuli plus fins et plus rares. La pénétration bactérienne est moindre à mesure de la progression vers l'apex : un élargissement apical pendant la mise en forme du MV2 n'est donc pas nécessaire, même en cas de nécrose.

C'est en fonction de ces précédents paramètres que le chirurgien dentiste doit choisir un diamètre d'élargissement canalaire adapté.

4.1.1.1.3. Coagrégation bactérienne

Certaines bactéries ne peuvent pas adhérer au collagène de type I dentinaire ou, *a minima*, ne peuvent pas pénétrer seules dans les tubuli dentinaires. Ces bactéries colonisatrices secondaires utilisent la coagrégation, c'est-à-dire la fixation à une bactérie colonisatrice primaire pour agir (Perez, 2012). Ainsi, par exemple, *Fusobacterium nucleatum*, colonisateur primaire reconnaissant le collagène dentinaire et s'y fixant, coagrège avec des colonisateurs secondaires (tels que *Peptostreptococcus micros* ou *Porphyromonas gingivalis*) pour coopérer et former un biofilm (Saito & coll., 2008).

4.1.1.1.4. Maturation du biofilm

Le système canalaire propose des conditions de vie inhabituelles pour la flore pathogène qui les envahit : la diminution de la teneur en oxygène, l'acidose du milieu ainsi que la modification des nutriments disponibles induisent une sélection bactérienne progressive.

- En cas de nécrose pulpaire, l'oxygénation pulpaire n'est plus assurée par la vascularisation. La faible quantité d'oxygène encore présente dans le tiers cervical radiculaire, apportée par la salive, est vite consommée par les bactéries anaérobies facultatives : le potentiel d'oxydoréduction est diminué, favorable aux espèces anaérobies strictes, qui se développent aux dépens des anaérobies facultatives. Pour exemple, une dent nécrosée avec une chambre pulpaire fermée peut compter jusqu'à 95% de bactéries anaérobies strictes (Perez, 2012) ; ce pourcentage baisse lorsque la chambre pulpaire est ouverte et communique avec le milieu buccal.
- Le pH pulpaire physiologique est de 7,2. Au stade de la nécrose pulpaire, les germes anaérobies facultatifs produisent de l'acide lactique et font diminuer le pH (5,3 selon Perez, 2012 ; entre 6,4 et 7 pour Ørstavik & Pitt-Ford, 2008). Cette acidose tend à faire disparaître les bactéries anaérobies facultatives au profit des bactéries anaérobies strictes. Ces dernières sont responsables d'une alcalinisation du pH dans les stades ultérieurs associés à une pathologie périapicale (Perez, 2012).

- Les nutriments disponibles découlent essentiellement de la dégradation des protéines et glycoprotéines. La quantité de glucides disponibles ou libérés étant plus faible que la quantité de protéines disponibles, ce sont principalement des bactéries protéolytiques qui se développent au sein de l'endodonte (*Perez, 2012*). L'épuisement des ressources nutritives est ensuite compensé par le déclenchement d'un processus périapical inflammatoire et l'apparition d'un exsudat riche en protéines (*Sundqvist & Figdor, 2003*).
- La sélection bactérienne est également effectuée par les bactéries elles-mêmes, en fonction des relations inter-bactériennes synergiques ou antagonistes qui les animent.

La maturation du biofilm vise donc à l'extinction progressive des germes anaérobies facultatifs au profit des germes anaérobies stricts. *Bergholtz & coll. (2003)* ont constaté qu'au début de la colonisation endodontique, les espèces anaérobies facultatives comme *Streptococcus*, *Enterococcus*, *Lactobacillus* et *Corynebacterium* sont en proportion équivalente aux espèces anaérobies strictes ; tandis que 1000 jours après colonisation endodontique, 98% des germes sont anaérobies stricts.

En réponse à cette colonisation, maturation et survie bactérienne, l'hôte se défend. Une nouvelle réaction inflammatoire, non plus pulpaire mais périapicale, se met dès lors en place.

4.1.1.2. Parodontites apicales

Une dent touchée par une parodontite apicale est une dent présentant une lésion inflammatoire périradiculaire d'origine endodontique (LIPOE), localisée en regard du foramen apical dentaire ou, plus rarement latéralement, en regard d'un canal latéral ou d'une fracture. La LIPOE est le résultat d'un système de défense mis en place par l'organisme pour lutter contre la dissémination de l'infection.

4.1.1.2.1. Agents agresseurs : le biofilm bactérien endodontique des parodontites apicales

Les travaux de *Möller & coll. (1981)* ont permis de démontrer que la présence d'une parodontite apicale est forcément consécutive à une nécrose pulpaire : de ce fait, la LIPOE est également d'origine microbienne.

Avec le temps et la maturation du biofilm endodontique, la flore devient protéolytique, plus strictement anaérobie et plus résistante aux mécanismes de défense de l'hôte (*Fabricius & coll., 1982*). Elle est polymicrobienne : 10 à 30 espèces sont détectées par canal (*Munson & coll., 2002* ; *Siqueira & Roças, 2008*).

Les espèces majoritaires d'une **infection endodontique primaire** sont :

- Parmi les germes anaérobies facultatifs :
 - du genre *Streptococcus* : *S. mutans*, *S. anginosus*, *S. mitis*, *S. gordonii*, *S. sanguis*
 - du genre *Actinomyces* : *A. viscosus*, *A. israelii*, *A. naeslundii*, *A. odontolyticus*
 - *Mais aussi* : *Capnocytophaga ochracea*, *Aggregatibacter actinomycetemcomitans*...

- Parmi les germes anaérobies stricts :
 - *Fusobacterium nucleatum*, retrouvé dans 100% des lésions péri-apicales (Love & Jenkinson, 2002).
 - du genre *Prevotella* : *P. intermedia*, *P. nigrescens*, *P. denticola*
 - *Porphyromonas gingivalis*
 - *Peptostreptococcus micros*
 - *Veillonella parvula*
 - *Campylobacter rectus*...

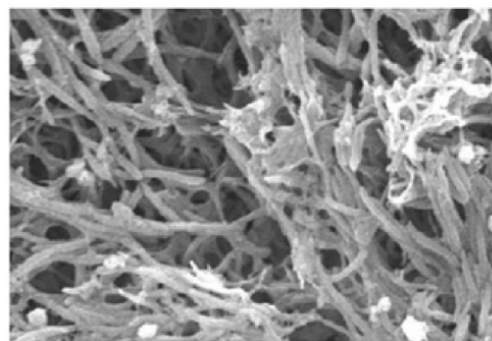


Figure 132 : Visualisation au MEB de colonies de *Fusobacterium nucleatum* intra-radicales (Sena & coll., 2006).

Les bacilles anaérobies à pigmentation noire (des genres *Porphyromonas* et *Prevotella*, anciennement *Bacteroides*) sont très présents dans les parodontites apicales et seraient, associés, à l'origine d'abcès alvéolaires aigus primaires et secondaires (Van Winkelhoff & coll., 1985). *Fusobacterium nucleatum* serait, quant à lui, responsable de l'apparition de douleurs violentes et d'un exsudat canalaire entre les séances (phénomène de *flare-up*) (Chavez de Paz, 2002).

La thérapeutique endodontique doit veiller au contrôle de l'infection microbienne pré-existante, mais aussi à l'absence de contamination supplémentaire : aucune **infection endodontique secondaire**, causée par la pénétration intra-canaire de nouveaux agents bactériens pendant ou après le traitement endodontique, n'est tolérée.

Un traitement canalaire chimique et mécanique adéquat permet de modifier à nouveau les conditions de vie bactériennes : la grande majorité des bactéries anaérobies strictes ne survivent pas dans un canal obturé. La charge bactérienne est ainsi fortement diminuée. On sait que l'éradication bactérienne intégrale de l'écosystème bactérien est illusoire, mais on estime qu'un passage sous le seuil d'une charge bactérienne critique, estimée à 10^3 - 10^4 cellules bactériennes infectées, permet à l'infection d'être enrayée par les défenses de l'hôte sans activation immunitaire excessive (Siqueira & Rôças, 2008). A cette charge, aucune parodontite apicale ne s'enclenche, l'histologie du péri-apex est dite «faussement silencieuse».

Si le traitement endodontique est septique et/ou inadéquat, la flore microbienne retrouvée est semblable à la flore d'une infection endodontique primaire (essentiellement des bactéries anaérobies strictes : *F. nucleatum*, *P. gingivalis*, *P. micros*...) (Sundqvist & Figdor, 2003).

Parfois, malgré la réalisation d'un traitement ou retraitement endodontique adéquat, l'échec endodontique est avéré : la **parodontite apicale** est dite **persistante ou réfractaire**. Certaines espèces bactériennes, non plus par leur charge mais par leur virulence, réussissent à résister aux thérapeutiques endodontiques. Ce sont essentiellement des *cocci* à Gram + anaérobies facultatifs qui possèdent la meilleure adaptation à ces nouvelles conditions environnementales : des streptocoques (*S. mitis*, *S. gordonii*, *S. anginosus*, *S. sanguinis*, *S. oralis*), des *Actinomyces*, *Propionibacterium*, *Pseudomonas aeruginosa*, des lactobacilles (*L. paracasei*, *L. acidophilus*) et *Enterococcus faecalis* (Perez, 2012).

Enterococcus faecalis est une espèce bactérienne caractéristique de l'échec endodontique : elle serait détectée dans 38% (Sundqvist & coll., 1998) à 90% (Sedgley & coll., 2006) des canaux endodontiques infectés après RTE adéquat. Il semblerait que cette infection soit secondaire : elle pénètre dans le canal pendant la préparation, survit aux agents antibactériens (irrigation à l'aide de NaOCl et médication temporaire au Ca(OH)₂) et persiste après obturation (Perez, 2012). Malgré une privation maximale de nutriments et d'oxygène imposée par le traitement endodontique, *E. faecalis* a la capacité d'adhérer à la dentine grâce à sa protéine Ace et d'accéder aux tubuli dentinaires d'une part ; de dissoudre la fraction minérale de la dentine péri-tubulaire, d'autre part, avant de reprécipiter les minéraux dentinaires au niveau du biofilm (Ingle & coll., 2008). Calcifié, ce biofilm acquiert encore un peu plus de résistance. Enfin, lors de contacts en milieu alcalin (lors de l'application intra-canal de Ca(OH)₂ par exemple), un mécanisme de pompe à protons lui permet d'acidifier son cytoplasme et d'assurer sa survie (Evans & coll., 2002).




Figure 133 : Visualisation au MEB de colonies d'*Enterococcus faecalis* intra-radicales (Harrison & coll., 2010).

D'autres agents pathogènes peuvent également profiter de l'élimination bactérienne relative au TE : il s'agit des champignons, notamment *Candida albicans* qui est fréquemment retrouvé dans les infections endodontiques persistantes (Sundqvist & coll., 1998).

Une autre source d'infection endodontique persistante réside dans la présence possible d'un **biofilm extra-radicalaire**, c'est-à-dire une prolifération microbienne dans les tissus périapicaux inflammés, évidemment inaccessible à l'instrumentation chimique et mécanique utilisée lors de thérapeutiques orthogrades (Tronstad & coll., 1987). Ce phénomène est néanmoins rare (environ 5% des parodontites apicales). En effet, on estime que la barrière épithéliale ou fibro-conjonctive des défenses apicales permet de maintenir les micro-organismes en position intra-canal. Or, plusieurs études, engageant des prélèvements sur des lésions périapicales, ont permis d'isoler des micro-organismes (Iwu & coll., 1990 ; Tronstad & coll., 1987 ; Tronstad & coll., 1990 ; Wayman & coll., 1992), notamment dans les formes aiguës abcédées (Nair, 2000). Aujourd'hui, il existe un consensus pour considérer que «la présence de germes extra-radicaux est possible, mais qu'elle est soit transitoire, ces germes étant en sursis et promis à une destruction inéluctable ; soit exceptionnelle, dans le cas de germes spécifiques» (Sundqvist & coll., 1998).

Le biofilm extra-radicalaire peut avoir deux origines :

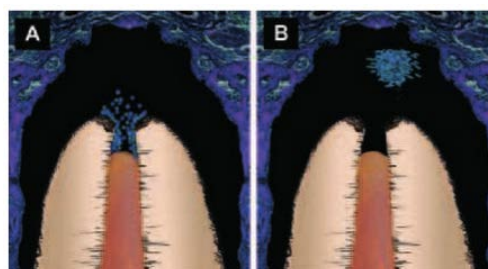


Figure 134 : Le biofilm périapical peut avoir une origine intra-canal (figure A) ou extra-canal, en s'établissant au sein de la LIPOE (actinomycose périapicale, figure B) (Siqueira, 2003).

- Il peut être d'origine intra-canaulaire (10% des cas), franchir le foramen apical et adhérer à la surface radiculaire externe du péri-apex : le biofilm est alors composé d'espèces anaérobies strictes et facultatives similaires à celles d'une infection endodontique primaire (*Tronstad & coll., 1987*). Son éradication peut être espérée par mise en oeuvre d'une thérapeutique orthograde.
- Certaines espèces peuvent se développer sous formes de micro-colonies au sein du tissu de granulation péri-apical, indépendamment du système canalaire : le biofilm a une origine extra-radriculaire (90% des cas). *Actinomyces israelii* (ou plus rarement *A. naeslundii*) et *Propionibacterium propionicum* constitueraient les espèces pionnières indispensables à la formation d'un biofilm d'origine extra-radriculaire (*Siqueira, 2003*). *A. israelii* élabore en effet des granules soufrés, qui servent de noyaux pour la fixation d'autres espèces bactériennes (parmi elles, *Propionibacterium propionicum*) et la constitution d'un biofilm résistant. Cette actinomycose périapicale entretient une réaction inflammatoire qui ne peut être interrompue que par chirurgie apicale.

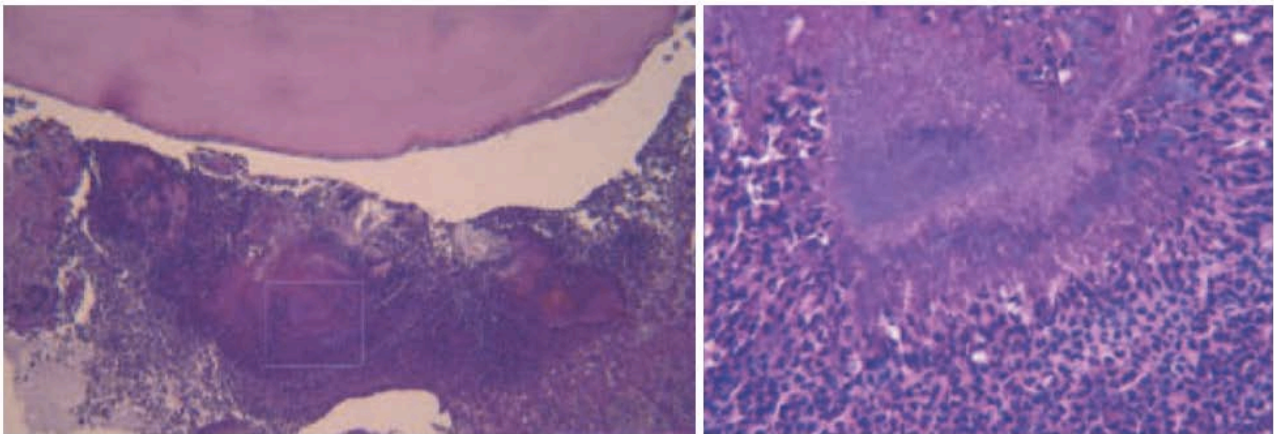


Figure 135 : Vue au microscope optique d'un amas bactérien (ici encadré) localisé au sein d'un épithéliogranulome, suggérant la possible présence de colonies actinomycosiques (figure à gauche). La figure à droite propose un grossissement et une mise en exergue des amas actinomycosiques entourés de cellules inflammatoires (*Siqueira, 2003*).

4.1.1.2.2. Agents agresseurs : la virulence bactérienne

Un agent pathogène est considéré comme virulent, c'est-à-dire capable de causer une LIPOE (*Chavez de Paz, 2002*), lorsqu'il présente des facteurs de virulence.

Ceux-ci sont de trois types :

- les constituants bactériens ;
- les produits issus du métabolisme bactérien ;
- certaines stratégies empruntées par les micro-organismes.

Les facteurs de virulence peuvent soit détruire les tissus périapicaux de manière directe (virulence bactérienne directe) soit de manière indirecte, en activant la synthèse de médiateurs pro-inflammatoires (virulence bactérienne indirecte).

- **Virulence bactérienne directe :**

- **Les enzymes bactériennes :** La plupart des bactéries pathogènes produisent des enzymes protéolytiques ou hémolytiques.

Par hydrolisation des protéines en peptides, elles possèdent une virulence bactérienne directe en fournissant des nutriments aux bactéries protéolytiques ou encore en favorisant l'internalisation bactérienne dans la cellule hôte.

Elles possèdent également une action indirecte en activant des métalloprotéinases (MMP) responsables de la dégradation de la matrice extra-cellulaire des tissus de l'hôte. La protéolyse permet aussi d'inactiver certaines protéines comme des immunoglobulines (Ig, ou anticorps Ac) : les enzymes détruisent les complexes immuns et rendent indisponibles les anticorps nécessaires à la défense cellulaire et humorale (*Lasfargues & coll., 2001*). Par l'intermédiaire de leurs enzymes, *Porphyromonas endodontalis*, *Porphyromonas gingivalis* ou encore *Prevotella intermedia* dégradent par exemple des Ig-A, Ig-G, Ig-M ainsi que le facteur C3b du complément (*Nair, 2000*). Les deux principaux types d'opsonines (Ig et facteur C3b du complément) sont inactivées, la phagocytose est ainsi compromise.

- **Les exotoxines :** Les bactéries vivantes sécrètent des protéines toxiques, appelées exotoxines, excrétées dans le milieu extra-cellulaire. Par exemple, *Fusobacterium nucleatum* ou *Campylobacter rectus* sécrètent de la leucotoxine qui lyse directement les membranes plasmiques des monocytes circulants et des PMN (*Ørstavik & Pitt-Ford, 2008*). La mort des cellules immunitaires aboutit à la production de cytokines pro-inflammatoires, facteurs d'amplification de destruction tissulaire.

- **Virulence bactérienne indirecte induite par les endotoxines :**

- Ce sont des molécules provenant de la dégradation bactérienne, la plus importante étant les **lipopolysaccharides (LPS)** issus de la membrane plasmique des bactéries à Gram -. Après la mort bactérienne, les LPS exercent une virulence bactérienne indirecte en présentant le peptide antigénique bactérien aux cellules de l'hôte, ces dernières induisant une activation de nombreux médiateurs cellulaires de l'inflammation : cytokines, dérivés de l'acide arachidonique et autres médiateurs (*détaillé en 4.1.1.2.3*). C'est le mécanisme de virulence majeur des bactéries pathogènes (*Fouad, 2009*).

- Principal constituant des parois des bactéries à Gram +, les **peptidoglycanes** endossent le même rôle que les LPS des bactéries à Gram - en induisant l'activation des macrophages et des monocytes qui libèrent des cytokines pro-inflammatoires comme IL-1 β , IL-6, TNF- α , des facteurs de croissance tels que le *Granulocyte-Macrophage colony stimulating factor* (GM-CSF), le *Granulocyte colony stimulating factor* (G-CSF) et l'activation du complément par la voie alterne (*Perez, 2012*).

- Les **acides téichoïques (TA)** et **acides lipotéichoïques (LTA)** relient la membrane cytoplasmique à la paroi des bactéries à Gram +. Moins actifs que les LPS, ils sont cependant responsables d'une activation du complément et de la libération de cytokines pro-inflammatoires et anti-inflammatoires par les macrophages et PMN (*Ginsburg, 2002*). Ils régulent l'expression des *toll-like receptors* (TLR-2) sur les odontoblastes.

- Développées à partir de l'évagination de la membrane externe des bactéries à Gram -, les **vésicules extra-cellulaires** enrobent des lipides et protéines qui, une fois libérés, font figure d'antigènes : ils fixent les anticorps et les empêchent d'atteindre la bactérie. Ces vésicules peuvent également permettre l'agrégation bactérienne : par exemple, les vésicules de *P. gingivalis* induisent l'agrégation de *Streptococcus*, *F. nucleatum*, *A. naeslundii* et *A. viscosus*. Elles ont été identifiées dans les parodontites réfractaires (*Sunde & coll., 2002*).
- Les **fimbriae** ont pour première fonction de promouvoir l'agrégation bactérienne et secondairement de libérer des cytokines (IL-1 α , IL-1 β , IL6-, IL-8 et TNF- α) (*Ørstavik & Pitt-Ford, 2008*).
- Enfin, la **capsule** protectrice de nombreuses bactéries endodontiques (des genres *Eikenella*, *Peptostreptococcus*, *Porphyromonas* et *Prevotella*) rend celles-ci plus résistantes à la phagocytose (*Lasfargues & coll., 2001*).

Ainsi, directement par l'action d'enzymes protéolytiques et d'exotoxines, ou indirectement par la sécrétion d'endotoxines engendrant une réponse pro-inflammatoire, les facteurs de virulence bactérienne favorisent l'installation bactérienne au sein du réseau canalaire et la naissance de dégâts tissulaires.

4.1.1.2.3. La réaction inflammatoire : immuno-pathogénie et structure des parodontites apicales

On sait que les parodontites apicales sont d'origine microbienne. Or, un défaut de traitement du second canal mésio-vestibulaire des molaires maxillaires aboutit à une persistance microbienne : le MV2 devrait donc être affecté par les parodontites apicales comme tout canal. Toutefois, la configuration canalaire du MV2 peut le sauver d'une inflammation périapicale. En effet, lorsque le MV2 fusionne avec le MV1 avant l'apex (configuration canalaire de type II selon Vertucci), une obturation en bonne et due forme du MV1 peut venir court-circuiter la prolifération bactérienne du MV2 au point d'intersection entre le MV1 et le MV2. Les agents agresseurs ne peuvent dès lors plus atteindre l'apex et ses nutriments, et ainsi induire une réaction inflammatoire périapicale : aucune LIPOE ne se forme. De surcroît, le phénomène de sclérose dentinaire, particulièrement présent pour le canal fin qu'est le MV2, peut également enrayer la dissémination bactérienne vers le périapex. En revanche, en absence de sclérose dentinaire et en présence de deux canaux distincts, le MV2 se comporte comme tout canal : la persistance microbienne liée à son défaut de traitement peut aboutir à une LIPOE réactionnelle.

4.1.1.2.3.1. Parodontites apicales aiguës (PAA)

En réponse à ces agents agresseurs virulents, une réponse inflammatoire aiguë s'initie sur un apex préalablement sain. De nombreux médiateurs pro-inflammatoires existent :

- Les dérivés de l'acide arachidonique (prostaglandines et leucotriènes) : Les prostaglandines (PG) favorisent l'activation ostéoclastique : les concentrations de PG-E2 et PG-I2 augmentent dans les épisodes de parodontite apicale aiguë (PAA) et provoquent ainsi des destructions

osseuses conséquentes. Le leucotriène B4 (LT-B4), en tant qu'agent chimiotactique des PMN, serait présent dans les PAA douloureuses (*Lasfargues & coll., 2001*).

- Les cytokines incluent de nombreux messagers inter-cellulaires tels que les interleukines (IL-1, IL-6, IL-8, IL-11), facteurs de nécrose tumorale (*Tumor Necrosis factors* : TNF- α , TNF- β), interférons (IFN) ou facteurs de croissance (*Growth factors*, GF), ou *Colony Stimulating factors* (CSF). IL-1 α , IL-1 β , TNF α , TNF β , IL-6, IL-11 sont retrouvés notamment dans les exsudats de canaux nécrosés et dans les lésions périapicales (*Lasfargues & coll., 2001*).
- Autres médiateurs : les amines vasoactives (histamine, sérotonine), les kinines et neuropeptides, les immunoglobulines (Ig), les métalloprotéinases matricielles (ou MMP, notamment en grand nombre dans les kystes)...

Une réaction inflammatoire initiale aigüe (ou **parodontite apicale aigüe primaire**) est généralement causée par la tentative d'invasion des micro-organismes au delà du foramen apical. L'inflammation peut également être d'origine traumatique (lime de cathétérisme stérile au delà de la longueur de travail, par exemple) mais, conformément aux résultats de l'étude de *Kakehashi & coll. (1965)*, la parodontite apicale aigüe guérira spontanément si la pénétration est aseptique ou, du moins, ne dépasse pas le seuil de charge bactérienne critique.

D'un point de vue histo-pathologique, les changements tissulaires sont alors limités au desmodonte apical ainsi qu'à son os spongieux environnant : c'est pourquoi on parle aussi de **pulpo-desmodontite**. Elle est caractérisée histologiquement par une hyperhémie, une congestion vasculaire, un œdème du desmodonte, une extravasation des neutrophiles et des monocytes et une résorption osseuse limitée (*Nair, 2000*).

Plusieurs évolutions sont dès lors possibles :

- la guérison spontanée, si les défenses immunitaires anéantissent les agents agresseurs ;
- une intensification du processus inflammatoire et la formation d'un abcès apical ;
- l'extension à l'os et la formation d'un abcès alvéolaire pouvant se fistuliser : dans ces deux derniers cas, la haute pathogénicité bactérienne l'emporte sur les défenses immunitaires de l'hôte ;
- enfin, la réaction inflammatoire peut devenir chronique, par création d'un équilibre fragile entre les deux protagonistes s'affrontant.

Un **abcès apical aigu primaire** naît d'une prolifération temporaire des agents agresseurs au sein du périapex. L'afflux des PMN est précoce et constitue la première ligne de défense périapicale (*Lasfargues & coll., 2001*). Les PMN sont responsables d'une collection purulente observée cliniquement, pathognomonique de l'abcès apical. Tandis que les PMN lysent les cellules cibles par phagocytose, les monocytes circulants et macrophages tissulaires arrivent sur le lieu de l'infection par diapédèse et, après contact antigénique, libèrent des médiateurs chimiques dérivés de l'acide arachidonique (PG et LT). Il est à noter que les macrophages sont en quantité mineure (< 4%) ou majeure (> 40%) selon les études, traduisant bien toute la complexité à statuer sur une structure immuno-pathologique bien définie des LIPOE (*Nair, 2000*).

Le leucotriène B4 (LT-B4) et les prostaglandines E2 et I2 (PG-E2 et PG-I2) possèdent une action pro-inflammatoire : dans un premier temps, ces médiateurs recrutent davantage de monocytes et macrophages ; dans un second temps, ils induisent l'activation ostéoclastique. En quelques jours, la résorption osseuse est si massive qu'elle peut être détectée radiographiquement (*Marroquin &*

coll., 1995). Les macrophages libèrent également des cytokines pro-inflammatoires (IL-1 et TNF- α) et chimiotactiques (IL-8), aboutissant à des conséquences locales directes :

- Ces cytokines amplifient la vasodilatation locale et, *in extenso*, la diapédèse cellulaire ;
- Elles intensifient le phénomène de résorption osseuse initié par LT-B4, PG-E2 et PG-I2 ;
- Elles activent des enzymes protéolytiques (notamment MMP-1 et MMP-2) responsables de la dégradation de la matrice extracellulaire des cellules hôtes ; ceci provoque une alerte générale par action endocrine, si bien qu'elle peut induire une altération de l'état général (AEG) (fièvre, anorexie...) et une production par le foie de protéines de phase aigüe (PPA) : protéine C réactive (CRP), α 2-macroglobuline (AMG), α 1-antitrypsine (AAT), haptoglobine (HPT), facteur du complément C3, céruloplasmine (CER)... (Lerner, 1994). Les protéines de la phase aigüe constituent des marqueurs sanguins de l'inflammation utiles pour le diagnostic des parodontites apicales. En effet, une étude a évalué les concentrations en PPA sur des dents affectées par une parodontite apicale avant recours à une chirurgie apicale. Avant chirurgie apicale, en présence de LIPOE, les taux de CRP, AAT et CER étaient élevés. Trois mois après résection apicale et éradication bactérienne, toutes les PPA voyaient leur concentration fortement diminuer (Marton & coll., 1988). De plus, une autre étude a montré que les PPA ne sont pas sécrétées en cas de pulpite (Proctor & coll., 1991). Ces marqueurs sont donc spécifiques d'une parodontite apicale. Plus particulièrement, la CRP est intéressante en tant que marqueur sanguin sensible, d'apparition précoce (il survient dans les 6 heures suivant l'inflammation aigüe) et spécifique de la réaction inflammatoire aigüe. L'étude menée par Ren & Malmstrom (2007) a constaté que la survenue d'un abcès apical aigu faisait fortement croître la concentration en CRP et qu'après traitement de l'abcès, cette concentration diminuait graduellement durant les 9 semaines suivantes. Les CRP, bien plus nombreuses en phase aigüe, seraient tout de même sécrétées, en moindre quantité, sur un tableau clinique de parodontite apicale chronique.

Une colonisation bactérienne périapicale peut également se déclarer sur une parodontite apicale chronique pré-existante, dès que l'équilibre agresseurs-défenses est rompu : les micro-organismes tentent d'envahir à nouveau le périapex, aboutissant à une exacerbation de l'activité des PMN et la formation d'une collection purulente et douloureuse. On parle alors d'exacerbation aigüe secondaire, d'**abcès apical récurrent**, encore appelé «**abcès Phoenix**».

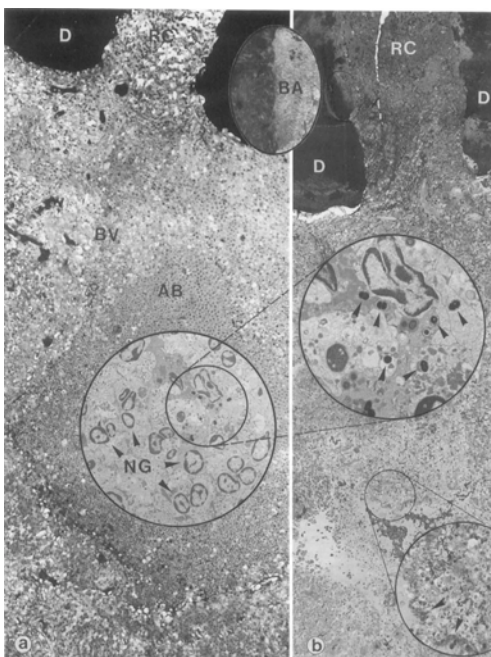


Figure 136 : Visualisation au microscope optique de la structure d'un abcès périapical récurrent.

Sur la figure a (grossissement x 100), la zone abcédée (ou abscessed area, AB) est composée d'un important exsudat inflammatoire de PMN (ou neutrophil granulocytes, NG).

Le zoom de cette aire (grossissement x 4900) permet même de visualiser les bactéries qui seront phagocytées par le PMN (bactéries marquées par des flèches).

Légende : D pour dentine, RC pour canal radiculaire (ou root canal), BA pour niche bactérienne (ou bacterial aggregate), BV pour vaisseaux sanguins (ou blood vessels)

(Nair, 2000).

4.1.1.2.3.2. Parodontites apicales chroniques (PAC)

La parodontite apicale chronique (PAC) est une inflammation, faute de prise en charge adéquate, évoluant sur une longue durée, résultat d'un équilibre entre les irritations bactériennes et les défenses tissulaires. Cette pathologie est pauci-symptomatique, souvent découverte fortuitement lors d'un contrôle radiographique.

Elle est caractérisée en outre par un **granulome apical**, composé d'une masse de tissu de granulation inflammatoire central (infiltrat lympho-plasmocytaire et macrophagique) et d'une capsule périphérique conjonctive péri-lésionnelle (constituée de fibres collagéniques denses essentiellement, fabriquées par les fibroblastes). Le granulome apical est donc le résultat structurel de l'enclenchement de l'immunité adaptative à médiation cellulaire.

Les études histo-pathologiques sur le sujet montrent que l'infiltrat lympho-plasmocytaire d'un granulome contiendrait davantage de lymphocytes T (LT) que de lymphocytes B (LB) plasmocytes (Nilsen & coll., 1984 ; Torabinejad & Kettering, 1985). Aussi, les LT CD4+ *helper* sécréteurs de médiateurs de l'inflammation seraient en plus grand nombre que les LT CD8+ *killer*, destructeurs cytotoxiques pour les micro-organismes (Lukic & coll., 1990 ; Marton & Kiss, 1993 ; Piatelli & coll., 1991).

Le granulome apical peut évoluer en **épithéliogranulome**. On estime que plus de 50% des granulomes sont épithélialisés (Nair & coll., 1996). Sous l'influence de facteurs de croissance *Epidermal Growth Factor* (EGF) et *Platelet-derived Growth Factor* (PDGF) libérés par les cellules résidentes, les débris épithéliaux de Malassez sortent de leur phase de quiescence et commencent à se multiplier : une prolifération épithéliale pavimenteuse stratifiée non kératinisée se développe et englobe dès lors le foyer inflammatoire. La présence d'une poche parodontale profonde recouverte d'un épithélium malpighien ou d'une membrane sinusienne épithéliale ciliée à proximité favorise la prolifération épithéliale. Pendant la formation épithéliale, les cellules prolifèrent dans toutes les directions, formant une masse irrégulière, au sein de laquelle s'enchevêtrent et s'enferment les tissus vasculaires et conjonctifs (Nair, 2000).

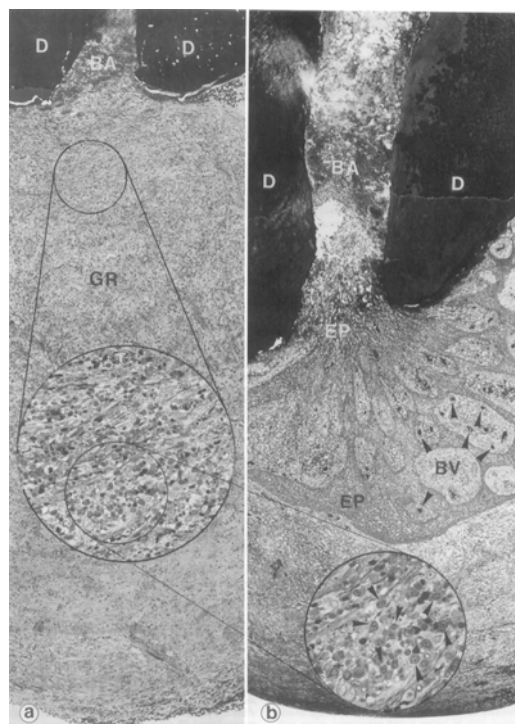
Figure 137 : Visualisation au microscope optique de parodontites apicales chroniques : un granulome apical (figure a) et un épithéliogranulome (figure b).

Sur les 2 figures, le granulome apical est composé d'un tissu de granulation (GR) central riche en LT et en LB (grossissements x 250 et x 400).

Le granulome apical (figure a) ne présente ici aucune cellule de l'inflammation aigüe, alors que les bactéries (BA) côtoient de près le foramen apical.

On distingue aisément sur la figure b la structure irrégulière de l'épithélium (EP), dans lequel sont inclus les vaisseaux sanguins (BV) et tissus conjonctifs.

(Nair, 2000).



Au lieu d'une activation ostéoclastique classique, la réponse inflammatoire peut différer et stimuler les ostéoblastes. Ceci provoque une apposition osseuse exacerbée au lieu d'une résorption osseuse : on parle d'**ostéite condensante**, associée ou non à une hypercémentose (correspondant à une tentative d'adaptation du ciment aux lésions périapicales). Elle est souvent consécutive à une pulpite ancienne de faible intensité et se traduit radiographiquement par une opacification (ou plus précisément, une hyper-trabéculatation) osseuse péri-apicale (*Lasfargues & coll., 2001*). Les données histologiques indiquent une densification de l'os trabéculaire aux dépens des espaces médullaires, infiltrés de lymphocytes (*Nair, 1998*).

4.1.1.2.3.3. Evolution kystique

Le kyste radiculaire constitue une évolution non systématique d'un granulome ou épithélio-granulome non traité.

Au sein du granulome, une cavité dite kystique bordée par un épithélium se développe. Deux hypothèses sont avancées pour expliquer la formation de cette cavité : il existe, d'une part, une théorie supposant la nécrose par liquéfaction de la zone centrale du granulome suite à une déficience nutritive ; d'autre part, certains auteurs prônent la théorie de l'encapsulation d'un abcès secondaire par une prolifération épithéliale périphérique, la nécrose découlant de cet encapsulement (*Lasfargues & coll., 2001*).

Un **kyste vrai** possède donc obligatoirement la structure suivante (du centre vers la périphérie) :

- une cavité kystique centrale, contenant des débris nécrotiques, des globules rouges et parfois des cristaux de cholestérine (29% à 43% des kystes) résultant de la précipitation des reliquats lipidiques de cellules dégradées ;
- un épithélium stratifié non keratinisé encerclant la cavité kystique ; il est assez fin pour pouvoir être infiltré par des PMN lors d'une phase d'exacerbation aiguë secondaire ;
- un tissu de granulation périphérique composé de LT, LB plasmocytes, macrophages ;
- une capsule collagénique fibreuse périphérique englobant l'ensemble tissulaire.

Le traitement du kyste vrai s'envisage par abord chirurgical, puisqu'un traitement endodontique orthograde ne permet pas d'accéder au kyste (distinct de la surface radiculaire) et de le guérir.

Contrairement au kyste vrai, le **kyste en baie** est ouvert sur le canal radiculaire. Sa formation est différente : elle résulte d'un infiltrat massif de PMN en regard du foramen apical aboutissant à un «bouchon apical» de PMN. Une barrière épithéliale ancrée sur les parois dentinaires isole ensuite les micro-organismes du «bouchon apical» de PMN. Ce dernier nécrose et se liquéfie, aboutissant à cette baie kystique englobée d'un épithélium (*Lasfargues & coll., 2001*). Le traitement endodontique par voie orthograde constitue, dans ce cas, la thérapeutique adaptée en première intention.

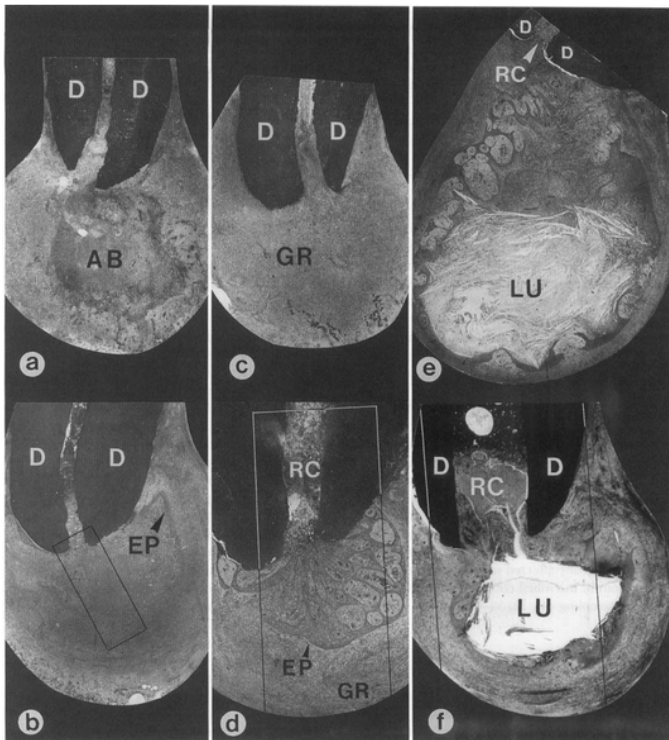


Figure 138 : Les pathologies périapicales peuvent être classées selon 3 groupes : les abcès apicaux aigus (AB) (images a, b), les granulomes (GR) (images c, d) et les kystes périapicaux (images e, f).

Dépendant de la présence d'un épithélium au sein de la lésion, l'abcès apical peut être épithélialisé (EP) (image b) ou non (image a) ; le granulome peut être épithélialisé (épithéliogranulome, image d) ou non (image c).

Enfin, on distingue le kyste périapical vrai si sa cavité (LU) est close et ne communique pas avec l'apex dentaire (image e), du kyste périapical en baie si cette cavité est ouverte sur le système canalaire (RC) (image f)

(Nair, 2000).

4.1.1.2.4. La réaction inflammatoire : complications inflammatoires locales

La réaction inflammatoire provoque malgré elle une destruction des tissus parodontaux, ou tissus de soutien de la dent. Elle est caractérisée par une inflammation du ligament alvéolo-dentaire associée à une résorption du cément, de la dentine et de l'os alvéolaire. Ces modifications tissulaires favorisent l'invasion et la prolifération des bactéries pathogènes dans le milieu extra-radicaire.

4.1.1.2.4.1. Os alvéolaire (Baron, 2001)

L'os alvéolaire est en remodelage permanent : son intégrité dépend de l'équilibre entre l'apposition ostéoblastique et la résorption ostéoclastique. L'alvéolyse est consécutive à un signal d'activation et de résorption ostéoclastique.

• **Activation des ostéoclastes**

Les ostéoclastes sont des cellules géantes multinucléées dont les précurseurs proviennent de la lignée des monocytes circulants ou macrophages tissulaires. L'activation ostéoclastique naît de la différenciation de ces précurseurs (cellules ostéoprogénitrices) en ostéoclastes matures, *via* des contacts inter-cellulaires avec les ostéoblastes et sous l'effet de facteurs solubles (hormones, cytokines, facteurs de croissance).

L'activation des ostéoclastes naît de la virulence bactérienne indirecte exercée par le LPS des bactéries à Gram -. Les LPS, en se liant aux *tol-like receptors* ostéoblastiques (TLR-4), activent en effet des médiateurs pro-inflammatoires, notamment PG-E2 et PG-I2, largement retrouvés dans les parodontites apicales aiguës, ou encore IL-1. La libération de ces médiateurs aboutit à la sécrétion par les ostéoblastes résidents :

- de M-CSF (*Macrophage Colony Stimulating Factor*), facteur de croissance hématopoïétique permettant la différenciation des précurseurs de la famille macrophages-ostéoclastes en pré-ostéoclastes immatures dotés d'un récepteur RANK (*Receptor Activator of Nuclear factor Kappa B*). L'expression de M-CSF par les cellules ostéoblastiques est la condition *sine qua non* à la différenciation ostéoclastique. Il régule positivement l'expression génique de RANK et négativement celle de l'ostéoprotégérine (OPG).
- de ligands RANK (RANK-Ligand, RANK-L). Les précurseurs ostéoclastiques qui possèdent la protéine transmembranaire RANK reconnaissent RANK-L via les contacts cellulaires avec les ostéoblastes. Cette liaison entre les récepteurs RANK ostéoclastiques et les RANK-ligands ostéoblastiques, toujours en présence de M-CSF, entraîne une cascade d'activations enzymatiques permettant la maturation d'une cellule ostéoprogénitrice en un ostéoclaste mature puis son ancrage sur la matrice osseuse : l'ostéoclasie est activée (Boyce & Xing, 2008).
- Les ostéoblastes bloquent également la production d'ostéoprotégérine (OPG), inhibiteur de la résorption osseuse. En effet, OPG est le récepteur soluble de RANK-L : en se fixant aux RANK-L ostéoblastiques, OPG inhibe la formation du couple RANK-RANK-L activateur ostéoclastique. Ainsi, le blocage de la production d'OPG amplifie l'activation ostéoclastique.

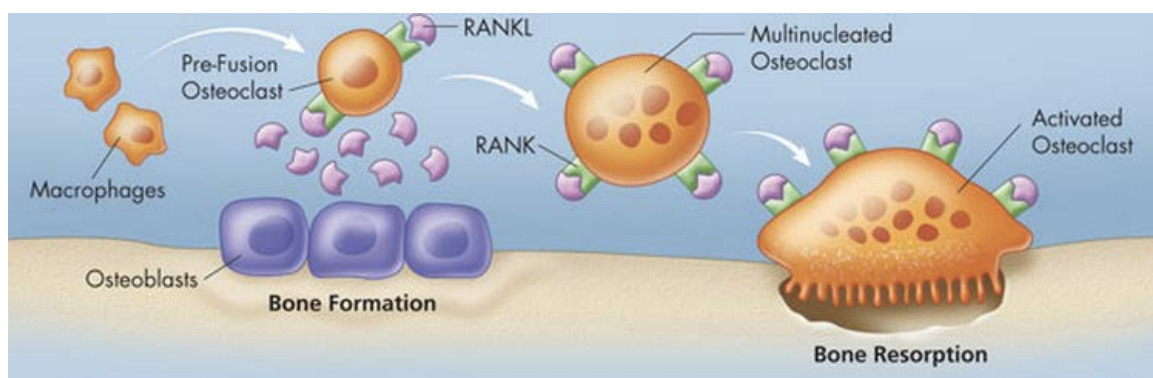


Figure 139 : Une cascade réactionnelle, initiée par la production de prostaglandines par les LPS des bactéries à Gram -, aboutit à la maturation des précurseurs macrophagiques en pré-ostéoclastes dotés d'un récepteur RANK. Les ostéoblastes libèrent des ligands RANK-L qui, une fois fixés au récepteur RANK ostéoclastique, induisent l'activation ostéoclastique (Josse, 2009).

• **Résorption du tissu osseux**

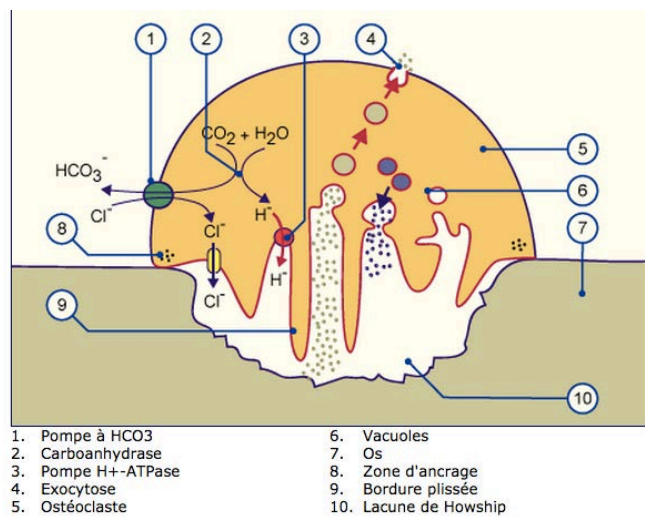
L'ostéoclaste alterne des phases migratoires le long de la surface osseuse et des phases de résorption active. Pour que la résorption soit effective, l'ostéoclaste doit présenter une bipolarité phénotypique et fonctionnelle.

Son pôle apical, orienté en regard de la matrice osseuse, est constitué :

- au centre, d'une **bordure en brosse** chargée de la résorption osseuse : en son sein, une pompe à protons H⁺ acidifie le milieu et dissout la phase minérale osseuse ; cette zone délivre également des enzymes lysosomiales et des MMP, chargées de dégrader la matrice organique extra-cellulaire : la lacune de résorption de Howship, entre le pôle apical ostéoclastique et la matrice osseuse, est ainsi formée.
- en périphérie, d'une **zone d'attachement** à la matrice osseuse grâce à des podosomes d'actine permettant d'isoler la lacune de résorption de l'environnement.

Le pôle basal de l'ostéoclaste a pour fonction essentielle le maintien électrochimique de l'ostéoclaste. Il comprend un excréteur d'acide (échangeur Na^+/H^+) et un excréteur de base (échangeur HCO_3^- , Cl^-) qui acidifie le cytoplasme.

Figure 140 : Structure d'un ostéoclaste en phase de résorption osseuse (<https://www.unifr.ch/anatomy/assets/files/elearning/fr/stuetzgewebe/knochen/zellen/f-osteoklast.php>).



4.1.1.2.4.2. Desmodonte

Les tissus dentaires présentent une différence notable avec le tissu osseux. L'os subit un remaniement constant pour s'adapter aux changements fonctionnels : la résorption osseuse est dépendante de l'hormone parathyroïdienne (PTH) qui engendre une contraction permanente des ostéoblastes pour exposer la surface aux ostéoclastes et induire l'activation ostéoclastique. La PTH n'a, en revanche, aucune influence sur les cémentoblastes et odontoblastes. Ceci explique que, dans des conditions physiologiques, les tissus durs radiculaires (desmodonte, cément, dentine) sont protégés de la résorption.

La résorption radiculaire externe est régulée par les odontoclastes, également sous la dépendance du système OPG/RANK-L/RANK (*Claisse-Crinquette & Guigand, 2012*).

- En condition physiologique, il a été montré que les cellules desmodontales expriment de l'OPG, inhibiteur de la résorption, et ne libèrent pas de RANK-L, activateur de la résorption. Il n'y a donc pas de résorption cémento-dentinaire si le desmodonte est sain.
- En revanche, dans le cas de la formation d'une parodontite apicale, les agents agresseurs produisent des facteurs de virulence capables d'envahir les tubuli dentinaires et d'enflammer le ligament alvéolo-dentaire (responsables de son élargissement clinique). Les cellules de défense migrent par extravasation jusqu'au desmodonte (à l'origine de l'élargissement desmodontal radiographique) et modulent l'expression des cellules desmodontales par libération d' $\text{IL-1}\beta$, $\text{TNF}\alpha$, PG-E_2 ... Ces dernières expriment alors davantage de RANK-L que d'OPG : la résorption radiculaire peut être enclenchée (*Tyrovola & coll., 2008*).

4.1.1.2.4.3. Cément radiculaire

Dans des conditions physiologiques, la racine dentaire est protégée de la résorption par une couche cémentoblastique et, plus en profondeur, par une fine couche de tissu cémentoïde non calcifié composé de collagène et de protéoglycanes. De plus, le cément étant un tissu non vascularisé, il se situe plus à distance des cellules ostéoprogénitrices circulantes et possède, en conséquence, une plus forte résistance à la résorption que l'os (*Claisse-Crinquette & Guigand, 2012*).

Toutefois, la résorption cémentaire peut être enclenchée si la couche cémentoblastique est lésée et peut être perpétuée si un stimulus inflammatoire chronique existe.

C'est le cas en présence d'une parodontite apicale chronique. Les toxines bactériennes excrétées dans le parodonte via les tubuli dentinaires, lèsent la surface cémentaire, maintiennent les tissus périapicaux dans un contexte inflammatoire et entretiennent le processus de résorption radiculaire. Par exemple, les LPS de certaines bactéries (notamment *Fusobacterium nucleatum*) ne se contentent pas d'activer la résorption péri-apicale osseuse mais aussi la résorption de l'apex radiculaire (Dahlen and al., 1981).

Les résorptions radiculaires ne sont radiologiquement décelables qu'à partir d'un certain degré de destruction ; pourtant, elles sont histologiquement toujours associées à la lyse de l'os alvéolaire (Lasfargues & coll., 2001). Les odontoclastes, plus petits que les ostéoclastes, résorbent le ciment et la dentine par création de lacunes de Howship de plus petit diamètre.

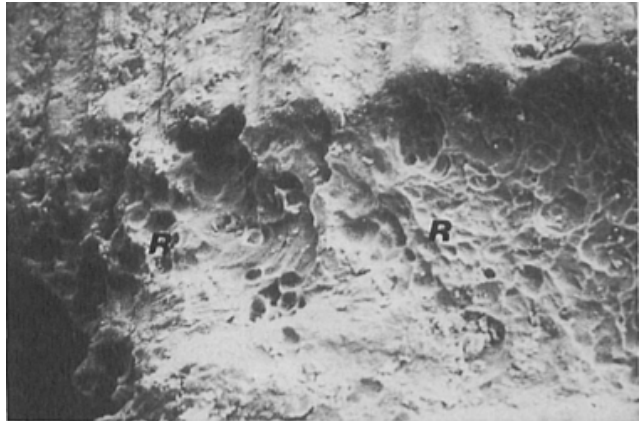


Figure 141 : Visualisation d'une résorption apicale cémentaire radiculaire consécutive à une parodontite apicale chronique, mettant en évidence de nombreuses lacunes de résorption (R) (Delzangles, 1988).

4.1.1.2.4.4. Dentine radiculaire

L'odontoclaste, comme l'ostéoclaste, résulte de la fusion de cellules ostéoprogénitrices mononucléées issues de la lignée des monocytes et macrophages. Les odontoclastes sont activés au contact du tissu minéralisé dentinaire.

La dentine radiculaire est principalement protégée par le ciment qui l'englobe. En cas de parodontite apicale chronique, une fois le ciment résorbé, le tissu dentinaire est exposé. Ce contact de la surface dentinaire avec les cellules ostéoprogénitrices marque le véritable point de départ du processus pathologique. En présence de médiateurs inflammatoires, de la même manière que la liaison entre les RANK-L ostéoblastiques et les récepteurs RANK ostéoclastiques induit l'alvéolyse, la liaison entre les RANK-L odontoblastiques et les récepteurs RANK des précurseurs odontoclastiques provoque l'activation odontoclastique (Tyrovola & coll., 2008). Les précurseurs mononucléés se fixent à la surface dentinaire exposée, développent des structures membranaires spécialisées (appelées bordures en brosse) avant de fusionner et former des odontoclastes matures multinucléés.

Ces odontoclastes peuvent dès lors libérer, à l'instar des ostéoclastes, leurs enzymes lysosomiales lytiques et dissoudre, par acidification du milieu, la dentine radiculaire.

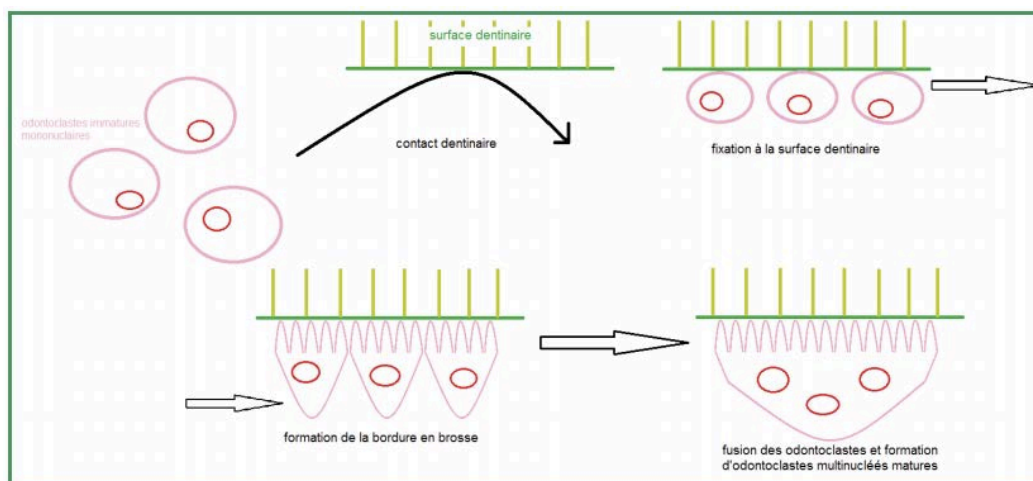


Figure 142 : Schéma décrivant l'activation et la maturation odontoclastique au contact de la surface dentinaire exposée (Aubert, 2012).

Cliniquement, on observe donc un élargissement du ligament alvéolo-dentaire, la résorption de l'os alvéolaire et du complexe cémento-dentinaire radiculaire à mesure du grossissement de la LIPOE. Ces résorptions alvéolaire et radiculaire externe consécutives à une parodontite apicale chronique ne pourront être stoppées que par éradication des agents agresseurs et suppression du contexte inflammatoire.

4.1.2. Influence du MV2 dans le développement de parodontites apicales

Le taux de succès des traitements endodontiques actuels est une question de santé publique ayant des répercussions considérables sur les plans médical d'abord, éthique et économique ensuite. Peu d'études en France, outre les analyses internes référencées par la Caisse Nationale d'Assurance Maladie (Gérard, 1989 ; Hess & Mace, 1994) ont traité le sujet épineux du taux de parodontites apicales liées à des traitements endodontiques non conformes aux données acquises de la science.

C'est le voile qu'ont voulu soulever Boucher & coll. (2002) dans leur étude menée sur 208 patients consultant au service odontologique de l'Hôtel Dieu à Paris. Les données recueillies par observation d'orthopantomogrammes (OPT) avancent des chiffres en demi-teinte puisque seulement 21% des traitements endodontiques observés sont jugés adéquats (selon 2 critères radiographiques simples : une obturation dense, sans hiatus apparent, sans défaut majeur, et atteignant une longueur de travail comprise entre 0 et 2 millimètres de l'apex radiographique). Globalement, il en ressort que 27% des dents possédant un traitement endodontique inadéquat présentent une LIPOE radiographique, contre 16% pour des dents possédant un traitement endodontique jugé adéquat : la qualité d'obturation radiographique influence donc le statut périapical.

NB : les dents présentant une LIPOE malgré un traitement endodontique *a priori* adéquat ont du être l'objet de défauts du traitement endodontique non radio-visibles (défaut d'asepsie, d'irrigation, d'élargissement pariétal...). Les résultats relatifs aux premières et deuxièmes molaires maxillaires sont référencés dans les graphiques suivants.

4.1.2.1. Première molaire maxillaire

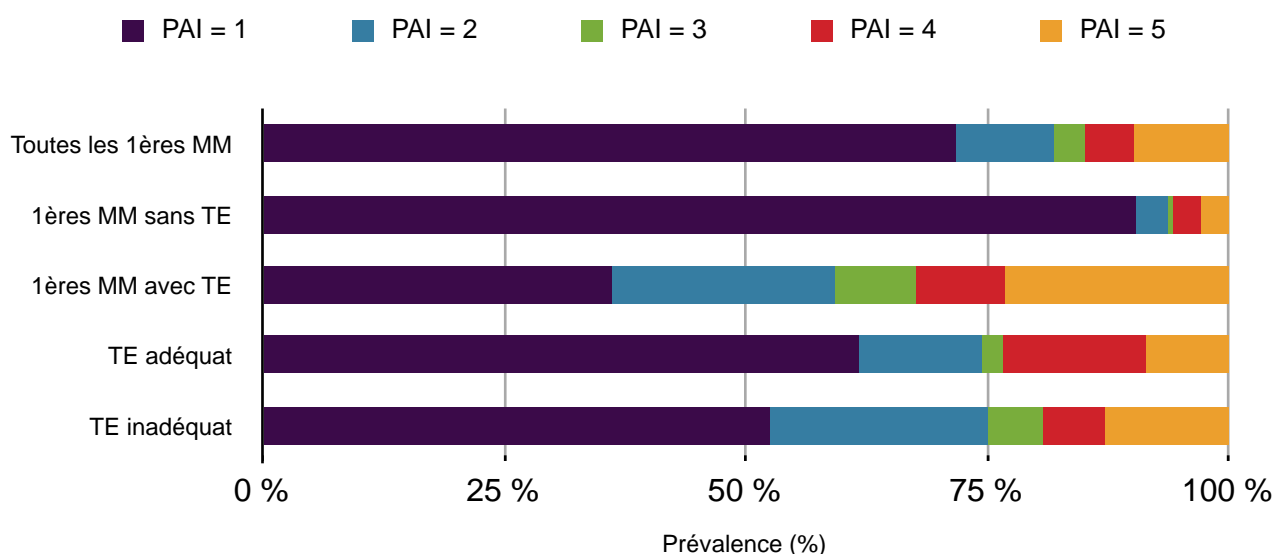


Figure 143 : Graphique en barres empilées présentant la prévalence des parodontites apicales en fonction du score PAI (Peri-Apical Index) sur les racines des premières molaires maxillaires (1ères MM) ayant subi ou non un traitement endodontique (TE), et ce traitement endodontique étant jugé adéquat ou inadéquat (Boucher & coll., 2002, modifié).

Boucher & coll. ont recours au score PAI (ou *Peri-Apical Index scoring system*) pour statuer sur le statut périapical, sain ou pathologique, d'une dent. Le score PAI est un système de notation basé sur l'évaluation du statut périapical déterminé à partir d'un cliché rétro-alvéolaire de pleine épaisseur (Ørstavik & coll., 1986). Ces scores peuvent être considérés comme fiables puisqu'ils sont eux-même basés sur une étude de Brynolf (1967) établissant une corrélation entre le statut périapical radiographique et l'analyse périapicale histologique. Le score PAI se codifie selon une échelle de 1 à 5 :

- score 1 : définit un périapex sain ;
- score 2 : élargissement desmodontal associé ou non à une diminution suspectée de la densité osseuse en regard de l'apex ;
- score 3 : élargissement desmodontal associé à une diminution de la densité osseuse ;
- score 4 : parodontite apicale chronique avérée ;
- score 5 : parodontite apicale chronique avérée, avec signes d'exacerbation aiguë secondaire.

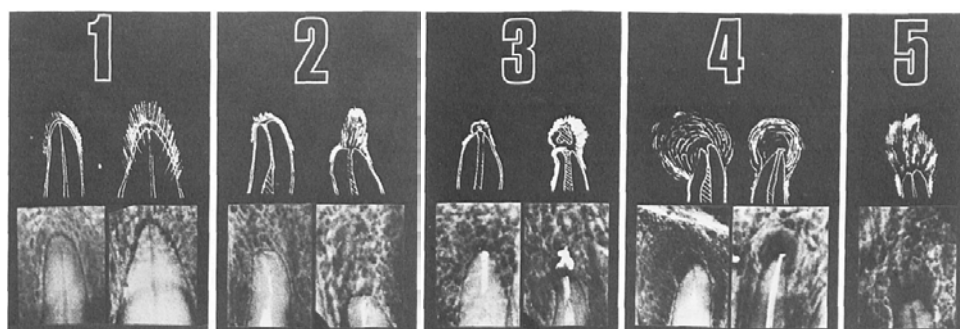


Figure 144 : Radiographies et dessins illustrant les différents scores de l'index périapical (Ørstavik & coll., 1986).

Ørstavik & coll. (1986) ont défini les stades 1 et 2 comme physiologiques, tandis que les stades 3, 4 et 5 sont considérés comme pathologiques : nous suivrons ce constat. Dans la discussion de leur étude, Boucher & coll. (2002) émettent toutefois une réserve quant à la considération du score 2 comme physiologique : en effet, ce stade peut être décrit par un élargissement desmodontal associé ou non à une modification de la densité osseuse, résultat d'un potentiel processus de cicatrisation, mais plus souvent d'un état irritatif certain ou d'une évolution vers un état pathologique ultérieur avéré. De surcroît, les LIPOE sont souvent sous-estimées radiographiquement, puisqu'elles ne sont détectables qu'à partir de 30 à 50% d'épaisseur d'os perdu sur une imagerie rétro-alvéolaire (Bender & Seltzer, 1961).

Pour les dents pluriradiculées, le score PAI le plus élevé parmi les différentes racines est retenu (Boucher & coll., 2002).

Les résultats concernant les premières molaires maxillaires sont les suivants :

- 18,1% de l'ensemble des premières molaires maxillaires étudiées présentent un score PAI strictement supérieur à 2 ; ce sont, en outre, **les dents les plus touchées par une parodontite apicale chronique**.
- L'index périapical est défavorable (PAI > 2) pour 6,3% des premières molaires maxillaires non traitées endodontiquement : ce sont également **les dents les plus touchées par une parodontite apicale chronique sans qu'il y ait eu intervention endodontique**. Les premières molaires maxillaires sont donc plus souvent atteintes par des caries volumineuses (ceci pouvant être expliqué par leur éruption à 6 ans sur l'arcade dentaire) et/ou plus souvent laissées non traitées (le patient se souciant parfois moins des caries postérieures qu'antérieures).
- L'index périapical est défavorable (PAI > 2) pour 40,7% des premières molaires maxillaires traitées endodontiquement : ce sont **les dents traitées endodontiquement les plus touchées par une parodontite apicale chronique** après les incisives mandibulaires. Ce constat justifie notre thèse puisqu'il dévoile les lacunes des chirurgiens dentistes français en matière d'endodontie des molaires maxillaires. De plus, **seulement 15,1% des traitements endodontiques des premières molaires maxillaires sont jugés adéquats** selon les critères de l'étude.
- L'index périapical est défavorable (PAI > 2) chez 25,5% des premières molaires maxillaires ayant subi un traitement endodontique jugé adéquat, contre 24,9% des premières molaires maxillaires ayant subi un traitement endodontique inadéquat. Ces résultats ne sont pas probants, et peuvent être expliqués d'une part, par la limite de la méthode radiographique pour le jugement de la qualité d'un traitement endodontique ; d'autre part, par **l'absence de considération du MV2**, qui pourrait expliquer beaucoup d'échecs sur des traitements endodontiques *a priori* acceptables.

4.1.2.2. Deuxième molaire maxillaire

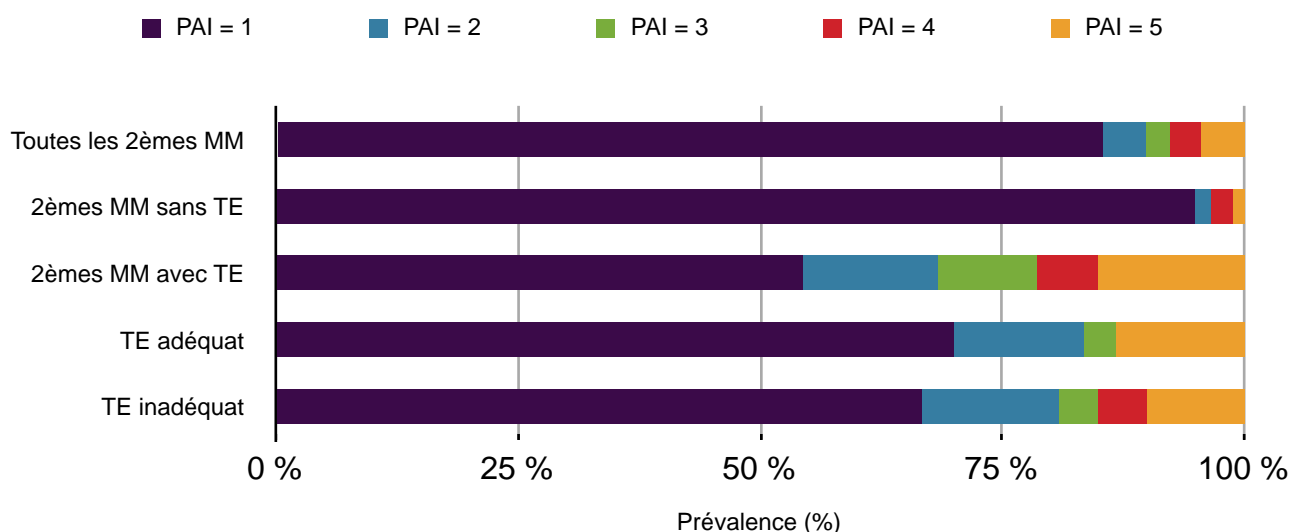


Figure 145 : Graphique en barres empilées présentant la prévalence des parodontites apicales en fonction du score PAI sur les racines des deuxièmes molaires maxillaires (2èmes MM) ayant subi ou non un traitement endodontique (TE), et ce traitement endodontique étant jugé adéquat ou inadéquat (Boucher & coll., 2002, modifié).

Les deuxièmes molaires peuvent se targuer globalement de chiffres plus favorables que les premières molaires maxillaires :

- 10,2% de l'ensemble des deuxièmes molaires maxillaires étudiées présentent un index périapical défavorable (PAI > 2) : ces dents sont également affectées dans une grande ampleur par les pathologies périapicales, mais dans une moindre mesure que les premières molaires.
- Un index périapical défavorable (PAI > 2) est retrouvé sur 3,5% des deuxièmes molaires maxillaires n'ayant pas subi de traitement endodontique et sur 31,6% des deuxièmes molaires traitées endodontiquement : le succès endodontique (68,4%) est encore trop faible chez les deuxièmes molaires maxillaires traitées.
- Un index périapical défavorable (PAI > 2) concerne 19,2% des deuxièmes molaires maxillaires ayant subi un traitement endodontique inadéquat, contre 16,7% des deuxièmes molaires maxillaires traitées endodontiquement de manière adéquate. Une obturation adéquate, radiographiquement dense et proche de la LT, permet ici de diminuer la survenue de pathologies périapicales. Ce constat pourrait être expliqué par le fait que moins de traitements endodontiques sont à tort jugés adéquats, puisque le MV2 est moins fréquemment présent pour les deuxièmes molaires que pour les premières molaires maxillaires.

4.1.3. Attitudes diagnostiques : rôle de la TVFC dans le diagnostic des LIPOE attribuées au MV2

La connaissance de la prévalence et de la sévérité des parodontites apicales est souvent basée sur l'analyse de clichés radiographiques rétro-alvéolaires ou panoramiques (comme l'étude

de *Boucher & coll., 2002*, présentée précédemment). Or, maintes études (référencées ci-après) démontrent aujourd'hui que les LIPOE ne peuvent pas toujours être diagnostiquées à l'aide de la radiographie bi-dimensionnelle. La prévalence des parodontites apicales pourrait donc être plus précisément évaluée par le recours à une imagerie tri-dimensionnelle : *Patel & coll. (2007)* ont été les premiers chercheurs à proposer le recours à la TVFC pour le diagnostic des LIPOE.

4.1.3.1. TVFC : amélioration du pouvoir diagnostique des LIPOE

La tomographie volumique à faisceaux coniques (TVFC) a montré des résultats prometteurs dans la détection des LIPOE. En effet, cette technique d'imagerie permettrait de diagnostiquer 10 à 40% de LIPOE supplémentaires, par rapport à une imagerie conventionnelle bi-dimensionnelle (*Peters & Peters, 2012*). *Bornstein & coll. (2011)* détectèrent par exemple 25,9% de LIPOE supplémentaires à l'imagerie TVFC par rapport à la radiographie rétro-alvéolaire. *Velvart & coll. (2001)* comparèrent également la capacité de diagnostic des LIPOE pour la radiographie rétro-alvéolaire et la TVFC : sur 78 dents soumises à une chirurgie apicale, 100% d'entre elles avaient révélé une LIPOE à l'imagerie 3D, contre 78,2% d'entre elles à l'imagerie 2D. Les résultats de *De Paula-Silva & coll. (2009)* révèlent un écart diagnostique encore plus significatif : 6 mois après réalisation du traitement endodontique, le succès endodontique était évalué à 79% avec la radiographie rétro-alvéolaire, tandis que ce pourcentage s'effondrait à 35% seulement avec la TVFC. La TVFC semble dès lors constituer une aide bénéfique au diagnostic des LIPOE, et que ce soit pour des praticiens très ou peu expérimentés (*Cotton & coll., 2007*).

Estrela & coll. (2008) comparent la capacité de diagnostic des LIPOE par 3 techniques d'imagerie (orthopantomogramme (OPT), radiographie rétro-alvéolaire (RA) et la TVFC) sur des dents ayant subi ou non un traitement endodontique et présentant une PAA clinique. Les résultats sont retranscrits dans le tableau ci-dessous :

	OPT (2D)	RA (2D)	TVFC (3D)
Dents traitées endodontiquement	17,6 %	35,3 %	63,3 %
Dents non traitées endodontiquement	21,7 %	36,1 %	74,7 %

Tableau 37 : Prévalence de diagnostic des LIPOE en fonction de l'imagerie utilisée (OPT, RA ou TVFC) et du statut endodontique des dents de l'échantillon (Estrela & coll., 2008).

Parmi les 3 techniques d'imagerie, on peut constater que la TVFC possède significativement le meilleur pouvoir diagnostique des LIPOE : elle détecte environ 2 fois plus de LIPOE que l'imagerie RA et presque 4 fois plus de LIPOE que l'OPT, et ce, que les dents aient subi ou non un traitement endodontique.

Il est également à noter que la prévalence de diagnostic des LIPOE est systématiquement plus faible pour les dents traitées endodontiquement que pour les dents non traitées. On peut suspecter la présence d'ancrages métalliques dans les racines des dents traitées endodontiquement induisant des artéfacts et diminuant en conséquence le pouvoir diagnostique (*Katsumata & coll., 2007*). Une seconde hypothèse pourrait justifier cet écart : les dents traitées pourraient présenter les symptômes d'une PAA primaire liée au traitement endodontique, mais cette PAA serait transitoire ou en formation, et donc inobjectivée à l'imagerie.

Les imageries bi-dimensionnelles RA et OPT présentent une spécificité au diagnostic très correcte (0,98 pour la RA et 1,0 pour l'OPT pour le diagnostic des LIPOE des groupes molaires) mais leur sensibilité au diagnostic est loin d'être satisfaisante (0,55 pour la RA et 0,34 pour l'OPT pour le diagnostic des LIPOE des groupes molaires) : concernant les molaires, 1 LIPOE sur 2 est diagnostiquée par l'imagerie RA et seulement 1 LIPOE sur 3 est diagnostiquée par l'OPT.

La TVFC arbore une meilleure sensibilité, spécificité, valeur prédictive positive et négative et une meilleure précision au diagnostic que les autres techniques (*Estrela & coll., 2008*).

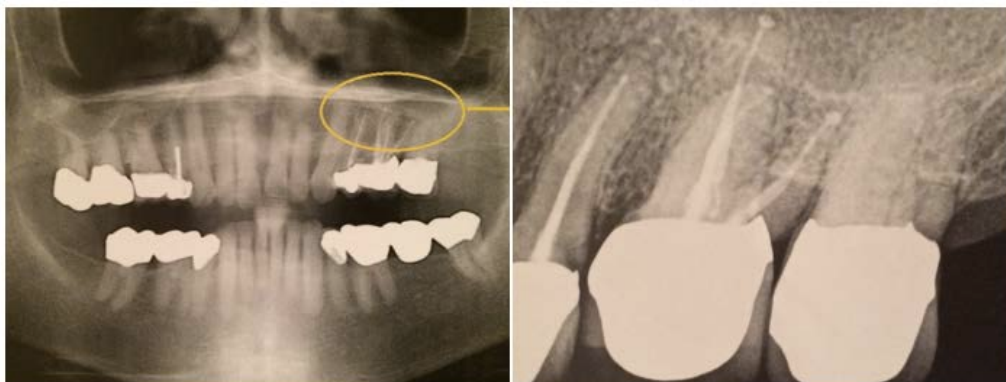
4.1.3.2. TVFC : amélioration du pouvoir diagnostic des LIPOE attribuées au MV2

L'objectivation d'une LIPOE en regard de l'apex de la racine mésio-vestibulaire sur un cliché rétro-alvéolaire ne permet pas d'identifier l'origine de l'échec endodontique. Cet échec est-il consécutif à un défaut d'asepsie, de mise en forme ou d'obturation du MV1? Ou est-il à l'origine d'un oubli ou défaut de traitement du MV2?

Huumonen & coll. (2006) ont procédé à deux examens radiographiques (RA et TVFC) sur 39 molaires maxillaires présentant les signes cliniques d'une PAA. L'imagerie RA met en évidence 33 LIPOE, tandis que l'imagerie TVFC permet d'objectiver 38 LIPOE : comme conclu précédemment, la TVFC présente une meilleure sensibilité au diagnostic des LIPOE.

Il a ensuite été observé que 30 sur 39 de ces molaires maxillaires présentent un MV2 et que 27 sur 30 de ces MV2 n'ont pas été traités. Les 3 molaires maxillaires dont les MV2 sont obturés présentent une LIPOE sur la racine disto-vestibulaire ou palatine : est ici prouvé l'importance de traiter les 2 canaux (MV1 et MV2) lorsqu'ils existent. Sur les 27 MV2 non traités, 22 d'entre eux arborent une radio-clarté en regard de l'apex de la racine mésio-vestibulaire : dans cette étude, le défaut de traitement du MV2 conduit dans 22 cas sur 27 à la formation d'une PAA. Il aurait été judicieux de déterminer la configuration canalaire des 27 racines mésio-vestibulaires dont les MV2 n'ont pas été traités, pour confirmer ou infirmer notre supputation selon laquelle un MV2 indépendant jusqu'à l'apex serait plus enclin à provoquer une PAA qu'un MV2 fusionnant avec le MV1 avant l'apex.

En conclusion, l'imagerie TVFC permet de diagnostiquer un plus grand nombre de LIPOE.



*Figure 146 : Les techniques d'imagerie bi-dimensionnelle ne permettent pas de mettre en évidence une LIPOE sur la première molaire maxillaire gauche (26) ; une LIPOE peut être néanmoins suspectée en regard de l'apex de la dent voisine (25) (*Miles, 2013*).*

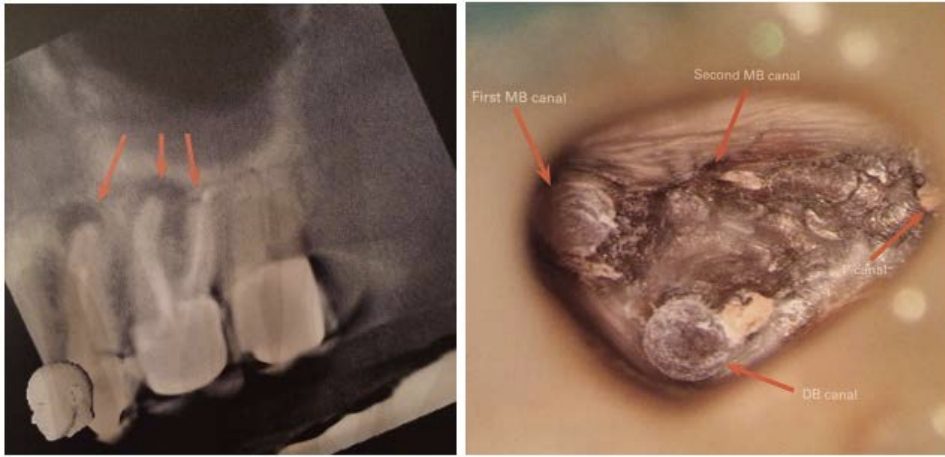


Figure 147 : On recourt en seconde intention à l'imagerie TVFC : celle-ci permet clairement le diagnostic des 2 radio-clartés péri-apicales en regard de l'apex de la racine mésio-vestibulaire de la dent 26 et de l'apex de la dent 25. La coupe sagittale (figure à gauche) permet d'identifier un MV2 oublié. La photographie clinique (figure à droite) confirme le diagnostic (Miles, 2013).

La TVFC permet aussi d'attribuer au MV2 de manière fiable de nombreuses LIPOE.

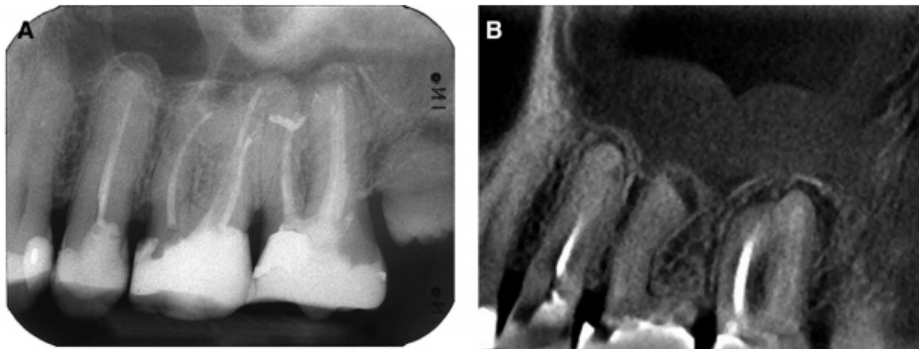


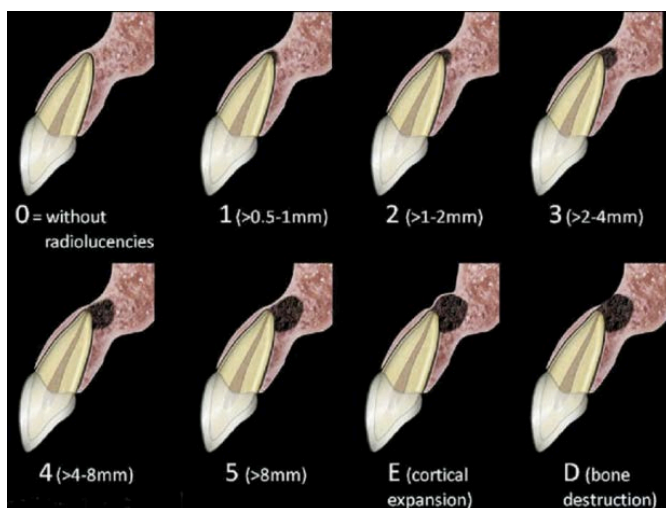
Figure 148 : Aucune LIPOE ne peut être objectivée par la radiographie rétro-alvéolaire ; par opposition, au moins 3 LIPOE peuvent être identifiées sur les 3 dents représentées : une LIPOE en regard de l'apex de la dent 25, une LIPOE en regard de l'apex de la racine mésio-vestibulaire de la dent 26 (permettant d'objectiver, ici encore, un MV2 non traité) et une LIPOE en regard de l'apex de la racine disto-vestibulaire (et mésio-vestibulaire suspectée) de la dent 27 (Lofthag-Hansen & coll., 2007).

4.1.3.3. TVFC : informations supplémentaires apportées

La TVFC nous fait disposer d'informations complémentaires à celles apportées par la radiographie conventionnelle bi-dimensionnelle.

- **Localisation de l'origine de la LIPOE :** contrairement à l'imagerie bi-dimensionnelle en incidence ortho-centrée où les deux canaux mésio-vestibulaires se superposent, le diagnostic sur le canal causant la LIPOE peut être déterminé par la TVFC. Deux coupes sagittales, une dans le plan sagittal du MV1 et une autre dans le plan sagittal du MV2, permettent d'identifier le canal causal.

- **Volume de la LIPOE** : l'imagerie TVFC permet de visualiser des LIPOE de petite taille, qui passeraient inaperçues avec un cliché conventionnel (*Lofthag-Hansen & coll., 2007*). En effet, pour être visible à la radiographie rétro-alvéolaire, la résorption alvéolaire périapicale doit atteindre 30 à 50% de l'épaisseur osseuse (*Bender & Seltzer, 1961*). Le diagnostic par la RA est donc dépendant de l'épaisseur d'os cortical et spongieux entourant la dent : une LIPOE d'un volume donné pourra être détectée si la corticale qui la recouvre est fine, tandis que cette même lésion passera inaperçue si la corticale est plus épaisse (*Huumonen & Ørstavik, 2002*). Une détection par la radiographie rétro-alvéolaire est, de plus, effective seulement si on observe une perforation de la corticale osseuse, stade de résorption osseuse déjà bien avancé : le diagnostic des lésions périapicales précoces, de petit volume, limitées à l'os spongieux, est impossible avec l'imagerie RA (*Estrela & coll., 2008*). Pourtant, il est primordial de diagnostiquer précocement une LIPOE : plus le traitement endodontique est réalisé tôt, plus le taux de succès endodontique augmente (*Friedman & Mor, 2004*). Enfin, l'imagerie bi-dimensionnelle a tendance à minimiser (d'environ 10%) le volume de la lésion par rapport à la taille observée à l'imagerie tri-dimensionnelle : même lorsqu'elles permettent de diagnostiquer les LIPOE, les clichés RA minimisent leur étendue (*Christiansen & coll., 2009*).

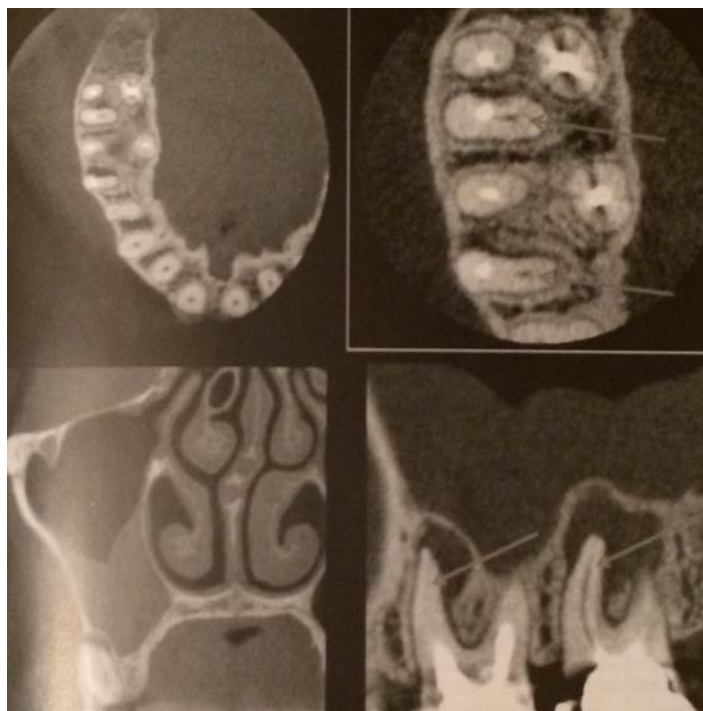


Par opposition, la TVFC diagnostique les LIPOE précoces et peut aisément quantifier le volume de la résorption. Une classification du score PAI évalué par l'imagerie CBCT (dite CBCTPAI) est proposée par *Estrela & coll. (2008)* : elle permet une quantification plus précise de l'évolution de la LIPOE que la classification d'*Ørstavik & coll. (1986)* (détaillée en 4.1.3.2.). Cette classification est fonction du diamètre de la LIPOE et de la survenue d'une potentielle expansion ou destruction de l'os cortical.

Figure 149 : Classification d'Estrela : représentation schématique des différents stades évolutifs des LIPOE, évalués par l'index périapical déterminé par la TVFC (*Estrela & coll., 2008*).

- **Etendue de la LIPOE aux structures adjacentes** : en plus de pouvoir diagnostiquer les molaires maxillaires antrales avant traitement endodontique, l'imagerie TVFC permet de mieux diagnostiquer les signes radiographiques de l'étendue d'une infection périapicale aux structures adjacentes. Par exemple, un épaississement de la membrane de Schneider (souvent révélateur d'une sinusite maxillaire d'origine dentaire) a été observé sur 30 clichés TVFC contre 7 clichés rétro-alvéolaires seulement dans l'étude de *Lofthag-Hansen & coll. (2007)*.

Figure 150 : Deux LIPOE en regard de l'apex des racines mésio-vestibulaires des dents 26 et 27 (figure en bas à droite) peuvent être l'élément déclencheur de l'épaississement de la membrane de Schneider (figure en bas à gauche). Les deux figures en haut pointent une origine possible de ces pathologies : le défaut de traitement du MV2 des deux molaires maxillaires. La TVFC permet ainsi de diagnostiquer le canal causant une LIPOE, la forme et l'étendue de la LIPOE aux structures adjacentes (Bensimon & Attal Stym-Popper, 2010).



- **Diagnostic de la nature de la LIPOE** : il a été démontré que l'imagerie TVFC peut distinguer, grâce à un différentiel de densité radiographique, une lésion granulomateuse d'une cavité kystique. La cavité kystique est en effet caractérisée par une diminution de la densité radiographique nette (Trope & coll., 1989). En précisant le diagnostic, la thérapeutique de premier choix (orthograde pour le granulome, rétrograde pour le kyste vrai) est aussi précisée. L'examen radiographique tri-dimensionnel constitue un véritable adjuvant à l'examen clinique, même si l'examen histologique est le seul à pouvoir confirmer formellement un diagnostic (Petersson & coll., 2012).

De par sa dose d'irradiation non négligeable, les indications de l'imagerie TVFC dans le diagnostic des LIPOE doivent être limitées seulement lorsque les techniques radiographiques bi-dimensionnelles ne trouvent pas le facteur causal d'une symptomatologie clinique d'une PAA (Pigg & coll., 2011). Le recours à l'imagerie TVFC est indiqué lorsque, sur fond de PAA clinique, le cliché rétro-alvéolaire ne met pas en exergue de LIPOE ou de canal supplémentaire (MV2) oublié.

4.1.4. Attitudes thérapeutiques

Si la majorité des praticiens savent aujourd'hui que le second canal mésio-vestibulaire des molaires maxillaires existe, peu d'entre eux seulement le traitent : sur 1143 praticiens flamands, 70% d'entre eux avouent le chercher rarement, voire jamais (Slaus & Bottenberg, 2002). Découle de ce constat accablant une explication aux nombreux échecs endodontiques. La contamination endodontique pré-établie doit non seulement être jugulée lors du traitement endodontique (antisepsie) mais une sur-contamination au cours du soin doit également être évitée : la mise en place d'une asepsie rigoureuse prévient cette sur-contamination.

Afin d'éliminer le biofilm bactérien qui colonise l'endodonte, le chirurgien dentiste met en œuvre une **antisepsie**. Celle-ci lutte contre les **infections endodontiques primaires**. Les moyens employés pour parvenir à l'antisepsie doivent couvrir un large spectre en raison de la très grande hétérogénéité bactérienne rencontrée (*Pérard & coll., 2013*).

- L'irrigation constitue l'étape clé de l'antisepsie canalair : la solution de référence est l'hypochlorite de sodium en concentration 1 à 2,5%, renouvelée à raison d'au moins 1 mL entre chaque passage de lime, agrémentée d'une solution chélatante (EDTA) en fin de traitement pour dissoudre l'enduit minéral pariétal (*détaillé en 3.1.4.*).
- L'utilisation des médications temporaires (Ca(OH)₂) en inter-séance crée un environnement canalair favorable à la guérison du périapex (*détaillé en 3.2.3.2.1.*).

Des règles d'**asepsie** rigoureuses doivent également être appliquées : elles visent à empêcher la sur-contamination de micro-organismes étrangers à l'endodonte initial et ainsi à prévenir les **infections endodontiques secondaires**, à l'origine de maintes parodontites apicales réfractaires (*détaillé en 4.1.1.2.1.*). Les moyens déployés par l'asepsie sont nombreux : stérilisation du matériel endodontique, règles d'hygiène strictes pour le praticien (lavage de mains, port de gants...), isolement de la dent par le champ opératoire potentiellement accompagné d'une reconstitution préalable de la dent, reconstitution coronaire étanche en inter-séance...

Devant un échec d'asepsie et/ou d'antisepsie et le constat d'une LIPOE, deux options thérapeutiques existent alors : le retraitement endodontique de la dent par voie orthograde et la chirurgie apicale. Le retraitement endodontique par voie orthograde doit toujours être réalisé en première intention. La chirurgie apicale doit être envisagée seulement en cas d'impossibilité ou d'échec du retraitement (*Castellucci, 2003*).

4.1.4.1. Thérapeutique non-chirurgicale : le retraitement endodontique

Le retraitement endodontique (RTE) consiste à éliminer de la dent tous les matériaux d'obturation canalair et à refaire le nettoyage, la mise en forme et l'obturation des canaux. Le retraitement est fait lorsque le traitement initial apparaît inadéquat ou a échoué, ou lorsque le réseau canalair a été contaminé par une exposition prolongée à l'environnement intra-oral (*AAE, 2003*).

Le retraitement endodontique a pour objectif la suppression de tout foyer infectieux potentiel ou avéré, la prévention des récives par une obturation tridimensionnelle et hermétique ainsi que l'éradication des précédents micro-organismes qui ont résisté au précédent traitement ou ont colonisé l'endodonte ultérieurement à celui-ci (*ANDEM, 1996*).

4.1.4.1.1. Indications

Le retraitement endodontique est indiqué dans diverses situations cliniques :

- Lorsqu'une parodontopathie apicale est diagnostiquée par le biais de signes cliniques et/ou radiographiques présents lors de la consultation, l'échec endodontique est alors établi.

Signes cliniques subjectifs (recueillis lors de l'interrogatoire médical)	Signes cliniques objectifs (recueillis lors de l'examen clinique)	Signes radiographiques (recueillis lors de l'examen radiographique)
gène à la mastication	tuméfaction douloureuse à la palpation	élargissement desmodontal
douleur lancinante, localisée, continue, exacerbée à la pression	variation de teinte des tissus mous en regard de l'apex de la racine infectée	discontinuité de la lamina dura
douleur violente, irradiante et intermittente (pulpite aiguë liée à un canal oublié)	présence d'une fistule	raréfaction osseuse apicale ou latéro-radiculaire (LIPOE) +/- résorption radiculaire associée
-	sensibilité à la percussion axiale	ostéite condensante +/- hypercémentose associée
-	sinusite en rapport avec la dent traitée	traitement endodontique défectueux (obturation peu dense et/ou ne respectant pas la limite apicale maîtresse)

Tableau 37 : Signes cliniques et radiographiques d'un échec endodontique établi (ANDEM, 1996, modifié).

Conduite à tenir devant un échec endodontique établi :

La reprise du traitement endodontique est dès lors indiquée.

Cependant, si une reconstitution coronaire durable ne peut être ensuite mise en oeuvre, on procédera à l'avulsion de la dent causale.

Si le retraitement endodontique ne peut être entrepris, la chirurgie apicale se révèle comme la thérapeutique de substitution.

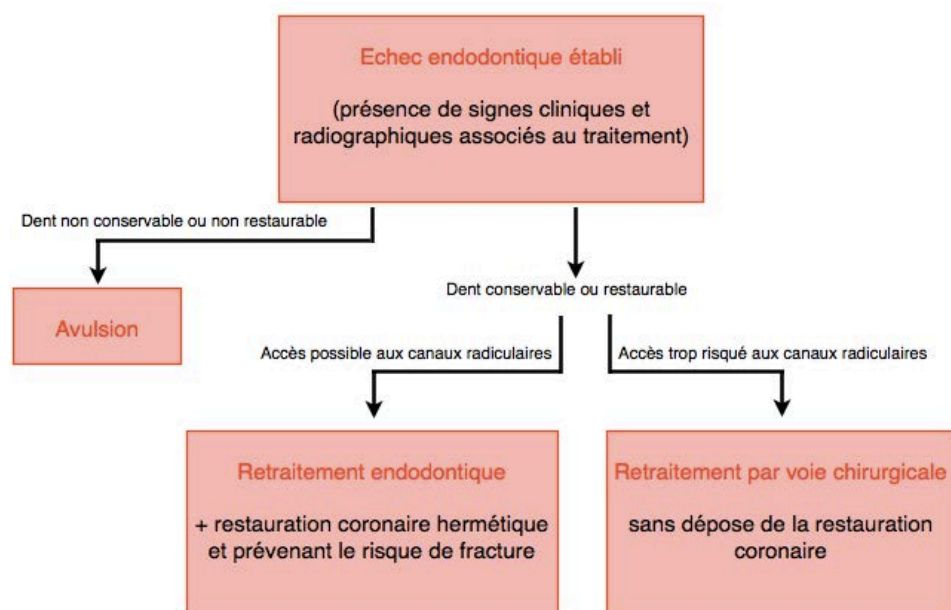


Figure 151 : Organigramme de décision thérapeutique devant un échec endodontique établi (ANDEM, 1996, modifié).

- Un risque d'échec endodontique existe à long terme sur des dents présentant des obturations canalaires non conformes sans lésion périradiculaire radiographiquement décelable, associées à une symptomatologie absente ou frustrée.

Conduite à tenir devant un échec endodontique potentiel :

En l'absence de toute pathologie, lorsque le renouvellement d'une obturation coronaire ou lorsqu'une reconstitution prothétique est envisagée, le RTE est indiqué seulement si la qualité de l'obturation est insuffisante. L'évaluation repose sur une appréciation radiologique et sur le sondage intracanalair qui doit se révéler dense. La défaillance et/ou le vieillissement d'une restauration coronaire devenue non hermétique peuvent compromettre le succès d'un traitement endodontique sous-jacent et contraindre au RTE.

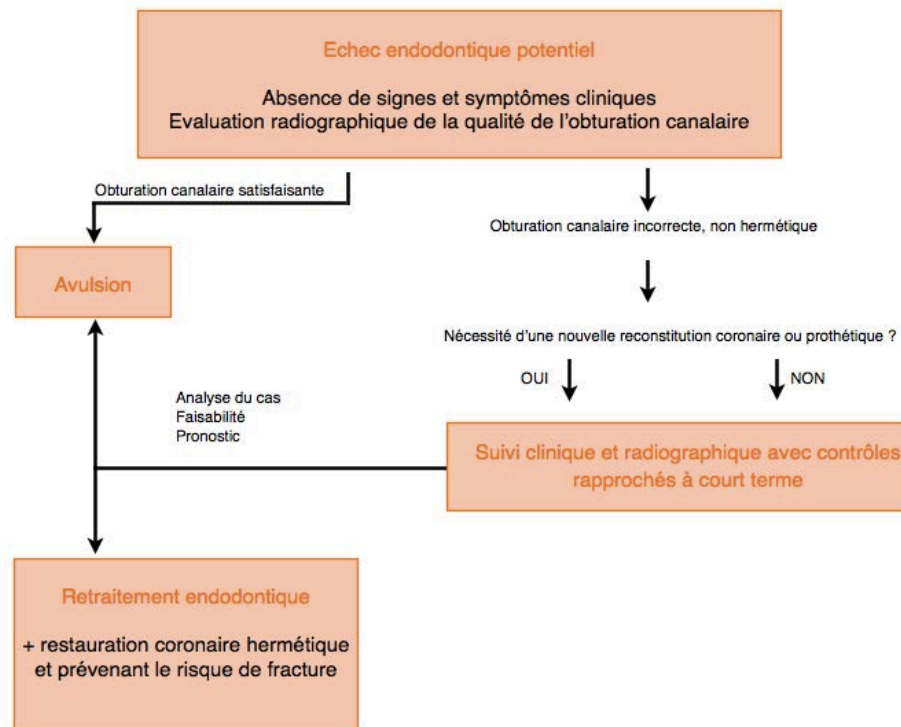


Figure 152 : Organigramme de décision thérapeutique devant un échec endodontique potentiel (ANDEM, 1996, modifié).

4.1.4.1.2. Contre-indications

Des considérations d'ordre général, dentaire ou parodontal limitent le champ d'indication du retraitement endodontique.

• Contre-indications générales

- Le RTE est formellement contre-indiqué, quelle que soit la dent, pour les patients présentant un haut risque d'endocardite infectieuse (détaillé en 4.4.2.1.).
- L'état général, l'âge et la motivation du patient peuvent également influencer et mener à la contre-indication du RTE, considéré comme plus contraignant et plus aléatoire qu'un traitement endodontique initial.

- Le RTE est autorisé sur les patients immuno-déprimés sous couvert d'une antibiothérapie prophylactique.

- Contre-indications dentaires

- fractures, fêlures ;

- dents sans avenir fonctionnel ;

- dents sans support corono-radicaire suffisant à une reconstitution prothétique durable.

- Contre-indications parodontales

Un support parodontal fortement diminué, une mobilité dentaire terminale ou une atteinte de furcation avancée sont autant de signes cliniques d'une parodontopathie avancée, dont le pronostic dentaire à long terme est contrarié et n'indique pas le RTE.

4.1.4.1.3. MV2 & retraitement endodontique

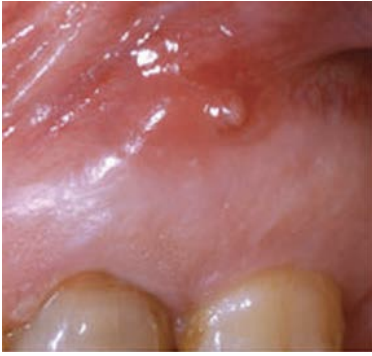Dès 1969, *Weine & coll.* étaient surpris de constater que les premières molaires maxillaires, qui semblaient réfractaires aux procédures de chirurgie apicale ou de retraitement endodontique, répondaient favorablement une fois le MV2 découvert et traité.

Wolcott & coll. (2005), dans le même but, ont cherché à comparer la prévalence du MV2 sur des dents soumises à un traitement endodontique initial ou à un retraitement endodontique. Sur un total de 3578 premières molaires maxillaires observées, 57,9% (1629 sur 2814) présentent un MV2 lors de leur traitement endodontique initial, tandis que 66,0% (504 sur 764) des dents sujettes à une parodontite apicale et *in extenso* à un RTE arborent un MV2. La prévalence du MV2 sur les deuxièmes molaires maxillaires était respectivement de 34,0% (627 sur 1845) sur les dents soumises à un traitement endodontique initial et 40,0% (77 sur 193) sur les dents soumises à un RTE. Le test du Khi2 montre une différence significative pour les premières molaires maxillaires ($p < 0,0001$) : la prévalence du MV2 augmente significativement sur les premières molaires maxillaires touchées par une parodontite apicale chronique. Le MV2 serait ainsi un facteur d'échec endodontique.

Il est donc primordial d'entreprendre le traitement du MV2 lors du retraitement endodontique. Les premières molaires maxillaires sont, en effet, les dents sur lesquelles la proportion de «canaux manqués» est la plus grande (*Allen & coll., 1989*) mais le retraitement endodontique effectué sur ces «canaux manqués» présente des chiffres pronostiques favorables : 81,7% des RTE liés à un canal manqué aboutissent à un succès endodontique clinique et radiographique, contre 72,7% pour l'ensemble des dents soumises à un RTE.

4.1.4.1.4. Cas clinique

Les exemples de guérison endodontique liée à la découverte du MV2 lors du RTE ne sont pas rares dans la littérature. Nous choisissons de présenter ici le cas clinique de *Siqueira & coll. (2014)*.



Un homme de 52 ans vient consulter au cabinet pour une douleur rémanente sur la dent 26, malgré un traitement endodontique effectué il y a 3 mois sur cette même dent. Il déclare qu'un bouton s'est formé à la suite du traitement sans jamais disparaître.

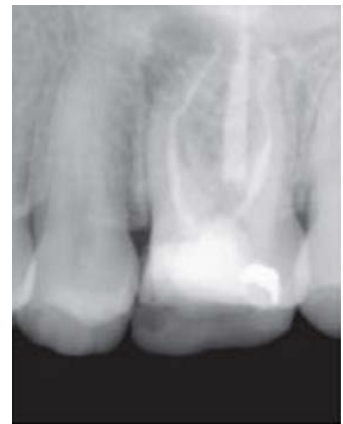L'examen clinique révèle une fistule en regard de l'apex de la racine mésio-vestibulaire de la première molaire maxillaire gauche.

Figure 153 : Fistule endodontique observée à l'examen buccal en regard de l'apex de la racine mésio-vestibulaire de la dent 26 (Siqueira & coll., 2014).

Un cliché radiographique rétro-alvéolaire laisse apparaître une large radio-clarté autour de l'apex de la racine mésio-vestibulaire de la dent causale.

L'échec endodontique peut être expliqué par un traitement endodontique initial jugé insuffisant (manque de densité d'obturation, élargissement du diamètre canalaire insuffisant, non respect des LT...).

Figure 154 : Radiographie diagnostique mettant en évidence une image périapicale radio-claire en regard de la racine MV, conséquence d'un traitement endodontique inadéquat (Siqueira & coll., 2014).



Le retraitement endodontique de la dent est entrepris.

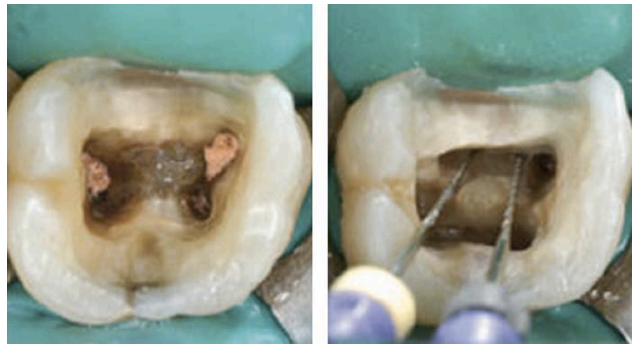
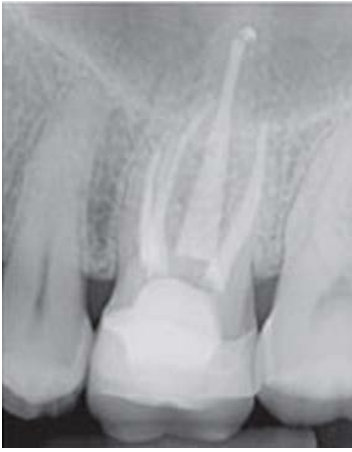

Figure 155 : Le traitement initial entrepris sur 3 canaux (image à gauche) a omis d'identifier deux canaux supplémentaires (image à droite) (Siqueira & coll., 2014).

La dépose de la restauration coronaire temporaire puis la désobturation des 3 canaux initialement traités (MV1, DV et P) sont effectuées.

L'insertion de limes K n°10 objective deux «canaux manqués» : un MV2 perméable et un MV3 qui se révélera impossible à pénétrer.



Les quatre canaux furent obturés après une médication temporaire intra-canaire d'hydroxyde de calcium.

Le cliché radiographique 3 ans après RTE montre que la LIPOE en regard de la racine mésio-vestibulaire a complètement disparu après traitement du MV2. La dent est, depuis le RTE, asymptomatique et la fistule endodontique n'est plus retrouvée à l'examen clinique.

Figure 156 : Radiographie effectuée 3 ans après RTE, signant la disparition de la LIPOE en regard de la racine mésio-vestibulaire (Siqueira & coll., 2014).

- Le retraitement endodontique constitue la **thérapeutique de premier choix devant l'échec endodontique établi d'une molaire maxillaire**.
- Les auteurs, sans amener de preuve irréfutable, défendent de plus en plus l'hypothèse que le MV2 joue un rôle prépondérant dans la santé dentaire et parodontale :
 - un **MV2 non traité** favorise l'apparition d'une **pathologie péri-apicale** ;
 - un **MV2 traité en seconde intention** favorise la **guérison péri-apicale** de dents symptomatiques, réfractaires aux RTE et chirurgies apicales l'omettant.

4.1.4.2. Thérapeutiques chirurgicales

En cas d'impossibilité ou d'échec du traitement endodontique orthograde, le traitement chirurgical des lésions péri-apicales est l'ultime alternative à l'amputation radiculaire ou à l'avulsion dentaire.

4.1.4.2.1. Chirurgie apicale

La chirurgie endodontique, ou chirurgie apicale, a longtemps été considérée comme une discipline complexe aux résultats aléatoires. Mais aujourd'hui, de meilleures connaissances histopathologiques et l'élaboration d'aides optiques microscopiques et endoscopiques, de nouveaux matériaux d'obturation ainsi qu'une miniaturisation instrumentale ont permis la métamorphose des concepts de la chirurgie endodontique.

Les objectifs de la chirurgie apicale sont les suivants :

- éliminer le tissu mou pathologique ;
- réséquer l'apex afin de supprimer les canaux secondaires et latéraux qui peuvent contenir de nombreux micro-organismes inaccessibles par voie orthograde ;
- réaliser une obturation *a retro* étanche et biocompatible afin d'isoler le système endodontique des tissus péri-apicaux (ESE, 2006).

L'objectif final d'une chirurgie apicale est la régénération des tissus péri-apicaux (cément, desmodonte, os) et la disparition des signes cliniques (ESE, 2006).

4.1.4.2.1.1. Indications

La chirurgie endodontique est essentiellement indiquée dans les cas suivants (ESE, 2006) :

- **Echec** (radiologique et/ou clinique) **du traitement ou retraitement orthograde mené selon les données acquises de la science** : la chirurgie apicale est alors un traitement complémentaire au RTE (Simon & Pertot, 2006).
- **Dépassement iatrogène** (de matériau ou d'un instrument) au delà de l'apex radiologiquement décelable, que la dent soit symptomatique ou non ;
- Impossibilité d'entreprendre un RTE sur un **canal obstrué dans le tiers apical** (calcifications intra-canalaires, instrument fracturé, bouchons et butées canalaires) ;
- Impossibilité d'entreprendre un RTE du fait de la **complexité anatomique canalaire du tiers apical** (canaux latéraux, accessoires, isthmes inter-canalaires ininstrumentables, risque de fracture radiculaire...) ;
- **Perforation, déviation ou fracture radiculaire horizontale du tiers apical**, associée ou non à une résorption apicale (Rubinstein & Torabinejad, 2004);
- Nécessité de **biopsie** de la lésion (diagnostic différentiel avec une lésion cancéreuse) (Rubinstein & Torabinejad, 2004);
- **Parodontite apicale sur dent asymptomatique porteuse de prothèse fixée de bonne qualité sur un traitement endodontique a priori adéquat** (Chalfin & coll., 2004). En effet, les moyens mis en oeuvre pour la dépose de l'élément prothétique et de l'ancrage corono-radiculaire peuvent être aussi préjudiciables qu'un acte de chirurgie endodontique. Ce facteur est toutefois sujet à caution.

4.1.4.2.1.2. Contre-indications

- Contre-indications locales (liées à la dent et son micro-environnement) :
 - position de la dent sur l'arcade : la position d'une dent très postérieure peut rendre l'accès chirurgical très délicat et compromettre le succès de l'intervention et le pronostic dentaire à long terme. Une solution alternative proposant l'avulsion et le remplacement de la dent par un implant peut être envisagée pour ces raisons (Hoskinson, 2005).
 - risque lié, pour la chirurgie apicale des racines palatines par abord palatin, à la proximité de ces racines avec l'artère palatine postérieure et le nerf grand palatin (situé entre les deuxième et troisième molaires maxillaires) ;
 - risques liés à la proximité des racines des molaires maxillaires avec la membrane du sinus maxillaire : perforation et sinusite associées (détaillé en 4.4.1.2.). Des examens radiographiques tri-dimensionnels sont donc conseillés avant toute chirurgie apicale dans les secteurs molaires supérieurs (Hoskinson, 2005). La perforation de la membrane sinusienne n'est, cependant, pas problématique en soi si elle est anticipée (Van Den Bergh & coll., 2000).

Figure 157 : Antre sinusien perforé après résection de l'apex de la racine mésio-vestibulaire d'une première molaire maxillaire droite. Mise en évidence au bleu de méthylène du MV2 oublié et d'un isthme inter-canaulaire (image à gauche). Réalisation d'une obturation a retro englobant le MV2 et l'isthme inter-canaulaire (image à droite) (Hoskinson, 2005).

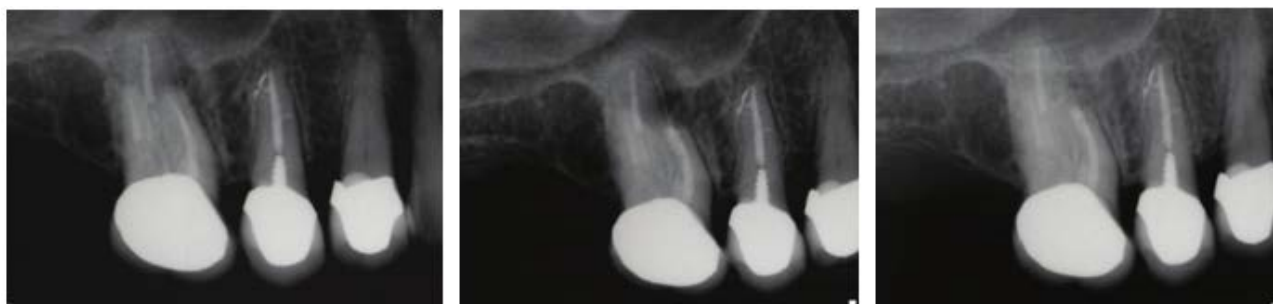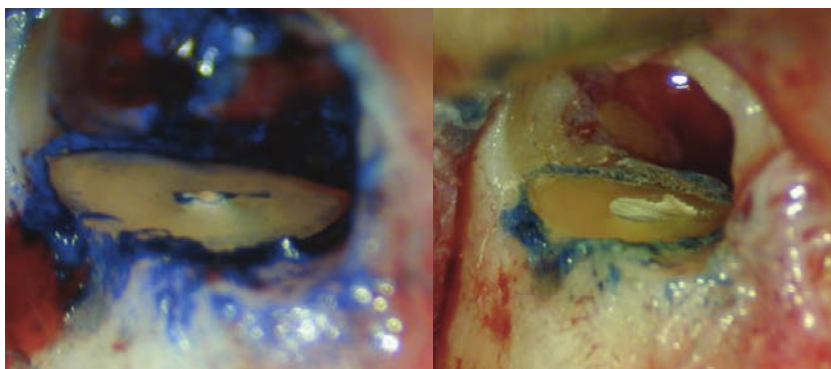


Figure 158 : Radiographies rétro-alvéolaires pré-opératoire, post-opératoire et de contrôle 1 an après l'intervention chirurgicale (Hoskinson, 2005).

- Contre-indications parodontales (Merino, 2009):
 - Support parodontal diminué et risque de communication endo-parodontale non négligeable, qui compromettrait le pronostic ;
 - Lésion endo-parodontale pré-établie ;
 - Mobilité dentaire importante.

- Contre-indications prothétiques (Merino, 2009):
 - Couronne dentaire non restaurable ;
 - Dent support d'une prothèse amovible ;
 - Rapport couronne/racine clinique défavorable.

- Contre-indications générales :
 - Contre-indication formelle chez les patients porteurs d'un haut risque d'endocardite infectieuse (AFSSAPS, 2011) ;
 - La chirurgie apicale est autorisée sur les patients immuno-déprimés sous couvert d'une couverture antibioprophylactique (AFSSAPS, 2011) ;
 - Les troubles de l'hémostase (hémophilie, maladie de Willebrand, patients sous anti-coagulants, anti-agrégants plaquettaires...) doivent être systématiquement évalués en amont de la chirurgie apicale et peuvent contre-indiquer cette dernière : en effet, l'afflux sanguin important peut contrarier la vision du champ opératoire du praticien ; de surcroît, la formation d'un caillot sanguin est une condition *sine qua non* à la réussite d'une chirurgie endodontique.
 - La chirurgie apicale est contre-indiquée chez les patients ayant subi une irradiation de la sphère orale (Fahey & coll., 2011).

- Contre-indications liées au patient, notamment son manque de coopération (ESE, 2006) :
 - Manque de motivation du patient ;
 - Hygiène bucco-dentaire insuffisante.
- Contre-indications liées au praticien, notamment son manque d'expérience.

4.1.4.2.1.3. Spécificités de traitement

La chirurgie endodontique des molaires maxillaires ne diffère pas fondamentalement de la technique opératoire habituelle des autres régions buccales, mais quelques précautions supplémentaires doivent être respectées, du fait des structures neuro-vasculaires et cavités osseuses voisines, des variations morphologiques radiculaires possibles et de la présence ou absence du MV2.

- Arsenal thérapeutique adéquat

- Le MV2 est diagnostiqué plus facilement en chirurgie endodontique grâce à l'apport du **microscope** (Merino, 2009) ou de l'**endoscope** (Von Arx, 2000).
- Les **inserts ultrasoniques** montrent de meilleurs résultats que les fraises dans la préparation de la cavité *a retro* pour les dents pluri-radiculées, de par leur accès au canal qui se trouve facilité avec les inserts et qui permet une préparation de la cavité *a retro* moins large (limitant le risque de perforation radiculaire) et avec un délabrement osseux moindre (Lange & coll., 2007).

- Abord vestibulaire ou palatin

La résection des racines mésio-vestibulaire ou disto-vestibulaire prévoit un apport vestibulaire. Lorsqu'une communication bucco-sinusienne est anticipée d'emblée ou crainte de par la proximité topographique du sinus avec la racine à réséquer, le trait d'incision doit être choisi de façon à ce que les sutures se trouvent supportées par un lit osseux, afin d'éviter la survenue d'une fistule bucco-sinusienne suite à une déhiscence des tissus mous (Bernhart & coll., 1999).

Deux approches chirurgicales sont proposées pour la résection de la racine palatine d'une molaire maxillaire :

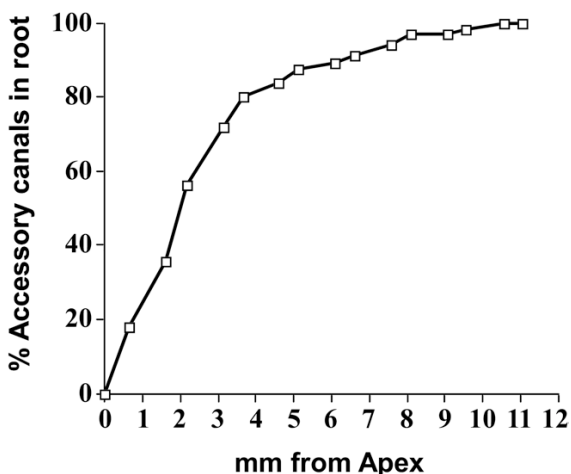
- Si la racine palatine est proche des racines vestibulaires, un abord vestibulaire sera privilégié mais requiert un délabrement cortical plus important et bien souvent un abord trans-sinusien (Wallace, 1996).
- Si les racines sont très divergentes, l'abord palatin est davantage indiqué, bien que difficile techniquement. Une incision de décharge palatine est réalisée en regard des prémolaires, à distance du nerf grand palatin. Une voûte palatine profonde et étroite est préférable à un palais large et plat car, dans ce dernier cas, la racine palatine risque d'être située plus loin de la corticale osseuse.

- Etendue de la résection apicale

La résection de l'apex vise à englober tout espace pulpaire potentiellement contaminé, c'est-à-dire les canaux accessoires, secondaires et isthmes apicaux, en visant à conserver des parois radiculaires d'épaisseur suffisante pour ne pas fragiliser la racine réséquée.

La plupart des auteurs s'accordent à dire que la grande majorité des ramifications apicales (canaux accessoires et secondaires) sont logées dans les 3 derniers millimètres apicaux (Green, 1960 ; Vertucci, 1984 ; Morfis & coll., 1994). Kim & coll. (2001) ont montré qu'une résection à 3 millimètres de l'apex anatomique permettait l'exérèse de 93% des canaux accessoires et secondaires.

Degerness & Bowles (2008) se sont penchés plus précisément sur la racine mésio-vestibulaire de 90 premières et 63 deuxièmes molaires maxillaires, afin de déterminer *in vitro* le niveau de résection apicale optimal par identification et localisation des ramifications apicales, isthmes canalaire et mesure de l'épaisseur résiduelle des parois radiculaires.



L'étude a montré que 80,0% des canaux secondaires et accessoires des racines mésio-vestibulaires étaient contenus dans les 3,6 derniers millimètres radiculaires, tandis qu'une résection à 3,1 millimètres n'englobait que 72,0% de ces canaux.

Degerness & Bowles conseillent donc une **résection à 3,6 millimètres de l'apex anatomique pour englober 80,0% des ramifications apicales.**

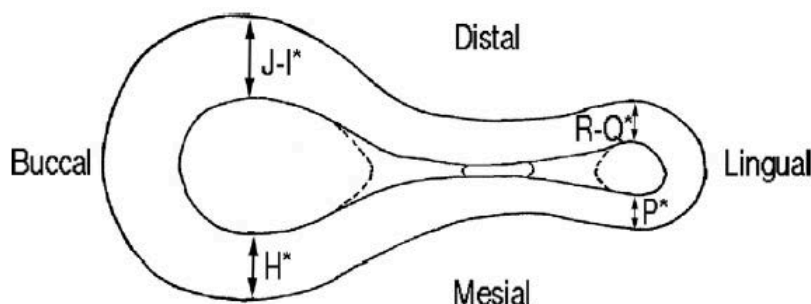
Figure 159 : Prévalence de canaux accessoires et secondaires supprimés au sein de la racine mésio-vestibulaire de 163 molaires maxillaires, en fonction de l'étendue de la résection apicale (Degerness & Bowles, 2008).

On sait également que la racine mésio-vestibulaire des molaires maxillaires est le lieu de nombreux isthmes inter-canalaire : Von Arx (2000) a notamment constaté que 76% des racines mésio-vestibulaires présentaient un isthme canalaire entre le MV1 et le MV2 (10% des racines ont deux canaux mais pas d'isthme, 14% des racines n'arborent quant à elles qu'un canal). Cette proportion considérable explique la nécessité de réséquer l'apex à un niveau où l'isthme est présent : celui-ci doit être contenu dans la préparation et obturation *a retro*.

NB : aucun isthme inter-canalaire n'a été retrouvé sur les racines palatine et disto-vestibulaire (Von Arx, 2000).

Weller & coll. (1995), lors de l'observation de 50 racines mésio-vestibulaires de molaires maxillaires sectionnées et colorées au bleu de méthylène, ont pu observer que 100% des isthmes existants (partiels ou complets) étaient retrouvés **à 4 millimètres de l'apex anatomique**, contre 90,5% à 3 millimètres. D'autres auteurs corroborent ces propos et estiment aussi que la résection apicale devrait être repoussée à 4 millimètres pour la racine mésio-vestibulaire des molaires maxillaires, puisque celle-ci contient une fréquence d'isthmes et canaux accessoires non négligeables entre 3 et 4 millimètres de l'apex (Degerness & Bowles, 2008 ; Jung & coll., 2005).

Un troisième élément à prendre en considération lors de la résection apicale est l'épaisseur des murs radiculaires résiduels.



Measurements in millimeters				
Distance from Apex	H*	J-I*	P*	R-Q*
	Mean ± SD	Mean ± SD	Mean ± SD	Mean ± SD
0.00	0.51 ± 0.26	0.41 ± 0.21	0.22*	0.35*
0.64	0.85 ± 0.32	0.60 ± 0.27	0.61 ± 0.21	0.34 ± 0.28
1.62	1.09 ± 0.24	1.02 ± 0.30	0.75 ± 0.27	0.54 ± 0.24
2.15	1.15 ± 0.22	1.17 ± 0.26	0.84 ± 0.31	0.66 ± 0.27
3.12	1.21 ± 0.22	1.30 ± 0.23	0.89 ± 0.22	0.83 ± 0.24
3.64	1.24 ± 0.22	1.34 ± 0.22	0.91 ± 0.22	0.89 ± 0.23
4.58	1.28 ± 0.20	1.38 ± 0.19	0.97 ± 0.22	0.95 ± 0.20
5.10	1.31 ± 0.19	1.40 ± 0.18	0.99 ± 0.18	0.95 ± 0.18
6.10	1.36 ± 0.18	1.46 ± 0.23	1.04 ± 0.17	0.98 ± 0.19
6.61	1.39 ± 0.18	1.47 ± 0.19	1.06 ± 0.17	1.00 ± 0.18
7.59	1.47 ± 0.18	1.52 ± 0.18	1.14 ± 0.21	1.05 ± 0.20
8.09	1.54 ± 0.17	1.55 ± 0.19	1.22 ± 0.25	1.09 ± 0.22
9.07	1.64 ± 0.22	1.59 ± 0.22	1.39 ± 0.34	1.18 ± 0.29
9.57	1.72 ± 0.21	1.57 ± 0.26	1.48 ± 0.34	1.24 ± 0.33
10.57	1.87 ± 0.27	1.57 ± 0.25	1.75 ± 0.45	1.21 ± 0.45
11.05	1.92 ± 0.27	1.53 ± 0.45	1.84 ± 0.42	1.24 ± 0.02
12.04	1.98 ± 0.28	*	2.03 ± 0.35	*

Tableau 39 : Mesures de l'épaisseur résiduelle des parois radiculaires autour du MV1 et du MV2 après résection apicale, en fonction du niveau de résection apical. (J-I) représente l'épaisseur du pan distal du MV1, (H) l'épaisseur du pan mésial du MV1, (R-Q) l'épaisseur du pan distal du MV2, (P) l'épaisseur du pan mésial du MV2 (Degerness & Bowles, 2008).

L'épaisseur des murs mésial et distal autour du MV1 et du MV2 a été mesurée sur 163 racines mésio-vestibulaires en fonction de la distance à l'apex anatomique (Degerness & Bowles, 2008). Une épaisseur de 2 millimètres est recommandée pour diminuer la tendance à la micro-fracture des pans radiculaires résiduels (Arens & coll., 1998) mais cet objectif est utopique pour les murs mésial et distal de la racine mésio-vestibulaire des molaires maxillaires : en effet, une épaisseur de 2 millimètres n'est obtenue qu'à proximité de la furcation.

L'épaisseur des murs mésial et distal autour du MV1 augmente légèrement de l'apex vers la couronne et est **correcte à 3,12 mm de l'apex anatomique** (1,21 mm d'épaisseur pour le pan distal et 1,30 mm d'épaisseur pour le pan mésial).

En revanche, **l'épaisseur des murs autour du MV2 reste extrêmement faible sur toute sa portion apicale**. Se pose dès lors le dilemme d'inclure le MV2 dans la préparation *a retro* au risque de fragiliser les parois radiculaires résiduelles, ou d'exclure le MV2, en laissant l'ensemble des micro-organismes qu'il peut contenir venir compromettre le pronostic de la dent à plus ou moins long terme.

4.1.4.2.1.4. Taux de succès

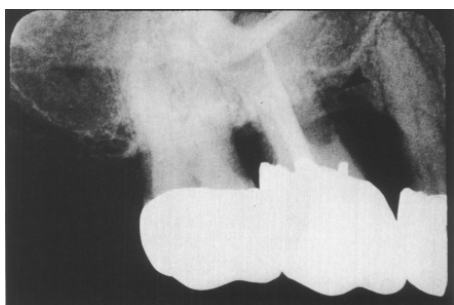
Aujourd'hui, grâce à l'avènement de nouvelles aides optiques et instrumentales, la micro-chirurgie endodontique propose des taux de succès très élevés, compris entre 88,0% (Setzer & coll., 2012) et 91,2% (Zuolo & coll., 2000).

Les taux de succès de la chirurgie apicale et du retraitement endodontique se trouvent dans maintes études comparés : si la chirurgie endodontique semble offrir un succès initial plus favorable (77,8% de succès à 2-4 ans pour la chirurgie apicale contre 70,9% pour le retraitement endodontique, selon la méta-analyse de Torabinejad & coll., 2009), le retraitement endodontique offre un pronostic plus favorable 6 ans après intervention (83,1% pour le RTE contre 71,8% pour la chirurgie apicale ; Torabinejad & coll., 2009).

On pourrait considérer la comparaison de ces taux de succès non judicieuse puisque ces deux traitements possèdent des indications différentes : le RTE doit être fait en première intention lorsqu'il est possible, la chirurgie apicale constituant une alternative substitutive ou complémentaire.

4.1.4.2.2. Amputation radiculaire

L'amputation radiculaire peut être indiquée en cas d'échec de la résection apicale de la racine mésio-vestibulaire des molaires maxillaires. Le pronostic de survie des molaires maxillaires après amputation radiculaire est très variable.



En effet, selon Newell (1991), une amputation radiculaire sur 3 réalisée sur une molaire maxillaire aboutit à un échec. Un taux d'échec encore plus élevé pour la racine mésio-vestibulaire (44,4%) pourrait s'expliquer par l'exérèse incomplète de la racine, l'importante dimension vestibulo-palatine et la présence d'un second canal mésio-vestibulaire n'étant pas considérées.

Figure 160 : Première molaire maxillaire, amputée de sa racine mésio-vestibulaire, dont le pronostic est compromis par une poche parodontale profonde (Newell, 1991).

Ainsi, on pourrait penser qu'aujourd'hui, l'avulsion dentaire et le remplacement de la dent par un implant semble une alternative davantage fiable et reproductible. Pourtant, Fugazzotto (2001), en comparant les molaires maxillaires ayant subi une amputation radiculaire et celles ayant été avulsées et remplacées par un implant, a pu constater que le pronostic de survie à 11 ans était de 96% pour les deux thérapeutiques.

- C'est seulement en cas d'échec (malgré un TE ou RTE adéquat) ou d'impossibilité d'effectuer un RTE, que la **chirurgie apicale** trouve son indication.
- La chirurgie apicale des molaires maxillaires, pour le respect de l'anatomie radiculaire et des structures anatomiques voisines (notamment le sinus maxillaire), doit s'appuyer sur le recours à de **nouvelles aides optiques** (microscope, endoscope) et **instrumentales** (ultrasons).
- La résection de la racine palatine par abord palatin doit être réservée aux praticiens aguerris et se positionner à **distance de l'artère palatine postérieure et du nerf grand palatin**.
- La résection de la racine MV doit être **étendue à 3,6 voire 4,0 millimètres de l'apex anatomique** pour englober un maximum de canaux secondaires, accessoires et isthmes canaux.
- Face à un échec de la chirurgie apicale, l'amputation radiculaire semble constituer aujourd'hui une technique obsolète face à **l'avulsion de la dent** et son remplacement par un **implant**.

4.2. Implications physio-pathologiques du MV2 en parodontologie

Les dents et le parodonte constituent une véritable unité anatomo-physiologique, de part les diverses voies de communication qui les lient. Le foramen apical constitue la principale avenue de communication, quand les canaux accessoires, latéraux, pulpo-parodontaux en sont les rues et les tubuli dentinaires les ruelles. Ces voies de communication anatomiques peuvent être supplées par des voies non physiologiques, notamment à la suite d'une perforation radiculaire iatrogène ou d'une fracture radiculaire verticale, véritables autoroutes pour la contamination bactérienne (*Zehnder & coll., 2002*).

Un continuum endodonte/parodonte existe également en microbiologie et suggère qu'une infection croisée peut exister : en effet, la plupart des espèces bactériennes qui ont été retrouvées dans des systèmes canaux infectés, peuvent aussi être présentes dans une poche parodontale profonde (*Sundqvist, 1994*). Ces flores endodontique et parodontale similaires peuvent s'expliquer par une origine commune (la source de ces deux infections provient initialement du pool bactérien qu'est la flore buccale commensale) et par des conditions similaires favorisant la croissance des espèces anaérobies.

La littérature scientifique reflète la controverse qui subsiste encore aujourd'hui quant aux répercussions respectives de la nécrose septique endodontique sur le parodonte et d'une maladie parodontale sur l'état pulpaire.

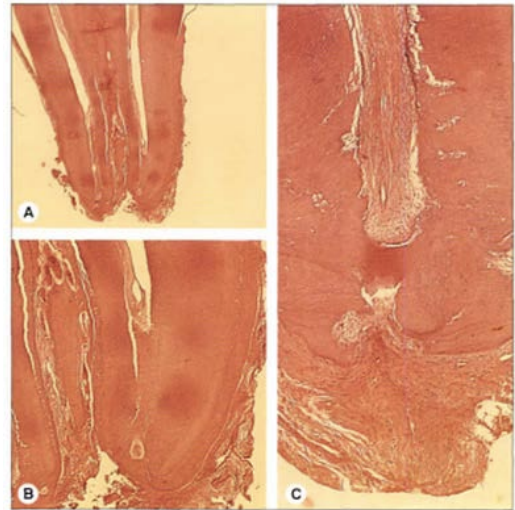
4.2.1. Influence de l'infection endodontique sur le parodonte

On a longtemps pensé qu'une inflammation pulpaire (pulpite réversible ou irréversible) ne provoquait pas de conséquence néfaste sur le parodonte, que ce dernier soit sain ou malade (*Langeland, 1987*). Seul le processus de nécrose septique pouvait enclencher la destruction des tissus péri-apicaux en aval, même si la dent répondait encore positivement aux tests de vitalité pulpaire clinique (nécrose partielle).

Mais plus récemment, il a été démontré qu'une destruction périapicale peut exister alors que la pulpe canalaire est entièrement vitale et pas encore envahie par les micro-organismes (*Beer & coll., 2000*). En effet, en cas de pulpite irréversible aiguë, lorsque les bactéries envahissent les tubuli dentinaires juxta-pulpaire, les endotoxines libérées par la membrane des bactéries à Gram - seraient capables de diffuser le long du système canalaire et d'activer la cascade du complément dans la zone périapicale. Il en résulte une augmentation de la perméabilité vasculaire ainsi que la diapédèse des PMN et macrophages sur le site. Or, les précurseurs macrophagiques, sous l'effet de médiateurs inflammatoires induits par les facteurs de virulence bactérienne, peuvent subir une

transformation en ostéoclastes matures, pouvant libérer leurs enzymes lysosomiales et provoquer la destruction du tissu osseux (Pitts & coll., 1982).

Figure 161 : Le tissu pulpaire est ici exempt de toute bactérie : il n'est pas nécrosé (figure 160-a). On observe pourtant du tissu de granulation (amas de PMN) dans la région périapicale (figure 160-c). L'inflammation périapicale peut donc exister sans nécrose pulpaire (Beer & coll., 2000).



En cas de nécrose septique pulpaire, la prolifération bactérienne s'accroît, la pression intracanaulaire augmente en conséquence et les bactéries gagnent par mouvement centrifuge le parodonte. La lésion inflammatoire péri-apicale ou latéro-radulaire d'origine endodontique se distingue alors obligatoirement, caractérisée par une lyse limitée au parodonte profond (cément, desmodonte et os alvéolaire).

Sur un parodonte sain, il a été observé que le statut pulpaire (dent vitale ou nécrosée) ou le statut péri-apical (présence ou absence de LIPOE) ne jouait pas de rôle significatif sur le niveau osseux marginal d'une population (Miyashita & coll., 1998). En d'autres termes, **chez un patient présentant un parodonte marginal sain, l'infection endodontique reste cantonnée au parodonte apical ou latéro-radulaire.**

A contrario, en présence d'une maladie parodontale active, des études ont montré qu'un **échec endodontique était considéré comme un indicateur de risque de progression de la maladie parodontale**. Sur les dents affectées par une LIPOE, la profondeur de poche parodontale était significativement augmentée, une atteinte de furcation supérieure à 3 millimètres était plus fréquente (Jansson & coll., 1998) et la perte d'attache était augmentée d'environ 2 millimètres en moyenne (Jansson & Enheid, 1993) par rapport à des dents saines endodontiquement. Par ailleurs, le rôle des infections endodontiques sur les traitements parodontaux de régénération tissulaire guidée est suspecté défavorable (Chen & coll., 1997).

- Une inflammation pulpaire ne lèse pas le parodonte péri-apical ; seule la nécrose septique de l'endodonte provoque une destruction parodontale péri-apicale ou latéro-radulaire.
- Cette destruction péri-apicale reste limitée sur un parodonte sain ; en revanche, l'échec endodontique peut potentialiser la progression d'une maladie parodontale.
- **Une parodontite apicale par défaut de traitement du MV2 pourrait donc, par communication endo-parodontale, aggraver une maladie parodontale déjà installée.**

4.2.2. Influence de la maladie parodontale sur l'endodonte

Si les répercussions de la nécrose septique de l'endodonte sur le parodonte apical et marginal sont établies, un consensus à propos de l'influence des maladies parodontales sur l'état de la pulpe est loin d'être acquis (*Meng, 1999*).

Une controverse réelle existe quant à l'impact de la maladie parodontale sur le statut pulpaire d'une dent. En 1972, *Bender & Seltzer* rapportent qu'au sein des dents étudiées, intactes (ni carie, ni restauration) mais touchées par une maladie parodontale, 79,0% d'entre elles présentent des modifications pathologiques pulpaires. Des publications plus récentes ont également suggéré que la maladie parodontale et les traitements parodontaux devraient être considérés comme des causes potentielles de pulpite et de nécrose pulpaire (*Petka, 2001 ; Wang & Glickman, 2002*).

Néanmoins, une pléthore d'études ont contré cette théorie et tendent, par l'harmonie de leurs propos, à affirmer que la maladie parodontale n'a pas ou que peu d'effet sur la pulpe dentaire.

En effet, des dents intactes, touchées par une parodontite chronique avancée, furent extraites et explorées au microscope électronique à balayage : très peu de cellules inflammatoires furent observées au sein de leur parenchyme pulpaire (*Tager & Smukler, 1977 ; Haskell & coll., 1980*).

Maintes études rétrospectives ont proposé le suivi dentaire de patients porteurs d'une maladie parodontale sur 4 à 24 années : les traitements endodontiques entrepris au cours de cette période sont le résultat de caries, de fractures ou de dégénérescences pulpaires sous des restaurations volumineuses, mais très rarement liés à la pathologie parodontale sous-jacente du patient.

Les seuls cas rapportés de nécrose pulpaire dont l'étiologie est parodontale sont consécutifs à la progression de la poche parodontale jusqu'à l'apex (*Bergenholtz & Nyman, 1984*). Cette étude corrobore les propos de *Langeland & coll. (1974)* qui démontrent que la pulpe ne se nécrose qu'à partir du moment où la progression de la parodontite est telle qu'elle intéresse le foramen apical.

De même, le surfaçage radiculaire, soupçonné d'éliminer une couche cémentaire protectrice de la furcation et de proposer ainsi une communication pulpo-parodontale par le biais de canaux nouvellement mis à nu, ne semble pas avoir d'effet néfaste sur la pulpe dentaire (*Ross & Thompson, 1978 ; Bergenholtz & Nyman, 1984 ; Jaoui & coll., 1995*).

Les répercussions d'une maladie parodontale sur le statut pulpaire sont sources de débat, mais la majorité des études concordent vers un même constat : **la maladie parodontale interfère peu sur la santé pulpaire**. Seule la progression d'une poche parodontale jusqu'au foramen apical serait source d'inflammation puis de nécrose pulpaire.

4.3. Implications physio-pathologiques du MV2 en odontologie conservatrice et en prothèse

Pendant longtemps, la reconstitution de la dent dépulpée fut basée sur un unique protocole, quels que soient son délabrement, sa position sur l'arcade ou son environnement occlusal et parodontal. Aujourd'hui, le praticien doit collecter toutes ces données et, à partir d'un arbre décisionnaire mûrement réfléchi, aboutir au choix d'une reconstitution corono-radicaire coulée ou foulée, avec des ancrages métalliques ou fibrés, parfois même sans ancrage radicaire.

4.3.1. Spécificités de la dent dépulpée (Bolla, 2014)

La dent dépulpée est souvent vue comme cassante, affaiblie par la suppression de son principal constituant nutritif : la pulpe dentaire. Or, il est de nos jours admis que les **modifications biologiques intrinsèques à l'organe dentaire** ne sont pas les principales responsables de cette fragilisation dentaire.

- La perte de la pulpe n'affecte pas la qualité de l'**émail**, qui conserve ses propriétés mécaniques, physiques et optiques optimales. L'émail continue d'empêcher la propagation de fêlures et d'assurer les capacités fonctionnelles de la dent.
- La **dentine** et la pulpe forment une entité par leurs interactions : le complexe dentino-pulpaire.
 - La dépulpaion provoque donc des modifications dentinaires, comme la dégradation lente de la trame collagénique avec le temps. La nécrose des prolongements odontoblastiques au sein des canalicules dentinaires provoque la diminution de la surface disponible pour un collage éventuel : les possibilités d'étanchéité adhésive sont fortement amoindries, tandis que la perméabilité devient maximale.
 - De plus, certains produits utilisés lors du traitement endodontique peuvent avoir des répercussions sur la surface dentinaire s'ils ne sont pas complètement nettoyés avant élaboration de la reconstitution. C'est le cas de $\text{Ca}(\text{OH})_2$, dont la stase prolongée au sein des canaux diminue significativement la résistance mécanique de la dentine (*Andreasen & coll., 2002*). Les diminutions de résistance sont négligeables après rinçage à l'EDTA ou à l'eau oxygénée intra-canalair. L'irrigation à l'hypochlorite de sodium exerce, quant à elle, une influence positive sur le complexe dentino-pulpaire en déclenchant une réaction d'oxydo-réduction des composants de l'hémoglobine pulpaire : NaOCl diminue les risques de dyschromie de la dent dépulpée et assainit la dentine privée de sa pulpe (*Yamaguchi & coll., 2001*).

- L'image de «dessiccation» fragilisante de la dentine n'est, en revanche, pas foncièrement vraie. La dépulpage entraîne une déshydratation dentinaire réelle : la perte en eau dentinaire a été évaluée à 9% de l'eau totale (*Papa & coll., 1994*). Néanmoins, aucune diminution significative de la résistance à la compression ou à la traction n'a, par contre, été admise (*Huang & coll., 1992*).

- L'extirpation de la **pulpe** entraîne la modification de la proprioception ainsi que la perte de la source nutritive et des défenses immunitaires de la dent : les micro-organismes peuvent migrer librement dans ces espaces, d'où l'importance de l'obturation et de l'étanchéité de la reconstitution corono-radulaire future.

Ainsi, bien que les fonctions physiologiques de la dent soient altérées, les tissus dentaires modifiés restent stables.

Le principal facteur de perte de résistance mécanique d'une dent reste **la perte de substance** (carie, fracture, cavité d'accès et instrumentation endodontiques...), d'où le crédit accordé au principe d'économie tissulaire, élément clé dans le maintien à long terme d'une dent sur l'arcade. La cavité d'accès idéale permettant une objectivation optimale du MV2 oblige souvent à une atteinte de la crête marginale mésiale. Or, l'effraction d'une crête marginale amorçant une perte de résistance mécanique de 46% (et l'atteinte des deux crêtes marginales, une perte de résistance mécanique de 63%), il convient d'observer avant élargissement délabrant si l'entrée canalaire n'indique pas une position plus centrale, sur la ligne entre les canaux P et MV1 (*Reeh & coll., 1989*).

4.3.2. Influence du type de reconstitution corono-radulaire sur l'échec endodontique des molaires maxillaires

La restauration coronaire est, avec la qualité du traitement endodontique, le facteur principal qui fait varier le taux de succès endodontique.

4.3.2.1. Etudes globales

Plusieurs auteurs proposent d'évaluer le succès endodontique (par l'absence de LIPOE à la radiographie) en fonction de la qualité du traitement endodontique et de la restauration coronaire. Tous définissent un traitement endodontique comme adéquat (TE +) lorsque tous les canaux sont obturés entre 0 et 2 mm de l'apex radiographique, avec une densité correcte. Ils s'accordent également à décrire comme adéquate une restauration coronaire (RC +) étanche radiographiquement (ni récurrence carieuse ni hiatus apparent à la jonction restauration-dent).

Statut traitement endodontique (TE) / Restauration coronaire (RC)	Succès endodontique / absence de LIPOE (%)			
	Ray & Trope (1995)	Tronstad & coll. (2000)	Hommez & coll. (2002)	Dugas & coll. (2003)
TE + / RC +	91,4	81,0	79,2	81,4
TE + / RC -	44,1	71,0	65,9	60,8
TE - / RC +	67,6	56,0	68,1	46,7
TE - / RC -	18,1	57,0	45,4	43,0

Tableau 40 : Prévalence du succès endodontique en fonction de la qualité du traitement endodontique (TE + adéquat / TE - inadéquat) et de la qualité de la restauration coronaire (RC + adéquate / RC - inadéquate) (Ray & Trope, 1995 ; Tronstad & coll., 2000 ; Hommez & coll., 2002 ; Dugas & coll., 2003).

Les dents présentant un TE et une RC adéquats proposent logiquement le meilleur taux de succès endodontique (entre 79,2% et 91,4% selon les auteurs). A l'inverse, les dents présentant un TE et une RC inadéquats affichent les résultats les plus faibles (entre 18,1% et 57,0% selon les auteurs).

Mais est-ce la qualité du traitement endodontique ou de la restauration coronaire qui constitue le facteur principal du succès endodontique d'une dent ?

Tronstad & coll. (2000) estiment que le traitement endodontique prime sur la restauration coronaire. Si un TE n'est pas correct, peu importe si la RC est adéquate (56,0% de succès endodontique) ou inadéquate (57,0%). De plus, un TE adéquat associé à une RC inadéquate a, selon son étude, plus de chance (71,0%) de ne pas s'infecter qu'un TE inadéquat associé à une RC adéquate (56,0%).

Dugas & coll. (2003) renchérissent dans cette direction en constatant qu'une dent a un risque 1,6 fois plus élevé de former une LIPOE si la RC est inadéquate (par rapport à une RC adéquate), tandis que le rapport de risque est augmenté à 2,5 pour un TE dont la LT est inadéquate et à 2,7 pour un TE dont la densité est inadéquate (en comparaison avec un TE adéquat).

Inversement, *Ray & Trope (1995)* et *Hommez & coll. (2002)* donnent davantage de crédit à la qualité de la RC qu'à la qualité du TE puisque les dents présentant une RC adéquate malgré un TE inadéquat offrent davantage de succès endodontique que les dents présentant un TE adéquat et une RC inadéquate.

Mais quel type de restauration coronaire affiche les meilleurs résultats ? C'est la question à laquelle ont voulu répondre *Dugas & coll. (2003)* en comparant les taux de succès endodontique en fonction du type de restauration coronaire effectué. Les résultats montrent que les dents sans restauration coronaire ne présentaient pas de LIPOE dans un cas sur 10 seulement (10,0%). Les taux de succès étaient augmentés à 41,0% en présence d'une RCR (foulée ou, le plus souvent, coulée) et à 59,0% en présence d'une RPC (composites, inlays-onlays, endocouronnes...). Nous pourrions expliquer le taux de succès endodontique plus important des RPC par rapport aux RCR en émettant l'hypothèse suivante : pendant des années, restaurer une dent dépulpée passait systématiquement par la réalisation d'un inlay-core coulé et d'une couronne (RCR coulée), sans que cela soit toujours le meilleur choix pour la dent. Les dents avec RCR coulée sont fortement

délabrées, au dernier stade de mutilation possible avant l'avulsion, ce qui pourrait expliquer la haute prévalence de LIPOE rencontrées (41,0% de succès endodontique). Les RPC naissent de courants plus récents et plus conservateurs, associés à un cheminement vers la meilleure option thérapeutique plus construite. Les dents sont plus récentes, moins délabrées et avec une restauration coronaire adaptée à leur stade de délabrement : elles peuvent donc bénéficier d'un taux de succès endodontique plus favorable (59,0% de succès endodontique).

4.3.2.2. Premières molaires maxillaires

Selon l'étude française de *Boucher & coll. (2002)*, 100% des premières molaires maxillaires sans restauration coronaire présentent une LIPOE volumineuse avec signes cliniques et radiographiques exacerbés (PAI = 5) : restaurer la dent dépulpée est indispensable à sa survie.

Les auteurs comparent ensuite le score PAI de 207 premières molaires maxillaires en fonction du type de reconstitution coronaire réalisé : les RCR directes (incluant toutes les associations d'un tenon avec une reconstitution directe), les RCR indirectes (inlay-core métallique + couronne) et les RPC sans ancrage radiculaire (inlays-onlays, endocouronnes...).

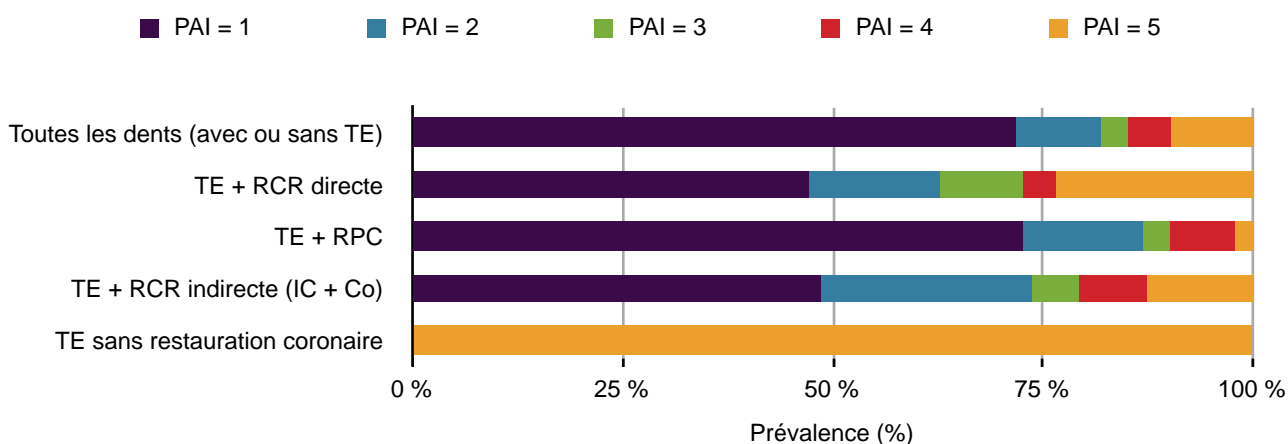


Figure 162 : Index périapical (PAI) au sein des premières molaires maxillaires étudiées en fonction du type de reconstitution coronaire (Boucher & coll., 2002, modifié).

Les RPC obtiennent dans cette étude le meilleur taux de succès endodontique (PAI ≤ 2 dans 86,7% des cas), devant les RCR indirectes (PAI ≤ 2 dans 73,6% des cas) et RCR directes (PAI ≤ 2 dans 62,7% des cas). Nous avons vu précédemment que les molaires maxillaires, de par leurs caractéristiques anatomiques (chambre pulpaire large, racines fines et courbes potentiellement fragilisées par un ancrage radiculaire), pouvaient répondre plus favorablement à une RPC coronaire qu'à une RCR : les chiffres appuient ces propos. Les RCR directes, incluant ici un ensemble de reconstitutions de qualité hétérogène, aussi bien des associations tenon fibré / composite que *screw-post* / amalgame, mériteraient d'être segmentées pour un résultat plus significatif.

4.3.2.3. Deuxièmes molaires maxillaires

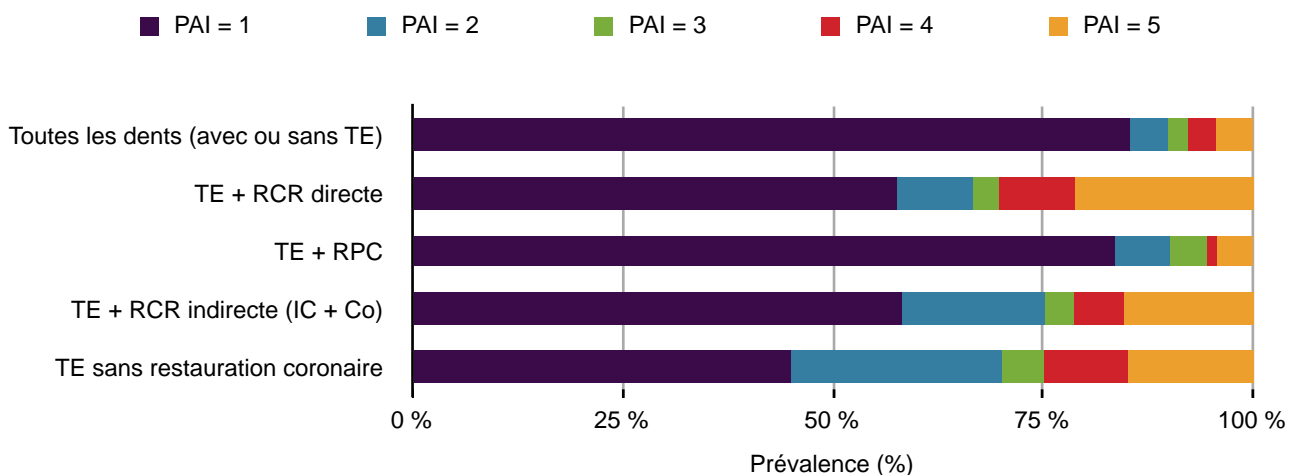


Figure 163 : Index périapical (PAI) au sein des deuxièmes molaires maxillaires étudiées en fonction du type de reconstitution coronaire (Boucher & coll., 2002, modifié).

Les deuxièmes molaires maxillaires arborent globalement des meilleurs taux de succès endodontique que les premières molaires maxillaires, certainement liés à une plus faible prévalence du MV2 et donc à une meilleure qualité de traitement endodontique globale.

Les RPC arrivent ici aussi en première position (PAI \leq 2 dans 90,1% des cas), devant les RCR indirectes (PAI \leq 2 dans 75,2% des cas), les dents sans restauration coronaire (PAI \leq 2 dans 70,0% des cas) et les RCR directes (PAI \leq 2 dans 66,7% des cas).

- **Une dent dépulpée nécessite d'être restaurée**, en raison de la perte de substance qui la caractérise et, dans une moindre mesure, des modifications structurales des tissus dentaires que le traitement endodontique engendre. La qualité de la restauration coronaire influence grandement le succès ou l'échec endodontique et, à terme, la pérennité de l'organe dentaire.

- Les molaires maxillaires, en raison de leurs caractéristiques anatomiques (chambre pulpaire large et rétentive, racines courbes et frêles), sont des candidates **plus favorables à la réalisation de RPC et endocouronnes que de RCR**. Les RPC présentent d'ailleurs des taux de succès endodontique plus favorables que les RCR directes et indirectes. Ces résultats doivent pousser le praticien à adopter **une approche la plus conservatrice possible, tout en respectant les limites d'indication de chaque type de reconstitution**.

4.4. MV2 & implications physio-pathologiques loco-régionales et focales

Le second canal mésio-vestibulaire des molaires maxillaires non traité se comporte comme une niche bactérienne : il favorise le passage de bactéries au delà du péri-apex et peut être responsable de complications infectieuses locales (desmodontale, alvéolaire, cémento-dentinaire) mais également de complications loco-régionales et générales (Fouad, 2009).

4.4.1. Infections loco-régionales et générales

L'expansion infectieuse est d'origine polymicrobienne, souvent le résultat de l'action synergique de 2 ou 3 espèces bactériennes. On sait par exemple que le couplage *Fusobacterium nucleatum* et spirochètes est redoutable contre bien des défenses immunitaires (Péron & Mangez, 2008). La flore bactérienne responsable d'infections sévères est hétérogène, tantôt aérobie, tantôt anaérobie, parfois mixte.

Cet écosystème bactérien, après avoir colonisé les tissus durs de la dent, l'endodonte puis le périapex, tente de se propager par libération d'enzymes extra-cellulaires :

- les collagénases sont chargées de lyser le collagène tissulaire ;
- les aminopeptidases agissent sur les groupements aminés du collagène ;
- les hyaluronidases dégradent l'acide hyaluronique de la matrice extracellulaire des tissus résidents ;
- les protéases (acides ou basiques), par modification du pH, ou les phospholipases, par la sécrétion de PG-E2 et PG-I2, sont responsables de l'activation ostéoclastique et de la résorption du tissu osseux. Ces destructions tissulaires concourent à un même but : la dissémination de l'infection.

4.4.1.1. Ostéites & ostéomyélites odontogènes

La persistance d'un foyer infectieux au contact d'une table maxillaire augmente le risque de contamination osseuse par contiguïté : l'os alvéolaire est le premier lieu de propagation d'une parodontite apicale. Par contact avec la collection purulente en développement, l'os spongieux devient le siège d'une résorption ostéoclastique et l'os cortical, en souffrance nutritive, se nécrose et peut constituer un séquestre osseux.

Les principaux germes responsables d'ostéites sont des staphylocoques (*S. dorés* ou *S. à coagulase négative*) mais la présence de germes anaérobies est de plus en plus recensée (Slots & coll., 1992). Néanmoins, les faces externes des racines des molaires maxillaires étant très proches de la corticale osseuse, une infection relative au MV2 donne rapidement lieu à une fistulisation spontanée, souvent avant qu'une ostéite diffuse (ou ostéomyélite) puisse s'installer.

L'ostéomyélite est une évolution possible, en absence de prise en charge ou en présence d'une immunodépression, d'une ostéite. L'ostéomyélite est un processus infectieux osseux plus diffus que l'ostéite, même si cette distinction ne repose sur aucun élément clinique ou anatomopathologique précis (Reychler & Delmée, 2001).

4.4.1.2. Abscesses sous-muqueux & sous-périostés

L'abcès est caractérisé par une collection exsudative purulente localisée, composée de bactéries (et de leurs produits), de cellules immunitaires et de débris nécrotiques divers. L'abcès est généralement habité en son centre d'un infiltrat inflammatoire de PMN circonscrit par une structure collagénique périphérique.

Un abcès sous-muqueux ou sous-périosté se forme par propagation de l'infection depuis le périapex vers des tissus de moindre résistance. L'infection se fraye un chemin à travers l'os alvéolaire (ostéite) jusqu'à atteindre le périoste : ce dernier s'épaissit, se décolle et délimite un abcès sous-périosté. Si l'infection se poursuit et transperce le périoste, l'abcès devient sous-muqueux. Les phénomènes douloureux culminent en intensité lorsque l'infection déforme ou traverse le périoste.

Une infection de la racine palatine des molaires maxillaires peut être à l'origine d'un abcès palatin sous-périosté ou sous-muqueux, en décollant et/ou en traversant la corticale osseuse alvéolaire et en se logeant sous l'épaisse fibro-muqueuse de la voûte palatine. Les abcès palatins sous-périostés ou sous-muqueux présentent les signes cliniques suivants : une tuméfaction fluctuante et très douloureuse (du fait de la faible expansibilité de la fibro-muqueuse palatine), recouverte d'une muqueuse inflammée. Des adénopathies infectieuses régionales sont fréquentes, tandis qu'une altération de l'état général (fièvre, asthénie, céphalées) est plus rare (Reychler & Delmée, 2001).

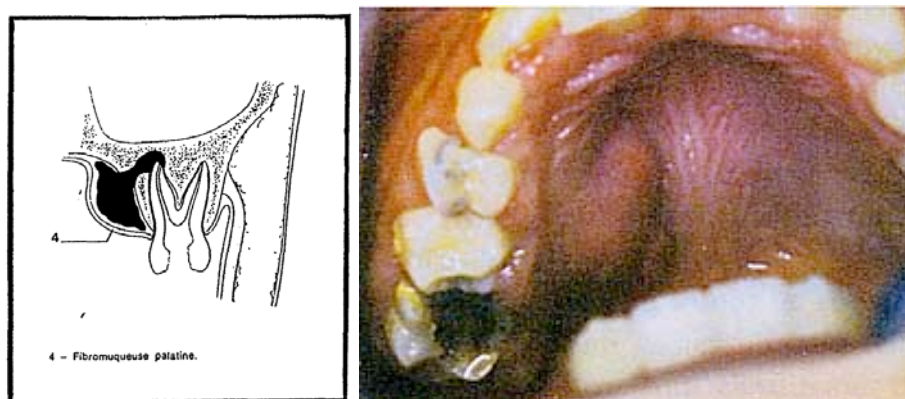


Figure 164 : Schéma représentant la localisation d'un abcès palatin sous-périosté par rapport à ses éléments anatomiques voisins (Karengera & coll., 1996).

Figure 165 : Photographie clinique endo-buccale d'un abcès palatin sous-périosté d'origine 16 (Karengera & coll., 1996).

La conduite à tenir devant un abcès palatin sous-périosté consiste en un abord chirurgical immédiat (drainage de la collection purulente par incision muco-périostée) puis en un traitement étiologique (éradication bactérienne par traitement endodontique ou avulsion de la dent causale). Non traitée, la collection finit par rompre le périoste et la fibro-muqueuse par fistulisation.

4.4.1.3. Cellulite cervico-faciale

Une cellulite cervico-faciale constitue un motif de consultation fréquent en urgence odontologique, de part son aspect spectaculaire et la rapidité avec laquelle elle peut apparaître. Elle est le résultat d'une propagation d'un abcès apical aigu (primaire ou secondaire) aux tissus cellulo-grasieux de la face et du cou. Ces tissu conjonctifs lâches comblent les hiatus des différentes loges anatomiques cervico-faciales (os, périoste, plexus veineux, cavités sinusiennes...) et communiquent avec elles. C'est pourquoi la pénétration de l'infection dans le tissu celluleux peut se faire par voie ostéo-périostée (on parle d'ostéo-phlegmon) ou par voie lymphatique et veineuse (une thrombophlébite peut causer une cellulite, et *vice versa*).

Les espèces les plus fréquemment isolées sont les bacilles à Gram - (*Porphyromonas*, *Prevotella*, *Fusobacterium*...). Néanmoins, des espèces à Gram + ont aussi été identifiées, notamment des streptocoques : *Streptococcus milleri* peut jouer un rôle prépondérant dans l'apparition de cellulites cervico-faciales graves ; les bacilles à Gram + anaérobies du genre *Clostridium* (*C. ramosum*, *C. histolyticum*, *C. sporogenes*) ont, quant à eux, parfois été découverts dans des gangrènes gazeuses (Fouad, 2009).

L'étiologie principale des cellulites cervico-faciales est la nécrose pulpaire : un MV2 non préparé peut ainsi potentiellement être à l'origine d'une nécrose endo-canalair, étendue au péri-apex, puis transmise aux tissus celluleux. D'autres étiologies dentaires (d'origine traumatique ou iatrogène) et parodontales (parodontopathies, accidents d'éruption, muco-chirurgie...) existent également.

Les premières et deuxième molaires maxillaires communiquent avec plusieurs loges anatomiques. Lorsqu'un canal vestibulaire est incriminé (qu'il s'agisse du MV1, MV2 ou canal DV), la diffusion de l'infection est logiquement vestibulaire et peut prendre deux formes cliniques :

- Si l'apex de la racine infectée est située au dessus de l'insertion supérieure du muscle buccinateur, alors l'infection diffuse entre la face externe du muscle buccinateur et le tissu cellulaire sous-cutané. Il s'agit d'une **cellulite génienne haute** : le tissu cutané étant extensible, cette cellulite présente un oedème cutané marqué ainsi qu'une diffusion rapide vers la mandibule, en venant se confondre ensuite avec une cellulite génienne basse.

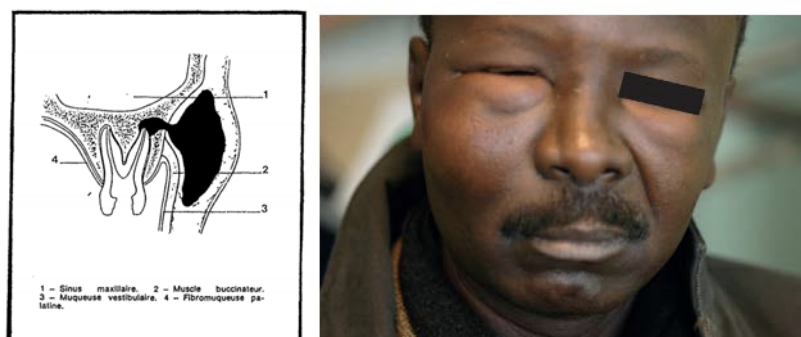


Figure 166 : Schéma représentant la localisation d'une cellulite génienne haute par rapport à ses éléments anatomiques voisins (Karengera & coll., 1996).

Figure 167 : Photographie clinique exo-buccale d'une cellulite génienne haute aiguë sévère d'origine dentaire (Toledo & Descroix, 2011).

- Si l'apex de la racine concernée est située sous l'insertion supérieure du muscle buccinateur, alors l'infection diffuse entre la face interne du muscle buccinateur et la muqueuse jugale : on parle alors de **cellulite vestibulaire supérieure**.

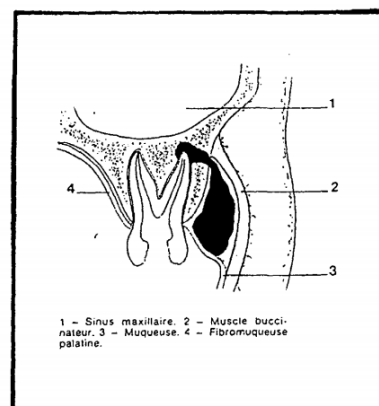


Figure 168 : Schéma représentant la localisation d'une cellulite vestibulaire supérieure par rapport à ses éléments anatomiques voisins (Karengera & coll., 1996).

Les cellulites cervico-faciales peuvent évoluer vers une guérison (spontanée ou aidée par le corps médico-dentaire), vers une fistulisation muqueuse ou cutanée signant une chronicité ou peuvent encore être l'objet de complications loco-régionales (cellulites diffusées, sinusites maxillaires, ostéomyélites, thrombophlébites).

4.4.1.4. Sinusites maxillaires

Les sinus maxillaires sont deux cavités pneumatiques symétriques, physiologiquement stériles, tapissées d'une muqueuse respiratoire (appelée membrane de Schneider) situées dans l'épaisseur de l'os maxillaire et annexées aux fosses nasales.

Le rapport du plancher sinusien avec les racines des dents postérieures maxillaires est intime. *Eberhardt & coll. (1992)* ont déterminé chez 50 patients la distance existant entre apex dentaires et plancher sinusien. Le tableau ci-dessous expose les distances moyennes trouvées :

Racine maxillaire considérée	Distance moyenne apex - plancher sinusien
Racine vestibulaire 1ère prémolaire	6,18 +/- 1,60
Racine palatine 1ère prémolaire	7,05 +/- 1,92
Racine 2ème prémolaire	2,86 +/- 0,60
Racine MV 1ère molaire	2,82 +/- 0,59
Racine DV 1ère molaire	2,79 +/- 1,13
Racine P 1ère molaire	1,56 +/- 0,77
Racine MV 2ème molaire	0,83 +/- 0,49
Racine DV 2ème molaire	1,97 +/- 1,21
Racine P 2ème molaire	2,04 +/- 1,19

Tableau 41 : Distance moyenne mesurée entre le plancher sinusien et l'apex des racines des dents postérieures maxillaires de 50 patients (Eberhardt & coll., 1992).

Force est de constater que les premières et deuxième molaires sont globalement les dents les plus proches du sinus maxillaire : ceci est d'autant plus valable pour la racine mésio-vestibulaire de la deuxième molaire maxillaire dont l'apex est situé en moyenne à 0,83 mm du plancher sinusien maxillaire. En raison de cette proximité anatomique, il existe un réel risque que les **processus inflammatoires péri-apicaux** impliquant les dents de cette région puissent inflammer le plancher du sinus maxillaire jusqu'à perforation. Des **manoeuvres iatrogènes** (sur-obturation lors d'un traitement endodontique, inclusion radiculaire lors d'une tentative d'avulsion, ou section lors d'une chirurgie apicale) peuvent également conduire à une perforation sinusienne.

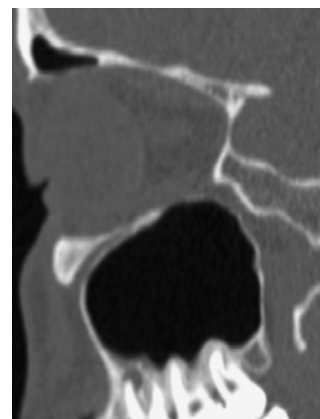


Figure 169 : Sur une coupe transversale de TVFC, observation d'une inflammation péri-apicale de la racine mésio-vestibulaire d'une première molaire maxillaire associée à un épaississement de la membrane de Schneider sinusienne, inflammée en regard de la LIPOE, par contiguïté (Ballivet de Régloix & coll., 2015).

On estime que **10 à 15%** des sinusites maxillaires sont d'**origine dentaire**. Les signes cliniques pathognomoniques d'une sinusite maxillaire d'origine dentaire associent les symptômes d'une sinusite maxillaire unilatérale (rhinorrhée fétide, sensation de «narine bouchée», douleurs exacerbées par des mouvements de tête) à ceux d'une infection d'origine dentaire. Les germes en cause dans une sinusite maxillaire d'origine dentaire sont globalement similaires aux colonisateurs du système endodontique : *Streptococcus viridans*, *Peptostreptococcus*, *Fusobacterium*, *Veillonella*, *Actinomyces* et *Prevotella*. Les germes d'une sinusite non odontogène sont différents : sa symptomatologie est bilatérale et dépourvue de signes cliniques dentaires.

Une PAA cause rarement une sinusite maxillaire aiguë (5 à 10% des sinusites odontogènes) (Piette & Goldberg, 2001). En revanche, les sinusites maxillaires chroniques consécutives à une PAC installée sont bien plus fréquentes. Consistant d'abord en un simple épaississement de la muqueuse sinusienne en regard de l'infection, l'hyperplasie peut ensuite s'étendre à la totalité du bas-fond sinusien. Plus exceptionnellement, on peut observer une pansinusite, c'est-à-dire un envahissement des autres cavités sinusiennes endo-crâniennes.

4.4.1.5. Thrombophlébites faciales

La thrombophlébite faciale, complication grave d'une cellulite cervico-faciale, est une inflammation des veines du plexus facial par thrombose septique. L'irritation péri-adventitielle créée par les facteurs de virulence bactériens est responsable d'une congestion de l'intima veineux, d'une prolifération endothéliale et de la formation d'un thrombus sur lequel les germes vont se fixer. La dissémination bactérienne (principalement des staphylocoques) par voie veineuse peut dès lors atteindre les sinus crâniens, d'autant plus que les veines comme les sinus sont des espaces ouverts, sans barrière naturelle protectrice les protégeant de toute invasion bactérienne (Reychler & Delmée, 2001).

La thrombophlébite peut affecter :

- la veine faciale, superficielle : on parle de **thrombophlébite facio-ophtalmique**, souvent consécutive à une parodontite apicale aiguë d'une dent antérieure maxillaire ;
- le plexus veineux ptérygoïdien, profond : on parle alors de **thrombophlébite du plexus ptérygoïdien**, consécutive à une parodontite apicale aiguë d'une dent postérieure maxillaire.

Des signes fonctionnels, d'emblée sévères, apparaissent : douleur intense, trismus serré, fièvre, dysphagie et parfois anesthésie labio-mentonnaire (anesthésie de Vincent). Le plexus veineux ptérygoïdien étant largement anastomosé avec le sinus caverneux, l'infection peut se propager et provoquer une **thrombophlébite endocrânienne du sinus caverneux**, responsable d'abcès périphériques vers le cerveau et les méninges (*Feldman & coll., 2000*). La thrombose du sinus caverneux peut être associée à un syndrome de la fente sphénoïdale (atteinte des nerfs III, IV, VI et V1), une exophtalmie majeure, un œdème palpébral et des signes d'atteinte méningée, avec un syndrome septicémique sévère pouvant être fatal (*Giraud & coll., 2008*). Le pronostic des thrombophlébites est sombre, avec 15 à 30% de mortalité (*Reychler & Delmée, 2001*).

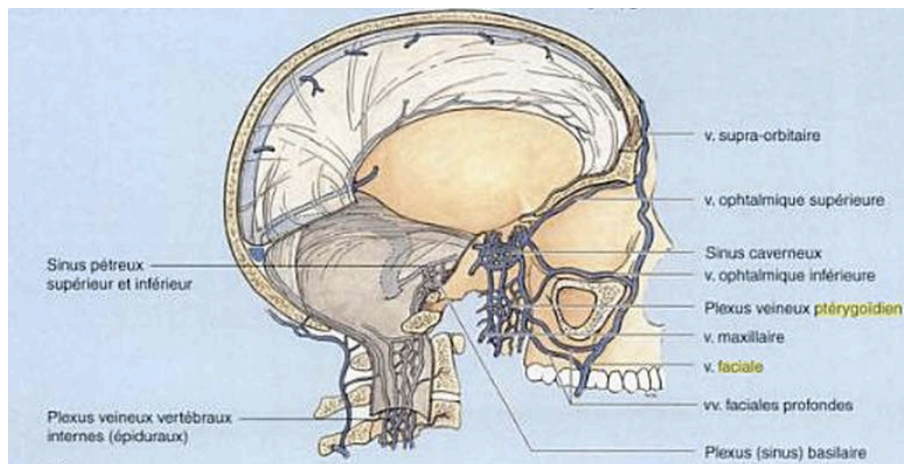


Figure 170 : Planche anatomique descriptive localisant la veine faciale superficielle, le plexus veineux ptérygoïdien profond ainsi que le sinus caverneux (Moore & Dalley, 2001).

4.4.1.6. Septicémie

Parallèlement à la propagation à travers les tissus osseux, cellulux ou muqueux, une contamination bactérienne par les voies sanguine et lymphatique est possible : on parle de bactériémie. L'infection dépasse rapidement les barrières anatomiques loco-régionales, se répand dans la circulation sanguine et envoie des embols septiques à distance. Cet état infectieux généralisé est caractéristique de l'état septicémique (*Péron & Mangez, 2008*). On estime qu'environ 10% des septicémies sont d'origine dentaire (*Yao & Moellering, 1999*).

La septicémie survient le plus souvent en cas de déficiences immunitaires (maladies auto-immunes, cancer, alcool, diabète non équilibré...) ou, plus rarement, en présence de germes d'une extrême virulence. Les espèces bactériennes les plus fréquemment rencontrées dans les septicémies d'origine dentaire appartiennent majoritairement aux streptocoques non groupables (*S. viridans*), streptocoques et entérocoques du groupe D et aux staphylocoques (*S. aureus* ou staphylocoques à coagulase négative) (*Piette & Goldberg, 2001*).

L'état septicémique est précédé par un syndrome de réponse inflammatoire systémique, dont les signes cliniques incluent fièvre, adénopathies, dysphagie, anorexie, fatigue, trismus, hypotension (*Kumar & coll., 2003*). Un prélèvement sanguin révèle une augmentation du taux de globules

blancs (hyperleucocytose), de globules rouges ainsi qu'une augmentation de la vitesse de sédimentation (VS), caractéristique d'un état inflammatoire chronique. Les cytokines pro-inflammatoires sont en grand nombre : IL-1 et TNF- α sont responsables de la fièvre par libération de PG qui agissent sur le centre thermorégulateur hypothalamique. IL-6 entraîne, quant à elle, la libération de protéines de la phase aigüe : protéine C réactive (CRP), α 2-macroglobuline (AMG), α 1-antitrypsine (AAT), haptoglobine (HPT), facteur du complément C3 et céruloplasmine (CER) (Fouad, 2009).

S'il n'est pas pris en charge, le syndrome de réponse inflammatoire systémique peut évoluer en un *sepsis* grave, état septique associé à une défaillance multiviscérale, ou en un choc septique, épisode d'exacerbation aigüe d'un *sepsis*, mortel dans un cas sur 2.

Chaque saignement entraîne une bactériémie et chaque bactériémie présente un risque de septicémie. Le risque de saignement en endodontie étant déclaré comme faible par l'AFSSAPS (2011), la survenue d'une septicémie consécutive à un traitement endodontique est extrêmement mince, mais ne peut être inconsideré.

4.4.2. Infections focales

L'infection focale d'origine bucco-dentaire signifie qu'un foyer infectieux oral peut être à l'origine de lésions à distance généralisées, mais surtout localisées à divers appareils (Persac, 2011). Cette affirmation fait l'objet de controverses car il est difficile de prouver de manière absolue l'origine buccale d'une infection extra-buccale.

La théorie de l'infection focale est défendue dès l'ère de la Grèce antique par Hippocrate qui diagnostiqua chez un patient une arthrite secondaire à une infection dentaire : l'avulsion de la dent causale permit la disparition subite de la maladie articulaire (Baumgartner & coll., 2008). En 1891, WD Miller est le premier à identifier des bactéries dans la pulpe dentaire, à associer ces micro-organismes à des infections dentaires connues et à associer ces infections orales à des pathologies générales. Il faudra attendre 1911 pour que Frank Billings, après avoir observé la guérison de nombreuses infections à distance après avulsion dentaire ou amygdalectomie, définisse une infection secondaire à distance issue d'une infection primaire localisée après dissémination bactérienne, comme une infection focale (Pallasch & Wahl, 2000).

Les parodontites apicales aigües, de par leur décharge bactérienne virulente et le caractère diffus de leur infection, rendent possible la dissémination d'une infection orale à distance. Dans les cas de parodontites apicales chroniques, par contre, on a longtemps pensé que les bactéries et facteurs de virulence restaient confinés au foramen apical, ne déclenchant peu ou pas de bactériémie. Russo & coll. (2008) ont pourtant récemment attesté de la présence bactérienne périapicale dans des dents affectées par une PAC primaire. On suppose également que les PAC présentant un biofilm extra-radiculaire et/ou d'une haute pathogénicité peuvent créer des bactériémies transitoires et, par extension, un risque d'infection focale (Piette & Goldberg, 2001).

Trois processus de dissémination bactérienne à distance existent :

- la **bactériémie** est le premier mécanisme reconnu comme modalité d'essaimage bactérien à distance ;
- la **sécrétion de toxines bactériennes** provoque des dégâts tissulaires. Par exemple, le LPS des bactéries à Gram - aurait un effet délétère sur les cellules endothéliales : parmi les cytokines libérées par le LPS, les IL-1 β favorisent la thrombose et ralentissent la fibrinolyse ; IL-1, TNF- α et les thromboxanes accentuent les phénomènes d'agrégation plaquettaire, l'adhésion et la formation de cellules lipidiques ainsi que le dépôt du cholestérol sur les parois endothéliales (*Persac, 2011*).
- **l'inflammation et ses médiateurs** en réponse à l'infection : les anticorps de l'hôte se fixent aux antigènes bactériens, formant des complexes immuns déclenchant une cascade de réactions inflammatoires aiguës et chroniques non sans conséquences : manifestations inflammatoires myocardiques, valvulaires, hépatiques, rénales, pulmonaires, spléniques... (*Mouton & coll., 1994*).

L'absence ou le défaut d'obturation du second canal mésio-vestibulaire des molaires maxillaires, par dissémination de la flore pathogène qu'il contient, peut donc aboutir à une infection focale : une attitude préventive est de mise.

4.4.2.1. Endocardite infectieuse

L'endocardite infectieuse se définit comme une atteinte infectieuse de l'endocarde ou d'un matériel prothétique intra-cardiaque, consécutive au passage dans le sang, à la fixation et à la prolifération de micro-organismes circulants, sur l'endocarde.

- Le point de départ histo-pathogénique de l'endocardite infectieuse est la formation d'une brèche à la surface endothéliale d'une valve cardiaque, causée soit par une anomalie cardiaque congénitale, soit par des terrains hémodyalytiques ou toxicomaniques. Ces lésions induisent une végétation dite « stérile » pour le moment, formée d'un amas de thrombocytes et de fibrine à la surface endothéliale (*Durak & Beeson, 1972*).
- Puis, à la suite d'une bactériémie transitoire survenant lors d'un acte médical, dentaire ou lors de gestes quotidiens (brossage des dents, injection IV...), on assiste à une greffe bactérienne sur la végétation, favorisée par des adhésines bactériennes, notamment les MSCRAMMs (*Microbial Surface Component Reacting with Adhesive Matrix Molecules*) (*Matta Matta & Mainardi, 2008*). *S. aureus*, par exemple, exprime une vingtaine de MSCRAMMs, qui ont le pouvoir de se lier aux fibrinogène, fibronectine et collagène de la végétation (*Walsh & coll., 2008*).
- Les bactéries prolifèrent, des amas bactériens et viraux se forment à la surface de lésions infectieuses ulcéro-végétantes qui jonchent l'endothélium endocardique : le fréquent largage de ces embols septiques dans la circulation crée des bactériémies répétitives, pouvant donner lieu à des signes cliniques cardiaques (vascularite, obstruction ou abcès valvulaires, péricardites...) et infectieux périphériques (septicémie par bactériémie continue, embolisation et genèse d'abcès périphériques, désordres immunologiques...).

L'endocardite infectieuse est une pathologie rare (1500 cas par an en France d'après *Hoën & coll., 2002*) mais elle conduit au décès du patient dans 10% des cas (*Jan, 2000*). Les germes incriminés dans la maladie d'Osler sont le plus souvent streptococciques.

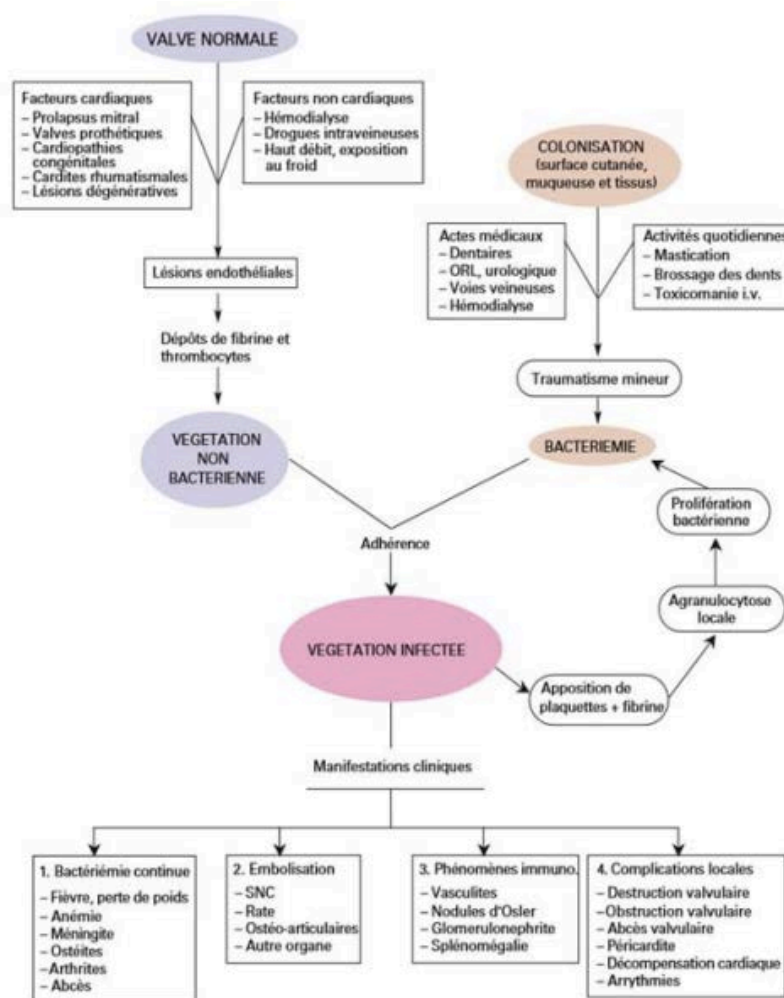


Figure 171 : Pathogenèse et conséquences cliniques de l'endocardite infectieuse (Cavassinia & coll., 2002).

Seuls les patients présentant un «haut risque d'endocardite infectieuse» font l'objet de précautions particulières dans nos pratiques odontologiques et médicales quotidiennes (AFSSAPS, 2011).

Il s'agit des :

- patients porteurs d'une prothèse valvulaire (mécanique ou bioprothèse) ou d'un matériel étranger pour une chirurgie valvulaire conservatrice (anneau prothétique) ;
- patients atteints d'une cardiopathie congénitale cyanogène ;
- patients ayant un antécédent d'endocardite infectieuse.

A *contrario*, l'AFSSAPS précise que les patients présentant un «risque faible à modéré d'endocardite infectieuse» (valvulopathies, prolapsus de la valve mitrale, porteurs de pace-makers, porteurs de prothèses articulaires...) ne sont, depuis les nouvelles recommandations formulées en 2011, plus tributaires de précautions particulières dans la pratique odontologique : ces sujets font partie de la population générale. Ces recommandations ont été révisées car l'endocardite est plus souvent secondaire à une bactériémie spontanée qu'à une bactériémie consécutive à un geste dentaire, aussi invasif soit-il : il a, par exemple, été observé que sur une durée d'un mois, la bactériémie spontanée (quotidienne) est 900 fois plus importante qu'après une avulsion dentaire (Gendron & coll., 2000). L'AFSSAPS ne remet en revanche «pas en question la nécessité de recourir à un examen bucco-dentaire complet afin d'éliminer les éventuels foyers infectieux locaux» chez ces patients.

Le traitement endodontique est considéré comme un acte invasif en odontologie. Les soins endodontiques chez les patients à haut risque d'endocardite infectieuse doivent être exceptionnels (AFSSAPS, 2011). Ils ne peuvent être réalisés qu'après vérification de la vitalité de la dent par les tests adéquats, sous digue, en une seule séance, en étant sûr que la totalité de la lumière canalaire est accessible. Ce traitement doit donc être réservé aux dents monoradiculées et, à la rigueur, à la première prémolaire si les deux canaux sont accessibles. Le traitement des pulpes nécrosées, les reprises de traitement endodontique ou la chirurgie apicale sont des actes contre-indiqués.

Ainsi, le traitement endodontique des molaires maxillaires est **formellement contre-indiqué** chez le patient présentant un **haut risque oslérien** (patients porteurs de prothèse valvulaire, atteints d'une cardiopathie congénitale cyanogène ou ayant un antécédent d'endocardite infectieuse).

L'endocardite infectieuse est généralement une pathologie subaigüe (maladie d'Osler) touchant les porteurs d'une anomalie cardiaque pré-existante, mais une forme primitive aigüe, plus rare mais plus mortelle (endocardite maligne aigüe) s'observe sur des patients immuno-déprimés (patients hémodialysés, terrains toxicomaniques ou de cirrhose alcoolique). Les germes responsables de l'endocardite maligne aigüe présentent une plus haute pathogénicité : *S. aureus* (parfois résistant à la méthicilline) est souvent retrouvé à l'examen bactériologique.

L'acte endodontique (que la pulpe soit vitale, nécrosée, qu'il s'agisse d'un retraitement, d'une chirurgie apicale) est indiqué chez le patient immuno-déprimé mais une antibioprofylaxie flash 1 heure avant l'intervention est recommandée (prescription d'amoxicilline 2 g chez l'adulte, 50 mg/kg chez l'enfant ; ou en cas d'intolérance aux β -lactamines, de clindamycine 600 mg chez l'adulte, 20 mg/kg chez l'enfant à partir de 6 ans) (AFSSAPS, 2011).

La prévention du risque d'endocardite infectieuse maligne aigüe passe par la protection du **patient immuno-déprimé** lors de l'acte endodontique : le traitement endodontique des molaires maxillaires est **indiqué**, sous couvert d'une **antibioprofylaxie «flash» recommandée**.

4.4.2.2. Autres infections à distance

4.4.2.2.1. Infection focale d'origine dentaire avérée

L'endocardite infectieuse est la seule pathologie dont l'origine bucco-dentaire bactérienne, toxinique et antigénique est avérée (preuve scientifique, grade A).

4.4.2.2.2. Infections focales d'origine dentaire suspectée (grade B)

D'autres infections à distance suspectent une porte d'entrée bucco-dentaire possible, avançant un niveau de preuve scientifique moindre (présomption scientifique, grade B) : il s'agit des accidents cardio-vasculaires et des affections pulmonaires.

4.4.2.2.2.1. Maladies cardio-vasculaires

Nous savons que les maladies cardio-vasculaires sont le résultat d'une interaction entre prédisposition génétique et facteurs de risque environnementaux. L'athérosclérose, désignant la perte d'élasticité des artères de moyen et gros diamètres par accumulation de corps gras à la surface de l'intima vasculaire, est la pathologie responsable des maladies coronariennes. Or, les plaques d'athérome sont composées essentiellement de corps gras mais également de cellules inflammatoires (lymphocytes et macrophages) et de bactéries. L'étude de *Dorn & coll. (2002)* a permis d'isoler *Porphyromonas gingivalis* et *Porphyromonas endodontalis* dans les cellules endothéliales d'artères coronaires humaines. Une autre étude, menée sur des patients subissant une endartériectomie carotidienne, par analyse microbiologique de la flore contenue dans l'athérome retiré, a permis d'identifier *Tannerella forsythia* chez 30% des patients, *Porphyromonas gingivalis* chez 26% et *Prevotella intermedia* chez 14% des patients. Ces souches bactériennes sont absentes sur des cellules endothéliales non athéromateuses. N'est malheureusement pas renseigné la présence ou l'absence de parodontite apicale chez ces patients, ce qui nous aurait permis de confirmer que les bactéries provenant de la flore endodontique périapicale ont essaimé et envahi les cellules endothéliales carotidiennes infectées. Cependant, comme détaillé précédemment, les bactéries identifiées dans les cellules endothéliales infectées sont les mêmes que les bactéries constituant le biofilm bactérien endodontique : l'infection focale cardio-vasculaire d'origine dentaire peut donc être largement suspectée.

4.4.2.2.2.2. Affections pulmonaires

La cavité orale, et plus particulièrement l'endodonte des dents touchées par une PA, peut servir de réservoir pour certaines bactéries non commensales de la cavité orale mais capables de causer des pathologies systémiques à distance. C'est par exemple le cas de *Streptococcus pneumoniae*, incriminé dans l'initiation de pneumonies, bronchites et sinusites, qui a été identifié dans la cavité buccale (*Mantyla & coll., 2004 ; Suzuki & coll., 2006*). Les mécanismes physiopathologiques supposés de contamination sont l'aspiration de germes en quantité importante transitant par le milieu buccal (*American Thoracic Society, 2005*) et, dans une moindre mesure, la bactériémie (*Fiddian-Green & Baker, 1991*). Cependant, une analyse microbiologique récente de 40 parodontites apicales n'a pas permis de détecter la présence de *Streptococcus pneumoniae* dans ces endodontes infectés (*Nandakumar & coll., 2008*) : la théorie de l'infection pulmonaire d'origine endodontique ne peut être confirmée aujourd'hui. Selon *Yoneyama & coll. (2002)*, le traitement des infections bucco-dentaires (parodontales et endodontiques) diminuerait l'incidence des pneumopathies chez les patients en institution ou en réanimation.

4.4.2.2. Infections focales d'origine dentaire suspectée (grade C)

Une pléthore de pathologies ont été associées aux foyers infectieux bucco-dentaires mais ne constituent pas un niveau de preuve scientifique suffisant (grade C) pour justifier une quelconque recommandation :

- **Affections cérébrales** : La survenue d'un **abcès cérébral** pourrait être consécutive à une infection dentaire. L'analyse microbiologique de l'abcès cérébral et des abcès apicaux du patient révéleraient une flore similaire, composée de bactéries à Gram - (notamment *Streptococcus viridans*) et de bactéries à Gram - (dont *Bacteroides*) (Mylonas & coll., 2007).
- **Affections rénales** : Une glomérulonéphrite est une infection des glomérules rénaux, qui peut faire suite à une infection cutanée ou des voies aériennes supérieures par un streptocoque β -hémolytique du groupe A. Les streptocoques oraux, notamment *S. gordonii* ou *S. mutans*, auraient la capacité à se fixer aux tissus rénaux par l'intermédiaire d'adhésines pariétales (Vacca-Smith & coll., 1994). Une petite protéine de 8 kDa, exprimée à la surface membranaire de *S. mutans*, se lierait, en effet, avec un haut degré de spécificité aux tissus rénaux (Choi & Stinson, 1991). Par immunofluorescence indirecte, Stinson & coll. (1984) détectèrent la présence de peptides antigéniques de *S. mutans* sur les membranes basales tubulaires et glomérulaires des reins de singes observés. Dans cette même étude, des lapins recevant des injections intra-veineuses du peptide antigénique de *S. mutans* développaient de sévères glomérulonéphrites, caractérisées par un dépôt d'immunoglobulines, du facteur du complément C3 et la présence en grand nombre d'antigènes de *S. mutans* dans les glomérules rénaux. Des cas cliniques de **glomérulonéphrites aiguës** post-infectieuses ont incriminé une PAA déclenchée quelques jours auparavant (Halbronn & coll., 2012).
- **Affections musculo-tendineuses** : Les facteurs de virulence bactérienne (notamment les adhésines pariétales) ont la capacité d'envahir la circulation sanguine, de se fixer sur un organe cible afin d'exprimer soit une cytotoxicité directe, soit indirectement en engendrant une réaction *in situ* activant anticorps et complément. C'est le cas du tissu musculaire, où il a été montré par immunofluorescence indirecte que *S. mutans* et *S. pyogènes* étaient capables de se fixer grâce à leurs adhésines pariétales sur la gaine sarcolemmique des fibres musculaires (Stinson & coll., 1980).
- **Affections articulaires** : La polyarthrite rhumatoïde est une maladie auto-immune. Cela signifie que l'organisme produit des anticorps (appelés ici facteurs rhumatoïdes) visant à l'éradication d'antigènes constitutifs des articulations. Cette auto-destruction de l'organisme induit une réaction inflammatoire chronique, qui est accentuée par la présence de bactéries au sein des articulations. De l'ARN ribosomique bactérien (ARNr 16S), constitutif de 49 bactéries commensales issues du tractus gastro-intestinal et de la peau, ou encore de streptocoques oraux, a notamment été détecté par *Polymerase Chain Reaction* (PCR) dans les tissus synoviaux articulaires (Kempself & coll., 2000). Il apparaît primordial d'éviter ainsi toute bactériémie chez ces patients.
- **Affections cutanéomuqueuses** : Le plus souvent, la pelade, caractérisée par une plaque régulière, lisse et dénudée de cheveux, est une affection psychosomatique. Néanmoins, un facteur d'entretien infectieux peut exister sous la forme de LIPOE, dont l'éradication amène la guérison de la pelade. Des angioedèmes localisés au visage, panartérites noueuses, érythèmes

nouveaux pourraient trouver leur origine bactérienne dans une infection dentaire (*Leveque & coll., 2001*).

- **Affections ophtalmologiques** : Abscès palpébraux, infections des voies lacrymales, exophtalmies, thrombophlébites ophtalmiques, uvéites d'origine inconnue ont été référencés (*Jordana & coll., 2004*).
- La porte d'entrée infectieuse dentaire pourrait également être à l'origine de **fausses couches et accouchements prématurés**. En effet, 18,2% des mères ayant accouché prématurément souffriraient d'une gingivite ou d'une parodontite apicale. Ces pathologies ont en commun la production de médiateurs pro-inflammatoires (IL-1, IL-6, TNF- α et PG-E2) qui active les contractions utérines et donne naissance à des bébés de petit poids (*Li & coll., 2000*).
- Infections d'**organe transplanté**, infection d'une **prothèse articulaire** (l'incidence d'une étiologie bucco-dentaire serait seulement de 0,04% selon l'*AFSSAPS, 2001*)...

Un individu en bonne santé ne présente pas de risque d'infection focale particulier. Le chirurgien dentiste doit, en revanche, mettre en oeuvre des précautions particulières pour un patient immuno-déprimé, dont le risque de survenue d'une infection focale est augmenté. La décision d'inclure un patient dans cette catégorie doit être prise en bonne intelligence entre le chirurgien dentiste d'une part et les médecins concernés d'autre part (*AFSSAPS, 2011*). L'immunodépression peut, en effet, être congénitale, médicamenteuse (corticothérapie, chimiothérapie), infectieuse (VIH...), immunologique (lupus, polyarthrite rhumatoïde) ou néoplasique.

Une fois le risque identifié, une antibioprofylaxie «flash» sera mise en place. Le patient immuno-déprimé peut dès lors bénéficier d'un traitement endodontique (que la pulpe soit vitale, nécrosée, qu'il s'agisse d'une reprise de traitement radiculaire ou encore d'une chirurgie apicale).

Hormis pour l'endocardite infectieuse, l'étiologie bucco-dentaire d'infections focales diverses n'a pas été prouvée scientifiquement. Cependant, des analyses microbiologiques mettent aujourd'hui en exergue des similarités entre la composition des flores buccales, endodontique et parodontopathogène et la flore du lieu d'infection, que celui soit cardiaque, pulmonaire ou autre. Ces similitudes nous font intimement penser que tous les organes communiquent : les bactériémies et propagations inter-organes sont inéluctables.

Les bactériémies quotidiennes sont facilement contenues par les défenses de l'organisme immuno-compétent. En revanche, les patients immuno-déprimés s'avèrent plus susceptibles à contracter une infection focale. C'est au chirurgien dentiste, en collaboration avec les médecins concernés, d'identifier ces **patients immuno-déprimés** et de recourir à une **antibioprofylaxie flash** avant traitement endodontique, le cas échéant. Que la pulpe soit vitale, nécrosée ou qu'il s'agisse d'une reprise de traitement radiculaire, **le traitement endodontique des molaires maxillaires reste quoiqu'il en soit indiqué**.

De surcroît, une attention particulière doit être apportée pour ces patients à l'assurance d'une **asepsie** et d'une **antiseptie maximales** lors de la préparation et l'obturation du MV2.

4.5. MV2 & implications socio-financières

Le traitement endodontique est un acte nourrissant beaucoup de craintes et de répercussions pour le patient, que ce soit sur les plans social, psychologique ou financier.

Tout d'abord, cet acte est redouté pour la **souffrance post-opératoire** qu'il inflige. Selon une étude de *Hamasha & coll. (2013)*, non seulement 90,1% des patients souffrent immédiatement après l'intervention (selon une douleur «modérée»), mais le traitement endodontique possède également un impact négatif sur leur vie sociale à très court terme : 76,2% subissent une gêne à la mastication, 26,8% se sentent complexés voire irritables avec les autres (pour 6,6% d'entre eux) ; 5,0% des patients ont des difficultés à travailler et 1,7% d'entre eux se sont même sentis déprimés à cause du traitement endodontique. Le traitement endodontique a donc une influence néfaste à très court terme sur la vie sociale et la qualité de vie du patient.

Néanmoins, cet inconfort est contrebalancé par l'impact grandement positif que propose la dépulpage dès la disparition des suites opératoires. Le patient se sent en effet beaucoup moins tendu une fois le traitement endodontique réalisé, d'autant plus si la dent présentait des symptômes aigus ou sub-aigus douloureux en pré-opératoire (*Hamasha & coll., 2013*).

La **peur de l'intervention** (pénibilité de l'acte, douleur per-opératoire, aléa thérapeutique ou inaptitude du praticien) est également une composante très pesante pour le patient en amont d'un traitement endodontique. Le traitement endodontique est un acte thérapeutique complexe contraignant le praticien à détenir un savoir théorique, une méthodologie clinique et une habileté pratique abouties. Par exemple, une étude récente sondant 479 omnipraticiens américains a montré que seulement 62% des praticiens effectuaient les traitements endodontiques des groupes molaires (et 18% leurs retraitements), au vu de la technicité requise et ce, malgré la demande quotidienne de cet acte (*Savani & coll., 2014*). L'anatomie complexe et la présence de canaux difficiles à travailler, comme le MV2, peuvent expliquer en partie ces statistiques. Afin d'être rassuré (ou parce qu'il est adressé), le patient peut se tourner alors vers un praticien spécialisé en endodontie. Les patients sont globalement plus satisfaits de l'intervention réalisée chez un endodontiste, notamment en termes de temps per-opératoire, de douleur per-opératoire et d'amabilité (*Hamasha & coll., 2013*). Outre une habileté et une efficacité optimisées, les endodontistes ont aussi compris qu'une pédagogie et une empathie de leur part envers les peurs, interrogations et symptômes du patient, s'avère la clé de la confiance et de la réussite de tout traitement (*Corah & coll., 1984*). Le seul bémol à l'intervention du spécialiste est un coût souvent supérieur à l'intervention de l'omnipraticien, bien que ce surcoût soit justifié.

Le traitement endodontique est, à ce titre, perçu comme un **acte onéreux pour le patient**. Dans la plupart des pays développés, l'acte endodontique n'est, soit pas entièrement pris en charge par le système d'assurance maladie national, soit soumis à honoraires libres. Le diagnostic et le traitement du MV2 font, par exemple, l'objet de majorations tarifaires chez de nombreux praticiens. En revanche, la Sécurité Sociale française impose des tarifs, certes plus bas, mais

mieux remboursés. Certains praticiens français dénoncent la discordance existant entre la haute complexité de l'acte et la basse récompense tarifaire en découlant. Se pose dès lors un dilemme d'ordre éthique : est-il plus judicieux de revaloriser un traitement endodontique molaire complexe en le soumettant à des honoraires libres, afin de pouvoir fournir une prestation optimale au patient, en acquérant plus de savoir, en consacrant plus de temps et plus de moyens au traitement endodontique? Ou vaut-il mieux donner accès aux soins à l'ensemble de la population et ce, coûte que coûte pour le praticien?

Le *Serment d'Hippocrate*, donne une réponse à ces interrogations : «Je donnerai mes soins à l'indigent et à quiconque me les demandera. Je ne me laisserai pas influencer par la soif du gain ou la recherche de la gloire». Le praticien est un professionnel de santé avant d'être un chef d'entreprise. Sa fonction est le soin de l'autre et impensable serait de tomber dans l'écueil de négliger la qualité des soins prodigués ou d'augmenter sans tact et mesure les exigences financières pour le bien de sa société.

Le traitement du MV2 sonne ici comme un véritable exemple : est admis que la quasi-totalité des praticiens aujourd'hui connaît l'existence du MV2 au sein des molaires maxillaires et est conscient de l'importance de le travailler. Alors comment expliquer qu'il soit si peu traité dans la réalité clinique? Doit-on incriminer le MV2 et l'impénétrable dédale qu'il renferme? Ou doit-on nous incriminer, de ne pas déployer tous les moyens mis à disposition par la science pour parvenir à une meilleure santé dentaire, parodontale et générale? La vérité se trouve peut-être à mi-chemin : les omnipraticiens se trouvent «coincés» entre l'ultime volonté de bien soigner et leur manque de moyens devant les investissements colossaux que représente un plateau technique spécialisé (microscope optique & micro-instrumentation spécifique), pourtant quasi-nécessaire à l'endodontie des molaires maxillaires.

Ainsi, la Sécurité Sociale française n'incite pas les chirurgiens à développer leurs connaissances et leur pratique endodontique. Elle ne fait peut-être pas le meilleur calcul, puisqu'en gelant le tarif des traitements endodontiques, les coûts en matière de santé publique ne font pour autant qu'augmenter (HAS, 2008). Les répercussions néfastes des parodontites apicales sont criantes et constituent en effet un véritable enjeu de santé publique. C'est seulement en misant sur une endodontie moderne que l'on peut espérer enrayer la gravité des pathologies périapicales et leurs conséquences économiques sous-jacentes.

Mais l'avenir de l'endodontie s'annonce plus prometteur.

D'une part, l'enseignement supérieur rend les nouveaux praticiens plus éclairés : en comparaison avec des praticiens expérimentés (plus de 20 ans d'ancienneté), les jeunes praticiens américains (moins de 10 ans d'ancienneté) sont statistiquement plus enclins à utiliser la digue, l'instrumentation Ni-Ti, les localisateurs d'apex ainsi que les aides optiques, tout autant de clés à la réussite d'un traitement endodontique (Savani & coll., 2014). La formation continue joue également un rôle primordial : cette même étude a montré que les praticiens ayant au moins 5 heures de formation complémentaire en endodontie réalisaient plus souvent les traitements endodontiques des groupes molaires et les retraitements que les autres praticiens.

D'autre part, le patient est aujourd'hui plus éclairé. Il comprend que l'endodontie est la réponse à beaucoup de ses demandes : un confort comparable à celui d'un implant en bouche (Gatten & coll., 2011), des pronostics similaires (Torabinejad & coll., 2006), un coût moins considérable au long cours (Pennington & coll., 2009) et surtout la satisfaction de conserver sa dent sur l'arcade.

Conclusion

Par le biais de cette thèse, nous avons tenté de «percer le mystère» du second canal mésio-vestibulaire des molaires maxillaires.

Le précepte qu'une racine arbore un canal en son centre est illusoire pour la racine mésio-vestibulaire des molaires maxillaires. *In vitro*, le MV2 est quasi omniprésent : il doit donc être considéré comme constitutionnel de la morphologie canalaire d'une molaire maxillaire. Les études *in vivo*, en revanche, diagnostiquent le MV2 sur seulement un peu plus d'une première molaire maxillaire sur 2 et sur environ 1 deuxième molaire maxillaire sur 3, dévoilant toute la complexité d'objectivation de ce canal en clinique. Les deux canaux (MV1 et MV2) peuvent être distincts ou se rejoindre quelques millimètres avant l'apex : en proportions similaires pour la première molaire maxillaire, la tendance à l'union des deux canaux est plus forte pour la deuxième molaire maxillaire. Outre ces divergences anatomiques intrinsèques, des facteurs de variabilité propres au patient existent : l'âge fait diminuer la prévalence du MV2 par oblitération progressive de la lumière canalaire avec le temps, tandis que le sexe et l'ethnicité ne semblent pas influencer sur la prévalence du MV2.

Les différentes caractéristiques étudiées dans cette thèse ont permis de dresser un portrait plus abouti du MV2. Ce canal est situé de 1,5 à 3 millimètres du MV1, en direction mésiale et palatine par rapport à ce dernier, et souvent «caché» en profondeur dans le plancher pulpaire. Le MV2 est plus court que le MV1 (de 0,6 à 0,8 millimètres en moyenne), sauf lorsque les deux canaux se rejoignent : le MV2 emprunte alors un chemin plus long, en dérivation par rapport au MV1. Aussi, le MV2 se dévoile comme le plus fin de tous les canaux des molaires maxillaires, si bien que sa pénétration initiale devra être entreprise avec une lime K n°10. Sa forme est ovale vers l'apex et oblongue en direction coronaire, de grande dimension vestibulo-palatine. Comble de la complexité : aucun MV2 ne propose un trajet rectiligne. Une à deux courbures, plus prononcée(s) dans la dimension mésio-distale que dans la dimension vestibulo-palatine, se profilent en effet dans les portions cervicale et apicale du canal.

L'extrême complexité que revêt le MV2 oblige le praticien à s'entourer d'aides performantes pour parvenir à la localisation, préparation et obturation de ce canal. La radiographie pré-opératoire constitue la première aide au diagnostic : tandis qu'un cliché rétro-alvéolaire en incidence ortho-centrée ne fournit que peu d'informations, une incidence mésio-centrée laisse apparaître les 3 racines des molaires maxillaires distinctement et c'est avec une incidence disto-centrée que le MV2 est le plus facilement discerné. La technologie *Cone Beam* offre une précision supplémentaire lorsque les informations fournies par la clinique et la radiologie conventionnelle ne sont pas suffisamment contributives au diagnostic. En veillant à respecter l'axe des molaires maxillaires, une cavité d'accès endodontique dynamique peut ensuite être entreprise selon une forme trapézoïdale, par élargissement de l'angle mésio-vestibulaire en direction mésiale et palatine, parallèlement à la crête marginale mésiale. Puis le MV2 peut être localisé en suivant les rainures du plancher pulpaire, par sondage ou par le recours à des Micro-Openers®, inserts

ultrasonores, fraises ou forêts de Gates-Glidden®. L'hypochlorite de sodium et l'EDTA, en plus d'être des solutions d'irrigation indispensables à un parage canalaire efficace, facilitent la localisation et la pénétration au sein du MV2. Le recours à des colorants, avec ou sans transillumination, peut être également envisagé. Enfin, l'allié de choc au travail de ce canal très petit est, sans conteste, le microscope opératoire, tandis que les grossissements plus faibles des loupes galiléennes trouvent vite leurs limites.

Une fois localisé, le MV2 ne peut pas toujours être mis en forme : il se révèle impénétrable dans 8,5% à 49,1% des cas, de par les réactions dentinaires qu'il subit jusqu'à extinction de sa lumière, de par les contraintes anatomiques rendant ce canal indomptable, ou encore de par des manipulations iatrogènes passées (perforations, bouchons, butées créés). Si le MV2 est perméable, la longueur de travail doit être déterminée idéalement par le biais d'un localisateur d'apex et validée par la prise d'un cliché rétro-alvéolaire, lime K n°10 en place positionnée à 1 millimètre de l'apex radiographique. Le cathétérisme reste un préalable indispensable à l'instrumentation Ni-Ti : nous privilégierons en rotation continue les instruments à conicité constante pour un meilleur respect de la courbure canalaire, adopterons la technique de mise en forme du *crown down* tout en effectuant le brossage pariétal sur la paroi mésiale pour ne pas risquer la fragilisation de la furcation. Le MV2 doit être élargi de 0,20 millimètres de plus que son diamètre initial en cas d'inflammation, de 0,25-0,30 millimètres de plus en cas de nécrose pulpaire. Compte tenu de l'étroitesse du canal et de la morphologie de la racine, la conicité de préparation du MV2 doit idéalement se situer à 4%. Les techniques à privilégier pour l'obturation du MV2 agissent enfin selon le principe du compactage vertical à chaud.

Un défaut de traitement du MV2 génère des répercussions physio-pathologiques réelles : des micro-organismes colonisent le canal et subissent une sélection bactérienne imposée par les conditions de survie difficiles qu'offre le système endodontique. Le biofilm bactérien ressort de cette maturation plus virulent et résistant. Les défenses de l'hôte tentent dès lors de contenir cette infection par une réaction inflammatoire : un pool de polymorphonucléaires neutrophiles est attiré par chimiotactisme sur le site de l'infection pour phagocyter les antigènes bactériens, tandis qu'une barrière épithélio-conjonctive limite l'expansion microbienne vers le péri-apex. Les médiateurs pro-inflammatoires déclenchés en cascade par les cellules immunitaires en réponse aux agressions antigéniques, aboutissent à une inflammation desmodontale ainsi qu'à une résorption alvéolaire, cémentaire et dentinaire : une lésion inflammatoire péri-apicale d'origine endodontique, entité pathognomique d'une parodontite apicale chronique, se forme alors. En France, les premières molaires maxillaires sont d'ailleurs les dents traitées endodontiquement les plus affectées par une parodontite apicale chronique : le traitement endodontique des molaires maxillaires reste donc perfectible en pratique courante et conforte l'intérêt de ce travail. Deux conduites thérapeutiques existent devant une LIPOE. Le retraitement endodontique doit toujours être réalisé en première intention, un MV2 traité à cette occasion favorisant grandement la guérison péri-apicale. La chirurgie endodontique, seulement indiquée en cas d'échec ou d'impossibilité de retraitement, doit proposer une résection à 4 millimètres de l'apex pour contenir l'intégralité des isthmes et canaux accessoires de la racine mésio-vestibulaire.

Les conséquences cliniques ne se limitent pas à l'endodonte et son péri-apex. *In extenso*, il est supposé qu'une parodontite apicale chronique résultant d'un défaut de traitement du MV2 peut, par communication endo-parodontale, aggraver une maladie parodontale chronique déjà installée.

L'endodonte des molaires maxillaires peut également être contaminé par voie coronaire : la qualité d'une restauration coronaire ou corono-radiculaire est tout aussi primordiale que celle d'un traitement endodontique. Le choix du type de reconstitution dépend du cas clinique mais les restaurations partielles collées trouvent une place de choix dans l'arsenal thérapeutique. Enfin, la parodontite apicale chronique en regard de l'apex du MV2 peut s'étendre loco-régionalement et être à l'origine d'une cellulite génienne haute ou vestibulaire supérieure, d'une sinusite maxillaire, d'une thrombophlébite faciale ou, plus rarement, d'une ostéite diffuse. Pour prévenir le risque d'infection focale, le traitement endodontique des molaires maxillaires est contre-indiqué chez le patient présentant un haut risque d'endocardite infectieuse et autorisé sous couvert d'une antibioprofylaxie flash chez le patient immuno-déprimé, en association avec des règles d'asepsie et d'antisepsie les plus rigoureuses possibles pour prévenir tout risque d'infection secondaire, souvent réfractaire aux thérapeutiques. Par ces précautions, on enrayer le risque supposé de survenue de sites de colonisation bactérienne à distance, *via* une bactériémie à l'origine de pathologies cardiaques, articulaires, pulmonaires, cérébrales, rénales et musculo-tendineuses.

Albert Einstein disait que «nous devons apprendre à jeter sur le monde un regard nouveau». L'endodontie évolue avec son époque, à une vitesse époustouflante. Le chirurgien dentiste doit vivre avec son temps, se montrer à l'écoute du progrès. La découverte du MV2 il y a un siècle, l'essor des aides optiques et radiographiques aujourd'hui ou la régénération tissulaire demain, sont autant de clés de voûte qui ont porté, portent et porteront le chirurgien dentiste vers la réussite endodontique et surtout vers la bonne santé de ses patients.

Bibliographie

- Abou-Rass M, Frank AL, Glick DH. The anticurvature filling method to prepare the curved root canals. *J Am Dent Assoc* Nov 1980 ; 101 (5) : 792-4.
- Abuabara A, Baratto-Filho F, Anele JA, Leonardi DP, Sousa-Neto D. Efficacy of clinical and radiological methods to identify second mesiobuccal canals in maxillary first molars. *Acta Odontol Scand*. 2013 ; 71 (1) : 205-209.
- Académie Canadienne d'Endodontie. Les standards pour la pratique de l'endodontie [en ligne]. 1998 [2006 ; Consulté le 25/01/2015]. Disponible sur : www.caendo.ca/about/cae/standards/standards_french.pdf
- Acosta S, Chacon J. Topografía del endodonto normal. *Comunicacion a la Sociedad de Endodoncia de Chile*. 1966.
- Agence Française de Sécurité Sanitaire des Produits de Santé (AFSSAPS). Prescription des antibiotiques en odontologie et stomatologie : recommandations et argumentaire [en ligne]. 2001 [Consulté le 01/ 12/ 2014]. Disponible sur : <http://sfpio-midipyrenees.org/wp-content/uploads/2012/04/AFSSAPS- - Antibioth%C3%A9rapie.pdf>
- Agence Française de Sécurité Sanitaire des Produits de Santé (AFSSAPS). Prescription des antibiotiques en pratique bucco-dentaire [en ligne]. 2011 [Consulté le 13/03/15]. Disponible sur : http://ansm.sante.fr/Dossiers/Antibiotiques/Odonto-Stomatologie/%28offset%29/5#paragraph_21678
- Agence Nationale pour le Développement de l'Évaluation Médicale (ANDEM). *Recommandations et références dentaires*. Paris : Agence Nationale pour le Développement de l'Évaluation Médicale ; 1996. p. 59-103.
- Aggarwal V, Singla M, Logani A, Shah N. Endodontic management of a maxillary first molar with two palatal canals with the aid of spiral computed tomography : a case report. *J Endod* 2009 Jan ; 35 (1) : 137-9.
- Al Shalabi RM, Omer E, Jennings M, Claffev NM. Root canal anatomy of maxillary first and second permanent molars. *Int Endod J*. 2000 ; 33 (5) : 405-14.
- Alaçam T, Tinaz AC, Genç O, Kayaoglu G. Second mesiobuccal canal detection in maxillary first molars using microscopy and ultrasonics. *Aust Endod J*. 2007 ; 34 (3) :1-4.
- Alavi AM, Opasanon A, Gulabivala, Ng YL. & K. Root and canal morphology of Thai maxillary molars. *Int Endod J*. 2002 ; 35 (5): 478-85.
- Allen RK, Newton CW, Brown CE. A statistical analysis of surgical and non-surgical endodontic retreatment cases. *J Endod*. 1989; 15 (6) : 261-266.

- American Association of Endodontics (AAE). *Glossary of Endodontic Terms*. 7e éd. Chicago : American Association of Endodontists ; 2003. 51 p.
- American Association of Endodontics. *AAE position statement on use of microscope and other magnification techniques*. *J Endod*. 2012 ; 38 (8) : 1153-5.
- American Association of Endodontics. *Endodontic Case Difficulty Assessment Form [en ligne]*. 1999 [Consulté le 25/01/2015]. Disponible sur : <http://www.aae.org/caseassessment/>
- American Thoracic Society and the Infectious Diseases Society of America. *Guidelines for the management of adults with hospital-acquired, Ventilator-associated, and healthcare associated pneumonia*. *Am J Respir Crit Care* 2005 ; 171 : 388–416.
- Andreasen JO, Farik B, Munksgaard EC. *Long-term calcium hydroxide as a root canal dressing may increase risk of root fracture*. *Dent Traumatol* 2002 Jun ; 18 (3) : 134-7.
- Apotheker H. *A microscope for use in dentistry*. *J Microsurg*. 1981 ; 3 (1) : 7-10.
- Arbona L. *Le MV2 de la première molaire maxillaire*. *Inf Dent*. 2011 ; 31 : 1-6.
- Arens DE, Torabinejad M, Chivian N, Rubinstein R. *Practical lessons in endodontic surgery*. Chicago: Quintessence Pub. Co., 1998. 224 p.
- Aubert C. *Les résorptions radiculaires externes pathologiques*. Thèse de doctorat en chirurgie dentaire Nancy, 2012.
- Aurelio JA, Nahmias Y, Gerstein H. *A model for demonstrating an electronic canal length measuring device*. *J Endod*. 1983 ; 9 (12) : 568-9.
- Bahcall JK, Barss J. *Oroscopic visualization technique for conventional and surgical endodontics*. *Int Endod J*. 2003 ; 36 (6) : 441-7.
- Baldassari-Cruz LA, Lilly JP, Rivera EM. *The influence of dental operating microscope in locating the mesiolingual canal orifice*. *Oral Surg Oral Med Oral Pathol Oral Radiol*. 2002 ; 93 (2) ; 190-4.
- Ballivet de Régloix S, Maurin O, Lisan Q, Pons E, Crambert L, Genestier L, et al. *Relations pathologiques entre dents et sinus maxillaire*. *EMC Médecine Buccale*. 2015 ; 10 (1) : 1-11.
- Baratto-Filho F, Fariniuk LF, Ferreira EL, Pecora JD, Cruz-Filho AM, Sousa-Neto MD. *Clinical and macroscopic study of maxillary molars with two palatal roots*. *Int Endod J* 2002 Sept ; 35 (9) : 796-801.
- Baron R. *L'ostéoclaste et les mécanismes moléculaires de la résorption osseuse*. *Médecine Sciences* 2001 ; 12 (17) : 1260-9.
- Barrett MT. *The internal anatomy of the teeth with special reference to the pulp with its branches*. *Dent Cosmos*. 1925 ; 67 : 581-92.
- Barton DJ, Clark SJ, Eleazer PD, Scheetz JP, Farman AG. *Tuned-aperture computed tomography versus parallax analog and digital radiographic images in detecting second mesiobuccal canals in maxillary first molars*. *Oral Surg Oral Med Oral Pathol Oral Radiol Endod*. 2003 ; 96 (2) : 223-8.

- Bauman R, Scarfe W, Clark S, Morelli J, Scheetz J, Farman A. Ex vivo detection of mesiobuccal canals in maxillary molars using CBCT at four different isotropic voxel dimensions. *Int Endod J.* 2011 ; 44 (8) : 752-758.
- Baumgartner JC, Cuenin PR. Efficacy of several concentrations of sodium hypochlorite for root canal irrigating. *J.Endod.* 1992 ; 18 (12) : 605-12.
- Baumgartner JC, Siqueira JF, Sedgley CM, Kishen A. Microbiology of endodontic disease. Dans : Ingle JI, Bakland LK, Baumgartner JC. *Ingle's Endodontics, 6th edn (Hamilton Ontario: BC Decker, 2008), 221-4.*
- Beatty RG, Baker PS, & coll. The efficacy of four root canal obturation techniques in preventing apical dye penetration. *J Am Dent Assoc* 1989 ; 119 (5) : 633-7.
- Bender LB, Seltzer S. Roentgenographic and direct observation of experimental lesions in bone: *Int J Am Dent Assoc* 1961 ; 62 : 152-160.
- Bender LB, Seltzer S. The effect of periodontal disease on the pulp. *Oral Surg Oral Med Oral Pathol.* 1972 ; 33 (3) : 458-74.
- Beer R, Bauman MA. *Endodontology.* Stuttgart : Thieme ; 2010. 407 p.
- Bensimon D, Attal Stym-Popper S. Le cone beam en endodontie : un pas en avant. Dans : *Imagerie dento-maxillo-faciale par faisceau conique : «cone beam».* Hodez C, Bravetti P. Sauramps Medical, 2010.
- Bergenholtz G, Nyman S. Endodontic complications following periodontal and prosthetic treatment of patients with advanced periodontal disease. *J Periodontol.* 1984 ; 55 (2) :63-8.
- Bergenholtz G, Horsted-Bindslev P, Reit C. *Textbook of endodontology.* Oxford, 2003.
- Bernabé PFE, Holland R. Endodontic Surgery. Dans : Estrela C. *Endodontic Science, volume 2. 2e éd.* Sao Paulo: Artes Medicas ; 2009 . p. 1079-1173.
- Bernhart T, Ulm C, Solar P, Dörtbudak O, Watzek G. La résection apicale dans la région du sinus maxillaire. *SSO Schweiz Monatsschr Zahnheilkd.* 1999 ; 109 (9) : 944-8.
- Bertrand MF, Lupi-Pegurier L, Leforestier E, Bolla M. Le point sur la «smear layer» en endodontie. *Rev Odont Stomat.* 2001 ; 30 (4) : 201-6.
- Beun S, Bogaerts P, Van Nieuwenhuysen JP. Manual or rotary root canal preparation? Nickel-titanium or stainless steel? Review of the literature. *Rev Belge Med Dent* 2005 ; 60 (2) : 81-91.
- Bhaskar SM. Oral surgery--oral pathology conference No. 17, Walter Reed Army Medical Center. Periapical lesions--types, incidence, and clinical features. *Oral Surg Oral Med Oral Pathol.* 1966 ; 21 (5) : 657-71.
- Billis G, Pawar RR, Makdissi J, Sidhu SK, Chong BS. A cone beam computed tomography study on the incidence and configuration of the second mesiobuccal canal in maxillary first and second molars in an adult sub-population in London. *Endo.* 2014 ; 8 (3) : 179-86.

- Bjorndal L, Carlsen O, Thuesen G, Davrann T, Kreiborg S. External and internal macromorphology in 3D-reconstructed maxillary molars using computerized X-ray microtomography. *Int Endod J.* 1999 ; 32 (1) : 3-9.
- Bolla M. Restaurer la dent dépulpée tout simplement. *Espace Information Dentaire* 2014.
- Bornstein MM, Lauber R, Sendi P, von Arx T. Comparison of periapical radiography and limited cone-beam computed tomography in mandibular molars for analysis of anatomical landmarks before apical surgery. *J Endod* 2011 ; 37: 151-157.
- Boucher Y, Matossian L, Rilliard F, Machtou P. Radiographic evaluation of the prevalence and technical quality of root canal treatment in a French subpopulation. *Int Endod J.* 2002 ; 35 (3) : 229-38.
- Bouillaguet S, Wataha JC, Tay FR, Brackett MG, Lockwood PE. Initial in vitro biological response to contemporary endodontic sealers. *J Endod* 2006 ; 32 : 989-92.
- Boyce BF, Xing L. Functions of RANKL/RANK/OPG in bone modeling and remodeling. *Archives of biochemistry and biophysics.* 2008 May ; 473 (2) :139-46.
- Bronnec F. Evaluation pré-opératoire de la difficulté en endodontie. *Inf Dent.* 2009 ; 91 (5) : 1953-8.
- Bronnec F. Localisation des orifices canalaires. *Réal clin.* 2006 ; 17 (4) : 357-70.
- Bronnec F, Caron G. Le traitement endodontique des premières molaires. *Réal clin.* 2008 ; 19 (4) : 339-51.
- Brook AH, Griffin RC, Townsend G, Levisianos Y, Russell J, Smith RN. Variability and patterning in permanent tooth size of four human ethnic groups. *Arch Oral Biol.* 2009 ; 54 (Suppl 1) : S79-85.
- Brynolf I. A histological and roentgenological study of the periapical region of human upper incisors. *Odontol Revy.* 1967 ; 18 : (Suppl 11).
- Buhrlay LJ, Barrows MJ, BeGole EA, Wenckus CS. Effect of magnification on locating the MB2 canal in maxillary molars. *J Endod.* 2002 ; 28 (4) : 324-27.
- Caliskan ML, Pehlivan Y, Sepetciog UF, Türkün M, Tuncer SS. Root canal morphology of human permanent teeth in a Turkish population. *J Endod.* 1995 ; 21 (4) : 200-4.
- Cambuzzi JV, Marshall FJ. Molar endodontic surgery. *J Can Dent Assoc.* 1983 ; 49 (1) : 61-6.
- Castellucci A. Advances in surgical endodontics. *Int Endod.* 2003 ; 6 (1) : 1-16.
- Cavassinia M., Eggimanb P., Franciolia P. L'endocardite infectieuse. *Forum Med Suisse* 2002 ;32-33 : 759-764.
- Chalfin H, Kellert M, Solomon C. Treatment planning considerations for the endodontically compromised tooth. *NYSMJ.* 2004 ; 5 (6) : 30-4.
- Chardin H, Barsotti O, Bonnaure-Mallet M. *Microbiologie en odontostomatologie.* Paris : Maloine ; 2006. 329 p.

- Chavez de Paz L. *Fusobacterium nucleatum* in endodontic flare-ups. *Oral Surg Oral Med Oral Pathol Oral Radiol Endod* 2002 ; 93 : 179-83.
- Chen SY, Wang HL, Glickman GN. The influence of endodontic treatment upon periodontal wound healing. *J Clin Periodontol.* 1997 ; 24 (7) : 449-56.
- Choi SH, Stinson MW. Binding of a *Streptococcus mutans* cationic protein to kidney in vitro. *Infect Immun* 1991 Feb ; 59 (2) : 537-43.
- Christiansen R, Kirkevang LL, Gotfredsen E, Wenzel A. Periapical radiography and cone beam computed tomography for assessment of the periapical bone defect 1 week and 12 months after root-end resection. *Dentomaxillofac Radiol* 2009 ; 38 : 531–536.
- Claisse-Crinquette A. *Pharmacologie endodontique (II). Les matériaux d'obturation canalair et leurs solvants.* EMC - Odontologie 2012 ; 7 (2) : 1-9.
- Claisse-Crinquette A, Guigand M. Résorptions radiculaires pathologiques. Dans : Simon S, Machtou P, Pertot WJ. *Endodontie.* Paris : Editions CdP ; 2012. p. 387-410.
- Cleghorn Blaine M. Root and root canal morphology of the human permanent maxillary first molar : a literature review. *J Endod.* 2006 ; 32 (9) : 813-821.
- Corah NL, O'Shea RM, Pace LF, Seyrek SK. Development of a patient measure of satisfaction with the dentist: the Dental Visit Satisfaction Scale. *Journal of Behavioral Medicine* 1984 ; 7 : 367–73.
- Cotton TP, Geisler TM, Holden DT, Schwartz SA, Schindler WG. Endodontic applications of cone-beam volumetric tomography. *J Endod* 2007 ; 33 : 1121-32.
- Coutinho-Filho TS, Gurgel Filho ED, Souza Filho FJ, Leal da Silva EJM. Preliminary investigation to achieve patency of MB2 canal in maxillary first molars. *Brazil J Oral Science.* 2012 ; 11 (3) : 373-376.
- Cutright DE, Bashkar SN. Pulpal vasculature as demonstrated by anew method. *Oral Surg Oral Med Oral Pathol Oral Radiol Endod.* 1969 ; 27 : 678-683.
- Dabuleanu M. Managing calcified canal systems : audiovisual conference. *J Can Dent Assoc.* 2010 ; 76 : a128.
- Dahl JE. Toxicity of endodontic filling materials. *Endod Topics* 2005 ; 12 : 39-43.
- Dahlen G, Magnusson BC, Moller A. Histological and histochemical study of the influence of lipopolysaccharide extracted from *Fusobacterium nucleatum* on the periapical tissues in the monkey *Macaca fascicularis*. *Arch Oral Biol* 1981 ; 26 (7) : 591-8.
- De Deus QD. Frequency, location and direction of the lateral, secondary and accessory canals. *J Endod.* 1975 ; 1 (11) : 361-6.
- De Deus G, Reis C, Beznos D, de Abranches AMG, Coutinho-Filho T, Paciornik S. Limited ability of three commonly used thermoplasticized gutta-percha techniques in filling oval-shaped canals. *J Endod* 2008 ; 34(11) : 1401-5.

- Degerness R, Bowles W. Anatomic determination of the Mesio Buccal Root Resection Level in Maxillary Molars. *J Endod.* 2008 ; 34 (10) : 1182-6.
- Del Fabbro M, Taschieri S, Lodi G, Banfi G, Weinstein RL. Appareils de grossissement utilisés dans la thérapie endodontique [en ligne]. 2009 [Consulté le 18 /12/ 2014]. Disponible sur : <http://www.cochrane.org/fr/CD005969/appareils-de-grossissement-utilises-dans-la-therapie-endodontique>
- Delzangles B. Apical periodontitis and resorption of the root canal wall. *Endod Dent Traumatol* 1988 ; 4 : 273-7.
- De Paula-Silva FW, Wu M-K, Leonardo MR, da Silva LA, Wesselink PR. Accuracy of periapical radiography and cone-beam computed tomography scans in diagnosing apical periodontitis using histopathological findings as a gold standard. *J Endod* 2009 ; 35 : 1009-1012.
- Deveaux E, Doudoux D, Roze D, Mildebert P. Voies d'abord et traitements endodontiques. *Act Odont Stomatologique.* 2000 ; 209 : 7-20.
- Devoto FCH, Perrotto BM, Arias NH, Audubert MI. Molar size sequences in a mixed population of the Northwest Argentine Highlands. *J Dent Res.* 1972 ; 51 (6) : 1679.
- Di Fiore PM. A dozen ways to prevent nickel-titanium rotary instrument fracture. *J Am Dent Assoc* 2007 ; 138 (2) : 196-201.
- Di Fiore PM, Genov KA, Komaroff E, Li Y, Lin L. Nickel-titanium rotary instrument fracture : a clinical practice assessment. *Int Endod J* 2006 Jul ; 39 (9) : 700-8.
- Donlan RM, Costerton JW. Biofilms : survival mechanisms of clinically relevant microorganisms. *Clin Microbiol Rev* 2002 ; 15 (2) : 167-93.
- Dorn BR, Harris LJ, Wujick CT, Vertucci FJ, Progulsk-Fox A. Invasion of vascular cells in vitro by *Porphyromonas endodontalis*. *Int Endod J* 2002 ; 35 (4) : 366-71.
- Dugas NN, Lawrence HP, Teplitsky PE, Pharoah MJ, Friedman S. Periapical health and treatment quality assessment of root-filled teeth in two Canadian populations. *Int Endod J* 2003 ; 36 : 181-92.
- Durak DT, Beeson PB. Experimental bacterial endocarditis. Colonization of a sterile vegetation. *Br. J. Exp. Pathol.* 1972 ; 53 (1) : 44-49.
- Ebrahim AK, Wadachi R, Sudah H. Ex vivo evaluation of the ability of four different electronic apex locators to determine the working length in teeth with various foramen diameters. *Aust Dent J.* 2006 ; 51 (3) : 258-62.
- El Merini H, Aggouri L, Benkiran I. La cavité d'accès [en ligne]. 2003 [Consulté le 14/12/2014]. Disponible sur : <http://www.lecourrierdudentiste.com/dossiers-du-mois/la-cavite-dacces.html>.
- Eskoz N, Weine FS. Canal configuration of the mesio buccal root of the maxillary second molar. *J Endod.* 1995 ; 21 (1) : 38-42.
- Estrela C, Reis Bueno M, Correza Azevedo B, Ribamar Azevedo J. Accuracy of cone beam computed tomography and panoramic and periapical radiography for detection of apical periodontitis. *J Endod* March 2008 ; 34 (3) : 273-9.

- Estrela C, Reis Bueno M, Correza Azevedo B, Ribamar Azevedo J. A new PeriApical Index based on Cone Beam Computed Tomography. *J Endod* Nov 2008 ; 34 (11) : 1325-31.
- European Society of Endodontology. Quality guidelines for endodontic treatment : consensus report of the European Society of Endodontology. *Int Endod J*. 2006 ; 39 (12) : 921-30.
- Evans M, Davies JK, Sundqvist G, Figdor D. Mechanisms involved in the resistance of *Enterococcus faecalis* to calcium hydroxyde. *Int Endod J* 2002 ; 35 : 221-8.
- Fabricius L, Dahlen G, Ohman AE, Moller AJ. Predominant indigenous oral bacteria isolated from infected root canals after varied times of closure. *Scand J Dent Res* 1982 ; 90 : 134-44.
- Fahey T, O'Connor N, Walker T, Chin-Shong D. Surgical endodontics : a review of current best practice. *Oral Surg*. 2011 ; 4 (3) : 97-104.
- Farges JC. La dentinogenèse [en ligne]. 2011 [Consulté le 01/02/2015]. Disponible sur : <http://spiralconnect.univ-lyon1.fr/spiral-files/download?mode=inline&data=1248161>
- Feldman, DP, Picerno NA, Porubsky ES. Cavernous sinus thrombosis complicating odontogenic parapharyngeal space neck abscess : a case report and discussion. *Otolaryngol Head Neck Surg*. 2000 ; 123 (6) : 744-745.
- Fennich M, Sakout M, Abdallaoui F. Pour une détermination rationnelle de la longueur de travail en endodontie. *Rev Odonto-Stomatol*. 2012 ; 41 (4) : 232-43.
- Fiddian-Green RG, Baker S. Nosocomial pneumonia in the critically ill: product of aspiration or translocation? *Crit Care Med* 1991 ; 19 : 763-9.
- Fogel HM, Peikoff MD, Christie WH. Canal configuration in the mesiobuccal root of the maxillary first molar : a clinical study. *J Endod*. 1994 ; 20 (3) : 135-7.
- Fouad AF. *Endodontic microbiology*. Iowa (USA), 2009.
- Friedman S, Mor C. The success of endodontic therapy - healing and functionality. *J Calif Dent Assoc* 2004 ; 32 : 493-503.
- Fugazzotto PA. A comparison of the success of root resected molars and molar position implants in function in a private practice. *J Periodontol* 2001 ; 72 : 1113-23.
- Gani O, Visvisian C. Apical canal diameter in the first upper molar at various ages. *J Endod*. 1999 ; 25 (10) : 689-691.
- Garofalo RR, Ede EN, Dorn SO, Kuttler S. Effect of electronic apex locators on cardiac pacemaker function. *J Endod* 2002 ; 28 : 831-3.
- Gatten DL, Riedy CA, Hong SK, Johnson JD, Cohenca N. Quality of life of endodontically treated versus implant treated patients: a University-based qualitative research study. *Journal of Endodontics* 2011 ; 37 : 903-9.

- Gençoglu N, Türkmen C, Ahiskali R. A new silicon-based root canal sealer (Roekoseal-Automix). *J Oral Rehabil* 2003 ; 30 : 353-7.
- Gendron R, Grenier D, Mahue-Robert L. The oral cavity as a reservoir of bacterial pathogens for focal infections. *Microbes Infect.* 2000 ; 2 (8) : 897-966.
- Gerard P. L'endodontie préprothétique. *Rev Méd Ass Mal* 1989 ; 4 : 57-59.
- Gesi A, Hakeberg M, Warfvinge J, Bergenholtz G. Incidence of periapical lesions and clinical symptoms after pulpectomy--a clinical and radiographic evaluation of 1- versus 2-session treatment. *Oral Surg Oral Med Oral Pathol Oral Radiol Endod.* 2006 ; 101 (3) : 379-88.
- Ghorbanzadeh A, Kashani H, Motahhary P, Sharifi A. An ex vivo comparison of the ability of three methods to detect MB2 canal in maxillary molars. *J Dent Med.* 2009 ; 22 (2) : 142-8.
- Gilles J, Reader A. An SEM investigation of the mesiolingual canal in human maxillary first and second molars. *Oral Surg Oral Med Oral Pathol.* 1990 ; 70 (5) : 638-43.
- Ginsburg I. Role of lipoteichoic acid in infection and inflammation. *Lancet Infect Dis* 2002 ; 2 : 171-9.
- Giraud O, De Soultrait F, Goasguen O, Thiery G, Cantaloube D. Traumatismes crânio-faciaux. *EMC Médecine buccale.* 2008:1-22. [Article 28-505-V-10].
- Goldberg F, Massone EJ, Soares A, Bittencourt AZ. Accessory orifices : anatomical relationship between the pulp chamber floor and the furcation. *J Endod.* 1987 ; 13 (4) : 176-181.
- Gordon MPJ, Chandler NP. Electronic apex locators. *Int Endod J.* 2004 ; 37 (7), 425–37.
- Gorduysus MO, Gorduysus M, Friedman S. Operating microscope improves negotiation of second mesiobuccal canals in maxillary molars. *J Endod.* 2001 ; 27 (11) : 683-6.
- Green D. Stereomicroscopic study of 700 root apices of maxillary and mandibular posterior teeth. *Oral Surg, Oral Med Oral Pathol.* 1960 ; 13 : 728–33.
- Green D. Double canals in single roots. *Oral Surg Oral Med Oral Pathol.* 1973 ; 35 (5) : 689-96.
- Guo J, Vahidnia A, Sedghizadeh P, Enciso R. Evaluation of root and canal morphology of maxillary permanent first molars in a North American population by cone-beam computed tomography. *J Endod.* 2014 ; 40 (5) : 635-9.
- Habib AA. Anatomical study of the mesiobuccal root in maxillary first molars. *Journal of Taibah University Medical Science.* 2014 ; 9 (2): 123-5.
- Hahn CL, Liewehr FR. Innate immune responses of the dental pulp to caries. *J Endod* 2007 ; 33 (6) : 643-51.
- Hahn CL, Liewehr FR. Update on the adaptive immune responses of the dental pulp. *J Endod* 2007 ; 33 (7) : 773-81.

- Halbronn L, Gomard-Menesson E, Dumoulin A, Oziol E. Complications post-streptococciques chez l'adulte : rhumatisme articulaire aigu (RAA) et glomérulonéphrite aiguë (GNA). *La Revue de Médecine interne* Juin 2012 ; 33 (1) : 141-2.
- Hamasha AA, Hatwsh A. Quality of life and satisfaction of patients after nonsurgical primary root canal treatment provided by undergraduate students, graduate students and endodontic specialists. *Int Endod J* 2013 ; 46 : 1131–1139.
- Harrison AJ, Chivatxaranukul P, Parashos P, Messer HH. The effect of ultrasonically activated irrigation on reduction of *Enterococcus faecalis* in experimentally infected root canals. *Int Endod J* Nov 2010 ; 43 (11) : 968-77.
- Hartwell G, Bellizzi R. Clinical investigation of in vivo endodontically treated mandibular and maxillary molars. *J Endod* 1982 ; 8 : 555-7.
- Haskell EW, Stanley H, Goldman S. A new approach to vital root resection. *J Periodontol.* 1980 ; 51 (4) : 217-24.
- Haute Autorité de Santé (HAS). Traitement endodontique : rapport d'évaluation technologique [en ligne]. 2008 [Consulté le 25/11/2014]. Disponible sur : http://www.has-sante.fr/portail/jcms/c_736790/fr/rapport-traitement-endodontique
- Haute autorité de Santé (HAS). Tomographie volumique à faisceau conique de la face (Cone Beam Computed Tomography) : rapport d'évaluation technologique [en ligne]. 2009 [Consulté le 20/01/2015]. Disponible sur : http://www.has-sante.fr/portail/jcms/c_899074/fr/tomographie-volumique-a-faisceau-conique-de-la-face-cone-beam-computerized-tomography
- Haznedaroglu F, Ersev H, Odabasi H, Yetkin G, Batur B, Asci S, Issever H. Incidence of patent furcal accessory canals in permanent molars of a Turkish population. *Int Endod J.* 2003 ; 36 (8) : 515-9.
- Hess J, Mace A. Evaluation statistique de deux séries aléatoires de dents dépulpées sur des critères uniquement radiographiques. *Rev Méd Ass Mal* 1994 ; 2 : 83-96.
- Hess W, Zurcher E. *The anatomy of the root-canals of the teeth of the permanent dentition.* London: John Bale, Sons & Danielsson ; 1925. 199 p.
- Hoen B, Alla F, Selton-Suty C, Béguinot I, Bouvet A, Briançon S, et al. Changing profile of infective endocarditis : results of 1-year survey in France. *JAMA.* 2002 ; 288 (1) : 75-81.
- Hofmann BH, Thorpe JR. Location of the second mesiobuccal canal of maxillary molars in endodontic therapy. *Clinical Update.* 2002 ; 24 (12) : 24-26.
- Holland R, Alexandre AC, Murata SS, Dos Santos CA, Júnior ED. Apical leakage following root canal dressing with calcium hydroxide. *Dent Traumatol.* 1995 ; 11 (6): 261-263.
- Homme GMG, Coppens CRM, De Moor RJG. Periapical health related to the quality of coronal restorations and root fillings. *Int Endod J* 2002 ; 35 (8) : 680-9.
- Hoskinson AE. Hard tissue management : osseous access, curettage, biopsy and root isolation. *Endod Topics.* 2005 ; 11 (1) : 98-113.

- Hovland EJ, Dumsha TC. Leakage evaluation in vitro of the root canal sealer cement Sealapex. *Int Endod J* 1985 ; 18 : 179-82.
- Hsu YY, Kim S. The resected root surface. The issue of canal isthmuses. *Dental Clinics of North America* 1997 ; 41 (3) : 529-40.
- Huang TJ, Schilder H, Nathanson D. Effects of moisture content and endodontic treatment on some mechanical properties of human dentin. *J Endod* May 1992 ; 18 (5) : 209-15.
- Hübscher W, Barbakow F, Peters OA. Root-canal preparation with FlexMaster : canal shapes analysed by micro-computed tomography. *Int Endod J*. 2003 ; 36 (11) : 740-7.
- Hülsmann M, Schaffer E. *Problems in endodontics : etiology, diagnosis and treatment*. London : Quintessence publishing ; 2009. 541 p.
- Huuonen S, Kvist T, Gröndahl K, Molander A. Diagnostic value of computed tomography in re-treatment of root fillings in maxillary molars. *Int Endod J* 2006 ; 39 (10) : 827-33.
- Huuonen S, Ørstavik D. Radiological aspects of apical periodontitis. *Endodontic Topics* 2002 ; 1 : 3-25.
- Ibarrola JL, Knowles KI, Ludlow MO, McKinley IB Jr. Factors of effecting the negotiability of second mesiobuccal canals in maxillary molars. *J Endod*. 1997 ; 23 (4) : 236-238.
- Ibarrola JL, Chapman BL, Howard JH, Knowles KI, Ludlow MO. Effect of preflaring on Root ZX apex locators. *J Endod*. 1999 ; 25 (9) : 625-6.
- Ingle JI, Backland LK, Baumgartner JC. *Ingle's Endodontic 6*. Baltimore, Williams & Wilkins, 2008.
- Iwu C, MacFarlane TW, MacKenzie D, Stenhouse D. The microbiology of periapical granulomas. *Oral Surg Oral Med Oral Pathol* 1990 Apr ; 69 (4) : 502-5.
- Jan F. *Pathologie cardio-vasculaire*. Paris : Masson ; 2000. p. 236-248.
- Jansson LE, Ehnevid H, Lindskog SF, Blomlöf LB. Radiographic attachment in periodontis-prone teeth with endodontic infection. *J Periodontol*. 1993 ; 64 (10) : 947-53.
- Jansson LE, Ehnevid H. The influence of endodontic infection on periodontal status in mandibular molars. *J Periodontol*. 1998 ; 69 (12) : 1392-1396.
- Jaoui L, Machtou P, Ouhayoun JP. Long-term evaluation of endodontic and periodontal treatment. *Int Endod J*. 1995 ; 28 (5) : 249-54.
- Jordana F, Choussat PH, Collar-Parros J. *Les ciments de scellement canalair*. Université médicale virtuelle francophone 2009. 10p.
- Jordana F, Fronty Y, Barbrel P. Relations pathologiques entre oeil-dent : point de vue du stomatologiste et de l'odontologiste. *EMC Chirurgie orale et maxillo-faciale*. 2004 ; 1 : 417-28. [Article 22-039-B-15].
- Josse RG. *Bone biology and the role of RANK / RANKL / OPG pathway*. 2009. Disponible en ligne sur : www.healthplexus.net.

- Jou Y, Karabucak B, Levin J, Liu D. Endodontic working width : current concepts and techniques. *Dent Clin North Am.* 2004 ; 48 (1) : 323-35.
- Jung IY, Seo MA, Fouad AF. Apical anatomy in mesial and mesiobuccal roots of permanent first molars. *J Endod.* 2005 ; 31 (5) : 364-8.
- Kakehashi S, Stanley HR, Fitzgerald RJ. The effects of surgical exposures of dental pulps in germ-free and conventional laboratory rats. *Oral Surg Oral Med Oral Pathol* 1965 ; 20 : 340-9.
- Kakoli P, Nandakumar R, Romberg E, Arola D, Fouad AF. The effect of age on bacterial penetration of radicular dentin. *J Endod* 2009 ; 35 (1) : 78-81.
- Karaman GT, Onay EO, Ungor M, Colak M. Evaluating the potential key factors in assessing the morphology of mesiobuccal canals in maxillary first and second molars. *Aust Endod J.* 2011 ; 37 (3) : 134-40.
- Karengera D, Mir Mouhamed H, Lambert S, Reyhler H. Cellulites faciales odontogènes. *Act Odontostomatol.* 1996 ; 195 : 395-408.
- Katsumata A, Hirukawa A, Okumura S. Effects of image artifacts on gray-value density in limited-volume cone-beam computerized tomography. *Oral Surg, Oral Med, Oral Pathol, Oral Radiol Endod* 2007 ; 104, 829–36.
- Kempzell KE, Cox CJ, Hurle M, Wong A, Wilkie S, Zanders ED, et coll. Reverse transcriptase-PCR analysis of bacterial rRNA for detection and characterization of bacterial species in arthritis synovial tissue. *Infect Immun* 2000 ; 68 (10) : 6012-26.
- Kersten DD, Mines P, Sweet M. Use of the microscope in endodontics : results of a questionnaire. *J Endod.* 2008 ; 34 (7) : 804-7.
- Khraisat A, Smadi L. Canal configuration in the mesio-buccal root of maxillary first molar teeth of a Jordanian population. *Aust Endod J.* 2007 ; 33 (1) : 13-17.
- Kim S, Pecora G, Rubinstein R. *Color Atlas of Microsurgery in Endodontics.* Philadelphia : WB Saunders Co ; 2001. Osteotomy and apical root resection ; p. ?.
- Kim Y, Chang SW, Lee JK, Chen IP, Kaufman B, Jiang J, et al. A micro-computed tomography study of canal configuration of multiple-canal mesiobuccal root of maxillary first molar. *Clin Oral Investig.* 2013 ; 17 (6) : 1541-6.
- Koenigs JS, Brilliant JD, Foreman DW. Preliminary scanning electron microscope investigations of accessory foramina in the furcation areas of human molar teeth. *Oral Surg Oral Med Oral Pathol.* 1974 ; 38 (5) : 773-782.
- Kolenbrander PE. Oral microbial communities : biofilms, interactions and genetic systems. *Annual Review of Microbiology* 2000 Oct ; 54 : 413-37.
- Kontakiotis EG, Wu MK, Wesselink PR. Effect of sealer thickness on long-term sealing ability : a 2-year follow-up study. *Int Endod J* 1997 ; 30 : 307-12.

- Kramer IRH. *The vascular architecture of the human dental pulp.* Arch Oral Biol. 1960 ; 2 : 177-89.
- Krasner P, Rankow HJ. *Anatomy of the pulp-chamber floor.* J Endod. 2004 ; 30 (1) : 5-16.
- Kulild JC, Peters DD. *Incidence and configuration of canal systems in the mesiobuccal root of maxillary first and second molars.* J Endod. 1990 ; 16 (7) : 311-317.
- Kumar V, Cotran RS, Robbins SL. *Robbins basic pathology.* Philadelphia, Saunders : Elsevier science 2003.
- Kuttler Y. *Microscopic investigation of root apices.* J Am Dent Assoc. 1955 ; 50 (5) : 544-52.
- Lane AJ. *The course and incidence of multiple canals in the mesiobuccal root of the maxillary first molar.* J Br Endod Soc 1974 ; 7 : 9-11.
- Lange J, Putters T, Baas EM, Van Ingen JM. *Ultrasonic root-end preparation in apical surgery : a prospective randomized study.* Oral Surg Oral Med Oral Pathol Oral Radiol Endod. 2007 ; 104 (6) : 841-5.
- Langeland K, Rodrigues H, Dowden W. *Periodontal disease, bacteria and pulpal histopathology.* Oral Surg Oral Med Oral Pathol. 1974 ; 37 (2) : 257-70.
- Langeland K. *Tissue response to dental caries.* Endod Dent Traumatol. 1987 ; 3 (4) : 149-71.
- Lasfargues JJ, Machtou P. *Pathogénèse des lésions péri-apicales.* Réal Clin. 2001 ; 12 (2) : 139-48.
- Lasfargues JJ, Mallet JP, Roussel T. *Parodontites apicales.* Dans : Piette E, Goldberg M. *La dent normale et pathologique.* Bruxelles : De Boeck ; 2001. p. 137-75.
- Laurichesse JM. *Endodontie clinique.* Paris : Editions CdP ; 1986. 755 p.
- Lautrou A. *Anatomie dentaire.* 2^e éd. Paris : Masson ; 1998. 264 p.
- Lee JH, Kim KD, Lee JK. *Mesiobuccal root canal anatomy of Korean maxillary first and second molars by cone-beam computed tomography.* Oral Surg, Oral Med Oral Radiol and Endod. 2011 ; 111 (6) : 785-791.
- Lee JK, Ha BH, Choi JH, Heo SM, Perinpanayagam H. *Quantitative three-dimensional analysis of root canal curvature in maxillary first molars using micro-computed tomography.* J Endod. 2006 ; 32 (10) : 941-5.
- Leeuwenhoek A. Cité par Stowell CH dans : Stowell CH. *The microscopic structure of a human tooth.* Ann Arbor ; 1887. 20 p.
- Lerner UH. *Regulation of bone metabolism by the kallikrein-kinin system, the coagulation cascade and acute phase reactions.* Oral Surg Oral Med Oral Pathol 1994 ; 78 : 483-91.
- Leveque L, Turcu A, Bielefied P, Gresset AC, Duong M, Friedel J. *Panartérite noueuse cutanée de l'adulte et infections dentaires. Rôle des streptocoques.* Rev Med Interne. 2001 ; 22 (10) : 992-6.

- Li X, Kolltveit KM, Tronstad L, Olsen I. Systemic diseases caused by oral infection. *Clin Microbiol Rev* 2000 ; 13 (4) : 547-58.
- Limkangwalmonkol S, Burtscher P, Abbott PY, Sandler AB, Bishop BM. A comparison study of the apical leakage of four root canal sealers and laterally condensed gutta-percha. *J Endod.* 1991 ; 17 : 495-9.
- Lofthag-Hansen S, Hummonen S, Gröndahl K, Gröndahl H-G. Limited cone-beam CT and intraoral radiography for the diagnosis of periapical pathology. *Oral Surg Oral Med Oral Pathol Oral Radiol Endod* 2007 ; 103 : 114 -9.
- Love RM, Jenkinson HF. Invasion of dentinal tubules by oral bacteria. *Crit Rev Oral Biol Med* 2002 ; 13 (2) : 171-83.
- Lukic A, Arsenijevic N, Vujanic G, Ramic Z. Quantitative analysis of the immunocompetent cells in periapical granuloma : correlation with the histological characteristics of the lesion. *J Endod* 1990 ; 16 : 119-22.
- Machtou P. *Endodontie.* Paris : Editions CdP ; 1993. 266 p.
- Maggiore F. MicroSeal systems and modified technique. *Dent Clin N Am* 2004 ; 48 : 217–264.
- Malhotra SK, Richardson ER. Molar size sequence in American Blacks. *J Dent Res.* 1981 ; 60 (2) : 123-127.
- Mallet JP, Deveaux E. Aides visuelles en endodontie. Dans : Simon S, Machtou P, Pertot WJ. *Endodontie.* Paris : Editions CdP ; 2012. p. 451-69.
- Mantyla P, Stenman M, Paldianus M, Saikku P, Sorsa T, Meurman JH. Chlamydia pneumoniae together with collagenase-2 (MMP-8) in periodontal lesions. *Oral Dis* 2004 ; 10 (1) : 32-5.
- Markvart M, Bjorndal L, Darvann TA, Larsen P, Dalstra M, Kreiborg S. Three-dimensional analysis of the pulp cavity on surface models of molar teeth, using X-ray micro-computed tomography. *Acta Odontol Scand.* 2012 ; 70 (2) : 133-139.
- Marroquin BB, El-Sayed MAA, Willershausen-Zönnchen B. Morphology of the physiological foramen : I - maxillary and mandibular molars. *J Endod.* 2004 ; 30 (5) : 321-8.
- Marroquin BB, Willershausen-Zönnchen B, Plstorius A, Göller M. Zuverlässigkeit apikaler Röntgenaufnahmen bei der Diagnostik von Unterkiefer-Knochenläsionen. *Schweiz Monatsschr Zahnmed* 1995 ; 105 : 1142-8.
- Marseillier E. *Les dents humaines : morphologie.* 1936. Paris : Dunod ; 2004. 140 p.
- Martin D, Machtou P. Evolution des concepts de mise en forme du système canalaire. *Endodontie mécanisée. Rev Odonto-Stomatol.* 1999 ; 28 (1) : 13-22.
- Martins JNR. Endodontic retreatment of two maxillary first molars with previously undetected five root canals - case reports. *Endo (Lond Engl)* 2013 ; 7 (3) : 223-9.

- Marton IJ, Kiss C. Characterization of inflammatory cell infiltrate in dental periapical lesions. *Int Endod J* 1993 ; 26 : 131-6.
- Marton IJ, Kiss C, Balla G, Szabo T, Karmazsin L. Acute phase proteins in patients with chronic periapical granuloma before and after surgical treatment. *Oral Microbiol Immunol* 1988 ; 3 (2) : 95-6.
- Matherne RP, Angelopoulos C, Kulild JC, Tira D. Use of cone-beam computed tomography to identify root canal systems in vitro. *J Endod.* 2008 ; 34 (1) : 87-9.
- Matta M, Mainardi JL. Endocardite infectieuse. *La Revue du Praticien* mai 2008 ; 58 : 1029-35.
- Mc Spadden JT. Self study course for the thermatic condensation of gutta-percha. London UK 1980 ; AD : International ltd.
- Médioni E, Vené G. Complications des traitements radiculaires. *Odontologie EMC [23-050-A-05]* 1994.
- Meng HX. Periodontic-endodontic lesions. *Ann Periodont.* 1999 ; 4 (1) : 84-90.
- Merino E. *Endodontic microsurgery.* London : Quintessence Publishing ; 2009. 343 p.
- Miles DA. *Atlas of cone beam imaging for dental applications.* Hanover : Quintessence Publishing ; 2013. 395p.
- Miller WD. The human mouth as a focus of infection. *The Lancet* 1891 ; 138 (3546) : 340.
- Mines P, Loushine RJ, West LA, Liewehr FR, Zadinsky JR. Use of the microscope in endodontics : a report based on a questionnaire. *J Endod.* 1999 ; 25 (11) : 755-8.
- Mitchell DH. The MB2 canal : following the map of the pulpal floor. *Endodontic therapy.* 2004 ; 5 (2) : 1-2.
- Miyashita H, Bergenholtz G, Gröndahl K, Wennström JL. Impact of endodontic conditions on marginal bone loss. *J Periodontol.* 1998 ; 69 (2) : 158-164.
- Molander A, Warfvinge J, Reit C, Kvist T. Clinical and Radiographic Evaluation of One and Two-visit Endodontic Treatment of Asymptomatic Necrotic Teeth with Apical Periodontitis : a Randomized Clinical Trial. *J Endod.* 2007 ; 33 (10) : 1145-8.
- Möller AJ, Fabricius L, Dahlen G, Ohman AE, Heyden G. Influence on periapical tissues of indigenous oral bacteria and necrotic pulp tissue in monkeys. *Scand J Dent Res* 1981 ; 89 : 475-84.
- Moore KL, Dalley AF. *Anatomie médicale : aspects fondamentaux et applications cliniques.* Bruxelles : De Boeck ; 2001. 1177 p.
- Morfis A, Sylaras SN, Georgopoulou M, Kernani M, Proutzos F. Study of the apices of human permanent teeth with the use of a scanning electron microscope. *Oral Surg Oral Med Oral Pathol Oral Radiol Endod.* 1994 ; 77 (2) : 172-6.
- Mouton C, Robert JC, Trahan L. *Bactériologie bucco-dentaire.* Masson 1994, 184 pages.
- Munson MA, Pitt-Ford T, Chong B, Weightman A, Wade WG. Molecular and cultural analysis of the microflora associated with endodontic infections. *J Dent Res* 2002 ; 81 : 761-6.

- Mylonas AI, Tzerbos FH, Mihalaki M, Rologis D, Boutsikakis I. Cerebral abscess of odontogenic origin. *J Craniomaxillofac Surg.* 2007 ; 35 (1) : 63-7.
- Nair PNR. Pathology of apical periodontitis. Dans : *Essential endodontology : prevention and treatment of apical periodontitis.* Oxford 2008, Blackwell Munksgaard, 1998 : 68-105.
- Nair PNR. Apical periodontitis : a dynamic encounter between root canal infection and host response. *Periodontol 2000.* 1997 ; 13 : 121-148.
- Nair PNR, Pajarola G, Schroeder HE. Types and incidence of human periapical lesions obtained with extracted teeth. *Oral Surg Oral Med Oral Pathol* 1996 ; 81 : 93-102.
- Nallapati S. A review of root canal anatomy and clinical management. *Rev Odont-stomat.* 2010 ; 39 (4) : 239-62.
- Nallapati S, Glassman G. Use of ophthalmic dyes in root canal location. *Endod Pract.* 2004 ; 7 : 21-6.
- Nandakumar R, Whiting J, Fouad AF. Identification of selected respiratory pathogens in endodontic infections. *Oral Surg Oral Med Oral Pathol Oral Radiol Endod* 2008 ; 106 (1) : 969-75.
- Neaverth EJ, Kotler LM, Kaltenbach RF. Clinical investigation (in vivo) of endodontically treated maxillary first molars. *J Endod.* 1987 ; 13 (10) ; 506-12.
- Newell DH. The role of the prosthodontist in restoring root-resected molars : a study of 70 molar root resections. *J Prosthet Dent.* 1991 ; 65 (1) : 7-15.
- Ng YL, Aung TH, Alavi A, Gulabivala K. Root and canal morphology of Burmese maxillary molars. *Int Endod J.* 2001 ; 34 (8) : 620-30.
- Ngapeth-Etoundi M, Afane Ela G, Itoua ESR, Obounou A. Septicémie d'origine dentaire et comas post-extractionnel : à propos de 3 cas. *Odonto-stomatol Trop.* 2001 ; 94 : 19-22.
- Nielsen RB, Alyassin AM, Peters DD, Carnes DL, Lancaster J. Microcomputed tomography : an advanced system for detailed endodontic research. *J Endod.* 1995 ; 21 (11) : 561-568.
- Niemann RW, Dickinson GL, Jackson CR, Wearden S, Skidmore AE. Dye ingress in molars : furcation to chamber floor. *J Endod.* 1993 ; 19 (6) : 293-6.
- Nilsen R, Johannessen A, Skaug N, Matre R. In situ characterization of mononuclear cells in human dental periapical lesions using monoclonal antibodies. *Oral Surg Oral Med Oral Pathol* 1984 ; 58 : 160-5.
- Nosonowitz DM, Brenner MR. The major canals of the mesiobuccal root of the maxillary first and second molars. *NYJ Dent.* 1973 ; 43 (1) : 12-5.
- Okumura T. Anatomy of the root canals. *J Am Dent Assoc* 1927 ; 14 : 632-6.
- Olivé C. La nécrose pulpaire : mode de formation de la dégénérescence pulpaire, évaluation pathologique. Thèse de doctorat en chirurgie dentaire Paris V, 1985.

- Ørstavik D, Kerekes K, Eriksen HM. *The periapical index : a scoring system for radiographic assessment of apical periodontitis. Endod Dent Traumatol. 1986 ; 2 (1) : 20-34.*
- Ørstavik D, Pitt-Ford T. *Essential endodontology : prevention and treatment of apical periodontitis. Oxford 2008, Blackwell Munksgaard.*
- Pais ASG, Alves VDO, De Martin AS, Cunha RS, Fontana CE, Bueno CES. *Sodium fluorescein and cobalt blue filter coupled to a dental operating microscope to optimise root canal location in maxillary first molars. Endo. 2014 ; 8 (3) : 193-8.*
- Pallasch TJ, Wahl MJ. *The focal infection theory : appraisal and reappraisal. J Calif Dent Assoc 2000 ; 28 (3) : 194-200.*
- Palmer MJ, Weine FS, Healey HJ. *Position of the apical foramen in relation to endodontic therapy. J Can Dent Assoc. 1971 ; 37 (8) : 305-308.*
- Papa J, Cain C, Messer HH. *Moisture content of vital vs endodontically treated teeth. Endod Dent Traumatol Apr 1994 ; 10 (2) : 91-3.*
- Papathanassiou G. *Anatomie dentaire : variantes morphologiques des dents permanentes et incidences cliniques. Reims : Presses universitaires de Reims ; 1998. 605 p.*
- Papathanassiou G. *Morphologie dentaire : étude et dessin des dents permanentes. Reims : Presses universitaires de Reims ; 1987. 344 p.*
- Paqué F, Zehnder M, Marending M. *Apical fit of K-files in maxillary molars assessed by micro-computed tomography. Int Endod J. 2010 ; 43 (4) : 328-335.*
- Park JW, Lee JK, Ha BH, Choi JH, Perinpanayagam H. *Three-dimensional analysis of maxillary first molar mesiobuccal root canal configuration and curvature using micro-computed tomography. Oral Surg Oral Med Oral Pathol Oral Radiol Endod. 2009 ; 108 (3) : 437-442.*
- Patel S, Dawood A, Whaites E, Pitt Ford T. *The potential applications of cone beam computed tomography in the management of endodontic problems. Int Endod J 2007 ; 40 : 818–30.*
- Pattanshetti N, Gaidhane M, Al Kandari AM. *Root and canal morphology of the mesiobuccal and distal roots of permanent first molars in a Kuwait population : a clinical study. Int Endod J. 2008 ; 41 (9) : 755-62.*
- Peak JD, Hayes SJ, Bryant ST, Dummer PMH. *The outcome of root canal treatment. A retrospective study within the armed forces (Royal Air Force). Brit Dent J 2001 ; 190 : 140-4.*
- Pecora JD, Woelfel JB, Sousa Neto MD, Issa EP. *Morphological study of the maxillary molars. Part III : internal anatomy. Braz Dent J. 1992 ; 3 : 53-7.*
- Pecora JD, Woelfel JB, Sousa Neto MD, Issa EP. *Morphological study of the maxillary molars. Part I : external anatomy. Braz Dent J. 1991 ; 2 : 45-50.*
- Peeters HH, Suardita K, Setijanto D. *Prevalence of a second mesiobuccal root of permanent maxillary first molars from an Indonesian population. J Oral Sci. 2011 ; 53 (4) : 489-494.*

- Peli JF, de Jaureguiberry M, Oriez D, Peli-Joineau C. Compactages latéral et thermomécanique combinés : intérêt clinique. *Rev Franç Endodontie* 1988 ; 7 : 9-27.
- Penesis VA, Fitzgerald PI, Fayad MI, Wenckus CS, BeGole EA, Johnson BR. Outcome of One-visit and Two-visit Endodontic Treatment of Necrotic Teeth with Apical Periodontitis : a Randomized Controlled Trial with One-year Evaluation. *J Endod.* 2008 ; 34 (3) : 251-7.
- Peng L, Ye L, Tan H, Zhou X. Outcome of root canal obturation by warm gutta-percha versus cold lateral condensation : a meta-analysis. *J Endod* 2007 Feb ; 33 (2) : 106-9.
- Pennington MW, Vernazza CR, Shackley P, Armstrong NT, Whitworth JM, Steele JG. Evaluation of the costeffectiveness of root canal treatment using conventional approaches versus replacement with an implant. *Int Endod J* 2009 ; 42 (10) : 874-83.
- Pérard M, Le Clerc J, Gautier T, Perez F, Vulcain JM, Dautel A, Le Goff A. Asepsie-antiseptie en endodontie. *EMC - Médecine buccale* 2013 ; 8 (2) : 1-11 [Article 28-720-X-20].
- Perez F. Microbiologie & endodontie. Dans : Simon S, Machtou P, Pertot WJ. *Endodontie*. Paris : Editions CdP ; 2012. p109-35.
- Perez F, Rouqueyrol-Pourcel N. Effect of a low-concentration EDTA solution on root canal walls : a scanning electron microscopic study. *Oral Surg Oral Med Oral Pathol Oral Radiol Endod.* 2005 ; 99 (3) : 383–387.
- Perlich MA, Reader A, Foreman DW. A scanning electron microscopic investigation of accessory foramens on the pulpal floor oh human molars. *J Endod.* 1981 : 7 (9) : 402-6.
- Péron JM, Mangez JF. Cellulites et fistules d'origine dentaire. *EMC - Médecine buccale* 2008 :1-14 [Article 28-405-G-10].
- Perrin P, Jacky D, Hotz P. Le microscope opératoire au cabinet dentaire généraliste. *SSO Schweiz Monatsschr Zahnheilkd.* 2000 ; 110 (9) : 955-60.
- Persac S. Point actuel sur l'infection focale d'origine bucco-dentaire. *Rev Stomatol Chir Maxillo-fac.* 2011 ; 112 (6), 353-359.
- Peters OA, Laib A, Ruegsegger P, Barbakow F. Three-dimensional analysis of root canal geometry by high-resolution computed tomography. *J Dent Res.* 2000 ; 79 (6) : 1405-9.
- Peters OA, Paqué F. Root canal preparation of Maxillary First Molars with the self-adjusting file : a micro-computed tomography study. *J Endod.* 2011, 37 (1), 53-57.
- Peters OA, Peters CI. Cone beam computed tomography and other imaging techniques in the determination of apical healing. *Endod Topics* 2012 ; 26 : 57-75.
- Peters OA, Peters CI, Schonenberger K, Barbakow F. ProTaper rotary root canal preparation : effects of canal anatomy on final shape analysed by micro CT. *Int Endod J.* 2003 ; 36 (2) : 86-92.

- Petersson A, Axelsson S, Davidson T, Frisk F, Hakeberg M, Kvist T, Norlund A, Mejare I, Portenier I, Sandberg H, Tranaeus S, Bergenholtz G. Radiological diagnosis of periapical bone tissue lesions in endodontics: a systematic review. *Int Endod J* 2012 ; 45 : 783-801.
- Petka K. The 14 warning signs. *Endod Pract.* 2001 ; 4 : 18-26.
- Piatelli A, Artese L, Rosini S, Quarenta M, Musiani P. Immune cells in periapical granuloma : morphological and immunohistochemical characterization. *J Endod* 1991 ; 17 : 26-9.
- Piette E, Goldberg M. *La dent normale et pathologique.* Bruxelles : De Boeck ; 2001. p. 253-4.
- Pigg M, List T, Petersson K, Lindh C, Petersson A. Diagnostic yield of conventional radiographic and cone-beam computed tomographic images in patients with atypical odontalgia. *Int Endod J* Dec 2011 ; 44 (12) : 1092-101.
- Pineda F. Roentgenographic investigation of the mesiobuccal root of the maxillary first molar. *Oral Surg Oral Med Oral Pathol.* 1973 ; 36 (2) : 253-60.
- Pineda F, Kuttler Y. Mesiodistal and buccolingual roentgenographic investigation 7,275 root canals. *Oral Surg Oral Med Oral Pathol.* 1972 ; 33 (1) : 101-10.
- Pitts DL, Williams BL, Morton TH. Investigation of the role of endotoxin in periapical inflammation. *J Endod* 1982 ; 8 (1) : 10-18.
- Pommel L, Pertot WJ. Chapitre 12 : Obturation de l'endodonte, tiré du livre *Endodontie de Simon S, Machtou P, Pertot WJ.* Editions CdP 2012 ; 243-81.
- Proctor ME, Turner DW, Kaminski EJ, Osetek EM, Heuer MA. Determination and relationship of C-reactive protein in human dental pulps and in serum. *J Endod* 1991 ; 17 (6) : 265-70.
- Pruett JP, Clement DJ, Carnes DL. Cyclic fatigue testing of nickel-titanium endodontic instruments. *J Endod.* 1997 ; 23 (2) : 77-85.
- Rajput F, Kalhoro FA, Shaikh MI, Khatoon S. Validity of different methods for MB-2 canal location in permanent maxillary molars. *Pakistan Oral & Dental Journal.* 2014 ; 34 (3) : 548-52.
- Ray HA, Trope M. Periapical status of endodontically treated teeth in relation to the technical quality of the root filling and the coronal restoration. *Int Endod J* 1995 ; 28 : 12-8.
- Reeh ES, Messer HH, Douglas WH. Reduction in tooth stiffness as a result of endodontic and restorative procedures. *J Endod* 1989 Nov ; 15 (11) : 512-6.
- Ren YF, Malmstrom HS. Rapid quantitative determination of C-reactive protein at chair side in dental emergency patients. *Oral Surg Oral Med Oral Pathol Oral Radiol Endod* 2007 ; 104 (1) : 49-55.
- Reyhler H, Delmée M. Infections d'origine dentaire. Dans : Piette E, Goldberg M. *La dent normale et pathologique.* Bruxelles : De Boeck ; 2001. p. 137-75.
- Rhodes JS, Pitt Ford TR, Lynch JA, Liepins PJ, Curtis RV. Micro-computed tomography : a new tool for experimental endodontology. *Int Endod J.* 1999 ; 32 (3) : 165-170.

- Ross IF, Evanchik PA. Root fusion in molars : incidence and sex linkage. *J Periodontol.* 1981 ; 52 (11) : 663-7.
- Ross IF, Thompson RH. A long term study of root retention in the treatment of maxillary molars with furcation involvement. *J Periodontol.* 1978 ; 49 (5) : 238-44.
- Rubinstein R, Torabinejad M. Contemporary endodontic surgery. *J Calif Dent Assoc.* 2004 ; 32 (6) : 485-92.
- Ruddle CJ. MB2 root canal systems in maxillary first molars. *Dent Today.* 1995 ; 14 (5) : 38, 40-1.
- Russo JA, Mirchandani R, Nandakumar R, Fouad AF. Molecular identification of *E. faecalis* and other bacteria in periapical lesions. *J Endod* 2008 ; 34 (3) : 353.
- Rwenyonyi CM, Kutesa AM, Muwazi LM, Buwembo W. Root and canal morphology of maxillary first and second permanent molar teeth in an Ugandan population. *Int Endod J.* 2007 ; 40 (9) : 679-683.
- Saito Y, Fujii R, Nakagawa KI, Kuramitsu HK, Okuda K, Ishihara K. Stimulation of *Fusobacterium nucleatum* biofilm formation by *Porphyromonas gingivalis*. *Oral Microbiol Immunol* 2008 ; 23 (1) : 1-6.
- Sathorn C, Parashos P, Messer HH. Effectiveness of single- versus multiple-visit endodontic treatment of teeth with apical periodontitis : a systematic review and metaanalysis. *Int Endod J.* 2005 ; 38 (6) : 347-55.
- Savani GM, Sabbah W, Sedgley CM, Whitten B. Current trends in endodontic treatment by general dental practitioners : report of a United States national survey. *J Endod* 2014 ; 40 (5) : 618-24.
- Schaeffer MA, White RR, Walton RE. Determining the optimal obturation length : a meta-analysis of literature. *J Endod* 2005 Apr ; 31 (4) : 271-4.
- Schäfer E. Matériaux d'obturation canalaire. *SSO Schweiz Monatschr Zahnheilkd.* 2000 ; 110 (8) : 862-9.
- Schäfer E, Diez C, Hoppe W, Tepel J. Roentgenographic investigation of frequency and degree of canal curvatures in human permanent teeth. *J Endod.* 2002 ; 28 (3) : 211-6.
- Schilder H. Cleaning and shaping the root canal. *Dent Clin North Am.* 1974 ; 18 (2) : 269-96.
- Schilder H. Filling root canals in three dimensions. 1967. *J Endod.* 2006 ; 32 (4) : 281-90.
- Schneider SW. A comparison of canal preparations in straight and curved root canals. *Oral Surg Oral Med Oral Pathol.* 1971 ; 32 (2) : 271-5.
- Schwarze T, Baetghe C, Stecher T, Geurtsen W. Identification of second canals in the mesiobuccal root of maxillary first and second molars using magnifying loupes or an operating microscope. *Aust Endod J.* 2002 ; 28 (2) : 57-60.
- Sedgley CM, Nagel A, Dahlen G, Reit C, Molander A. Real-time quantitative polymerase chain reaction and culture analysis of *Enterococcus faecalis* in root canals. *J Endod* 2006 ; 32 : 173-7.

- Seidberg BH, Altman M, Guttuso J, Suson M. Frequency of two mesiobuccal root canals in maxillary permanent first molars. *J Am Dent Assoc.* 1973 ; 87 (4) : 852-6.
- Seidberg BH, Alibrandi BV, Fine H, Logue B. Clinical investigation of measuring working lengths of root canals with an electronic device and with digital-tactile sense. *J Am Dent Assoc.* 1975 ; 90 (2) : 379–87.
- Seltzer S, Bender IB, Ziontz M. The interrelationship between pulp and periodontal disease. *Oral Surg Oral Med Oral Pathol.* 1963 ; 16 : 1474-90.
- Sena NT, Gomes BPF, Vianna ME, Berber VB, Zaia AA, Ferraz CCR, Souza-Filho FJ. In vitro antimicrobial activity of sodium hypochlorite and chlorhexidine against selected single-species biofilms. *Int Endod J* Nov 2006 ; 39 (11) : 878-85.
- Serment d'Hippocrate. Disponible en ligne sur : www.conseil-national.medecin.fr.
- Sert S, Bayirli GS. Evaluation of the root canal configurations of the mandibular and maxillary permanent teeth by gender in the Turkish population. *J Endod.* 2004 ; 30 (6) : 391-8.
- Sert S, Sahinkesen G, Topcu FT, Eroglu SE, Oktay EA. Root canal configurations of third molar teeth. A comparison with first and second molars in the Turkish population. *Aust Endod J.* 2011 ; 37 (3) : 109-117.
- Setzer F, Kohli M, Shah S, Karabucak B, Syngcuk K. Outcome of endodontic surgery: A meta-analysis of the literature- Part 2: Comparison of endodontic microsurgical Techniques with and without the use of higher magnification. *J Endod.* 2012 ; 38 (1) : 1-10.
- Simon S, Cooper P, Berdal A, Machtou P, Smith AJ. *Biologie pulpaire : comprendre pour appliquer au quotidien.* Rev Odont-stomat. 2008 ; 37 : 209-235.
- Simon S, Ctorza-Perez C. Cavité d'accès en endodontie. *EMC Médecine buccale.* 2010:1-10. [Article 28-725-B-10].
- Simon S, Machtou P, Adams N, Tomson P, Lumley P. Apical limit and working length in endodontics. *Dent Update.* 2009 ; 36 (3) : 146-53.
- Simon S, Pertot WJ. *La reprise du traitement endodontique.* Paris : Quintessence International ; 2006. 143p.
- Singh C, Sikri VK, Arora R. Study of root canals and their configuration in maxillary second permanent molar. *Indian J Dent Res.* 1994 ; 5 (1) : 3-8.
- Siqueira JF. Periapical actinomycosis and infection with *Propionibacterium propionicum*. *Endod Topics* 2003 ; 6 : 78-95.
- Siqueira JF, Rôças IN. Clinical implications and microbiology of persistence after treatment procedures. *J Endod* 2008 ; 34 (11) : 1291-1301 e3.
- Siqueira JF, Rôças IN. Bacterial pathogenesis and mediators in apical periodontitis. *Braz Dent J* 2007 ; 18 (4) : 267-80.
- Siqueira JF, Rôças IN, Ricucci D, Hülsmann M. Causes and management of post-treatment apical periodontitis. *BDJ.* 2014 ; 216 (6) : 305-12.

- Sjögren U, Hagglund B, Sundqvist G, Wing K. Factors affecting the long-term results of endodontic treatment. *J Endod.* 1990 ; 16 (10) : 498–504.
- Slaus G, Bottenberg P. A survey of endodontic practice amongst Flemish dentists. *Int Endod J.* 2002 ; 35 (9) : 759–767.
- Slots J, Taubman MA, Yankell S. *Contemporary oral microbiology.* Mosby-year book, 1992.
- Smadi L, Khraisat A. Detection of a second mesiobuccal canal in the mesiobuccal roots of maxillary first molar teeth. *Oral Surg Oral Med Oral Pathol Oral Radiol Endod.* 2007 ; 103 (3) : e77-e81.
- Somma F, Leoni D, Plotino G. Root canal morphology of the mesiobuccal root of maxillary first molars : a micro-computed tomographic analysis. *Int Endod J.* 2009 ; 42 (2) : 165-174.
- Spagnuolo G, Ametrano G, D'Anto V, Formisano A, Simene M, Riccitiello F, Amato M, Rengo S. Microcomputed tomography analysis of mesiobuccal orifices and major apical foramen in first maxillary molars. *Open Dent J.* 2012 ; 6 : 118-125.
- Sritharan A. Discuss that the coronal seal is more important than the apical seal for endodontic success. *Aust Endod J* 2002 Dec ; 28 (3) : 112-5.
- Stabholz A, Rotstein I, Torabinejad M. Effect of preflaring on tactile detection of the apical constriction. *J Endod.* 1995 ; 21 (2) : 92-4.
- Stinson MW, Barua PK, Bergey EJ, Nisengard RJ, Neiders ME, Albin B. Binding of *Streptococcus mutans* antigens to heart and kidney basement membranes. *Infect Immun* 1984 Oct ; 46 (1) : 145-51.
- Stinson MW, Nisengard RJ, Bergey EJ. Binding of streptococcal antigens to muscle tissue in vitro. *Infect Immun* 1980 Feb ; 27 (2) : 604-13.
- Stropko JJ. Canal morphology of maxillary molars : clinical observations of canal configurations. *J Endod.* 1999 ; 25 (6) : 446-450.
- Sunde PT, Olsen I, Debelian GJ, Tronstad L. Microbiota of periapical lesions refractory to endodontic therapy. *J Endod* 2002 ; 28 (4) : 304-10.
- Sundqvist G. Taxonomy, ecology, and pathogenicity of the root canal flora. *Oral Surg Oral Med Oral Pathol.* 1994 ; 78 (4) : 522–30.
- Sundqvist G, Figdor D. Life as a endodontic pathogen. Ecological differences between the untreated and root-filled root canals. *Endodontic Topics* 2003 ; 6 : 3-28.
- Sundqvist G, Figdor D, Persson S, Sjogren U. Microbiology analysis of teeth with failed endodontic treatment and the outcome of conservative re-treatment. *Oral Surg Oral Med Oral Pathol Oral Radiol Endod* 1998 ; 85 : 86-93.
- Suzuki N, Yuyama M, Maeda S, Ogawa H, Mashiko K, Kiyoura Y. Genotypic identification of presumptive *Streptococcus pneumoniae* by PCR using four genes highly specific for *S. pneumoniae*. *J Med Microbiol* 2006 ; 149 (5) : 709-14.

- Syrjanen J, Peltola J, Valtonen V, Livanainen M, Kaste M, Huttunen JK. Dental infections in association with cerebral infarction in young and middle-aged men. *J Intern Med.* 1989 ; 225 (3) : 179-84.
- Tagger M. Etude anatomopathologique du remodelage apical : conclusions cliniques. *Actual Odontostomatol.* 1980 ; 34 (131) : 417-430.
- Tagger M, Smukler H. Microscopic study of the pulps of human teeth following vital root resection. *Oral Surg Oral Med Oral Pathol.* 1977 ; 44 (1) : 96-105.
- Tallec P. Anatomie dentaire : cours de morphologie et technologie appliquées à l'art dentaire. Aix-en-Provence : Ecole de prothèse dentaire : IFOSUPD ; 1983. 352 p.
- Tam A, Yu DC. Location of canal isthmus and accessory canals in the mesiobuccal root of maxillary first permanent molars. *J Can Dent Assoc* 2002 ; 68 (1) : 28-33.
- Taschieri S, Necchi S, Rosano G, Del Fabbro M, Weinstein R, Machtou P. Advantages and limits of nickel-titanium instruments for root canal preparation. A review of current literature. *Schweiz Monatsschr Zahnmed* 2005 ; 115 (11) : 1000-5.
- Teixeira FB, Sano CL, Gomes BPFA, Zaia AA, Ferraz CCR, Souza-Filho FJ. A preliminary in vitro study of the incidence and position of the root canal isthmus in maxillary and mandibular first molars. *Int Endod J.* 2003 ; 36 (4) : 276-280.
- Thews ME, Kemp WB, Jones CR. Aberrations in palatal root and root canal morphology of two maxillary first molars. *J Endod March* 1979 ; 5 (3) : 94-6.
- Thomas RP, Moule AJ, Bryant R. Root canal morphology of maxillary permanent first molar teeth at various ages. *Int Endod J.* 1993 ; 26 (5) : 257-67.
- Tocci L, Plotino G, Grande NM, Testarelli L, Messineo D, Ciotti M, D'ambrosio F, Gambarini G. Analisi della morfologia radicolare e canalare di molari superiori ed inferiori in una popolazione Caucasica : studio in vivo alla CBCT. *Giornale Italiano di Endodonzia.* 2013 ; 27 (1) : 13-20.
- Toledo R, Descroix V. Urgences odontologiques. Issy-les-Moulineaux : Elsevier Masson ; 2010. Fiche 23 : Cellulites maxillo-faciales odontogènes aigües séreuses ; p. 61-2.
- Torabinejad M, Corr R, Handysides R, Shabahang S. Outcomes of nonsurgical retreatment and endodontic surgery : a systematic review. *J Endod.* 2009 ; 35 (7) : 930-937.
- Torabinejad M, Goodacre CJ. Endodontic or dental implant therapy : the factors affecting treatment planning. *J Am Dent Assoc* 2006 ; 137 (7) : 973-7.
- Torabinejad M, Kettering J. Identification and relative concentration of B and T lymphocytes in human chronic periapical lesions. *J Endod* 1985 ; 11 : 122-5.
- Torabinejad M, Khademi AA, Babagoli J, Cho Y, Johnson WB, Bozhilov K, Kim J, Shahrokh S. A new solution for the removal of the smear layer. *J Endod.* 2003 ; 29 (3) : 170-5.

- *Tratman EK. A comparison of teeth of people ; Indo-European racial stock with the Mongoloid racial stock. Dent Rec. 1950 ; 70 (3) : 31-63-68.*
- *Tronstad L. Clinical Endodontics: a textbook. Stuttgart, G. Thieme. 2009.*
- *Tronstad L, Asbjornsen K, Doving L, Pedersen I, Eriksen HM. Influence of coronal restorations on the periapical health of endodontically treated teeth. Endodontics and Dental Traumatology 2000 ; 16 : 218-21.*
- *Tronstad L, Barnett F, Cervone F. Periapical bacterial plaque in teeth refractory to endodontic treatment. Endod Dent Traumatol 1990 ; 6 : 73-77.*
- *Tronstad L, Barnett F, Riso K, Slots J. Extraradicular endodontic infections. Endod Dent Traumatol 1987 ; 3 : 86-90.*
- *Trope M, Pettigrew J, Petras J, Barnett F, Tronstad L. Differentiation of radicular cysts and granulomas using computerized tomography. Endod Dent Traumatol 1989 ; 5 : 69-72.*
- *Tuncer AK, Haznedaroglu F, Sert S. The location and accessibility of the second mesiobuccal canal in maxillary first molars. Eur J Dent. 2010 ; 4 (1) : 12-6.*
- *Tyrovola JB, Spyropoulos MN, Makou M, Perrea D. Root resorption and the OPG/RANKL/RANK system : a mini review. J Oral Sci 2008 Dec ; 50 (4) : 367-76.*
- *Vacca-Smith AM, Jones CA, Levine MJ, Stinson MW. Glucosyltransferase mediates adhesion of Streptococcus gordonii to human endothelial cells in vitro. Infect Immun J 1994 Jun ; 62 (6) : 2187-94.*
- *Van den Bergh JP, Ten Bruggenkate CM, Disch FJ, Tuinzing DB. Anatomical aspects of sinus floor elevations. Clin Oral Implants Res. 2000 ; 11 (3) : 256-65.*
- *Van Winkelhoff AJ, Carlee AW, De Graaf J. Bacteroides endodontalis and other black-pigmented Bacteroides species in odontogenic abscesses. Infect Immun 1985 ; 49 : 494-7.*
- *Velvart P, Hecker H, Tillinger G. Detection of the apical lesion and the mandibular canal in conventional radiography and computed tomography. Oral Surg Oral Med Oral Pathol Oral Radiol Endod 2001 ; 92 : 682-8.*
- *Vené G, Médioni E. Complications des traitements radiculaires. EMC Odontologie. 1994. [Article 23-060 A10].*
- *Verma P, Love RM. A micro-CT study of the mesiobuccal root canal morphology of the maxillary first molar tooth. Int Endod J. 2011 ; 44 (3) : 210-217.*
- *Vertucci FJ. Root canal anatomy of the human permanent teeth. Oral Surg Oral Med Oral Pathol Oral Radiol Endod. 1984 ; 58 (5) : 589-599.*
- *Vertucci FJ. Root canal morphology and its relationship to endodontic procedures. Endod Topics. 2005 ; 10 (1) : 3-29.*

- Vertucci FJ, Anthony RL. A scanning electron microscopic investigation of accessory foramina in the furcation and pulp chamber floor of molar teeth. *Oral Surg Oral Med Oral Pathol Oral Radiol Endod.* 1986 ; 62 (3) : 319-26.
- Vieyra JP, Acosta J, Mondaca JM. Comparison of working length determination with radiographs and two electronic apex locators. *Int Endod J.* 2010 ; 43 (1) : 16-20.
- Vigouroux ASA, Bosaans TSA. Anatomy of the pulp chamber of the permanent maxillary first molar. *J Endod.* 1978 ; 4 (7) : 214-9.
- Vincent M. Obturation canalaire en endodontie : techniques actuelles. Thèse de doctorat en chirurgie dentaire de Nancy, 2011.
- Vizzotto MB, Silveira PF, Arus NA, Montagner F, Gomes BPF, da Silveira HED. CBCT for the assessment of second mesiobuccal (MB2) canals in maxillary molar teeth : effect of voxel size and presence of root filling. *Int Endod J.* 2013 : 46 (9) ; 870–876.
- Von Arx T. Frequency and type of canal isthmuses in first molars detected by endoscopic injection during periradicular surgery. *Int Endod J.* 2005 ; 38 (3) : 160-8.
- Von Arx T, Hunenbart S, Buser D. Endoscope and video-assisted endodontic surgery. *Quintessence Int.* 2002 ; 33 (4) : 255-9.
- Wallace JA. Transantral endodontic surgery. *Oral Surg Oral Med Oral Pathol Oral Radiol Endod.* 1996 ; 82 : 80-83.
- Walsh EJ, Miajlovic H, Gorkun OV, Foster TJ. Identification of the *Staphylococcus aureus* MSCRAMM clumping factor B (ClfB) binding site in the α C-domain of human fibrinogen. *Microbiology Feb 2008 ; 154 (2) : 550-8.*
- Walton RE. Endodontic radiographic techniques. *Dent Radiogr Photogr.* 1973 ; 46 (3) :51-9.
- Walton R, Torabinejad M. *Principles and practice of endodontics.* 2e éd. Philadelphia : WB Saunders ; 1996. 558 p.
- Wang HL, Glickman GN. Endodontic and periodontic interrelationships. Dans : Cohen S, Burns RC. *Pathways of the pulp.* 8e éd. St Louis : Mosby ; 2002. p. 651-64.
- Wayman BE, Murata M, Almeida RJ, Fowler CB. A bacteriological and histological evaluation of 58 periapical lesions. *J Endod* 1992 ; 18 : 152-5.
- Weine FS, Hayami S, Hata G, Toda T. Canal configuration of the mesiobuccal root of the maxillary first molar of a Japanese sub-population. *Int Endod J.* 1999 ; 32 (2) : 79-87.
- Weine FS, Healey HJ, Gerstein H, Evanson L. Canal configuration in the mesiobuccal root of the maxillary first molar and its endodontic significance. *Oral Surg Oral Med Oral Pathol.* 1969 ; 28 (3) : 419-25.
- Weller RN, Hartwell GR. The impact of improved access and searching techniques on detection of the mesiolingual canal in maxillary molars. *J Endod.* 1989 ; 28 (3) : 419-25.

- Weller RN, Niemczyk SP, Kim S. Incidence and position of the canal isthmus. Part 1. Mesiobuccal root of the maxillary first molar. *J Endod.* 1995 ; 21 (7) : 380-3.
- Woelfel JB, Scheid RC. *Anatomie dentaire : application à la pratique de la chirurgie dentaire.* Paris : Maloine ; 2007. 396 p.
- Wolcott J, Ishley D, Kennedy W, Johnson S, Minnich S, Meyers J. A 5 year investigation of second mesiobuccal canals in endodontically treated and retreated maxillary molars. *J Endod.* 2005 ; 31 (4) : 262-4.
- Wu MK, R'Oris A, Barkis D, Wesselink P. Prevalence and extent of ong canals in the apical third. *Oral Surg Oral Med Oral Pathol Oral Radiol Endod.* 2000 ; 89 (6) : 739-743.
- Wu YN, Shi JN, Huang LZ, Xu YY. Variables affecting electronic root canal measurement. *Int Endod J.* 1992 ; 25 (2) : 88-92.
- Yamada M, Ide Y, Matsunaga S, Kato H, Nakagawa KI. Three-dimensional analysis of mesiobuccal root canal of Japanese maxillary first molar using micro-CT. *Bull Tokyo Dent Coll.* 2011 ; 52 (2) : 77-84.
- Yamaguchi H, Hosoya N, Kobayashi K, Yokota T, Arai T, Nakamura J, Cox CF. The influence of two concentrations of sodium hypochlorite on human blood : changes in haemolysis, pH and protein. *Int Endod J* 2001 ; 34 : 231-236.
- Yang GB, Zhou XD, Zhang H, Wu HK. Shaping ability of progressive versus constant taper instruments in simulated root canals. *Int Endod J.* 2006 ; 39 (10) : 791-9.
- Yang ZP, Yang SF, Lee G. The root and root canal anatomy of maxillary molars in a Chinese population. *Endod Dent Traumatol.* 1988 ; 4 (5) : 215-218.
- Yang SF, Hsu JR, Tsai CL, Pai SF. Efficacy of microscopy and dye for determining the presence of root canals in root end resections— an in vitro study. *J Dent Sci.* 2007 : 2 (2) : 97-102.
- Yao JDC, Moellering RC. Antibacterial agents. In : *Manual of clinical microbiology.* Washington, American Society of Microbiology, 1999 : 1474-1504.
- Yoneyama T, Yoshida M, Ohru T, Mukaiyama H, Okamoto H, Hoshiba K, et al. Oral care reduces pneumonia in older patients in nursing homes. *J Am Geriatr Soc.* 2002 ; 50 (3) : 430-3.
- Yoshimine Y, Ono M, Akamine A. The shaping effects of three nickel-titanium rotary instruments in simulated S-shaped canals. *J Endod* 2005 ; 31 : 373–5.
- Yoshioka T, Kikuchi I, Fukumoto C, Suda H. Detection of the second mesiobuccal roots of maxillary molar teeth ex vivo. *Int Endod J.* 2005, 38 (2) : 124-128.
- Yu DC, Tam A, Schilder H. Root canal anatomy illustrated by microcomputed tomography and clinical cases. *Gen Dent.* 2006 ; 54 (5) : 331-5.
- Zaatar EI, Al-Kandari AM, Alhomaidah S, Al Yasin M. Frequency of endodontic treatment in Kuwait : radiographic evaluation of 846 endodontically treated teeth. *J Endod.* 1997 ; 23 (7) : 453-6.

- Zehnder M, Gold SI, Hasselgren G. *Pathological interactions in pulpal and periodontal tissues. J Clin Periodontol.* 2002 ; 29 (8) : 663-71.
- Zhang R, Yang R, Yu X, Wang H, Hu T, Dummer PMH. *Use of CBCT to identify the morphology of maxillary permanent molar teeth in a Chinese subpopulation. Int Endod J.* 2011 ; 44 (2) : 162-169.
- Zhao D, Shen Y, Peng B, Haapsalo M. *Micro-computed tomography evaluation of the preparation of mesiobuccal root canals in maxillary first molars with HyFlex CM, Twisted Files, and K3 instruments. J Endod.* 2013 ; 39 (3) : 385-8.
- Zuolo ML, Ferreira MO, Gutmann JL. *Prognosis in periradicular surgery : a clinical prospective study. Int Endod J.* 2000 ; 33 (2) : 91-98.

Liste des tableaux

CHAPITRE 1.

- Tableau 1 : Prévalence de fusion radiculaire des premières molaires maxillaires (Rwenyonyi & coll., 2007 ; Yang & coll., 1988).....5
- Tableau 2 : Prévalence du nombre de racines des deuxièmes molaires maxillaires (Rwenyonyi & coll., 2007 ; Sert & coll., 2011 ; Zhang & coll., 2011).....7
- Tableau 3 : Prévalence du nombre de molaires maxillaires par arcade présentant des racines fusionnées (Ross & Evanchik, 1981).....8
- Tableau 4 : Prévalence de dents aux racines fusionnées en fonction du type dentaire (Ross & Evanchik, 1981).....8
- Tableau 5 : Prévalence de fusion radiculaire des deuxièmes molaires maxillaires (Rwenyonyi & coll., 2007 ; Yang & coll., 1988).....9
- Tableau 6 : Prévalence de canaux latéraux dans les tiers coronaire et médian radiculaires sur chaque racine des premières et deuxièmes molaires maxillaires (Vertucci, 2005).....34
- Tableau 7 : Prévalence du nombre de foramina accessoires des racines des premières et deuxièmes molaires maxillaires (Marroquin & coll., 2004).....36
- Tableau 8 : Nombre d'orifices canaux observés sur le plancher pulpaire, la zone de furcation et les murs latéraux des premières et deuxièmes molaires maxillaires (Vertucci & Anthony, 1986).....40
- Tableau 9 : Nombre et prévalence de foramina apicaux sur les premières molaires (PM) et deuxièmes molaires (DM) maxillaires (Somma & coll., 2009 ; Verma & Love, 2011 ; Spagnuolo & coll., 2012 ; Morfis & coll., 1994 ; Marroquin & coll., 2004).....44

CHAPITRE 2.

- Tableau 10 : Longueur du MV1 et du MV2 en fonction de la configuration canalaire de Vertucci (Park & coll., 2009).....53
- Tableau 11 : Détermination des aires canaux, volumes canaux, diamètres à 0,5 et 5 millimètres de l'apex sur les racines des molaires maxillaires (Peters & coll., 2000).....54
- Tableau 12 : Diamètres moyens vestibulo-palatins et mésio-distaux des racines des molaires maxillaires à 1, 2 et 5 millimètres de l'apex (Wu & coll., 2000).....54

• <u>Tableau 13</u> : Diamètres minimum, maximum et moyen de la «lime apicale initiale» introduite dans les quatre canaux des molaires maxillaires (Paqué & coll., 2010).....	55
• <u>Tableau 14</u> : Prévalence de canaux ovalaires à 1, 2, 3, 4 et 5 millimètres de l'apex sur les racines des molaires maxillaires (Wu & coll., 2000).....	57
• <u>Tableau 15</u> : Forme des quatre canaux des molaires maxillaires en fonction de l'âge du patient (Gani & Visvisian, 1999).....	57
• <u>Tableau 16</u> : Forme des quatre canaux des molaires maxillaires en fonction du ratio «diamètre court / diamètre long» et diamètre de la lime de cathétérisme initiale (Paqué & coll., 2010).....	59
• <u>Tableau 17</u> : Détermination du SMI des canaux des molaires maxillaires (Peters & coll., 2000 et 2011)....	59
• <u>Tableau 18</u> : Courbure canalaire des molaires maxillaires (Peters & coll., 2000).....	62
• <u>Tableau 19</u> : Angles et rayons de courbure mésio-distaux et vestibulo-palatins des premières et deuxièmes molaires maxillaires (Schäfer & coll., 2002).....	63
• <u>Tableau 20</u> : Courbure et rayon de courbure du MV1 et MV2 dans les tiers coronaire, médian et apical radiculaires (Park & coll., 2009).....	64
• <u>Tableau 21</u> : Prévalence du second canal mésio-vestibulaire des premières molaires maxillaires dans les études in vivo (Nosonowitz & Brenner, 1973 ; Seidberg & coll., 1973 ; Fogel & coll., 1994 ; Zaatar & coll., 1999 ; Stropko, 1999 ; Cleghorn & coll., 2006 ; Zhang & coll., 2011 ; Lee & coll., 2011 ; Tocci & coll., 2013 ; Billis & coll., 2014).....	71
• <u>Tableau 22</u> : Prévalence du second canal mésio-vestibulaire des premières molaires maxillaires dans les études in vitro (Pineda & Kuttler, 1972 ; Seidberg & coll., 1973 ; Vertucci, 1984 ; Gilles & Reader, 1990 ; Alavi & coll., 2002 ; Yoshioka & coll., 2005 ; Cleghorn & coll., 2006 ; Alaçam & coll., 2007 ; Rwenyonyi & coll., 2007 ; Smadi & Khraisat, 2007 ; Park & coll., 2009 ; Peeters & coll., 2011 ; Verma & coll., 2011 ; Yamada & coll., 2011 ; Coutinho-Filho & coll., 2012 ; Spagnuolo & coll., 2012 ; Kim & coll., 2013 ; Habib, 2014).....	73
• <u>Tableau 23</u> : Prévalence du second canal mésio-vestibulaire des deuxièmes molaires maxillaires dans les études in vivo (Zaatar & coll., 1999 ; Stropko, 1999 ; Zhang & coll., 2011 ; Lee & coll., 2011 ; Tocci & coll., 2013 ; Billis & coll., 2014).....	74
• <u>Tableau 24</u> : Prévalence du second canal mésio-vestibulaire des deuxièmes molaires maxillaires dans les études in vitro (Pineda & Kuttler, 1972 ; Vertucci, 1984 ; Gilles & Reader, 1990 ; Eskoz & Weine, 1995 ; Alavi & coll., 2002 ; Yoshioka & coll., 2005 ; Rwenyonyi & coll., 2007).....	75
• <u>Tableau 25</u> : Prévalence du second canal mésio-vestibulaire des premières et deuxièmes molaires maxillaires en fonction de l'âge du patient (Gilles & Reader, 1990 ; Pattanshetti & coll., 2008 ; Lee & coll., 2011 ; Guo & coll., 2014).....	82
• <u>Tableau 26</u> : Prévalence du second canal mésio-vestibulaire des premières et deuxièmes molaires maxillaires en fonction du sexe du patient (Sert & coll., 2004 ; Pattanshetti & coll., 2008 ; Lee & coll., 2011 ; Guo & coll., 2014).....	84

- Tableau 27 : Prévalence et configuration canalaire de la racine mésio-vestibulaire des molaires maxillaires en fonction de l'origine ethnique du patient (Guo & coll., 2014).....86
- Tableau 28 : Prévalence du second canal mésio-vestibulaire et configuration canalaire de la racine mésio-vestibulaire des premières molaires maxillaires en fonction de l'origine ethnique du patient (Pineda & Kuttler, 1972 ; Seidberg & coll., 1973 ; Pecora & coll., 1992 ; Thomas & coll., 1993 ; Caliskan & coll., 1995 ; Weine & coll., 1999 ; Ng & coll., 2001 ; Alavi & coll., 2002 ; Sert & Bayirli, 2004 ; Smadi & Khraisat, 2007 ; Pattanshetti & coll., 2008 ; Park & coll., 2009 ; Lee & coll., 2011, Guo & coll., 2014).....87
- Tableau 29 : Prévalence du second canal mésio-vestibulaire et configuration canalaire de la racine mésio-vestibulaire des deuxièmes molaires maxillaires en fonction de l'origine ethnique du patient (Pineda & Kuttler, 1972 ; Nosonowitz & Brenner, 1973 ; Eskoz & Weine, 1995 ; Vertucci, 1984 ; Pecora & coll., 1992 ; Singh & coll., 1994 ; Caliskan & coll., 1995 ; Ng & coll., 2001 ; Alavi & coll., 2002 ; Lee & coll., 2011).....88

CHAPITRE 3.

- Tableau 30 : Comparaison de la prévalence du second canal mésio-vestibulaire de molaires maxillaires en fonction de divers moyens diagnostics (Abuabara & coll., 2013).....94
- Tableau 31 : Prévalence du second canal mésio-vestibulaire observée sans fraisage, avec fraisage et après section radiculaire (Kullild & Peters, 1990).....105
- Tableau 32 : Valeurs optiques obtenues par des loupes simples (Mallet & Deveaux, 2012).....112
- Tableau 33 : Prévalence du second canal mésio-vestibulaire des deuxièmes molaires maxillaires en fonction de l'aide optique utilisée (Stropko, 1999 ; Buhrlay & coll., 2002 ; Schwarze & coll., 2002 ; Rajput & coll., 2014).....117
- Tableau 34 : Prévalence du second canal mésio-vestibulaire des premières molaires maxillaires en fonction de l'aide optique utilisée (Stropko, 1999 ; Baldassari-Cruz & coll., 2002 ; Buhrlay & coll., 2002 ; Schwarze & coll., 2002 ; Alaçam & coll., 2007 ; Smadi & Khraisat, 2007 ; Ghorbanzadeh & coll., 2009 ; Tuncer & coll., 2010 ; Coutinho-Filho & coll., 2012 ; Rajput & coll., 2014).....118
- Tableau 35 : Charte d'évaluation de la difficulté clinique en endodontie, adaptée d'après les systèmes canadien et américain (Académie Canadienne d'Endodontie, 1998).....124
- Tableau 36 : Pourcentage de surfaces non traitées après mise en forme canalaire en fonction du système de rotation continue utilisé (Peters & coll., 2003 ; Hübscher & coll., 2003).....143

CHAPITRE 4.

- Tableau 37 : Prévalence de diagnostic des LIPOE en fonction de l'imagerie utilisée (OPT, RA ou TVFC) et du statut endodontique des dents de l'échantillon (Estrela & coll., 2008).....183
- Tableau 38 : Signes cliniques et radiographiques d'un échec endodontique établi (ANDEM, 1996, modifié).....189

- Tableau 39 : Mesures de l'épaisseur résiduelle des parois radiculaires autour du MV1 et du MV2 après résection apicale, en fonction du niveau de résection apical. (J-I) représente l'épaisseur du pan distal du MV1, (H) l'épaisseur du pan mésial du MV1, (R-Q) l'épaisseur du pan distal du MV2, (P) l'épaisseur du pan mésial du MV2 (Degerness & Bowles, 2008).....198
- Tableau 40 : Prévalence du succès endodontique en fonction de la qualité du traitement endodontique (TE + adéquat / TE - inadéquat) et de la qualité de la restauration coronaire (RC + adéquate / RC - inadéquate) (Ray & Trope, 1995 ; Tronstad & coll., 2000 ; Hommez & coll., 2002 ; Dugas & coll., 2003).....206
- Tableau 41 : Distance moyenne mesurée entre le plancher sinusien et l'apex des racines des dents postérieures maxillaires de 50 patients (Eberhardt & coll., 1992).....212

Liste des figures

CHAPITRE 1.

- *Figure 1* : Vue distale d'une première molaire maxillaire dont les racines mésio-vestibulaire et disto-vestibulaire sont fusionnées (Yang & coll., 1988).....4
- *Figure 2* : Vue apicale d'une première molaire maxillaire dont les racines mésio-vestibulaire et palatine sont fusionnées (Yang & coll., 1988).....4
- *Figure 3* : Vues distale et apicale d'une première molaire maxillaire dont les racines disto-vestibulaire et palatine sont fusionnées (Papathanassiou, 1998).....4
- *Figure 4* : Vue apicale d'une première molaire maxillaire dont les trois racines sont fusionnées de manière incomplète (Yang & coll., 1988).....5
- *Figure 5* : Vue apicale d'une première molaire maxillaire dont les trois racines sont complètement fusionnées (Yang & coll., 1988).....5
- *Figure 6* : Vues vestibulaire, mésiale et apicale d'une première molaire maxillaire présentant quatre racines (Papathanassiou, 1998).....6
- *Figure 7* : Vue palatine d'une première molaire maxillaire présentant une bifurcation de sa racine palatine (Cleghorn, 2006).....6
- *Figure 8* : Vues vestibulaire et apicale d'une première molaire maxillaire présentant une fusion apicale de ses racines mésio- et disto-vestibulaires (Papathanassiou, 1998).....9
- *Figure 9* : Planche anatomique de la première molaire maxillaire (Marseillier, 1936).....10
- *Figure 10* : Dessin et modélisation en trois dimensions d'une première molaire maxillaire depuis une vue palatine (à gauche : Marseillier, 1936 ; à droite : d'après l'Atlas Dentaire 3D, projet UNFS, PDF en ligne créé par la Faculté d'Odontologie de Bretagne Occidentale).....11
- *Figure 11* : Représentation de la racine palatine pouvant s'incliner, soit mésialement, soit distalement (Tallec, 1983).....11
- *Figure 12* : Représentation du sillon inter-cuspidien traversant les faces vestibulaire et palatine de la racine palatine d'une première molaire maxillaire (Tallec, 1983).....12
- *Figure 13* : Dessin et modélisation en trois dimensions d'une première molaire maxillaire depuis une vue mésiale (à gauche : Marseillier, 1936 ; à droite : d'après l'Atlas Dentaire 3D, projet UNFS, PDF en ligne créé par la Faculté d'Odontologie de Bretagne Occidentale).....12

- Figure 14 : Représentation de la racine palatine, divergeant en direction palatine selon un angle de divergence moyen de 30 degrés. L'apex de cette racine peut être orienté en palatin (figure 14-a), droit (figure 14-b) ou orienté en vestibulaire (figure 14-c) (Tallec, 1983)..... 13
- Figure 15 : La base de la racine mésio-vestibulaire occupe les trois quarts du diamètre cervical sur la vue mésiale d'une représentation de la première molaire maxillaire (Tallec, 1983)..... 13
- Figure 16 : Dessin et modélisation en trois dimensions d'une première molaire maxillaire depuis une vue vestibulaire (à gauche : Marseillier, 1936 ; à droite : d'après l'Atlas Dentaire 3D, projet UNFS, PDF en ligne créé par la Faculté d'Odontologie de Bretagne Occidentale)..... 14
- Figure 17 : Représentation de l'inclinaison des racines mésio-vestibulaire et disto-vestibulaire selon une vue vestibulaire (Tallec, 1983)..... 15
- Figure 18 : Dessin et modélisation en trois dimensions d'une première molaire maxillaire depuis une vue distale (à gauche : Marseillier, 1936 ; à droite : d'après l'Atlas Dentaire 3D, projet UNFS, PDF en ligne créé par la Faculté d'Odontologie de Bretagne Occidentale)..... 15
- Figure 19 : La racine disto-vestibulaire calque approximativement les contours de la racine mésio-vestibulaire : représentation selon une vue distale (Tallec, 1983)..... 16
- Figure 20 : Les racines de la deuxième molaire maxillaire (figure 20-b) sont plus fines et convergentes que les racines de la première molaire maxillaire (figure 20-a): représentation comparative selon les vues mésiale et vestibulaire (Tallec, 1983)..... 17
- Figure 21 (gauche): Planche comparative de l'anatomie des premières et deuxièmes molaires maxillaires selon une vue palatine (Woelfel & Scheid, 2007)..... 17
- Figure 22 (droite): Dessin d'une deuxième molaire maxillaire selon une vue palatine (Tallec, 1983)..... 17
- Figure 23 : La section de la racine palatine de la deuxième molaire maxillaire est triangulaire (figure du haut); la section de la racine palatine de la première molaire est, quant à elle, trapézoïdale (figure du bas) (Tallec, 1983)..... 18
- Figure 24 : Planche comparative de l'anatomie des premières et deuxièmes molaires maxillaires selon des vues distale (à gauche) et mésiale (à droite) (Woelfel & Scheid, 2007)..... 19
- Figure 25 : La racine palatine de la deuxième molaire maxillaire diverge moins en direction palatine que celle de la première molaire maxillaire (Woelfel & Scheid, 2007)..... 19
- Figure 26 : Dessin d'une deuxième molaire maxillaire selon une vue mésiale (Tallec, 1983)..... 20
- Figure 27 : Dessin d'une deuxième molaire maxillaire selon une vue distale (Tallec, 1983)..... 20
- Figure 28 : Planche comparative de l'anatomie des premières et deuxièmes molaires maxillaires selon une vue vestibulaire (Woelfel & Scheid, 2007)..... 20
- Figure 29 : Dessin d'une deuxième molaire maxillaire selon une vue vestibulaire (Tallec, 1983)..... 20

- Figure 30 : La corne mésio-vestibulaire est proéminente, la corne palatine est moins marquée : coupes vestibulo-linguales, vue distale (figure 30-A) et vue mésiale (figure 30-B) (Woelfel & Scheid, 2007).....22
- Figure 31 : La position des orifices canaux de la première molaire maxillaire décrit un triangle, avec les angles mésio-vestibulaire et palatin aigus et l'angle disto-vestibulaire légèrement obtus : représentation selon une vue coronaire (Tallec, 1983).....23
- Figure 32 : Représentation d'une pulpe camérale chez un enfant de 7 ans (figure 32-A) et chez un adulte de 55 ans (figure 32-B) (Vertucci, 2005).....23
- Figure 33 : Photographie de trois deuxièmes molaires maxillaires présentant des chambres pulpaires trapézoïdale (image 33-a), triangulaire (image 33-b) et elliptique (image 33-c) (Karaman & coll., 2011)....24
- Figure 34 : Photographie opératoire de la cavité d'accès d'une première molaire maxillaire droite après élargissement des entrées canaux (Arbona, 2011).....25
- Figure 35 : Schéma illustrant les configurations canaux de la classification de Weine (Weine, 1969)...26
- Figure 36 : Schéma illustrant les configurations canaux de la classification de Weine modifiée par Machtou (Machtou, 1993).....27
- Figure 37 : Schéma illustrant les configurations canaux de la classification de Vertucci (Vertucci, 2005).....28
- Figure 38 : Schéma illustrant les configurations canaux additionnelles référencées par Gulabivala (Alavi & coll., 2002).....29
- Figure 39 : Schéma illustrant les configurations canaux additionnelles référencées par Sert & Bayirli (Sert & Bayirli, 2004).....29
- Figure 40 : Clichés radiographiques issus de l'imagerie CBCT montrant une configuration canalaire atypique de la racine palatine de la première molaire maxillaire gauche : deux lumières canaux peuvent être distinguées sur la coupe sagittale réalisée dans le tiers coronaire radiculaire (image à gauche), tandis qu'une seule lumière existe sur la coupe réalisée dans le tiers apical (figure à droite) : la racine palatine contient donc deux canaux se rejoignant avant l'apex (Aggarwal & coll., 2009).....30
- Figure 41 : Modélisation tri-dimensionnelle d'une première molaire maxillaire selon une vue mésiale. Le canal palatin est unique, large, rectiligne hormis une légère courbure apicale en direction vestibulaire (Cleghorn, 2006). On peut noter la présence d'une configuration canalaire de type VI selon Vertucci au sein de la racine mésio-vestibulaire (2-1-2).....31
- Figure 42 : Photographie opératoire montrant une première molaire maxillaire droite possédant deux canaux mésio-vestibulaires ainsi que deux canaux disto-vestibulaires traités (Jorge, 2013).....31
- Figure 43 : Schéma définissant les termes de canal accessoire (A), secondaire (B), latéral (C, D) ; la base (3), le corps (2) et l'apex (1) radiculaires (De Deus, 1975).....32
- Figure 44 : Réseau vasculaire complexe de la racine disto-vestibulaire d'une première molaire maxillaire (Kramer, 1960).....33

Jury : Président : P.AMBROSINI – Professeur des Universités
Juges : M. ENGELS-DEUTSCH – Maître de Conférences des Universités
R.BALTHAZARD – Maître de Conférences des Universités
M. VINCENT – Assistant Hospitalier Universitaire

Thèse pour obtenir le diplôme D'Etat de Docteur en Chirurgie Dentaire


Présentée par: Mademoiselle FANGET Alexia

né(e) à: METZ (Moselle)

le 11 décembre 1989

et ayant pour titre : « La configuration canalaire de la racine mésio-vestibulaire des molaires maxillaires : implications physio-pathologiques et conséquences cliniques ».

Le Président du jury


P. AMBROSINI

Le Doyen,
de la Faculté d'Odontologie


J.M. MARTRETTE

Autorise à soutenir et imprimer la thèse 6901

NANCY, le - 7 MAI 2015

Le Président de l'Université de Lorraine

P. MUTZENHARDT

Pour le Président et par délégation
Le Vice-Président

Martial DELIGNON

- *Figure 45* : Mise en évidence du réseau vasculaire de la racine disto-vestibulaire d'une première molaire maxillaire (fimage à gauche). Agrandissement et visualisation de deux canaux latéraux sur cette même racine (image à droite) (Kramer, 1960).....34
- *Figure 46* : Schéma recensant la localisation des canaux secondaires sur 68 premières et 60 deuxièmes molaires maxillaires (De Deus, 1975).....35
- *Figure 47* : Image issue d'un microscope électronique à balayage représentant des boucles canalaire émanant du plexus périphérique pulpaire, en direction de la couche odontoblastique dentinaire (grossissement x88 en haut ; x58 en bas) (Kramer, 1960).....37
- *Figure 48* : Mise en évidence de boucles canalaire au sein de la racine mésio-vestibulaire de 20 premières molaires maxillaires, à l'aide d'une modélisation en 3 dimensions au micro-CT scanner (Verma & coll., 2011).....38
- *Figure 49* : Mise en évidence d'un canal accessoire localisé à la furcation d'une molaire maxillaire par décalcification et injection d'encre de chine (Vertucci, 2005).....39
- *Figure 50* : Visualisation de trois canaux (marqués par des flèches) localisés sur le plancher pulpaire d'une molaire maxillaire entre le canal mésio-vestibulaire et le canal mésio-lingual (ML) (Perlich & coll., 1981)..40
- *Figure 51* : Observation d'orifices canalaire surnuméraires sur le plancher pulpaire d'une première molaire maxillaire, au microscope électronique à balayage (Goldberg & coll., 1987).....42
Image a : plancher pulpaire présentant deux orifices canalaire surnuméraires (grossissement x20)
Image b : mise en évidence à un grossissement supérieur (grossissement x 220)
Images c et d : les orifices canalaire mesurent environ 20 µm (grossissement x 780).
Image e : furcation présentant plusieurs orifices canalaire surnuméraires (grossissement x 20).
Image f : les orifices canalaire mesurent entre 50 et 100 µm (grossissement x 66).
- *Figure 52* : Deuxième molaire maxillaire possédant 16 canaux au niveau du plancher pulpaire (grossissement x20) (Niemann & coll., 1993).....42
- *Figure 53* : Vue apicale (image à gauche) de la furcation d'une première molaire maxillaire sectionnée (grossissement x 20). Sur l'image à gauche, mise en évidence, à la jonction des trois orifices canalaire principaux, d'un orifice canalaire de furcation de 250 µm de diamètre. Sur l'image à droite, mise en évidence de l'orifice canalaire surnuméraire à un grossissement supérieur (x 300) (Koenigs & coll., 1974).....43
- *Figure 54* : Mise en évidence de foramina apicaux ou d'un delta apical au sein de la racine mésio-vestibulaire de 20 premières molaires maxillaires, à l'aide d'une modélisation en 3 dimensions au micro-CT scanner (Verma & Love, 2011).....45
- *Figure 55* : Image prise au microscope électronique à balayage représentant trois foramina apicaux principaux et un foramen accessoire de la racine mésio-vestibulaire d'une première molaire maxillaire (grossissement x40) (Marroquin & coll., 2004).....46
- *Figure 56* : Visualisation d'un delta apical en image 2D (figure 56-a) et 3D (figure 56-b) (Spagnuolo & coll., 2012).....46

- Figure 57 : Modélisation au micro-CT scanner de molaires maxillaires avec :
 - sur l'image en haut à gauche : un canal mésio-vestibulaire principal et un second canal mésio-vestibulaire distincts de leur entrée canalaire à leur apex.
 - sur l'image en haut à droite : un second canal mésio-vestibulaire rejoignant le canal mésio-vestibulaire principal dans son tiers moyen radiculaire.
 - sur l'image en bas à gauche : un canal mésio-vestibulaire unique mais dilaté.
 - sur l'image en bas à droite : deux canaux mésio-vestibulaires distincts, avec le canal mésio-vestibulaire principal présentant trois canaux accessoires et le second canal mésio-vestibulaire présentant une boucle canalaire (Somma & coll., 2009).....47
- Figure 58 : Représentation d'un long isthme inter-canalaire complet (figure à gauche) ainsi que de multiples connexions inter-canalaire (figure à droite), joignant les deux canaux de la racine mésio-vestibulaire d'une molaire maxillaire (Somma & coll., 2009).....48
- Figure 59 : L'anatomie radiculaire externe (figure à gauche) et la morphologie canalaire interne (figure à droite) peuvent être visualisées séparément, mais aussi simultanément (figure au centre) lors de coupes virtuelles : modélisation au micro-CT scanner (Nielsen & coll., 1995).....48
- Figure 60 : une concavité radiculaire externe (montrée par les flèches) peut se traduire intrinsèquement par une lumière canalaire rétrécie : modélisation au micro-CT scanner (Bjorndal & coll., 1999).....49
- Figure 61 : une concavité radiculaire externe (montrée par la flèche blanche) peut se traduire intrinsèquement par la présence de deux canaux séparés au sein d'une même racine (montrée par les flèches noires) : modélisation au micro-CT scanner (Bjorndal & coll., 1999).....49
- Figure 62 : Reconstructions canalaires globales (image A) et sections transversales (image B) (Peters & coll., 2011).....50
 - avant mise en forme canalaire (réseau canalaire objectivé en vert)
 - après mise en forme canalaire (réseau canalaire objectivé en rouge) avec «SAF»
 - et la comparaison des deux morphologies avant et après mise en forme canalaire avec «SAF»

CHAPITRE 2.

- Figure 63 : Modélisation en 3 dimensions du système canalaire de 20 molaires maxillaires, lime de cathétérisme initiale en place dans les canaux de la racine mésio-vestibulaire (image à gauche), disto-vestibulaire (image au centre) et palatine (image à droite) (Paqué & coll., 2010).....58
- Figure 64 : Dessin représentant l'angle de courbure canalaire α (Schneider, 1971).....60
- Figure 65 : Dessin représentant le rayon de courbure r (Pruett & coll., 1997).....61
- Figure 66 : La méthode décrite par Schneider pour déterminer la courbure canalaire utilise seulement l'angle de courbure. La simulation de deux dents aux courbures différentes démontre comment la raideur de la courbe influence l'angle de courbure dans ce cas : l'angle de courbure est moins abrupt ($\alpha_1 = 43^\circ$) < ($\alpha_2 = 52^\circ$) sur la dent la moins courbe. La position de la courbure change aussi l'angle mesuré. Or, selon la méthode de Pruett, les deux dents ont le même angle de courbure ($\alpha_1 = \alpha_2 = 60^\circ$) mais des rayons de courbure différents. Le canal présentant le rayon de courbure le plus petit ($r_2 = 2 \text{ mm}$) < ($r_1 = 5 \text{ mm}$) possède la courbure la plus sévère (Pruett & coll., 1997).....61

- *Figure 67* : Schéma recensant les rayons de courbure des tiers coronaire, moyen et apical radiculaires, des trois racines (MV, DV et P) de 46 premières molaires maxillaires (Lee & coll., 2006).....62
- *Figure 68* : Racine mésio-vestibulaire présentant un isthme complet entre son canal principal mésio-vestibulaire et son second canal (MV2) : dent décalcifiée ayant subi une injection d'encre indienne (Ibarrola & coll., 1997).....65
- *Figure 69* : Représentation de sections transversales de racines mésio-vestibulaires d'une première molaire maxillaire présentant un isthme complet (à gauche) et un isthme partiel (à droite), observées au microscope au balayage (grossissement x32) (Weller & coll. 1995).....66
- *Figure 70* : Schéma illustrant les configurations d'isthmes canaux de la classification de Hsu & Kim (Hsu & Kim, 1997).....66
- *Figure 71* : Schéma illustrant les configurations d'isthmes canaux de la classification de Tam & Yu (Tam & Yu, 2002).....67
- *Figure 72* : Schéma illustrant les configurations d'isthmes canaux de la classification de Jung & coll. (2005).....68
- *Figure 73* : Modélisations tri-dimensionnelles de sept racines mésio-vestibulaires de premières molaires maxillaires, reprenant les sept configurations canaux de Vertucci, hormis la configuration de type I (Kim & coll., 2013).....77
- *Figure 74* : Modélisation tri-dimensionnelle de racines mésio-vestibulaires de premières molaires maxillaires n'entrant pas dans la configuration canalaire de Vertucci (Kim & coll., 2013).....78
- *Figure 75* : Dans le groupe de patients jeunes (jusqu'à 25 ans) (figure 75-a), les diamètres canaux sont larges dans les dimensions vestibulo-palatine (en haut de l'image) et mésio-distale (en bas de l'image). On constate ensuite une réduction de diamètre sur les patients âgés de 35 à 45 ans (figure 75-b). Cette diminution est encore accrue dans le groupe âgé de 55 ans et plus (figure 75-a) (Pineda & Kuttler, 1972).....83

CHAPITRE 3.

- *Figure 76* : Radiographie rétroalvéolaire argentique des molaires maxillaires selon une incidence orthocentrée (Walton, 1973).....91
- *Figure 77* : Radiographie rétroalvéolaire argentique des molaires maxillaires selon une incidence mésio-centrée (Walton, 1973).....92
- *Figure 78* : Radiographie rétroalvéolaire argentique des molaires maxillaires selon une incidence disto-centrée. Le processus zygomatique, projeté en mésial, est signalé par une flèche blanche (Walton, 1973).....92
- *Figure 79* : Coupe transversale, issue d'une imagerie CBCT, représentant une première molaire maxillaire (flèche violette). Le second canal mésio-vestibulaire est clairement identifiable (flèche orange) (Zhang & coll., 2011).....93

- *Figure 80* : Sonde 17 (en haut) et sonde exploratrice de Rhein (en bas), (www.prodont-holliger.com).....97
- *Figure 81* : Repères morphologiques et positionnement des cornes pulpaire palatine (P) et mésio-vestibulaire (MV) sur une molaire maxillaire (Simon & Ctorza-Perez, 2010).....98
- *Figure 82* : Positionnement de la corne disto-vestibulaire (DV) et variantes (Simon & Ctorza-Perez, 2010).....98
- *Figure 83* : Dessin de la cavité de délinéation (Simon & Ctorza-Perez, 2010).....99
- *Figure 84* : Dessin représentant la vestibulo-version des molaires maxillaires selon une vue mésiale (Marseillier, 1936).....99
- *Figure 85* : Positionnement schématique du second canal mésio-vestibulaire (MV2) et élargissement idéal de la cavité d'accès (Simon & Ctorza-Perez, 2010).....100
- *Figure 86* : Schéma des rainures sous-pulpaire « en Y » menant à la localisation de 3 orifices canalaire (à gauche) ou de 4 orifices canalaire (à droite), lorsque le MV2 existe (Vigouroux & Bosaans, 1978).....101
- *Figure 87* : Visualisation du plancher pulpaire d'une première molaire maxillaire in vivo, dont les rainures sous-pulpaire nous guident vers les 4 orifices canalaire de la dent (grossissement x15 ; Ruddle, 1995).....102
- *Figure 88* : Mise en évidence de l'orifice canalaire du MV2 sur une première molaire maxillaire à l'aide d'une sonde DG16 (à gauche). Peut être notée la différence entre le plancher, de couleur sombre, et l'éperon dentinaire du MV2, de couleur plus claire (Bronnec, 2006).....103
- *Figure 89* : Micro-Opener®, de la marque Dentsply-Maillefer™ (Bronnec, 2006).....103
- *Figure 90* : L'insert ultrasonore piézo-électrique Endo-Success ET18D® (en haut, disponible chez Actéon™), à extrémité arrondie et recouvert de particule de diamant, permet le retrait de surplomb dentinaire volumineux ; l'insert Pro-Ultra n°3® (en bas, disponible chez Dentsply-Maillefer™), plus fin, recouvert de zircone et possédant une extrémité plus pointue, est indiqué en cas de surplomb dentinaire plus fins (Bronnec, 2006).....104
- *Figure 91* : Fraises utilisées pour la localisation du MV2 (Mitchell, 2004).....105
 - fraise «Long-Neck» (disponible chez Dentsply-Maillefer™, figure 91-A) ;
 - fraises «Moller» (disponibles chez Brasseler™, figures 91-B et 91-C) ;
 - fraise «Munce» (disponible chez CJM Engineering™, figure 91-D).
- *Figure 92* : Boue dentinaire sur la surface d'un canal irrigué (Torabinejad & coll., 2003).....107
 - avec une solution d'hypochlorite de sodium à 5,25% seule (figure 92-B) ;
 - avec une solution d'hypochlorite de sodium à 5,25% agrémentée d'un produit de rinçage final à base d'EDTA à 17% (figure 92-C) ;
 - avec une solution d'hypochlorite de sodium à 5,25% agrémentée d'un produit de rinçage final à base de MTAD (figure 92-D).

- Figure 93 : Visualisation de la racine mésio-vestibulaire d'une première molaire maxillaire sectionnée dans son tiers apical (Yang & coll., 2007) : sans colorant (figure 93-B, grossissement x 7,5), puis avec coloration au bleu de méthylène (figures 93-D, sans grossissement ; 93-E, grossissement x 7,5 ; 93-F, grossissement x 25). Le second canal mésio-vestibulaire est mis en évidence par le colorant. Un isthme inter-canalair est également visible sur les figures 93-E et 93-F (marquées d'une flèche)..... 109
- Figure 94 : Fluorescéine sous forme de bandelettes individuelles à tremper dans de l'eau ou de l'alcool (Nallapati & Glassman, 2004)..... 109
- Figure 95 : Visualisation de la chambre pulpaire d'une première molaire maxillaire sur laquelle on applique de la fluorescéine (figure à gauche), on enlève les excès (figure au centre) et on observe le MV2 (marqué par une flèche) après illumination à la lumière bleue (figure à droite) (Nallapati & Glassman, 2004)..... 110
- Figure 96 : Visualisation de la chambre pulpaire d'une première molaire maxillaire sous microscope opératoire (grossissement x12,5), après application de fluorescéine sans filtre bleu (figure à gauche) et couplé à un filtre bleu (figure à droite) : le MV2 est bien visible (Pais & coll., 2014)..... 110
- Figure 97 : Mise en évidence de canaux calcifiés sur une molaire mandibulaire, par le biais de la transillumination par fibre optique (Nallapati, 2010)..... 111
- Figure 98 : Principe optique de la lunette de Galilée, (www.ma-prepa-concours.com)..... 113
- Figure 99 : Les faisceaux convergent en une zone de stigmatisme non précise aboutissant à des aberrations en périphérie du champ de vision (www.ma-prepa-concours.com)..... 113
- Figure 100 : Télé-loupes galiléennes incrustées «through the lens» (en haut) et escamotables «flip-up» (en bas), (www.orasoptic.com)..... 113
- Figure 101 : Principe optique de la lunette de Kepler, (www.ma-prepa-concours.com)..... 114
- Figure 102 : Le diaphragme contenu dans une télé-loupe de Kepler filtre les rayons périphériques déformés pour diminuer les aberrations, (www.ma-prepa-concours.com)..... 114
- Figure 103 : Télé-loupes képlériennes, supportées par un casque, (www.opsyse.fr)..... 114
- Figure 104 : Le microscope opératoire en pratique dentaire quotidienne, (www.kavo.com)..... 115
- Figure 105 : Chirurgie endodontique sous endoscope (Von Arx & coll., 2002)..... 116
- Figure 106 : Vue d'une racine mésio-vestibulaire d'une première molaire maxillaire depuis une caméra endoscopique : les canaux mésio-vestibulaires principal (MV1) et secondaire (MV2) ainsi qu'un isthme inter-canalair incomplet, de type II selon la classification de Hsu & Kim (1997), peuvent être observés (Von Arx, 2005)..... 116
- Figure 107 : Le second canal mésio-vestibulaire est localisé à 3,5 millimètres en direction palatine et à 2 millimètres en direction mésiale par rapport au MV1 (Vertucci, 2005)..... 120
- Figure 108 : Vue d'une deuxième molaire maxillaire sectionnée à hauteur de la jonction amélocémentaire : le plancher pulpaire (FI) est au centre de la dent et les murs dentinaires sont concentriques, de même épaisseur (Krasner & Rankow, 2004)..... 121

- *Figure 109* : Vue d'une seconde molaire maxillaire présentant quatre orifices canaux aux angles de la cavité d'accès, à la jonction entre les parois dentinaires claires et le plancher pulpaire sombre (jonction fléchée FWJ, pour Floor-Wall Junction) (Krasner & Rankow, 2004)..... 121
- *Figure 110* : Schémas de construction de L3, ligne imaginaire sur laquelle est situé le second canal mésio-vestibulaire (Beer & Bauman, 2010)..... 122
- *Figure 111* : Photographies témoignant de l'évolution progressive de la configuration canalaire de la racine mésio-vestibulaire de premières molaires maxillaires au fil du temps (Thomas & coll., 1993). Chez le sujet jeune (8 ans), la racine mésio-vestibulaire arbore généralement un canal unique (figure 111-a). Dès 10 ans environ, un double rétrécissement se forme, d'une part dans la dimension mésio-distale, à l'origine d'un étranglement central ; d'autre part dans la dimension palatine (figure 111-b). Le rétrécissement progresse, jusqu'à obtention de deux canaux bien distincts : le MV1 et le MV2 (figure 111-c). L'apposition dentinaire sur la paroi palatine peut aboutir, à terme, à la disparition complète du MV2 (figure 111-d)..... 127
- *Figure 112* : Schéma de 3 odontoblastes, tous composés d'un corps cellulaire pulpaire et d'un prolongement odontoblastique dentinaire (Farges, 2011)..... 128
- *Figure 113* : Photographie d'un MV2 « calcifié » : l'encre de chine injectée n'a pu infiltrer le canal (Yoshioka & coll., 2005)..... 129
- *Figure 114* : Le second canal mésio-vestibulaire est ici déclaré non négociable en raison de sa division canalaire trop apicale pour être traitée : mise en évidence de la configuration canalaire par injection d'encre de chine (Yoshioka & coll., 2005)..... 130
- *Figure 115* : Modèle radulaire d'une racine mésio-vestibulaire d'une première molaire maxillaire présentant une configuration canalaire de type II selon Weine, dont l'accès au MV2 est bloqué par une combinaison de ciment et de boues dentinaires (grossissement x12) (Ibarrola & coll., 1997)..... 131
- *Figure 116* : Schéma de l'apex dentaire (Vertucci, 2005, modifié)..... 134
- *Figure 117* : La limite idéale de préparation apicale se trouve selon ce schéma à 1 millimètre de l'apex anatomique (Laurichesse, 1986)..... 136
- *Figure 118* : Modélisation au micro-CT de la racine mésio-vestibulaire d'une première molaire maxillaire, où les foramina apicaux majeurs (b et c) se tiennent à distance de l'apex anatomique (a) (Spagnuolo & coll., 2012)..... 137
- *Figure 119* : Modélisation par images superposées de la trajectoire de préparation adoptée par l'instrument de rotation continue (matérialisé en rouge) et la forme du canal en S avant préparation (matérialisé en noir). L'instrument à conicité constante (image d) propose une meilleure qualité de préparation canalaire que l'instrument à conicité variable (image c) (Yang & coll., 2006)..... 14
- *Figure 120* : Modélisation à l'aide d'un micro-CT des zones canalaires préparées par ProTaper® (en vert) et des zones canalaires non atteintes par le système de rotation continue (en rouge) . On peut observer un second canal disto-vestibulaire, laissé non traité, qui s'abouche dans le canal palatin peu avant l'apex. En revanche, il n'existe pas de MV2 sur cette molaire maxillaire (Peters & coll., 2003)..... 143

- Figure 121 : Modélisation au micro-CT de canaux mésio-vestibulaires principaux de molaires maxillaires traitées avec les systèmes Twisted Files®, HyFlex® et K3® (de haut en bas) selon une vue mésiale (à gauche) et des sections aux tiers coronaire, médian et apical (à droite). Les surfaces instrumentées sont signifiées en vert, les surfaces laissées non instrumentées après mise en forme sont figurées en rouge (Zhao & coll., 2013)..... 144
- Figure 122 : La paroi distale de la racine mésio-vestibulaire (ici hachurée en rouge) est une «zone de danger» (Abou-Rass & coll., 1980)..... 146
- Figure 123 : Séquence instrumentale de mise en forme de deux canaux confluent sur la racine mésiale d'une molaire mandibulaire (Bronnec & Caron, 2008). Le protocole est similaire pour la racine mésio-vestibulaire des molaires maxillaires..... 147
- Figure 124 : Protocole de gestion d'une butée canalaire (Bronnec & Caron, 2008, modifié)..... 149
 - Insertion d'une lime courte, pré-courbée dans la direction anticipée de la trajectoire canalaire, selon une pression exercée sur la paroi opposée à la butée
 - Progression par mouvements de reptation jusqu'à atteinte de l'apex
 - Gommage de la butée
 - Reprise du protocole de mise en forme classique par rotation continue et radiographie maître-cône en place avant obturation canalaire.
- Figure 125 : Protocole de la technique d'obturation par compactage latéral à froid (Pommel & Pertot, 2012)..... 155

Le plus fin des finger spreaders sélectionnés doit atteindre la LT - 2 mm (figure 125-a). Après insertion du maître cône dans le canal, un finger spreader de gros diamètre (figure 125-b) vient compacter le tiers coronaire et crée l'espace pour que le fouloir suivant, d'un diamètre inférieur (figure 125-c) puisse pénétrer plus profondément et compacter les deux tiers coronaires. Le troisième finger spreader, le plus fin, vient compacter le tiers apical en atteignant la LT - 2 mm (figure 125-d). Le maître cône compacté laisse un vide latéral, comblé par des maîtres cônes accessoires (figure 125-e), tour à tour compactés également, jusqu'à obturation intégrale du canal (figure 125-f).
- Figure 126 : Dans la technique de compactage latéral et thermomécanique combinés, l'obturation du tiers apical est assurée par un compactage latéral à froid classique, puis le thermocompacteur plastifie et propulse la gutta dans le réseau canalaire des deux tiers coronaires (Pommel & Pertot, 2012)..... 156
- Figure 127 : Le système MicroSeal®, (<http://eu.sybronendo.com>)..... 156
- Figure 128 : Le système Thermafil®, commercialisé par Dentsply-Maillefer™, (<http://www.multident.de/Thermafil-Stifte>)..... 156
- Figure 129 : Protocole de la technique de gutta préchauffée avec tuteur. Le diamètre et la conicité de l'obturateur sont préalablement choisis grâce à un Verifier®, qui doit atteindre la LT (Figure a). Après préchauffage dans le four, l'obturateur est lentement inséré et placé à la LT (Figure b). Un plugger permet de compacter verticalement la gutta pendant son refroidissement (Figure c) (Pommel & Pertot, 2012)... 157
- Figure 130 : Protocole de technique de compactage vertical à chaud (Pommel & Pertot, 2012)..... 157
- Figure 131 : Le système B® de Buchanan, commercialisé par Sybron Endo™, (<http://www.sybronendo.com/index/sybronendo-fill-system-b-heat-source-02>)..... 158

CHAPITRE 4.

- **Figure 132 :** Visualisation au MEB de colonies de *Fusobacterium nucleatum* intra-radicales (Sena & coll., 2006)..... 166
- **Figure 133 :** Visualisation au MEB de colonies d'*Enterococcus faecalis* intra-radicales (Harrison & coll., 2010)..... 167
- **Figure 134 :** Le biofilm périapical peut avoir une origine intra-canalair (figure 134-A) ou extra-canalair, en s'élaborant au sein de la LIPOE (actinomyose périapicale, figure 134-B) (Siqueira, 2003)..... 167
- **Figure 135 :** Vue au microscope optique d'un amas bactérien (ici encadré) localisé au sein d'un épithéliogranulome, suggérant la possible présence de colonies actinomycosiques (figure à gauche). La figure à droite propose un grossissement et une mise en exergue des amas actinomycosiques entourés de cellules inflammatoires (Siqueira, 2003)..... 168
- **Figure 136 :** Visualisation au microscope optique de la structure d'un abcès périapical récurrent. Sur la figure a (grossissement x 100), la zone abcédée (ou abscessed area, AB) est composée d'un important exsudat inflammatoire de PMN (ou neutrophil granulocytes, NG). Le zoom de cette aire (grossissement x 4900) permet même de visualiser les bactéries qui seront phagocytées par le PMN (bactéries marquées par des flèches). Légende : D pour dentine, RC pour canal radicaire (ou root canal), BA pour niche bactérienne (ou bacterial aggregate), BV pour vaisseaux sanguins (ou blood vessels) (Nair, 2000)..... 172
- **Figure 137 :** Visualisation au microscope optique de parodontites apicales chroniques : un granulome apical (figure 137-a) et un épithéliogranulome (figure 137-b). Sur les 2 figures, le granulome apical est composé d'un tissu de granulation (GR) central riche en LT et en LB (grossissements x 250 et x 400). Le granulome apical (figure a) ne présente ici aucune cellule de l'inflammation aigüe, alors que les bactéries (BA) côtoient de près le foramen apical. On distingue aisément sur la figure b la structure irrégulière de l'épithélium (EP), dans lequel sont inclus les vaisseaux sanguins (BV) et tissus conjonctifs (Nair, 2000). 173
- **Figure 138 :** Les pathologies périapicales peuvent être classées selon 3 groupes : les abcès apicaux aigus (AB) (images 138-a, 138-b), les granulomes (GR) (images 138-c, 138-d) et les kystes périapicaux (images 138-e, 138-f). Dépendant de la présence d'un épithélium au sein de la lésion, l'abcès apical peut être épithélialisé (EP) (image 138-b) ou non (image 138-a) ; le granulome peut être épithélialisé (épithéliogranulome, image 138-d) ou non (image 138-c). Enfin, on distingue le kyste périapical vrai si sa cavité (LU) est close et ne communique pas avec l'apex dentaire (image 138-e), du kyste périapical en baie si cette cavité est ouverte sur le système canalair (RC) (image 138-f) (Nair, 2000)..... 175
- **Figure 139 :** Une cascade réactionnelle, initiée par la production de prostaglandines par les LPS des bactéries à Gram -, aboutit à la maturation des précurseurs macrophagiques en pré-ostéoclastes dotés d'un récepteur RANK. Les ostéoblastes libèrent des ligands RANK-L qui, une fois fixés au récepteur RANK ostéoclastique, induisent l'activation ostéoclastique (Josse, 2009)..... 176
- **Figure 140 :** Structure d'un ostéoclaste en phase de résorption osseuse (disponible en ligne sur : <https://www.unifr.ch/anatomy/assets/files/elearning/fr/stuetzgewebe/knochen/zellen/f-osteoklast.php>)..... 177
- **Figure 141 :** Visualisation d'une résorption apicale cémentaire radicaire consécutive à une parodontite apicale chronique, mettant en évidence de nombreuses lacunes de résorption (R) (Delzangles, 1988)... 178

- Figure 142 : Schéma décrivant l'activation et la maturation odontoclastique au contact de la surface dentinaire exposée (Aubert, 2012)..... 179
- Figure 143 : Graphique en barres empilées présentant la prévalence des parodontites apicales en fonction du score PAI sur les racines des premières molaires maxillaires (1ères MM) ayant subi ou non un traitement endodontique (TE), et ce traitement endodontique étant jugé adéquat ou inadéquat (Boucher & coll., 2002, modifié)..... 180
- Figure 144 : Radiographies et dessins illustrant les différents scores de l'index périapical (Ørstavik & coll., 1986)..... 180
- Figure 145 : Graphique en barres empilées présentant la prévalence des parodontites apicales en fonction du score PAI sur les racines des deuxièmes molaires maxillaires (2èmes MM) ayant subi ou non un traitement endodontique (TE), et ce traitement endodontique étant jugé adéquat ou inadéquat (Boucher & coll., 2002, modifié)..... 182
- Figure 146 : Les techniques d'imagerie bi-dimensionnelle ne permettent pas de mettre en évidence une LIPOE sur la première molaire maxillaire gauche (26) ; une LIPOE peut être néanmoins suspectée en regard de l'apex de la dent voisine (25) (Miles, 2013)..... 184
- Figure 147 : On recourt en seconde intention à l'imagerie TVFC : celle-ci permet clairement le diagnostic des 2 radio-clartés péri-apicales en regard de l'apex de la racine mésio-vestibulaire de la dent 26 et de l'apex de la dent 25. La coupe sagittale (figure à gauche) permet d'identifier un MV2 oublié. La photographie clinique (figure à droite) confirme le diagnostic (Miles, 2013)..... 185
- Figure 148 : Aucune LIPOE ne peut être objectivée grâce à la radiographie rétro-alvéolaire ; par opposition, au moins 3 LIPOE peuvent être identifiées sur les 3 dents représentées : une LIPOE en regard de l'apex de la dent 25, une LIPOE en regard de l'apex de la racine mésio-vestibulaire de la dent 26 (permettant d'objectiver, ici encore, un MV2 non traité) et une LIPOE en regard de l'apex de la racine disto-vestibulaire (et mésio-vestibulaire suspectée) de la dent 27 (Lofthag-Hansen & coll., 2007)..... 185
- Figure 149 : Classification d'Estrela : représentation schématique des différents stades évolutifs des LIPOE, évalués par l'index périapical déterminé par la TVFC (Estrela & coll., 2008)..... 186
- Figure 150 : Deux LIPOE en regard de l'apex des racines mésio-vestibulaires des dents 26 et 27 (figure en bas à droite) peuvent être l'élément déclencheur de l'épaississement de la membrane de Schneider (figure en bas à gauche). Les deux figures en haut pointent une origine possible de ces pathologies : le défaut de traitement du MV2 des deux molaires maxillaires. La TVFC permet ainsi de diagnostiquer le canal causant une LIPOE, la forme et l'étendue de la LIPOE aux structures adjacentes (Bensimon & Attal Stym-Popper, 2010)..... 187
- Figure 151 : Organigramme de décision thérapeutique devant un échec endodontique établi (ANDEM, 1996, modifié)..... 189
- Figure 152 : Organigramme de décision thérapeutique devant un échec endodontique potentiel (ANDEM, 1996, modifié)..... 190
- Figure 153 : Fistule endodontique observée à l'examen buccal en regard de l'apex de la racine mésio-vestibulaire de la dent 26 (Siqueira & coll., 2014)..... 192

- *Figure 154* : Radiographie diagnostique mettant en évidence une image périapicale radio-claire en regard de la racine MV, conséquence d'un traitement endodontique inadéquat (Siqueira & coll., 2014)..... 192
- *Figure 155* : Le traitement initial entrepris sur 3 canaux (image à gauche) a omis d'identifier deux canaux supplémentaires (image à droite) (Siqueira & coll., 2014)..... 192
- *Figure 156* : Radiographie effectuée 3 ans après RTE, signant la disparition de la LIPOE en regard de la racine mésio-vestibulaire (Siqueira & coll., 2014)..... 193
- *Figure 157* : Ancre sinusien perforé après résection de l'apex de la racine mésio-vestibulaire d'une première molaire maxillaire droite. Mise en évidence au bleu de méthylène du MV2 oublié et d'un isthme inter-canaulaire (image à gauche). Réalisation d'une obturation a retro englobant le MV2 et l'isthme inter-canaulaire (image à droite) (Hoskinson, 2005)..... 195
- *Figure 158* : Radiographies rétro-alvéolaires pré-opératoires, post-opératoires et de contrôle 1 an après l'intervention chirurgicale (Hoskinson, 2005)..... 195
- *Figure 159* : Prévalence de canaux accessoires et secondaires supprimés au sein de la racine mésio-vestibulaire de 163 molaires maxillaires, en fonction de l'étendue de la résection apicale (Degerness & Bowles, 2008)..... 196
- *Figure 160* : Première molaire maxillaire, amputée de sa racine mésio-vestibulaire, dont le pronostic est compromis par une poche parodontale profonde (Newell, 1991)..... 199
- *Figure 161* : Le tissu pulpaire est ici exempt de toute bactérie : il n'est pas nécrosé (figure 160-a). On observe pourtant du tissu de granulation (amas de PMN) dans la région périapicale (figure 160-c). L'inflammation périapicale peut donc exister sans nécrose pulpaire (Beer & coll., 2000)..... 202
- *Figure 162* : Index périapical (PAI) au sein des premières molaires maxillaires étudiées en fonction du type de reconstitution coronaire (Boucher & coll., 2002, modifié)..... 207
- *Figure 163* : Index périapical (PAI) au sein des deuxièmes molaires maxillaires étudiées en fonction du type de reconstitution coronaire (Boucher & coll., 2002, modifié)..... 208
- *Figure 164* : Schéma représentant la localisation d'un abcès palatin sous-périosté par rapport à ses éléments anatomiques voisins (Karengera & coll., 1996)..... 210
- *Figure 165* : Photographie clinique endo-buccale d'un abcès palatin sous-périosté d'origine 16 (Karengera & coll., 1996)..... 210
- *Figure 166* : Schéma représentant la localisation d'une cellulite génienne haute par rapport à ses éléments anatomiques voisins (Karengera & coll., 1996). 211
- *Figure 167* : Photographie clinique exo-buccale d'une cellulite génienne haute aiguë séreuse d'origine 16 (Toledo & Descroix, 2011)..... 211
- *Figure 168* : Schéma représentant la localisation d'une cellulite vestibulaire supérieure par rapport à ses éléments anatomiques voisins (Karengera & coll., 1996)..... 212

- *Figure 169 : Inflammation péri-apicale de la racine mésio-vestibulaire d'une première molaire maxillaire associée à un épaississement de la membrane de Schneider sinusienne, inflammée par contiguïté (Ballivet de Régloix & coll., 2015).....213*
- *Figure 170 : Planche anatomique descriptive localisant la veine faciale superficielle, le plexus veineux ptérygoïdien profond ainsi que le sinus caverneux (Moore & Dalley, 2001).....214*
- *Figure 171 : Pathogénèse et conséquences cliniques de l'endocardite infectieuse (Cavassinia & coll., 2002).....217*

Liste des abréviations

AAE	:	<i>American Association of Endodontics</i>
AAT	:	α 1-antitrypsine
Ac	:	Anticorps
AFSSAPS	:	Agence Française de Sécurité Sanitaire des Produits de Santé
AMG	:	α 2-macroglobuline
ANDEM	:	Agence Nationale pour le Développement de l'Évaluation Médicale
AVC	:	Accident Vasculaire Cérébral
Ca(OH) ₂	:	Hydroxyde de calcium
CBCT	:	<i>Cone-Beam Computed Tomography</i>
CER	:	Céruleplasmine
CRP	:	Protéine C réactive
CSF	:	<i>Colony Stimulating Factor</i>
CVI	:	Ciment Verre Ionomère
DM(M)	:	Deuxième molaire (maxillaire)
DV	:	(Canal ou racine) disto-vestibulaire
DP	:	(Canal ou racine) disto-palatin(e)
EDTA	:	Ethylène diamine tétra-acétique
EGF	:	<i>Epidermal Growth Factor</i>
ESE	:	<i>European Society of Endodontology</i>
FOTI	:	<i>Fiber-Optic Trans-Illumination</i>
FWJ	:	<i>Floor-Wall Junction</i>
G-CSF	:	<i>Granulocyte Colony Stimulating Factor</i>
GF	:	<i>Growth Factor</i>
GM-CSF	:	<i>Granulocyte Macrophage Colony Stimulating Factor</i>
HAS	:	Haute Autorité de Santé
HPT	:	Haptoglobine
IFN	:	Interféron
Ig	:	Immuno-globuline
IL	:	Interleukine
JCD	:	Jonction Cémento-Dentinaire
LB	:	Lymphocyte B
LIPOE	:	Lésion inflammatoire péri-apicale d'origine endodontique
LPS	:	Lipopolysaccharide
LT	:	Leucotriène

LT	:	Longueur de Travail
LT	:	Lymphocyte T
LTA	:	Acide lipo-téichoïque
M-D	:	Mésio-distal
MEB	:	Microscope Electronique à Balayage
Micro-CT	:	<i>Micro-Computed Tomography</i>
ML	:	<i>Mésio-lingual</i>
MMP	:	Métalloprotéinase
MO	:	Microscope Opérateur
MSCRAMM	:	<i>Microbial Surface Component Reacting with Adhesive Matrix Molecules</i>
MV	:	(Canal ou racine) mésio-vestibulaire
MV1	:	Canal mésio-vestibulaire principal
MV2	:	Second canal mésio-vestibulaire
MV3	:	Troisième canal mésio-vestibulaire
MP	:	(Canal ou racine) mésio-palatin(e)
MTAD	:	<i>Mixture of a Tetracycline isomer, an Acid and a Detergent</i>
NaOCl	:	Hypochlorite de sodium
Ni-Ti	:	(Alliage) Nickel-Titane
OPG	:	Ostéprotégérine
OPT	:	Orthopantomogramme
P	:	(Canal ou racine) palatin(e)
P1	:	Canal palatin principal
P2	:	Canal palatin secondaire
PAA	:	Parodontite apicale aigüe
PAC	:	Parodontite apicale chronique
PAI	:	<i>Peri-Apical Index</i>
PCR	:	<i>Polymerase Chain Reaction</i>
PDGF	:	<i>Platelet Derived Growth Factor</i>
PEA	:	Pellicule Exogène Acquise
PG	:	Prostaglandine
PM(M)	:	Première molaire (maxillaire)
PMN	:	Polymorphonucléaire neutrophile
PPA	:	Protéines de la Phase Aigüe
PTH	:	Hormone Para-Thyroïdienne
RA	:	(Radiographie) rétro-alvéolaire
RANK	:	<i>Receptor Activator of Nuclear factor Kappa B</i>
RANK-L	:	<i>Receptor Activator of Nuclear factor Kappa B Ligand</i>
RC	:	Restauration coronaire
RCR	:	Reconstitution corono-radulaire
RPC	:	Restauration Partielle Collée

RTE	:	Retraitement endodontique
SAF	:	<i>Self-Adjusting File</i>
SMI	:	<i>Structure Modélisation Index</i>
TA	:	Acide téichoïque
TE	:	Traitement Endodontique
TLR	:	<i>Toll-Like Receptor</i>
TNF	:	<i>Tumor Necrosis Factor</i>
TVFC	:	Tomographie volumique à faisceaux coniques
V-P	:	Vestibulo-palatin
VS	:	Vitesse de Sédimentation

FANGET Alexia - La configuration canalaire de la racine mésio-vestibulaire des molaires maxillaires : implications physio-pathologiques et conséquences cliniques.

Nancy : 2015, 274 pages, ill : 171 ; tblx : 41.

Thèse : Chir.-Dent. : Nancy : 2015

Mots clés :

- traitement endodontique
- molaires maxillaires
- anatomie canalaire
- lésions péri-apicales

FANGET Alexia - La configuration canalaire de la racine mésio-vestibulaire des molaires maxillaires : implications physio-pathologiques et conséquences cliniques.

Thèse : Chir.-Dent. : Nancy : 2015

Résumé :

Les molaires maxillaires possèdent la plus forte prévalence de lésions péri-apicales ainsi qu'un taux d'absence maximal en bouche. La configuration canalaire complexe et la présence quasi-constante d'un second canal mésio-vestibulaire au niveau de la racine mésio-vestibulaire expliquent en partie ce triste constat. L'existence de ce deuxième canal est largement référencée dans la littérature mais ce dernier ne reste que trop peu objectivé et obturé dans la pratique quotidienne.

La morphologie radiculaire externe, le système canalaire ainsi que le protocole spécifique de traitement de ce canal fin et courbe sont tour à tour étudiés et détaillés.

Il conviendra d'analyser enfin les répercussions cliniques incombant à un défaut de traitement du second canal mésio-vestibulaire : la persistance de micro-organismes canaux aboutit à la formation d'une lésion périapicale d'origine endodontique, dont la guérison n'est possible qu'après réintervention, soit par reprise de l'endodontie par voie orthograde, soit par exérèse chirurgicale de la lésion incriminée.

Une inflammation chronique du péri-apex, de découverte souvent fortuite, outrepassa la sphère endodontique puisque des conséquences néfastes sont notables à moyen ou long terme sur les plans parodontal, prothétique et général.

Le rôle du praticien réside donc dans l'application d'une connaissance et d'un respect de la configuration canalaire complexe de la racine mésio-vestibulaire des molaires maxillaires, du respect du protocole endodontique et des moyens engagés afin d'y parvenir.

Jury :

Pr P. AMBROSINI	Professeur des Universités	Président
Dr M. ENGELS-DEUTSCH	Maitre de Conférences des Universités	Directeur
Dr R. BALTHAZARD	Maitre de Conférences des Universités	Juge
Dr M. VINCENT	Assistant Hospitalo-Universitaire	Juge

Alexia FANGET
16 rue de la Primatale
F- 54000 NANCY