



**HAL**  
open science

# Décalage entre le diagnostic clinique et le diagnostic radiologique

Antoine Fléchon

► **To cite this version:**

Antoine Fléchon. Décalage entre le diagnostic clinique et le diagnostic radiologique. Sciences du Vivant [q-bio]. 2004. hal-01732290

**HAL Id: hal-01732290**

**<https://hal.univ-lorraine.fr/hal-01732290>**

Submitted on 14 Mar 2018

**HAL** is a multi-disciplinary open access archive for the deposit and dissemination of scientific research documents, whether they are published or not. The documents may come from teaching and research institutions in France or abroad, or from public or private research centers.

L'archive ouverte pluridisciplinaire **HAL**, est destinée au dépôt et à la diffusion de documents scientifiques de niveau recherche, publiés ou non, émanant des établissements d'enseignement et de recherche français ou étrangers, des laboratoires publics ou privés.



## AVERTISSEMENT

Ce document est le fruit d'un long travail approuvé par le jury de soutenance et mis à disposition de l'ensemble de la communauté universitaire élargie.

Il est soumis à la propriété intellectuelle de l'auteur. Ceci implique une obligation de citation et de référencement lors de l'utilisation de ce document.

D'autre part, toute contrefaçon, plagiat, reproduction illicite encourt une poursuite pénale.

Contact : [ddoc-theses-contact@univ-lorraine.fr](mailto:ddoc-theses-contact@univ-lorraine.fr)

## LIENS

Code de la Propriété Intellectuelle. articles L 122. 4

Code de la Propriété Intellectuelle. articles L 335.2- L 335.10

[http://www.cfcopies.com/V2/leg/leg\\_droi.php](http://www.cfcopies.com/V2/leg/leg_droi.php)

<http://www.culture.gouv.fr/culture/infos-pratiques/droits/protection.htm>

DOUBLE

ACADEMIE DE NANCY - METZ  
UNIVERSITE HENRI POINCARÉ - NANCY I  
FACULTE DE CHIRURGIE DENTAIRE

Année 2004

N°  
21-04

THESE  
pour le  
DIPLOME D'ETAT DE DOCTEUR  
EN CHIRURGIE DENTAIRE



par  
**Antoine FLECHON**

Né le 22 octobre 1970 à Neufchâteau  
(Vosges)

**DECALAGE ENTRE LE DIAGNOSTIC CLINIQUE ET LE  
DIAGNOSTIC RADIOLOGIQUE**

DB 31085

Présentée et soutenue publiquement le 1 Juillet 2004

Examineurs de la thèse :

M. J.-P. LOUIS	Professeur des Universités	Président
Mlle. C. STRAZIELLE	Professeur des Universités	Juge
<u>M. C. WANG</u>	<u>Maître de Conférences des Universités</u>	Juge
Mlle. A. POLO	Assistant	Juge

BU PHARMA-ODONTOL



104 066607 7



**ACADEMIE DE NANCY - METZ**  
**UNIVERSITE HENRI POINCARÉ - NANCY I**  
**FACULTE DE CHIRURGIE DENTAIRE**

Année 2004

N°

**THESE**

pour le

**DIPLOME D'ETAT DE DOCTEUR**  
**EN CHIRURGIE DENTAIRE**

par

**Antoine FLECHON**

Né le 22 octobre 1970 à Neufchâteau  
(Vosges)



**DECALAGE ENTRE LE DIAGNOSTIC CLINIQUE ET LE**  
**DIAGNOSTIC RADIOLOGIQUE**

Présentée et soutenue publiquement le 1 Juillet 2004

DB 31085

Examineurs de la thèse :

M. J.-P. LOUIS	Professeur des Universités	Président
Mlle. C. STRAZIELLE	Professeur des Universités	Juge
<u>M. C. WANG</u>	<u>Maître de Conférences des Universités</u>	Juge
Mlle. A. POLO	Assistant	Juge

UNIVERSITE Henri Poincaré NANCY 1  
Président : Professeur Claude BURLET

FACULTE DE CHIRURGIE DENTAIRE  
Doyen : Professeur Jean-Paul LOUIS

Assesseur(s) : Docteur C. ARCHIEN - Docteur J.J. BONNIN  
Membres Honoraires : Pr. F. ABT - Dr. L. BABEL - Pr. S. DURIVAUX - Pr. G. JACQUART - Pr. D. ROZENCWEIG -  
Pr. M. VIVIER  
Doyen Honoraire : J. VADOT

Sous-section 56-01 Pédodontie	M	<i>J. PREVOST</i>	Maître de Conférences
	Mme	D. DESPREZ-DROZ	Maître de Conférences
	Mlle	V. MINAUD-HELPER	Assistant
	Mlle	A. SARRAND	Assistant
Sous-section 56-02 Orthopédie Dento-Faciale	Mme	<i>M.P. FILLEUL</i>	Professeur des Universités*
	Mlle	A. MARCHAL	disponibilité
	Mme	M. MAROT-NADEAU	Assistant
	X		
	X		
Sous-section 56-03 Prévention, Epidémiologie, Economie de la Santé, Odontologie légale	M.	<i>M. WEISSENBACH</i>	Maître de Conférences*
	Mlle	C. CLEMENT	Assistant
	M.	O. ARTIS	Assistant
Sous-section 57-01 Parodontologie	M.	<i>N. MILLER</i>	Maître de Conférences
	M.	P. AMBROSINI	Maître de Conférences
	M.	J. PENAUD	Maître de Conférences
	Mlle	S. DAOUT	Assistant
	Mlle	A. GRANDEMENGE	Assistant
Sous-section 57-02 Chirurgie Buccale, Pathologie et Thérapeutique, Anesthésiologie Et Réanimation	M.	<i>P. BRAVETTI</i>	Maître de Conférences
	M.	J.P. ARTIS	Professeur 2 <sup>ème</sup> grade
	M.	D. VIENNET	Maître de Conférences
	M.	C. WANG	Maître de Conférences*
	M.	G. PERROT	Assistant
Mlle	A. POLO	Assistant	
Sous-section 57-03 Sciences Biologiques (Biochimie, Immunologie, Histologie, Embryologie, Génétique, Anatomie pathologique, Bactériologie, Pharmacologie)	M.	<i>A. WESTPHAL</i>	Maître de Conférences *
	M.	J.M. MARTRETTE	Maître de Conférences
	Mme	V. STUTZMANN-MOBY	Assistant
Sous-section 58-01 Odontologie Conservatrice, Endodontie	M.	<i>C. AMORY</i>	Maître de Conférences
	M.	A. FONTAINE	Professeur 1 <sup>er</sup> grade *
	M.	M. PANIGHI	Professeur des Universités *
	M.	J.J. BONNIN	Maître de Conférences
	M.	P. BAUDOT	Assistant
	M.	C. CHARTON	Assistant
	M.	M. ENGELS DEUTSCH	Assistant
Sous-section 58-02 Prothèses (Prothèse conjointe, Prothèse adjointe partielle, Prothèse complète, Prothèse maxillo-faciale)	M.	<i>J.P. LOUIS</i>	Professeur des Universités*
	M.	C. ARCHIEN	Maître de Conférences *
	M.	C. LAUNOIS	Maître de Conférences
	M.	J. SCHOUVER	Maître de Conférences
	M.	B. BAYER	Assistant
	Mlle	M. BEAUCHAT	Assistant
	M.	L.M. FAVOT	Assistant
	M.	K. JHUGROO	Assistant
	M.	B. WEILER	Assistant
Sous-section 58-03 Sciences Anatomiques et Physiologiques Occlusodontiques, Biomatériaux, Biophysique, Radiologie	Mlle	<i>C. STRAZIELLE</i>	Professeur des Universités*
	M.	B. JACQUOT	Maître de Conférences
	M.	C. AREND	Assistant

\* temps plein - *italique* : responsable de la sous-section

Nancy, le 05.01.2004

*Par délibération en date du 11 décembre 1972,  
la Faculté de Chirurgie Dentaire a arrêté que  
les opinions émises dans les dissertations  
qui lui seront présentées  
doivent être considérées comme propre à  
leurs auteurs et qu'elle n'entend leur donner  
aucune approbation ni improbation.*

# **REMERCIEMENTS**

**A NOTRE PRESIDENT DE THESE,**

**Monsieur le Professeur jean-Paul LOUIS,**

Officier des Palmes Académiques

Doyen de la Faculté de Chirurgie Dentaire de l'Université Henri Poincaré,

Nancy-I

Docteur en Chirurgie Dentaire

Docteur en Sciences Odontologiques

Docteur d'Etat en Odontologie

Professeur des Universités

Responsable de la sous-section : Prothèses

Vous nous avez fait l'honneur d'accepter la présidence de ce jury de thèse,

Nous vous en sommes très reconnaissants.

Votre charisme et la qualité de votre enseignement constituent

un fait marquant de nos études.

Soyez assuré de notre gratitude et de notre profond respect.

**A NOTRE JUGE,**

**Mademoiselle Le Professeur Catherine STRAZIELLE,**

Docteur en Chirurgie Dentaire

Professeur des Universités

Habilité à diriger des Recherches par l'Université Henri Poincaré, Nancy-I

Responsable de la sous-section : Sciences Anatomiques et Physiologiques, Occlusodontiques,

Biomatériaux, Biophysique, Radiologie

*Vous avez accepté de participer à ce jury et nous vous en remercions vivement.*

*Vous nous avez fait bénéficier durant nos études de votre savoir.*

*Veillez trouver ici l'expression de notre respectueuse gratitude*

*et de toute notre estime.*

**A NOTRE JUGE ET DIRECTEUR DE THESE,**

**Monsieur le Docteur Christian WANG,**

Docteur en Chirurgie Dentaire

Docteur en Sciences Odontologiques

Maître de Conférence des Universités

Sous-section : Chirurgie Buccale, Pathologie et Thérapeutique,

Anesthésiologie et Réanimation

*Vous nous avez fait le plaisir de diriger cette thèse.*

*Nous vous remercions de votre soutien et de votre disponibilité.*

*Ce travail n'aurait pu être mené à bien sans vos conseils*

*et votre précieux support iconographique.*

*Nous tenons à vous témoigner ici notre sincère reconnaissance*

*et notre profond respect.*

**A NOTRE JUGE,**

**Mademoiselle le Docteur Anne POLO,**

Docteur en Chirurgie Dentaire

Ancien Interne en Odontologie

Assistant hospitalier universitaire

Sous-section : Chirurgie Buccale, Pathologie et Thérapeutique, Anesthésiologie et

Réanimation

Vous avez accepté de participer à ce jury, nous vous en  
remercions vivement.

Nous avons toujours été séduit par la gentillesse et l'écoute  
dont vous avez fait preuve durant nos stages cliniques.

Veillez trouver ici l'expression de notre respectueuse  
gratitude et de notre sincère sympathie.



**A Maman ,**

Chaque instant me rappelle un peu plus que tu n'es plus là.  
Tu me manques tant.

**A Papa ,**

Avec tout l'amour et le respect que porte un fils à son père.

**A la mémoire de mes grands-parents disparus,**

Je porterai votre souvenir et vos enseignements.

**A tous ceux de ma famille qui sont dans la peine et qui souffrent,**

Je pense à vous dans votre détresse.

**A Hélène ,**

Que mon amour te comble chaque jour.

**A Jeanne et mes enfants à venir,**

Que j'assume le mieux possible mon rôle de père par mon amour et  
ma présence.

**A mes frères Benoît et Sébastien ,**

Pour tous ces moments qui scellent nos liens et notre unité.  
Je vous aime.

**A Pépé et Mamyvonne,**

Pour la fierté que vous m'inspirez et l'exemple que vous me donnez.

**A mes belles-sœurs,**

Pour leur mérite de m'avoir comme beau-frère.

**A mon beau-père,**

Pour votre dévouement et votre gentillesse.

**A ma belle-mère,**

Pour notre complicité.

**A Bernard, Eti et Belette**

Vous êtes comme des frères.

**A mamie Paulo et papi Henri**

Pour votre accueil, votre chaleur et votre générosité.

**A mamie Mado**

Pour votre originalité.

**A toute ma famille,**

En remerciement pour votre générosité et les moments passés avec  
vous.

**A tous mes Amis,**

D'ici et d'ailleurs, pour leur mérite de me supporter.

**A ceux que j'ai oublié**

Qu'ils m'excusent pour ma négligence.

# **SOMMAIRE**

SOMMAIRE

INTRODUCTION

## **CHAPITRE I : L'EXAMEN CLINIQUE**

### **I.1. L'INTERROGATOIRE**

### **I.2. L'EXAMEN PROPREMENT DIT**

#### **I.2.1. L'EXAMEN EXO-BUCCAL**

I.2.1.1. LE MASSIF FACIAL OSSEUX

I.2.1.2. LES ARTICULATIONS TEMPORO-MANDIBULAIRES

I.2.1.3. LES AIRES GANGLIONNAIRES CERVICO FACIALES

#### **I.2.2. L'EXAMEN ENDO BUCCAL**

I.2.2.1. L'ORIFICE BUCCAL ET LES LEVRES

I.2.2.2. LA MUQUEUSE BUCCALE

I.2.2.3. LA LANGUE

I.2.2.4. LE PLANCHER DE BOUCHE

I.2.2.5. LA REGION DU PALAIS

I.2.2.6. LES GLANDES SALIVAIRES

I.2.2.7. LA DENTURE ET LE PARODONTE

I.2.2.8. LES ARTICULATIONS TEMPORO-MANDIBULAIRES

## **CHAPITRE II : LES EXAMENS COMPLEMENTAIRES :**

### **L'IMAGERIE DENTO-MAXILLAIRE ET L'ANATOMOPATHOLOGIE**

### **II.1. LES TECHNIQUES RADIOLOGIQUES EN ODONTOLOGIE**

#### **II.1.1. LES CLICHES RETRO-ALVEOLAIRES**

II.1.1.1. LE PRINCIPE

II.1.1.2. LES TECHNIQUES

II.1.1.3. INTERETS

II.1.1.4. INCONVENIENTS

II.1.1.5. AVANTAGES DU CONVENTIONNEL

## II.1.2. **LES CLICHES OCCLUSAUX**

II.1.2.1. LE PRINCIPE

II.1.2.2. INTERETS

II.1.2.3. LA LECTURE

II.1.2.3.1. En projection orthogonale

II.1.2.3.2. En projection oblique

## II.1.3. **LE MAXILLAIRE DEFILE –BLONDEAU -INCIDENCE**

**TANGENTIELLE :**

II.1.3.1. LE PRINCIPE

II.1.3.2. LES TECHNIQUES

II.1.3.3. LES INTERETS

II.1.3.4. LA LECTURE

## II.1.4. **LE PANORAMIQUE DENTAIRE OU ORTHOPANTOMOGRAMME**

II.1.4.1. LE PRINCIPE

II.1.4.2. LA LECTURE DU CLICHE PANORAMIQUE

II.1.4.2.1. L'appréciation des structures dentaires

II.1.4.2.2. L'appréciation des structures maxillaires

II.1.4.2.3. L'appréciation des structures mandibulaires

II.1.4.2.4. Les parties molles

II.1.4.2.5. Schéma récapitulatif des structures maxillaires et mandibulaires

II.1.4.3. INTERETS

## II.1.5. **L'EXAMEN TOMODENSITOMETRIQUE OU SCANNER**

II.1.5.1. LE PRINCIPE

II.1.5.2. LA LECTURE

II.1.5.3. INTERETS

II.1.5.4. LES INCONVENIENTS

## II.1.6. **L'IRM OU IMAGERIE PAR RESONANCE MAGNETIQUE**

II.1.6.1. LE PRINCIPE

II.1.6.2. INTERETS

II.1.6.3. LES INCONVENIENTS

## II.1.7. **STRATEGIES D'EXPLORATION EN IMAGERIE**

**ODONTOLOGICO-CHIRURGICALE**

II.1.7.1. DANS LE CAS DES FEMMES ENCEINTES

II.1.7.2. DANS LE CAS D'UN TRAUMATISME

II.1.7.3. DANS LE CAS DE COMPLICATIONS APRES EXTRACTION, APRES TRAITEMENT ENDODONTIQUE

II.1.7.4. DANS LE CAS D'ALGIES

II.1.7.5. DANS LE CAS D'UNE RECHERCHE DE LESIONS INFECTIEUSES OU NOMBREUSES CARIES A L'EXAMEN CLINIQUE

II.1.7.6. DANS LE CAS D'UNE DENT INCLUSE

II.1.7.7. DANS LE CAS D'ANOMALIE DENTAIRE

II.1.7.8. TUMEUR OSSEUSE DECOUVERTE CLINIQUEMENT OU AU PANORAMIQUE DENTAIRE

II.1.7.9. DANS LE CAS DE PATHOLOGIE DES GLANDES SALIVAIRES

II.1.7.10. DANS LE CAS A PART DES DECOUVERTES FORTUITES

## **II.2. L'ANATOMOPATHOLOGIE**

II.2.1. LE CONCEPT DE TUMEUR

II.2.2. LE CONCEPT DE TUMEUR BENIGNE

II.2.3. LE CONCEPT DE TUMEUR MALIGNE

## **CHAPITRE III : FREQUENCE ET INCIDENCE D'UN MAUVAIS DIAGNOSTIC**

**III.1. LES KYSTES RADICULAIRES DE DENTS TEMPORAIRES IMITANT DES KYSTES DENTIGERES DE PREMOLAIRES**

**III.2. EXEMPLE DE MAUVAIS DIAGNOSTIC D'UNE DENT SURNUMERAIRE INCLUSE APPARAISSANT SUR UNE RADIOGRAPHIE PANORAMIQUE**

**III.3. EXEMPLE POUR LE KERATOKYSTE**

**III.4. LE TISSU DU FOLLICULE DENTAIRE : EXEMPLES D'INTERPRETATIONS ERRONEES DE TUMEURS ODONTOGENIQUES**

## **CHAPITRE IV : LES RAISONS POSSIBLES DE CES MAUVAISES INTERPRETATIONS**

### **IV.1. ORIGINE RADIOGRAPHIQUE**

#### **IV.1.1. CAS DES CLICHES RETROALVEOLAIRES**

#### **IV.1.2. CAS DES CLICHES OCCLUSAUX**

#### **IV.1.3. CAS DE L'OPTG**

##### **IV.1.3.1. LES DEFAUTS INHERENTS A LA TECHNIQUE**

###### **IV.1.3.1.1. La notion d'épaisseur de coupes**

###### **IV.1.3.1.2. L'agrandissement et la distorsion**

##### **IV.1.3.2. LES DEFAUTS D'INTERPRETATION**

###### **IV.1.3.2.1. Les différents foramen**

###### **IV.1.3.2.1.1. Le foramen incisif ou palatin antérieur**

###### **IV.1.3.2.1.2. Le foramen lingual**

###### **IV.1.3.2.1.3. Le foramen mentonnier**

###### **IV.1.3.2.2. La fossette latérale et la fossette sous maxillaire**

###### **IV.1.3.2.3. Le sinus maxillaire**

###### **IV.1.3.2.4. Les apophyses zygomatique, ptérygoïde et coronoïde**

###### **IV.1.3.2.5. Le nerf mandibulaire**

###### **IV.1.3.2.6. L'os hyoïde**

###### **IV.1.3.2.7. Épaississement parodontal non pathologique**

##### **IV.1.3.3. CONCLUSION**

#### **IV.1.4. CAS DU MAXILLAIRE DEFILE- BLONDEAU- INCIDENCE**

#### **TANGENTIELLE-FACE BASSE**

#### **IV.1.5. CAS DU SCANNER (TDM)**

#### **IV.1.6. CAS DE L'IRM**

##### **IV.1.6.1. DEFAUTS INHERENTS A LA TECHNIQUE**

##### **IV.1.6.2. DEFAUTS D'INTERPRETATION**

### **IV.2. ORIGINE CLINIQUE**

#### **IV.2.1. EXISTENCE DE L'EXAMEN CLINIQUE ?**

#### **IV.2.2. LE RECUEIL DES DONNEES CLINIQUES**

#### **IV.2.3. LA DIFFICULTE DE L'ANALYSE**

## CHAPITRE V : EXEMPLES CLINIQUES

V.1. PREMIER CAS

V.2. DEUXIEME CAS

V.3. TROISIEME CAS

V.4. QUATRIEME CAS

V.5. CINQUIEME CAS

V.6. SIXIEME CAS

V.7. SEPTIEME CAS

V.8. HUITIEME CAS

V.9. NEUVIEME CAS

V.10. DIXIEME CAS

V.11. ONZIEME CAS

V.12. DOUZIEME CAS

V.13. TREIZIEME CAS

V.14. QUATORZIEME CAS

V.15. QUINZIEME CAS

CONCLUSION

BIBLIOGRAPHIE

TABLE DES MATIERES



# **INTRODUCTION**



On relève fréquemment dans la littérature odontologique des études traitant d'erreurs de diagnostic.

Il s'agit bien souvent de cas où des structures tissulaires normales sont confondues avec des tumeurs.

C'est souvent la radiographie qui oriente vers ces diagnostics, l'analyse clinique n'ayant pas confirmé ces découvertes.

Ces erreurs de diagnostic ont pour conséquence des thérapeutiques inadaptées qui sont souvent disproportionnées.

La situation inverse existe aussi.

En effet, des pathologies anciennes sont découvertes de façon fortuite à la radiographie alors qu'aucune manifestation clinique n'est avérée.

Il y a donc des décalages entre les révélations de la clinique et ce que visualise la radiographie.

Les diagnostics qui découlent peuvent alors être sans relation avec la pathologie du patient, la fréquence de ces erreurs n'étant pas négligeable comme nous le montrerons dans cette étude.

Dans le cadre de notre travail, nous allons exposer les causes de ces décalages.

Nous montrerons la limite des techniques de diagnostic, les erreurs les plus souvent commises dans le traitement de l'information.

Nous insisterons sur la supériorité de l'examen clinique ou de la radiographie en fonction du cas exposé.

Des exemples évoqués dans la dernière partie viendront soutenir notre étude théorique.

Tout ceci nous permettra d'insister sur la nécessaire complémentarité de la clinique et des autres moyens d'exploration pour éviter les pièges de l'établissement du diagnostic, sans qu'aucun outil diagnostique ne soit privilégié.

Mais tout d'abord, nous débuterons notre travail en rappelant les éléments de base de l'examen clinique et des examens complémentaires qui constituent la condition première d'un bon diagnostic.

# **CHAPITRE I : L'EXAMEN CLINIQUE**

Il est surprenant actuellement de constater qu'un patient pourra s'étonner de l'examen clinique que l'on entreprend avant même de consulter l'imagerie.

Comme dans toutes les autres disciplines médicales, un examen clinique rigoureux est de bonne pratique, devant aider à la démarche diagnostique.

Cet examen méthodique comprend un interrogatoire, qui décrit les symptômes ou signes fonctionnels (la douleur est sans nul doute le signe d'appel le plus fréquent), les signes généraux tels que la fièvre, une variation de poids, une fatigue, et enfin la recherche des antécédents personnels et familiaux.

L'examen proprement dit dépiste les signes physiques au moyen de l'inspection, de la palpation, sans omettre la percussion. La prescription d'une investigation complémentaire ne peut se faire qu'avec discernement et au terme de cet examen clinique.

Il existe enfin au cours de cet examen un temps exo-buccal et endo-buccal.

### I.1. L'INTERROGATOIRE :

Il s'agit d'une étape très importante qu'il ne faut pas écarter surtout dans des contextes douloureux où le patient veut être soulagé rapidement; la négligence d'un traitement ou d'une pathologie générale pouvant avoir des conséquences graves.

Elle établit le premier contact chirurgien-dentiste-malade (1) devant aboutir à l'amorce de rapports de confiance. D'autre part, la qualité des informations du patient doit fournir une bonne orientation diagnostique de départ.

Après avoir enregistré les données concernant l'état civil (nom, âge, profession, et autres), les motifs de la consultation sont demandés aux patients. L'éventail des symptômes conduisant à la consultation est recueilli et analysé.

L'ancienneté des troubles, le mode évolutif depuis leur installation, compte tenu des éventuels traitements institués, sont précisés. Il est important de laisser l'intéressé s'exprimer selon sa propre terminologie, en le guidant mais sans l'influencer. La notion d'un facteur déclenchant et les répercussions sur l'état général (asthénie, amaigrissement,

fièvre, équilibre psychique...) sont également des éléments à intégrer. (Exemple : cas clinique N° 7, chapitre V )

La recherche d'antécédents personnels, qu'ils soient médicaux ou chirurgicaux est systématique. Elle est d'autant plus importante qu'un lien peut exister avec l'un d'entre eux et l'affection en cours. Par exemple, consécutivement à une extraction dentaire un kyste peut se développer à partir de tissus résiduels ou de restes épithéliaux non curetés (2). Le kyste résiduel ne devra pas être confondu avec un kératokyste ou même une tumeur dont les origines sont différentes....

Il peut être, par exemple, très utile de recueillir toute information, notamment anatomopathologique, sur une intervention d'exérèse datant de quelques années, telle la possibilité d'une métastase mandibulaire d'un cancer à distance apparemment guéri.

L'existence d'une allergie ou d'une thérapeutique en cours ainsi que l'état vaccinal et les habitudes de vie sont clairement demandés par le praticien.

En cas d'affection de nature congénitale, les antécédents héréditaires sont d'autant mieux recherchés.

## **I.2. L'EXAMEN PROPREMENT DIT :**

Il a pour but de dépister les signes objectifs de la maladie.

Cette étape fait appel principalement à l'inspection et à la palpation.

La face étant constituée de deux versants, l'un externe (la face proprement dite), l'autre interne ( la cavité buccale), il est classique de diviser cet examen en deux temps, l'un exo-buccal, l'autre endo-buccal.

Le sujet est installé confortablement et rassuré.

Il convient de disposer d'un éclairage de bonne qualité et d'instruments adaptés.

### **I.2.1. L'EXAMEN EXO-BUCCAL :**

L'inspection débute dès l'interrogatoire, mais elle doit se faire méthodiquement. La sphère cervico-faciale s'apprécie étage par étage, selon trois incidences principales (face, profil, incidence axiale).

Sont analysés successivement :

- Les téguments :

→ les lésions cutanées, les tumeurs, les éruptions, les cicatrices.

- Les déformations sous-jacentes :

→ de face, la région concernée est comparée à l'étage controlatéral (exemple : abaissement du bord basilaire lors des hypercondylios).

→ de profil, l'examen recherche un défaut de projection antéro-postérieur d'un étage par rapport aux autres (exemple : recul de la lèvre supérieure témoin d'une rétromaxillie).

→ l'inspection axiale note les asymétries antéropostérieures droite gauche.(exemple : défaut de projection antérieure de la pommette lors de fracture du malaire), mais aussi les anomalies dans le sens transversal.

- La posture de la tête sur le cou, la motricité faciale

- La palpation permet d'apprécier :

→ la présence de douleurs provoquées, diffuses ou exquises, dont l'intensité peut être chiffrée, soit à l'aide d'une échelle visuelle analogique, soit en utilisant des critères cliniques (grimaces associées, mouvements de retrait....)

→ les téguments et notamment leur mobilité par rapport aux plans sous-jacents.

→ les tissus sous-jacents : sous-cutané, musculaire, ganglionnaire...en précisant en cas de tuméfaction, la consistance (de type osseuse lors d'ostéome, rénitente lors de tumeur, ou au contraire fluctuante lors de collection purulente...), la mobilité par rapport au plan profond.

→ l'état des reliefs osseux, notamment en contexte traumatologique (décalage, mobilité anormale, ressaut), souvent gêné par un œdème.

→ la sensibilité faciale, les articulations temporo mandibulaire.

#### I.2.1.1. LE MASSIF FACIAL OSSEUX :

Son étude est essentiellement envisagée dans le cadre de la traumatologie, des kystes, des tumeurs bénignes, des pseudotumeurs des maxillaires. Très accessible à la clinique, l'examen du massif facial est toujours comparatif et analysé dans les trois plans de l'espace (horizontal ou axial, frontal ou coronal, et sagittal).

#### I.2.1.2. LES ARTICULATIONS TEMPORO-MANDIBULAIRES :

Les manifestations cliniques d'une pathologie temporo-mandibulaire sont souvent d'un polymorphisme extrême, notamment en ce qui concerne les douleurs.

Les douleurs, classiquement localisées au niveau de l'interligne articulaire ou dans l'oreille, prédominent parfois sur le territoire d'un ou plusieurs muscles masticateurs. Plus trompeur, elles peuvent se résumer à des céphalées diversement interprétées par le patient, des douleurs périorbitaires, des manifestations otologiques ( otagies, acouphènes...), des cervicalgies....

Les bruits décrits par le patient peuvent être retrouvés par le praticien à la palpation (ressaut) ou à l'auscultation (bruit). Deux types de bruits sont possibles : les claquements (sonores et brefs, traduisant le plus souvent un conflit condylo-discal) et les crépitations ( peu sonores et prolongées, de type frottement de sable, traduisant plutôt une atteinte des surfaces articulaires osseuses)

La mobilité mandibulaire fait appel à l'étude de l'ouverture-fermeture buccale (normalement trois travers de doigt du patient), la propulsion et les diductions droite et gauche, mesurées en millimètres. Lors des deux premiers mouvements, la survenue d'une latérodéviation est précisée.

### I.2.1.3. LES AIRES GANGLIONNAIRES CERVICO FACIALES :

La recherche d'adénopathie cervicofaciale est indispensable lors de tout examen clinique s'orientant vers un contexte néoplasique, mais aussi infectieux ou hématologique. Après un premier temps d'inspection, le praticien se place derrière le patient et réalise une palpation de la région cervicale. Il peut préciser s'il y a des ganglions et préciser leur localisation, leur taille, leur sensibilité, leur mobilité par rapport au plan superficiel et profond. Par exemple, dans le cas d'abcès apical avancé, une adénopathie des lymphocentres régionaux est alors observable. Les signes généraux d'infection apparaissent : une fièvre associée à une asthénie et des céphalées s'installe.(5)

### **I.2.2. L'EXAMEN ENDO BUCCAL : (2)**

L'examen de la cavité buccale débute par une simple inspection en ouverture buccal.

Ce premier temps donne une vision partielle de la cavité buccale, principalement du palais, de la face interne des joues, de la face dorsale linguale et des faces occlusales dentaires.



Le praticien demande ensuite au patient de tirer la langue, ce qui permet l'inspection d'une partie de l'oropharynx (pilier du voile, luette et paroi postérieure du pharynx).

L'examen clinique doit toujours être détaillé par régions anatomiques : un examen méthodique est nécessaire, celui ci doit être orienté et approfondi selon l'orientation diagnostique recherchée.

#### I.2.2.1. L'ORIFICE BUCCAL ET LES LEVRES:

Il s'agit du premier temps d'examen lorsque le patient entrouvre les lèvres. A l'état statique, sont analysés la forme et les dimensions de l'orifice buccal, l'état de la muqueuse labiale (sécheresse lors de la ventilation buccale...), la tonicité labiale.

Il est à noter la présence de plaies, de lésions érosives car elles peuvent évoquer plusieurs affections. Par exemple, une ulcération chronique, saignotante, indurée, creusante ou surélevée sur l'ourlet cutanéomuqueux, doit faire penser à une ulcération cancéreuse.

Dans le cas d'inflammations ou chéilites qui sont des lésions superficielles, très étendues et érosives souvent traitées par le patient, il faut penser le plus fréquemment à une perlèche quand la localisation est la commissure des lèvres. Il faut aussi retenir une lésion herpétique celle-ci révélant une poussée de température antérieure causée par un foyer infectieux (ce dernier pouvant être d'origine dentaire).

Il faut aussi s'intéresser aux modifications de la sensibilité dans la région labio-mentonnière ; dysesthésie, c'est à dire des sensations anormales non motivées avec des perceptions de stimuli qui se trouvent déformées ; hypoesthésie ou anesthésie. Elles peuvent être révélatrices d'un traumatisme, d'une infection, d'une inclusion, d'une tumeur ou plus rarement d'une atteinte neurologique.

Les freins labiaux sont examinés selon leur aspect, leur longueur (frein supérieur hypertrophique souvent associé à un diastème interincisif) et leur insertion (insertion papillaire du frein inférieur, à l'origine des récessions gingivales)

#### I.2.2.2. LA MUQUEUSE BUCCALE:

L'examen des muqueuses buccales ne peut être schématisé, on peut cependant émettre un certain nombre de principes.

Il repose d'abord sur l'analyse minutieuse des lésions visibles et palpables, permettant l'identification de lésions élémentaires (Erythèmes, macules, papules, érosions, ulcérations, tumeurs...)(3). L'aspect (couleur, souplesse..), la disposition (linéaire, annulaire, serpiginieuse...), la topographie et le mode évolutif de ces lésions apportent des données sémiologiques indispensables au diagnostic étiologique.

Par exemple, devant une ulcération muqueuse, il convient de décrire le fond (induré orientant vers une néoplasie, souple de type aphte ou post-traumatique) et la périphérie (bourgeonnante et saignante au contact lors de tumeur maligne).

De même, en présence de tuméfaction muqueuse ou sous muqueuse (voussure), il est important de décrire le siège, les limites anatomiques, les dimensions, la consistance (osseuse en cas de torus ou de kyste des maxillaires, rénitente en cas de lésions malignes, fluctuante lors d'hématome ou de collection purulente...), la présence éventuelle d'un signe du souffle dans le cas de communication bucco-sinusienne.

### I.2.2.3. LA LANGUE :

La langue est étudiée quant à son aspect tout en sachant que c'est l'organe de la cavité buccale dont la pathologie est la plus variée et la plus spécifique.

Elle est aussi étudiée au cours des différentes fonctions, déglutition et phonation, en notant sa position, sa mobilité et le rôle du frein.

Il faut réaliser un examen par région anatomique : la face dorsale, la face ventrale et les deux bords séparant les deux faces.

#### On doit dépister :

- d'une part, des anomalies morphologiques liées à des anomalies de développement : les malformations, la langue fissurée.

- d'autre part, des inflammations qui peuvent être la manifestations de différentes pathologies comme : une glossite, une avitaminose, une leucoplasie, un lichen plan, une langue noire villoseuse....

- Enfin, il peut s'agir de grosseurs qui peuvent constituer des tumeurs, des ulcérations d'origine traumatique ou spécifiques comme les ulcérations syphilitiques, tuberculeuses ou associées au VIH.

### I.2.2.4. LE PLANCHER DE BOUCHE :

Si les lésions du plancher buccal sont moins nombreuses et moins fréquentes que celles des autres régions anatomiques, elles peuvent être d'autant plus graves que, cachées par la langue, elles sont dépistées plus tardivement.

Celles qui sont le plus à craindre sont alors les lésions précancéreuses et les carcinomes épidermoïdes.

#### 1.2.2.5. LA REGION DU PALAIS : (1)

La région palatine est le siège de tuméfactions diverses : elles peuvent être d'origine dentaire ou osseuse. On peut y découvrir également des lésions muqueuses variées qui sont l'expression clinique de certains syndromes pathologiques.

Classiquement, il existe quatre cas cliniques courants lorsque l'on rencontre une tuméfaction dure et circonscrite dans la région du palais, cette tuméfaction étant non douloureuse et la teinte de la muqueuse palatine étant inchangée :

➔ dans la partie antérieure, il faut penser à un odontome en arrière des incisives, avec souvent un retard de croissance ou une malposition de ces dernières.

➔ toujours dans la partie antérieure, mais un peu plus en arrière, en position latérale, quand on constate l'absence de la canine définitive avec une persistance de la temporaire ; on est souvent en présence d'une canine incluse.

➔ au milieu du palais dur, une protubérance osseuse anormale mais bénigne doit faire penser à un torus palatin ou exostose.

➔ dans la partie postérieure, en position latérale, il faut penser à la protubérance d'une dent de sagesse incluse.

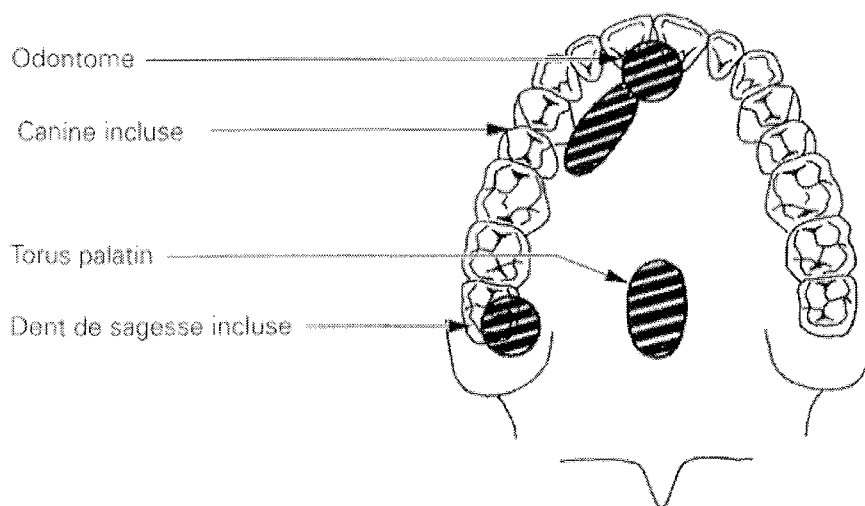


fig1 :localisation des différentes tuméfactions très dures de la région palatine (1).

Dans le cas de la découverte d'une tuméfaction de consistance rénitente, kystique où il n'existe pas de douleur et que la teinte de la muqueuse reste inchangée, il s'agit généralement de tuméfaction d'origine dentaire :

➔ Lorsqu'elle siège dans la partie antérieure de la voûte, il faut penser au kyste péri-coronaire d'une canine incluse ou à un kyste radiculo-dentaire de l'incisive latérale. Ce peut être un kyste naso-palatin (2), s'il siège sur la ligne médiane et si les incisives voisines sont vivantes. En dernier lieu, ce peut être un kyste latéral intraosseux ou kyste fissuraire ( la vitalité des dents étant intactes).

➔ Lorsqu'elle siège dans la partie postéro-latérale de la voûte palatine en regard des racines palatines d'une molaire ou d'une prémolaire, c'est le kyste radiculo-dentaire qui doit être évoqué.

Dans le cas de la découverte d'une tuméfaction de consistance gommeuse, le praticien est confronté alors à des tumeurs spécifiques.

Enfin, dans le cas de tuméfaction franchement molle ou fluctuante, on évoquera des abcès .

#### I.2.2.6. LES GLANDES SALIVAIRES :

L'interrogatoire est primordial à la recherche de symptômes et d'antécédents orientant vers une étiologie (Tuméfaction rythmée par les repas en cas de pathologie lithiasique, sécheresse oculaire ou nasale lors de syndrome de Gougerot-Sjogren...)(6)

L'examen exobuccal a déjà permis d'apprécier la présence d'une tuméfaction (globale ou nodulaire, uni ou bilatérale) et l'état cutané en regard (inflammatoire lors de pathologie infectieuse ou tumorale) sur l'aire d'une glande salivaire. La palpation bidigitale endobuccale confirme l'origine salivaire de la tuméfaction et recherche la présence d'une éventuelle lithiase.

L'examen endobuccal note l'aspect de la salive au niveau de l'ostium canalaire (épaisse, purulente) après expression manuelle de la glande concernée. La recherche d'une voussure et le toucher pharyngien doivent être systématiques à la recherche d'une masse d'origine parotidienne.

Enfin, sont précisées la présence ou l'absence de signes d'accompagnement orientant vers une pathologie maligne : la paralysie faciale (glande parotide), une hypoesthésie linguale (glande sous-mandibulaire), des adénopathies cervicales.

#### I.2.2.7. LA DENTURE ET LE PARODONTE :

Cet examen s'intéresse à l'organe dentaire, mais aussi aux tissus de soutien voisins ( desmodonte, os alvéolaire et gencive).

Il vise à analyser : (7)

- l'hygiène buccodentaire (gingivite et plaque tartrique), l'état des soins dentaires, l'haleine ( halitose, éthylisme.....)

- les arcades dentaires : courbe de Spee, encombrements ou malpositions dentaires, absences (agénésies, inclusions) et pertes dentaires (avulsions) ; ( Exemple : cas clinique N°4, chapitre V).

- l'organe dentaire : anomalies morphologiques( micro ou plus fréquemment macrodonties), abrasions, fractures et caries dentaires, anomalies de couleur par comparaison aux autres dents ( teinte grisâtre en cas de mortification, plaque jaunâtre, dysplasie de l'émail), mobilités dentaires ( transversale, axiale, douloureuse ou non) vitalités pulpaires ( par des tests thermiques ou électriques), qualité des reconstructions prothétiques.... ;

- l'examen parodontal porte sur l'état de la gencive et notamment sur son aspect (habituellement rose pâle, mais rouge vif lors de gingivite odontiasique ou tartrique) sa consistance (normalement ferme et peu dépressive), son volume (augmenté lors de gingivite hypertrophique), ses attaches dentaires ( récessions gingivales correspondant à une migration apicale de l'attache épithéliale au delà de la jonction amélo-cémentaire). Les poches parodontales sont appréciées par des sondes graduées et peuvent faire l'objet de prélèvements à visée bactériologique.

- l'occlusion est analysée en intercuspidation maximale. Le papier à articulé peut mettre en évidence des prématurités et interférences mineures...

#### I.2.2.8. LES ARTICULATIONS TEMPORO-MANDIBULAIRES :

Il existe des manifestations alvéolodentaires fréquentes dans le cadre des pathologies des ATM (douleurs ou abrasions dentaires, récessions gingivales...). Elles siègent, le plus souvent, soit sur la dent responsable d'une prématurité, soit sur les dents antagonistes.

Même en l'absence de point d'appel dentaire, la recherche d'un trouble de l'occlusion est la règle devant toute souffrance temporo-mandibulaire (articulation craniobicondylo-occlusale).

EN CONCLUSION, on constate souvent que l'examen clinique est suffisant pour faire le bon diagnostic ; parfois, à son terme, plusieurs hypothèses étant possibles, les examens complémentaires lèveront le doute. Ces examens ne doivent pas être, comme ils le sont trop souvent, systématiques.

D'autre part, certaines notions doivent entrer en ligne de compte dans la demande de ces examens :

- la première est statistique et doit tenir compte de l'affection qui a le plus de possibilités d'être en cause ;
- la deuxième doit tenir compte du coût des examens demandés ;
- la troisième doit proportionner les désagréments, que peuvent représenter pour le patient certains examens, aux résultats avantageux que l'on peut en attendre ;
- la dernière, enfin, réside dans le risque de la méconnaissance des données cliniques, au profit d'examens complémentaires souvent inutiles, parfois complexes, difficilement interprétables et de techniques trop individualisées et perfectionnées, parfois très coûteuses.

**CHAPITRE II : LES EXAMENS  
COMPLEMENTAIRES :**

**L'IMAGERIE DENTO-MAXILLAIRE  
ET  
L'ANATOMOPATHOLOGIE**

L'imagerie odonto-chirurgicale bénéficie de quatre types d'exploration : la radiologie conventionnelle (clichés rétroalvéolaires, les clichés occlusaux, orthopantomogramme...), la tomodensitométrie (TDM), l'imagerie par résonance magnétique (IRM) et l'échographie réservée aux glandes salivaires et aux pathologies tumorales.

Tous ces examens sont complémentaires. Ce sont des techniques qui sont soit intra-buccales, soit extra-buccales, c'est à dire que le film récepteur est placé ou non au sein de la cavité buccale.

La radiologie conventionnelle permet de dépister la plupart des anomalies, elle est l'examen de première ligne. La TDM précise l'étendue et les rapports des lésions. L'IRM est la plus performante dans l'exploration des pathologies des tissus mous de la sphère oro-faciale.

## **II.1. LES TECHNIQUES RADIOLOGIQUES EN ODONTOLOGIE : (8) et (9)**

Pour éviter d'obtenir des informations en décalage avec la réalité clinique, il faut connaître non seulement les perspectives offertes par les examens complémentaires , mais aussi leurs limites.

### **II.1.1. LES CLICHES RETRO-ALVEOLAIRES :**

C'est le moyen le plus classiquement utilisé au cabinet dentaire.

Le bilan long cône est une étude radiologique complète de l'arcade dentaire maxillaire et mandibulaire avec une extrême précision pour une exploration des couronnes, des racines dans le cadre d'un bilan dentaire, parodontal, ou endodontique.

#### **II.1.1.1. LE PRINCIPE :**

Il s'agit d' une technique intra-buccale, le film étant maintenu par un porte-film, soit par une pince de Fitzgerald, soit par un angulateur (Rinn).



Le film de petite taille de très haute définition, est placé en situation intra-buccale en regard de la dent explorée.

### II.1.1.2. LES TECHNIQUES :

Les méthodes conventionnelles regroupent 4 techniques non développées ici :

- Technique de la bissectrice (A)
- Technique de visée oblique
- Technique des plans parallèles (B)
- Bite-Wings (cliché rétro-coronaires) (C)

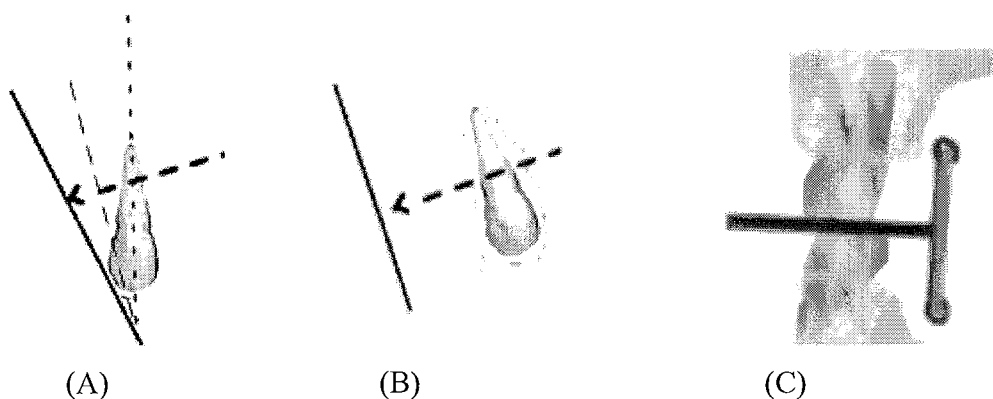


fig 2 : les différentes techniques pour réaliser les clichés rétroalvéolaires.

La méthode numérique :

La seule différence avec la méthode classique, c'est l'utilisation à la place du film

-soit : d'une plaque à capteurs CCD : Radiovisiographie ou RVG (numérisation directe),

-soit d'une plaque photostimulable dite plaque au phosphore ou ERLM : l'écran radio-luminescent à mémoire de dimension réduite, restituant dans un second temps une image informatique ( numérisation directe à relecture différée).


### II.1.1.3. INTERETS :

On obtient des clichés qui se distinguent par :

- leur précision,

- leur netteté,
- leur mensuration fidèle sans déformation.

C'est une méthode extrêmement précise pour une étude des couronnes, c'est également le bilan de référence pour l'étude parodontale.



- Email     6) Collet
- Pulpe     7) Racine
- Dentine   8) Apex
- Canal     9) Os alvéolaire
- Couronne 10) Desmodonte et ciment

Fig 3 : Les éléments anatomiques visualisés sur le cliché rétroalvéolaire.

#### II.1.1.4. INCONVENIENTS :

Le bilan long cône est une méthode plus longue et plus coûteuse que le panoramique.

Pour chaque radio, on réalise uniquement une étude de la dent et de sa région immédiatement adjacente ; le champ d'exploration est limité à la taille du film : non-visualisation d'une lésion profonde à distance des dents, par exemple située au niveau d'une branche verticale de la mandibule.

Les réflexes nauséux du patient rendent parfois cette technique mal tolérée.

#### II.1.1.5. AVANTAGES DU CONVENTIONNEL :

On a une définition légèrement supérieure au numérique. On a moins de fausses images de caries interproximales dues à des effets de bord plus fréquents sur l'imagerie numérique.

On obtient une visualisation des régions profondes car le film argentique est plus souple et se positionne mieux.

#### II.1.2. **LES CLICHES OCCLUSAUX** :

##### II.1.2.1. LE PRINCIPE :

Cette technique permet la vision dans un autre plan de l'espace souvent perpendiculaire à celui du panoramique dentaire sur un secteur plus limité.

C'est une technique intra-buccale.

##### II.1.2.2. INTERETS :

C'est un cliché de deuxième intention pour une vision complémentaire :

- de la morphologie d'une dent,
- de la position d'une dent incluse,
- d'un traumatisme dentaire (du secteur incisivo-canin),
- des rapports d'une lésion osseuse,
- d'une fente palatine.

Il permet surtout de réaliser le seul cliché intra-buccal possible en cas de trismus tant au maxillaire qu'à la mandibule.

Les clichés occlusaux permettent également de faire une recherche au niveau de la mandibule de calcifications des parties molles (lithiase salivaire surtout au niveau de l'abouchement du canal de Wharton)

### II.1.2.3. LA LECTURE :

En fonction de l'incidence utilisée, on peut axer sa recherche sur des éléments définis à l'avance.

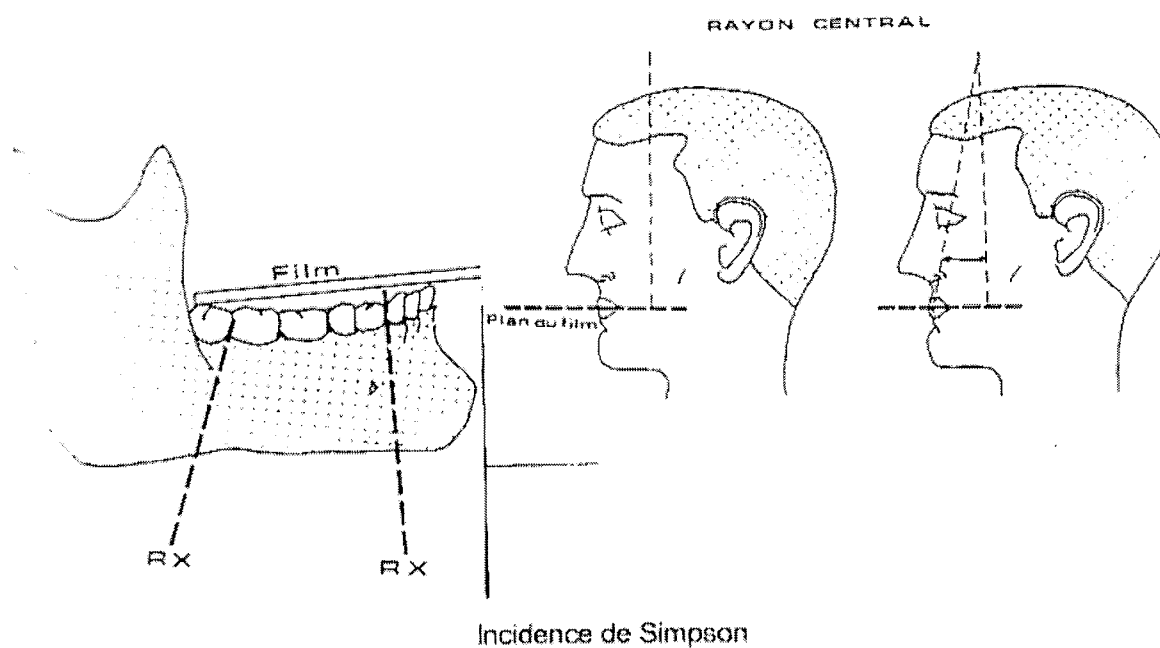
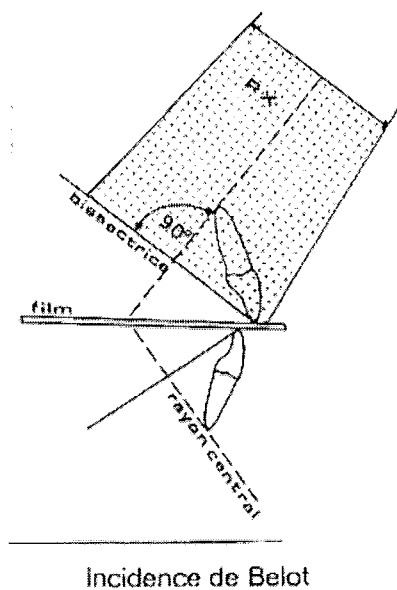


fig 4 : les différents clichés occlusaux. (10).

#### II.1.2.3.1. En projection orthogonale :

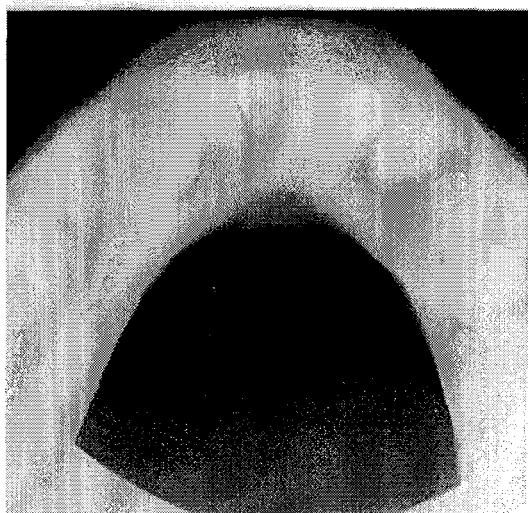On a moins de distorsion, superposition de la couronne et de la racine d'une même dent privilégiant l'étude topographique.

Fig 5: cliché occlusal:

Incidence ortho-occlusale

(projection orthogonale)

Incidence de SIMPSON



#### II.1.2.3.2. En projection oblique :

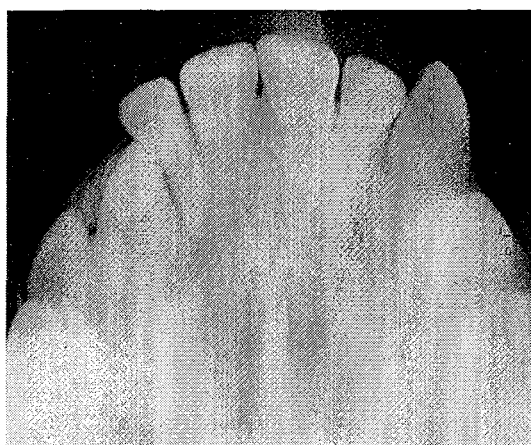
On a plus de distorsion, mais on obtient une dissociation de la couronne et de la racine d'une même dent avec une visualisation des apex, surtout pour le secteur incisivo-canin, privilégiant l'étude morphologique.

Fig 6 : cliché occlusal

Incidence dysocclusale :

Incidence oblique

Incidence de BELOT



### II.1.3. LE MAXILLAIRE DÉFILÉ- BLONDEAU-INCIDENCE TANGENTIELLE :

Ces incidences correspondent à des techniques extra-buccales.

#### II.1.3.1. LE PRINCIPE :

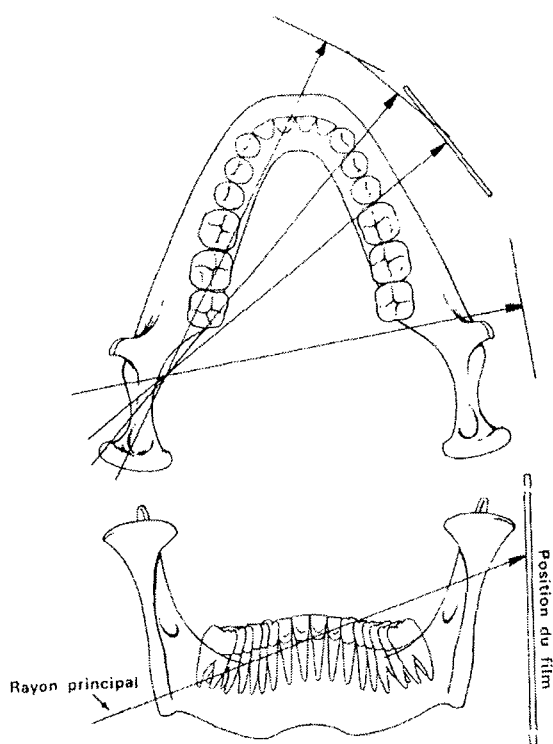
Ce sont des techniques de radiographie standard (rayons X) correspondant à des incidences spécifiques plus ou moins obliques ; elles modifient la projection sur le film des différents éléments explorés, afin de dégager une zone d'intérêt.

Des films pour clichés occlusaux (50/70) peuvent être utilisés en cabinet en reculant la source de rayons.

#### II.1.3.2. LES TECHNIQUES :

- le maxillaire défilé :

Il s'agit d'une incidence oblique de profil.



profil.

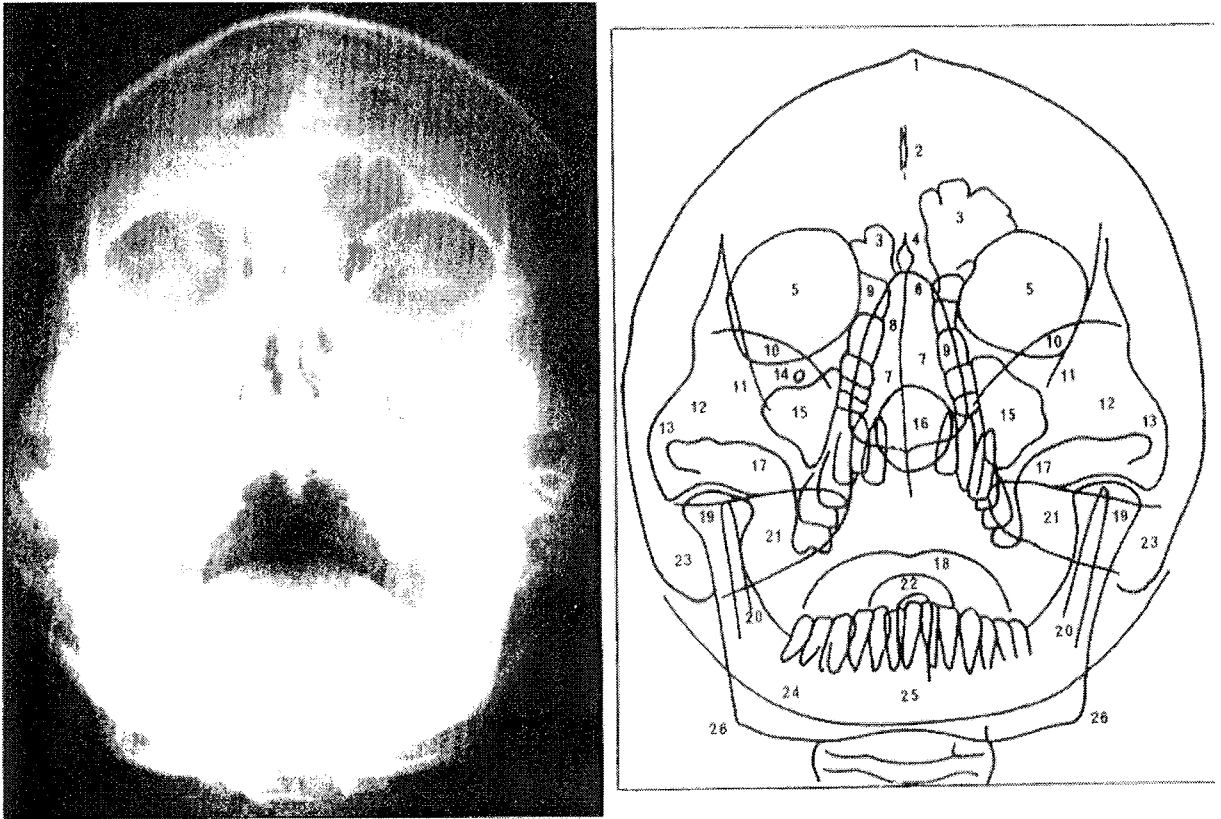
Fig 7: technique de l'incidence oblique de

- l'incidence tangentielle :

Il s'agit d'une incidence de profil avec un positionnement du faisceau horizontalement et tangentiel à la dent incluse étudiée.

- la technique Blondeau :

Il s'agit d'une incidence de face centrée sur les sinus maxillaires.



1 Os frontale	8 Septum nasi	14 Foramen infraorbitale	21 Pars petrosa ossis temporalis
2 Falx cerebri	9 Sinus ethmoidalis	15 Sinus maxillaris	22 Dens axis
3 Sinus frontalis	10 Ala minor ossis sphenoidalis	16 Sinus sphenoidalis	23 Processus mastoideus
4 Crista galli	11 Linea innominata	17 Crista zygomaticoalveolaris	24 Squama occipitalis
5 Orbita	12 Os zygomaticum	18 Lingua	25 Corpus mandibulae
6 Os nasale	13 Arcus zygomaticus	19 Processus condylaris mandibulae	26 Angulus mandibulae
7 Cavum nasi		20 Processus muscularis mandibulae	

Fig 8 : Radiographie selon Blondeau

D'après Pasler (11)

### II.1.3.3. INTERETS :

L'incidence spécifique modifie la projection sur le film des différents éléments explorés, afin de dégager une zone d'intérêt.

C'est un cliché de faible coût, complémentaire au panoramique dentaire permettant d'avoir une incidence plus ou moins orthogonale d'une dent (incluse), d'une lésion osseuse, d'un corps étranger, d'un calcul radio-opaque salivaire : c'est une étude topographique et morphologique.

Il permet une étude sur une zone plus étendue que le cliché rétroalvéolaire.

Il constitue une bonne parade en cas d'impossibilité d'examen intra-oral.

Le maxillaire défilé s'oriente surtout vers une exploration préférentielle des secteurs postérieurs.

L'incidence tangentielle permet une exploration préférentielle du secteur incisif ou canin.

Blondeau : elle autorise une exploration préférentielle des sinus maxillaires

### II.1.3.4. LA LECTURE :

On dispose d'une projection en deux dimensions plus ou moins déformée selon l'obliquité du faisceau, cela permet de faire une estimation partielle de la localisation ou de la morphologie de la région explorée.

On a cependant une superposition des différentes structures situées sur le même axe que le faisceau.

Il faut insister sur le fait que ces techniques radiographiques n'ont pas la précision topographique et morphologique du scanner avec reconstruction Dentascan.

La position et le rapport de la dent incluse se fera grâce au maxillaire défilé ou à l'incidence tangentielle.

L'étude du rapport avec le canal mandibulaire notamment pour 38 et 48 se fera grâce à l'aide du maxillaire défilé.

Quant au calcul radio-opaque salivaire : ce sera le maxillaire défilé

Enfin, l'opacité des sinus maxillaires : ce sera la méthode Blondeau



#### II.1.4. LE PANORAMIQUE DENTAIRE OU ORTHOPANTOMOGRAMME :

C'est « l'examen de débrouillage » par excellence. Il permet une étude rapide de la qualité des dents, des structures osseuses adjacentes maxillaires et mandibulaires y compris des ATM. (12)

##### II.1.4.1. LE PRINCIPE :

Le panoramique dentaire n'est pas un simple cliché de projection sur une plaque sensible, c'est une tomographie à coupe épaisse. La tomographie se définissant comme une technique permettant d'obtenir sur le cliché radiographique une image nette d'une seule coupe, plus ou moins épaisse, de l'objet examiné, en supprimant les superpositions gênantes.

C'est une zonographie courbe qui permet d'explorer uniquement les éléments dans l'épaisseur de la coupe.

Il s'agit enfin d'un cliché extra-buccal.

##### IV.1.4.2. LA LECTURE DU CLICHE PANORAMIQUE :

C'est l'examen de base de tout bilan dento-maxillaire, l'orthopantomogramme permet une appréciation globale des structures dento-maxillaires. Sa lecture sera comparative droite-gauche.

Elle suivra un plan simple et systématique.

##### IV.1.4.2.1. L'appréciation des structures dentaires :

On peut réaliser à partir de l'OPT un dénombrement et une identification des dents (absence, agénésie, surnuméraires).

Il permet d'apprécier la topographie verticale (retard d'évolution, inclusion).

On peut s'arrêter sur la morphologie coronaire et radiculaire (processus carieux, lésions péri-apicales...).

On peut enfin repérer la situation de la crête alvéolaire, l'état des espaces desmodontaux (parodontopathies).

#### IV.1.4.2.2. L'appréciation des structures maxillaires :

En général, les structures maxillaires sont facilement identifiables sur le cliché élargi de l'orthopantomogramme alors qu'elles peuvent être source d'erreurs d'interprétation sur des clichés rétro-alvéolaires.( ces erreurs seront évoquées plus loin).

On visualisera :

- les cavités pneumatiques naso-sinusiennes ,
- les structures maxillaires médianes,
- la suture intermaxillaire (palatine médiane) : c'est une image linéaire verticale interincisive ,
- le canal naso-palatin : c'est une clarté piriforme interincisive dont l'élargissement fait soupçonner un kyste fissuraire
- la fossette latérale : c'est une dépression osseuse entre latérale et canine se traduisant quelquefois par une zone bilatérale de plus grande transparence.
- les structures maxillaires latérales
- l'arcade zygomato-malaire, la fente ptérygo-maxillaire, la tubérosité, les crochets de la ptérygoïde...sont facilement reconnus.

#### IV.1.4.2.3. L'appréciation des structures mandibulaires :

Elles se caractérisent par les éléments suivants :

- les apophyses géni (images arrondies, symétriques de topographie médiane).
- L'incidence ortho-occlusale les identifie facilement en cas de doute ;
- la crête mentonnière, la ligne oblique externe, la ligne oblique interne sont variables dans leur expression et correspondent à des crêtes d'insertion musculaire.
  - les dépressions osseuses (claires)
  - le triangle rétro-molaire ( entre la ligne oblique interne et la ligne oblique externe), la fossette mentonnière, la fossette sous-maxillaire au contact de la glande salivaire.
  - la lacune de Stafne : c'est une image de la région angulaire contenant du tissu graisseux et des îlots salivaires en rapport avec la glande sub-mandibulaire.

Fig 9 : Lacune de Stafne découverte fortuitement à l'occasion d'un OPT (13)

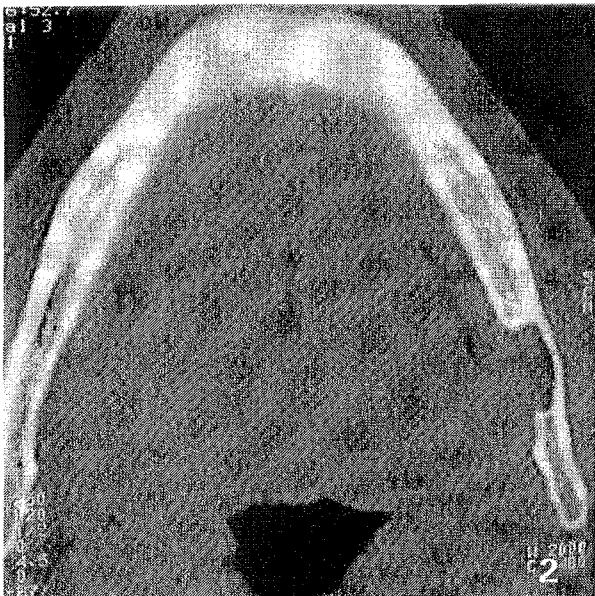
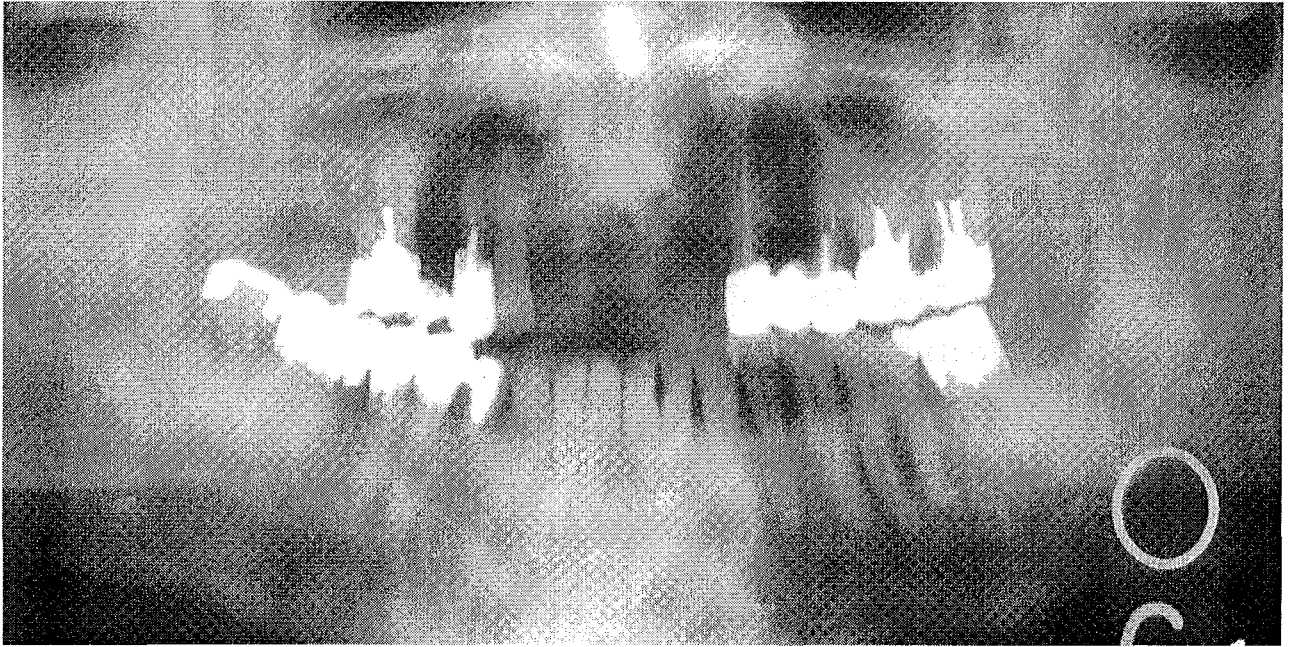


Fig 10 : Confirmation au scanner de la lacune de Stafne découverte à l'OPT. (13)

- les trajets vasculaires et nerveux :

→ le canal dentaire inférieur et foramen mentonnier. Le canal dentaire inférieur (ou canal mandibulaire) est l'élément le plus important de la région. Il se traduit par une image linéaire radioclaire limitée par une corticale d'épaisseur donc d'expression variable. Il va de l'épine de Spix au foramen mentonnier qui se projette selon une image claire arrondie au péri-apex de la deuxième prémolaire.

→ le foramen lingual : c'est une image punctiforme dans la région symphysaire, il livre passage à une artériole ;

#### IV.1.4.2.4. Les parties molles :

Elles donnent souvent des projections trompeuses, comme par exemple :

- les images aériques du rhino et de l'oropharynx, les commissures labiales superposées sur la portion mésiale des couronnes des 2° prémolaires mandibulaires

- les pavillons des oreilles, les parties molles du nez, le rachis cervical en particulier chez le sujet âgé.

- les structures styliennes : l'os hyoïde, les apophyses styloïdes, la métaplasie osseuse des ligaments styloïdiens

les ganglions calcifiés, les lithiases sous-maxillaires, les corps étrangers, les lithiases amygdaliennes...

#### IV.1.4.2.5. Schéma récapitulatif des structures maxillaires et mandibulaires :

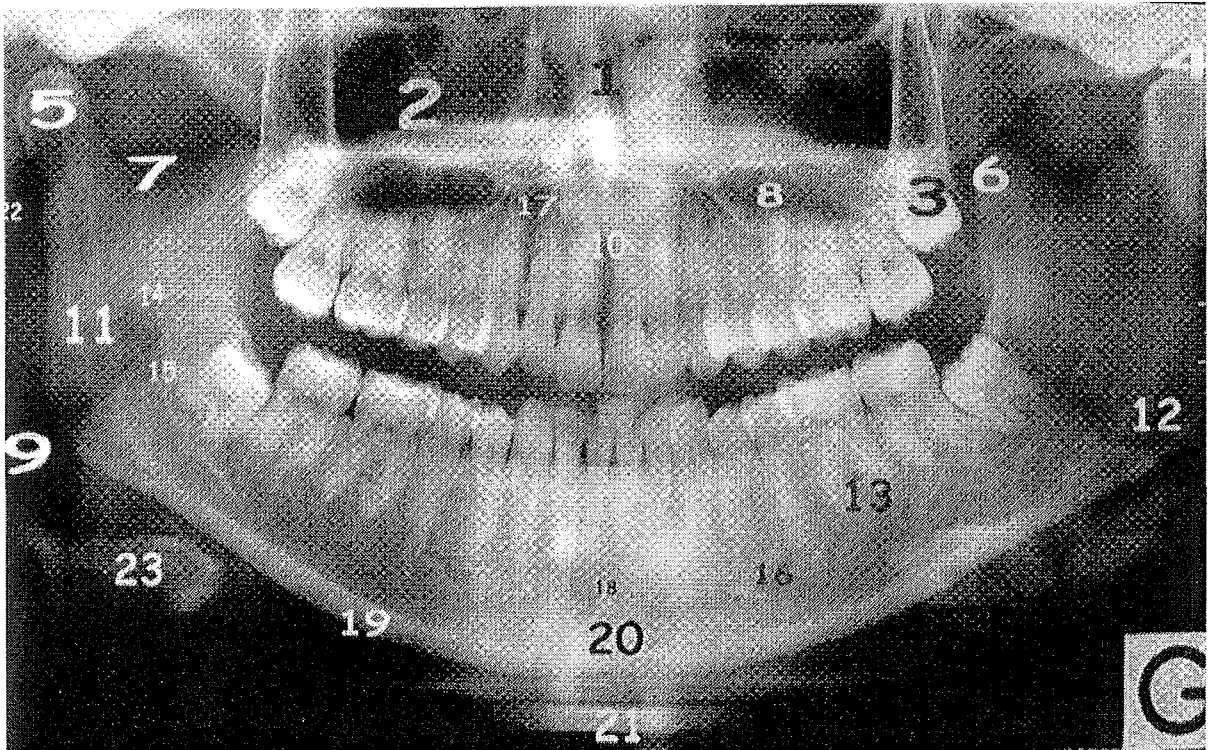


Fig 11 : Anatomie normale :

- |   |                              |
|---|------------------------------|
| 1) Fosses nasales                         | 13) Branche horizontale      |
| 2) Sinus maxillaire                       | 14) Epine de Spix            |
| 3) Carrefour ptérygo-palato-tubérositaire | 15) Canal mandibulaire       |
| 4) Cavité glénoïde                        | 16) Trou mentonnier          |
| 5) Condyle mandibulaire                   | 17) Fossettes latérales      |
| 6) Coroné                                 | 18) Foramen lingual          |
| 7) Echancrure sigmoïde                    | 19) Bord basilaire           |
| 8) Clarté buccale                         | 20) Symphyse                 |
| 9) Clarté pharyngée                       | 21) Ombre du rachis cervical |
| 10) Canal naso-palatin                    | 22) Apophyse styloïde        |
| 11) Branche verticale de la mandibule     | 23) Os hyoïde                |
| 12) Angle mandibulaire                    |                              |

#### II.1.4.3. INTERETS :

Il s'agit d'un examen de débrouillage de faible coût permettant une vision globale en une seule exposition, mais donnant une image d'une précision imparfaite au niveau des couronnes, des racines et des structures osseuses adjacentes.

Seuls les éléments au centre de cette zone d'exploration seront nets et moins déformés ; inversement, plus on s'éloigne de la ligne centrale du champ d'exploration, plus le flou et la déformation sont importants.

Cet examen constitue le premier examen d'exploration à la recherche d'une pathologie profonde non accessible à l'examen clinique, en effet au plan médico-légal, un panoramique dentaire est nécessaire pour éliminer une pathologie qui ne serait pas visible lors de l'examen clinique.(8)

Il permet la visualisation de l'angle mandibulaire et de la branche montante, ce que n'autorise pas la RA. (exemple des cas cliniques du chapitre v)

Il est cependant doté de faiblesses relatives à des aspects techniques inhérents à son fonctionnement ( Développement dans les chapitres à venir).

Et pour des études spécifiques, on peut noter une information insuffisante comme par exemple pour les dents ectopiques ou incluses, surtout si elles se situent à distance du champ d'exploration.

## II.1.5. L'EXAMEN TOMODENSITOMETRIQUE OU SCANNER :(28)

C'est un examen qui permet d'avoir une visualisation directe dans les trois dimensions de l'espace

### II.1.5.1. LE PRINCIPE :

Le scanner est une imagerie numérique en coupe utilisant les rayons X.

Il s'agit d'une technique extra-buccale.

On réalise dans le plan axial une pile de coupes de 1 mm d'épaisseur tous les 0.5 mm ( coupes chevauchées) : ces coupes d'une extrême précision servent de données brutes pour réaliser, sur une console informatique secondaire, des reconstructions dans d'autres plans de l'espace (frontal, frontal oblique, sagittal). Les reconstructions les plus habituelles en imagerie sont les reconstructions Dentascan et 3D.

Reconstructions Dentascan :

→ Reconstructions frontales obliques

→ Panorex

→ Dentascan angulé : reconstructions coronales obliques

→ Denta PC : logiciel permettant au chirurgien dentiste de réaliser une simulation implantaire sur son PC.

→ Reconstruction 3 D : reconstructions tridimensionnelles volumiques.

#### II.1.5.2. LA LECTURE :

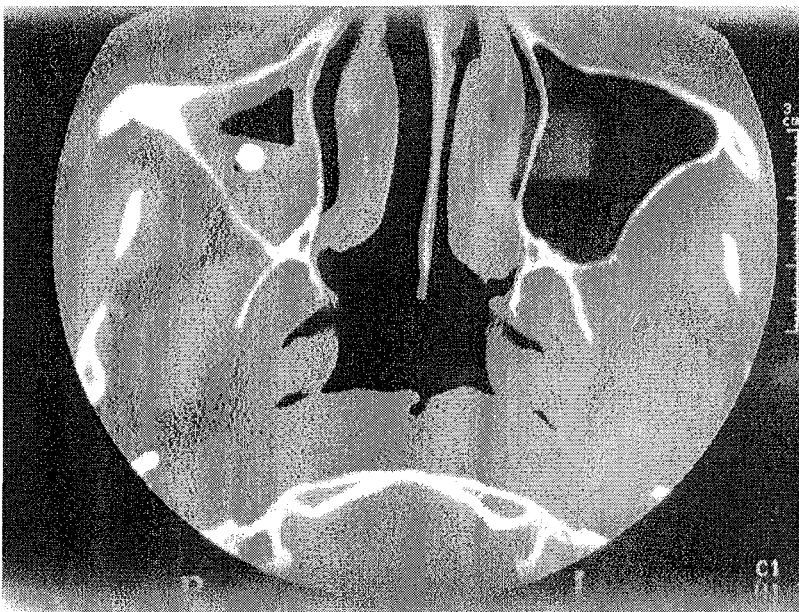
On peut réaliser des protocoles et des reconstructions adéquates selon la pathologie recherchée. On a donc une visualisation aisée de la zone d'intérêt.

#### II.1.5.3. LES INTERETS :

Le scanner est l'examen le plus précis pour une étude topographique :

-Il permet l'étude des rapports d'une dent incluse, d'un corps étranger (pâte dentaire) avec le canal mandibulaire, avec éventuellement les sinus maxillaires (pâte dentaire, aspergillose) ou avec les dents adjacentes.

Fig 12 : Aspergillose d'un sinus maxillaire visualisé au scanner. (14)



- dans le cadre du bilan préimplantaire : le Dentascan permet d'avoir une image sans agrandissement avec un positionnement précis du site implantaire, il donne une idée de l'épaisseur d'os disponible.

- il permet de préciser un doute sur une fracture radiculaire devant une anomalie clinique ou une fine image linéaire radioclaire sur un cliché rétro-alvéolaire.

- il permet de rechercher une duplication canalaire d'une racine dans le cadre d'un traitement endodontique. (incisive et canine mandibulaire, secteur molaire)

- il permet de rechercher et préciser une lésion périodentaire..

- il permet de faire le bilan d'une pathologie tumorale ou d'une lésion osseuse visible sur un panoramique dentaire. Avec le passage en 3 dimensions, on pourra en étudier le volume.

- il permet de réaliser des contrôles post implantaires :

➔ Si des algies surviennent après la pose d'un implant, on peut radiographier la zone incriminée pour préciser les causes de ces algies.

➔ Contrôle de l'ostéointégration.

- il permet l'étude osseuse des articulations temporo-mandibulaires avec notamment l'étude des surfaces articulaires des condyles mandibulaires.

- il permet d'étudier les sinus et les lésions dento-sinusiennes.

- il permet de rechercher une déhiscence de la corticale de l'infrastructure du sinus maxillaire dans le cadre d'une communication bucco-sinusienne.

- il permet de faire le bilan d'un traumatisme maxillaire avec la recherche de fracture radiculaire et de fracture osseuse associée.

#### II.1.5.4. LES INCONVENIENTS :



C'est un examen coûteux.

Quand de grosses restaurations sont présentes en bouche, cela dénature la radiographie en faisant apparaître des artéfacts.

## II.1.6. L'IRM OU IMAGERIE PAR RESONANCE MAGNETIQUE :(28)

L'imagerie par résonance magnétique est une imagerie en coupes non irradiante dont l'intérêt principal en imagerie dentaire est l'étude du ménisque des ATM, mais aussi des parties molles comme les loges anatomiques.

En effet, dans ces dernières peut se stocker du liquide purulent qu'il faudra évacuer d'où l'intérêt de fixer leur localisation.

### II.1.6.1. LE PRINCIPE :

La molécule majoritaire dans le corps humain est celle de l'eau (H<sub>2</sub>O). L'IRM se base sur les propriétés magnétiques du proton d'hydrogène soumis à des ondes de radiofréquence.

Placé dans un champ magnétique intense orientant les protons, on soumet des impulsions de radiofréquence. A l'arrêt des impulsions, le proton revient à l'état de base en restituant une certaine énergie sous forme de radiofréquence recueillie par une antenne.

A partir de ces données, on différencie chaque tissu du fait de la variation du signal ; le signal dépend de deux paramètres :

- la densité de protons
- le temps de relaxation :
  - ➔ longitudinale T1 ou temps de retour à l'équilibre
  - ➔ transversal T2 ou temps de déphasage.

C'est une imagerie numérique en coupe, sans irradiation, grâce à l'utilisation d'un champ magnétique.

Le signal varie selon la composition du tissu et la séquence IRM réalisée :

En séquence pondérée T1 :

- ➔ Signal intense (blanc) : T1 court (graisse, sang frais, liquide riche en protéine, lésion mélanique, Gadolinium).
- ➔ Signal faiblement intense (noir) : T1 long (liquide).
- ➔ Signal intermédiaire (gris) : tissu.

Les structures vascularisées (inflammatoires ou tumorales) se rehaussent (signal blanc) après injection.

En séquence pondérée T2 :

➔ Signal intense (blanc) : T2 long (liquide, œdème, tissus inflammatoires ou tumoraux, sang frais, graisse).

#### II.1.6.2. INTERETS :

L'IRM permet de s'intéresser à des structures à côté desquelles passent les autres moyens d'exploration comme :

- la visualisation d'un ménisque
- l'étude complémentaire des lésions tumorales
- le bilan d'extension aux parties molles pour les pathologies infectieuses et malignes.

#### II.1.6.3. LES INCONVENIENTS :

Il existe des restrictions, en effet l'IRM n'étudie pas les régions où il existe des protons ; les structures uniquement calciques sont sans signal, ce qui empêche une étude de qualité pour les dents.

Il existe une moins bonne définition que le scanner pour les petites lésions osseuses.

On constate des zones d'ombres en IRM créés par des éléments métalliques.

Il est évident qu'il est d'un intérêt plus limité par rapport au scanner (en imagerie dentaire)

EN CONCLUSION, il faut insister sur le fait que chaque examen complémentaire doit être parfaitement réfléchi.

On peut affirmer qu'un grand nombre d'examens type IRM ou Scanner sont injustifiés

- soit du fait de l'absence de raisons thérapeutiques,
- soit que l'imagerie a été justifiée par des motifs strictement médico-légaux.

Par exemple, suite au retrait d'un kyste très volumineux au sein d'une branche montante.

L'opérateur va se couvrir en réalisant une radiographie post-opératoire lui permettant de prouver que la branche montante n'a pas été fracturée durant l'intervention dans le cas où cette dernière se casserait quelque temps après l'opération.

Le motif de cet examen est alors purement juridique, il est effectué dans la perspective de problèmes judiciaires éventuels.

### **II.1.7. STRATEGIES D'EXPLORATION EN IMAGERIE ODONTOLOGICO-CHIRURGICALE :**

Bien maîtriser les protocoles d'examens, c'est éviter les étapes inutiles, éviter la perte de temps, éviter les surexpositions aux irradiations.

C'est l'examen clinique qui sert de guide pour les demandes d'exploration complémentaires.

Dans tous les cas développés après, l'étape première de l'examen clinique est incontournable.

Il n'y a pas d'examen complémentaire sans motifs cliniques sauf dans des contextes très spécifiques tels une greffe.

La découverte fortuite d'une lésion est une chose très à part, elle ne peut servir de motif valable à la réalisation systématique d'OPT par exemple.

D'après TEMAN et Coll en 2002, (8), on définit une stratégie d'exploration en imagerie odontologique en fonction du cas rencontré :

#### **II.1.7.1. DANS LE CAS DES FEMMES ENCEINTES :**

Pour les femmes enceintes surtout dans les 4 premiers mois de la grossesse, seule l'urgence justifie une exposition à condition de protéger le ventre de la patiente.

Il est nécessaire de rappeler aux patientes de se munir de tous les examens antérieurs effectués.

### II.1.7.2. DANS LE CAS D'UN TRAUMATISME :

Les clichés rétro-alvéolaires et Bite Wings permettent l'examen des dents traumatisées.

On réalise un orthopantomogramme pour permettre une visualisation de l'os.

Si le traumatisme est important, le recours au scanner avec Dentascan peut s'imposer.

### II.1.7.3. DANS LE CAS DE COMPLICATIONS APRES EXTRACTION, APRES TRAITEMENT ENDODONTIQUE :

Il faut commencer par un cliché rétro-alvéolaire éventuellement complété par des clichés rétro-coronaires.

En cas de non-compréhension du problème, réaliser un scanner avec Dentascan à la recherche :

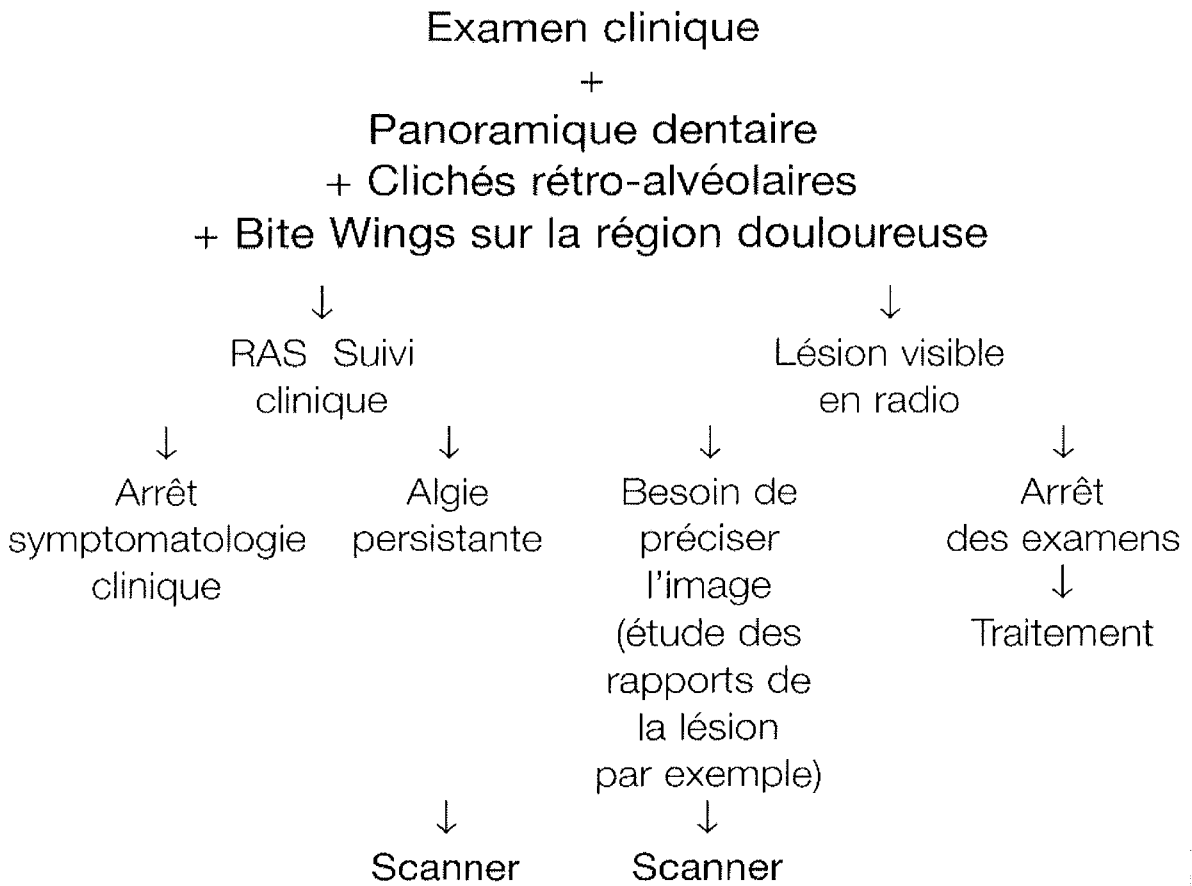
- d'une duplication canalaire ou d'une racine avec une obturation non satisfaisante, d'un reliquat de racine, d'une déhiscence de corticale après extraction, d'une communication bucco-sinusienne,

- d'un dépassement de pâte dentaire ( localisation par rapport au sinus maxillaire ou au canal mandibulaire),

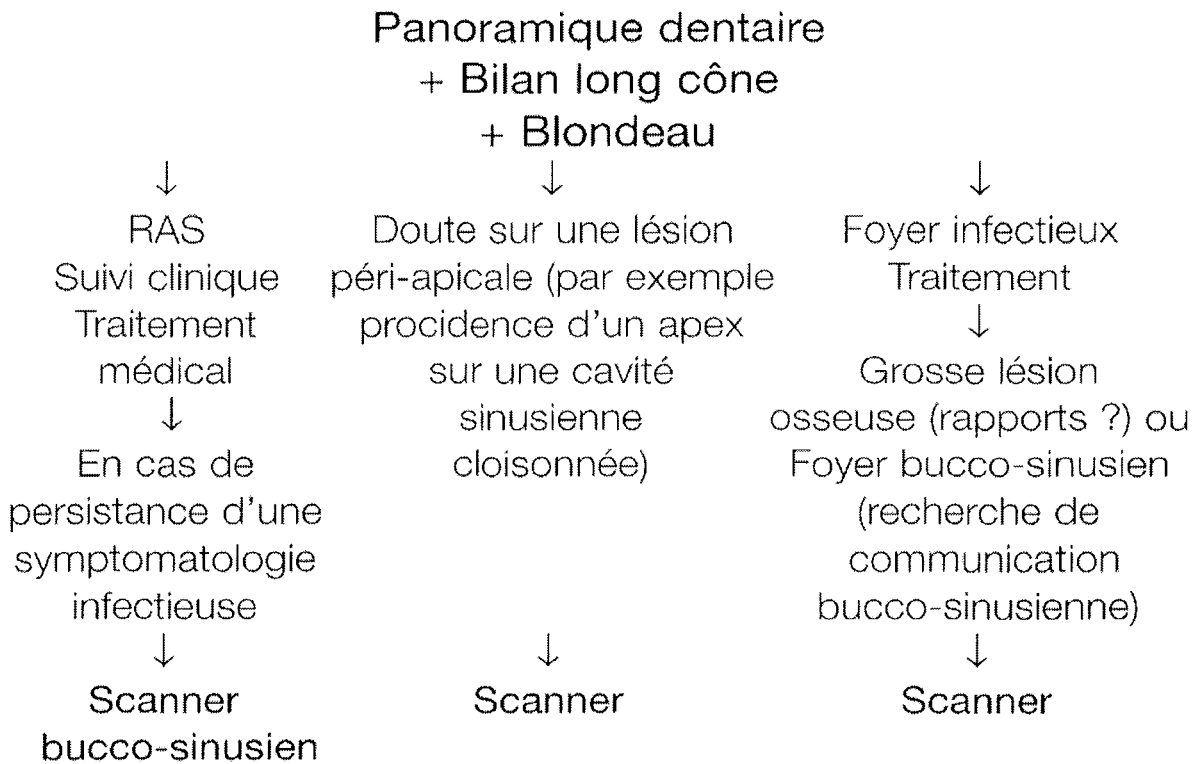
- d'un corps étranger,

- d'une fissure radiculaire post-traitement....

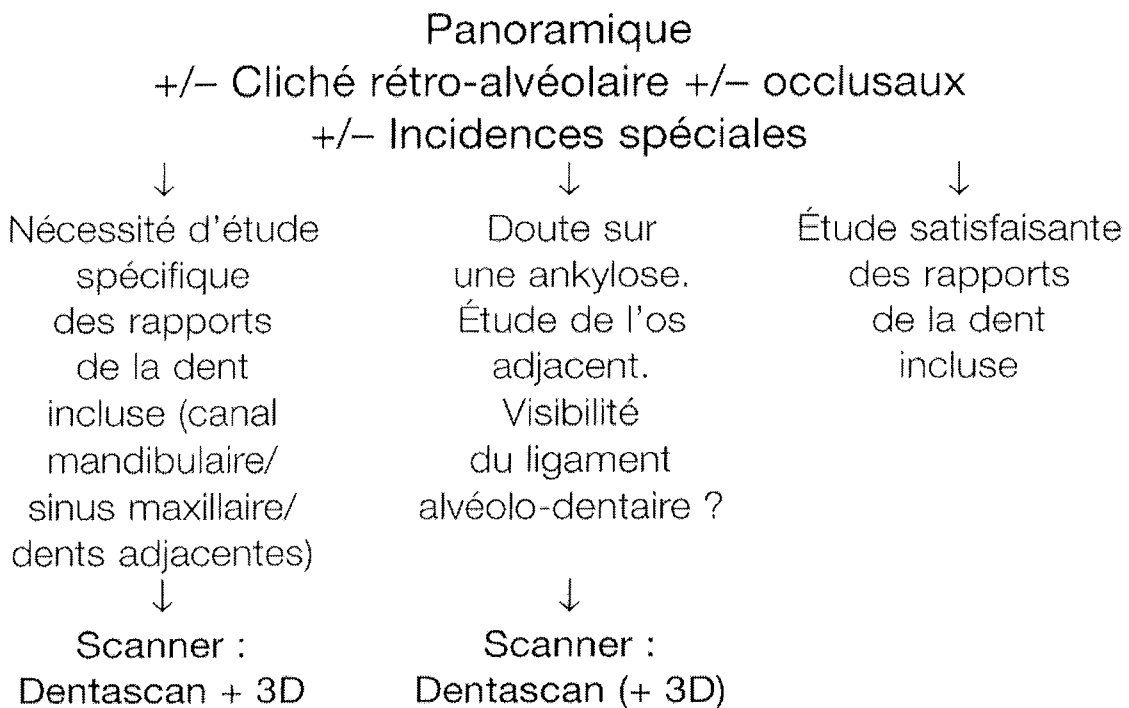
II. 1.7.4. DANS LE CAS D'ALGIES :



II.1.7.5. DANS LE CAS D'UNE RECHERCHE DE LESIONS INFECTIEUSES OU NOMBREUSES CARIES A L'EXAMEN CLINIQUE :



II.1.7.6. DANS LE CAS D'UNE DENT INCLUSE :

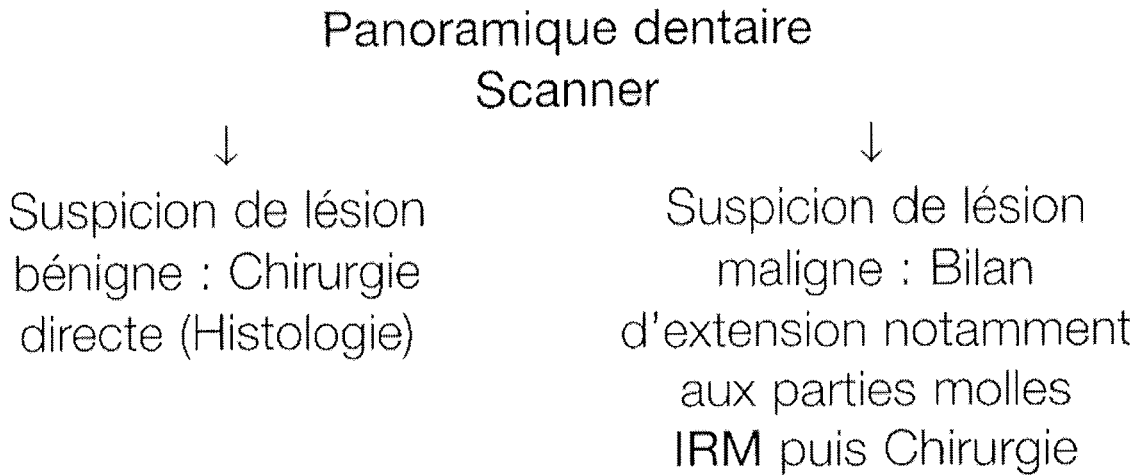


II.1.7.7. DANS LE CAS D'ANOMALIE DENTAIRE :

Panoramique + Cliché rétro-alvéolaire  
(technique des plans parallèles et de visée oblique)  
+/- Occlusaux  
↓

Si nécessité de préciser les rapports des dents surnuméraires ou de compléter l'étude morphologique : **Scanner** uniquement dans un second temps.

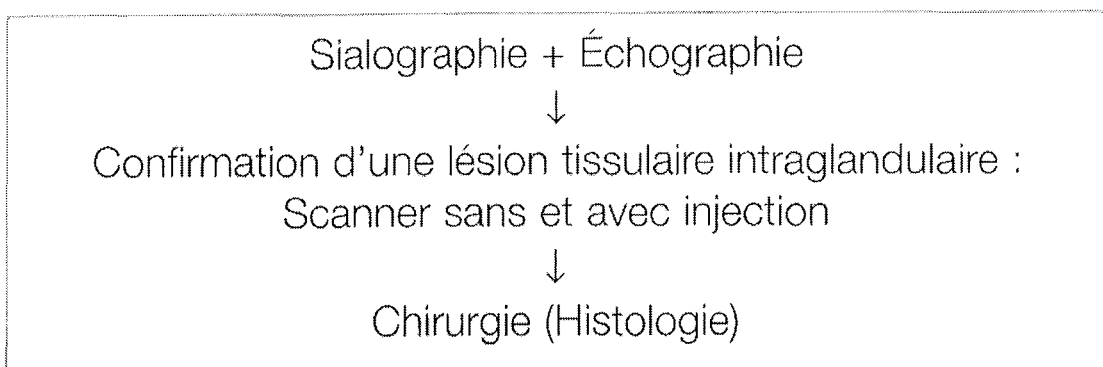
II.1.7.8. TUMEUR OSSEUSE DECOUVERTE CLINIQUEMENT OU AU PANORAMIQUE DENTAIRE :



II. 1.7.9. DANS LE CAS DE PATHOLOGIE DES GLANDES SALIVAIRES :

## PATHOLOGIE DES GLANDES SALIVAIRES

- Symptomatologie lithiasique salivaire :
  - clichés sans préparation : occlusaux, incidences spéciales obliques,
  - sialographie.
- Symptomatologie tumorale :





### II.1.7.10. DANS LE CAS A PART DES DECOUVERTES FORTUITES :

Quand on demande un examen complémentaire,

- ou la clinique le dicte
- ou (dans une situation clinique asymptomatique), on est face à un contexte général particulier :
  - Protocole de contrôle pré-greffe ( exemple du cas clinique N°6, chapitre V)
  - Pathologie générale importante.
  - Situation psychique difficile, examen devant rassurer le patient (exemple du cas clinique N°9)

C'est dans ces cas que l'on peut réaliser des découvertes fortuites

Il s'agit de cas dans lesquels aucun élément clinique ne permet de soupçonner l'existence d'une lésion. La clinique est inexpressive.

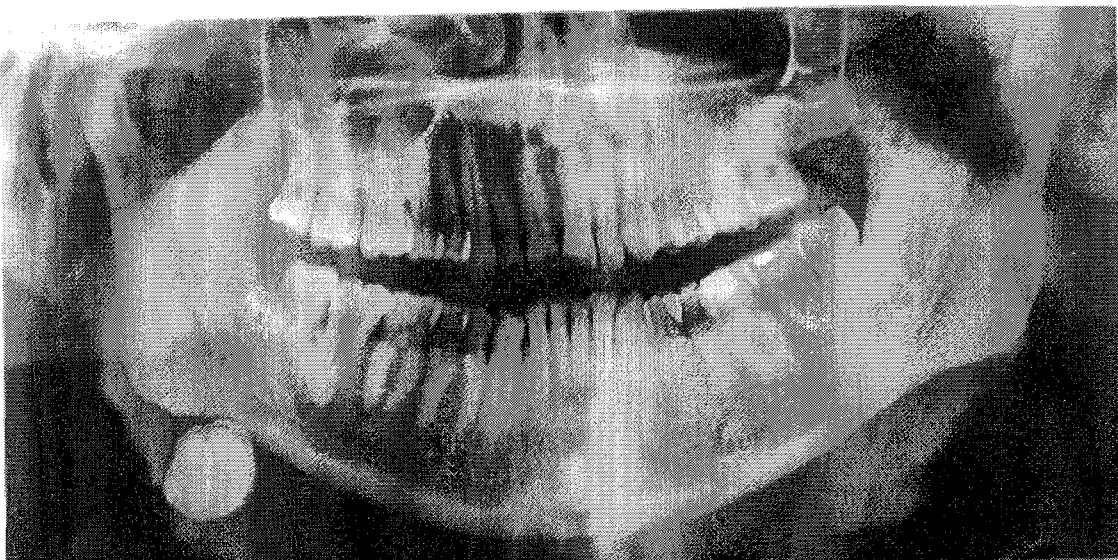
Nous sommes dans des cas remarquables de décalage entre la clinique et la radiologie.

Dans cette situation la radiographie est supérieure à la clinique puisqu'elle constitue la seule base pour déterminer le diagnostic.

On peut par exemple découvrir des kystes de gros volume asymptomatiques ou même comme ici découvrir fortuitement une calcification cervicale.(15)

Le patient dans ce cas est âgé de 61 ans. Il a un bon état général. Il ne se plaint pas de gonflement ou de douleur de la région sub-mandibulaire droite lors des repas. L'examen endo-buccal est normal. Seule la palpation bidigitale révèle un gros nodule dur et mobile.

Fig 13 :



Cependant, il est à noter qu'en aucun cas, ces situations exceptionnelles ne peuvent justifier la réalisation systématique de radiographies. Un examen clinique préalable est toujours nécessaire pour justifier les OPT en cabinet.

## II.2. L'ANATOMOPATHOLOGIE : (16)

Les indications thérapeutiques et les pronostics découlent des caractères propres de chaque lésion, tels qu'ils ont été observés au laboratoire. Le rapport anatomopathologique est naturellement très indiqué dans les cas de suspicion de tumeurs malignes.

Il intervient au même titre que les autres examens complémentaires pour éclairer le chirurgien dentiste sur la nature de la lésion qu'il rencontre.

Il doit donc être demandé dans des contextes de suspicion de tumeurs malignes, ou dans le cas où la situation clinique l'impose (dans le cas de l'excision d'une grosse pièce chirurgicale)

Il ne peut être en aucun cas systématique.

### II.2.1. LE CONCEPT DE TUMEUR :

La tumeur ou néoplasme peut être définie comme une prolifération cellulaire excessive aboutissant à une néoformation tissulaire ressemblant plus ou moins à un tissu normal et ayant tendance à persister et à s'accroître.

Un aspect fondamental du concept est l'absence de réponse aux processus de contrôle de la prolifération cellulaire.

En fonction de leur comportement clinique, observé ou potentiel, les tumeurs sont séparées en tumeurs bénignes et tumeurs malignes ou cancers.

### II.2.2. LE CONCEPT DE TUMEUR BENIGNE :

Une tumeur est dite bénigne lorsque ses caractéristiques macroscopiques, architecturales et cytologiques, sont considérées comme innocentes, suggérant que le

processus demeurera localisé, ne disséminera pas à distance et ne mettra pas directement la vie du patient en jeu.

### II.2.3. LE CONCEPT DE TUMEUR MALIGNE :

Les tumeurs malignes, ou cancers, présentent généralement des caractéristiques macroscopiques, architecturales et cytologiques qui traduisent leur agressivité, en particulier elles envahissent et détruisent les tissus environnants et disséminent à distance en développant des foyers tumoraux secondaires : les métastases.

Les tumeurs malignes des tissus mésenchymateux et de leurs dérivés sont appelés sarcomes et les tumeurs malignes épithéliales carcinomes ou épithélioma.

## **CHAPITRE III : FREQUENCE ET INCIDENCE D'UN MAUVAIS DIAGNOSTIC**

On évoquera dans ce chapitre des cas évoqués dans quelques publications pour donner une idée du type d'erreur que l'on peut rencontrer.

Il faut insister sur le fait que ces erreurs ne sont pas des cas isolés et qu'elles peuvent exceptionnellement avoir des incidences thérapeutiques graves pour le patient.

En effet, les erreurs de diagnostic ont quelquefois des conséquences lourdes puisque les diagnostics inadaptés justifient des thérapeutiques inadaptées.

On s'aperçoit souvent que la thérapeutique chirurgicale est habituellement plus étendue que ce qui est nécessaire.

Ces erreurs sont souvent commises dans des cas où l'examen clinique a été négligé ou mal mené.

Aujourd'hui, avec le développement important des appareils à OPT au sein des cabinets, on assiste à une réalisation systématique de ces clichés sans examen clinique préalable.

### **III.1. LES KYSTES RADICULAIRES DE DENTS TEMPORAIRES IMITANT DES KYSTES DENTIGERES DE PREMOLAIRES : (17)**

Les kystes radiculaires sont les kystes les plus courants de la mandibule et du maxillaire. Ils résultent de la dégénérescence kystique des restes de cellules de Malassez, secondairement à une stimulation inflammatoire consécutive à une nécrose dentaire.

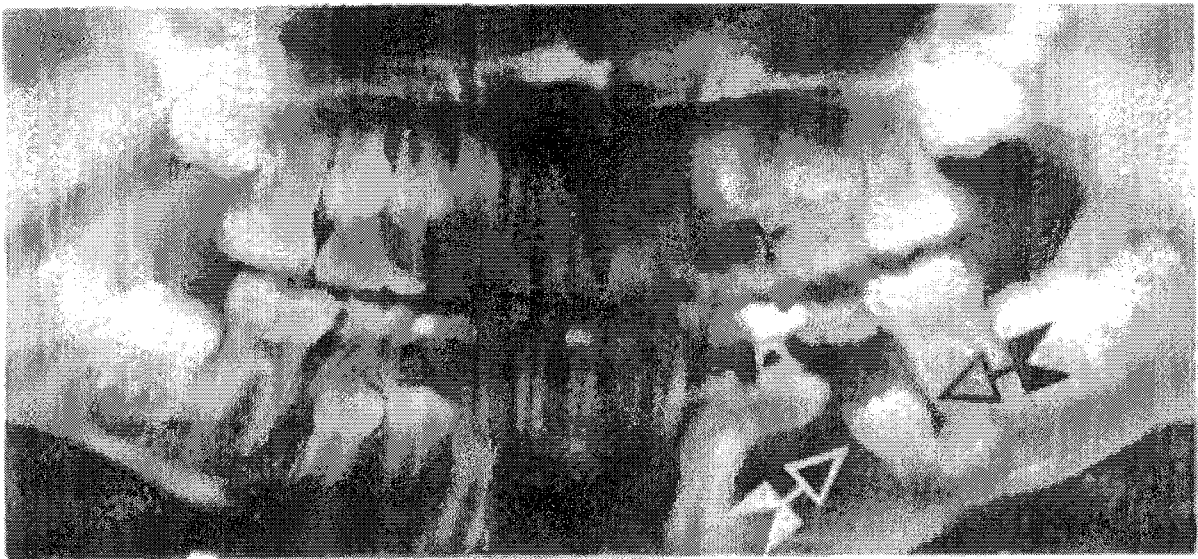
Le kyste dentigère lui, apparaît du fait de l'accumulation de fluide sous l'épithélium amélaire réduit.

- Dans notre premier cas, un enfant âgé de huit ans a été présenté pour un examen dentaire dans le cadre d'une suppuration et d'une enflure constatées dans la région de la 74.

Il était en bonne santé, mais avait des caries en nombre et une hygiène pauvre. Une radiographie panoramique prise à ce moment a révélé que la 74 avait reçu un traitement canalaire précédemment. La 74 et la 75 avaient des caries étendues et on pouvait constater une raréfaction osseuse dans la région périapicale.

Le premier diagnostic retenu a été une lésion péri coronaire de la prémolaire sous jacente du fait d'une image radio-claire intimement liée à la couronne de la dent définitive en devenir.

Fig 14 :



Dans un second temps, après un examen plus précis de la radiographie, celle ci révéla que l'espace folliculaire normal de 34 et 35 était clairement visible, une caractéristique qui excluait la possibilité d'un kyste dentigère.

De plus la lamina dura adjacente aux deux dents temporaires et à la seconde prémolaire était effacée, ce qui manifeste un signe d'inflammation. Une bande modérément dense d'os sclérosé en regard de l'apex de la 35 suggéra ainsi une cause infectieuse.

L'exploration chirurgicale mena à confirmer que la lésion était un kyste radicaire émanant de la 74.

L'extraction des deux dents temporaires et le curetage a garanti la suppression de la pathologie et la bonne évolution des dents définitives.

On constate dans ce cas qu'un jugement hâtif de la radiographie avec une négligence du passé clinique du patient conduit à des déboires thérapeutiques.

- Dans le second cas assez comparable, toujours chez un enfant, on découvre un haut niveau carieux.

L'examen clinique révèle sur les 74 et 75 de grosses caries , une mobilité remarquable et la présence d' un suintement fluctuant de ces dernières.

La radiographie panoramique a révélé une large image radio-claire, coronaire à la dent 35.




Fig 15

Le diagnostic clinique initial a été un kyste dentigère impliquant la dent 35.

L'intervention chirurgicale a révélé un kyste radicaire impliquant la dent 75.

L'énucléation du kyste, et l'extraction de la dent 75 amena à une guérison ordinaire, c'est à dire une reconstitution osseuse et l'évolution normale de la 35.

Le troisième cas, c'est un jeune garçon de 11 ans qui s'est présenté avec une voussure et une suppuration en regard de la 85.

Adjacente à cette dent non vitale, il y avait une large voussure fluctuante. Cette voussure est apparue kystique à la radiographie occlusale.

Une radiographie panoramique a révélé ce qui apparaissait être une image radio claire sur la couronne de la dent 45.

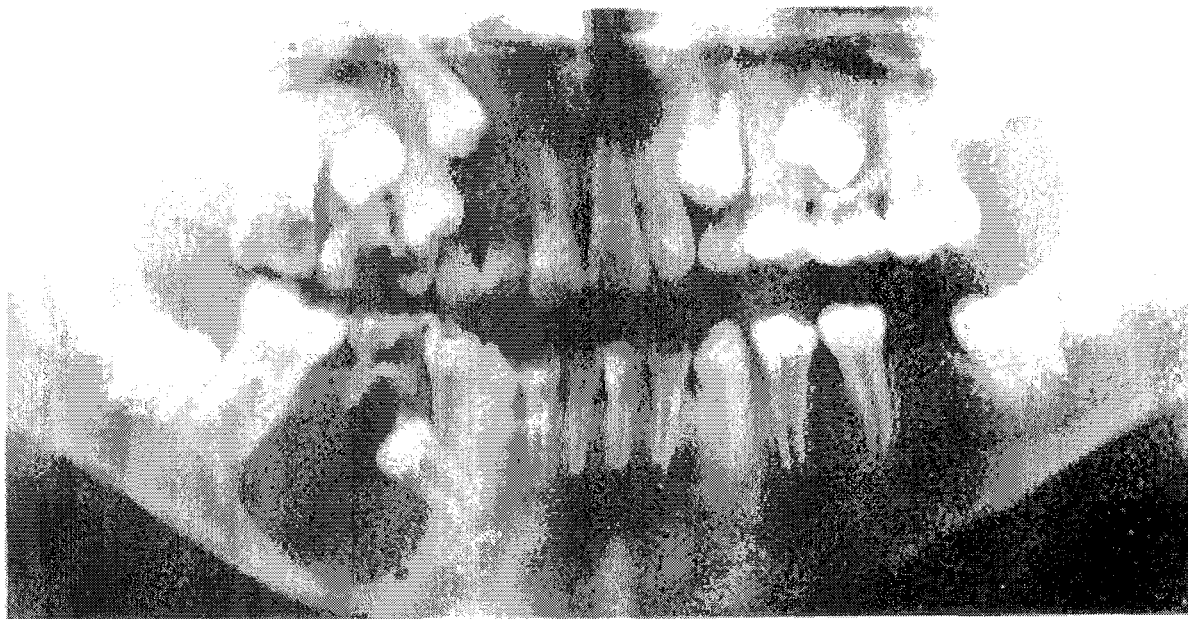


Fig 16 :

Le diagnostic initial fut dans ce cas le kyste dentigère.

Cette lésion a été traitée chirurgicalement ; ce qui a permis de découvrir un kyste fermement adhérent et intimement associé avec le bout des racines de la dent temporaire.

La première orientation a donc été écartée.

On constate dans ces cas assez semblables une situation clinique qui devrait mettre en cause les problèmes carieux.

Paradoxalement, ils sont ignorés et une simple lecture radiographique va orienter l'analyse diagnostique.

Il va donc exister un décalage entre le diagnostic clinique ignoré et le diagnostic radiologique retenu. Ce dernier se révélant faux.

Il faut conclure en disant que la radiographie n'est rien sans la clinique.

En négligeant cet aspect, on prend le risque de se retrouver complètement en décalage avec la réalité.



### III.2. EXEMPLE DE MAUVAIS DIAGNOSTIC D'UNE DENT SURNUMERAIRE INCLUSE APPARAISSANT SUR UNE RADIOGRAPHIE PANORAMIQUE :(18)

Dans cet article, le diagnostic établi est le résultat de distorsions anatomiques.

En effet, la superposition du processus coronoïde sur la tubérosité maxillaire a créé le contour basique d'une dent impliquant une stratégie thérapeutique totalement inadaptée.

Nous sommes ici en présence d'un manque de rigueur dans l'analyse radiographique.

L'analyse clinique n'a pas cherché à confirmer les suspicions révélés par la radio.

### III.3. EXEMPLE POUR LE KERATOKYSTE :(19)

Les kystes périapicaux sont les kystes les plus communément rencontrés (52.3-70.7% de tous les kystes odontogéniques) suivis par les kystes dentigères (16.6-21.3% de tous les kystes odontogéniques) et les kératekystes (5.4-17.4%).

Ces derniers sont très fréquemment dus à la présence de tissus épithéliaux odontogéniques résiduels.

Des confusions peuvent exister du fait qu'un kyste uniloculaire peut apparaître localisé :

- périapicalement simulant un kyste périapical
- entourant la couronne d'une dent n'ayant pas fait son éruption, simulant un kyste dentigère
- entre les racines des dents, simulant un kyste périodontal latéral ou un kyste radiculaire latéral
- au centre du maxillaire, simulant un kyste nasopalatin.
- un très large kératekyste uniloculaire est indistinguable d'un améloblastome.

Il ne faut pas seulement baser son analyse sur de simples considérations radiologiques comme c'est souvent le cas actuellement.

Il est nécessaire de recueillir une convergence d'informations clinique et radiologique menant au diagnostic, l'anatomopathologie intervenant dans les cas limitatifs où le doute existe.

#### **III.4. LE TISSU DU FOLLICULE DENTAIRE : EXEMPLES D'INTERPRETATIONS ERRONEES DE TUMEURS ODONTOGENIQUES : (19)**

Nous sommes ici dans le cas de praticiens décrivant fréquemment des tissus sains comme des tissus pathologiques.

Ces diagnostics érronés débouchent sur le retrait de dents incluses accompagnées d'un tissu non affecté de tumeur .

Une étude américaine (19) a consisté à reprendre de vieilles lames qui avait été réalisées consécutivement à des interventions chirurgicales, ce qui a permis de démontrer que seulement 53.4% des cas avaient fait l'objet d'un bon diagnostic.

De simples dents incluses ont été diagnostiquées comme des tumeurs.

Il n'est donc pas rare de voir des pathologies qui ont fait l'objet de mauvais diagnostic .

Nous allons donc dans le chapitre suivant tenter de déterminer les éléments qui sont responsables des décalages entre le diagnostic clinique et radiologique.

Enfin dans une dernière étape, nous évoquerons des cas rencontrés qui sont très parlants.

**CHAPITRE IV : LES RAISONS  
POSSIBLES DE CES MAUVAISES  
INTERPRETATIONS**

Les raisons qui peuvent pousser à établir un mauvais diagnostic peuvent être d'origine radiologique ou clinique.

Elles sont plus souvent d'origine radiologique.

C'est d'autant plus grave que la radiographie devient actuellement le seul élément retenu pour élaborer le diagnostic. (Réalisation d'un OPT systématique dans tous les cabinets dentaires.)

Quand une absence de convergence existe entre le diagnostic clinique et radiologique, ce décalage prime toujours en faveur de la radiographie.

Le praticien cherche rarement à faire évoluer son diagnostic radiologique pour le mettre en conformité avec son diagnostic clinique.

Des cas très explicites seront évoqués dans le chapitre V.

Traisons d'abord l'origine de l'existence des erreurs .

#### IV.1. ORIGINE RADIOGRAPHIQUE :

##### IV.1.1. CAS DES CLICHES RETROALVEOLAIRES :

On peut avoir des problèmes de qualité .

On a souvent des soucis de réalisation de ces clichés du fait des risques de déplacement du film avant et pendant la prise de vue. Il est donc préférable que le patient ne tienne pas le film.

Il faut un respect scrupuleux des techniques pour éviter tout problème de distorsions ou de flou.

Des aspects aussi simples que la lecture de clichés secs peuvent éviter de nombreux écueils. Nous le verrons dans un exemple dans la dernière partie où du fait de l'humidité persistante sur la radiographie, une rhizalyse de dent antérieure est confondue avec une fracture.( Cas clinique N°14)

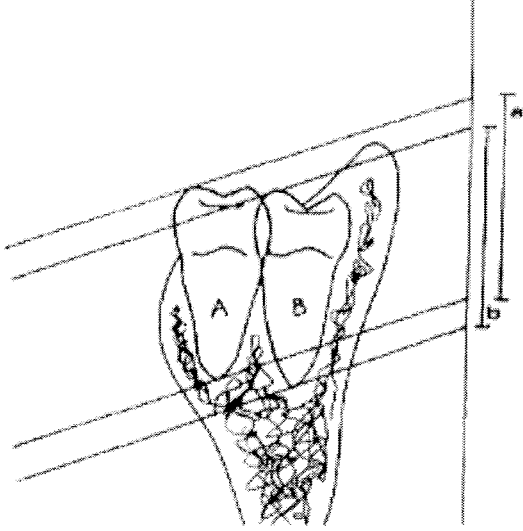
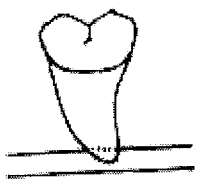
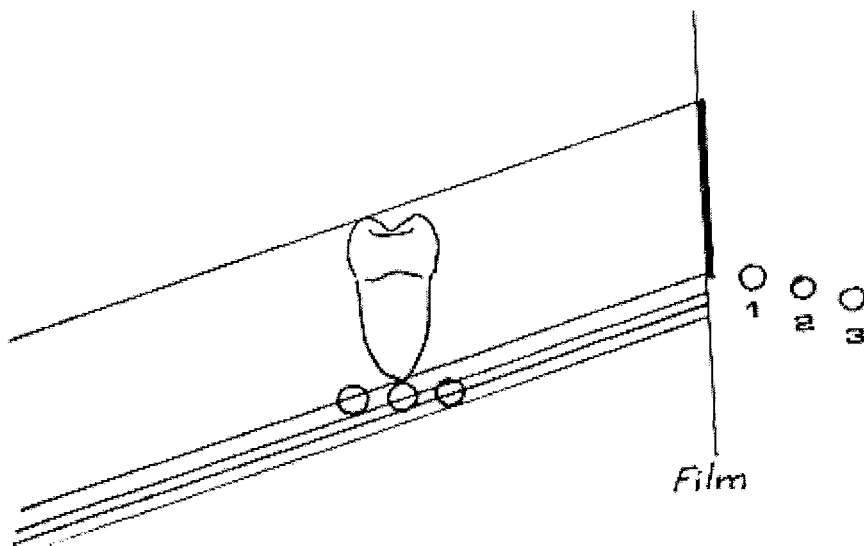


fig 10 : Défaut d'orthogonalité dans le sens vertical


**Vestibulaire**

**Lingual**

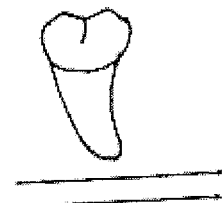
On a ici une coupe transversale de la mandibule : deux dents A et B , dans un même plan horizontal , vont apparaître plus ou moins hautes selon leur position vestibulaire ou linguale.



1



2



3

fig 11 : Influence de l'inclinaison du faisceau sur la représentation du canal dentaire inférieur.

1. Le canal dentaire est très linguale par rapport à la racine, il apparaît plus haut et peut sembler au contact de la dent.
2. Le canal est dans le même axe que la molaire ; sa position sur l'image n'est pas modifiée.
3. Le canal est vestibulé et va sembler plus profond qu'il ne l'est réellement.

D'autre part, du fait de la vision limitée du champ d'exploration, des éléments partiellement représentés sur la radio peuvent être apparentés à des lésions (exemple d'un foramen mentonnier un peu haut placé).

La RVG laisse apparaître de fausses images dues à des effets de bord ( apparition de caries proximales).

La définition de cette dernière étant de moins bon niveau que le film argentique, des difficultés d'interprétation peuvent se présenter.

La RVG expose à de mauvaises analyses du fait des grossissements qu'elle autorise.

Le cas suivant le démontre :

Il s'agit d'un patient adressé au service de chirurgie odontologique pour avis après la découverte de cette lésion en regard de la 44.

Le praticien spécifie que le patient a un lourd passé médical ; il attend des informations sur le devenir de cette dent et la chirurgie à réaliser.

L'énorme lésion que l'on croit discerner sur la RVG n'est ni plus ni moins que le canal mandibulaire avec son foramen en dessous de la 44.



(coll. Dr.C.Wang.2004)

Cet exemple montre qu'avec un agrandissement, on fausse souvent l'analyse en perdant ses repères. Ces derniers étant d'autant plus bousculés que la patiente semble appartenir à une catégorie à risque. Il est facile de sombrer dans le catastrophisme.

La RA peut ne pas dépister une lésion dans son champ d'exploration dans le cas de corticales épaisses. (Cas clinique N°1 chapitreV)

#### IV.1.2. CAS DES CLICHES OCCLUSAUX :

Ces clichés n'ont pas la précision morphologique et topographique d'un scanner avec reconstruction.

Ces clichés, du fait des problèmes de distorsion et de superposition sont surtout à retenir pour des études topographiques.

Il ne visualise qu'une partie de l'arcade ; la partie la plus postérieure est inaccessible. (exemple de cas N°8 chapitre V)

### IV.1.3. CAS DE L'OPTG :

Ces raisons sont soit des défauts liés à la technique radiographique, soit des défauts d'analyse de la radiographie.

#### IV.1.4.1. LES DEFAUTS INHERENTS A LA TECHNIQUE :

L'OPTG constitue l'examen radiologique de base de l'analyse en odontologie chirurgicale.

Un certain nombre d'éléments inhérents à cette technique peuvent être générateurs de mauvaises interprétations.

- Par exemple, la présence de superpositions coronaires, souvent au niveau des points de contact des prémolaires et des molaires, gêne la détection de petites caries. On assiste à des chevauchements de structures perturbant l'analyse des clichés.

- La projection de cavités sinusiennes maxillaires cloisonnées en regard des apex dans les secteurs prémolaires et molaires du maxillaire supérieur, peut créer une fausse image de lésion osseuse péri-apicale.

- La présence de nombreuses reconstitutions ou la présence d'éléments prothétiques métalliques peuvent faire apparaître des artefacts gênant la visualisation des régions adjacentes.

- Ou tout simplement une mauvaise réalisation de l'OPT rende ce dernier non lisible. (Cas clinique N°15 chapitreV )

##### IV.1.4.1.1. La notion d'épaisseur de coupes :

Le panoramique dentaire n'est pas un cliché de projection comme les radiographies intra-buccales.

Cette technique s'inspire de la tomographie ; elle détermine une zone d'épaisseur utile ( épaisseur de coupe) dans laquelle le flou est acceptable.(21)

On parle de laminographie ou de zonographie.(22)



Cette couche n'est pas plane comme une coupe de tomographie classique, mais courbe, et de plus, elle ne présente pas partout la même épaisseur du fait des changements de centre de rotation. (23)

Seuls les éléments au centre de cette zone d'exploration seront nets et moins déformés.

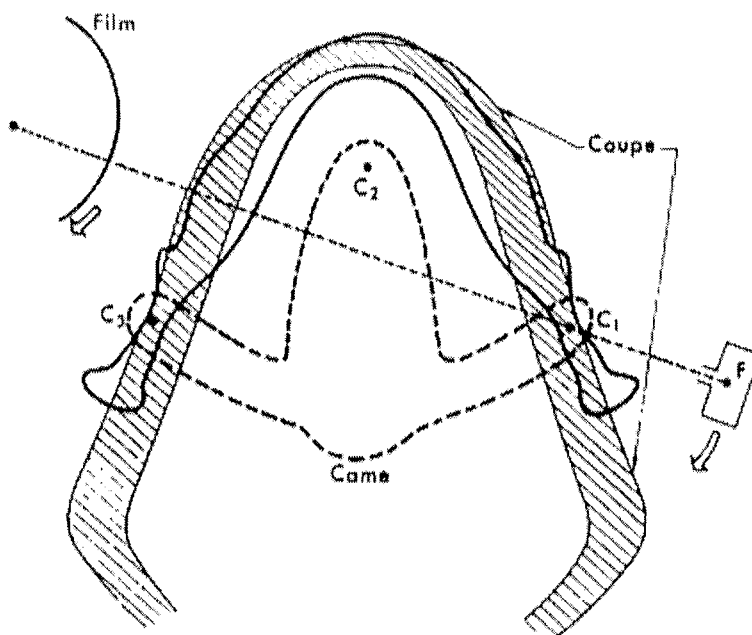


fig 11 : (18)

Principe de fonctionnement de l'orthopantomogramme :

Le tube parcourt trois portions de trajectoires circulaires autour de trois centres de rotation successifs situés en C1, C2, C3.

Une came de forme particulière assure le changement de centre de rotation.

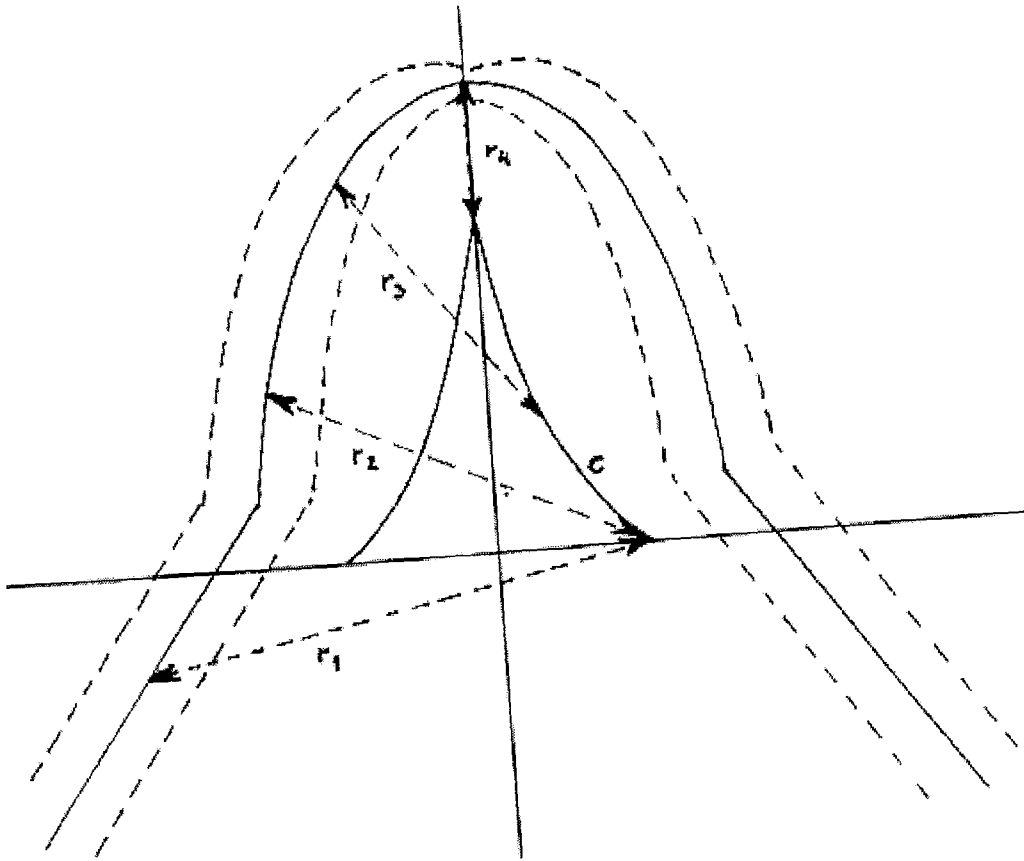


fig 12 : visualisation de l'épaisseur de coupe

- la ligne C représente le trajet des centres de rotation
- le rayon du mouvement de rotation décroît d'arrière en avant de R1 à R4 au point le plus antérieur.
- La couche nette est située entre les deux arcs en pointillé.

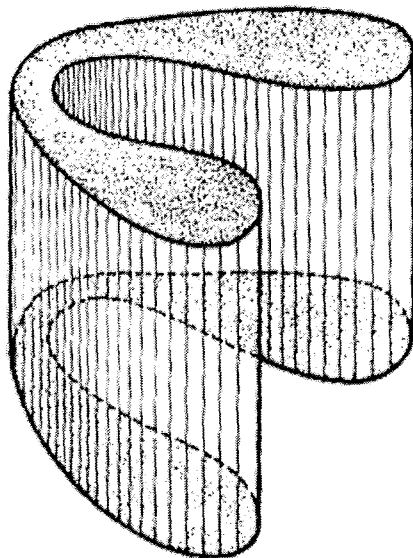


Fig : Diagramme montrant l'aspect tridimensionnel de la zone d'épaisseur utile.

Inversement, plus on s'éloigne de la ligne du champ d'exploration, plus le flou et la déformation sont importants.

Au niveau postérieur et latéral où la courbure est peu prononcée, le rayon du mouvement de rotation est grand et la couche sera épaisse, puis il décroît jusqu'à ce que le centre de rotation se soit déplacé dans sa position la plus antérieure.(24)

C'est à ce niveau que la dimension du centre de rotation est la plus faible et la couche nette la plus mince.

Donc du fait de la très fine épaisseur de la coupe dans le secteur incisif, les images produites dans cette zone sont insatisfaisantes; en effet apparaît une distorsion et un flou des images.(21)

En fait, la couche n'est pas assez épaisse à ce niveau pour couvrir toute la profondeur des structures à représenter.

Dans les secteurs latéraux et postérieurs, au niveau prémolaire et molaire, l'image est nettement améliorée et presque constamment bonne du fait de l'épaisseur de la coupe.

Toute la partie osseuse de la branche horizontale de la mandibule est donc contenue dans cette coupe avec les structures associées : dent, parodonte, canal mandibulaire, foramen mandibulaire, os cortical et spongieux.

On peut noter aussi que les prémolaires et les molaires antagonistes se trouvent dans un même plan avec des axes voisins et se positionnent ainsi mieux dans la coupe que les dents antérieures dont les axes divergent.

#### IV.1.4.1.2. L'agrandissement et la distorsion :

Tout système radiographique produit des distorsions et l'orthopantomogramme qui constitue la base des moyens d'exploration en pathologie n'échappe pas à la règle.(25)

Ceci doit être connu afin d'interpréter correctement les images fournies.

L'OPTG se caractérise par des images d'agrandissements différents dans le sens vertical et horizontal.(26)

Si l'on se réfère au plan médian de la couche d'épaisseur utile, ces deux facteurs sont identiques, l'image est donc agrandie mais n'est pas déformée.

Cependant, les structures radiographiées s'éloignent toujours plus ou moins du milieu de la couche ( du fait de leur épaisseur propre), et sont donc sujettes à des déformations puisque la déformation résulte de la différence qui existe à ce niveau entre facteur d'agrandissement horizontal et vertical.




<i>Situation de l'objet</i>	<i>Distorsion verticale</i>	<i>Distorsion horizontale</i>		<i>Image résultante</i>
<i>Au centre de la coupe</i>	Néant	Néant		
<i>Entre coupe et foyer</i>	Allongement modéré	Elargissement		
		central sensible	latéral modéré	
<i>Entre coupe et film</i>	Raccourcissement modéré	Compression		
		centrale sensible	latérale modérée	

fig 14 (15): Distorsion des images en fonction de la situation des structures par rapport au centre de la couche nette. La projection est supposée orthogonale.

Les radiographies obtenues présentent donc une déformation avec un agrandissement constant, variable avec les appareils et la zone étudiée .

On n'effectue pas une étude en grandeur réelle.

Avec l'amélioration des techniques, les appareils de dernière génération permettent un agrandissement constant de 1,25, quelles que soient les zones étudiées.

Il est à noter la tendance des radiologues à vouloir fournir des agrandissements qui donnent une idée fautive sur la taille des lésions. D'une lésion de faible taille, on perçoit une pathologie tumorale.

Il faut ajouter aux déformations précédentes celles créées par l'orientation du rayonnement par rapport aux structures et au film qui n'est pas rigoureusement orthogonal sur toute la trajectoire (même problème que pour la RA)

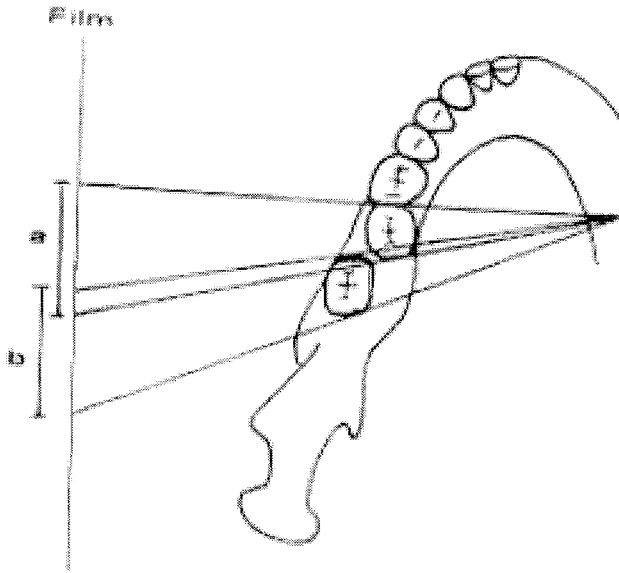


fig 15: Défaut d'orthogonalité dans le sens horizontal

L'image b de la troisième molaire vestibulée recouvre en partie l'image a, de la deuxième molaire.

Tous ces éléments sont à connaître pour éviter les pièges.

#### IV.1.4.2. LES DEFANTS D'INTERPRETATION :

Lors de la prise de clichés radiographiques, la projection des structures anatomiques normales peut être confondue par le praticien avec des phénomènes pathologiques.

Les quelques exemples suivants montrent les différentes erreurs que l'on peut rencontrer.

##### IV.1.4.2.1. Les différents foramen : (27)

D'après GARCIA et collaborateurs en 1977,

##### IV.1.4.2.1.1. Le foramen incisif ou palatin antérieur :

Souvent visible sur les clichés rétroalvéolaires et panoramiques, il se présente sous forme d'une tache plus ou moins sombre, ovale entourée ou non d'un liseré blanc.

Sa superposition avec l'épine nasale et le septum lui donne un aspect en forme de cœur.

Sa situation privilégiée entre les apex des incisives centrales supérieures (à hauteur variable suivant l'angulation) explique la confusion faite avec une lésion apicale du fait de sa superposition avec l'apex de la centrale.

Le diagnostic différentiel pourra être fait en changeant l'angulation horizontale.

Il faut noter que la distinction entre ce foramen (de taille variable) et un kyste en forme de cœur du canal incisif est souvent difficile.

#### IV.1.4.2.1.2. Le foramen lingual :

Visible surtout sur les panoramiques, il se matérialise comme une petite zone radiotransparente, située sur le plan sagittal médian sous les centrales inférieures et entourée par une bordure radio-opaque : les apophyses-géni.

#### IV.1.4.2.1.3. Le foramen mentonnier :

Cette zone radiotransparente aura une position variant selon l'incidence et le patient, entre les prémolaires et la canine, inférieures.

Cette petite tache radioclaire, à bords flous et à forme plus ou moins arrondie peut mesurer jusqu'à 0.5 cm.

Sa superposition avec l'apex d'une prémolaire ou d'une canine peut simuler un granulome.

Le diagnostic différentiel est établi grâce au contact intime apex-lamina dura.

#### IV.1.4.2.2. La fossette latérale et la fossette sous maxillaire : (27)

- la fossette latérale :

Chez certains individus, on peut noter la présence d'une dépression vestibulaire très prononcée au niveau de l'incisive latérale supérieure.

Elle donnera une image sombre au niveau de l'apex de la latérale.

- la fossette sous-maxillaire :

Cette zone radiotransparente, de moindre épaisseur, située sous les prémolaires inférieures, les molaires inférieures et sous la ligne oblique interne, peut être confondue avec une lésion, si elle est prononcée.

#### IV.1.4.2.3. Le sinus maxillaire :

Avant 5 ans, il n'est pas visible à la radio.

Ensuite il constituera une zone radiotransparente au niveau des molaires et des prémolaires.

Source de nombreuses erreurs, on le distingue d'un kyste du fait qu'il n'est pas entouré de la lamina dura, ce qui est plus visible à la rétroalvéolaire qu'au panoramique du fait de sa finesse.

Les rapports du sinus maxillaire, des fosses nasales, ainsi que du canal mandibulaire et des foramens mentonniers ne sont pas rigoureusement exacts, et plus particulièrement les rapports en profondeur.

#### IV.1.4.2.4. Les apophyses zygomatique, ptérygoïde et coronoïde : (27)

- L'apophyse zygomatique :

Sur les retro-alvéolaires, suivant la technique utilisée, la zone radio-opaque en forme de coup d'ongle apparaît au niveau du sinus ou des apex des molaires supérieures.

Cette image correspond à la projection de l'attachement de l'os zygomatique au maxillaire supérieur.

- L'apophyse ptérygoïde :

Parfois en arrière de la tubérosité, on distingue de l'apophyse ptérygoïde soit l'aile externe, soit l'aile interne.

- L'apophyse coronoïde :

Elle ne devra pas être confondue avec une dent de sagesse ou une racine résiduelle.

#### IV.1.4.2.5. Le nerf mandibulaire :

Son image radiologique a l'aspect d'une bande radiopaque.

#### IV.1.4.2.6. L'os hyoïde :

Cette structure peut se rencontrer sur les panoramiques du fait de l'angulation du tube ( de bas en haut).

#### IV.1.4.2.7. Epaississement parodontal non pathologique :

Ce phénomène, rencontré au niveau des deux maxillaires est strictement limité à une zone de superposition avec les structures existantes :

- le nerf mandibulaire,
- le foramen incisif,
- le sinus,
- les fosses nasales,
- le trou mentonnier,
- la fossette sous maxillaire,

Il faut noter que les apex sont bien entourés par leur lamina dura.

#### IV.1.4.3. CONCLUSION :

En conclusion, on peut considérer que la connaissance de ces structures ne peut qu'améliorer la sûreté de notre diagnostic. Dans les cas douteux, on doit rester prudent et envisager des moyens radiologiques différents, avec des incidences diverses.

On peut dire que la radiographie panoramique dentaire est un cliché de débrouillage permettant une étude de la morphologie et de la structure des maxillaires.

Au niveau de la mandibule, il permet d'apprécier la hauteur d'os alvéolaire et positionne les foramen mentonniers et le canal mandibulaire ; au niveau du maxillaire, il permet l'étude de la hauteur d'os alvéolaire, par rapport aux fosses nasales et aux sinus maxillaires.



Mais ce document présente une déformation avec un agrandissement constant.

Les rapports en profondeur des différents éléments anatomiques ne sont pas rigoureusement exacts.

Le panoramique dentaire permet une mesure approximative de la hauteur d'os, mais ne renseigne pas sur l'obliquité des maxillaires, l'épaisseur vestibulo-linguale ou vestibulo-palatine ainsi que l'épaisseur au niveau de la crête qui est très bien étudiée au scanner.

Contrairement au scanner, le panoramique dentaire ne permet pas une très bonne analyse de la texture osseuse.

Cet examen est donc insuffisant dans un bilan préopératoire, mais il est toutefois indispensable, car il localise la zone explorée et guide l'interprétation scanographique.

#### **IV.1.4. CAS DU MAXILLAIRE DEFILE- BLONDEAU- INCIDENCE TANGENTIELLE-FACE BASSE :**

Du fait des incidences spécifiques utilisées, on obtient des projections en deux dimensions plus ou moins déformées suivant l'obliquité du faisceau avec tous les risques de confusion que cela comporte :

- estimation partielle de la localisation ou de la morphologie de la région explorée,
- superposition des différentes structures situées sur le même axe que le faisceau.

#### **IV.1.5. CAS DU SCANNER (TDM) :**

Les défauts sont liés à la technique.

- On peut être confronté à des artéfacts cinétiques du fait de la mobilité du patient lors de la réalisation de l'examen : apparition d'images en marche d'escalier (risque d'erreur sur les mesures pour un bilan préimplantaire).

- Il existe aussi des artéfacts métalliques qui ont pour origine les reconstitutions métalliques. Cela a pour conséquence des images de rayonnement masquant ou des bandes noirâtres masquantes.

Tous ces défauts nuisent à l'établissement d'un bon diagnostic.

#### IV.1.6. CAS DE L'IRM :

##### IV.1.6.1. DEFAUTS INHERENTS A LA TECHNIQUE :

Il existe des zones d'ombre créées par des éléments métalliques.

Les structures uniquement calciques n'apparaissent pas car elles sont sans signal.

##### IV.1.6.2. DEFAUTS D'INTERPRETATION :

Pour l'IRM, l'étude doit être systématique et rigoureuse, l'interprétation de l'IRM des ATM permettant d'explorer des aspects fonctionnels.

#### IV.2. ORIGINE CLINIQUE :

##### IV.2.1. **EXISTENCE DE L'EXAMEN CLINIQUE ?**

La première remarque à faire est que dans beaucoup de cas d'erreurs de diagnostic, l'examen clinique n'a pas été effectué.

Le seul élément radiographique servira de base au diagnostic.

On voit d'ailleurs souvent des demandes d'avis faites sur la seule base radiographique, ou avec un compte rendu clinique très partiel.

Comme il a déjà été mentionné plus haut, on constate que dans de nombreux cabinets la réalisation des OPT devient systématique avant toute autre forme d'approche du patient.

Cette situation a pour conséquence de ne plus chercher à faire corrélérer l'histoire du patient, les découvertes physiques, et les études radiologiques pour obtenir un diagnostic précis.

Comme il sera exposé dans le dernier chapitre, des interprétations erronées de la radiographie auraient été évitées si le praticien les avait confrontées aux informations obtenues en bouche.

Par exemple, affecter une grosse lésion apicale à une dent vivante n'a pas de sens, les causes de cette lésion se nichant ailleurs. (exemple clinique N°4 chapitre V)

Quand l'examen clinique a été réalisé, ce sont les défauts de méthode qui contribuent aux erreurs de diagnostic :

- défaut dans le recueil des données.
- défaut dans l'analyse des données.

#### **IV.2.2. LE RECUEIL DES DONNEES CLINIQUES :**

Avant toute analyse des données, il faut que ces dernières soient obtenues de façon objective et pertinente comme il a été exposé dans le premier chapitre.

Rappelons qu'un examen clinique correct, c'est l'inspection de l'asymétrie mandibulaire et maxillaire, la palpation de la mandibule, le test électrique de la pulpe, l'affirmation de la mobilité dentaire, les tests de percussion....

Sachant qu'il y a une très grande variété de kystes et de tumeurs qui affectent la sphère buccale, l'élément le plus important dans la gestion des pathologies odontogéniques c'est le recueil des données cliniques s'obtenant par une parfaite connaissance de l'histoire du patient et à travers un examen clinique complet.

On constate souvent que des problèmes de diagnostic sont consécutifs à des étapes de l'examen clinique qui ont été omises ou mal effectuées.

On a alors pour diagnostiquer une pathologie un dossier incomplet ou tout simplement faux.

Au delà, quand ces deux premières étapes se sont déroulées normalement, il reste l'écueil de l'analyse des éléments recueillis.

#### **IV.2.3. LA DIFFICULTE DE L'ANALYSE :**

On attend des praticiens des diagnostics pointus et des traitements bien conçus des lésions rencontrées.

Le premier élément qui paraît évident est la force de l'expérience. On parle d'un sens clinique permettant à certains praticiens de dépister l'information clinique prépondérante qui va permettre de constituer le diagnostic.

Le danger chez le jeune praticien, c'est le manque d'analyse globale, de recul.

1. Cela se traduit par le fait de donner un intérêt surdimensionné à des éléments secondaires et à ignorer les informations stratégiques.

2. Cela peut se traduire par une propension au catastrophisme, c'est à dire dramatiser tous les cas pour ne pas passer à côté des grosses pathologies. (exemple du cas clinique N°5, chapitre V)

Beaucoup d'articles mettent l'accent sur l'évidente nécessité de reconnaître la potentialité néoplasique de kystes mais surtout d'éviter les surtraitements de simples kystes bénins.

Le véritable enjeu se trouve là, faire la distinction entre la pathologie bénigne et la pathologie maligne.

L'analyse clinique, c'est :

1. Se poser des questions à propos de la douleur, des dents perdues, des problèmes occlusaux récents, du retard d'éruption dentaire, des voussures, des dysthésies, ceci pouvant être associé à des tumeurs odontogéniques ou à des kystes.

2. Les paresthésies, les trismus, et les malocclusions significatives orientent plus naturellement vers un processus malin ; le début et le rythme de croissance d'une masse devant être élucidé.

Il y a deux cas :

1. soit on passe à coté de la lésion, avec une absence d'examen clinique ou un examen clinique mal effectué. (IV.2.1. et IV.2.2)

2. soit on assiste à un défaut dans l'interprétation et c'est l'analyse elle-même qui doit être remise en question. Ceci signifie que dans les cas litigieux ou à risque, solliciter un confrère pour avis s'apparente à un comportement responsable.

Approche de la difficulté d'analyse :

La première chose à retenir, c'est qu'il faut d'abord écarter les pathologies les plus courantes avant d'aborder les pathologies malignes qui sont plus rarissimes..

Par exemple, quand il s'agit d'une pathologie périapicale, on sait que ce sont les kystes odontogéniques qui sont de loin les plus communs ; les kystes non odontogéniques comptant parmi un petit pourcentage de cas cliniques. Cela signifie qu'il faut progresser vers le rarissime, c'est à dire vers les pathologies malignes seulement après avoir exclu le plus courant.

On sait par exemple que seulement 10% des lésions périapicales donnent autre chose qu'un granulome ou un kyste, c'est à dire des lésions malignes.

Donc, une bonne analyse clinique passe par une bonne connaissance en terme de proportion de toutes les pathologies rencontrées.

Dans le même registre, on peut affirmer que probablement la plupart des dents traitées endodontiquement pour lesquelles la lésion périapicale persiste (approximativement 10% des cas) seront touchées par la transformation de granulome périapicale en kyste. Ainsi les lésions persistantes peuvent être associées à des canaux incomplètement traités ou à du matériau étranger placé en apical et pas à une cause néoplasique.

Cependant, il faut rester circonspect et savoir qu'il existe une grande variété de lésions à côté du traditionnel granulome ou kyste périapical .

Un petit nombre d'images périapicales sera non inflammatoire. ( exemple clinique N°3 chapitre V. où le traitement de racines ne supprime pas la lésion)

Ces autres lésions doivent recevoir de la considération dans le diagnostic des maladies périapicales parce que leur existence justifie des traitements différents avec des résultats différents. Ces pathologies vont du kyste non odontogénique à la pathologie maligne.

En distinguant la maladie périapicale inflammatoire et la maladie périapicale néoplasique, un diagnostic définitif basé sur des paramètres cliniques et radiographiques ne peut jamais être absolu parce que de nombreux signes et symptômes se chevauchent.

Toute la difficulté réside dans ce constat.

Ainsi, ces lésions qui sont répertoriées de la lésion dysplasique à la lésion maligne devraient être retenues quand une image radioclaire est réfractaire au traitement endodontique.

En conclusion, il faut essentiellement insister sur le fait qu'un bon diagnostic clinique prend du temps et doit être mené de façon logique et rigoureuse ; par élimination.

Il y a des scénarios classiques pour les pathologies les plus courantes ; et les cas plus rares sont détectés par des signaux d'alerte.

Il peut arriver certaines fois que des signes et des symptômes donnent des signaux précoces en montrant que la lésion en question n'est pas inflammatoire.

Par exemple :

- dans le cas de paresthésie ou de douleurs atypiques.(engourdissement des lèvres par exemple)

- dans le cas de lésions associées à une dent qui est intacte, de vitalité positive ou équivoque

Seulement dans ces cas, on peut s'attendre à quelque chose de plus conséquent et constituer plus vite un début de diagnostic, mais ce sont des situations rares.

On rencontre plutôt des situations plus ambiguës avec des éléments qui paraissent contradictoires.

Il faut donc lutter malheureusement contre les prises de position trop hâtives, les raccourcis trop faciles.

Les risques d'erreurs sont nombreux.

Les exemples suivants vont le montrer.

# **CHAPITRE V : EXEMPLES CLINIQUES**




Nous allons illustrer dans cette dernière partie ce décalage entre la réalité clinique et l'examen radiologique et vice versa à travers des cas qui ont fait l'objet d'interventions chirurgicales.

#### V.1. PREMIER CAS :

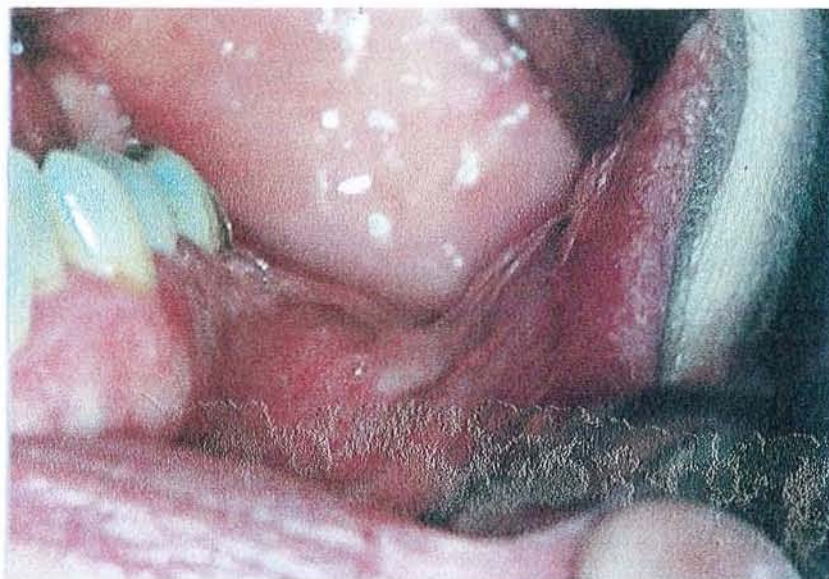Il s'agit d'une patiente de 60 ans adressée par son praticien au motif que le traitement de racines sur 36 se révèle impossible. En effet, dès que la dent est refermée, on assiste à une extériorisation.

-A la radiographie: la rétroalvéolaire qu'apporte le patient ne montre rien.



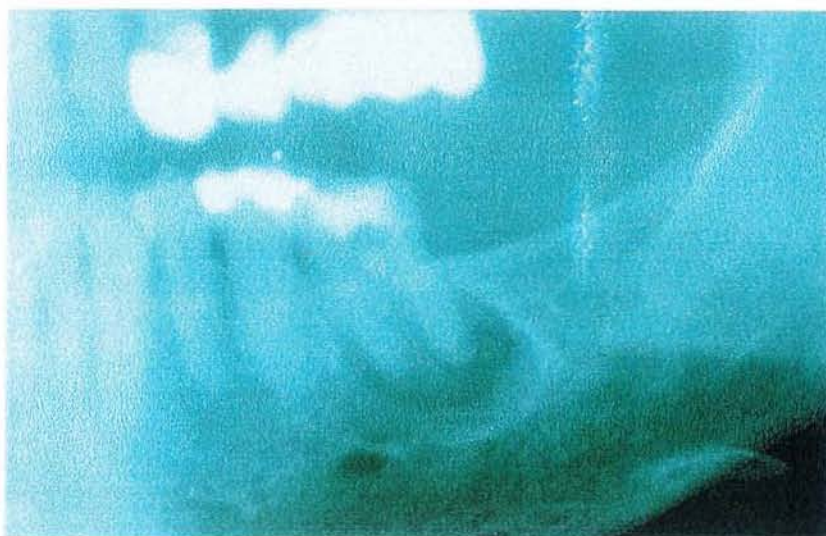(coll. Dr.C.WANG )

- A l'examen clinique : on constate un net décalage par rapport à l'analyse radiographique, en effet, il existe une voussure importante en vestibulaire qui laisse suspecter quelque chose de plus conséquent.
- Au sondage, on descend en vestibulaire de façon spectaculaire. Il n'y a plus d'os.



(coll.Dr .C.Wang)

- un orthopantomogramme est donc demandé :



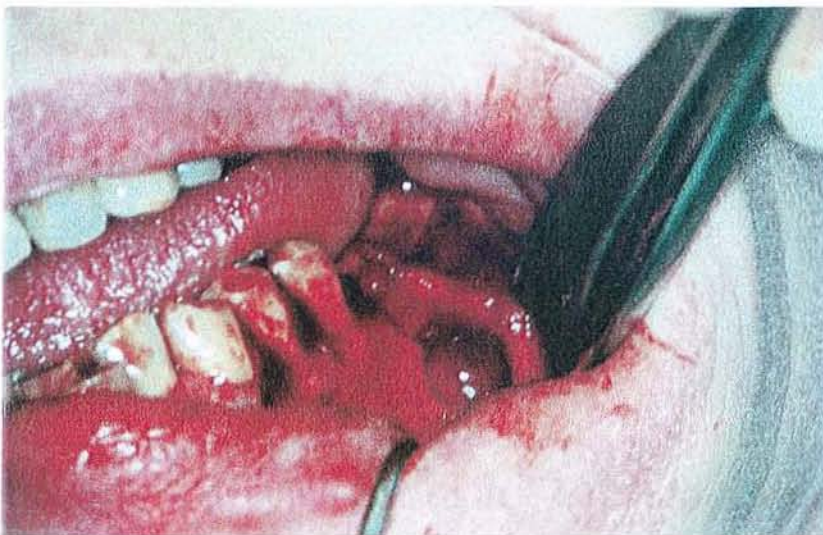(coll.Dr.C.  
WANG)

On découvre à la lecture de l'OPT une volumineuse lésion en regard de 36.

Ce décalage entre le diagnostic clinique et le diagnostic radiologique (pour le cliché rétroalvéolaire) s'explique par le fait que la table interne de la branche horizontale de la mandibule est trop épaisse. La radio-opacité de cette dernière ne permet pas de visualiser la lésion.

Cette technique radiographique (RA) fait passer le praticien à côté de la lésion. Cependant, une bonne analyse clinique aurait dû éveiller les soupçons et montrer que seule l'avulsion et le curetage peut traiter la pathologie.

- Photographie de l'intervention :



(Coll.Dr.C.WANG)

On aperçoit nettement la perte osseuse qui n'apparaît pas au cliché rétroalvéolaire mais qui est révélé au sondage.

V.2. DEUXIEME CAS :

Il s'agit d'un patient de 87 ans

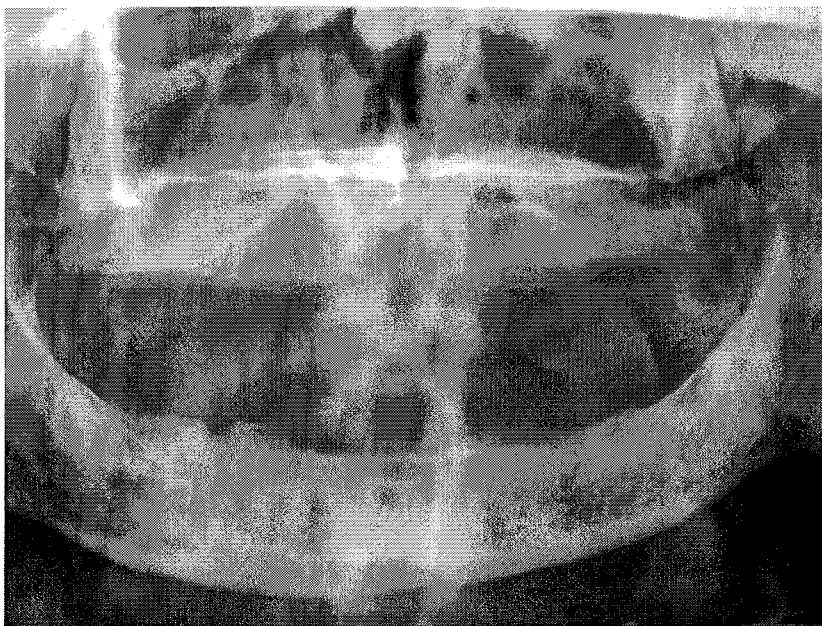

Son passé médical est chargé

- Edenté totalement et porteur de prothèse depuis plus de 10 ans
- Ablation du poumon droit du fait d'un carcinome
- Remplacement d'une valve mitrale


Il se présente au cabinet de son praticien pour une fistule en regard de la tubérosité gauche.

Le premier geste du praticien a été de réaliser un OPT.



(Coll.Dr.C.WANG)

Deux grosses lésions sont découvertes au niveau du maxillaire gauche.



(Coll.Dr  
C.WANG)

Le patient a alors été adressé en urgence à son centre anti-cancéreux (CAV), et du fait de son passé, le praticien le prenant en charge s'oriente vers la possibilité de métastases.

Il l'adresse au département de médecine buccale . chirurgie buccale du CHRU.

Un décalage existe cependant avec l'examen clinique.

- Examen clinique :

On constate à la clinique une voussure et une dépression en regard du secteur molaire.

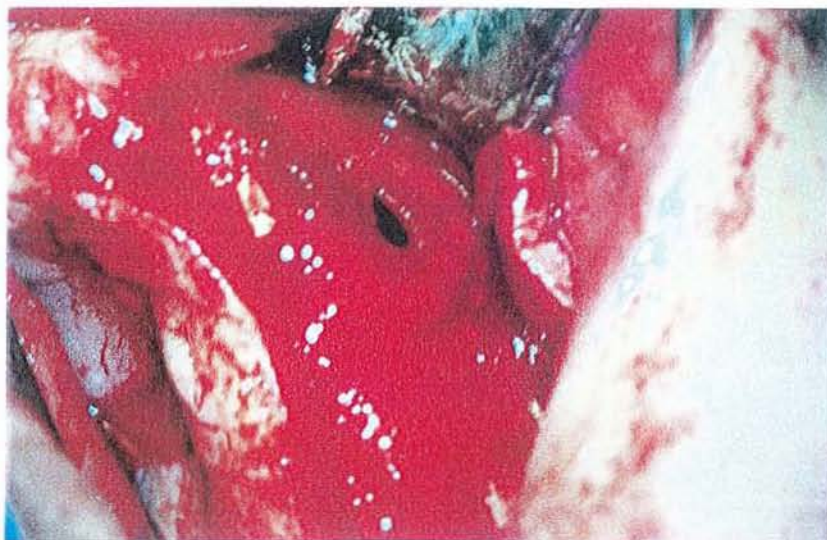Dans le service d'odontologie, un autre diagnostic est évoqué. Il s'agit plutôt de deux kystes résiduels.

Seule la chirurgie d'exérèse et l'anatomopathologie confirmeront le diagnostic.

- Phase chirurgicale :

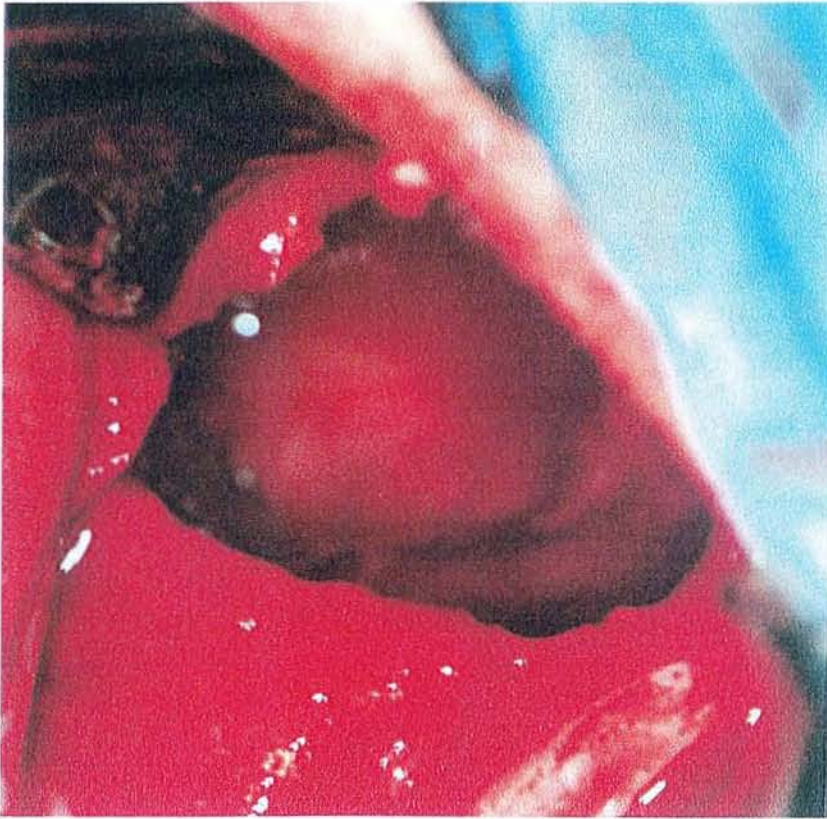Elle est effectuée sans autres examens complémentaires, ceux-ci n'apportant pas d'informations supplémentaires.

(Coll.Dr.C.WANG)



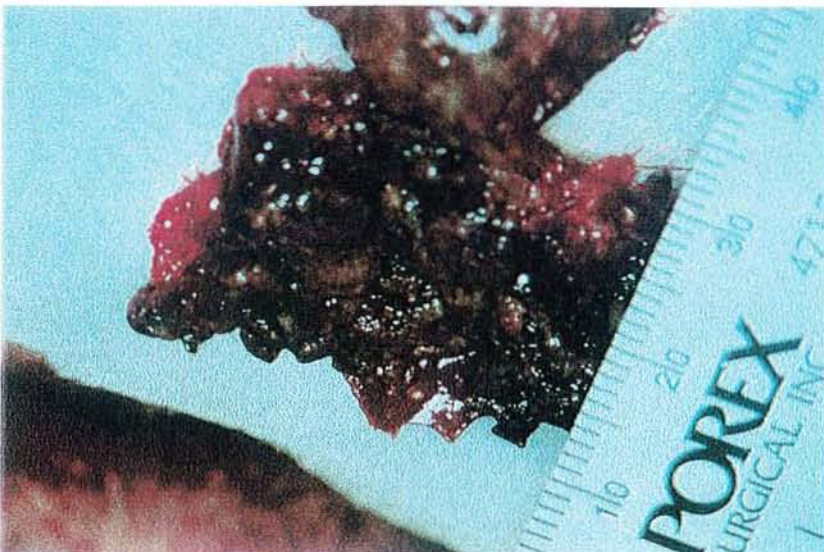

(Coll.Dr.C.WANG)



Cette phase va confirmer le second diagnostic : ce sont deux kystes résiduels anciens.

Le kyste après énucléation : (Coll.Dr.C.WANG)



Le diagnostic sera confirmé par examen anatomopathologique.

Ce décalage entre le premier diagnostic et la réalité que révèle l'intervention s'explique par le fait que l'examen clinique a été négligé.

La seule radiographie et le lourd passé médical du patient ne suffisent pas pour faire un bon diagnostic, il faut une confirmation clinique que l'on n'a pas cherchée.

### V.3. TROISIEME CAS :

Il s'agit d'un jeune patient de 17 ans qui a été adressé pour les avulsions des germes des dents de sagesse dans le cadre d'un traitement orthodontique.

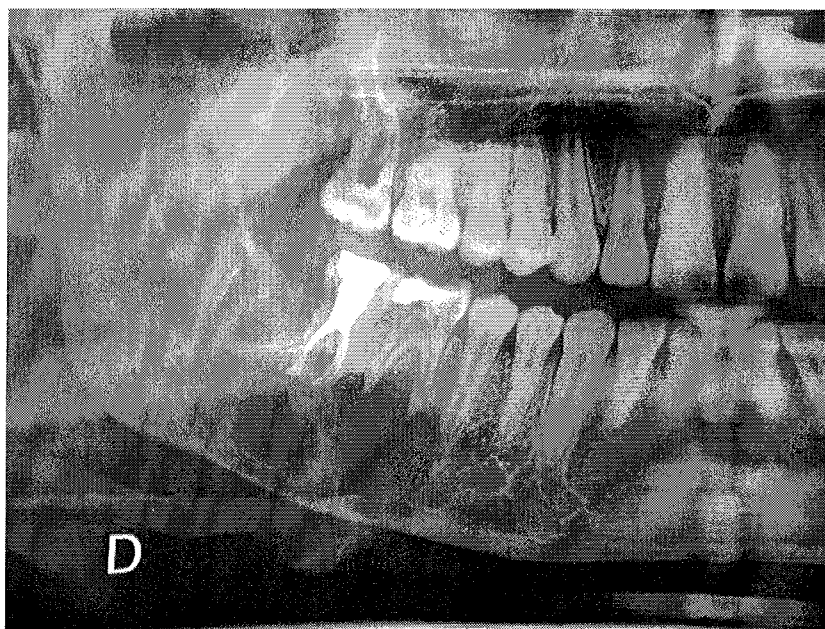
A l'OPT, une zone radio-claire est visualisée dans le secteur 4, de 45 au germe de 48.

#### - L'examen clinique :

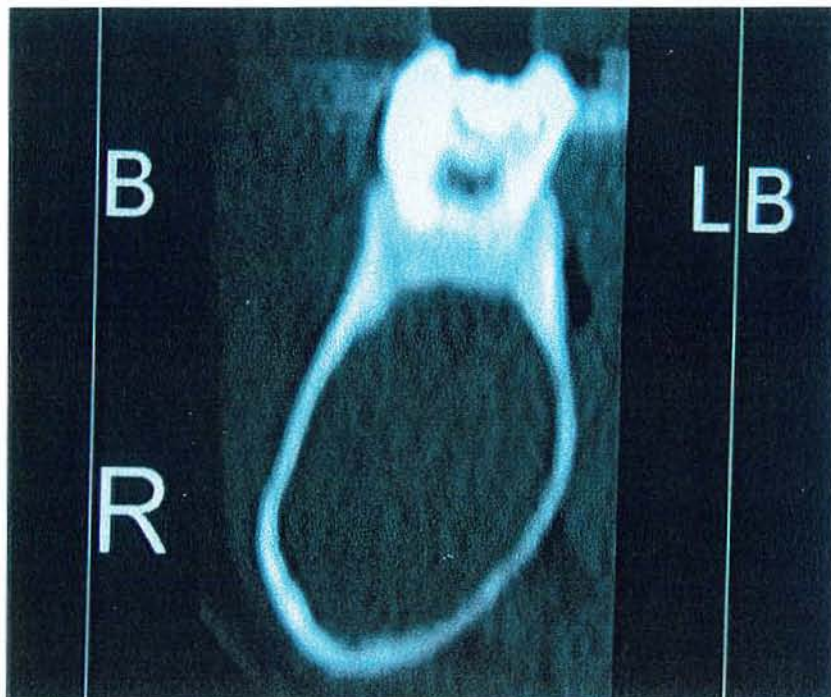
Une voussure vestibulaire a été dépistée dans le secteur mandibulaire droit.

D'autre part, il a révélé que 46 et 47 étaient vitales. (la dévitalisation apparaissant sur l'OPT est postérieure à la découverte de la lésion, elle n'a d'ailleurs pas suffi à la résorption de cette dernière)

(Coll.Dr.C.WANG)



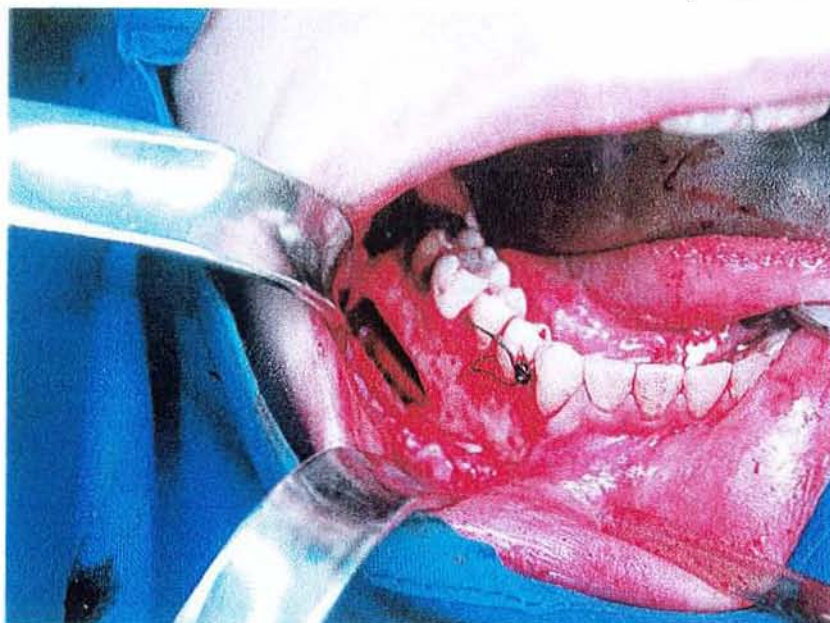Une demande de scanner est faite : celui ci n'apporte pas d'autres renseignements que l'existence d'une cavité intra-osseuse.



(Coll.Dr.C.WANG)

- Réalisation de la phase chirurgicale :

(Coll.Dr.C.WANG)



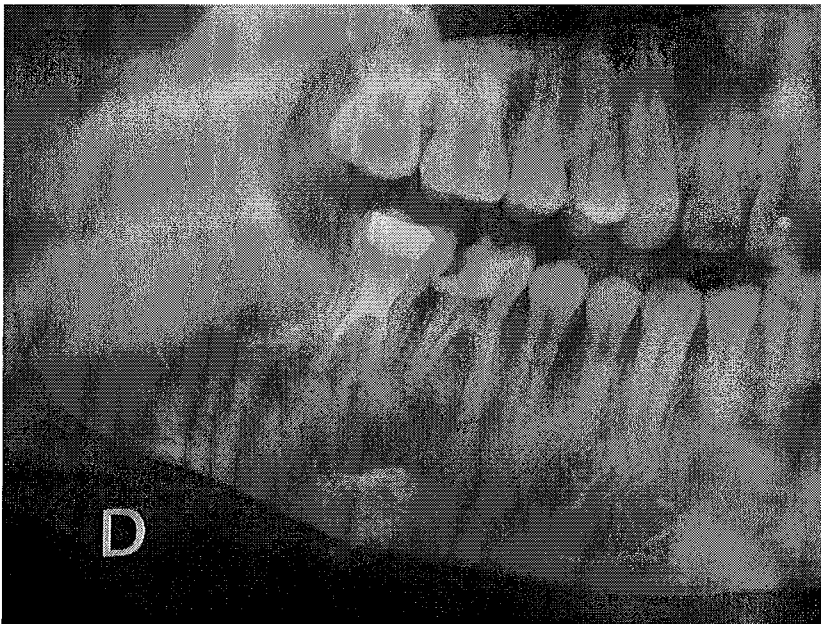

Celle ci va révéler l'existence d'une lacune.

Nous sommes dans une situation où la radiographie peut générer un décalage avec la réalité chirurgicale. En effet, il est tentant d'impliquer la 47 au vue de la radiographie. Mais, c'est négliger l'analyse clinique. En effet , la vitalité des 46 et 47 doit éloigner le praticien de toute implication de ces dernières.

La chirurgie va confirmer une non-implication des deux molaires mandibulaires avec la découverte d'une lacune. On voit clairement sur la photographie le nerf mandibulaire en suspension.

La radiographie à 6 mois va permettre de contrôler la bonne évolution de la cicatrisation.

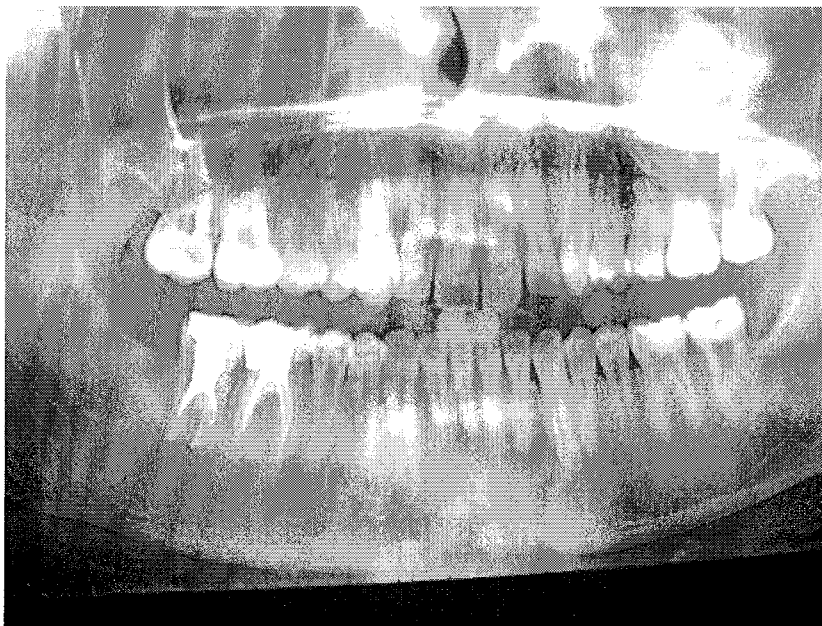


(Coll.Dr.C.WANG)

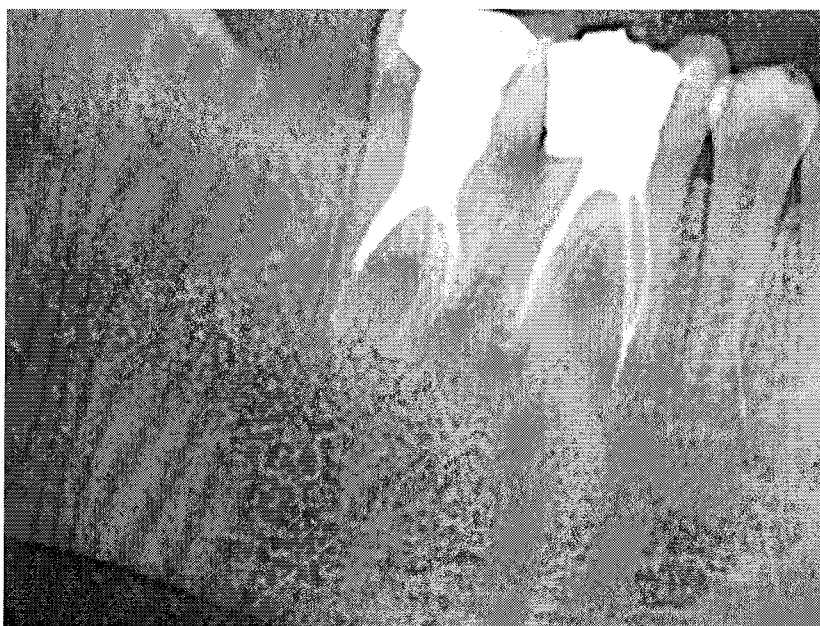
La radiographie prend toute sa place en post-opératoire dans la mesure où cela permet de suivre la bonne évolution de la cicatrisation.

Le diagnostic avancé va être confirmé.

(Coll.Dr.C.WANG)



- Radiographie à 12 mois :



(Coll.Dr.C.WANG)

En conclusion, la difficulté réside dans le fait d'orienter son analyse vers des éléments diagnostiques.

Il ne faut pas faire primer des moyens d'exploration de façon arbitraire.

Les examens complémentaires ne doivent leur existence que parce qu'ils sont justifiés.

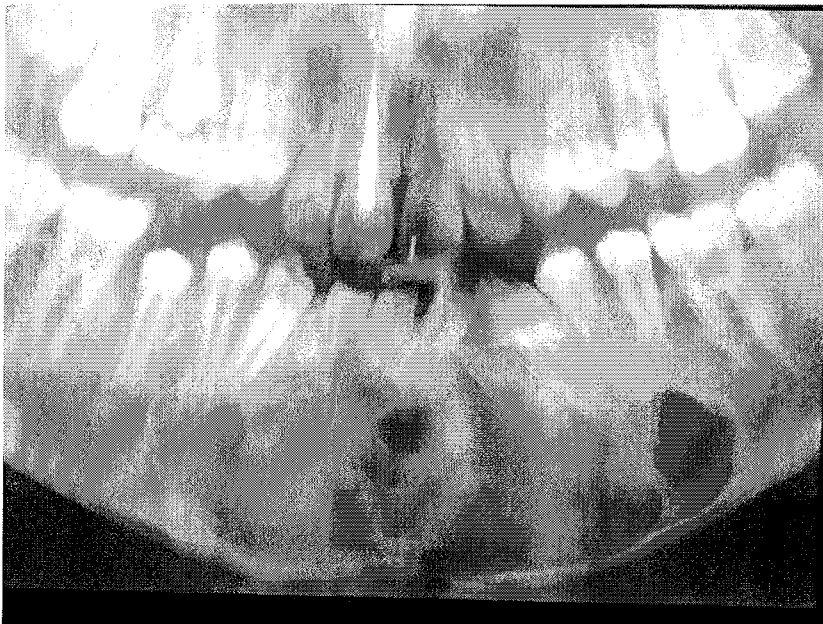
#### V.4. QUATRIEME CAS :

Dans ce cas, il s'agit d'un jeune patient de 14 ans qui est venu consulter chez son praticien pour une visite annuelle.

Il est à noter que c'est un jeune praticien.

Devant l'absence de 32 sur l'arcade et la non avulsion de celle-ci, une RA montra son involution avec une zone radio-claire qui l'entoure.

Le praticien prescrit un OPT :



(Coll.Dr.C.WANG)

Analyse radiologique :

On peut noter l'aspect bulleux.

Si l'on s'arrête à cet élément radiologique, on conclut à la présence d'un améloblastome.

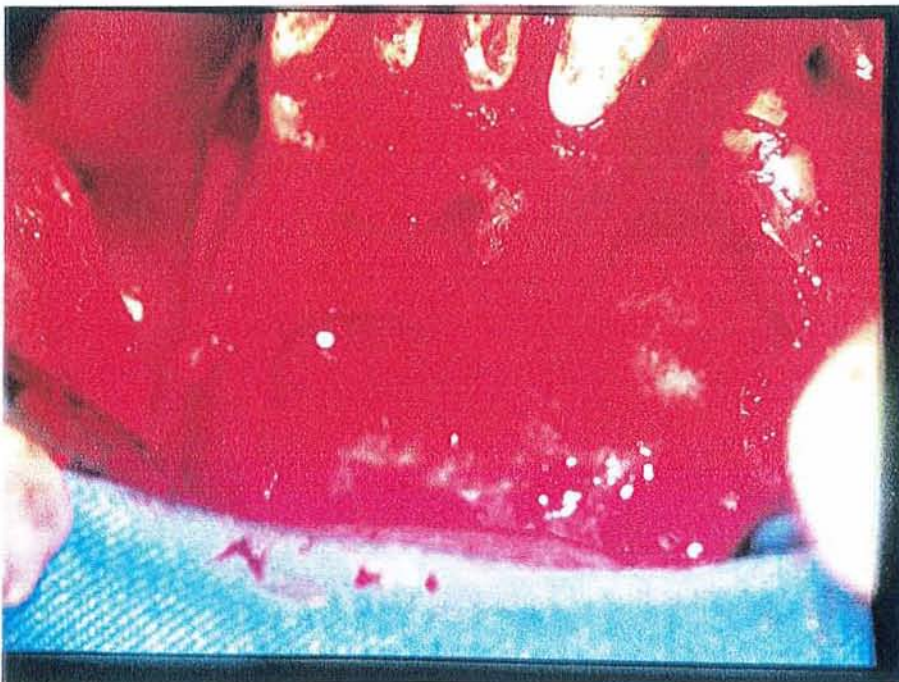Cependant, l'examen clinique a révélé l'absence de 32.

D'autre part, l'interrogatoire a appris cette dernière n'avait pas été extraite.

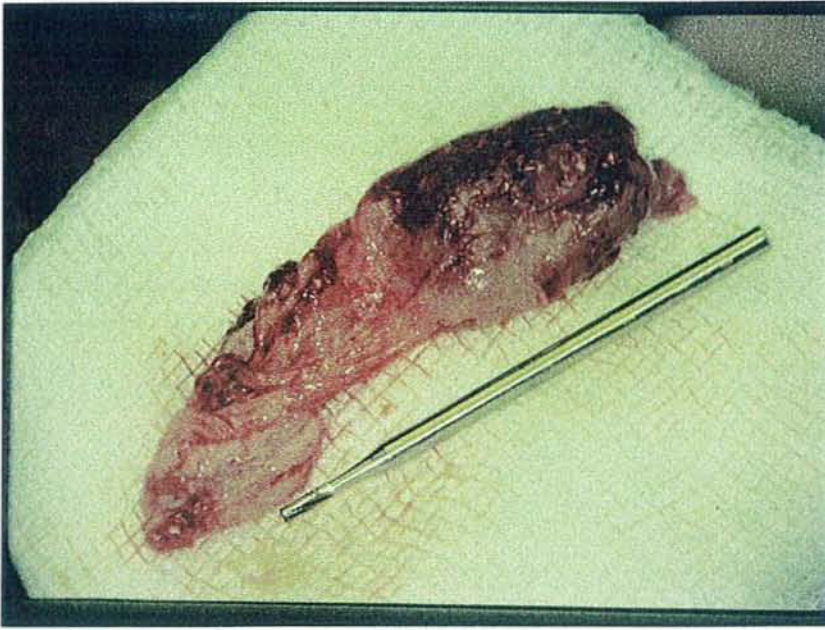
On peut alors orienter différemment l'analyse radiologique en suspectant l'inclusion de la 32.

Phase chirurgicale :

(Coll.Dr.C.WANG)





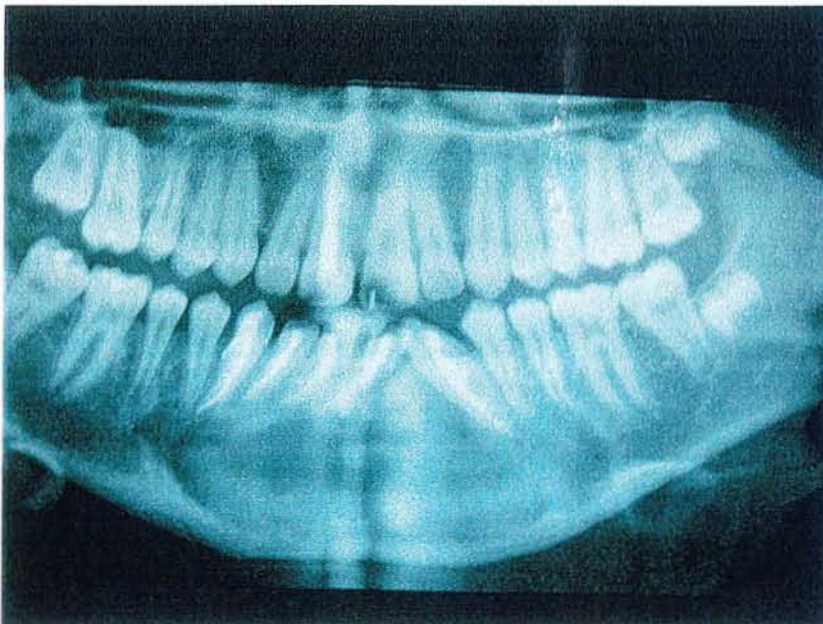

Pièce opératoire :

L'anatomopathologie va confirmer le kyste d'origine odontologique et nier l'existence d'un améloblastome.

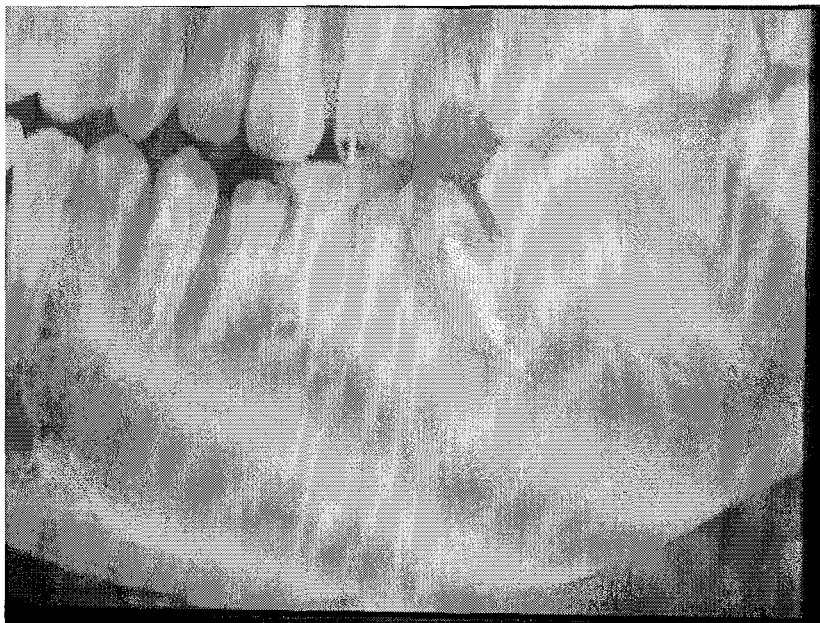En post-opératoire :

(Coll.Dr.C.WANG)



On obtient une parfaite cicatrisation (radiographie à un an)

(Coll.Dr.C.WANG)



En conclusion, il est nécessaire d'insister sur le fait que les décalages entre l'analyse radiologique et la réalité clinique sont souvent la conséquence du non respect d'une étape dans l'élaboration du diagnostic.

Ici , un bon examen clinique doit faire remarquer l'absence de la 32, d'autre part, l'inclusion de la 32 doit éloigner un diagnostic d'améloblastome même si l'image radiographique semble confuse.

Il n'y a pas de refoulement de 32 en basilaire.

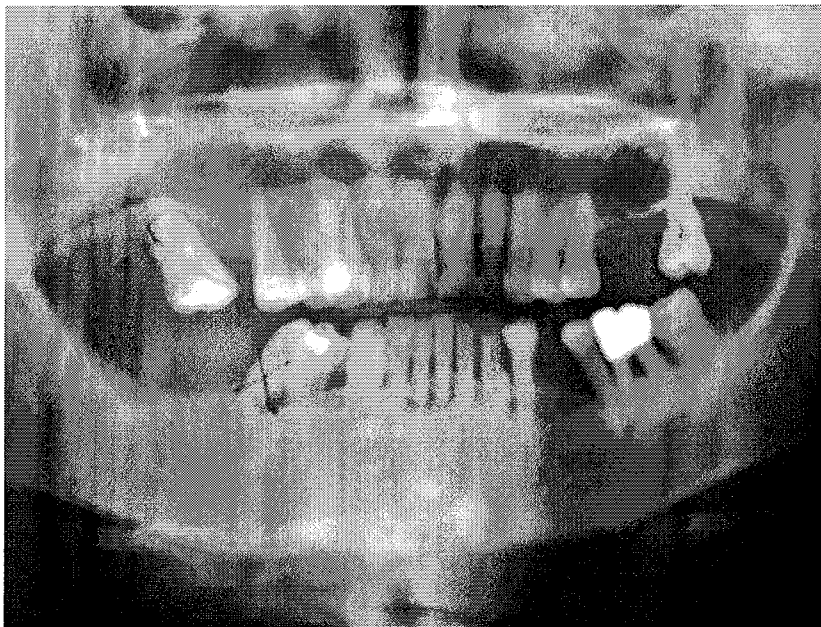
L'anatomopathologie donnera dans ce cas un peu litigieux la confirmation du diagnostic.

A la chirurgie, on constate que 32 est étiologique.

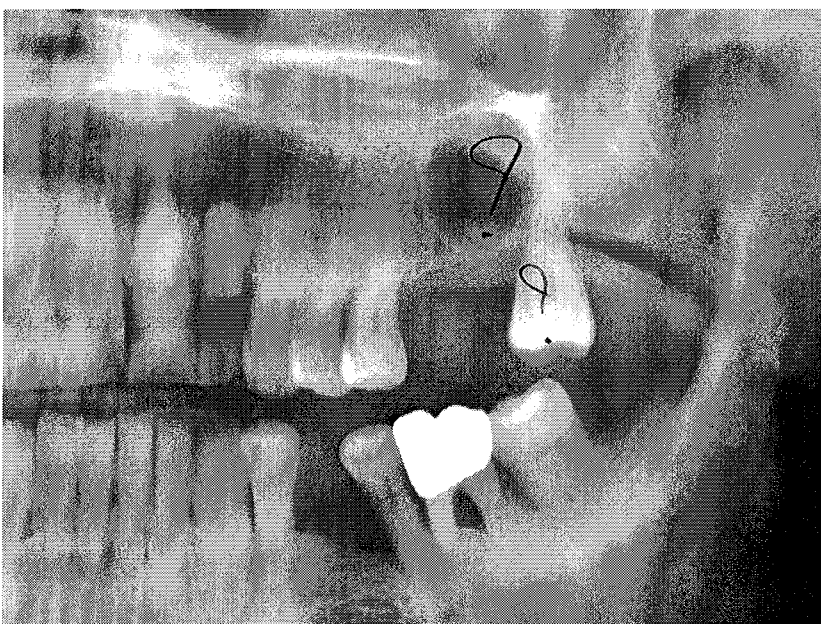
#### V.5. CINQUIEME CAS :

Il s'agit d'une patiente de 63 ans

Elle a été adressée au service pour avulsion de quelques dents, mais surtout pour le curetage d'un kyste résiduel dans le secteur 2.



**Coll. Dr. C. WANG**

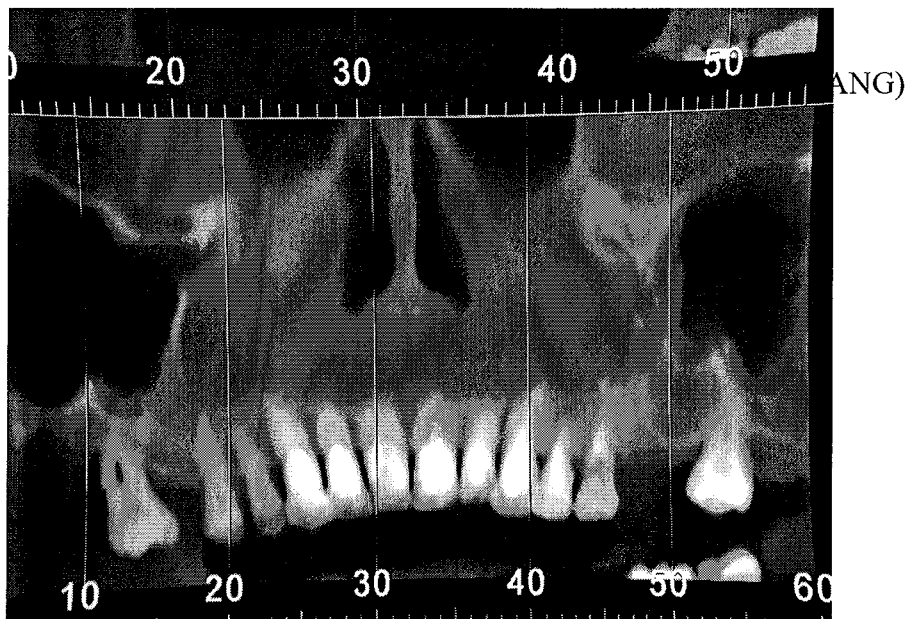


Examen clinique :

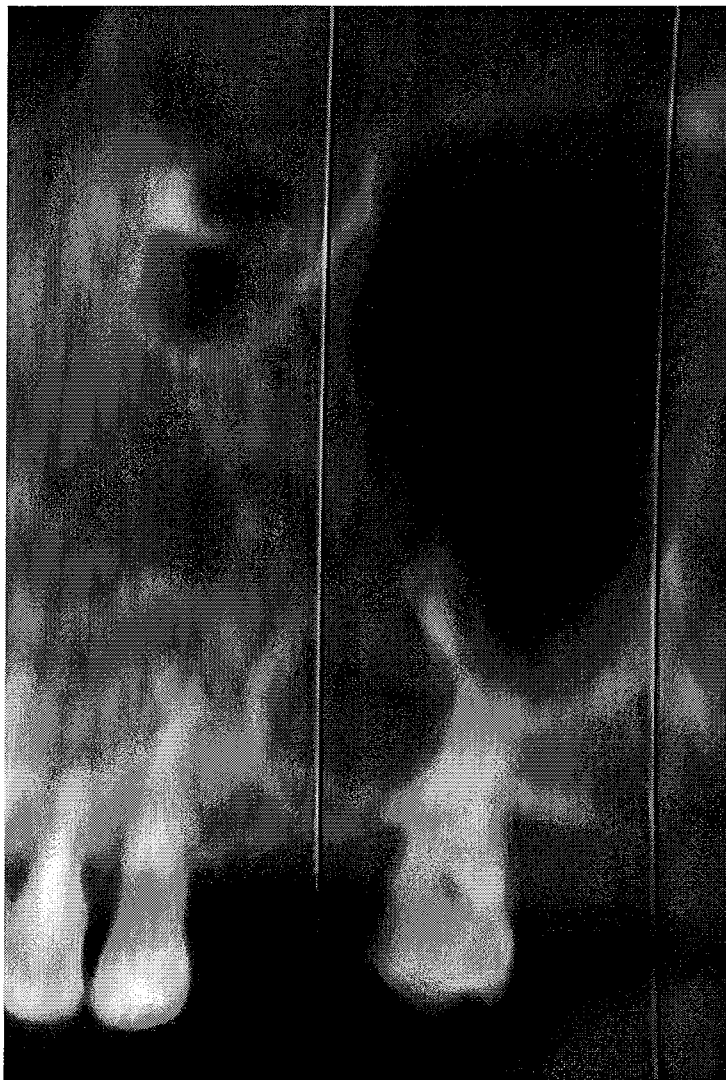
Il n'y a pas de voussure, pas de dépression, pas d'algie.

Il n'existe aucun signe infectieux déclaré.

Le contexte psychologique étant particulier, une demande de Dentascan est effectuée.



(Coll.Dr.C.WANG)



Le radiologue va confirmer la présence d'un kyste résiduel

Il existe une difficulté de lecture de la radio dans la zone maxillo-sinusienne.

Avec une analyse plus poussée des clichés radiologiques et l'expérience clinique, on va retenir finalement l'existence d'un sinus procident et non pas d'un kyste résiduel comme il était convenu.

Ce décalage entre la réalité clinique et radiologique nous permet de réaffirmer la force de l'expérience et le danger d'une lecture trop standard et trop rapide des examens complémentaires.



Une intervention sur un tel site aurait pu provoquer une communication bucco-sinusienne avec toutes les difficultés de gestion que comporte ce genre de problèmes.

En conclusion, on peut dire que la rareté d'une situation clinique en rend difficile son appréhension, d'où la nécessité de bien réaliser toutes les étapes menant au diagnostic.

Il faut toujours éviter de faire primer un des moyens diagnostiques et le prendre seul comme base de diagnostic.

La radiographie ne peut en aucun cas suffire, il faut qu'elle soit confronté à la clinique.

Si l'on constate un décalage dans les conclusions entre la clinique et la radio, c'est qu'il y a une erreur.

Dans notre cas, c'est la clinique qui prime, car elle réoriente l'analyse ; contrairement au cas suivant où c'est la radio qui est supérieure à la clinique.

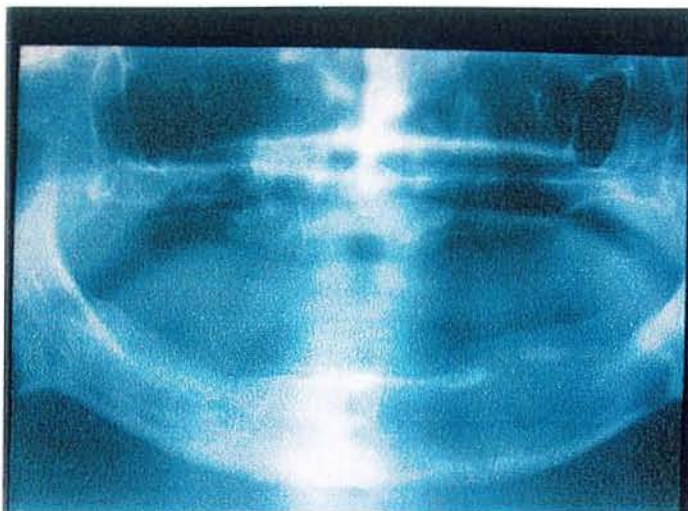
#### V. SIXIEME CAS :

L'examen radiologique avant une greffe même sur édenté total doit être réalisé dans le cadre d'un protocole pré-greffe très strict. Il peut permettre de déceler des pathologies tumorales asymptomatiques.

Dans notre exemple, le patient a 55 ans. Il est en instance de greffe rénale consécutive à une maladie de Berger.

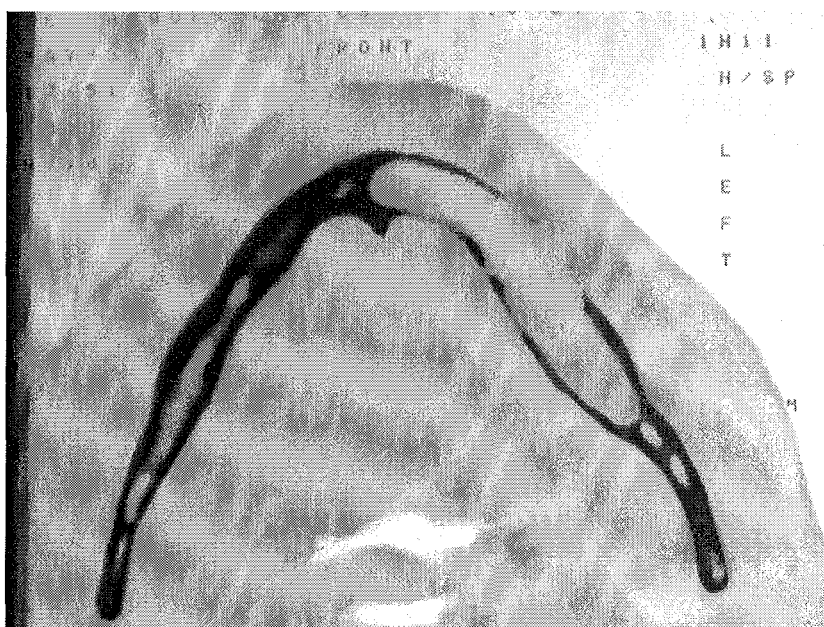
Il est édenté, un OPT est malgré tout demandé.

(Coll.Dr.C.WANG)



La découverte radiologique d'une image radioclaire est faite au niveau de l'hémi-mandibule gauche.

Un scanner confirmera la première analyse et visualisera les tables.



(Coll.Dr.C.WANG)

Le patient porte une prothèse totale mandibulaire depuis déjà plus de 10 ans sans plainte, ce qui aurait pu parfaitement indiquer que tout allait bien.

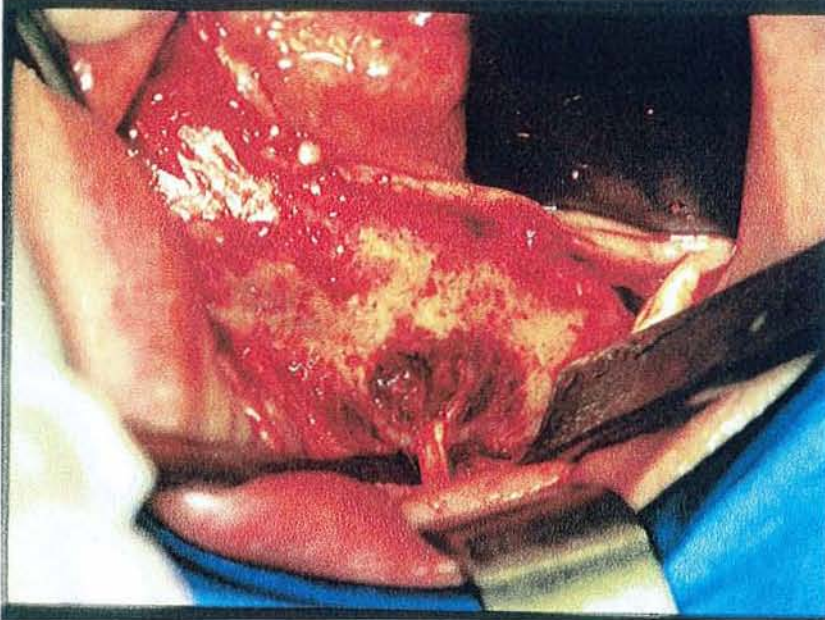
Dans ce cas, c'est l'analyse clinique qui se trouve en décalage avec la réalité. En effet, elle n'apprend rien, alors que la radiographie ne laisse pas de doute.

On imagine les conséquences attachées à une telle lésion dans un contexte d'immuno-dépression consécutive au traitement post-greffe.

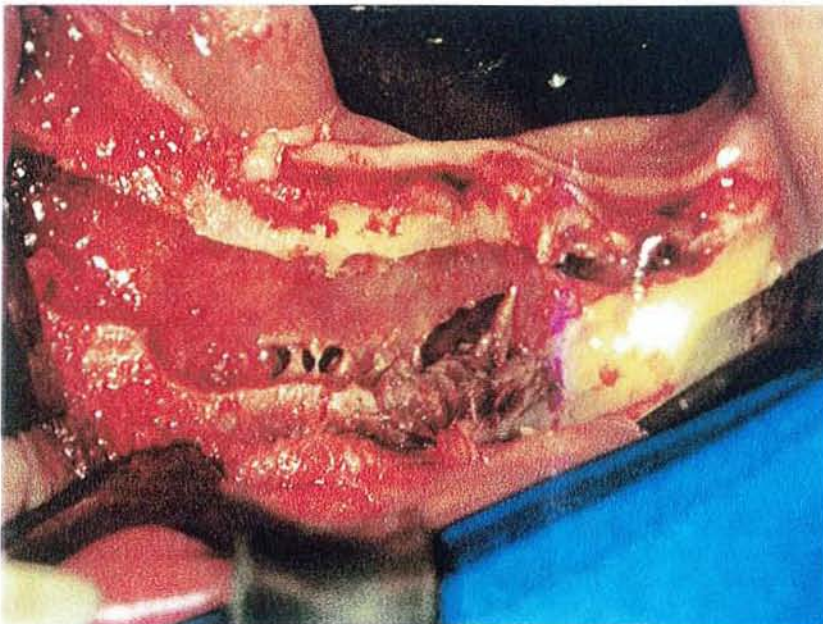
Phase chirurgicale :

L'intervention confirme l'existence d'un kyste résiduel d'étiologie 38

(Coll.Dr.C.WANG)

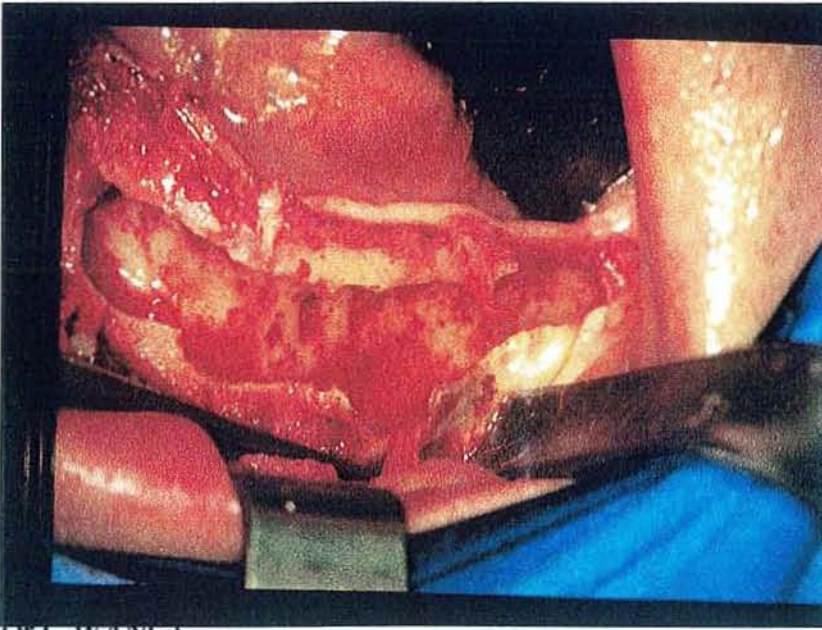


(Coll.Dr.C.WANG)



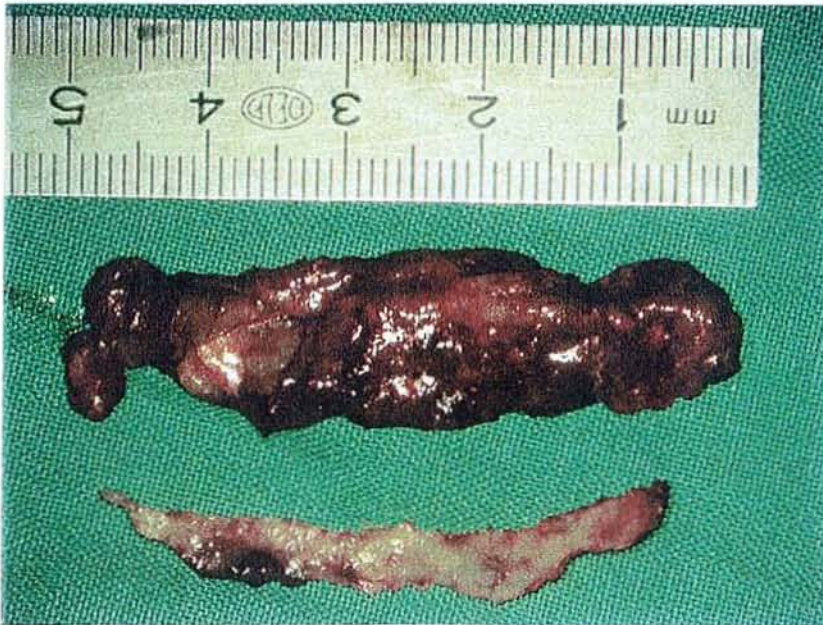(Coll.Dr.C.WANG)





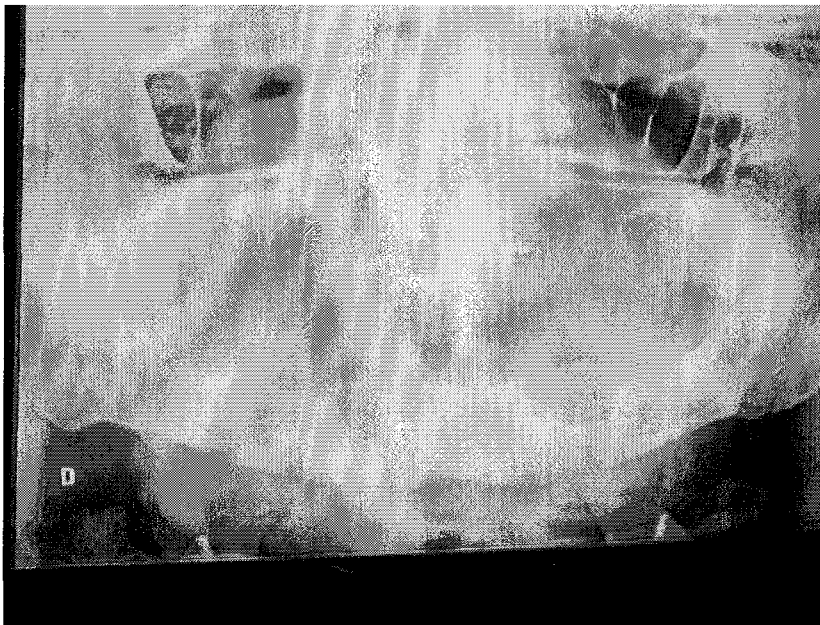
(Coll.Dr.C.WANG)

L'énucléation est effectuée

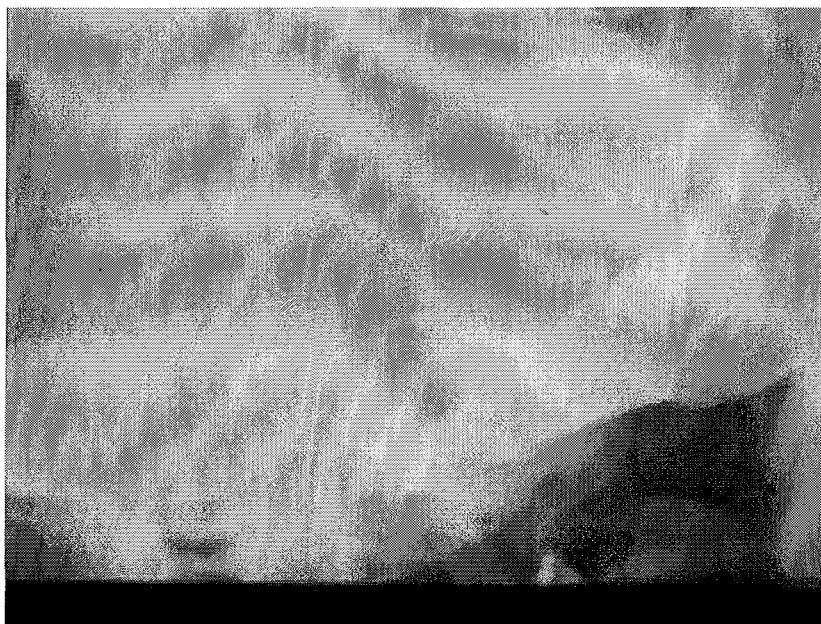


(Coll.Dr.C.WANG)

Importance du contrôle à un an : on a obtenu une parfaite cicatrisation.



(Coll.Dr.C.WANG)



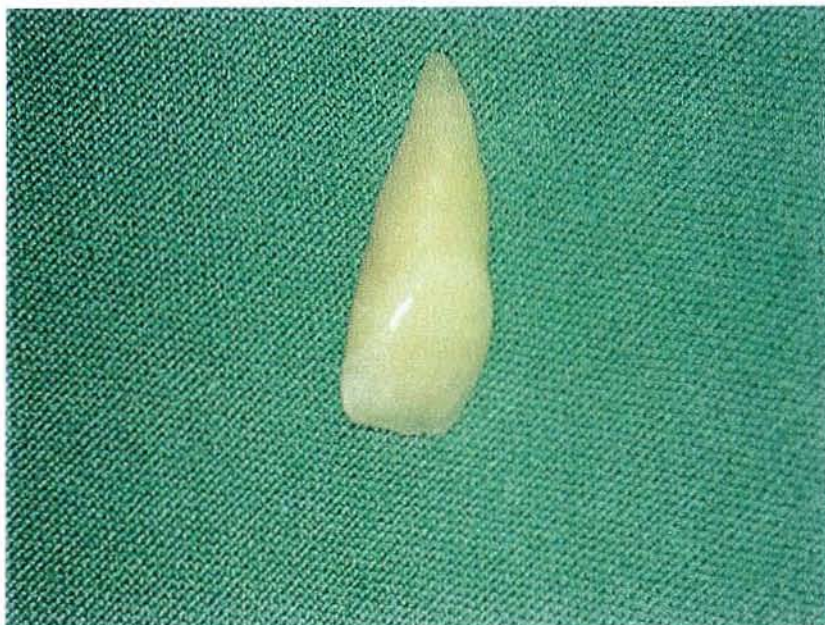(Coll.Dr.C.WANG)



### V.7. SEPTIEME CAS:

Ce cas évoque la situation d'une jeune fille de 14 ans;

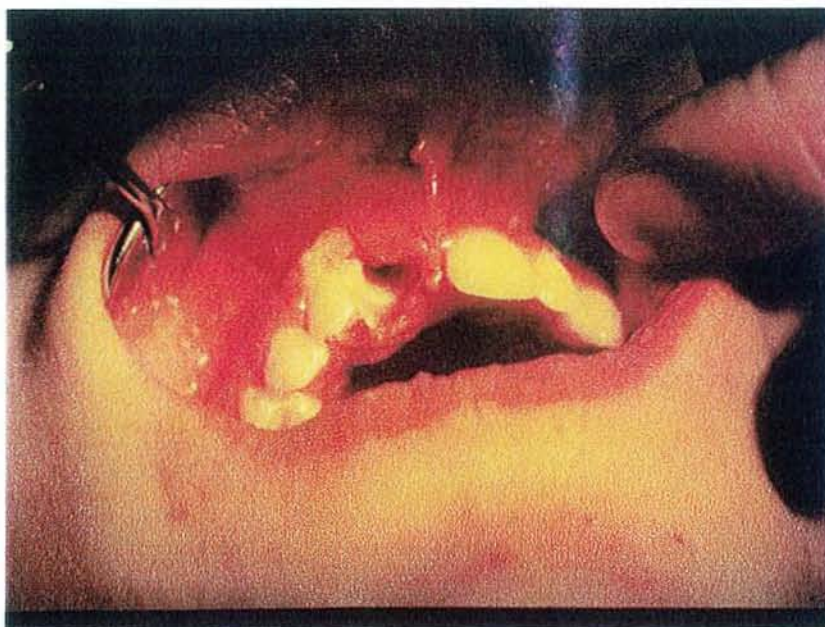Cette dernière est venue consulter en urgence au service d'odontologie de la faculté pour perte spontanée de la 21.

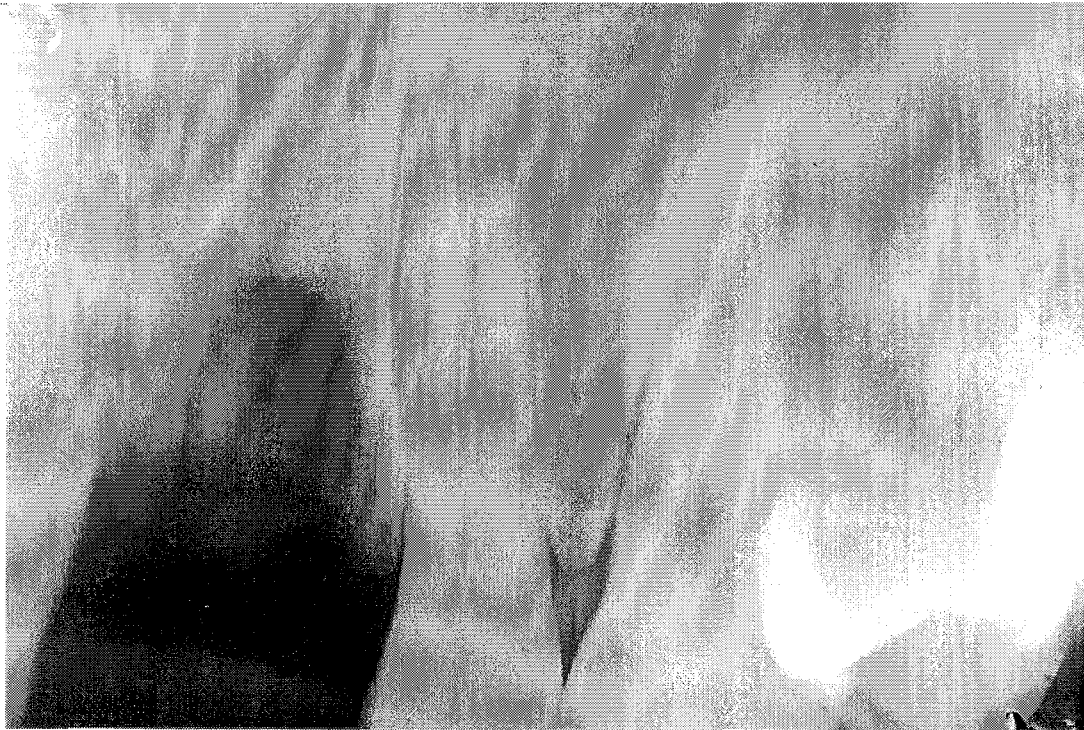


(Coll.Dr.C.WANG)

Anamnèse : on a retenu un traumatisme datant de quelques mois.

A l'examen clinique : on a constaté des plages de nécrose muqueuse et osseuse ; (Coll.Dr.C.WANG)





(Coll. Dr.C.WANG)

Un élément essentiel va orienter les conclusions du praticien en éliminant tout ce qui avait pu être envisagé précédemment :

- ce qui est très important, c'est que la dent est trop petite par rapport à l'alvéole existante.

Nous sommes ici en présence d'un syndrome de Münchausen.

En effet, la patiente a depuis de nombreuses années un comportement auto-mutilant, elle mobilise sa 21 depuis de nombreux mois.

Elle la retire et la replace dans son alvéole.

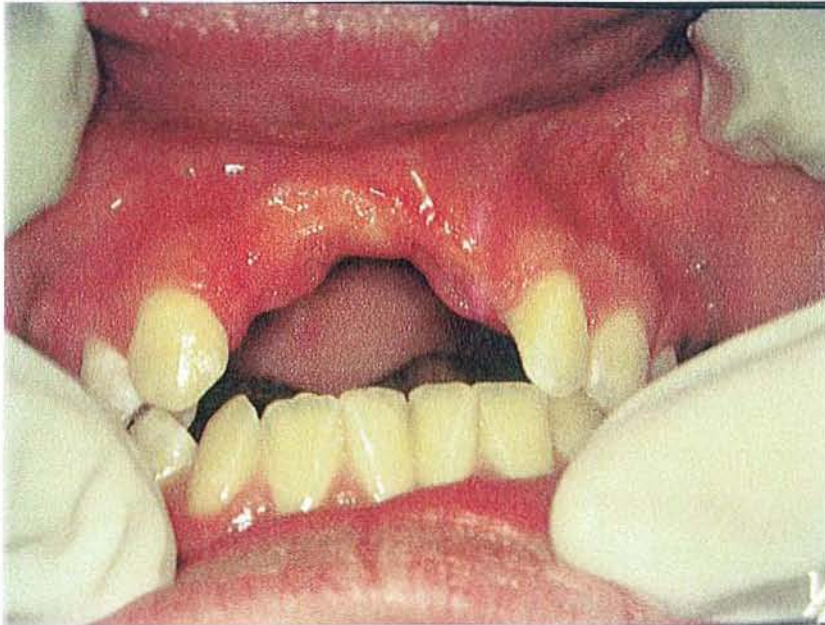Un diagnostic clinique plus étendu confirmera son comportement : des lésions en regard de la tubérosité droite sont présentes

Dans ce cas, c'est une défaillance dans l'anamnèse et l'examen clinique qui a poussé à faire des diagnostics complètement en décalage avec la réalité.

La radiographie dans ce cas n'apprendra rien , elle ne présente aucun intérêt au vue de la pathologie rencontrée.



(Coll.Dr.C.WANG)



Le suivi de la patiente viendra confirmer ce diagnostic, la patiente ne revenant pas au service. Ceci est caractéristique de ces syndromes où les patients ne reviennent pas sur les lieux de la découverte de leur affection.

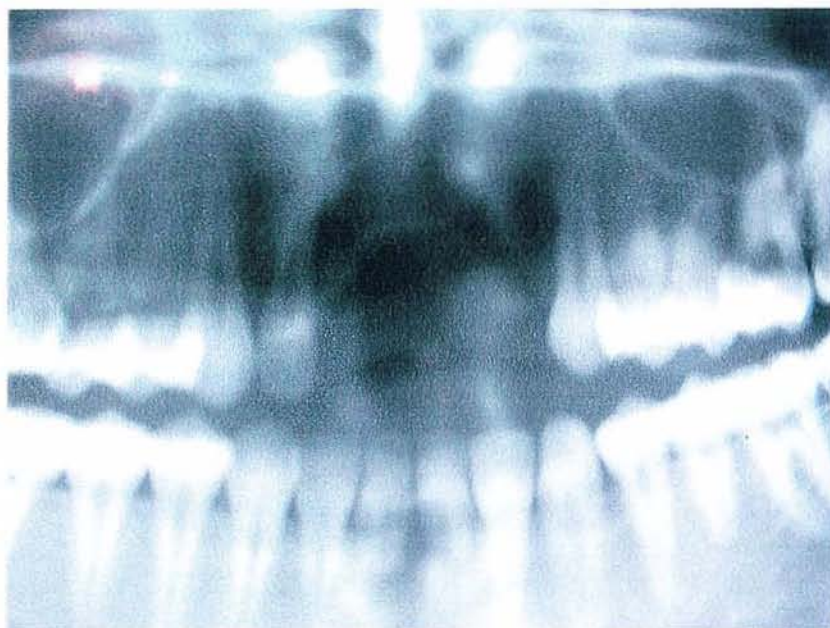La patiente consultera 3 ans après au département de chirurgie buccale du CHRU pour étudier les possibilités de reconstruction des pertes osseuses pour implantologie (ce qui a permis ces contrôles radiologiques et cliniques)

Comme dans les cas précédents, un mauvais usage des moyens diagnostiques, c'est à dire une prise en considération radiologique de ce cas sans pousser l'interrogatoire et l'anamnèse conduit à un décalage du diagnostic avec la réalité clinique.

Si tel avait été le cas, cela aurait eu pour conséquence la mise en place d'une thérapeutique purement odonto-chirurgicale, ce qui est insuffisant. En effet, c'est la thérapeutique psychologique qui prime ici sur le reste.



(Coll.Dr.C.WANG)

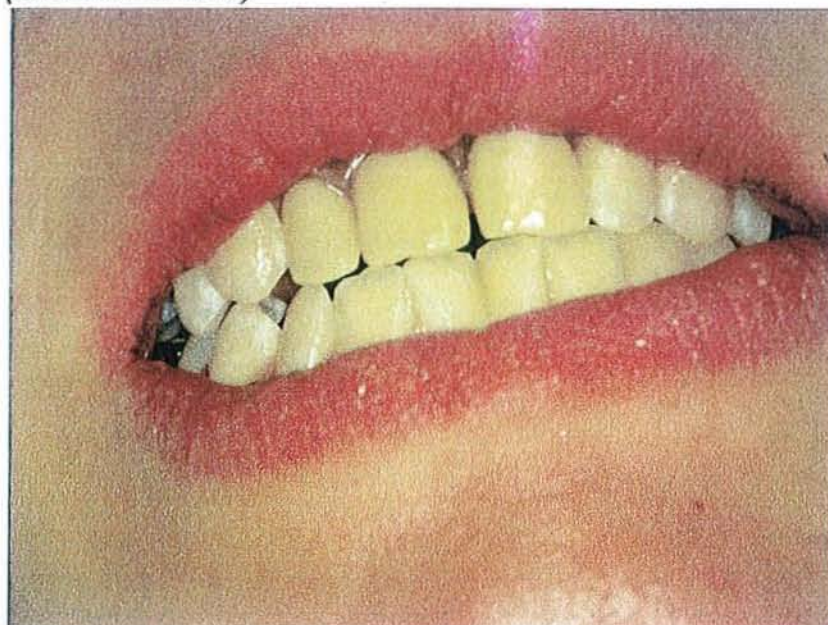


Le bilan radiographique postérieur montre l'importance du séquestre : ceci permet de se rendre compte de l'étendue des dégâts causés par son syndrome d'où l'impériosité de faire un bon diagnostic.

Par contre, c'est la radiographie qui indique l'étendue des problèmes et des difficultés à venir : perte osseuse notable en regard de la latérale présageant des soucis.

Photo du traitement prothétique obtenu par praticien interposé :

(Coll.Dr.C.WANG)



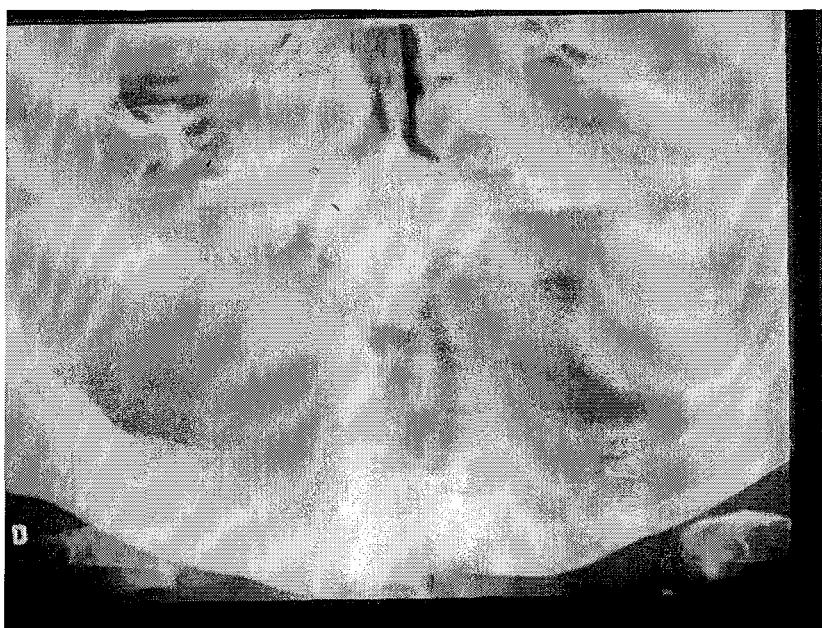### V.8. HUITIEME CAS :

Il s'agit d'un patient de 50 ans en phase de renouvellement prothétique.  
Le patient est édenté depuis plus de 20 ans.

Lors d'une prise d'empreinte, le praticien a mis en évidence une fistule palatine.

Le bilan radiologique (OPT) ne va pas confirmer une, mais trois inclusions.  
Dans ce cas, si seule une radiographie occlusale avait été réalisée, on aurait fait un diagnostic en décalage avec la réalité clinique. En effet, celle-ci ne donne qu'une vision partielle de l'arcade et l'on serait passé à côté des deux autres dents incluses.

Il faut donc que l'examen complémentaire réponde à la situation clinique.



*(Coll. Dr. C. WANG)*

Dans ce cas, la clinique n'a révélée qu'une partie du problème.

Le patient portant une prothèse totale depuis de nombreuses années sur un terrain pathologique asymptomatique, il était facile de conclure que tout allait bien.

D'autant qu'il n'y avait pas de fractures récidivantes de la prothèse maxillaire.(Pas de canine incluse)

Dans ce cas, c'est la radio qui prime sur la clinique en complétant le diagnostic.

#### V.9. NEUVIEME CAS :

Il s'agit ici d'une patiente de 80 ans souffrant d'algies faciales.

La situation est d'autant plus lourde qu'elle est touchée par « le syndrome méditerranéen ».

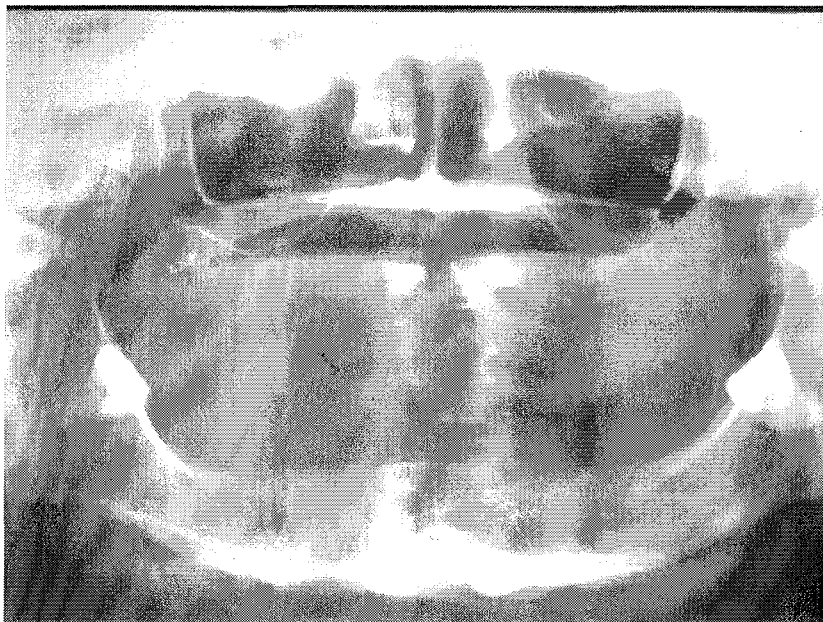
Une consultation en odontologie est demandée malgré l'édentement total haut et bas.

Cette consultation en odontologie constitue un dernier recours car elle n'a pu être prise en charge de façon satisfaisante dans d'autres services.

La patiente va être adressée en secteur psychiatrique.

Un OPT de principe va mettre en évidence deux dents de sagesse incluses en regard des nerfs mandibulaires.

*(Coll.Dr. C.WANG)*



Devant le tableau clinique ( cardiologique, diabète...), la suppression de ces deux dents de sagesse sous diazanalgésie et sous anesthésie locale va arrêter immédiatement les algies.

Le constat est le suivant :

- l'édentement ancien (plus de 20 ans)
- le port de prothèses totales bien toléré depuis toujours
- l'absence d'anomalies au niveau des tissus buccaux

Tous ces aspects ont poussé les praticiens à négliger l'usage des examens complémentaires.

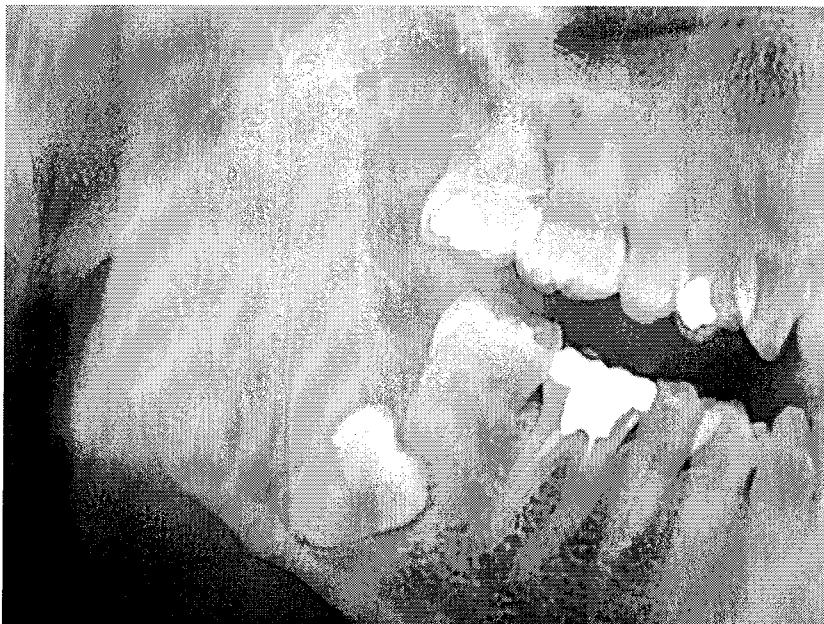On a donc un décalage évident entre un examen buccal normal et la réalité clinique découverte grâce à la radiographie ; celle ci révélant deux dents ectopiques cause de tous les maux de la patiente.

#### V.10. DIXIEME CAS :

Il s'agit d'une patiente de 35 ans présentant des algies mandibulaires droites .  
Son frère chirurgien dentiste demande un bilan radiologique type OPT, qui permet la mise en évidence d'une dent de sagesse ectopique.

Elle est adressée au service pour retrait de la dent de sagesse incluse.

(Coll.Dr.C.WANG)



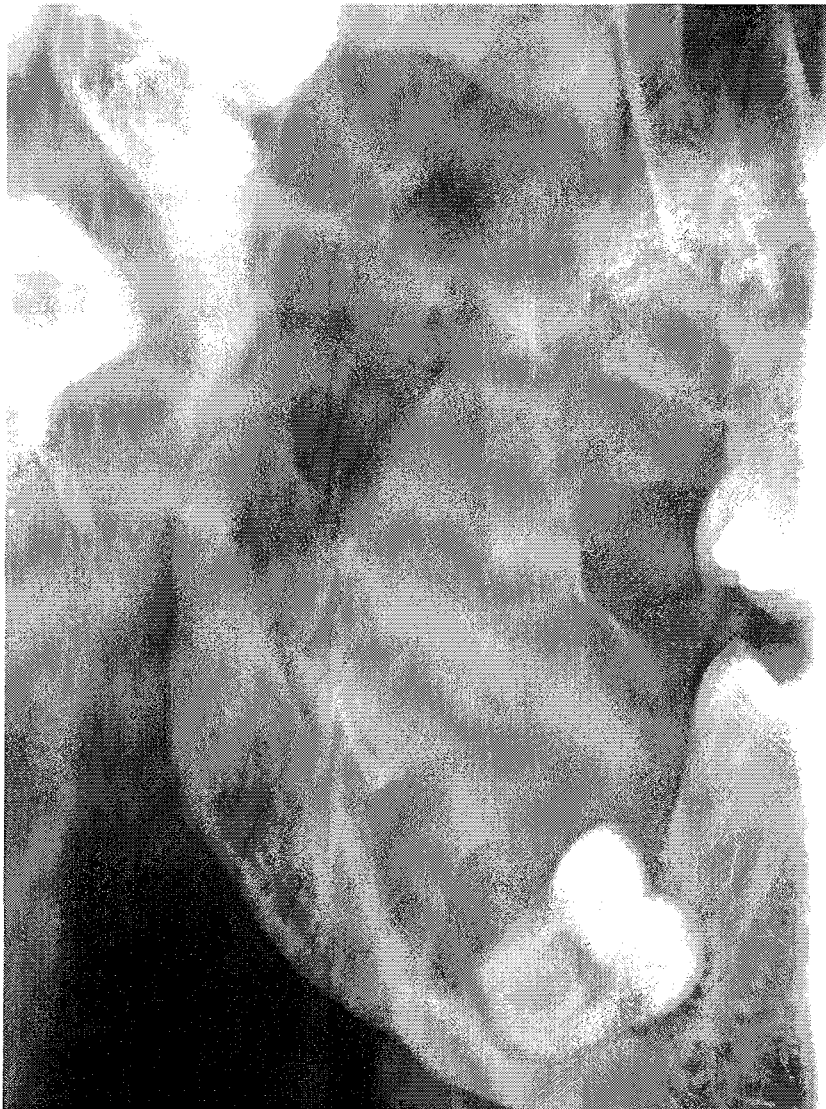

La lecture de cette radiographie laisse supposer un kyste de gros volume de la branche montante.

La clinique montre une souplesse dans la zone antérieure (crête de Henle).

Une demande d'un examen radiologique complémentaire est faite permettant la confirmation de la destruction de la branche montante.

*(Coll.Dr.C.WANG)*



Une cure chirurgicale confirmera le diagnostic de départ, c'est à dire un kyste d'origine odontologique.

L'anatomopathologie ira aussi dans ce sens.

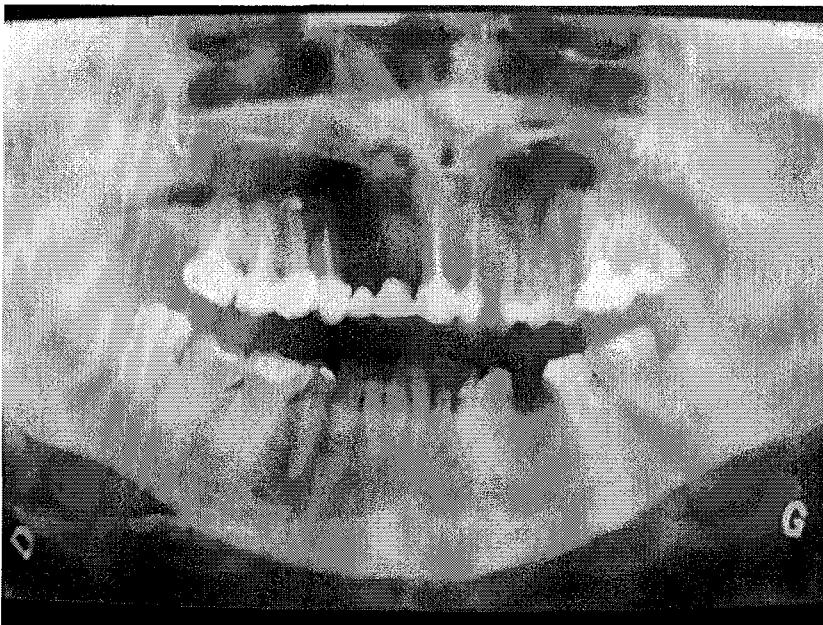
On constate ici les décalages existant entre les radiographies elles-mêmes, Certaines n'apportent aucune information supplémentaire ; tandis que d'autres plus indiquées visualisent nettement la destruction globale de la branche montante.

C'est un cas évocateur, car on se rend compte que s'arrêter sur la simple dent de sagesse incluse ne constitue pas un diagnostic satisfaisant.

#### V.11. ONZIEME CAS :

Une patiente de 42 ans ayant subi un traumatisme 20 ans avant avec une perte de 11 et 12 a bénéficié de la pose d'un bridge pour combler l'espace créé.

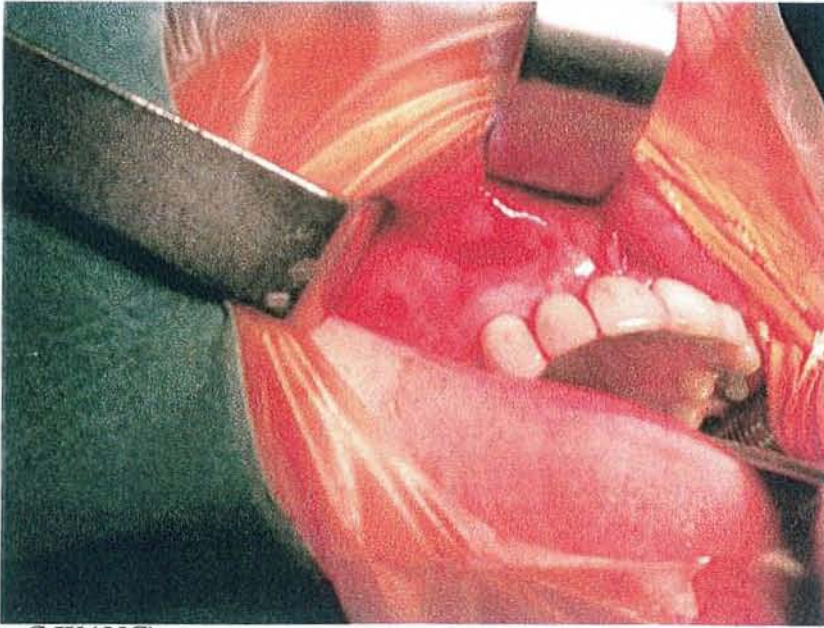
Une algie maxillaire droite nasogénienne l'amènera au service avec un OPT.



*(Coll. Dr. C. WANG)*

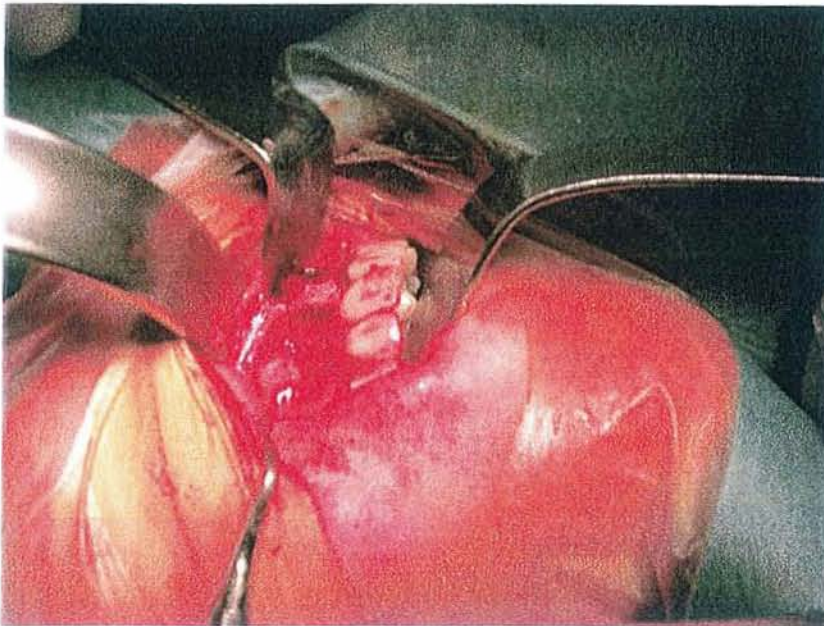
La lecture des radios , OPT-RA-Occlusale ne montrent pas de franches zones radioclares.

L'examen clinique montre une légère dépression en regard du secteur édenté.



*(Coll.Dr.C.WANG)*

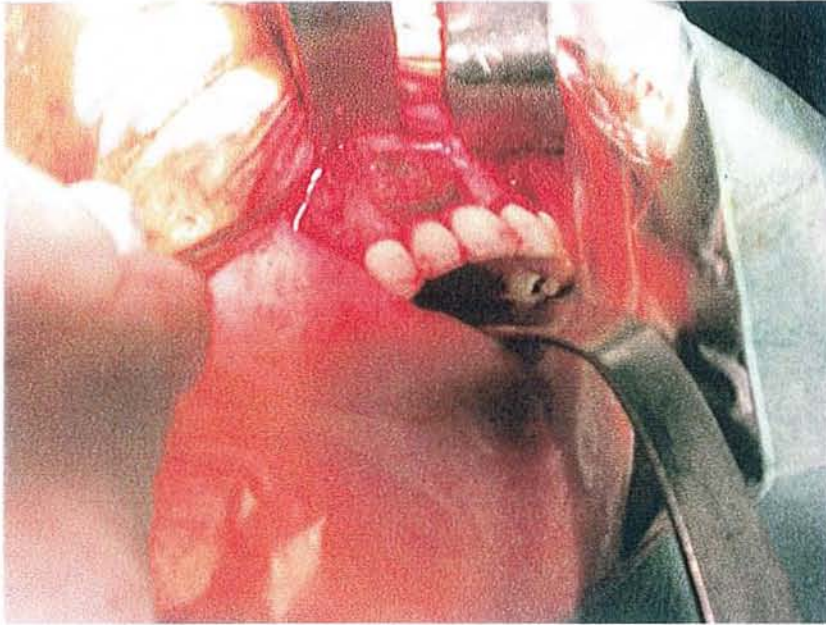*(Coll.Dr.C.WANG)*





L'intervention, comme l'anatomopathologie confirmeront la présence d'un kyste résiduel d'origine odontologique.

(Coll.Dr.C.WANG)



On constate dans ce cas le net décalage entre une clinique très évocatrice et une radiographie muette.

La patiente se plaint d'algies très sévères, la dépression en regard du secteur édenté confirme le problème.

La radiographie dans ce cas ne visualise rien de tangible.

Ici, le décalage se fait en faveur de la clinique.



### V.1. DOUZIEME CAS :

Il s'agit d'une patiente de 24 ans.

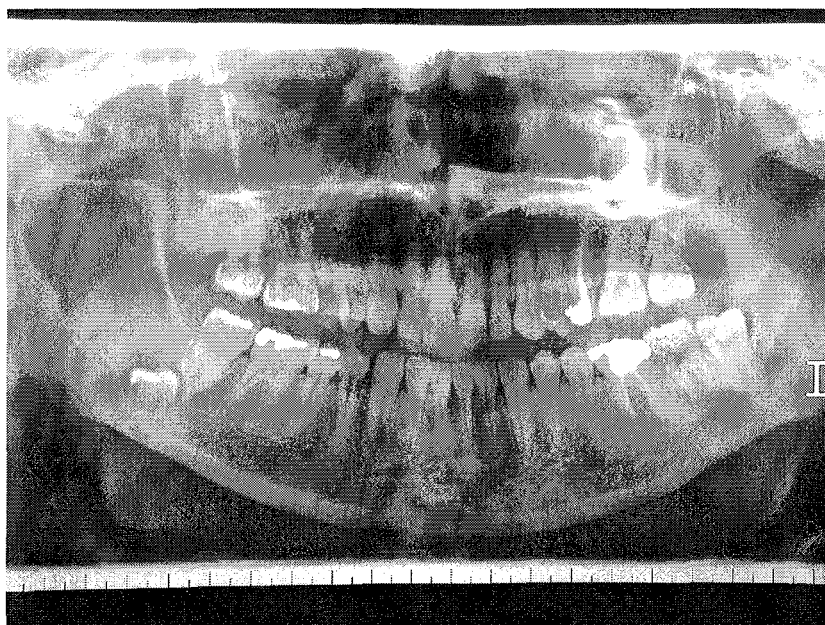
Elle a consulté son praticien pour périecoronarite sur la 38.

Une demande d'OPT est faite afin de visualiser les 3 autres dents de sagesse qui ne sont pas présentes sur l'arcade.

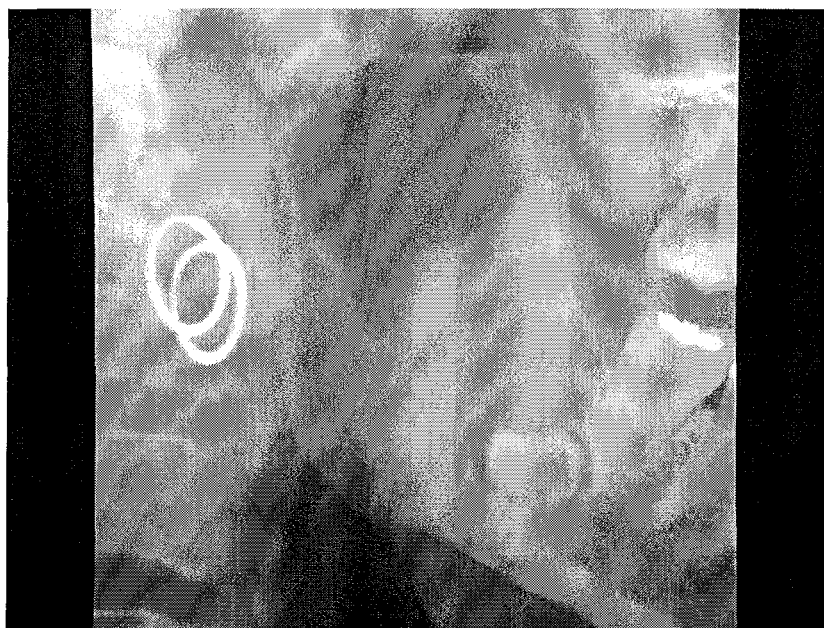
Le praticien découvre une agénésie de 18 et 28 ; 48 se trouve en situation ectopique.

Ce que révèle l'OPT pousse le praticien à orienter le patient vers le service hospitalier.


( Coll.Dr.C.WANG)



( Coll.Dr.C.WANG)



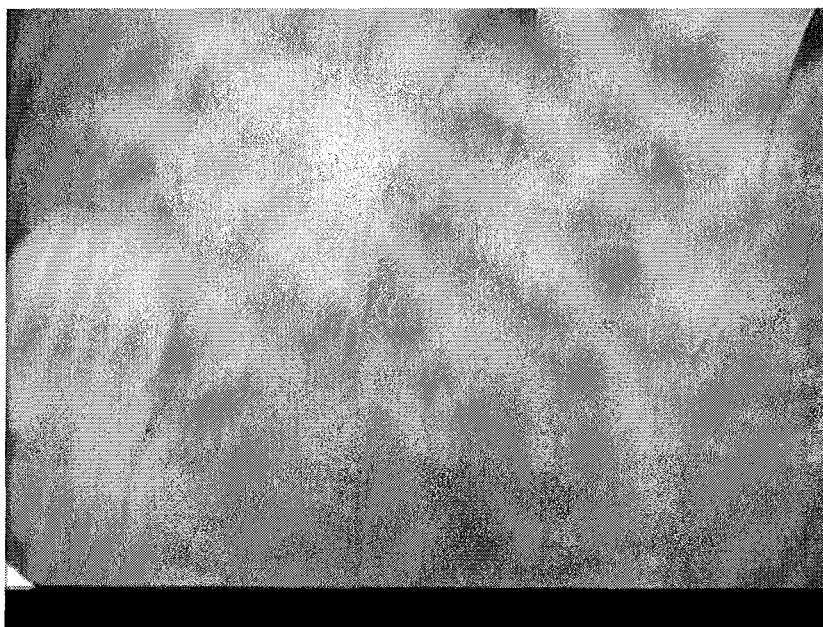
( Coll.Dr.C.WANG)



On découvre une grosse lésion au niveau de la branche montante droite.

On se rend compte ici du décalage existant entre un examen clinique qui n'apprend rien en dehors d'une péri coronarite de la 38 et l'énorme lésion que révèle l'OPT.

( Coll.Dr.C.WANG)

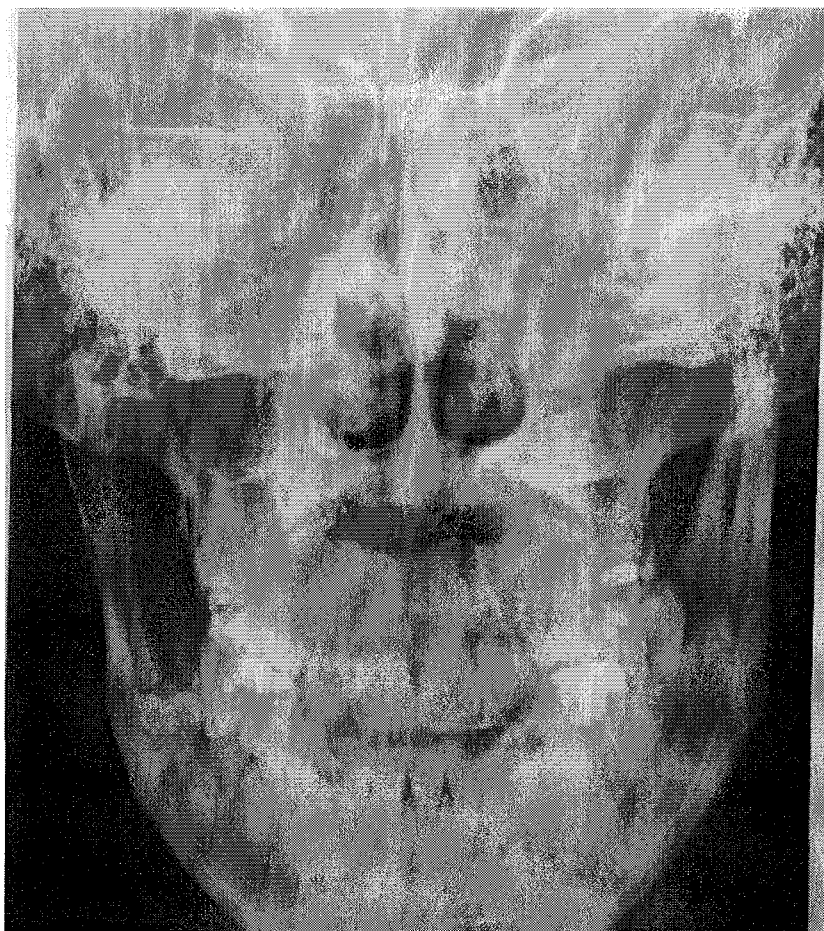


Il est à signaler qu'un simple cliché rétroalvéolaire au niveau de la 48 aurait été insuffisant pour révéler la pathologie kystique ; celui ci donnant une information en décalage avec la réalité.

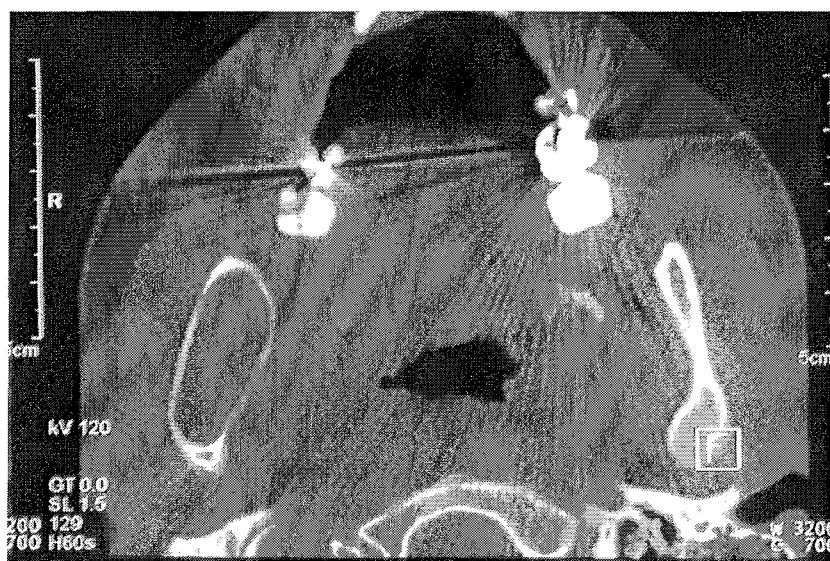
Un scanner est prescrit.

Il confirme l'OPT.

( Coll.Dr.C.WANG)

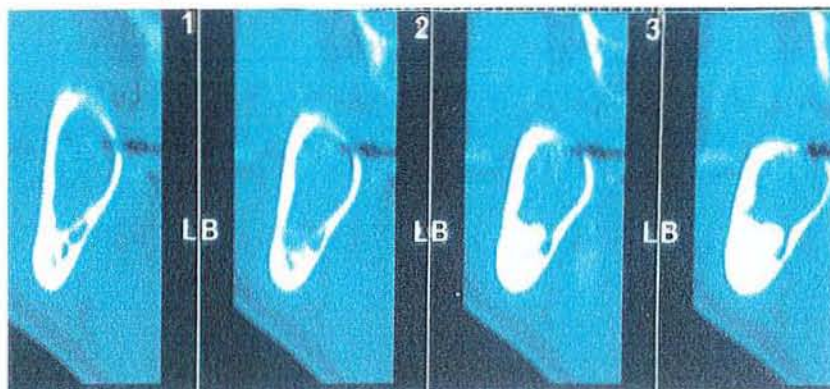


( Coll.Dr.C.WANG)



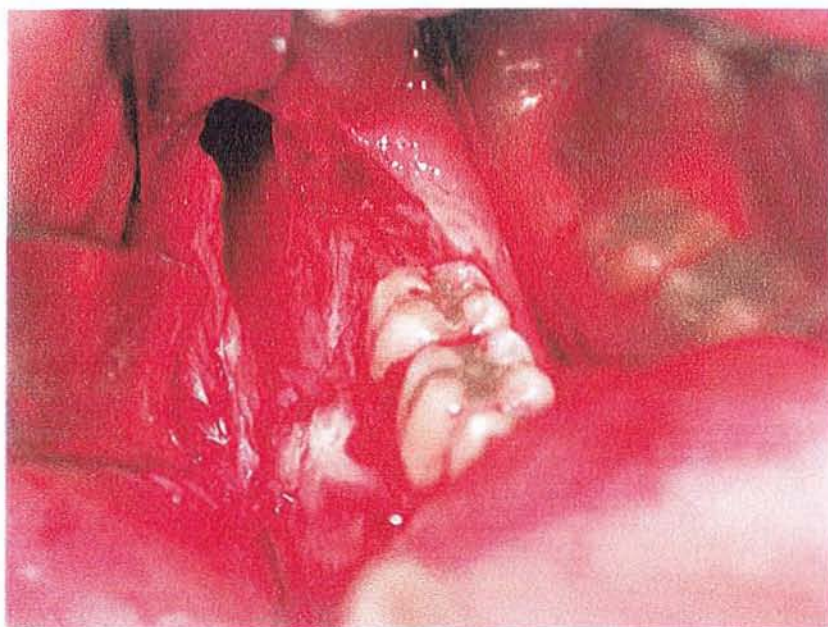


( Coll.Dr.C.WANG)




Le scanner n'apporte pas d'éléments majeurs.  
Seule l'intervention orientera de façon précise.

( Coll.Dr.C.WANG)



( Coll.Dr.C.WANG)



La pièce opératoire rend parfaitement compte de la taille de la lésion .

L'iconographie de l'intervention permet d'affirmer la conservation des corticales.

Cet aspect est essentiel car il confirme l'idée que les informations fournies par la radiographie ont leurs limites

Le décalage existe toujours, seul le geste chirurgical parle vraiment.

### V.13. TREIZIEME CAS :

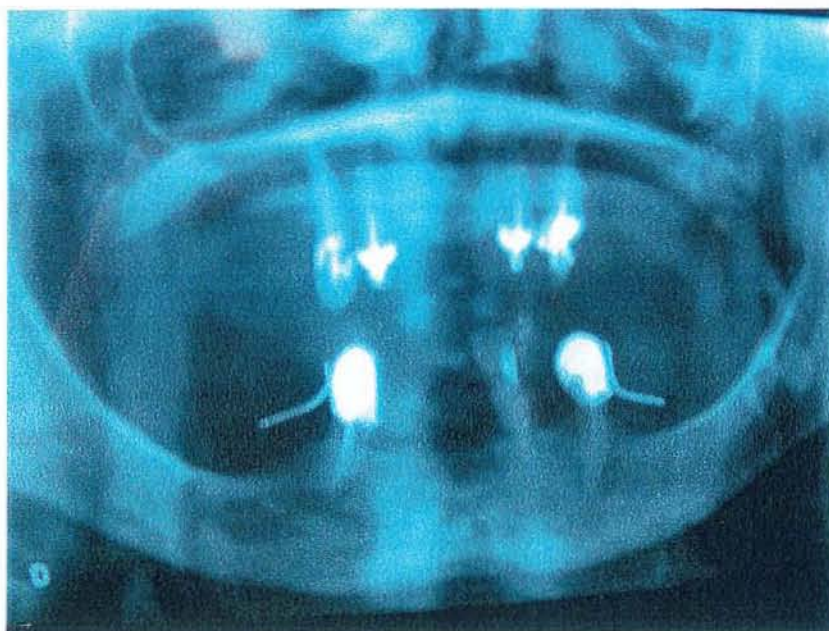
Il s'agit d'une patiente de 82 ans.

Elle est adressée pour blessure prothétique au niveau de l'hémi-maxillaire gauche.

Malgré diverses retouches effectués sur l'appareil, cette lésion ne s'estompe pas.

Un OPT est réalisé.

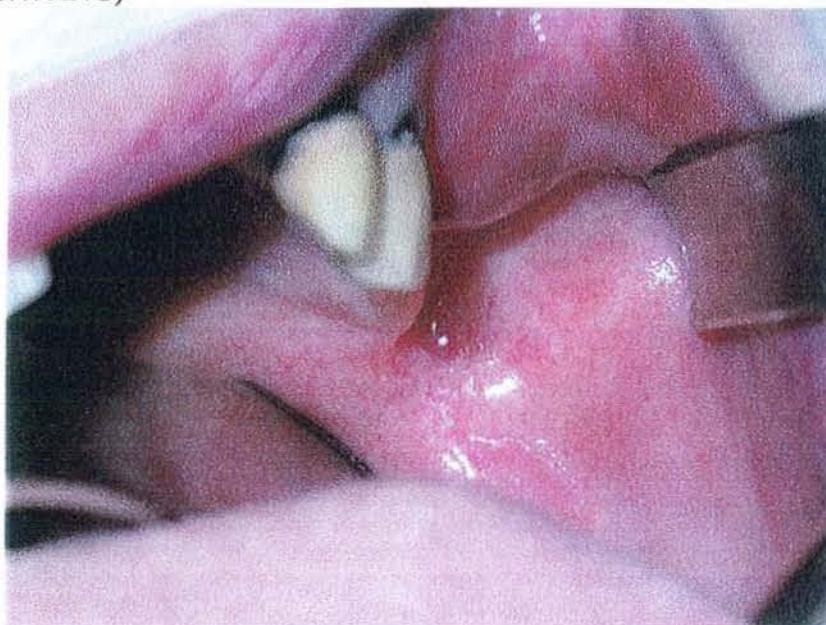( Coll.Dr.C.WANG)



Il n'est pas clair. Il n'apprend rien de particulier.

L'examen clinique se trouve donc en décalage car il révèle l'existence d'une voussure qui ne peut pas être la conséquence d'une simple blessure prothétique.

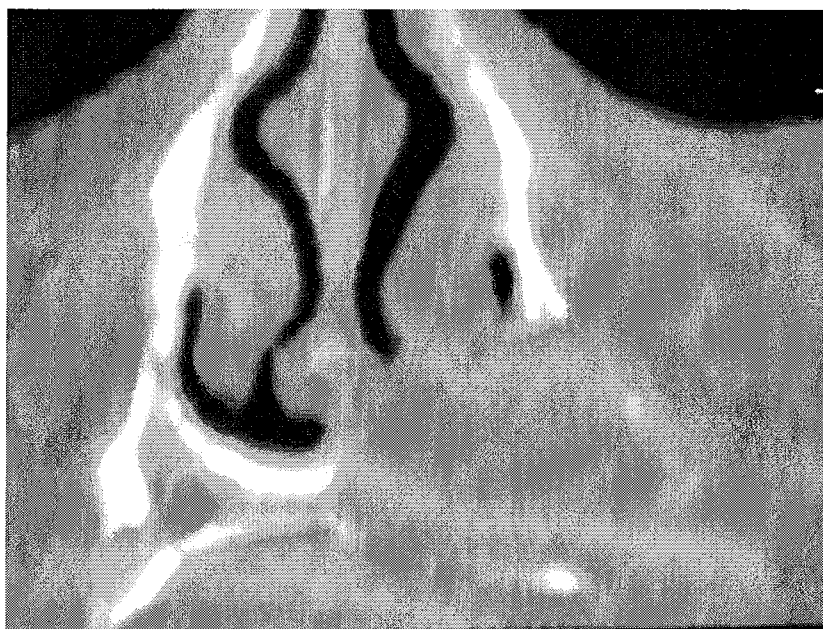
( Coll.Dr.C.WANG)



Un scanner est donc demandé :



( Coll.Dr.C.WANG)



Celui ci révèle une lésion évidente.

Ceci appelle diverses réflexions :

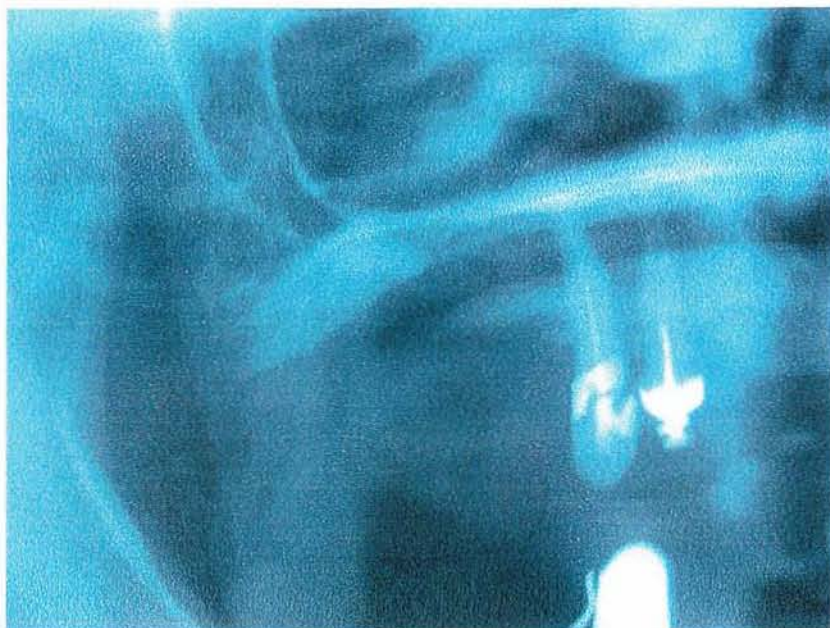D'une part un examen radiologique de qualité insuffisante ne permettant pas de faire le lien avec un examen clinique doit être recommencé.

D'autre part , s'il ne fournit pas les données attendues, il faut pousser l'exploration à l'aide d'autres examens complémentaires.

Enfin, les décalages entre l'information clinique et la radiographie étant courant, il ne faut pas se contenter à la réception de la radiographie d'analyser la seule zone incriminée.

Cet OPT nous le prouve en révélant l'existence d'une racine résiduelle au niveau de l'hémi maxillaire droit.

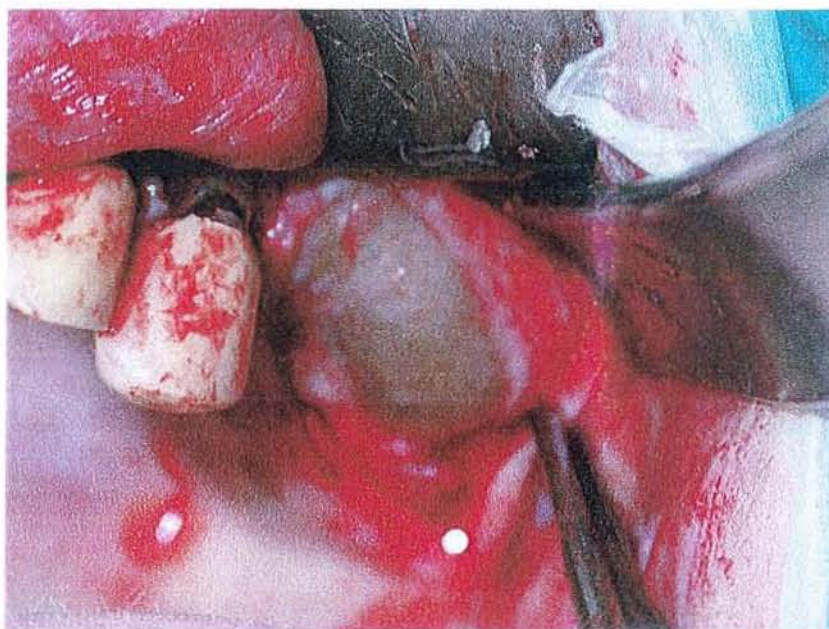
( Coll.Dr.C.WANG)



L'intervention va encore nous montrer les limites des informations radiographiques.

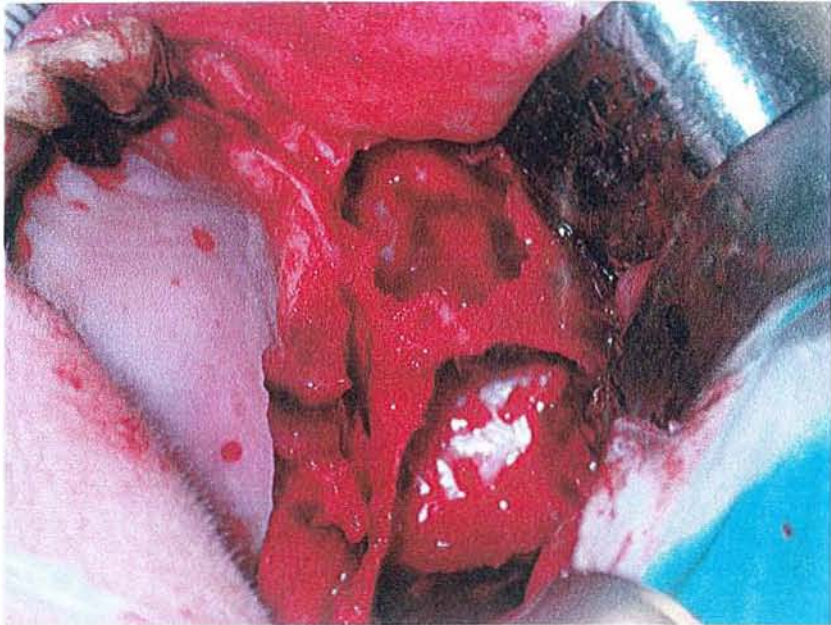
La levée du lambeau au niveau de l'hémi-maxillaire gauche

(Coll.Dr.C.WANG)



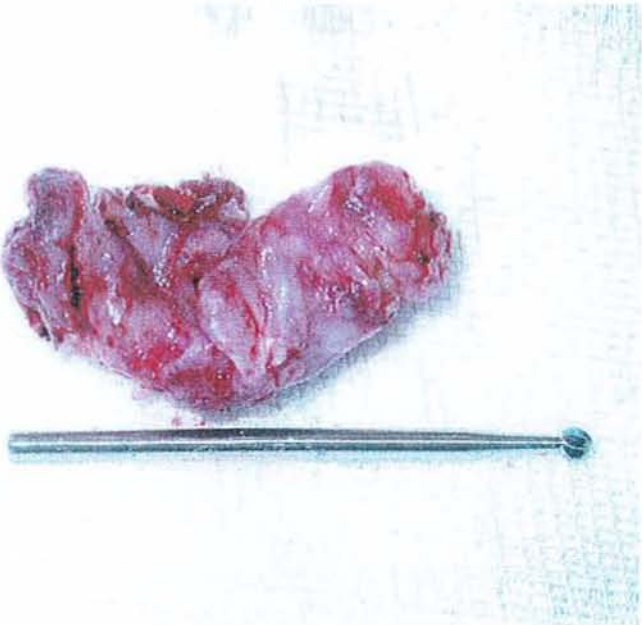


(Coll.Dr.WANG)



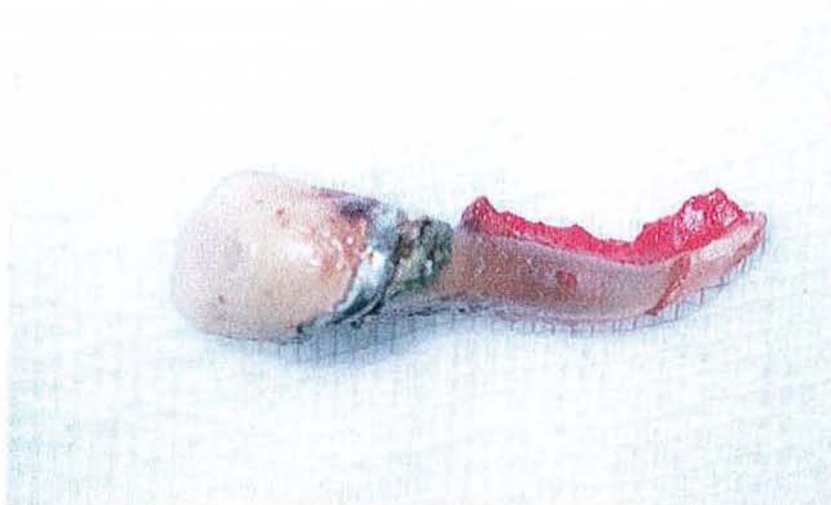Taille de la lésion après son retrait:

(Coll.Dr.WANG)



Une rhizalyse importante de la racine restante va être découverte au moment de l'intervention.

(Coll.Dr.WANG)



#### V.14. QUATORZIEME CAS :

Il s'agit d'un enfant de 9 ans victime d'un traumatisme datant de 4 mois.

Il a été vu en post-traumatique au sein d'un cabinet .

Le praticien a conclu à la normalité de la situation.

Il est donc vu 4 mois plus tard par un autre praticien qui constate par radiographie une fracture de 21.

Ce même praticien l'adresse au CHRU pour fracture de l'incisive centrale.

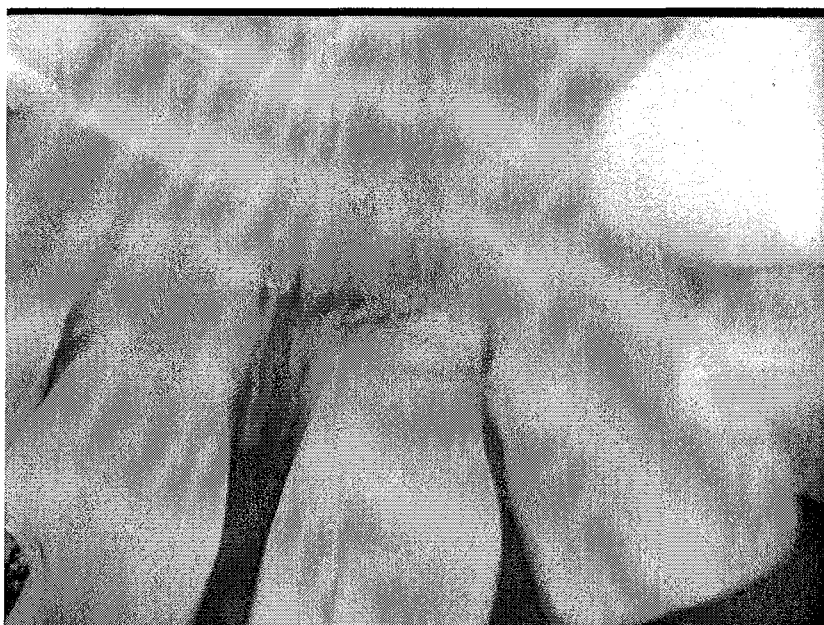L'examen clinique ne révèle pas de mobilité, ni d'inflammation.

Une RA est réalisée et la lecture effectuée dès la sortie du fixateur.

La radio encore humide révèle une fracture semblant confirmer le premier diagnostic.

La radio sèche révèle non pas une fracture mais une rhizalyse spectaculaire.

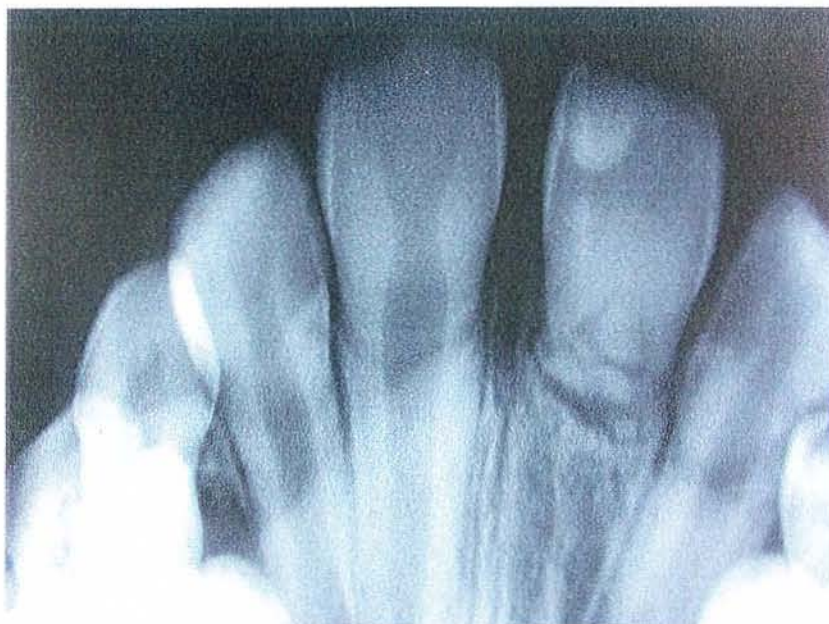(Coll.Dr.C.WANG)



Ce décalage entre ces 2 lectures de la même radio confirme les risques courants d'erreurs et la rigueur nécessaire indispensable à un bon diagnostic.

On peut rapidement par manque de rigueur constater des choses totalement décalées avec la réalité clinique.

(Coll.Dr.C.WANG)

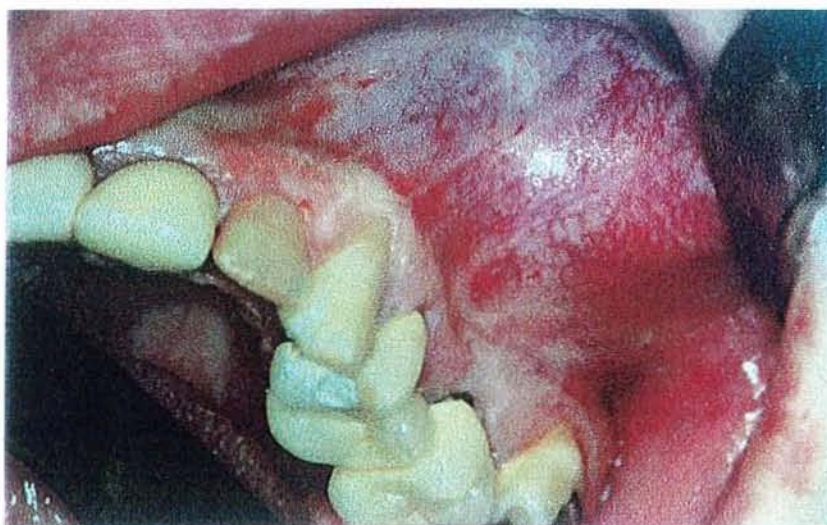

En effet, une lecture rapide de la radiographie peut faire croire à une fracture. Il n'en est rien.

#### V. QUINZIEME CAS :

C'est le cas d'un patient de 40 ans qui vient consulter au CHRU.(service odontologico chirurgicale).

Voici la vue intra-buccale au jour de la consultation. (Coll.Dr.C.WANG)





- Anamnèse:

Ce patient a consulté son praticien en octobre 1996 pour une voussure de l'hémi maxillaire gauche.

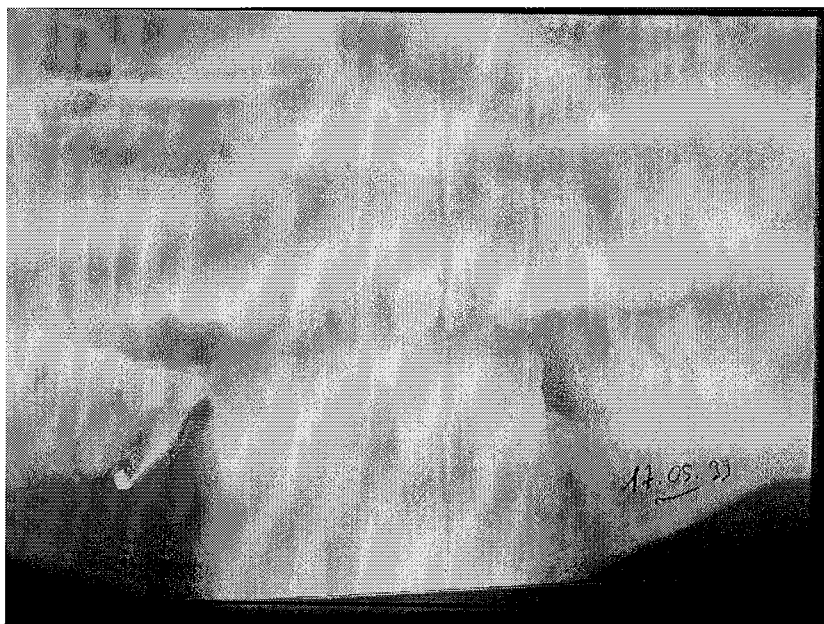
Devant l'absence de signe clinique et après la lecture de l'OPT, le praticien conclut à une dysmorphie maxillaire .

La situation est normale à ses yeux.

Une nouvelle consultation en mai 1999 se soldera de la même manière : RAS.

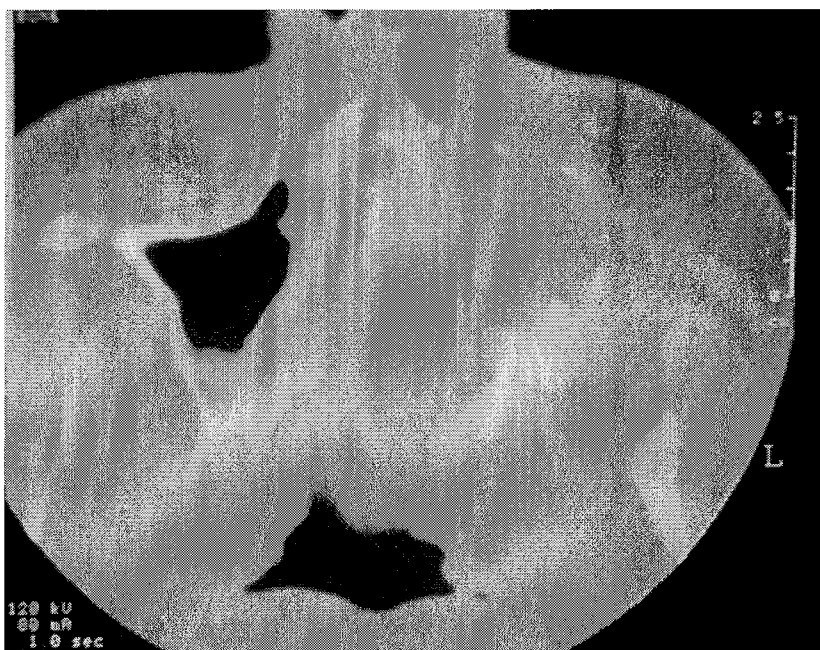
Le praticien retient un aspect de sinusite et l'envoie consulter l'ORL.

( Coll.C.WANG)



Devant la persistance de la voussure maxillaire gauche sans dépressibilité, une demande de TDM est faite par le praticien ORL.

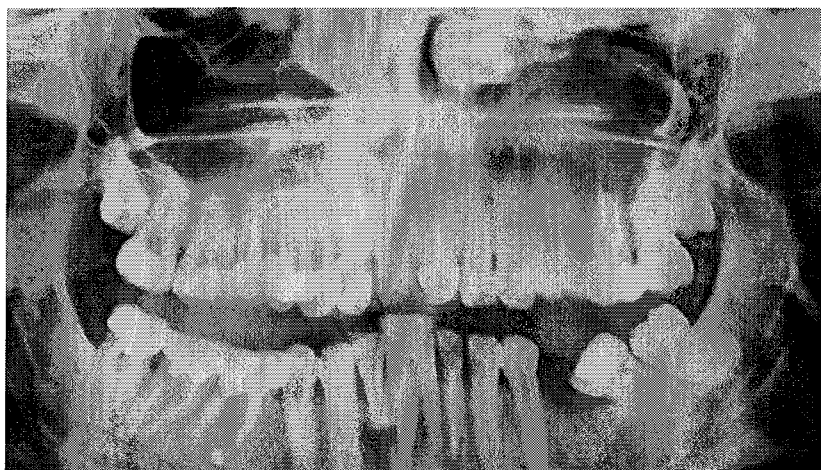(Coll.Dr.C.WANG)



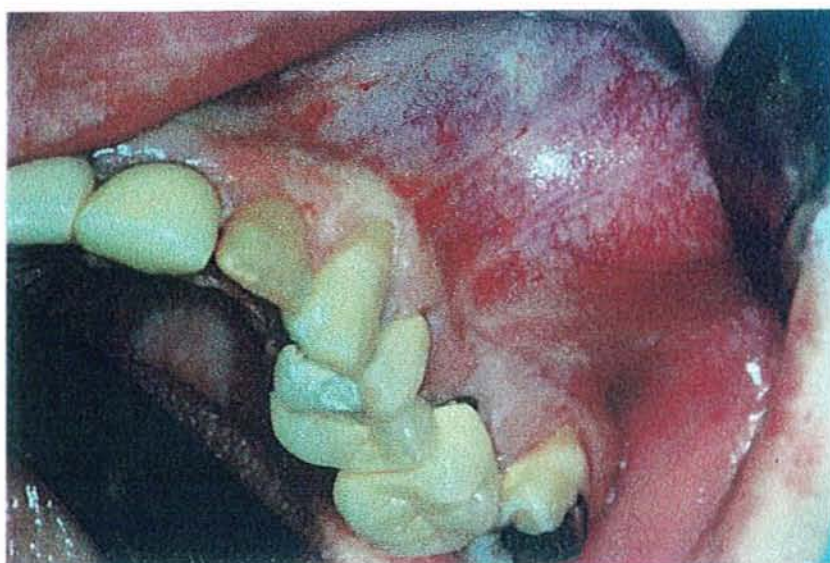Une demande de consultation au service maxillo-facial est formulée; il est alors adressé au service odonto chirurgical pour avis et traitement.

Une demande d'OPT numérisé va confirmer la présence d'une tumeur maxillaire gauche juxta-sinusienne.

(Coll.Dr.C.WANG)

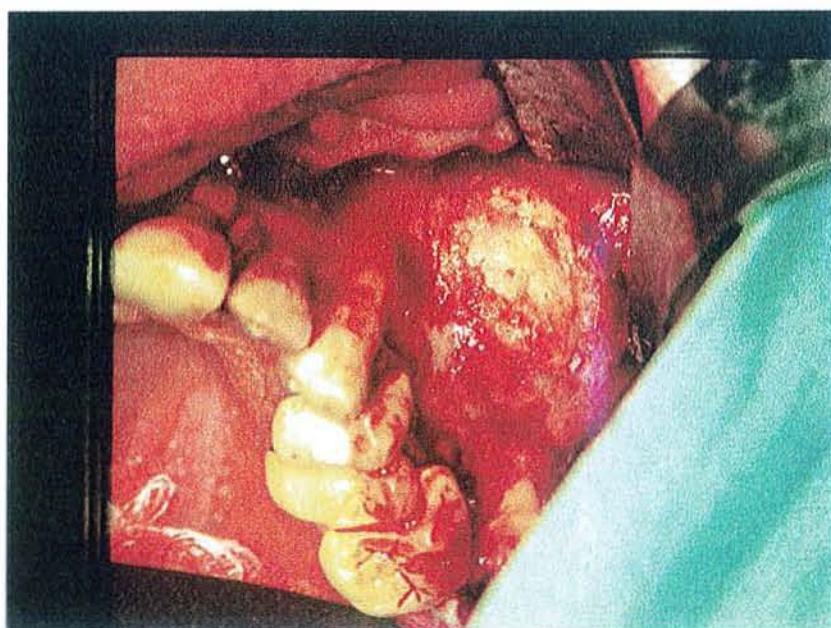


(coll.Dr.C.WANG)



- Vues per-opératoires:

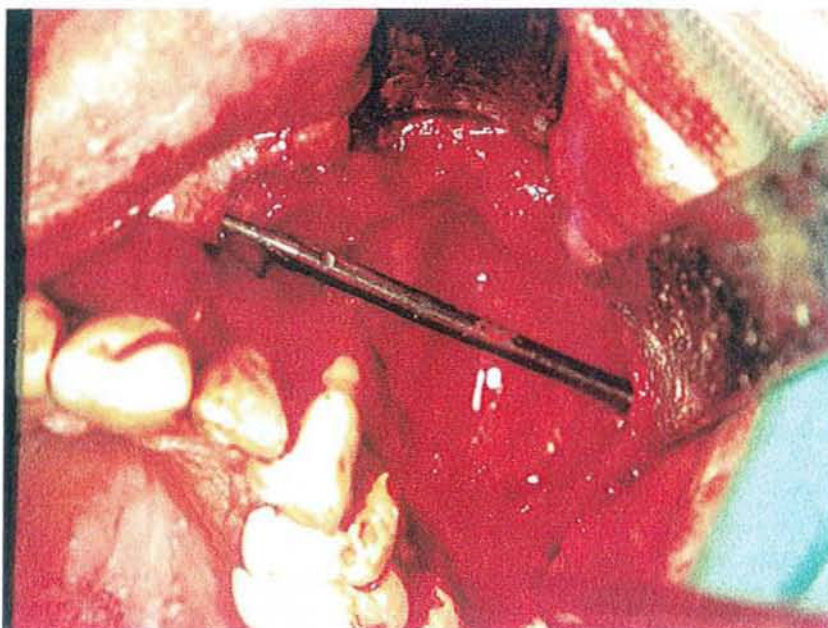
(coll.Dr.C.WANG)





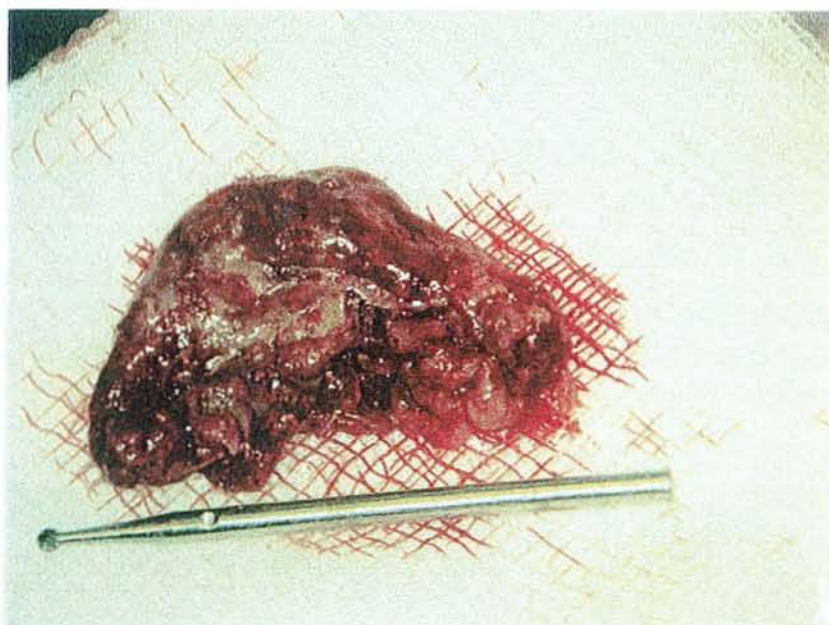
La taille de la cavité après le retrait de la lésion.  
Une fraise chirurgicale mesure 5 cm  $\frac{1}{2}$ .

(coll.Dr.C.WANG)



- Taille de la lésion:

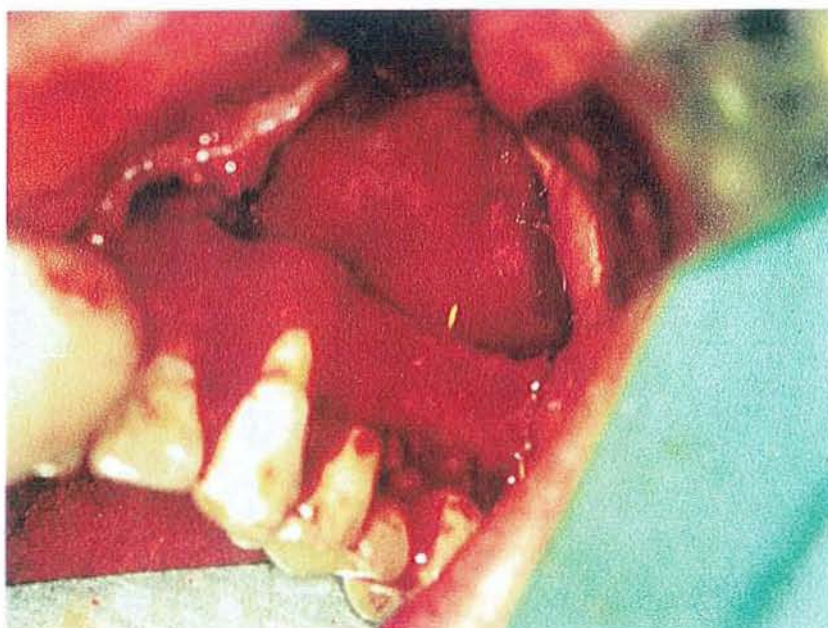(coll.Dr.C.WANG)





- Voici la cause de la lésion: un cône de GUTTA qui dépasse.

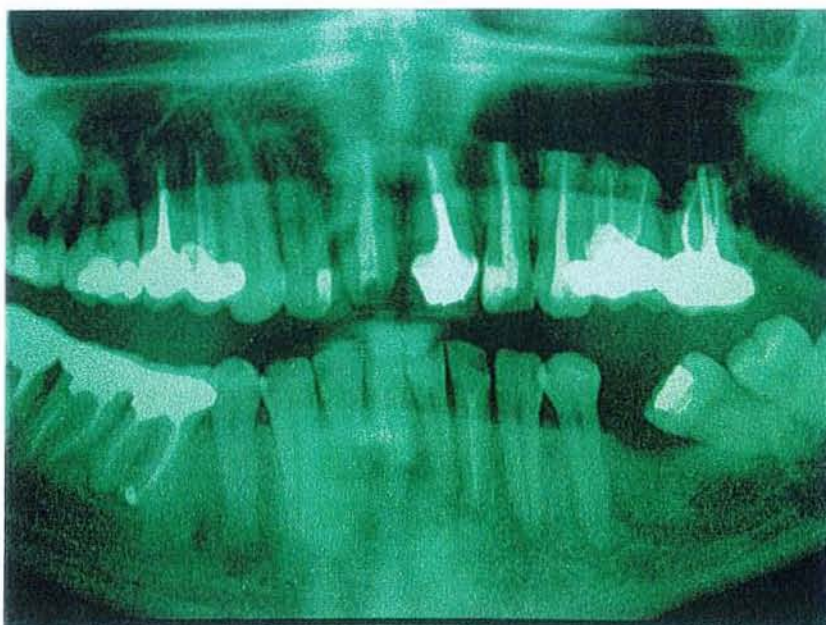
(coll.Dr.C.WANG)



Après exérèse de la lésion, des résections apicales de tout le secteur sont effectuées. Les dents sont donc toutes conservées, alors qu'il avait été envisagé de les extraire.

-Réalisation d'un OPT post opératoire.

(coll.Dr.C.WANG)



En conclusion, il faut insister sur la nécessité de travailler sur des radiographies de bonne qualité et ne pas hésiter à faire refaire un examen complémentaire non exploitable ; au risque de se trouver en décalage complet avec la réalité clinique.

## **CONCLUSION**

Au terme de cette étude, on se rend compte de la fréquence des erreurs de diagnostic dans la pratique odontologique quotidienne.

La réponse à cette situation correspond à ce qui suit :

- I. D'une part, lutter contre ces erreurs de diagnostic, c'est réaliser l'examen clinique et radiographique de façon correcte techniquement parlant.  
C'est ensuite en faire un usage judicieux, c'est à dire, tirer d'informations cliniques ou radiologiques valables, des conclusions opportunes.
  
- II. D'autre part, lutter contre ces erreurs de diagnostic, c'est replacer les outils diagnostiques à leur place.

Il faut indiscutablement placer l'analyse clinique au premier plan.

-1- D'abord comme moyen diagnostique en tant que tel qui suffit dans de nombreux cas.

-2- Ensuite comme outil servant dans la détermination des examens complémentaires, l'examen clinique constituant le centre du processus décisionnel.

-1- La clinique a toujours été là pour nourrir l'analyse du praticien dans sa recherche du diagnostic.

Si l'examen clinique est mené de façon rigoureuse, on détecte un très grand nombre de pathologies sans recours à des examens plus sophistiqués.

Il doit donc être la première étape nécessaire et incontournable.

Dans le cas où l'on se heurte à un défaut d'information après cet examen clinique, le recours aux examens complémentaires se justifie, mais à cette seule condition.

-2- Dans le cas du recours aux examens complémentaires, ceux-ci suivent toujours l'analyse clinique.

C'est cette dernière qui va les orienter, les dicter.

Elle est le centre décisionnel.

L'analyse clinique va dicter le type d'information à recueillir, le type de structure à explorer, donc quel examen complémentaire sera nécessaire.

Quand ces structures seront analysées grâce à l'examen complémentaire, la clinique réinterviendra pour opérer une comparaison entre ce qu'elle sait et les éléments nouveaux obtenus grâce à ce dernier.

Si de cette confrontation, on tire un accord entre la clinique et la radiographie, le diagnostic en découlera.

Dans le cas inverse, la clinique dictera une recherche radiographique plus spécialisée.

La même étape comparative entre données radiographiques nouvelles et cliniques sera à nouveau effectuée.

Ce va-et-vient doit permettre d'obtenir une unité d'analyse entre la clinique et la radiographie pour pouvoir réaliser le diagnostic.

Le même procédé de comparaison sera mené entre l'anatomo-pathologie et la clinique, entre l'anatomo-pathologie et la radiographie.

Cette analyse amène à considérer les examens radiographiques exécutés d'emblée dans les cabinets dentaires comme une erreur dans le processus d'élaboration du diagnostic.

La seule exception à cette règle sera les protocoles spécifiques comme les protocoles pré-greffes où l'OPT est exigé dans le cadre d'un bilan complet ou des cas particuliers évoqués dans notre développement.

On ne tient pas compte dans ce cas de la situation clinique pour motiver cet examen complémentaire.

La découverte fortuite constitue la seule exception avec une situation asymptomatique, mais elle ne constitue en aucun cas la règle.

En fonctionnant ainsi, les décalages entre les diagnostics cliniques et radiologiques seront rares.

Dans les cas extrêmes où malgré toute l'attention et la rigueur retenues,

on se trouve face à ce décalage, c'est qu'il y a une supériorité d'un moyen diagnostique par rapport à l'autre.

Il faudra utiliser la méthode des diagnostics différentiels pour privilégier le bon diagnostic et réclamer pour les cas complexes un avis de confrère plus expérimenté.





## **BIBLIOGRAPHIE**

1. LE BRETON G.  
Traité de sémiologie et clinique odonto-stomatologique  
Paris : CdP, 1997, pp. 5-70.
2. SHEAR M., SEWARD G. R.  
Cysts of the oral regions. –Third edition.-  
Oxford : Wright, 1992. –291 p.
3. DOYON D., PAJONI D ., IDIR A., et coll.  
- Imagerie dento-maxillaire –  
Paris : Masson, 1995. – 137 p, - (Cahiers de radiologie ; 11.)
4. MALADIERE E., BADO F et MENINGAUD JP.  
Examen clinique en stomatologie.  
Encycl Méd Chir (Elsevier, Paris), Stomatologie/Odontologie, 22-010-A-  
10,1999 : 1-6.
5. PIETTE E, REYCHLER H.  
Lésions cutanéomuqueuses élémentaires. In : Bourlond A, Pirard CH eds.  
Traité de pathologies buccale et maxillo-faciale. Bruxelles : De Boeck-Wesmael,  
1991 : 179-186.
6. VAILLANT JM, LAUDENBACH P.  
Pathologie des glandes salivaires.  
Paris : Flammarion Médecine-Sciences, 1988 : 19-35.
7. PIETTE E, REYCHLER H  
Pathologie des dents. In : Simon JF ed. Traité de pathologies buccale et maxillo-  
faciale.  
Bruxelles : De Boeck-Wesmael, 1991 : 1161-1308
8. TEMAN G., LACAL A., SARAZIN L.  
Imagerie maxillo-faciale pratique.  
Paris : Quintessence International, 2002, pp.11-52.

9. CAVEZIAN R., PASQUET G., BEL G., BALLER G.  
Imagerie dento-maxillaire . Approche radio-clinique.  
Paris : Masson, 1995 : 271 p.
  
10. KLIFA P.  
Analyse comparative avec la réalité clinique des résultats radiographiques obtenus par des techniques endo ou exo-buccales classiques. Thèse : Chir. Dent. : Odontologie : Nice : 1993. Pp 34-35.
  
11. PASLER F.A.  
Manuel de radiologie dentaire et maxillo-faciale .  
Paris : Doin, 1987 . – 374 p.
  
12. LAUDENBACH.P., BONNEAU.E. , KORACH.G.  
Radiographie panoramique dentaire et maxillo-faciale  
Paris : Masson, 1977. – 117 p.
  
13. MASKOUD Carlo., NAGUY Kristina.  
Découverte fortuite d'une image lacunaire mandibulaire  
Inf.Dent., 2002.,15, pp. 973-974.
  
14. LECLERCQ O., LESCLOUS P.  
Aspergillome d'un sinus maxillaire : à propos d'une observation clinique  
Inf.Dent., 2002., 6, pp. 319-324.
  
15. MASKOUD C.  
Découverte radiographique fortuite d'une calcification cervicale  
Inf.Dent., 2001., 41, pp. 3609-3610.
  
16. MONTEIL RA , RAYBAUD H  
Anatomie pathologique des lésions tumorales de la cavité buccale, des maxillaires et des glandes salivaires. Encycl Méd Chir (Elsevier, Paris), Stomatologie/Odontologie, 22-011-S-12, 1998, 9p.
  
17. WOOD RE, NORTJE CJ, PADAYACHEE , GROTEPASS F  
Radicular cyst of primary teeth mimicking premolar dentigerous cysts : report of three cases.  
J. Dent. Child., 1998, 55, 4, pp. 288-290.

18. MAC VANEY TP, KALKWARF KL, LINCOLN  
Misdiagnosis of an impacted supernumerary tooth from a panoramic radiograph.  
Oral Surg. Oral Med. Oral Pathol., 1976, 41, 5, pp 678-681.
19. ALI M, BAUGHMANN RA  
Maxillary odontogenic keratocyst. A common and serious clinical misdiagnosis.  
Dentistry and medicine.  
JADA, 2003, 134, 7, pp 877-883.
20. KIM J, ELLIS GL  
Dental follicular tissue : misinterpretation as odontogenic tumors.  
J Oral Maxillofac Surg, 1993, 51, 7, pp 762-767.
21. LAUDENBACH P, BONNEAU E, KORACH G  
Radiographie panoramique dentaire et maxillo-faciale. Vol. 1, 2ème ed.  
Paris, Masson , 1982, 117 p.
22. MAILLAND M  
Technique de radiologie dentaire. Vol. 1  
Paris, Masson, 1987, 185 p.
23. WUEHRMANN AH, MANSON- HING LR  
Radiologie dentaire.  
Paris, Prélat, 1978, 439 p.
24. WELANDER U, MAC DAVID WD, MORRIS CR  
A method of increasing the anterior layer thickness in rotational panoramic radiography.  
Dento- Maxillo-Fac. Radiol., 1983, 12, pp 133-136.
25. ROWSE CW  
Notes on interpretation of the orthopantomogram.  
Brit Dent J, 1971, 130, p. 425-434
26. MAC DAVID WD, LANGLAIS RP, WELANDER U, MORRIS CR  
Real, double and ghost images in rotational panoramic radiography. Dento-  
Maxillo-Fac. Radiol., 1983, 12, pp. 122-128.
27. GARCIAS D, CHAUSSY J CI, BURDIN M, SAUTEYRON M

Interprétation radiographique : structures anatomiques normales simulant des phénomènes pathologiques.

Actual. Odontol-Stomatol. , 1977, 120, pp 641-652.

28. LACAN A.

Nouvelle imagerie dentaire

Paris : Cdp., 1992, - 371 p.

29. MANUILA L, MANUILA A, NICULIN M.

Dictionnaire médical

Paris : Masson, 7° Edition, 1996, 505 p.

30. ACHARD JL.

Révision accélérée en odonto-stomatologie.

Paris : Maloine, 1988, 365 p.

31. BROCHERIOU C, ROQUANCOURT A.

Anatomie pathologique dentaire et stomatologique.

Paris : Cdp., 1987, 125 p.

# **TABLE DES MATIERES**



SOMMAIRE.....	1
INTRODUCTION.....	7
<b>CHAPITRE I : L'EXAMEN CLINIQUE.....</b>	<b>10</b>
<b><u>I.1. L'INTERROGATOIRE</u> .....</b>	<b>11</b>
<b><u>I.2. L'EXAMEN PROPREMENT DIT</u> .....</b>	<b>12</b>
<b><u>I.2.1. L'EXAMEN EXO-BUCAL</u> .....</b>	<b>12</b>
<b><u>I.2.1.1. LE MASSIF FACIAL OSSEUX</u> .....</b>	<b>13</b>
<b><u>I.2.1.2. LES ARTICULATIONS TEMPORO-MANDIBULAIRES</u> .....</b>	<b>13</b>
<b><u>I.2.1.3. LES AIRES GANGLIONNAIRES CERVICO</u></b>	
<b><u>FACIALES</u> .....</b>	<b>14</b>
<b><u>I.2.2. L'EXAMEN ENDO BUCAL</u> .....</b>	<b>14</b>
<b><u>I.2.2.1. L'ORIFICE BUCCAL ET LES LEVRES</u>.....</b>	<b>15</b>
<b><u>I.2.2.2. LA MUQUEUSE BUCCALE</u>.....</b>	<b>15</b>
<b><u>I.2.2.3. LA LANGUE</u> .....</b>	<b>16</b>
<b><u>I.2.2.4. LE PLANCHER DE BOUCHE</u> .....</b>	<b>16</b>
<b><u>I.2.2.5. LA REGION DU PALAIS</u> .....</b>	<b>17</b>
<b><u>I.2.2.6. LES GLANDES SALIVAIRES</u> .....</b>	<b>18</b>
<b><u>I.2.2.7. LA DENTURE ET LE PARODONTE</u> .....</b>	<b>19</b>
<b><u>I.2.2.8. LES ARTICULATIONS TEMPORO-MANDIBULAIRES</u> .....</b>	<b>19</b>
<b>CHAPITRE II : LES EXAMENS COMPLEMENTAIRES : L'IMAGERIE DENTO-</b>	
<b>MAXILLAIRE ET L'ANATOMOPATHOLOGIE.....</b>	<b>21</b>
<b><u>II.1. LES TECHNIQUES RADIOLOGIQUES EN ODONTOLOGIE</u>.....</b>	<b>22</b>
<b><u>II.1.1. LES CLICHES RETRO-ALVEOLAIRES</u>.....</b>	<b>22</b>



II.1.1.1. <u>LE PRINCIPE</u> .....	22
II.1.1.2. <u>LES TECHNIQUES</u> .....	23
II.1.1.3. <u>INTERETS</u> .....	23
II.1.1.4. <u>INCONVENIENTS</u> .....	24
II.1.1.5. <u>AVANTAGES DU CONVENTIONNEL</u> .....	25
<b>II.1.2. LES CLICHES OCCLUSAUX</b> .....	25
II.1.2.1. <u>LE PRINCIPE</u> .....	25
II.1.2.2. <u>INTERETS</u> .....	25
II.1.2.3. <u>LA LECTURE</u> .....	26
II.1.2.3.1. En projection orthogonale.....	26
II.1.2.3.2. En projection oblique.....	27
<b>II.1.3. LE MAXILLAIRE DEFILE -BLONDEAU -INCIDENCE</b>	
<b>TANGENTIELLE</b> .....	28
II.1.3.1. <u>LE PRINCIPE</u> .....	28
II.1.3.2. <u>LES TECHNIQUES</u> .....	28
II.1.3.3. <u>INTERETS</u> .....	30
II.1.3.4. <u>LA LECTURE</u> .....	30
<b>II.1.4. LE PANORAMIQUE DENTAIRE OU ORTHOPANTOMOGRAMME</b>	31
II.1.4.1. <u>LE PRINCIPE</u> .....	31
II.1.4.2. <u>LA LECTURE</u> .....	31
IV.1.4.2.1. <u>L'appréciation des structures dentaires</u> .....	31
IV.1.4.2.2. <u>L'appréciation des structures maxillaires</u> .....	32
IV.1.4.2.3. <u>L'appréciation des structures mandibulaires</u> .....	32
IV.1.4.2.4. <u>Les parties molles</u> .....	34
IV.1.4.2.5. <u>Schéma récapitulatif des structures maxillaires et mandibulaires</u> ....	34
II.1.4.3. <u>INTERETS</u> .....	35
<b>II.1.5. L'EXAMEN TOMODENSITOMETRIQUE OU SCANNER</b> .....	36
II.1.5.1. <u>LE PRINCIPE</u> .....	36
II.1.5.2. <u>LA LECTURE</u> .....	37
II.1.5.3. <u>INTERETS</u> .....	37
II.1.5.4. <u>LES INCONVENIENTS</u> .....	38
<b>II.1.6. L'IRM OU IMAGERIE PAR RESONANCE MAGNETIQUE</b> .....	39
II.1.6.1. <u>LE PRINCIPE</u> .....	39
II.1.6.2. <u>INTERET</u> .....	40

II.1.6.3. <u>LES INCONVENIENTS</u> .....	40
II.1.7. <b>STRATEGIES D'EXPLORATION EN IMAGERIE ODONTOLOGICO-CHIRURGICALE</b> .....	41
II.1.7.1. <u>DANS LE CAS DES FEMMES ENCEINTES</u> .....	41
II.1.7.2. <u>DANS LE CAS D'UN TRAUMATISME</u> .....	41
II.1.7.3. <u>DANS LE CAS DE COMPLICATIONS APRES EXTRACTION, APRES TRAITEMENT ENDODONTIQUE</u> .....	42
II. 1.7.4. <u>DANS LE CAS D'ALGIES</u> .....	42
II.1.7.5. <u>DANS LE CAS D'UNE RECHERCHE DE LESIONS INFECTIEUSES OU NOMBREUSES CARIES A L'EXAMEN CLINIQUE</u> .....	43
II.1.7.6. <u>DANS LE CAS D'UNE DENT INCLUSE</u> .....	45
II.1.7.7. <u>DANS LE CAS D'ANOMALIE DENTAIRE</u> .....	45
II.1.7.8. <u>TUMEUR OSSEUSE DECOUVERTE CLINIQUEMENT OU AU PANORAMIQUE DENTAIRE</u> .....	46
II.1.7.9. <u>DANS LE CAS DE PATHOLOGIE DES GLANDES SALIVAIRES</u> ....	46
II.1.7.10. <u>DANS LE CAS A PART DES DECOUVERTES FORTUITES</u> .....	47
II.2. <b><u>L'ANATOMOPATHOLOGIE</u></b> .....	48
II.2.1. <u>LE CONCEPT DE TUMEUR</u> .....	48
II.2.2. <u>LE CONCEPT DE TUMEUR BENIGNE</u> .....	48
II.2.3. <u>LE CONCEPT DE TUMEUR MALIGNE</u> .....	49
<b>CHAPITRE III : FREQUENCE ET INCIDENCE D'UN MAUVAIS DIAGNOSTIC</b> .....	<b>50</b>
<b><u>III.1. LES KYSTES RADICULAIRES DE DENTS TEMPORAIRES IMITANT DES KYSTES DENTIGERES DE PREMOLAIRES</u></b> .....	<b>51</b>
<b><u>III.2. EXEMPLE DE MAUVAIS DIAGNOSTIC D'UNE DENT SURNUMERAIRE INCLUSE APPARAISSANT SUR UNE RADIOGRAPHIE PANORAMIQUE</u></b> .....	<b>55</b>

**III.3. EXEMPLE POUR LE KERATOKYSTE .....55**

**III.4. LE TISSU DU FOLLICULE DENTAIRE ; EXEMPLES  
D'INTERPRETATIONS ERRONEES DE TUMEURS ODONTOGENIQUES.....56**

**CHAPITRE IV : LES RAISONS POSSIBLES DE CES MAUVAISES  
INTERPRETATIONS .....57**

**IV.1. ORIGINE RADIOGRAPHIQUE .....58**

**IV.1.1. CAS DES CLICHES RETROALVEOLAIRES .....58**

**IV.1.2. CAS DES CLICHES OCCLUSAUX .....61**

**IV.1.3. CAS DE L'OPTG .....62**

**IV.1.3.1. LES DEFAUTS INHERENTS A LA TECHNIQUE .....62**

**IV.1.3.1.1. La notion d'épaisseur de coupes .....62**

**IV.1.3.1.2. L'agrandissement et la distorsion .....65**

**IV.1.3.2. LES DEFAUTS D'INTERPRETATION .....67**

**IV.1.3.2.1. Les différents foramen .....67**

**IV.1.3.2.1.1. Le foramen incisif ou palatin antérieur .....67**

**IV.1.3.2.1.2. Le foramen lingual .....68**

**IV.1.3.2.1.3. Le foramen mentonnier .....68**

**IV.1.3.2.2. La fossette latérale et la fossette sous maxillaire .....68**

**IV.1.3.2.3. Le sinus maxillaire .....69**

**IV.1.3.2.4. Les apophyses zygomatique, ptérygoïde et coronoïde .....69**

**IV.1.3.2.5. Le nerf mandibulaire .....70**

**IV.1.3.2.6. L'os hyoïde .....70**

**IV.1.3.2.7. Épaississement parodontal non pathologique .....70**

**IV.1.3.3. CONCLUSION .....70**

**IV.1.4. CAS DU MAXILLAIRE DEFILE- BLONDEAU- INCIDENCE**

**TANGENTIELLE-FACE BASSE .....71**

**IV.1.5. CAS DU SCANNER (TDM) .....71**

**IV.1.6. CAS DE L'IRM .....72**

**IV.1.6.1. DEFAUTS INHERENTS A LA TECHNIQUE .....72**

IV.1.6.2. <u>DEFAUTS D'INTERPRETATION</u> .....	72
<b>IV.2. <u>ORIGINE CLINIQUE</u></b> .....	72
IV.2.1. <u>EXISTENCE DE L'EXAMEN CLINIQUE ?</u> .....	72
IV.2.2. <u>LE RECUEIL DES DONNEES CLINIQUES</u> .....	73
IV.2.3. <u>LA DIFFICULTE DE L'ANALYSE</u> .....	74
<b>CHAPITRE V : EXEMPLES CLINIQUES.....</b>	<b>78</b>
V.1. <u>PREMIER CAS</u> .....	79
V.2. <u>DEUXIEME CAS</u> .....	81
V.3. <u>TROISIEME CAS</u> .....	85
V.4. <u>QUATRIEME CAS</u> .....	89
V.5. <u>CINQUIEME CAS</u> .....	92
V.6. <u>SIXIEME CAS</u> .....	95
V.7. <u>SEPTIEME CAS</u> .....	100
V.8. <u>HUITIEME CAS</u> .....	104
V.9. <u>NEUVIEME CAS</u> .....	105
V.10. <u>DIXIEME CAS</u> .....	106
V.11. <u>ONZIEME CAS</u> .....	108
V.12. <u>DOUZIEME CAS</u> .....	111
V.13. <u>TREIZIEME CAS</u> .....	115
V.14. <u>QUATORZIEME CAS</u> .....	121
V.15. <u>QUINZIEME CAS</u> .....	122
CONCLUSION.....	129
BIBLIOGRAPHIE.....	134
TABLE DES MATIERES.....	139

**FACULTE DE CHIRURGIE DENTAIRE**

Jury :     Président : J.P. LOUIS – Professeur des Universités  
          Juges :     C. STRAZIELLE – Professeur des Universités  
                  C. WANG – Maître de Conférences des Universités  
                  A. POLO – Assistant Hospitalier Universitaire


Thèse pour obtenir le diplôme D'Etat de Docteur en Chirurgie Dentaire

présentée par : **Monsieur FLECHON Antoine**  
né(e) à: **NEUFCHATEAU (Vosges)**

le **22 octobre 1970**


et ayant pour titre : «**Décalage entre le diagnostic clinique et le diagnostic radiologique** »

Le Président du jury,



Pr. J.P. LOUIS


Le Doyen,  
de la Faculté de Chirurgie Dentaire



Autorise à soutenir et imprimer la thèse N° 1365

NANCY, le 1<sup>er</sup> juin 2004

Le Président de l'Université Henri Poincaré, Nancy-I



**FLECHON (Antoine). - Décalage entre diagnostic clinique et diagnostic radiologique. /  
Par Antoine FLECHON**

Nancy 2004 : 144 f.

Th. : Chir.Dent. : Nancy I : 2004.

Mots clés : - Erreur de diagnostic  
- Technique radiographique  
- Analyse clinique  
- Analyse radiologique  
- Décalage entre les types de diagnostic

FLECHON (Antoine). – Décalage entre le diagnostic clinique et le diagnostic radiologique.

Th. : Chir. Dent. : Nancy : 2004.

Un diagnostic correct est obtenu grâce à un bon examen clinique complété par des examens complémentaires judicieusement choisis.

Il faut obtenir un diagnostic radiographique conforté par l'analyse clinique et inversement.

Les erreurs de diagnostic ont pour cause, soit des défauts techniques, soit des défauts d'analyse.

Quand ces défauts existent, le praticien délivre un diagnostic qui ne repose pas sur une analyse clinique en harmonie avec des conclusions radiographiques.

Il existe alors un décalage entre les deux diagnostics cliniques et radiologiques.

Nous reprendrons le problème à la base en abordant dans un premier temps l'examen clinique, puis les examens complémentaires comme moteurs d'un bon diagnostic.

Nous évoquerons ensuite les problèmes existants lors de ces deux étapes et qui peuvent générer de mauvais diagnostics.

Enfin, nous exposerons des exemples de cas venant éclairer notre analyse théorique où nous rencontrerons ces décalages malheureusement courants entre l'examen clinique et l'étude radiographique.

**JURY :**

Monsieur J.P. LOUIS

Professeur des Universités

Mademoiselle C. STRAZIELLE

Professeur des Universités

Monsieur C. WANG

Maître de Conférences des Universités

Mademoiselle A. POLO

Assistant

**Adresse de l'auteur :**

Antoine FLECHON  
61, rue Jeanne d'Arc  
54000 NANCY



**FLECHON (Antoine). - Décalage entre diagnostic clinique et diagnostic radiologique. /  
Par Antoine FLECHON**

Nancy 2004 : 144 f.

Th. : Chir.Dent. : Nancy I : 2004.

Mots clés : - Erreur de diagnostic  
- Technique radiographique  
- Analyse clinique  
- Analyse radiologique  
- Décalage entre les types de diagnostic

FLECHON (Antoine). – Décalage entre le diagnostic clinique et le diagnostic radiologique.

Th. : Chir. Dent. : Nancy : 2004.

Un diagnostic correct est obtenu grâce à un bon examen clinique complété par des examens complémentaires judicieusement choisis.

Il faut obtenir un diagnostic radiographique conforté par l'analyse clinique et inversement.

Les erreurs de diagnostic ont pour cause, soit des défauts techniques, soit des défauts d'analyse.

Quand ces défauts existent, le praticien délivre un diagnostic qui ne repose pas sur une analyse clinique en harmonie avec des conclusions radiographiques.

Il existe alors un décalage entre les deux diagnostics cliniques et radiologiques.

Nous reprendrons le problème à la base en abordant dans un premier temps l'examen clinique, puis les examens complémentaires comme moteurs d'un bon diagnostic.

Nous évoquerons ensuite les problèmes existants lors de ces deux étapes et qui peuvent générer de mauvais diagnostics.

Enfin, nous exposerons des exemples de cas venant éclairer notre analyse théorique où nous rencontrerons ces décalages malheureusement courants entre l'examen clinique et l'étude radiographique.

**JURY :**

Monsieur J.P. LOUIS

Professeur des Universités

Mademoiselle C. STRAZIELLE

Professeur des Universités

Monsieur C. WANG

Maître de Conférences des Universités

Mademoiselle A. POLO

Assistant

**Adresse de l'auteur :**

Antoine FLECHON

61, rue Jeanne d'Arc

54000 NANCY