



**HAL**  
open science

Valeur de l'IRM avec séquence de diffusion dans  
l'extension ostéo-médullaire des lymphomes Hodgkiniens  
et non Hodgkiniens agressifs : comparaison avec le  
Morpho-TEP et la biopsie osseuse

Aurélia Fairise

► To cite this version:

Aurélia Fairise. Valeur de l'IRM avec séquence de diffusion dans l'extension ostéo-médullaire des lymphomes Hodgkiniens et non Hodgkiniens agressifs : comparaison avec le Morpho-TEP et la biopsie osseuse. Sciences du Vivant [q-bio]. 2009. hal-01732299

HAL Id: hal-01732299

<https://hal.univ-lorraine.fr/hal-01732299>

Submitted on 14 Mar 2018

**HAL** is a multi-disciplinary open access archive for the deposit and dissemination of scientific research documents, whether they are published or not. The documents may come from teaching and research institutions in France or abroad, or from public or private research centers.

L'archive ouverte pluridisciplinaire **HAL**, est destinée au dépôt et à la diffusion de documents scientifiques de niveau recherche, publiés ou non, émanant des établissements d'enseignement et de recherche français ou étrangers, des laboratoires publics ou privés.



## AVERTISSEMENT

Ce document est le fruit d'un long travail approuvé par le jury de soutenance et mis à disposition de l'ensemble de la communauté universitaire élargie.

Il est soumis à la propriété intellectuelle de l'auteur. Ceci implique une obligation de citation et de référencement lors de l'utilisation de ce document.

D'autre part, toute contrefaçon, plagiat, reproduction illicite encourt une poursuite pénale.

Contact : [ddoc-theses-contact@univ-lorraine.fr](mailto:ddoc-theses-contact@univ-lorraine.fr)

## LIENS

Code de la Propriété Intellectuelle. articles L 122. 4

Code de la Propriété Intellectuelle. articles L 335.2- L 335.10

[http://www.cfcopies.com/V2/leg/leg\\_droi.php](http://www.cfcopies.com/V2/leg/leg_droi.php)

<http://www.culture.gouv.fr/culture/infos-pratiques/droits/protection.htm>

## **THESE**

Pour obtenir le grade de

**Docteur en Médecine**

Présentée et soutenue publiquement  
Dans le cadre du troisième cycle de médecine spécialisée

Par

**Aurélia FAIRISE**

Le 14 Octobre 2009

**« Valeur de l'IRM avec séquence de diffusion**

**dans l'extension ostéo-médullaire des lymphomes Hodgkiniens et non Hodgkiniens agressifs :**

**comparaison avec le Morpho-TEP et la biopsie osseuse »**

Examineurs de la thèse :

**M. D. REGENT**

Professeur

Président

**M. P. OLIVIER**

Professeur

**M. P. FEUGIER**

Professeur

**M. S. BOLOGNA**

Docteur en médecine

**Mme. V. LAURENT**

Docteur en médecine

} Juges

## **THESE**

Pour obtenir le grade de

**Docteur en Médecine**

Présentée et soutenue publiquement  
Dans le cadre du troisième cycle de médecine spécialisée

Par

**Aurélia FAIRISE**

Le 14 Octobre 2009

**« Valeur de l'IRM avec séquence de diffusion**

**dans l'extension ostéo-médullaire des lymphomes Hodgkiniens et non Hodgkiniens agressifs :**

**comparaison avec le Morpho-TEP et la biopsie osseuse »**

Examineurs de la thèse :

<b>M. D. REGENT</b>	Professeur	Président
<b>M. P. OLIVIER</b>	Professeur	} Juges
<b>M. P. FEUGIER</b>	Professeur	
<b>M. S. BOLOGNA</b>	Docteur en médecine	
<b>Mme. V. LAURENT</b>	Docteur en médecine	

# UNIVERSITÉ HENRI POINCARÉ, NANCY 1

## FACULTÉ DE MÉDECINE DE NANCY

-----

**Président de l'Université : Professeur Jean-Pierre FINANCE**

**Doyen de la Faculté de Médecine : Professeur Henry COUDANE**

**Vice Doyen Recherche : Professeur Jean-Louis GUEANT**

**Vice Doyen Pédagogie : Professeur Annick BARBAUD**

**Vice Doyen Campus : Professeur Marie-Christine BÉNÉ**

**Assesseurs :**

du 1<sup>er</sup> Cycle :

du 2<sup>ème</sup> Cycle :

du 3<sup>ème</sup> Cycle :

Filières professionnalisées :

Prospective :

FMC/EPP :

**M. Christophe NEMOS**

**M. le Professeur Jean-Pierre BRONOWICKI**

**M. le Professeur Pierre-Edouard BOLLAERT**

**M. le Professeur Christophe CHOSEROT**

**M. le Professeur Laurent BRESLER**

**M. le Professeur Jean-Dominique DE KORWIN**

### DOYENS HONORAIRES

Professeur Adrien DUPREZ – Professeur Jean-Bernard DUREUX

Professeur Jacques ROLAND – Professeur Patrick NETTER

=====

### PROFESSEURS HONORAIRES

Pierre ALEXANDRE – Jean-Marie ANDRE - Daniel ANTHOINE - Alain BERTRAND - Pierre BEY - Jean BEUREY  
Jacques BORRELLY - Michel BOULANGE - Jean-Claude BURDIN - Claude BURLET - Daniel BURNEL - Claude CHARDOT  
Jean-Pierre CRANGE - Gérard DEBRY - Jean-Pierre DELAGOUTTE - Emile de LAVERGNE - Jean-Pierre DESCHAMPS  
Michel DUC - Jean DUHEILLE - Adrien DUPREZ - Jean-Bernard DUREUX - Gabriel FAIVRE – Gérard FIEVE - Jean FLOQUET  
Robert FRISCH - Alain GAUCHER - Pierre GAUCHER - Hubert GERARD - Jean-Marie GILGENKRANTZ  
Simone GILGENKRANTZ - Oliéro GUERCI - Pierre HARTEMANN - Claude HURIET – Christian JANOT - Jacques LACOSTE  
Henri LAMBERT - Pierre LANDES - Alain LARCAN - Marie-Claire LAXENAIRE - Michel LAXENAIRE - Jacques LECLERE  
Pierre LEDERLIN - Bernard LEGRAS - Michel MANCIAUX - Jean-Pierre MALLIÉ - Pierre MATHIEU  
Denise MONERET VAUTRIN - Pierre NABET - Jean-Pierre NICOLAS - Pierre PAYSANT - Francis PENIN - Gilbert PERCEBOIS  
Claude PERRIN - Guy PETIET - Luc PICARD - Michel PIERSON - Jean-Marie POLU – Jacques POURCEL - Jean PREVOT  
Antoine RASPILLER - Michel RENARD - Jacques ROLAND - René-Jean ROYER - Paul SADOUL - Daniel SCHMITT  
Jean SOMMELET - Danièle SOMMELET - Michel STRICKER - Gilbert THIBAUT - Augusta TREHEUX - Hubert UFFHOLTZ  
Gérard VAILLANT – Paul VERT - Colette VIDAILHET - Michel VIDAILHET - Michel WAYOFF - Michel WEBER

=====

### PROFESSEURS DES UNIVERSITÉS

#### PRATICIENS HOSPITALIERS

(Disciplines du Conseil National des Universités)

#### 42<sup>ème</sup> Section : MORPHOLOGIE ET MORPHOGENÈSE

1<sup>ère</sup> sous-section : (*Anatomie*)

Professeur Gilles GROSDIDIER

Professeur Pierre LASCOMBES – Professeur Marc BRAUN

2<sup>ème</sup> sous-section : (*Cytologie et histologie*)

Professeur Bernard FOLIGUET

3<sup>ème</sup> sous-section : (*Anatomie et cytologie pathologiques*)

Professeur François PLENAT – Professeur Jean-Michel VIGNAUD

-----

#### 43<sup>ème</sup> Section : BIOPHYSIQUE ET IMAGERIE MÉDICALE

1<sup>ère</sup> sous-section : (*Biophysique et médecine nucléaire*)

Professeur Gilles KARCHER – Professeur Pierre-Yves MARIE – Professeur Pierre OLIVIER

2<sup>ème</sup> sous-section : (*Radiologie et imagerie médicale*)

Professeur Denis REGENT – Professeur Michel CLAUDON

Professeur Serge BRACARD – Professeur Alain BLUM – Professeur Jacques FELBLINGER

Professeur René ANXIONNAT

**44<sup>ème</sup> Section : BIOCHIMIE, BIOLOGIE CELLULAIRE ET MOLÉCULAIRE, PHYSIOLOGIE ET NUTRITION**

**1<sup>ère</sup> sous-section : (*Biochimie et biologie moléculaire*)**

Professeur Jean-Louis GUÉANT – Professeur Jean-Luc OLIVIER – Professeur Bernard NAMOUR

**2<sup>ème</sup> sous-section : (*Physiologie*)**

Professeur François MARCHAL – Professeur Bruno CHENUÉL – Professeur Christian BEYAERT

**3<sup>ème</sup> sous-section : (*Biologie Cellulaire*)**

Professeur Ali DALLOUL

**4<sup>ème</sup> sous-section : (*Nutrition*)**

Professeur Olivier ZIEGLER – Professeur Didier QUILLIOT

-----

**45<sup>ème</sup> Section : MICROBIOLOGIE, MALADIES TRANSMISSIBLES ET HYGIÈNE**

**1<sup>ère</sup> sous-section : (*Bactériologie – virologie ; hygiène hospitalière*)**

Professeur Alain LE FAOU - Professeur Alain LOZNIÉWSKI

**3<sup>ème</sup> sous-section : (*Maladies infectieuses ; maladies tropicales*)**

Professeur Thierry MAY – Professeur Christian RABAUD

-----

**46<sup>ème</sup> Section : SANTÉ PUBLIQUE, ENVIRONNEMENT ET SOCIÉTÉ**

**1<sup>ère</sup> sous-section : (*Épidémiologie, économie de la santé et prévention*)**

Professeur Philippe HARTEMANN – Professeur Serge BRIANÇON

Professeur Francis GUILLEMIN – Professeur Denis ZMIROU-NAVIER

**2<sup>ème</sup> sous-section : (*Médecine et santé au travail*)**

Professeur Christophe PARIS

**3<sup>ème</sup> sous-section : (*Médecine légale et droit de la santé*)**

Professeur Henry COUDANE

**4<sup>ème</sup> sous-section : (*Biostatistiques, informatique médicale et technologies de communication*)**

Professeur François KOHLER – Professeur Éliane ALBUISSON

-----

**47<sup>ème</sup> Section : CANCÉROLOGIE, GÉNÉTIQUE, HÉMATOLOGIE, IMMUNOLOGIE**

**1<sup>ère</sup> sous-section : (*Hématologie ; transfusion*)**

Professeur Thomas LECOMPTÉ – Professeur Pierre BORDIGONI

Professeur Jean-François STOLTZ – Professeur Pierre FEUGIER

**2<sup>ème</sup> sous-section : (*Cancérologie ; radiothérapie*)**

Professeur François GUILLEMIN – Professeur Thierry CONROY

Professeur Didier PEIFFERT – Professeur Frédéric MARCHAL

**3<sup>ème</sup> sous-section : (*Immunologie*)**

Professeur Gilbert FAURE – Professeur Marie-Christine BENE

**4<sup>ème</sup> sous-section : (*Génétique*)**

Professeur Philippe JONVEAUX – Professeur Bruno LEHEUP

-----

**48<sup>ème</sup> Section : ANESTHÉSIOLOGIE, RÉANIMATION, MÉDECINE D'URGENCE, PHARMACOLOGIE ET THÉRAPEUTIQUE**

**1<sup>ère</sup> sous-section : (*Anesthésiologie et réanimation chirurgicale ; médecine d'urgence*)**

Professeur Claude MEISTELMAN – Professeur Hervé BOUAZIZ

Professeur Paul-Michel MERTES – Professeur Gérard AUDIBERT

**2<sup>ème</sup> sous-section : (*Réanimation médicale ; médecine d'urgence*)**

Professeur Alain GERARD - Professeur Pierre-Édouard BOLLAERT

Professeur Bruno LÉVY – Professeur Sébastien GIBOT

**3<sup>ème</sup> sous-section : (*Pharmacologie fondamentale ; pharmacologie clinique ; addictologie*)**

Professeur Patrick NETTER – Professeur Pierre GILLET

**4<sup>ème</sup> sous-section : (*Thérapeutique ; médecine d'urgence ; addictologie*)**

Professeur François PAILLE – Professeur Gérard GAY – Professeur Faiez ZANNAD

**49<sup>ème</sup> Section : PATHOLOGIE NERVEUSE ET MUSCULAIRE, PATHOLOGIE MENTALE,  
HANDICAP et RÉÉDUCATION**

**1<sup>ère</sup> sous-section : (Neurologie)**

Professeur Gérard BARROCHE – Professeur Hervé VESPIGNANI

Professeur Xavier DUCROCQ – Professeur Marc DEBOUVERIE

**2<sup>ème</sup> sous-section : (Neurochirurgie)**

Professeur Jean-Claude MARCHAL – Professeur Jean AUQUE

Professeur Thierry CIVIT

**3<sup>ème</sup> sous-section : (Psychiatrie d'adultes ; addictologie)**

Professeur Jean-Pierre KAHN – Professeur Raymund SCHWAN

**4<sup>ème</sup> sous-section : (Pédopsychiatrie ; addictologie)**

Professeur Daniel SIBERTIN-BLANC – Professeur Bernard KABUTH

**5<sup>ème</sup> sous-section : (Médecine physique et de réadaptation)**

Professeur Jean PAYSANT

-----

**50<sup>ème</sup> Section : PATHOLOGIE OSTÉO-ARTICULAIRE, DERMATOLOGIE et CHIRURGIE PLASTIQUE**

**1<sup>ère</sup> sous-section : (Rhumatologie)**

Professeur Isabelle CHARY-VALCKENAERE – Professeur Damien LOEUILLE

**2<sup>ème</sup> sous-section : (Chirurgie orthopédique et traumatologique)**

Professeur Daniel MOLE – Professeur Didier MAINARD

Professeur François SIRVEAUX – Professeur Laurent GALOIS

**3<sup>ème</sup> sous-section : (Dermato-vénérologie)**

Professeur Jean-Luc SCHMUTZ – Professeur Annick BARBAUD

**4<sup>ème</sup> sous-section : (Chirurgie plastique, reconstructrice et esthétique ; brûlologie)**

Professeur François DAP – Professeur Gilles DAUTEL

-----

**51<sup>ème</sup> Section : PATHOLOGIE CARDIORESPIRATOIRE et VASCULAIRE**

**1<sup>ère</sup> sous-section : (Pneumologie ; addictologie)**

Professeur Yves MARTINET – Professeur Jean-François CHABOT – Professeur Ari CHAOUAT

**2<sup>ème</sup> sous-section : (Cardiologie)**

Professeur Etienne ALIOT – Professeur Yves JUILLIERE – Professeur Nicolas SADOUL

Professeur Christian de CHILLOU

**3<sup>ème</sup> sous-section : (Chirurgie thoracique et cardiovasculaire)**

Professeur Jean-Pierre VILLEMOT – Professeur Jean-Pierre CARTEAUX – Professeur Loïc MACÉ

**4<sup>ème</sup> sous-section : (Chirurgie vasculaire ; médecine vasculaire)**

Professeur Denis WAHL – Professeur Sergueï MALIKOV

-----

**52<sup>ème</sup> Section : MALADIES DES APPAREILS DIGESTIF et URINAIRE**

**1<sup>ère</sup> sous-section : (Gastroentérologie ; hépatologie ; addictologie)**

Professeur Marc-André BIGARD – Professeur Jean-Pierre BRONOWICKI – Professeur Laurent PEYRIN-BIROULET

**2<sup>ème</sup> sous-section : (Chirurgie digestive)**

**3<sup>ème</sup> sous-section : (Néphrologie)**

Professeur Michèle KESSLER – Professeur Dominique HESTIN – Professeur Luc FRIMAT

**4<sup>ème</sup> sous-section : (Urologie)**

Professeur Philippe MANGIN – Professeur Jacques HUBERT – Professeur Pascal ESCHWEGE

-----

**53<sup>ème</sup> Section : MÉDECINE INTERNE, GÉRIATRIE et CHIRURGIE GÉNÉRALE**

**1<sup>ère</sup> sous-section : (Médecine interne ; gériatrie et biologie du vieillissement ; médecine générale ; addictologie)**

Professeur Jean-Dominique DE KORWIN – Professeur Pierre KAMINSKY

Professeur Athanase BENETOS – Professeur Gisèle KANNY

**2<sup>ème</sup> sous-section : (Chirurgie générale)**

Professeur Patrick BOISSEL – Professeur Laurent BRESLER

Professeur Laurent BRUNAUD – Professeur Ahmet AYAV

**54<sup>ème</sup> Section : DÉVELOPPEMENT ET PATHOLOGIE DE L'ENFANT, GYNÉCOLOGIE-OBSTÉTRIQUE,  
ENDOCRINOLOGIE ET REPRODUCTION**

**1<sup>ère</sup> sous-section : (Pédiatrie)**

Professeur Pierre MONIN - Professeur Jean-Michel HASCOET - Professeur Pascal CHASTAGNER  
Professeur François FEILLET - Professeur Cyril SCHWEITZER

**2<sup>ème</sup> sous-section : (Chirurgie infantile)**

Professeur Michel SCHMITT – Professeur Pierre JOURNEAU – Professeur Jean-Louis LEMELLE

**3<sup>ème</sup> sous-section : (Gynécologie-obstétrique ; gynécologie médicale)**

Professeur Michel SCHWEITZER – Professeur Jean-Louis BOUTROY

Professeur Philippe JUDLIN – Professeur Patricia BARBARINO

**4<sup>ème</sup> sous-section : (Endocrinologie, diabète et maladies métaboliques ; gynécologie médicale)**

Professeur Georges WERYHA – Professeur Marc KLEIN – Professeur Bruno GUERCI

-----

**55<sup>ème</sup> Section : PATHOLOGIE DE LA TÊTE ET DU COU**

**1<sup>ère</sup> sous-section : (Oto-rhino-laryngologie)**

Professeur Claude SIMON – Professeur Roger JANKOWSKI

**2<sup>ème</sup> sous-section : (Ophtalmologie)**

Professeur Jean-Luc GEORGE – Professeur Jean-Paul BERROD – Professeur Karine ANGIOI-DUPREZ

**3<sup>ème</sup> sous-section : (Chirurgie maxillo-faciale et stomatologie)**

Professeur Jean-François CHASSAGNE – Professeur Etienne SIMON

=====

**PROFESSEURS DES UNIVERSITÉS**

**64<sup>ème</sup> Section : BIOCHIMIE ET BIOLOGIE MOLÉCULAIRE**

Professeur Sandrine BOSCHI-MULLER

=====

**MAÎTRES DE CONFÉRENCES DES UNIVERSITÉS - PRATICIENS HOSPITALIERS**

**42<sup>ème</sup> Section : MORPHOLOGIE ET MORPHOGENÈSE**

**1<sup>ère</sup> sous-section : (Anatomie)**

Docteur Bruno GRIGNON – Docteur Thierry HAUMONT

**2<sup>ème</sup> sous-section : (Cytologie et histologie)**

Docteur Edouard BARRAT - Docteur Françoise TOUATI – Docteur Chantal KOHLER

**3<sup>ème</sup> sous-section : (Anatomie et cytologie pathologiques)**

Docteur Béatrice MARIE

-----

**43<sup>ème</sup> Section : BIOPHYSIQUE ET IMAGERIE MÉDICALE**

**1<sup>ère</sup> sous-section : (Biophysique et médecine nucléaire)**

Docteur Marie-Hélène LAURENS – Docteur Jean-Claude MAYER

Docteur Pierre THOUVENOT – Docteur Jean-Marie ESCANYE – Docteur Amar NAOUN

**2<sup>ème</sup> sous-section : (Radiologie et imagerie médicale)**

Docteur Damien MANDRY

-----

**44<sup>ème</sup> Section : BIOCHIMIE, BIOLOGIE CELLULAIRE ET MOLÉCULAIRE, PHYSIOLOGIE ET NUTRITION**

**1<sup>ère</sup> sous-section : (Biochimie et biologie moléculaire)**

Docteur Jean STRACZEK – Docteur Sophie FREMONT

Docteur Isabelle GASTIN – Docteur Marc MERTEN – Docteur Catherine MALAPLATE-ARMAND

Docteur Shyue-Fang BATTAGLIA

**2<sup>ème</sup> sous-section : (Physiologie)**

Docteur Nicole LEMAU de TALANCE

**3<sup>ème</sup> sous-section : (Biologie Cellulaire)**

Docteur Véronique DECOT-MAILLERET

**4<sup>ème</sup> sous-section : (Nutrition)**

Docteur Rosa-Maria RODRIGUEZ-GUEANT



**45<sup>ème</sup> Section : MICROBIOLOGIE, MALADIES TRANSMISSIBLES ET HYGIÈNE**

**1<sup>ère</sup> sous-section :** (*Bactériologie – Virologie ; hygiène hospitalière*)

Docteur Francine MORY – Docteur Véronique VENARD

**2<sup>ème</sup> sous-section :** (*Parasitologie et mycologie*)

Docteur Nelly CONTET-AUDONNEAU – Madame Marie MACHOUART

-----

**46<sup>ème</sup> Section : SANTÉ PUBLIQUE, ENVIRONNEMENT ET SOCIÉTÉ**

**1<sup>ère</sup> sous-section :** (*Epidémiologie, économie de la santé et prévention*)

Docteur Alexis HAUTEMANIÈRE – Docteur Frédérique CLAUDOT

**3<sup>ème</sup> sous-section** (*Médecine légale et droit de la santé*)

Docteur Laurent MARTRILLE

**4<sup>ème</sup> sous-section :** (*Biostatistiques, informatique médicale et technologies de communication*)

Docteur Pierre GILLOIS – Docteur Nicolas JAY

-----

**47<sup>ème</sup> Section : CANCÉROLOGIE, GÉNÉTIQUE, HÉMATOLOGIE, IMMUNOLOGIE**

**1<sup>ère</sup> sous-section :** (*Hématologie ; transfusion*)

Docteur François SCHOONEMAN

**2<sup>ème</sup> sous-section :** (*Cancérologie ; radiothérapie : cancérologie (type mixte : biologique)*)

Docteur Lina BOLOTINE

**3<sup>ème</sup> sous-section :** (*Immunologie*)

Docteur Marcelo DE CARVALHO BITTENCOURT

**4<sup>ème</sup> sous-section :** (*Génétique*)

Docteur Christophe PHILIPPE – Docteur Céline BONNET

-----

**48<sup>ème</sup> Section : ANESTHÉSIOLOGIE, RÉANIMATION, MÉDECINE D'URGENCE,  
PHARMACOLOGIE ET THÉRAPEUTIQUE**

**3<sup>ème</sup> sous-section :** (*Pharmacologie fondamentale ; pharmacologie clinique*)

Docteur Françoise LAPICQUE – Docteur Marie-José ROYER-MORROT – Docteur Nicolas GAMBIER

**4<sup>ème</sup> sous-section :** (*Thérapeutique ; médecine d'urgence ; addictologie*)

Docteur Patrick ROSSIGNOL

-----

**50<sup>ème</sup> Section : RHUMATOLOGIE**

**1<sup>ère</sup> sous-section :** (*Rhumatologie*)

Docteur Anne-Christine RAT

-----

**54<sup>ème</sup> Section : DÉVELOPPEMENT ET PATHOLOGIE DE L'ENFANT, GYNÉCOLOGIE-OBSTÉTRIQUE,  
ENDOCRINOLOGIE ET REPRODUCTION**

**5<sup>ème</sup> sous-section :** (*Biologie et médecine du développement et de la reproduction ; gynécologie médicale*)

Docteur Jean-Louis CORDONNIER

=====

**MAÎTRES DE CONFÉRENCES**

**5<sup>ème</sup> section : SCIENCE ÉCONOMIE GÉNÉRALE**

Monsieur Vincent LHUILLIER

-----

**40<sup>ème</sup> section : SCIENCES DU MÉDICAMENT**

Monsieur Jean-François COLLIN

-----

**60<sup>ème</sup> section : MÉCANIQUE, GÉNIE MÉCANIQUE ET GÉNIE CIVILE**

Monsieur Alain DURAND

-----

**61<sup>ème</sup> section : GÉNIE INFORMATIQUE, AUTOMATIQUE ET TRAITEMENT DU SIGNAL**

Monsieur Jean REBSTOCK – Monsieur Walter BLONDEL

**64<sup>ème</sup> section : BIOCHIMIE ET BIOLOGIE MOLÉCULAIRE**

Mademoiselle Marie-Claire LANHERS

-----

**65<sup>ème</sup> section : BIOLOGIE CELLULAIRE**

Mademoiselle Françoise DREYFUSS – Monsieur Jean-Louis GELLY  
Madame Ketsia HESS – Monsieur Hervé MEMBRE – Monsieur Christophe NEMOS  
Madame Natalia DE ISLA – Monsieur Pierre TANKOSIC

-----

**66<sup>ème</sup> section : PHYSIOLOGIE**

Monsieur Nguyen TRAN

-----

**67<sup>ème</sup> section : BIOLOGIE DES POPULATIONS ET ÉCOLOGIE**

Madame Nadine MUSSE

=====

**MAÎTRES DE CONFÉRENCES ASSOCIÉS**

**Médecine Générale**

Professeur associé Alain AUBREGE  
Docteur Francis RAPHAEL  
Docteur Jean-Marc BOIVIN  
Docteur Jean-Louis ADAM  
Docteur Elisabeth STEYER

=====

**PROFESSEURS ÉMÉRITES**

Professeur Daniel ANTHOINE - Professeur Pierre BEY - Professeur Michel BOULANGE  
Professeur Jean-Pierre CRANCE - Professeur Jean FLOQUET - Professeur Jean-Marie GILGENKRANTZ  
Professeur Simone GILGENKRANTZ - Professeur Henri LAMBERT - Professeur Alain LARCAN  
Professeur Denise MONERET-VAUTRIN - Professeur Jean-Pierre NICOLAS - Professeur Guy PETIET  
Professeur Luc PICARD - Professeur Michel PIERSON - Professeur Jacques POURIEL  
Professeur Jacques ROLAND - Professeur Michel STRICKER - Professeur Gilbert THIBAUT  
Professeur Paul VERT - Professeur Michel VIDAILHET

=====

**DOCTEURS HONORIS CAUSA**

Professeur Norman SHUMWAY (1972)  
*Université de Stanford, Californie (U.S.A)*  
Professeur Paul MICHELSÉN (1979)  
*Université Catholique, Louvain (Belgique)*  
Professeur Charles A. BERRY (1982)  
*Centre de Médecine Préventive, Houston (U.S.A)*  
Professeur Pierre-Marie GALETTI (1982)  
*Brown University, Providence (U.S.A)*  
Professeur Mamish Nisbet MUNRO (1982)  
*Massachusetts Institute of Technology (U.S.A)*  
Professeur Mildred T. STAHLMAN (1982)  
*Wanderbilt University, Nashville (U.S.A)*  
Harry J. BUNCKE (1989)  
*Université de Californie, San Francisco (U.S.A)*  
Professeur Daniel G. BICHET (2001)  
*Université de Montréal (Canada)*  
Professeur Brian BURCHELL (2007)  
*Université de Dundee (Royaume Uni)*

Professeur Théodore H. SCHIEBLER (1989)  
*Institut d'Anatomie de Würtzburg (R.F.A)*  
Professeur Maria DELIVORIA-PAPADOPOULOS (1996)  
*Université de Pennsylvanie (U.S.A)*  
Professeur Mashaki KASHIWARA (1996)  
*Research Institute for Mathematical Sciences de Kyoto (JAPON)*  
Professeur Ralph GRÄSBECK (1996)  
*Université d'Helsinki (FINLANDE)*  
Professeur James STEICHEN (1997)  
*Université d'Indianapolis (U.S.A)*  
Professeur Duong Quang TRUNG (1997)  
*Centre Universitaire de Formation et de Perfectionnement des  
Professionnels de Santé d'Hiô Chi Minh-Ville (VIËTNAM)*  
Professeur Marc LEVENSTON (2005)  
*Institute of Technology, Atlanta (USA)*

**À notre Maître et Président de thèse,**

**Monsieur le Professeur Denis REGENT**

Professeur de radiologie

Nous vous remercions de l'honneur que vous nous faites en acceptant la présidence de notre thèse.

Nous avons pu apprécier tout au long de notre internat vos qualités humaines, professionnelles, ainsi que la rigueur de votre enseignement.

Qu'il nous soit possible d'exprimer ici notre gratitude et notre plus profond respect.

## À notre Juge

### **Monsieur le Professeur Pierre OLIVIER**

Professeur de Biophysique et de Médecine Nucléaire

Nous vous remercions de l'honneur que vous nous faites en acceptant de juger notre thèse.  
Nous vous remercions pour l'intérêt que vous avez porté à cette étude, pour votre engagement et votre contribution dans sa réalisation ; ce travail est le fruit d'une enrichissante collaboration.

Qu'il soit pour nous l'occasion de vous exprimer notre reconnaissance et notre respect.

## **À notre Juge**

### **Monsieur le Professeur Pierre FEUGIER**

Professeur d'Hématologie

et de Transfusion : option hématologique (type mixte : clinique)

Nous vous remercions de l'honneur que vous nous faites en acceptant de juger notre thèse.  
Nous vous remercions pour l'intérêt que vous avez porté à ce travail, et pour votre contribution dans sa réalisation.

Qu'il soit pour nous l'occasion de vous exprimer notre reconnaissance et notre respect.

## **À notre Juge**

### **Monsieur le Docteur Serge BOLOGNA**

Docteur en Hématologie

Nous vous remercions de l'honneur que vous nous faites en acceptant de juger notre thèse.  
Nous vous remercions pour votre intérêt envers notre étude, pour votre disponibilité et vos précieux conseils.

Qu'il soit pour nous l'occasion de vous exprimer notre plus profonde gratitude et notre respect.

## **À notre Juge**

**Madame le Docteur Valérie LAURENT**

Docteur en Radiologie

Nous vous remercions de l'honneur que vous nous faites en acceptant de juger notre thèse.  
Nous vous remercions pour l'intérêt que vous avez porté à ce travail, pour votre engagement, vos conseils, et votre contribution dans sa réalisation.

Qu'il soit pour nous l'occasion de vous exprimer notre sincère reconnaissance et notre respect.

## Remerciements

A Eliane, Véronique et Lionel du Morpho-TEP, pour leur gentillesse et leur aide précieuse, sans qui ce travail n'aurait pas pu voir le jour

Aux manipulatrices de l'IRM et aux secrétaires de Radiologie, pour leur aide et leur patience

A Christophe et Cédric du CEC, pour leur disponibilité et leur efficacité

A Emilien et Cédric du CIC-IT, pour leur aide, leur patience, leur compétence

A Karine Montagne, pour son aide et ses explications

Aux chefs de Brabois, pour leur aide, leur bonne humeur et leur participation active ; merci Oliv', pour ta thèse, ton aide, ta gentillesse

A mes Maîtres d'Internat et leurs collaborateurs, à mes co-internes

A ma famille, à mes amis



## SERMENT

"Au moment d'être admise à exercer la médecine, je promets et je jure d'être fidèle aux lois de l'honneur et de la probité. Mon premier souci sera de rétablir, de préserver ou de promouvoir la santé dans tous ses éléments, physiques et mentaux, individuels et sociaux. Je respecterai toutes les personnes, leur autonomie et leur volonté, sans aucune discrimination selon leur état ou leurs convictions. J'interviendrai pour les protéger si elles sont affaiblies, vulnérables ou menacées dans leur intégrité ou leur dignité. Même sous la contrainte, je ne ferai pas usage de mes connaissances contre les lois de l'humanité. J'informerai les patients des décisions envisagées, de leurs raisons et de leurs conséquences. Je ne tromperai jamais leur confiance et n'exploiterai pas le pouvoir hérité des circonstances pour forcer les consciences. Je donnerai mes soins à l'indigent et à quiconque me les demandera. Je ne me laisserai pas influencer par la soif du gain ou la recherche de la gloire.

Admise dans l'intimité des personnes, je tairai les secrets qui me sont confiés. Reçue à l'intérieur des maisons, je respecterai les secrets des foyers et ma conduite ne servira pas à corrompre les mœurs. Je ferai tout pour soulager les souffrances. Je ne prolongerai pas abusivement les agonies. Je ne provoquerai jamais la mort délibérément.

Je préserverai l'indépendance nécessaire à l'accomplissement de ma mission. Je n'entreprendrai rien qui dépasse mes compétences. Je les entretiendrai et les perfectionnerai pour assurer au mieux les services qui me seront demandés.

J'apporterai mon aide à mes confrères ainsi qu'à leurs familles dans l'adversité.

Que les hommes et mes confrères m'accordent leur estime si je suis fidèle à mes promesses ; que je sois déshonorée et méprisée si j'y manque".

# Table des Matières

LISTE DES ABREVIATIONS UTILISEES : .....	12
<b>PREAMBULE</b> .....	<b>13</b>
<b>I. JUSTIFICATION SCIENTIFIQUE DE LA RECHERCHE</b> .....	<b>14</b>
<b>1. LYMPHOMES : GENERALITES</b> .....	<b>15</b>
1. Généralités .....	15
2. Types histologiques .....	16
3. Stades .....	18
4. Index pronostiques .....	19
4.1. L'index pronostique international : IPI .....	19
4.2. Facteurs pronostiques des lymphomes Hodgkiniens .....	19
5. Intérêt de la détermination du stade et de l'atteinte médullaire .....	20
<b>2. BILAN D'EXTENSION : METHODES DIAGNOSTIQUES</b> .....	<b>21</b>
1. La Biopsie ostéo-médullaire .....	21
1.1. Technique .....	21
1.2. Complications, morbidité .....	21
1.3. Indications .....	22
1.4. Valeur diagnostique .....	22
2. La Tomographie par émission de positons (TEP) .....	24
2.1. Principe .....	24
2.2. Avantages et inconvénients de la technique .....	25
2.3. Valeur diagnostique du Morpho-TEP .....	26
3. L'IRM .....	29
3.1. Principe .....	29
3.2. Séquences standard en pathologie médullaire .....	29
3.3. Séquence de diffusion .....	32
3.4. Avantages et inconvénients de l'IRM .....	38
3.5. Valeur diagnostique de l'IRM dans l'étude de la moelle osseuse .....	38
<b>3. POSITIONNEMENT DE L'ETUDE</b> .....	<b>41</b>
1. Place de l'IRM dans le bilan d'extension général des lymphomes .....	41
2. Place de l'IRM dans le bilan d'extension médullaire des lymphomes .....	42
<b>4. OBJECTIFS DE L'ETUDE</b> .....	<b>45</b>
<b>II. MATERIEL ET METHODES</b> .....	<b>46</b>
<b>1. ASPECTS ADMINISTRATIFS ET LEGAUX</b> .....	<b>4</b>
1. Promoteur .....	47
2. Investigateur principal .....	47
3. Investigateurs associés .....	47
4. Engagement de l'investigateur – Bonnes pratiques .....	47
5. Consentement éclairé des volontaires .....	48
6. Comité de Protection des Personnes : CPP .....	48
7. Assurance .....	48
8. Protection des données .....	48
9. Confidentialité des données .....	49
10. Archivage des documents .....	49
11. Amendements .....	49
<b>2. POPULATION ETUDIEE</b> .....	<b>50</b>
1. Critères d'inclusion et d'exclusion .....	50
1.1. Critères d'inclusion .....	50
1.2. Critères d'exclusion .....	50
2. Echantillon .....	51
<b>3. DEROULEMENT GENERAL DE L'ETUDE</b> .....	<b>51</b>
<b>4. EXPLORATIONS REALISEES</b> .....	<b>52</b>
1. Déroulement de l'examen IRM .....	52
2. Protocole d'examen IRM .....	52
2.1. séquence STIR (Short Inversion Time Recovery) .....	53
2.2. Séquence en T1 .....	55
2.3. Séquence de diffusion .....	57
<b>5. LECTURE DES EXAMENS</b> .....	<b>59</b>
<b>6. RECUEIL DES DONNEES</b> .....	<b>60</b>

1. A l'inclusion .....	60
2. Lors du bilan de fin de traitement .....	61
3. Aspect organisationnel .....	61
<b>7. REGLE DE DECISION DIAGNOSTIQUE .....</b>	<b>62</b>
<b>8. ANALYSE STATISTIQUE .....</b>	<b>62</b>
1. Analyse des propriétés intrinsèques aux examens .....	62
2. Concordance inter-examen .....	63
3. Analyse de la séquence de diffusion .....	63
3.1. Analyse qualitative .....	63
3.2. Analyse quantitative .....	63
<b>9. JUSTIFICATION DES EFFECTIFS .....</b>	<b>64</b>
<b>III. RESULTATS .....</b>	<b>65</b>
<b>1. DONNEES GENERALES .....</b>	<b>66</b>
<b>2. ATTEINTES OSTEO-MEDULLAIRES .....</b>	<b>67</b>
1. Nombre d'atteintes .....	67
2. Aspect des atteintes ostéo-médullaires .....	68
2.1. Les atteintes multi-focales disséminées .....	68
2.2. Les atteintes focales .....	70
<b>3. VALEUR DES METHODES DIAGNOSTIQUES .....</b>	<b>72</b>
<b>4. CONCORDANCE INTER-EXAMEN .....</b>	<b>74</b>
<b>5. APPORT RESPECTIF DE CHAQUE METHODE .....</b>	<b>75</b>
1. Apport de l'IRM .....	75
2. Apport du Morpho-TEP .....	75
<b>6. RESULTATS DE LA SEQUENCE DE DIFFUSION .....</b>	<b>76</b>
1. Analyse qualitative .....	76
1.1. Lors du bilan initial .....	76
1.2. Lors du suivi après traitement .....	77
2. Analyse quantitative .....	78
<b>IV. DISCUSSION .....</b>	<b>81</b>
<b>1. ASPECT ET REPARTITION DES LESIONS .....</b>	<b>82</b>
1. Aspect et répartition des lésions ostéo-médullaires en imagerie .....	82
2. Aspect en histologie .....	82
3. Distinction entre atteintes osseuses et médullaires .....	84
<b>2. PERFORMANCES DIAGNOSTIQUES DES EXAMENS .....</b>	<b>87</b>
1. Performances globales de l'IRM .....	87
2. Performances des méthodes d'imagerie par rapport à la biopsie .....	89
3. Performances de l'IRM par rapport au Morpho-TEP .....	91
2.1 Le Morpho-TEP .....	91
2.2 L'IRM .....	92
<b>3. APPORT DE LA SEQUENCE DE DIFFUSION .....</b>	<b>93</b>
1. Analyse qualitative .....	93
1.1. Qualité des images et difficultés d'interprétation .....	93
1.2. Apport de la séquence dans l'étude .....	95
2. Analyse quantitative .....	95
2.1. Valeur du coefficient de diffusion de la moelle normale .....	96
2.2. Différence entre le coefficient de diffusion du rachis et du bassin .....	97
2.3. Différence entre le coefficient de diffusion des lésions focales et celui de la moelle normale .....	97
2.4. Régression après traitement .....	99
2.5 ADC et cellularité médullaire .....	99
<b>4. LIMITES DE L'ETUDE .....</b>	<b>101</b>
<b>5. PERSPECTIVES .....</b>	<b>102</b>
1. La séquence de diffusion .....	102
2. L'exploration du corps entier .....	103
3. Les autres séquences .....	104
<b>CONCLUSION .....</b>	<b>106</b>
<b>REFERENCES BIBLIOGRAPHIQUES .....</b>	<b>107</b>
ANNE E 1 : PRINCIPES DE L'IRM -TEP .....	113
ANNE E 2 : LETTRE D'INFORMATION .....	116
ANNE E 3 : FORMULAIRE DE CONSENTEMENT .....	121
ANNE E 4 : FEUILLES DE LECTURE .....	123



## LISTE DES ABREVIATIONS UTILISEES :

<i>ADC</i>	<i>Apparent diffusion coefficient ou coefficient de diffusion apparent</i>
<i>B M</i>	<i>Biopsie ostéo-médullaire</i>
<i>D I</i>	<i>Diffusion-weighted Imaging ou imagerie pondérée en diffusion</i>
<i>E RTC</i>	<i>European Organisation for Research and Treatment of Cancer, ou Organisation Européenne de Recherche sur le Traitement du Cancer</i>
<i>EPI</i>	<i>Echo-planar Imaging</i>
<i>ESM</i>	<i>European Society for Medical Oncology ou Société Européenne d'OncoLogie Médicale</i>
<i>Fat Sat</i>	<i>Saturation de graisse</i>
<i>18F-FDG ou FDG</i>	<i>18F-Fluoro-Désoxy-Glucose</i>
<i>GELA</i>	<i>Groupe d'Etude des Lymphomes de l'Adulte</i>
<i>HES</i>	<i>Hématoxyline Eosine Safran</i>
<i>IC 95</i>	<i>Intervalle de confiance à 95</i>
<i>IRM</i>	<i>Imagerie par résonance magnétique</i>
<i>IPI</i>	<i>Index pronostique international</i>
<i>IPS</i>	<i>International prognostic score ou Score pronostique international</i>
<i>LDH</i>	<i>Enzyme lactico-déshydrogénase</i>
<i>LH</i>	<i>Lymphome Hodgkinien</i>
<i>LMNH</i>	<i>Lymphome malin non Hodgkinien</i>
<i>MBq</i>	<i>Méga-becquerel</i>
<i>ME PA</i>	<i>Mélange équimolaire d'oxygène et de protoxyde d'azote</i>
<i>mSv</i>	<i>Milli-Sievert</i>
<i>MS</i>	<i>Organisation Mondiale de la Santé</i>
<i>PCR</i>	<i>Protéine C Réactive</i>
<i>ROI</i>	<i>Region of Interest, région d'intérêt</i>
<i>SE-EPI</i>	<i>Spin-echo- Echo-planar Imaging</i>
<i>STIR</i>	<i>Short TI Inversion Recovery</i>
<i>SV</i>	<i>Standardized uptake Value</i>
<i>TEP</i>	<i>Tomographie par émission de positons</i>
<i>VS</i>	<i>Vitesse de sédimentation</i>
<i>SPI</i>	<i>Ultra Small Paramagnetic Iron Oxides</i>

# PREAMBULE

*Les lymphomes constituent un groupe hétérogène de maladies hématologiques malignes, dont le traitement et le pronostic sont variables en fonction du type histologique et de l'importance de la dissémination initiale.*

*La détermination précise de l'extension initiale de la maladie permet de définir un traitement approprié pour chaque cas, afin d'obtenir une efficacité thérapeutique suffisante, en limitant les complications à long terme liées à la toxicité des traitements.*

*n élément important du bilan d'extension d'un lymphome est la recherche d'une atteinte de la moelle osseuse par la biopsie ostéo-médullaire. L'atteinte médullaire correspond à une atteinte de stade IV, le stade le plus élevé, et constitue également un facteur pronostique pé oratif.*

*Le bilan d'imagerie initial comporte un Morpho-TEP (également appelé PET-Scanner ou PET CT), qui évalue l'extension ganglionnaire et extra-ganglionnaire dans l'analyse de l'envahissement médullaire, la fiabilité de cet examen est discutée, en raison de possibles faux positifs et faux négatifs.*

*D'autre part, depuis quelques années, la réalisation systématique du Morpho-TEP dans le bilan des lymphomes agressifs a mis en évidence l'existence de lésions médullaires focales, pouvant ne pas être détectées par la biopsie ostéo-médullaire iliaque si elles sont situées à distance du site de prélèvement.*

*Les progrès récents en IRM ont permis l'essor de techniques d'imagerie du corps entier réalisables dans un temps d'acquisition raisonnable. Ces nouvelles techniques prennent une place croissante dans le bilan d'extension des cancers. la séquence de diffusion en particulier permet d'augmenter la sensibilité de l'IRM dans la détection des lésions secondaires.*

*Dans le bilan d'extension des lymphomes, la place de l'IRM est encore en cours d'évaluation.*

*Notre étude se propose d'évaluer la valeur diagnostique de l'IRM avec séquence de diffusion dans le bilan d'extension initial des lymphomes agressifs, en focalisant l'analyse sur l'atteinte ostéo-médullaire, et en comparant les résultats de l'IRM à ceux du Morpho-TEP et de la biopsie osseuse.*

# I

## **JUSTIFICATION SCIENTIFIQUE DE LA RECHERCHE**

# 1. LYMPHOMES : GENERALITES

## 1. Généralités

*Les lymphomes sont des hémopathies malignes développées à partir des cellules lympho des leur diagnostic repose sur l'analyse histologique d'une biopsie tissulaire.*

*Ils constituent un groupe hétérogène de pathologies, d'une grande diversité clinique, morphologique, biologique et pronostique.*

*Les deux principaux types de lymphomes sont les lymphomes Hodgkiniens (LH), également appelés maladie de Hodgkin, et les lymphomes malins non Hodgkiniens (LMNH).*

*Les lymphomes Hodgkiniens présentent une incidence de 2,2 pour 100 000 habitants par an dans l'Union Européenne, avec une mortalité de 0,7 100 000 an (1).*

*Ils touchent fréquemment les sujets jeunes, avec deux pics d'incidence, le premier entre 20 et 40 ans, le second entre 60 et 70 ans.*

*L'élément caractéristique du lymphome Hodgkinien est la mise en évidence de cellules de Reed-Sternberg lors de l'analyse histologique d'une biopsie ganglionnaire ou tissulaire.*

*La présentation clinique de ces lymphomes est variable en fonction du stade de dissémination tumorale, de l'adénopathie cervicale ou sus-claviculaire isolée dans les stades localisés à la maladie disséminée avec poly-adénopathies, hépato-splénomégalie et signes généraux (fièvre, amaigrissement, sueurs nocturnes) dans les stades avancés.*

*Le pronostic dépend essentiellement du stade de dissémination tumorale.*

*Les lymphomes malins non Hodgkiniens sont les hémopathies malignes les plus fréquentes leur incidence augmente avec l'âge, avec une médiane autour de 60 ans.*

*Il existe une prédominance masculine à 60 ans.*

*Ces proliférations tumorales peuvent être développées à partir des cellules lympho des des lignées B, T ou N il existe de nombreuses formes histologiques, parmi lesquelles on distingue les formes indolentes et les formes agressives.*

*Les lymphomes de type B diffus à grandes cellules en sont les formes agressives les plus fréquentes, et constituent 30 à 58 % des LMNH. Leur incidence est en constante augmentation au cours des dernières décennies elle est actuellement de 3 à 4 pour 100 000 habitants par an dans l'Union Européenne (2).*

*Les manifestations tumorales qui conduisent au diagnostic de LMNH peuvent aller des adénopathies localisées, aux atteintes multi-ganglionnaires ou multi-viscérales disséminées, souvent accompagnées de signes généraux les localisations extra-ganglionnaires, notamment gastriques ou amygdaliennes, sont fréquentes, isolées ou associées aux atteintes ganglionnaires.*

*Le diagnostic repose également sur l'analyse d'une biopsie tissulaire ou ganglionnaire, qui permet de déterminer précisément le type histologique de lymphome.*

*Le pronostic varie en fonction du type de lymphome et du stade de dissémination.*



Les modalités thérapeutiques des lymphomes sont multiples le traitement est basé sur une association de plusieurs drogues de chimiothérapie, différentes selon le type histologique et le stade (généralement ABVD pour les LH, CH P ou CH P like pour les LMNH, en association avec une immunothérapie par Rituximab pour les LMNH B CD 20 positifs, d'autres dans le cadre de protocoles d'étude). La radiothérapie ou des thérapeutiques immunologiques ciblées, associées à la chimiothérapie, peuvent être utilisées dans certaines indications, ainsi qu'une autogreffe de cellules souches hématopo étiques après intensification.

La surveillance après traitement est clinique et morphologique le Morpho-TEP est réalisé lors du bilan de fin de traitement, puis le scanner est contrôlé au moins une fois par an au cours des premières années.

La stratégie thérapeutique optimale est déterminée pour chaque cas, en fonction de l'âge du patient, du type histologique de lymphome, du stade d'extension initial, et des facteurs pronostiques.

## **2. Types histologiques**

Les types histologiques de lymphomes Hodgkiniens et non Hodgkiniens sont nombreux. Plusieurs classifications se sont succédé, régulièrement actualisées par l'évolution des outils diagnostiques anatomo-pathologiques, notamment immuno-histochimiques, moléculaires et cytogénétiques.

La classification la plus récente est celle de l' MS en 2008(3) (figures 1 et 2) :

<p><b>Lymphome hodgkinien classique</b></p> <ul style="list-style-type: none"><li>•Scléronodulaire</li><li>•Riche en lymphocytes</li><li>•À cellularité mixte</li><li>•Avec déplétion lymphoïde</li></ul> <p><b>Lymphome hodgkinien à prédominance lymphocytaire Nodulaire</b></p> <p>Les cellules atypiques de cette forme de lymphome hodgkinien initialement désignées variante lymphohistiocytaire des cellules de Reed-Sternberg (cellules L-H) ou popcorn cells sont maintenant appelées cellules LP pour lymphocytic predominant cells (LP cells).</p>
---

Figure 1 : Classification des lymphomes Hodgkiniens

Lymphomes B	Lymphomes T
Tumeurs développées à partir des précurseurs lymphoïdes B	Tumeurs développées à partir des précurseurs lymphoïdes T
Leucémie/Lymphome Lymphoblastique avec ou sans anomalie génétique	Leucémie/Lymphome Lymphoblastique
Tumeurs développées à partir des cellules B matures	Tumeurs développées à partir des cellules T et NK matures
Leucémie lymphoïde chronique/lymphome lymphocytaire	Avec présentation le plus souvent leucémique
Leucémie prolymphocytaire	Leucémie prolymphocytaire
Lymphome splénique de la zone marginale	Leucémie/Lymphome agressive NK (EBV+)
<i>Lymphomes/Leucémies spléniques inclassables (lymphomes spléniques diffus de la pulpe rouge à petits lymphocytes)<sup>§</sup></i>	Leucémie/Lymphome de l'adulte HTLV+
Leucémie à tricholeucocytes	Leucémie à grands lymphocytes granuleux
Lymphome lymphoplasmocytaire (et mal. de Waldenström)	<i>Lymphoprolifération chronique à cellules NK<sup>§</sup></i>
Myélome	Avec présentation le plus souvent ganglionnaire
Maladie des chaînes lourdes ( $\alpha$ , $\gamma$ , $\mu$ )	Lymphome T périphérique sans autre spécification
Plasmocytome solitaire osseux	Lymphome T angio-immunoblastique
Plasmocytome extraosseux	Lymphome anaplasique à grandes cellules ALK+ <sup>§</sup>
Lymphome extraganglionnaire de la zone marginale du tissu lymphoïde associé aux muqueuses (MALT)	<i>Lymphome anaplasique à grandes cellules ALK-<sup>§</sup></i>
Lymphome ganglionnaire de la zone marginale (variante : forme de l'enfant)	Avec présentation le plus souvent extraganglionnaire
Lymphome folliculaire (et ses variantes : lymphome folliculaire pédiatrique, lymphome primitif intestinal, autres lymphomes folliculaires extraganglionnaires, lymphomes folliculaires in situ)	Lymphome T/NK extraganglionnaire de type nasal
Lymphome centrofolliculaire primitivement cutané <sup>§</sup>	Lymphome T intestinal associé à une entéropathie
Lymphome du manteau	Lymphome hépatosplénique
Lymphome B diffus à grandes cellules sans autre spécification (variantes : centroblastique, immunoblastique, anaplasique)	Lymphoprolifération systémique EBV+ de l'enfant <sup>§</sup>
Lymphome B riche en cellules T/histiocytes <sup>§</sup>	Lymphome d'allure hydroa vacciniforme <sup>§</sup>
Lymphome B médiastinal (thymique)	Avec présentation cutanée
Lymphome à grandes cellules primitivement cutané (type des membres) <sup>§</sup>	Mycosis fungoïde
Lymphome à grandes cellules du système nerveux central <sup>§</sup>	Syndrome de Sézary
Lymphome intravasculaire	Lymphome T sous-cutané de type paniculite
Lymphome à grandes cellules associé à une inflammation chronique <sup>§</sup>	Lymphoprolifération primitive cutanée CD30+
Granulomatose lymphomatoïde	(Lymphome anaplasique à grandes cellules et papuloses lymphomatoïdes)
<i>Lymphome à grandes cellules EBV+ du sujet âgé<sup>§</sup></i>	Lymphome primitif cutané gamma/delta <sup>§</sup>
Lymphome à grandes cellules ALK+ <sup>§</sup>	<i>Lymphome primitif cutané agressif épidermotrope CD8+<sup>§</sup></i>
Lymphome plasmoblastique	<i>Lymphome primitif cutané à cellules petites/moyennes CD4+<sup>§</sup></i>
Lymphome primitif des séreuses	
Lymphome HHV8+ associé à la maladie de Castleman multicentrique	
Lymphome de Burkitt	
Lymphome B inclassable de morphologie intermédiaire entre B diffus à grandes cellules et lymphome de Burkitt <sup>§</sup>	
Lymphome de morphologie intermédiaire entre B diffus à grandes cellules et lymphome de Hodgkin classique <sup>§</sup>	
Syndrome lymphoprolifératif post-transplantation	Syndrome lymphoprolifératif post-transplantation
Hyperplasie plasmocytaire	
Prolifération de type mononucléose infectieuse	Prolifération monomorphe post-transplantation
Lymphoprolifération polymorphe EBV+	
Prolifération monomorphe EBV+ ou EBV-	

<sup>§</sup> Nouvelles entités ; en italique les entités provisoires.

Figure 2 : Classification des lymphomes non Hodgkiniens

Parmi les lymphomes non Hodgkiniens sont différenciées les formes dites indolentes des formes agressives .

Les lymphomes de présentation indolente ont une évolution longue, une agressivité peu importante, mais sont généralement moins sensibles aux traitements.

A l'opposé, les lymphomes agressifs sont des tumeurs de forte malignité, avec une prolifération et une dissémination tumorale importante les symptômes cliniques sont plus sévères, l'évolution est plus rapide, mais ils sont plus sensibles aux traitements et donc potentiellement curables.

Les lymphomes à présentation agressive sont les lymphomes de type B à grandes cellules, les lymphomes de Burkitt, et certains lymphomes T (lymphomes T anaplasiques).

### **3. Stades**

Le stade évolutif est déterminé par la classification anatomo-clinique des lymphomes. Elle repose sur les modifications de Cotswolds de la classification de Ann Arbor (Tableau 1):

**Tableau 1 : Classification de Ann Arbor**

Stade I	Atteinte d'une seule aire ganglionnaire sus ou sous diaphragmatique
Stade II	Atteinte de plusieurs aires ganglionnaires contiguës d'un même côté du diaphragme
Stade III	Atteinte de plusieurs aires ganglionnaires de part et d'autre du diaphragme
Stade IV	Atteinte d'un ou plusieurs organes extra-lymphatiques avec ou sans atteinte ganglionnaire (foie, poumon, moelle osseuse...)

Une atteinte viscérale unique contiguë avec un territoire ganglionnaire ne fait pas classer en stade IV, mais il faut ajouter la lettre E au stade d'extension ganglionnaire (exemple : II E).

Si atteinte splénique : S

A : absence de signes généraux d'évolutivité

B : présence d'au moins un des signes généraux (sauf prurit non significatif pour le pronostic)

  : tumeur volumineuse :

- élargissement médiastinal supérieur à un tiers du diamètre thoracique (au niveau disque intervertébral T5-T6)

- masse ganglionnaire supérieure à 10 cm

## **4. Index pronostiques**

*Les facteurs pronostiques initiaux influencent directement la stratégie thérapeutique.*

*Les index pronostiques sont des combinaisons de facteurs pronostiques qui permettent d'établir un score, dont le but est de prévoir l'évolution du lymphome et donc de déterminer le meilleur traitement à entreprendre.*

### **4.1. L'index pronostique international : IPI**

*Cet index est très largement utilisé pour les lymphomes non Hodgkiniens de type B à grandes cellules. Il repose sur 5 critères :*

- *L'âge (moins de 60 ans / plus de 60 ans)*
- *Le taux de LDH (normal / élevé)*
- *L'état général (Performans Status MS 0-1 / 2-4) (tableau 2)*
- *Le stade (I-II / III-IV)*
- *Le nombre d'atteinte des organes (0 ou 1 / plus de 1)*

*Le score de l'IPI est obtenu par l'addition du nombre de facteurs défavorables, il varie de 0 à 5.*

**Tableau 2 : Echelle de Performans Status OMS**

0	Absence de symptôme
1	Symptômes mais activité ambulatoire normale
2	Su et alité < 50% de la journée
3	Su et alité < 50% de la journée
4	Su et alité en permanence, aide pour les gestes quotidiens

### **4.2. Facteurs pronostiques des lymphomes Hodgkiniens**

*Il existe plusieurs index pronostiques pour les lymphomes Hodgkiniens pour les stades I et II, le groupe d'étude des lymphomes E-RTC-GELA (Organisation Européenne de Recherche sur le Traitement du Cancer et Groupe d'Etude des Lymphomes de l'Adulte) a défini des groupes pronostiques selon les facteurs suivants :*

Groupe favorable :

- *âge < 50 ans*
- *moins de 3 ganglions envahis*
- *index médiastino-thoracique < 0,35*
- *VS < 50 mm à l<sup>ère</sup> H si absence de signes généraux (A)*
- *VS < 30 mm à l<sup>ère</sup> H si présence de signes généraux (B)*

Groupe défavorable : un seul ou plusieurs des facteurs précédents

Pour les stades III et IV, c'est l'IPS ou International Prognostic Score qui est utilisé le groupe favorable est défini par un nombre de facteurs inférieur ou égal à 2, le groupe défavorable par plus de 3 facteurs.

Ces facteurs sont les suivants :

- Age  $\geq 45$  ans
- Sexe masculin
- Stade IV
- Albuminémie  $< 40$  g/L
- Hémoglobine  $< 10,5$  g/L
- Leucocytes  $> 15 \times 10^9$  /L
- Lymphopénie  $< 0,6 \times 10^9$  /L ou  $< 8$

## **5. Intérêt de la détermination du stade et de l'atteinte médullaire**

Pour chaque cas, la combinaison des données histologiques, du stade d'extension et des facteurs pronostiques permet de définir des entités anatomo-cliniques d'évolutivité et de pronostic différents, dont dépend toute la stratégie thérapeutique.

La détermination précise du stade évolutif initial est cruciale pour adapter au mieux la thérapeutique, et limiter la survenue de séquelles liées au traitement.

En effet, la radiothérapie et la chimiothérapie peuvent présenter une toxicité à court et à long terme sur l'organisme la radiothérapie médiastinale, par exemple, peut entraîner des complications cardiaques la radiothérapie et la chimiothérapie peuvent être responsables de l'apparition de seconds cancers ou de leucémies, dont le risque augmente avec l'intensité des traitements administrés.

Ces conséquences à long terme sont à prendre en compte particulièrement dans la population des lymphomes agressifs, qui comporte un grand nombre de su ets eunes.

Dans l'évaluation de l'extension initiale de la maladie, la présence d'une atteinte de la moelle osseuse est un élément important à déterminer : l'envahissement médullaire ou osseux correspond en effet à une atteinte de stade IV par ailleurs, l'atteinte médullaire constitue en elle-même un facteur pronostique pé oratif indépendant, notamment dans le cas des lymphomes B diffus à grandes cellules (4).

Enfin, si une atteinte médullaire était présente au bilan initial, un traitement par autogreffe de cellules souches ne peut être entrepris qu'après normalisation de la biopsie médullaire (et sous réserve de la possibilité d'obtention d'un greffon de cellules souches hématopo étiques).

L'envahissement de la moelle osseuse est fréquent dans les lymphomes, et prédomine dans les LMNH.

Selon les études, l'envahissement ostéo-médullaire concerne 5 à 14 % des LH (5,6) principalement dans les stades élevés (III et IV) (7), 50 à 80 % des LMNH indolents (5,7,8) et 11 à 40 % des LMNH agressifs (4-6).

## **2. BILAN D'EXTENSION : METHODES DIAGNOSTIQUES**

*Le bilan d'extension classique d'un lymphome Hodgkinien ou non Hodgkinien agressif comporte un scanner cervico-thoraco-abdomino-pelvien et un Morpho-TEP, qui évaluent l'extension ganglionnaire et viscérale plus récemment est apparu le Morpho-TEP avec injection de produit de contraste iodé, qui permet de combiner les deux examens.*

*L'extension à la moelle osseuse est déterminée par la biopsie médullaire, qui est l'examen de référence.*

*La scintigraphie osseuse n'a plus d'intérêt depuis la réalisation quasi-systématique du Morpho-TEP, dont les performances lui sont supérieures dans la détection des localisations osseuses (9). Le scanner n'a pas d'intérêt dans le diagnostic de l'atteinte médullaire, du fait de sa très faible sensibilité des lésions ostéo-médullaires peuvent toutefois être visibles, si elles s'accompagnent d'une réaction ostéolytique ou ostéocondensante.*

*L'IRM n'est pas réalisée de façon systématique dans le bilan d'extension, elle est parfois réalisée en complément sur une région anatomique localisée, notamment en cas de discordance entre les examens précédents.*

### **1. La Biopsie ostéo-médullaire**

*La biopsie ostéo-médullaire (B M) est actuellement l'examen de référence en ce qui concerne l'extension à la moelle osseuse.*

*Elle est systématiquement réalisée lors du bilan d'extension, le plus souvent de façon unilatérale. Elle permet de déterminer l'extension médullaire par l'analyse d'un fragment osseux, en général prélevé sur l'épine iliaque postéro-supérieure.*

#### **1.1. Technique**

*Le patient est installé en procubitus ou en décubitus latéral pour la biopsie de l'épine iliaque postéro-supérieure, en décubitus dorsal pour l'épine iliaque antéro-supérieure.*

*Après désinfection cutanée, une anesthésie locale à la lidocaïne est réalisée, souvent accompagnée d'une sédation légère par un mélange équimolaire d'oxygène et de protoxyde d'azote (ME PA).*

*La biopsie est effectuée avec un trocard, avec réalisation première d'un myélogramme par aspiration, puis prélèvement de la carotte biopsique, conservée dans un liquide de fixation spécifique.*

*Une compression du site de ponction permet l'hémostase locale en fin de procédure.*

*L'analyse morphologique est effectuée par le laboratoire d'anatomopathologie après fixation, inclusion en paraffine et coloration au HES (Hématoxyline Eosine Safran) l'étude est complétée par une analyse immunohistochimique.*

#### **1.2. Complications, morbidité**

*La biopsie ostéo-médullaire est une procédure invasive qui reste souvent douloureuse, malgré l'utilisation quasi-systématique du ME PA.*

ne hémorragie ou un hématome au point de ponction constituent les principales complications du geste (10) elles sont rares si les contre-indications sont respectées (coagulopathies, thrombopathies ou thrombopénies, traitements anticoagulants).

Il existe aussi plus rarement des complications infectieuses au point de ponction, ou des douleurs persistantes.

### **1.3. Indications**

L'intérêt de la réalisation systématique de la B M dans les LH de faible stade reste discuté en raison de la faible probabilité d'atteinte médullaire dans ces stades en 2005, Vassilakopoulos et coll. (11) ont introduit un système d'évaluation du risque d'envahissement médullaire pour les lymphomes hodgkiniens, en établissant des groupes de risque sur la base d'une combinaison des facteurs suivants : l'âge, la présence d'un envahissement iliaque ou inguinal, le taux d'hémoglobine et de leucocytes, et le stade clinique. Selon cette étude, la biopsie médullaire serait inutile chez les patients du groupe de risque faible.

Barros et coll. en 2007 ont confirmé la pertinence de ces critères sur une population pédiatrique de 78 patients (7).

Les recommandations officielles de la Société Européenne d'oncologie Médicale (European Society for Medical Oncology (ESMO)) en 2007 sont les suivantes : en ce qui concerne les lymphomes Hodgkiniens, la réalisation d'une biopsie ostéo-médullaire est fortement recommandée, particulièrement dans les stades avancés (1). Elle doit être systématique quel que soit le stade pour les LMNH (2).

En pratique, la réalisation de la biopsie ostéo-médullaire pour les lymphomes Hodgkiniens de stade I et II reste dépendante des équipes médicales au CH de Nancy, elle est systématiquement réalisée, quel que soit le stade de la maladie.

### **1.4. Valeur diagnostique**

Pour que l'interprétation soit fiable, le fragment histologique doit comporter au moins 5 à 8 espaces inter-trabéculaires (ou logettes), et mesurer environ 1,5 à 2 centimètres de longueur (12) (figure 3).



Figure 3 : Exemple de fragment histologique (biopsie ostéo-médullaire iliaque) : grossissement à la loupe, fragment représentatif contenant plus de 8 logettes, délimitées par des travées osseuses.

Si ces critères de qualité sont respectés, la biopsie ostéo-médullaire présente une spécificité proche de 100 % c'est par ailleurs le seul examen qui permet d'identifier la nature précise des populations lymphocytaires responsables de l'envahissement médullaire.

Par contre, sa sensibilité n'est pas de 100 % il existe des faux négatifs dans 10 à 50 % des cas selon les études.

*En effet, la biopsie, réalisée en aveugle au niveau des crêtes iliaques, de façon unilatérale en général, peut méconnaître une atteinte ostéo-médullaire située à distance du site de prélèvement.*

*En 1975, l'étude de Brunning et coll. (13) est une des premières à mettre en évidence l'utilité d'une biopsie bilatérale sur une population de 282 patients, la biopsie bilatérale permettait une détection supplémentaire de l'atteinte médullaire dans 11 à 22 % des cas par rapport à une biopsie unilatérale. Cette étude a été menée sur 282 patients (incluant des pathologies non lymphomateuses) la biopsie unilatérale était positive dans 43 % des LH et 22 % des LMNH, mais de 11 à 22 % par la seconde biopsie.*

*L'augmentation de détection des atteintes médullaires par la biopsie bilatérale atteint 26 % dans l'étude de Menon et Buchanan (14), 8,5 à 10 % pour Luoni en 1995 (15).*

*L'article de Wang et coll. (16) en 2002 confirme cette idée, à partir d'un échantillon de 1445 lymphomes dont 297 atteintes médullaires, en montrant qu'il existe une discordance entre les résultats d'une biopsie unilatérale et ceux d'une biopsie iliaque bilatérale dans 9 % des lymphomes non Hodgkiniens et 39 % des lymphomes Hodgkiniens.*

*Par la suite, la généralisation des Morpho-TEP dans le bilan d'extension des lymphomes a conforté cette idée, en montrant l'existence de lésions focales non détectées par la biopsie iliaque (5,17,18).*

*La fréquence de ces atteintes focales varie selon les études entre 8 et 50 % (5,19,20,21) elles seraient plus fréquentes dans les lymphomes agressifs.*



## **2. La Tomographie par émission de positons (TEP)**

*La tomographie par émission de positons ou TEP est une méthode d'exploration sensible et spécifique pour le bilan d'extension initial des lymphomes et l'évolution sous traitement (22-26) . Sa réalisation systématique est un Standard lors du bilan d'extension initial des lymphomes Hodgkiniens ou non Hodgkiniens agressifs.*

### **2.1. Principe**

*Le Morpho-TEP ou TEP-TDM est une technique d'imagerie hybride couplant une caméra TEP et un scanner (27).*

*n traceur radioactif est injecté par voie intra-veineuse , il s'agit le plus souvent du 18F-Fluoro-Désoxy-Glucose (18F-FDG). L'activité injectée est de 5.5 Méga-Becquerel (MBq) (un Becquerel correspondant à une désintégration par seconde) par kilogramme de poids corporel, avec une activité maximale injectée de 550 MBq.*

*n produit de contraste iodé peut être réalisé pour l'acquisition scanographique.*

*Deux types d'images sont obtenues : des images fonctionnelles, scintigraphiques et des images morphologiques, scanographiques. Ces images sont ensuite fusionnées, les images morphologiques du scanner permettant de localiser anatomiquement les fixations scintigraphiques.*

*Le 18F-FDG se fixe électivement sur les tissus consommant du glucose, ce qui permet la mise en évidence des lésions cellulaires actives, dont l'origine peut être inflammatoire ou tumorale. (Annexe 1)*

*L'analyse de la fixation du 18F-FDG dans un tissu donné correspond donc à une mesure indirecte de la captation cellulaire en glucose, elle-même corrélée à l'activité cellulaire et donc à la prolifération tumorale.*

*L'interprétation est basée sur une analyse de l'intensité de signal du tissu étudié, qui correspond à l'intensité de fixation du 18F-FDG, par rapport à l'intensité de signal des structures ad axes.*

*Cette intensité de fixation peut être appréciée de façon qualitative visuelle par comparaison avec les tissus ad axes, ou semi-quantitative, par la mesure de la Standardized Uptake Value ou S U V. La S U V correspond à la concentration radioactive de 18F-FDG au sein d'une région d'intérêt donnée, par rapport à l'activité injectée et au volume du patient (remplacé par sa masse).*

*La valeur de S U V est exprimée en valeur minimale, maximale et moyenne pour une région d'intérêt.*

$$S U V = \frac{\text{Fixation tissulaire (Bq mL)}}{\text{Activité injectée (Bq) Masse (g)}}$$

Schématiquement, une valeur de  $S/V$  égale à 1 signifie que l'activité est diluée de manière uniforme dans le volume. Une valeur de 3 dans une lésion signifie que cette fixation est 3 fois supérieure à la dilution uniforme du traceur.

La mesure de la  $S/V$  est utilisée pour la caractérisation des lésions, une valeur de  $S/V$  élevée étant plus spécifique d'une origine tumorale.

La valeur seuil généralement admise pour les lésions malignes est de 2,5, tandis que les tissus sains comme le foie, le poumon ou la moelle osseuse ont une  $S/V$  comprise entre 0,5 et 2,5 (27). Le chevauchement entre les valeurs normales et pathologiques n'est cependant pas rare, notamment en cas de phénomènes inflammatoires, compliquant l'interprétation des fixations métaboliques.

La mesure de la  $S/V$  permet surtout d'évaluer la réponse thérapeutique, une réponse au traitement se traduisant par une diminution de la  $S/V$  des lésions cibles. Pour cela, la mesure de la  $S/V$  doit être reproductible sur les différents examens consécutifs.

Elle peut varier en fonction de plusieurs facteurs, principalement en fonction du délai entre l'injection et l'acquisition, mais également de la glycémie ou de la masse du patient.

L'analyse semi-quantitative de l'évolution tumorale par la mesure de la  $S/V$  n'est donc fiable que si le protocole de réalisation des examens est strictement reproductible au cours du temps.

## **2.2. Avantages et inconvénients de la technique**

Le Morpho-TEP est une technique d'imagerie peu invasive, reproductible, qui permet une imagerie morphologique et fonctionnelle du corps entier dans un temps d'acquisition relativement court.

Les seules contre-indications relatives à la réalisation de l'examen sont la grossesse et l'allaitement.

L'imagerie par Morpho-TEP est une technique irradiante. L'exposition du patient résulte de l'exposition aux positons et des interactions avec les photons  $\gamma$  pour l'imagerie TEP : les activités injectées varient entre 150 et 550 MBq, ce qui entraîne une dose efficace se situant entre 2,8 et 10 mSv (milli-Sievert). À cette valeur s'ajoute également l'exposition liée à l'émission de rayons par le scanner, qui varie en fonction des protocoles d'acquisition, en moyenne de 10 mSv (28).

L'irradiation est à prendre en compte en particulier dans le cas d'expositions répétées chez des patients jeunes, comme c'est souvent le cas dans les examens itératifs réalisés lors du suivi des lymphomes sous traitement.

### **2.3. Valeur diagnostique du Morpho-TEP**

#### **a. En cancérologie générale :**

*Le Morpho-TEP s'est généralisé dans le bilan d'extension et le suivi sous traitement des cancers, particulièrement dans les cancers pulmonaires, coliques, oesophagiens, RL, ainsi que dans le mélanome il est également indiqué dans la recherche de primitif devant une localisation secondaire, ainsi que pour la détection de récurrences tumorales (24).*

*Les limitations classiques de l'imagerie TEP en cancérologie sont bien connues.*

*Les faux positifs sont généralement liés à une hyperactivité métabolique d'origine inflammatoire ou infectieuse, quelle qu'en soit l'étiologie par exemple une hyperfixation du 18F-FDG d'origine inflammatoire peut être observée après traitement par radiothérapie.*

*De même, certains processus bénins présentent une fixation accrue du 18F-FDG, comme les adénomes coliques, thyroïdiens ou surrénaliens.*

*L'analyse semi-quantitative par la mesure de la  $SUV$  n'est pas toujours suffisante pour différencier un processus inflammatoire d'une lésion tumorale, du fait d'un chevauchement fréquent entre les valeurs normales et pathologiques ce paramètre est surtout utilisé en comparaison, lors du suivi des lésions initialement hypermétaboliques.*

*Les hyperfixations physiologiques de certains organes, notamment du cerveau, du cœur, des parois digestives, de la graisse brune, des muscles striés et du système excréteur urinaire sont bien connues, mais peuvent compliquer l'interprétation des images ou masquer d'authentiques lésions.*

*Les faux négatifs de l'imagerie par TEP peuvent être liés à deux facteurs, la taille des lésions et leur avidité pour le FDG l'imagerie par Morpho-TEP peut en effet sous-estimer ou méconnaître de petites lésions, par un effet de volume partiel dû à une résolution spatiale faible de la TEP. Certaines tumeurs par ailleurs présentent une activité métabolique faible ou une faible avidité pour le 18F-FDG, responsables d'une faible fixation du traceur, comme les carcinomes bronchoalvéolaires, prostatiques, ou certains lymphomes indolents (24).*

#### **b. Dans le bilan d'extension des lymphomes :**

*De nombreuses études évaluent la pertinence de l'imagerie TEP dans le bilan d'extension ganglionnaire ou viscéral des lymphomes les études de Moog et coll. (29) et Stumpe et coll. (30) en 1997 et 1998 mettaient en évidence une sensibilité et une spécificité de l'imagerie TEP supérieure à celle du scanner d'autres études, comme celle de Tsukamoto et coll., ont comparé le TEP avec la scintigraphie au Gallium avec le même succès (9).*

*Par la suite, plusieurs études ont comparé l'imagerie par Morpho-TEP avec le scanner : l'étude rétrospective de Schaefer et coll. (31), en 2004, montre une meilleure performance du Morpho-TEP tant dans l'extension ganglionnaire que viscérale, en particulier dans le cas des lymphomes de haut grade.*

*Isasi et coll. (25) publient en 2005 une méta-analyse portant sur 854 patients et 3658 lésions à partir de 20 études la sensibilité globale du Morpho-TEP est mesurée à 90,9 avec un taux de faux positifs de 10,3 %.*

*Le nombre de faux positifs mesurés par Castellucci et coll. (32) est compris entre 4,2 et 12,2 %, à partir d'une analyse rétrospective portant sur 848 patients les faux positifs sont rapportés essentiellement à des phénomènes inflammatoires.*

*La valeur diagnostique du Morpho-TEP dans le bilan d'extension des lymphomes dépend du type histologique l'étude rétrospective de Elstrom et coll. en 2003 (23) montre une sensibilité du Morpho-TEP supérieure à 98 % dans les lymphomes Hodgkiniens ou Non Hodgkiniens agressifs, et plus faible dans certains types de lymphomes indolents. Tsukamoto et coll. (9) retrouvent des résultats similaires avec une performance du Morpho-TEP supérieure dans les lymphomes agressifs et les lymphomes folliculaires que dans les autres lymphomes indolents.*

*Le Morpho-TEP présente un intérêt certain dans l'évaluation de la réponse au traitement, en particulier de la réponse précoce la chute de la S V lors de l'évaluation post-thérapeutique précoce peut précéder la réduction de volume tumoral, elle constitue un élément pronostique favorable déterminant pour l'évolution ultérieure de la maladie (33,34). La plupart des protocoles d'études thérapeutiques en cours comprennent une ou plusieurs évaluations précoces de la réponse au traitement par Morpho-TEP, dont le résultat est décisionnel sur la poursuite du traitement.*

*Dans le diagnostic de maladie résiduelle après traitement, la capacité du Morpho-TEP à détecter la persistance de tissu tumoral métaboliquement actif au sein de masses résiduelles est supérieure à celles du scanner et de l'IRM (33,35,36). Même si des difficultés d'interprétation persistent lors de la présence de phénomènes inflammatoires, le Morpho-TEP en fin de traitement présente un intérêt certain du fait de sa valeur prédictive négative élevée (37).*

*Selon les recommandations pour la pratique clinique de la FNCLCC (Fédération Nationale des Centres de Lutte Contre le Cancer) de Novembre 2003 (Standards, Options et Recommandations 2003 pour l'utilisation de la tomographie par émission de positons au <sup>18</sup>F -FDG (TEP-FDG) en cancérologie), le Morpho-TEP est indiqué :*

- *dans le bilan d'extension initial en complément de l'imagerie conventionnelle dans les maladies de Hodgkin, les LMNH agressifs et les lymphomes folliculaires (Standard, niveau de preuve B2).*
- *dans le diagnostic de la maladie résiduelle des LH et des LMNH agressifs dont le bilan initial a montré des localisations fixant intensément le FDG (Standard, niveau de preuve B2).*
- *pour l'évaluation précoce de la réponse thérapeutique (Standard, niveau de preuve B2).*

*Selon les recommandations officielles de la Société Européenne d' Oncologie Médicale (ESM , European Society for Medical Oncology) le Morpho-TEP est optionnel pour le bilan d'extension initial, et recommandé si disponible dans l'évaluation de la réponse précoce au traitement (1,2).*

### **c. Dans le bilan d'extension médullaire des lymphomes :**

*En ce qui concerne l'extension à la moelle osseuse, les résultats du Morpho-TEP sont plus controversés. Les études réalisées rapportent à la fois des faux positifs et des faux négatifs du Morpho-TEP.*

*Une méta-analyse publiée par Pakos et coll. en 2005 à partir de 587 patients a estimé la sensibilité et la spécificité du Morpho-TEP dans l'atteinte médullaire à 51 et 91 respectivement, en comparaison avec la biopsie iliaque (38). L'analyse regroupait 13 études comportant des lymphomes Hodgkiniens et Non Hodgkiniens, de haut et bas grade. La sensibilité du Morpho-TEP était meilleure dans les lymphomes de haut grade, et inférieure à 30 dans les lymphomes indolents. À noter que la plupart des études utilisaient une méthode qualitative visuelle, sans analyse de la S V.*

*L'équipe de Pelosi et coll. (5) a réalisé en 2008 une étude prospective portant sur 194 patients présentant des LH ou LMNH agressifs, dont 49 présentaient une atteinte ostéo-médullaire. Les valeurs mesurées de sensibilité pour le Morpho-TEP et la biopsie iliaque étaient de 65,3 et 55,1 respectivement, et leur spécificité de 98,6 et 100. Les faux négatifs du Morpho-TEP correspondaient à des atteintes médullaires diffuses (une réserve toutefois : leur population comportait 7 lymphomes du manteau, et l'histologie des faux négatifs du PET n'est pas précisée). Les auteurs précisent que, si les valeurs de sensibilité paraissent semblables pour les deux méthodes, l'atteinte médullaire n'a été identifiée de façon concordante par les deux examens que dans 10 cas sur 49, en raison de faux négatifs du PET d'une part, et de lésions focales non détectées par la biopsie (faux négatifs de la biopsie).*

*De même, l'étude de Fuster et coll. en 2006 (18) objective des discordances entre les deux méthodes, et la présence de faux négatifs dans les deux techniques, les valeurs de sensibilité rapportées étant de 86 pour le Morpho-TEP et 57 pour la biopsie osseuse.*

*Selon ces études, les faux négatifs du Morpho-TEP seraient plus fréquents dans les lymphomes indolents (6,18,38), et en cas d'envahissement de type diffus. Selon certains auteurs, le faible pourcentage d'envahissement médullaire pourrait expliquer l'absence d'hyperfixation (5).*

*Quant aux faux positifs du Morpho-TEP observés dans ces études, ils sont parfois rapportés à un état inflammatoire, infectieux ou réactionnel de la moelle osseuse, entraînant des hyperfixations médullaires. C'est le cas par exemple en cas d'hyperplasie médullaire ou d'administration de facteurs de croissance.*

*Plusieurs études comparant les résultats du Morpho-TEP à ceux de la biopsie osseuse iliaque rapportent la présence de lésions focales, hypermétaboliques, contrastant avec une biopsie iliaque normale. Certaines correspondent à des faux positifs du Morpho-TEP, mais d'autres peuvent être des localisations lymphomateuses.*

*L'étude de Carr et coll. (6) objective 4 lésions focales du Morpho-TEP sur une population de 50 lymphomes, dont 1 documentée par une biopsie dirigée sur le site de fixation. L'étude de Moog et coll. (20) compte 10 lésions focales sur 78 patients, dont 8 documentées par une biopsie dirigée. L'étude de Pelosi et coll. (5), citée plus haut (n 194), compte 22 lésions focales ou multifocales, dont 1 confirmée par une biopsie dirigée et 21 par un examen d'imagerie complémentaire.*

*Dans l'étude de Schaefer et coll. (17) en 2005, 18 biopsies dirigées ont été réalisées sur des lésions focales (lymphomes agressifs, lésions focales détectées au Morpho-TEP avec biopsie iliaque négative). Toutes les biopsies dirigées ont prouvé la présence d'une infiltration lymphomateuse.*

## 3. L'IRM

### 3.1. Principe

*L'imagerie par résonance magnétique est une technique d'imagerie basée sur les propriétés de résonance des noyaux d'hydrogène de l'organisme, lorsqu'ils sont soumis à un champ magnétique externe.*

*Les noyaux d'hydrogène sont constitués d'un proton et possèdent des propriétés magnétiques lorsqu'ils sont soumis à un champ magnétique intense, le moment magnétique de ces protons, ou spin, s'oriente dans l'axe du champ.*

*Le phénomène de résonance magnétique est obtenu par l'application d'un champ magnétique tournant, également appelé onde de radio-fréquence. Lorsque la fréquence de l'onde de radio-fréquence correspond à la fréquence de rotation des protons, les deux systèmes sont en résonance, et il se produit un transfert d'énergie vers le système des spins, c'est la phase d'excitation. À l'arrêt de l'application de l'onde de radio-fréquence, le système va restituer l'énergie absorbée pour retourner à l'état d'équilibre, c'est le phénomène de relaxation.*

*La relaxation s'accompagne d'une émission d'énergie sous la forme d'ondes de radio-fréquence, qui constituent le signal enregistré en IRM.*

*La relaxation dépend de propriétés intrinsèques aux tissus, caractérisées par leurs temps de relaxation T1 et T2.*

*Le contraste des images obtenues dépend du T1 et du T2 des tissus, de leur densité en protons, et des paramètres utilisés lors de l'acquisition.*

*Le réglage des modalités d'application des ondes de radiofréquence, en particulier la direction, l'intensité, la fréquence, la durée d'application des excitations, permettent de pondérer les séquences, c'est-à-dire d'explorer plus sélectivement les propriétés en T1, en T2 ou en densité de protons des tissus étudiés.*

*Les principaux paramètres utilisés pour la pondération des séquences en IRM sont le TR ou temps de répétition et le TE ou temps d'écho.*

### 3.2. Séquences standard en pathologie médullaire

*Les séquences utilisées dans notre étude sont des séquences habituellement utilisées en pathologie rachidienne (39) il s'agit de séquences pondérées en T1, et en T2 avec suppression du signal de la graisse (séquence T2-STIR).*

#### **a. Séquence en T1 :**

*La séquence pondérée en T1 est une séquence de spin écho rapide, réalisée sans inversion. Elle est peu sensible aux effets de susceptibilité magnétique en présence de métal (prothèses orthopédiques par exemple).*

*La pondération T1 permet de différencier la moelle osseuse normale des lésions bénignes ou malignes intra-médullaires.*

*Le signal de la moelle normale varie en fonction de sa composition en tissu adipeux et en moelle hématopoïétique. Chez le sujet jeune, la composante hématopoïétique prédomine sur le tissu graisseux, le signal de la moelle osseuse est bas. Avec l'avancée en âge, le tissu hématopoïétique*

est progressivement remplacé par du tissu graisseux, jusqu'à l'involution graisseuse complète : il s'agit du phénomène de conversion médullaire, qui débute par le squelette appendiculaire puis s'étend progressivement au squelette axial (figure 4).

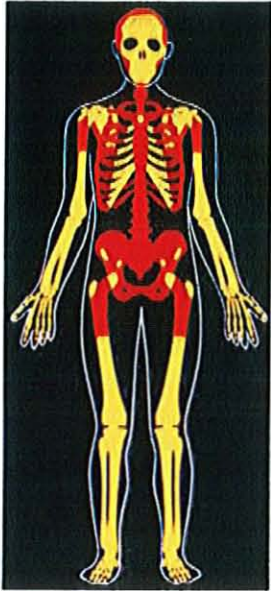

Figure 4 : Exemple de la répartition entre la moelle « jaune » ou graisseuse et la moelle « rouge » ou hématopoïétique chez un adulte jeune : involution graisseuse quasi-complète du squelette appendiculaire, persistance de tissu hématopoïétique au niveau du rachis, du bassin et de l'extrémité supérieure des fémurs.

L'involution graisseuse médullaire se traduit sur une image pondérée en T1 par un hypersignal diffus, plus ou moins homogène, des corps vertébraux (figure 5).

Les phénomènes pathologiques, quelle que soit leur nature, s'accompagnent dans la majorité des cas d'une réaction inflammatoire, oedémateuse ou cellulaire, responsable d'un allongement des temps de relaxation T1 et T2 des tissus ; la résultante sur une image pondérée en T1 est la diminution du signal dans la zone pathologique.

La visualisation d'une lésion en hyposignal au sein de la moelle osseuse sur une image en T1 dépend du signal de la moelle adjacente ; ainsi, une lésion focale sera plus facilement détectée sur un rachis en involution graisseuse complète que sur un rachis en hyposignal, comme c'est le cas chez un sujet jeune : à l'inverse, le signal de la moelle osseuse d'un sujet âgé peut être hétérogène si l'involution graisseuse est répartie de façon irrégulière, ce qui peut compliquer l'interprétation.

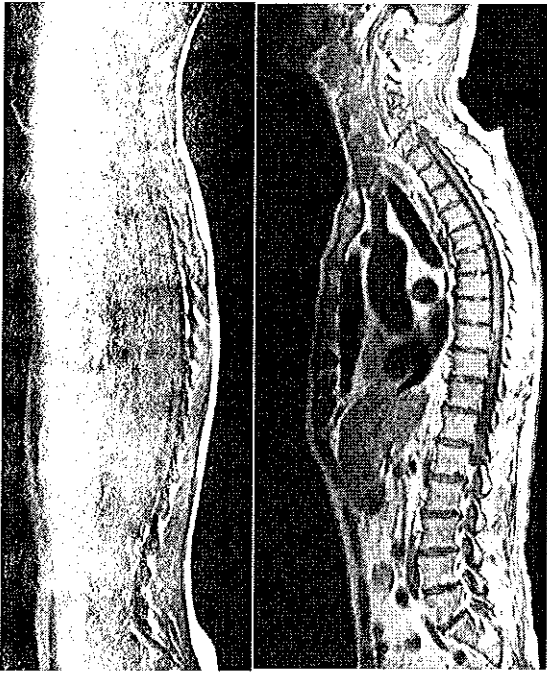


Figure 5 : Séquence T1 sagittale sur le rachis : à gauche, moelle osseuse normale chez un su et de 22 ans, en hyposignal diffus à droite, moelle osseuse normale chez un su et de 80 ans, en hypersignal.

La séquence pondérée en T1 permet également de différencier certaines lésions bénignes : par exemple, les hémangiomes vertébraux sont des lésions bénignes fréquentes, facilement différenciables des lésions pathologiques grâce à leur hypersignal sur les séquences pondérées en T1 (figure 6).



Figure 6 : Exemple d'hémangiome vertébral apparaissant en hypersignal sur une séquence sagittale pondérée en T1



## **b. Séquence en STIR :**

*La séquence STIR (acronyme de Short TI Inversion Recovery) est une séquence avec suppression du signal de la graisse par inversion-récupération.*

*Elle est utilisée en pondération T2 en écho de spin rapide la suppression de graisse permet de détecter des lésions au sein de structures graisseuses dans l'exploration de la moelle osseuse, cette séquence permet de s'affranchir des phénomènes de conversion médullaire, l'ensemble du tissu médullaire apparaissant en hyposignal les phénomènes pathologiques s'accompagnent d'un allongement du T2 et apparaissent en hypersignal.*

*L'utilisation d'un TI court entraîne également une augmentation du contraste entre les tissus sains et pathologiques, liée à l'augmentation du signal des tissus pathologiques par effet cumulatif des T1 et T2 longs lors de l'inversion.*

*La séquence STIR permet une suppression du signal de la graisse peu sensible aux hétérogénéités de champ magnétique et aux effets de susceptibilité magnétique, plus homogène que celle d'une séquence T2 avec saturation de graisse, en particulier pour les larges champs d'exploration utilisés dans l'imagerie rachidienne.*

### **3.3. Séquence de diffusion**

#### **a. Principe :**

*La séquence de diffusion est une séquence d'imagerie fonctionnelle basée sur les mouvements de molécules d'eau dans un milieu donné, utilisée depuis longtemps en neuroradiologie dans le bilan des accidents vasculaires cérébraux et des tumeurs cérébrales.*

*Elle est réalisée sans injection de produit de contraste.*

*A l'échelle microscopique, les molécules d'eau sont en état d'agitation thermique permanente, animées par des mouvements aléatoires dans le temps et l'espace, nommés mouvements browniens. Ce phénomène d'agitation caractérise la diffusion moléculaire et dépend de la viscosité du milieu.*

*Ces mouvements aléatoires peuvent être quantifiés par le coefficient de diffusion : plus le phénomène de diffusion est important, c'est-à-dire plus les mouvements des molécules d'eau sont grands, plus la valeur du coefficient de diffusion est élevée il augmente avec la température et est inversement proportionnel à la viscosité.*

*Dans le corps humain, les mouvements des molécules d'eau sont limités dans l'espace par de nombreux facteurs, comme les membranes cellulaires, ou la présence de macromolécules (protéines) la diffusion moléculaire peut également être modifiée par certains phénomènes pathologiques, comme l'œdème cellulaire ou interstitiel.*

*Pour mettre en évidence les mouvements moléculaires microscopiques et obtenir des images pondérées en diffusion, deux gradients de diffusion sont additionnés à une séquence classique d'écho de spin – écho-planar (SE-EPI). Ces deux gradients de forte intensité sont identiques, placés symétriquement de part et d'autre de l'impulsion de 180° de la séquence.*

*Pour les protons immobiles, les déphasages provoqués par l'application du premier gradient sont exactement compensés par l'application du second gradient leur signal n'est pas altéré.*

*Au contraire, les molécules d'eau mobiles resteront déphasées après le deuxième gradient, entraînant une perte de signal d'autant plus importante que les mouvements seront rapides, et que les gradients utilisés seront puissants.*

*Sur une image pondérée en diffusion, les régions à diffusion moléculaire basse (régions peu mobiles) ont un signal élevé (protons immobiles dans un milieu restreint et riche en protéines). A l'inverse, dans les régions où les molécules d'eau circulent librement, comme le liquide céphalo-rachidien, le signal sera faible.*

*La séquence de diffusion donne donc des informations sur les mouvements de l'eau, et le signal de l'image va dépendre :*

- *de la répartition de l'eau dans les compartiments intra cellulaire, extra cellulaire et de l'eau libre.*
- *de certaines propriétés du milieu, comme la densité cellulaire et la densité protéique.*
- *de la quantité d'eau.*

*A partir des données brutes d'une séquence de diffusion, il est possible de calculer grâce à des logiciels spécifiques le coefficient de diffusion apparent ou ADC (Apparent Diffusion Coefficient). Ce coefficient de diffusion, lui, est indépendant de la quantité d'eau, et de l'imageur utilisé.*

*Ainsi, un milieu de densité protéique ou cellulaire élevée diminue les mouvements des molécules d'eau au sein du milieu, et diminue le coefficient de diffusion apparent.*

*A titre d'exemple, lors d'un accident vasculaire cérébral à la phase aiguë, l'œdème cytotoxique entraîné par l'ischémie cellulaire entraîne une augmentation du volume d'eau intra-cellulaire, peu mobile, et par conséquent une diminution de l'ADC : la région ischémique apparaît donc en hypersignal.*

*Au cours des phénomènes inflammatoires, le mécanisme est celui d'un œdème vasogénique, avec une majoration de l'eau extra-cellulaire. Le secteur extra-cellulaire correspondant à un grand volume pauvre en protéines, les mouvements des molécules d'eau y sont majorés, et le coefficient de diffusion est augmenté.*

## b. Séquence :

La séquence de diffusion est réalisée à partir d'une séquence de Spin Echo - Echo-planar, pondérée en T2, à laquelle sont appliqués des gradients de diffusion les images obtenues sont des images pondérées à la fois en T2 et en diffusion (Figure 7).

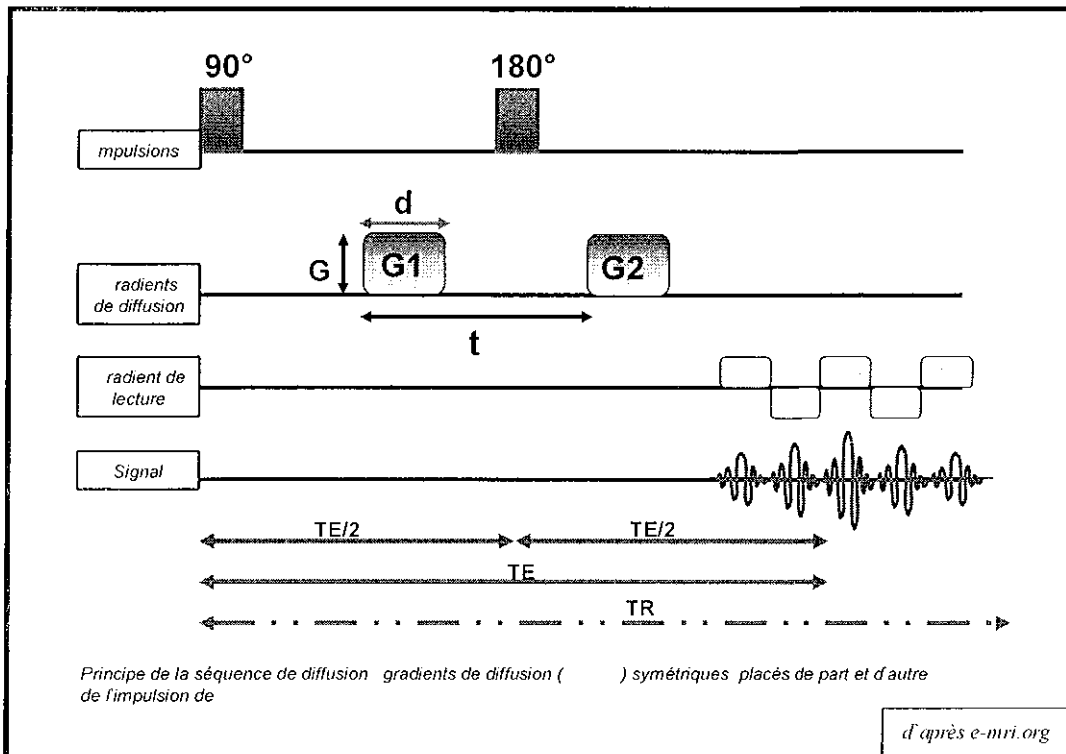


Figure 7 : principe de la séquence de diffusion EPI

La pondération en diffusion dépend d'un facteur de gradient appelé  $b$ , déterminé par la relation suivante :

$$b = (\gamma G \delta)^2 \cdot (t - \delta/3)$$

où  $\gamma$  est le rapport gyro-magnétique,  $G$  l'amplitude du gradient,  $\delta$  la durée d'application du gradient, et  $t$  l'intervalle de temps entre l'application des deux gradients.

Le facteur de diffusion  $b$  s'exprime en  $s \text{ mm}^2$ , il varie de 0 à 3000 en pratique courante, les valeurs de  $b$  utilisées varient de 200 à 1000  $s \text{ mm}^2$  à  $b = 0 \text{ s mm}^2$ , la séquence est pondérée en T2 et la pondération en diffusion est nulle plus la valeur de  $b$  est élevée, plus la séquence est pondérée en diffusion (elle reste pondérée en T2).

L'augmentation de la valeur de  $b$  s'accompagne souvent d'une diminution du rapport signal sur bruit.

En pratique, une première image est d'abord réalisée sans application des gradients de diffusion (image dite  $b = 0$ , pondérée en T2) les gradients sont ensuite successivement appliqués dans les trois directions de l'espace, afin d'obtenir l'image pondérée en diffusion ( $b = 600$  si la valeur de  $b$  choisie est 600) (figure 8).

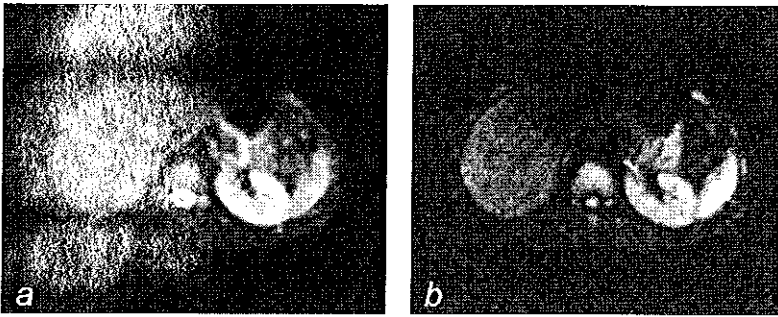


Figure 8 :  
 a : image  $b = 0$  , sans application des gradients de diffusion  
 b : image  $b = 600$

### c. Coefficient de diffusion :

Un hypersignal sur l'image pondérée en diffusion peut correspondre à une restriction de la diffusion, mais également à un hypersignal dû à la pondération en T2 de l'image, si le tissu étudié présente un allongement du T2 cet effet de faux hypersignal en diffusion lié au T2 est appelé effet T2 shine-through c'est l'étude du coefficient de diffusion qui permet de s'affranchir de cet effet T2 et de ne prendre en compte que la restriction de diffusion.

Le calcul de l'ADC est effectué à partir des données des images  $b = 0$  et  $b = x$ , à partir de la relation suivante :

$$I = I_0 \cdot e^{-b \cdot ADC} \quad (40)$$

Les valeurs d'ADC par voxel sont représentées par une cartographie, facilement réalisée sur les consoles de post traitement, qui correspond à une représentation paramétrique de la diffusion des molécules d'eau au sein du volume étudié.

### d. Applications :

#### d.1. Applications en neuroradiologie :

L'imagerie de diffusion s'est développée initialement en neurologie elle s'impose actuellement comme une des séquences indispensables à l'exploration de l'encéphale, particulièrement dans la pathologie ischémique, et dans la caractérisation tumorale.

Dans l'ischémie cérébrale, la séquence de diffusion est la plus sensible pour détecter une ischémie à la phase aiguë le coefficient de diffusion est abaissé de façon très précoce, dès les premières heures, avant l'apparition d'anomalies de signal en T2 et Flair.

L'abaissement du coefficient de diffusion est lié à l'œdème cellulaire cytotoxique entraîné par l'ischémie il constitue le signe le plus sensible et précoce de souffrance cellulaire.

Le diagnostic précoce de l'accident vasculaire ischémique permet une prise en charge thérapeutique précoce, au moment où les lésions sont encore potentiellement réversibles.

À la phase subaiguë de l'AVC ischémique, l'œdème cytotoxique laisse place à un œdème vasogénique réactionnel qui correspond à une inflation hydrique extra-cellulaire le coefficient de

diffusion augmente parallèlement à l'installation de l'œdème vasogénique pour se positiver vers le huitième jour lorsque l'histoire clinique est imprécise, l'étude du coefficient de diffusion peut permettre de dater l'accident vasculaire.

L'étude du coefficient de diffusion permet également la caractérisation tumorale certaines tumeurs encéphaliques, comme les lymphomes cérébraux primitifs, présentent un coefficient de diffusion abaissé par rapport au parenchyme cérébral ad acent en raison de leur hypercellularité la plupart des tumeurs nécrotiques ont, elles, un coefficient de diffusion augmenté.

De même, l'analyse du coefficient de diffusion est précieuse pour différencier un abcès cérébral d'une lésion tumorale sur les séquences morphologiques, un abcès cérébral est en effet souvent difficile à différencier d'une métastase ou d'un gliome de haut grade le coefficient de diffusion est typiquement diminué dans les abcès alors qu'il est augmenté dans les pathologies tumorales, ce qui peut permettre de faire le diagnostic et d'éviter une éventuelle biopsie cérébrale.

#### d.2. Applications en imagerie corps entier :

Les applications extra-neurologiques de la séquence de diffusion sont apparues secondairement.

La diffusion est en développement en ce qui concerne l'imagerie abdominale et hépatique.

Si la caractérisation lésionnelle par le coefficient de diffusion reste encore du domaine de la recherche, la séquence est de plus en plus utilisée pour sa sensibilité en détection lésionnelle, notamment dans l'imagerie du corps entier.

Plusieurs études évaluent les performances de la séquence de diffusion en imagerie corps entier: le plus souvent en comparant les résultats de l'IRM à ceux du Morpho-TEP.

Parmi les plus récentes, certaines ont réalisé une IRM corps entier en utilisant uniquement la séquence de diffusion : l'étude de Li et coll. par exemple, réalise en 2007 chez 30 patients (cancers variés) une IRM corps entier avec séquence de diffusion STIR-D I-EPI et trouve des résultats similaires à ceux du Morpho-TEP (41).

De même, Stecco et coll. publient en 2009 une étude prospective sur 29 patients, et mesurent la sensibilité et la spécificité de l'IRM corps entier par imagerie de diffusion seule à 89 et 98,5 dans le bilan d'extension de cancers divers, en prenant comme référence les résultats du Morpho-TEP (42).

D'autres études associent l'imagerie de diffusion corps entier à des séquences d'IRM standard, principalement la séquence STIR.

Nakanishi et coll. associent la séquence de diffusion à des séquences STIR et T1 pour l'extension osseuse de 30 cancers solides, et trouvent une meilleure pertinence de l'association des trois séquences par rapport à l'association T1 et STIR sans diffusion (sensibilité et spécificité de 96 et 98 pour l'association STIR-T1-diffusion versus 88 et 95 pour T1-STIR) (43).

Au cours d'une étude précédente menée dans notre service (44), l'imagerie de diffusion a été couplée à des séquences STIR et T1 avec in ection sur 35 patients, dans le bilan d'extension de mélanomes la sensibilité et la spécificité de l'IRM étaient mesurées à 82 et 97 contre 72,8 et 92,7 pour le Morpho-TEP.

La plupart de ces études évaluent la séquence de manière qualitative, par l'intensité de signal l'apport de la diffusion est essentiellement lié à sa grande sensibilité dans la détection des lésions.

### d.3. Influence de la valeur du b :

La valeur du b est importante, car elle conditionne la pondération en diffusion de la séquence, l'effet T2, et le rapport signal sur bruit lors d'une analyse portant sur le coefficient de diffusion de lésions hépatiques, *in et coll.* (45) ont montré en 1999 qu'une valeur de b trop petite pouvait modifier le coefficient de diffusion, en raison de l'influence de la micro-perfusion. Plus récemment, l'étude menée par Girometti en 2008 (46), également centrée sur l'imagerie hépatique, montre une influence de la valeur de b sur la performance diagnostique de la diffusion dans l'étude de la fibrose hépatique, en étudiant des valeurs de b de 0 à 800 s mm<sup>2</sup>.

En neuroradiologie, l'intérêt principal de la diffusion est la caractérisation lésionnelle la valeur de b utilisée en pratique courante est b 1000 s mm<sup>2</sup>.

Dans l'imagerie du corps entier, o l'intérêt principal de la séquence est la détection lésionnelle, des valeurs de b souvent inférieures sont utilisées, par exemple b 800 s mm<sup>2</sup> pour Li et coll. (41), b 600 s mm<sup>2</sup> pour Nakanishi et coll. (43) dans la pathologie médullaire, les valeurs sont variables selon les études, de 165 à 650 s mm<sup>2</sup> pour Byun (47), 440 à 880 s mm<sup>2</sup> pour Herneth (48), 900 s mm<sup>2</sup> pour Asumoto (49).

Au cours d'une étude préliminaire, nous avons testé différentes valeurs de b celle qui présentait le meilleur compromis entre sensibilité et rapport signal sur bruit était la valeur b 600 s mm<sup>2</sup>, pour la séquence disponible (SE-EPI).

L'étude de Takahara et coll. (50) a testé les différentes séquences pouvant être couplées à un gradient de diffusion, ainsi que les différents paramètres de ces séquences. Les auteurs séparaient 4 protocoles différents en faisant varier notamment les valeurs de b et le type de séquence les meilleurs résultats ont été retrouvés pour une séquence STIR-EPI en respiration spontanée avec un b 1000 s mm<sup>2</sup>, mais cela était au prix d'un temps d'acquisition très long par séquence (plus de 7 minutes).

### **3.4 Avantages et inconvénients de l'IRM**

*L'IRM est une technique d'imagerie reproductible, peu invasive, et non irradiante.*

*Elle permet l'exploration d'une région anatomique localisée ou du corps entier, dans un temps d'acquisition inférieur ou semblable à celui du Morpho-TEP.*

*L'augmentation du nombre d'appareils disponibles en fait une technique de plus en plus accessible, couramment utilisée en pratique clinique.*

*Les inconvénients de l'IRM tiennent surtout à ses contre-indications, notamment chez les patients porteurs d'un pace-maker ou d'un corps étranger métallique intra-corporel (anciens clips vasculaires intra-crâniens, corps étrangers intra-oculaires), chez qui l'examen est strictement contre-indiqué en raison des risques de déplacement des corps étrangers, et de dysfonctionnement des stimulateurs cardiaques provoqués par le champ magnétique intense.*

### **3.5. Valeur diagnostique de l'IRM dans l'étude de la moelle osseuse**

#### **a. IRM rachidienne avec séquences standard :**

*En pathologie générale, l'IRM est la méthode d'imagerie de choix pour l'étude de la moelle osseuse, notamment grâce à sa haute résolution en contraste (39,51).*

*Elle est utilisée en pratique courante pour le diagnostic de la pathologie ostéo-médullaire, qu'elle soit infectieuse, inflammatoire ou tumorale.*

*En cancérologie, l'IRM a prouvé sa supériorité pour la détection des métastases osseuses, par rapport au scanner, à la scintigraphie osseuse (52), et au Morpho-TEP (39,53,54).*

*Daldrup-Link et coll. (52) ont comparé par exemple les résultats de l'IRM corps entier en T1 et T2 Fat Sat à ceux de la scintigraphie osseuse, à partir de 39 enfants et jeunes adultes, et ont observé une sensibilité de l'IRM supérieure à celle de la scintigraphie, respectivement 82 et 71. Les meilleures performances de l'IRM peuvent s'expliquer par le fait que cette méthode d'imagerie permet d'observer directement le compartiment médullaire, et de détecter l'envahissement tumoral avant la survenue d'une réaction ostéoblastique ou ostéoclastique.*

*Antoch et coll. (55) ont analysé l'IRM et le Morpho-TEP dans le bilan d'extension tumoral chez 98 patients - les sensibilités des examens étaient similaires pour la détection globale des métastases, mais la sensibilité de l'IRM était significativement plus élevée dans la détection des métastases osseuses, à 85 versus 62 pour le Morpho-TEP.*

*Schmidt et coll. retrouvent en 2005 des résultats similaires à partir de 41 patients et 102 métastases osseuses, la sensibilité de l'IRM en séquences T1 et STIR étant significativement supérieure à celle du Morpho-TEP, à 91 versus 78 (56). Dans cette étude, l'IRM a diagnostiqué en particulier des lésions de petite taille, inférieures à 6 mm, que le Morpho-TEP n'avait pas détectées. De même, dans l'étude de Ghanem et coll. (54), menée sur 35 patients, l'IRM apparaît non seulement plus sensible mais également plus spécifique que le Morpho-TEP.*

## **b. Apport potentiel de la séquence de diffusion en pathologie médullaire :**

ne des publications les plus importantes en ce qui concerne l'intérêt de la diffusion dans la pathologie médullaire est certainement celle de Baur et coll. en 1998, qui fait apparaître l'intérêt de la séquence en termes de caractérisation lésionnelle (57).

L'étude porte sur 30 patients porteurs de 39 tassements vertébraux, certains bénins et d'autres tumoraux. Les auteurs démontrent une augmentation de signal significative sur les images de diffusion ( $b$  utilisé :  $165 \text{ s mm}^2$ ) dans les tassements tumoraux en comparaison avec les lésions bénignes.

Spuentrup et coll. en 2000 (58) retrouvent des résultats similaires à partir de 34 patients. Le signal observé en diffusion était peu intense dans les tassements bénins, et hyperintense dans les tassements malins.

Chan et coll. en 2002 (59) précisent l'analyse en étudiant les variations du coefficient de diffusion à partir de 49 fractures vertébrales bénignes et malignes. Ils retrouvent une augmentation du signal en diffusion dans les lésions malignes, mais également une différence significative de la valeur du coefficient de diffusion, diminué dans les lésions malignes ( $0,82 \cdot 10^{-3} \text{ mm}^2 \text{ s}$  pour les lésions malignes versus  $1,94 \cdot 10^{-3} \text{ mm}^2 \text{ s}$  pour les lésions bénignes).

Herneth et coll. (48) confirment cette idée à partir de 22 patients. Ils observent des différences significatives entre l'ADC de la moelle normale ( $1,66 \cdot 10^{-3} \text{ mm}^2 \text{ s}$ ) ou de tassements bénins ( $1,62 \cdot 10^{-3} \text{ mm}^2 \text{ s}$ ) et celui de tassements métastatiques ( $0,69 \cdot 10^{-3} \text{ mm}^2 \text{ s}$ ).

Byun et coll. (47) utilisent la séquence de diffusion pour évaluer la réponse au traitement de métastases vertébrales chez 24 patients. Leur étude montre une diminution significative du signal en diffusion dans les lésions qui régressent sous traitement.

En ce qui concerne les lymphomes, les données disponibles dans la littérature médicale sont peu nombreuses.

Asamoto et coll. (49) ont évalué les performances de la séquence de diffusion chez 53 lymphomes au niveau du bassin, en comparant les résultats à ceux d'une biopsie iliaque. L'analyse de la séquence de diffusion était qualitative. Les lésions lymphomateuses apparaissaient en hypersignal, la sensibilité et la spécificité de la séquence étaient calculées à 77 et 97 respectivement.

Une étude effectuée en 2001 par Nonomura et coll. (60) recherche une corrélation entre le coefficient de diffusion mesuré par l'IRM et la cellularité de la moelle. La valeur de  $b$  utilisée était de  $300 \text{ s mm}^2$ .

Leur postulat était que l'augmentation de cellularité de la moelle osseuse, par hyperplasie du tissu hématopoïétique ou par infiltration lymphomateuse, serait responsable d'une augmentation du coefficient de diffusion (à l'inverse des tumeurs solides qui le diminuent).

Les auteurs ont séparé les patients en groupes selon la cellularité de la moelle : adultes avec moelle normale hypo-cellulaire (21 patients) adultes avec moelle normale normo-cellulaire (13 patients) enfants avec moelle normale hyper-cellulaire (5 patients) et adultes avec moelle lymphomateuse hypercellulaire (3 patients).

Les résultats concluent à une différence statistiquement significative entre les 3 premiers groupes, avec augmentation de l'ADC avec la cellularité, témoignant de la corrélation entre les deux



*variables l'ADC du groupe des lymphomes était aussi élevé que celui de la moelle normale hypercellulaire, sans différence significative.*

*Malgré le faible effectif des lymphomes dans leurs échantillons de moelle (n 3), cette étude est la première à mettre en évidence d'une part une corrélation entre la cellularité de la moelle et les résultats de la diffusion, et d'autre part la possibilité que l'envahissement médullaire des lymphomes puisse s'accompagner d'une augmentation de l'ADC, à l'inverse des données connues pour les tumeurs solides.*

*Dans notre étude, nous avons systématiquement mesuré la cellularité médullaire sur les prélèvements biopsiques, afin d'établir si cette corrélation se confirme dans notre population.*

### **3. POSITIONNEMENT DE L'ETUDE**

#### **1. Place de l'IRM dans le bilan d'extension général des lymphomes**

*L'IRM corps entier est une technique en développement, de plus en plus utilisée dans le bilan d'extension des cancers, avec ou sans séquence de diffusion.*

*En cancérologie générale, de nombreuses études comparant les résultats de l'IRM corps entier avec ceux du Morpho-TEP en ont été réalisées au cours des dernières années, avec des résultats prometteurs (42,44,56,61,62).*

*Dans le cas des lymphomes, l'IRM ne fait pas partie à l'heure actuelle du bilan d'extension systématique, réalisé en Morpho-TEP.*

*Plusieurs études ont montré l'intérêt de l'IRM dans le bilan d'extension ganglionnaire et viscéral des lymphomes, la plupart en la comparant au scanner.*

*Dès 1993, l'équipe de Rahmouni et coll. (63) a suggéré l'intérêt de l'IRM dans le monitoring des lésions lymphomateuses, en analysant l'intensité de signal et la taille des lésions chez 18 patients au cours du traitement, la persistance d'un hypersignal en T2 au sein de masses résiduelles étant évocatrice d'une maladie active résiduelle.*

*Herman et coll. en 2007 (64) comparent l'IRM à la scintigraphie au Gallium dans le suivi de masses médiastinales lymphomateuses (n = 30), et suggèrent de meilleurs résultats de l'IRM malgré l'absence de différence statistique entre les deux méthodes. Devi et coll. (65) trouvaient des résultats similaires en 1997, en comparant l'IRM au couple scanner - scintigraphie.*

*ellenberger et coll. en 2004 (66,67) et Amano et coll. en 2003 (68) ont comparé l'IRM corps entier en séquence STIR avec le scanner, dans le bilan d'extension des lymphomes.*

*A partir d'une population pédiatrique, ellenberger note une sensibilité importante de la séquence STIR dans la détection des ganglions, mais sans spécificité. Amano note des résultats significatifs en faveur de l'IRM, avec en particulier une spécificité de 94 %, mais mentionne une sensibilité plus faible de l'IRM dans l'atteinte ganglionnaire au niveau du médiastin.*

*L'étude de Hoane et coll. (69) compare également l'IRM (T1 et STIR) avec le scanner à partir de 23 patients lors du bilan initial. Les résultats de l'IRM sont équivalents à ceux du scanner dans la détection des lésions ganglionnaires, et supérieurs pour l'atteinte osseuse et médullaire.*

*Brennan et coll. (70) comparent également l'IRM corps entier en STIR et T1 avec le scanner et observent des performances similaires entre les deux méthodes, à l'exception d'une faible sensibilité de l'IRM pour la détection de ganglions et nodules pulmonaires infra-centimétriques.*

*ee et coll. (71) en 2009 utilisent une séquence de diffusion associée aux séquences T1 et STIR. L'IRM est comparée au scanner, en analysant les résultats en termes de stades. L'IRM avec diffusion permet dans leur étude une sur-stadification par rapport au scanner dans 7 cas sur 28, dont 6 justifiés.*

*Les études citées ci-dessus ont pour la plupart été réalisées avec des séquences standard. Les progrès techniques actuels en IRM, notamment l'utilisation de l'imagerie fonctionnelle (diffusion*

et perfusion) et de l'imagerie parallèle dans les protocoles d'étude corps entier, avec la possibilité d'images en haute résolution, laissent prévoir encore d'autres améliorations des performances de l'IRM dans le bilan d'extension en cancérologie (72,73).

Nous n'avons pas retrouvé d'étude comparant directement les résultats de l'IRM à ceux du Morpho-TEP dans le bilan d'extension des lymphomes dans l'étude de Stecco et coll. (42) comparant IRM et Morpho-TEP en oncologie, la population de 29 patients comporte 15 lymphomes les auteurs mentionnent des discordances entre l'IRM et le Morpho-TEP dans 15 cas sur 29, attribués à une mauvaise sensibilité de l'IRM au niveau du thorax, mais la proportion de lymphomes dans les cas discordants n'est pas précisée.

Dans l'étude de Rohmer et coll. (62) portant sur une population pédiatrique de 24 patients dont 11 lymphomes de Hodgkin, les auteurs comparent l'IRM au Morpho-TEP dans le bilan d'extension tumoral pour l'ensemble des tumeurs, l'IRM a correctement détecté toutes les atteintes osseuses, et 93,8 % des lésions extra-osseuses les lésions non détectées par l'IRM étaient des adénomégalies axillaires et sous-diaphragmatiques.

## **2. Place de l'IRM dans le bilan d'extension médullaire des lymphomes**

En ce qui concerne l'extension à la moelle osseuse des lymphomes, plusieurs études mentionnent l'intérêt de l'IRM (74,75).

Une des premières études a été conduite en 1991 par l'équipe de Hoane et coll. (75). Cette étude, menée sur 98 patients atteints d'un lymphome malin en échec thérapeutique, comparait les résultats de l'IRM à ceux de la biopsie iliaque il existait une concordance positive entre IRM et biopsie chez 13 patients, négative chez 49 parmi les 36 cas discordants, l'IRM a mis en évidence des lésions médullaires occultes chez 25 patients, confirmées dans 15 cas.

L'étude de Ergoglu et coll. (76) comparait également l'IRM à la biopsie iliaque chez 60 patients, dont 26 lymphomes de haut grade l'IRM était réalisée sur le rachis les deux méthodes ont été jugées concordantes dans 50 cas sur 60 l'IRM était faussement négative dans 3 cas (histologie du lymphome non précisée) et considérée faussement positive dans 2 cas, sans biopsie complémentaire la sensibilité et la spécificité de l'IRM étaient mesurées à 90 % et 94 % par rapport à la biopsie.

L'étude de Asamoto et coll., réalisée en 2002, a cherché à déterminer les performances de l'IRM dans la détection de l'atteinte médullaire osseuse au niveau du bassin (49).

Chez 53 patients atteints d'un lymphome malin, une IRM de l'os iliaque et une ou plusieurs biopsies iliaques ont été réalisées. L'IRM comportait des séquences standard (T1, T2, STIR) et de diffusion. La sensibilité et la spécificité de chaque séquence ont été calculées par rapport à la biopsie osseuse prise comme référence.

Cette étude présente l'avantage d'une corrélation directe entre les images d'IRM et le site de biopsie, ce qui permet de s'affranchir des faux négatifs de la biopsie en cas d'atteinte focale.

La séquence la plus spécifique était la séquence de diffusion (92,5 %) les meilleures performances diagnostiques étaient obtenues avec l'association T1 – STIR (sensibilité 85 %, spécificité 97 %).

Dans une revue systématique basée sur 11 études, *ee et coll. (77)* rapportent des valeurs de sensibilité de l'IRM dans l'atteinte médullaire des lymphomes variant de 50 à 100 en fonction des études (figure 9).

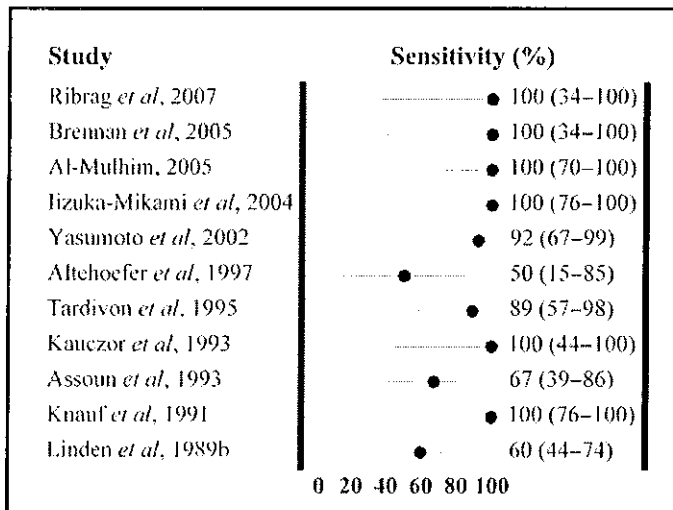


Figure 9 : d'après *ee et coll.(77)*.

La variabilité des résultats de l'IRM dans la littérature médicale en ce qui concerne l'extension médullaire des lymphomes peut s'expliquer en partie par une hétérogénéité des données comparées en effet, beaucoup d'études incluent indifféremment des lymphomes indolents ou agressifs, au stade initial ou en cours de traitement de même, les protocoles d'acquisition varient d'une étude à l'autre, notamment le choix des séquences et les régions anatomiques explorées.

La seule étude à ce jour a comparé l'IRM, le Morpho-TEP et la biopsie osseuse dans l'extension médullaire des lymphomes : il s'agit de l'étude de Ribrag *et coll.* en 2007 (19).

Les auteurs ont comparé les résultats de l'IRM corps entier (en séquences T1 et STIR), du Morpho-TEP et de la biopsie iliaque dans le diagnostic de l'envahissement de la moelle osseuse, chez 49 patients atteints d'un LMNH agressif.

43 patients sur 49 ont bénéficié des trois examens, concluant dans 9 cas à une atteinte ostéo-médullaire. Toutes les atteintes étaient visibles en Morpho-Tep et en IRM, la biopsie osseuse iliaque n'était positive que dans 2 cas sur 9.

L'analyse statistique a conclu à une sensibilité équivalente entre Morpho-TEP et IRM, et nettement supérieure pour ces deux méthodes à celle de la biopsie osseuse iliaque (respectivement 100 %, 100 % et 29 %).

Toutes les atteintes ostéo-médullaires étaient de type focal ou multi-focal les patients dont la biopsie iliaque était positive présentaient des atteintes visibles en imagerie au niveau du site de prélèvement.

Cette étude présente l'avantage de comparer prospectivement les trois méthodes d'exploration, à partir d'une population homogène de lymphomes agressifs.

*Notre étude se propose de confirmer ces résultats, à partir d'une nouvelle population de patients atteints d'un lymphome agressif, en focalisant également l'analyse sur l'atteinte ostéo-médullaire.*

*Nous avons par ailleurs choisi d'inclure une séquence de diffusion dans le protocole d'exploration, afin d'étudier l'apport diagnostique de cette imagerie fonctionnelle dans le diagnostic d'envahissement médullaire.*

*Si l'intérêt de l'IRM se confirme dans l'extension ostéo-médullaire des lymphomes, il restera à déterminer dans quelle mesure les séquences nécessaires à l'exploration de la moelle peuvent être intégrées dans un bilan d'extension corps entier, l'objectif à terme étant de pouvoir proposer une alternative au Morpho-TEP dans le bilan d'extension des lymphomes.*

## **4. OBJECTIFS DE L'ETUDE**

*L'objectif de l'étude est de déterminer la valeur diagnostique de l'IRM dans le bilan d'extension médullaire des lymphomes agressifs.*

*Les performances diagnostiques de l'IRM sont comparées à celles du Morpho-TEP et de la biopsie osseuse, en mesurant la sensibilité et la spécificité de chaque méthode dans le diagnostic d'atteinte médullaire.*

*Les objectifs secondaires sont les suivants :*

- *Evaluer pour la lecture de l'IRM les séquences utiles à la détection et à la caractérisation des lésions, en particulier l'apport de la séquence de diffusion.*
- *Mesurer la concordance entre les trois examens : biopsie, IRM, Morpho-TEP dans le diagnostic de l'atteinte ostéo-médullaire.*

# II

## MATERIEL ET METHODES

# **1. ASPECTS ADMINISTRATIFS ET LEGAUX**

## **1. Promoteur**

*Centre Hospitalier Universitaire de Nancy- Avenue du Maréchal de Lattre de Tassigny  
54035 NANCY Cedex*

*Le promoteur s'engage à respecter la législation en vigueur.*

*Responsable de la recherche agissant pour le compte du promoteur et autorisé à signer le protocole et ses modifications éventuelles au nom du promoteur :*

*Direction de la Recherche et de l'Innovation*

*Ph. B. LANGE – Directeur de la Recherche et de l'Innovation- Hôpital Saint Julien – Rue Foller- 54035 NANCY Cedex*

## **2. Investigateur principal**

*Docteur Valérie LAURENT, PH, CHU de Nancy Service de Radiologie, Hôpital Brabois Adultes*

## **3. Investigateurs associés**

*Dr Serge B. LIGNA, PH, Service d'Hématologie, CHU NANCY Hôpital Brabois Adultes*

*Dr Olivier BRUNET, ACC, Service de Radiologie, CHU NANCY Hôpital Brabois Adultes*

*Pr Pierre LIVIER, P. PH, Service de Médecine nucléaire- CHU NANCY Hôpital Brabois Adultes*

*Dr Julien MATHIAS, ACC, Service de Radiologie, CHU NANCY Hôpital Brabois Adultes*

*Dr Sonia SCIGLIANO, ACC, Service de Médecine nucléaire- CHU NANCY Hôpital Brabois Adultes*

*Dr Pierre-Alexandre GANNE, ACC, Service de Radiologie, CHU NANCY Hôpital Brabois Adultes*

*Pr Denis REGENT, P. PH, Service de Radiologie, CHU NANCY Hôpital Brabois Adultes*

## **4. Engagement de l'investigateur – Bonnes pratiques**

*L'investigateur s'engage sur le fait que cette étude a été réalisée en conformité avec la loi Huriet, les lois bioéthiques, la loi informatique et liberté, ainsi qu'en accord avec les Bonnes Pratiques Cliniques et avec la déclaration d'Helsinki. Toutes les données, tous les documents et rapports peuvent faire l'objet d'audits et d'inspections réglementaires sans que puisse être opposé le secret médical. L'investigateur reconnaît que les résultats de l'étude sont la propriété du promoteur.*



## **5. Consentement éclairé des volontaires**

*Avant de recueillir le consentement du patient, l'investigateur s'engage à lui délivrer une information claire et la plus complète possible sur l'étude envisagée il lui remet également la notice d'information.*

*Les volontaires ont été informés des objectifs et des contraintes de l'étude, de leur droit de refuser de participer à l'étude ou de la quitter à tout moment.*

*L'investigateur s'engage à recueillir le consentement éclairé de chaque patient avant toute investigation ou consultation induite de façon spécifique par la recherche biomédicale*

*Le consentement écrit et signé doit impérativement être recueilli avant toute participation du patient à l'étude, en particulier avant toute randomisation*

*Le formulaire de consentement sera signé en trois exemplaires par le sujet et le médecin investigateur :*

- *un exemplaire sera remis à la personne participant à la recherche*
- *un exemplaire sera conservé et archivé par l'investigateur*
- *un exemplaire sera récupéré par l'ARC lors des visites de monitoring et archivé par le promoteur*

## **6. Comité de Protection des Personnes : CPP**

*Le protocole et le formulaire d'information et de consentement de l'étude ont été soumis pour analyse et avis au Comité de Protection des Personnes (CPP) de Lorraine. La notification de l'accord du Comité Protection des Personnes Est III a été fournie au promoteur de l'étude et à chacun des investigateurs avant le début de l'étude.*

*L'étude a obtenu l'autorisation de l'AFSSAPS (Agence française de sécurité sanitaire des produits de santé) ainsi que l'autorisation de mise en œuvre de l'Autorité Compétente de Santé (Direction Générale de Santé).*

## **7. Assurance**

*Conformément à la réglementation en vigueur, le CHU de Nancy, qui organise cette recherche biomédicale en qualité de promoteur, a contracté une assurance conformément aux dispositions législatives, garantissant sa responsabilité civile et celle de tout intervenant auprès de GERLING (Société d'assurance HDI- GERLING-INDUSTRIES)*

## **8. Protection des données**

*En application de la loi informatique, fichiers et liberté du 06 janvier 1978 modifiée, le fichier informatique utilisé pour réaliser la recherche a fait l'objet d'une autorisation de la CNIL (Commission Nationale Informatique et Libertés). Seules les données nécessaires à la recherche sont recueillies. Le patient dispose du droit de s'opposer à ce que les données le concernant fassent*

*l'ob et d'un traitement automatisé. Il peut à tout moment accéder aux données le concernant, et demander à ce que les données inexactes ou devenues inexactes soient rectifiées.*

## **9. Confidentialité des données**

*L'investigateur s'assure que la confidentialité des données personnelles de santé est garantie. Aucune information permettant l'identification des personnes ne sera communiquée à des tiers autres que ceux, représentants du promoteur et du Ministère de la Santé, réglementairement habilités à détenir cette information (et qui sont tous tenus au secret professionnel).*

## **10. Archivage des documents**

*Les documents réglementaires seront conservés pour une période de 30 ans.*

## **11. Amendements**

*Si des amendements au protocole, c'est-à-dire qui en modifient le sens ou les objectifs ou qui modifient les contraintes subies ou les risques encourus par les participants, s'avèrent nécessaires ils seront d'abord soumis à l'avis du promoteur de l'étude. Après réception de l'accord du promoteur, ces amendements seront ensuite soumis à l'avis du CPP et de l'autorité compétente (DGS). Les modifications prévues dans l'amendement au protocole ne pourront être mises en œuvre qu'après la réception de l'avis favorable de ces 2 instances.*

## **2. POPULATION ETUDIEE**

*L'étude a été proposée aux patients admis dans le service d'Hématologie du CH de Nancy, pour le diagnostic initial d'un lymphome Hodgkinien ou non Hodgkinien agressif, pendant la durée de la période d'inclusion.*

### **1 Critères d'inclusion et d'exclusion**

*Les critères d'éligibilité étaient les suivants :*

#### **1.1. Critères d'inclusion**

- Patient majeur admis au service d'Hématologie Adultes de Brabois pour le diagnostic initial d'un lymphome Hodgkinien ou d'un lymphome non Hodgkinien agressif, pendant la période d'inclusion.*
- Patient ayant donné son consentement.*

#### **1.2. Critères d'exclusion**

- Patient présentant des contre-indications à l'IRM, en particulier les stimulateurs cardiaques ou défibrillateurs implantables, les implants cochléaires, les clips neurochirurgicaux, les corps étrangers métalliques intra orbitaires ou encéphaliques, les endoprothèses posées depuis moins de 4 semaines, et les matériels d'ostéosynthèse posés depuis moins de 6 semaines.*
- Patient présentant un état hémodynamique instable, une insuffisance respiratoire aiguë, un état général précaire, ou la nécessité d'une surveillance continue incompatible avec les contraintes de l'IRM.*
- Patient mineur ou sous mesure de protection juridique, patient sans couverture sociale.*
- Refus ou impossibilité de recueillir un consentement éclairé du patient.*

## **2. Echantillon**

*La période d'inclusion prédéfinie était de 18 mois, de janvier 2008 à juin 2009, avec une période de suivi de 4 à 6 mois.*

*L'effectif prévisionnel, compte tenu de l'incidence des lymphomes au CH de Nancy, était de 60 patients.*

*La durée effective de participation à l'étude correspondait à la durée de réalisation de l'IRM.*

## **3. DEROULEMENT GENERAL DE L'ETUDE**

*L'étude est prospective, monocentrique, non contrôlée, non randomisée, ouverte. Il s'agit d'une étude d'évaluation d'une technique de détection.*

*Le Morpho-TEP et la biopsie ostéo-médullaire iliaque font partie du bilan d'extension systématique des lymphomes agressifs.*

*L'étude a consisté en la réalisation d'une IRM en supplément de ces examens, lors du bilan d'extension initial.*

*Tous les patients ont eu connaissance de leur diagnostic et de la nécessité de réaliser un Morpho-TEP la participation à l'étude leur a été proposée lors de la consultation ou de l'hospitalisation initiale par le médecin Hématologue.*

*Chaque patient a été inclus dans le service de Radiologie de Nancy, par le médecin investigateur, après avoir reçu des explications orales ainsi qu'une feuille d'information sur l'intérêt et le déroulement de l'étude (Annexe 2), et après avoir exprimé son consentement éclairé.*

*Si le patient ne souhaitait pas participer à l'étude, les examens du bilan d'extension habituel étaient réalisés comme prévu.*

*Si le patient souhaitait participer à l'étude, l'IRM était effectuée en supplément des autres examens, après signature du formulaire de consentement éclairé (Annexe 3).*

*L'IRM était effectuée dans le service de Radiologie et le Morpho-TEP dans le service de Médecine Nucléaire, le même jour afin de ne pas entraîner un surcoût de transport le Morpho-TEP était réalisé à la suite de l'IRM pour limiter l'irradiation du personnel médical.*

*Le patient pouvait ensuite retourner à son domicile ou poursuivre l'hospitalisation comme il était prévu.*

*Pour les cas où les examens d'imagerie ont mis en évidence une atteinte ostéo-médullaire lors du bilan initial, une nouvelle IRM a été réalisée lors du bilan d'évaluation de fin de traitement, parallèlement au Morpho-TEP de contrôle.*

## **4. EXPLORATIONS REALISEES**

*Le Morpho-TEP et la biopsie osseuse ont été réalisés selon les procédures habituelles par les services de Médecine Nucléaire et d'Hématologie, sans modification particulière due à l'étude.*

*L'IRM a été effectuée dans le service de Radiologie de l'Hôpital de Brabois sur une IRM 1.5 Tesla Signa Excite HD (General Electric Healthcare, Milwaukee, USA).*

### **1. Déroulement de l'examen IRM**

*Aucune préparation particulière ni jeûne n'est nécessaire avant l'IRM.*

*Les éléments métalliques susceptibles d'être à l'origine d'artéfacts lors de l'acquisition (ceinture, soutien gorge, appareil dentaire) sont retirés.*

*Les manipulateurs vérifient l'absence de contre-indication (Pace-Maker, clips vasculaires intracrâniens), puis le patient est installé dans l'imageur, tête en premier, bras le long du corps.*

*La durée totale de réalisation de l'examen est de 45 minutes.*

*L'examen ne présente pas de risque particulier pour le patient si les contre-indications sont respectées. Un certain inconfort est parfois ressenti, dû à la position immobile prolongée, à la durée de l'examen, ou au bruit. Le patient porte des protections auditives en mousse, permettant de le protéger du bruit, ou un casque diffusant de la musique s'il le souhaite.*

*Aucune complication liée à la réalisation de l'IRM n'a été rapportée au cours de l'étude.*

### **2. Protocole d'examen IRM**

*L'examen consiste en une exploration de la moelle osseuse : l'IRM est réalisée sur le rachis entier et le pelvis, en intégrant l'extrémité supérieure des fémurs dans la zone d'exploration.*

*Les séquences réalisées sont :*

- *Séquences en STIR (Short Inversion Time Recovery) : deux paliers en sagittal sur tout le rachis, un palier en axial sur le bassin.*
- *Séquences en T1 SE (Spin Echo), identiques aux séquences STIR : deux paliers en sagittal sur le rachis, un palier en axial sur le bassin.*
- *Séquence de diffusion EPI (Echo-planar Imaging) : réalisée en acquisition axiale, segmentée en 5 ou 6 paliers, couvrant la totalité du rachis, du bassin et l'extrémité supérieure des fémurs.*

*Aucune des séquences ne nécessite d'apnée ni de système de compensation respiratoire.*

## 2.1. séquence STIR (Short Inversion Time Recovery)

L'acquisition est réalisée en sagittal par deux paliers couvrant tout le rachis, de C2 à L5, avec l'antenne rachis, et un palier en axial sur le bassin, avec l'antenne body, couvrant l'extrémité supérieure des fémurs (tableaux 3 et 4).

Il s'agit d'une séquence pondérée en T2, avec suppression du signal de la graisse par une technique d'inversion-récupération.

**Tableau 3 : Séquence STIR paliers 1 et 2**

<b>STIR Paliers 1 et 2 (rachis)</b>					
<i>Pulse :</i>	<i>FSE-IR</i>	<i>Plan :</i>	<i>Sagittal</i>	<i>Fréquence :</i>	<i>320</i>
<i>Te :</i>	<i>32 ms</i>	<i>Fov :</i>	<i>36x36 cm</i>	<i>Phase :</i>	<i>224</i>
<i>Tr :</i>	<i>2400 ms</i>	<i>Epaisseur :</i>	<i>5 mm</i>	<i>Nex :</i>	<i>2</i>
<i>Ti :</i>	<i>145 ms</i>	<i>Intervalle :</i>	<i>0.5 mm</i>	<i>ETL :</i>	<i>20</i>
<i>Bande passante :</i>	<i>62.5 kHz</i>	<i>Durée :</i>	<i>2min05s</i>	<i>Direction fréquence :</i>	<i>Sup Inf</i>

**Tableau 4 : Séquence STIR palier 3**

<b>STIR Palier 3 (bassin)</b>					
<i>Pulse :</i>	<i>FSE-IR</i>	<i>Plan :</i>	<i>Axial</i>	<i>Fréquence :</i>	<i>320</i>
<i>Te :</i>	<i>31.4 ms</i>	<i>Fov :</i>	<i>40x32 cm</i>	<i>Phase :</i>	<i>224</i>
<i>Tr :</i>	<i>6400 ms</i>	<i>Epaisseur :</i>	<i>7 mm</i>	<i>Nex :</i>	<i>2</i>
<i>Ti :</i>	<i>145 ms</i>	<i>Intervalle :</i>	<i>1 mm</i>	<i>ETL :</i>	<i>20</i>
<i>Bande passante :</i>	<i>31.2 kHz</i>	<i>Durée :</i>	<i>4min30s</i>	<i>Direction fréquence :</i>	<i>Droit Gauche</i>

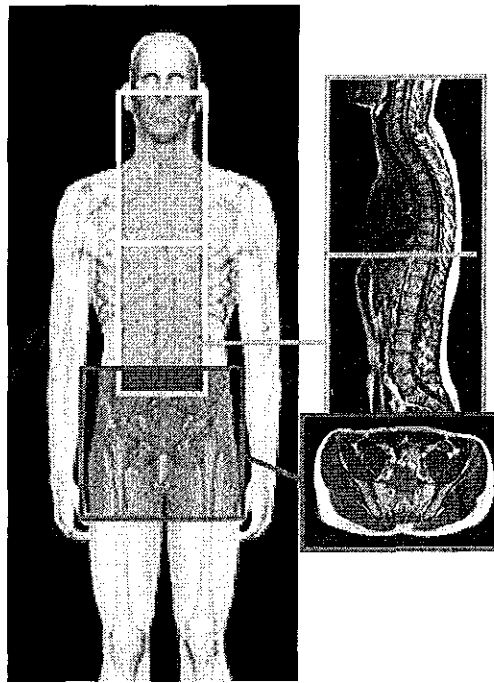


Figure 10 : méthode d'acquisition des séquences STIR et T1 : rachis en deux paliers, acquisition sagittale bassin en un palier, acquisition axiale.

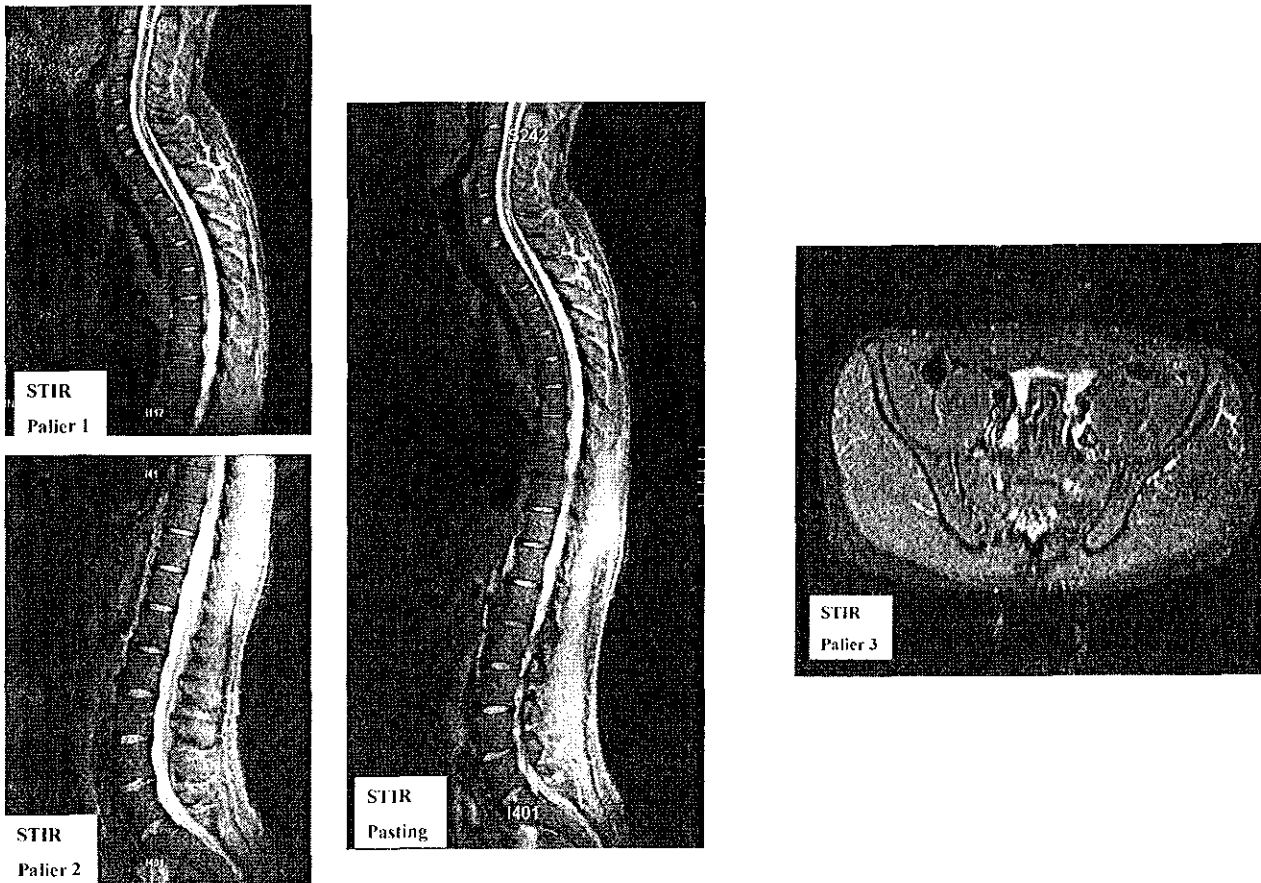


Figure 11 : acquisition de la séquence STIR : rachis en deux paliers, acquisition sagittale puis pasting bassin en un palier, acquisition axiale.

Les deux paliers acquis en sagittal sur le rachis sont recollés grâce à un logiciel de pasting déjà présent sur les consoles de visualisation et de post traitement (Advantage Workstation – General Electric Healthcare) du service de Radiologie de l'hôpital Brabois adultes (figure 11).

## 2.2. Séquence en T1

La séquence en T1 SE (Spin Echo) est également acquise avec l'antenne rachis pour les deux premiers paliers, et l'antenne body pour le bassin, sans imagerie parallèle (tableaux 5 et 6).

Elle ne comporte pas de suppression de signal de la graisse ni d'injection de produit de contraste.

Les coupes réalisées sont identiques à celles de la séquence STIR afin de faciliter la comparaison des images : l'acquisition nécessite également trois paliers, avec recollement par pasting des deux premiers paliers (figures 10 et 12).

Tableau 5 : Séquence T1 paliers 1 et 2

<i>T1 Paliers 1 et 2 (rachis)</i>					
<i>Pulse :</i>	<i>FSE</i>	<i>Plan :</i>	<i>Sagittal</i>	<i>Fréquence :</i>	<i>288</i>
<i>Te :</i>	<i>9.1 ms</i>	<i>Fov :</i>	<i>36x36 cm</i>	<i>Phase :</i>	<i>224</i>
<i>Tr :</i>	<i>360 ms</i>	<i>Épaisseur :</i>	<i>5 mm</i>	<i>Nex :</i>	<i>3</i>
<i>Ti :</i>	<i>-</i>	<i>Intervalle :</i>	<i>0.5 mm</i>	<i>ETL :</i>	<i>4</i>
<i>Bande passante :</i>	<i>31.2 kHz</i>	<i>Durée :</i>	<i>2min06s</i>	<i>Direction fréquence :</i>	<i>Antéro-postérieur</i>



Tableau 6 : Séquence T1 palier 3

<i>T1 Palier 3 (bassin)</i>					
<i>Pulse :</i>	<i>FSE</i>	<i>Plan :</i>	<i>Axial</i>	<i>Fréquence :</i>	256
<i>Te :</i>	8 ms	<i>Fov :</i>	40x30 cm	<i>Phase :</i>	224
<i>Tr :</i>	540 ms	<i>Epaisseur :</i>	7 mm	<i>Nex :</i>	2
<i>Ti :</i>	-	<i>Intervalle :</i>	1 mm	<i>ETL :</i>	4
<i>Bande passante :</i>	31.2 kHz	<i>Durée :</i>	2min23s	<i>Direction fréquence :</i>	Droit Gauche

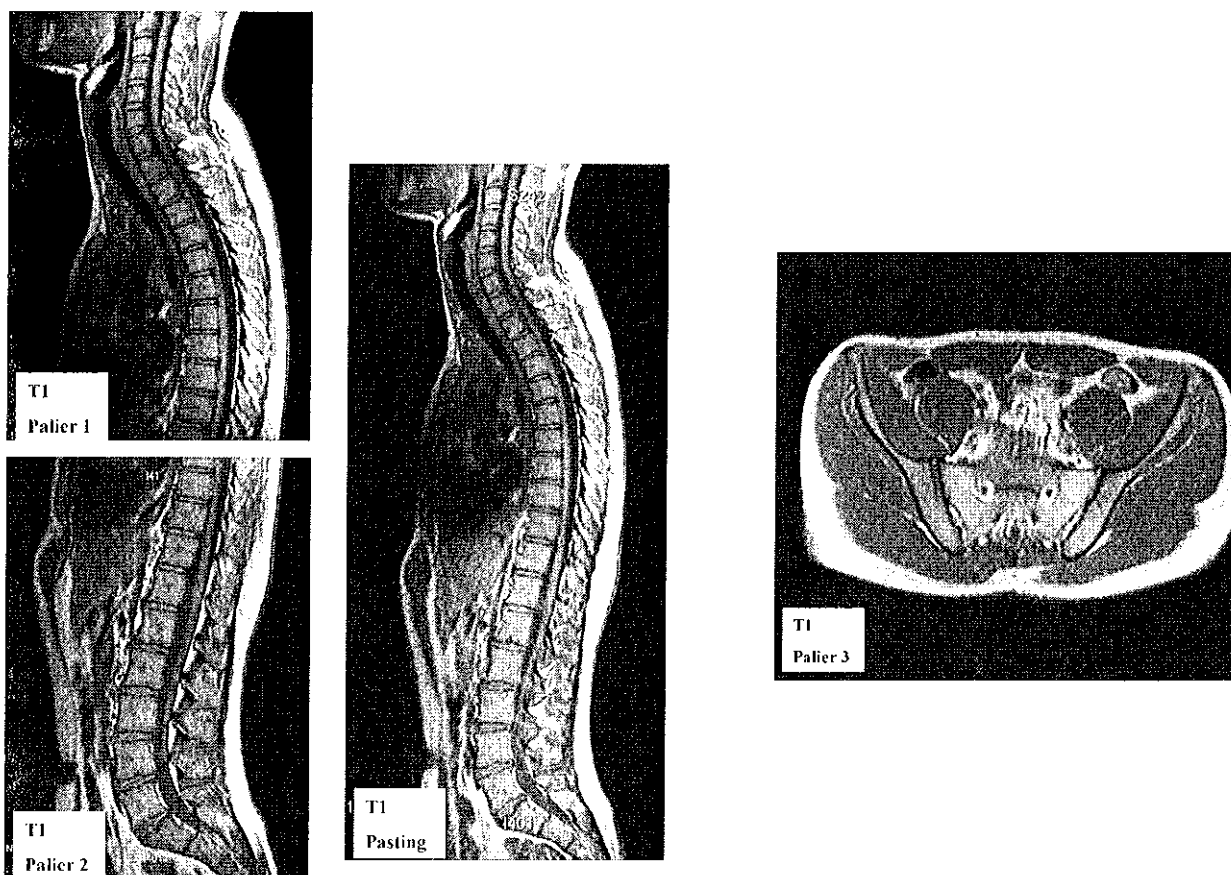


Figure 12 : acquisition de la séquence T1 : rachis en deux paliers, acquisition sagittale puis pasting bassin en un palier. acquisition axiale.

### 2.3. Séquence de diffusion

La séquence de diffusion est une séquence de Spin-Echo EPI (Echo-Planar Imaging), pondérée en diffusion par un facteur  $b = 600 \text{ s mm}^2$ . La suppression du signal de la graisse est réalisée par une excitation sélective du pic de l'eau.

La première image est réalisée sans application des gradients de diffusion, qui correspond à l'image dite  $b = 0$ , pondérée en T2. Puis, pour chaque coupe, trois images sont acquises, avec application du gradient de diffusion dans chacune des trois directions de l'espace. Ces trois images sont ensuite fusionnées pour permettre d'obtenir l'image pondérée en diffusion ou  $b = 600$  (figure 13).

Lors de l'acquisition, l'application de bobines de Shim est nécessaire à chaque palier pour permettre d'améliorer l'homogénéité du signal.

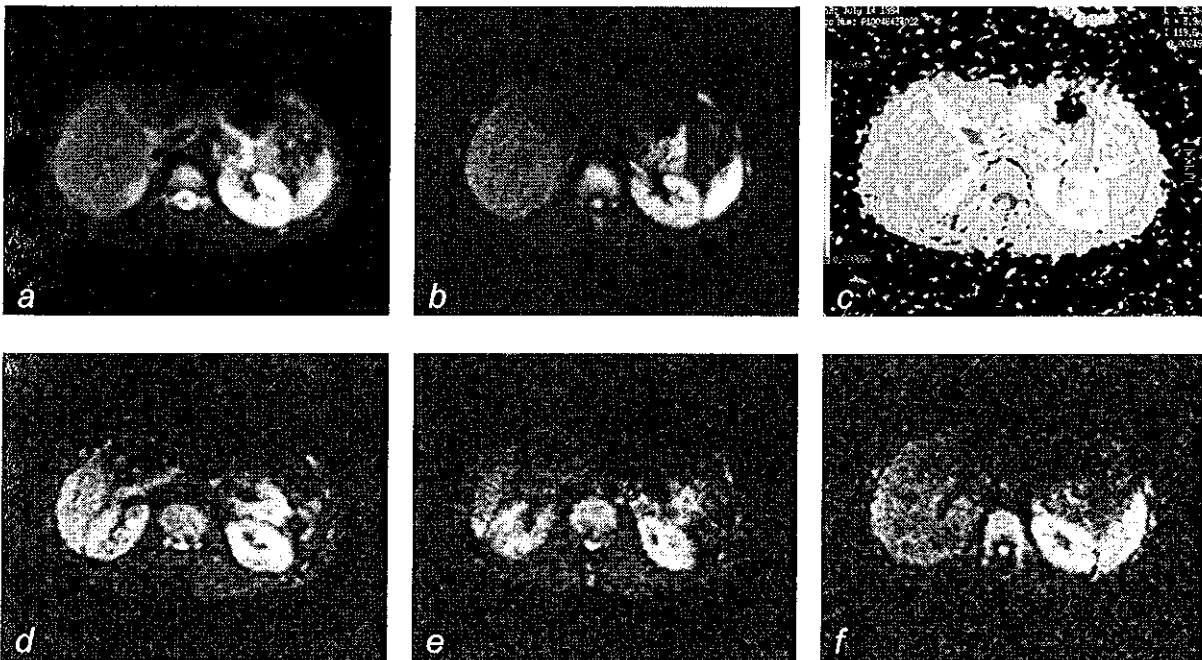


Figure 13 : Séquence de diffusion :

a : image obtenue sans application des gradients de diffusion : image en  $b = 0$

b : image pondérée en diffusion  $b = 600$ , obtenue après moyennage des images natives d, e, f

c : image paramétrique : cartographie du coefficient de diffusion

L'acquisition est réalisée dans le plan axial, par 6 séries de 25 coupes correspondant à 6 paliers successifs (tableau 7). L'exploration couvre le rachis entier de la base du crâne jusqu'au sacrum, le bassin et l'extrémité supérieure des fémurs.

Un chevauchement de 4 coupes par palier est réalisé. Les séries sont ensuite liées entre elles et reformattées dans les plans frontal et sagittal (figures 14 et 15).

Pour faciliter la lecture, une inversion vidéo est systématiquement réalisée à partir des séries liées.

L'analyse quantitative du coefficient de diffusion est réalisée à l'aide du logiciel Functool présent sur les consoles de post-traitement.

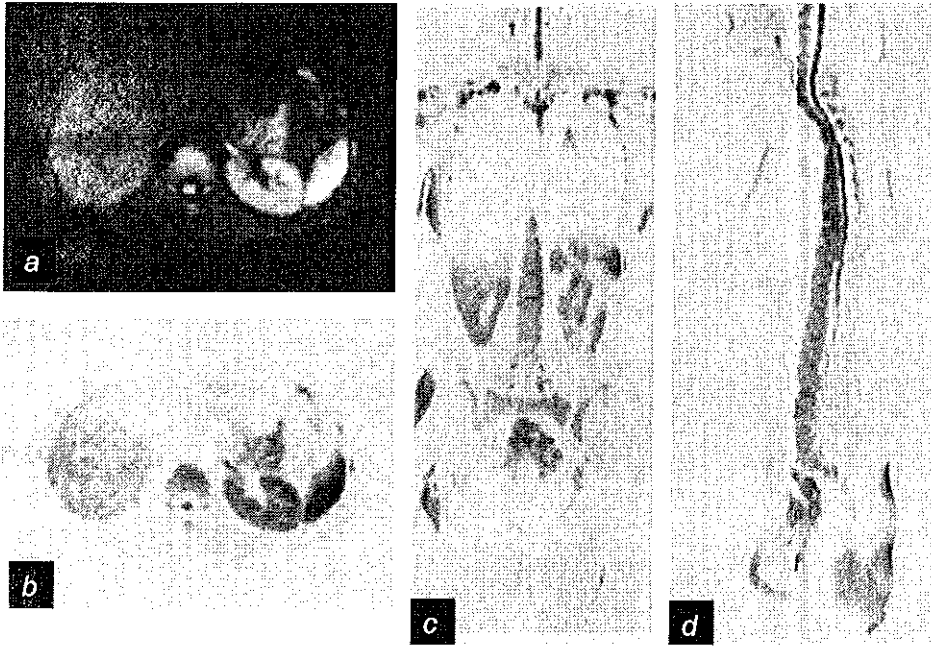


Figure 14: image pondérée en diffusion avant (a) et après (b) inversion vidéo reformations frontale (c) et sagittale (d)

Tableau 7 : Séquence de diffusion paliers 1 à 6

<i>Diffusion</i>					
<i>Pulse :</i>	<i>EPI</i>	<i>Plan :</i>	<i>Axial</i>	<i>Fréquence :</i>	<i>128</i>
<i>Te :</i>	<i>72.2</i>	<i>Fov :</i>	<i>36 cm</i>	<i>Phase :</i>	<i>80</i>
<i>Tr :</i>	<i>5700 ms</i>	<i>Epaisseur :</i>	<i>7 mm</i>	<i>Nex :</i>	<i>6</i>
<i>b :</i>	<i>600 s mm</i>	<i>Intervalle :</i>	<i>0 mm</i>	<i>Chevauchement :</i>	<i>4 coupes</i>
<i>Bande passante :</i>	<i>250kHz</i>	<i>Paliers :</i>	<i>6</i>	<i>Direction fréquence :</i>	<i>R L</i>




Figure 15: Méthode d'acquisition de la séquence de diffusion : acquisition axiale, en 6 paliers successifs, de la base du crâne à l'extrémité supérieure des fémurs.

## 5. LECTURE DES EXAMENS

*Les examens d'imagerie ont été analysés en aveugle selon une procédure standardisée, après anonymisation.*

*L'IRM a été analysée par deux observateurs indépendants.*

*Le Morpho-TEP a été analysé par le médecin nucléaire référent.*

*Chaque examen était interprété en l'absence de renseignement clinique aucun lecteur n'avait connaissance du résultat des autres examens une feuille de lecture détaillée était ensuite rédigée, avec transmission des résultats au service (Annexe 4).*

*Dans le cadre de l'étude, l'interprétation des examens ne portait que sur l'atteinte ostéo-médullaire pour chaque Morpho-TEP, un compte-rendu global était tout de même réalisé de façon habituelle, par le médecin responsable de la vacation de médecine nucléaire, indépendamment de l'étude.*

*Les résultats de la biopsie osseuse étaient analysés par le service d'anatomopathologie selon la procédure habituelle, sans modification particulière attenante à l'étude.*

*En cas de discordance entre les examens, une lecture pluridisciplinaire était effectuée, avec établissement d'un consensus initial, et compte rendu complémentaire transmis au service.*

*Dans le cas où une discordance persistait après lecture collégiale, une nouvelle évaluation par Morpho-TEP, IRM et éventuellement biopsie ostéo-médullaire était réalisée lors du suivi.*

## **6. RECUEIL DES DONNEES**

*Les données recueillies sont les suivantes :*

### **1. A l'inclusion**

- *les caractéristiques des patients : âge, sexe, antécédents médicaux*
- *les données diagnostiques cliniques : type de lymphome, nombre et topographie des atteintes ganglionnaires, facteurs pronostiques, traitement*
- *les données diagnostiques anatomo-pathologiques : résultats de la biopsie ostéo-médullaire : présence d'un envahissement médullaire lymphomateux, type histologique, estimation quantitative exprimée en pourcentage de cellules lymphomateuses, cellularité médullaire (la cellularité médullaire a été déterminée par analyse visuelle, elle correspond à l'estimation du pourcentage de la surface de tissu hématopoïétique par rapport à la surface de l'espace inter-trabéculaire total)*
- *les données diagnostiques du bilan d'extension général : nombre et topographie des atteintes ganglionnaires et viscérales en scanner, morpho-TEP, et stade évolutif selon la classification de Ann Arbor*
- *les données diagnostiques en IRM et Morpho-TEP pour l'extension médullaire : nombre de lésions total et par région anatomique, pour chaque lésion sa description radiologique, sa localisation, sa taille, sa nature présumée (bénigne, maligne, ou indéterminée) pour chaque examen un diagnostic final de présence ou absence d'atteinte ostéo-médullaire.*

*Les données de l'IRM ont été analysées avec une étude qualitative visuelle des séquences T1 et STIR.*

*La diffusion a été analysée de façon qualitative visuelle, et quantitative avec mesure de l'ADC à l'aide de régions d'intérêt ou ROI (Region of Interest), à l'aide du logiciel Functool sur les consoles de post-traitement Advantage Workstation du service d'Imagerie Brabois adultes.*

*Chaque lésion repérée sur l'une des séquences a été analysée et caractérisée sur les autres séquences.*

*Pour l'analyse qualitative de la séquence de diffusion, l'un des lecteurs a effectué une première interprétation des IRM avec les séquences T1 et STIR seules, puis une deuxième avec les trois séquences T1, STIR et diffusion.*

*Le résultat pour chaque examen était exprimé en termes de présence ou absence d'une atteinte ostéo-médullaire. L'interprétation de la séquence de diffusion était uniquement qualitative les images étaient analysées en inversion vidéo pour faciliter la détection des lésions.*

*L'analyse quantitative a été réalisée par le placement systématique de ROI sur les cartographies de coefficient de diffusion et les images en  $b = 600 \text{ s mm}^2$  pour chaque patient, ont été placées :*

- 4 ROI sur le palier 2
- 4 ROI sur le palier 3
- 2 ROI sur le palier couvrant le bassin.

*Les ROI sur les paliers 2 et 3 (rachis) ont été placées au centre du corps vertébral, avec une taille adaptée à celle du corps vertébral, en évitant les zones d'artefact.*

*Les R 1 sur le bassin ont été placées de façon bilatérale, à la partie postérieure des ailes iliaques.*

*En outre, pour les patients présentant des lésions focales, une R 1 a été placée sur chaque lésion visible, dans la limite de 10 par patient.*

*Pour chaque R 1 était noté le coefficient de diffusion moyen et l'écart-type, fournis par le logiciel de post-traitement.*

*Les données du Morpho-TEP ont été analysées avec une technique qualitative visuelle et semi quantitative sur les consoles de post-traitement Siemens dans le service de médecine nucléaire, avec pour chaque lésion mesure de la S V moyenne et maximale.*

## **2. Lors du bilan de fin de traitement**

- *les données cliniques : évolution sous traitement*
- *les données diagnostiques d'imagerie : évolution des lésions sous traitement en scanner, Morpho-TEP, IRM*
- *les données diagnostiques anatomo-pathologiques, si une nouvelle biopsie a été réalisée.*

## **3. Aspect organisationnel**

*Le recueil des données a été réalisé au fur et à mesure des inclusions, en collaboration avec les services de médecine nucléaire, d'anatomo-pathologie, de radiologie et d'hématologie.*

## **7. REGLE DE DECISION DIAGNOSTIQUE**

*En raison de la possibilité de lésions focales non détectées par la biopsie iliaque, la présence ou l'absence d'une atteinte ostéo-médullaire a été définie a priori par l'établissement d'une nouvelle référence ou gold standard, dont les critères sont les suivants :*

- *Biopsie négative, IRM et Morpho-TEP normaux : absence d'atteinte ostéo-médullaire.*
- *Biopsie positive, quels que soient les résultats de l'IRM et du Morpho-TEP : présence d'une atteinte ostéo-médullaire.*
- *Biopsie négative, IRM et ou Morpho TEP anormaux (cas discordants) : une réunion de consensus pluri-disciplinaire est réalisée.*

*A l'issue de cette réunion :*

- *soit une nouvelle biopsie est réalisée, dirigée sur un site de fixation suspect : le diagnostic est établi par le résultat de cette biopsie dirigée.*
- *en l'absence de nouvelle biopsie :*
  - *un diagnostic probabiliste initial est établi à l'issue de la réunion de consensus*
  - *un diagnostic final est établi lors du bilan de fin de traitement, par nouveau consensus pluri-disciplinaire, avec prise en compte de l'évolution clinique sous traitement et de l'évolution radiographique en Morpho-TEP et en IRM.*

## **8. ANALYSE STATISTIQUE**

*L'analyse statistique a porté sur l'ensemble des patients inclus dans l'étude.*

*Les variables quantitatives ont été décrites par la moyenne, l'écart-type, les valeurs minimales et maximales les variables qualitatives ont été décrites par un pourcentage.*

### **1. Analyse des propriétés intrinsèques aux examens**

*Pour chaque examen IRM et Morpho-TEP ont été calculés le nombre de faux positifs, vrais positifs, faux négatifs, vrais négatifs.*

*La sensibilité et la spécificité ainsi que leur intervalle de confiance à 95 ont été calculées pour l'IRM et le Morpho-TEP pour le diagnostic de l'atteinte ostéo-médullaire, par une analyse par patient. Le gold standard utilisé est décrit paragraphe 7. Règle de décision diagnostique.*

*Le calcul du coefficient kappa de Cohen a été réalisé pour chaque méthode par rapport au consensus une valeur supérieure à 0,6 montre une bonne concordance entre les résultats de l'examen et le consensus, une valeur supérieure à 0,8 correspond à une concordance excellente.*

## **2. Concordance inter-examen**

*La concordance inter-examen entre l'IRM, le Morpho-TEP et la biopsie ostéo-médullaire a été évaluée par le calcul du coefficient de kappa de Cohen, le critère de jugement étant la présence ou non d'une atteinte ostéo-médullaire.*

## **3. Analyse de la séquence de diffusion**

### **3.1. Analyse qualitative**

*La méthode est décrite au paragraphe 6. Recueil des données*

### **3.2. Analyse quantitative**

- *Che les sujets pour lesquels le consensus a conclu à l'absence d'atteinte ostéo-médullaire, ou les sujets sans lésion, la différence d'ADC entre chaque palier a été mesurée par une analyse de variance appariée sur patient (ANOVA) pour les trois paliers, puis le test de Tukey pour chacun des paliers.*
- *Les valeurs d'ADC des lésions focales chez les sujets présentant une atteinte ostéo-médullaire ont ensuite été comparées à celles de la moelle des sujets sans lésion nous avons effectué une analyse globale sur les 3 paliers puis une analyse en séparant le rachis et le bassin le test utilisé était le test de Wilcoxon.*
- *Les valeurs d'ADC des lésions focales chez les sujets présentant une atteinte ostéo-médullaire ont ensuite été comparées à celles de la moelle adacente des mêmes patients l'analyse a également été effectuée de façon globale, puis en séparant le rachis et le bassin le test utilisé était le test de Wilcoxon sur séries appariées.*
- *Les valeurs d'ADC des lésions focales ont été comparées avant et après traitement le test utilisé était le test de Student sur séries appariées.*
- *La cellularité médullaire a été comparée à la valeur de l'ADC de la moelle au niveau du bassin puis de l'ensemble du squelette axial le test utilisé était le coefficient de corrélation de Spearman.*

*La conception du masque et l'analyse statistique ont été réalisées avec le soutien du Service d'Epidémiologie et d'Evaluation Clinique du CHU de Nancy.*

*L'analyse statistique a été réalisée à l'aide du logiciel SAS v9.1.*



## **9. JUSTIFICATION DES EFFECTIFS**

*La variabilité, dans la littérature médicale, des valeurs de sensibilité et spécificité de l'IRM et du Morpho-TEP pour le diagnostic de l'atteinte ostéo-médullaire des lymphomes n'a pas permis d'établir avec précision une différence attendue de sensibilité entre ces deux méthodes un calcul du nombre de su ets nécessaires a priori ne peut pas être considéré comme fiable.*

*Pour cette raison, nous avons décidé de réaliser une analyse exhaustive du nombre de cas inclus dans une période déterminée, que nous avons fixée à 18 mois. La puissance statistique a été déterminée a posteriori, pour chacun des tests appliqués.*

# III

## RESULTATS

## 1. DONNEES GENERALES

Nous avons inclus 49 patients pendant une période de 18 mois.

La population se composait de 22 femmes et 27 hommes, âgés de 18 à 82 ans.

La moyenne d'âge était de 52 ans, la médiane de 60 ans.

19 patients présentaient un lymphome Hodgkinien, et 30 un lymphome malin non Hodgkinien tous les LMNH étaient de type B à grandes cellules.

La répartition par stade est détaillée dans les tableaux 8 et 9.

**Tableau 8 : Répartition par stades**

Nombre de patients par stade				
Stades	I	II	III	IV
Nombre	4	13	4	28
Pourcentage	8,2	26,5	8,2	57,2

**Tableau 9 : Répartition par stades selon le type de lymphome**

Stades selon le type de lymphome			
Stade \ Type de lymphome	Stades I - II	Stades III - IV	Total
LH	9	10	19
LMNH	8	22	30
Total	17	32	49

Tous les patients ont bénéficié du Morpho-TEP, de l'IRM et d'une biopsie osseuse iliaque unilatérale.

Le délai de réalisation entre la biopsie osseuse et les examens d'imagerie était inférieur à 15 jours.

2 patients sont décédés au cours de l'étude : il s'agissait de deux femmes de 79 et 42 ans, atteintes d'un LMNH de stade IV.

## 2 . ATTEINTES OSTEO-MEDULLAIRES

### 1. Nombre d'atteintes

Sur 49 patients, nous avons conclu à la présence d'une atteinte ostéo-médullaire pour 12 cas soit 24,5 %, et à l'absence d'atteinte pour 36 cas pour 1 cas l'atteinte osseuse est restée indéterminée à l'issue de l'étude (tableau 10).

Aucune biopsie complémentaire n'a été réalisée.

Tableau 10 : Nombre d'atteintes ostéo-médullaires

Atteinte ostéo-médullaire	Nombre	Pourcentage
Présence	12	24,5
Absence	36	73,5
Indéterminée	1	
Total	49	

Les 12 atteintes osseuses correspondaient à 6 LH et 6 LMNH de type B à grandes cellules.

En excluant le cas indéterminé (LMNH), l'atteinte osseuse était présente dans 31,6 % des LH et 20,7 % des LMNH.

La biopsie ostéo-médullaire iliaque était positive dans 3 cas sur 12 (2 LH et 1 LMNH) (tableau 11).

Tableau 11 : Résultats des examens dans les cas positifs

BOM	PET	IRM	Nombre	Pourcentage	Total
Positive	Négatif	Négative	1	8,3	25
	Positif	Positive	2	16,7	
Négative	Positif	Positive	8	66,7	75
	Négatif	Positive	1	8,3	
Total			12	100	100

Dans un cas, l'atteinte a été détectée uniquement par la biopsie, il s'agissait d'un envahissement à petites cellules chez un patient suivi pour un LMNH de type B à grandes cellules.

## 2. Aspect des atteintes ostéo-médullaires

Parmi les 11 atteintes détectées par les méthodes d'imagerie :

- 5 étaient multi-focales disséminées, supérieures à 5
- 6 étaient « pauci-focales », de 1 à 5 lésions par patient
- Aucune atteinte diffuse n'a été constatée.

### 2.1. Les atteintes multi-focales disséminées

Pour 5 patients, l'atteinte osseuse observée en imagerie était de type multifocale disséminée (figures 16 à 19).

Les lésions étaient nodulaires, plus ou moins bien limitées, parfois confluentes, difficiles à dénombrer.

Le rachis était atteint dans 4 cas sur 5, le bassin et le squelette extra-axial dans tous les cas.

La biopsie iliaque était positive dans deux cas sur 5 ; des lésions étaient visibles en imagerie au niveau des épines iliaques postérieures dans les 2 cas.

Deux patients présentaient des lésions ostéolytiques : chez 1 patient, toutes les atteintes osseuses multifocales étaient ostéolytiques ; chez un autre, 1 lésion fémorale était ostéolytique, et des lésions multi-focales du bassin s'accompagnaient de plages de condensation osseuse mal limitée.

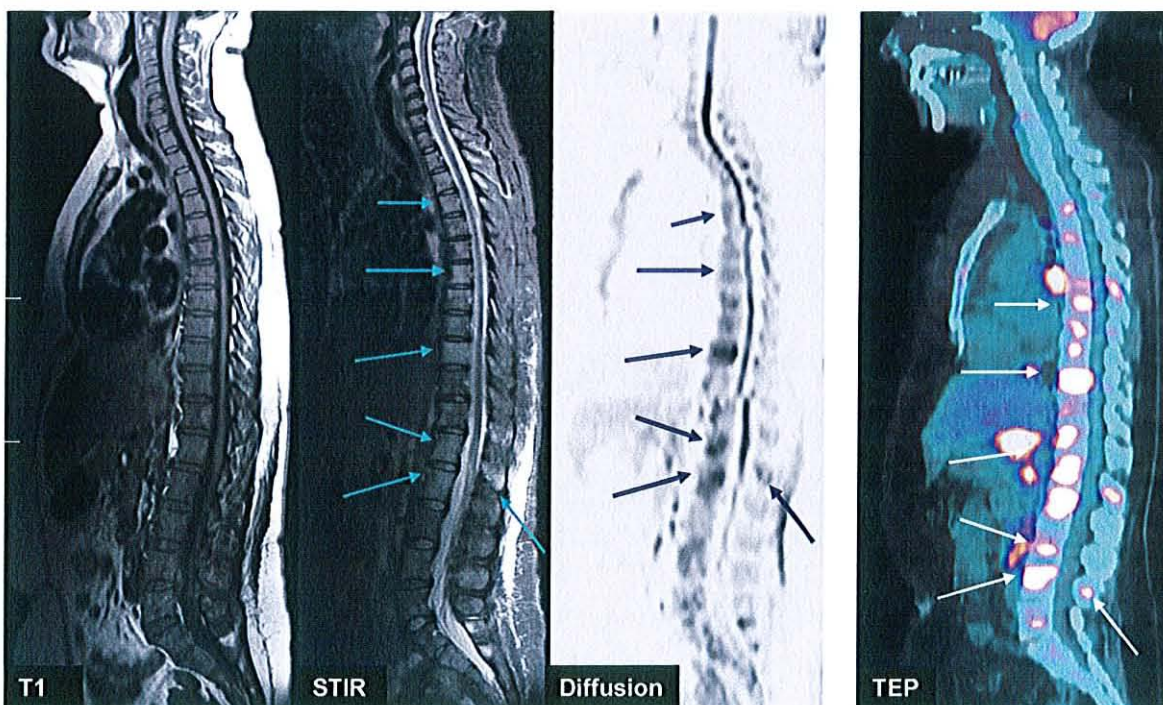


Figure 16 : Exemple d'atteinte multi-focale disséminée : IRM en séquences sagittales T1, STIR, diffusion, sagittale Morpho-TEP (image fusionnée)

Patiente de 42 ans, Hodgkin, BOM positive

Atteinte multifocale disséminée, touchant les corps vertébraux et les arcs postérieurs.

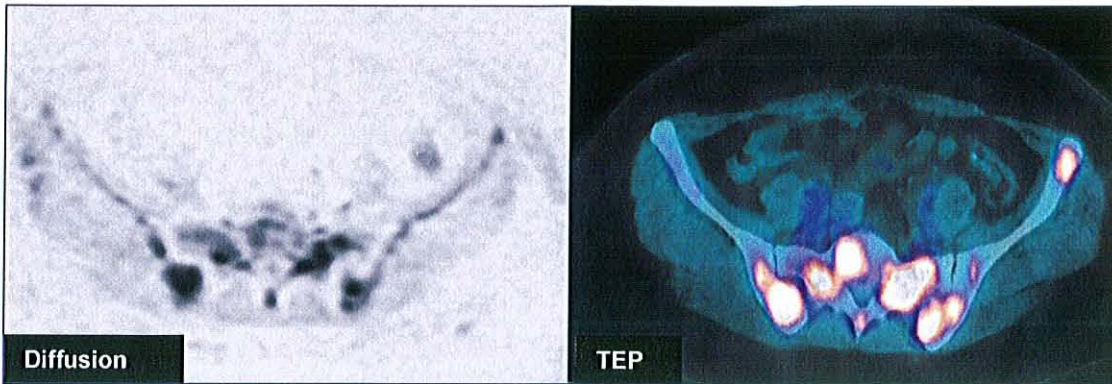


Figure 17 : Même patiente que figure précédente ; IRM séquence de diffusion, coupe axiale au niveau du sacrum ; image correspondante en Morpho-TEP (image fusionnée) : lésions nodulaires multifocales du sacrum et des ailes iliaques.

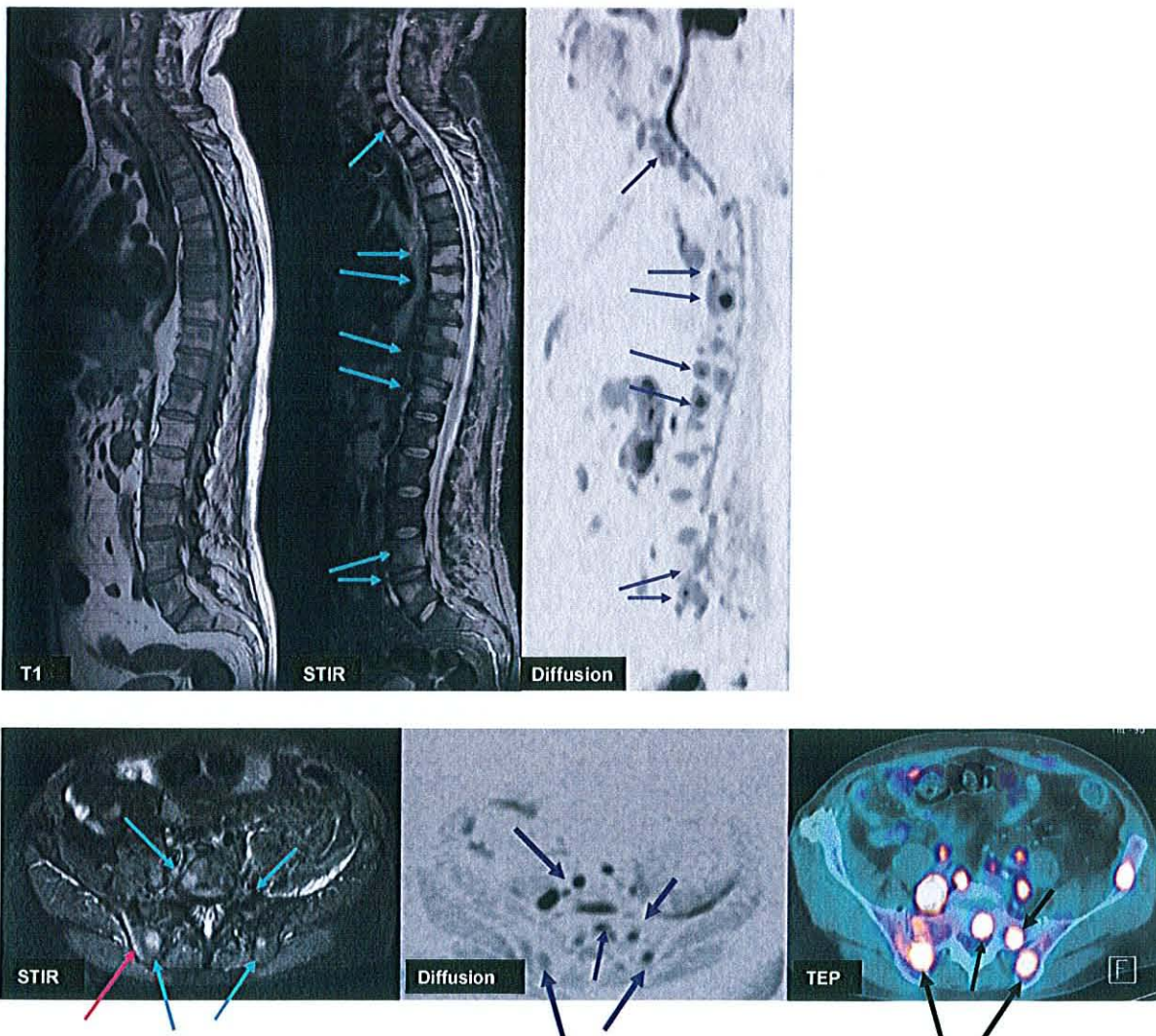


Figure 18 : Exemple d'atteinte multifocale disséminée : Séquences sagittales T1, STIR et diffusion sur le rachis, axiales STIR et diffusion sur le bassin, et image correspondante en Morpho-TEP. Patient de 61 ans, LMNH B diffus à grandes cellules. BOM négative. Atteintes nodulaires multi-focales disséminées ; on note le trajet de la biopsie iliaque (axiale STIR, flèche rose).

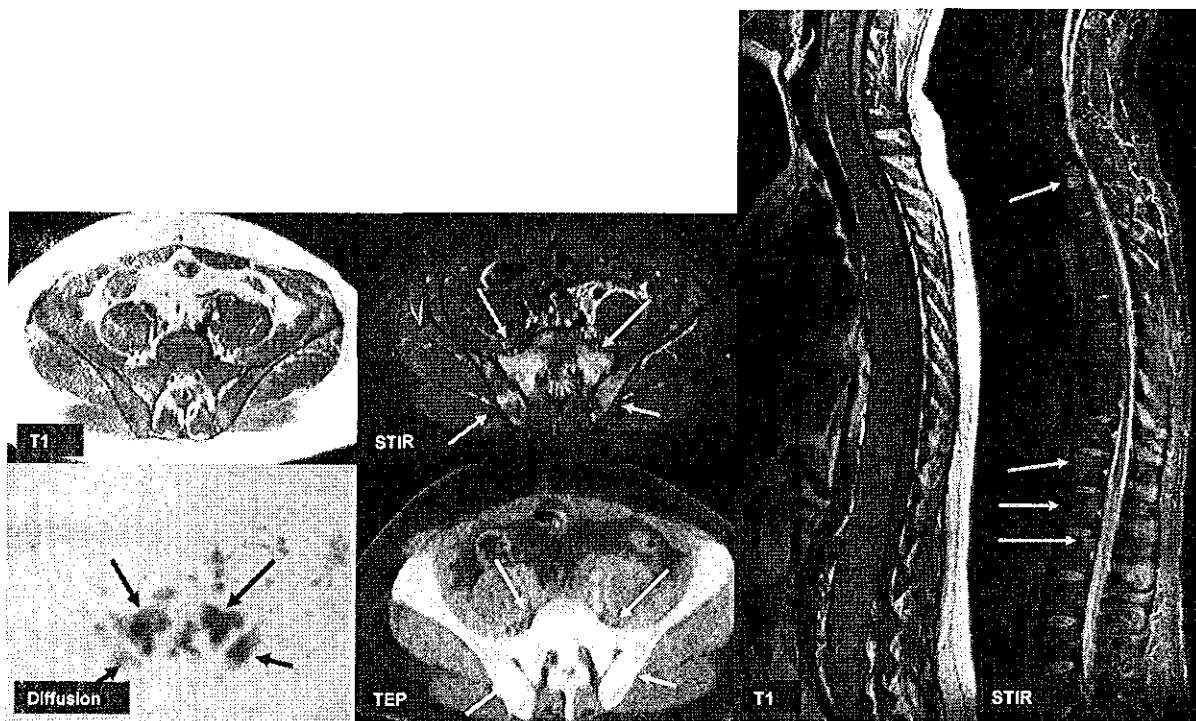


Figure 19 : Images axiales en T1, STIR, diffusion sur le bassin et image fusionnée TEP correspondante à droite, images sagittales T1 et STIR sur le rachis. Lésions multi-focales disséminées. Patient de 33 ans, Hodgkin B M positive.

## 2.2. Les atteintes focales

Dans 6 cas, l'atteinte visible en imagerie était focale, avec un nombre de lésions inférieur à 5 par patient.

Les lésions étaient nodulaires, bien circonscrites, peu nombreuses (figure 20) elles touchaient le rachis, le bassin ou le squelette extra-axial (tableaux 12 et 13).

Une seule lésion s'accompagnait d'une ostéolyse.

La biopsie osseuse était négative dans tous les cas.

Tableau 12 : Répartition des lésions focales par site

Répartition des lésions focales par site				
Site	Bassin	Rachis	Squelette extra-axial	Total
Nombre de lésions	7	4	6	17
Nombre de patients	4	2	3	-

Tableau 13 : Répartition des lésions focales : détail

Répartition des lésions focales : détail					
Patient	Type	Nombre de lésions	Site	Localisation	Taille
n 20	LH	3	Rachis	Transverse T3	15 mm
			Bassin	Sacrum	7 mm
			Extra-axial	Fémur	9 mm
n 34	LH	1	Bassin	Cotyle	15 mm
n 38	LMNH	3	Extra-axial	Fémur	8 mm
				Humérus	20 mm
				Sternum	27 mm
n 44	LII	4	Bassin	Ailes iliaques	24 mm
					22 mm
					18 mm
					6 mm
n 47	LH	1	Bassin	Aile iliaque	50 mm
n 49	LMNH	5	Rachis	Corps vertébral L1	10 mm
				Transverse L1	8 mm
				Corps vertébral L3	10 mm
			Extra-axial	C tes	12 mm
					8 mm



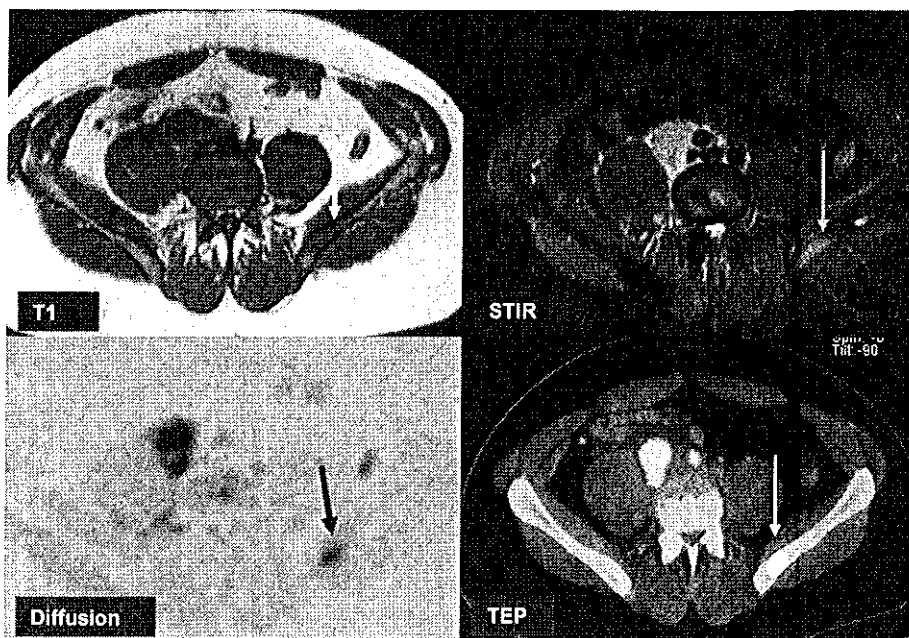


Figure 20 : Exemple d'atteinte focale : lésion focale de l'aile iliaque gauche bien visible sur les 4 images.

### 3. VALEUR DES METHODES DIAGNOSTIQUES

Les résultats de chaque méthode ont été comparés au gold standard établi par le consensus des trois examens (tableau 14).

Les analyses ont été réalisées sur un effectif de 48 patients (exclusion du cas indéterminé).

Tableau 14 : Valeur des méthodes diagnostiques par examen

Atteinte ostéo-médullaire : IRM			
IRM	Consensus	Positive	Négative
	Positive		11 (VP)
Négative		1 (FN)	36 (VN)

Atteinte ostéo-médullaire : Morpho-TEP			
TEP	Consensus	Positive	Négative
	Positive		10 (VP)
Négative		2 (FN)	36 (VN)

Atteinte ostéo-médullaire : Biopsie			
Biopsie	Consensus	Positive	Négative
	Positive		3 (VP)
Négative		9 (FN)	36 (VN)

Tableau 15 : Valeur diagnostique des examens

Valeur diagnostique des examens					
	Sensibilité	Spécificité	Valeur prédictive positive	Valeur prédictive négative	Kappa
IRM	91,7% <i>IC 95 : 76,1 - 100</i>	100%	100%	97,3% <i>IC 95 : -</i>	0,94 <i>IC 95 : -</i>
Morpho TEP	83,3% <i>IC 95 : -</i>	100%	100%	94,7% <i>IC 95 : -</i>	0,88 <i>IC 95 : -</i>
Biopsie	25% <i>IC 95 : -</i>	100%	100%	80% <i>IC 95 : -</i>	0,33 <i>IC 95 : -</i>

La sensibilité de l'IRM, du Morpho-TEP et de la biopsie pour le diagnostic d'atteinte ostéo-médullaire était respectivement de 91,7 , 83,3 et 25 (tableau 15).  
Le cas pour lequel l'atteinte osseuse est restée indéterminée a été exclu des analyses statistiques si le consensus avait conclu à l'absence d'atteinte ostéo-médullaire pour ce cas, il correspondrait à un faux positif de l'IRM.

## 4. CONCORDANCE INTER-EXAMEN

Les trois examens : biopsie, Morpho-TEP et IRM étaient concordants dans 38 cas sur 49 (tableau 16) : concordance positive dans 2 cas, négative dans 36 cas ils étaient discordants dans 11 cas.

Tableau 16 : Résultat des examens

Résultats des examens			
BOM	PET	IRM	nombre
Positive	Positive	Positive	2
Positive	Négative	Négative	1
Négative	Positive	Positive	8
Négative	Négative	Positive	2
Négative	Négative	Négative	36
Total			49

Tableau 17 : Concordance Morpho-TEP / IRM

Concordance Morpho-TEP / IRM			
Morpho-TEP	Positif	Négatif	Total
Positive	10	2	12
Négative	0	37	37
Total	10	39	49

Le Morpho-TEP et l'IRM étaient concordants dans 47 cas sur 49 (tableau 17) : concordance positive dans 10 cas, négative dans 37, discordance dans 2 cas.

La concordance entre le Morpho-TEP et l'IRM était mesurée à 0,88 (tableau 18).

Tableau 18 : Concordance inter-examen

Concordance inter-examen		
Examens comparés	appa	Intervalle de confiance à 95 % :
B M TEP IRM	0,47	0,33 - 0,61
B M TEP	0,24	-0,08 - 0,55
B M IRM	0,19	-0,09 - 0,46
TEP IRM	0,88	0,73 - 1

## 5. APPORT RESPECTIF DE CHAQUE METHODE

### 1. Apport de l'IRM

En analysant les résultats en terme de patient, l'IRM a détecté une atteinte osseuse supplémentaire, les autres examens étant négatifs.

Dans ce cas, le stade n'a pas été modifié suite à l'IRM car le patient était déjà en stade IV par ailleurs (atteinte hépatique) sur l'ensemble des patients, la réalisation supplémentaire d'une IRM n'a conduit à aucune sur-stadification.

En analyse par nombre de lésions, l'IRM a détecté 4 lésions supplémentaires chez 3 patients, qui correspondent aux faux négatifs du Morpho-TEP (tableau 19).

Tableau 19 : Lésions supplémentaires détectées par l'IRM

<i>Lésions supplémentaires détectées par l'IRM</i>			
<i>Nombre de lésions</i>	<i>Site</i>	<i>Localisation</i>	<i>Taille</i>
3	Bassin	Cotyle	15 mm
		Aile iliaque	18 mm
		Aile iliaque	6 mm
1	Rachis	Processus transverse L1	8 mm

La lésion de l'extrémité supérieure du fémur n'est pas comptabilisée car elle était située hors du champ d'exploration du Morpho-TEP.

### 2. Apport du Morpho-TEP

En analyse par patient, le Morpho-TEP n'a détecté aucune atteinte supplémentaire.

En analyse par lésion, le Morpho-TEP a détecté 8 atteintes supplémentaires, chez 4 patients (tableau 20).

Tableau 20 : Lésions supplémentaires détectées par le Morpho-TEP

<i>Lésions supplémentaires détectées par le Morpho-TEP</i>			
<i>Nombre de lésions</i>	<i>Site</i>	<i>Localisation</i>	<i>Taille</i>
1	Rachis	Processus transverse T3	15 mm
1	Bassin	Sacrum	7 mm
6	Squelette extra-axial	Clavicule	8 mm
		Acromion	10 mm
		Sternum	10 mm
		Cote	7 mm
		Scapula	10 mm
		Col fémoral	5 mm

Enfin, 3 lésions de l'extrémité supérieure de l'humérus chez 3 patients, et 5 lésions sur la voûte crânienne visibles en Morpho-TEP n'étaient pas comprises dans le champ d'exploration de l'IRM.

## **6. RESULTATS DE LA SEQUENCE DE DIFFUSION**

La séquence de diffusion a été réalisée chez tous les patients.

Une deuxième IRM avec diffusion a été effectuée au cours du suivi chez 5 patients présentant une atteinte initiale en imagerie.

Les données de la séquence de diffusion ont été analysées de façon qualitative et quantitative.

### **1. Analyse qualitative**

#### **1.1. Lors du bilan initial**

Sur un effectif de 49 patients, le même nombre d'atteintes a été identifié avec les deux combinaisons, T1-STIR ou T1-STIR-diffusion, soit 11 atteintes sur 12.

Sur la séquence de diffusion, les atteintes ostéo-médullaires apparaissent en hypersignal franc par rapport à la moelle osseuse adacente et aux parties molles para-vertébrales (figure 21) pour chaque lésion visible en diffusion, une correspondance a été trouvée sur les séquences standard, à l'exception des lésions non explorées par les séquences standard (épaules, cotes).

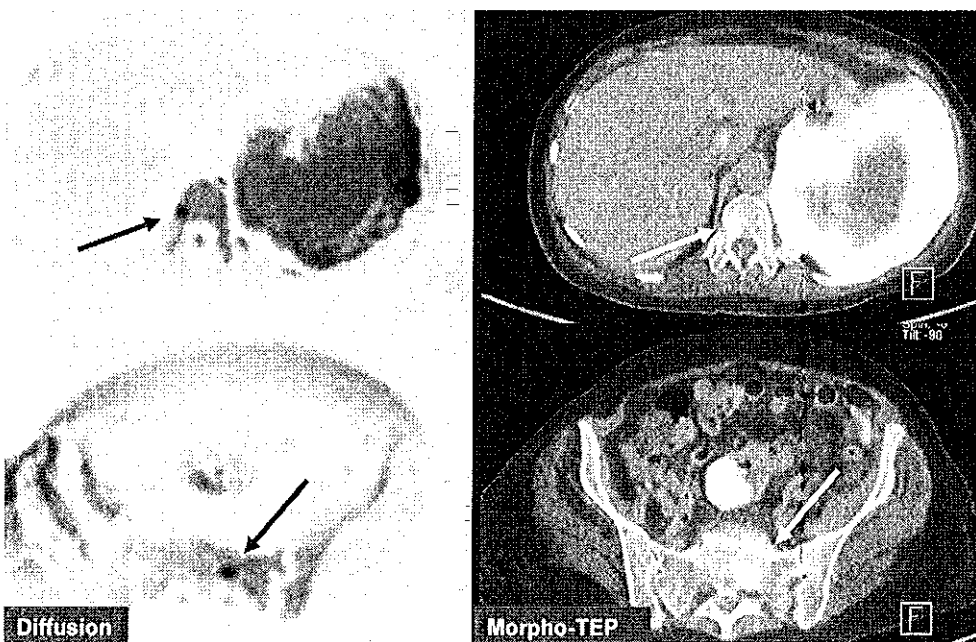


Figure 21 : Exemple de lésions visibles en diffusion : à gauche, séquence de diffusion en axial, en mode inversion vidéo - lésions focales bien visibles en hypersignal sur le sacrum et le corps vertébral de T12 (flèches bleues) - à droite, images correspondantes en Morpho-TEP. On note la masse splénique bien visible sur les deux séquences.

## 1.2. Lors du suivi après traitement

Le signal de chaque lésion initialement visible a été analysé pour chacun des 5 patients qui ont bénéficié d'une IRM de contrôle lors du bilan de fin de traitement.

Dans tous les cas, la chute du signal en diffusion était franche au niveau de toutes les lésions médullaires, qui n'étaient plus identifiables ni mesurables sur l'IRM de contrôle (figures 22 et 23). Il existait également une chute globale du signal de la moelle osseuse sur les examens de contrôle.

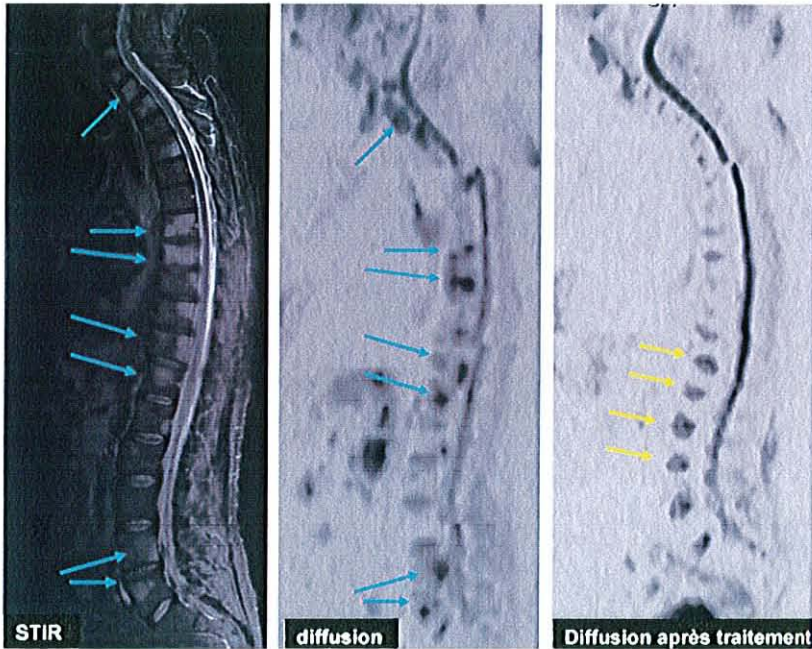


Figure 22 : Exemple de régression des lésions après traitement : lésions rachidiennes multifocales en hypersignal sur la séquence de diffusion (image centrale) et la séquence STIR lors du bilan initial (flèches bleues) ; régression complète des anomalies sur la séquence de diffusion (à droite) en fin de traitement ; on note la chute globale du signal de la moelle et l'hypersignal relatif des disques inter-vertébraux (flèches jaunes).

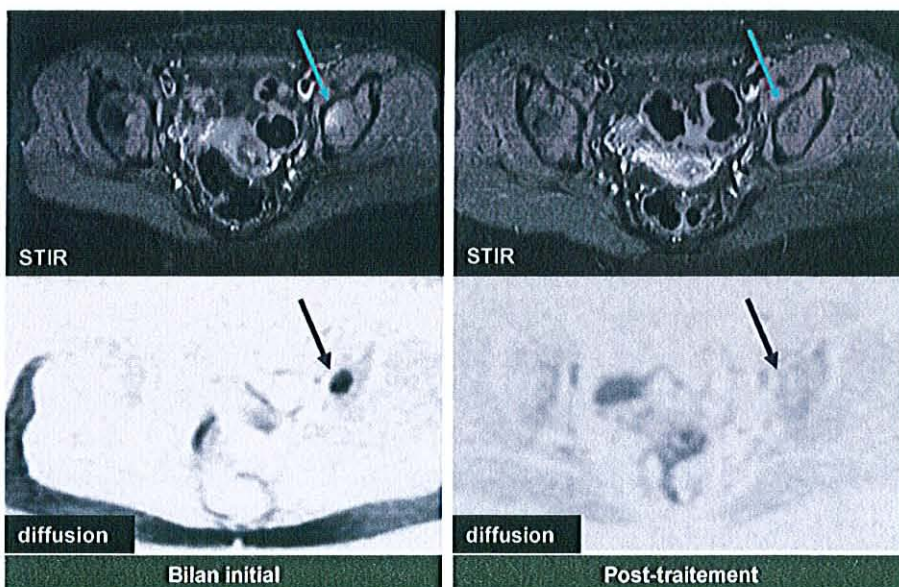


Figure 23 : Exemple de régression des lésions après traitement : lésion unique supra-cotyloïdienne gauche visible en hypersignal en STIR et en diffusion (à gauche) ; régression complète après traitement sur les deux séquences (à droite).

## 2. Analyse quantitative

L'écart-type moyen de l'ensemble des  $R_1$  était de  $0,276 \cdot 10^{-3} \text{ mm}^2 \text{ s}$ .

### 2.1. Analyse des différences entre chaque palier chez les sujets sans lésion

Che les su ets pour lesquels le consensus a conclu à l'absence d'atteinte ostéo-médullaire (su ets sans lésion), le coefficient de diffusion du palier du bassin était significativement plus élevé que celui des paliers du rachis (paliers 2 et 3) ( $p < 0,001$ ) aucune différence n'a été mise en évidence entre les paliers 2 et 3 (tableau 21).

**Tableau 21 : Différence entre chaque palier chez les sujets sans lésion**

<i>Paliers</i>	<i>Effectif</i>	<i>Moyenne ADC (<math>10^{-3} \text{ mm}^2 \text{ s}</math>)</i>	<i>Ecart type (<math>10^{-3} \text{ mm}^2 \text{ s}</math>)</i>
<i>Palier 2</i>	35	0,574	0,119
<i>Palier 3</i>	34	0,599	0,107
<i>Bassin</i>	33	0,704	0,161

### 2.2. Analyse des différences entre ADC des lésions focales et ADC de la moelle des sujets sans lésion

Il existait une différence statistiquement significative entre le coefficient de diffusion des lésions focales et celui de la moelle des su ets sans lésion, que l'analyse soit globale ou séparée par région anatomique (tableau 22).

Le coefficient de diffusion des lésions focales a été mesuré en moyenne à  $1,17 \cdot 10^{-3} \text{ mm}^2 \text{ s}$  -  $0,28 \cdot 10^{-3} \text{ mm}^2 \text{ s}$ , il était statistiquement plus élevé que celui de la moelle des su ets sans lésion, à  $0,62 \cdot 10^{-3} \text{ mm}^2 \text{ s}$  -  $0,1 \cdot 10^{-3} \text{ mm}^2 \text{ s}$ .

**Tableau 22 : Différence entre ADC des lésions focales et ADC de la moelle des sujets sans lésion**

<i>Analyse</i>	<i>Mesure</i>	<i>Effectif</i>	<i>Moyenne ADC (<math>10^{-3} \text{ mm}^2 \text{ s}</math>)</i>	<i>Ecart type (<math>10^{-3} \text{ mm}^2 \text{ s}</math>)</i>	<i>p</i>
<i>Globale</i>	<i>Lésions focales</i>	11	1,17	0,28	0,001
	<i>Moelle saine</i>	35	0,62	0,1	
<i>Rachis</i>	<i>Lésions focales</i>	6	1,08	0,33	0,001
	<i>Moelle saine</i>	35	0,59	0,09	
<i>Bassin</i>	<i>Lésions focales</i>	9	1,14	0,27	0,001
	<i>Moelle saine</i>	33	0,7	0,16	

### 2.3. Analyse des différences entre ADC des lésions focales et ADC de la moelle adjacente chez les sujets pathologiques

L'analyse globale a montré une augmentation significative de l'ADC des lésions focales par rapport à celui de la moelle adjacente, chez les sujets présentant une atteinte ostéo-médullaire (tableau 23, figure 24).

Les résultats étaient également significatifs en analysant séparément le rachis et le bassin.

Tableau 23 : Différence entre ADC des lésions focales et ADC de la moelle adjacente

Mesure	Effectif	Moyenne ADC ( $10^{-3} \text{ mm}^2 \text{ s}$ )	Ecart type ( $10^{-3} \text{ mm}^2 \text{ s}$ )	p
Lésions focales	11	1,17	0,28	0,001
Moelle sans lésion	11	0,7	0,11	

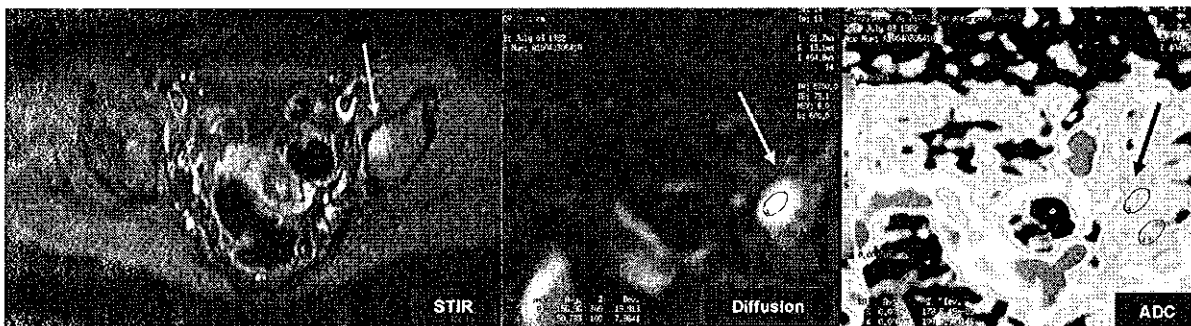


Figure 24 : ADC augmenté dans la lésion focale ( $1.31.10^{-3} \text{ mm}^2 \text{ s}$ ) par rapport à la moelle adjacente ( $0.73. 10^{-3} \text{ mm}^2 \text{ s}$ )

### 2.4. Analyse de l'évolution sous traitement de l'ADC des lésions focales

Les données du bilan de fin de traitement étaient disponibles chez 5 patients avec atteinte osseuse le nombre total de lésions mesurées était de 31.

L'ADC des lésions focales diminuait en fin de traitement par rapport à la valeur initiale (tableau 24).

Tableau 24 : Evolution sous traitement de l'ADC des lésions focales

	Moyenne ADC ( $10^{-3} \text{ mm}^2 \text{ s}$ )	Ecart type ( $10^{-3} \text{ mm}^2 \text{ s}$ )	p
Avant traitement	1,02	0,29	0,001
Après traitement	0,73	0,34	



# **IV**

# **DISCUSSION**

# **1. ASPECT ET REPARTITION DES LESIONS**

## **1. Aspect et répartition des lésions ostéo-médullaires en imagerie**

*Dans notre étude, les lésions observées en IRM étaient toutes nodulaires, qu'elles soient focales ou multi-focales. Aucune atteinte diffuse n'a été constatée.*

*La conception habituelle en IRM de l'envahissement médullaire des lymphomes ou leucémies est plutôt celle d'une atteinte diffuse homogène (78). La plupart des études incluent indifféremment des lymphomes indolents ou agressifs, mais il est possible que l'aspect de l'atteinte dépende du type de lymphome.*

*Les études concernant uniquement les LH ou les LMNH agressifs sont peu nombreuses. Parmi celles-ci, l'étude de Ribrag et coll. (19) porte sur une population de 49 LMNH agressifs comme dans notre étude, les auteurs observent exclusivement des atteintes focales. De même, le travail de Tardivon et coll. (21) sur 40 patients retrouve un aspect nodulaire des atteintes médullaires en IRM dans 65 des LII et 85 des LMNH agressifs.*

*Nos résultats confortent également ceux d'études en Morpho-TEP (6,20), même si la distinction entre les lymphomes indolents ou agressifs n'y est pas toujours précisée.*

*Dans l'étude de Pelosi et coll. portant uniquement sur des lymphomes agressifs, toutes les atteintes visibles en Morpho-TEP étaient focales ou multi-focales (5) c'est également le cas dans l'étude de Paone et coll. (79).*

*Nous avons noté par ailleurs dans notre étude que le squelette extra-axial (fémurs, humérus, costes, scapula...) était envahi dans 8 cas sur 11, que l'atteinte soit unifocale ou multi-focale. L'exploration de l'envahissement médullaire des lymphomes ne peut donc pas se limiter au rachis et au bassin, mais doit au moins couvrir l'ensemble du tronc, les ceintures scapulaire et pelvienne, et l'extrémité proximale des membres.*

## **2. Aspect en histologie**

*La biopsie ostéo-médullaire iliaque était positive dans trois cas dans deux de ces cas (lymphomes Hodgkiniens). L'atteinte lymphomateuse était de type nodulaire (figures 25 à 27).*

*L'aspect nodulaire correspond à l'envahissement habituel des lymphomes Hodgkiniens, avec des nodules composés d'un infiltrat cellulaire réactionnel, au sein duquel se situent quelques cellules lymphomateuses.*

*Toutefois, les termes nodulaire ou diffus employés en anatomo-pathologie pour décrire le type d'envahissement médullaire correspondent à l'aspect microscopique de l'atteinte, c'est-à-dire sa répartition à l'échelle du millimètre ou dixième de millimètre, alors que les constatations de l'imagerie correspondent à la vision macroscopique de l'envahissement, à l'échelle du centimètre.*

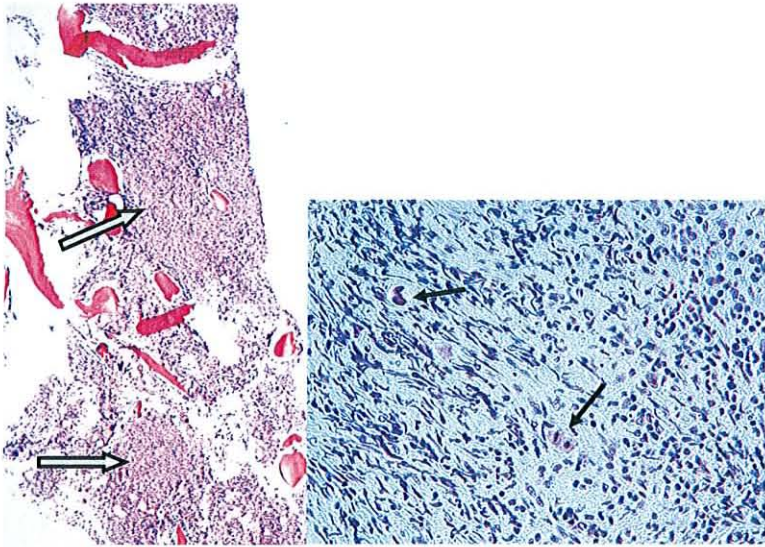


Figure 25 : (coloration HES, grossissement X4 à gauche, X 40 à droite)  
Foyers nodulaires (flèches bleues), composés principalement de cellules réactionnelles ; rares cellules de Hodgkin (flèches noires)

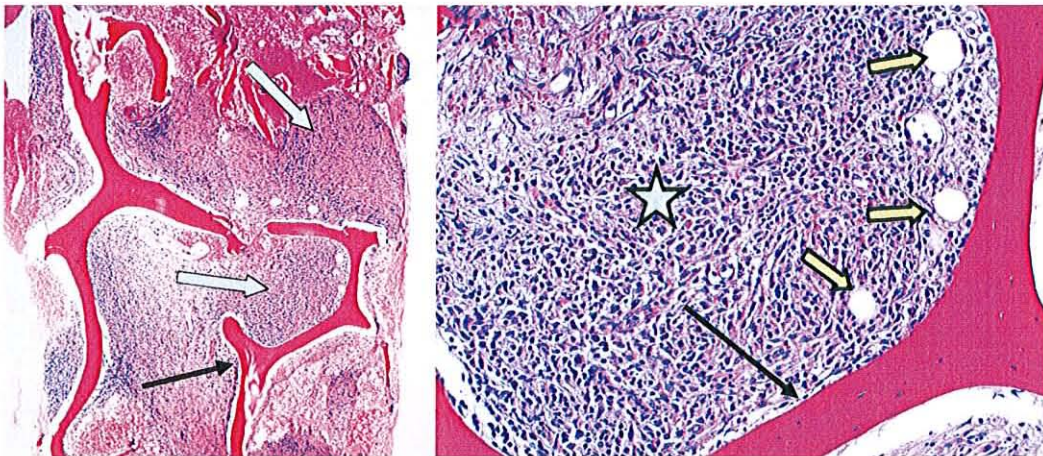


Figure 26 : Histologie de biopsie ostéo-médullaire (coloration HES, grossissement X4 à gauche, X40 à droite).  
Logettes délimitées par les travées osseuses (flèches noires).  
Hypercellularité diffuse (>90%), disparition quasi-complète des adipocytes (flèches jaunes).  
Nodules confluents envahissant tout le compartiment médullaire (flèches bleues) : agrandissement d'un nodule (étoile, image de droite)

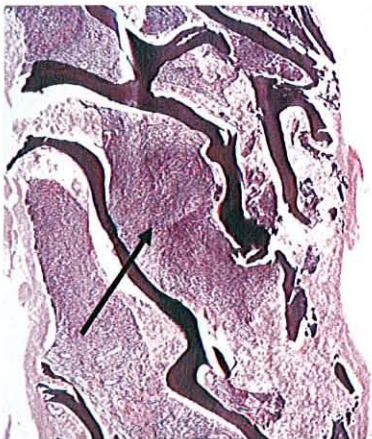

Figure 27 : Même patient que figure 26 (coloration argentique, grossissement X4) : accentuation de la trame fibreuse au niveau des nodules (flèche)

### 3. Distinction entre atteintes osseuses et médullaires

*Dans le bilan d'extension des lymphomes, les atteintes osseuses et médullaires sont considérées différemment selon la conception classique, les atteintes médullaires correspondent à une biopsie médullaire positive, et les atteintes osseuses à une lésion visible en imagerie (scanner ou scintigraphie osseuse).*

*Les données plus récentes apportées par le Morpho-TEP ou l'IRM rendent cette distinction plus complexe, en mettant en évidence l'existence de plages d'atteintes médullaires ou ostéo-médullaires focales, discordant avec une biopsie iliaque négative.*

*L'atteinte osseuse et l'atteinte médullaire correspondent toutes deux à un stade IV selon la classification de Ann Arbor.*

*L'intérêt de les différencier est surtout pronostique : l'atteinte médullaire constitue un facteur pronostique pé oratif indépendant dans les LMNH B diffus (4) par ailleurs, dans le calcul de l'IPI intervient le nombre de sites envahis or la présence de lésions osseuses et médullaires correspond à deux sites d'envahissement tumoral.*

*Enfin, une autogreffe de cellules souches ne peut être réalisée qu'après normalisation de la biopsie médullaire, s'il existait une atteinte médullaire initiale si une lésion médullaire est suspectée en imagerie, il conviendrait de contrôler également sa régression, avant de prélever des cellules souches en vue d'une autogreffe.*

*D'un point de vue radiologique, la distinction entre les deux atteintes n'est pas évidente, c'est pourquoi nous avons utilisé le terme ostéo-médullaire dans ce travail pour décrire les lésions observées.*

*La confusion entre les deux types d'atteinte sous-estime d'ailleurs probablement la sensibilité de la biopsie iliaque, telle qu'elle a été calculée en effet, dans le nombre total des atteintes ostéo-médullaires que nous avons considérées comme positives, se trouvent certainement des atteintes osseuses pures, pour lesquelles la biopsie iliaque ne peut être considérée comme l'examen diagnostique approprié...*

*Il serait intéressant de pouvoir déterminer la proportion exacte d'atteintes osseuses et médullaires vraies dans notre étude la difficulté reste sur le choix du critère à utiliser pour les différencier. De fa on générale, les auteurs des études comparant une méthode d'imagerie (TEP ou IRM) à la biopsie osseuse ne font pas de distinction entre les deux types d'envahissement.*

*Seule l'étude de Ribrag et coll. considère et analyse séparément les lésions osseuses et les lésions médullaires. Leur critère de distinction est le type d'os envahi : les atteintes des vertèbres, du sternum, du bassin, des fémurs et des humérus sont considérées de principe comme médullaires, car toutes ces structures peuvent contenir de la moelle hématopo étique.*

*Dans notre étude, des lésions sont pourtant présentes dans d'autres localisations, costales ou scapulaires par exemple (figure 28), dans les atteintes disséminées (y compris dans les cas o la biopsie iliaque était positive, c'est-à-dire dans les authentiques atteintes médullaires).*

*Ces atteintes peuvent être dues au phénomène appelé reconversion médullaire, observé dans le cas de stimulation de l'hématopo èse ou d'envahissement médullaire tumoral, qui consiste en la recolonisation du tissu médullaire en involution adipeuse (du squelette appendiculaire ou des c tes par exemple) par du tissu hématopo étique.*

*Le grand nombre de structures osseuses pouvant contenir de la moelle hématopo étique rend donc ce critère de localisation finalement peu discriminant.*

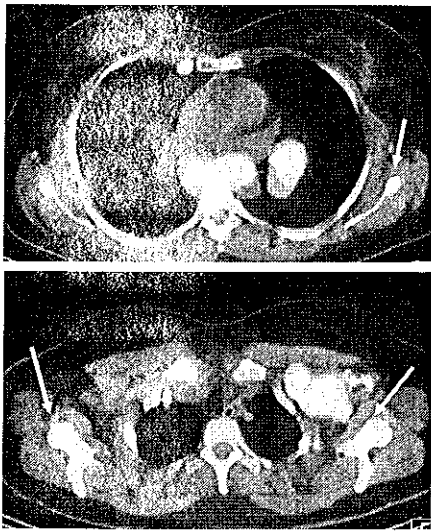


Figure 28 : Atteintes scapulaires (flèches) associées à des atteintes médullaires multi-focales (biopsie iliaque positive)

La deuxième hypothèse est celle que les lésions ostéolytiques seraient plutôt osseuses que médullaires.

Dans notre étude, 3 patients sur 11 présentaient des réactions ostéolytiques corticales.

Le premier cas présentait des lésions ostéolytiques disséminées, atteignant le squelette extra-axial (costes, crâne, clavicules...), mais touchant également le rachis et le bassin, c'est-à-dire une partie du compartiment médullaire (figure 29). L'autre cas présentait à la fois une masse lytique de l'extrémité supérieure du fémur (donc éventuellement considérée comme atteinte osseuse), mais également des plages multi-focales médullaires au niveau du bassin, sans ostéolyse.

Dans le troisième cas, il existait une seule lésion focale de l'aile iliaque, ostéolytique, mais entourée d'anomalies de signal médullaire étendues sur plus de 5 centimètres. Il est également difficile dans ce cas d'exclure une atteinte médullaire focale associée à l'atteinte osseuse.

L'analyse histologique pourrait peut-être apporter des arguments pour différencier l'envahissement osseux ou médullaire, en mettant en évidence par exemple une lyse des travées osseuses dans le prélèvement. Cette distinction n'est cependant pas réalisée en pratique clinique. Elle nécessiterait par ailleurs de nouveaux prélèvements ciblés sur les lésions visibles en imagerie, dont la justification reste encore une fois de plus à confronter à l'impact thérapeutique attendu.

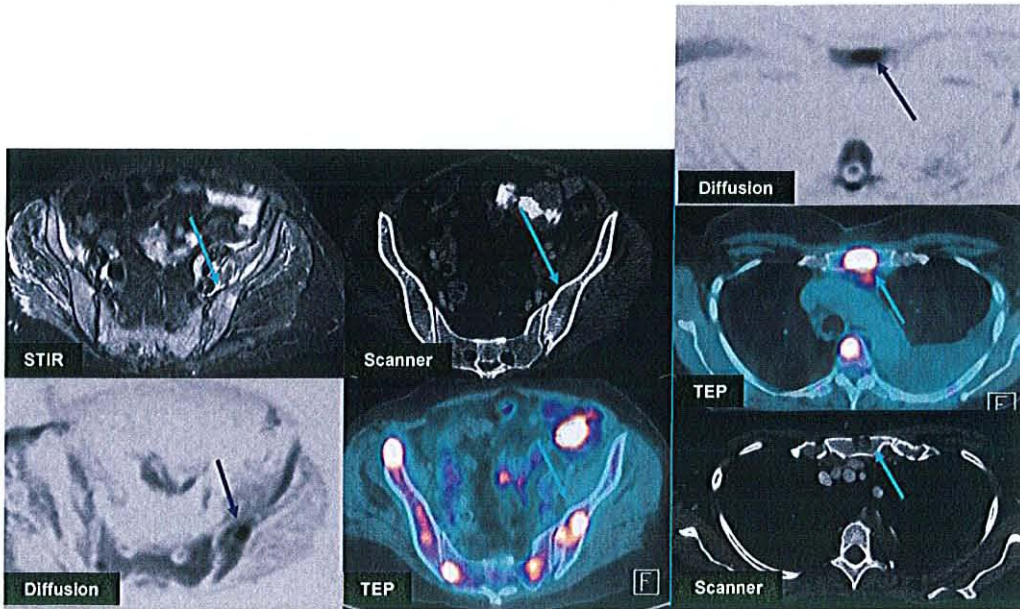


Figure 29 : Lésions multifocales ostéolytiques touchant le rachis, le sternum (images de droite), les os iliaques (images de gauche)

## **2. PERFORMANCES DIAGNOSTIQUES DES EXAMENS**

### **1. Performances globales de l'IRM**

*Dans notre étude, la méthode de référence utilisée est basée sur le consensus des examens et l'évolution sous traitement comparés à cette référence, les résultats de l'IRM peuvent être considérés comme bons : les valeurs de sensibilité, spécificité, valeurs prédictives positive et négative pour les deux examens sont supérieures à 90 .*

*L'IRM a permis de détecter une atteinte supplémentaire par rapport au couple Morpho-TEP biopsie, mais l'effectif faible ne permet pas de calculer de différence statistique entre les performances des deux examens d'imagerie.*

*La seule étude dans la littérature médicale comparant IRM, Morpho-TEP et biopsie pour l'extension médullaire des lymphomes est celle de Ribrag et coll. (19) leurs résultats sont similaires aux nôtres en ce qui concerne les performances de l'IRM et du Morpho-TEP les deux examens ont détecté 100 des atteintes ostéo-médullaires dans leur étude.*

*Les auteurs ont par ailleurs réalisé une sous-analyse par lésion, la sensibilité de l'IRM et du Morpho-TEP est alors calculée à 90 et 95 respectivement, pour la détection de l'atteinte médullaire.*

*La comparaison est plus difficile entre nos résultats et ceux disponibles dans les autres études, en raison de la diversité des moyens diagnostiques étudiés (IRM, Morpho-TEP, biopsie, scanner, scintigraphie osseuse...), du nombre de patients, et du type de lymphome, en particulier de la proportion de lymphomes de haut grade.*

*Le tableau 25 résume les différentes études permettant d'évaluer la valeur de l'IRM dans l'atteinte médullaire, en précisant le type de séquence utilisée et les résultats obtenus.*

Tableau 25 : Performances de l'IRM dans l'extension ostéo-médullaire des lymphomes selon les études

Performances de l'IRM dans l'extension ostéo-médullaire des lymphomes								
Etude	Examens comparés	Technique IRM	Bilan initial pendant ou après traitement (TTT)	Effectif	Nombre de lymphomes agressifs	Nombre d'atteintes ostéo-médullaires	Sensibilité	Spécificité
Notre étude	IRM PET biopsie	STIR T1 diffusion	bilan initial	49	49	12	91,7	100
Ribrag 2008 (19)	IRM PET biopsie	STIR T1	bilan initial	43	43	9	100	100
ellenberger 2004 (66)	IRM Scanner, scintigraphie osseuse gallium, B M	STIR	bilan initial:5 TTT:3	8	8	4	100	100
Linden 1989 (74)	IRM biopsie scintigraphie	T1	bilan initial et post-TTT	107	62	11	75 à 100	69 à 91
asumoto 2002 (49)	IRM biopsie	T1 T2 STIR diffusion	bilan initial:37 TTT:16	53	non précisé	13	85 (T1 STIR)	97 T1 STIR
Hoane 1991 (69)	IRM biopsie	STIR T1	TTT	98	non précisé	38	28 38 73,7	-
Brennan 2005 (70)	IRM Scanner	STIR T1	TTT	23	10	2	100	-
g roglu 1999 (76)	IRM biopsie	T1	bilan initial	60	26	23 (sur 60)	90 (sur 60)	94 (sur 60)
Altehoefer 1998 (80)	IRM immuno-scintigraphie biopsie	T1 T2	non précisé	32	non précisé	13	50	-



*Dans toutes les études sauf celles de Ribrag (19), Ellenberger (66) et Linden (74), la sensibilité de l'IRM est exprimée par rapport à la population totale, les données concernant les lymphomes agressifs n'étant pas disponibles.*

## **2. Performances des méthodes d'imagerie par rapport à la biopsie**

*Dans notre étude, l'IRM et le Morpho-TEP étaient concordants dans 47 cas sur 49.*

*Mais, si les deux examens d'imagerie sont concordants, il existe une discordance importante entre leurs résultats et ceux de la biopsie. Cette discordance est liée d'une part aux faux négatifs de la biopsie, et d'autre part aux faux négatifs des méthodes d'imagerie.*

*En effet, avec 3 cas positifs sur 12, la biopsie a indiscutablement détecté moins d'atteintes ostéo-médullaires que les méthodes d'imagerie.*

*La sensibilité globale de la biopsie est calculée à 25 (probablement sous-estimée, car nous n'avons pas distingué les atteintes osseuses des atteintes médullaires).*

*Sur ce point, nos résultats sont similaires à ceux de Ribrag et coll. (19), qui calculent la sensibilité de la biopsie à 29, versus 100 pour l'IRM et le Morpho-TEP.*

*Cette discordance entre l'imagerie et la biopsie iliaque est retrouvée dans la plupart des études, qu'elles comparent TEP et biopsie(5,18,20,38) ou IRM et biopsie (75,76,80).*

*Dans notre étude, les méthodes d'imagerie ont été faussement négatives dans un cas, pour lequel l'atteinte médullaire n'a été diagnostiquée que par la biopsie.*

*L'envahissement médullaire dans ce cas était à petites cellules, dans le cadre d'un lymphome B à grandes cellules : il s'agit d'une atteinte médullaire dite discordante.*

*L'atteinte médullaire était quantitativement faible, inférieure à 10, détectable uniquement en immuno-histochimie (figure 30).*

*Dans ce type d'atteinte, l'impact en termes de stade reste le même que celui d'un envahissement médullaire à grandes cellules, et correspond donc à un stade IV.*

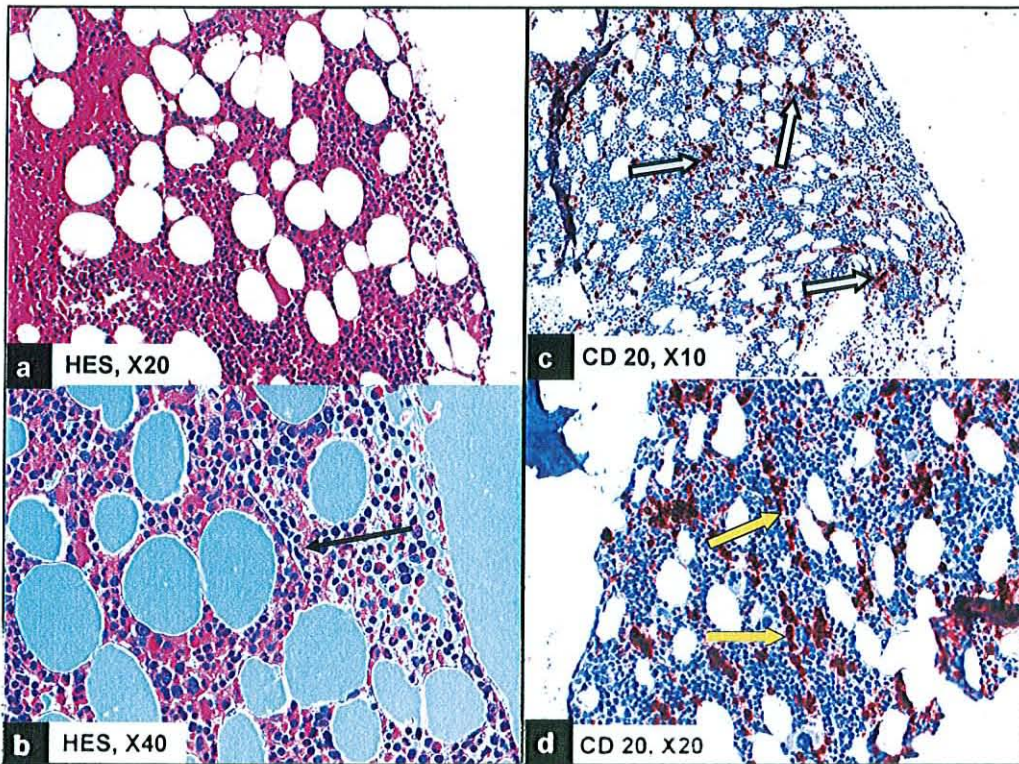


Figure 50 : (images a et b : coloration HES ; images c et d : immunohistochimie, marquage CD20)

Absence d'anomalie sur l'analyse morphologique en coloration HES (images a et b) : multiples infiltrats tumoraux épars marqués par l'anticorps anti-CD20 (image c, flèches bleues), de répartition intra-vasculaire prédominante (image d, flèches jaunes) ; présence de cellules dans la lumière vasculaire (image b, flèche)

Ribrag et coll. (19) rapportent également un cas d'atteinte médullaire discordante à petites cellules, pour lequel les méthodes d'imagerie étaient négatives : les auteurs ont choisi de ne pas le considérer comme un faux négatif.

Dans leur étude, sur une population de 47 LMNH agressifs, 5 patients au total présentaient un envahissement médullaire indolent.

La signification de ces atteintes médullaires discordantes reste encore discutée. Des études récentes en biologie moléculaire ont montré que l'envahissement médullaire à petites cellules associé à un lymphome de haut grade extra-médullaire pouvait correspondre soit à un contingent lymphomateux de bas grade secondairement transformé, soit à deux populations lymphomateuses indépendantes (81).

Chung et coll. (4) ont montré que l'envahissement médullaire concordant (c'est-à-dire à grandes cellules, en rapport avec le LMNH extra-médullaire) correspondait à un facteur pronostique indépendant, ce qui n'est pas le cas de l'envahissement médullaire discordant.

Les lymphomes indolents ont une avidité variable et généralement faible pour le FDG (9), c'est pourquoi l'atteinte médullaire à petites cellules a pu ne pas être détectée par le Morpho-TEP.

Paone et coll. en 2008 (79) ont observé que la positivité du Morpho-TEP dépendait du type d'infiltration médullaire, et était associée à la présence de grandes cellules dans la moelle (atteinte « concordante »), alors que le Morpho-TEP était négatif dans 10 cas sur 14 dans le cas d'atteintes discordantes.

Dans notre cas, l'absence de fixation au Morpho-TEP peut également s'expliquer par le faible envahissement tumoral. D'après Pelosi (5) et Paone (79), un envahissement lymphomateux inférieur à 20% peut ne pas être détecté par le Morpho-TEP.

*En ce qui concerne l'IRM, il existe peu de données disponibles sur la différence d'aspect entre les lymphomes indolents et agressifs au niveau de la moelle, ou sur la cause des faux négatifs de l'IRM.*

*Le signal sur les séquences en T1 dépend de la répartition entre la moelle rouge et la moelle blanche. Les faux négatifs de l'IRM ne sont pas rapportés au caractère indolent du lymphome, mais sont en général attribués à un faible envahissement médullaire, dont le volume est insuffisant pour modifier le signal de façon significative (75,82).*

*En raison de l'existence de faux négatifs des techniques d'imagerie, il semble que la biopsie osseuse reste indispensable dans le bilan d'extension des lymphomes.*

*Il pourrait être intéressant toutefois d'étudier dans quelle mesure elle pourrait être réalisée après les examens d'imagerie, soit en cas d'imagerie négative pour prouver l'absence d'atteinte médullaire (indications à discuter éventuellement en fonction du stade), soit en cas d'imagerie positive si une confirmation est nécessaire, en ciblant dans ce cas le prélèvement sur une lésion visible en imagerie.*

*Afin de préciser les indications de la biopsie, d'autres études portant sur un plus grand nombre de patients seraient utiles, d'une part pour préciser la nature des faux négatifs de l'imagerie (atteintes médullaires concordantes ou discordantes), et d'autre part pour déterminer les valeurs prédictives négative et positive exactes de l'imagerie.*

### **3. Performances de l'IRM par rapport au Morpho-TEP**

*L'IRM et le Morpho-TEP étaient concordants dans 47 cas sur 49.*

*Nous n'avons pas réalisé d'analyse comparative par lésion, c'est-à-dire de calcul de sensibilité et spécificité de chaque technique par rapport au total des lésions focales, car dans les atteintes disséminées, les lésions médullaires étaient souvent confluentes et difficiles à dénombrer précisément.*

*Nous avons toutefois relevé un certain nombre de faux négatifs pour les deux examens :*

#### **2.1 Le Morpho-TEP**

##### **a. faux positifs :**

*Nous n'avons constaté aucun faux positif du Morpho-TEP dans notre étude.*

*Quelques difficultés d'interprétation sont à mentionner toutefois, notamment en cas d'hyperfixation médullaire diffuse hétérogène cependant, tous les cas ont été correctement diagnostiqués en tant qu'hyperfixations non pathologiques.*

*Cet aspect a été relevé dans 9 cas, dont 4 présentaient un syndrome inflammatoire modéré (50 PCR > 100mg/L).*

*En pratique clinique habituelle, ce sont ces hyperfixations hétérogènes de la moelle qui posent le plus de problèmes diagnostiques, plus qu'une lésion focale. Peut-être est-ce justement dans ces cas où l'atteinte radiologique est diffuse et douteuse que le résultat de la biopsie est déterminant.*

*Nous n'avons pas rencontré de difficultés d'interprétation liées à des fixations post-thérapeutiques, notamment post-radiques, les évaluations ayant été réalisées avant l'initiation du traitement.*

## **b. faux négatifs :**

*En analyse par lésion, le Morpho-TEP compte 4 faux négatifs, dont 2 mesuraient moins de 10 mm (1 sur une aile iliaque, 1 sur un processus transverse) la petite taille des lésions est une cause classique de faux négatif en Morpho-TEP, par effet de volume partiel.*

## **2.2 L'IRM**

### **a. faux positifs :**

*L'IRM ne compte pas de faux positifs, en excluant le cas pour lequel le statut médullaire est resté indéterminé.*

*Nous avons rencontré quelques difficultés d'interprétation avec la séquence en T1, dont le signal est lié à l'âge, avec un risque de faux positif en cas d'hyperplasie médullaire (su et eune, su et gé avec hyperplasie médullaire, ou distribution hétérogène de la moelle rouge), et de faux négatif (hyposignal considéré comme physiologique chez un su et eune) si l'atteinte est homogène.*

### **b. faux négatifs :**

*Sur les 8 faux négatifs de l'IRM, 2 lésions ont été manquées au niveau du squelette axial : la première était une petite lésion du sacrum, à peine visible en diffusion en raison de sa petite taille, non visible en T1 car au sein d'un hyposignal diffus, non visible en STIR car située sur une zone d'artefact.*

*La deuxième était une lésion d'un processus transverse à l'étage thoracique, mal appréciée sur les séquences standard (séquences sagittales, lésion trop latérale) la lésion était bien visible en diffusion, mais a été considérée comme un ganglion para-vertébral. Il serait intéressant de compléter le protocole d'examen par une séquence morphologique superposable à la diffusion, permettant de localiser plus précisément les anomalies détectées.*

*Les autres lésions non diagnostiquées étaient situées sur le squelette extra-axial : une lésion n'a été visible sur aucune des séquences en raison de la proximité immédiate d'une prothèse de hanche, limite bien connue de l'IRM en raison des artefacts de susceptibilité magnétique.*

*Toutes les autres lésions étaient explorées uniquement par la séquence de diffusion elles étaient situées notamment sur l'humérus, la clavicule, ou la scapula. Ces lésions correspondent donc à des faux négatifs de la séquence de diffusion.*

### **3. APPORT DE LA SEQUENCE DE DIFFUSION**

#### **1. Analyse qualitative**

##### **1.1. Qualité des images et difficultés d'interprétation**

###### **a. Qualité des images :**

*Nous avons observé que la qualité des images pouvait être différente d'un patient à l'autre, et chez un même patient, d'un palier à l'autre.*

*La distorsion des images est un des artefacts les plus fréquents de la séquence (figure 31) elle est observée en début et en fin de palier, à la jonction cervico-thoracique, et au contact de différences de susceptibilité magnétique, comme à proximité de matériel métallique. Elle apparaît également associée avec les déformations vertébrales.*

*Cette distorsion des images est principalement due au type de séquence utilisée (Echo-Planar), séquence extrêmement rapide mais très sensible à la susceptibilité magnétique pour minimiser la distorsion, nous avons diminué le nombre de coupes de chaque palier à 25 le choix d'un nombre de coupes encore inférieur est possible, mais l'augmentation du nombre de paliers augmente le temps d'acquisition.*

*Le phénomène de distorsion des images s'accompagnait souvent d'un défaut de suppression du signal de la graisse, observé quasi-systématiquement au niveau des épaules et des creux sus-claviculaires, parfois du sternum c'est dans ces localisations que nous avons relevé le plus grand nombre de faux négatifs de la séquence.*

*Il existait dans certains cas un décalage antéro-postérieur des images, entre un palier et le suivant, visible sur les reformations sagittales pour s'affranchir de ce décalage, nous avons adapté manuellement la fréquence centrale pour chacune des acquisitions, en prenant une valeur moyenne entre les fréquences centrales calculées des paliers n 1 et n 3.*

*Li et coll. ont utilisé cette même technique en imagerie de diffusion corps entier en 2007, avec des résultats satisfaisants (41). Dans notre étude, cette modification était efficace sur les décalages, mais a entraîné dans certains cas un défaut de signal, en général sur les derniers paliers.*

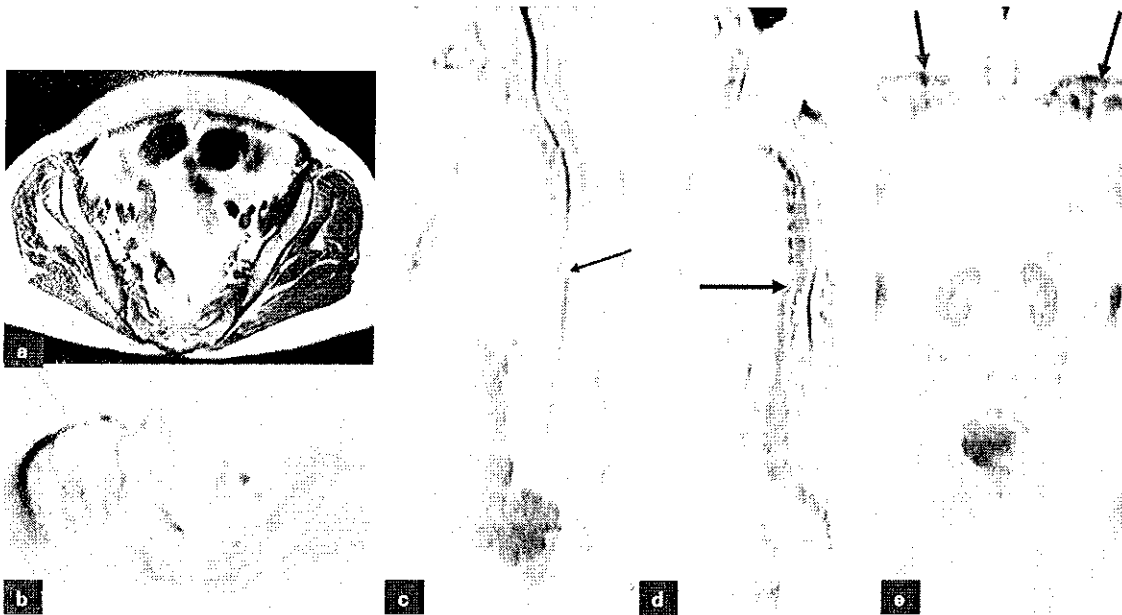


Figure 31 : Qualité des images en diffusion :

a,b : Exemple de distorsion avec défaut de saturation de graisse sur la séquence de diffusion (b) image correspondante en T1 (a) la distorsion était due à la proximité d'une prothèse de hanche.

c, d, e : Reformations sagittales (c,d) et frontale (e) en diffusion chez trois patients différents.

c : Décalages antéro-postérieurs et distorsion à la jonction entre paliers (flèche bleue) diminution progressive du signal de haut en bas, quasi-absence de signal au niveau du rachis lombaire (flèche blanche)

d : Décalage et distorsion entre les paliers 2 et 3 (flèche bleue) distorsion et repliement à la jonction cervico-thoracique avec absence de signal sur la moelle (flèche blanche) (lordose cervicale prononcée).

e : Défaut de suppression du signal de la graisse au niveau des creux sus-claviculaires (flèches)

## b. Difficultés d'interprétation :

Les images d'une séquence de diffusion sont naturellement plus bruitées, plus difficiles à lire que les images habituellement disponibles en IRM en particulier, le faible signal et le faible rapport signal sur bruit diffèrent des séquences standard, surtout au niveau de la moelle.

Pour ces raisons, les manipulateurs éprouvent parfois des difficultés à contrôler la qualité des images produites ainsi, certaines acquisitions qui auraient mérité d'être renouvelées n'ont pas été détectées.

Lors de l'interprétation, la lecture des images nécessite également un certain apprentissage le signal de la moelle normale peut être variable d'un palier à l'autre, ou d'un patient à l'autre. Certains patients présentent un signal médullaire relativement élevé de façon diffuse, sans corrélation évidente avec un envahissement lymphomateux, une hypercellularité médullaire ou avec l'âge le risque est de conclure à un faux positif si le signal est interprété comme pathologique. De même, le signal des disques intervertébraux est variable, en hyper ou en hyposignal par rapport à la moelle selon les cas, et peut être pris à tort pour une lésion (en lecture axiale), ou masquer une petite lésion para-discoale.

Le signal des lésions bénignes (hémangiomes vertébraux) était également augmenté sur la séquence de diffusion dans ce cas, c'est l'analyse des séquences standard qui a permis de conclure à la bénignité des lésions.

Dans notre étude, les lésions focales étaient toutes nodulaires, clairement différentes de la moelle adéquate pour la plupart, et visibles sur les séquences standard, ce qui a considérablement facilité l'interprétation.

## 1.2. Apport de la séquence dans l'étude

### **a. Lors du bilan initial**

La comparaison entre les combinaisons de séquences T1 STIR et T1 STIR diffusion n'a pas montré de détection supplémentaire avec l'ajout de la séquence de diffusion.

Toutefois, l'addition des images de diffusion a permis de conforter le diagnostic dans deux cas : le premier avait été considéré comme négatif mais douteux sur les séquences standard, du fait d'une hétérogénéité globale de la moelle, et reclassé en négatif après lecture de la séquence de diffusion qui ne montrait aucune anomalie.

Dans le second cas (figure 32), les lésions focales étaient peu visibles en hypersignal sur la séquence STIR, et non décelables en T1 du fait d'un hyposignal diffus. Elles étaient nettement plus visibles en diffusion, ce qui a permis de conforter le diagnostic évoqué.

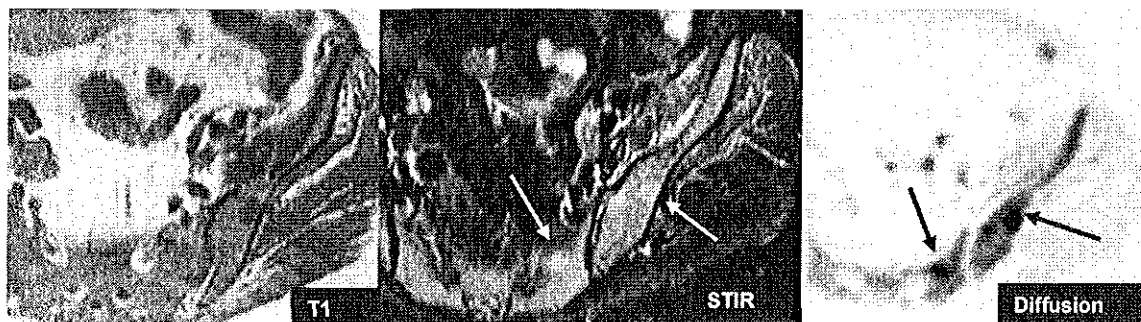


Figure 32 : lésions mal visibles en T1, hypersignal modéré en STIR, hypersignal franc en diffusion

Un nombre plus élevé de patients serait nécessaire pour mettre en évidence une différence statistique en détection lésionnelle entre la séquence de diffusion et les séquences standard.

### **b. Lors du bilan de fin de traitement**

Le faible nombre de cas pour lesquels une IRM post-thérapeutique a été réalisée (5 cas) ne permet pas d'analyser l'apport de la séquence de diffusion par rapport aux séquences standard, ni par rapport au Morpho-TEP lors du suivi.

Sur l'IRM de contrôle, les anomalies initialement visibles en diffusion ont régressé dans tous les cas, en parallèle de la régression des lésions sur les séquences standard et en Morpho-TEP. D'autre part, une diminution globale du signal de la moelle était observée sur l'examen de fin de traitement.

Il serait intéressant de pouvoir évaluer la sensibilité et la spécificité de la séquence de diffusion dans l'évolution sous traitement. Par analogie avec les applications de la séquence de diffusion en pathologie générale, il est possible qu'elle détecte plus précocement la régression des lésions que les séquences standard. L'intérêt potentiel dans l'évaluation de la réponse précoce au traitement est évident.

## 2. Analyse quantitative

Les données étaient disponibles pour l'analyse quantitative de la diffusion chez 35 patients pour la moelle considérée comme normale, 11 patients pour les lésions focales au bilan initial, et 5 patients

pour l'analyse du suivi après traitement les résultats observés sont donc à considérer avec précaution.

## 2.1. Valeur du coefficient de diffusion de la moelle normale

Dans notre étude, la valeur moyenne du coefficient de diffusion de la moelle sans lésion était de  $0,6.10^{-3}$  -  $0,01.10^{-3}$   $\text{mm}^2/\text{s}$ .

Les valeurs de la moelle normale rapportées dans la littérature sont variables (tableau 26), de  $0,15.10^{-3}$   $\text{mm}^2/\text{s}$  pour Ward et coll. (83) à  $1,66.10^{-3}$   $\text{mm}^2/\text{s}$  pour Herneth et coll. (48).

Ward et coll. obtiennent une valeur moyenne de  $0,15.10^{-3}$   $\text{mm}^2/\text{s}$  au niveau du genou, et analysent séparément l'ADC de la moelle jaune ( $0,1.10^{-3}$   $\text{mm}^2/\text{s}$ ) et de la moelle rouge ( $0,2.10^{-3}$   $\text{mm}^2/\text{s}$ ) en comparant des ROI placées sur l'épiphyse fémorale (moelle jaune) et la métaphyse (moelle rouge).

Tableau 26 : Valeurs du coefficient de diffusion de la moelle normale selon les études

Etude	Coefficient de diffusion de la moelle normale en $\text{mm}^2/\text{s}$
Dietrich et coll. (84)	$0,3.10^{-3}$
Chan et coll. (59)	$0,23.10^{-3}$
Herneth et coll. (48)	$1,66.10^{-3}$
Byun et coll. (47)	$0,33.10^{-3}$
Raya et coll. (85)	$0,21.10^{-3}$
Ward et coll. (83)	$0,15.10^{-3}$
Nonomura et coll. (60)	$0,83.10^{-3}$

Nos valeurs sont donc en moyenne plus élevées que les valeurs rapportées, mais notre population n'était pas une population de sujets sains : la valeur observée est celle de la moelle de sujets lymphomateux sans atteinte médullaire.

La différence entre les valeurs de la moelle normale selon les études pourrait s'expliquer de plusieurs façons : premièrement, par les différences inter-individuelles de composition médullaire, notamment les différences de rapport tissu adipeux / moelle hématopoïétique deuxièmement, par le faible rapport signal sur bruit de la moelle normale, qui peut introduire un biais au niveau de l'intensité du signal et donc du calcul de l'ADC troisièmement, par la variabilité des régions anatomiques où le coefficient est mesuré enfin, par l'utilisation de techniques différentes de suppression du signal de la graisse, dont il est possible qu'elles conduisent à une sous-estimation du contingent adipeux de la moelle et donc à une sur-estimation de l'ADC.



## **2.2. Différence entre le coefficient de diffusion du rachis et du bassin**

*Dans notre étude, nous avons mis en évidence une différence significative entre l'ADC des paliers situés sur le rachis (nous n'avons pas analysé le palier 1 pour s'affranchir des phénomènes de distorsion de la onction cervico-thoracique) et sur le bassin (paliers 4 ou 5 selon la taille du patient), avec un coefficient plus élevé au niveau du bassin que du rachis (respectivement  $0,70.10^{-3}$  -  $0,16.10^{-3}$  et  $0,58.10^{-3}$  -  $0,13.10^{-3}$   $\text{mm}^2 \text{s}$ )*

*A notre connaissance, aucune étude ne mentionne ce type de différence, ni ne compare le coefficient de régions anatomiques différentes, mais les données concernant la diffusion médullaire sont peu nombreuses.*

*En admettant que la séquence de diffusion soit strictement reproductible d'une région anatomique à l'autre, il est difficile d'expliquer l'augmentation de diffusion au niveau du bassin par rapport au rachis.*

*ne partie de la différence observée peut cependant être liée à la séquence en effet, dans la plupart de nos cas le rapport signal sur bruit diminue au niveau des derniers paliers (probablement en rapport avec la méthode manuelle de réglage des fréquences centrales que nous avons choisie) ces modifications du signal pourraient influencer sur les valeurs du coefficient, dont le calcul dépend du signal.*

## **2.3. Différence entre le coefficient de diffusion des lésions focales et celui de la moelle normale**

*Nous avons observé un coefficient de diffusion significativement plus élevé dans les lésions supposées lymphomateuses que dans la moelle ad acente chez les patients présentant une atteinte ostéo-médullaire, ainsi que par rapport à la moelle des sujets sans lésion.*

*Le coefficient de diffusion moyen des lésions focales était ainsi de  $1,17.10^{-3}$  -  $0,28.10^{-3}$   $\text{mm}^2 \text{s}$ , celui de la moelle ad acente chez les mêmes patients de  $0,7.10^{-3}$  -  $0,11.10^{-3}$   $\text{mm}^2 \text{s}$ , et celui de la moelle saine de  $0,62.10^{-3}$  -  $0,1.10^{-3}$   $\text{mm}^2 \text{s}$ .*

*Cette augmentation n'est cependant pas observée dans toutes les lésions : dans un cas par exemple, la moyenne des lésions focales était de  $0,9.10^{-3}$ , avec des extrêmes de  $0,69$  à  $1,41.10^{-3}$  en fonction des lésions, et la moyenne de la moelle ad acente était de  $0,73.10^{-3}$  (extrêmes de  $0,577$  à  $0,933.10^{-3}$ ).*

*Nos résultats sont concordants avec les hypothèses formulées par Nonomura et coll. (60) leur travail a cherché à démontrer le rapport entre le coefficient de diffusion et la cellularité médullaire outre la corrélation positive entre les deux variables, les auteurs trouvaient une augmentation du coefficient de diffusion dans les atteintes lymphomateuses, mais non significative (faible effectif). Le coefficient moyen des lésions lymphomateuses était mesuré à  $1,31.10^{-3}$  -  $0,33.10^{-3}$   $\text{mm}^2 \text{s}$  leurs valeurs de moelle normale et pathologique sont similaires aux nôtres.*

*Le mécanisme évoqué pour expliquer l'augmentation du coefficient de diffusion dans l'envahissement médullaire par le lymphome est le même que pour l'hyperplasie médullaire. c'est-à-dire une diminution du contingent adipocytaire, dans lequel la diffusion est diminuée, et une augmentation du contingent hématopoïétique, assimilé à l'eau, dans lequel la diffusion est augmentée (figure 33).*

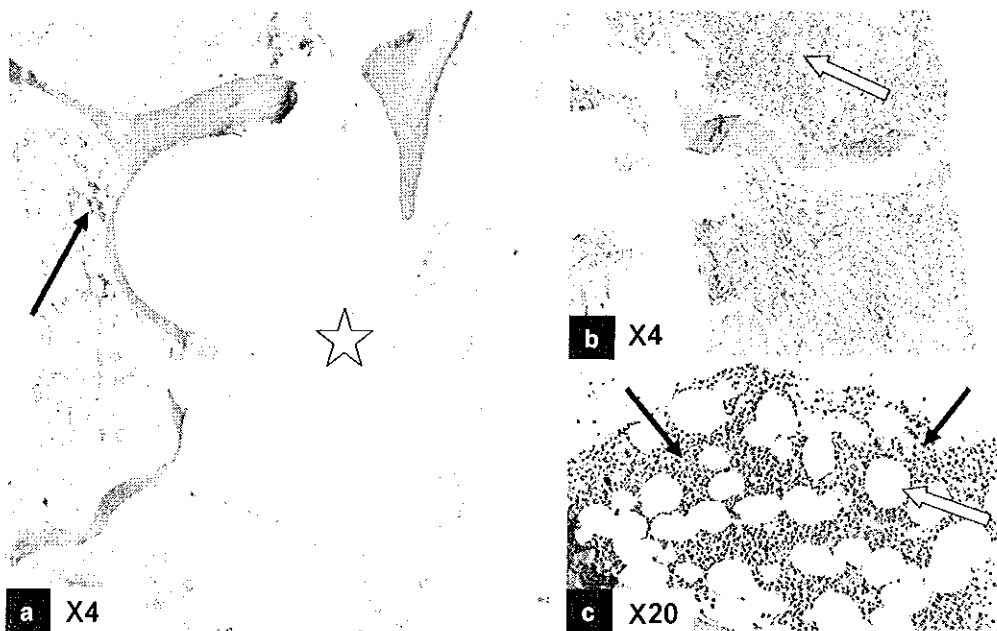


Figure 33 : Différentes répartitions entre le tissu adipeux et le tissu hématopo étique (coloration HES)  
 Image a : moelle pauvre tissu adipeux prédominant (étoile), rares cellules hématopo étiques (flèche) entre les cellules adipeuses  
 Images b et c : moelle riche tissu hématopo étique prédominant (flèches noires), entre les adipocytes (flèches jaunes)

Dans le cas des tumeurs solides, c'est le mécanisme inverse qui est habituellement décrit, la portion tumorale à haute cellularité diminuant la diffusion moléculaire par rapport aux parties molles adjacentes : le coefficient de diffusion diminue dans les lésions tumorales.

Herneth et coll. (48) notent un coefficient de diffusion diminué dans les métastases vertébrales par rapport à la moelle normale (métastases :  $0,69 \cdot 10^{-3} - 0,24 \text{ mm}^2 \text{ s}$ , moelle normale :  $1,66 \cdot 10^{-3} - 0,38 \text{ mm}^2 \text{ s}$ ) cependant, les valeurs observées du coefficient de diffusion de la moelle normale dans cette étude sont plus élevées que celles habituellement rapportées.

Byun et coll. (47), au contraire, trouvent des valeurs plus élevées pour les métastases vertébrales ( $0,78 \cdot 10^{-3} - 0,03 \cdot 10^{-3} \text{ mm}^2 \text{ s}$ ) que pour la moelle normale ( $0,33 \cdot 10^{-3} - 0,03 \cdot 10^{-3} \text{ mm}^2 \text{ s}$ ) les résultats de l'étude de Raya et coll. (85) vont également dans ce sens (métastases :  $0,83 \cdot 10^{-3} \text{ mm}^2 \text{ s}$  versus moelle normale :  $0,21 \cdot 10^{-3} \text{ mm}^2 \text{ s}$ ).

Si les études basées sur l'analyse qualitative du signal de la diffusion s'accordent généralement pour dire qu'un hypersignal médullaire franc est évocateur de malignité (58,86), la valeur du coefficient de diffusion dans les métastases solides reste donc discutée de plus, les études comportant des données quantitatives sont peu nombreuses, et les valeurs observées pour le coefficient de la moelle normale sont souvent différentes d'une étude à l'autre.

Dans le cas des lymphomes, les auteurs s'accordent également pour corréler l'hypersignal en diffusion avec l'atteinte lymphomateuse (49), mais en ce qui concerne l'analyse quantitative, les données disponibles sont très restreintes, avec seulement trois cas décrits (60).

Nos résultats laissent espérer un intérêt de la séquence de diffusion en termes de caractérisation lésionnelle, pour différencier la moelle normale des lésions focales.

*Cependant, l'élément le plus intéressant en pratique reste encore à déterminer : il s'agit du diagnostic différentiel entre une lésion lymphomateuse et une image bénigne (due par exemple à la répartition hétérogène d'une moelle régénérative, ou à une lésion inflammatoire).*

*Notre étude ne permet pas cette différenciation, d'une part parce que nous avons considéré de principe que toutes les lésions visibles simultanément sur les deux méthodes d'imagerie étaient lymphomateuses, et d'autre part parce qu'aucune biopsie ciblée n'a été réalisée.*

*r, pour mettre en évidence une éventuelle différence de diffusion entre moelle régénérative et lymphome, il faudrait réaliser systématiquement une biopsie des lésions focales.*

*Il reste encore à évaluer à plus grande échelle si l'analyse de coefficient de diffusion présente un intérêt en valeur absolue, (compte tenu de la variabilité inter-individuelle, intra-individuelle entre les différents paliers, entre les études...), ou si l'utilisation est plus fiable en valeur relative (lésions focales par rapport à la moelle adacente chez un même patient), ce qui peut être difficile à mesurer en cas d'atteinte diffuse.*

#### **2.4. Régression après traitement**

*L'analyse de l'évolution après traitement n'a été réalisée que sur 5 patients et 31 lésions dans ces cas, nous avons mesuré une diminution globale du coefficient, en parallèle de la régression du signal des lésions, en moyenne de  $1,02.10^{-3} - 0,29.10^{-3} \text{ mm}^2 \text{ s}$  avant traitement à  $0,73.10^{-3} - 0,34.10^{-3} \text{ mm}^2 \text{ s}$  en fin de traitement.*

*La diminution de l'ADC n'est cependant pas systématique pour chaque nodule nous avons même noté dans deux lésions l'augmentation du coefficient : la première était une lésion assez volumineuse du bassin pour laquelle il persistait un discret hypersignal sur les séquences morphologiques et en diffusion le coefficient de la lésion est passé de 1,41 à  $1,6.10^{-3} \text{ mm}^2 \text{ s}$ .*

*La seconde était une petite lésion d'une aile iliaque, dont l'aspect est devenu kystique sur les séquences morphologiques lors de l'examen de fin de traitement le coefficient de diffusion est passé de 1,16 à  $2,22.10^{-3} \text{ mm}^2 \text{ s}$ , ce qui est compatible avec une transformation kystique.*

*La mesure de l'ADC présente un intérêt potentiel dans le suivi post-thérapeutique, ainsi que dans l'évaluation de la réponse précoce au traitement.*

*Il serait intéressant de vérifier à plus grande échelle la pertinence du suivi par ADC, et de déterminer également s'il a un intérêt dans le cas où l'ADC initial n'est pas augmenté (à l'instar de la  $S/V$  en Morpho-TEP, dont la valeur est surtout utilisée de façon relative, en comparaison avec celle de l'examen initial).*

#### **2.5 ADC et cellularité médullaire**

*L'analyse a été effectuée exclusivement sur les patients sans lésion pour s'affranchir des modifications de l'ADC provoquées par l'infiltration lymphomateuse.*

*Nous avons comparé la cellularité médullaire à l'ADC du bassin (site de prélèvement des biopsies) et à l'ADC global du patient l'analyse statistique n'a mis en évidence aucune corrélation dans les deux cas.*

*Nos résultats diffèrent donc sur ce point de ceux de Nonomura et coll. (60) cependant, nos critères d'analyse de cellularité médullaire étaient différents : nous avons estimé le rapport tissu*

*hématopo étique* espace inter-trabéculaire total, exprimé en pourcentage, et comparé chaque pourcentage aux valeurs d'ADC.

Nonomura a séparé ses patients en trois groupes, moelle adulte hypo-cellulaire (rapport cellules graisse 1/3) moelle adulte normo-cellulaire (rapport entre 1 et 2), et moelle hypercellulaire ce dernier groupe a été défini sans biopsie chez 5 enfants, dont la moelle était considérée de principe comme hypercellulaire compte tenu de l'âge.

En exprimant la cellularité médullaire en rapport tissu hématopo étique / espace inter-trabéculaire total, leur groupe hypo-cellulaire correspond à un rapport  $\leq 25$  or, la plus faible valeur de cellularité dans notre étude était de 30, nos patients peuvent donc tous être considérés comme normo ou hypercellulaires, selon leurs critères.

Une seconde analyse dans notre étude, entre les groupes normo-cellulaire (50%) et hypercellulaire (50%) n'a pas non plus montré de différence d'ADC significative.

L'absence de corrélation dans notre étude s'explique peut-être par la variabilité inter et intra-individuelle des valeurs d'ADC une analyse plus fiable pourrait être proposée, par la réalisation d'une séquence de diffusion plus reproductible, centrée sur le site de prélèvement, avant la biopsie.

D'autre part, la conception habituelle de la cellularité médullaire, exprimée en rapport cellules graisse, ne prend en compte que ces deux contingents cellulaires.

Or, le coefficient de diffusion représente une valeur globale de la diffusion de la moelle.

Certains autres éléments méritent d'être considérés dans l'étude de moelle, comme par exemple la quantité de tissu fibreux de soutien, la proportion de travées osseuses, ou encore la vascularisation, qui participent certainement à la diffusion médullaire globale.

## 4. LIMITES DE L'ETUDE

*La principale limite de cette étude est liée au choix de la méthode de référence, qui repose sur un consensus des différents examens.*

*Nous avons choisi cette référence car la biopsie ostéo-médullaire iliaque ne peut être considérée comme une méthode de référence fiable, du fait de sa faible sensibilité en cas de lésions médullaires focales.*

*La méthode de référence la plus pertinente aurait été la biopsie ciblée des lésions suspectes, que nous ne pouvions évidemment pas réaliser de façon systématique, étant donné le caractère invasif de ces prélèvements une biopsie dirigée peut par ailleurs être techniquement difficile dans certaines localisations (corps vertébral par exemple).*

*Aucune biopsie complémentaire n'a été réalisée pendant l'étude, car, dans les cas discordants ou qui prêtaient à discussion, d'autres éléments conduisaient à un classement en stade III ou IV l'incidence thérapeutique et pronostique de la détermination précise du statut médullaire n'était donc pas suffisante pour justifier une biopsie ciblée.*

*Les examens jugés discordants ont bénéficié d'un contrôle post-thérapeutique en imagerie par Morpho-TEP et IRM, et d'une biopsie iliaque de contrôle lorsque la biopsie initiale était positive nous avons interprété la régression des lésions après traitement comme étant un argument en faveur de l'existence réelle des atteintes initiales, ce qui est également discutable.*

*En effet, il n'est pas exclu qu'une lésion bénigne (phénomènes inflammatoires ou moelle régénérative hétérogène par exemple) évolue également favorablement après 6 mois de délai et un traitement par chimiothérapie.*

*Une deuxième limite de l'étude est le faible effectif de la population (n = 49) et des atteintes ostéo-médullaires (12) les analyses statistiques ont été réalisées sur 48 patients pour le calcul des valeurs de sensibilité et spécificité des examens, ce qui ne permet pas de mettre en évidence de différence significative entre les deux méthodes d'imagerie.*

*De même, des tests statistiques non paramétriques ont dû être employés pour les analyses portant sur le coefficient de diffusion, en raison du faible effectif.*

*Toutefois, même si sa taille est petite, l'échantillon présenté peut être considéré comme représentatif de la population. Les patients ayant été inclus de façon prospective la population observée est constituée par un groupe homogène de LH et LMNH agressifs, dont l'âge, le sexe ratio et la proportion relative de LH et de LMNH sont en rapport avec les données connues pour la population générale. Par ailleurs, tous les patients ont été inclus lors du bilan initial, avant tout traitement, et aucun délai supérieur à 15 jours n'a été observé entre la réalisation des trois examens étudiés.*

## 5. PERSPECTIVES

*L'IRM semble être une technique prometteuse dans l'exploration médullaire des lymphomes son principal atout face aux autres méthodes d'imagerie est l'absence d'irradiation.*

*De nouvelles avancées technologiques apparaissent régulièrement, et sont encore à prévoir dans l'imagerie de la moelle osseuse, dans la séquence de diffusion, et dans l'imagerie du corps entier.*

*Le facteur limitant en IRM reste toujours le temps d'acquisition il peut être diminué par l'emploi de nouvelles techniques comme l'imagerie parallèle, mais aussi par la sélection des séquences les plus pertinentes pour l'exploration réalisée, d'où l'intérêt d'études complémentaires sur la valeur diagnostique des séquences.*

### 1. La séquence de diffusion

*Des améliorations techniques devraient être possibles pour la séquence de diffusion, notamment pour diminuer les phénomènes de distorsion des images et augmenter le rapport signal sur bruit les séquences EPI utilisées peuvent être perfectionnées (augmentation du nombre de paliers, homogénéisation du signal) si elles sont compatibles avec une analyse quantitative, d'autres séquences de diffusion pourraient être employées, moins sensibles aux phénomènes d'inhomogénéité de champ, plus robustes en terme de qualité d'image, éventuellement réalisables dans d'autres plans d'acquisition pour limiter la durée d'examen.*

*L'utilisation de systèmes d'antennes en réseau phasé sur le corps entier (qui ne sont pas encore disponibles sur notre appareil) pourrait permettre en particulier d'améliorer la qualité des images tout en diminuant la durée d'acquisition l'apport de l'IRM à très haut champ (3T) présente également un intérêt potentiel en termes de rapport signal sur bruit.*

*Par ailleurs, la séquence de diffusion bénéficierait srement de l'addition d'une séquence morphologique sous-acente, d'une part pour permettre d'analyser en séquence standard les zones encore mal explorées par la diffusion, mais aussi pour localiser précisément les anomalies décelées en diffusion.*

*En imagerie abdominale, des techniques similaires sont utilisées, qui associent et fusionnent les images de la diffusion avec une séquence morphologique elles sont appelées virtual PET-MRI par analogie avec la fusion entre les images du scanner et du TEP dans l'imagerie par Morpho-TEP (figure 34).*

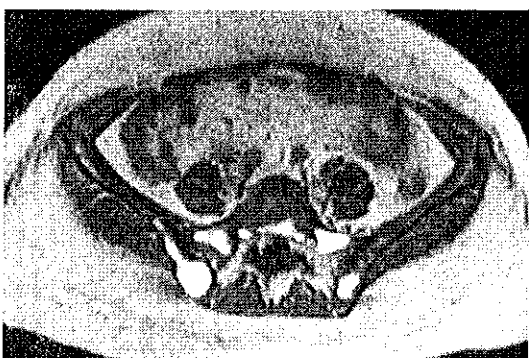


Figure 34: Exemple de fusion entre l'image de diffusion et l'image axiale T1 chez un patient de notre étude, présentant des atteintes multi-focales du bassin. L'intensité du signal en diffusion est exprimée par une échelle de couleurs.

## 2. L'exploration du corps entier

ne des conditions nécessaires à l'utilisation de l'imagerie corps entier en IRM dans les lymphomes est la réalisation d'une analyse satisfaisante de la moelle.

En ce qui concerne la couverture anatomique, nous avons constaté qu'une analyse du squelette axial seul était insuffisante. L'exploration médullaire doit inclure également les ceintures scapulaire et pelvienne, ainsi que la cage thoracique.

La résolution spatiale doit être suffisante.

Le plan choisi doit permettre une analyse correcte du rachis, notamment en cas de déformation scoliotique ou cyphotique, fréquente chez les sujets âgés. Or, en imagerie corps entier, c'est souvent le plan frontal qui est utilisé, en raison du gain de temps apporté par le faible nombre de coupes et de paliers nécessaires. Pourtant, c'est le plan sagittal qui est considéré comme le plus fiable dans l'analyse du rachis (39), en limitant les effets de volume partiel dans le cas des déformations cyphotiques.

Les séquences nécessaires à l'analyse de la moelle devront être déterminées. Nous avons noté par exemple la difficulté d'interprétation de la séquence en T1, surtout chez les patients eunucs, et suggéré qu'une exploration en STIR et diffusion pourrait suffire. La séquence en T1 est pourtant considérée comme l'une des séquences les plus sensibles lorsque l'envahissement médullaire est faible (49), et comme indispensable à l'exploration médullaire (51,87).

L'analyse de la moelle doit s'intégrer dans un protocole d'exploration du corps entier, c'est-à-dire que l'examen doit permettre d'analyser simultanément l'extension ganglionnaire, viscérale et médullaire dans un temps d'acquisition raisonnable. Ces explorations devraient être possibles dans l'avenir avec l'utilisation des systèmes d'antennes en réseau phasé du corps entier.

Lin et coll. (88) ont publié en Mars 2009 une étude pilote à partir de 21 patients atteints de myélome.

Avec un système d'antennes en réseau phasé, ils réalisent une exploration du corps entier, en séquences T1, STIR, perfusion, et T1 après injection, avec une durée d'acquisition totale de 28 minutes.

Leur séquence de perfusion est réalisée dans les plans sagittal et frontal, permettant une analyse globale du compartiment médullaire, incluant le rachis, le bassin, les cotes, et l'extrémité supérieure des fémurs et humérus. La résolution temporelle est de 60 secondes, ce qui leur permet d'obtenir des courbes intensité temps exploitables pour l'analyse de la perfusion médullaire.

Outre des données morphologiques de qualité par les séquences en T1, STIR, et T1 avec injection, avec une résolution spatiale élevée, leur protocole permet donc également une analyse fonctionnelle corps entier par la séquence de perfusion médullaire.

Cette étude démontre la faisabilité d'un bilan d'extension global en IRM, permettant une analyse médullaire et viscérale satisfaisante en associant des données à la fois morphologiques et fonctionnelles.

La valeur diagnostique d'un tel bilan d'extension par IRM restera à déterminer dans les lymphomes, notamment par rapport à celle du Morpho-TEP.

Pour l'heure, les études disponibles sont peu nombreuses : aucune étude ne compare directement IRM et Morpho-TEP dans l'extension générale des lymphomes. Dans les études comparant l'IRM à un autre examen (généralement le scanner), les séquences utilisées sont le plus souvent T1 et STIR, seules ou associées. Leurs résultats sont considérés comme satisfaisants, malgré des réserves

*en termes de résolution spatiale (faible détection des ganglions infra-centimétriques) et dans certaines localisations, notamment pulmonaires (68-70) l'apport des techniques d'imagerie parallèle dans ces séquences standard devrait accroître la résolution spatiale des images, ainsi que la qualité des explorations pulmonaires.*

*La séquence de diffusion pourra peut-être elle aussi augmenter la sensibilité de l'IRM son intérêt en termes de caractérisation lésionnelle, notamment pour l'atteinte ganglionnaire, n'est pas encore déterminé.*

*Dans les lymphomes, l'imagerie TEP fournit des données fonctionnelles et métaboliques importantes, particulièrement utiles dans le suivi sous traitement les études comparant le scanner et le Morpho-TEP ont en effet prouvé que l'analyse morphologique seule des lésions résiduelles était insuffisante pour juger de la régression ou de la persistance de maladie active (33,35,36).*

*Par l'association de l'imagerie fonctionnelle et des données morphologiques, l'IRM peut potentiellement égaler les performances du Morpho-TEP en termes de détection, de caractérisation lésionnelle, et surtout d'évaluation post-thérapeutique ce n'est qu'à cette condition qu'elle pourra être proposée comme une alternative au Morpho-TEP dans le bilan d'extension des lymphomes.*

### **3. Les autres séquences**

*Si nous avons choisi la séquence de diffusion dans cette étude, d'autres séquences, encore peu utilisées en pratique courante, ont montré des résultats encourageants dans l'analyse de la moelle osseuse, comme la perfusion.*

*La séquence de perfusion médullaire est une technique d'imagerie fonctionnelle son apport dans les syndromes lympho-prolifératifs a été étudié par l'équipe de Rahmouni et coll. (89,90).*

*Le principe repose sur l'analyse quantitative des variations du signal en T1 au moment de l'administration rapide d'un produit de contraste intra-vasculaire les modifications du signal permettent d'estimer la perfusion du tissu étudié, représentée par une courbe d'intensité de signal en fonction du temps.*

*L'intérêt de la perfusion médullaire repose sur l'hypothèse d'une hypervascularisation des lésions tumorales, liée à l'augmentation de l'angiogenèse, décrite dans de nombreux types tumoraux dont les lymphomes (91,92).*

*En 2007, Rahmouni et coll. (89) démontrent l'intérêt de la séquence de perfusion dans 42 cas d'atteintes médullaires histologiquement prouvées (31 myélomes et 11 lymphomes) le pourcentage de rehaussement médullaire était significativement augmenté chez ces patients, par rapport à un groupe de sujets sains en outre, les auteurs observent dans certains cas une diminution de l'hyperperfusion médullaire parallèlement à la régression des lésions sur les examens de contrôle.*

*Dans cette étude, la séquence de perfusion est centrée sur un segment rachidien. La résolution temporelle est élevée, mais l'analyse de la moelle en totalité n'est pas possible, ou nécessiterait plusieurs injections de produit de contraste.*



Dans l'étude de Lin et coll. précédemment citée (88), la séquence de perfusion est réalisée sur l'ensemble du corps en acquisition frontale et sagittale la résolution temporelle est moins importante, mais l'exploration du corps entier permet une analyse fonctionnelle de tout le compartiment médullaire.

Il existe par ailleurs des agents de contraste présentant un intérêt particulier dans l'imagerie de la moelle : il s'agit des oxydes de fer super-paramagnétiques comme les SPI (Small Paramagnetic Iron oxides) ou SPI (Ultra Small Paramagnetic Iron oxides). Ces agents du système réticulo-endothélial sont captés par les cellules de la moelle normale ou hypercellulaire, mais ne sont pas captés par les cellules lymphomateuses.

L'accumulation cellulaire du produit de contraste super-paramagnétique entraîne une diminution du signal en T2 au niveau des tissus.

Daldrup-Link et coll. (93) étudient en 2002 l'intérêt des SPI et des SPI dans l'analyse de la moelle chez 18 patients en cours de traitement pour un lymphome de bas grade ou un plasmocytome. Ils observent une différence significative entre le signal en T2 de la moelle normale ou hypercellulaire d'une part, et de la moelle tumorale d'autre part. En effet, après administration du produit de contraste, le signal est diminué dans la moelle normale alors qu'il reste peu ou non modifié dans l'atteinte tumorale. La séquence la plus sensible à ces variations de signal est la séquence STIR.

Les auteurs notent cependant qu'en cas de faible envahissement tumoral (inférieur à 20 %), l'atteinte lymphomateuse n'est pas décelable car le signal après injection du produit de contraste ne diffère pas de celui de la moelle normale.

La différenciation entre une lésion médullaire bénigne (régénérative) et un envahissement tumoral est importante en pratique clinique le problème se pose en particulier sous traitement, car les patients reçoivent souvent des facteurs de croissance entraînant une régénération médullaire. Or, en IRM comme en Morpho-TEP, la régénération médullaire et l'atteinte tumorale peuvent présenter un aspect identique, pouvant faire conclure à tort à une récurrence tumorale.

L'usage des SPI présente donc un intérêt potentiel dans l'imagerie de la moelle, particulièrement lors de l'évaluation post-thérapeutique.

# CONCLUSION

*Dans notre étude, l'IRM se révèle un examen performant dans le diagnostic de l'extension ostéo-médullaire des LH et des LMNH agressifs, avec une sensibilité et une spécificité de 91,7 et 100 respectivement. Le faible effectif ne permet pas de conclure à une différence entre l'IRM et le Morpho-TEP, ni à l'absence de différence, mais la concordance entre les deux examens est élevée.*

*Nous avons noté par contre une discordance importante entre les résultats de l'imagerie et ceux de la biopsie, due principalement à l'existence d'atteintes focales non détectées par la biopsie. Ces résultats confortent ceux d'autres études comparant la biopsie au Morpho-TEP ou à l'IRM. La réalisation d'une imagerie s'avère donc indispensable dans l'évaluation de l'atteinte médullaire. Cependant, l'imagerie seule n'est pas suffisante, car l'IRM comme le Morpho-TEP présentent des faux négatifs, en particulier en cas d'envahissement tumoral quantitativement faible ou par un contingent indolent. La biopsie ostéo-médullaire demeure donc nécessaire il pourrait être intéressant toutefois de la réaliser après le bilan radiologique, afin d'orienter le prélèvement si nécessaire.*

*L'IRM apparaît comme une technique prometteuse dans l'imagerie du lymphome, notamment par la possibilité d'analyses fonctionnelles.*

*Si la séquence de diffusion n'a pas montré d'apport significatif dans la détection des lésions, l'analyse quantitative du coefficient de diffusion pourrait présenter un intérêt potentiel en termes de caractérisation lésionnelle. L'apport des mesures quantitatives mérite d'être précisé, en particulier dans l'évaluation de la réponse au traitement la séquence de diffusion pourrait peut-être alors permettre le monitoring des lésions sous traitement.*

*Le protocole réalisé dans cette étude était centré que le squelette axial les avancées technologiques récentes et à venir devraient rendre possible la réalisation d'un bilan d'extension explorant le corps entier, analysant simultanément l'atteinte viscérale, ganglionnaire et médullaire, dans un temps d'acquisition raisonnable.*

*Avec un protocole d'exploration ce de type, nous pourrions alors proposer en alternative au Morpho-TEP, un bilan d'extension complet en IRM, combinant une analyse morphologique et fonctionnelle du corps entier, par une méthode non irradiante.*

# REFERENCES BIBLIOGRAPHIQUES

1. *Cost L. Hodgkin's disease: ESM clinical recommendations for diagnosis, treatment and follow-up. Ann Oncol 2007 18 Suppl 2:i53-54.*
2. *Cost L. Newly diagnosed large B-cell non-Hodgkin's lymphoma: ESM clinical recommendations for diagnosis, treatment and follow-up. Ann Oncol 2007 18 Suppl 2:i55-56.*
3. *Delsol G. The 2008 WHO lymphoma classification. Ann Pathol 2008 28 Spec No 1:S20-24.*
4. *Chung R, Lai R, Wei P, Lee J, Hanson J, Belch AR, et al. Concordant but not discordant bone marrow involvement in diffuse large B-cell lymphoma predicts a poor clinical outcome independent of the International Prognostic Index. Blood 2007 110:1278-82.*
5. *Pelosi E, Penna D, Deandreis D, Chiappella A, Scametti A, Vitolo V, et al. FDG-PET in the detection of bone marrow disease in Hodgkin's disease and aggressive non-Hodgkin's lymphoma and its impact on clinical management. Q Nucl Med Mol Imaging 2008 52:9-16.*
6. *Carr R, Barrington SF, Madan B, Doherty M, Saunders CA, van der Walt J, et al. Detection of lymphoma in bone marrow by whole-body positron emission tomography. Blood 1998 91:3340-6.*
7. *Barros MHM, Alberg IR, Hassan R. Clinical and laboratorial prediction of bone marrow involvement in children and adolescents with Hodgkin Lymphoma. Pediatr Blood Cancer 2008 50:765-8.*
8. *Gronich N, Radnacy J, Shapiro H, Manor E, Lahav M, Lishner M. Clinical outcome of low-grade NHL patients with bone marrow involvement. Eur Clin Invest 2007 37:305-309.*
9. *Tsukamoto N, Oshima M, Hasegawa M, Iriuchi N, Matsushima T, Okohama A, et al. The usefulness of (18)F-fluorodeoxyglucose positron emission tomography ((18)F-FDG-PET) and a comparison of (18)F-FDG-pet with (67)gallium scintigraphy in the evaluation of lymphoma: relation to histologic subtypes based on the World Health Organization classification. Cancer 2007 110:652-9.*
10. *Bain B. Bone marrow biopsy morbidity: review of 2003. Clin Pathol 2005 58:406-8.*
11. *Vassilakopoulos TP, Angelopoulou M, Constantinou N, Armiris T, Repoussis P, Roussou P, et al. Development and validation of a clinical prediction rule for bone marrow involvement in patients with Hodgkin lymphoma. Blood 2005 105:1875-80.*
12. *Bain B. Bone marrow trephine biopsy. Clin Pathol 2001 54:737-42.*
13. *Bruning RD, Bloomfield CD, McEnna R, Peterson LA. Bilateral trephine bone marrow biopsies in lymphoma and other neoplastic diseases. Ann Intern Med 1975 82:365-6.*
14. *Menon NC, Buchanan G. Bilateral trephine bone marrow biopsies in Hodgkin's and non-Hodgkin's lymphoma. Pathology 1979 11:53-7.*
15. *Luoni M, Declich P, De Paoli A, Fava S, Marinoni P, Montalbetti L, et al. Bone marrow biopsy for the staging of non-Hodgkin's lymphoma: bilateral or unilateral trephine biopsy. Tumori 1995 81:410-3.*
16. *Yang J, Weiss LM, Chang L, Slovak ML, Gaidano G, Forman S, et al. Diagnostic utility of bilateral bone marrow examination: significance of morphologic and ancillary technique study in malignancy. Cancer 2002 94:1522-31.*

17. Schaefer NG, Strobel , Taverna C, Hany TF. Bone involvement in patients with lymphoma: the role of FDG-PET CT. *Eur Nucl Med Mol Imaging* 2007 34:60-7.
18. Fuster D, Chiang S, Andreadis C, Guan L, huang H, Schuster S, et al. Can 18F fluorodeoxyglucose positron emission tomography imaging complement biopsy results from the iliac crest for the detection of bone marrow involvement in patients with malignant lymphoma *Nucl Med Commun* 2006 27:11-5.
19. Ribrag V, Vanel D, Leboulleux S, Lumbroso , Couanet D, Bonniaud G, et al. Prospective study of bone marrow infiltration in aggressive lymphoma by three independent methods: whole-body MRI, PET CT and bone marrow biopsy. *Eur Radiol* 2008 66:325-31.
20. Moog F, Bangerter M, Moterke , Guhlmann A, Frickhofen N, Reske SN. 18-F-fluorodeoxyglucose-positron emission tomography as a new approach to detect lymphomatous bone marrow. *Clin Oncol* 1998 16:603-9.
21. Tardivon AA, Munck N, Shapeero LG, oscielny S, Bosq , Dhermain F, et al. Can clinical data help to screen patients with lymphoma for MR imaging of bone marrow *Ann Oncol* 1995 6:795-800.
22. Buchmann I, Reinhardt M, Elsner , Bunjes D, Altehoefer C, Finke , et al. 2-(fluorine-18)fluoro-2-deoxy-D-glucose positron emission tomography in the detection and staging of malignant lymphoma. A bicenter trial. *Cancer* 2001 91:889-99.
23. Elstrom R, Guan L, Baker G, Nakhoda , Vergilio , huang H, et al. Utility of FDG-PET scanning in lymphoma by WHO classification. *Blood* 2003 101:3875-6.
24. Fletcher , Dulbegovic B, Soares HP, Siegel BA, Loe V , Lyman GH, et al. Recommendations on the use of 18F-FDG PET in oncology. *Nucl Med* 2008 49:480-508.
25. Isasi CR, Lu P, Blaufox MD. A metaanalysis of 18F-2-deoxy-2-fluoro-D-glucose positron emission tomography in the staging and restaging of patients with lymphoma. *Cancer* 2005 104:1066-74.
26. u eid ME, Stroobants S, Hoekstra S, Mottaghy FM, Dietlein M, Guermati A, et al. Use of positron emission tomography for response assessment of lymphoma: consensus of the Imaging Subcommittee of International Harmonization Project in Lymphoma. *Clin Oncol* 2007 25:571-8.
27. Kapoor V, McCook BM, Torok FS. An introduction to PET-CT imaging. *Radiographics* 2004 24:523-43.
28. De Dreuille , Mas elin P, Foehrenbach H, Bonardel G, Gaillard F. Principe et technique de la tomographie par émission de positons (TEP). *Encycl Méd Chir (Editions Scientifiques et Médicales Elsevier SAS, Paris, tous droits réservés), Radiodiagnostic - Principes et techniques d'imagerie, 35-310-A-10, 2002, 22 p*
29. Moog F, Bangerter M, Diederichs CG, Guhlmann A, Moterke , Merkle E, et al. Lymphoma: role of whole-body 2-deoxy-2- F-18 fluoro-D-glucose (FDG) PET in nodal staging. *Radiology* 1997 203:795-800.
30. Stumpe D, Rubinelli M, Steinert HC, Glan mann C, Buck A, von Schulthess G . Whole-body positron emission tomography using fluorodeoxyglucose for staging of lymphoma: effectiveness and comparison with computed tomography. *Eur Nucl Med* 1998 25:721-8.
31. Schaefer NG, Hany TF, Taverna C, Seifert B, Stumpe DM, von Schulthess G . et al. Non-Hodgkin lymphoma and Hodgkin disease: coregistered FDG PET and CT at staging and restaging--do we need contrast-enhanced CT *Radiology* 2004 232:823-9.

32. Castellucci P, Inani P, Pourdehmad M, Alinari L, Nanni C, Farsad M, et al. 18F-FDG PET in malignant lymphoma: significance of positive findings. *Eur Nucl Med Mol Imaging* 2005 32:749-56.
33. Bourguet P. Place actuelle de la TEP dans l'évaluation des traitements en oncologie. *Cancer Radiothérapie* 2006 10:334-7.
34. MacManus MP, Seymour F, Hicks R. Relevance of early response assessment in lymphoma with FDG-PET. *Cancer Imaging* 2007 7:10-18.
35. Nakama T, Faria SC, Varavithya V, Phongkitkarun S, Ito H, Macapinlac HA. FDG PET in the evaluation of treatment for lymphoma: clinical usefulness and pitfalls. *Radiographics* 2005 25:191-207.
36. Terasa A, Nihashi T, Hotta T, Nagai H. 18F-FDG PET for posttherapy assessment of Hodgkin's disease and aggressive Non-Hodgkin's lymphoma: a systematic review. *Nucl Med* 2008 49:13-21.
37. Schaefer NG, Taverna C, Strobel A, Gatzl C, Gurrer M, Hany TF. Hodgkin disease: diagnostic value of FDG PET CT after first-line therapy--is biopsy of FDG-avid lesions still needed? *Radiology* 2007 244:257-62.
38. Pakos EE, Fotopoulos AD, Ioannidis PA. 18F-FDG PET for evaluation of bone marrow infiltration in staging of lymphoma: a meta-analysis. *Nucl Med* 2005 46:958-63.
39. Schmidt GP, Schoenberg S, Reiser MF, Baur-Melnyk A. Whole-body MR imaging of bone marrow. *Eur Radiol* 2005 55:33-40.
40. Raya G, Dietrich S, Reiser MF, Baur-Melnyk A. Techniques for diffusion-weighted imaging of bone marrow. *Eur Radiol* 2005 55:64-73.
41. Li S, Sun F, Inoue H, Li M. Whole-body diffusion-weighted imaging: technical improvement and preliminary results. *Magn Reson Imaging* 2007 26:1139-44.
42. Stecco A, Romano G, Negru M, Volpe D, Saponaro A, Costantino S, et al. Whole-body diffusion-weighted magnetic resonance imaging in the staging of oncological patients: comparison with positron emission tomography computed tomography (PET-CT) in a pilot study. *Radiol Med* 2009 114:1-17.
43. Nakanishi H, Kobayashi M, Nakaguchi T, Takayama M, Hashimoto N, Nishii H, et al. Whole-body MRI for detecting metastatic bone tumor: diagnostic value of diffusion-weighted images. *Magn Reson Med* 2007 6:147-55.
44. Laurent V, Trausch G, Bruot B, Rivier P, Felblinger J, Régent D. Comparative study of two whole-body imaging techniques in the case of melanoma metastases: Advantages of multi-contrast MRI examination including a diffusion-weighted sequence in comparison with PET-CT. *Eur Radiol* 2009. Epub 2009 Jun 2.
45. Shimizu T, Murakami T, Takahashi S, Hori M, Tsuda T, Nakamura H. Diffusion-weighted single-shot echoplanar MR imaging for liver disease. *Am J Roentgenol* 1999 173:393-8.
46. Girometti R, Furlan A, Esposito G, Barocchi M, Como G, Soldano F, et al. Relevance of b-values in evaluating liver fibrosis: a study in healthy and cirrhotic subjects using two single-shot spin-echo echoplanar diffusion-weighted sequences. *Magn Reson Imaging* 2008 28:411-19.
47. Byun M, Shin S, Chang J, Lee S, Finsterbusch J, Frahm J. Diffusion-weighted MR imaging of metastatic disease of the spine: assessment of response to therapy. *Am J Neuroradiol* 2002 23:906-12.

48. Herneth AM, Philipp M, Naude , Funovics M, Beichel RR, Bammer R, et al. Vertebral metastases: assessment with apparent diffusion coefficient. *Radiology* 2002 225:889-94.
49. Asumoto M, Nonomura , Oshimura R, Haraguchi , Ito S, Hashi I, et al. MR detection of iliac bone marrow involvement by malignant lymphoma with various MR sequences including diffusion-weighted echo-planar imaging. *Skeletal Radiol* 2002 31:263-9.
50. Takahara T, Imai , Amashita T, Asuda S, Nasu S, Van Cauteren M. Diffusion weighted whole body imaging with background body signal suppression (DWIBS): technical improvement using free breathing, STIR and high resolution 3D display. *Radiat Med* 2004 22:275-82.
51. Vanel D, Dromain C, Tardivon A. MRI of bone marrow disorders. *Eur Radiol* 2000 10:224-9.
52. Daldrop-Link HE, Franke C, Link TM, Laukamp D, Sciuk , Rengers H, et al. Whole-body MR imaging for detection of bone metastases in children and young adults: comparison with skeletal scintigraphy and FDG PET. *Am J Roentgenol* 2001 177:229-36.
53. Ghanem N, Hill M, Brink I, Schfer , Bley T, Moser E, et al. Diagnostic value of MRI in comparison to scintigraphy, PET, MS-CT and PET CT for the detection of metastases of bone. *Eur Radiol* 2005 55:41-55.
54. Ghanem NA, Pache G, Lohrmann C, Brink I, Bley T, Lotter E, et al. MRI and (18)FDG-PET in the assessment of bone marrow infiltration of the spine in cancer patients. *Eur Spine* 2007 16:1907-12.
55. Antoch G, Vogt FM, Freudenberg LS, Naradeh F, Goehde SC, Barkhausen , et al. Whole-body dual-modality PET CT and whole-body MRI for tumor staging in oncology. *AMA* 2003 290:3199-206.
56. Schmidt GP, Baur-Melnyk A, Herzog P, Schmid R, Tiling R, Schmidt M, et al. High-resolution whole-body magnetic resonance image tumor staging with the use of parallel imaging versus dual-modality positron emission tomography-computed tomography: experience on a 32-channel system. *Invest Radiol* 2005 40:743-53.
57. Baur A, Stibler A, Brining R, Bartl R, Erdel A, Reiser M, et al. Diffusion-weighted MR imaging of bone marrow: differentiation of benign versus pathologic compression fractures. *Radiology* 1998 207:349-56.
58. Spuentrup E, Buecker A, Adam G, van Vaals , Guenther R . Diffusion-weighted MR imaging for differentiation of benign fracture edema and tumor infiltration of the vertebral body. *Am J Roentgenol* 2001 176:351-8.
59. Chan HM, Peh CG, Tsui E , Chau LF, Cheung , Chan B, et al. Acute vertebral body compression fractures: discrimination between benign and malignant causes using apparent diffusion coefficients. *Br Radiol* 2002 75:207-14.
60. Nonomura , Asumoto M, Oshimura R, Haraguchi , Ito S, Akashi T, et al. Relationship between bone marrow cellularity and apparent diffusion coefficient. *Magn Reson Imaging* 2001 13:757-60.
61. Pfannenberg C, Aschoff P, Schan S, Eschmann SM, Platho C, Eigentler T , et al. Prospective comparison of 18F-fluorodeoxyglucose positron emission tomography computed tomography and whole-body magnetic resonance imaging in staging of advanced malignant melanoma. *Eur Cancer* 2007 43:557-64.
62. Rohmer S, Sorge I, Rausse A, Luge R, Bierbach . Marade D, et al. Whole-body MRI for primary evaluation of malignant disease in children. *Eur Radiol* 2009. Epub 2009 Mar 9.

63. Rahmouni A, Tempany C, Jones R, Mann R, Wang A, Zerhouni E. Lymphoma: monitoring tumor size and signal intensity with MR imaging. *Radiology* 1993 188:445-51.
64. Herman M, Paucek B, Raida L, Myslivecek M, Kapletalov J. Comparison of magnetic resonance imaging and (67)gallium scintigraphy in the evaluation of posttherapeutic residual mediastinal mass in the patients with Hodgkin's lymphoma. *Eur Radiol* 2007 17:432-8.
65. Devita L, Maffioli L, Bonfante V, Viviani S, Balzarini L, Gasparini M, et al. Comparison of gallium scan, computed tomography, and magnetic resonance in patients with mediastinal Hodgkin's disease. *Ann Oncol* 1997 8 Suppl 153-56.
66. Ellenberger C, Miller SF, Han M, Gilday DL, Beitman S, Babyn PS. Initial experience with FSE STIR whole-body MR imaging for staging lymphoma in children. *Eur Radiol* 2004 14:1829-41.
67. Ellenberger C, Epelman M, Miller SF, Babyn PS. Fast STIR whole-body MR imaging in children. *Radiographics* 2004 24:1317-30.
68. Amano T, Takai T, Chiyama N, Takahama T, Dan T, Sumitani T. Staging of malignant lymphoma with three-station black-blood fast short-inversion time inversion recovery (STIR). *Magn Reson Med Sci* 2003 2:9-15.
69. Hoane BR, Shields AF, Porter BA, Borro A. Comparison of initial lymphoma staging using computed tomography (CT) and magnetic resonance (MR) imaging. *Am J Hematol* 1994 47:100-5.
70. Brennan DD, Gleeson T, Coate LE, Cronin C, Carney D, Eustace S. A comparison of whole-body MRI and CT for the staging of lymphoma. *AJR Am J Roentgenol* 2005 185:711-6.
71. Lee T, Quaresima V, Beek F, Takahara T, Jeter C, Bierings M, et al. Whole-Body MRI, Including Diffusion-weighted Imaging, for the Initial Staging of Malignant Lymphoma: Comparison to Computed Tomography. *Invest Radiol* 2009
72. Schmidt GP, Schmid R, Hahn H, Reiser MF. Whole-body MRI and PET-CT in tumor diagnosis. *Radiologe* 2004 44:1079-87
73. Schmidt GP, Baur-Melnyk A, Tiling R, Hahn H, Reiser MF, Schoenberg S. Comparison of high resolution whole-body MRI using parallel imaging and PET-CT. First experiences with a 32-channel MRI system. *Radiologe*. 2004 44:889-98.
74. Linden A, Linkovitch R, Theissen P, Diehl V, Schicha H. Malignant lymphoma: bone marrow imaging versus biopsy. *Radiology* 1989 173:335-9.
75. Hoane BR, Shields AF, Porter BA, Shulman HM. Detection of lymphomatous bone marrow involvement with magnetic resonance imaging. *Blood* 1991 78:728-38.
76. Ergoglu M, Esen Ersavasti G, Demir G, Aki H, Demirelli F, Amberoglu S, et al. Magnetic resonance imaging of bone marrow versus bone marrow biopsy in malignant lymphoma. *Pathol Oncol Res* 1999 5:123-8.
77. Lee TC, Lee RM, Verdonck LF, Bierings MB, Nieuwenstein RA. Magnetic resonance imaging for the detection of bone marrow involvement in malignant lymphoma. *Br J Haematol* 2008 141:60-8.
78. Moullopoulos LA, Dimopoulos MA. Magnetic resonance imaging of the bone marrow in hematologic malignancies. *Blood* 1997 90:2127-47

79. Paone G, Itti E, Haioun C, Gaulard P, Dupuis J, Lin C, et al. Bone marrow involvement in diffuse large B-cell lymphoma: correlation between FDG-PET uptake and type of cellular infiltrate. *Eur J Nucl Med Mol Imaging* 2009 36:745-50.
80. Althoefer C, Blum H, Bathmann G, Hertenberg C, Hrmmeister P, Laubenberger G, et al. Comparative diagnostic accuracy of magnetic resonance imaging and immunoscintigraphy for detection of bone marrow involvement in patients with malignant lymphoma. *Clin Oncol* 1997 15:1754-60.
81. Bremer M, Spitzer M, Mandlberger S, Stecker W, Schmidt B, Hefler H, et al. Discordant bone marrow involvement in diffuse large B-cell lymphoma: comparative molecular analysis reveals a heterogeneous group of disorders. *Lab Invest* 2003 83:107-14.
82. Daldrup-Link HE, Henning T, Link TM. MR imaging of therapy-induced changes of bone marrow. *Eur Radiol* 2007 17:743-61.
83. Card R, Caruthers S, Ablon C, Blake M, DiMasi M, Eustace S. Analysis of diffusion changes in posttraumatic bone marrow using navigator-corrected diffusion gradients. *Am J Roentgenol* 2000 174:731-4.
84. Dietrich U, Herlihy A, Dannels R, Fiebach J, Heiland S, Hanal V, et al. Diffusion-weighted imaging of the spine using radial k-space trajectories. *MAGMA* 2001 12:23-31.
85. Raya G, Dietrich U, Birkenmaier C, Sommer G, Reiser MF, Baur-Melnyk A. Feasibility of a RARE-based sequence for quantitative diffusion-weighted MRI of the spine. *Eur Radiol* 2007 17:2872-9.
86. Park S, Lee J, Ehara S, Park J, Sung S, Choi J, et al. Single shot fast spin echo diffusion-weighted MR imaging of the spine: Is it useful in differentiating malignant metastatic tumor infiltration from benign fracture edema? *Clin Imaging* 2004 28:102-8.
87. Schmidt GP, Reiser MF, Baur-Melnyk A. Whole-body imaging of the musculoskeletal system: the value of MR imaging. *Skeletal Radiol* 2007 36:1109-19.
88. Lin C, Luciani A, Belhadj M, Maison P, Vignaud A, Deux J, et al. Patients with plasma cell disorders examined at whole-body dynamic contrast-enhanced MR imaging: initial experience. *Radiology* 2009 250:905-15.
89. Rahmouni A, Monteil J, Divine M, Lepage E, Belhadj M, Gaulard P, et al. Bone marrow with diffuse tumor infiltration in patients with lymphoproliferative diseases: dynamic gadolinium-enhanced MR imaging. *Radiology* 2003 229:710-17.
90. Monteil J, Divine M, Lepage E, Oberiter H, Breil S, Rahmouni A. Normal spinal bone marrow in adults: dynamic gadolinium-enhanced MR imaging. *Radiology* 2003 229:703-9.
91. Vacca A, Ribatti D, Roncali L, Dammacco F. Angiogenesis in B cell lymphoproliferative diseases. Biological and clinical studies. *Leuk Lymphoma* 1995 20:27-38.
92. Ruan J, Harter J, Rafii S, Leonard P. Angiogenesis and antiangiogenic therapy in non-Hodgkin's lymphoma. *Ann Oncol* 2009 20:413-24.
93. Daldrup-Link HE, Rummeny E, Hissen B, Wienast J, Link TM. Iron-oxide-enhanced MR imaging of bone marrow in patients with non-Hodgkin's lymphoma: differentiation between tumor infiltration and hypercellular bone marrow. *Eur Radiol* 2002 12:1557-66



# ANNEXE 1 : PRINCIPE PHYSIQUE DU MORPHO-TEP

## Les émetteurs de positons

Les émetteurs de positons sont des isotopes radioactifs caractérisés par un excès de charges positives dans leur noyau. Ils se désintègrent vers un état stable par émission d'un positon ( $\beta^+$ ) ou par capture électronique.

L'isotope le plus utilisé en pratique est le Fluor 18, du fait de sa demi-vie relativement longue, permettant le transport des molécules marquées. La plupart des isotopes ont une demi-vie courte nécessitant une utilisation à proximité immédiate du lieu de production.

Principaux émetteurs de positons.

Radioéléments	$^{11}\text{C}$	$^{13}\text{N}$	$^{15}\text{O}$	$^{18}\text{F}$
Période (minutes)	20	10	2	110
Libre parcours moyen dans l'eau (mm)	1.1	1.5	2.7	0.6

## Radioactivité $\beta^+$

En cas d'émission  $\beta^+$ , un proton est transformé en un neutron, avec émission d'un positon et d'un neutrino.

Le positon est de masse égale à celle d'un électron mais de charge opposée. Après un parcours de quelques millimètres dans les tissus, il perd son énergie cinétique par interaction avec la matière, le positon interagit avec un électron. Ceci conduit à l'émission simultanée de deux photons  $\gamma$  d'énergie 511 keV chacun, émis à 180° l'un de l'autre (photons d'annihilation).

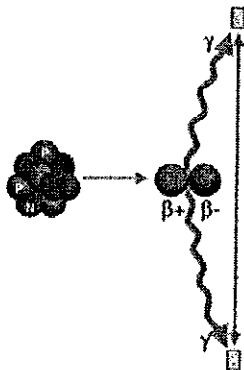


Figure 1 : Désintégration du positon et réaction d'annihilation.

## Détection en coïncidence

Le principe du TEP consiste à détecter les deux photons de 511 keV pour déterminer le lieu de la réaction d'annihilation. Deux photons proviennent d'une même annihilation s'ils sont détectés simultanément par deux détecteurs indépendants. Le lieu d'annihilation se situe alors dans le volume exploré sur la ligne reliant les deux détecteurs.

Les deux photons sont pris en compte s'ils arrivent sur les détecteurs dans la bonne fenêtre en énergie et dans une fenêtre temporelle de l'ordre de 6 à 15 nsec (coïncidence vraie). Les photons

arrivant en dehors de cette fenêtre temporelle sont rejetés par le circuit de coïncidence (collimation électronique).

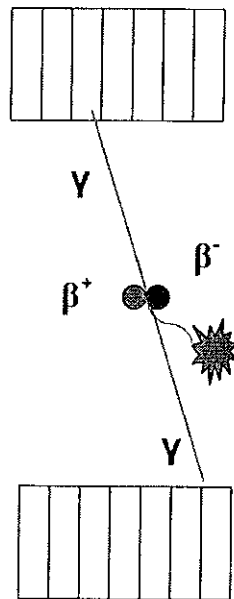


Figure 2 : Détection en coïncidence.

### Principes de fonctionnement d'un TEP

#### Description générale :

Le tomographe est constitué de détecteurs répartis en anneau autour du patient. Chaque détecteur comprend un cristal scintillateur et un ou plusieurs photomultiplicateurs. Le système est complété par un circuit électronique permettant de déterminer la projection du lieu d'annihilation. L'information est enregistrée dans une matrice contenant tous les éléments de projection d'une coupe de l'objet. La reconstruction tomographique est ensuite réalisée, permettant l'obtention des images par analyse de la distribution tridimensionnelle du traceur.

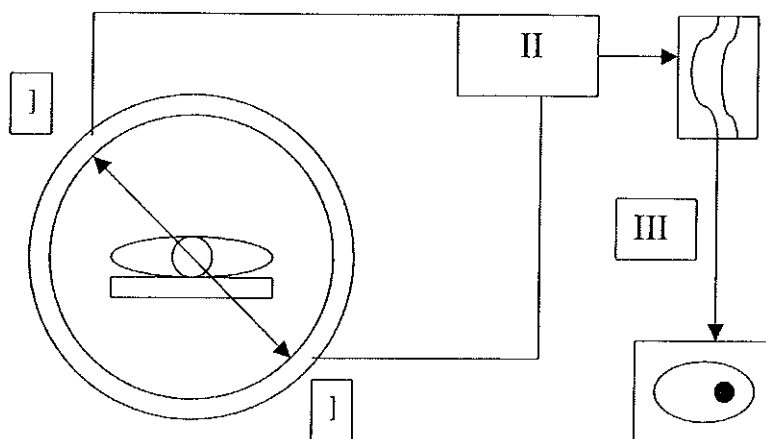


Figure 3 : Les différentes parties du tomographe à émission de positons

I : Détecteurs élémentaires répartis en anneaux autour du patient.

II : Circuit électronique de coïncidence : les deux photons  $\gamma$  sont acceptés s'ils ont une énergie proche de 511 keV et s'ils arrivent dans une fenêtre temporelle de l'ordre de 10 nsec.

III : Reconstruction des données : obtention de l'image de la répartition du traceur au sein du patient.

#### Les détecteurs :

Ils doivent arrêter le rayonnement, déterminer l'énergie du photon incident et le moment précis de la détection.

Chaque photon entrant dans la chaîne de détection est analysé individuellement. Il interagit avec les électrons du cristal en cédant son énergie. Cette énergie est transformée par phénomène de scintillation en énergie lumineuse. Elle est ensuite acheminée vers la photocathode du photomultiplicateur où elle est convertie en électrons et amplifiée.

Les détecteurs doivent avoir une bonne résolution en énergie, et une bonne efficacité de détection. Ils doivent pour cela posséder une densité et un numéro atomique élevés.

Les deux cristaux les plus utilisés sont inorganiques. L'orthosilicate de lutétium (LS) possède une bonne résolution et une bonne sensibilité, ainsi qu'un temps de décroissance court et un bon rendement de conversion lumineuse.

La taille des détecteurs détermine en partie la résolution spatiale du système.

#### Reconstruction tomographique :

Une étape de reconstruction tomographique est nécessaire, qui mesure la projection du lieu des réactions d'annihilation survenant au sein de l'objet.

Les éléments de projection d'une coupe sont stockés dans une matrice sous forme d'un sinogramme, qui contient l'ensemble des éléments de projection d'une coupe de l'objet. La reconstruction consiste à calculer la distribution de la radioactivité au sein du plan de coupe, à partir de ce sinogramme.

Les méthodes de reconstruction, en particulier les filtres utilisés, limitent la résolution spatiale. Ils effectuent un compromis en résolution spatiale et bruit.

### **Le fluoro-désoxy-glucose marqué au fluor 18 : 18 F-FDG**

Le Fluor 18 est l'émetteur de positons le plus utilisé. Il possède une demi vie relativement longue de 110 minutes, permettant son transport depuis son lieu de production (cyclotron médical) jusqu'au service de médecine nucléaire.

Le 18F-FDG est un analogue du 2-désoxy-D-glucose. Il franchit la membrane cellulaire par les transporteurs membranaires du glucose, pour y être phosphorylé par une hexokinase en fluoro-désoxy-glucose-6-phosphate ou 18F-FDG-6-Phosphate.

Le 18F-FDG-6-Phosphate, à l'inverse du Glucose-6-Phosphate, n'a pas de fonction physiologique possible : il interrompt le cycle de la glycolyse et s'accumule dans la cellule.

Cette accumulation de FDG-6-phosphate intra-cellulaire est proportionnelle au transport membranaire de glucose ainsi qu'à l'activité de l'hexokinase, qui reflètent l'activité cellulaire.

Dans les cellules tumorales, l'activité cellulaire est augmentée et se traduit par une augmentation de la captation et de l'utilisation du glucose.

Le 18F-FDG-6-Phosphate s'accumule donc, parallèlement au glucose, de façon intense dans les cellules tumorales. Toutefois, cette fixation n'est pas totalement spécifique, et peut se rencontrer dans les pathologies inflammatoires et infectieuses.

## ANNEXE 2 : LETTRE D'INFORMATION

### LETTRE D'INFORMATION

*Lisez attentivement cette notice et posez toutes les questions qui vous sembleront utiles. Vous pourrez alors décider si vous voulez participer à cette recherche ou non.*

*Titre de l'étude : Apport de l'IRM pour le diagnostic des atteintes de la moelle osseuse dans le bilan d'extension des lymphomes : comparaison avec le Morpho-TEP et la biopsie osseuse*

*Nom du Promoteur : CH de Nancy*

*Adresse du promoteur :*

*29, avenue du Maréchal de Lattre de Tassigny - 54035 NANCY cedex*

*Monsieur, Madame, Mademoiselle*

*Le docteur Valérie LAURENT,*

*Adresse : CH NANCY Service de Radiologie Adultes, Hôpital de Brabois, 54550 VANDŒUVRE*

*Téléphone : 03.83.15.41.86*

*Médecin investigateur, vous propose de participer à une étude.*

#### ▪ Objectifs de l'étude :

*Cette étude vise à mettre en évidence l'aptitude de l'IRM à détecter l'extension à la moelle osseuse des lymphomes, en la comparant aux deux méthodes actuellement utilisées, la biopsie ostéo-médullaire et le Morpho-TEP (ou PET-Scanner).*

*Nous pensons que l'IRM permettra de mieux détecter et caractériser les atteintes de la moelle osseuse dans les lymphomes.*

*L'IRM (Imagerie par Résonance Magnétique) nous paraît être une méthode de choix, car elle est non invasive et non irradiante.*

#### ▪ Type d'étude :

*Il s'agit d'une étude prospective d'évaluation d'une méthode de diagnostic.*

## ▪ Modalités pratiques :

*L'étude se déroulera de la façon suivante :*

*Dans le cadre de la prise en charge de votre maladie, vous viendrez à l'hôpital pour passer plusieurs examens :*

- le Morpho-TEP (également appelé PET-Scanner)
- le scanner cervico-thoraco-abdomino-pelvien
- la biopsie osseuse

*Tous ces examens sont systématiques, et sont normalement prévus dans le bilan de votre maladie. En plus de ces examens, nous vous proposons de passer une IRM.*

## **L'IRM :**

*L'IRM sera réalisée le même jour que le Morpho-TEP, dans la même matinée.*

*Elle se déroulera dans le service de Radiologie, et durera environ 45 minutes.*

*Elle sera centrée sur l'étude de la moelle osseuse, c'est-à-dire sur la colonne vertébrale et le bassin.*

*Pendant l'IRM, vous serez allongé dans une sorte de tunnel. Les manipulateurs et les médecins qui effectueront l'examen communiqueront avec vous.*

*Le bruit produit par la machine peut être inconfortable, il sera atténué par le port d'un casque diffusant la musique de votre choix ou par des bouchons d'oreilles si vous le souhaitez, nous pouvons également vous faire visionner un film pendant la réalisation de l'examen.*

*La position sur la table d'examen et l'étroitesse du tube peuvent également être quelque peu inconfortables.*

*L'examen n'est pas douloureux.*

*Il existe des contre-indications à l'IRM, notamment si vous êtes porteur d'un pace-maker, de certains clips métalliques chirurgicaux, ou de corps étrangers métalliques intra-oculaires, c'est pourquoi les manipulateurs vous poseront une série de questions avant votre entrée dans la machine.*

*L'IRM est une technique sûre, pour laquelle il existe très peu de risques si les contre-indications sont respectées.*

*Elle est non irradiante car elle repose sur l'utilisation de champs magnétiques, et non pas de rayons*

*Après la réalisation de votre IRM, vous pourrez réaliser comme prévu le Morpho-TEP.*

*L'IRM sera analysée par le médecin, qui transmettra un compte-rendu détaillé au service d'Hématologie, afin d'améliorer, le cas échéant, votre prise en charge.*

*Précautions à prendre pour les femmes :*

*Pendant l'étude, vous devez utiliser une méthode contraceptive efficace.*

*Une méthode contraceptive efficace est définie comme une méthode associée à un faible taux d'échec (soit moins de 1 % par an) lorsqu'elle est utilisée en permanence et correctement, par exemple implants, injectables, contraceptifs oraux combinés, certains dispositifs intra-utérins (stérilet).*

## **Le Morpho-TEP ou PET-Scanner :**

*Cet examen est prévu de façon systématique dans le cadre du bilan de votre maladie, il permet d'évaluer l'extension de la maladie au niveau des ganglions, des organes profonds, et de l'os. Le Morpho-TEP se déroulera dans le service de Médecine Nucléaire, également situé à l'Hôpital de Brabois.*

*Il comporte une injection intra-veineuse.*

*Il nécessite d'être à jeun depuis plus de 6 heures, mais vous pouvez néanmoins boire des boissons non sucrées et prendre vos médicaments comme d'habitude le jour de l'examen.*

*Vous resterez au repos complet au moins 5 minutes avant et 60 minutes après l'injection intra-veineuse du produit.*

*Ensuite, après être allé aux toilettes pour éliminer le produit stagnant dans la vessie, vous serez installé comme dans un scanner.*

*L'acquisition des images durera environ 45 minutes.*

*Une fois ce dernier examen terminé, votre perfusion sera enlevée et vous pourrez quitter le CH sans consignes ni précautions particulières attenantes aux examens.*

### **▪ Technique des examens d'imagerie :**

*L'IRM est une technique diagnostique qui produit des images en coupes des organes et structures de l'organisme. Elle utilise certaines caractéristiques des tissus lorsqu'ils sont placés dans un champ électromagnétique. Les signaux recueillis permettent alors de générer des images.*

*Il s'agit d'une technique non irradiante, qui n'utilise pas de rayons X.*

*Le PET-Scanner ou Morpho-TEP est une technique d'imagerie qui couple une scintigraphie 3D à un scanner basse résolution. Elle est très utilisée dans le domaine de la cancérologie, car elle permet parfois de détecter une activité tumorale avant que la tumeur ne soit visible.*

*Cet examen nécessite l'injection intra-veineuse d'un traceur radioactif (18-FDG ou 18-fluoro-désoxy-glucose), qui est très rapidement éliminé par l'organisme.*

### **▪ Modalités de la recherche :**

*Cette étude est proposée à tous les patients porteurs d'un lymphome agressif, lors du diagnostic initial de leur maladie.*

*Si vous acceptez de participer à l'étude, une première IRM sera réalisée lors du bilan initial, le même jour que le Morpho-TEP. Une IRM de contrôle sera peut-être réalisée lors du bilan de fin de traitement, dans ce cas elle sera également couplée au Morpho-TEP afin de limiter les déplacements.*

### **▪ Bénéfices espérés :**

*Les résultats de l'étude permettront aux futurs patients de bénéficier des meilleures techniques de diagnostic médical en l'état des connaissances de la médecine.*

*Si, comme nous le pensons, l'IRM s'avère pertinente pour la détection ou la caractérisation des lésions de la moelle osseuse, il est possible que votre prise en charge en soit améliorée, même en cours d'étude.*

▪ **Méthodes alternatives de diagnostic :**

*Si vous ne souhaitez pas participer à cette étude, le bilan d'évaluation de votre maladie sera réalisé de façon conventionnelle, par la biopsie osseuse, le scanner et le Morpho-TEP.*

*Votre refus de participer n'aura aucune conséquence sur le type et la qualité de votre prise en charge, ainsi que sur vos relations avec le médecin investigateur.*

▪ **Modalités de participation :**

*Si vous acceptez de participer à cette étude, votre participation sera précédée d'un examen médical dont les résultats vous seront communiqués par le médecin de votre choix avant la signature du formulaire de consentement.*

*Le Dr LA RENT, médecin investigateur, vérifiera que vous êtes bien affilié(e) à un régime de sécurité sociale.*

*Si vous acceptez, vous pouvez à tout moment quitter cette étude sans conséquences sur votre futur traitement. Vous pouvez également sortir de l'étude si votre médecin pense que c'est mieux pour vous.*

*Votre participation à cette étude est entièrement volontaire.*

*Votre participation sera ensuite enregistrée sur le fichier national des personnes se prêtant à des recherches biomédicales. Vous aurez la possibilité de vérifier l'exactitude et de rectifier les données informatisées vous concernant dans ce fichier auprès du Dr LA RENT ou du Ministre chargé de la santé. La destruction de ces données s'effectuera un an après la fin de votre engagement dans cette étude.*

*Toute nouvelle information devenant disponible au cours de l'étude et pouvant avoir des implications sur votre personne vous sera fournie par le Dr LA RENT.*

*Vous n'aurez aucune charge financière à supporter.*

*Conformément à la réglementation en vigueur, le CH de Nancy, qui organise cette recherche biomédicale en qualité de promoteur, a contracté une assurance conformément aux dispositions législatives, garantissant sa responsabilité civile et celle de tout intervenant auprès de GERLING (Société d'assurance HDI- GERLING-IND STRIES)*

*A l'issue de la recherche, vous serez informé(e) des résultats globaux de la recherche par l'intermédiaire de votre médecin.*

▪ *Cette recherche a reçu un avis favorable du Comité Protection des Personnes Est III ainsi que l'autorisation de mise en œuvre de l'Autorité Compétente de Santé (Direction Générale de la Santé).*

▪ *En application de la loi informatique, fichiers et liberté du 06 janvier 1978 modifiée, le fichier informatique utilisé pour réaliser la présente recherche a fait l'objet d'une autorisation de la*

*CNIL (Commission Nationale Informatique et Libertés). Seules les données nécessaires à la recherche seront recueillies. Vous avez néanmoins le droit de vous opposer à ce que les données vous concernant fassent l'objet d'un traitement automatisé. Si vous acceptez, vous aurez à tout moment le droit d'accéder aux données vous concernant. Vous aurez également le droit de demander à ce que les données inexactes ou devenues inexactes soient rectifiées. Vous pourrez à tout moment exercer ces droits auprès du Dr LAURENT. (n° de téléphone : 03.83.15.41.86)*

▪ *Pour toutes les informations de nature médicale, ces droits pourront être exercés directement ou par l'intermédiaire du médecin de votre choix.*

▪ *Toutes les données et informations vous concernant resteront strictement confidentielles. Les données vous concernant ne seront accessibles qu'aux personnes participant à cette recherche et aux personnes chargées par le promoteur de contrôler la qualité de l'étude. Le cas échéant elles pourront également être transmises aux autorités sanitaires habilitées. Dans tous les cas, elles seront exploitées dans les conditions garantissant leur confidentialité.*



## **ANNEXE 3 : FORMULAIRE DE CONSENTEMENT**

### **FORMULAIRE DE CONSENTEMENT**

*Les détails concernant cette étude sont fournis dans la lettre d'information spécifique qui vous a été remis.*

*Lisez attentivement cette notice et posez toutes les questions qui vous sembleront utiles.*

*Si vous acceptez de participer à cette étude, veuillez compléter le formulaire ci-dessous.*

*Titre de l'étude : Apport de l'IRM pour le diagnostic des atteintes de la moelle osseuse dans le bilan d'extension des lymphomes : comparaison avec le Morpho-TEP et la biopsie osseuse*

*Nom du Promoteur : CH de Nancy*

*Adresse du promoteur :*

*29, avenue du Maréchal de Lattre de Tassigny – 54035 NANCY cedex*

*Je soussigné (e), M..... (nom complet en lettres capitales) déclare avoir compris le but et les modalités de cette étude, qui m'ont été pleinement expliqués par .....*

- *J'ai reçu le formulaire d'information spécifique que j'ai eu la possibilité d'étudier avec attention.*
- *Des réponses ont été apportées à toutes mes questions.*
- *J'ai disposé d'un délai de réflexion avant de prendre ma décision.*
- *Si j'accepte de participer à cette étude, ma participation sera enregistrée sur le fichier national des personnes se prêtant à des recherches biomédicales. J'aurai la possibilité de vérifier auprès du Dr LAURENT l'exactitude des données me concernant dans le fichier et la destruction de ces données un an après la fin de mon engagement dans cette étude.*
- *J'accepte de participer à cette recherche dans les conditions précisées dans le formulaire d'information ci-joint. Je demeure libre de quitter l'étude à tout moment sans que cela n'affecte la prise en charge médicale ultérieure. J'en informerai alors le Dr LAURENT.*
- *Le fait de ne plus participer à cette recherche ne portera pas atteinte à mes relations avec mon médecin et ne remettra pas en cause la qualité des soins ultérieurs.*
- *J'ai été informé(e) que conformément à la réglementation sur les études cliniques, le Comité de Protection des Personnes Est III a rendu un avis favorable pour la réalisation de cette étude en date du 03/07/2008 et la Direction Générale de la Santé a donné son autorisation pour la réalisation de cette étude en date du 17/06/2008.*
- *J'ai également été informé que conformément à la loi en vigueur, un contrat d'assurance a été souscrit par le promoteur de la recherche auprès de GERLING (Société d'assurance IIDIGERLING-INDUSTRIES)*

▪ Toutes les données me concernant, y compris mon dossier médical, resteront confidentielles. Je n'autorise leur consultation que par les personnes qui collaborent à la recherche, aux personnes chargées par le promoteur de contrôler la qualité de l'étude ainsi que par un représentant des autorités de santé.

▪ J'accepte que les données nécessaires à la recherche soient recueillies durant ma participation à l'étude et fassent l'objet d'un traitement informatisé autorisé par la Commission Nationale Informatique et Liberté. J'ai bien été informé de la finalité du traitement (on m'a expliqué à quoi serviraient ces données) ainsi que des destinataires de ces données.

J'ai bien noté qu'en application de la loi Informatique et Libertés du 6 janvier 1978 modifiée, je dispose d'un droit d'accès aux données me concernant ainsi qu'un droit de rectification. Je peux exercer ces droits à tout moment auprès du titulaire de l'autorisation de recherche.

▪ Je donne mon consentement pour participer à cette recherche.

• Je pourrai à tout moment demander toute information complémentaire au Dr LAURENT  
N° de téléphone 03.83.15.41.86

▪ Mon consentement ne décharge en rien l'investigateur et le promoteur de l'ensemble de leurs responsabilités et je conserve tous mes droits garantis par la loi.

▪ A l'issue de la recherche, je serai informé(e) des résultats globaux de cette recherche par mon médecin.

**A REMPLIR PAR LE PATIENT**

Date : .....

Signature du patient

**A REMPLIR PAR L'INVESTIGATEUR**

Je soussigné Docteur ..... (nom en lettres capitales) confirme avoir pleinement expliqué au patient le but et les modalités de cette étude ainsi que ses risques potentiels. Je m'engage à faire respecter les termes de ce formulaire de consentement, conciliant le respect des droits et des libertés individuelles et les exigences d'un travail scientifique.

N° de téléphone de l'investigateur : 03.83.15.41.86

Signature de l'investigateur :

Date : .....

Fait en trois exemplaires dont un sera conservé par l'investigateur, un autre remis au patient et un conservé par le promoteur.

# ANNEXE 4 : FEUILLES DE LECTURE

Feuille de Lecture IRM Visite n°1 date :

## **1) Rachis**

Pas d'anomalie

Atteinte ostéo-médullaire diffuse :

Lésion	Nature	ADC	Hypothèse diagnostique
1			

\*(La nature peut être : maligne (M), bénigne (B) ou indéterminée (I))

Lésion (s) focale (s) :

Lésion	Localisation	Taille en mm	Nature	ADC	Hypothèse diagnostique
1					
2					
3					
4					
5					
6					
7					
8					
9					
10					

\*(La nature peut être : maligne (M), bénigne (B) ou indéterminée (I))

Plus de dix lésions

## **2) Bassin**

Pas d'anomalie

Atteinte ostéo-médullaire diffuse :

Lésion	Nature	ADC	Hypothèse diagnostique
1			

\*(La nature peut être : maligne (M), bénigne (B) ou indéterminée (I))

Lésion (s) focale (s) :

Lésion	Localisation	Taille en mm	Nature	ADC	Hypothèse diagnostique
1					
2					
3					
4					
5					
6					
7					
8					
9					
10					

\*(La nature peut être : maligne (M), bénigne (B) ou indéterminée (I))

Plus de dix lésions

**3) Extrémité supérieure des fémurs** Pas d'anomalie Atteinte ostéo-médullaire diffuse :

Lésion	Nature	ADC	Hypothèse diagnostique
1			

\*(La nature peut être : maligne (M), bénigne (B) ou indéterminée (I))

 Lésion (s) focale (s) :

Lésion	Localisation	Taille en mm	Nature	ADC	Hypothèse diagnostique
1					
2					
3					
4					
5					
6					
7					
8					
9					
10					

\*(La nature peut être : maligne (M), bénigne (B) ou indéterminée (I))

 Plus de dix lésions**4) Autres lésions osseuses :** Pas d'anomalie Atteinte ostéo-médullaire diffuse :

Lésion	Nature	ADC	Hypothèse diagnostique
1			

\*(La nature peut être : maligne (M), bénigne (B) ou indéterminée (I))

 Lésion (s) focale (s) :

Lésion	Localisation	Taille en mm	Nature	ADC	Hypothèse diagnostique
1					
2					
3					
4					
5					

\*(La nature peut être : maligne (M), bénigne (B) ou indéterminée (I))

 Plus de cinq lésions**Conclusion de l'examen :****Qualité technique de l'examen :****Remarques, autres lésions :**

## Feuille de Lecture Morpho-TEP Visite n°1 date :

### SUV FOIE :

#### 1) Rachis

Pas d'anomalie

Atteinte ostéo-médullaire diffuse :

Lésion	Nature	S V moy et max	Hypothèse diagnostique
1			

\*(La nature peut être : maligne (M), bénigne (B) ou indéterminée (I))

Lésion (s) focale (s) :

Lésion	Localisation	Taille en mm	Nature	S V moy max	Hypothèse diagnostique
1					
2					
3					
4					
5					
6					
7					
8					
9					
10					

\*(La nature peut être : maligne (M), bénigne (B) ou indéterminée (I))

Plus de dix lésions

#### 2) Bassin

Pas d'anomalie

Atteinte ostéo-médullaire diffuse :

Lésion	Nature	S V moy et max	Hypothèse diagnostique
1			

\*(La nature peut être : maligne (M), bénigne (B) ou indéterminée (I))

Lésion (s) focale (s) :

Lésion	Localisation	Taille en mm	Nature	S V moy max	Hypothèse diagnostique
1					
2					
3					
4					
5					
6					
7					
8					
9					
10					

\*(La nature peut être : maligne (M), bénigne (B) ou indéterminée (I))

Plus de dix lésions

**3) Extrémité supérieure des fémurs** Pas d'anomalie Atteinte ostéo-médullaire diffuse :

Lésion	Nature	S V moy et max	Hypothèse diagnostique
1			

\*(La nature peut être : maligne (M), bénigne (B) ou indéterminée (I))

 Lésion (s) focale (s) :

Lésion	Localisation	Taille en mm	Nature	S V moy max	Hypothèse diagnostique
1					
2					
3					
4					
5					
6					
7					
8					
9					
10					

\*(La nature peut être : maligne (M), bénigne (B) ou indéterminée (I))

 Plus de dix lésions**4) Autres lésions osseuses :** Pas d'anomalie Atteinte ostéo-médullaire diffuse :

Lésion	Nature	S V moy et max	Hypothèse diagnostique
1			

\*(La nature peut être : maligne (M), bénigne (B) ou indéterminée (I))

 Lésion (s) focale (s) :

Lésion	Localisation	Taille en mm	Nature	S V moy max	Hypothèse diagnostique
1					
2					
3					
4					
5					

\*(La nature peut être : maligne (M), bénigne (B) ou indéterminée (I))

 Plus de cinq lésions

Conclusion de l'examen :

Qualité technique de l'examen :

Remarques, autres lésions :

VU

NANCY, le  
Le Président de Thèse

NANCY, le 14 septembre 2009  
Le Doyen de la Faculté de Médecine

Professeur D. REGENT

Professeur H. COUDANE

AUTORISE À SOUTENIR ET À IMPRIMER LA THÈSE

NANCY, 17 septembre 2009

LE PRÉSIDENT DE L'UNIVERSITÉ DE NANCY 1  
Par délégation

Madame C. CAPDEVILLE-ATKISON

# RÉSUMÉ DE LA THÈSE

**Titre : Valeur de l'IRM avec séquence de diffusion dans l'extension ostéo-médullaire des lymphomes Hodgkiniens et non Hodgkiniens agressifs : comparaison avec le Morpho-TEP et la biopsie osseuse**

## Sujet

L'objectif de l'étude est d'évaluer les performances de l'IRM dans le diagnostic d'extension ostéo-médullaire des lymphomes agressifs ; les résultats de l'IRM sont comparés à ceux du Morpho-TEP et de la biopsie osseuse.

## Matériel et méthodes

L'étude est prospective, monocentrique ; pendant une période d'inclusion de 18 mois, la participation à l'étude a été proposée de façon systématique à tout patient admis pour le diagnostic d'un lymphome Hodgkinien ou non Hodgkinien agressif.

Chaque patient a bénéficié lors du bilan d'extension initial d'un Morpho-TEP, d'une IRM et d'une biopsie ostéo-médullaire iliaque ; chaque examen a été interprété en aveugle selon une procédure standardisée.

L'IRM a été réalisée sur le rachis et le bassin en séquences T1, STIR et diffusion.

En l'absence de méthode de référence fiable, la présence d'une atteinte ostéo-médullaire a été déterminée par rapport à une nouvelle référence basée sur le consensus des trois méthodes et le suivi après traitement.

## Résultats

49 patients ont été inclus ; 12 patients présentaient une atteinte ostéo-médullaire. Toutes les atteintes visibles en imagerie étaient focales ou multifocales.

La sensibilité de l'IRM, du Morpho-TEP et de la biopsie iliaque est calculée respectivement à 91,7%, 83,3% et 25% ; la concordance entre l'IRM et le Morpho-TEP est mesurée à 0,88 (coefficient Kappa de Cohen).

L'analyse quantitative de la séquence de diffusion a montré une augmentation significative du coefficient de diffusion dans les lésions focales par rapport au coefficient de la moelle des sujets sains, ainsi qu'une diminution du coefficient de diffusion lors de la régression des lésions.

## Conclusion

Les atteintes ostéo-médullaires focales ou multifocales sont prédominantes, la plupart non détectées par la biopsie iliaque.

L'IRM est une technique performante dans l'analyse de l'extension ostéo-médullaire des lymphomes agressifs ; la concordance entre l'IRM et le Morpho-TEP est élevée.

Les résultats de l'analyse du coefficient de diffusion semblent prometteurs en termes de caractérisation lésionnelle.

---

## TITRE EN ANGLAIS

Diagnostic accuracy of MRI including a diffusion sequence for the detection of bone marrow involvement in aggressive lymphoma ; comparison to PET/CT and bone marrow biopsy

---

## THÈSE : MÉDECINE SPÉCIALISÉE – ANNÉE 2009

---

MOTS CLES : IRM / Diffusion / Lymphomes / Moelle osseuse / Morpho-TEP

---

## INTITULÉ ET ADRESSE DE L'U.F.R. :

Faculté de Médecine de Nancy

9, avenue de la Forêt de Haye

54505 VANDOEUVRE LES NANCY Cedex