HAL
open science

Hémangioendothéliome épithélioïde. Etude descriptive et étude de cas

Bahi Zamouri

To cite this version:

Bahi Zamouri. Hémangioendothéliome épithélioïde. Etude descriptive et étude de cas. Sciences du Vivant [q-bio]. 2011. hal-01732302

HAL Id: hal-01732302

https://hal.univ-lorraine.fr/hal-01732302v1

Submitted on 14 Mar 2018

HAL is a multi-disciplinary open access archive for the deposit and dissemination of scientific research documents, whether they are published or not. The documents may come from teaching and research institutions in France or abroad, or from public or private research centers.

L'archive ouverte pluridisciplinaire **HAL**, est destinée au dépôt et à la diffusion de documents scientifiques de niveau recherche, publiés ou non, émanant des établissements d'enseignement et de recherche français ou étrangers, des laboratoires publics ou privés.

UNIVERSITÉ DE LORRAINE

AVERTISSEMENT

Ce document est le fruit d'un long travail approuvé par le jury de soutenance et mis à disposition de l'ensemble de la communauté universitaire élargie.

Il est soumis à la propriété intellectuelle de l'auteur. Ceci implique une obligation de citation et de référencement lors de l'utilisation de ce document.

D'autre part, toute contrefaçon, plagiat, reproduction illicite encourt une poursuite pénale.

Contact : ddoc-theses-contact@univ-lorraine.fr

LIENS

Code de la Propriété Intellectuelle. articles L 122. 4
Code de la Propriété Intellectuelle. articles L 335.2- L 335.10
http://www.cfcopies.com/V2/leg/leg_droi.php
http://www.culture.gouv.fr/culture/infos-pratiques/droits/protection.htm

UNIVERSITÉ HENRI POINCARÉ, NANCY 1
2011

FACULTÉ DE MÉDECINE DE NANCY
N°

THÈSE

pour obtenir le grade de

DOCTEUR EN MÉDECINE

Présentée et soutenue publiquement
dans le cadre du troisième cycle de Médecine Générale

par

Bahi ZAMOURI

le 16 décembre 2011

HEMANGIOENDOTHELIOME EPITHELIOIDE
ETUDE DESCRIPTIVE
ET
ETUDE DE CAS

Examinateurs de la thèse :

M. le Professeur	François PLENAT	Président
M. le Professeur	Didier PEIFFERT	}
M. le Professeur	Christophe BORG	} Juges
M. le Docteur	Olivier ADOTEVI	}
M. le Docteur	Thierry NGUYEN	}

UNIVERSITÉ HENRI POINCARÉ, NANCY 1
2011

FACULTÉ DE MÉDECINE DE NANCY
N°

THÈSE

pour obtenir le grade de

DOCTEUR EN MÉDECINE

Présentée et soutenue publiquement
dans le cadre du troisième cycle de Médecine Générale

par

Bahi ZAMOURI

le 16 décembre 2011

HEMANGIOENDOTHELIOME EPITHELIOIDE
ETUDE DESCRIPTIVE
ET
ETUDE DE CAS

Examinateurs de la thèse :

M. le Professeur	François PLENAT		Président
M. le Professeur	Didier PEIFFERT	}	
M. le Professeur	Christophe BORG	}	Juges
M. le Docteur	Olivier ADOTEVI	}	
M. le Docteur	Thierry NGUYEN	}	

UNIVERSITÉ HENRI POINCARÉ, NANCY 1

FACULTÉ DE MÉDECINE DE NANCY

Président de l'Université : Professeur Jean-Pierre FINANCE

Doyen de la Faculté de Médecine : Professeur Henry COUDANE

Vice Doyen « Pédagogie » : Professeur Karine ANGIOI
Vice Doyen *Mission « sillon lorrain »* : Professeur Annick BARBAUD
Vice Doyen *Mission « Campus »* : Professeur Marie-Christine BÉNÉ
Vice Doyen *Mission « Finances » :* Professeur Marc BRAUN
Vice Doyen Mission « *Recherche* » : Professeur Jean-Louis GUÉANT

Assesseurs :	
- 1er Cycle :	**Professeur Bruno CHENUEL**
- « Première année commune aux études de santé (PACES) et universitarisation études para-médicales »	**M. Christophe NÉMOS**
- 2ème Cycle :	**Professeur Marc DEBOUVERIE**
- 3ème Cycle :	
« DES Spécialités Médicales, Chirurgicales et Biologiques »	**Professeur Jean-Pierre BRONOWICKI**
« DES Spécialité Médecine Générale	**Professeur Francis RAPHAËL**
- Filières professionnalisées :	**M. Walter BLONDEL**
- Formation Continue :	**Professeur Hervé VESPIGNANI**
- Commission de Prospective :	**Professeur Pierre-Edouard BOLLAERT**
- Recherche :	**Professeur Didier MAINARD**
- Développement Professionnel Continu :	**Professeur Jean-Dominique DE KORWIN**

DOYENS HONORAIRES

Professeur Adrien DUPREZ – Professeur Jean-Bernard DUREUX
Professeur Jacques ROLAND – Professeur Patrick NETTER

==========

PROFESSEURS HONORAIRES

Pierre ALEXANDRE – Jean-Marie ANDRE - Daniel ANTHOINE - Alain BERTRAND - Pierre BEY – Patrick BOISSEL
Jacques BORRELLY - Michel BOULANGE - Jean-Claude BURDIN - Claude BURLET - Daniel BURNEL - Claude CHARDOT
Jean-Pierre CRANCE - Gérard DEBRY - Jean-Pierre DELAGOUTTE - Emile de LAVERGNE - Jean-Pierre DESCHAMPS
Michel DUC - Jean DUHEILLE - Adrien DUPREZ - Jean-Bernard DUREUX - Gérard FIEVE - Jean FLOQUET - Robert FRISCH
Alain GAUCHER - Pierre GAUCHER - Hubert GERARD - Jean-Marie GILGENKRANTZ - Simone GILGENKRANTZ
Oliéro GUERCI - Pierre HARTEMANN - Claude HURIET - Christian JANOT – Michèle KESSLER - Jacques LACOSTE
Henri LAMBERT - Pierre LANDES - Alain LARCAN - Marie-Claire LAXENAIRE - Michel LAXENAIRE - Jacques LECLERE
Pierre LEDERLIN Bernard LEGRAS - Michel MANCIAUX - Jean-Pierre MALLIÉ – Philippe MANGIN - Pierre MATHIEU
Denise MONERET-VAUTRIN – Pierre MONIN - Pierre NABET - Jean-Pierre NICOLAS - Pierre PAYSANT - Francis PENIN
Gilbert PERCEBOIS Claude PERRIN - Guy PETIET - Luc PICARD - Michel PIERSON - Jean-Marie POLU – Jacques POUREL
Jean PREVOT - Antoine RASPILLER - Michel RENARD - Jacques ROLAND - René-Jean ROYER - Paul SADOUL
Daniel SCHMITT - Michel SCHWEITZER – Claude SIMON - Jean SOMMELET - Danièle SOMMELET – Jean-François STOLTZ –
Michel STRICKER - Gilbert THIBAUT - Augusta TREHEUX - Hubert UFFHOLTZ - Gérard VAILLANT - Paul VERT
Colette VIDAILHET - Michel VIDAILHET - Michel WAYOFF - Michel WEBER

==========

PROFESSEURS DES UNIVERSITÉS
PRATICIENS HOSPITALIERS

(Disciplines du Conseil National des Universités)

42ème Section : MORPHOLOGIE ET MORPHOGENÈSE
1ère sous-section : *(Anatomie)*
Professeur Gilles GROSDIDIER
Professeur Pierre LASCOMBES – Professeur Marc BRAUN
2ème sous-section : *(Cytologie et histologie)*
Professeur Bernard FOLIGUET
3ème sous-section : *(Anatomie et cytologie pathologiques)*

Professeur François PLENAT – Professeur Jean-Michel VIGNAUD

43ème Section : BIOPHYSIQUE ET IMAGERIE MÉDICALE

1ère sous-section : *(Biophysique et médecine nucléaire)*

Professeur Gilles KARCHER – Professeur Pierre-Yves MARIE – Professeur Pierre OLIVIER

2ème sous-section : *(Radiologie et imagerie médicale)*

Professeur Denis REGENT – Professeur Michel CLAUDON – Professeur Valérie CROISÉ-LAURENT
Professeur Serge BRACARD – Professeur Alain BLUM – Professeur Jacques FELBLINGER
Professeur René ANXIONNAT

44ème Section : BIOCHIMIE, BIOLOGIE CELLULAIRE ET MOLÉCULAIRE, PHYSIOLOGIE ET NUTRITION

1ère sous-section : *(Biochimie et biologie moléculaire)*

Professeur Jean-Louis GUÉANT – Professeur Jean-Luc OLIVIER – Professeur Bernard NAMOUR

2ème sous-section : *(Physiologie)*

Professeur François MARCHAL – Professeur Bruno CHENUEL – Professeur Christian BEYAERT

3ème sous-section : *(Biologie Cellulaire)*

Professeur Ali DALLOUL

4ème sous-section : *(Nutrition)*

Professeur Olivier ZIEGLER – Professeur Didier QUILLIOT - Professeur Rosa-Maria RODRIGUEZ-GUEANT

45ème Section : MICROBIOLOGIE, MALADIES TRANSMISSIBLES ET HYGIÈNE

1ère sous-section : *(Bactériologie – virologie ; hygiène hospitalière)*

Professeur Alain LE FAOU - Professeur Alain LOZNIEWSKI

3ème sous-section : *(Maladies infectieuses ; maladies tropicales)*

Professeur Thierry MAY – Professeur Christian RABAUD

46ème Section : SANTÉ PUBLIQUE, ENVIRONNEMENT ET SOCIÉTÉ

1ère sous-section : *(Épidémiologie, économie de la santé et prévention)*

Professeur Philippe HARTEMANN – Professeur Serge BRIANÇON - Professeur Francis GUILLEMIN
Professeur Denis ZMIROU-NAVIER – Professeur François ALLA

2ème sous-section : *(Médecine et santé au travail)*

Professeur Christophe PARIS

3ème sous-section : *(Médecine légale et droit de la santé)*

Professeur Henry COUDANE

4ème sous-section : *(Biostatistiques, informatique médicale et technologies de communication)*

Professeur François KOHLER – Professeur Éliane ALBUISSON

47ème Section : CANCÉROLOGIE, GÉNÉTIQUE, HÉMATOLOGIE, IMMUNOLOGIE

1ère sous-section : *(Hématologie ; transfusion)*

Professeur Thomas LECOMPTE – Professeur Pierre BORDIGONI
Professeur Jean-François STOLTZ – Professeur Pierre FEUGIER

2ème sous-section : *(Cancérologie ; radiothérapie)*

Professeur François GUILLEMIN – Professeur Thierry CONROY
Professeur Didier PEIFFERT – Professeur Frédéric MARCHAL

3ème sous-section : *(Immunologie)*

Professeur Gilbert FAURE – Professeur Marie-Christine BENE

4ème sous-section : *(Génétique)*

Professeur Philippe JONVEAUX – Professeur Bruno LEHEUP

48ème Section : ANESTHÉSIOLOGIE, RÉANIMATION, MÉDECINE D'URGENCE, PHARMACOLOGIE ET THÉRAPEUTIQUE

1ère sous-section : *(Anesthésiologie et réanimation chirurgicale ; médecine d'urgence)*

Professeur Claude MEISTELMAN – Professeur Hervé BOUAZIZ
Professeur Paul-Michel MERTES – Professeur Gérard AUDIBERT – Professeur Thomas FUCHS-BUDER

2ème sous-section : *(Réanimation médicale ; médecine d'urgence)*

Professeur Alain GERARD - Professeur Pierre-Édouard BOLLAERT
Professeur Bruno LÉVY – Professeur Sébastien GIBOT

3ème sous-section : *(Pharmacologie fondamentale ; pharmacologie clinique ; addictologie)*

Professeur Patrick NETTER – Professeur Pierre GILLET

4ème sous-section : *(Thérapeutique ; médecine d'urgence ; addictologie)*

Professeur François PAILLE – Professeur Gérard GAY – Professeur Faiez ZANNAD - Professeur Patrick ROSSIGNOL

49ème Section : PATHOLOGIE NERVEUSE ET MUSCULAIRE, PATHOLOGIE MENTALE, HANDICAP et RÉÉDUCATION

1ère sous-section : ***(Neurologie)***

Professeur Gérard BARROCHE – Professeur Hervé VESPIGNANI
Professeur Xavier DUCROCQ – Professeur Marc DEBOUVERIE – Professeur Luc TAILLANDIER

2ème sous-section : ***(Neurochirurgie)***

Professeur Jean-Claude MARCHAL – Professeur Jean AUQUE – Professeur Olivier KLEIN
Professeur Thierry CIVIT

3ème sous-section : ***(Psychiatrie d'adultes ; addictologie)***

Professeur Jean-Pierre KAHN – Professeur Raymund SCHWAN

4ème sous-section : ***(Pédopsychiatrie ; addictologie)***

Professeur Daniel SIBERTIN-BLANC – Professeur Bernard KABUTH

5ème sous-section : ***(Médecine physique et de réadaptation)***

Professeur Jean PAYSANT

50ème Section : PATHOLOGIE OSTÉO-ARTICULAIRE, DERMATOLOGIE et CHIRURGIE PLASTIQUE

1ère sous-section : ***(Rhumatologie)***

Professeur Isabelle CHARY-VALCKENAERE – Professeur Damien LOEUILLE

2ème sous-section : ***(Chirurgie orthopédique et traumatologique)***

Professeur Daniel MOLE - Professeur Didier MAINARD
Professeur François SIRVEAUX – Professeur Laurent GALOIS

3ème sous-section : ***(Dermato-vénéréologie)***

Professeur Jean-Luc SCHMUTZ – Professeur Annick BARBAUD

4ème sous-section : ***(Chirurgie plastique, reconstructrice et esthétique ; brûlologie)***

Professeur François DAP – Professeur Gilles DAUTEL

51ème Section : PATHOLOGIE CARDIORESPIRATOIRE et VASCULAIRE

1ère sous-section : ***(Pneumologie ; addictologie)***

Professeur Yves MARTINET – Professeur Jean-François CHABOT – Professeur Ari CHAOUAT

2ème sous-section : ***(Cardiologie)***

Professeur Etienne ALIOT – Professeur Yves JUILLIERE – Professeur Nicolas SADOUL
Professeur Christian de CHILLOU

3ème sous-section : ***(Chirurgie thoracique et cardiovasculaire)***

Professeur Jean-Pierre VILLEMOT

4ème sous-section : ***(Chirurgie vasculaire ; médecine vasculaire)***

Professeur Denis WAHL – Professeur Sergueï MALIKOV

52ème Section : MALADIES DES APPAREILS DIGESTIF et URINAIRE

1ère sous-section : ***(Gastroentérologie ; hépatologie ; addictologie)***

Professeur Marc-André BIGARD - Professeur Jean-Pierre BRONOWICKI – Professeur Laurent PEYRIN-BIROULET

2ème sous-section : ***(Chirurgie digestive)***

3ème sous-section : ***(Néphrologie)***

Professeur Dominique HESTIN – Professeur Luc FRIMAT

4ème sous-section : ***(Urologie)***

Professeur Jacques HUBERT – Professeur Pascal ESCHWEGE

53ème Section : MÉDECINE INTERNE, GÉRIATRIE et CHIRURGIE GÉNÉRALE

1ère sous-section : ***(Médecine interne ; gériatrie et biologie du vieillissement ; médecine générale ; addictologie)***

Professeur Jean-Dominique DE KORWIN – Professeur Pierre KAMINSKY
Professeur Athanase BENETOS - Professeur Gisèle KANNY – Professeur Christine PERRET-GUILLAUME

2ème sous-section : ***(Chirurgie générale)***

Professeur Laurent BRESLER - Professeur Laurent BRUNAUD – Professeur Ahmet AYAV

54ème Section : DÉVELOPPEMENT ET PATHOLOGIE DE L'ENFANT, GYNÉCOLOGIE-OBSTÉTRIQUE, ENDOCRINOLOGIE ET REPRODUCTION

1ère sous-section : ***(Pédiatrie)***

Professeur P. MONIN - Professeur Jean-Michel HASCOET - Professeur Pascal CHASTAGNER
Professeur François FEILLET - Professeur Cyril SCHWEITZER – Professeur Emmanuel RAFFO

2ème sous-section : ***(Chirurgie infantile)***

Professeur Michel SCHMITT – Professeur Pierre JOURNEAU – Professeur Jean-Louis LEMELLE

3ème sous-section : ***(Gynécologie-obstétrique ; gynécologie médicale)***

Professeur Jean-Louis BOUTROY - Professeur Philippe JUDLIN – Professeur Patricia BARBARINO

4ème sous-section : ***(Endocrinologie, diabète et maladies métaboliques ; gynécologie médicale)***

Professeur Georges WERYHA – Professeur Marc KLEIN – Professeur Bruno GUERCI

55ème Section : PATHOLOGIE DE LA TÊTE ET DU COU
1ère sous-section : ***(Oto-rhino-laryngologie)***
Professeur Roger JANKOWSKI – Professeur Cécile PARIETTI-WINKLER
2ème sous-section : ***(Ophtalmologie)***
Professeur Jean-Luc GEORGE – Professeur Jean-Paul BERROD – Professeur Karine ANGIOI-DUPREZ
3ème sous-section : ***(Chirurgie maxillo-faciale et stomatologie)***
Professeur Jean-François CHASSAGNE – Professeur Etienne SIMON

==========

PROFESSEURS DES UNIVERSITÉS

64ème Section : BIOCHIMIE ET BIOLOGIE MOLÉCULAIRE
Professeur Sandrine BOSCHI-MULLER

PROFESSEURS DES UNIVERSITÉS DE MÉDECINE GÉNÉRALE

Professeur Jean-Marc BOIVIN

==========

MAÎTRES DE CONFÉRENCES DES UNIVERSITÉS - PRATICIENS HOSPITALIERS

42ème Section : MORPHOLOGIE ET MORPHOGENÈSE
1ère sous-section : ***(Anatomie)***
Docteur Bruno GRIGNON – Docteur Thierry HAUMONT – Docteur Manuela PEREZ
2ème sous-section : ***(Cytologie et histologie)***
Docteur Edouard BARRAT - Docteur Françoise TOUATI – Docteur Chantal KOHLER
3ème sous-section : ***(Anatomie et cytologie pathologiques)***
Docteur Aude BRESSENOT

43ème Section : BIOPHYSIQUE ET IMAGERIE MÉDICALE
1ère sous-section : ***(Biophysique et médecine nucléaire)***
Docteur Marie-Hélène LAURENS – Docteur Jean-Claude MAYER
Docteur Pierre THOUVENOT – Docteur Jean-Marie ESCANYE
2ème sous-section : (Radiologie et imagerie médicale)
Docteur Damien MANDRY

44ème Section : BIOCHIMIE, BIOLOGIE CELLULAIRE ET MOLÉCULAIRE, PHYSIOLOGIE ET NUTRITION
1ère sous-section : ***(Biochimie et biologie moléculaire)***
Docteur Jean STRACZEK – Docteur Sophie FREMONT
Docteur Isabelle GASTIN – Docteur Marc MERTEN – Docteur Catherine MALAPLATE-ARMAND
Docteur Shyue-Fang BATTAGLIA
3ème sous-section : ***(Biologie Cellulaire)***
Docteur Véronique DECOT-MAILLERET

45ème Section : MICROBIOLOGIE, MALADIES TRANSMISSIBLES ET HYGIÈNE
1ère sous-section : ***(Bactériologie – Virologie ; hygiène hospitalière)***
Docteur Francine MORY – Docteur Véronique VENARD – Docteur Hélène JEULIN
2ème sous-section : ***(Parasitologie et mycologie)***
Docteur Nelly CONTET-AUDONNEAU – Madame Marie MACHOUART

46ème Section : SANTÉ PUBLIQUE, ENVIRONNEMENT ET SOCIÉTÉ
1ère sous-section : ***(Epidémiologie, économie de la santé et prévention)***
Docteur Alexis HAUTEMANIÈRE – Docteur Frédérique CLAUDOT – Docteur Cédric BAUMANN
2ème sous-section ***(Médecine et Santé au Travail)***
Docteur Isabelle THAON
3ème sous-section ***(Médecine légale et droit de la santé)***
Docteur Laurent MARTRILLE
4ère sous-section : ***(Biostatistiques, informatique médicale et technologies de communication***
Docteur Nicolas JAY

47ème Section : CANCÉROLOGIE, GÉNÉTIQUE, HÉMATOLOGIE, IMMUNOLOGIE
2ème sous-section : ***(Cancérologie ; radiothérapie : cancérologie (type mixte : biologique)***
Docteur Lina BOLOTINE
3ème sous-section : ***(Immunologie)***
Docteur Marcelo DE CARVALHO BITTENCOURT
4ème sous-section : ***(Génétique)***
Docteur Christophe PHILIPPE – Docteur Céline BONNET

48ème Section : ANESTHÉSIOLOGIE, RÉANIMATION, MÉDECINE D'URGENCE, PHARMACOLOGIE ET THÉRAPEUTIQUE
3ème sous-section : ***(Pharmacologie fondamentale ; pharmacologie clinique)***
Docteur Françoise LAPICQUE – Docteur Marie-José ROYER-MORROT – Docteur Nicolas GAMBIER

50ème Section : RHUMATOLOGIE
1ère sous-section : ***(Rhumatologie)***
Docteur Anne-Christine RAT
3ème sous-section : ***(Dermato-vénéréologie)***
Docteur Anne-Claire BURSZTEJN

53ème Section : MÉDECINE INTERNE, GÉRIATRIE et CHIRURGIE GÉNÉRALE
1ère sous-section : ***(Médecine interne ; gériatrie et biologie du vieillissement ; médecine générale ; addictologie)***
Docteur Laure JOLY

54ème Section : DÉVELOPPEMENT ET PATHOLOGIE DE L'ENFANT, GYNÉCOLOGIE-OBSTÉTRIQUE, ENDOCRINOLOGIE ET REPRODUCTION
3ème sous-section :
Docteur Olivier MOREL
5ème sous-section : ***(Biologie et médecine du développement et de la reproduction ; gynécologie médicale)***
Docteur Jean-Louis CORDONNIER

==========

MAÎTRE DE CONFÉRENCE DES UNIVERSITÉS DE MÉDECINE GÉNÉRALE

Docteur Elisabeth STEYER

==========

MAÎTRES DE CONFÉRENCES

5ème section : SCIENCE ÉCONOMIE GÉNÉRALE
Monsieur Vincent LHUILLIER

40ème section : SCIENCES DU MÉDICAMENT
Monsieur Jean-François COLLIN

60ème section : MÉCANIQUE, GÉNIE MÉCANIQUE ET GÉNIE CIVILE
Monsieur Alain DURAND

61ème section : GÉNIE INFORMATIQUE, AUTOMATIQUE ET TRAITEMENT DU SIGNAL
Monsieur Jean REBSTOCK – Monsieur Walter BLONDEL

64ème section : BIOCHIMIE ET BIOLOGIE MOLÉCULAIRE
Mademoiselle Marie-Claire LANHERS – Monsieur Pascal REBOUL – Mr Nick RAMALANJAONA

65ème section : BIOLOGIE CELLULAIRE
Mademoiselle Françoise DREYFUSS – Monsieur Jean-Louis GELLY
Madame Ketsia HESS – Monsieur Hervé MEMBRE – Monsieur Christophe NEMOS - Madame Natalia DE ISLA
Madame Nathalie MERCIER

66ème section : PHYSIOLOGIE
Monsieur Nguyen TRAN

67ème section : BIOLOGIE DES POPULATIONS ET ÉCOLOGIE
Madame Nadine MUSSE

PROFESSEURS ASSOCIÉS

Médecine Générale
Professeur associé Francis RAPHAEL

MAÎTRES DE CONFÉRENCES ASSOCIÉS

Médecine Générale
Docteur Jean-Louis ADAM
Docteur Paolo DI PATRIZIO
Docteur Sophie SIEGRIST
Docteur Arnaud MASSON

========

PROFESSEURS ÉMÉRITES

Professeur Jean-Marie ANDRÉ - Professeur Daniel ANTHOINE - Professeur Pierre BEY – Professeur Patrick BOISSEL
Professeur Jean-Pierre DELAGOUTTE – Professeur Jean-Marie GILGENKRANTZ – Professeur Simone GILGENKRANTZ
Professeur Michèle KESSLER - Professeur Henri LAMBERT - Professeur Alain LARCAN
Professeur Denise MONERET-VAUTRIN – Professeur Pierre MONIN *(à c. 1.12.2011)* - Professeur Jean-Pierre NICOLAS
Professeur Luc PICARD - Professeur Michel PIERSON - Professeur Jacques POUREL – Professeur Jean-François STOLTZ
Professeur Michel STRICKER - Professeur Gilbert THIBAUT - Professeur Hubert UFFHOLTZ - Professeur Colette VIDAILHET
Professeur Michel VIDAILHET

========

DOCTEURS HONORIS CAUSA

Professeur Norman SHUMWAY (1972)
Université de Stanford, Californie (U.S.A)
Professeur Paul MICHIELSEN (1979)
Université Catholique, Louvain (Belgique)
Professeur Charles A. BERRY (1982)
Centre de Médecine Préventive, Houston (U.S.A)

Professeur Pierre-Marie GALETTI (1982)
Brown University, Providence (U.S.A)
Professeur Mamish Nisbet MUNRO (1982)
Massachusetts Institute of Technology (U.S.A)
Professeur Mildred T. STAHLMAN (1982)
Vanderbilt University, Nashville (U.S.A)

Harry J. BUNCKE (1989)
Université de Californie, San Francisco (U.S.A)
Professeur Daniel G. BICHET (2001)
Université de Montréal (Canada)
Professeur Brian BURCHELL (2007)
Université de Dundee (Royaume Uni)

Professeur Théodore H. SCHIEBLER (1989)
Institut d'Anatomie de Würtzburg (R.F.A)
Professeur Maria DELIVORIA-PAPADOPOULOS (1996)
Université de Pennsylvanie (U.S.A)
Professeur Mashaki KASHIWARA (1996)
Research Institute for Mathematical Sciences de Kyoto (JAPON)

Professeur Ralph GRÄSBECK (1996)
Université d'Helsinki (FINLANDE)
Professeur James STEICHEN (1997)
Université d'Indianapolis (U.S.A)
Professeur Duong Quang TRUNG (1997)
Centre Universitaire de Formation et de Perfectionnement des Professionnels de Santé d'Hô Chi Minh-Ville (VIÊTNAM)
Professeur Marc LEVENSTON (2005)
Institute of Technology, Atlanta (USA)

A NOTRE MAÎTRE ET PRESIDENT DE THESE

Monsieur le Professeur François PLENAT

PU-PH

Service de pathologie

CHU NANCY

Nous vous sommes profondément reconnaissant d'avoir accepté la présidence de cette thèse.

Nous avons été honoré de partager l'élaboration de ce travail avec vous.

Nous avons été touché par votre entière implication.

Veuillez trouver ici l'expression de notre profond respect et de notre gratitude.

A NOTRE MAÎTRE ET JUGE

Monsieur le Professeur Didier PEIFFERT

Chef de service universitaire de radiothérapie

CHU NANCY

Vous nous faites l'honneur de juger notre travail.

Veuillez trouver ici l'expression de nos sincères remerciements et de notre profond respect.

A NOTRE MAÎTRE ET JUGE

Monsieur le Docteur Thierry NGUYEN

PH

CHU Besançon

Nous vous remercions de l'honneur que vous nous faites en acceptant de juger notre travail.

Veuillez trouver ici l'expression de notre profonde gratitude.

A NOTRE JUGE

Monsieur le Docteur Olivier ADOTEVI

MCU-PH

CHU Besançon

Vous nous faites l'honneur de juger notre travail.

Veuillez trouver ici l'expression de nos sincères remerciements et de notre profond respect.

A NOTRE JUGE ET DIRECTEUR DE THESE

Monsieur le professeur Christophe BORG

PU-PH

Professeur en Oncologie médicale

CHU Besançon

Vous nous avez confié le sujet de cette thèse et en avez accepté la direction.

Votre passion, votre exemplarité et votre sympathie nous ont porté tout au long de ce travail.

Nous vous remercions chaleureusement de votre accueil, de votre disponibilité et de votre patience.

Veuillez trouver ici l’expression de notre respect et de notre vive reconnaissance.

A ma Tunisie natale où il fait bon vivre, mais où l'on doit rêver pour exister.

Merci à la France d'avoir accepté mon rêve de liberté.

Merci à ma mère qui a décidé de ma destinée dès que je suis né.

Merci à mon père qui m'a appris à viser la lune.

A Claire, mon épouse,

Tu m'as soutenu pendant ce travail comme à chaque étape de mes études de médecine.

Merci pour ta patience et ta tolérance.

Reçois ici l'expression de mon amour.

A ma Fiona, ma belle réussite, à mon petit Gauthier, mon bonheur quotidien.

A mes frères et sœurs qui me manquent en ce moment.

A Annie qui a toujours associé à son Bonjour : « Alors c'est pour quand ta thèse ?

A mes amis, tout particulièrement Béatrice, Christine et Alain.

A Monsieur le Professeur Jacques Pourel et Monsieur le Professeur Jean Luc George pour leur soutien dans les plus grands moments de découragement.

SERMENT

"Au moment d'être admis à exercer la médecine, je promets et je jure d'être fidèle aux lois de l'honneur et de la probité. Mon premier souci sera de rétablir, de préserver ou de promouvoir la santé dans tous ses éléments, physiques et mentaux, individuels et sociaux.
Je respecterai toutes les personnes, leur autonomie et leur volonté, sans aucune discrimination selon leur état ou leurs convictions. J'interviendrai pour les protéger si elles sont affaiblies, vulnérables ou menacées dans leur intégrité ou leur dignité. Même sous la contrainte, je ne ferai pas usage de mes connaissances contre les lois de l'humanité. J'informerai les patients des décisions envisagées, de leurs raisons et de leurs conséquences. Je ne tromperai jamais leur confiance et n'exploiterai pas le pouvoir hérité des circonstances pour forcer les consciences. Je donnerai mes soins à l'indigent et à quiconque me les demandera. Je ne me laisserai pas influencer par la soif du gain ou la recherche de la gloire.
Admis dans l'intimité des personnes, je tairai les secrets qui me sont confiés. Reçu à l'intérieur des maisons, je respecterai les secrets des foyers et ma conduite ne servira pas à corrompre les mœurs. Je ferai tout pour soulager les souffrances. Je ne prolongerai pas abusivement les agonies. Je ne provoquerai jamais la mort délibérément.
Je préserverai l'indépendance nécessaire à l'accomplissement de ma mission. Je n'entreprendrai rien qui dépasse mes compétences. Je les entretiendrai et les perfectionnerai pour assurer au mieux les services qui me seront demandés.
J'apporterai mon aide à mes confrères ainsi qu'à leurs familles dans l'adversité.
Que les hommes et mes confrères m'accordent leur estime si je suis fidèle à mes promesses ; que je sois déshonoré et méprisé si j'y manque".

SOMMAIRE

PREAMBULE ---------- 1

Première Partie :

A. HISTOIRE NATURELLE DE LA MALADIE ---------- 3

B. EPIDEMIOLOGIE ---------- 8

C. DESCRIPTION ---------- 9

D. MODE DIAGNOSTIC ---------- 13

1) ASPECT EN RADIOLOGIE ---------- 13

2) ASPECT EN ECHOGRAPHIE ---------- 13

3) ASPECT EN SCANNER ---------- 14

4) ASPECT EN IRM ---------- 17

5) ASPECT EN TEP-TDM AU 18 FDG ---------- 20

E. DIAGNOSTIC DIFFENTIEL ---------- 21

F. PROTOCOLE THERAPEUTIQUE/TRAITEMENT ---------- 22

1) ABSTENTION THERAPEUTIQUE ---------- 22

2) RESECTION CHIRURGICALE ---------- 22

3) TRANSPLANTATION HEPATIQUE ---------- 22

4) CHIMIOTHERAPIE ---------- 23

5) CHIMIOEMBOLISATION ---------- 23

6) LA STRATEGIE ANTIANGIOGENIQUE ---------- 24

G. PRONOSTIC/EVOLUTION DE LA MALADIE---------- 29

H. PRONOSTIC APRES TRANSPLANTATION HEPATIQUE ORTHOTOPIQUE ------ 30

BIBLIOGRAPHIE ---------- 31

Seconde Partie :

CHIMIOTHERAPIE METRONOMIQUE, ANGIOGENESE, IMMUNITE ---------- 35

1) *LES LYMPHOCYTES T REGULATEURS INHIBENT LES REPONSES IMMUNITAIRES ANTITUMORALES----------35*
2) *LE CYCLOPHOSPHAMIDE METRONOMIQUE PERMET LA DEPLETION DES LYMPHOCYTES T REGULATEURS ----------36*
3) *CHIMIOTHERAPIE METRONOMIQUE ET CANCER DE PROSTATE----------36*

BIBLIOGRAPHIE ---------- 38

Case-Report :

METRONOMIC CYCLOPHOSPHAMIDE: AN ALTERNATIVE TREATMENT FOR HEPATIC EPITHELIOID HEMANGIOENDOTHELIOMA---------- 41

1) *INTRODUCTION----------41*
2) *CASES REPORT ----------41*
3) *DISCUSSION----------42*

BIBLIOGRAPHY ---------- 45

PREAMBULE

La prise en charge des tumeurs rares s'effectue en dehors des référentiels scientifiques compte tenu de l'absence d'études randomisées validant les différentes modalités thérapeutiques. Ceci nécessite qu'un effort puisse être réalisé sur la compréhension de ces lésions, la classification nosologique et que la majorité des cas cliniques puissent être colligés et publiés pour améliorer le niveau d'expertise collective concernant ces tumeurs rares.

Ainsi, dans le cadre de ce manuscrit, nous proposons une description des connaissances relatives aux hémangioendothéliomes épithélioïdes. Dans une première partie, nous décrirons l'histoire naturelle de cette pathologie néoplasique rare. Dans une seconde partie, nous décrirons les modalités de prise en charge décrites dans la littérature.

L'équipe d'oncologie digestive du CHU de Besançon contribue au développement de stratégies de chimiothérapie basées sur l'administration métronomique des molécules cytotoxiques. Deux patients présentant un hémangioendothéliome épithélioïde ont été traités par cyclophosphamide à dose métronomique. Dans la dernière partie de notre thèse, nous décrirons l'intérêt potentiel de cette stratégie et présenterons un article rédigé sous forme de case-report qui sera prochainement soumis pour illustrer les résultats obtenus dans cette pathologie.

Première Partie

A - HISTOIRE NATURELLE DE LA MALADIE

Comme nous le rappelle l'étymologie grecque, un hémangiome désigne par ses préfixes héma- (sang) et angio- (vaisseau), et son suffixe –ome une tumeur à différenciation vasculaire a priori bénigne. Le terme d'hémangioendothéliome définit, lui, une tumeur dérivée des vaisseaux sanguins, caractérisée par de nombreuses cellules endothéliales proéminentes, apparaissant seules, en amas et comme revêtement intérieur des tubes et des canaux vasculaires, mais à faible potentiel malin ou intermédiaire. Le potentiel invasif de cette entité se situe entre les hémangiomes bénins et les angiosarcomes conventionnels. L'hémangioendothéliome appartient donc à la famille des sarcomes vasculaires de malignité intermédiaire. Cette famille de tumeurs vasculaires regroupe l'hémangioendothéliome épithélioïde, l'hémangioendothéliome rétiforme, l'angioendothéliome papillaire intravasculaire (tumeur de M. Dabska), l'hémangioendothéliome Kaposiforme, l'hémangioendothéliome polymorphe et l'hémangioendothéliome composite. Notre étude portera plus spécifiquement sur l'hémangioendothéliome épithélioïde, dont l'aspect pseudo-épithélial le classe en marge des sarcomes que nous venons de citer.

L'hémangioendothéliome épithélioïde est une entité histologique tumorale rare dont la littérature fait état dès 1975. Dail et Lebow décrivirent en effet cette année-là à l'Association américaine des pathologistes et bactériologistes 20 cas de néoplasmes du poumon, considérés alors comme une forme agressive de carcinome développé aux dépens des structures bronchiolo-alvéolaires et envahissant les vaisseaux sanguins adjacents : ils créèrent alors le terme de IVBAT (IntraVascular Bronchiolar and Alveolar Tumor) [1]; puis ce néoplasme a pu être rattaché aux tumeurs de la lignée endothéliale suite à l'avènement des immunomarquages avec une grande spécificité du CD 31 grâce à Corrin et son équipe qui, en 1979, utilisèrent les techniques immunohistochimiques [2] . En 1981, Weldon-Linne et al. confirmèrent cette découverte en utilisant le microscope électronique et l'appliquèrent à l'immunohistochimie ; les caractéristiques de l'immunohistochimie montrant la coloration diffuse du cytoplasme des cellules malignes avec l'antigène relié au facteur-VIII confirmèrent alors la lignée endothéliale des cellules de la tumeur [3] ; Weiss et Enzinger furent en 1982 [4] les premiers à proposer le nom **d'hémangioendothéliome épithélioïde** : cette tumeur endothéliale d'origine vasculaire, née la plupart du temps de veines moyennes ou larges, était en effet caractérisée par une cellule endothéliale « épithélioïde » ou « histiocytoïde » ; elle était composée de cellules endothéliales éosinophiles arrondies ou légèrement fusiformes- saillant dans l'espace vasculaire à la manière de « pierres de tombeau »- avec des noyaux arrondis et une

vacuolisation cytoplasmique proéminente . Ce type de tumeurs solides et l'aspect « épithélioïde » de l'endothélium entraînaient jusqu'alors une confusion fréquente de diagnostic avec un carcinome métastatique. Weiss et Enzinger purent alors distinguer l'EHE du carcinome, grâce à l'absence de pléomorphisme et d'activité mitotique dans la plupart des cas étudiés, et également grâce à la présence de canaux vasculaires focaux.

L'hémangioendothéliome épithélioïde est donc une tumeur rare mésenchymateuse [5] d'origine vasculaire et d'aspect épithélial, qui se développe, comme l'angiosarcome, à partir des cellules endothéliales constituant le sinusoïde hépatique ; mais l'aspect histologique de l'HEE est différent : **les cellules endothéliales malignes ressemblent en effet à des cellules épithéliales, d'où le terme « épithélioïde ».**

Weiss et Enzinger ont donc choisi, pour cette tumeur vasculaire de malignité incertaine ou intermédiaire, considérée comme néoplasme biologiquement « borderline », c'est-à-dire à la frontière de la tumeur bénigne et de la tumeur maligne, l'appellation d'hémangioendothéliome épithélioïde, qui remplaça à partir de ce moment celle de IVBAT.

L'étude de Weiss et Enzinger a recensé, auprès de l'Institut de Pathologie des Forces Armées, 41 cas de patients chez lesquels ce type de tumeurs était localisé dans les tissus mous. Aucune atteinte hépatique n'était alors rapportée. Le tableau ci-dessous fait apparaître les différentes localisations des hémangioendothéliomes épithélioïdes alors recensés :

TABLE 1./ *Tableau 1*

Anatomic Distribution of Epithelioid Hemangioendothelioma (41 cases)/ *Répartition anatomique de l'HEE (41 cas)*

Site/ *Localisation*		**No. of Patients/ *Nombre de patients***
Lower extremity	**(membre inférieur)**	14
Thigh, buttock	**(cuisse, fesse)**	7
Knee, lower leg	**(genou, jambe)**	4
Foot	**(pied)**	2
Unspecified	**(non spécifié)**	1
Upper extremity	**(membre supérieur)**	10
Shoulder, upper arm	**(épaule, bras**)	1
Elbow, lower arm	**(coude, avant-bras)**	3
Hand	**(main)**	4
Unspecified	**(non spécifié)**	2
Head and neck	**(tête et cou)**	5
Trunk	**(tronc)**	6
Penis	**(pénis)**	3
Mediastinum	**(médiastin)**	1
Unknown	**(inconnu)**	2
Total		**41**

Les 41 cas étudiés étaient le résultat de la consultation des échantillons soumis à l'Institut de Pathologie des Forces Armées entre les années 1950 et 1980; les 13 premiers cas étudiés l'ont été rétrospectivement, à la suite de l'examen de diverses tumeurs et pseudotumeurs vasculaires. Ces tumeurs étaient jusque-là diagnostiquées sous diverses appellations, à savoir angiosarcomes, carcinomes et hémangioendothéliomes. Les 28 autres cas ont été constatés, eux, prospectivement [4].

L'HEE se retrouve dans différentes localisations au niveau de l'organisme ; elle se développe habituellement dans les tissus mous et osseux, et plus rarement dans le foie et les poumons : cette thèse d'exercice vise à étudier plus spécifiquement l'HEE hépatique.

En effet, dès 1984 , Ishak et al. publiaient une étude sur 32 patients souffrant d'une atteinte hépatique primitive correspondant à une tumeur de malignité « intermédiaire », mais d'évolution imprévisible :

« On a rapporté les résultats cliniques, morphologiques et du suivi de 32 patients avec une tumeur du foie jusqu'ici très rare. L'étude incluait 20 femmes (62,5%) et 12 hommes (37,5%) entre 19 et 86 ans (moyenne 49,65 ans). Les tumeurs ont été découvertes fortuitement chez quatre patients (12,5%). Quatre autres patients (12,5%) avaient un ictère imputé aux tumeurs ; un autre patient éprouvait une défaillance du foie. Enfin, un patient se présentait avec une vive douleur à l'abdomen attribuée à l'hémopéritoine. Le reste des patients n'avaient pas de douleurs spécifiques. En résumé, les tumeurs étaient souvent multiples et envahissaient les deux lobes du foie. Elles étaient généralement blanches et fermes à dures. En microscopie, les cellules néoplasiques infiltraient les sinusoïdes et les veines intra-hépatiques de toutes tailles. Deux types de cellules tumorales étaient identifiés, dendritiques et épithélioïdes. Les cellules tumorales s'organisaient également en vaisseaux et synthétisaient le Facteur VIII. Neuf patients survécurent 5 ans ou plus : deux de ces patients étaient vivants 5 ans après l'apparition de la maladie, deux 9 ans après, un 12 ans après, et un 15 ans après; trois patients moururent respectivement 7 ans, 10 ans et 28 ans après le diagnostic initial. Cette tumeur vasculaire primitive a des caractéristiques distinctes qui permettent la différenciation avec un carcinome et un angiosarcome. Bien que le pronostic soit beaucoup plus favorable que pour l'angiosarcome, des métastases extra-hépatiques sont apparues chez neuf des patients dans cette série (28%). On note une association fréquente de ces lésions avec un stroma inflammatoire [6]. » .

C’est cette même équipe qui, quinze ans plus tard, en 1999, publiait la plus importante série d’HEE du foie (137 cas) et discutait de la place de la transplantation hépatique comme traitement [7] :

« Les auteurs ont analysé les caractéristiques clinico-pathologiques et immunohistochimiques de 137 patients avec EHE du foie dans le but d'identifier les caractéristiques qui pourraient prédire le comportement des tumeurs. Cet article représente la plus grande série rapportée d'une institution.

Les patients étaient âgés de 12 à 86 ans ; 84 (61%) étaient des femmes et 53 (39%) étaient des hommes. Ils présentaient des symptômes non spécifiques tels que des douleurs de l’hypochondre droit ou une perte de poids. Macroscopiquement, les tumeurs étaient pour la plupart multiples. Elles étaient généralement blanches, fermes à dures, et variaient de 0.2 à 14 cm. Histologiquement, les tumeurs étaient composées de cellules dendritiques et épithélioïdes qui contenaient souvent des vacuoles représentant des lumières intracellulaires. Le stroma était fibreux, avec des zones myxohyalines. Immunohistochimiquement, toutes les tumeurs étaient positives pour au moins un marqueur endothélial (facteur VIII lié à l'antigène [FVIII-Rag], CD34, et / ou CD31). Les modalités de traitement incluaient la résection hépatique ou la transplantation. Bien que le taux de métastases dans cette série ait été de 27%, le pronostic de l’HEE est considéré comme beaucoup plus favorable que celui des autres tumeurs malignes hépatiques. Vingt-six patients (43%) ont survécu 5 ans ou plus, 2 patients étaient en vie et en bonne santé au dernier suivi après respectivement 23 et 27 ans. Vingt-six des 60 patients (43%) sont décédés de leur maladie, dont un 28 ans après la découverte de sa tumeur. Dans une tentative pour prédire le comportement de la tumeur, plusieurs paramètres histologiques ont été évalués en utilisant une analyse univariée. Aucune corrélation significative n'a été observée avec les mitoses, l’infiltration de la capsule de Glisson, ou l’atypie nucléaire. Une cellularité élevée a été significativement corrélée avec un mauvais résultat clinique (p = 0,00012), tandis que l'association avec une nécrose tumorale était presque significative (P = 0,057).

La clé du diagnostic de l’HEE est la découverte de cellules contenant du FVIII-RAG. L'histologie de la tumeur, y compris le pléomorphisme nucléaire et l'index mitotique, n’est d'aucune utilité pour prédire les résultats cliniques. Le degré de cellularité est très probablement le paramètre le plus important pour prédire un pronostic dans l’HEE : 83% des HEE dont la cellularité est élevée ont une évolution défavorable contre 17% des cas lorsqu’elle est faible. D'autres études sont nécessaires pour identifier les facteurs responsables

de la dissociation apparente entre le comportement clinique et les caractéristiques biologiques de cette tumeur [7],[8]. »

B - EPIDEMIOLOGIE

L'incidence de l'HEE du foie est de <0.1 per 100,000 . Cette tumeur touche le plus souvent des adultes d'âge moyen (moyenne 41,7 ans, extrêmes 3-86 ans) [8], [9], avec une prédominance féminine (sex-ratio 2 :1 , environ 61% de femmes [7] ,[10]) .
La plupart des cas d'HEE sont survenus chez des sujets de race blanche, mais 11 cas ont été décrits chez des noirs américains, 10 chez des asiatiques et un cas chez un latino-américain.

Si l'on tient compte de la littérature écrite sur le sujet de 1984 à 2006, seuls 434 patients souffrant d'HEE avaient été recensés à travers le monde ; depuis la série décrite par Ishak en 1984 [6], 252 HEE primitifs du foie ont été décrits.

L'étiologie de l'hémangioendothéliome épithélioïde est à ce jour inconnue. Plusieurs facteurs de risque ont été incriminés, notamment la prise régulière d'oestroprogestatifs (mais elle n'expliquerait pas l'incidence de l'HEE chez l'enfant et chez l'homme) : l'effet trophique vasculaire des oestrogènes a entre autres été incriminé dans l'étiologie des angiosarcomes ainsi que dans celle de l'hémangioendothéliome épithélioïde par la découverte de récepteurs au 17 bêta-estradiol sur les cellules d'un hémangioendothéliome épithélioïde [4] . Les autres facteurs de risque seraient l'exposition au chlorure de vinyle et autres contaminants professionnels, un traumatisme antérieur du foie, une hépatite virale ou bien encore une vascularisation hépatique anormale [8]. On rapporte par exemple l'observation d'un hémangioendothéliome épithélioïde survenu chez un malade atteint d'hyperplasie nodulaire régénérative. Cette association suggère que des remaniements vasculaires hépatiques pourraient favoriser l'apparition d'un hémangioendothéliome épithélioïde hépatique [11]. On a aussi remarqué l'émergence d'un hémangioendothéliome épithélioïde cutané chez un patient traité par anti-TNF pour soigner une polyarthrite rhumatoïde, suggérant un rôle du système immunitaire pour prévenir l'apparition de ces cancers [12].

C - DESCRIPTION

La présentation clinique de l'hémangioendothéliome épithélioïde peut varier : macroscopiquement, on distingue deux formes, la forme nodulaire et la forme diffuse. La forme nodulaire unique s'observe chez 11% des patients et semble correspondre à un stade précoce de l'HEE : les aspects radiologiques sont peu spécifiques [7]. Il s'agit d'une tumeur unique, érythémateuse, parfois douloureuse, de croissance lente et le plus souvent de siège ubiquitaire. Les tumeurs sous-cutanées n'ont guère de particularités cliniques et sont plus volontiers localisées aux extrémités des membres. Les nodules sont le plus souvent multiples : ils prennent la forme d'une à quelques dizaines de papulonodules disséminés mesurant quelques millimètres de diamètre, de couleur rose ou rouge, à surface lisse ou kératosique ; ils tendent à fusionner au cours de l'évolution de la tumeur pour former des masses coalescentes et volumineuses qui occupent les deux lobes du foie dans 85 % des cas [7], [13].

En microscopie optique, les nodules ont un aspect morphologique caractéristique. Ils ont un développement centrifuge avec un centre paucicellulaire [*fig.*1] pouvant contenir de la nécrose et des calcifications, contrastant avec une zone périphérique plus riche en éléments cellulaires.

L'envahissement veineux est un signe constant et caractéristique. La dissémination des cellules tumorales se fait le long des sinusoïdes, détruisant progressivement l'architecture hépatique. Il n'y a jamais d'envahissement de la lumière artériolaire et des canaux biliaires.

Figure 1

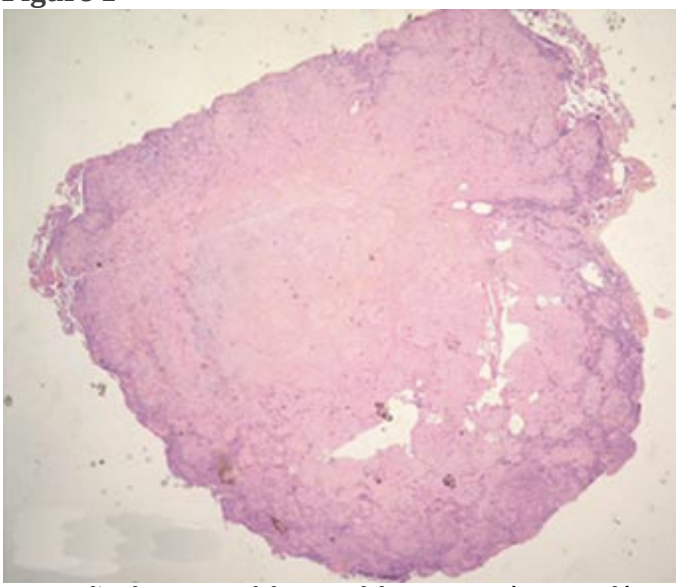

Tumeur d'architecture nodulaire. Nodules tumoraux à centre acléreux hypocellulaires (Hématoxyline-Phloxine – Safran, grossissement x 40).

Les cellules malignes sont de deux types. La majorité d'entre elles ont un aspect de cellules épithéliales : elles sont groupées en cordons ou pseudotubes et dites « épithélioïdes », polygonales ou ovoïdes . Les autres sont isolées, fusiformes ou étoilées, de type dendritique. Ces cellules possèdent un cytoplasme abondant et clair, ainsi que des vacuoles intracytoplasmiques qui peuvent contenir des globules rouges, ce qui témoigne d'une différenciation vasculaire incomplète.[*fig.*2] Ces vacuoles peuvent être assimilées à une lumière vasculaire primitive [13].

Figure 2

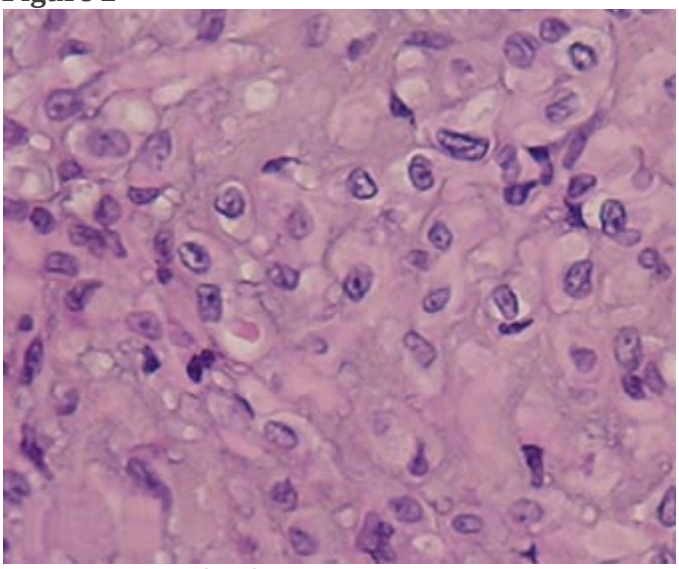

Cellules tumorales épithélioïdes comportant des vacuoles cytoplasmiques contenant parfois une hématie (Hématoxyline Phloxine – Safran, grossissement x 200).

Le degré des atypies nucléaires et l'index mitotique sont variables. Le stroma est souvent myxoïde et fibreux [*fig* 3], typiquement dépourvu d'infiltrat inflammatoire, et en particulier de polynucléaires éosinophiles. Dans le tissu sous-cutané, la tumeur naît de la paroi d'une veine de gros ou moyen calibre.

Figure 3

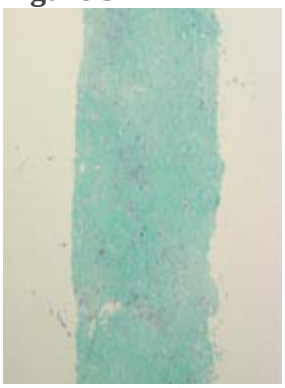

Important stroma fibreux contenant des cellules épithélioïdes.

Biologiquement, il n'existe pas de marqueur spécifique et les perturbations du bilan hépatique sont inconstantes au moment du diagnostic. On observe une élévation modérée de l'activité des phosphatases alcalines dans 75 % des cas, de la γGT dans 16 % des cas et des transaminases dans 10 % des cas. Les marqueurs tumoraux (alphafœtoprotéine, ACE et CA19-9) sont constamment absents dans le sérum [8].

L'étude immunohistochimique est indispensable : elle confirme la nature vasculaire de la tumeur qui exprime dans les échantillons du noyau de la biopsie les marqueurs endothéliaux tels que le facteur VIII RAG (*fig.*4), la vimentine, le CD 31 (CD=Cluster of differentiation) et parfois le CD 34 (*fig.*5), ainsi que l'Ulex Europaeus ; on note aussi une positivité importante de la protéine Fli-1 pour l'HEE [14]. Les marqueurs épithéliaux, eux, sont en principe négatifs.

Figure 4

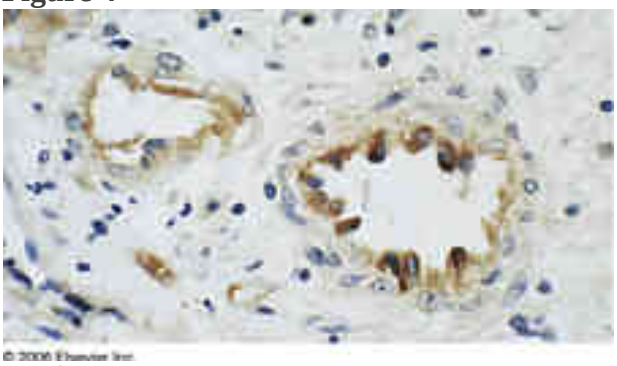

Antigène :
Hémangioendothéliome épithélioïde : analyse immunohistochimique basée sur l'analyse du FVIII.

Figure 5

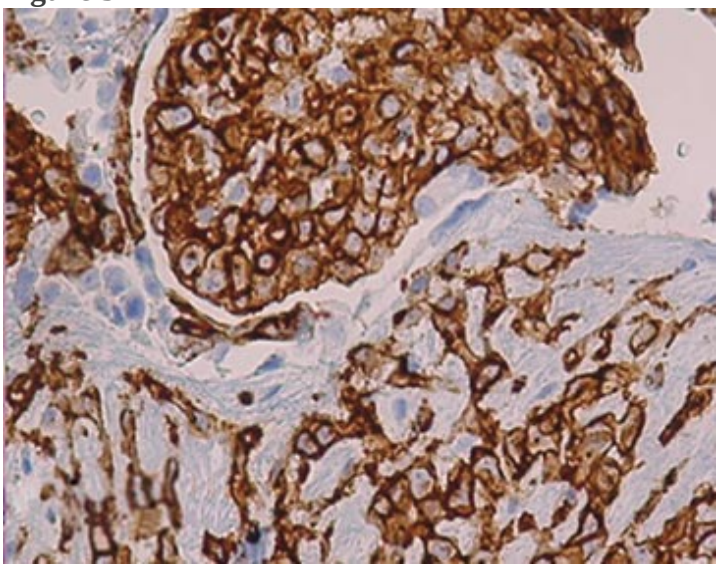

Marquage des cellules tumorales par l'anticorps anti CD34 (réalisé sur automate Ventana XT, grossissement × 200).

D - MODE DIAGNOSTIC

Les signes cliniques de l'hémangioendothéliome épithélioïde ne sont le plus souvent pas spécifiques : c'est pourquoi le diagnostic d'HEE est souvent fortuit.

En ce qui concerne l'HEE hépatique, elle constitue moins de 1% des tumeurs primitives du foie ; sa prévalence est sans doute supérieure à celle de l'angiosarcome, mais inférieure à celle du carcinome fibrolamellaire. Les patients présentent souvent des symptômes tels que des douleurs abdominales situées dans l'hypochondre droit ; l'état général est conservé, et un amaigrissement n'est constaté que dans 22% des cas. Le diagnostic est aussi quelquefois porté à l'occasion de signes plus sévères : insuffisance hépatique, hypertension portale, hémopéritoine, syndrome cave supérieur, syndrome de Budd-Chiari. L'examen abdominal peut mettre en évidence une masse épigastrique ferme et sensible ; on a relevé plusieurs cas d'hépatomégalie à l'examen clinique.

1) ASPECT EN RADIOLOGIE

L'aspect radiologique n'est pas univoque : il se traduit par une atteinte multinodulaire qui peut mimer des localisations secondaires. Il semble cependant que certains signes radiologiques soient évocateurs de l'HEE : on a pu noter des calcifications hépatiques multiples sur simple cliché radiologique sans préparation de l'abdomen . Une volumineuse tumeur hépatique calcifiée peu vascularisée doit également faire penser à un HEE.

2) ASPECT EN ECHOGRAPHIE

L'**échographie** est souvent l'examen réalisé en première intention : elle montre généralement une masse hépatique avec de nombreuses lésions d'échogénicité variable (*fig 6)*[15] ; l'échostructure des nodules peut être complexe et hétérogène. Certaines lésions apparaissent comme des nodules en œil de bœuf. Des calcifications centrales peuvent être présentes. Les nodules sont souvent hypoéchogènes homogènes ou en cocarde avec un centre hyperéchogène et un halo hypoéchogène. Les masses tumorales de grande taille sont souvent hypoéchogènes hétérogènes [7],[15],[17]. Mais il n'y a généralement pas de corrélation entre l'échogénicité et la taille des lésions [16].

Rarement décrits dans la littérature, les résultats du Doppler ont été trouvés normaux en regard des vaisseaux hépatiques.

Figure 6

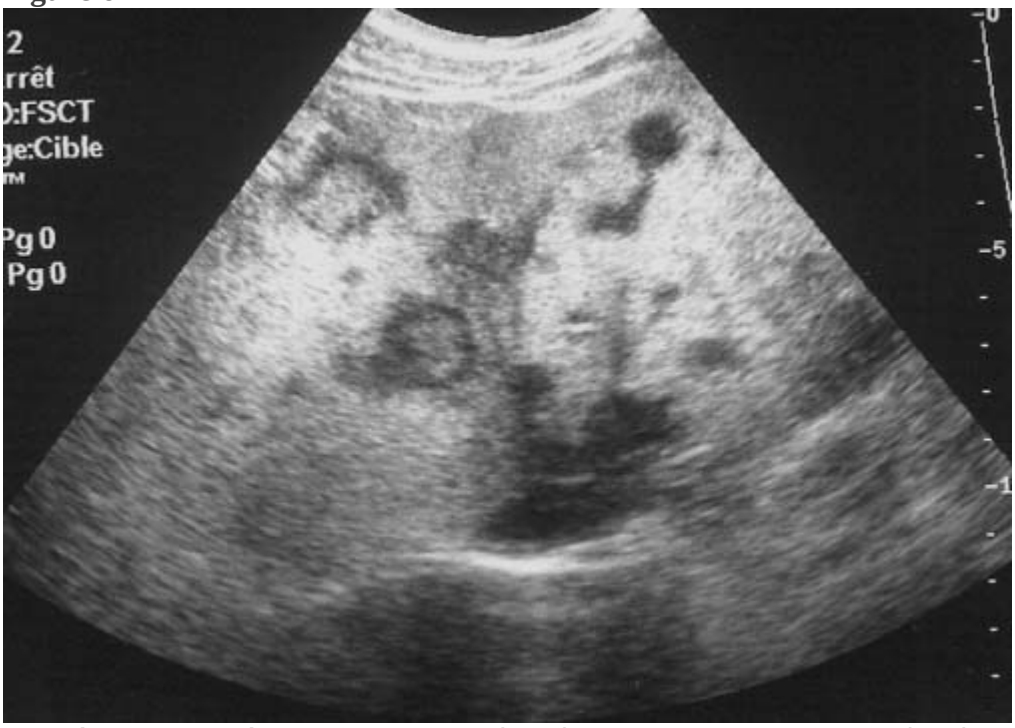

Coupe échographique récurrente passant par le dôme hépatique montrant des nodules hypoéchogènes homogènes et en cocarde.

L'échographie est ensuite complétée par un examen tomodensitométrique (scanner) ou une IRM du foie.

3) ASPECT EN SCANNER

La **tomodensitométrie (TDM) ou scanner** hépatique montre des lésions nodulaires spontanément hypodenses de 1 à 3 cm de diamètre pouvant atteindre les deux lobes hépatiques réalisant une atteinte multinodulaire diffuse . Plus de 75% des lésions sont périphériques, s'étendant à la capsule hépatique. Les calcifications sont présentes dans 20 % des cas environ . Comme les lésions tendent à devenir isodenses après injection, leur extension peut être plus facile à déterminer sur les coupes sans injection. Après injection, le rehaussement est souvent périphérique en couronne continue, dès le temps artériel et persistant au temps portal, réalisant un aspect en cocarde caractéristique de localisations secondaires hypovascularisées. Parfois, il existe sur les coupes tardives un aspect en cible multicentrique en rapport avec la présence d'un fin halo hypodense en dehors du

rehaussement périphérique, correspondant sur le plan histologique à une couronne parenchymateuse avasculaire. Les lésions peuvent avoir une cinétique centripète au temps portal voire un remplissage tardif. Plus rarement, le rehaussement est central, débutant au temps portal. La présence de veines hépatiques ou portes arrivant au centre ou à la périphérie des lésions serait à l'origine d'une image en « sucette », évocatrice du diagnostic [18]. Ce signe, décrit sous le nom de « Lollipop sign » par les Anglo-Saxons, est la combinaison de 2 éléments : la tumeur hypodense bien délimitée formant le bonbon de la sucette et la veine histologiquement occlue (par les cellules néoplasiques) formant le bâton de la sucette. La veine doit s'effiler progressivement jusqu'à la périphérie de la lésion. Les vaisseaux qui traversent la lésion ou qui sont refoulés, ainsi que les veines collatérales ne sont pas inclus dans ce signe de la sucette .

L'HEE peut s'associer à un trouble de la perfusion péri-tumorale en rapport avec une invasion vasculaire [19]. La forme diffuse correspond à un stade plus avancé de la maladie en rapport avec la confluence des nodules se traduisant par des masses de contours polycycliques. La richesse en stroma fibreux peut être responsable d'une rétraction capsulaire fortement évocatrice mais non spécifique car cet aspect peut se rencontrer dans un très grand nombre de tumeurs, même bénignes. Cette rétraction capsulaire adjacente aux lésions est vue dans moins de 25% des cas. (*fig* 7, 8, 9, 10)

Figure 7

Coupe axiale TDM sans injection : masse hypodense, partiellement calcifiée, aux contours polycycliques avec une rétraction capsulaire en regard.

Figure 8

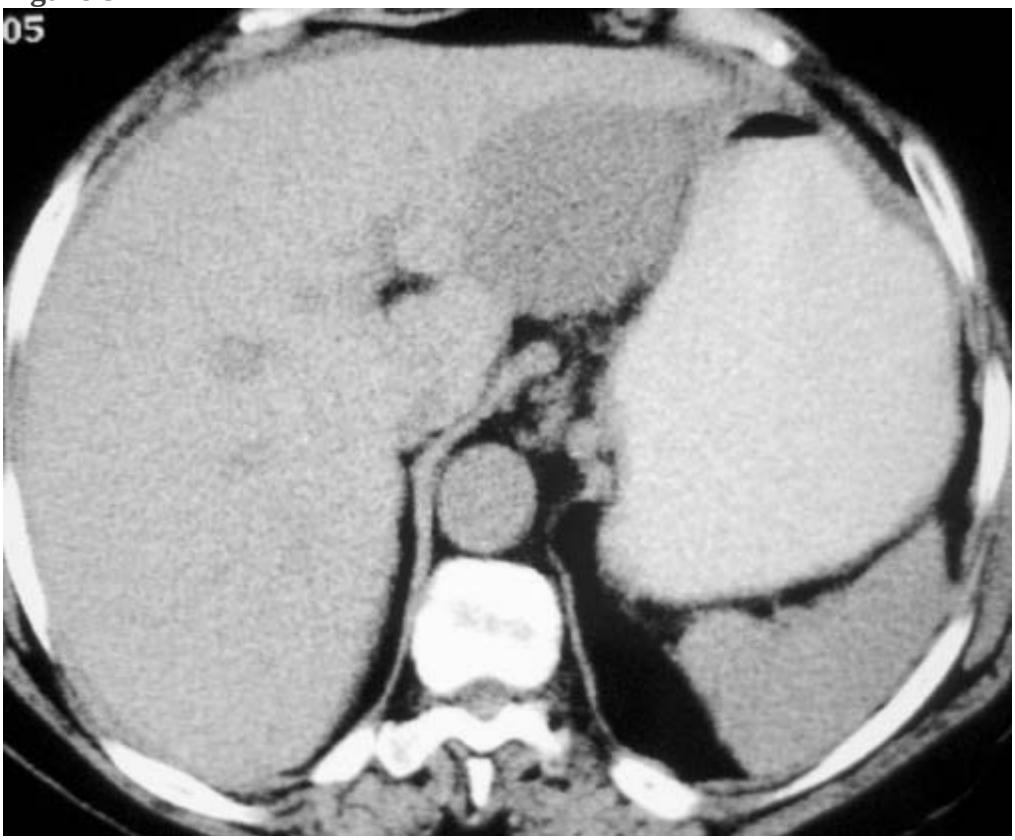

Coupe axiale TDM sans injection : masse sous-capsulaire hypodense et bien limitée du segment II.

Figure 9

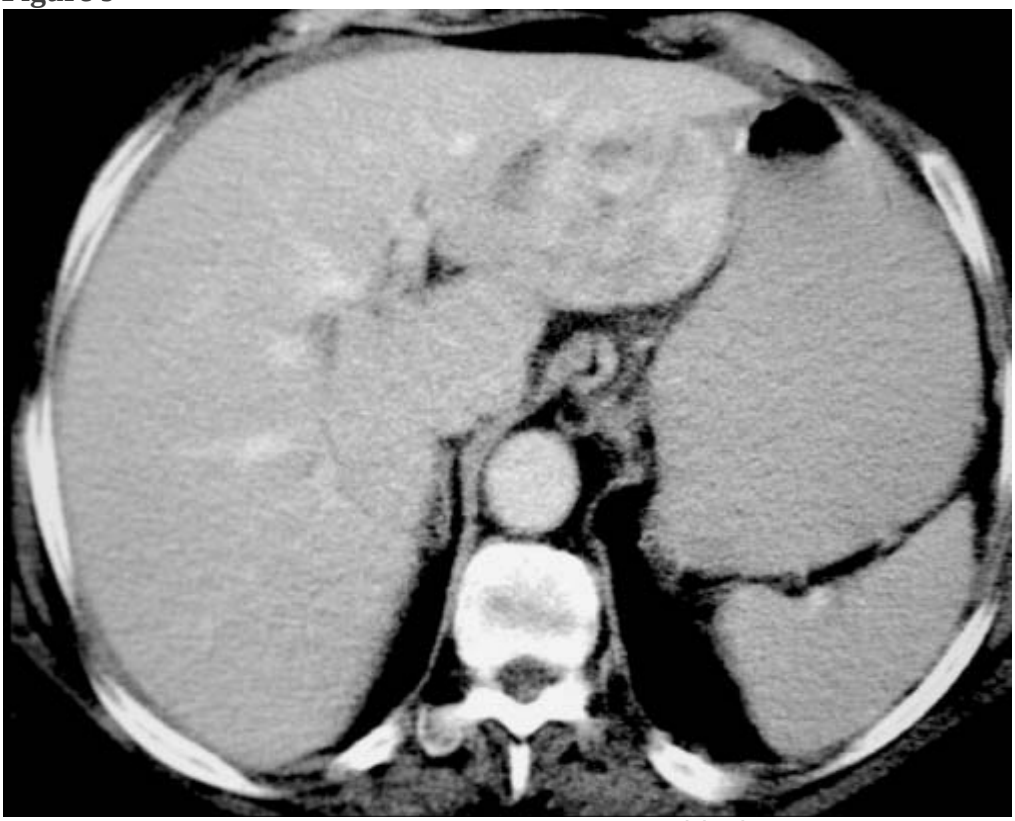

Coupe axiale TDM avec injection au temps portal : rehaussement hétérogène.

Figure 10

Coupe axiale TDM avec injection au temps tardif :homogénéisation du rehaussement.

4) ASPECT EN IRM

L'IRM reste l'examen radiologique le plus performant pour mettre en évidence la fibrose lésionnelle périphérique se traduisant par une prise de contraste tardive et rétentionnelle [20] ; elle permet aussi de retrouver d'autres signes radiologiques évocateurs du diagnostic anatomopathologique comme la rétraction capsulaire, la possible présence de calcifications au sein des lésions et l'alternance atrophie du foie tumoral et hypertrophie du foie non tumoral. L'IRM montre une lésion constituée de multiples nodules confluents en hyposignal T1, présentant sur les séquences pondérées en T2 un aspect en « cocarde » (ou « cible ») avec, de la périphérie vers le centre, un anneau en hypersignal, un anneau en hyposignal et un centre en hypersignal : les zones centrales en hyposignal peuvent correspondre à des zones d'hémorragie, de nécrose, de coagulation ou de calcification, alors que les zones périphériques en hypersignal peuvent correspondre à du tissu conjonctif oedématié ou à de la tumeur viable . Certaines lésions peuvent avoir une couronne plus périphérique en hypersignal T1 et en franc hyposignal T2, correspondant à des petits vaisseaux thrombosés.

On note aussi après injection de gadolinium que le parenchyme hépatique sain se rehausse plus que les lésions tumorales. L'administration de produit de contraste superparamagnétique

délimite mieux les lésions tumorales en supprimant le signal du foie normal. Mais la distinction entre foie sain et foie tumoral est difficile sur toutes les séquences. Sur les acquisitions tardives, les nodules deviennent isodenses. Parfois, on retrouve un vaisseau porte ou hépatique venant au contact de la lésion, caractéristique du fameux « signe de la sucette » précédemment décrit [18]. *(fig. 11, 12, 13,14)*.

Figure 11

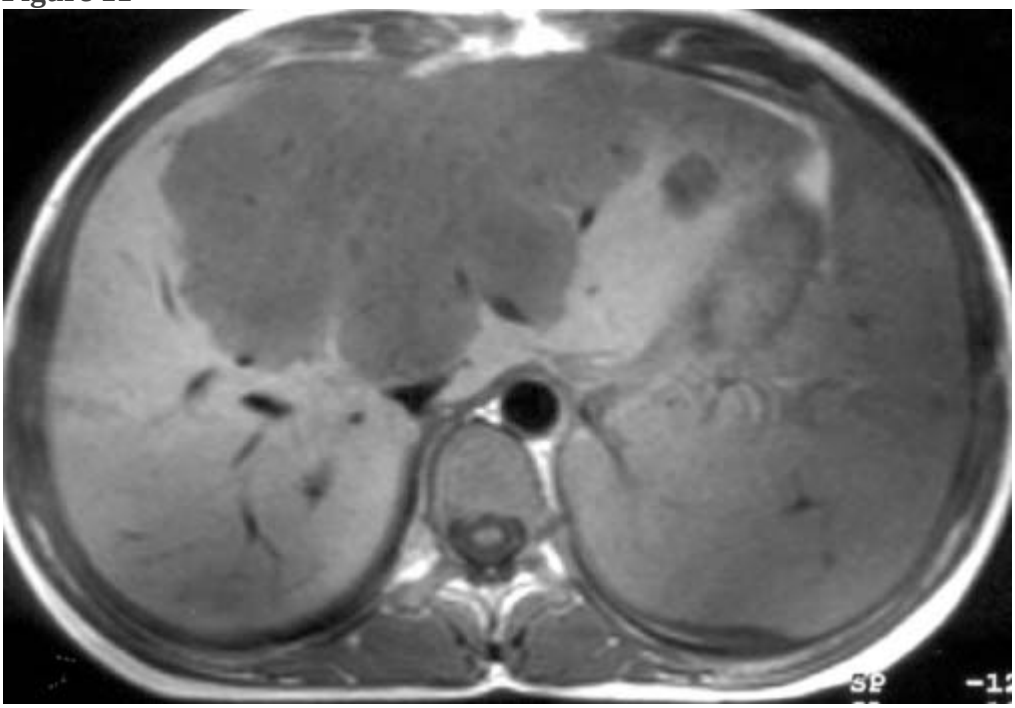

Séquence IRM pondérée T1 dans le plan axial : masse aux contours polycycliques en hyposignal. Nodule lobaire gauche en hyposignal.

Figure 12

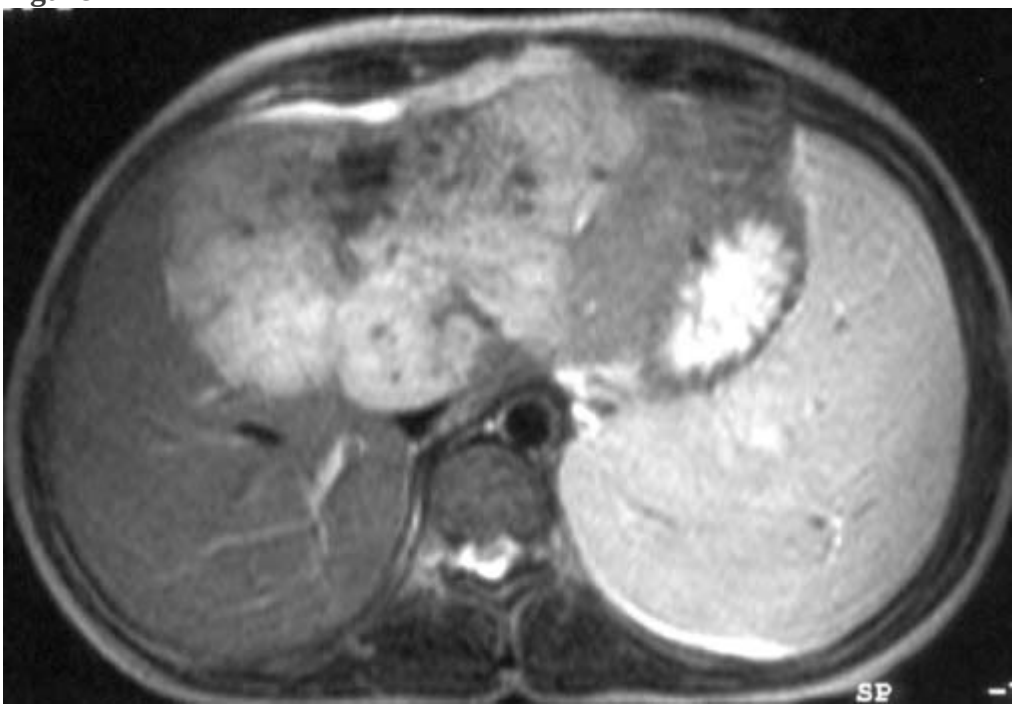

Séquence IRM pondérée T2 dans le plan axial : aspect en hypersignal de la masse tumorale.

Figure 13

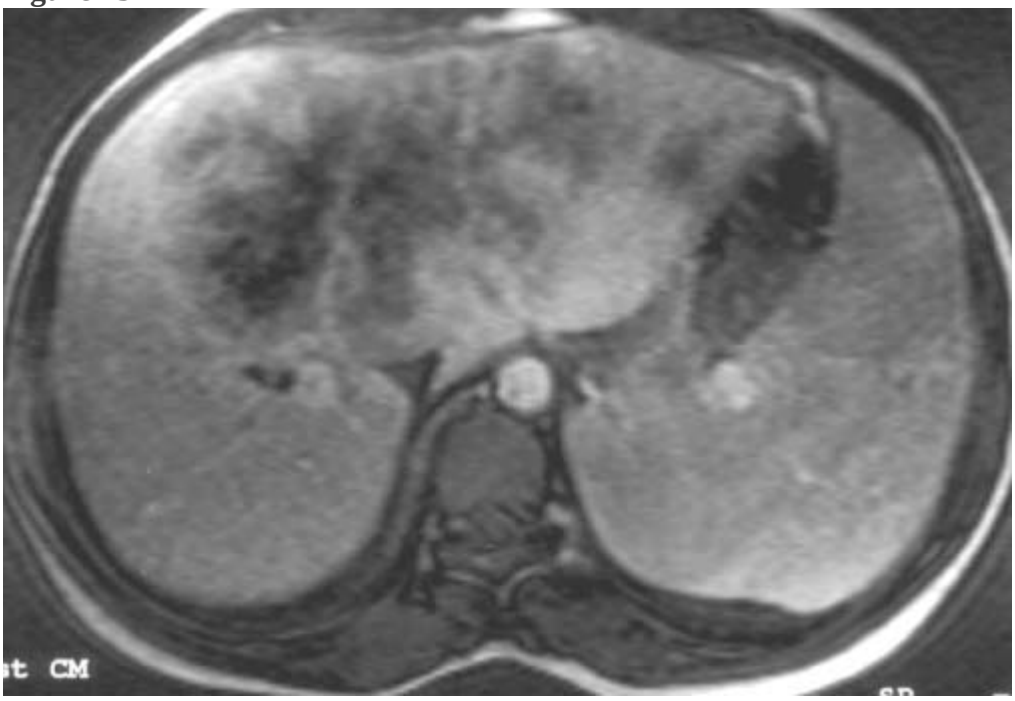

Séquence IRM pondérée T1 après injection de gadolinium dans le plan axial au temps portal.

Figure 14

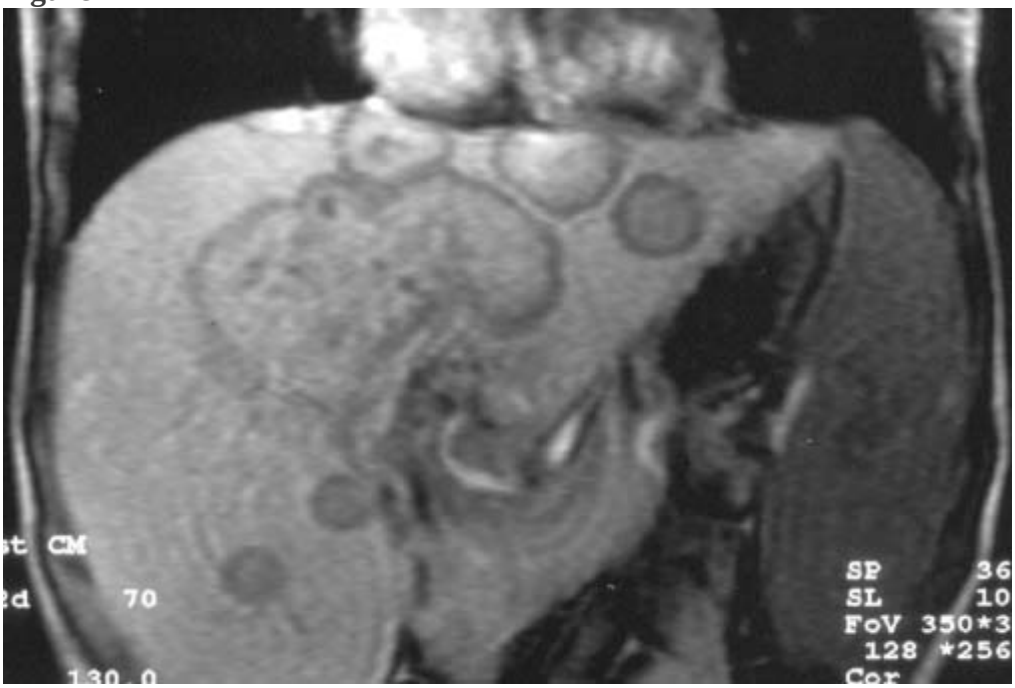

Séquence IRM pondérée T1 après injection de gadolinium dans le plan coronal au temps tardif : remplissage tardif des lésions avec un aspect en cible multicentrique et un halo périphérique hypointense.

5) ASPECT EN TEP-TDM AU 18 FDG

L'aspect de l'hémangioendothéliome épithélioïde dans sa forme hépatique en TEP-TDM au 18FDG n'a été rapporté que dans deux observations. Cette tumeur rare apparaissant hypermétabolique, la TEP permet de détecter d'éventuelles autres lésions à distance grâce à son exploration du corps entier [16].

E - DIAGNOSTIC DIFFERENTIEL

Le diagnostic anatomo-pathologique s'avère souvent difficile : cliniquement, selon la topographie et le nombre des lésions observées, on peut évoquer une maladie de Kaposi, une hyperplasie angiolymphoïde, des granulomes pyogéniques ou une angiomatose bacillaire.
C'est en général le marquage immunohistochimique qui permet de confirmer l'hypothèse diagnostique. Mais le diagnostic histologique est difficile et dans 75% des cas [7], erroné d'emblée, en raison des similitudes histologiques existantes avec un hémangiome, un angiosarcome, voire un cholangiocarcinome. Le diagnostic différentiel n'est donc pas évident. Histologiquement, la métastase cutanée d'un carcinome ou d'un mélanome peut être facilement éliminée par le phénotype immunohistochimique ; il est plus difficile d'écarter un angiosarcome, dont il existe une variété épithélioïde, mais les cellules tumorales sont très atypiques et l'activité mitotique importante ; dans certains cas, il peut être très difficile de distinguer l'hémangioendothéliome épithélioïde d'un sarcome épithélioïde : c'est l'immunohistochimie qui, en règle, permettra de trancher. Il peut exister aussi une confusion avec un Schwannome malin épithélioïde , ou un mésothéliome malin dans sa forme épithéliale. S'il persiste un doute diagnostique, la microscopie électronique permettra de visualiser une membrane basale autour des cellules tumorales, des corps de Weibel- Palade ainsi que des vésicules membranaires de pinocytose.

La distinction entre HEE et autres proliférations vasculaires épithélioïdes peut donc être difficile, à la fois cliniquement et histologiquement.

Une des particularités de l'HEE est son caractère plurifocal, et l'on s'interroge toujours pour savoir, dans le cas de localisations multiples et notamment cutanéoviscérales, s'il s'agit d'une maladie métastatique ou d'une tumeur multifocale d'emblée.

Le bilan d'extension, dirigé vers la recherche d'une atteinte pulmonaire (scanner thoracique), hépatique (échographie et/ou scanner abdominal) et osseuse (radiographies du squelette), permet parfois de constater, dès le diagnostic, l'existence d'une maladie disséminée.

F - PROTOCOLE THERAPEUTIQUE/TRAITEMENT

Dans le cas de l'HEE hépatique, le choix du traitement est donc discuté au cas par cas, depuis la simple surveillance clinico-radiologique, en passant par la résection hépatique, jusqu'à l'éventuelle transplantation.

1) ABSTENTION THERAPEUTIQUE

Certains patients atteints d'HEE hépatique ne reçoivent aucun traitement spécifique ; la survie de ces patients, même quelquefois porteurs de métastases, est possible sans traitement curatif , et estimée à 30 % à 5 ans ; elle peut atteindre 28 ans après le diagnostic.

2) RESECTION CHIRURGICALE

Dans les rares cas où la tumeur est unique, la résection chirurgicale simple est préconisée, même si l'on constate que les récidives après résection sont très agressives ; dans les formes disséminées, la chirurgie radicale étant évidemment impossible, la transplantation hépatique est alors indiquée.

3) TRANSPLANTATION HEPATIQUE

La transplantation hépatique prolonge souvent la survie, même lorsqu'on est en présence de métastases extra-hépatiques : le taux de survie est en effet de 70% à dix ans, comme le montre un rapport récent concernant 59 patients inscrits au Registre Européen des Transplantations du Foie. En l'absence de possibilité de greffe hépatique, pour les cas typiques de formes diffuses, la chimiothérapie est indiquée.

4) CHIMIOTHERAPIE

On rapporte le cas d'une jeune fille de 19 ans admise aux urgences en juin 2005 pour de violentes douleurs au thorax, un engourdissement des membres inférieurs et des difficultés à marcher. Le CT a montré une énorme tumeur que le T4 avait complètement détruite avec la pression médullaire. La jeune fille a subi une résection chirurgicale qui a enlevé plus de 70% de la tumeur, avec décompression de la moëlle et stabilisation de la colonne. Après rémission complète, un examen radiologique complet a montré de nombreuses métastases dans les os, au poumon et au foie, ces dernières se développant dans plus de 75% du foie avec des nodules lourdement vascularisés. Les recherches histologiques et immunohistochimiques ont conclu à une HEE (forte expression du CD 34, CD31, Facteur VIII RAG et de la Vimentine).

La patiente a commencé en août 2005 une chimiothérapie identique à celle proposée pour un angiosarcome : 3 fois par semaine du paclitaxel à 65mg/m2, avec une semaine de pause, et 40 mg/m2 de lipossomal doxorubicin chaque mois. Après le 3è cycle, elle n'avait pas de symptôme, et le CT révélait une réponse partielle avec 50% de réduction des métastsaes pulmonaires et hépatiques ; elle a poursuivi le même traitement chimiothérapique jusqu'en juin 2006 quand elle a commencé une radiothérapie de la colonne thoracique et a commencé à prendre de l'acide zoledronique une fois par mois. Depuis elle a été sous surveillance et est maintenant en très bonne santé, elle a repris une vie normale. Un CT effectué en décembre 2007 a montré des images stables.

Ce rapport de cas montre donc que la chimiothérapie est une voie de traitement, et que les nouveaux médicaments antiangiogéniques sont une alternative pour traiter cette maladie agressive [21].

5) CHIMIOEMBOLISATION

Voici une revue rétrospective de 25 patients traités pour HEE hépatique entre 1976 et 2007 ; ont été examinées les modalités de traitement, la survie globale, les complications et les caractéristiques clinicopathologiques.

Sur les 25 patients traités pour HEE hépatique, 17 ont subi une transplantation hépatique, 4 une chimioembolisation artérielle par transcatheter (TACE), 2 une résection, et 2 une TACE suivie d'une transplantation. 12 patients étaient des hommes (48%) ; l'âge moyen au moment du diagnostic était de 38 ans (de 9 mois à 72 ans). La moyenne de la survie globale était de

167 mois, (95% d'Intervalle de Confiance [CI] -123-212) avec 172 mois (124-220) dans le groupe transplanté, contre 83 mois (54-112) dans le groupe traité par TACE . Les deux patients traités par résection restent en vie respectivement 19 et 71 mois après l'intervention. Les deux patients traités avec TACE suivie d'une transplantation sont décédés respectivement 13 et 113 mois après. Les patients atteints d'HEE extra-hépatique traités par TACE étaient en meilleure santé que ceux traités par chirurgie (moyenne de survie 83 mois [95% CI :54,2-11,8] contre 38,8 mois [23.7-53.8] ; P=12).

La transplantation hépatique a donc été utilisée pour des patients avec une maladie locale avancée tandis que la TACE est la première modalité pour des patients présentant une forme disséminée ou certaines pathologies contre-indiquent la transplantation hépatique[22].

6) LA STRATEGIE ANTIANGIOGENIQUE

Le traitement chimiothérapique se montrait jusqu'à ce jour peu efficace, mais les découvertes de ces dix dernières années sur le rôle du VEGF dans le développement de la maladie, puis sur les anti-VEGF et sur les inhibiteurs des récepteurs de VEGF laissent entrevoir des possibilités thérapeutiques nouvelles.

Le Vascular Endothelial Growth Factor (VEGF) est un facteur de croissance spécifique de la survie et de la croissance d'un réseau vasculaire. C'est un facteur essentiel de l'angiogenèse, notamment par le mode de régulation de son expression qui met en cause la teneur en oxygène des tissus. Dès que le tissu se trouve en condition d'hypoxie, comme c'est le cas à la suite d'une blessure, l'expression de VEGF est augmentée. Le VEGF va stimuler la survie et la croissance des cellules endothéliales pour reconstituer un réseau vasculaire.

L'angiogenèse tumorale est un processus complexe faisant intervenir deux types tissulaires, la tumeur et le réseau vasculaire, qui interagissent pour former des néovaisseaux. Le processus est initié par les cellules tumorales elles-mêmes. Les cellules endothéliales vasculaires sont les principaux acteurs de ce mécanisme mais les autres composants des vaisseaux tels que les péricytes, ou la matrice extracellulaire interviennent également.

Le déroulement de l'angiogenèse tumorale peut être divisé en quatre étapes, chacune faisant intervenir des acteurs cellulaires et moléculaires spécifiques (Fig.15).

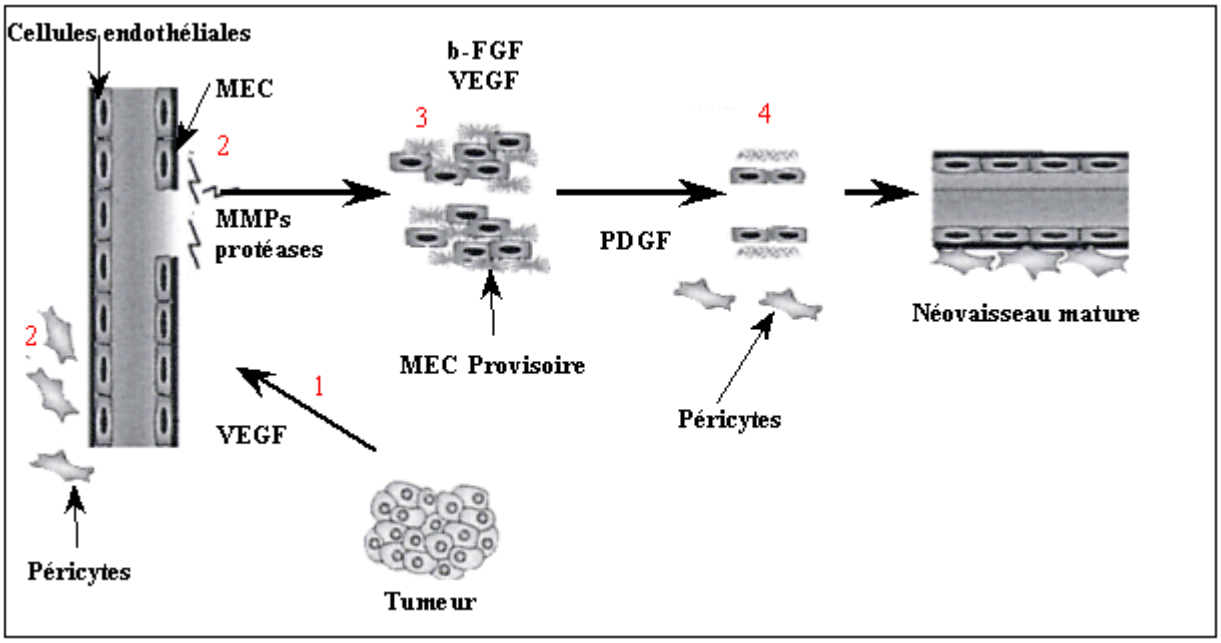

Figure 15 : Déroulement de l'angiogenèse tumorale. (D'après Kalluri, 2003).

- **1 :** Activation des cellules endothéliales par le VEGF sécrété par les cellules tumorales
- **2 :** Détachement des péricytes et dégradation de la membrane basale
- **3 :** Prolifération et migration des cellules endothéliales vers la tumeur
- **4 :** Formation du néovaisseau, recrutement des composants de la paroi vasculaire par les cellules endothéliales

Du fait de la forte dépendance de la tumeur vis-à-vis de l'angiogenèse, cette dernière est rapidement apparue comme une cible thérapeutique satisfaisante pour le traitement de cancers. Par rapport aux thérapeutiques classiques, notamment la chimiothérapie, la thérapie antiangiogénique offre l'avantage de ne pas entraîner la mise en place d'un mécanisme de résistance des cellules cibles vis-à-vis de la thérapie. En effet, la potentialité des cellules cancéreuses à échapper aux traitements cytotoxiques résulte principalement de leur instabilité génique qui conduit à la sélection de cellules tumorales réfractaires à la chimiothérapie. Les cellules endothéliales, elles, ne sont pas soumises à de telles mutations génétiques et ne développent pas en principe de résistance vis-à-vis des agents thérapeutiques.

De plus en plus d'inhibiteurs de l'angiogenèse sont identifiés et évalués, qu'il s'agisse d'agents pharmacologiques, tels que le néomastat, le batimastat ou la thalidomide, ou d'inhibiteurs endogènes, parmi lesquels l'angiostatine, l'endostatine et la thrombospondine

sont les plus connus (D'Amato *et al.*, 1994 ; Boehm *et al.*, 1997). Tous ces agents visent à bloquer soit la prolifération des cellules endothéliales soit leur migration.

De par le rôle clé joué par le VEGF au cours de l'angiogenèse tumorale, l'inhibition de ce facteur de croissance est apparue comme une cible prometteuse pour la thérapie antiangiogénique. Parmi les agents développés des inhibiteurs de la transduction du signal, tels que le SU5416, ou des anticorps dirigés contre le récepteur du VEGF (VEGF-R2) sont en développement (Ferrara *et al.*, 2003). Ces composés, appliqués *in vivo* sur différents modèles de tumeurs murines (mélanome, carcinome du colon, cancer du sein) peuvent ralentir la progression métastatique (Wang *et al.*, 1998 ; Kong et Crystal, 1998)

Ferrara et son équipe ont été les premiers à montrer que les anticorps anti-VEGF ralentissaient la croissance tumorale sur des modèles de rhabdomyosarcome et de glioblastome développé par des souris nude (Kim *et al.*, 1993). Les formes humaines de ces anticorps sont actuellement dans les phases II d'essais cliniques pour le traitement du lymphome, du cancer rénal métastatique (Cancer.gov, juillet 2003).

Ces dernières années plusieurs molécules endogènes exerçant une activité antiproliférative spécifique des cellules endothéliales ont été découvertes. Parmi ces molécules, dont le mécanisme d'action n'est pas complètement élucidé, se trouvent la thrombospondine-1 le « platelet factor-4 » (PF4), l'angiostatine, l'endostatine, la restine (O'Reilly *et al.*, 1994a ; O'Reilly *et al.*, 1997 ; Ramchandran *et al.*, 1999). Ces protéines ont, dès leur mise en évidence, été évaluées sur des tumeurs animales et ont montré une efficacité à ralentir voire inhiber la croissance tumorale et inhiber le développement métastatique, et ce sur des modèles tumoraux variés allant du mélanome au carcinome pulmonaire de Lewis (Kobler *et al.*, 1995 ; O'Reilly et al., 1997). La Figure 16 regroupe quelques inhibiteurs de la prolifération des cellules endothéliales ainsi que leur cible cellulaire ou moléculaire.

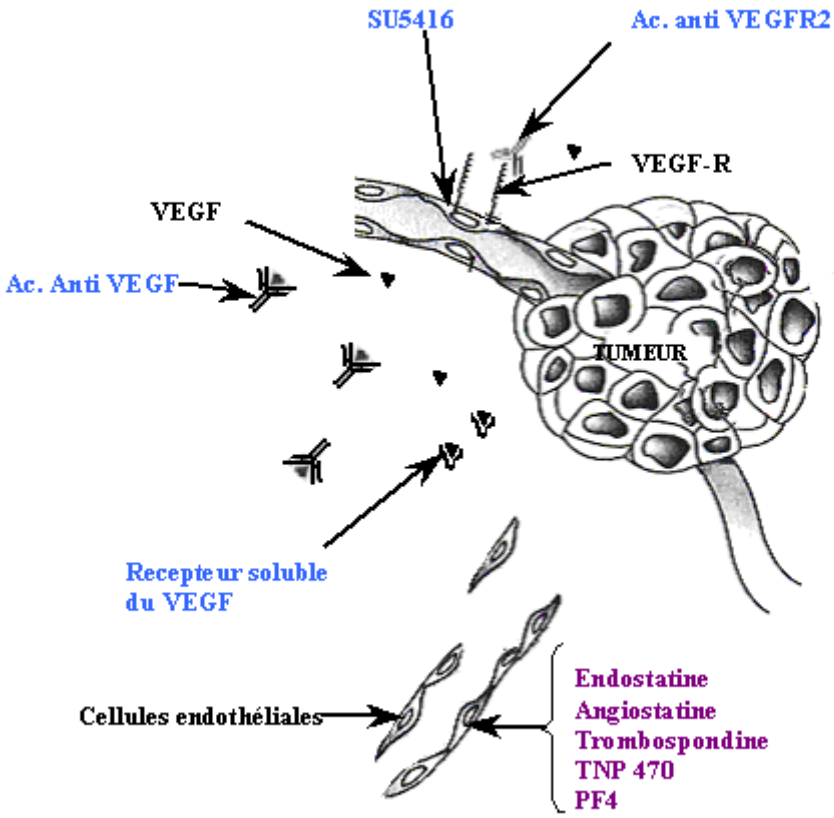

Figure 16 : Principaux agents inhibiteurs de la prolifération des cellules endothéliales (d'après Klagsbrun et Moses, 1999).

Les inhibiteurs des facteurs pro-angiogéniques sont signalés en bleu. Certains préviennent la liaison du VEGF à son récepteur (anticorps anti-VEGF ou anti-VEGF-R2, récepteur soluble du VEGF) d'autres comme le SU5416 inhibent la voie de signalisation activée par le VEGF. Les agents inhibant directement la prolifération des cellules endothéliales sont en mauve.

La migration des cellules endothéliales peut être inhibée de deux façons (Figure 17) : en empêchant la dégradation de la MEC ou l'adhésion des cellules endothéliales aux composants de la MEC.

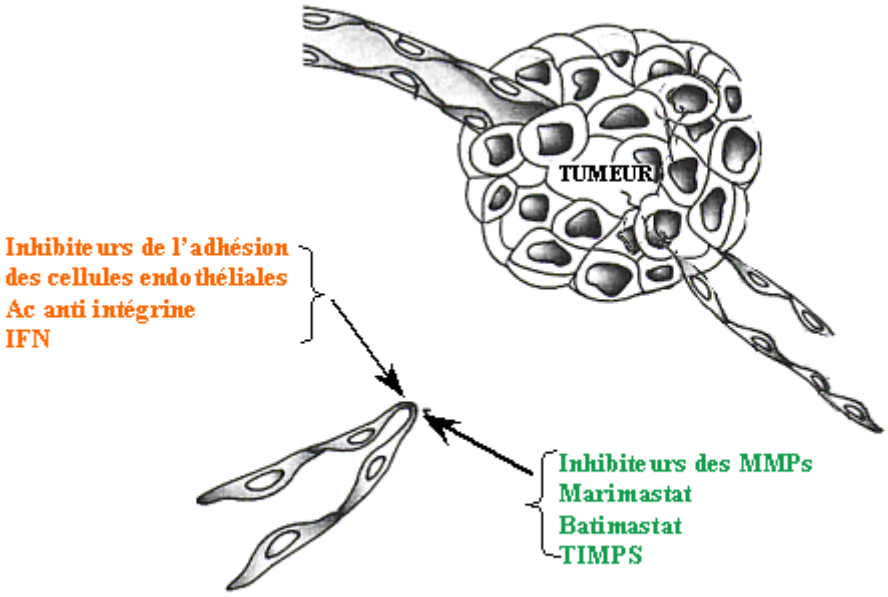

Figure 17 : Cibles moléculaires et principaux agents inhibiteurs de la migration des cellules endothéliales. (D'après Klagsbrun et Moses, 1999).

Les inhibiteurs de la dégradation de la MEC sont signalés en vert. En orange sont indiqués les agents prévenant l'adhésion des cellules endothéliales à la MEC provisoire. Ces agents ciblent des protéines exprimées par les cellules endothéliales.

Par ailleurs, l'administration d'Interpheron alpha, comme celle de thalidomide, de doxorubicine, de mitomycine, de 5-fluorouracil et de vincristine semble présenter un intérêt limité pour l'EHE.

Pour conclure, malgré diverses observations rétrospectives encourageantes, il n'y a pas à l'heure actuelle de consensus concernant le traitement de l'HEE, vu la rareté et l'évolution très variable de cette pathologie. De surcroît, de la localisation de la maladie dépend une thérapie appropriée.

G - PRONOSTIC/EVOLUTION DE LA MALADIE

Le comportement évolutif des HEE est difficile à évaluer. Le pronostic de la maladie est variable, mais, dans l'HEE hépatique, il est considéré comme bien plus favorable que celui des autres tumeurs malignes hépatiques, malgré un taux de métastases (essentiellement pulmonaires et osseuses) qui peut atteindre 27% au moment du diagnostic. Il semble généralement que ce pronostic dépende du site initial de développement de la tumeur ; quoi qu'il en soit, l'HEE est une tumeur à croissance lente et de malignité atténuée, et son évolution est imprévisible.

Les formes viscérales sont plus agressives, et pour les localisations hépatiques certains préconisent une transplantation. Pour les tumeurs des tissus mous S. Weiss et collaborateurs rapportent des récidives locales dans 13 % des cas et des métastases ganglionnaires, pulmonaires, hépatiques ou osseuses, dans 31 % des cas. La mortalité est, dans cette série, de 13 %.

La présence d'atypies cellulaires, d'un contingent à cellules fusiformes, de foyers solides nettement angiosarcomateux, d'une activité mitotique supérieure à 2 mitoses pour 10 champs au fort grossissement (x400) ou de nécrose, serait corrélée avec une évolution plus agressive (87).

Par ailleurs, il semble que les atteintes multifocales d'emblée ont une évolution un peu plus bénigne. Les critères histologiques habituellement considérés comme de mauvais pronostics ne semblent pas applicables à l'HEE. Le taux de mortalité des patients atteints d'HEE se situe à 13 % pour les HEE des tissus mous, à 35 % pour les HEE hépatiques et à 65 % pour les HEE pulmonaires.

H - PRONOSTIC APRES TRANSPLANTATION HEPATIQUE ORTHOTOPIQUE (THO)

La survie des patients atteints d'HEE du foie varie beaucoup d'un cas à l'autre. Certains patients vivent plusieurs dizaines d'années avec des métastases et sans traitement, alors que d'autres décèdent en quelques mois en dépit d'un traitement [2]. La survie des cas recensés dans la littérature à 1, 3 et 5 ans est respectivement de 64, 38 et 25 %. Elle ne semble pas améliorée par les traitements du type chimiothérapie, chimio-embolisation, radiothérapie et exérèse chirurgicale limitée [2], [5], [7]. L'analyse de la survie de 167 cas d'HEE en fonction du traitement reçu révèle un plus grand pourcentage de sujets vivant chez les malades traités par THO que chez les malades ayant reçu un autre traitement. Ce résultat doit être interprété avec prudence, car les cas les plus graves n'ont peut-être pas été proposés pour une transplantation et les échecs de cette dernière n'ont peut-être pas tous été publiés. À notre connaissance, une THO a été réalisée chez 50 patients atteints d'un HEE hépatique primitif multifocal dont 15 avaient des métastases avant l'intervention. Ces métastases siégeaient le plus souvent dans le poumon (10/15) et le mésentère (4/15).

Parmi les 45 sujets transplantés dont les données sont exploitables, 11 (24 %) sont décédés de leur maladie à 43 mois en moyenne (extrêmes : 16-180) après la THO, et 34 (76 %) sont vivants à 44 mois (extrêmes : 3-126) ; parmi ces 34 malades vivants, 14 avaient des métastases (parmi lesquels 12 des 15 patients ayant des métastases avant la THO). L'existence de métastases ne semble donc pas influencer la survie des malades transplantés. Dans l'étude de Madariaga *et al.* [8] reprenant 16 THO, le seul facteur de mauvais pronostic semblait être l'envahissement hilaire ; l'envahissement vasculaire ou ganglionnaire, présent chez 56 % de ces patients, ne modifiait pas la fréquence de survenue des récidives. Dans l'étude de Makhlouf *et al.* [7], le degré de cellularité de la tumeur est le seul facteur histologique qui semble avoir une valeur pronostique statistiquement significative : 84 % des HEE dont la cellularité était élevée avaient une évolution défavorable contre 17 % des cas lorsqu'elle était faible. Les récidives se font préférentiellement au niveau du poumon, du foie et des os, dans des délais de 4 à 168 mois [8]. Penn [8] a rapporté en 1991 un taux de récidive après THO de 33 % chez 21 HEE du foie, avec 82 % de survie à 2 ans et 43 % à 5 ans. Par comparaison, pour le même auteur, le taux de survie des carcinomes hépato-cellulaires après THO est de 30 et 17 %, à 2 et 5 ans respectivement [8], [23].

BIBLIOGRAPHIE

[1] Dail DH, Liebow AA, Gmelich JT, Friedman PJ, Miyai K, Myer W, Patterson SD, Hammar SP. Intravascular, bronchiolar and alveolar tumor of the lung (IVBAT): an analysis of twenty cases of a peculiar sclerosing endothelial tumor. *Cancer* 51 : 452-64, 1983

[2] Corrin, B, Manners B, Millard, M, et al. Histogenesis of the so-called "intravascular bronchioloalveolar tumour." *J Pathol ;128,163*-167, 1979

[3] Weldon-Linne, CM, Victor, TA, Christ, ML, et al. Angiogenic nature of the "intravascular bronchioloalveolar tumor" of the lung: an electron microscopic study. *Arch Pathol Lab Med ;105,174*-179, 1981

[4] Weiss S.W., Enzinger F.M.. Epithelioid hemangioendothelioma : a vascular tumor often mistaken for a carcinoma. *Cancer* 50 : 970-981, 1982

[5] Classification OMS (2004)

[6] Ishak K.G., Sesterhenn A.I., Goodman Z.D., Rabin L., Stromeger F.W. Epithelioid hemangioendothelioma of the liver : a clinicopathologic and follow up study of 32 cases. *Human Pathol* 15 : 839-852, 1984

[7] Makhlouf H.R., Ishak K.G., Goodman Z.D. Epithelioid hemangioendothelioma of the liver: a clinicopathologic study of 137 cases. Cancer 85 (3) : 562-582, 1999

[8] HEE du foie et transplantation hépatique,

Médecine thérapeutique. Volume 8, Numéro 6, 339-42, Novembre - Décembre 2002, Articles spéciaux

Bernard Faulques, Evelyne Ancelin-Malbreuil, Christophe Duvoux, Jeanne Tran Van Nieu, Élie-Serge Zafrani, Daniel Cherqui, Daniel Dhumeaux, Service d'hépato-gastroentérologie, Centre hospitalier Sud-Réunion, BP 350, 97410 Saint-Pierre

[9] Benign and Malignant Vascular Tumors of the Liver in Adults: Hepatic Epithelioid Hemangioendothelioma ; Semin Liver Dis. 2008;28(3):302-314. © 2008 Thieme Medical Publishers. Epub 2008 Sep 23.Bioulac-Sage P, Laumonier H, Laurent C, Blanc JF, Balabaud C.Department of Pathology, Hôpital Pellegrin, CHU Bordeaux, France.

[10] Verma SK, Mitchell DG, Bergin D. Case-report: MRI diagnosis of multifocal epithelioid hemangioendothelioma of the liver. Indian J Radiol Imaging 18:239-41, 2008

[11] Georgia Malamut [1], Gabriel Perlemuter [1], Catherine Buffet [1], Pierre Bedossa [2], Jean-Paul Joly [3], Magali Colombat [4], Viseth Kuoch [5], Gilles Pelletier [1]

Doi : GCB-12-2001-25-12-0399-8320-101019-ART9

Hémangioendothéliome épithélioïde associé à une hyperplasie nodulaire régénérative

Gastroentérologie Clinique et Biologique Vol 25, N° 12 - pp. 1105-1107, décembre 2001

[12] Hémangioendothéliome épithélioïde malin sous anti TNF (à propos d'un cas)

Larbre JP, Reuter N, Kimeh A, Thomas L, Llorca G. Service de rhumatologie Groupement hospitalier Sud, 69310 Pierre-Bénite.Service de dermatologie, Groupement hospitalier Sud, 69310 Pierre Bénite.

[13] Medix- cours de pneumologie/ anatomopathologie des cancers bronchopulmonaires-classement des tumeurs

[14**]** Ryan Gill, Richard J. O'Donnell, Andrew Horvai Utility of Immunohistochemistry for Endothelial Markers in Distinguishing Epithelioid Hemangioendothelioma From Carcinoma Metastatic to Bone. Archives of Pathology & Laboratory Medicine: Vol. 133, No. 6, pp. 967-972. June 2009

[15] Lyburn ID, Torreggiani WC, Harris AC, et al. Hepatic epithelioid hemangioendothelioma: sonographic, CT, and MR imaging appearances. AJR Am J Roentgenol 180:1359-64, 2003

[16] Nguyen BD. Epithelioid hemangioendothelioma of the liver with F-18 FDG PET imaging. Clin Nucl Med 29:828-30, 2004

[17] Miller WJ, Dodd GD 3rd, Federle MP, Baron RL. Epithelioid hemangioendothelioma of the liver: imaging findings with pathologic correlation. AJR Am J Roentgenol 159:53-7, 1992

[18] Alomari AI. The lollipop sign: a new cross-sectional sign of hepatic epithelioid hemangioendothelioma. Eur J Radiol 59:460-4, 2006

[19] Van Beers B, Roche A, Mathieu D, Menu Y, et al. Epithelioid hemangioendothelioma of the liver: MR and CT findings. J Comput Assist Tomogr 16:420-4, 1992

[20] Lin E, Agoff N. Transient hepatic attenuation difference on computed tomography associated

with hepatic epithelioid hemangioendothelioma. Eur J Radiol Extra 66:e91-3, 2008

[21] E. J. Buarque. *J Clin Oncol* 26 (May 20 suppl; abstr 21519)

This abstract will not be presented at the 2008 ASCO Annual Meeting but has been published in conjunction with the meeting. 2008

[22] Cardinal J, de Vera ME, Marsh JW, Steel JL, Geller DA, Fontes P, Nalesnik M, Gamblin TC. Thomas E. Starzl Transplantation Institute, University of Pittsburgh, Pittsburgh, Pennsylvania, USA.Treatment of hepatic epithelioid hemangioendothelioma: a single-institution experience with 25 cases. Arch Surg. 144(11):1035-9.O Nov 2009

[23] Penn I. Hepatic transplantation for primary and metastatic cancers of the liver. Surgery 110 : 726-735, 1991

Seconde Partie

Chimiothérapie métronomique, angiogénèse, immunité

Chimiothérapie métronomique, angiogénèse, immunité :

L'implication majeure de l'**angiogénèse** dans la croissance tumorale et les métastases ont amené à redéfinir la chimiothérapie et de nouveaux protocoles ont vu le jour. La chimiothérapie métronomique, qui vise à empêcher l'angiogénèse tumorale, est basée sur l'administration plus fréquente et à faible dose de médicaments par rapport à la chimiothérapie conventionnelle [15 ; 16]. Le potentiel de la chimiothérapie métronomique a été démontré dans plusieurs modèles animaux et son efficacité a été confirmée en clinique [16].

Au cours des 5 dernières années, plusieurs essais cliniques ont étudié l'efficacité et la toxicité de la **chimiothérapie métronomique** dans une variété de cancers humains [17] . Ces modalités thérapeutiques ont déjà été évaluées dans des protocoles cliniques (cancer de la prostate, cancer du rein, mélanome, cancer de l'ovaire) en utilisant le cyclophosphamide, le méthotrexate, le témozolomide [18]. Bien qu'il existe des variabilités dans les résultats, ces études ont clairement montré que cette stratégie thérapeutique représente une alternative intéressante, soit comme traitement de première intention ou traitement d'entretien [18]. Ainsi, l'administration de chimiothérapie selon des conditions métronomiques est bien tolérée, peut coûteuse et associée à une efficacité thérapeutique.

En plus de l'effet anti-angiogénique l'efficacité de la chimiothérapie métronomique repose sur d'autres mécanismes d'action potentiels tels que la restauration de la **réponse immunitaire anticancéreuse** et l'induction de dormance tumorale [18]. Ces données ouvrent des perspectives pour de nouvelles associations thérapeutiques soit avec des inhibiteurs de l'angiogénèse, soit avec l'immunothérapie.

1) LES LYMPHOCYTES T REGULATEURS INHIBENT LES REPONSES IMMUNITAIRES ANTITUMORALES.

De nombreux travaux indiquent un rôle clé du système immunitaire dans le développement et le contrôle des cancers. L'échappement des tumeurs à l'immuno-surveillance est proposé comme l'une des sept caractéristiques majeures des cellules tumorales [19]. Les processus tumoraux sont fréquemment associés à la génération de lymphocytes T dits régulateurs (LTreg). Ils représentent 1 à 5% des lymphocytes T CD4+ circulants et participent au maintien de la tolérance. Les LTreg expriment le marqueur CD25+ (chaîne α du récepteur de l'IL-2) et le facteur de transcription Foxp3 qui permet leur caractérisation [20 ; 21]. Ils

produisent des molécules inhibitrices telles que TGF-β, IL-10 et CTLA4 qui ont un effet suppresseur sur les effecteurs antitumoraux [21]. Une augmentation de LTreg a été souvent rapportée chez des patients atteints de cancers et leur présence peut être associée à un mauvais pronostic [22]. Dans le cancer du rein, une augmentation de LTreg a été observée et l'importance de l'infiltrat LTreg était corrélée à un mauvais pronostic [23 ; 24]. De plus, des études ont démontré que la déplétion des LTreg ou la suppression de leur fonction permettait de restaurer des réponses immunes antitumorales [25-27]. Les LTreg constituent de ce fait un mécanisme d'échappement de la tumeur au système immunitaire.

2) LE CYCLOPHOSPHAMIDE METRONOMIQUE PERMET LA DEPLETION DES LTREG :

Plusieurs travaux chez la souris ont montré que le cyclophosphamide permettait la déplétion des LTreg et favorisait les réponses immunitaires anti-tumorales [28]. Par la suite, Lutsiak ME et al ont montré que le cyclophosphamide avait également la capacité de bloquer les fonctions suppressives des LTreg avec les mêmes conséquences sur la réponse immunitaire [29]. Chez l'homme, Ghiringhelli et al., ont montré chez des patients porteurs de cancers mététastatiques, la capacité du **cyclophosphamide métronomique** à dépléter spécifiquement les LTreg et à inhiber leur fonction immunosuppressive [30]. Des résultats similaires ont été rapportés dans une cohorte de patientes porteuses de cancer du sein, traitées par une association Letrezole plus cyclophosphamide métronomique [19 ; 31]. L'ensemble de ces données indique que la déplétion des LTreg permet de restituer une immunité antitumorale qui participe à l'efficacité de la chimiothérapie métronomique.

3) CHIMIOTHERAPIE METRONOMIQUE ET CANCER DE PROSTATE :

La chimiothérapie avec cyclophosphamide métronomique a déjà fait l'objet de **plusieurs études** rétrospectives ou prospectives de phase II dans le cancer de prostate résistant à la castration. Les taux de réponse sur le PSA oscillent entre 30 % et 40 %. Les patients pouvaient avoir été traités au préalable par docetaxel.

Auteur	Traitement	Nombre patients	Diminution PSA (% patients)	Survie globale	Toxicité clinique gr 3-4	Toxicité biologique gr 3-4
Fontana [32]	Cyclophosphamide Celecoxib Corticoïdes	28	32,0%	21 mois	0	0
Nelius [33]	Cyclophosphamide Corticoïdes	17	44,0%	24 mois	0	0
Lord [34]	Cyclophosphamide	80	34,5%	Nm	0	Lymphopénie gr3
Nicolini [35]	Cyclophosphamide	8	25,0%	Nm	0	Neutropénie gr3
Glode [24]	Cyclophosphamide Corticoïdes	34	68,0%	Nm	0	0

Tableau 2 : Synthèse de diverses études à base de cyclophosphamide métronomique dans le cancer de prostate avancé. gr = grade ; nm = non mentionné.

Ces résultats semblent montrer une **efficacité** de cette molécule avec l'**absence de toxicité clinique significative** pour les patients. Il s'agit d'un traitement *per-os* évitant la problématique et la lourdeur des traitements intra-veineux chez des patients avec une maladie avancée.

BIBLIOGRAPHIE

[16] Kerbel RS, Kamen BA. The anti-angiogenic basis of metronomic chemotherapy. *Nat Rev Cancer* 4 : 423-436, 2004

[17] André N, Padovani L, Verschuur A. Metronomic chemotherapy : Back to the future ! *Drugs News Perspect* 23 : 143-151, 2010

[18] Pasquier E, Kavallaris M and André N. Metronomic chemotherapy : new rationale for new direction. *Nat Rev Clin Oncol* 8 : 455-465, 2010

[19] Finn OJ. Cancer immunology. *N Eng J Med* 358 : 2704-2715, 2008

[20] Baecher-Allan C, Brown JA, Freeman GJ et al. CD4+ CD25 high regulatory cells in human peripheral blood. *J immunol* 167 : 1245-1253, 2001

[21] Fontenot JD, Gavin MA and Rudensky AY. Foxp3 programs the development and function of CD4+CD25+ regulatory T cells. *Nat Immunol* 4 : 330-336, 2003

[22] Wolf AM, Wolf D, Steurer M et al. Increase of regulatory T cells in the peripheral blood of cancer patients. *Clin Cancer Res* 9 : 606-612, 2003

[23] Griffiths RW, Elkord E, Gilham DE et al. frequency of regulatory T cells in renal cell carcinoma patients and investigation of correlation with survival. *Cancer Immunol Immunother* 56 : 1743-1753, 2007

[24] Siddiqui SA, Frigola X, Bonne-Annee S et al. Tumor infiltrating Foxp3-CD4+CD25+ T cells predict poor survival in renal cell carcinoma. *Clin Cancer Res* 13 : 2075-2081, 2007

[25] Onizuka S, Tawara I, Shimizu J et al. Tumor rejection by in vivo administration of anti-CD25 (‘interleukin-2 receptor alpha) monoclonal antibody. *Cancer Res* 56 : 3128-3133, 1999

[26] Turk MJ, Guevara-Patino JA, Rizzuto GA et al. Concomitant tumor immunity to a poorly immunogenic melanoma is prevented by regulatory T cells. *J Exp Med* 200 : 771-782, 2004

[27] Morse MA, Hobeika AC, Osada T et al. Depletion of human regulatory T cells specificially enhances antigen-specific immune responses to cancer vaccines. *Blood* 112 : 610-618, 2008

[28] Vierboom MP, Bos GM, Ooms M et al. Cyclophosphamide enhances anti-tumor effect of wild-type p53-specific CTL. *Int J Cancer* 87 : 253-260, 2000

[29] Lutsiak ME, Semnani RT, De Pascalis R et al. Inhibition of CD4(+)25+ T regulatory cell function implicated in enhanced immune response by low-dose cyclophosphamide. *Blood* 105 : 2862-2868, 2005

[30] Ghiringhelli F, Larmonier N, Schmitt E et al. CD4+CD25+ regulatory T cells suppress tumor immunity but are sensitive to cyclophosphamide which allows immunotherapy of established tumors to be curative. *Eur J Immunol* 34 : 336-344, 2004

[31] Generali D, Bates G, Berruti A et al. Immunomodulation of FOXP3+ regulatory T cells by the aromatase inhibitor letrozole in breast cancer patients. *Clin Cancer Res* 15 : 1046-1051, 2009

[32] Fontana A, Galli L, Fioravanti A, et al. Clinical and pharmacodynamic evaluation of metronomic cyclophosphamide, celecoxib, and dexamethasone in advanced hormone-refractory prostate cancer. *Clin Cancer Res* 15 : 4954-5962, 2009

[33] Nelius T, Klatte T, De Riese W et al. Clinical outcome of patients with docetaxel-resistant hormone-refractory prostate cancer treated with second-line cyclophosphamide-based metronomic chemotherapy. *Med Oncol* 27 : 363-367, 2010

[34] Lord R, Nair S, Schache A et al. Low dose metronomic oral cyclophosphamide for hormone resistant prostate cancer : a phase II study. *J Urol* 177 : 2136-2140, 2007

[35] Nicolini A, Mancini P, Ferrari P et al. Oral low-dose cyclophosphamide in metastatic hormone refractory prostate cancer (MHRPC). *Biomed Parmacother* 58 : 447-450, 2004

Case-report

Metronomic cyclophosphamide: an alternative treatment for hepatic epithelioid hemangioendothelioma

Metronomic cyclophosphamide: an alternative treatment for hepatic epithelioid hemangioendothelioma

Lakkis Z, Zamouri B, Mansi L, Nguyen T, Lassabe C, Heyd B, Borg C.

1) Introduction

First described in 1982 by Weiss and Enzinger(1), hepatic epithelioid hemangioendothelioma (HEH) is a rare mesenchymatous tumor with low- to intermediate-grade of malignancy and may often be confused with other solitary fibrous tumors such as angiosarcoma (2, 3).In 45.1% of the cases HEH is revealed at metastatic stage with preferential pulmonary and bone localization (4). Surgery with partial hepatectomy or liver transplantation is the first line treatment when HEH is confined to liver. Other treatments have been reported such as chemotherapy, radiotherapy, hormonetherapy, and hepatic resection or embolization. We report here the first two cases of patients with metastatic HEH treated by cyclophosphamide-based metronomic chemotherapy (CMC) at dose of 50mg a day without interruption.

2) Cases report

In 1996 a 40-year-old man underwent routine examinations in the follow up of occupational medicine and HEH with lung metastasis was fortuitously diagnosed after hepatic biopsy. A disease staging was performed and a simple monitoring was initiated because of the absence of symptoms. In 2000 bone metastasis appeared and pain was treated by sodium pamidronate every 4 weeks. Patient remained under simple surveillance until lung and liver progression in May 2008. Considering the relapse of bone and liver pains, in July 2008 CMC was initiated at the daily dose of 50mg. Clinical efficacy was reported with a complete remission of disease related symptoms. Computed tomography (CT-scan) assessment identified a stable disease in accordance with RECIST Criteria. Treatment was maintained almost 2 years until May 2010 and was stopped at this date because of a hematological toxicity. Disease progression occurred 3 months after CMC discontinuation and a second line of treatment by etoposid was initiated from December 2010 to April 2011 without efficiency but clinical and biological toxicities. Therefore the patient was replaced under routine surveillance and best supportive care.

The second case report was about a 58-year-old woman with a medical history of thyroid cancer. In 2006 HEH was diagnosed on a pulmonary biopsy of metastatic lesions because of a dyspnea. A first line of chemotherapy by bevacizumab was initiated without any clinical efficacy, leading to a disease progression occurring after 6 cycles. Then 3 cycles of Adriamycin regimen were performed and ceased because of clinical toxicity. We introduced CMC at July 2006 and a partial response was achieved on radiological exams during 6 months. Dyspnea recurrence prompted CMC therapy interruption in December 2006. Patient was treated thereafter by three lines of chemotherapy including weekly paclitaxel, HELP protocol (etoposide, ifosfamide and cisplatin) and finally sunitinib without any efficiency. Patient deceased in May 2007 after establishment of best supportive cares.

3) Discussion

Hepatic epithelioid hemangioendothelioma is a rare mesenchymatous tumor with an epithelial aspect developed from endothelial cells. From 1984 to 2006 434 cases of HEH have been reported with only 252 cases of liver primitive disease (2-8).HEH has a low- to intermediate grade of malignancy between liver hemangioma and angiosarcoma but its evolution is unpredictable (2, 3). Since half of the HEH develop a metastatic spreading, medical treatments remain a key feature of this disease.

HEH generally affects middle-aged adults with predominance to women. Initial symptoms are usually abdominal pain rather in right upper quadrant with sometimes weight loss but no alteration of performance status. Clinical examination may reveal hepatomegaly but is often poor. Biological tests are most of the time normal and may only reveal perturbation of liver enzymes. Tumor markers are always normal.

Radiological tools may be helpful for diagnosis. Ultrasonography shows hepatic nodules either homogeneously hypoechogenic or centered by a hyperechogenic structure with a peripheral hypoechogenic structure (3, 9, 10). CT and MRI may reveal a “halo” sign due to central coagulative necrosis and a “capsular retraction” sign caused by an intense fibroproliferation (5, 9, 11-14). A “lollypop” sign has also been described as a sign of HEH (15-17). Some authors also reported FDG-PET/CT as a contributive exam in HEH diagnosis and staging(18, 19). The definitive diagnosis of HEH is confirmed by histopathological analysis and immunohistochemistry with positive staining for FVIII-Rag, CD31, CD34 and Ulexeuropaeus 1(3, 20).

Treatment of localized HEH requires surgery with partial or total hepatectomy. Many authors reported a benefit on survival after liver resection (21-23). Liver transplantation is another therapeutic option also described (11, 24-28).

In metastatic HEH or non-operable patients many regimensof chemotherapy have been tried without any evidence for a first-line treatment due to low of incidence of HEH. Because of HEH is a vascular tumor, anti-angiogenic therapies appear therefore to be a logical choice (29, 30). Thalidomide showed a significant and clinical effect on HEH in some studies (31-33)due to properties of inhibiting neo-angiogenesis. Recently liposomal doxorubicin has been reported as an interesting option for palliative treatment of HEH with an exceptional response (34).

Cyclophosphamide-based metronomic chemotherapy has double properties: anti-angiogenic and immunologic. This is allowed by a daily and continuous administration at low concentration. Lutsiak et al. demonstrated that immune response is enhanced by low doses of cyclophosphamide by inhibiting T regulatory cells function (35). Besides metronomic chemotherapy is able to deplete endothelial cells of neo-angiogenesis process (36, 37).CMC is an alternative therapeutic option also used in other cancer treatments such as breast and prostate cancers (38, 39). Based on these findings we hypothesized that CMC could be an attractive therapy to treat a vascular tumor as HEH.

In our first case report CMC permitted to obtain a good partial response with acceptable tolerance and easily manageable and reversible toxicities. In the second case CMC CMC was the only therapy associated with a clinical interest and a radiological objective response. CMC was also well tolerated and appears as a possible option in this disease.

HEH is rare disease with low incidence that does not allow a comparative study between two regimens of chemotherapy. Because of clinical efficacy, good acceptance and low toxicity CMC might be proposed as a new palliative therapeutic tool to treat metastatic or non-operable HEH.

Figure 1. Liver metastasis before metronomic cyclophosphamide treatment.

Figure 2. Liver metastasis after 3 month of metronomic cyclophosphamide treatment.

BIBLIOGRAPHY

1. Weiss SW, Enzinger FM. Epithelioid hemangioendothelioma: a vascular tumor often mistaken for a carcinoma. Cancer. 1982 Sep 1;50(5):970-81.

2. Ishak KG, Sesterhenn IA, Goodman ZD, Rabin L, Stromeyer FW. Epithelioid hemangioendothelioma of the liver: a clinicopathologic and follow-up study of 32 cases. Hum Pathol. 1984 Sep;15(9):839-52.

3. Makhlouf HR, Ishak KG, Goodman ZD. Epithelioid hemangioendothelioma of the liver: a clinicopathologic study of 137 cases. Cancer. 1999 Feb 1;85(3):562-82.

4. Lauffer JM, Zimmermann A, Krahenbuhl L, Triller J, Baer HU. Epithelioid hemangioendothelioma of the liver. A rare hepatic tumor. Cancer. 1996 Dec 1;78(11):2318-27.

5. Earnest Ft, Johnson CD. Case 96: Hepatic epithelioid hemangioendothelioma. Radiology. 2006 Jul;240(1):295-8.

6. Mehrabi A, Kashfi A, Fonouni H, Schemmer P, Schmied BM, Hallscheidt P, et al. Primary malignant hepatic epithelioid hemangioendothelioma: a comprehensive review of the literature with emphasis on the surgical therapy. Cancer. 2006 Nov 1;107(9):2108-21.

7. Kassam A, Mandel K. Metastatic hepatic epithelioid hemangioendothelioma in a teenage girl. J Pediatr Hematol Oncol. 2008 Jul;30(7):550-2.

8. Woodall CE, Scoggins CR, Lewis AM, McMasters KM, Martin RC. Hepatic malignant epithelioid hemangioendothelioma: a case report and review of the literature. Am Surg. 2008 Jan;74(1):64-8.

9. Lyburn ID, Torreggiani WC, Harris AC, Zwirewich CV, Buckley AR, Davis JE, et al. Hepatic epithelioid hemangioendothelioma: sonographic, CT, and MR imaging appearances. AJR Am J Roentgenol. 2003 May;180(5):1359-64.

10. Miller WJ, Dodd GD, 3rd, Federle MP, Baron RL. Epithelioid hemangioendothelioma of the liver: imaging findings with pathologic correlation. AJR Am J Roentgenol. 1992 Jul;159(1):53-7.

11. Ben-Haim M, Roayaie S, Ye MQ, Thung SN, Emre S, Fishbein TA, et al. Hepatic epithelioid hemangioendothelioma: resection or transplantation, which and when? Liver Transpl Surg. 1999 Nov;5(6):526-31.

12. Kehagias DT, Moulopoulos LA, Antoniou A, Psychogios V, Vourtsi A, Vlahos LJ. Hepatic epithelioid hemangioendothelioma: MR imaging findings. Hepatogastroenterology. 2000 Nov-Dec;47(36):1711-3.

13. Van Beers B, Roche A, Mathieu D, Menu Y, Delos M, Otte JB, et al. Epithelioid hemangioendothelioma of the liver: MR and CT findings. J Comput Assist Tomogr. 1992 May-Jun;16(3):420-4.

14. Verma SK, Mitchell DG, Bergin D. Case report: MRI diagnosis of multifocal epithelioid hemangioendothelioma of the liver. Indian J Radiol Imaging. 2008 Aug;18(3):239-41.

15. Alomari AI. The lollipop sign: a new cross-sectional sign of hepatic epithelioid hemangioendothelioma. Eur J Radiol. 2006 Sep;59(3):460-4.

16. Amin S, Chung H, Jha R. Hepatic epithelioid hemangioendothelioma: MR imaging findings. Abdom Imaging. 2011 Aug;36(4):407-14.

17. Bruegel M, Muenzel D, Waldt S, Specht K, Rummeny EJ. Hepatic epithelioid hemangioendothelioma: findings at CT and MRI including preliminary observations at diffusion-weighted echo-planar imaging. Abdom Imaging. 2011 Aug;36(4):415-24.

18. Kitapci MT, Akkas BE, Gullu I, Sokmensuer C. FDG-PET/CT in the evaluation of epithelioid hemangioendothelioma of the liver: the role of dual-time-point imaging. A case presentation and review of the literature. Ann Nucl Med. 2010 Aug;24(7):549-53.

19. Nguyen BD. Epithelioid hemangioendothelioma of the liver with F-18 FDG PET imaging. Clin Nucl Med. 2004 Dec;29(12):828-30.

20. Uchimura K, Nakamuta M, Osoegawa M, Takeaki S, Nishi H, Iwamoto H, et al. Hepatic epithelioid hemangioendothelioma. J Clin Gastroenterol. 2001 May-Jun;32(5):431-4.

21. Langrehr JM, Petersen I, Pfitzmann R, Lopez-Hanninen E. [Malignant epithelioid hemangioendothelioma of the liver. Results of surgical treatment strategies]. Chirurg. 2005 Dec;76(12):1161-7.

22. Mosoia L, Mabrut JY, Adham M, Boillot O, Ducerf C, Partensky C, et al. Hepatic epithelioid hemangioendothelioma: long-term results of surgical management. J Surg Oncol. 2008 Nov 1;98(6):432-7.

23. Oshima N, Terajima H, Hosotani R. Surgical Therapy for a Solitary Form of Hepatic Epithelioid Hemangioendothelioma: A Long-Term Survival Case. Case Rep Gastroenterol. 2009;3(2):214-21.

24. Penn I. Hepatic transplantation for primary and metastatic cancers of the liver. Surgery. 1991 Oct;110(4):726-34; discussion 34-5.

25. Madariaga JR, Marino IR, Karavias DD, Nalesnik MA, Doyle HR, Iwatsuki S, et al. Long-term results after liver transplantation for primary hepatic epithelioid hemangioendothelioma. Ann Surg Oncol. 1995 Nov;2(6):483-7.

26. Lerut JP, Orlando G, Adam R, Schiavo M, Klempnauer J, Mirza D, et al. The place of liver transplantation in the treatment of hepatic epitheloid hemangioendothelioma: report of the European liver transplant registry. Ann Surg. 2007 Dec;246(6):949-57; discussion 57.

27. Nudo CG, Yoshida EM, Bain VG, Marleau D, Wong P, Marotta PJ, et al. Liver transplantation for hepatic epithelioid hemangioendothelioma: the Canadian multicentre experience. Can J Gastroenterol. 2008 Oct;22(10):821-4.

28. Mehrabi A, Kashfi A, Schemmer P, Sauer P, Encke J, Fonouni H, et al. Surgical treatment of primary hepatic epithelioid hemangioendothelioma. Transplantation. 2005 Sep 27;80(1 Suppl):S109-12.

29. Emamaullee JA, Edgar R, Toso C, Thiesen A, Bain V, Bigam D, et al. Vascular endothelial growth factor expression in hepatic epithelioid hemangioendothelioma: Implications for treatment and surgical management. Liver Transpl. 2010 Feb;16(2):191-7.

30. Park MS, Ravi V, Araujo DM. Inhibiting the VEGF-VEGFR pathway in angiosarcoma, epithelioid hemangioendothelioma, and hemangiopericytoma/solitary fibrous tumor. Curr Opin Oncol. 2010 Jul;22(4):351-5.

31. Mascarenhas RC, Sanghvi AN, Friedlander L, Geyer SJ, Beasley HS, Van Thiel DH. Thalidomide inhibits the growth and progression of hepatic epithelioid hemangioendothelioma. Oncology. 2004;67(5-6):471-5.

32. Raphael C, Hudson E, Williams L, Lester JF, Savage PM. Successful treatment of metastatic hepatic epithelioid hemangioendothelioma with thalidomide: a case report. J Med Case Reports. 2010;4:413.

33. Salech F, Valderrama S, Nervi B, Rodriguez JC, Oksenberg D, Koch A, et al. Thalidomide for the treatment of metastatic hepatic epithelioid hemangioendothelioma: a case report with a long term follow-up. Ann Hepatol. 2011 Jan-Mar;10(1):99-102.

34. Grenader T, Vernea F, Reinus C, Gabizon A. Malignant epithelioid hemangioendothelioma of the liver successfully treated with pegylated liposomal Doxorubicin. J Clin Oncol. 2011 Sep 1;29(25):e722-4.

35. Lutsiak ME, Semnani RT, De Pascalis R, Kashmiri SV, Schlom J, Sabzevari H. Inhibition of CD4(+)25+ T regulatory cell function implicated in enhanced immune response by low-dose cyclophosphamide. Blood. 2005 Apr 1;105(7):2862-8.

36. Man S, Bocci G, Francia G, Green SK, Jothy S, Hanahan D, et al. Antitumor effects in mice of low-dose (metronomic) cyclophosphamide administered continuously through the drinking water. Cancer Res. 2002 May 15;62(10):2731-5.

37. Kerbel RS, Kamen BA. The anti-angiogenic basis of metronomic chemotherapy. Nat Rev Cancer. 2004 Jun;4(6):423-36.

38. Bocci G, Tuccori M, Emmenegger U, Liguori V, Falcone A, Kerbel RS, et al. Cyclophosphamide-methotrexate 'metronomic' chemotherapy for the palliative treatment of metastatic breast cancer. A comparative pharmacoeconomic evaluation. Ann Oncol. 2005 Aug;16(8):1243-52.

39. Lord R, Nair S, Schache A, Spicer J, Somaihah N, Khoo V, et al. Low dose metronomic oral cyclophosphamide for hormone resistant prostate cancer: a phase II study. J Urol. 2007 Jun;177(6):2136-40; discussion 40.

VU

NANCY, le **14 octobre 2011**
Le Président de Thèse

Professeur F. PLENAT

NANCY, le **20 octobre 2011**
Le Doyen de la Faculté de Médecine
Par délégation,

Mme le Professeur K. ANGIOI

AUTORISE À SOUTENIR ET À IMPRIMER LA THÈSE 3812

NANCY, le 25/10/2011

LE PRÉSIDENT DE L'UNIVERSITÉ DE NANCY 1

Professeur J.P. FINANCE

RÉSUMÉ DE LA THÈSE :

Décrite pour la première fois en 1982 par Weiss et Enzinger, l'hémangioendothéliome épithélioïde hépatique (HEH) est une tumeur mésenchymateuse rare, dont le degré de malignité est bas à moyen. Elle est souvent confondue avec d'autres tumeurs fibreuses solitaires telles que l'angiosarcome. Dans 45,1% des cas, l'HEH se révèle au stade métastatique, avec une localisation de préférence pulmonaire ou osseuse. La chirurgie avec hépatectomie partielle ou transplantation du foie est la première ligne de traitement pour un HEH sans localisation secondaire. D'autres traitements ont été rapportés comme la chimiothérapie, la radiothérapie, l'hormonothérapie, la résection hépatique ou la chimio-embolisation. Nous rapportons ici les deux premiers cas de patients atteints d'HEH métastatique traités par chimiothérapie métronomique à base de cyclophosphamide dosée à 50 mg / jour sans interruption.

TITLE IN ENGLISH :

Hepatic Epithelioid Hemangioendothelioma (HEH)

Cyclophosphamide-based Metronomic Chemotherapy (CMC)

SUMMARY :

First described in 1982 by Weiss and Enzinger, hepatic epithelioid hemangioendothelioma (HEH) is a rare mesenchymatous tumor with low-to intermediate-grade of malignancy and may often be confused with other solitary fibrous tumors such as angiosarcoma. In 45.1% of the cases HEH is revealed at metastatic stage with preferential pulmonary and bone localization. Surgery with partial hepatectomy or liver transplantation is the first line treatment when HEH is confined to liver. Other treatments have been reported such as chemotherapy, radiotherapy, hormonetherapy, and hepatic resection or embolization. We report here the first two cases of patients with metastatic HEH treated by cyclophosphamide-based metronomic chemotherapy (CMC) at dose of 50mg a day without interruption.

THÈSE : MÉDECINE GÉNÉRALE - ANNÉE 2011

MOTS-CLES :

Hémangioendothéliome Epithélioïde Hépatique (HEH)

Chimiothérapie métronomique

INTITULÉ ET ADRESSE DE L'U.F.R. :

Faculté de Médecine de Nancy

9, avenue de la Forêt de Haye

54505 VANDŒUVRE LES NANCY Cedex