



**HAL**  
open science

# Hyperfixations colorectales et anales en morpho-teps au 18F-FDG : confrontation aux données endoscopiques et anatomopathologiques

Thomas Poisson

► **To cite this version:**

Thomas Poisson. Hyperfixations colorectales et anales en morpho-teps au 18F-FDG : confrontation aux données endoscopiques et anatomopathologiques. Sciences du Vivant [q-bio]. 2008. hal-01732346

**HAL Id: hal-01732346**

**<https://hal.univ-lorraine.fr/hal-01732346>**

Submitted on 14 Mar 2018

**HAL** is a multi-disciplinary open access archive for the deposit and dissemination of scientific research documents, whether they are published or not. The documents may come from teaching and research institutions in France or abroad, or from public or private research centers.

L'archive ouverte pluridisciplinaire **HAL**, est destinée au dépôt et à la diffusion de documents scientifiques de niveau recherche, publiés ou non, émanant des établissements d'enseignement et de recherche français ou étrangers, des laboratoires publics ou privés.



## AVERTISSEMENT

Ce document est le fruit d'un long travail approuvé par le jury de soutenance et mis à disposition de l'ensemble de la communauté universitaire élargie.

Il est soumis à la propriété intellectuelle de l'auteur. Ceci implique une obligation de citation et de référencement lors de l'utilisation de ce document.

D'autre part, toute contrefaçon, plagiat, reproduction illicite encourt une poursuite pénale.

Contact : [ddoc-theses-contact@univ-lorraine.fr](mailto:ddoc-theses-contact@univ-lorraine.fr)

## LIENS

Code de la Propriété Intellectuelle. articles L 122. 4

Code de la Propriété Intellectuelle. articles L 335.2- L 335.10

[http://www.cfcopies.com/V2/leg/leg\\_droi.php](http://www.cfcopies.com/V2/leg/leg_droi.php)

<http://www.culture.gouv.fr/culture/infos-pratiques/droits/protection.htm>

## **THESE**

Pour obtenir le grade de

### **DOCTEUR EN MEDECINE**

Présentée et soutenue publiquement  
dans le cadre du troisième cycle de Médecine Spécialisée

par

**Thomas POISSON**

Le 31 octobre 2008

### **HYPERFIXATIONS COLORECTALES ET ANALES EN MORPHO-TEP AU <sup>18</sup>F-FDG : CONFRONTATION AUX DONNEES ENDOSCOPIQUES ET ANATOMOPATHOLOGIQUES**

Examineurs de la thèse :

Monsieur le Professeur G. Karcher	Président
Monsieur le Professeur D. Regent	Juge
Monsieur le Professeur P. Olivier	Juge
Monsieur le Docteur H. Hudziak	Juge





## **THESE**

Pour obtenir le grade de

### **DOCTEUR EN MEDECINE**

Présentée et soutenue publiquement  
dans le cadre du troisième cycle de Médecine Spécialisée

par

**Thomas POISSON**

Le 31 octobre 2008

### **HYPERFIXATIONS COLORECTALES ET ANALES EN MORPHO-TEP AU <sup>18</sup>F-FDG : CONFRONTATION AUX DONNEES ENDOSCOPIQUES ET ANATOMOPATHOLOGIQUES**

Examineurs de la thèse :

Monsieur le Professeur G. Karcher	Président
Monsieur le Professeur D. Regent	Juge
Monsieur le Professeur P. Olivier	Juge
Monsieur le Docteur H. Hudziak	Juge

UNIVERSITÉ HENRI POINCARÉ, NANCY 1

**FACULTÉ DE MÉDECINE DE NANCY**

-----

**Président de l'Université : Professeur Jean-Pierre FINANCE**

**Doyen de la Faculté de Médecine : Professeur Henry COUDANE**

**Vice Doyen Recherche : Professeur Jean-Louis GUEANT**

**Vice Doyen Pédagogie : Professeur Annick BARBAUD**

**Vice Doyen Campus : Professeur Marie-Christine BÉNÉ**

**Assesseurs :**

du 1<sup>er</sup> Cycle :

du 2<sup>ème</sup> Cycle :

du 3<sup>ème</sup> Cycle :

Filières professionnalisées :

Prospective :

FMC/EPP :

**M. le Professeur François ALLA**

**M. le Professeur Jean-Pierre BRONOWICKI**

**M. le Professeur Pierre-Edouard BOLLAERT**

**M. le Professeur Christophe CHOSEROT**

**M. le Professeur Laurent BRESLER**

**M. le Professeur Jean-Dominique DE KORWIN**

**DOYENS HONORAIRES**

Professeur Adrien DUPREZ – Professeur Jean-Bernard DUREUX

Professeur Jacques ROLAND – Professeur Patrick NETTER

=====

**PROFESSEURS HONORAIRES**

Jean LOCHARD – Gabriel FAIVRE – Jean-Marie FOLIGUET - Guy RAUBER – Paul SADOUL  
Jacques LACOSTE – Jean BEUREY – Jean SOMMELET – Pierre HARTEMANN - Emile de LAVERGNE - Augusta TREHEUX  
Michel MANCIAUX – Pierre PAYSANT- Jean-Claude BURDIN – Claude CHARDOT – Jean-Bernard DUREUX  
Jean DUHEILLE - Jean-Marie GILGENKRANTZ – Simone GILGENKRANTZ - Pierre ALEXANDRE – Robert FRISCH  
Michel PIERSON - Jacques ROBERT - Gérard DEBRY – Michel WAYOFF – François CHERRIER – Oliéro GUERCI  
Gilbert PERCEBOIS – Claude PERRIN – Jean PREVOT – Jean FLOQUET - Alain GAUCHER – Michel LAXENAIRE  
Michel BOULANGE – Michel DUC – Claude HURIET – Pierre LANDES - Alain LARCAN – Gérard VAILLANT  
Daniel ANTHOINE – Pierre GAUCHER – René-Jean ROYER - Hubert UFFHOLTZ – Jacques LECLERE – Jacques BORRELLY  
Michel RENARD – Jean-Pierre DESCHAMPS - Pierre NABET – Marie-Claire LAXENAIRE – Adrien DUPREZ – Paul VERT  
Bernard LEGRAS – Pierre MATHIEU – Jean-Marie POLU - Antoine RASPILLER – Gilbert THIBAUT - Michel WEBER  
Gérard FIEVE – Daniel SCHMITT – Colette VIDAILHET – Alain BERTRAND – Hubert GERARD - Jean-Pierre NICOLAS  
Francis PENIN – Michel STRICKER - Daniel BURNEL – Michel VIDAILHET – Claude BURLET – Jean-Pierre DELAGOUTTE  
Jean-Pierre MALLIÉ - Danièle SOMMELET – Professeur Luc PICARD - Professeur Guy PETIET

=====

**PROFESSEURS DES UNIVERSITÉS  
PRATICIENS HOSPITALIERS**

(Disciplines du Conseil National des Universités)

**42<sup>ème</sup> Section : MORPHOLOGIE ET MORPHOGENÈSE**

**1<sup>ère</sup> sous-section : (Anatomie)**

Professeur Jacques ROLAND – Professeur Gilles GROSDIDIER

Professeur Pierre LASCOMBES – Professeur Marc BRAUN

**2<sup>ème</sup> sous-section : (Cytologie et histologie)**

Professeur Bernard FOLIGUET

**3<sup>ème</sup> sous-section : (Anatomie et cytologie pathologiques)**

Professeur François PLENAT – Professeur Jean-Michel VIGNAUD

-----

**43<sup>ème</sup> Section : BIOPHYSIQUE ET IMAGERIE MÉDICALE**

**1<sup>ère</sup> sous-section : (Biophysique et médecine nucléaire)**

Professeur Gilles KARCHER – Professeur Pierre-Yves MARIE – Professeur Pierre OLIVIER

**2<sup>ème</sup> sous-section : (Radiologie et imagerie médicale)**

Professeur Luc PICARD – Professeur Denis REGENT – Professeur Michel CLAUDON

Professeur Serge BRACARD – Professeur Alain BLUM – Professeur Jacques FELBLINGER

Professeur René ANXIONNAT

**44<sup>ème</sup> Section : BIOCHIMIE, BIOLOGIE CELLULAIRE ET MOLÉCULAIRE, PHYSIOLOGIE ET NUTRITION**

**1<sup>ère</sup> sous-section : (Biochimie et biologie moléculaire)**

Professeur Jean-Louis GUÉANT – Professeur Jean-Luc OLIVIER – Professeur Bernard NAMOUR

**2<sup>ème</sup> sous-section : (Physiologie)**

Professeur Jean-Pierre CRANCE

Professeur François MARCHAL – Professeur Philippe HAOUZI

**3<sup>ème</sup> sous-section : (Biologie Cellulaire (type mixte : biologique))**

Professeur Ali DALLOUL

**4<sup>ème</sup> sous-section : (Nutrition)**

Professeur Olivier ZIEGLER

-----

**45<sup>ème</sup> Section : MICROBIOLOGIE, MALADIES TRANSMISSIBLES ET HYGIÈNE**

**1<sup>ère</sup> sous-section : (Bactériologie – virologie ; hygiène hospitalière)**

Professeur Alain LOZNIEWSKI

**3<sup>ème</sup> sous-section : (Maladies infectieuses ; maladies tropicales)**

Professeur Thierry MAY – Professeur Christian RABAUD

-----

**46<sup>ème</sup> Section : SANTÉ PUBLIQUE, ENVIRONNEMENT ET SOCIÉTÉ**

**1<sup>ère</sup> sous-section : (Épidémiologie, économie de la santé et prévention)**

Professeur Philippe HARTEMANN – Professeur Serge BRIANÇON

Professeur Francis GUILLEMIN – Professeur Denis ZMIROU-NAVIER – Professeur François ALLA

**2<sup>ème</sup> sous-section : (Médecine et santé au travail)**

Professeur Guy PETIET – Professeur Christophe PARIS

**3<sup>ème</sup> sous-section : (Médecine légale et droit de la santé)**

Professeur Henry COUDANE

**4<sup>ème</sup> sous-section : (Biostatistiques, informatique médicale et technologies de communication)**

Professeur François KOHLER – Professeur Éliane ALBUISSON

-----

**47<sup>ème</sup> Section : CANCÉROLOGIE, GÉNÉTIQUE, HÉMATOLOGIE, IMMUNOLOGIE**

**1<sup>ère</sup> sous-section : (Hématologie ; transfusion)**

Professeur Christian JANOT – Professeur Thomas LECOMPTE – Professeur Pierre BORDIGONI

Professeur Pierre LEDERLIN – Professeur Jean-François STOLTZ – Professeur Pierre FEUGIER

**2<sup>ème</sup> sous-section : (Cancérologie ; radiothérapie)**

Professeur François GUILLEMIN – Professeur Thierry CONROY

Professeur Pierre BEY – Professeur Didier PEIFFERT – Professeur Frédéric MARCHAL

**3<sup>ème</sup> sous-section : (Immunologie)**

Professeur Gilbert FAURE – Professeur Marie-Christine BENE

**4<sup>ème</sup> sous-section : (Génétique)**

Professeur Philippe JONVEAUX – Professeur Bruno LEHEUP

-----

**48<sup>ème</sup> Section : ANESTHÉSIOLOGIE, RÉANIMATION, MÉDECINE D'URGENCE,  
PHARMACOLOGIE ET THÉRAPEUTIQUE**

**1<sup>ère</sup> sous-section : (Anesthésiologie et réanimation chirurgicale)**

Professeur Claude MEISTELMAN – Professeur Dan LONGROIS – Professeur Hervé BOUAZIZ

Professeur Paul-Michel MERTES

**2<sup>ème</sup> sous-section : (Réanimation médicale)**

Professeur Henri LAMBERT – Professeur Alain GERARD

Professeur Pierre-Édouard BOLLAERT – Professeur Bruno LÉVY

**3<sup>ème</sup> sous-section : (Pharmacologie fondamentale ; pharmacologie clinique)**

Professeur Patrick NETTER – Professeur Pierre GILLET

**4<sup>ème</sup> sous-section : (Thérapeutique)**

Professeur François PAILLE – Professeur Gérard GAY – Professeur Faiez ZANNAD

-----

**49<sup>ème</sup> Section : PATHOLOGIE NERVEUSE ET MUSCULAIRE, PATHOLOGIE MENTALE,  
HANDICAP et RÉÉDUCATION**

**1<sup>ère</sup> sous-section : (Neurologie)**

Professeur Gérard BARROCHE – Professeur Hervé VESPIGNANI  
Professeur Xavier DUCROCQ

**2<sup>ème</sup> sous-section : (Neurochirurgie)**

Professeur Jean-Claude MARCHAL – Professeur Jean AUQUE  
Professeur Thierry CIVIT

**3<sup>ème</sup> sous-section : (Psychiatrie d'adultes)**

Professeur Jean-Pierre KAHN – Professeur Raymund SCHWAN

**4<sup>ème</sup> sous-section : (Pédopsychiatrie)**

Professeur Daniel SIBERTIN-BLANC

**5<sup>ème</sup> sous-section : (Médecine physique et de réadaptation)**

Professeur Jean-Marie ANDRE – Professeur Jean PAYSANT

-----

**50<sup>ème</sup> Section : PATHOLOGIE OSTÉO-ARTICULAIRE, DERMATOLOGIE et CHIRURGIE PLASTIQUE**

**1<sup>ère</sup> sous-section : (Rhumatologie)**

Professeur Jacques POUREL – Professeur Isabelle VALCKENAERE – Professeur Damien LOEUILLE

**2<sup>ème</sup> sous-section : (Chirurgie orthopédique et traumatologique)**

Professeur Daniel MOLE

Professeur Didier MAINARD – Professeur François SIRVEAUX – Professeur Laurent GALOIS

**3<sup>ème</sup> sous-section : (Dermato-vénéréologie)**

Professeur Jean-Luc SCHMUTZ – Professeur Annick BARBAUD

**4<sup>ème</sup> sous-section : (Chirurgie plastique, reconstructrice et esthétique)**

Professeur François DAP – Professeur Gilles DAUTEL

-----

**51<sup>ème</sup> Section : PATHOLOGIE CARDIORESPIRATOIRE et VASCULAIRE**

**1<sup>ère</sup> sous-section : (Pneumologie)**

Professeur Yves MARTINET – Professeur Jean-François CHABOT – Professeur Ari CHAOUAT

**2<sup>ème</sup> sous-section : (Cardiologie)**

Professeur Etienne ALIOT – Professeur Yves JUILLIERE – Professeur Nicolas SADOUL

Professeur Christian de CHILLOU

**3<sup>ème</sup> sous-section : (Chirurgie thoracique et cardiovasculaire)**

Professeur Jean-Pierre VILLEMOT

Professeur Jean-Pierre CARTEAUX – Professeur Loïc MACE

**4<sup>ème</sup> sous-section : (Chirurgie vasculaire ; médecine vasculaire)**

Professeur Denis WAHL

-----

**52<sup>ème</sup> Section : MALADIES DES APPAREILS DIGESTIF et URINAIRE**

**1<sup>ère</sup> sous-section : (Gastroentérologie ; hépatologie)**

Professeur Marc-André BIGARD

Professeur Jean-Pierre BRONOWICKI

**2<sup>ème</sup> sous-section : (Chirurgie digestive)**

**3<sup>ème</sup> sous-section : (Néphrologie)**

Professeur Michèle KESSLER – Professeur Dominique HESTIN (Mme) – Professeur Luc FRIMAT

**4<sup>ème</sup> sous-section : (Urologie)**

Professeur Philippe MANGIN – Professeur Jacques HUBERT – Professeur Luc CORMIER

-----

**53<sup>ème</sup> Section : MÉDECINE INTERNE, GÉRIATRIE et CHIRURGIE GÉNÉRALE**

**1<sup>ère</sup> sous-section : (Médecine interne)**

Professeur Denise MONERET-VAUTRIN – Professeur Jean-Dominique DE KORWIN – Professeur Pierre KAMINSKY

Professeur Athanase BENETOS - Professeur Gisèle KANNY – Professeur Abdelouahab BELLOU

**2<sup>ème</sup> sous-section : (Chirurgie générale)**

Professeur Patrick BOISSEL – Professeur Laurent BRESLER

Professeur Laurent BRUNAUD – Professeur Ahmet AYAV

-----

**54<sup>ème</sup> Section : DÉVELOPPEMENT ET PATHOLOGIE DE L'ENFANT, GYNÉCOLOGIE-OBSTÉTRIQUE, ENDOCRINOLOGIE ET REPRODUCTION**

**1<sup>ère</sup> sous-section : (Pédiatrie)**

Professeur Pierre MONIN

Professeur Jean-Michel HASCOET – Professeur Pascal CHASTAGNER – Professeur François FEILLET –

Professeur Cyril SCHWEITZER

**2<sup>ème</sup> sous-section : (Chirurgie infantile)**

Professeur Michel SCHMITT – Professeur Pierre JOURNEAU

**3<sup>ème</sup> sous-section : (Gynécologie-obstétrique ; gynécologie médicale)**

Professeur Michel SCHWEITZER – Professeur Jean-Louis BOUTROY

Professeur Philippe JUDLIN – Professeur Patricia BARBARINO – Professeur Bruno DEVAL

**4<sup>ème</sup> sous-section : (Endocrinologie et maladies métaboliques)**

Professeur Georges WERYHA – Professeur Marc KLEIN – Professeur Bruno GUERCI

-----

**55<sup>ème</sup> Section : PATHOLOGIE DE LA TÊTE ET DU COU**

**1<sup>ère</sup> sous-section : (Oto-rhino-laryngologie)**

Professeur Claude SIMON – Professeur Roger JANKOWSKI

**2<sup>ème</sup> sous-section : (Ophtalmologie)**

Professeur Jean-Luc GEORGE – Professeur Jean-Paul BERROD – Professeur Karine ANGIOI-DUPREZ

**3<sup>ème</sup> sous-section : (Chirurgie maxillo-faciale et stomatologie)**

Professeur Jean-François CHASSAGNE

=====

**PROFESSEURS DES UNIVERSITÉS**

**64<sup>ème</sup> Section : BIOCHIMIE ET BIOLOGIE MOLÉCULAIRE**

Professeur Sandrine BOSCHI-MULLER

=====

**MAÎTRES DE CONFÉRENCES DES UNIVERSITÉS - PRATICIENS HOSPITALIERS**

**42<sup>ème</sup> Section : MORPHOLOGIE ET MORPHOGENÈSE**

**1<sup>ère</sup> sous-section : (Anatomie)**

Docteur Bruno GRIGNON – Docteur Thierry HAUMONT

**2<sup>ème</sup> sous-section : (Cytologie et histologie)**

Docteur Edouard BARRAT

Docteur Françoise TOUATI – Docteur Chantal KOHLER

**3<sup>ème</sup> sous-section : (Anatomie et cytologie pathologiques)**

Docteur Béatrice MARIE

Docteur Laurent ANTUNES

-----

**43<sup>ème</sup> Section : BIOPHYSIQUE ET IMAGERIE MÉDICALE**

**1<sup>ère</sup> sous-section : (Biophysique et médecine nucléaire)**

Docteur Marie-Hélène LAURENS – Docteur Jean-Claude MAYER

Docteur Pierre THOUVENOT – Docteur Jean-Marie ESCANYE – Docteur Amar NAOUN

-----

**44<sup>ème</sup> Section : BIOCHIMIE, BIOLOGIE CELLULAIRE ET MOLÉCULAIRE, PHYSIOLOGIE ET NUTRITION**

**1<sup>ère</sup> sous-section : (Biochimie et biologie moléculaire)**

Docteur Jean STRACZEK – Docteur Sophie FREMONT

Docteur Isabelle GASTIN – Docteur Marc MERTEN – Docteur Catherine MALAPLATE-ARMAND

**2<sup>ème</sup> sous-section : (Physiologie)**

Docteur Gérard ETHEVENOT – Docteur Nicole LEMAU de TALANCE – Docteur Christian BEYAERT

Docteur Bruno CHENUÉL

**4<sup>ème</sup> sous-section : (Nutrition)**

Docteur Didier QUILLIOT – Docteur Rosa-Maria RODRIGUEZ-GUEANT

-----

**45<sup>ème</sup> Section : MICROBIOLOGIE, MALADIES TRANSMISSIBLES ET HYGIÈNE**

**1<sup>ère</sup> sous-section : (Bactériologie – Virologie ; hygiène hospitalière)**

Docteur Francine MORY – Docteur Christine LION

Docteur Michèle DAILLOUX – Docteur Véronique VENARD

**2<sup>ème</sup> sous-section : (Parasitologie et mycologie)**

Docteur Marie-France BIAVA – Docteur Nelly CONTET-AUDONNEAU – Docteur Marie MACHOUART

-----

**46<sup>ème</sup> Section : SANTÉ PUBLIQUE, ENVIRONNEMENT ET SOCIÉTÉ**

**1<sup>ère</sup> sous-section : (Epidémiologie, économie de la santé et prévention)**

Docteur Alexis HAUTEMANIÈRE

**4<sup>ère</sup> sous-section : (Biostatistiques, informatique médicale et technologies de communication)**

Docteur Pierre GILLOIS

-----

**47<sup>ème</sup> Section : CANCÉROLOGIE, GÉNÉTIQUE, HÉMATOLOGIE, IMMUNOLOGIE**

**1<sup>ère</sup> sous-section : (Hématologie ; transfusion)**

Docteur François SCHOONEMAN

**2<sup>ème</sup> sous-section : (Cancérologie ; radiothérapie : cancérologie (type mixte : biologique))**

Docteur Lina BEZDETNYA épouse BOLOTINE

**3<sup>ème</sup> sous-section : (Immunologie)**

Docteur Anne KENNEL – Docteur Marcelo DE CARVALHO BITTENCOURT

**4<sup>ème</sup> sous-section : (Génétique)**

Docteur Christophe PHILIPPE

-----

**48<sup>ème</sup> Section : ANESTHÉSIOLOGIE, RÉANIMATION, MÉDECINE D'URGENCE,  
PHARMACOLOGIE ET THÉRAPEUTIQUE**

**1<sup>ère</sup> sous-section : (Anesthésiologie et réanimation chirurgicale)**

Docteur Jacqueline HELMER – Docteur Gérard AUDIBERT

**3<sup>ème</sup> sous-section : (Pharmacologie fondamentale ; pharmacologie clinique)**

Docteur Françoise LAPICQUE – Docteur Marie-José ROYER-MORROT – Docteur Nicolas GAMBIER

-----

**50<sup>ème</sup> Section : RHUMATOLOGIE**

**1<sup>ère</sup> sous-section : (Rhumatologie)**

Docteur Anne-Christine RAT

-----

**54<sup>ème</sup> Section : DÉVELOPPEMENT ET PATHOLOGIE DE L'ENFANT, GYNÉCOLOGIE-OBSTÉTRIQUE,  
ENDOCRINOLOGIE ET REPRODUCTION**

**5<sup>ème</sup> sous-section : (Biologie et médecine du développement et de la reproduction)**

Docteur Jean-Louis CORDONNIER

=====

**MAÎTRES DE CONFÉRENCES**

**5<sup>ème</sup> section : SCIENCE ÉCONOMIE GÉNÉRALE**

Monsieur Vincent LHUILLIER

-----

**40<sup>ème</sup> section : SCIENCES DU MÉDICAMENT**

Monsieur Jean-François COLLIN

-----

**60<sup>ème</sup> section : MÉCANIQUE, GÉNIE MÉCANIQUE ET GÉNIE CIVILE**

Monsieur Alain DURAND

-----

**61<sup>ème</sup> section : GÉNIE INFORMATIQUE, AUTOMATIQUE ET TRAITEMENT DU SIGNAL**

Monsieur Jean REBSTOCK – Monsieur Walter BLONDEL

**64<sup>ème</sup> section : BIOCHIMIE ET BIOLOGIE MOLÉCULAIRE**

Mademoiselle Marie-Claire LANHERS

Monsieur Franck DALIGAULT

-----

**65<sup>ème</sup> section : BIOLOGIE CELLULAIRE**

Mademoiselle Françoise DREYFUSS – Monsieur Jean-Louis GELLY

Madame Ketsia HESS – Monsieur Pierre TANKOSIC – Monsieur Hervé MEMBRE – Monsieur Christophe NEMOS

Madame Natalia DE ISLA

-----

**66<sup>ème</sup> section : PHYSIOLOGIE**

Monsieur Nguyen TRAN

-----

**67<sup>ème</sup> section : BIOLOGIE DES POPULATIONS ET ÉCOLOGIE**

Madame Nadine MUSSE

-----

**68<sup>ème</sup> section : BIOLOGIE DES ORGANISMES**

Madame Tao XU-JIANG

=====

**MAÎTRES DE CONFÉRENCES ASSOCIÉS**

**Médecine Générale**

Professeur associé Alain AUBREGE

Docteur Francis RAPHAEL

Docteur Jean-Marc BOIVIN

Docteur Jean-Louis ADAM

Docteur Elisabeth STEYER

=====

**PROFESSEURS ÉMÉRITES**

Professeur Michel BOULANGE – Professeur Alain LARCAN - Professeur Daniel ANTHOINE

Professeur Paul VERT - Professeur Pierre MATHIEU - Professeur Gilbert THIBAUT

Mme le Professeur Colette VIDAILHET – Professeur Alain BERTRAND - Professeur Jean-Pierre NICOLAS

Professeur Michel VIDAILHET – Professeur Marie-Claire LAXENAIRE - Professeur Jean-Marie GILGENKRANTZ

Mme le Professeur Simone GILGENKRANTZ - Professeur Jean-Pierre DELAGOUTTE – Professeur Danièle SOMMELET

Professeur Luc PICARD - Professeur Guy PETIET – Professeur Pierre BEY – Professeur Jean FLOQUET

Professeur Michel PIERSON – Professeur Michel STRICKER -

=====

**DOCTEURS HONORIS CAUSA**

Professeur Norman SHUMWAY (1972)

*Université de Stanford, Californie (U.S.A)*

Professeur Paul MICHIENSEN (1979)

*Université Catholique, Louvain (Belgique)*

Professeur Charles A. BERRY (1982)

*Centre de Médecine Préventive, Houston (U.S.A)*

Professeur Pierre-Marie GALETTI (1982)

*Brown University, Providence (U.S.A)*

Professeur Mamish Nisbet MUNRO (1982)

*Massachusetts Institute of Technology (U.S.A)*

Professeur Mildred T. STAHLMAN (1982)

*Wanderbilt University, Nashville (U.S.A)*

Harry J. BUNCKE (1989)

*Université de Californie, San Francisco (U.S.A)*

Professeur Théodore H. SCHIEBLER (1989)

*Institut d'Anatomie de Würzburg (R.F.A)*

Professeur Maria DELIVORIA-PAPADOPOULOS (1996)

*Université de Pennsylvanie (U.S.A)*

Professeur Mashaki KASHIWARA (1996)

*Research Institute for Mathematical Sciences de Kyoto (JAPON)*

Professeur Ralph GRÄSBECK (1996)

*Université d'Helsinki (FINLANDE)*

Professeur James STEICHEN (1997)

*Université d'Indianapolis (U.S.A)*

Professeur Duong Quang TRUNG (1997)

*Centre Universitaire de Formation et de Perfectionnement des Professionnels de Santé d'Hô Chi Minh-Ville (VIËTNAM)*

A notre Maître et Président de thèse,

Monsieur le Professeur G. KARCHER

Professeur de Biophysique et Traitement de l'Image

Vous nous faites l'honneur d'accepter la présidence de notre thèse.

Nous avons bénéficié au cours de notre internat de votre expérience et de vos conseils avisés. Votre regard aiguisé sur notre discipline et votre constante exigence ont grandement contribué à nos progrès.

Nous espérons que ce travail sera à la hauteur de l'admiration que nous vous portons.



A notre Maître et Juge,

Monsieur le Professeur D. REGENT

Professeur de Radiologie

Nous vous remercions de nous faire l'honneur d'accepter de juger cette thèse.

Nous avons eu la chance au cours de notre internat de bénéficier de la rigueur et de la clarté de votre enseignement, qui nous a permis de mesurer la complémentarité de nos deux disciplines.

Qu'il nous soit possible d'exprimer ici notre gratitude ainsi que notre profond respect.

A notre Maître et Juge,

Monsieur le Professeur P. OLIVIER

Professeur de Biophysique et Médecine Nucléaire

Vous nous avez fait l'honneur de nous confier ce travail.

Nous vous remercions pour votre enseignement tout au long de notre internat, votre disponibilité à toute épreuve. Nous admirons votre rigueur, votre sens clinique et l'étendue de vos connaissances.

Nous espérons que ce travail sera à la hauteur de notre reconnaissance et de notre gratitude.

A notre Juge,

Monsieur le Docteur H. HUDZIAK

Hépatogastroentérologue

Nous vous remercions vivement d'avoir accepté de juger ce travail.

Nous vous remercions de votre disponibilité, de vos explications, et des documents que vous nous avez fournis pour ce travail.

Par votre présence, nous souhaitons exprimer l'importance de la collaboration entre nos disciplines.

Que ce travail soit l'expression de notre considération et de notre gratitude.

A tous ceux qui ont participé à notre enseignement durant notre internat

Monsieur le Professeur M. Schlumberger, nous vous remercions pour votre accueil et la richesse de votre enseignement.

Monsieur le Professeur P.Y. Marie, nous vous remercions de nous avoir enseigné les bases de la cardiologie nucléaire.

Monsieur le Docteur J. Lumbroso, nous vous avons eu la chance de bénéficier de l'étendue de vos connaissances ainsi que de votre disponibilité.

Monsieur le Docteur J.C. Mayer, pour votre sympathie et votre soutien.

Madame le Docteur S. Leboulleux, pour votre gentillesse, vos qualités humaines et votre sens clinique.

Madame le Docteur D. Deandreis, nous avons apprécié de travailler ensemble.

A tous nos collègues de médecine nucléaire, en particulier Mathieu, Jean-Baptiste, Anne-Laure, Benoît, Cédric, Aurélia, Nicolas.

A tous nos co-internes, notamment Clément, Esther, Mourrad, Hassan, Lora, David, Nicolas, Marc, Adrien, Caroline.

A Valeria, pour tout le bonheur que tu m'apportes.

A mes parents pour votre disponibilité et votre soutien sans faille. Merci de m'avoir toujours encouragé tout au long de mes études.

A mes frères et sœurs, Marie, Thibault, Agathe, Constance, pour tout ce qu'on a partagé.

A mes grands parents, merci pour ces années d'enfance à vos côtés.

A Romain, Benoît, Mathieu, pour tous ces souvenirs.

A Jacques et Marie-Paule.

A mes amis de toujours, Frédéric, Arnaud, Jean, Marc, Mickaël, Olivier, Philippe.

A toute ma famille,

A tous mes amis,

Je dédie cette thèse.

## **SERMENT**

*« Au moment d'être admis à exercer la médecine, je promets et je jure d'être fidèle aux lois de l'honneur et de la probité. Mon premier souci sera de rétablir, de préserver ou de promouvoir la santé dans tous ses éléments, physiques et mentaux, individuels et sociaux. Je respecterai toutes les personnes, leur autonomie et leur volonté, sans aucune discrimination selon leur état ou leurs convictions. J'interviendrai pour les protéger si elles sont affaiblies, vulnérables ou menacées dans leur intégrité ou leur dignité. Même sous la contrainte, je ne ferai pas usage de mes connaissances contre les lois de l'humanité. J'informerai les patients des décisions envisagées, de leurs raisons et de leurs conséquences. Je ne tromperai jamais leur confiance et n'exploiterai pas le pouvoir hérité des circonstances pour forcer les consciences. Je donnerai mes soins à l'indigent et à quiconque me les demandera. Je ne me laisserai pas influencer par la soif du gain ou la recherche de la gloire.*

*Admis dans l'intimité des personnes, je tairai les secrets qui me sont confiés. Reçu à l'intérieur des maisons, je respecterai les secrets des foyers et ma conduite ne servira pas à corrompre les mœurs. Je ferai tout pour soulager les souffrances. Je ne prolongerai pas abusivement les agonies. Je ne provoquerai jamais la mort délibérément.*

*Je préserverai l'indépendance nécessaire à l'accomplissement de ma mission. Je n'entreprendrai rien qui ne dépasse mes compétences. Je les entretiendrai et les perfectionnerai pour assurer au mieux les services qui me seront demandés.*

*J'apporterai mon aide à mes confrères ainsi qu'à leurs familles dans l'adversité. Que les hommes et mes confrères m'accordent leur estime si je suis fidèle à mes promesses ; que je sois déshonoré et méprisé si j'y manque. »*

# TABLE DES MATIERES

<b>1</b>	<b>INTRODUCTION.....</b>	<b>18</b>
<b>2</b>	<b>RAPPEL ANATOMOPATHOLOGIQUE.....</b>	<b>19</b>
2.1	LA PAROI COLORECTALE.....	19
2.2	L'ADENOME.....	20
2.2.1	<i>La dysplasie de bas grade.....</i>	<i>20</i>
2.2.2	<i>La dysplasie de haut grade.....</i>	<i>20</i>
2.2.3	<i>Les types histologiques et leur fréquence.....</i>	<i>21</i>
2.2.4	<i>Risque de dégénérescence.....</i>	<i>21</i>
2.3	LA CLASSIFICATION HISTOPRONOSTIQUE pTNM.....	22
2.4	LA CLASSIFICATION DE VIENNE DES NEOPLASIES OESO-GASTRO- INTESTINALES.....	23
<b>3</b>	<b>TEP ET CANCEROLOGIE.....</b>	<b>24</b>
3.1	MODIFICATIONS METABOLIQUES DES CELLULES TUMORALES.....	24
3.1.1	<i>Augmentation de la capture du glucose.....</i>	<i>24</i>
3.1.2	<i>Hyperconsommation de glucose par la cellule.....</i>	<i>25</i>
3.2	LE FLUORO-DEOXY-D-GLUCOSE MARQUE AU FLUOR ( <sup>18</sup> F-FDG).....	28
3.2.1	<i>Structure moléculaire.....</i>	<i>28</i>
3.2.2	<i>Le Fluor 18 (<sup>18</sup>F).....</i>	<i>28</i>
3.2.3	<i>Métabolisme.....</i>	<i>30</i>
3.2.4	<i>Fixation physiologique du <sup>18</sup>F-FDG.....</i>	<i>31</i>
3.3	LA DETECTION DE L'EMETTEUR DE POSITONS.....	32
3.3.1	<i>Parcours du positon.....</i>	<i>32</i>
3.3.2	<i>Détection du rayonnement gamma émis et principes de correction.....</i>	<i>33</i>
3.4	FORMATION DES IMAGES.....	41
3.4.1	<i>Définition du sinogramme en TEP.....</i>	<i>41</i>
3.4.2	<i>Reconstruction d'une coupe transversale.....</i>	<i>42</i>
3.4.3	<i>Accès à une information volumique.....</i>	<i>43</i>
3.5	NOTIONS DE QUANTIFICATION.....	44
3.6	CARACTERISTIQUES DE LA TEP.....	46
3.6.1	<i>Résolution spatiale.....</i>	<i>46</i>
3.6.2	<i>Sensibilité.....</i>	<i>48</i>

<b>4</b>	<b>MATERIELS ET METHODES.....</b>	<b>49</b>
4.1	PATIENTS.....	49
4.2	LESIONS.....	49
4.3	IMAGERIE TEP/TDM AU FDG : PROTOCOLE.....	50
4.4	IMAGERIE TEP/TDM AU FDG : RELECTURE.....	51
4.5	STANDARD DE REFERENCE.....	52
4.6	DONNEES ET ANALYSE STATISTIQUE.....	53
<b>5</b>	<b>RESULTATS.....</b>	<b>55</b>
5.1	PATIENTS ET LESIONS.....	55
5.2	CANCER, LESION PRECANCEREUSE, LESION BENIGNE, ABSENCE DE LESION ENDOSCOPIQUE.....	60
5.2.1	<i>Paramètres mesurés</i> .....	60
5.2.2	<i>SUVmax</i> .....	62
5.2.3	<i>Volume fonctionnel</i> .....	62
5.3	CANCER ET LESION PRECANCEREUSE.....	62
5.3.1	<i>Description des lésions néoplasiques</i> .....	62
5.3.2	<i>Répartition des lésions néoplasiques</i> .....	64
5.3.3	<i>Forme de fixation</i> .....	64
5.3.4	<i>Adénomes</i> .....	65
5.4	LESIONS NEOPLASIQUES VERSUS LESIONS NON NEOPLASIQUES.....	66
5.4.1	<i>Nombre de lésions par patient</i> .....	67
5.4.2	<i>SUVmax</i> .....	67
5.4.3	<i>Volume fonctionnel</i> .....	69
5.4.4	<i>SUVmoyen</i> .....	70
5.4.5	<i>Caractère nodulaire focal de la fixation</i> .....	70
5.4.6	<i>Type de fixation</i> .....	71
5.4.7	<i>Caractère isolé de la fixation</i> .....	71
5.4.8	<i>Epaissement pariétal digestif sur le TDM couplé</i> .....	71
5.4.9	<i>Masse tissulaire intraluminale sur le TDM couplé</i> .....	72
5.4.10	<i>Analyse multivariée</i> .....	72
5.5	CAS PARTICULIER DES LESIONS ANALES.....	74
<b>6</b>	<b>DISCUSSION.....</b>	<b>75</b>
6.1	FOYERS DE FIXATION PHYSIOLOGIQUE.....	75
6.2	CONFRONTATION DES RESULTATS AUX DONNEES DE LA LITTERATURE.....	77
6.3	COMMENT AMELIORER LA QUALITE DE L'EXAMEN TEP/TDM ?.....	81
6.4	LIMITES DE NOTRE ETUDE.....	82



<b>7</b>	<b>CONCLUSION.....</b>	<b>85</b>
<b>8</b>	<b>BIBLIOGRAPHIE.....</b>	<b>86</b>
<b>9</b>	<b>ANNEXES.....</b>	<b>99</b>

# 1 INTRODUCTION

Le carcinome colorectal est la deuxième cause la plus fréquente de décès par cancer dans les pays occidentaux (1, 2). La carcinogénèse colorectale implique une progression histologique allant du polype adénomateux à l'adénocarcinome (3-5). Réaliser l'exérèse des adénomes colorectaux lorsqu'ils sont trouvés est une pratique médicale approuvée. La détection et l'exérèse d'adénomes permet une diminution de l'incidence et de la mortalité par cancer colorectal (6, 7). La Tomographie d'Emission à Positons (TEP) au  $^{18}\text{F}$ -fluorodéoxyglucose ( $^{18}\text{F}$ -FDG) (TEP-FDG) est connue pour être hautement sensible et spécifique dans la détection de la récurrence en particulier locale du carcinome colorectal (8-27). D'autres études suggèrent une sensibilité de la TEP élevée pour la détection des cancers primitifs coliques (28-31). Il a été démontré que la TEP ou le TEP/TDM sont capables de mettre en évidence des adénomes colorectaux (30-41), avec une sensibilité qui augmente avec la taille de ces adénomes, et qui est faible pour les adénomes infracentimétriques. L'intérêt du TEP/TDM a été montré pour la détection de cancers colorectaux synchrones à une autre pathologie cancéreuse (36, 38, 40, 42). De plus, il a été démontré qu'il était licite de réaliser une endoscopie après la découverte fortuite d'un hypermétabolisme digestif (31-34, 36, 38, 40), étant donné la mise en évidence fréquente de lésions précancéreuses ou cancéreuses. Mais l'endoscopie, comme toute procédure invasive, comporte des risques significatifs pour les patients (43), d'où la nécessité de bien en poser l'indication. Or, les hyperfixations colorectales d'origine physiologique en TEP, dont le mécanisme n'est pas clairement identifié, sont fréquentes (33, 34, 44-49), et induisent un nombre élevé (de 5 à 33%) de faux positifs (31-33, 36, 38, 40, 42). Le but de cette étude est de préciser les éléments sémiologiques TEP et TDM dont nous disposons devant la découverte d'une hyperfixation colorectale ou anale sur un TEP/TDM demandé dans le cadre d'indications oncologiques diverses et variées, car ces critères sémiologiques n'ont été que peu décrits jusqu'à présent (34), et leur utilisation pourrait permettre d'améliorer la spécificité du TEP/TDM et d'orienter de manière plus pertinente vers la coloscopie.

## 2 RAPPEL ANATOMOPATHOLOGIQUE

### 2.1 La paroi colorectale

Elle comporte six tuniques : la muqueuse, la musculaire muqueuse, la sous-muqueuse, la musculeuse, le tissu adipeux sous-séreux, et la séreuse.

- La muqueuse : cette tunique tapisse la face interne du colon et du rectum, elle se compose d'un épithélium glandulaire de type lieberkühnien, qui repose sur du tissu conjonctivo-vasculaire et nerveux appelé lamina propria (ou chorion).
- La musculaire muqueuse : elle correspond à une lame de tissu musculaire lisse qui sépare la muqueuse de la sous-muqueuse.
- La sous-muqueuse : elle se constitue de tissu conjonctif lâche où sont présentes des structures nerveuses et vasculaires.
- La musculeuse : elle est constituée de deux couches musculaires, l'une interne circulaire, l'autre externe longitudinale. Entre ces deux couches se trouve le plexus nerveux.
- La sous-séreuse : elle est composée de tissu adipeux mature ainsi que de structures vasculaires artério-veineuses.
- La séreuse : elle correspond à une fine lame de tissu conjonctif tapissé sur sa face externe par le revêtement mésothélial (péritonéal).

## **2.2 L'adénome**

L'adénome correspond à une prolifération glandulaire définie par un degré de dysplasie variable (3). Il constitue le précurseur obligatoire de la plupart des carcinomes colorectaux. La dysplasie peut être définie comme l'ensemble des anomalies cytologiques et architecturales présentées par la prolifération glandulaire.

On distingue deux degrés de dysplasie : le bas grade et le haut grade.

### **2.2.1 La dysplasie de bas grade**

Par définition tous les adénomes possèdent au moins une dysplasie de bas grade. Dans la dysplasie de bas grade, la stratification nucléaire est peu marquée, les noyaux restent dans la portion basale de l'épithélium, ne dépassant pas les  $\frac{3}{4}$  de la hauteur de la cellule. Les atypies nucléaires sont discrètes (hyperchromatisme nucléaire peu marqué, pléiomorphisme discret).

La mucosécrétion est conservée ou parfois diminuée et les figures de mitose sont peu nombreuses.

### **2.2.2 La dysplasie de haut grade**

Les noyaux sont à la surface de la cellule, il existe une perte du caractère allongé de la forme cellulaire. Les atypies nucléaires sont plus marquées : augmentation du rapport nucléocytoplasmique, irrégularité des contours nucléaires, hyperchromatisme et pléiomorphisme des noyaux, perte de la polarité. L'architecture est plus complexe. On retrouve une perte de différenciation. Il existe habituellement mais non systématiquement une diminution du taux de mucosécrétion. La prolifération est très active sous forme de figures de mitose nombreuses.

La dysplasie de haut grade représente la fin du continuum adénome - carcinome.

### 2.2.3 Les types histologiques et leur fréquence (50, 51)

L'adénome tubuleux correspond à une prolifération de glandes de lieberkühn dans le chorion, il représente 75% des adénomes.

L'adénome vilieux est formé d'expansions digitiformes centrées par des fibres de la musculaire muqueuse directement revêtues par l'épithélium de surface sans formation de glande et sans chorion, il représente 5% des adénomes. Il contient au moins 75% de contingent vilieux.

L'adénome tubulo-vilieux associe les deux contingents en proportion variable et contient entre 25 et 75% de contingent vilieux, il représente 20% des adénomes.

### 2.2.4 Risque de dégénérescence (3-5)

Les adénomes sont fréquents et seule une faible proportion dégénère (tableau 1).

Le risque de dégénérescence dépend de la nature de l'adénome et augmente avec :

- le nombre de polypes
- la taille du polype (> 1 cm)
- l'existence de dysplasie de haut grade
- le type histologique : existence d'un contingent vilieux significatif (> 25%)

**TABLEAU 1**

Risque de dégénérescence des adénomes en fonction de leur taille et histologie

Taille	< 1 cm	1 à 2 cm	> 2 cm
Adénome tubuleux	1 %	10 %	35 %
Adénome tubulo-vilieux	4 %	7 %	46 %
Adénome vilieux	10 %	10 %	53 %

## 2.3 La classification histopronostique pTNM

Elle intègre trois paramètres : l'envahissement pariétal T, l'extension ganglionnaire N, et l'extension à distance M.

L'envahissement pariétal T est classé en 5 stades :

- pTis : Les carcinomes in situ regroupent les carcinomes intra-épithéliaux, qui n'ont pas franchi la membrane basale, et les carcinomes intra-muqueux, qui envahissent la lamina propria sans franchir la musculaire muqueuse. De ce fait, il n'y a aucun risque d'extension ganglionnaire métastatique. Une tumeur Tis enlevée en totalité lors d'une mucosectomie peut être considérée comme guérie d'un point de vue carcinologique.
- pT1 : Tumeur franchissant la musculaire muqueuse et envahissant la sous-muqueuse. Le risque d'extension ganglionnaire est de 30%. Les tumeurs envahissant la sous-muqueuse ont été divisées en trois groupes par Kudo (52), en fonction du degré d'envahissement de la sous-muqueuse. sm1 : envahissement du 1/3 supérieur de la sous-muqueuse ; sm2 : envahissement des 2/3 de l'épaisseur de la sous-muqueuse ; sm3 : envahissement de toute la sous-muqueuse.
- pT2 : Tumeur envahissant la musculature.
- pT3 : Tumeur envahissant la sous-séreuse ou les tissus péri-coliques ou péri-rectaux en zone déperitonéisée.
- pT4 : Tumeur envahissant directement d'autres organes ou structures de voisinage et/ou dépassant le péritoine viscéral.

Les cancers superficiels sont les tumeurs classées pTis et pT1, par opposition aux tumeurs pT2, pT3 et pT4 qui sont dénommées cancers avancés.

## 2.4 La classification de Vienne des néoplasies oeso-gastro-intestinales (53)

- Catégorie 1 : Absence de dysplasie. Cette catégorie comprend la muqueuse normale, réactionnelle, régénérative, hyperplasique, atrophique, et métaplasique. La surveillance de ces lésions n'est pas nécessaire.
- Catégorie 2 : Dysplasie indéfinie (mal déterminée). Une surveillance est nécessaire en raison de l'incertitude de la nature de la lésion.
- Catégorie 3 : Dysplasie de bas grade, non invasive. La dysplasie est présente mais le risque de développer un carcinome invasif est faible. Un traitement endoscopique est suffisant, et une surveillance est nécessaire.
- Catégorie 4 : Dysplasie de haut grade, non invasive. Cette catégorie est subdivisée en 3 groupes :

-4.1.dysplasie de haut grade

-4.2.carcinome non invasif (carcinome in situ)

-4.3.suspicion de carcinome invasif

Un traitement endoscopique par mucosectomie ou un traitement chirurgical peuvent être indiqués.

- Catégorie 5 : Néoplasie invasive, subdivisée en 2 groupes :
  - 5.1.carcinome intra-muqueux, c'est-à-dire envahissement de la lamina propria ou de la musculaire muqueuse
  - 5.2.carcinome sous-muqueux ou au-delà

Un traitement chirurgical est nécessaire en raison d'une possible atteinte plus profonde, et un risque métastatique élevé.

## **3 TEP ET CANCEROLOGIE**

Les premières publications concernant la tomographie par émission de positons (TEP) sont parues durant les années 1970 (54).

Si au début la TEP était d'abord développée pour l'étude du cerveau et du coeur, elle est actuellement avant tout utilisée en cancérologie, avec le  $^{18}\text{F}$ -FDG comme principal traceur.

### **3.1 Modifications métaboliques des cellules tumorales**

La voie des pentoses est une voie métabolique importante des cellules proliférantes normales car elle permet la synthèse de précurseurs phosphorylés des acides nucléiques.

La transformation maligne, engendrant une prolifération anormale, implique une situation associant des besoins importants en précurseurs phosphorylés, un état d'hypoxie possible mais inconstant, et des besoins énergétiques importants. Cette situation entraîne :

- une augmentation de capture du glucose
- une hyperconsommation de glucose par les cellules.

#### **3.1.1 Augmentation de la capture du glucose**

Il a été montré que l'augmentation de la capture du glucose par les cellules tumorales est liée à une augmentation de son transport membranaire (55) résultant de :



1) l'augmentation du nombre total de transporteurs par augmentation de synthèse :

Il existe 13 transporteurs différents **GLUT 1** à **GLUT 12** et **HMIT**, plus ou moins spécifiques de tissus (56). Dans les tissus tumoraux les transporteurs les plus exprimés sont **GLUT1** et **GLUT3**. D'autres transporteurs peuvent néanmoins être présents significativement dans les lignées tumorales, comme **GLUT 4** (57) ou **GLUT 5** (58).

**GLUT 1** fait partie des produits des gènes *c-myc* ou *c-fos*, dont l'expression est liée à la prolifération cellulaire. La transformation tumorale induit la transcription du gène de **GLUT 1**, par action directe (ne nécessitant pas de synthèse protéique intermédiaire), parallèlement à l'induction des mécanismes de mise en cycle de la cellule (figure 2).

2) l'augmentation possible de l'activité des transporteurs (59)

Deux autres mécanismes accessoires ont été décrits :

- Transport actif  $\text{Na}^+$  dépendant (60)
- Diminution de la dégradation des transporteurs (61)

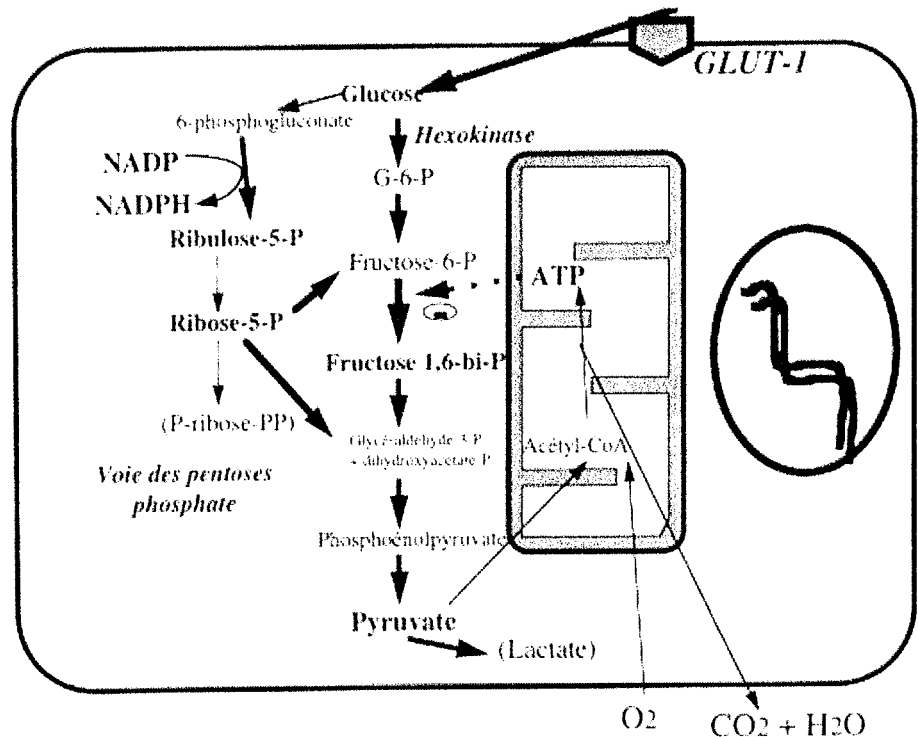
### **3.1.2 Hyperconsommation de glucose par la cellule**

#### **A Régulation de la glycolyse dans les cellules normales au repos**

La figure 1 illustre la voie des pentoses phosphates, la glycolyse et l'effet Pasteur. Ce dernier correspond à l'inhibition de la phosphofructokinase (PFK) lorsque la quantité d'adénosine-triphosphate (ATP) augmente (moyen de régulation de la glycolyse par inhibition en présence d'oxygène).

En anaérobiose, la production mitochondriale d'ATP diminue, l'inhibition de la PFK est alors levée pour permettre l'utilisation de la voie glycolytique et la production de l'ATP.

Fig 1 : Métabolisme glucidique et voie des pentoses phosphates dans les cellules normales (Réf : J. Ph. Vuillez, *Revue de l'ACOMEN*, 1998, vol.4, n°1)



Concernant la voie des pentoses phosphates, le ribose-5-P est produit à partir du glucose-6-P, avec production concomittante de NADPH et de glutathion réduit. Le ribose-5-P est en équilibre direct avec le fructose-6-P et le glycéraldéhyde 3-P. Les deux enzymes de la voie oxydative des pentoses phosphates sont inhibées dans les conditions physiologiques par l'ATP. La direction du shunt des pentoses est déterminée essentiellement par la vitesse de conversion du glycéraldéhyde-3-P en pyruvate. Lorsque celle-ci est élevée, comme c'est le cas en normoxie dans les cellules normales, le ribose-5-P est rapidement métabolisé en fructose-6-P, glycéraldéhyde-3-P et finalement en pyruvate.

## B Régulation de la glycolyse dans les cellules tumorales (figure 2)

Concernant les cellules tumorales, il a été montré que l'augmentation de la glycolyse n'est pas liée à l'hypoxie : le glucose est converti préférentiellement en lactate même en présence d'oxygène. On parle de glycolyse aérobie pour désigner ce phénomène et souligner l'absence d'effet Pasteur dans les cellules malignes (effet Pasteur inversé) (62). La voie des pentoses est également privilégiée pour la synthèse de nucléotides.

Ce changement de régulation est lié à des modifications enzymatiques quantitatives et qualitatives qui concernent avant tout l'hexokinase (HK), la phosphofructokinase (PFK), et la pyruvatekinase (PK).

- L'**HK** liée aux mitochondries, est insensible au rétrocontrôle négatif par le glucose-6-phosphate, et son activité est augmentée (accumulation de fructose-6-P).
- La **PFK** a également une activité augmentée par le rétrocontrôle positif exercé par le fructose 1,6-diphosphate (faible activité relative de la PK), qui l'emporte sur l'inhibition par l'ATP (d'où la perte de l'effet Pasteur).
- La **PK** est présente sous forme d'une isoenzyme tumorale différente : la PK-M2, à faible activité relative, réorientant la glycolyse vers la voie des pentoses.

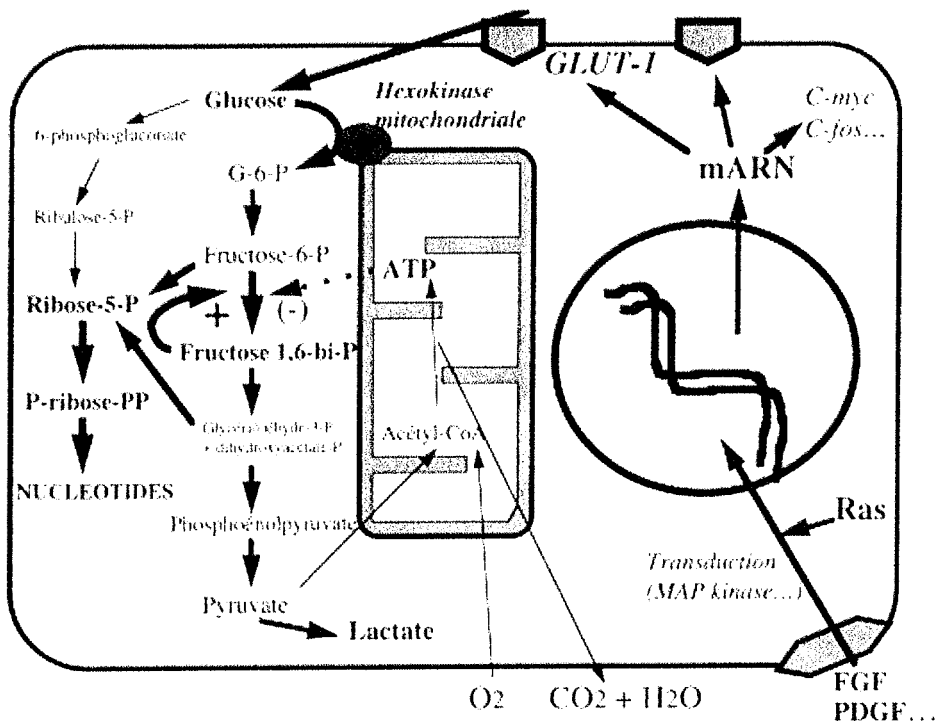


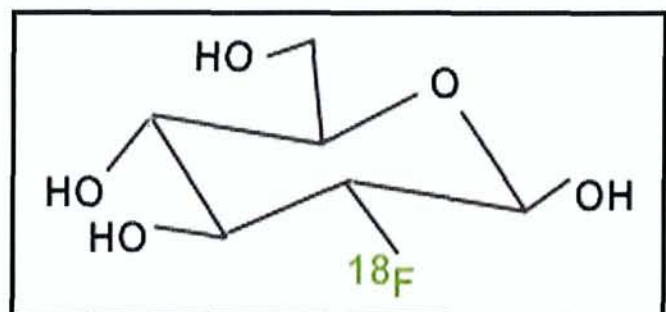
Fig 2 : Modifications de la glycolyse et inversion de la voie des pentoses phosphates lors de la prolifération tumorale (Réf : J. Ph. Vuillez, Revue de l'ACOMEN, 1998, vol.4, n°1)

## 3.2 Le fluoro-déoxy-D-glucose marqué au fluor 18 ( $^{18}\text{F}$ -FDG)

### 3.2.1 Structure moléculaire

Le  $^{18}\text{F}$ -FDG est un analogue du 2-déoxy-D-glucose, avec un atome de fluor 18 qui remplace un atome d'oxygène (celui qui est sur le deuxième carbone) (figure 3).

Fig 3 : Schéma d'une molécule de  $^{18}\text{F}$ -FDG.  
(Réf : [http://www.petscanonline.com/faq/faq\\_fr.asp#](http://www.petscanonline.com/faq/faq_fr.asp#))



### 3.2.2 Le Fluor 18 ( $^{18}\text{F}$ )

Le fluor 18 est un isotope radioactif du Fluor 19. Ce traceur est un émetteur de positons car son noyau possède un excès de charges positives ; il va se désintégrer par transformation d'un proton en neutron (désintégration  $\beta^+$  à 96,8%, capture électronique à 3,2% (figure 4)).

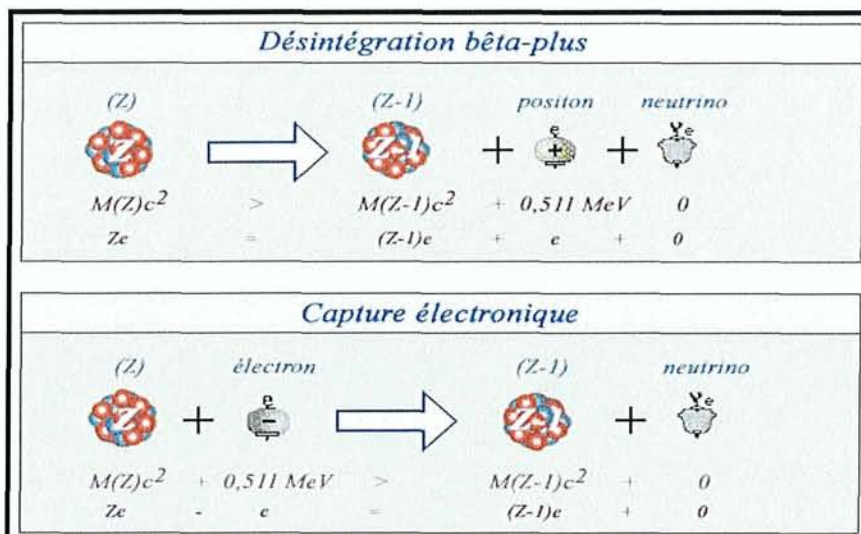


Fig 4 : Désintégration  $\beta^+$  et Capture électronique.  
(Réf : [http://www.laradioactivite.com/pages/00\\_phenomene/02\\_noyau\\_stable/03\\_capture.htm](http://www.laradioactivite.com/pages/00_phenomene/02_noyau_stable/03_capture.htm))

Cette transformation isobarique (le nombre de masse A est inchangé) s'accompagne de l'émission d'un positon de même masse et de même charge (en valeur absolue, mais positive) que l'électron, et d'un neutrino.

L'énergie cinétique maximale des positons émis est de 633,5 +/- 0,6 keV, leur énergie cinétique moyenne de 249,3 +/- 0,3 keV.

Le  $^{18}\text{F}$  possède de nombreux avantages par rapport aux autres émetteurs de positons (figure 5) : une demi-vie relativement longue (110 min) autorisant une production à distance du centre d'examen, un libre parcours moyen du positon faible. De plus il a des caractéristiques physicochimiques permettant le marquage de molécules d'intérêt (comme le glucose).

Fig 5 : Comparaison entre émetteurs de positons (Réf : *Master1 de Physique Médicale 2006-2007 – Irène Buvat*)

Isotope	$E_{\max}$ (keV)	Parcours moyen dans l'eau (mm)	Période T (minutes)
Oxygène 15 : O15	1723	2,7	2
Azote 13 : N13	1190	1,5	10
Carbone 11 : C11	981	1,1	20
<b>Fluor 18 : F18</b>	<b>635</b>	<b>0,6</b>	<b>110</b>
Brome 76 : Br76	3440	5,0	960
Gallium 68 : Ga68	1899	3,1	68
Rubidium 82 : Rb82	3350		1,3

Le  $^{18}\text{F}$  est produit grâce à un cyclotron médical, en bombardant de l'oxygène avec des protons, selon la réaction  $[^{18}\text{O}(p,n)^{18}\text{F}]$ .

### 3.2.3 Métabolisme

Le  $^{18}\text{F}$ -FDG est transporté par les mêmes transporteurs membranaires que le glucose et phosphorylé en 6 par l'hexokinase. Cette molécule phosphorylée ne peut pas sortir de la cellule et, du fait de l'altération du carbone 2, ne peut pas non plus subir les étapes suivantes de la glycolyse (figure 6).

Le FDG-6-P s'accumule donc dans les cellules proportionnellement à son transport membranaire et à l'activité de l'HK.

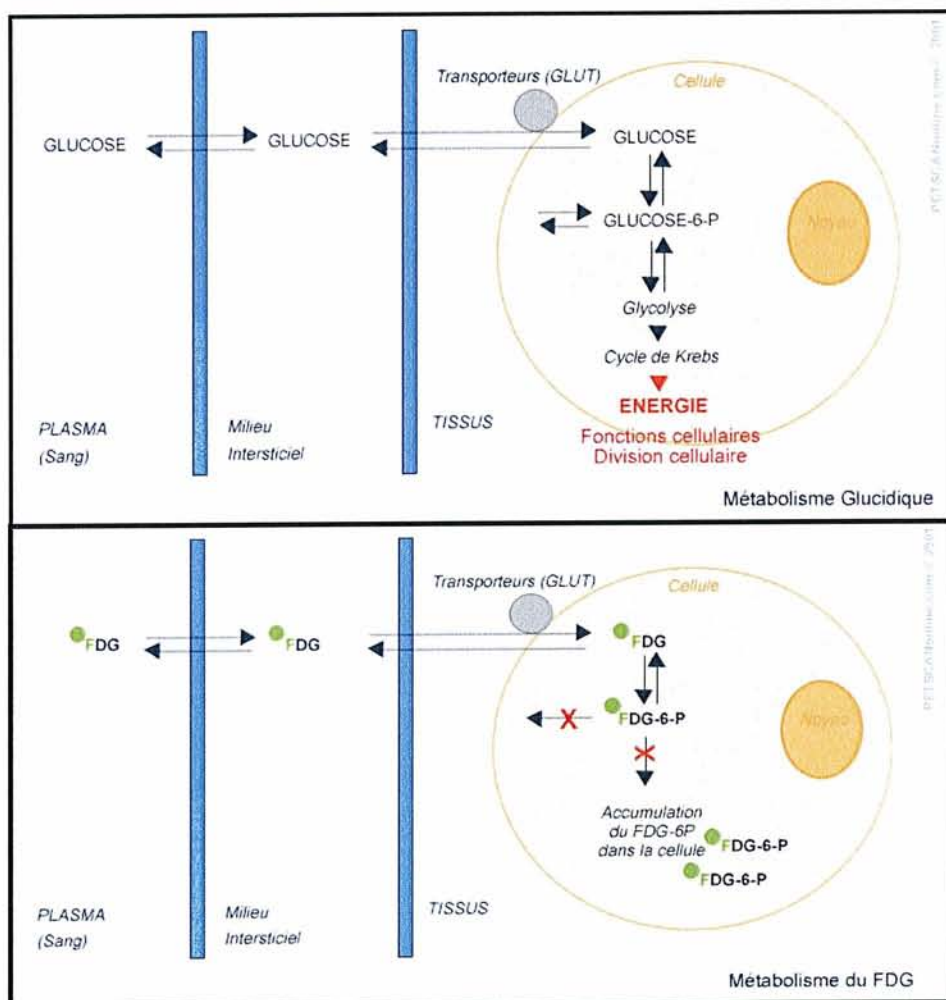


Fig 6 : Métabolisme cellulaire du glucose et du FDG (Réf : <http://www.petscanonline.com>)

### 3.2.4 Fixation physiologique du $^{18}\text{F}$ -FDG

Le  $^{18}\text{F}$ -FDG se concentre fortement dans les corps cellulaires des neurones des cortex cérébral et cérébelleux ainsi que des noyaux gris centraux.

Il se fixe de plus modérément au niveau du foie et de la rate.

Une fixation modérée est notée au niveau des glandes salivaires (glandes parotides, sous-maxillaires, accessoires). Les formations lymphoïdes de l'anneau de Waldeyer fixent classiquement le  $^{18}\text{F}$ -FDG avec une intensité variable (63). Les muqueuses sont souvent le siège d'une captation physiologique de FDG, notamment au niveau ORL, par exemple au niveau de la langue ou du palais mou (64).

La fixation musculaire est variable, et dépend du degré d'activité des muscles, en particulier en cas d'effort ou de tension musculaire accrue pendant la période suivant l'injection. Elle concerne les muscles masticateurs (44), cervicaux (notamment les sterno-cléido-mastoïdiens, les muscles du pharynx et du larynx), de la face, de la cavité buccale (notamment mylo-hyoïdien et ventre antérieur du digastrique) (64), les muscles trapèzes, paravertébraux (notamment les rhomboïdes), et possiblement tous les muscles squelettiques.

La fixation myocardique est plus aléatoire, et dépend de l'état métabolique du patient (65), elle est souvent très intense de manière physiologique.

Du fait de la modification du Carbone 2, il n'y a pas de réabsorption tubulaire du FDG qui est éliminé dans le système collecteur pyélocalicel et vésical, avec une fixation modérée et moins visible au niveau urétéral et urétral. L'excrétion urinaire physiologique continue même 1 heure après l'injection chez les patients bien hydratés (66).

D'autres sites de fixation sont plus inconstants tels :

- la glande thyroïde qui peut présenter une captation diffuse, focale ou asymétrique, de manière physiologique (66)
- la graisse brune, impliquée dans la thermogénèse, qui est visualisée au niveau cervical, sus-claviculaire (67, 68), des gouttières costo-vertébrales, voire au niveau abdominal (69). Sa fixation est plus fréquente chez la femme que chez l'homme et chez le sujet jeune.
- les glandes mammaires
- le thymus, avec un aspect en « V » inversé au niveau du médiastin antéro-supérieur, chez les sujets de moins de 30 ans (70)

- la moelle osseuse, du fait du renouvellement hématopoïétique
- les ovaires, le col utérin et l'utérus chez les femmes non ménopausées ou en préménopause, avec une fixation endométriale variant selon les phases du cycle (71, 72)
- les testicules, la fixation étant liée à l'âge (66, 73)

### Cas particulier des fixations digestives et notamment colorectales

L'intestin grêle peut présenter une fixation physiologique du  $^{18}\text{F}$ -FDG mais c'est le côlon qui présente le plus souvent une accumulation du traceur d'aspect variable, le plus souvent non focalisé, diffuse et/ou linéaire (74). Pour Tatlidil et al. (34), le caractère diffus de la fixation, quel que soit son degré d'intensité, est prédictif de l'aspect normal endoscopique. Le caractère focalisé et/ou nodulaire de la fixation est reconnu comme un critère en faveur d'une origine pathologique (34) voire néoplasique (lésion précancéreuse ou cancéreuse) (36), mais peut se voir également de manière physiologique (74). L'intensité de fixation intestinale est généralement modérée, et est soit comparée à la fixation hépatique prise comme référence (34, 44), soit mesurée objectivement en termes de SUV (48) ou de ratio activité intestinale sur bruit de fond hépatique (49).

## **3.3 La détection de l'émetteur de positons**

### **3.3.1 Parcours du positon**

Après son émission, le positon perd son énergie cinétique (d'environ  $10^{-2}$  eV) par les mêmes processus que l'électron (interactions coulombiennes, rayonnement de freinage), et est ralenti très rapidement (3 à 6 ps). Ensuite, le positon est dans une phase de diffusion au cours de laquelle il est repoussé par le potentiel positif des noyaux.

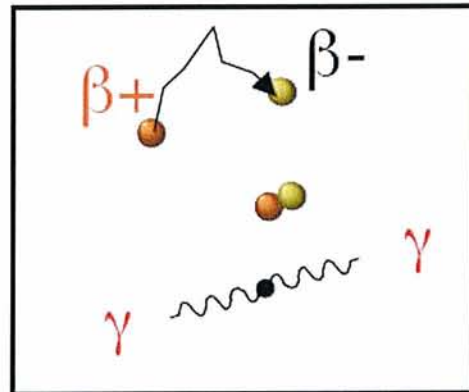
Il parcourt ainsi quelques millimètres, cette distance est variable et est proportionnelle à son énergie cinétique initiale.



Concernant le  $^{18}\text{F}$  et dans l'eau, le parcours maximum est de 2,6 mm, le parcours moyen de 0,6 mm. Ce parcours varie selon les tissus, par exemple il est plus long dans le poumon que dans les autres tissus. Il correspond à un des facteurs responsables de la dégradation de la résolution spatiale.

Par la suite, il se produit une réaction d'annihilation avec un électron libre du milieu (figure 7) : la masse des deux particules est transformée en leur équivalent énergétique (1,022 MeV) réparti en deux photons d'annihilation de 511 keV émis simultanément selon des directions opposées à  $180^\circ$ . Il existe une approximation d'au maximum  $0,6^\circ$ , liée à l'énergie cinétique résiduelle du positon avant annihilation ; selon le diamètre de l'anneau de détection de la TEP, cette approximation conduit elle-même à une dégradation de la résolution spatiale de 1 à 2 mm (75).

Fig 7 : Réaction d'annihilation (Réf : *Master1 de Physique Médicale 2006-2007 – Irène Buvat*)



### 3.3.2 Détection du rayonnement gamma émis et principes de correction

#### A Le système physique de détection

Les détecteurs sont composés d'un cristal et d'un photomultiplicateur.

Le photon gamma interagit par effet photoélectrique avec le cristal qui émet lui-même des photons lumineux de fluorescence, d'où l'appellation « scintillateur ». Pour les caméras d'Anger, c'est le NaI/Tl (Iodure de sodium dopé au thallium) qui est couramment utilisé. Concernant la TEP, le BGO (Germanate de bismuth), le GSO (Orthosilicate de germanium), le LSO (Orthosilicate de lutétium) ou le LYSO (Orthosilicate de lutétium et d'yttrium) sont

plus adaptés (notamment à l'énergie élevée des gamma émis après désintégration des positons) étant donné leurs caractéristiques physicochimiques (densité élevée, temps de décroissance faible évitant un temps mort trop élevé, transparence du milieu).

Le scintillateur est couplé à un photomultiplicateur qui par effet photoélectrique va permettre électroniquement le signal d'émission.

Les détecteurs sont placés de part et d'autre du patient, en anneaux le plus souvent (figure 8).

## B Le principe de détection en «coïncidence»

Lorsque deux photons de 511 keV sont émis simultanément dans deux directions opposées (figure 9), l'événement « annihilation du positon » est détecté par la réception quasi en même temps (5 à 20 ns près) des deux photons (de 511 keV) sur deux détecteurs (opposés). Il s'agit dans ce cas de coïncidences vraies.

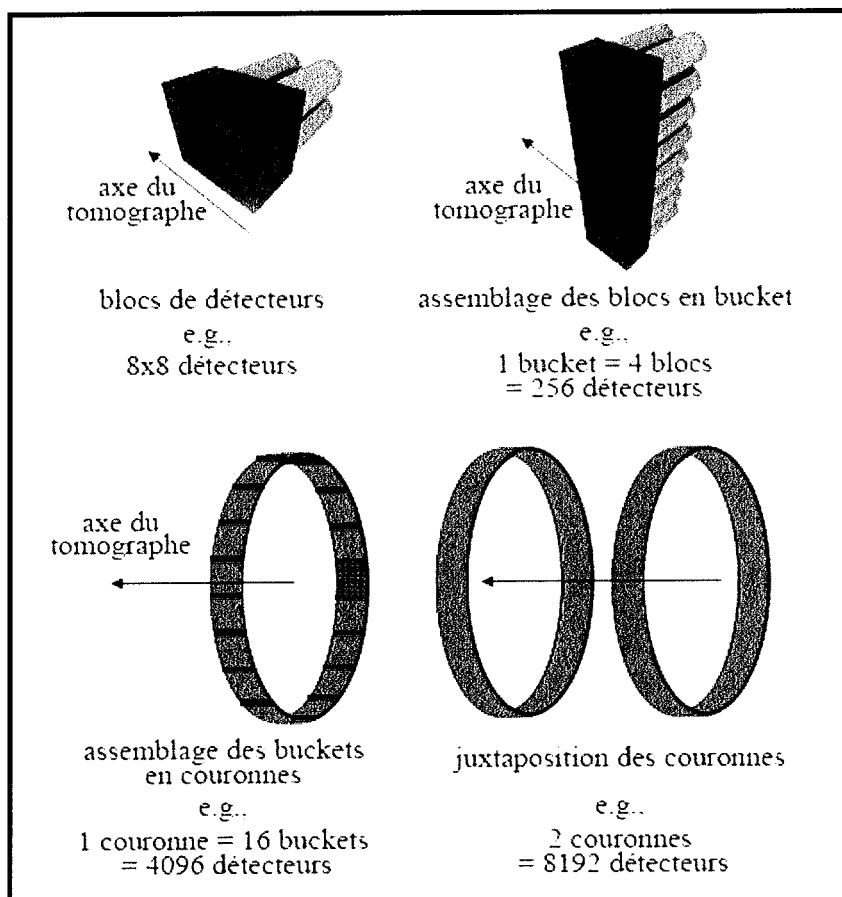
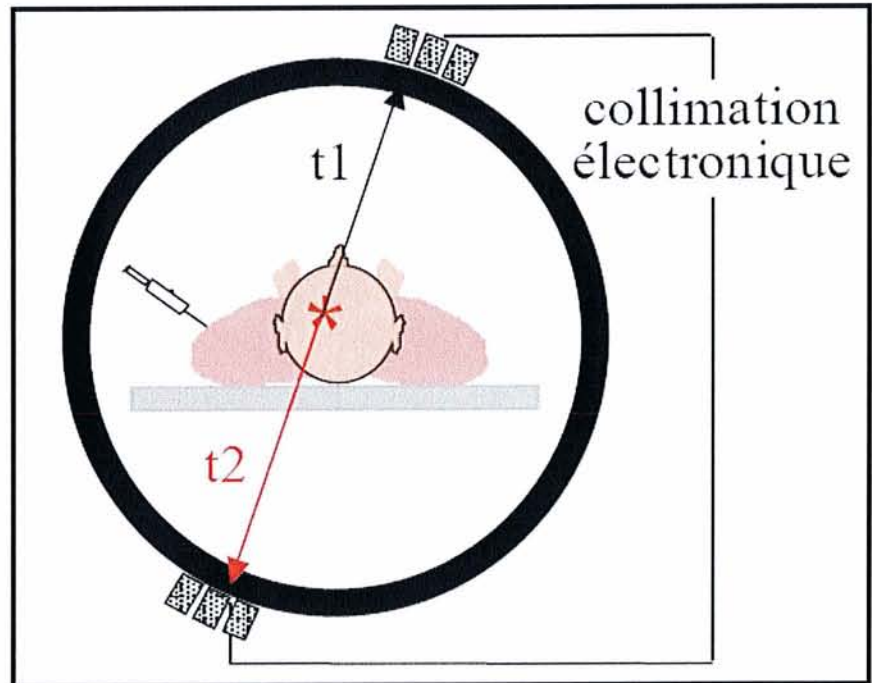


Fig 8 : Disposition des détecteurs dans une TEP  
(Réf : *Master1 de Physique Médicale 2006-2007 – Irène Buvat*)

Fig 9 : Ligne de réponse :  
ligne joignant les 2  
détecteurs ayant reçu un  
signal en coïncidence (Réf :  
*Master1 de Physique  
Médicale 2006-2007 – Irène  
Buvat*)



Cette technique de collimation électronique permet de s'affranchir d'un collimateur physique et multiplie le flux de photons incidents par 10000.

Il existe des événements dits simples, lorsqu'un seul photon interagit avec un détecteur (l'autre photon émis étant absorbé dans le milieu, ou sorti du champ des couronnes de détecteurs) : cet événement n'est donc pas enregistré.

De plus, d'autres types de coïncidences sont possibles : les coïncidences fortuites ou diffusées qui engendrent notamment des mauvaises localisations, et donc du « bruit » dans l'image (figure 10).

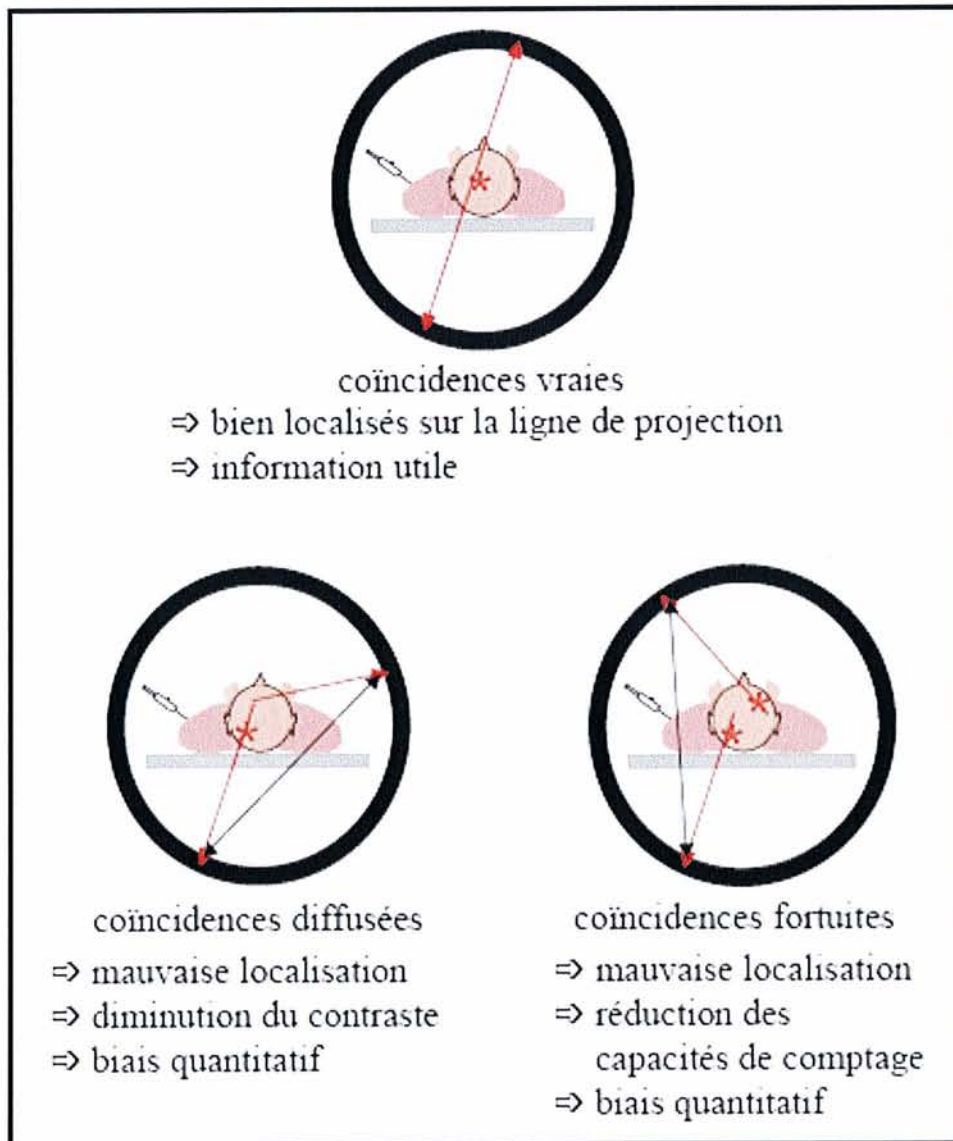


Fig 10 : Les différents types de coïncidences (Réf : *Master1 de Physique Médicale 2006-2007 – Irène Buvat*)

### C La correction des coïncidences fortuites peut se faire :

- en diminuant la durée de fenêtre de coïncidence puisque la probabilité de compter deux événements au hasard est d'autant plus grande que la durée de mesure est longue.
- par une estimation indirecte des coïncidences fortuites possible de deux manières :
  - via les événements non coïncidents : mesure des événements simples (« singles » en anglais) sur quelques photomultiplicateurs répartis autour de la couronne (figure 11).



- o via une ligne retard : utilisation d'une deuxième fenêtre de comptage qui est démarrée immédiatement après la fin de la première pendant une durée identique (figure 12).

Fig 11 : Nombre de coïncidences fortuites pour une ligne de coïncidence entre les détecteurs 1 et 2 (Réf : *Enseignement de Médecine Nucléaire-Saclay 2006 – Irène Buvat*)

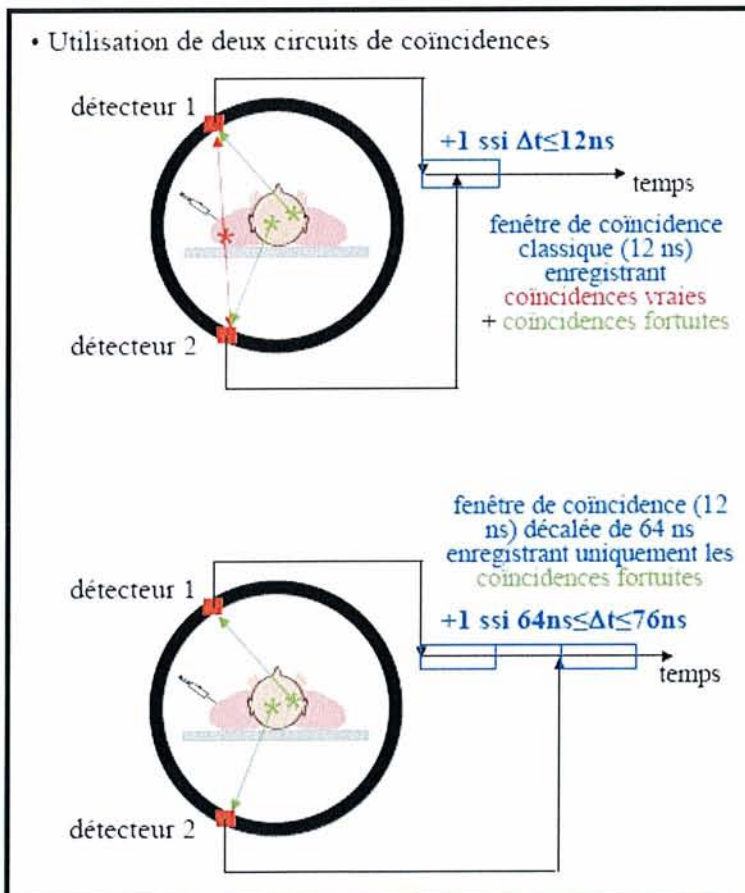
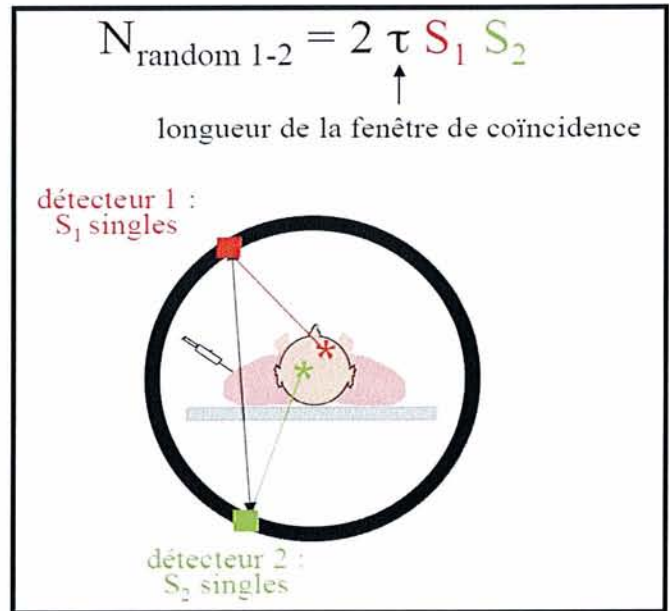


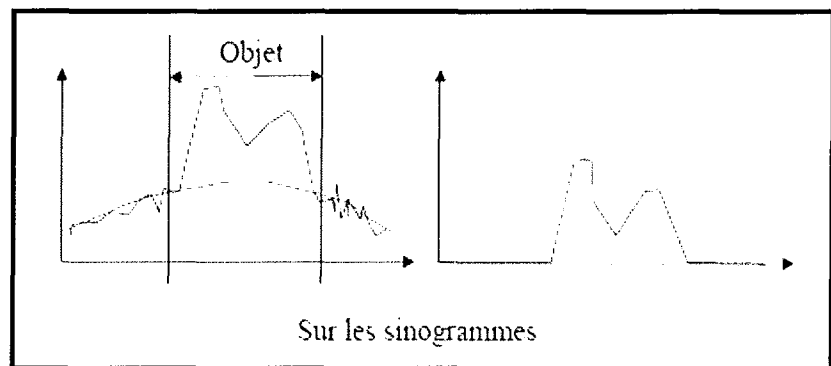
Fig 12 : Estimation des coïncidences fortuites via une ligne retard (Réf : *Enseignement de Médecine Nucléaire-Saclay 2006 – Irène Buvat*)

## D La correction du rayonnement diffusé

Il peut se faire à partir de plusieurs méthodes :

- par fenêtrage spectrométrique, car plus le photon est diffusé, moins son énergie est élevée (d'où l'importance d'avoir un tomographe présentant une bonne résolution en énergie)
- par ajustement des queues de distribution spectrale, en prenant comme hypothèses que l'image du rayonnement diffusé est une image de basse fréquence et que la distribution spatiale des photons diffusés est modélisable par une fonction simple type gaussienne (figure 13)

Fig 13 : Correction du diffusé par ajustement des queues de distribution spectrale (Réf : *Enseignement de Médecine Nucléaire-Saclay 2006 – Irène Buvat*)



- par le calcul direct de la contribution du rayonnement diffusé à partir d'une distribution d'émission connue (images reconstruites sans correction de la diffusion)
- par la reconstruction itérative avec modélisation de la diffusion dans l'opérateur de projection.

Cette correction est encore plus importante lorsque l'acquisition est réalisée en mode 3D, où il n'existe pas de septa de plomb ou de tungstène entre les couronnes de détecteurs (figure 14). Si le nombre de coïncidences vraies augmente en mode 3D (étant donné l'augmentation de lignes de mesures), les coïncidences diffusées et donc le bruit augmentent également de manière importante, ce qui explique que ce mode n'apporte pas d'amélioration significative de la qualité des images TEP (76).

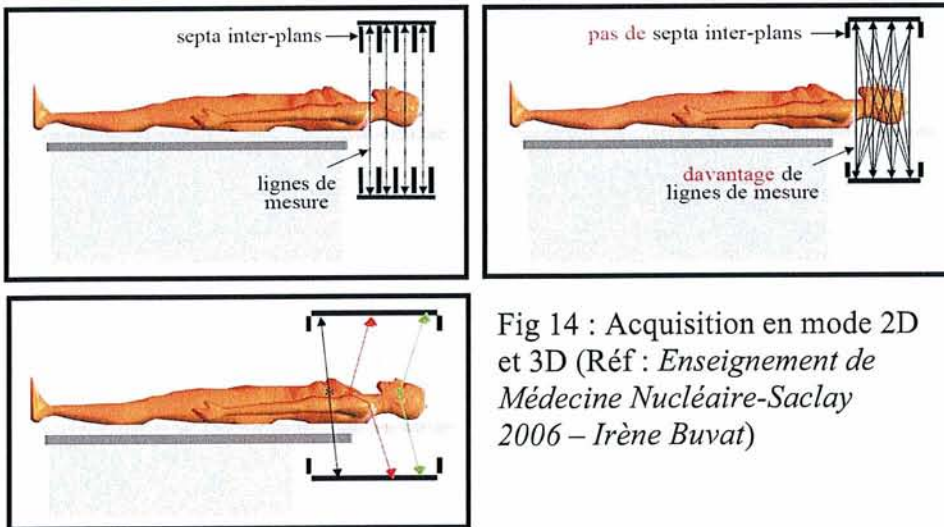


Fig 14 : Acquisition en mode 2D et 3D (Réf : *Enseignement de Médecine Nucléaire-Saclay 2006 – Irène Buvat*)

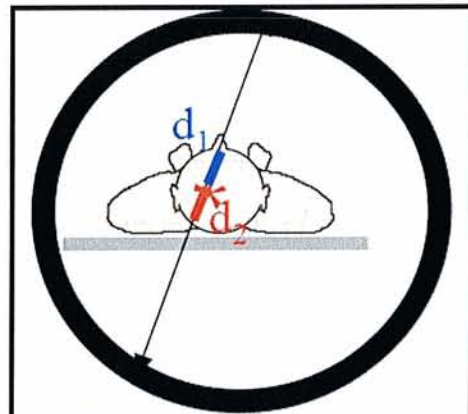
## E La correction de l'atténuation

Le photon émis peut interagir avec le milieu avant d'être détecté. Il existe une atténuation de la source d'émission fonction de l'épaisseur du milieu traversé qui suit une loi exponentielle :  $N=N_0.e^{-\mu x}$  ( $N$ =nombre de photons restants ;  $N_0$ =nombre de photons émis ;  $\mu$ =coefficient d'atténuation du milieu (inverse d'une distance) ;  $x$ =épaisseur du milieu traversé). Pour un photon cette probabilité d'atténuation est  $e^{-\mu x}$  et celle de l'autre photon sur la même ligne est  $e^{-\mu(d-x)}$ . Sur une ligne de détection, le nombre  $N$  de détections en coïncidence par rapport au nombre  $N_0$  de photons émis est donc :

$$N = N_0.e^{-\mu x}.e^{-\mu(d-x)} = N_0.e^{-\mu d}$$

Cette atténuation ne dépend donc pas du lieu d'émission sur la ligne de projection, elle dépend uniquement de l'atténuation intégrale sur la distance  $d=d_1+d_2$  (figure 15).

Fig 15 : L'atténuation est la même quel que soit le lieu d'émission sur la ligne de projection (Réf : *Enseignement de Médecine Nucléaire-Saclay 2006 – Irène Buvat*)



La correction de ce phénomène peut se faire si l'on connaît une carte de l'atténuation que l'on peut appliquer sur les données d'émission.

Cette carte d'atténuation est obtenue par des acquisitions en transmission (Sources externes d'émetteurs de positons à demi-vie longue comme le germanium 68, ou source de rayons X). Ainsi, les TEP dédiées sont désormais systématiquement associées à un scanner, permettant outre la correction d'atténuation une meilleure localisation anatomique des hyperfixations grâce à la fusion des images.

## F Correction de l'inhomogénéité de détection

Il existe des réponses variables en fonction des détecteurs : les cristaux peuvent être très légèrement différents en dimensions, la fraction de la lumière de scintillation arrivant sur les tubes photomultiplicateurs ou l'épaisseur du cristal vue par les photons incidents suivant l'angle d'incidence peuvent également varier sensiblement. La correction de ces effets est appelée **normalisation**.

Pour cela, on enregistre la réponse du tomographe lorsque celui-ci est soumis à un flux de photons uniforme (figure 16). Idéalement toutes les lignes de réponse (=LOR) (i ,j) devraient détecter le même nombre d'événements  $N_{ij}$ .

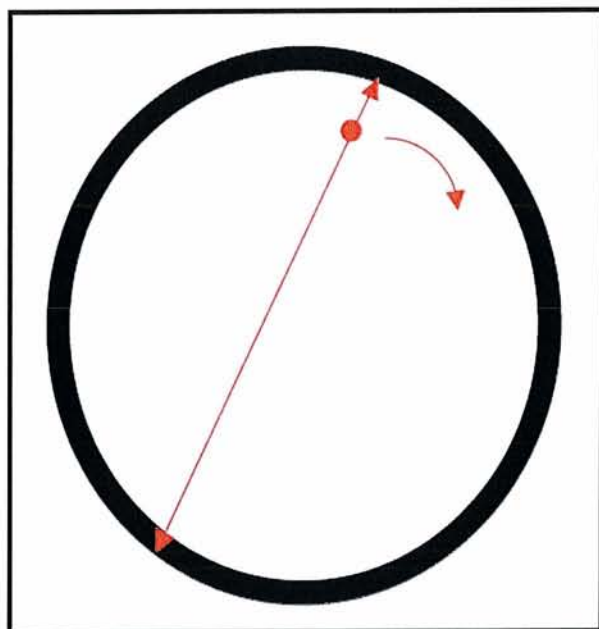


Fig 16 : Enregistrement de la réponse du tomographe à un flux uniforme de photons (Réf : *Enseignement de Médecine Nucléaire-Saclay 2006 – Irène Buvat*)

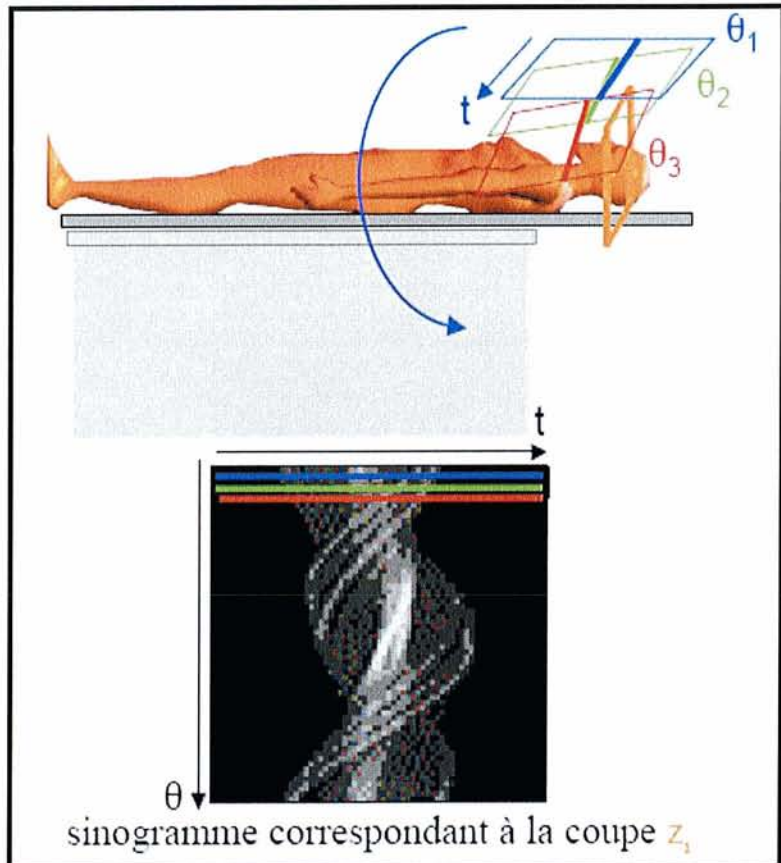


Un facteur de normalisation est calculé pour chaque LOR ( $i,j$ ) suivant la formule  $N_{ij}/N_{moy}$  où  $N_{moy}$  est la valeur moyenne de  $N_{ij}$  pour toutes les lignes de coïncidence. La correction pour chaque acquisition correspond à diviser par le facteur de normalisation le nombre de coups enregistrés sur la LOR( $i,j$ ).

### 3.4 Formation des images

#### 3.4.1 Définition du sinogramme en TEP

Fig 17 : Illustration du sinogramme (Réf : *Master1 de Physique Médicale 2006-2007* – Irène Buvat)



Un pixel  $(x, \theta)$  du sinogramme (figure 17) de cote  $z_i$  sur l'axe longitudinal représente le nombre d'événements enregistrés sur la LOR repérée par la distance  $t$  et l'angle  $\theta$ .

Une ligne du sinogramme est l'ensemble des événements enregistrés sur un ensemble de LOR parallèles soit sur une projection d'une coupe  $z_i$ .

Un sinogramme est donc le signal issu d'une coupe  $z_i$  vue sous différentes incidences  $\theta$ .

### 3.4.2 Reconstruction d'une coupe transversale

Les données corrigées du sinogramme sont reconstruites afin d'obtenir des coupes dans le plan transverse. Il existe deux approches à la reconstruction tomographique : les méthodes analytiques (dont la plus courante est la rétroprojection filtrée), et les méthodes de reconstruction itérative (ou méthodes discrètes) actuellement le plus souvent utilisées en TEP.

Concernant la reconstruction itérative, le principe est d'utiliser un opérateur de projection  $R$  permettant d'obtenir l'objet à reconstruire ( $f$ ) à partir des projections acquises ( $p$ ) (figure 18).

$R_{ik}$  correspond à la probabilité qu'un événement émis dans le pixel  $k$  soit détecté dans le pixel de projection  $i$ .

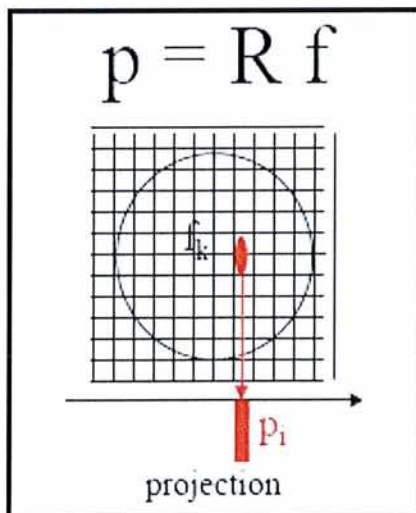


Fig 18 : Principe de l'opérateur de projection dans la reconstruction itérative (Réf : *Enseignement de Médecine Nucléaire-Saclay 2006 – Irène Buvat*)

On distingue parmi les méthodes de reconstruction itérative :

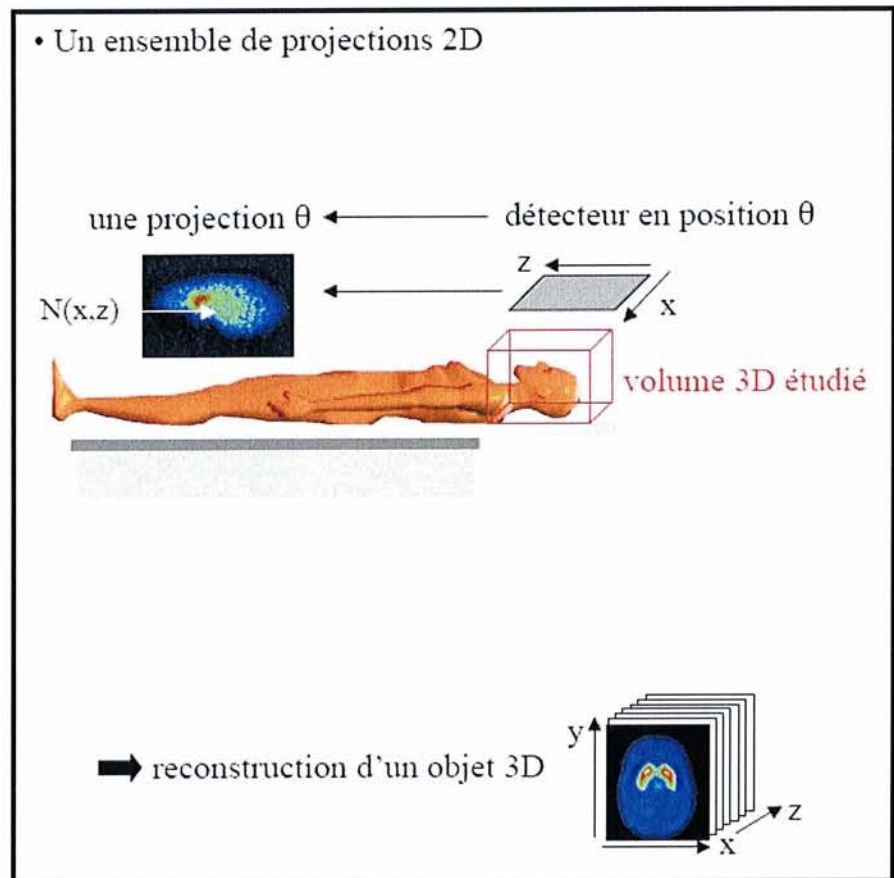
- Les méthodes algébriques : méthodes itératives conventionnelles résolvant un système d'équations linéaires minimisant  $\| p-Rf \|^2$  (par exemple ART : Algebraic Reconstruction Technique).
- Les méthodes statistiques (estimation bayésienne) qui prennent en compte le bruit dans les données et maximisent une fonction de vraisemblance (MLEM : Maximum Likelihood Expectation Maximization, OSEM : Ordered Subset Expectation Maximization, RAMLA : Row Action Maximum Likelihood Algorithm). OSEM, par rapport à MLEM, trie des projections en sous-ensembles ordonnés, ce qui permet d'optimiser le temps de calcul. RAMLA est un cas particulier de OSEM dont le nombre de sous-ensembles est égal au nombre de projections.

Plus élevé est le nombre d'itérations, et meilleure est la restitution des hautes fréquences. Mais le bruit croît aussi avec le nombre d'itérations : il y a donc convergence vers la solution puis divergence, ce qui implique une « régularisation ». Le choix du nombre d'itérations conditionne le compromis résolution spatiale vs bruit.

### **3.4.3 Accès à une information volumique**

Un volume (où est étudiée une cartographie 3D d'émission) est obtenu à partir de la reconstruction indépendante d'un ensemble d'images 2D (=coupes dans le plan transversal) (figure 19). Il est ainsi possible de visualiser les images sur n'importe quel autre plan de coupe, notamment coronal et sagittal. Il est également créé une visualisation sous forme de MIP (Maximum Intensity Projection) correspondant à des projections où sont disposés les maxima des voxels du volume étudié.

Fig 19 : Obtention d'un volume à partir de projections 2D (Réf : *Enseignement de Médecine Nucléaire-Saclay 2006 – Irène Buvat*)



### 3.5 Notions de quantification

La fixation tumorale du  $^{18}\text{F}$ -FDG étant représentative de la prolifération cellulaire, il est intéressant de pouvoir la quantifier. La plupart des travaux font référence à un indice relatif de fixation normalisé.

Le fait que ce critère quantitatif puisse permettre de différencier pathologies bénignes et malignes est controversé, même si les lésions malignes sont généralement plus fixantes de manière significative (77, 78). Par contre ce paramètre paraît intéressant dans le suivi thérapeutique (79-83) et peut être utilisé comme facteur pronostique (84-90).

On utilise en routine clinique des valeurs standardisées de la fixation comme le SUV (Standardized Uptake Value), proposé initialement par Strauss et al. (91), prenant en compte l'activité injectée et la masse du sujet.

L'étalonnage est l'étape indispensable à la quantification absolue.

Il permet de relier un nombre de coups par pixel à une concentration d'activité.

Ainsi l'activité mesurée  $C_t$  dans chaque voxel est exprimée en kBq/mL ou  $\mu\text{Ci/mL}$  par calibration avec une source radioactive d'activité connue.

L'activité mesurée est normalisée à l'activité injectée  $I$  (en kBq ou  $\mu\text{Ci}$ ) corrigée de la décroissance radioactive.

Le SUV peut être normalisé par rapport à :

- la masse  $W$  du sujet (g) :  $\text{SUV}_w = C_t \times W / I$ . C'est le paramètre le plus souvent utilisé, il s'exprime en g/mL ou est sans dimension (si l'on considère une densité de l'organisme égale à celle de l'eau). Si le traceur se répartissait de manière homogène dans le corps, la valeur de  $\text{SUV}_w$  serait uniformément de 1.
- la masse maigre  $LM$  du sujet (g) :  $\text{SUV}_m = C_t \times LM / I$  (en g/mL) avec utilisation de formules ou abaques pour l'obtention de la masse maigre  $LM$ .
- la surface corporelle  $SA$  ( $\text{m}^2$ ) :  $\text{SUV}_{sa} = C_t \times SA / I$  (en  $\text{m}^2/\text{mL}$ ).
- La glycémie en corrigeant le SUV par multiplication avec la glycémie (en g/L) en cas d'hyperglycémie (92).

Il est possible de déterminer le  $\text{SUV}_{\text{max}}$  (correspondant à la valeur la plus élevée) ou le  $\text{SUV}_{\text{moy}}$  (correspondant à la valeur moyenne) pour une région d'intérêt. L'intérêt du  $\text{SUV}_{\text{max}}$  est sa reproductibilité pour une acquisition donnée puisque la valeur sera toujours la même quelle que soit la taille du VOI à partir du moment où le voxel de fixation maximale est inclus dans ce VOI (contrairement au  $\text{SUV}_{\text{moy}}$  qui dépend de la taille du VOI). Mais ce  $\text{SUV}_{\text{max}}$  est dépendant des fluctuations statistiques affectant l'activité de chaque voxel, phénomène pallié par le  $\text{SUV}_{\text{moy}}$  (qui de fait est plus reproductible sur des acquisitions différentes).

### 3.6 Caractéristiques de la TEP

#### 3.6.1 Résolution spatiale

##### A Limitations physiques

- Libre parcours moyen du positon avant annihilation (figure 20).


Isotope	Parcours moyen dans l'eau (mm)	LMH (mm)
Idéal	0	4*
Fluor 18 : F18	0,6	4,1
Carbone 11 : C11	1,1	4,3
Gallium 68 : Ga68	3,1	5,0

Fig 20 : Parcours moyen dans l'eau du positon en fonction de l'isotope (Réf : *Enseignement de Médecine Nucléaire-Saclay 2006 – Irène Buvat*)

\* pour un scanner de résolution idéale = 4 mm

- Non-colinéarité des deux photons gamma émis ( $180^\circ \pm 0,6^\circ$ ) (figure 21) : effet dépendant du diamètre de l'anneau, dégradation de LMH de 1 à 2 mm.

Fig 21 : Non-colinéarité des deux gamma émis (Réf : *Enseignement de Médecine Nucléaire-Saclay 2006 – Irène Buvat*)



- Largeur  $w$  des détecteurs :  $LMH = w/2$ .

L'addition des termes en quadrature donne une limite théorique pour le  $^{18}\text{F}$  de :

$$LMH \sim \sqrt{0,6^2 + 1,8^2 + 2,75^2} = 3,34 \text{ mm}$$



## B Non uniformité de la résolution spatiale

Elle est présente dans les plans transverse et axial.

- Concernant le plan transverse, un positionnement incorrect est plus probable pour les lignes de coïncidence écartées du centre. L'effet est relativement faible (variation de LMH  $< 1\text{mm}$  entre le centre et la périphérie du champ de vue) et dépend de la taille et de l'arrangement des détecteurs (figure 22).

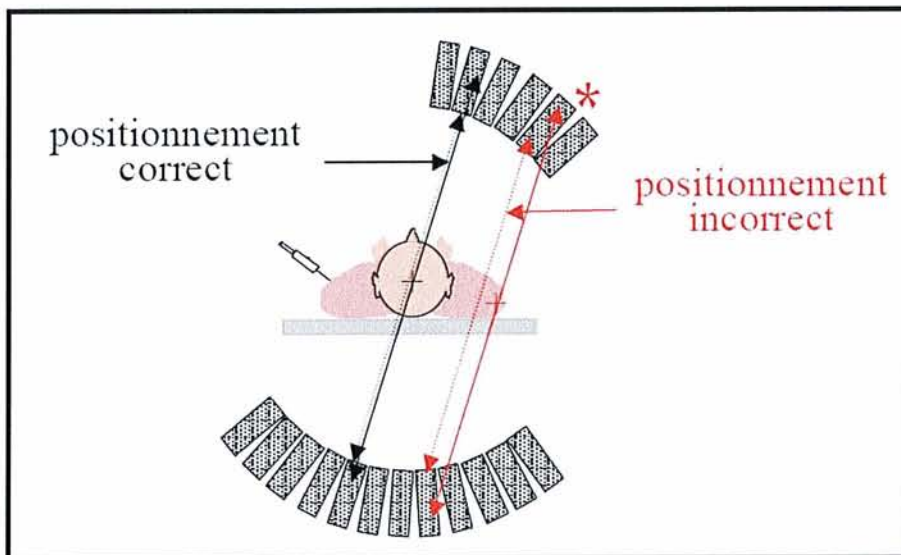
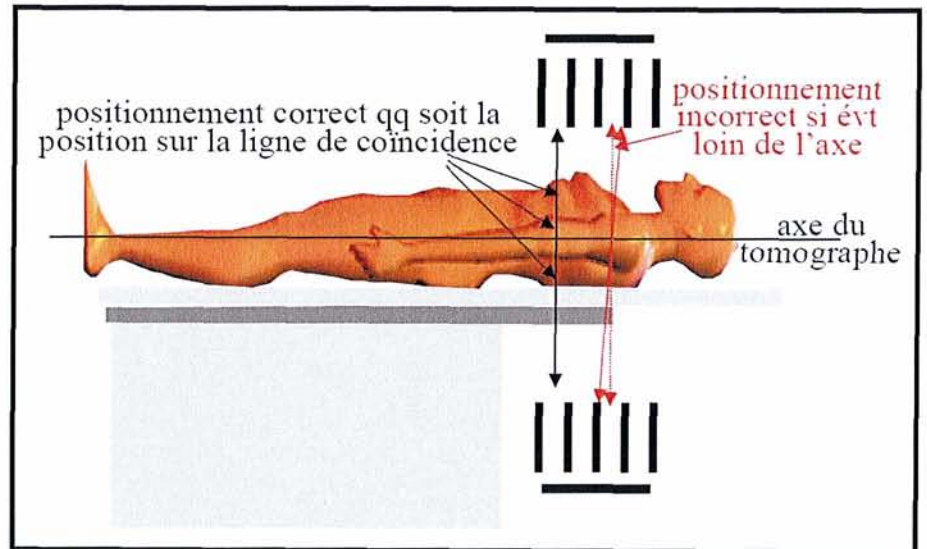


Fig 22 : Non uniformité de la résolution spatiale dans le plan transverse (Réf : *Enseignement de Médecine Nucléaire-Saclay* 2006 – Irène Buvat)

- Concernant le plan axial, le positionnement est d'autant plus incorrect que l'émission est éloignée de l'axe du tomographe, et d'autant plus incorrect que l'angle d'acceptance entre couronnes est élevé. L'effet correspond à une variation de LMH d'environ 1-1,5 mm et dépend de la taille, de l'arrangement des détecteurs et de l'espacement entre couronnes (figure 23).

Fig 23 : Non uniformité de la résolution spatiale dans le plan axial (Réf : *Enseignement de Médecine Nucléaire-Saclay 2006 – Irène Buvat*)



### 3.6.2 Sensibilité

Elle dépend de plusieurs facteurs :

- Diamètre de l'anneau de détection (variation en  $1/D$ )
- Angle d'acceptance entre les couronnes
- Présence ou absence de septa entre les couronnes (mode 2D ou 3D)
- Cristaux (nature, taille et arrangement).

Le NEC (Noise Equivalent Count) caractérise le niveau de signal utile pour un niveau de bruit donné :

$$NEC = \frac{\text{coïncidences vraies}^2}{\text{vraies} + \text{fortuites} + \text{diffusées}}$$



## **4 MATERIELS ET METHODES**

### **4.1 Patients**

Une base de données de 13400 patients qui ont bénéficié d'un TEP/TDM entre janvier 2003 et octobre 2007 dans le service de Médecine Nucléaire du CHU de NANCY (site Brabois) a été analysée rétrospectivement. Nous avons sélectionné les comptes rendus mentionnant au moins une hyperfixation colorectale ou anale décrite comme probablement pathologique, et dans lesquels était recommandée la réalisation d'une coloscopie (ou au moins d'un examen clinique en ce qui concerne les lésions anales). Nous avons gardé les patients aux antécédents de cancer colorectal et nous avons exclu ceux présentant une lésion digestive en place connue. Trois cents quatre-vingt deux comptes rendus ont été retenus (soit 2,8% de l'ensemble des examens). Des résultats endoscopiques et anatomopathologiques ont été recherchés chez chacun de ces patients, soit en consultant directement les dossiers médicaux, soit en envoyant par courrier postal des questionnaires aux cliniciens ayant demandé l'examen (annexes), et ont été obtenus chez 113 patients, soit dans 29,6% des cas.

### **4.2 Lésions**

Chez les 113 patients, 131 lésions TEP colorectales ou anales ont été décrites. Les accumulations de FDG ont été jugées pathologiques par leur caractère intense (fixation supérieure au bruit de fond hépatique) et/ou relativement localisé (sans parler de caractère purement focalisé). Les fixations diffuses ont été interprétées comme physiologiques. Chaque lésion a été identifiée comme suspicion de récurrence lorsque le patient avait des antécédents de

cancer colorectal (récent ou ancien), dans le cas contraire la lésion était étiquetée comme de découverte purement fortuite. Les tailles (en mm) déterminées endoscopiquement étaient disponibles pour 38 lésions TEP, elles correspondaient au plus grand axe de la lésion visualisée à l'aide de l'endoscope. Une histopathologie a été déterminée pour chaque lésion mise en évidence à la coloscopie. Les lésions ont été réséquées endoscopiquement lorsqu'elles ne paraissaient pas susceptibles de contenir du cancer invasif et lorsque la résection était techniquement faisable ; les autres lésions ont été réséquées chirurgicalement.

### **4.3 Imagerie TEP/TDM au FDG : Protocole**

Toutes les acquisitions d'images et de données ont été réalisées avec un système intégré TEP/TDM Biograph LSO (Siemens Medical Solutions, Erlangen, Allemagne) utilisant une seule table servant à la fois au TDM de correction d'atténuation et à la réalisation de la TEP. La TEP était réalisée après une injection de 5,5 MBq/kg de FDG (CisBio International) suivie par une phase de captation et de repos de minimum 60 minutes (sans dépasser 120 minutes). Un peu avant les acquisitions, les patients étaient hydratés avec 500 mL d'eau ; juste avant les acquisitions, les patients étaient encouragés à uriner pour minimiser l'activité vésicale due à l'excrétion urinaire du FDG. Tous les patients étaient à jeun depuis 6 h et la glycémie capillaire était normale chez tous les patients. Il n'y a jamais eu de régime de préparation intestinale. Durant l'acquisition des images, les patients maintenaient leurs bras au-dessus de leur tête et aucune instruction respiratoire spécifique n'était donnée.

Les éléments constituant la TEP étaient basés sur un tomographe en anneau (ECAT ACCEL, CPS Innovation, Knoxville, TN). Les données d'émission ont été acquises pendant 3 à 4 minutes à chaque position du lit du sommet du crâne jusqu'à la racine des cuisses. Un mode tridimensionnel a été utilisé pour l'acquisition des images TEP. Les données TEP ont été reconstruites sur une matrice de 128 X 128, en utilisant un algorithme itératif (FORE et AWOSEM) avec deux itérations, huit sous-ensembles, et un postfiltre gaussien de 5 mm FWHM. Les données TDM ont été acquises avec un scanner spiralé deux coupes (Emotion, Siemens Medical Solutions) dans le sens crânio-caudal, sans produit de contraste IV ou oral. Il n'y a jamais eu de distension colique (absence d'insufflation de gaz ou de lavement à

l'eau). Les paramètres TDM étaient réglés à 80 mA et 110 kV, l'épaisseur de coupe était de 5 mm, et le pas de 1,5. Les données du TDM ont été reconstruites en utilisant la rétroprojection filtrée avec un filtre mou sur une matrice de 512 X 512.

Les données TEP et TDM ont été visualisées séparément et en mode fusionné sur une console de travail dédiée (e.Soft - Siemens Medical Solutions) incluant un outil de triangulation avec visualisation des coupes transversales, frontales et sagittales. Le SUVmax (Maximum Standardized Uptake Value), le SUV moyen et le volume fixant le FDG ont été déterminés pour chaque lésion digestive. Le SUVmax correspond au ratio (corrigé de la décroissance radioactive) de la plus haute activité du voxel situé dans une région d'intérêt sur la dose injectée corrigée par le poids corporel. Le SUVmax a été semi-quantitativement calculé en utilisant une analyse automatisée de régions d'intérêt (e.Soft). Le volume fixant le FDG et le SUV moyen ont été semi-automatiquement mesurés en utilisant l'outil dédié Syngo True D (Siemens Medical Solutions 2006) (93, [http://www.medical.siemens.com/siemens/sv\\_SE/gg\\_nm\\_FBAs/files/brochures/2007/TrueD\\_Insert.pdf](http://www.medical.siemens.com/siemens/sv_SE/gg_nm_FBAs/files/brochures/2007/TrueD_Insert.pdf)). Ces volumes fixant ont été déterminés par une méthode de segmentation tridimensionnelle automatique en mesurant le nombre de voxels présentant une valeur de captation supérieure à un seuil. Le seuil choisi a été 40% du SUVmax de la lésion, en référence au seuil fréquemment pris pour la délimitation des volumes cibles tumoraux GTV (Growth Tumor Volume) en radiothérapie notamment dans les cancers ORL (94) et les cancers pulmonaires non à petites cellules (95-99).

Tous les TEP/TDM ont été une première fois analysés par un médecin nucléaire du service de médecine nucléaire puis relus par un seul et même médecin nucléaire, en aveugle, sans aucune connaissance des résultats endoscopiques et anatomopathologiques, et en toute indépendance.

#### **4.4 Imagerie TEP/TDM au FDG : Relecture**

Lors de la relecture, la localisation de chaque lésion TEP a été déterminée, pour cela ont été individualisés six segments digestifs : côlon ascendant, côlon transverse, côlon descendant, sigmoïde, rectum, et anus (annexes).

Puis des critères sémiologiques TEP ont été déterminés pour chacune des hyperfixations : le caractère nodulaire focal : présence ou absence (annexe : exemple du patient N°7) ; la forme : arrondie (N°99), polylobée (N°65), ovale (N°14), tubuleuse ou segmentaire (N°87), arciforme ; le type : fixation homogène avec contours réguliers (N°17) versus fixation hétérogène avec contours irréguliers (N°29) ; le fait d'être isolé (N°13) ou non (N°88) (présence ou non de fixation physiologique associée au sein du cadre colique restant).

Enfin des signes radiologiques sur le scanner couplé ont été recherchés, en tenant compte des mouvements péristaltiques intestinaux qui peuvent avoir lieu entre les acquisitions TDM et TEP : épaissement pariétal (N°51), masse tissulaire intraluminaire (N°97), densification de la graisse périphérique, stase (stercorale) avec dilatation d'amont.

## **4.5 Standard de référence**

Le diagnostic final correspondant aux lésions mises en évidence par le TEP/TDM a été fait sur la base d'examen endoscopiques, sauf chez les 6 patients présentant des hyperfixations anales où au moins un examen proctologique a été réalisé. Sur 88 anomalies TEP, un examen anatomopathologique de lésions biopsiées était disponible ; la localisation (segment digestif) de ces lésions a été enregistrée. Sur 43 des 131 anomalies TEP décrites, il n'y a pas eu de biopsie réalisée étant donné une endoscopie normale (ou un examen proctologique normal pour les localisations anales). Chaque polype a été classifié par un pathologiste expérimenté comme adénome ou autre type de polype. La dysplasie a été définie selon les critères de Vienne comme dysplasie de bas grade, dysplasie de haut grade ou carcinome (53). Pour chaque adénome et lorsque les données étaient disponibles, nous avons retenu le plus haut grade de dysplasie (bas grade - haut grade) dans l'adénome concerné. Si un adénome était focalement dégénéré en carcinome, l'histologie retenue était cette dernière. Cette étude a donc utilisé la coloscopie comme le gold standard, et les patients ont été classés suivant les résultats endoscopiques (et anatomopathologiques).

## 4.6 Données et analyse statistique

La saisie des données a été réalisée à l'aide du logiciel Excel. L'analyse statistique a été réalisée à l'aide du logiciel SAS, version 9.1, au service d'Épidémiologie et Evaluation Cliniques du CHU de Nancy.

L'analyse statistique a comporté une description des caractéristiques des patients, des lésions digestives détectées en TEP/TDM et des caractéristiques sémiologiques des lésions. Pour cette partie descriptive, les variables quantitatives ont été exprimées par leur moyenne et leur écart-type, leur valeur minimale et maximale, les variables qualitatives ont été exprimées par leur effectif et leur fréquence.

La valeur diagnostique des caractéristiques sémiologiques des lésions observées en TEP/TDM a été étudiée par rapport au résultat de l'anatomopathologie des lésions découvertes à l'endoscopie digestive, qui constitue le gold standard. Un résultat du TEP/TDM a été considéré comme vrai positif lorsque qu'une hyperfixation de FDG et qu'une lésion endoscopique étaient situées dans le même segment digestif. Un résultat faux positif a été défini comme une hyperfixation de FDG sans anomalie endoscopique concordante dans le segment digestif concerné (l'hyperfixation a alors été considérée comme physiologique).

Pour l'analyse bivariée :

Les lésions anales ont été exclues. Les caractéristiques sémiologiques des lésions ont été comparées selon le type histologique, pour les variables quantitatives par un test de comparaison de moyennes (ANOVA ou test de rang : test de Kruskal-Wallis en l'absence de distribution normale des variables), et pour les variables qualitatives par un test du Chi-Deux (ou test exact de Fisher selon l'effectif). La corrélation entre caractéristiques quantitatives a été étudiée par test de corrélation de Spearman. Le risque de confirmer une lésion néoplasique par l'endoscopie a été exprimé sous forme d'Odds-Ratio, par rapport à une référence en présence d'une variable qualitative ou par rapport à l'augmentation d'une unité de la variable lorsque la variable était quantitative.

Les sensibilité, spécificité, valeur prédictive positive et valeur prédictive négative ont été décrites pour chacune des caractéristiques sémiologiques, en comparant :

- les adénocarcinomes aux adénomes

- les lésions de types adénocarcinomes et adénomes aux autres lésions ou à l'absence de lésion.

Des courbes ROC ont été construites pour les variables quantitatives, afin d'étudier la sensibilité et la spécificité des caractéristiques sémiologiques pour différentes valeurs seuil.

L'analyse multivariée a permis, à partir des caractéristiques sémiologiques qui discriminaient de façon significative les adénocarcinomes et adénomes des autres lésions ou de l'absence de lésion lors de l'endoscopie, dans l'analyse bivariée, d'établir un score prédictif de lésion tumorale (adénocarcinome ou adénome) lors de la lecture du TEP/TDM. Une courbe ROC a été construite, afin d'étudier la sensibilité et la spécificité du score pour différentes valeurs seuil.

Le seuil de signification (p) retenu était de 5 %.

# 5 RESULTATS

## 5.1 Patients et lésions

Sur les 13400 patients ayant bénéficié d'un TEP/TDM, 382 ont présenté une découverte de lésion hyperfixante colorectale ou anale, représentant une prévalence de 2,8%. Les résultats endoscopiques et histologiques ont été obtenus chez 113 (32 femmes, 81 hommes ; âge moyen 64,3 ans, écart-type 10,5 ans, min 41 ans, max 88 ans) (29,6%) des 382 patients.

Les indications des TEP/TDM demandés incluaient : le suivi de cancer colorectal (n=26), des cancers ORL (bilan initial, suivi post-thérapeutique) (n= 21) (annexe : exemple du patient N°20), la caractérisation de nodules ou de masses pulmonaires indéterminés (n=20) (N°53), des cancers broncho-pulmonaires (bilan initial, suivi post-thérapeutique) (n=16) (N°36), la recherche d'un cancer primitif inconnu (n=11) (N°43), des suivis de cancer du rein (n=5) (N°26), des mélanomes (bilan initial, recherche de récurrence) (n=2), des sarcomes (bilan initial, suivi thérapeutique) (n=2), et d'autres indications diverses (n=10).

Chez ces 113 patients ont été retrouvées 131 lésions au TEP/TDM, qui étaient réparties de la manière suivante (tableaux 1 et 2) : adénocarcinomes, 35 lésions (26,5%) (N°98) ; adénomes, 43 lésions (33%) (N°112) ; lésions inflammatoires, 9 lésions (7%) ; polype hyperplasique, 1 lésion (0,5%) ; 43 hyperfixations en TEP ne correspondaient à aucune lésion endoscopique (33%) (N°102) (fixations finalement considérées comme physiologiques), elles étaient situées au niveau du côlon ascendant (n=9) (N°6), du côlon transverse (n=6) (N°24), du côlon descendant (n=1), du sigmoïde (n=13) (N°3), du rectum (n=11) (N°4) et de l'anus (n=3). Les suspicions de récurrence (chez les patients ayant un antécédent connu de cancer colorectal) correspondaient à 29 lésions TEP (soit 22 % de l'ensemble des lésions) (N°49), et les découvertes purement fortuites à 102 lésions TEP (soit 78% de l'ensemble des lésions).

Concernant la localisation de ces lésions TEP, 17 (13%) ont été identifiées au niveau du côlon ascendant (N°73), 13 (10%) au niveau du côlon transverse (N°66), 9 (7%) au niveau du côlon

descendant (N°58), 53 (40%) au niveau du côlon sigmoïde (N°66 (2)), 33 (25%) au niveau du rectum (N°68), 6 (5%) au niveau de l'anus.

Parmi les 35 cancers, 4 correspondaient à une récurrence locale anastomotique (N°47) ; sur le plan histologique 3 correspondaient à des adénocarcinomes in situ (N°21 et N°95) (adénocarcinomes intra-muqueux avec franchissement de la lame basale mais respect de la musculature muqueuse), les 32 autres lésions correspondaient à des adénocarcinomes invasifs (N°84). Les lésions inflammatoires correspondaient à une ulcération caecale (N°31), 3 anastomoses colo-coliques inflammatoires (N°19), une rectite érosive, 2 abcès ano-rectaux (N°90), une fistule et une cicatrice inflammatoire anales.

Il y avait une moyenne de 1,16 lésion par patient (min 1, max 4 ; 2 lésions décrites chez 11 patients (N°67), 3 lésions décrites chez 2 patients, 4 lésions décrites chez un patient (N°50)). Le délai moyen entre le TEP/TDM et l'endoscopie était de 55 jours (j) (écart-type 73 j ; min 1 j ; max 438 j). A signaler que le délai maximum était présent chez un patient où l'endoscopie est revenue négative. La taille des lésions endoscopiques était disponible pour 38 lésions (soit dans 43% des cas) ; la moyenne de taille était de 28 mm (écart-type 16,4 ; min 8 ; max 70) (tableau 3) ; le tableau 4 illustre la taille disponible pour les différentes lésions colorectales confirmées par l'endoscopie. Concernant les lésions TEP, la moyenne des SUVmax, SUVmoy et volume fonctionnel (en mL) étaient de respectivement 8,1 (écart-type 5), 4,7 (écart-type 3), et 13,3 (écart-type 15).

Les critères sémiologiques ont été déterminés dans les proportions suivantes : caractère nodulaire focal : présent dans 36 cas (27%) (N°106) et absent dans 95 cas (73%) ; forme de fixation : arrondie dans 33 cas (25%), polylobée dans 48 cas (37%), ovalaire dans 28 cas (21%), segmentaire ou tubuleuse dans 21 cas (16%) (N°89), arciforme dans 1 cas (1%) ; type de fixation : homogène avec des contours réguliers dans 41 cas (31%), hétérogène avec des contours irréguliers dans 90 cas (69%) (N°101) ; caractère isolé : présent dans 101 cas (77%), absent dans 30 cas (23%) ; épaissement pariétal : présent dans 42 cas (32%), absent dans 89 cas (68%) ; masse tissulaire intraluminaire : présente dans 48 cas (37%) (N°27 (2)), absente dans 83 cas (63%) ; densification de la graisse périphérique : présente dans 4 cas (3%), absente dans 127 cas (97%) ; stase (stercorale) avec dilatation d'amont : présente dans 1 cas (1%), absente dans 130 cas (99%).



**TABLEAU 1**  
Description de caractéristiques des lésions TEP

<b>Caractéristiques lésions TEP</b>	<b>Description</b>	<b>Nombre (%)</b>
Type	Strictement fortuite	102 (78)
	Antécédent de cancer colo-rectal	29 (22)
Localisation	Côlon ascendant	17 (13)
	Côlon transverse	13 (10)
	Côlon descendant	9 (7)
	Côlon sigmoïde	53 (40)
	Rectum	33 (25)
	Anus	6 (5)
Caractère nodulaire focal	Présence	36 (27)
	Absence	95 (73)
Forme de fixation	Arrondie	33 (25)
	Polylobée	48 (37)
	Ovale	28 (21)
	Segmentaire ou Tubuleuse	21 (16)
	Arciforme	1 (1)
Type de fixation	Homogène avec contours réguliers	41 (31)
	Hétérogène avec contours irréguliers	90 (69)
Caractère isolé	Présence	101 (77)
	Absence	30 (23)
Epaississement pariétal	Présence	42 (32)
	Absence	89 (68)
Masse tissulaire intraluminal	Présence	48 (37)
	Absence	83 (63)
Densification de la graisse périphérique	Présence	4 (3)
	Absence	127 (97)
Stase (stercorale) avec dilatation d'amont	Présence	1 (1)
	Absence	130 (99)
Lésion endoscopique	Présence	88 (67)
	Absence	43 (33)
Résultats endoscopiques et histologiques		
Adénocarcinome	Présence	35 (26,5)
Adénome	Présence	43 (33)
Polype hyperplasique	Présence	1 (0,5)
Lésion inflammatoire ou infectieuse	Présence	9 (7)
Fixation physiologique	Présence	43 (33)
Dysplasie des adénomes	Bas grade	16 (37)
	Haut grade	9 (21)
	Non disponible	18 (42)
Histologie des adénomes	Tubuleuse	5 (11,5)
	Villeuse	6 (14)
	Tubulo-villeuse	17 (39,5)
	Non disponible	15 (35)

**TABLEAU 2**  
Localisation et étiologie des 131 hyperfixations colorectales et anales

Hyperfixation en TEP/TDM		Diagnostic				
Localisation	Lésions (n)	Indication TEP/TDM	Après TEP/TDM	Patients (N°)		
Côlon ascendant	17	Cancer ORL	Cancer colique	51 ; 98		
		Cancer pulmonaire	Cancer colique	63		
		Primitif inconnu	Cancer colique	70		
		Mélanome	Polype adénomateux	50		
		Cancer ORL	Adénome tubulo-villeux	73		
		Nodule ou masse pulmonaire	Adénome tubulo-villeux	96		
		Nodule ou masse pulmonaire	Ulcération caecale	31		
		Primitif inconnu	Fixation physiologique	14 ; 29 ; 113		
		Cancer du col utérin	Fixation physiologique	6		
		Cancer colorectal	Fixation physiologique	11		
		Cancer du sein	Fixation physiologique	22		
		Cancer ORL	Fixation physiologique	52		
		Cancer pulmonaire	Fixation physiologique	62		
		Nodule ou masse pulmonaire	Fixation physiologique	65		
		Cancer ORL	Cancer colique	51		
		Nodule ou masse pulmonaire	Cancer colique	66		
		Cancer colorectal	Cancer colique	80		
Côlon transverse	13	Mélanome	Polype adénomateux	50 ; 50 ; 50		
		Cancer colorectal	Adénome tubulo-villeux	100		
		Cancer colorectal	Fixation physiologique	24 ; 25 ; 79 ; 102		
		Nodule ou masse pulmonaire	Fixation physiologique	10		
		Cancer pulmonaire	Fixation physiologique	62		
		Côlon descendant	9	Cancer pulmonaire	Cancer colique	58
				Primitif inconnu	Cancer colique	69
				Cancer ORL	Cancer colique	84
				Nodule ou masse pulmonaire	Cancer colique	95
				Nodule ou masse pulmonaire	Polype adénomateux	53 ; 95
Cancer colorectal	Polype adénomateux			99		
Cancer colorectal	Polype hyperplasique			5		
Nodule ou masse pulmonaire	Fixation physiologique			16		
Nodule ou masse pulmonaire	Cancer colique			19 ; 32 ; 32 ; 46 ; 71		
Côlon sigmoïde	53	Cancer colorectal	Cancer colique	37 ; 47 ; 56 ; 61		
		Cancer ORL	Cancer colique	21 ; 41 ; 110		
		Primitif inconnu	Cancer colique	43 ; 48		
		Sarcome	Cancer colique	15		
		Cancer du rein	Cancer colique	26		
		Cancer de l'œsophage	Cancer colique	39		
		Cancer ORL	Polype adénomateux	20 ; 27 ; 67 ; 83 ; 106		
		Cancer colorectal	Polype adénomateux	35 ; 82 ; 99 ; 100 ; 100		
		Cancer pulmonaire	Polype adénomateux	3 ; 40 ; 59 ; 81		
		Nodule ou masse pulmonaire	Polype adénomateux	17 ; 60 ; 66 ; 92		
		Sarcome	Polype adénomateux	8		
		Primitif inconnu	Adénome vilieux	23		
		Tumeur du grêle	Adénome tubuleux	86		
		Cancer colorectal	Anastomose inflammatoire	19 ; 77		
		Cancer pulmonaire	Fixation physiologique	33 ; 74 ; 87 ; 93		
		Cancer colorectal	Fixation physiologique	2 ; 91		
		Cancer du rein	Fixation physiologique	44 ; 101		
		Cancer ORL	Fixation physiologique	88 ; 108		
		Cancer de l'endomètre	Fixation physiologique	42		
		Primitif inconnu	Fixation physiologique	54		
		Nodule ou masse pulmonaire	Fixation physiologique	65		
		Rectum	33	Cancer colorectal	Cancer rectal	9 ; 13
				Cancer ORL	Cancer rectal	67 ; 94
Cancer pulmonaire	Cancer rectal			36		
Mélanome	Cancer rectal			57		
Cancer de vulve	Cancer rectal			105		
Nodule ou masse pulmonaire	Polype adénomateux			7 ; 71 ; 85 ; 109		
Cancer pulmonaire	Adénome tubulo-villeux			18 ; 103		
Cancer ORL	Adénome tubulo-villeux			27		
Lymphome	Adénome vilieux			55		
Épaississement pleural	Polype adénomateux			68		
Cancer du pancréas	Adénome tubulo-villeux			97		
Cancer colorectal	Adénome vilieux			99		
Cancer du rein	Adénome tubulo-villeux			112		
Cancer ORL	Rectite érosive			12		
Cancer colorectal	Anastomose inflammatoire			49		
Cancer ORL	Abcès recto-anal			90		
Cancer colorectal	Fixation physiologique			1 ; 30 ; 34 ; 77 ; 104		
Cancer pulmonaire	Fixation physiologique			4 ; 76		
Cancer ORL	Fixation physiologique			78 ; 107		
Primitif inconnu	Fixation physiologique			89 ; 111		
Anus	6	Nodule ou masse pulmonaire	Fistule anale	28		
		Cancer colorectal	Abcès	38		
		Cancer anal	Cicatrice inflammatoire	75		
		Cancer ORL	Fixation physiologique	45		
		Cancer du rein	Fixation physiologique	64		
		Nodule ou masse pulmonaire	Fixation physiologique	72		

**TABLEAU 3**  
Vue d'ensemble des paramètres mesurés sur les lésions TEP

	Nombre	Moyenne	Ecart-type	Minimum	Maximum
SUVmax	131	8,1	5	3,3	37,8
SUVmoy	131	4,7	3	1,8	20,9
Volume fonctionnel (mL)	131	13,3	15	0,6	72,4
Taille endoscopique (mm)	38	28	16,4	8	70

**TABLEAU 4**  
Histologie et taille des lésions mises en évidence à l'endoscopie

Histologie	Taille endoscopique (mm)					Total
	6 - 10	11 - 15	16 - 20	21 - 30	> 30	
Ulcération iléo-caecale d'origine inflammatoire			1			1
Bourgeon inflammatoire ulcéré anastomotique					1	1
Polype hyperplasique	1					1
Adénome tubuleux		2			1	3
Adénome tubulo-villeux	1	1	4	2	2	10
Adénome vilieux	1	1	1		1	4
Adénome (histologie précise non connue)	1		1	2		4
Adénocarcinome in situ		1				1
Adénocarcinome invasif	1		1	3	8	13
<b>Total</b>	<b>5</b>	<b>5</b>	<b>8</b>	<b>7</b>	<b>13</b>	<b>38</b>

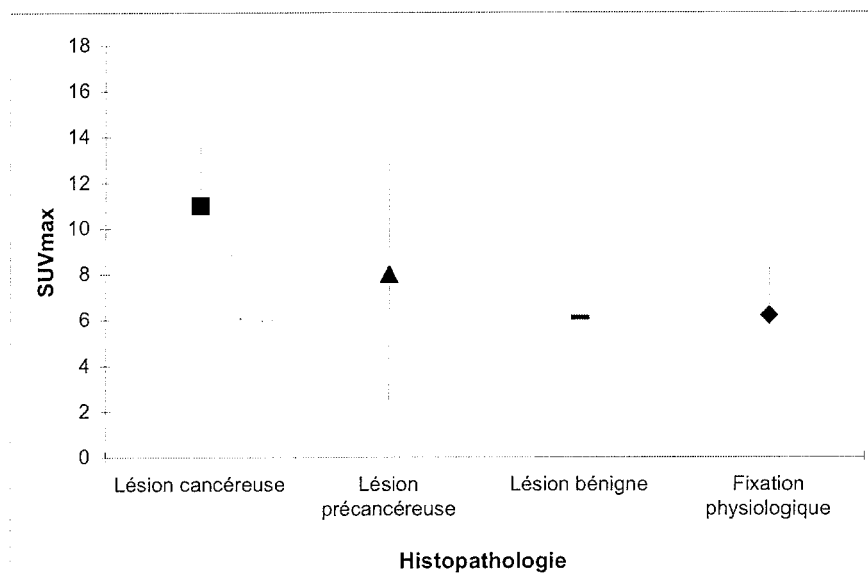
## 5.2 Cancer, lésion précancéreuse, lésion bénigne, absence de lésion endoscopique

### 5.2.1 Paramètres mesurés

La moyenne des SUV<sub>max</sub> était de 11 (écart-type 5,8 ; min 4,9 ; max 32,7 (annexes : patient N°41)) pour les 35 cancers, 8 (écart-type 5,6 ; min 3,7 ; max 37,8 (N°85)) pour les 43 lésions précancéreuses, 6,1 (écart-type 2,1 ; min 3,4 ; max 9,6) pour les 10 lésions bénignes, et de 6,2 (écart-type 2,7 ; min 3,3 ; max 15,7) pour les 43 hyperfixations physiologiques (figure 1). La moyenne des volumes fonctionnels était de 15,4 mL (écart-type 15,4 ; min 1,7 ; max 71,9) pour les 35 cancers, de 5,3 mL (écart-type 5,3 ; min 0,6 ; max 30,5) pour les 43 lésions précancéreuses, 13,2 mL (écart-type 6,1 ; min 3,4 ; max 19,5) pour les 10 lésions bénignes, et de 19,5 mL (écart-type 18,4 ; min 1,8 ; max 72,4) pour les 43 hyperfixations physiologiques (figure 2) (tableau 5).

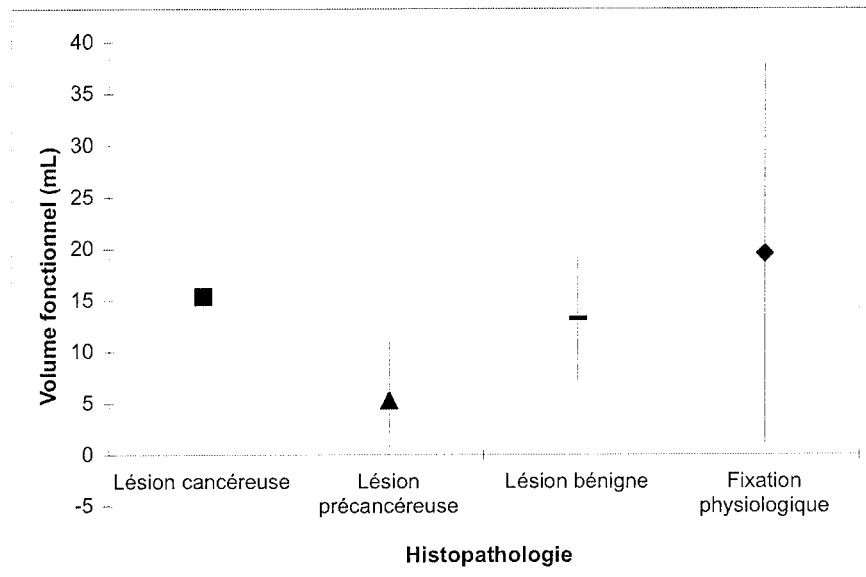
**FIGURE 1**

SUV<sub>max</sub> : moyenne et écart-type pour les différents types histologiques



**FIGURE 2**

Volume fonctionnel : moyenne et écart-type pour les différents types histologiques

**TABLEAU 5**

Intensité de fixation et volume fonctionnel selon le diagnostic

Paramètre	Malin	Lésion précancéreuse	Bénin*	Physiologique
Hyperfixations ( <i>n</i> )	35	43	10*	43
SUV <sub>max</sub> (moyenne ± ET)	11±5,8	8±5,6	6,1±2,1	6,2±2,7
Volume fonctionnel (mL) (moyenne ± ET)	15,4±15,4	5,3±5,7	13,2±6,1	19,5±18,4
SUV <sub>moy</sub> (moyenne ± ET)	6,6±3,6	4,7±3,2	3,3±1,1	3,5±1,5

\*correspond à 9 lésions inflammatoire ou infectieuses et à 1 polype hyperplasique  
ET, écart-type

### **5.2.2 SUVmax**

Il existait une différence significative ( $P < 0,01$ ) de SUVmax entre les adénocarcinomes et l'absence de lésion endoscopique (fixations physiologiques), avec une valeur de SUVmax significativement plus élevée en cas de cancer qu'en cas de fixation physiologique.

### **5.2.3 Volume fonctionnel**

Il existait une différence significative ( $P < 0,01$ ) de volume fonctionnel entre les adénomes et l'absence de lésion endoscopique (volume fonctionnel significativement plus élevé en cas de fixation physiologique), ainsi qu'entre les adénomes et les adénocarcinomes (volume fonctionnel significativement plus élevé en cas de cancer).

## **5.3 Cancer et lésions précancéreuse**

### **5.3.1 Description des lésions néoplasiques**

La taille endoscopique des adénomes allait de 8 à 50 mm (moyenne 22,3 mm), des cancers de 9 à 70 mm (annexes : patient N°94) (moyenne 37,3 mm) (tableau 6).

**TABLEAU 6**

Histologie, SUVmax, volume fonctionnel et taille des lésions néoplasiques

Histologie	Localisation	SUV <sub>max</sub>	Volume fonctionnel (mL)	Taille endoscopique (mm)	Patient (N°)
adénome	côlon sigmoïde	3,8	3,9	ND	3
adénome	côlon sigmoïde	6,4	2,3	20	8
adénome	côlon sigmoïde	5,4	2,8	25	17
adénome	côlon sigmoïde	5,9	2,7	ND	20
adénome	côlon sigmoïde	12,4	5,3	25	40
adénome	côlon ascendant	6,4	1,9	ND	50
adénome	côlon transverse	10,1	1,8	ND	50
adénome	côlon transverse	7,3	2,5	ND	50
adénome	côlon transverse	5,8	3,6	ND	50
adénome	côlon descendant	6,3	1,3	8	53
adénome	côlon sigmoïde	ND	ND	ND	60
adénome	côlon sigmoïde	4,7	0,6	ND	66
adénome	rectum	5	1,3	ND	68
adénome	côlon descendant	7,8	4,9	ND	99
adénome	côlon sigmoïde	6,6	9,3	ND	99
adénome tubuleux	côlon sigmoïde	6,4	3,3	15	82
adénome tubuleux avec dysplasie de bas grade	côlon sigmoïde	4,5	11,3	ND	86
adénome tubuleux avec dysplasie modérée	côlon sigmoïde	4,9	1,7	12	67
adénome tubuleux avec dysplasie modérée	côlon sigmoïde	5,1	7,6	ND	81
adénome tubuleux avec dysplasie modérée	côlon sigmoïde	12,2	3,3	35	106
adénome tubulo-villeux	rectum	5,8	30,5	50	97
adénome tubulo-villeux avec dysplasie de bas grade	côlon sigmoïde	4,8	4,4	ND	35
adénome tubulo-villeux avec dysplasie légère	côlon sigmoïde	9,7	1	14	83
adénome tubulo-villeux avec dysplasie modérée	côlon sigmoïde	12,3	3,5	ND	27
adénome tubulo-villeux avec dysplasie modérée	côlon descendant	12,1	3,8	24	95
adénome tubulo-villeux avec dysplasie modérée	côlon ascendant	4,1	4,4	10	96
adénome tubulo-villeux avec dysplasie modérée	côlon transverse	14	22,2	ND	100
adénome tubulo-villeux avec dysplasie modérée	rectum	12,6	5,1	45	112
adénome tubulo-villeux avec dysplasie sévère	rectum	5,7	4,7	30	18
adénome tubulo-villeux avec dysplasie sévère	rectum	13,6	2,4	ND	27
adénome tubulo-villeux avec dysplasie sévère	rectum	4,6	4,6	18	71
adénome tubulo-villeux avec dysplasie sévère	côlon ascendant	5,4	6,9	40	73
adénome tubulo-villeux avec dysplasie sévère	côlon sigmoïde	4,2	6,9	ND	92
adénome tubulo-villeux avec dysplasie sévère	côlon sigmoïde	8,7	1,4	18	100
adénome tubulo-villeux avec dysplasie sévère	côlon sigmoïde	6,1	1,4	16	100
adénome tubulo-villeux avec dysplasie sévère	rectum	3,7	8,2	20	103
adénome tubulo-villeux avec dysplasie sévère	rectum	12,1	4,3	ND	109
adénome vilieux	rectum	7,5	3,5	ND	55
adénome vilieux avec dysplasie légère	côlon sigmoïde	4	1,6	8	59
adénome vilieux avec dysplasie légère	rectum	7,8	9,2	ND	99
adénome vilieux avec dysplasie modérée	rectum	8	1,7	ND	7
adénome vilieux avec dysplasie modérée	côlon sigmoïde	4,6	3,7	15	23
adénome vilieux avec dysplasie modérée	rectum	37,8	16	20	85
adénocarcinome in situ	côlon sigmoïde	5,5	2,1	15	21
adénocarcinome in situ	côlon sigmoïde	32,7	3,9	ND	41
adénocarcinome in situ	côlon descendant	9,4	16,3	40	95
adénocarcinome	rectum	10,2	5,8	9	9
adénocarcinome	rectum	7,8	12,7	30	13
adénocarcinome	côlon sigmoïde	22,6	32,9	ND	15
adénocarcinome	côlon sigmoïde	8,1	7,2	ND	19
adénocarcinome	côlon sigmoïde	5,9	8	ND	26
adénocarcinome	côlon sigmoïde	4,9	2,7	ND	32
adénocarcinome	côlon sigmoïde	5	11,1	ND	32
adénocarcinome	rectum	16,2	7,7	ND	36
adénocarcinome	côlon sigmoïde	7,9	3,2	ND	37
adénocarcinome	côlon sigmoïde	9,9	12,2	ND	39
adénocarcinome	côlon sigmoïde	7,7	7,4	25	43
adénocarcinome	côlon sigmoïde	9,6	10,4	ND	46
adénocarcinome	côlon sigmoïde	10,6	8,4	ND	47
adénocarcinome	côlon sigmoïde	9,6	21,3	35	48
adénocarcinome	côlon ascendant	10,7	18,9	ND	51
adénocarcinome	côlon transverse	10	19,6	ND	51
adénocarcinome	côlon sigmoïde	12,5	12,6	45	56
adénocarcinome	rectum	13,2	18	70	57
adénocarcinome	côlon descendant	16,2	6,8	ND	58
adénocarcinome	côlon sigmoïde	16,2	7	ND	61
adénocarcinome	côlon ascendant	11,1	1,7	ND	63
adénocarcinome	côlon transverse	5,3	2,8	ND	66
adénocarcinome	rectum	8,2	10,9	35	67
adénocarcinome	côlon descendant	6,6	50,6	ND	69
adénocarcinome	côlon ascendant	21,2	20	ND	70
adénocarcinome	côlon sigmoïde	5,7	2,6	18	71
adénocarcinome	côlon transverse	6,1	9,9	25	80
adénocarcinome	côlon descendant	15,5	18,5	55	84
adénocarcinome	rectum	12,5	71,9	70	94
adénocarcinome	côlon ascendant	9,8	45,8	ND	98
adénocarcinome	rectum	13,1	37,9	50	105
adénocarcinome	côlon sigmoïde	7,5	10,4	ND	110

ND, non disponible

### 5.3.2 Répartition des lésions néoplasiques

La distribution des néoplasmes au sein du côlon et du rectum est illustrée par le tableau 7. Les adénomes et les adénocarcinomes découverts par le TEP/TDM étaient le plus fréquemment localisés au niveau du sigmoïde (respectivement n=21 soit dans 49% des cas, et n=17 soit dans 49% des cas).

**TABLEAU 7**  
Localisation des hyperfixations correspondant à des lésions néoplasiques

	Côlon ascendant	Côlon transverse	Côlon descendant	Côlon sigmoïde	Rectum	Total
<b>Cancer (n)</b>	4	3	4	17	7	35
<b>Lésion précancéreuse (n)</b>	3	4	3	21	12	43
<b>Total</b>	7	7	7	38	19	78

### 5.3.3 Forme de fixation

Sur l'échantillon des lésions néoplasiques, la forme **polylobée** (annexes : exemple du patient N°9) était significativement plus fréquente ( $P < 0,01$ ) en cas d'adénocarcinome qu'en cas d'adénome (74% des cancers et seulement 16% des lésions précancéreuses présentaient une forme polylobée) (tableau 8). La valeur prédictive positive (VPP) d'adénocarcinome de ce signe a été calculée à 79%, la spécificité (Sp) à 84%, la valeur prédictive négative (VPN) à 80% et la sensibilité (Se) à 74%.

Sur l'échantillon des lésions néoplasiques, la forme **arrondie** était significativement plus fréquente ( $P < 0,01$ ) en cas d'adénome qu'en cas d'adénocarcinome (51% des lésions précancéreuses et seulement 9% des cancers présentaient une forme arrondie) (tableau 8). La VPP d'adénome de ce signe a été calculée à 88%, la Sp à 91%, la VPN à 60% et la Se à 51%.



**TABLEAU 8**  
Forme selon l'origine cancéreuse ou précancéreuse de la fixation

Origine de l'hyperfixation TEP	Nombre d'hyperfixations TEP	Forme de fixation TEP			
		polylobée		arrondie	
		oui	non	oui	non
Cancer	35	26	9	3	32
Lésion précancéreuse	43	7	36	22	21
Total	78	33	45	25	53

### 5.3.4 Adénomes

La taille endoscopique de 21 adénomes (sur 43 au total) a pu être recueillie, la moyenne était de 22,3 mm (min 8 mm ; max 50 mm ; écart-type 10,5), 18 adénomes (sur les 21 mesurés endoscopiquement, soit 86%) étaient supracentimétriques.

Le degré de dysplasie a été caractérisé comme de bas grade dans 16 cas (37%) (annexes : exemple du patient N°100), de haut grade dans 9 cas (21%) (N°109) ; celui-ci était non disponible dans 18 cas (42%). L'histologie était de type tubuleux dans 5 cas (11,5%) (N°81), vilieux dans 6 cas (14%) (N°55), tubulo-vilieux dans 17 cas (39,5%) (N°27) ; celle-ci était non disponible dans 15 cas (35%) (tableau 1).

#### A Degré de dysplasie et SUVmax

La moyenne des SUVmax des adénomes avec une dysplasie de bas grade était de 9,9 (écart-type 8 ; min 4 ; max 37,8) et celle des adénomes avec une dysplasie de haut grade était de 7,1 (écart-type 3,4 ; min 3,7 ; max 13,6), sans différence significative ( $P = 0,98$ ) entre les deux.

#### B Type histologique et SUVmax

Il existait une différence de SUVmax entre les adénomes présentant un contingent vilieux significatif (soit > 75% type adénome vilieux, soit entre 25 et 75% type adénome

tubulo-villeux) (moyenne 9,5 ; écart-type 8,1 ; min 3,7 ; max 37,8) et les autres (type adénome tubuleux) (moyenne 6,6 ; écart-type 2,9 ; min 4,5 ; max 12,2), mais qui était non significative ( $P = 0,74$ ).

## 5.4 Lésions néoplasiques versus lésions non néoplasiques

Les lésions TEP colorectales ont été classées en deux groupes (en excluant les lésions anales au nombre de 6) : les lésions néoplasiques (n=78) comprenant les adénocarcinomes (n=35) et les adénomes (n=43), les lésions non néoplasiques (n=47) comprenant les lésions bénignes (n=7) (avec 6 lésions inflammatoires ou infectieuses et un polype hyperplasique) et les fixations physiologiques (n=40).

Les différents paramètres observés dans chaque groupe sont décrits dans les tableaux 9 et 10.

**TABLEAU 9**  
Paramètres mesurés selon l'absence ou la présence de néoplasme

Variable	Absence de néoplasme (n=47)		Présence d'un néoplasme (n=78)		p*
	Moyenne	Écart-type	Moyenne	Écart-type	
Nombre de lésions	1,1	0,3	1,5	0,8	<0,01
SUVmax	6,2	2,7	9,4	5,9	<0,01
Volume fonctionnel (mL)	18,8	18,1	10	12,3	<0,01
SUVmoy	3,5	1,5	5,6	3,5	<0,01

\*test t de Student

**TABLEAU 10**  
Critères sémiologiques observés selon l'origine néoplasique ou non de la fixation

Origine de l'hyperfixation	Nombre d'hyperfixations TEP	Critères sémiologiques									
		TEP						TDM			
		nodulaire focal		type		caractère isolé		épaississement pariétal		masse intraluminaire	
oui	non	homogène	hétérogène	oui	non	oui	non	oui	non		
Cancéreuse ou précancéreuse	78	30	48	34	44	67	11	37	41	43	35
Bénigne ou physiologique	47	3	44	4	43	30	17	5	42	3	44
Total	125	33	92	38	87	97	28	42	83	46	79

### 5.4.1 Nombre de lésions par patient

Le nombre de lésions TEP par patient était significativement plus important ( $P < 0,01$ ) en cas de néoplasme (moyenne 1,5 lésion ; écart-type 0,8) qu'en cas d'absence de néoplasme (moyenne 1,1 lésion ; écart-type 0,3).

L'augmentation d'une lésion pour un même patient multipliait significativement le risque d'avoir un adénome ou un adénocarcinome par 2,8 (IC 95% : 1,3-6,4).

### 5.4.2 SUVmax

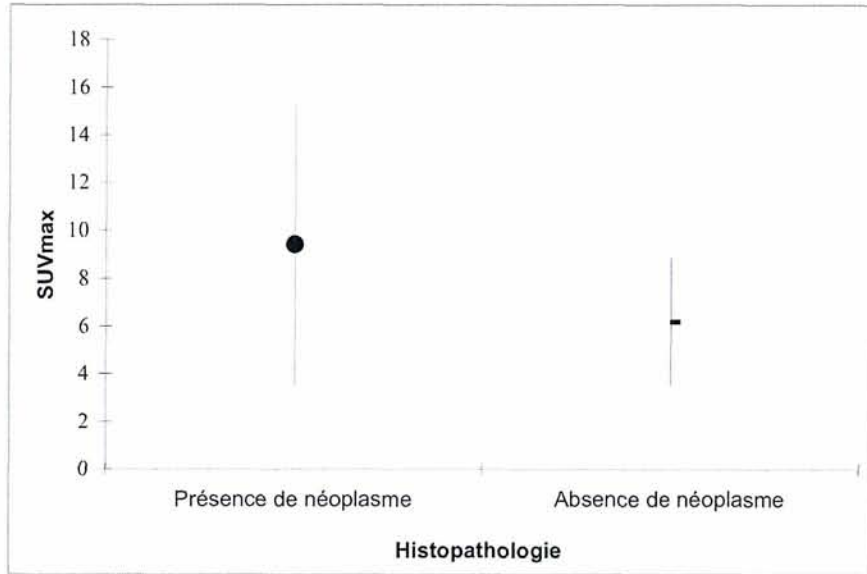
Le SUVmax était significativement plus important ( $P < 0,01$ ) en cas de néoplasme (moyenne 9,4 ; écart-type 5,9) qu'en cas d'absence de néoplasme (moyenne 6,2 ; écart-type 2,7) (figure 3).

L'augmentation du SUVmax de 1 multipliait significativement le risque d'avoir un adénome ou un adénocarcinome par 1,3 (IC 95% : 1,1-1,5).

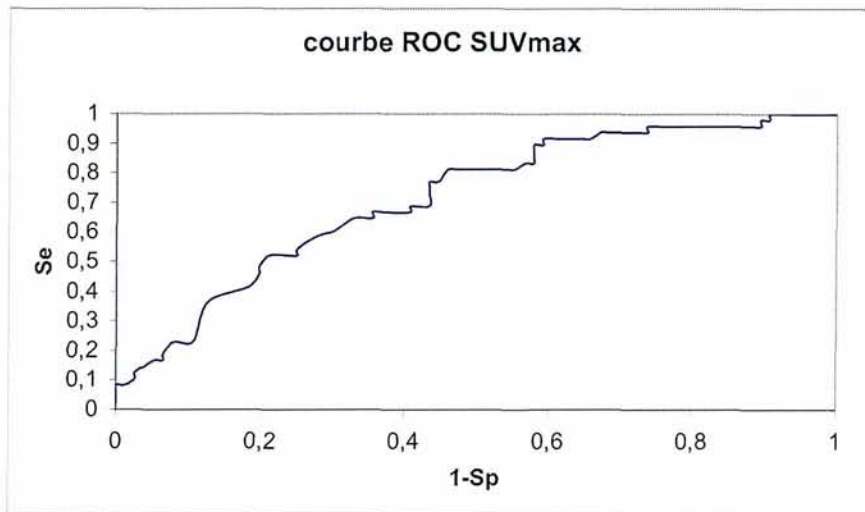
Une courbe ROC (figure 4) a pu être déterminée.

**FIGURE 3**

SUV<sub>max</sub> : moyenne et écart-type selon la présence ou non de néoplasme



**FIGURE 4**



Le SUV<sub>max</sub> était significativement corrélé à la taille endoscopique des lésions ( $r$  0,55 ;  $P < 0,01$ ).

### 5.4.3 Volume fonctionnel

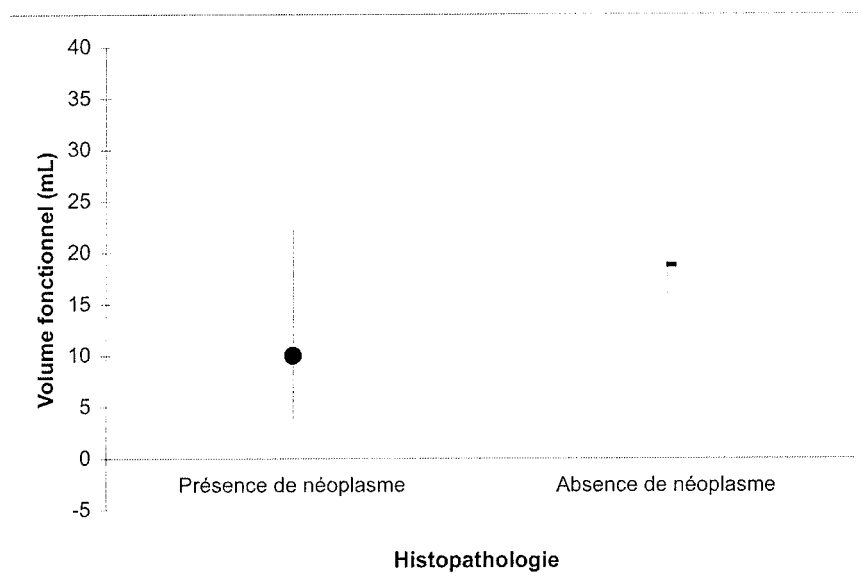
Le volume fonctionnel était significativement moins important ( $P < 0,01$ ) en cas de néoplasme (moyenne 10 mL ; écart-type 12,3) qu'en cas d'absence de néoplasme (moyenne 18,8 mL ; écart-type 18,1) (figure 5).

La diminution du volume fonctionnel d'1 mL multipliait significativement le risque d'avoir un adénome ou un adénocarcinome par 1,04 (IC 95% : 1,01-1,07).

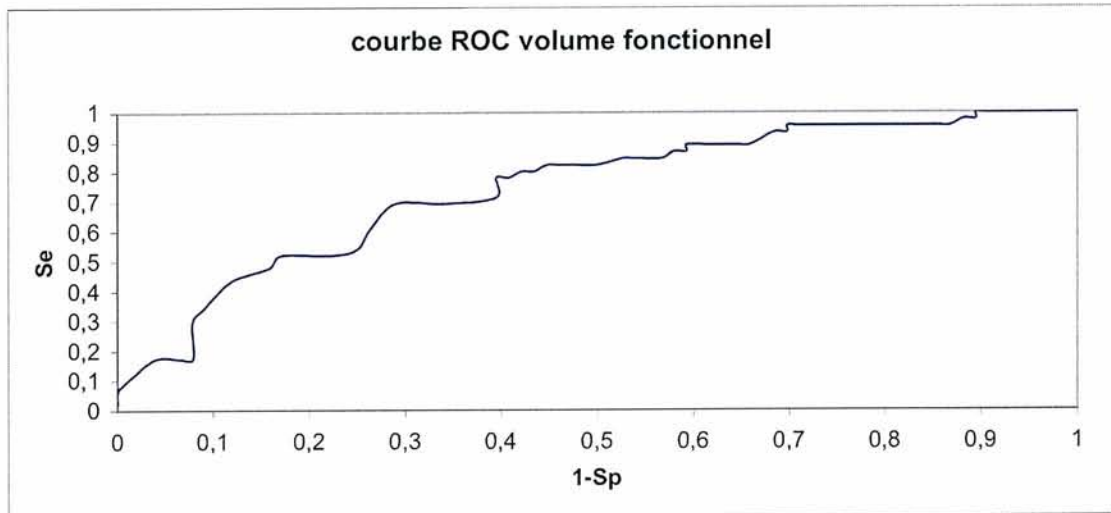
Une courbe ROC (figure 6) a pu être déterminée.

**FIGURE 5**

Volume fonctionnel : moyenne et écart-type selon la présence ou non de néoplasme



**FIGURE 6**



Le volume fonctionnel était significativement corrélé à la taille endoscopique des lésions ( $r$  0,75 ;  $P < 0,01$ ).

#### **5.4.4 SUVmoyen**

Le SUVmoy était significativement plus important ( $P < 0,01$ ) en cas de néoplasme (moyenne 5,6 ; écart-type 3,5) qu'en cas d'absence de néoplasme (moyenne 3,5 ; écart-type 1,5).

L'augmentation du SUVmoy de 1 multipliait significativement le risque d'avoir un adénome ou un adénocarcinome par 1,6 (IC 95% : 1,2-2,1).

Le SUVmoy était significativement corrélé à la taille endoscopique des lésions ( $r$  0,54 ;  $P < 0,01$ ) et au SUVmax ( $r$  0,99 ;  $P < 0,01$ ).

#### **5.4.5 Caractère nodulaire focal de la fixation**

La fixation nodulaire focale était significativement ( $P < 0,01$ ) plus souvent associée à un néoplasme qu'à une absence de néoplasme (38% des lésions néoplasiques et seulement 6% des lésions non néoplasiques présentaient un caractère nodulaire focal).

La Sp a été calculée à 94%, la VPP à 91%, la Se à 39% et la VPN à 48%.

Le caractère nodulaire focal multipliait significativement le risque d'avoir un adénome ou un cancer par 13,9 (IC 95% : 3,1 - 61,6).

#### **5.4.6 Type de fixation**

Le type « homogène avec contours réguliers » (par rapport au type « hétérogène avec contours irréguliers ») était significativement ( $P < 0,01$ ) plus souvent associé à un néoplasme qu'à une absence de néoplasme (44% des lésions néoplasiques et seulement 9% des lésions non néoplasiques présentaient une fixation homogène avec des contours réguliers). La Sp de ce signe a été calculée à 92%, la VPP à 90%, la Se à 44%, et la VPN à 49%.

Le type « homogène avec contours réguliers » multipliait significativement le risque d'avoir un adénome ou un cancer par 8,7 (IC 95% : 2,8 - 26,3).

#### **5.4.7 Caractère isolé de la fixation**

Le caractère isolé (par rapport au caractère non isolé) était significativement ( $P < 0,01$ ) plus souvent associé à un néoplasme qu'à une absence de néoplasme (86% des lésions néoplasiques et seulement 64% des lésions non néoplasiques présentaient un caractère isolé). La Sp de ce signe a été calculée à 36%, la VPP à 69%, la Se à 86%, et la VPN à 61%.

Le caractère isolé multipliait significativement le risque d'avoir un adénome ou un cancer par 3,9 (IC 95% : 1,7 - 9).

#### **5.4.8 Epaissement pariétal digestif sur le TDM couplé**

Le signe TDM d'épaississement pariétal (en regard de l'hyperfixation) (annexes : exemple du patient N°18) était significativement ( $P < 0,01$ ) plus souvent associé à un néoplasme qu'à une absence de néoplasme (47% des lésions néoplasiques et seulement 11% des lésions non néoplasiques présentaient un épaissement pariétal). La Sp de ce signe a été calculée à 89%, la VPP à 88%, la Se à 47%, et la VPN à 51%.

L'épaississement pariétal multipliait significativement le risque d'avoir un adénome ou un cancer par 8 (IC 95% : 2,8 - 22,2).

#### **5.4.9 Masse tissulaire intraluminale sur le TDM couplé**

Le signe TDM de masse tissulaire intraluminale (en regard de la fixation) était significativement ( $P < 0,01$ ) plus souvent associé à un néoplasme qu'à une absence de néoplasme (55% des lésions néoplasiques et seulement 6% des lésions non néoplasiques présentaient une masse tissulaire). La Sp de ce signe a été calculée à 94%, la VPP à 94%, la Se à 55%, et la VPN à 56%.

La présence d'une masse tissulaire intraluminale multipliait significativement le risque d'avoir un adénome ou un cancer par 13,2 (IC 95% : 4,3 - 40,4).

#### **5.4.10 Analyse multivariée**

A partir de l'analyse multivariée trois critères sémiologiques significatifs ont été mis en évidence : le type de fixation (« fixation »), le fait d'être en présence (ou non) d'un épaississement pariétal radiologique (« épaississementradio »), et/ou d'une masse tissulaire intraluminale (« masseradio »).

Une formule de calcul de score prédictif de néoplasme colorectal (cancer ou lésion précancéreuse) a été établie : la «fixation» prenant la valeur 1 si homogène avec contours réguliers, 2 si hétérogène avec contours irréguliers ; l'«épaississementradio» prenant la valeur 0 si absent, 1 si présent ; la «masseradio» prenant la valeur 0 si absente, 1 si présente. Cette formule est la suivante :

$$\text{Score} = 2.2 + 1.5 \times \text{fixation} - 0.9 \times \text{épaississementradio} - 1.2 \times \text{masseradio}$$

L'ensemble de valeurs possibles est discret car les 3 variables du score sont binaires. Les différentes valeurs possibles vont de 1,6 à 5,2, avec un total de 8 valeurs possibles. Nous avons analysé pour chaque score le nombre de lésions correspondant à un néoplasme ou non (tableau 11). Pour chaque score, considéré comme un seuil (qui implique les valeurs



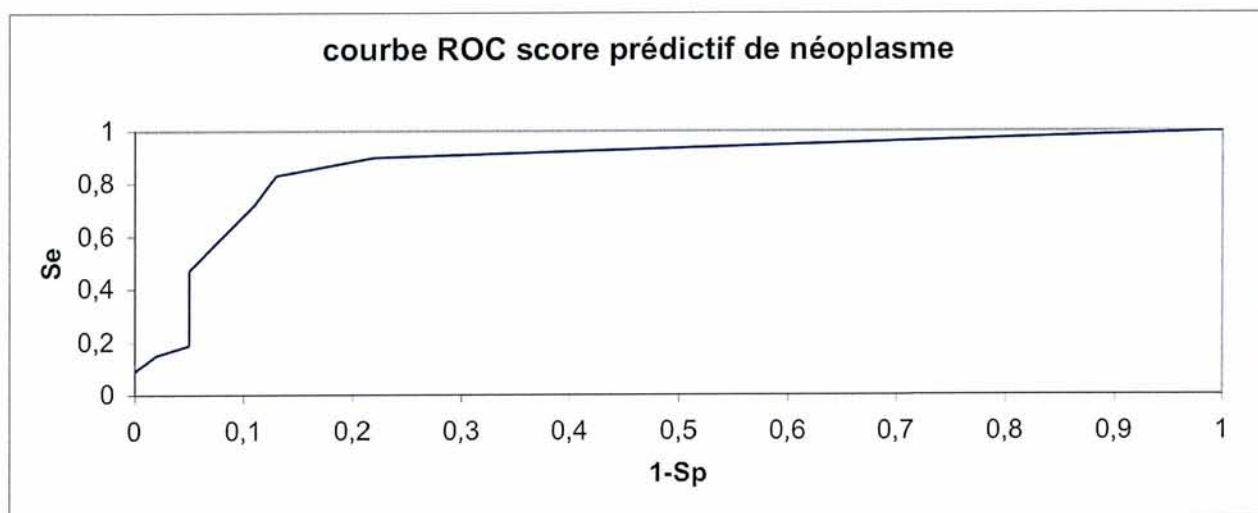
inférieures ou égales à ce seuil), nous avons calculé la sensibilité et la spécificité. Une courbe ROC (figure 7) du score prédictif de néoplasme a pu être déterminée à partir de ces valeurs de sensibilité et spécificité. Pour chaque seuil du score, nous avons ensuite déterminé la valeur prédictive positive et la valeur prédictive négative (tableau 11). Plus le seuil du score est bas, plus la spécificité est élevée, et plus la sensibilité est faible, et inversement.

**TABLEAU 11**  
Score prédictif de néoplasme et Se, Sp, VPP, VPN

Seuil score	Présence de néoplasme		Absence de néoplasme		Total lésions	VPP (%)	VPN (%)
	n lésions	Se (%)	n lésions	Sp (%)			
5,2	8	100	37	0	45	62	-
4,3	5	90	4	78	9	84	82
4	9	83	1	87	10	92	76
3,7	19	72	3	89	22	92	66
3,1	22	47	1	95	23	95	52
2,8	3	19	0	95	2	94	42
2,5	5	15	1	98	7	92	41
1,6	7	9	0	100	7	100	40
<b>Total lésions</b>	78		47		125		

n lésions, nombre de lésions TEP

**FIGURE 7**



## 5.5 Cas particulier des lésions anales

Six patients pour lesquels nous disposons d'une confrontation aux données cliniques et paracliniques (examen proctologique ± endoscopie ± examen histologique en cas de prélèvement) présentaient une hyperfixation anale.

Parmi ces 6 lésions TEP anales, 3 ont été décrites comme nodulaires focales.

Concernant la forme de fixation, 2 lésions étaient arrondies, 2 polylobées et 2 ovalaires.

Concernant le type de fixation, 3 lésions étaient homogènes avec des contours réguliers, 3 hétérogènes avec des contours irréguliers.

Concernant le caractère isolé (ou non), 4 lésions étaient isolées, 2 étaient non isolées.

Concernant les signes radiologiques sur le TDM couplé, un patient présentait une stase stercorale d'amont avec dilatation, 2 patients présentaient une masse tissulaire intraluminaire, aucun patient n'avait d'épaississement pariétal.

Chez 3 patients parmi les 6, une lésion de type inflammatoire ou infectieuse a été mise en évidence : une fistule (annexes : patient N°28), un abcès, et une cicatrice inflammatoire (sans récurrence) chez un patient (annexes : N°75) aux antécédents de cancer anal traité. Parmi ces patients, tous avaient une fixation non nodulaire focale, hétérogène avec des contours irréguliers ; chez 2 patients a été retrouvée une masse intraluminaire sur le TDM couplé ; la forme de fixation était soit polylobée (pour 2 patients) soit ovalaire (pour 1 patient).

Chez les 3 autres patients, aucune lésion n'a été retrouvée (fixation considérée comme physiologique). Parmi ces patients, tous avaient une fixation nodulaire focale, homogène avec contours réguliers, sans signes associés sur le TDM couplé (sauf pour un patient (annexes : N°45) où était présente une stase stercorale rectale) ; la forme de fixation était soit arrondie (pour 2 patients) soit ovalaire (pour 1 patient).

Il n'y a pas eu de mise en évidence de lésion tumorale.

Le SUVmax moyen a été calculé à 6,2 (écart-type 1,9 ; min 4,3 ; max 9,6), le volume fonctionnel moyen à 13,3 mL (écart-type 4,9 ; min 7,4 ; max 19,5), le SUVmoy moyen à 3,6 (écart-type 1 ; min 2,5 ; max 4,8).

# 6 DISCUSSION

Notre étude décrit pour la première fois, sur un nombre relativement important de patients, une sémiologie de la TEP et du TDM couplé concernant les lésions colorectales et anales, utilise cette sémiologie en définissant des critères prédictifs de lésion néoplasique, permettant une amélioration de la spécificité de l'examen.

## 6.1 Foyers de fixation physiologique

Ceci est important pour la pratique quotidienne du TEP/TDM, car la découverte fortuite de foyer digestif hyperfixant est fréquente et il apparaît souvent complexe de statuer sur les images quant à l'intérêt ou non de la réalisation d'une endoscopie, en d'autres termes de différencier fixation d'origine néoplasique de fixation d'origine autre, notamment physiologique, comme peut le montrer le taux de faux positifs important (de 5 à 33%) mis en évidence dans la littérature (31-33, 36, 38, 40, 42).

En effet, le côlon est un site bien connu de captation physiologique du FDG. L'aspect typique décrit de la fixation physiologique colique est un parcours irrégulier en forme de serpent (« irregular snake-like course » en anglais) (44), l'intensité de fixation est généralement modérée. Selon les auteurs, le caractère segmentaire est plutôt interprété comme d'origine inflammatoire (34) ou physiologique (48). Les fixations diffuses sont plus souvent observées au niveau du côlon ascendant et du côlon descendant, les fixations segmentaires au niveau du rectosigmoïde ; de plus, l'intensité de fixation est significativement plus importante au niveau du côlon ascendant et du rectosigmoïde qu'au niveau des côlons transverse et descendant ; la prise de produit de contraste oral pourrait causer une captation augmentée du FDG focale ou diffuse, qui pourrait être induite non seulement par la haute densité scanographique du produit, mais aussi par une réaction physiologique du gros intestin (48). Certains auteurs ont

décrit des fixations focales du côlon descendant plus fréquentes chez les patients constipés (46).

Une captation augmentée peut être également liée à une pathologie digestive inflammatoire (100) comme une entérocolite (101, 102) ou une maladie de Crohn (103, 104), voire infectieuse comme une colite pseudomembraneuse à *Clostridium difficile* (105).

Plusieurs moyens ont été testés pour diminuer la captation physiologique du FDG, s'appuyant sur différents mécanismes de fixation possibles au niveau digestif. Le péristaltisme (fixation par les muscles lisses de la paroi digestive) est souvent évoqué. En effet, l'administration d'atropinique (connu pour inhiber le péristaltisme) comme la N-butylscopolamine (buscopan®) permettrait de diminuer les artéfacts intestinaux (49). En revanche d'autres travaux démentent cette hypothèse. L'administration d'Atropine (Atropine Aguetant®) et de Sincalide ne permet pas de diminuer cette fixation colique dans l'étude de Jadvar et al. (47). L'administration de glucagon (également connu pour inhiber le péristaltisme) ne permet pas non plus de diminuer la fixation colique ; de plus les fixations observées les plus intenses (au niveau du côlon proximal) ne correspondent pas aux zones coliques où le travail péristaltique est le plus important (au niveau du côlon distal, où les selles sont les plus solides) (45).

Une autre hypothèse est la présence de FDG en intraluminal. Des résultats vont dans ce sens : des lavages coliques avec une solution isoosmotique permettent dans la plupart des cas d'éliminer ces artéfacts (45). Le FDG peut être présent dans les sécrétions intestinales, comme le suggère une étude réalisée chez le rat qui montrait la diminution intestinale de la captation du FDG après la prise d'oméprazole (Mopral®) (un inhibiteur de la sécrétion gastrique) (106). Le FDG pourrait également être capté par la flore microbienne digestive (66), ou par des cellules de la muqueuse avant desquamation dans la lumière colique (107).

D'autres possibilités avancées sont la fixation par la muqueuse métaboliquement active (47) ou par le tissu lymphoïde gastro-intestinal, en particulier dans la région caecale (33) (annexes : exemple du patient N°113).

Concernant les lésions anales, aucune dans cette série ne correspondait à une lésion néoplasique, 3 (50%) sur 6 étaient d'origine physiologique. Ces 3 fixations physiologiques avaient le même aspect : nodulaire focale, homogène avec contours réguliers, arrondie ou ovale, sans masse ou épaissement pariétal sur le TDM couplé. La fixation physiologique de l'anus n'a jamais été décrite explicitement à notre connaissance dans la littérature. Il

pourrait s'agir d'une captation par le muscle sphincter externe de l'anus, la fixation du FDG musculaire squelettique étant bien connue (66). Certains patients doivent en effet, pendant la période d'immobilisation après l'injection IV du FDG et les acquisitions, contracter leur sphincter pour permettre la rétention fécale, un bon exemple est le patient N°45 (annexes) qui au-dessus de la fixation anale présentait une stase stercorale rectale abondante.

## **6.2 Confrontation des résultats aux données de la littérature**

La répartition des lésions néoplasiques, qu'elles soient précancéreuses ou cancéreuses, respecte la distribution classiquement connue, avec une prépondérance (environ 50%) de lésions au niveau du côlon sigmoïde (108).

Certains auteurs ont évalué la sensibilité de la TEP dans la détection des lésions précancéreuses ou cancéreuses colorectales, en incluant des patients qui ont eu à la fois une TEP (quel que soit le résultat, y compris négatif) et une coloscopie dans un délai faible (31-33, 37, 39), Friedland et al. (37) n'ont inclut que des patients présentant des lésions connues retrouvées à l'endoscopie (et à l'examen histologique). La sensibilité mise en évidence dans ces études était limitée pour les adénomes de petite taille (infracentimétriques), augmentant avec la taille des lésions. Dans notre étude, nous avons confronté aux résultats endoscopiques uniquement les patients présentant en TEP/TDM une anomalie colorectale qui a été jugée comme potentiellement suspecte d'être d'origine néoplasique (lésion précancéreuse ou cancéreuse), de manière comparable à Israel et al (38). Notre propos était en effet d'évaluer la valeur diagnostique de chacun des signes, plutôt que d'évaluer la sensibilité et les performances de l'examen TEP/TDM en lui-même.

De nombreux auteurs ont cherché à mettre en évidence la valeur diagnostique de la TEP ou du TEP/TDM, notamment la proportion de faux positifs, devant des fixations colorectales fortuites à caractère focalisé (38, 40-42), s'appuyant sur l'étude de Tatlidil et al. (34) qui concluait à la bonne valeur prédictive positive des lésions TEP à caractère nodulaire par rapport aux autres types de fixation. Une autre publication ne prenait en compte que les

fixations associées à des signes sur le TDM couplé (comme un épaissement pariétal) (36). Il faut signaler qu'il n'y a jamais eu d'étude sémiologique sur un nombre élevé de patients (Tatlidil et al. (34) ont réalisé une analyse sémiologique mais avec seulement 27 patients) prouvant une meilleure spécificité de tel ou tel signe (par exemple le caractère nodulaire focal). Ces études sont donc fondées sur des critères non démontrés et sûrement restrictifs, entraînant probablement des faux négatifs (qui ne l'auraient pas été avec des critères moins ciblés). De plus ces articles montrent un taux de faux positifs non négligeable, illustrant le fait que la sémiologie mérite d'être étayée. Notre étude se veut de décrire une sémiologie avec pour chaque signe la description des Sp, Se, VPP et VPN, en prenant en compte un plus large panel de fixation, y compris les fixations qui ne sont pas focalisées, et les signes TDM associés, sur plus de 110 patients et 130 lésions TEP.

Un nombre important de publications a montré l'intérêt de la TEP au FDG dans la détection de la récurrence en particulier locale du carcinome colorectal (8-27) ; parmi ces études nombreuses ont été focalisées sur la comparaison entre TEP et TDM injecté, et les sensibilité et spécificité de la TEP sont supérieures à celles du TDM. D'autres études ont montré une sensibilité de la TEP élevée dans la détection des cancers primitifs coliques (28-31). Certains auteurs ont prouvé l'intérêt du TEP/TDM pour la détection de cancers colorectaux synchrones à une autre pathologie cancéreuse (36, 38, 40, 42). Dans notre étude, 35 cancers colorectaux ont été découverts par le TEP/TDM, représentant 26,5% de l'ensemble des lésions TEP.

C'est la première fois à notre connaissance qu'il est démontré que le SUVmax est significativement plus élevé en cas de néoplasme qu'en cas d'absence de néoplasme ; une différence de SUVmax avait déjà été mise en évidence mais celle-ci n'avait pas été significative probablement à cause d'un nombre trop restreint de patients (28 pour Israel et al. (38), 20 pour Gutman et al. (40)). Nous avons observé de plus une différence de SUVmax entre les cancers et les lésions précancéreuses (moyenne de SUVmax plus élevée en cas de cancer) ainsi qu'entre les lésions précancéreuses et les fixations physiologiques (moyenne de SUVmax plus élevée en cas de lésion précancéreuse) mais qui est non significative, comme ce qui a été retrouvé précédemment (31, 38, 40), malgré le nombre plus important de lésions dans notre étude ; un nombre encore plus conséquent de patients est sûrement nécessaire pour mettre en évidence une significativité de cette différence.

En revanche, nous avons mesuré le volume fonctionnel, encore non utilisé dans cette indication : nous avons montré dans notre série que le volume fonctionnel était

significativement plus élevé en cas de néoplasme qu'en cas d'absence de néoplasme, que celui des cancers était significativement plus élevé que celui des lésions précancéreuses, et que celui des lésions précancéreuses était significativement moins important que celui des fixations physiologiques ; il existe de plus une différence de volume fonctionnel entre les cancers et les fixations physiologiques (moyenne de volume fonctionnel moins élevée en cas de cancer) mais non significative.

Il faut être vigilant sur le protocole utilisé pour mesurer ces volumes fonctionnels, car un autre protocole peut faire varier considérablement les valeurs obtenues. Dans cette étude, nous avons opté pour une méthode de seuillage en prenant pour seuil 40% du SUVmax, comme cela est souvent pratiqué en cancérologie (94-99), mais ce choix de seuil et de méthode reste empirique. Nous n'avons pas choisi comme référence un seuil basé sur le ratio lésion sur bruit de fond (utilisant un algorithme source-bruit de fond), méthode également répandue pour déterminer les volumes fixants tumoraux (99, 109-114), car ni le bruit de fond digestif (variabilité intra et inter-individuelle de la fixation physiologique), ni le bruit de fond péritonéal (activité habituellement trop faible) n'étaient assez fiables pour être mesurés. Nous aurions pu utiliser cette méthode en prenant en compte le bruit de fond hépatique, mais cela est moins validé (49) et apparaissait plus contraignant (et donc moins facilement utilisable dans la pratique quotidienne).

Concernant les adénomes, il faut rappeler que le risque de dégénérescence augmente fortement avec les critères suivants : l'existence de dysplasie de haut grade, l'existence d'un contingent vilieux, et la taille supracentimétrique (3-5) ; les adénomes ayant au moins une de ces caractéristiques font alors partie de l'entité des lésions avancées (51), qui regroupe également les cancers invasifs. Nous n'avons pas observé de différence significative de SUVmax entre les adénomes avec une dysplasie de haut grade et ceux avec une dysplasie de bas grade, comme dans le travail de Gutman et al. (40), probablement par manque d'effectif. Dans l'étude de Van Kouwen et al. (31), la sensibilité de la TEP passait de 33% pour les adénomes avec une dysplasie de bas grade à 76% pour les adénomes avec une dysplasie de haut grade, sans préciser si cette différence était significative statistiquement. Nous avons observé une différence de SUVmax entre les adénomes présentant un contingent vilieux significatif (soit > 75% type adénome vilieux, soit entre 25 et 75% type adénome tubulo-vilieux) et les autres (type adénome tubuleux) mais elle n'est pas significative (nécessité également d'une population plus importante) ; c'est la première fois à notre connaissance qu'une différence de captation est recherchée en fonction du type histologique des adénomes. Concernant la taille des adénomes, 86% étaient supracentimétriques dans notre étude (parmi

ceux pour lesquels la taille endoscopique était disponible), ce qui va dans le sens des résultats de van Kouwen et al. (31), à savoir une meilleure sensibilité de la TEP pour les adénomes supracentimétriques (21% pour les adénomes de 1 à 5 mm, 47% pour ceux de 6 à 10 mm, et 72% pour ceux de plus de 10 mm, sans préciser encore une fois la significativité des différences mises en évidence). D'autres études (30, 32, 33, 37) ont montré une augmentation de la sensibilité de la TEP avec l'augmentation de la taille des adénomes, en particulier celle de Yasuda et al. (32) dans laquelle aucun adénome sur 36 infracentimétriques n'a été détecté par la TEP. Nos observations vont donc dans le sens des publications précédentes, à savoir que la TEP met probablement en évidence préférentiellement les adénomes avancés, à risque le plus élevé de dégénérescence, qui sont ceux qui ont l'impact clinique le plus important.

Une hyperfixation dans notre série correspondait à un polype hyperplasique de 10 mm, hors ce type de lésion bénigne était initialement connu comme non fixant, comme le suggéraient Abdel-Nabi et al (28) dans un travail où 35 polypes hyperplasiques (taille de 3 à 38 mm) ne captaient pas le FDG. Néanmoins quatre articles plus récents décrivent d'authentiques polypes hyperplasiques hypermétaboliques : celui de Tatlidil et al. (34), de Kamel et al. (36) avec 3 polypes, de Gutman et al. (40) avec 2 polypes de 5 et 30 mm, et de Gollub et al. (107) avec un polype de 4 mm. La fixation du FDG pourrait être liée à la prolifération cellulaire, qui a été observée au sein de ces polypes hyperplasiques (115, 116).

Le caractère nodulaire focal est apparu comme un facteur prédictif de lésion néoplasique dans l'analyse bivariée (Le caractère nodulaire focal multiplie significativement le risque d'avoir un adénome ou un cancer par 13,9 dans notre série), ce qui est en accord avec la littérature (34, 36).

Notre étude met en évidence l'importance du TDM couplé, qui avait déjà été suggéré par d'autres travaux (36, 40) dans la caractérisation des hyperfixations colorectales, étant donné que 2 des 3 critères significatifs dans l'analyse multivariée proviennent de ce TDM couplé. Des publications concernant le TDM dédié (avec injection de produit de contraste) et la découverte d'un épaissement pariétal colorectal montrent qu'une coloscopie doit être réalisée dans les suites étant donné le taux élevé de découverte d'anomalie (de 62 à 74%) avec un taux faible mais non négligeable de cancers (de 7 à 14%) (117-122).



## 6.3 Comment améliorer la qualité de l'examen TEP/TDM ?

Il faut garder à l'esprit la possibilité d'avoir des imprécisions de localisation d'hyperfixation générées par les mouvements péristaltiques ayant lieu entre les acquisitions TEP et TDM, qui ne sont pas simultanées (l'intervalle entre les deux est de plusieurs minutes et peut aller jusqu'à 15 minutes). Il serait intéressant d'étudier l'effet de l'administration d'agent antipéristaltique sur ces artefacts de mouvement. Des molécules comme la N-butylscopolamine (buscopan<sup>®</sup>) (123, 124) ou le glucagon (124, 125) sont d'ailleurs utilisées pour les coloscanners voire les coloscopies virtuelles, pour réduire le péristaltisme et les spasmes coliques, et pour induire une meilleure distension digestive, même si leur efficacité reste controversée en particulier pour le glucagon (126, 127). En TEP/TDM, les seules études relatant l'utilisation de ces molécules concernent le TEP couplé à un coloscanner (107, 128, 129). Le glucagon en TEP/TDM paraît difficilement utilisable - même si il a déjà été utilisé (107) -, étant donné que l'hyperglycémie provoquée est susceptible d'interférer sur la qualité de l'examen, de diminuer la sensibilité de l'examen et la reproductibilité des mesures de captation de FDG (130, 131).

L'utilisation de produits de contraste oraux en TEP/TDM pourrait améliorer la qualité des images et la capacité diagnostique (132, 133) par une meilleure délimitation des structures intestinales (134). En leur présence, une surestimation de l'activité du traceur est attendue si la correction d'atténuation est basée sur une acquisition TDM (135), en particulier avec le baryum de haute densité (136, 137), étant donné la confusion du produit de contraste avec le tissu osseux de haute densité (138-141). Cependant l'impact médical de ce phénomène apparaît limité car ces produits de contraste ne produisent pas d'artefacts significatifs cliniquement (132-134, 138), notamment le baryum de basse densité (136) et le mannitolocust bean gum (137). Il existe de plus si besoin des algorithmes (de correction segmentaire du contraste) pour corriger les éventuels artefacts de surcorrection de l'atténuation (139, 141).

L'utilisation de produits de contraste intraveineux en TEP/TDM a récemment été étudiée. En leur présence, des artefacts de correction de l'atténuation sont attendus en particulier dans les régions contenant des concentrations élevées de produit de contraste (140) ou dans les régions où passe un bolus transitoire de produit de contraste non dilué (132).

Cependant il n'y aurait pas de production d'artéfact significatif cliniquement (142, 143), en particulier pour les patients atteints de cancer du poumon (144). Des études de faisabilité de TDM injecté multiphasique associé à la TEP ont été réalisées (145) et certains centres injectent en routine leur TDM couplé (146). Il serait intéressant d'évaluer la place de l'injection IV de produit de contraste dans le cas particulier de la pathologie colorectale.

De récentes publications sur le TEP/TDM et la pathologie néoplasique colorectale - lésions précancéreuses, cancers (détection, bilan d'extension initial) - concernent la faisabilité de la TEP combinée à un coloscanner (distension colique obtenue par insufflation de gaz ou lavement à l'eau) (107, 128, 129). Dans notre étude, aucun protocole colographique n'a été réalisé, car il s'agit d'une étude rétrospective, et notre propos était d'essayer de mieux caractériser les lésions TEP colorectales et anales découvertes fortuitement dans l'ensemble des patients chez lesquels est réalisé un TEP/TDM, quels que soient l'indication et le primitif concernés. Il paraît de plus difficile de prévoir systématiquement une insufflation colique ou un lavement à l'eau chez chacun des patients bénéficiant d'un TEP/TDM. On peut se poser la question s'il ne serait pas intéressant de cibler ce protocole à certaines indications, par exemple les patients présentant des risques d'adénome ou de cancer colorectal (dont les patients aux antécédents de cancer colorectal). A noter qu'une étude pilote a montré la faisabilité de la formation d'images TEP/TDM visualisées en volumes 3D, comme la coloscopie virtuelle (147).

## **6.4 Limites de notre étude**

Une des limitations est la façon dont ont été inclus les patients dans l'étude. Ont été pris en compte les patients ayant bénéficié d'un TEP/TDM (quelle que soit l'indication) et qui présentaient une fixation colorectale ou anale jugée suspecte, sans que l'on ait défini a priori des critères stricts en faveur d'une lésion dite suspecte. Ceci dit, le but principal de cette étude était de préciser justement les critères sémiologiques d'après les résultats endoscopiques, et cette limitation reflète précisément l'absence de critère pertinent de définition d'une lésion digestive « suspecte ».

De plus, nous avons étudié uniquement les patients pour lesquels nous avons obtenu des résultats endoscopiques soit 113 patients - 30%, comme dans l'étude de Kamel et al. (36) - sur 382, et nous avons exclu par obligation les patients qui n'ont pas eu de coloscopie. Ce choix méthodologique, en fait imposé par le caractère rétrospectif de l'étude, peut être à l'origine de deux biais : coloscopie non réalisée en présence d'une anomalie jugée insuffisamment fixante et/ou de taille insuffisamment importante, ou coloscopie non réalisée chez un patient par ailleurs porteur d'une pathologie autre jugée plus préoccupante.

La coloscopie (avec l'examen anatomopathologique des biopsies) a été choisie comme le gold standard car c'est la technique la plus sensible et la plus spécifique pour l'identification des lésions précancéreuses et des cancers colorectaux (148, 149). Néanmoins ce gold standard n'est pas parfait, étant donné les taux relativement élevés (15 à 28%) de polypes adénomateux manqués, en particulier ceux de petite taille (150-152). De plus, dans notre étude, les endoscopies n'ont pas été toutes réalisées par le même examinateur ni dans le même centre, étant donné qu'il s'agissait d'une étude rétrospective.

Une des difficultés est l'interprétation des images, qui apparaît sûrement subjective et qui nécessite probablement un apprentissage ; les exemples en annexe sont là pour rendre la sémiologie compréhensible.

Une autre limitation de notre étude est le fait que les éléments descriptifs des lésions observées ont été déterminés par un seul observateur ; on ignore si l'analyse descriptive réalisée sur la base de ces mêmes éléments est reproductible à la fois en intra-observateur mais également et surtout en inter-observateur. La notion par exemple d'une fixation « hétérogène » peut être éventuellement comprise de façon différente d'un observateur à l'autre. En pratique, l'étape ultérieure dans ce travail est de s'assurer que les éléments descriptifs déterminés par T.P sont « transmissibles » à d'autres observateurs et qu'ils gardent la même valeur prédictive. Ceci devra se faire tout d'abord dans la même population que celle ayant fait l'objet de ce travail en faisant interpréter par d'autres observateurs afin de déterminer la reproductibilité inter-observateur des critères définis. Si cette reproductibilité s'avère correcte, il conviendra dans un second temps de s'assurer que ces mêmes critères restent pertinents dans une population autre que la population de l'étude. Si cette reproductibilité s'avère médiocre, on pourra évaluer l'intérêt de mettre en œuvre un

apprentissage par exemple à l'aide de documents montrant des aspects typiques des éléments descriptifs.

Cette étude est la première à notre connaissance mettant en évidence un score prédictif de lésion néoplasique devant une hyperfixation colrectale fortuite en TEP/TDM. Une des difficultés est de choisir un seuil en dessous duquel on estime qu'il est nécessaire de réaliser une endoscopie (forte présomption de néoplasme). La valeur seuil de 4 correspond au meilleur compromis spécificité (87%) – sensibilité (83%) (point le plus proche du coin haut et gauche du graphe de la figure 7), mais cette valeur entraînerait un nombre non négligeable de faux négatifs (13 lésions dans notre série) et un non diagnostic d'une pathologie potentiellement grave chez ces patients. Nous proposons donc la valeur seuil de 4,3 qui conserve une spécificité assez élevée (78%) et qui a l'avantage d'une sensibilité plus élevée (90%) (8 lésions correspondant à des faux négatifs dans notre série avec ce seuil). La valeur seuil de 5,2 ne peut être retenue étant donné son manque de spécificité (37 lésions faussement positives avec ce seuil par rapport à 4,3 dans notre série), celle-ci entraînerait donc la réalisation de nombreuses endoscopies normales, ce que nous voulons éviter justement.

Néanmoins il faut rester vigilant quant au choix de ce seuil, car par exemple le seuil de 4,3, malgré sa sensibilité assez élevée (90%), engendre une perte de chance pour les patients ayant un score de 5,2 et porteur d'un néoplasme (8 lésions dans notre série). Pour limiter ces faux négatifs (avec le score de 5,2), nous proposons d'utiliser les critères quantitatifs (SUVmax et volume fonctionnel qui sont significativement différents dans l'analyse bivariée selon la présence ou non de néoplasme) pour aider à confirmer ou infirmer l'absence d'indication d'endoscopie.

Il faut noter que les valeurs de VPP (et de VPN) relatives aux différentes valeurs seuil de score sont à prendre avec précaution, car elles sont dépendantes de la prévalence de la maladie dans la population étudiée, et sont donc susceptibles de se modifier sur une autre population.

Enfin, la validité de ce score doit être confirmée sur une population autre que la population étudiée, cette dernière n'étant pas forcément hautement représentative de la population de patients présentant des anomalies similaires.

## 7 CONCLUSION

Par le biais de l'expérience nancéenne du TEP/TDM, nous avons pu identifier les critères d'analyse visuelle et quantitative des hyperfixations colorectales et anales susceptibles de prédire leur origine bénigne ou maligne. En effet, les caractéristiques sémiologiques discriminant significativement les patients présentant un néoplasme (lésion précancéreuse ou cancer) de ceux n'en présentant pas étaient le type de fixation (homogène avec des contours réguliers ou hétérogène avec des contours irréguliers), la présence ou non d'un épaissement pariétal et celle d'une masse intraluminaire. De plus, une différence significative de SUVmax et de volume fonctionnel a été observée selon la présence ou non de néoplasme. Cette caractérisation des hypermétabolismes colorectaux permet donc d'appuyer ou au contraire de discréditer leur origine néoplasique, de diminuer le taux de faux positifs, et par conséquent d'orienter efficacement vers la coloscopie.

Au-delà de l'aspect reproductible de l'analyse conduite sur la base des éléments proposés dans ce travail, il conviendra également de vérifier que le regroupement de ces éléments descriptifs dans un score conserve sa pertinence dans une population différente de la population étudiée.

## 8 BIBLIOGRAPHIE

1. Troisi RJ, Freedman AN, Devesa SS. Incidence of colorectal carcinoma in the U.S.: an update of trends by gender, race, age, subsite, and stage, 1975-1994. *Cancer*. 1999 Apr 15;85(8):1670-6.
2. Greenlee RT, Hill-Harmon MB, Murray T, Thun M. Cancer statistics, 2001. *CA Cancer J Clin*. 2001 Jan-Feb;51(1):15-36.
3. Morson B. President's address. The polyp-cancer sequence in the large bowel. *Proc R Soc Med*. 1974 Jun;67(6 Pt 1):451-7.
4. Muto T, Bussey HJ, Morson BC. The evolution of cancer of the colon and rectum. *Cancer*. 1975 Dec;36(6):2251-70.
5. Stryker SJ, Wolff BG, Culp CE, Libbe SD, Ilstrup DM, MacCarty RL. Natural history of untreated colonic polyps. *Gastroenterology*. 1987 Nov;93(5):1009-13.
6. Selby JV, Friedman GD, Quesenberry CP, Jr., Weiss NS. A case-control study of screening sigmoidoscopy and mortality from colorectal cancer. *N Engl J Med*. 1992 Mar 5;326(10):653-7.
7. Winawer SJ, Zauber AG, Ho MN, O'Brien MJ, Gottlieb LS, Sternberg SS, et al. Prevention of colorectal cancer by colonoscopic polypectomy. The National Polyp Study Workgroup. *N Engl J Med*. 1993 Dec 30;329(27):1977-81.
8. Strauss LG, Clorius JH, Schlag P, Lehner B, Kimmig B, Engenhardt R, et al. Recurrence of colorectal tumors: PET evaluation. *Radiology*. 1989 Feb;170(2):329-32.
9. Ito K, Kato T, Tadokoro M, Ishiguchi T, Oshima M, Ishigaki T, et al. Recurrent rectal cancer and scar: differentiation with PET and MR imaging. *Radiology*. 1992 Feb;182(2):549-52.
10. Beets G, Penninckx F, Schiepers C, Filez L, Mortelmans L, Kerremans R, et al. Clinical value of whole-body positron emission tomography with [18F]fluorodeoxyglucose in recurrent colorectal cancer. *Br J Surg*. 1994 Nov;81(11):1666-70.
11. Schiepers C, Penninckx F, De Vadder N, Merckx E, Mortelmans L, Bormans G, et al. Contribution of PET in the diagnosis of recurrent colorectal cancer: comparison with conventional imaging. *Eur J Surg Oncol*. 1995 Oct;21(5):517-22.

12. Ogunbiyi OA, Flanagan FL, Dehdashti F, Siegel BA, Trask DD, Birnbaum EH, et al. Detection of recurrent and metastatic colorectal cancer: comparison of positron emission tomography and computed tomography. *Ann Surg Oncol.* 1997 Dec;4(8):613-20.
13. Flanagan FL, Dehdashti F, Ogunbiyi OA, Kodner IJ, Siegel BA. Utility of FDG-PET for investigating unexplained plasma CEA elevation in patients with colorectal cancer. *Ann Surg.* 1998 Mar;227(3):319-23.
14. Flamen P, Stroobants S, Van Cutsem E, Dupont P, Bormans G, De Vadder N, et al. Additional value of whole-body positron emission tomography with fluorine-18-2-fluoro-2-deoxy-D-glucose in recurrent colorectal cancer. *J Clin Oncol.* 1999 Mar;17(3):894-901.
15. Valk PE, Abella-Columna E, Haseman MK, Pounds TR, Tesar RD, Myers RW, et al. Whole-body PET imaging with [18F]fluorodeoxyglucose in management of recurrent colorectal cancer. *Arch Surg.* 1999 May;134(5):503-11; discussion 11-3.
16. Akhurst T, Larson SM. Positron emission tomography imaging of colorectal cancer. *Semin Oncol.* 1999 Oct;26(5):577-83.
17. Imdahl A, Reinhardt MJ, Nitzsche EU, Mix M, Dingeldey A, Einert A, et al. Impact of 18F-FDG-positron emission tomography for decision making in colorectal cancer recurrences. *Langenbecks Arch Surg.* 2000 Mar;385(2):129-34.
18. Imbriaco M, Akhurst T, Hilton S, Yeung HW, Macapinlac HA, Mazumdar M, et al. Whole-Body FDG-PET in Patients with Recurrent Colorectal Carcinoma. A Comparative Study with CT. *Clin Positron Imaging.* 2000 May;3(3):107-14.
19. Maldonado A, Sancho F, Cerdan J, Lozano A, Mohedano N, Jimenez J, et al. 16. FDG-PET in the Detection of Recurrence in Colorectal Cancer Based on Rising CEA Level. Experience in 72 Patients. *Clin Positron Imaging.* 2000 Jul;3(4):170.
20. Staib L, Schirrmester H, Reske SN, Beger HG. Is (18)F-fluorodeoxyglucose positron emission tomography in recurrent colorectal cancer a contribution to surgical decision making? *Am J Surg.* 2000 Jul;180(1):1-5.
21. Hung GU, Shiau YC, Tsai SC, Chao TH, Ho YJ, Kao CH. Value of 18F-fluoro-2-deoxyglucose positron emission tomography in the evaluation of recurrent colorectal cancer. *Anticancer Res.* 2001 Mar-Apr;21(2B):1375-8.
22. Arulampalam T, Costa D, Visvikis D, Boulos P, Taylor I, Ell P. The impact of FDG-PET on the management algorithm for recurrent colorectal cancer. *Eur J Nucl Med.* 2001 Dec;28(12):1758-65.
23. Vitola J, Delbeke D. Positron emission tomography for evaluation of colorectal carcinoma. *Semin Roentgenol.* 2002 Apr;37(2):118-28.
24. Delbeke D, Martin WH. PET and PET-CT for evaluation of colorectal carcinoma. *Semin Nucl Med.* 2004 Jul;34(3):209-23.

25. Liu FY, Chen JS, Changchien CR, Yeh CY, Liu SH, Ho KC, et al. Utility of 2-fluoro-2-deoxy-D-glucose positron emission tomography in managing patients of colorectal cancer with unexplained carcinoembryonic antigen elevation at different levels. *Dis Colon Rectum*. 2005 Oct;48(10):1900-12.
26. Shen YY, Liang JA, Chen YK, Tsai CY, Kao CH. Clinical impact of 18F-FDG-PET in the suspicion of recurrent colorectal cancer based on asymptotically elevated serum level of carcinoembryonic antigen (CEA) in Taiwan. *Hepatogastroenterology*. 2006 May-Jun;53(69):348-50.
27. Watson AJ, Lolohea S, Robertson GM, Frizelle FA. The role of positron emission tomography in the management of recurrent colorectal cancer: a review. *Dis Colon Rectum*. 2007 Jan;50(1):102-14.
28. Abdel-Nabi H, Doerr RJ, Lamonica DM, Cronin VR, Galantowicz PJ, Carbone GM, et al. Staging of primary colorectal carcinomas with fluorine-18 fluorodeoxyglucose whole-body PET: correlation with histopathologic and CT findings. *Radiology*. 1998 Mar;206(3):755-60.
29. Yasuda S, Takahashi W, Takagi S, Ide M, Shohtsu A. Primary colorectal cancers detected with PET. *Jpn J Clin Oncol*. 1998 Oct;28(10):638-40.
30. Chen YK, Kao CH, Liao AC, Shen YY, Su CT. Colorectal cancer screening in asymptomatic adults: the role of FDG PET scan. *Anticancer Res*. 2003 Sep-Oct;23(5b):4357-61.
31. van Kouwen MC, Nagengast FM, Jansen JB, Oyen WJ, Drenth JP. 2-(18F)-fluoro-2-deoxy-D-glucose positron emission tomography detects clinical relevant adenomas of the colon: a prospective study. *J Clin Oncol*. 2005 Jun 1;23(16):3713-7.
32. Yasuda S, Fujii H, Nakahara T, Nishiumi N, Takahashi W, Ide M, et al. 18F-FDG PET detection of colonic adenomas. *J Nucl Med*. 2001 Jul;42(7):989-92.
33. Drenth JP, Nagengast FM, Oyen WJ. Evaluation of (pre-)malignant colonic abnormalities: endoscopic validation of FDG-PET findings. *Eur J Nucl Med*. 2001 Dec;28(12):1766-9.
34. Tatlidil R, Jadvar H, Bading JR, Conti PS. Incidental colonic fluorodeoxyglucose uptake: correlation with colonoscopic and histopathologic findings. *Radiology*. 2002 Sep;224(3):783-7.
35. Pandit-Taskar N, Schoder H, Gonen M, Larson SM, Yeung HW. Clinical significance of unexplained abnormal focal FDG uptake in the abdomen during whole-body PET. *AJR Am J Roentgenol*. 2004 Oct;183(4):1143-7.
36. Kamel EM, Thumshirn M, Truninger K, Schiesser M, Fried M, Padberg B, et al. Significance of incidental 18F-FDG accumulations in the gastrointestinal tract in PET/CT: correlation with endoscopic and histopathologic results. *J Nucl Med*. 2004 Nov;45(11):1804-10.



37. Friedland S, Soetikno R, Carlisle M, Taur A, Kaltenbach T, Segall G. 18-Fluorodeoxyglucose positron emission tomography has limited sensitivity for colonic adenoma and early stage colon cancer. *Gastrointest Endosc.* 2005 Mar;61(3):395-400.
38. Israel O, Yefremov N, Bar-Shalom R, Kagana O, Frenkel A, Keidar Z, et al. PET/CT detection of unexpected gastrointestinal foci of 18F-FDG uptake: incidence, localization patterns, and clinical significance. *J Nucl Med.* 2005 May;46(5):758-62.
39. Arslan N, Dehdashti F, Siegel BA. FDG uptake in colonic villous adenomas. *Ann Nucl Med.* 2005 Jun;19(4):331-4.
40. Gutman F, Alberini JL, Wartski M, Vilain D, Le Stanc E, Sarandi F, et al. Incidental colonic focal lesions detected by FDG PET/CT. *AJR Am J Roentgenol.* 2005 Aug;185(2):495-500.
41. Hemandas AK, Robson NK, Hickish T, Talbot RW. Colorectal tubulovillous adenomas identified on fluoro-2-deoxy-d-glucose positron emission tomography/computed tomography scans. *Colorectal Dis.* 2008 May;10(4):386-9.
42. Zhuang H, Hickeson M, Chacko TK, Duarte PS, Nakhoda KZ, Feng Q, et al. Incidental detection of colon cancer by FDG positron emission tomography in patients examined for pulmonary nodules. *Clin Nucl Med.* 2002 Sep;27(9):628-32.
43. Kavic SM, Basson MD. Complications of endoscopy. *Am J Surg.* 2001 Apr;181(4):319-32.
44. Engel H, Steinert H, Buck A, Berthold T, Huch Boni RA, von Schulthess GK. Whole-body PET: physiological and artifactual fluorodeoxyglucose accumulations. *J Nucl Med.* 1996 Mar;37(3):441-6.
45. Miraldi F, Vesselle H, Faulhaber PF, Adler LP, Leisure GP. Elimination of artifactual accumulation of FDG in PET imaging of colorectal cancer. *Clin Nucl Med.* 1998 Jan;23(1):3-7.
46. Kim S, Chung JK, Kim BT, Kim SJ, Jeong JM, Lee DS, et al. Relationship between Gastrointestinal F-18-fluorodeoxyglucose Accumulation and Gastrointestinal Symptoms in Whole-Body PET. *Clin Positron Imaging.* 1999 Oct;2(5):273-9.
47. Jadvar H, Schambye RB, Segall GM. Physiologic Source of Intestinal FDG Uptake. Effect of Atropine and Sincalide. *Clin Positron Imaging.* 1999 Nov;2(6):318.
48. Otsuka H, Graham MM, Kubo A, Nishitani H. The effect of oral contrast on large bowel activity in FDG-PET/CT. *Ann Nucl Med.* 2005 Apr;19(2):101-8.
49. Emmott J, Sanghera B, Chambers J, Wong WL. The effects of N-butylscopolamine on bowel uptake: an 18F-FDG PET study. *Nucl Med Commun.* 2008 Jan;29(1):11-6.
50. Gillespie PE, Chambers TJ, Chan KW, Doronzo F, Morson BC, Williams CB. Colonic adenomas--a colonoscopy survey. *Gut.* 1979 Mar;20(3):240-5.

51. Baron JA, Cole BF, Sandler RS, Haile RW, Ahnen D, Bresalier R, et al. A randomized trial of aspirin to prevent colorectal adenomas. *N Engl J Med.* 2003 Mar 6;348(10):891-9.
52. Kudo S. Endoscopic mucosal resection of flat and depressed types of early colorectal cancer. *Endoscopy.* 1993 Sep;25(7):455-61.
53. Schlemper RJ, Riddell RH, Kato Y, Borchard F, Cooper HS, Dawsey SM, et al. The Vienna classification of gastrointestinal epithelial neoplasia. *Gut.* 2000 Aug;47(2):251-5.
54. Phelps ME, Hoffman EJ, Mullani NA, Ter-Pogossian MM. Application of annihilation coincidence detection to transaxial reconstruction tomography. *J Nucl Med.* 1975 Mar;16(3):210-24.
55. Flier JS, Mueckler MM, Usher P, Lodish HF. Elevated levels of glucose transport and transporter messenger RNA are induced by ras or src oncogenes. *Science.* 1987 Mar 20;235(4795):1492-5.
56. Wood IS, Trayhurn P. Glucose transporters (GLUT and SGLT): expanded families of sugar transport proteins. *Br J Nutr.* 2003 Jan;89(1):3-9.
57. Nagamatsu S, Sawa H, Wakizaka A, Hoshino T. Expression of facilitative glucose transporter isoforms in human brain tumors. *J Neurochem.* 1993 Dec;61(6):2048-53.
58. Zamora-Leon SP, Golde DW, Concha, II, Rivas CI, Delgado-Lopez F, Baselga J, et al. Expression of the fructose transporter GLUT5 in human breast cancer. *Proc Natl Acad Sci U S A.* 1996 Mar 5;93(5):1847-52.
59. White MK, Bramwell ME, Harris H. Kinetic parameters of hexose transport in hybrids between malignant and nonmalignant cells. *J Cell Sci.* 1983 Jul;62:49-80.
60. Bading JR, Mircheff AK, Kan-Mitchell J. Evidence of sodium-dependent glucose transport in human erythroleukemia cells. *Life Sci.* 1996;58(17):1445-52.
61. Shawver LK, Olson SA, White MK, Weber MJ. Degradation and biosynthesis of the glucose transporter protein in chicken embryo fibroblasts transformed by the src oncogene. *Mol Cell Biol.* 1987 Jun;7(6):2112-8.
62. Miralpeix M, Azcon-Bieto J, Bartrons R, Argiles JM. The impairment of respiration by glycolysis in the Lewis lung carcinoma. *Cancer Lett.* 1990 Apr 30;50(3):173-8.
63. Stokkel MP, ten Broek FW, van Rijk PP. The role of FDG PET in the clinical management of head and neck cancer. *Oral Oncol.* 1998 Nov;34(6):466-71.
64. Blodgett TM, Fukui MB, Snyderman CH, Branstetter BFt, McCook BM, Townsend DW, et al. Combined PET-CT in the head and neck: part 1. Physiologic, altered physiologic, and artifactual FDG uptake. *Radiographics.* 2005 Jul-Aug;25(4):897-912.

65. de Groot M, Meeuwis AP, Kok PJ, Corstens FH, Oyen WJ. Influence of blood glucose level, age and fasting period on non-pathological FDG uptake in heart and gut. *Eur J Nucl Med Mol Imaging*. 2005 Jan;32(1):98-101.
66. Shreve PD, Anzai Y, Wahl RL. Pitfalls in oncologic diagnosis with FDG PET imaging: physiologic and benign variants. *Radiographics*. 1999 Jan-Feb;19(1):61-77; quiz 150-1.
67. Hany TF, Gharehpapagh E, Kamel EM, Buck A, Himms-Hagen J, von Schulthess GK. Brown adipose tissue: a factor to consider in symmetrical tracer uptake in the neck and upper chest region. *Eur J Nucl Med Mol Imaging*. 2002 Oct;29(10):1393-8.
68. Cohade C, Osman M, Pannu HK, Wahl RL. Uptake in supraclavicular area fat ("USA-Fat"): description on 18F-FDG PET/CT. *J Nucl Med*. 2003 Feb;44(2):170-6.
69. Bar-Shalom R, Gaitini D, Keidar Z, Israel O. Non-malignant FDG uptake in infradiaphragmatic adipose tissue: a new site of physiological tracer biodistribution characterised by PET/CT. *Eur J Nucl Med Mol Imaging*. 2004 Aug;31(8):1105-13.
70. Nakahara T, Fujii H, Ide M, Nishiumi N, Takahashi W, Yasuda S, et al. FDG uptake in the morphologically normal thymus: comparison of FDG positron emission tomography and CT. *Br J Radiol*. 2001 Sep;74(885):821-4.
71. Gordon BA, Flanagan FL, Dehdashti F. Whole-body positron emission tomography: normal variations, pitfalls, and technical considerations. *AJR Am J Roentgenol*. 1997 Dec;169(6):1675-80.
72. Lerman H, Metser U, Grisaru D, Fishman A, Lievshitz G, Even-Sapir E. Normal and abnormal 18F-FDG endometrial and ovarian uptake in pre- and postmenopausal patients: assessment by PET/CT. *J Nucl Med*. 2004 Feb;45(2):266-71.
73. Kosuda S, Fisher S, Kison PV, Wahl RL, Grossman HB. Uptake of 2-deoxy-2-[18F]fluoro-D-glucose in the normal testis: retrospective PET study and animal experiment. *Ann Nucl Med*. 1997 Aug;11(3):195-9.
74. Kostakoglu L, Hardoff R, Mirtcheva R, Goldsmith SJ. PET-CT fusion imaging in differentiating physiologic from pathologic FDG uptake. *Radiographics*. 2004 Sep-Oct;24(5):1411-31.
75. Budinger TF, Brennan KM, Moses WW, Derenzo SE. Advances in positron tomography for oncology. *Nucl Med Biol*. 1996 Aug;23(6):659-67.
76. Visvikis D, Griffiths D, Costa DC, Bomanji J, Ell PJ. Clinical evaluation of 2D versus 3D whole-body PET image quality using a dedicated BGO PET scanner. *Eur J Nucl Med Mol Imaging*. 2005 Sep;32(9):1050-6.
77. Demura Y, Tsuchida T, Ishizaki T, Mizuno S, Totani Y, Ameshima S, et al. 18F-FDG accumulation with PET for differentiation between benign and malignant lesions in the thorax. *J Nucl Med*. 2003 Apr;44(4):540-8.

78. Lucignani G, Paganelli G, Bombardieri E. The use of standardized uptake values for assessing FDG uptake with PET in oncology: a clinical perspective. *Nucl Med Commun.* 2004 Jul;25(7):651-6.
79. Smith IC, Welch AE, Hutcheon AW, Miller ID, Payne S, Chilcott F, et al. Positron emission tomography using [(18)F]-fluorodeoxy-D-glucose to predict the pathologic response of breast cancer to primary chemotherapy. *J Clin Oncol.* 2000 Apr;18(8):1676-88.
80. van der Hiel B, Pauwels EK, Stokkel MP. Positron emission tomography with 2-[18F]-fluoro-2-deoxy-D-glucose in oncology. Part IIIa: Therapy response monitoring in breast cancer, lymphoma and gliomas. *J Cancer Res Clin Oncol.* 2001 May;127(5):269-77.
81. Stokkel MP, Draisma A, Pauwels EK. Positron emission tomography with 2-[18F]-fluoro-2-deoxy-D-glucose in oncology. Part IIIb: Therapy response monitoring in colorectal and lung tumours, head and neck cancer, hepatocellular carcinoma and sarcoma. *J Cancer Res Clin Oncol.* 2001 May;127(5):278-85.
82. Mortimer JE, Dehdashti F, Siegel BA, Trinkaus K, Katzenellenbogen JA, Welch MJ. Metabolic flare: indicator of hormone responsiveness in advanced breast cancer. *J Clin Oncol.* 2001 Jun 1;19(11):2797-803.
83. Tiling R, Linke R, Untch M, Richter A, Fieber S, Brinkbaumer K, et al. 18F-FDG PET and 99mTc-sestamibi scintimammography for monitoring breast cancer response to neoadjuvant chemotherapy: a comparative study. *Eur J Nucl Med.* 2001 Jun;28(6):711-20.
84. Shiomi S, Nishiguchi S, Ishizu H, Iwata Y, Sasaki N, Tamori A, et al. Usefulness of positron emission tomography with fluorine-18-fluorodeoxyglucose for predicting outcome in patients with hepatocellular carcinoma. *Am J Gastroenterol.* 2001 Jun;96(6):1877-80.
85. Nakata B, Nishimura S, Ishikawa T, Ohira M, Nishino H, Kawabe J, et al. Prognostic predictive value of 18F-fluorodeoxyglucose positron emission tomography for patients with pancreatic cancer. *Int J Oncol.* 2001 Jul;19(1):53-8.
86. Downey RJ, Akhurst T, Gonen M, Vincent A, Bains MS, Larson S, et al. Preoperative F-18 fluorodeoxyglucose-positron emission tomography maximal standardized uptake value predicts survival after lung cancer resection. *J Clin Oncol.* 2004 Aug 15;22(16):3255-60.
87. Choi JY, Jang HJ, Shim YM, Kim K, Lee KS, Lee KH, et al. 18F-FDG PET in patients with esophageal squamous cell carcinoma undergoing curative surgery: prognostic implications. *J Nucl Med.* 2004 Nov;45(11):1843-50.
88. Kidd EA, Siegel BA, Dehdashti F, Grigsby PW. The standardized uptake value for F-18 fluorodeoxyglucose is a sensitive predictive biomarker for cervical cancer treatment response and survival. *Cancer.* 2007 Oct 15;110(8):1738-44.

89. Hoang JK, Hoagland LF, Coleman RE, Coan AD, Herndon JE, 2nd, Patz EF, Jr. Prognostic value of fluorine-18 fluorodeoxyglucose positron emission tomography imaging in patients with advanced-stage non-small-cell lung carcinoma. *J Clin Oncol*. 2008 Mar 20;26(9):1459-64.
90. Yen TC, See LC, Lai CH, Tsai CS, Chao A, Hsueh S, et al. Standardized uptake value in para-aortic lymph nodes is a significant prognostic factor in patients with primary advanced squamous cervical cancer. *Eur J Nucl Med Mol Imaging*. 2008 Mar;35(3):493-501.
91. Strauss LG, Conti PS. The applications of PET in clinical oncology. *J Nucl Med*. 1991 Apr;32(4):623-48; discussion 49-50.
92. Langen KJ, Braun U, Rota Kops E, Herzog H, Kuwert T, Nebeling B, et al. The influence of plasma glucose levels on fluorine-18-fluorodeoxyglucose uptake in bronchial carcinomas. *J Nucl Med*. 1993 Mar;34(3):355-9.
93. Fabrega D, Le Floch C. [Nuclear medicine: from nuclear medicine to molecular imaging]. *J Radiol*. 2006 Jul-Aug;87(7-8):936-40.
94. Scarfone C, Lavelly WC, Cmelak AJ, Delbeke D, Martin WH, Billheimer D, et al. Prospective feasibility trial of radiotherapy target definition for head and neck cancer using 3-dimensional PET and CT imaging. *J Nucl Med*. 2004 Apr;45(4):543-52.
95. Giraud P, Grahek D, Montravers F, Carette MF, Deniaud-Alexandre E, Julia F, et al. CT and (18)F-deoxyglucose (FDG) image fusion for optimization of conformal radiotherapy of lung cancers. *Int J Radiat Oncol Biol Phys*. 2001 Apr 1;49(5):1249-57.
96. Erdi YE, Rosenzweig K, Erdi AK, Macapinlac HA, Hu YC, Braban LE, et al. Radiotherapy treatment planning for patients with non-small cell lung cancer using positron emission tomography (PET). *Radiother Oncol*. 2002 Jan;62(1):51-60.
97. Mah K, Caldwell CB, Ung YC, Danjoux CE, Balogh JM, Ganguli SN, et al. The impact of (18)FDG-PET on target and critical organs in CT-based treatment planning of patients with poorly defined non-small-cell lung carcinoma: a prospective study. *Int J Radiat Oncol Biol Phys*. 2002 Feb 1;52(2):339-50.
98. Bradley J, Thorstad WL, Mutic S, Miller TR, Dehdashti F, Siegel BA, et al. Impact of FDG-PET on radiation therapy volume delineation in non-small-cell lung cancer. *Int J Radiat Oncol Biol Phys*. 2004 May 1;59(1):78-86.
99. Nestle U, Kremp S, Grosu AL. Practical integration of [18F]-FDG-PET and PET-CT in the planning of radiotherapy for non-small cell lung cancer (NSCLC): the technical basis, ICRU-target volumes, problems, perspectives. *Radiother Oncol*. 2006 Nov;81(2):209-25.
100. Bicik I, Bauerfeind P, Breitbach T, von Schulthess GK, Fried M. Inflammatory bowel disease activity measured by positron-emission tomography. *Lancet*. 1997 Jul 26;350(9073):262.

101. Meyer MA. Diffusely increased colonic F-18 FDG uptake in acute enterocolitis. *Clin Nucl Med*. 1995 May;20(5):434-5.
102. Kresnik E, Gallowitsch HJ, Mikosch P, Wurtz F, Alberer D, Hebenstreit A, et al. (18)F-FDG positron emission tomography in the early diagnosis of enterocolitis: preliminary results. *Eur J Nucl Med Mol Imaging*. 2002 Oct;29(10):1389-92.
103. Neurath MF, Vehling D, Schunk K, Holtmann M, Brockmann H, Helisch A, et al. Noninvasive assessment of Crohn's disease activity: a comparison of 18F-fluorodeoxyglucose positron emission tomography, hydromagnetic resonance imaging, and granulocyte scintigraphy with labeled antibodies. *Am J Gastroenterol*. 2002 Aug;97(8):1978-85.
104. Louis E, Ancion G, Colard A, Spote V, Belaiche J, Hustinx R. Noninvasive assessment of Crohn's disease intestinal lesions with (18)F-FDG PET/CT. *J Nucl Med*. 2007 Jul;48(7):1053-9.
105. Hannah A, Scott AM, Akhurst T, Berlangieri S, Bishop J, McKay WJ. Abnormal colonic accumulation of fluorine-18-FDG in pseudomembranous colitis. *J Nucl Med*. 1996 Oct;37(10):1683-5.
106. Yamamoto F, Nakada K, Zhao S, Satoh M, Asaka M, Tamaki N. Gastrointestinal uptake of FDG after N-butylscopolamine or omeprazole treatment in the rat. *Ann Nucl Med*. 2004 Oct;18(7):637-40.
107. Gollub MJ, Akhurst T, Markowitz AJ, Weiser MR, Guillem JG, Smith LM, et al. Combined CT colonography and 18F-FDG PET of colon polyps: potential technique for selective detection of cancer and precancerous lesions. *AJR Am J Roentgenol*. 2007 Jan;188(1):130-8.
108. Shinya H, Wolff WI. Morphology, anatomic distribution and cancer potential of colonic polyps. *Ann Surg*. 1979 Dec;190(6):679-83.
109. Erdi YE, Mawlawi O, Larson SM, Imbriaco M, Yeung H, Finn R, et al. Segmentation of lung lesion volume by adaptive positron emission tomography image thresholding. *Cancer*. 1997 Dec 15;80(12 Suppl):2505-9.
110. Zasadny KR, Kison PV, Francis IR, Wahl RL. FDG-PET Determination of Metabolically Active Tumor Volume and Comparison with CT. *Clin Positron Imaging*. 1998 Mar;1(2):123-9.
111. Daisne JF, Sibomana M, Bol A, Cosnard G, Lonneux M, Gregoire V. Evaluation of a multimodality image (CT, MRI and PET) coregistration procedure on phantom and head and neck cancer patients: accuracy, reproducibility and consistency. *Radiother Oncol*. 2003 Dec;69(3):237-45.
112. Black QC, Grills IS, Kestin LL, Wong CY, Wong JW, Martinez AA, et al. Defining a radiotherapy target with positron emission tomography. *Int J Radiat Oncol Biol Phys*. 2004 Nov 15;60(4):1272-82.

113. Geets X, Daisne JF, Tomsej M, Duprez T, Lonneux M, Gregoire V. Impact of the type of imaging modality on target volumes delineation and dose distribution in pharyngo-laryngeal squamous cell carcinoma: comparison between pre- and per-treatment studies. *Radiother Oncol.* 2006 Mar;78(3):291-7.
114. Leboulleux S, Dromain C, Bonniaud G, Auperin A, Caillou B, Lumbroso J, et al. Diagnostic and prognostic value of 18-fluorodeoxyglucose positron emission tomography in adrenocortical carcinoma: a prospective comparison with computed tomography. *J Clin Endocrinol Metab.* 2006 Mar;91(3):920-5.
115. Risio M, Arrigoni A, Pennazio M, Agostinucci A, Spandre M, Rossini FP. Mucosal cell proliferation in patients with hyperplastic colorectal polyps. *Scand J Gastroenterol.* 1995 Apr;30(4):344-8.
116. Wong WM, Mandir N, Goodlad RA, Wong BC, Garcia SB, Lam SK, et al. Histogenesis of human colorectal adenomas and hyperplastic polyps: the role of cell proliferation and crypt fission. *Gut.* 2002 Feb;50(2):212-7.
117. Rockey DC, Halvorsen RA, Jr., Higgins JL, Cello JP. Prospective evaluation of patients with bowel wall thickening. *Am J Gastroenterol.* 1995 Jan;90(1):99-103.
118. Cai Q, Baumgarten DA, Affronti JP, Waring JP. Incidental findings of thickening luminal gastrointestinal organs on computed tomography: an absolute indication for endoscopy. *Am J Gastroenterol.* 2003 Aug;98(8):1734-7.
119. Moraitis D, Singh P, Jayadevan R, Cayten CG. Colonic wall thickening on computed tomography scan and clinical correlation. Does it suggest the presence of an underlying neoplasia? *Am Surg.* 2006 Mar;72(3):269-71.
120. Bleibel W, Guerrero JE, Kim S, Leao L, Ghosh T, Kenney TJ, Jr. The clinical significance of incidental computer tomography finding of gastrointestinal luminal wall thickening as evaluated by endoscopy. *Dig Dis Sci.* 2007 Jul;52(7):1709-12.
121. Padda M, Vadgama J, Sandhu P, Dev A, Giannikopoulos I. Clinical significance of incidental colorectal wall thickening on computed tomography scan in African-American and Hispanic patients. *Dig Dis Sci.* 2007 Nov;52(11):3159-64.
122. Wolff JH, Rubin A, Potter JD, Lattimore W, Resnick MB, Murphy BL, et al. Clinical significance of colonoscopic findings associated with colonic thickening on computed tomography: is colonoscopy warranted when thickening is detected? *J Clin Gastroenterol.* 2008 May-Jun;42(5):472-5.
123. Bruzzi JF, Moss AC, Brennan DD, MacMathuna P, Fenlon HM. Efficacy of IV Buscopan as a muscle relaxant in CT colonography. *Eur Radiol.* 2003 Oct;13(10):2264-70.
124. Rogalla P, Lembcke A, Ruckert JC, Hein E, Bollow M, Rogalla NE, et al. Spasmolysis at CT colonography: butyl scopolamine versus glucagon. *Radiology.* 2005 Jul;236(1):184-8.

125. Fenlon HM, Nunes DP, Schroy PC, 3rd, Barish MA, Clarke PD, Ferrucci JT. A comparison of virtual and conventional colonoscopy for the detection of colorectal polyps. *N Engl J Med*. 1999 Nov 11;341(20):1496-503.
126. Yee J, Hung RK, Akerkar GA, Wall SD. The usefulness of glucagon hydrochloride for colonic distention in CT colonography. *AJR Am J Roentgenol*. 1999 Jul;173(1):169-72.
127. Morrin MM, Farrell RJ, Keogan MT, Kruskal JB, Yam CS, Raptopoulos V. CT colonography: colonic distention improved by dual positioning but not intravenous glucagon. *Eur Radiol*. 2002 Mar;12(3):525-30.
128. Veit P, Kuhle C, Beyer T, Kuehl H, Herborn CU, Borsch G, et al. Whole body positron emission tomography/computed tomography (PET/CT) tumour staging with integrated PET/CT colonography: technical feasibility and first experiences in patients with colorectal cancer. *Gut*. 2006 Jan;55(1):68-73.
129. Mainenti PP, Salvatore B, D'Antonio D, De Falco T, De Palma GD, D'Armiento FP, et al. PET/CT colonography in patients with colorectal polyps: a feasibility study. *Eur J Nucl Med Mol Imaging*. 2007 Oct;34(10):1594-603.
130. Lindholm P, Minn H, Leskinen-Kallio S, Bergman J, Ruotsalainen U, Joensuu H. Influence of the blood glucose concentration on FDG uptake in cancer--a PET study. *J Nucl Med*. 1993 Jan;34(1):1-6.
131. Crippa F, Gavazzi C, Bozzetti F, Chiesa C, Pascali C, Boggi A, et al. The influence of blood glucose levels on [18F]fluorodeoxyglucose (FDG) uptake in cancer: a PET study in liver metastases from colorectal carcinomas. *Tumori*. 1997 Jul-Aug;83(4):748-52.
132. Antoch G, Freudenberg LS, Stattaus J, Jentzen W, Mueller SP, Debatin JF, et al. Whole-body positron emission tomography-CT: optimized CT using oral and IV contrast materials. *AJR Am J Roentgenol*. 2002 Dec;179(6):1555-60.
133. Groves AM, Kayani I, Dickson JC, Townsend C, Croasdale I, Syed R, et al. Oral contrast medium in PET/CT: should you or shouldn't you? *Eur J Nucl Med Mol Imaging*. 2005 Oct;32(10):1160-6.
134. Dizendorf EV, Treyer V, Von Schulthess GK, Hany TF. Application of oral contrast media in coregistered positron emission tomography-CT. *AJR Am J Roentgenol*. 2002 Aug;179(2):477-81.
135. Antoch G, Jentzen W, Freudenberg LS, Stattaus J, Mueller SP, Debatin JF, et al. Effect of oral contrast agents on computed tomography-based positron emission tomography attenuation correction in dual-modality positron emission tomography/computed tomography imaging. *Invest Radiol*. 2003 Dec;38(12):784-9.
136. Cohade C, Osman M, Nakamoto Y, Marshall LT, Links JM, Fishman EK, et al. Initial experience with oral contrast in PET/CT: phantom and clinical studies. *J Nucl Med*. 2003 Mar;44(3):412-6.



137. Antoch G, Kuehl H, Kanja J, Lauenstein TC, Schneemann H, Hauth E, et al. Dual-modality PET/CT scanning with negative oral contrast agent to avoid artifacts: introduction and evaluation. *Radiology*. 2004 Mar;230(3):879-85.
138. Dizendorf E, Hany TF, Buck A, von Schulthess GK, Burger C. Cause and magnitude of the error induced by oral CT contrast agent in CT-based attenuation correction of PET emission studies. *J Nucl Med*. 2003 May;44(5):732-8.
139. Nehmeh SA, Erdi YE, Kalaigian H, Kolbert KS, Pan T, Yeung H, et al. Correction for oral contrast artifacts in CT attenuation-corrected PET images obtained by combined PET/CT. *J Nucl Med*. 2003 Dec;44(12):1940-4.
140. Ay MR, Zaidi H. Assessment of errors caused by X-ray scatter and use of contrast medium when using CT-based attenuation correction in PET. *Eur J Nucl Med Mol Imaging*. 2006 Nov;33(11):1301-13.
141. Ahmadian A, Ay MR, Bidgoli JH, Sarkar S, Zaidi H. Correction of oral contrast artifacts in CT-based attenuation correction of PET images using an automated segmentation algorithm. *Eur J Nucl Med Mol Imaging*. 2008 Apr 17.
142. Yau YY, Chan WS, Tam YM, Vernon P, Wong S, Coel M, et al. Application of intravenous contrast in PET/CT: does it really introduce significant attenuation correction error? *J Nucl Med*. 2005 Feb;46(2):283-91.
143. Berthelsen AK, Holm S, Loft A, Klausen TL, Andersen F, Hojgaard L. PET/CT with intravenous contrast can be used for PET attenuation correction in cancer patients. *Eur J Nucl Med Mol Imaging*. 2005 Oct;32(10):1167-75.
144. An YS, Sheen SS, Oh YJ, Hwang SC, Yoon JK. Nonionic intravenous contrast agent does not cause clinically significant artifacts to 18F-FDG PET/CT in patients with lung cancer. *Ann Nucl Med*. 2007 Dec;21(10):585-92.
145. Brechtel K, Klein M, Vogel M, Mueller M, Aschoff P, Beyer T, et al. Optimized contrast-enhanced CT protocols for diagnostic whole-body 18F-FDG PET/CT: technical aspects of single-phase versus multiphase CT imaging. *J Nucl Med*. 2006 Mar;47(3):470-6.
146. Beyer T, Antoch G, Bockisch A, Stattaus J. Optimized intravenous contrast administration for diagnostic whole-body 18F-FDG PET/CT. *J Nucl Med*. 2005 Mar;46(3):429-35.
147. Quon A, Napel S, Beaulieu CF, Gambhir SS. "Flying through" and "flying around" a PET/CT scan: Pilot study and development of 3D integrated 18F-FDG PET/CT for virtual bronchoscopy and colonoscopy. *J Nucl Med*. 2006 Jul;47(7):1081-7.
148. Rex DK, Johnson DA, Lieberman DA, Burt RW, Sonnenberg A. Colorectal cancer prevention 2000: screening recommendations of the American College of Gastroenterology. *American College of Gastroenterology. Am J Gastroenterol*. 2000 Apr;95(4):868-77.

149. Cappell MS, Friedel D. The role of sigmoidoscopy and colonoscopy in the diagnosis and management of lower gastrointestinal disorders: endoscopic findings, therapy, and complications. *Med Clin North Am.* 2002 Nov;86(6):1253-88.
150. Hixson LJ, Fennerty MB, Sampliner RE, McGee D, Garewal H. Prospective study of the frequency and size distribution of polyps missed by colonoscopy. *J Natl Cancer Inst.* 1990 Nov 21;82(22):1769-72.
151. Rex DK, Cutler CS, Lemmel GT, Rahmani EY, Clark DW, Helper DJ, et al. Colonoscopic miss rates of adenomas determined by back-to-back colonoscopies. *Gastroenterology.* 1997 Jan;112(1):24-8.
152. Heresbach D, Barrioz T, Lapalus MG, Coumaros D, Bauret P, Potier P, et al. Miss rate for colorectal neoplastic polyps: a prospective multicenter study of back-to-back video colonoscopies. *Endoscopy.* 2008 Apr;40(4):284-90.

## 9 ANNEXES

Questionnaire envoyé par courrier postal aux cliniciens (p 100)

Fiches de recueil de données par lésion (pp 101-102)

Illustrations d'hyperfixations colorectales et anales (pp 103-158)

Patient N°3 : p 103	Patient N°55 : p 131
Patient N°4 : p 104	Patient N°58 : p 132
Patient N°6 : p 105	Patient N°65 : p 133
Patient N°7 : p 106	Patient N°66 : p 134
Patient N°9 : p 107	Patient N°66 (2) : p 135
Patient N°13 : p 108	Patient N°67 : p 136
Patient N°14 : p 109	Patient N°68 : p 137
Patient N°17 : p 110	Patient N°73 : p 138
Patient N°18 : p 111	Patient N°75 : p 139
Patient N°19 : p 112	Patient N°81 : p 140
Patient N°20 : p 113	Patient N°84 : p 141
Patient N°21 : p 114	Patient N°85 : p 142
Patient N°24 : p 115	Patient N°87 : p 143
Patient N°26 : p 116	Patient N°88 : p 144
Patient N°27 : p 117	Patient N°89 : p 145
Patient N°27 (2) : p 118	Patient N°90 : p 146
Patient N°28 : p 119	Patient N°94 : p 147
Patient N°29 : p 120	Patient N°95 : p 148
Patient N°31 : p 121	Patient N°97 : p 149
Patient N°36 : p 122	Patient N°98 : p 150
Patient N°41 : p 123	Patient N°99 : p 151
Patient N°43 : p 124	Patient N°100 : p 152
Patient N°45 : p 125	Patient N°101 : p 153
Patient N°47 : p 126	Patient N°102 : p 154
Patient N°49 : p 127	Patient N°106 : p 155
Patient N°50 : p 128	Patient N°109 : p 156
Patient N°51 : p 129	Patient N°112 : p 157
Patient N°53 : p 130	Patient N°113 : p 158

## TEP/TDM au FDG et hyperfixations colorectales ou anales

Nom :

Prénom :

Date de Naissance :

1) L'examen TEP réalisé le \_\_\_\_\_ a mis en évidence un ou des foyers potentiellement suspect de correspondre à une lésion digestive, une endoscopie a-t-elle été réalisée dans les suites ou à distance de cet examen TEP ?

OUI

NON

---

2) si OUI,

a) quelle est la date de cet examen ?

b) quel est le résultat ?

Absence de lésion

Lésion(s) bénigne(s)

Lésion(s) maligne(s)

---

3) en cas de lésion(s) identifiée(s), merci de bien vouloir préciser ci-dessous :

**-la localisation de la ou des lésions :**

**-la taille de la ou des lésions :**

**-le type histologique de la ou des lésions :**

N°lésion :  
N°patient :

Sexe : M      F  
Date de Naissance :

N° archivage TEP/TDM :  
Date TEP/TDM :  
Indication TEP/TDM :                      (reprendre classification du service)  
Nombre de lésion(s) sur ce TEP/TDM :

Lésion :              Fortuite  
                         Suspicion de récidence

Localisation :              Côlon :              Ascendant  
   Transverse  
   Descendant  
   Sigmoides  
   Rectum  
   Anus

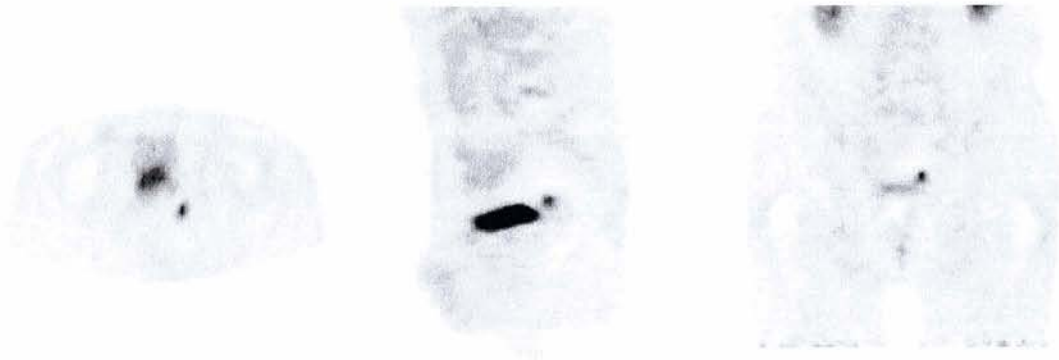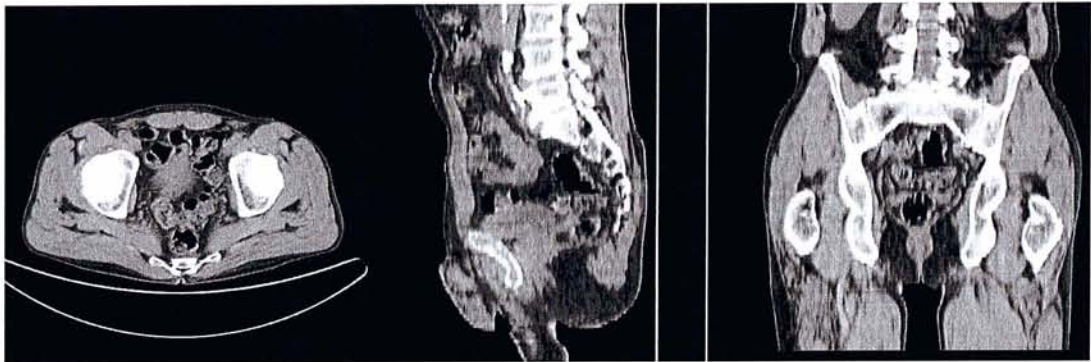
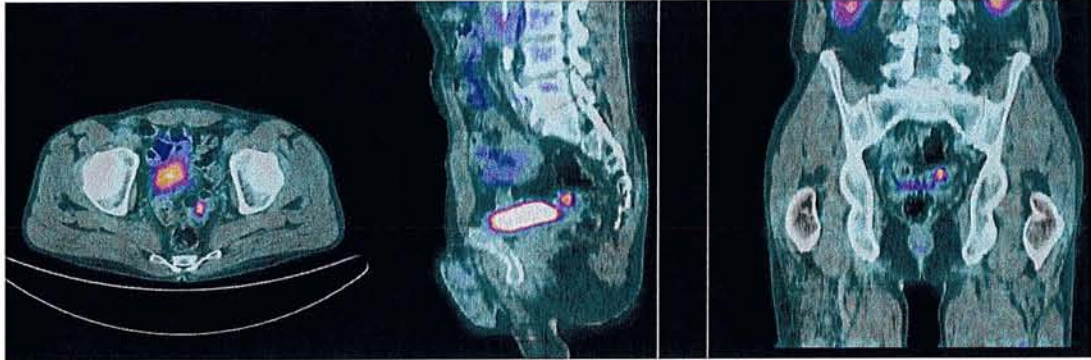Lésion :              SUVmax :  
                         SUVmoy :  
                         Volume fonctionnel (mL) :

Sémiologie TEP :              Nodulaire focale (O/N)  
   Forme (choisir 1 parmi :)              Arrondie  
   Polylobée  
   Ovale  
   Tubuleuse ou segmentaire  
   Arciforme  
   Type (choisir 1 parmi :)  
   Homogène avec contours réguliers  
   Hétérogène avec contours irréguliers  
   Isolé (O/N)  
   Si N, fixation totale recto-colique quantifiée à :  
   <25%  
   25-50%  
   50-75%  
   75-100%

Sémiologie radiologique (O/N) :              Stase (stercorale) avec dilatation d'amont  
   Epaissement pariétal  
   Masse tissulaire intraluminaire  
   Densification/infiltration graisse périphérique

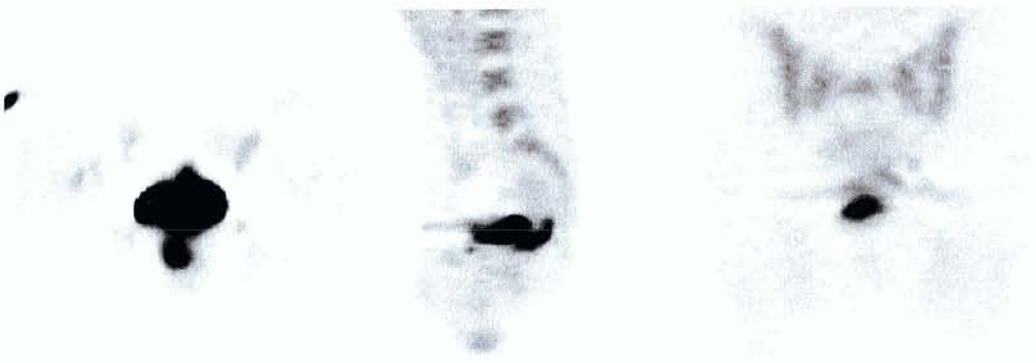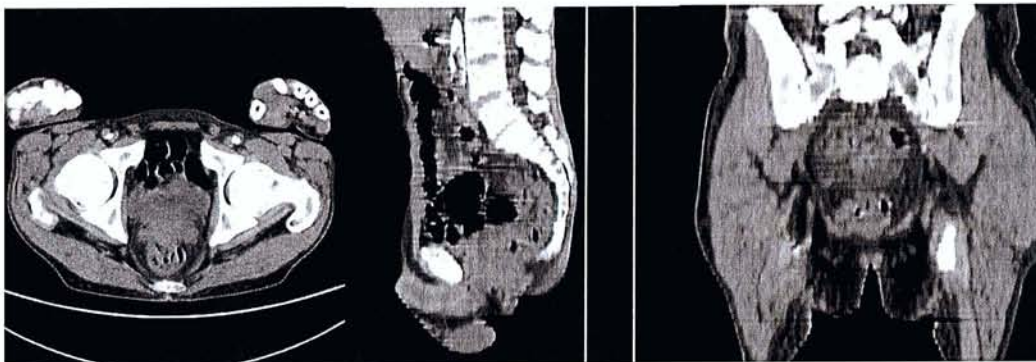

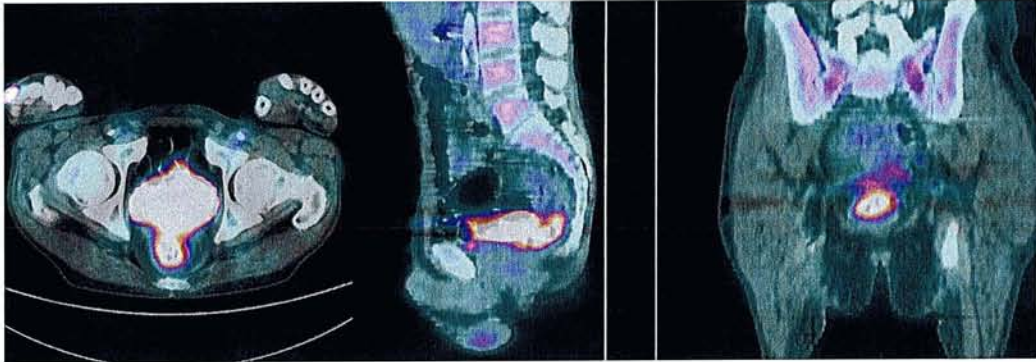
Patient N°3 : Lésion du sigmoïde



Résultats : Absence de lésion endoscopique

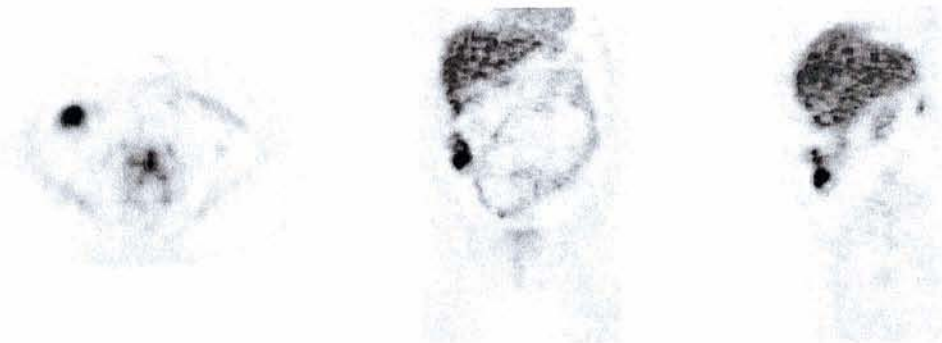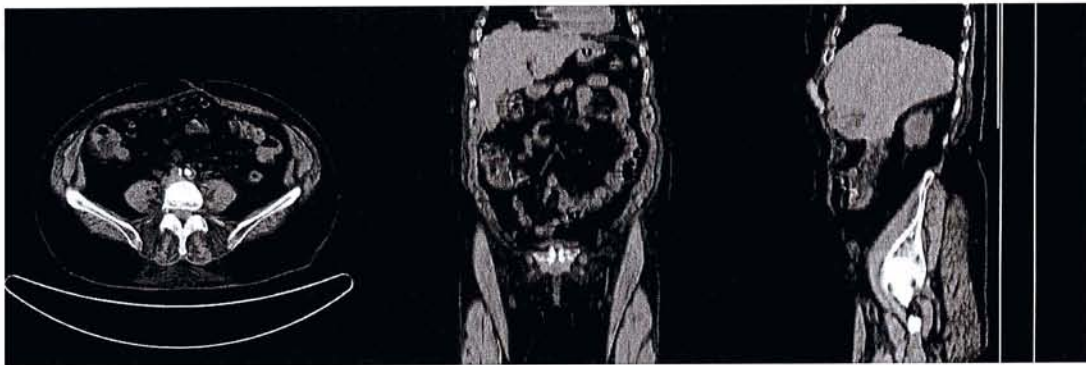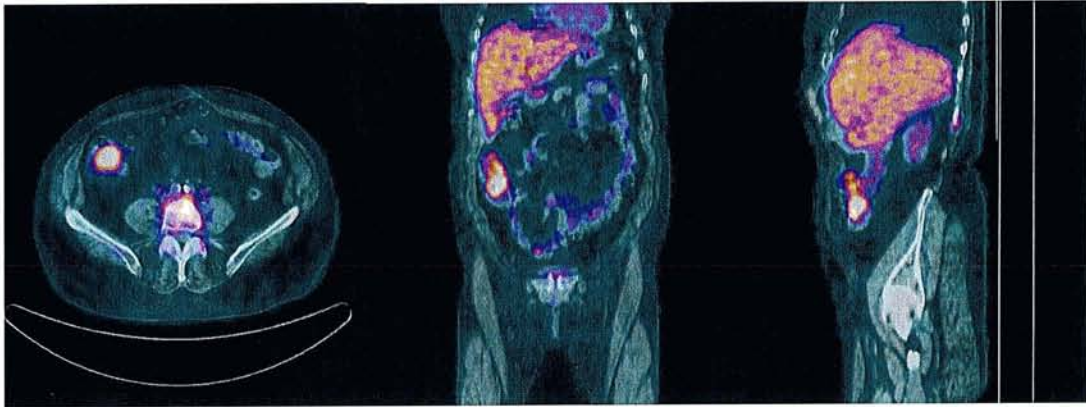
Patient N°4 : Lésion du rectum



Résultats : Absence de lésion endoscopique

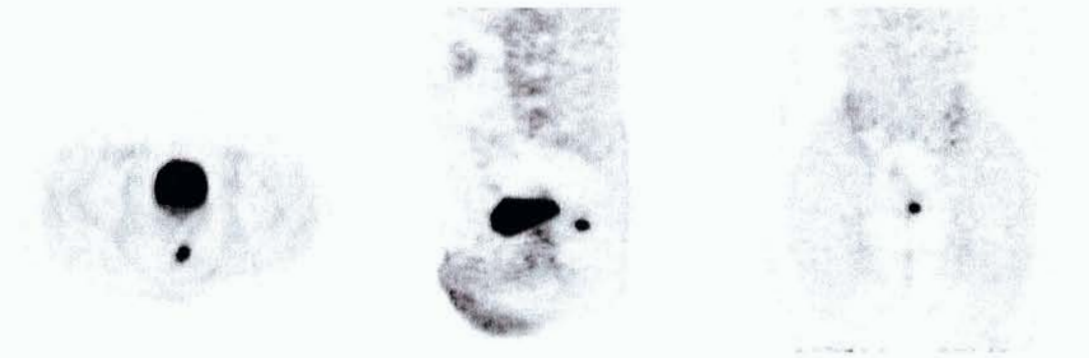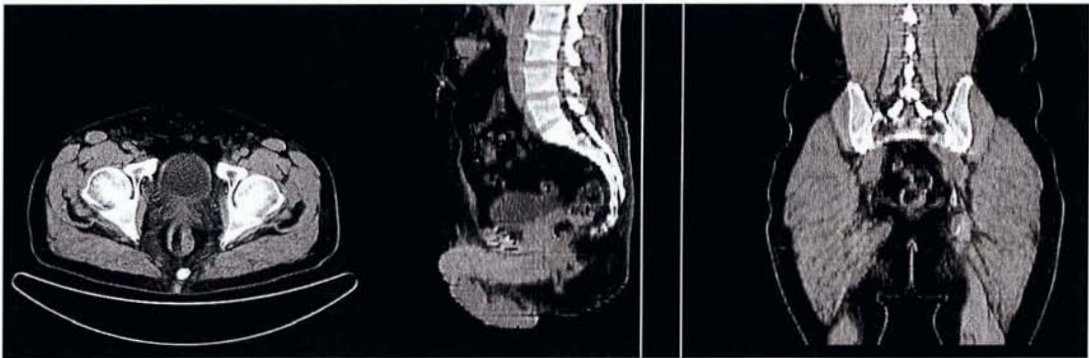
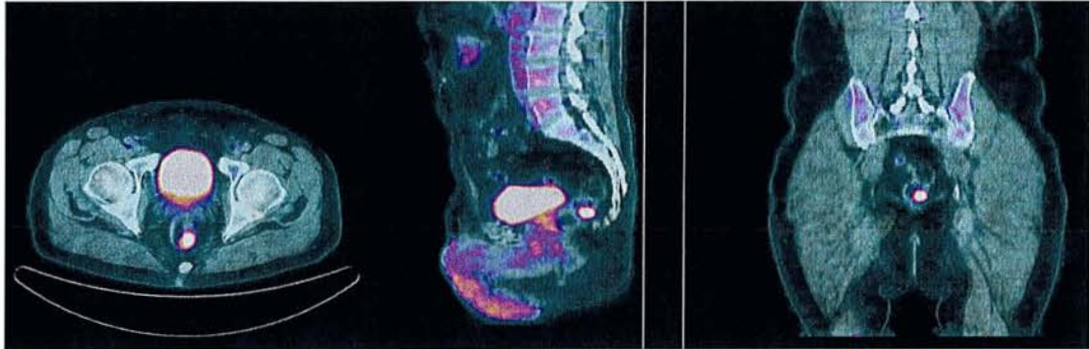


Patient N°6 : Lésion du côlon ascendant



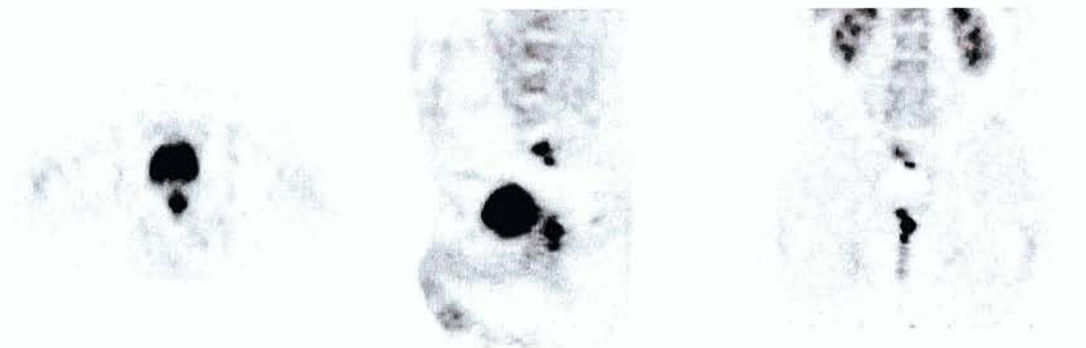
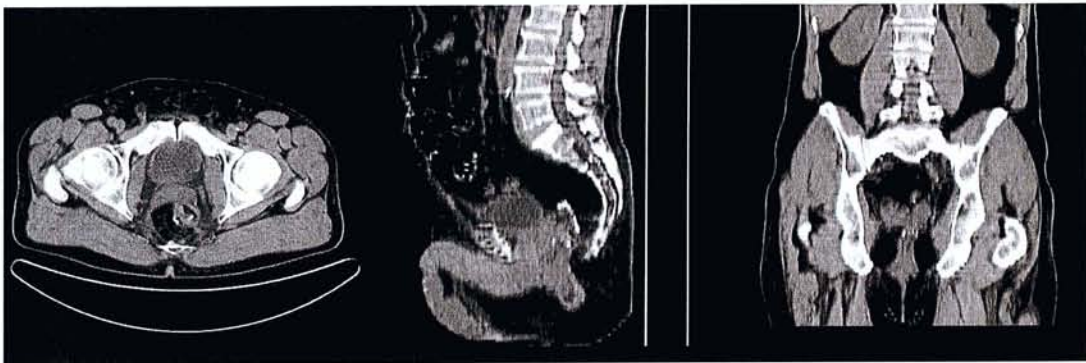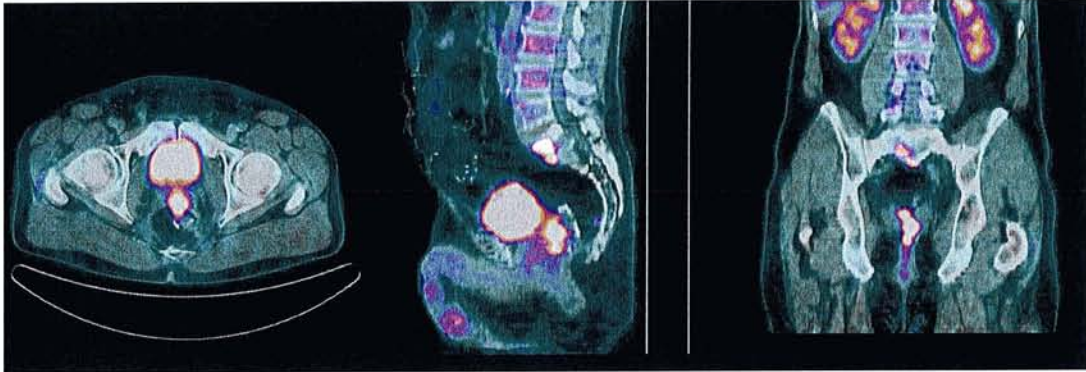
Résultats : Absence de lésion endoscopique

Patient N°7 : Exemple de lésion nodulaire focale (du rectum)



Résultats : adénome villosux avec dysplasie modérée

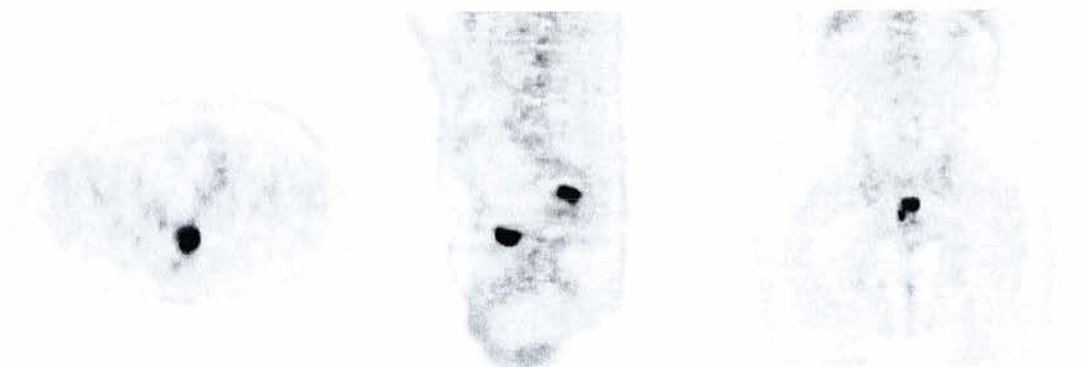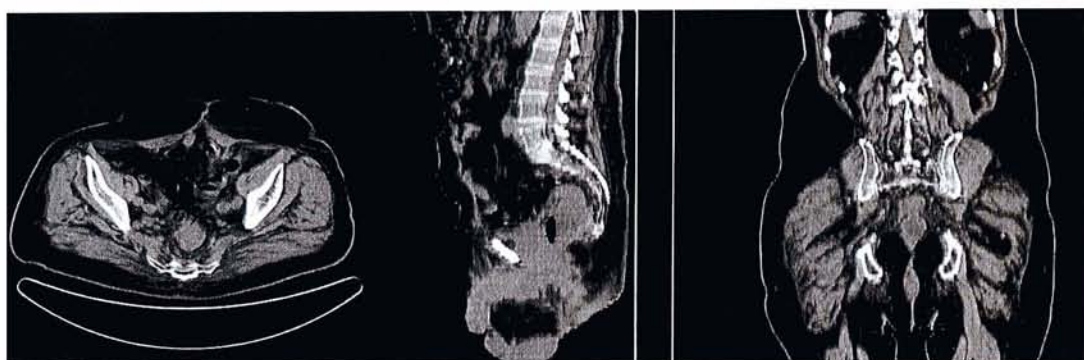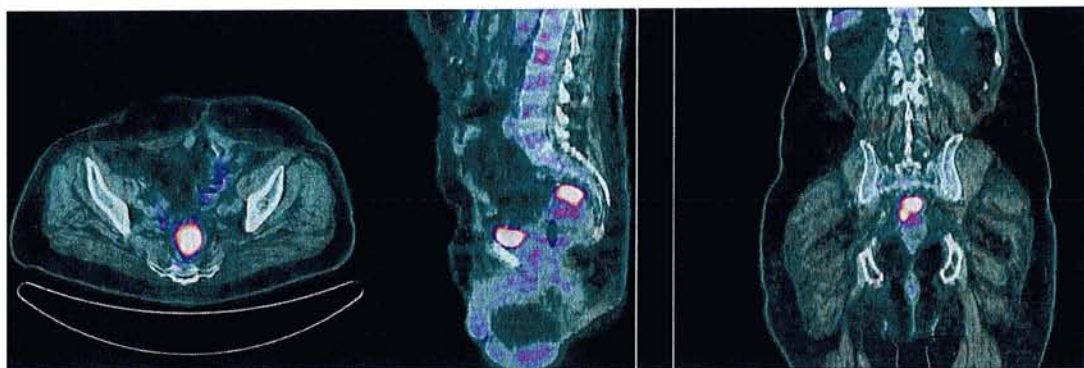
Patient N°9 : Exemple de lésion polylobée (du rectum) dans un contexte d'ascension du marqueur tumoral ACE chez un patient de 51 ans aux antécédents de cancer rectal ; mise en évidence également d'une très probable métastase osseuse sacrée (S1)



Résultats : récurrence locale d'adénocarcinome rectal

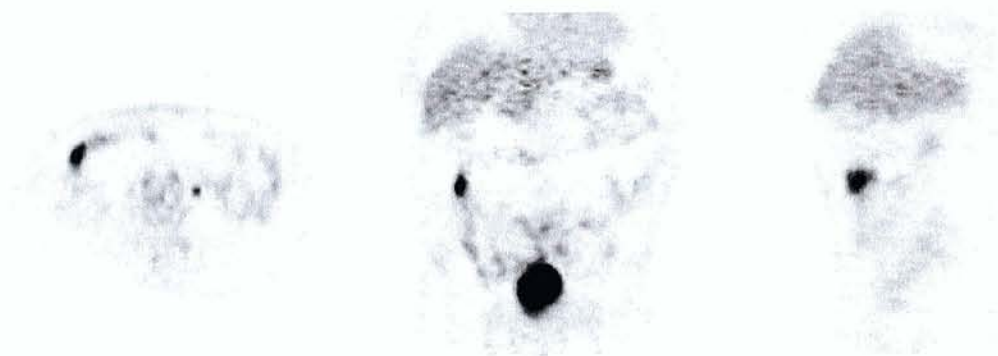
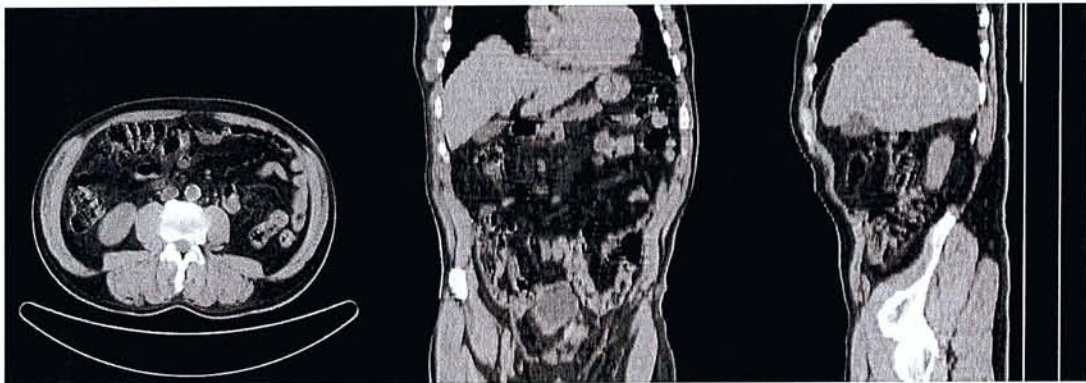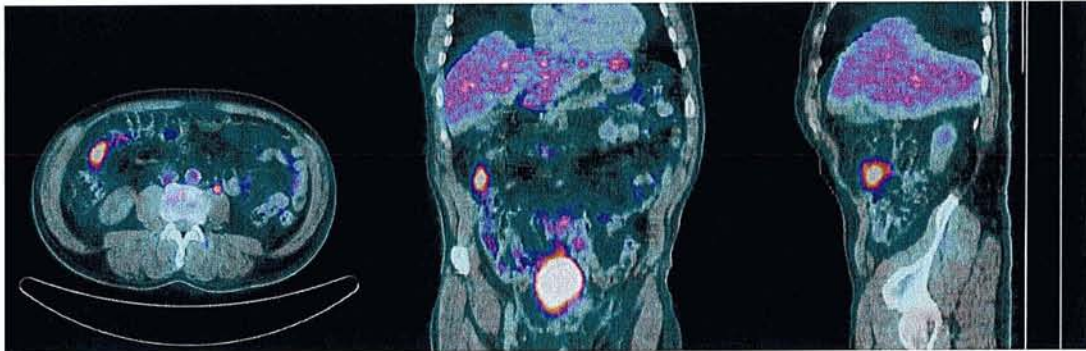


Patient N°13 : Exemple de lésion isolée rectale sur un TEP/TDM de mai 2006 réalisé chez un patient de 74 ans présentant une augmentation du marqueur tumoral ACE dans un contexte d'antécédent d'adénocarcinome du sigmoïde opéré en avril 2004



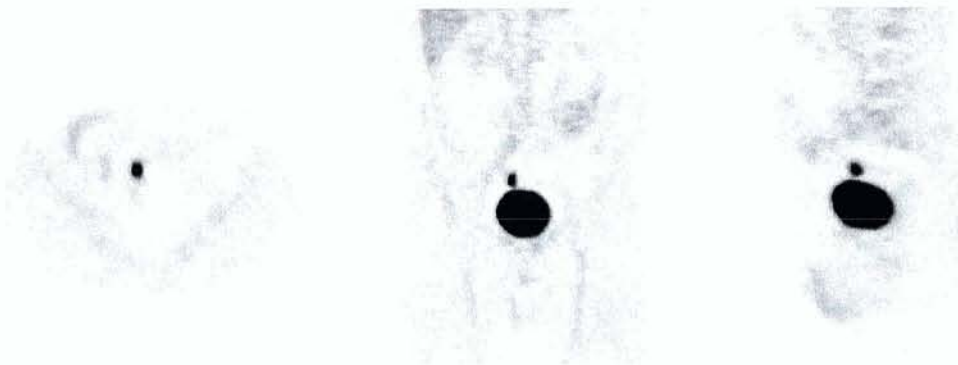
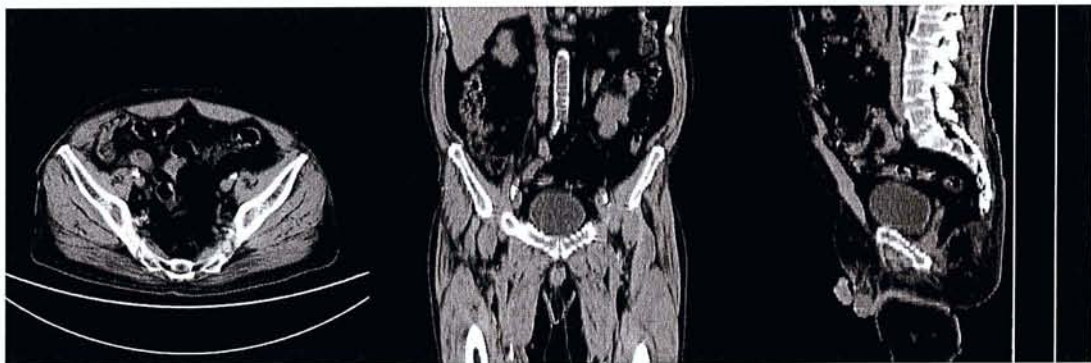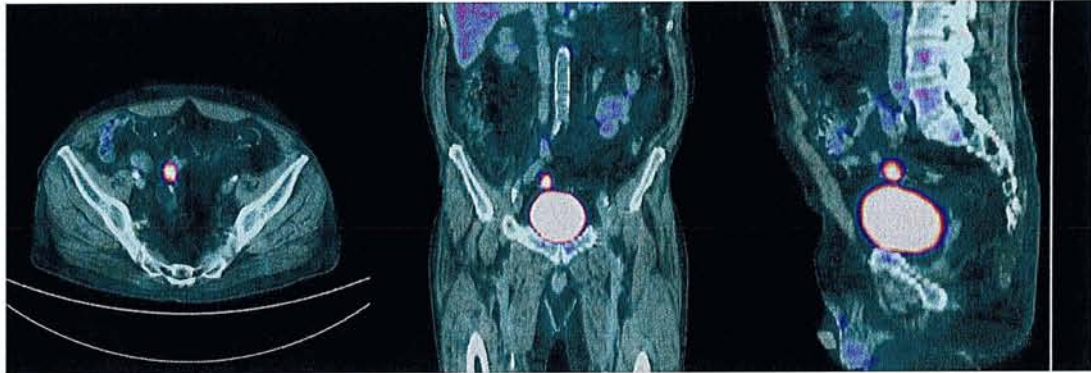Résultats : Adénocarcinome invasif de 3 cm (= récurrence de cancer colorectal)

Patient N°14 : Exemple de lésion ovale (du côlon ascendant)



Résultats : Absence de lésion endoscopique

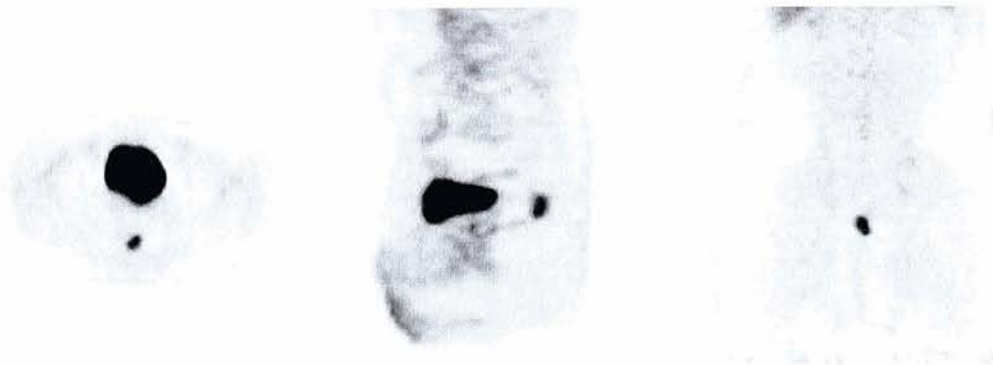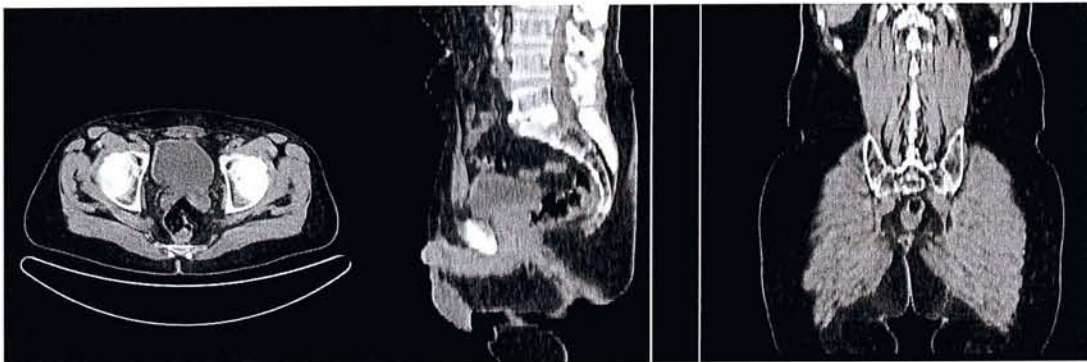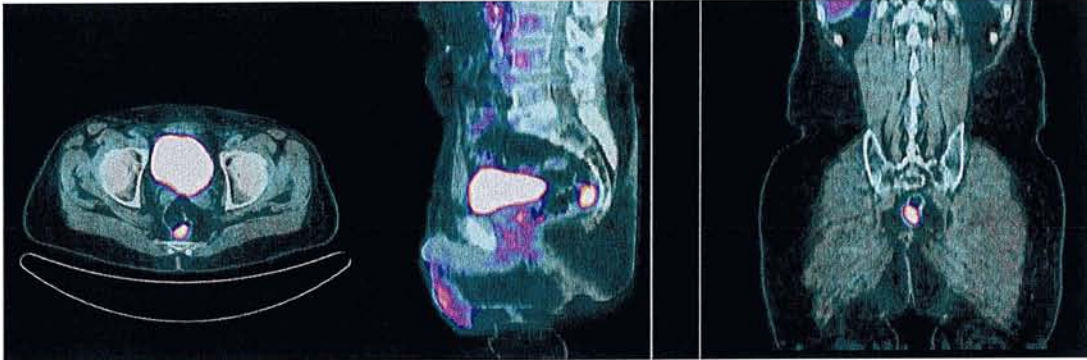Patient N°17 : Exemple de fixation aux contours bien limités et réguliers (du sigmoïde)



Résultats : Polype adénomateux

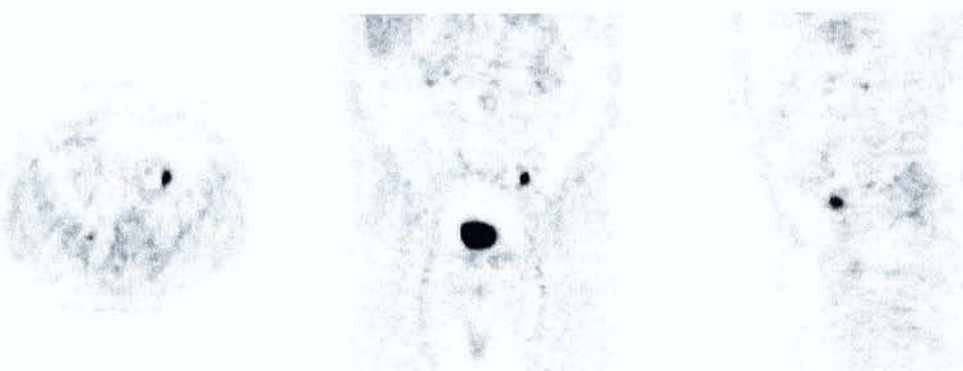
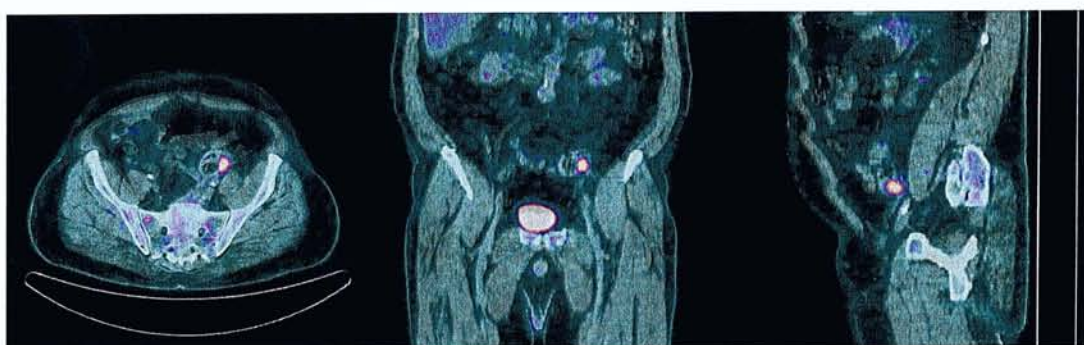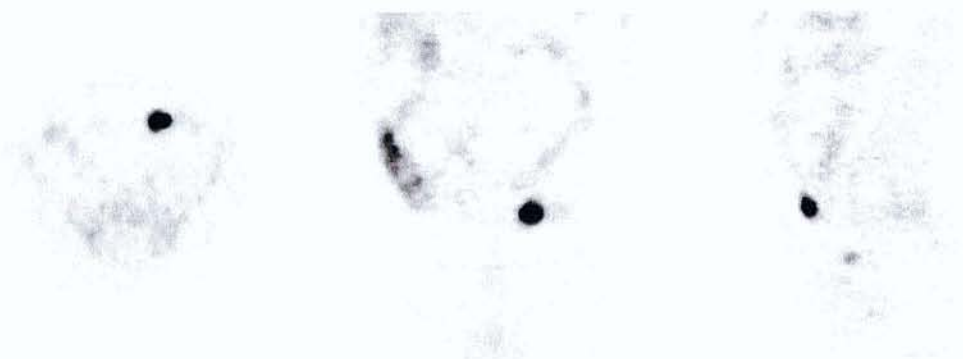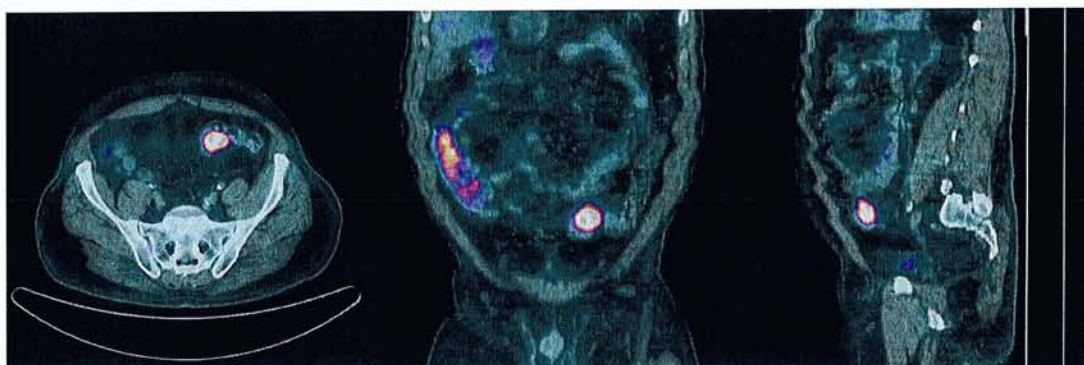


Patient N°18 : Lésion (rectale) avec épaissement pariétal



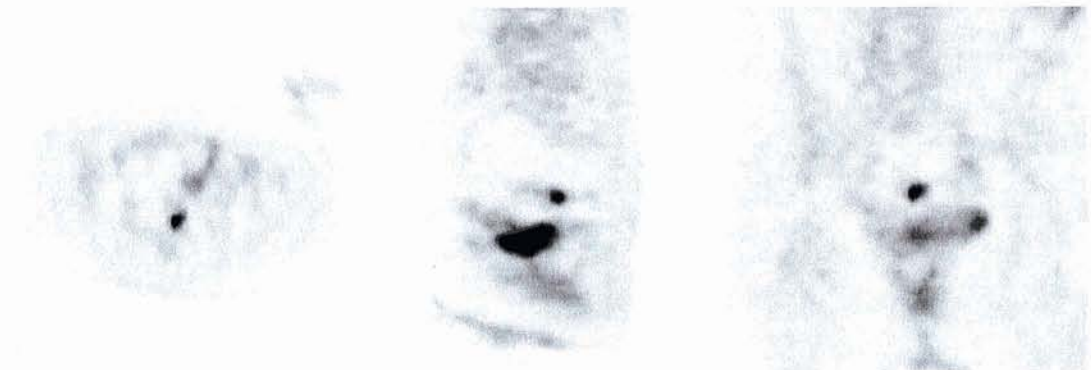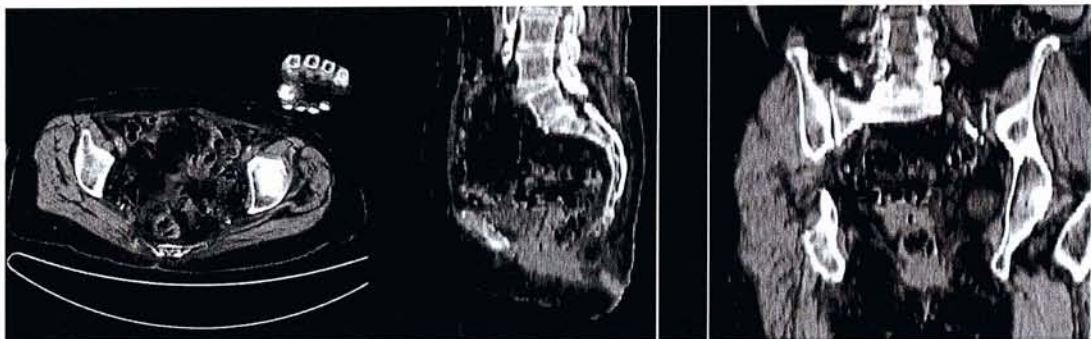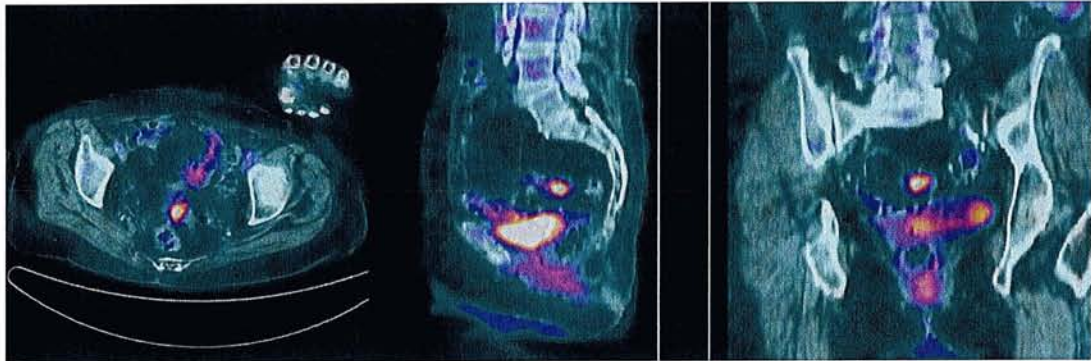
Résultats : Adénome tubulo-villeux avec dysplasie de haut grade

Patient N°19 : 1<sup>ère</sup> TEP/TDM d'août 2004 (en haut) mettant en évidence une lésion du sigmoïde, correspondant à un adénocarcinome. Traitement chirurgical en décembre 2004. 2<sup>ème</sup> TEP/TDM d'avril 2006 (en bas) mettant en évidence une lésion de l'anastomose : résultats endoscopiques = simple sténose anastomotique inflammatoire.



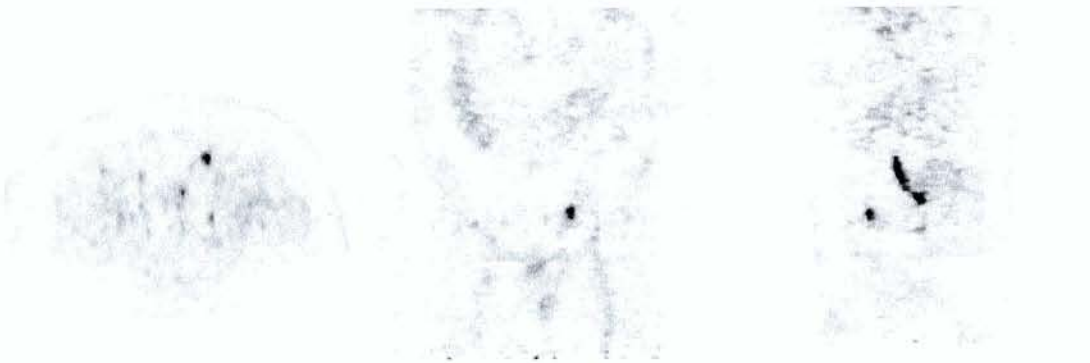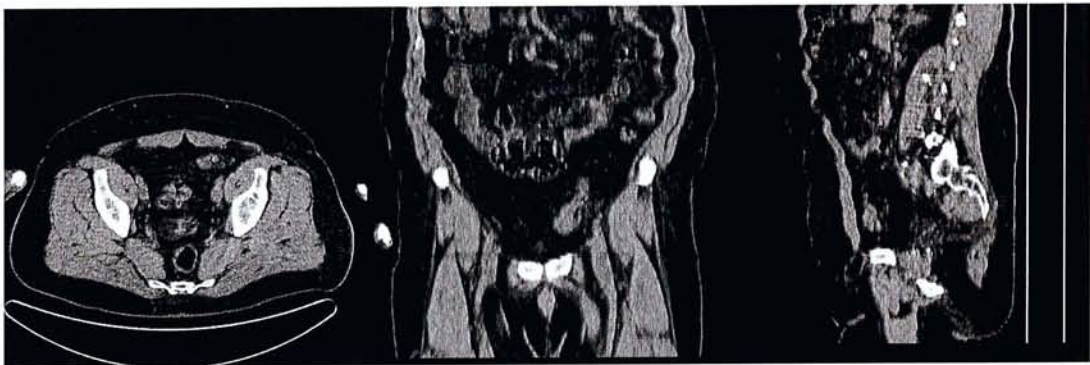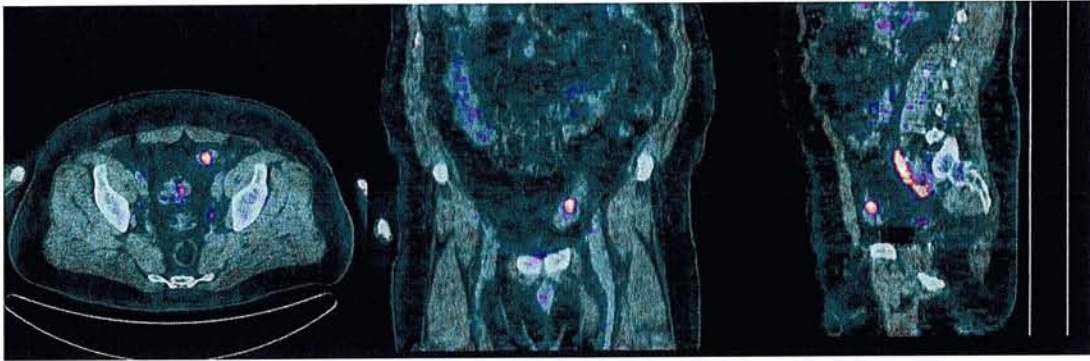


Patient N°20 : Exemple de fixation homogène du sigmoïde mise en évidence sur un TEP/TDM demandé pour réaliser le bilan d'extension initial d'un cancer ORL chez une patiente de 78 ans



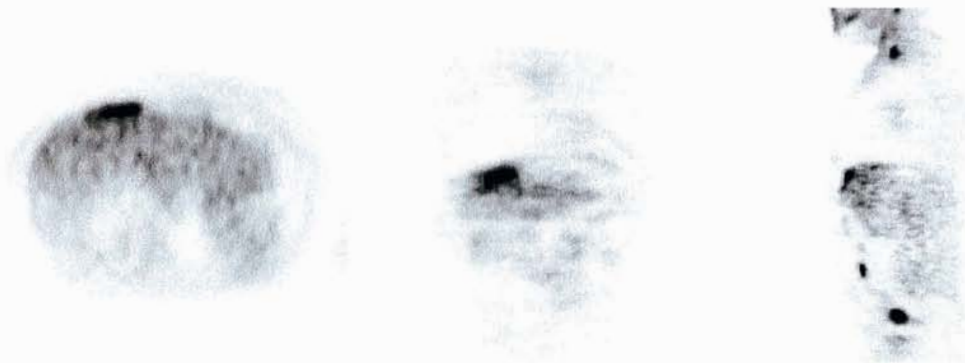
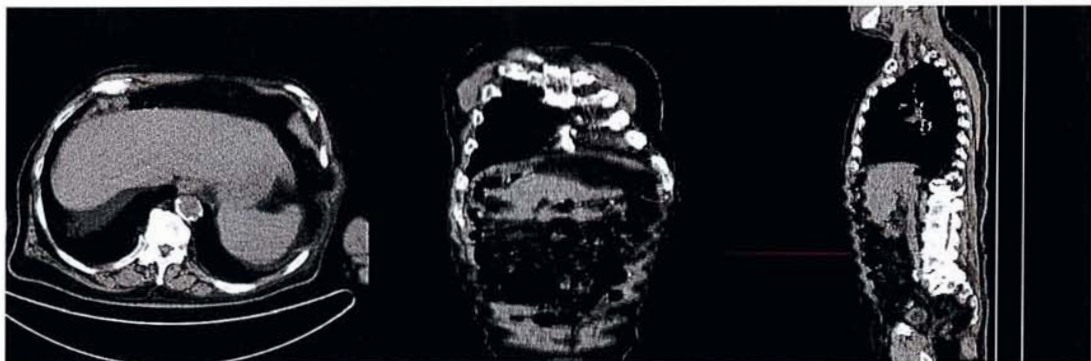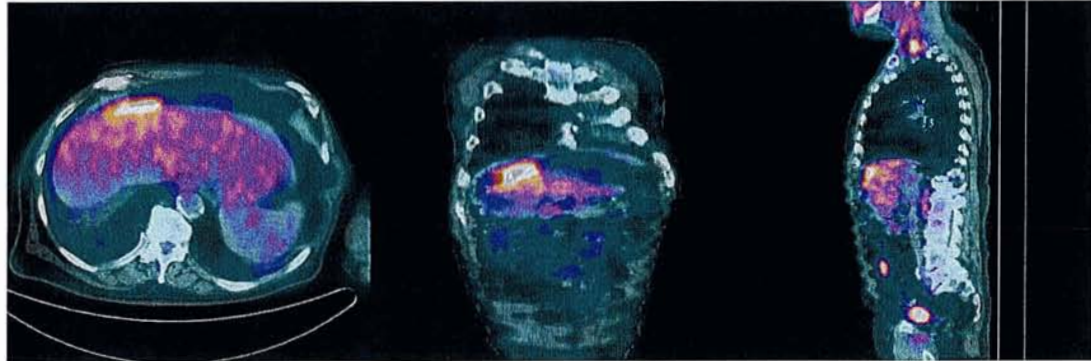
Résultats : Polype adénomateux

Patient N°21 : Lésion du sigmoïde mise en évidence sur un TEP/TDM demandé pour réaliser le bilan d'extension initial d'un cancer ORL chez un patient de 57 ans (rem : visualisation d'une activité urétérale sur la coupe sagittale)



Résultats : Polype sessile de 15 mm, histologie = adénome tubulo-villeux avec foyer de carcinome in situ

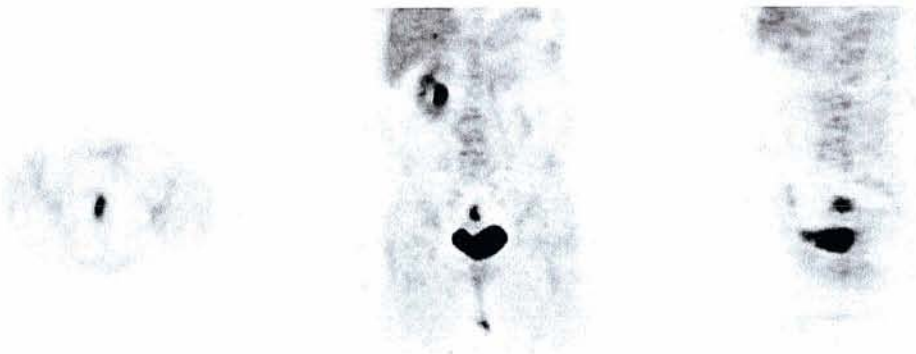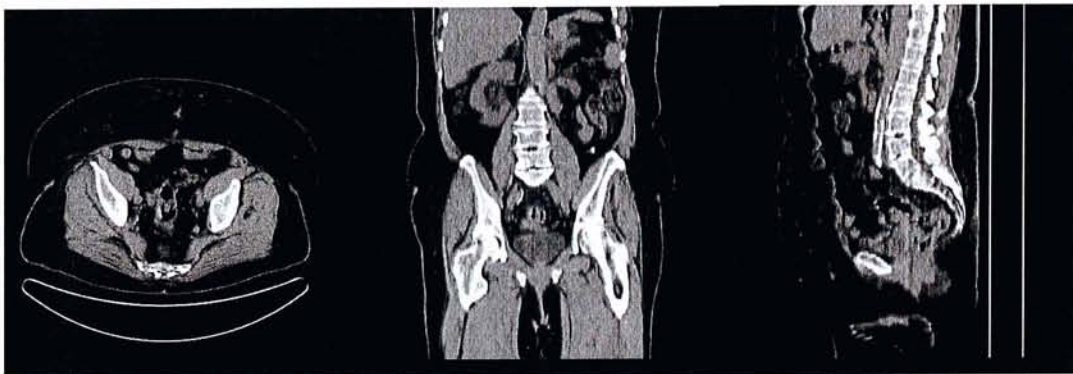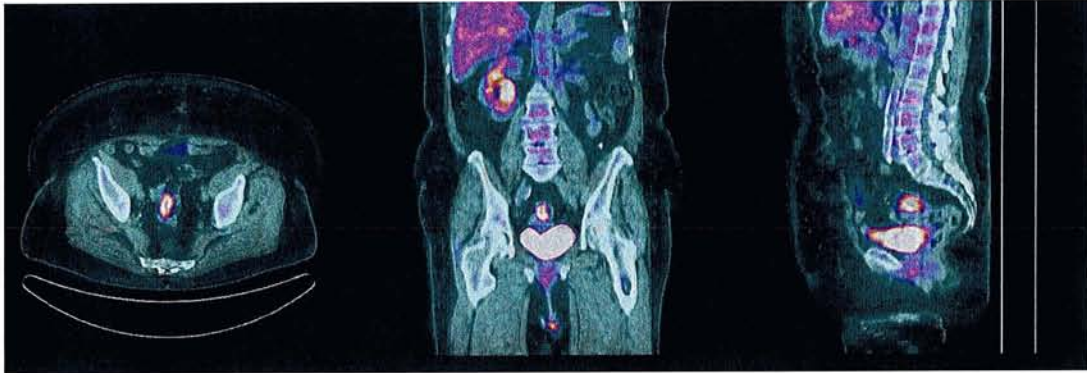
Patient N°24 : Hyperfixation tubuleuse du côlon transverse



Résultats : Absence de lésion endoscopique

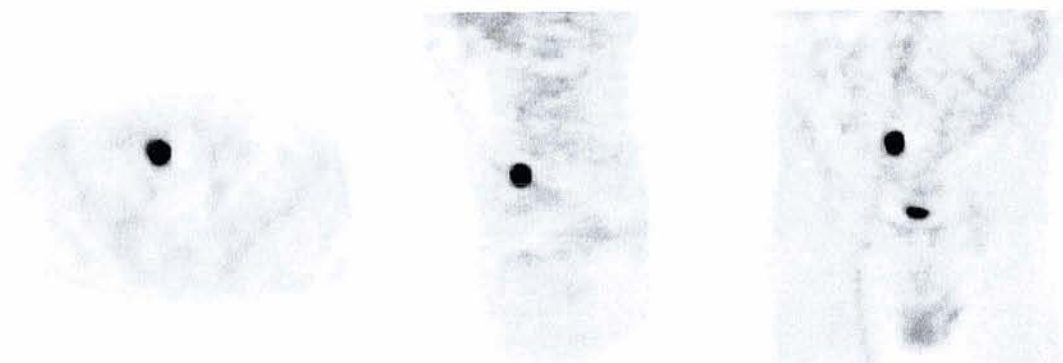
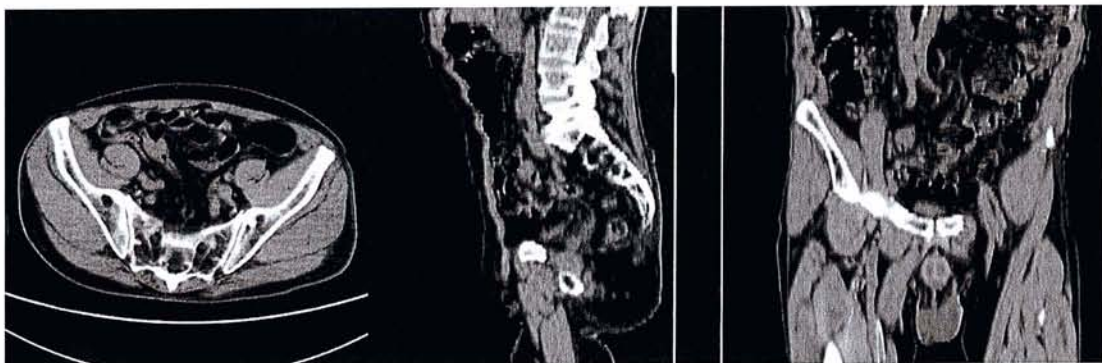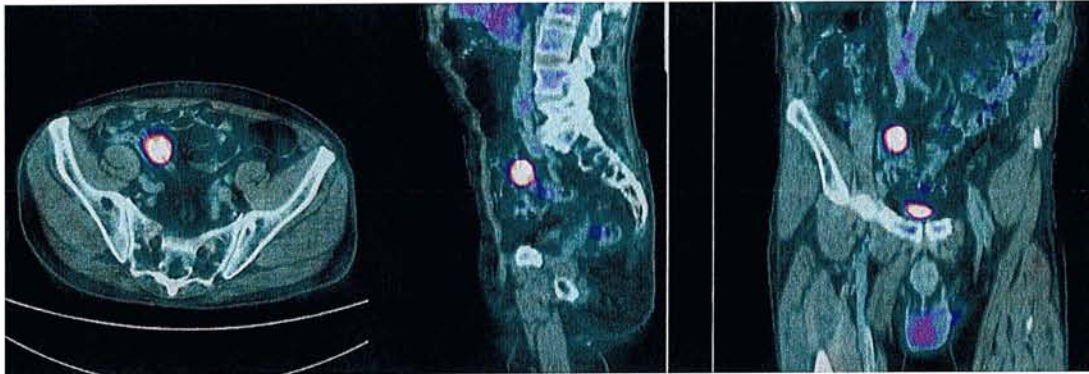


Patient N°26 : Exemple de lésion du sigmoïde chez une patiente de 68 ans suivie pour un cancer du rein gauche opéré avec métastase thyroïdienne



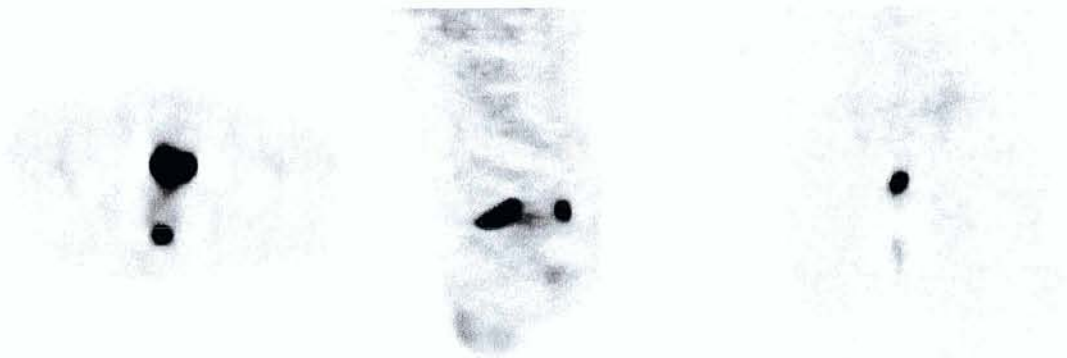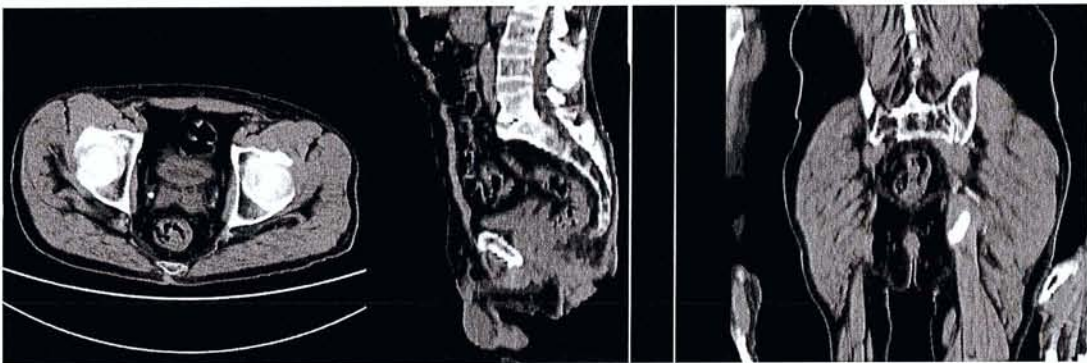
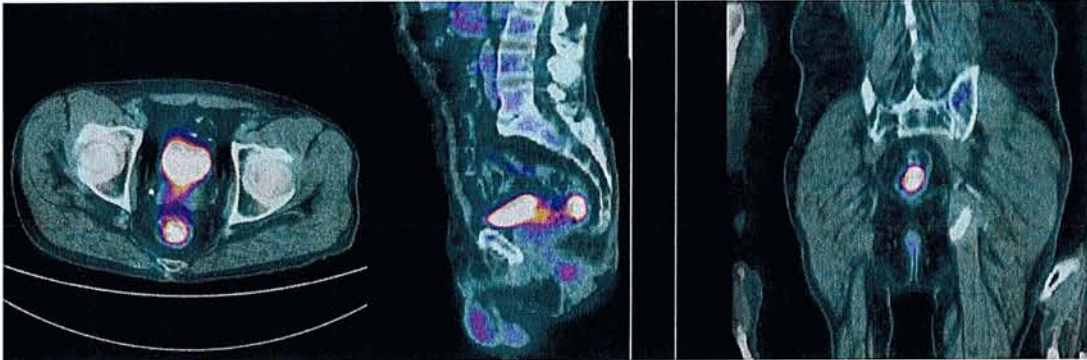
Résultats : Adénocarcinome lieberkühnien

Patient N°27 : Exemple de lésion ( $SUV_{max}=12,3$ ) de forme arrondie (du sigmoïde) sur un TEP/TDM réalisé dans le cadre du bilan d'extension d'un carcinome buccal chez un patient de 68 ans



Résultats : Adénome tubulo-villeux avec dysplasie modérée

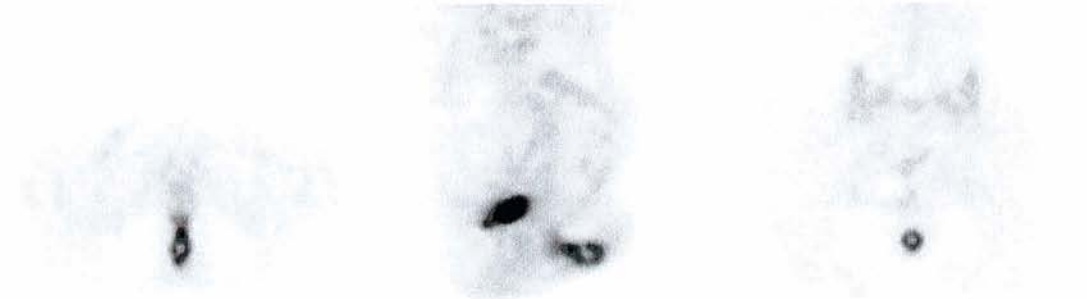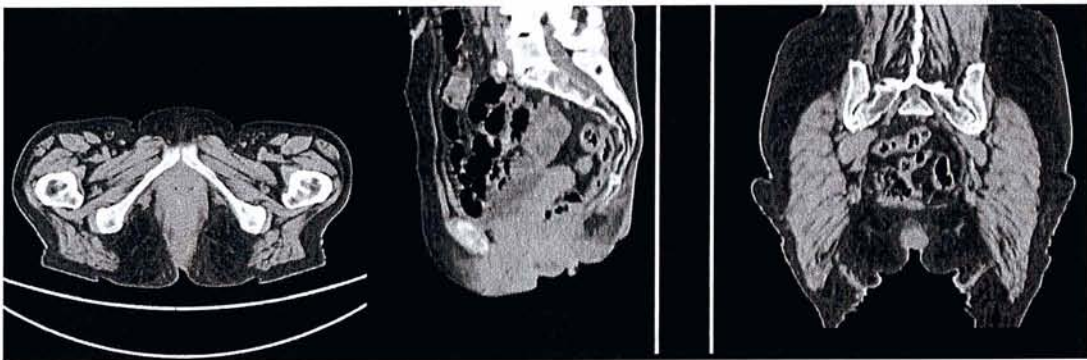
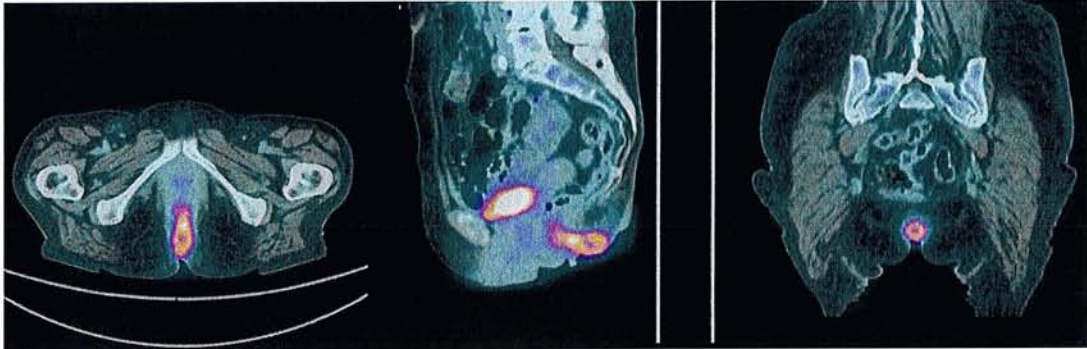
Patient N°27 (2) : Hyperfixation (rectale) ( $SUV_{max}=13,6$ ) avec masse tissulaire intraluminaire (=2<sup>ème</sup> lésion digestive sur le même TEP/TDM que celui de la page précédente)



Résultats : Adénome tubulo-villeux avec dysplasie sévère

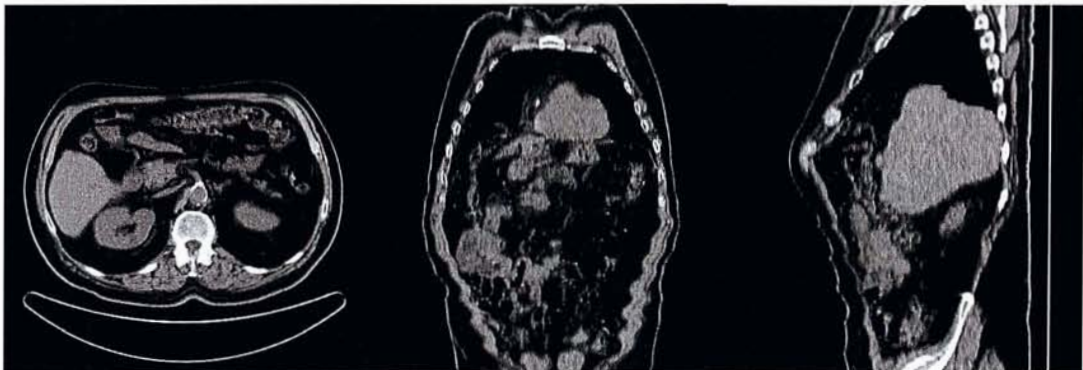
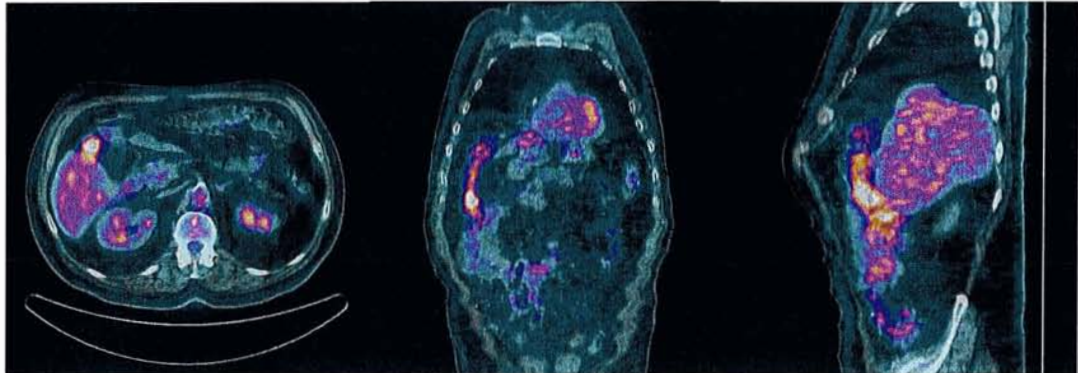


Patient N°28 : Lésion de l'anus



Résultats : infection chronique (fistule)

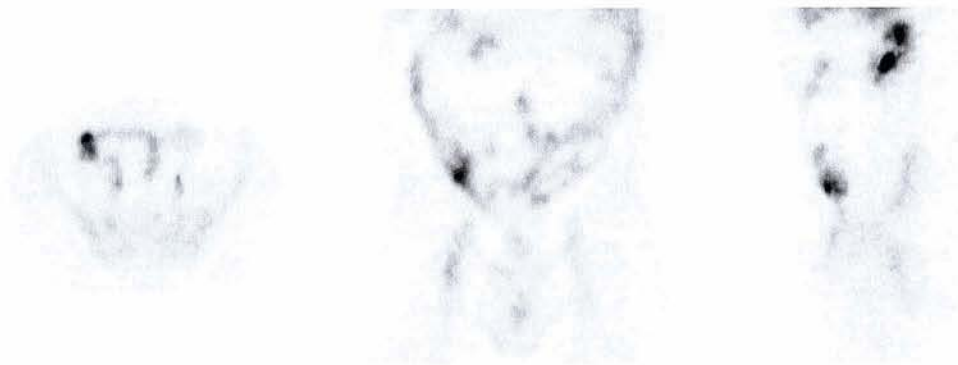
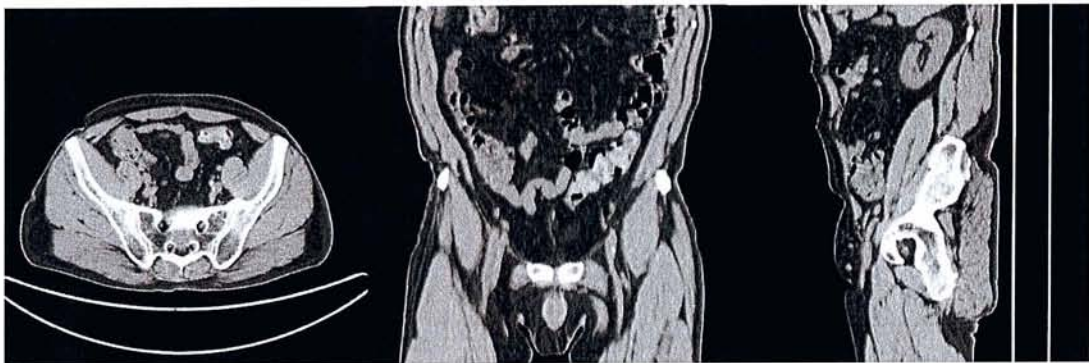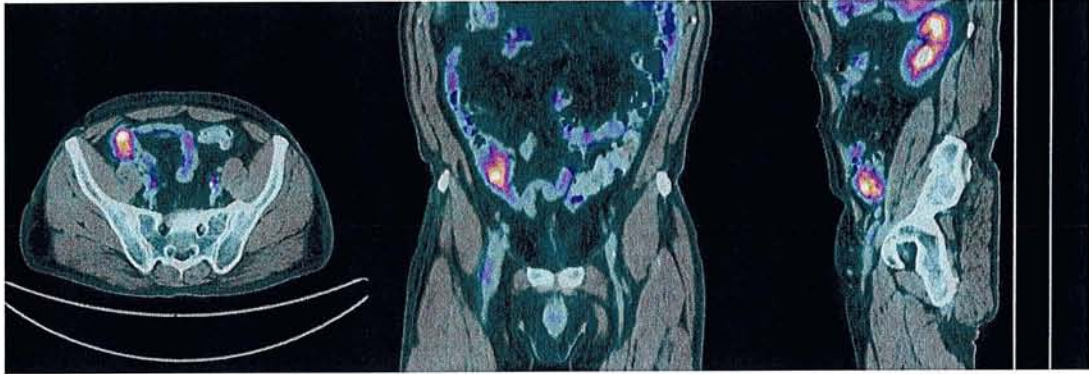
Patient N°29 : Exemple de fixation hétérogène (du côlon ascendant)



Résultats : Absence de lésion endoscopique

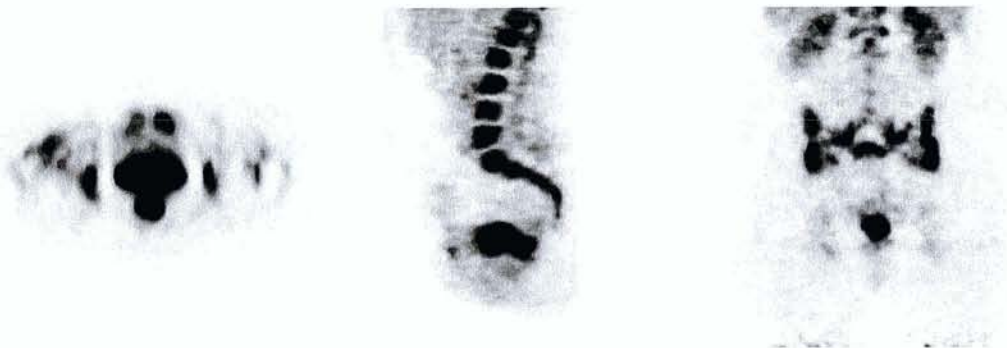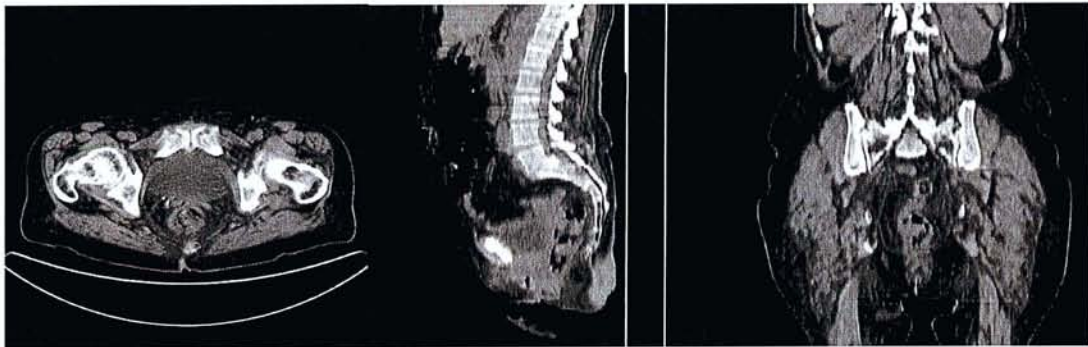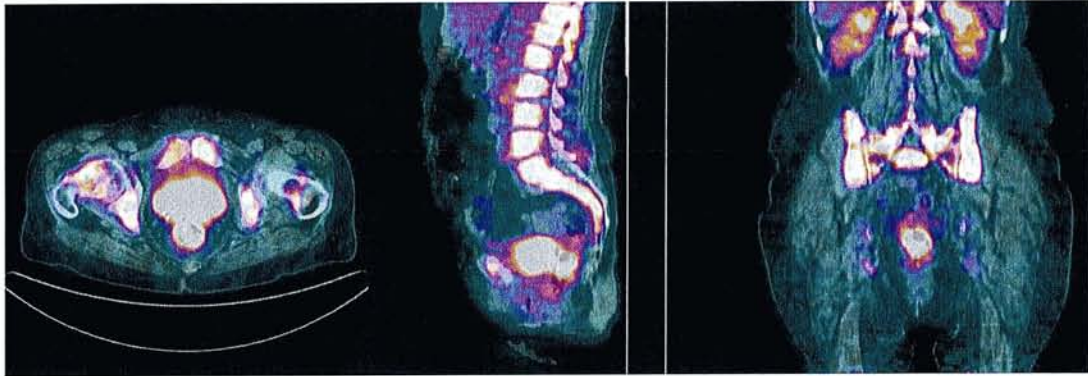


Patient N°31 : Exemple de fixation aux contours mal limités et irréguliers (du caecum)



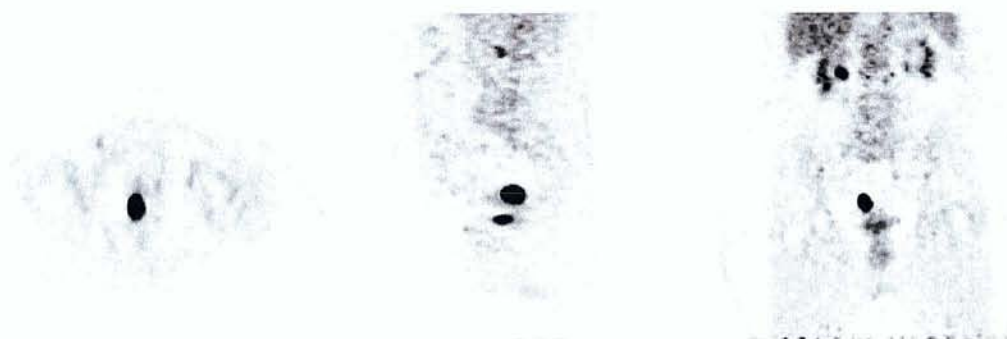
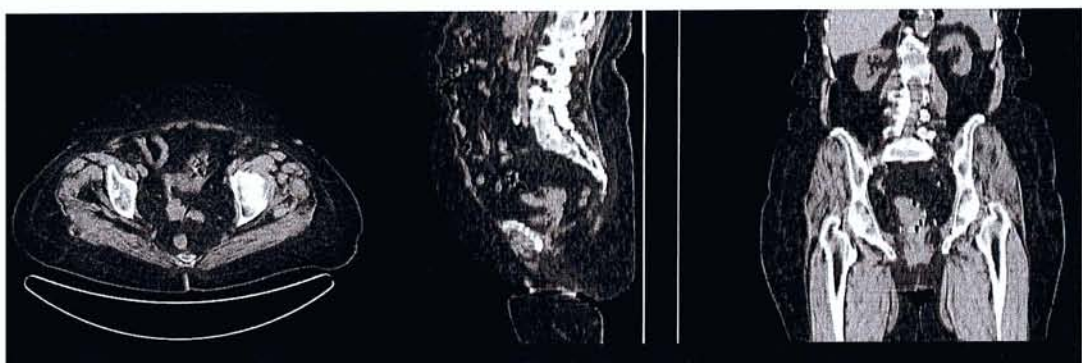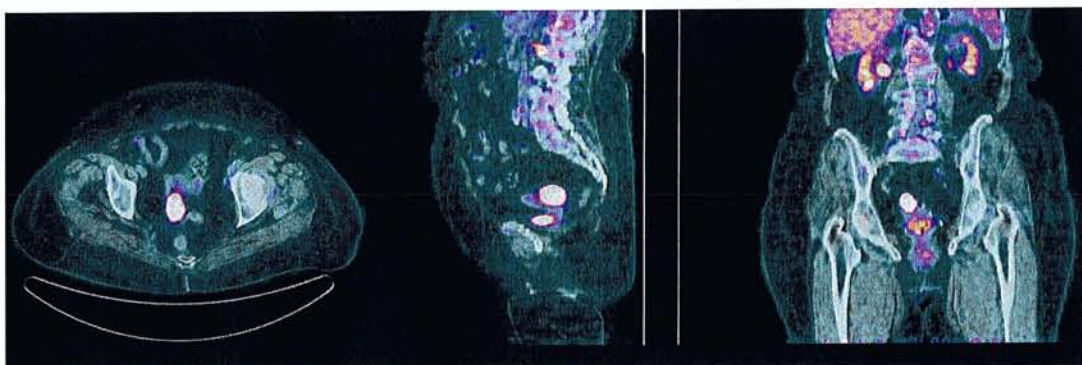
Résultats : Ulcération iléo-caecale

Patient N°36 : Exemple de fixation aux contours irréguliers du rectum découverte dans le cadre du bilan initial d'un carcinome épidermoïde broncho-pulmonaire chez une patiente de 77 ans (mise en évidence de plus d'une hyperfixation ostéo-médullaire diffuse faisant suspecter un envahissement médullaire)



Résultats : Adénocarcinome lieberkühnien bien différencié

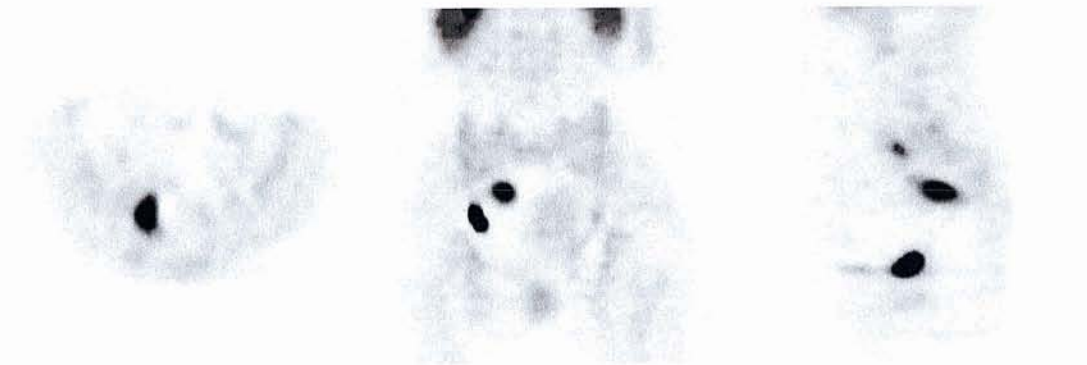
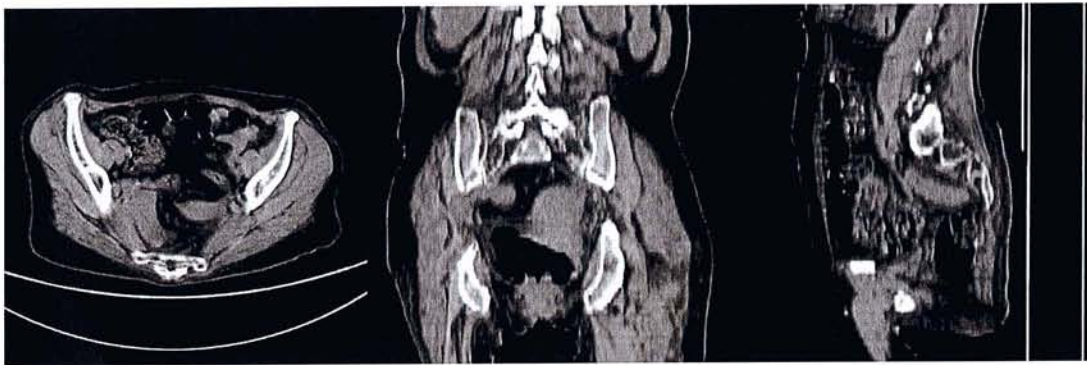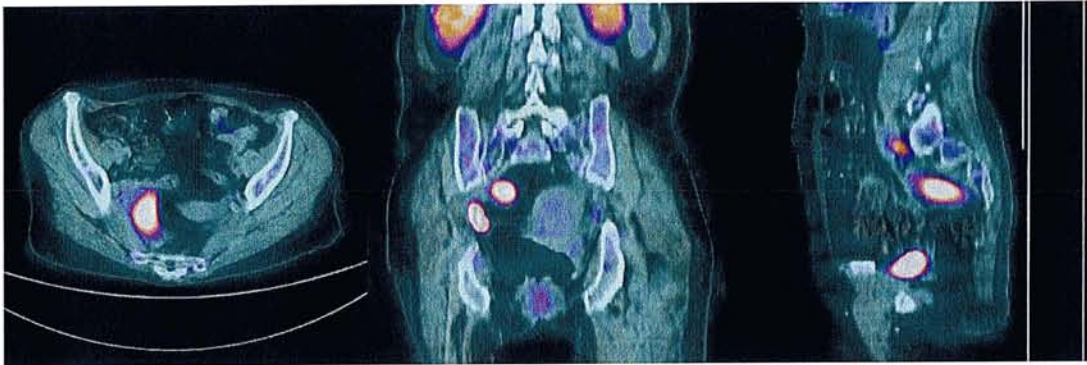
Patient N°41 : Hyperfixation très intense ( $SUV_{max} = 32,7$ ) et ovale du sigmoïde découverte lors du bilan d'extension d'une récurrence ganglionnaire d'un cancer de la cavité buccale chez une patiente de 84 ans



Résultats : Adénocarcinome in situ

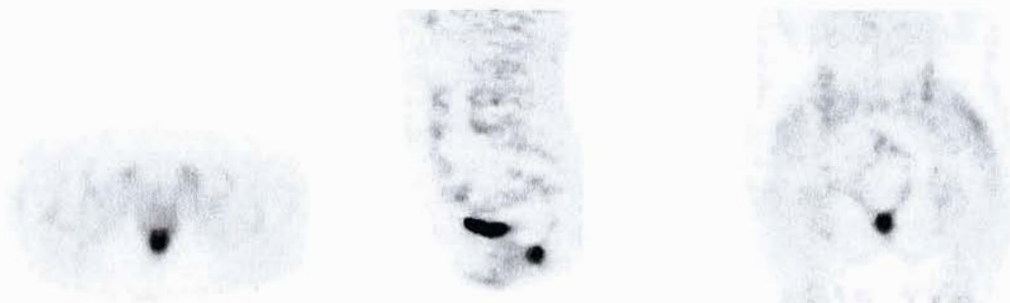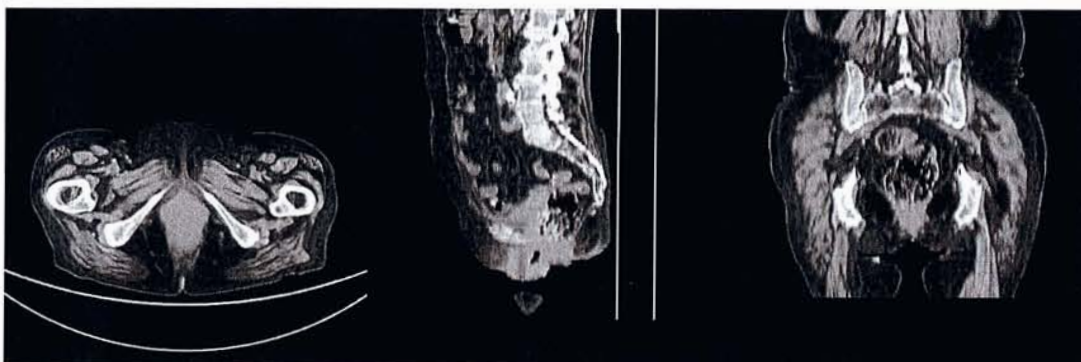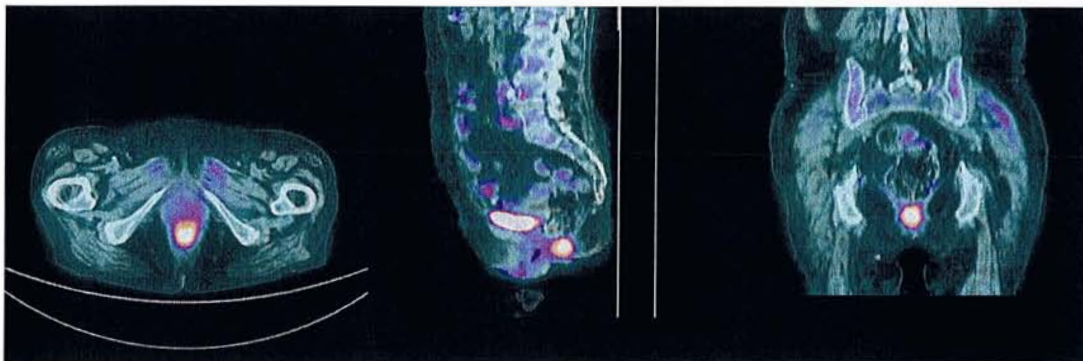


Patient N°43 : Exemple de lésion segmentaire du sigmoïde sur un TEP/TDM demandé pour la recherche d'un primitif chez une patiente de 63 ans atteinte d'une lymphangite carcinomateuse pulmonaire

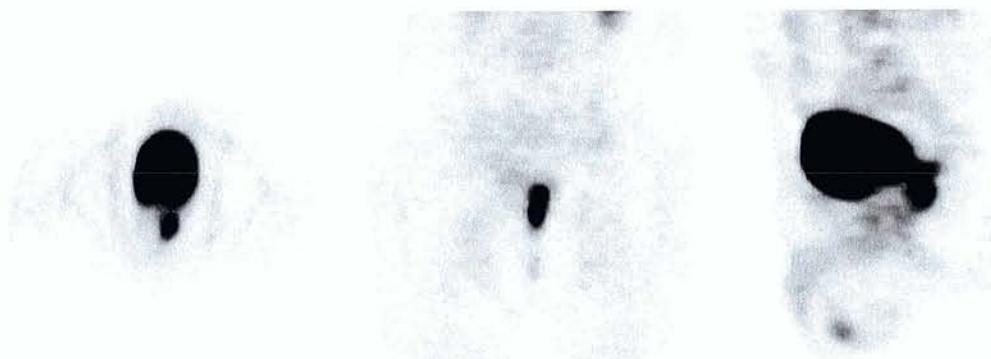
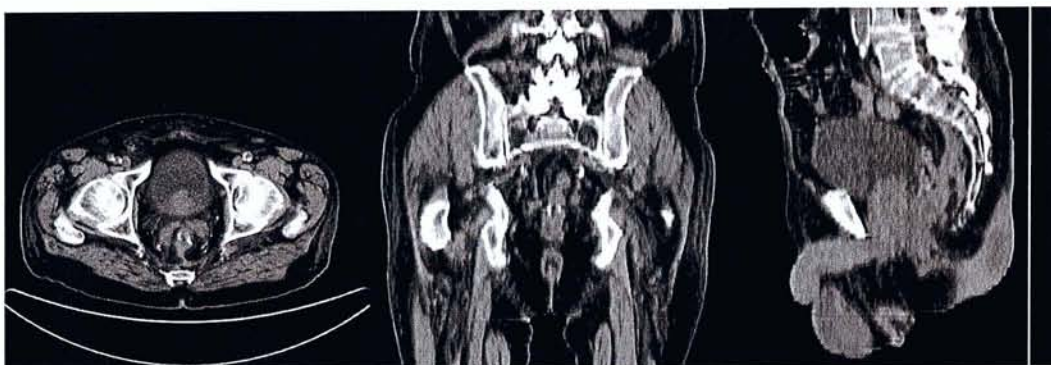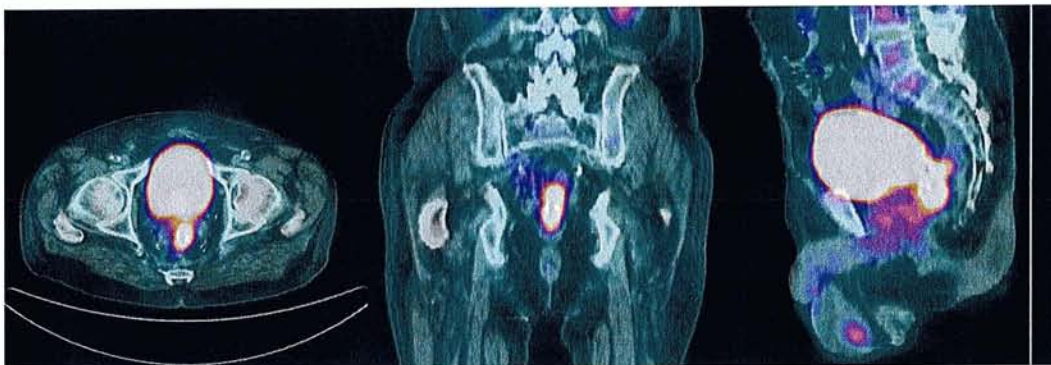


Résultats : Adénocarcinome invasif volumineux infranchissable par l'endoscope

Patient N°45 : Contraction du sphincter externe de l'anus avec stase stercorale d'amont



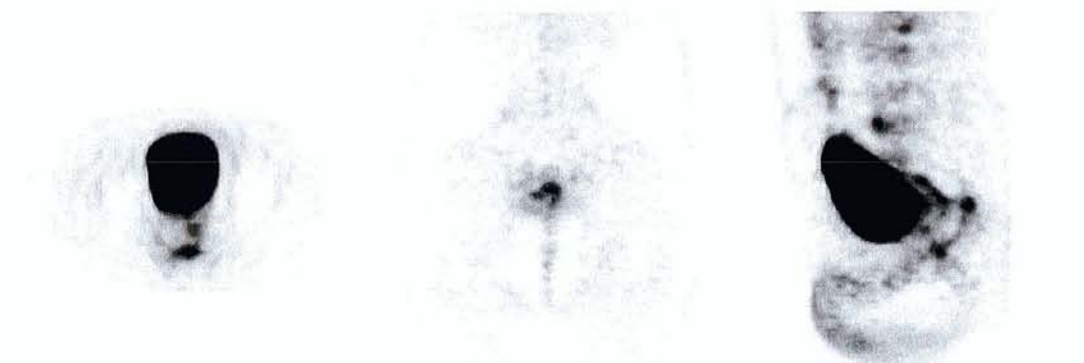
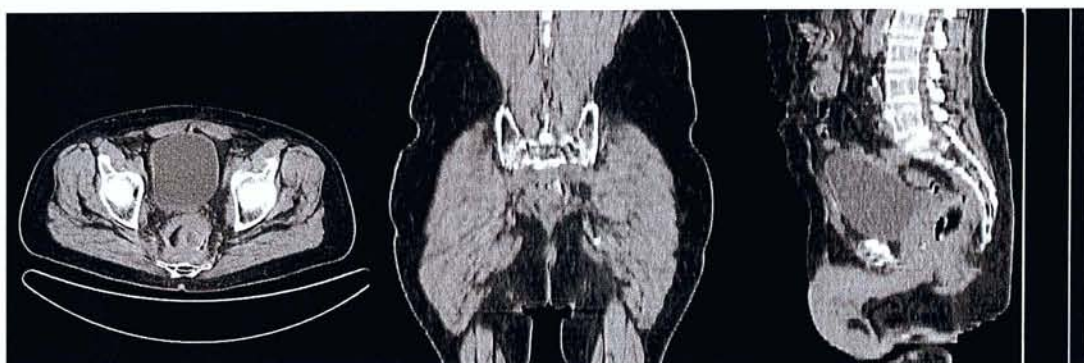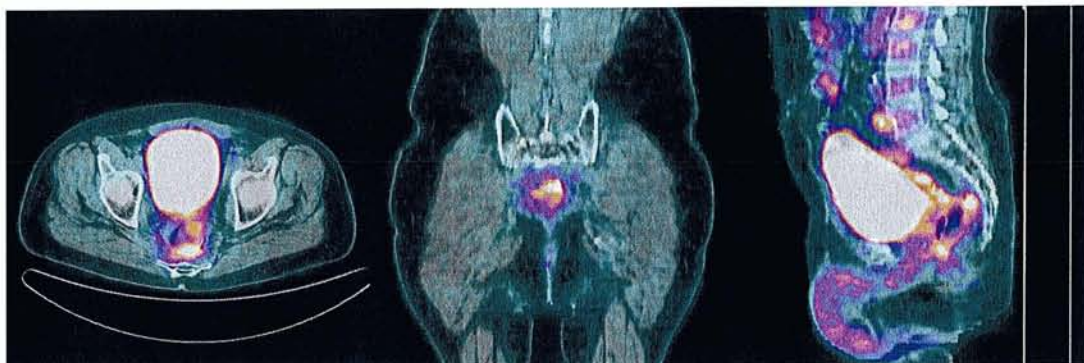
Patient N°47 : contexte d'une augmentation de marqueurs tumoraux dans le cadre du suivi d'un carcinome rectal opéré chez un patient de 79 ans : mise en évidence en TEP d'une hyperfixation intense de l'anastomose colo-rectale



Résultats : récurrence d'adénocarcinome au niveau de l'anastomose colorectale

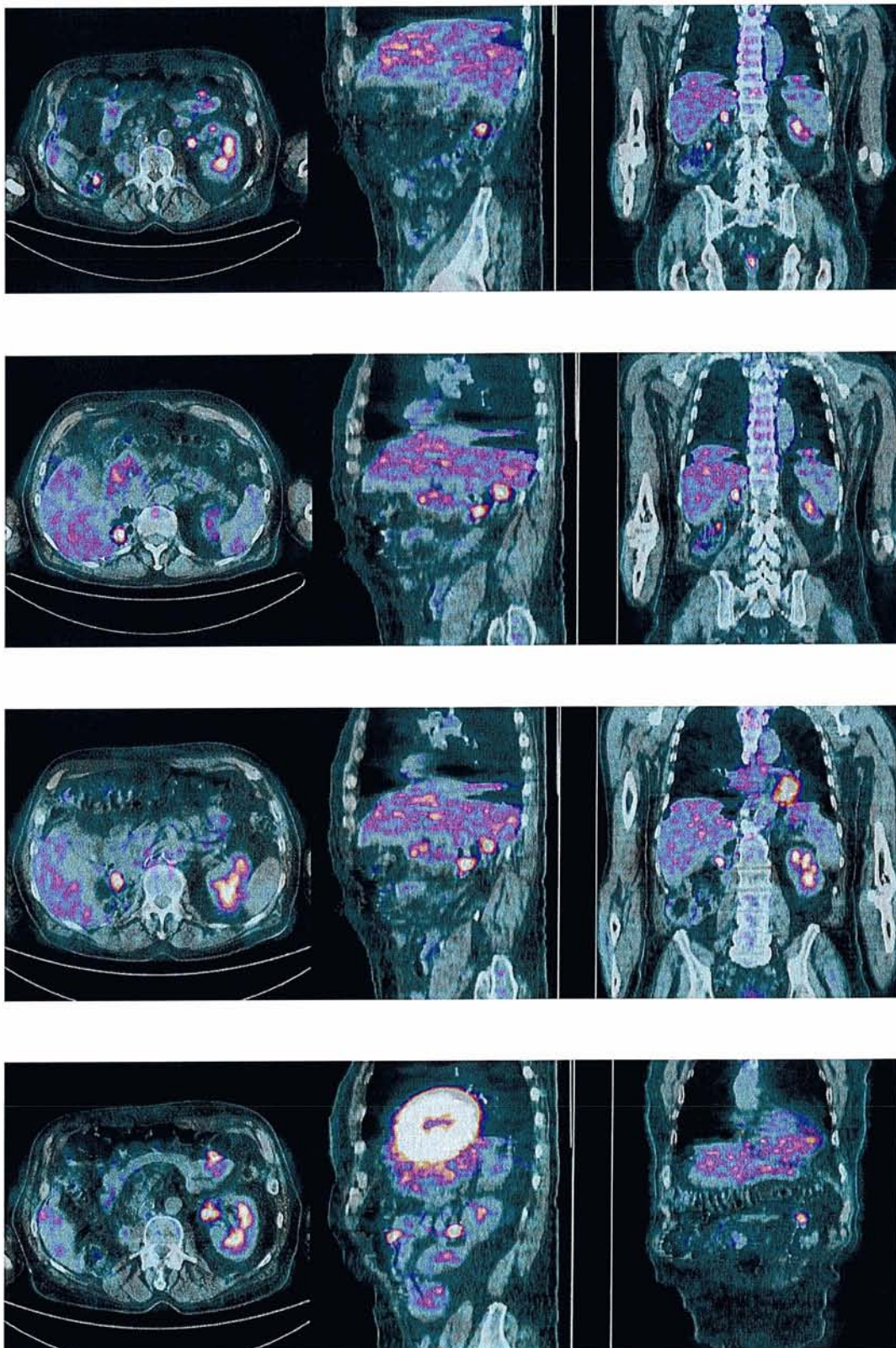


Patient N°49 : Contexte d'augmentation du marqueur tumoral ACE (en décembre 2006) chez un patient de 61 ans suivi pour un cancer rectal opéré initialement traité en janvier 2005 ; mise en évidence d'une hyperfixation hétérogène de l'anastomose colorectale et de 2 lésions hépatiques très probablement métastatiques



Résultats : bourgeon charnu et ulcérations sur cicatrice anastomotique ; absence de récurrence locale

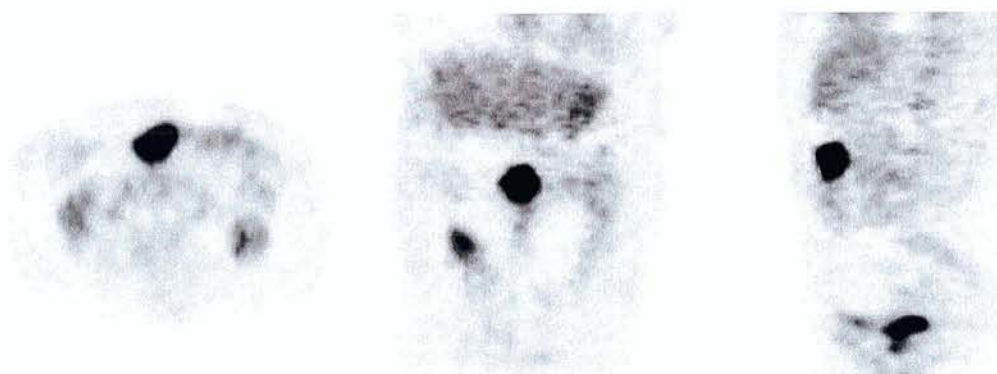
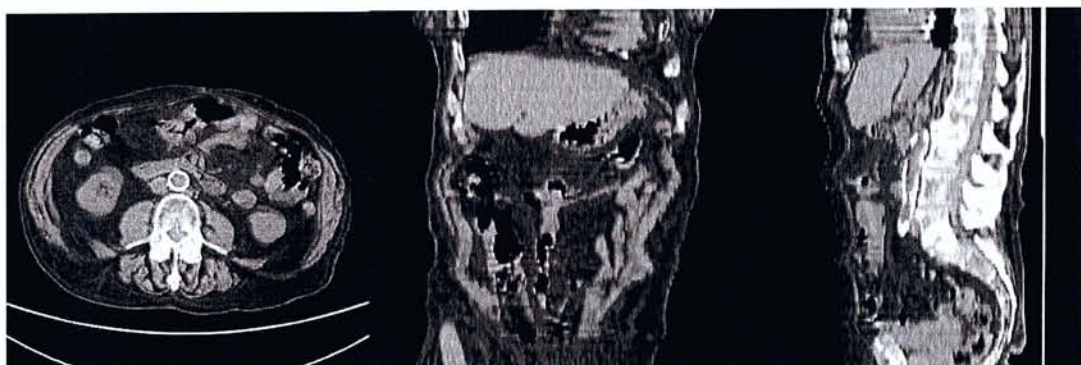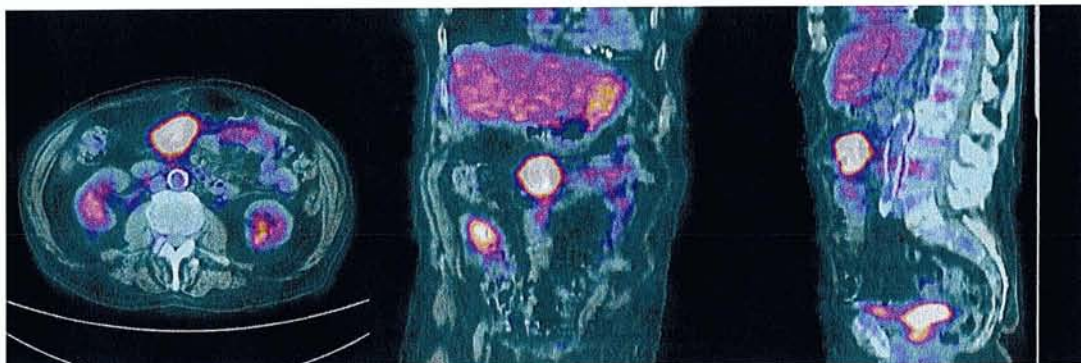
Patient N°50 : plusieurs (4) lésions hyperfixantes coliques chez un patient de 76 ans suivi pour un mélanome inter-scapulaire avec des métastases ganglionnaires



Résultats : Polypes adénomateux

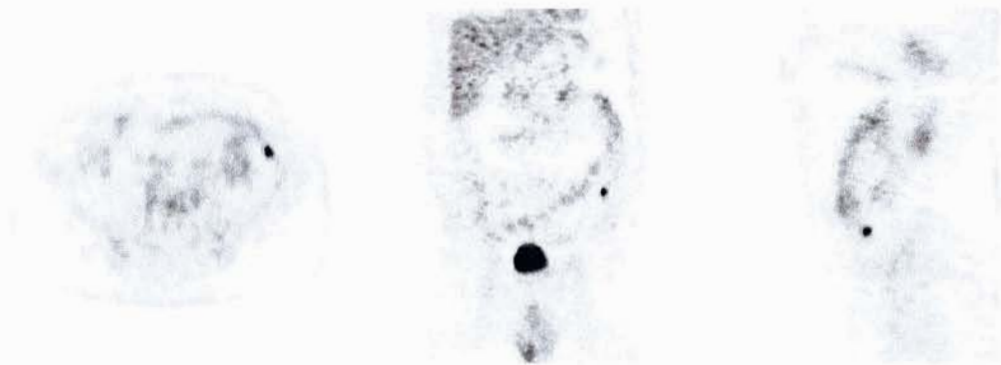
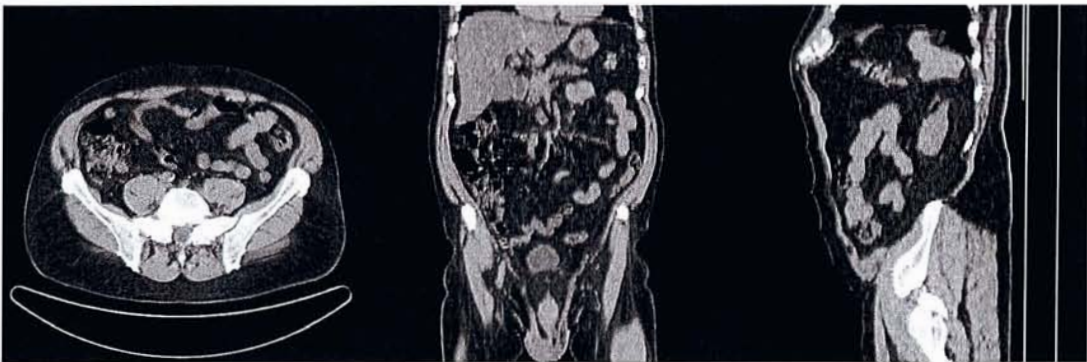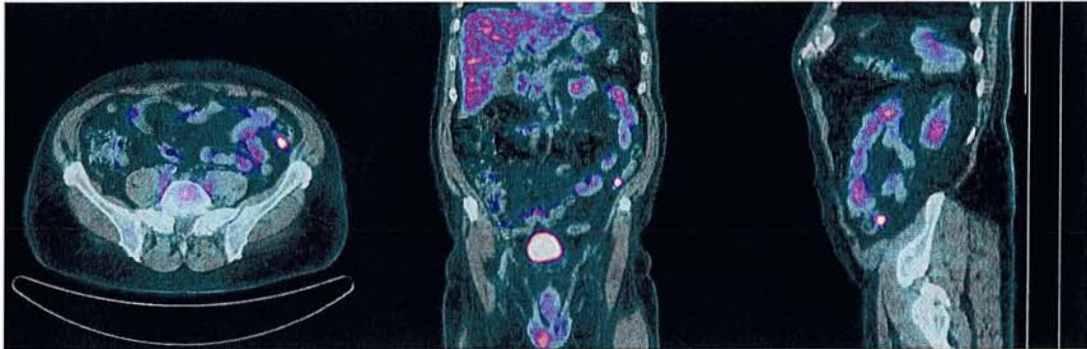


Patient N°51 : Hyperfixation du côlon transverse avec épaissement pariétal découverts lors du bilan d'extension d'un cancer du plancher buccal chez un patient de 73 ans



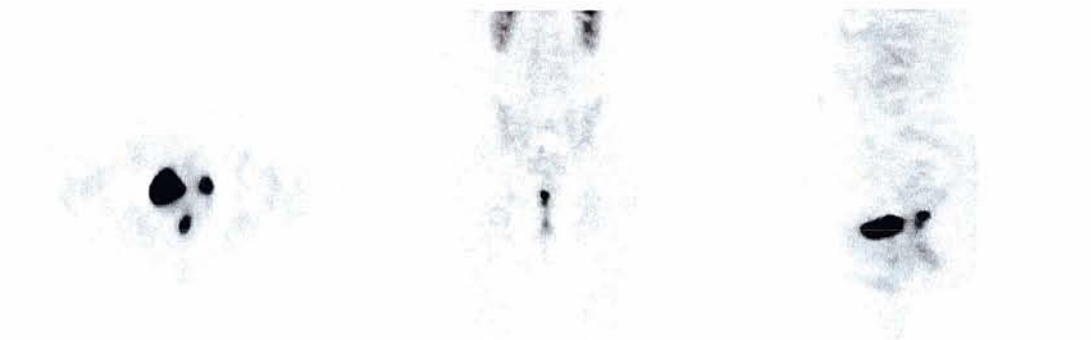
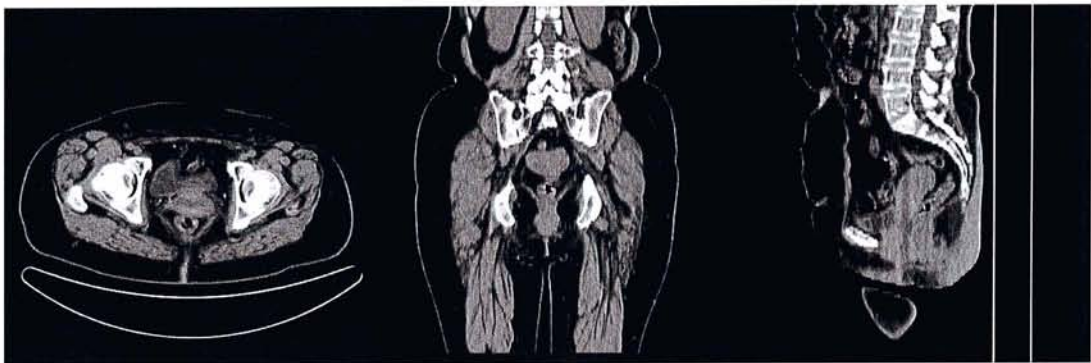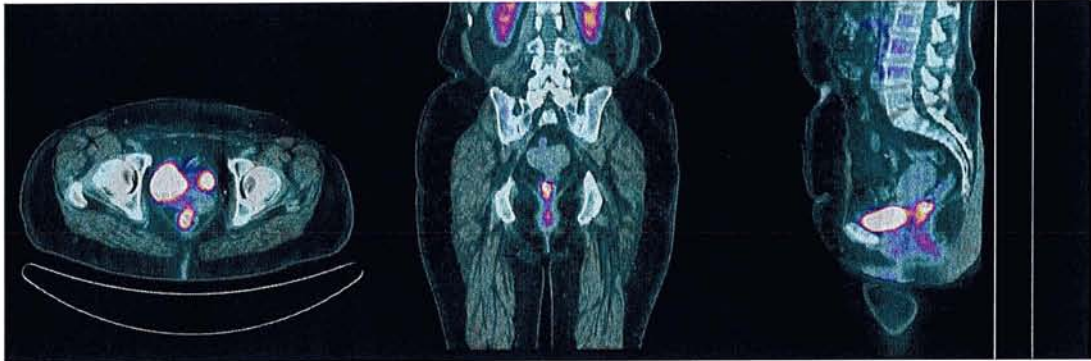
Résultats : Adénocarcinome invasif

Patient N°53 : Lésion du côlon descendant découverte lors de la caractérisation d'un nodule parenchymateux pulmonaire (qui s'est avéré non hypermétabolique) chez un patient de 60 ans



Résultats : Adénome de 8 mm avec dysplasie sévère

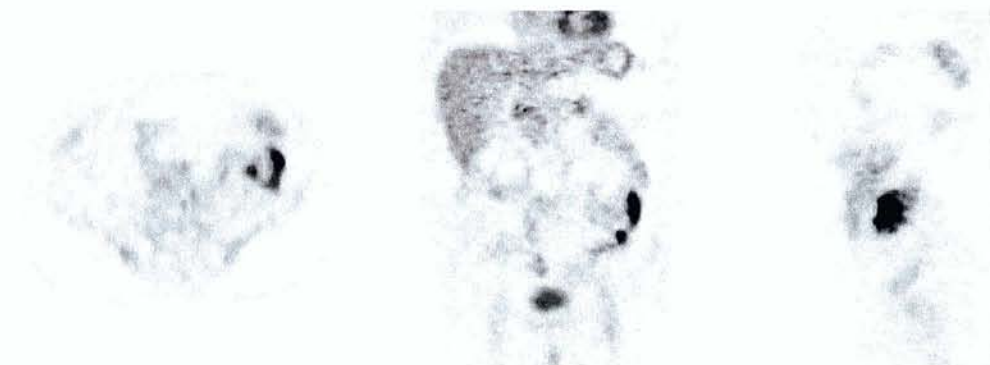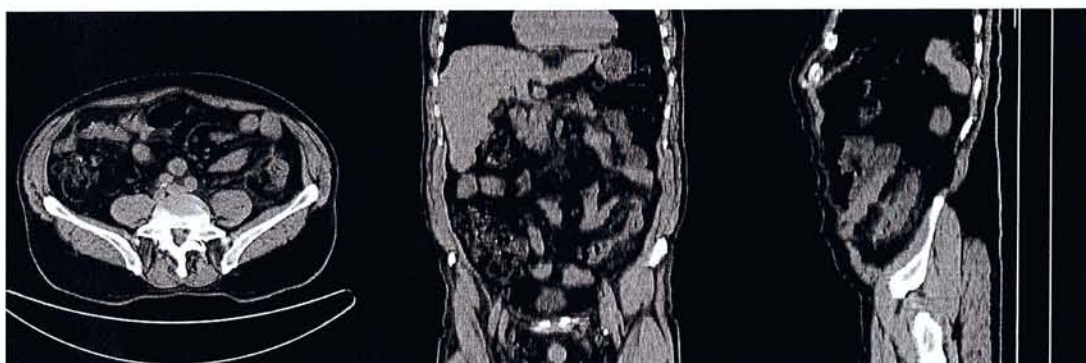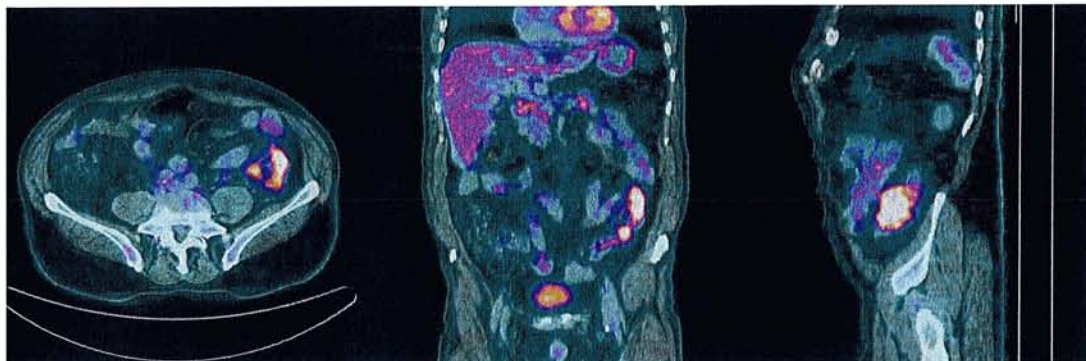
Patient N°55 : Lésion du rectum mise en évidence chez une patiente de 54 ans par ailleurs en rémission complète d'un lymphome B diffus à grandes cellules



Résultats : Adénome vilieux

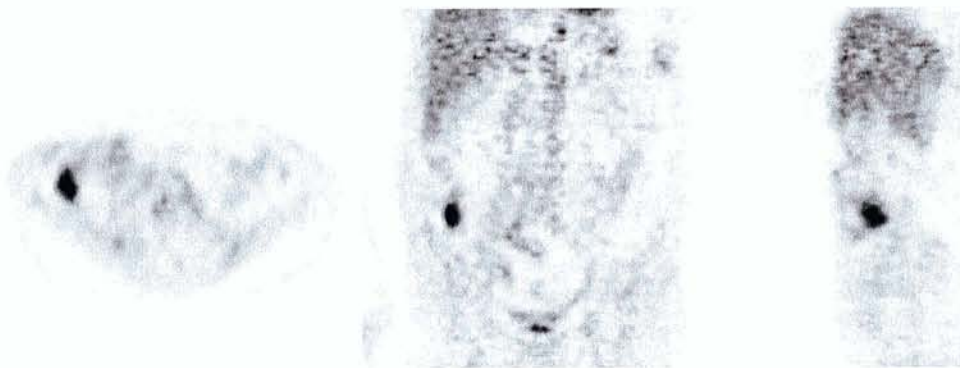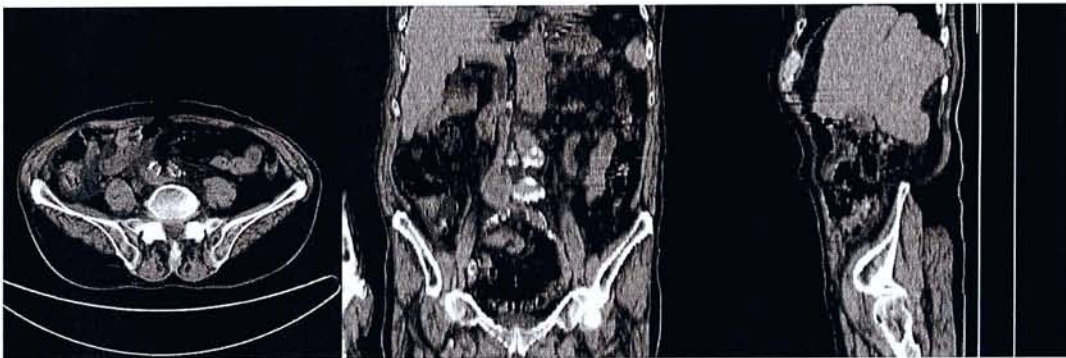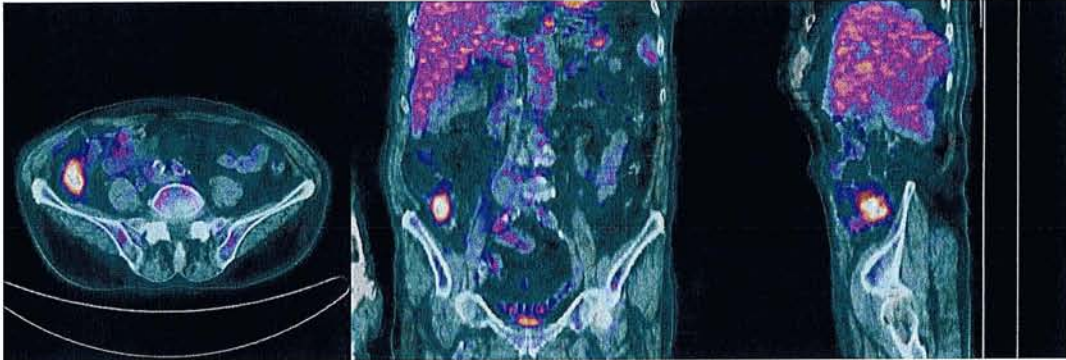


Patient N°58 : Exemple de fixation hétérogène et intense du côlon descendant mise en évidence lors du bilan d'extension initial d'un cancer broncho-pulmonaire chez un patient de 56 ans



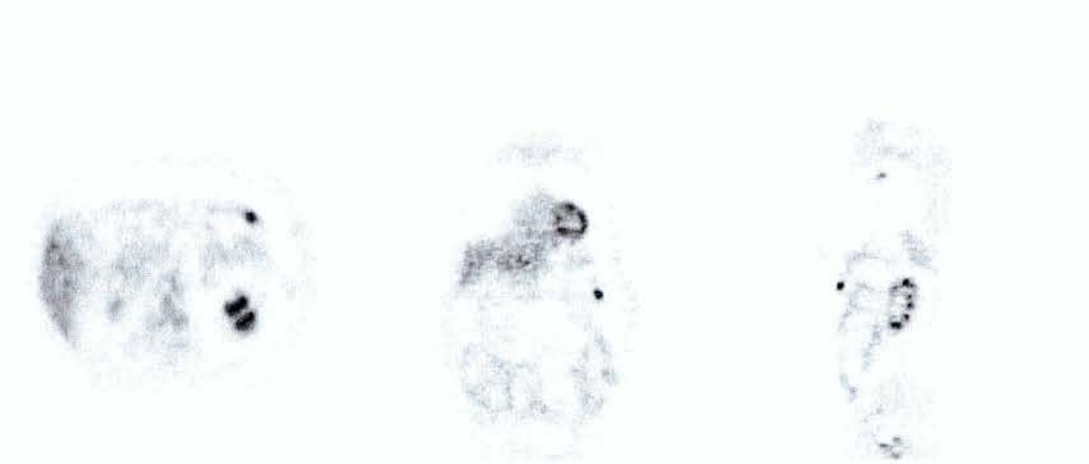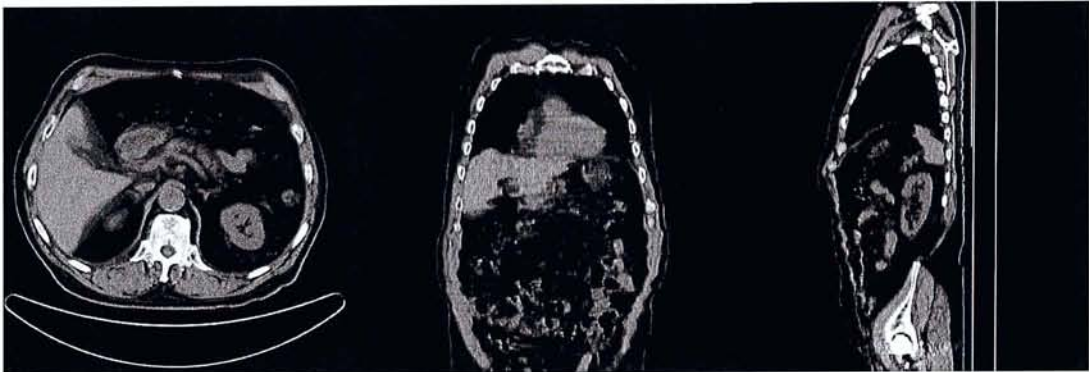
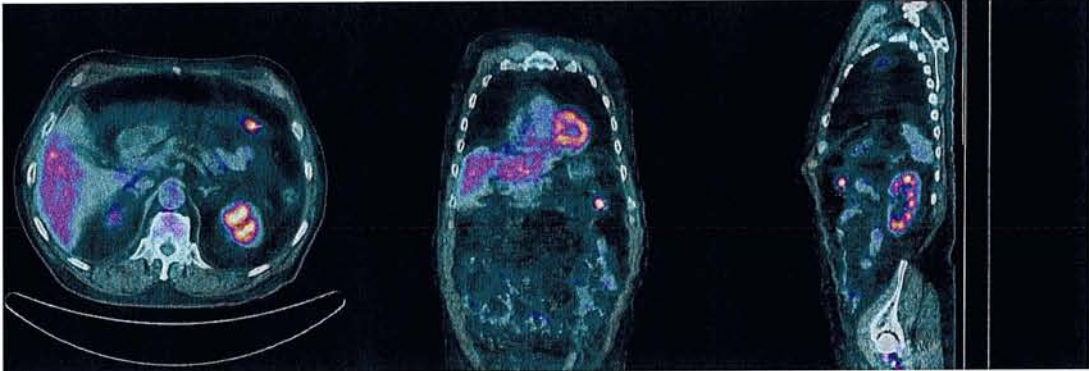
Résultats : Adénocarcinome invasif

Patient N°65 : Hyperfixation polylobée du côlon ascendant



Résultats : Absence de lésion endoscopique

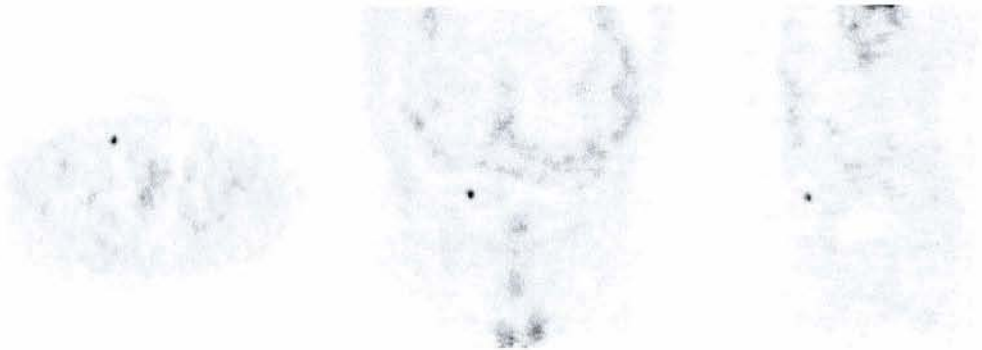
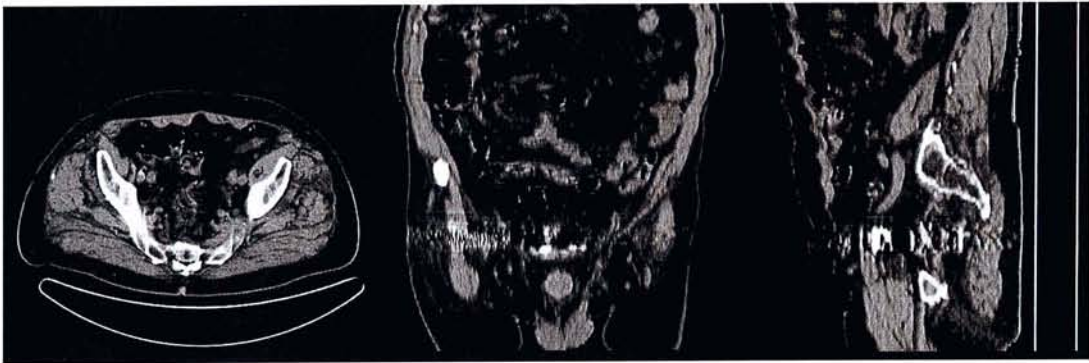
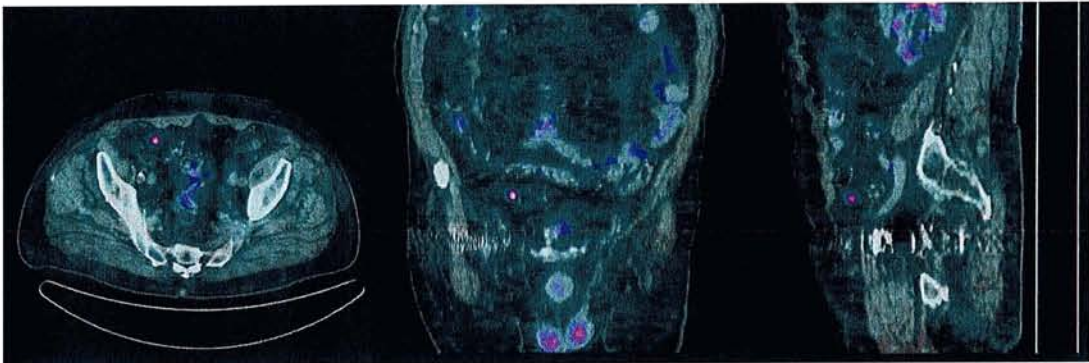
Patient N°66 : Lésion nodulaire focale du côlon transverse ( $SUV_{max}=5,3$ ) mise en évidence sur un TEP/TDM réalisé pour caractériser un nodule pulmonaire chez un patient de 77 ans



Résultats : Adénocarcinome invasif

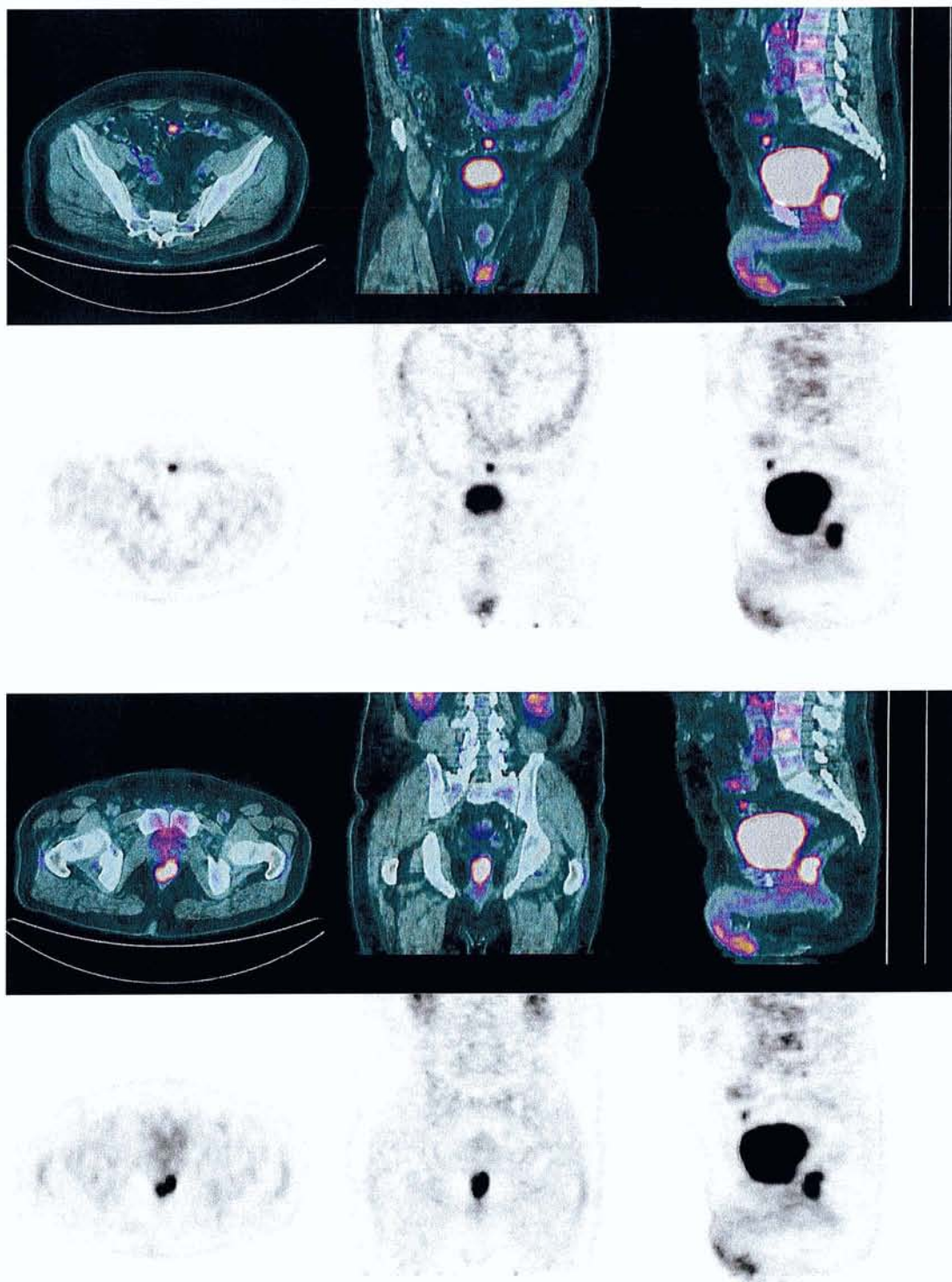


Patient N°66 (2) : 2<sup>ème</sup> lésion nodulaire focale colique (ici du sigmoïde) ( $SUV_{max}=4,7$ ) (même TEP/TDM que celui de la page précédente)



Résultats : Polype adénomateux

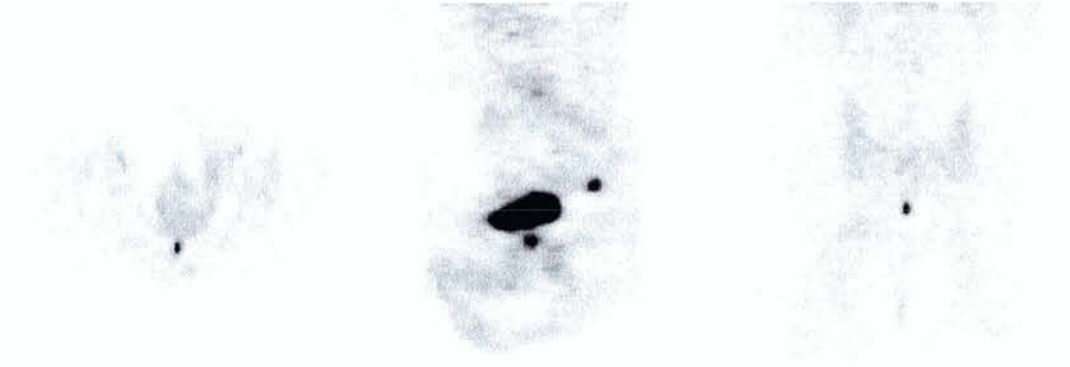
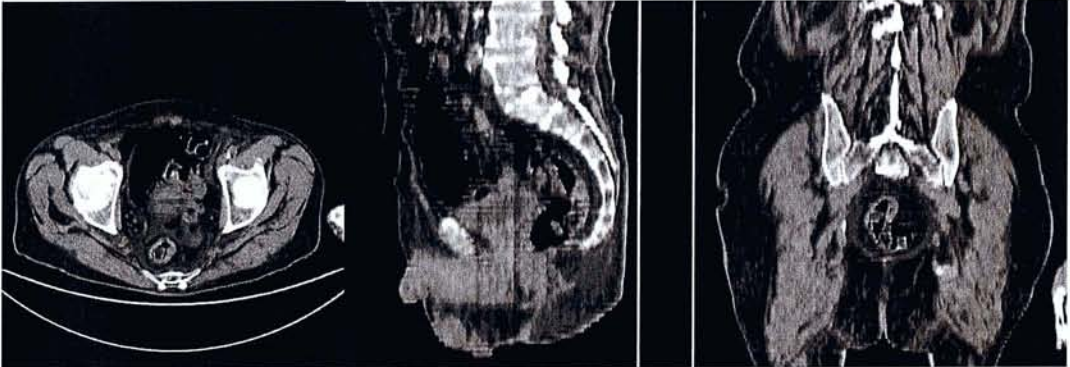
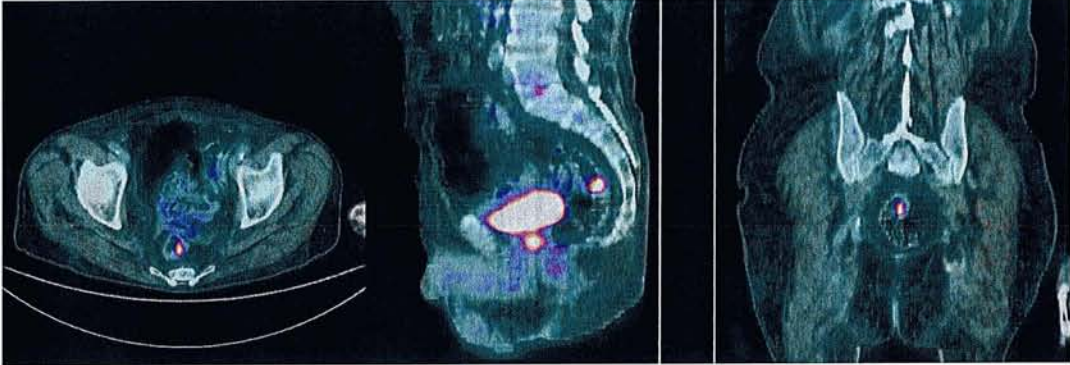
Patient N°67 : Découverte fortuite chez un patient de 52 ans suivi pour un cancer ORL de 2 lésions digestives : une nodulaire focale modérée ( $SUV_{max}=4,9$ ) sigmoïdienne, et une irrégulière intense ( $SUV_{max}=8,2$ ) rectale



Résultats : Sigmoidé : polype pédiculé de 12 mm, histologie = adénome tubuleux avec dysplasie de bas grade ; Rectum : adénocarcinome infiltrant lieberkühnien de 3,5 cm moyennement différencié avec un contingent colloïde muqueux

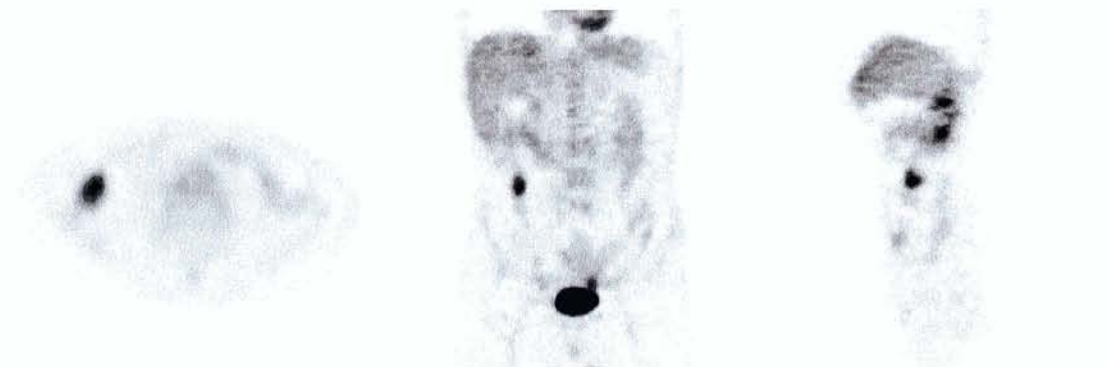
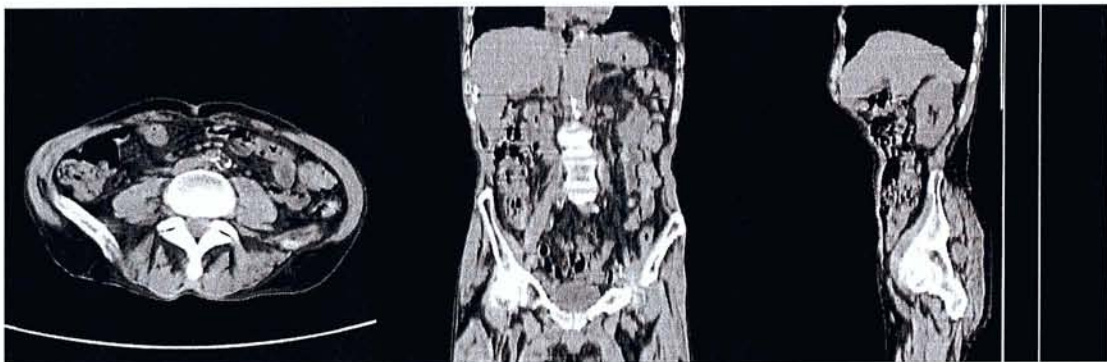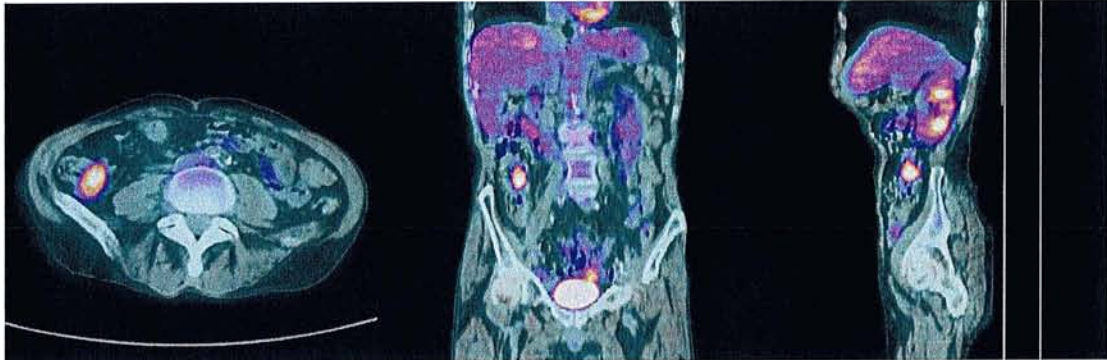


Patient N°68 : Hyperfixation rectale avec épaissement pariétal sur un TEP/TDM réalisé pour caractériser un épaissement pleural (s'avérant non fixant) chez un patient de 74 ans



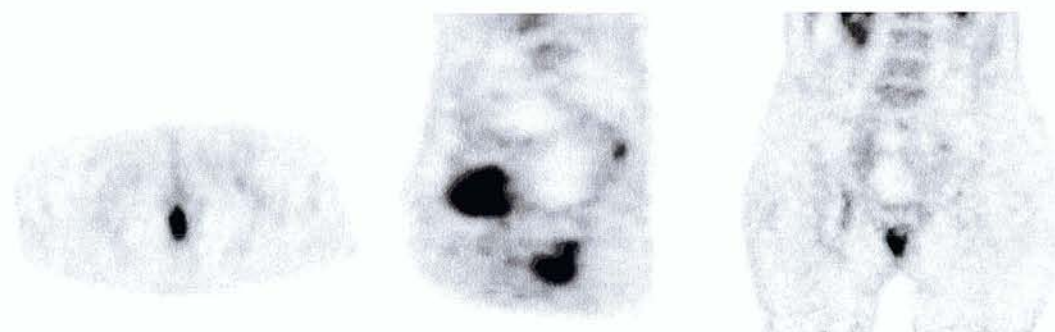
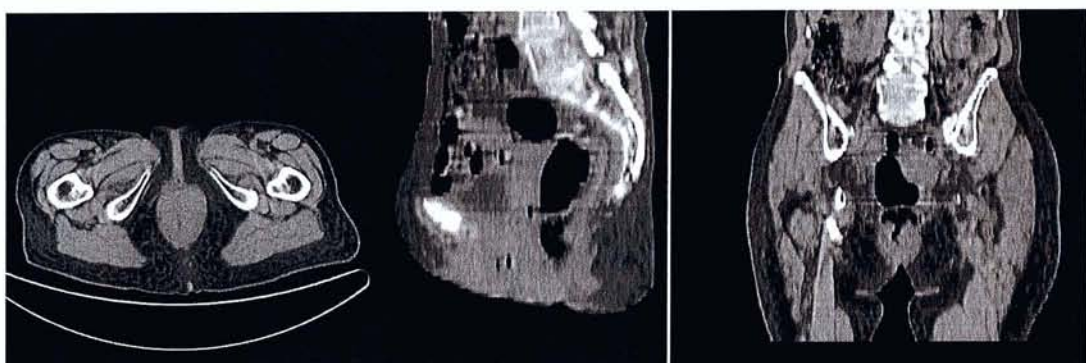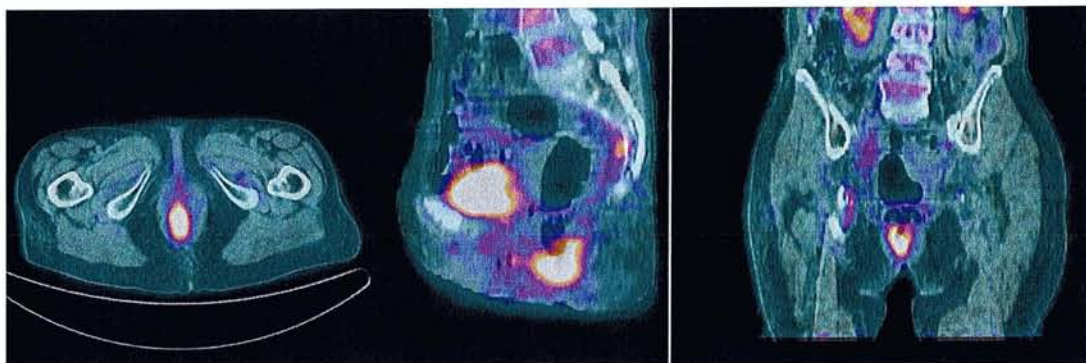
Résultats : Polype adénomateux

Patient N°73 : Hyperfixation avec masse tissulaire intraluminaire du côlon ascendant



Résultats : Adénome tubulo-villeux avec dysplasie de haut grade

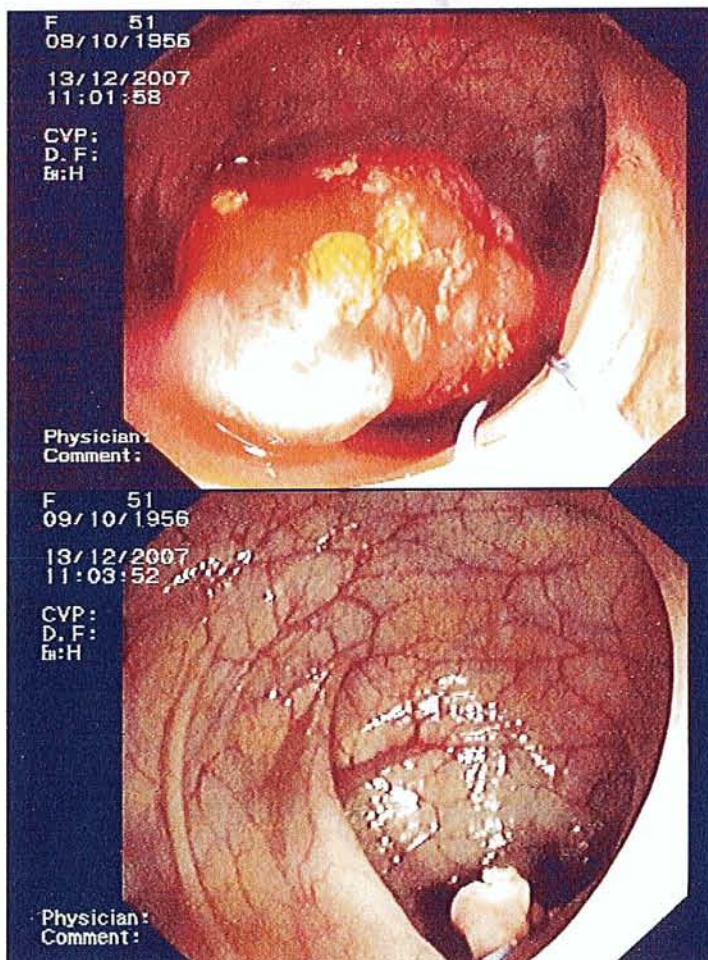
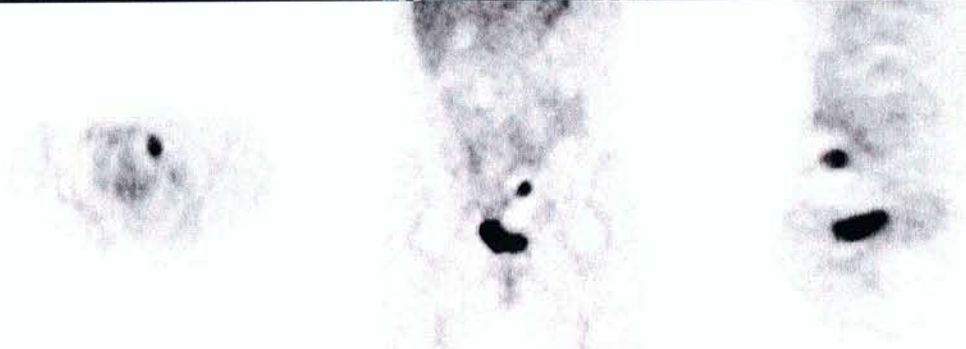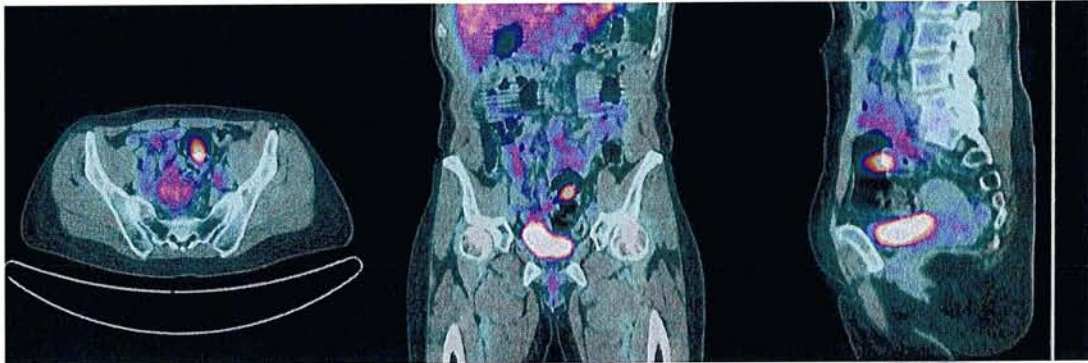
Patient N°75 : Hyperfixation anale chez une patiente de 55 ans traitée récemment par radiochimiothérapie pour un carcinome épidermoïde du canal anal



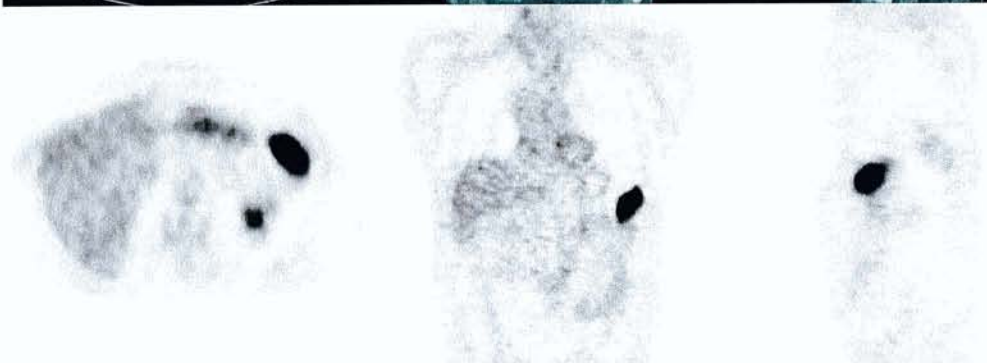
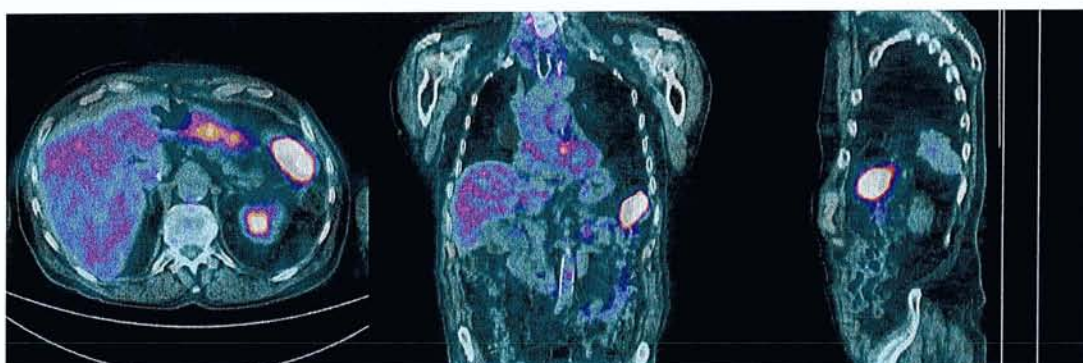
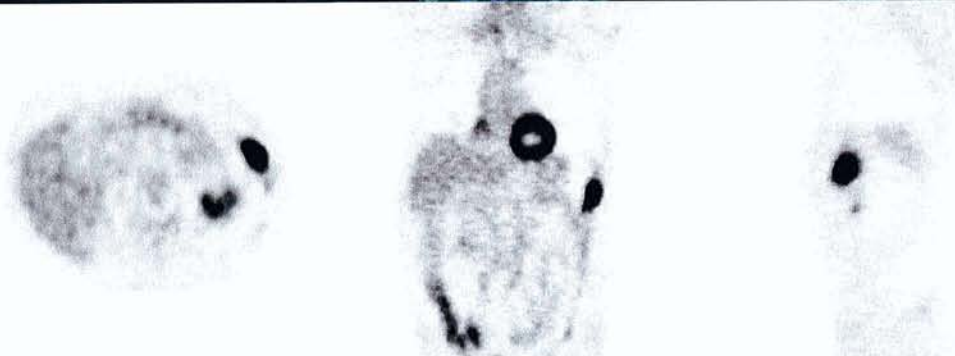
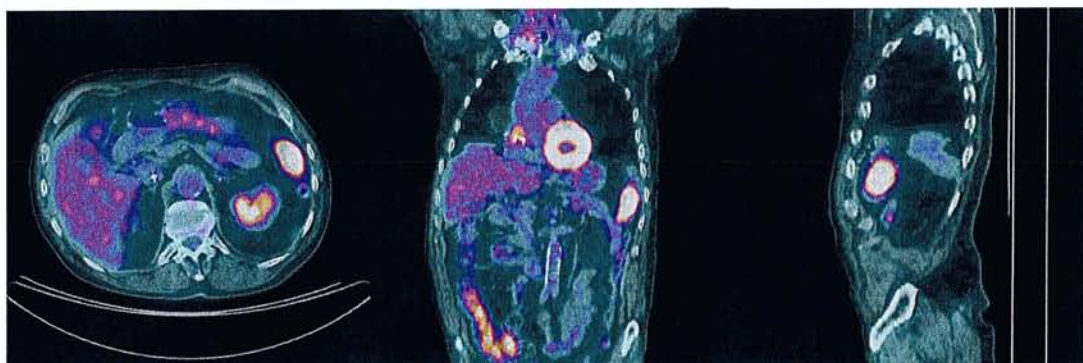
Résultats : Inflammation cicatricielle anale, absence de résidu tumoral ou de récurrence locale



Patient N°81 : TEP/TDM : fixation ovale, régulière, avec masse tissulaire intraluminal, du sigmoïde chez une patiente de 50 ans présentant un nodule surrénalien gauche (à caractériser) dans un contexte d'antécédent de cancer broncho-pulmonaire. Endoscopie : polype pédiculé de 3 cm réséqué. Histologie : Adénome tubuleux avec dysplasie légère.

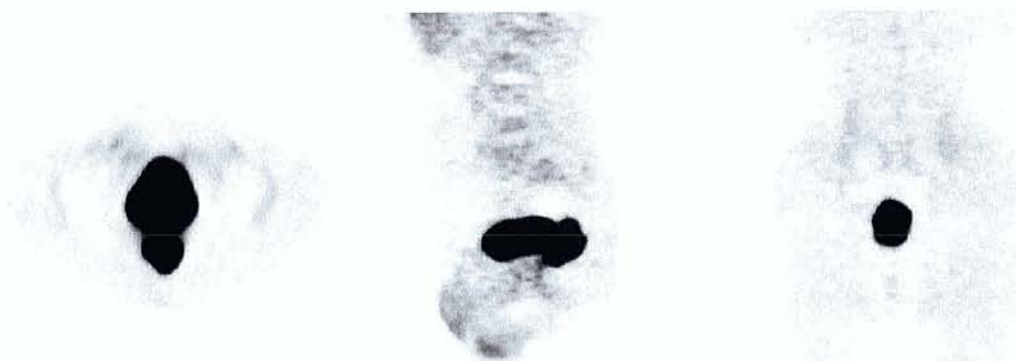
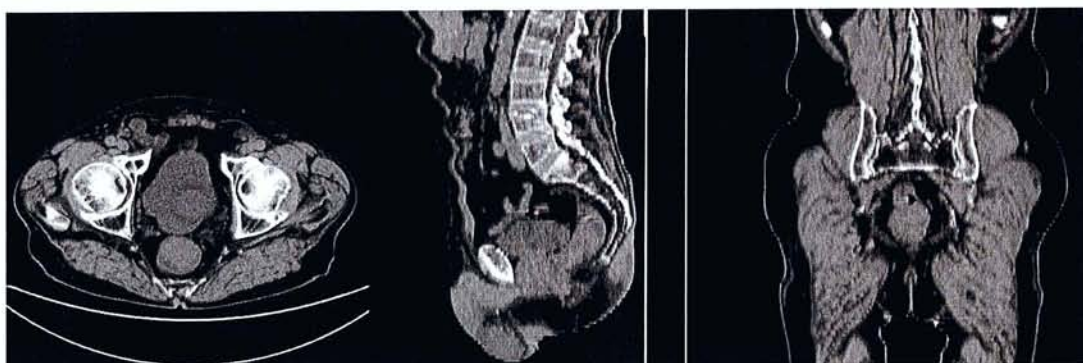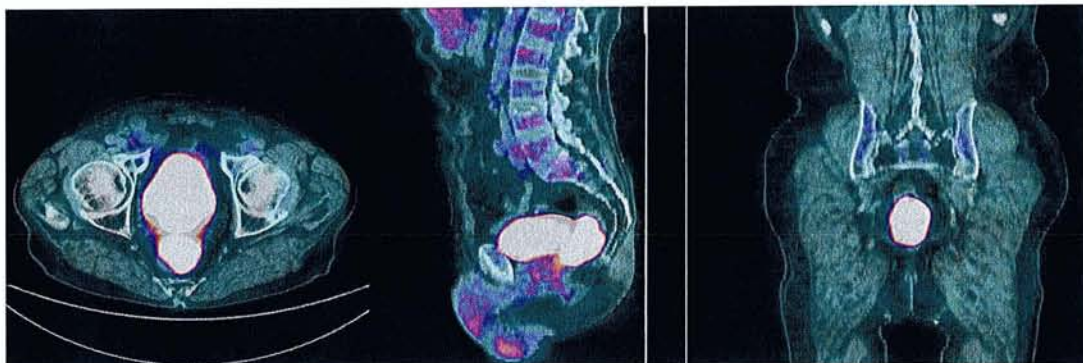


Patient N°84 (âgé de 70 ans, suivi pour cancer ORL) : 1<sup>er</sup> TEP/TDM de septembre 2004 (en haut) mettant en évidence une lésion du côlon descendant, à proximité de l'angle colique gauche (SUVmax=11,3, étendue=3,5 cm (coupe transversale, grand axe)). Absence d'endoscopie réalisée à l'époque (raison inconnue). 2<sup>ème</sup> TEP/TDM de mai 2005 (en bas) confirmant cette lésion, semblant avoir progressé (SUVmax=14,6, étendue=4,1 cm). Coloscopie réalisée en juillet 2005 montrant une lésion tumorale : histologie=adénocarcinome



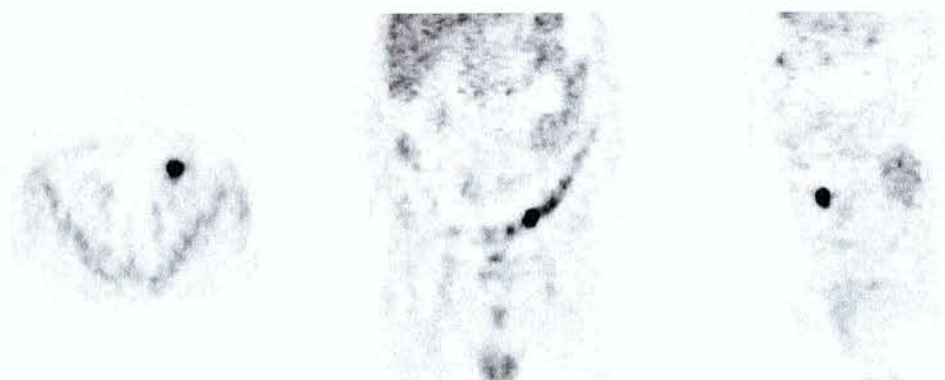
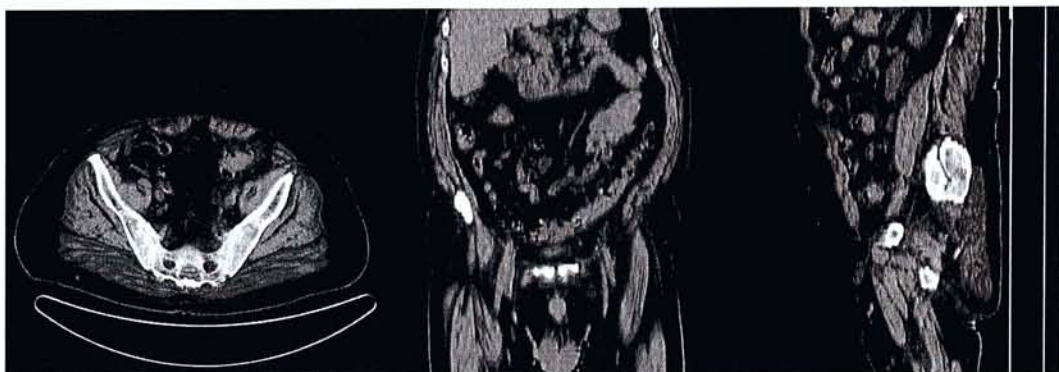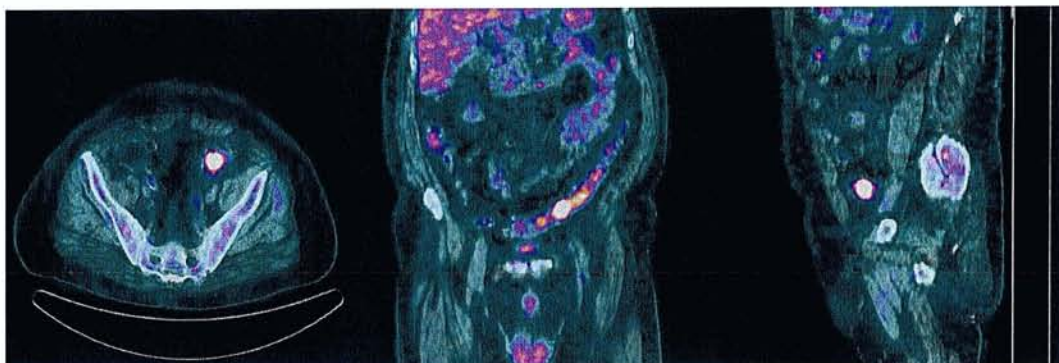


Patient N°85 : Hyperfixation très intense ( $SUV_{max}=37,8$ ) d'une masse rectale sur un TEP/TDM demandé pour caractériser des nodules pulmonaires chez un patient de 78 ans



Résultats : Adénome villositéux dédifférencié et prolifératif avec dysplasie modérée

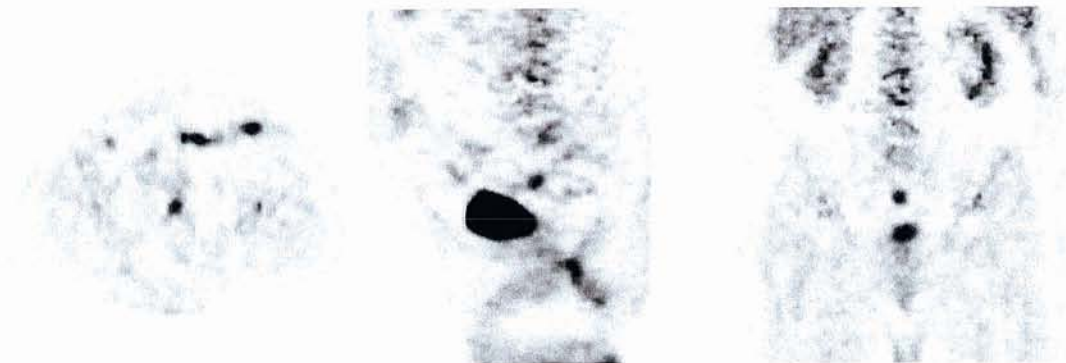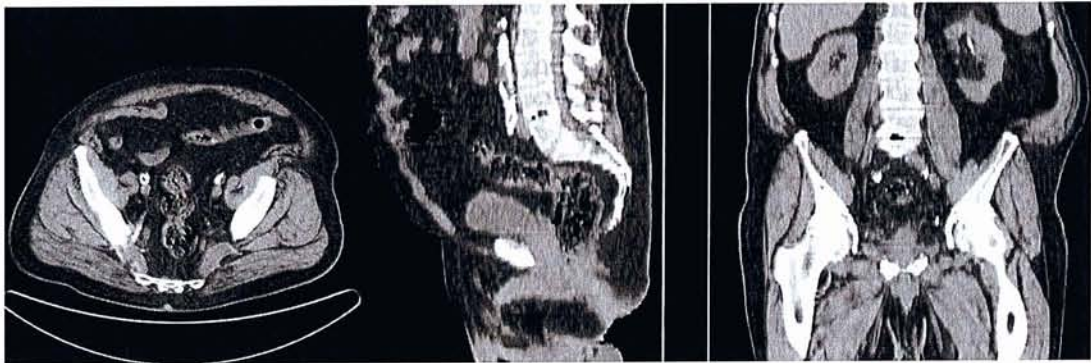
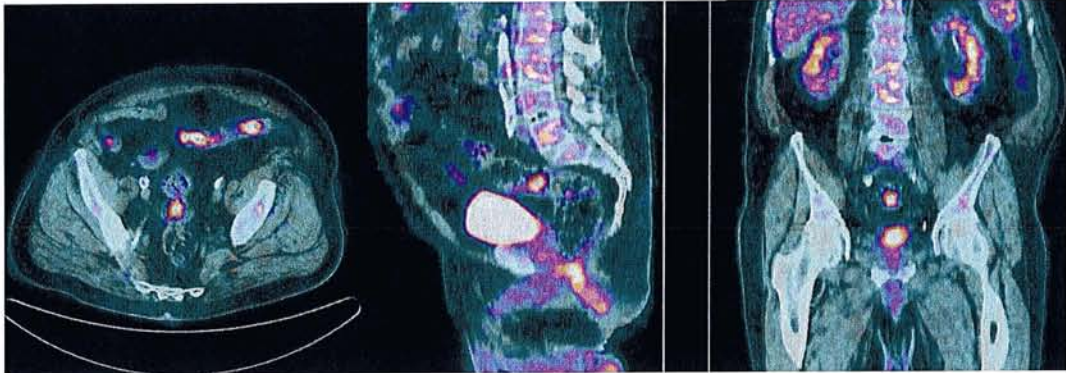Patient N°87 : Exemple d'hyperfixation tubuleuse ou segmentaire du sigmoïde



Résultats : Absence de lésion endoscopique

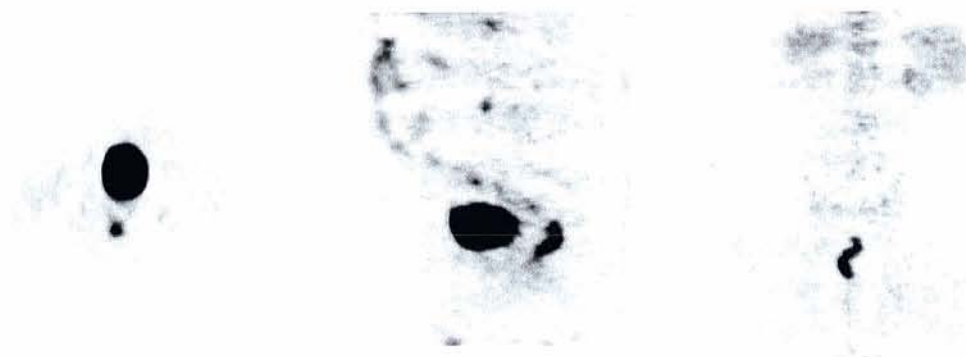
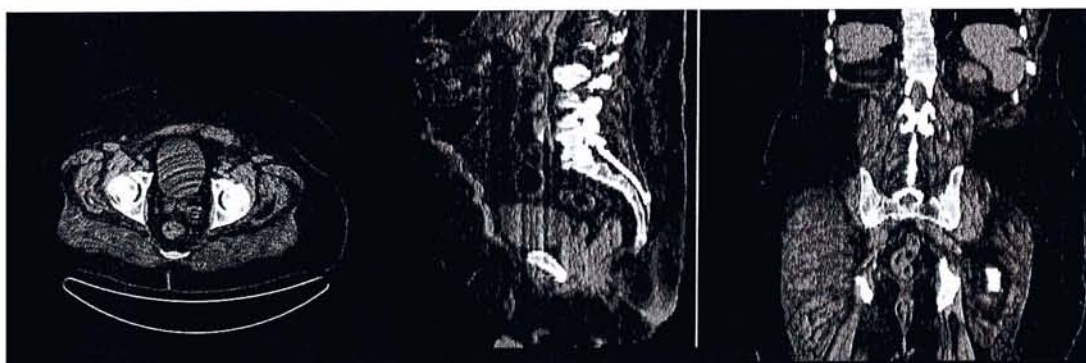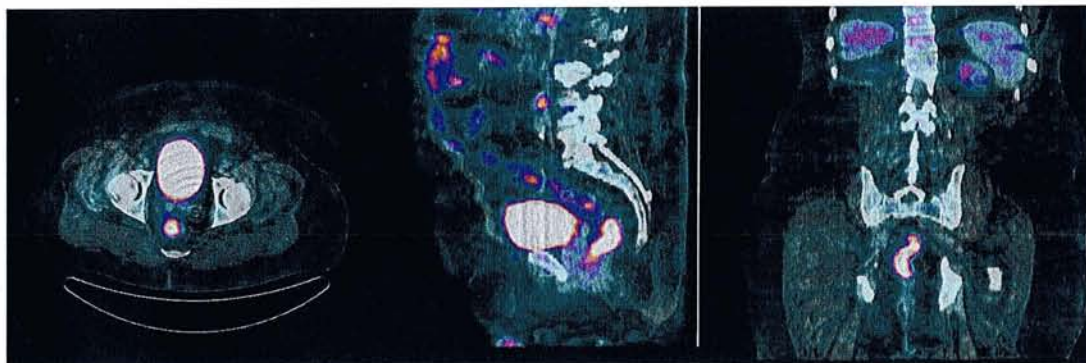


Patient N°88 : Lésion non isolée (du sigmoïde) (fixation totale recto-colique entre 50 et 75%)



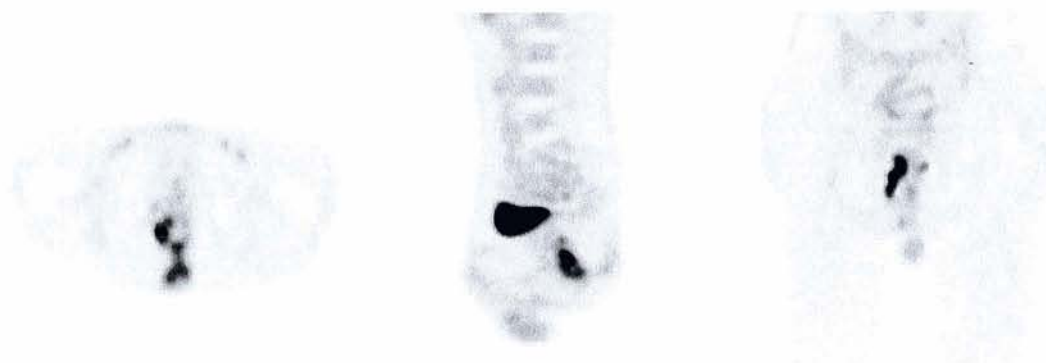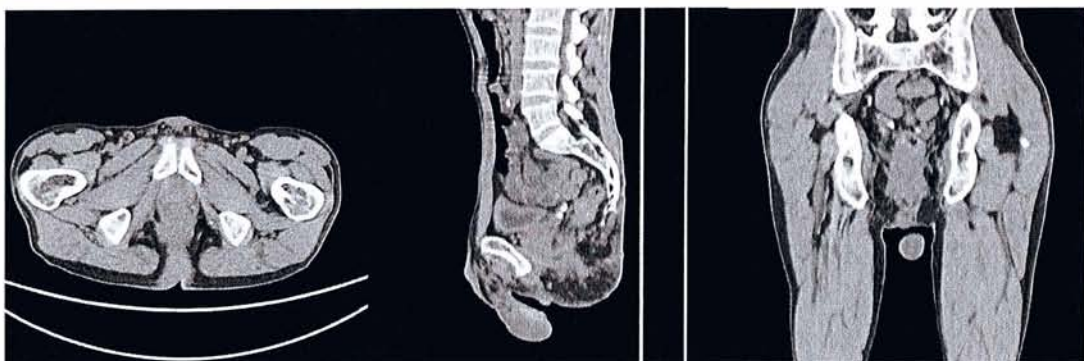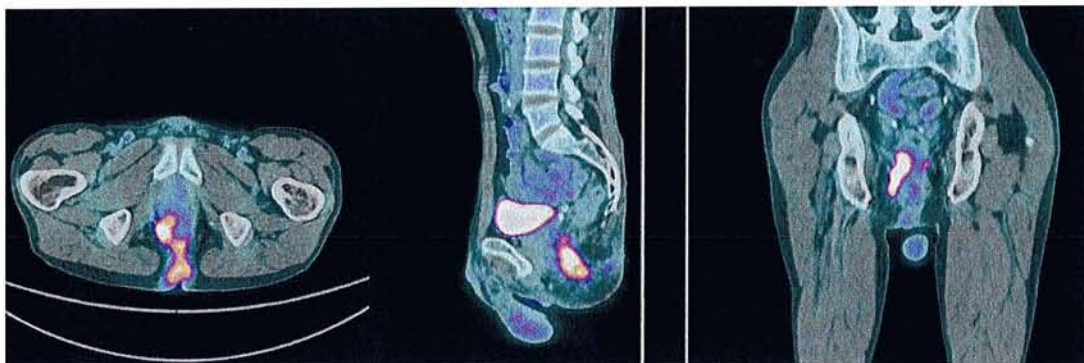Résultats : Absence de lésion endoscopique

Patient N°89 : Hyperfixation tubuleuse non isolée rectale



Résultats : Absence de lésion endoscopique

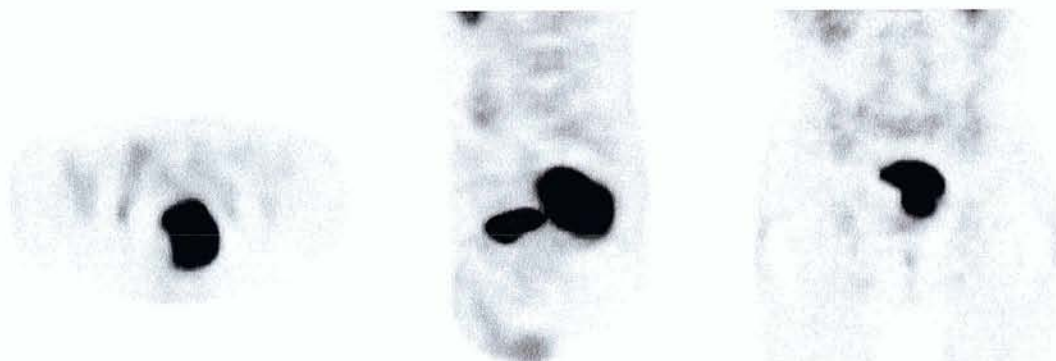
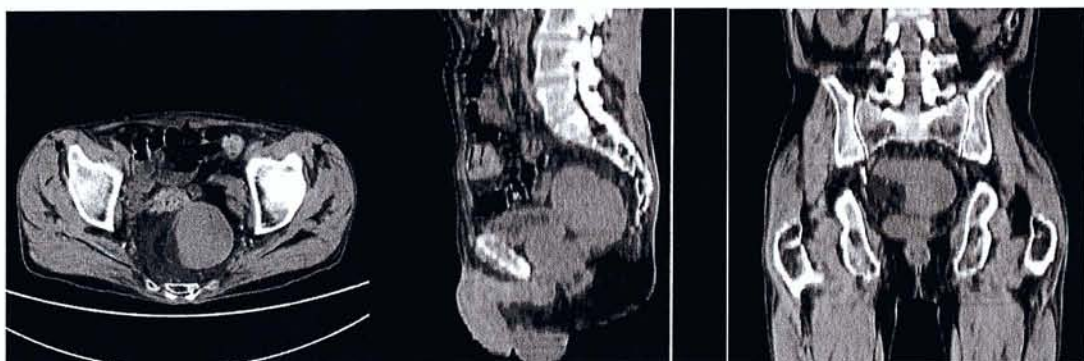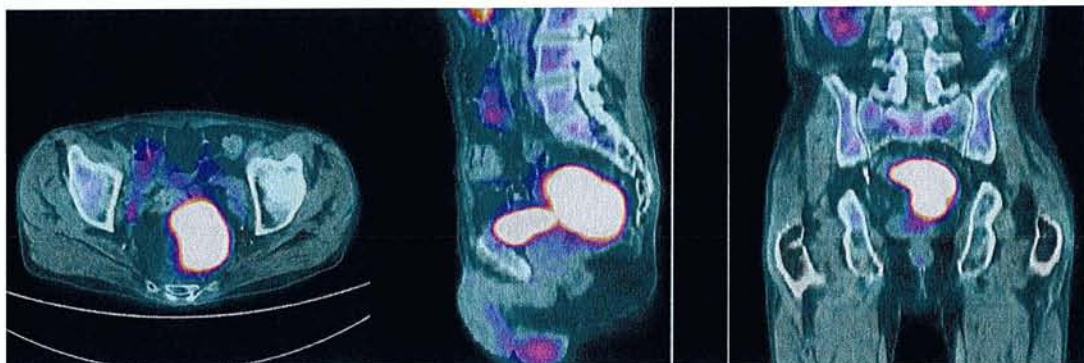
Patient N°90 : Hyperfixation hétérogène à la jonction ano-rectale chez un patient de 53 ans  
suivi pour un cancer ORL



Résultats : Abscès ano-rectal avec fistulisation à la peau

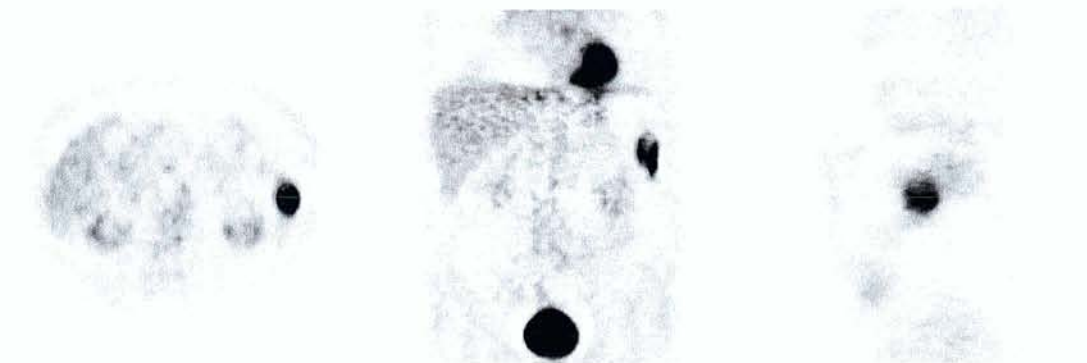
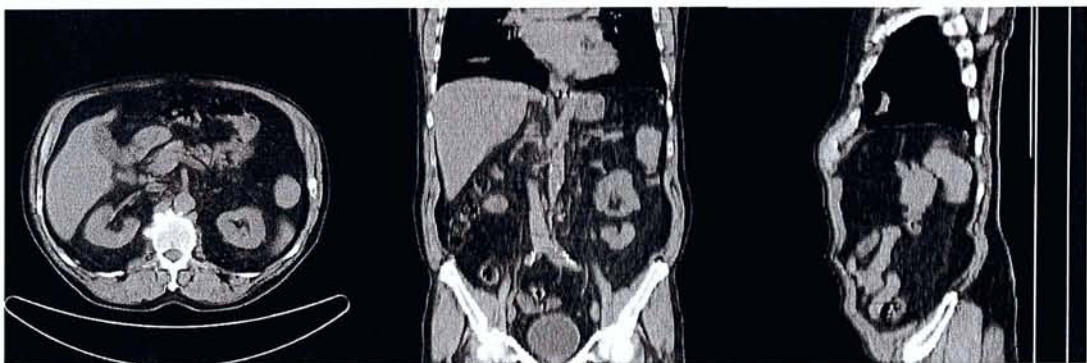
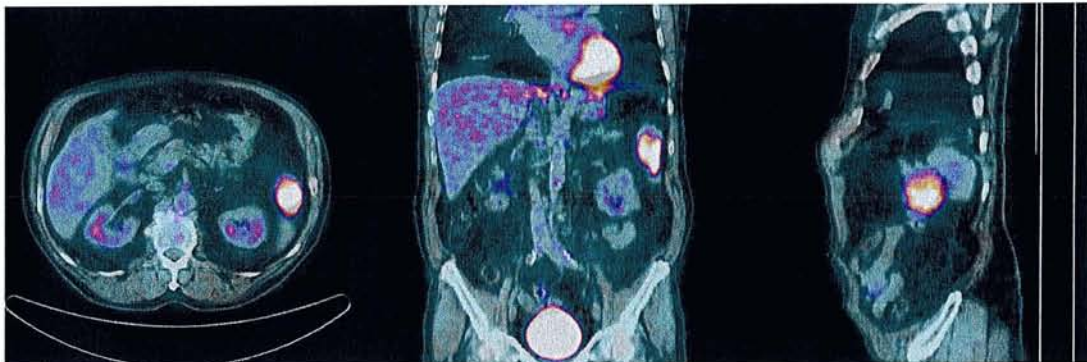
Patient N°94 : Volumineuse masse fixante rectale découverte chez un patient de 55 ans suivi pour un cancer ORL



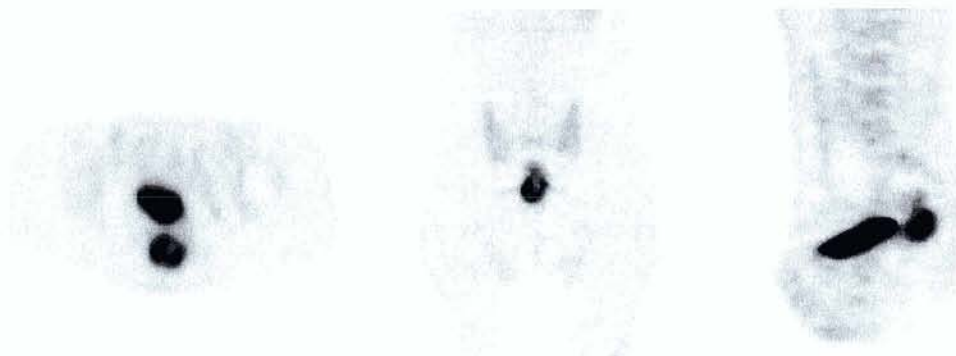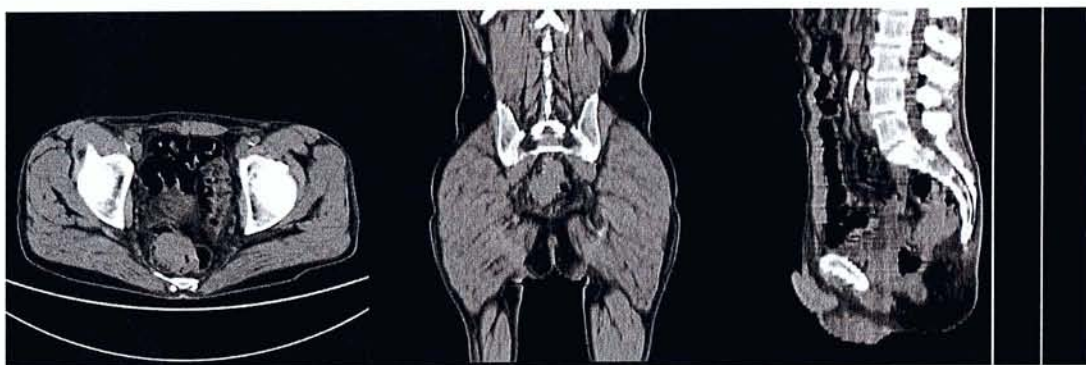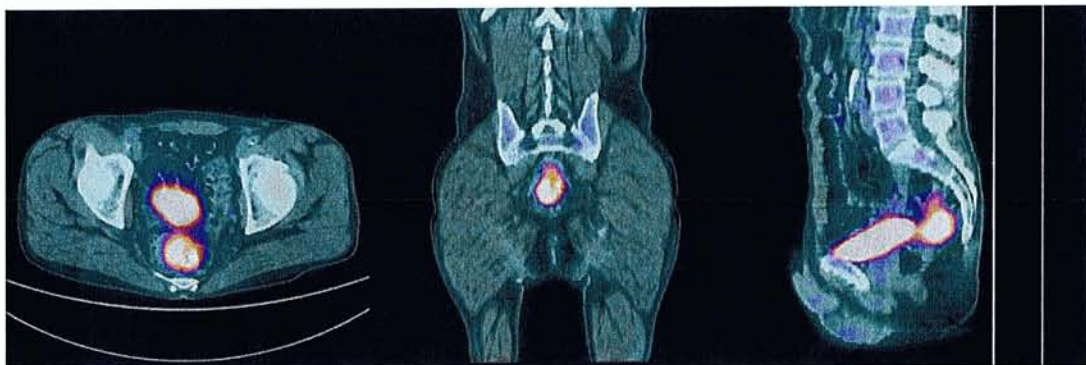Résultats : Adénocarcinome invasif occupant les  $\frac{3}{4}$  de la circonférence rectale et étendu sur 7 cm

Patient N°95 : Hyperfixation irrégulière avec masse intraluminaire du côlon descendant découverte sur un TEP/TDM réalisé pour caractériser des nodules pulmonaires chez un patient de 67 ans



Résultats : Tumeur villose différenciée de 4 cm focalement dégénérée en adénocarcinome lieberkühnien bien différencié intra-muqueux

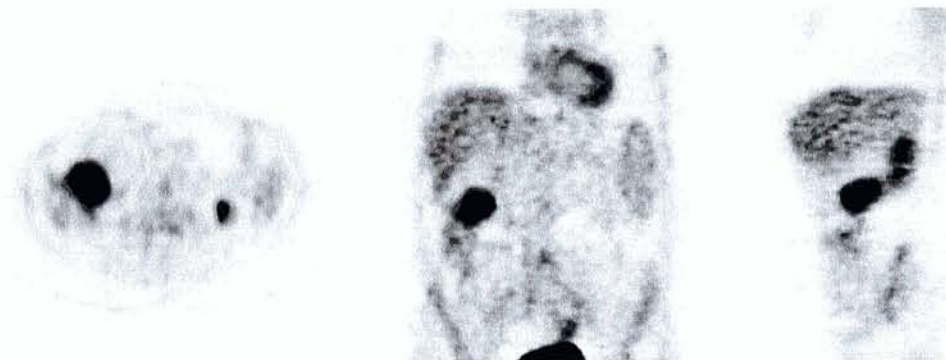
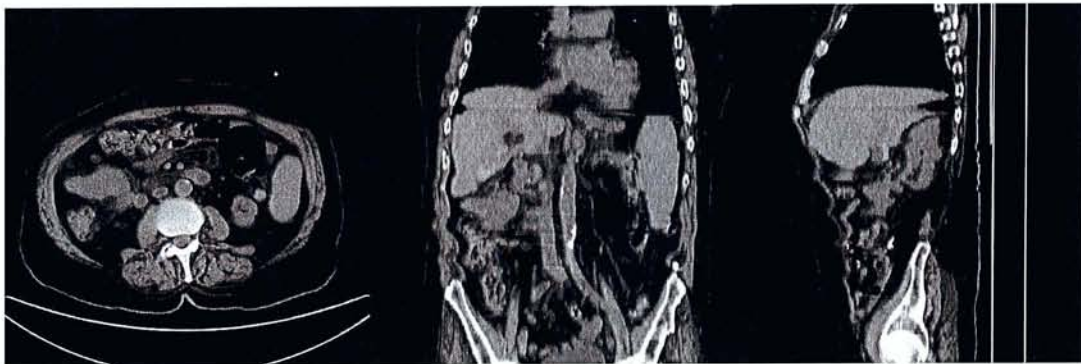
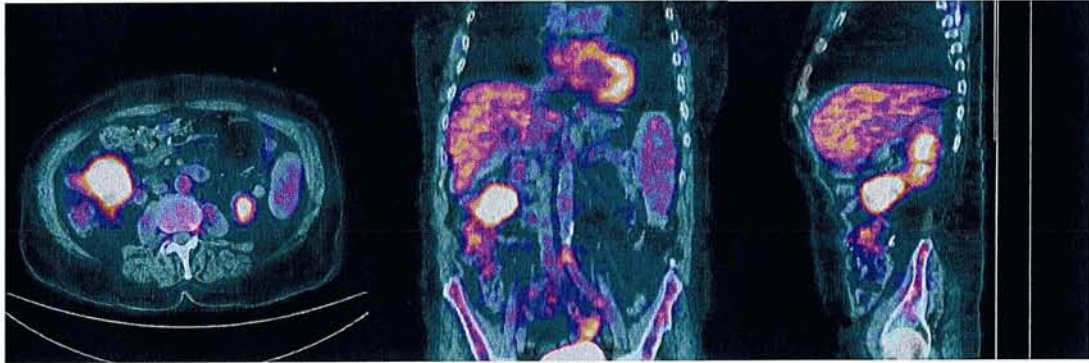
Patient N°97 : Hyperfixation hétérogène d'une masse intraluminaire rectale sur un TEP/TDM demandé pour évaluer la réponse à la chimiothérapie d'une néoplasie pancréatique métastatique chez un patient de 56 ans



Résultats : Adénome tubulo-villeux

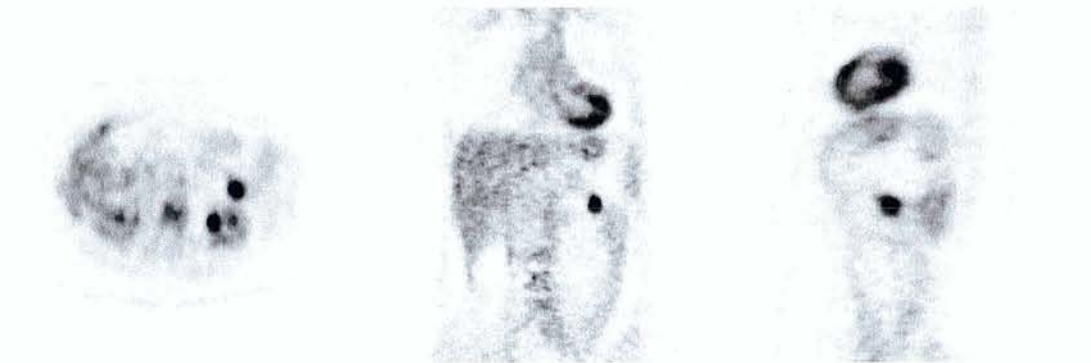
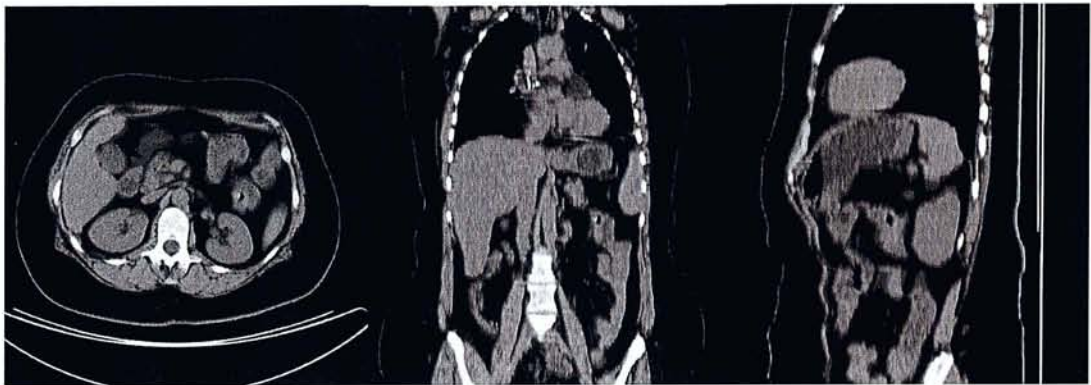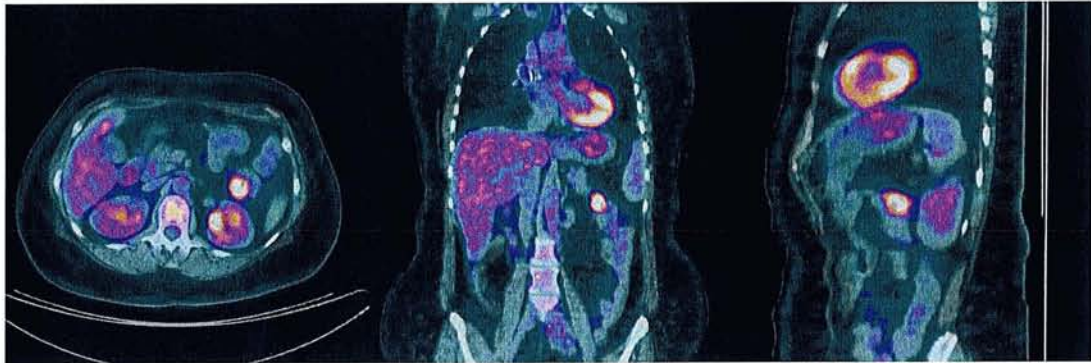


Patient N°98 : Hyperfixation intense de l'angle colique droit découverte chez un patient de 69 ans surveillé pour un cancer de l'oropharynx après traitement par radiothérapie



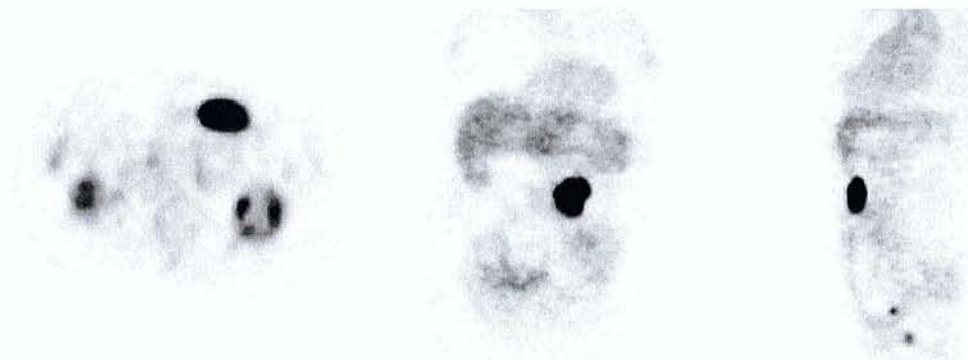
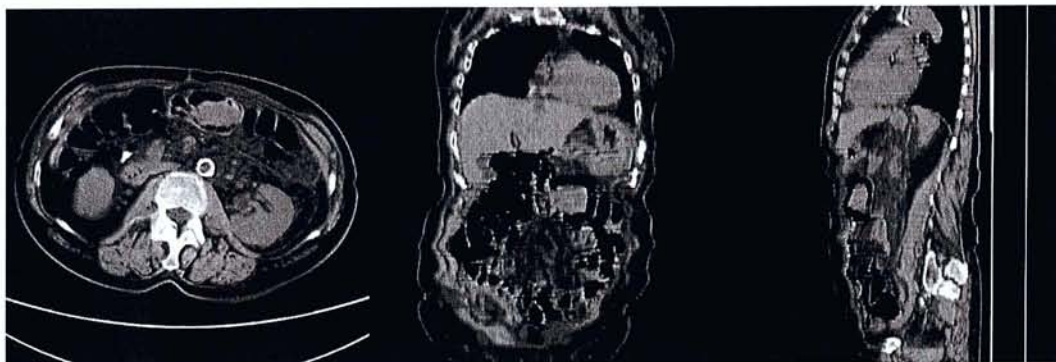
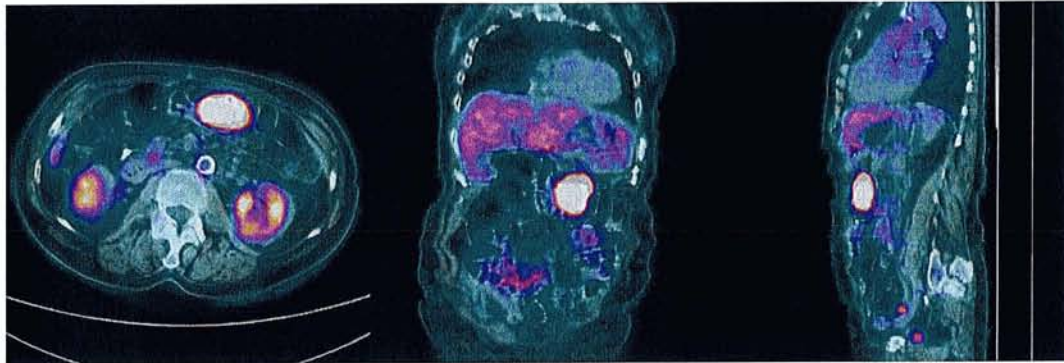
Résultats : Volumineuse masse bourgeonnante non circonferentielle mais obstruant la lumière ; histologie = adénocarcinome lieberkühnien

Patient N°99 : Hyperfixation arrondie homogène avec épaissement pariétal du côlon descendant chez une patiente de 45 ans suivie pour une polyadénomatose familiale



Résultats : Polype adénomateux

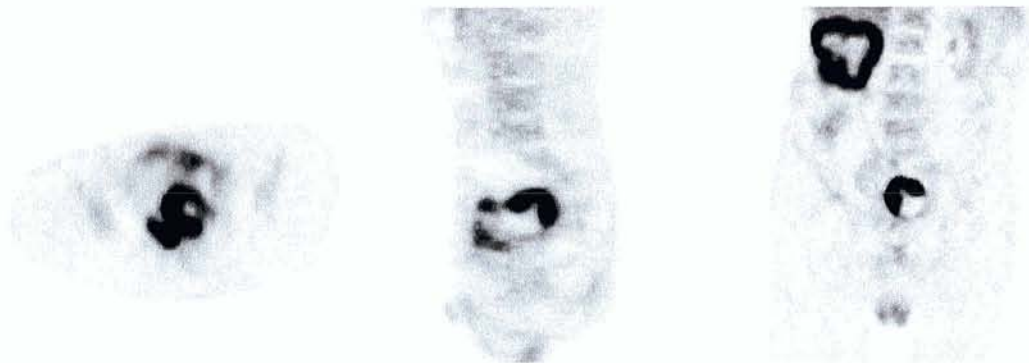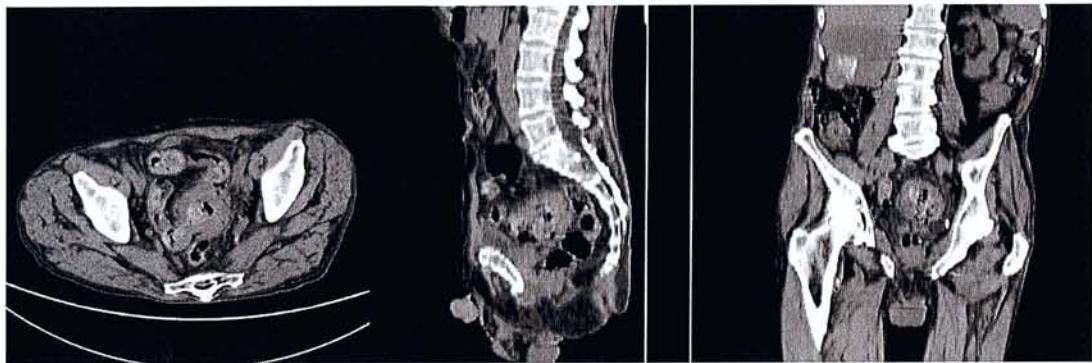
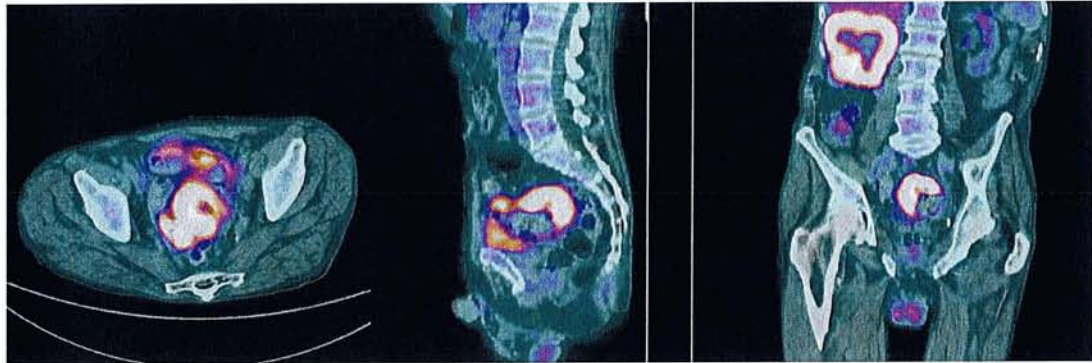
Patient N°100 : Hyperfixation intense avec masse tissulaire intraluminaire du côlon transverse chez une patiente de 69 ans aux antécédants récents de cancer colique



Résultats : Adénome tubulo-villeux avec dysplasie modérée

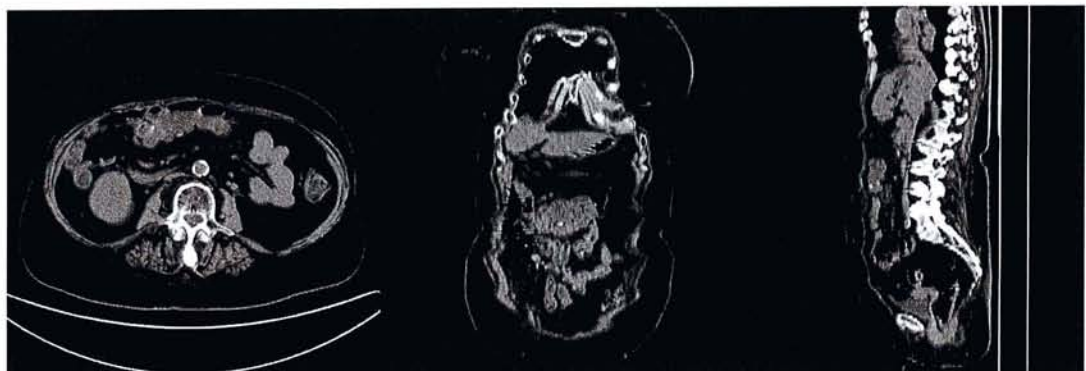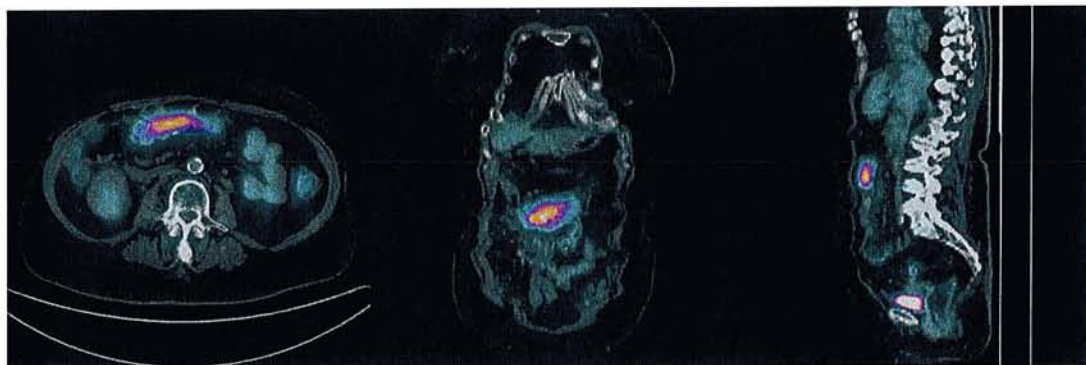


Patient N°101 : Hyperfixation irrégulière du sigmoïde en avril 2004 chez un patient de 76 ans suivi pour un cancer du rein opéré en novembre 2001, présentant une lésion hépatique probablement métastatique



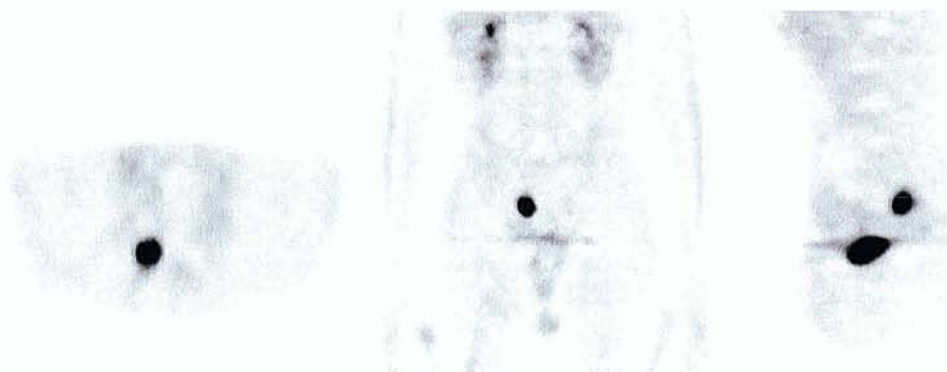
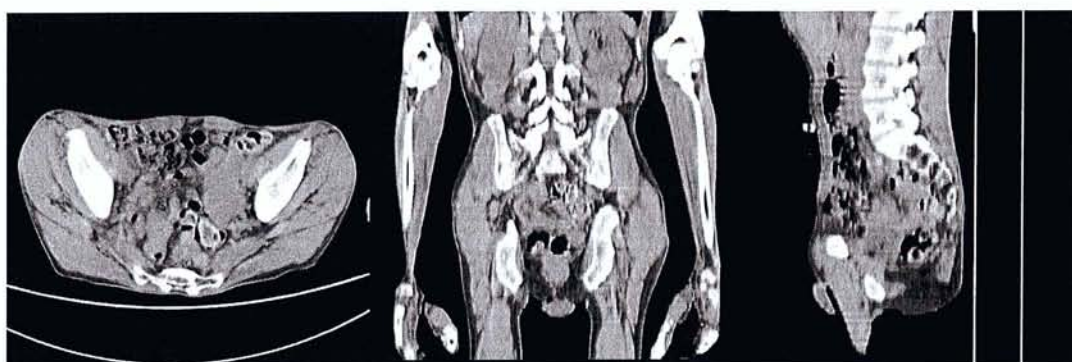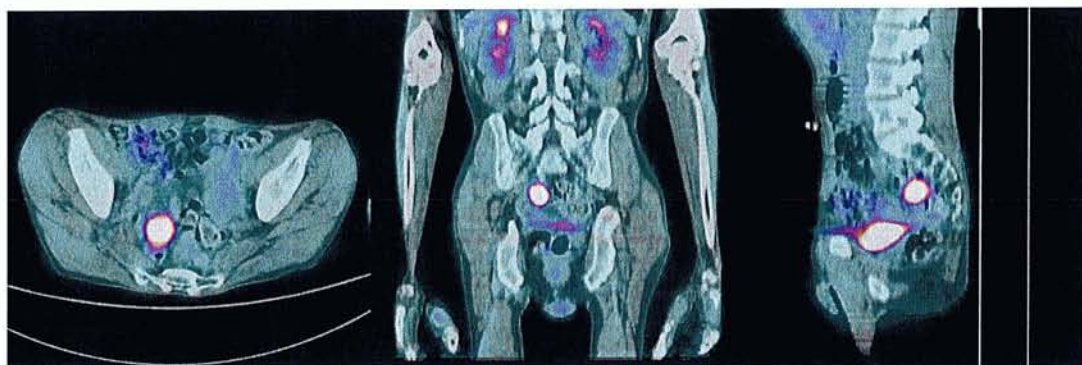
Résultats : Absence de lésion endoscopique

Patient N°102 : Hyperfixation segmentaire modérée du côlon transverse (anastomose) en septembre 2004 dans un contexte d'augmentation du marqueur tumoral ACE chez une patiente de 74 ans aux antécédents de cancer colique opéré en novembre 2003 (hémicolectomie droite)



Résultats : Absence de lésion histologique (notamment pas de phénomènes inflammatoires significatifs)

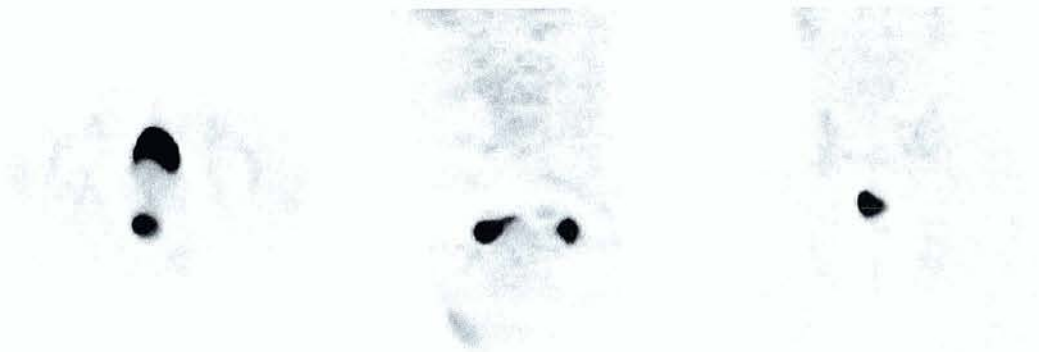
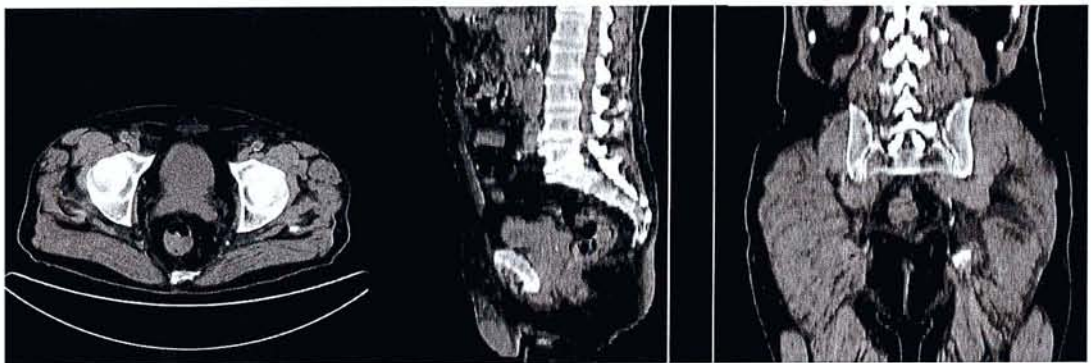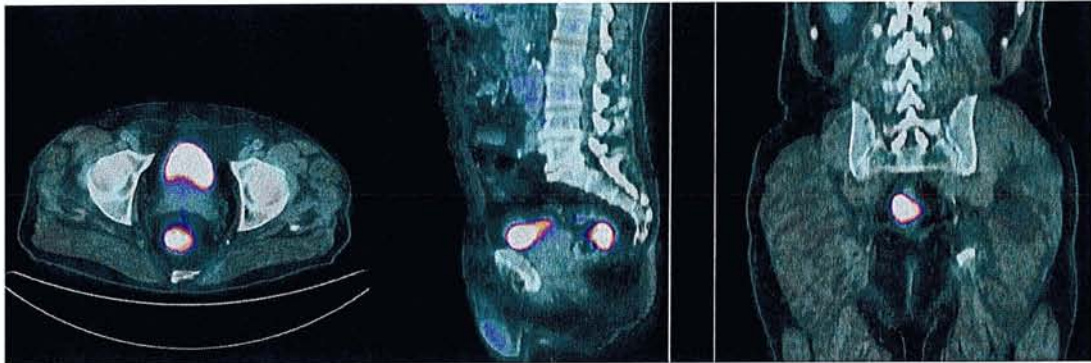
Patient N°106 : Hyperfixation intense nodulaire focale de la charnière recto-sigmoïdienne découverte chez un patient suivi pour un carcinome du sinus piriforme traité par radiochimiothérapie



Résultats : Adénome tubuleux avec dysplasie modérée

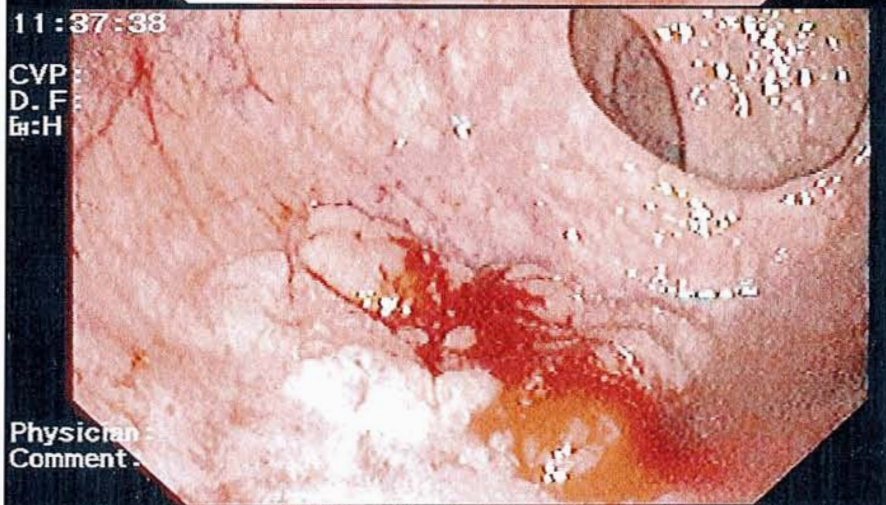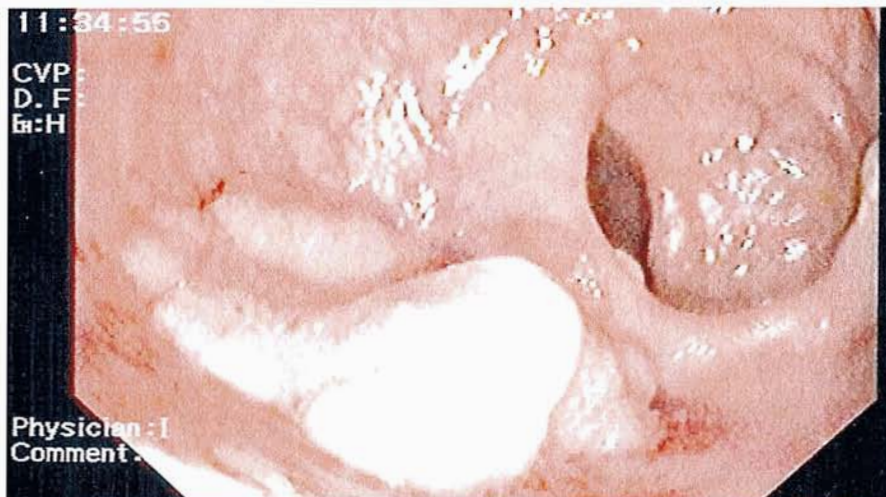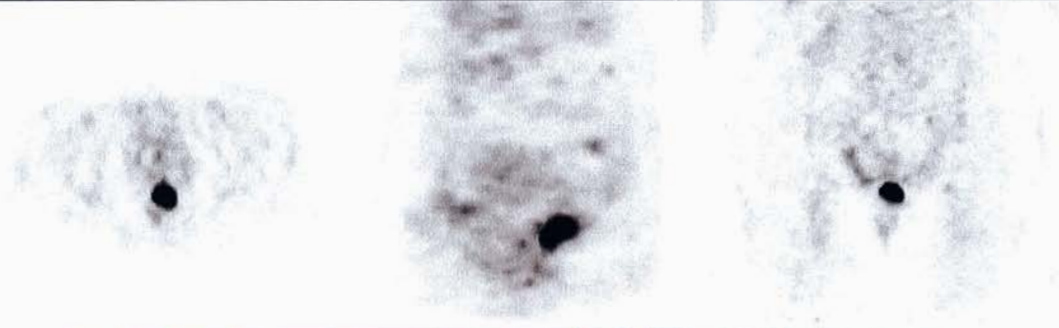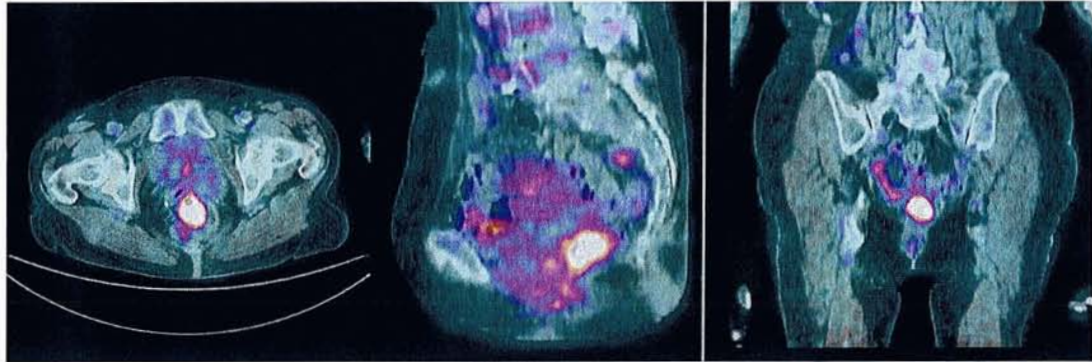


Patient N°109 : Masse hyperfixante de la paroi postérieure rectale



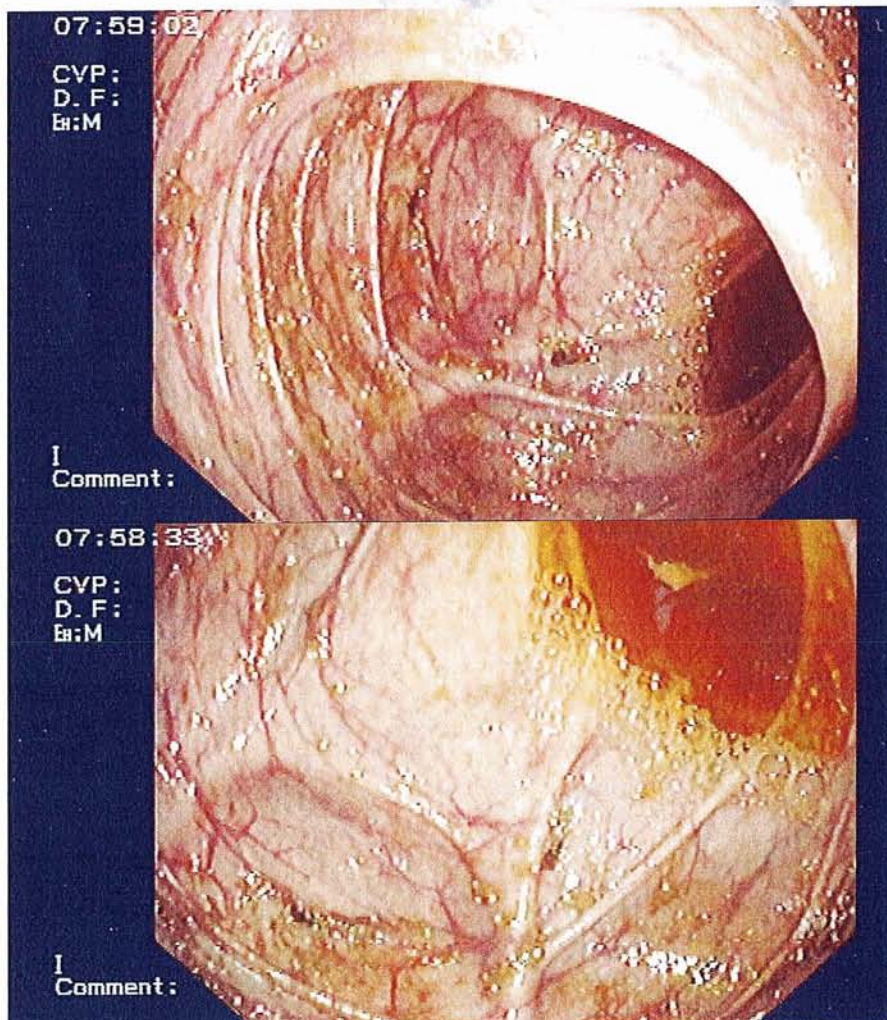
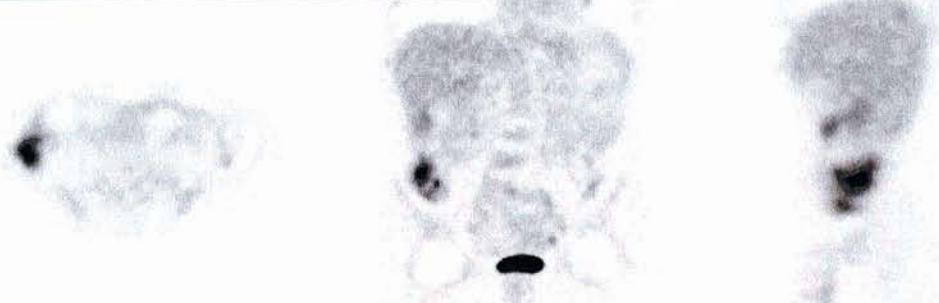
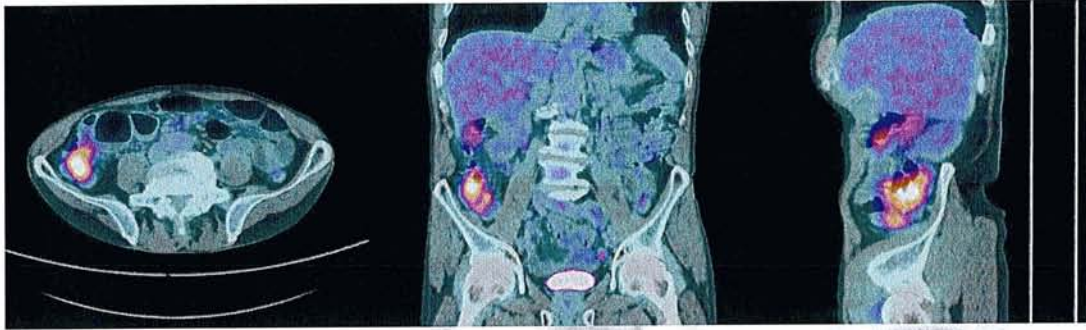
Résultats : Adénome tubulo-villeux avec dysplasie sévère

Patient N°112 (patiente de 75 ans aux antécédents de cancer du rein, caractérisation de nodule pulmonaire) : TEP/TDM : fixation irrégulière et intense du rectum. Endoscopie : lésion plane mesurant entre 4 et 5 cm réséquée. Histologie : adénome tubulo-villeux en dysplasie modérée





Patient N°113 (âgé de 68 ans, recherche de primitif dans un contexte d'adénopathies cervicales) : Hyperfixation modérée, hétérogène et mal limitée du caecum. Endoscopie : strictement normale en particulier au niveau du bas-fond caecal



VU

NANCY, le 13 juin 2008  
Le Président de Thèse

**Professeur G. KARCHER**

NANCY, le 24 septembre 2008  
Le Doyen de la Faculté de Médecine  
Par délégation

**Mme le Professeur M.C. BÉNÉ**

AUTORISE À SOUTENIR ET À IMPRIMER LA THÈSE

NANCY, le 29 septembre 2008

LE PRÉSIDENT DE L'UNIVERSITÉ DE NANCY 1

**Professeur J.P. FINANCE**



## RESUME DE LA THESE

Le but de notre travail était d'identifier les critères d'analyse visuelle et quantitative des hyperfixations colorectales et anales susceptibles de prédire leur origine bénigne ou maligne.

**Matériels et méthodes :** Une base de données de 13400 patients ayant bénéficié d'un TEP/TDM au  $^{18}\text{F}$ -FDG de janvier 2003 à octobre 2007 a été rétrospectivement analysée. 382 patients présentant au moins une hyperfixation colorectale ou anale interprétée comme suspecte de correspondre à une lésion néoplasique ont été inclus. Leur TEP/TDM a été relu en précisant la localisation et la sémiologie ainsi qu'en quantifiant la captation du FDG et le volume fonctionnel des hyperfixations. Les résultats d'imagerie ont été confrontés aux données endoscopiques et anatomopathologiques, disponibles pour 113 patients (soit 131 lésions).

**Résultats :** Les caractéristiques sémiologiques discriminant significativement les patients présentant un néoplasme (lésion précancéreuse ou cancer) de ceux n'en présentant pas étaient le type de fixation (homogène ou hétérogène), la présence ou non d'un épaissement pariétal et celle d'une masse intraluminaire. Une différence significative de SUVmax et de volume fonctionnel a été observée selon la présence ou non de néoplasme.

**Conclusion :** La caractérisation des hyperfixations colorectales en TEP/TDM permet d'appuyer ou de discréditer leur origine néoplasique, de diminuer le taux de faux positifs, donc d'orienter efficacement vers la coloscopie.

**Purpose :** Our aim was to identify the criteria of visual and quantitative analysis of colorectal and anal uptake likely to predict their benign or malignant origin.

**Materials and methods :** The reported database of 13400 patients who underwent whole-body  $^{18}\text{F}$ -FDG PET/CT scans from January 2003 to October 2007 was reviewed. Three hundred and eighty two patients who presented at least one colorectal or anal site of FDG uptake were included. The PET/CT examinations were interpreted with regard to the location and visual characteristics of FDG uptake as well as semiquantitative SUV parameter and volume of FDG uptake. The imaging results were compared with endoscopic and histopathologic data which were available for 113 patients and 131 lesions.

**Results :** Visual features discriminating significantly patients with neoplasm (precancerous lesion or cancer) from patients without were the uptake type (homogeneous or heterogeneous) and the presence or not of wall thickening or intraluminal mass. A significant difference of SUVmax and volume of FDG uptake was found between the cases with neoplasm and the cases without.

**Conclusion :** Colorectal uptake characterization in PET/CT permits to support or to discard its neoplastic origin, to decrease the false positive rate and therefore to adequately identify the patients to be investigated with colonoscopy.

### Titre en anglais :

COLORECTAL AND ANAL  $^{18}\text{F}$ -FDG UPTAKE IN PET/CT: COMPARISON WITH ENDOSCOPIC AND HISTOPATHOLOGIC FINDINGS

**THESE : MEDECINE SPECIALISEE ANNEE 2008**

### Mots clés :

Hyperfixations colorectales et anales ;  $^{18}\text{F}$ -FDG ; TEP/TDM ; endoscopie ; cancer colorectal ; adénome colorectal

### Intitulé et adresse de l'UFR :

Faculté de Médecine de Nancy  
9, avenue de la Forêt de Haye  
54505 VANDOEUVRE LES NANCY Cedex