



**HAL**  
open science

# La reconstruction du pouce traumatique par transfert d'orteil: à propos de 98 cas

Stéphane Barbary

► **To cite this version:**

Stéphane Barbary. La reconstruction du pouce traumatique par transfert d'orteil: à propos de 98 cas. Sciences du Vivant [q-bio]. 2004. hal-01732353

**HAL Id: hal-01732353**

**<https://hal.univ-lorraine.fr/hal-01732353v1>**

Submitted on 14 Mar 2018

**HAL** is a multi-disciplinary open access archive for the deposit and dissemination of scientific research documents, whether they are published or not. The documents may come from teaching and research institutions in France or abroad, or from public or private research centers.

L'archive ouverte pluridisciplinaire **HAL**, est destinée au dépôt et à la diffusion de documents scientifiques de niveau recherche, publiés ou non, émanant des établissements d'enseignement et de recherche français ou étrangers, des laboratoires publics ou privés.



## AVERTISSEMENT

Ce document est le fruit d'un long travail approuvé par le jury de soutenance et mis à disposition de l'ensemble de la communauté universitaire élargie.

Il est soumis à la propriété intellectuelle de l'auteur. Ceci implique une obligation de citation et de référencement lors de l'utilisation de ce document.

D'autre part, toute contrefaçon, plagiat, reproduction illicite encourt une poursuite pénale.

Contact : [ddoc-theses-contact@univ-lorraine.fr](mailto:ddoc-theses-contact@univ-lorraine.fr)

## LIENS

Code de la Propriété Intellectuelle. articles L 122. 4

Code de la Propriété Intellectuelle. articles L 335.2- L 335.10

[http://www.cfcopies.com/V2/leg/leg\\_droi.php](http://www.cfcopies.com/V2/leg/leg_droi.php)

<http://www.culture.gouv.fr/culture/infos-pratiques/droits/protection.htm>

Double . 177 525  
A.

UNIVERSITÉ HENRI POINCARÉ, NANCY 1  
2004

FACULTÉ DE MÉDECINE DE NANCY  
N° 118

---

## THÈSE

pour obtenir le grade de

### DOCTEUR EN MÉDECINE

Présentée et soutenue publiquement  
dans le cadre du troisième cycle de Médecine Spécialisée

par

**Stéphane BARBARY**

le 21 octobre 2004

### **LA RECONSTRUCTION DU POUCE TRAUMATIQUE PAR TRANSFERT D'ORTEIL : A PROPOS DE 98 CAS**

Examineurs de la thèse :

M. G. DAUTEL  
M. F. DAP  
M. R. LEGRE  
M. D. PETRY  
M. J. VIALANEIX

Professeur	Président
Professeur	Juges
Professeur	Juges
Docteur	Juges
Docteur	Juges

UNIVERSITÉ HENRI POINCARÉ, NANCY 1

FACULTÉ DE MÉDECINE DE NANCY

-----  
Président de l'Université : Professeur Jean-Pierre FINANCE

Doyen de la Faculté de Médecine : Professeur Patrick NETTER

Vice-Doyen de la Faculté de Médecine : Professeur Henry COUDANE

Assesseurs

du 1<sup>er</sup> Cycle :

du 2<sup>ème</sup> Cycle :

du 3<sup>ème</sup> Cycle :

de la Vie Facultaire :

Mme le Docteur Chantal KOHLER

Mr le Professeur Jean-Pierre BRONOWICKI

Mr le Professeur Hervé VESPIGNANI

Mr le Professeur Bruno LEHEUP

**DOYENS HONORAIRES**

Professeur Adrien DUPREZ – Professeur Jean-Bernard DUREUX

Professeur Georges GRIGNON – Professeur Jacques ROLAND

**PROFESSEURS HONORAIRES**

Louis PIERQUIN – Etienne LEGAIT – Jean LOCHARD – René HERBEUVAL – Gabriel FAIVRE – Jean-Marie FOLIGUET

Guy RAUBER – Paul SADOUL – Raoul SENAULT – Marcel RIBON

Jacques LACOSTE – Jean BEUREY – Jean SOMMELET – Pierre HARTEMANN – Emile de LAVERGNE

Augusta TREHEUX – Michel MANCIAUX – Paul GUILLEMIN – Pierre PAYSANT

Jean-Claude BURDIN – Claude CHARDOT – Jean-Bernard DUREUX – Jean DUHEILLE – Jean-Pierre GRILLIAT

Pierre LAMY – Jean-Marie GILGENKRANTZ – Simone GILGENKRANTZ

Pierre ALEXANDRE – Robert FRISCH – Michel PIERSON – Jacques ROBERT

Gérard DEBRY – Georges GRIGNON – Pierre TRIDON – Michel WAYOFF – François CHERRIER – Oliéro GUERCI

Gilbert PERCEBOIS – Claude PERRIN – Jean PREVOT – Jean FLOQUET

Alain GAUCHER – Michel LAXENAIRE – Michel BOULANGE – Michel DUC – Claude HURIET – Pierre LANDES

Alain LARCAN – Gérard VAILLANT – Daniel ANTHOINE – Pierre GAUCHER – René-Jean ROYER

Hubert UFFHOLTZ – Jacques LECLERE – Francine NABET – Jacques BORRELLY

Michel RENARD – Jean-Pierre DESCHAMPS – Pierre NABET – Marie-Claire LAXENAIRE – Adrien DUPREZ – Paul VERT

Philippe CANTON – Bernard LEGRAS – Pierre MATHIEU – Jean-Marie POLU – Antoine RASPILLER – Gilbert THIBAUT

Michel WEBER – Gérard FIEVE – Daniel SCHMITT – Colette VIDAILHET

=====  
**PROFESSEURS DES UNIVERSITÉS -  
PRATICIENS HOSPITALIERS**

(Disciplines du Conseil National des Universités)

-----  
**42<sup>ème</sup> Section : MORPHOLOGIE ET MORPHOGENÈSE**

1<sup>ère</sup> sous-section : (*Anatomie*)

Professeur Jacques ROLAND – Professeur Gilles GROSDIDIER

Professeur Pierre LASCOMBES – Professeur Marc BRAUN

2<sup>ème</sup> sous-section : (*Cytologie et histologie*)

Professeur Bernard FOLIGUET

3<sup>ème</sup> sous-section : (*Anatomie et cytologie pathologiques*)

Professeur François PLENAT – Professeur Jean-Michel VIGNAUD – Professeur Eric LABOUYRIE

-----  
**43<sup>ème</sup> Section : BIOPHYSIQUE ET IMAGERIE MÉDICALE**

1<sup>ère</sup> sous-section : (*Biophysique et médecine nucléaire*)

Professeur Alain BERTRAND – Professeur Gilles KARCHER – Professeur Pierre-Yves MARIE

2<sup>ème</sup> sous-section : (*Radiologie et imagerie médicale*)

Professeur Luc PICARD – Professeur Denis REGENT – Professeur Michel CLAUDON

Professeur Serge BRACARD – Professeur Alain BLUM – Professeur Jacques FELBLINGER

Professeur René ANXIONNAT  
-----

**44<sup>ème</sup> Section : BIOCHIMIE, BIOLOGIE CELLULAIRE ET MOLÉCULAIRE, PHYSIOLOGIE ET NUTRITION**

**1<sup>ère</sup> sous-section : (Biochimie et biologie moléculaire)**

Professeur Jean-Pierre NICOLAS

Professeur Jean-Louis GUÉANT – Professeur Jean-Luc OLIVIER

**2<sup>ème</sup> sous-section : (Physiologie)**

Professeur Jean-Pierre CRANCE – Professeur Jean-Pierre MALLIE

Professeur François MARCHAL – Professeur Philippe HAOUZI

**3<sup>ème</sup> sous-section : (Biologie cellulaire)**

Professeur Claude BURLET

**4<sup>ème</sup> sous-section : (Nutrition)**

Professeur Olivier ZIEGLER

-----

**45<sup>ème</sup> Section : MICROBIOLOGIE, MALADIES TRANSMISSIBLES ET HYGIÈNE**

**1<sup>ère</sup> sous-section : (Bactériologie – virologie ; hygiène hospitalière)**

Professeur Alain LE FAOU – Professeur Alain LOZNIEWSKI

**2<sup>ème</sup> sous-section : (Parasitologie et mycologie)**

Professeur Bernard FORTIER

**3<sup>ème</sup> sous-section : (Maladies infectieuses ; maladies tropicales)**

Professeur Thierry MAY – Professeur Christian RABAUD

-----

**46<sup>ème</sup> Section : SANTÉ PUBLIQUE, ENVIRONNEMENT ET SOCIÉTÉ**

**1<sup>ère</sup> sous-section : (Épidémiologie, économie de la santé et prévention)**

Professeur Philippe HARTEMANN – Professeur Serge BRIANÇON

Professeur Francis GUILLEMIN – Professeur Denis ZMIROU

**2<sup>ème</sup> sous-section : (Médecine et santé au travail)**

Professeur Guy PETIET – Professeur Christophe PARIS

**3<sup>ème</sup> sous-section : (Médecine légale et droit de la santé)**

Professeur Henry COUDANE

**4<sup>ème</sup> sous-section : (Biostatistiques, informatique médicale et technologies de communication)**

Professeur François KOHLER – Professeur Éliane ALBUISSON

-----

**47<sup>ème</sup> Section : CANCÉROLOGIE, GÉNÉTIQUE, HÉMATOLOGIE, IMMUNOLOGIE**

**1<sup>ère</sup> sous-section : (Hématologie ; transfusion)**

Professeur Christian JANOT – Professeur Thomas LECOMPTE – Professeur Pierre BORDIGONI

Professeur Pierre LEDERLIN – Professeur Jean-François STOLTZ

**2<sup>ème</sup> sous-section : (Cancérologie ; radiothérapie)**

Professeur François GUILLEMIN – Professeur Thierry CONROY

Professeur Pierre BEY – Professeur Didier PEIFFERT

**3<sup>ème</sup> sous-section : (Immunologie)**

Professeur Gilbert FAURE – Professeur Marie-Christine BENE

**4<sup>ème</sup> sous-section : (Génétique)**

Professeur Philippe JONVEAUX – Professeur Bruno LEHEUP

-----

**48<sup>ème</sup> Section : ANESTHÉSIOLOGIE, RÉANIMATION, MÉDECINE D'URGENCE,  
PHARMACOLOGIE ET THÉRAPEUTIQUE**

**1<sup>ère</sup> sous-section : (Anesthésiologie et réanimation chirurgicale)**

Professeur Claude MEISTELMAN – Professeur Dan LONGROIS - Professeur Hervé BOUAZIZ

Professeur Paul-Michel MERTES

**2<sup>ème</sup> sous-section : (Réanimation médicale)**

Professeur Henri LAMBERT – Professeur Alain GERARD

Professeur Pierre-Edouard BOLLAERT – Professeur Bruno LÉVY

**3<sup>ème</sup> sous-section : (Pharmacologie fondamentale ; pharmacologie clinique)**

Professeur Patrick NETTER – Professeur Pierre GILLET

**4<sup>ème</sup> sous-section : (Thérapeutique)**

Professeur François PAILLE – Professeur Gérard GAY – Professeur Faiez ZANNAD

-----

**49<sup>ème</sup> Section : PATHOLOGIE NERVEUSE ET MUSCULAIRE, PATHOLOGIE MENTALE,  
HANDICAP et RÉÉDUCATION**

1<sup>ère</sup> sous-section : (*Neurologie*)

Professeur Gérard BARROCHE – Professeur Hervé VESPIGNANI

Professeur Xavier DUCROCQ

2<sup>ème</sup> sous-section : (*Neurochirurgie*)

Professeur Jean-Claude MARCHAL – Professeur Jean AUQUE

Professeur Thierry CIVIT

3<sup>ème</sup> sous-section : (*Psychiatrie d'adultes*)

Professeur Jean-Pierre KAHN

4<sup>ème</sup> sous-section : (*Pédopsychiatrie*)

Professeur Daniel SIBERTIN-BLANC

5<sup>ème</sup> sous-section : (*Médecine physique et de réadaptation*)

Professeur Jean-Marie ANDRE

-----

**50<sup>ème</sup> Section : PATHOLOGIE OSTÉO-ARTICULAIRE, DERMATOLOGIE et CHIRURGIE PLASTIQUE**

1<sup>ère</sup> sous-section : (*Rhumatologie*)

Professeur Jacques POUREL – Professeur Isabelle VALCKENAERE

2<sup>ème</sup> sous-section : (*Chirurgie orthopédique et traumatologique*)

Professeur Jean-Pierre DELAGOUTTE – Professeur Daniel MOLE

Professeur Didier MAINARD

3<sup>ème</sup> sous-section : (*Dermato-vénérologie*)

Professeur Jean-Luc SCHMUTZ – Professeur Annick BARBAUD

4<sup>ème</sup> sous-section : (*Chirurgie plastique, reconstructrice et esthétique*)

Professeur François DAP

-----

**51<sup>ème</sup> Section : PATHOLOGIE CARDIORESPIRATOIRE et VASCULAIRE**

1<sup>ère</sup> sous-section : (*Pneumologie*)

Professeur Yves MARTINET - Professeur Jean-François CHABOT

2<sup>ème</sup> sous-section : (*Cardiologie*)

Professeur Etienne ALIOT – Professeur Yves JUILLIERE – Professeur Nicolas SADOUL –

Professeur Christian de CHILLOU

3<sup>ème</sup> sous-section : (*Chirurgie thoracique et cardiovasculaire*)

Professeur Jean-Pierre VILLEMOT

Professeur Jean-Pierre CARTEAUX – Professeur Loïc MACE

4<sup>ème</sup> sous-section : (*Chirurgie vasculaire ; médecine vasculaire*)

-----

**52<sup>ème</sup> Section : MALADIES DES APPAREILS DIGESTIF et URINAIRE**

1<sup>ère</sup> sous-section : (*Gastroentérologie ; hépatologie*)

Professeur Marc-André BIGARD

Professeur Jean-Pierre BRONOWICKI

2<sup>ème</sup> sous-section : (*Chirurgie digestive*)

3<sup>ème</sup> sous-section : (*Néphrologie*)

Professeur Michèle KESSLER – Professeur Dominique HESTIN (Mme) – Professeur Luc FRIMAT

4<sup>ème</sup> sous-section : (*Urologie*)

Professeur Philippe MANGIN – Professeur Jacques HUBERT – Professeur Luc CORMIER

-----

**53<sup>ème</sup> Section : MÉDECINE INTERNE, GÉRIATRIE et CHIRURGIE GÉNÉRALE**

1<sup>ère</sup> sous-section : (*Médecine interne*)

Professeur Francis PENIN – Professeur Denise MONERET-VAUTRIN – Professeur Denis WAHL

Professeur Jean-Dominique DE KORWIN – Professeur Pierre KAMINSKY

Professeur Athanase BENETOS – Professeur Gisèle KANNY – Professeur Abdelouahab BELLOU

2<sup>ème</sup> sous-section : (*Chirurgie générale*)

Professeur Patrick BOISSEL – Professeur Laurent BRESLER

Professeur Laurent BRUNAUD

-----

**54<sup>ème</sup> Section : DÉVELOPPEMENT ET PATHOLOGIE DE L'ENFANT, GYNÉCOLOGIE-OBSTÉTRIQUE,  
ENDOCRINOLOGIE ET REPRODUCTION**

**1<sup>ère</sup> sous-section : (Pédiatrie)**

Professeur Danièle SOMMELET – Professeur Michel VIDAILHET – Professeur Pierre MONIN  
Professeur Jean-Michel HASCOET – Professeur Pascal CHASTAGNER – Professeur François FEILLET

**2<sup>ème</sup> sous-section : (Chirurgie infantile)**

Professeur Michel SCHMITT – Professeur Gilles DAUTEL – Professeur Pierre JOURNEAU

**3<sup>ème</sup> sous-section : (Gynécologie-obstétrique ; gynécologie médicale)**

Professeur Michel SCHWEITZER – Professeur Jean-Louis BOUTROY

Professeur Philippe JUDLIN – Professeur Patricia BARBARINO

**4<sup>ème</sup> sous-section : (Endocrinologie et maladies métaboliques)**

Professeur Georges WERYHA – Professeur Marc KLEIN – Professeur Bruno GUERCI

**5<sup>ème</sup> sous-section : (Biologie et médecine du développement et de la reproduction)**

Professeur Hubert GERARD

-----

**55<sup>ème</sup> Section : PATHOLOGIE DE LA TÊTE ET DU COU**

**1<sup>ère</sup> sous-section : (Oto-rhino-laryngologie)**

Professeur Claude SIMON – Professeur Roger JANKOWSKI

**2<sup>ème</sup> sous-section : (Ophtalmologie)**

Professeur Jean-Luc GEORGE – Professeur Jean-Paul BERROD – Professeur Karine ANGIOI-DUPREZ

**3<sup>ème</sup> sous-section : (Chirurgie maxillo-faciale et stomatologie)**

Professeur Michel STRICKER – Professeur Jean-François CHASSAGNE

=====

**PROFESSEURS DES UNIVERSITÉS**

-----

**64<sup>ème</sup> Section : BIOCHIMIE ET BIOLOGIE MOLÉCULAIRE**

Professeur Daniel BURNEL

=====

**MAÎTRES DE CONFÉRENCES DES UNIVERSITÉS - PRATICIENS HOSPITALIERS**

**42<sup>ème</sup> Section : MORPHOLOGIE ET MORPHOGENÈSE**

**1<sup>ère</sup> sous-section : (Anatomie)**

Docteur Bruno GRIGNON – Docteur Jean-Pascal FYAD

**2<sup>ème</sup> sous-section : (Cytologie et histologie)**

Docteur Edouard BARRAT – Docteur Jean-Claude GUEDENET

Docteur Françoise TOUATI – Docteur Chantal KOHLER

**3<sup>ème</sup> sous-section : (Anatomie et cytologie pathologiques)**

Docteur Yves GRIGNON – Docteur Béatrice MARIE

Docteur Laurent ANTUNES

-----

**43<sup>ème</sup> Section : BIOPHYSIQUE ET IMAGERIE MÉDICALE**

**1<sup>ère</sup> sous-section : (Biophysique et médecine nucléaire)**

Docteur Marie-Hélène LAURENS – Docteur Jean-Claude MAYER

Docteur Pierre THOUVENOT – Docteur Jean-Marie ESCANYE – Docteur Amar NAOUN

-----

**44<sup>ème</sup> Section : BIOCHIMIE, BIOLOGIE CELLULAIRE ET MOLÉCULAIRE, PHYSIOLOGIE ET NUTRITION**

**1<sup>ère</sup> sous-section : (*Biochimie et biologie moléculaire*)**

Docteur Xavier HERBEUVAL – Docteur Jean STRACZEK – Docteur Sophie FREMONT

Docteur Isabelle GASTIN – Docteur Bernard NAMOUR – Docteur Marc MERTEN

**2<sup>ème</sup> sous-section : (*Physiologie*)**

Docteur Gérard ETHEVENOT – Docteur Nicole LEMAU de TALANCE – Docteur Christian BEYAERT

**4<sup>ème</sup> sous-section : (*Nutrition*)**

Docteur Didier QUILLIOT

-----

**45<sup>ème</sup> Section : MICROBIOLOGIE, MALADIES TRANSMISSIBLES ET HYGIÈNE**

**1<sup>ère</sup> sous-section : (*Bactériologie – Virologie ; hygiène hospitalière*)**

Docteur Francine MORY – Docteur Michèle WEBER – Docteur Christine LION

Docteur Michèle DAILLOUX – Docteur Véronique VENARD

**2<sup>ème</sup> sous-section : (*Parasitologie et mycologie*)**

Docteur Marie-France BIAVA – Docteur Nelly CONTET-AUDONNEAU

-----

**46<sup>ème</sup> Section : SANTÉ PUBLIQUE, ENVIRONNEMENT ET SOCIÉTÉ**

**1<sup>ère</sup> sous-section : (*Epidémiologie, économie de la santé et prévention*)**

Docteur François ALLA

**4<sup>ème</sup> sous-section : (*Biostatistiques, informatique médicale et technologies de communication (type biologique)*)**

Docteur Pierre GILLOIS

-----

**47<sup>ème</sup> Section : CANCÉROLOGIE, GÉNÉTIQUE, HÉMATOLOGIE, IMMUNOLOGIE**

**1<sup>ère</sup> sous-section : (*Hématologie ; transfusion*)**

Docteur François SCHOONEMAN

**3<sup>ème</sup> sous-section : (*Immunologie*)**

Docteur Marie-Nathalie SARDA

**4<sup>ème</sup> sous-section : (*Génétique*)**

Docteur Christophe PHILIPPE

-----

**48<sup>ème</sup> Section : ANESTHÉSIOLOGIE, RÉANIMATION, MÉDECINE D'URGENCE,  
PHARMACOLOGIE ET THÉRAPEUTIQUE**

**1<sup>ère</sup> sous-section : (*Anesthésiologie et réanimation chirurgicale*)**

Docteur Jacqueline HELMER – Docteur Gérard AUDIBERT

**3<sup>ème</sup> sous-section : (*Pharmacologie fondamentale ; pharmacologie clinique*)**

Docteur Françoise LAPICQUE – Docteur Marie-José ROYER-MORROT

Docteur Damien LOEUILLE

-----

**54<sup>ème</sup> Section : DÉVELOPPEMENT ET PATHOLOGIE DE L'ENFANT, GYNÉCOLOGIE-OBSTÉTRIQUE,  
ENDOCRINOLOGIE ET REPRODUCTION**

**5<sup>ème</sup> sous-section : (*Biologie et médecine du développement et de la reproduction*)**

Docteur Jean-Louis CORDONNIER

=====

**MAÎTRES DE CONFÉRENCES**

-----

**19<sup>ème</sup> section : SOCIOLOGIE, DÉMOGRAPHIE**

Madame Michèle BAUMANN

-----

**32<sup>ème</sup> section : CHIMIE ORGANIQUE, MINÉRALE, INDUSTRIELLE**

Monsieur Jean-Claude RAFT

-----



**40<sup>ème</sup> section : SCIENCES DU MÉDICAMENT**  
Monsieur Jean-Yves JOUZEAU

**60<sup>ème</sup> section : MÉCANIQUE, GÉNIE MÉCANIQUE ET GÉNIE CIVILE**  
Monsieur Alain DURAND

**64<sup>ème</sup> section : BIOCHIMIE ET BIOLOGIE MOLÉCULAIRE**  
Madame Marie-Odile PERRIN – Mademoiselle Marie-Claire LANHERS

**65<sup>ème</sup> section : BIOLOGIE CELLULAIRE**  
Mademoiselle Françoise DREYFUSS – Monsieur Jean-Louis GELLY – Madame Anne GERARD  
Madame Ketsia HESS – Monsieur Pierre TANKOSIC – Monsieur Hervé MEMBRE

**67<sup>ème</sup> section : BIOLOGIE DES POPULATIONS ET ÉCOLOGIE**  
Madame Nadine MUSSE

**68<sup>ème</sup> section : BIOLOGIE DES ORGANISMES**  
Madame Tao XU-JIANG

**MAÎTRES DE CONFÉRENCES ASSOCIÉS**

**Médecine Générale**

Docteur Alain AUBREGE  
Docteur Francis RAPHAEL

**PROFESSEURS ÉMÉRITES**

Professeur Georges GRIGNON – Professeur Michel PIERSON - Professeur Michel BOULANGE  
Professeur Alain LARCAN - Professeur Michel WAYOFF – Professeur Daniel ANTHOINE  
Professeur Hubert UFFHOLTZ – Professeur Pierre GAUCHER – Professeur Claude CHARDOT  
Professeur Adrien DUPREZ - Professeur Paul VERT – Professeur Jean PREVOT – Professeur Jean-Pierre GRILLIAT  
Professeur Philippe CANTON – Professeur Pierre MATHIEU – Professeur Gilbert THIBAUT  
Professeur Daniel SCHMITT

**DOCTEURS HONORIS CAUSA**

Professeur Norman SHUMWAY (1972)  
*Université de Stanford, Californie (U.S.A)*  
Professeur Paul MICHELSSEN (1979)  
*Université Catholique, Louvain (Belgique)*  
Professeur Charles A. BERRY (1982)  
*Centre de Médecine Préventive, Houston (U.S.A)*  
Professeur Pierre-Marie GALETTI (1982)  
*Brown University, Providence (U.S.A)*  
Professeur Mamish Nisbet MUNRO (1982)  
*Massachusetts Institute of Technology (U.S.A)*  
Professeur Mildred T. STAHLMAN (1982)  
*Vanderbilt University, Nashville (U.S.A)*  
Professeur J. BUNCKE (1989)  
*Université de Californie, San Francisco (U.S.A)*

Professeur Théodore H. SCHIEBLER (1989)  
*Institut d'Anatomie de Würzburg (R.F.A)*  
Professeur Maria DELIVORIA-PAPADOPOULOS (1996)  
*Université de Pennsylvanie (U.S.A)*  
Professeur Mashaki KASHIWARA (1996)  
*Research Institute for Mathematical Sciences de Kyoto (JAPON)*  
Professeur Ralph GRÄSBECK (1996)  
*Université d'Helsinki (FINLANDE)*  
Professeur James STEICHEN (1997)  
*Université d'Indianapolis (U.S.A)*  
Professeur Duong Quang TRUNG (1997)  
*Centre Universitaire de Formation et de Perfectionnement des  
Professionnels de Santé d'Hô Chi Minh-Ville (VIËTNAM)*

**À mon Maître et Président de Thèse,**

Monsieur le Professeur Gilles DAUTEL,

Professeur de CHIRURGIE PLASTIQUE et RECONSTRUCTRICE

Vous nous faites le très grand honneur de présider cette thèse.

La sérénité, l'extrême précision dans votre geste chirurgical nous ont séduit.

L'étendue de vos connaissances, la rigueur et l'esprit méthodique dont vous imprégnez votre service n'entravent pas l'éclectisme dont vous faites preuve à l'égard des nouvelles avancées techniques ou technologiques.

Nous espérons être digne de l'honneur que vous nous faites en nous accueillant au sein de votre équipe.

**À mes juges**

Monsieur le Professeur François DAP,

Professeur de CHIRURGIE PLASTIQUE, RECONSTRUCTRICE  
et ESTHETIQUE,

A l'instar de l'aquarelliste, votre geste est rapide, précis et jamais  
taché de superflu.

La réflexion et la sagesse dans vos indications forcent  
l'admiration.

Nous sommes fiers d'être votre élève.

Recevez notre profond respect.

Monsieur le Professeur Régis LEGRÉ

Professeur de CHIRURGIE PLASTIQUE et RECONSTRUCTRICE

Votre notoriété en chirurgie de la main et en microchirurgie est grande.

Nous avons pu admirer, à travers les livres, la qualité de votre enseignement : simple, pratique en restant exhaustif.

Vous nous faites un grand honneur en vous déplaçant de Marseille pour juger ce travail.

Veillez trouver ici l'expression de ma gratitude.

Monsieur le Docteur Didier PETRY,

DOCTEUR en médecine, médecin chef rééducateur.

Vos connaissances en rééducation et en neurophysiologie périphérique sont immenses et essentielles pour le service.

Votre disponibilité, votre accessibilité, malgré les responsabilités qui vous incombent, sont des qualités rares et précieuses que vous avez su conservées. Vos travaux sur la rééducation sensitive nous ont guidé au cours de la rédaction de cette thèse. C'est un honneur que vous ayez accepté de juger ce travail.

Monsieur le Docteur Joël VIALANEIX,

DOCTEUR en médecine, CHIRUGIEN ORTHOPEDISTE, ancien  
assistant chef de clinique dans le service de Mr le Pr. DAUTEL,

Vous êtes à l'origine de ce sujet de thèse,

Vous nous avez guidé lors de nos premiers transferts d'orteil et  
lors de nombreuses interventions.

La facilité, l'audace et l'opiniâtreté qui émanent dans votre  
pratique microchirurgicale forcent le respect.

« Les paroles s'envolent, les écrits restent », que cette thèse  
témoigne de la patience et de la confiance que vous nous avez  
accordées.

## **A Mes Maîtres d'internat :**

Monsieur le Professeur J. AUQUES  
Monsieur le Professeur T.CIVIT  
Monsieur le Professeur G. GROSDIDIER  
Monsieur le Professeur D. SCHMITT  
Monsieur le Professeur D. MOLÉ  
Monsieur le Professeur H. COUDANE  
Monsieur le Professeur G. DAUTEL  
Monsieur le Professeur F. DAP  
Monsieur le Professeur P. LASCOMBES  
Monsieur le Professeur P. JOURNEAU  
Madame le Docteur C. PINELLI  
Monsieur le Docteur S. LUCAS  
Madame le Docteur J. GIROT  
Monsieur le Docteur MELEY  
Monsieur le Docteur TALBI  
Monsieur le Docteur O. ROCHE

## **À Mes Chefs de Cliniques**

Monsieur le Docteur E. VILLANUEVA  
Monsieur le Docteur F. SIRVEAU  
Monsieur le Docteur J.H. AUBRION  
Monsieur le Docteur H. de la SELLE  
Monsieur le Docteur E. HAZOTTE  
Madame le Docteur M. PEREZ  
Monsieur le Docteur A. VERDIER  
Monsieur le Docteur P. PASQUIER  
Monsieur le Docteur J. VIALANEIX  
Monsieur le Docteur Y. DAUSSE  
Monsieur le Docteur S. FAIVRE  
Monsieur le Docteur P. MÉTAIS

## **A mes collègues internes**

Pour leur soutien, pour leur ouverture sur la France et l'étranger (Lyon, Nice, Besançon, Dijon, Strasbourg, Bordeaux, Lille, Bruxelles), pour les moments de stress aux urgences ou au bloc, pour les engueulades communes du patron, pour leurs conseils, pour les parties de déconnades à l'internat.

Je ne citerai personne car la liste est trop longue. Je vous remercie tous. Les plus proches sont des amis et le savent déjà. Qu'ils trouvent ici un clin d'œil à notre amitié. Puisse-t-elle continuer au-delà des frontières Lorraines.



**À tous les infirmiers, infirmières, et personnel paramédical.** Là encore, la liste est trop longue. Clin d'œil tout de même aux infirmières de la VIGIE de la CTO, de BONSECOURS et de NEUROCHIR, au personnel de nuit et à leur vision plus humaine de la vie.

**À Mme Sabine CAMPANER** pour sa collaboration de tous les jours, lors de la recherche et la convocation des patients, lors de la rédaction de cette Thèse et pour m'avoir supporté jusqu'à la fin de sa conception. Le ciel te le rendra au centuple, Sabine.

**À Mme Colette GABLE** pour sa bonne humeur constante, sa disponibilité, et ses précieux documents sur la rééducation sensitive.

**A tous les kinés de Jeanne d'Arc,** dont fait partie Colette, qui ont participé à la revue des patients. Qu'ils trouvent ici ma profonde gratitude.

**À Mme Marie-Clothilde XAVIER** pour sa collaboration à  
l'étude statistique. Qu'elle trouve ici ma sincère gratitude.

**À mes parents**, pour leur générosité, leurs sacrifices et leur éducation. Trouvez ici toute ma reconnaissance.

**À ma grand-mère** pour son dynamisme, sa joie de vivre et ses chansons paillardes !

**À mes beaux-parents**, pour leur grande générosité. Acceptez toute ma gratitude et mon profond respect.

**À mes frères Emmanuel et Jean-Baptiste**, qui m'ont toujours soutenu.

**À ma femme Cécile**, sans qui je ne serais pas moi.

**À mon fils Jules.**

## SERMENT

"Au moment d'être admis à exercer la médecine, je promets et je jure d'être fidèle aux lois de l'honneur et de la probité. Mon premier souci sera de rétablir, de préserver ou de promouvoir la santé dans tous ses éléments, physiques et mentaux, individuels et sociaux. Je respecterai toutes les personnes, leur autonomie et leur volonté, sans aucune discrimination selon leur état ou leurs convictions. J'interviendrai pour les protéger si elles sont affaiblies, vulnérables ou menacées dans leur intégrité ou leur dignité. Même sous la contrainte, je ne ferai pas usage de mes connaissances contre les lois de l'humanité. J'informerai les patients des décisions envisagées, de leurs raisons et de leurs conséquences. Je ne tromperai jamais leur confiance et n'exploiterai pas le pouvoir hérité des circonstances pour forcer les consciences. Je donnerai mes soins à l'indigent et à quiconque me les demandera. Je ne me laisserai pas influencer par la soif du gain ou la recherche de la gloire.

Admis dans l'intimité des personnes, je tairai les secrets qui me sont confiés. Reçu à l'intérieur des maisons, je respecterai les secrets des foyers et ma conduite ne servira pas à corrompre les mœurs. Je ferai tout pour soulager les souffrances. Je ne prolongerai pas abusivement les agonies. Je ne provoquerai jamais la mort délibérément.

Je préserverai l'indépendance nécessaire à l'accomplissement de ma mission. Je n'entreprendrai rien qui dépasse mes compétences. Je les entretiendrai et les perfectionnerai pour assurer au mieux les services qui me seront demandés.

J'apporterai mon aide à mes confrères ainsi qu'à leurs familles dans l'adversité.

Que les hommes et mes confrères m'accordent leur estime si je suis fidèle à mes promesses ; que je sois déshonoré et méprisé si j'y manque".

# **TABLE DES MATIÈRES**

<b>I. <u>INTRODUCTION</u></b>	p 30
<b>II. <u>ANATOMIE DU PREMIER ESPACE INTER METATARSIEN</u></b>	
<b>A. SYSTEME ARTERIEL</b>	p 32
1. L'artère pédieuse	
2. La première artère intermétatarsienne dorsale	
3. La première artère intermétatarsienne plantaire	
4. Variétés anatomiques du système artériel	p 35
a) Classifications de Gilbert	p 35
b) Classification de May	p 37
c) Classification d'upton	p 37
d) Classification de Leung	p 39
e) Classification de gu et wang	p 39
5. Implications cliniques	p 40
<b>B. SYSTEME VEINEUX</b>	p 43
<b>C. INNERVATION</b>	p 43
<b>III. <u>CLASSIFICATION ET NIVEAU D'AMPUTATION</u></b>	p 45
<b>IV. <u>HISTORIQUE DES RECONSTRUCTIONS DU POUCE</u></b>	p 48
<b>A. PHALANGISATION DES METACARPIENS</b>	p 48
<b>B. RECONSTRUCTION OSTEOPLASTIQUE</b>	p 48
1. Forme primitive de NICOLADONI	p 48
2. Lambeau composite ostéo cutané	p 50
a) Lambeau inguinal composite	p 50
b) Lambeau chinois composite (FOUCHER)	p 53

c) Lambeau interosseux postérieur composite (MASQUELET – ZANCOLLI )	p 55
d) Lambeau interosseux antérieur composite ( HU )	p 56
3. Lambeau du dos du pied	
<b>C. RESENSIBILISATION PAR LAMBEAU EN ILOT DE LITTLER</b>	P 59
<b>D. POLLICISATION</b>	p 60
1. Historique	p 60
2. Technique	p 63
a) Pollicisation de l'index	p 63
b) Pollicisation de l'annulaire	p 66
3. Indications	p 68
4. Pollicisation d'un doigt mutilé	p 69
<b>E. ALLONGEMENT SELON MATEV</b>	p 72
<b><u>V. RECONSTRUCTION DU POUCE PAR TRANSFERT D'ORTEIL</u></b>	p 81
<b>A. TOTAL DE PREMIER ORTEIL</b>	p 81
1. Historique	p 81
2. Version originale	P 83
a) Technique chirurgicale	P 83
b) Indications	P 89
c) Avantages inconvénients	P 90

3. Trimmed toe	P 91
<b>B. PARTIEL DE PREMIER ORTEIL</b>	P 93
1. TRANSFERT PULPAIRE	P 93
a) Technique chirurgicale	P 94
b) Indications	p 96
c) Avantages et inconvénients	p 98
2. « SUR MESURE » DE FOUCHER	P 102
a) Technique chirurgicale	p 102
b) Indications	p 105
c) Avantages et inconvénients	p 106
3. « WRAP-AROUND » DE MORRISON	P 112
a) Technique chirurgicale	p 113
b) Indications	p 119
c) Avantages et inconvénients	p 120
4. COMPLEXE UNGUEAL	P 121
a) Greffe libre non vascularisée	p 123
b) Transfert libre vascularisé	p 124
c) Techniques chirurgicales	p 124
5. ALLONGEMENT BIPOLAIRE » (FOUCHER)	P 132
a) Technique chirurgicale	p 133
b) Avantages et inconvénients	p 133
c) Indications et résultats	p 133



<b>6. TWISTED TWO TOES (FOUCHER)</b>	P 135
a) <b>Technique chirurgicale</b>	p 135
b) <b>Avantages et inconvénients</b>	p 142
c) <b>Littérature</b>	p 144
<b>C. TOTAL DE DEUXIEME ORTEIL</b>	p 145
a) <b>Historique</b>	p 145
b) <b>Technique chirurgicale</b>	p 147
c) <b>Indications</b>	p 152
d) <b>Avantages inconvénients</b>	
<b>VI. <u>VARIETES TECHNIQUES DES ANASTOMOSES VASCULAIRES</u></b>	p 160
<b>A. PEDICULES LONGS</b>	p 160
1. <b>Dans la tabatière anatomique</b>	p 160
a) <b>Termino terminale avec l'artère radiale</b>	
b) <b>Termino terminale avec l'artère pollicis princeps</b>	
c) <b>Termino latérale sur l'artère radiale</b>	p 160
d) <b>Double anastomose termino terminale en »T «</b>	p 160
e) <b>Avec ou sans pontage veineux</b>	p 162
f) <b>Avec ou sans tunnellisation des pédicules</b>	p 162
g) <b>Pédicules longs extériorisés</b>	p 164
<b>B. PEDICULES COURTS</b>	P 165
1. <b>Anastomose artérielle unique</b>	p 165
2. <b>Anastomoses artérielles multiples</b>	p 167
<b>C. ARTERIALISATION D'UNE VEINE</b>	P 168
1. <b>En solution de sauvetage</b>	

2. De première intention

**VII. COMPLICATIONS VASCULAIRES DU TRANSFERT D'ORTEIL** P 170

**A. La thrombose** p 170

1. Artérielle

2. Veineuse

**B. Le vasospasme** p 172

1. Facteurs vaso spastiques p 173

2. Facteurs vasodilatateurs p 174

3. Traitement p 174

**C. L'effet Kinking.** p 175

**VIII. SEQUELLES ET RECONSTRUCTION DU SITE DONNEUR** P 177

**A. Séquelles** p 177

1. Deuxième orteil p 184

2. Premier orteil complet

3. Premier orteil partiel

**B. Reconstruction** p 184

1. Deuxième orteil p 184

2. Premier orteil complet p 184

3. Premier orteil partiel p 184

a) Greffe de peau mince

b) Cross-toe p 185

c) Lambeau pulpaire « V-Y » p 187

d) Lambeau pédiculé tibial antérieur p 187

e) Lambeaux libres

1. *De tabatière anatomique* p 190
2. *Fascio cutané péronier* p 191
3. *anté brachial externe* p 193
4. *Veineux artérialisé* p 194

## **IX. LA REEDUCATION SENSITIVE** P 196

### ***A. Première période : le traitement de l'hyperesthésie***

p 196

### ***B. Deuxième période : la récupération sensitive***

p 199

### ***C. Troisième période La récupération des gnosies***

p 202

### ***D. Rééducation sensitive et transfert d'orteil : Analyse de la littérature*** p 203

1. **Importance de la rééducation post opératoire**
2. **Plastie corticale et adaptation au néo pouce**
3. **Facteurs influençant la récupération sensitive** p 204
4. **Résultats de la littérature et de notre série**

## **X. LES PROTHESES DE POUCE** P 208

## **XI. VERS L' ALLO TRANSPLANTATION DE POUCE ?** P 211

## **XII. PRESENTATION DE LA SERIE DU SERVICE**

	p 215
<b>A. MATERIEL ET METHODE</b>	p 215
1. Les patients	p 215
2. Facteurs étiologiques	p 216
3. Le niveau d'amputation	p 218
4. Les différents types de transferts	P 219
5. Type d'anastomoses vasculaires	P 221
6. Types d'anastomoses nerveuses	P 222
7. Fiche de révision (65 transferts revus)	P 221
8. Bilan 400 points (47 patients)	P 225
<b>B. RESULTATS</b>	
1. Résultats globaux	P 232
a. Type de vascularisation artérielle du premier espace intermétatarsien	
b. Résultats immédiats	P 233
1. <i>Echecs</i>	
2. <i>Spasmes</i>	
3. <i>Reprises</i>	
2. Resultats au niveau du site receveur	P 234
a. Résultats sensitifs	p 234
b. Sensibilité au froid	p 236
c. Résultats sur la mobilité	p 236
d. Résultats sur la force	p 239

<b>e. Résultats Esthétiques</b>	p 244
<b>1. Ongle</b>	
<b>2. Circonférence pulpaire</b>	
<b>f. <u>Satisfaction du patient et site receveur</u></b>	
	p 245

### **3. Résultats au niveau du site donneur**

	P 248
<b>a. Délai de Cicatrisation</b>	p 248
<b>b. Infection, Régularisation, Cicatrices rétractiles, Hallux Valgus.</b>	p 249
<b>c. Fonctionnel</b>	p 251
<b>1. Chaussage</b>	p 251
<b>2. Marche, course, activité sportive et influence professionnelle</b>	p 252
<b>3. Douleur, Froid et hyper appui</b>	
	p 254
<b>4. Satisfaction du patient et site donneur.</b>	P 256

### **4. Résultats économiques**

<b>a. Pourcentage de Reprise et Durée d'arrêt de travail</b>	p 258
<b>b. Reprise du travail et accident de travail</b>	
	p260

<b>XIII. <u>DISCUSSION</u></b>	p 263
<b>XIV. <u>CONCLUSION</u></b>	p274
<b>XV. <u>BIBLIOGRAPHIE</u></b>	p277

## **INTRODUCTION**

## I. INTRODUCTION

Jules César amputait, selon la légende, les pouces de ces prisonniers vaincus pour les neutraliser. C'est dire l'importance de ce doigt, le seul opposable, dans la fonction de la main.

La reconstruction du pouce a déjà fait l'objet de nombreux travaux et il est difficile d'écrire après des maîtres comme J.W.Littler, J.Michon, R.Tubiana, Verdan et G.Foucher.

Selon ce dernier auteur « La microchirurgie n'a pas été, pour le pouce, une révolution mais une évolution. » car « il reste d'excellentes indications aux reconstructions dites conventionnelle » comme la pollicisation, l'allongement par distraction, la reconstruction ostéoplastique que nous allons aborder successivement.

Le transfert libre d'orteil, a enrichi l'arsenal thérapeutique mais cette intervention mérite-elle les louanges qu'on lui accorde ?

Nous avons tenté, dans cette thèse, d'en faire le bilan. Après analyse de 98 dossiers de transfert d'orteil nous avons, au-delà du « taux de survie » et des complications immédiates, évalué la récupération sensitive, fonctionnelle et professionnelle en revoyant cliniquement 65 patients avec un recul moyen de plus de 7 ans. Les caractéristiques du « bon pouce » (indolence, sensibilité, mobilité, force, esthétisme) et les séquelles du site donneur sont passées en revue en séparant cinq groupes de transfert : pulpaire, complexe unguéal, « sur-mesure », « wrap-around », et deuxième orteil.



**ANATOMIE DU PREMIER ESPACE  
INTERMETATARSIEN**

## **II. ANATOMIE DU PREMIER ESPACE INTERMETATARIEN :**

### **A. SYSTEME ARTERIEL :**

#### **1. L'artère pédieuse :**

Elle prolonge l'artère tibiale antérieure. Elle chemine en dehors du tendon long extenseur, en passant sous le court extenseur de l'hallux. Elle plonge en direction plantaire à la base du premier espace intermétatarsien en donnant la première artère intermétatarsienne dorsale (AIMD1) puis plus profondément la première artère intermétatarsienne plantaire (AIMP1). A partir de ce niveau, on observe un grand nombre de variations anatomiques.

#### **2. La première artère intermétatarsienne dorsale (AIMD1):**

Elle chemine dans le premier espace intermétatarsien à une profondeur variable. Elle est accompagnée par la branche terminale sensitive du nerf fibulaire profond. Elle donne des branches musculaires et cutanées. A sa partie distale, naissent des branches articulaires pour les articulations métatarso-phalangiennes des premier et deuxième rayons.

Elle passe au dessus du ligament intermétatarsien et s'anastomose constamment, selon MAY(165; 167), avec l'artère intermétatarsienne plantaire (AIMP1). Elle se termine ensuite en fourche, donnant une collatérale pour le premier et le deuxième orteil.

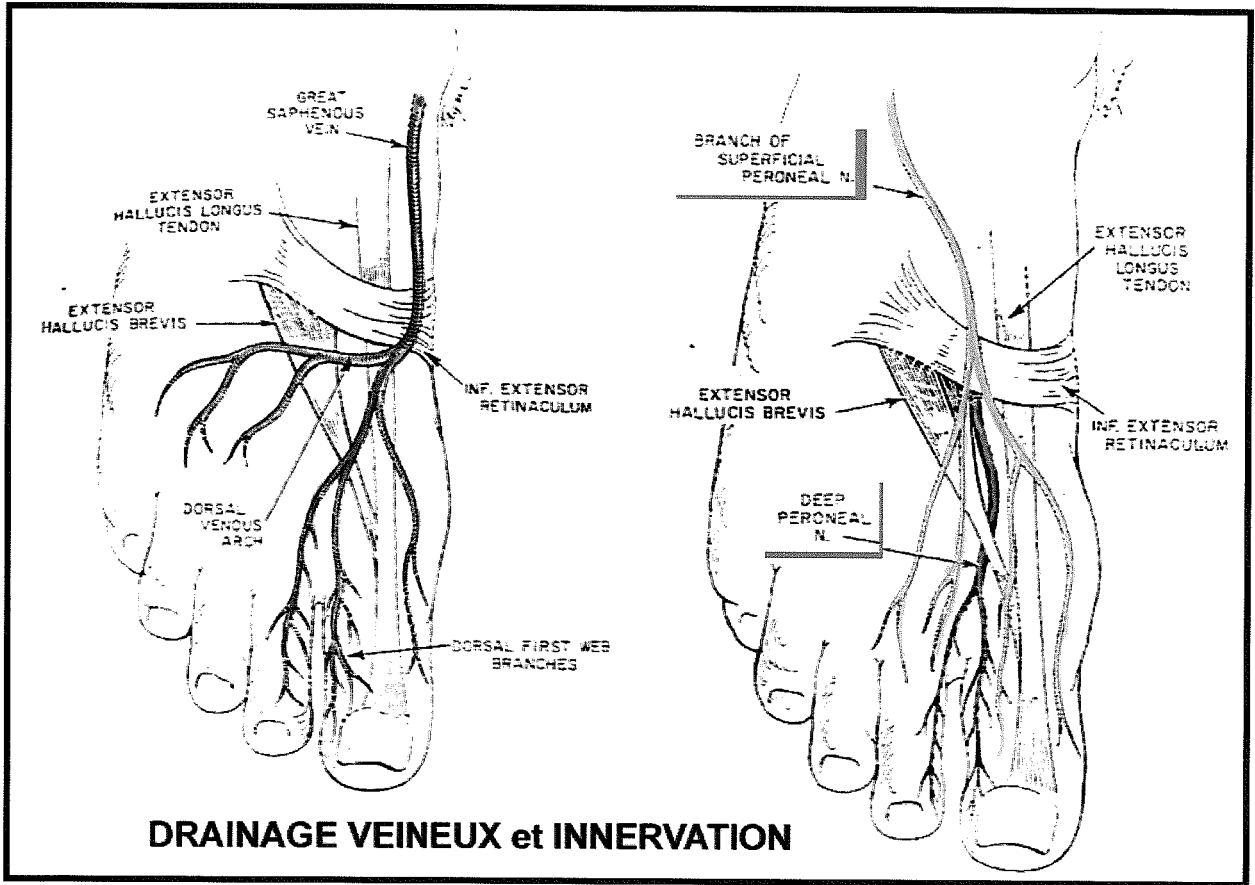


Figure 1

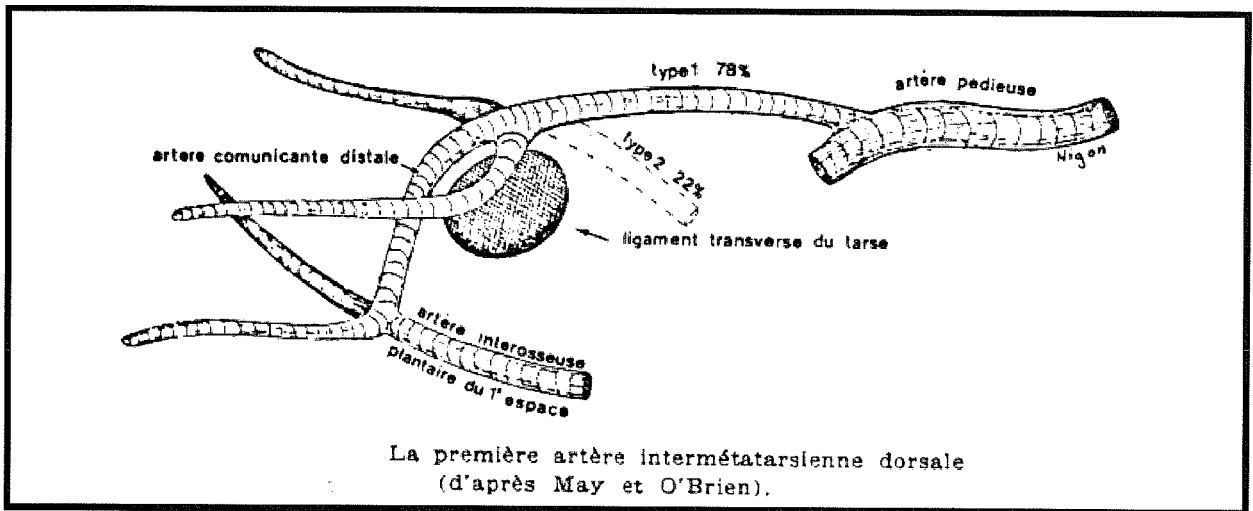


Figure 2

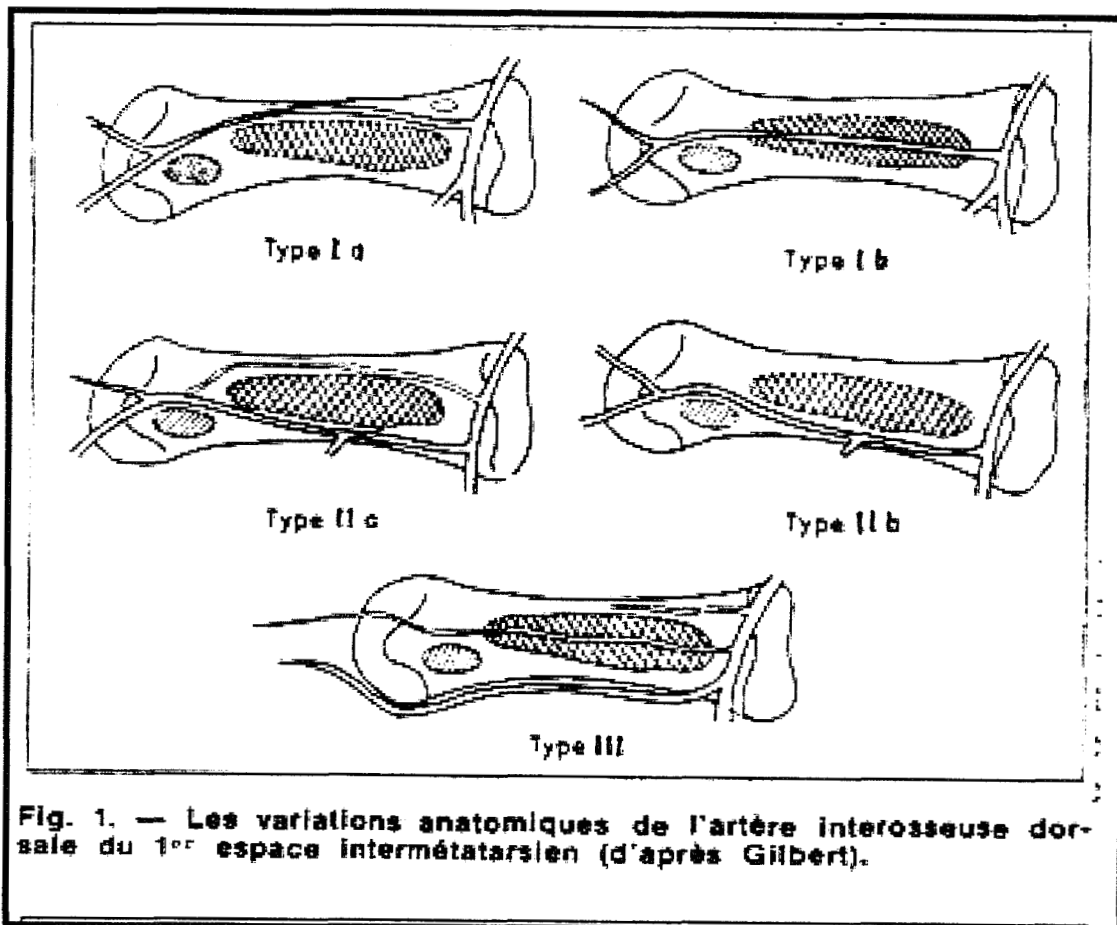


Figure 3 Classification de Gilbert.

### **3. La première artère intermétatarsienne plantaire (AIMP1):**

Elle naît de l'arcade plantaire juste au niveau de la base du deuxième métatarsien. Elle se dirige en avant et en dedans, entretient des rapports très étroits avec le sésamoïde médial. La dissection à ce niveau est souvent difficile. Elle passe sous le ligament intermétatarsien, s'anastomose avec l'AIMD1 et se termine en fourche en donnant une collatérale pour le premier et le deuxième orteil.

### **4. Variations anatomiques du système artériel :**

Schématiquement, il faut imaginer toutes les possibilités en terme :

2. de profondeur de l'artère intermétatarsienne dorsale (AIMD1).
3. de dominance entre les systèmes dorsal et plantaire.

Plusieurs classifications sont proposées :

#### **a. Classification de GILBERT (95)(cf. fig):**

Il différencie trois types en fonction de la profondeur de l'artère intermétatarsienne dorsale (AIMD1) :

- **Type I : (66% des cas).** L'artère chemine superficiellement dans le premier espace

\**Type Ia* : en passant au dessus du premier interosseux dorsal.

\**Type Ib* : en passant à l'intérieur du muscle interosseux dorsal.

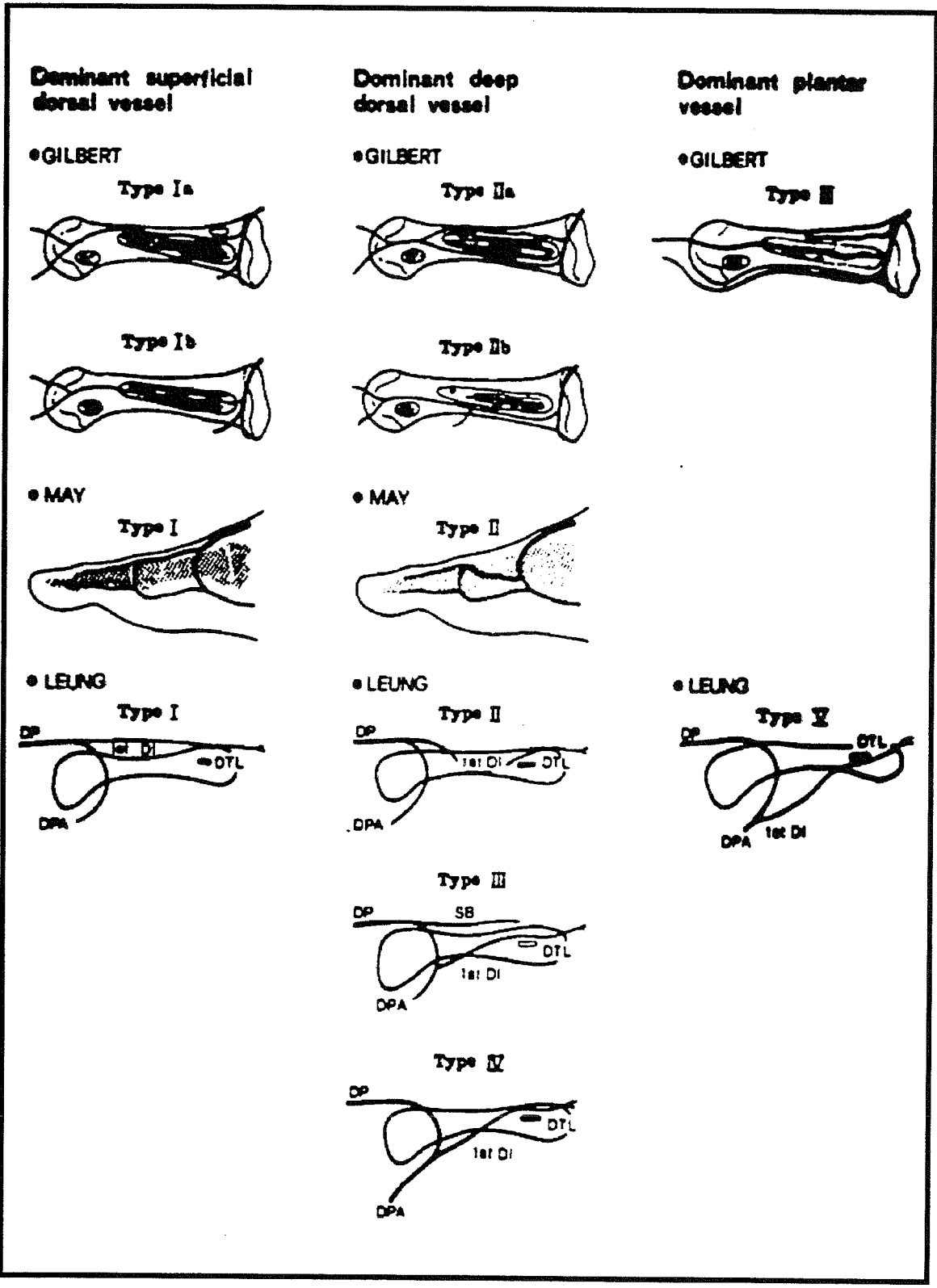


Figure 4

- **Type II** : (22% des cas) L'artère chemine sous le muscle interosseux dorsal profondément dans le premier espace puis redevient superficielle à la partie distale de l'espace en passant au dessus du ligament intermétatarsien.

\**Type IIIa* : avant de plonger à la base du premier espace, l'artère pédieuse donne une petite branche superficielle qui cours au dessus du muscle interosseux avant de s'anastomoser avec la première artère dorsale à la partie antérieure de l'espace.

\**Type IIIb* : même disposition mais sans branche superficielle.

- **Type III** : (12% des cas) : L'artère métatarsienne dorsale est grêle, superficielle ou située dans le muscle interosseux dorsal, mais ne constitue qu'un réseau de suppléance pour les orteils car elle n'atteint pas la première commissure. Le réseau plantaire est prédominant.

#### **b. Classification de MAY (101; 165) (cf. fig):**

Il décrit deux types de variations portant sur l'artère intermétatarsienne dorsale (AMD1) en séparant :

4. le type 1 = superficielle (78%)
5. le type 2 = profond, intramusculaire (22%)

Il trouve une communicante entre l'AIMD1 et l'AIMP1 dans 100% des cas soumise elle aussi à des variations anatomiques (Fig.).

#### **c) Classification d'UPTON (221) (cf fig) :**

Sur des données cliniques et angiographiques de 57 pieds, il classe le réseau artériel en 4 type :

- Type A : (47%) AIMD large avec une taille égale plantaire et dorsale.
- Type B : (30%) AIMD plus petite, intramusculaire, AIMP plus large.
- Type C : (14%) AIMD profonde intramusculaire, AIMP plus large et dominante.

- Type D : (9%) AIMD absente AIMP unique.

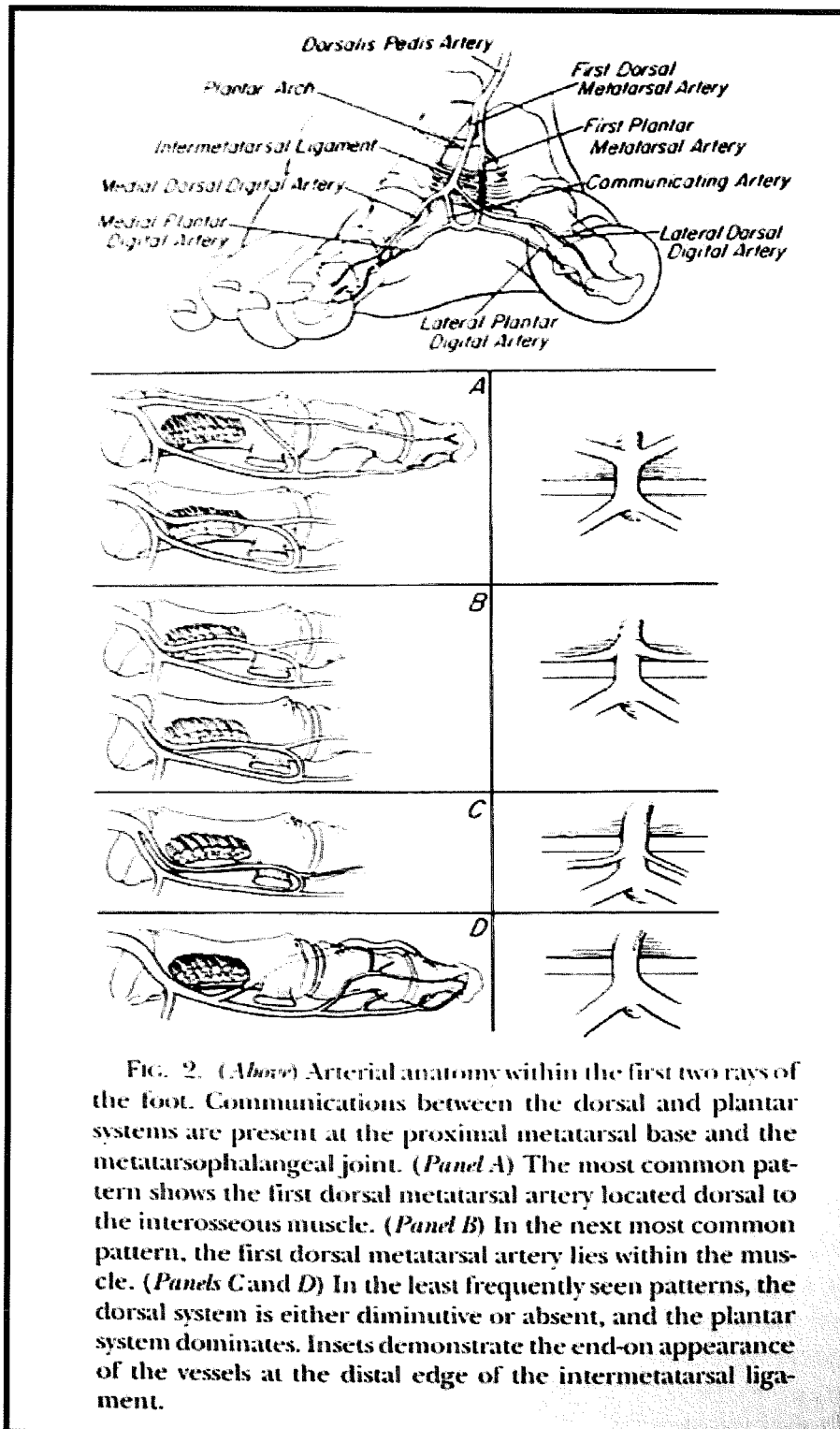


Figure 5



#### **d) Classification de LEUNG (153) (fig. ) :**

A partir de 70 dissections, il décrit 7 types de distribution artérielle :

- **Type I : (28,6%)** Artère métatarsienne dorsale superficielle.
- **Type II : (25,7%)** Artère métatarsienne dorsale intramusculaire.
- **Type III : (20%)** Artère métatarsienne dorsale profonde mais redevenant superficielle en fin de trajet.
- **Type IV : (7%)** Artère métatarsienne dorsale en situation profonde, accompagnée par une petite branche superficielle n'allant pas jusqu'au bout de l'espace.
- **Type V : (11,4%)** Artère métatarsienne plantaire isolée.
- **Type VI : (1,4%)** Absence des deux artères du premier espace.
  
- **Type VII : (5,7%)** Absence d'artère pédieuse et de ses branches pour le premier espace. Dans ce cas, le rameau perforant de l'artère fibulaire se prolonge dans le deuxième espace pour former l'arcade plantaire profonde.

#### **e) Classification de GU et WANG (105) :**

Sur 304 dissections de deuxième orteil, les auteurs classent le réseau artériel selon :

\* Sa **profondeur** en :

- Superficiel (18%)
- Intramusculaire (54%)
- Inframusculaire (18%)
- Absent (5%)

\* Son **diamètre** :

- Large (16%)
- Medium (64%)
- Small (20%)

\* Son type de **ramification** :

- Ramifiée (88%)
- Tronc unique (4%)
- Fine branche de division (8%)

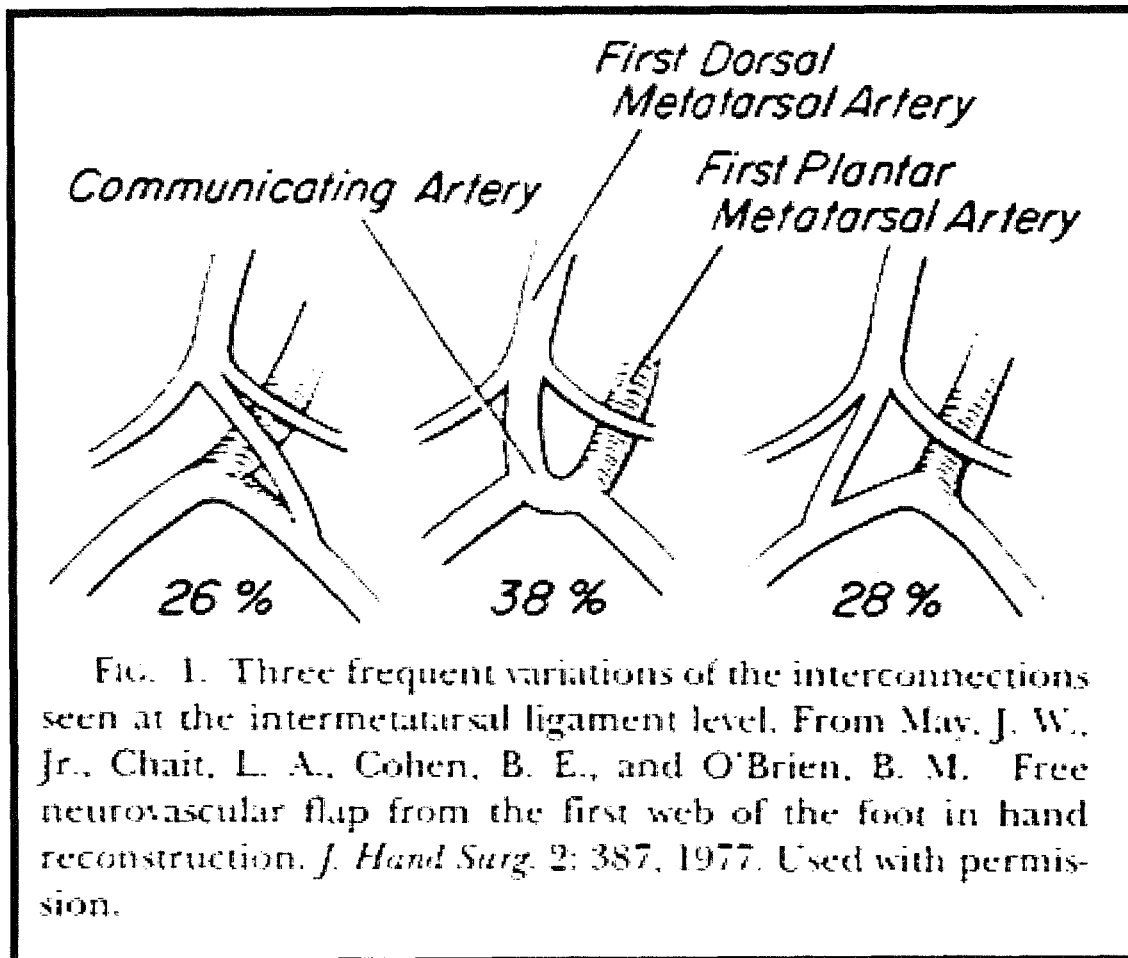


Figure 6

### **5. Implications cliniques :**

L'identification précoce de la première artère intermétatarsienne dorsale (AIMD1) réduit notablement le temps de dissection et augmente le pourcentage de réussite selon WEI (237).

Une fois le type de vascularisation identifié au niveau du ligament intermétatarsien, le chirurgien décide de baser son transfert sur le réseau dorsal, plantaire ou les deux (221). La plupart des transferts s'effectue sur le réseau dorsal bien que le réseau plantaire, d'après UPTON (221), après analyse angiographique de 98 pieds, semble supérieur en taille et en débit.

Lorsque un pédicule très long est nécessaire pour effectuer les anastomoses sur la main et que le réseau plantaire est dominant, il est préférable de stopper la dissection au niveau de l'articulation métatarsophalangienne et d'interposer une greffe veineuse (35).

Lorsque le pédicule nécessaire est entre 3 et 6 cm, le ligament intermétatarsien est sectionné et la dissection est poursuivie en rétrograde dans le muscle interosseux (237).

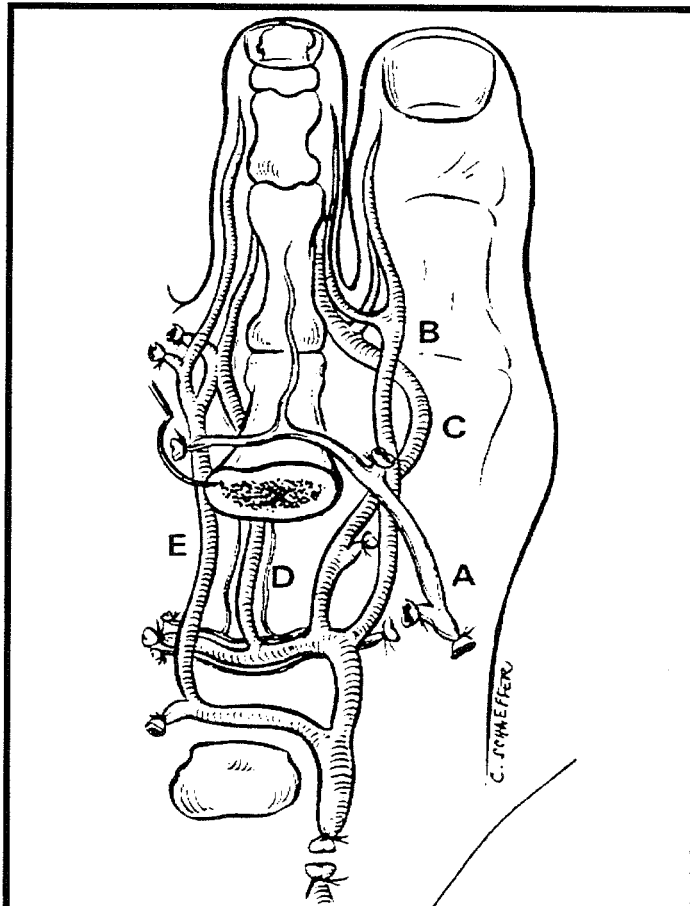


Figure 1. Diagram illustrating anatomic situation of vessels available for transfer. A—greater saphenous vein; B—first dorsal metatarsal artery; C—first plantar metatarsal artery; D—second plantar metatarsal artery; E—second dorsal metatarsal artery.

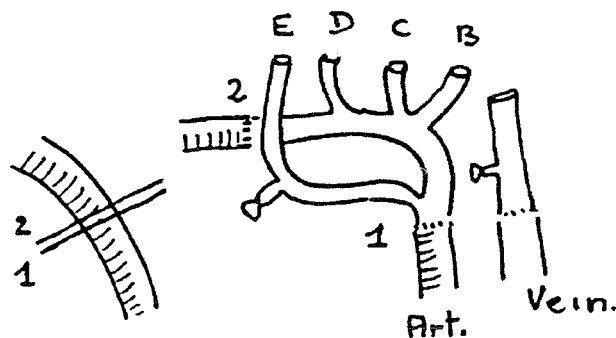


Figure 2. Illustration of an intercalated arterial graft of the radial artery. Identification of B to E same as in Figure 1. 1—recipient vessel proximally; 2—recipient vessel distally.

Anatomie Vasculaire du premier et deuxième espace intermétatarsien.  
(FOUCHER, G. ; J. Rec. MicroSurg. 1988, p185).

## **B. SYSTEME VEINEUX :**

Les veines dorsales et plantaires de l'orteil s'anastomosent au niveau de la commissure et se drainent dans un réseau superficiel et un réseau profond.

Le réseau superficiel, par l'intermédiaire de l'arcade veineuse, se draine dans la grande veine saphène.

Le réseau profond est constitué par les veines commitantes de l'artère intermétatarsienne dorsale.

LEUNG (153) retrouve trois types (Fig) :

- Type 1 : Arcade veineuse dorsale bien développée et harmonieuse. Drainage équivalent entre grande et petite veine saphène.
- Type 2 : Arcade dorsale développée aux dépens du versant latéral. Drainage prédominant vers la grande saphène.
- Type 3 : même disposition que le type 2 mais avec un troisième drainage situé en plein milieu du pied.

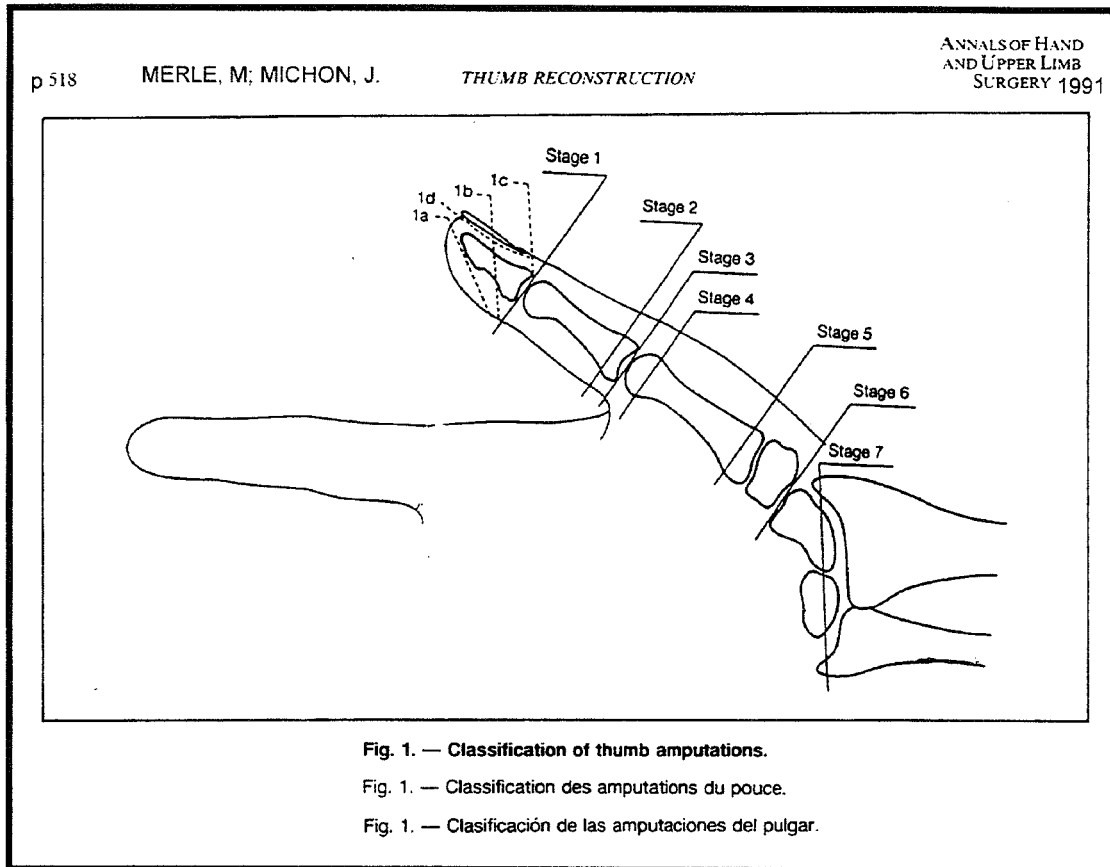
## **C. INNERVATION :**

Elle est double :

- Dorsale par le nerf fibulaire superficiel.
- Plantaire par le nerf plantaire médial qui se termine en une branche médiale et une branche latérale. Cette dernière donne trois ramifications au niveau du premier espace intermétatarsien. Ces trois branches correspondent aux nerfs digitaux :
  - de l'hallux (collatéral latéral)
  - du deuxième orteil
  - du troisième orteil (collatéral médial).

# **CLASSIFICATION DU NIVEAU D'AMPUTATION**

### III. CLASSIFICATION DU NIVEAU D'AMPUTATION



**Figure 8**

- NIVEAU 1 : Amputation au niveau ou au delà de l'inter phalangienne (IP).
  - Niveau 1a : amputation pulpaire pure.
  - Niveau 1b : amputation trans-unguéal.
  - Niveau 1c : amputation trans-IP.
  - Niveau 1d : amputation du complexe unguéal.
- Niveau 2 : Amputation trans-P2 préservant l'articulation métacarpo phalangienne.
- Niveau 3 : Amputation trans Métacarpo phalangienne.

- Niveau 4 : Amputation passant par le col de M1.
- Niveau 5 : Amputation préservant la base de M1.
- Niveau 6 : Amputation préservant le scaphoïde.
- Niveau 7 : Amputation à travers la première rangée du carpe



# **HISTORIQUE DES RECONSTRUCTIONS DU POUCE**

## IV. HISTORIQUE DES RECONSTRUCTIONS DU POUCE

### A. PHALANGISATION DES METACARPIENS

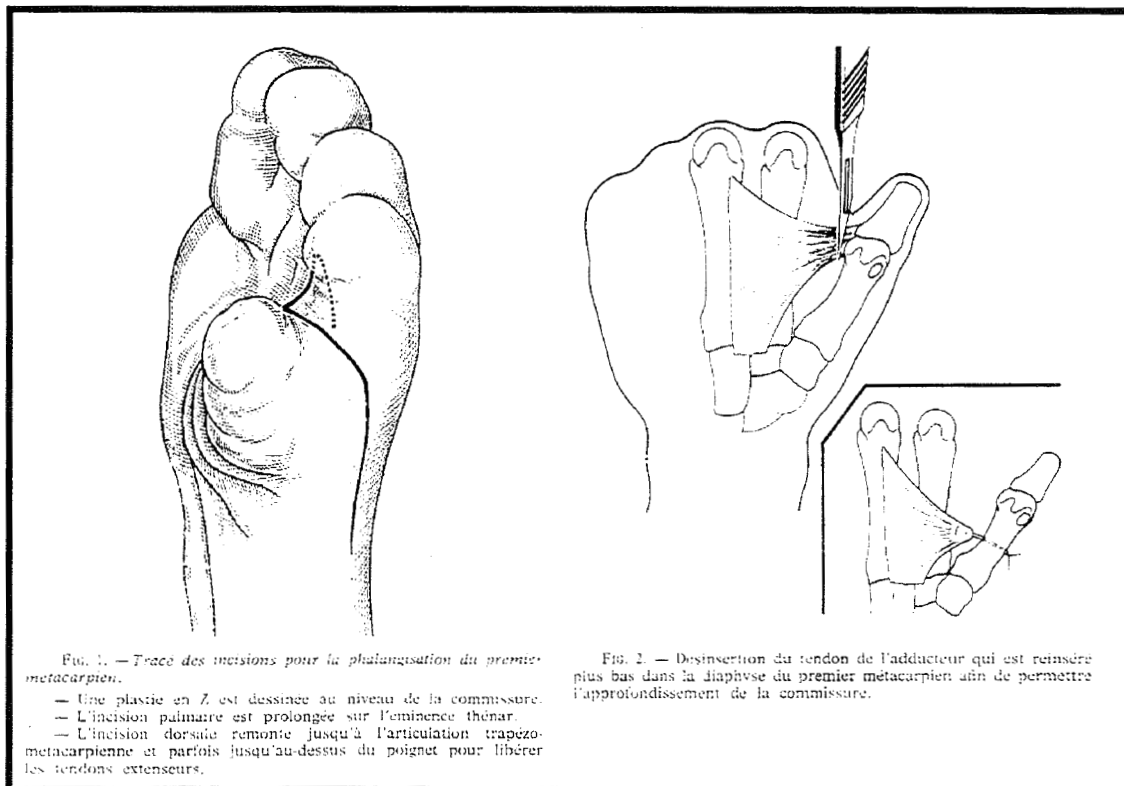


Figure 9

### B. LA RECONSTRUCTION OSTEOPLASTIQUE

#### 1. « FORME PRIMITIVE » DE NICOLADONI

Le principe est la restitution d'un élément d'opposition à la main par un greffon osseux enveloppé d'un lambeau cutané.

C'est encore l'autrichien NICOLADONI (180) qui en 1897 proposa la première reconstruction du pouce par un « lambeau cutané tubulisé à distance de la main ».

L'observation princeps fait mention du mamelon sur la partie dorsale du pouce dans laquelle il glisse, au cours d'une intervention ultérieure, un greffon osseux servant d'armature.

La fréquence des complications (troubles trophiques, insensibilité, résorption osseuse constante) et la succession des temps opératoires ont fait se développer, grâce à l'audace et l'ingéniosité de certains chirurgiens (123; 162; 163; 187; 198; 214), une multitude de techniques visant à simplifier et améliorer cette méthode de reconstruction :

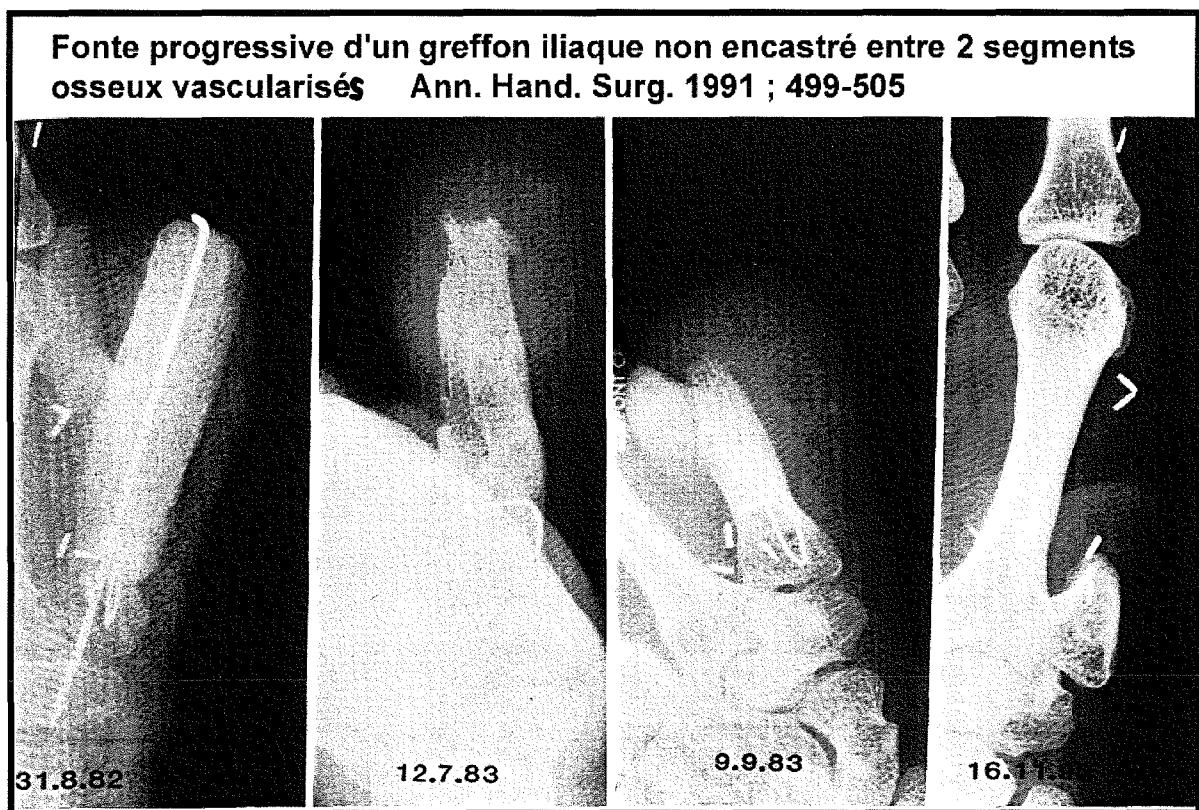


Figure 10

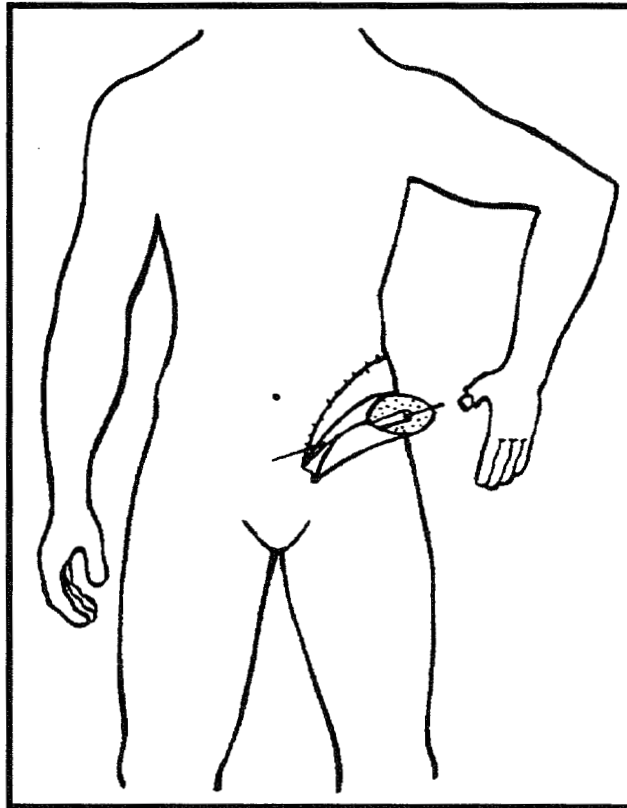
## **2. LAMBEAU COMPOSITE OSTEO-CUTANE :**

### **a. Lambeau inguinal composite**

Avant l'apparition de cette technique, un greffon osseux, habituellement iliaque était ostéosynthésé sur le squelette restant de pouce puis recouvert dans le même temps par un lambeau inguinal. Cependant l'importance de la résorption osseuse à moyen et long terme a fait se développer dès 1976 par FINSETH (Fig ) des lambeaux composites ostéo cutanés. (13; 56).

Ce lambeau est composé d'un greffon de crête iliaque et d'une palette cutanée dépendante vascularisée par le même pédicule circonflexe iliaque profond.

- Mentionnons également le lambeau thoracique avec os claviculaire (162) (Fig ) qui est tombé dans l'oubli compte tenu des séquelles du site donneur.



**Figure 11**      **Lambeau inguinale composite pédiculé.**

En fait cette technique présente de nombreux inconvénients :

\*Le caractère « semi-ouvert » de la technique facilite l'infection, donc l'ostéite et souvent la résorption osseuse.

\*L'immobilisation prolongée (>15 jours) est inconfortable, source de raideur articulaire (épaule, coude) et les soins locaux sont particulièrement pénibles, sans aborder les problèmes d'exonération et de toilette !...

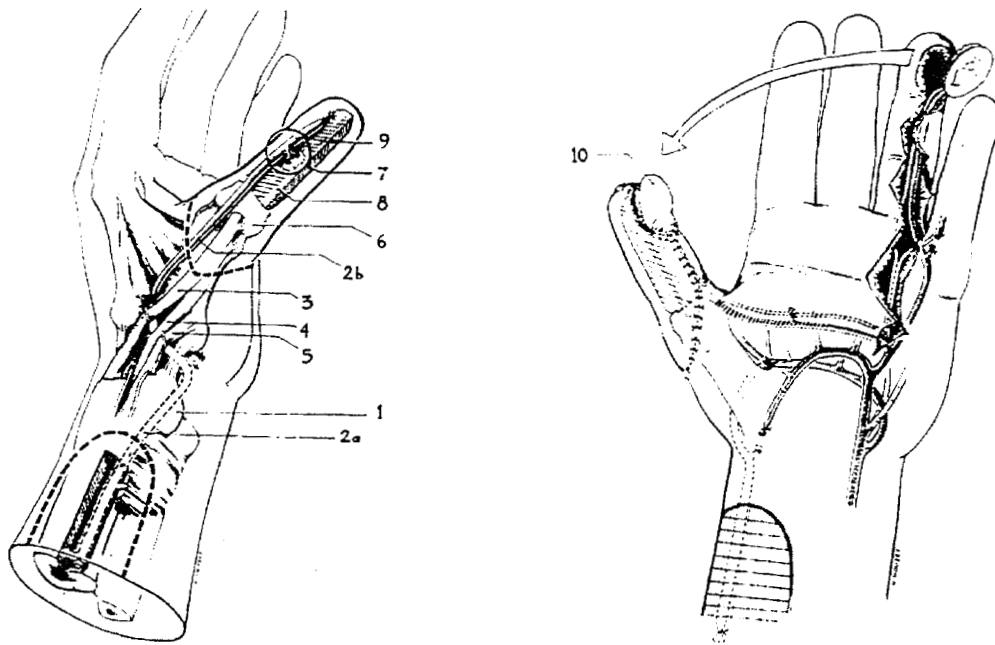


Fig. 1 and fig. 2

The two drawings show some anatomical details and some technical aspects of flap transfer from the donor site at the forearm to the thumb position.

(1) The radius with the defect (stripes) where bonegraft (8) has been taken.

(2a) Radial artery in its normal anatomical position and (2b) after crossing from underneath of the artery and venae comitantes (not drawn), the abductor pollicis longus (5), extensor pollicis brevis (4), extensor pollicis longus (3), (3) (4) (5) lifted at the snuffbox.

(6) is the remnant of the proximal phalanx of the thumb with intact ligaments to the MP joint and partly intact intrinsic muscle insertions.

(7) shows the 'primary' blood supply of the vascularised bonegraft (8) and the protective cuff of the pronator quadratus.

The bonegraft in this case is fixed with an axial K-wire. The neurovascular island flap (10) from the ulnar side of the finger can be transferred at the time of thumb reconstruction or in a secondary procedure.

**Reconstruction Ostéoplastique du Pouce par un Lambeau composite ostéo-cutané "Chinois" selon FOUCHER.**

(FOUCHER, G. ; JHS [Am] ;1984 , p 245-248)

Figure 12

Lambeau chinois composite + lambeau neurovasculaire de LITTLER

## **b. Lambeau antébrachial radial « chinois composite »**

Le lambeau cutané antébrachial radial fut conçu initialement en tant que lambeau libre en 1978 et publié en 1981 par G .F YANG (123). Il a été utilisé en tant que lambeau en îlot à contrario pour la première fois en juin 1980 à Shanghai par T.S CHANG et fut ramené en France par les membres de la première mission française de microchirurgie en Chine en mai 1981 (G. FOUCHER, M. MERLE, A. GILBERT, M. GERMAIN, P. SAFFAR). C'est FOUCHER qui dès 1981 (86; 86) propose d'utiliser le lambeau radial anté-brachial dit « lambeau Chinois » en prélevant une baguette osseuse radiale afin de reconstruire un pouce selon le principe du lambeau composite. BIERMER le publiera plus tard en anglais (11).

L'utilisation de ce lambeau pédiculé ostéo-cutané ne pâti ni de la résorption osseuse, ni de l'immobilisation inconfortable du membre, et s'effectue en un temps sur un seul site opératoire au cours d'une anesthésie loco-régionale.

En revanche, il sacrifie un axe vasculaire majeur de la main : l'artère radiale. Cette dernière donne une collatérale à destinée osseuse après avoir traversé le carré pronateur qui assure la vascularisation de la baguette osseuse à prélever.

La sensibilité est assurée par le musculo-cutané, le brachial cutané interne et la branche sensitive du nerf radial. Dans la majorité des cas, le prélèvement est situé dans le territoire du nerf musculo-cutané qui peut être anastomosé aux nerf collatéraux du pouce. La discrimination moyenne aux deux points est supérieure à 16,8 mm. Cependant un lambeau en îlot sensible de Littler (157) peut être effectué durant le même temps opératoire avec ou sans débranchement-rebranchement (68)assurant une sensibilité meilleure.

**RECONSTRUCTION OSTEOPLASTIQUE DU POUCE par LAMBEAU CHINOIS COMPOSITE**  
 (Iconographie de Mr le Pr. DAP)

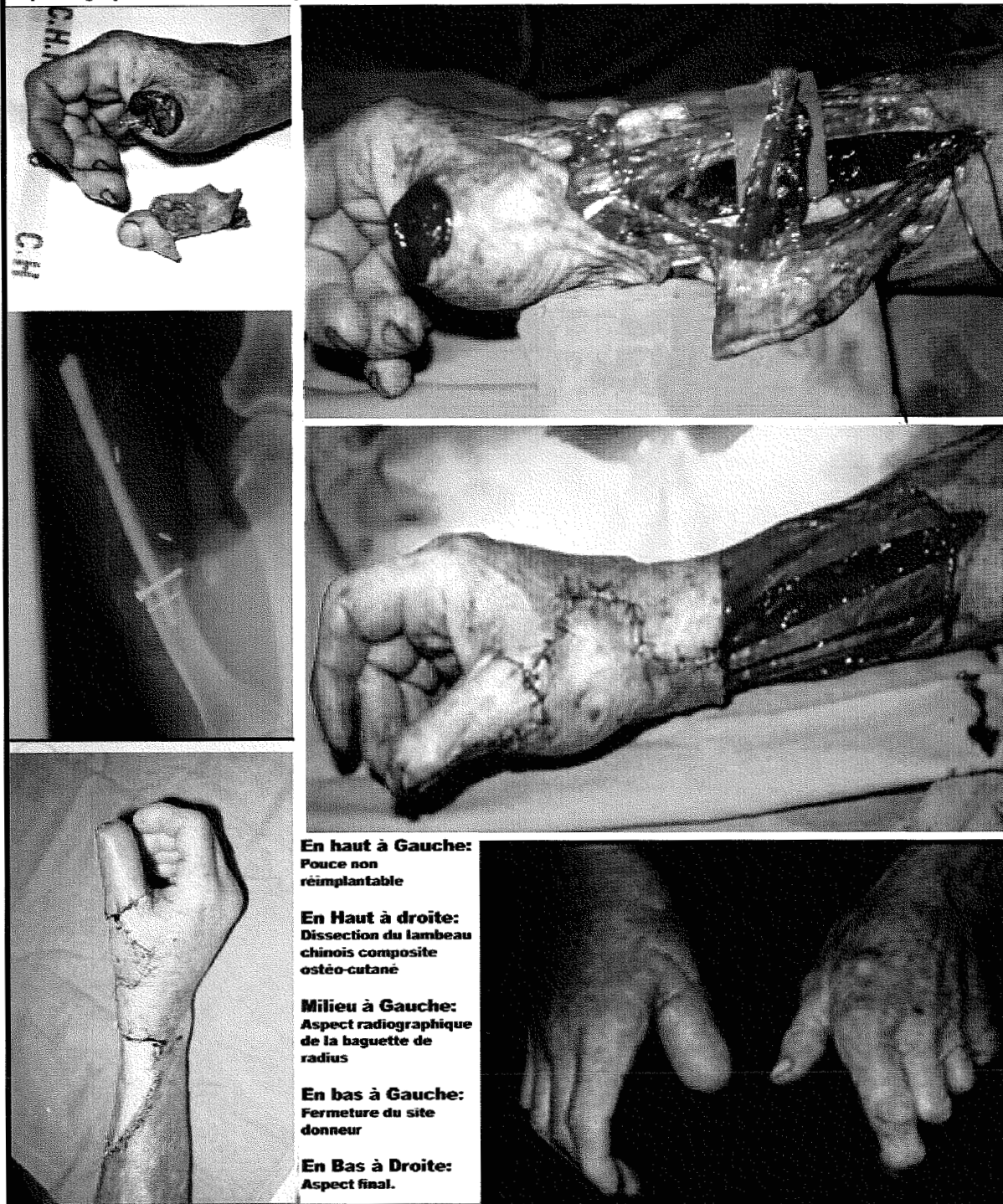

Figure 13



### c. Lambeau interosseux postérieur composite

Le lambeau interosseux postérieur, indépendamment décrit par MASQUELET (163) et ZANCOLLI est, dans sa description princeps, un lambeau fascio cutané, basé sur le pédicule postérieur, prélevé sur la face dorsale postéro externe de l'avant-bras. COSTA et COLL (31) ont rapporté deux cas de reconstruction de pouce par ce lambeau emportant une baguette osseuse d'ulna vascularisée d'une manière « musculo périostée » selon les auteurs (30). Ainsi, il est nécessaire de garder une « cuff » du muscle long extenseur du pouce attaché au greffon pour conserver sa vascularisation (Cf schéma). Le principal avantage de ce lambeau réside dans l'absence de sacrifice d'axe vasculaire majeur, cependant, sa fiabilité vasculaire moindre que le lambeau chinois composite ainsi que la brièveté de son pédicule limite ses indications. De plus, il est totalement insensible.

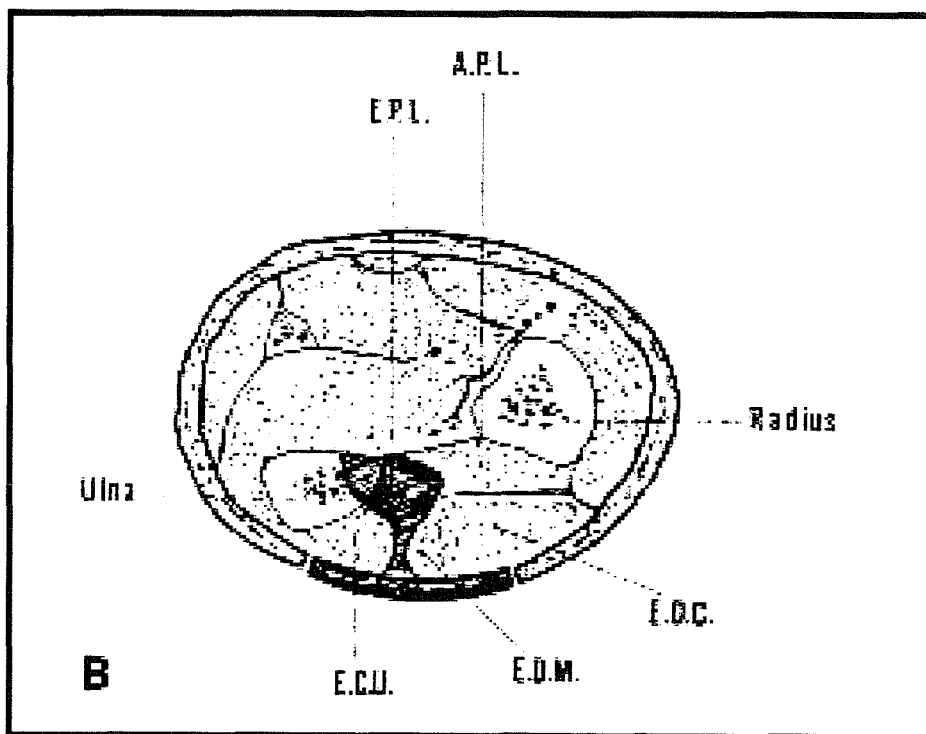


Figure 14 Lambeau interosseux postérieur composite.

#### d. Lambeau interosseux antérieur composite

Le lambeau interosseux antérieur a été décrit en 1991 par HU (123). Il s'agit d'un lambeau fascio cutané ou ostéo cutané rétrograde basé sur la perforante supérieure de l'artère interosseuse antérieure.

Cette dernière traverse la membrane interosseuse et vascularise un territoire cutané dorsal de l'avant bras par l'intermédiaire du septa séparant le long du court extenseur du pouce. Selon l'auteur, ce lambeau est fiable et économique sur le plan vasculaire (axe mineur) et osseux (risque potentiel de fracture du radius après prélèvement plus faible que pour le lambeau chinois composite) avec une faible rançon cicatricielle. Aucune série n'a encore été publiée.

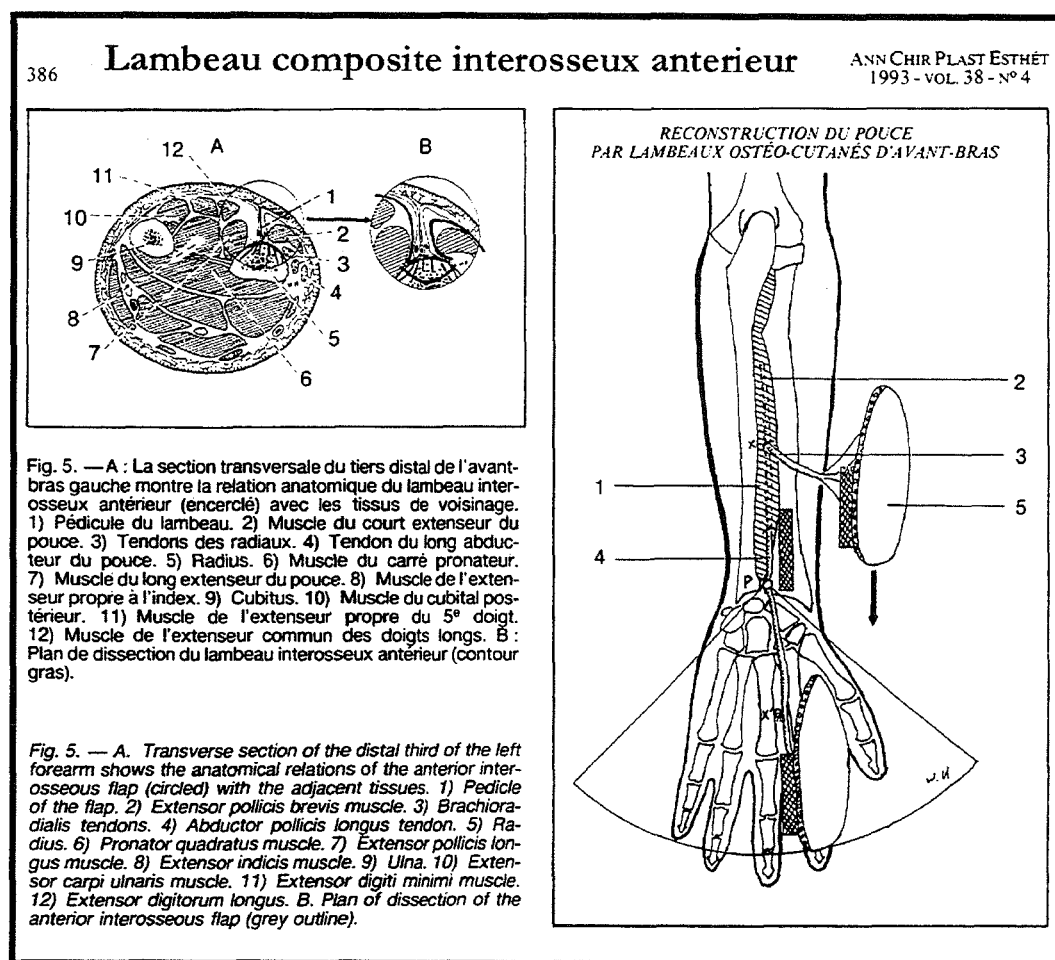


Figure 15 lambeau composite interosseux antérieur.

### 3. LAMBEAU LIBRE DU DOS DU PIED

DOÏ propose en 1981 (42) l'utilisation d'un lambeau libre du dos du pied combiné à un greffon iliaque. O'BRIEN en 1979 propose d'utiliser ce même lambeau cutané avec un second métatarsien vascularisé évitant ainsi la résorption osseuse (187). L'intérêt selon les auteurs est la resensibilisation possible par le nerf fibulaire superficiel anastomosé sur la branche sensitive du nerf radial et la finesse du revêtement cutané évitant le savonnage et les dégraissages successifs des lambeau inguinaux. De plus, selon eux, les séquelles du site donneur sont acceptables.

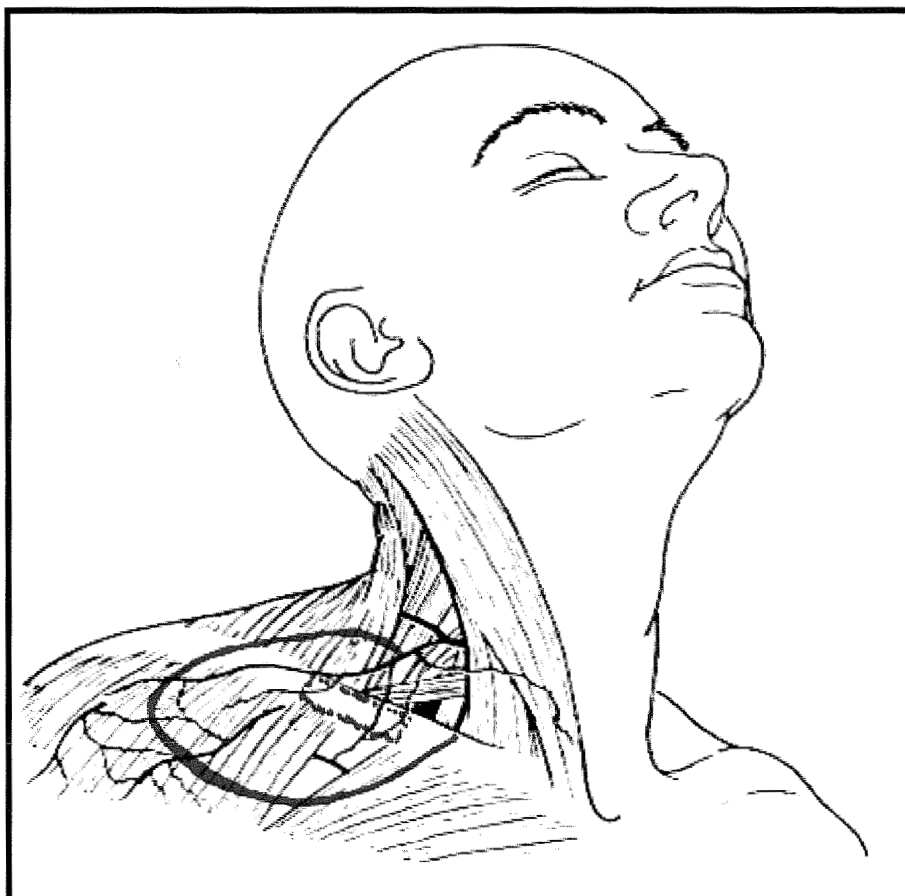


Figure 16 Lambeau composite ostéo cutané claviculaire.

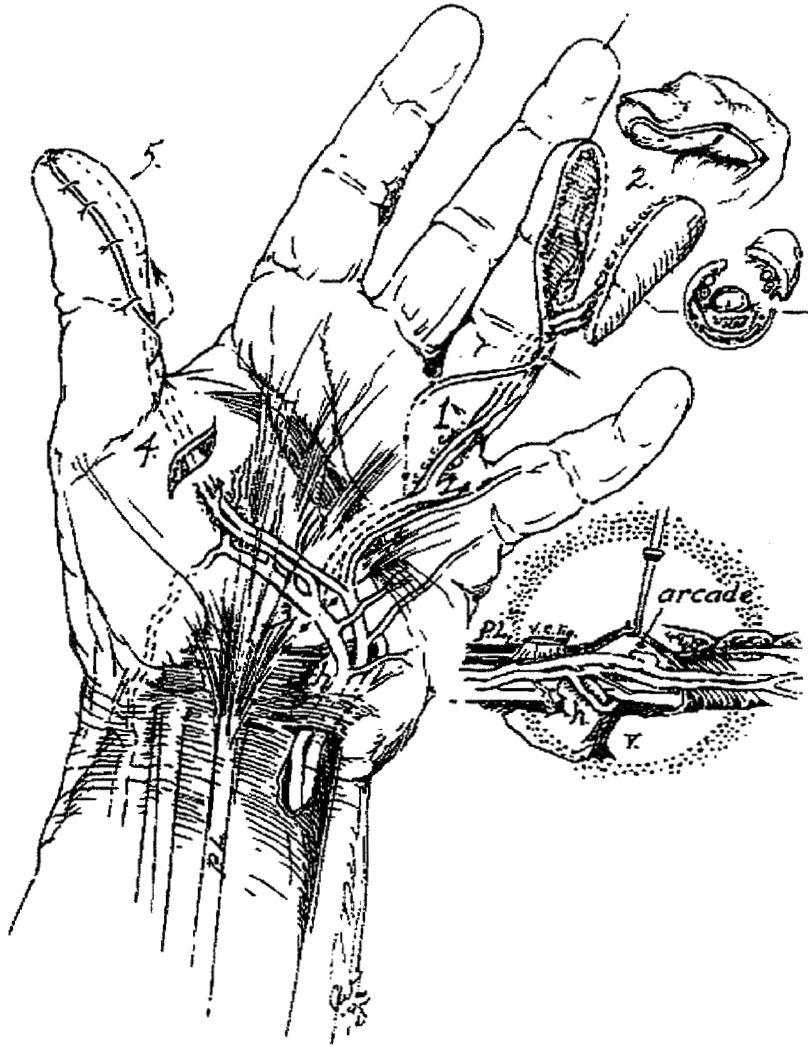


FIG. 4. General plan for the composite neurovascular skin island flap. Numerals 1 to 5 indicate the sequence of major steps in the operation (from Levin, L. S., and Germann, G. *Atlas of the Hand Clinics*, Vol. 3, No. 2. Philadelphia: Saunders, 1988; used with permission).

Figure 17 Dessin de J.W. LITTLER : resensibilisation du pouce par lambeau pédiculé neurovasculaire au dépend du quatrième doigt.

### **C. RESENSIBILISATION PAR LAMBEAU EN ILOT DE LITTLER**

LITTLER décrit en 1953 (157) (Fig ) un procédé permettant d'améliorer considérablement la sensibilité du pouce reconstruit en utilisant un lambeau pédiculé d'hémi-pulpe ulnaire du quatrième doigt transposé sur le versant cubital du néo-pouce. Par ailleurs, en fixant ce lambeau sur le plan osseux, il évite les phénomènes de « savonnage » fréquents après une reconstruction ostéoplastique (24) .

C'est un procédé relativement simple et efficace mais qui présente certains inconvénients : mauvaise intégration corticale de la transposition (le patient reconnaît toujours la pulpe de son pouce comme son quatrième doigt), paresthésies résiduelles et détérioration de la sensibilité discriminative (2-PD) avec le temps.

FOUCHER a donc proposé en 1981 (68) de résoudre le premier de ces problèmes en anastomosant le pédicule nerveux du lambeau sur le nerf collatéral ulnaire du pouce. Une étude récente (189) montre, sur une série de 21 patients revus à 6 ans, la supériorité de la version modifiée : parfaite représentation corticale d'un pouce, moins de paresthésies, une meilleure aptitude à l'écriture, pas de différence significative sur la sensibilité discriminative (Test de Semmes-Weinstein , weber statique = 6 à 12 mm et dynamique = 4 à 9 mm) avec la version originale. ADANI en 1994 sur une série de 41 patients obtenait des résultats proches avec cependant une meilleure discrimination dans la version originale(3). Le débat reste ouvert...

## D. LES POLLICISATIONS

### 1. Historique :

L'idée de la pollicisation est née en 1868 avec HUGUIER qui réalisa une phalangisation du premier métacarpien. Cependant c'est GUERMONPREZ, chirurgien Lillois, qui effectua le 11 avril 1885 la transposition d'un majeur endommagé pour reconstruire un pouce amputé lors de ce même accident.(109; 110).

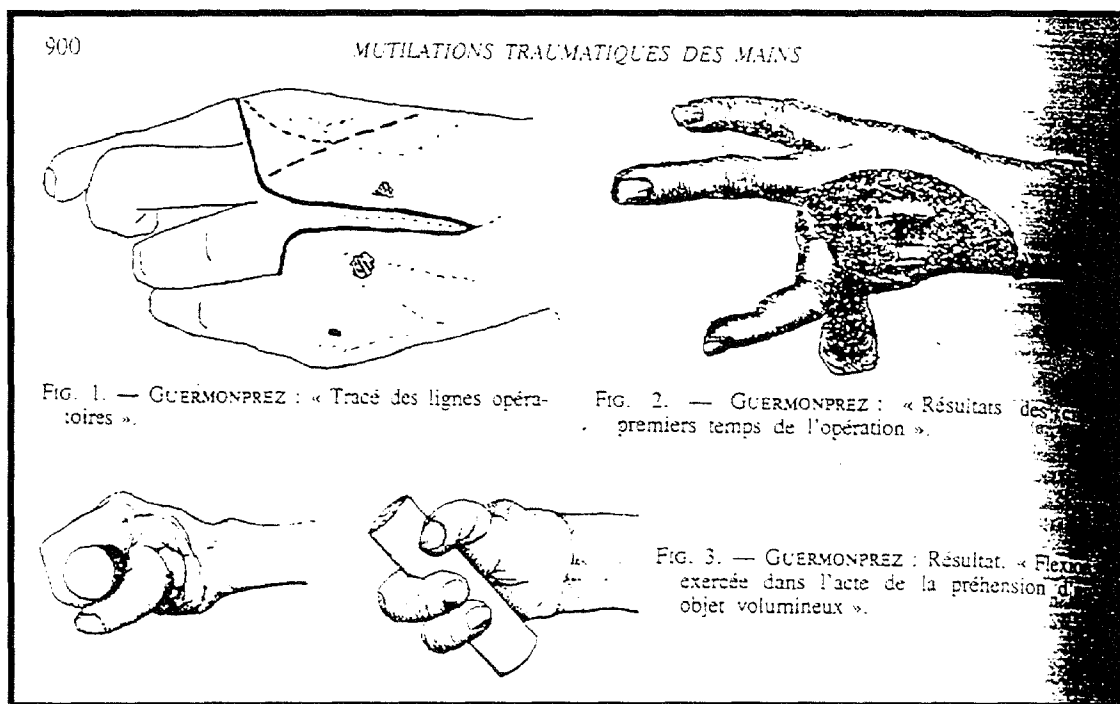
Nous en rapportons l'observation qui ne manque pas de lyrisme:

*« le 11 avril 1885, la cardeuse Marie de B....., âgée de 45 ans, eut l'imprudence de vouloir, pendant la marche, retirer quelques corps étrangers, au moment où le ruban passait par-dessus le hérisson de sa carde. Le pouce se trouva saisi par quelques fibres de la matière textile. La blessée est amenée à l'hôpital de la Charité de Lille où le pouce ballant est amputé...*

*Un mois après l'accident, la restauration du pouce au moyen d'un débris de médius est pratiquée après avoir été à plusieurs reprises essayée sur le cadavre....Après chloroformisation, application de la bande d'Esmarch, et fixation de la main sur un sachet de sable, l'opération est pratiquée avec toutes les précautions anti septiques....Débridement du troisième espace interdigital, dégage le médius jusqu'à six ou huit millimètre du pli le plus inférieur de la paume de la main sans intéresser les vaisseaux de la région (fig 1). Le pouce de nouvelle formation est ainsi amené à une direction perpendiculaire autour du métacarpe ( fig 2)*

*La suture du ligament gléno-sésamoïdien du pouce d'une part, à la portion phalangienne du tendon de l'extenseur du médius d'autre part ne peut être obtenue...*

*Quatre mois après l'accident, tout œdème ayant disparu, la mutilée fut endormie de nouveau ; la cicatrice fut ouverte et même excisée après avoir mis à découvert le ligament gléno-sésamoïdien d'une part et le tendon du médius d'autre part, le cinquième temps de l'opération fut refait sans employer la bande d'Esmarch et sans hémorragie. La suture ligamento-tendineuse fut solidement assurée à l'aide de trois crins de Florence placés à fils perdus. Le nouveau pouce fut redressé et sa direction rectifiée. Cette femme a repris le métier de cardeuse de lin qu'elle exerçait antérieurement. Le nouveau pouce n'est cependant pas parfait; il n'est pas capable ni de flexion ni d'extension, ni d'opposition ; restant fixe dans sa direction il constitue un solide point d'appui en face de l'annulaire et de l'auriculaire ».*



**Figure 18** Dessins originaux de GUERMONTPREZ de pollicisation du majeur.

En 1903, LUCKSH, un élève de NICOLADONI, présenta la première pollicisation d'index selon le principe d'un lambeau pédiculé dont le pont cutané palmaire était sectionné à la troisième semaine (180; 181). Il en résultait donc un pouce insensible.

HULSMANN puis PORZELT réussirent à conserver la sensibilité en préservant les pédicules palmaires aux dépens d'une rétraction commissurale et BUNNEL, en 1929, pratiqua la pollicisation d'un index mutilé à la hauteur de la première phalange.

Les raffinements techniques décisifs furent élaborés par l'allemand HILGENFELT en 1943 puis en 1949 par le français Jean GOSSET qui permit, grâce à un tracé d'incision original, une ouverture commissurale optimale. Il utilisa par la suite la pollicisation de

l'annulaire et en exposa la technique et ses résultats supérieurs, selon lui, à ceux de la pollicisation d'index.(100)

L'américain William LITTLER, en 1953 (157), appliqua le principe du lambeau neurovasculaire en îlot pour le transfert des doigts longs. Ainsi, la suppression de toute attache cutanée du doigt pollicisé et l'évolution des transferts musculo-tendineux amélioreront encore la fonction du néo-pouce.

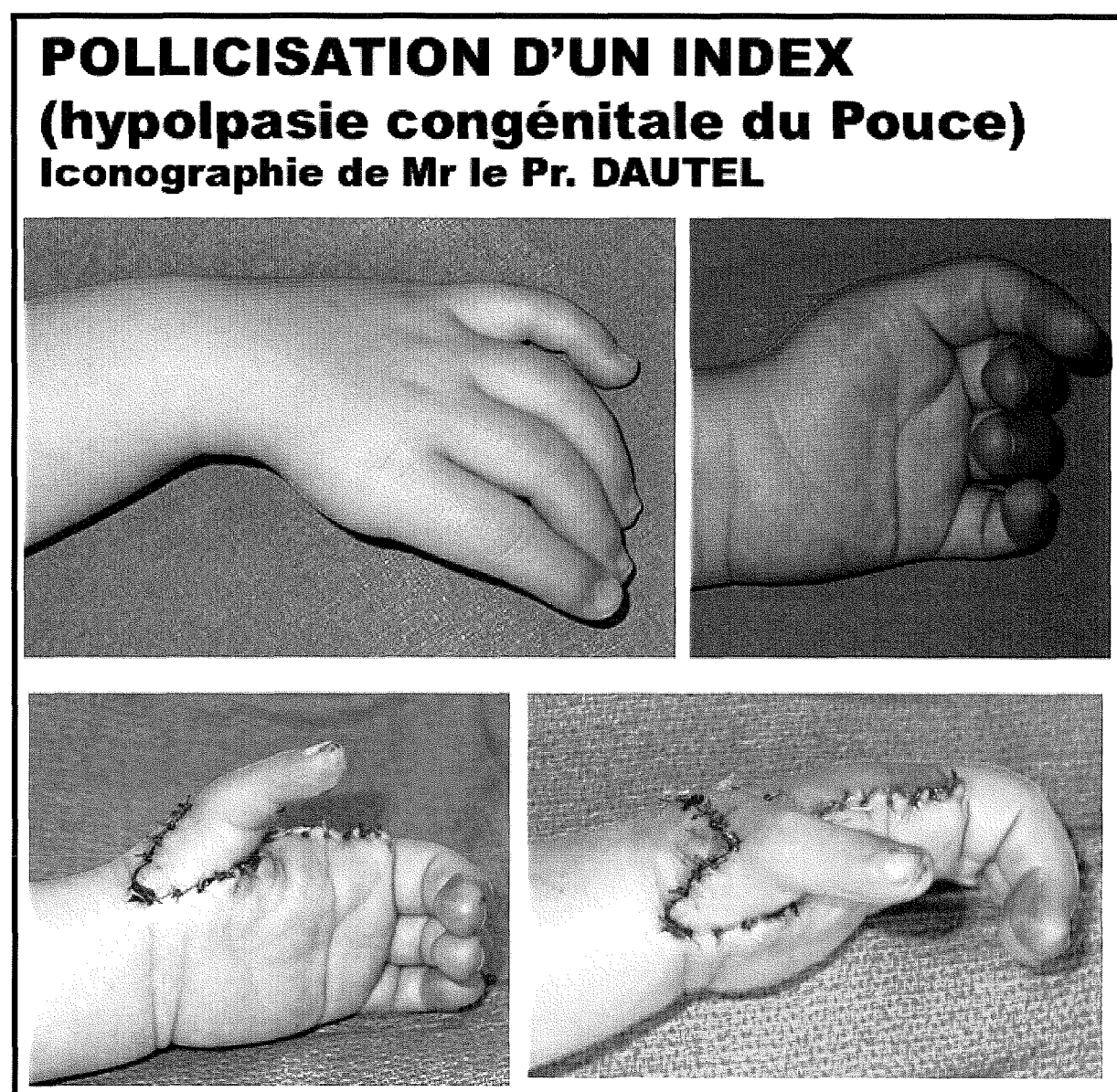


Figure 19



## **Technique :**

Tous les doigts longs peuvent théoriquement être pollicisés, nous ne décrivons que la technique chirurgicale pour l'index et l'annulaire. Nous ne décrivons pas non plus la reconstruction distale du pouce par le transfert pédiculé d'un doigt sain. LITTLER (175) écrivait d'ailleurs à ce sujet en 1990 : « Le sacrifice d'un doigt sain, uniquement pour la perte distale d'un pouce est extrêmement malavisé ; la méthode de reconstruction en un temps par transfert composite d'orteil est désormais le procédé de choix ».

### **a. Pollicisation de l'index**

C'est l'intervention de référence dans les aplasies complètes du pouce.

*Étape Cutanée :* L'incision doit permettre le transfert et la restitution d'une première commissure large et profonde en évitant toute bride rétractile.

*Étape Musculaire :* En cas d'amputation proximale, la réanimation des intrinsèques est une étape fondamentale. Le 1<sup>er</sup> interosseux dorsal devient court abducteur et le premier interosseux palmaire devient adducteur. L'opposition peut être rétablie par le transfert du fléchisseur superficiel du IV faisant réflexion autour du pisiforme.

*Étape Tendineuse :* Aucune ténotomie n'est nécessaire sur les fléchisseurs chez le nourrisson, qui vont se rétracter pour avoir une course adéquate. En revanche, chez l'adulte en cas de traumatisme, il est préférable de ténodéser le fléchisseur profond de l'index avec le long fléchisseur du pouce. Les extenseurs doivent être raccourcis. Le long extenseur du pouce doit être suturé à l'extenseur commun de l'index pour améliorer l'intégration corticale et l'extenseur propre de l'index suturé sur l'expansion de l'interosseux palmaire.

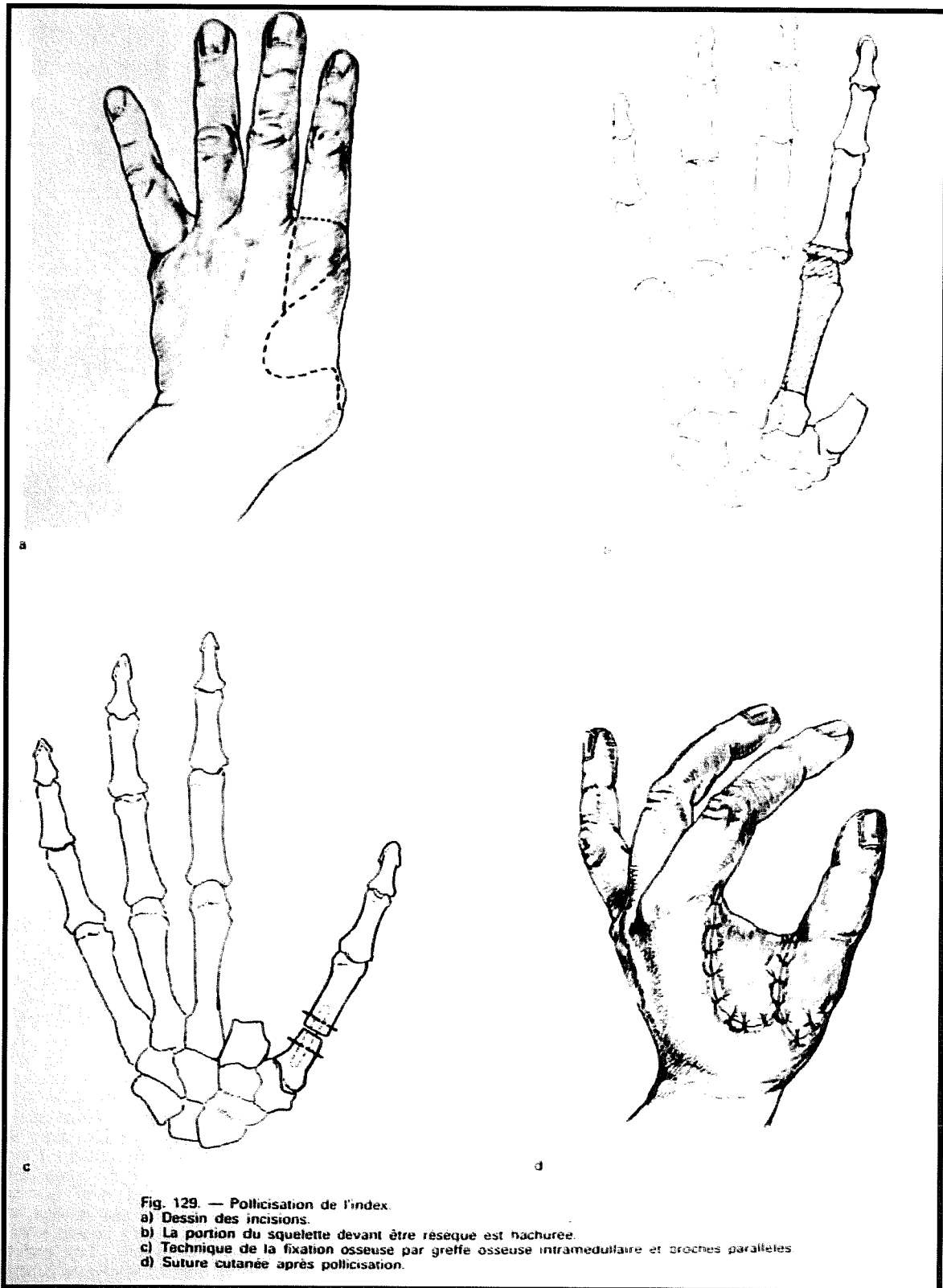


Figure 20 Pollicisation de l'index.

**Etape Osseuse** : Elle dépend du niveau d'amputation.

- Dans les amputations emportant la Trapézo-métacarpienne, la MP de l'index la remplace et doit être positionnée d'emblée en hyper extension afin d'éviter les déformation en « Z » de la colonne du pouce. De plus, l'orientation du néo-pouce doit permettre l'opposition avec les trois doigts restants. Une pronation d'environ 90° est nécessaire.

- Dans les amputations emportant la MP du pouce, l'IPP de l'index la remplace.

**Etape vasculo-nerveuse** : Le pédicule vasculaire commun D2-D3 doit être emporté avec l'index, sacrifiant donc la branche à destinée du majeur. Le réseau veineux est emporté en monobloc.

Le nerf doit être suffisamment intra-neuro-disséqué pour éviter une rétraction commissurale.

#### **i. Avantages et Inconvénients :**

- Sa **fiabilité** vasculaire est nettement supérieure aux transferts d'orteils ; le drainage veineux est préservé.

- Sa **mobilité** : le doigt transposé assure une prise pollici-digitale fine même en cas d'amputation très proximale. En effet, elle permet de redonner un système à 2 articulations pour les amputations de niveau 2-3 et à 3 articulations pour les amputations de niveau 5-6.

(171). La réanimation musculaire est possible par les extenseurs et interosseux dorsal et palmaire.

- Sa **sensibilité** : Tout en préservant l'indolence, le doigt long conserve la même discrimination après avoir été pollicisé.

Cependant, il s'agit d'une sensibilité d'index et le cerveau met quelques mois à intégrer cette sensation comme celle d'un pouce. Il y a donc un important travail de rééducation.

On pourrait imaginer le même principe proposé par FOUCHER (68) de débranchement-rebranchement pour éviter ce phénomène mais la repousse nerveuse reste aléatoire après 30-40 ans.

- L'aspect *esthétique* est convenable mais inférieur aux transferts partiels de premier orteil.

### b. Pollicisation de l'annulaire

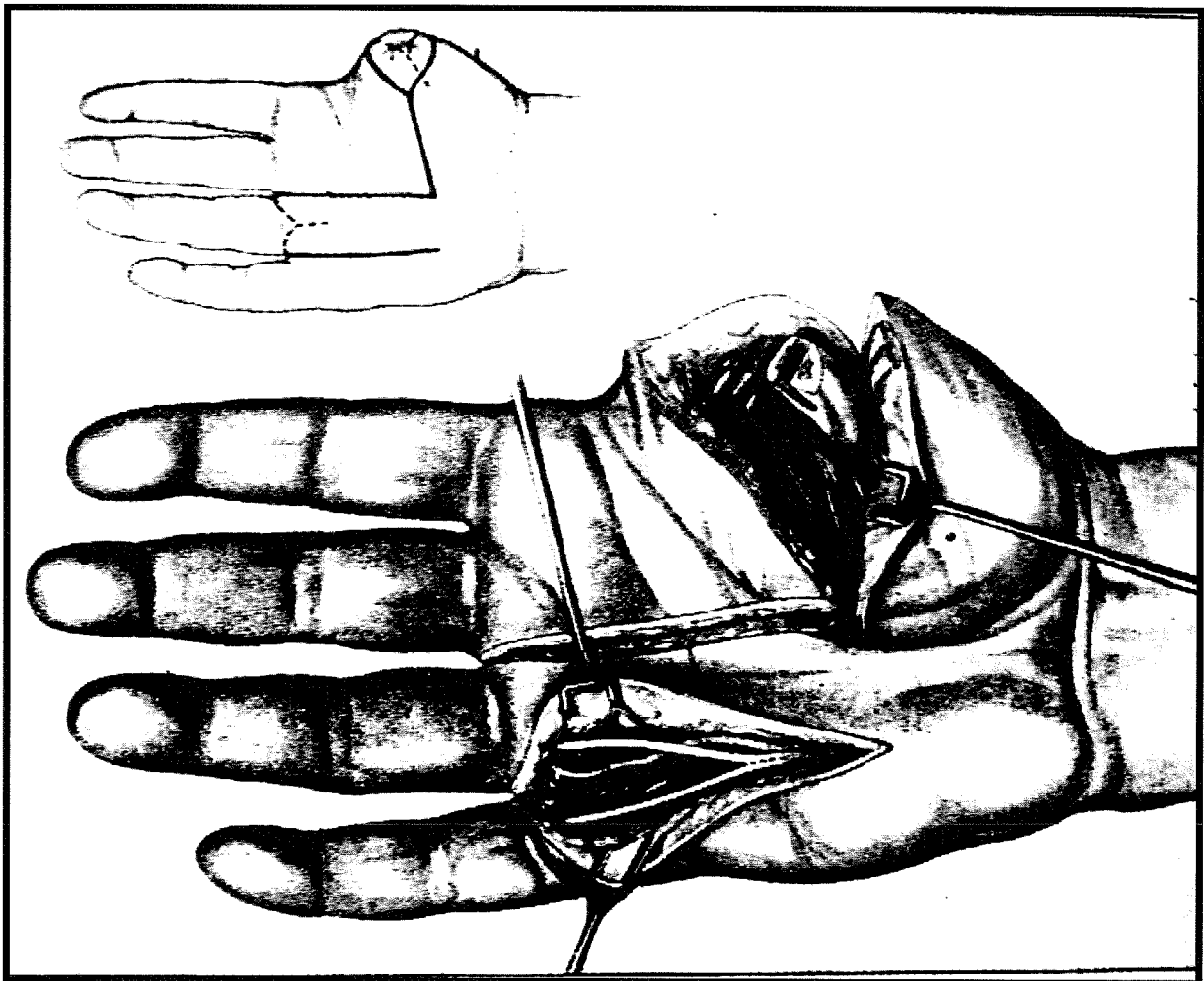
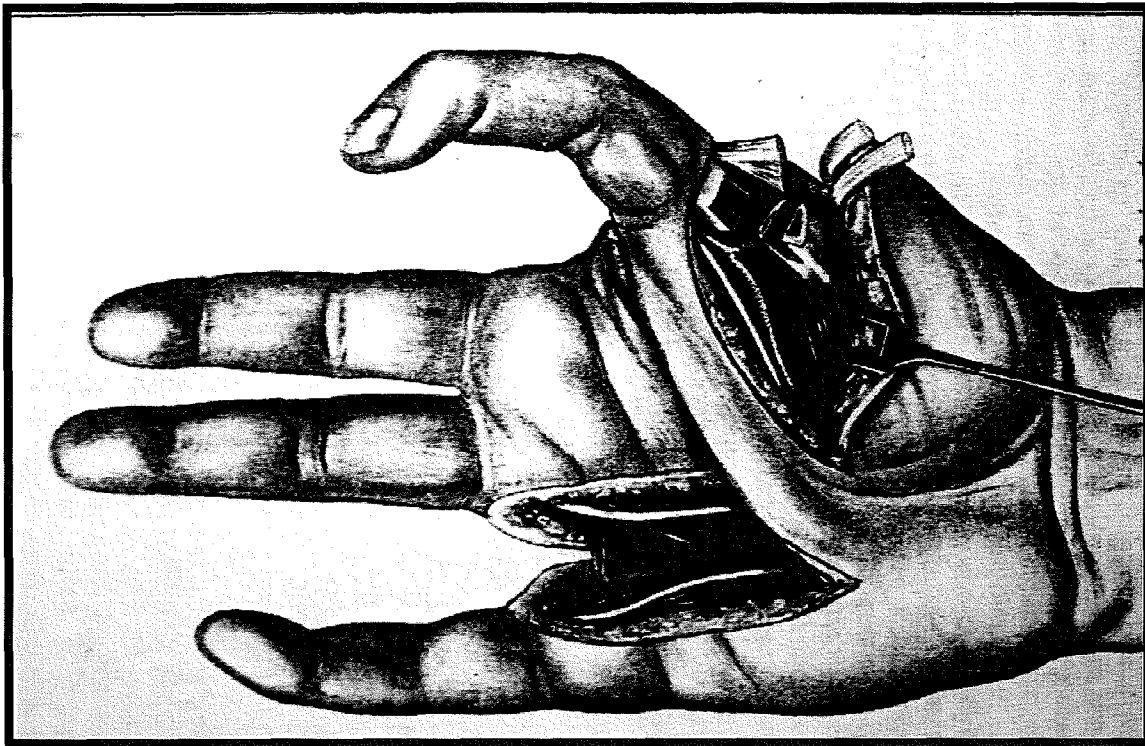


Figure 21 Pollicisation de l'annulaire. Tracé de l'incision et dissection des éléments vasculo nerveux.



**Figure 22 Pollicisation de l'annulaire. Transposition et ostéosynthèse.**

*Etape cutanée* : Deux lambeaux triangulaire palmaire et dorsal forment la base du doigt à transposer afin d'améliorer son intégration. L'incision par ensuite en Brunner en proximal.

*Etape vasculo nerveuse* : Les pédicules artériels sont emportés avec le doigt en clipant les branches à destinée du 5 et du 3. Les nerfs sont intra-neuro-dissequés. La ou les veines dorsales de l'annulaire sont anastomosées à celles du pouce par technique microchirurgicale afin d'éviter la stase veineuse post-opératoire.

*Etape osseuse, tendineuse et musculaire* : C'est le même principe que pour l'index.

*Fermeture du site donneur* :

- Soit en réséquant la base de M4 et en rapprochant les deux métacarpiens adjacents par une suture des ligaments inter métacarpiens.
- Soit en pratiquant une ostéotomie intra carpienne selon LEVIET avec arthrodèse hamato-capitale.

### ***i. Avantages et inconvénients :***

- ***L'aspect esthétique*** est très satisfaisant avec une première commissure plus anatomique.
- ***La mobilité*** est très satisfaisante car les tendons restent sous tension.
- ***La fiabilité vasculaire*** est diminuée par la présence d'anastomoses veineuses et la plicature des pédicules vasculo-nerveux palmaires.
- ***La force*** est modeste.
- Il est rapporté des ***douleurs*** en cas d'ostéotomie intra carpienne de Leviet.

### **c. Indications :**

La pollicisation remplit donc ce cahier des charges (indolence, sensibilité, mobilité, esthétisme) même en cas d'***amputation très proximale  $\geq$  stade 4***.

Pour les ***amputations de niveau 3-4***, elle est en compétition avec les transferts de 2ème orteil mais elle procure selon MICHON en 1985 et LANGLAIS en 1993 (171) (144) des résultats supérieurs en terme de mobilité, de sensibilité (2 à 3 fois plus discriminative), de tolérance au froid et de délai d'invalidité professionnelle.

GOSSET (99) soulignait, à juste titre, qu' « un doigt transposé n'est jamais un doigt sacrifié ». Il ajoutait « En effet, le sujet n'a toujours que quatre doigts, mais l'un d'entre eux a été revalorisé. La pollicisation redonne un néo-pouce proche de la normale, conservant une sensibilité, une mobilité et une force acceptables, entraînant son utilisation automatique ».

Nous serons plus nuancés sur cette dernière remarque.

Dans le service, cette intervention est désormais réservée aux amputations de stade  $\geq 4$  et parfois dans les stades 3.

L'équipe de LEE (148) a cependant montré que même les amputations au niveau de la métacarpo-phalangienne nécessitant une arthrodèse totale lors de la reconstruction par transfert type Morrison donnent de bons résultats en terme d'opposition lorsque le greffon osseux et le wrap-around sont positionnés à  $30^\circ$  de flexion et  $45^\circ$  de pronation par rapport au premier métacarpien. L'amputation de stade 3-4 n'est donc plus pour eux, une indication réservée à la pollicisation.

Les *stades 5-6*, sont de bonnes indications à la pollicisation.

#### **d. Pollicisation d'un doigt mutilé**

Il s'agit d'une méthode élégante de reconstruction du pouce en utilisant le principe du doigt-banque.

Encore dénommé « on-top plasty » par KEELEHER et SULLIVAN (137) , cette intervention a probablement été introduite par Littler qui décrivait en 1953 la technique de pollicisation du moignon de l'index (157).

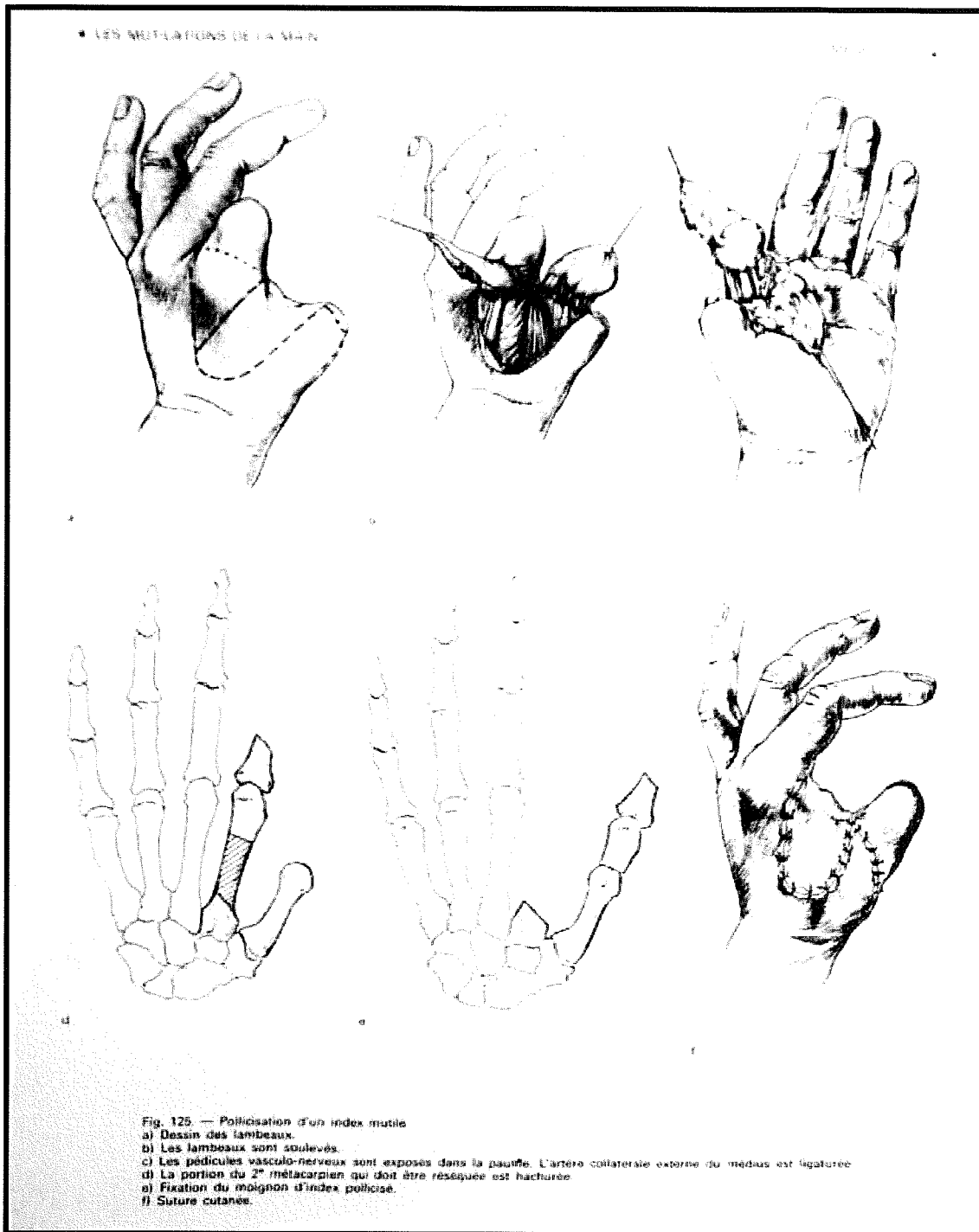


Figure 23 Pollicisation d'un index mutilé.

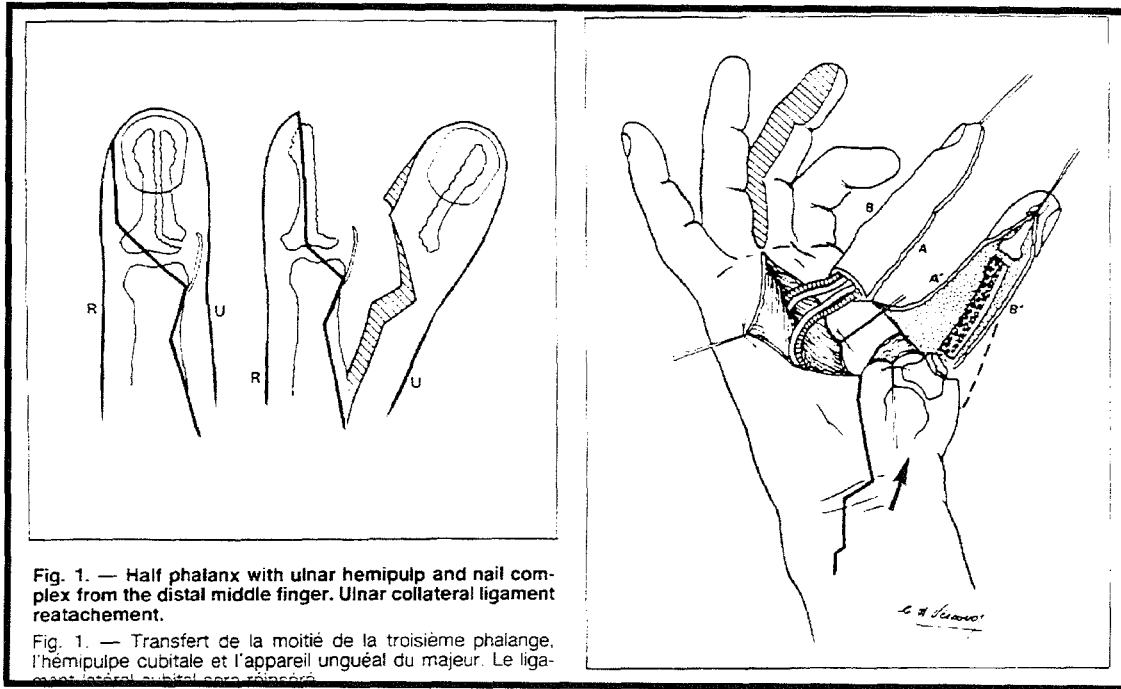
### *i. Avantages et inconvénients*

**L'avantage** majeur de l'utilisation d'un moignon d'index est l'amélioration fonctionnelle (par effet de creusement commissural dû à l'amputation proximale du deuxième rayon) et esthétique (par l'ablation d'un moignon le plus souvent inutile) (74).



Cependant tous les autres doigts peuvent être utilisés au même titre qu'une pollicisation « classique ».

Pour une amputation de niveau 4, il est parfois possible d'utiliser la MP du doigt donneur bien que souvent trop volumineuse (158).



**Figure 24 Procédé de LODA : reconstruction du pouce par transfert partiel composite du quatrième doigt sain + greffon iliaque.**

Hormis le cas de l'index, le problème veineux est généralement résolu par micro-suture. Une cicatrice circonférentielle est évitée par le prélèvement de deux lambeaux triangulaires, palmaire et dorsal. Un des points les plus importants est la libération la plus proximale possible du pédicule, éventuellement par intra-neuro-dissection, afin de ne pas fermer la première commissure.

En revanche, cette technique présente quelques **inconvénients** :

- mobilité réduite du segment transloqué

- faible gain de longueur(83)
- renflement du moignon inesthétique et sans ongle.

Cependant, ces derniers critères sont évités par le transfert d'un premier orteil sur mesure sur le moignon de l'index transloqué (174).

## ***E. ALLONGEMENT PAR DISTRACTION DU PREMIER METACARPIEN : TECHNIQUE DE MATEV***

Si l'allongement osseux par distraction est connu depuis le début du vingtième siècle, c'est MATEV (164) dans les années soixante qui en apporte les raffinements nécessaires pour l'appliquer à la main. Ce sont les travaux d'ILLIZAROV qui redonnèrent de l'intérêt à cette technique envers la communauté scientifique.

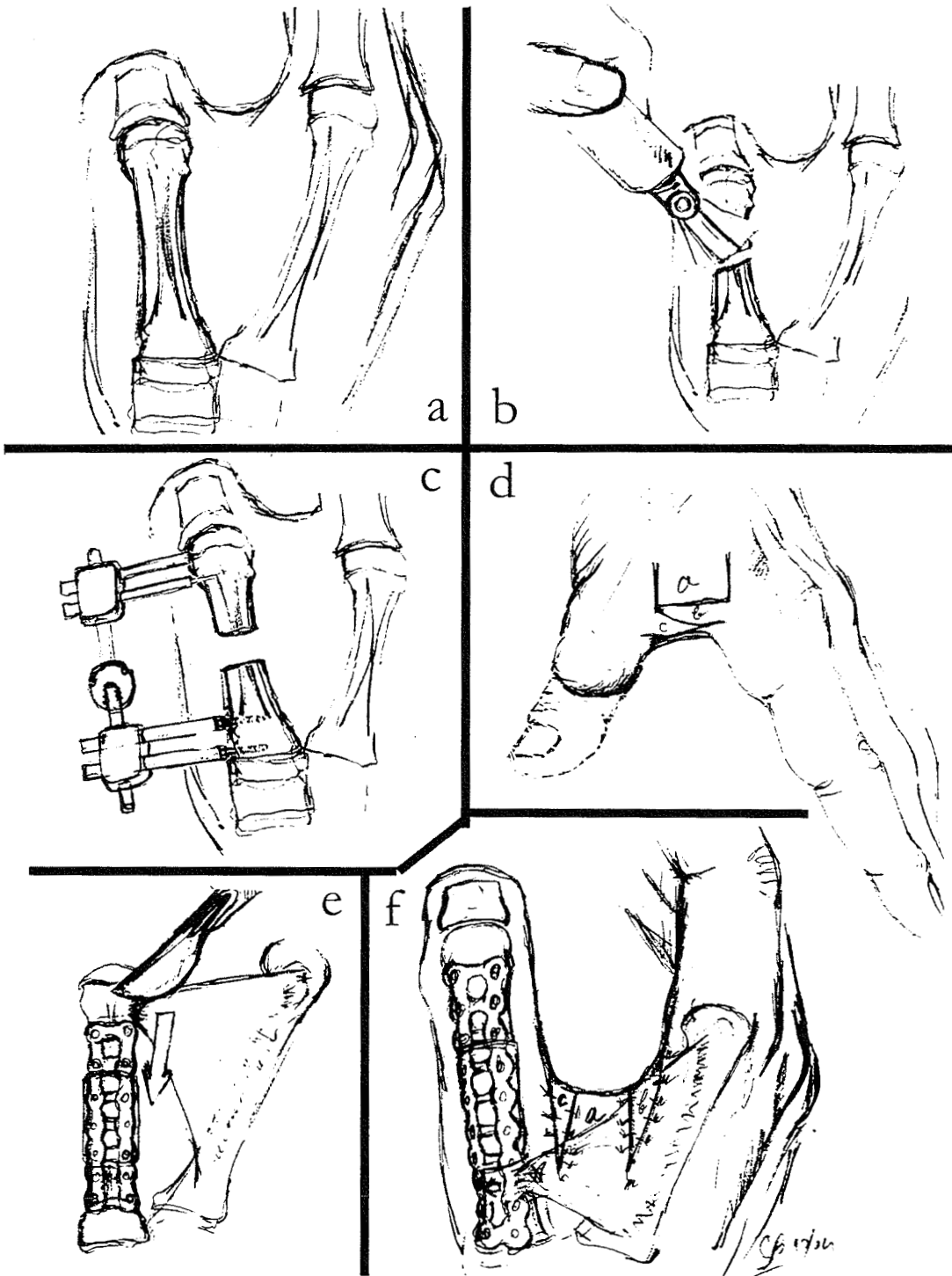
L'ostéotomie est habituellement réalisée à la base du premier métacarpien. S'il persiste une articulation MCP, celle-ci doit être brochée pour éviter sa déformation en flexion. FOUCHER (75) recommande même de compléter systématiquement le montage par une broche axiale afin d'éviter la flexion progressive du métacarpien par l'adducteur du pouce lors de la distraction.

L'allongement est entrepris entre le 2<sup>ème</sup> et le 8<sup>ème</sup> jour et doit être de 1 à 1,5 mm par jour. Une fois que la longueur désirée du pouce est obtenue, une greffe cortico-spongieuse iliaque est intercalée entre ces deux segments osseux vascularisés. Chez l'enfant, l'ostéogénèse spontanée périostée évite ce deuxième temps de greffe. En cas d'amputation associée de l'index, ce dernier peut être réséqué à sa base pour élargir la commissure et servir de greffe osseuse vascularisée à la place du greffon iliaque.

Un approfondissement commissural est souvent nécessaire, à fortiori après un important allongement. Le recul de l'insertion de l'adducteur du pouce (notamment son chef

transversal formant la corde de la première commissure) et du muscle premier interosseux dorsal contribue notablement à l'approfondissement et permet une véritable phalangisation du premier métacarpien.

## Allongement du premier Métacarpien selon MATEV



- a) Situation de départ ; b) Ostéotomie du premier métacarpien  
 c) Distraction progressive d' 1 mm par jour en 4 fois au moins.  
 d) Approfondissement commissural par plastie d' OSTROWSKI et e) Recul de l'adducteur du pouce  
 f) Résultat final

Figure 25 Procédé de MATEV : Distraction du premier métacarpien et approfondissement commissural.

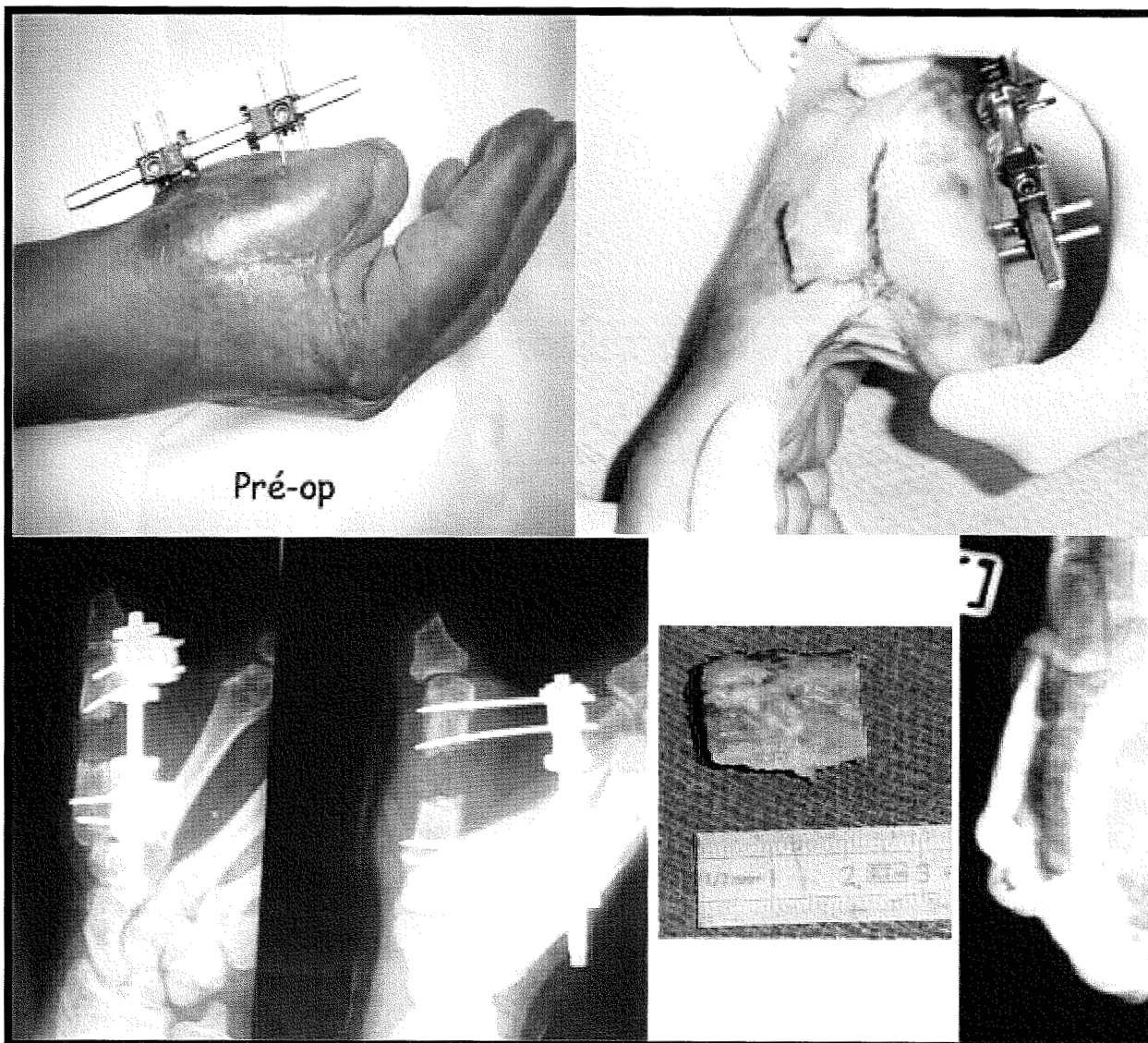
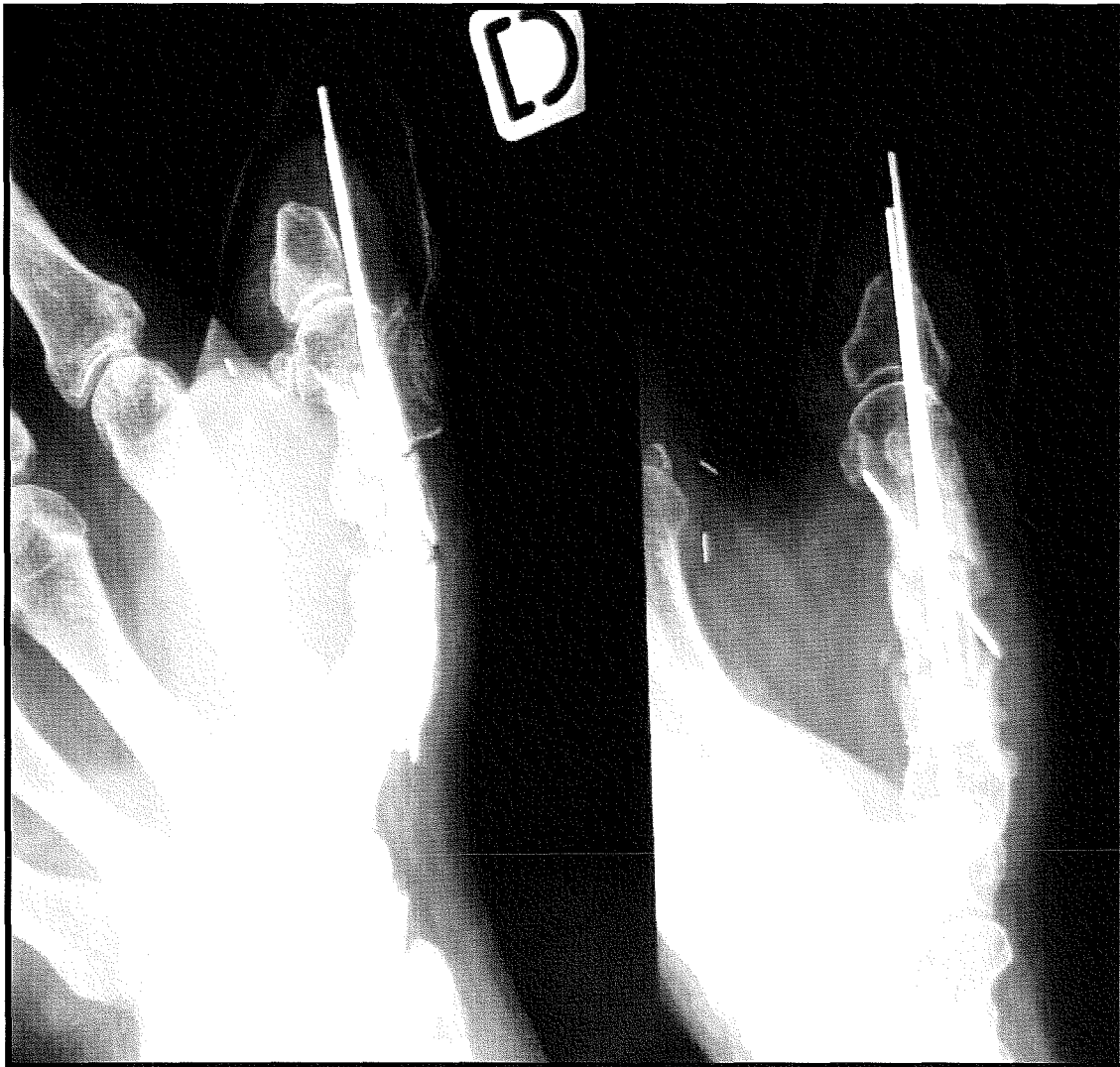


Figure 26 Procédé de MATEV : Distraction du premier métacarpien et approfondissement commissural.

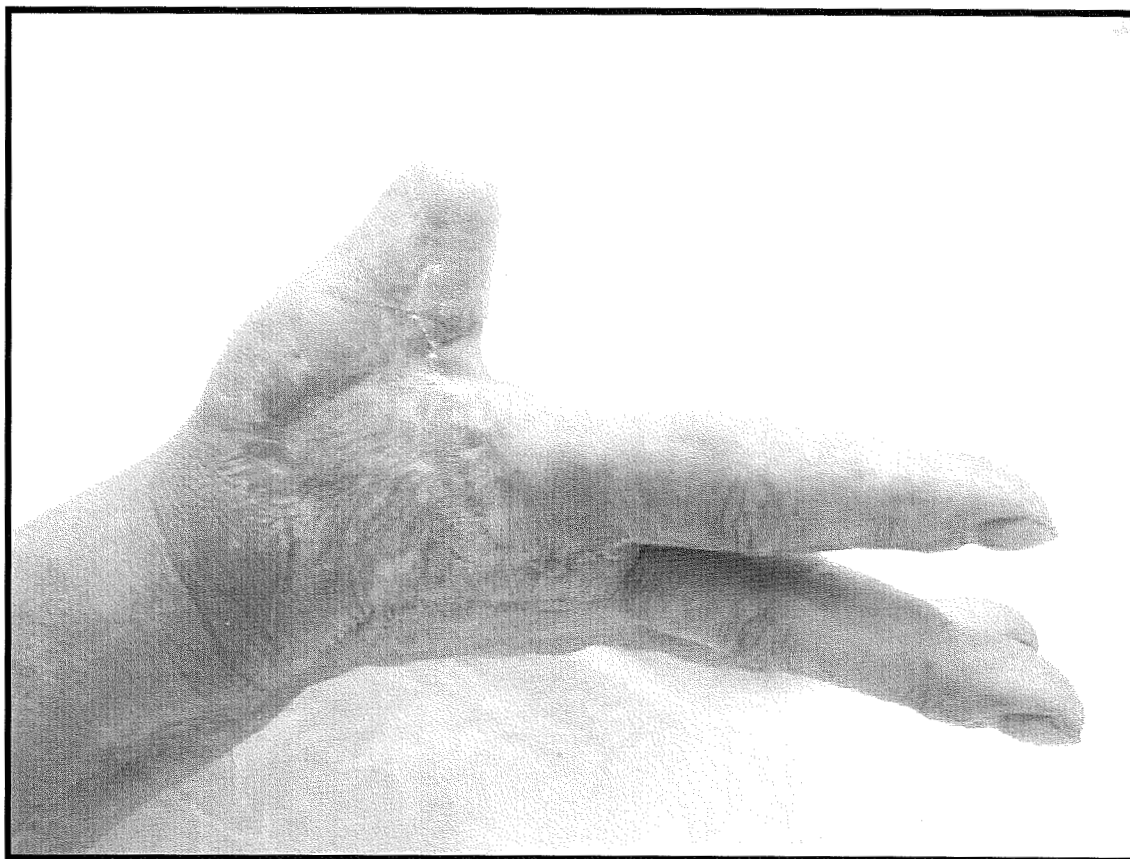


**Figure 27** Procédé de MATEV : Radiographies post opératoires 1 mois après mise en place du greffon

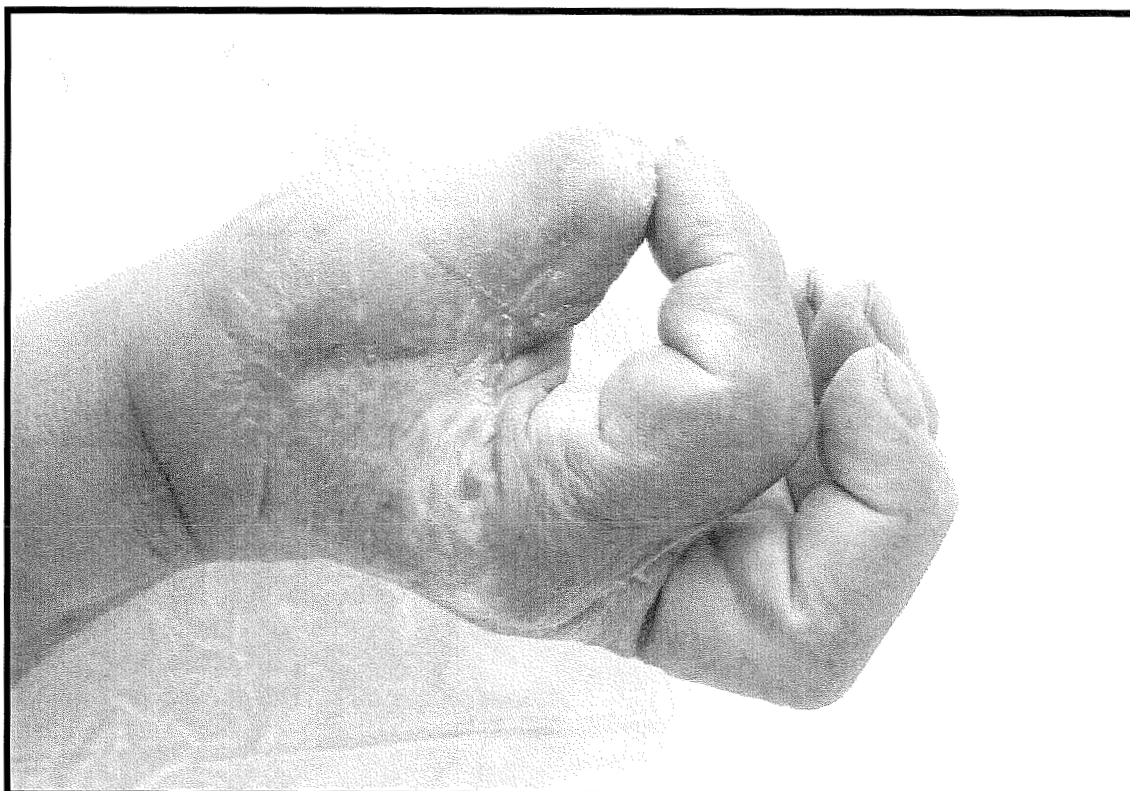
### ***i. Avantages et inconvénients***

**Ses avantages** sont : la relative simplicité de la technique, aucune limite d'âge (tant sur le plan vasculaire que nerveux), une pulpe sensible.

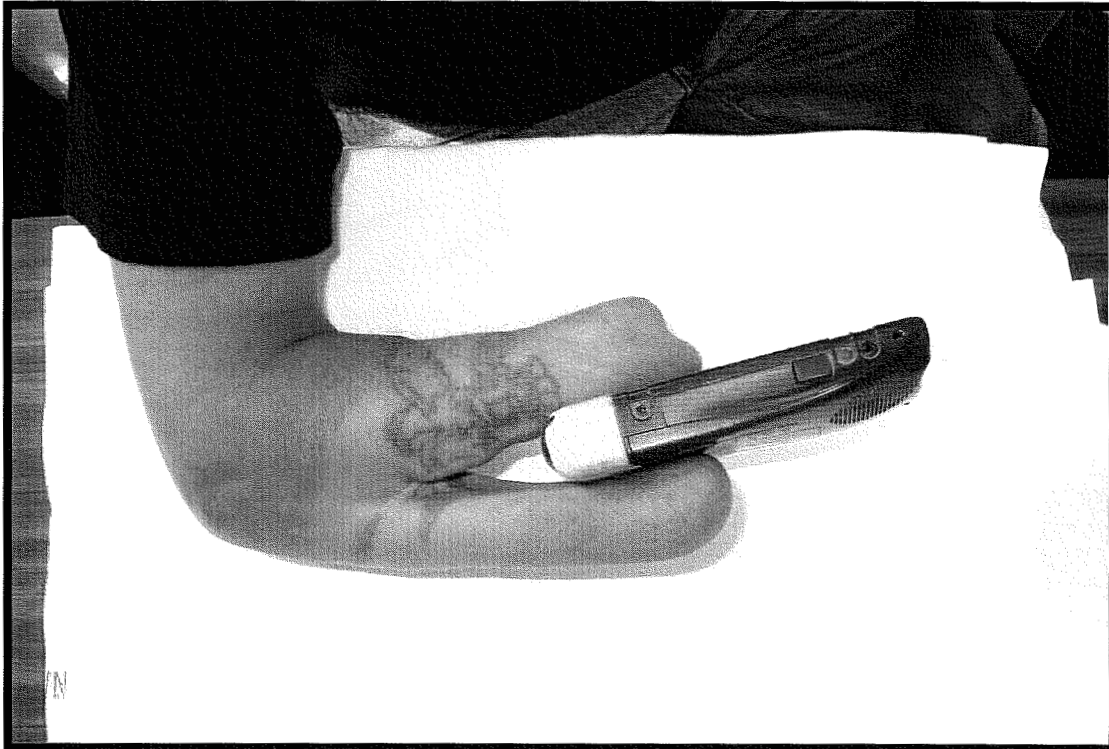**Ses inconvénients** sont : 25% de complication dans la série de FOUCHER (75) (migrations de broches, infections, pseudarthroses, ulcérations cutanées distales, lésions vasculo-nerveuses lors du passage des broches) un allongement limité (2 à 3 cm en moyenne bien que MATEV (164) obtienne parfois 4 cm), un pouce sans ongle et enfin la durée du traitement (5 mois  $\frac{1}{2}$  en moyenne).



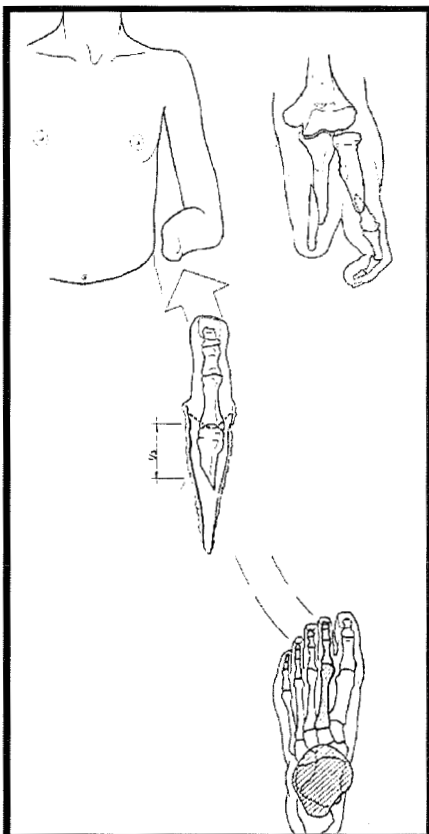
**Figure 28**      **Résultat clinique procédé de MATEV**



**Figure 29**      **Résultat clinique procédé de MATEV.**

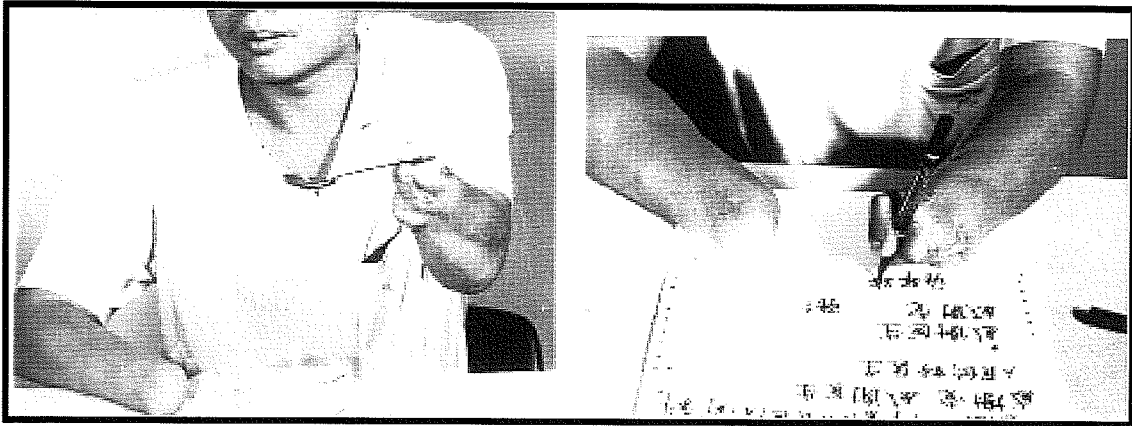


**Figure 30** Intervention de KRUKENBERG. Le patient porte une prothèse esthétique en société qu'il ote à domicile. Il est très satisfait du résultat fonctionnel et conseille cette intervention.



**Figure 31** Intervention de VILKKI





**Figure 32**      **Intervention de VILKKI : Résultats cliniques.**

**RECONSTRUCTION DU POUCE PAR TRANSFERT D'  
ORTEIL**

## V. RECONSTRUCTION DU POUCE PAR TRANSFERT D'ORTEIL

### A. TRANSFERT TOTAL DE PREMIER ORTEIL

#### 1. HISTORIQUE :

Il est vrai que, *nemo propheta in patria sua*, les plus mauvais juges de la réussite d'une nouvelle technique chirurgicale sont les chirurgiens eux-mêmes. Lorsqu'en 1964, Harry J. BUNCKE transféra chez le macaque rhésus le gros orteil à la main (20), la communauté scientifique pris cet événement avec légèreté et moquerie, alors que débutait une révolution dans le domaine de la reconstruction de la main et de la microchirurgie en général.

La première tentative chez l'homme, réalisée par Buncke fut un échec. Il fallut attendre COBETT (28) en 1968. Là encore, ce cas ne souleva que peu d'enthousiasme et resta isolé jusqu'à la fin des années 70 où les premières séries de BUNCKE (18; 21; 55; 196), de MORRISON (177; 178) vinrent enrichir la littérature et se confronter aux partisans des transferts de deuxième orteil (150; 185; 218; 219).

MORRISON et FOUCHER apportèrent ensuite leur contribution dans les années 80, en permettant de véritables reconstructions sur mesure grâce au transfert partiel de premier orteil. Nous en reparlerons dans un chapitre consacré aux transferts partiels.

IMMEDIATE NICOLADONI PROCEDURE IN THE RHESUS MONKEY, OR HALLUX-TO-HAND TRANSPLANTATION, UTILISING MICROMINIATURE VASCULAR ANASTOMOSES

By HARRY J. BUNCKEE, JR., M.D., CONSTANCE M. BRISQRE, M.D., and WIRENNA P. SMITH

From Stanford University Medical School, Palo Alto, California, University of California Medical School, San Francisco, and Stanford Linear Accelerator Center

British Journal of Plastic Surgery ; 1966 , p 332-337

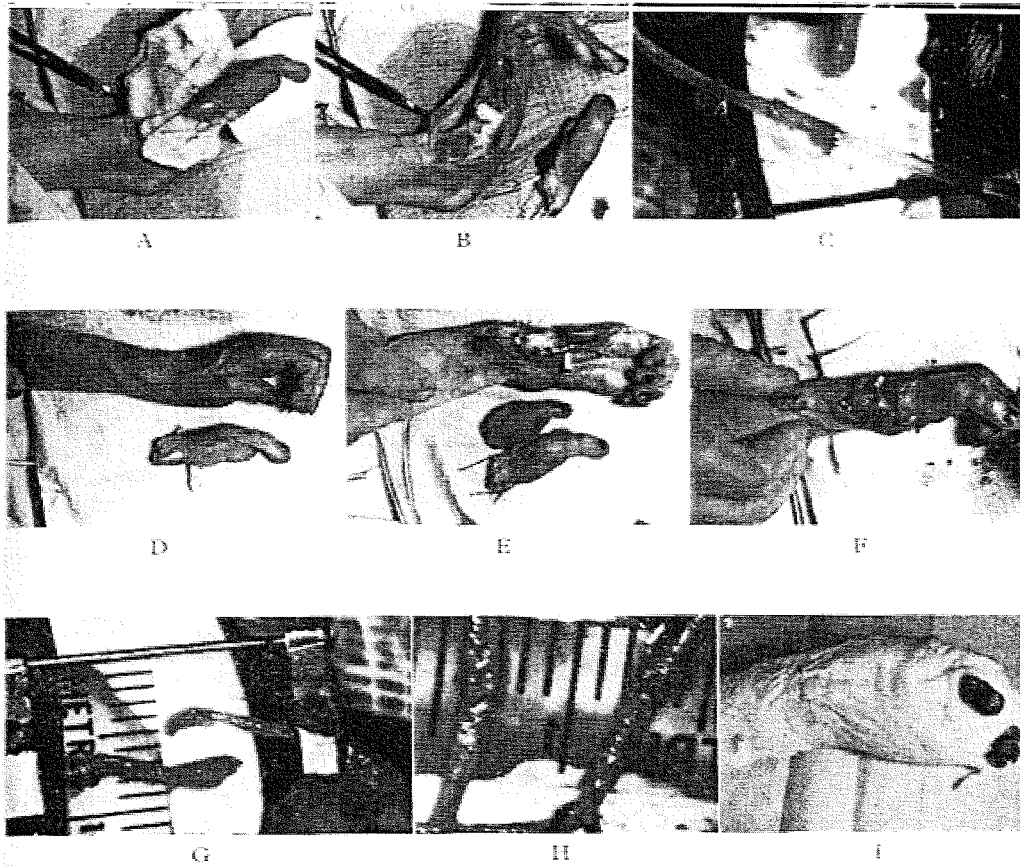


Fig. 2

Transplant No. 1

A. Entire hallux mobilised on superficial dorsalis pedis artery and lateral malleolar vein. Extensor hallucis longus, flexor hallucis longus, and nerves cut long and marked. B. Hallux free, tendons, nerves and vessels tagged. C. Small tapered plastic tube inserted into artery to flush transplant with Heparin-saline solution, 200 units per ml. D. Free hallux placed by hand. E. Thumb amputated after isolating and tagging radial artery, cephalic vein, nerves, extensor pollicis longus and flexor pollicis longus. F. Hallux stabilised with a pin across the metatarsonavicular joint, ready for tendon, vascular, nerve hook-up. G. Distal end of superficial dorsalis pedis, and proximal end of radial arteries brought into atraumatic double vascular clamp for anastomosis. H. Completed anastomoses—artery left, vein right. I. Upper extremity in cast, distal phalanx of hallux exposed for periodic examination.

Figure 33 Article princeps de Harry Bunckee de 1966 du transfert de l'hallux sur la main chez un singe rhesus sur

## 2. VERSION ORIGINALE

### a. Technique chirurgicale :

Idéalement, cette intervention se fait à deux équipes, bien que certains (74; 102) prônent l'équipe unique, afin de laisser à l'orteil le temps de se reperfuser pendant la préparation de la main.

Nous avons opté pour la double équipe : l'une prélève l'orteil, l'autre prépare la main, ce qui réduit notablement la durée opératoire (d'environ 1 heure).

### i. Prélèvement de l'orteil :

Le patient est en décubitus dorsal, sous garrot pneumatique, l'incision en « gueule de requin » permet d'emporter l'hallux avec *deux lambeaux triangulaires* (plantaire et dorsal) favorisant l'intégration cutanée sur la main et permettant une fermeture directe sans tension sur le pied.

Le lambeau plantaire ne doit pas déborder sur la zone d'appui et le lambeau dorsal doit intégrer une ou deux veines de retour de longueur suffisante (généralement à l'origine de la grande saphène).

La section du tendon extensor hallucis brevis permet de découvrir le *nerf fibulaire profond* qui sera anastomosé sur la branche sensitive du nerf radial au niveau de la main.

L'artère pédieuse, se terminant en première *artère inter métatarsienne dorsale*, est alors disséquée :

- Si le réseau artériel est en position dorsale (50% à 80% selon les études, 56% selon notre série), le prélèvement est aisé. (cf. chapitre ANATOMIE du site donneur).
- Si le réseau est à prédominance plantaire, la dissection est beaucoup plus difficile.

Soit son trajet est intra musculaire et le prélèvement en mono bloc est possible.

**Comparaison de taille entre l'hallux et le pouce.**  
 Dessin de J.W. LITTLER, *Plast. Reconst. Surg.* 1994 ; p 352.

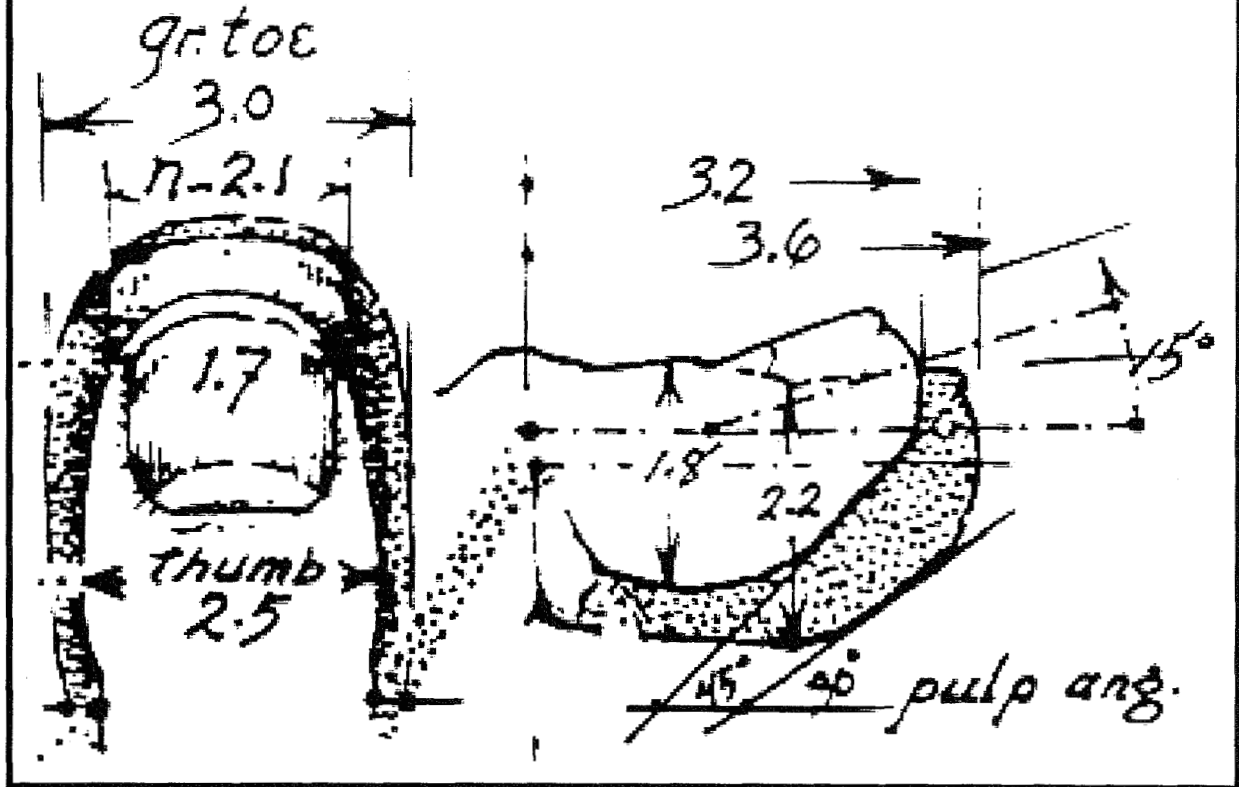


Figure 34 Dessin de J.W LITTLER : comparaison des dimensions de l'hallux et du pouce.

Soit son trajet est plantaires pures (type III de GILBERT) avec notamment un contact de l'artère contre la capsule articulaire au niveau du sésamoïde latéral. Il semble plus sage de prélever l'artère après son passage au niveau du ligament intermétatarsien et de pratiquer une résection anastomose ou d'intercaler un pontage veineux, plutôt que de tenter une dissection complète au prix de lésions intimes étagées.

Les tendons *extensors hallucis brevis* et *longus* sont prélevés avec une longueur suffisante.

Le *flechissor hallucis longus* est prélevé suffisamment long pour permettre une suture selon Pulvertaft au niveau du poignet, afin de permettre une mobilisation précoce de

l'IP et d'éviter raideur et adhérences (16). Une contre-incision au niveau de la gouttière rétro-malléolaire peut-être nécessaire.

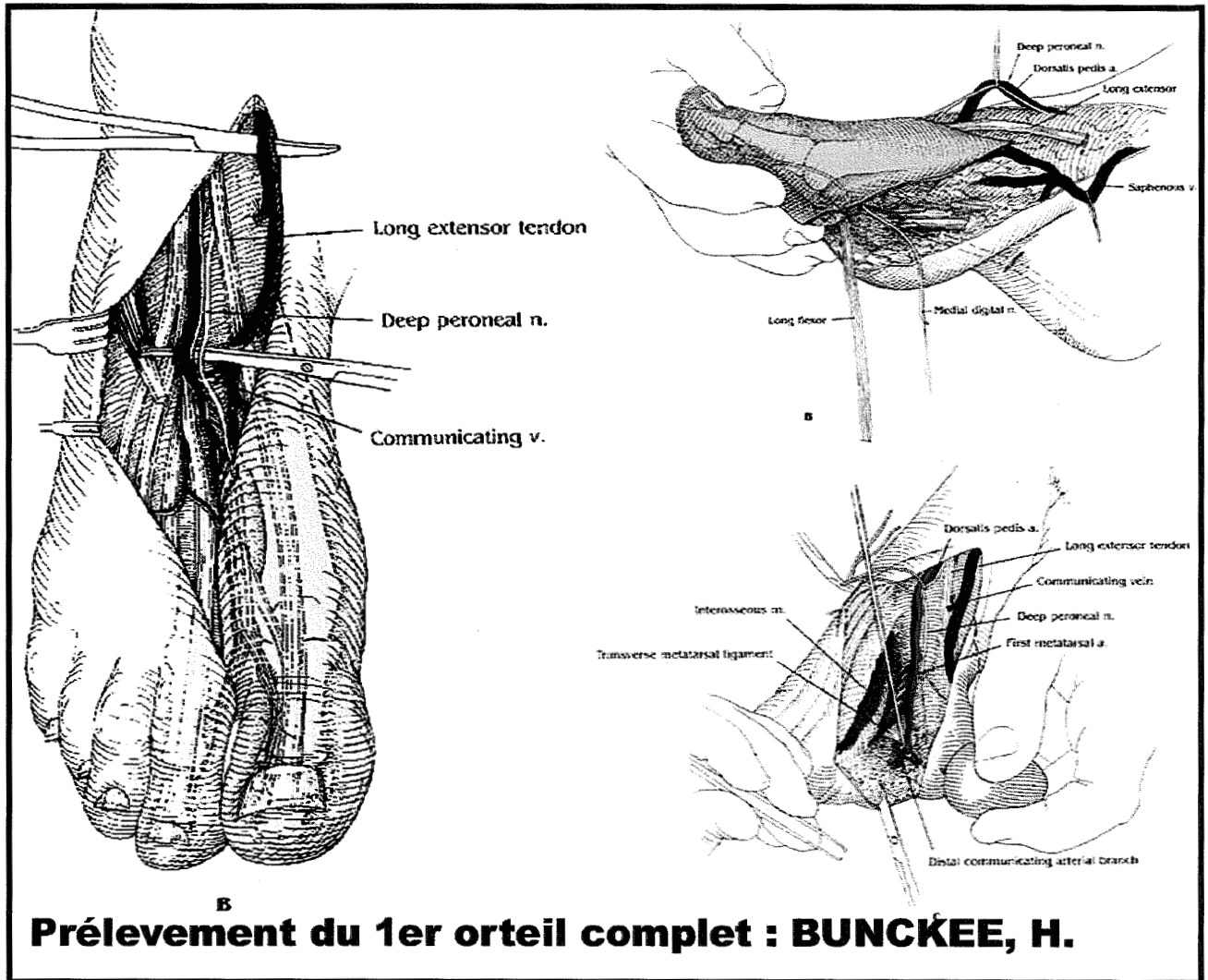


Figure 35 Incisions et dissection vasculaire.

Les deux *nerfs collatéraux plantaires* sont sectionnés à la longueur voulue.

Le premier orteil est enfin désarticulé au niveau de l'articulation métatarso-phalangienne.

POPPEN (195) et BUNCKE (16) recommandent de *laisser la tête métatarsienne et les sésamoïdes* en place afin de réduire les problèmes de marche ultérieurs, mais une *ostéotomie médiale du premier métatarsien* peut être nécessaire pour fermer le site

donneur sans tension. Le ligament intermétatarsien doit être reconstruit soit par une suture directe, soit par des points trans-osseux.

Le garrot pneumatique est alors lâché afin de revasculariser le transfert pendant au moins 20 minutes.

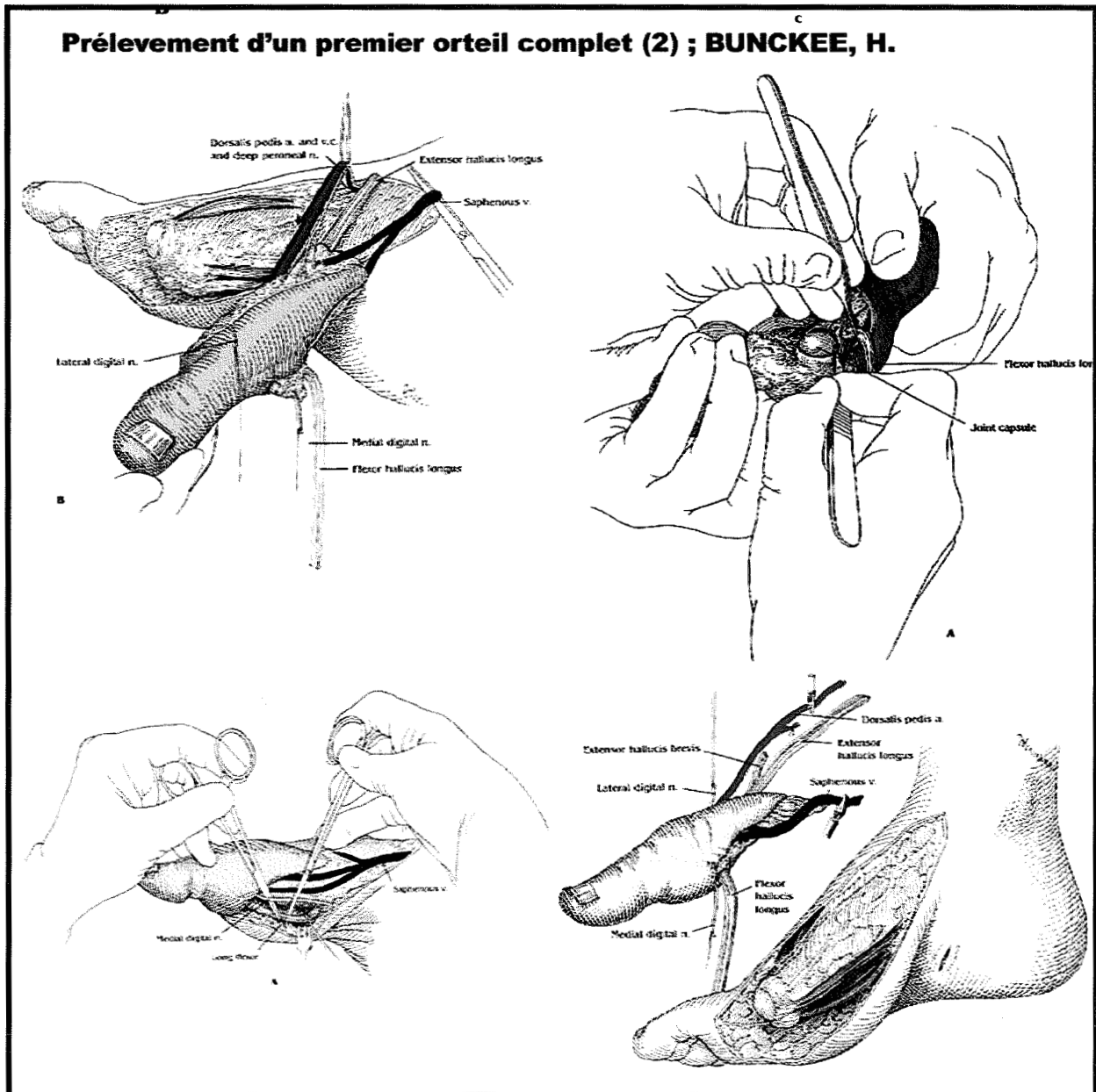


Figure 36 Dissection des tendons, désarticulation, et sevrage du transplant.



## ii. Préparation de la main et agencement du transplant:

L'incision est dessinée dans l'axe de la colonne du pouce afin d'intégrer chaque lambeau triangulaire du transplant en palmaire et en dorsal.

En dorsal, une ou deux veines sont minutieusement disséquées afin d'assurer le retour veineux par une anastomose termino-terminale (généralement la *veine céphalique* au niveau de la tabatière anatomique), la *branche sensitive du nerf radial* est repérée pour être suturée sur le nerf fibulaire profond. *L'artère radiale* est disséquée dans la tabatière anatomique en prolongeant l'incision ou par une courte incision transverse laissant moins de cicatrice. Une anastomose termino-terminale ou mieux, termino-latérale est pratiquée.

Le *court* et le *long extenseur du pouce* sont suturés respectivement à l'extensor hallucis brevis et à l'extensor hallucis longus.

En palmaire, les *deux nerfs collatéraux* sont recoupés en zone non-névromateuse (intérêt du bleu de méthylène afin de visualiser les torons) et suturés aux nerfs plantaires. Une attention toute particulière doit être portée à ce temps de l'intervention qui peut être facilement négligé par rapport aux anastomoses vasculaires mais qui conditionne pourtant la sensibilité et donc l'utilisation future du pouce.

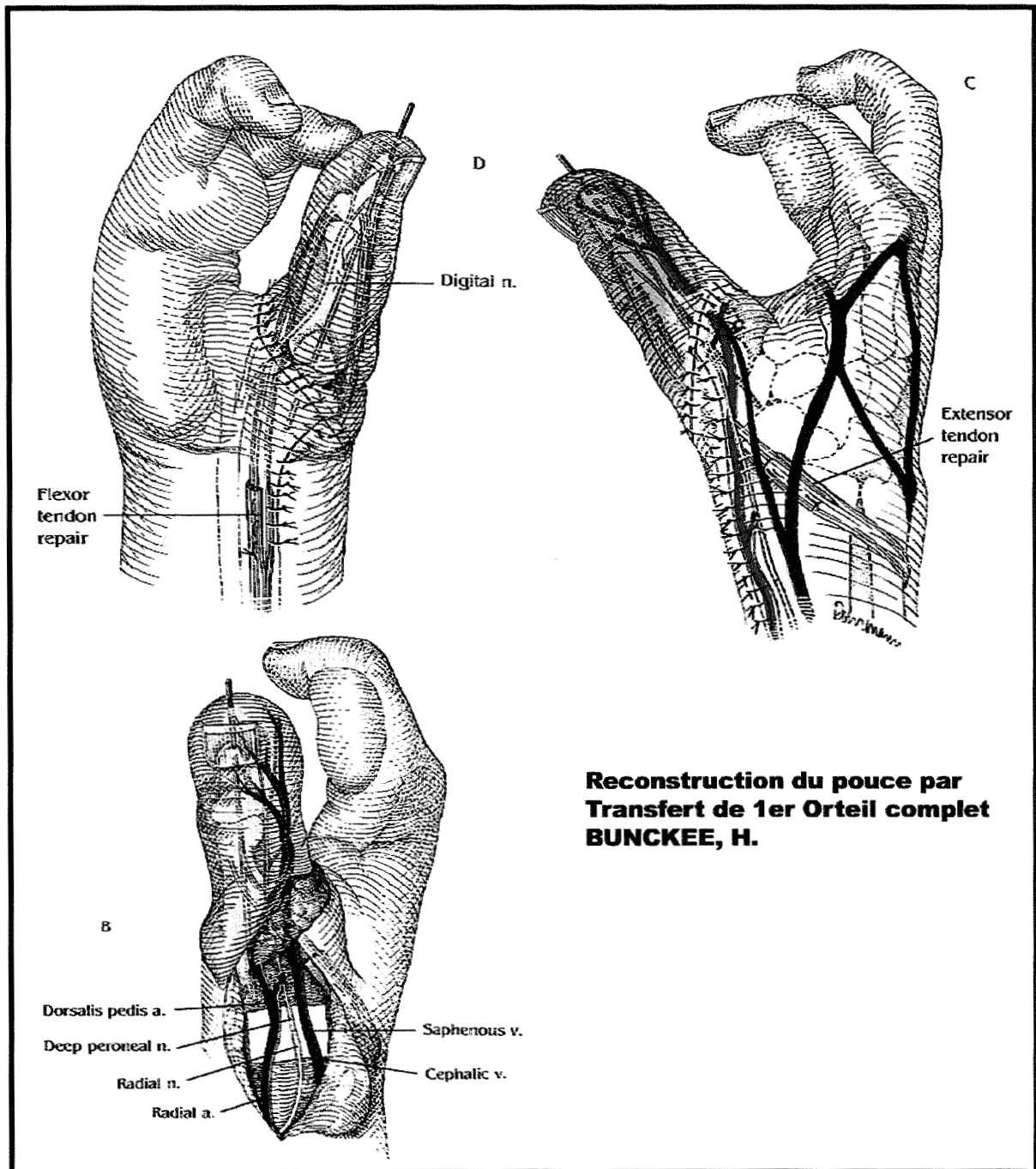


Figure 37 Ajancement du transplant.

BUNCKE recommande une suture du *long fléchisseur du pouce* au poignet (16) ; il vaut mieux effectuer une contre incision à ce niveau pour repérer le moignon tendineux. En cas d'avulsion complète, une suture peut s'envisager sur le fléchisseur superficiel du quatrième doigt, sur le petit palmaire ou sur le fléchisseur radial du carpe.

*La recoupe osseuse* dépend évidemment du niveau d'amputation, sachant qu'il vaut mieux un pouce un peu court que trop long (74) :

- Si la métatarso-phalangienne est détruite, il faut effectuer une recoupe du premier métacarpien et réaliser une arthrodèse avec la base de P1 de l'hallux en flexion à 30° et pronation du pouce.

- Si la tête du premier métacarpien est intacte, il peut être tenté une reconstruction de l'articulation métacarpo-phalangienne en suturant la capsule MP de l'hallux au reste de la capsule de la MP du pouce (240).

*L'ostéosynthèse* est assurée soit par des broches de KIRSCHNER, soit par un bilboquet, soit par un cerclage-haubanage.

#### **b. Indications:**

Nous (35) avons réservé le transfert du gros orteil principalement aux amputations de niveau 3 (trans-métacarpo-phalangienne) chez l'homme nécessitant une force et une mobilité de l'inter phalangienne proche d'un pouce normal. En fait, nous n'utilisons plus cette technique en raison des séquelles esthétiques et fonctionnelles du site donneur.

BUNCKE et POPPEN ne considèrent pas la perte du première orteil comme un réel handicap pour le pied (195) et sont donc beaucoup plus « larges » dans leurs indications (niveau 2-3-4).

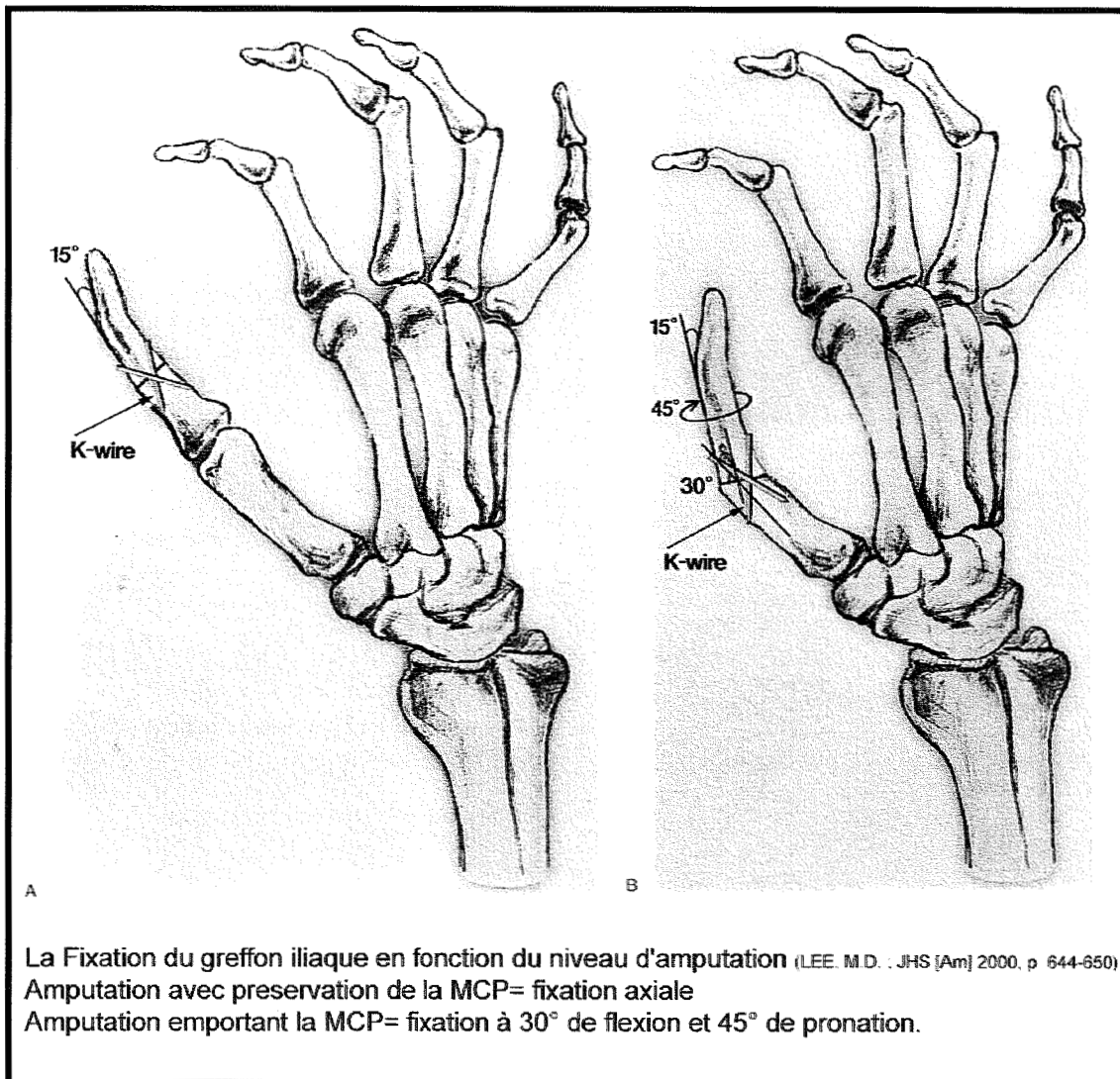


Figure 38 Orientation du transplant en fonction du niveau d'amputation.

### c. Avantages et Inconvénients :

#### **Avantages :**

- La **mobilité** de l'inter phalangienne pouvant atteindre 80° dans les meilleurs cas.
- La **force de préhension**, nettement supérieure aux autres transferts d'orteils.
- La **dextérité**, liée à ces deux précédents critères, très probablement supérieurs aux autres types de transferts en cas d'amputations de type 3 et 4.

- La **sensibilité** : La sensibilité du 1<sup>er</sup> orteil semble meilleur que celle du 2<sup>ème</sup> (67). Chez un adulte et dans les meilleures conditions, il faut espérer une discrimination entre 7 et 15 mm au test de Weber.

### ***Inconvénients :***

- L'**esthétisme** de la main se trouve affecté par cet énorme pouce comme le serait le visage de Cléopâtre avec le nez de Cyrano.

-L'esthétisme du pied sans ce premier orteil est, en particulier chez la femme, un véritable traumatisme psychologique.

-La répercussion sur la **phase d'impulsion** au cours de la **marche** et la perte d'**équilibre** sont extrêmement préjudiciables. Nous vous invitons à consulter le chapitre « Séquelles du site donneur ».

## **3. LE TRIMMED-TOE TRANSFERT :**

### **a. Technique chirurgicale :**

La modification technique à visée esthétique mise au point par WEI (233) en 1983 et publié cinq ans plus tard, permet une réduction du volume de l'hallux par une ostéotomie longitudinale médiane.

Le tracé des incisions est un compromis entre le wrap-around de MORRISSON et le transfert total d'orteil.

La dissection soulève un lambeau médial en sous périosté, comprenant le ligament latéral médial et la capsule articulaire. Ce lambeau, après l'ostéotomie des phalanges est réinséré soit en s'appuyant sur le périoste restant, soit en trans osseux comme le

préconise UPTON (222). Elle assure ainsi la stabilité transversale de l'articulation inter-phalangienne moins large.

L'ostéotomie enlève, en moyenne 4 à 5 mm sur l'inter-phalangienne soit 2 à 4 mm sur les phalanges, distale et proximale.

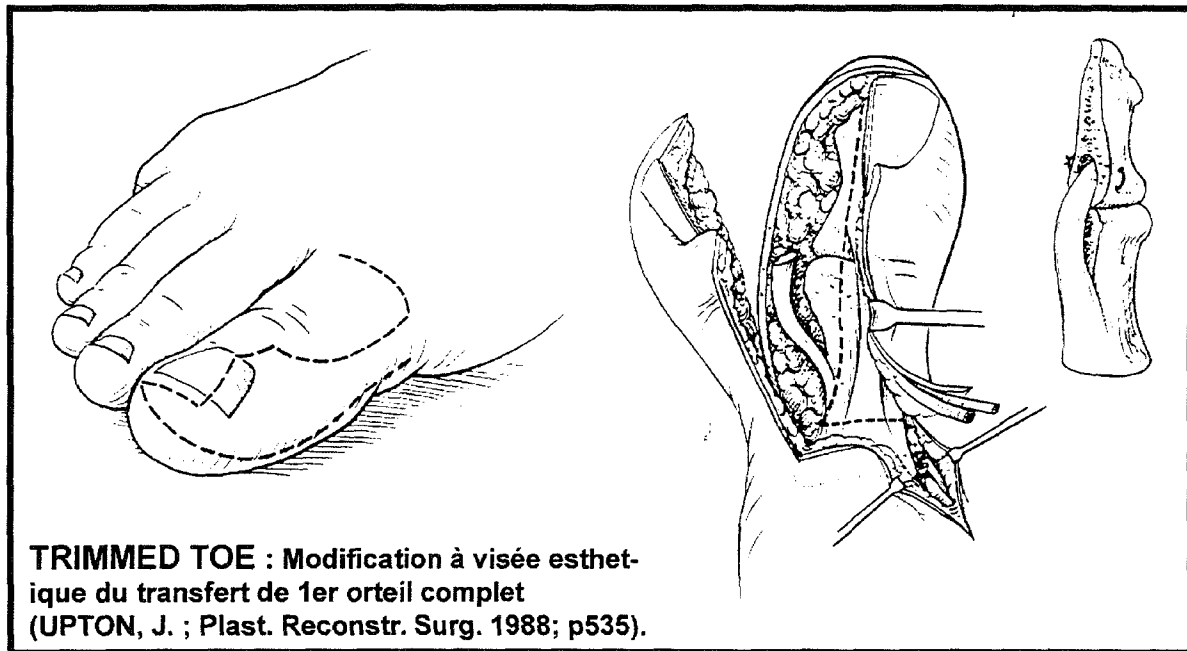


Figure 39 Reconstruction de la stabilité de l'IP de l'hallux dans le TRIMMED TOE.

### **b. Avantages et Inconvénients :**

Ce sont les mêmes avantages fonctionnels pour la main et les mêmes inconvénients pour le site donneur que dans un transfert total de premier orteil. Cependant, l'aspect esthétique de l'hallux transplanté est très proche d'un pouce normal mais avec une mobilité IP légèrement diminuée compte tenu de l'enraidissement secondaire au trait d'ostéotomie.

## **B. TRANSFERTS PARTIELS DE PREMIER ORTEIL**

### **1. TRANSFERT PULPAIRE**

La reconstruction de la pulpe d'un pouce par transfert d'orteil a été réalisée pour la première fois en 1976 par Harry J. BUNCKE (22) à partir d'un deuxième orteil. C'est une solution élégante, économe en terme de séquelle sur les deux sites (donneur et receveur), redonnant une bonne sensibilité et un aspect esthétique proche de la perfection même pour des pertes de substance importantes.

Le premier choix du site donneur, contrairement à BUNCKE, est la pulpe de l'hallux dont la surface prélevable peut être importante, et qui présente une sensibilité discriminative plus fine que le deuxième orteil. MAY (166) note un Weber entre 10 et 25 mm pour le 2<sup>ème</sup> orteil contre 7 à 18 mm pour le 1<sup>er</sup> orteil. Les deux centimètres distaux de la pulpe de l'hallux sont pour POPPEN (196) les zones les plus sensibles et peuvent même atteindre une discrimination à 6 mm.

C'est la pulpe homolatérale qui est prélevée pour faciliter le branchement vasculaire et surtout pour resensibiliser le bord ulnaire du pouce, acteur dans la pince pollici-digitale. C'est ce dernier facteur (la resensibilisation) qui en limite les indications.

Table 2. (Continued)

Year	Microvascular Transplant or Event	Surgeon	Country	Reference
1979	Dorsalis pedis osteocutaneous flap	Ohmori	Japan	97
1979	Lower abdominal flap, superficial inferior epigastric vessels	LeQuang	France	98
1979	Upper arm flap	Dolmans, Guimberteau, Baudet	France	99
1979	Omentum and stomach	Baudet	France	100
1980	Temporoparietal fascial flap	Smith	US	161
1980	Rectus abdominis myocutaneous free flap	Pennington	Australia	101
1980	<b>Partial toe transfer</b>	<b>Foucher, Merle, Michon</b>	<b>France</b>	<b>108</b>
1980	Vascularized joint transplants	Mathes	US	162
1980	Lateral mammary flap and inferior gluteal flap	LeQuang	France	163
1980	Free scalp flap	Ohmori	Japan	104
1980	Palm of hand free flap	May	US	105
1980	Serratus-latissimus combined transplant	Buncke, Finseth	US	164,111,112
1980	Serratus-latissimus combined transplant	Takayanagi	Japan	114
1980	Deltoid flap	Franklin	US	106
1980	Serratus	Buncke	US	165
1981	Saphenous neurovascular flap	Acland	US	115
1981	Scapular crest and pedicle bone graft	Teot, Bosse	US	166
1982	Scapular flap	Gilbert	France	117,140
1982	Serratus	Takayanagi	Japan	113
1982	Parascapular flap	Nassif, Baudet	France	119
1982	Radial forearm	Song	China	120
1982	Pectoralis minor	Terzis	US	121
1982	Cervical transverse superficial	Shaw	US	122
1982	Cervical transverse superficial	Baudet	France	123
1982	Scalp transplant between identical twins	Buncke	US	167
1983	Peroneal flap	Yoshimura	Japan	168
1984	Free lateral thigh flap	Song	China	169
1985	Fibula to femoral head	Urbaniak	US	170
1987	Posterior interosseus island forearm flap	Zancolli	Argentina	171
1991	Medial condyle of femur and skin island	Baudet et al.	France	130
1993	Combined anterolateral and anteromedial thigh flap and vascularized iliac bone graft	Koshima et al.	Japan	172
1995	Lateral superior genicular vessels-based flap	Špokevičius, Jankauskas	Lithuania	173

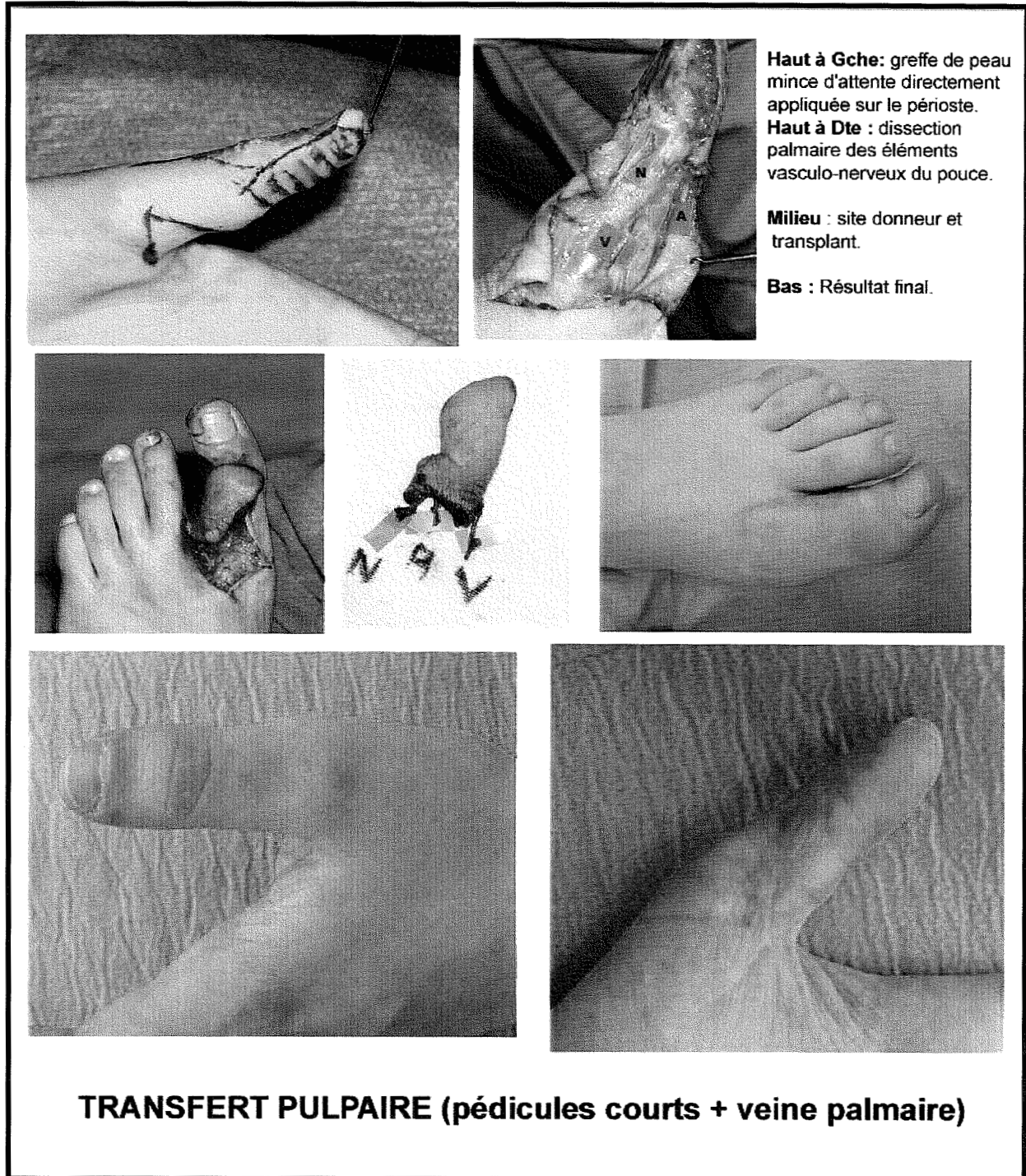
Figure 40 Evolution de la microchirurgie. Place de l'école nancéenne.

### a. Technique chirurgicale :

**Tracé du lambeau :** Il s'agit d'un transfert « sur-mesure » pour reprendre l'expression de FOUCHER, incluant une petite raquette cutanée dorsale contenant au moins une veine drainant le lambeau.

**Vaisseaux et branchements :** L'artère inter métatarsienne dorsale est repérée au niveau de la première commissure et suivie d'une part en distal jusqu'au lambeau pulpaire et d'autre part en proximal si l'on opte pour un pédicule long. La dissection vasculaire est alors superposable à celle du transfert total de premier orteil.





**Figure 41** Transfert pulpaire à pédicule court. Noter l'absence de cicatrice dorsale chez cette jeune patiente.

De même, les branchements vasculaires sont effectués soit au niveau de la tabatière anatomique

comme dans le transfert total d'orteil, soit sur les vaisseaux digitaux en cas de pédicule court. Dans ce cas, l'artère collatérale ulnaire, habituellement de plus fort calibre, est privilégiée pour réaliser l'anastomose termino-terminale ; la veine drainant le lambeau est habituellement anastomosée sur une veine dorsale du pouce. La veine d'un de nos transferts, pour des raisons esthétiques et parce que la situation le permettait, a été anastomosée sur une veine palmaire évitant ainsi toute cicatrice dorsale.

Le clivage de la face profonde du lambeau ne s'effectue qu'après avoir repéré le trajet des branches à destinée pulpaire issue de l'artère collatérale plantaire. De plus, il faut laisser une couche de tissu pulpaire au contact du périoste pour autoriser l'application d'une greffe de peau prise aux dépens de la voûte plantaire en zone non portante.

*Nerfs* : Selon la taille du lambeau, le nerf plantaire latéral ou les 2 nerfs plantaires sont prélevés et anastomosés en « Y » sur le même nerf collatéral ulnaire du pouce.

### **b. Indications :**

Elles dépendent de l' :

- *Étendue du défaut* : Seules les pertes de substance dépassant les limites de couverture d'un lambeau local sensible (MOBERG, (7), O'BRIEN (72), HUESTON, VENKATASWAMI-SUBRAMANIAN...) (34) justifient le recours à un transfert pulpaire. Les atteintes unguéo-matriciellees associées justifieront plutôt d'un transfert composite « sur mesure ».

- *Âge et possibilité de réinnervation* : C'est certainement le premier facteur limitant puisqu'il conditionne l'utilisation ultérieure du pouce. La limite théorique est de 40-50 ans (35) sachant que la rééducation sensitive (cf. chapitre) joue un rôle primordial.

## Dégraissage pulpaire et plastie en Z

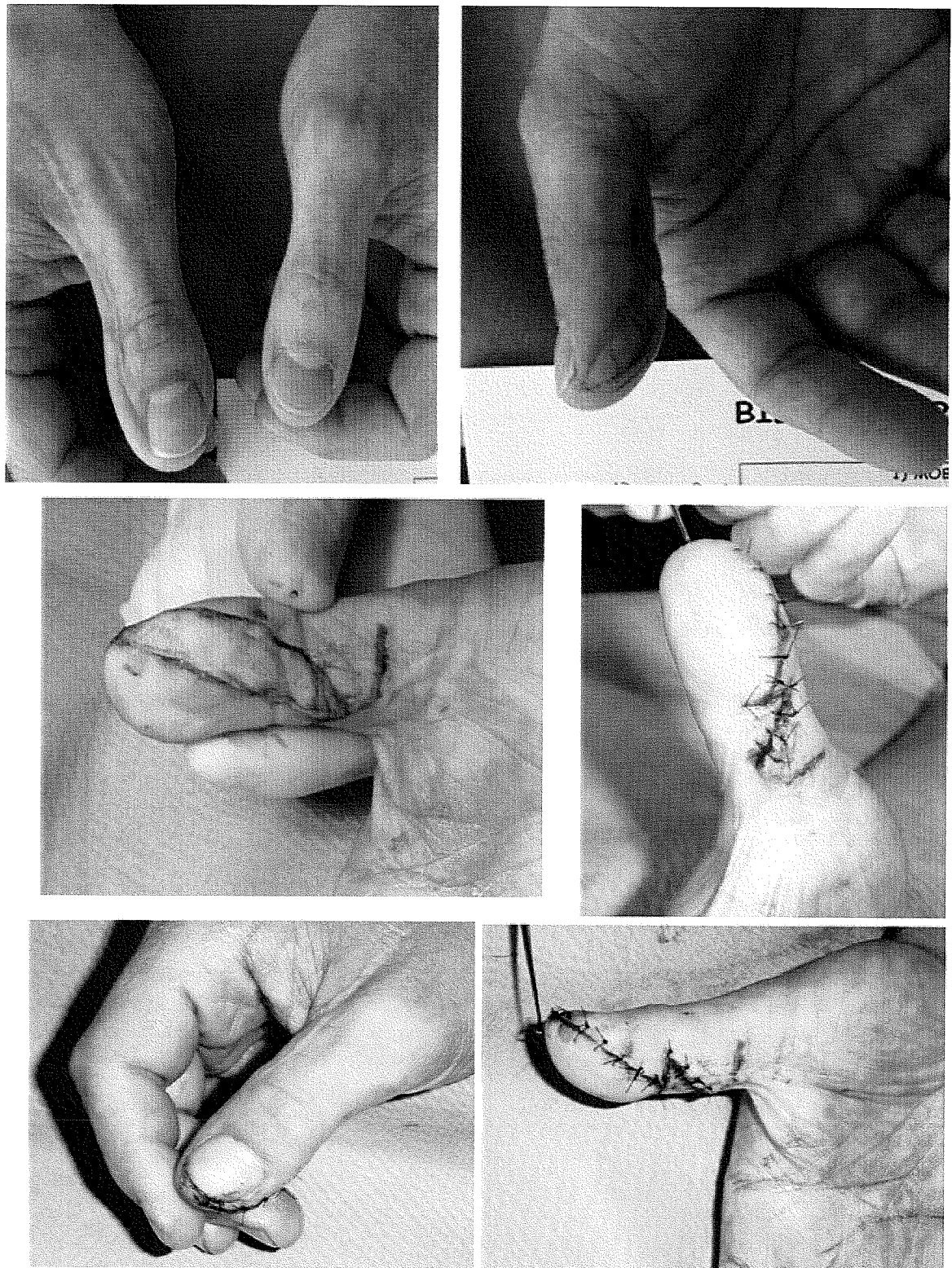


Figure 42 Dégraissage pulpaire et plastie en « Z » d'intégration.

### c. Avantages et inconvénients :

Ils sont étroitement liés aux indications de ce lambeau libre neuro-vasculaire.

➤ *Avantages :*

- **Esthétique (cf photo) :** L'aspect final, au prix d'une compression par doigtier, d'un dégraissage et/ou d'une plastie en « Z », est souvent très satisfaisant. WEI (238) souligne d'ailleurs l'importance de ces deuxième ou troisième temps chirurgicaux. Malgré sa simplicité, il apporte dans sa série de 82 transferts « dégraissés », une amélioration subjective de l'esthétisme et de la fonction de 67% et 63% respectivement. Aucune baisse de la sensibilité n'a été notée. Les cicatrices sont indolores et mieux intégrées. Il conclue que cette intervention a été utile dans 88% des cas.

- **Resensibilisation :** C'est son rôle principal ; la couverture par un lambeau sensible d'une perte de substance digitale étendue. Resensibiliser le versant radial d'une main métacarpienne couverte initialement par un lambeau abdominal insensible. Ce lambeau pulpaire permet, dans les meilleures conditions, de restaurer une discrimination entre 4 et 15 mm selon les séries (67; 79; 108; 159; 211) . Nous avons obtenu en 1991 (35; 47), sur une série de 10 transferts pulpaire, une discrimination à 11 mm en statique et 9,6 mm en dynamique avec une forte influence de l'âge.

Nous retrouvons dans cette nouvelle série de 19 transferts pulpaire de premier orteil sur le pouce, dont 15 revus avec un recul moyen de 6 ans, un Weber statique global à 10,3 mm et dynamique à 8,7 mm. Pour les moins de 17 ans, le Weber est à 6 mm en statique et 4,3 en dynamique malgré un recul de 11 mois.

- **Indolence** : Le transfert pulpaire peut être le traitement d'un névrome en guidant la repousse nerveuse via les nerfs plantaires vers la pulpe. C'est le « terminal pulpaire » de FOUCHER (67).

➤ **Inconvénients :**

- **La lourdeur du geste** : Par rapport à un lambeau local moins sensible comme le lambeau dorso-commissural de BRUNELLI effectué en ambulatoire, il faut une hospitalisation de plusieurs jours ( $\geq 5$  jours), une anesthésie générale de plusieurs heures (bien qu'une anesthésie loco-régionale de jambe et de bras peut convenir), et le risque d'échec vasculaire est à prendre en compte (0% à 10% dans la littérature (97; 106; 108; 235), 0% dans notre étude de 19 transferts mais 1 reprise en urgence et 4 spasmes per-opératoires cédant finalement sous topiques vasodilatateurs).

- **La limitation par l'âge des indications.**

- **L'effet de savonnage en cas de pulpe sur dimensionnée.**

- **Le dégraissage secondaire.**

Figure 43      Cicatrice hypertrophique après transfert pulpaire. Gêne modérée soulignée par le patient.

➤ **Séquelles du site donneur et receveur** : (cf. chapitre séquelles du site donneur)

**(Avantages & Inconvénients)**

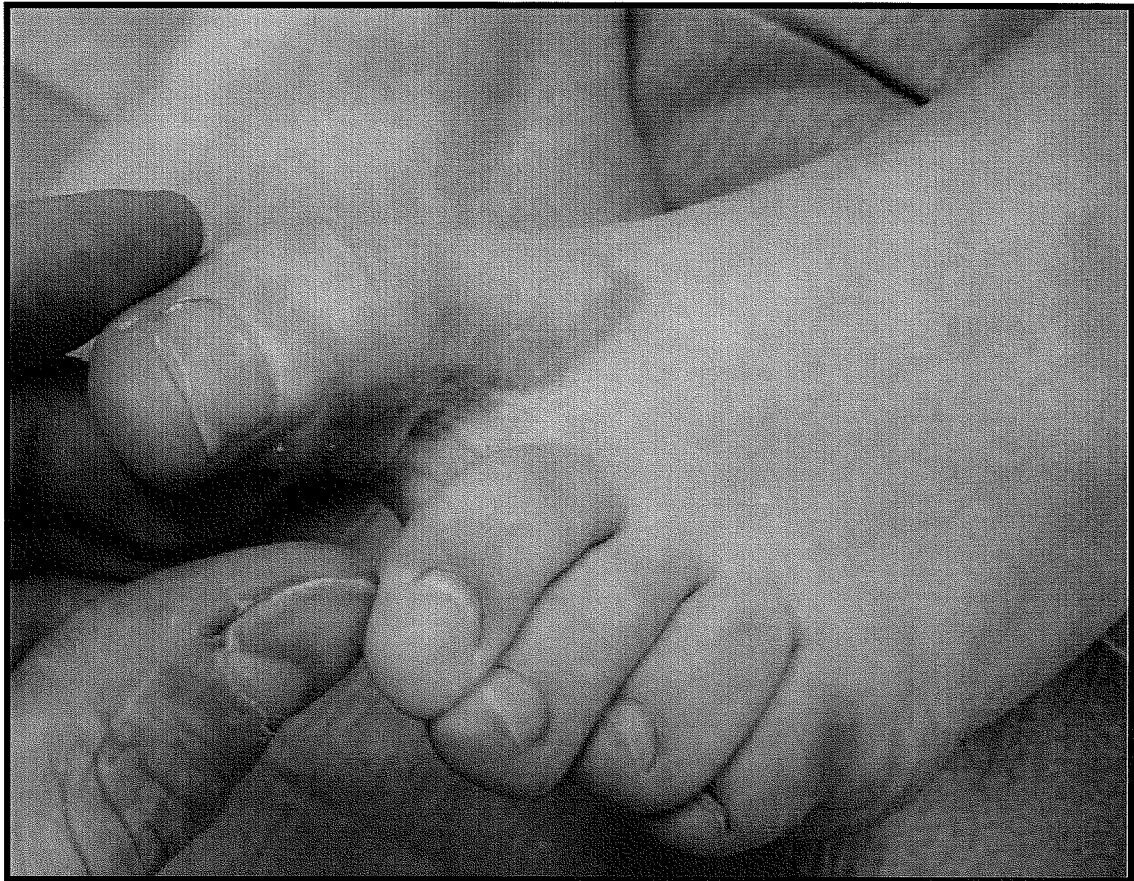○ La main : Elles sont minimales, surtout en cas de branchements courts. La cicatrisation est rapide en 2-3 semaines (cf. photos).

○ Le pied :

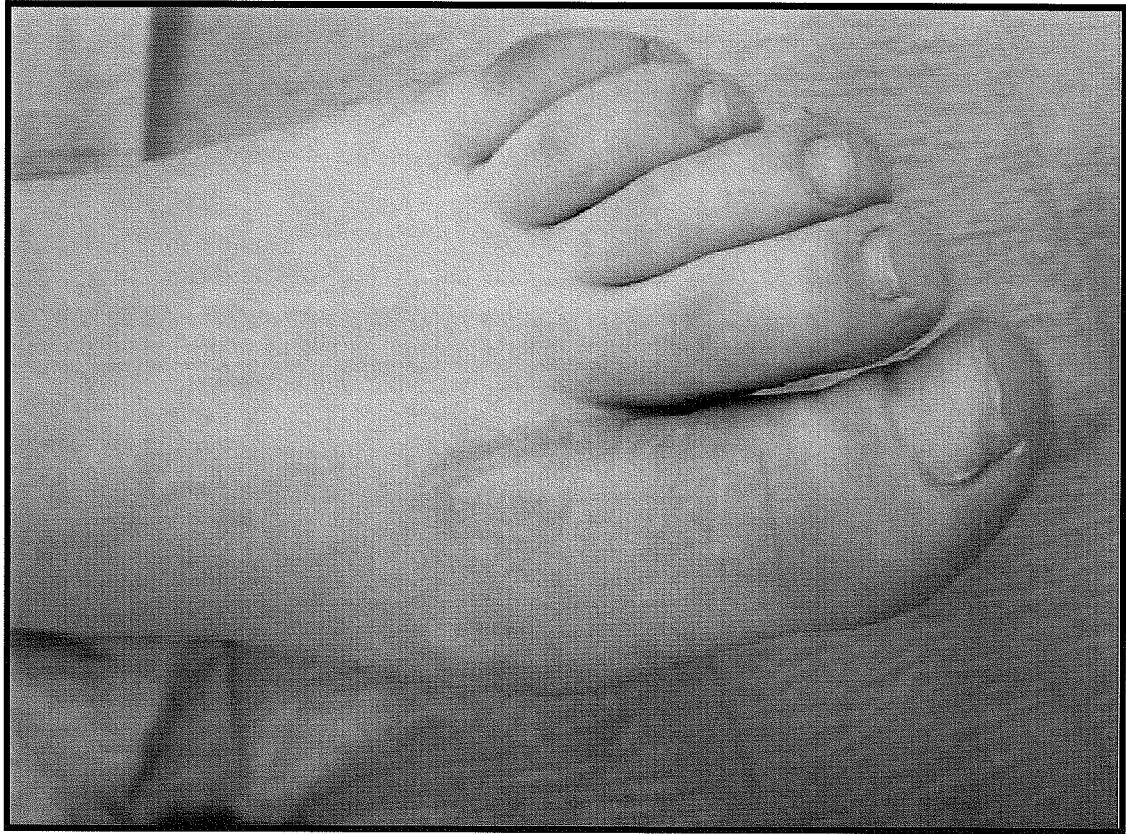- L'esthétisme est peu modifié. La cicatrice dorsale est parfois disgracieuse en cas de branchements longs, mais limitée à une incision dans la première

commissure en cas de branchements courts (cf. photo). L'aspect de l'hallux donneur est quasiment identique au côté controlatéral. La cicatrisation est rapide en 3 à 4 semaines.

- Sur le plan fonctionnel, en revanche, nous retrouvons sur nos 15 patients revus, 6 anesthésies de la partie latérale de l'hallux, 4 sensibilité du pied au froid (27%), 2 gênes à la marche prolongée (13%), 1 gêne à la course et 3 difficultés à porter des chaussures de ville (20%).



**Figure 44**



**Figure 45** Discrétion des séquelles dorsales du site donneur après transfert pulpaire à pédicules courts.

## **2. TRANSFERT COMPOSITE « SUR MESURE » DE FOUCHER OU « MINI-MORRISON » :**

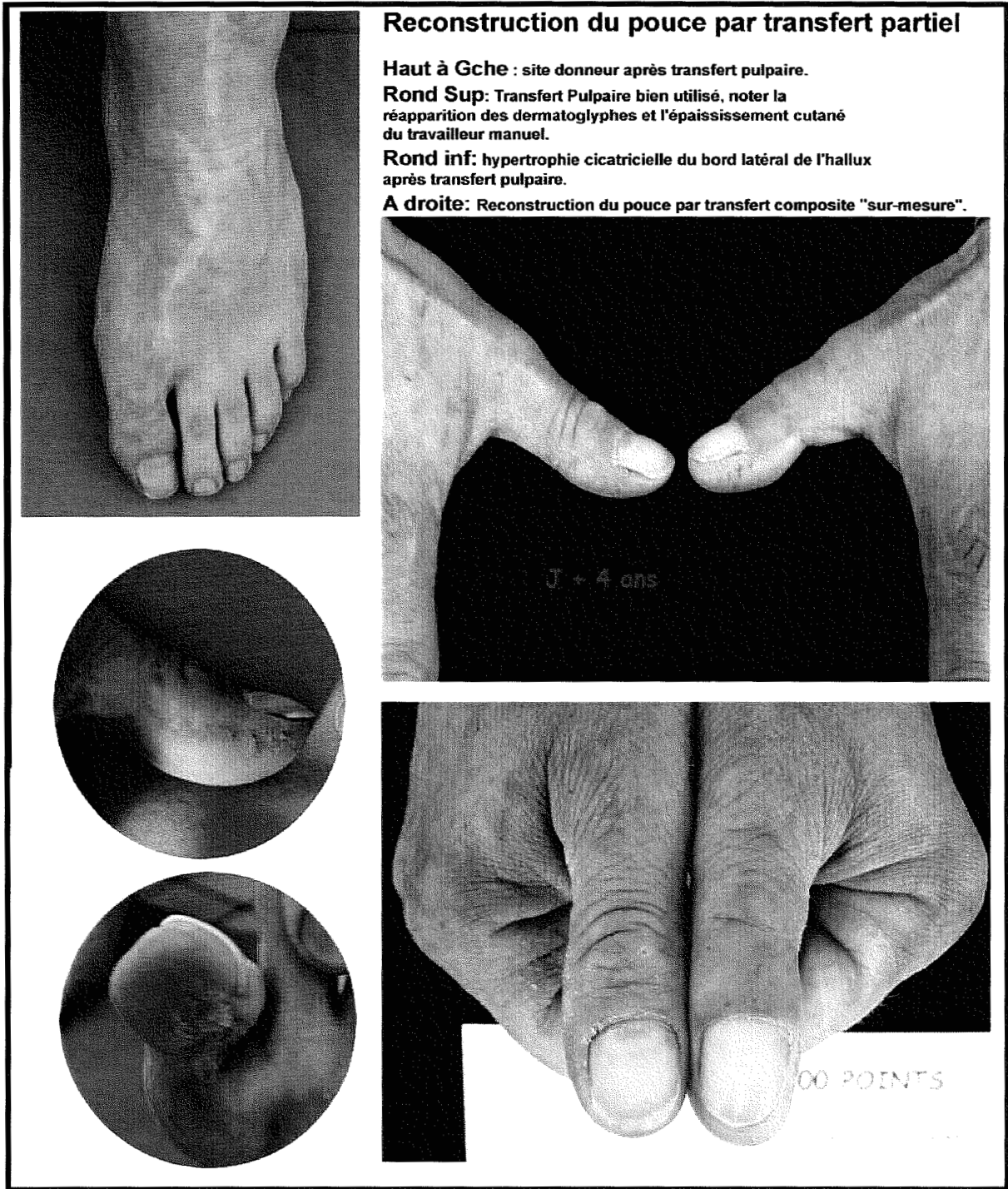
L'étude plus approfondie de l'anatomie du pied grâce aux travaux de GILBERT (96) en 1975, de BUNCKE (22) en 1979 et enfin de FOUCHER (77) et MORRISON (177) en 1980, ouvraient la voie des reconstructions « sur mesure » par transfert partiel d'orteil. Initialement décrite à partir du premier orteil pour les reconstruction du pouce, les mêmes auteurs (73) ont rapidement étendu les indications aux doigts longs en utilisant le deuxième orteil.

### **a. Technique chirurgicale :**

Nous vous reportons aux chapitres du Wrap-around de MORRISSON pour obtenir l'ensemble des temps de dissection. Nous ne mentionnons ici que les détails propres à cette technique :

- Le prélèvement est le même que pour le lambeau d'enveloppement de MORRISON (114) mais dans sa version modifiée par FOUCHER (70; 73) en incluant systématiquement un fragment osseux distal vascularisé afin d'éviter toute déformation de l'ongle en griffe.





**Figure 46** Exemple de transferts pulpaire et « sur-mesure ». Noter la parfaite utilisation du transplant par l'aspect « usé » de la pulpe. Cicatrice hypertrophique au niveau de l'hallux.

**Transfert Partiel avec anastomoses multiples  
proposé par KOSHIMA, I.**  
(Plast. Redeconstr. Surg. ; April 2000 ; p 1666-1674)

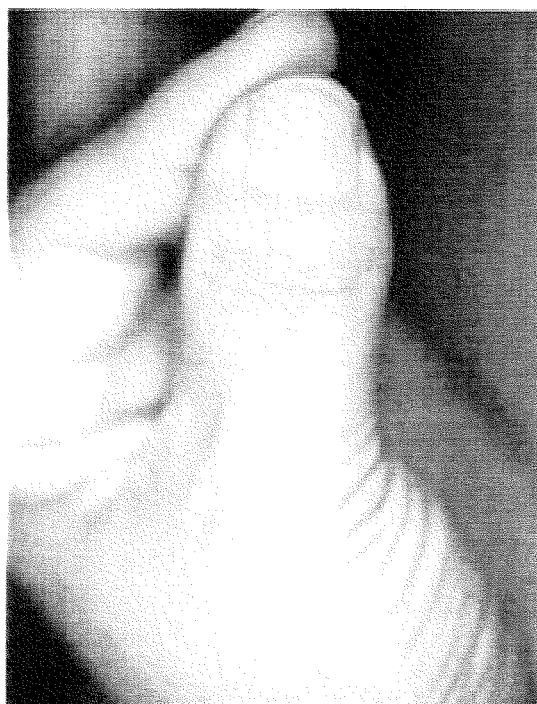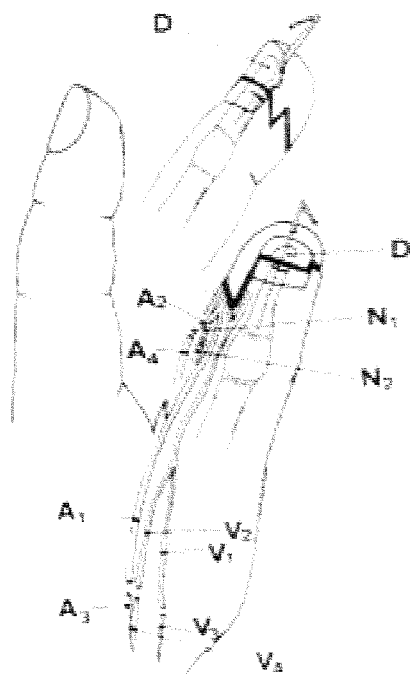
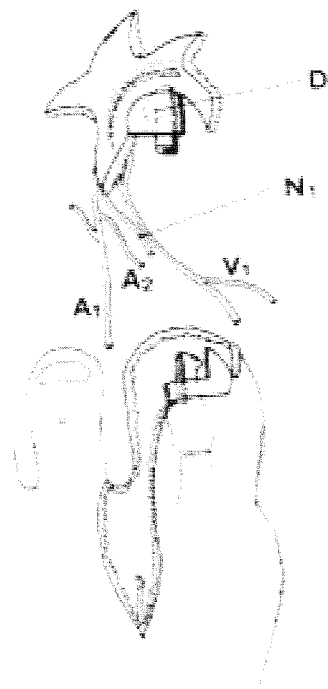

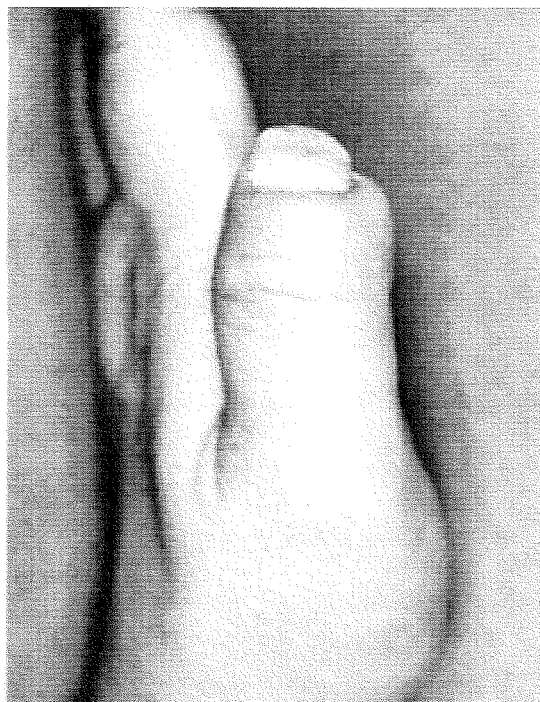
Figure 47 reconstruction « sur mesure » du pouce. Anastomoses artérielles multiples.

➤ L'ostéosynthèse est assurée pour une broche axiale et une broche anti-rotatoire après avoir recoupé longitudinalement le fragment osseux vascularisé distal de l'orteil pour en réduire sa largeur.

➤ Toutes les reconstructions distales sont possibles :

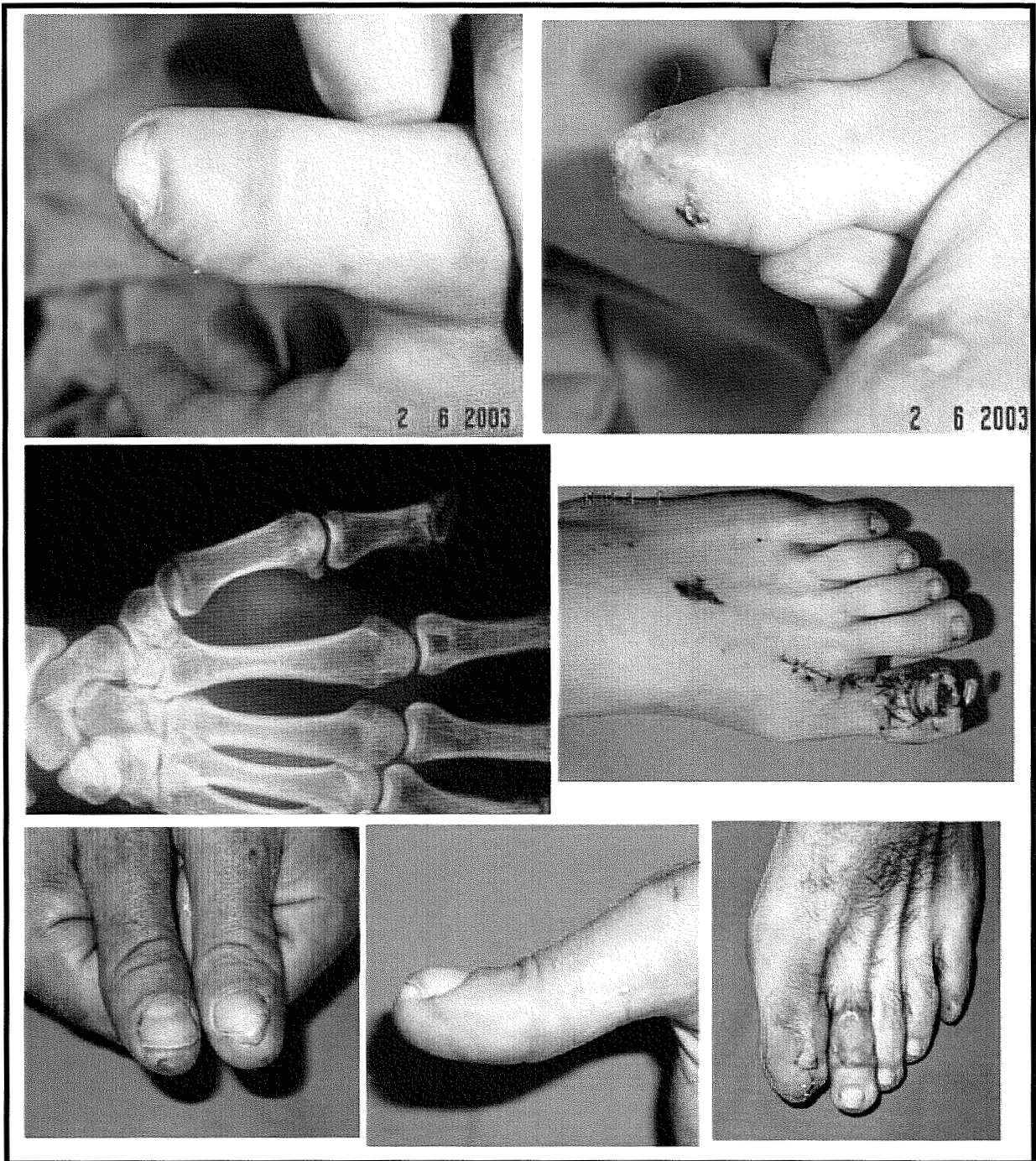
- *Pulpe + une partie de l'ongle + un fragment de houppe* : (cf. Photo) Il faut être prudent dans cette indication car en cas de perte de substance unguéale sub-totale, l'ajustement entre le lit unguéal résiduel du pouce et celui de l'orteil donneur peut être délicat et aboutir à une dystrophie unguéale.

- *Pulpe + totalité de l'appareil unguéal + fragment osseux vascularisé distal* : En prenant la largeur du doigt controlatéral, on peut découper sur mesure la matrice à prélever de l'orteil.

FOUCHER a proposé en 1984 (85) l'effet « trompe-l'œil » : il s'agit d'un astucieux procédé de réduction de la largeur de l'ongle par courbure de la tablette unguéale autour du fragment osseux vascularisé taillé obliquement (cf. schéma). Ce transfert total est utilisé chez l'enfant, en cas d'amputation distale du pouce, en incluant dans le lambeau une partie de la plaque de croissance et de la base de P2 de l'hallux. L'ostéotomie longitudinale de P2 n'entraîne pas d'épiphysiodèse (35) .

## **b. Indications :**

*L'amputation de niveau Ib et Ic* : La reconstruction sur mesure par transfert composite donne souvent des résultats proches de la perfection. Elle se situe loin devant toutes les autres techniques pour des séquelles modestes sur les sites donneur et receveur.



**Figure 48** Reconstruction « sur mesure » du pouce. Reconstruction du site donneur par recul unguéal et plastie en « V-Y » de la pulpe de l'hallux.

### **c. Avantages & Inconvénients :**

Ce sont les mêmes que pour les transferts pulpaire mais il faut ajouter ceux du « wrap-around » dans les

**- Avantages:**

- La reconstruction de l'appareil unguéal et le rétablissement de la longueur digitale même en période de croissance.
- La pulpe est plus stable qu'un transfert pulpaire simple car la dissection a préservé ses attaches périostées avec le fragment osseux de P2 transféré.

## RECONSTRUCTION DU POUCE SUR MESURE par transfert partiel de premier orteil. (Les Défauts)

En Haut à G: transfert unguéal trop étroit + greffon vascularisé distal

En Haut à Dt: transfert composite avec excès pulpaire

En Bas à G: idem.

En Bas à Dte: idem.

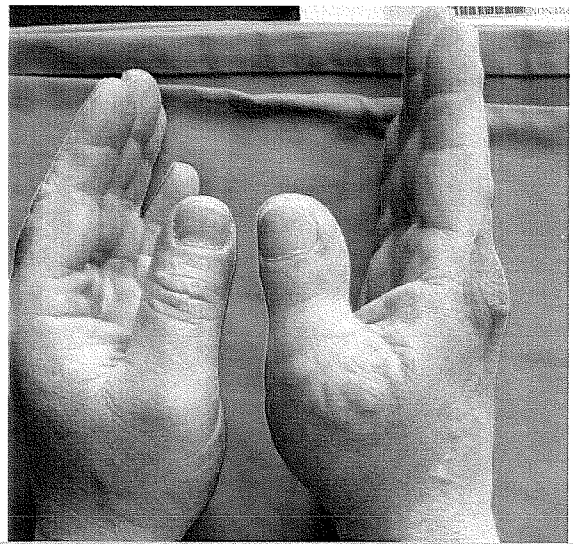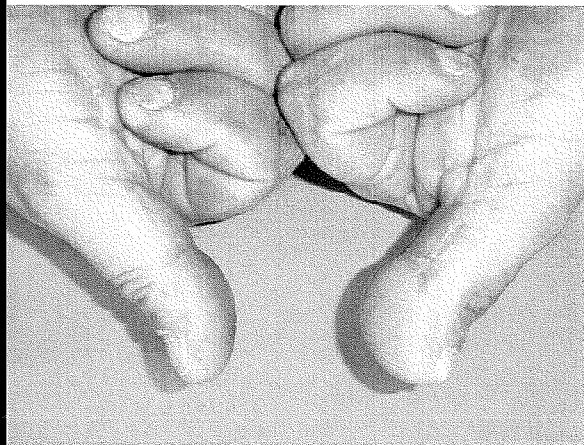
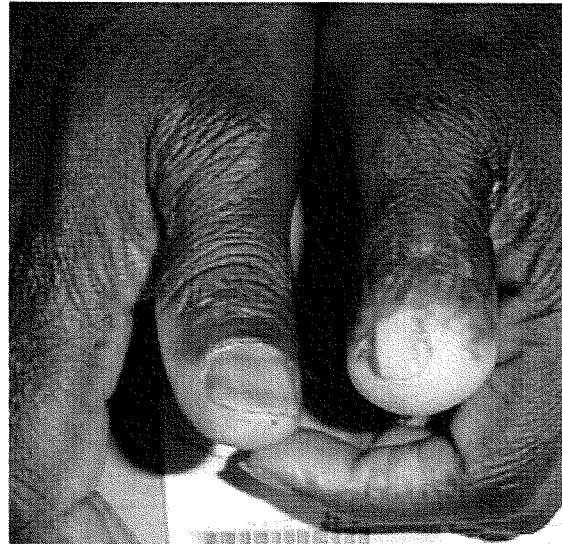

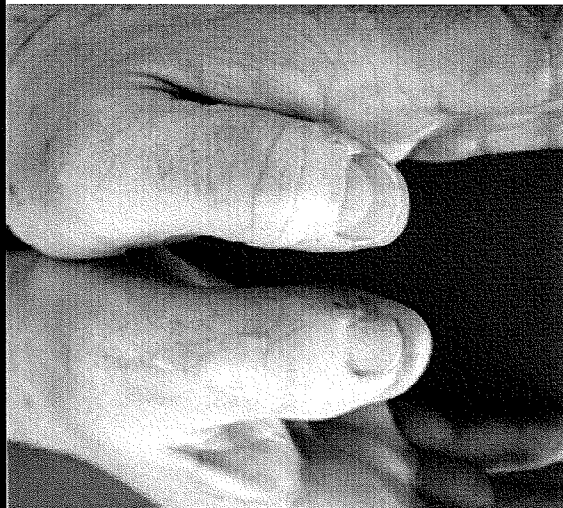
Figure 49 Défaut de certains transferts «sur mesure». Ongle trop étroit, pulpe trop bulbeuse...

**- Inconvénients :**

- *Les séquelles du site donneur* sont plus conséquentes que dans un transfert pulpaire simple. Effectivement tout ou partie de l'ongle et une partie de pulpe sont emportés avec le transplant. La tranche osseuse de la deuxième phalange de l'hallux se trouve alors exposée. Reconstruire le gros orteil est donc une tâche nécessaire et délicate : soit uniquement par le lambeau pulpaire médial de l'hallux et une greffe de peau complémentaire, soit par un lambeau « cross-toe » (115), soit par des procédés plus lourds décrits notamment par les auteurs orientaux (lambeau libre de tabatière anatomique (213), lambeau libre fibulaire (117), lambeau veineux anté brachial artérialisé (122; 128) , lambeau libre brachial externe (209)...). Nous reviendrons en détail sur la couverture du site donneur dans un chapitre consacré.

- *Les complications infectieuses, de retard de cicatrisation et de nécrose cutanée secondaire de l'hallux* (242) :

Sur notre série de 24 « wrap-around », 11 patients ont présenté une complication au niveau du site donneur, dont 6 ont nécessité au moins une reprise chirurgicale (sans compter les séparation de cross-toe). Sur les 5 infections, 1 a conduit à une amputation en base de P1 de l'hallux et 1 en tête de M1. Le délai moyen de cicatrisation est de 70 jours.

- Sur les 30 transferts composites « sur mesure » appelés aussi « mini-MORRISSON », 8 ont présenté une complication au niveau du site donneur dont 6 ont été repris au bloc. Sur les 5 infections, 1 a conduit à une amputation en base de P1. Le délai de cicatrisation est de 60 jours en moyenne dans notre série et dans la littérature (160).

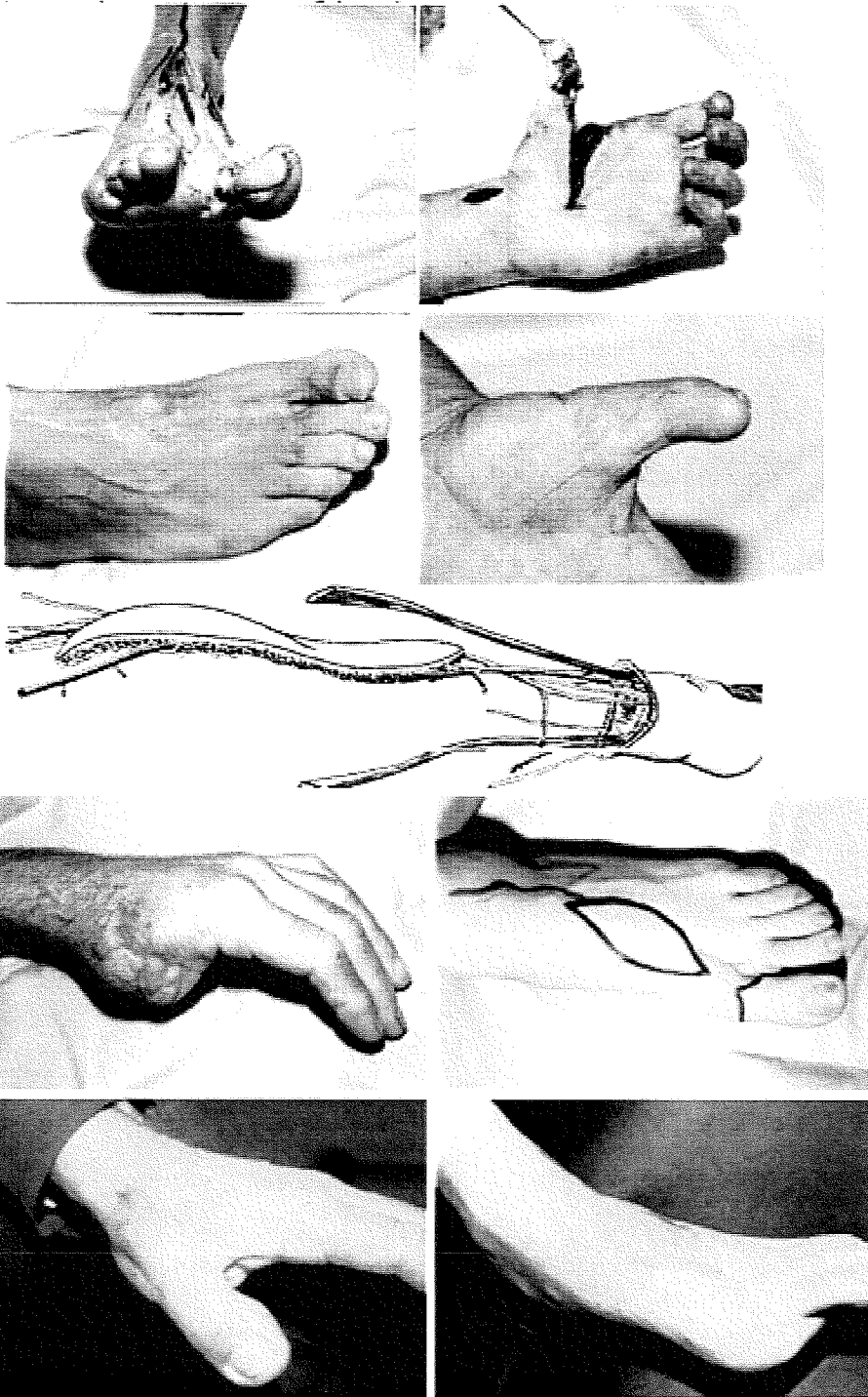
- *L'intolérance au froid du pied et de la main* : Sur les 30 « mini-MORRISSON », 18 patients ont été revus à 6 ans de recul en moyenne. 9 patients présentent encore des douleurs au froid au niveau de pied. Tous les patients se plaignent de douleur au froid au niveau de leur pouce, en partie régressive avec le temps.

- *L'aspect « bulbeux » de l'extrémité pulpaire* (cf. photo).



**Lambeau dorsal de pied associé à un transfert partiel ou complet de premier orteil pour ressurfacier la face palmaire d'un pouce et ouvrir la 1ère commissure.**

(KOSHIMA, I. *Plast. Reconstr. Surg.* : 2002)



**Figure 50** Reconstruction du pouce par transfert partiel ou total de premier orteil et ouverture de commissure par un lambeau du dos du pied dépendant du même pédicule.

### 3. « WRAP-AROUND » DE MORRISON

La première variante de ce lambeau, proposée par MORRISON (177) dès 1980, ne comporte que l'ongle et les parties molles du premier orteil. Il enveloppe une baguette de crête iliaque, fixée sur le squelette restant du pouce. Cette baguette osseuse non vascularisée a cependant tendance à se résorber (43; 152; 160; 182; 210).

Une deuxième variante proposée par FOUCHER (78) apporte, dans le lambeau onycho-cutané, un fragment osseux vascularisé de P2. Ainsi la greffe osseuse iliaque, encadrée par deux segments osseux vascularisés, est à l'abri de toute résorption.

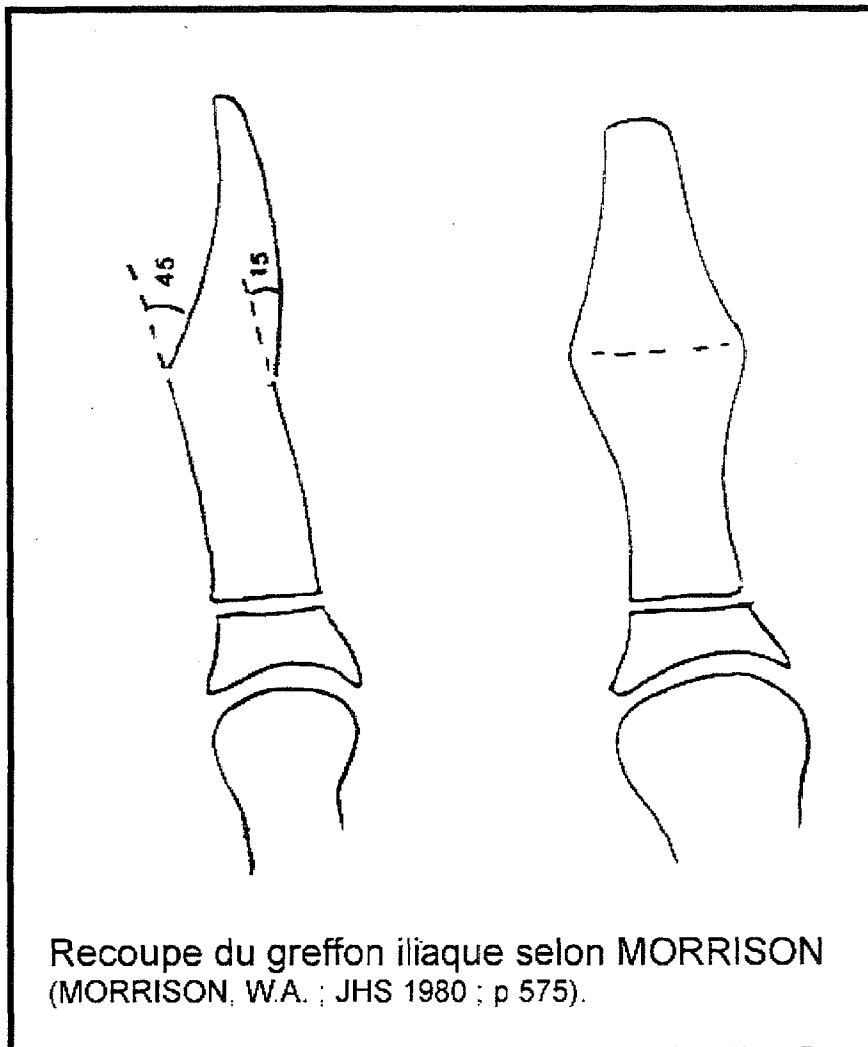


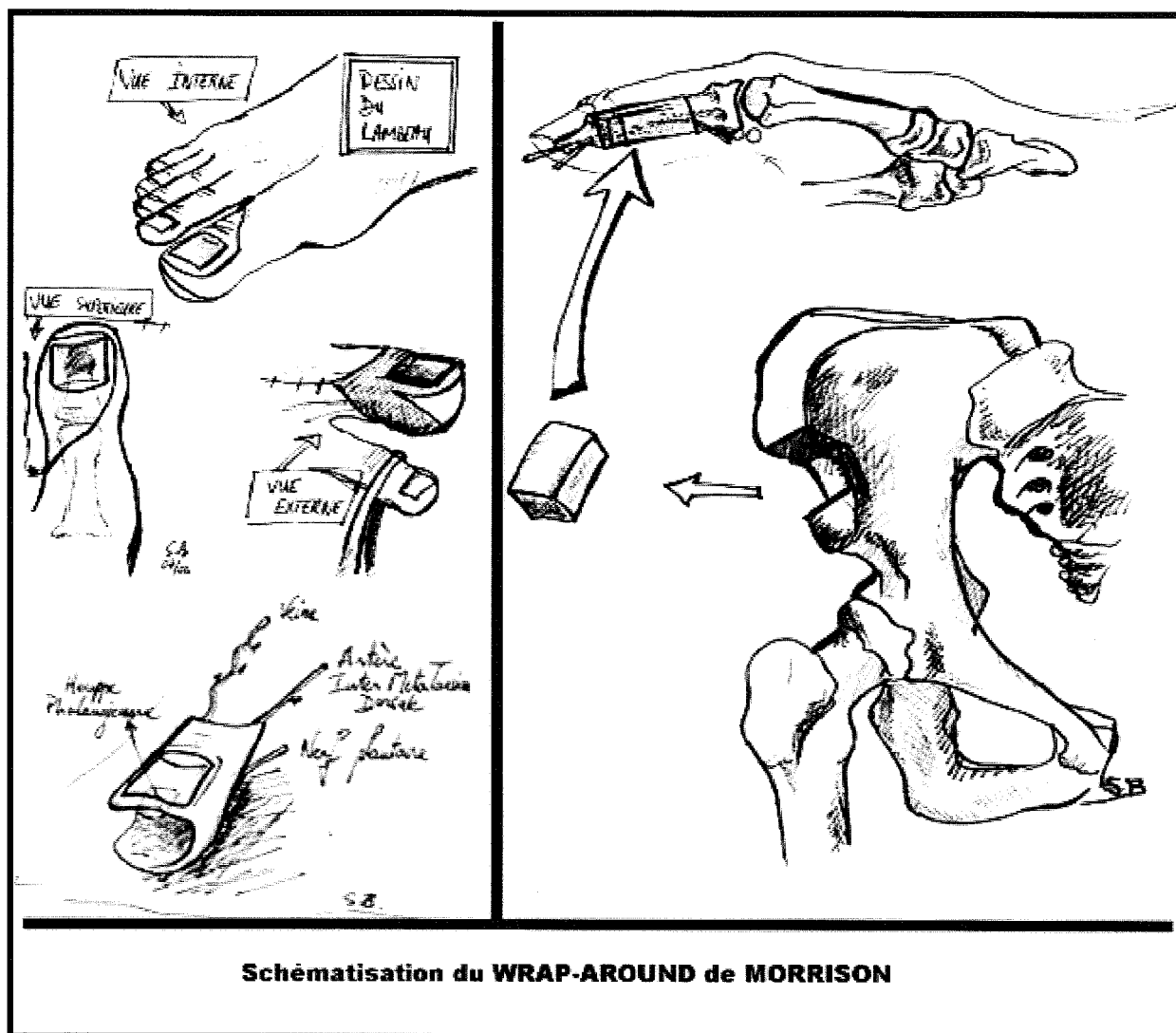
Figure 51 Recoupe du greffon iliaque lors d'un « wrap-around » dans sa première version. La fonte inéluctable du greffon est évitée par l'apport dans le « wrap-around » d'un fragment osseux vascularisé distal.

### **a. Technique chirurgicale :**

Nous avons l'habitude de faire deux équipes : L'une prépare le site receveur et prélève la crête iliaque, l'autre dissèque le transplant. Un temps de revascularisation d'environ 20 minutes est toujours respecté avant le sevrage du lambeau. C'est l'orteil homolatéral qui est prélevé, car la pulpe latérale de l'hallux qui est prélevée doit se retrouver en situation ulnaire sur le pouce (pulpe dominante dans la prise pollici-digitale). De plus, cette configuration facilite les branchements vasculaires dans la tabatière anatomique en cas de pédicules longs.

**Incisions cutanées :** (cf. schéma) Le lambeau emporte  $\frac{1}{2}$  à  $\frac{3}{4}$  de la pulpe de l'hallux sur son versant latéral et le complexe unguéal avec une palette cutanée dorsale de 1 à 2 cm contenant 1 ou 2 veines de drainage. L'ongle est soit prélevé en totalité et incurvé à la manière de FOUCHER (85) (cf. schéma), soit la matrice est réséquée en partie (175) (cf. schéma), soit l'ongle est découpé longitudinalement afin d'emporter uniquement la largeur requise. Cette dernière méthode évolue parfois vers un repli unguéal dystrophique.

**Temps vasculaire :** La dissection est la même que pour le transfert pulpaire ou le composite « sur-mesure ». Le débat entre pédicules courts et longs n'est toujours pas clôt. Au moindre doute sur la qualité des vaisseaux du site receveur, il faut privilégier des pédicules longs et effectuer les anastomoses dans la tabatière anatomique.



**Schématisation du WRAP-AROUND de MORRISON**

**Figure 52** A gauche dessin du lambeau avec, à l'intérieur de l'enveloppe cutanée, le greffon vascularisé distal. A droite prélèvement et ostéosynthèse du greffon iliaque.

**Temps nerveux :** Les deux nerfs plantaires et si possible le nerf fibulaire profond sont emportés dans le transplant pour être anastomosés à la manière d'un transfert total de gros orteil. Il faut privilégier le nerf collatéral ulnaire du pouce recevant les informations de la pulpe dominante pour effectuer les anastomoses. Compte tenu de l'incongruence de diamètre d'environ  $\frac{1}{2}$  entre les nerfs plantaires et les collatéraux du pouce, une anastomose en « Y » est parfois nécessaire. Le nerf fibulaire peut être anastomosé à la branche sensitive du nerf radial. Il a un rôle dans la sensibilité unguéale (16).

Ces anastomoses doivent être méticuleuses car elles conditionnent la sensibilité et donc la fonction ultérieure du pouce et de la main. Il est préférable de les pratiquer dans un champ exsangué.

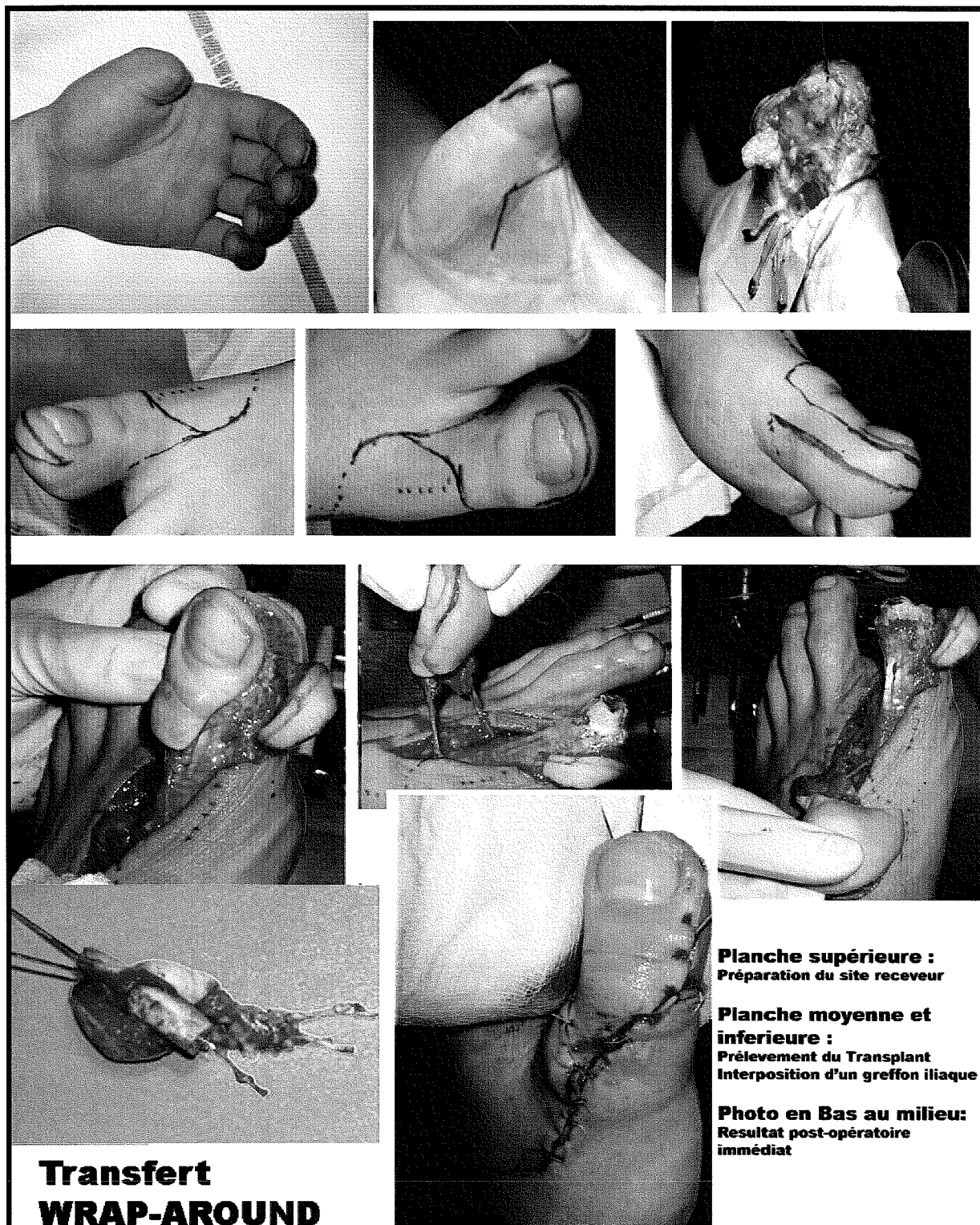
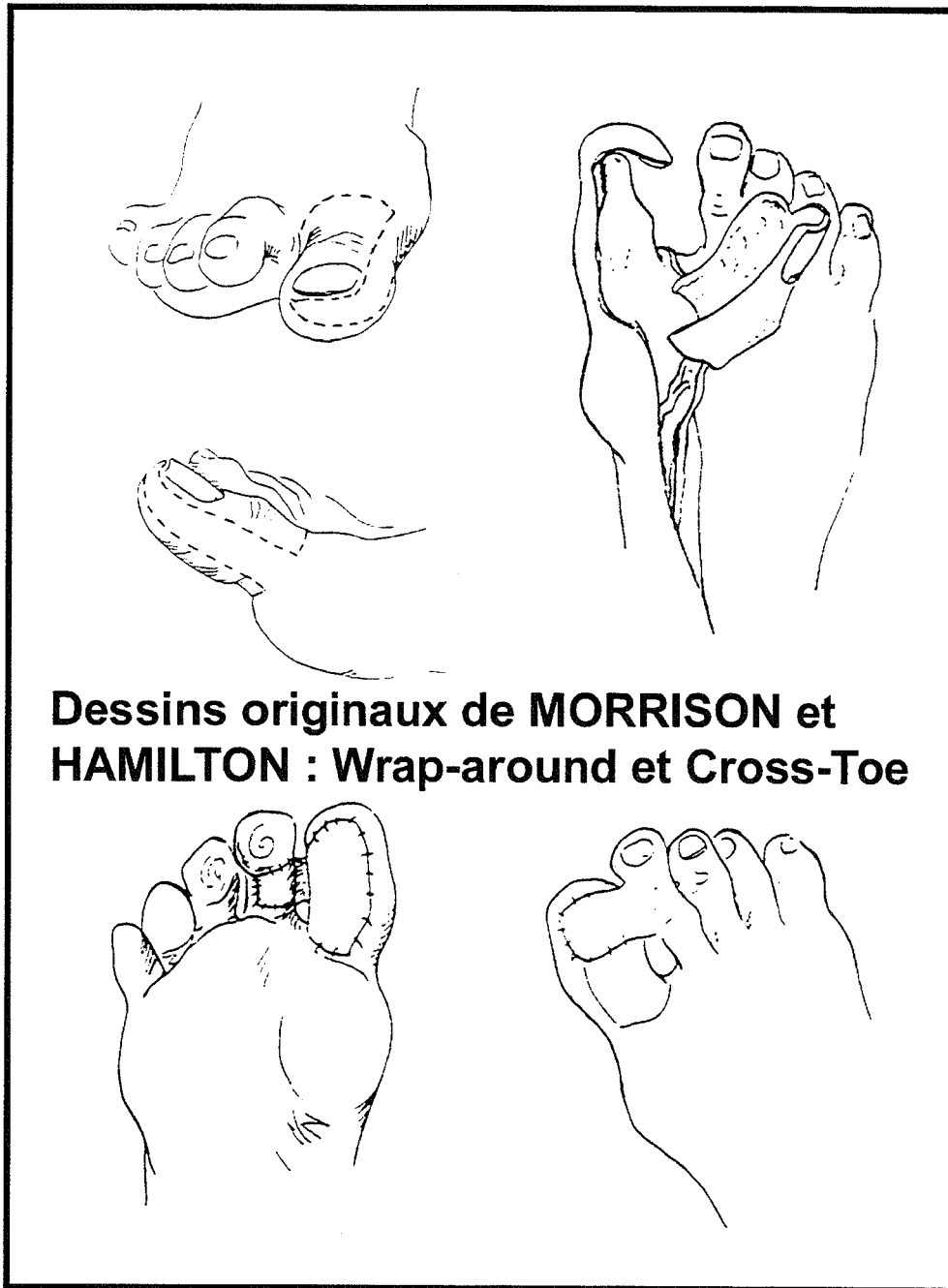


Figure 53 Exemple de reconstruction du pouce par lambeau « wrap-around ».

*Temps osseux :* Le fragment osseux distal dépendant du transplant est d'abord synthésé à la baguette de crête iliaque par 2 broches, l'une axiale et l'autre oblique anti-rotatoire. La greffe osseuse de crête iliaque a été préalablement redimensionnée afin d'obtenir un

pouce légèrement plus court que l'autre côté. La broche axiale est ensuite poussée pour synthésiser cet ensemble (transplant + crête) sur le squelette osseux restant du pouce (habituellement la base de P1). Une troisième broche oblique (crête-P1) vient bloquer la rotation à ce niveau (cf. photos).

***Fermeture du site receveur :*** La fermeture est sans tension et ne doit pas comprimer les pédicules, notamment le retour veineux. Il vaut mieux poser une greffe de peau mince directement sur le pédicule. Celle-ci s'intègre bien et se rétracte à long terme.



**Figure 54** Dessin princeps de MORRISON et HAMILTON

*Fermeture du site donneur* : Ce sont les mêmes impératifs que pour le « sur mesure » : Soit uniquement par le lambeau pulpaire médial de l'hallux et une greffe de peau complémentaire, soit par un lambeau « cross-toe »(115), soit par des procédés plus lourds décrits notamment par les auteurs orientaux (lambeau libre de tabatière anatomique (213), lambeau libre fibulaire (117), lambeau veineux anté brachial



artérialisé (122; 128), lambeau libre brachial externe (209)...). Nous reviendrons en détail sur la couverture du site donneur dans un chapitre consacré.

## **b. Indications :**

### ***- L'amputation de niveau 2 :***

Le "wrap-around" est, dans cette situation, le premier choix devant toutes les autres techniques. Le résultat esthétique et fonctionnel est excellent au prix de séquelles modérées du site donneur.

Cependant la croissance n'est pas assurée et il vaut mieux s'orienter, chez l'enfant, vers un Twisted-tow-toes ou un transfert de deuxième orteil. De plus, le « wrap-around » ne rétablit pas la mobilité de l'IP faisant parfois pencher la balance vers un transfert total de gros orteil en cas de main dominante chez un travailleur de force.

### ***- L'amputation de niveau 3 :***

C'est une indication exceptionnelle car l'articulation trapézo-métacarpienne assure, seule, la mobilité de la colonne du pouce. LEE (148) démontre cependant que cette indication n'est pas farfelue même dans ces amputations de niveau 3. Sur une série de 37 wrap-around dont 12 effectués pour des amputations emportant la MP, il obtient des résultats similaires entre les deux groupes en terme de force (grasping et pinching) et d'opposition lorsque le bloc de crête iliaque est positionné à 30° de flexion et 45° de rotation interne.

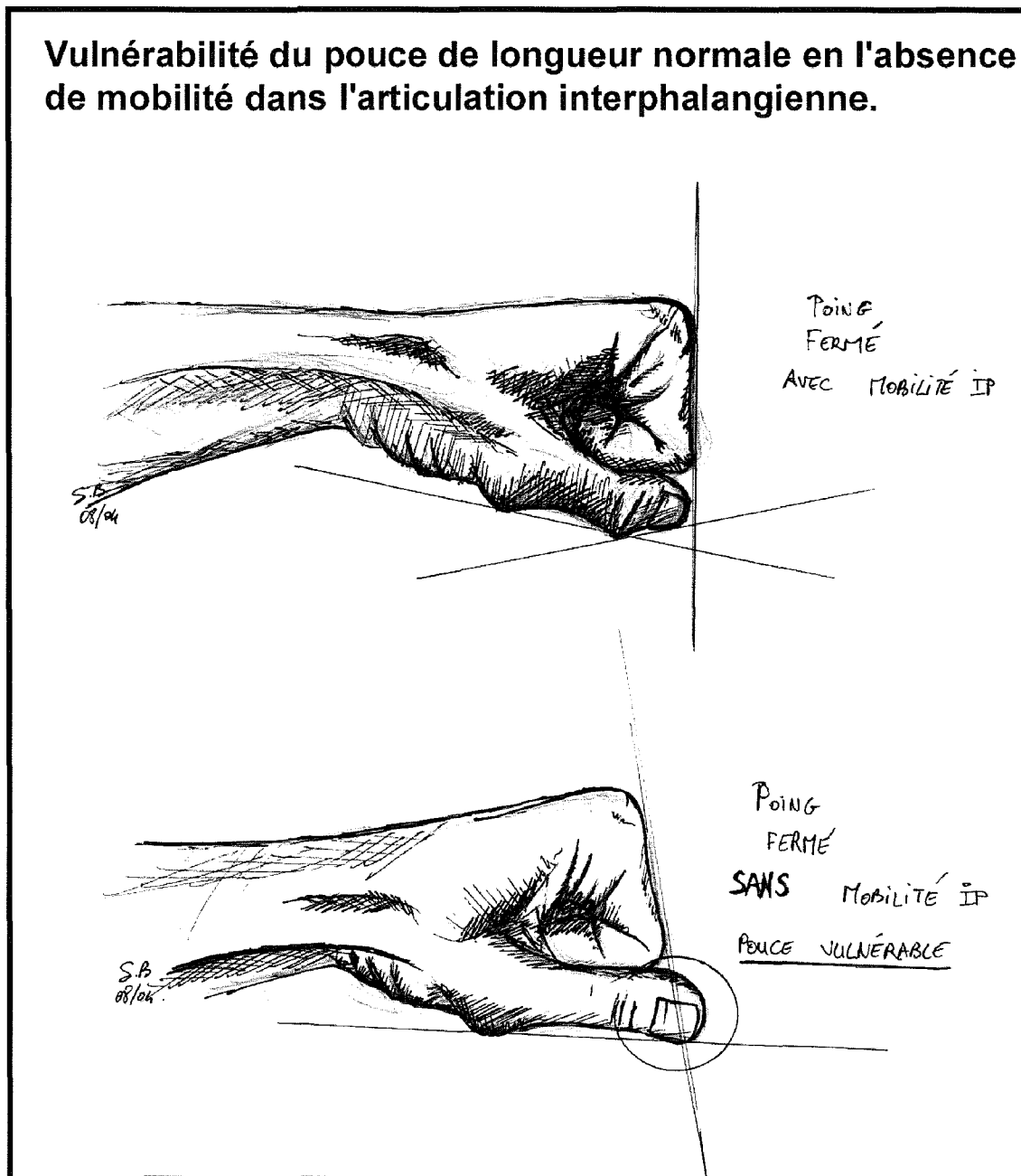


Figure 55 Inconfort du pouce reconstruit trop long.

**c. Avantages et inconvénients :**

Ce sont les mêmes que pour le « mini-MORRISSON » décrit ci-dessus, mais il faut ajouter les *complications liées au prélèvement et à l'utilisation de la crête iliaque* :

- **Douleur** : Les patients se plaignent plus souvent de leur hanche que de leur main ou de leur pied. Cependant une partie de ces douleurs régressent avec le temps.

- **Esthétique** : La cicatrice est parfois inesthétique mais cachée par les sous-vêtements. La perte du galbe de la taille est parfois gênante chez la femme et chez l'homme maigre.
- **Irritation de la branche du fémoro-cutané** : C'est une complication qui ne doit pas arriver lorsque l'on respecte les 2,5 cm par rapport au rebord antérieur.
- **Pouce trop long et fracture de greffon** : FOUCHER (60; 65; 71) souligne que ces pouces reconstruits trop longs sont un handicap pour le patient lorsqu'il fait le poing. Effectivement, en dépassant du poing, ils s'exposent aux traumatismes. (cf. photo). FOUCHER retrouve 6 cas de fracture de pouce dans sa série personnelle de « wrap-around ». Il propose alors dès 1991 (60) le « Bipolar Lengthening technique » ou allongement bipolaire du pouce (71; 74) associant un transfert d'orteil composite distal et un approfondissement de première commissure par un lambeau d'OSTROWSKI. Ce procédé donne des pouces courts mais fonctionnels ne s'exposant pas aux traumatismes cités ci-dessus.

#### **4. COMPLEXE UNGUEAL :**

« L'esthétisme, c'est déjà la fonction ». Raymond VILAIN met ici le doigt sur un problème épineux, car l'ongle, outre sa fonction esthétique, a un rôle d'organe sensoriel et fonctionnel. Il est le support extra osseux de la pulpe et entre en jeu dans la finesse des prises pollicidigitales. Le pouce dépend donc considérablement de son ongle pour la contre-pression, l'amplification de la sensation tactile et les manœuvres de préhension fine.

De plus, sa fonction d'outil de grattage prend une importance majeure lorsqu'il s'agit du pouce d'un guitariste. Jean PILLET puis Guy FOUCHER (46; 74) soulignent d'ailleurs

la prudence extrême avec laquelle le micro chirurgien doit aborder les patients exigeant une reconstruction à visée purement esthétique. Ils attirent notre attention sur le « profil particulier » de tels patients qu'ils jugent, à juste titre, de « perfectionnistes, très exigeants, réclamant un ongle parfait avec l'absence de cicatrice ». L'apparition des prothèses unguéales implantables, (161) à fixation osseuse, autorisant une ostéointégration sont d'ailleurs peut-être une solution, bien que le recul soit encore trop faible.

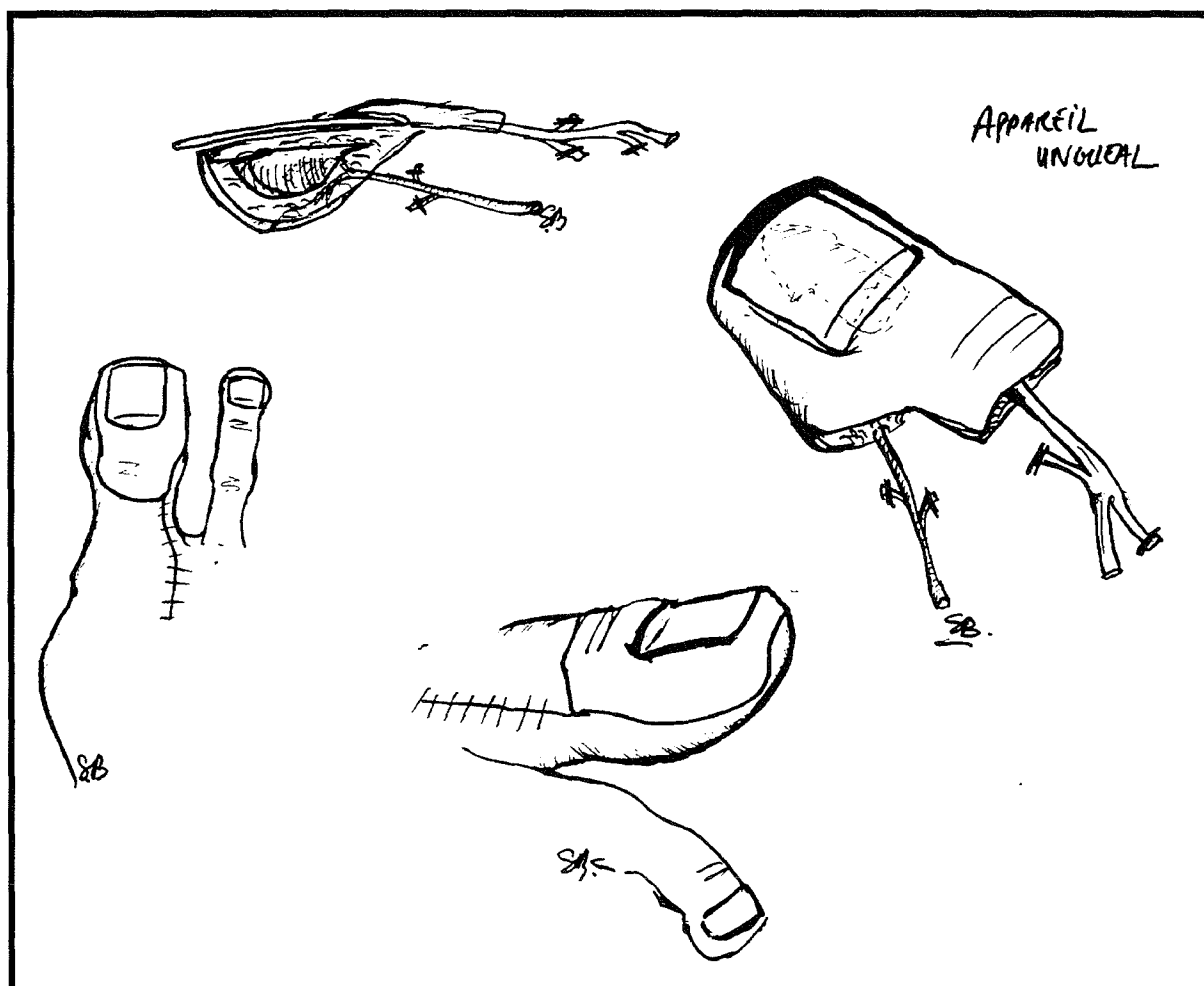


Figure 56 Transfert de complexe unguéal. Noter la nécessité d'emporter une petite partie de pulpe pour l'apport artériel et une palette cutanée dorsale pour les veines de retour.

### **a. Reconstruction unguéale par greffe libre non vascularisée :**

MAC CASH est le premier à avoir publié, dès 1955, ses tentatives de reconstruction d'ongle par greffe libre non vascularisée. Ainsi l'auteur rapporte 22 repousses sur 25 dont seulement 5 sont acceptables esthétiquement.

Plus récemment ENDO et AL, (52) dans les absences congénitales d'ongle, insistent sur l'importance de la vascularisation du sous-sol de la greffe qu'ils jugent impropre dans les cas post-traumatiques. Cependant, l'équipe réunionnaise (203) rapporte de bons résultats par cette méthode traditionnelle combinée, pendant les 72 heures post opératoires, à une cryothérapie du transplant et l'administration de prostaglandine intraveineuse. Ainsi, 11 cas sur 14 sont jugés très satisfaisants, l'un s'étant surinfecté et les 3 autres étant dystrophiques.

## **b. Reconstruction unguéale par transfert libre vascularisé**

KOSHIMA présentait en 1988 deux transferts libres vascularisés d'ongle (142). C'est toujours actuellement la méthode la plus fiable, donnant les meilleurs résultats, au prix de séquelles modestes du site donneur, à fortiori en cas de pédicule court (cf. Photo).

## **c. Techniques chirurgicales**

La technique est la même que pour un wrap-around de MORRISSON (178) ou le transfert pulpaire mais le dessin est différent, n'emportant que le complexe unguéal sans la pulpe.

Pour assurer un résultat durable à moyen et long terme, l'ongle peut être prélevé avec un fragment de phalange sous-jacente. Ainsi, l'ongle est stable, sans lésion de son lit ni de sa matrice puisque la dissection emporte en bloc l'ensemble complexe unguéal+corticale dorsale et extrémité distale de la houppe (cf. schéma).

Il est préférable de prélever une petite partie de la pulpe latérale de l'hallux afin d'amener la vascularisation artérielle (rameaux distaux de la première artère inter métatarsienne dorsale AIMD1) et une partie du revêtement cutané dorsal afin d'amener le réseau veineux de retour

# TRANSFERT DE COMPLEXE UNGUEAL VASCULARISE.

(DISSECTION; Iconographies Pr. DAUTEL)

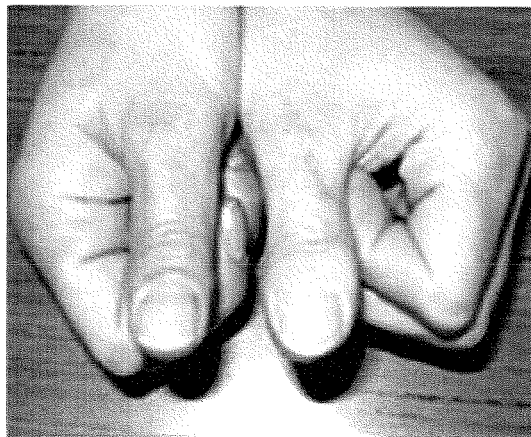
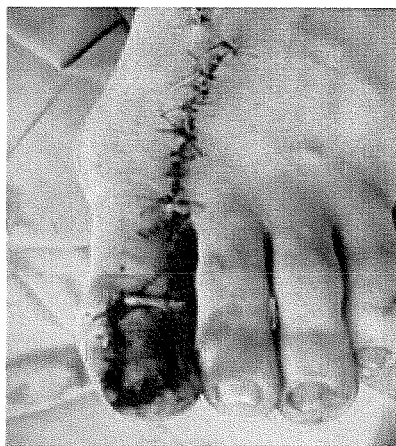
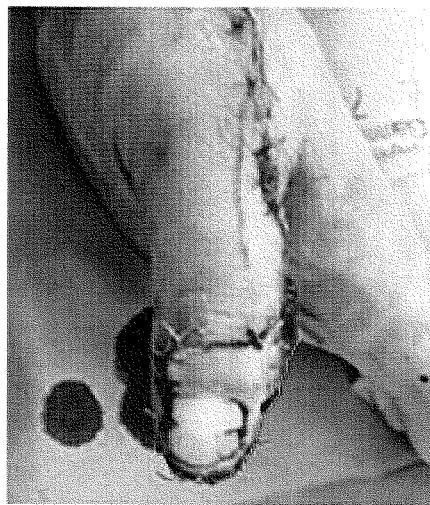
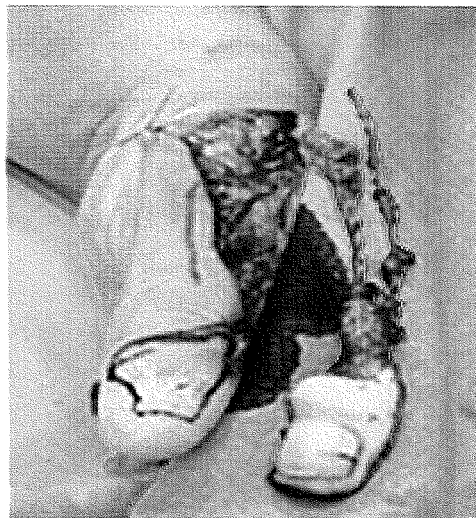
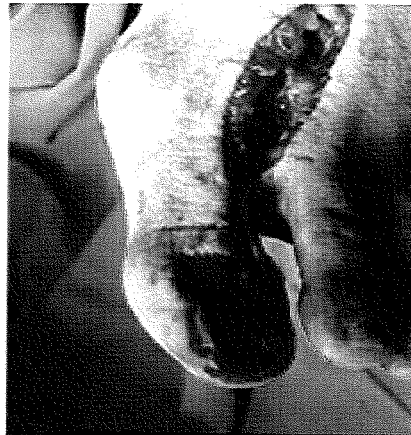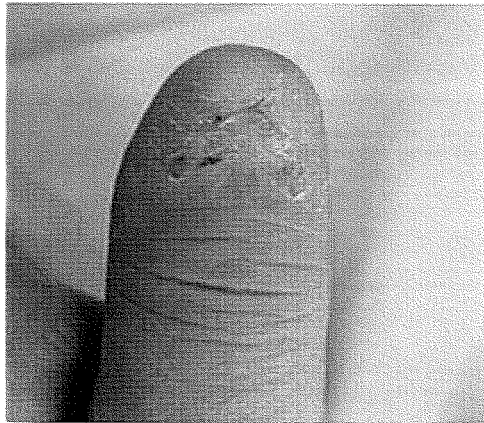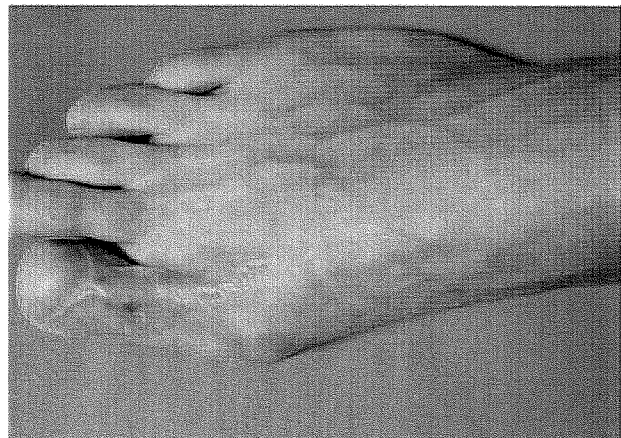
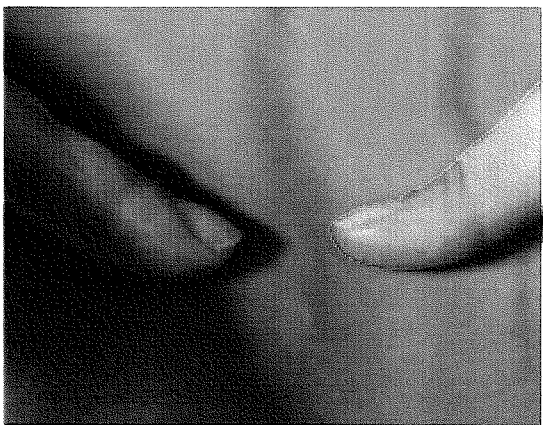
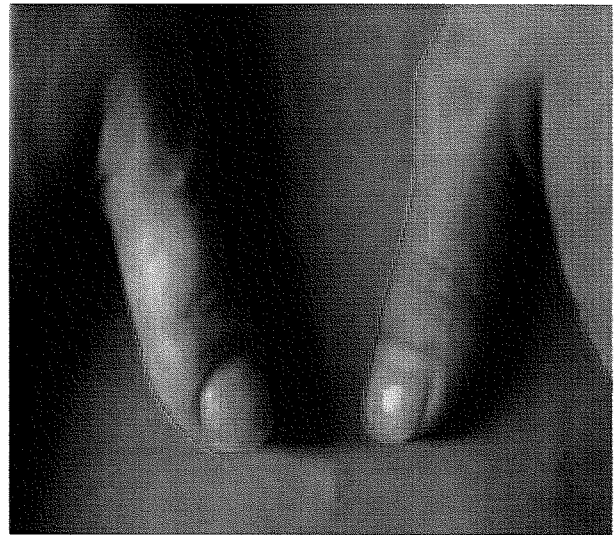
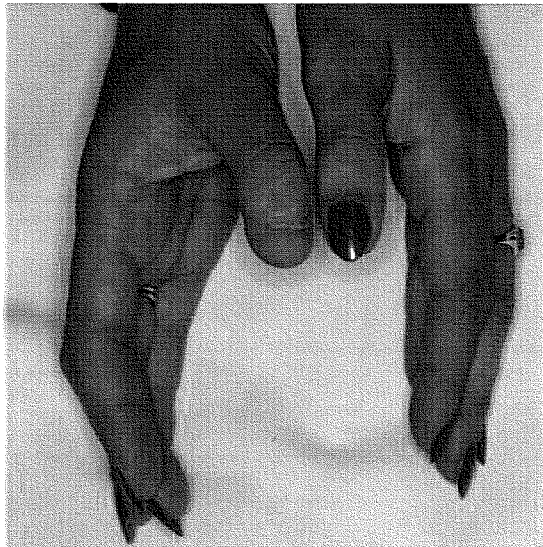


Figure 57 Exemple de transfert vascularisé de complexe unguéal.

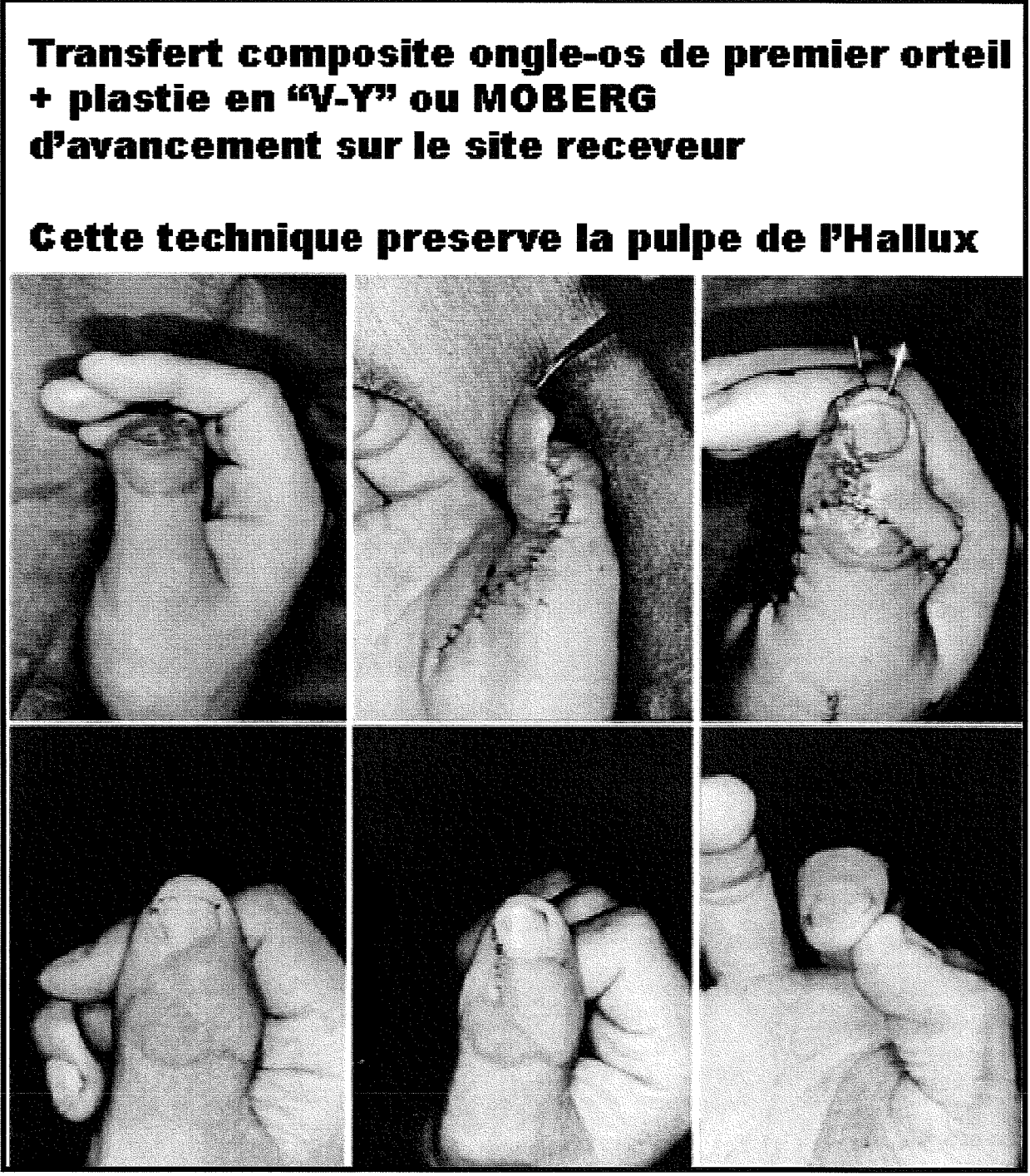**RECONSTRUCTION UNGUEALE par transfert libre  
de complexe unguéal d'hallux . (images Pr. DAUTEL).**



**Figure 58** Exemple de transfert vascularisé de complexe unguéal.



La littérature mentionne différentes variétés techniques dont voici les plus courantes :



**Figure 59** Reconstruction d'un pouce amputé en guillotine par un transfert de composite (os-ongle) associé à un lambeau d'avancement pulpaire type MOBERG. Le site donneur a peu de sequelle et le pouce reconstruit a une pulpe sensible d'emblée. Grand intérêt après 50 ans.

➤ **Pédicules longs :**

En 1991, SHIBATA (205) publiait une série de 10 transferts libres à longs pédicules. L'importance des séquelles du site donneur, pour une intervention qui reste, en grande partie, esthétique, a fait évoluer les auteurs vers des prélèvements à pédicules courts.

➤ **Transplant veineux artérialisé :**

En 1990 NAKAYAMA et AL (179) décrivaient un transplant veineux artérialisé (cf. Fig). Une des deux veines du transplant est anastomosée sur une artère digitale et l'autre est anastomosée sur une veine digitale. L'équipe de Bangkok (191) obtenait avec cette méthode 9 excellents résultats sur 10 (l'un ayant partiellement nécrosé). ENDO en 1997, (52) décrit l'évolution de son service en matière de reconstruction unguéale à travers une série de 24 transferts. Les 3 transplants veineux artérialisés ont survécu, mais il recommande en première intention, depuis 1996, l'utilisation d'un transplant « artériel pur » à pédicule court (51; 52).

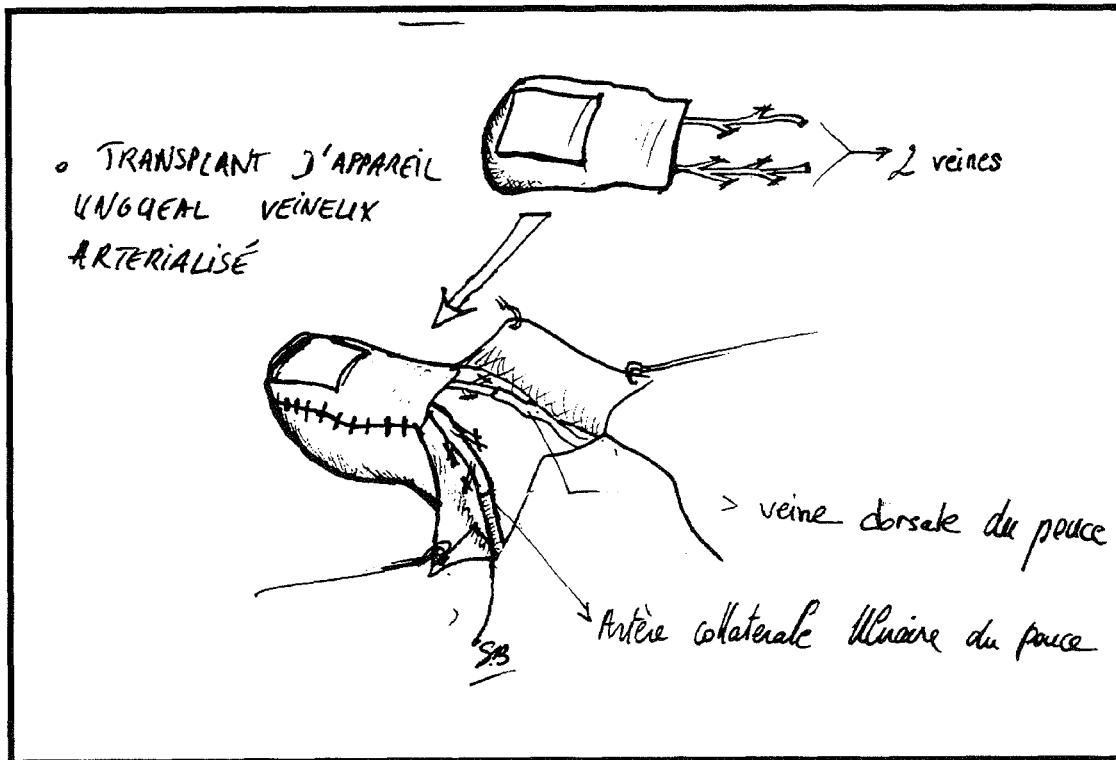
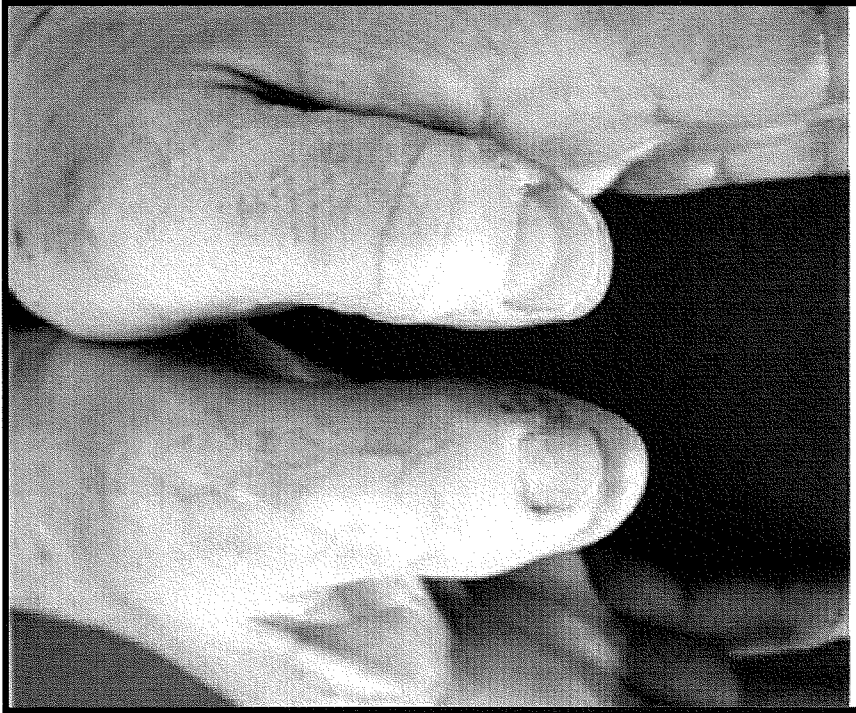

Figure 60 Artérialisation d'une veine.

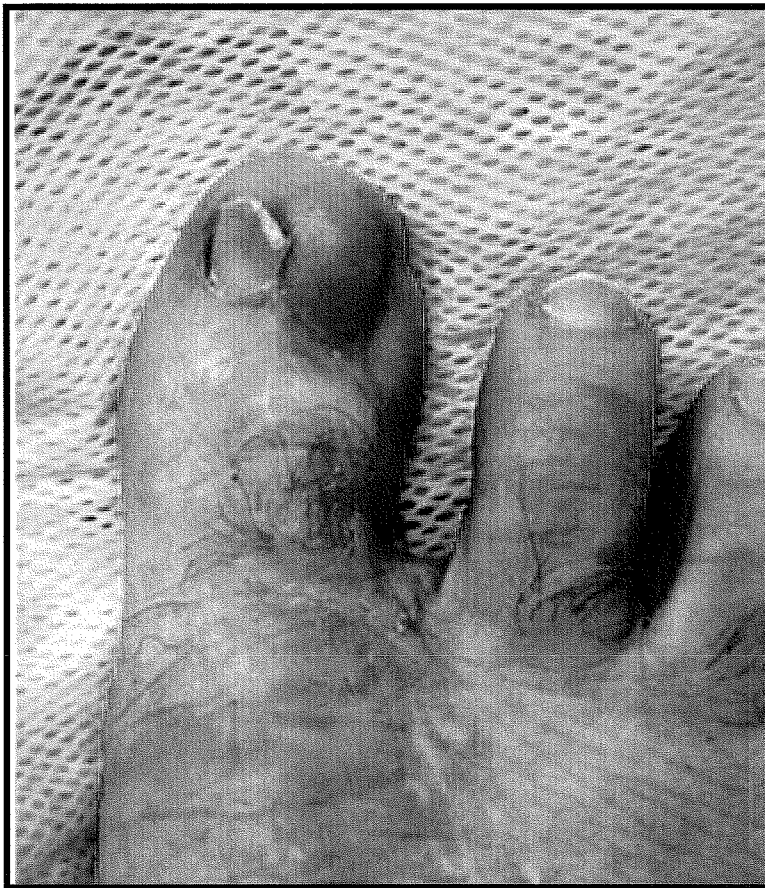➤ **Transfert de demi complexe unguéal de premier orteil :**

En 1998, WOO et SEND (241) reportaient une série de 25 transferts partiel d'appareil unguéal pour les doigts longs donnant des ongles étroits mais préservant une partie de l'ongle de l'hallux donneur.

Nous avons un cas similaire dans notre série, effectué sur un pouce. Le résultat esthétique est médiocre (cf. photo) tant sur le pouce que sur le premier orteil. Le patient déçu du résultat, ne recommencerait pas cette intervention.



**Figure 61**      **Transfert unguéal : Résultat mitigé car ongle trop étroit**



**Figure 62**      **Résidus unguéal gênant chez le même patient.**

➤ **Transfert « classique » libre, vascularisé à pédicules courts :**

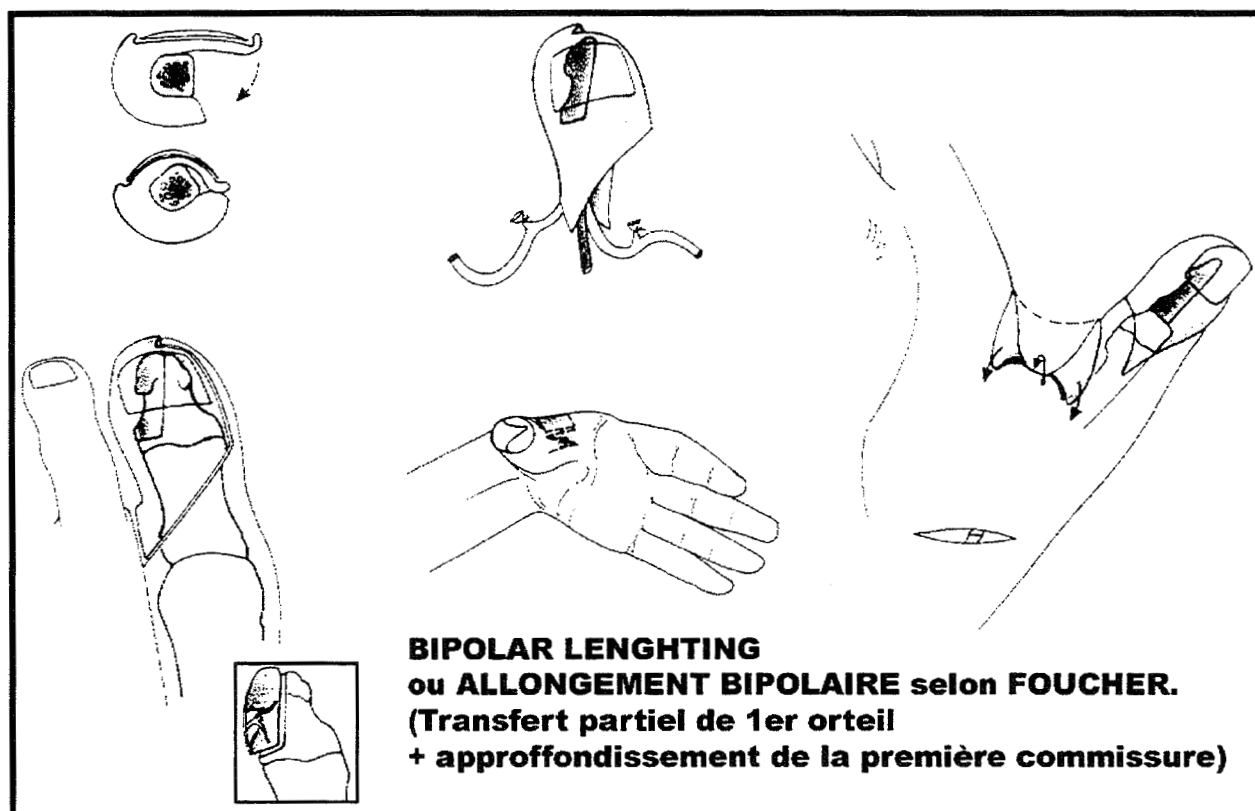
Minimiser les séquelles des sites donneurs et receveurs représente l'enjeu principal de cette chirurgie dont l'esthétisme est mis en exergue. La technique des transferts à pédicules courts trouve ici son indication de choix. Gilles DAUTEL et son équipe ont dès (33) 1998 souligné son intérêt que nous confirmons par cette étude. Effectivement, sur les 20 transferts à pédicules courts (incluant 6 wrap-around, 7 sur-mesures, 5 pulpes et 2 ongles) nous avons constaté un taux de complications égal à la technique classique utilisant des pédicules longs, soit 1 échec pour thrombose veineuse et 2 reprises dans les premières heures. ENDO, partisan de cette technique, (51) met désormais en doute la nécessité absolue du retour veineux (52). Il justifie cette remarque en soulignant la brièveté de la palette cutanée qui, sur ces 13 transferts unguéaux à pédicules courts, ne présentait pas toujours clairement un retour veineux identifiable. Et cependant, tous ces transplants, avec ou sans anastomose veineuse de retour, ont survécu.

➤ **Transfert à pédicules longs extériorisés :**

BRUNELLI en 1992 (14) décrivait la reconstruction d'un index par un transfert de deuxième orteil complet associé à un complexe unguéal d'hallux ; le tout, vascularisé par un seul pédicule qui, pour l'ongle, restait extériorisé afin d'éviter, selon l'auteur, la rétraction commissurale (cf. photo).

Deux ans (15) plus tard, il utilisait ce principe de pédicule extériorisé pour transférer une pulpe, avec pour arguments principaux, la trop petite taille des vaisseaux en cas de pédicules courts et la difficulté de tunnélisation digitale en cas de pédicules longs.

**5. ALLONGEMENT BIPOLAIRE DU POUCE SELON  
FOUCHER OU « BIPOLAR LENGHTING TECHNIQUE »  
(71).**



**Figure 63 Allongement bipolaire selon FOUCHER.**

Selon FOUCHER, la technique du « wrap-around » de MORRISSON présente 2 complications majeures :

- 1) La résorption du greffon, qui est évitée par l'incorporation dans le lambeau d'un fragment osseux vascularisé.
- 2) La survenue d'une fracture du greffon osseux iliaque lors d'un traumatisme poing fermé. Dans cette posture la protrusion de ce pouce sans mobilité d'IP est

particulièrement vulnérable. Il retrouve d'ailleurs 2 cas de fracture dans sa série personnelle.

Ainsi, après avoir résolu la première de ces complications (77), FOUCHER propose une solution pour la deuxième : l'allongement bipolaire.

Le but est de reconstruire un pouce plus court mais avec une première commissure plus large et profonde.

### **a. Technique chirurgicale :**

Cette technique associe :

- Un transfert partiel de premier orteil (cf. technique chirurgicale)
- Un lambeau d'OSTROWSKI : lambeau quadrangulaire dorsal combiné à 2 lambeaux triangulaires palmaires. Après échange, les lambeaux triangulaires encadrent le lambeau quadrangulaire qui a plongé dans la commissure (cf. schéma).

### **b. Indications et Résultats :**

FOUCHER propose sa technique dans les amputations en base de P1 (niveau 2).

Il obtient sur une série de 7 patients, un « grasping » à 90% et un « pinching » à 80% par rapport au coté controlatéral, un Kapandji à 7/10 et une amplitude MP moyenne à 40°. Le Weber statique varie entre 4 et 10 mm et le dynamique entre 2 et 8 mm. L'intolérance au froid semble plus fréquente sur le pied que sur la main.

### **c. Avantages et inconvénients :**

#### **➤ Avantages :**

- Evite l'exposition du pouce reconstruit à un traumatisme poing fermé.
- Evite la prise d'un greffon iliaque (par rapport au « wrap-around »).
- Relative simplicité.

➤ ***Inconvénients :***

- Pas de mobilité d'interphallangienne (par rapport au 1<sup>er</sup> orteil total ou trimmed, au 2<sup>ème</sup> orteil, au Twisted Two Toes).
- Aucun potentiel de croissance (par rapport au 1<sup>er</sup> orteil total ou trimmed, au 2<sup>ème</sup> orteil, au TTT).



## 6. LE « TWISTED TWO TOES » (TTT) :

L'autre alternative dans les amputations métacarpo-phalangiennes est d'utiliser la technique du « twisted-two-toes » proposée par Guy FOUCHER en 1980 (77) et secondairement modifiée (84; 216). Cette technique exige des compétences microchirurgicales exceptionnelles mais présente des avantages certains. Deux variantes peuvent être discutées selon la taille du pouce controlatéral :

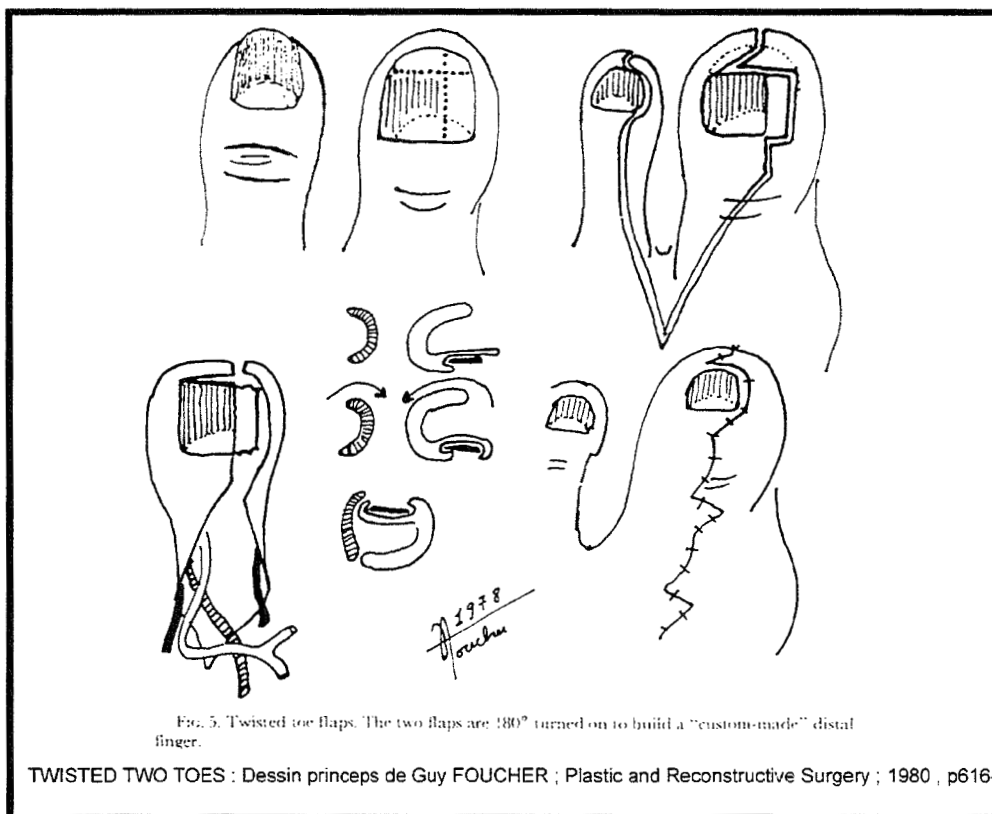


Figure 64 Dessin princeps du twisted tow toes de FOUCHER

### a. Technique chirurgicale :

- *Dans la première variante*, il est possible de ne prélever que l'enveloppe cutanée de l'hallux avec l'appareil unguéal comme un wrap-around de MORRISSON mais avec un greffon osseux distal vascularisé (houppes phalangiennes).

Puis c'est l'articulation IPP du deuxième orteil avec les phalanges adjacentes qui sont prélevées avec l'appareil extenseur et fléchisseur.

Habituellement, c'est le même pédicule vasculaire qui alimente le complexe Unguéo-Cutané venant du premier orteil et l'ensemble Ostéo-Arthro-Tendineux venant du deuxième orteil.

- Soit tout provient de la première artère intermétatarsienne dorsale (Fig).
- Soit la vascularisation provient pour le premier orteil des vaisseaux du premier espace (1<sup>ère</sup> artère interosseuse dorsale) et pour le squelette du deuxième orteil, de l'artère plantaire du deuxième espace (Fig). Si les deux vaisseaux proviennent de l'arche plantaire, une seule suture artérielle est nécessaire. FOUCHER propose d'ailleurs une anastomose en « T » sur l'artère radiale dans la gouttière du pouls (66) (Fig).

L'ensemble OAT est ensuite glissé dans l'enveloppe UC et une broche de Kirschner axiale solidarise le tout.

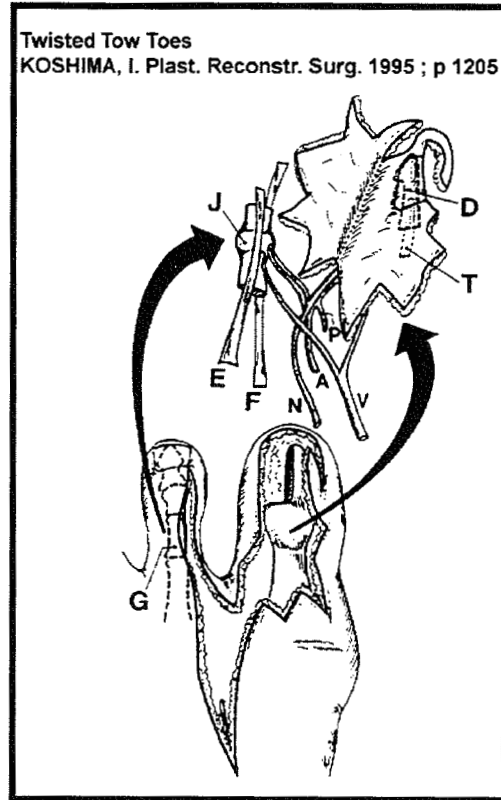


Figure 65 Réactualisation du TTT par KOSHIMA en 1995

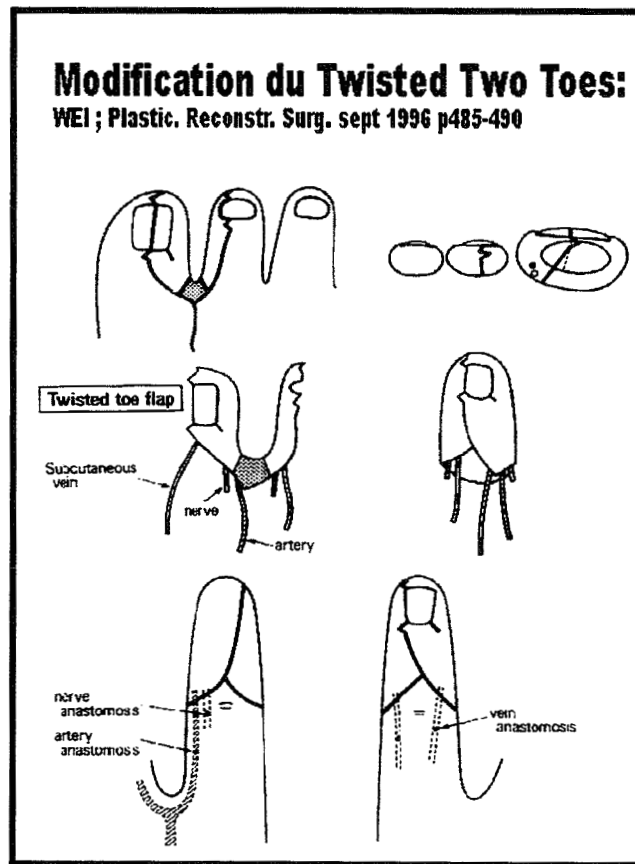


Figure 66

# TWISTED TOW TOES

**SITUATION  
DE  
DEPART**

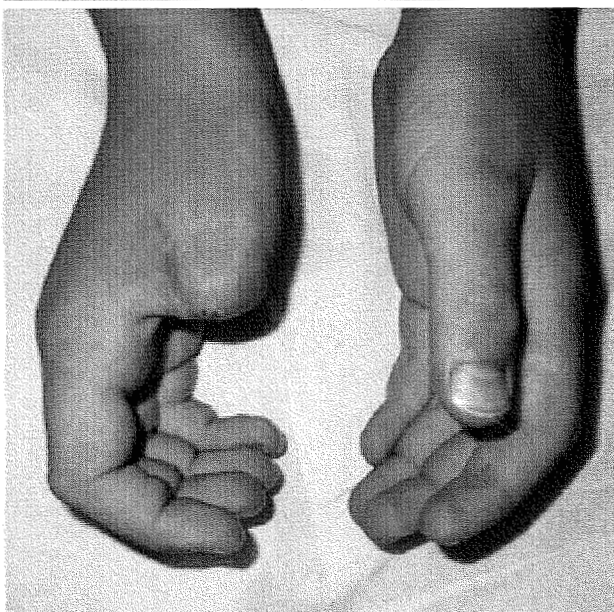
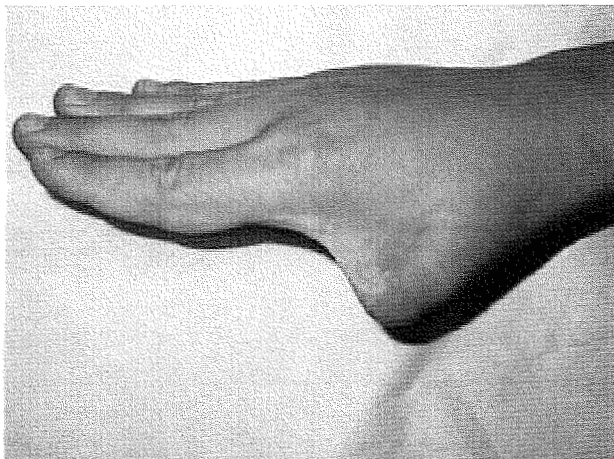
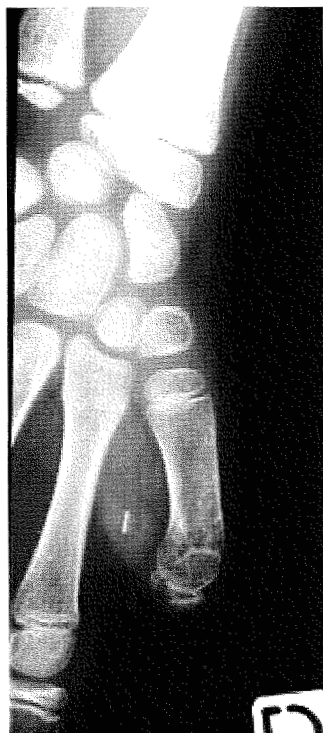

Figure 67 Exemple de TTT (cas clinique de Mr le Pr. DAUTEL).

- *La seconde variante* fournit une quantité de peau plus importante : elle consiste à prélever un lambeau cutané sur la face interne du transfert articulaire en monobloc. Il sera alors retourné de 180° pour pouvoir enfourner correctement le squelette dans l'enveloppe cutanée.

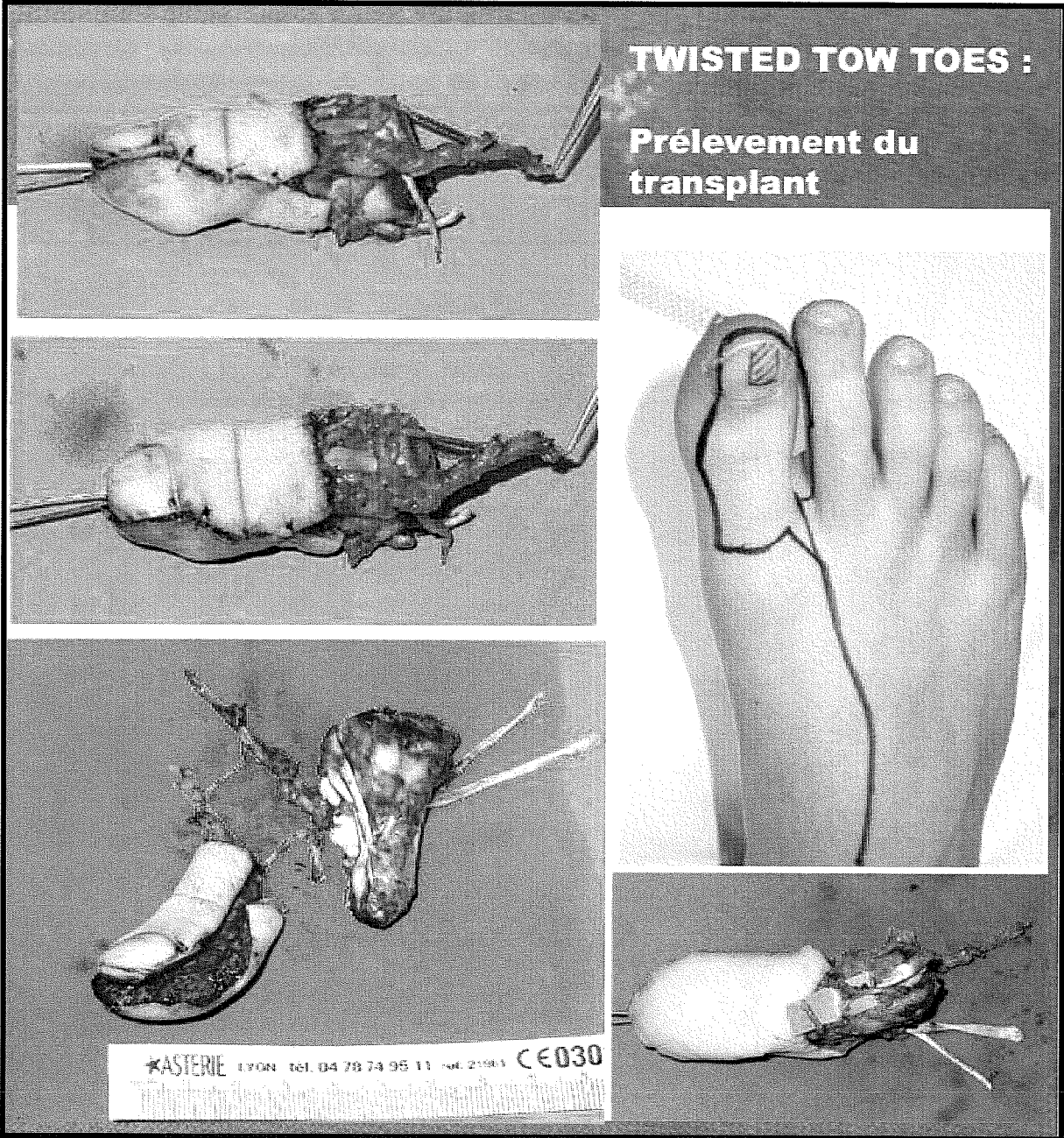
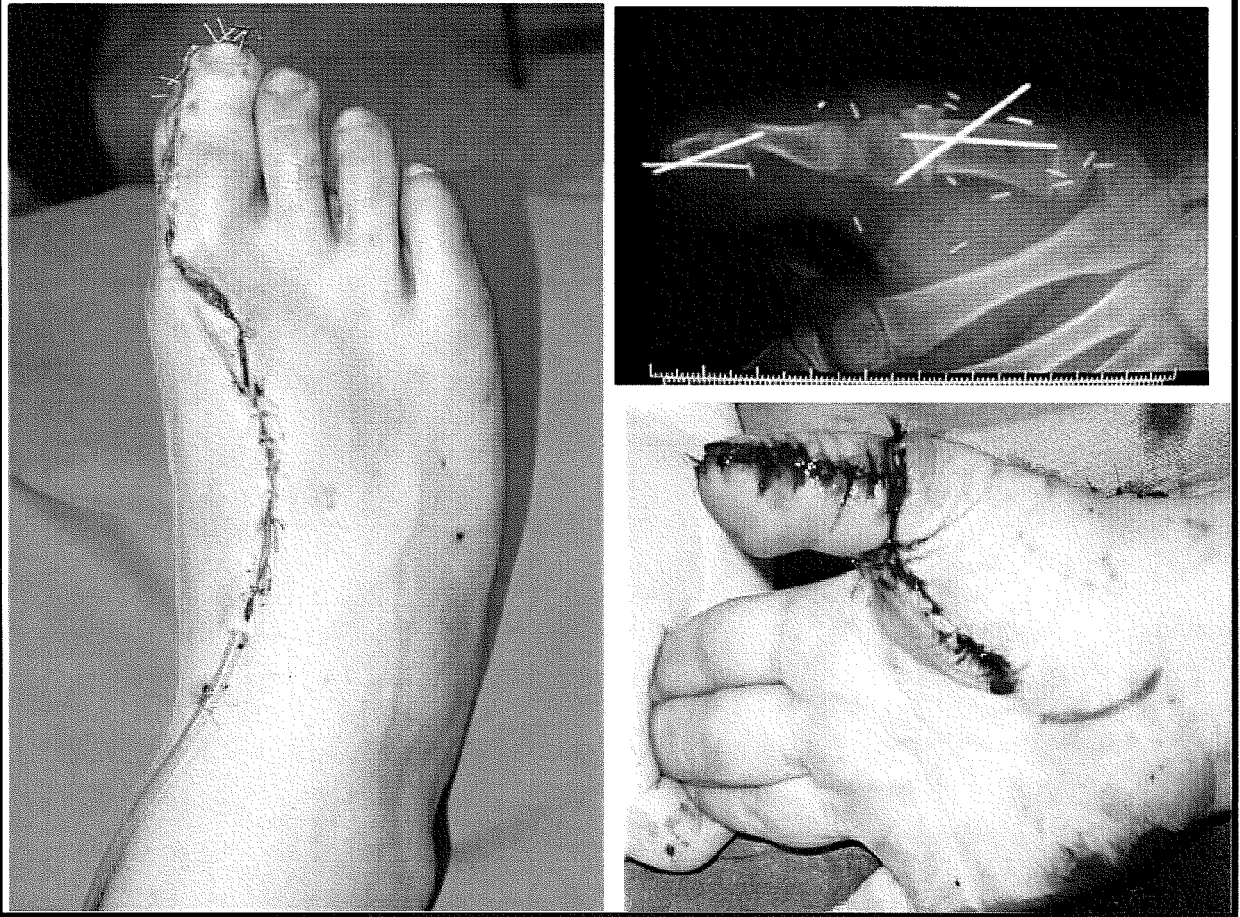


Figure 68 Complexité de ce procédé.

## **TWISTED TOW TOES : Resultat immédiat**



**Figure 69**      **Reconstruction du site donneur et du pouce.**

## TWISTED TOW TOES : RESULTAT FINAL

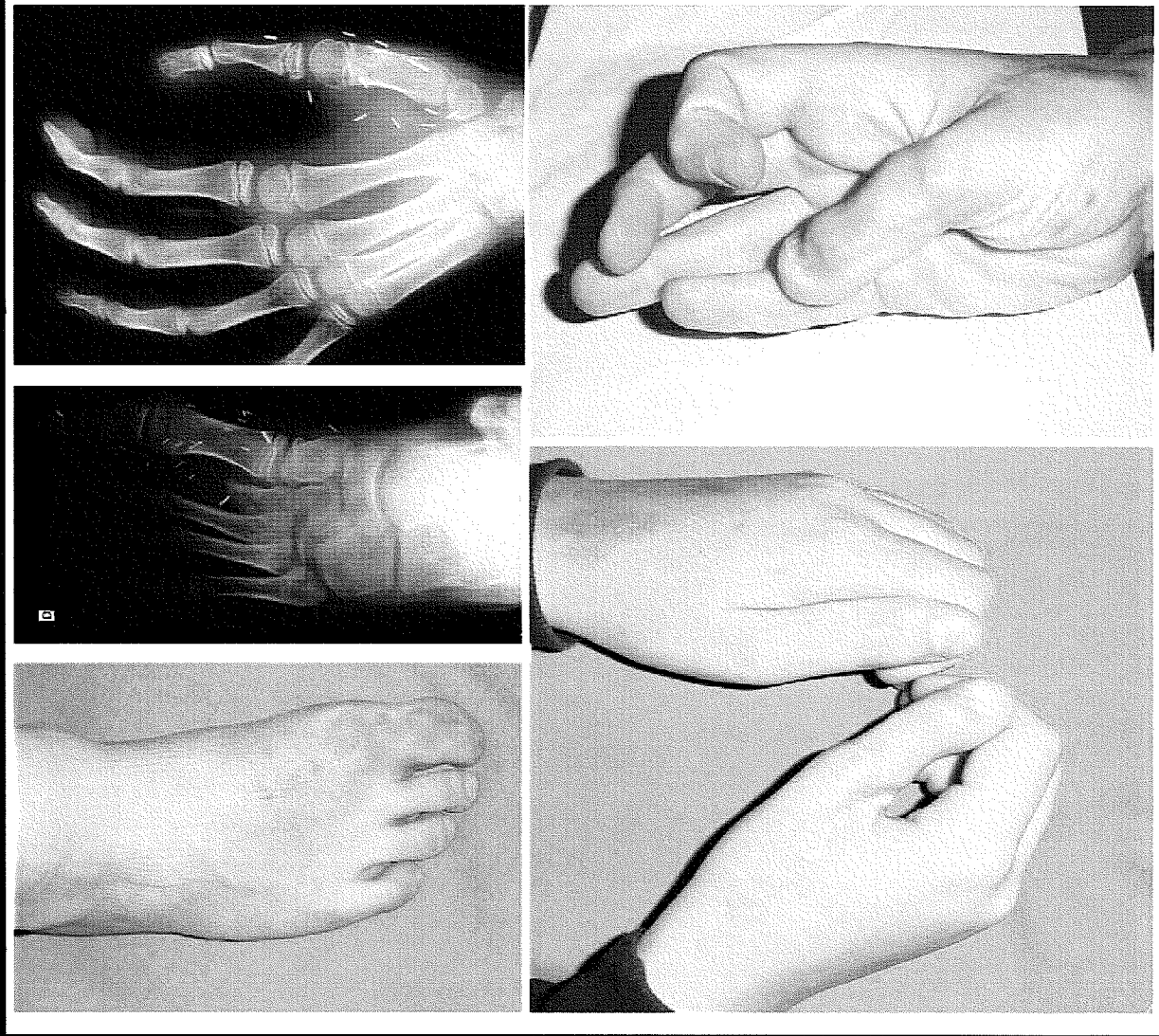


Figure 70 Résultat à 16 mois. Plaques de croissance actives. Mobilité de la colonne du pouce. Séquelles du site donneur modestes.

## **b. Avantages :**

### *Au niveau de la main :*

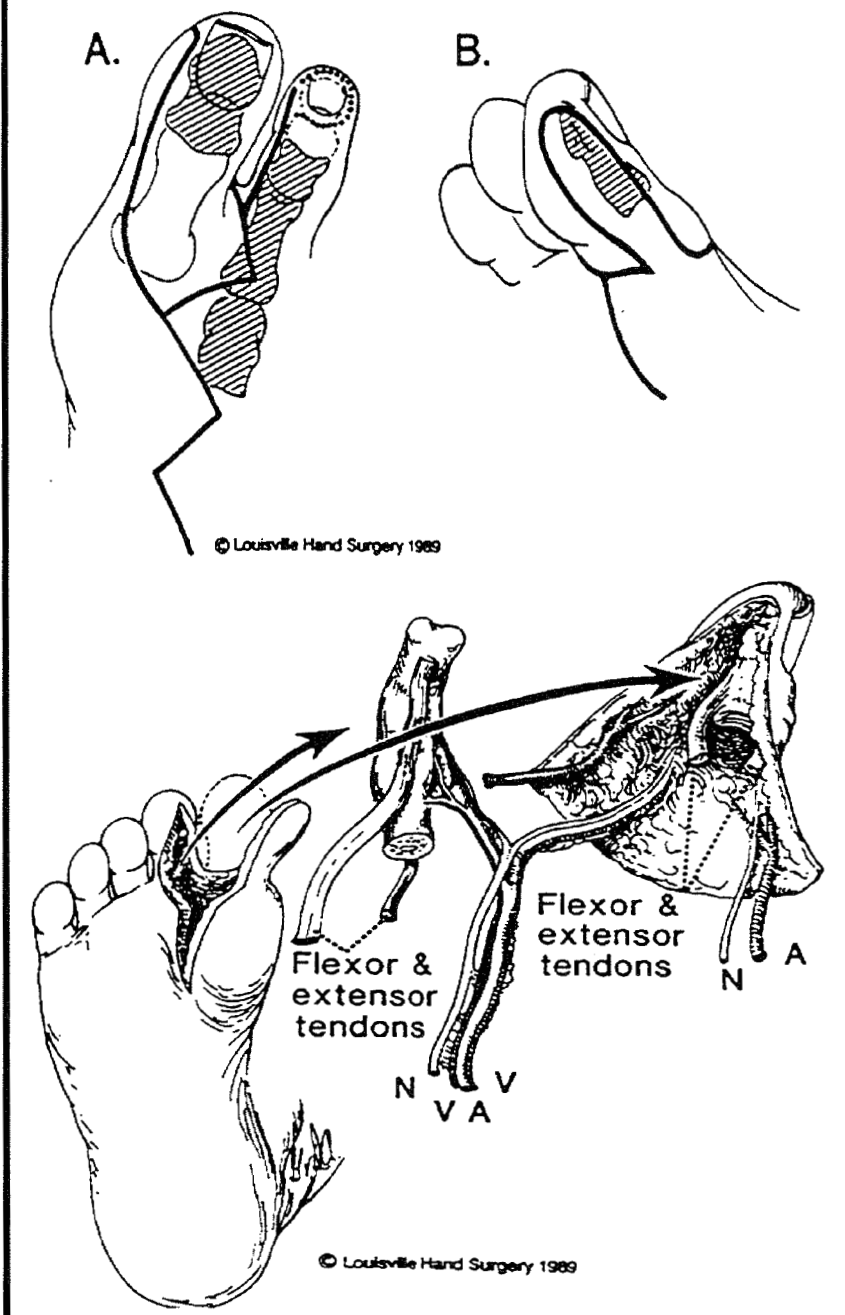
- Cette technique apporte un squelette vascularisé, donc sans risque de résorption,
- Le transfert articulaire avec les tendons permet d'assurer une mobilité d'environ 30° de l'inter-phalangienne. Il en résulte une grande précision dans la pince pollici-digitale et l'absence de protrusion du pouce lorsque le patient ferme son poing (cause non-exceptionnelle de fracture de greffon iliaque (71)).
- Le résultat final est un pouce à deux phalanges qui, de ce fait, a moins tendance à une déformation en flexum (principal défaut du transfert de deuxième orteil).
- Cette technique trouve tout son intérêt chez l'enfant car elle ménage la capacité de croissance.
- Le fragment osseux distal prélevé avec le complexe unguéo-cutané assure une bonne stabilité pulpaire.
- Les nerfs se trouvent situés entre deux couches tissulaires bien vascularisées qui, selon FOUCHER, expliquent ses meilleurs résultats sur la discrimination (9mm) qu'avec la technique de MORRISSON (15mm).

### *Au niveau du pied :*

- La conservation du squelette du premier rayon apporte tous les avantages en terme de stabilité, d'équilibre, d'impulsion lors de la marche et lors de la pratique sportive (sauts, course, changement brutale de direction ...).



**Twisted Tow Toes : Technique décrite par FOUCHER et reprise par Tsu-Min Tsai, (Plast. Reconstr. Surg. ; 1991, p 149-154).**



**Figure 71 Twisted tow toes modification de la technique par TSU MIN TSAI.**

- La couverture du gros orteil est assurée par une plastie prélevée aux dépens du deuxième orteil (type cheiroplastie) dont le squelette est réséqué très haut en proximal du deuxième rayon : il apporte donc un revêtement cutané de bonne qualité mécanique

avec un ongle de petite taille dont l'aspect esthétique est tout à fait acceptable (cf. photo).

### **c. Littérature :**

TSAI (216) en 1991 puis KOSHIMA (141) en 1995 réactualisèrent ce concept mais c'est l'équipe mexicaine de Martin IGLESIAS (126) qui publia la plus importante série avec 11 transferts réussis et 1 échec. Ils obtiennent une mobilité MP de 10° à 50° et une mobilité IP de 10° à 30° et de bons résultats sensitifs (+/- 10mm au Weber).

WANG CHENGQI et AL (227) mentionnent dans un article chinois, sur un effectif global de 541 transferts d'orteil, une série de 34 twisted two toes. Cette importante série fait uniquement l'objet d'une étude des différentes variations anatomiques mais n'apporte pas résultat fonctionnel ou sensitif.

Le seul patient de notre série, âgé de 12 ans, obtient à 16 mois de recul, une sensibilité et une dextérité quasi identique au côté controlatéral (Weber dynamique=3mm), un pouce et un pied esthétiquement très acceptable, mais une mobilité d'IP du pouce réduite à 5-10°.

## **C. LE TRANSFERT TOTAL DE DEUXIEME ORTEIL**

### **a. Historique**

Dix huit cent quatre-vingt-dix-sept, le génial chirurgien Viennois NICOLADONI (180) réalise le premier transfert de deuxième orteil pour reconstruire un cinquième doigt amputé chez une fillette de 5 ans. Il s'agit d'un transfert pédiculé nécessitant une immobilisation pénible pendant trois semaines. C'est une réussite partielle car une partie de l'orteil nécrose, il est insensible et immobile, mais une nouvelle voie dans la reconstruction digitale s'ouvre.

Tombée dans l'oubli, cette technique est réutilisée par FREEMAN, CLARKSON, DYARS et BAIR lors de la seconde guerre mondiale sur quelques dizaines de patients (158). Mais les inconvénients de l'immobilisation prolongée, inconfortable, l'auraient fait retomber une nouvelle fois en désuétude si un procédé opératoire en un temps, avec anastomoses vasculaires et nerveuses, n'avait vu le jour. C'est grâce aux instruments fins empreintés à l'horlogerie et à l'utilisation de moyens grossissants empreintés à l'oto-rhino-laryngologie que les premiers transferts microchirurgicaux d'orteil sont réalisés (19; 20; 23; 28).

Longtemps ignorés de part le totalitarisme de MAO, c'est pourtant les chirurgiens chinois qui réalisent, dès 1966, la première reconstruction microchirurgicale de pouce chez l'homme par transfert de deuxième orteil. En 1967, CHEN transfert en bloc un deuxième et troisième orteil (19).

L'occident, avec 10 ans de retard, parvient aux mêmes prouesses techniques grâce à O'BRIEN et HARRI (116; 185) puis FOUCHER proposera en 1980 (77) ses transferts partiels de deuxième orteil (articulaire, twisted two toes, etc...).

Après une décennie de règne (98; 147; 150; 173; 219; 228), le transfert de deuxième orteil passe de mode à la fin des années 80. Son aspect grêle, sa déformation fréquente en griffe, sa mobilité réduite sont certainement à l'origine du rejet des patients et de leurs chirurgiens à utiliser cette technique (168).

Désormais, en occident, le deuxième orteil est plutôt réservé aux reconstructions du pouce chez les enfants, de part son potentiel de croissance (224).

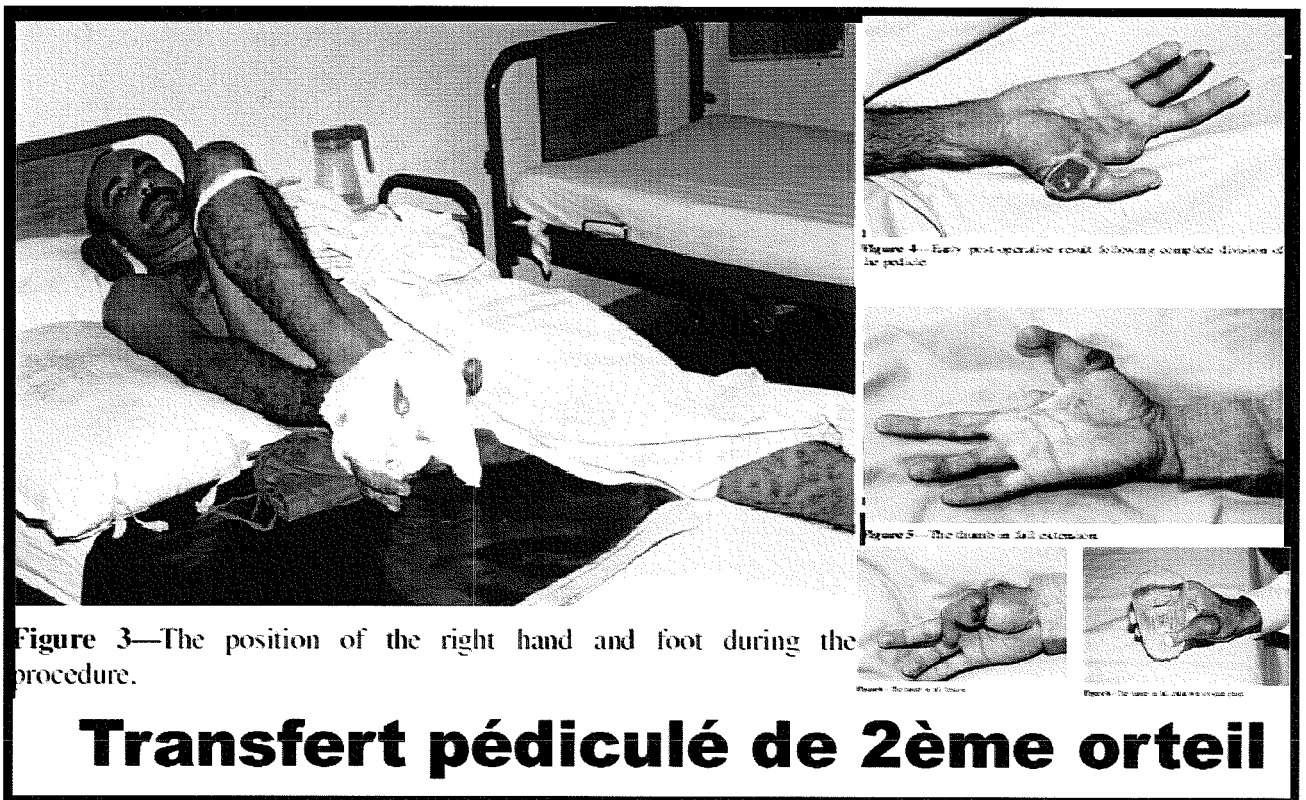


Figure 72 Transfert pédiculé de deuxième orteil effectué en Indes en raison du manque de moyen microchirurgicaux. (British Journal of Plastic Surgery (2003), 56, 276–279)

## ***b. Technique chirurgicale :***

### **1. Prélèvement du deuxième orteil**

Afin de faciliter l'implantation du pédicule vasculaire au niveau de la main, c'est le deuxième orteil controlatéral qui est prélevé.

- ***Etape cutanée*** : L'incision dorsale est en raquette pour faciliter l'intégration sur la main.

Depuis la publication de FOUCHER en 1981 (69; 82), nous ne pratiquons plus d'incision plantaire.

- ***Etape vasculaire*** : Le drainage veineux dépend habituellement de la veine saphène interne. La dissection doit être prudente et emporter une ou deux veines. L'artère pédieuse est ensuite repérée après section du court extenseur du 2<sup>ème</sup> orteil. Comme dans les prélèvements de premier orteil, c'est la première artère inter métatarsienne dorsale qui vascularise le deuxième orteil. Les formes plantaires pures sont beaucoup plus rares (3 à 15% selon les séries). En fait, quel que soit le type vasculaire, il est toujours possible de procéder au prélèvement par voie dorsale (82) : en cas de vascularisation plantaire, la section première et proximale du deuxième métatarsien facilite considérablement cette dissection. Cet artifice permet en outre le prélèvement du tendon fléchisseur sans contre incision plantaire, et la fermeture du site donneur s'en trouve facilitée. Si la vascularisation est plantaire pure, il faut cependant être très prudent lors de son passage à proximité du

## Prelevement du Deuxième orteil.

MANKTELOW, R.T. (Microvascular Reconstruction ; Ed. Springer-Verlag 1986 ; p 165-183).

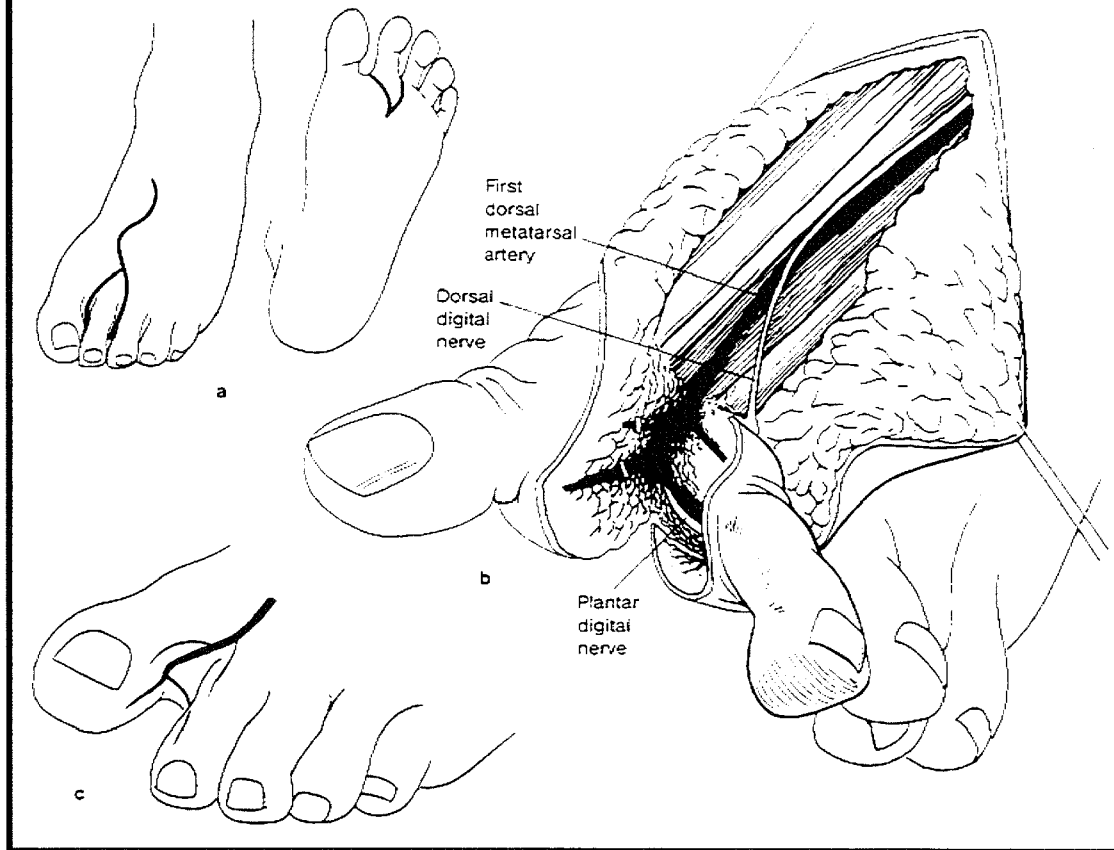
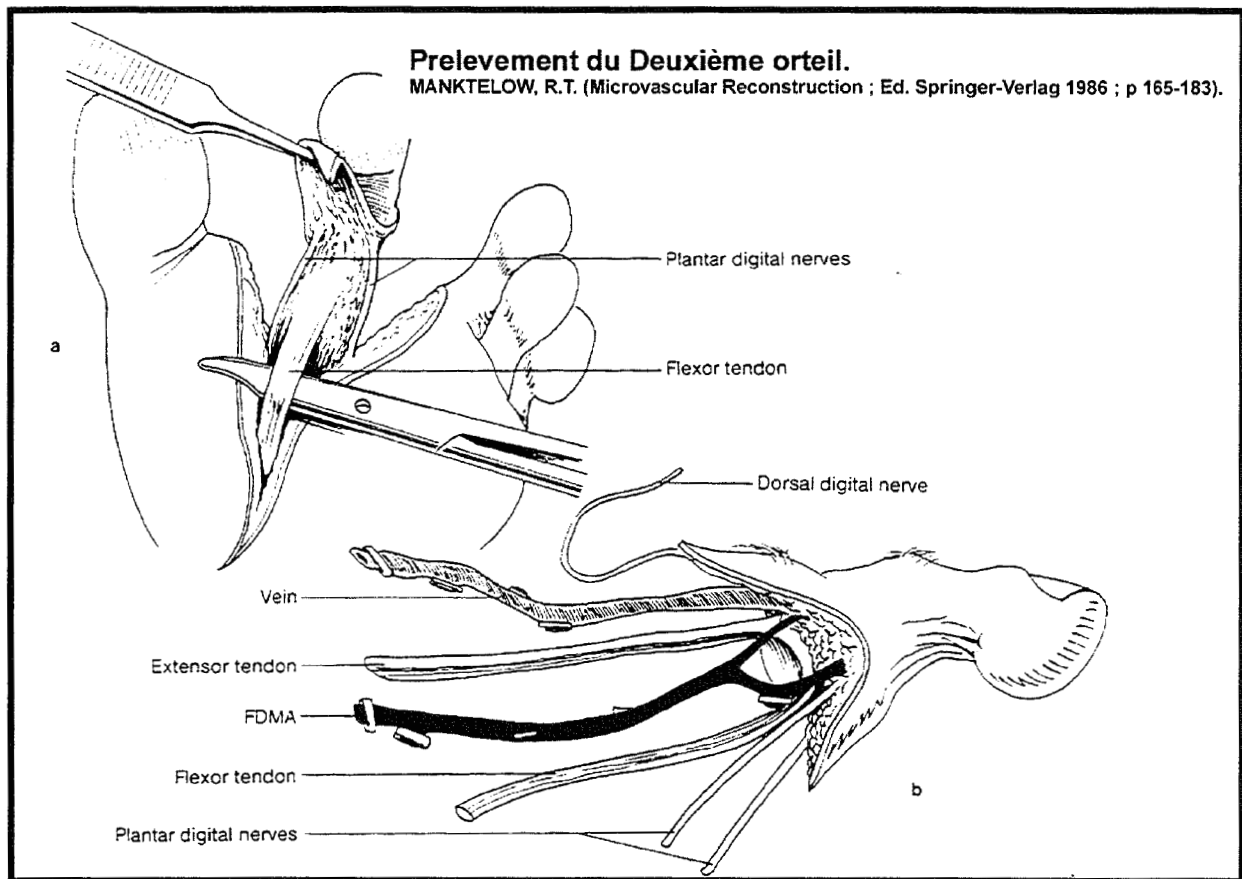


Figure 73 Prélevement du deuxième orteil.

sésamoïde médial du gros orteil. Le contrôle à vue de la dissection peut être facilité par la mise sur lac de l'artère plantaire dans sa partie proximale et sa traction distale par un crochet à tendon.

- **Etape nerveuse** : La section du ligament inter métatarsien va faciliter le repérage des nerfs plantaires avant leur division. Les nerfs plantaires sont très fins (<1mm) et nécessitent une grande prudence lors de leur dissection, d'autant qu'ils sont « noyés » dans la graisse à la base du deuxième orteil.
- **Etape tendineuse** : Le tendon long extenseur du 2<sup>ème</sup> orteil est sectionné en tenant compte des besoins d'anastomose avec le long extenseur du pouce. Le court

extenseur est sectionné dès le début de l'intervention pour faciliter la dissection vasculaire.



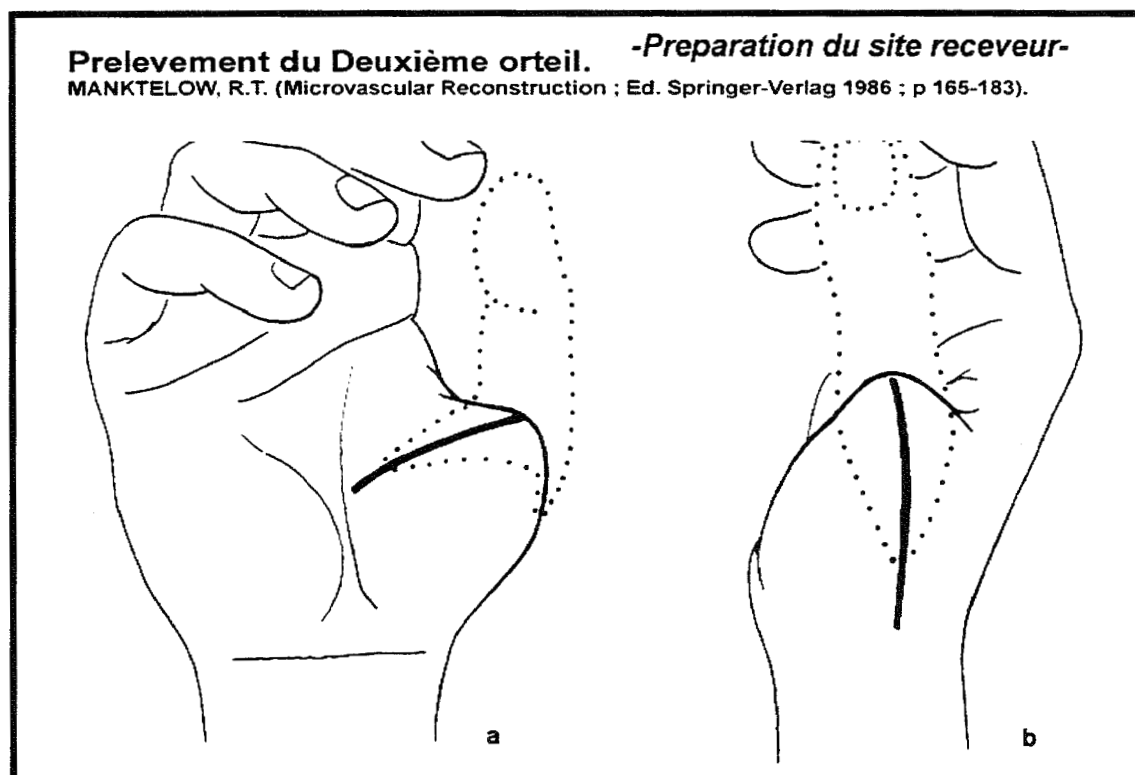
**Figure 74** Prélèvement du deuxième orteil.

- **Etape osseuse :** Elle dépend du niveau d'amputation du pouce. Cependant, elle débute toujours par l'ostéotomie première de la base du deuxième métatarsien. Ensuite le squelette du deuxième rayon est recoupé à la demande.

## 2. Transfert sur le site receveur :

- **Etape osseuse :** L'ostéosynthèse intramédullaire par bilboquet est idéale par sa rapidité et sa rigidité autorisant une mobilisation précoce. Dans les amputations de niveau 2, 3, l'IPP du 2<sup>ème</sup> orteil remplace la métacarpo-phalangienne. Dans les amputations de niveau 4-5, le 2<sup>ème</sup> orteil apporte 3 articulations mais il est préférable

d'arthrodésier l'IPP ou l'IPD pour éviter la déformation en crochet. Il est possible également de réaliser un embrochage axial pendant 4 à 6 semaines au prix d'une perte de mobilité (69) ou de réaliser une ostéotomie de flexion de la métatarso-phalangienne avec capsuloplastie (cf. schéma).

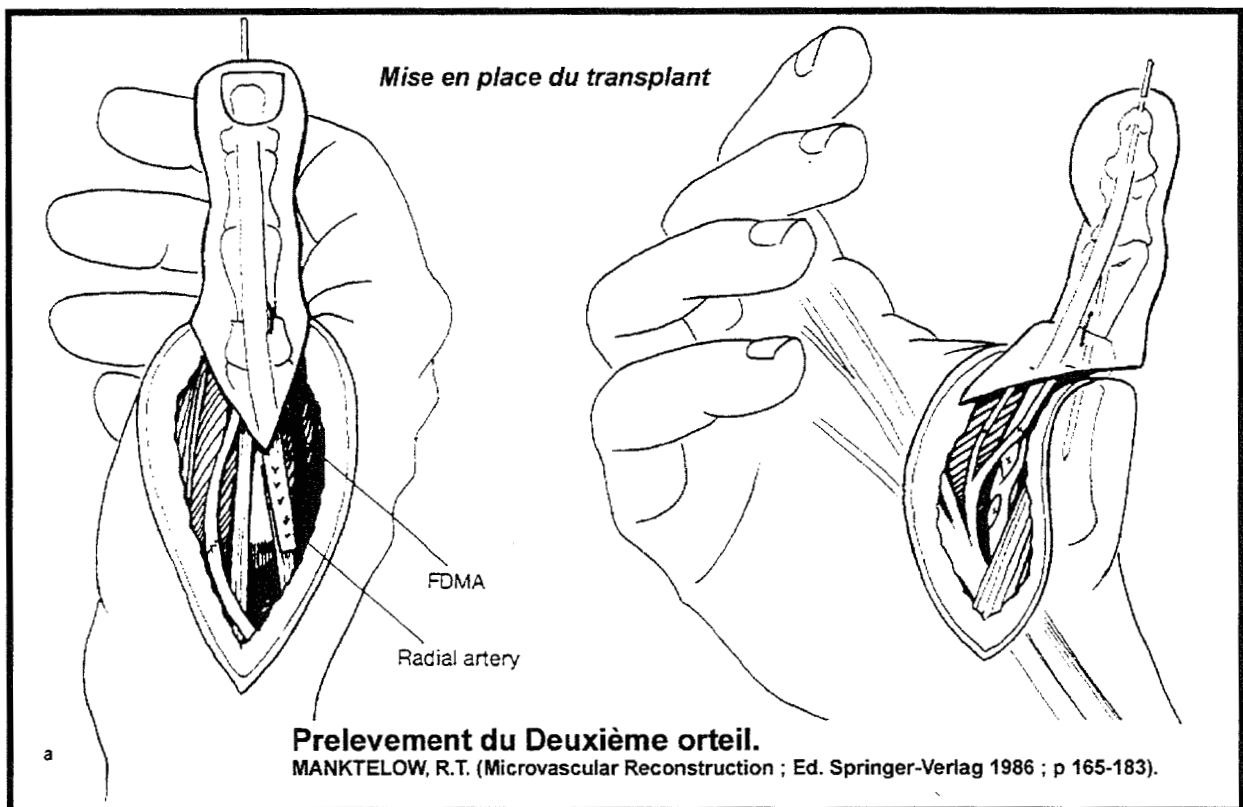


➤ **Figure 75** Préparation du site receveur.

- **Etape tendineuse** : Le long fléchisseur du pouce est suturé au long fléchisseur du 2<sup>ème</sup> orteil et respectivement pour l'extenseur. Il faut apporter une légère surtension à l'extenseur pour corriger le flexum de l'IPP.
- **Etape vasculaire** : Après tunnélisation, l'anastomose artérielle s'effectue en termino-latéral sur l'artère radiale dans la tabatière anatomique. L'anastomose veineuse s'effectue en termino-terminal entre la saphène et la céphalique dans cette même tabatière.



- **Etape nerveuse** : L'anastomose épipériéurale des nerfs plantaires avec les nerfs collatéraux du pouce répond aux mêmes exigences et artifices que pour le transfert de premier orteil (rigueur, champ exsangue, anastomose en Y si nécessaire...).



**Figure 76** Mise en place du deuxième orteil sur la main.

- **Fermeture cutanée** : Rarement l'utilisation de greffes de peau fine est nécessaire pour fermer sans tension. Ces dernières peuvent être appliquées directement sur le pédicule et s'intégrer parfaitement. De plus, leur rétraction secondaire limite les séquelles esthétiques.

### **3. Fermeture du site donneur (cf. chapitre reconstruction site donneur) :**

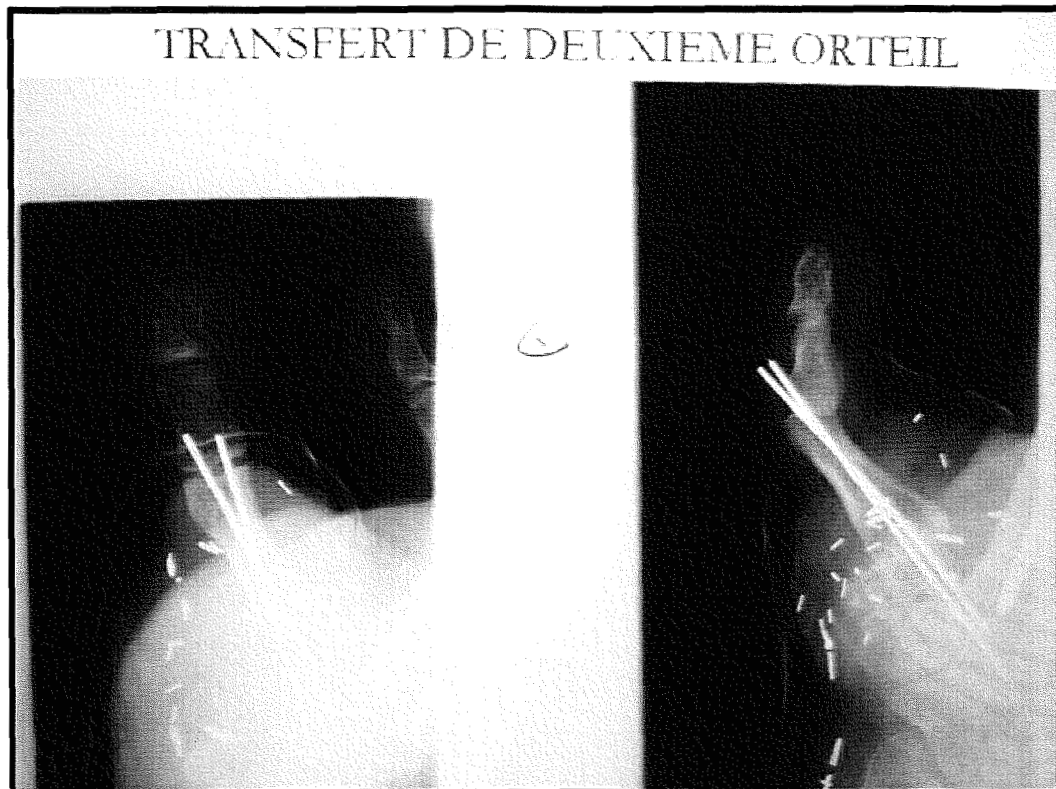
La reconstruction du ligament intermétatarsien entre le 1<sup>er</sup> et le 3<sup>ème</sup> rayon doit être solide pour éviter la déformation en hallux valgus. Le drainage est la règle pendant 3 jours.

La reprise de l'appui avec une chaussure de Barouk est autorisée dès l'indolence.

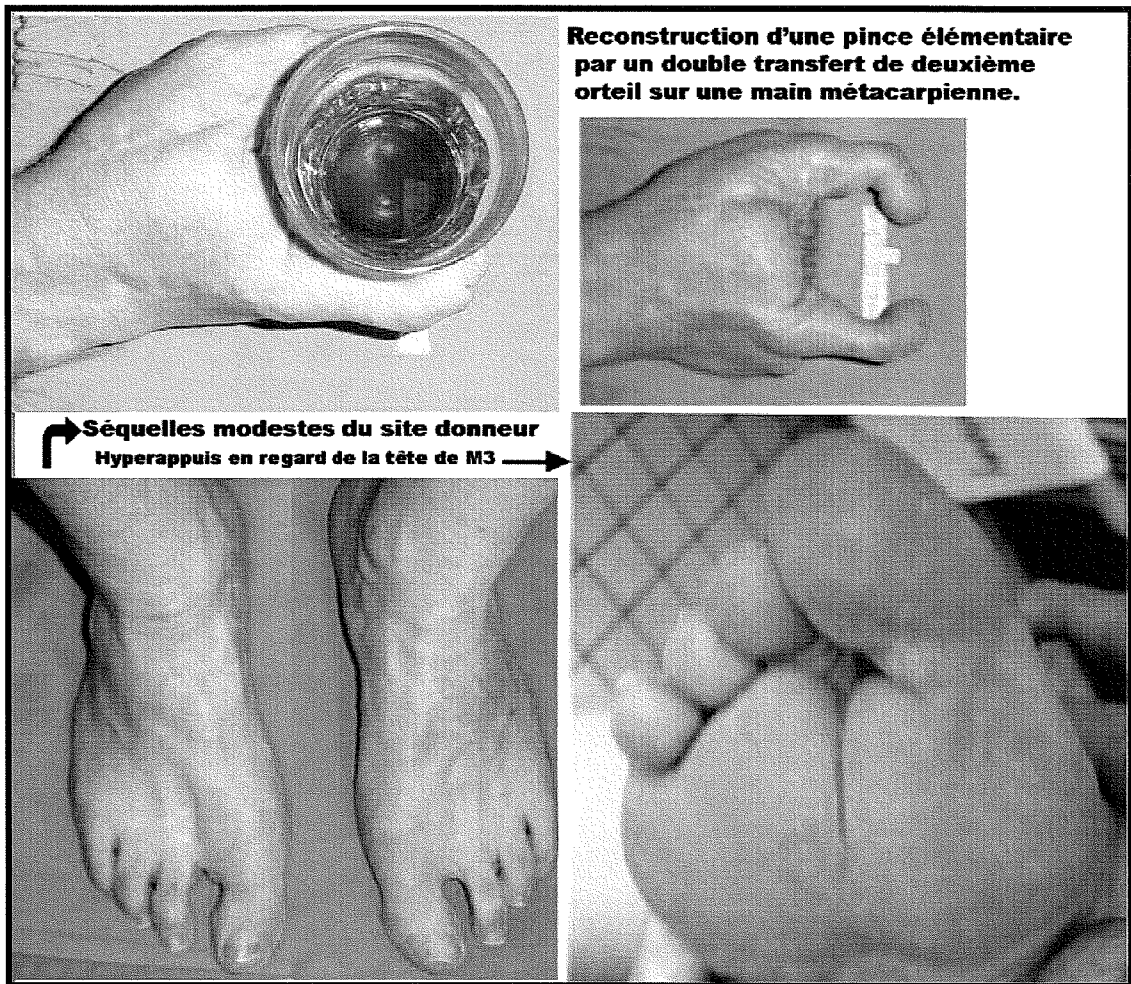#### ***c. Indications :***

- ***Chez l'enfant*** l'apport d'épiphyses fertiles lui confère un intérêt majeur (48; 76; 94; 131; 136; 155; 201; 206; 224; 225) bien que les indications dans les malformations congénitales soit limitées aux brides amniotiques et à de rares brachysyndactylies. Nous ne nous étendrons pas plus sur ce sujet qui n'est pas le thème de cette thèse.
  
- ***Chez l'adulte*** en revanche, ses indications sont désormais réduites :
  - L'amputation métacarpienne : création d'une pince fondamentale par double transfert de 2<sup>ème</sup> orteil.
  - L'amputation de niveau 7a et 7b
  - L'intervention de VILKKI (62; 244) (cf. figure 31-32) positionnant un deuxième orteil sur le radius est une bonne alternative à l'intervention de KRUKENBERG (cf figure 30) dans les amputations à l'avant-bras.
  
  - Les amputations de niveau 4, en l'absence de muscle thénarien, sont plutôt une indication à la pollicisation d'index ou de majeur (35; 170).

- En présence de muscles thénariens, les résultats esthétiques et fonctionnels des transferts partiels ou totaux de premier orteil sont souvent supérieurs, à fortiori dans les amputations de niveau 1 (16; 66; 166; 168; 196; 217; 222; 223; 240).



**Figure 77** Ostéosynthèse du deuxième orteil par deux broches dans une amputation en base de M1.



**Figure 78** Reconstruction d'une main métacarpienne par un double transfert de deuxième orteil. Déviation modérée en Hallux Valgus.

## **Avantages & inconvénients :**

### **Avantages :**

- *La rançon cicatricielle du pied est modeste* : Cet argument a conduit de nombreuses équipes à abandonner le transfert de premier orteil au profit de cette technique (50; 150; 173; 202; 218). Effectivement, la cicatrisation est rapide, avec peu de complications, donne un pied esthétique préservant son hallux, si important dans la phase d'impulsion.
- *L'apport d'un potentiel de croissance est irremplaçable chez l'enfant.*
- *L'apport de deux ou trois articulations, bien que la troisième est souvent arthrodésée, pour éviter la déformation en griffe.*

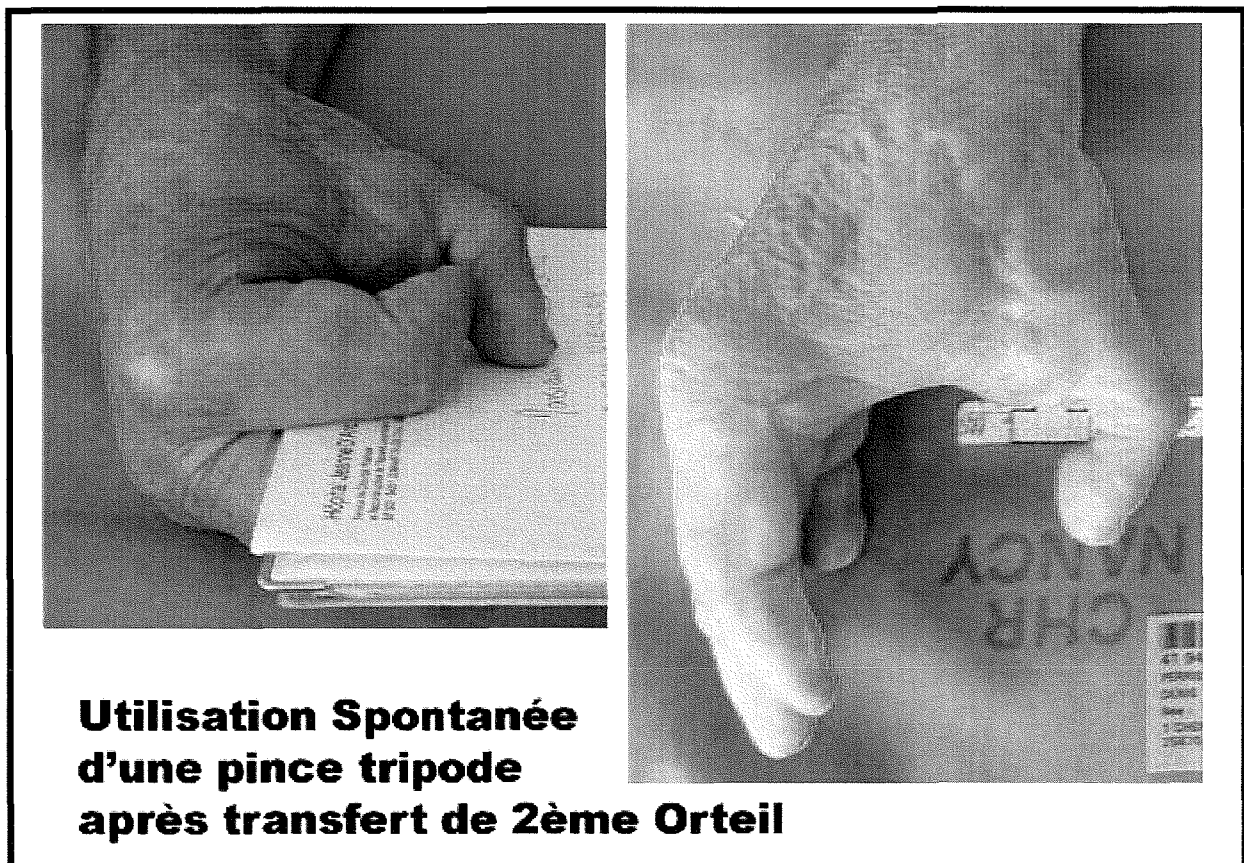

Figure 79 Noter l'aspect grêle et en crochet du deuxième orteil.

RECONSTRUCTION DU POUCE par TRANSFERT DE DEUXIEME ORTEIL.

ECHEC FONCTIONNEL : RETRACTION EN CROCHET DU NEO POUCE

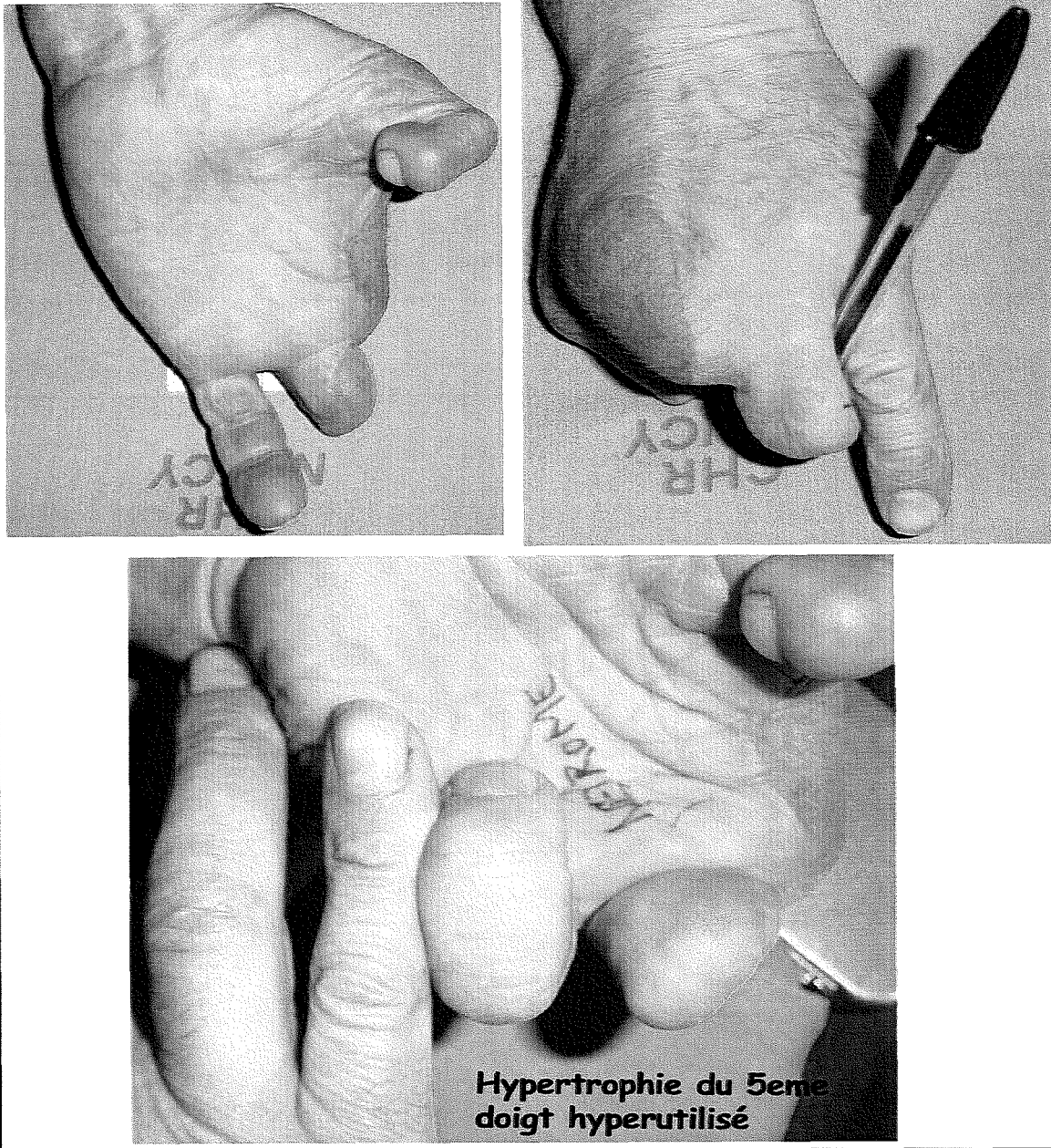
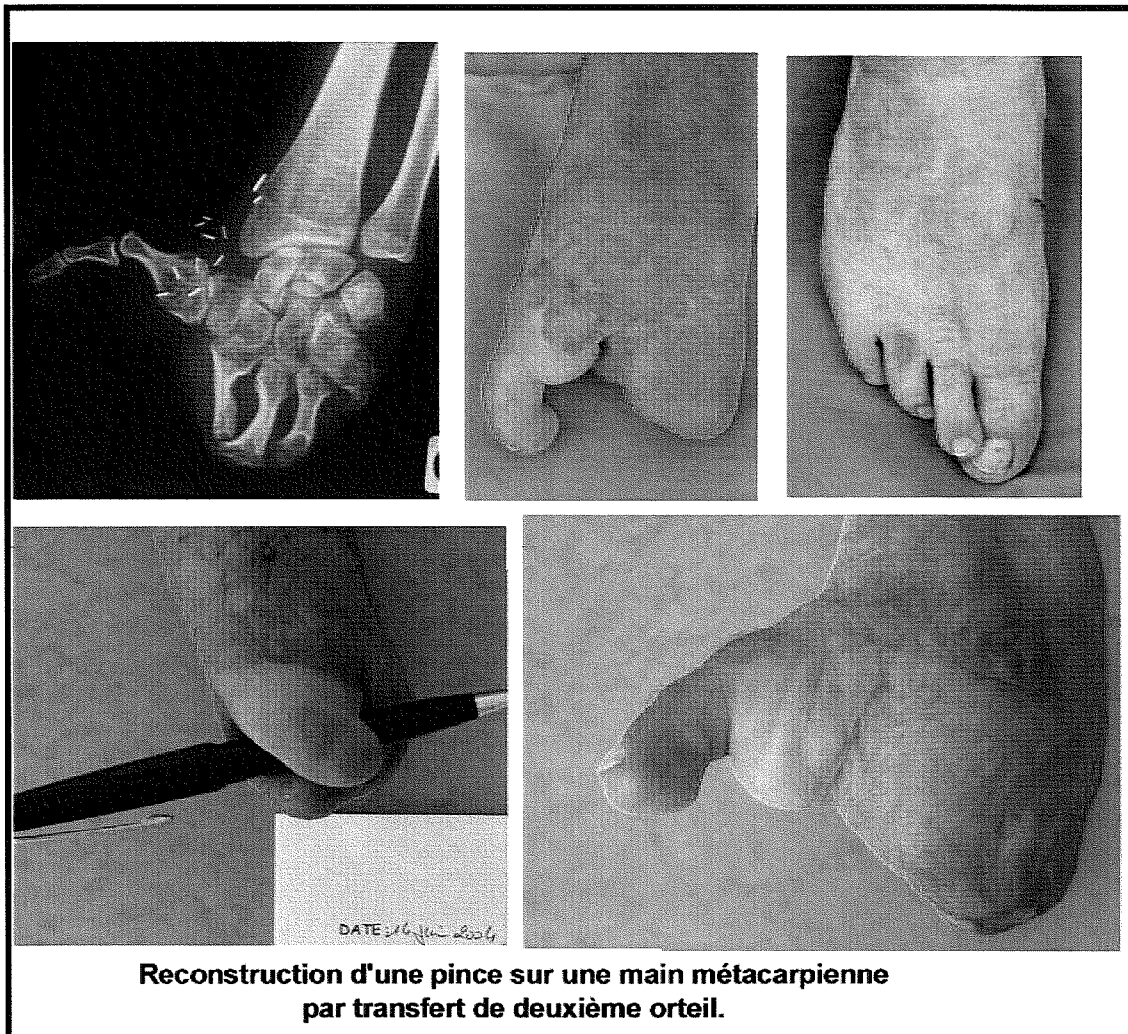


Figure 80 Exclusion totale d'un transfert de deuxième orteil. Le cinquième doigt est utilisé en relais du pouce manquant et s'est hypertrophié progressivement. Noter la différence de taille entre les deux cinquième doigt.

**Inconvénients:**

- *L'aspect esthétique du pouce est médiocre.*

- La déformation fréquente en crochet avec un flexum d'IPP et une hyper extension de MP.



**Figure 81** Reconstruction d'une main métacarpienne. Bon résultat fonctionnel.

- La mobilité est réduite et inférieure à celle du transfert de premier orteil complet (73; 168).

- La force de préhension est inférieure à celle du transfert de premier orteil complet (85; 168).

- La sensibilité semble inférieure à celle des transfert de premier orteil complet (59; 73; 85; 166; 168; 170).

- *L'intolérance au froid* est une complication particulièrement handicapante dans nos régions du nord-est. Plusieurs séries ont déjà souligné les résultats mitigés du transfert de deuxième orteil, sur la tolérance au froid, tant au niveau du néo pouce qu'au niveau du site donneur (59; 88; 156).



# **VARIETES TECHNIQUES DES ANASTOMOSES VASCULAIRES**

## VI. VARIETES TECHNIQUES DES ANASTOMOSES VASCULAIRES :

### A. Pédicules longs

#### 1. Dans la tabatière anatomique

##### a. - *Anastomose termino-terminale avec l'artère radiale :*

C'est la première technique de branchement vasculaire décrite par BUNCKE (20) en 1966 chez le singe et en 1968 par COBBET (28) sur l'homme.

##### b. - *Anastomose termino-terminale avec l'artère pollicis princeps :*

Cette branche issue de l'artère radiale avant son passage en palmaire dans la première commissure est de bon calibre. Elle se prolonge en artère collatérale ulnaire. L'anastomose du transplant à ce niveau est parfois possible selon les variétés anatomiques. Nous avons utilisé cette artère 4 fois dans notre série sans aucune complication.

##### c. - *Anastomose termino-latérale sur l'artère radiale :*

C'est la technique utilisée par la plupart des auteurs. L'anastomose est un peu plus délicate à réaliser qu'en termino-terminal, théoriquement moins fiable car le débit est inférieur, mais la vascularisation de la main et notamment des deux premiers doigts longs n'est pas altérée.

##### d. - *Double anastomose termino-terminale en « T » de l'arcade plantaire avec l'artère radiale (cf. Fig ) selon FOUCHER (73) :*

Il s'agit d'une technique originale qui consiste lors du prélèvement de l'orteil, en général le deuxième orteil, ou lors d'un transfert twisté, à prendre une partie de l'arcade plantaire avec les deux premières artères intermétatarsiennes (AIMD et AIMP). L'avantage selon l'auteur est une meilleure fiabilité vasculaire : si l'une des

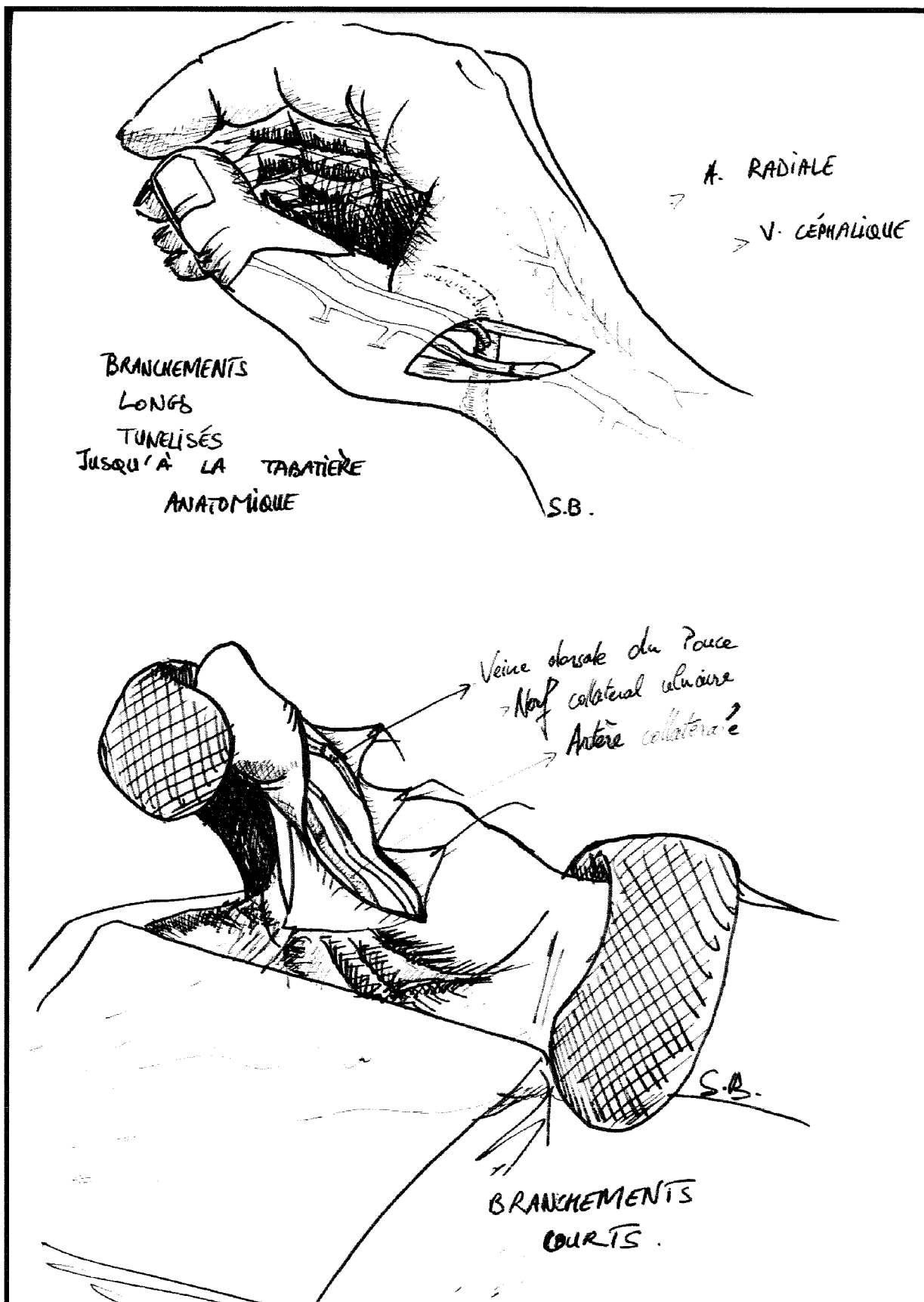


Figure 82 Variété des anastomoses vasculaires.

anastomoses se thrombose, la deuxième reste à priori perméable pour vasculariser le transplant. De plus, le flux de l'artère radiale est préservé.

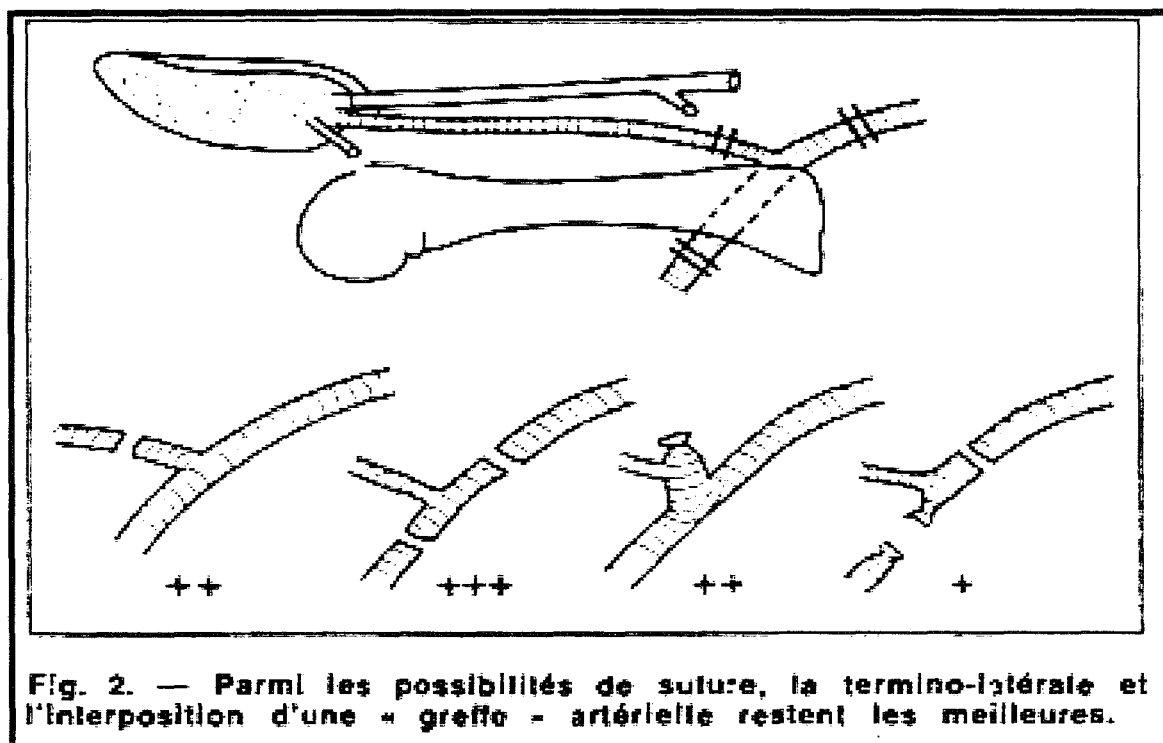


Figure 83 Variations des anastomoses vasculaire. Dessin de FOUCHER.

e. - Avec ou sans pontage veineux inversé :

En cas de vascularisation plantaire pure de l'orteil, la dissection est souvent délicate notamment lorsque l'artère plantaire passe sous le sésamoïde médial. Il est alors souvent préférable de laisser la partie de l'artère plantaire au contact du sésamoïde et d'effectuer une résection-anastomose directe ou une résection avec interposition d'une greffe veineuse inversée pour conserver une longueur suffisante (35).

f. - Avec ou sans tunnélisation des pédicules :

Les pédicules peuvent être tunnélisés de la base du transfert jusque dans la tabatière anatomique afin de limiter les cicatrices à la face dorsale et sociale de la main. Les risques principaux sont :

- Une torsion des pédicules sous le tunnel. Lors de leur passage une spire peut malencontreusement être imbriquée à l'un des pédicules favorisant la survenue d'une thrombose. FOUCHER (81) préconise un passage de l'ensemble du transplant (notamment lorsqu'il s'agit d'un complexe unguéal) sous le tunnel cutané depuis la tabatière anatomique jusqu'au site receveur. Cette technique « proximal to distal », selon lui, assure un tunnel suffisamment large et évite l'effet kinking des pédicules.
- Une compression extrinsèque pédiculaire sous le tunnel par un hématome ou par l'œdème.

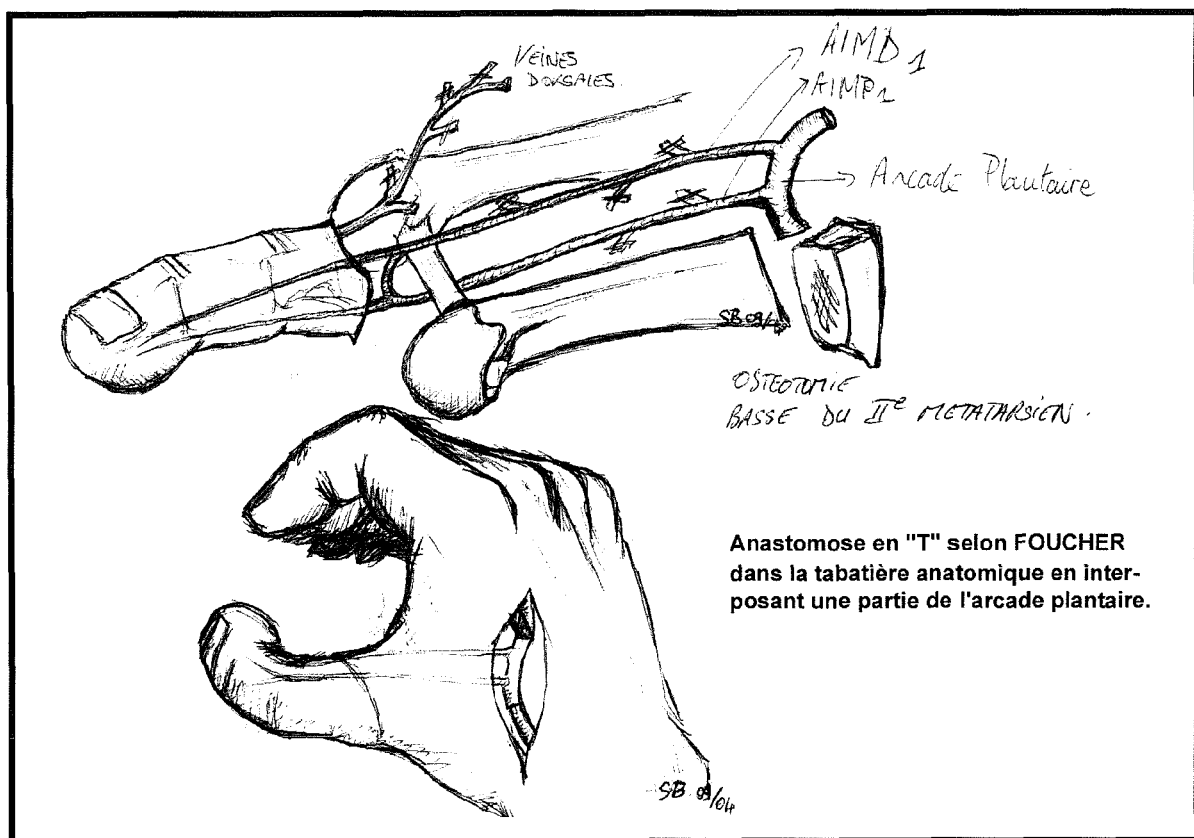
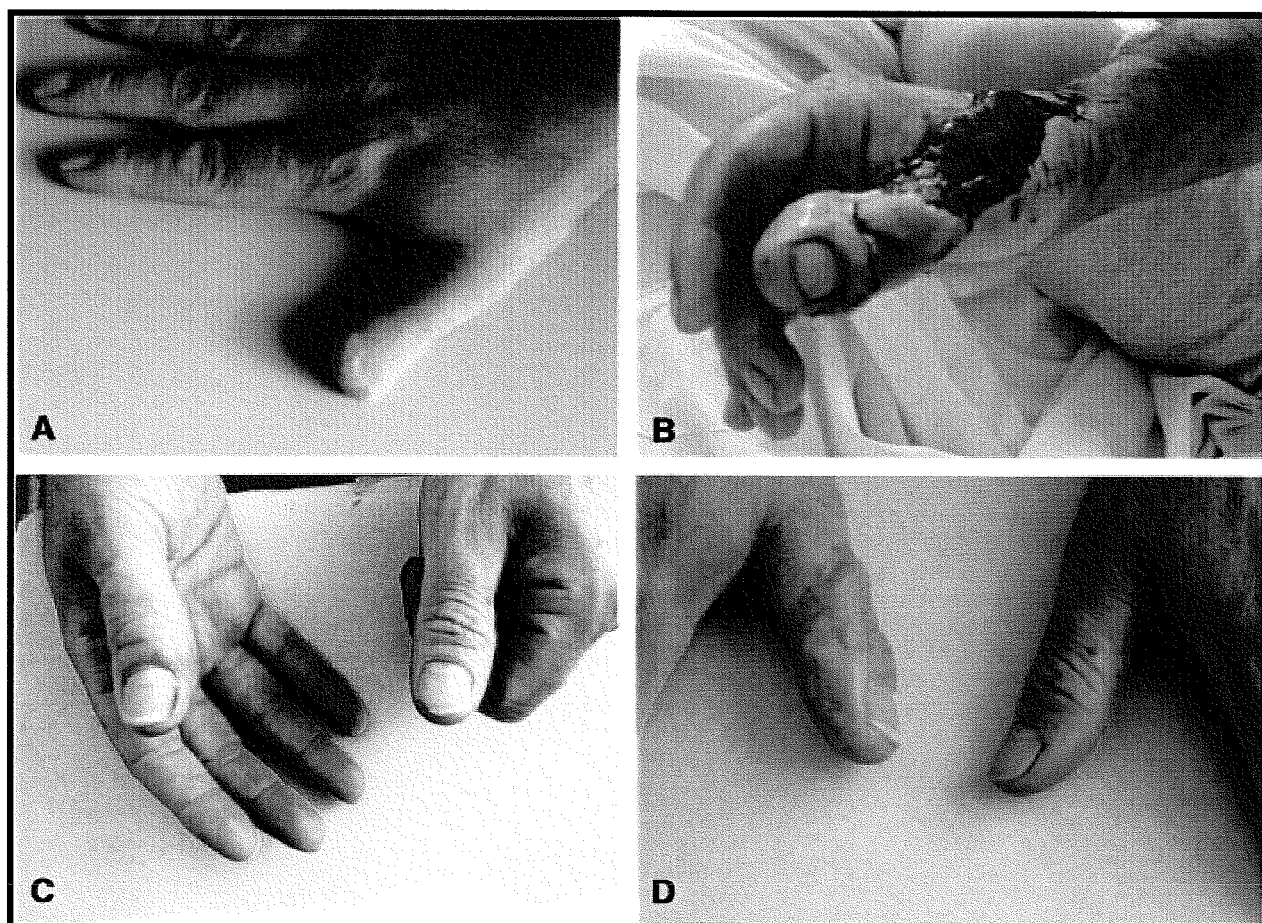


Figure 84      Anastomose en « T ».

**g. - Pédicules longs extériorisés :**

Cette technique proposée par BRUNELLI (14) en 1992 sur un transfert partiel de 1<sup>er</sup> et total de 2<sup>ème</sup> orteil vascularisé par le même pédicule, avait pour objectif initial d'éviter la rétraction commissurale. En fait, elle est désormais préconisée pour des raisons esthétiques (15; 208) et pour éviter les anastomoses sur des vaisseaux 1mm de diamètre. De plus, elle évite les désagréments propres à la tunnélisation. Ainsi, les pédicules sont prélevés avec leur environnement graisseux et un pansement gras est appliqué au contact pendant les 15 jours nécessaires à l'autonomisation du transplant.

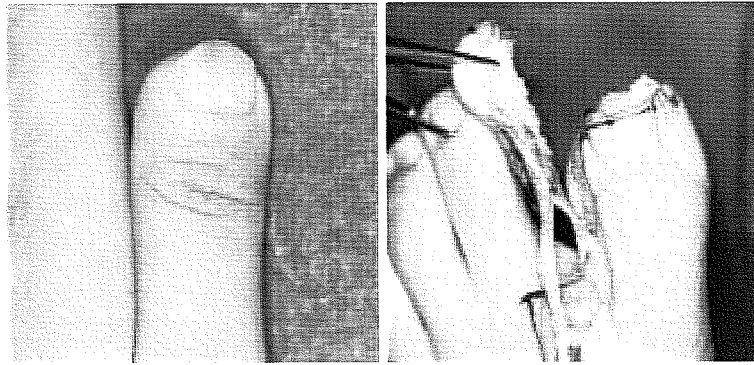


**Figure 85** Transfert sur mesure et Pédicules longs extériorisés. (F. Sleilati et al. 2003 The British Association of Plastic Surgeons. Published by Elsevier Ltd.)

## **B. Pédicules courts et anastomoses digitales.**

### **a. - Anastomose artérielle unique :**

C'est la technique utilisée dans le service depuis la fin des années 90 (cf. schéma). ENDO (51) pour les reconstructions unguéales puis DAUTEL (33) pour les reconstructions digitales distales sur mesure ont souligné l'intérêt de cette technique (notamment sur la morbidité du site donneur). Dans notre série, sur les 20 transferts à pédicules courts (incluant 6 wrap-around, 7 sur-mesures, 5 pulpes et 2 ongles) nous avons constaté un taux de complication égal à la technique classique utilisant des pédicules longs, soit 1 échec pour thrombose veineuse et 2 reprises dans les premières heures. Par ailleurs, ENDO met désormais en doute la nécessité absolue du retour veineux dans les transferts unguéaux. Il justifie cette remarque (52) en soulignant la brièveté de la palette cutanée qui, sur ces 13 transferts unguéaux à pédicules courts, ne présentait pas toujours clairement un retour veineux identifiable. Et cependant, tous ces transplants, avec ou sans anastomose veineuse de retour, ont survécu.



## Fingertip Reconstructions Using Partial-Toe Transfers

Izuo Koshima, M.D., Kiyochi Inagawa, M.D., Kazunori Umeda, M.D., Kazuo Okamoto, M.D.,  
and Takahiko Moriyoshi, M.D.

*Osaka, Japan*

PLASTIC AND RECONSTRUCTIVE SURGERY, April 2009

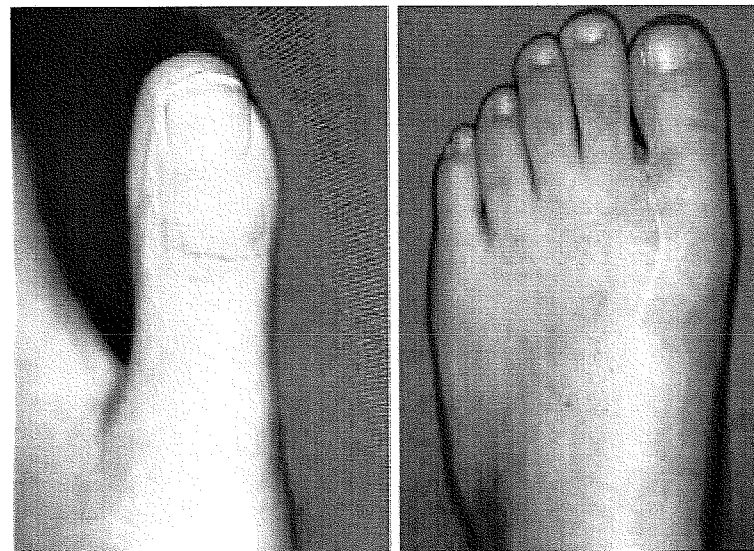
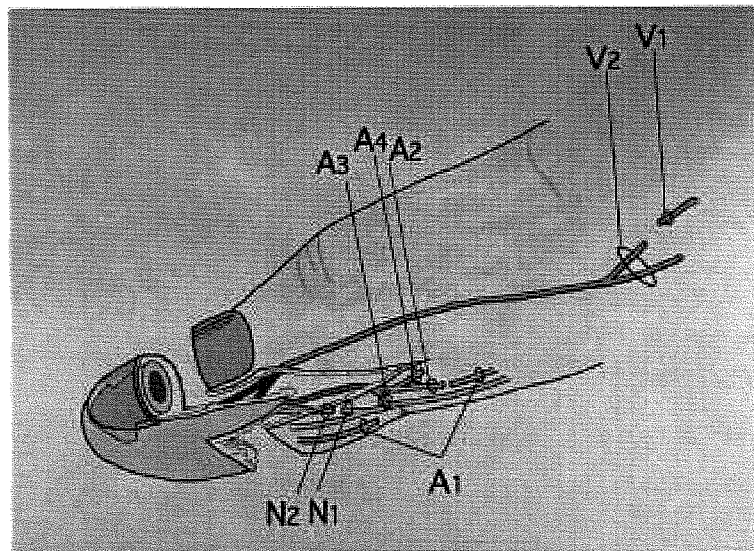


Figure 86 Reconstruction du pouce « sur-mesure » avec anastomoses artérielles multiples



## b. - Anastomoses artérielles multiples :

KOSHIMA (140), (cf. photos) conseille de multiplier les anastomoses vasculaires artérielles en cas de pédicules courts, à fortiori dans les anastomoses très distales. Il utilise cette technique aussi bien sur les doigts longs que sur le pouce. Cependant sur le pouce, il s'agit finalement d'un branchement mixte (pédicule court + pédicule long) puisqu'une des artères du transplant (AIMD1) est anastomosée sur l'artère digitale et l'autre (AIMP1) est anastomosée sur l'artère radiale. En revanche, il n'effectue qu'une seule anastomose veineuse proximale, en regard de la première commissure.

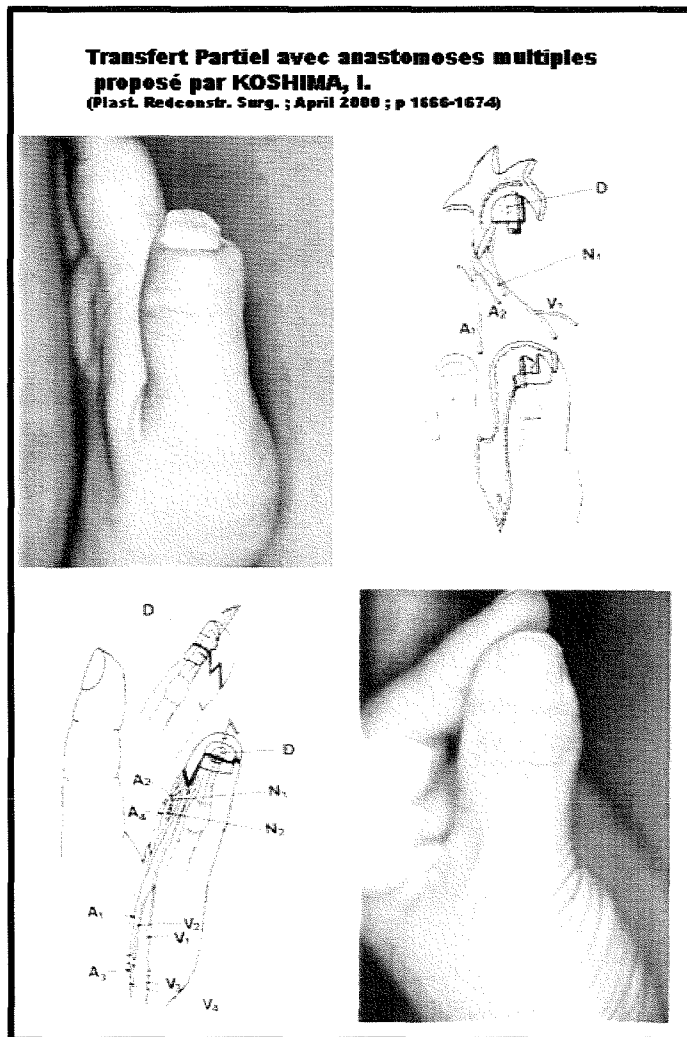


Figure 87

### C. Artérialisation d'une veine.

#### a. - en solution de sauvetage :

IGLESIAS (125) rapporte un cas de sauvetage d'un transfert partiel de premier orteil par l'artérialisation du système veineux du transplant. Il s'agissait d'un vasospasme artériel résistant à tous les topiques vasodilatateurs et après échec de plusieurs pontages termino-terminales entre l'artère radiale et l'artère du transplant.

#### b. - de première intention :

Cette technique utilisée par NAKAYAMA (179), ENDO (52) et PATRADUL (191) dans la reconstruction microchirurgicale du complexe unguéal est inspirée des succès des lambeaux veineux artérialisés (25; 27; 127; 128; 130; 132) préconisés au début des années 90 et des succès très relatifs des replantations digitales par le réseau veineux (89; 90; 220). Hormis le complexe unguéal, il n'est rapporté aucun transfert veineux artérialisé de première intention pour un orteil complet ou partiel.

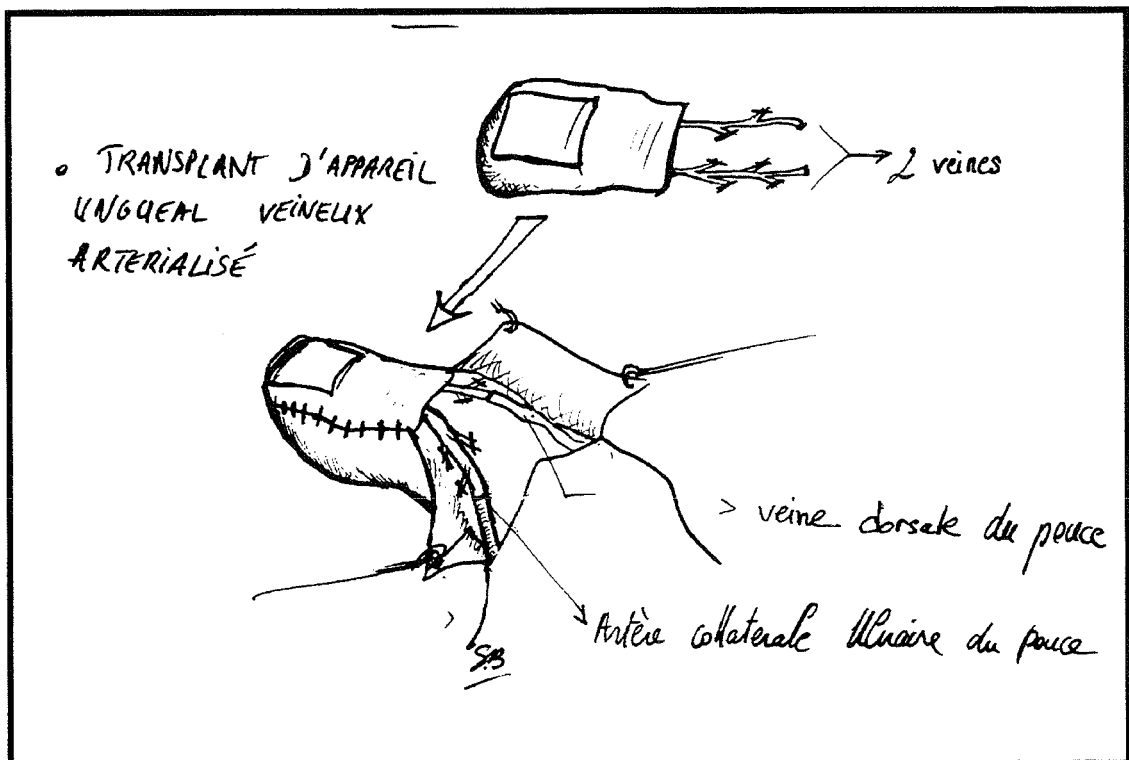


Figure 88 Lambeau de complexe unguéal veineux artérialisé.

**COMPLICATIONS VASCULAIRES DU  
TRANSFERT D'ORTEIL**

## VII. COMPLICATIONS VASCULAIRES DU TRANSFERT D'ORTEIL :

### **A. La Thrombose :**

#### **1. Artérielle :**

On estime à 15% le taux de reprise après replantation pour thrombose artérielle avec une survie du segment repris qui n'est plus que de 50% (199). Le risque de thrombose est directement corrélé à la qualité du geste technique tant lors de la dissection (104; 107) que lors de l'anastomose. Dans notre série de 98 transferts, 8 patients ont été repris pour thrombose artérielle (8,2%). Une seule de ces 8 reprises s'est soldée par un échec (12,5%).

#### **2. Veineuse :**

Le traitement peut être la résection + thrombectomie puis ré-anastomose ou interposition d'une greffe veineuse. Dans notre série, sur les 12 reprises pour motif vasculaire, nous comptons 4 thromboses veineuses, toutes ont été reprises deux fois. Malgré cela, 3 sur 4 ont échoué. LAN (143) a montré sur des thromboses de veines fémorales de rat, la supériorité du protocole résection + interposition veineuse + injection systémique d'Iloprost® et Héparine par rapport à la simple résection-anastomose et par rapport au groupe sans Héparine ni Iloprost®. ENDY (49) a également montré expérimentalement que l'injection intra

luminale d'Iloprost® en préventif diminue notablement le risque de thrombose veineuse.

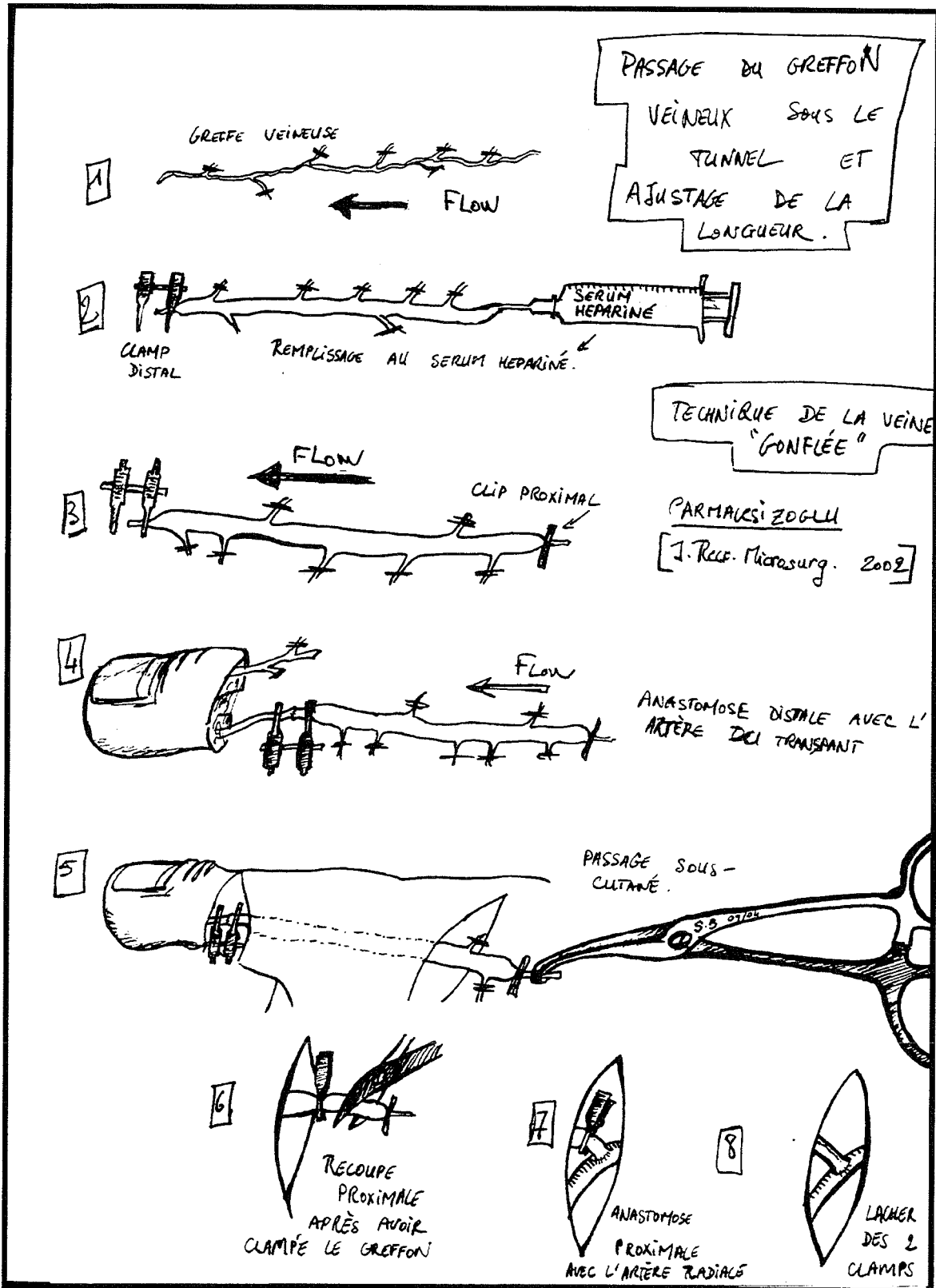


Figure 89 Procédé de PARMAKSIZOGLU pour éviter les twists du greffon veineux lors du passage sous le pont cutané.

## **B. Le Vasospasme :**

La survenue d'un vasospasme a été décrite pour la première fois en 1835 par HUNTER. C'est la réduction du diamètre de la lumière vasculaire par le tonus pariétal. Les anastomoses microchirurgicales sont les plus exposées au vasospasme et c'est la première cause de reprise au cours des 48 premières heures après transfert d'orteil, notamment chez l'enfant (215).

Le débit de la microcirculation du transplant est lié à la pression de perfusion et à la résistance vasculaire. La « critical closing pressure » (pression critique de clôture) est la limite où la pression intravasculaire égale la résistance exercée par les parois du vaisseau. En dessous de cette limite, c'est le collapsus pariétal. La diminution de perfusion tissulaire initie, ainsi, un cercle vicieux qui débute par le développement d'une hyperperméabilité capillaire. Cette hyperperméabilité entraîne une extravasation et la constitution d'un œdème, augmentant les résistances vasculaires diminuant ainsi la perfusion tissulaire, etc...

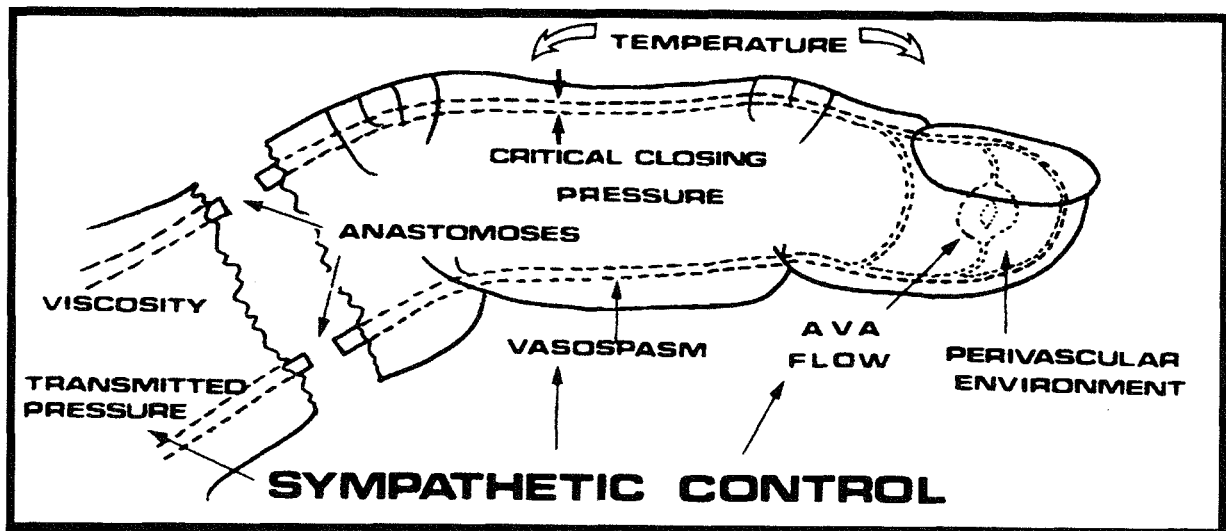


Figure 90 Critical closing pressure

### 1. Facteurs vaso spastiques :

- **Traumatisme** : Deux mécanismes physiopathologiques interviennent : La contraction des fibres musculaires lisses pariétales en réponse à l'étirement et une déplétion en prostaglandines vasodilatatrices à l'endroit des dommages endothéliaux. PUCKETT (197) a mis en évidence une diminution de calibre de 50% après dissection avec une résolution complète en 30 à 60 minutes.

- **Induit par le saignement « blood-induced »** : Il s'agit d'une adaptation physiologique au contrôle de l'hémorragie. L'héparinisation préventive aurait un effet protecteur (120; 121)

- **Neurogène** : Le vasospasme d'origine neurogène est dépendant du système sympathique (183).

- **La Douleur** : Dépendant du système sympathique.

- **Le Froid** : Dépendant du système sympathique.

- **L'Acidose** : Due en grande partie à l'ischémie.

- **Tabac** : Dans l'étude de PHELPS (193) un patient ayant reçu un bloc dans un des territoires ulnaire ou médian a fumé une cigarette, il a immédiatement présenté un vasospasme localisé uniquement dans le territoire non bloqué.

## 2. Facteurs vasodilatateurs :

- **La Lidocaïne (Xylocaïne®)** : A utiliser uniquement à forte concentration car plusieurs études (92; 93; 113; 138) ont montré peu ou aucune efficacité pour des concentrations  $\leq$  2% (concentrations habituellement utilisées pour les bloc digitaux).

- **La Chlorpromazine (Largactil®)** : BUNCKE (17) a montré que ce produit peu coûteux est aussi efficace que la papavérine sur des artères auriculaires de lapin.

- **La Papavérine** : Son efficacité est reconnue par la majorité des études et semble être supérieure aux autres topiques vasodilatateurs (53; 92; 93) d'application locale.

- **Le nitroprussiate de sodium (Nipride®)** : (111; 229) Son efficacité tant par voie systémique que locale est désormais reconnue. Son mécanisme d'action est une production d'oxyde nitrique vasodilatateur. Nous l'avons déjà utilisé avec succès, en application locale continue à l'aide d'un cathéter et d'une seringue électrique, sur un vasospasme résistant d'un transfert partiel de premier orteil.

- **Analogue de la prostaglandine PGE1 ou PGE2 (Iloprost®)** (26) (57) (87) : (124; 200) Son efficacité et sa tolérance ont été démontrées dans de nombreuses études. L'iloprost® agit sur la microcirculation. Il est utilisé par voie intra artérielle ou intra veineuse aussi bien dans les ischémies aiguës par vasospasme que dans les ischémies chroniques.

## 3. Traitement :

- **Vérifier les anastomoses** par un Patency-test.

- **Réchauffer** la zone opératoire (sérum chaud) (5).



- *Topiques vasodilatateurs* cités ci-dessus.

- *Adventicectomie* : (186; 215) : THAM, sur 22 vasospasmes digitaux chroniques traités par adventicectomie, obtient une amélioration clinique chez tous ces patients et une régression totale des phénomènes vaso spastiques chez 19 patients. D'autres auteurs pensent que l'adventicectomie induit des lésions intimaux et augmente le risque de thrombose.

- *Bloc sympathique loco-régional à la Guanethidine* : (1) AARTS a montré sur une étude de 72 lambeaux d'oreille de lapin une efficacité en terme de survie, de néovascularisation, de température.

### **C. L'effet « Kinking » :**

Une fois l'anastomose vasculaire effectuée et que tous les tissus sont disposés à leur place définitive, les pédicules doivent être en très légère tension. En cas de longueur excessive, ils peuvent décrire un « S » entraînant des perturbations rhéologiques responsables de thromboses : c'est l'effet « Kinking ».

PARMAKSIZOGLU (190) décrit une méthode simple pour éviter ce phénomène et la torsion des veines en cas de pontage **Fig.** Il préconise le remplissage du greffon veineux avec du sérum hépariné. Une fois remplie, les deux extrémités clampées, la veine est passée sous le tunnel. Il est ainsi plus facile de déterminer la longueur adéquate en évitant de plus les phénomènes de torsion.

**SEQUELLES ET RECONSTRUCTION DU  
SITE DONNEUR**

## VIII. SEQUELLES ET RECONSTRUCTION DU SITE DONNEUR :

### A. SEQUELLES DU SITE DONNEUR

#### 1. Deuxième orteil :

Les séquelles esthétiques et fonctionnelles du transfert de deuxième orteil sont modestes. Le pied conserve un aspect proche de la normal et l'arche plantaire sur podoscope semble très peu modifié (61).

Cependant, BAYAERT et DAUTEL (10) ont montré sur une série de 15 transferts effectués sur des enfants et revus à 5 ans : 5 cicatrices rétractiles occasionnant 3 déformations en marteau du troisième orteil, 5 douleurs de la première commissure et 7 hallux valgus (cependant sur 5 pieds opérés d'un seul côté, 4 avaient un hallux valgus du côté non opéré). L'équilibre lors de la station debout sur le pied opéré était perturbé chez tous les patients, la démarche était rapide par augmentation de la cadence du pas mais la cinétique globale de la marche n'était pas modifiée. Les auteurs concluent que les enfants n'apparaissent, malgré tout, pas ou peu affectés dans leur vie quotidienne.

Dans notre série, 11 patients ont été revus soit 13 pieds (2 doubles transferts). Le recul moyen est de 13 ans et  $\frac{1}{2}$  en (11-21ans). Deux patients présentent une douleur à la marche prolongée. L'un par hyper appui en regard de la tête de M1 et porte une semelle orthopédique. L'autre présente un hyper appui en regard de M3 mais ne porte aucune semelle. Tous les patients portent les chaussures de leur choix sans restriction. Trois pieds présentaient une déformation en Hallux valgus, avec pour l'un d'entre eux, un aspect de méga hallux (cf. photo) par déformation des autres orteils en griffe. Les deux autres hallux valgus étaient sur le même patient après un double transfert. Sur les 11

patients, 10 sont très satisfaits ou satisfaits de leur(s) pied(s), 1 patient est déçu (douleur sur hyper appui tête de M1).

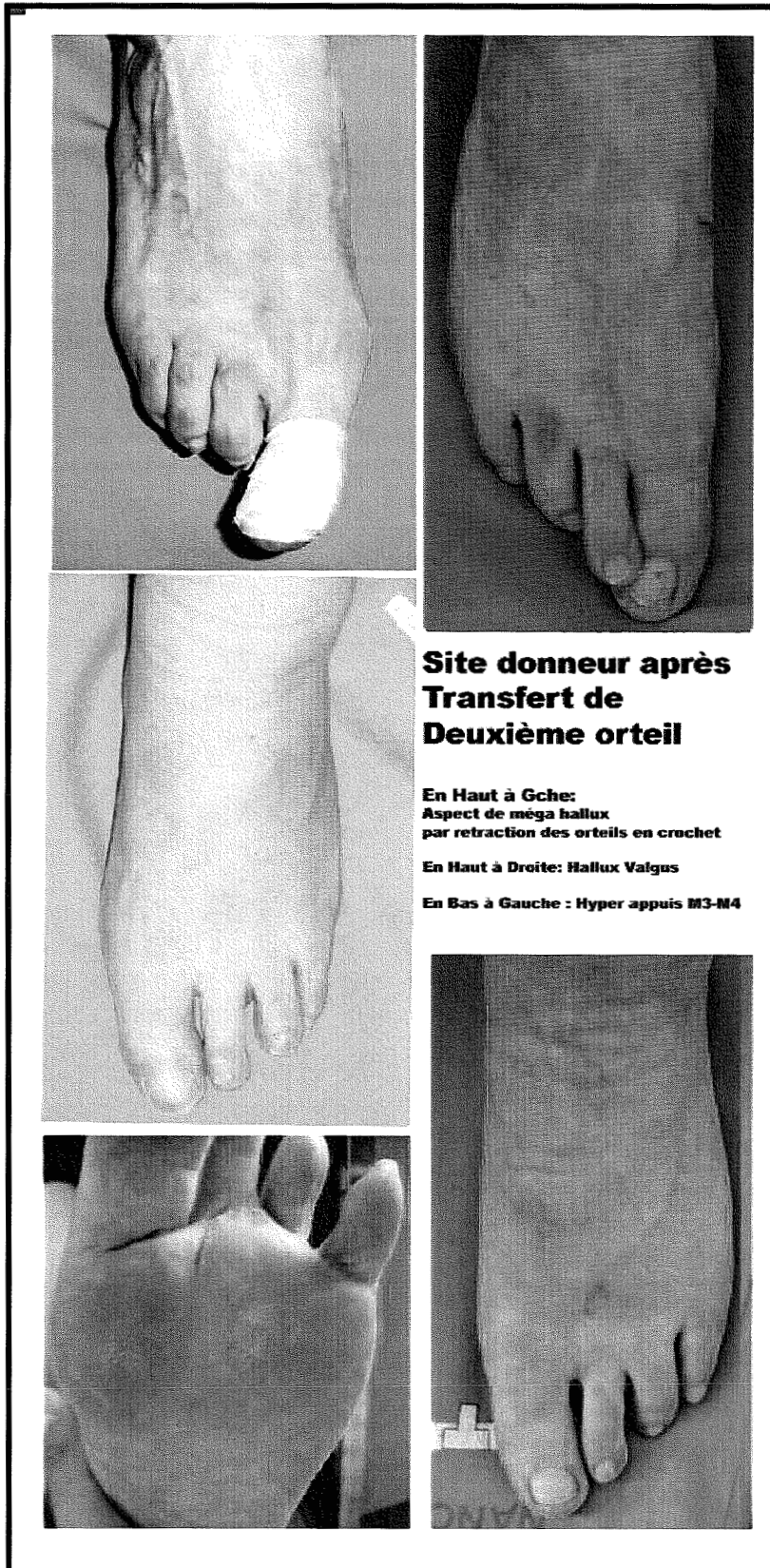

Figure 91 Site donneur et transfert de deuxième orteil.

## 2. Premier orteil complet :

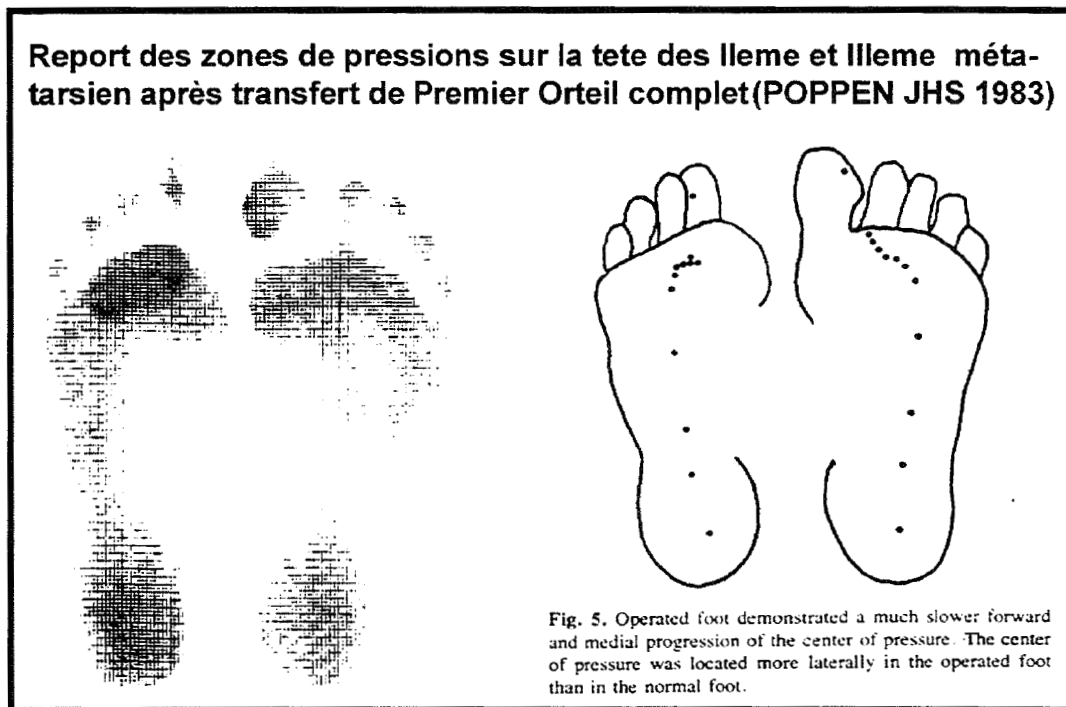


Figure 92 Zone d'hyper appui après transfert de premier orteil.

La rançon esthétique et fonctionnelle est importante.

- La répercussion sur la phase d'impulsion au cours de la **marche** et la perte d'**équilibre** représentent à nos yeux trop de séquelles pour pratiquer cette intervention. DIJKSTRA et BOS (41) pensent que « le gros orteil est trop important pour le pied pour le sacrifier ». FRYKMAN et al (88) mentionnent que « malgré la faible morbidité sur le pied, cette technique doit être évitée chez l'athlète et chez les patients marchant beaucoup ». LISTER (156) suggère, également, de limiter les indications aux non athlètes.

En revanche, O'BRIEN et AL (184) rapportent qu'il n'y a pas d'altération après transfert de gros orteil sur la base d'une étude physique post-opératoire de ses patients. POPPEN et AL (195; 196) analysant très attentivement 10 patients amputés de leur gros orteil, retrouvent une force d'impulsion plus faible mais sans réelle répercussion sur la marche. LIPTON et AL (154) en étudiant les pieds de 12 patients avant et après

transfert de gros orteil, ne retrouvent pas de différence statistiquement significative sur la cadence, la longueur et la vitesse du pas et concluent que « l'amputation électorive du gros orteil n'entraîne pas de perturbation objective importante sur la fonction du pied et la peur d'avoir de tels problèmes ne doit pas décourager les chirurgiens de la main à utiliser cette méthode de reconstruction du pouce ».

- L'évolution à long terme de l'amputation du gros orteil entraîne cependant une nouvelle répartition des contraintes au niveau du pied. Radiologiquement, on observe une déminéralisation et une chute de la première tête métatarsienne par glissement proximal des sésamoïdes et déviation médiale du deuxième métatarsien comme s'il voulait suppléer le premier métatarsien (47).

### **3. Premier orteil partiel :**

La rançon esthétique et fonctionnelle est faible :

L'hallux conserve, de par sa longueur suffisante, son rôle dans la phase d'impulsion terminale de la course et de la marche rapide. Il n'y a pas les déséquilibres biomécaniques conduisant aux métatarsalgies d'hyper appuis rencontrées dans les transferts complets de premier orteil.

L'hallux bien qu'amputé de son ongle conserve un aspect acceptable.

En revanche, il faut signaler :

- Un nombre important de complications précoces :

Dans notre série, sur 75 patients nous retrouvons, toutes complications confondues, 22 cas (29%) conduisant à :

- 16 reprises chirurgicales (21%) (sans compter le sevrage de cross-toe)
- 9 infections (12%) entraînant dans 2 cas une régularisation en base de P1 et dans 1 cas en tête de M1 de l'Hallux.

- Un délai de cicatrisation dépassant fréquemment 2 mois en cas de transfert type Wrap-around ou sur mesure et 3 semaines dans les transferts pulpaire.
- Des cicatrices rétractiles fermant la commissure ou parfois hypertrophiques pouvant s'ulcérer (5 patients sur les 51 revus ne peuvent porter de « chaussure de ville »).
- Une intolérance au froid quelque soit le type de transfert : wrap-around, sur mesure, pulpe, ongle) régressive avec le temps.
- Une gêne lors de la marche prolongée et chez 4 patients les douleurs du pied ont modifié notablement leur activité professionnelle).
- Des névromes interdigitaux (47) (aucun dans notre série).



## SEQUELLES DU SITE DONNEUR après TRANSFERT PARTIEL de PREMIER ORTEIL.

**Haut à Gche:** Excellent résultat.

**Bas à Gche:** Amputation en trans P1 de l'hallux suite à une surinfection.

**Haut à Dte:** Transfert partiel d'ongle.

**Milieu à Dte:** Zone d'ulcération après transfert pulpaire . Gomme thermoformée.

**Bas à Dte :** Après Cross Toe. Noter la longueur préservée du premier rayon.

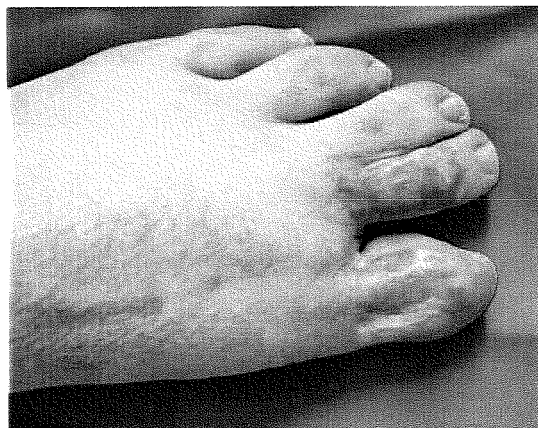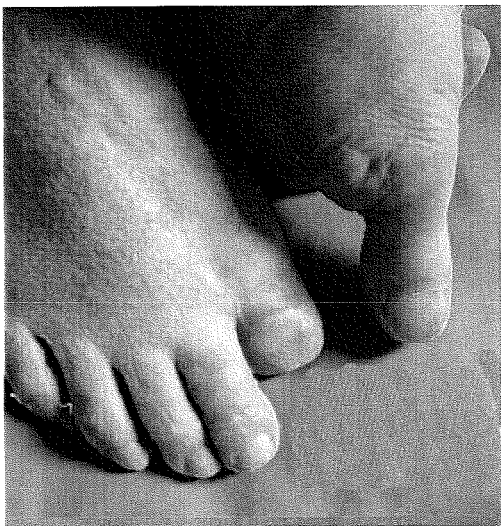
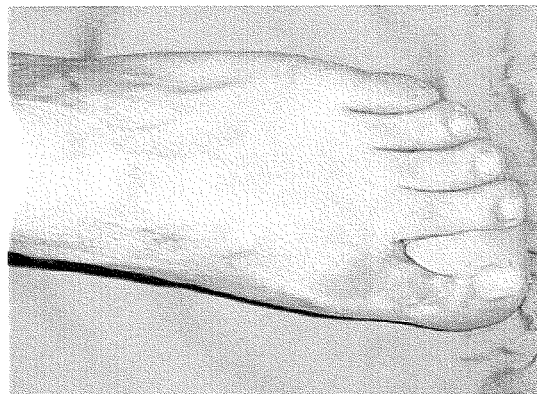
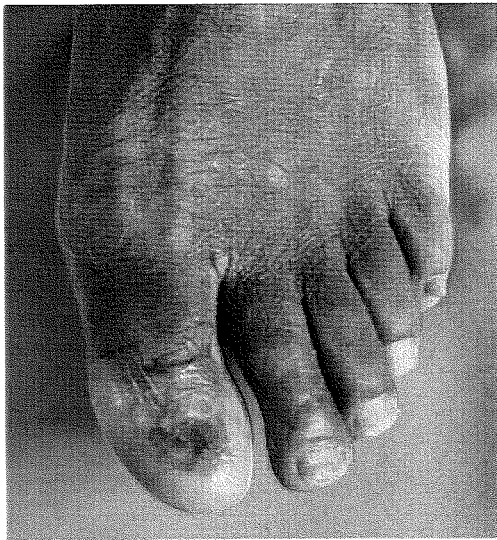

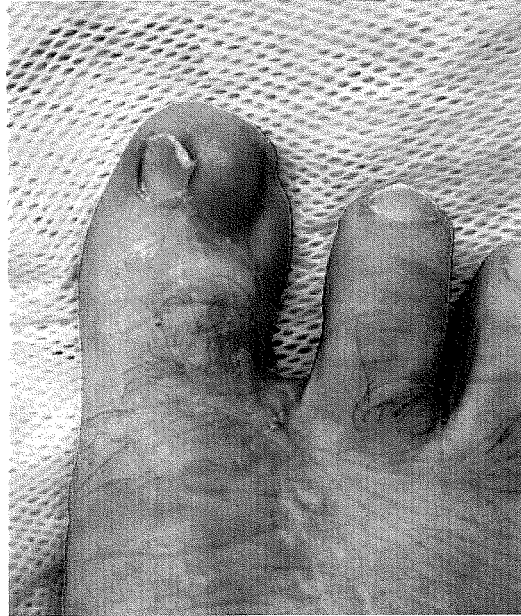
Figure 93 Site donneur et transfert partiel de premier orteil.

- Nous comptons 17 patients très satisfaits de leur pied (33 %), 23 satisfaits (45 %), 10 déçus (19 %) (dont 2 amputations en base de P1), 1 très déçu (1 %) (amputé en tête de M1).

## **B. RECONSTRUCTION DU SITE DONNEUR :**

### **1. Deuxième orteil :**

La reconstruction du pied après prélèvement d'un deuxième orteil ne pose généralement pas de problème. Après ostéotomie de la base du deuxième métatarsien (82), il faut reconstruire le ligament intermétatarsien entre le premier et le troisième orteil pour éviter la déformation en hallux valgus, complication fréquente lorsque toute la longueur du deuxième rayon est conservée. L'aspect esthétique et l'empreinte podoscopique sont proches de la normale. WEBSTER (230) propose au contraire de conserver l'ensemble du deuxième métatarsien et de couvrir la zone de prélèvement par un lambeau veineux artérialisé. Nous n'adhérons pas à cette procédure.

### **2. Premier orteil complet :**

BUNCKE (16) propose une ostéotomie du bord médial et dorsal de la tête du premier métatarsien. Ceci évite les ulcérations dans la chaussure par la saillie osseuse et la fermeture cutanée s'effectue sans tension.

### **3. Premier orteil Partiel :**

#### **a. - La greffe de peau mince :**

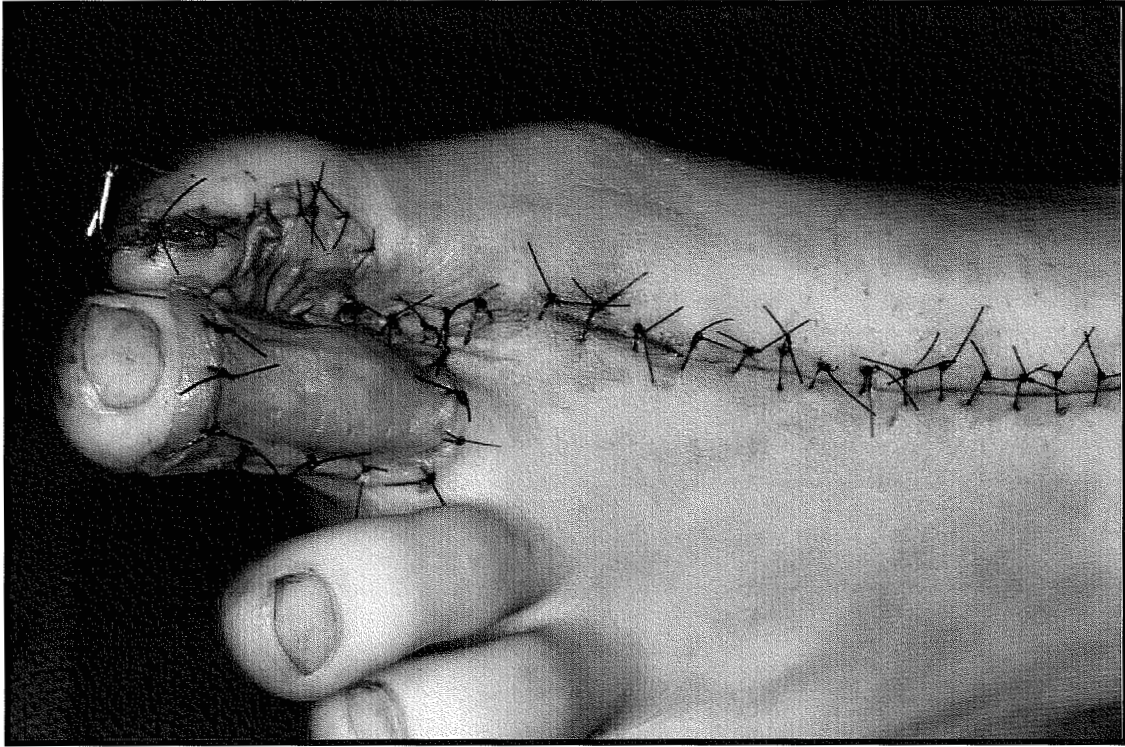Le lambeau « wrap-around décrit par MORRISSON ménage une languette vascularisée latérale pour ressurfer la phalange de P2 de l'hallux exposée. Cependant, elle n'est pas assez large pour couvrir l'ensemble de l'os. La greffe de peau prise aux dépens de la zone non portante du pied ou du mollet est donc toujours utilisée : soit seule dans les

transferts pulpaire, soit en complément d'un des lambeaux suivants. Cette greffe semi-épaisse implique, lors de la dissection, de respecter le péri tendon de l'extenseur et une couche de tissu cellulo graisseux sur le périoste.

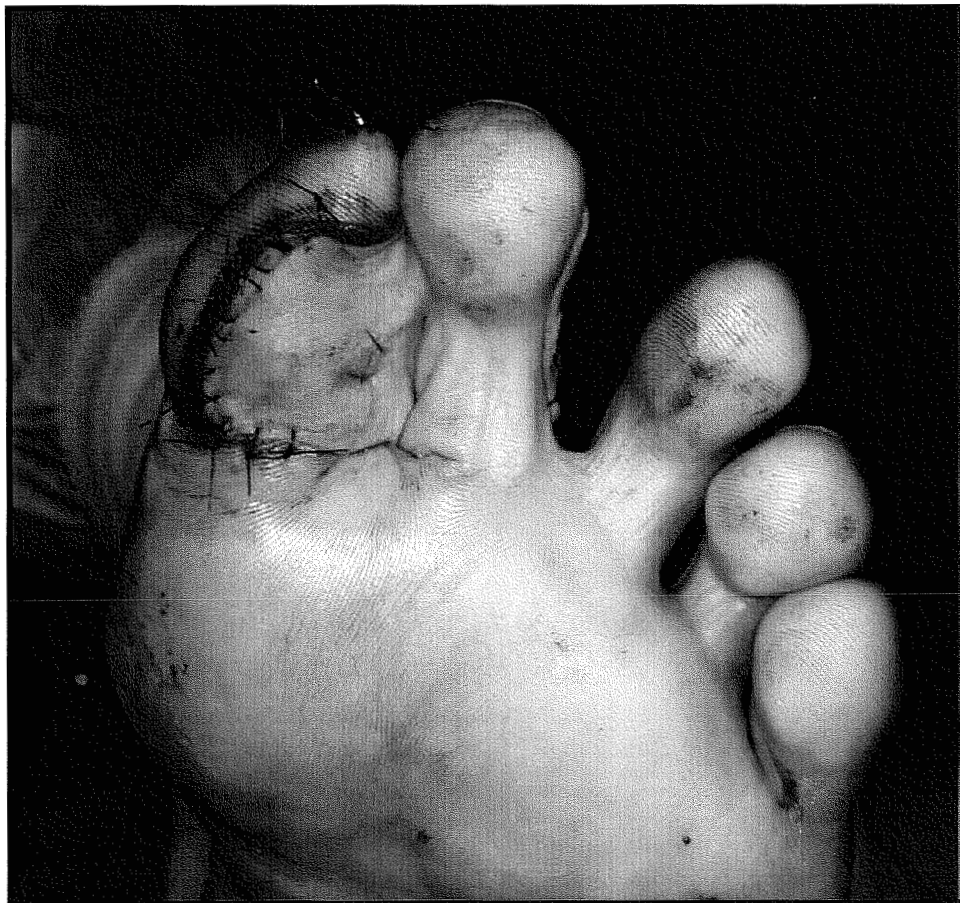
**b. - Le Cross-Toe (fig) :**

Il est préconisé par HAMILTON et MORRISON (115). On utilise soit la surface plantaire non portante du deuxième orteil pour couvrir un défaut dorsal de l'hallux, soit le revêtement cutané dorsal du deuxième orteil pour couvrir la face plantaire de l'hallux. Les deux orteils sont séparés entre la deuxième et la troisième semaine. MORRISSON préconise une surélévation du pied pendant 8 jours et l'absence d'appui jusqu'au sevrage du lambeau.

Pour couvrir la face dorsale ou latérale de l'hallux, un lambeau désépidermisé-retourné convient également. Il sera séparé dans les mêmes délais. Le lambeau en drapeau, variante du cross-toe, peut aussi être utilisé.



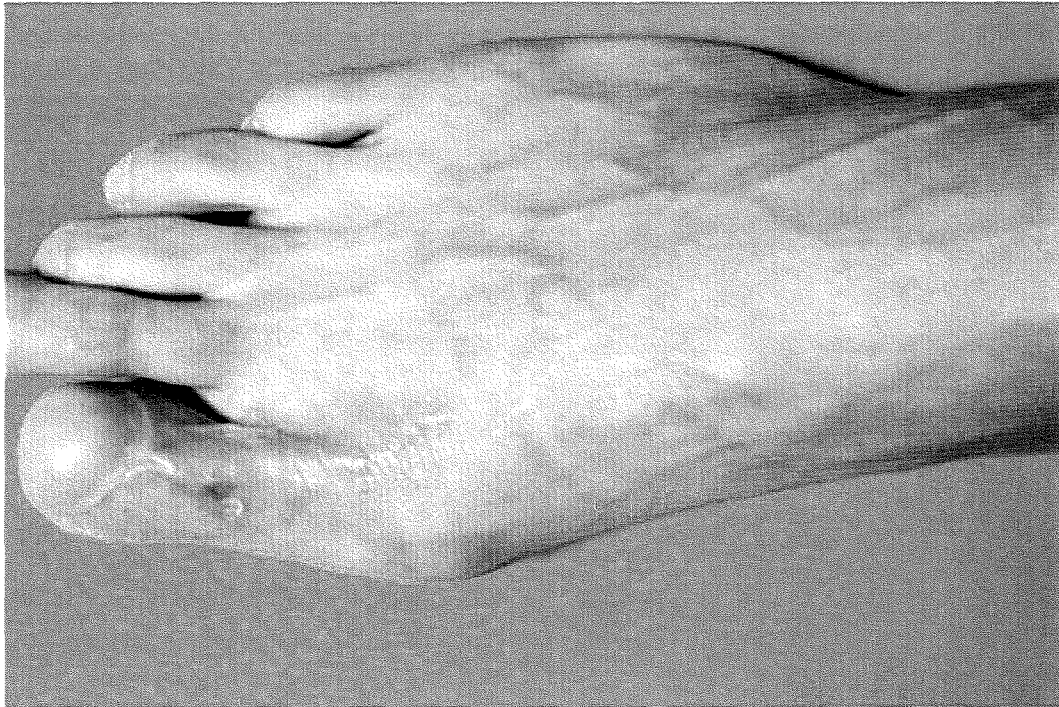
**Figure 94**      **Lambeau Cross-toe face dorsale.**



**Figure 95**      **Lambeau Cross-toe face plantaire.**

**c. Le lambeau pulpaire en « V-Y » :**

Lambeau pulpaire en “V-Y” après transfert  
de complexe unguéal.



**Figure 96** Reconstruction du site donneur par lambeau en « V-Y » .

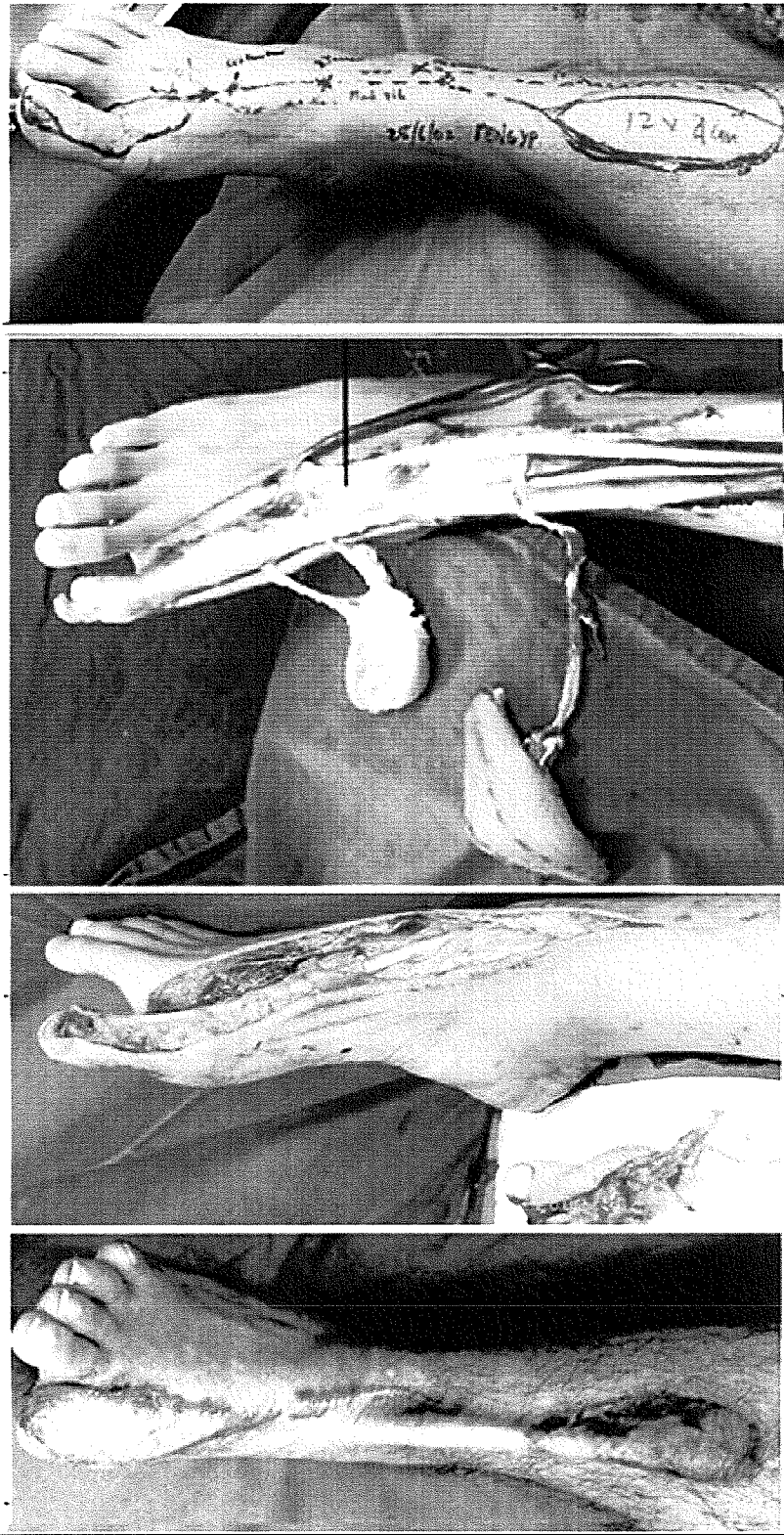
Il convient parfois dans les transferts composites sur mesure n'emportant que peu de pulpe ou dans les transferts unguéaux lorsqu'une partie de houppe est emportée avec le transplant.

**d. - Lambeau pédiculé jambier antérieur (9) (fig. ) :**

Il s'agit d'un lambeau septo-cutané, localisé au niveau de la face antérieure et inférieure de jambe. Le lambeau est vascularisé par l'artère tibiale antérieure à contrario via l'arcade plantaire. Son avantage principal est sa fiabilité vasculaire. Cependant, si le matelassage de l'orteil semble satisfaisant, l'aspect du site donneur l'est moins

(cicatrice large ou greffe de peau au niveau de cette région peu extensible, corde d'arc du jambier antérieur de part la section du rétinaculum des extenseurs).

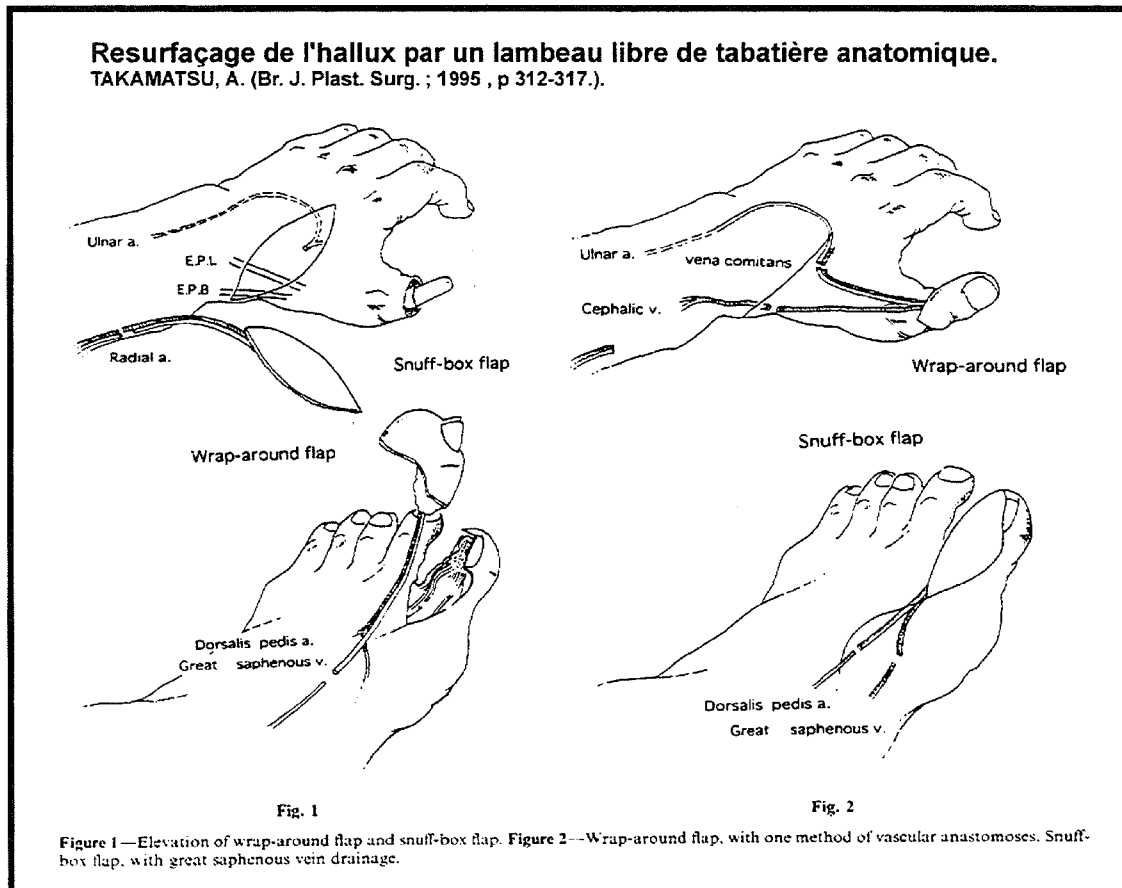
**LAMBEAU FASCIO CUTANEE TIBIAL ANTERIEUR de  
ressurfaçage du premier orteil après un Wrap-around.**  
BERTELLI, J.A. ; Plast. Reconstr. Surg. ; 1997 ; p 1390.



**Figure 97** Reconstruction du site donneur par lambeau tibial antérieur. Le point de pivot est représenté par l'arcade plantaire.

e. - Lambeaux libres :

1. De tabatière anatomique (213) (fig.) :



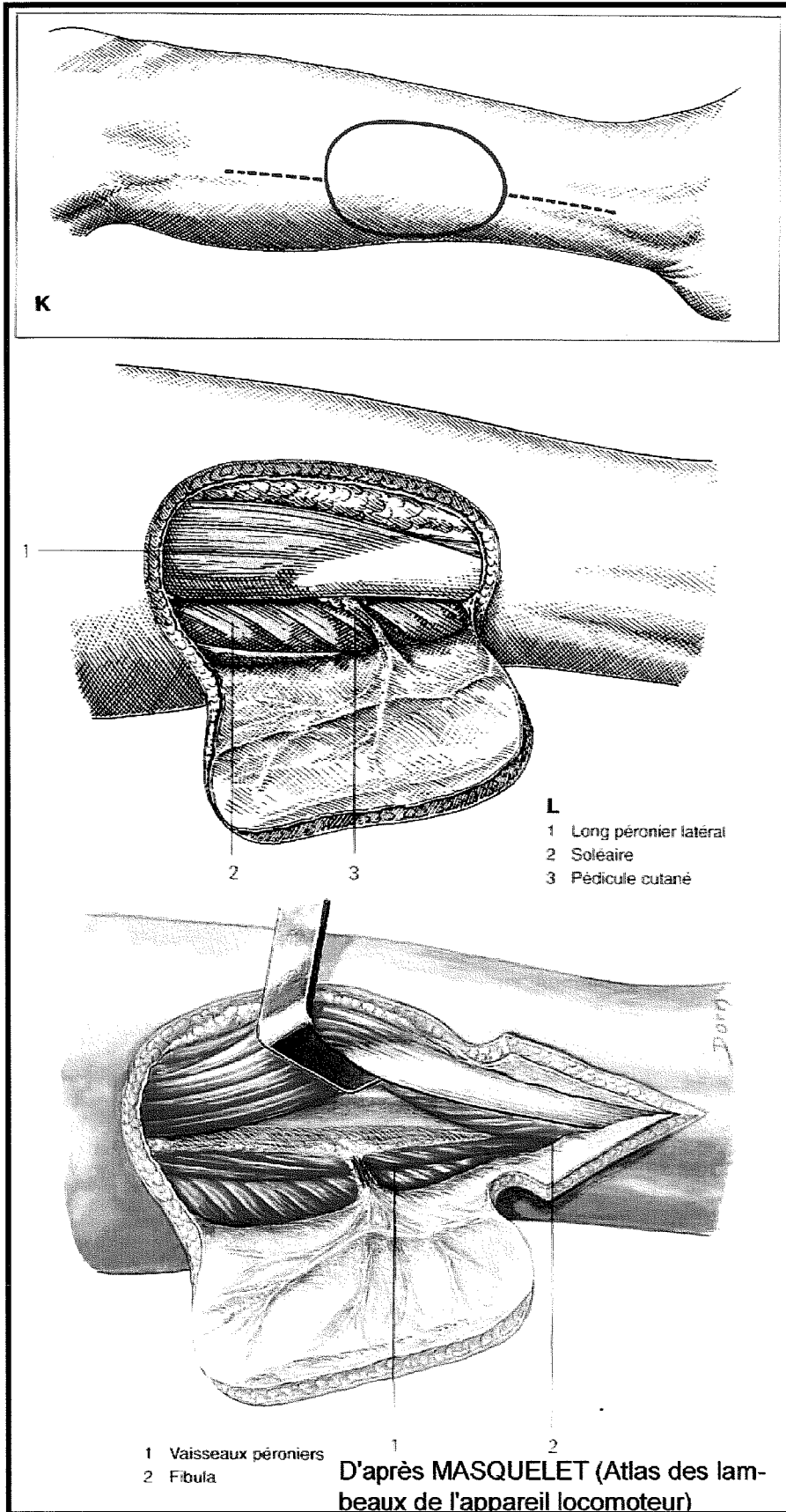
**Figure 98** Reconstruction du site donneur par lambeau libre de tabatière anatomique.

L'équipe japonaise de INOUE propose d'utiliser un lambeau libre cutané elliptique, aux dépens de la tabatière anatomique, vascularisé par l'artère radiale. Par la même incision les anastomoses avec le transplant sont effectuées. La fermeture directe de la tabatière anatomique est possible. L'hallux semble particulièrement bien resurfacé mais le sacrifice de l'axe vasculaire radial de la main est à déplorer. De plus la réalisation de deux lambeaux libres alourdit le geste chirurgical et la surveillance.



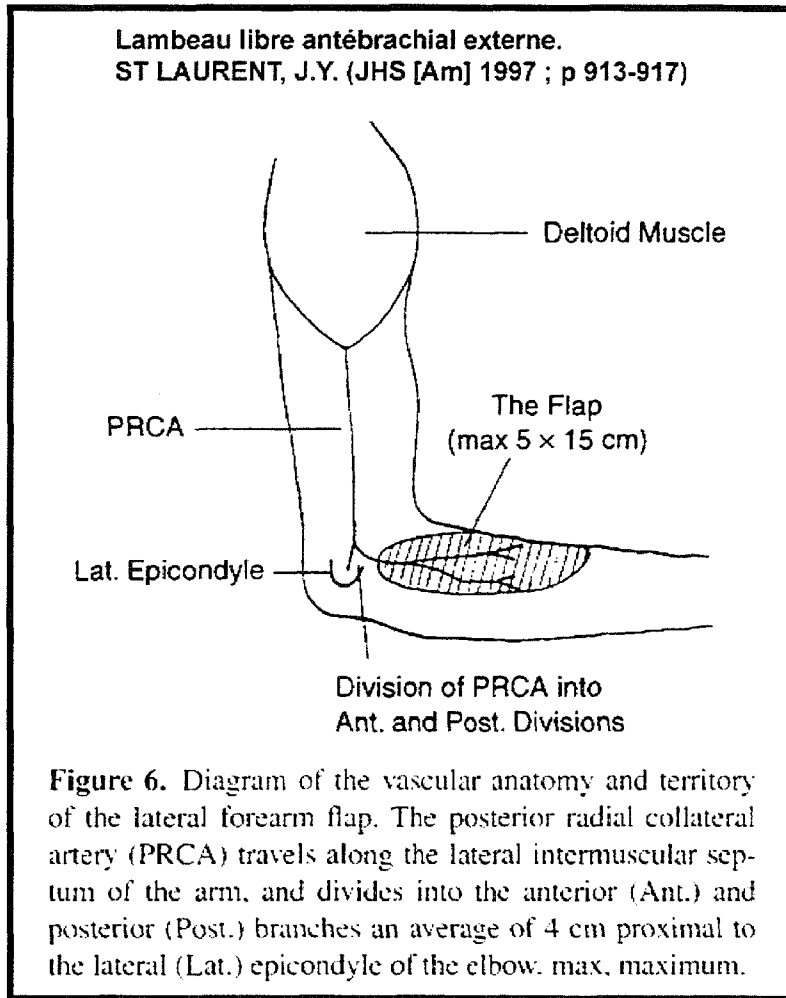
## **2. Fascio cutané péronier (117) (fig.) :**

HASHIMOTO propose un resurfaçage du premier orteil par un lambeau libre fascio cutané péronier. A mi distance entre la tête et l'extrémité distale de la fibula, une importante et constante branche artérielle cutanée issue de l'artère péronière permet de prélever un territoire cutané. Les avantages sont : une préparation relativement simple du lambeau, une épaisseur adéquate pour un orteil, des vaisseaux de bon calibre et une fermeture directe du site donneur. En revanche, un des axes vasculaires principaux de la jambe est sacrifié si le pédicule est trop fin pour être prélevé seul. De plus, ce lambeau libre, entraîne les mêmes contraintes techniques et de surveillance que le lambeau précédant.



**Figure 99** Reconstruction du site donneur par lambeau libre fascio cutané péronier.

### 3. Antébrachial externe libre (209) (fig.) :



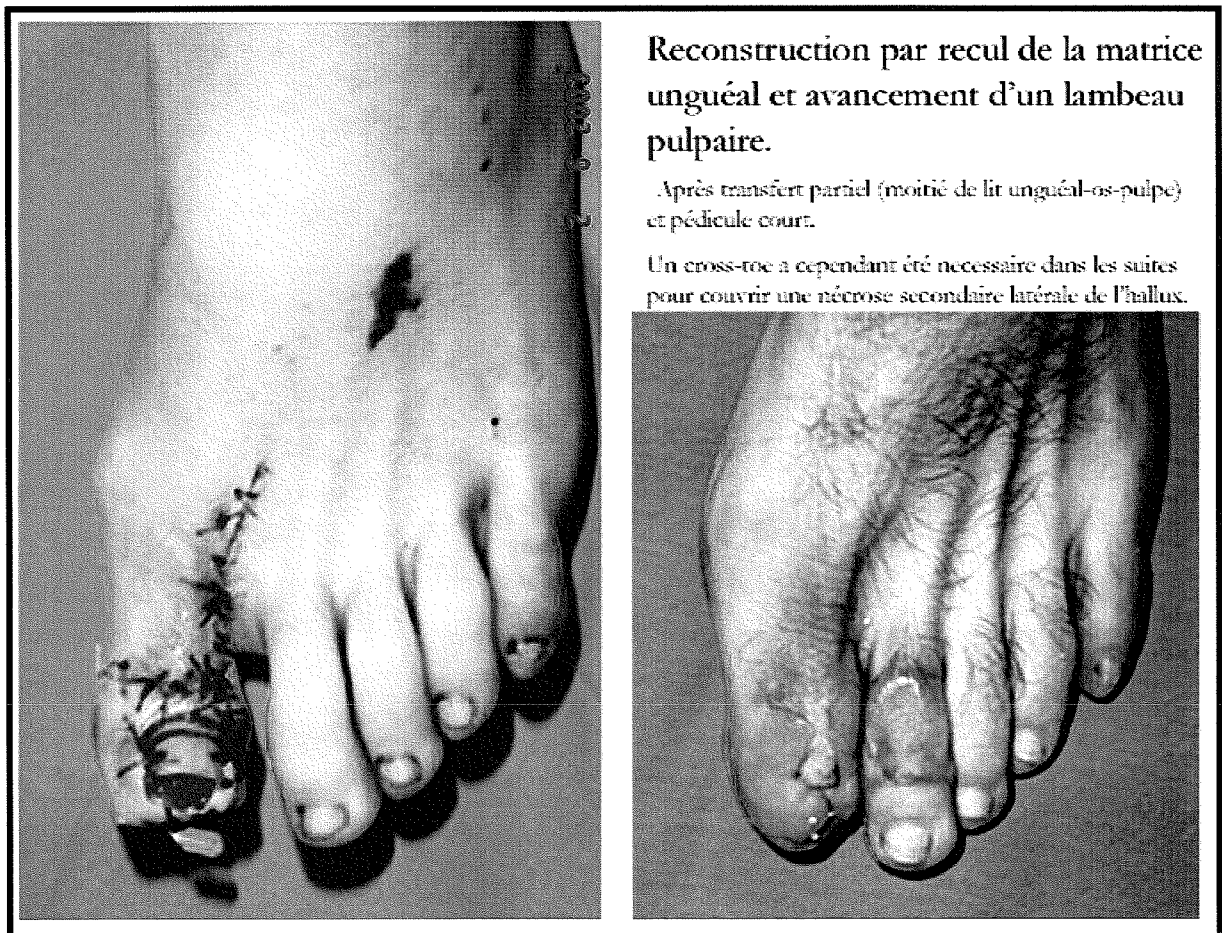
**Figure 100** Reconstruction du site donneur par lambeau libre antébrachial externe.

SAINT LAURENT propose en 1997 un nouveau lambeau libre antébrachial vascularisé par la branche antérieure de l'artère collatérale radiale postérieure, le pédicule distale du plus célèbre lambeau brachial externe. Sa surface peut atteindre 15 x 5 cm offrant un revêtement cutané fin, pouvant être réinnervé sur le pied via le nerf cutané antébrachial postérieur par le nerf fibulaire profond. Ses vaisseaux d'un diamètre d'environ 1 mm à 1,5 mm au niveau de l'épicondyle sont anastomosés avec l'artère pédieuse ou la première artère intermétatarsienne dorsale et avec une veine dorsale du pied. Dans sa courte série de 5 patients, les résultats sont très encourageant tant au niveau du membre

supérieur qu'au niveau du pied. La fermeture directe de l'avant bras a toujours été possible.

#### 4. Lambeau veineux artérialisé :

INOUE (129) proposait en 1991 la reconstruction du premier orteil après un wrap-around par un lambeau veineux artérialisé. Dans un second article en 1998 (128), il décrit les complications de cette technique : délai de cicatrisation d'environ 3 mois, érosion cutanée, callosité douloureuse, paresthésies et intolérance au froid. Il conclue cependant que la plupart des patients ne sont pas gênés par ces symptômes et que l'aspect du pied est acceptable.



**Figure 101** Reconstruction du site donneur après transfert « sur-mesure » par recul unguéal et avancement d'un lambeau pulpaire plantaire.

## **LA REEDUCATION SENSITIVE**

## IX. LA REEDUCATION SENSITIVE

Reconstruire un pouce sans lui apporter de sensibilité est une œuvre inachevée et souvent inutile car ce doigt aveugle n'est pas utilisé.

Aussi, la rééducation sensitive trouve une place fondamentale par la réintégration du pouce dans le schéma corporel :

- En luttant contre la douleur, les troubles trophiques et l'hyperesthésie.
- En permettant une réorganisation sensitive corticale de la main.

En outre la rééducation permet, en cas d'échec de réinnervation, de fournir les moyens de compensation et de substitution nécessaires au maintien de l'indépendance fonctionnelle.

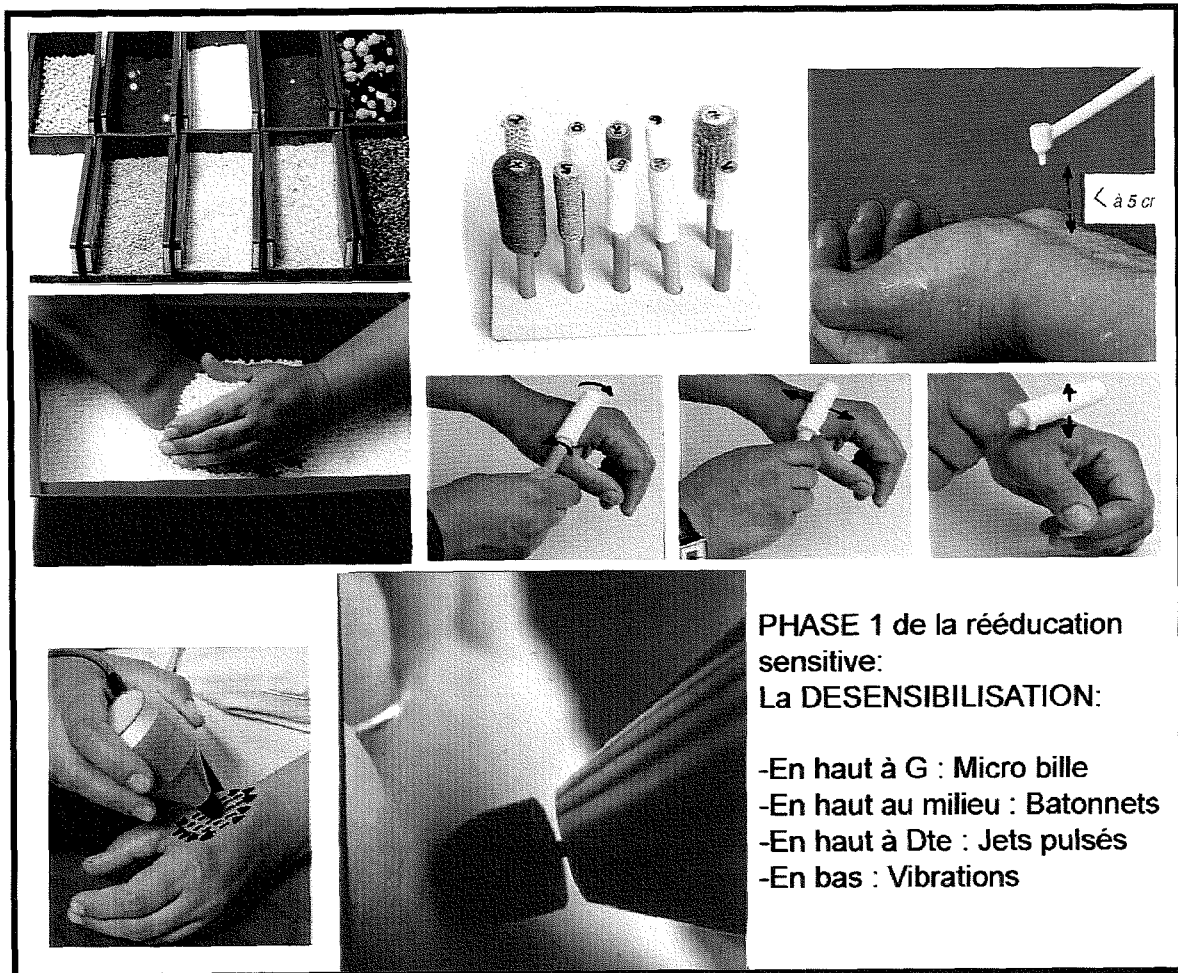
L'équipe Nancéenne grâce au Dr PETRY et à Mme Colette GABLE est parfaitement rompue à ces techniques de rééducation sensitive. Elle bénéficie, de plus, d'un plateau technique permettant le reconditionnement au travail.

Ainsi trois phases se succèdent au cours de la rééducation sensitive :

### **A. - Première période : Le traitement de l'hyperesthésie.**

(cf. Photos)

Il est basé sur le système du « Gate-control » (cf. Schéma) où le blocage des informations nociceptives par la stimulation tactile.



**Figure 102** Phase 1 de la rééducation sensitive.

Effectivement dans les cornes postérieures de la moelle épinière la substance de Rolando exerce un effet inhibiteur sur la transmission de la douleur véhiculée par les fibres AD et C . Cet effet inhibiteur sur la douleur est amplifié lorsque les fibres AB, véhiculant une information tactile pure, sont stimulées. La substance de Rolando ferme alors complètement les portes à la douleur et seules les informations tactiles atteignent le cerveau.

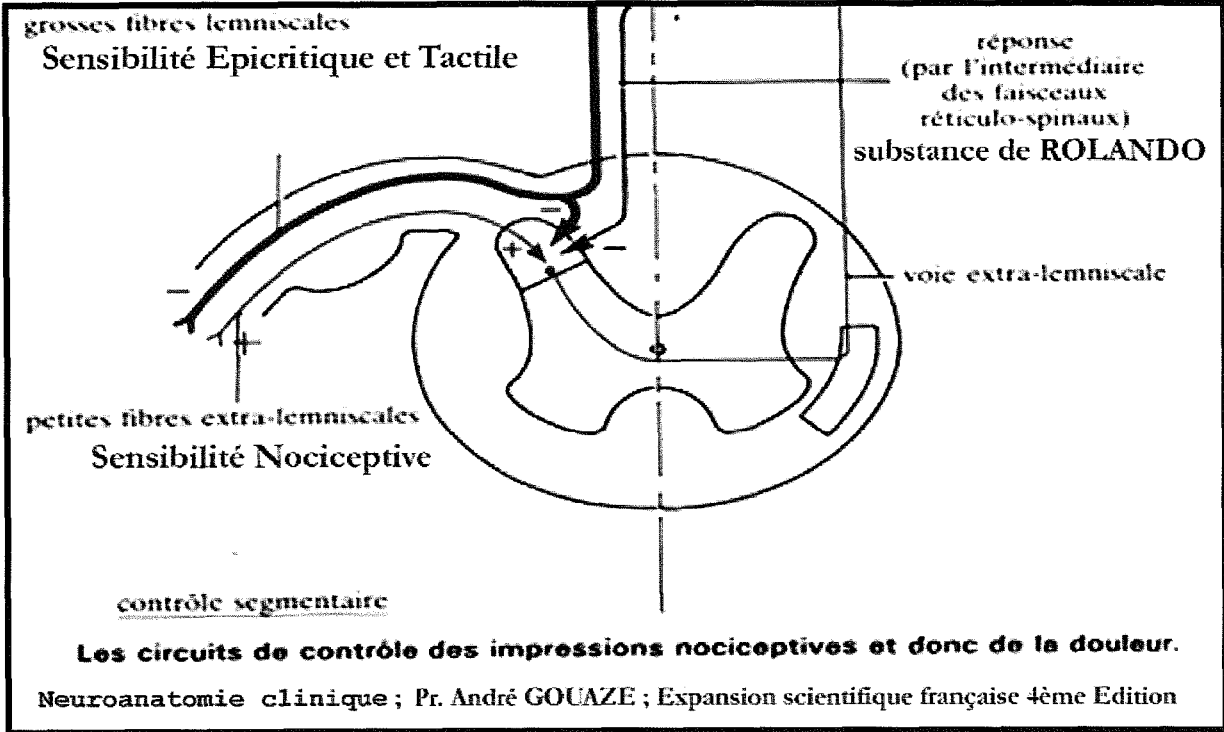


Figure 103 Théorie du GATE CONTROL.

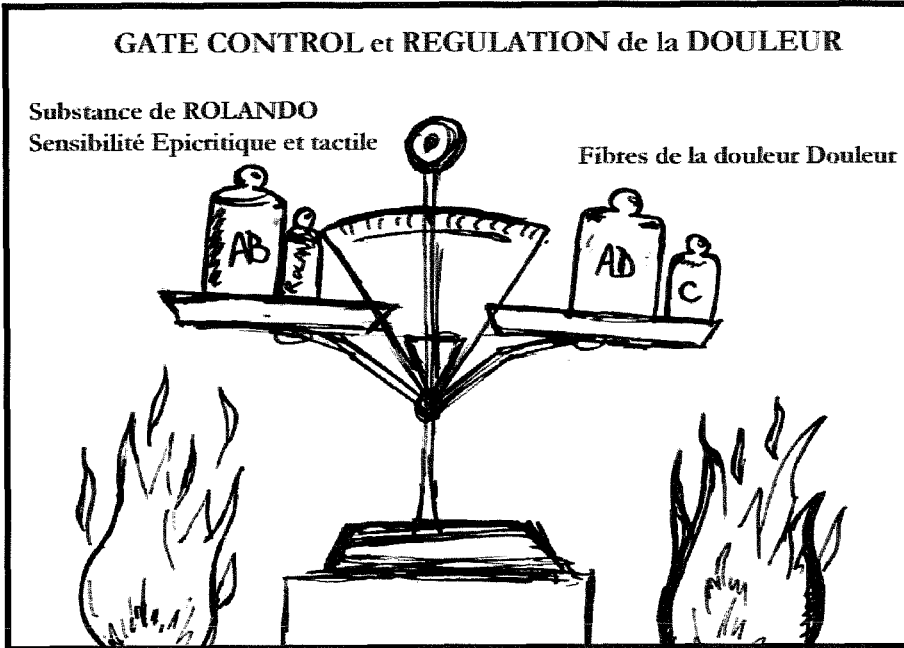


Figure 104 Théorie du GATE CONTROL

En revanche, si la stimulation des fibres tactiles (AB) dépasse un certain seuil, il y a ouverture complète des portes et apparaît une douleur intense et prolongée.



Ainsi, le rééducateur apprend au patient divers exercices progressifs répétés mais faibles visant à ne pas déséquilibrer la balance sensation/douleur :

- Le frottement avec des microbilles
- La percussion avec des bâtonnets
- La projection d'un jet d'eau à pression progressive
- L'application de vibrations
- Les ultrasons

***B. - Deuxième période : La récupération des différentes sensations.***

DELLON (39) a montré que la récupération sensitive après lésion nerveuse suivait une certaine chronologie :

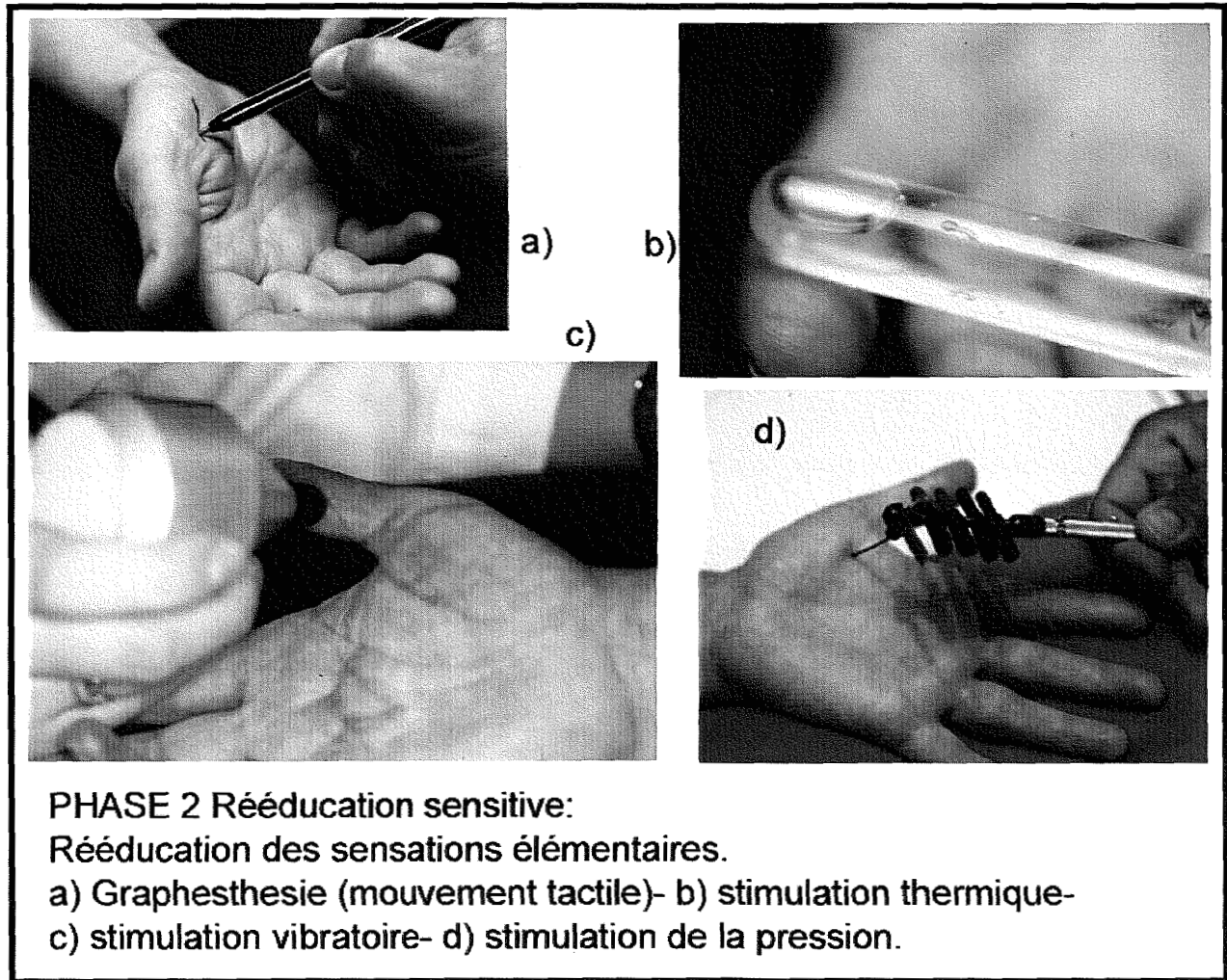


Figure 105 Phase 2 de la rééducation sensitive.

- La sensibilité de protection :

- La sensibilité thermique par la reconnaissance de tube chaud ou froid (cf. Photo).
- Le sens vibratoire à l'aide du diapason à 30 Hz.
- Le contact dynamique (graphesthésie (119), Moving 2 points (37)) (cf. photo) puis immobile (test de WEBER).
- La vibration à 256 Hz.

Simplets mais astreignants, ces exercices doivent être répétés 6 à 8 fois par jour en raison de séances de 10 minutes.

Le test au mono filament de SEMMES-WEINSTEIN (40) permet de connaître facilement et régulièrement le niveau de récupération sensitive à la pression (cf. Photo).

- La sensibilité discriminative :

- Les premiers exercices se focalisent sur la localisation précise d'un contact.

- Puis sur la reconnaissance de différentes surfaces (lisse, rugueuse, ondulée)

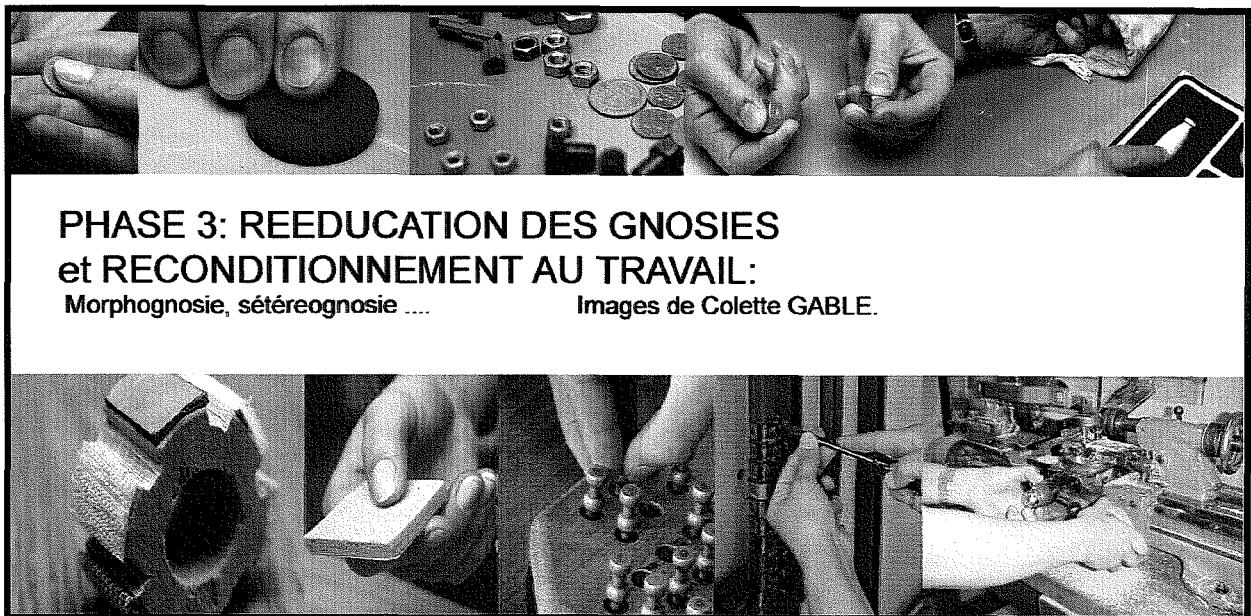
- La sensibilité proprioceptive :

- C'est en manipulant des objets de plus en plus fins, à des vitesses de plus en plus grandes que le cerveau va retrouver une représentation spatiale de ses articulations, de son doigt et de sa main.

### **C. - Troisième période : la récupération des gnosies.**

La gnosie est le terme employé pour décrire le mécanisme cognitif permettant la représentation corticale par l'analyse des informations sensibles (représentation d'une forme=morpho gnosie, d'une matière=hylognosie...).

A l'instar des patients victimes d'un accident vasculaire cérébral, l'amputé du pouce avec un transfert d'orteil doit réapprendre le code sensitif par l'ergothérapie. A la récupération périphérique s'ajoute donc l'adaptation centrale.



**Figure 106** Phase 3 de la rééducation sensitive.

## ***D. Rééducation sensitive et transfert d'orteil:***

### ***Analyse de la littérature :***

#### **1. Importance de la rééducation post opératoire :**

Didier PETRY et l'équipe Nancéenne (192) ont souligné, dès 1984, l'importance de la rééducation dans les reconstructions du pouce. Celle-ci doit commencer vers la quatrième- cinquième semaine afin de favoriser la mobilisation articulaire et la tonification musculaire, améliorer l'intégration du néo-pouce par la désensibilisation et la rééducation sensitive cité ci-dessus.

Même si certaines équipes dont celle d'HIRASAWA (119) mettent en doute l'utilité de la rééducation sensitive dans les transferts d'orteils, la plupart des auteurs s'accordent à dire qu'elle permet l'obtention d'un résultat optimal (38; 112; 151; 226) même après un délai de plusieurs mois ou années après le transfert. WEI (236) a ainsi montré sur une série de 22 transferts, pris en charge en rééducation 13 à 98 mois après l'intervention, un gain moyen de 7 mm en Weber statique et 6 mm en Weber dynamique.

Cependant, WEI (231) démontre que le nombre de corpuscules de MEISSNER d'un orteil transplanté, représente seulement 40% de celui d'une pulpe d'un orteil normal, que ce nombre est dépendant de l'ischémie péri-opératoire, des fausse-routes lors de la repousse des fibres nerveuses et surtout qu'il est étroitement lié au niveau sensitif (Moving two points). Il conclut qu'un seuil sensitif est ainsi fixé par l'effectif de corpuscule de MEISSNER présent dans la pulpe de l'orteil transféré, en dépit de l'intensité de la rééducation sensitive.

## **2. Plastie corticale et adaptation au néo-pouce :**

STRAUCH (212) émettait l'hypothèse en 1978 que le lambeau venant du pied placé sur le pouce augmentait sa représentation corticale. Ainsi avec une utilisation et une stimulation constante, le transfert d'orteil subit une éducation sensitive pour devenir plus sensible. Cette remarque a été signalée ultérieurement par LEUNG et HAHN qui obtiennent des tests de Weber supérieurs sur l'orteil transplanté que sur l'orteil controlatéral (112; 151).

## **3. Facteurs influençant la récupération sensitive :**

### ➤ L'âge :

Effectivement, toutes les séries obtiennent des résultats sensitifs nettement supérieurs chez les enfants et les adolescents (8; 33; 36; 61; 80; 135; 140; 155; 234).

Chez l'enfant, la sensibilité définitive du néo-pouce est quasi-identique au côté controlatéral. Il faut espérer une discrimination au Weber entre 3 et 5 mm (33; 234) tout type de transferts confondus. Stéphane FAIVRE (54), élève de Gilles DAUTEL a souligné l'importance de la resensibilisation de continuité en cas de reposition distale chez l'enfant. On peut donc penser que le même phénomène participe à la resensibilisation des transferts distaux « sur-mesure ».

### ➤ Les autres facteurs :

Chez l'adulte, les résultats sont nettement moins bons et corrélés au :

- *Niveau d'amputation* (2; 112; 140; 140; 243). Plus l'amputation est proximale plus la longueur à parcourir à la repousse nerveuse est importante avant d'atteindre la néo-pulpe.

- *Type de traumatisme* initial. Les avulsions, écrasements, blastes sont de mauvais pronostic compte tenu de la fibrose gênant la régénération nerveuse (176) (38).
- *Phénomène ischémique* per et post opératoire (80; 135; 176).
- *Type de nerfs anastomosés*. Les meilleurs résultats sont obtenus après suture des nerfs plantaires aux nerfs collatéraux du pouce (135; 172). Quand la branche profonde ou superficielle du nerf fibulaire est utilisée, la sensibilité est faible. MINAMI (172) propose, pour obtenir un résultat optimal, d'anastomoser les deux nerfs plantaires aux deux nerfs collatéraux et de suturer la branche sensitive du nerf radial à la branche profonde du nerf fibulaire.
- *Qualité des sutures nerveuses*. Il faut noter, par ailleurs, que le diamètre des nerfs plantaires est souvent nettement inférieur aux nerfs du pouce. Il y a donc une incongruence qui peut être résolue par une anastomose en « Y » des 2 nerfs plantaires avec, uniquement, le nerf collatéral ulnaire du pouce (35).

#### **4. Résultats de la littérature et de notre série :** (cf. Analyse de la série pour plus de détails chapitre XII B 2a ).

- **La littérature :**
  - o **Chez l'adulte**, il faut espérer, dans les meilleures conditions (patient non fumeur, section nette, suture de bonne qualité, absence de phénomène ischémique) une discrimination au *Weber entre 7 et 15mm environ* sur un transfert de type MORRISSON ou de deuxième orteil (2; 61; 65; 80; 140; 140; 148; 239; 243).
  - o **Chez l'enfant**, la littérature mentionne un Weber *entre 4 et 6 mm* selon les séries (36; 136; 206; 234).

- **La série :**

○ Adultes :

- Sur les transferts type MORRISSON d'adulte > 17 ans le Weber Statique moyen est de 11,5 mm et Dynamique de 10,7 mm à 5 ans de recul.
  
- Sur les transferts « Sur mesure » d'adulte > 17 ans, nous obtenons en Statique 10,6 mm et 9,5 mm en Dynamique à 6 ans de recul.
  
- Sur les transferts de deuxième orteil, chez des patients âgés de > de 17 ans au moment du transfert, nous obtenons à 12,6 ans de recul un Weber Statique à 12 mm et dynamique à 11,5 mm.

○ Enfants :

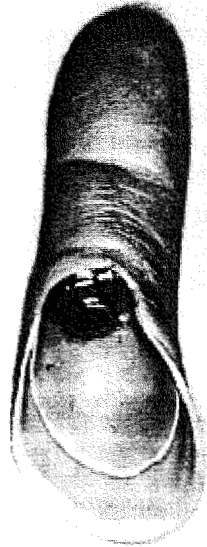
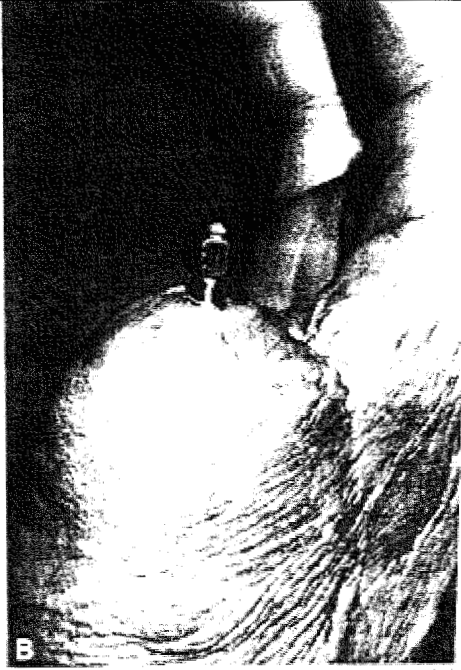
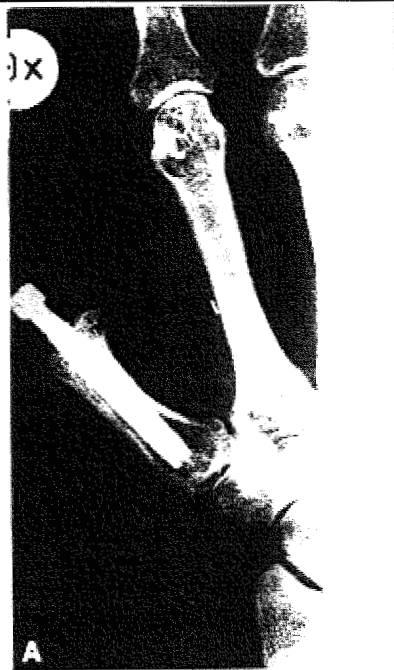- Chez des enfants âgés de 10 ans en moyenne (entre 3 et 17), nous obtenons, sur les 15 transferts réalisés, un Weber statique à 7 mm et dynamique à 5 mm avec un recul minimum de 16 mois et moyen de 10 ans.



## **LES PROTHESES DE POUCE**

## **X. LES PROTHESES DE POUCE :**

Le remplacement prothétique « classique » du pouce peut être satisfaisant pour les patients présentant au moins 1,5 cm de pouce résiduel (188). Les modèles actuels, réalisés sur mesure, sont d'une incroyable ressemblance. La couleur reste cependant un écueil car la teinte de la main se modifie au cours de la journée (lors de l'activité physique, avec la température ambiante, avec la lumière environnante) et après exposition solaire. BARRY (6) propose de déterminer la couleur de la prothèse lorsque le patient vient d'effectuer une activité physique (travail professionnel ou sport). En outre, la plupart des séries montrent que près d'un tiers des patients ne porte plus leur prothèse digitale après 2 ans (6; 118; 161; 188), à cause de la macération et/ou par peur de la perdre en public. Ainsi, la sélection des patients et le respect du délai de stabilisation de la taille du moignon avant la confection de la prothèse sont deux éléments fondamentaux. Pour améliorer l'esthétisme et surtout la fonction lors de l'utilisation de la prothèse digitale dans la vie quotidienne, LUNDBORG (161) propose une prothèse ostéo intégrée. Il s'agit d'une tige en titane centromédullaire impactée dans le premier métacarpien sur laquelle se clipse une prothèse de pouce. Les auteurs affirment que les patients retrouvent une sensibilité tactile. Il s'agit en fait d'une sensibilité proprioceptive par transmission des vibrations de l'extrémité de la prothèse jusqu'aux récepteurs osseux du premier métacarpien via la tige centromédullaire. Les résultats fonctionnels des 3 patients de la série semblent très encourageants et, pour un patient, superposables au transfert d'orteil présent du côté controlatéral.



220 Lundborg et al. / Osseointegrated Thumb Prostheses

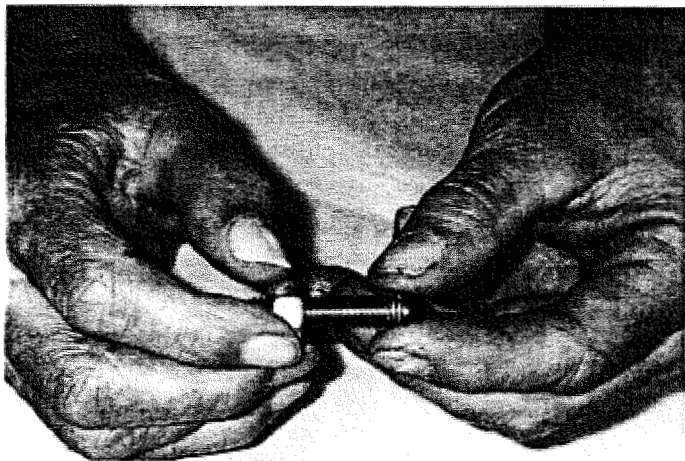


Figure 4. Pinch grip between thumb prosthesis and index finger 2.5 years after surgery (case 2).

Figure 107 Prothèse ostéo intégrée de pouce.

## **VERS L'ALLOTRANSPLANTATION DE POUCE**

## XI. VERS L'ALLO-TRANSPLANTATION DE POUCE ?

Reconstruire un pouce parfait sans mutiler de site donneur est le but de tout chirurgien de la main.

Les récentes allogreffes de mains (4; 44; 45; 145; 149), malgré la controverse, ont fait de ce rêve une réalité.

Si la majorité des critiques (29; 63; 64; 169) soulignent, à juste titre, les risques considérables d'une telle pratique, il faut reconnaître que la chirurgie reconstructrice est entrée dans une ère nouvelle. Peut-être trop précocement, car l'équilibre bénéfique/risque est encore hasardeux pour une chirurgie uniquement fonctionnelle mais les progrès en matière d'immunosuppression semblent très prometteurs.

- Actuellement, en revanche, *la morbidité* de telles drogues est lourde de conséquences (134; 149; 204) :
  - 80 % des transplantés développent une infection opportuniste.
  - 20 % développent un diabète post-transplantation.
  - 10 % développent une infection chronique : Réactivation d'hépatite latente, leucémie induite par l'Epstein Barr Virus, cécité secondaire au CytoMégaloVirus.
  - L'incidence du cancer varie entre 4% et 18% après transplantation (lymphome, sarcome de Kaposi...).

De plus, le risque de rejet existe :

- *Rejet Aigu* :
  - La première transplantation de main effectuée par l'équipe de DUBERNARD (45) à Lyon en 1998 a présenté à la 8ème semaine une première crise de rejet aigu.

- Le deuxième patient, greffé à Louisville (133), a présenté 3 épisodes de rejet et développé une colite à CMV le contraignant à prendre à vie un traitement antiviral (Ganciclovir).

- ***Rejet Chronique :***

C'est véritablement le « talon d'Achille » de l'immunosuppression. Effectivement, seulement 50 % des greffes rénales sont fonctionnelles à 10 ans et 5 % des greffes cardiaques sont perdues chaque année par rejet chronique. Malgré ce « compte à rebours », les patients survivent à leur affection avec une nette amélioration de leur qualité de vie.

En revanche, la reconstruction d'un pouce ou d'une main n'a pas les mêmes ambitions :

- Elle met en péril la vie de ces patients habituellement jeune et en bonne santé.
- Leur qualité de vie n'est pas radicalement améliorée.
- Les patients espèrent une main fonctionnelle pour toute leur vie.

- ***Nouvelles voies de recherche (12; 58; 194; 204; 207; 245) :***

Si actuellement, l'allo-transplantation d'un pouce représente à nos yeux trop de risques, de récents travaux sur la tolérance du receveur au greffon semblent très prometteurs à courte échéance.

Sans entrer dans les détails, 3 voies se dégagent :

1. Le « genetic matching » ou la recherche de la plus importante compatibilité génétique entre le donneur et le receveur. Déjà utilisé dans la greffe de moelle et de certains organes, elle réduit la dose et la durée des prises d'immunosuppresseur.

2. Le « mixed chimerism » (58). Avant la greffe, le receveur, sous immunomodulateurs, reçoit des cellules hématopoïétiques du donneur. Il constitue alors un nouveau système immunitaire, dit « mixé », tolérant les cellules du donneur.
  3. Les anti-corps monoclonaux permettent une réduction des immunosuppresseurs et ont démontré leur efficacité, chez le primate, sur la survie à long terme de greffes rénales.
- Actuellement, 22 des 24 greffons de mains transplantées à travers le monde, ont survécu (146). Les résultats fonctionnels semblent équivalents aux replantations et supérieurs aux prothèses avec une récupération sensitive encourageante (sensibilité de protection chez la plupart des patients et discriminative chez 3 des premiers transplantés (146)).
  - Demain, l'allo-transplantation de pouce fera certainement partie de l'arsenal thérapeutique du chirurgien de la main. Espérons que leur enthousiasme ne dépasse l'éthique médicale et n'oublions pas, comme le rappelle COONEY (29) : *Primum non nocere*.

## **PRESENTATION DE LA SERIE DU SERVICE**



## **XII. PRESENTATION DE LA SÉRIE DU SERVICE**

### **A. Matériels et méthode**

Nous rapportons les résultats de 98 reconstructions traumatiques du pouce par transfert d'orteil, réalisées dans le Service de Chirurgie Plastique et Reconstructrice de l'Appareil Locomoteur du CHU de NANCY entre 1980 et 2003.

Les données ont été recueillies sur une fiche-type et traitées par analyse informatique (programme EXCEL), 65 patients ont été revus et la fonction de la main a pu être analysée précisément par un bilan 400 points pour 47 patients.

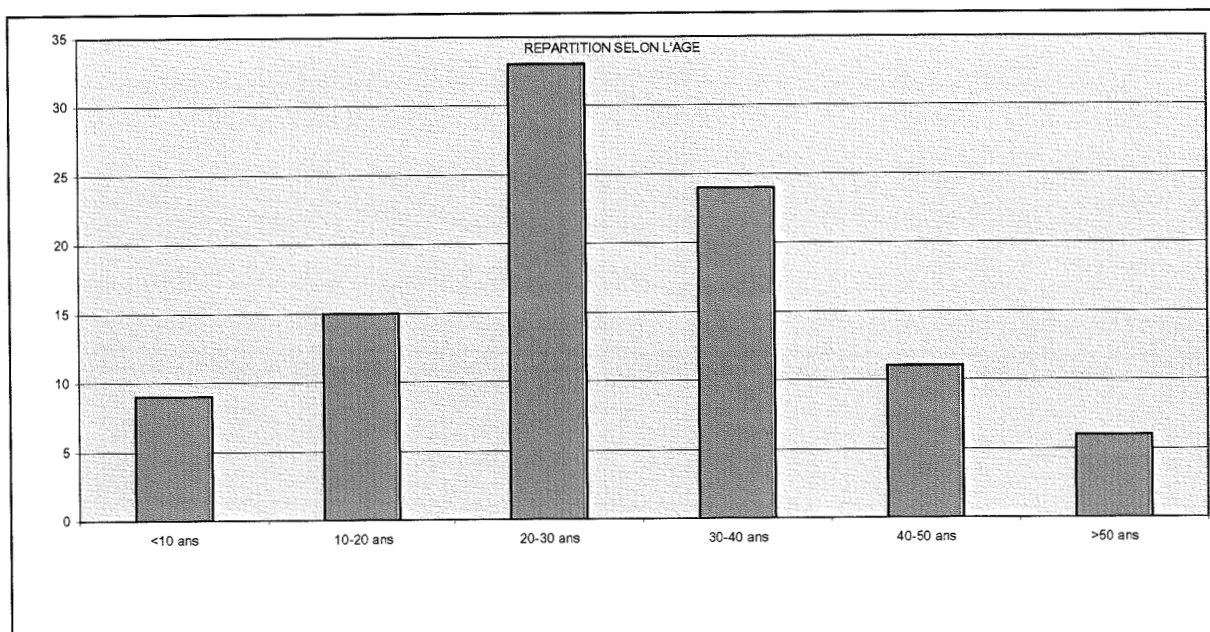
Le recul moyen est de 8 ans (6 mois-20 ans) tous transferts confondus.

#### **1. Les Patients :**

Ces transferts ont été effectués chez 98 patients dont 86 hommes. L'âge moyen est de 28 ans avec des extrêmes de 3 à 57 ans (écart-type 13 ans).

La reconstruction a porté sur la main dominante 52 fois.

Il s'agissait de travailleurs manuels dans 63 cas.



**Figure 108 Répartition selon l'âge.**

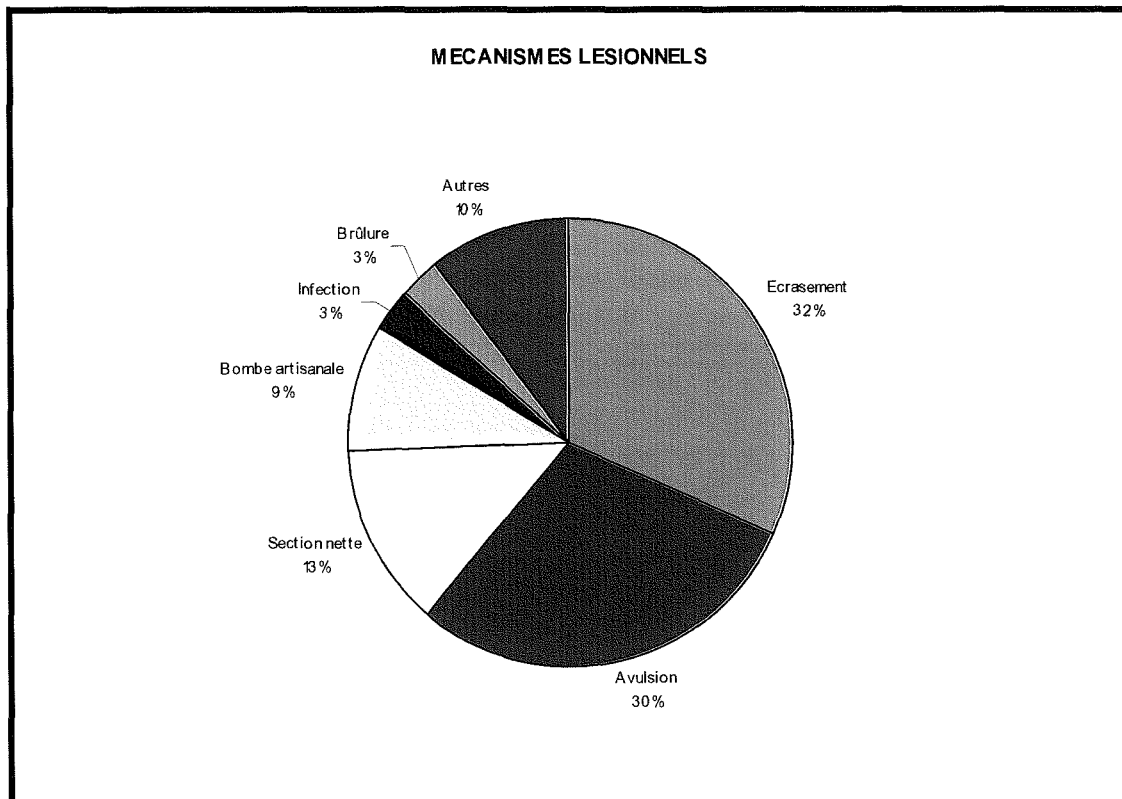
## **2. Facteurs étiologiques :**

L'accident est survenu :

- Dans le cadre d'un accident de travail 54 fois et lors du travail du bois 38 fois.

x Le mécanisme lésionnel était :

- un écrasement 31 fois
- une avulsion 26 fois
- une section nette 13 fois
- une bombe artisanale ou équivalent 9 fois
- une brûlure 3 fois
- une infection 3 fois
- autre mécanisme 10 fois



**Figure 109**

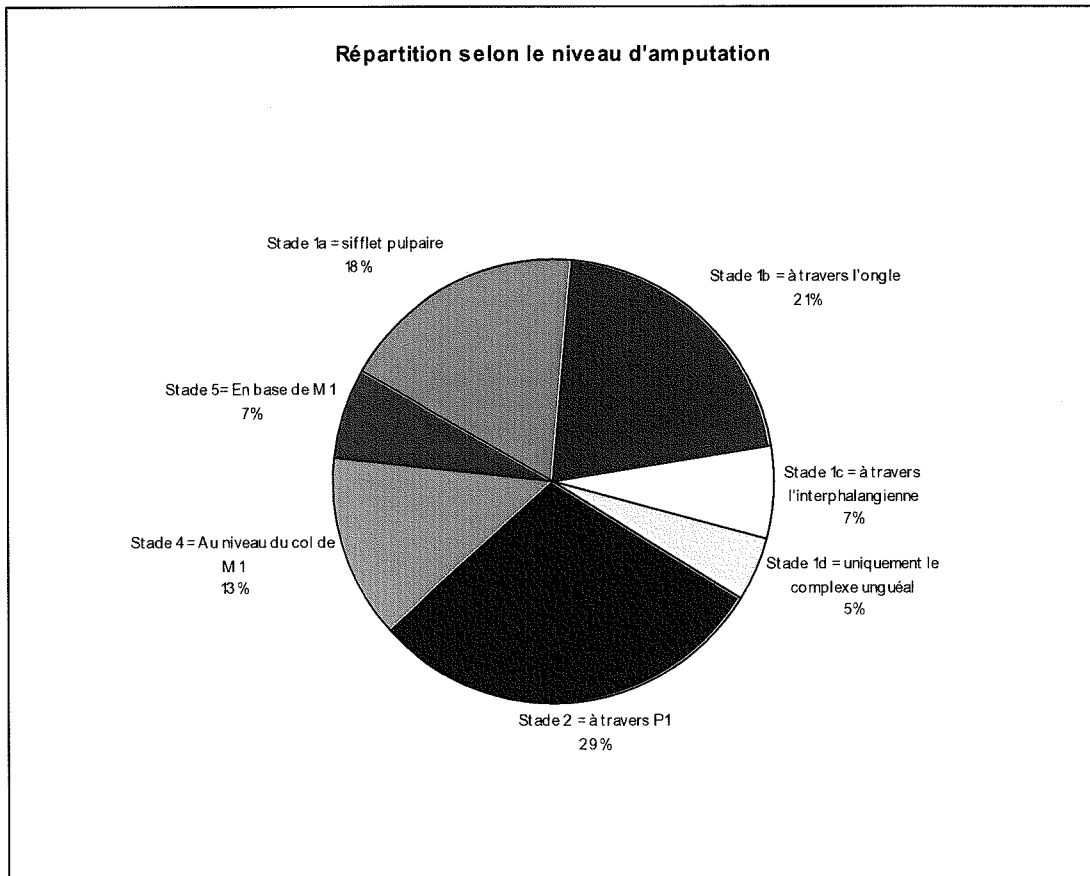
Donc dans plus de 80% des cas, il s'agissait d'un mécanisme initial défavorable à la sauvegarde du pouce.

- 21 réimplantations avaient été tentées sur 39 fragments retrouvés.

- 10 ont été reprises au moins une fois.

- Le pouce a été perdu 8 fois pour thrombose veineuse et 13 fois pour un problème artériel.

### 3. Le niveau d'amputation :



**Figure 110**

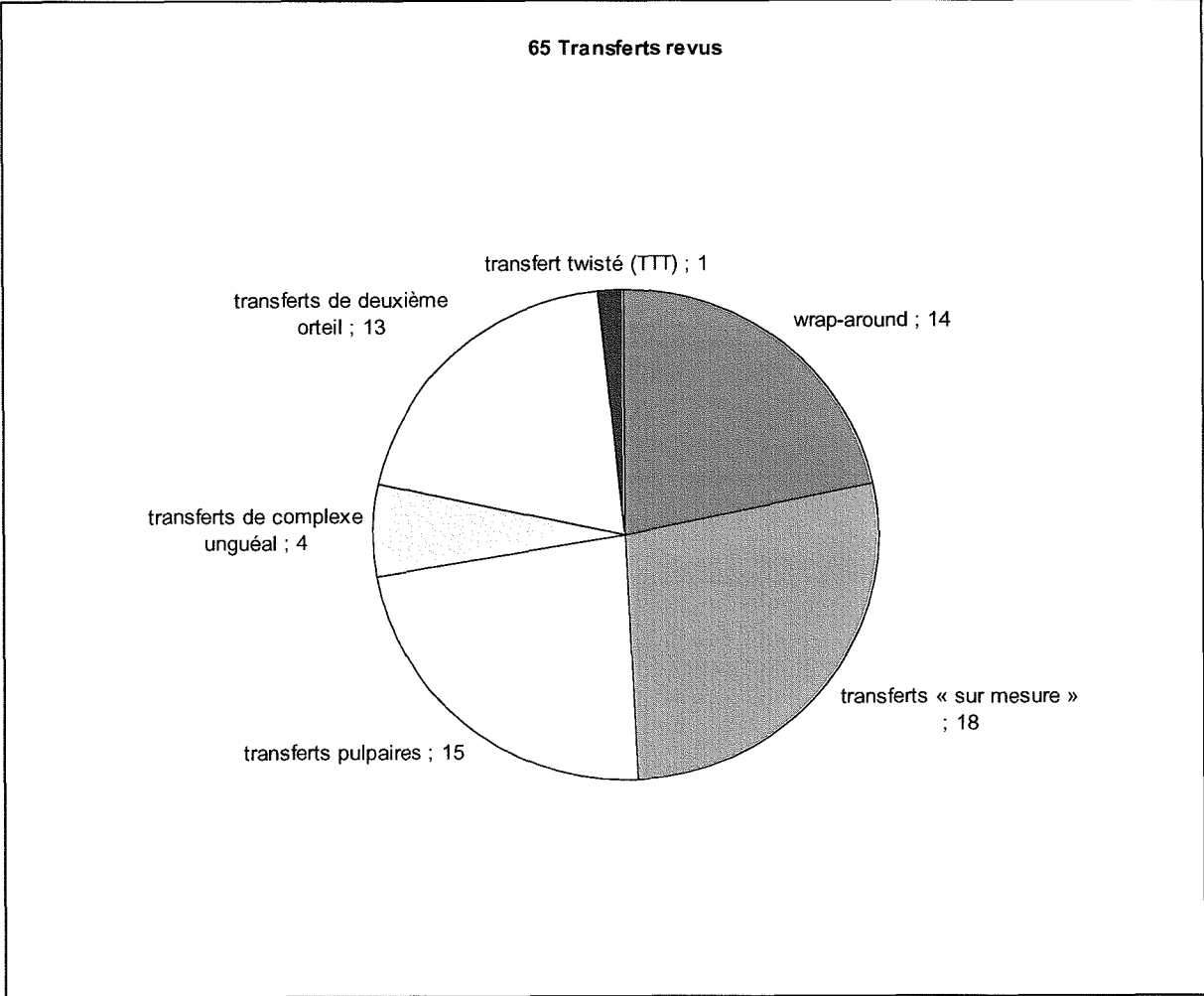
Il faut noter également la présence d'au moins 1 autre doigt lésé sur 25 mains et 7 mains métacarpiennes toutes reconstruites par transfert de deuxième orteil.

#### **4. Les différents types de transferts :**

Nous comptons :

- Au total 98 transferts dont 65 ont été revus à 7 ½ ans de recul en moyenne.

- **76 Transferts partiels** composés de :
  - **23 wrap-around** selon la technique de MORRISON dont **14 ont été revus** à 64 mois de recul soit 5 ½ ans en moyenne (6 mois-18 ans).
  - **30 transferts « sur mesure »** dont **18 ont été revus** à 87 mois de recul soit 7 ans en moyenne (6 mois-20 ans).
  - **19 transferts pulpaire**s dont **15 ont été revus** à 70 mois de recul soit 6 ans (8 mois-13 ½ ans).
  - **4 transferts de complexe unguéal** revus à 43 mois de recul en moyenne soit 3 ½ ans (20 mois-7 ans).
  
- **21 transferts de deuxième orteil** dont **13 ont été revus** à 164 mois de recul soit 13 ½ ans (11 ans-20 ans).
  
- **1 transfert twisté (TTT)** revu à 17 mois.



**Figure 111**

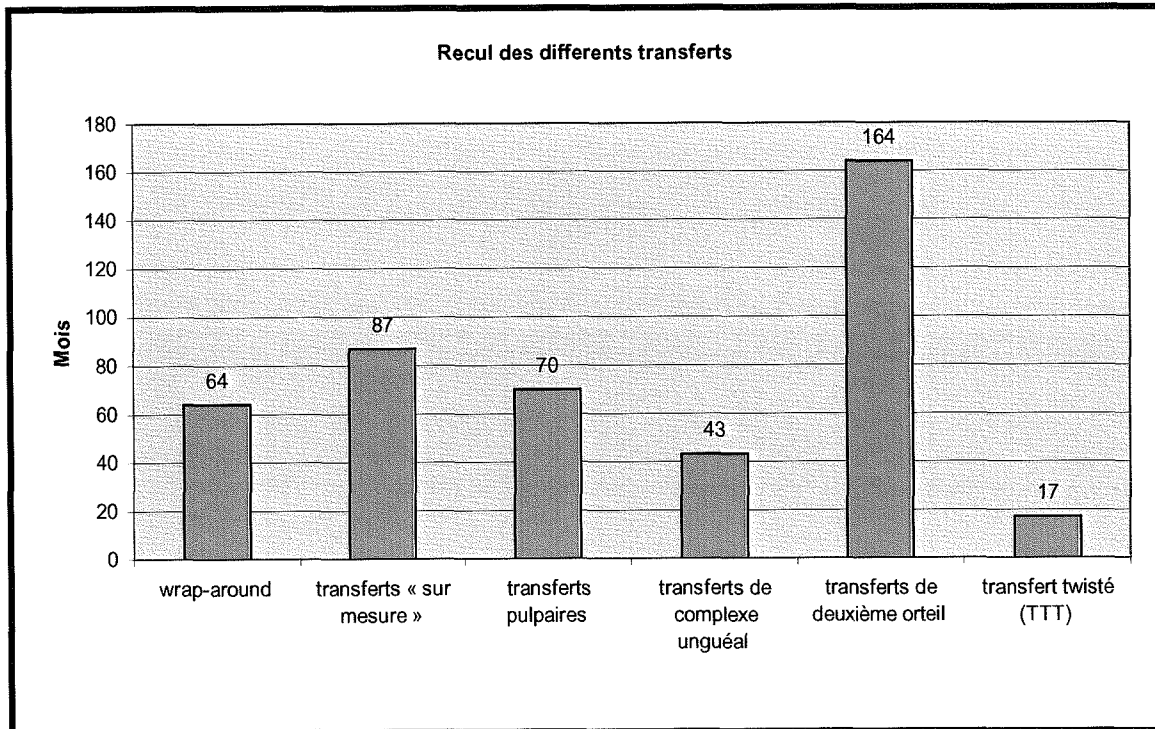


Figure 112

### **5. Types d'anastomoses vasculaires :**

L'artère du transplant a été anastomosée :

- Avec l'artère radiale dans 71 cas.
  - En termino-terminal : 15 cas
  - En termino-latéral : 56 cas
- Avec 1 des artères collatérales du pouce par un pédicule court : 19 cas.
- Avec l'artère Pollicis Princeps dans la première commissure : 4 cas.
- Avec l'artère ulnaire 2 cas.

L'évolution des branchements artériels s'est faite de l'abandon progressif de l'anastomose termino-terminale avec l'artère radiale au profit de l'anastomose termino-

latérale puis vers l'utilisation de pédicules courts anastomosés sur les vaisseaux digitaux lorsque les conditions locales le permettent.

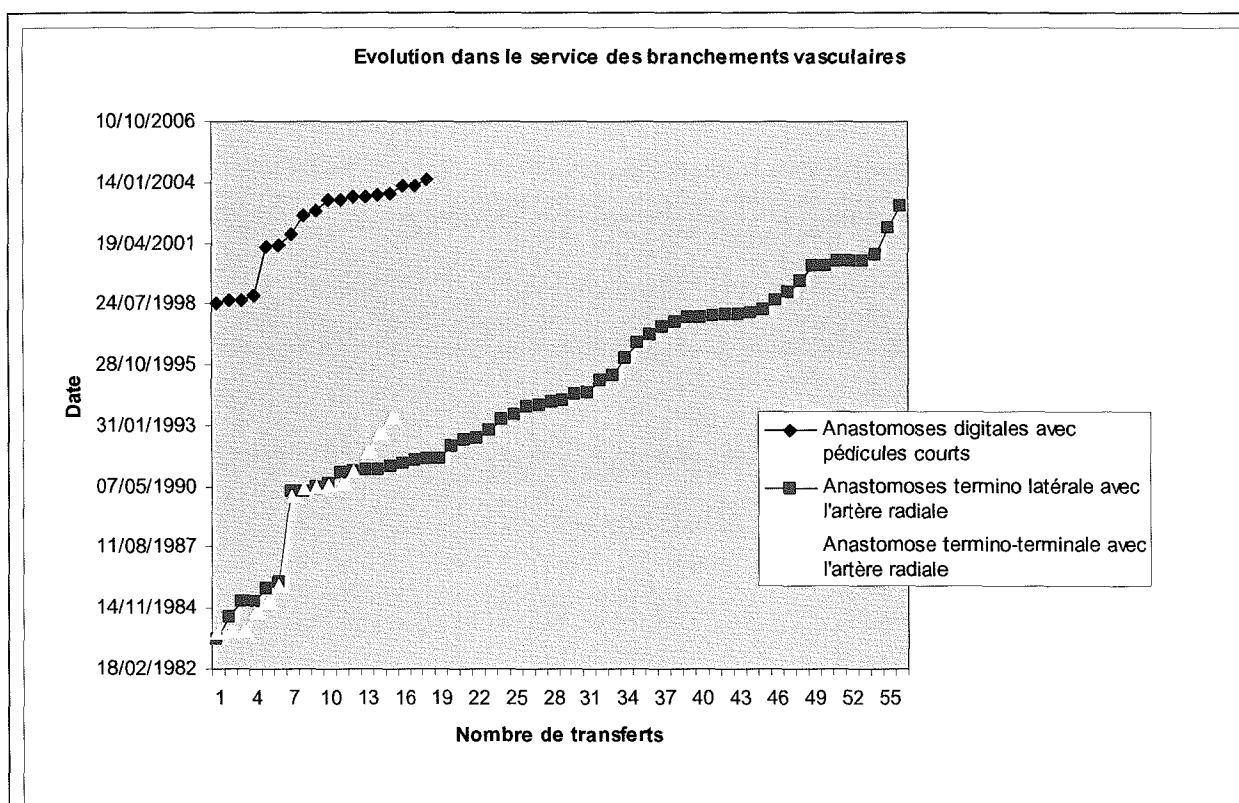


Figure 113 Evolution des différentes anastomoses vasculaires dans le service.

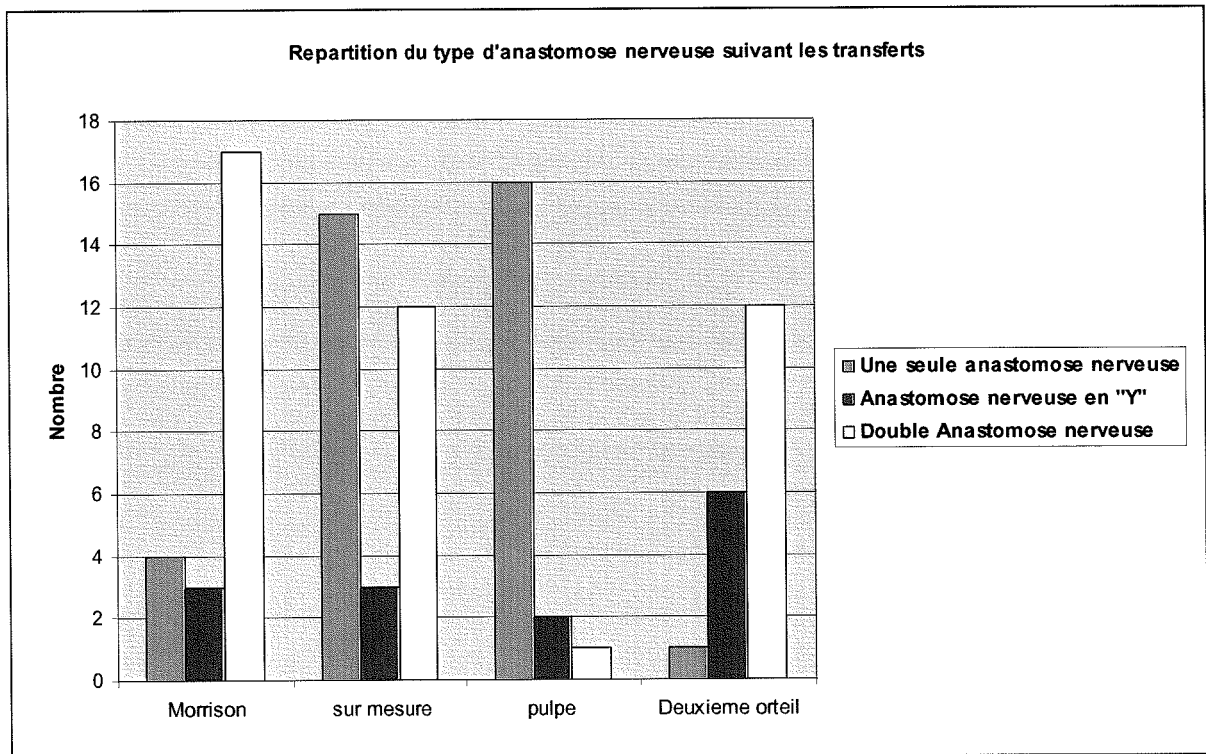
## 6. Types d'anastomoses nerveuses :

Il a été effectué :

- 36 anastomoses avec un seul nerf plantaire. (16 pulpes, 15 « sur-mesure », 4 « Morrison », 1 deuxième orteil)
- 14 anastomoses en Y (3 « Morrison », 3 « sur-mesure », 2 pulpes, 6 deuxième orteil).
- 43 anastomoses doubles (17 « Morrison », 12 « sur-mesure », 1 pulpe, 12 deuxième orteil, 1 TTT).



- 2 anastomoses avec greffe nerveuse intercalaire.



**Figure 114**

## 7. Fiche de révision (65 transferts revus cliniquement) :

### FICHE DE REVISION

#### RESULTATS :

- SITE DONNEUR : Anesthésie gênante du pied :  
Sensibilité au froid :  
Gêne à la marche :  
    la course :  
Activité sportive :  
Profession (influence du pied) :  
Chaussure de ville  
Délai de cicatrisation :  
Zone d'hyper appui :
  
- SITE RECEVEUR :
  - Morphologie esthétique :
    - 1/ Pulpe : circonférence/ controlatéral (en pourcentage)  
Stabilité et amarrage (bon, moyen, mauvais=savonnage)  
Couleur et aspect trophique (bon, moyen, mauvais)
    - 2/Ongle : largeur / controlatéral (en pourcentage)  
Sillon lat. unguéaux (bon, moyen, mauvais)  
Bombement de l'ongle (excessif, normal, plat)  
Pb fonctionnels : décollement / incarné
  - Mécanique :
    - Dynamomètre : /
    - Kapandji : /10
    - \*si pulpe : mobilité IP
    - \*si Morrison :- classique : mobilité MP  
-Distaux (conservation IP) => mobilité IP
  - Sensitif :
    - < 15 mm => Static 2 points  
=>Moving 2 points
    - >15 mm => pique touche  
Thermique  
Protection  
Sensibilité au froid
  
- **AVIS SUBJECTIF** : Le patient est très satisfait, satisfait, déçu, très déçu du résultat

Figure 115

## 8. Bilan 400 points (47 transferts)

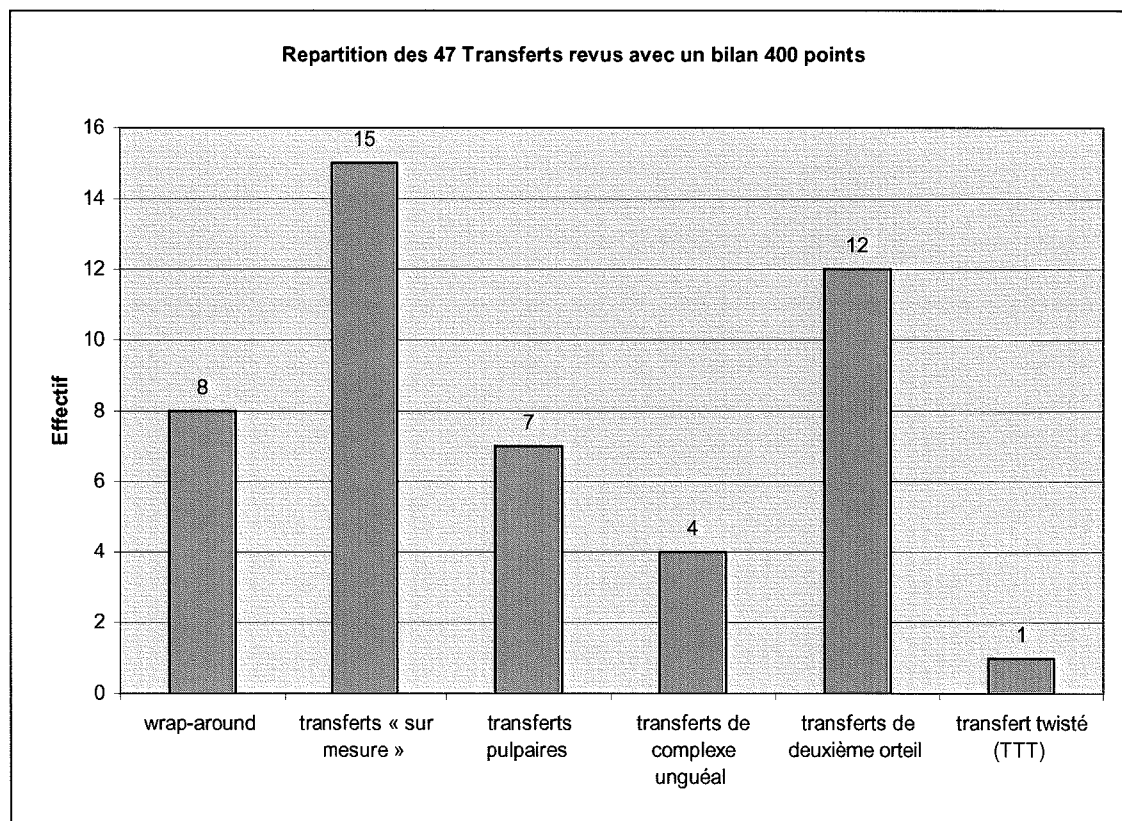


Figure 116

### ***Tout ce que vous avez voulu savoir sur LE BILAN 400 POINTS sans jamais avoir osé le demander...***

Il s'agit d'un bilan fonctionnel mis au point par l'équipe nancéenne en 1989 (91). Il réalise une évaluation chiffrée de l'utilisation de la main lésée, grâce à l'observation de 57 activités courantes. Ce bilan a fait l'objet d'une validation. La fidélité et la validité du test sont démontrées. Il se compose de 4 épreuves, notées chacune sur 100 points :

- Mobilité de la main,
- Force de préhension,

- Prise mono-manuelle et déplacement d'objets,
- Fonction bi-manuelle.

### **Epreuve 1 : Mobilité de la main**

Elle teste simultanément les deux mains du patient, au moyen de 12 mouvements globaux, dont on note la qualité d'exécution.

*La note 3* est attribuée à un mouvement normal, conforme aux représentations graphiques.

*La note 2* est attribuée à un mouvement normal, effectué en entier, mais lent ou disharmonieuse.

*La note 1* est attribuée à un mouvement non conforme car incomplet, ou avec exclusion ou compensation.

*La note 0* est attribuée au mouvement impossible à réaliser par incapacité ou contre-indication.

Des coefficients modérateurs sont attribués à chaque exercice, car en ce qui concerne la fonction, les mouvements ne sont pas tous d'égale importance. Par exemple, il est plus important d'avoir une pronation totale qu'une supination. La pronation a un coefficient de 3 alors que la supination a un coefficient de 2.

Chaque item est coté de 0 à 3. Chaque cotation est multipliée par son coefficient pour obtenir une note. Le total de l'épreuve est obtenu en additionnant les 12 notes. Cette somme est divisée par 90 (score maximal) et multipliée par 100 pour aboutir au pourcentage de mobilité de la main lésée par rapport à la mobilité d'une main saine.

Tableau des coefficients modérateurs

Flexion des doigts	3	Opposition du pouce	3
Extension des doigts	2	Opposition contre résistance	2
Ecartement des doigts longs	3	Pincés latérales contre résistance	2
Rapprochement des doigts longs	2	Prises à pleine main contre résistance	3
Abduction du pouce	2	Pronation	3
Ecartement du pouce	3	Supination	2

### **Epreuve 2 : Force de préhension**

Elle est réalisée au moyen de 5 appareils de mesure : le vigorimètre, le dynamomètre de Collins, le dynamomètre de Jamar, la Pinch Gauge, la pince étai. La mesure est réalisée successivement du côté sain, puis du côté lésé. Trois mesures successives sont moyennées. Si la main dominante est lésée, nous retranchons 10 % au résultat obtenu. Si c'est la main d'appoint qui est lésée, nous ajoutons 10 % au résultat obtenu. En cas d'atteinte bilatérale, les résultats obtenus pour chaque côté sont comparés aux moyennes établies avec le groupe témoin de sujets sains.

### **Epreuve 3 : Prise mono-manuelle et déplacement d'objets**

Cette épreuve vise à tester la capacité du patient à prendre 20 objets différents posés sur un plan de référence, dans un ordre précis, et à les transporter sur un plan plus haut.

- 1 - Un cube de 10 cm de côté,
- 2 - Un cube de 7,5 cm de coté,
- 3 - Un cube de 5 cm de côté,
- 4 - Un cube de 2,5 cm de côté,

- 5 - Un cylindre de 10 cm,
- 6 - Un cylindre de 4 cm,
- 7 - Un tourillon de 8 mm,
- 8 - Une balle de tennis,
- 9 - Un briquet électronique qu'il faut allumer,
- 10 - Une bille de 25 mm de diamètre,
- 11 - Une bille de 15 mm de diamètre,
- 12 - Une clé qu'il faut engager dans la serrure, verrouiller, ouvrir et la retirer,
- 13 - Une serrure correspondante,
- 14 - Une pièce de 16 mm de diamètre,
- 15 - Une pièce de 24 mm de diamètre,
- 16 - Une pièce de 29 mm de diamètre,
- 17 - Une pointe de 4 cm de long et de 2 mm de diamètre,
- 18 - Un fer à repasser d'environ 2 kg,
- 19 - Un verre de 65 mm de diamètre,
- 20 - Une cruche munie de deux becs verseurs, remplie d'eau.

Le patient doit remplir le verre en pronation puis en supination. L'épreuve est chronométrée et réalisée avec la main saine, puis la main lésée. Les gestes sont réalisés de façon spontanée et habituelle en raison des contingences de temps. L'observateur note les défauts de préhension, exclusion, compensation.

*La note 3* est attribuée à un mouvement conforme ou convenable.

*La note 2* est attribuée si la prise est conforme mais le déplacement lent ou imprécis ou si la prise est disharmonieuse.

*La note 1* est attribuée pour les cas où soit la prise soit le déplacement sont incorrects.

*La note 0* est attribuée si l'action ou le transport sont impossibles.

Le temps moyen nécessaire à cette épreuve doit être inférieur ou égal à 1 minute.

Chaque item est noté de 0 à 3 ; le total des 20 notes est divisé par 60 et multiplié par 100 pour obtenir le pourcentage par rapport à la main saine.

#### **Epreuves 4 : Fonction bi-manuelle**

Elle teste au moyen de 20 tâches de la vie quotidienne, la fonction bi-manuelle du patient en vérifiant le respect de la dominance. Cette épreuve est réalisée sans chronométrage et sans consigne particulière ; toutefois, elle ne devrait pas excéder 15 minutes :

- Couper 3 petits morceaux de pâte à modeler,
- Ouvrir une bouteille, la refermer : capsule plastique sertie,
- Ouvrir un bocal, le refermer : capsule vissée,
- Dévisser un écrou de 20 mm, le revisser complètement,
- Dévisser un écrou de 4 mm et le revisser complètement,
- Défaire 3 boutons,
- Rattacher les boutons,
- Dénouer 3 lacets,
- Les renouer,
- Enfiler une aiguille,
- Ouvrir une boîte d'allumettes, en sortir une, fermer la boîte,
- Allumer l'allumette, l'éteindre sans souffler dessus,
- Oter l'argent d'un porte-monnaie (5 pièces, 1 billet) et le remettre,
- Ecrire une phrase de 15 mots,

- Tracer un trait à la règle,
- Plier la feuille sur le trait,
- Déchirer la feuille le long de la pliure,
- Couper une bande de 20 cm de carton d'une épaisseur de 1 mm,
- Couper 3 morceaux de métal cuivré à la pince coupante (section de 12/10 mm),
- Déchirer un journal (4 feuilles doubles pliées 3 fois : 32 épaisseurs).

*La note 3* est attribuée si l'item est effectué de façon conforme, compensation admise.

*La note 2* est attribuée si l'exercice est effectué de façon conforme mais avec lenteur ou imprécision.

*La note 1* est attribuée si l'exercice est effectué en partie.

*La note 0* est attribuée si l'exercice ne peut être effectué.

Le calcul de la note de l'épreuve s'effectue comme pour l'épreuve précédente.

Les performances pour chaque épreuve sont cotées sur 100 points. Après avoir fait la somme des résultats obtenus dans chacune des 4 épreuves, on divise le résultat par 4 afin d'obtenir un pourcentage d'utilisation fonctionnelle de la main du patient.

Exemple :

$$78 + 38 + 76 + 80 = 272 \text{ points}$$

$$272 : 4 = 68 \%$$

On peut dire que la capacité d'utilisation fonctionnelle de la main du patient est de 68 % et qu'elle est diminuée de 32 % par rapport à une main saine.

Le bilan 400 points se réalise en 30 minutes environ. La périodicité des évaluations est variable en fonction de la pathologie rapidement évolutive ou non. Ce bilan



« écologique » permet au patient et à l'équipe de rééducation d'objectiver l'évolution, les capacités fonctionnelles du patient.

## B.RESULTATS

### 1. RESULTATS GLOBAUX

#### a. Type de vascularisation artérielle du premier espace intermétatarsien.

Portant sur les 96 transferts, 2 comptes-rendus opératoires ne stipulant pas le type de vascularisation :

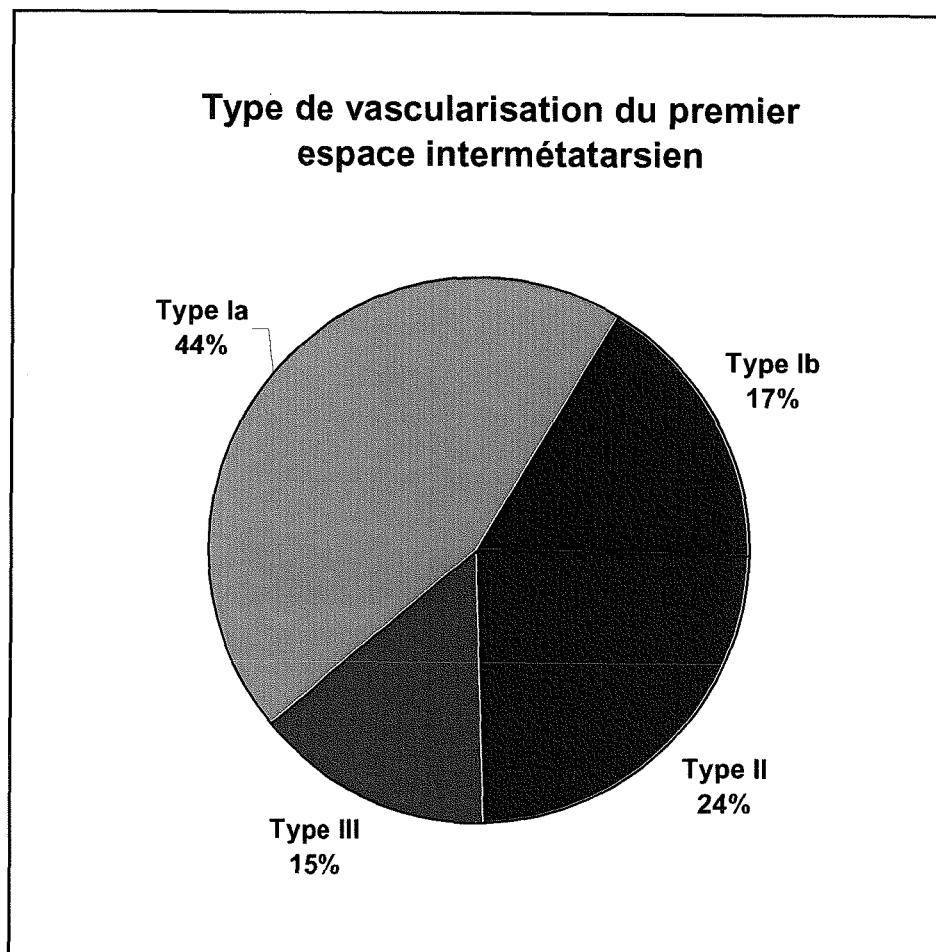


Figure 117

## **b. Résultats immédiats :**

- **ECHECS** : Sur les 98 transferts, nous retrouvons 5 échecs (5%) dont 3 après thrombose veineuse compliquée secondairement d'une thrombose mixte, et 2 par thrombose artérielle d'emblée. Il s'agissait de pédicules courts dans 1 cas ( $1/19 = 5,3\%$ ) et de pédicules longs dans 4 autres cas ( $4/71 = 5,6\%$ ).
  
- **SPASMES** : Dans 23 comptes-rendus opératoires, il est mentionné un spasme artériel, finalement régressif aux topiques locaux.
  
- **REPRISES** : 15 transferts ont été repris, 11 pour motif artériel, 4 pour motif veineux. Il s'agissait de :
  - 3 pédicules courts ( $3/19 = 16\%$ )
  - 12 pédicules longs ( $12/71 = 17\%$ )

## 2. RESULTATS AU NIVEAU DU SITE RECEVEUR :

### a. Résultats sensitifs :

#### 1. Sur l'ensemble des transferts (n=65):

- La moyenne de sensibilité statique (test de discrimination de Weber aux deux points constants) est de **10,94 mm** (avec des extrêmes de 2 mm à 20 mm).
- La moyenne de sensibilité dynamique (test de discrimination de Weber aux deux points déplacés) est de **9,79 mm** (avec des extrêmes de 2 à 20 mm).
- 3 patients n'ont aucune sensation au niveau de leur transfert et se blessent occasionnellement.

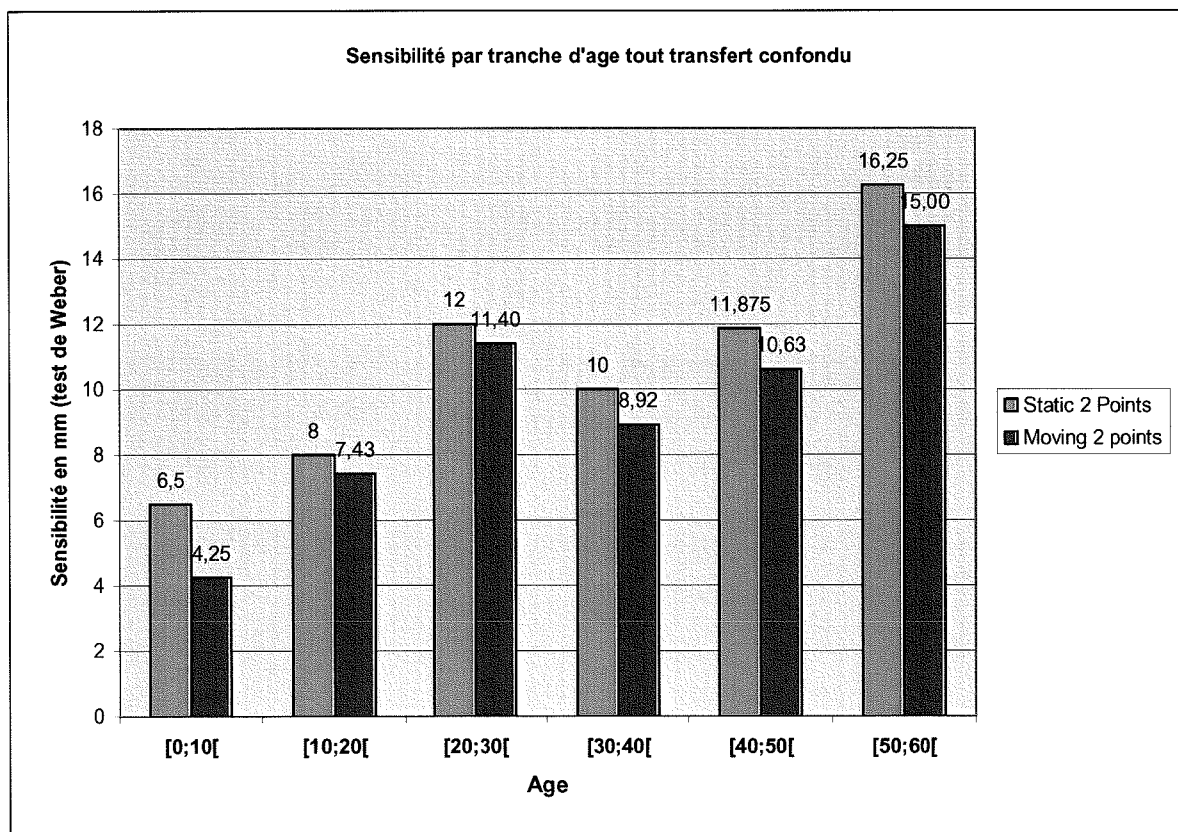


Figure 118

## **2. Transferts de deuxième orteil (n=13) :**

- La sensibilité statique moyenne est de 11,31 mm (5 mm-20 mm).
- La sensibilité dynamique moyenne est de 10,47 mm (3 mm-20 mm).

## **3. Transferts types « wrap-around » de Morrison (n=14) :**

- La sensibilité statique moyenne est de 12,36 mm (4 mm-20 mm).
- La sensibilité dynamique moyenne est de 11,29 mm (4 mm-20 mm).

## **4. Transferts « sur-mesure » (n=18) :**

- La sensibilité statique moyenne est de 10,82 mm (5 mm-20 mm).
- La sensibilité dynamique moyenne est de 9,53 mm (3 mm-20 mm).

## **5. Transferts pulpaire (n=15) :**

- La sensibilité statique moyenne est de 10,73 mm (4 mm-15 mm).
- La sensibilité dynamique moyenne est de 9,20 mm (3 mm-15 mm).

## **6. Transferts de complexe unguéal (n=4) :**

- La sensibilité statique moyenne est de 2,75 mm (2 mm-4 mm).
- La sensibilité dynamique moyenne est de 2 mm (2 mm-3 mm).

## **7. Transfert twisté (n=1) :**

- La sensibilité statique est de 5 mm.
- La sensibilité dynamique est de 3 mm.

Rappelons simplement qu'il s'agit d'un enfant de 11 ans au moment du transfert.

## **b. Sensibilité au froid**

- Sur l'ensemble des transferts, 95% des patients présentent une intolérance au froid (douleur, blancheur ou coloration bleuté du transplant) nécessitant le port de gants, parfois à des températures de 10°.
- Tous les types de transferts sont affectés sauf les complexes unguéaux.
- Même si l'intolérance diminue avec le temps, elle ne régresse jamais complètement.

## **c. Résultats sur la mobilité :**

### ***1. Sur l'ensemble des transferts (n=65):***

La mobilité globale de la colonne du pouce est, selon la classification de **KAPANDJI**, de **7,36** sur 10 (cf. fig.). L'opposition du pouce avec un doigt long était impossible sur 4 mains et extrêmement difficile sur 2 mains. Ces mauvais résultats étaient liés à un enraidissement majeur sur des mains complexes (trans-métacarpienne...) et/ou une mauvaise orientation du pouce (manque de flexion dans la MP et dans l'IP, manque de pronation du pouce...).

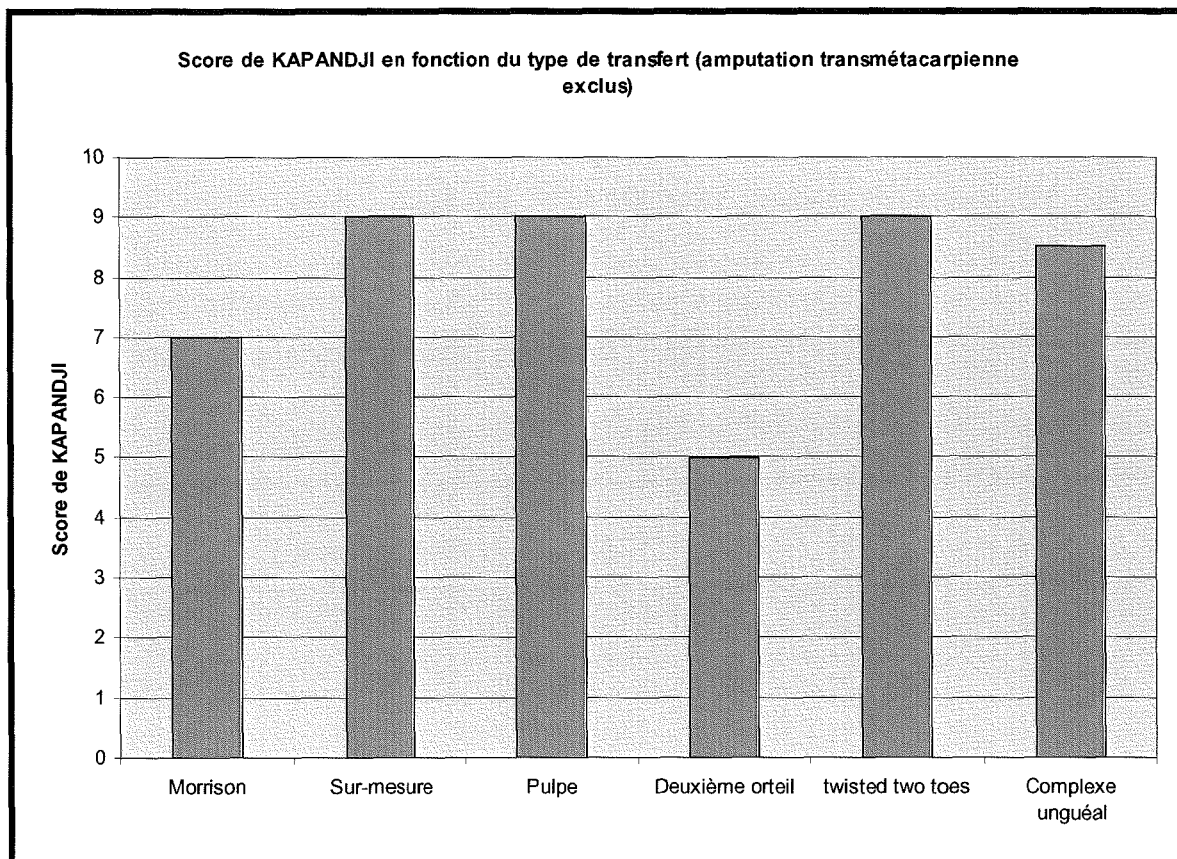


Figure 119

## **2. Transferts de deuxième orteil (n=13)**

- Le score de KAPANDJI moyen, en excluant les mains complexes (trans métacarpienne ...) est de 5/10 avec des extrêmes (4/10-8/10).
- La mobilité du deuxième orteil, en cumulant les 2 articulations du doigt est en moyenne de 12° avec des extrêmes (0°-40°). Un flexum est présent sur 3 transferts.
- La mobilité globale de la main suivant le bilan 400 points est de 32,3% et de **64%** en excluant les mains complexes (trans métacarpienne ...) uniquement présentes dans ce groupe.

### **3. Transferts type « wrap-around » de Morrison (n=14):**

- Le score de KAPANDJI moyen est de 7/10 avec des extrêmes (5/10-9/10).
- La mobilité MP moyenne est de 33,75° avec des extrêmes (15°-50°).
- La mobilité globale de la main suivant le bilan 400 points est de 79,8% avec des extrêmes (71%-93%).

### **4. Transferts « sur-mesure » (n=18):**

- Le score de KAPANDJI moyen est de 9/10 avec des extrêmes (6/10-10/10).
- La mobilité MP moyenne est de 51° avec des extrêmes (10°-75°).
- La mobilité IP moyenne est de 54° avec des extrêmes (10°-85°).
- La mobilité globale de la main suivant le bilan 400 points est de 81,5% avec des extrêmes (55%-100%).

### **5. Transferts pulpaire (n=15):**

- Le score de KAPANDJI moyen est de 9/10 avec des extrêmes (6/10-10/10).
- La mobilité MP moyenne est de 48° avec des extrêmes (10°-70°).
- La mobilité IP moyenne est de 48° avec des extrêmes (30°-60°).
- La mobilité globale de la main suivant le bilan 400 points est de 88,3% avec des extrêmes (73%-100%).

### **6. Transferts de complexe unguéal (n=4):**

- Le score de KAPANDJI moyen est de 8,5/10 avec des extrêmes (5/10-10/10).
- La mobilité IP moyenne est de 44° avec des extrêmes (30°-60°).
- La mobilité globale de la main suivant le bilan 400 points est de 97% avec des extrêmes (68%-100%).



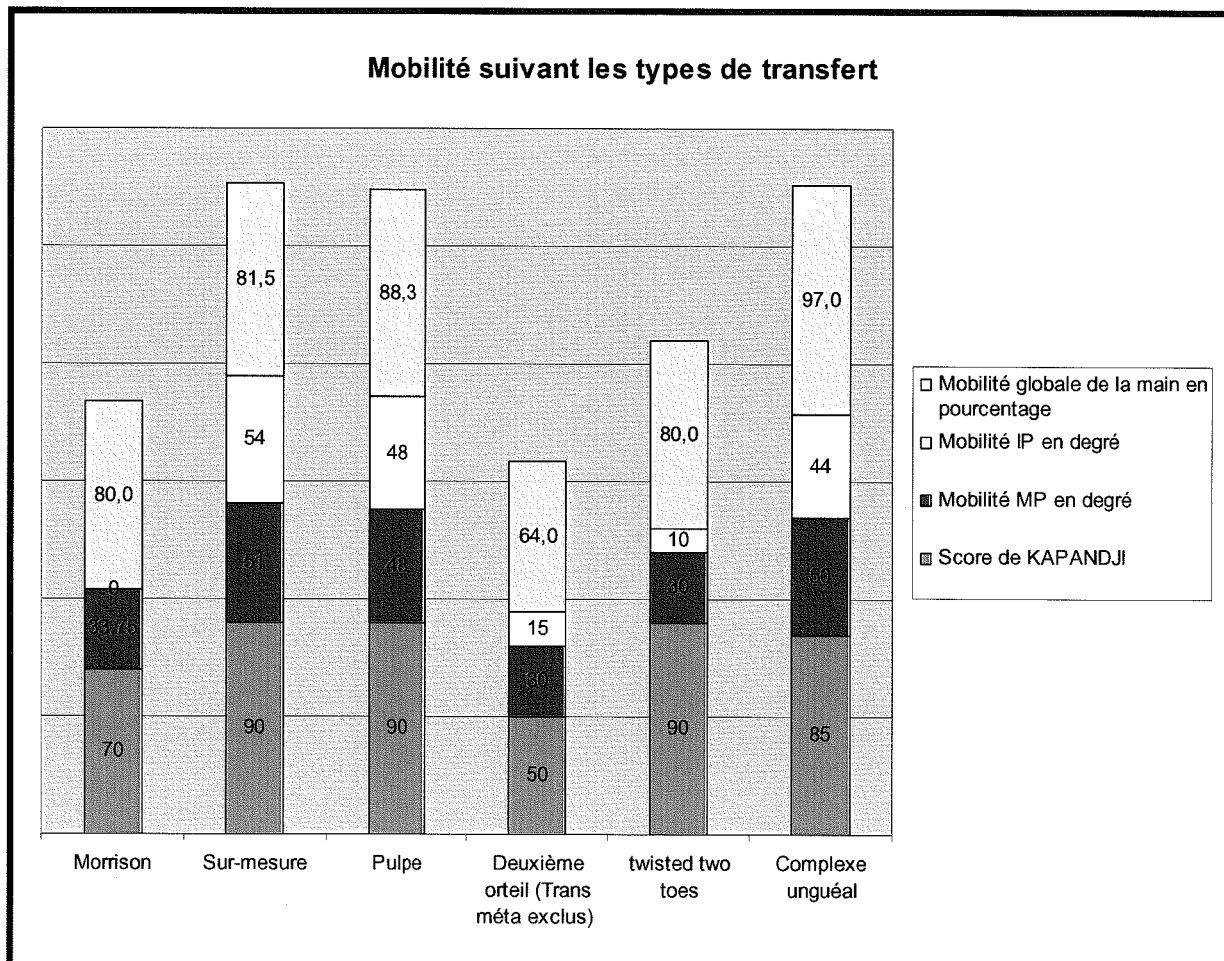


Figure 120

## d. Résultats sur la force :

### 1. Sur l'ensemble des transferts (n=65):

- La force globale de préhension moyenne au bilan 400 points est de 71,16% (0%-107%).
- La poigne au Jamar moyenne est de 79% (0%-100%) par rapport au côté sain.

➤ La force de la pince pouce-index en moyenne est de 74% (0-100%) par rapport au côté sain.

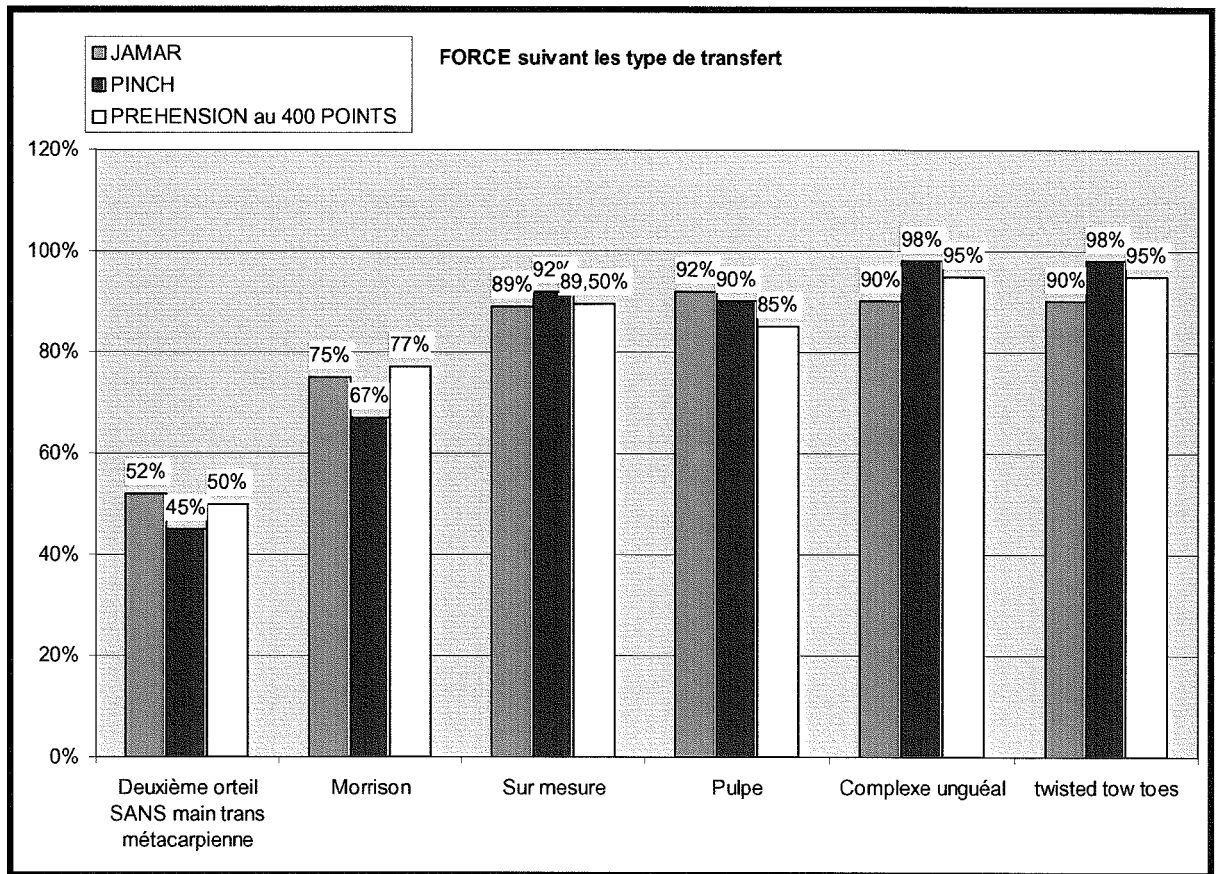


Figure 121

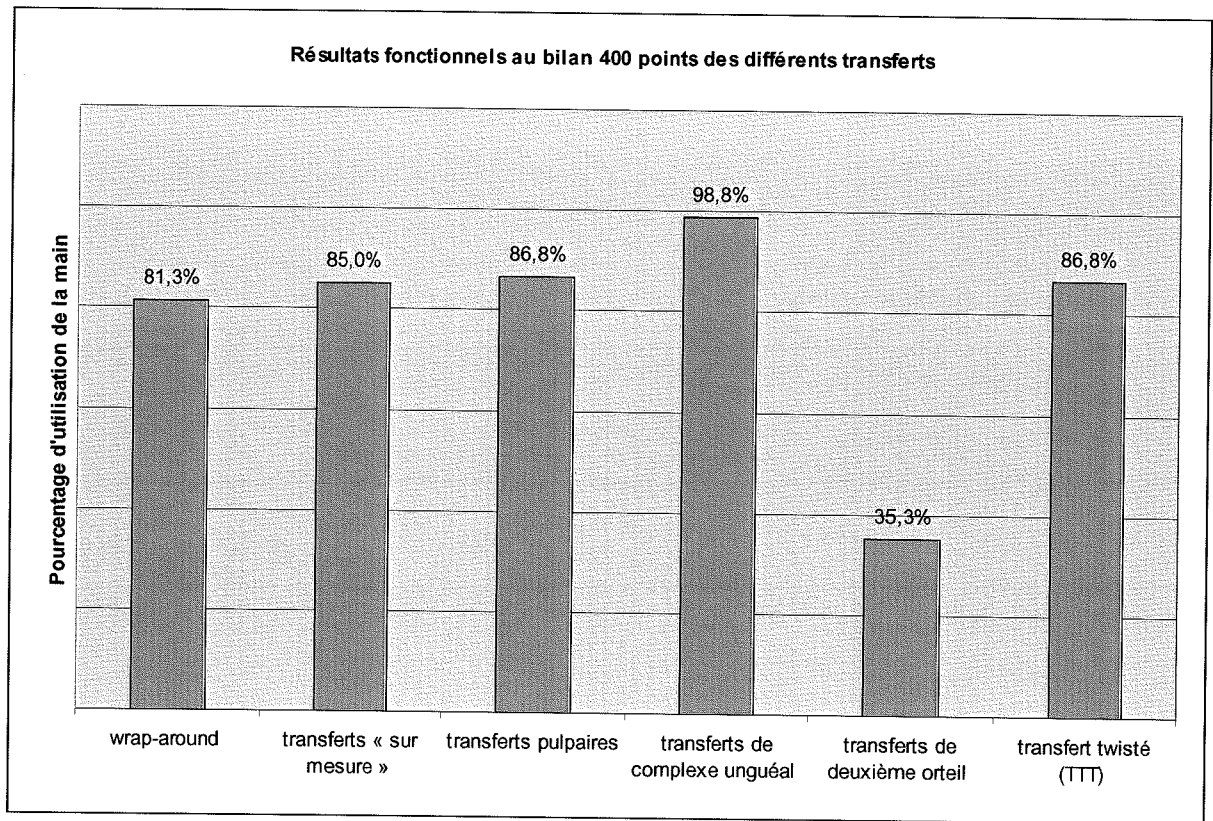


Figure 122

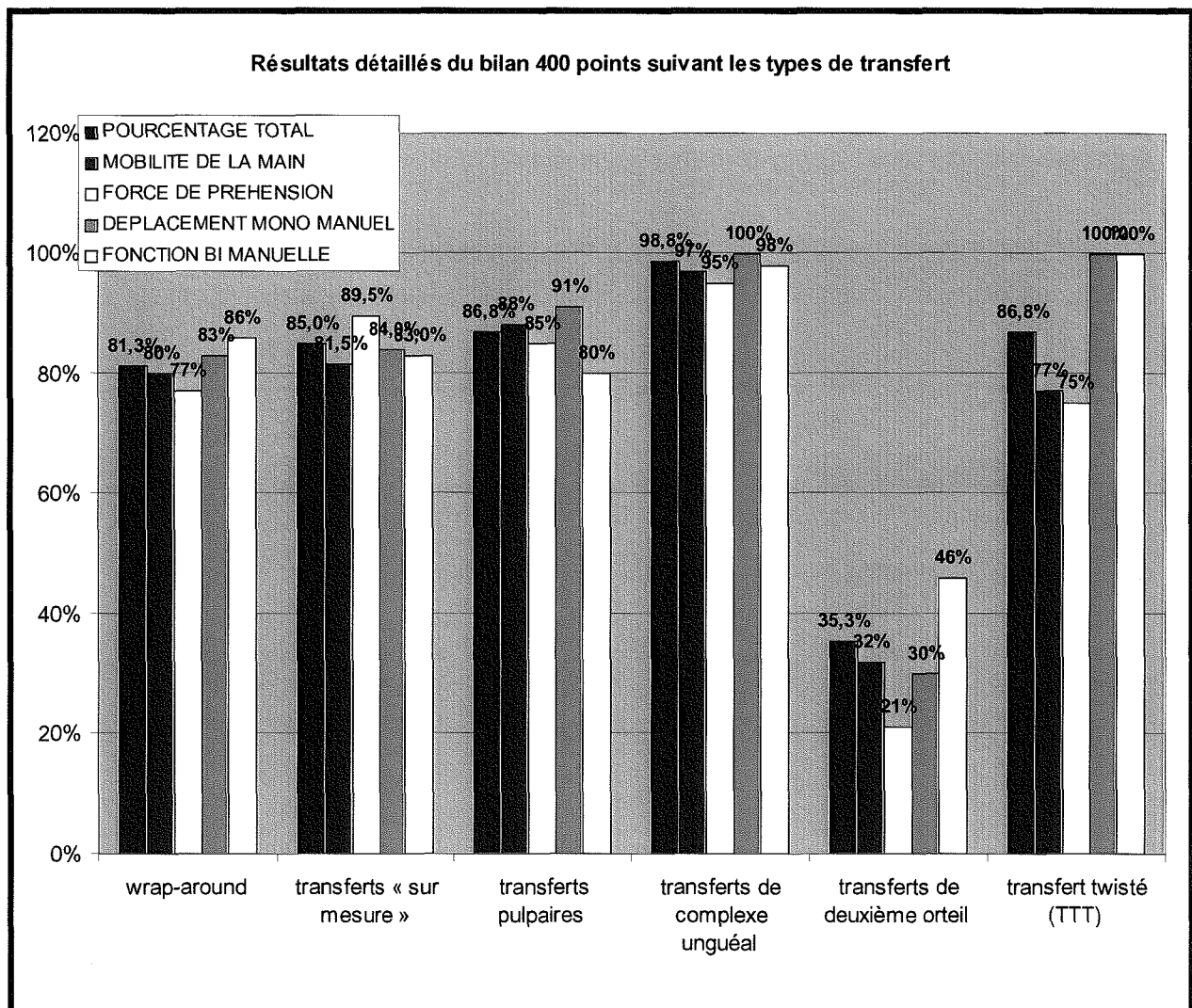


Figure 123

## **2. Transfert de deuxième orteil (n=13) :**

- Sur l'ensemble des transferts de deuxième orteil (n=13) :
  - i. La poigne au Jamar est de 34,3% en moyenne.
  - ii. La force de la pince pouce-index est de 28,7 en moyenne.
  - iii. La préhension au bilan 400 point est de 21% en moyenne.
- En excluant les mains métacarpiennes (n=5) :
  - i. La poigne au Jamar est de 52% en moyenne.

ii. La force de la pince pouce-index est de 45% en moyenne.

### **3. Transfert type « wrap-around » (n=14):**

- La poigne au Jamar est de 75% en moyenne.
- La force de la pince pouce-index est de 67% en moyenne.
- La force de préhension au bilan 400 point est de 77% en moyenne.

### **4. Transfert « Sur-mesure » (n=18) :**

- La poigne au Jamar est de 89% en moyenne.
- La force de la pince pouce-index est de 92% en moyenne.
- La force de préhension au bilan 400 point est de 89,5% en moyenne.

### **5. Transfert Pulpaire (n=15) :**

- La poigne au Jamar est de 92% en moyenne.
- La force de la pince pouce-index est de 90% en moyenne.
- La force de préhension au bilan 400 point est de 85% en moyenne.

### **6. Complexe unguéal (n=4) :**

- La poigne au Jamar est de 90% en moyenne.
- La force de la pince pouce-index est de 98% en moyenne.
- La force de préhension au bilan 400 point est de 95% en moyenne.

### **7. Twisted two toes (n=1) :**

- La poigne au Jamar est de 90% en moyenne.
- La force de la pince pouce-index est de 98% en moyenne.
- La force de préhension au bilan 400 point est de 95% en moyenne.

## **e. Résultats esthétiques**

### **1. Ongle**

Sur l'ensemble des transferts partiels de premier orteil, l'ongle a une taille de 103%.

Les sillons latéro-unguéaux sont satisfaisants dans 84% des cas.

L'ongle présente un bombement anormal dans 37% des cas.

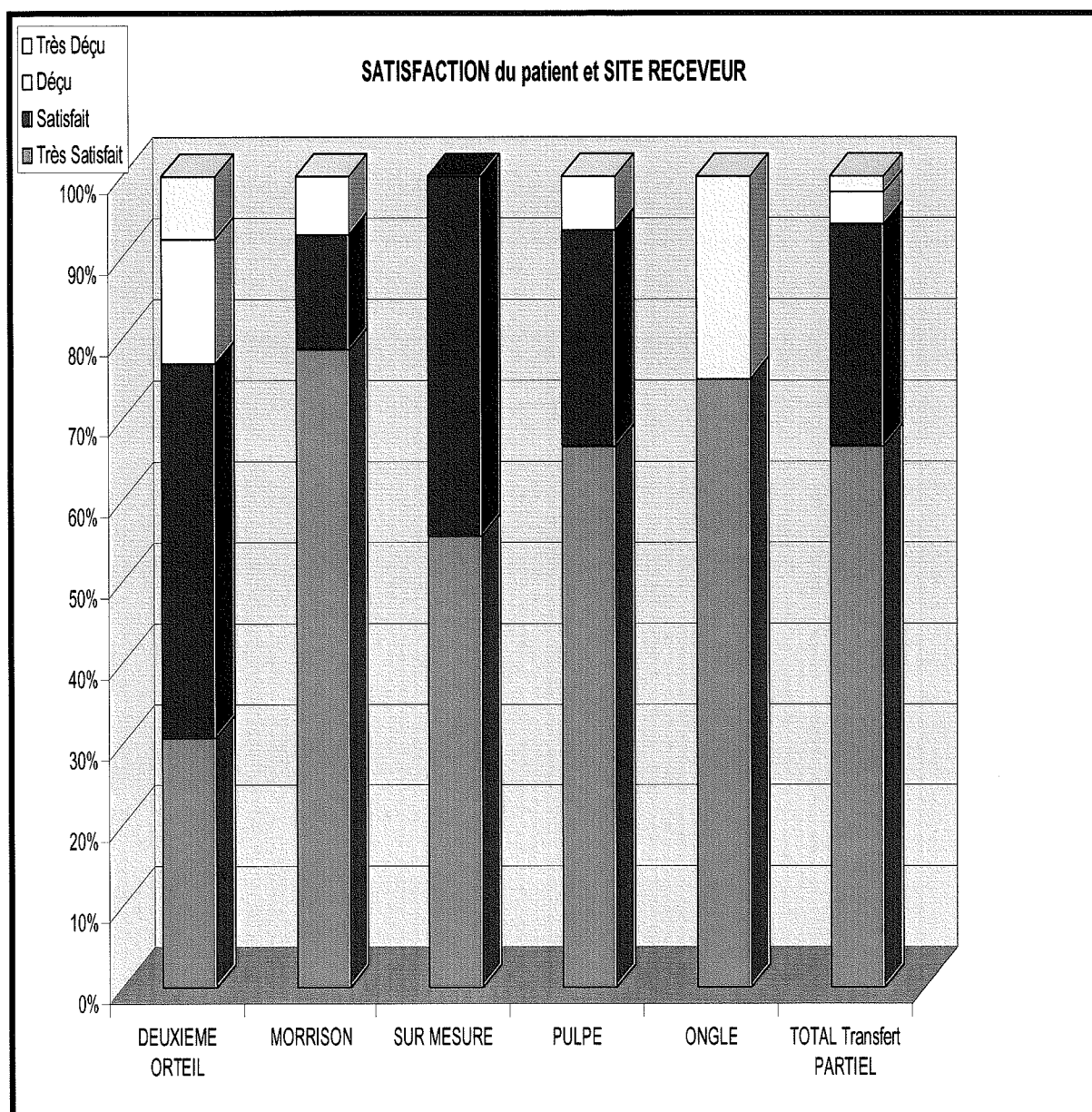
L'ongle présente soit un décollement soit un incarnement dans 24% des cas.

### **2. Circonférence pulpaire**

Sur l'ensemble des transferts partiels, la circonférence pulpaire est en moyenne de 110% avec des extrêmes (105%-140%).

Un dégraissage pulpaire et/ou une plastie en « Z » d'intégration pulpaire a été pratiquée chez 15 des 51 transferts partiels revus (28%).

## f. Satisfaction du patient et site receveur



**Figure 124**

Pour les détails chiffrés nous vous renvoyons au tableau ci-dessous.

SITE RECEVEUR	DEUXIEME ORTEIL	MORRISON	SUR MESURE	PULPE	ONGLE	TOTAL PARTIEL	Transfert
Très Satisfait	4	11	10	10	3	34	
Satisfait	6	2	8	4		14	
Déçu	2	1		1		2	
Très Déçu	1				1	1	
<b>TOTAL</b>	<b>13</b>	<b>14</b>	<b>18</b>	<b>15</b>	<b>4</b>	<b>51</b>	

▪ **Transfert de deuxième orteil :**

Les patients déçus ou très déçus (n=3) présentent :

- soit un orteil exclu car non fonctionnel dans la prise pollicidigitale par défaut de moteur ou par mauvaise orientation du transplant sur des mains complexes.
- soit une douleur névromateuse
- soit une exclusion mixte (fonctionnelle et esthétique).

Notons également que 3 patients ne recommenceraient pas la même intervention.

▪ **Transferts partiels :**

○ **Wrap-around de MORRISON :**

Les patients sont dans l'ensemble satisfaits ou très satisfaits (86%).

Le patient déçu est encore actuellement traité pour une fonte septique du greffon iliaque intercalaire et n'a aucune sensibilité.

C'est le seul patient qui ne recommencerait pas la même intervention.

○ **Sur-mesure :**

Tous les patients sont satisfaits ou très satisfaits du résultat.

Tous recommenceraient la même intervention.

○ **Pulpe :**

Tous les patients sauf 1 recommenceraient la même intervention.



Il s'agit du patient déçu par le manque de sensibilité « qui lui avait été promis ».

- **Ongle :**

Sur les 4 patients, 3 sont très satisfaits sauf 1 qui est très déçu par l'aspect esthétique (ongle trop étroit à son goût et cicatrices « trop voyantes »).

- **Twisted two toes :**

Le patient est très satisfait de son nouveau pouce et de son pied et recommencerait la même intervention.

### 3. RESULTATS AU NIVEAU DU SITE

#### DONNEUR

#### a. Délai de Cicatrisation

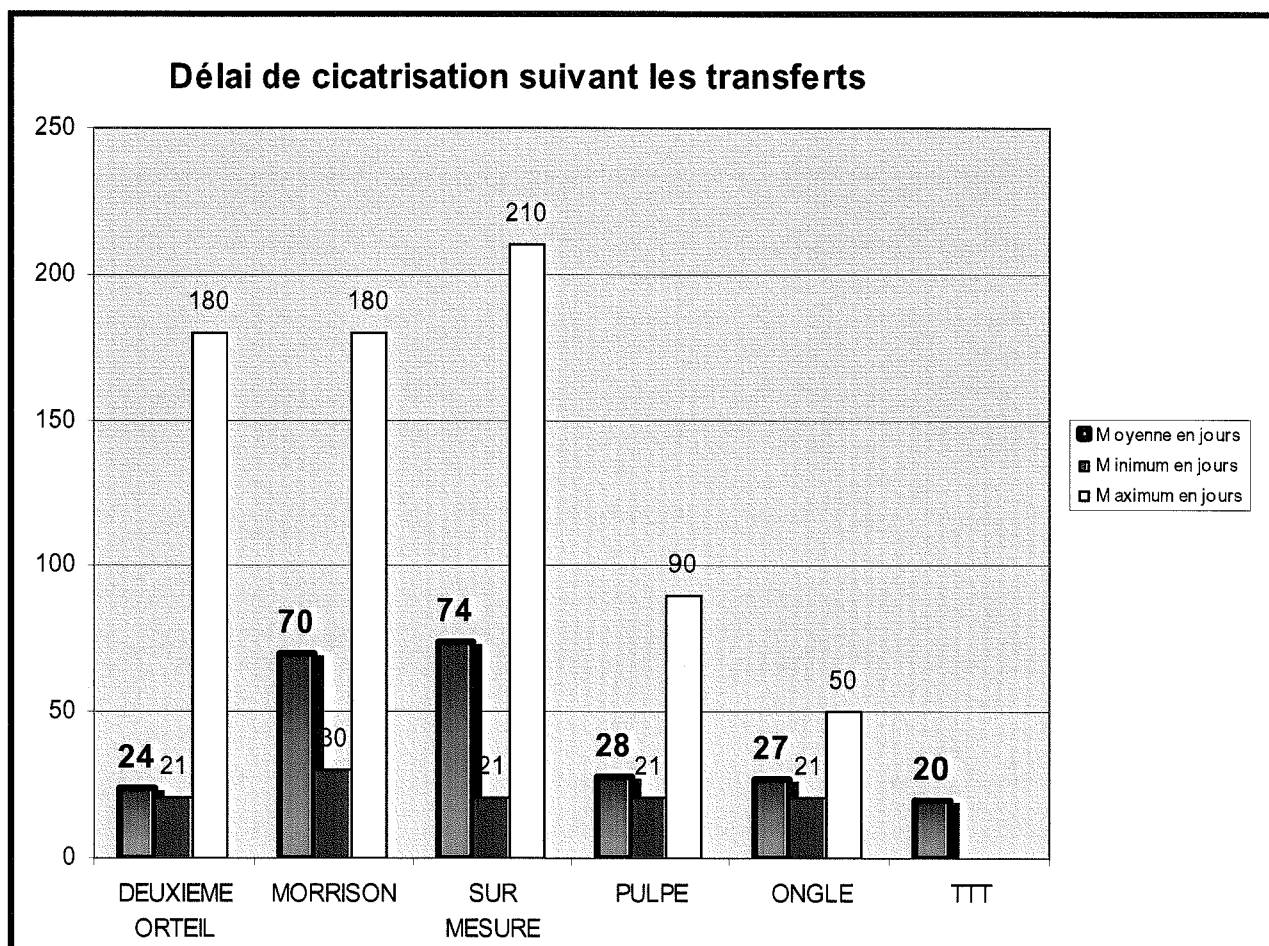


Figure 125

#### 1. Ensemble des transferts (n=65) :

- Le délai moyen de cicatrisation de l'ensemble des transferts est de 54 jours avec des extrêmes (21-180 jours).

## **2. Deuxième orteil (n=13):**

- Le délai moyen de cicatrisation est de 25 jours avec des extrêmes (21-90 jours).

## **3. Wrap-Around de Morrison (n=14):**

- Le délai moyen de cicatrisation est de 70 jours avec des extrêmes (30-180 jours).

## **4. Sur-mesure (n=18):**

- Le délai moyen de cicatrisation est de 74 jours avec des extrêmes (21-210 jours).

## **5. Pulpaire (n=15):**

- Le délai moyen de cicatrisation est de 28,5 jours avec des extrêmes (21-90 jours).

## **6. Complexe unguéal (n=4) :**

- Le délai moyen de cicatrisation est de 57 jours avec des extrêmes (21-150 jours).

## **7. Twisted tow toes (n=1) :**

- Le délai de cicatrisation est de 20 jours.

## **b. Infection, Régularisation, Cicatrices rétractiles, Hallux Valgus.**

### **1) Transfert partiel (n=51 revus)**

- sur 75 patients au total (revus et non-revus) nous retrouvons, toutes complications confondues, 22 cas (29%) conduisant à :
- 16 reprises chirurgicales (21,3%).

- 9 infections (12%) entraînant dans 2 cas une régularisation en base de P1 et dans 1 cas en tête de M1 de l'Hallux.
- 9 patients sur 51 revus, (17,6%) présentent une cicatrice rétractile fermant la première commissure intermétarsienne
- 15 patients (29,4%) présentent une cicatrice hypertrophique apparaissant comme l'évolution d'une greffe de peau mince appliquée directement sur le périoste et pouvant s'ulcérer (soit sur la face dorsale de l'hallux, soit sur la face latérale notamment dans les transferts pulpaire).

## **2) Transfert de deuxième orteil (n=13+1 revus):**

- Aucun patient revu ou non n'a présenté de complication immédiate grave au niveau du site donneur si l'on écarte les 3 retards de cicatrisation liés à un lâchage de suture sur hématome. Aucun patient n'a été repris au bloc opératoire.
- Des 13 transferts revus, aucun ne présente de cicatrice hypertrophique à 13 ans de recul en moyenne.
- La première commissure intermétatarsienne était modérément fermée par une bride rétractile dans 1 cas.
- Trois pieds présentaient une déformation en Hallux valgus, avec pour l'un d'entre eux, un aspect de méga hallux (cf. photo) par déformation des autres orteils en griffe. Les deux autres hallux valgus étaient sur le même patient après un double transfert. Deux autres pieds ont une tendance à la déviation en restant dans les limites de la normale.

## c. Résultats fonctionnels

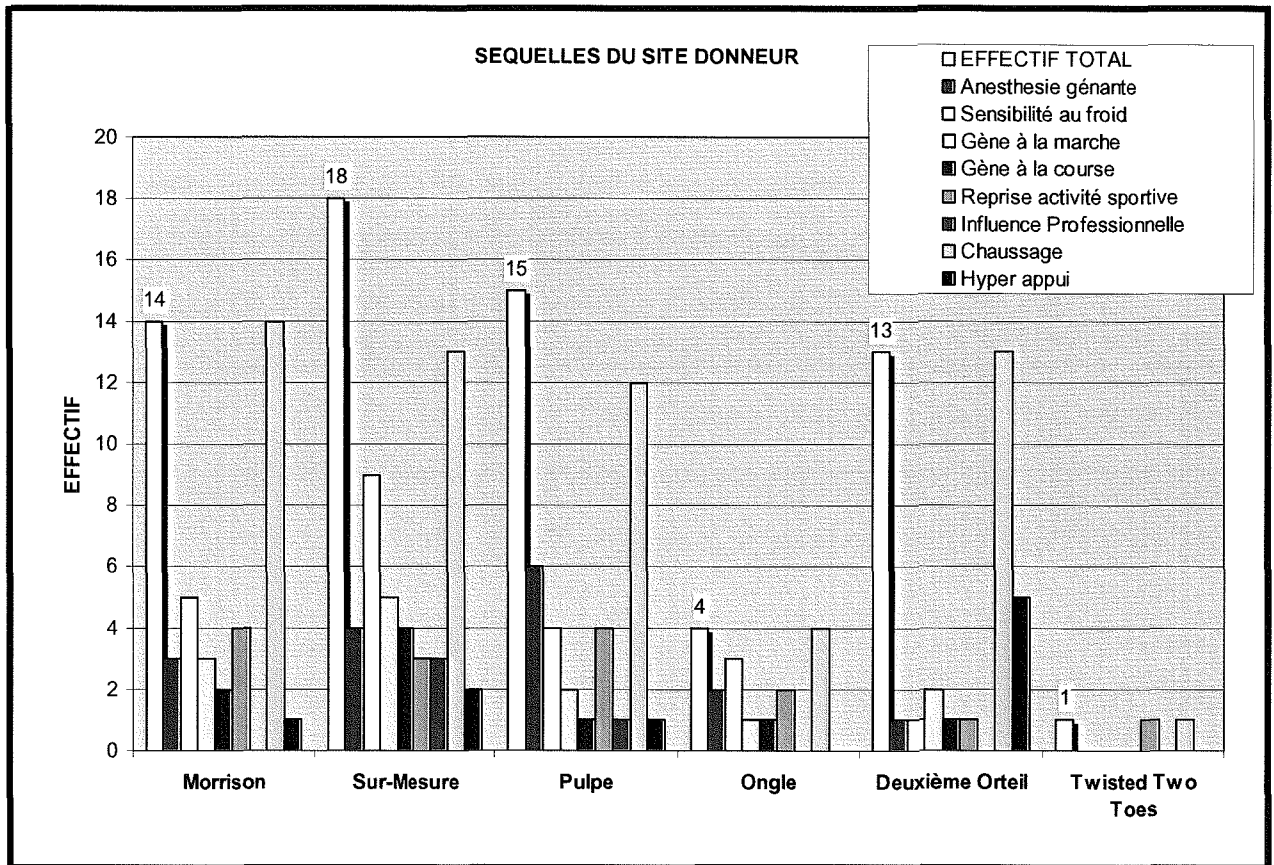


Figure 126

### 1. Chaussage

- Une anesthésie de la première commissure et de la partie médiane de l'hallux a été considérée gênante par 16 patients (25%) dont 15 transferts partiels de premier orteil.
- L'ensemble des patients quel que soit le type de transfert n'est pas limité par le type de chaussure sauf 8 patients (5 sur-mesure et 3 pulpes) présentant une cicatrice hypertrophique et douloureuse ou par défaut de matelassage (greffe de peau directement posée sur le périoste) entretenant une ulcération dans des chaussures rigides.

- 3 patients nécessitent une orthèse thermo formable interdigitale afin de lutter contre l'ulcération du bord latérale de l'hallux après un transfert partiel de 1<sup>er</sup> orteil.

## **2. Marche, course, activité sportive et influence professionnelle**

- **MARCHE** : 12 patients sur 65 (18,5%) sont gênés à la marche prolongée :

- 3 sur 14 (21,4%) après un transfert Wrap-Around de MORRISON.
- 5 sur 18 (27,8%) après un transfert « Sur-mesure ».
- 2 sur 15 (13,3%) après un transfert pulpaire.
- 1 sur 4 (25%) après un transfert de complexe unguéal.
- 2 sur 13 (15,4%) après un transfert de deuxième orteil.
- Le seul patient ayant bénéficié d'un transfert TTT n'est pas gêné.

- **COURSE** : 9 patients sur 65 sont gênés à la course :

- 2 sur 14 (14,3%) après un transfert Wrap-Around de MORRISON.
- 4 sur 18 (22,2%) après un transfert « Sur-mesure ».
- 1 sur 15 (6,7%) après un transfert pulpaire.
- 1 sur 4 (25%) après un transfert de complexe unguéal.
- 1 sur 13 (7,7%) après un transfert de deuxième orteil.
- Le seul patient ayant bénéficié d'un transfert TTT n'est pas gêné.

➤ **REPRISE ACTIVITE SPORTIVE :**

- Cette donnée n'est pas aussi pertinente que la précédente car un grand nombre de patients n'avait pas d'activité sportive avant leur intervention.
- Cependant il faut noter que le patient ayant bénéficié d'un Transfert Twisté (TTT), a repris exactement les mêmes activités sportives (Football, Athlétisme, natation...) au même niveau.
- De même, nous n'avons revu qu'un seul patient (transfert wrap-around) compliqué d'une surinfection du site donneur conduisant à une amputation en trans P1 de l'hallux, qui pratiquait régulièrement la course à pied et qui n'a pas repris cette pratique sportive.

➤ **INFLUENCE PROFESSIONNELLE :**

- 4 patients au total sont suffisamment handicapés par leur pied pour avoir une modification de leur poste de travail (marche ou station debout prolongée) :
- 3 sur 18 (16,7%) après un transfert « Sur-mesure ».
- 1 sur 15 (6,7%) après un transfert pulpaire.

### 3. Intolérance au Froid, et Hyper appui.

#### ➤ INTOLERANCE AU FROID :

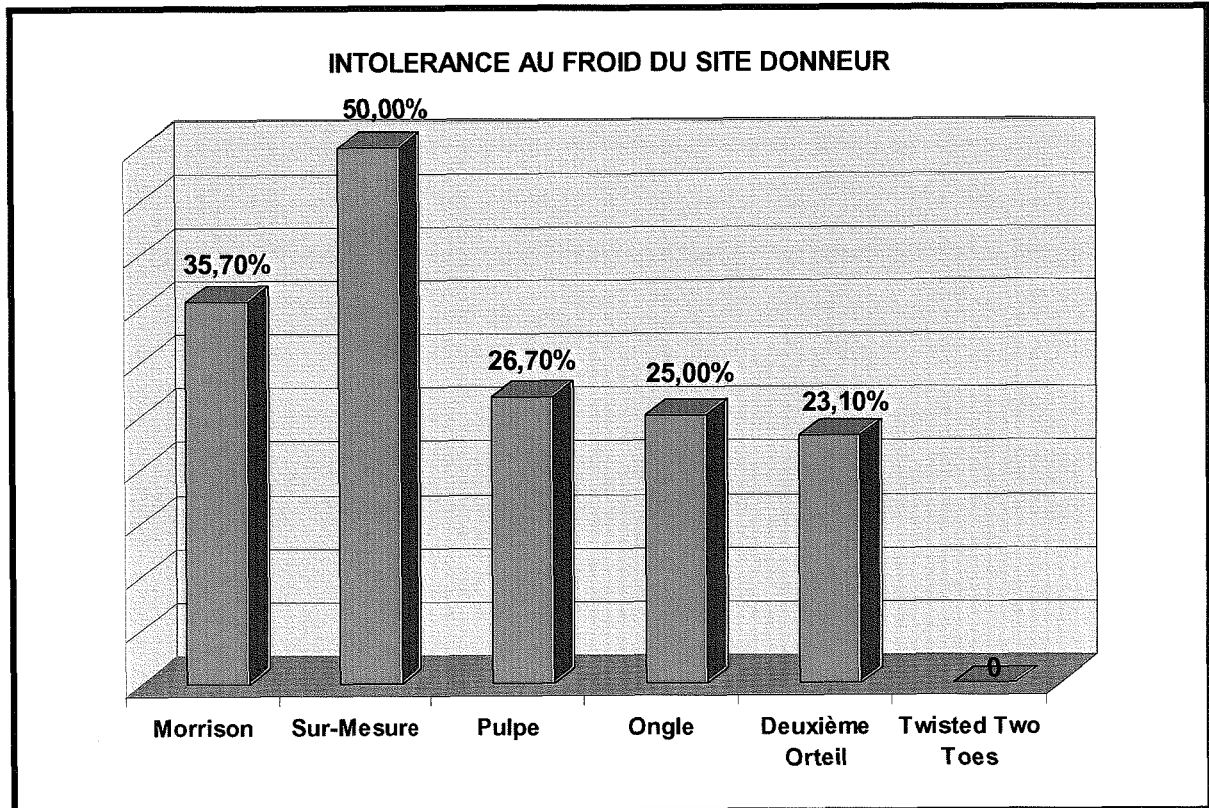
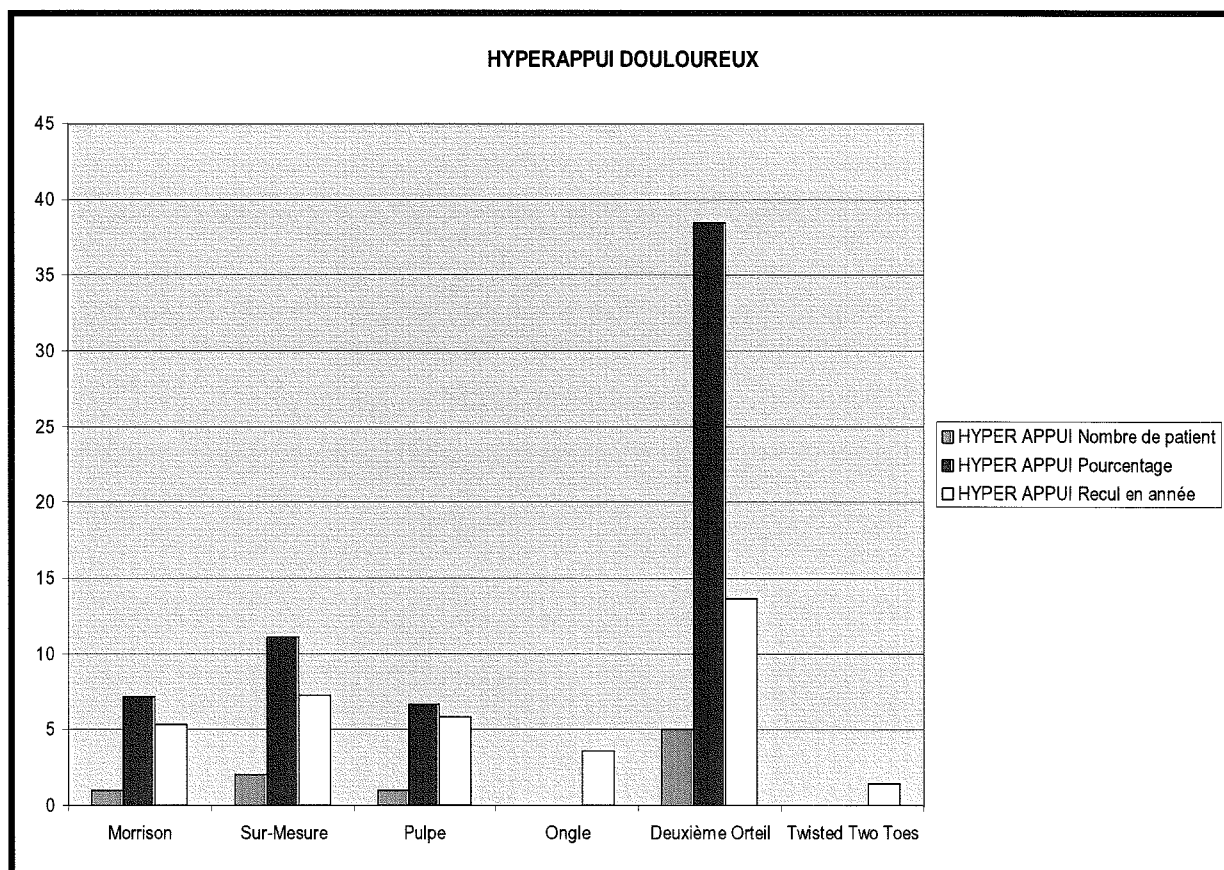


Figure 127

- 5 sur 14 (35,7%) après un transfert Wrap-Around de MORRISON.
- 9 sur 18 (50%) après un transfert « Sur-mesure ».
- 4 sur 15 (26,7%) après un transfert pulpaire.
- 1 sur 4 (25%) après un transfert de complexe unguéal.
- 3 sur 13 (23,1%) après un transfert de deuxième orteil.



➤ **HYPER APPUI :**



**Figure 128**

- **Transferts partiels :** 4 patients présentent une zone d'hyper appui en regard de la tête du 2<sup>ème</sup> métatarsien.
  - 3 patients avaient été régularisés soit en base de P1 soit en tête de M1 de l'hallux suite à une infection
  - 1 patient après un transfert pulpaire se plaignait de l'appui douloureux au niveau du bord latéral de l'hallux très peu matelassé.
- **Transferts de deuxième orteil :** 5 patients présentent un hyperappui
  - 4 patients en tête de M3.
  - 1 patient en tête de M1.

Trois pieds présentaient une déformation en Hallux valgus, avec pour l'un d'entre eux, un aspect de méga hallux (cf. photo) par déformation des autres orteils en griffe. Les deux autres hallux valgus étaient sur le même patient après un double transfert

#### 4. Satisfaction du patient et site donneur.

SITE DONNEUR						
	DEUXIEME ORTEIL	MORRISON	SUR MESURE	PULPE	ONGLE	Total PARTIEL
Très Satisfait	7	4	6	7	1	18
Satisfait	5	6	10	7	2	25
Déçu	1	3	2	1	1	7
Très Déçu		1				1
TOTAL	13	14	18	15	4	51

Figure 129

#### Transfert partiel de premier orteil (n=51) :

Les patients sont déçus ou très déçus à cause :

- des régularisations pour infection (n=3).
- des douleurs d'hyper appui et défaut de matelassage pulpaire (n=4).
- du délai de cicatrisation.
- du résidu unguéal gênant au niveau de l'hallux chez ce patient pour lequel un transfert unguéal n'emportait que la moitié de l'ongle. Il est d'ailleurs également déçu au niveau de son pouce.

### Transfert de deuxième orteil (n=13):

.-Sur les 13 pieds (11 patients revus, 2 double transferts) : 6 sont jugés par le patient comme très satisfaisants, 6 satisfaisants et 1 patient est déçu (douleur sur hyper appui tête de M1).

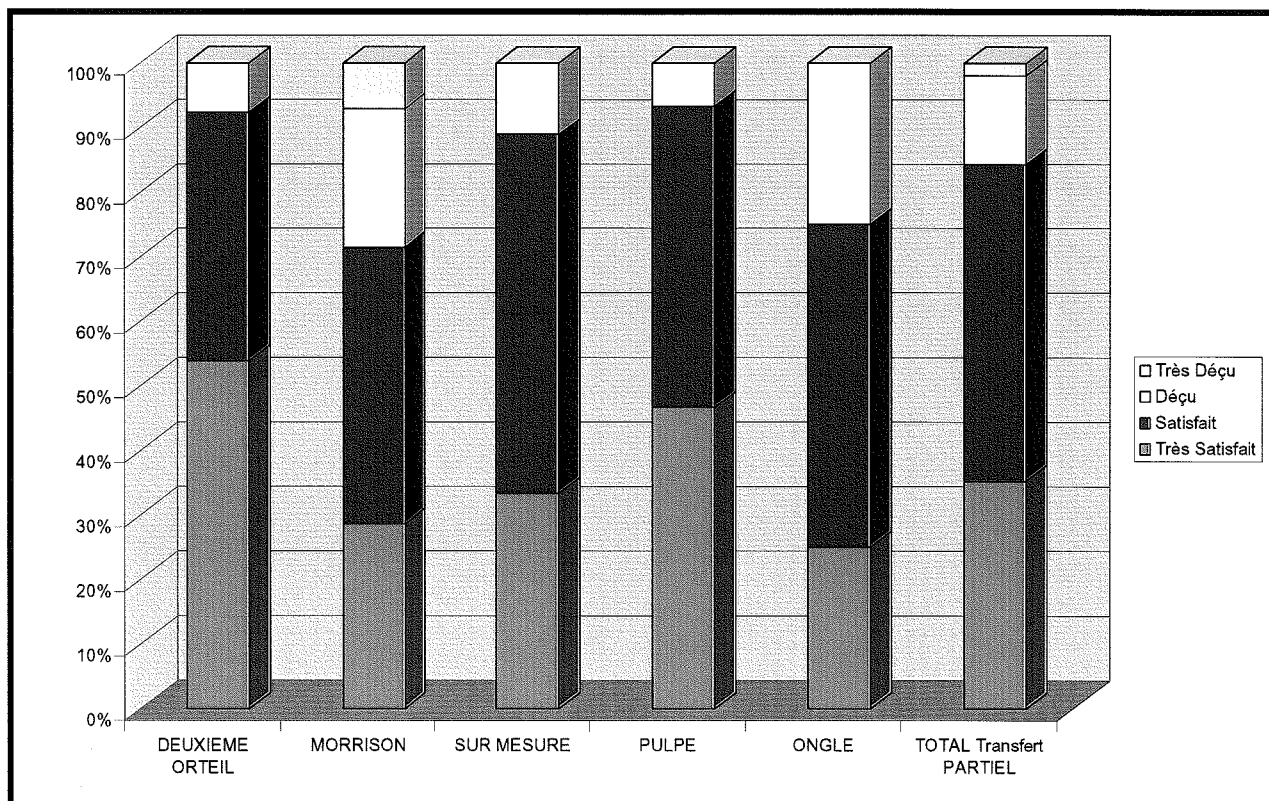


Figure 130

## 4. RESULTATS ECONOMIQUES

### A. . Pourcentage de Reprise et Durée d'arrêt de travail :

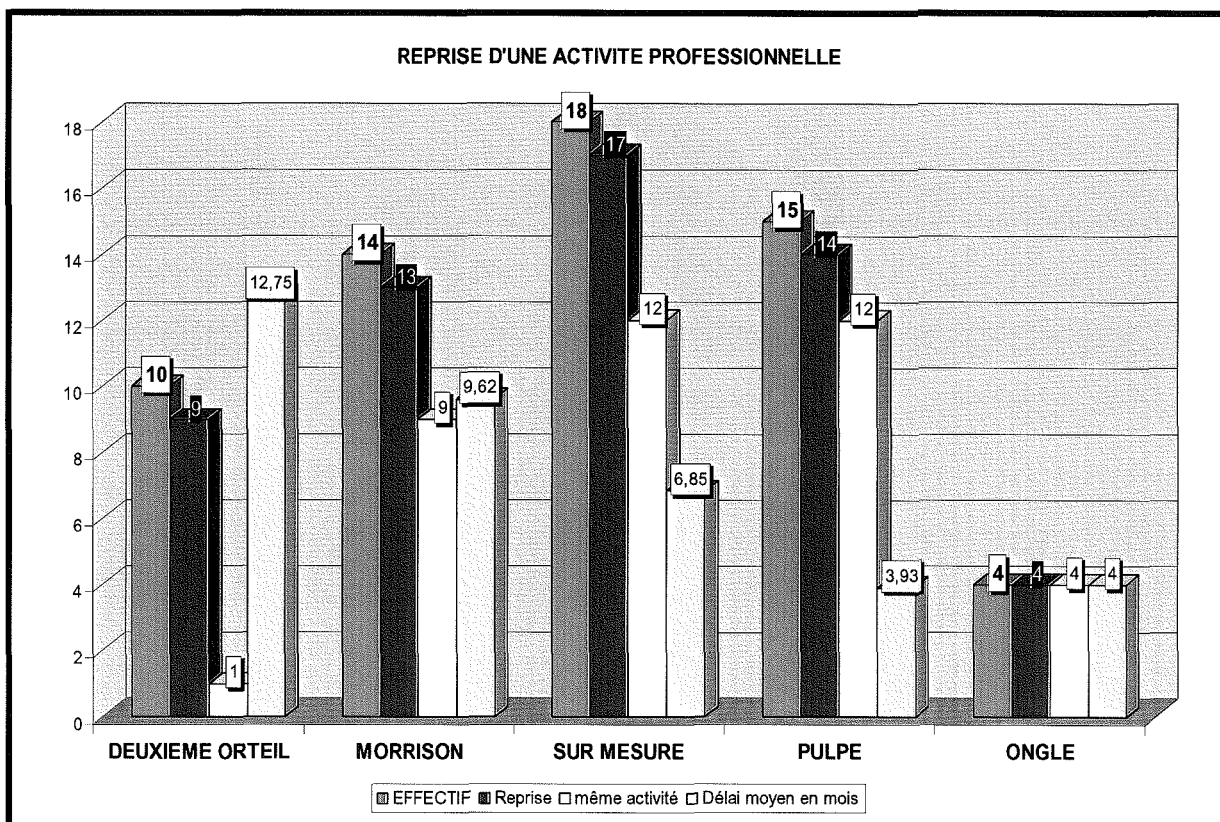


Figure 131

- **Deuxième orteil:**

Sur les 10 patients revus 9 ont repris une activité professionnelle (différente de celle d'origine pour 8, la même pour 1 patient). Le délai moyen de reprise est de 12,75 mois en moyenne. Rappelons simplement que l'effectif de main complexe avec amputation proximale est important dans ce groupe.

- **Wrap-around de MORRISON :**

Sur 14 patients revus, 13 ont repris une activité professionnelle (différente de celle d'origine pour 4 patients, la même pour 9 patients, avec aménagement du poste de travail en cas de travailleur manuel lourd).

Le délai de reprise du travail est de 9,62 mois avec une importante hétérogénéité en cas d'impasse professionnelle (travailleur manuel lourd + impossibilité d'aménagement du poste de travail versus travailleur manuel léger retrouvant la même activité surtout intellectuelle).

- **Sur mesure :**

Sur les 18 patients revus, 17 ont retrouvé une activité professionnelle (la même pour 12 patients et différente pour 5 patients). Le délai de reprise du travail est de 6,85 mois.

- **Pulpe :**

Sur les 15 patients revus, 14 ont repris une activité professionnelle (la même pour 12 patients). Le délai de reprise du travail est en moyenne de 3,93 mois.

- **Ongle :**

Les 4 patients revus ont repris le même travail en 4 mois en moyenne.

## B. Reprise du travail et accident de travail

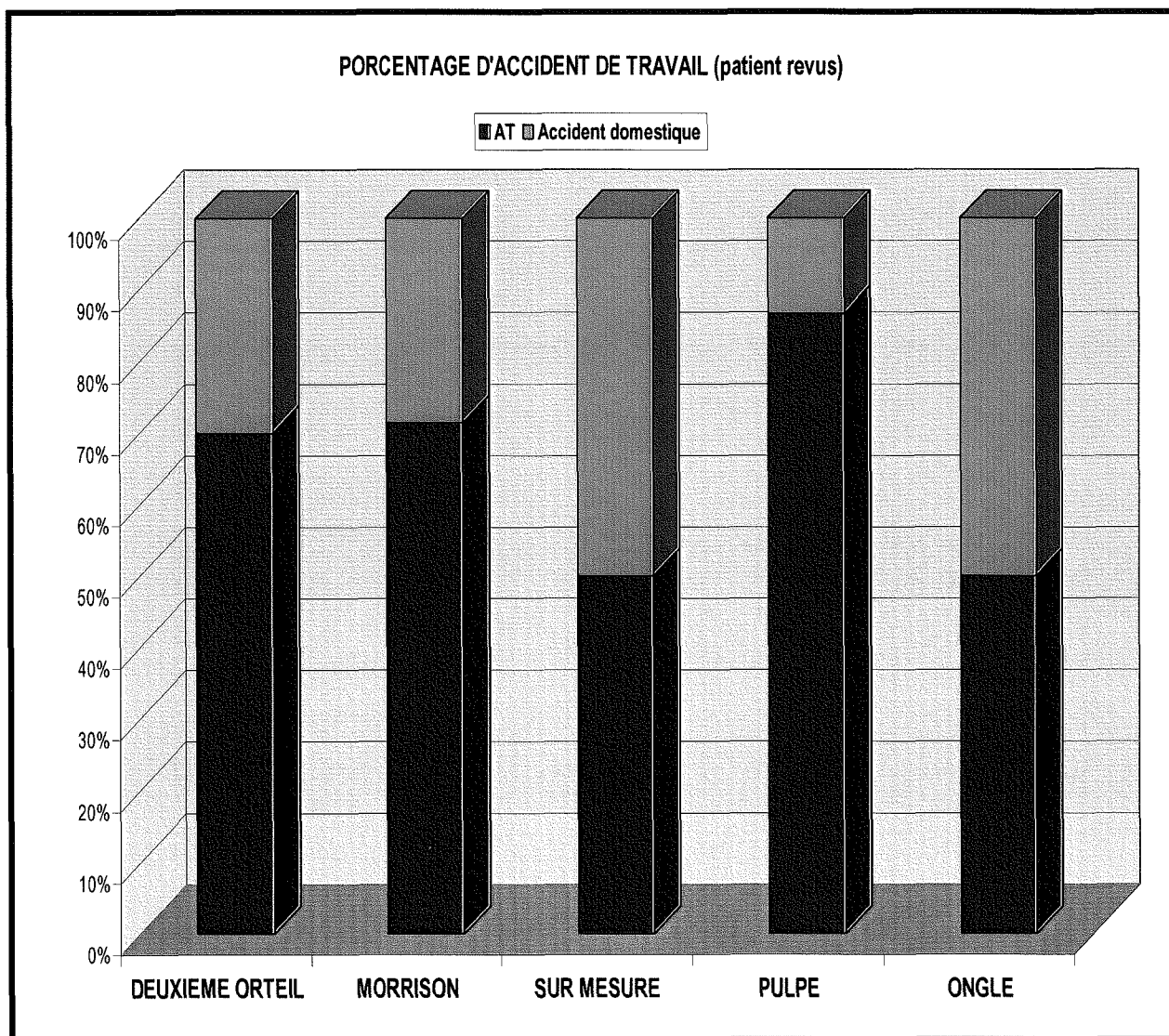
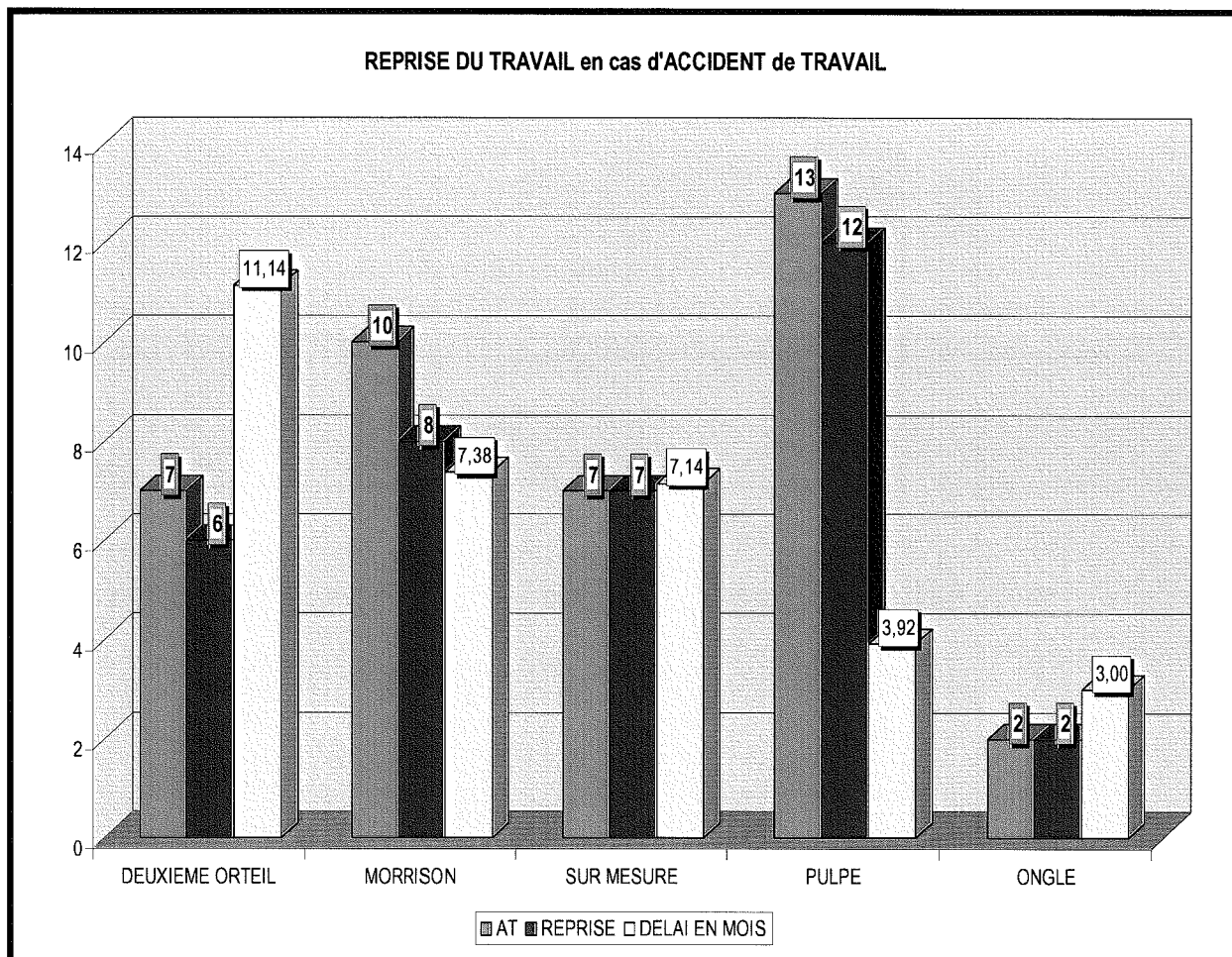


Figure 132



- **Deuxième orteil :**

Sur les 10 patients revus, 7 étaient victimes d'un accident de travail. 6 ont repris une activité professionnelle, en moyenne en 11 mois. Notons que dans cet effectif, quatre patients présentent une main complexe (trans-métacarpienne, amputation multi digitale...)

- **Wrap-around de MORRISON :**

Sur les 14 patients revus, 10 étaient victimes d'un accident de travail. 8 ont repris une activité professionnelle en 7,5 mois en moyenne.

- **Transfert « sur-mesure » :**

Sur les 18 patients revus, 7 étaient victimes d'un accident de travail qui ont tous repris une activité professionnelle en 7 mois en moyenne.

- **Transfert pulpaire :**

Sur les 15 patients revus, 13 étaient victimes d'un accident de travail. 12 patients ont repris une activité professionnelle en 3,92 mois en moyenne.

- **Transfert de complexe unguéal :**

Sur les 4 patients revus, 2 étaient victimes d'un accident de travail. Les 2 patients ont repris la même activité en 3 mois en moyenne.



## **DISCUSSION**

### **XIII. DISCUSSION:**

Nous allons reprendre point par point les différents résultats que nous venons d'exposer:

#### **VASCULARISATION DU PREMIER ESPACE INTERMETATARSIEN :**

La position de l'artère inter métatarsienne dorsale conditionne la difficulté et la durée du prélèvement. La forme plantaire étant particulièrement difficile à disséquer à proximité du sésamoïde latéral, un pontage veineux intercalaire est souvent nécessaire et multiplie les risques vasculaires immédiats.

- Avec **61% de forme superficielle, 24% de forme intermédiaire et 15% de forme plantaire**, nos résultats sont conformes aux données de la littérature (95; 105; 165; 221).
- Nous n'avons pas mis en évidence de corrélation entre le type de vascularisation du premier espace inter métatarsien et le taux de complications. Cependant, des 14 reprises; nous comptons 8 formes plantaires ou intermédiaires (57%). Des 5 échecs, nous comptons 4 formes plantaires ou intermédiaires.

#### **TAUX DE SURVIE:**

- Avec **5% d'échec**, nous faisons partie des meilleurs services de reconstruction du pouce par transfert d'orteil (103; 139; 156; 232).
- Nous n'avons **pas retrouvé de différence statistiquement significative entre les pédicules courts et les pédicules longs** en terme d'échec vasculaire, de spasme et de reprise chirurgicale immédiate.

Ces résultats confortent la tendance actuelle du service à réaliser, dès que les conditions locales le permettent, une reconstruction à pédicules courts. Cette technique occasionne de modestes séquelles esthétiques tant au niveau du site donneur (cicatrice uniquement

dans la première commissure inter métatarsienne) qu'au niveau du site receveur (pas de cicatrice sur la face dorsale dite « sociale » de la main).

### **SENSIBILITE:**

Avec des **valeurs moyennes globales** au test de WEBER statique proche de **11 mm**, nos résultats sensitifs sont conformes aux données de la littérature {entre 8 et 15 chez l'adulte (2; 61; 65; 80; 140; 140; 148; 239; 243) et entre 4 et 8 chez l'enfant (36; 136; 206; 234) }.

- Nous retrouvons une **forte corrélation entre le jeune âge du patient et la qualité de la récupération sensitive**. Le groupe de patient de moins de 10 ans obtient des valeurs moyennes de 6,5 mm, les adultes entre 20 et 50 ans obtiennent environ 11 mm, tandis que les patients de plus de 50 ans passent à 16 mm soit quasiment aucune sensibilité discriminative.

Il n'y a **pas de différence statistiquement significative** sur la sensibilité **entre les différents types de transferts** (transfert de complexe unguéal exclu). Cette information va à l'encontre de plusieurs séries retrouvant des résultats plus décevants dans les transferts de deuxième orteil (59; 73; 85; 166; 168; 170).

- Nous n'avons **pas retrouvé de corrélation entre:**
  - la sensibilité et les résultats du bilan 400 points.
  - La sensibilité et le **type d'anastomose nerveuse** utilisée (double- simple- en «Y»)
- Nous retrouvons une faible corrélation entre le résultat sensitif actuel et la durée d'arrêt de travail. Il est donc licite de penser que la récupération sensitive conditionne la reprise du travail.

## **INTOLERANCE AU FROID DU SITE RECEVEUR:**

Nos résultats vont à l'encontre de l'idée reçue « Ça va passer avec le temps». Plus de 90% de nos patients, y compris avec un recul de plus de 15 ans, présentent une intolérance au froid, certes régressive, mais toujours invalidante, à fortiori dans nos régions.

## **MOBILITE**

- Le score de KAPANDJI est **significativement plus faible** en cas de transfert de **deuxième orteil**. La rétraction en crochet du deuxième orteil observée chez tous les patients à des degrés divers est certainement responsable en partie de ces mauvais résultats.
- Cependant, lorsque l'on exclut les mains complexes qui représentent une part importante de ce dernier groupe, l'effectif est trop faible pour être statistiquement fiable.
- L'analyse globale de la mobilité de la main lors du bilan 400 points et du score de **KAPANDJI** ne montre **pas de différence** statistiquement significative entre:
  - Les groupes «**Wrap-around**»/ **Pulpe**/ «**Sur mesure**».
- En revanche, il existe une différence significative au profit des transferts unguéaux et pulpaire lorsqu'on regroupe tous les transferts dans ce test statistique.

## **FORCE :**

- Si l'on exclut du groupe «wrap-around» un patient avec un Jamar à 15% présentant un fonte septique de son greffon iliaque, nous ne retrouvons **pas de différence** statistiquement significative entre les groupes «**wrap-around**»/ «**sur-mesure**»/ **pulpe**/ **ongle**.

- Là encore la comparaison transfert partiel/deuxième orteil est impossible car l'effectif de ce dernier groupe est trop faible pour être statistiquement fiable lorsqu'on exclut les amputations trans-métacarpiennes.

#### **BILAN 400 POINTS :**

- Nous ne retrouvons **pas de différence significative** entre les groupes:
  - « **wrap-around** »/« **sur-mesure** »/Pulpe
  - Complexe unguéal/pulpe.
  - **Age/bilan 400 points.**
  - Coté dominant/non dominant et bilan 400 points.
- En revanche, il existe une forte corrélation entre le score au bilan 400 point et la reprise du travail. (ce qui souligne la fiabilité de ce test).

**Ainsi, un patient amputé en base de P1 pour lequel on propose un transfert «wrap-around» a théoriquement autant de chance de récupérer en terme de force et de fonction globale de la main qu'un patient présentant une amputation plus distale (trans-IP par exemple) et quelque soit l'âge. Cette dernière donnée ne s'applique évidemment pas à la récupération sensitive qui est étroitement liée à l'âge.**

#### **ESTHETISME DU SITE RECEVEUR ET SATISFACTION DU PATIENT:**

- Les résultats esthétiques dans les transferts partiels et dans le transfert twisté sont nettement supérieurs à ceux escomptés avec un deuxième orteil. Nous avons noté, dans ce groupe de patients, même 15 ans après l'intervention, un certain rejet de leur néo pouce (main cachée dans une poche dans la salle d'attente, mains controlatérale dissimulant le deuxième orteil lors de l'entrée d'une tierce personne dans la salle de consultation...).
- Nous avons déjà souligné la qualité des résultats esthétiques des transferts à pédicules courts ; nous ne reviendrons pas dessus.

- Avec **100% de satisfaction** (concernant le site receveur), la reconstruction «**sur-mesure**» se doit d'être proposée à tout patient âgé de moins de 50 ans. Effectivement, cette intervention pouvant apparaître comme un «**luxe chirurgical**» permet de retrouver un pouce très proche de la normale (cf. Figure 46 Exemple de transferts pulpaire et «**sur-mesure**». Noter la parfaite utilisation du transplant par l'aspect «**usé**» de la pulpe. Cicatrice hypertrophique au niveau de l'hallux.). Les séquelles et complications du site donneur (intolérance au froid, ulcération des greffes de peau ...) et le délai d'arrêt de travail (7 mois en moyenne) doivent cependant peser dans la balance, à fortiori pour des patients exerçant une profession libérale.
- Avec plus de 90% de satisfaits à plus de 6 ans, le «**wrap around**» et le **transfert pulpaire** démontrent une nouvelle fois l'utilité de ces interventions.
- La satisfaction du patient après **transfert d'ongle vascularisé** est en revanche beaucoup plus aléatoire. Au vu du chirurgien, le résultat esthétique est souvent très satisfaisant mais le regard du patient est beaucoup plus critique. Des 4 transferts unguéaux revus, 1 seul se dit très déçu de cette intervention (Figure 61  

Transfert unguéal : Résultat mitigé car ongle trop étroit). S'il est vrai que son ongle est un peu étroit, il faut rappeler qu'il n'en avait plus du tout!
- Ces résultats confirment l'importance de **la sélection des patients**. Il faut savoir déceler le comportement psychotique ou «**border-line**» qui reporte sur l'apparence physique un traumatisme psychologique plus profond. «**C'est l'arbre qui cache la forêt**». Cette catégorie de patient ne peut donc pas être satisfaite même par la plus parfaite reconstruction. Morel-Fatio, cité par DesCamps, remarquait que «**la fréquence accrue de la demande esthétique est à mettre en rapport avec la dysmorphophobie: cette fixation anxieuse sur une partie du corps**

est d'autant plus intéressante qu'elle n'est souvent qu'un écran. Le problème est ailleurs. »

## **ANALYSE DES RESULTATS DU SITE DONNEUR :**

### ▪ WRAP-AROUND et SUR-MESURE:

Les délais importants de cicatrisation du pied après « wrap-around » et « sur-mesure » (supérieurs à 2 mois) mettent en exergue l'importance de la reconstruction du site donneur.

De plus, la surveillance post-opératoire du pied doit être aussi rigoureuse que pour la main. Près de 30% des patients ont présenté une complication précoce notamment infectieuse conduisant à une reprise chirurgicale dans 21% des cas et à la régularisation de l'hallux dans 3 cas.

La conservation « à tout prix » de la longueur ne doit pas compromettre la couverture distale. Ainsi, l'application d'une greffe de peau mince directement sur le périoste sans aucune forme de matelassage distal entraîne douleur, intolérance au froid (50% des transferts « sur-mesure » et 35% des « wrap-around ») et cicatrices s'ulcérant dans la chaussure.

Avec 16 patients satisfaits de leur pied sur 18 (89%) nous considérons les séquelles du site donneur après transfert « sur-mesure » tout à fait acceptables.

Avec 4 patients déçus sur 14 (30%) l'indication de « wrap-around » doit être portée qu'après une longue réflexion avec le patient footballeur professionnel, marathonien...

### ▪ PULPE :

La cicatrisation est rapide (3 semaines) et sans complication majeure. La minceur du matelassage en regard du bord latéral de l'hallux n'est pas ressentie par le patient comme une gêne importante et n'entraîne pas ou peu de répercussion sur la marche.

Avec 14 patients sur 15 satisfaits de leur pied (=93%), nous considérons les séquelles du site donneur tout à fait acceptables.



▪ **DEUXIEME ORTEIL :**

Les séquelles du site donneur sont modestes. Avec aucune reprise chirurgicale sur 21 transferts, et un court délai de cicatrisation (3 semaines en moyenne) nous soulignons la **fiabilité à court terme de ce prélèvement**.

L'important recul de la série (plus de 13 ans) est intéressant car nous n'avons noté que 3 hallux valgus modérés pouvant correspondre à l'incidence de cette affection dans la population générale. Doit-on accorder ces bons résultats au soin apporté à la réparation du ligament inter métatarsien ?

L'hyper appui en regard de la tête du troisième ou du premier métatarsien est présent chez la moitié des patients, cependant 1 seul patient est douloureux.

Nous soulignons, ici, la **fiabilité à long terme de ce prélèvement**.

**REPRISE DU TRAVAIL : DELAIS et CONDITIONS**

- Il faut particulièrement insister sur la durée prolongée d'arrêt de travail après ce type d'intervention.

Ainsi, après un transfert « sur-mesure » l'arrêt est d'environ 7 mois, pour les transferts pulpaire et unguéaux d'environ 4 mois, et pour un « wrap-around » d'environ 10 mois.

François DAP (32) a démontré à travers une série de 45 repositions de pouce, le surcoût immédiat par rapport à une amputation, mais il démontre également le bénéfice économique à long terme de cette reposition.

Nous pouvons penser que l'équation est la même après reconstruction par transfert d'orteil, à fortiori dans les amputations proches de la métacarpo phalangienne.

- Il faut noter d'ailleurs que :
  - Plus de 90% des patients ont repris une activité professionnelle quel que soit le type de transfert.
  - Près de 70% des patients après transfert « sur-mesure » ou « wrap-around » ont retrouvé sensiblement la même activité professionnelle.
- Contrairement à l'idée reçue, nous n'avons pas retrouvé de différence significative entre le groupe accident domestique et le groupe accident de travail sur :
  - La durée d'arrêt de travail.
  - Le pourcentage de reprise d'une activité professionnelle.
- Il existe une très forte relation entre la reprise d'une activité professionnelle et :
  - La satisfaction du patient pour sa main.
  - Le bilan 400 points.

## **CONCLUSION**

#### XIV. CONCLUSION

François DAP confirmait dans sa thèse l'indication absolue de réimplantation du pouce amputé tant l'opposition est fondamentale dans la fonction de la main. Sa reconstruction secondaire en cas d'échec paraît tout aussi importante.

Si les procédés conventionnels de reconstruction gardent une place essentielle dans l'arsenal thérapeutique, leurs indications se limitent souvent aux écueils de la microchirurgie. L'âge est certainement le premier facteur limitant des transferts d'orteil, non par souci vasculaire, mais par défaut de reinnervation.

Le niveau très proximal d'amputation met la pollicisation au devant de la scène. Cependant, l'absence d'articulation métacarpophalangienne n'est plus, pour certains auteurs, une contre indication au « wrap-around ».

Le « wrap-around » permet de reconstruire un pouce proche de la normale, tant sur le plan esthétique que fonctionnel. Sa mobilité, en dépit d'une arthrodèse interphalangienne, permet de conserver une fonction globale de plus de 80%, autorisant une reprise du travail dans 90% des cas et au même poste dans 70% des cas.

Les transferts « sur mesure » sont d'excellentes indications aux amputations très distales avec 100% de satisfaction et des séquelles plantaires modestes.

De même, le resurfaçage des grandes pertes de substance en sifflet palmaire par un transfert pulpaire est un procédé de choix.

Le transfert de deuxième orteil donne peu de séquelles au niveau du pied mais ses résultats fonctionnels et esthétiques sont nettement inférieurs à ceux des transferts partiels de premier orteil.

La qualité des résultats fonctionnels, esthétiques et psychologiques du pouce reconstruit par transfert d'orteil justifie donc la lourdeur de ces interventions. De plus, le surcoût immédiat d'un tel programme de reconstruction, par rapport à l'amputation, est rapidement amorti à moyen terme.

Désormais, nous devons minimiser les séquelles du site donneur, soit en améliorant la technique de reconstruction du pied, soit en comptant sur l'avènement des allo transplantations de pouce.

## **BIBLIOGRAPHIE**

# BIBLIOGRAPHIE

1. **Aarts HF.** Regional intravascular sympathetic blockade for better results in flap surgery: an experimental study of free flaps, island flaps, and pedicle flaps in the rabbit ear. *Plast.Reconstr.Surg* 1980;66:690-698
2. **Adani R, Cardon LJ, Castagnetti C, Pinelli M.** Distal thumb reconstruction using a mini wrap-around flap from the great toe. *J.Hand Surg.[Br.]* 1999;24:437-442
3. **Adani R, Squarzina PB, Castagnetti C, Lagana A, Pancaldi G, Caroli A.** A comparative study of the heterodigital neurovascular island flap in thumb reconstruction, with and without nerve reconnection. *J.Hand Surg.[Br.]* 1994;19:552-559
4. **Andrew Lee WP.** The debate over hand transplantation. *J Hand Surg [Am]* 2002;27:757-759
5. **Backman C, Nystrom A, Backman C.** Cold-induced arterial spasm after digital amputation  
*J Hand Surg [Br.]* 1991;16:378-381
6. **Barry PP, BEng, Anam-Kueh Kour.** Benefits and use of digital prostheses. *J Hand Surg [Am]* 1996;21A:222-228
7. **Baumeister S, Menke H, Wittemann M, Germann G.** Functional outcome after the Moberg advancement flap in the thumb. *J.Hand Surg.[Am.]* 2002;27:105-114
8. **Bellew M, Kay SP.** Psychological aspects of toe to hand transfer in children. Comparison of views of children and their parents. *J.Hand Surg.[Br.]* 1999;24:712-718
9. **Bertelli JA, Duarte HE.** The plantar marginal septum cutaneous island flap: a new flap in forefoot reconstruction. *Plast.Reconstr.Surg.* 1997;99:1390-1395
10. **Beyaert C, Henry S, Dautel G, et al.** Effect on balance and gait secondary to removal of the second toe for digital reconstruction: 5-year follow-up. *J.Pediatr.Orthop.* 2003;23:60-64

11. **Biemer E, Stock W.** Total thumb reconstruction: a one-stage reconstruction using an osteo-cutaneous forearm flap. *Br.J.Plast.Surg.* 1983;36:52-55
12. **Brenner MJ, Tung TH, Jensen JN, Mackinnon SE.** The spectrum of complications of immunosuppression: is the time right for hand transplantation? *J Bone Joint Surg Am* 2002;84-A:1861-1870
13. **Broadbent TR, Woolf RD.** Thumb reconstruction with continuous skin-bone pedicle graft. *Plast.Reconstr.Surg.* 1960;25:494
14. **Brunelli F, Brunelli GR, Perrotta R.** Transfert combiné de deuxième orteil et partiel d'ongle du premier orteil avec pédicule exteriorisé. *Ann.Chir Main Memb.Super.* 1992;11:411-415
15. **Brunelli F, Capucci M, Magnano D.** [Un nouveau transfert libre de pulpe d'orteil avec un pédicule exteriorisé. Un compromis entre microchirurgie et methode traditionnelle.. *Ann.Chir Main Memb.Super.* 1994;13:373-377
16. **Buncke CM, Buncke HJ, Buncke HJ, Jr.** Great Toe to the hand transfert. <http://www.buncke.org/book> 2004;(Abstract)
17. **Buncke HJ.** The vasoplegic effects of Chlorpromazine. *Plast.Reconstr.Surg* 1962;31:353-361
18. **Buncke HJ.** Aesthetic aspects of hand surgery: microsurgical approach with multiple free tissue transfers. *Clin.Plast.Surg.* 1981;8:349-355
19. **Buncke HJ.** Forty years of microsurgery: what's next? *J.Hand Surg.[Am.]* 1995;20:S34-S45
20. **Buncke HJ, Jr., Buncke CM, Schulz WP.** Immediate Nicoladoni procedure in the Rhesus monkey, or hallux-to-hand transplantation, utilising microminiature vascular anastomoses *Br.J.Plast.Surg.* 1966;19:332-337
21. **Buncke HJ, Jr., McLean DH, George PT, Creech BJ, Chater NL, Commons GW.** Thumb replacement: great toe transplantation by microvascular anastomosis. *Br.J.Plast.Surg.* 1973;26:194-201
22. **Buncke HJ, Rose EH.** Free toe-to-fingertip neurovascular flaps. *Plast.Reconstr.Surg.* 1979;63:607-612



23. **Buncke HJ, Jr., Schulz WP.** Total ear reimplantation in the rabbit utilising microminiature vascular anastomoses. *Br.J.Plast.Surg.* 1966;19:15-22
24. **Chase RA.** An alternate to pollicization in subtotal thumb reconstruction. *Plast.Reconstr.Surg.* 1969;44:421-430
25. **Chavoïn JP, Rouge D, Vachaud M, Boccalon H, Costagliola M.** Island flaps with an exclusively venous pedicle: A report of 11 cases and a preliminary haemodynamic study. *Br.J.Plast.Surg.* 1987;40:149-155
26. **Chen LE, Seaber AV, Urbaniak JR.** Vasodilator action of prostaglandin E1 on microcirculation of rat cremaster muscle. *Microsurgery* 1990;11:204-208
27. **Chia SL, Cheng HH, Mao L.** Free transplantation of venous network pattern skin flap. *Plast.Reconstr.Surg.* 1988;82:892
28. **Cobbett JR.** Free digital transfer. Report of a case of transfer of a great toe to replace an amputated thumb. *J.Bone Joint Surg.Br.* 1969;51:677-679
29. **Cooney WP, Hentz VR.** Hand transplantation--primum non nocere *J Hand Surg [Am]* 2002;27:165-168
30. **Costa H, Gracia ML, Vranckx J, Cunha C, Conde A, Soutar D.** The posterior interosseous flap: a review of 81 clinical cases and 100 anatomical dissections--assessment of its indications in reconstruction of hand defects. *Br.J.Plast.Surg.* 2001;54:28-33
31. **Costa H, Smith R, McGrouther DA.** Thumb reconstruction by the posterior interosseous osteocutaneous flap. *Br.J.Plast.Surg.* 1988;41:228-233
32. **Dap F, Bour C, Brugiere H, Foucher G, Merle M.** Le coût socio économique des reimplantations digitales. A propos de 40 reimplantations du pouce. *Ann.Chir Main* 1989;8:78-83
33. **Dautel G, Corcella D, Merle M.** Reconstruction of fingertip amputations by partial composite toe transfer with short vascular pedicle. *J.Hand Surg.[Br.]* 1998;23:457-464
34. **Dautel G, Merle M.** Couverture des petites pertes de substance digitale. In: *La main traumatique ( Tome I)*, edited by MASSON. 1992;121-127.

35. **Dautel G, Merle M.** La reconstruction du pouce. In: *La main traumatique (tome II)*, edited by MASSON. 1995;254-258.
36. **Dautel G, Merle M, Prevot J.** Les transferts d'orteils dans les mutilations de la main de l'enfant. Solutions, techniques et résultats. *Chirurgie* 1993;119:419-424
37. **Dellon AL.** The moving two-point discrimination test: clinical evaluation of the quickly adapting fiber/receptor system. *J.Hand Surg.[Am.]* 1978;3:474-481
38. **Dellon AL.** Sensory recovery in replanted digits and transplanted toes: a review. *J.Reconstr.Microsurg.* 1986;2:123-129
39. **Dellon AL, Curtis RM, Edgerton MT.** Reeducation of sensation in the hand after nerve injury and repair. *Plast.Reconstr.Surg.* 1974;53:297-305
40. **Dellon AL, Mackinnon SE, Brandt KE.** The markings of the Semmes-Weinstein nylon monofilaments. *J.Hand Surg.[Am.]* 1993;18:756-757
41. **Dijkstra R, Bos KE.** Functional results of thumb reconstruction. *Hand* 1982;14:120-128
42. **Doi K, Hattori S, Kawai S, et al.** New procedure on making a thumb-one-stage reconstruction with free neurovascular flap and iliac bone graft. *J.Hand Surg.[Am.]* 1981;6:346-350
43. **Doi K, Kuwata N, Kawai S.** Reconstruction of the thumb with a free wrap-around flap from the big toe and an iliac-bone graft. *J.Bone Joint Surg.Am.* 1985;67:439-445
44. **Dubernard JM, Henry P, Parmentier H, et al.** Première transplantation de deux mains: résultats à 18 mois. *Ann.Chir* 2002;127:19-25
45. **Dubernard JM, Owen E, Herzberg G, et al.** Human hand allograft: report on first 6 months. *Lancet* 1999;353:1315-1320
46. **Dumontier C, Morrison CM, Foucher G.** Reconstruction de l'ongle par transplants libres microvasculaires prélevés au niveau des orteils. In: *L'ongle, Monographie du GEM*, edited by Expansion Scientifique Française. 1995;149-155.

47. **Dupuy, M. L., Dautel, G., Merle, M., Dap, F., et Comptet, J. J.** Les transferts partiels d'orteils dans la reconstruction du pouce et des doigts. 140-144. 1992. Service de chirurgie plastique et reconstructrice; Thèse CHU Nancy.
48. **Eaton CJ, Lister GD.** Toe transfer for congenital hand defects. *Microsurgery* 1991;12:186-195
49. **Eddy CA, Laufe LE, Dunn RL, Gibson JW.** The use of prostacyclin analogue-containing suture for the prevention of postoperative venous thrombosis in the rat. *Plast.Reconstr.Surg* 1986;78:504-512
50. **Egloff DV.** Etude retrospective de 17 transferts d'orteil. Relation entre la technique chirurgicale et les résultats fonctionnels. *Ann.Chir Main* 1985;4:286-293
51. **Endo T, Koshima I.** Short-pedicule vascularized nail flap. *Plast.Reconstr.Surg.* 1996;97:656-660
52. **Endo T, Nakayama Y, Soeda S.** Nail transfer: evolution of the reconstructive procedure *Plast.Reconstr.Surg.* 1997;100:907-913
53. **Evans DM, Gherardini G, Gurlek A.** Drug-induced vasodilation in an in vitro and in vivo study: the effects of nicardipine, papaverine, and lidocaine on the rabbit carotid artery. *Plast.Reconstr.Surg* 1997;100:1475-1481
54. **Faivre S, Lim A, Dautel G, Duteille F, Merle M.** Adjacent and spontaneous neurotization after distal digital replantation in children. *Plast.Reconstr.Surg.* 2003;111:159-165
55. **Finseth F, Buncke HJ.** Thumb and digit reconstruction: toe-to-hand microvascular composite tissue transplantation. *Int.Surg.* 1981;66:13-18
56. **Finseth F, May JW, Jr., Smith RJ.** Composite groin flap with iliac-bone flap for primary thumb reconstruction. Case report. *J.Bone Joint Surg.Am.* 1976;58:130-132
57. **Forman DL, Shah DK, Zhang WX, et al.** Evaluation of a continuous systemic infusion of iloprost, a stable PGI-2 analog, on the survival of experimental skin flaps. *J Reconstr.Microsurg.* 1995;11:339-344

58. **Foster RD, Pham S, Li S, Aitouche A.** Long-term acceptance of composite tissue allografts through mixed chimerism and CD28 blockade. *Transplantation* 2003;76:988-994
59. **Foucher G.** Etude informatisée des résultats fonctionnels d'un transfert de deuxième orteil dans la mutilation digitale. *Chirurgie* 1989;115:572-576
60. **Foucher G.** Complications et mauvais résultats des transferts partiels d'orteil dans la reconstruction du pouce. *Ann.Chir Main Memb.Super.* 1991;10:529-530
61. **Foucher G.** Second toe-to-finger transfer in hand mutilations. *Clin.Orthop.* 1995;8-12
62. **Foucher G.** [Modification de la technique de Furnas-Vilkki dans la reconstruction de la main carpienne traumatique ou congénitale *Ann.Chir Main Memb.Super.* 1995;14:103-108
63. **Foucher G.** Prospects for hand transplantation *Lancet* 1999;353:1286-1287
64. **Foucher G.** Transplantation de main? *Ann.Chir* 2002;127:5-8
65. **Foucher G, Binhamer P.** Thumb reconstruction by micro-vascular techniques. *Int.Angiol.* 1995;14:313-318
66. **Foucher G, Binhammer P.** Plea to save the great toe in total thumb reconstruction. *Microsurgery* 1995;16:373-376
67. **Foucher G, Braun FM, Merle M, Michon J.** Problèmes techniques et indications des transferts de pulpe d'orteil. *Ann.Chir Plast.* 1981;26:154-158
68. **Foucher G, Braun FM, Merle M, Michon J.** La technique de "déconnexion-reconnexion" du lambeau neurovasculaire en îlot. *Ann.Chir* 1981;35:303
69. **Foucher G, Braun FM, Merle M, Michon J.** Le transfert de deuxième orteil dans la reconstruction digitale. *Rev.Chir Orthop.Reparatrice Appar.Mot.* 1981;67:235-240
70. **Foucher G, Braun FM, Smith DJ, Jr.** Custom-made free vascularized compound toe transfer for traumatic dorsal loss of the thumb. *Plast.Reconstr.Surg.* 1991;87:310-314

71. **Foucher G, Chabaud M.** The bipolar lengthening technique: a modified partial toe transfer for thumb reconstruction. *Plast.Reconstr.Surg.* 1998;102:1981-1987
72. **Foucher G, Delaere O, Citron N, Molderez A.** Long-term outcome of neurovascular palmar advancement flaps for distal thumb injuries. *Br.J.Plast.Surg.* 1999;52:64-68
73. **Foucher G, Denuit P, Braun FM, Merle M, Michon J.** [Total or partial transfer of the 2d toe in digital reconstruction. Apropos of 32 cases]. *Acta Orthop.Belg.* 1981;47:854-866
74. **Foucher G, Didierjean A.** Forum: reconstruction du pouce traumatique. Esthétique et reconstruction post-traumatique du pouce. *Ann.Chir Plast.Esthet.* 1993;38:423-435
75. **Foucher G, Hultgren T, Merle M, Braun FM.** L'allongement digital selon Matev : à propos de 20 cas. *Ann.Chir Main* 1988;7:210-216
76. **Foucher G, Medina J, Navarro R, Nagel D.** Toe transfer in congenital hand malformations *J.Reconstr.Microsurg.* 2001;17:1-7
77. **Foucher G, Merle M, Maneaud M, Michon J.** Microsurgical free partial toe transfer in hand reconstruction: a report of 12 cases. *Plast.Reconstr.Surg.* 1980;65:616-627
78. **Foucher G, Merle M, Michon J.** Traitement des mutilation trauatique du pouce. Nouveaux aspects de la microchirurgie. *Chirurgie* 1984;110:56-62
79. **Foucher G, Merle M, Michon J.** Amputation digitale distale. Délai entre l'accident et le transfert microchirurgical de la pulpe d'orteil. Indications and résultats]. *Chirurgie* 1986;112:727-735
80. **Foucher G, Moss AL.** Microvascular second toe to finger transfer: a statistical analysis of 55 transfers. *Br.J.Plast.Surg.* 1991;44:87-90
81. **Foucher G, Nagel D, Briand E.** Microvascular great toenail transfer after conventional thumb reconstruction. *Plast.Reconstr.Surg.* 1999;103:570-576
82. **Foucher G, Norris RW.** The dorsal approach in harvesting the second toe *J.Reconstr.Microsurg.* 1988;4:185-187

83. **Foucher G, Rostane S, Chammas M, Smith D, Allieu Y.** Transfer of a severely damaged digit to reconstruct an amputated thumb. *J.Bone Joint Surg.Am.* 1996;78:1889-1896
84. **Foucher G, Van Der Kar T.** Twisted two toes technique. In: *thumb reconstruction*, edited by Lamb D. Edinburgh, Chapman, 1989;275-279.
85. **Foucher G, Van Genechten F, Merle M, et al.** Les transferts d'orteil dans la chirurgie reconstructive de la main. Experience de soixante et onze cas. *Ann.Chir Main* 1984;3:124-138
86. **Foucher G, Van Genechten F, Merle M, Michon J.** Single stage thumb reconstruction by a composite forearm island flap. *J.Hand Surg.[Br.]* 1984;9:245-248
87. **Frick A, Baumeister RG, Menger MD, Vollmar B, Wohllaib U, Wiebecke B.** Secondary ischaemia in experimental free flaps--treatment by long acting prostacyclin analogues. *Br.J Plast.Surg* 1999;52:392-398
88. **Frykman GK, O'Brien BM, Morrison WA, MacLeod AM.** Functional evaluation of the hand and foot after one-stage toe-to-hand transfer. *J.Hand Surg.[Am.]* 1986;11:9-17
89. **Fukui A, Maeda M, Inada Y, Tamai S, Sempuku T.** Arteriovenous shunt in digit replantation. *J.Hand Surg.[Am.]* 1990;15A:160-167
90. **Fukui A, Tamai S.** Present status of replantation in Japan *Microsurgery* 1994;15:842-847
91. **Gable C, Chau N, Xenard J, Andre JM.** [Inter-rater agreement of a functional analytical measure of the upper limb]. *Rev.Epidemiol.Sante Publique* 1993;41:72-83
92. **Geter RK, Winters RR, Puckett CL.** Resolution of experimental microvascular spasm and improvement in anastomotic patency by direct topical agent application. *Plast.Reconstr.Surg* 1986;77:105-115
93. **Gherardini G, Gurlek A, Cromeens D, Joly GA, Wang BG, Evans GR.** Drug-induced vasodilation: in vitro and in vivo study on the effects of lidocaine and papaverine on rabbit carotid artery. *Microsurgery* 1998;18:90-96
94. **Gilbert A.** Toe transfers for congenital hand defects. *J.Hand Surg.[Am.]* 1982;7:118-124

95. **Gilbert A.** Vascular anatomy of the first web space of the foot. In: *Reconstruction of the thumb*, edited by Chapman and Hall Medical. London: 1989;199-204.
96. **Gilbert A, Morrison W, Tubiana R, Lisfranc R, Firmin F.** Transfert à la main d'une greffe sensible. *Chirurgie* 1975;101:691-694
97. **Giroit J, Marin-Braun F, Dap F, Foucher G, Bour C, Merle M.** Transferts partiels d'orteils. Résultats fonctionnels. A propos de 26 cas. *Rev.Chir Orthop.Reparatrice Appar.Mot.* 1991;77:42-48
98. **Gordon L, Rosen J, Alpert BS, Buncke HJ.** Free microvascular transfer of second toe ray and serratus anterior muscle for management of thumb loss at the carpometacarpal joint level. *J.Hand Surg.[Am.]* 1984;9:642-644
99. **Gosset J.** Les mutilations de la main. Monographie du GEM Expansion scientifique française 1984;150-157
100. **Gosset J, Sels M.** Technique, indications et résultats de la pollicisation du quatrième doigt. *Ann.Chir* 1964;18:1005-1014
101. **Greenberg BM, May JW, Jr.** Great toe-to-hand transfer: role of the preoperative lateral arteriogram of foot. *J.Hand Surg.[Am.]* 1988;13:411-414
102. **Gu Y, Li S, Chen D, Zhang L, Wang H, Hu S.** Delayed toe transplantation: experimental study and clinical application *Plast.Reconstr.Surg.* 2000;105:1675-1679
103. **Gu YD, Cheng DS, Zhang GM, Chen XM, Xu JG, Yang XB.** Long-term results of toe transfer: retrospective analysis. *J.Reconstr.Microsurg.* 1997;13:405-408
104. **Gu YD, Wu MM, Li HR.** Circulatory crisis in free toe-to-hand transfer and its management: I. Clinical experience. *J.Reconstr.Microsurg.* 1989;5:111-114
105. **Gu YD, Zhang GM, Chen DS, Cheng XM, Xu JG, Wang H.** Vascular anatomic variations in second toe transfers *J.Hand Surg.[Am.]* 2000;25:277-281
106. **Gu YD, Zhang GM, Cheng DS, Yan JG, Chen XM.** Free toe transfer for thumb and finger reconstruction in 300 cases *Plast.Reconstr.Surg.* 1993;91:693-700

107. **Gu YD, Zhang LY, Zhang L, Sung QL, Sun LX.** Vessel pathology and its clinical significance in toe transfer. *J.Reconstr.Microsurg.* 1992;8:363-370
108. **Guelmi K, Barbato B, Maladry D, Mitz V, Lemerle JP.** Reconstruction de la pulpe digitale par transfert de pulpe d'orteil. A propos de 15 cas  
*Rev.Chir Orthop.Reparatrice Appar.Mot.* 1996;82:446-452
109. **Guermontprez F.** Notes sur quelques résections et restaurations du pouce. In: edited by Asselin PARIS. 1887;
110. **Guermontprez F.** Essai de cheiroplastie : Tentative de restauration du pouce au moyen d'un débris de médius. In: Anonymous1930;
111. **Gurlek A, Gherardini G, Cromeens D, Joly GA, Wang B, Evans GR.** Drug-induced vasodilation: the effects of sodium nitroprusside, hydralazine, and cromakalin on the rabbit carotid artery: in vitro and in vivo study. *J Reconstr.Microsurg.* 1997;13:415-421
112. **Hahn SB, Park HJ, Kang HJ, Kang ES.** Finger reconstruction with a free neurovascular wrap-around flap from the big toe. *J.Reconstr.Microsurg.* 2001;17:319-323
113. **Haines PC, Ranzoni J, Longnecker DE, Morgan RF.** Effects of lidocaine concentration on distal capillary blood flow in a rabbit ear model. *Microsurgery* 1987;8:54-56
114. **Hamilton RB, Morrison WA.** Microvascular segmental thumb reconstruction: a case report. *Br.J.Plast.Surg.* 1980;33:64-67
115. **Hamilton RB, O'Brien BM, Morrison WA.** The cross toe flap. *Br.J.Plast.Surg.* 1979;32:213-216
116. **Harii K.** Microvascular surgery and its clinical applications. *Clin.Orthop.* 1978;95-105
117. **Hashimoto F, Nomura S, Yamauchi S, Shimamura K, Yoshimura M.** Free peroneal dlap coverage of the great toe defect resulting from a wrap-around flap transfert. *Microsurgery* 1986;7:199-202
118. **Heitmann C, Levin LS.** Alternatives to thumb replantation. *Plast.Reconstr.Surg.* 2002;110:1492-1503



119. **Hirasawa Y, Katsumi Y, Tokioka T.** Evaluation of sensibility after sensory reconstruction of the thumb. *J.Bone Joint Surg.Br.* 1985;67:814-819
120. **Hou SM, Seaber AV, Urbaniak JR.** Blood-induced arterial segmental spasm. *J Reconstr.Microsurg.* 1986;3:29-32
121. **Hou SM, Seaber AV, Urbaniak JR.** Relief of blood-induced arterial vasospasm by pharmacologic solutions. *J Reconstr.Microsurg.* 1987;3:147-151
122. **Howard R, Webster H, Christopher J, Inglefield MD.** Closure of the second toe transfer donor site without disruption of the deep transverse metatarsal ligament. *Microsurgery* 1994;15:802-804
123. **Hu W, Martin D, Baudet J.** Forum: reconstruction du pouce traumatique. Reconstruction du pouce par lambeau osteoplastique d'avant bras. *Ann.Chir Plast.Esthet.* 1993;38:381-391
124. **Ichioka S, Nakatsuka T, Ohura N, Sato Y, Harii K.** Clinical use of amrinone (a selective phosphodiesterase III inhibitor) in reconstructive surgery. *Plast.Reconstr.Surg* 2001;108:1931-1937
125. **Iglesias M, Butron P, Barrios M, Granados R.** Great toe-to-hand transfer nourished by arterial inflow through the venous system *Plast.Reconstr.Surg.* 1996;97:1024-1026
126. **Iglesias M, Butron P, Serrano A.** Thumb reconstruction with extended twisted toe flap. *J.Hand Surg.[Am.]* 1995;20:731-736
127. **Inoue G, Maeda M, Suzuki K.** Resurfacing of skin defects of the hand using the arterialized venous flap. *Br.J.Plast.Surg.* 1990;43:135
128. **Inoue G, Maeda N.** Complications in wrap-around-flap donor sites after reconstruction using an arterialized venous flap. *J.Reconstr.Microsurg.* 1998;14:377-380
129. **Inoue G, Maeda N, Suzuki K.** Closure of big toe defects after wrap-around flap transfer using the arterialized venous flap. *J.Reconstr.Microsurg.* 1991;7:1-8
130. **Inoue G, Suzuki K.** Arterialized venous flap for treating multiple skin defects of the hand. *Plast.Reconstr.Surg.* 1993;91:299

131. **Ishida O, Tsai TM.** Free vascularized whole joint transfer in children. *Microsurgery* 1991;12:196-206
132. **Iwasawa M, Furuta S, Noguchi M, Hirose T.** Reconstruction of fingertip deformities of the thumb using a venous flap. *Ann.Plast.Surg.* 1992;28:187-189
133. **Jones JW, Gruber SA, Barker JH, Breidenbach WC.** Successful hand transplantation. One-year follow-up. Louisville Hand Transplant Team  
*N.Engl.J Med.* 2000;343:468-473
134. **Kahan BD.** Immunosuppressive agents. *Surg.Clin.North Am* 1994;74:1029
135. **Kato H, Ogino T, Minami A, Usui M.** Restoration of sensibility in fingers repaired with free sensory flaps from the toe. *J.Hand Surg.[Am.]* 1989;14:49-54
136. **Kay SP, Wiberg M, Bellew M, Webb F.** Toe to hand transfer in children. Part 2: Functional and psychological aspects. *J.Hand Surg.[Br.]* 1996;21:735-745
137. **Kelleher JC, Sullivan JG, Baibak GJ, Dean RK.** "On-top plasty" for amputated fingers. *Plast.Reconstr.Surg.* 1968;42:242-248
138. **Kim DC, Chen D, Perrotta R.** Porcine gastroepiploic artery as an *in vitro* experimental model to study vasodilators in microsurgery. *Ann.Plast.Surg.* 1996;36:502-507
139. **Koshima I, Etoh H, Moriguchi T, Soeda S.** Sixty cases of partial or total toe transfer for repair of finger losses. *Plast.Reconstr.Surg.* 1993;92:1331-1338
140. **Koshima I, Inagawa K, Urushibara K, Okumoto K, Moriguchi T.** Fingertip reconstructions using partial-toe transfers. *Plast.Reconstr.Surg.* 2000;105:1666-1674
141. **Koshima I, Kawada S, Etoh H, Saisho H, Moriguchi T.** Free combined thin wrap-around flap with a second toe proximal interphalangeal joint transfer for reconstruction of the thumb. *Plast.Reconstr.Surg.* 1995;96:1205-1210
142. **Koshima I, Soeda S, Takase T, Yamasaki M.** Free vascularized nail grafts. *J.Hand Surg.[Am.]* 1988;13:29-32

143. **Lan M, Li XL, Cooley BC, Gould JS.** Microvascular salvage procedures with adjuvant antithrombotic therapy for restitution of patency in a rat model. *J Reconstr.Microsurg.* 1992;8:201-205
144. **Langlais F, Renaud B, Fourastier J.** Reconstruction d'une amputation isolée du pouce. Rôle de pollicisation de l'annulaire. *Rev.Chir Orthop.Reparatrice Appar.Mot.* 1993;79:385-392
145. **Lanzetta M, Nolli R, Borgonovo A, et al.** Hand transplantation: ethics, immunosuppression and indications  
*J Hand Surg [Br.]* 2001;26:511-516
146. **Lanzetta M, Petruzzo P, Vitale G, et al.** Human hand transplantation: what have we learned? *Transplant.Proc.* 2004;36:664-668
147. **Le Quang C.** Microchirurgie en traumatologie. Transfert d'orteil. *Rev.Chir Orthop.Reparatrice Appar.Mot.* 1978;64:299-305
148. **Lee KS, Park JW, Chung WK.** Thumb reconstruction with a wrap-around free flap according to the level of amputation. *Microsurgery* 2000;20:25-31
149. **Lee WP, Mathes DW.** Hand transplantation: pertinent data and future outlook  
*J Hand Surg [Am]* 1999;24:906-913
150. **Leung PC.** Thumb reconstruction using second-toe transfer. *Hand* 1983;15:15-21
151. **Leung PC.** Sensory recovery in transplanted toes  
*Microsurgery* 1989;10:242-244
152. **Leung PC, Ma FY.** Digital reconstruction using the toe flap-- report of 10 cases. *J.Hand Surg.[Am.]* 1982;7:366-370
153. **Leung PC, Wong L.** The vessels of the first metatarsal web space. *J Bone Joint Surg Am* 1983;65A:235-238
154. **Lipton HA, May JW, Jr., Simon SR.** Preoperative and postoperative gait analyses of patients undergoing great toe-to-thumb transfer. *J.Hand Surg.[Am.]* 1987;12:66-69
155. **Lister G.** Microsurgical transfer of the second toe for congenital deficiency of the thumb  
*Plast.Reconstr.Surg.* 1988;82:658-665

156. **Lister GD, Kalisman M, Tsai TM.** Reconstruction of the hand with free microvascular toe-to-hand transfer: experience with 54 toe transfers. *Plast.Reconstr.Surg.* 1983;71:372-386
157. **Little JW.** The neurovascular pedicle method of digital transposition for reconstruction of the thumb. *Plast.Reconstr.Surg.* 1953;12:303-319
158. **Little JW.** On making a thumb: one hundred years of surgical effort. *J.Hand Surg.[Am.]* 1976;1:35-51
159. **Logan A, Elliot D, Foucher G.** Free toe pulp transfer to restore traumatic digital pulp loss. *Br.J.Plast.Surg.* 1985;38:497-500
160. **Lowdon IM, Nunley JA, Goldner RD, Urbaniak JR.** The wraparound procedure for thumb and finger reconstruction. *Microsurgery* 1987;8:154-157
161. **Lundborg G, Branemark PI, Rosen B.** Osseointegrated thumb prostheses: a concept for fixation of digit prosthetic devices. *J.Hand Surg.[Am.]* 1996;21:216-221
162. **Mac Gregor I, Simonetta C.** Reconstruction of thumb by composite bone-skin flap. *Br.J.Plast.Surg.* 1964;17:37
163. **Masquelet AC, Penteado CV.** Le lambeau interosseux posterieur. *Ann.Chir Main* 1987;6:131-139
164. **Matev IB.** The bone-lengthening method in hand reconstruction: twenty years' experience. *J.Hand Surg.[Am.]* 1989;14:376-378
165. **May JW, Jr., Athanasoulis CA, Donelan MB.** Preoperative magnification angiography of donor and recipient sites for clinical free transfer of flaps or digits. *Plast.Reconstr.Surg.* 1979;64:483-490
166. **May JW, Jr., Bartlett SP.** Great toe-to-hand free tissue transfer for thumb reconstruction. *Hand Clin.* 1985;1:271-284
167. **May JW, Jr., Chait LA, Cohen BE, O'Brien BM.** Free neurovascular flap from the first web of the foot in hand reconstruction. *J.Hand Surg.[Am.]* 1977;2:387-393
168. **Merle M.** Critique de la reconstruction du pouce par transfert de deuxième orteil. *Ann.Chir Main Memb.Super.* 1991;10:517-522

169. **Merle M.** Some aspects of hand transplantation  
J Hand Surg [Br.] 2001;26:522
170. **Michon J, Merle M, Bouchon Y, Foucher G.** Functional comparison between pollicization and toe-to-hand transfer for thumb reconstruction. J.Reconstr.Microsurg. 1984;1:103-112
171. **Michon J, Merle M, Bouchon Y, Foucher G.** Reconstruction du pouce par pollicisation et transfert de deuxième orteil: Analyse comparative des résultats fonctionnels. Ann.Chir Main 1985;4:98-110
172. **Minami A, Usui M, Katoh H, Ishii S.** Thumb reconstruction by free sensory flaps from the foot using microsurgical techniques. J.Hand Surg.[Br.] 1984;9:239-244
173. **Mitz V.** Second toe to thumb transfer with extensor digitorum brevis opponensplasty. Ann.Plast.Surg. 1986;17:259-262
174. **Molski M.** [One stage total thumb reconstruction using MP II joint pollicisation] and free transfer of distal part of great toe: report of two cases]. Chir Narzadow.Ruchu.Ortop.Pol. 2001;66:217-222
175. **Morrison WA.** Thumb reconstruction: a review and philosophy of management. J.Hand Surg.[Br.] 1992;17:383-390
176. **Morrison WA, MacLeod AM, O'Brien BM.** Digital reconstruction in the mutilated hand. Ann.Plast.Surg. 1982;9:392-399
177. **Morrison WA, O'Brien BM, MacLeod AM.** Thumb reconstruction with a free neurovascular wrap-around flap from the big toe. J.Hand Surg.[Am.] 1980;5:575-583
178. **Morrison WA, O'Brien BM, MacLeod AM, Gilbert A.** Neurovascular free flaps from the foot for innervation of the hand. J.Hand Surg.[Am.] 1978;3:235-242
179. **Nakayama Y, Iino T, Uchida A, Kiyosawa T, Soeda S.** Vascularized free nail grafts nourished by arterial inflow from the venous system. Plast.Reconstr.Surg. 1990;85:239-245
180. **Nicoladoni C.** Daumenplastik. In: *Wien Klin Wochenschr*, edited by c. 1897;663
181. **Nicoladoni C.** Daumenplastik und organischer ersatz der fingerspitz (antichioplastik und Daktylo-plastik). Arch.Klin.Chir 1900;61:606

182. **Nunley JA, Goldner RD, Urbaniak JR.** Thumb reconstruction by the wrap-around method. *Clin.Orthop.* 1985;97-103
183. **Nystrom A, Backman C, Backman C.** Effects of cold exposure on the circulation of replanted fingers during the early postoperative period  
*J Hand Surg [Am]* 1991;16:1041-1045
184. **O'Brien B, Brennen MD, MacLeod AM.** Microvascular free toe transfer. *Clin.Plast.Surg.* 1978;5:223-237
185. **O'Brien B, MacLeod AM, Sykes PJ, Browning FS, Threlfall GN.** Microvascular second toe transfer for digital reconstruction.  
*J.Hand Surg.[Am.]* 1978;3:123-133
186. **O'Brien BM, Kumar PA, Mellow CG, Oliver TV.** Radical microarteriolysis in the treatment of vasospastic disorders of the hand, especially scleroderma. *J Hand Surg [Br.]* 1992;17:447-452
187. **O'Brien BM, Morrison WA, MacLeod AM, Dooley BJ.** Microvascular osteocutaneous transfer using the groin flap and iliac crest and the dorsalis pedis flap and second metatarsal  
*Br.J.Plast.Surg.* 1979;32:188-206
188. **O'Farrell DA, Montela BJ, Bahor JL, Levin LS.** Long term follow-up of 50 Duke silicon prosthetic fingers. *J.Hand Surg.[Br.]* 1996;21:696
189. **Oka Y.** Sensory function of the neurovascular island flap in thumb reconstruction: comparison of original and modified procedures.  
*J.Hand Surg.[Am.]* 2000;25:637-643
190. **Parmaksizoglu F, Beyzadeoglu T.** A modified method of microvascular autogenous interposition vein grafting for vascular reconstruction. *J Reconstr.Microsurg.* 2002;18:191-194
191. **Patradul A, Ngarmukos C, Parkpian V, Kitidumrongsook P.** Arterialized venous toenail flaps for treating nail loss in the fingers  
*J.Hand Surg.[Br.]* 1999;24:519-524
192. **Petry D, Bouziane J, de Barmon H.** La rééducation dans les reconstructions du pouce amputé: *Actualité en rééducation fonctionnelle et réadaptation*, édité par MASSON. 1984;260-266.

193. **Phelps DB, Rutherford RB, Boswick JA.** Control of vasospasm following trauma and microvascular surgery. *J.Hand Surg.[Am.]* 1979;4:109-117
194. **Pollard MS.** Hand transplantation--risks of immunosuppression *J Hand Surg [Br.]* 2001;26:517
195. **Poppen NK, Mann RA, O'Konski M, Buncke HJ.** Amputation of the great toe. *Foot Ankle* 1981;1:333-337
196. **Poppen NK, Norris TR, Buncke HJ, Jr.** Evaluation of sensibility and function with microsurgical free tissue transfer of the great toe to the hand for thumb reconstruction. *J.Hand Surg.[Am.]* 1983;8:516-531
197. **Puckett CL, Winters RR, Geter RK, Goebel D.** Studies of pathologic vasoconstriction (vasospasm) in microvascular surgery. *J.Hand Surg.[Am.]* 1985;10:343-349
198. **Quillen CG, Wiener B, Mendoza L, Giampapa V.** Experiences in the use of eight cutaneous and osteocutaneous superficial and deep circumflex iliac free flaps. *J.Reconstr.Microsurg.* 1985;1:269-281
199. **Rapoport S, Glickman MG, Salomon JC, Cuono CB.** Aggressive postoperative pharmacotherapy for vascular compromise of replanted digits. *AJR Am J Roentgenol* 1985;144:1065-1066
200. **Sabovic M.** Treatment of chronic ischaemia of a replanted thumb with iloprost. *J Hand Surg [Br.]* 2002;27:481-483
201. **Schenker M, Kelley SP, Kay SP.** Free hand-to-toe transfer: a method to minimise donor-site morbidity in free joint transfers. *Br.J.Plast.Surg.* 2003;56:57-59
202. **Selinger R, Mitz V, Lemerle JP, Vilain R.** Le "Take five":Un nouveau test dans l'évaluation fonctionnelle de la main et sa contribution dans l'étude des transferts d'orteil. *Ann.Chir Main Memb.Super.* 1991;10:124-137
203. **Sellah J, Andriamanday V, Rabaharisoa M, Harivelo B, Jaffar-Bandjee Z, Pelletier RJ.** [Transfert composite d'ongle par methode traditionnelle. *Chir Main* 2000;19:56-62
204. **Shaw LM, Kaplan B, Kaufman D.** Toxic effects of immunosuppressive drugs: Mechanisms and strategies for controlling them. *Clin.Chem* 1996;42:1316

205. **Shibata M, Seki T, Yoshizu T, Saito H, Tajima T.** Microsurgical toenail transfer to the hand. *Plast.Reconstr.Surg.* 1991;88:102-109
206. **Shvedovchenko IV.** Toe-to-hand transfers in children. *Ann.Plast.Surg.* 1993;31:251-254
207. **Siemionow M, Ozer K.** Advances in composite tissue allograft transplantation as related to the hand and upper extremity *J Hand Surg [Am]* 2002;27:565-580
208. **Sleilati F, Maladry D, Doursounian L, Lemerle JP.** Thumb reconstruction for aesthetic reasons using an exteriorised microvascular pedicle. *Br.J.Plast.Surg.* 2003;56:509-514
209. **St Laurent JY, Lanzetta M.** Resurfacing of the donor defect after wrap-around toe transfer with a free lateral forearm flap. *J.Hand Surg.[Am.]* 1997;22:913-917
210. **Steichen JB.** Complications et mauvais résultats des reconstructions du pouce par technique microvasculaire "wrap-around" *Ann.Chir Main Memb.Super.* 1991;10:523-528
211. **Stern PJ.** Free neurovascular cutaneous toe pulp transfer for thumb reconstruction. *Microsurgery* 1987;8:158-161
212. **Strauch B, Tsur H.** Restauration of the sensation to the hand by a free Neurovascsular Flap from the first web space of the foot. *Plast.Reconstr.Surg.* 1978;361-367
213. **Takamatsu A, Inoue T, Kurihara T, Ohba S, Harashina T.** Free snuff-box flap for reconstruction of the wrap-around flap donor site. *Br.J.Plast.Surg.* 1995;48:312-317
214. **Tamai S, Fukui A, Shimizu T, Yamaguchi T.** Thumb reconstruction with an iliac bone graft and a dorsalis pedis flap transplant including the extensor digitorum brevis muscle for restoring opposition: a case report. *Microsurgery* 1983;4:81-86
215. **Tham S, Grossman JA.** Limited microsurgical arteriolysis for complications of digital vasospasm. *J Hand Surg [Br.]* 1997;22:359-361
216. **Tsai TM, Aziz W.** Toe-to-thumb transfer: a new technique *Plast.Reconstr.Surg.* 1991;88:149-153



217. **Tsai TM, Falconer D.** Modified great toe wrap for thumb reconstruction. *Microsurgery* 1986;7:193-198
218. **Tsai TM, Jupiter JB, Wolff TW, Atasoy E.** Reconstruction of severe transmetacarpal mutilating hand injuries by combined second and third toe transfer. *J.Hand Surg.[Am.]* 1981;6:319-328
219. **Tsai TM, McCabe S, Beatty ME.** Second toe transfer for thumb reconstruction in multiple digit amputations including thumb and basal joint. *Microsurgery* 1987;8:146-153
220. **Tsuchida H, Ueki T.** A case of a replanted thumb using only A-V anastomosis. *Jpn.J.Soc.Surg.Hand* 1983;3:925
221. **Upton J.** Direct visualization of arterial anatomy during toe harvest dissections: clinical and radiological correlations . *Plast.Reconstr.Surg.* 1998;102:1988-1992
222. **Upton J, Mutimer K.** A modification of the great-toe transfer for thumb reconstruction. *Plast.Reconstr.Surg.* 1988;82:535-538
223. **Valauri FA, Buncke HJ.** Thumb reconstruction--great toe transfer *Clin.Plast.Surg.* 1989;16:475-489
224. **Van Holder C, Giele H, Gilbert A.** Double second toe transfer in congenital hand anomalies. *J.Hand Surg.[Br.]* 1999;24:471-475
225. **Vilkki SK.** Advances in microsurgical reconstruction of the congenitally adactylous hand *Clin.Orthop.* 1995;45-58
226. **Vitkus K, Vitkus M, Krivulin A.** Long-term measurement of innervation density in second toe-to-thumb transfers receiving immediate postoperative sensory reeducation. *Microsurgery* 1989;10:245-247
227. **Wang Chengqi.** Thumb and finger reconstruction with pedal digit transplantation: 541 case reports. *Chin.J.Reparat.Surg.* 1997;11:352
228. **Wang W.** Keys to successful second toe-to-hand transfer: a review of 30 cases. *J.Hand Surg.[Am.]* 1983;8:902-906
229. **Wang WZ, Anderson G, Fleming JT, et al.** Lack of nitric oxide contributes to vasospasm during ischemia/reperfusion injury. *Plast.Reconstr.Surg* 1997;99:1099-1108

230. **Webster HR, Inglefield CJ.** Closure of the second toe transfer donor site without disruption of the deep transverse metatarsal ligament  
Microsurgery 1994;15:802-804
231. **Wei FC, Carver N, Lee YH, Chuang DC, Cheng SL.** Sensory recovery and Meissner corpuscle number after toe-to-hand transplantation. *Plast.Reconstr.Surg.* 2000;105:2405-2411
232. **Wei FC, Chen HC, Chuang CC, Chen SH.** Microsurgical thumb reconstruction with toe transfer: selection of various techniques  
*Plast.Reconstr.Surg.* 1994;93:345-351
233. **Wei FC, Chen HC, Chuang CC, Noordhoff MS.** Reconstruction of the thumb with a trimmed-toe transfer technique.  
*Plast.Reconstr.Surg.* 1988;82:506-515
234. **Wei FC, el Gammal TA, Chen HC, Chuang DC, Chiang YC, Chen SH.** Toe-to-hand transfer for traumatic digital amputations in children and adolescents. *Plast.Reconstr.Surg.* 1997;100:605-609
235. **Wei FC, Epstein MD, Chen HC, Chuang CC, Chen HT.**  
Microsurgical reconstruction of distal digits following mutilating hand injuries: results in 121 patients. *Br.J.Plast.Surg.* 1993;46:181-186
236. **Wei FC, Ma HS.** Delayed sensory reeducation after toe-to-hand transfer  
*Microsurgery* 1995;16:583-585
237. **Wei FC, Silverman RT, Hsu WM.** Retrograde dissection of the vascular pedicle in toe harvest. *Plast.Reconstr.Surg.* 1995;96:1211-1214
238. **Wei FC, Yim KK.** Pulp plasty after toe-to-hand transplantation  
*Plast.Reconstr.Surg.* 1995;96:661-666
239. **Wei JN, Wang SH, Li YN.** Reconstruction of the thumb.  
*Clin.Orthop.* 1987;24-31
240. **Wilson CS, Buncke HJ, Alpert BS, Gordon L.** Composite metacarpophalangeal joint reconstruction in great toe-to-hand free tissue transfers. *J.Hand Surg.[Am.]* 1984;9:645-649

241. **Woo SH, Seul JH.** Distal thumb reconstruction with a great toe partial-nail preserving transfer technique. *Plast.Reconstr.Surg.* 1998;101:114-119
242. **Xu D, Wang G, Liu M, Sun B, Zhong S.** Anatomical analysis of the cause of skin necrosis of the great toe after transplantation of the great toe nail flap. *Br.J.Plast.Surg.* 1987;40:283-287
243. **Yu Z, Huang Y.** Sixty-four cases of thumb and finger reconstruction using transplantation of the big toe skin-nail flap combined with the second toe or the second and third toes. *Plast.Reconstr.Surg.* 2000;106:335-341
244. **Yu ZJ, Huang YC, Yu S, Sui SP.** Thumb reconstruction in a bilateral upper extremity amputee: an alternative to the Krukenburg procedure. *J.Hand Surg.[Am.]* 1999;24:194-197
245. **Zheng XF, Pei GX, Qiu YR, Zhu LJ, Gu LQ.** Serial monitoring of immunological parameters following human hand transplant. *Clin.Transplant.* 2004;18:119-123

VU

NANCY, le **22 juillet 2004**

Le Président de Thèse

Professeur **G.DAUTEL**

NANCY, le **21 septembre 2004**

Le Doyen de la Faculté de Médecine  
par délégation

Professeur **M.C. BENE**

AUTORISE À SOUTENIR ET À IMPRIMER LA THÈSE

NANCY, le **27 septembre 2004**

LE PRÉSIDENT DE L'UNIVERSITÉ DE NANCY 1

Professeur **J.P. FINANCE**



---

## RÉSUMÉ DE LA THÈSE

**TITRE : LA RECONSTRUCTION DU POUCE TRAUMATIQUE PAR TRANSFERT D'ORTEIL :  
A propos de 98 cas.**

**SUJET** : Le but est d'évaluer l'aspect esthétique, la sensibilité, la force, la mobilité, la fonction globale de la main, le pourcentage et le délai de reprise du travail après reconstruction du pouce par transfert d'orteil.

**MATÉRIEL ET MÉTHODE** : 98 dossiers de transfert d'orteil sont analysés et 65 patients sont revus à plus de 7 ans et demi de recul dont 47 avec un bilan 400 points. Cinq groupes sont comparés : les transferts « wrap-around », composite « sur-mesure », de pulpe, de complexe unguéal et de deuxième orteil.

**RÉSULTATS** : Les transferts partiels de premier orteil donnent d'excellents résultats esthétiques et fonctionnels et 90% des patients retrouvent une activité professionnelle. Le deuxième orteil est abandonné chez l'adulte en raison de son aspect grêle et de ses faibles résultats fonctionnels. Il occasionne cependant peu de séquelles du site donneur. La sensibilité est fortement corrélée à l'âge et reste le principal facteur limitant.

**CONCLUSION** : La qualité des résultats sur le plan fonctionnel, esthétique, psychologique et économique justifie la lourdeur de ces interventions.

---

## TITRE EN ANGLAIS

**Toe to hand transplantation in traumatic thumb reconstruction: a report of 98 cases.**

---

THÈSE: MÉDECINE SPÉCIALISÉE – ANNÉE 2004

---

**MOTS CLÉS** : Transfert d'orteil ; pouce ; reconstruction ; analyse fonctionnelle

INTITULÉ ET ADRESSE DE L'U.F.R.

Faculté de médecine de NANCY

9, avenue de la Forêt de Haye

54 505 VANDOEUVRE LES NANCY Cedex

---