



HAL
open science

Les uvéites de l'enfant

Philippe Mercer

► **To cite this version:**

| Philippe Mercer. Les uvéites de l'enfant. Sciences du Vivant [q-bio]. 2005. hal-01732361

HAL Id: hal-01732361

<https://hal.univ-lorraine.fr/hal-01732361v1>

Submitted on 14 Mar 2018

HAL is a multi-disciplinary open access archive for the deposit and dissemination of scientific research documents, whether they are published or not. The documents may come from teaching and research institutions in France or abroad, or from public or private research centers.

L'archive ouverte pluridisciplinaire **HAL**, est destinée au dépôt et à la diffusion de documents scientifiques de niveau recherche, publiés ou non, émanant des établissements d'enseignement et de recherche français ou étrangers, des laboratoires publics ou privés.



AVERTISSEMENT

Ce document est le fruit d'un long travail approuvé par le jury de soutenance et mis à disposition de l'ensemble de la communauté universitaire élargie.

Il est soumis à la propriété intellectuelle de l'auteur. Ceci implique une obligation de citation et de référencement lors de l'utilisation de ce document.

D'autre part, toute contrefaçon, plagiat, reproduction illicite encourt une poursuite pénale.

Contact : ddoc-theses-contact@univ-lorraine.fr

LIENS

Code de la Propriété Intellectuelle. articles L 122. 4

Code de la Propriété Intellectuelle. articles L 335.2- L 335.10

http://www.cfcopies.com/V2/leg/leg_droi.php

<http://www.culture.gouv.fr/culture/infos-pratiques/droits/protection.htm>

T/NCY/2005/MERCER 2
DOUBLE (double) 181960

UNIVERSITÉ HENRI POINCARÉ, NANCY 1 FACULTÉ DE MÉDECINE DE NANCY

2005

N° 30

THÈSE

pour obtenir le grade de

DOCTEUR EN MÉDECINE



Présentée et soutenue publiquement
dans le cadre du troisième cycle de Médecine Spécialisée

par

Philippe MERCER

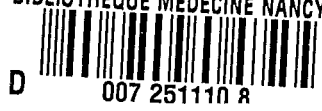le 15 Avril 2005

LES UVÉITES DE L'ENFANT

Examineurs de la thèse :

Mme K. ANGIOI-DUPREZ	Professeur	Président
M. J.P. BERROD	Professeur	Juge
M. P. CHASTAGNER	Professeur	Juge
Mme I. LEMELLE	Docteur en Médecine	Juge

BIBLIOTHEQUE MEDECINE NANCY 1



D

THÈSE

pour obtenir le grade de

DOCTEUR EN MÉDECINE



Présentée et soutenue publiquement
dans le cadre du troisième cycle de Médecine Spécialisée

par

Philippe MERCER

le 15 Avril 2005

LES UVÉITES DE L'ENFANT

Examineurs de la thèse :

Mme K. ANGIOI-DUPREZ

Professeur

Président

M. J.P. BERROD

Professeur

Juge

M. P. CHASTAGNER

Professeur

Juge

Mme I. LEMELLE

Docteur en Médecine

Juge

UNIVERSITÉ HENRI POINCARÉ, NANCY 1

FACULTÉ DE MÉDECINE DE NANCY

Président de l'Université : Professeur Jean-Pierre FINANCE

Doyen de la Faculté de Médecine : Professeur Patrick NETTER

Vice-Doyen de la Faculté de Médecine : Professeur Henry COUDANE

Asseseurs

du 1^{er} Cycle :

du 2^{ème} Cycle :

du 3^{ème} Cycle :

de la Vie Facultaire :

Mme le Docteur Chantal KOHLER

Mr le Professeur Jean-Pierre BRONOWICKI

Mr le Professeur Hervé VESPIGNANI

Mr le Professeur Bruno LEHEUP

DOYENS HONORAIRES

Professeur Adrien DUPREZ – Professeur Jean-Bernard DUREUX

Professeur Georges GRIGNON – Professeur Jacques ROLAND

=====

PROFESSEURS HONORAIRES

Louis PIERQUIN – Etienne LEGAIT – Jean LOCHARD – René HERBEUVAL – Gabriel FAIVRE – Jean-Marie FOLIGUET

Guy RAUBER – Paul SADOUL – Raoul SENAULT – Marcel RIBON

Jacques LACOSTE – Jean BEUREY – Jean SOMMELET – Pierre HARTEMANN – Emile de LAVERGNE

Augusta TREHEUX – Michel MANCIAUX – Paul GUILLEMIN – Pierre PAYSANT

Jean-Claude BURDIN – Claude CHARDOT – Jean-Bernard DUREUX – Jean DUHEILLE – Jean-Pierre GRILLIAT

Pierre LAMY – Jean-Marie GILGENKRANTZ – Simone GILGENKRANTZ

Pierre ALEXANDRE – Robert FRISCH – Michel PIERSON – Jacques ROBERT

Gérard DEBRY – Georges GRIGNON – Pierre TRIDON – Michel WAYOFF – François CHERRIER – Oliéro GUERCI

Gilbert PERCEBOIS – Claude PERRIN – Jean PREVOT – Jean FLOQUET

Alain GAUCHER – Michel LAXENAIRE – Michel BOULANGE – Michel DUC – Claude HURIET – Pierre LANDES

Alain LARCAN – Gérard VAILLANT – Daniel ANTHOINE – Pierre GAUCHER – René-Jean ROYER

Hubert UFFHOLTZ – Jacques LECLERE – Francine NABET – Jacques BORRELLY

Michel RENARD – Jean-Pierre DESCHAMPS – Pierre NABET – Marie-Claire LAXENAIRE – Adrien DUPREZ – Paul VERT

Philippe CANTON – Bernard LEGRAS – Pierre MATHIEU – Jean-Marie POLU – Antoine RASPILLER – Gilbert THIBAUT

Michel WEBER – Gérard FIEVE – Daniel SCHMITT

=====

**PROFESSEURS DES UNIVERSITÉS -
PRATICIENS HOSPITALIERS**

(Disciplines du Conseil National des Universités)

42^{ème} Section : MORPHOLOGIE ET MORPHOGENÈSE

1^{ère} sous-section : (Anatomie)

Professeur Jacques ROLAND – Professeur Gilles GROSDIDIER

Professeur Pierre LASCOMBES – Professeur Marc BRAUN

2^{ème} sous-section : (Cytologie et histologie)

Professeur Bernard FOLIGUET

3^{ème} sous-section : (Anatomie et cytologie pathologiques)

Professeur François PLENAT - Professeur Jean-Michel VIGNAUD – Professeur Eric LABOUYRIE

43^{ème} Section : BIOPHYSIQUE ET IMAGERIE MÉDICALE

1^{ère} sous-section : (Biophysique et médecine nucléaire)

Professeur Alain BERTRAND – Professeur Gilles KARCHER – Professeur Pierre-Yves MARIE

2^{ème} sous-section : (Radiologie et imagerie médicale)

Professeur Luc PICARD – Professeur Denis REGENT - Professeur Michel CLAUDON

Professeur Serge BRACARD – Professeur Alain BLUM - Professeur Jacques FELBLINGER

Professeur René ANXIONNAT

44^{ème} Section : BIOCHIMIE, BIOLOGIE CELLULAIRE ET MOLÉCULAIRE, PHYSIOLOGIE ET NUTRITION

1^{ère} sous-section : (Biochimie et biologie moléculaire)

Professeur Jean-Pierre NICOLAS

Professeur Jean-Louis GUÉANT – Professeur Jean-Luc OLIVIER

2^{ème} sous-section : (Physiologie)

Professeur Jean-Pierre CRANCE – Professeur Jean-Pierre MALLIE

Professeur François MARCHAL – Professeur Philippe HAOUZI

3^{ème} sous-section : (Biologie cellulaire)

Professeur Claude BURLET

4^{ème} sous-section : (Nutrition)

Professeur Olivier ZIEGLER

45^{ème} Section : MICROBIOLOGIE, MALADIES TRANSMISSIBLES ET HYGIÈNE

1^{ère} sous-section : (Bactériologie – virologie ; hygiène hospitalière)

Professeur Alain LE FAOU – Professeur Alain LOZNIEWSKI

2^{ème} sous-section : (Parasitologie et mycologie)

Professeur Bernard FORTIER

3^{ème} sous-section : (Maladies infectieuses ; maladies tropicales)

Professeur Thierry MAY – Professeur Christian RABAUD

46^{ème} Section : SANTÉ PUBLIQUE, ENVIRONNEMENT ET SOCIÉTÉ

1^{ère} sous-section : (Épidémiologie, économie de la santé et prévention)

Professeur Philippe HARTEMANN – Professeur Serge BRIANÇON

Professeur Francis GUILLEMIN – Professeur Denis ZMIROU

2^{ème} sous-section : (Médecine et santé au travail)

Professeur Guy PETIET – Professeur Christophe PARIS

3^{ème} sous-section : (Médecine légale et droit de la santé)

Professeur Henry COUDANE

4^{ème} sous-section : (Biostatistiques, informatique médicale et technologies de communication)

Professeur François KOHLER – Professeur Éliane ALBUISSON

47^{ème} Section : CANCÉROLOGIE, GÉNÉTIQUE, HÉMATOLOGIE, IMMUNOLOGIE

1^{ère} sous-section : (Hématologie ; transfusion)

Professeur Christian JANOT – Professeur Thomas LECOMPTE – Professeur Pierre BORDIGONI

Professeur Pierre LEDERLIN – Professeur Jean-François STOLTZ

2^{ème} sous-section : (Cancérologie ; radiothérapie)

Professeur François GUILLEMIN – Professeur Thierry CONROY

Professeur Pierre BEY – Professeur Didier PEIFFERT

3^{ème} sous-section : (Immunologie)

Professeur Gilbert FAURE – Professeur Marie-Christine BENE

4^{ème} sous-section : (Génétique)

Professeur Philippe JONVEAUX – Professeur Bruno LEHEUP

**48^{ème} Section : ANESTHÉSIOLOGIE, RÉANIMATION, MÉDECINE D'URGENCE,
PHARMACOLOGIE ET THÉRAPEUTIQUE**

1^{ère} sous-section : (Anesthésiologie et réanimation chirurgicale)

Professeur Claude MEISTELMAN – Professeur Dan LONGROIS - Professeur Hervé BOUAZIZ

Professeur Paul-Michel MERTES

2^{ème} sous-section : (Réanimation médicale)

Professeur Henri LAMBERT – Professeur Alain GERARD

Professeur Pierre-Edouard BOLLAERT – Professeur Bruno LÉVY

3^{ème} sous-section : (Pharmacologie fondamentale ; pharmacologie clinique)

Professeur Patrick NETTER – Professeur Pierre GILLET

4^{ème} sous-section : (Thérapeutique)

Professeur François PAILLE – Professeur Gérard GAY – Professeur Faiez ZANNAD

**49^{ème} Section : PATHOLOGIE NERVEUSE ET MUSCULAIRE, PATHOLOGIE MENTALE,
HANDICAP et RÉÉDUCATION**

1^{ère} sous-section : (Neurologie)

Professeur Gérard BARROCHE – Professeur Hervé VESPIGNANI

Professeur Xavier DUCROCQ

2^{ème} sous-section : (Neurochirurgie)

Professeur Jean-Claude MARCHAL – Professeur Jean AUQUE

Professeur Thierry CIVIT

3^{ème} sous-section : (Psychiatrie d'adultes)

Professeur Jean-Pierre KAHN

4^{ème} sous-section : (Pédopsychiatrie)

Professeur Daniel SIBERTIN-BLANC

5^{ème} sous-section : (Médecine physique et de réadaptation)

Professeur Jean-Marie ANDRE

50^{ème} Section : PATHOLOGIE OSTÉO-ARTICULAIRE, DERMATOLOGIE et CHIRURGIE PLASTIQUE

1^{ère} sous-section : (Rhumatologie)

Professeur Jacques POUREL – Professeur Isabelle VALCKENAERE

2^{ème} sous-section : (Chirurgie orthopédique et traumatologique)

Professeur Jean-Pierre DELAGOUTTE – Professeur Daniel MOLE

Professeur Didier MAINARD

3^{ème} sous-section : (Dermato-vénéréologie)

Professeur Jean-Luc SCHMUTZ – Professeur Annick BARBAUD

4^{ème} sous-section : (Chirurgie plastique, reconstructrice et esthétique)

Professeur François DAP

51^{ème} Section : PATHOLOGIE CARDIORESPIRATOIRE et VASCULAIRE

1^{ère} sous-section : (Pneumologie)

Professeur Yves MARTINET - Professeur Jean-François CHABOT

2^{ème} sous-section : (Cardiologie)

Professeur Etienne ALIOT – Professeur Yves JUILLIERE – Professeur Nicolas SADOUL –

Professeur Christian de CHILLOU

3^{ème} sous-section : (Chirurgie thoracique et cardiovasculaire)

Professeur Jean-Pierre VILLEMOT

Professeur Jean-Pierre CARTEAUX – Professeur Loïc MACE

4^{ème} sous-section : (Chirurgie vasculaire ; médecine vasculaire)

52^{ème} Section : MALADIES DES APPAREILS DIGESTIF et URINAIRE

1^{ère} sous-section : (Gastroentérologie ; hépatologie)

Professeur Marc-André BIGARD

Professeur Jean-Pierre BRONOWICKI

2^{ème} sous-section : (Chirurgie digestive)

3^{ème} sous-section : (Néphrologie)

Professeur Michèle KESSLER – Professeur Dominique HESTIN (Mme) – Professeur Luc FRIMAT

4^{ème} sous-section : (Urologie)

Professeur Philippe MANGIN – Professeur Jacques HUBERT – Professeur Luc CORMIER

53^{ème} Section : MÉDECINE INTERNE, GÉRIATRIE et CHIRURGIE GÉNÉRALE

1^{ère} sous-section : (Médecine interne)

Professeur Francis PENIN – Professeur Denise MONERET-VAUTRIN – Professeur Denis WAHL

Professeur Jean-Dominique DE KORWIN – Professeur Pierre KAMINSKY

Professeur Athanase BENETOS - Professeur Gisèle KANNY – Professeur Abdelouahab BELLOU

2^{ème} sous-section : (Chirurgie générale)

Professeur Patrick BOISSEL – Professeur Laurent BRESLER

Professeur Laurent BRUNAUD

**54^{ème} Section : DÉVELOPPEMENT ET PATHOLOGIE DE L'ENFANT, GYNÉCOLOGIE-OBSTÉTRIQUE,
ENDOCRINOLOGIE ET REPRODUCTION**

1^{ère} sous-section : (Pédiatrie)

Professeur Danièle SOMMELET – Professeur Michel VIDAILHET – Professeur Pierre MONIN
Professeur Jean-Michel HASCOET – Professeur Pascal CHASTAGNER – Professeur François FEILLET

2^{ème} sous-section : (Chirurgie infantile)

Professeur Michel SCHMITT – Professeur Gilles DAUTEL – Professeur Pierre JOURNEAU

3^{ème} sous-section : (Gynécologie-obstétrique ; gynécologie médicale)

Professeur Michel SCHWEITZER – Professeur Jean-Louis BOUTROY

Professeur Philippe JUDLIN – Professeur Patricia BARBARINO

4^{ème} sous-section : (Endocrinologie et maladies métaboliques)

Professeur Georges WERYHA – Professeur Marc KLEIN – Professeur Bruno GUERCI

5^{ème} sous-section : (Biologie et médecine du développement et de la reproduction)

Professeur Hubert GERARD

55^{ème} Section : PATHOLOGIE DE LA TÊTE ET DU COU

1^{ère} sous-section : (Oto-rhino-laryngologie)

Professeur Claude SIMON – Professeur Roger JANKOWSKI

2^{ème} sous-section : (Ophtalmologie)

Professeur Jean-Luc GEORGE – Professeur Jean-Paul BERROD – Professeur Karine ANGIOI-DUPREZ

3^{ème} sous-section : (Chirurgie maxillo-faciale et stomatologie)

Professeur Michel STRICKER – Professeur Jean-François CHASSAGNE

=====

PROFESSEURS DES UNIVERSITÉS

64^{ème} Section : BIOCHIMIE ET BIOLOGIE MOLÉCULAIRE

Professeur Daniel BURNEL

=====

MAÎTRES DE CONFÉRENCES DES UNIVERSITÉS - PRATICIENS HOSPITALIERS

42^{ème} Section : MORPHOLOGIE ET MORPHOGENÈSE

1^{ère} sous-section : (Anatomie)

Docteur Bruno GRIGNON

2^{ème} sous-section : (Cytologie et histologie)

Docteur Edouard BARRAT – Docteur Jean-Claude GUEDENET

Docteur Françoise TOUATI – Docteur Chantal KOHLER

3^{ème} sous-section : (Anatomie et cytologie pathologiques)

Docteur Béatrice MARIE

Docteur Laurent ANTUNES

43^{ème} Section : BIOPHYSIQUE ET IMAGERIE MÉDICALE

1^{ère} sous-section : (Biophysique et médecine nucléaire)

Docteur Marie-Hélène LAURENS – Docteur Jean-Claude MAYER

Docteur Pierre THOUVENOT – Docteur Jean-Marie ESCANYE – Docteur Amar NAOUN

44^{ème} Section : BIOCHIMIE, BIOLOGIE CELLULAIRE ET MOLÉCULAIRE, PHYSIOLOGIE ET NUTRITION

1^{ère} sous-section : (Biochimie et biologie moléculaire)

Docteur Xavier HERBEUVAL – Docteur Jean STRACZEK – Docteur Sophie FREMONT

Docteur Isabelle GASTIN – Docteur Bernard NAMOUR – Docteur Marc MERTEN

2^{ème} sous-section : (Physiologie)

Docteur Gérard ETHEVENOT – Docteur Nicole LEMAU de TALANCE – Docteur Christian BEYAERT

Docteur Bruno CHENUÉL

4^{ème} sous-section : (Nutrition)

Docteur Didier QUILLIOT

45^{ème} Section : MICROBIOLOGIE, MALADIES TRANSMISSIBLES ET HYGIÈNE

1^{ère} sous-section : (Bactériologie – Virologie ; hygiène hospitalière)

Docteur Francine MORY – Docteur Michèle WEBER – Docteur Christine LION

Docteur Michèle DAILLOUX – Docteur Véronique VENARD

2^{ème} sous-section : (Parasitologie et mycologie)

Docteur Marie-France BIAVA – Docteur Nelly CONTET-AUDONNEAU

46^{ème} Section : SANTÉ PUBLIQUE, ENVIRONNEMENT ET SOCIÉTÉ

1^{ère} sous-section : (Epidémiologie, économie de la santé et prévention)

Docteur François ALLA

4^{ème} sous-section : (Biostatistiques, informatique médicale et technologies de communication)

Docteur Pierre GILLOIS

47^{ème} Section : CANCÉROLOGIE, GÉNÉTIQUE, HÉMATOLOGIE, IMMUNOLOGIE

1^{ère} sous-section : (Hématologie ; transfusion)

Docteur François SCHOONEMAN

3^{ème} sous-section : (Immunologie)

Docteur Marie-Nathalie SARDA

4^{ème} sous-section : (Génétique)

Docteur Christophe PHILIPPE

**48^{ème} Section : ANESTHÉSIOLOGIE, RÉANIMATION, MÉDECINE D'URGENCE,
PHARMACOLOGIE ET THÉRAPEUTIQUE**

1^{ère} sous-section : (Anesthésiologie et réanimation chirurgicale)

Docteur Jacqueline HELMER – Docteur Gérard AUDIBERT

3^{ème} sous-section : (Pharmacologie fondamentale ; pharmacologie clinique)

Docteur Françoise LAPICQUE – Docteur Marie-José ROYER-MORROT

Docteur Damien LOEUILLE

**49^{ème} Section : PATHOLOGIE NERVEUSE ET MUSCULAIRE, PATHOLOGIE MENTALE, HANDICAP ET
RÉÉDUCATION**

5^{ème} sous-section : (Médecine physique et de réadaptation)

Docteur Jean PAYSANT

**54^{ème} Section : DÉVELOPPEMENT ET PATHOLOGIE DE L'ENFANT, GYNÉCOLOGIE-OBSTÉTRIQUE,
ENDOCRINOLOGIE ET REPRODUCTION**

5^{ème} sous-section : (Biologie et médecine du développement et de la reproduction)

Docteur Jean-Louis CORDONNIER

=====

MAÎTRES DE CONFÉRENCES

05^{ème} section : SCIENCE ÉCONOMIE GÉNÉRALE

Monsieur Vincent LHUILLIER

32^{ème} section : CHIMIE ORGANIQUE, MINÉRALE, INDUSTRIELLE

Monsieur Jean-Claude RAFT

40^{ème} section : SCIENCES DU MÉDICAMENT

Monsieur Jean-François COLLIN

60^{ème} section : MÉCANIQUE, GÉNIE MÉCANIQUE ET GÉNIE CIVILE

Monsieur Alain DURAND

61^{ème} section : GÉNIE INFORMATIQUE, AUTOMATIQUE ET TRAITEMENT DU SIGNAL

Monsieur Jean REBSTOCK – Monsieur Walter BLONDEL

64^{ème} section : BIOCHIMIE ET BIOLOGIE MOLÉCULAIRE

Madame Marie-Odile PERRIN – Mademoiselle Marie-Claire LANHERS

65^{ème} section : BIOLOGIE CELLULAIRE

Mademoiselle Françoise DREYFUSS – Monsieur Jean-Louis GELLY – Madame Anne GERARD
Madame Ketsia HESS – Monsieur Pierre TANKOSIC – Monsieur Hervé MEMBRE

67^{ème} section : BIOLOGIE DES POPULATIONS ET ÉCOLOGIE

Madame Nadine MUSSE

68^{ème} section : BIOLOGIE DES ORGANISMES

Madame Tao XU-JIANG

=====

MAÎTRES DE CONFÉRENCES ASSOCIÉS

Médecine Générale

Docteur Alain AUBREGE

Docteur Francis RAPHAEL

Docteur Jean-Marc BOIVIN

=====

PROFESSEURS ÉMÉRITES

Professeur Georges GRIGNON – Professeur Michel BOULANGE - Professeur Alain LARCAN - Professeur Michel WAYOFF
Professeur Daniel ANTHOINE - Professeur Hubert UFFHOLTZ – Professeur Adrien DUPREZ - Professeur Paul VERT
Professeur Jean PREVOT – Professeur Jean-Pierre GRILLIAT - Professeur Philippe CANTON – Professeur Pierre MATHIEU
Professeur Gilbert THIBAUT - Professeur Daniel SCHMITT – Mme le Professeur Colette VIDAILHET

=====

DOCTEURS HONORIS CAUSA

Professeur Norman SHUMWAY (1972)
Université de Stanford, Californie (U.S.A)
Professeur Paul MICHIELSEN (1979)
Université Catholique, Louvain (Belgique)
Professeur Charles A. BERRY (1982)
Centre de Médecine Préventive, Houston (U.S.A)
Professeur Pierre-Marie GALETTI (1982)
Brown University, Providence (U.S.A)
Professeur Mamish Nisbet MUNRO (1982)
Massachusetts Institute of Technology (U.S.A)
Professeur Mildred T. STAHLMAN (1982)
Wanderbilt University, Nashville (U.S.A)
Harry J. BUNCKE (1989)
Université de Californie, San Francisco (U.S.A)

Professeur Théodore H. SCHIEBLER (1989)
Institut d'Anatomie de Würzburg (R.F.A)
Professeur Maria DELIVORIA-PAPADOPOULOS (1996)
Université de Pennsylvanie (U.S.A)
Professeur Mashaki KASHIWARA (1996)
Research Institute for Mathematical Sciences de Kyoto (JAPON)
Professeur Ralph GRÄSBECK (1996)
Université d'Helsinki (FINLANDE)
Professeur James STEICHEN (1997)
Université d'Indianapolis (U.S.A)
Professeur Duong Quang TRUNG (1997)
*Centre Universitaire de Formation et de Perfectionnement des
Professionnels de Santé d'Hô Chi Minh-Ville (VIËTNAM)*

A notre Maître et Président de Thèse

Madame le Professeur K. ANGIOI-DUPREZ

Professeur d'Ophtalmologie

Vous nous avez fait l'honneur de nous confier ce travail.

Nous vous remercions pour la qualité de votre enseignement, votre disponibilité et pour la confiance que vous nous avez accordée.

Veillez trouver ici l'expression de notre profonde gratitude.

A notre Maître et Juge

Monsieur le Professeur J.P. BERROD

Professeur d'Ophtalmologie

Nous avons pu admirer votre compétence chirurgicale.

Nous vous sommes reconnaissants de votre disponibilité.

Nous vous remercions d'avoir bien voulu juger notre travail.

A notre Maître et Juge

Monsieur le Professeur P. CHASTAGNER

Professeur de Pédiatrie

Nous vous remercions de votre précieuse aide dans l'élaboration du sujet de cette thèse.

Nous vous sommes reconnaissants de votre disponibilité.

Nous vous remercions d'avoir bien voulu juger notre travail.

A notre Juge

Madame le Docteur I. LEMELLE

Docteur en Pédiatrie

Nous vous sommes reconnaissants de votre disponibilité et de votre capacité d'écoute.

Nous vous remercions d'avoir bien voulu juger notre travail.

Veillez trouver ici l'expression de nos sincères salutations.

A notre Maître

Monsieur le Professeur J.L. George
Professeur d'Ophtalmologie

Nous avons pu admirer votre culture médicale et chirurgicale.

Soyez assuré de notre respect.

Au Docteur Joëlle Crance,

A tous mes collègues de travail,

A ma famille,

A mes parents, Martine et John,

A ma sœur Christine et à mon frère Frédéric,

A mes grands parents, Annick et Xavier,

A ma famille en Angleterre,

A mon grand-père, James Mercer,

A Kathleen et Jack,

A Nuria,

A la famille Gonzalo Tarrago,

A Sergi, Oscar et David,

A Anthony, Christophe, Jean-Baptiste, Olivier et Xavier,

A Barbara, Léonore, Stéphanie et Raphaëlle.

ABRÉVIATIONS



AAN : Anticorps Anti-Nucléaires.
Ac : Anticorps.
ACJ : Arthrite Chronique Juvénile.
ADN : Acide Désoxyribo-Nucléique.
Ag : Antigène.
AHAI : Anémie Hémolytique Auto Immune.
AINS : Anti-inflammatoires non stéroïdiens.
AV : Acuité visuelle.
CA : Chambre Antérieure.
CP : Chambre Postérieure.
CRP : C Reactive Protein.
CV : Champ Visuel.
ECA : Enzyme de Conversion de l'Angiotensine.
EP : Epithélium Pigmentaire.
ERG : Electro-Rétinogramme.
Fr : Facteur rhumatoïde.
HA : Humeur Aqueuse.
HLA : Human Leukocyte Antigen.
Idp : Immunodépression.
IDR : Intra-Dermo-Réaction.
Ig : Immunoglobulines.
IRM : Imagerie par Résonance Magnétique.
LAL : Leucémie Aiguë Lymphoblastique.
LCR : Liquide Céphalo-Rachidien.
MEM : Membrane Épi-Maculaire.
MER : Membrane Épi-Rétinienne.
NC : Non Communiqué.
NFS : Numération Formule Sanguine.
NTI : Néphropathie Tubulo-Interstitielle.
OCT : Optical Coherence Tomography.
OMC : Œdème maculaire cystoïde.
PCR : Polymerase Chain Reaction.

PEV : Potentiels Évoqués Visuels.
PL : Ponction Lombaire.
PMMA : Poly Méthyl Methacrylate.
PRD : Précipité Rétro-Descemétique.
PVR : Prolifération vitréo-rétinienne.
RhP : Rhumatisme Psoriasique.
SA : Segment Antérieur.
SP : Segment Postérieur.
SPA : Spondylarthrite Ankylosante.
TDM : TomoDensitoMétrie.
TM : Trou maculaire.
UI : Unité Internationale.
VC : Vision des Couleurs.
VKH : Vogt-Koyanagi-Harada.
VS : Vitesse de Sédimentation.



SERMENT

« Au moment d'être admis à exercer la médecine, je promets et je le jure d'être fidèle aux lois de l'honneur et de la probité. Mon premier souci sera de rétablir, de préserver ou de promouvoir la santé dans tous ses éléments, physiques et mentaux, individuels et sociaux. Je respecterai toutes les personnes, leur autonomie et leur volonté, sans aucune discrimination selon leur état ou leurs convictions.

J' interviendrai pour les protéger si elles sont affaiblies, vulnérables ou menacées dans leur intégrité ou leur dignité. Même sous la contrainte, je ne ferai pas usage de mes connaissances contre les lois de l'humanité. J'informerai les patients des décisions envisagées, de leurs raisons et de leurs conséquences. Je ne tromperai jamais leur confiance et n' exploiterai pas le pouvoir hérité des circonstances pour forcer les consciences. Je ne laisserai pas influencer par la soif du gain ou la recherche de la gloire.

Admis dans l'intimité des personnes, je tairai les secrets qui me sont confiés. Reçu à l' intérieur des maisons, je respecterai les secrets des foyers et ma conduite ne servira pas à corrompre les mœurs. Je ferai tout pour soulager les souffrances. Je ne prolongerai pas abusivement les agonies. Je ne provoquerai jamais la mort délibérément.

Je préserverai l' indépendance nécessaire à l' accomplissement de ma mission. Je n'entreprendrai rien qui dépasse mes compétences. Je les entretiendrai et les perfectionnerai pour assurer au mieux les services qui me seront demandés.

J' apporterai mon aide à mes confrères ainsi qu'à leurs familles dans l'adversité. Que les hommes et mes confrères m'accordent leur estime si je suis fidèle à mes promesses ; que je sois déshonoré et méprisé si j'y manque ».

TABLE DES MATIÈRES

I. INTRODUCTION

II. RAPPELS

A. Anatomie et histologie de l'uvée

1. L'uvée antérieure

1.1. L'iris

1.1.1. Anatomie

1.1.2. Histologie

1.2. Le corps ciliaire

1.2.1. Anatomie

1.2.2. Histologie

2. L'uvée postérieure : la choroïde

2.1. Anatomie

2.2. Histologie

B. Physiopathologie : les barrières hémato-aqueuse et hémato-rétinienne

C. Épidémiologie

D. Clinique

1. Uvéites antérieures

1.1. Signes subjectifs

1.2. Signes d'examen

2. Uvéites intermédiaires

2.1. Signes subjectifs


2.2. Signes d'examen

3. Uvéites postérieures

3.1. Signes subjectifs

3.2. Signes d'examen

4. Sémiologie des pan-uvéites



E. Classification des uvéites

F. Sémiologie des complications

1. Segment antérieur

1.1. Kératite en bandelettes

1.2. Cataracte

1.3. Hypertonie oculaire

2. Segment postérieur

2.1. Œdème maculaire

2.2. Œdème papillaire

2.3. Membrane épirétinienne et trou maculaire

2.4. Décollement de rétine

2.5. Ischémie rétinienne et néo-vascularisation

2.6. Phtise oculaire

G. Bilan d'une uvéite

1. Bilan ophtalmologique

1.1. Examen clinique

1.2. Angiographie à la fluorescéine et au vert d'indocyanine

1.3. OCT

1.4. Autres examens

1.4.1. L'échographie oculaire en mode B

1.4.2. Le champ visuel

2. Anamnèse

3. Examens complémentaires

3.1. Biologie

3.2. Auto Anticorps

3.3. Anticorps spécifiques

3.4. Typage HLA

3.5. Examens radiologiques

3.6. Ponction de chambre antérieure et prélèvements vitréens

3.7. Autres

H. Principes thérapeutiques

1. Principes du traitement médical

1.1. Traitement local

1.2. Traitement général

- a) Les corticoïdes
- b) Les autres traitements immuno-suppresseurs

2. Principes de traitement chirurgical

2.1. Chirurgie du segment antérieur

2.2. Chirurgie du segment postérieur : la vitrectomie.

- Les raisons de la vitrectomie.
- Indentations associées à la vitrectomie.
- Dissections des membranes épi-rétiniennes.
- Tamponnement interne par gaz ou huile de silicone.
- Injection intra-vitréenne de corticoïdes.
- Cryothérapie.
- Photocoagulation au laser.

I. Étiologies

1. Uvéites rhumatismales
2. Maladie de Behçet
3. Uvéites virales
4. Toxoplasmose
5. Toxocarose
6. Sarcoïdose
7. Syndrome de Vogt Koyanagi Harada
8. Maladie de Lyme
9. TINU Syndrome

III. ÉTUDE PERSONNELLE

A. Buts

B. Matériel et méthodes

C. Résultats

IV. DISCUSSION

V. CONCLUSION

VI. BIBLIOGRAPHIE



INTRODUCTION

Les inflammations intra-oculaires, ou uvéites, sont des pathologies parfois graves, récidivantes ou chroniques, potentiellement cécitantes. Elles peuvent atteindre les enfants et les formes pédiatriques représentent 5 à 6% des uvéites. Les associations avec des maladies systémiques sont fréquentes, à la fois chez l'adulte et l'enfant. De très nombreuses affections peuvent être accompagnées d'inflammation intra-oculaire, mais les principales étiologies sont les maladies rhumatismales (arthrite chronique juvénile, spondylarthropathies), la maladie de Behçet, les infections virales (herpès) ou parasitaires (toxoplasmose, toxocarose).

Les uvéites de l'enfant diffèrent de celles de l'adulte pour plusieurs raisons.

En premier lieu, l'inflammation est souvent asymptomatique et l'enfant ne se plaint pas ou alors tardivement, malgré une maladie déjà évoluée et une baisse d'acuité visuelle importante. La prise en charge ophtalmologique est donc souvent tardive avec un œil très inflammatoire et parfois des complications déjà présentes. Le risque d'amblyopie doit toujours rester présent à l'esprit et le pronostic visuel est toujours en jeu.

Les étiologies sont assez différentes de chez l'adulte avec une prédominance nette des maladies inflammatoires (45,1%) quand une cause est mise en évidence.

Enfin, la prise en charge thérapeutique fait souvent intervenir des corticoïdes et des médicaments immuno-suppresseurs comme chez l'adulte, mais la prise prolongée de telles médications chez l'enfant doit tenir compte des effets secondaires concernant notamment la croissance.

De ce fait, une coopération étroite avec des pédiatres est indispensable.

Le but de notre travail a été d'étudier une série consécutive de 62 enfants atteints d'uvéite, afin de déterminer les caractéristiques des patients et de leur maladie et surtout de juger du devenir visuel de ces enfants. Il s'agit d'enfants qui ont tous été conjointement suivis dans le service de médecine infantile 2 et dans l'un ou l'autre des deux services d'ophtalmologie du CHU de Nancy.

Dans la première partie nous rappellerons les principales caractéristiques anatomiques et histologiques de l'uvéite. Puis nous décrirons les signes cliniques et la prise en charge thérapeutique des uvéites de l'enfant.

Dans la seconde partie, nous exposerons notre étude personnelle. Nous exposerons les caractéristiques de la population étudiée ainsi que l'ensemble des critères pris en compte pour l'analyse de la population. Nous tenterons de mettre en évidence les liens qui peuvent exister entre les différentes formes d'uvéites, les complications potentielles et les étiologies retrouvées. Nous étudierons les différents traitements mis en place. Enfin, nous analyserons tout particulièrement le devenir de l'acuité visuelle après traitement.

Dans la troisième partie, nous discuterons nos résultats en les comparant à ceux de la littérature.

RAPPELS

A. Anatomie et histologie de l'uvée

L'uvée (ou tractus uvéal) est un ensemble de structures de même origine embryologique mésodermique, richement vascularisée. Les nombreux caractères architecturaux communs à ces structures (stroma collagène élastique, cellules dominées par les mélanocytes) ainsi que leur comportement assez univoque, notamment devant l'inflammation, montrent que l'uvée est une entité anatomo-physiologique à part entière.

Elle est constituée de 3 parties qui sont d'avant en arrière : l'iris, le corps ciliaire et la choroïde.

1. L'uvée antérieure

1.1. L'iris

1.1.1. Anatomie

L'iris, disque perforé de 12 à 13 mm de diamètre, tendu sur le plan frontal, constitue une séparation entre les chambre antérieure et postérieure. Elle présente 2 faces, antérieure et postérieure, et 2 bords, externe périphérique et interne axial.

La face antérieure, irrégulière dans son relief, comprend 2 parties séparées par une ligne brisée, la collerette qui correspond à la ligne de résorption de la membrane pupillaire.

La face postérieure apparaît comme une lame brune uniforme mais comporte des sillons : les plis radiaires de Schwalbe et les plis concentriques de la pupille.

Le bord externe périphérique constitue la racine de l'iris qui s'insère sur le corps ciliaire et adhère circulairement à la sclère, et est située 1,5 mm en arrière de la partie transparente de la cornée, à la limite du limbe scléro-cornéen. La racine de l'iris participe à la formation de l'angle irido-cornéen.

Le bord pupillaire limite l'orifice pupillaire.

1.1.2. Histologie

L'iris est formé de 2 feuillets :

. Le stroma irien, d'origine mésodermique, est un tissu conjonctif lâche tapissé à la face antérieure de la couche cellulaire antérieure et composé de fibroblastes et de mélanocytes.

. L'épithélium pigmenté postérieur, d'origine ectodermique, est le prolongement antérieur de l'épithélium pigmenté de la rétine. Il est formé de 2 couches cellulaires fortement chargées en pigment.

L'iris est formé de 2 muscles :

. Le muscle sphincter de la pupille (commandé par les fibres parasympathiques).

. Le muscle dilatateur de la pupille (commandé par les fibres sympathiques).

1.2. Le corps ciliaire

1.2.1. Anatomie

Segment moyen de l'uvée, il a la forme d'un anneau de section triangulaire saillant à l'intérieur du globe oculaire. C'est un organe sécréteur assurant la production de l'humeur aqueuse par les procès ciliaires. Il donne insertion à la zonule et joue un rôle essentiel dans l'accommodation par le muscle ciliaire. Il assure la trophicité du segment antérieur et présente un comportement univoque devant l'inflammation.

Il est asymétrique, situé en regard de l'équateur du cristallin. En coupe, il a la forme d'un triangle allongé, à base antérieure donnant insertion à la racine de l'iris et à sommet aigu postérieur correspondant à l'ora serrata.

1.2.2. Histologie

• Les procès ciliaires comprennent quatre couches :

. l'épithélium non pigmenté, la plus interne, avec ses cellules soudées par une *zonula occludens*, qui joue un rôle important dans la physiopathologie de la réponse immunitaire,

. l'épithélium pigmenté et la lame basale de l'épithélium ciliaire,

. le stroma: tissu conjonctif assez lâche formant l'armature des procès ciliaires : il est constitué de fibres collagènes et de quelques fibres élastiques contenant fibroblastes, macrophages et cellules pigmentées.

Il est très richement vascularisé mais ne reçoit néanmoins que 15% du débit sanguin intra oculaire à partir du grand cercle artériel de l'iris résultant de l'anastomose des deux artères ciliaires longues postérieures avec les artères ciliaires antérieures.

• Le muscle ciliaire : muscle lisse enchâssé dans le corps ciliaire dont il a la forme.

Il est formé de fibres à direction longitudinale formant le muscle de Brücke, situées à la partie externe et de fibres plus internes, circulaires constituant le muscle de Rouger-Müller.

2. L'uvée postérieure : la choroïde

2.1. Anatomie

La choroïde est la partie postérieure de l'uvée, d'origine mésodermique, constituant la membrane nourricière de l'œil par sa richesse vasculaire et nerveuse et ayant un rôle d'écran à la lumière par son abondance en cellules pigmentées.

Elle est située entre l'épithélium pigmentaire et la rétine en dedans, et la sclère en dehors dont elle est séparée par un espace virtuel : la suprachoroïde. En arrière, elle adhère solidement à la papille optique, entourant le nerf optique. En avant, elle s'étend jusqu'à l'ora serrata où elle rejoint la partie postérieure du stroma ciliaire.

La choroïde est facilement clivable de la sclère (sauf au niveau de l'abouchement des veines vortiqueuses).

Par contre, elle adhère fortement à l'épithélium pigmentaire par la membrane de Bruch.

2.2. Histologie

La choroïde est un tissu vasculaire pigmenté. Il est probablement le tissu le plus richement vascularisé de l'organisme.

L'irrigation provient essentiellement des artères ciliaires courtes postérieures, branches de l'artère ophtalmique, qui pénètrent le globe au voisinage du pôle postérieur et se divisent très rapidement en artérioles de très faible longueur, puis en un réseau dense et anastomotique de capillaires très larges, la chorio-capillaire, qui est la couche la plus interne, au contact direct de la membrane de Bruch et de l'épithélium pigmenté. Le drainage veineux se fait par les veines vortiqueuses au voisinage de l'équateur du globe.

L'épithélium pigmenté de la rétine est séparé de la choroïde par la membrane de Bruch, constitué de fibres de collagène et élastiques comprises entre les lames basales de la chorio-capillaire et de l'épithélium pigmenté. Cette membrane peut laisser passer de petites protéines mais en pathologie elle se laisse pénétrer par des cellules inflammatoires.

B. Physiopathologie : les barrières hémato-aqueuse et hémato-rétinienne

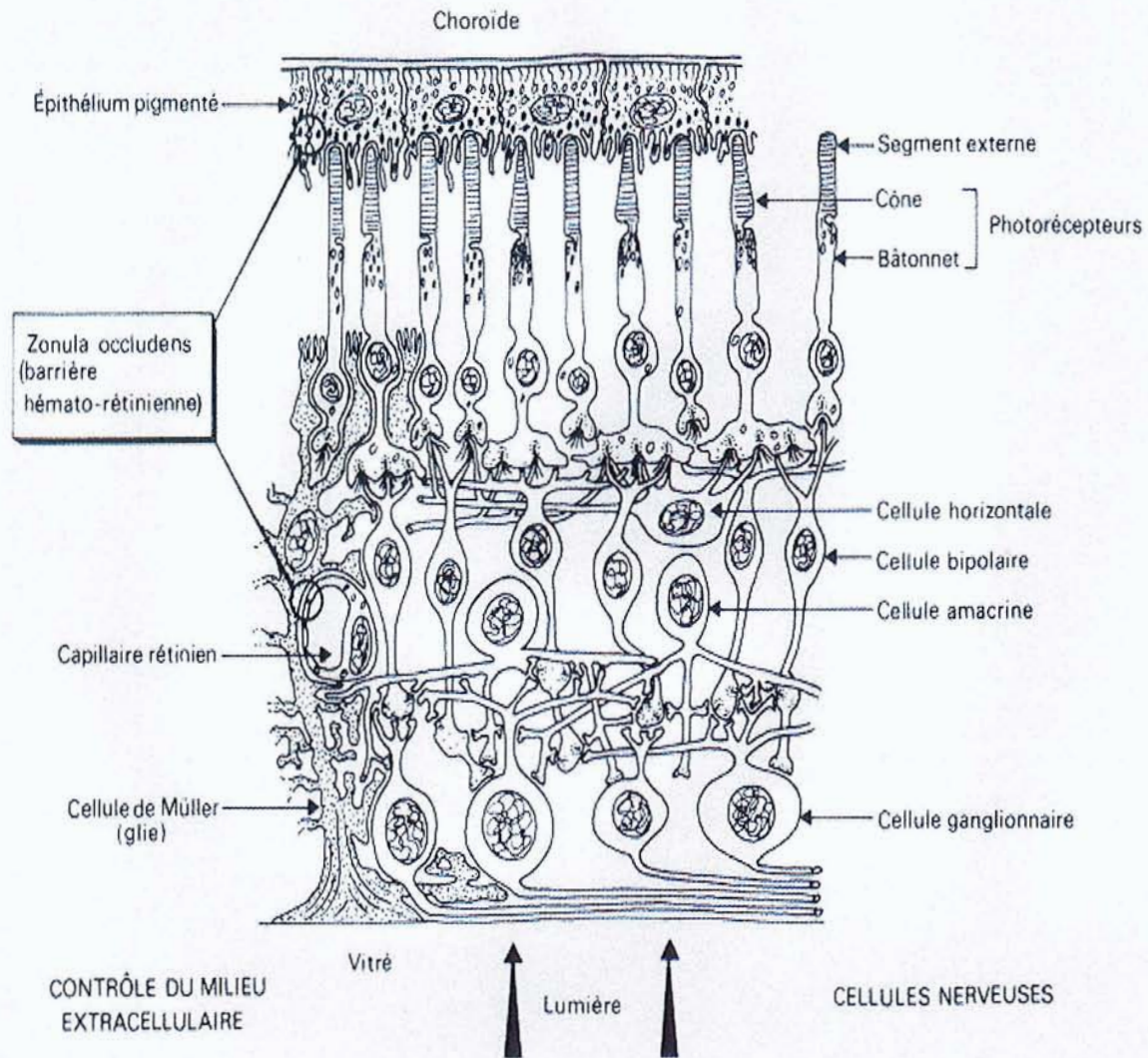
La vascularisation intra-oculaire est essentiellement uvéale : surtout au niveau de la choroïde par l'intermédiaire des artères ciliaires postérieures (80% de la vascularisation) et ensuite au niveau du corps ciliaire par l'intermédiaire des artères ciliaires antérieures (15% de la vascularisation). Le débit rétinien est, quant à lui, négligeable en comparaison (5% du total).

De surcroît, la physiologie des échanges intra-oculaires est caractérisée par l'importance de deux barrières entre la circulation sanguine et les milieux intra-oculaires : la barrière hémato-aqueuse, localisée dans l'épithélium non pigmenté du corps ciliaire (site de sécrétion de l'humeur aqueuse) et la barrière hémato-rétinienne, à localisation double au niveau de l'endothélium vasculaire rétinien et de l'épithélium pigmenté de la rétine.

L'existence de ces barrières explique l'absence de tout drainage lymphatique dans l'œil : puisqu'elles s'opposent au passage des protéines plasmatiques dans le milieu extracellulaire extravasculaire, une vascularisation lymphatique destinée à la récupération de ces protéines serait inutile – c'est d'ailleurs le cas dans le système nerveux central.

L'épithélium non pigmenté des processus ciliaires présente une grande activité métabolique, comme l'indique sa richesse en mitochondries et ses nombreux replis membranaires, éléments qui sont en corrélation avec l'existence de transports actifs. Il est également une barrière au passage des liquides : ses cellules sont en effet soudées par une *zonula occludens* continue. Ces diverses caractéristiques permettent de localiser au niveau de l'épithélium non pigmenté la sécrétion d'humeur aqueuse et la barrière hémato-aqueuse.

On soulignera l'analogie de sa structure avec celle des plexus choroïdes au niveau du système nerveux central.



Localisée d'une part à l'épithélium pigmenté de la rétine et d'autre part à l'endothélium des capillaires rétiniens, la barrière hémato-rétinienne présente elle aussi un aspect anatomique correspondant à l'existence d'une *zonula occludens*, s'opposant à la diffusion dans les espaces intercellulaires, mais aussi un aspect fonctionnel représenté par les phénomènes de transport actif ou de diffusion facilitée. Ceci permet le contrôle strict de l'environnement des neurones rétiniens :

- en limitant globalement l'accès de tous les constituants plasmatiques grâce à la *zonula occludens*,
- en permettant spécifiquement le passage de métabolites indispensables grâce à des systèmes de diffusion facilitée,
- et en réabsorbant spécifiquement les produits de l'activité des neurones et les substances éventuellement toxiques grâce à des systèmes de transport actif opérant dans le sens rétine-sang.

Compte tenu des propriétés physiopathologiques des barrières hémato-aqueuse et hémato-rétinienne, la réponse immunitaire à un antigène intra-oculaire nécessitera son passage préalable dans la circulation générale, et se fera donc à distance.

A ce titre, on peut donc considérer que les uvéites regroupent l'ensemble des inflammations intra-oculaires.

C. Épidémiologie

La fréquence des uvéites de l'enfant est encore mal connue. Elle varie selon l'âge, le sexe, la distribution géographique, le mode alimentaire, les différentes ethnies et les caractères génétiques.

L'uvéite de l'enfant est moins fréquente que celle de l'adulte et, bien qu'il soit difficile de déterminer avec précision sa fréquence exacte du fait des différents biais de recrutement selon les études.

Une incidence de 5 à 6% semble pouvoir être retenue à partir des chiffres de la littérature.

Le descriptif épidémiologique suivant l'âge, le sex ratio, l'origine ethnique et les caractères génétiques sera détaillé plus loin pour chaque pathologie.

D. Clinique

Un examen ophtalmologique complet est indispensable pour déterminer avec précision le diagnostic anatomo-clinique de l'uvéite. La bonne orientation clinique de départ permet, en effet, d'émettre les premières hypothèses diagnostiques, et ainsi d'orienter au mieux le bilan étiologique et la stratégie thérapeutique.

Cet examen diffère peu d'un examen ophtalmologique complet d'un adulte ; il peut toutefois être plus difficile si la coopération de l'enfant n'est pas obtenue, surtout lorsqu'il est très jeune. Il sera au besoin complété sous anesthésie générale.

1. Uvéites antérieures

1.1 Signes subjectifs

a) La douleur

Elle est caractéristique des uvéites antérieures aiguës. Il s'agit d'une douleur profonde, ciliaire, aggravée par l'exposition à la lumière. Par contre, la douleur est souvent absente dans les inflammations chroniques, aussi passe-t-elle inaperçue. Parfois encore, la douleur est secondaire à une complication telle que l'hypertonie ou une kératopathie bulleuse.

b) Le larmoiement, la photophobie

Ils sont présents lors des épisodes aigus. Signes modérés mais fréquents, ils doivent toujours alerter et motiver un examen approfondi.

c) Altérations visuelles

Les causes sont très variées et leurs manifestations polymorphes.

Cependant, comme beaucoup de signes subjectifs, ils sont rarement signalés par l'enfant en bas âge et, de ce fait, passent souvent inaperçus, d'où le risque beaucoup plus important de développer une amblyopie. La baisse de vision peut être retrouvée lors d'un examen systématique de la vision ou lors d'un examen pour tout autre signe, mais qui a alerté les parents (comme un strabisme).

1.2. Signes d'examen

a) Rougeur oculaire

Le classique cercle périkératique, présent dans les uvéites antérieures aiguës, s'observe au limbe, sur 360° et est secondaire à une dilatation des vaisseaux ciliaires.

b) Précipités rétrodescemétiques

Ils sont l'un des signes cardinaux d'une uvéite. Ce sont des dépôts de cellules inflammatoires sur l'endothélium cornéen. Leur aspect et leur disposition diffèrent en fonction des pathologies inflammatoires concernées et permettent d'orienter le diagnostic. Tantôt il s'agit de précipités en graisse de mouton (ronds, de grande taille et de forme irrégulière), comme on peut le voir dans la sarcoïdose par exemple, tantôt il s'agit de précipités non granulomateux (fins, de petite taille, donnant un aspect de poussière rétrodescemétique), comme dans l'arthrite chronique juvénile par exemple.

c) Inflammation de chambre antérieure

Lors d'une inflammation du corps ciliaire, il existe une rupture de la barrière hémato-aqueuse avec passage en chambre antérieure de protéines et de cellules inflammatoires dans l'humeur aqueuse. Ce phénomène se traduit alors à la lampe à fente par l'effet Tyndall qui est protéique ou cellulaire.

Les synéchies sont des adhérences tissulaires secondaires à l'inflammation. Elles peuvent être antérieures (entre l'iris et l'angle irido-cornéen) et entraîner une hypertonie secondaire, ou postérieures (entre l'iris et la capsule antérieure du cristallin) pouvant donner un aspect déformé à la pupille. Leur apparition doit être prévenue par l'instillation de collyres mydriatiques lors de toute inflammation .

Une atrophie irienne peut s'observer surtout dans les uvéites chroniques.

c) Cristallin

La manifestation la plus sévère est la cataracte. En effet, les inflammations répétées peuvent donner des opacités cristalliniennes, surtout sous capsulaires postérieures, qui seront aggravées par le traitement corticoïde au long cours, qu'il soit systémique ou topique.

On observe parfois des dépôts pigmentés sur la capsule antérieure, secondaires à des séquelles de synéchies postérieures libérées.

2. Uvéites intermédiaires

2.1. Signes subjectifs

Ils sont minimes. Les myodésopsies volontiers signalées par les adolescents n'alertent pas l'enfant plus jeune. L'uvéite intermédiaire est donc très tardivement diagnostiquée, le plus souvent sur un examen systématique.

2.2. Signes d'examen

Lorsqu'elle existe, l'inflammation de chambre antérieure est modérée avec parfois des PRD fins et un tyndall modéré. Mais les signes les plus importants sont postérieurs. L'examen du vitré et de la périphérie rétinienne doivent être rigoureux.

a) Vitré

Signe essentiel dans les uvéites intermédiaires, l'inflammation se traduit par un tyndall vitréen. Elle est le plus souvent antérieure et prédomine en extrême périphérie. Les cellules inflammatoires peuvent s'agglomérer et prendre un aspect rond, blanc flottant dans le vitré antérieur. Ces formations sont communément appelées « œufs de fourmi » ou « snow balls ». Quand les cellules inflammatoires sont abondantes, elles peuvent tapisser la base du vitré lui donnant un aspect blanc uniforme communément appelé « banquise ». Des tractions vitréennes et des décollements de rétine peuvent y être associés.

b) Rétine

Les signes rétinien se manifestent essentiellement par des périphlébites périphériques. Elles se traduisent par des manchons gris périveineux.

3. Uvéites postérieures

3.1. Signes subjectifs

La symptomatologie est variée mais les altérations de la vision prédominent. Cependant, la découverte d'une uvéite postérieure ou de ses séquelles est souvent fortuite chez l'enfant puisque la baisse de vision est rarement signalée.

La vision floue et les myodésopsies sont essentiellement dus à la présence de cellules inflammatoires colonisant le vitré.

Les photopsies traduisent les tractions vitré-réiniennes.

Les métamorphopsies sont révélatrices d'une atteinte maculaire.

3.2. Signes d'examen

L'ophtalmoscopie indirecte est l'examen de choix chez les enfants qui tolèrent mal les examens avec un verre de contact.

a) Tyndall vitréen

L'inflammation est le plus souvent postérieure. Parfois lorsqu'il y a un décollement postérieur du vitré, des dépôts analogues à ceux observés sur l'endothélium cornéen peuvent se voir.

b) Foyers chorio-rétiniens

Ils constituent l'essentiel des anomalies constatées au fond d'œil.

. Rétinite : l'atteinte prédominante de la rétine neuro-sensorielle se traduit par un œdème rétinien, blanc jaune, à bords flous. Il existe une réaction vitréenne en regard qui peut être très abondante, obscurcissant le fond d'œil. Des vascularites et des hémorragies rétiniennes superficielles peuvent aussi être associées.

. Choroïdite : se traduit par une zone blanchâtre souvent sans hémorragie dont les bords sont nets et réguliers et les vaisseaux en regard normaux. En angiographie, le foyer actif est hypofluorescent aux temps précoces et devient hyperfluorescent aux temps tardifs avec diffusion du colorant, donnant l'impression que le foyer augmente de volume.

. Vascularite : se traduit par la présence au fond d'œil d'engainements périvasculaires ou de dépôts rétiens périvasculaires. Les veines sont le plus souvent en cause. Il n'est pas rare que les vascularites se compliquent d'œdème maculaire, ou de zones d'ischémie rétinienne avec néo-vascularisation papillaire ou rétinienne si elles sont oblitérantes.

4. Sémiologie de pan-uvéites

L'atteinte inflammatoire de tout le globe oculaire se traduit par l'association des différents signes que nous venons de décrire. La symptomatologie fonctionnelle est très polymorphe et l'atteinte clinique variée.

E. Classification des uvéites

Concernant une affection où l'étiologie est souvent indéterminée, les problèmes de classification ont été longtemps pressentis comme une voie dans l'amélioration de la connaissance des uvéites.

On dispose essentiellement de deux types de classification concernant les uvéites.

Une, à visée étiologique, ayant longtemps servi de référence, a été apportée par WOODS en 1960.

Il distingue deux principales variétés, non granulomateuse et granulomateuse, basées sur des données histopathologiques d'yeux énucléés.

Il émet l'hypothèse que dans les uvéites granulomateuses, l'invasion de l'uvée par un organisme vivant peut être démontré, alors que dans les uvéites non granulomateuses, les phénomènes inflammatoires seraient dus à une hypersensibilité locale.

Cependant, la validité de cette classification a été discutée. Les différences entre ces deux types d'uvéites ne sont pas toujours évidentes, et s'estompent avec l'évolution, surtout lorsque la phase aiguë disparaît.

L'autre a été émis en 1987 par l'I.U.S.G (International Uveitis Study Group)(30) sur un consensus, afin d'apporter une uniformité dans la description et la classification des uvéites.

L'approche initiale de cette classification doit être anatomique, sans tenir compte de la morphologie ou des théories étiologiques des uvéites. Elles sont ainsi classées en :

- uvéites antérieures,
- uvéites intermédiaires,
- uvéites postérieures,
- pan-uvéites,

selon la partie de l'uvée considérée comme le principal site de l'inflammation.

Cette nouvelle approche de la classification des uvéites est fondamentale et actuellement d'ailleurs celle qui est la plus utilisée. Elle permet la détermination sur ces différents critères, de listes étiologiques qui pourront permettre, par regroupement, d'affiner au mieux la démarche diagnostique par un bilan étiologique orienté.

Recommandations de l'I.U.S.G pour les critères anatomiques des uvéites :

- Uvéite antérieure :
 - . Iritis
 - . Cyclite antérieure
 - . Iridocyclite
- Uvéite intermédiaire :
 - . Pars planite
 - . Cyclite postérieure
 - . Hyalite
 - . Rétinochoroïdite basale
- Uvéite postérieure :
 - . Hyalite
 - . Choroïdite focale, multifocale ou diffuse
 - . Chorioretinite, rétino-choroïdite ou méningo-uvéite
- Pan-uvéite

Uvéites antérieures :

- Spondylarthropathies (SPA et rhumatisme psoriasique)
 - Maladie de Behçet
 - Arthrite chronique juvénile
 - Sarcoïdose

Uvéites intermédiaires :

- Sarcoïdose
- Maladies inflammatoires intestinales
 - SEP
- Maladie de Lyme

Uvéites postérieures :

- Toxoplasmose
- Toxocarose
- Herpès virus
- Sarcoïdose
- Syndrome de Vogt Koyanagi Harada

Pan-uvéites :

- Sarcoïdose
- Syndrome de Vogt Koyanagi Harada
- Maladie de Behçet

Enfin, on attachera une attention particulière à la mesure du tonus oculaire. En effet, certaines uvéites peuvent entraîner des hypertopies oculaires (en dehors de tout traitement par corticoïdes locaux ou généraux), ce qui peut orienter vers une étiologie et donc une thérapeutique plus appropriée.

Uvéites hypertones :

- Arthrite chronique juvénile
- Spondylarthropathies
 - Herpès
 - Sarcoïdose
 - Tuberculose
 - Toxoplasmose

F. Sémiologie des complications

1. Segment antérieur

1.1. Kératite en bandelettes

Elle complique pratiquement toute uvéite chronique et sévère de l'enfance avec parfois perte fonctionnelle oculaire. Il s'agit de dépôts calcaires, siégeant entre la membrane de Bowman et l'épithélium cornéen, associés à une prolifération de fibroblastes. Cliniquement, l'opacité progresse de façon centripète. Les lésions situées initialement au limbe sur les méridiens horizontaux, se rejoignent pour former une bande horizontale blanchâtre cornéenne, avec présence de zones plus claires qui donnent un aspect en « gruyère ».

1.2. Cataracte

La cataracte est une complication fréquente des uvéites chroniques, souvent aggravées par le traitement corticoïde (topique ou systémique).

Les opacités sont classiquement sous-capsulaires postérieures mais aussi totales. Elle est souvent à l'origine d'une baisse de vision et son apparition précoce peut dominer le pronostic visuel.

1.3. Hypertonie oculaire

Les uvéites sont responsables d'hypertonies qui peuvent être dues à plusieurs mécanismes : une inflammation endo-oculaire, un blocage pupillaire (par synéchies antérieures ou postérieures), des altérations trabéculaires inflammatoires, et/ou une corticothérapie.

2. Segment postérieur

2.1. Œdème maculaire

L'œdème maculaire est la complication de toute uvéite chronique sévère, intermédiaire et postérieure. Il est responsable d'une baisse de vision parfois définitive si celui-ci est traité tardivement. Sa présence est décelée de façon plus précoce par l'angiographie à la fluorescéine et par l'OCT. S'il persiste, l'évolution se fera vers une dégénérescence cystoïde de la rétine maculaire, altérant de façon irrémédiable la fonction visuelle. Dans les cas extrêmes, il peut aboutir à la formation d'un trou maculaire. Une membrane épi-rétinienne

secondaire peut aussi entraîner un œdème maculaire lors de la résolution des signes inflammatoires oculaires.

2.2. Œdème papillaire

L'œdème papillaire est très fréquent dans les uvéites postérieures. Le plus souvent, il se résorbe lors de la régression des signes inflammatoires mais quand il devient chronique, il peut laisser des séquelles à type d'atrophie papillaire par ischémie de la tête du nerf optique et entraîner une amputation du champ visuel.

2.3. Membrane épi-rétinienne et trou maculaire

Les inflammations chroniques peuvent se compliquer de membranes épi-réiniennes et de trous maculaires secondaires dont l'aspect clinique est tout à fait comparable aux idiopathiques. Ils peuvent être responsables d'une baisse de vision persistante, malgré la régression des signes inflammatoires.

2.4. Décollement de rétine

Un décollement de rétine peut se voir dans les formes graves et évoluées des uvéites postérieures et intermédiaires. Parfois simplement exsudatif, il peut être rhégmato-gène, secondaire à une traction vitréenne ou à la formation de membranes épiréiniennes.

2.5. Ischémie rétinienne et néo-vascularisation

Les vascularites occlusives sont responsables d'ischémies réiniennes parfois étendues, à l'origine de néo-vascularisation, (papillaire et/ou rétinienne). Le plus souvent, le traitement de l'inflammation permet de faire régresser les zones d'ischémie et les néo-vaisseaux, mais ceci ne sera pas toujours suffisant, aussi faudra-t-il compléter le traitement des zones ischémiques par photocoagulation laser Argon.

2.6. Phtise oculaire

C'est une complication devenue rare. Les uvéites graves et chroniques peuvent entraîner une atteinte profonde du corps ciliaire avec hypotonie oculaire chronique avec phtise. Le globe oculaire est parfois douloureux et diminue de volume. L'échographie B et la tomodynamométrie orbitaire montrent éventuellement des calcifications des structures oculaires.

G. Bilan d'une uvéite

Le bilan d'une uvéite comporte deux volets, le bilan de l'état oculaire lors de l'examen, et le bilan étiologique. De cette double démarche, le plus souvent effectuée de façon parallèle, découlera la stratégie thérapeutique. C'est donc une étape essentielle pour le traitement d'une uvéite surtout s'il s'agit d'une atteinte récidivante ou grave.

1. Bilan ophtalmologique

1.1. Examen clinique ophtalmologique

Le bilan ophtalmologique consiste à faire le diagnostic le plus précis possible du type d'inflammation en cours et de déterminer la gravité de l'atteinte, ainsi que la présence d'éventuelles complications oculaires.

Celui-ci devra être soigneux, mais en sachant toutefois qu'il est souvent difficile à réaliser en raison de la faible coopération de l'enfant.

La classification de l'atteinte se fera après un examen ophtalmologique complet, exhaustif et bilatéral, avec évaluation de l'acuité visuelle de loin et de près. Autant que possible, un examen à la lampe à fente sera réalisé, une mesure de la tension oculaire prise, ainsi qu'un fond d'œil réalisé après dilatation.

Dans les cas où cela est réalisable et indispensable pour le diagnostic, l'examen clinique sera complété par différents examens complémentaires qui ont pour but d'évaluer le retentissement de l'inflammation oculaire sur la fonction visuelle et les différentes structures oculaires.

1.2. Angiographies à la fluorescéine et au vert d'indocyanine

Une angiographie à la fluorescéine sera demandée dans les atteintes intermédiaires et postérieures dès que la participation de l'enfant peut être obtenue. Elle permet de préciser l'existence de signes directs comme un foyer chorio-rétinien (actif ou non), une vascularite ou de complications comme une ischémie, une néo-vascularisation (rétinienne ou papillaire) ou un œdème maculaire. Certains de ces signes témoignent du caractère chronique de l'uvéite (comme la néo-vascularisation ou l'œdème maculaire).

Plus rarement, on pourra demander une angiographie en infrarouge au vert d'indocyanine. Cet examen permet de mieux visualiser la choroïde et elle sera surtout intéressante pour mettre en évidence les pathologies granulomateuses où l'atteinte choroïdienne, parfois silencieuse en fluorescéine, se révèle en indocyanine.

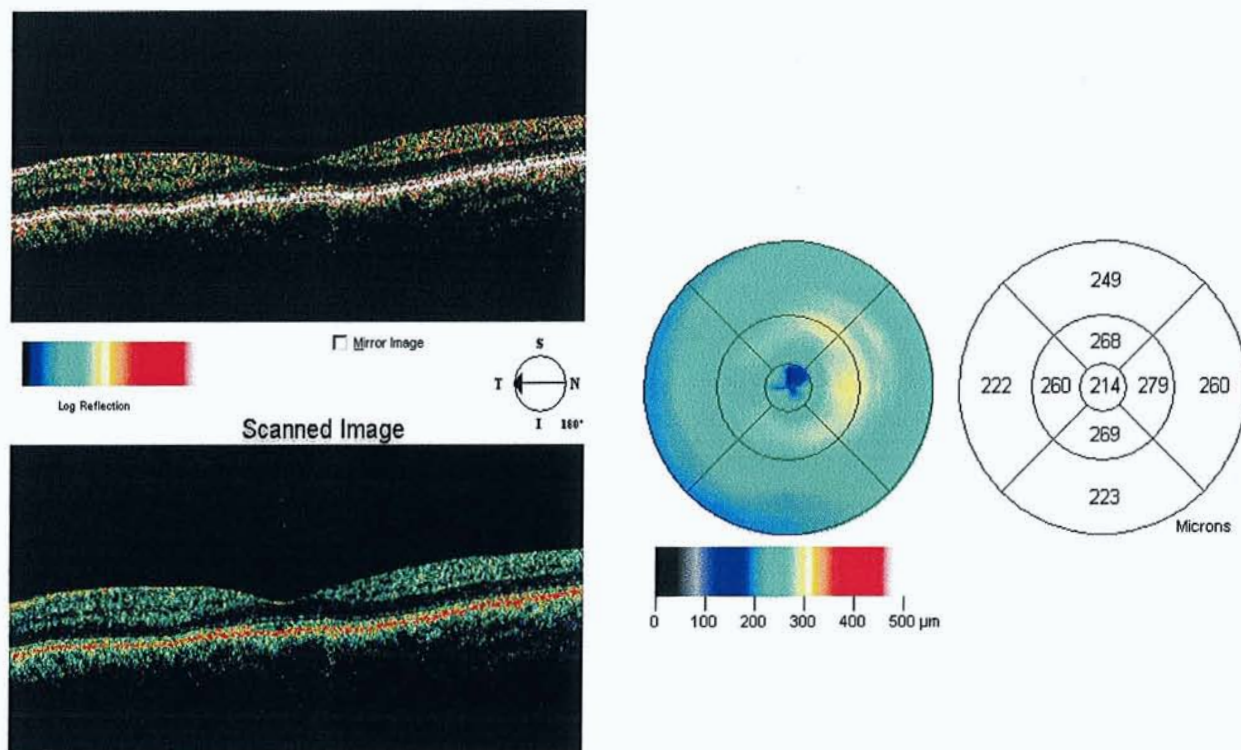
1.3. OCT (Optical Coherence Tomography)

Cet examen récent permet de déterminer l'épaisseur rétinienne, notamment au niveau du pôle postérieur, et plus spécifiquement au niveau maculaire.

On dispose essentiellement de 2 types de présentation:

- une en coupes transversales pour une visualisation directe,
- l'autre mise sous forme de cartographie ou mapping (terme anglo-saxon) qui permet de mettre en évidence là aussi l'épaisseur rétinienne au niveau du pôle postérieur sur trois diamètres centraux de 1, 3 et 6 mm.

L'importance de cette épaisseur est ensuite évaluée grâce à un système de fausses couleurs, chaque couleur correspondant à une épaisseur rétinienne déterminée.



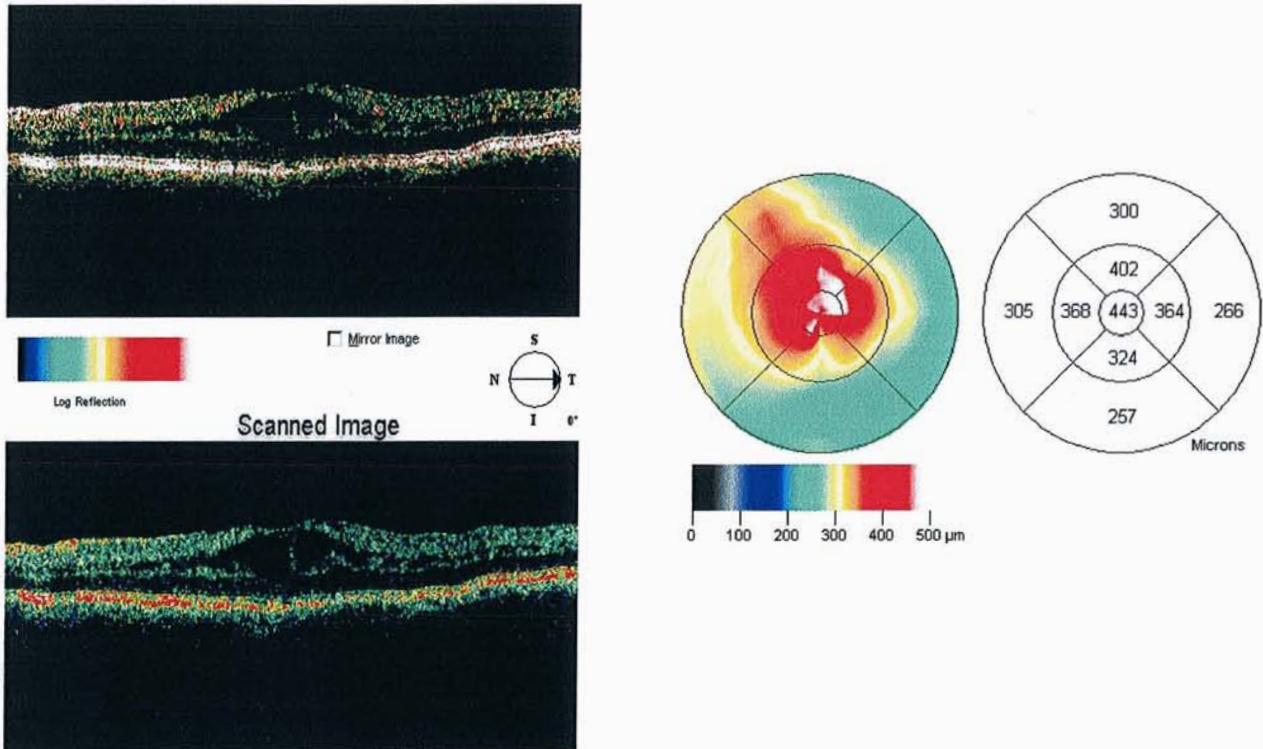
Ci-dessus, OCT d'aspect normal.

Image en coupe transversale normale avec la dépression physiologique de la macula.

Mapping normal du pôle postérieur.

L'OCT est d'un intérêt notamment dans la prise en charge diagnostique, évolutive et thérapeutique des pathologies inflammatoires postérieures et surtout maculaires (œdème, trou et membrane épimaculaire).

Il sera aussi indispensable pour juger de l'efficacité du traitement mis en place.



Aspect d'un œdème maculaire cystoïde.
(Coupes transversales et mapping)

1.4. Autres examens

1.4.1. L'échographie oculaire en mode B

Elle peut être utile, à visée diagnostique, dans les cas où l'inflammation endo-oculaire très importante ne permet pas la visualisation de la rétine. Elle permet de révéler un décollement de rétine associé, parfois des tractions vitréo-rétiniennes ou des foyers inflammatoires.

Elle peut être aussi d'un apport étiologique dans certaines uvéites (recherche de calcifications pouvant évoquer une toxocarose, surtout en cas d'atteinte unilatérale).

1.4.2. Le champ visuel

Il pourra être demandé si l'âge de l'enfant permet une coopération suffisante. Il est particulièrement indiqué en présence d'œdème papillaire, d'atrophie du nerf optique, de foyers inflammatoires péri-papillaires comme cela se voit souvent dans la toxoplasmose. Il sera répété, après traitement, pour visualiser la diminution des scotomes initiaux.

2. Anamnèse

Cette étape essentielle du bilan étiologique de l'uvéite, complétée par un examen clinique général, sera à réaliser de préférence par le pédiatre, beaucoup plus apte à déterminer s'il existe une pathologie systémique associée.

Le recueil des données de l'interrogatoire de l'enfant, mais aussi des parents, porte sur les antécédents personnels et familiaux, ainsi que sur les éventuels signes fonctionnels et généraux.

L'enquête portera également sur le déroulement de la grossesse, avec recherche d'éventuelles pathologies infectieuses (herpès) et notamment recherche d'une séro-conversion toxoplasmique chez la mère.

On recherchera l'âge de l'enfant pouvant nous orienter, ainsi que son mode de vie (voyages en zone d'endémie parasitaire, contact avec les animaux, contact avec des patients atteints de tuberculose...).

L'origine ethnique de l'enfant sera précisée. De même, l'histoire de la maladie sera détaillée afin de pouvoir préciser le type d'uvéite en cause et sa réponse au traitement.

Une synthèse des différents traitements institués sera effectuée, leur durée et leur efficacité détaillées. Une éventuelle corticodépendance sera bien sûr notée.

3. Examens complémentaires

Toujours réalisés en milieu pédiatrique, des examens complémentaires pour étayer le diagnostic évoqué seront ensuite demandés. Il est impossible et peu intéressant de pratiquer des batteries de test à « l'aveugle ».

Un bilan très exhaustif ne sera demandé que si l'uvéite est bilatérale ou sévère et chronique.

De toute façon, celui-ci doit être orienté par l'anamnèse et l'examen clinique.

3.1. Biologie

- *NFS* : Elle peut apporter des renseignements intéressants sur l'état général du patient. Une lymphopénie passagère sera évocatrice d'une pathologie virale, une éosinophilie d'une pathologie parasitaire.
- *Vitesse de Sédimentation, CRP* : L'élévation des deux taux peut évoquer une pathologie infectieuse. Une VS accélérée, isolément, fait plutôt évoquer une pathologie inflammatoire.
- *Enzyme de Conversion de l'Angiotensine et lysozyme* : taux élevé dans la sarcoïdose.

3.2. Auto-anticorps

- *Anticorps anti-nucléaires* : Il s'agit de différents anticorps dirigés contre les différents constituants du noyau cellulaire. Il est surtout intéressant de les doser dans l'arthrite chronique juvénile car ils ont une valeur, non seulement diagnostique, mais aussi pronostique (association aux formes oligo ou poly-articulaires).

3.3. Anticorps spécifiques

Les dosages d'anticorps spécifiques les plus utilisés sont ceux anti-toxoplasmiques dans le sérum. D'autres anticorps peuvent être demandés notamment devant une suspicion d'infection qui aura été orientée par l'examen et l'interrogatoire (maladie de Lyme, toxocarose par exemple).

Tous peuvent être également dosés dans l'humeur aqueuse, le vitré, voire le LCR.

3.4. Typage HLA

La détermination du typage HLA n'a pas de valeur diagnostique, mais peut servir d'indication pour une pathologie associée. On sait que :

- B27 est associé aux spondylarthropathies.
- Bw51 à la maladie de Behçet.

3.5. Examens radiologiques

- **Radiographie Pulmonaire** : Elle permet de détecter une pathologie pulmonaire ou des adénopathies médiastinales, orientant vers le diagnostic de sarcoïdose ou de tuberculose.
- **Radiographie des Sacro-iliaques** : Elle est plus particulièrement demandée lorsqu'une pathologie rhumatismale de type pelvispondylite est suspectée.
- **Radiographie des Sinus et Panoramique dentaire** : Ils seront effectués à la recherche d'une pathologie loco-régionale.
- **IRM** : Une atteinte cérébrale sera plus spécifiquement recherchée dans les uvéites postérieures où une vascularite cérébrale infraclinique pourrait coexister comme dans le lupus ou la maladie de Behçet. Elle ne sera demandée qu'en dernière intention ou lors d'une atteinte sévère, lorsqu'une atteinte neurologique est soupçonnée (thrombophlébites cérébrales associées à un œdème papillaire comme par exemple dans la maladie de Behçet).

3.6. Ponction de chambre antérieure et prélèvements vitréens

En raison de leur caractère invasif et de la nécessité d'une anesthésie générale chez l'enfant, ces examens doivent être mûrement réfléchis et d'un intérêt indiscutable pour le diagnostic.

Ils ne seront donc réalisés qu'en cas de doute diagnostique, de résistance thérapeutique, d'uvéite sévère ou atypique.

L'analyse biologique peut être utile dans certaines pathologies (herpès et toxoplasmose notamment), soit par méthode indirecte par dosage d'anticorps et surtout analyse de leur rapport avec le dosage des anticorps spécifiques dans le sang, soit par méthode directe en recherchant la présence d'antigènes spécifiques par PCR.

3.7. Autres

- **Intradermo-réaction** : Une anergie est fréquente dans la sarcoïdose alors qu'une réaction phlycténulaire est évocatrice de tuberculose surtout si l'enfant n'a jamais été vacciné. Dans la maladie de Behçet, il existe une hyper-réactivité aux points d'injection, devant être biopsiée.
- **Ponction Lombaire** : Elle orientera les recherches lorsqu'une uvéo-méningite est suspectée comme dans le syndrome de VKH, la sarcoïdose et la maladie de Behçet. Dans ces cas, une méningite lymphocytaire est fréquente, associée à une hyperprotéinorachie.

H. Principes thérapeutiques

La prise en charge thérapeutique d'une uvéite de l'enfant nécessite souvent une collaboration entre ophtalmologiste et pédiatre.

L'ophtalmologiste pour l'indication du traitement et l'évaluation de son efficacité, le pédiatre pour son adaptation en fonction de l'âge et de la pathologie générale et pour la surveillance des effets secondaires.

Le traitement médical fait appel à différents anti-inflammatoires et immunosuppresseurs dont la clé de voûte reste la corticothérapie.

1. Principes du traitement médical

Nous tenons à préciser que seuls les traitements anti-inflammatoires des uvéites seront développés dans ce chapitre, sans description des principes de traitement spécifique de chaque pathologie.

1.1 Traitement local

- Les corticoïdes

En collyre ou en pommade, ils sont actifs sur les uvéites antérieures, avec par ordre de puissance anti-inflammatoire : Dexaméthasone, Prednisolone, Fluorométholone et Medrysone.

L'effet hypertonisant est habituellement proportionnel à l'activité anti-inflammatoire.

Un traitement intensif, par instillations toutes les heures d'un collyre à la Dexaméthasone, peut souvent remplacer les injections sous conjonctivales lors des poussées d'uvéites antérieures aiguës, ce qui est appréciable chez l'enfant. La nuit le traitement sera relayé par une pommade cortisonée.

La corticothérapie loco-régionale, par injections sous ténoniennes de Triamcinolone retard (Kénacort Retard® 40 mg) peut traiter efficacement une atteinte du segment postérieur. L'injection dans le quadrant temporel supérieur minimiserait le risque de traumatisme oculaire.

C'est une alternative intéressante à la corticothérapie générale, surtout en cas d'atteinte unilatérale, pour éviter les conséquences sur la croissance de l'enfant. Mais elle comporte un

risque infectieux à prévenir par une asepsie rigoureuse. Elle est difficile à pratiquer chez l'enfant sans anesthésie générale.

Outre le glaucome cortisonique déjà mentionné, rappelons les complications oculaires de la corticothérapie : les opacités cristalliniennes corticales postérieures, inévitables en cas de traitement prolongé, s'ajoutent à celles qui sont liées à l'uvéite.

Il est aussi susceptible d'entraîner une aggravation d'un herpès cornéen, ou de toute pathologie infectieuse, nécessitant alors l'adjonction d'un traitement spécifique (comme un anti-herpétique par exemple).

La corticothérapie locale par injection intra-vitréenne de Triamcinolone, rare, reste elle aussi une alternative récente et intéressante pour toutes les inflammations du segment postérieur résistant au traitement médical précédemment cité, et notamment pour le traitement de l'œdème maculaire unilatéral.

Cependant, elle doit se réaliser sous anesthésie générale, doit bien sûr respecter toutes les règles d'asepsie stricte, mais surtout n'est apparemment efficace que pour une période moyenne de trois mois. De plus, à long terme, sont apparus des effets secondaires comme l'opacification accélérée du cristallin et une hypertonie non contrôlée par le simple traitement médical. Il convient donc de bien poser avantages et inconvénients dans ce type de traitement.

- Les collyres mydriatiques et cycloplégiques doivent être utilisés lors des uvéites antérieures :
 - soit mydriatiques d'action brève pour lutter contre les synéchies irido-cristaliniennes, comme l'association Tropicamide à 0.5% et Néosynéphrine à 10% ou 5%,
 - soit action prolongée de l'atropine, utilisée chez l'enfant en concentration de 0.30 et 0.50% : leur effet cycloplégique est antalgique et adjuvant des anti-inflammatoires.
- Les collyres bêtabloquants, parfois associés aux inhibiteurs de l'anhydrase carbonique sont nécessaires en cas d'hypertonie oculaire, en sachant que le traitement de l'hypertonie est d'abord celui de l'inflammation.
- Les collyres anti-inflammatoires non stéroïdiens: Les AINS topiques utilisés seuls ont une activité anti-inflammatoire plus faible que la Dexaméthasone. Cependant leur intérêt, lors des uvéites antérieures, pourrait être d'avoir un effet adjuvant en association avec la corticothérapie et de leur permettre une épargne cortisonique. Leur place dans la stratégie thérapeutique reste encore à définir.

1.2. Traitement général

a) Les corticoïdes

Les corticoïdes ont une action anti-inflammatoire et immunosuppressive. Ils inhibent la synthèse de cytokines, des prostaglandines et des leucotriènes, diminuent l'adhérence des phagocytes et entraînent une lymphopénie avec une action préférentielle sur les lymphocytes T. La prednisolone est considérée comme le glucocorticoïde de référence mais il existe plusieurs dérivés de synthèse.

Les plus utilisés sont rapportés ci dessous avec leurs équivalences :

- Prednisolone	SOLUPRED®	- Triamcinolone	KÉNACORT®
- Prednisone	CORTANCYL®	- Dexaméthasone	SOLUDÉCADRON®
- Méthylprednisolone	SOLUMÉDROL®	- Bêtaméthasone	CÉLESTÈNE®

Les corticoïdes peuvent être administrés per os, en intra musculaire et/ou en intra veineux.

Les deux principales indications de la corticothérapie par voie systémique sont :

- l'uvéite antérieure résistant ou récidivant au traitement local,
- l'uvéite antérieure, intermédiaire ou postérieure, associée à un œdème maculaire cystoïde, surtout en cas d'atteinte bilatérale où le traitement par injection intra vitréenne de corticoïdes n'est pas réalisable.

A la phase initiale du traitement, la corticothérapie peut être réalisée sous la forme de un à trois bolus de méthyl prednisolone à la posologie de 1g/1,7m² une fois par semaine en milieu hospitalier avec surveillance du pouls et de la tension artérielle.

Le relais est alors pris par une corticothérapie orale à la posologie de 1 à 2 mg/kg/jour ou 60mg/m²/jour.

La corticothérapie est utilisée à pleine dose tant que les signes cliniques persistent dans leur expression la plus aiguë. Leur durée dépend de la réponse clinique, mais elle est en règle générale prolongée avec des paliers de décroissance posologique de 10 à 20%.

Les risques de rechute apparaissent principalement pour une corticothérapie de 0,5 mg/kg/jour. Un immunosuppresseur peut alors être associé. La prescription d'une corticothérapie s'accompagne de règles hygiéno-diététiques : régime désodé, normocalcique, à l'exclusion des sucres d'absorption rapide, supplémentation potassique et calcique avec de la vitamine D.

b) Les autres traitements immuno-suppresseurs

Ils agissent soit de façon non spécifique sur les cellules en division, soit de façon ciblée sur diverses étapes de la réaction immunitaire. Ces thérapeutiques exposent à deux types de complications :

- risque infectieux : les infections bactériennes surviennent lors des neutropénies, les infections opportunistes sont favorisées lors des lymphopénies.
- risque oncogène : l'incidence des lymphomes et des affections lympho-prolifératives est un peu plus élevée chez les patients atteints de maladies auto immunes et traités par les immuno-suppresseurs. Ce risque apparaît à long terme et non à l'âge pédiatrique.

Leurs indications découlent d'un échec thérapeutique d'une corticothérapie systémique.

Ils permettent de supprimer ou de maintenir de faibles doses de corticoïdes, minimisant ainsi ses effets secondaires.

- Agents cytotoxiques

- * Inhibiteurs du métabolisme des purines et des pyrimidines

- a) Méthotrexate - MÉTHOTREXATE®.

Il est le traitement de seconde intention le plus souvent utilisé, essentiellement dans l'arthrite chronique juvénile. C'est un anti-folate qui bloque la division cellulaire, touchant à la fois les fonctions T et B. Dans les affections auto-immunes, il est utilisé à faible dose, 10 mg/m² en une prise per os, ou IM une fois par semaine. Il ne semble pas exister de risque oncogène à faible dose mais il faut se méfier d'une fibrose hépatique et pulmonaire à long terme.

- b) Azathioprine – IMUREL®.

Son action s'exerce surtout sur les lymphocytes T, particulièrement sur les lymphocytes NK.

Il est administré per os à la posologie moyenne de 1 à 2 mg/kg/jour en deux prises. L'ajustement des prises se fait à l'aide de la NFS. En cas de leucopénie, le traitement est interrompu ou diminué provisoirement.

- * Agent alkylant : le cyclophosphamide – ENDOXAN®.

Il est surtout actif sur les cellules en division car ils forment des liaisons covalentes au niveau de l'ADN. Ils agissent surtout sur les lymphocytes B et CD8⁺ à faible dose, et CD4⁺ à forte dose.

Il est administré à la dose de 1 à 2 mg/kg/jour per os ou en bolus de 0.4 à 1g/m² à un mois d'intervalle. Il peut entraîner une pancytopenie, une cystite hémorragique, une cardiotoxicité et une alopecie.

- Ciclosporine - SANDIMMUN®, NÉORAL®.

Elle agit essentiellement sur les lymphocytes CD4+. Elle peut être administrée par voie veineuse ou per os. Son action est synergique avec celle des corticoïdes.

La posologie moyenne per os est de 5 mg/kg/jour en deux prises. Il est indispensable de réaliser son dosage sanguin pour aboutir à des concentrations actives et non toxiques.

Les principaux effets secondaires sont l'insuffisance rénale, l'hypertension artérielle mais aussi l'hypertrophie gingivale, l'hypertrichose, des acroparesthésies, ou des convulsions.

- Immunoglobulines polyvalentes –TÉGÉLINE®.

Elles contiennent des anticorps anti-idiotypiques dirigés contre les autres auto-anticorps et des déterminants idiotypiques des Ig de surface des lymphocytes B.

La posologie est de 500 mg à 1g/kg par perfusion une fois par semaine pendant trois semaines puis mensuellement par voie intra-veineuse. La tolérance est bonne. Les effets indésirables sont rares: céphalées, malaises, pics fébriles, éruption cutanée.

- Interféron alpha – ROFÉRON®.

La posologie est de trois millions d' UI/m²/jour par voie sous-cutanée ou intra-musculaire.

Les indications thérapeutiques de l'interféron sont surtout anti-virales. Bien que leur champ d'application puisse s'élargir en raison de leurs propriétés immuno-modulatrices, une extrême prudence s'impose car ils risquent de potentialiser la réaction immunologique.

En conclusion, la prescription et la surveillance d'un traitement immunosuppresseur au cours des uvéites de l'enfant nécessitent une collaboration étroite entre l'ophtalmologiste et le pédiatre. Il faudra en permanence évaluer le risque évolutif de l'uvéite et celui du traitement immunosuppresseur. En effet, ces traitements, qui ne sont que symptomatiques, sont efficaces mais dangereux à court, moyen et long termes, surtout s'ils ne sont pas parfaitement contrôlés.

2. Principes du traitement chirurgical.

Les uvéites sévères et chroniques, difficiles à contrôler, s'accompagnent souvent de lésions anatomiques des différents tissus oculaires. Les complications et séquelles de toutes les uvéites sévères et traînantes grèvent le pronostic visuel de l'enfant et exposent au risque d'amblyopie.

Les plus fréquentes sont :

- la kératopathie en bandelettes
- l'opacification cornéenne
- le glaucome secondaire
- les synéchies iriennes
- les membranes cyclitiques
- les cataractes secondaires
- l'opacification du vitré
- les membranes épirétiniennes
- l'œdème maculaire
- le décollement de rétine

Il est important de bien préciser les indications opératoires pour chaque pathologie. On sait le risque d'échec et de nombreuses complications post-opératoires si on intervient sur un œil présentant une uvéite active, en pleine évolution.

Cependant, il faut savoir ne pas attendre en présence de situations rares, mais urgentes (hypertonie non contrôlée, cataracte gênant la vision d'un décollement de rétine) situations dans lesquelles on est parfois contraint d'intervenir dans de brefs délais, après la mise en place d'un traitement médical intense, sans attendre les résultats d'un bilan.

La chirurgie du segment antérieur peut être proposée dans un but fonctionnel (rétablissement de la transparence des milieux), pour une meilleure surveillance du traitement médical (visualisation plus précise du fond d'œil), ou encore dans un but diagnostique (ponction de chambre antérieure).

2.1. Chirurgie du segment antérieur

2.1.1. Kératopathie en bandelettes

Elle peut compliquer toutes les formes d'uvéïtes chroniques notamment dans l'arthrite chronique juvénile et la sarcoïdose.

Lorsqu'elle touche l'axe visuel et gêne l'accès du fond d'œil, on peut proposer une chélation au calcium par une solution de 0,37% de sel disodique de l'acide éthylène diamine tétra acétique (EDTA) voire d'un traitement chirurgical par un débridement doux, en utilisant une éponge chirurgicale montée et imprégnée d'EDTA.

2.1.2. Opacification cornéenne

Elle est bien plus fréquente dans la kérato-uvéïte herpétique, trop souvent traitée par une corticothérapie mal adaptée, ou sans traitement anti-viral efficace associé. Mais l'indication d'une kératoplastie doit être mûrement réfléchi en raison du mauvais résultat des greffes de cornée chez l'enfant.

2.1.3. Glaucome

Il est important de bien différencier les deux causes principales qui sont à l'origine de l'hypertonie, à savoir l'inflammation oculaire elle-même et l'hypertonie cortisonique (en traitement local ou général).

Dans le premier cas, le traitement reposera sera médical par voie locale ou générale pour réduire les signes d'inflammation oculaire.

Devant la constatation d'une hypertonie oculaire compliquant une uvéïte déjà traitée par corticoïdes au long cours, il est parfois difficile de faire la part de ce qui revient à une poussée inflammatoire. Dans un premier temps, on doit toujours essayer un traitement hypotonisant associé à un traitement anti-inflammatoire.

En cas de séclusion et de blocage pupillaires, une iridectomie chirurgicale est indiquée.

Pour les enfants répondant insuffisamment aux collyres bêta_bloquants et aux inhibiteurs de l'anhydrase carbonique locaux et/ou généraux, on doit discuter de l'intérêt d'une chirurgie de type filtrante.

Le protocole thérapeutique péri opératoire est identique à celui de la cataracte.

Pour améliorer les résultats de la trabéculéctomie, l'application locale d'agents antimitotiques (comme la mitomycine ou le 5 fluoro-uracile) doit être considérée.

2.1.4. Hypotonie

Elle est une complication rare des uvéites sévères et chroniques de l'enfant. Elle est en général secondaire au développement d'une membrane cyclitique, d'un décollement ou d'une inflammation très sévère du corps ciliaire avec sidération de la production d'humeur aqueuse.

L'examen biomicroscopique pourront au mieux différencier les différentes causes d'hypotonie. On pourra proposer une phacophagie avec vitrectomie par la pars plana pour permettre une excision de la membrane cyclitique, avec levée des tractions exercées par cette membrane, ou une excision de la hyaloïde antérieure.

2.1.5. Cataracte

L'extraction extracapsulaire par phacoémulsification associée à une vitrectomie large antérieure est la technique la plus répandue. Elle a pour avantage de ne nécessiter qu'une très petite incision et permet aussi de pouvoir bien dégager les synéchies irido-cornéennes, d'éliminer une opacité vitréenne, de supprimer des tractions vitéo-rétiniennes et de pratiquer une iridectomie en une seule opération, ainsi que de prévenir l'apparition d'une cataracte secondaire difficilement traitable par laser Yag chez l'enfant. A noter que dans la plupart des cas l'aspiration du noyau cristallinien peut-être réalisé uniquement grâce à la sonde I/A (Irrigation/ Aspiration).

Faut-il implanter ?

En fait il n'existe aucune règle et chaque cas doit être soigneusement discuté selon le contexte inflammatoire, l'histoire de l'uvéite, l'âge de l'enfant, l'uni ou la bilatéralité de la cataracte, etc... A l'heure actuelle, lorsqu'une implantation est envisagée, l'implant sera de préférence monobloc de grand diamètre (7mm), en PMMA (polyméthyl-methacrylate) avec traitement de surface par héparine, permettant de le rendre hydrophile et donc de réduire l'adhésion des cellules inflammatoires sur l'implant. L'inconvénient est de devoir agrandir l'incision, d'où le risque de majorer l'astigmatisme post-opératoire et de nécessiter une nouvelle anesthésie générale pour l'ablation des fils à distance. De plus, il faut bien avoir à l'idée qu'une intervention chirurgicale ne doit être proposée que si l'uvéite est stabilisée, avec absence de signes inflammatoires évolutifs, depuis au moins trois mois. Même si on opère sur un œil atteint d'uvéite, en dehors de toute poussée inflammatoire et apparemment « calme », il est prudent de proposer un traitement anti-inflammatoire encadrant le geste chirurgical pour minimiser les risques d'une poussée d'uvéite post-opératoire qui pourrait être explosive et menacer l'avenir visuel de l'enfant. La corticothérapie par voie générale représente le moins mauvais des traitements anti-inflammatoires à proposer pour encadrer une chirurgie sur un œil atteint d'uvéite. Il sera proposé en pré, per et post-opératoire (Flash de méthylprednisolone

I.V., 4mg/kg). Certains auteurs recommandent d'autres protocoles comme une corticothérapie pré-opératoire de 1 à 1,5mg/kg/j de prednisone orale, période pré-opératoire de traitement variant de un jour à plusieurs semaines, ou augmentation de la corticothérapie topique cinq jours avant l'intervention et pendant la période post-opératoire immédiate, ou injections sous-conjonctivales ou sous-téniennes de bétaméthasone ou de dexaméthasone, ou 100mg d'hydrocortisone par voie intraveineuse pendant et parfois après l'intervention.

En fait, toutes ces variations s'expliquent probablement par l'extrême diversité du type de recrutement de chaque équipe et du délai de la prise en charge de l'inflammation et de la chirurgie par cette équipe.

2.2. Chirurgie du segment postérieur : la vitrectomie.

2.2.1. Quels sont ses objectifs ?

- Prévenir et traiter les complications de l'uvéite.
- Réduire le traitement médical et ses effets iatrogènes.
- Trouver une étiologie grâce aux prélèvements vitréens.

2.2.2. Les raisons de la vitrectomie.

- Elle est indispensable pour rétablir la transparence de la cavité vitréenne. En effet, les hyalites opaques obturantes gênent pour avoir un accès correct au fond d'œil. L'organisation vitréenne induit de plus des membranes pré-rétiniennes ou des brides rétractiles. Une traction vitréenne, peut faire saigner un vaisseau rétinien extériorisé ou non, provoquer une déchirure au bord d'un foyer atrophique, une déchirure à lambeau avec ou sans décollement de rétine. En milieu inflammatoire, la présence de sang augmente les risques de traction et de rétraction secondaires, responsables de décollements de rétine, voire d'inversions rétiniennes. Dans tous les cas où le fond d'œil n'est plus guère visible, l'échographie B est systématique dans un but diagnostique éventuel mais surtout, pour situer la rétine ainsi que pour apprécier l'état choroïdien et ciliaire.
- Dans certaines uvéites postérieures, l'analyse du vitré peut apporter la certitude diagnostique qui manquait (dosage d'anticorps ou analyse par PCR), comme dans la toxoplasmose, identification virale (comme le HSV ou le CMV), voire recherche mycologique (pour mettre en évidence une candidose).

- Enfin pour supprimer une hyalite, même si le fond d'œil est bien visible pour prévenir la majeure partie des complications vitréo-rétiniennes et diminuer le traitement médical : car le vitré s'organise avec apparition de brides vitréo-rétiniennes ou vitréo-papillaires.

2.2.3. Indentations associées à la vitrectomie.

Elles sont de nature segmentaire en présence de banquise périphérique, ou de nature circulaire par une sangle en silicone (il s'agit d'une technique complémentaire effectuée sur rétine à plat au cours d'une vitrectomie).

2.2.4. Dissections des membranes épi-rétiniennes.

Les difficultés de dissection sont décuplées par le décollement. On s'aidera au besoin des perfluorocarbones liquides per-opératoires. Le résultat dépendra du type des membranes contractées, des possibilités de les cliver, mais aussi des déchirures qui sont quelquefois quasi circulaires, ou compliquées d'inversion rétinienne et qui peuvent obliger à renoncer à l'intervention.

2.2.5. Tamponnement interne par gaz ou huile de silicone.

L'existence de déchirures, de trous supérieurs constituerait, par contre, une bonne indication de tamponnement par gaz en association avec une indentation et une cryothérapie. Si la surface de la rétine est menaçante, et que l'on ne peut pas libérer des membranes épi-rétiniennes qui adhèrent à une rétine à plat, il vaut mieux faire un tamponnement par l'huile de silicone préventivement car il ne sera pas toujours facile de faire respecter la position post-opératoire en cas de simple tamponnement interne par gaz chez l'enfant.

2.2.6. Injection intra-vitréenne de corticoïdes.

Elle est tout particulièrement indiquée pour le traitement des œdèmes maculaires unilatéraux dépistés plus précocement grâce à l'OCT.

2.2.7. Cryothérapie.

Elle a été indiquée initialement dans le traitement par voie transclérale des foyers de pars planite résistant à la corticothérapie. Elle fera régresser une néovascularisation périphérique secondaire à une ischémie compliquant une vascularite rétinienne oblitérante. Elle consolide la rétine en arrière de la tension d'une banquise de préférence associée à une indentation longitudinale. Elle aura sa place dans un traitement de décollement de rétine.

Il importe de se rappeler que la sclère de l'enfant est plus mince que celle de l'adulte. Il faut en tenir compte si on utilise la technique du contrôle scléral du blanchiment qui risque beaucoup moins de provoquer un surdosage que son contrôle endo-oculaire étant donnée la couleur déjà blanche des lésions inflammatoires. Un excès de froid peut provoquer une augmentation de l'envahissement du vitré par des cellules inflammatoires, l'aggravation d'un œdème maculaire, une nécrose rétinienne périphérique qui devient « feuille morte » après avoir été éventuellement hémorragique et œdémateuse et augmente à son tour l'inflammation du vitré.

2.2.8. Photocoagulation au laser.

Technique complémentaire de la chirurgie par endo-laser, le laser doit être utilisé avec circonspection au cours des uvéites intéressant le segment postérieur. Son indication repose sur la destruction des territoires ischémiques rétiens ou dans la prévention du décollement de rétine en entourant un trou au pied d'une bride, une déchirure périphérique ou longeant un foyer atrophique, voire un petit rétinosisis.

I. Étiologies

1. Uvéites rhumatismales

La dernière classification rapportée des arthrites juvéniles idiopathiques (AJI) par l'International League Against Rheumatism (ILAR) date de 1998.

Les conclusions de ce consensus sont rapportées ci-dessous:

- Arthrite systémique :

Critères : Arthrite précédée ou accompagnant une fièvre quotidienne d'une durée d'au moins deux semaines avec au moins un des signes suivants : éruption fugace, adénopathies, hépatosplénomégalie et atteinte séreuse.

Exclusions : Autres maladies inflammatoires récurrentes (maladie périodique, syndrome avec hyper-IgD ...).

- Polyarthrite FR négatif :

Critères : Arthrite touchant plus de 5 articulations pendant les 6 premiers mois.

Exclusions : Présence de facteur rhumatoïde et arthrite systémique.

- Polyarthrite FR positif :

Critères : Arthrite touchant plus de 5 articulations pendant les 6 premiers mois.

Exclusions : Absence de facteur rhumatoïde et arthrite systémique.

- Oligoarthrite :

Critères : Arthrite touchant 1 à 4 articulations pendant les 6 premiers mois.

Exclusions : Psoriasis et spondylarthropathie dans la famille, présence de facteur rhumatoïde, garçon de plus de 8 ans, HLA B27 positif et arthrite systémique.

- Enthésite en rapport avec arthrite (ERA) :

Critères : Arthrite et enthésite, ou enthésite ou arthrite et au moins 2 des critères suivants : sensibilités des sacro-iliaques, douleur rachidienne inflammatoire, HLA B27, histoire familiale d'au moins une des pathologies suivantes : uvéite antérieure, spondylarthropathie, colopathie inflammatoire, et enfin garçon de plus de 8 ans.

Exclusions : Psoriasis dans la famille et arthrite systémique.

- Arthrite psoriasique :

Critères : Arthrite et psoriasis, ou, en l'absence de psoriasis, arthrite avec au moins 2 critères suivants : dactylite chez le patient, piqueté unguéal ou onycholyse chez le patient et psoriasis dans la famille.

Exclusions : Présence de facteur rhumatoïde et arthrite systémique.

Nous rapportons aussi une classification plus ancienne, mais qui nous paraît tout aussi indispensable de citer.

En effet, la plupart des articles que nous avons étudiés pour pouvoir comparer nos résultats aux leurs, utilise cette classification.

1.1. Arthrite chronique juvénile

Correspond à un ensemble de pathologies articulaires inflammatoires dont le début a lieu avant 16 ans et évoluant au moins pendant 3 mois. Dans tous les cas, les manifestations articulaires doivent persister au moins 6 semaines d'après les critères européens. Trois entités anatomo-cliniques distinctes sont reconnues : oligo-articulaire (50%), poly-articulaire (30%) et systémique (20%).

	Oligo-articulaire	Poly-articulaire	Systémique
Fréquence (%)	50	30	20
Age de début	< 5 ans	Variable	2 à 7 ans
Sex ratio H/F	1/5	1/3	1/1
Nombre d'articulations	< 5	> 4	Variable
Uvéite (%)	30	5	Exceptionnelle
AAN (%)	75	50	0

Les uvéites associées aux ACJ sont volontiers chroniques et asymptomatiques.

Près de 70% des atteintes sont bilatérales d'emblée ou au cours de la maladie. L'uvéite précède parfois l'atteinte articulaire.

1.1.1. Formes oligo-articulaires.

Elles comprennent les atteintes limitées au maximum à 4 articulations, touchées durant les 6 premiers mois de la maladie.

L'âge moyen de début est proche de 2 ans et l'atteinte est 5 fois plus fréquente chez la fille. L'atteinte des genoux, chevilles et poignets est caractéristique et les complications systémiques absentes. Le début est volontiers insidieux. Les anticorps anti-nucléaires sont très fortement liés à la présence d'une inflammation intra-oculaire puisqu'ils sont retrouvés dans 70 à 90% des cas associés à une uvéite. Celle-ci survient en général après le début des signes articulaires. Elle est bilatérale dans plus de deux tiers des cas. Le pourcentage d'enfants développant une uvéite antérieure chronique est proche de 36% à 10 ans.

1.1.2. Formes poly-articulaires.

L'uvéite est moins fréquente que dans la forme précédente. L'atteinte concerne au moins 5 articulations durant les 6 premiers mois de la maladie.

Toutes les articulations peuvent être touchées et l'atteinte est plus volontiers symétrique. Le sex ratio H/F est de 1/3. Cette forme touche en général des enfants plus âgés même si un pic d'incidence est noté entre 1 et 2 ans. Les anticorps anti-nucléaires sont présents chez 45% des enfants et correspondent à des formes oligo-articulaires précoces de la petite fille diffusant secondairement ou des formes d'emblée poly-articulaires.

1.1.3. Forme systémique.

Connue également sous le nom de maladie de Still, cette forme atteint les deux sexes de façon égale et s'accompagne de signes généraux. La fièvre suit un profil particulier avec des pics thermiques proches de 40°C le soir alors que la température est quasi normale le matin. Les autres signes sont représentés par le rash cutané, l'hépatosplénomégalie, la péricardite et la pleurésie. La polyarthrite chronique est ultérieurement prédominante. L'uvéite est extrêmement rare dans cette forme.

1.2. Spondylarthropathies juvéniles

Ce sont des affections observées plus tardivement dans l'enfance et plutôt chez le garçon. L'uvéite, à l'origine de 16% des uvéites antérieures de l'enfant, est même moins fréquente que dans la forme poly-articulaire de l'ACJ. Elle se différencie par son caractère volontiers aigu, et sa localisation souvent unilatérale. Il s'agit d'une uvéite qui dure 2 à 3 semaines et

répond bien au traitement corticoïde local. Contrairement à la forme de l'adulte, les spondylarthropathies juvéniles débutent fréquemment par une oligo-arthrite périphérique. Des antécédents familiaux sont souvent présents. La forte association avec l'antigène HLA B27 dans 95% des cas n'est pourtant pas spécifique de la spondylarthrite ankylosante puisqu'on peut retrouver cet antigène d'histocompatibilité dans d'autres pathologies comme l'arthrite psoriasique, le syndrome de Fissinger Leroy Reiter et certaines entérocolopathies.

1.2.1. Spondylarthrite ankylosante juvénile

Elle affecte surtout les garçons âgés de plus de 10 ans et débute par une atteinte des articulations périphériques des membres inférieurs. L'atteinte oculaire consiste principalement en des épisodes récurrents d'uvéite antérieure pouvant entraîner la formation de membranes cyclitiques ou d'un hypopion en chambre antérieure. L'uvéite peut précéder ou suivre l'arthrite et leurs niveaux d'activité ne sont pas corrélés.

1.2.2. Syndrome de Fissinger Leroy Reiter

Il représente une entité clinique rare (moins de 1% des enfants présentant une uvéite antérieure). Le tableau classique comprend l'arthrite, l'urétrite et la conjonctivite, mais l'iritis, chronique ou aiguë, peut être retrouvée. L'évolution est le plus souvent courte et favorable.

1.2.3. Arthrite psoriasique juvénile

Elle associe une atteinte des articulations des doigts ou des orteils, un psoriasis, une atteinte unguéale et une uvéite antérieure chronique (3% des cas d'uvéite antérieure de l'enfant).

Cette entité survient plus fréquemment chez la fille. L'antigène HLA B27 est retrouvé dans les formes comprenant une atteinte des sacro-iliaques.

1.2.4. Entérocolopathies inflammatoires (maladie de Crohn et rectocolite hémorragique)

Elles peuvent s'associer à une inflammation modérée des grosses articulations ou des sacro-iliaques chez l'enfant. L'atteinte de nombreux tissus oculaires peut coexister, mais l'iridocyclite est la plus fréquente. Elle évolue parallèlement à l'atteinte articulaire et digestive dans la forme arthrite périphérique.

2. Maladie de Behçet

La maladie de Behçet est une vascularite oblitérante de cause inconnue qui peut survenir à n'importe quel âge, surtout chez l'adulte jeune, mais aussi dans de rares cas chez l'enfant. Le diagnostic repose sur la présence d'une aphtose buccale, d'ulcérations génitales, d'uvéites récidivantes et d'autres lésions (érythème noueux, phlébites, arthrites ...). Cette pathologie a une grande incidence dans les pays du pourtour méditerranéen, du Moyen Orient et du Japon. Les formes familiales représentent 18% des formes de l'enfant.

Les manifestations oculaires surviennent dans 70 à 85% des cas. Une iridocyclite récurrente et bilatérale, parfois associée à un pseudo-hypopion transitoire (remarqué dans un tiers des cas). L'atteinte du segment postérieur est habituelle et comporte une vascularite oblitérante, souvent associée à des hémorragies rétiniennes, des exsudats et une hyalite. La récurrence des poussées inflammatoires non traitées conduit à la cécité par l'intermédiaire d'œdème maculaire, de décollement de rétine secondaire à une rétinopathie ischémique néo-vasculaire. Le diagnostic est clinique dans la majorité des cas, mais le typage HLA peut être utile pour poser le diagnostic : le HLA B5 (et son dérivé Bw51) est présent chez plus de la moitié des patients.

3. Uvéites virales

3.1. Herpès simplex virus

3.1.1. Manifestations cliniques

- La primo-infection

On distingue plusieurs formes cliniques décrites suivant l'âge de l'enfant.

La primo-infection du nouveau-né est particulièrement grave. Son mode de contamination est différent suivant le virus en cause. Classiquement, HSV2 contamine l'enfant lors de son passage dans la filière génitale maternelle, tandis qu'HSV1 contamine l'enfant par contact direct. Dans ces deux cas, le virus se répand dans l'organisme par voie hématogène et on comprend facilement que les manifestations ophtalmologiques à ce stade soient essentiellement chorio-rétiniennes.

La primo-infection du nourrisson est beaucoup plus fréquente. Le diagnostic est souvent posé en cas d'éruption vésiculaire compliquant parfois une dermatose préexistante (syndrome de Kaposi).

La primo-infection du jeune enfant correspond à une blépharite unilatérale associées à des vésicules au niveau du bord libre et à une conjonctivite. Quelques jours plus tard, l'atteinte est cornéenne et on peut observer une kératite ponctuée superficielle ou un ulcère dendritique ou

en carte de géographie. Il est dans ce cas exceptionnel d'observer une uvéite, tout au plus peut-on noter un discret tyndall de chambre antérieure et quelques précipités rétro-endothéliaux.

- Les récurrences herpétiques

C'est lors d'épisodes de réactivation herpétique que l'uvéite antérieure est le plus souvent rencontrée.

Les signes ophtalmologiques sont souvent bruyants (rougeur et douleur souvent marquées, photophobie). A l'examen, on constate souvent un œdème cornéen associé à une inflammation importante de chambre antérieure pouvant être accompagné d'un hypopion, d'un hyphéma ou de la présence d'une membrane cyclitique. L'hypertonie est classique et souvent importante. De rares cas ont été décrits où on a pu observer des syndromes de nécrose rétinienne chez l'enfant. En l'absence de traitement celle-ci s'étend et on peut constater l'apparition d'un œdème papillaire voire de décollements de rétine tractionnels.

Le traitement anti-viral sera, bien sûr, à mettre en place d'urgence par voie intra-veineuse.

3.1.2. Diagnostic paraclinique

Le diagnostic de l'uvéite herpétique est avant tout clinique. C'est seulement dans les formes atypiques ou graves que l'on pourra s'aider d'examen biologiques analysés à partir de prélèvements réalisés soit par ponction de chambre antérieure soit au cours d'une vitrectomie.

Le diagnostic repose alors sur 2 principes majeurs :

- Méthode indirecte : mise en évidence d'une sécrétion locale d'anticorps avec calcul du coefficient de Witmer (rapport supérieur à 4 permet d'affirmer le diagnostic)
- Méthode directe : individualisation du virus lui-même par amplification génique (PCR) (méthode moins sensible mais beaucoup plus spécifique).

$$\text{Coefficient de Witmer : } \frac{\text{Ac spécifiques de l'HA ou du vitré}}{\text{Ac spécifiques du sérum}}$$

3.2. Varicelle et Zona

3.2.1. Varicelle

Ses manifestations ophtalmologiques sont rares. Elles peuvent survenir en même temps que l'exanthème ou quelques semaines ou mois plus tard. On peut observer :

- des lésions palpébrales (macule, papule, vésicule et croûte),
- des lésions kérato-conjonctivales,
- une iridocyclite, isolée ou accompagnant une atteinte cornéenne : la plupart du temps, l'uvéite antérieure se résume à de fins précipités rétro-descemétiques et à un discret tyndall de chambre antérieure,
- une nécrose rétinienne aiguë,
- des complications neuro-ophtalmologiques (paralysie oculo-motrice, neuropathie optique et ophtalmoplégie).

3.2.2. Zona ophtalmique

La varicelle est la primo-infection par le virus VZV. Après guérison, il existe une immunité durable contre une ré-infection exogène par le même virus. Par contre un zona peut survenir. En effet, le virus peut persister à l'état latent, dans les ganglions sensitifs. Dans certaines circonstances, il y a réactivation : le virus commence à se dupliquer, l'infection se propage le long des fibres nerveuses sensitives jusqu'à la peau en donnant une éruption cutanée au niveau du métamère correspondant.

Le zona ophtalmique est rare chez l'enfant et exceptionnel avant l'âge de 2 ans.

L'uvéite zostérienne complique parfois une kératite, mais peut survenir aussi sans atteinte cornéenne. Habituellement d'importance modérée, l'iridocyclite sévère est possible. Mais comme dans l'uvéite herpétique, les synéchies irido-cristalliniennes, l'hypertonie oculaire, la dépigmentation irienne sont classiques.

Le virus VZV est également un des agents incriminés dans la nécrose rétinienne aiguë.

4. Toxoplasmose

La toxoplasmose est une affection cosmopolite liée à un protozoaire, *Toxoplasma gondii*, organisme unicellulaire, à parasitisme intracellulaire obligatoire. L'infection d'un enfant immuno-compétent est le plus souvent asymptomatique mais détermine une infection chronique dans laquelle le parasite persiste à l'état kystique dans les tissus.

En France, la toxoplasmose chorio-rétinienne est le plus souvent congénitale (fœtus infecté in utero). L'infection congénitale du fœtus est liée au passage transplacentaire de la forme tachyzoïde. Ceci se produit lors de la dissémination du parasite dans le sang au cours d'une toxoplasmose acquise pendant la grossesse. Le risque d'infection congénitale chez le nouveau-né de mère ayant présenté une séroconversion durant la grossesse est de 30 à 50%. La transmission placentaire est plus fréquente en fin de grossesse (10% au 1^{er} trimestre, 30% au 2^{ème} trimestre, 60% au dernier trimestre). Cette probabilité diminue significativement (50%) lorsque la mère est traitée. L'infection congénitale du fœtus est par contre d'autant plus sévère que la contamination se produit dans les premiers mois de la grossesse.

- Manifestations cliniques du nouveau-né :

La manifestation oculaire la plus fréquente de la toxoplasmose congénitale est la découverte de cicatrices rétiniennes au fond d'œil. Ces lésions rétiniennes sont bilatérales, dans 85% des cas, et déjà cicatricielles à la naissance. On peut également observer une chorio-rétinite et une hyalite actives dans 11% des cas.

- Manifestations cliniques de l'enfant :

La forme clinique la plus fréquente est la chorio-rétinite toxoplasmique. Elle associe un foyer chorio-rétinien blanc à une réaction vitréenne plus importante en regard du foyer. L'inflammation vitréenne est parfois intense, gênant la visibilité du fond d'œil. Il peut s'y associer une inflammation, parfois hypertensive, du segment antérieur. Les récurrences surviennent souvent en bordure ou à proximité d'une ancienne cicatrice. L'atteinte péri-papillaire du nerf optique (rétinite juxtapapillaire de Jensen) ou de la zone maculaire menace la fonction visuelle et doit être traitée en urgence. Le foyer chorio-rétinien peut être associé à des vascularites. Une hyalite majeure et un décollement de rétine avec de grandes déchirures, de mauvais pronostic, peuvent survenir. Ces formes sont observées chez des patients traités par corticoïdes seuls ou chez des immunodéprimés. L'évolution spontanée se fait vers la cicatrisation spontanée des lésions en 1 à 2 mois.

- Complications :

La complication la plus fréquente est le scotome secondaire à la nécrose rétinienne. Ce scotome est particulièrement gênant lorsque le foyer se trouve au pôle postérieur, avec au maximum la perte de la vision centrale, lorsque le foyer atteint la fovéa. On peut également observer des néo-vaisseaux sous-rétiniens au bord d'une cicatrice, une atrophie optique, des occlusions artérielles ou veineuses, des décollements de rétine rhégmato-gènes, un syndrome de Fuchs.

À noter que le diagnostic de toxoplasmose est le plus souvent clinique.

En cas de doute, d'uvéite sévère ou atypique, on peut s'aider là aussi de deux méthodes d'analyse biologique par ponction de chambre antérieure ou lors d'une vitrectomie :

- Méthode indirecte : en recherchant une production locale d'anticorps spécifiques et en calculant le coefficient de Desmonts :

Anticorps HA*immunoglobulines sérum

Anticorps sérum*immunoglobulines HA

Ce coefficient est positif, s'il est supérieur à 3. Il est recommandé de le réaliser trois semaines après le début des manifestations cliniques.

- Méthode directe : par détection du parasite par PCR. Il s'agit d'une technique séduisante mais de faible sensibilité puisque elle n'est positive que dans 30% des toxoplasmoses oculaires dont le coefficient de Desmonts est positif. Cependant cette technique coûteuse est parfois utile dans certaines formes atypiques à coefficient de Desmonts négatif.

Ces examens ne sont pas déterminants et on n'attendra pas de les faire et de les recevoir pour débiter le traitement.

5. Toxocarose

C'est une maladie de l'enfant acquise par l'ingestion d'œufs de *Toxocara canis*, un ascaris parasitant l'intestin des chiens. La forme oculaire de la maladie est retrouvée chez l'enfant dont l'âge moyen est de 7 ans. L'atteinte est unilatérale. Le granulome postérieur se manifeste par un foyer blanc jaunâtre en relief au niveau du pôle postérieur et s'associe à une réaction vitréenne. Il se localise souvent en inférieur et peut alors être confondu avec la banquise de l'uvéite intermédiaire. L'évolution peut se faire par une rétraction rétinienne majeure avec décollement de rétine. Une aide au diagnostic est apportée par la présence d'anticorps spécifiques anti-*Toxocara canis* dans le sang ou dans l'humeur aqueuse, ainsi que l'échographie en mode B montrant un cône d'ombre postérieur en rapport avec le kyste. La présence d'éosinophiles dans l'humeur aqueuse peut conforter le diagnostic. Les données épidémiologiques (contact minime avec un chien), l'âge un peu plus avancé (6 à 8 ans), sont des arguments en faveur de cette parasitose.

6. Sarcoïdose

Maladie systémique chronique granulomateuse pouvant atteindre tous les organes et plus particulièrement les poumons, les ganglions thoraciques, la peau et l'œil. Le diagnostic repose sur un faisceau d'arguments dont la présence d'un granulome épithélioïde non caséux à la biopsie. Classiquement il s'agit d'une pathologie de l'adulte jeune entre 20 et 40 ans, beaucoup plus rare chez l'enfant (3% des sarcoïdoses décrites). L'atteinte oculaire peut être révélatrice de la maladie. Les patients de race noire ont plus fréquemment une atteinte oculaire. Une uvéite antérieure est retrouvée dans 77% à 95% des cas. Il s'agit le plus souvent d'une uvéite d'évolution torpide associant des précipités en graisse de mouton répartis en triangle inférieur. La survenue d'une uvéite antérieure aiguë est moins fréquente mais possible. L'atteinte du segment postérieur est notée dans 14% des cas. Elle peut être celle d'une uvéite intermédiaire avec pars planite et exsudats périphériques en « œufs de fourmis » ou en « banquise ». Parfois c'est l'uvéite postérieure qui domine le tableau, le risque d'atteinte du système nerveux central est alors plus élevé.

La conjonctive est parfois le siège de nodules qui peuvent être biopsiés, les glandes lacrymales accessoires, lorsqu'elles sont infiltrées, entraînent une sécheresse oculaire. La sarcoïdose se manifeste plus rarement par une sclérite.

7. Syndrome de Vogt Koyanagi Harada

Affection systémique associant une uvéite bilatérale, une atteinte du système nerveux central et du système cutané-pileux. Le diagnostic se base sur la présence de trois des signes cliniques suivants :

1. Une atteinte oculaire : uvéite antérieure chronique, uvéite postérieure avec décollement exsudatif rétinien,
2. Une atteinte neurologique : céphalées, méningite lymphocytaire, paralysies oculomotrices, surdité par atteinte labyrinthique,
3. Une atteinte cutanée avec alopecie ou vitiligo.

Le syndrome de VKH atteint en particulier les populations asiatiques, les indiens d'Amérique, et les populations du bassin méditerranéen. Les femmes sont atteintes dans 60 à 69% des cas. La plupart des patients sont des adultes jeunes de 20 à 30 ans. Les enfants sont plus rarement atteints.

- Manifestations cliniques :

La maladie évolue en plusieurs phases, prodromique, aiguë, chronique avec récurrences. La phase aiguë se traduit par une choroïdite et des décollements exsudatifs rétiniens. À la phase chronique, apparaissent les signes cutanés, la dépigmentation du limbe et de l'iris et la décoloration du fond d'œil.

Le diagnostic est essentiellement clinique, mais on peut être amené à réaliser des examens complémentaires pour confirmer notre hypothèse :

1. Typage HLA (groupe HLA-DR4 plus fréquemment retrouvé).
2. Angiographie à la fluorescéine : à la phase précoce, elle révèle de nombreuses lésions punctiformes, hyperfluorescentes, au niveau de l'épithélium pigmenté. Elles correspondent à des zones de choroïdite situées en dessous. Au temps tardif, les points de fuite s'élargissent et la fluorescéine imprègne les décollements de l'épithélium pigmentaire.

Angiographie au vert d'indocyanine : durant la phase aiguë, elle révèle la présence de lésions hypofluorescentes aux temps intermédiaires. On note également une diminution du nombre des vaisseaux choroïdiens.

À noter qu'il existe une particularité thérapeutique dans cette pathologie, puisque le traitement s'appuie, non seulement sur les corticoïdes mais, compte tenu de la forte cortico-dépendance de cette pathologie, il est souvent préférable voire indispensable d'adjoindre un traitement immunosuppresseur par voie générale.

8. Maladie de Lyme

Maladie bactérienne due à un spirochète, *Borrelia burgdorferi*, transmise à l'homme par piqûre de tique (*Ixodes ricinus* en Europe).

- Manifestations cliniques :

1. Phase primaire : dominée par l'érythème chronique migrant débutant 3 à 30 jours après l'inoculation. Il siège dans 50% des cas au niveau des membres inférieurs, parfois il peut s'observer au niveau du visage, en particulier chez l'enfant. À ce stade, les manifestations ophtalmologiques sont surtout dominées par une conjonctivite folliculaire.
2. Phase secondaire (quelques mois après la phase primaire). Les manifestations sont neurologiques (méningite aseptique, radiculo-névrites périphériques douloureuses et les névrites crâniennes), cardiaques (myocardite, péricardite, troubles du rythme et de la

conduction), articulaires (arthralgies touchant les grosses articulations, en particulier les genoux) et cutanées.

La plupart des complications ophtalmologiques s'observent à ce stade : kératite, épisclérite, uvéite antérieure, uvéite intermédiaire, pan-uvéite, choroïdite compliquée ou non de décollement rétinien exsudatif, vascularite rétinienne, neuropathie optique, œdème papillaire, paralysie oculomotrice (en particulier atteinte du VI), pseudo-tumeur inflammatoire, myosite orbitaire.

3. Phase tertiaire : elle survient après une période asymptomatique et peut durer des années. On y retrouve des atteintes articulaires, cutanées (acrodermite chronique atrophiante) et neurologiques (encéphalopathie responsable de tableaux psychiatriques et neurologiques divers). Les atteintes ophtalmologiques de ce stade se caractérisent par une kératite stromale, une épisclérite et/ou une myosite orbitaire.

9. TINU Syndrome

Le TINU Syndrome est surtout observé dans la grande enfance et chez le jeune adolescent, âgé de 11 à 17 ans, le plus souvent chez la fille que le garçon.

Il comporte une triade caractéristique :

1. Insuffisance rénale aiguë : souvent précédée d'une asthénie importante puis d'une fièvre à 38°, de douleurs abdominales et de vomissements. Elle se manifeste par un syndrome polyuro-polydypsique, avec protéinurie modérée, glycosurie et augmentation de la créatininémie. Le diagnostic est confirmé par la ponction biopsie rénale mettant en évidence des lésions tubulo-interstitielles.
2. Uvéite : elle est le plus souvent antérieure mais peut être associée à une atteinte postérieure (hyalite, papillite).
3. Syndrome inflammatoire : toujours sévère.

Le pronostic du TINU Syndrome est favorable, en quelques mois pour l'insuffisance rénale sous corticothérapie intraveineuse par trois bolus en flash et relais par voie orale, parfois plus pour l'uvéite qui peut toutefois récidiver.

ÉTUDE PERSONNELLE

A. Buts

Le principal objectif de cette étude a été d'analyser le devenir visuel chez des enfants atteints d'uvéïtes et d'en étudier les caractéristiques, le mode évolutif et les complications de la maladie ainsi que leur prise en charge thérapeutique.

La série que nous rapportons comporte le suivi des 62 enfants pris en charge dans le service de Pédiatrie et dans les deux services d'Ophtalmologie du CHU de Nancy.

Son but a été de démontrer la gravité de la pathologie, l'importance de sa prise en charge précoce, la nécessité d'une coopération entre les deux spécialités et la nécessité d'un suivi continu et régulier.

B. Matériel et méthodes

Cette étude rétrospective s'est basée sur le recueil des dossiers de 62 enfants atteints d'uvéïtes suivis conjointement en ophtalmologie et en pédiatrie.

Le recueil des données s'est effectué sur 4 ans, de 2000 à 2004.

Le diagnostic d'uvéïte a pu être objectivé de deux manières différentes :

- Soit l'enfant, et les parents, s'étaient tout d'abord adressés en ophtalmologie pour une consultation simple de routine ou devant une symptomatologie fonctionnelle, et le bilan complémentaire à la recherche d'une pathologie générale associée a ensuite été effectué en pédiatrie,
- soit l'enfant avait consulté en première intention en pédiatrie, la plupart du temps devant une symptomatologie extra-ophtalmologique (arthralgies par exemple pour les ACJ), et l'enfant a ensuite été adressé en ophtalmologie pour la recherche d'une uvéïte associée à sa pathologie générale.

Tous les enfants ont bénéficié d'un examen ophtalmologique comprenant :

- Une acuité visuelle de loin et de près (suivant la coopération de l'enfant),
- Un examen biomicroscopique,
- Une prise du tonus oculaire à l'aplanation,
- Un examen du segment postérieur en mydriase maximale à l'ophtalmoscopie directe ou indirecte.

Les caractéristiques suivantes ont été successivement étudiées :

- A. Caractéristiques générales de la population

- Age
- Sexe

- B. Le motif de consultation

- C. Les étiologies

- D. Caractéristiques de l'uvéite

- Délai d'apparition
- Uni ou bilatéralité
- Classification anatomique
- Acuité visuelle initiale
- Présence d'une hypertonie

- E. Traitement et évolution.

- Traitement
- Récidives
- Complications
- Acuité visuelle finale

C. Résultats

A. Caractéristiques générales de la population

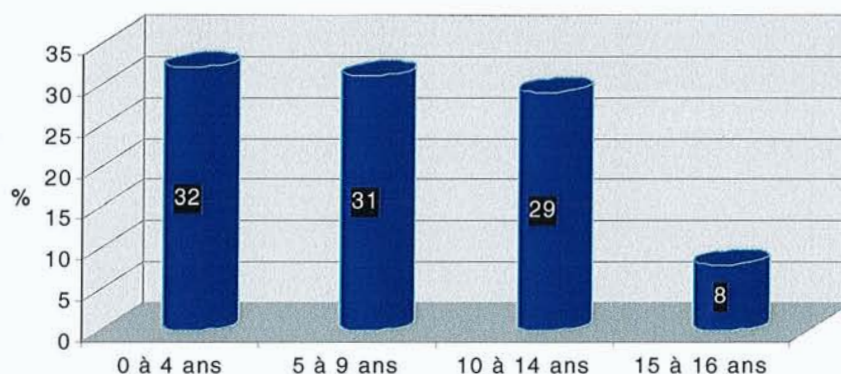
1. Age de découverte

Tous les patients inclus dans cette étude ont été diagnostiqués avant l'âge de 16 ans.

L'âge moyen de découverte dans cette étude, toutes pathologies confondues, a été de 7,6 ans.

Il existe une seule étude s'intéressant à l'âge de découverte qui les subdivisent en quatre tranches d'âge. Dans notre étude, nous rapportons les résultats suivants :

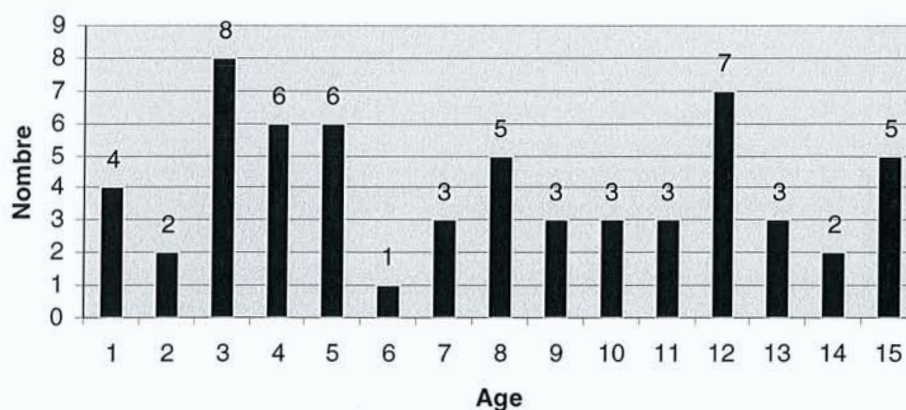
Répartition selon âge de découverte



Nous avons réparti ensuite de manière plus détaillée cet âge de découverte dans le schéma suivant.

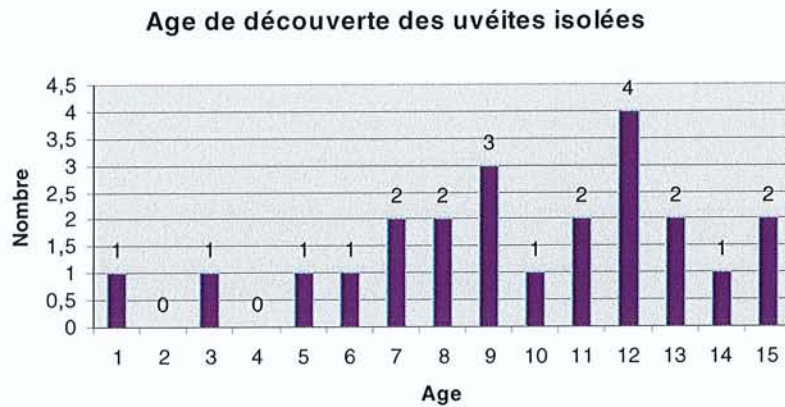
Nous pouvons individualiser deux pics préférentiels d'âge à savoir tout d'abord, la tranche d'âge entre 3 et 5 ans avec 20 cas (soit 32,2%) et une seconde tranche d'âge comprise entre 8 et 12 ans avec 21 cas (soit 33,8%).

Age de découverte des uvéites



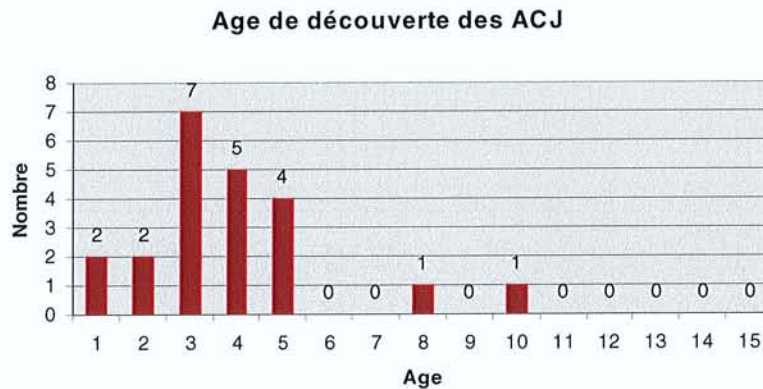
Nous avons ensuite répertorié cette donnée suivant chaque pathologie.

Dans les uvéites isolées, on constate d'après le graphique suivant, que l'âge de découverte est beaucoup plus tardif avec un âge moyen de diagnostic de 9,65 ans.



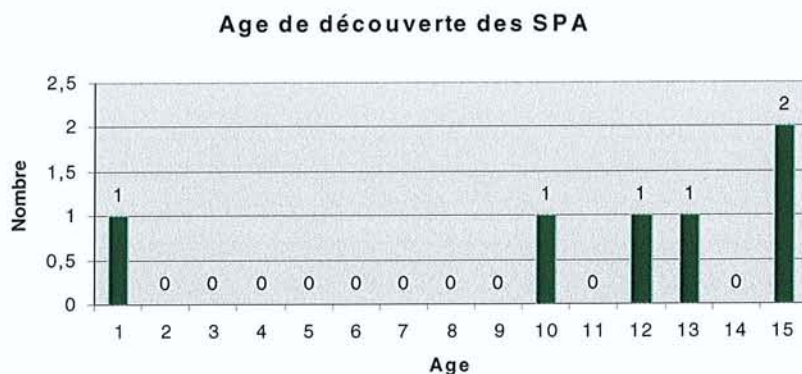
Dans les arthrites chroniques juvéniles, l'âge moyen de découverte est de 3,86 ans.

16 enfants sur 22 ont présenté une uvéite pendant la période comprise entre 3 et 5 ans (soit 72,7%).



Pour les spondylarthropathies, l'âge moyen de découverte de l'uvéite est de 11 ans.

Le pic de fréquence est donc plus tardif (entre 10 et 15 ans) où l'on retrouve 5 enfants sur 6 dans cette tranche d'âge soit 83,3% des cas.



Enfin, pour le maladie de Behçet, on retrouve 3 enfants sur 4 âgés entre 11 et 15 ans, soit 75% des cas, avec un âge moyen de 10,75 ans.

Pour le TINU syndrome, l'âge a été de 4 et de 14 ans dans les 2 cas décrits de cette étude.

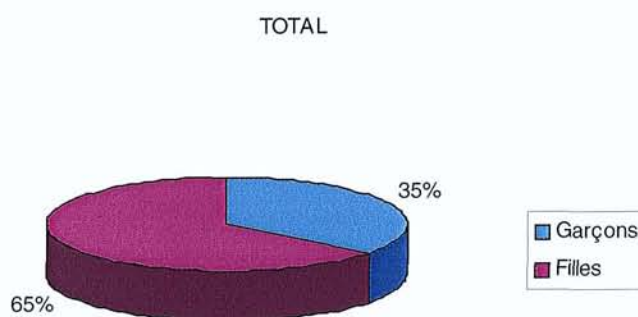
Les diagnostics de sarcoïdose, de toxocarose, de maladie de Lyme et d'herpès ont été faits entre 5 et 8 ans.

Enfin, le diagnostic de sclérose en plaques, a été fait à l'âge de 12 ans, 3 mois après le diagnostic d'uvéïte.

2. Sexe

La répartition se fait de manière inhomogène entre les deux sexes dans notre étude. En effet, on constate qu'il existe une majorité de filles (65%) alors que le pourcentage de garçons retrouvé n'est que de 35%.

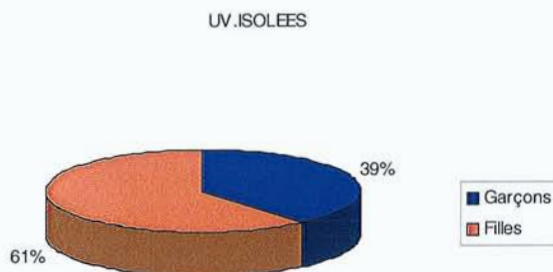
Cela correspond à un sex ratio d'environ 1,86 en faveur des filles.



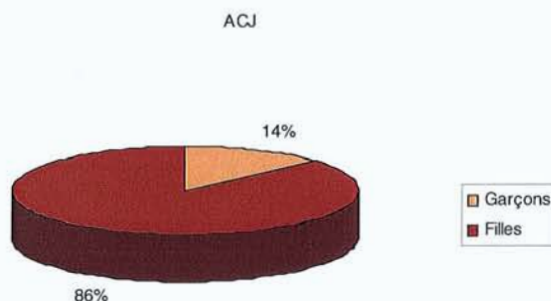
Cependant, cette tendance se confirme ou s'infirme selon les pathologies rencontrées.

Il existe une nette prédominance du sexe féminin dans les arthrites chroniques juvéniles alors que ce rapport tend à s'inverser dans d'autres pathologies rhumatismales comme les spondylarthropathies par exemple où le pourcentage de garçons atteints est bien supérieur à celui des filles.

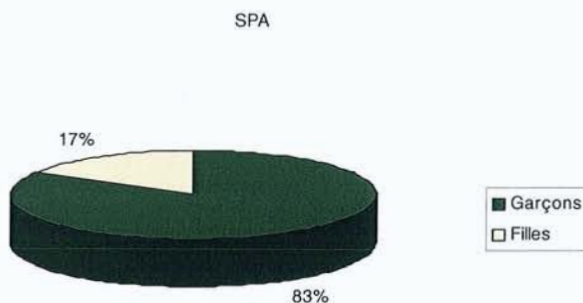Sur les 23 uvéites isolées, on retrouve 14 filles (soit 61%) pour seulement 9 garçons (soit 39%), soit un sex ratio de 1,56.



Sur les 22 arthrites chroniques juvéniles de cette étude, on compte 19 filles (86,4%) et 3 garçons(13,6%) soit un sex ratio de 6,35 en faveur des filles.

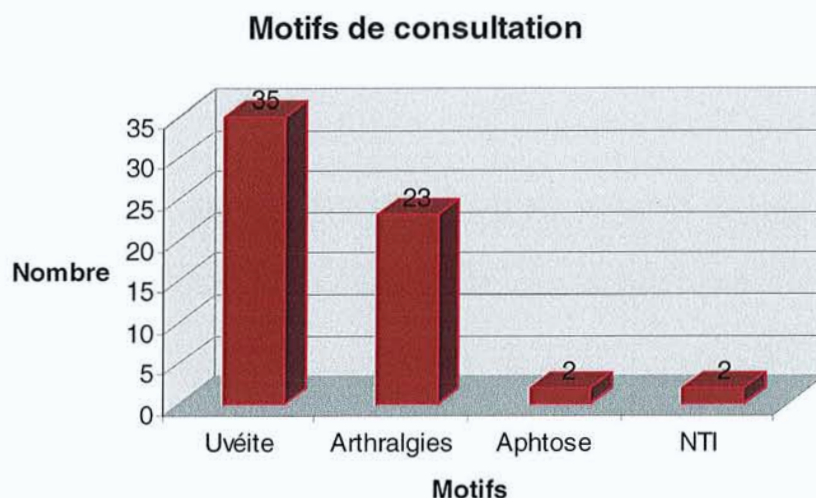


Sur les 6 spondylarthropathies recensées, on retrouve 5 garçons (soit 83,3%) et 1 fille (soit 16,7%) soit un sex ratio de 4,98 en faveur des garçons.



Il existait 50% de garçons et de filles dans la maladie de Behçet (2 enfants sur 4 dans les 2 cas).

B. Motif de consultation



Comme on le constate sur ce graphique, le motif de consultation principal a été la découverte d'uvéites(s). Elle représente 35 sur les 62 motifs de consultation (soit 56,4%).

Le deuxième motif de consultation ont été les arthralgies dans 23 cas sur 62 (soit 37,1%).

19 d'entre elles provenaient des ACJ (82,6%), et 4 des SPA (17,4%).

Il existait deux diagnostics initiaux d'aphtose correspondant à deux diagnostics de maladie de Behçet.

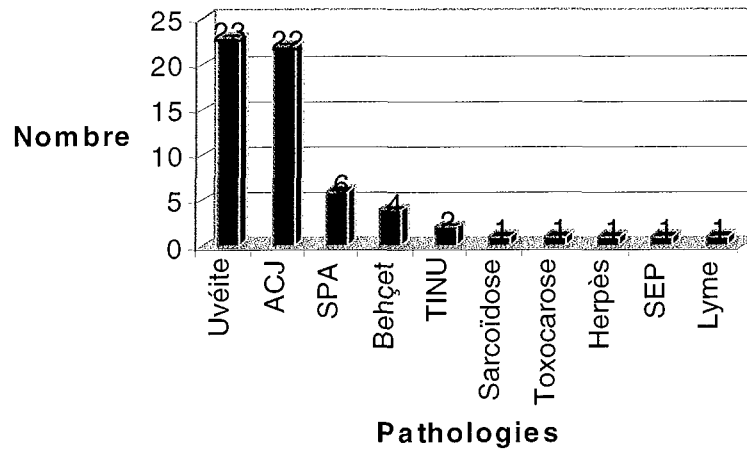
Enfin, deux diagnostics d'uvéite se sont initialement présentés sous la forme de néphropathie tubulo-interstitielle dans le cadre de TINU syndrome.

Par pathologie, nous pouvons objectiver que :

- Pour les ACJ, le principal motif de consultation ont été les arthralgies dans 19 sur 22 cas (86,3%) et seulement trois ont été diagnostiquées à partir du diagnostic d'uvéite.
- Deux SPA sur six ont été diagnostiquées à partir d'une uvéite soit 33,3%.
- Deux maladies de Behçet sur quatre se sont révélées à a partir du diagnostic d'uvéite (50%).

C. Les étiologies

Répartition des uvéites selon la pathologies



La répartition des différentes pathologies se fait de manière très hétérogène. Nous retrouvons une majorité d'uvéites isolées (23 cas soit 37,1%).

Par conséquent, il existe 39 enfants atteints d'uvéite chez qui nous avons pu rattacher une pathologie systémique (soit 62,9% des enfants). Parmi elles, nous retrouvons :

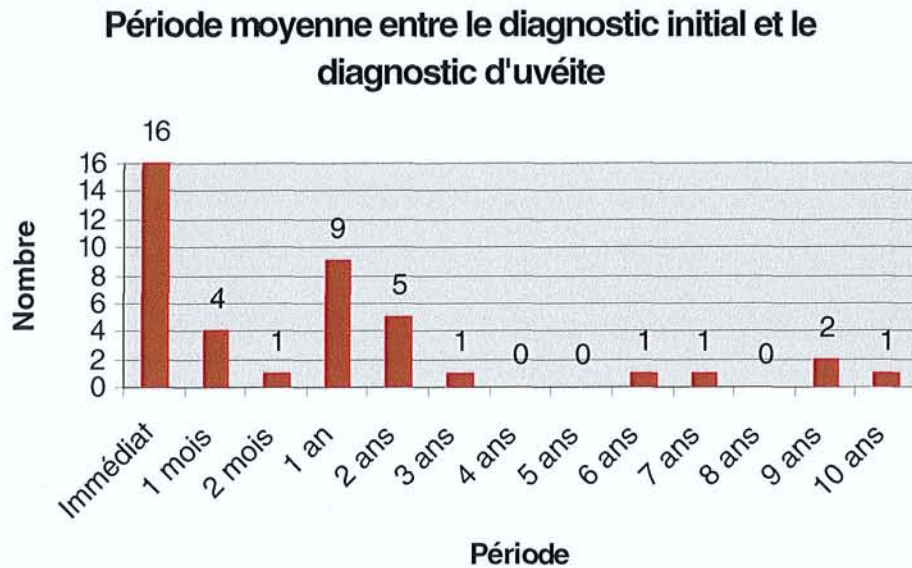
- 22 arthrites chroniques juvéniles (35,5% des uvéites, 56,4% des pathologies systémiques),
- 6 spondylarthropathies (9,7% - - , 15,4% - - -),
- 4 maladies de Behçet (6,4% - - , 10,3% - - -),
- 7 autres pathologies (11,3% - - , 17,9% - - -).

Les autres pathologies se divisent respectivement en 2 TINU syndromes, un herpès, une maladie de Lyme, une toxocarose, une sarcoïdose et une sclérose en plaques.

D. Caractéristiques de l'uvéite.

1. Délai d'apparition

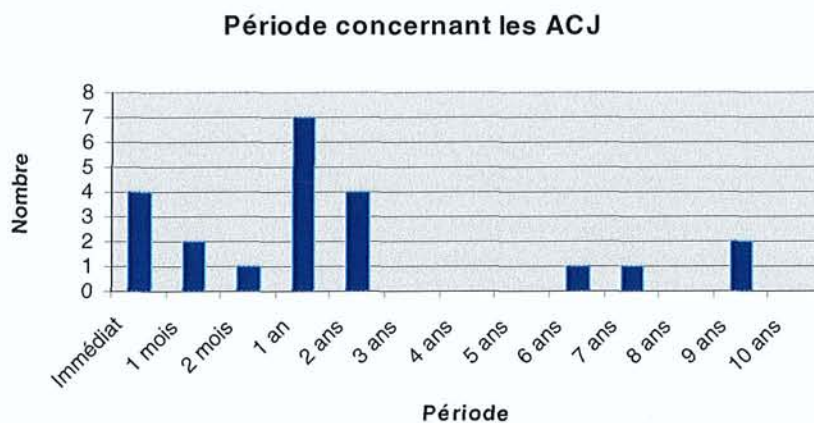
La période moyenne écoulée, toutes pathologies confondues, a été de 18,6 mois soit environ 1,55 an.



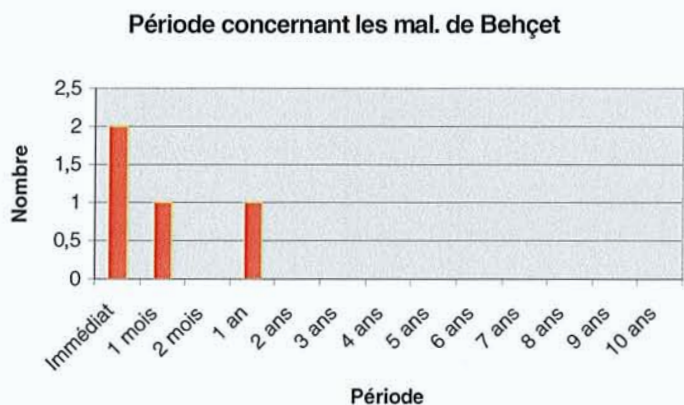
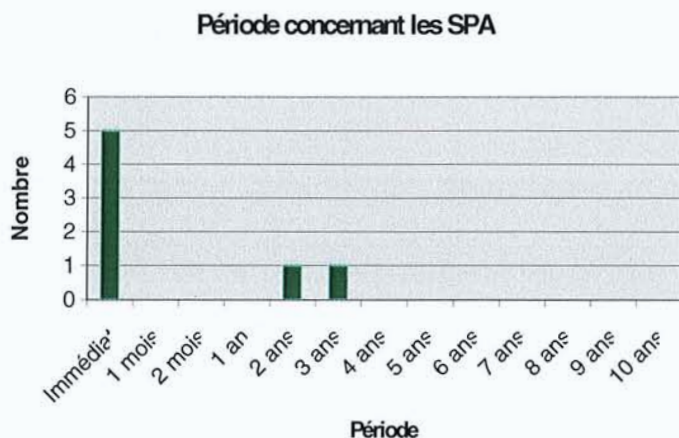
Bien évidemment, cette période est nulle dans tous les cas où le diagnostic a été une uvéite isolée (soit 23 enfants), dans le cadre de la consultation d'ophtalmologie.

Nous n'avons donc pas rentré ce critère dans le calcul de cette période et le schéma précédent tient uniquement en compte des 39 enfants ayant une pathologie systémique associée.

La période moyenne concernant les uvéites associées à une ACJ a été de 23,9 mois soit 1,99 an.



En moyenne, les périodes écoulées entre le premier diagnostic et le diagnostic d'uvéïte ont été respectivement de 8,6 mois pour les spondylarthropathies juvéniles et de 3,3 mois pour la maladie de Behçet.



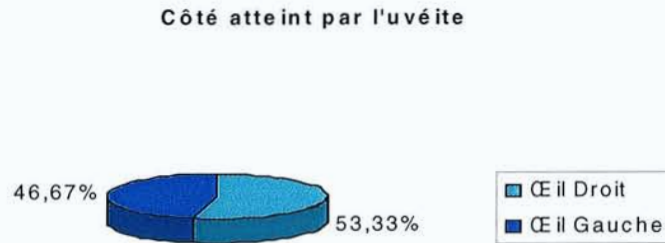
Nous n'avons pas analysé de manière détaillée les résultats des autres pathologies, car leur nombre était trop peu significatif pour être interprétatif

La période moyenne entre le diagnostic initial et le diagnostic d'uvéïte a donc été :

- Pour les ACJ de 23,9 mois (soit 5,3 mois plus tard par rapport à l'échantillon total),
- Pour les SPA de 8,6 mois (soit 10 mois plus tôt),
- Pour la maladie de Behçet de 3,3 mois (soit 15,3 mois plus tôt).

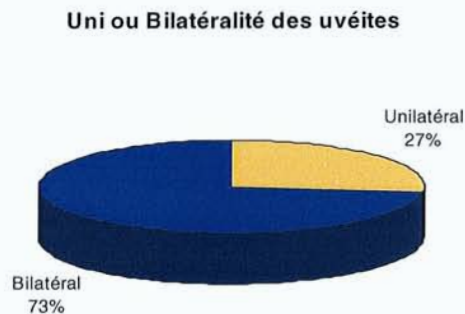
2. Côté atteint. Uni ou bilatéralité des uvéites.

a) Côté atteint par l'uvéite



On constate une répartition relativement homogène entre le coté atteint par l'uvéite avec près de 47% d'atteintes au niveau de l'œil droit et 53% d'atteintes au niveau de l'œil gauche.

b) Uni ou bilatéralité des uvéites :



Il existe une nette prédominance du caractère bilatéral de ces uvéites chez 45 enfants (soit 73% des cas), alors que le côté unilatéral concerne seulement 17 enfants (soit 27%).

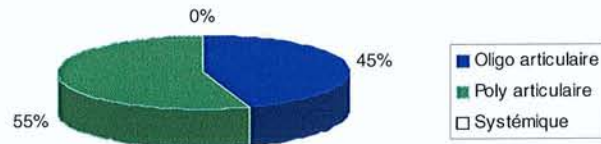
Selon chaque pathologie, nous objectivons que:

- Dans les ACJ, le caractère bilatéral est présent chez 16 des 22 uvéites soit 72,7%.
- Dans les uvéites isolées, la bilatéralité est aussi prépondérante avec 17 des 23 uvéites soit 73,9%).
- Toutes les maladies de Behçet (4 enfants) sont bilatérales.
- Dans les spondylarthropathies, c'est l'inverse, puisque nous retrouvons 85,7% des enfants avec une atteinte unilatérale (5 des 6 cas).

c) Cas particuliers des arthropathies inflammatoires

- Arthrite chronique juvénile

Atteintes articulaires dans les ACJ



Dans notre étude, nous avons individualisé les différentes atteintes articulaires des arthrites chroniques juvéniles.

Nous objectivons ainsi 45% d'atteintes de type oligo-articulaire, 55% de type poly-articulaire et nous n'avons mis en évidence aucune forme systémique s'associant à une uvéite dans cette pathologie.

La présence des anticorps anti-nucléaires a été objectivé dans 95% des ACJ.


100% des formes oligo-articulaires avaient des AAN positifs.

93% des formes poly-articulaires avaient des AAN positifs.

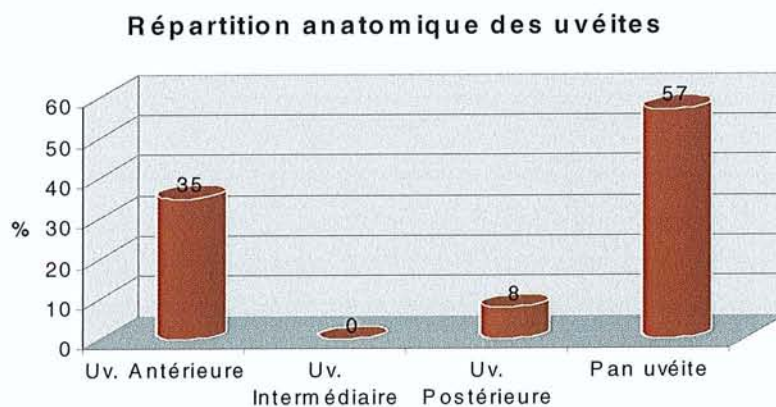
- Spondylarthropathies

77,8% des spondylarthropathies s'associaient au typage HLA B27 positif.

Présence du typage HLA B27 dans les spondylarthropathies



3. Classification anatomique



Il est bien à préciser que nous comptons dans ce tableau uniquement les atteintes ISOLEES. Par exemple, il ne faut pas comprendre qu'il n'existe aucune uvéite intermédiaire dans cette étude, mais que TOUTES rentrent dans le cadre d'une pan uvéite.

Sur les 62 enfants répertoriés, nous retrouvons 107 yeux.

	Uv. Antérieure	Uv. Intermédiaire	Uv. postérieure	Pan uvéite	Total
Uv. Isolée	6	0	0	34	40
ACJ	23	0	0	15	38
SPA	6	0	0	2	8
Behçet	0	0	4	4	8
TINU	2	0	1	0	3
HSV	0	0	2	0	2
SEP	0	0	0	2	2
Toxocarose	0	0	0	2	2
Sarcoïdose	0	0	0	2	2
Lyme	0	0	2	0	2
Total	37	0	9	61	107

Sans tenir compte de chaque cas particulier par pathologies, nous objectivons :

- Une majorité de pan-uvéites avec 61 yeux atteints sur 107, soit 57% des cas (dont 56% pour les uvéites isolées).
- Puis viennent les uvéites antérieures avec 37 yeux atteints soit 35% des cas (dont 62% pour les ACJ).
- 9 uvéites postérieures isolées soit 8% des atteintes oculaires (dont 44% pour la maladie de Behçet).
- Aucune uvéite intermédiaire isolée.

Par pathologie, la répartition se fait de manière très inégale et on peut schématiquement décrire que:

- les ACJ se manifestent soit par une uvéite antérieure ou une pan uvéite (respectivement 23 et 15 yeux, soit 61 et 39%),
- les uvéites isolées sont, dans une très grande majorité, représentées par une pan uvéite (34 des 40 yeux soit 85%),
- la maladie de Behçet a une symptomatologie équilibrée entre uvéite postérieure et pan uvéite (quatre yeux sur huit soit 50%, pour les deux),
- à l'inverse, les spondylarthropathies, se révèlent surtout sous la forme d'une uvéite antérieure (6 yeux sur 8, soit 75%).

4. Acuité visuelle initiale

	TOTAL	ACJ	SPA	Uv. Isolée	Behçet	Autres
0	0	0	0	0	0	0
PL	1	0	0	1	0	0
VBLM	1	1	0	0	0	0
0.05	1	0	0	1	0	0
0.1	2	1	0	1	0	0
0.2	2	1	0	0	0	1
0.3	5	2	0	2	0	1
0.4	6	1	0	4	0	1
0.5	4	1	1	1	0	1
0.6	4	1	0	3	0	0
0.7	7	4	0	2	1	0
0.8	11	4	2	4	1	0
0.9	6	0	1	3	0	2
1.0	57	22	4	18	6	7
TOTAL	107	38	8	40	8	13

Nous avons effectué une répartition de l'acuité visuelle selon les critères déjà observés dans les différentes études précédentes, à titre comparatif.

Ainsi nous trouvons, pour l'acuité visuelle initiale :

- $AV < 1/10$: 5 des 107 yeux soit 4,7% de l'échantillon total (cécité),
- $1/10 < AV < 3/10$: 7 des 107 yeux soit 6,5% (malvoyance),
- $AV > 3/10$: 95 des 107 yeux soit 88,8%.

	AV initiale moyenne
Moyenne	0.79
ACJ	0.80
SPA	0.87
Uv. Isolée	0.75
Behçet	0.94
Autres	0.78

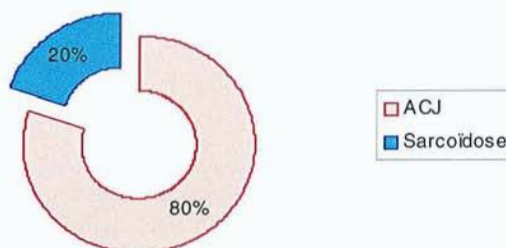L'acuité visuelle moyenne initiale est de 0.79 toutes pathologies confondues.

En comparant les différents échantillons pour chaque pathologie, on constate que :

- L'acuité visuelle initiale moyenne des ACJ est sensiblement identique à celle de l'échantillon total avec une moyenne de 0.80,
- Celle des SPA est par contre plus élevée avec une moyenne de 0.87,
- Celle des uvéites isolées est, à l'inverse, la plus basse de toute l'étude, avec une acuité visuelle moyenne de 0.75,
- Enfin, la valeur concernant la maladie de Behçet est la plus élevée avec une acuité visuelle moyenne initiale de 0.94.

5. Présence d'une hypertension

Répartition des 5 hypertensiones suivant l'étiologie



Sur les cinq hypertensiones présentes sur 107 yeux dans cette étude (4,6% des uvéites de l'étude), quatre d'entre elles (80%) appartiennent au groupe des ACJ, alors que seulement une (20%) a été mise en évidence dans la seule étiologie de sarcoïdose de cette étude.

De manière plus détaillée, nous pouvons préciser que :

- Trois se sont résolues uniquement grâce au traitement anti-inflammatoire local (60%),
- Une a nécessité la mise en place d'un traitement par collyre bêta bloquant (ACJ) (20%),
- Une a nécessité une bithérapie (bêta bloquant et inhibiteur de l'anhydrase carbonique)(dans le cas de la sarcoïdose) (20%),
- Une, enfin, (20%) a bénéficié, en plus, d'un traitement chirurgical par trabéculotomie simple (ACJ), sans chirurgie de la cataracte associée dans le même temps opératoire, puisque celle-ci avait été réalisée 3 ans auparavant.

A noter que dans notre série, il existe un seul cas d'hypotonie (0,9% de notre série) probablement par fibrose du corps ciliaire, qui a bien réagi au traitement par injection intravitréenne de corticoïdes.

E. Traitement et évolution

1. Traitement

	AINS	Cortico	MTX	Ig	Imurel	Endoxan	Ciclosporine	INF α	TOTAL	Moyenne/enfant
ACJ	20	14	10	2	0	0	0	0	46	2,09
SPA	4	5	2	0	0	0	0	0	11	1,57
Uv. Isolée	1	20	0	1	1	2	1	1	27	1,17
Behçet	1	3	0	0	1	1	0	0	6	1,5
Autres	0	6	0	1	0	0	1	0	8	1
TOTAL	26	48	12	4	2	3	2	1	98	1,58

Dans notre étude, 93,5% des enfants ont bénéficié au moins à un moment donné d'un traitement systémique pour leur uvéite.

Tous les détails résumés dans ce tableau ci-dessus excluent le traitement local à proprement parler, ainsi que le traitement spécifique de chaque pathologie (anti-viraux, antibiotiques, anti-fongiques, etc...).

Nous n'analyserons donc seulement le traitement anti-inflammatoire et systémique des uvéites.

Concernant les thérapeutiques, on peut remarquer que:

- La corticothérapie reste le traitement le plus utilisé par voie systémique dans 49% des cas, essentiellement dans les uvéites isolées dans 41,6% des cas (20 fois sur les 48) et les ACJ dans 29,1% des cas (14 fois sur les 48),
- les AINS ont été utilisés dans 26 des 98 traitements systémiques (soit 27%), surtout dans les ACJ (20 fois sur 26, soit 77% des cas),
- Le méthotrexate représente 12% des traitements systémiques anti-inflammatoires (10 fois sur 12 dans les ACJ soit 83%),
- D'autre part, 36% des enfants ont eu plus d'un traitement par voie systémique.

Concernant la pathologie :

- Ce sont les ACJ qui ont été traitées le plus souvent avec 2,09 en moyenne par enfant, surtout avec des AINS (43,5%), des corticoïdes (30,4%) et du Méthotrexate (21,7%).
- A l'inverse, ce sont les uvéites chroniques qui ont nécessité le moins souvent un traitement par voie générale (1,17), mais ce sont elles qui ont utilisé le plus de traitements dits « atypiques » (Imurel, Endoxan, Ciclosporine et INF) (soit 62,5%). Les corticoïdes

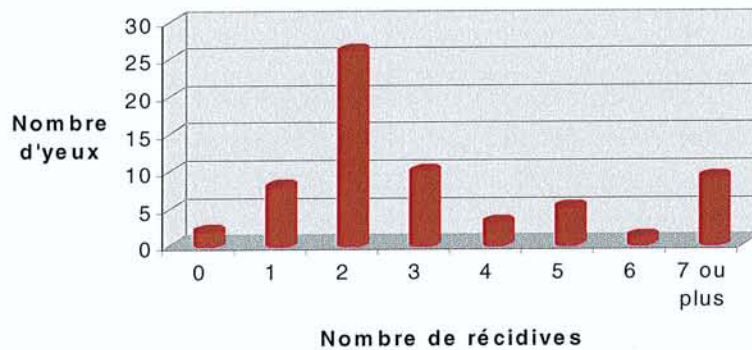
par voie générale restent néanmoins le traitement le plus utilisé dans cette pathologie (74,1%).

- Les SPA et la maladie de Behçet ont un taux proche de la moyenne (respectivement 1,57 et 1,5) avec surtout un traitement par AINS et corticoïdes.

2. Récidives

Nombre	0	1	2	3	4	5	6	7 ou plus
ACJ	0	3	7	3	1	1	1	6
SPA	2	0	1	3	0	1	0	0
Uvéite Isolée	0	3	11	4	1	2	0	2
Behçet	0	1	3	0	0	0	0	0
Autres	0	1	4	0	1	1	0	1
Total	2	8	26	10	3	5	1	9

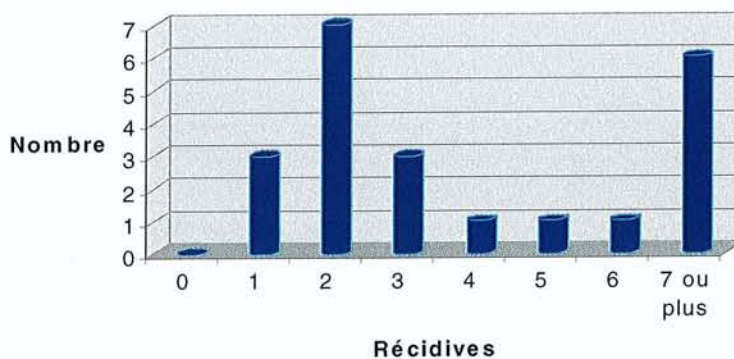
Fréquence des récurrences



On distingue grossièrement deux pics de fréquence dans les récurrences à savoir, autour de 2 récurrences et 7 récurrences ou plus. Le nombre de récurrences moyen est de 2,75.

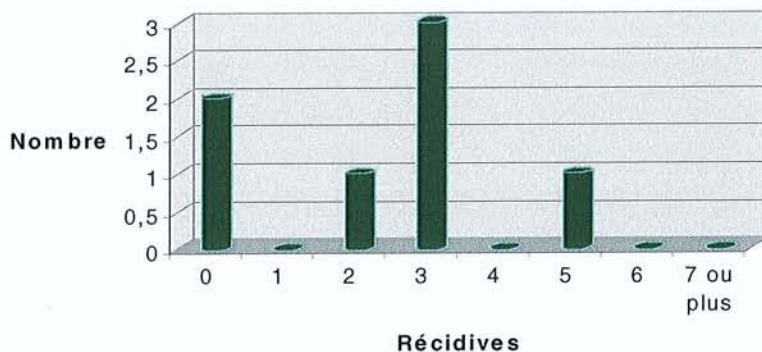
Dans les ACJ, la fréquence est significativement plus grande avec 3,77 récurrences dans cette pathologie.

Répartition des récurrences dans les ACJ



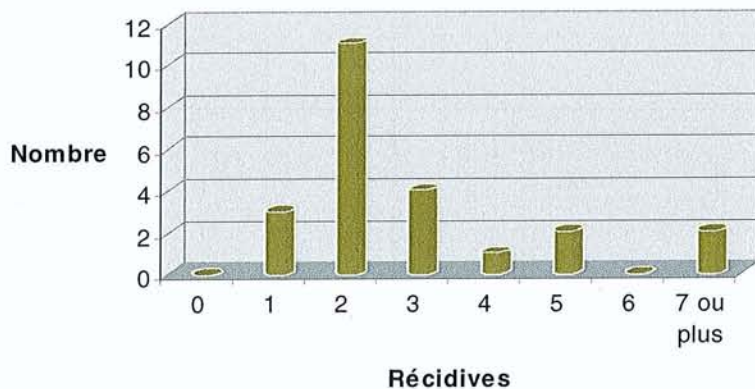
Pour les spondylarthropathies, la fréquence de récurrences est beaucoup moins importante avec un taux de 2,28.

Répartition des récurrences dans les SPA



Pour les uvéites isolées, ce taux est proche par rapport de la moyenne, puisque l'on ne trouve uniquement 2,82 récurrences en moyenne.

Répartition des récurrences dans les uvéites isolées



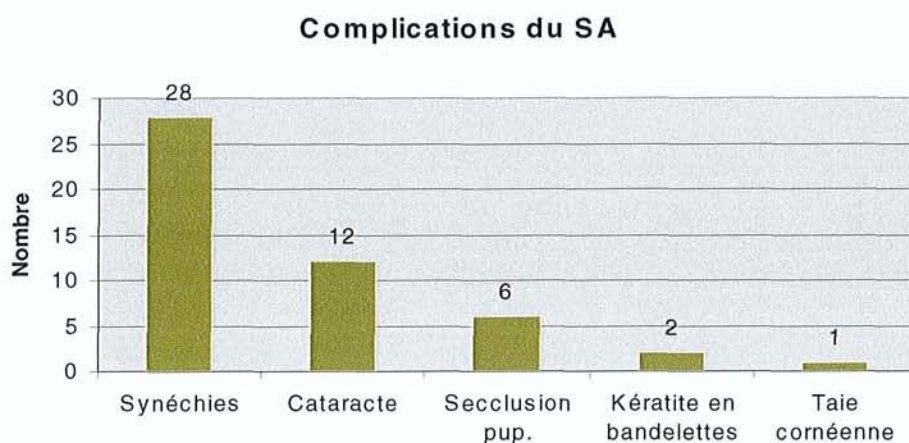
Enfin dans la maladie de Behçet, ce taux de récurrence est bien plus bas et se chiffre autour de 1,75.

3. Complications

Toutes pathologies confondues, il existe dans notre étude, 74% d'enfants ayant développé au moins une fois une complication au cours de leur maladie ophtalmologique.

Nous allons les subdiviser en complications du segment antérieur et segment postérieur.

3.1. Complications du segment antérieur



Parmi les complications du segment antérieur, trois sont fréquentes, à savoir :

- les synéchies irido-cornéennes ou irido-cristaliniennes (28 yeux sur 107 soit 26%) avec 39,2% d'uvéites isolées et 35,7% d'ACJ.
- l'apparition la cataracte (12 yeux sur 107, soit 11,2% des cas) avec 66,6% d'ACJ.
- la séclusion pupillaire est moins fréquente avec 6 yeux sur 107 (soit 5,6%).

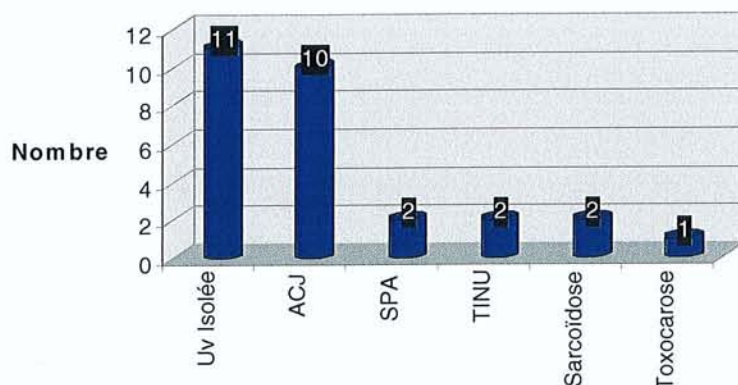
Enfin, viennent des complications plus rares, mais qu'il s'agit de bien connaître pour un diagnostic précoce et une prise en charge efficace, que sont la kératite en bandelettes (2 yeux) et une seule taie cornéenne sur kératite herpétique dans cette étude.

Les 2 cas de kératite en bandelettes (toutes sur ACJ), que nous avons répertoriés dans cette étude ont seulement bénéficié du traitement médical par collyre EDTA sans qu'il y ait besoin d'en arriver à un traitement chirurgical, toujours plus difficile à réaliser chez l'enfant.

La taie cornéenne sur kératite herpétique a conservé une acuité visuelle de 3/10 et n'a pas bénéficié, à ce jour, de traitement chirurgical par greffe de cornée, connaissant les difficultés de suivi mais surtout le fort taux d'échec chez les enfants (la taie est apparue vers l'âge de 6 ans).

Les 3 tableaux suivants vont nous donner la répartition suivant les pathologies des complications que nous avons pu rencontrer au niveau du segment antérieur.

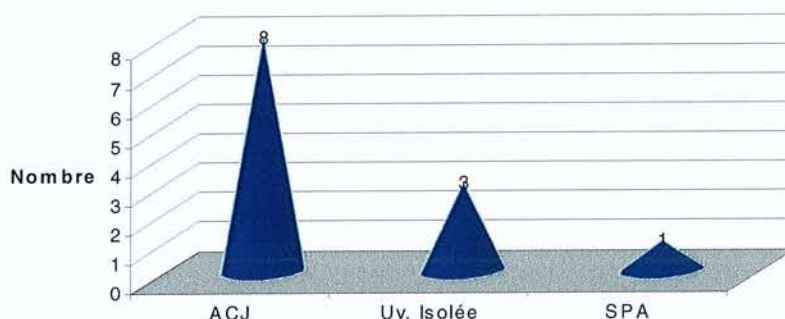
Répartition des synéchies



Sur les 28 synéchies répertoriées dans cette étude nous objectivons :

- 11 yeux pour les uvéites isolées soit 39,2%,
- 10 yeux pour les ACJ soit 35,7%,
- les autres pathologies représentées sont la SPA avec 2 yeux, un syndrome TINU avec 2 yeux , la sarcoïdose avec 2 yeux et enfin 1 œil pour la Toxocarose.

Répartition des cataractes



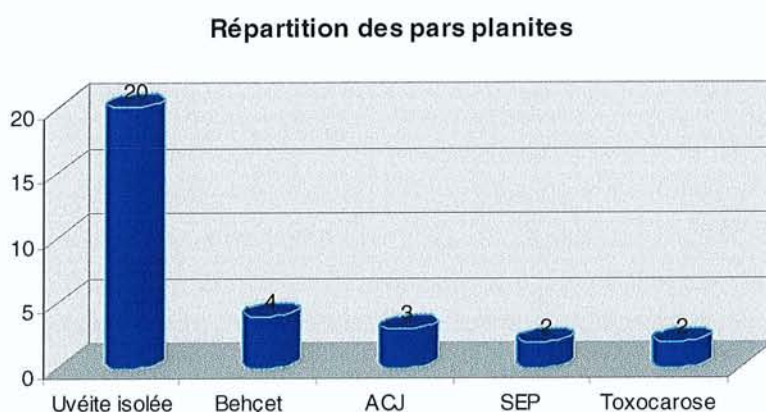
Toujours dans les complications du segment antérieur, l'autre facteur étudié a été la présence d'une cataracte. Nous n'avons tenu compte ici que des cataractes suffisamment amblyogènes et donc celles qui ont bénéficiées d'un traitement chirurgical (12 yeux sur 107 soit 11,2%).

- Sur les 12 cataractes opérées, 8 appartenait au groupe des ACJ soit 66,7% des cas.
- Les autres pathologies présentes sont respectivement les uvéites isolées avec 3 cas (25%), et une seule spondylarthropathie (8,3%).

Comme particularités de ces chirurgies de la cataracte, nous retrouvons :

- Aucune n'a été réalisée en urgence (comme par exemple non accès au fond d'œil),
- Toutes ont été programmées après une période non-inflammatoire de 3 mois,
- Toutes ont bénéficié d'une extraction du noyau cristallinien par phacophagie,
- 6 de ces chirurgies (soit 50%) n'ont pas eu d'implantation, et concernaient dans tous les cas des ACJ, probablement du au fait que celles-ci ont un taux de récurrence beaucoup plus important que dans les autres pathologies,
- 2 enfants ont été opérés des 2 yeux (ACJ et uvéite isolée), autour 1 et 3 ans d'intervalle,
- Enfin, en cas d'implantation, l'implant choisi a toujours été un implant type PMMA hépariné.

3.2. Présence d'une pars planite



La présence d'une pars planite rentre classiquement dans le cadre nosographique des uvéites intermédiaires.

Sur les 107 yeux de notre étude, 31 ont présenté une pars planite rentrant toutes dans le cadre des pan-uvéites (soit 28,9%).

Une majorité d'entre elles appartiennent au groupe des uvéites isolées (20 cas sur 31 soit 64,5%).

Les autres pathologies sont donc beaucoup moins représentées et on compte respectivement 4 cas pour la maladie de Behçet, 3 cas pour les ACJ, et 2 cas pour la sclérose en plaques et la toxocarose.

Dans trois cas seulement, ces foyers de pars planite ont été traités par cryothérapie locale sous anesthésie générale (soit 2,8% des 107 yeux).

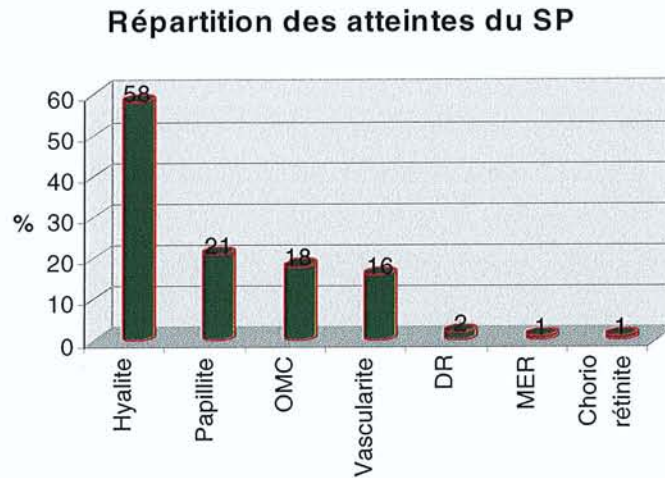
Deux de ces cryothérapies ont été réalisées dans le cas d'uvéites isolées (66,7% des cas), alors que c'est seulement dans un cas d'ACJ que ce traitement a été utilisé.

3.3. Ponction de chambre antérieure et prélèvements vitréens (1,8%).

Un seul enfant a bénéficié d'une ponction de chambre antérieure, à but diagnostique et thérapeutique, qui a permis d'objectiver une uvéite à herpès simplex virus, grâce aux méthodes indirectes et directes précédemment citées.

Un seul prélèvement vitréen a été réalisé qui s'est révélé négatif.

3.4. Atteintes et complications du segment postérieur



Il existe un grand nombre d'atteintes et de complications du segment postérieur.

On décrit dans notre étude par fréquence:

- la hyalite (témoin le plus fréquent d'une inflammation du segment postérieur) avec 58 yeux atteints sur 107, soit 54,2% des cas (avec 55,1% des cas avec une uvéite isolée),
- la papillite avec 21 yeux atteints sur 107, soit 19,6% des cas (66,6% d'uvéites isolées),
- l'œdème maculaire avec 18 yeux sur 107, soit 16,8% des cas (avec 44,4% des cas avec une uvéite isolée),
- les vascularites avec 16 yeux atteints sur 107, soit 14,9% des cas (50% d'uvéites isolées).

Plus rarement, il a été observé dans cette étude deux décollements de rétine, une seule membrane épi-rétinienne et une seule chorio-rétinite(dans le cadre d'une atteinte herpétique).

4. Evolution de l'acuité visuelle

	Initiale	Finale	Evolution
TOTAL	0.79	0.88	+0.09
ACJ	0.80	0.83	+0.03
SPA	0.87	0.92	+0.05
Uv. Isolée	0.75	0.92	+0.17
Behçet	0.94	0.94	0
Autres	0.78	0.90	+0.12

Enfin, on établit la même classification que pour l'acuité visuelle initiale, en les regroupant par 3 catégories:

- $AV < 1/10$: 3 yeux pour 107 (soit 2,8%). (cécité)
- $1/10 < AV < 3/10$: 3 yeux pour 107 (soit 2,8%). (malvoyance)
- $AV > 3/10$: 101 yeux pour 107 (soit 94,4%).

• A partir de ce tableau, plusieurs remarques peuvent être faites :

1. L'ACUITE VISUELLE DES UVEITES S'EST AMELIOREE, en passant de 0.79 à 0.88,
2. TOUTES LES PATHOLOGIES ONT VU LEUR ACUITE VISUELLE S'AMELIORER, à l'exception de la maladie de Behçet (mais son AV initiale était déjà très élevée (0.94)),
3. LES ACJ ONT LE TAUX D'AMELIORATION LE PLUS FAIBLE (même avec une acuité visuelle basse (0.80)),
4. LES UVEITES ISOLEES ONT LA MEILLEURE AMELIORATION DE TOUT L'ECHANTILLON (mais avaient l'acuité visuelle initiale la plus basse avec 0.75),
5. Malgré une bonne acuité visuelle moyenne initiale (0.87), LES SPA ONT QUAND MEME UNE AMELIORATION DE LEUR ACUITE VISUELLE.

	TOTAL			ACJ			SPA			Uv. Isolée			Behçet			Autres		
	Initiale	Finale	Evolution	Initiale	Finale	Evolution	Initiale	Finale	Evolution	Initiale	Finale	Evolution	Initiale	Finale	Evolution	Initiale	Finale	Evolution
0	0	0	0	0	0	0	0	0	0	0	0	0	0	0	0	0	0	0
PL	1	1	0	0	0	0	0	0	0	1	1	0	0	0	0	0	0	0
VBLM	1	0	-1	1	0	-1	0	0	0	0	0	0	0	0	0	0	0	0
0.05	1	0	-1	0	0	0	0	0	0	1	0	-1	0	0	0	0	0	0
0.1	2	2	0	1	2	1	0	0	0	1	0	-1	0	0	0	0	0	0
0.2	2	2	0	1	1	0	0	0	0	0	0	0	0	0	0	1	1	0
0.3	5	1	-4	2	1	-1	0	0	0	2	0	-2	0	0	0	1	0	-1
0.4	6	1	-5	1	0	-1	0	0	0	4	1	-3	0	0	0	1	0	-1
0.5	4	1	-3	1	0	-1	1	0	-1	1	1	0	0	0	0	1	0	-1
0.6	4	7	3	1	3	2	0	1	1	3	2	-1	0	0	0	0	1	1
0.7	7	4	-3	4	3	-1	0	0	0	2	0	-2	1	1	0	0	0	0
0.8	11	10	-1	4	6	2	2	1	-1	4	2	-2	1	1	0	0	0	0
0.9	6	1	-5	0	0	0	1	0	-1	3	0	-3	0	0	0	2	1	-1
1.0	57	77	20	22	22	0	4	6	2	18	33	15	6	6	0	7	10	3
TOTAL	107	107	0	38	38	0	8	8	0	40	40	0	8	8	0	13	13	0

DISCUSSION

A titre comparatif, il existe très peu d'articles de la littérature qui aient traités des uvéites de l'enfant comme dans notre série. La plupart d'entre elles se sont intéressées à un domaine particulier de ce sujet (comme une pathologie, une prise en charge chirurgicale, un mode de traitement, etc...), sans faire une étude descriptive générale comme la nôtre.

De plus, il est nécessaire de préciser que la plupart des résultats que nous rapportons de la littérature proviennent de centres tertiaires, avec un recrutement pouvant être différent, notamment dans le nombre et le type de pathologies rencontrées.

Les uvéites de l'enfant sont connues pour être moins fréquentes que celles des adultes.

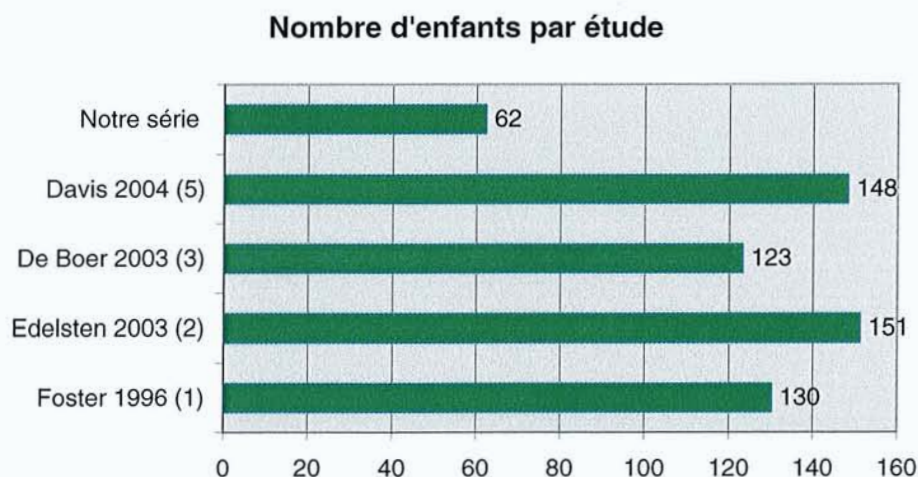
Les trois principales études portant sur la fréquence des uvéites enfants/adultes retrouvent des chiffres compris entre 5 et 6% des uvéites en moyenne (11) (12) et (13).

Les premiers travaux portant sur les uvéites de l'enfant, au sens strict,(14) en 1984 ont trouvé une incidence annuelle de 6 pour 100.000 enfants.

Les variations retrouvées dans les différents articles (1),(2), (3), (5), (11), (12), (13) et (15) sont probablement dues non seulement aux différences géographiques, mais aussi aux centres de référence et à la définition de l'âge pédiatrique.

Les principales études épidémiologiques se basent sur la description des uvéites chez les patients de moins de 16 ans.

Notre étude s'est basée sur une série de 62 enfants suivis par le service de pédiatrie et les deux services d'ophtalmologie de Nancy.



Une des plus ancienne étude sur les uvéites de l'enfant a été celle de Perkins (12) en 1966 qui a reporté une série de 150 enfants. Celle de Kanski en 1984 (11) porte sur l'analyse de 340 enfants en Angleterre.

Les principales études récentes aux Etats-Unis (Foster, Boston) en 1996, en Angleterre (Edelsten, Londres) en 2003, en Hollande (De Boer, Utrecht) en 2003, et plus tard aux Etats-Unis en 2004 (Davis, Miami) regroupent des séries encore une fois plus importantes que la nôtre avec respectivement 130, 151, 123 et 148 enfants.

Le temps de suivi moyen a été respectivement de 12 ans pour Foster (1), 3 ans pour De Boer (3) et de 6 ans pour Davis en 2003 (5). Cette donnée sera bien sûr à prendre en compte notamment dans le cas du nombre de survenue de complications et de pronostic visuel final.

L'âge de découverte a été aussi un facteur étudié, mais de manière beaucoup moins détaillé. L'âge moyen de découverte a été de 8 ans pour De Boer (3) et de 10,4 ans pour Davis (5), toutes pathologies confondues.

Nos résultats sont un peu inférieurs à ceux-ci puisque l'âge moyen de découverte est de 7,6 ans.

Une seule étude reprend les critères d'âge en les subdivisant en 4 sous-groupes différents comme nous l'avons fait.

	Edelsten 2003 (2)	Notre série
0 à 4 ans	32	32
5 à 9 ans	30	31
10 à 14 ans	18	29
Sup. à 15 ans	20	8
Total	100	100

Par rapport à l'étude d'Edelsten en 2003, on constate des équivalences de résultats pour les périodes de 0 à 4 ans et de 5 à 9 ans. Par contre, il semble exister une plus grande proportion d'enfants de plus de 15 ans (20% au lieu de 8% de notre étude), par rapport à la tranche d'âge de 10 et 14 ans (18% au lieu des 29% de notre étude).

En prenant ces chiffres par pathologies, on constate que l'âge moyen des ACJ a été de 3,8 ans (avec 72,7% des enfants compris entre 3 et 5 ans), ce qui est sensiblement inférieur aux chiffres retrouvés par Foster (1) avec un âge moyen de 7,1 +/- 4,3 ans.

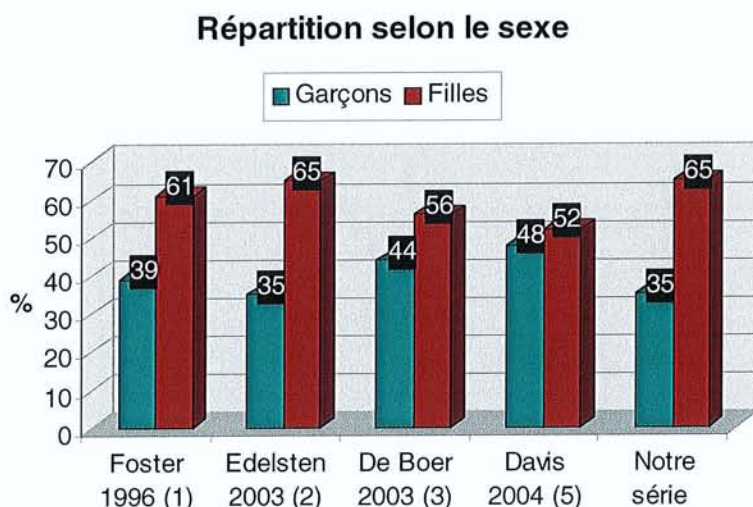
Les uvéites isolées dans notre étude avaient un âge moyen de 9,7 ans ce qui confirme les données de la littérature retrouvées par Foster avec 8,6 +/- 3,7ans.

L'âge moyen de découverte pour la maladie de Behçet était de 10,7 ans dans notre étude, un peu moins que celui objectivé par Tugal-Tutkun (13,6 ans) dans son étude spécifique de cette maladie en 2003 (10).

L'âge moyen de découverte des SPA juvéniles dans notre étude a été de 11 ans, confirmant les résultats de Kanski (11).

Enfin, pour le diagnostic de sclérose en plaques, celui-ci a été révélé à l'âge de 12 ans confirmant un article sur un cas isolé comme dans notre étude (19), initialement par une uvéite.

Le critère concernant la répartition selon le sexe a été, par contre, bien plus étudié que celui de l'âge moyen de découverte. Nous rapportons à titre comparatif les résultats ci dessous suivant les auteurs.



Toutes les études confirment donc une majorité de filles atteintes dans les uvéites de l'enfant (1), (2), (3) et (5).

Notre série retrouve des chiffres identiques à ceux retrouvés par Edelsten (2) et notre proportion de filles est encore plus important par rapport aux autres études indiquées ci-dessus.

Cette tendance se confirme pour les ACJ (86,4% de filles), comme le montre aussi en 1984 Kanski (avec 73% de filles) (11), et pour les uvéites isolées (61%).

Cette répartition s'inverse pour les SPA (83,3% de garçons) (41 enfants sur 46 pour Kanski (1)).

Nous retrouvons un rapport identique pour la maladie de Behçet (sex ratio de 1), alors que celui-ci est en faveur des garçons dans 69,4% des cas dans une autre étude (10).

Ensuite, nous avons voulu nous pencher sur le descriptif des motifs de consultation de notre série.

Le principal motif de consultation de notre étude a été une uvéite avec 35% des cas, suivi par les arthralgies dans 23% des cas (dont 86,3% des cas étaient des ACJ).

L'aphtose a été révélatrice de la maladie dans seulement 2% des cas (soit 50% des maladies de Behçet alors que ce symptôme a été initial dans 63,8% des cas dans une étude de 2003) (10).

Nous avons ensuite analysé la répartition des pathologies rencontrées, entre notre série et les quatre plus récentes entre 1996 et 2004.

Les valeurs sont représentées sur le graphique ci dessous, et sont toutes en pourcentage.

	Foster 1996 (1)	Edelsten 2003 (2)	De Boer 2003 (3)	Davis 2004 (5)	Notre série
Uvéite isolée	21,5	44	53,6	26,4	37
ACJ	41,5	47	20	23	36
SPA	0,7	0,5	0	6,8	10
Behçet	0,7	0,5	0	0,7	6
Autres	35,6	8	26,4	43,1	11

Dans notre étude, nous retrouvons une majorité d'uvéites isolées avec 37% des étiologies retrouvées.

Ces chiffres sont identiques à ceux retrouvés dans deux séries anciennes que sont celles de Kimura en 1954 avec près de 2 enfants sur 3, et de Perkins (1) en 1966 avec 49,8% des cas. Il en est de même pour l'étude de De Boer en 2003 en Hollande où celui-ci retrouve près de 53% d'uvéites isolées.

Dans deux autres études un peu plus tardives (1) et (2), la pathologie la plus fréquente est l'ACJ avec respectivement 41,5% et 47% des étiologies des uvéites de l'enfant, confirmant les résultats de Kanski en 1984 avec 277 ACJ sur 340 enfants atteints d'uvéites.

Nous retrouvons par contre une proportion plus importante de SPA juvéniles (10%), pourcentage par contre proche de celui de Kanski en 1984 avec près de 16% de SPA (11).

Pour la maladie de Behçet (6% des enfants dans notre étude), les résultats tournent autour de 0 à 0,7% des cas dans les autres études.

La période entre le premier diagnostic et le diagnostic d'uvéïte a été le critère suivant d'analyse de notre série.

Il a été en moyenne de 18,6 mois, toutes pathologies confondues.

Pour les ACJ, Kanski (11) retrouve un délai de environ 42 mois (3,5 ans) entre la symptomatologie articulaire et la symptomatologie ophtalmologique alors que le nôtre est plus court avec en moyenne un délai de 23,9 mois.

Pour les SPA, nous retrouvons une période entre les deux diagnostics de 8,6 mois , alors qu'il est seulement de 3,3 mois pour la maladie de Behçet.

L'uni ou la bilatéralité des atteintes des uvéïtes a été aussi un facteur que nous avons voulu comparé afin de pouvoir mieux l'interpréter.

Nous retrouvons, comme les deux études les plus récentes (3) et (5), une majorité d'atteintes bilatérales avec 65% des enfants dans notre étude.

	Foster 1996 (1)	Edelsten 2003 (2)	De Boer 2003 (3)	Davis 2004 (5)	Notre série
Unilatérale	77	NC	27	48	35
Bilatérale	23	NC	73	52	65
Total	100	NC	100	100	100

Ces données sont confirmées pour les uvéïtes isolées avec, dans 73,9% des cas, une atteinte bilatérale. Il en est de même pour les ACJ (72,7% des cas) qui confirment les données de Kanski en 1984 (71% d'atteintes bilatérales).

Dans les SPA, l'atteinte est par contre unilatérale dans 85,7% des enfants de notre étude, toujours confirmée par l'étude citée ci-dessus (11) avec 100% des cas.

L'atteinte est bilatérale dans 86,2% des cas (sur 36 enfants) pour la maladie de Behçet (10), alors que nous retrouvons 100% de nos enfants atteints de cette pathologie dans notre étude.

Pour les pathologies articulaires inflammatoires comme les ACJ et les SPA, certaines spécificités ont retenu notre attention et nous nous sommes attachés à les comparer avec celles de la littérature.

Pour les ACJ, la répartition de notre échantillon s'est fait entre 45% de formes oligo-articulaires, et 55% de formes poly-articulaires, alors que nous ne retrouvons aucune forme systémique.

Dans les études (6), (8), et (11), cette tendance est inverse avec respectivement 86, 66 et 90% de formes oligo-articulaires.

Les anticorps anti-nucléaires sont souvent présents (dans 100% de nos formes oligo-articulaires et 93% de nos formes poly-articulaires), confirmant les études (6) et (11) avec respectivement des résultats de 80 et 90%.

Dans les SPA juvéniles, nous retrouvons la présence dans 77,8% des cas du typage HLA B27 positif, comme chez Kanski (11) dans 94% des cas en 1984.

Après l'étude des différentes pathologies rencontrées et le caractère uni ou bilatéral des uvéites de l'enfant, nous avons analysés leur répartition anatomique.

Toutes les classifications que nous répertorions se sont basées sur le dernier consensus établi par l'I.U.S.G (International Uveitis Study Group) en 1987, et qui sert pour le moment de modèle de référence.

	Foster 1996 (1)	De Boer 2003 (3)	Davis 2004 (5)	Notre série
Uv. Antérieure	58,4	36	30,4	35
Uv. Intermédiaire	20	24	27,7	0
Uv. Postérieure	13,8	19	23,7	8
Pan Uvéite	7,6	21	18,2	57
Total	100	100	100	100

La répartition anatomique est très variable selon les études.

La principale particularité que nous retrouvons est la majorité des pan uvéites dans notre série avec 57% des cas, que nous ne retrouvons pas ce critère dans les autres études.

Il semble que celles-ci trouvent, en effet, une majorité d'uvéites antérieures (1), (3) et (5), alors qu'Henderly (14) retrouve par contre lui une prépondérance des atteintes exclusives du segment postérieur, avec 38,4% des enfants en 1987.

Par contre, toutes les études semblent confirmer nos résultats suivants :

- dans les uvéites antérieures, ce sont les ACJ qui sont majoritaires (62% des cas dans notre étude,
- dans les pan-uvéites, ce sont les uvéites isolées qui prédominent (56% des cas).

A noter que nous ne retrouvons aucune uvéite intermédiaire isolée (pars planite).

Toutes celles retrouvées dans notre étude font partie du groupe des pan uvéites.

Nous avons ensuite comparé les différents chiffres de la littérature concernant l'acuité visuelle initiale, bien qu'il y ait peu d'études récentes analysant ce critère.

Nos résultats initiaux sont bien meilleurs que ceux observés dans les études (1) et (5) en 1996 et 2004, probablement grâce à un dépistage plus précoce des uvéites dans les cas où il existait une pathologie systémique associée.

	Foster 1996 (1)	Davis 2004 (5)	Notre série
Inférieure à 1/10	25,7	38	4,7
Entre 1/10 et 3/10	30	18	6,5
Supérieure à 3/10	44,3	44	88,8
Total	100	100	100

En effet, nous retrouvons plus de 88% d'enfants avec une acuité visuelle initiale supérieure à 3/10 alors que les chiffres sont aux alentours de 44%, soit la moitié, dans les deux autres études.

Les enfants ayant une acuité visuelle inférieure à 1/10 sont par contre bien plus nombreux dans ces études (25 et 38% des cas), alors que notre pourcentage n'est que de 4,7% dans notre étude.

Le traitement des uvéites reste un point important à comparer puisqu'il est probablement optimal lors d'une bonne coopération entre ophtalmologue et pédiatre.

Son analyse découle du tableau ci-dessous (résultats en pourcentage).

	Foster 1996 (1)	Edelsten 2003 (2)	De Boer 2003 (3)	Davis 2004 (5)	Notre série
Total	71	40	46	48,2	93,5
Sup. à 1 traitement	NC	4	NC	23	36
Corticothérapie	48	19	32	26	59
AINS	49	NC	13	NC	27
Immunosuppresseurs	23	21	12	NC	24
Méthotrexate	NC	NC	9	8	12
Ciclosporine	NC	NC	3	NC	2
Endoxan	NC	NC	NC	NC	3

La corticothérapie systémique reste le traitement de référence concernant toute uvéite chronique, résistant au traitement local, ou torpide (15).

Elle est donnée en première intention dans les uvéites isolées dans 74,1% des cas et dans les ACJ dans 30,4% des cas.

Cette donnée est confirmée par notre étude puisque celle-ci regroupe près de 59% des enfants traités par voie systémique, et ces chiffres sont confirmés par toutes les études récentes de 1996 à 2004, à l'exception de l'étude de Edelsten en 2003 qui privilégie les traitements immunosuppresseurs chez 21% de ses patients.

Par contre, le pourcentage d'enfants ayant bénéficié d'au moins un traitement est bien supérieur aux autres études (36% des enfants).

En terme de fréquence, les AINS viennent en deuxième position avec près de 27% des cas, confirmant l'étude de Foster en 1996. Dans 43,5% des cas, ils ont été administrés chez des enfants atteints d'ACJ.

Pour le méthotrexate, il reste un traitement de 2^{ème} intention essentiellement dans les ACJ (83% de ce traitement utilisé dans cette pathologie), confirmant la littérature (15), qui indique qu'il est l'immunosuppresseur le plus utilisé dans celle-ci et qu'il a prouvé son efficacité.

Il peut être utile en cas de corticothérapie prolongée pour éviter ses effets secondaires en diminuant sa dose, et sa prescription est relativement facile (à raison d'une fois par semaine), et peut s'administrer par voie orale voire en sous-cutané (15) (16).

Pour les traitements immunosuppresseurs, nous retrouvons les mêmes chiffres que ceux publiés par Foster en 196 et Edelsten en 2003 où près de 21 à 24% des enfants ont bénéficié de ces thérapeutiques inhabituelles dans les uvéites. Ils restent le traitement privilégié des uvéites isolées dans 62,5% des cas de notre étude, confirmant les données recueillies dans l'étude.(15) (17) (18)

Après le descriptif et le comparatif du traitement des uvéites de l'enfant, les complications de ces pathologies inflammatoires oculaires ont nécessité une attention toute particulière puisque ce sont souvent elles qui influent sur le pronostic visuel final.

	Foster 1996 (1)	Edelsten 2003 (2)	De Boer 2003 (3)	Davis 2004 (5)	Notre série
TOTAL	100	NC	76	94	74
Cataracte	51	NC	35	52	11,2
HTO	16	NC	19	33,1	4,6
Hypotonie	NC	NC	3	15,5	0,9
Synéchies	NC	NC	NC	54,7	26
Kératite en bandelettes	37	NC	12	35,1	1,8
Hyalite	34	NC	17	35,1	54,2
OMC	NC	NC	2	10,1	16,8
Décollement de rétine	NC	NC	NC	10,1	1,8
MER	NC	NC	NC	NC	0,9

NC : Non Communiqué.

Nos résultats, concernant les complications du segment antérieur, sont bien meilleurs que les trois séries retrouvées entre les années 1996 et 2004, probablement du à une meilleure gestion de la maladie inflammatoire oculaire.

Dans l'étude de Foster en 1996, celui retrouvait 100% des enfants présentant une complication au cours de la maladie, mais le suivi des uvéites de l'enfant de son étude est beaucoup plus longue (12 ans).

Notre complication la plus importante a été la cataracte (près de 11% des cas) alors que les chiffres de la littérature se situent autour de 35 à 52% des cas.

Nous retrouvons un très faible pourcentage de pathologies comme les hypertonies (4,6%), les hypotonies (0,9%), les synéchies (près de 26% alors que ce chiffre est double dans l'étude de Davis en 2004).

Les complications du segment postérieur sont par contre plus fréquentes dans notre étude, bien qu'il y ait peu d'études comparatives à ce sujet.

Les résultats concernant le nombre de hyalites retrouvées (54,2%), d'œdèmes maculaires (16,8%) sont plus importants qu'au cours des études antérieures, à l'exception du nombre de décollements de rétine où nous n'objectivons que 1,8% des enfants atteints alors qu'il est de 10,1% des cas dans l'étude de Davis en 2004.

L'étude des complications peut être complétée par l'analyse des interventions chirurgicales rendues nécessaires par le développement de ces pathologies secondaires.

	Foster 1996 (1)	Edelsten 2003 (2)	De Boer 2003 (3)	Davis 2004 (5)	Notre série
TOTAL	NC	16	28	21,1	22,6
Cataracte	21	14	27,6	NC	11,2
Vitrectomie	7	NC	9	NC	3,2
Chelation EDTA	3,4	NC	1,6	NC	0
Chir. Filtrante	7,3	NC	8,1	NC	0,9
Cryothérapie	5,2	NC	6,5	NC	2,8
Prélèvements	NC	NC	17	NC	1,8

Nos résultats objectivent que le nombre de chirurgies est bien moins important dans notre étude par rapport aux antérieures.

Le nombre de chirurgies de cataracte (11,2%), de vitrectomies (3,2%), de chirurgies filtrantes (0,9%), de cryothérapies sur foyers de pars planite (2,8%) et de prélèvements invasifs (ponction de chambre antérieure et prélèvements vitréens) sont beaucoup moins fréquents.

De même, nous n'avons objectivé aucune chélation par EDTA de type chirurgical dans notre étude, bien que celle-ci ait prouvé son efficacité dans le traitement des kératopathies en bandelettes dans les uvéites chroniques. (27)

Par contre, nos résultats rejoignent ceux de la littérature où nous mettons en évidence une majorité d'ACJ dans les indications de chirurgie de la cataracte (66,6% des cas) et une majorité d'uvéites isolées dans les indications de cryothérapie en cas de foyers de pars planite.

Enfin, nous avons comparé le dernier critère de notre étude avec ceux de la littérature, en analysant ainsi l'évolution de l'acuité visuelle (entre initiale et finale) qui est, bien sûr, un des points les plus importants, car il permet de juger si la prise en charge générale de cette pathologie a été correcte.

Foster (1)	Initiale	Finale
Inférieure à 1/10	25,7	19
Entre 1/10 et 3/10	30	28
Supérieure à 3/10	44,3	53
Total	100	100

Davis (5)	Initiale	Finale
Inférieure à 1/10	38	21
Entre 1/10 et 3/10	18	21
Supérieure à 3/10	44	58
Total	100	100

Notre série	Initiale	Finale
Inférieure à 1/10	4,7	2,8
Entre 1/10 et 3/10	6,5	2,8
Supérieure à 3/10	88,8	94,4
Total	100	100

Même avec des résultats initiaux meilleurs que ceux rencontrés dans la littérature, nous obtenons une acuité visuelle finale qui reste excellente, et nous parvenons même à obtenir une amélioration en passant de 88,8% à 94,4% des enfants ayant une AV supérieure à 3/10 au terme de cette étude.

Quant au pourcentage d'enfants ayant une acuité visuelle inférieure à 1/10, celui-ci a baissé au terme de cette étude prouvant ainsi l'efficacité, le suivi régulier et la bonne coopération entre ophtalmologiste et pédiatre dans la prise en charge des uvéites de l'enfant.

CONCLUSION

L'analyse des résultats de ce travail met en évidence la diversité des uvéites de l'enfant, tant sur le plan du mode de présentation, de ses caractéristiques que du mode évolutif de la maladie.

Le suivi clinique, le bilan étiologique et la prise en charge thérapeutique doivent être adaptés à chaque enfant pour une meilleure efficacité et ainsi limiter le nombre des complications oculaires, iatrogènes et générales.

A l'issue de ce travail, nous retiendrons tout particulièrement, l'importance de la prise en charge précoce des manifestations inflammatoires intra-oculaires grâce à une parfaite connaissance des pathologies inflammatoires et de ses modes de révélation, ce qui permet de limiter la dégradation visuelle et la survenue d'éventuelles complications.

La coopération entre pédiatre et ophtalmologue nous paraît indispensable, à la fois pour le dépistage des pathologies systémiques associées à l'inflammation intra-oculaire quand celle-ci est le point d'appel, ou à l'inverse pour rechercher des signes oculaires devant une pathologie inflammatoire systémique.

Le traitement général doit être instauré par les pédiatres et son adaptation guidée par l'évolution des manifestations oculaires.

Nous voudrions également insister sur le suivi régulier et chronique de ces enfants, qui nous apparaît être une notion fondamentale pour une évolution favorable.

Le faible taux de complications retrouvés dans notre série et la relative bonne acuité visuelle par rapport aux séries de la littérature peuvent sans doute être expliqués par une excellente coopération entre les services d'ophtalmologie et de pédiatrie du CHU de Nancy.

BIBLIOGRAPHIE



(1) Tugal-Tuktun I, Havrlikova K, Power W, Foster S.
Changing Patterns in Uveitis of Childhood.
Ophthalmology 1996 Mar ; 103(3) : 375-83.

(2) Edelsten C, Ashwin Reddy M, Stanford R, Graham E.
Visual loss associated with pediatric uveitis in English Primary and Referral Centers.
Am J Opht 2003 ; 135 : 676-680.

(3) De Boer J, Wulffraat, Rothova A.
Visual Loss in Uveitis of Childhood.
Br J Opht 2003 Jul ; 87(7) : 879-84.

(4) Holland G, Stiehm.
Special Considerations in the Evaluation and Management of Uveitis in Children.
Am J Oph 2003 ; 135 :867-878.

(5) Rosenberg K, Feuer W, Davis J.
Ocular Complications of Pediatric Uveitis.
Ophthalmology 2004 ; 111 : 2299-2306.

(6) Edelsten C, Lee V, Bentley Cr, Kanski JJ, Graham E.
An Evaluation of Baseline Risk Factors Predicting Severity in Juvenile Idiopathic Arthritis-associated Uveitis and Other Chronic Anterior Uveitis in Early Childhood.
Br J Oph 2002 ; 86 : 51-56.

(7) Kotaniemi K, Savolainen A, Karma A, Aho K.
Recent Advances in Uveitis of Juvenile Idiopathic Arthritis.
Surv Opht 2003 Sep-Oct ; 48(5) : 489-502.

(8) Chia A, Lee V, Graham E, Edeldten C.
Factors Related to Severe Uveitis at Diagnosis in Children With Juvenile Idiopathic Arthritis in a Sreening Program.
Am J Opht 2003 Jun ; 135(6) : 757-62.

(9) Petty R, Smith J, Rosenbaum J.

Arthritis and Uveitis in Children : A Pediatric Rheumatology Perspective.

Am J Opht 2003 Jun ; 135(6) : 879-884.

(10) Tugul Tutkun I, Urganciolu.

Childhood-onset Uveitis in Behçet Disease : A Descriptive Study of 36 Cases.

Am J Opht 2003 Dec ; 136(6) : 1114-9.

(11) Kanski JJ, Shun-Shin GA

Systemic uveitis syndromes in childhood : an analysis of 340 cases.

Ophthalmology 1984 ; 91 :1247-1252.

(12) Perkins ES

Pattern of uveitis in children.

Br J Opht 1966 ; 50 :169-85.

(13) Kimura SJ, Hogan MJ.

Uveitis in children.

Arch Opht 1954 ; 51 : 80-8.

(14) Henderly D, Genstler A, Smith R, Rao N.

Changing patterns of uveitis.

Am J Opht. 1987 ; 103 :131-5.

(15) Jabs DA, Rosenbaum JT, Foster CS, Hollan GN, Jaffe GJ, Louie JS, Nusseblatt RB, Stiehm ER, Tessler H, Van Gelder RN, Whitcup SN, Youcum D.

Guidelines for the Use of Immunosuppressive Drugs in Patients with Ocular Inflammatory Diseases : Recommendations of an Expert of Panel.

Am J Oph 2000 ; 130 : 492-513.

(16) Samson M, Waheed N, Baltazis S, Foster CS.

Methotrexate Therapy for Chronic Noninfectious Uveitis. Analysis of a Case Series of 160 Patients.

Ophthalmology 2001 ; 108 : 1134-1139.

- (17) Michel SS, Ekong A, Baltazis S, Foster CS.
Multifocal Choroiditis and Panuveitis. Immunomodulatory Therapy.
Ophthalmology 2002 ; 109 : 378-383.
- (18) Vitlale A, Rodriguez A, Foster CS.
Low-dose Cyclosporin A Therapy in Treating Chronic, Noninfectious Uveitis.
Ophthalmology 1996 ;103 :365-374.
- (19) Jordan J, Walter P, Ayertey H, Brunner R.
Intermediate Uveitis in Childhood Preceding the Diagnosis of Multiple Sclerosis : A 13-
Year Follow-up.
Am J Opht 2003 Jun ; 135(6) : 885-6.
- (20) Dworkin LL, Gibler TM, Van Gelder RN.
Real time quantitative polymerase chain reaction diagnosis of infections posterior uveitis.
Arch Opht 2002 Nov ; 120(11) : 1534-9.
- (21) Ben Ezra D, Cohen E.
Cataract Surgery in Children with Chronic Uveitis.
Ophthalmology 2000 Jul ; 107(7) : 1255-60.
- (22) A Lundvall, C Zetterström.
Cataract extraction and intraocular lens implantation in children with uveitis.
Br J Opht 2000 Jul ; 84(7) : 791-3.
- (23) Lam L, Lowder C, Baerveldt G, Smith S, Traboulsi E.
Surgical Managment of Cataracts in Children With Juvenil Rheumatoid Arthritis-
associated Uveitis.
Am J Opht 2003 Jun ; 135(6) : 772-8.
- (24) BenEzra D, Cohen E.
Cataract Surgery in Chidren with Chronic Uveitis.
Ophthalmology 2000 ; 107 :1255-60.

(25) Degenring R, Jonas J B.

Intravitreal injection of triamcinolone acetonide as treatment for chronic uveitis.

Br J Opht 2003 Mar ; 87(3) :361.

(26) Antcliff R, Spalton D, Stanford M, Graham E, Marshall J.

Intravitreal Triamcinolone for Uveitic Cystoid Macular Edema : An Optical Coherence Tomography Study.

Ophthalmology 2001 ; 108 :765-772.

(27) Najjar D, Cohen E, Rapuano C, Laibson P.

EDTA Chelation for Calcific Band Keratopathy : Results and Long-term Follow-up.

Am J Opht 2004 Jun ; 137(6) : 1056-64.

(28) Jalali S, Thomas R.

Retinal Detachment and Uveitis.

Ophthalmology 2004 Aug ; 111(8) :1623.

(29) Kerkhoff F, Lamberts Q, Van den Biesen P, Rothova A.

Rhegmatogenous Retinal Detachment and Uveitis.

Ophthalmology 2003 Feb ; 110(2) : 427-31.

(30) Bloch-Michel E, Nusseblatt R.

International Uveitis Study Group Recommendations for the Evaluation of Intraocular Inflammatory Disease.

Am J Oph 1987 ; 103 : 234-235.

(31) Guidelines for Ophthalmologic Examinations in Children With Juvenile Rheumatoid Arthritis.

American Academy of Pediatrics Section on Rheumatology and Section on Ophthalmology.

Pediatrics 1993 ;92 :295-6.

(32) Faure JP, Bloch Michel E, Le Hoang P, Vadot E.

Immunopathologie de l'œil.

Edition Masson 1988.

(34) Aubert V, Baudet D, Baudoin Ch, Bodaghi B, Brasseur G, Cassoux N, Charlin JF, Dunil Bourlaud V, Fardeau Ch, Gandemer V, Guiguen Cl, Lautier Frau M, Le Callonnec A, Le Gall E, Lehoang Ph, Limon S, Lumbroso L, Reux I, Urvoy M.

Les uvéites de l'enfant.

Bulletins des sociétés d'ophtalmologie de France. Rapport annuel. Novembre 1997.

(35) Encyclopédie Médico-Chirurgicale

Anatomie de l'iris. (1) 21-024-A-10.

Anatomie du corps ciliaire. (1) 21-020-D20.

Anatomie et physiologie de la choroïde. (1) 21-026-D20.



VU

NANCY, le **02 mars 2005**

Le Président de Thèse

NANCY, le **07 mars 2005**

Le Doyen de la Faculté de Médecine

Mme le Professeur **K. ANGIOI-DUPREZ**

Professeur **Patrick NETTER**

AUTORISE À SOUTENIR ET À IMPRIMER LA THÈSE

NANCY, le **11 mars 2005**

LE PRÉSIDENT DE L'UNIVERSITÉ DE NANCY 1

Professeur **J.P. FINANCE**

RÉSUMÉ DE LA THÈSE

Etude rétrospective d'une série de 62 enfants (107 yeux) atteints d'uvéite ayant pour but d'analyser les caractéristiques et l'évolution de la maladie.

Variables analysées: âge de survenue(moyen:7,6), sexe(64,5% de filles), motif de consultation(uvéite:56,4% et arthralgies:37,1%), étiologies(uvéite isolée:37,1%, arthrite chronique juvénile:35,5%), uni(27,4%) ou bilatéralité, classification anatomique(antérieure:35%, pan-uvéite:57%), acuité visuelle initiale(moyen:0,79) et finale(0,88), traitements(corticothérapie:49%, anti-inflammatoires non stéroïdiens:27%) et complications(synéchies:26%, cataracte:11,2%, papillite:19,6%, œdème maculaire:16,8% et vascularite:14,9%).

Résultats comparables à ceux de la littérature à l'exception du taux de complications plus bas et d'une meilleure acuité visuelle finale, sans doute du à une collaboration efficace avec les pédiatres et au suivi ophtalmologique systématique des enfants porteurs d'une pathologie systémique pouvant accompagner l'uvéite.

TITRE EN ANGLAIS

Uveitis in Childhood : Analysis of a 62 patients series.

THÈSE : MÉDECINE SPÉCIALISÉE – ANNÉE 2005

MOTS CLEFS :

Uvéite

Enfant

Faculté de Médecine de Nancy

9, avenue de la forêt de Haye

54505 – VANDOEUVRE LES NANCY Cedex