La réhabilitation de l'édenté total par prothèse implanto-muco portée: concepts actuels et présentation de cas cliniques

Guillaume Antoniacomi

▶ **To cite this version:**

Guillaume Antoniacomi. La réhabilitation de l'édenté total par prothèse implanto-muco portée: concepts actuels et présentation de cas cliniques. Sciences du Vivant [q-bio]. 2007. hal-01732371

HAL Id: hal-01732371

https://hal.univ-lorraine.fr/hal-01732371

Submitted on 14 Mar 2018

HAL is a multi-disciplinary open access archive for the deposit and dissemination of scientific research documents, whether they are published or not. The documents may come from teaching and research institutions in France or abroad, or from public or private research centers.

L'archive ouverte pluridisciplinaire **HAL**, est destinée au dépôt et à la diffusion de documents scientifiques de niveau recherche, publiés ou non, émanant des établissements d'enseignement et de recherche français ou étrangers, des laboratoires publics ou privés.

UNIVERSITÉ DE LORRAINE

AVERTISSEMENT

Ce document est le fruit d'un long travail approuvé par le jury de soutenance et mis à disposition de l'ensemble de la communauté universitaire élargie.

Il est soumis à la propriété intellectuelle de l'auteur. Ceci implique une obligation de citation et de référencement lors de l'utilisation de ce document.

D'autre part, toute contrefaçon, plagiat, reproduction illicite encourt une poursuite pénale.

Contact : ddoc-theses-contact@univ-lorraine.fr

LIENS

Code de la Propriété Intellectuelle. articles L 122. 4
Code de la Propriété Intellectuelle. articles L 335.2- L 335.10
http://www.cfcopies.com/V2/leg/leg_droi.php
http://www.culture.gouv.fr/culture/infos-pratiques/droits/protection.htm

T/OD/N/2007/08

ACADEMIE DE NANCY-METZ

UNIVERSITE HENRI POINCARE NANCY I
FACULTE DE CHIRURGIE DENTAIRE

Année 2007 N° 08-M

BIBLIOTHEQUE NANCY

THESE

pour le

DIPLOME D'ETAT DE DOCTEUR EN CHIRURGIE DENTAIRE

par

Guillaume ANTONIACOMI
Né le 24 mars 1981 à Moyeuvre Grande (57)

LA REHABILITATION DE L'EDENTE TOTAL PAR PROTHESE IMPLANTO-MUCO PORTEE : CONCEPTS ACTUELS ET PRESENTATION DE CAS CLINIQUES

Présentée et soutenue publiquement le 27 novembre 2007

Examinateurs de la thèse :

M. JP. LOUIS	Professeur	Président
M. C. ARCHIEN	Maître de Conférences	Juge
M. J. PENAUD	Maître de Conférences	Juge
M. M. BERNHARD	Docteur	Juge

BU PHARMA-ODONTOL
D 104 078060 5

PPN 121210744
BIB 1909.11

ACADEMIE DE NANCY-METZ

UNIVERSITE HENRI POINCARE NANCY I
FACULTE DE CHIRURGIE DENTAIRE

Année 2007 N°

BIBLIOTHEQUE NANCY

THESE

pour le

DIPLOME D'ETAT DE DOCTEUR EN CHIRURGIE DENTAIRE

par

Guillaume ANTONIACOMI
Né le 24 mars 2007 à Moyeuvre Grande (57)

LA REHABILITATION DE L'EDENTE TOTAL PAR PROTHESE IMPLANTO-MUCO PORTEE : CONCEPTS ACTUELS ET PRESENTATION DE CAS CLINIQUES

Présentée et soutenue publiquement le 27 novembre 2007

Examinateurs de la thèse :

M. JP. LOUIS	Professeur	Président
M. C. ARCHIEN	Maître de Conférences	Juge
M. J. PENAUD	Maître de Conférences	Juge
M. M. BERNHARD	Docteur	Juge

Nancy-Université
Université Henri Poincaré

Faculté d'Odontologie

Président : Professeur J.P. FINANCE

Doyen : Docteur Pierre BRAVETTI

Vice-Doyens : Dr. Pascal AMBROSINI - Dr. Jean-Marc MARTRETTE

Membres Honoraires : Pr. F. ABT - Dr. L. BABEL - Pr. S. DURIVAUX - Pr. G. JACQUART - Pr. D. ROZENCWEIG - Pr. M. VIVIER

Doyen Honoraire : Pr. J. VADOT

Sous-section 56-01 Odontologie pédiatrique	Mme	DROZ Dominique (Desprez)		Maître de Conférences
	M.	PREVOST** Jacques		Maître de Conférences
	Mlle	MARCHETTI Nancy		Assistant
	Mme	ROY Angélique (Mederlé)		Assistant
	M.	SABATIER Antoine		Assistant
Sous-section 56-02 Orthopédie Dento-Faciale	Mme	FILLEUL Marie Pierryle		Professeur des Universités*
	Mlle	BRAVETTI Morgane		Assistant
	M.	GEORGE Olivier		Assistant
Sous-section 56-03 Prévention, Epidémiologie, Economie de la Santé, Odontologie légale	M.	WEISSENBACH Michel		Maître de Conférences*
	M.	CELEBI Sahhüseyin		Assistant
	Mme	JANTZEN-OSSOLA Caroline		Assistant
Sous-section 57-01 Parodontologie	M.	MILLER** Neal		Maître de Conférences
	M.	AMBROSINI Pascal		Maître de Conférences
	Mme	BOUTELLIEZ Catherine (Bisson)		Maître de Conférences
	M.	PENAUD Jacques		Maître de Conférences
	M.	JANOT Francis		Professeur Associé
	Mme	BACHERT Martine		Assistant
	M.	PONGAS Dimitrios		Assistant
Sous-section 57-02 Chirurgie Buccale, Pathologie et Thérapeutique Anesthésiologie et Réanimation	M.	BRAVETTI Pierre		Maître de Conférences
	M.	ARTIS Jean-Paul		Professeur 1er grade
	M.	VIENNET Daniel		Maître de Conférences
	M.	WANG Christian		Maître de Conférences*
	Mlle	LE Audrey		Assistant
	M.	PERROT Ghislain		Assistant
Sous-section 57-03 Sciences Biologiques (Biochimie,Immunologie, Histologie, Embryologie, Génétique, Anatomie pathologique, Bactériologie, Pharmacologie)	M.	WESTPHAL** Alain		Maître de Conférences *
	M.	MARTRETTE Jean-Marc		Maître de Conférences
	Mlle	ERBRECH Aude		Assistante Associée au 01/10/2007
Sous-section 58-01 Odontologie Conservatrice, Endodontie	M.	AMORY** Christophe		Maître de Conférences
	M.	FONTAINE Alain		Professeur 1er grade*
	M.	ENGELS DEUTSCH** Marc		Maître de Conférences
	M.	MORTIER Eric		Maître de Conférences
	M.	CLAUDON Olivier		Assistant
	M.	PERRIN Sébastien		Assistant
	M	SIMON Yorick		Assistant
Sous-section 58-02 Prothèses (Prothèse conjointe, Prothèse adjointe partielle, Prothèse complète, Prothèse maxillo-faciale)	M.	SCHOUVER Jacques		Maître de Conférences
	M.	LOUIS** Jean-Paul		Professeur des Universités*
	M.	ARCHIEN Claude		Maître de Conférences *
	Mlle	BEMER Julie		Assistante
	M.	DE MARCH** Pascal		Assistant
	M.	HELFER Maxime		Assistant
	M.	SEURET Olivier		Assistant
	M.	SIMON Franck		Assistant
Sous-section 58-03 Sciences Anatomiques et Physiologiques Occlusodontiques, Biomatériaux, Biophysique, Radiologie	Mlle	STRAZIELLE**Catherine		Professeur des Universités*
	M.	SALOMON Jean-Pierre		Maître de Conférences
	Mme	HOUSSIN Rozat (Jazi)		Assistante Associée au 01/01/2007

souligné : *responsable de la sous-section*

* temps plein - ** responsable TP

Mis à jour le 01.10.2007

Par délibération en date du 11 Décembre 1972,
la Faculté de Chirurgie Dentaire a arrêté que
les opinions émises dans les dissertations
qui lui seront présentées
doivent être considérées comme propres à
leurs auteurs et qu'elle n'entend leur donner
aucune approbation ni improbation.

A MON JUGE ET DIRECTEUR DE THESE

Monsieur le Professeur JP. LOUIS
Officier des Palmes Académiques
Docteur en Chirurgie Dentaire
Docteur en Sciences Odontologiques
Docteur d'Etat en Odontologie
Professeur des Universités
Membre de l'Académie Nationale de Chirurgie Dentaire
Sous section Prothèse

Vous m'avez fait le plaisir d'accepter de diriger mon travail.
Veuillez trouver ici le témoignage de ma considération et de ma profonde reconnaissance.

A MON JUGE

Monsieur le Docteur Claude ARCHIEN
Docteur en Chirurgie Dentaire
Docteur de l'Université Henry Poincaré, Nancy I
Habilité à diriger des Recherches
Chef du service d'Odontologie du CHU de NANCY
Maîtres de Conférences des Universités
Sous section Prothèse

Votre présence dans ce jury est pour moi une grande fierté.
Que ce travail soit pour moi l'occasion de vous exprimer notre vive gratitude et notre profond respect.

A MON JUGE

Monsieur le Docteur Jacques PENAUD
Docteur en Chirurgie Dentaire
Docteur de l'Université Henry Poincaré, Nancy I
Maître de Conférences des Universités
Sous section Parodontologie

J'ai su apprécier votre grande disponibilité et votre sympathie.
Veuillez trouver ici l'expression de mes sincères remerciements et soyez assuré de ma très grande reconnaissance.

A MON JUGE

Monsieur le Docteur Manfred BERNHARDT
Docteur en chirurgie dentaire
Ancien attaché du service de Prothèse

Je vous remercie de toute l'attention que vous m'avez porté lors de me études.
Veuillez trouver ici l'expression de mes sincères remerciements et de toute ma gratitude.

A MES PARENTS

Qui ont su m'encourager et me soutenir tout au long de mes études.
Je leur dédie ce travail, en témoignage de ma profonde reconnaissance et de toute mon affection.

A MON FRERE LILIAN

A ALINE

Qui m'a soutenu tout au long de la réalisation de ce travail.Je te remercie pour ta patience, ton disponibilité.
Je te dédie ce travail ma Belle.Je t'aime.

A MA GRAND MERE, IRENE

A ALPHONSINE ET A BERNADETTE LEROY

AU DOCTEUR FREDERIC NOWAK ET SON EPOUSE CLAIRE

Merci pour votre soutien tant dans mes études que dans les épreuves de la vie que j'ai pu traverser.Je vous en serai éternellement reconnaissant.

A TOUTE MA FAMILLE

AU DOCTEUR MELLINGER, SON EPOUSE, MARIE ET BRIGITTE

A TOUS MES AMIS

Guillaume.

PLAN :

1)L'édentement total et les possibilités thérapeutiques de réhabilitation

1.1)Le constat

1.2)Les possibilités thérapeutiques

1.2.1)La prothèse amovible conventionnelle

1.2.2)La loi du tout ou rien

1.2.2.1)Le tout : la prothèse fixée sur implants

1.2.2.2)Le rien :la prothèse complète supra implantaire (PACSI)

1.3)La prothèse amovible conventionnelle

1.3.1)Rappels anatomiques

1.3.1.1)Le maxillaire

1.3.1.2)A la mandibule

1.3.2)La réalisation de la prothèse amovible complète conventionnelle

1.3.2.1)L'empreinte primaire

1.3.2.1.1)L'empreinte mandibulaire

1.3.2.1.2)L'empreinte maxillaire

1.3.2.2)Les empreintes secondaires au maxillaire et à la mandibule

1.3.2.2.1)Le porte empreinte individuel maxillaire

1.3.2.2.2)L'empreinte secondaire au maxillaire

1.3.2.2.3)Le porte empreinte individuel mandibulaire

1.3.2.2.4)L'empreinte secondaire mandibulaire

1.3.3)Les relations intermaxillaires

1.3.4)L'essai fonctionnel et esthétique

1.3.5)La mise en bouche

1.4)La prothèse fixée

1.4.1)Indications

1.4.2)Contre-indications au traitement implantaire

1.4.2.1)Contre-indications générales

1.4.2.1.1)Contre-indications absolues

1.4.2.1.2)Contre-indications relatives

1.4.2.2)Contre-indications locales

1.4.2.2.1)Contre-indications définitives

1.4.2.2.2)Contre-indications temporaires

1.4.2.2.3)Risques anatomiques spécifiques à la région mandibulaire

1.4.3)Risques médicaux

1.4.3.1)Les complications per-opératoires

1.4.3.2)Les complications post-opératoires

1.4.4)La prothèse fixée sur implants

2)Edentement total :quelle thérapeutique adopter ?

2.1)Les objectifs thérapeutiques

2.2)Traitement du maxillaire édenté

2.2.1)Données statistiques

2.2.2)Critères décisionnels

2.2.3)Impératifs techniques

2.2.3.1)Le nombre d'implants

2.2.3.2)La position des implants

2.2.3.3)Principes de conception

2.2.4)Protocole opératoire

2.2.4.1)L'étude pré implantaire

2.2.4.2)La phase chirurgicale

2.2.4.3)La phase prothétique

2.3)Les implants et la prothèse amovible complète mandibulaire

2.3.1)Les implants :nombre,situation des implants et forme de l'arcade

2.3.2)Les différents systèmes d'attachement,indications et contre-indications

2.3.3)Caractéristiques de l'attachement sphérique de 2,25mm de diamètre

2.3.4)Caractéristiques de la barre rétentive

2.3.5)Mode de rétention associant barre et silicone

2.3.6)Autres types d'attachements

2.4)Chronologie thérapeutique et chirurgicale

2.4.1)Phase préparatoire

2.4.1.1)L'observation clinique

2.4.1.1.1)Historique médical et dentaire

2.4.1.1.2)Examen clinique

2.4.1.2)L'évaluation prothétique

2.4.2)La prothèse complète pré- implantaire

2.4.3)Le guide d'imagerie

2.4.4)Le guide chirurgical

2.4.5)La chirurgie implantaire

2.4.6)La technique opératoire

2.4.7)La mise en charge

2.4.7.1)La temporisation et mise en charge différée

2.4.7.2)La mise en charge immédiate

2.5)Réalisation de la prothèse amovible complète supra implantaire

2.5.1)Réalisation d'une pacsi à partir du duplicata d'une prothèse existante

2.5.2)Réalisation d'une pacsi à partir d'implants déjà présents

2.5.3)Réalisation d'une pacsi par réfection de la base de la prothèse existante

2.6)Occlusion de la prothèse amovible complète supra implantaire

2.6.1)Spécificité implantaire

2.6.2)Le concept de l'occlusion balancée

2.6.3)Spécificité de la prothèse amovible complète supra implantaire

3)Présentation de cas cliniques

3.1)Adaptation d'une prothèse amovible complète conventionelle grâce à des attachements boules

3.2)Adaptation d'une prothèse amovible complète conventionnelle grâce à un système d'attachement par barre de conjonction et cavaliers

Introduction :

Avec le vieillissement de la population, un nouveau problème de santé publique voit le jour dans les pays développés. L'INSEE (RICHET-MASTAIN, (58)) prévoit une augmentation de l'espérance de vie des individus, ce qui conduit inéluctablement à un accroissement du nombre de patients édentés uni ou bi maxillaires. Ces patients risquent de poser prochainement, dans nos sociétés industrialisées, un réel problème de santé publique.
Par conséquent, la réhabilitation prothétique des maxillaires édentés reste paradoxalement un exercice quotidien pour les praticiens du futur.
Il existe différentes solutions thérapeutiques pour traiter ces patients :
- la prothèse amovible complète conventionnelle
- la prothèse fixée sur implants qui peut être de différents types :
    - La prothèse fixée conventionnelle supportée par des implants : bridge complet sur implants.
    - La prothèse de recouvrement sur barre longue transvissée sur des implants : c'est le bridge de BRÄNEMARK.
- la prothèse amovible complète supra implantaire : les PACSI.

Ces différentes solutions thérapeutiques permettent de réhabiliter les patients édentés dans la plupart des situations cliniques. Chaque type de prothèse impose que l'on respecte ses propres indications pour que le projet prothétique aboutisse. La chirurgie implantaire n'est pas à laisser en reste ; elle comporte aussi ses propres indications et contre-indications.
Bien souvent, les patients sont insatisfaits de leur prothèse amovible conventionnelle mandibulaire. L'instabilité de cette dernière les conduit à se diriger vers une prothèse fixée ou stabilisée par des implants. Lorsque la réalisation d'une prothèse implanto portée de type BRÄNEMARK n'est pas possible pour des raisons économiques, fonctionnelles ou anatomiques, la rétention de la prothèse par l'intermédiaire d'au moins deux implants semble être l'indication thérapeutique minimale.
Un grand nombre d'études, réalisées auprès de patients édentés, ont établi que le degré de satisfaction des patients, après stabilisation de leur prothèse par implants, est largement supérieur à celui des patients équipés d'une prothèse amovible conventionnelle.
Le but de ce travail est de présenter le concept de la réhabilitation des édentés totaux par PACSI.

BIBLIOTHÈQUE NANCY

1) L'édentement total et les possibilités thérapeutiques de réhabilitation

1.1) Le constat

Depuis quelques décennies, notre société ne cesse de relever le défi de la longévité humaine. En 2005, la femme française est l'être humain qui vit en moyenne le plus longtemps : 84 ans. D'après les statistiques, en 2010, la tranche des 85 ans et plus aura augmenté de 50% et en 2015 les plus de 60 ans seront plus nombreux que les moins de 20 ans.
Une étude de l'INSEE (RICHET-MASTAIN, (58)) sur l'évolution de la population française jusqu'en 2050, montre un vieillissement particulièrement marqué jusqu'en 2035, qui diminue ensuite progressivement.
En France, entre 90 et 99, la tranche des 60-74 ans est passée de 12,8%à 13,6% tandis que celle des plus de 75 ans est passée de 7,1% à 7,7% de la population, confirmant la tendance d'un vieillissement de cette dernière. Ainsi, en 2035, les plus de 60 ans constitueront un tiers de la population française, alors qu'en 2000, ils ne représentaient que 20% de la population totale. Ce « papy boom » s'explique d'une part par l'arrivée des enfants du « baby boom » dans cette tranche d'âge des plus de 60 ans et d'autre part, par l'augmentation constante de l'espérance de vie.
En 2050, la population des plus de 75 ans triplera, et celle des plus de 85 ans sera multipliée par quatre.
En France, 16,3% des individus âgés de 65-74 ans sont porteurs d'une prothèse complète uni-maxillaire et 14,3% sont porteurs d'une prothèse complète bi-maxillaire, (STEFAN, (43)).
Si chaque année, l'espérance de vie augmente d'un trimestre, chaque jour le choc démographique de notre société révèle son cortège de problème.
Du fait de l'allongement de la durée de vie, une troisième tranche de vie est offerte aux séniors, à partir de leur entrée en retraite. Beaucoup d'entre eux ne répondent qu'à une seule conviction, vivre pleinement cette retraite dorée en restant « jeune ».
Le marketing publicitaire récupère cette tranche d'âge, leur imposant et promettant une apparence toujours jeune, garante du maintien des performances et de l'accès aux plaisirs de la vie... « Le jeunisme à outrance » (POUYSSEGUR (8)) symbole de performance est véhiculé par le culte de l'apparence « jeune » dont l'un des fleurons actuels est le sourire parfait (blanc, régulier, naturel).
Si les progrès médico-techniques du XX ème siècle ont permis de rajouter des années de vie, le XXI ème siècle s'interroge sur toutes les pistes potentielles pour rajouter santé et bien être à toutes ces années gagnées, car actuellement, la dignité des personnes âgées est souvent compromise dans beaucoup de domaines, en l'absence de solutions économiques et médicales.
La piste bucco-dentaire s'impose comme primordiale jusqu'à ce jour, la durée des dents ne se calque pas encore sur cette nouvelle longévité.
Le vieillissement pathologique de la cavité buccale est catastrophique. À partir de 60 ans seulement 10% de la population présentent une denture intacte et saine. On estime à 11 millions le nombre d'édentés en France dont 5 millions sont des édentés totaux, (POUYSSEGUR, (8)).
Chez l'être humain, santé buccale et santé générale sont intimement liées et dépendantes. La perte des dents constitue une source majeure de décompensation métabolique potentielle. Elle

entraîne immédiatement une dénutrition et très fréquemment une évolution digestive des candidoses buccales.
La présence de bactéries pathologiques chez les personnes âgées va provoquer une décompensation à moyen et à long terme de toutes les maladies systémiques et métaboliques liées à l'âge.
Ces bactéries vont filtrer à travers les muqueuses buccales et les tissus dentaires, pour rejoindre les tissus organiques en entraînant diverses complications infectieuses.
Les causes de cet édentement total sont les différentes pathologies dentaires, parodontales, des pathologies d'ordre général comme les cancers ORL, irradiation et les traumatismes faciaux.
Le plus souvent, l'évolution est lente, progressive et peut laisser la cavité buccale relativement fonctionnelle jusqu'à un stade avancé de délabrement.
Quand l'état de délabrement devient extrême, le praticien est amené le plus souvent à extraire toutes les dents non fonctionnelles et pathologiques, conduisant à l'édentement total.

Malheureusement, les populations âgées ne sont pas les seules touchées par cette pathologie.
D'après l'OMS, les populations défavorisées, avec un faible indice socio-économique ont un pourcentage d'édentement plus élevé que les populations plus aisées. Cette précarité touche indifféremment toutes les classes d'âge.
Les personnes vivant en milieu rural à distance des centres de soins ont un taux d'édentement plus important, (BUDTZ JORGENSEN, (28)).
Le coût des traitements peut être un frein pour certains patients. De plus l'accès aux soins est une difficulté à surmonter pour les patients isolés en campagne.

Dans certaines pathologies générales, le patient devra prêter une grande attention à son état bucco-dentaire. Dans le cas de la prévention de l'endocardite d'Osler, on ne conserve uniquement que les dents saines et exemptes d'atteintes parodontales afin de se prémunir contre un passage bactérien dans le sang.
Chez les personnes atteintes de cancers bucco pharyngés qui nécessitent un traitement par radiothérapie, il est impératif de conserver des dents en excellente santé.
Ces pathologies ou ces traitements lourds conduisent à l'édentement total si aucune attention n'est prêtée aux dents.
En ce début de XXIème siècle, l'édentement total est toujours un sujet d'actualité et n'est pas près de disparaître. Malgré l'accès aux soins, la perte des dents semble être un phénomène liée à l'âge. Ainsi, les patients vivent plus vieux et perdent leurs dents plus tard. Le nombre de patients totalement édentés ne diminue pas et les praticiens se retrouvent confrontés à des patients édentés complets plus âgés et plus difficile à traiter, (STEFAN, (43)).

1.2) Les possibilités thérapeutiques.

1.2.1) La prothèse amovible conventionnelle

C'est le traitement prothétique par défaut proposé au patient. La prothèse amovible complète conventionnelle peut constituer une bonne solution au maxillaire, mais la mobilité des prothèses complètes mandibulaires ne permet pas aux patients une vie et une alimentation normale, MARIANI, (16)).
Ces contraintes vont modifier le mode alimentaire qui va conduire les patients édentés totaux à adopter une alimentation beaucoup plus pauvre que les individus dentés.
Cette modification entraîne des répercussions au niveau général.

Dans le traitement de l'édenté total, le point de départ sera toujours le même : la réalisation d'une prothèse amovible complète conventionnelle. Elle va permettre de matérialiser la réhabilitation prothétique et fonctionnelle :
- critères occlusaux
- critères esthétiques
- critères phonétiques
Cette maquette prothétique va permettre l'élaboration d'un guide d'imagerie et d'un guide chirurgical. Elle va permettre aussi lors des phases transitoires, une meilleure cicatrisation post-extractionnelle lorsqu'elle est réalisée avant les extractions et insérée le jour même.
Le passage à l'édentement sera mieux vécu par le patient sur le plan fonctionnel, psychologique et social, (MARIANI, (16)).
Parfois, les conditions ne sont pas assez favorables à la pose d'implants, quand la santé générale du patient s'est dégradée interdisant toute intervention chirurgicale.
L'état psychologique du patient peut être un frein à la thérapeutique implantaire. Certains patients ne pouvant pas assumer l'investissement financier que représentent les prothèses implanto-portées, devront se retourner vers la prothèse complète amovible conventionnelle.
Il s'agit d'un moyen thérapeutique non négligeable qui permet de traiter des cas difficiles à partir du moment où l'on respecte ses grands principes.

Lorsqu'il est possible de placer des implants, deux solutions thérapeutiques sont envisageables pour réhabiliter l'édentement total : c'est la loi du tout ou rien. (JP. LOUIS)

1.2.2) La loi du tout ou rien.

Après la perte des dents, la résorption osseuse verticale post-extractionnelle peut atteindre 9mm à la mandibule et 6mm au maxillaire au bout de 5ans et même en présence d'une prothèse correctement réalisée. La résorption osseuse est accentuée par les prothèses amovibles qui ont un degré de mobilité pouvant atteindre 1mm dans les trois sens de l'espace.
Ce phénomène est réduit par la mise en place d'implants qui diminuent cette instabilité prothétique.
Le consensus de Mc GILL 2002 a tiré plusieurs conclusions :
- les prothèses complètes donnent souvent satisfaction au maxillaire mais pas à la mandibule.
- la résorption osseuse est significativement réduite par la mise en place d'implants. De plus, de nombreuses études montrent un taux élevé de survie implantaire élevé et des complications chirurgicales faibles, (STEFAN, (43)).
La réhabilitation de l'édenté total peut s'orienter vers deux possibilités thérapeutiques impliquant un complément de rétention implantaire, obéissant à une « loi du tout ou rien » :
- le tout concernant la réalisation d'un bridge fixé sur des implants, qu'il s'agisse d'un bridge de BRÄNEMARK ou d'un bridge conventionnel. Il est nécessaire de placer un minimum de quatre implants pour pouvoir supporter la prothèse.
- le rien concerne les solutions thérapeutiques où les conditions cliniques ou financières ne permettent la mise en place que d'un nombre restreint d'implants. La réhabilitation de l'édenté total se fait par une prothèse amovible complète stabilisée par deux implants au minimum.

1.2.2.1) Le tout : la prothèse fixée sur implants

Depuis 30 ans, la restauration fixe implanto-portée a été considérée comme le traitement de référence des patients édentés totalement, (FEINE, (25)).
L'idée de substituer les implants aux dents absentes a été mise au point par BRÄNEMARK. L'arcade dentaire prothétique était fixée à l'aide de 5 implants. Cette thérapeutique a pour objectif d'imiter au mieux la nature, (SCHILLING, (21)).
Les inconvénients de ce type de prothèse résident dans leur coût important et leur limite esthétique en cas de forte résorption osseuse. Dans les cas favorables, leurs taux de succès sont impressionnants et avoisinent les 100% (MARIANI, (16)).
D'après SCHILLING, (SCHILLING, (21)) les taux de survie implantaires pour les bridges complets implanto-portés sont aussi très élevés. Concernant les rares complications et échecs, quelques études ont montré que le maxillaire est plus concerné que la mandibule. La plupart du temps ces échecs sont détectés au 2ème temps opératoire et peuvent varier selon les études entre 1 et 10%, (SCHILLING, (21)).
Le protocole énoncé par BRANEMARK dans les années 70 était et demeure le suivant :
- extraction des dents, mise en place d'une prothèse immédiate transitoire.
- cicatrisation durant 3-4 mois
- mise en place des implants
- délai de cicatrisation (ostéointégration) de 3-4 mois à la mandibule et de 6-8 mois au maxillaire
- seconde phase chirurgicale destinée à la mise en place des piliers
- nouvelle période de cicatrisation
- réalisation de la partie prothétique.

Même si les résultats sont au rendez-vous le protocole est long voire fastidieux. Les étapes du traitement se sont allégées avec l'apparition du concept de la mise en fonction immédiate, (MARIANI, (16)), (OPE, (49)).
Ce type de réhabilitation reste la meilleure option thérapeutique car elle se rapproche le plus possible d'une situation naturelle. Elle est à réserver aux situations cliniques favorables présentant une faible résorption osseuse qui permettent la mise en place d'un nombre d'implants conséquent.

1.2.2.2) Le rien : la prothèse amovible complète supra implantaire. (PACSI)

Il s'agit d'une prothèse amovible complète stabilisée par 2 implants minimum à l'aide d'un système rétentif : barre de conjonction ou attachements sphériques.
Elle jouit de plusieurs avantages vis-à-vis du bridge implanto-porté. Du point de vue économique, elle représente un investissement financier moindre pour le patient car seule la partie liée à l'implantologie n'est pas prise en compte par l'Assurance Maladie, (RIGNON BRET, (5)), (NAERT, (53)).
Elle offre un résultat esthétique satisfaisant et permet une évolutivité prothétique importante. Sa réalisation prothétique est d'une simplicité plus importante que pour un bridge implanto-porté, (VEYRE-GOULET, (34)).
Dans les cas de forte résorption, elle permet de reconstituer l'apparence esthétique avec des meilleurs résultats que la solution fixe.
De plus la majorité des patients demandeurs d'implants appartiennent à une population relativement âgée, la PACSI semble être mieux adaptée car elle ne nécessite pas une maintenance aussi contraignante que les prothèses fixes implanto-portées.

D'après RIGNON BRET et coll. (4), les PACSI mandibulaires sont un moyen simple, efficace et fiable du traitement des édentés mandibulaires. D'après leurs études, on observe un taux de succès implantaire d'environ 96%. Ce taux de succès implantaire est indépendant de l'âge du patient. Le niveau de satisfaction des patients envers la PACSI est élevé et comparable à celui de la prothèse fixée sur implants. VEYRUNE et coll. (VEYRUNE, (12)) constate également un niveau global de satisfaction plus élevé chez les patients porteurs de PACSI mandibulaires. Ce traitement ne nécessite qu'un minimum de deux implants placés symétriquement dans la symphyse entre les deux foramens mentonniers. De ce fait, la PACSI maintient le volume osseux dans la région antérieure mandibulaire, (RIGNON BRET, (4)), dans leur revue de littérature, VEYRUNE et coll. (12) constate que « chez les porteurs de prothèses amovibles sur deux implants, indépendants ou non, » il existe « un remodelage osseux lié à la mise en charge des implants ». Ce remodelage osseux est bénéfique pour la préservation de la hauteur de crête. Pour GEERTMAN, GARRET et FONTJIN-TEKAMP (VEYRUNE, (12)), la pose d'implants s'accompagne d'une augmentation de l'efficacité masticatoire sans différence significative entre la PACSI et la prothèse fixée chez les édentés mandibulaires. Cette augmentation de l'efficacité masticatoire a un impact direct sur le statut nutritionnel des patients. La pose d'implants stabilisant la prothèse provoque une augmentation des calories absorbées par les patients. (12)
Par contre, ce type de restauration thérapeutique nécessite un nombre plus élevé de séances. Une étude menée sur 10 ans par Antoine VASSALO (42) portant sur 151 patients au départ a montré que pour la PACSI mandibulaire le nombre d'interventions et de phases de maintenance est plus élevé que pour les porteurs de prothèses amovibles complètes conventionnelles. La durée du traitement est aussi plus longue. Mais il a constaté aussi que le taux de satisfaction des patients a nettement augmenté grâce à la stabilisation de leur prothèse par des implants.

1.3) La prothèse amovible conventionnelle.

1.3.1) Rappels anatomiques

La difficulté du traitement en prothèse complète s'évalue en fonction du contexte anatomique, des critères fonctionnels et esthétiques, ainsi que de la spécificité psychologique du patient.

1.3.1.1) Le maxillaire

La charpente osseuse du maxillaire constitue une vaste surface irrégulière tapissée d'une muqueuse plus ou moins adhérente. Cette surface se divise en différentes régions :
- la crête
- les tubérosités
- la voûte palatine
- la suture intermaxillaire.

La voûte palatine est constituée en avant par le palais dur qui présente sur la ligne médiane un raphé tantôt saillant ou torus, tantôt déprimé ou encore neutre. Ce dernier porte en son extrémité antérieure la papille incisive.
En avant et sur les côtés se disposent les crêtes palatines, en arrière et latéralement se dessinent les fossettes palatines. Le palais dur se prolonge en arrière par le palais mou. La jonction de ces deux structures est la ligne de rotation du voile où situe la limite postérieure de la prothèse ou « post-dam ».

On note aussi la présence de deux zones plus ou moins dépressibles de parts et d'autres du raphé en avant de la jonction vélo palatine appelées zone de SCHROEDER (TADDEI, (35)).
Au cours de la vie, le maxillaire subit des phénomènes de remaniement à l'origine de modifications morphologiques particulièrement marquées après une édentation totale :
- l'involution est une régression, souvent liée au vieillissement, se traduit par une diminution de la masse osseuse.
- l'atrophie est un défaut de nutrition des tissus caractérisés, par une baisse de leur volume et de leur poids
- la résorption alvéolaire se caractérise par une perte de hauteur et une réduction du volume des procès alvéolaires, consécutives à la disparition des organes dentaires et au phénomène de cicatrisation.
Le maxillaire se trouve ainsi réduit dans toutes ses dimensions et la concavité de la voûte palatine tant à diminuer.
Par ailleurs, différents paramètres locaux comme la maladie parodontale avant l'édentation, les conditions chirurgicales lors des avulsions peuvent influencer ces modifications morphologiques en créant des irrégularités.
Le relief et l'étendue de la surface se trouvent ainsi parfois considérablement diminués réduisant les possibilités d'une rétention prothétique efficace :
- les tubérosités : elles peuvent paraître hypertrophiées lorsqu'il y a une résorption marquée en avant ou réduites, lorsqu'il y a eu persistance de dents ou de racines dans la région antérieure.
- la crête maxillaire antérieure : elle peut être fortement résorbée en forme de « lame de couteau » lorsqu'il y a un antagoniste denté. On observera alors une crête flottante antérieure, (TADDEI, (35)).
- les irrégularités de la crête sont fonction du passé dentaire du patient et de l'évolution de l'édentation dans le temps.
- les freins de la lèvre supérieure et les freins canins doivent être évalués pour ne pas déstabiliser la prothèse pendant les mouvements.
- la papille rétro incisive doit être préservée en non comprimée car bien souvent sur les maxillaires édentés elle se situe en position supra crestale.
Au niveau de la zone antérieure, il faut respecter les insertions du muscle orbiculaire des lèvres.
Les organes périphériques des zones latérales et postérieures sont limités en avant par les freins canins et en arrière par les ligaments ptérygo-maxillaires. Cette zone est principalement constituée par un muscle appelé buccinateur.
À ce niveau, il existe une zone remarquable qu'il faut exploiter avec le bord prothétique car elle est favorable à la rétention et à la sustentation : ce sont les zones ampullaires d'EISENRING.
On retrouve uniquement ces zones chez les édentés totaux au niveau des dernières molaires. Elles sont la conséquence de la résorption osseuse centripète. Ces zones sont à exploiter de façon dynamique afin de laisser libre jeu à l'apophyse coronoïde lors des mouvements physiologiques.

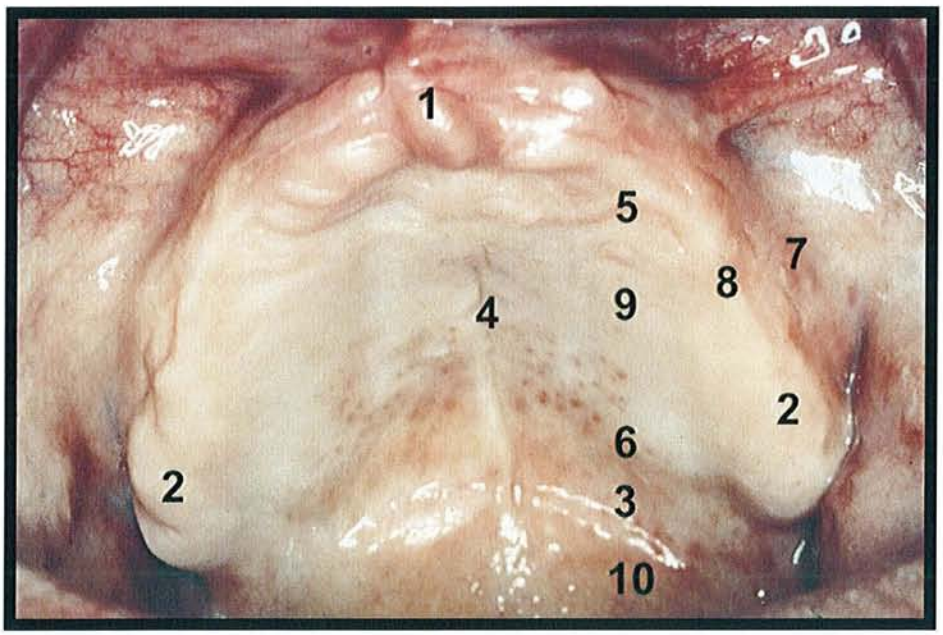

Surface d'appui maxillaire.
1.Papille rétro incisives
2.Tubérosités
3.Jonction vélo-palatine
4.Raphé médian
5.Crêtes palatines
6.Zone de Schroeder
7.Vestibule
8.Crête
9.Palais dur
10.Voile du palais
Source : (TADDEI, (35))

1.3.1.2) À la mandibule.

Au niveau de la mandibule, le praticien peut être confronté à différentes situations :
- la crête positive : il s'agit d'une situation favorable, car elle offre une bonne stabilisation, une bonne sustentation ainsi qu'une bonne rétention de la prothèse.
Ce sont des cas idéaux mais rares.
- les crêtes moyennes : la hauteur des crêtes est moins importante que précédemment et les versants sont obliques. Ce sont des cas moins favorables.
- les crêtes plates : l'os alvéolaire a totalement disparu. Il est impossible d'avoir une stabilisation latérale de la future prothèse. La sustentation est bonne. Ce sont les cas les plus fréquents et le pronostic est réservé.
- les crêtes négatives : le canal dentaire est à « fleur de crête » ou le trou mentonnier est sur la crête. Cette situation amène aussi à un pronostic réservé, mais il semble moins médiocre que pour une crête plate car il peut y avoir une meilleure stabilisation latérale que pour le cas précédent dû à l'aspect négatif de la crête.
Les organes périphériques vont entourer la mandibule comme le maxillaire, à l'exception qu'il existe la langue, une structure musculaire qui ne favorise ni la rétention, ni la stabilité de la prothèse.
Dans la zone antérieure, en vestibulaire, les muscles orbiculaires des lèvres vont dessiner le fond de sillon. Le praticien doit respecter largement les trois freins principaux sous peine d'une grande instabilité prothétique.

En postérieur, du frein canin aux ligaments ptérygo-mandibulaires, le muscle buccinateur vient s'insérer sur la ligne oblique externe mandibulaire. Toute cette zone est à exploiter avec les bords prothétiques. Au niveau des deux dernières molaires jusqu'au ligament ptérygo-mandibulaire, se situent plus particulièrement les poches de Fish qui vont stabiliser la prothèse quand celle-ci la recouvre.
Les 2/3 antérieurs du tubercule rétro molaire sont à exploiter par le bord prothétique. Le 1/3 postérieur est une insertion musculaire.
En lingual, la région antérieure est constituée de deux promontoires muqueux, sièges d'abouchement des canaux excréteurs des glandes salivaires sublinguales : ce sont les franges ou caroncules sublinguales. Cette zone est capitale pour la rétention prothétique mandibulaire.
Dans les zones latérales moyennes, le praticien veille à respecter les insertions du mylo-hyoïdien au niveau de la ligne oblique interne. En observant les bords prothétiques à ce niveau, le praticien s'apercevra qu'ils doivent toujours être parallèles de part et d'autre de la langue, car les lignes obliques sont toujours symétriques.

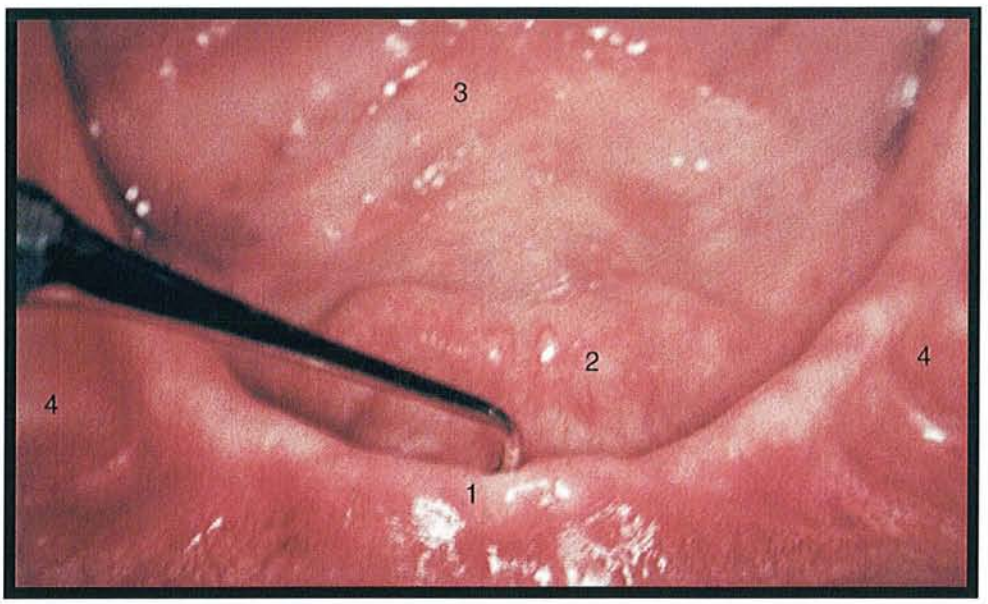

Surface d'appui mandibulaire.
1.Crête osseuse.
2.Caroncules sublinguales.
3.Langue.
4.Poches de Fish
Source : (POSTAIRE, (6))

1.3.2) La réalisation de la prothèse amovible complète conventionnelle.

Dès lors que le praticien a observé toutes les données anatomiques, celui-ci doit porter attention à la qualité de la muqueuse et de la salive. En effet s'il n'y a pas de salive (asialie) la prothèse ne pourra pas tenir car il sera impossible d'obtenir un joint périphérique. Le praticien devra rentrer en contact avec le médecin traitant pour éventuellement une prescription de sialagogues (Sulfarlem).
La qualité de la muqueuse est très importante pour la suite du traitement. Normalement la muqueuse est une fibromuqueuse recouverte d'un épithélium ortho kératinisé. Parfois lorsque le patient est porteur de vieilles prothèses, il peut y avoir une atteinte muqueuse provoquant des crêtes inflammatoires : c'est une parakératose. L'inflammation est superficielle et n'intéresse que le tissu conjonctif en préservant le périoste.

Il s'agit d'un état inflammatoire réversible grâce à des résines retard pour réaliser une mise en condition tissulaire. Il existe différents types de résines retard comme l'Hydrocast ou le Viscogel.
Si l'inflammation est profonde et a entraîné une perte d'adhérence du périoste à l'os sous jacent, les crêtes résiduelles sont mobiles et flottantes. Dans ce cas, l'inflammation chronique en place intéresse aussi bien le conjonctif que le périoste et la résorption osseuse qui en résulte, sera importante continue et non maîtrisable. Dans une telle situation, aucune guérison spontanée n'est à espérer et une chirurgie d'assainissement est nécessaire, (BLANC, (3)).
Le praticien observe la valeur des ligaments et des freins qui peuvent être trop importants et jouer un rôle néfaste sur la stabilité prothétique. Si une telle situation se présente, on réalise une chirurgie ligamentaire.
La surface osseuse peut présenter aussi des imperfections qui nuisent à la bonne réalisation de la prothèse comme des tubérosités de contre-dépouille des toris palatins ou linguaux. Le praticien réalise une chirurgie osseuse afin d'obtenir un terrain propice à la base prothétique.

Toutes ces étapes devront être faites en amont de la phase prothétique pour réaliser une prothèse dans les meilleures conditions et sur un terrain sain. Pour la phase prothétique, nous nous contenterons de rappeler les grands principes de l'élaboration d'une prothèse bi-maxillaire en nous appuyant principalement sur les techniques utilisées par l'école de Paris V, (RIGNON BRET).

1.3.2.1) L'empreinte primaire

Le but de l'empreinte primaire est d'enregistrer les tissus ostéo-muqueux et les organes périphériques en position anatomique.
Elle va permettre d'élaborer un porte empreinte individuel pour la réalisation de l'empreinte secondaire pour enregistrer la limite fonctionnelle de réflexion muqueuse. L'empreinte primaire doit être une reproduction précise et fidèle de l'anatomie des surfaces d'appui dans une position voisine de la position de repos, (RIGNON BRET, (5)).
Le plâtre à empreinte reste le matériau de choix pour atteindre les objectifs fixés par l'empreinte primaire. Ses qualités de matériau hydrophile exerçant une poussée hydrostatique sur les tissus, permettent d'enregistrer d'une manière mucostatique c'est-à-dire sans compression ni déformation, la totalité des surfaces d'appui prothétiques aussi bien au maxillaire qu'à la mandibule.
De plus la possibilité de déposer à la spatule le plâtre en bouche dans les zones périphériques de réflexion muqueuse, avant d'introduire le porte empreinte garni du même matériau, permet d'apprécier, en position de repos physiologique les pertes de volume dues aux phénomènes de résorption, (RIGNON BRET, (5)).
L'alginate est aussi un matériau de référence pour les empreintes primaires. On l'utilise surtout pour les malades irradiés de fraîche date dans la région intéressée, lorsque celle-ci présente des zones de contre dépouille, car le moindre traumatisme à la désinsertion peut déclencher un processus d'ostéo-radio nécrose. Cela contre-indique l'utilisation du plâtre à empreinte, (RIGNON BRET (5)).
Selon BERNHARDT et coll (45), il convient d'enregistrer à l'aide d'alginate, une empreinte primaire qui soit :
- mucostatique au niveau des intrados
- mucodynamique en périphérie.
L'alginate est le matériau de choix pour réaliser ce type d'empreinte grâce à ses propriétés visco-élastiques. Le matériau exerce une pression au niveau de la périphérie, pression qui est

contrôlée par le jeu de la musculature périphérique. Grâce à ce modelage, le prothésiste peut confectionner un porte empreinte de qualité qui permet d'affiner les données grâce à une empreinte secondaire axée elle aussi sur la physiologie.
Le choix du porte empreinte va se faire en fonction de l'anatomie des crêtes. Le rôle du porte empreinte de série est à considérer car il doit permettre d'enregistrer les surfaces d'appui et les zones de réflexion muqueuse dans une position voisine du repos, tout en maintenant à distance sans les distendre, la musculature et les organes para prothétiques.
RIGNON BRET (5) préconise l'utilisation de porte empreinte de type Cerpac® (Atlantic Codental) car selon lui ils présentent toutes les qualités requises. Ces portes empreintes sont modifiables à la pince, contrairement à certains modèles en plastique et métaux chromés. Il existe 6 formes maxillaires et 3 formes mandibulaires qui vont satisfaire la plupart des particularités anatomiques rencontrées. Ils sont constitués d'un manche en baïonnette qui permet un bon positionnement dans la cavité buccale. Il existe une élévation en hauteur sur le porte empreinte préfigurant le bourrelet du futur porte empreinte individualisé.

Porte empreintes Cerpac
Source : (RIGNON BRET, (5))

Pour les empreintes à l'alginate, on utilise des portes empreintes adaptés aux édentés totaux : les portes empreintes de SCHREINEMAKERS. Il existe 7 tailles pour la mandibule et 13 pour le maxillaire, ils sont peu profonds et perforés.

1.3.2.1.1) L'empreinte mandibulaire

Le sujet est placé en position assise, la tête bien droite. Le praticien écarte la langue dans sa région postérieure et vient y déposer le plâtre à la spatule, en débordant pour recouvrir la crête et le tubercule rétro molaire. Il procède de même au niveau antérieur et des régions sublinguales. Puis il insère le porte empreinte chargé de matériau dans les zones postérieures et bascule en antérieur pour un bon positionnement. On demande au patient de venir prendre appui avec sa langue sur la base interne du manche. Le praticien maintient le porte empreinte à l'aide de ses index sur l'extrados et ses pouces sur le bord basilaire, (RIGNON BRET, (5)).

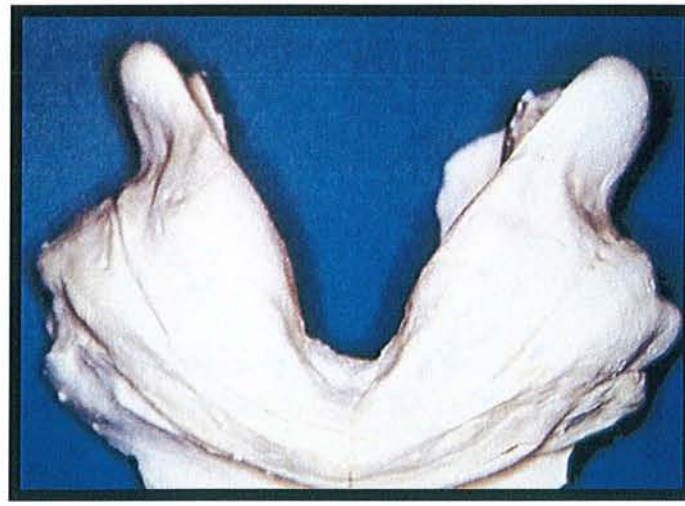

Empreinte primaire mandibulaire au plâtre
Source : (RIGNON BRET, (5))

1.3.2.1.2) L'empreinte maxillaire

Le patient est positionné comme pour la mandibule, tête droite. Le porte empreinte est positionné dans les régions postérieures, puis dans un deuxième temps, la tête du patient guidée par le praticien est basculée en avant pour insérer correctement la partie antérieure parfaitement centrée par rapport au nez. On enduit préalablement à la seringue ou à la spatule la région vestibulaire para tubérositaire, puis on poursuit par les régions médianes et antérieures de réflexion muqueuse en poursuivant jusqu'à la zone para tubérositaire opposée, (RIGNON BRET (5)).
En ce qui concerne les empreintes à l'alginate, on peut enduire la cavité buccale avec le matériau puis on insère le porte empreinte en bouche. On attend une minute trente seconde puis on mobilise les tissus. L'alginate est un matériau vicso-élastique contrairement au plâtre qui est inerte. En mobilisant les tissus périphériques, on cherche à obtenir des sur extensions. On mobilise les tissus jusqu'à la prise.
Il faut réaliser une cartographie de l'empreinte avant de la transmettre au laboratoire. Le praticien délimite le tour du vestibule en bouche et corrige ces sur extensions avec un crayon, il trace la limite clinique du futur porte empreinte individuel en fonction des sur extensions.

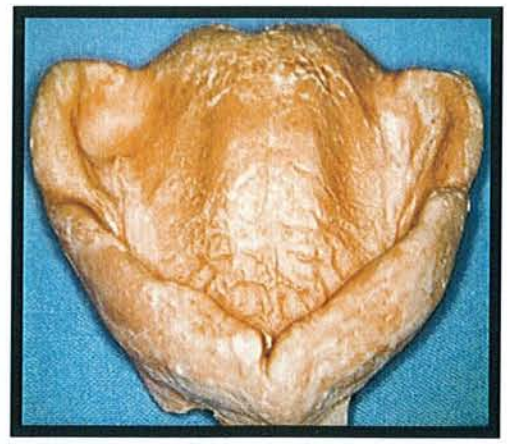

Empreinte primaire maxillaire au plâtre
Source : (RIGNON BRET, (5))

1.3.2.2) Les empreintes secondaires au maxillaire et à la mandibule.

Ce sont des empreintes anatomophysiologiques c'est-à-dire fonctionnelles. Elles vont permettre de produire un modèle définitif de travail. Elles enregistrent les intrados, les bords fonctionnels, le volume des extrados guidés par la musculature périphérique. Les empreintes secondaires donnent également la rétention prothétique par l'élaboration du joint périphérique.

1.3.2.2.1) Le porte empreinte individuel maxillaire

Après avoir été transmises au laboratoire, les empreintes primaires vont être traitées pour obtenir un modèle d'étude sur lequel sera formé un porte empreinte individuel en résine. Les limites sont tracées avec une pointe sèche ou un crayon à aniline sur le modèle en plâtre. La limite suit la ligne de déflexion muqueuse qui est souvent situé 1 à 1,5mm en deçà du fond de vestibule, sauf au niveau des zones d'EISENRING où la limite se confond avec le fond du vestibule. On évite largement le frein labial médian et les brides latérales qui seront dégagées sur 2mm. On englobe les tubérosités et on recouvre les plis muqueux postérieurs tendus par le passage des ligaments ptérygo-maxillaires. En postérieur, la limite se situe en arrière de la ligne de rotation maximale du voile, (RIGNON BRET, (5)).
Une fois la plaque base réalisée en résine, on monte un bourrelet de soutien préfigurant l'arcade dentaire. Il faut éviter de gêner le jeu fonctionnel de la musculature. L'avantage du bourrelet c'est qu'il va permettre d'apporter un soutien à la musculature ce qui est d'autant plus favorable pour l'enregistrement des mouvements physiologiques.
Le bourrelet doit ensuite être réglé pour préfigurer le meilleur soutien au repos de face comme de profil. On travaillera le volume, l'orientation, et la situation de ce bourrelet. L'objectif est de fournir à la musculature para prothétique un soutien comparable à celui de la future arcade dentaire pendant les mouvements fonctionnels. La hauteur du bourrelet doit être réglée en fonction de la situation du bord libre de la lèvre et du futur plan prothétique,
(CHEVALLEY, (46)).

Porte empreinte individuel maxillaire avec son bourrelet
Source : (RIGNON BRET, (5))

Ensuite le praticien doit régler les bords du porte empreinte individuel. Toute sur extension ou surépaisseur est repérée puis corrigée par un meulage à l'aide d'une grosse fraise.

Le premier réglage concerne les bords vestibulaires antérieurs du porte empreinte. Le patient doit être détendu, la ligne de réflexion muqueuse doit être visible, de façon à ce qu'elle n'interfère pas avec le bord du porte empreinte. On poursuit le réglage en épaisseur, pour harmoniser le soutien esthétique facial. Au niveau des freins et des brides, on dégage largement pour leur laisser un jeu fonctionnel. La limite postérieure doit s'établir légèrement en arrière de la ligne postérieure de rotation du voile.

1.3.2.2.2) L'empreinte secondaire au maxillaire

L'enregistrement du joint périphérique est complété par plusieurs étapes de matériau polyéther de haute viscosité (Permadyne® orange, 3M Espé) et moyenne viscosité comme l'Impregum ® (3M Espé), (RIGNON BRET, (5)).
Une fois le porte empreinte individuel mis en bouche imprégné de matériau à empreinte, il est appliqué sur sa surface d'appui en exerçant une pression digitale orientée en haut et en arrière. Il est demandé au patient d'ouvrir la bouche au maximum et de prononcer un « A » grave puis d'effectuer une série de mouvements fonctionnels extrêmes à plusieurs reprises et rapidement :
- balancer la mandibule latéralement des deux côtés
- sucer le doigt pour tester la pro traction des lèvres
- sourire
- rentrer la lèvre au-delà du bourrelet de soutien
- faire quelques mimiques
Pour mener à bien le marginage, les tests fonctionnels de HERBST sont utilisés afin de mobiliser les muscles secteur par secteur.
La séquence peut être la suivante :
-Pour les régions latérales moyennes : on demande au patient de creuser les joues ce qui permet de mobiliser le buccinateur.
- pour les zones latérales postérieures : le patient mobilise la mandibule de droite à gauche, bouche semi-ouverte pour favoriser l'amplitude des mouvements. Cette opération permet d'enregistrer en fonction les zones ampullaires d'EISENRING et d'enregistrer l'espace dévolu au jeu de l'apophyse coronoïde lors des mouvements de latéralité mandibulaire.
- pour la région du voile du palais : les fossettes palatines doivent être recouvertes par le porte empreinte individuel jusqu'au début du palais mou. Le praticien apprécie les zones de SCHROEDER, variables pour chaque patient. Le patient souffle par le nez, le praticien pinçant les orifices narinaires. Ce mouvement provoque un abaissement du voile du palais qui modèle le matériau.
- pour la région antérieure : le patient mobilise l'orbiculaire des lèvres en exerçant le mouvement d'un « baiser », (BERNHARDT, (45)).
Puis on attend la polymérisation complète du produit bouche entrouverte en position de repos.
Ce type de matériau permet l'enregistrement de la limite sans sur extension ni sur épaisseur garant d'une rétention et d'une sustentation optimale.
Ces possibilités s'expliquent par les propriétés thixotropiques de ces matériaux qui les rendent aptes à mouler les volumes déterminés par la physiologie, en adaptant leur comportement aux forces développées par la musculature para prothétique. Ces propriétés permettent d'objectiver les sur-extensions et les sur-épaisseurs, en s'éliminant complètement lorsqu'il y a une interférence entre le bord du porte empreinte et la musculature périphérique et d'autre part de combler les zones libres laissées par ce même jeu.

L'opération est renouvelée une ou plusieurs fois avec le même produit ou avec un polyéther de viscosité plus basse jusqu'à l'obtention d'un réglage parfait du porte empreinte individuel.
La réalisation de l'empreinte secondaire est confiée à un matériau de basse viscosité type polysulfure (Permlastic® light, Kerr), type silicone light, ou un autre polyéther comme la Permadyne® bleue (3M Espé) préconisée par RIGNON BRET (5). Elle présente l'avantage de pouvoir être utilisée sans adhésif au niveau des joints en polyéther et de présenter une très basse viscosité.
Au cours de la prise d'empreinte, tous les mouvements extrêmes de la musculature périphérique doivent être exécutés par le patient, suivant une chronologie identique à celle évoquée précédemment, pour l'enregistrement du joint périphérique.

Empreinte secondaire maxillaire à la Permadyne bleue
Source : (RIGNON BRET, (5))

L'élaboration du joint périphérique peut aussi être réalisée à la pâte de Kerr® verte qui possède des propriétés thermoplastiques. Elle présente l'avantage dans certaines situations cliniques de déplisser au maximum la limite fonctionnelle de réflexion muqueuse, permettant une réalisation d'un joint optimum, dans des conditions de facilité et de rapidité appréciables.
La pâte de Kerr® verte possède des propriétés compressives pour l'enregistrement des zones dépressibles postérieures au niveau du post-dam.
L'élaboration d'un joint périphérique à la pâte de Kerr® nécessite plusieurs temps en commençant par les zones para tubérositaires droite puis gauche, les zones médianes, la zone antérieure et enfin l'endiguement postérieur, (RIGNON BRET, (5)).
L'empreinte secondaire est réalisée ensuite à l'aide des matériaux précédemment cités.
On notera que l'utilisation d'un joint périphérique relativement élastique à l'aide d'un polyéther contre indique l'utilisation de pâtes à l'oxyde de zinc (SS White®) comme matériau de surfaçage. Dans les cas de contre dépouille, ce type de matériau risque de s'écailler lors du retrait de l'empreinte au niveau des zones parfaitement enregistrées par un joint polyéther.
En revanche, il s'agit d'un excellent matériau de surfaçage lors de l'élaboration d'un joint à la pâte de Kerr®. De plus, les pâtes à l'oxyde de zinc permettent d'obtenir des résultats remarquables dans l'enregistrement des freins et des brides qui pourront fournir des éléments de rétention secondaire extrêmement efficaces, s'ils sont parfaitement reproduits au niveau de la prothèse.

1.3.2.2.3) Le porte empreinte individuel mandibulaire.

Le rôle des portes empreintes secondaires à la mandibule est le même qu'au maxillaire mais compliqué par une musculature périphérique plus élaborée du fait de la poussée de la langue.
La réalisation du porte empreinte individuel est strictement soumise aux mêmes critères que celle du maxillaire, (BERTRAND, (50)).
La limite présente un trajet plus complexe. Elle suit la ligne de réflexion muqueuse vestibulaire antérieure, c'est-à-dire en moyenne 1 à 1,5 mm en deçà du fond de vestibule. Elle évite les différents freins et brides qui doivent être fortement dégagés. Elle passe en deçà des lignes obliques externes au niveau des poches de Fish. Elle évite les insertions antérieures des muscles masséters et recouvre entièrement les trigones. Les niches rétro molaires seront exploitées au maximum sur les versants linguaux des trigones.
Elle se situe lingualement 2 mm au-delà de la ligne oblique interne et devient tangente à la frange sublinguale en antérieur. Elle dégage le frein lingual largement sur 2mm au moins, (RIGNON BRET, (5)).
La plaque base et le bourrelet de soutien sont réalisés dans le même matériau que pour le porte empreinte individuel maxillaire.
Le bourrelet mandibulaire présente quelques particularités :
- il préfigure l'arcade dentaire
- il est situé postérieurement dans l'aire de POUND, espace compris entre la face distale de la canine et le bord externe du trigone rétro molaire et la face mésiale de la canine et le bord interne du trigone, (RIGNON BRET, (5)).
- il est incliné de 5° dans sa partie antérieure par rapport à la crête.
- il présente en antérieur, une hauteur légèrement inférieure au bord libre de la lèvre et correspond en postérieur au 1/3 supérieur du trigone
- il présente une horizontalité occlusale
- il présente une épaisseur de 3-4 mm dans les secteurs postérieurs c'est à dire moins que la future arcade dentaire.

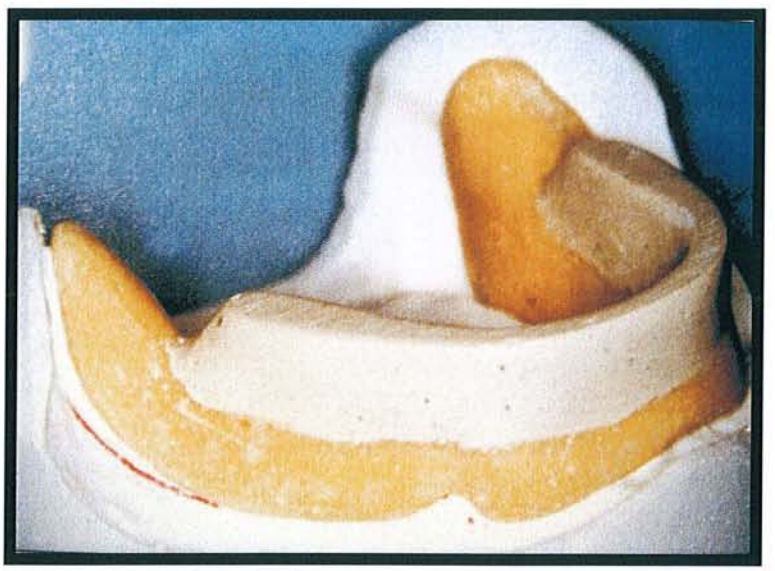

Porte empreinte individuel mandibulaire et son bourrelet
Source : (RIGNON BRET, (5))

Les réglages du bourrelet de soutien suivent les mêmes règles qu'au maxillaire.

Le réglage des bords du porte empreinte individuel débute en antérieur au niveau du bord vestibulaire, de la même façon qu'au maxillaire. Il se poursuit au niveau des poches de Fish pour qu'il n'y ait pas d'interférence avec le masséter et le buccinateur. Au niveau du trigone rétro molaire, le porte empreinte individuel ne doit pas entraver le jeu des ligaments ptérygo-mandibulaires.
Pour le réglage des zones linguales moyennes et postérieures, il faut attentivement étudier la position des lignes du plancher de bouche, sensiblement semblable en antérieur jusqu'aux prémolaires, alors qu'elles divergent fortement en arrière en fonction de l'action des forces du génioglosse qui diminuent, et que les forces du génio-hyoïdien et du mylo-hyoïdien qui augmentent.
Il faudra adapter la position du bord en postérieur en deçà de la ligne marquant la valeur maximale de contraction de ces muscles.

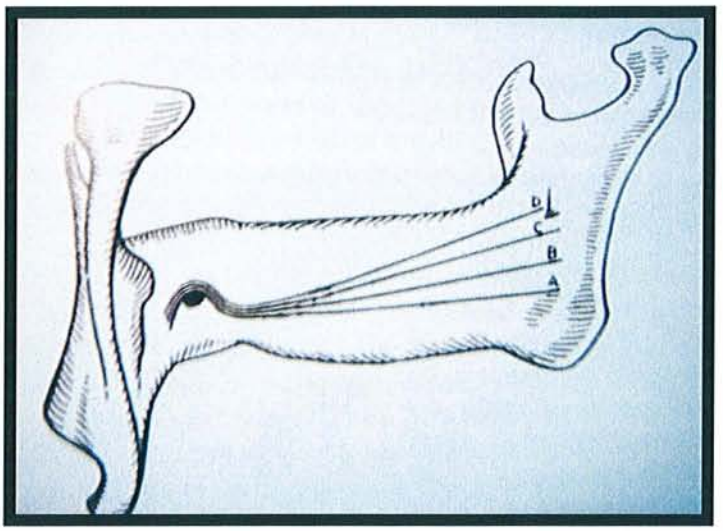

Représentation schématique des lignes de tension du plancher de bouche
Ligne A : ligne correspondant à la valeur de repos
Ligne D : ligne correspondant à la contraction maximale
Ligne B et C : lignes correspondant aux positions fonctionnelles entre A et D
Source : (RIGNON BRET, (5))

Le sujet façonne la limite fonctionnelle en réalisant ensuite un ensemble de mouvements physiologiques de la langue.
Il est nécessaire d'utiliser pour l'enregistrement du joint lingual des matériaux avec une cinétique de prise lente et linéaire permettant de renouveler l'ensemble des mouvements fonctionnels, y compris la déglutition plusieurs fois.

1.3.2.2.4) L'empreinte secondaire mandibulaire

Un polyéther de haute viscosité comme la Permadyne orange est utilisé pour enregistrer la limite fonctionnelle des bords vestibulaires et linguaux du porte empreinte individuel, (POSTAIRE, (29)).
Ce type de matériau est déposé à la spatule sur toute la périphérie du porte empreinte, permet l'enregistrement de la limite fonctionnelle en plusieurs temps, sans sur extensions si sur épaisseur.
La totalité des bords vestibulaires et linguaux du porte empreinte est d'abord enduite avec le matériau, puis il est placé en bouche et maintenu par le praticien. Le patient exécute les mouvements fonctionnels rapidement :

- ouvrir grand
- faire quelques mimiques et rentrer la lèvre au-delà du bourrelet
- mettre la langue au palais, balayer ensuite la langue sur les lèvres supérieures et inférieures en touchant la face interne des joues droite et gauche
- déglutir
- prononcer certains phonèmes « me », « ma », « mi »
- attendre la polymérisation complète du produit, bouche grande ouverte, avec pro traction extrême de la langue.

Le praticien peut aussi utiliser les tests fonctionnels de HERBST à la mandibule :
- pour la région sublinguale : on demande au patient de venir pousser avec sa langue sur les doigts du praticien en appui sur le bourrelet du porte empreinte, sans tirer la langue. Si le patient tire la langue, on risque des sous-extensions.
- pour les régions linguales latérales : le patient vient balayer le vestibule antéro-supérieur de commissure à commissure
- pour les régions vestibulaires et postérieures : on demande au patient une ouverture maximale de la bouche pour modeler les attaches des ligaments ptérygo-mandibulaires et une succion du doigt pour modeler les insertions du masséter.
- pour la région vestibulaire antérieure : comme au maxillaire, on enregistre la zone d'action de l'orbiculaire, (BERNHARDT, (45)).

L'utilisation des polyéthers permet d'objectiver la présence de sur extensions et sur épaisseurs du porte empreinte individuel qui seront corrigées.
Un matériau de très basse viscosité comme la Permadyne bleue va permettre de réaliser le surfaçage de l'empreinte. Le patient reprendra la position de pro traction externe de la langue pendant la prise de ce matériau, évitant toute sur extension due à un relâchement des zones périphériques lors de la fermeture buccale.

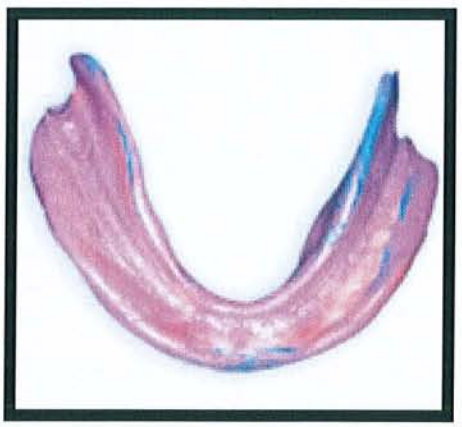

Empreinte secondaire mandibulaire à l'Impregum
Source : (POSTAIRE, (29))

L'élaboration du joint périphérique peut être réalisée à l'aide de la pâte de Kerr verte également et le surfaçage peut être finalisé à l'aide de pâte oxyde de zinc dans les mêmes conditions que pour les empreintes secondaires au maxillaire.
D'après l'étude de Catherine PESCI-BARDON (PESCI-BARDON, (30)), l'empreinte secondaire est l'étape la plus redoutée chez les chirurgiens dentistes après l'étape des relations intermaxillaires. Il est en effet très compliqué d'obtenir une image sans déformation de la surface d'appui et un enregistrement des zones de réflexion muqueuse. Une empreinte secondaire mal réalisée est souvent la cause d'échec en prothèse complète, car elle est à l'origine d'un manque de rétention par sous extension ou par sur extension des bords.

1.3.3) Les relations intermaxillaires

De nombreux concepts d'occlusions prothétiques ont été proposés avec, comme objectifs communs et essentiels, la restauration des différentes fonctions de l'appareil manducateur et la préservation des surfaces d'appui prothétiques, (RIGNON BRET, (5)). Actuellement, le concept de l'occlusion bilatéralement équilibrée est préconisé par la plupart des auteurs en prothèse amovible complète. La priorité accordée au montage des dents postérieures a cependant tendance à occulter l'aspect esthétique de l'agencement des dents antérieures, qui est pour le moins stéréotypé, quel que soit le schéma occlusal choisi.
Selon RIGNON BRET (5), quatre points essentiels sont à considérer lors du traitement prothétique :
- rétablir une dimension verticale
- créer un équilibre avec des contacts cuspidiens simultanés au cours des mouvements de glissement en propulsion et en diduction s'établissant à partir d'une position d'intercuspidie maximale d' « équilibre prothétique ».
- assurer un équilibre biomécanique des prothèses avec interposition alimentaire unilatérale
- rétablir l'esthétique et la fonction de l'appareil manducateur sans amener de pathologies
L'enregistrement des relations intermaxillaires va permettre de transférer sur articulateur une position spatiale de la mandibule par rapport au maxillaire, définie par trois paramètres interdépendants :
- un paramètre vertical : la dimension verticale d'occlusion, c'est-à-dire l'intercuspidation maximale
- deux paramètres verticaux : la position antéro-postérieure de la mandibule et son calage latéral.

On réalise donc des maquettes en matériau rigide sur les moulages des empreintes secondaires afin d'éviter toute déformation sous pression occlusale.

Maquettes maxillaire et mandibulaire après enregistrement des rapports intermaxillaires.
Source : (RIGNON BRET, (5))

Une fois la maquette maxillaire réglée, le praticien va choisir la dimension verticale. Elle ne peut se faire que sur un patient calme et détendu. Il existe différentes techniques pour déterminer la dimension verticale d'occlusion. Une fois déterminée, on peut la vérifier par deux techniques différentes ou lors des essais fonctionnels et esthétiques.

La dimension verticale est un élément essentiel de la réussite du traitement,
(RIGNON BRET, (5))
Une fois ce paramètre déterminé, les relations intermaxillaires sont alors enregistrées. Chez un patient édenté, la position mandibulaire de référence est une situation de coaptation condylo-disco-temporale haute, simultanée, non forcée, symétrique et répétitive. Cette position guidée par le praticien, automatiquement retrouvée et maintenue par le patient est une position physiologique d'équilibre neuro-musculo articulaire de référence, la plus souvent qualifiée de relation centrée, (RIGNON BRET, (5)), (JOERGER, (48)).
Il existe différentes techniques pour réaliser cet enregistrement. La plus courante est la méthode de la cire collée. Une fois le bourrelet maxillaire réglé, le bourrelet mandibulaire est réchauffé sur 2mm puis mis en contact avec la cire maxillaire en maintenant le patient en relation centrée. Cette méthode présente deux inconvénients majeurs :
- la dimension verticale d'occlusion est toujours sous évaluée car le bourrelet mandibulaire est modifié
- la position en relation centrée n'est pas reproductible.
Il existe une autre technique : celle utilisant l'engrènement des bourrelets grâce à des chevrons.
Cette technique présente un avantage certain, c'est qu'elle permet de contrôler l'enregistrement une fois réalisé, par reproduction de la relation centrée comme les cires ne sont pas collées mais engrenées, (BERNHARDT, (47)).
Le praticien finit cette étape en matérialisant les repères esthétiques sur les bourrelets :
- la ligne inter incisive qui passe par le centre du phyltrum
- la ligne haute du sourire détermine la hauteur des dents antérieures
- la position des pointes canines : elle est située sur la médiane de l'angle créé entre l'aile du nez et le centre de la pupille, (RIGNON BRET, (5)).
Enfin grâce à une carte des formes et un teintier, le praticien détermine la forme et la teinte des dents à utiliser en se référant à des documents pré-extractionnels, comme des photos.
D'après l'étude menée par Catherine PESCI-BARDON (PESCI-BARDON, (30)), l'étape la plus redoutée semble être la détermination et l'enregistrement des relations intermaxillaires. En l'absence de documents pré-extractionnels, donc de références, des erreurs peuvent être commises, tant dans l'évaluation d'un ou plusieurs rapports, mais aussi dans le mode d'enregistrement, car il n'existe pas de méthode universelle pour déterminer et fixer avec certitude ces différentes relations. Une erreur de relations intermaxillaires peut se traduire par une esthétique perturbée, un inconfort accompagné de douleurs et /ou de fatigue musculaire, de morsures de la langue, de claquements de dents, de troubles de la phonation et même une résorption accélérée des surfaces d'appui signant indubitablement l'échec.

1.3.4) L'essai fonctionnel et esthétique

Après vérification sur articulateur que le montage des dents répond à toutes les règles d'équilibre occlusal déjà définies. Les dents prothétiques ne doivent pas systématiquement sur les crêtes édentées. Elles doivent investir les polygones de sustentation prothétiques, favorables à la stabilité et aux exigences fonctionnelles des prothèses. A la mandibule, la résorption centrifuge des secteurs osseux postérieurs nécessite une réduction du polygone de sustentation. Au maxillaire, la résorption centripète nécessite un élargissement de ce polygone.

La situation des dents doit être évaluée pour chaque cas clinique, en tenant compte uniquement des critères fonctionnels, livrés par le jeu de la musculature,
(BERNHARDT, (44)).
Le praticien insère les maquettes en bouche en les maintenant et vérifie que l'occlusion d'intercuspidation maximale est conforme à celle de l'articulateur.
Il vérifie aussi la relation centrée qui doit être identique à celle enregistrée pendant les relations intermaxillaires et correspondre à l'occlusion d'intercuspidation maximale, (RIGNON BRET, (5)).
La teinte et la forme des dents sont vérifiées avec le patient.
Le soutien de lèvre est évalué et peut être corrigé par addition et soustraction de cire à la maquette, (RIGNON BRET, (5)).
On vérifie aussi la phonétique.
Si l'essai est concluant, on passe à la finition des prothèses.

1.3.5) La mise en bouche

Le praticien prend soin de vérifier avant l'arrivée du patient que les prothèses ne portent pas d'épines irritatives et que ne palais ne soit pas trop épais.
D'après RIGNON BRET (5), il est préférable d'insérer la prothèse mandibulaire en premier, car son faible volume ainsi que son absence d'inférence avec la voûte palatine et la face supérieure de la langue procurent immédiatement une impression favorable permettant de supprimer partiellement l'appréhension concernant le volume des prothèses.
La sustentation, la rétention et la stabilisation de la prothèse doivent être vérifiées et jugées satisfaisantes. En appliquant fortement la prothèse mandibulaire sur sa surface d'appui, l'apparition de certains points douloureux peut mettre en évidence la présence de rugosités ou d'épines irritatives qui doivent être supprimées.
La prothèse maxillaire est vérifiée de la même façon. On effectue les corrections qui s'avèrent nécessaires.
On vérifie l'occlusion en position de relation centrée, il faut que cette position articulaire concorde avec l'occlusion d'intercuspidation maximale.
On prodigue des explications concernant le port de sa prothèse. Il vaut mieux dépeindre un tableau noir tout de suite :
- encombrement : pendant quelques jours il aura quelque chose d'énorme dans la bouche.
- phonation : il va zozoter puis ça passera. Si çà persiste il faudra faire des modifications.
- douleurs : normal au début la prothèse doit faire son lit. S'il y a des blessures on fera des retouches.
- mauvaise tenue : au début c'est normal mais pas après une semaine.
- mastication : elle est difficile au départ et on réapprend à manger
- réflexe nauséeux
- perte du goût : c'est du aux papilles de la langue car la surface de contact a changé, en face c'est de la résine.
On prodigue différents conseils d'hygiène. On revoit le patient à J+7 puis maintenance et suivi.

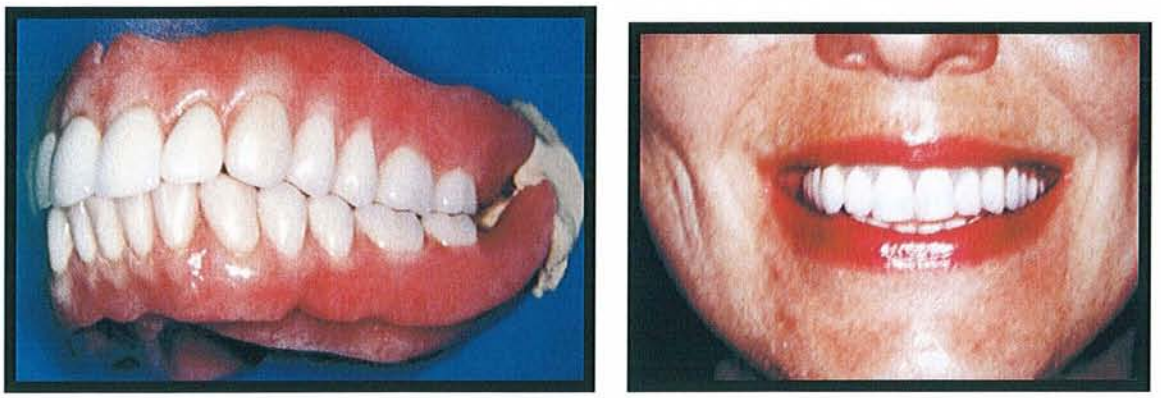

Prothèses caractérisées pour une jeune femme et situation mise en bouche.
Source : (RIGNON BRET, (5))

La prothèse amovible complète conventionnelle doit être réalisée avec le plus grand soin. Dans le traitement de l'édenté total par prothèse amovible complète supra implantaire, ce sont les implants qui sont au service de la prothèse, c'est cette dernière qui est la pièce maîtresse, (JP. LOUIS).

1.4) La réhabilitation de l'édenté total par prothèse fixée : le « tout »

1.4.1) Indications du traitement implantaire

La prothèse complète conventionnelle constitue un moyen de réhabilitation de l'édenté total qui a ses limites. Dans certains cas, il est impossible de réaliser une prothèse qui soit à la fois fonctionnelle et esthétique.
Dans le cas des crêtes mandibulaires très résorbées ou en forme de lame de couteau, il est très difficile de trouver une stabilisation prothétique dans les mouvements de la langue. Pour les crêtes fortement résorbées ou « plates » la sustentation prothétique est généralement bonne mais la rétention et la stabilisation sont très insuffisantes pour assurer un confort au patient.
Du point de vue psychologique, il est impératif de préparer le patient au passage à l'édentement total. L'intégration de la prothèse complète ne peut se faire que si le patient est prêt. L'implantologie va donc être un sérieux outil au service de la prothèse, permettant d'augmenter stabilisation et rétention et permettre une meilleure acceptation par le patient, (VEYRE-GOULET, (34)).
Les cas d'échecs de la prothèse classique constituent aussi une indication majeure de l'implantologie. Cette technique va permettre d'améliorer la qualité de vie du patient.
Une langue, trop volumineuse a aussi tendance à empêcher une stabilisation prothétique convenable il faut donc y remédier par l'utilisation de moyens de rétention accessoires comme des implants surmontés d'attachements.
Pour pouvoir être utilisés à bon escient, il est nécessaire de trouver un site implantaire favorable, notamment à la mandibule présentant un os de type II dans la classification de LEKHOLM et ZARB. Il s'agit d'un os spongieux bien trabéculé entouré d'une corticale bien marquée. Cet os se retrouve principalement entre les deux foramens mentonniers au niveau de la symphyse mentonnière, (RIGNON BRET, (5)).

Classification selon Lekholm et Zarb (1988)

Qualité d'os résiduel	Quantité d'os résiduel
I Os très corticalisé	A Persistance de la majorité de la crête alvéolaire
II Epaisse couche d'os cortical autour d'un coeur d'os trabéculaire dense	B Résorption modérée de l'os alvéolaire
III Mince couche d'os cortical autour d'un coeur d'os trabéculaire dense	C Résorption importante de l'os alvéolaire
IV Très fine couche d'os cortical autour d'un coeur d'os trabéculaire de faible densité	D Résorption modérée de l'os basal
	E Résorption importante de l'os basal

Source : STEPHAN G. (17)

Les conditions de succès implantaire ont été établies par ZARB et ALBREKTSSON, (STEFAN, (43)). Ils sont valables quel que soit le type de mise en fonction. Un implant est dit ostéo-intégré quand il répond aux conditions suivantes :
- absence de mobilité clinique
- absence de zones radio claires sur le cliché rétro alvéolaire réalisé avec une technique sans distorsion
- la résorption osseuse verticale moyenne doit être inférieure à 0,2 mm par an après la première année de mise en fonction
- absence de douleur et d'inconfort durable
- la conception de l'implant ne doit pas interdire la pose d'une prothèse dont l'esthétique et la fonction conviennent au praticien et au patient.
- un taux de succès de 85% à 5 ans et de 80% à 10 ans est considéré comme un niveau de succès minimum, (STEFAN, (43)).

1.4.2) Contre-indications au traitement implantaire.

1.4.2.1) Contre-indications générales

1.4.2.1.1) Contre-indications absolues

L'implantologie est une discipline chirurgicale nécessitant des conditions d'hygiène et d'asepsie irréprochables. Du fait de son caractère chirurgical, il existe des contre-indications qui excluent totalement cette thérapeutique, (ROUSSEAU, (33)). C'est le cas pour :
- toutes les cardiopathies valvulaires
- les déficits immunitaires graves congénitaux ou acquis
- toutes les affections malignes à mauvais pronostic à court terme
- les différentes hémopathies ou leucémies aigues
- l'hémophilie
- les affections nécessitant une transplantation d'organe
- les patients greffés sous immunosuppresseurs
- les états de SIDA avancé
- toutes les affections nécessitant ou devant nécessiter un transfert d'organe.

Dans ces situations cliniques, il faudra envisager une autre solution thérapeutique que l'implantologie pour réhabiliter l'édenté total.

1.4.2.1.2) Contre-indications relatives.

Ce sont toutes les contre-indications qui vont permettre de pratiquer l'implantologie en prenant des précautions selon ROUSSEAU (33) :
- la grossesse
- l'insuffisance coronarienne
- l'insuffisance rénale chronique
- les maladies auto-immunes
- le diabète, qui entraîne une réduction de la surface de contact entre l'os et le titane, celle ci étant de 35% chez le diabétique, alors qu'elle est de 55% chez le non diabétique. On évitera de ce fait la mise en place d'implants courts.
- les maladies endocrines non contrôlées.
- l'ostéoporose
- la polyarthrite rhumatismale
- les traitements anti-coagulants
- les corticoïdes à forte dose
- les psychopathies graves
- la toxicomanie
- le tabagisme

1.4.2.2) Contre-indications locales

1.4.2.2.1) Contre-indications définitives

Dans certains cas cliniques, la pose d'implants ne peut se faire car le terrain implantaire n'est pas favorable. Les régions exposées aux rayons lors d'une radiothérapie ne peuvent être retenues pour supporter des implants, car le traitement par rayonnement endommage le support osseux et augmente le risque de nécrose en cas de chirurgie. L'os ne dispose plus de défenses suffisantes pour combattre les bactéries qui se déposent à sa surface lors de la réalisation du lambeau.
La muqueuse buccale peut aussi dans certains cas présenter des affections malignes évolutives qui contre-indiquent toute intervention chirurgicale.
La thérapeutique implantaire va aussi nécessiter un volume et une qualité de l'os suffisante pour permettre une ostéointégration. En ce qui concerne le volume osseux, il est possible dans certains cas de l'augmenter à l'aide de greffons, mais ces techniques sont réservées à des cas bien précis, (ROUSSEAU, (33)).
Il est donc tout aussi important d'évaluer avec rigueur les rapports du site implantaire avec les différents éléments anatomiques présents. Au niveau maxillaire on note trois zones à respecter,
D'avant en arrière:
- les fosses nasales
- le sinus maxillaire
- la fosse ptérygoïdienne.

À la mandibule, l'élément majeur à évaluer est le nerf mandibulaire (V3) ainsi que son émergence au niveau des apex des prémolaires mandibulaires, (RIGNON BRET, (5)), (POSTAIRE, (6)).

1.4.2.2.2) Contre-indications temporaires.

L'implantologie, discipline exigeante sur l'asepsie de part son caractère chirurgical, va nécessiter un état parodontal exempt de toute site infectieux. L'hygiène est donc un critère prépondérant dans l'arbre de décision amenant à cette option thérapeutique.
Les muqueuses doivent être saines, il est préférable en cas de crêtes résiduelles flottantes de pratiquer une chirurgie d'assainissement avant de pratiquer l'implantation.
Dans certaines situations cliniques, il faut réhabiliter l'occlusion, dans le cas d'une arcade antagoniste perturbée, on rétablit des paramètres occlusaux idéaux avant de se lancer dans la phase implantaire et prothétique. Sans cela la réhabilitation sera un échec thérapeutique.

1.4.2.2.3) Risques anatomiques spécifiques à la région mandibulaire.

La pose d'implants en vue d'une PACSI se fait nécessairement entre les deux foramens mentonniers, car il s'agit de la zone présentant le plus souvent la meilleure densité osseuse ainsi que le meilleur volume, (RIGNON BRET, (5)).
L'acte peut donc être considéré par l'opérateur sans risque anatomique majeur.
Cependant, cette région présente deux sources de complications majeures :
- le pédicule vasculo-nerveux incisif : il poursuit le trajet du pédicule vasculo-nerveux alvéolaire inférieur, en avant dans la symphyse mentonnière. Son positionnement est très variable anatomiquement il peut être détecté à l'aide du scanner (CARPENTIER, (19)). Lors du positionnement des implants, l'opérateur ne doit pas tenir compte de cette structure anatomique.
Les problèmes liés à la présence du paquet vasculo-nerveux sont de deux ordres :

- les sensibilités lors du forage : malgré une anesthésie au niveau du foramen mentonnier, le patient ressent des douleurs lors du forage ou de la mise en place de l'implant. Ces sensibilités peuvent être dues à l'anesthésie incomplète du pédicule nerveux incisif. Il sera donc préférable de réaliser une anesthésie loco-régionale pour obtenir un silence opératoire dans cette zone, (RIGNON BRET, (5)).
- les saignements lors du forage : le saignement lors du forage témoigne de la lésion de vaisseaux du pédicule incisif. Dans ce cas, on poursuivra l'intervention et l'insertion de l'implant jouera un rôle de bouchon hémostatique. Si la préparation osseuse est bi corticale, il faut veiller à placer l'implant de la longueur du puit d'ancrage. Dans le cas où l'implant serait plus court, le saignement pourra se poursuivre dans la partie péri apicale du logement de l'implant,
  (RIGNON BRET, (5)).

- le saignement en post-opératoire du côté lingual : cette complication exceptionnelle est due à la lésion d'une des branches de l'artère sub-linguale. Cette dernière se divise et donne quelques branches qui vont soit pénétrer la corticale linguale symphysaire, soit contourner la symphyse par le bord inférieur la suivant en avant. Du fait de sa tunique élastique, l'artériole

sera rompue par le forêt quand celui-ci atteint la corticale linguale et va se rétracter dans les tissus mous, (MAMAN, (10)).
Cette complication peut survenir plusieurs heures après l'intervention.
Le patient se plaint d'une gêne sous la langue qui peut aller jusqu'à des difficultés à la déglutition et pendant la respiration.
Cette complication est une urgence médicale et la coagulation de l'artériole doit être faite en milieu hospitalier.
Il est donc nécessaire de décoller suffisamment du côté lingual pour détecter une concavité et éventuellement visualiser la présence des branches artérielles, d'éviter de perforer obliquement la corticale linguale lors de la préparation osseuse, pour prévenir cette complication, (RIGNON BRET, (5)).

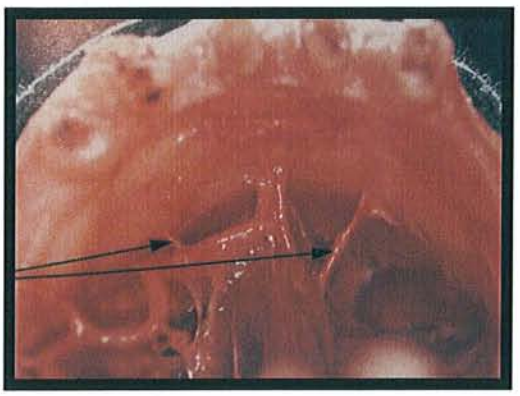

Branches antérieures de l'artère sub linguale (Flèches)
Source :(RIGNON BRET, (5))

Branche de l'artère sub-linguale qui s'enfonce dans la corticale

Source :(RIGNON BRET, (5))

1.4.3) Risques médicaux

En tant que praticien, nous avons un devoir d'information auprès du patient. Le risque majeur est d'ordre infectieux ou hémorragique.
D'après ROUSSEAU (33), la survenue d'accidents est le plus souvent :
- d'ordre immédiat
- au cours de la phase chirurgicale
- au cours de la première année : l'implant ne s'est pas ostéo-intégré et un manchon fibreux s'est formé en l'entourant, provoquant une infection.

1.4.3.1) Les complications per-opératoires.

Au niveau de la mandibule, comme nous l'avons vu précédemment elle peuvent être de deux types majoritairement:
- hémorragique
- nerveuse.
Au niveau du maxillaire, on rencontre aussi ces deux types de complications mais aussi un autre type propre à l'anatomie des maxillaires : l'effraction d'une cavité aérienne (sinus ou fosses nasales) ou de la fosse ptérygoïdo-maxillaire.
De plus la particularité structurale de l'os maxillaire peut aussi amener à un manque de stabilité primaire de l'implant. Ceci entraîne la perte de cet implant c'est pourquoi il est

préférable de les multiplier pour en obtenir un nombre suffisamment important à exploiter après le délai de cicatrisation.
La phase chirurgicale peut aussi avoir son lot de déconvenues qui portent préjudice à l'ostéointégration et à l'exploitation des implants. C'est le cas lors de fractures d'instruments de forets ou même d'implants aussi rares soit elles.
Il faut toujours mettre en rotation les forets avant qu'ils ne touchent l'os, ainsi qu'éviter de mettre des contraintes mécaniques importantes sur les instruments notamment en cisaillement dans le cas d'une faible ouverture buccale ou pour des sites implantaires difficiles d'accès.

1.4.3.2) Les complications post-opératoires.

Elles peuvent être de deux types :
- immédiates : c'est le cas des hématomes ou des oedèmes. Ils sont dus au traumatisme subi par l'os lors du forage. Leur apparition et leur évolution sont très variables en fonction des patients. On peut les éviter ou les minimiser en prémédicant avec des antibiotiques et des anti-inflammatoires.

Des infections peuvent survenir aussi en post-opératoire. Ce sont des complications anormales qu'ils convient de traiter rapidement et qui sont le plus souvent dues à une erreur d'asepsie lors des différentes manipulations.

Des manifestations nerveuses peuvent se produire à la levée de l'anesthésie, traduisant une compression ou une lésion nerveuse. Elles peuvent être réversibles ou irréversibles suivant les cas.
- tardives ou différées : elles concernent la mobilité de l'implant qui peut être due à la présence d'un foyer infectieux résiduel à l'apex de l'implant dans le cas d'extraction implantation immédiate par exemple. Il en découle une non ostéointégration de cet implant. Cette dernière peut se produire aussi dans le cas de la pose d'une prothèse amovible transitoire mal ajustée qui va venir comprimer le site implantaire. Des contraintes mécaniques seront transmises à l'implant et entraînent sa mobilité.
Des complications d'ordre matériel sont susceptibles de se produire comme la perte de la vis de cicatrisation dans le cas d'implants non enfouis ou la fracture d'un implant précoce.
La migration des implants pendant de longs délais de cicatrisation peut aussi entraîner des lésions nerveuses secondaires.

1.4.4) La prothèse fixée sur implants.

Avec l'allongement de la vie humaine, l'édentement se déplace vers un âge de plus en plus avancé, (POUYSSEGUR, (8)). L'âge moyen des patients augmentant de nouvelles difficultés apparaissent :
- les bases osseuses sont de plus en plus résorbées
- relations intermaxillaires de plus en plus fluctuantes
- l'état de sénescence de certains patients rend difficile la réalisation des thérapeutiques prothétiques.
Dans ces conditions, les thérapeutiques classiques par prothèses sont souvent décevantes. Deux options sont possibles avec les techniques implantaires :
- l'implant comme moyen complémentaire de rétention de la prothèse amovible complète.
- l'implant support exclusif d'une prothèse fixe qui peut être de deux types :
    - En cas de faible résorption, les implants peuvent être placés exactement en regard des dents prothétiques, la prothèse sera alors une prothèse fixée classique, les dents

prothétiques donnant l'illusion d'émerger de la muqueuse gingivale. La structure prothétique peut être soit transvissée soit scellée sur des éléments intermédiaires. Les piliers, quant à eux, sont transvissés sur les implants. Ce type de prothèse présente les avantages de la prothèse fixée traditionnelle dento-portée. Si les paramètres de choix sont respectés, le résultat esthétique et le confort pour le patient sont très satisfaisants. L'entretien pour le patient est similaire à des dents naturelles. Un soutien approprié des lèvres et un résultat esthétique et phonétique satisfaisant sont difficiles à obtenir en présence d'un volume osseux inadéquat. La gestion d'un décalage inter arcades est impossible à réaliser avec ce type de prothèse,
(DARVAPANAH, (55)).
Cette hypothèse est très rare la résorption osseuse étant souvent importante après la perte des dents, (MARIANI, (18)).

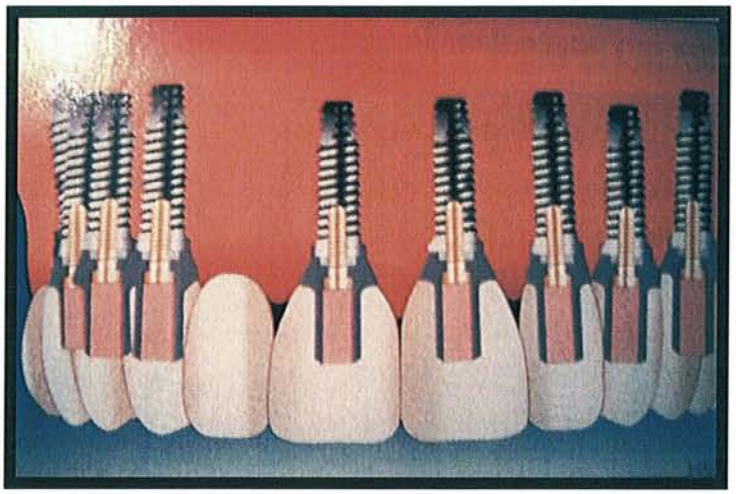

Schéma du bridge fixé conventionnel
Source : (DARVAPANAH, (55))

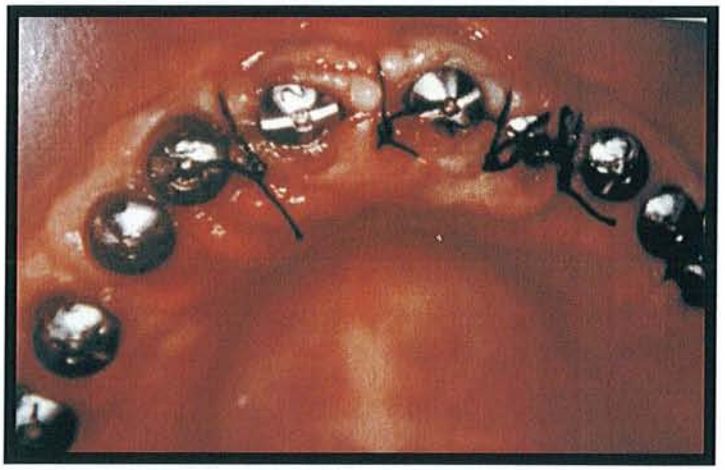

Situation des implants sur une crête peu résorbée.
Source : (DARVAPANAH, (55))

Modèle de travail montrant la réalisation des piliers de prothèse sur 10 implants.
Source : (DARVAPANAH, (55))

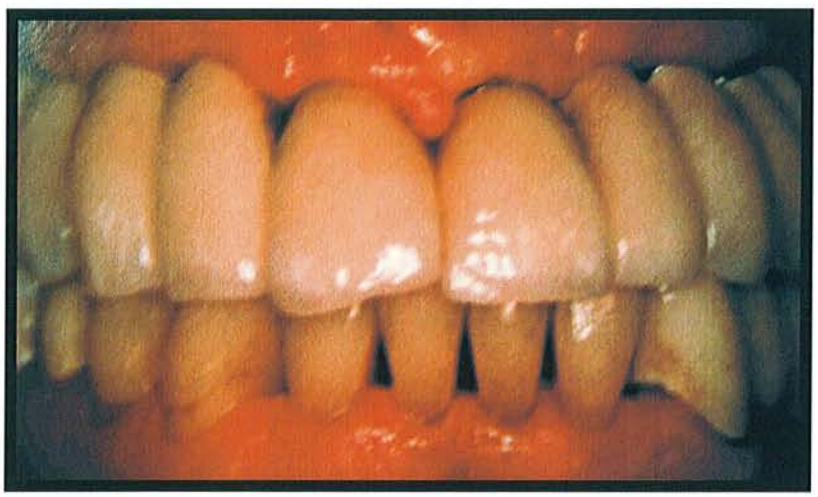

Vue clinique de la réalisation prothétique finale.
Source : (DARVAPANAH, (55))

- En cas de résorption moyenne ou importante, il convient de réaliser des prothèses dites « sur pilotis », selon la description faite par BRANEMARK. Il s'agit de prothèses fixes, hybrides entre une prothèse amovible classique et une prothèse fixe de grande étendue. Elles sont transvissées sur des piliers prothétiques standards ou directement sur des implants. Ce type de prothèse sera décrit par des cas cliniques, (MARIANI, (18)).

Le principe du traitement de l'édenté complet a très peu changé depuis le milieu des années 60. C'est BRANEMARK qui en a énoncé ses grands principes, (POSTAIRE, (6)), (SCHILLING, (21)).
À la mandibule, il préconise de placer 5 à 6 implants dans la symphyse et de les laisser en nourrice pendant 6 mois, pour servir de support à la réalisation d'une prothèse fixée à armature en or, sur laquelle étaient montées des dents en résine englobées dans une fausse gencive. Au maxillaire, un minimum de 6 implants d'au moins 10 mm est conseillé. Idéalement, 8 implants doivent être placés de prémolaire à prémolaire (en avant des sinus maxillaires), (DARVAPANAH, (55)).

Cette méthode a été étudiée à de nombreuses reprises ces dernières démontrant sa fiabilité. Elle a rapidement été baptisée bridge de BRANEMARK, (POSTAIRE, (6)).
Toujours à la mandibule, les travaux d'EKELUND et collaborateurs (POSTAIRE, (6)) qui reposent sur le suivi de 273 implants mandibulaires chez 47 patients, ont démontré un taux de succès de 98,9% à 23 ans. L'analyse de la perte osseuse péri-implantaire a montré une perte en moyenne de 1,6 mm par rapport à un point de référence à 20 ans. De plus, seulement 24% des implants ont présenté une perte osseuse allant au delà de la 2ème spire. Enfin, la proportion d'implants montrant des signes de péri-implantite a été de 3%. Tous les patients ont porté leur prothèse de façon continue, et seulement 2 ont été refaites, alors que peu de complications prothétiques ont pu être observées.
Ces résultats, corroborés par de nombreuses autres études (ENGFORS, (51)), font du traitement de l'édenté complet mandibulaire par bridge de BRANEMARK supporté par des implants à surface lisse « une des procédures les plus fiables du monde médical ».
De nouvelles propositions de traitement ont vu le jour dans les années 90, visant à améliorer le protocole classique.
- l'amélioration de la qualité d'ajustement des armatures ainsi que la simplification de leur élaboration
- la diminution des délais de traitement par réduction voire suppression des délais d'ostéo intégration devant des indications bien particulières,
(BENHAMOU, (51)), (CANNAS, (53)).

Nombre d'implants et situation :

Il est préférable d'incliner les deux implants distaux, pour réduire le porte à faux prothétique et réduire la portée des cavaliers.
La pose de 5 implants est la solution la plus fréquemment utilisée. La pose de 6 implants ne trouve plus d'indication que dans le cas d'une distance interforaminale très importante et en présence de facteurs de risques biomécaniques, (POSTAIRE, (6)).

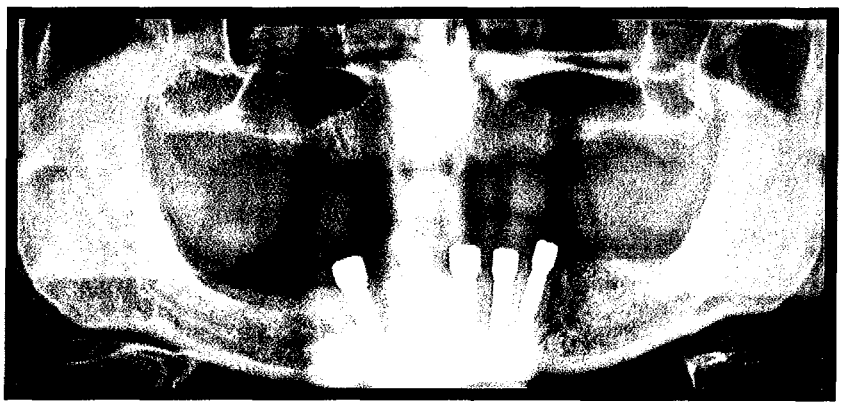

Contrôle radiologique d'implants mandibulaires en vue de la réalisation d'une prothèse sur pilotis
Source : (POSTAIRE, (6))

Cas clinique à la mandibule :

La technique All in One désormais appelé bridge implantaire Procera® (Procera® Implant Bridge) PIB repose sur un procédé de fraisage numérique contrôlé par ordinateur en vue de la fabrication d'armature en titane d'une seule pièce.

Les différentes études entreprises sur le système PIB n'ont pas révélé de différences significatives entre les taux de survie du couple implant/prothèse dans les groupes PIB et ceux qui sont porteurs d'armatures conventionnelles. Ces études ne révèlent aucune complication. Les résultats cliniques et radiologiques s'avèrent identiques, de plus on observe la même réponse osseuse de densification à l'interface os/implant (POSTAIRE, (6)).

L'élaboration prothétique :

Avec le système PIB, l'empreinte de positionnement peut se faire sur les implants ou sur les piliers, armature et piliers ne font qu'une seule et unique pièce. L'indication d'une telle reconstitution est :
- le souci du praticien de réduire le nombre de pièces d'accastillage implantaire et celui d'étage prothétique.
- une espace occluso-prothétique réduit.

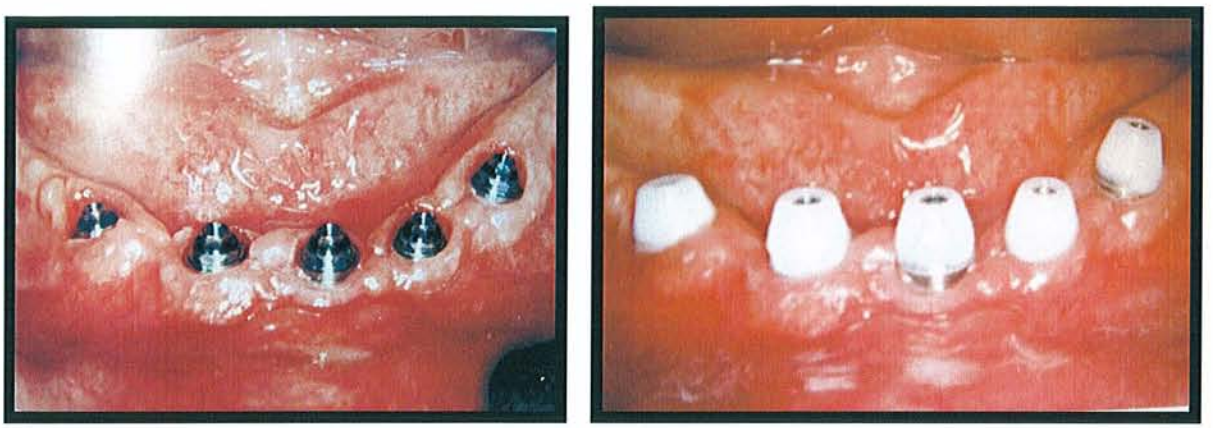

Implants en situation et implants recouverts de leurs capuchons de protection.
Source : (POSTAIRE, (6))

Cette étape clé qu'est l'empreinte, impose une adaptation passive de l'armature pour éviter toute contrainte source de nombreuses complications.
Le plâtre apparaît comme étant le matériau de choix en raison de sa grande rigidité et de sa déformation permanente quasi nulle (POSTAIRE, (6)). Il en existe plusieurs types, mais MARIANI (18) préfère le Protodont pour des raisons de temps de prise.
Le plâtre présente l'avantage de produire une empreinte parfaitement mucostatique (RIGNON BRET, (5)) de la fibromuqueuse implantaire permettant un réglage plus facile et plus précis des rapports entre l'intrados prothétique et la crête édentée.
Cette empreinte est réalisée à l'aide du guide chirurgical transformé en porte empreinte individuel occluso adapté.
On repositionne en occlusion le guide chirurgical en enregistrant l'occlusion à l'aide de la pâte de Kerr® verte ou de résine. Le joint périphérique et les surfaces ostéo muqueuses sont enregistrés aux polyéthers et sous pression digitale.
Les transferts d'implants sont vissés en bouche et on contrôle leur bonne adaptation à l'aide de radiographies rétro alvéolaires. L'absence d'interférence est vérifiée entre le porte empreinte individuel et les transferts, en ménageant suffisamment de place autour des piliers.

Porte empreinte occluso adapté et vue clinique des transferts de piliers vissés.
Source : (POSTAIRE, (6))

Le plâtre est déposé par injections régulières. Après la prise du plâtre, les transferts sont dévissés et l'empreinte est désinsérée.

Plâtre injecté dans le porte empreinte.
Source : (POSTAIRE, (6))

On juge la qualité de l'empreinte :
- aucun transfert ne doit être mobile
- aucune présence de lacunes entre les transferts ou entre les transferts et le porte empreinte
- l'enregistrement du relief crestal doit être le plus précis.

Les répliques d'implants sont alors fixées et l'empreinte est coulée. Au laboratoire, on réalise une clé de repositionnement en plâtre pour valider l'empreinte. Elle est renvoyée au praticien et elle est essayée en bouche sous contrôle dynamométrique. Si la clé se fracture c'est qu'il y a un problème de passivité. Si elle est posée sans problème de contrainte mécanique, c'est que l'empreinte est valable.

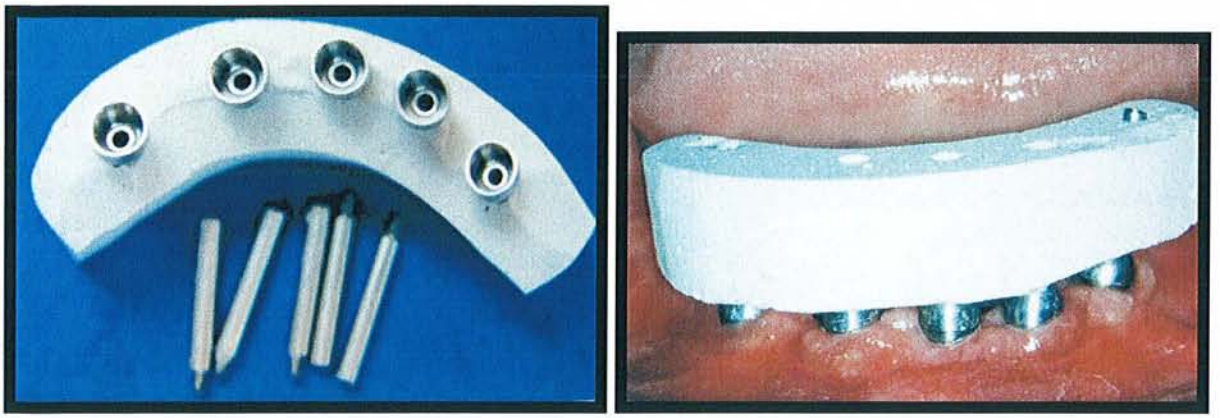

Vue de la clé en plâtre pour tester la passivité. Positionnement en bouche.
Source : (POSTAIRE, (6))

Ensuite la réalisation de l'armature PIB est réalisée en plusieurs étapes :
- fabrication d'une maquette en résine en préfigurant la future armature construite à l'aide de clés en silicone vestibulaire et linguale du moulage sur cire validé cliniquement

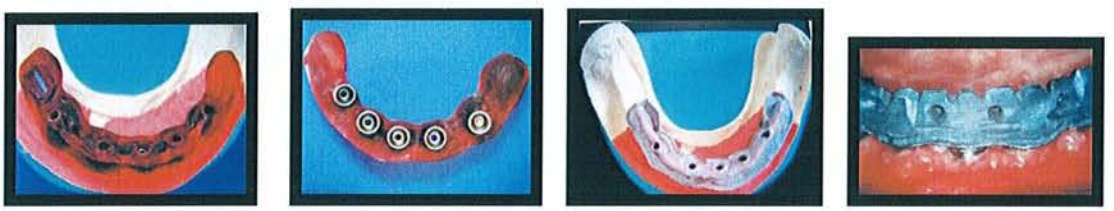

Elaboration de la maquette en résine préfigurant l'armature et essayage de celle-ci en bouche.
Source : (POSTAIRE, (6))

- la maquette est scannée
- les données sont envoyées à l'usine de fraisage numérique
- fraisage numérique
- contrôle de précision
- dégrossissage et polissage.

On obtient une armature au titane usiné sur laquelle on peut monter les dents en porcelaine ou en résine. Les dents artificielles en résine vont amortir les forces transmises à l'os. La quantité d'énergie transmise est la même, mais sur un temps plus long qu'avec la céramique, c'est pour cela que MARIANI (18) préfère utiliser des dents Orthotyp® en résine.
Une fois que le praticien a reçu l'armature, il faut qu'il l'essaye grâce aux tests de WHITE, (POSTAIRE, (6)) :
- serrer une vis à l'extrémité à fond : s'il y a une bascule de l'armature un hiatus se forme de l'autre côté et montre une mauvaise adaptation
- on réalise la même opération avec la vis controlatérale
- les vis sont enfin serrées alternativement en quinconce.

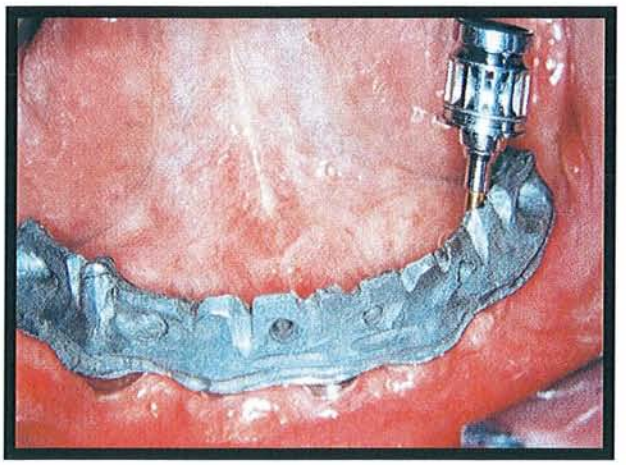

Tests de passivité en bouche.
Source : (POSTAIRE, (6))

On réalise un contrôle radiographique attestant d'une bonne adaptation de l'armature sur les implants au pilier implantaire.

Réalisation de la prothèse

Après validation de l'armature, cette dernière est renvoyée au laboratoire pour réaliser le montage des dents prothétiques sur cire.
À l'issue d'une dernière séance d'essai, l'ensemble peut être renvoyé au laboratoire pour la polymérisation et les finitions qui vont permettre d'obtenir la prothèse implanto portée d'usage.

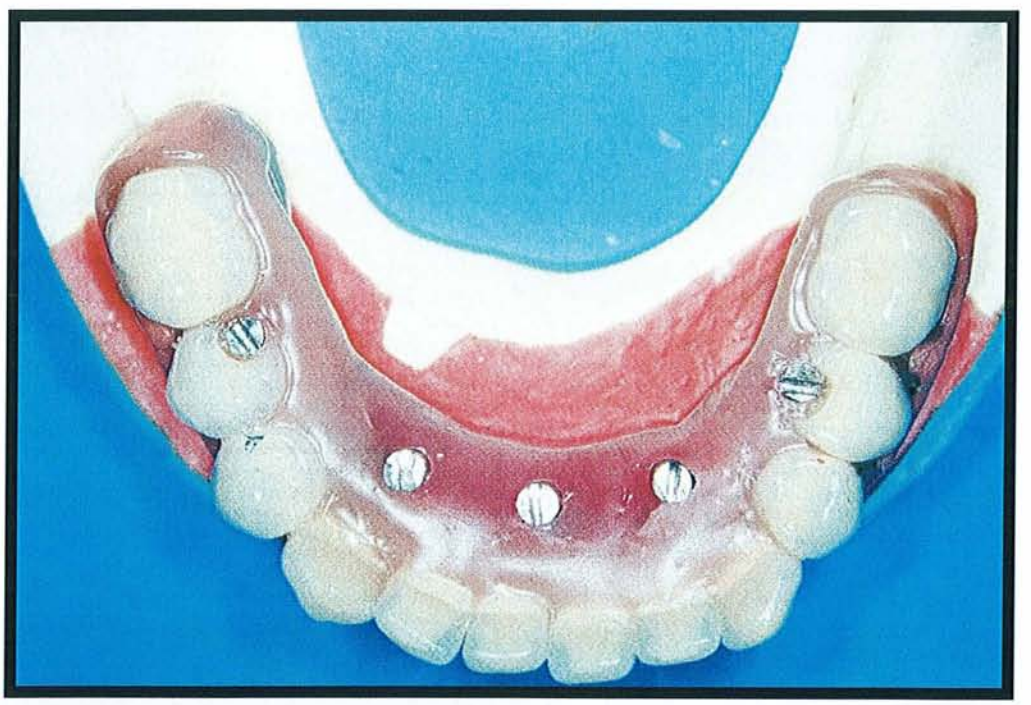

Armature avec montage des dents sur cire pour l'essayage.
Source : (POSTAIRE, (6))

Pose de la prothèse

La pose de la prothèse suit un ordre précis :
- prothèse positionnée en bouche
- vis serrée plusieurs fois de façon alternative jusqu'à ce que l'ensemble soit vissé complètement
- contrôle radiographique
- on serre les vis à la clé dynamométrique au couple de serrage indiqué par le fabricant
- les puits d'accès aux vis seront obstrués en mettant une boulette de coton au contact de la tête des vis et une obturation provisoire en composite photo polymérisable.
- on réalise une équilibration immédiate.

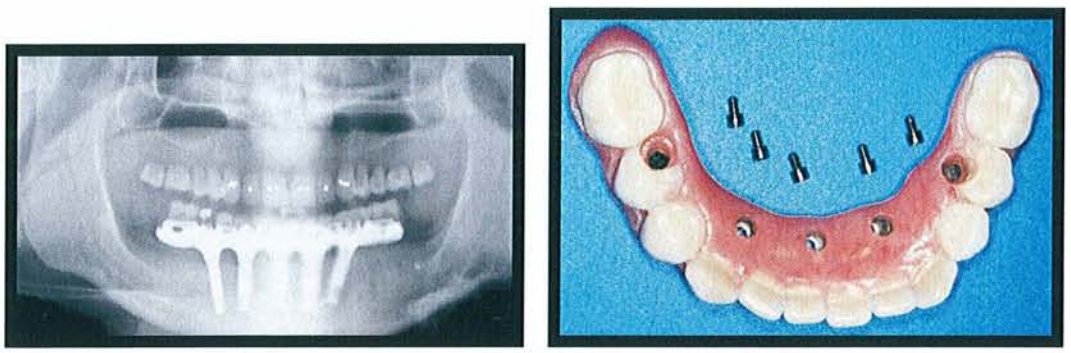

Vérification radiologique de la bonne adaptation de la prothèse
Source : (POSTAIRE, (6))

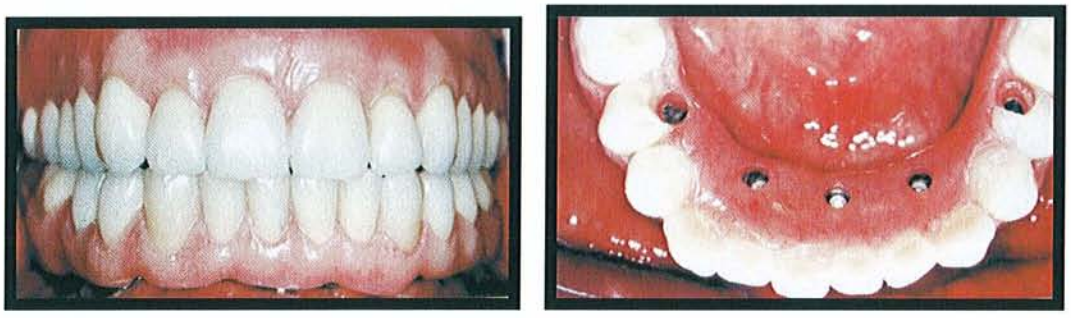

Vue endobuccale de la prothèse Vue supérieure de la prothèse.

Source : (POSTAIRE, (6))

Au maxillaire

Au niveau du maxillaire, la prothèse fixée implanto-portée reste aussi « le gold standard » lorsque les conditions le permettent. D'après SCHNITZMANN « Toute restauration prothétique de l'arcade maxillaire soulève les problèmes de l'esthétique du visage, l'harmonie du cadre dento-facial et de l'image du sourire »
Mais certaines études montrent que les échecs rencontrés au niveau de l'arcade maxillaire sont beaucoup plus élevés qu'à la mandibule, (OBRECHT, (32)).
Du point de vue biomécanique, l'ancrage bi-cortical est l'objectif à rechercher au maxillaire car il procure une plus grande résistance à la flexion, (RUQUET, (31)).

La réhabilitation d'un édentement complet nécessite un nombre important d'implants dont on attend qu'ils compensent les forces obliques par des forces axiales, donnant la capacité à la suprastucture de supporter les contraintes.
D'une manière générale, les résultats par PACSI au maxillaire sont moins couronnés de succès qu'avec la prothèse fixée, (RUQUET, (31)).
De nombreux travaux ont permis depuis plusieurs années d'améliorer les conditions anatomiques déficientes par des greffes ou par modification de l'inclinaison du maxillaire par disjonction et interposition de greffons. L'étude d'OBRECHT et coll. (32) a démontré que la prothèse fixée peut être envisagée au maxillaire lorsque le soutien de la lèvre est assuré sans apport de fausse gencive pour des raisons esthétiques. Le pronostic à long terme de ce type de prothèse en fonction de :
- la qualité de l'os
- la position, le nombre et le diamètre des implants
- la longueur des implants
Il peut exister différentes situations cliniques au niveau de la crête antérieure, qui seront diagnostiquées lors de l'examen pré implantaire :
- lorsqu'un décalage crestal est de 1à 3 mm, il existe une technique d'expansion de crête permettant de vestibuler la table externe de 3 à 4 mm et de restaurer ainsi une situation proche de la normale, nécessaire pour optimiser esthétique et fonction.
- lorsque le décalage crestal est plus important (de 3 à 5 mm), il faudra envisager un apport de tissu osseux par une greffe. Un gain supérieur à 5 mm est difficile à obtenir du fait du jeu de la musculature de la mimique dont l'action provoque une lyse partielle des greffons.
- lorsque le décalage est supérieur à 5 mm, les bases osseuses se situent en pseudo classe III et la seule solution est une chirurgie orthognatique de type Lefort I.
Les indications des reconstitutions ostéo ancrées sont nombreuses, liées au refus du port d'une prothèse, à des conditions anatomiques favorables à la pose d'implants et à la chirurgie implantaire. Les contre-indications doivent être correctement évaluées, depuis les limitations financières jusqu'aux conditions anatomiques défavorables à la chirurgie implantaire et à la mise en place d'un nombre important d'implants ou aux difficultés de prophylaxie, pour des patients trop âgés. Il faut aussi évoquer la nécessité de réaliser un surcontour prothétique exagéré, parfois incompatible avec le soutien de la lèvre et le problème phonétique lié à une position trop palatine d'un des composants.

Cas clinique au maxillaire

Le cas clinique présenté fait appel à la réalisation d'un bridge maxillaire fixé implanto porté par 6 implants et un bridge mandibulaire fixé implanto porté par 5 implants.
Au maxillaire, les implants ont été mis en charge au bout de 6 mois et la temporisation a été assurée par une prothèse complète traditionnelle. À la mandibule, l'ampleur de la résorption a favorisé le choix d'une mise en charge précoce avec une pose de piliers prothétiques 15 jours plus tard. Une prothèse partielle amovible en résine, obtenue par transformation de l'ancienne prothèse amovible partielle grâce à des cylindres provisoires en prothèse fixée, a été choisie comme réhabilitation temporaire. L'élaboration d'un projet prothétique est une étape primordiale qui permet d'éviter de nombreux écueils. D'après l'étude d'OBRECHT et coll. (32), nous avons vu que la position de l'incisive centrale maxillaire par rapport à la base osseuse était primordiale pour la réalisation du montage directeur, et donc, pour le projet prothétique. C'est ce montage directeur, qui est une véritable maquette du projet thérapeutique, tant sur le plan occlusal, qu'esthétique. Il permet d'objectiver les volumes nécessaires pour les différentes composantes prothétiques (piliers, armatures, dents prothétiques, fausse gencive), (MARIANI, (14)).

Dès le stade du montage directeur, le praticien peut choisir le type de prothèse à réaliser et le type de concept occlusal.

Essayage des 6 dents antérieures du montage directeur
Source : (RUQUET, (31))

Le montage directeur permet de produire un guide radiologique et un guide chirurgical qui vont permettre de poser les implants en fonction des dents prothétiques et non des conditions anatomiques.
Après la pose des implants et la mise en fonction, les piliers prothétiques sont choisis. Dans ce cas, des piliers Multi Unit® sont utilisés car ils permettent une hygiène plus aisée même s'ils sont moins esthétiques. Une fois les piliers mis en place, une série d'empreinte est réalisée et le modèle de travail obtenu permet de concevoir l'armature des bridges ostéo ancrés. Leur volume est réduit.

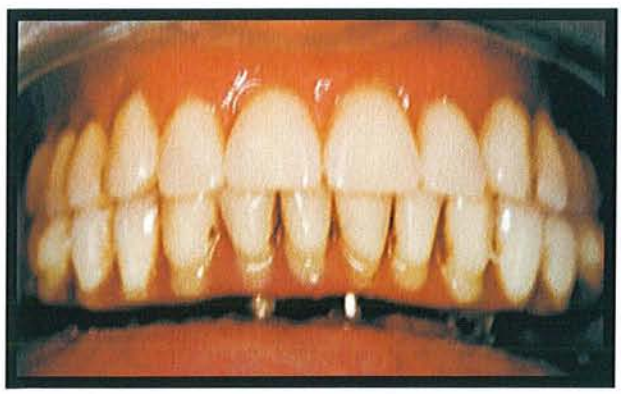

Bridge de Brånemark sur piliers conventionnels
Source : (RUQUET, (31))

Bridge de Brånemark sur piliers Multi-Unit®
Source :(RUQUET, (31))

On enregistre les critères d'esthétique, de phonétique, de dimension verticale d'occlusion et de relation centrée. Les maquettes sont vissées et montées sur articulateurs. Le montage des dents est effectué au laboratoire. Puis il est essayé en bouche pour s'assurer du respect de l'esthétique et du concept occlusal choisi.
On n'élabore l'armature qu'à ce stade, par le biais d'une clé en plâtre ou en silicone qui repositionne les dents sur le moulage de travail. Le prothésiste obtient le volume du couloir dans laquelle doit s'inscrire la maquette en cire de la future armature.

Le montage des dents sur l'armature se fait suivant les courbes données par les bourrelets d'occlusion. En aucun cas pour le montage des dents nous ne devons être gênés par un implant ou un composant prothétique. La fausse gencive doit avoir les contours nécessaires au soutien tégumentaire aidé en ce sens par la forme de l'armature.



Détails de l'intrados du bridge fixé maxillaire.
Source : (RUQUET, (31))

Les prothèses sont réalisées et essayées en bouche. L'occlusion est vérifiée ainsi que l'esthétique avec la patiente. Si occlusion et esthétique sont validées, la prothèse est finalisée. Elle sera transvissée sur les piliers implantaires maxillaires et mandibulaires. Les puits d'accès aux vis sont comblés. Une équilibration occlusale immédiate est réalisée, (RUQUET, (31)).

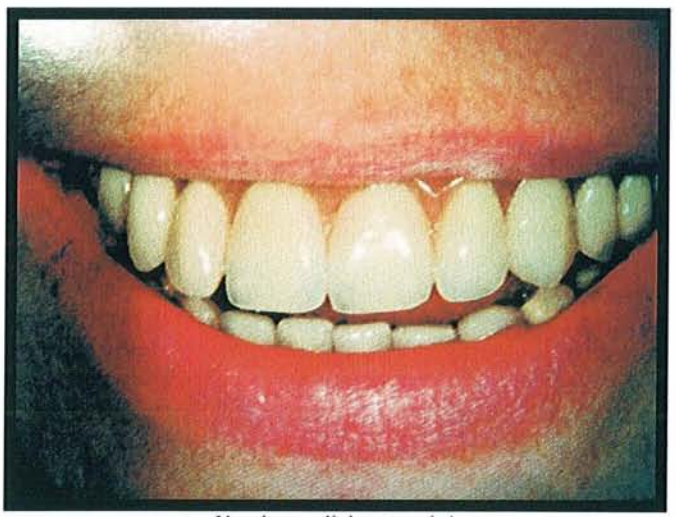

Vue du cas clinique terminé
Source : (RUQUET, (31))

Dans certains cas, la réhabilitation par prothèse fixée scellée ou transvissée est impossible. Les implants peuvent alors rendre de grands services s'ils sont adjoints à une prothèse conventionnelle : ce sont les prothèses amovibles complètes supra implantaires ou PACSI.

2)EDENTEMENT TOTAL : QUELLE THERAPEUTIQUE ADOPTER?

2.1) Les objectifs thérapeutiques.

Diverses études ont montré que les patients édentés totalement sont très souvent mécontents de leur prothèse amovible complète, notamment au niveau de la mandibule. En effet, la stabilité prothétique à la mandibule est très difficile à obtenir du fait du manque osseux du à une résorption importante. Les prothèses complètes classiques ne préservent que très peu les crêtes alvéolaires. Il faut un bon équilibre occlusal, une bonne hygiène pour préserver des crêtes satisfaisantes, (RIGNON BRET, (5)).
Ce manque de stabilité va aussi porter préjudice sur la qualité d'alimentation du patient. Avec des prothèses complètes inadaptées celui-ci ne peut plus s'alimenter de façon classique. L'efficacité masticatoire, est diminuée d'un facteur 6 chez un porteur de prothèses complètes classiques. L'association de la thérapeutique implantaire à la prothèse complète va donc permettre d'augmenter l'efficacité masticatoire car les forces masticatoires développées par une prothèse implanto-portée ostéo ancrée peuvent atteindre les 160N, c'est-à-dire plus qu'avec une denture naturelle. Il pourra en résulter des problèmes mécaniques car le patient perd en proprioception et ne se rend plus compte des forces qu'il exerce pendant la mastication, (ROUSSEAU, (33)).
Enfin l'apparence et la perte de confiance en soi sont des arguments récurrents dans la motivation des patients. Le manque de stabilité des prothèses classiques transforme les patients en « handicapés » qui les émarge de la société. L'adoption d'une prothèse complète stabilisée par des implants leur permet de réintégrer leur cadre social.

2.2) Traitement du maxillaire édenté.

2.2.1) Données statistiques

Les implants ostéo intégrés ont permis de résoudre la plupart des problèmes de résorption osseuse et d'incoordination motrice, responsables des problèmes de rétention. En dehors de la prothèse complète conventionnelle, trois solutions utilisant les implants ostéo intégrés comme moyen de rétention existent :
- le bridge implanto-porté
- la prothèse sur pilotis
- la prothèse amovible complète supra implantaire

Nous décrirons cette dernière solution.

2.2.2) Critères décisionnels

Une étude de RENDELL et coll. (STEPHAN, (17)) a démontré la mobilité des prothèses conventionnelles, même parfaitement réalisées dans les trois plans de l'espace. L'efficacité masticatoire ainsi que la stabilité prothétique sont nettement augmentées par l'apport d'implants. On note aussi une diminution de la résorption osseuse des maxillaires. La stabilisation de la prothèse par des implants et une barre augmente le taux de satisfaction des patients par rapport aux porteurs de prothèse traditionnelle.

Cependant, le nombre de maxillaires édentés réhabilités par une prothèse portée par des implants reste faible par rapport à la mandibule. Plusieurs études illustrent cette tendance, dans l'étude de Block et coll., 10 prothèses maxillaires sont réalisées contre 57 à la mandibule, pour QUIRYNEN et coll., 6 prothèses maxillaires conçues pour 80 à la mandibule, (STEPHAN, (17)).
Plusieurs raisons expliquent ce constat :

- la prothèse complète conventionnelle maxillaire donne en général de bons résultats en raison d'une large surface d'appui
- le coût du traitement est augmenté par le traitement implantaire, car il n 'existe pas de prise en charge
- le taux de survie implantaire est inférieur à celui des implants mandibulaires en raison d'une qualité osseuse moins bonne. Selon différentes études, les taux de survie cumulés d'implants sous des prothèses amovibles complètes supra-implantaires maxillaires, varient de 70 à 95,5% et dépendent essentiellement de la qualité osseuse.

LEKHOLM et ZARB ont établi une classification des différents types d'os.
Pour un os de qualité 1 à 3 et de A à C en quantité, ENQUIST et coll. obtiennent 81% de succès alors qu'il tombe à 65% avec un os de type 4 D.
Les prothèses complètes utilisant les implants ostéo intégrés comme moyens de rétention représentent une alternative fiable aux traitements fixés. Elles possèdent leurs propres indications, par rapport aux bridges complets sur implants.
Les PACSI sont à réserver dans les cas où il existe un décalage des bases osseuses important afin de normaliser les rapports d'occlusion, mais aussi lorsqu'il existe un déficit du soutien de lèvre. Ce type de restauration prothétique va permettre une hygiène plus aisée et engendre un coût moins important que des restaurations fixées.

2.2.3) Impératifs techniques

2.2.3.1) Le nombre d'implants

Au maxillaire, un minimum de 4 implants est nécessaire pour réaliser une PACSI. Cette configuration n'autorise qu'une faible liberté en rotation et entraîne une sollicitation importante des implants. L'utilisation de piliers et attachements courts ainsi que d'attachements à liaison articulée diminue le bras de flexion sur les fixtures. La longueur minimale doit être de 10 mm.

2.2.3.2) La position des implants

Pour des raisons biomécaniques, la barre doit être située parallèlement au plan frontal, ce qui implique des implants placés dans une configuration trapézoïdale et symétrique par rapport au plan sagittal médian. On ne réalise pas de sur extensions postérieures, car elles représentent un risque de surcharges nocives pour la pérennité de l'ostéointégration.

2.2.3.3) Principes de conception

Lors de la fonction, la prothèse sollicite les implants mais doit également s'appuyer sur la surface d'appui fibromuqueuse. Ce type de prothèse pose les mêmes problèmes que pour la PACSI mandibulaire, notamment dans la différence de comportement des surfaces d'appui. D'une part, il y a les implants (structures non-dépressibles) et d'autre part, la fibromuqueuse qui est à un comportement viscoélastique. Cette dualité tissulaire nécessite une technique d'enregistrement particulière.
Cette technique va permettre de tenir compte de la dépressibilité muqueuse, mais aussi de réaliser, sur le même modèle de travail, la barre et la base prothétique. La précision d'enregistrement des relations intermaxillaires est accrue, puisqu'il est possible de les enregistrer grâce à une base rigide solidarisée aux implants par des transferts.
Dans ce type de reconstruction, les implants n'apportent qu'un complément de rétention. La base prothétique qui participe activement à cette rétention mixte, nécessite donc une empreinte des surfaces d'appui répondant aux exigences d'une prothèse amovible complète, afin de satisfaire les impératifs de sustentation, stabilisation et rétention. Les matériaux comme les polysulfures ou les polyéthers sont, en raison de leurs propriétés, indiqués dans ce type d'empreinte. Les matériaux utilisés pour les empreintes de situation des piliers implantaires nécessitent précision dimensionnelle, rigidité et stabilité dimensionnelle extrêmes. Le plâtre à empreinte remplit ce cahier des charges.
L'interface quasi rigide os implant implique l'absence de mobilité et nécessite une adaptation passive des armatures, afin d'éviter des contraintes à l'origine de complications. Une mauvaise adaptation passive peut être à l'origine de complications biologiques, implantaires ou prothétiques.
Ces différentes exigences nous conduisent à proposer une technique d'enregistrement en deux temps utilisant deux types de matériaux, (STEPHAN, (17)).
L'apport des implants permet d'augmenter l'efficacité masticatoire par une amélioration de la stabilisation. L'importance de la surface de sustentation doit permettre de soulager les contraintes appliquées sur les implants. Cependant, la dépressibilité de la fibromuqueuse entraîne un enfoncement de la prothèse. En présence d'une dépressibilité supérieure à la valeur de la cale d'espacement, la prothèse va transmettre des contraintes aux implants qui peuvent être nuisibles à la pérennité de l'ostéointégration. C'est pourquoi l'empreinte doit être prise sous pression occlusale (muqueuse en position déprimée). Il s'agit de la technique de l'empreinte dissociée.

2.2.4) Protocole opératoire

2.2.4.1) L'étude pré implantaire

Un patient, édenté total bi maxillaire, très satisfaisant de sa prothèse mandibulaire à complément de rétention implantaire souhaite remplacer sa prothèse totale maxillaire par une prothèse à complément de rétention implantaire.
L'étude pré-implantaire a été réalisée classiquement : dans un premier temps avec un orthopantomogramme qui a permis d'évoquer la possibilité d'un traitement implantaire, hypothèse confirmée dans un second temps par un scanner.
La réalisation préalable d'un guide d'imagerie nous a permis de confirmer la possibilité de placer les implants dans les zones anatomiques choisies.

2.2.4.2) La phase chirurgicale.

Après détermination des zones implantaires dans la phase précédente, quatre implants de type Nobel Biocare® ont été mis en place. Ils sont placés symétriquement par rapport au plan sagittal médian et parallèles à l'axe charnière. Durant la phase de cicatrisation, une prothèse complète de transition permis d'assurer les différentes fonctions, excepté pendant les 10 premiers jours où le port de la prothèse amovible a été interdit.
Quatre mois plus tard, le deuxième temps chirurgical a été réalisé. On a mis en place les piliers de cicatrisation en vérifiant l'absence de hiatus après serrage manuel. La prothèse transitoire est ajourée en regard des piliers de cicatrisation, sans qu'il n'y ait de contacts piliers résine. Une résine retard est déposée en regard des piliers. Après dépose des points de suture, les piliers prothétiques sont dévissés, afin de mesurer la hauteur entre la tête implantaire et le sommet gingival, (STEPHAN, (17)).

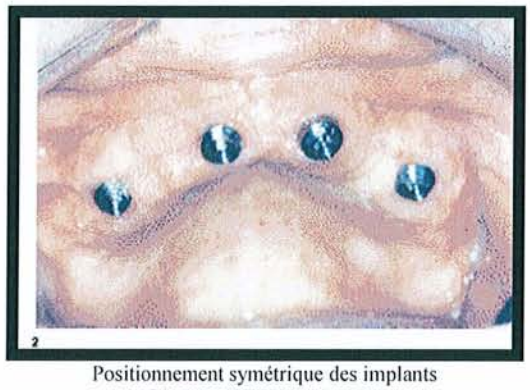

Positionnement symétrique des implants
Source : (STEPHAN, (17))

2.2.4.3) La phase prothétique

Des piliers Multi Unit®, légèrement supra gingivaux, ont succédé aux piliers de cicatrisation et sont protégés par des capuchons de cicatrisation.

Empreinte primaire :

À ce stade, des transferts coniques sont vissés sur les piliers prothétiques. Une empreinte à l'alginate est alors réalisée, puis coulée en plâtre après avoir vissé les répliques. Un premier porte empreinte individuel est réalisé par le laboratoire, il est en appui muqueux. Un second porte empreinte amovible, correspondant à la zone d'émergence des transferts transvissés vient s'encastrer sur le premier, il est fenêtré.

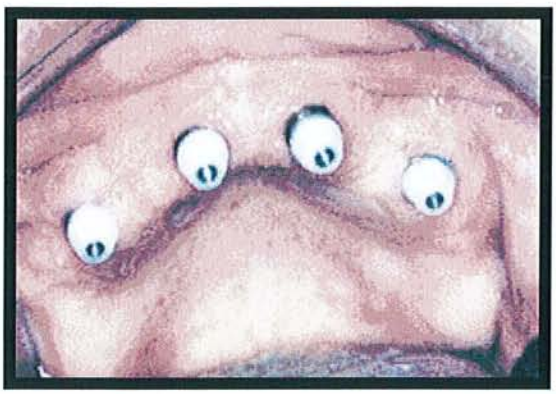

Piliers en bouche avec leur capuchon de protection.

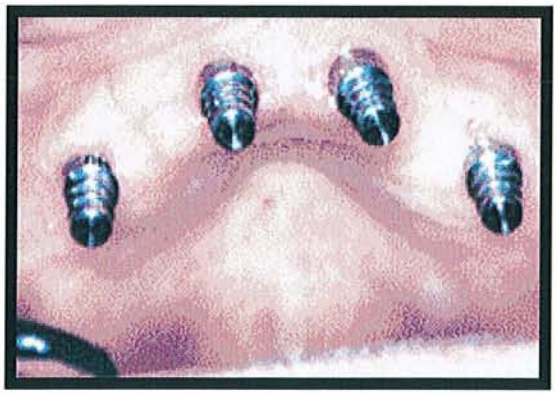

Transferts de piliers vissés.

Source : (STEPHAN, (17))

Empreinte secondaire :

Elle est réalisée en deux temps, enregistrant dans un premier temps de manière fonctionnelle, les surfaces d'appui et les limites déterminées par le jeu de la musculature périphérique.
Le premier porte empreinte équipé d'un bourrelet d'occlusion, est essayé en bouche puis il est réglé. Le second porte empreinte est mis en place, le praticien doit s'assurer que les vis des transferts ne dépassent pas le plan d'occlusion et que les contacts occlusaux avec l'arcade antagoniste sont uniformément répartis.
Les surfaces fibromuqueuse sont enregistrées classiquement, joint périphérique puis surfaçage central, comme en prothèse amovible complète, en prenant bien soin de réaliser une empreinte la plus fonctionnelle possible. Dans un second temps, les transferts carrés sont transvissés sur les fixtures. L'élastomère est éliminé à l'aide d'une lame de bistouri en regard des transferts carrés en place. L'empreinte, ainsi modifiée, est remise en bouche.
Le second porte empreinte retrouve facilement sa place en bouche, sur le premier. Du plâtre à prise rapide est placé autour des transferts et dans le second porte empreinte qui est remis en bouche. Le patient est invité à serrer sur le bourrelet d'occlusion préalablement réglé et équipé d'une feuille de cire, afin de mieux répartir les pressions. Cette technique permet d'avoir, grâce au plâtre, une empreinte de position des implants, ainsi que toute la surface d'appui de la prothèse en situation de dépressibilité fonctionnelle maximale.
La prise du plâtre étant effectuée, les vis de transvissage des piliers sont dévissées.
L'empreinte est maintenant monobloc, les deux portes empreintes étant reliés.
Après connexion des répliques sur les transferts, l'empreinte est coffrée, et coulée, (STEPHAN, (17)).

Empreinte secondaire maxillaire.
Source : (STEPHAN, (17))

Modèle de travail.
Source : (STEPHAN, (17))

Enregistrement des relations intermaxillaires

Une cire d'occlusion est élaborée sur le modèle de travail avec une plaque base en résine et un bourrelet en cire, mais avec des transferts inclus dans la résine. Le réglage des paramètres occlusaux et esthétiques est réalisé avec une parfaite stabilité. On réalise une axiographie pour déterminer l'axe charnière réel et la pente condylienne.
On enregistre la relation centrée, on détermine la dimension verticale d'occlusion et on marque les repères esthétiques sur le bourrelet en cire maxillaire, (STEPHAN, (17)).

Elaboration prothétique

La chronologie de réalisation est essentielle. La validation du montage des dents sur les maquettes en cire est impératif. Cette validation est facilitée par la stabilisation de la maquette grâce aux transferts transvissés. Une fois la position des dents validée, une clé en silicone est réalisée qui va permettre de matérialiser l'espace disponible pour réaliser la barre rétentive sans devoir modifier le profil d'extrados. L'armature est essayée en bouche, on réalise les tests de passivité habituels, (POSTAIRE, (6)).
On intègre les cavaliers dans la base prothétique et on réalise une équilibration occlusale sur articulateur.

Insertion de la prothèse en bouche.

La barre est vissée en bouche et la prothèse amovible est positionnée sur la barre. On programme avec le patient des visites de maintenance à 1 semaine, à 1 mois et à 6 mois en prenant le soin de vérifier à chaque fois l'occlusion statique et dynamique, le serrage des éléments prothétiques et l'activation des cavaliers sur la barre. Pendant ces phases de maintenance, on vérifie que la prothèse n'est pas en appui sur la barre. Si c'était le cas, le risque d'échec de ce traitement est très probable, (STEPHAN, (17)).

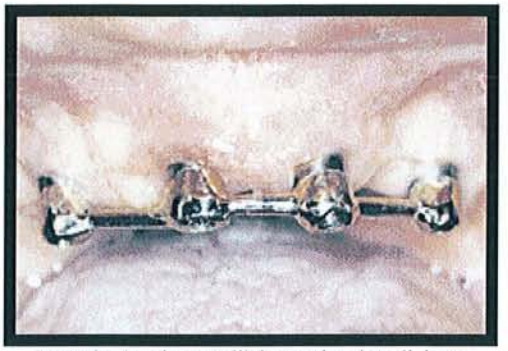

Barre de rétention maxillaire en situation clinique.
Source : (STEPHAN, (17))

2.3) Les implants et la prothèse amovible complète mandibulaire.

2.3.1) Les implants: nombre, situation des implants et forme de l'arcade.

Le site symphysaire délimité par les deux trous mentonniers est un site favorable. L'absence d'obstacles anatomiques majeurs ainsi que la possibilité fréquente d'appuis bi corticaux pour les implants en font un site de choix.
Il est très souvent exploitable, même dans les cas de forte résorption il va permettre la mise en place d'implants symétriques d'une longueur minimale de 10mm.
Pour la pose d'implants de 3,75mm de diamètre il est nécessaire de disposer d'une épaisseur de crête de 6mm dans le sens sagittal, les implants seront entourés de 1mm de tissu osseux.
En prothèse amovible complète supra-implantaire, un résultat positif nécessite l'apport de deux implants avec une longueur minimale de 10 mm. Les implants doivent être positionnés de façon symétrique en position des incisives latérales, des canines ou des prémolaires mandibulaires.
POSTAIRE et coll. (2) constate d'après les études de MERICSKE-STERN qu'augmenter le nombre d'implants n'apporte qu'une différence minime.
D'après RIGNON-BRET (26), le matériau implantaire, la forme, et la qualité de surface de l'implant, sont trois facteurs liés à l'implant qui sont généralement acceptés comme étant des facteurs importants pour le succès de l'ostéointégration. Le titane est le matériau de référence.
La forme de l'implant est un facteur important, de cette ostéointégration car c'est un des déterminants de la stabilité primaire de l'implant et il influence la stabilité secondaire. Il existe plus de 90 formes d'implants mais les études (RIGNON BRET, (26)) tant expérimentales que cliniques, semblent confirmer que la forme de vis est préférable. Le filetage va augmenter la stabilité primaire, la zone de contact, diminuer les contraintes à l'interface os-implant. Il existe deux types de surface d'implants : lisse et rugueux. Pour un meilleur degré d'ostéointégration les implants doivent posséder un certain degré de rugosité de surface.

La forme de l'arcade édentée va permettre de poser l'indication d'attachements boules ou d'une barre de rétention, (RIGNON BRET, (5)), (FROMENTIN, (9)), (BLUCHE, (13)).

Pour l'indication d'une barre de rétention, il est nécessaire que l'arcade ait une forme rectiligne entre les deux implants. Cette partie rectiligne permet la conception d'une barre de la même forme, autorisant des mouvements de rotation avec un enfoncement distal de la prothèse autour de la barre. En revanche les arcades en forme de V ou de U sont des cas défavorables à la réalisation d'une barre, car les différentes angulations empêchent ces mouvements de rotation prothétique.
Il n'est pas souhaitable non plus d'avoir des extensions de la barre au delà des implants, car cela constitue en une situation clinique défavorable, générant des contraintes mécaniques pouvant amener à la fracture d'éléments implantaires et/ou prothétiques.
Un écartement minimal de 20 mm est nécessaire, pour autoriser la mise en place de deux cavaliers de rétention, (RIGNON BRET, (5)).
FROMENTIN préconise une distance minimale de 8 à 10 mm entre les faces proximales adjacentes de deux implants, afin de permettre la mise en place d'au moins un cavalier rétentif sur la barre de conjonction réunissant les deux implants. A l'encontre de RIGNON BRET, il préconise d'éviter une distance supérieure à 15 mm afin d'éviter toute déformation de la barre pendant la fonction.
Quelle que soit l'arcade considérée, le choix de l'insertion de plus de trois implants implique de pouvoir suffisamment les espacer afin d'autoriser la mise en place de cavaliers sur les segments de barre réunissant les piliers prothétiques.
Cet espace nécessaire en plus de l'encombrement généré par la barre de rétention, est rarement compatible avec la réalisation d'un berceau lingual optimal au niveau des profils d'extrados.
Une solution pour contourner les difficultés d'une arcade curviligne consiste à raccourcir la distance entre les implants quand l'espace le permet, et de les placer en position des incisives latérales. Sinon on privilégiera un système d'attachements sphériques à condition de placer les implants de façon symétrique.
Dans le cas d'une arcade mandibulaire étroite, il est souvent judicieux de limiter le nombre d'implants et choisir des attachements axiaux. Ceci afin d'éviter que le risque biomécanique que représente la réalisation de segments de barre en extension par rapport aux derniers piliers, conçue dans le but d'adjoindre à ce niveau des cavaliers impossibles à situer plus antérieurement.
Ainsi la solution comportant des attachements boules sur trois implants non alignés conduit à une usure prématurée de l'attachement situé en avant de l'axe constitué par les deux autres, du fait du mouvement de la prothèse. En revanche, la solution d'attachements boules avec 3 implants alignés et parallèles au plan frontal peut être retenue.

2.3.2) Les différents systèmes d'attachement, indications et contre-indications

Les moyens de connexion entre la prothèse amovible complète et les implants sont principalement de trois types :
- les attachements aimantés qui ne présentent que peu d'intérêt dû à leur faible pouvoir rétentif. En effet, la rétention est inversement proportionnelle au carré de la distance comprise entre l'aimant et son support. Tout espacement génère une chute de rétention. Par conséquent, le simple espacement dans le sens vertical, voué à autoriser de petit mouvements de la prothèse entraîne une diminution importante de la rétention. De plus, il existe un problème de biocompatibilité entre l'alliage ferromagnétique et le titane des implants, (BOUKHOBZA, (20)) :
- les systèmes rétentifs associant barre de conjonction et silicone, (BLANC, (38)).
- les attachements sphériques
- la barre de conjonction.

Ces deux derniers se retrouvent dans plusieurs systèmes implantaires, sont compatibles avec la conception d'une prothèse amovible complète de par leur faible volume.
En ce qui concerne les attachements sphériques, on préconise l'utilisation de boules d'un diamètre de 2,25mm de diamètre.
Les études comparatives récentes (RIGNON BRET (5)) montrent qu'en termes de rétention et d'usure, les barres sont légèrement supérieures aux attachements boules ; mais en contre partie ces derniers permettent une maintenance, une hygiène, une simplicité de mise en œuvre plus aisée.
De plus, les attachements boules s'avèrent moins onéreux de part leur simplicité et offrent de plus grandes possibilités de ré intervention.

Efficacité rétentive :
L'efficacité rétentive est sensiblement équivalente dans les deux cas puisqu'elle est de 16 à 20N pour les barres et de 10 à 15N pour les attachements axiaux.
Pour chacun des systèmes, il existe des possibilités de réactivation que ce soit au niveau des lamelles des cavaliers de barres ou au niveau des boules des attachements.

Parallélisme, degré de résorption et types d'implants :
Au niveau du parallélisme des implants la barre de conjonction ne nécessite pas un parallélisme aussi rigoureux que les piliers des attachements boules. Il existe tout de même une faible tolérance de divergence au niveau du parallélisme des implants supplantés par des attachements boules de moins de 10°. Une divergence accrue des implants entraînerait inévitablement une usure prématurée des parties mâles.
Dans la région symphysaire, on utilise des implants préférentiellement longs à distance des uns des autres et parallèles, dans ce cas on utilise des boutons pression.
Le degré de résorption et la qualité osseuse doivent évidemment être pris en compte dans le choix de l'attachement. Quand il s'agit d'un os fortement résorbé ou d'un os de type IV de la classification de LEKHOLM et ZARB, il est prudent d'augmenter le nombre d'implants et de réunir ceux-ci par une barre de conjonction, rigidifiant le système implantaire. D'après BATENBURG et coll (FROMENTIN, (9)) une hauteur osseuse mandibulaire inférieure à 12 mm impose l'insertion d'au moins 4 implants solidarisés par un système rigide.
Dans ces cas de résorption extrême, il faut garder à l'esprit le caractère extrêmement défavorable du rapport hauteur prothétique/hauteur implantaire, contre-indiquant le choix d'attachements non solidarisés.

Simplicité et durée du traitement :
La simplicité de mise en œuvre et la durée du traitement favorisent les attachements boules. Ils peuvent être montés et adaptés par technique directe ou indirecte.
La barre de conjonction est d'une réalisation plus complexe faisant intervenir des techniques d'empreintes de positionnement des piliers et de soudure.

Espace prothétique et dimension verticale :
Dans certains cas, l'espace prothétique se trouve très réduit, par exemple avec une macroglossie ou en cas de frein lingual court, on privilégiera donc les attachements axiaux à la barre rétentive bien plus volumineuse.
Il faut prêter une attention particulière aussi à la dimension verticale. On analyse celle-ci par un montage sur articulateur des modèles. L'examen clinique initial et l'élaboration prothétique pré implantaire contribuent à déterminer avec précision la situation des futurs

attachements supra-implantaires, ainsi que le volume disponible au sein de la base prothétique. Dans l'espace prothétique délimité par les organes para prothétiques et les crêtes édentées, il faut insérer la prothèse bi-maxillaire et le système d'attachements. C'est pourquoi, il est utile de connaître les dimensions précises des pièces mâles et femelles constituant les différents systèmes d'attachements, afin de sélectionner les plus adaptés aux conditions cliniques. Si l'espace prothétique s'avère limité et afin d'éviter un surcontour prothétique inesthétique ou gênant, notamment pour la langue, il est possible de choisir des attachements axiaux de taille réduite. La situation précise d'une barre de conjonction, par rapport aux dents prothétiques, doit être évaluée à l'aide de clés ou de guide de positionnement. En fonction de l'espace prothétique, la hauteur du système d'attachement est modulée par le choix de piliers transgingivaux. La barre doit être positionnée par rapport à ces piliers, de manière à s'insérer dans le volume délimité par les clés de positionnement, (FROMENTIN, (9)).

Coût du traitement :

Au niveau du coût du traitement, la barre de conjonction qui demande une élaboration plus sophistiquée engendre automatiquement un coût plus élevé que les attachements boules. De ce fait les attachements boules bénéficient d'un avantage vis-à-vis de la barre de conjonction, car les surcoûts de la partie implantaire dans le traitement par prothèse amovible complète supra implantaire ne sont pas pris en charge pour l'assurance maladie.

Les barres de conjonction nécessitent des ré-interventions chirurgicales plus fréquentes que les attachements boules, du fait de l'espace entre la muqueuse et la barre.

La muqueuse aura tendance à proliférer, visant à combler cet espace ce qui gène le patient. On entreprendra des chirurgies d'exérèse qui constituent toujours des désagréments supplémentaires pour celui-ci.

Au niveau des attachements boules, il faut respecter une hauteur minimale de 1mm entre le plateau de l'attachement boule et la gencive marginale. Si cette épaisseur n'est pas respectée la muqueuse pourra aussi proliférer sur l'attachement. Il existe plusieurs hauteurs de piliers permettant de remédier à ce problème, on pourra donc corriger une mauvaise estimation de cette hauteur aisément.

Mise en charge immédiate :

Avec le développement récent du concept de mise en charge immédiate chez l'édenté total, une nouvelle indication des barres de conjonction est apparue. L'utilisation d'un système de conjonction rigide est liée à l'impératif de stabilité primaire des implants nécessaire à l'ostéointégration (BLUCHE, (13)).La barre joue un rôle de fixateur externe chirurgical, tout en permettant la rétention prothétique. Les critères de choix, quant à la forme de cette connexion, semblent liés à des considérations biomécaniques et varient selon les publications. Pour CHIPASCO et coll. (FROMENTIN, (9)), la barre doit être conçue pour prévenir ou résister à tous les mouvements fonctionnels. Une barre de DOLDER à bords parallèles est préconisée.

LOZADA et coll. (FROMENTIN, (9)) décrivent l'utilisation d'une barre de DOLDER de section ronde associée à un cavalier permettant un jeu angulaire.

Maintenance et hygiène :

L'utilisation d'attachements sphériques conduit aussi à des changements réguliers des anneaux de résilience, qui peut être une perte de temps pour le praticien.

En ce qui concerne la maintenance, l'hygiène nécessaire est plus aisée à mettre en place avec des attachements boules. Pour les barres de conjonction il est nécessaire d'utiliser des

brossettes interdentaires et du fil dentaire, qui ne sont pas d'une utilisation des plus pratiques chez les patients âgés ayant une acuité visuelle diminuée et/ou un manque de dextérité.

Au maxillaire :

Enfin au niveau du maxillaire, les boutons-pression connectés de façon individuelle à chaque implant unitaire sont classiquement contre-indiqués. La divergence des axes des implants dans le secteur antérieur et le type de trabéculation osseuse nous amènent à choisir la barre de conjonction reliant les implants et répartissant mieux les forces.

En conclusion, les attachements sphériques sont un système de connexion plus polyvalent et offrant une plus grande simplicité de mise en place et d'utilisation que les barres de rétention, ce qui explique son succès auprès des praticiens.

Selon l'étude d'Antoine VASSALO (37) sur un modèle obtenu par la méthode des éléments finis, avec la barre, les pics des forces de réaction sur la muqueuse du côté travaillant, sont supérieurs de près de 10% comparés à ceux constatés avec des attachements sphériques. A l'inverse, avec ces derniers, les pics sont bien plus élevés du côté non travaillant. Toujours avec les attachements sphériques, du côté non travaillant, les forces sont distribuées sur une plus large surface de muqueuse par la prothèse amovible complète. Avec la barre, si l'on fait passer la distance entre les clips de 6 à 10 mm, la charge sur la muqueuse du côté non travaillant est augmentée. En ce qui concerne l'os péri implantaire, les pics les plus élevés des contraintes sont trouvés avec le système de barre autour de l'implant du côté non travaillant. En revanche, autour de l'implant du côté travaillant, on les trouve avec les attachements sphériques.

C'est donc avec les attachements sphériques que les charges sur la muqueuse sont le plus favorablement distribuées, sur une large surface, aussi bien du côté travaillant que non travaillant. Cela semble être en relation avec la distance qui sépare les points d'appui de la prothèse amovible complète. En effet, plus les points d'appui sont éloignés l'un de l'autre et plus la bascule latérale de la prothèse est réduite. Or, pour des implants situés aux mêmes endroits, les points d'appui que constituent les boules sont évidemment plus écartés entre eux que les clips sur une barre forcément placés entre les deux implants. Ainsi, lorsque le système clips/barre est choisi, les cavaliers doivent être écartés au maximum l'un de l'autre.

C'est également avec les attachements sphériques que les contraintes sur l'os péri implantaire sont les moindres et, en particulier, autour de l'implant du côté non travaillant. Il semble que la rigidité d'une barre qui connecte d'une manière trop rigide les deux moitiés du corps horizontal de la mandibule, empêche celle-ci de se déformer librement du côté travaillant et transmet sur l'implant du côté non travaillant des charges importantes

	Barre de rétention ovoïde	Attachements boules de 2,25mm de diamètre
Forme de l'arcade	–	+
Encombrement	–	+
Efficacité rétentive	=	=
Parallélisme des implants	+	–
Simplicité de traitement	–	+
Durée de traitement	–	+
Coût	–	+
Réintervention	–	+
Maintenance	–	+
Surface de sustentation	–	+

Source :(RIGNON BRET, (5))

2.3.3) Caractéristiques de l'attachement sphérique de 2,25mm de diamètre.

La popularité croissante de ce type de connexion implant-prothèse est due à sa disponibilité chez un grand nombre de fabricants. Le pilier implantaire est transvissé sur l'implant selon le couple de serrage indiqué. La partie mâle de l'attachement est constituée d'une boule de 2,25mm de diamètre. La partie femelle est majoritairement constituée d'un boiter en or comportant des lamelles activables entourées d'un anneau de PVC.
Du fait de sa conception et de ses matériaux de constitution, cette matrice présente des inconvénients :
- les anneaux de PVC se dégradent et doivent être régulièrement remplacés.
-l'activation/désactivation ne peut être quantifiée car le rapprochement ou l'écartement des lamelles rétentives ne peuvent être mesurés avec précision.

Pratiquement chaque société commercialisant un type d'implant a son propre système de bouton pression. La partie mâle est solidaire de l'implant soit :
- vissée directement sur l'implant
- vissée dans l'implant au travers d'une bague parodontale
- vissée sur une pièce trans-épithéliale, elle même vissée dans l'implant.
RIGNON BRET (11) a effectué un recensement des différents attachements sphériques ainsi que de leurs caractéristiques techniques. Dans le choix de ce type d'attachement il convient de tenir compte de quatre paramètres importants :

- la hauteur du pilier : elle doit dépasser de 1mm la situation de la gencive marginale, pour éviter une possible prolifération de cette dernière sous l'attachement.
- la hauteur totale minimale de l'ensemble du système d'attachement monté n'est pas fournie par les fabricants.
- l'épaisseur minimale de résine de 1 à 2 mm pour garantir la solidité de la prothèse amovible complète supra-implantaire.
- le diamètre de la partie du système d'attachement solidaire de la prothèse amovible.

Finalement, l'addition des trois premiers paramètres fournit la hauteur totale de l'espace prothétique nécessaire entre la fibromuqueuse de la crête édentée et l'extrados et les dents de la prothèse.

Un espace prothétique de 7mm est suffisant dans la plupart des cas. Les deux dernières valeurs donnent la largeur de cet espace prothétique.

TABLEAU 1 - CARACTÉRISTIQUES TECHNIQUES DES PRINCIPAUX SYSTEMES D'ATTACHEMENTS EN PACSI

	Type d'attachement		Hauteur de la bague transgingivale du pilier implantaire (mm)	Hauteur de la patrice ou matrice solidaire de la prothèse amovible (mm)	Hauteur minimale de l'ensemble du système d'attachement* (mm)	Diamètre de la patrice ou matrice solidaire de la prothèse amovible (mm)	Matériaux constituts de la matrice solidaire de la prothèse amovible	Force de rétention recommandée (N)	Angulation admissible par rapport à l'axe d'insertion prothétique	Translation verticale (mm)	Rotation libre	Activable
Attachements axiaux	Ers® (Sternogold)		Pilier droit : 2/4 Pilier angulé : 3/5	2.5	3,9	4,7	matière plastique résistante en milieu buccal	7 à 15,5 en fonction du boîtier	Pilier droit: 5°, au-delà il faut utiliser les piliers angulés 3°, 11°, 17°.	0,3	non	non
	Locator® (3i)		1/2/4/6	2,17	3,17	5,45	matière plastique résistante en milieu buccal	13 (boîtier rose) et 22 (boîtier blanc)	20°	0,3	non	non
	O'Ring® (3i)		2/4/6	5,1	6,4**	5,35	Titane	4,5	10°	0,6	oui	non
	Dalbo® (3i)		2/4/6	3,1	4,0**	3,7	alliage précieux à haut pouvoir élastique	7	10°	non	oui	oui
	Dalbo-Classic® (C & M)		1/2/3/4/5	2,2	3,9**	3,4	alliage précieux à haut pouvoir élastique	6 à 9	10°	non	oui	oui
	Dalbo-B8 (C & M, Straumann)		1/2/3/4/5	3,1	4,0**	3,7	alliage précieux à haut pouvoir élastique	6 à 9	10°	non	oui	oui
	Dalbo-Rotex® (C & M)		1/2/3/4/5	3,6	5**	4	matière plastique résistante en milieu buccal	9	6°	non	oui	non
	Dalbo-Plus® (C & M, Nobel Biocare)		1/2/3/4/5	3,1	4,0**	3,6	Boîtier en titane et insert activable en alliage précieux à haut pouvoir élastique	6 à 9	10°	variable en fonction de la rétention: maximum 0,4	oui	oui

Caractéristiques techniques des principaux systèmes d'attachements sphériques en PACSI
Source : RIGNON BRET (11)



Schéma d'attachements sphériques
Source :(RIGNON BRET, (5))

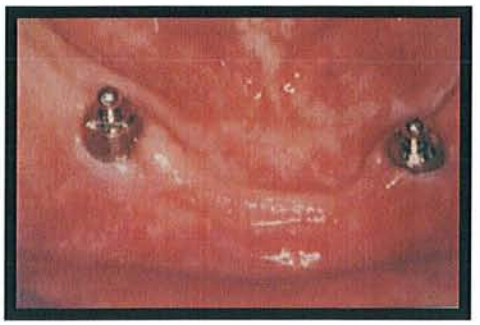

Attachements sphériques en situation clinique
Source :(RIGNON BRET, (5))

2.3.4) Caractéristiques de la barre rétentive.

La barre rétentive doit obligatoirement être réalisée de manière indirecte. Elle met en place une série d'empreintes de repositionnement des piliers implantaires. Après reproduction des modèles au laboratoire, la barre est directement coulée ou est soudée sur les piliers implantaires. La réalisation de la barre nécessite la création d'un secteur rectiligne sur lequel viennent s'encliqueter les cavaliers inclus dans l'intrados de la prothèse et qui obéit à certaines règles :
- parallèle au plan d'occlusion.
- perpendiculaire à l'axe médian.
- il doit être adapté pour une arcade antérieure rectiligne.

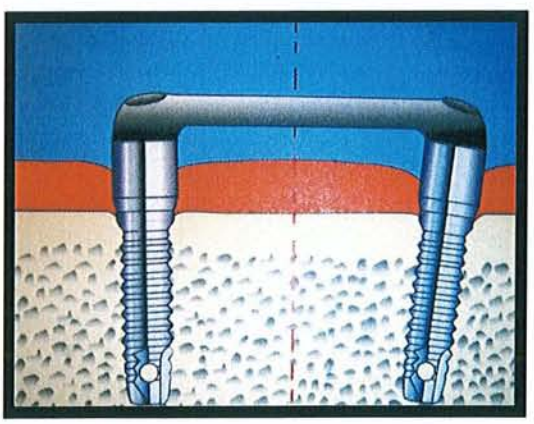

Schéma d'une barre de conjonction
Source :(RIGNON BRET, (5))

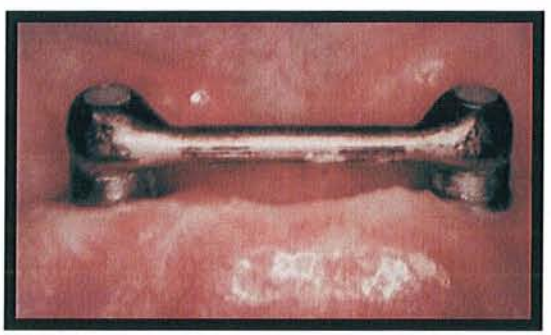

Barre en situation clinique
Source :(RIGNON BRET, (5))

La rétention de la prothèse est assurée par des cavaliers disposés dans l'intrados prothétique qui vont venir s'encliqueter sur la barre au moment de l'insertion de la prothèse. Les cavaliers seront positionnés avec un certain degré de liberté selon les impératifs à satisfaire en priorité.
La barre de conjonction peut être de deux types :
- la barre d'ACKERMANN : elle peut suivre la forme de la crête dans les trois sens de l'espace entre deux implants. Elle existe sous trois formes : ronde, ovale et ovoïde. C'est un fil d'or qui peut être façonné selon les contours plus ou moins compliqués des crêtes édentées. La barre normale fait un diamètre de 1,8mm. La micro barre fait 1,3mm de diamètre. Elle est

ajustée au profil du sommet de la crête édentée d'une manière tangentielle, en évitant le feston gingival qui est franchi sans contact. Il s'agit d'un ancrage résilie permettant des mouvements verticaux et de rotation pour les barres rondes, (BOUAT, (24)).
- la barre de DOLDER suit la forme générale de l'arcade en réalisant des angulations au niveau de chaque implant et au changement de direction. En implantologie, seule la forme ovoïde est utilisée, car elle autorise une certaine résilience en rotation notamment, (BOUAT, (24)). En effet, la pièce cavalière en forme de gouttière profilée en U activable par serrage, fixée sur la prothèse, ne touche la barre qu'au niveau de la plus grande longueur (en raison de la section ovoïde), (BENSOUSSAN, (23)).
Lors de la construction d'une barre, deux nouveaux problèmes sont introduits selon cet auteur :
- il y a une diminution de la surface sustentatrice : quelque soit le type de barre utilisé, cette perte de sustentation existe, elle est due à l'espacement de la prothèse en regard de la zone de la barre et des implants.
Cependant, compte tenu du rôle essentiel joué par les surfaces d'appui primaires postérieures (où s'exerce la totalité des forces de mastication), et les surfaces d'appui secondaires (barres d'ancrage et implants), la perte de sustentation primaire antérieure devient négligeable dans la sustentation globale.
- sous le jeu des forces occlusales, la compression des surfaces d'appui se fait en deux temps :

- 1er temps appui muqueux : sous la pression occlusale, il y a un enfoncement de 1mm de la prothèse verticalement, cela aboutira à un contact barre cavalier.
- 2ème temps appui mixte : par l'intermédiaire de la barre, les charges et les contraintes sont transmises aux implants. D'autre part, la dépressibilité des implants est nulle et il faut les préserver de toute surcharge.

Pour ces deux raisons, un espace entre la barre et les cavaliers est laissé de telle sorte que les implants ne soient véritablement sous charge qu'en position occlusale maximum.
Pour minimiser les effets de la dépressibilité des surfaces d'appui fibromuqueuses, il faudra lors de l'empreinte secondaire, exercer une compression plus importante que classiquement au niveau de ces surfaces.
L'emplacement des implants doit être étudié de telle sorte que la barre de conjonction n'entraîne pas de modifications de l'intrados de la prothèse, en particulier au niveau du berceau lingual.
La rétention permise grâce à la présence du joint périphérique de la prothèse complète est augmentée par la barre de conjonction.
François CHAUVEAU (41) a présenté 6 cas cliniques de réhabilitation d'édentés complets mandibulaires par barre de conjonction avec leur suivi dans le temps, ce qui démontre l'efficacité de type de traitement.

2.3.5) Mode de rétention associant barre et silicone.

BLANC et coll. (38) a décrit une proposition de rétention des prothèses amovibles sur implants par l'utilisation d'un silicone comme moyen de recouvrement. Ce système permet une liaison implants prothèse au moyen d'un matériau souple possédant une mémoire élastique, un vieillissement acceptable (d'au moins deux ans) et ne subissant pas les agressions du milieu buccal. Ce système de rétention est donc constitué d'une barre transvissée sur les implants, et d'un silicone garnissant l'intrados prothétique, en regard de cette barre. La barre présente une forme ovoïde dans le sens de la hauteur. Elle se situe à distance de la muqueuse, pour faciliter le nettoyage au moyen de brossettes interdentaires. Si la partie la plus étroite de la barre est à l'opposé de la muqueuse, l'insertion de la prothèse est

facilitée par une ouverture accrue des berges en silicone. La rétention est accentuée par la partie la plus large de la base se situant à proximité de la muqueuse.
La liaison implants-prothèse de recouvrement est assurée par un matériau inclus dans l'intrados prothétique ; il doit être souple, avec une mémoire élastique, et laisser une liberté importante au niveau clinique. Le laboratoire peut alors quantifier le degré de rétention et plus ou moins faciliter l'insertion et la désinsertion prothétique. La présence de matériau souple sous la barre, lorsque la prothèse est stabilisée, évite la formation des diapneusies gingivales qui ne manquent pas de se former avec les autres systèmes rétentifs.
Le silicone utilisé est du Molloplast® B qui est un matériau de rebasage à base de silicone qui reste identique et qui durcit à chaud. Il contient du polydiméthilsiloxane.
On réalise l'empreinte secondaire au stade des vis de cicatrisation implantaire. En premier lieu, on réalise un porte empreinte individuel qui permet de réaliser une méthode pick up d'enregistrement de la base implantaire. Après la prise de l'empreinte avec les transferts d'implants en place, l'empreinte est traitée de façon conventionnelle au laboratoire. On place un espaceur au niveau du système implantaire et on réalise la prothèse en résine par dessus. Après pré-polymérisation pendant une heure à 50°C, on retire l'espaceur. On dépose une petite quantité de résine chémopolymérisable sous la barre, afin d'éviter que le Molloplast ne fuse et empêche la désinsertion de la prothèse. Il est à noter que ce matériau ne réalise pas de liaison chimique avec la résine et qu'il faut utiliser un primaire de liaison et que la résine n'ait pas fini sa polymérisation pour qu'une telle liaison se crée. On maintient sous presse pendant environ une trentaine de minutes. On fait une cuisson du moufle à 100°C pendant deux heures.
De nos jours, ce système de liaison bénéficie d'un recul clinique de plus de 10 ans. Il répond parfaitement aux objectifs fixés sur les plans de la rétention prothétique de l'absorption du stress de mastication comme sur l'absence d'inflammation gingivale. La durée d'élasticité de Molloplast® B est de deux ans environ. La réfection de ce système est aisée, il s'agit des mêmes manipulations à réaliser que pour sa première mise en place.

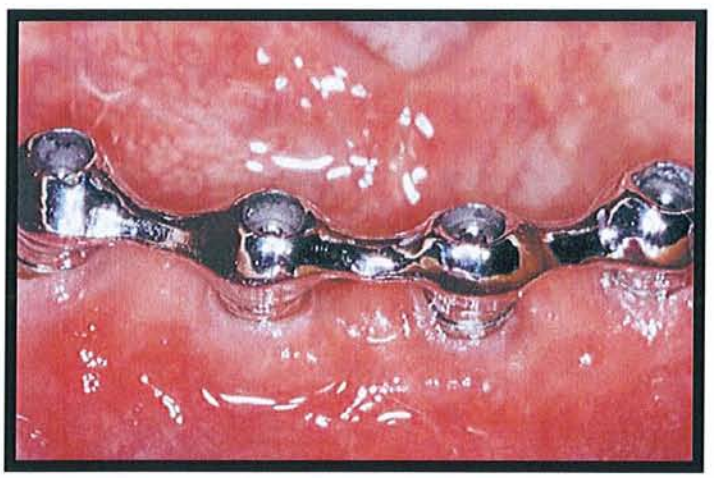

Vue clinique de la barre avec bossage.
Source :(BLANC, (38))

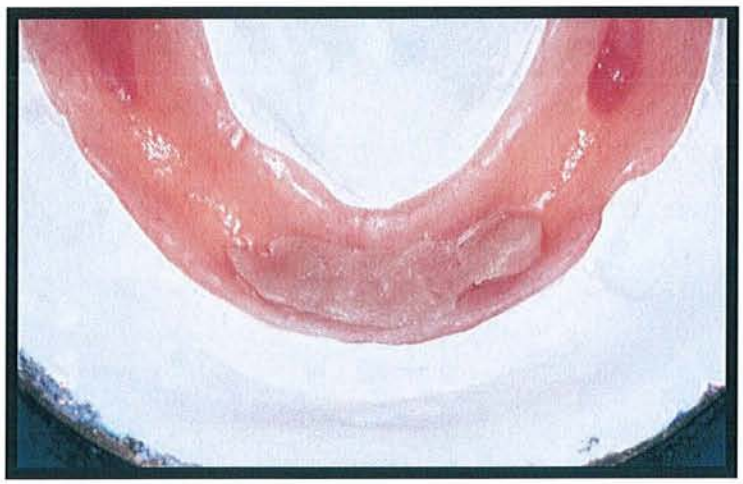

Mise en place du silicone dans l'intrados.
Source :(BLANC, (38))

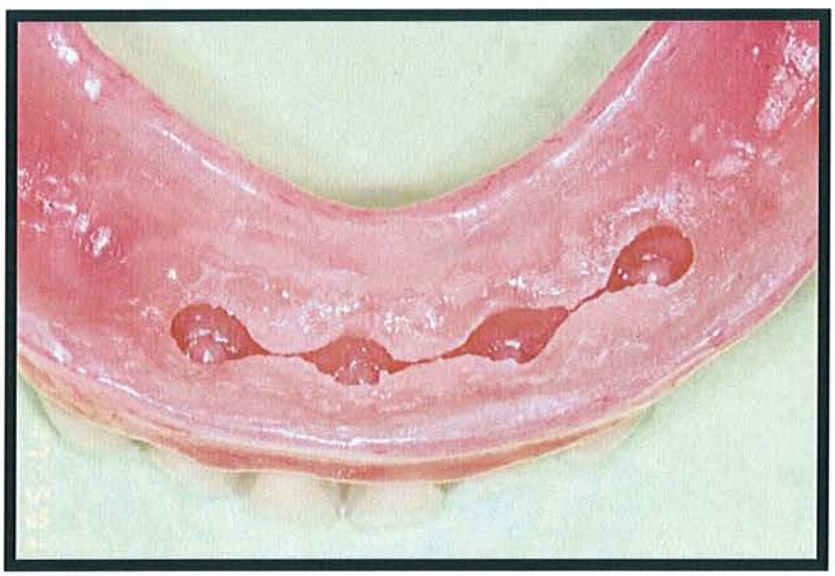

Vue de l'intrados prothétique en détail.
Source :(BLANC, (38))

2.3.6) Autres types d'attachements

Il existe d'autres types d'attachements moins utilisés que les barres de conjonction ou les attachements sphériques. Ils en reprennent les principales caractéristiques. GUILLAUME et MELKA (39) ont présenté un cas clinique utilisant un attachement hybride associant barre de conjonction et coiffes télescopiques. Dans ce cas précis du fait de l'aspect irrégulier de la crête gingivale, un système de bouton pression ne pouvait être utilisé. Il aurait favorisé l'accumulation de plaque et n'aurait offert qu'un ancrage insuffisant. Ils ont décidé de réaliser une barre avec une rayure horizontale sur les trois moignons implantaires. Ce système de barre est confectionné à partir de barres calcinables, il est proposé par le système d'attachement BREDENT®. La rétention prothétique est double, elle repose essentiellement sur la zone antérieure par la rétention, à la fois sur des fûts des moignons des piliers implantaires logés dans l'armature métallique de l'intrados de la prothèse amovible, et d'autre

part par des attachements cavaliers s'adaptant sur la partie horizontale de la barre. Ce type d'attachement n'est que peu utilisé du fait de sa complexité de réalisation. De plus il n'offre pas de réels atouts vis-à-vis d'une barre de conjonction bien conçue.

2.4) Chronologie thérapeutique et chirurgicale.

2.4.1) Phase préparatoire

Lors de la phase préparatoire, le praticien recueille différentes informations concernant le patient. Ces investigations permettent d'aboutir à la décision thérapeutique.
Cette phase se déroule en plusieurs étapes :
- l'observation clinique qui comprend la prise en considération de la muqueuse buccale
- le bilan pré-implantaire : - étude des modèles sur articulateurs
  - bilan radiographique
- la décision thérapeutique

2.4.1.1) L'observation clinique

2.4.1.1.1) Historique médical et dentaire

L'historique médical permet d'accorder les désirs du patient avec les capacités du praticien, les possibilités médicales, anatomiques et prothétiques.
Le praticien recueille l'ensemble des informations concernant l'histoire du patient : ses doléances, ses motivations, ses attentes... Il réalise un relevé de ses antécédents médicochirurgicaux.
Enfin, le praticien effectue un examen clinique complet associé à la prescription éventuelle d'examens complémentaires.
Chaque situation clinique étant un cas particulier, il n'est pas possible de prétendre à l'exhaustivité. On peut résumer les principales questions permettant de cerner les aspirations du patient, afin de déterminer avec lui la solution prothétique qui répondra le mieux à sa demande, (POSTAIRE, (6))

Première questions principales
Quelle est la demande prothétique ?
Les attentes prothétiques du patient sont -elles réalistes ?
Existe-t-il un déficit fonctionnel ou esthétique objectif pouvant être résolu par un traitement ?
Le patient s'est-il déjà impliqué dans des thérapeutiques conventionnelles ?
Quelles sont les doléances du patient ?
Le patient est-il conscient des exigences particulières des traitements implantaires en termes de durée, de suivi et de maintenance ?

Source : (POSTAIRE, (6))

La motivation et la demande réelle du patient vont être investiguées par ce questionnaire.

Doléances du patient
Mobilité/Instabilité prothétique :
Par manque de rétention (au repos) ?
Par perte de rétention (en fonction) ?
Inconfort/Encombrement ?
Problèmes phonétiques ?
Efficacité masticatoire réduite ?

Source : (POSTAIRE, (6))

L'interrogatoire sur les doléances permet d'identifier « les difficultés » du patient et de déterminer la réalité de ses problèmes pour essayer d'y répondre précisément.

2.4.1.1.2) Examen clinique.

L'examen clinique doit prendre en compte un certain nombre de critères :

- la valeur des surfaces d'appui prothétiques
  - l'état de la fibromuqueuse : la zone d'émergence de l'implant doit être située dans une bande de gencive kératinisée. Une muqueuse « flottante », instable, autour de l'implant est responsable d'une mobilité constante de la gencive périphérique et de l'insuffisance du joint gingivo-implantaire. Le rôle de la gencive attachée est indiscutable dans la stabilisation de l'environnement parodontal, (AUGTHUN, (27)).
  - l'étendue et le volume de la crête
- la coordination musculaire, et particulièrement linguale
- la capacité neuro-musculaire à retrouver un rapport intermaxillaire précis et répétitif
- L'étude des modèles sur articulateur : il va falloir évaluer les rapports inter arcades par montage des modèles d'études sur articulateur. Ce montage va permettre de déterminer si l'espace entre les arcades dentaires est suffisant pour placer les implants et la prothèse sus jacente. On détermine aussi les rapports entre le maxillaire et la mandibule pour voir à quelle classe squelettique appartient le patient, (AUGTHUN, (27)).

On associe cet examen clinique à un examen radiographique initial. Une radiographie panoramique est donc réalisée, elle fournit beaucoup d'informations sur la situation osseuse et peut être complétée par d'autres clichés.
La téléradiographie n'apporte, quant à elle, que peu d'informations sur la morphologie de la symphyse. Elle est en revanche très appréciée dans l'étude des rapports squelettiques maxillo-mandibulaire, mais que si elle est réalisée en occlusion.
L'examen clinique est poursuivi par l'étude des modèles montés sur articulateur avec un bon rapport intermaxillaire. Cette étude fournit des informations sur les rapports inter-crêtes et l'espace prothétique.

Points clés à identifier lors de l'observation clinique	
Favorables	Défavorables
Crête favorable correspondant à une résorption minimale	Crête plate ou négative correspondant à une forte résorption
Relation squelettique de classe 1	Forte classe 2 ou classe 3
Fibromuqueuse de quantité et de qualité suffisante	Espace prothétique limité (le minimum acceptable est de 7-8 mm de hauteur)
Prothèse amovible complète antagoniste	Antagoniste denté ou partiellement denté
Ouverture buccale normale	Ouverture buccale limitée (l'ensemble minimum contre-angle+forêt est de 36mm)
Antagoniste édenté faiblement résorbé	Antagoniste édenté fortement résorbé
Fonction salivaire normale	Sécheresse buccale
Antagoniste denté sans problèmes parodontaux	Parodontopathie touchant les dents antagonistes restantes

Source : (POSTAIRE, (6))

L'ensemble de ces points peut évidemment être discuté quant à son classement favorable ou défavorable.
- une crête résorbée est logiquement classée comme défavorable, car elle diminue la quantité d'os disponible, mais c'est elle qui fournit en général le plus d'espace prothétique.
De plus, c'est dans son cas que les implants sont les plus utiles pour augmenter l'équilibre d'une prothèse amovible conventionnelle, même correctement réalisée
- une relation squelettique de forte classe 2 ou 3 est habituellement décrite comme une contre-indication à un traitement implantaire, (BIENEK, (15)).
Il n'en est rien lorsque le praticien a su, à l'aide des artifices d'empreinte et de montage qui sont développés en prothèse amovible complète, ramener ces cas dans des montages de dents artificielles de normalité. Il apparaît alors qu'il est souvent possible de mettre en place des implants sans nuire au positionnement des dents prothétiques, (VEYRE-GOULET, (34)).
- un espace prothétique minimal est évidemment requis (7-8mm), mais surtout l'ouverture buccale limitée du patient peut être un obstacle insurmontable, notamment pour des implants en position prémolaire et lorsque l'antagoniste est encore denté.
- un antagoniste denté risque effectivement d'exercer sur la prothèse des forces plus importantes qu'une prothèse amovible complète, mais le pouvoir discriminateur du parodonte peut, sans doute, assurer à la prothèse un meilleur équilibre occlusal.
Seul l'aspect directeur d'une prothèse amovible complète conventionnelle correctement élaborée et validée cliniquement, permet de confirmer ou non certains de ces points.

2.4.1.2) L'évaluation prothétique.

Dès l'évocation de la solution implantaire par le praticien ou le patient, un devis correspondant à l'élaboration de la prothèse amovible conventionnelle et au bilan pré-implantaire doit être remis au patient.

L'ensemble de ces informations va permettre au praticien :
- de fournir au patient un diagnostic de sa situation, de l'informer des différentes options de traitement implantaire envisageables et de réaliser une planification de traitement la plus fidèle possible, garante de l'obtention d'un consentement réellement éclairé.

- de s'approprier ultérieurement la complète maîtrise du traitement, grâce à la « matérialisation » préalable des étapes clés au travers de la prothèse amovible conventionnelle portée par le patient.

2.4.2) La prothèse complète pré-implantaire.

Le praticien débutera le traitement par l'élaboration d'une prothèse amovible complète conventionnelle, qui doit être parfaitement équilibrée et intégrée (POSTAIRE, (2)). Il ne doit pas se contenter d'un vague montage de dents sur cire qui ne lui fournira que des informations fragmentaires, voire erronées et inutiles ultérieurement. La seule démarche diagnostique et thérapeutique conduisant au succès en PACSI consiste donc à établir la faisabilité de la thérapeutique implantaire à partir de la prothèse amovible complète bien conçue qui constitue le montage directeur idéal, (DAAS, (36)).
Cette prothèse prend alors la dénomination de projet prothétique, car c'est elle qui sert à déterminer et à valider l'espace prothétique. Elle définit la position des dents artificielles, des bords par rapport aux structures anatomiques (RIGNON BRET, (4)). À partir de cette prothèse, le praticien réalise, un duplicata en résine que l'on transformera successivement en guide radiologique, guide chirurgical et porte empreinte individualisé (pei).
La prothèse amovible conventionnelle qui répond aux critères de qualité décrit par SATO et al. (DAAS, (36)) permet :
- de valider le concept occluso prothétique retenu pour la restauration et traiter le maxillaire antagoniste s'il est encore denté.
- de prévisualiser le résultat esthétique final
- d'objectiver l'espace prothétique disponible pour les différents composants chirurgicaux et prothétiques
- de garantir la continuité et la facilité du traitement chirurgical et prothétique
- d'assurer une temporisation plus sûre pour les implants, car une prothèse répondant au principe d'équilibre est génératrice de moins de micromouvements.
Il est donc impératif de réaliser en premier lieu une prothèse amovible complète conventionnelle de qualité optimale.
La réalisation de cette prothèse amovible complète conventionnelle a été détaillée dans la première partie de notre travail.

2.4.3) Le guide d'imagerie.

Il en existe différents types. Tous ont pour objectif de définir avec précision la position idéale des implants compatible avec le volume de la prothèse amovible complète mandibulaire.
Une fois la prothèse amovible complète conventionnelle réalisée et parfaitement intégrée, elle permet de préfigurer le projet prothétique, c'est à dire la PACSI bien conçue. On réalise dans un premier temps un duplicata de la prothèse amovible en résine transparente.

Duplicata de la prothèse complète en résine transparente sur son modèle en plâtre
Source :(RIGNON BRET, (5))

On utilisera ce duplicata pour repérer et choisir sur un examen tomodensitométrique les sites implantaires idéaux, en accord avec le volume de la prothèse amovible complète. On le transforme ensuite en guide chirurgical ainsi qu'en pei lors de l'empreinte fonctionnelle. On détermine l'axe de forage en fonction de critères bien particuliers.

- on examine plusieurs sites implantaires : incisives latérales, canines, premières prémolaires. On recherche en priorité une symétrie par rapport au plan sagittal médian pour des raisons biomécaniques. Cette symétrie permet de réduire le risque d'usure prématurée des éléments de connexion prothétique.
- on marque ensuite les points d'émergence souhaités en regard des incisives latérales, canines et premières prémolaires sur la crête.
- les attachements utilisés vont nécessiter un espace de 7 mm de hauteur et de 5mm de diamètre. Cet espace va permettre d'assurer une compatibilité entre le volume prothétique de la PACSI et sa solidité. Le duplicata représente le profil des bords de l'extrados de la prothèse idéale.
- lors de l'utilisation d'attachements boules, il faut veiller à une mise en place parallèle des implants. Comme nous l'avons vu, une divergence de 10° peut être acceptée sans engendrer de complication mécanique. Si le parallélisme ne peut être respecté, on s'orientera vers un autre système d'attachements.

-les axes implantaires doivent être placés en fonction de leurs axes préférentiels de sollicitation biomécanique, c'est à dire perpendiculaire au plan d'occlusion.

La réalisation du guide d'imagerie se fait ensuite suivant différentes étapes.

Les points d'émergence des implants sont disposés symétriquement sur l'intrados du duplicata en résine transparente en regard des incisives latérales, des canines et des prémolaires. On matérialise ensuite sur l'extrados ces points au feutre.

Marquage des points d'émergence des implants sur l'intrados et l'extrados du duplicata de la prothèse en résine
Source :(RIGNON BRET, (5))

Les axes implantaires sont ensuite parallélisés lors du forage du guide au travers des repères. Il est réalisé à l'aide d'un foret de 2mm de diamètre et va venir fixer le guide sur le modèle en plâtre.

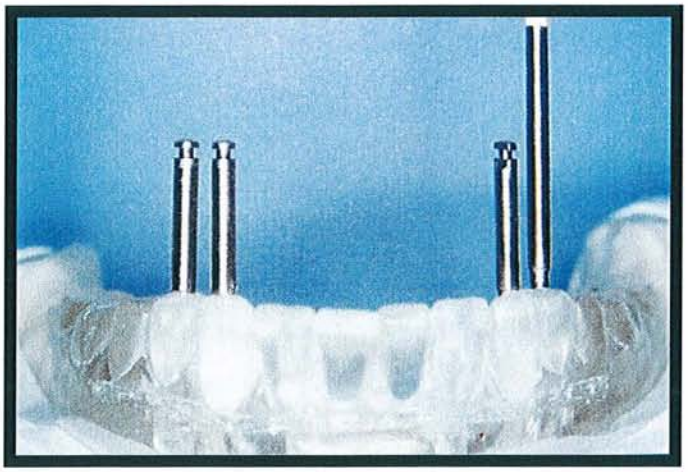

Forage du duplicata en regard des sites implantaires en parallélisant les axes
Source : (RIGNON BRET, (5))

Pour objectiver le volume de la prothèse, on réalise des rainures horizontales des côtés vestibulaire et lingual situés à mi-distance des faces occlusales et du bord prothétique.
On comble les puits de forage et ces rainures avec un matériau radio opaque qui n'engendre pas de parasites au scanner. On utilise un ciment de scellement à l'oxyphosphate de zinc ou de la gutta.

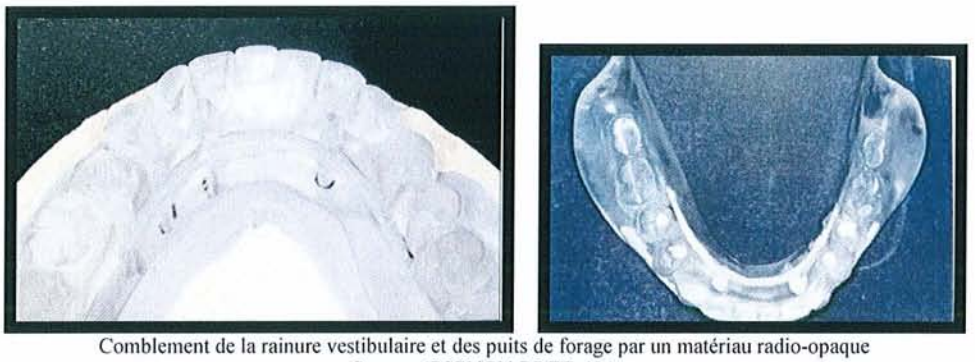

Comblement de la rainure vestibulaire et des puits de forage par un matériau radio-opaque
Source :(RIGNON BRET, (5))

En ce qui concerne les patients ayant des difficultés à retrouver leur occlusion, on peut réaliser un mordu occlusal en résine autopolymérisable.

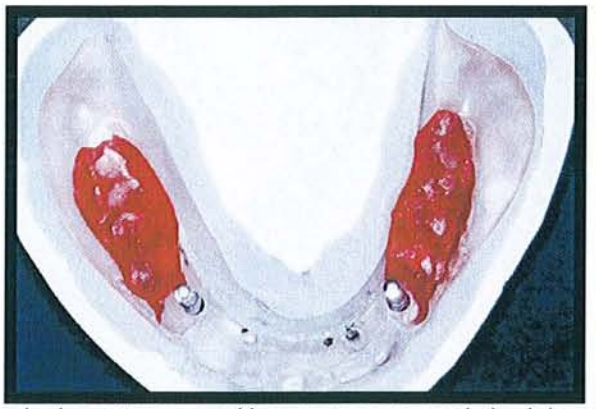

Mordu occlusal permettant un repositionnement correct en occlusion de la mandibule
Source :(RIGNON BRET, (5))

Le patient doit porter le guide en occlusion pendant l'examen tomodensitométrique.
L'utilisation du guide d'imagerie va permettre grâce aux examens pré-implantaires et radiologiques, de décider avec précision de sites implantaires et des axes des implants. Des coupes d'acquisition axiales et des coupes de reconstitution vestibulo-linguales à l'échelle 1 sont réalisées, en passant au niveau des repères matérialisant les systèmes supra implantaires.
L'examen de ces coupes :
- fournit des informations sur la qualité et la quantité du tissu osseux
- permet surtout de valider ou non le positionnement et les axes implantaires choisis
- sert aussi à évaluer l'épaisseur de la muqueuse et le volume prothétique disponible.

Les informations ainsi obtenues sont la base de la concertation avec le praticien chargé de la chirurgie, cette concertation a pour objet les sites implantaires, la validation ou la modification des axes implantaires pour concilier les impératifs prothétiques et anatomiques. (POSTAIRE, (2))



Résultats de l'examen tomodensitométrique : coupe d'acquisition axiale passant par les sites implantaires et coupe de reconstruction vestibulo linguale au niveau du repère matérialisant l'axe implantaire en regard de 44
Source :(RIGNON BRET, (5))

2.4.4) Le guide chirurgical.

La réalisation du guide chirurgical va se faire à l'aide du guide d'imagerie. On reporte sur ce dernier toutes les informations collectées lors des différents examens.
Le guide radiologique est débarrassé de son matériau radio opaque et est replacé sur le modèle. On réalise ensuite des puits de forage avec un foret de 3mm au niveau des repères matérialisant les implants. En regard des sites implantaires, on dégage la partie inférieure du guide pour faciliter la chirurgie, (POSTAIRE, (2)). Le guide chirurgical sera plus stable malgré la réclinaison des lambeaux d'accès. Ce dégagement de la partie inférieure va permettre aussi un meilleur contrôle visuel de l'acte chirurgical.
Le transfert des informations collectées par le praticien est donc assuré par ce guide. Il s'agit d'un dispositif essentiel dans la réalisation de l'acte chirurgical chez l'édenté complet.

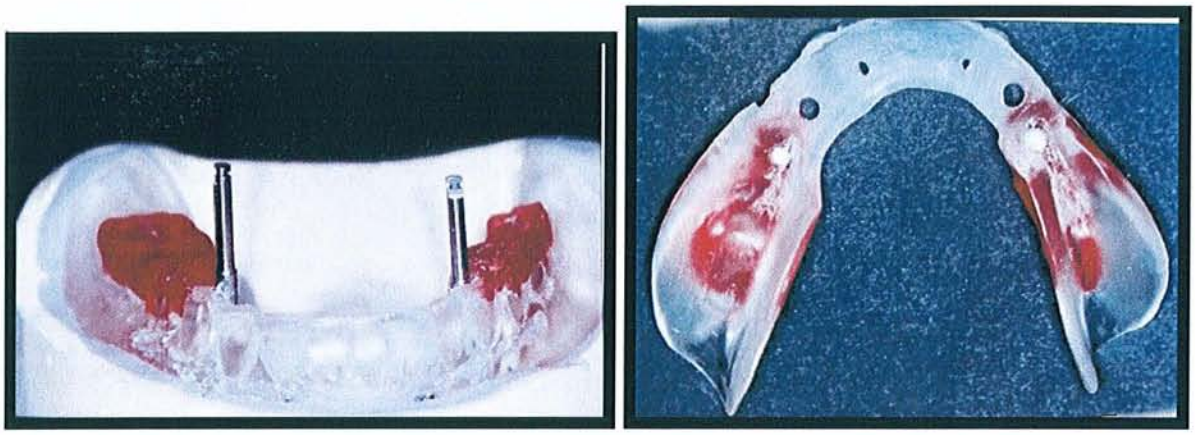

Transformation du guide d'imagerie en guide chirurgical : on note le parallélisme des axes implantaires et l'évidement en regard du site implantaire.
Source :(RIGNON BRET, (5))

2.4.5) La chirurgie implantaire.

Après la détermination du site et des axes implantaires grâce au guide d'imagerie, la chirurgie est réalisée. Il est possible de choisir entre deux techniques chirurgicales pour implanter la zone para symphysaire : le protocole en un temps chirurgical et le protocole en deux temps chirurgicaux.
Le taux de succès est semblable dans les deux options. La technique en un temps chirurgical est préférable pour le patient, car elle évite une ré-intervention qui peut s'avérer pénible. POSTAIRE et coll (2) préconise une chirurgie implantaire en un temps, avec une mise en charge à 6 mois.
En revanche, il est nécessaire qu'à la fin de la chirurgie, les implants présentent une excellente stabilité primaire. La zone implantée ne doit pas être comprimée et ne doit pas être soumise à des forces occlusales ; par conséquent, il faut évider la prothèse en regard de la zone d'implantation durant la cicatrisation.
Le protocole en deux temps nécessite d'attendre 8 à 10 jours de cicatrisation muqueuse avant de replacer la prothèse en bouche. Par la suite, on rebase la prothèse en regard de la zone opérée.
Le guide chirurgical permet en outre lors de la seconde phase chirurgicale, de retrouver aisément la position des implants enfouis.

2.4.6) La technique opératoire.

La technique opératoire suit un protocole classique pour une chirurgie implantaire :
- anesthésie : on débute par une infiltration locale dans la région des foramens mentonniers. On étend la zone par des injections du côté vestibulaire, en évitant de créer des points de nécrose qui retardent la cicatrisation muqueuse. On complète par une anesthésie de la zone du côté lingual.
- incisions : il existe trois principaux tracés d'incision :

- L'incision continue sur le sommet de la crête, de la région canine – prémolaire à la région canine-prémolaire contro-latérale. La lame de bistouri doit rester au contact de l'os tout au long du tracé.

Ce tracé d'incision présente l'avantage d'être simple, de permettre une bonne visibilité et de ne pas nécessiter de contre incision.

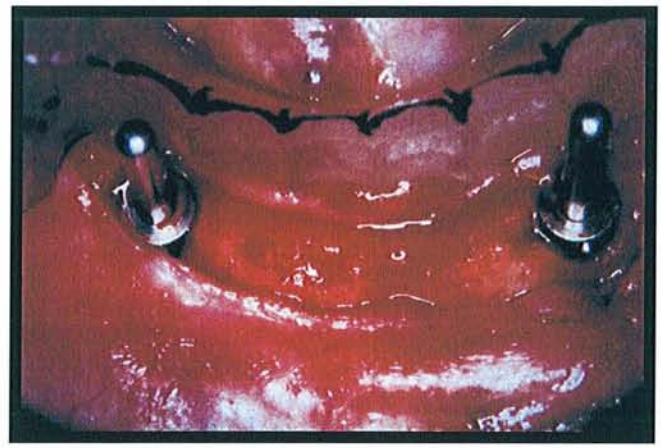

Photo d'une incision sur la crête osseuse.
Source : (RIGNON BRET, (5)

- L'incision continue sur le sommet de la crête, avec incision verticale médiane vestibulaire :

Ce tracé reprend à peu de chose près le précédent, et il est complété par une incision médiane. Son atout principal réside dans le fait qu'il permet une excellente visibilité du champ opératoire, mais il entraîne en revanche plus de douleurs et une plus grande lenteur de cicatrisation.

- L'incision discontinue sur le sommet de la crête : on réalise deux incisions sur la crête au niveau des sites implantaires et on les poursuit par deux contre incisions en mésial.

Incision discontinue sur la crête osseuse.
Source : (RIGNON BRET, (5))

Cette incision présente l'avantage de respecter la crête muqueuse dans sa partie médiane mais la visibilité du site opératoire est nettement moins bonne pour les deux précédents tracés d'incision.

- la dissection : le décollement des lambeaux doit toujours se faire au contact osseux. Du côté lingual, on recherche une éventuelle concavité.

Au niveau des prémolaires, le foramen mentonnier peut se positionner à proximité ou sur la crête en cas de forte résorption. Cette situation présente un risque anatomique certain.

Dans ce cas, l'approche chirurgicale doit se faire avec précaution, en incisant légèrement sur la face linguale de la crête puis en effectuant une tunnellisation, pour s'assurer visuellement de l'absence d'obstacle anatomique majeur. La fibromuqueuse est alors soulevée et peut à nouveau être incisée en toute sécurité. Il faut impérativement respecter une distance de 2mm en avant du pédicule vasculo-nerveux, pour pouvoir poser un implant dans cette zone.

- l'utilisation du guide chirurgical : avant son utilisation, on le décontamine pendant 30 minutes dans une solution de chlorhexidine. Il est placé sur l'arcade avant les incisions, ce qui permet de visualiser avec précision l'emplacement des implants et de ce fait de décider du tracé à réaliser.

Après réclinaison des lambeaux, on débute le forage par un foret de 2mm de diamètre. Le positionnement exact du guide est parfois difficile à obtenir, on demande alors au patient de fermer la bouche et de mettre le guide chirurgical en occlusion avec l'arcade antagoniste, puis de réouvrir lentement la bouche pendant que le praticien maintient le guide.

Une fois le guide positionné convenablement, la séquence de forage propre au type d'implant utilisé est réalisée. L'axe implantaire définitif doit impérativement être validé en « occlusion ».

La difficulté de cette chirurgie implantaire réside dans le positionnement antéro-postérieur des implants.

- la mise en place des implants : il se fait suivant les indications de chaque système implantaire. Il est déconseillé d'aller rechercher un ancrage bi-cortical, surtout quand l'épaisseur d'os est supérieure à 10mm.

Quand la hauteur osseuse disponible est réellement faible (de 6 à 8mm), on peut majorer le nombre d'implants, en plaçant trois implants en situation rectiligne. Il faut impérativement affiner la préparation osseuse, notamment quand la largeur de la mandibule est inférieure à 8-9 mm, car il existe un risque de fracture de la mandibule.

- sutures : on les réalise avec du fil relativement fin en faisant des points séparés.

- suites opératoires : pour ce type d'intervention, elles sont généralement simples. Immédiatement après la chirurgie, on applique de la glace. On prescrit des antalgiques en fonction des indications et contre-indications relevées lors de l'anamnèse.

Le traitement antibiotique mis en place avant la chirurgie sera poursuivi pendant cinq jours. En ce qui concerne, l'hygiène post-opératoire, on prescrit une brosse à dent souple ($16/100^{ème}$) pour assurer l'hygiène du site opératoire, les bains de bouche sont débutés le lendemain.

Le patient est revu 8 à 10 jours après l'intervention pour déposer les sutures, évider et rebaser la prothèse si nécessaire.

2.4.7) La mise en charge

2.4.7.1) La temporisation et mise en charge différée.

Pendant 30 ans, le protocole de mise en fonction différée a été, pour BRÄNEMARK et l'école suédoise, le garant du succès de l'ostéointégration. Le délai de mise en fonction initialement fixé par BRÄNEMARK peut varier de 2 à 10 mois en fonction de la situation anatomique et de la qualité osseuse. Durant cette période, le délai d'attente avant appareillage représente un réel inconvénient pour les patients. Ils sont contraints de supporter une prothèse amovible rebasée régulièrement avec des résines à prise retard, (STEFAN, (43)).
Pour éviter de transmettre aux implants des forces nocives, il est nécessaire d'évider suffisamment la prothèse en regard du site implantaire. On la rebase avec un matériau transitoire type Coe Soft® pendant 6 semaines, (POSTAIRE, (2)).

2.4.7.2) La mise en charge immédiate

De nombreux auteurs ont montré qu'il était possible, quelque soit le système d'implant employé d'obtenir des résultats comparables en terme de taux de succès ou de résorption osseuse péri-implantaire, avec des protocoles en un temps chirurgical.
STEFAN (43) a montré grâce à une analyse de la littérature que quatre implants placés dans la région symphysaire et solidarisés par une barre prothétique pouvaient être mis en fonction immédiatement après leur insertion avec une prothèse amovible complète.
D'après certains auteurs, ces résultats sont dus à l'armature rigide qui, en solidarisant les implants entre eux, a joué le rôle de fixateur externe. La réduction des micros mouvements a aussi permis le déroulement normal de la cicatrisation osseuse des implants. Ces résultats semblent montrer que la solidarisation des implants par une barre est nécessaire afin d'obtenir leur ostéointégration. Tous les protocoles de mise en fonction immédiate trouvés dans la littérature ont utilisé une barre pour solidariser les implants.
La plupart de ces études concernent des situations où quatre implants ont été placés dans la zone symphysaire de chaque patient. Actuellement, les différentes études sur la mise en fonction immédiate présentent des taux de survie implantaire souvent supérieurs à 96%. Par conséquent, les résultats de ces études à court et moyen terme suggèrent que la mise en fonction immédiate est une thérapeutique fiable et reproductible, (STEFAN, (43)).

2.5) Réalisation de la prothèse amovible complète supra-implantaire.

La prothèse amovible complète supra-implantaire est réalisée à partir de la prothèse complète conventionnelle précédemment réalisée et intégrée. La sustentation est assurée par la base de la prothèse complète et la rétention est augmentée grâce à l'utilisation d'un système d'attachement supra-implantaire.
Il est nécessaire de respecter des impératifs cliniques et de la réalisation au laboratoire de la PACSI qui simplifient sa conception. Les difficultés rencontrées sont dues à la présence de deux structures différentes : la surface d'appui fibromuqueuse et les piliers implantaires.
Il est nécessaire d'adapter les techniques d'empreintes car ces deux structures ont des objectifs différents ; l'enregistrement de la fibromuqueuse lors des mouvements physiologiques va permettre d'assurer la stabilité de la base prothétique, ainsi qu'apporter un

confort au patient et un aspect le plus esthétique possible. En outre, la bonne adaptation de la base prothétique préserve les tissus de soutien dans le temps.
L'enregistrement des piliers implantaires nécessite une grande précision.
Par conséquent, il est impératif de réaliser une empreinte fonctionnelle globale qui permette de réaliser un modèle de travail sur lequel est conçu la totalité de la prothèse.
Il est primordial que l'empreinte fonctionnelle retranscrive la différence de dépressibilité tissulaire entre la fibromuqueuse et les attachements avec précision.
L'épaisseur et la dépressibilité des tissus mous de la surface d'appui prothétique sont des facteurs qui varient d'un individu à l'autre. On apprécie donc la dépressibilité tissulaire en fonction de la pression transmise à l'empreinte. Il en découle une reproduction de la situation clinique où les zones les plus dépressibles sont les plus déformées, alors que les zones les moins dures le sont moins.
L'empreinte fonctionnelle terminale doit être, par conséquent, réalisée sous pression occlusale, afin de prendre en compte le comportement biomécanique de la surface d'appui par rapport aux piliers implantaires.
Le choix des matériaux et de la technique d'empreinte sont fortement influencés par la dualité tissulaire spécifique à la réalisation de la PACSI. En ce qui concerne les piliers implantaires, une grande stabilité dimensionnelle et la précision sont des qualités requises pour permettre le repositionnement des transferts dans l'empreinte. Dans ce cas RIGNON BRET (5) préconise l'utilisation d'un matériau suffisamment rigide comme l'élastomère.
En revanche, pour l'enregistrement des parties les plus dépressibles, en l'occurrence la surface d'appui prothétique, les qualités requises sont un temps de travail allongé ainsi qu'une cinétique de prise linéaire. Ces caractéristiques permettent au patient d'exécuter plusieurs fois l'ensemble des mouvements fonctionnels extrêmes.
RIGNON BRET préconise la réalisation d'une empreinte fonctionnelle en deux temps qui permet de résoudre l'ensemble de ces difficultés.

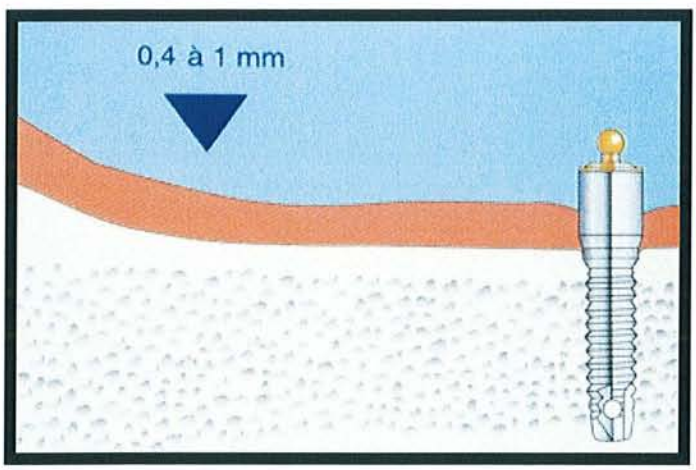

Différence de dépressibilité tissulaire entre la fibromuqueuse et la zone implantaire. Sous contraintes occlusales, une fibromuqueuse saine peut en moyenne s'enfoncer de 0,4 à 1 mm.
Source :(RIGNON BRET, (5))

FROMENTIN (22) préconise aussi ce type d'empreinte qu'il nomme « protocoles combinés ». Il s'agit de l'association d'empreintes dissociées et simultanées. Ce type de protocole a été décrit par POSTAIRE et NASER comme combinant les phases de ces différentes techniques. D'après les auteurs, un duplicata de la prothèse terminée sert de guide radiologique et chirurgical. Les étapes d'empreinte servant à la réalisation prothétique initiale et à l'élaboration ultérieure de la connexion étant séparées, le protocole est considéré comme

dissocié. Toutefois, l'originalité du protocole tient en l'utilisation de ce même duplicata comme porte empreinte individuel, afin de réaliser une empreinte unique, à l'aide de deux polyéthers de viscosités différentes, grâce à laquelle sera réalisée une nouvelle prothèse ainsi que l'attachement implanto prothétique dans son intégralité. On trouve ici les modalités d'un protocole d'empreintes simultanées. Les avantages et inconvénients sont, par conséquent, ici cumulés et parfois pondérés.
Ce type de protocole d'empreinte présente de nombreux avantages :
- la réalisation de l'empreinte finale à l'aide du duplicata prothétique permet au patient de conserver sa prothèse transitoire pendant toute la phase d'élaboration de la prothèse implanto portée.
- il prend en compte les impératifs prothétiques dans la phase chirurgicale du traitement implanto prothétique.
- il permet une conception raisonnée de la connexion en fonction de la localisation idéale des implants et de la situation classique des dents prothétiques.
- l'appréciation de la rénitence tissulaire est plus physiologique, l'empreinte finale étant réalisée à l'aide d'un duplicata prothétique adapté, équilibré et sous pression occlusale.
Cette technique comporte aussi des inconvénients :
- même à l'aide d'un porte empreinte individuel bien adapté, il peut s'avérer difficile d'obtenir une empreinte précise à l'aide d'un matériau unique, à la fois de la surface d'appui, de la limite périphérique et de la situation implantaire.
- ce protocole implique systématiquement d'avoir à réaliser deux prothèses, l'une conventionnelle et l'autre supra implantaire. D'un point de vue financier, cette obligation peut arrêter certains patients.
- plus le nombre d'implants et de transferts augmente, plus la surface réelle de sustentation prothétique diminue. Le porte empreinte individuel doit être largement modifié afin de permettre son insertion sans interférence.

2.5.1) Réalisation d'une PACSI à partir du duplicata d'une prothèse existante.

La PACSI a pour point de départ l'existence d'une prothèse amovible complète conventionnelle. Cette dernière nécessite d'être intégrée tant sur le plan fonctionnel qu'esthétique. L'inconvénient de cette réhabilitation est essentiellement financier, car elle nécessite la réalisation de deux prothèses.
Après la phase chirurgicale, la prothèse amovible complète est réadaptée et déchargée en regard des implants. Pendant la phase de cicatrisation et d'ostéointégration, le praticien effectue une surveillance périodique qui contribue à rassurer le patient et à s'assurer de sa collaboration. Il veille à chaque séance que la prothèse ne présente pas de surcharge en regard de la zone implantée pouvant leur transmettre des forces nocives.
Un délai de 3 à 4 mois est nécessaire pour obtenir une ostéointégration et une maturation des tissus péri –implantaires. La mise en place des piliers boules est effectuée et contrôlée par une radiographie rétro alvéolaire.

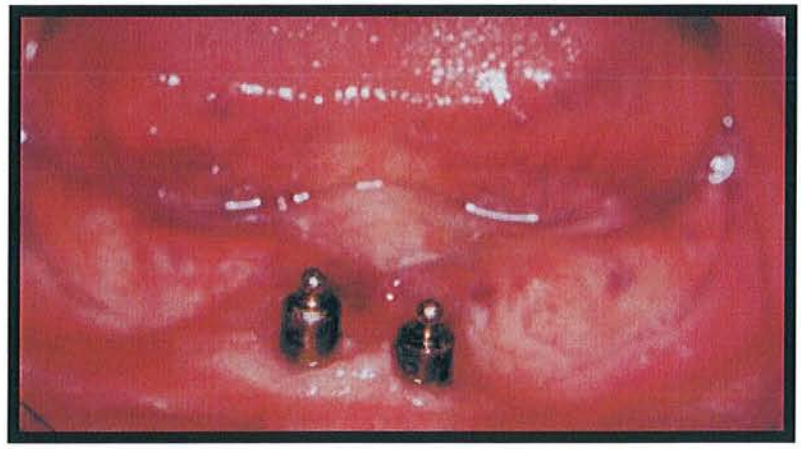

Remplacement des piliers de cicatrisation par les piliers attachements boules transvissés sur les implants.
Source :(RIGNON BRET, (5))

La prothèse complète est réadaptée pour pouvoir incorporer les matrices. On la perfore au niveau des piliers en vérifiant de supprimer tout contact entre ces derniers et la base prothétique. RIGNON BRET préconise de s'assurer, grâce à une empreinte de cette zone avec un élastomère de basse viscosité, la création d'un espace suffisant à la mise en place des parties femelles.

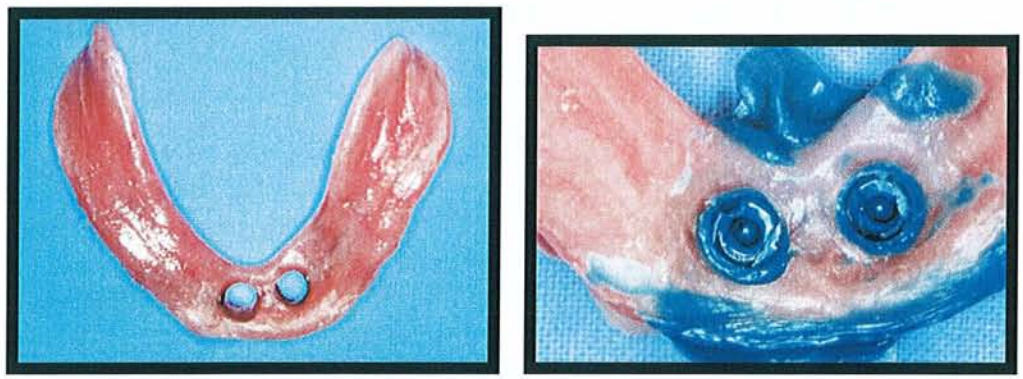

Prothèse complète classique évidée en regard des attachements-boules et vérification d'un espacement suffisant à l'aide d'un élastomère à basse viscosité placé au niveau des perforations
Source :(RIGNON BRET, (5))

L'isolation de l'intrados et de l'extrados prothétique grâce à de la vaseline, facilite l'élimination des excès de résine autopolymérisable après solidarisation des matrices à la prothèse. La zone évidée ne doit pas être isolée. Les attachements boules sont prémunis de deux rondelles de 1cm de diamètre découpées dans une feuille de digue « épaisse ». Ce dispositif limite le blocage de la prothèse par la résine de solidarisation.

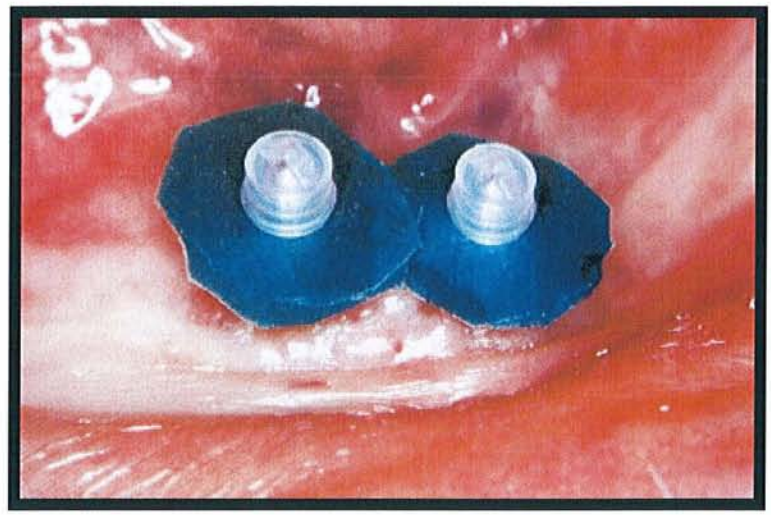

Mise en place de rondelles de digue de 1 cm de diamètre sur les piliers boules.
Source :(RIGNON BRET, (5))

Les attachements boules sont recouverts par les matrices placées parallèlement. Ces dernières sont solidarisées à la base prothétique par un apport progressif de résine autopolymérisable dans la zone évidée. Cette manipulation est effectuée en guidant le patient en occlusion après qu'il ait exécuté rapidement des mouvements fonctionnels. Il maintient sa position jusqu'à la prise définitive de la résine de solidarisation.
Cette étape permet de réadapter temporairement la prothèse à la nouvelle situation clinique consécutive à la pose des attachements et prend en compte la différence de dépressibilité tissulaire.
Ensuite, le duplicata de la prothèse existante en résine transparente, ayant déjà servi de guide d'imagerie et de guide chirurgical, est réutilisé. Le duplicata va servir de porte empreinte individualisé. Les perforations présentes au niveau des implants sont agrandies pour permettre un espacement suffisant entre les piliers et la base prothétique.
L'empreinte fonctionnelle peut être réalisée directement car le pei est la réplique de la prothèse amovible complète intégrée. Comme nous l'avons vu précédemment, une technique d'empreinte en deux temps est préconisée pour apprécier la dépressibilité tissulaire. RIGNON BRET préconise l'utilisation de matériaux polysulfures (Permlastic®) ou polyéthers (Impregum®) de moyenne et basse viscosité lors du premier temps de l'empreinte qui autorisent un replacement parfait de l'empreinte en bouche lors du deuxième temps.
On applique l'adhésif spécifique au matériau d'empreinte sur l'intrados et sur les bords du pei sauf en regard des piliers implantaires.

Mise en place de l'adhésif spécifique au matériau d'empreinte sur le pei duplicata.
Source :(RIGNON BRET, (5))

Le premier temps de l'empreinte correspond à l'enregistrement des tissus mous lors de la réalisation des mouvements fonctionnels, comme pour la conception d'une prothèse complète amovible classique. Le patient réalise donc rapidement une série de mouvements de la musculature périphérique et linguale, suivant une chronologie particulière. Il est impératif que ces mouvements se fassent sous pression digitale, le praticien maintient la prothèse fermement au niveau des secondes prémolaires et premières molaires par l'intermédiaire de ses index. Cette technique va permettre une pro-traction extrême de la langue, jusqu'à la prise définitive du matériau. Cette manipulation à pour but d'éviter la formation de sur extension au niveau de la région du joint sub-lingual par rapport à une empreinte en occlusion d'après RIGNON BRET, (5).

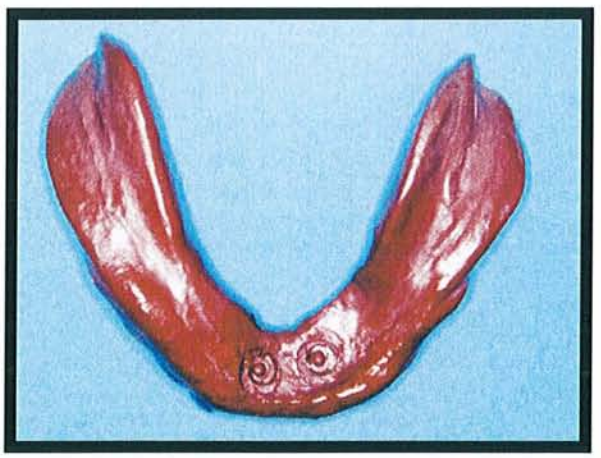

Premier temps de l'empreinte avec un surfaçage au polysulfure de basse viscosité.
Source :(RIGNON BRET, (5))

Après la prise complète du matériau d'empreinte, on élimine les excès sur l'extrados ainsi qu'au niveau du trigone rétro molaire et des dents. On observe l'intrados du pei pour y desceller des éventuelles erreurs.
Si cette empreinte est satisfaisante, le praticien effectue une prise de la relation centrée par l'intermédiaire d'un articulé de Tench. Pour cette étape, un matériau rigide est préconisé par RIGNON BRET (5), comme de la pâte de Kerr® grise ou de la résine autopolymérisable. Le matériau est déposé au niveau des dents cuspidées du duplicata et le patient est guidé en relation centrée.

Enregistrement de l'occlusion par un articulé de Tench.
Source :(RIGNON BRET, (5))

Cette prise de relation centrée va permettre au praticien de repositionner l'empreinte parfaitement en occlusion lors de la deuxième phase de l'empreinte fonctionnelle.
L'excèdent de matériau est enlevé au bistouri au niveau des perforations pour qu'il n'y ait pas d'interférences entre pilier et empreinte.

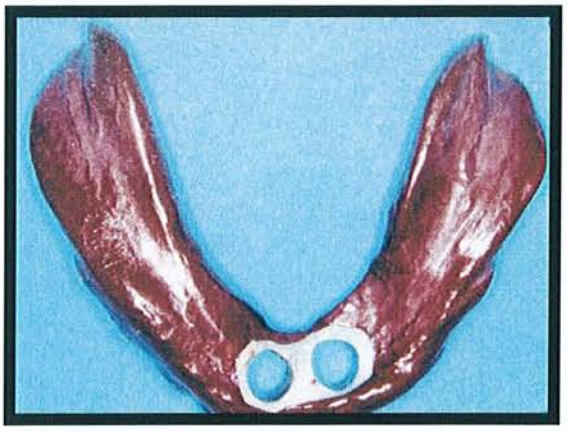

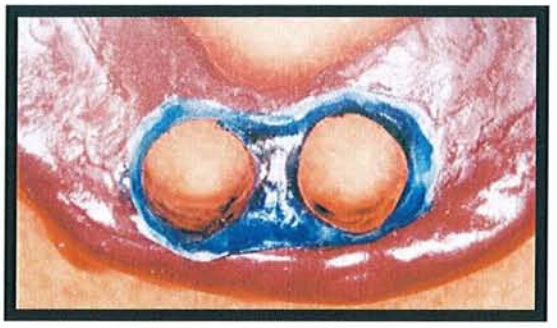

Suppression du surplus de matériau d'empreinte au niveau des perforations et mise en place de l'adhésif spécifique au matériau d'empreinte utilisé au deuxième temps de l'empreinte.
Source :(RIGNON BRET, (5))

La deuxième étape de l'empreinte a pour but d'enregistrer la position des piliers boule avec précision sous pression occlusale. RIGNON BRET préconise l'utilisation d'un matériau suffisamment rigide comme les polyéthers (Impregum®) de moyenne viscosité. Le repositionnement des répliques d'attachements est facilité par la rigidité du matériau.
Le praticien appliquera l'adhésif spécifique au niveau des perforations du pei. Après avoir été replacée en bouche, l'empreinte est fermement maintenue pendant qu'est déposé le polyéther, à la seringue, autour des piliers à travers les perforations. Le patient est guidé en occlusion et reste dans cette position jusqu'à la prise totale du matériau.
Après la prise, l'empreinte est retirée et vérifiée. Les répliques d'attachements sphériques sont placées dans l'empreinte.

Empreinte finale et mise en place des répliques de piliers attachements sphériques.
Source :(RIGNON BRET, (5))

Cette dernière sera traitée au laboratoire de façon conventionnelle.
Une fois le modèle de travail élaboré, les matrices sont positionnées avec précision. Le modèle de travail intègre toutes les données anatomiques et fonctionnelles pour la réalisation de la PACSI.

Modèle de travail comportant les répliques de piliers boules.
Source :(RIGNON BRET, (5))

Un montage sur cire est tout d'abord réalisé puis validé cliniquement. Une fois le montage sur cire validé par le praticien et le patient, la prothèse en résine est réalisée avec les matrices incorporées à l'intrados.
À la mise en bouche, les attachements sont désactivés pour s'assurer de la bonne qualité de la prothèse puis ils sont activés progressivement jusqu'à obtenir une rétention satisfaisante.

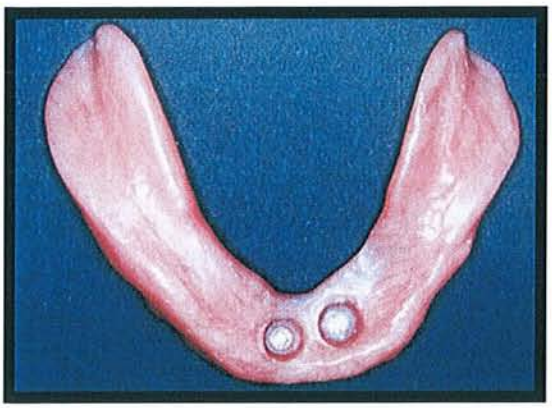

Intrados de la pacsi avec les matrices incorporées
Source :(RIGNON BRET, (5))

Prothèse amovible complète supra implantaire mise en bouche
Source :(RIGNON BRET, (5))

On effectue une équilibration immédiate et les premiers réglages, en informant le patient sur les contrôles à réaliser, notamment pour suivre l'évolution des rapports occlusaux, de l'adaptation de la base prothétique et de l'usure des attachements. On prodigue des conseils d'hygiène.

2.5.2) Réalisation d'une PACSI à partir d'implants déjà présents.

Dans certaines situations cliniques, le patient se présente en consultation avec une prothèse implantaire dont il n'est pas satisfait. Le praticien est amené à déposer et à remplacer l'ancienne restauration et à réaliser une nouvelle prothèse après adjonction d'un système d'attachements supra-implantaire.
Les étapes de la réalisation de la PACSI dans ce cas débutent par une dépose de l'ancienne restauration, une mise en place de piliers de cicatrisation et une empreinte au plâtre avec un porte empreinte du commerce.

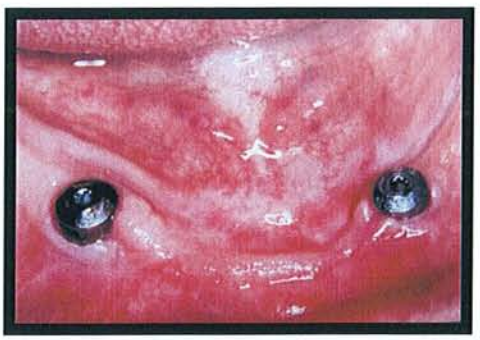

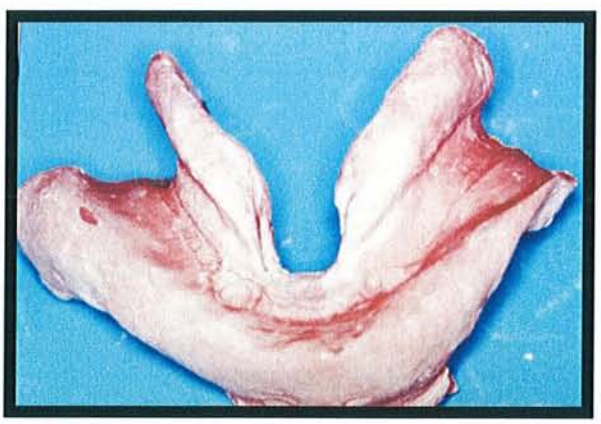

Mise en place des piliers de cicatrisation et empreinte primaire mucostatique au plâtre.
Source :(RIGNON BRET, (5))

Ensuite les piliers attachements boules sont placés sur les implants et validés par des radiographies rétro alvéolaires.

Le modèle obtenu par l'empreinte au plâtre permet la réalisation d'un pei ajusté en résine autopolymérisable surmonté d'un bourrelet préfigurant l'arcade dentaire. Il est perforé en regard des piliers de cicatrisation.
Un fil de renfort est incorporé en vestibulaire et en lingual, sans surépaisseur. Ils sont placés à mi-hauteur entre les perforations et les bords du pei. De cette façon, ils n'interfèrent pas pendant les réglages des bords.
Les perforations sont bouchées par de l'élastomère de haute viscosité
(Zétalabor®, Zhermack).
La continuité du bourrelet est ainsi assurée et le pei répond aux critères standards de conception et de réalisation (RIGNON BRET, (5)).

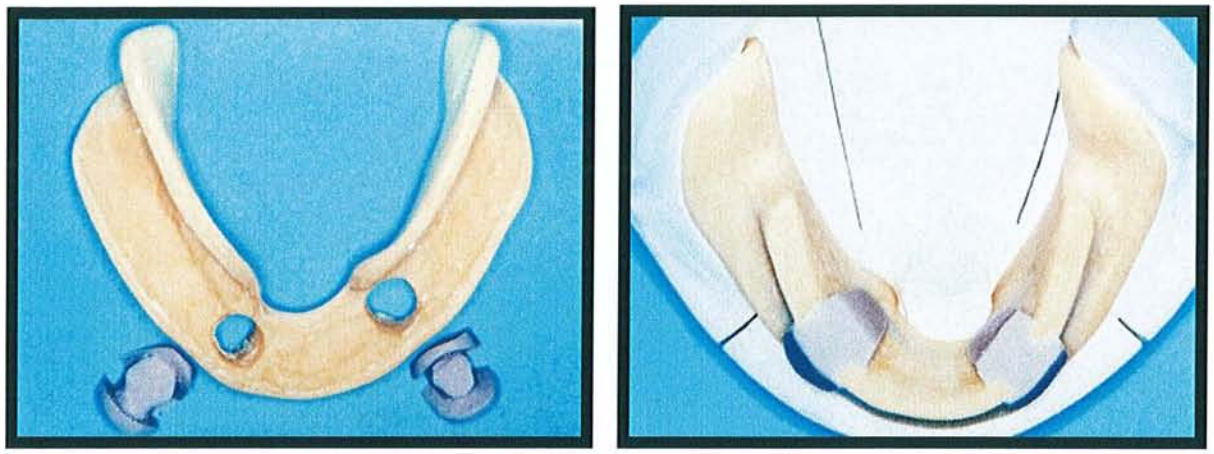

Intrados et extrados du porte empreinte individualisé.
Source :(RIGNON BRET, (5))

Le pei est réglé en bouche de façon à permettre l'exécution des mouvements fonctionnels extrêmes de la musculature périphérique et linguale. On vérifie qu'il n'y ait pas d'interférence entre les piliers implantaires et les bouchons d'élastomère. Le joint sublingual est testé grâce à l'hermécité des bouchons.
L'empreinte fonctionnelle se déroule en deux temps comme dans le cas précédent. Elle permet d'enregistrer la différence de dépressibilité des deux types de structures ; piliers implantaires et fibromuqueuse. Selon RIGNON BRET (5), la première étape est réalisée avec un élastomère sous pression digitale en ayant mis de l'adhésif dans l'intrados du pei.

Premier temps de l'empreinte fonctionnelle : surfaçage au polysulfure.
Source :(RIGNON BRET, (5))

Après la prise complète du matériau, le surplus est enlevé au bistouri au niveau des perforations.

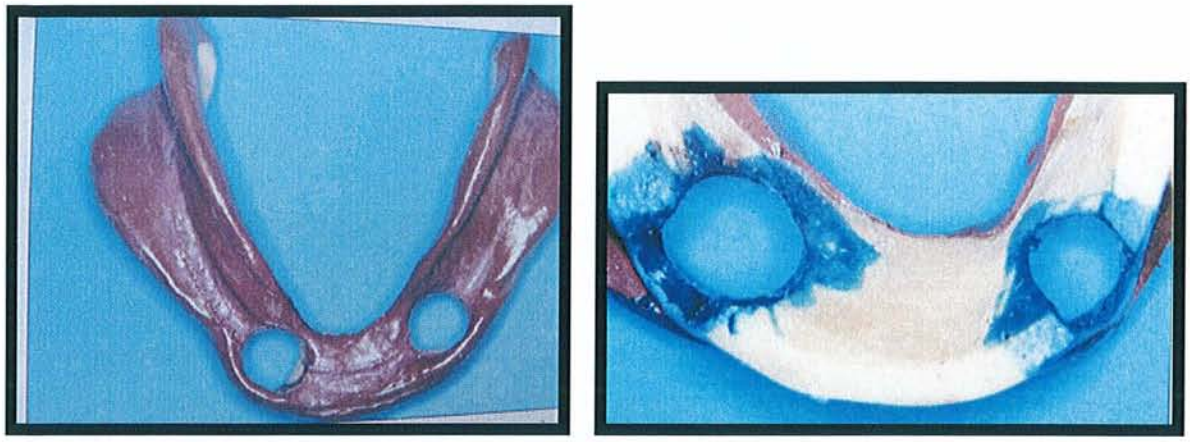

Suppression du matériau en regard des piliers boules et mise en place de l'adhésif spécifique au matériau d'empreinte du deuxième temps
Source :(RIGNON BRET, (5))

La deuxième étape est réalisée avec un polyéther de type Impregum® F, qui est déposé dans les perforations à l'aide d'une seringue, sous pression digitale.
Après vérification, les répliques de piliers boule sont mis en place et l'empreinte est traitée de façon conventionnelle au laboratoire.
Une fois que le modèle de travail est prêt, il permet de préparer une base d'occlusion en gomme laque surmontée d'un bourrelet préfigurant l'arcade dentaire. Cette base est stabilisée avec un polyéther de moyenne viscosité ou une pâte à l'oxyde de zinc. Elle permet d'enregistrer les rapports intermaxillaires en relation centrée.

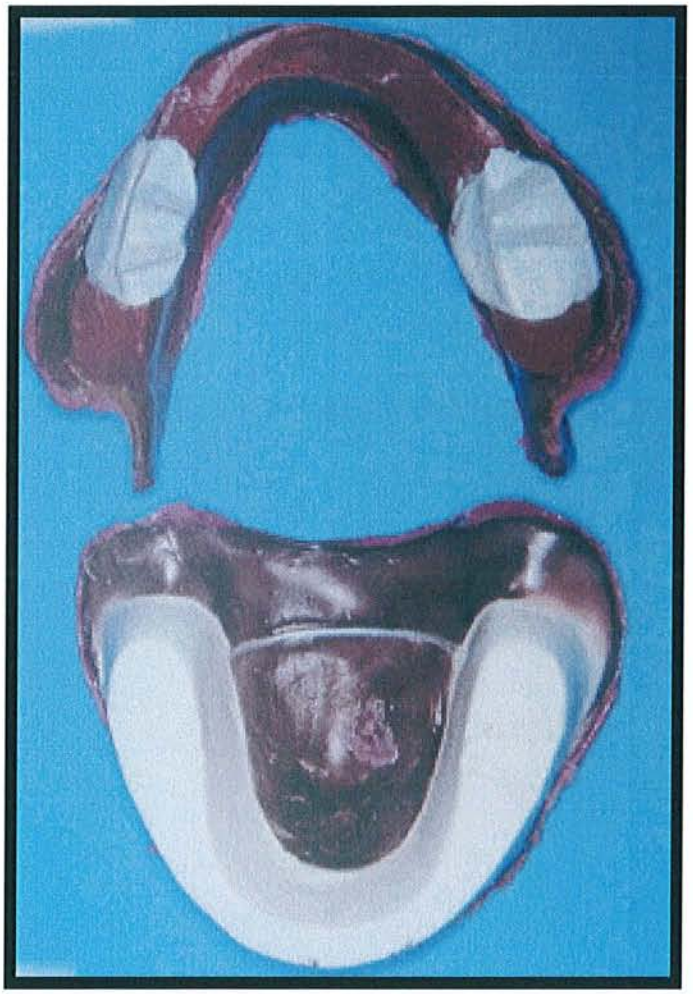

Enregistrement du rapport intermaxillaire.
Source : (RIGNON BRET, (5))

En outre, on choisit aussi la forme, la taille et la teinte des dents.
Au laboratoire, les pièces auxiliaires sont disposées sur les répliques de piliers boule. On les enrobe d'élastomère haute viscosité en gardant une forme de dépouille. Cet ensemble préfigure le volume de l'attachement.
Le montage des dents est effectué sur cire en respectant les règles esthétiques et fonctionnelles de la prothèse complète. Le montage est ensuite essayé et validé en bouche avec l'accord du patient.
Du côté vestibulaire et lingual, on réalise des clés en élastomère qui permettent de visualiser la place disponible pour l'ensemble pilier boule-matrice et dents prothétiques. De ce fait, le système d'attachement peut être monté, sans modification du profil de l'extrados de la maquette validée.

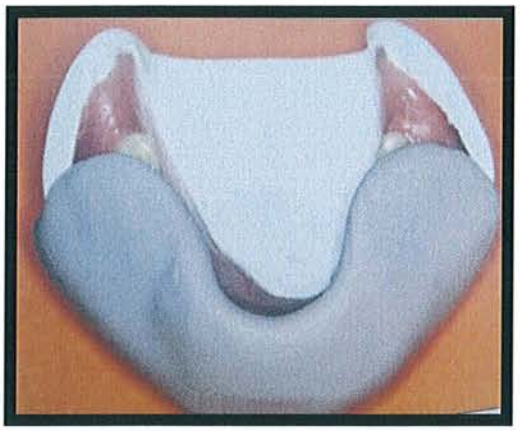

Clé vestibulaire permettant le positionnement des attachements.
Source :(RIGNON BRET, (5))

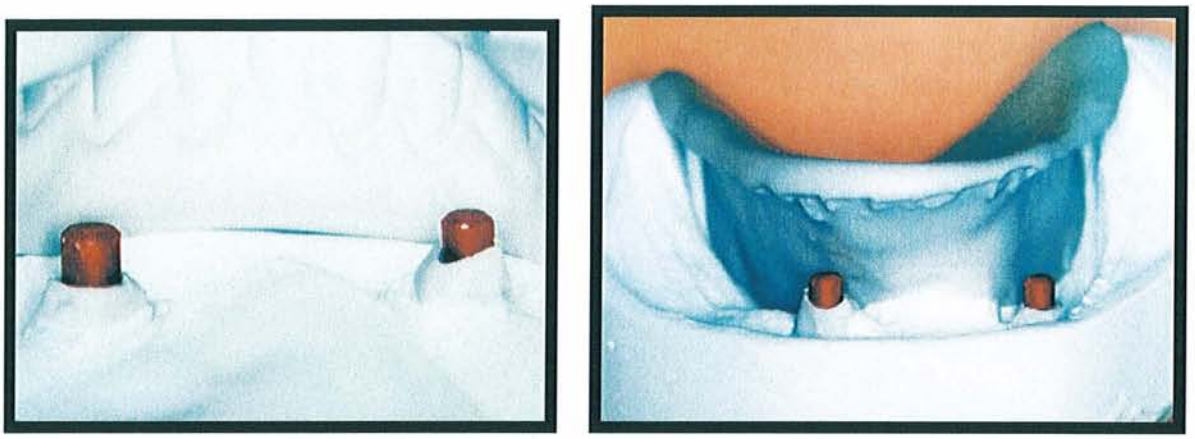

Vérification de l'espace disponible pour les attachements à l'aide des clés vestibulaire et linguale
Source :(RIGNON BRET, (5))

On retire les protections en élastomère des piliers boule, les matrices sont disposées sur ces derniers avec une activation maximale. La position des matrices est fixée grâce à un lait de plâtre déposé à la base de celle-ci. Cette technique permet de monter les matrices dans l'intrados, sans interférer avec le montage des dents prothétiques. Un espacement est créé autour de la base du pilier implantaire, qui autorise un jeu angulaire et un léger jeu vertical et latéral pour une activation de l'attachement comprise entre 6 à 10 N.

Dépose du lait de plâtre visant à supprimer les contre-dépouilles
et à fixer la position de la matrice.
Source :(RIGNON BRET, (5))

Modèle de travail avec mise en place des matrices et évaluation de l'espacement avec les dents prothétiques.
Source :(RIGNON BRET, (5))

Cet espacement, ainsi que la prise d'empreinte fonctionnelle en deux temps permettent d'élaborer une PACSI qui évite « toute sollicitation nocive des implants lors des efforts occlusaux » (RIGNON BRET, (5)). La sustentation est principalement assurée par la surface d'appui ostéo-fibro-muqueuse.
La prothèse est terminée au laboratoire de façon conventionnelle. Elle est mise en bouche avec le système de rétention complémentaire désactivé. Le praticien vérifiera la bonne qualité de la prothèse au niveau de la sustentation, la rétention et de la stabilité.
Les attachements sont activés progressivement pour obtenir une rétention satisfaisante par le patient. Le praticien prodigue des conseils d'hygiène et met en place des séances de suivi.

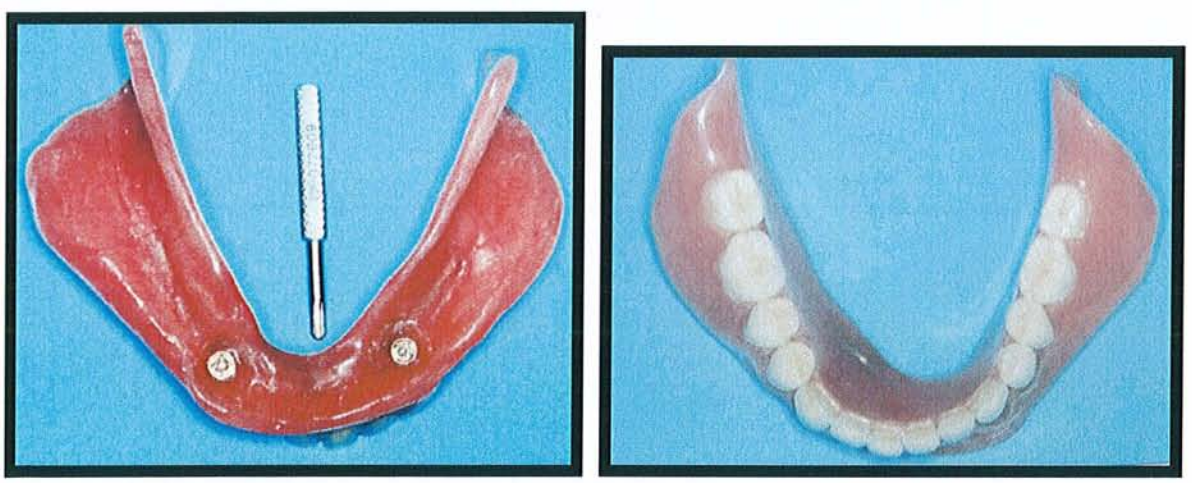

Intrados et extrados de la pacsi
Source :(RIGNON BRET, (5))

2.5.3) Réalisation d'une PACSI par réfection de la base de la prothèse existante.

Selon qu'il s'agit de placer des attachements sphériques ou une barre, le protocole diffère légèrement (POSTAIRE, (2)).
Dans le cas d'attachements sphériques, dans un premiers temps, les piliers sont transvissés sur les implants et bloqués à l'aide d'une clé dynamométrique au couple indiqué par le constructeur.

Mise en place des parties mâles sur les implants.
Source : (MILLET, (56))

L'absence d'interférences entre les piliers et l'intrados prothétique est contrôlée sous pression occlusale à l'aide d'un silicone fluide. Au besoin, les contacts sont éliminés par meulage. Un espace est aménagé dans l'intrados en regard des piliers.

Espaces aménagés dans l'intrados de la prothèse en regard des piliers boules.
Source : (MILLET, (56))

La solidarisation des éléments rétentifs est réalisée au laboratoire. Elle nécessite une empreinte, mais reste préférable à la solidarisation directe en bouche en raison des imprécisions et de la mauvaise qualité de la résine que cela entraîne. C'est une empreinte de situation classique en un seul temps. Un élastomère, très rigide après polymérisation (Impregum®) est déposé à l'intérieur de l'espace aménagé dans l'intrados prothétique. Le patient est prié de rester en occlusion jusqu'à la prise complète du matériau d'empreinte. En

effet, du fait de la dépressibilité de la fibromuqueuse, la prothèse amovible va s'enfoncer sous l'action des forces occlusales. Cette précaution permet de réduire des forces qui seront transmises aux structures implantaires.
La prothèse est retirée et les répliques et les répliques de piliers sont positionnées et collées dans l'empreinte avant son traitement au laboratoire.

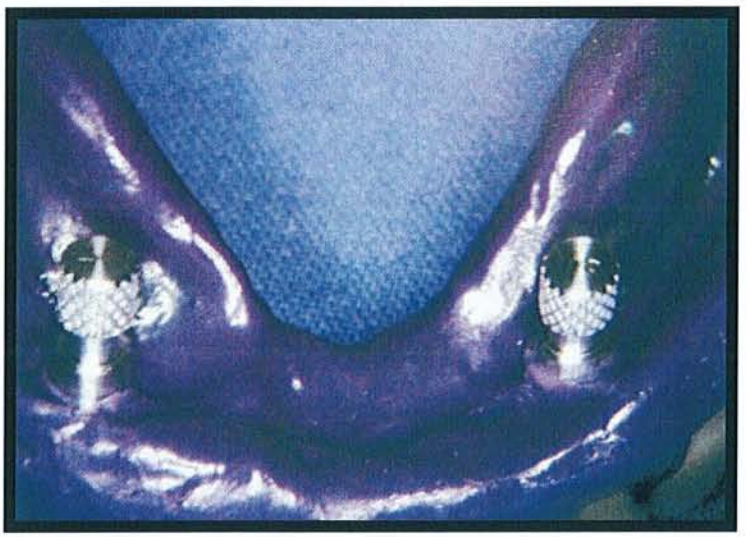

Répliques de piliers positionnées dans l'empreinte.
Source : (MILLET, (56))

L'empreinte peut également se faire avec des transferts, mais il faut réaliser des opercules dans la prothèse pour accéder aux vis. Le praticien vérifie l'absence d'interférences entre les transferts et les dents maxillaires. L'empreinte est réalisée sous pression occlusale.
Le positionnement des éléments rétentifs s'effectue sur le modèle de travail avec qualité et précision. Les parties femelles sont placées sur les analogues de laboratoire sur un axe d'insertion identique. Afin d'éviter un déplacement des parties femelles pendant l'étape de solidarisation, il est préférable de « sceller » ces dernières sur les analogues avec un ciment oxyphosphate.

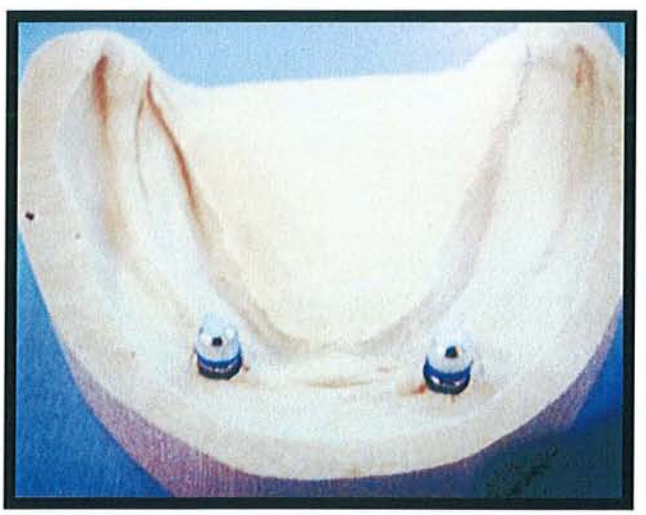

Solidarisation des parties femelles au laboratoire
Source : (MILLET, (56))

Après la mise en moufle, l'insertion prothétique et l'équilibration occlusale sont contrôlées en bouche, (MILLET, (56)), (POSTAIRE, (2)).

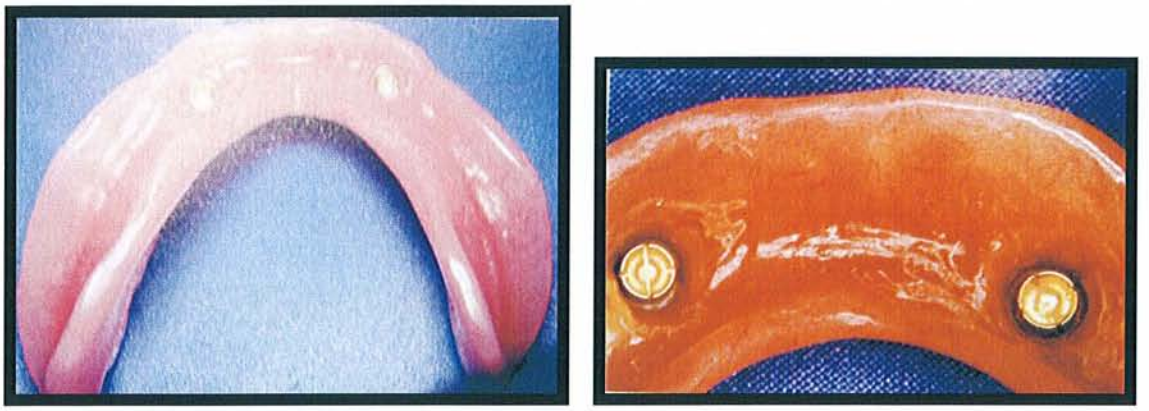

Parties femelles solidarisées à la prothèse d'usage rebasée.
Source : (MILLET, (56))

Dans le cas d'une rétention par barre, c'est une empreinte fonctionnelle similaire qui est réalisée mais qui nécessite la mise en place de transferts d'implants ou des transferts de piliers implantaires. Les analogues d'implants ou de répliques de piliers sont donc positionnés dans cette empreinte avant son traitement au laboratoire. Le positionnement et la confection de la barre se font en fonction de clés vestibulaires et linguales. Après validation clinique de cette barre, la réfection est réalisée classiquement, (POSTAIRE, (2))
Cette technique propose de nombreux avantages comparativement à d'autres solutions d'adaptation prothétique :
- le coût : il n'est pas nécessaire de réaliser une autre prothèse.
- la simplicité du traitement : le praticien ne réalise pas une autre prothèse.
- la qualité de la prothèse : on adapte la prothèse que le patient à déjà porté qui est intégrée fonctionnellement et esthétiquement.
- le patient n'est privé de sa prothèse qu'une journée pour permettre au laboratoire d'insérer les matrices.
- la durée du traitement est plus courte.
- il est possible d'adapter le prothèse aux implants directement en bouche à l'aide d'une résine chémopolymérisable, (RIGNON BRET, (57)).

2.6) Occlusion de la prothèse amovible complète supra-implantaire.

2.6.1) Spécificité implantaire.

Du fait que la prothèse complète soit stabilisée par des implants implique des particularités au niveau de l'occlusion. Un des principaux facteurs d'échec mécanique est la présence ou la persistance de surcharges occlusales. Elles provoquent des complications de deux ordres principalement, (STEPHAN, (1)), (CHICHE, (7)) :
- les complications mécaniques : dévissage, fracture de vis, de prothèse ou d'implants.
- les complications biologiques : mobilité, douleurs, résorption osseuse, perte de l'ostéointégration.
Cette spécificité occlusale s'explique par l'absence de ligament parodontal autour de l'implant ostéointégré.

Il en découle deux conséquences importantes :
- il n'y a plus de proprioception ce qui favorise la non-détection des surcharges.
- il y a une diminution de l'amortissement des charges car elle sont directement transmises au tissu osseux.
L'absence de mécano-récepteurs réduit la capacité proprioceptive et discriminative des tissus péri-implantaires.
L'adaptation du système nerveux central ne peut alors se manifester avec la même efficacité sur les prothèses implantaires et sur les dents naturelles. Les surcharges ne sont pas suffisamment perçues, les réflexes d'évitement ne sont pas mis en route, ce qui entraîne ces conséquences biologiques et mécaniques.
Des études ont montré que le seuil de détection est de 20 microns entre deux dents, 48 microns entre une dent et un implant, 64 microns entre deux implants et 108 microns entre une PACSI et une dent. Ce phénomène est aggravé par le fait que les contacts occlusaux sont différents entre une cinématique désocclusive de contrôle et une cinématique réelle de ré-inclusion d'un cycle masticatoire.
Les charges fonctionnelles et para-fonctionnelles vont être amorties par la mobilité desmodontale. Le desmodonte entraîne lors de surcharges une mobilité dentaire réversible dès la suppression de l'application de la force. Dans le cas de l'implant il n'existe pas de desmodonte et la force est directement transmise au tissu osseux.
Le ligament desmodontal permet une mobilité verticale de la dent de 28 microns et de 56 à 108 microns dans le sens tranversal. L'implant permet, dans les mêmes conditions, un enfoncement de 5 microns et une mobilité tranversale de 10 à 50 microns, (STEPHAN, (1)), (CHICHE, (7)).
De plus, lors de l'application d'une force latérale sur une dent, son centre de rotation va se déplacer vers l'apex grâce à l'anatomie particulière de la racine et du ligament, assurant une dissipation des forces éloignées de la crête. Sur l'implant, une même force latérale va entraîner un déplacement du centre de rotation vers le col implantaire, qui se matérialise par une cratérisation autour du col, puis par une fracture de l'implant. Ce déplacement du centre de rotation est du à la forme cylindrique de l'implant et à une mobilité moins élevée que pour une dent.
Chez l'édenté total, la puissance masticatoire est majorée grâce à la stabilisation qu'apportent les implants. La charge axiale dans les régions postérieures peut varier en denture naturelle de 390 à 880 N et en prothèse implanto portée de 42 à 412 N, (CHICHE, (7)).

2.6.2) Le concept de l'occlusion « balancée » ou occlusion généralement « équilibrée »

L'occlusion « balancée » ou occlusion bilatéralement équilibrée est un des premiers concepts à avoir été décrit. On l'utilise principalement en prothèse amovible complète.
Le principe est de réaliser des contacts simultanés lors de mouvements d'excursions mandibulaires pour éviter un bras de levier entraînant la désinsertion de la prothèse. L'occlusion en relation centrée, seule position reproductible, est la position d'intercuspidation maximale. En propulsion, le glissement entre les dents antérieures doit être équilibré durant le trajet par des contacts simultanés postérieurs bilatéraux. Ces contacts postérieurs empêchent la bascule antérieure de la prothèse.
En latéralité, les contacts côté travaillant doivent être équilibrés durant le trajet par des contacts contro-latéraux. Les contacts du côté non-travaillant empêche la bascule latérale de la prothèse.

2.6.3) Spécificité de la prothèse amovible complète supra implantaire.

La prothèse complète va assurer l'essentiel de la stabilisation et de la sustentation. Les implants ne servent ici que de moyens complémentaires de rétention. Les PACSI sont des prothèses à appui mixte fibro-muqueux et implantaire. Leur comportement varie en fonction du nombre d'implants et du type d'attachement. Les prothèses stabilisées par barre de rétention permettent un enfoncement distal par rotation autour de la barre. Les contraintes étant les plus importantes dans la zone antérieure où se trouvent les implants une inocclusion en relation centrée est recommandée et des contacts équilibrés en propulsion,
(STEPHAN, (1)).
La prothèse amovible complète supra implantaire s'accompagne d'une augmentation des contraintes fonctionnelles par rapport à une prothèse amovible conventionnelle, avec un accroissement de la puissance masticatoire qui augmente régulièrement durant la première année. Idéalement, les appuis muqueux doivent absorber les contraintes, en évitant de les transmettre aux implants. Toutefois, ces prothèses présentent une dualité au niveau des appuis, à la fois muqueux et implantaires, avec des variantes allant de la prothèse majoritairement muco portée à la prothèse presque exclusivement implanto portée en fonction du réglage et du tassement des tissus sous la prothèse.
Les implants, ainsi que le système d'attachement employé n'ont pour but que de stabiliser la prothèse complète amovible, la connexion implanto prothétique ne pouvant pallier un déséquilibre prothétique.
Compte tenu de la nécessité de stabilisation globale, les règles occlusales de la prothèse amovible complète conventionnelle doivent s'imposer :
- occlusion bilatéralement équilibrée avec des guidages en latéralité distribués à l'ensemble du côté travaillant et stabilisation par des contacts du côté non travaillant,
- absence de contacts antérieurs en intercuspidation maximale
- calage postérieur lors des mouvements de propulsion avec trépied de stabilisation.
Ces règles fondamentales doivent être respectées quels que soient la localisation, au maxillaire ou à la mandibule, et le nombre d'implants impliqués dans la stabilisation de la prothèse amovible, (CHICHE, (7)).

3)Présentation de cas cliniques

3.1) Adaptation d'une prothèse amovible complète conventionnelle grâce à des attachements boules

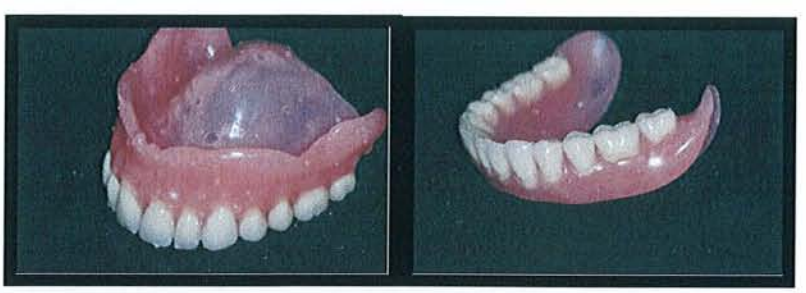

Prothèses complètes maxillaires et mandibulaires intégrées par le patient.
Source : JP LOUIS

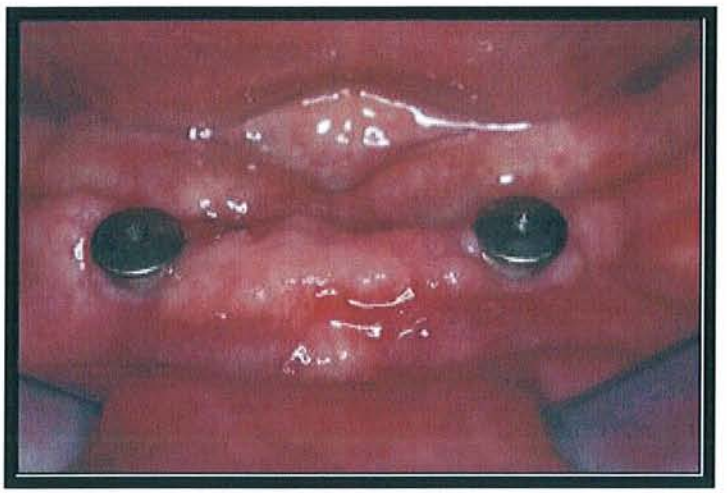

Implants en situation recouverts des vis de couverture
Source : JP LOUIS



Dépose des vis de couverture à l'aide d'un tournevis spécial.
Source : JP LOUIS

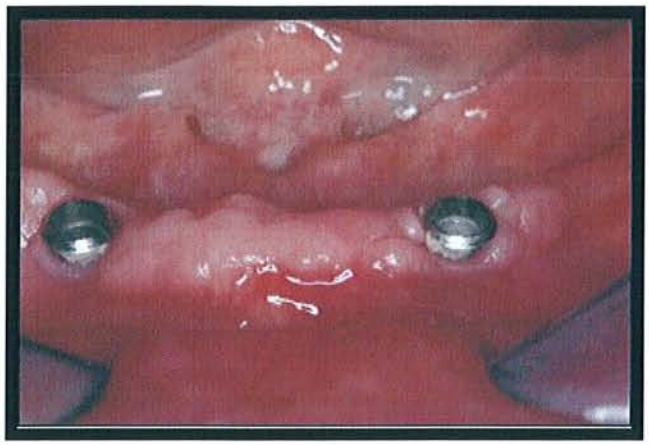

Implants découverts.
Source : JP LOUIS

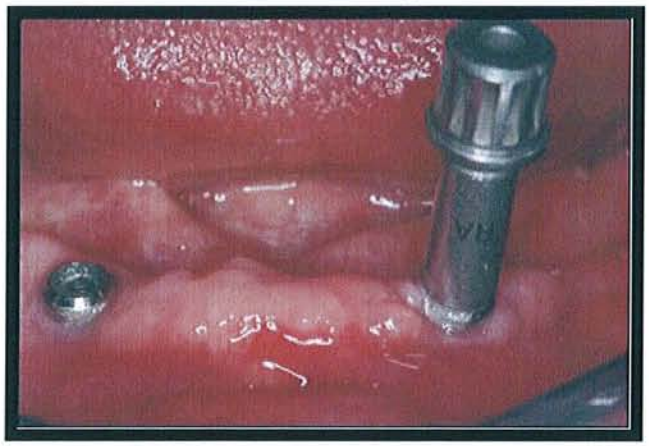

Mise en place des attachements sphériques à l'aide d'un outil spécifique.
Source : JP LOUIS

Attachements sphériques en situation clinique.
Source : JP LOUIS

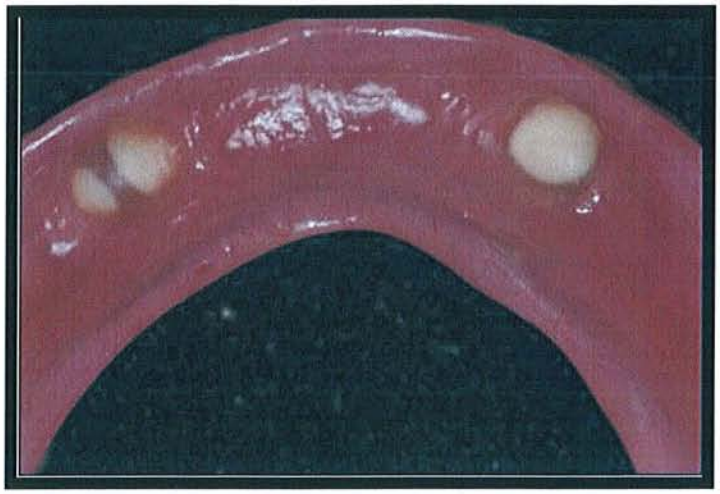

Prothèse amovible complète mandibulaire évidée en regard des attachements.
Source : jP LOUIS

Silicone fluide pour la prise d'empreinte.
Source : JP LOUIS

Prise d'empreinte sous pression occlusale.
Source : JP LOUIS

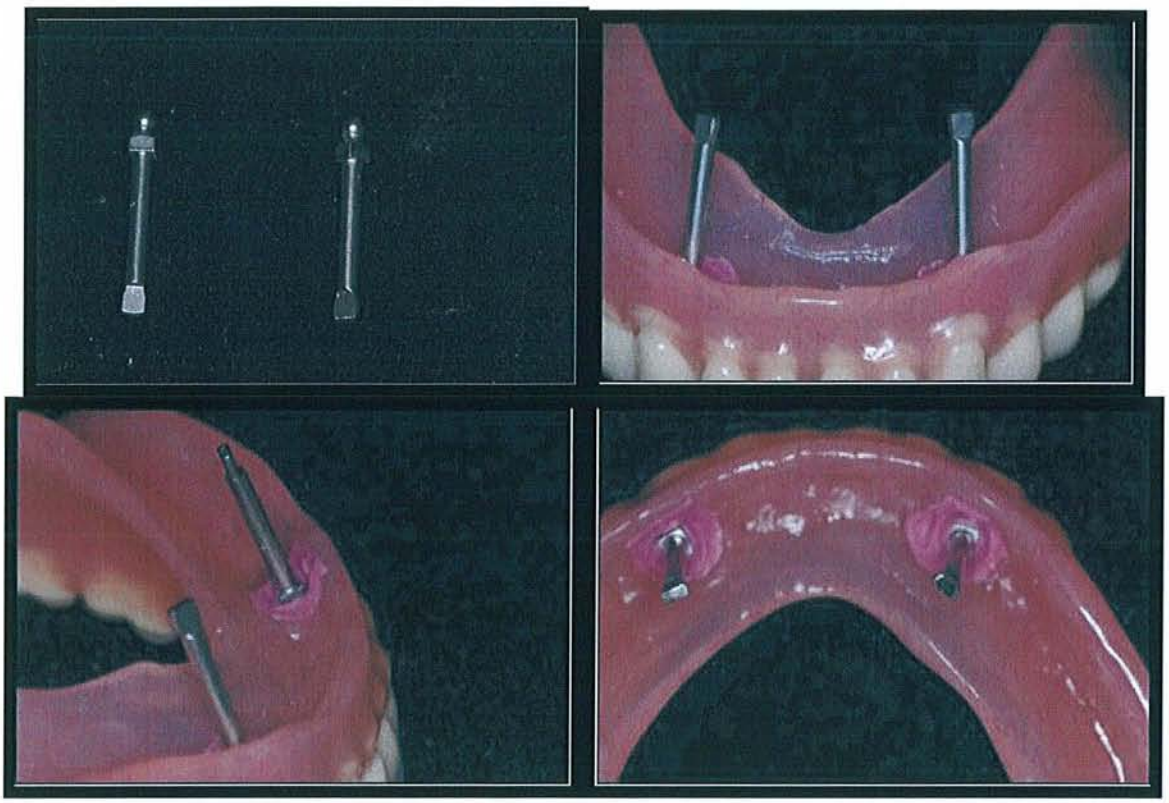

Répliques d'attachements sphériques et mise en place dans l'intrados prothétique avant la coulée.
Source : JP LOUIS

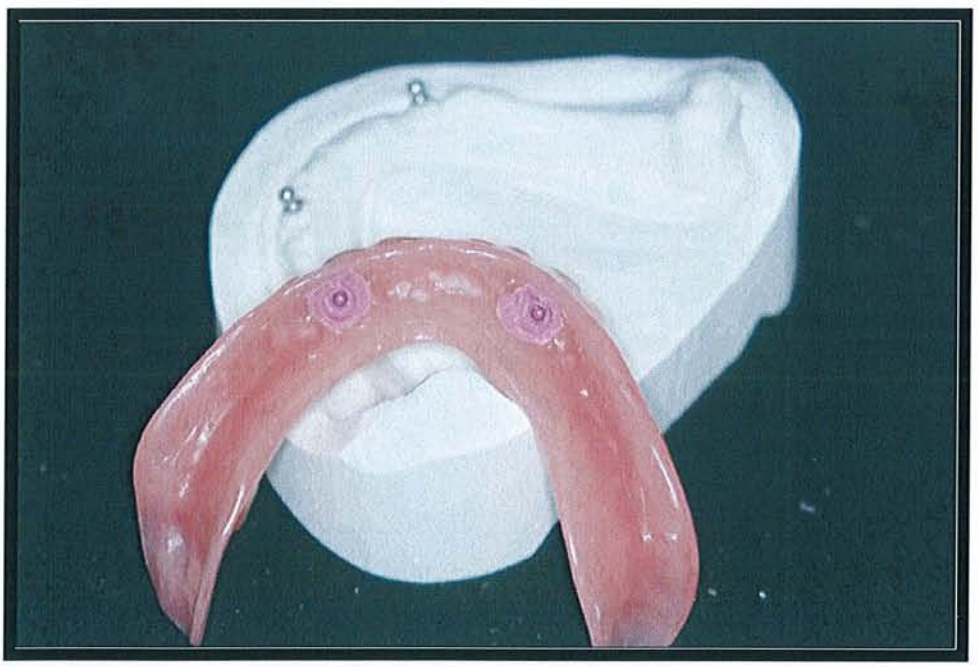

Modèle de travail obtenu après coulée de l'empreinte.
Source : JP LOUIS

Empreinte coulée avec la prothèse et les répliques d'attachements sphériques.
Source : JP LOUIS

Mise en place des matrices sur les répliques d'attachements sphériques et contrôle de l'absence d'interférence avec la résine prothétique.
Source : JP LOUIS

Solidarisation des matrices avec la prothèse à l'aide de résine.
Source : JP LOUIS

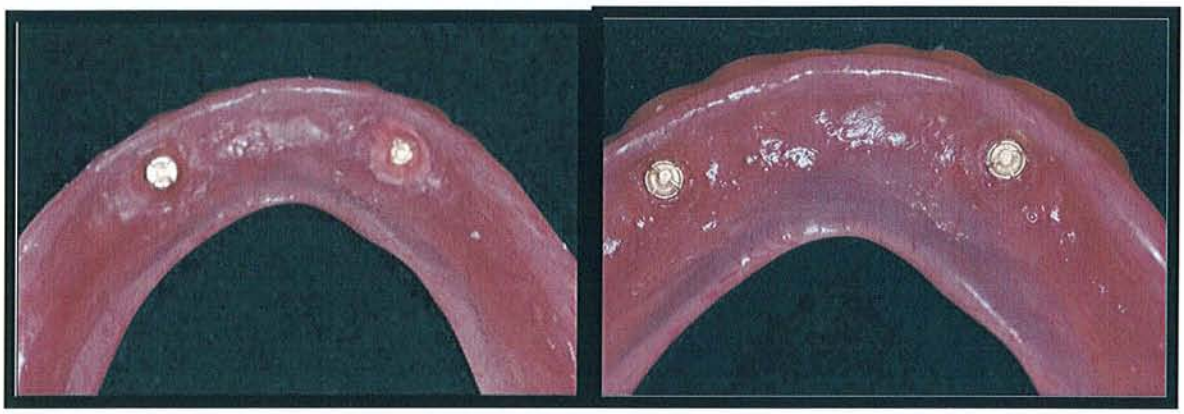

Détail de l'intrados prothétique avec les matrices solidarisées.
Source : JP LOUIS

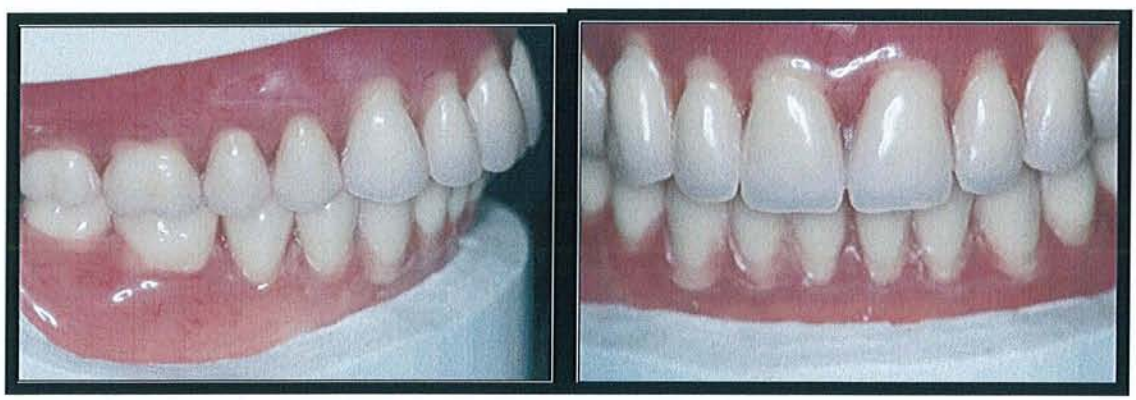

Vérification de l'occlusion des prothèses réadaptées.
Source : JP LOUIS

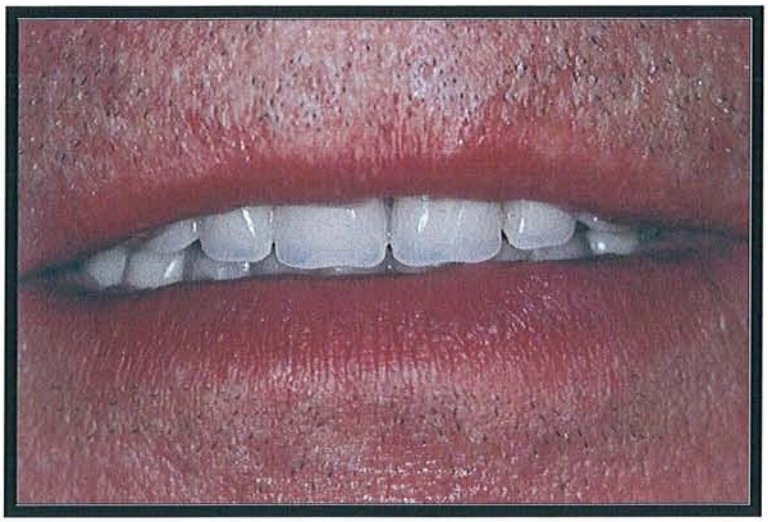

Prothèses maxillaire et mandibulaire en situation clinique.
Source : JP LOUIS

3.2) Adaptation d'une prothèse amovible complète conventionnelle grâce à un système d'attachement par barre de conjonction et de cavaliers.

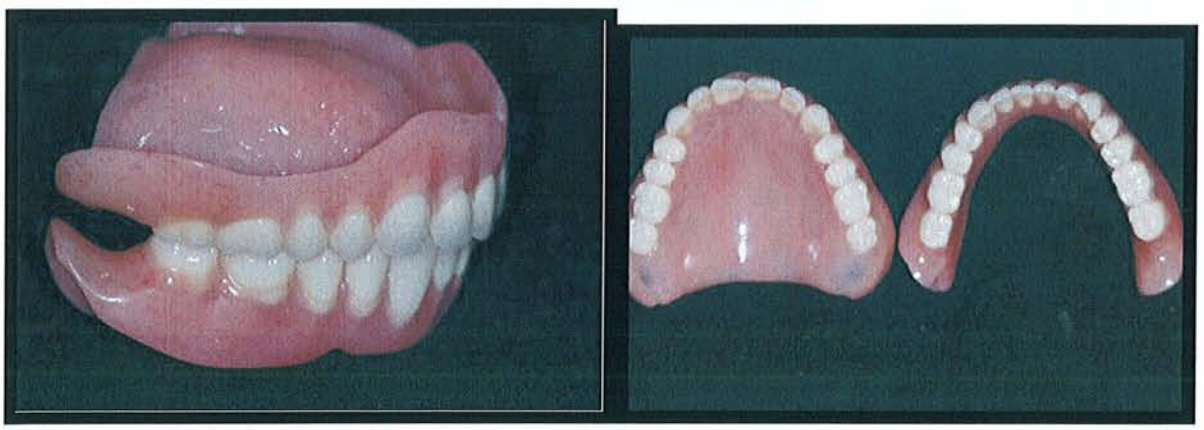

Prothèses amovibles complètes maxillaire et mandibulaire parfaitement intégrées par le patient.
Source : JP. LOUIS

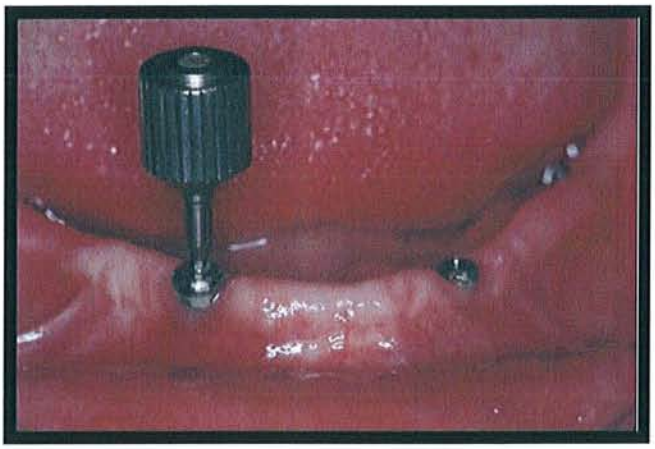

Dépose des vis de couverture des implants.
Source : JP. LOUIS

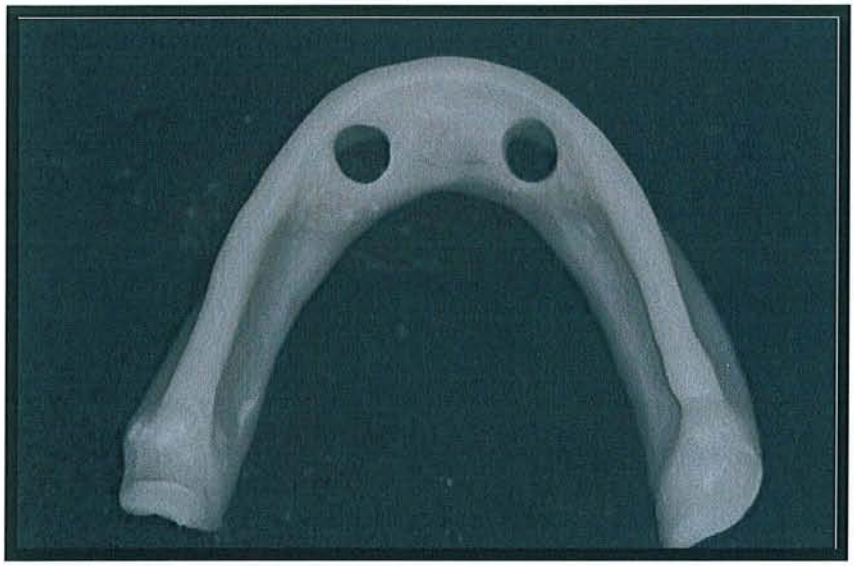

Confection d'un porte empreinte individualisé mandibulaire perforé pour les transferts d'implants.
Source : JP. LOUIS

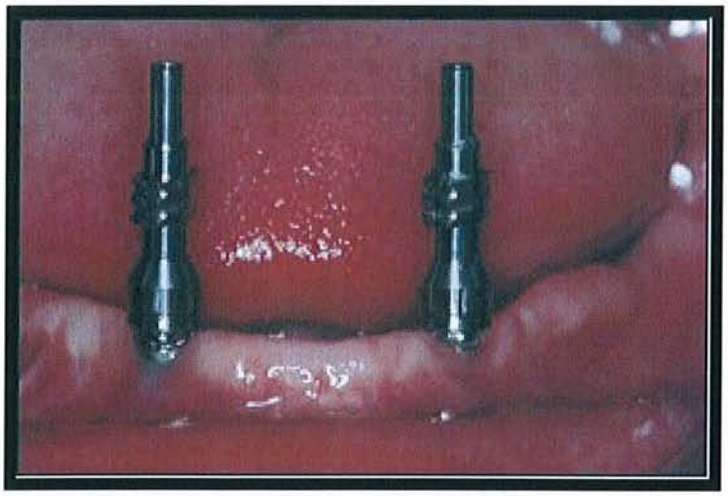

Mise en place des transferts d'implants avant la prise d'empreinte.
Source : JP. LOUIS

Prise d'empreinte avec une méthode dite « pick up » de la position des implants.
Source : JP. LOUIS

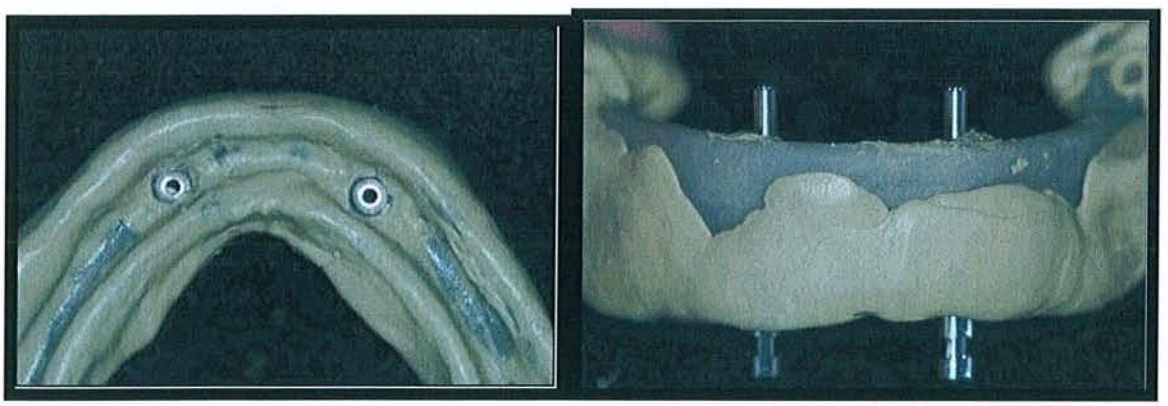

Intrados du porte empreinte individualisé avec positionnement des transferts.
Source : JP. LOUIS

Réalisation de la barre de conjonction sur le modèle de travail obtenu à partir de l'empreinte de positionnement des implants.
Source : JP. LOUIS

Prothèse amovible complète mandibulaire évidée en regard du système d'attachement.
Source : JP. LOUIS

Prise d'empreinte en occlusion de la barre de conjonction fixée aux implants.
Source : JP. LOUIS

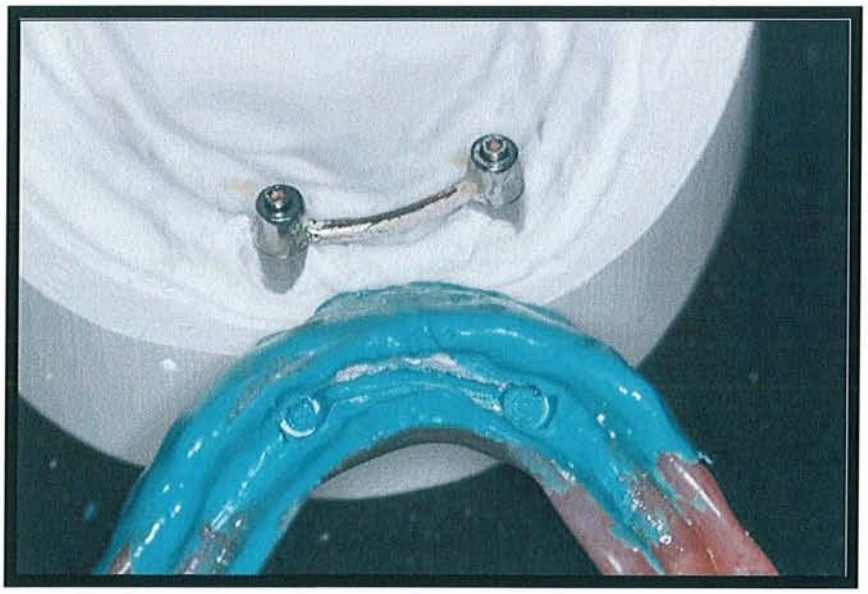

Modèle de travail obtenu à partir de l'empreinte.
Source : JP. LOUIS

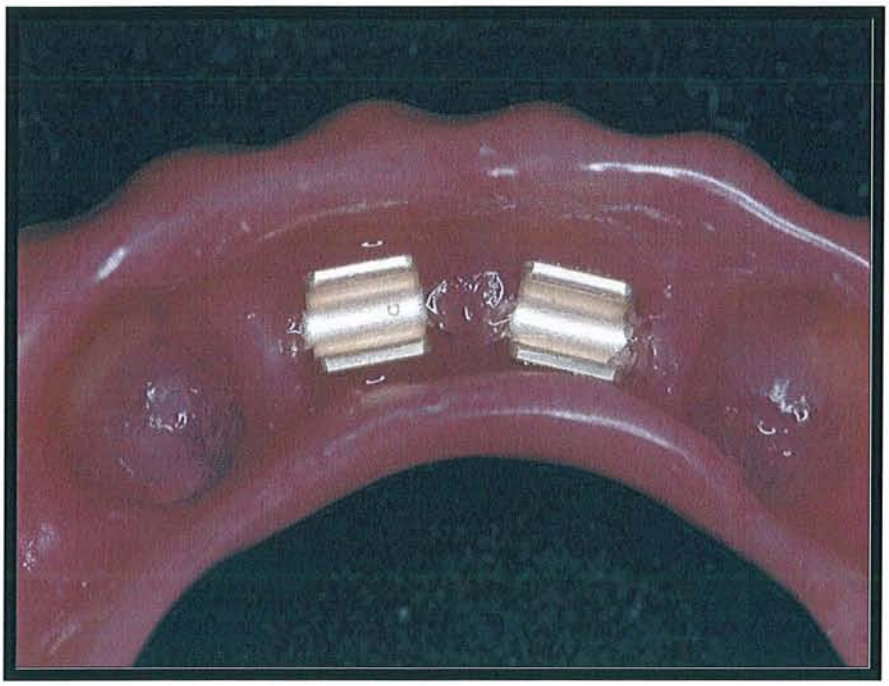

Solidarisation des matrices avec la prothèse réalisée à l'aide de résine au laboratoire.
Source : JP. LOUIS

Conclusion :

La prothèse fixée sur implants reste la solution « Gold standard » selon FEINE (25) dans le traitement de l'édenté complet que ce soit à la mandibule ou au maxillaire. Mais parfois les conditions anatomiques, fonctionnelles ou esthétiques ne permettent pas d'utiliser une solution fixe.
D'après la revue de littérature, on peut affirmer que la prothèse amovible complète supra-implantaire constitue une solution de choix pour réhabiliter les arcades édentées. Grâce aux différents types d'attachements, la prothèse amovible complète stabilisée par deux ou quatre implants permet au patient de retrouver une qualité de vie. L'augmentation de l'efficacité masticatoire avec une PACSI est comparable à celle des patients porteurs de restaurations fixées, (VEYRUNE, (12)).
On constate que le taux de survie implantaire est supérieur à 90% dans la plupart des études à 5 ans (RIGNON BRET, (4)). Comparativement à une restauration plurale fixée conventionnelle sur implants, la PACSI ne nécessite que la pose de deux implants au minimum. Il découle moins d'inconfort du à la phase chirurgicale.
De surcroît, la PACSI peut s'adapter à un plus grand nombre de situations cliniques car elle ne nécessite pas des conditions osseuses trop favorables à sa réalisation, et permet même dans des cas de forte résorption d'obtenir des bons résultats esthétiques et fonctionnels.
De plus, l'évolution des concepts de mise en charge différée vers une mise en charge immédiate vise à réduire encore l'inconfort que le patient subit lors de la réalisation prothétique. La mise en charge immédiate permet au patient de porter sa prothèse pendant toute la phase d'ostéointégration avec une stabilité accrue par les implants symphysaires.
La transformation d'une prothèse amovible complète conventionnelle en PACSI est sans difficulté et n'engendre que peu de problème pour le patient même lorsque des implants ont été posé avant la réalisation de la PACSI. On ne prive le patient que pendant une journée de sa prothèse pour y adjoindre les matrices.

De nos jours, pour les réalisations prothétiques fixes, on voit que le nombre d'implants pour supporter ces prothèses tend à diminuer. On peut se demander alors s'il n'est pas aberrant de proposer une PACSI supportée par quatre implants et une barre alors qu'il est possible de réaliser un prothèse sur barre transvissée sur implants comme un bridge de BRÄNEMARK .

BIBLIOTHEQUE

Bibliographie :

1) STEPHAN G. , NOHARET R. , MARIANI P.
« Choix du concept occlusal chez l'édenté total réhabilité par une prothèse implantaire. »
Stratégie prothétique, février 2006, vol 6, n°1.

2) POSTAIRE M., RIGNON-BRET C., DAAS M., RENOUARD F., RIGNON-BRET J-M. .
« Conception des prothèses amovibles complètes supra-implantaires mandibulaires. »
Réalités Cliniques, 2003, vol 14, n°2, pp199-212.

3) BLANC J., BLUM J-Y.
« Apports des concepts de la prothèse amovible totale et de l'implantologie au traitement de l'édentation totale. »
Implants, 2000, vol 6, n°4.

4) RIGNON-BRET C., DESCHAMP F., BERNAUDIN E., BLOCH M., HADIDA A.
« Stratégie de traitement en prothèse amovible complète supra-implantaire mandibulaire. »
Réalités Cliniques, 2003, vol 14 , n°2 ,pp 141-159.

5) RIGNON-BRET C., RIGNON-BRET J-M.
« Prothèse amovible complète, Prothèse immédiate, Prothèses supra-radiculaires et implantaires. »
Editions CdP, collection JPIO.

6) POSTAIRE M., DAAS M., DADA K.
« Prothèses et Implants pour l'édenté complet mandibulaire »
Editions Quintessence International, collection Réussir.

7) CHICHE F., GUEZ G
« Actualisation des concepts occlusaux en implantologie »
Les Cahiers de Prothèse, n° du 01/12/2000.

8) POUYSSEGUR V. , LAUPIE J. , MAHLER P.
« Impact de la détérioration buccale sur le processus de vieillissement »
Le Chirurgien Dentiste De France, 17/11/2005, n°1233, pp 150-158.

9) FROMENTIN O.
« Critères de choix des systèmes d'attachements en prothèse amovible complète supra implantaire (PACSI) »
Réalités Cliniques, 2003, vol 14, n°2, pp 161-171.

10) MAMAN L., LESCLOUS P., TRAMBA P.
« Spécificité de l'intervention chirurgicale en prothèse amovible supra implantaire mandibulaire »
Réalités Cliniques, 2003, vol 14, n°2, pp187-198.

11) RIGNON-BRET C. , WERMUTH W.
« Caractéristiques techniques des principaux systèmes d'attachements en pacsi »
Réalités Cliniques, 2003, vol 14, n°2.

12) VEYRUNE J-L. , LASSAUZAY C., CORNET A., LESCHER J.
« Apports des implants dans le traitement de l'édentement total mandibulaire. Revue de littérature. »
Les Cahiers de Prothèse, juin 2005, n°130.

13) BLUCHE L., ARMAND S.
« PACSI (prothèses amovibles complètes sur implants). Aide à la conception des barres à la mandibule.
Les Cahiers de Prothèses, septembre 2003, n°123.

14) MARIANI P., STEPHAN G.
« Implants et édentement total. Quel protocole thérapeutique ? »
Les Cahiers de Prothèse, décembre 2002, n°120.

15) BIENEK K.W., AUGTHUN M., SPIEKERMANN H.
« Traitements des édentements maxillaire et mandibulaire et prothèse sur implants »
Les cahiers de prothèse, juin 1992, n°78.

16) MARIANI P.
« Prothèse conventionnelle ou solution implantaire »
Le Chirurgien Dentiste de France, 4/11/2004, n°1185.

17) STEPHAN G., RINGOT O., MARIANI P.
« Prothèse complète maxillaire à complément de rétention implantaire »
Réalités Cliniques, 2003, vol 14, pp 213-223.

18) MARIANI P., MICHELON P.
« La prothèse implanto-portée chez l'édenté total : étapes cliniques. »
Réalités Cliniques, 1998, vol 9, pp 93-111.

19) CARPENTIER P., JOURNET J-L., ZUCK G.
« Les risques de la chirurgie implantaire symphysaire. »
L'Information Dentaire, juillet 2006, n°28.

20) BOUKHOBZA F.
« Les attachements sur implants mandibulaires en prothèse complète (boutons-pression ou barre de conjonction)
Actualités Odonto-Stomatologiques, juin 1999, n°206, pp189-198.

21) SCHILING G.
« Prothèses implanto-portées chez les édentés totaux : comment faire le bon choix ? »
Titane, septembre 2006, vol 3, n°3.

22) FROMENTIN O.
« Analyse critique des protocoles d'empreintes en prothèse amovible complète supra implantaire »
Les Cahiers de Prothèse, mars 1999, n°105.

23) BENSOUSSAN V.
« Les attachements de précision et la répartition des stress en prothèse amovible complète implanto-portée »
Implantodontie, 2000, n°38, pp11-25.

24) BOUAT V., ORTI V., LAFFARGUE P., GIBERT P.
« Choix et mise en oeuvre des connexions prothétiques dans les prothèses totales amovibles implanto portées. »
Implantodontie, 2000, n°36, pp 35-42.

25) FEINE J., THOMASON J-M.
« Prothèses fixées et amovibles à la mandibule édentée : choix fondés sur la preuve. »
Réalités Cliniques, 2003, vol 14, n°2, pp129-140.

26) RIGNON-BRET C., DAAS M., BERNAUDIN E., JACQUEMIN S.
« Perspectives en prothèse amovible complète supra implantaire mandibulaire. »
Réalités Cliniques, 2003, vol 14, n°2, pp 225-235.

27) AUGTHUN M., BIENEK K., SPIEKERMANN H.
« Le plan de traitement des restaurations prothétiques implanto portées chez l'édenté total. »
Les Cahiers de Prothèse, juin 1992, n°78.

28) BUDTZ JORGENSEN E., MOJON P.
« Epidémiologie de l'édenté total. »
Réalités Cliniques, 1997, vol 8, n°14, pp 359-367.

29) POSTAIRE M.
« Empreintes secondaire mandibulaire avec joint périphérique aux polyéthers »
Réalités Cliniques, 1997, vol 8, n°4, pp 383-388.

30) PESCI-BARDON C., POUYSSEGUR V., SERRE D.
« La pratique de la prothèse amovible complète. »
Les Cahiers de Prothèse, septembre 2000.

31) RUQUET M., NIVIERE C., TAVITIAN P.
« Eléments esthétiques du traitement par prothèse totale sur implants »
Stratégie Prothétique, juin 2002, vol 2, n°3.

32) OBRECHT M., BALLESTER J. F., COLIN J.
« Prothèses complètes sur implants au maxillaire »
Les Cahiers de Prothèse, 01/12/1999.

33) ROUSSEAU C., GIGONZAC B.
« L'implantologie dans le traitement de l'édenté total »
L'Information Dentaire, 2003, n°37.

34) VEYRE-GOULET S., BECKER E.
« Prothèse amovible complète supra implantaire. »
Les Cahiers de Prothèse, 2005, cahier 1.

35) TADDEI C., METZ M., WALTMANN E.
« Prothèse amovible complète »
Les Cahiers de Prothèse, n°01/06/2002.

36) DAAS M., DADA K., POSTAIRE M.
« Prothèse complète supra implantaire mandibulaire. »
Clinic, n° du 01/10/2006.

37) VASSALO A.
« Prothèse adjointe complète mandibulaire stabilisée sur implants : barres ou boutons pression ? »
Les Cahiers de Prothèses, n° du 01/10/1998.

38) BLANC J., BLUM J-Y., ISNARD L.
« Prothèses totales amovibles de recouvrement sur implants »
Les Cahiers de Prothèse, n° du 01/03/2002.

39) GUILLAUME B., MELKA A.
« Prothèse complète amovible sur implant : répartition séquencée des forces. »
Implantodontie, 1999, n°35, pp75-78.

40) DEGORCE T.
« Protocole de mise en charge précoce de prothèses implantaires chez l'édenté total mandibulaire. »
Stratégie Prothétique, vol 4, n°4, pp 245-263.

41) CHAUVEAU F.
« Apport de l'implantologie dans les cas difficiles en prothèse totale mandibulaire »
Implantodontie, 1999, n°35, pp 56-59.

42)VASSALO A.
« La stabilisation par implants des prothèses adjointes complètes mandibulaires. »
Clinic, 2006, cahier 1, n° du 01/11/2006.

42) STEPHAN G.
« Prothèse complète mandibulaire à compléments de rétention implantaire : étude comparative entre mise en charge immédiate et mise en charge différée. »
Thèse d'Université, en cours de parution.

43) BERNHARDT M.
« La conception prothétique fonctionnelle. »
Stratégie Prothétique, 2005, vol 5, n°5.

44) BERNHARDT M., HELFER M., LOUIS JP.
« L'infrastructure prothétique : tout miser sur les fonctions lors des empreintes. »
Stratégie Prothétique, 2005, vol 5, n°5.

45) CHEVALLEY F., ARCHIEN C., LOUIS JP.
« Réalisation d'un porte empreinte individuel d'emblée fonctionnel. »
Stratégie Prothétique, 2005, vol 5, n°5.

46) BERNHARDT M., SEURET O., JOEGER R.
« La suprastructure : analyser et créer le cadre occlusal prothétique. »
Stratégie Prothétique, 2005, vol 5, n°5.

47) JOERGER R.
« La relation centrée, un concept métaclinique. »
Stratégie Prothétique, 2005, vol 5, n°5.

48) OPE S., BOREL JF., LESCHER J., VASCONCELOS M., ROUSSET M.
« Mise en charge immédiate : à propos d'un cas clinique. »
Stratégie Prothétique, juin 2006, vol 6, n°3.

49) BERTRAND C., ESCURE S., ESCURE A.
« Prévenir les défauts de rétention en prothèse complète mandibulaire : le réglage du porte empreinte individuel. »
Stratégie Prothétique, avril 2007, vol 7, n°2.

50) BENHAMOU L-M., BORGES J.
« Mise en fonction immédiate d'implants Brånemark System® aux maxillaires supérieur et inférieur totalement édentés. »
Implant, Editions CdP, août 2005, vol 11, n°3.

51) ENGFORS I., ORTHOP A., JEMT T.
« Fixed implant supported prostheses in elderly patients : a five year retrospective study of 133 edentulous patients older than 79 years. »
Clinical implant dentistry and related research, 2004, n°4.

52) NAERT I., ALSAADI G., VAN STEENBERGHE D., QUIRYNEN M.
« A ten years randomized clinical trial on the influence of splinted and unsplinted oral implants retaining mandibular overdentures : peri implant outcome. »
International Journal of Oral Maxillofacial Implants, 2004, n°19.

53) CANNAS B., GILLOT L.
« Traitement de l'édentement complet mandibulaire : mise en charge rapide du bridge implantaire Procera. »
Implant, 2003, vol 9, n°4.

54) DAVARPANAH M., MARTINEZ H.
« Options implantaires chez l'édenté total : critères de choix. »
Implant, 2002, vol 8, n°2.

55) MILLET C., CHAVRIER C., MALQUARTI G.
« Prothèse mandibulaire à complément de rétention implantaire sur piliers attachements-boules. Utilisation d'implants Xive® »
Implant, 2007, vol 13, n°2.

56) RIGNON BRET C., HERBOUT B., CHERON R.
« Solidarisation directe des attachements en prothèse amovible : quelle résine choisir ? »
Stratégie prothétique, 2006, vol 6, n°1.

57) RICHET-MASTAIN L.
« Tableau de l'économie française.Bilan démographique 2006 : un excédent naturel record. »
INSEE, janvier 2007, n°1118.

ANTONIACOMI (Guillaume) :

La réhabilitation de l'édenté total par prothèse implanto muco portée : concepts actuels et présentation de cas cliniques.

NANCY 2007 : 101f.ill ;30cm

Th. Chir. Dent. : NANCY 2007

Mots clés :-Prothèse complète
-Implantologie
-Attachements
-Edentement total

BIBLIOTHÈQUE

ANTONIACOMI (Guillaume) : La réhabilitation de l'édenté total par prothèse implanto muco portée : concepts actuels et présentation de cas cliniques.

Th.Chir.Dent. : NANCY 2007

Les édentés totaux représentent et vont représenter un pourcentage de plus en plus important des patientèles des cabinets dentaires.Ces patients nécessitant une prothèse complète uni- ou bi-maxillaire, peuvent être traitées avec différents moyens.Dans la plupart des cas ils sont réhabilités par des prothèses amovibles complètes conventionnelles.

De nos jours,l'implantologie a montré sa fiabilité à long terme.L'apport des implants permet d'utiliser des restaurations fixes comme les bridges implanto portés sur barre longue à l'aide de six implants symphysaires mandibulaires ou de restaurations plurales fixes supportées par des implants lorsque les conditions anatomiques le permettent.

Cette discipline a été aussi mise à disposition de la prothèse complète, pour stabiliser les prothèses amovibles complètes conventionnelles devenues prothèses amovibles complètes supra implantaire ou PACSI.

Concernant ces PACSI, il est nécessaire de débuter par la conception d'une prothèse amovible complète qui doit être intégrée sur le plan fonctionnel et sur le plan esthétique.
Cette prothèse est le point de départ du traitement.Elle permet de choisir le système d'attachements, le type et le nombre d'implants à utiliser, le site implantaire et le type de mise en fonction.

Après la chirurgie implantaire, on adapte la prothèse avec son nouveau système de rétention et on l'équilibre en suivant les concepts occlusaux de la prothèse complète conventionnelle.

Jury :	Président	: JP. LOUIS	Professeur des Universités
	Juge	: C. ARCHIEN	Maître de Conférences
	Juge	: J. PENAUD	Maître de Conférences
	Juge	: M. BERNHARDT	Docteur

Adresse de l'auteur :

Guillaume ANTONIACOMI
128, Grand Rue
57250 MOYEUVRE PETITE

BIBLIOTHEQUE

FACULTE D'ODONTOLOGIE

Jury : Président : JP LOUIS – Professeur des Universités
Juges : C. ARCHIEN – Maître de Conférences des Universités
J. PENAUD – Maître de Conférences des Universités
M. BERNHARDT – Docteur en Chirurgie Dentaire

Thèse pour obtenir le diplôme D'Etat de Docteur en Chirurgie Dentaire .

---

présentée par: **Monsieur ANTONIACOMI Guillaume**

né(e) à: **MOYEUVRE GRANDE (Moselle)** le **24 mars 1981**

et ayant pour titre : **«La réhabilitation de l'édenté total par prothèse implanto-muco-portée : concepts actuels et présentation de cas cliniques»**

Le Président du jury,

JP LOUIS

Le Doyen
de la Faculté d'Odontologie

FACULTE DE CHIRURGIE DENTAIRE 96, av. de Lattre de Tassigny Le Doyen Dr P. BRAVETTI BP 50208 - 54004 NANCY CEDEX UNIVERSITE HENRI POINCARE NANCY 1

P. BRAVETTI

Autorise à soutenir et imprimer la thèse 2894

NANCY, le 4.10.2007

Le Président de l'Université Henri Poincaré, Nancy-1

UNIVERSITÉ HENRI POINCARÉ NANCY 1 LE PRÉSIDENT

J.P. FINANCE

UNIVERSITÉ HENRI POINCARÉ, Nancy 1
24-30 rue Lionnois - BP 3069 - 54013 Nancy Cedex France
Tél : 33.(0)3.83.68.20.00 - Fax : 33.(0)3.83.68.21.00

ANTONIACOMI (Guillaume) :

La réhabilitation de l'édenté total par prothèse implanto muco portée : concepts actuels et présentation de cas cliniques.

NANCY 2007 : 101f.ill ;30cm

Th. Chir. Dent. : NANCY 2007

Mots clés :-Prothèse complète
-Implantologie
-Attachements
-Edentement total

ANTONIACOMI (Guillaume) : La réhabilitation de l'édenté total par prothèse implanto muco portée : concepts actuels et présentation de cas cliniques.

Th.Chir.Dent. : NANCY 2007

Les édentés totaux représentent et vont représenter un pourcentage de plus en plus important des patientèles des cabinets dentaires.Ces patients nécessitant une prothèse complète uni- ou bi-maxillaire, peuvent être traitées avec différents moyens.Dans la plupart des cas ils sont réhabilités par des prothèses amovibles complètes conventionnelles.

De nos jours,l'implantologie a montré sa fiabilité à long terme.L'apport des implants permet d'utiliser des restaurations fixes comme les bridges implanto portés sur barre longue à l'aide de six implants symphysaires mandibulaires ou de restaurations plurales fixes supportées par des implants lorsque les conditions anatomiques le permettent.

Cette discipline a été aussi mise à disposition de la prothèse complète, pour stabiliser les prothèses amovibles complètes conventionnelles devenues prothèses amovibles complètes supra implantaire ou PACSI.

Concernant ces PACSI, il est nécessaire de débuter par la conception d'une prothèse amovible complète qui doit être intégrée sur le plan fonctionnel et sur le plan esthétique.
Cette prothèse est le point de départ du traitement.Elle permet de choisir le système d'attachements, le type et le nombre d'implants à utiliser, le site implantaire et le type de mise en fonction.

Après la chirurgie implantaire, on adapte la prothèse avec son nouveau système de rétention et on l'équilibre en suivant les concepts occlusaux de la prothèse complète conventionnelle.

Jury :

Président	: JP. LOUIS	Professeur des Universités
Juge	: C. ARCHIEN	Maître de Conférences
Juge	: J. PENAUD	Maître de Conférences
Juge	: M. BERNHARDT	Docteur

Adresse de l'auteur :

Guillaume ANTONIACOMI
128, Grand Rue
57250 MOYEUVRE PETITE