



HAL
open science

Apport des techniques piézographiques dans l'exercice quotidien en prothèse amovible complète

Louis Chevalier

► **To cite this version:**

Louis Chevalier. Apport des techniques piézographiques dans l'exercice quotidien en prothèse amovible complète. Sciences du Vivant [q-bio]. 2007. hal-01732395

HAL Id: hal-01732395

<https://hal.univ-lorraine.fr/hal-01732395v1>

Submitted on 14 Mar 2018

HAL is a multi-disciplinary open access archive for the deposit and dissemination of scientific research documents, whether they are published or not. The documents may come from teaching and research institutions in France or abroad, or from public or private research centers.

L'archive ouverte pluridisciplinaire **HAL**, est destinée au dépôt et à la diffusion de documents scientifiques de niveau recherche, publiés ou non, émanant des établissements d'enseignement et de recherche français ou étrangers, des laboratoires publics ou privés.



AVERTISSEMENT

Ce document est le fruit d'un long travail approuvé par le jury de soutenance et mis à disposition de l'ensemble de la communauté universitaire élargie.

Il est soumis à la propriété intellectuelle de l'auteur. Ceci implique une obligation de citation et de référencement lors de l'utilisation de ce document.

D'autre part, toute contrefaçon, plagiat, reproduction illicite encourt une poursuite pénale.

Contact : ddoc-theses-contact@univ-lorraine.fr

LIENS

Code de la Propriété Intellectuelle. articles L 122. 4

Code de la Propriété Intellectuelle. articles L 335.2- L 335.10

http://www.cfcopies.com/V2/leg/leg_droi.php

<http://www.culture.gouv.fr/culture/infos-pratiques/droits/protection.htm>

T/OD/N/2007/41-07/D

ACADEMIE DE NANCY METZ

UNIVERSITE HENRI POINCARRE NANCY I
FACULTE D'ODONTOLOGIE

Année 2007

N° 41-07

THESE


Pour le

DIPLOME D'ETAT DE DOCTEUR EN CHIRURGIE DENTAIRE

Par

Louis CHEVALIER

Né le 20 février 1978 à Remiremont (88)



**APPORT DES TECHNIQUES
PIEZOGRAPHIQUES
DANS L'EXERCICE QUOTIDIEN
EN PROTHESE AMOVIBLE COMPLETE.**

Présentée et soutenue publiquement le 3 juillet 2007
Examineurs de la thèse :

Monsieur Jean-Paul LOUIS

Professeur des Universités

Président

Monsieur Alain FONTAINE

Professeur 1^{er} grade

Juge

Monsieur Olivier SEURET

Assistant Hospitalier Universitaire

Juge

Monsieur Louis-Marc FAVOT

Docteur en Chirurgie-Dentaire

Juge

BU PHARMA-ODONTOL



104 076616 6

D

PPN 118939122

Bis 188839

ACADEMIE DE NANCY METZ

UNIVERSITE HENRI POINCARÉ NANCY I
FACULTE D'ODONTOLOGIE

Année 2007

N°



THESE

Pour le

DIPLOME D'ETAT DE DOCTEUR EN CHIRURGIE DENTAIRE

Par

Louis CHEVALIER

Né le 20 février 1978 à Remiremont (88)

**APPORT DES TECHNIQUES
PIEZOGRAPHIQUES
DANS L'EXERCICE QUOTIDIEN
EN PROTHESE AMOVIBLE COMPLETE.**

Présentée et soutenue publiquement le 3 juillet 2007
Examineurs de la thèse :

Monsieur Jean-Paul LOUIS

Professeur des Universités

Président

Monsieur Alain FONTAINE

Professeur 1^{er} grade

Juge

Monsieur Olivier SEURET

Assistant Hospitalier Universitaire

Juge

Monsieur Louis-Marc FAVOT

Docteur en Chirurgie-Dentaire

Juge

Vice-Doyens : Dr. Pascal AMBROSINI - Dr. Jean-Marc MARTRETTE - Dr Jacques PREVOST
Membres Honoraires : Pr. F. ABT - Dr. L. BABEL - Pr. S. DURIVAUX - Pr. G. JACQUART - Pr. D. ROZENCWEIG - Pr. M. VIVIER
Doyen Honoraire : Pr. J. VADOT

Sous-section 56-01 Odontologie pédiatrique	Mme <u>DROZ Dominique (Desprez)</u> M. PREVOST** Jacques Mlle MARCHETTI Nancy Mme ROY Angélique (Mederlé) M. SABATIER Antoine	Maître de Conférences Maître de Conférences Assistant Assistant Assistant
Sous-section 56-02 Orthopédie Dento-Faciale	Mme <u>FILLEUL Marie Pierryle</u> Mlle BRAVETTI Morgane M. GEORGE Olivier	Professeur des Universités* Assistant Assistant
Sous-section 56-03 Prévention, Epidémiologie, Economie de la Santé, Odontologie légale	M. <u>WEISSENBACH Michel</u> M. CELEBI Sahnüseyin Mme JANTZEN-OSSOLA Caroline	Maître de Conférences* Assistant Assistant
Sous-section 57-01 Parodontologie	M. <u>MILLER** Neal</u> M. AMBROSINI Pascal Mme BOUTELLIEZ Catherine (Bisson) M. PENAUD Jacques Mme BACHERT Martine M. PONGAS Dimitrios	Maître de Conférences Maître de Conférences Maître de Conférences Maître de Conférences Assistant Assistant
Sous-section 57-02 Chirurgie Buccale, Pathologie et Thérapeutique Anesthésiologie et Réanimation	M. <u>BRAVETTI Pierre</u> M. ARTIS Jean-Paul M. VIENNET Daniel M. WANG Christian Mlle LE Audrey M. PERROT Ghislain	Maître de Conférences Professeur 1er grade Maître de Conférences Maître de Conférences* Assistant Assistant
Sous-section 57-03 Sciences Biologiques (Biochimie, Immunologie, Histologie, Embryologie, Génétique, Anatomie pathologique, Bactériologie, Pharmacologie)	M. <u>WESTPHAL** Alain</u> M. MARTRETTE Jean-Marc Mme MOBY Vanessa (Stutzmann)	Maître de Conférences * Maître de Conférences Assistant
Sous-section 58-01 Odontologie Conservatrice, Endodontie	M. <u>AMORY** Christophe</u> M. FONTAINE Alain M. ENGELS DEUTSCH** Marc M. CLAUDON Olivier M. PERRIN Sébastien M. SIMON Yorick	Maître de Conférences Professeur des Universités* Professeur 1 ^{er} grade* Maître de Conférences Assistant Assistant Assistant
Sous-section 58-02 Prothèses (Prothèse conjointe, Prothèse adjointe partielle, Prothèse complète, Prothèse maxillo-faciale)	M. <u>SCHOVER Jacques</u> M. LOUIS** Jean-Paul M. ARCHIEN Claude M. LAUNOIS** Claude M. KAMAGATE Sinan M. DE MARCH Pascal M. HELFER Maxime M. SEURET Olivier M. WEILER Bernard	Maître de Conférences Professeur des Universités* Maître de Conférences * Maître de Conférences Assistant associé au 1/10/05 Assistant Assistant Assistant Assistant
Sous-section 58-03 Sciences Anatomiques et Physiologiques Occlusodontiques, Biomatériaux, Biophysique, Radiologie	Mlle <u>STRAZIELLE** Catherine</u> M. SALOMON Jean-Pierre Mme HOUSSIN Rozat (Jazi)	Professeur des Universités* Maître de Conférences Assistante Associée au 01/01/2007

italique : responsable de la sous-section

* temps plein - ** responsable TP

Nancy, le 01.04.2007

*Par délibération en date du 11 décembre 1972,
La faculté de Chirurgie-Dentaire a arrêté que
les opinions émises dans les dissertations
qui lui seront présentées
doivent être considérées comme propres à
leurs auteurs et qu'elle n'entend leur donner
aucune approbation ou improbation.*

REMERCIEMENTS

Monsieur le Professeur Jean-Paul LOUIS

Officier des Palmes académiques
Docteur en Chirurgie-dentaire
Docteur en Sciences odontologiques
Professeur des Universités
Membre de l'académie Nationale de Chirurgien-Dentaire
Sous-section : Prothèses.

Je remercie Monsieur le Professeur J.P. LOUIS pour l'enseignement qu'il m'a dispensé en prothèse complète. En effet, tout au long de ses cours, j'ai découvert ce domaine passionnant qu'est la prothèse et l'aboutissement de mon cursus par cette thèse en prothèse complète n'est probablement pas un hasard.

Monsieur le Professeur Alain FONTAINE

Chevalier de l'Ordre National du Mérite
Docteur en Chirurgie-Dentaire.
Docteur en Sciences odontologiques
Professeur Premier Grade
Sous-section : Odontologie Conservatrice, Endodontie.

Je remercie Monsieur le Professeur A. FONTAINE avec qui j'ai effectué mon dernier stage clinique à l'hôpital Jeanne D'Arc de Dommartin-lès-Toul. J'ai beaucoup apprécié l'autonomie, le soutien et la confiance qu'il m'accordés au cours de ces six mois tout en restant disponible lorsque je rencontrais un cas plus compliqué.

Monsieur le Docteur Olivier SEURET

Docteur en Chirurgie-Dentaire
Assistant Hospitalier Universitaire
Sous-section : Prothèses.

Je remercie Monsieur O. SEURET qui m'a accompagné lors d'une semaine d'astreinte d'été dans le service de Mr le Pr A. FONTAINE. Ces premiers contacts nous ont d'emblée portés sur la piézographie. Sa sympathie m'a donné envie de continuer à travailler avec lui pour conclure mon cursus universitaire en l'intégrant dans mon jury de thèse.

Monsieur le Docteur Louis-Marc FAVOT

Docteur en Chirurgie-Dentaire
Ancien Assistant Hospitalier Universitaire

Je remercie Monsieur le Docteur L.M. FAVOT qui m'a permis de découvrir l'univers du cabinet dentaire au cours de mes études, en me permettant de l'assister au fauteuil lors de son exercice au cabinet. Il m'a également accordé de son temps en acceptant la responsabilité de maître de stage lors de ma quatrième année. J'ai souvent repensé à lui au cours de mon premier remplacement...mon expérience d'assistant dentaire acquise à ses côtés m'a permis de m'en sortir pour gérer le cabinet seul pendant les quatorze mois de ce premier remplacement. De plus, il m'a toujours ouvert la porte pour me conseiller lorsque j'étais démuni face à un dossier complexe !

A ma famille...

...à **mes parents** qui ont eu beaucoup de patience pour m'amener là où je suis aujourd'hui. Ils ont su trouver les bons mots pour m'encourager, me soutenir et me secouer dans les moments difficiles ; sans leur soutien et leur persévérance, je n'aurais à priori pas eu l'occasion de les remercier dans les premières pages d'une thèse ;

...à **mon père**, passionné par son métier et toujours serein face à ses difficultés...un bel exemple pour aborder la mienne ! Malgré sa profession parfois très prenante, il a su garder du temps pour sa famille à qui il a offert un cadre de vie épanouissant et enrichissant. Par ailleurs, il a su me transmettre sa passion du bricolage qui m'a permis de découvrir mon habileté manuelle et mon sens pratique parfois très utiles dans l'Art Dentaire;

...à **ma mère** qui s'est battue avec moi pour l'orthographe ! Avec succès, puisqu'aujourd'hui, elle ne m'a corrigé que très peu de fautes lors de la relecture de ce travail. Par ailleurs, elle a abandonné l'enseignement pour se consacrer à plein temps à ses enfants pour les mener là où ils sont aujourd'hui ; sa ténacité a souvent été remarquable et je voudrais à ce jour lui montrer ma reconnaissance pour la patience dont elle a su faire preuve ;

...à **mon grand frère Nicolas**, qui a été pour moi un magnifique exemple de réussite d'abord dans sa scolarité puis dans ses vies professionnelle et familiale !

...à **ma sœur Caroline** qui a su apporter un peu d'originalité dans cette famille médicale au milieu de ses trois frères !

...à **mon petit frère Grégoire**, qui m'apporte une autre vision de la profession ! Le passage dans mon sillage n'a pas forcément été facile tous les jours mais il s'en est sorti avec brio (d'ailleurs, je tiens à le féliciter encore une fois pour son aisance et son éloquence lors de sa brillante thèse !)

...et à tous les autres membres de ma famille qui ont su être là où il fallait dans les moments difficiles.

A mes amis ;

...à **Tiphaine**, qui depuis peu illumine ma vie ! Par sa présence, elle m'a motivé dans ce dur labeur que fut cette thèse...

...à **Alex, Audrey, Cédric, Claire, Laure, Marie, Noémie et Jérôme, Olivier, Olivier et Sarah, Olivier et Mary**...mes amis de la plongée,

...à **Christophe, François-Xavier et Amélie, Fred et Audrey, Milou**...mes amis de la Fac,

...à **Christine, Delphine, Edwige et Julien, Juliette, Mathieu**...mes amis du GEC,

pour tous les moments joyeux et inoubliables passés ensemble !

...et les autres, les Moliné, les Henry,

...tous ceux que j'oublie,

pour tous les attentions, qu'ils ont eues à mon égard.

APPORT
DES TECHNIQUES PIEZOGRAPHIQUES
DANS L'EXERCICE QUOTIDIEN
EN PROTHESE AMOVIBLE COMPLETE.

PLAN



1. Introduction et historique de la piézographie.	16
1.1. Introduction.	16
1.2. Historique.	17
2. Quelques définitions.	18
2.1. La piézographie.	18
2.1.1. Définition et buts.	18
2.1.2. Indications et contre-indications de la piézographie.	20
2.1.2.1. Les indications de la piézographie.	20
2.1.2.1.1. La piézographie analytique.	20
2.1.2.1.2. La piézographie prothétique.	21
2.1.2.1.2.1. Indications selon P. Klein (30).	22
2.1.2.1.2.1.1. Suivant le type d'édentement.	22
2.1.2.1.2.1.2. Suivant les buts recherchés.	24
2.1.2.1.2.2. Indications selon J. Lejoyeux.	24
2.1.2.2. Les contre-indications de la piézographie.	25
2.1.2.2.1. Contre-indications liées à la nature de l'édentement.	25
2.1.2.2.2. Contre-indications liées au patient.	26
2.1.2.2.3. Contre-indications liées au praticien et au technicien du laboratoire.	26
2.1.3. Avantages et inconvénients de la piézographie.	26
2.1.3.1. Les avantages.	26
2.1.3.1.1. La stabilisation prothétique.	26
2.1.3.1.2. Avantages fonctionnels.	30
2.1.3.2. Les inconvénients (2).	30
2.1.3.2.1. Inconvénients d'ordre esthétique.	30
2.1.3.2.2. Le facteur temps.	31
2.2. L'espace prothétique mandibulaire.	31
2.2.1. Définition.	31
2.2.1.1. La paroi inférieure.	35
2.2.1.2. La paroi externe.	37

2.2.1.3.	La paroi interne.	37
2.2.1.4.	La paroi supérieure.	38
2.2.1.5.	Les fonctions modelantes de l'espace prothétique.	40
2.2.1.5.1.	La déglutition.	42
2.2.1.5.2.	La phonation.	44
2.3.	Les différents temps de la piézographie.	48
2.3.1.	Mise en condition tissulaire et piézographie.	48
2.3.2.	L'empreinte primaire et la pré-empreinte.	49
2.3.3.	L'empreinte secondaire.	57
3.	La piézographie.	60
3.1.	Le matériau piézographique.	60
3.2.	La base piézographique.	62
3.3.	L'enregistrement piézographique.	63
3.3.1.	L'enregistrement piézographique prothétique de P. Klein (30).	64
3.3.1.1.	Avant l'enregistrement.	65
3.3.1.1.1.	L'installation du patient.	65
3.3.1.1.2.	Port de la prothèse maxillaire.	65
3.3.1.1.3.	Matériel et matériaux.	65
3.3.1.2.	L'enregistrement.	66
3.3.1.2.1.	Premier modelage buccinateur.	67
3.3.1.2.2.	Deuxième modelage buccinateur.	68
3.3.1.2.3.	Troisième modelage buccinateur.	69
3.3.1.2.4.	Le modelage antérieur.	70
3.3.1.2.5.	La phase de remblayage.	70
3.3.2.	Enregistrement actuel.	71
3.3.2.1.	L'enregistrement.	71
3.3.2.2.	Critique et corrections.	74
3.3.2.2.1.	Secteur antérieur : zone de l'orbiculaire.	74
3.3.2.2.2.	Secteurs latéraux : zones des buccinateurs et de la langue.	75
3.3.2.2.3.	Une zone particulière : le modiolus.	75
3.3.3.	L'enregistrement piézographique analytique.	76

3.3.4.	Exploitation des résultats fournis par la piézographie.	77
3.3.4.1.	En piézographie analytique.	77
3.3.4.2.	En piézographie prothétique.	81
3.3.5.	Au laboratoire de prothèse.	83
3.3.6.	Réalisation des clés piézographiques au laboratoire.	83
3.3.6.1.	La base de montage.	84
3.3.6.2.	Transfert du modèle supérieur sur articulateur.	86
3.3.6.3.	Le montage des dents.	89
3.3.6.3.1.	Bloc incisivo-canin.	89
3.3.6.3.2.	Dents cuspidées.	90
3.3.7.	Mise en bouche des prothèses.	94
3.3.8.	Travaux de H. Aïche (2).	95
3.3.8.1.	Enregistrement piézographique avec un élastomère.	95
3.3.8.2.	Le matériau.	95
3.3.8.3.	Protocole opératoire.	96
3.3.8.3.1.	La pré-empreinte.	96
3.3.8.3.2.	Enregistrement piézographique.	96
3.3.8.3.3.	Le guide lingual.	97
3.3.8.3.4.	Description du guide lingual adaptable.	98
3.3.8.3.5.	Avantages du guide lingual.	99
3.3.8.3.6.	Conclusion.	101
4.	Cas cliniques.	102
4.1.	Cas clinique numéro 1 (Dr Favot).	102
4.2.	Cas clinique numéro 2 (Drs Cuzin & Favot).	105
4.3.	Cas clinique numéro 3 (Dr Seuret).	107
5.	Discussion.	109
6.	Conclusion.	112
7.	Bibliographie.	114
8.	Iconographie.	121

Apport des techniques piézographiques dans l'exercice quotidien en prothèse amovible complète.



1. Introduction et historique de la piézographie.

1.1. Introduction.

L'édentation totale est toujours d'actualité au sein de nos cabinets. Elle résulte soit de pathologies locales ou générales, soit d'un problème économique.

Si les indications sont rigoureusement posées et respectées, les traitements implantaires totaux offrent un confort fonctionnel et esthétique inégalé au patient. Mais les contraintes techniques, anatomiques et malheureusement financières, nous obligent dans un certain nombre de cas à renoncer à la prothèse conjointe ; le seul recours est alors la prothèse amovible complète.

Même si la réhabilitation prothétique complète est un acte fréquent, cette thérapeutique reste un exercice prothétique et psychologique complexe. Le praticien doit s'adapter aux conditions buccales du patient, mais aussi à la psychologie de son patient. L'édentation est un traumatisme difficile à guérir. De plus la prothèse demeure un artifice qui recouvre des muqueuses buccales censées être en contact avec le milieu extérieur pour exercer leurs fonctions : toucher, excrétion salivaire, sensation chaud et froid, gustation... Le patient se voit donc avec un corps étranger en bouche qui malgré une bonne stabilité est souvent source d'échec dans le traitement prothétique. La communication a donc un rôle primordial avant pendant et après le traitement.

Notre travail aujourd'hui nous amènera à voir, au-delà de son dogme, si la piézographie peut apporter une aide supplémentaire à la réhabilitation prothétique totale. C'est une approche fonctionnelle, au même titre que l'occlusion ne peut se réaliser sans sa partie fonctionnelle décrite par Lauret et Legall.

Après un bref historique de la piézographie, nous exposerons les conditions dans lesquelles elle peut être mise en œuvre, avant de décrire le déroulement théorique de l'enregistrement piézographique proprement dit. Puis à travers trois cas cliniques, nous tenterons de concrétiser la piézographie afin de voir si cette étape, complémentaire au sein du traitement prothétique, peut réellement apporter un plus vers la réussite du traitement de l'édentation totale.

1.2. Historique de la piézographie.

Les techniques classiques d'empreintes apparaissant insuffisantes à certains auteurs, l'idée d'exploiter l'action de la langue et des joues sur l'extrados prothétique, afin d'obtenir une stabilité de la prothèse, principale motivation de la piézographie, n'est pas nouvelle. En 1800, Gardette établissait le fait qu'une prothèse pouvait être stabilisée grâce aux contractions involontaires et instinctives des muscles de la cavité buccale. Au début du XXème siècle, E.W. Fish poursuivait dans la même direction en disant que *« les contours extérieurs de la prothèse doivent représenter une suite de surfaces inclinées de telle sorte que l'activité musculaire assure la stabilité de la prothèse »* (17). En 1966, Murphy, poursuit des travaux dans ce domaine parallèlement à ceux d'E.W. Fish en étudiant la configuration des surfaces polies stabilisatrices.

Aujourd'hui, les travaux de P. Klein en France, Heath en Angleterre, Schwindling en Allemagne, Beresin et Schiesser aux Etats-Unis, convergent vers un même objectif : obtenir une stabilisation des prothèses mandibulaires grâce à l'utilisation de l'espace prothétique qui devient alors synonyme de stabilité prothétique. De ce fait, on lie anatomie et physiologie pour obtenir une parfaite symbiose en adaptant la forme à la fonction. Le « pari prothétique » est alors de réaliser une prothèse sur laquelle viendront se lover la langue et la sangle orbiculo-buccinatrice et d'orienter le plan occlusal mandibulaire afin que la prothèse se comporte comme « un repose langue »(6). On recherche ainsi plutôt un effet stabilisateur de la langue pour la prothèse.

2. Quelques définitions.

2.1. La piézographie.

2.1.1. Définition et buts.

Le terme de « piézographie » est formé de deux mots grecs, « piézo » qui vient de « πιεσιμ » (pisein) qui signifie « presser », « étreindre » et « graphie » qui vient de « γραρειμ » (graphein), qui signifie sculpter.

En médecine générale, la piézographie est une technique d'exploration du système cardio-vasculaire, fondée sur l'étude de la tension intra-artérielle, au cours des cycles cardiaques.

En odontologie, elle s'applique en prothèse amovible complète ; elle consiste à enregistrer les forces musculaires qui s'opposent entre la langue et la sangle buccinato-labiale. Cette empreinte complémentaire est réalisée suite à l'empreinte secondaire à la mandibule, et avant le modelage de la cire d'occlusion ; elle s'intègre donc au sein d'un ensemble thérapeutique afin de répondre aux exigences physiologiques, voire pathologiques rencontrées dans la bouche de notre patient.

P. Klein a apporté ce terme au domaine odontologique pour désigner le modelage par pression d'un matériau plastique. Ce modelage résulte des pressions qui déterminent l'espace prothétique disponible au cours de la fonction et au repos ; il permet au patient d'exprimer des paramètres musculaires, articulaires, fonctionnels et esthétiques spécifiques. Ainsi, une prothèse issue d'une maquette piézographique permet au patient une plus grande liberté dans ses possibilités fonctionnelles quotidiennes.

Pour ses auteurs, la piézographie ne serait pas une technique mais un concept faisant partie d'une philosophie.

Mersel explique (38) que la plupart des prothèses mandibulaires réalisées par des techniques « classiques » sont perçues comme un corps étranger dans la cavité buccale,

donc mal intégrées par les patients. Ceci est la conséquence de la dysharmonie existant entre l'extrados prothétique et l'anatomophysiologie propre au cas. Dans ce cas, le praticien impose quelque chose qui ne correspond pas au patient. Mersel parle de « dictature prothétique ». Par contre, dans le concept piézographique, c'est le patient qui délivre, sous contrôle du praticien, la configuration exacte que doit prendre l'extrados prothétique puisque l'ensemble de ces surfaces est la réplique du moulage piézographique que le patient produit par ses propres fonctions. Ainsi, la prothèse totalement en accord avec l'anatomie et la fonction du patient, est mieux intégrée. De plus, le système neuromusculaire stimulé de manière adéquate par une prothèse s'inscrivant exactement dans l'espace prothétique participe à sa stabilisation (15).

La piézographie est caractérisée par le laminage et le modelage d'un matériau plastique durcissant lors des activités synchrones de la langue et de la sangle buccinato-labiale. Ce laminage aboutit, après durcissement, à une maquette rigide qui permettra d'abord une empreinte suivant la technique intégrale puis elle servira de gabarit lors du montage et du modelage de la prothèse mandibulaire.

Il existe deux formes de piézographies (31) :

- La piézographie analytique.

C'est l'étude de la pression exercée par les organes péri-prothétiques sur les structures sous-jacentes ; elle est caractérisée par le modelage du matériau plastique entre une surface active et une surface inerte.

- La piézographie prothétique.

Elle permet de déterminer l'espace prothétique mandibulaire et de construire une prothèse en rapport avec la dynamique des organes avoisinants. Le modelage se fait entre deux surfaces actives, la langue d'une part et la sangle buccinato-labiale de l'autre.

2.1.2. Indications et contre-indications de la piézographie.

2.1.2.1. Les indications de la piézographie.

2.1.2.1.1. La piézographie analytique.

Elle est indiquée pour le contrôle de la position des surfaces polies et des éléments dentaires dans les zones prémolaires et molaires. Elle s'applique à la correction des extensions distales mandibulaires. Elle permet de vérifier si la prothèse existante s'inscrit correctement dans le couloir prothétique et s'il est possible de l'améliorer par meulage. Cette technique ne peut s'appliquer qu'à des prothèses mandibulaires stables et rétentes au cours des fonctions auxquelles elles sont soumises (30).

L'étude de l'espace prothétique dans le domaine de l'implantologie (4), est une indication de piézographie analytique. F. Bari utilise la piézographie analytique afin d'objectiver l'espace prothétique et de fixer l'emplacement des piliers de l'implant et l'emplacement de la prothèse qu'il doit supporter. F. Bari déclare ne jamais entreprendre un implant chez un édenté total sans avoir fait préalablement une piézographie, procurant ainsi l'équilibre fonctionnel recherché de l'implant et de la prothèse.

De plus la piézographie analytique est utile, après pose des implants et des prothèses, pour contrôler et corriger jusqu'à un certain point les défauts de la prothèse portées par l'implant.

La piézographie est par conséquent en implantologie, un élément essentiel de diagnostic à joindre au dossier préopératoire à côté des bilans organiques, radiologiques et psychiques.

La piézographie analytique permet donc d'aider le praticien dans le choix du type d'implant à poser en le renseignant sur le volume disponible en bouche pour réaliser la couronne sur implant; le praticien pourra donc adapter au mieux le pilier implantaire puis éventuellement apporter quelques petites corrections sur la prothèse portée par l'implant afin d'intégrer au mieux l'ensemble dans la bouche du patient et ainsi équilibrer les forces imposées sur la couronne par la lèvre ou la joue d'un côté et la langue de l'autre.

2.1.2.1.2. La piézographie prothétique.

Il nous faut avant justifier que la principale indication de la piézographie réside dans l'édentement mandibulaire complet et non dans l'édentement maxillaire.

Quelles raisons ont motivé cette restriction de la piézographie ?

Tout d'abord, les problèmes de stabilité prothétique se posent avec moins d'acuité au maxillaire, car la surface d'appui prothétique est beaucoup plus étendue.

D'autre part, la résorption des crêtes alvéolaires est généralement moins marquée au maxillaire qu'à la mandibule, et de ce fait, le relief formé par les crêtes alvéolaires supérieures constitue un élément de rétention prothétique supplémentaire.

La musculature péri prothétique est moins puissante au maxillaire, donc moins déstabilisatrice pour la prothèse.

Pour R. Devin (14), l'impératif esthétique au maxillaire justifie son opposition à la piézographie dans ce cas. En effet, l'involution centripète de l'arcade supérieure et la diminution de la tonicité musculaire sont à l'origine de l'affaissement de la lèvre supérieure ; pour R. Devin cette altération des traits du visage ne doit pas être perpétuée par un enregistrement servile de la position des organes ainsi déplacés. Les techniques actuelles permettent, dans tous les cas, à l'arcade supérieure, d'obtenir une rétention suffisante, capable de contre balancer efficacement un montage esthétique toujours en surplomb du fait de la résorption des crêtes alvéolaires. Ce montage des dents antérieures dans la position occupée précédemment par les dents disparues, permet seul d'assurer aux lèvres et aux joues, le soutien indispensable qui restituera, avec l'esthétique primitive, une mimique aisée et naturelle dans l'expression des sentiments.

2.1.2.1.2.1. Indications selon P. Klein (30).

2.1.2.1.2.1.1. Suivant le type d'édentement.

La piézographie prothétique s'applique de préférence à l'édenté total présentant une résorption importante et dont les crêtes sont minimales, nulles ou négatives. (Crêtes de niveau III ou IV de Landa (*figure 1*)).

« Les édentés sont en général des édentés anciens qui ont perdu de ce fait tout sens de leur denture primitive et qui ont pris de nouvelles habitudes. Ces altérations et modifications entraînent la caducité de toutes les normes classiques empiriques, qui ne peuvent donner, dans ces cas précis que de piètres résultats » P. Klein. Nous verrons plus loin dans ce travail que cette conception s'oppose catégoriquement à celle de J. Lejoyeux.

CLASSES	CARACTERES	DIAGNOSTIC
I	<ul style="list-style-type: none">▪ Crêtes \geq 1 cm▪ Insertions musculaires en-dessous des crêtes▪ Eminences piriformes dures et bien formées.	Edentation totale globalement favorable à la prothèse totale mandibulaire.
II	<ul style="list-style-type: none">▪ Crêtes identiques aux précédentes▪ Formations hyperplasiques (crêtes, éminences piriformes, etc.).	Edentation totale partiellement favorable à la prothèse totale mandibulaire
III	<ul style="list-style-type: none">▪ Crêtes plates▪ Hypertrophie du plancher	Edentation totale défavorable à la prothèse totale mandibulaire.
IV	<ul style="list-style-type: none">▪ Crêtes négatives (en gouttières)	Edentation totale très défavorable à la prothèse totale mandibulaire.

Figure 1 : classification des crêtes selon Landa (33).

Par contre, P. Klein poursuit : *« chez l'édenté récent présentant des crêtes peu résorbées, il est possible d'employer les normes empiriques classiques pour appareiller le patient avec succès. »*

L'indication de piézographie prothétique est aussi posée pour certaines formes d'édentements partiels, et en particulier dans les édentements distaux inférieurs (classe I de Kennedy (*figure 2*)) très anciennes, inappareillables par des méthodes conventionnelles et souvent accompagnées de réflexes nauséeux incoercibles.

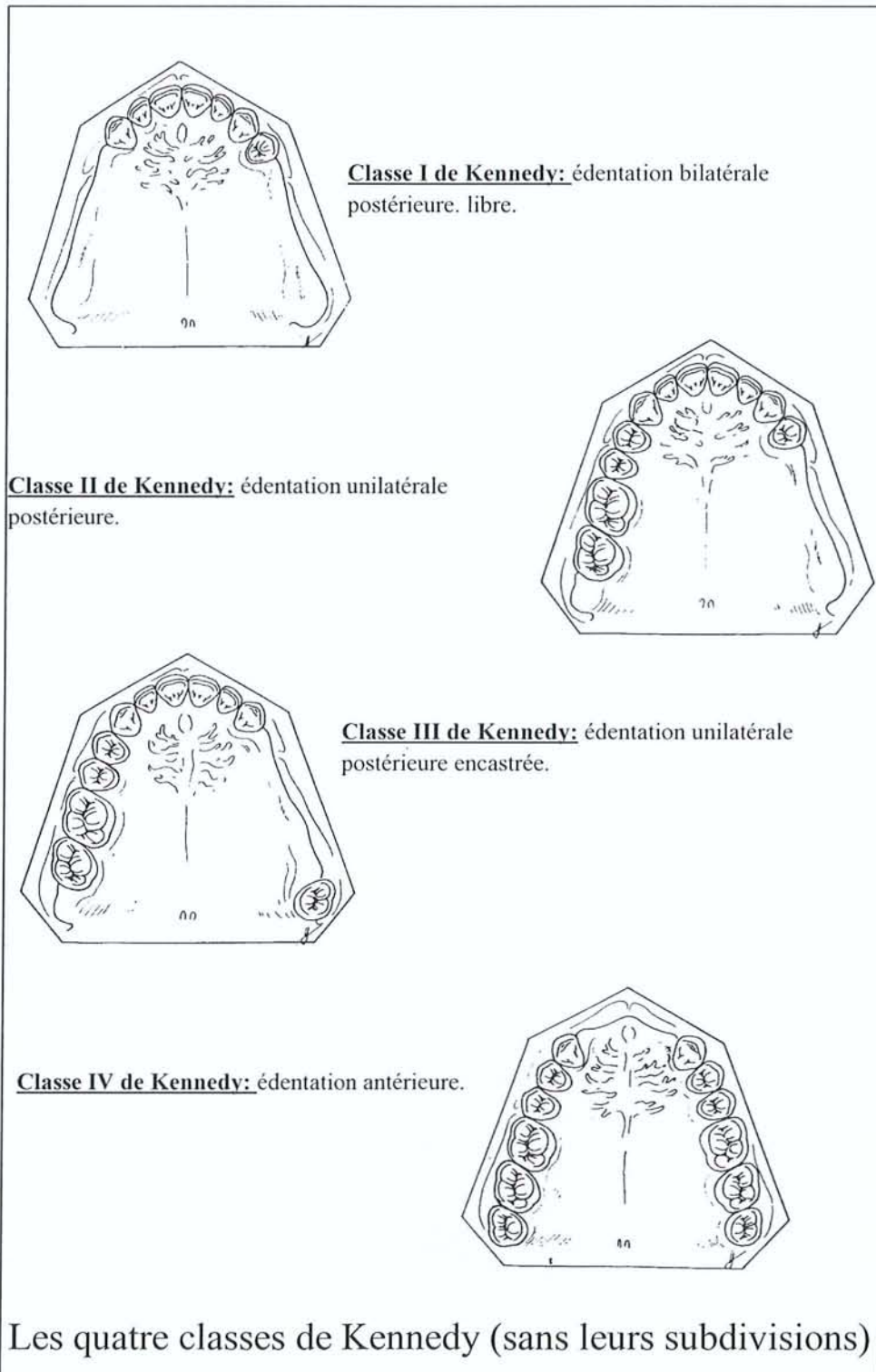


Figure 2. (d'après Lejoyeux : 34).

2.1.2.1.2.1.2. Suivant les buts recherchés.

La piézographie qui sert de futur gabarit à la prothèse est indiquée comme porte-empreinte pour l'empreinte secondaire et comme maquette d'enregistrement des rapports intermaxillaires.

Elle est indiquée pour la construction extemporanée d'appareils mandibulaires provisoires, particulièrement bien tolérés pour la mise en condition des surfaces de sustentation et des organes péri prothétiques avec les résines retard.

Elle est indiquée pour surélever la dimension verticale dans le cas d'appareillages anciens inadaptés.

Enfin, elle est indiquée afin d'abrèger et de faciliter la phase d'adaptation prothétique, pour les patients qui présentent une certaine intolérance sensitive et qui n'ont jamais pu supporter leur prothèse mandibulaire. La piézographie offre l'avantage d'obtenir dans ces cas des résultats encourageants, grâce à une stimulation à minima des extérocepteurs bucco-linguaux par la prothèse. Cette dernière est mieux tolérée et plus rapidement intégrée par le patient (23) et (25).

2.1.2.1.2.2. Indications selon J. Lejoyeux (34).

J. Lejoyeux n'emploie pas le terme de piézographie mais utilise celui d'empreinte tertiaire. En outre, ces deux termes ne signifient pas en tous points la même chose ; il s'agit dans les deux cas d'assurer une harmonie entre les surfaces polies et les muscles afin de stabiliser la prothèse, mais les indications de l'empreinte tertiaire de J. Lejoyeux, ne correspondent pas aux indications de la piézographie de P. Klein.

Pour J. Lejoyeux, la prothèse piézographique telle que l'entend P. Klein, ne peut être qu'une prothèse transitoire de mise en condition tissulaire destinée à augmenter la surface d'appui prothétique et l'espace prothétique initial afin que la prothèse définitive réponde aux données classiques suivantes :

- Surfaces d'appui maximales.
- Volume des éléments occlusaux suffisants.
- Montage des dents selon les règles de Pound et Gysi.

J. Lejoyeux s'oppose à l'enregistrement d'un espace prothétique initial réduit car une telle réduction résulte d'une infiltration cellulo-graisseuse des tissus environnants ; pour lui, respecter ce couloir prothétique par l'utilisation de dents artificielles de volume réduit ne fait que confirmer un état et une position erronés de ces tissus incompatibles avec les impératifs mécaniques et biologiques des prothèses.

En conséquence, J. Lejoyeux réserve deux indications à l'empreinte tertiaire :

- Lors de la mise en condition tissulaire : l'emploi de la résine à prise retardée au niveau de l'extrados prothétique assure une triple mise en condition. En effet, celle-ci agit au niveau tissulaire en diminuant l'infiltration cellulo-graisseuse, au niveau musculaire en rétablissant un jeu physiologique des organes péri prothétiques et au niveau neurologique en assurant une stimulation adéquate des extérocepteurs et des propriocepteurs.
- Lorsque la prothèse est terminée : afin d'améliorer les qualités phonétiques, mécaniques et fonctionnelles des restaurations prothétiques, les empreintes tertiaires seront utilisées avec succès (36).

2.1.2.2. Les contre-indications de la piézographie.

Nous ne dissociérons pas ici piézographies analytique et prothétique car leurs contre-indications sont les mêmes.

2.1.2.2.1. Contre-indications liées à la nature de l'édentement.

Globalement, la piézographie n'est pas indiquée dans les cas d'édentements favorables à la prothèse complète c'est-à-dire présentant une crête d'une hauteur supérieure à 5mm (crêtes de classe I et II de Landa), ou dans les cas d'édentement présentant une crête dont les qualités sont diminuées par la présence de formations hyperplasiques flottantes (45).

2.1.2.2.2. Contre-indications liées au patient.

Les contre-indications résultent de manière évidente de la difficulté à déplacer un grand malade ou de la difficulté d'un patient très âgé à se déplacer un grand nombre de fois pour se présenter aux nombreux rendez-vous (40).

Par ailleurs, des troubles de la motricité observés chez le patient entrent également dans les contre-indications.

2.1.2.2.3. Contre-indications liées au praticien et au technicien du laboratoire.

Les difficultés de réalisation en pratique courante (techniciens non initiés aux étapes piézographiques) font que ce moulage doit être évité (40).

2.1.3. Avantages et inconvénients de la piézographie.

2.1.3.1. Les avantages (2).

2.1.3.1.1. La stabilisation prothétique.

D'une manière générale en prothèse, la stabilisation est constituée par les forces réactionnelles, s'opposant aux forces transversales qui sont appliquées à la prothèse, et qui tendent à lui faire subir des mouvements de translation horizontale ou de rotation.

Le moyen d'assurer cet impératif de stabilisation est de réaliser l'uniformité du joint salivaire entre les tissus buccaux et toutes les surfaces prothétiques.

Les phénomènes physiques d'adhésion, cohésion et pression atmosphérique, ne doivent pas être limités à l'interface intrados prothétique et surface d'appui basale, mais doivent être augmentés par le contact généralisé des muqueuses revêtant les muscles avec l'extrados prothétique.

Selon Lejoyeux, l'adhésion et la cohésion d'une prothèse avec les tissus environnants répond à la formule suivante (34) :

$$\vec{F} = 2C * \frac{A}{a}$$

- « \vec{F} » étant la force nécessaire pour vaincre l'adhésion et la cohésion, afin de séparer la prothèse de la surface d'appui ou du tissu avec lequel elle est en contact.
- « C » étant la tension superficielle de la salive.
- « A » correspondant à l'étendue des surfaces en contact. On voit qu'en étendant les surfaces de contact à tout l'extrados prothétique, A augmente et par conséquent \vec{F} aussi.
- « a » représentant l'épaisseur du film salivaire. Plus cette épaisseur est faible, meilleure est l'adhésion. Si a augmente, \vec{F} diminue donc, l'adhésion sera moins bonne.

Si l'espacement entre la prothèse d'une part et la surface d'appui et les organes péri prothétiques d'autre part devient trop grand, il n'y a plus de salive entre les deux car il y a entrée d'air et la continuité du joint salivaire est rompue.

Pour conclure (*figures 3a et 3b*), on peut dire qu'une prothèse qui s'inscrit parfaitement dans l'espace prothétique, étend l'uniformité du joint salivaire à ses surfaces polies et réalise « le joint salivaire total » décrit par A. Mersel (38). Ce joint conditionne la stabilité de la prothèse.

Si le volume de la prothèse est inférieur au volume de l'espace prothétique, il y a une entrée d'air entre les deux et rupture du joint salivaire, et finalement déstabilisation.

Si le volume de la prothèse est supérieur au volume de l'espace prothétique, les forces musculaires excessives appliquées sur les plans inclinés que représentent les surfaces polies, conservent presque intégralement leur intensité dans leur direction et se traduisent par des mouvements de renversement et finalement une instabilité prothétique.

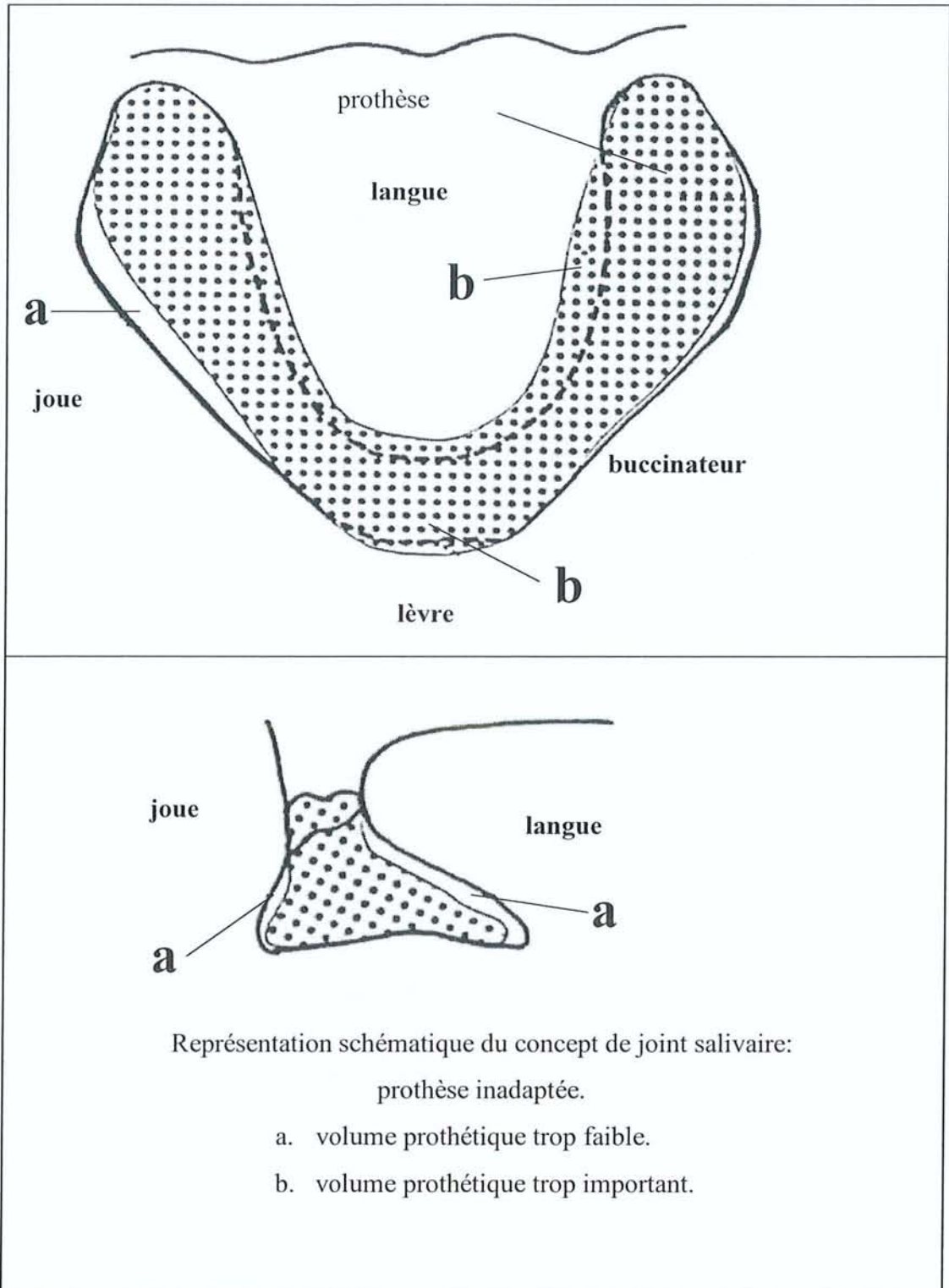


Figure 3a (selon Aïche : 2).

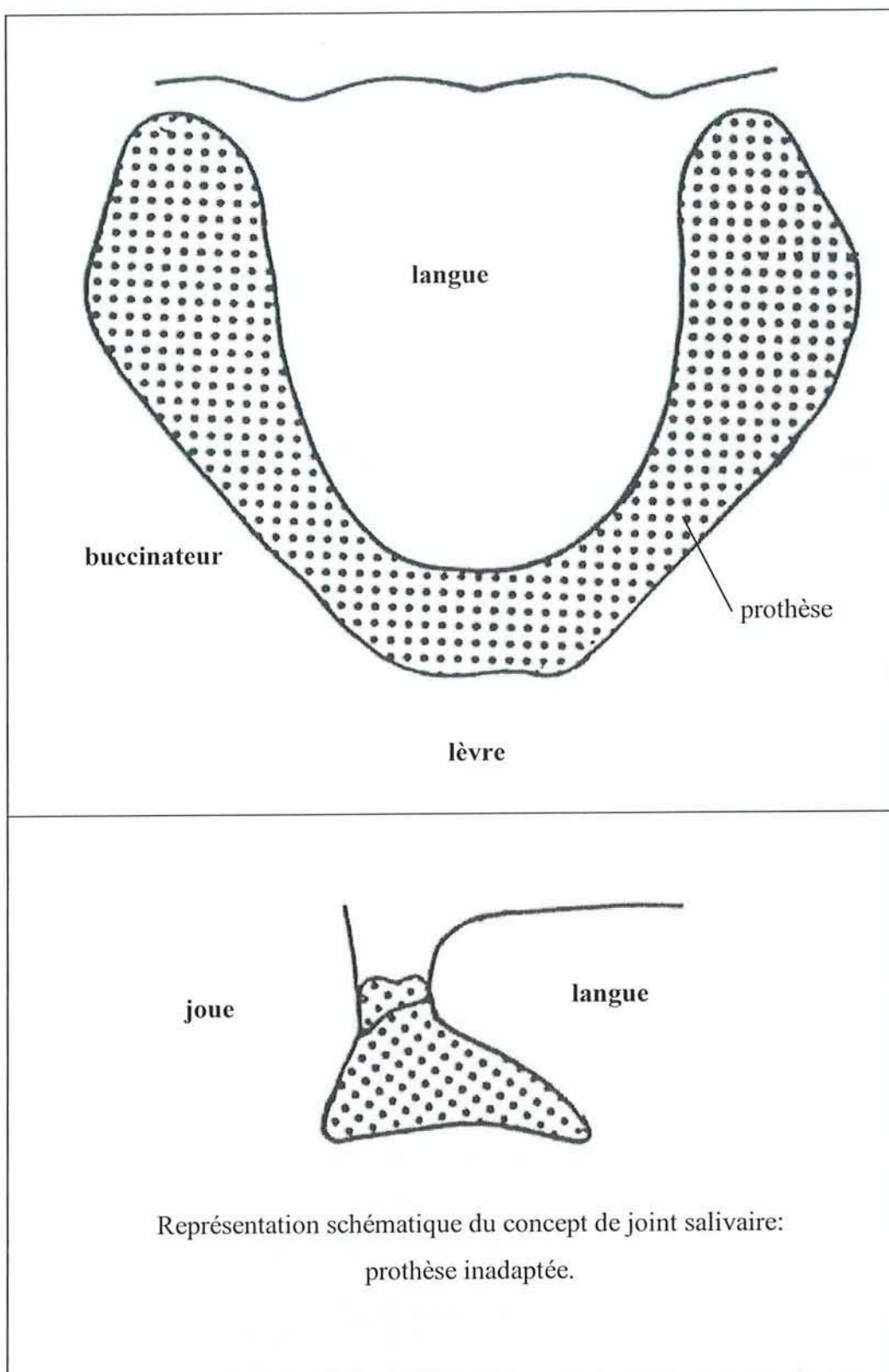


Figure 3b (selon Aïche : 2).

2.1.3.1.2. Avantages fonctionnels.

La prothèse piézographique sera d'emblée fonctionnelle, car elle aura été modelée par la fonction propre du patient (1). R. Devin (14) cite l'exemple d'un cas particulièrement défavorable où le patient a pu déclarer le lendemain de la mise en bouche de la prothèse, « je ne la sens pas », et cela résulte de la stimulation à minima qu'exerce une telle prothèse sur les récepteurs bucco-lingaux (23).

En outre l'acceptation sans apprentissage que permet ce genre de prothèse représente un avantage énorme, car la sénescence retarde et rend parfois impossible tout nouvel apprentissage pour des raisons morphologiques, physiologiques et psychiques (15).

Nous ajouterons à ces avantages fonctionnels deux avantages pratiques.

- Le contact permanent des muqueuses de la langue, des joues et des lèvres avec les surfaces polies prothétiques réduit la formation de dépôts tartriques à ce niveau et diminue donc les risques de prolifération du *Candida albicans* dans la cavité buccale (32).
- Lors de la mastication, les particules alimentaires ont moins tendance à s'insinuer entre l'extrados prothétique d'une part et la langue et les joues d'autre part ; ainsi, lors de cette fonction, la stabilité prothétique risque moins d'être perturbée (2).

2.1.3.2. Les inconvénients (2).

2.1.3.2.1. Inconvénients d'ordre esthétique.

Le psychisme spécifique de la personne âgée intervient tout particulièrement ici. Les personnes âgées ayant cessé toute activité professionnelle se retrouvent souvent peu actives, que ce soit dans le domaine intellectuel ou dans le domaine manuel. Par conséquent, l'acquisition de nouvelles prothèses constitue pour eux un véritable événement, et dès la mise en bouche, ils vont très largement s'observer et étudier le moindre détail de leurs appareils. A ce moment, ils sont le plus souvent inquiétés par un

« vide » existant entre les dents antérieures supérieures et inférieures. Ce « vide » est en fait le surplomb horizontal incisivo-canin, et il faudra avant la mise en bouche des prothèses, avertir le patient qu'au niveau mandibulaire, les muscles des lèvres s'impriment très fortement et que cette béance horizontale est inévitable.

2.1.3.2.2. Le facteur temps.

Le traitement au laboratoire de la piézographie représente un temps supplémentaire par rapport à la prothèse classique.

Les modifications apportées aux dents artificielles, pour les adapter à l'espace prothétique, sont délicates et longues, et cela double la durée du montage piézographique par rapport à un montage classique.

2.2. L'espace prothétique mandibulaire.

Avec les techniques d'empreintes classiques on enregistre simplement une surface (la surface d'appui prothétique), avec le concept piézographique, on enregistre une dimension supplémentaire : l'empreinte enregistre un volume appelé espace prothétique.

2.2.1. Définition.

« L'espace prothétique est le volume dans lequel on doit inscrire la prothèse pour lui assurer une stabilité maximale. Il est matérialisé par l'enregistrement dans une pâte plastique – piézographe, des pressions exercées par les différents groupes musculaires antagonistes au niveau des arcades dentaires » R. Devin (14).

L'espace occupé par les dents et les procès alvéolaires non résorbés (*figure 4a*) se transforme avec la perte des dents et les phénomènes inhérents à la sénescence, en un espace plus réduit appelé espace prothétique (*figures 4b et 4c*).

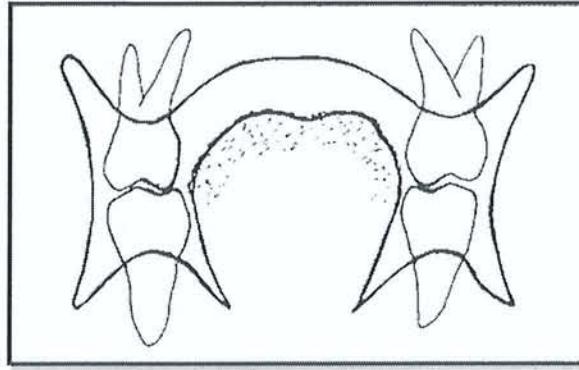


Figure 4a :

coupe frontale de la cavité buccale :
espace naturel chez le patient denté.

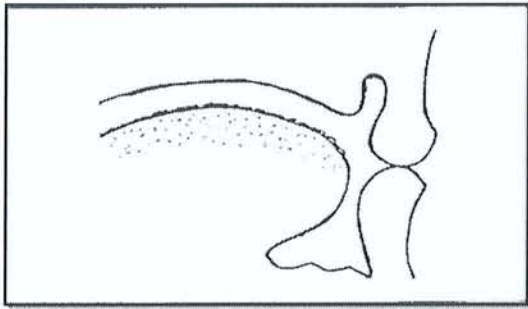


Figure 4b : coupe sagittale espace
prothétique chez le patient édenté.

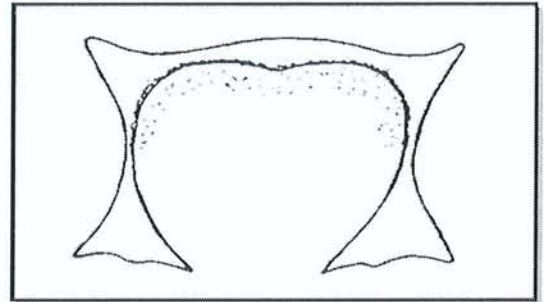


Figure 4c : coupe frontale : espace
prothétique chez le patient édenté.

Figures 4 (d'après Fourteau et coll. : 19).

La sénescence provoque une diminution importante de la dimension verticale ; ceci entraîne un plissement des joues qui se traduit par l'apparition de bajoues et l'invagination de la sangle buccinato-lingual. L'impact esthétique est très important. Parallèlement, la langue comble l'espace libre en s'étalant : elle n'est plus contenue par les remparts dentaires et s'étale donc sur l'ensemble de la largeur de la cavité buccale, d'une paroi jugale à l'autre transversalement et jusqu'à la lèvre en avant (*figure 5*).

Citons les principaux changements touchant la cavité buccale (*figure 6*):

- Involution des remparts alvéolaires.
- Rapprochement de la langue et des joues.
- Modifications des insertions musculaires.
- Modification de la proprioception bucco linguale.

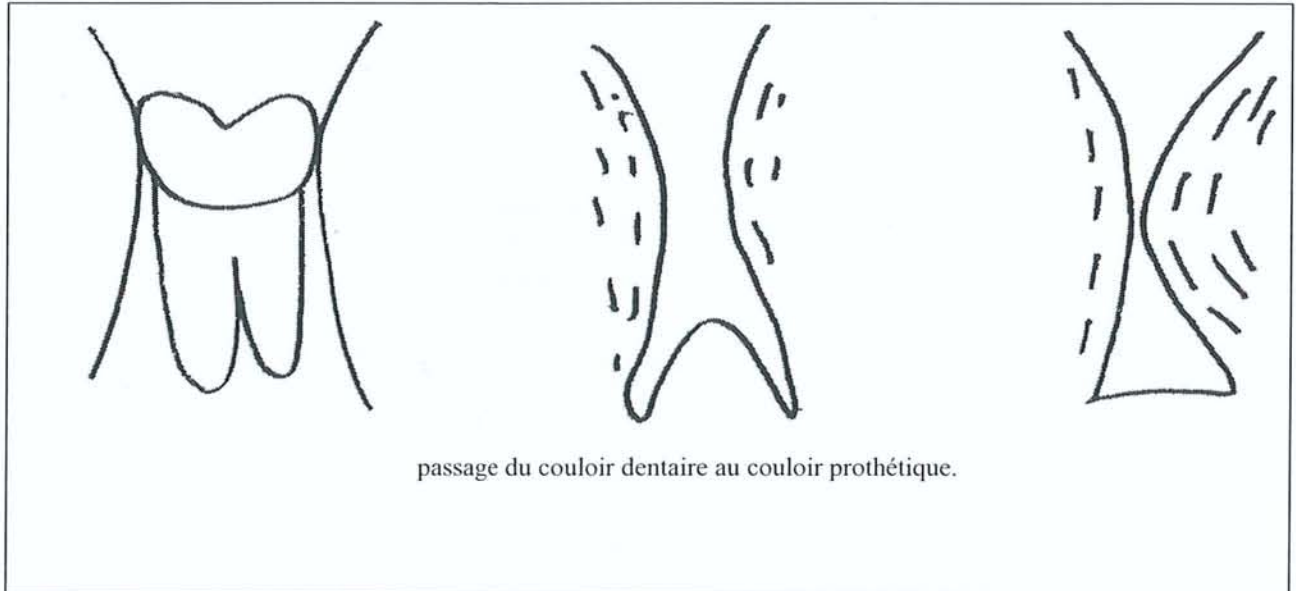


Figure 6 (d'après Osborne).

La conséquence de tous ces remaniements est que l'espace initial occupé par les dents et les procès alvéolaires ne coïncide en aucune façon avec l'espace prothétique. L'espace entre la langue et la joue s'est déplacé vers l'extérieur et le nouvel espace prothétique est plus vestibulé que l'espace dentaire originel (19).

La configuration de cet espace n'est pas figée car elle se métamorphose à chaque instant avec le jeu des muscles qui en constituent les limites ; l'activité musculaire pourra être déstabilisatrice pour une prothèse dont les surfaces polies réalisées de manière empirique perturbent la dynamique musculaire. Cette activité deviendra stabilisatrice si la prothèse reproduit l'espace prothétique, seul volume compatible avec un libre jeu musculaire.

Nous allons, pour compléter cette définition, décrire les parois qui limitent l'espace prothétique (*figures 7a à 7d*).

2.2.1.1. La paroi inférieure.

C'est la crête alvéolaire résiduelle. Dans le plan horizontal, elle est de forme hyperbolique, parabolique, elliptique ou upsiloïde.

Dans le plan frontal, elle peut présenter un relief positif, plus ou moins convexe et favorable à la rétention prothétique, (*figure 1*), mais elle peut aussi être plate ou négative, auxquels cas elle sera peu rétentive, d'où l'utilisation possible de la piézographie.

C'est une surface d'appui statique, limitée par les repères anatomiques suivant (34):

- La ligne oblique externe vestibulairement.
- La ligne mylohyoïdienne ou oblique interne lingualement.
- Les apophyses géni antérieurement.
- Les tubercules rétro molaires postérieurement.

Le substratum osseux de la surface d'appui est revêtu d'une fibromuqueuse plus ou moins dépressible autorisant d'infimes mouvements verticaux à la prothèse. En conséquence, nous ne pouvons pas dire que la paroi inférieure de l'espace prothétique est totalement statique puisqu'elle est susceptible de légères modifications en fonction de son degré de dépressibilité et de son épaisseur.

La fibromuqueuse est constituée de cellules (en majorité des fibroblastes), et de fibres musculaires périphériques, et de fibres élastiques et conjonctives. Elle est recouverte par un épithélium kératinisé.

Cette surface se comporte comme un coussin « fibro-hydraulique », R. Goumy (22). Le système hydraulique dépend du film salivaire et du liquide interstitiel tissulaire. Kydd (22) étudie expérimentalement l'effet des pressions sur les tissus mous revêtant la crête alvéolo-résiduelle. Il tire de cette expérimentation des courbes reflétant le caractère viscoélastique des tissus ; ces derniers répondent instantanément à l'application d'une pression par une déformation de type élastique. Cette déformation est réversible immédiatement si la pression cesse rapidement. Dans le cas contraire, une déformation

s'installe et elle sera beaucoup plus longue à disparaître après la disparition de la contrainte. Lorsque la pression disparaît, la réponse des tissus mous est à peu près semblable et inverse à celle intervenant lors de l'application ; décompression élastique instantanée suivie d'un retour progressif et lent à l'épaisseur normale.

Il est montré que, pour une pression standard entraînant une réduction de quarante cinq à cinquante cinq pour cent du tissu, il faut environ vingt minutes après l'application de la pression pour que les tissus retrouvent soixante-dix à quatre vingt-dix pour cent de leur épaisseur initiale. Les dix à trente pour cent restants étant retrouvés après trois à quatre heures.

Plus la personne est âgée et plus la pression est élevée et longue, plus le retour à la normale sera lent. D'où la notion de seuil d'élasticité de la surface d'appui au-delà duquel les déformations sont irréversibles.

En effet une telle compression entraîne une modification de la vascularisation par ischémie et provoque au bout d'un certain temps, une ostéolyse qui se traduit par une résorption de la crête alvéolaire.

Cette zone de l'espace prothétique est enregistrée par les empreintes primaires et secondaires.

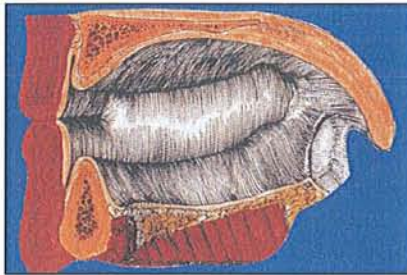
2.2.1.2. La paroi externe.

Elle correspond à la partie mandibulaire de la sangle buccinato-labiale. La dynamique de ces muscles est à l'origine de la grande variabilité de l'espace prothétique.

Cette sangle buccinato-labiale est composée des muscles suivant :

- Le masseter : muscle de la mastication. Il est orienté obliquement de bas en haut vers l'avant. Il limite par ses insertions basses l'espace prothétique au niveau disto-vestibulaire. L'extension de ses fibres lors de l'abaissement mandibulaire marque parfaitement cette limite postérieure.
- Le buccinateur : c'est le principal muscle de la paroi externe. Il était déjà considéré par Brill, Tryde et Cantor en 1965, comme un muscle susceptible de stabiliser la prothèse par action sur son extrados (27).

- L'orbiculaire des lèvres : il est plus antérieur et était, de même, déjà considéré comme stabilisateur des prothèses.
- Les muscles du menton (carré du menton et muscle de la houppette) créent une limite antérieure de la paroi externe. La contraction de ces muscles provoque une remontée de la zone de réflexion de la muqueuse.
- Le modiolus avec sa physiologie et son anatomie complexe réalise un élément d'importance dans cette paroi.



Coupe buccale : les parois externe et inférieure du couloir prothétique.

Photo 1 (d'après Bernhardt et coll. : 7).

2.2.1.3. La paroi interne.

Elle est essentiellement composée d'éléments anatomiques du plancher buccal.

On peut décrire :

- Le ptérygoïdien interne : il marque la limite distale de cette paroi. C'est un muscle masticateur élévateur de la mandibule.
- Le mylohyoïdien : il forme le plancher de la bouche. Sa contraction soulève les éléments du creux sublingual et modifie ainsi l'espace prothétique (12).
- La langue : elle forme la majeure partie de cette paroi. Son énorme potentiel fonctionnel est à l'origine d'une grande variabilité de l'espace prothétique en fonction de ses mouvements. Ses muscles constitutifs se répartissent en deux groupes :
 - Les muscles intrinsèques : ce sont les muscles linguaux inférieur, supérieur et transverse. Leur contraction modifie la forme de la langue car ils n'ont aucune insertion osseuse.

- Les muscles extrinsèques : ils ont une insertion osseuse et une au niveau du septum lingual. Trois de ces muscles entre en jeu dans la paroi interne de l'espace prothétique :
 - ❖ Le glossostaphylin : avec le ptérygoïdien interne, il limite postérieurement la paroi linguale.
 - ❖ Le styloglosse.
- Le génioglosse : sa contraction soulève la frange sublinguale modifiant ainsi la configuration de la paroi interne.

2.2.1.4. La paroi supérieure.

C'est une surface fictive représentée par le plan occlusal, situé en regard du sillon du buccinateur et de la limite entre la partie papillée et dépapillée de la langue (34).

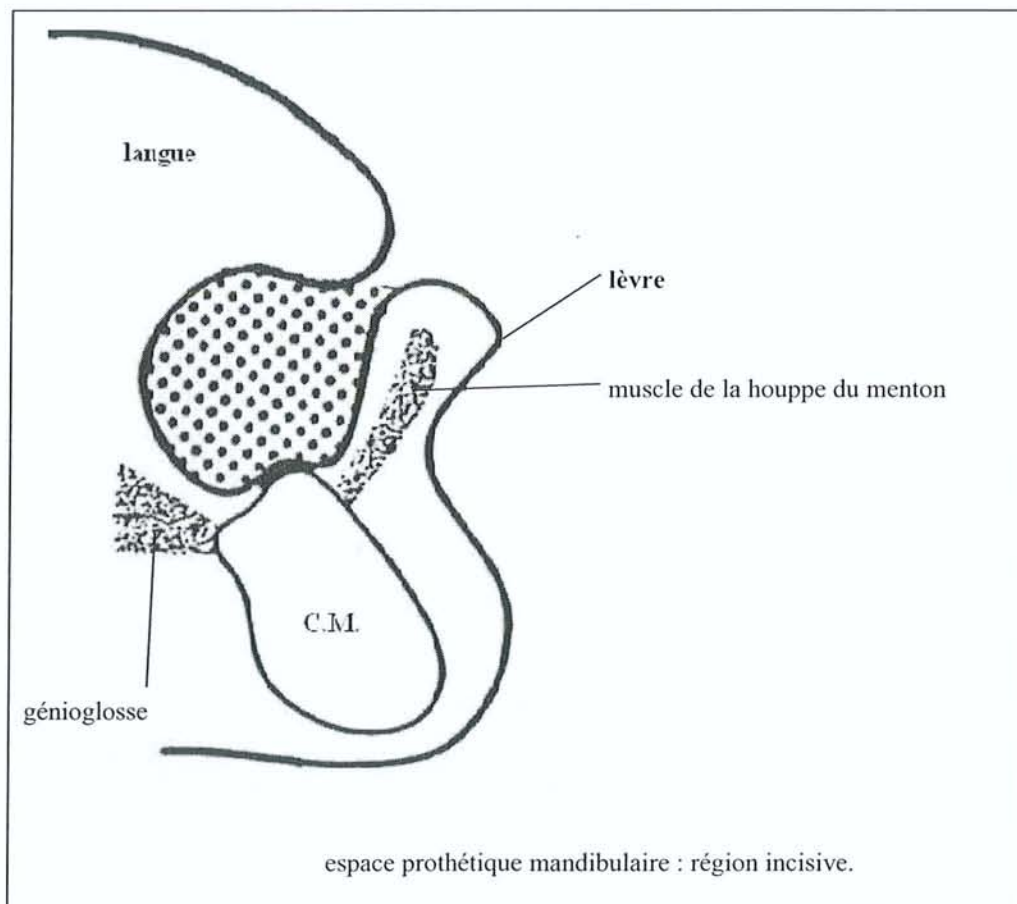


Figure 7a (d'après Fourteau et coll. : 19)

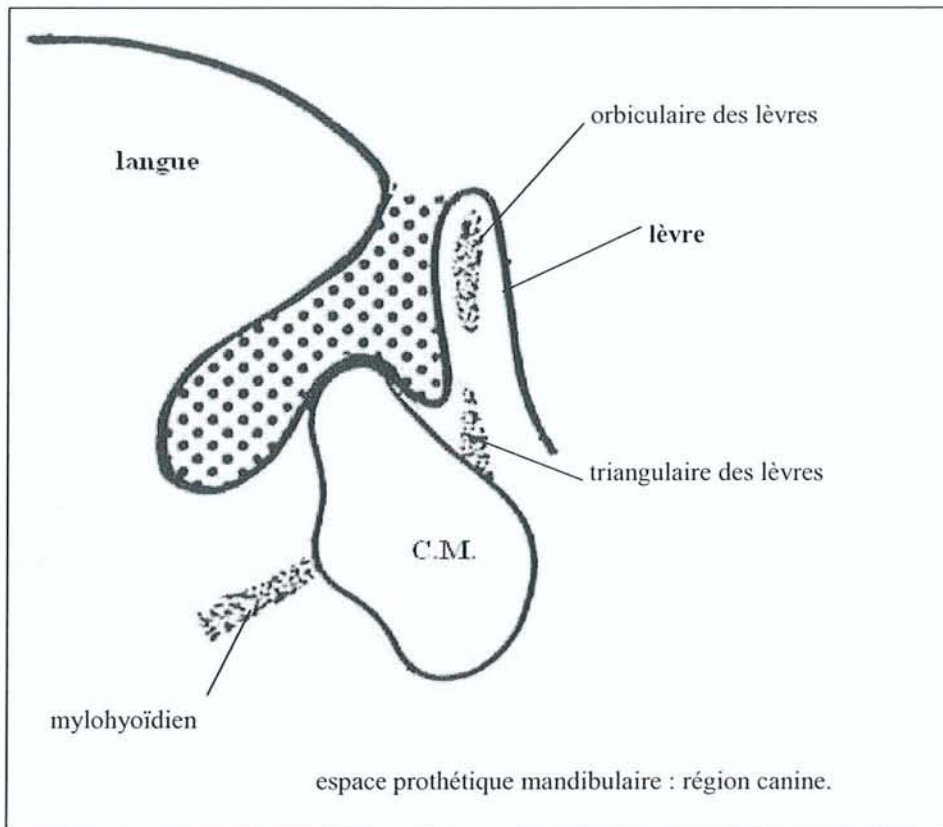


Figure 7b (d'après Fourteau et coll. : 19).

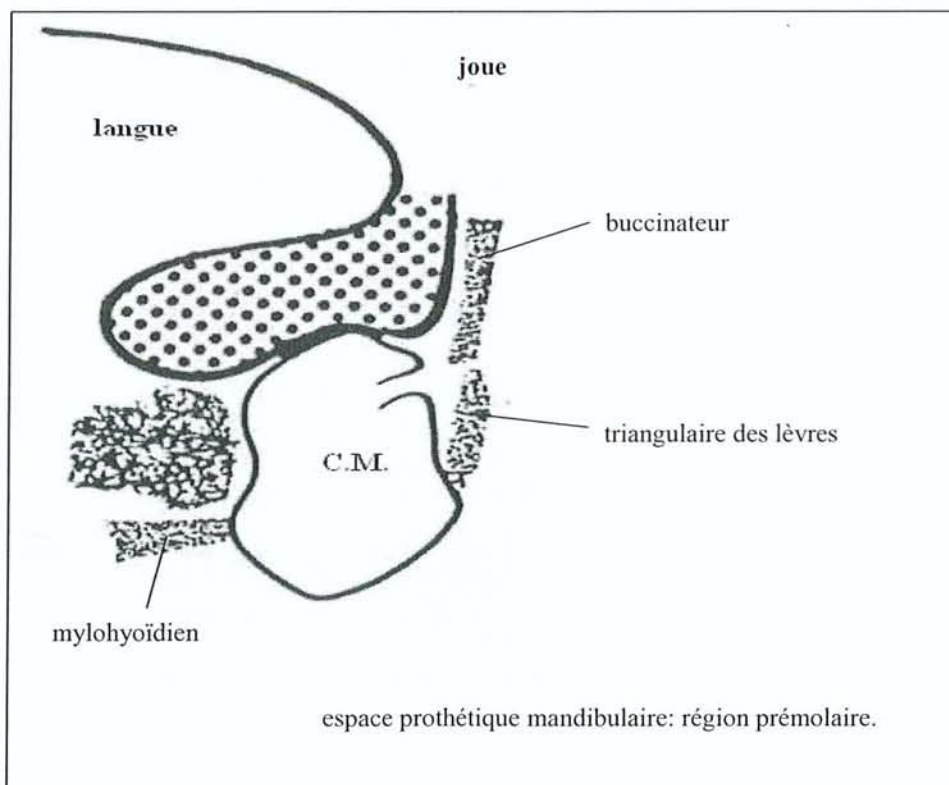


Figure 7c (d'après Fourteau et coll. : 19).

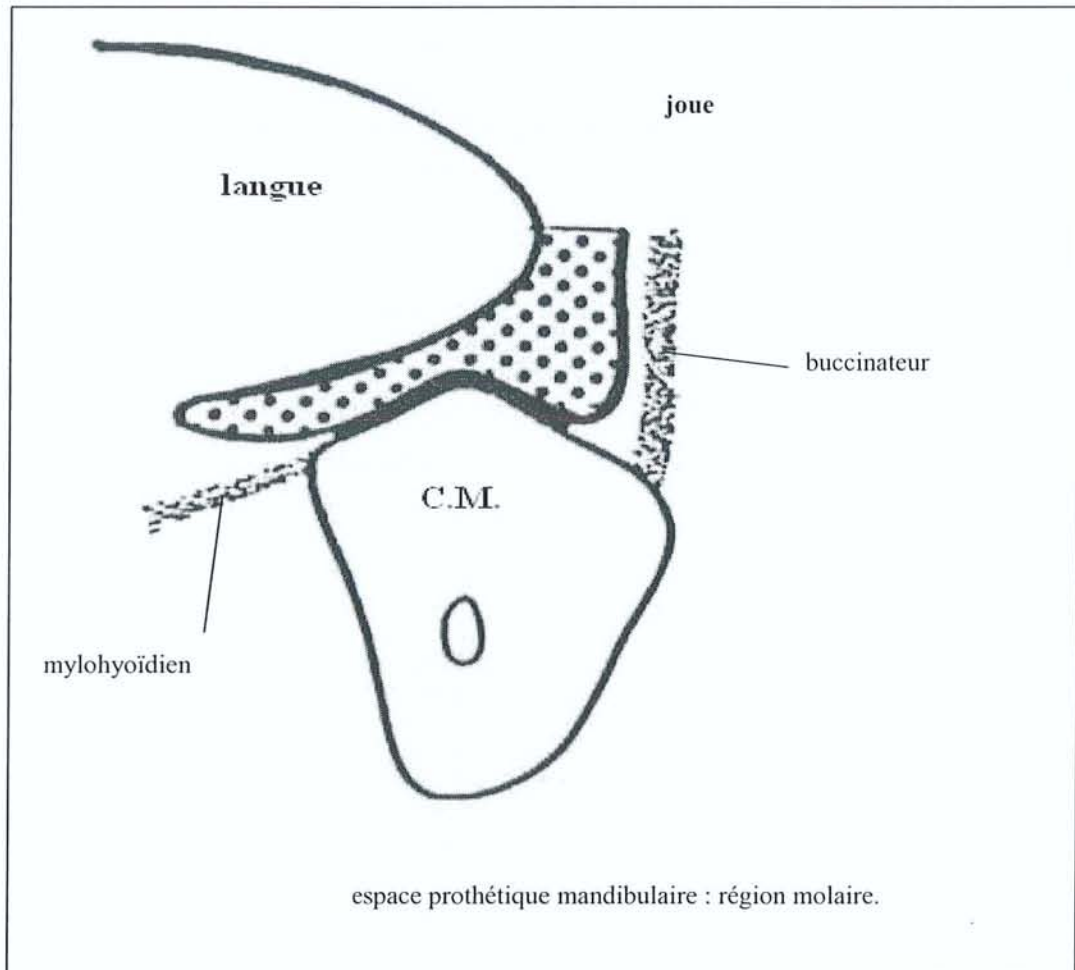


Figure 7d (d'après Fourteau et coll : 19).

2.2.1.5. Les fonctions modelantes de l'espace prothétique.

Pour assurer la stabilité d'une prothèse sur une crête plate, la prothèse doit être pincée entre la langue et la sangle buccinato-labiale au repos comme au cours de toutes les fonctions.

L'empreinte piézographique est une empreinte dynamique et fonctionnelle. Les fonctions sollicitées pour ce moulage du couloir prothétique sont le plus souvent la phonation et la déglutition.

Les forces modelantes imposées par la langue et les sangles buccinato-labiales modèlent la résine plastique dont les excès fusent vers les zones de moindre pression. On obtient ainsi un volume de résine dans la zone d'équilibre musculaire, entre la langue et la sangle buccinato-labiale (figure 8).

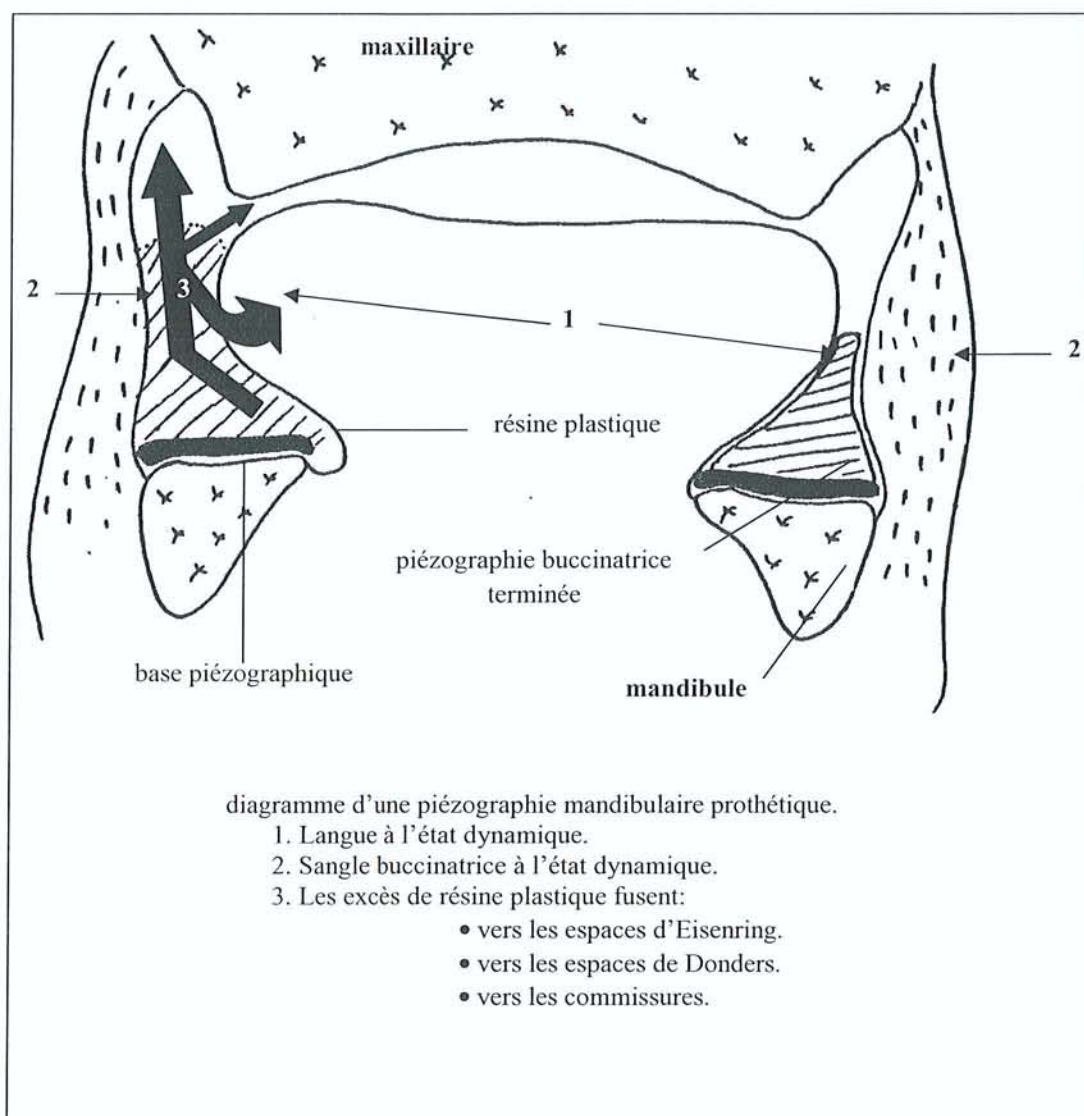


Figure 8 (d'après Klein : 31).

2.2.1.5.1. La déglutition.

Avant tout, un bref rappel physiologique s'impose (9) et (18).

La déglutition est l'acte par lequel le contenu buccal (bol alimentaire ou salive) est propulsé de la bouche vers l'estomac. Elle survient de cinq cents à mille deux cents fois par jour et dure environ une seconde. Suivant la situation du bol alimentaire, on reconnaît à la déglutition, un temps buccal, un temps pharyngien et un temps œsophagien. La déglutition peut être arrêtée volontairement à n'importe quel moment du temps buccal, mais, dès que le bol alimentaire a franchi les piliers antérieurs (isthme du gosier) pour pénétrer dans le pharynx, la déglutition ne peut plus être arrêtée et le bol alimentaire gagnera toujours l'estomac.

La phase buccale est bien sûr celle qui nous intéresse pour la piézographie.

Dans un premier temps, l'orbiculaire des lèvres se ferme et le bol alimentaire est amené entre la langue et la partie antérieure du palais et tous les mouvements mandibulaires sont arrêtés, tandis que le temporal postérieur stabilise la mandibule. Puis dans un deuxième temps, presque simultanément, la respiration s'arrête et le mylohyoïdien se contracte provoquant l'élévation de la langue dont la pointe vient alors s'appuyer en arrière des incisives maxillaires sur la papille rétro-incisive, tandis que le masseter se contracte pour bloquer les dents en occlusion.

C'est pendant ce temps que la musculature intrinsèque de la langue entre en jeu pour former une onde péristaltique qui entrainera le bol alimentaire vers le pharynx, alors que l'appui lingual antérieur est maintenu par le mylohyoïdien. Comme pour la mastication, le temps buccal de la déglutition peut être interrompu volontairement à tout moment mais pas plus que pour la mastication, il ne faut déduire que les commandes de ces actions musculaires synergiques complexes sont d'origine volontaire.

Au cours du troisième temps, la pointe de la langue restant appuyée en arrière des incisives, le bol alimentaire est entraîné vers le pharynx par une déformation de la masse linguale vers l'arrière.

M.R. Heath (25) et (26) enregistre la piézographie au repos et au cours de la déglutition, maquette supérieure est en place, car selon l'auteur, elle autorise « *un dérangement minimum de la position buccale* ». Pour le modelage piézographique, il utilise un gel visco-élastique, le Visco-gel[®], qui est une résine à prise retardée. Un rebord de gel est placé sur une base en résine cuite, parfaitement adaptée à la surface d'appui. Le tout est placé en bouche et le patient doit avaler de petites gorgées d'eau. Le matériau est sculpté par la langue, les lèvres et les joues. M.R. Heath effectue une étude sur trois cents piézographies moulées au repos et au cours de la déglutition et met au point une méthode qui permet de superposer, pour chaque patient, des coupes de piézographie au repos et en fonction.

Il montre ainsi que les moulages pendant la déglutition et au repos sont différents chez le même sujet ; en effet, au cours de la déglutition, un déplacement centrifuge du matériau se produit sous la pression de forces linguales importantes.

Durant la déglutition, les forces linguales ont été plus grandes que les forces vestibulaires :

- Pour quatre vingt quatorze pour cent des patients dans la région molaire.
- Pour soixante pour cent dans la région prémolaire.
- Pour trente huit pour cent, la région antérieure a été déplacée vers les lèvres.
- Pour treize pour cent, la région antérieure a été déplacée lingualement.

M.R. Heath conclut que l'espace prothétique n'est pas une zone d'équilibre.

A cela nous pouvons ajouter que la supériorité statistique des forces linguales sur les forces vestibulaires explique en partie le déplacement vestibulaire de l'espace prothétique par rapport à l'espace dentaire initial.

Cependant, M.R. Heath note l'existence de paramètres parasites dans l'objectivisation correcte de l'espace prothétique mandibulaire, à savoir :

- Activité réduite des buccinateurs pendant la déglutition.
- Activité surpuissante de la langue très mal compensée par l'activité buccinatrice.
- Influence de la maquette maxillaire sur le modelage par l'écrasement du matériau dans le sens horizontal et dans le sens vertical.

C'est pourquoi d'autres auteurs ont cherché à objectiver l'espace prothétique tel qu'il se trouve conditionné par toutes les fonctions buccales. Il fallait trouver un dénominateur commun à tous les mouvements musculaires engendrés par la mastication, la déglutition et la phonation.

P. Klein décompose les fonctions stéréotypes élémentaires et retient les plus dangereuses pour la stabilité prothétique comme stéréotypes modelant du couloir prothétique.

2.2.1.5.2. La phonation.

P. Klein choisi la phonation pour modeler le volume de l'espace prothétique pour les raisons suivantes :

- La motricité pharyngo-buccale, qu'elle se rapporte à la phonation ou à la mastication et à la déglutition, utilise les mêmes effecteurs neuro-musculaires, les mêmes stéréotypes fonctionnels élémentaires se retrouvant dans les trois fonctions.
- La phonation est la fonction buccale la moins affectée, tout au moins pour certains phonèmes, par la perte des organes dentaires et paradentaires.
- La phonation est la fonction orale la plus développée ; l'homme s'en sert de manière presque constante. Par sa durée d'utilisation quotidienne, elle surclasse largement les autres activités buccales.
- La phonation est l'activité buccale la plus génératrice de forces horizontales actives et potentiellement nocives pour les structures prothétiques mandibulaires, car elle s'effectue à l'inverse de la mastication ou de la déglutition sans contacts inter occlusaux directs ou indirects qui ont une action neutralisante et elle n'utilise en général que des actions symétriques, plus commodes à manier.
- La phonation autorise le libre jeu du système musculaire bucco-lingual, ce qui permet d'admettre que la sollicitation des extérocepteurs de la muqueuse buccale est des muscles bucco-linguo-faciaux sera la plus faible possible (40).

Les stéréotypes fonctionnels ont largement été étudiés par P. Klein. Il codifie dans un premier temps les effets moteurs des stéréotypes buccaux élémentaires. (*tableau I*).

Puis il décompose les fonctions de nutrition, c'est-à-dire la mastication et déglutition, (*tableau II*) et enfin celle de la phonation (*tableau III*).

effets moteurs des stéréotypes buccaux élémentaires		numéro de désignation
mouvements des lèvres		
a	agrandissement de l'ouverture labiale	1
b	diminution de l'ouverture labiale	2
mouvements de la mandibule		
a	vers le bas	3
b	vers le haut	4
mouvements de la langue		
a	protraction (avec ou sans appui)	5
b	rétraction (avec ou sans appui)	6
c	bords latéraux relevés en gouttière (avec ou sans appui)	7
d	clonus du muscle lingual supérieur ou inférieur	8
e	élévation du dôme vers le palais (avec ou sans appui)	9
f	mouvement latéral vers la droite ou la gauche	10

TABLEAU I (d'après Klein : 31).

praxies buccales de la nutrition		stéréotypes élémentaires		
		lèvres	langue	maxillaire
Mastication				
a	Préhension	1	5	3
b	langue en avant ou de côté pour pousser la bouchée puis retirée	2	5, 6, 10	
c	écrasement de la bouchée	2		4
Déglutition				
a	premier temps	2	5, 7, 9	
b	deuxième temps	2	6	
c	troisième temps		6+	

TABLEAU II (d'après Klein : 31).

phonèmes	stéréotypes élémentaires		
	lèvres	langue	Mandibule
Voyelles			
A	1		3
O	1	6	3
OU	2	6+	
È	1	6, 7	3
ON	1	6	3
EU	1	6, 7	4
I	2	5+, 7	
É	2	5, 7	
Ü	2	6+, 7	
ON	1	6	3
IN	1	6, 7	3
Consonnes			
P, B, M	2, 1		
K, GU	1	6	3
L	1	5	3
R apical	1	5, 8	3
T, D, N	1	5, 7	
F, V	2	6, 7	
S, Z	2	5, 7	
CH, J		7	
R (uvulaire)		6, 8	

TABLEAU III (d'après Klein : 31).

Le « + » signifie que le mouvement est poussé au maximum.

On remarquera que le stéréotype 9 est absent, mais ce manque est sans incidence car la déglutition nécessite l'occlusion.

Le stéréotype 6 compense le 10.

Le « E » simple est neutre et peut être considéré comme un phonème de repos buccal.

P. Klein constate que les stéréotypes buccaux élémentaires de la nutrition se retrouvent intégralement dans la phonation, ce qui permet de n'utiliser que cette dernière qui est très maniable.

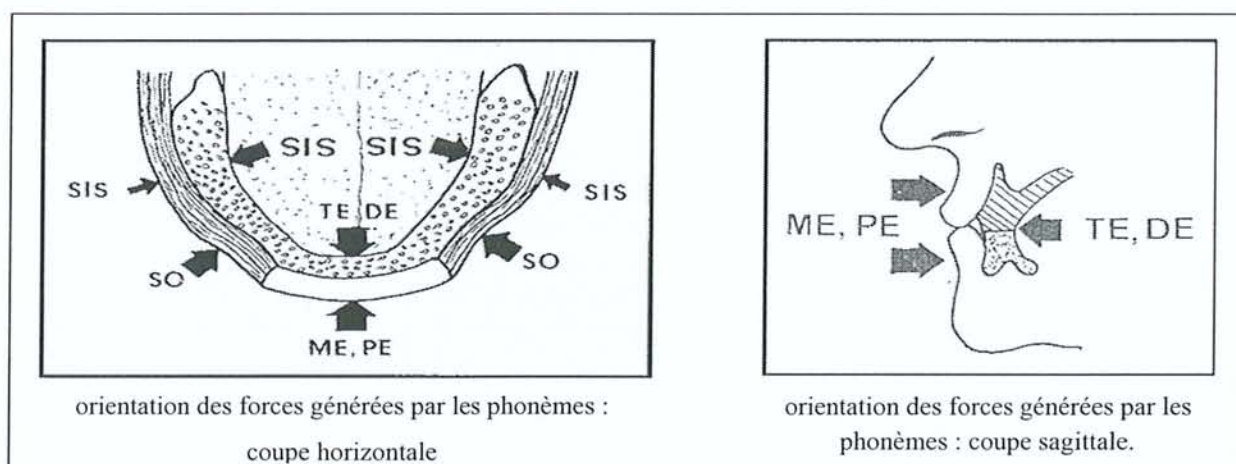
P. Klein débouche alors sur un choix de phonèmes précis à utiliser pour l'enregistrement piézographique. « Pour que les phonèmes prennent une valeur piézographique, il faut que non seulement ils activent la sangle buccinato-labiale afin de lui conférer un tonus qui la rende indépressible mais aussi que les stéréotypes imposés à la langue, l'entraîne à fournir une contre-force antagoniste » P. Klein.

Les voyelles sont très en rapport avec la mobilisation de la sangle buccinato-labiale, tandis que les consonnes émises avec « E » sont activatrices de la langue (11).

Il faut également choisir des phonèmes dont l'émission ne soit pas altérée par la perte des organes dentaires ; il faut donc des phonèmes dont l'articulation s'établit sur des parties osseuses palatines épargnées par la résorption alvéolaire.

On choisira donc les phonèmes les « plus dangereux » pour la prothèse, ceux qui raccourcissent la corde qui sous-tend l'arc buccinato-labial et ceux qui étalent la langue au maximum et qui lui font prendre appui sur la partie antérieure de l'arcade.

Les stéréotypes répondant à toutes ces conditions sont « I » et « O » pour les voyelles et « S », « T » et « D » pour les consonnes. En associant ces stéréotypes, on obtient les phonèmes « SIS », « SO », « TE », « DE », « ME » et « PE » (figures 9).



Figures 9 (d'après Klein: 31)

2.3. Les différents temps de la piézographie.

2.3.1. Mise en condition tissulaire et piézographie.

La mise en condition tissulaire est définie par J. Lejoyeux (35) comme « *l'ensemble des préparations et thérapeutiques destinées à placer le patient dans les conditions psychiques et physiques idéales pour recevoir une prothèse et s'adapter rapidement à elle* ».

Classiquement, cette mise en condition tissulaire est assurée par une prothèse transitoire rétablissant des rapports intermaxillaires, ainsi qu'une dimension verticale d'occlusion physiologique. En outre, le garnissage progressif de l'intrados et des bords prothétiques par des résines retard permet l'extension des surfaces d'appui. J. Lejoyeux rend aussi impératif le fait d'élargir un espace prothétique réduit à l'extrême avant tout appareillage définitif. Et pour ce faire, il emploie la résine à prise retardée au niveau de l'extrados. Le volume prothétique est augmenté peu à peu par apports successifs de matériau au cours des séances de mise en condition. Lorsque la surface d'appui est assez large pour accueillir une prothèse construite selon les normes classiques, l'appareillage définitif peut être envisagé.

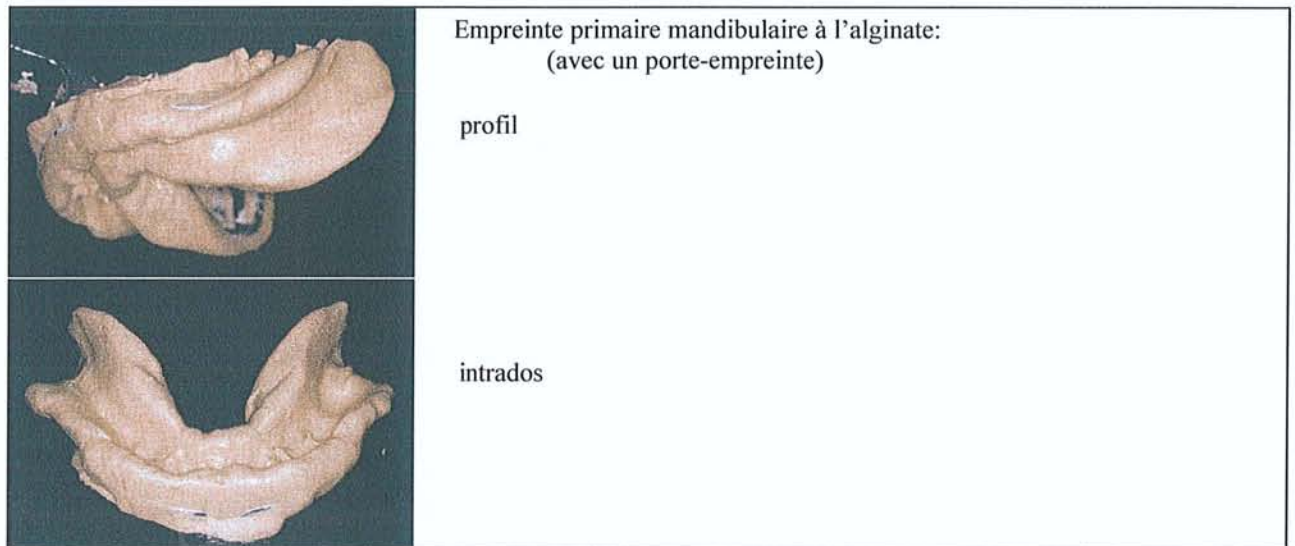
Nous avons vu précédemment l'avantage représenté par le fait que la piézographie minimisait la phase d'adaptation à la nouvelle prothèse ; c'est pourquoi les défenseurs de la piézographie ne préconisent pas de mise en condition tissulaire destinée à étendre les surfaces d'appui et le volume de l'espace, car pour eux, vouloir reconstituer intégralement un organe disparu, tel que le veut la conception prothétique classique, est un objectif inadapté aux nouvelles conditions buccales de l'édenté.

Il n'y a donc pas de mise en condition tissulaire dans le concept piézographique où l'espace est appréhendé tel que, sans préparation. Toutefois, il est évident qu'en cas de lésions muqueuses causées par le port d'anciennes prothèses inadaptées, la piézographie ne sera envisagée qu'après réparation de ces plaies par arrêt du port des prothèses

traumatisantes durant quelques jours. Cette période de repos permettra ainsi à la fibro-muqueuse « tassée » sous la prothèse iatrogène de récupérer un volume normal.

2.3.2. L’empreinte primaire et la pré-empreinte.

De l’empreinte préliminaire va résulter un modèle sur lequel sera construite une base stable, support du matériau piézographique. Ce support est appelé porte-empreinte personnel (PEP) ou individuel (PEI)



Photos 2 et 3 (d'après Bernhardt :7).

L’empreinte au plâtre traditionnelle, avec porte-empreinte de série, est parfaitement indiquée à condition d’être bien maîtrisée. Cette technique décrite par J. Lejoyeux permettra l’enregistrement des tissus dans leur état physiologique de repos, sans déplacement ni compression.

Un autre type d’empreinte préliminaire s’offre à nous dans le cadre de la piézographie. La pré-empreinte décrite par P. Klein (30) permet dès ce stade une mise en œuvre des épreuves phonétiques.

C’est une technique qui s’effectue sans porte-empreinte. Le matériau utilisé est un thiocol dense (Néoplex[®] bleu de Surgident). Pour assurer une rigidité suffisante à ce moulage sans porte-empreinte, il faudra employer un double fil métallique (5/10^{ème} mm) adapté au relief de la crête ; ce fil, enduit d’adhésif adapté au matériau à empreinte

utilisé, sera inclus dans le moulage au moment de l’empreinte, et jouera son rôle de renfort (*figure 10a*).

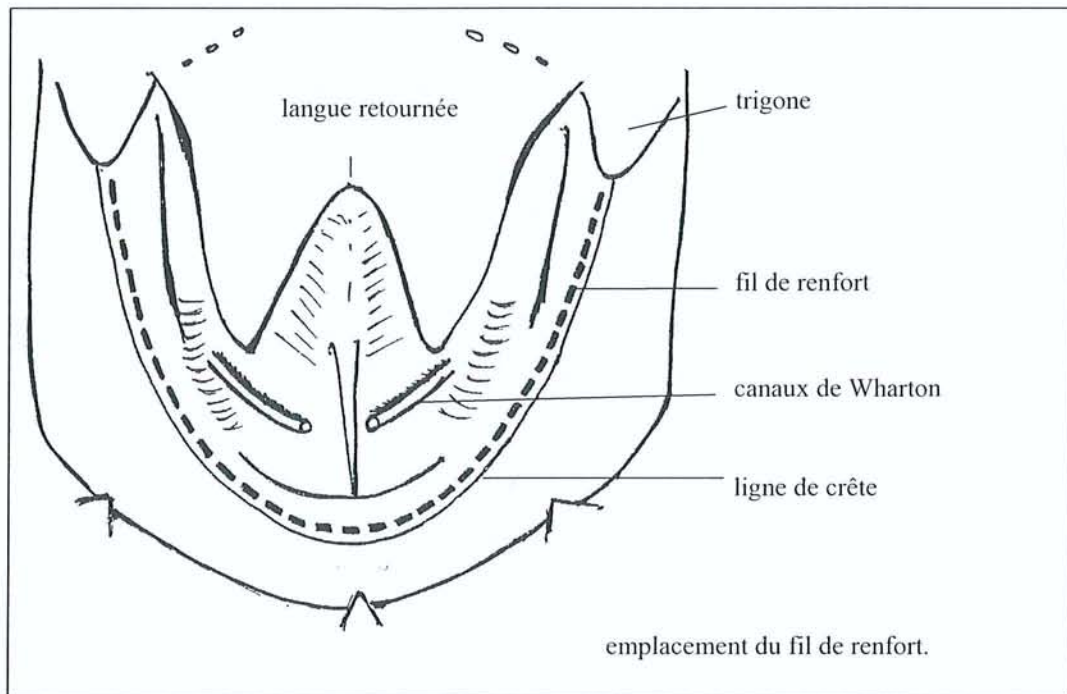


Figure 10a (d'après Klein: 30).

Décrivons la réalisation pratique.

Un boudin du matériau élastomère est étalé, sans pression, avec les doigts sur la crête vers le vestibule et vers la plancher. Le patient est prié de fermer la bouche et de répéter les phonèmes prononcés par le praticien (*figures 10b et 10c*):

- « K, A, E » afin de former le vestibule.
- « M, P, F, An, Ou, In » pour former le sillon alvéolo-lingual.

Les volets sublinguaux et les tubercules rétro-molaires sont moulés secondairement par adjonction de matériau à la portion d'empreinte déjà réalisée. Le matériau utilisé pour cela est le Heavy Body[®] de Kerr en cas de langue faible ou un thiocol dense, déjà utilisé si la langue est puissante (*figures 10d*).

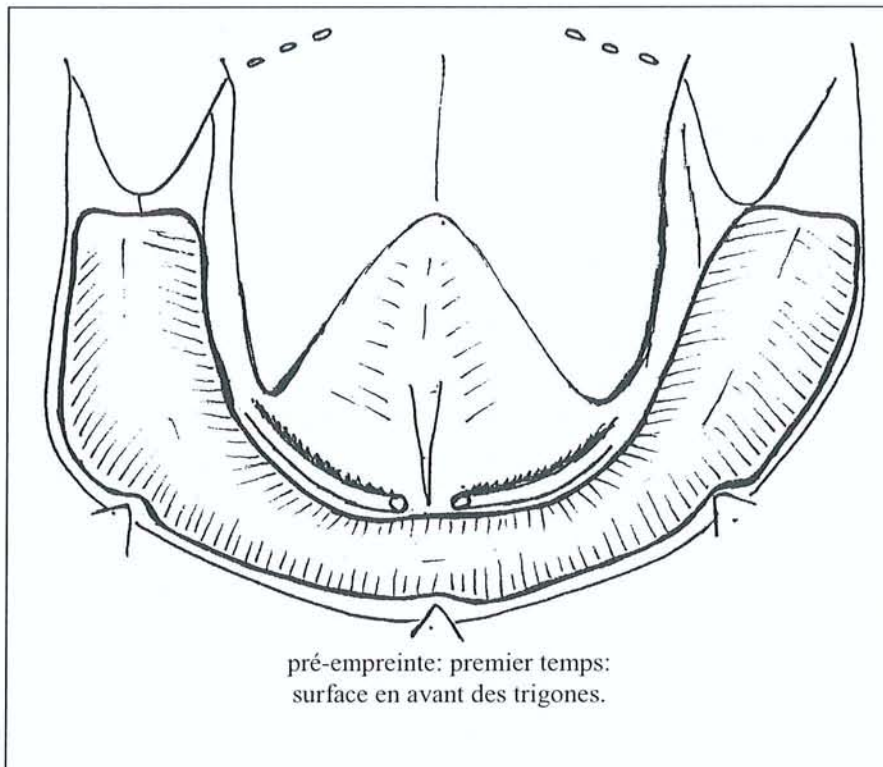


Figure 10b (d'après Klein: 30).

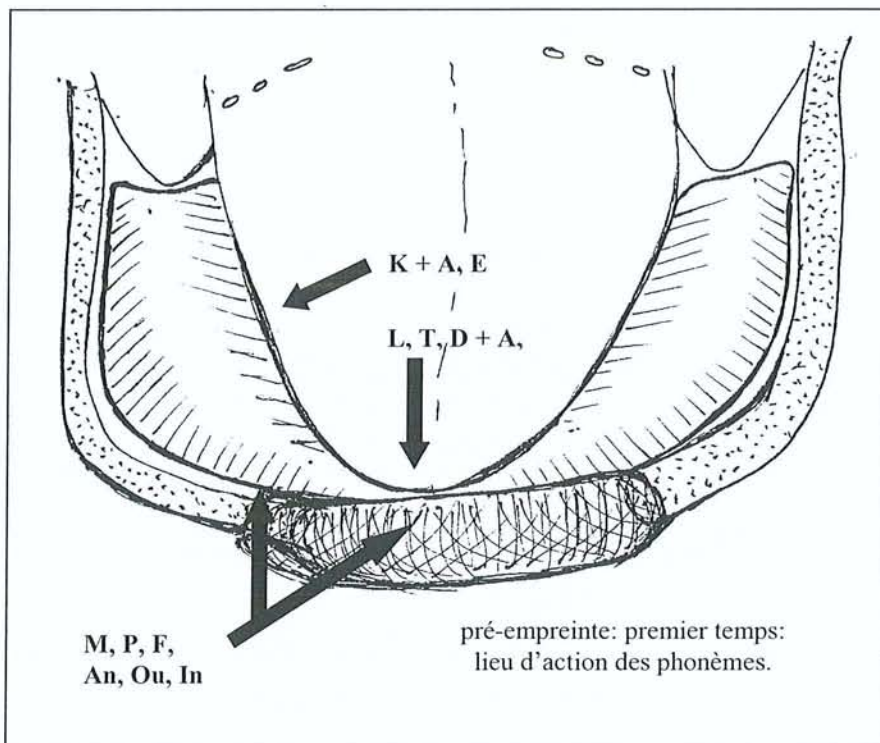


Figure 10c (d'après Klein: 30).

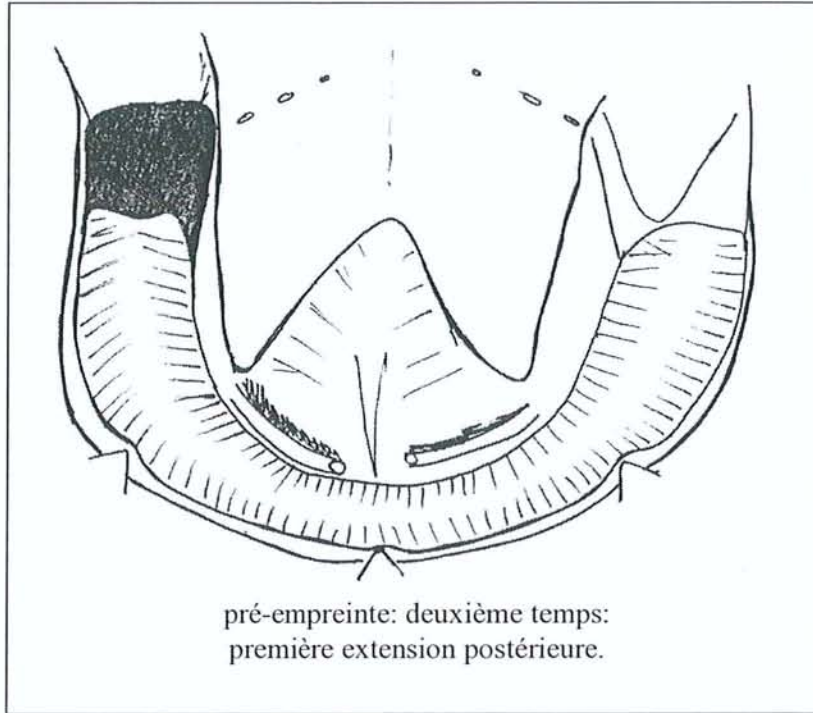


Figure 10d (d'après Klein: 30).

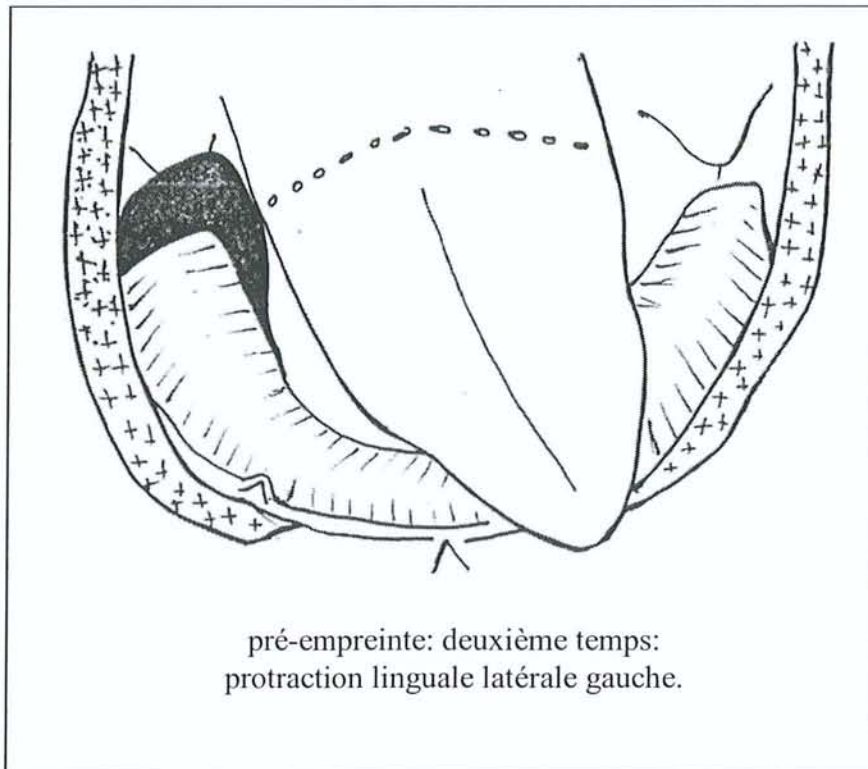


Figure 10e (d'après Klein: 30).

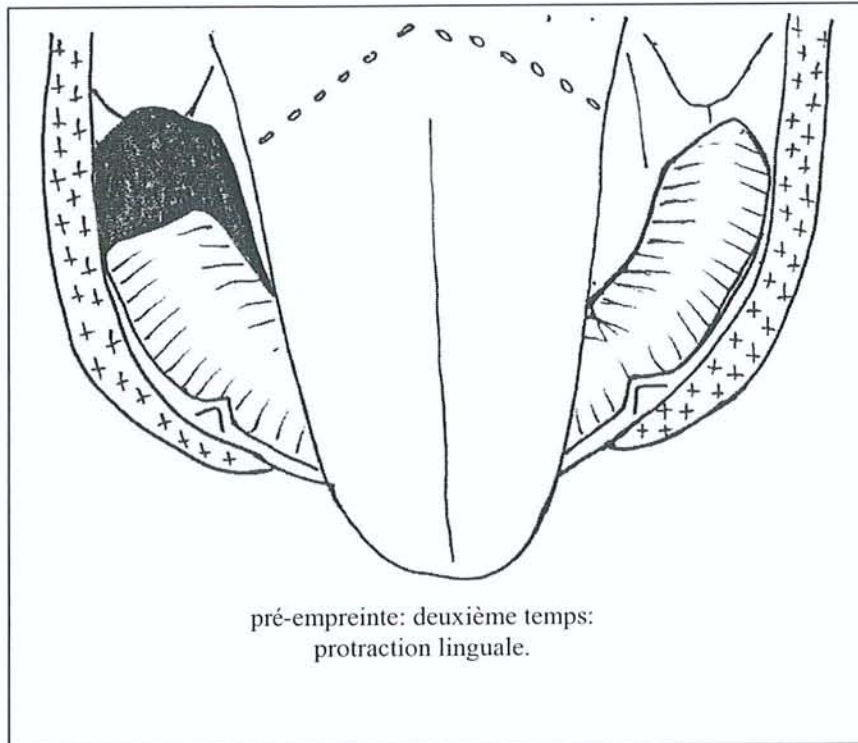


Figure 10f (d'après Klein: 30).

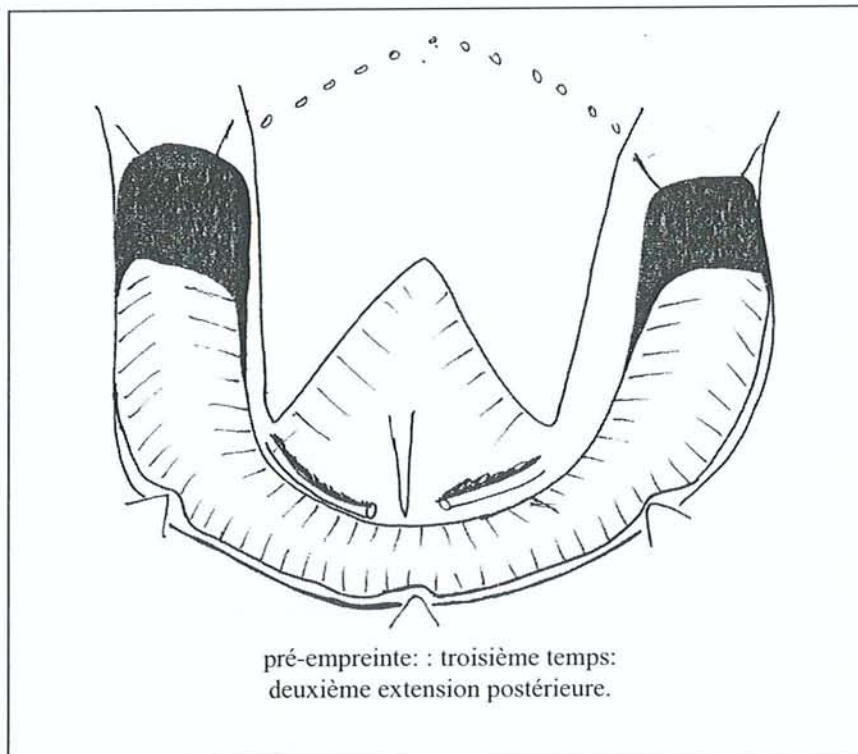


Figure 10g (d'après Klein: 30).

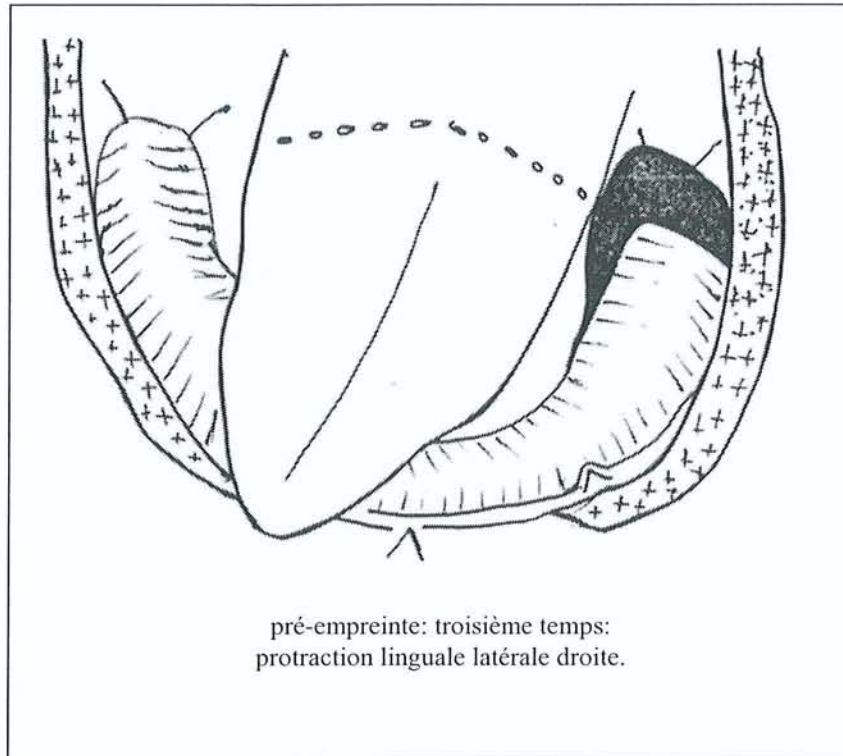


Figure 10h (d'après Klein: 30).

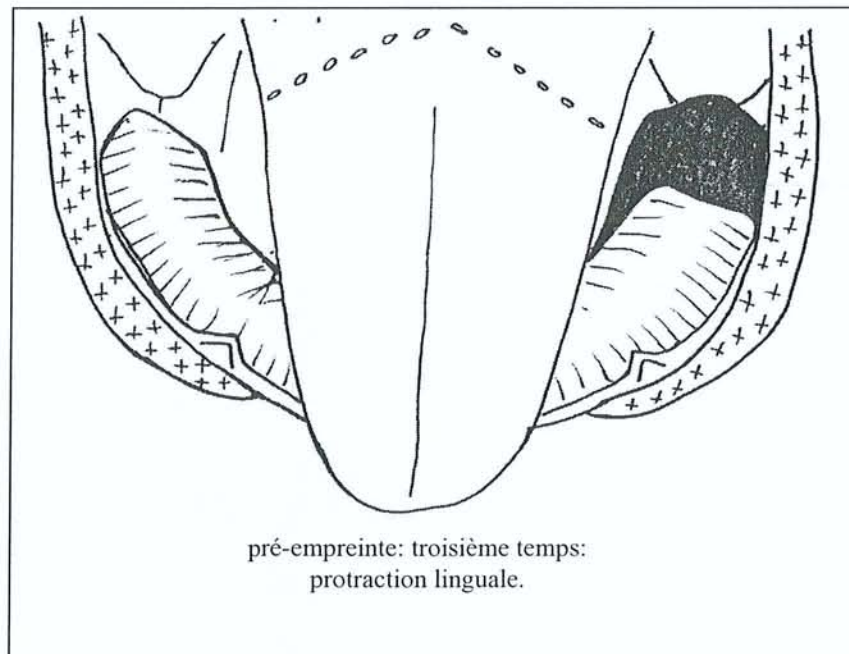


Figure 10i (d'après Klein: 30).

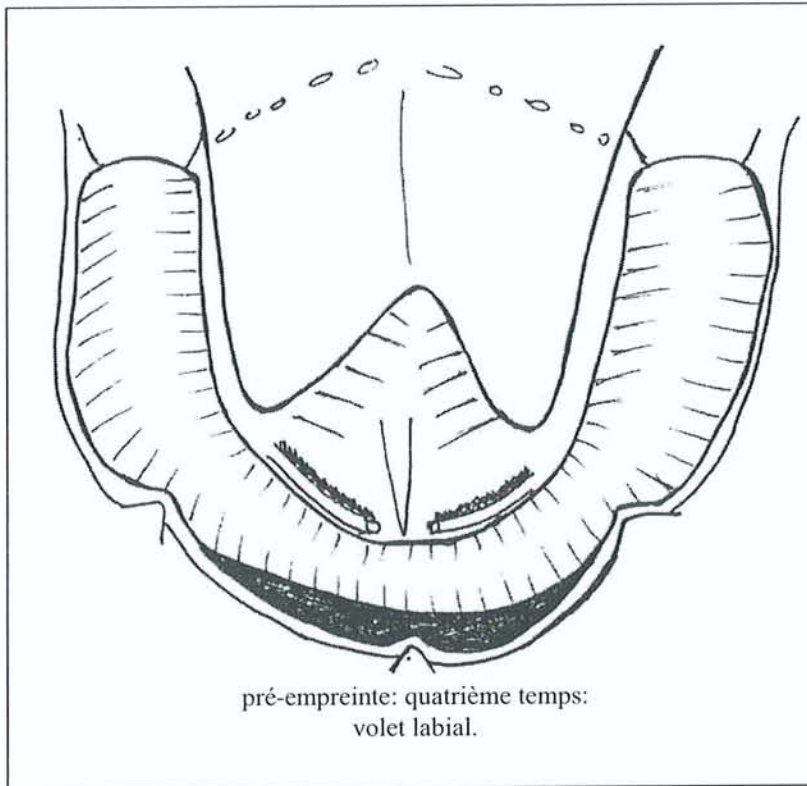


Figure 10j (d'après Klein: 30).

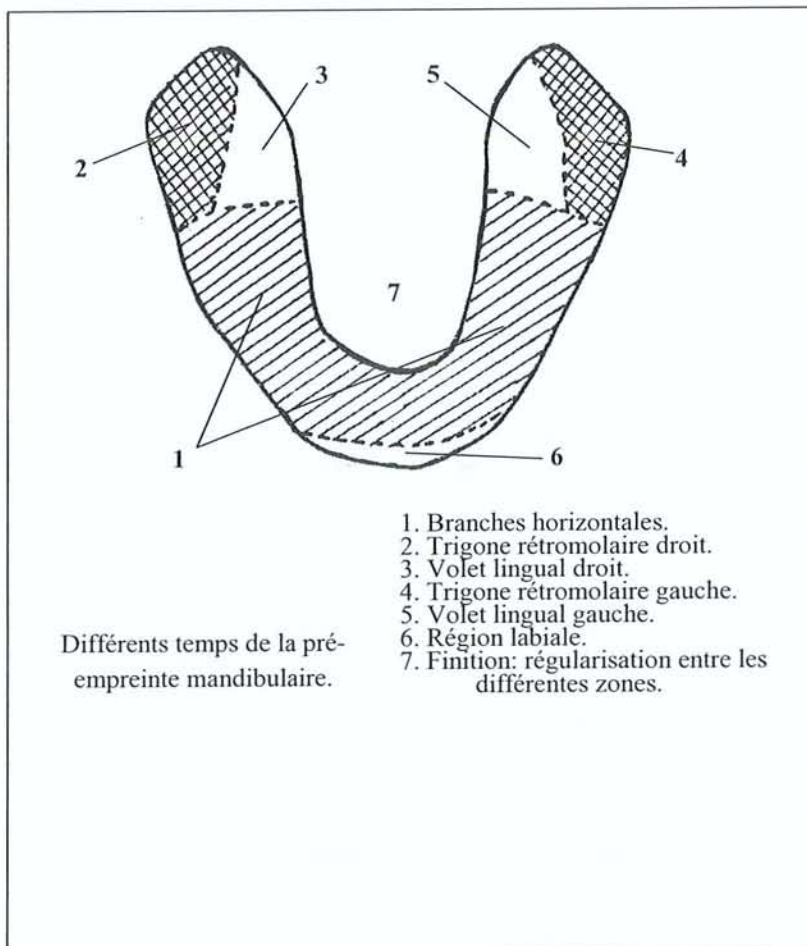
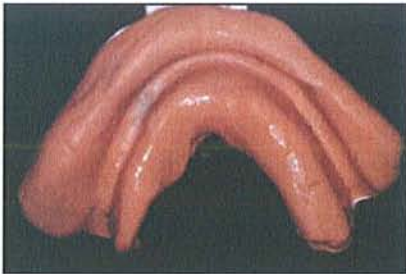

Figure 10k (d'après Klein: 30).

Les adjonctions de matériau sont faites dans les zones souhaitées, et le patient est invité à fermer la bouche, à effectuer plusieurs déglutitions et pour finir à tirer la langue hors de la cavité buccale.

Cette technique de pré-empreinte, étant un enregistrement anatomo-physiologique semble plus convenir à la finalité de la prothèse, c'est-à-dire faire coexister la physiologie et l'anatomie afin d'obtenir une prothèse la plus stable possible. Une empreinte primaire anatomo-fonctionnelle (avec un porte empreinte ou selon la technique de P. Klein) permettra alors d'obtenir d'emblée une maquette mieux adaptée pour enregistrer l'empreinte secondaire et la piézographie (7). Lejoyeux, lui-même, préconise cette empreinte anatomo-fonctionnelle dès l'empreinte primaire, lorsqu'on veut apprécier de manière précise les limites exactes dévolues à la maquette.

L'empreinte obtenue, qu'il s'agisse d'une empreinte primaire au plâtre ou d'une pré-empreinte, est coffrée afin d'assurer une parfaite conservation des bords lors de la coulée des modèles de plâtre.

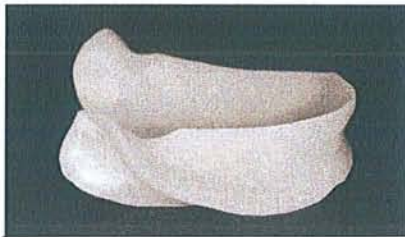

Empreinte primaire mandibulaire au silicone.
(avec un porte-empreinte)

Photo 4 (d'après Louis et coll.37).

Mais dans tous les cas, l'empreinte primaire ou la pré-empreinte est précédée par une observation clinique anatomo-physiologique rigoureuse de la cavité buccale afin de se familiariser avec la cavité buccale, de bien noter les spécificités propres à notre patient pour déterminer la méthode d'empreinte la mieux adaptée. Cette empreinte conditionne en grande partie la réussite de l'empreinte terminale et donc l'adhésion, la sustentation et la rétention de la future prothèse. P. Saizar disait (43) « *sans bonnes empreintes, il n'y a pas de bonnes prothèses* ».

Puis l’empreinte est emboyée puis coulé,e afin de réaliser un PEP ou un PEI qui servira de support pour la suite des opérations.



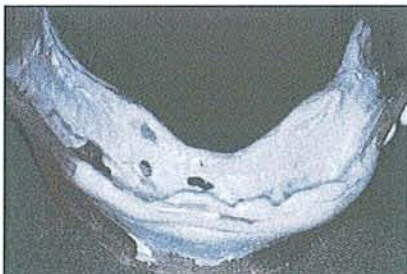Extrados du PEP ou PEI mandibulaire
avec la lame de Brill.

Photo 5 (d’après Bernhardt : 7).

2.3.3. L’empreinte secondaire.

Au départ, l’empreinte secondaire ne suivait pas immédiatement l’empreinte primaire dans la séquence opératoire ; en effet, elle était précédée par l’enregistrement piézographique qui était ensuite mis en moufle, puis transformé par polymérisation en une maquette de résine transparente qui servait alors de porte-empreinte individuel fonctionnel de grande qualité, permettant d’obtenir une très bonne empreinte secondaire (31).

La maquette doit être transparente pour permettre de contrôler à tout moment lors de l’essayage, les pressions exercées sur la crête. Une analyse des bords du porte-empreinte est conduite de manière habituelle. La piézographie ne doit pas exclure la réalisation du joint périphérique, ou marginage, lors de l’empreinte secondaire et une attention particulière sera apportée à l’enregistrement du joint sublingual. Une autre technique de vérification consiste à enduire la porte empreinte d’un matériau fluide puis de le placer en bouche ; une fois le matériau pris, on retire la PEI : les zones de surpression se traduisent par des perforations du matériau.

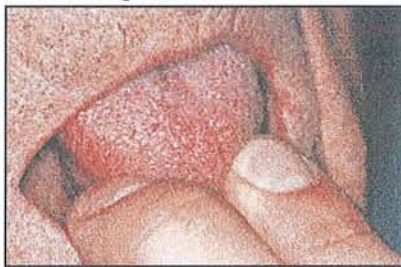

*PEI: visualisation des surpressions:
le matériau ne doit pas être perforé.*

Photo 6 (d’après Bernhardt : 7).

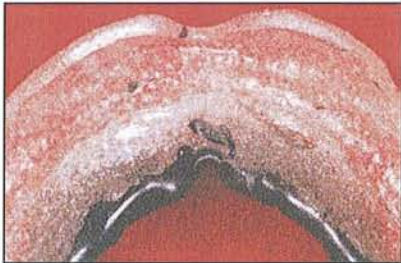Les maquettes sont ajustées en bouche en dégageant, si nécessaire, les freins et en meulant d'éventuelles surextensions. Puis on passe à la réalisation du joint périphérique avec de la pâte de Kerr ou autre matériau pour obtenir une sustentation et une bonne tenue de notre maquette. On termine par un contrôle statique et dynamique avant de faire l'empreinte secondaire.

Tous les ajustements et contrôles faits, après le marginage, on peut alors réaliser l'empreinte secondaire ; on sèche bien la maquette puis on l'enduit d'adhésif, si nécessaire, pour éviter tout décollage du matériau à empreinte. Puis on prend l'empreinte.



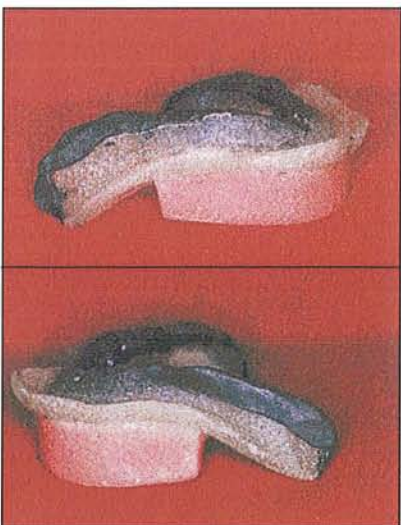
Mouvement adapté pour le marginage de la zone sublinguale : le patient tire la langue en poussant sur les doigts du praticien.

Photo 7 (d'après Bernhardt : 7).



Marginage de la zone sublinguale: on observe le «chenal» imprimé par le génioglosse.

Photo 8 (d'après Bernhardt : 7).

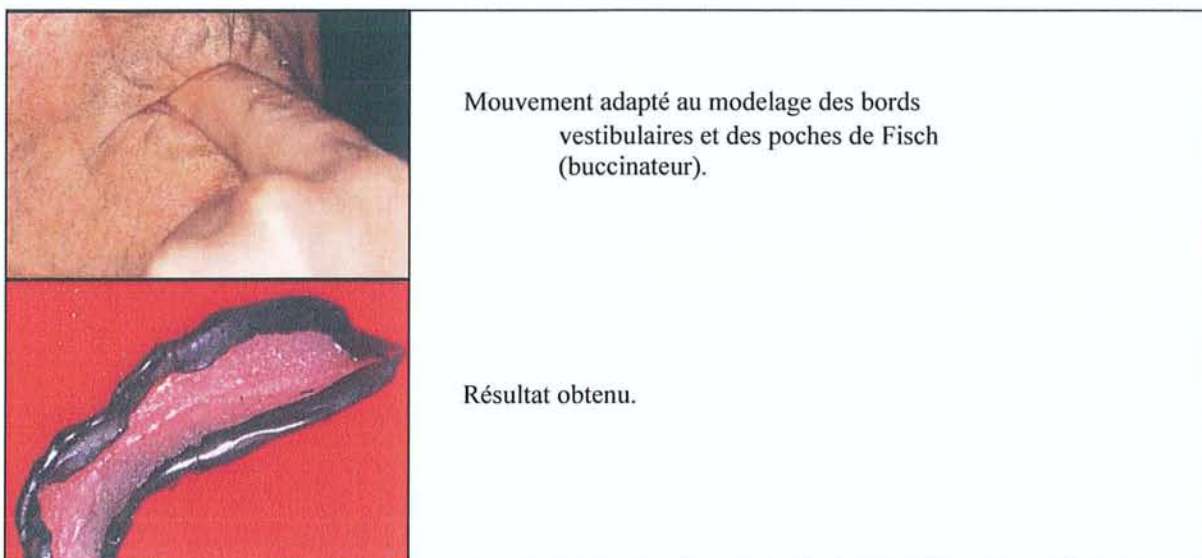


Zones linguales latérales:

gauche,

droite: symétrique.

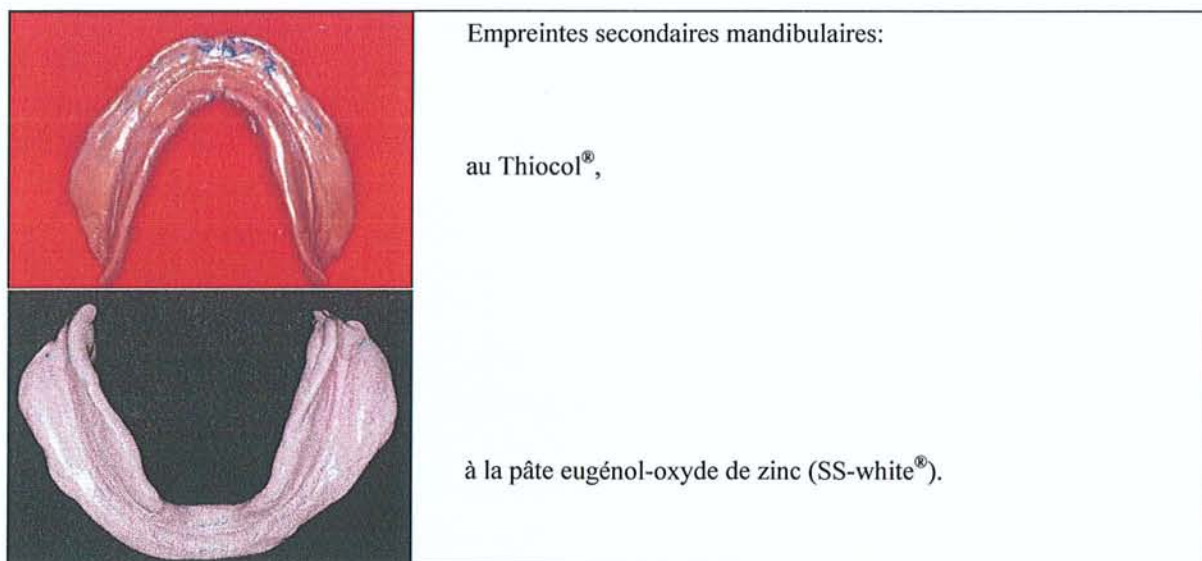
Photos 9 et 10 (d'après Bernhardt : 7).



Photos 11 et 12 (d'après Bernhardt : 7).

L'empreinte secondaire est conduite de manière classique avec par exemple une pâte Eugénol-Oxyde de zinc.

A l'heure actuelle, de nombreux auteurs et praticiens préfèrent réaliser l'empreinte secondaire avant la piézographie. Après les contrôles statiques et dynamiques de la maquette, munie d'une lame de Brill, l'empreinte secondaire est enregistrée classiquement. Puis, dans la même séance, la piézographie est réalisée sur la lame de Brill qui sert alors d'élément de rétention et d'élément de consolidation de la piézographie. Bien sûr avant d'enregistrer la piézographie, il est indispensable de vérifier que la lame de Brill n'interfère à aucun moment avec les muscles qui modèleront notre matériau piézographique.



Photos 13 et 14 (d'après Bernhardt : 7).

3. La piézographie.

3.1. Le matériau piézographique.

Le matériau va être déposé sur une base rigide et va devoir former la réplique exacte de l'espace prothétique au cours des mouvements demandés au patient par le praticien au cours de l'enregistrement.

Heath (26) montre que la forme initiale du matériau avant son insertion en bouche a un effet négligeable sur l'enregistrement piézographique. Par contre, il est évident d'après ses travaux, que la viscosité du matériau et sa rapidité de prise sont des facteurs importants.

Les matériaux d'empreintes usuels se regroupent en plusieurs familles :

- Les plâtres
- Les matériaux composites
- Les cires thermoplastiques à température buccale
- Les hydrocolloïdes réversibles (alginates)
- Les élastomères à radicaux soufrés ou siliceux
- Les résines normales ou retard
- Les pâtes à l'oxyde de zinc
- Les élastomères siliconés
- Les résines acryliques.

Un certain nombre de propriétés sont indispensables :

- La facilité d'utilisation : le fabricant doit fournir des indications précises concernant la préparation et la manipulation du matériau, car le respect des normes propres au produit conditionne la réussite de l'empreinte.
- L'inaltérabilité de la structure du matériau en milieu buccal : durant le temps de l'enregistrement piézographique (trois à six minutes), le matériau ne doit subir aucune modification qualitative sous l'action de la salive et de la température présentes en bouche.

Le plâtre est donc proscrit car ses qualités sont modifiées par la salive.

- Persistance d'une plasticité suffisante durant un temps suffisamment long : le modelage piézographique dure entre trois et six minutes, donc le temps de prise du matériau doit être supérieur à trois minutes. Dans le cas contraire, les paramètres définissant l'espace prothétique ne seront pas enregistrés. Si le temps excède six minutes, les pressions seront excessives et on obtiendra un sur-modelage.

Les pâtes à l'oxyde de zinc sont donc à éliminer, car leur temps de prise est inférieur à trois minutes.

- Absence de déformation : après un temps donné, le durcissement doit être irréversible suffisamment longtemps afin que l'enregistrement ne se déforme pas avant le traitement au laboratoire.

Les cires thermoplastiques ne seront donc pas utilisées, car leur manipulation se fait à froid.

L'alginat sera rarement utilisé, car il doit être coulé rapidement après l'enregistrement.

- Plasticité : elle doit être suffisante pour permettre aux muscles de déformer le matériau.
- Biocompatibilité : le matériau ne doit être ni allergisant, ni irritant pour les muqueuses.

Attention avec les résines ; il existe un risque d'allergie aléatoire mais surtout un risque de brûlures lors du pic thermique de polymérisation (maladresse de l'opérateur) et une possible irritation des muqueuses dues au monomère. Le risque allergique est négligeable, car d'une part la manipulation est atraumatique et d'autre part le matériau ne séjourne en bouche que trois à six minutes ; de plus, un film salivaire protège les muqueuses jugales, labiales et linguales déjà très résistantes à la base.

- Tronçonnabilité : elle permet d'étudier l'enregistrement selon de nombreux plans de sections (uniquement dans la piézographie analytique).

Les résines acryliques à prise retardée sont très bien adaptées, mais elles doivent être traitées rapidement après l'enregistrement.

Pour la piézographie prothétique, on emploiera alors une résine auto-polymérisante (type Ostron[®], Ivolène[®] ou Formatray[®] de Kerr), une résine acrylique à prise retardée (type Fitt[®] de Kerr) ou un silicone (comme le Perfect[®]). Attention, lors de l'utilisation de silicone pour l'enregistrement piézographique, la lame de Brill ainsi que l'utilisation d'adhésif sont indispensables !

Ces matériaux sont :

- simples de mise en œuvre,
- plastiques suffisamment fluides pour ne pas gêner les excursions musculaires et plastique sur un temps suffisamment long pour permettre l'enregistrement,
- stables en bouche,
- à durcissement irréversible,
- et enfin non toxiques.

Pour la piézographie analytique, on utilisera souvent un élastomère thiocol.

3.2. La base piézographique.

C'est le support du matériau piézographique. Elle est construite sur le modèle résultant de l'empreinte primaire ou de la pré-empreinte.

Son épaisseur de 2 mm est uniforme, elle doit être stable et rétentive en bouche et elle ne doit pas gêner les fonctions (mastication, déglutition et phonation). Elle doit recouvrir toute la surface de sustentation prothétique mandibulaire et elle doit présenter un joint périphérique efficace.

Le contrôle de l'absence d'interférence de la base avec les ligaments freins et insertions musculaires est indispensable.

Elle peut être construite en résine auto-polymérisable ou en cire dure renforcée par un fil métallique, l'essentiel étant sa rigidité. A l'heure actuelle, elle comporte un « bourrelet » de résine au niveau de l'extrados ; ce bourrelet appelé « lame de Brill » sert à la préhension lors de l'empreinte secondaire, puis il sert de support au matériau piézographique : il augmente la surface de rétention et il rigidifie l'enregistrement.

Lors de la piézographie analytique, on utilise la prothèse dont on veut contrôler l'extrados comme base piézographique.

3.3. L'enregistrement piézographique.

Avant toute chose, il est nécessaire que s'établisse entre le patient et le praticien, un climat de sympathie réciproque favorable à la détente psychomusculaire du patient.

Le rôle enseignant du praticien est importante ; il devra donner des informations sur l'anatomie et la physiologie des parties concernées par l'intervention envisagée, en l'occurrence, l'espace prothétique qui devra être restauré (20) et (28).

A titre de comparaison, avec l'enregistrement piézographique, nous allons tout d'abord décrire brièvement l'enregistrement de J. Lejoyeux, ou l'empreinte tertiaire.

Après mise en condition tissulaire, une empreinte primaire au plâtre est réalisée. La suite classique des opérations est poursuivie par l'empreinte secondaire anatomo-fonctionnelle. Celle-ci a été obtenue avec un porte-empreinte individuel dont le bourrelet est le plus étroit possible dans le sens vestibulo-lingual. En aucun cas le bourrelet ne devra être en contact avec la langue ou avec la sangle buccinato-labiale.

Le dernier temps esthétique et phonétique de l'empreinte analytique anatomo-fonctionnelle est remplacé par la séquence de l'empreinte tertiaire.

Les versants vestibulaires et linguaux de l'empreinte secondaire sont revêtus soit de matériau à empreinte restant plastique à température buccale ; ce matériau peut être une

cire plastique (type Korectawax[®], Adheseal[®]) soit une résine acrylique à prise retardée (type Hydrocast[®], Coe confort[®]), soit un matériau fluide classique tel qu'une pâte Eugénol-oxyde de zinc ou un élastomère de synthèse (type Silasoft[®])

Le matériau est étendu sur les surfaces externes du bourrelet et sur la totalité de l'extrados du porte-empreinte.

Le porte-empreinte est réintroduit en bouche et il est demandé au patient de ne plus déglutir pendant tout le temps de l'enregistrement. En effet, lors de la déglutition, la fermeture buccale provoquerait un écrasement du matériau.

Le patient se retrouve en occlusion. Il renouvelle méthodiquement les différents tests dynamiques et phonétiques suivant :

- projection des lèvres en avant en gardant la bouche fermée.
- rétraction des commissures.
- ouverture moyenne, puis de plus en plus grande de la bouche.
- mastication d'un petit morceau de caoutchouc.
- mobilisation de la langue dans toutes les directions.
- lecture rapide, bien articulée et à haute voix d'un texte correctement rédigé.

Au terme de ces épreuves fonctionnelles, la totalité du matériau doit avoir été en contact avec les organes péri-prothétiques et refléter leur physiologie particulière propre au patient.

3.3.1. L'enregistrement piézographique prothétique de P. Klein (32).

Nous avons vu que la fonction retenue par cet auteur pour l'enregistrement est la phonation.

3.3.1.1. Avant l'enregistrement.

3.3.1.1.1. L'installation du patient.

Nous savons, d'après le principe d'homotrophie linguo-mandibulaire, que position linguale et position mandibulaire sont liées.

Chez l'édenté, Heath montre (26), par des études radiographiques des positions linguales, que l'inclinaison crânienne influence la position de la langue et le volume piézographique.

Pour l'enregistrement, le patient est donc assis, le buste droit, la tête non soutenue par une têtère, afin que la phonation s'effectue comme au cours d'une conversation courante.

3.3.1.1.2. Port de la prothèse maxillaire.

P. Klein interdit toute prothèse au maxillaire, et ceci pour favoriser une complète liberté dans le dynamisme musculaire. Toute modification de la forme du palais par le port d'une prothèse perturbe le comportement réflexe et fausse l'enregistrement.

En ce qui concerne la prothèse supérieure, l'ancienne prothèse sera éliminée pour être remplacée par une nouvelle après la piézographie.

3.3.1.1.3. Matériel et matériaux.

MATERIEL

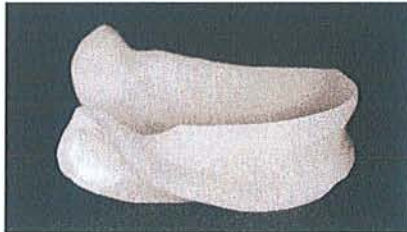- base piézographique en cire dure.
- deux cavaliers métalliques.
- une seringue Plastipak[®] 10mL.
- une spatule à ciment fine.
- des ciseaux fins.
- une allumette.

MATERIAUX

- Fitt[®].
- vaseline.

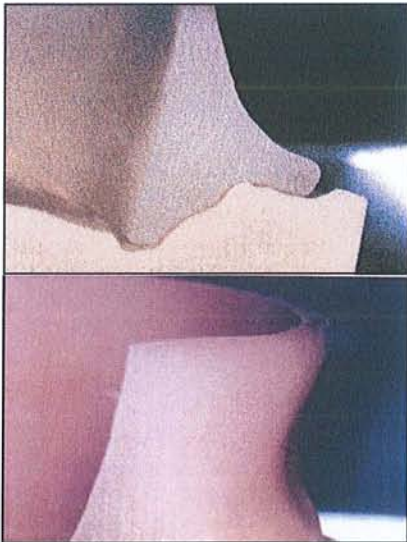
3.3.1.2. L'enregistrement. (figures 11a à 11f)

Afin que le matériau piézographique tienne sur la base de cire, il est nécessaire de munir celle-ci d'artifices de rétention ; au départ, ces rétentions étaient réalisées au cabinet ; On confectionnait deux cavaliers métalliques qui étaient ensuite positionnés au niveau des portions latéro-postérieures du couloir prothétique. A l'heure actuelle, on préfère avoir recours à la lame de Brill pour assurer la rétention du matériau piézographique sur la base. Cette lame est réalisée au laboratoire de prothèse en même temps que la base ; le prothésiste modèle un bourrelet le plus étroit possible dans le sens vestibulo-lingual sur la crête alvéolaire. En aucun cas le bourrelet ne devra être en contact avec la langue ou avec la sangle buccinato-labiale.



du porte-empreinte personnalisé
mandibulaire avec la lame de Brill.

Photo 15 (d'après Bernhardt : 8).



Coupe d'un PEI avec la lame de Brill:

zone postérieure droite,

zone antérieure.

Photos 16 et 17 (d'après Chevalley : 10).

Une vérification s'impose donc avant l'enregistrement de la piézographie : on positionne la base en bouche et on vérifie l'absence totale de contact entre la lame de Brill et la musculature mise en jeu pendant l'enregistrement.

3.3.1.2.1. Premier modelage buccinateur (*figure 11a et 11b*).

Le dosage du Fitt[®] de Kerr est à respecter : un volume de monomère pour un volume de polymère.

Dans la seringue dont l'extrémité est provisoirement obturée par l'allumette, on verse d'abord la poudre puis le liquide. Le tout est mélangé dans la seringue à l'aide de la spatule à ciment fine, puis on laisse le matériau reposer environ une minute.

La base est introduite en bouche.

La langue étant écartée délicatement avec un miroir, la résine est déposée sur la base à l'aide de la seringue tout autour du fil de rétention dans le couloir prothétique.

Le patient est alors prié de répéter après l'opérateur cinq fois « SIS » et une fois « SO ». Ces phonèmes sont renouvelés jusqu'à ce que le matériau devienne suffisamment rigide pour ne plus être déformé par les organes buccaux.

La durée optimum du modelage se situe entre trois et six minutes, durée maximum pendant laquelle le patient peut rester sans déglutir (il faut absolument éviter toute déglutition afin d'éviter un écrasement du matériau dans les sens vertical et horizontal).

Le modelage obtenu est rectifié au niveau des excès inutiles de matériau.

Les fusions en hauteur sont découpées à l'aide de ciseaux fins au niveau de la ligne de plus grand contour lingual ou maximum d'action linguale. De même pour les fusions en avant des commissures au repos.

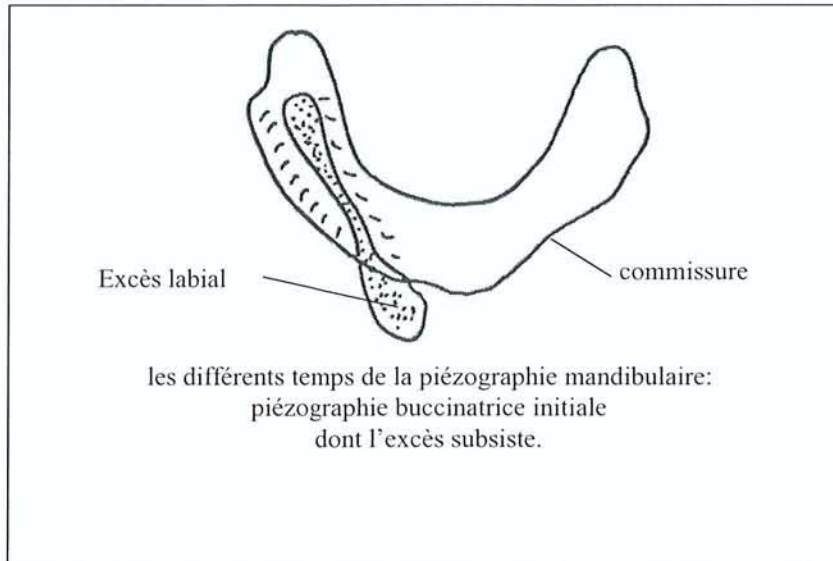


Figure 11a (d'après Klein: 32).

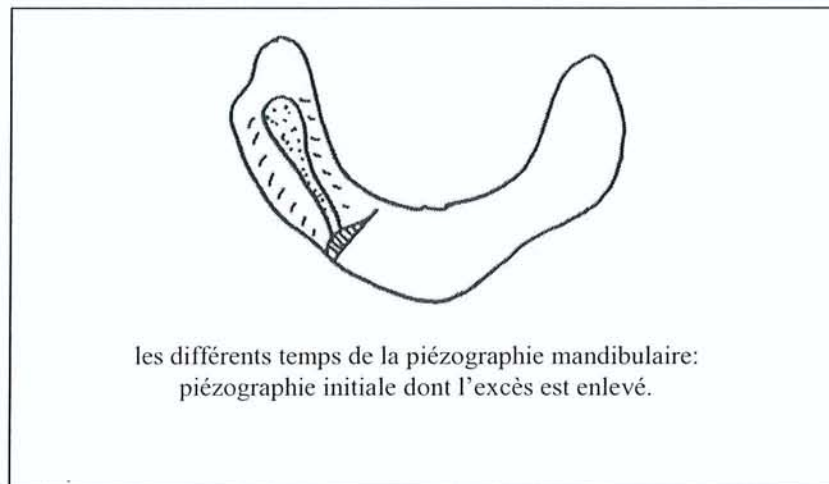


Figure 11b (d'après Klein: 32).

Le modelage est remis en bouche pour vérifier l'exactitude des corrections apportées.

Ce modelage sera rejeté après modelage définitif du côté opposé, puis refait car le patient a pu être surpris par le premier apport de matériau dans la cavité buccale, ce qui aurait faussé l'enregistrement.

3.3.1.2.2. Deuxième modelage buccinateur (figure 11c).

Le protocole est identique à celui du côté opposé : enregistrement grâce à la prononciation des phonèmes « SIS » et « SO » répétés, élimination des excès de matériau puis contrôle en bouche.

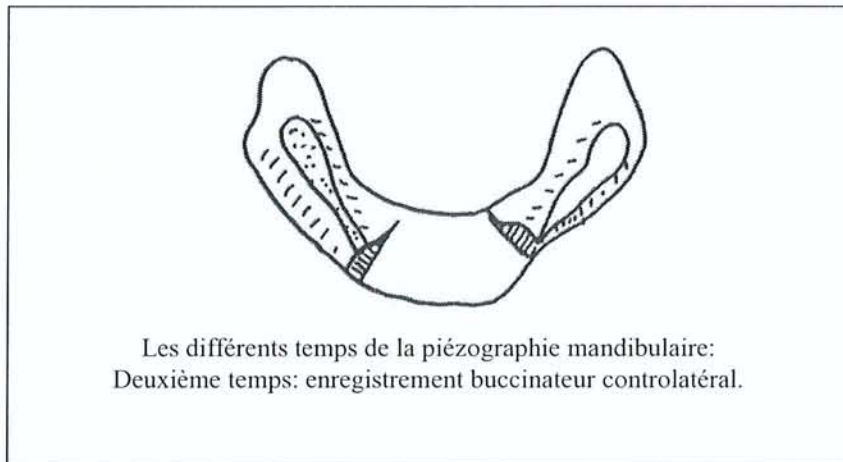


Figure 11c (d'après Klein: 32).

3.3.1.2.3. Troisième modelage buccinateur (figure 11d et 11e).

Le premier modelage est éliminé sans problème de la base. Un nouveau modelage buccinateur est conduit à ce niveau de manière identique aux deux précédents.

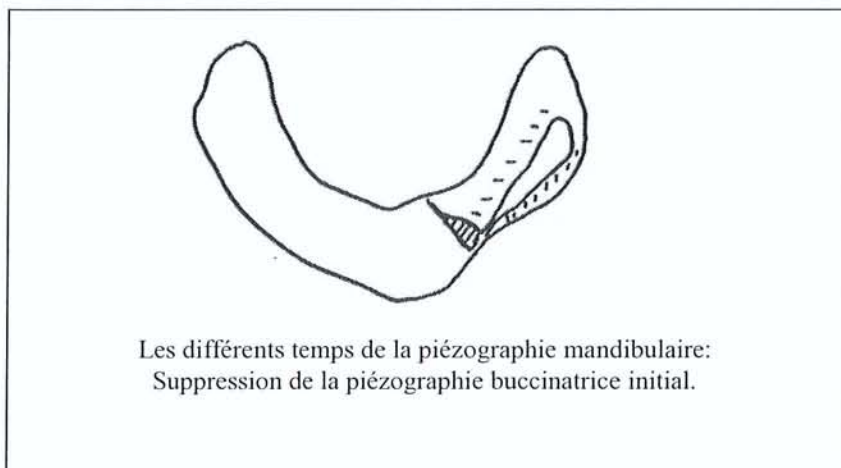


Figure 11d (d'après Klein: 32).

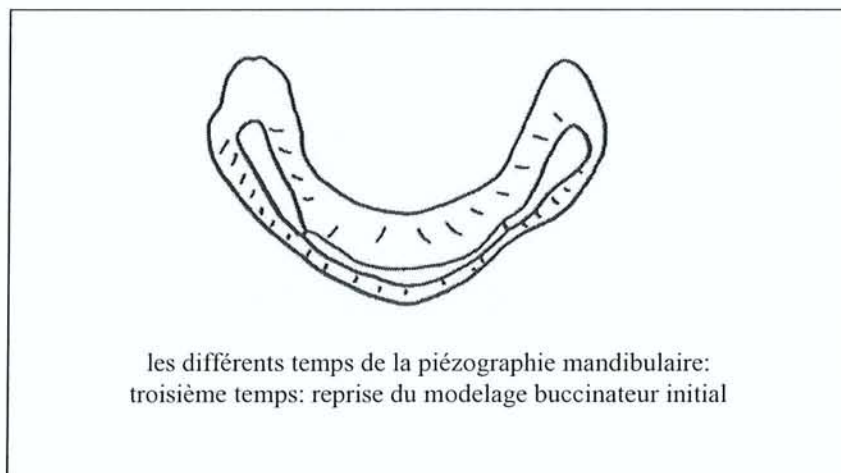


Figure 11e (d'après Klein: 32).

La maquette est remise en bouche afin de contrôler le parfait calage des piézographies buccinatrices droite et gauche entre les joues et la langue au repos comme pendant les fonctions.

3.3.1.2.4. Le modelage antérieur (*figure 11f*).

Pour ce temps de la piézographie, la maquette se présente avec la base munie des deux zones buccinatrices, limitées antérieurement aux commissures par des sections perpendiculaires à leur surface. Les commissures sont à une distance mésiale de trois à cinq centimètres du modiolus. Une rétention dans cette zone est inutile, car le matériau sera retenu entre les deux modelages déjà en place sur la base

Les lèvres du patient sont vaselinées. La maquette est mise en bouche, le matériau préparé comme pour les modelages précédents, puis injecté à la seringue sur la base.

Le patient répète alors plusieurs fois après l'opérateur les phonèmes « TE », « DE », « ME » et « PE » pendant au moins trois minutes.

Les excès sont refoulés hors de la cavité buccale par-dessus la lèvre inférieure dont le bord libre laisse une empreinte concave dans la résine. Les excès sont éliminés en prolongeant antérieurement la hauteur du plan déterminé latéralement par les piézographies buccinatrices.

3.3.1.2.5. La phase de remblayage (*figure 11f*).

Les solutions de continuité éventuelles entre la base de cire et les moulages en Fitt[®] de Kerr sont « remblayées » par un wash final de Fitt[®] de Kerr fluide. Les phonèmes « SIS », « SO », « TE », « DE », « ME » et « PE » sont à nouveau répétés pendant trois à six minutes.

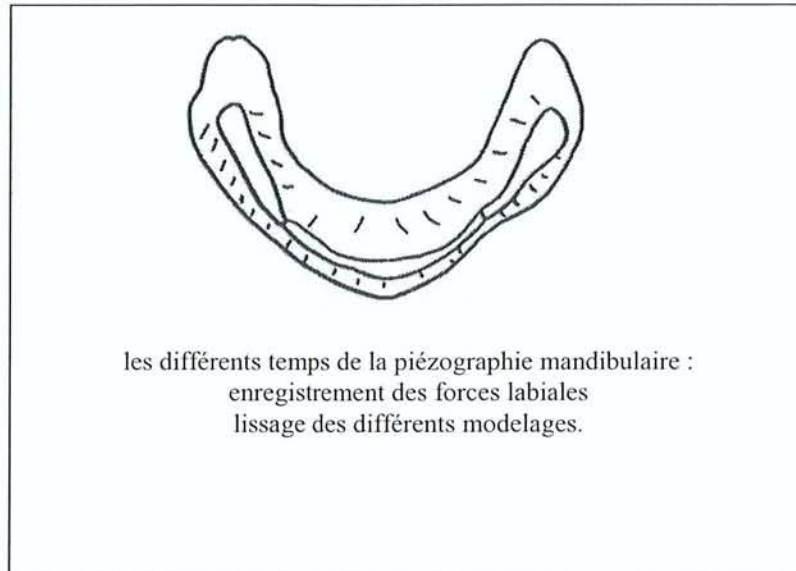


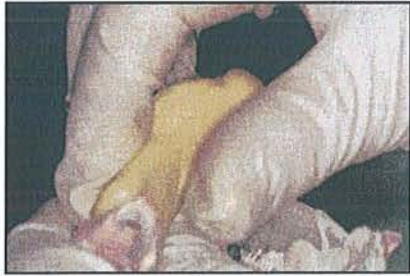Figure 11f (d'après Klein: 32).

3.3.2. Enregistrement actuel (8):

3.3.2.1. L'enregistrement :

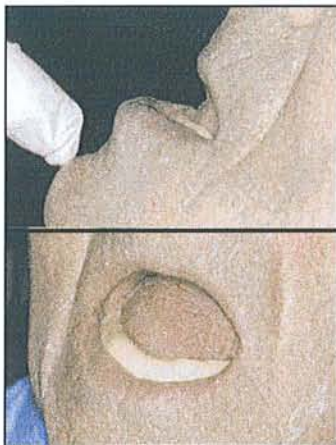Après avoir fait toutes les vérifications de la maquette en bouche, P. Klein positionne un bourrelet de matériau plastique sur la maquette. La masse de matériau doit être centrée sur la maquette et ne doit pas être trop volumineuse pour ne pas gêner le jeu musculaire. L'ensemble est introduit en bouche et le patient est alors invité à prononcer des phonèmes de manières répétitives ou des phrases particulièrement ciblées, le phonème « ESSE » étant particulièrement adapté. Lors de la prononciation de ce phonème, on enregistre parfaitement la situation et l'orientation des futures incisives et canines mandibulaires par la réaction antagoniste de la pointe de la langue avec l'orbiculaire de la lèvre inférieure. Durant cet exercice de phonation, le matériau se love au sein des masses musculaires au point d'équilibre des forces antagonistes développées par la musculature. En observant l'enregistrement, on remarque bien l'effet torque qui individualise le secteur antérieur (orbiculaire) des secteurs postérieurs (buccinateurs) Pour corriger cette zone, un second modelage est nécessaire ; on remet de la résine plastique au niveau de la jonction des secteurs et on repositionne la maquette en bouche.

Le patient refait ces exercices de phonation pour permettre au matériau de combler cette zone pour obtenir un soutien de lèvre correct.



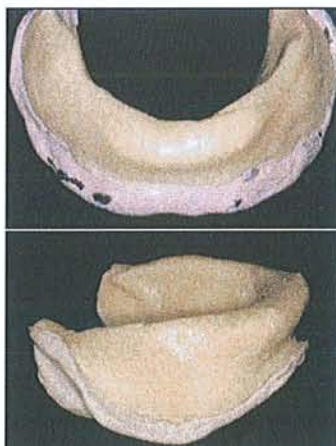
Mise en place du bourrelet de matériau piézographique.

Photos 18 (d'après Bernhardt et coll.: 8).



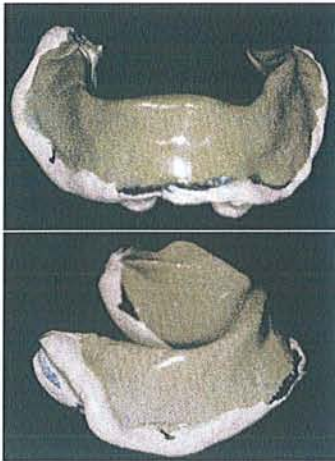
Modelage phonétique de la résine plastique par la prononciation des phonèmes « ESSE ».

Photos 19 et 20 (d'après Bernhardt et coll.: 8).



Modelage fonctionnel de la résine autopolymérisable: résultats.

Photos 21 et 22 (d'après Bernhardt et coll.: 8).

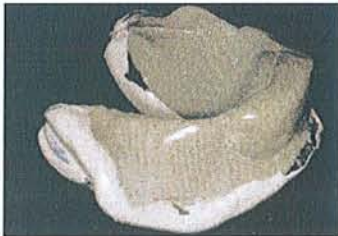

Modelage fonctionnel du silicone: résultat.

vue de face,

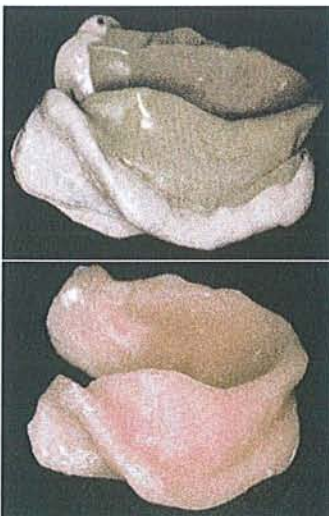
vue du profil gauche.

Photos 23 et 24 (d'après Bernhardt et coll.: 8).



Modelage secondaire du l'arc antérieur au silicone.

Photo 25 (d'après Bernhardt et coll.: 8).



Piézographie terminée et maquette obtenue:
le bourrelet et les extrados sont d'emblée fonctionnels.

Photos 26 et 27 (d'après Bernhardt et coll.: 8)

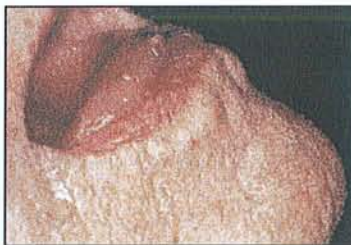On voit bien dans ces techniques où le patient « travaille » que l'enregistrement dont découlera le montage est issu des forces engendrées par la musculature du patient ; c'est donc lui qui modèle sa prothèse et non le praticien en association avec le prothésiste qui expriment leur art pour « reproduire » la Nature selon des règles théoriques.

3.3.2.2. Critique et corrections.

Suite à la prise de l'empreinte piézographique, il est nécessaire de faire une analyse critique et éventuellement d'apporter quelques corrections. Les extrados et le bourrelet doivent épouser fidèlement les tissus mais également restituer la physionomie du visage tout en autorisant pleinement tous les mouvements musculaires retrouvés lors des différentes fonctions. Ces corrections se font par retrait ou par ajout de cire.

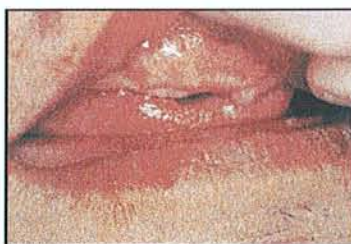3.3.2.2.1. Secteur antérieur : zone de l'orbiculaire.

Le bourrelet doit être en contact intime avec la lèvre afin de placer exactement les dents prothétiques dans l'espace fonctionnel qui leur est dévolu. Ainsi on met en évidence le bourrelet qui « accroche » alors le regard : il affleure le bord de la lèvre.



Analyse et retouche du bourrelet dans la zone de l'orbiculaire.

Photo 28 (d'après Bernhardt et coll.:8).

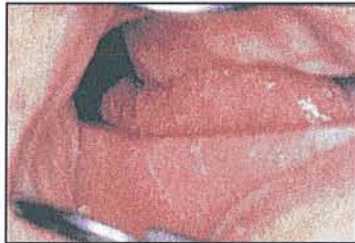


Position de la langue lors de la prononciation du phonème « SIS » (maquette mandibulaire en bouche)

Photo 29 (d'après Bernhardt et coll.:8).

3.3.2.2.2. Secteurs latéraux : zones des buccinateurs et de la langue.

Dans ces zones, le bourrelet doit nous informer de l'orientation à donner aux surfaces occlusales des prémolaires et molaires. Il nous faut donc trouver la hauteur et l'orientation idéales de notre bourrelet entre les bords muqueux de la langue et le sommet de la concavité de chaque buccinateur. Nous nous baserons essentiellement sur la position de la langue.



Bourrelet mandibulaire bien réglé dans les secteurs latéraux: sous la convexité linguale.

Photo 30 (d'après Bernhardt et coll.:8).

Lors de la prononciation du phonème « SIS », l'observation en bouche doit montrer la langue qui se porte en avant sur la papille rétro-incisive et qui se pose sur le bord libre de la maquette. De même, au repos, on doit pouvoir observer la langue qui s'appuie sur les surfaces du bourrelet de cire.

Les retouches doivent aller dans le respect des courbes de compensation sagittale (Spee) et frontale (Wilson) de manière à assurer l'équilibre occlusal des prothèses.

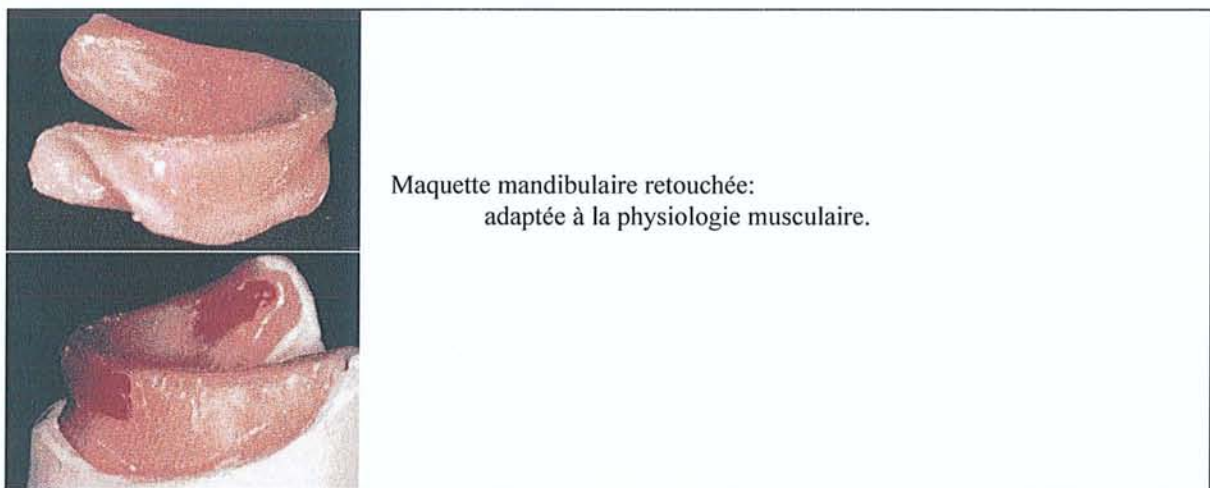
3.3.2.2.3. Une zone particulière : le modiulus.

Cette zone est une zone de transition entre la déflexion convexe de l'arc labio-mentonnier et celle concave de l'arc latéral buccinato-jugal : elle comporte donc un passage vertical correspondant à la zone de la première prémolaire.

Dans cette zone, il est primordial de prendre en compte le modiolus qui est un véritable nœud musculaire qui se contracte lors des mouvements synergiques du buccinateur et de l'orbiculaire des lèvres.

Le phonème adapté à l'observation de cette zone est le « I » qui tire les commissures vers l'arrière ; un contact intime entre les commissures et les premières prémolaires prothétiques afin de créer un « joint » pour éviter à la salive de sourdre ou aux aliments de fuser par les commissures lors de la mastication.

La piézographie ainsi obtenue est mise en moufle.



Photos 31 et 32 (d'après Bernhardt et coll.:8).

Pour la conserver jusqu'à la mise en moufle sans risque de déformation, il est conseillé de l'immerger dans un bocal hermétique rempli d'eau. La polymérisation s'effectue avec une résine thermo-durcissante.

3.3.3. L'enregistrement piézographique analytique.

Pour la piézographie analytique destinée à l'étude théorique de l'espace prothétique, le matériau le plus utilisé est soit un élastomère de synthèse, soit une résine autopolymérisante. Ces matériaux ont été choisis pour leur tronçonnabilité.

Les méthodes d'enregistrement sont les mêmes que pour la piézographie prothétique.

Pour la piézographie analytique destinée au contrôle de la place d'une prothèse mandibulaire dans l'espace prothétique, P. Klein (31) utilise un thiocol dense.

Si la prothèse à contrôler n'est pas suffisamment stable lors de la prononciation des phonèmes piézographiques, l'utilisation d'un adhésif permet dans une certaine mesure de pallier cette instabilité.

Le contrôle se fait en recouvrant les molaires, prémolaires et canines d'une épaisseur de trois à quatre millimètres de thiocol dense. La prothèse est alors mise en bouche, puis la sangle buccinato-linguale et la langue sont mobilisées par la prononciation des phonèmes « SIS » et « SO ».

3.3.4. Exploitation des résultats fournis par la piézographie.

3.3.4.1. En piézographie analytique.

Pour la piézographie analytique, destinée au contrôle de la situation d'une prothèse dans l'espace prothétique, l'enregistrement doit présenter un recouvrement de thiocol uniforme d'au moins un millimètre d'épaisseur.

Parfois l'épaisseur vestibulaire peut aller jusqu'à quatre millimètres (31) (*figures 12a à 12f*).

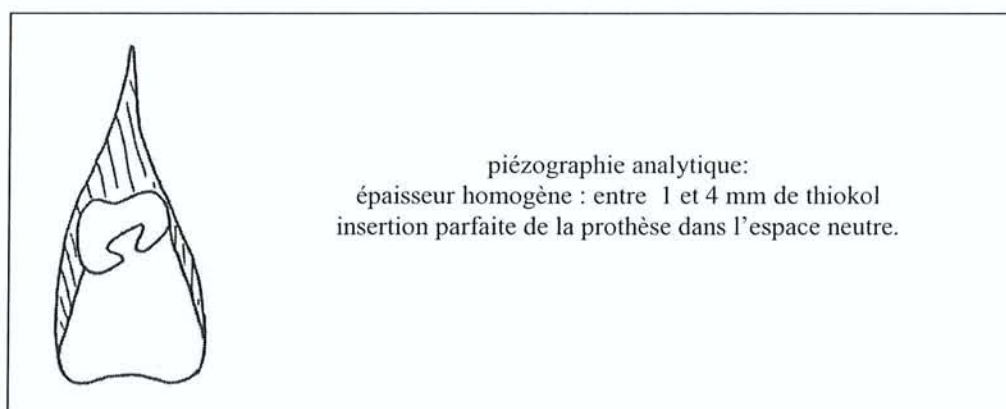


Figure 12a (d'après Lejoyeux et coll.:36).




Figure 12b (d'après Lejoyeux et coll.:36).

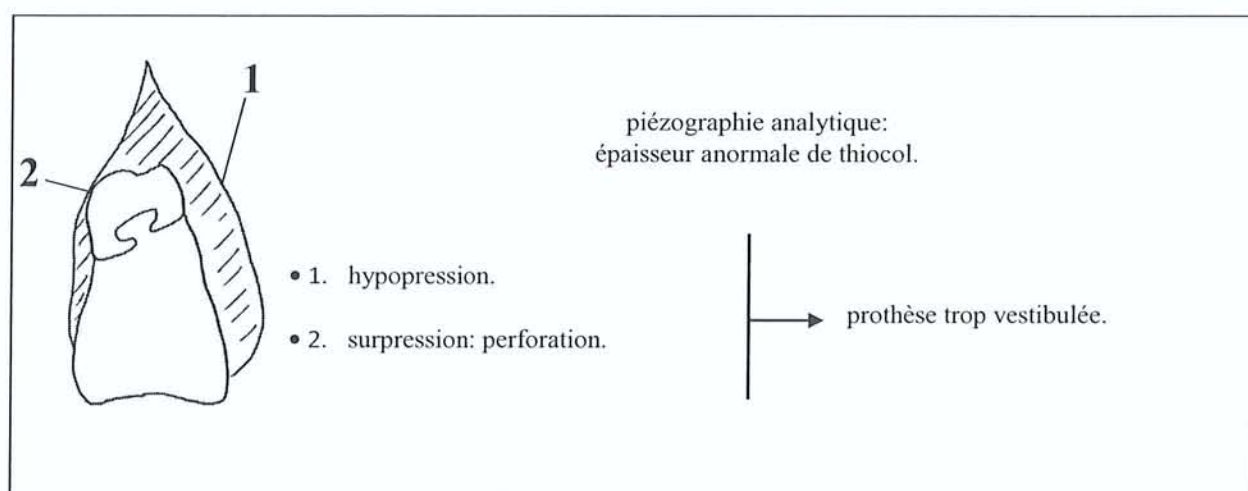
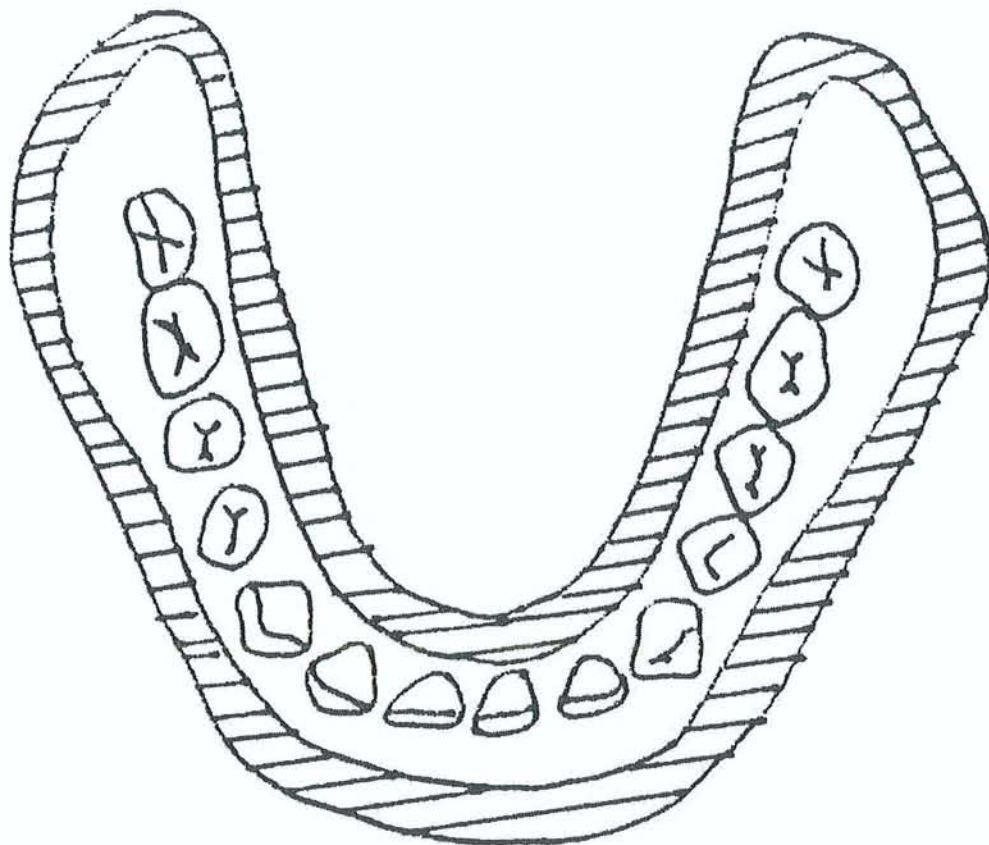


Figure 12c (d'après Lejoyeux et coll.:36).



piézographie analytique:
la masse de thiokol est répartie de manière homogène
sur l'extrados prothétique
la prothèse est bien positionnée en bouche.

Figure 12d (d'après Lejoyeux et coll.:36).

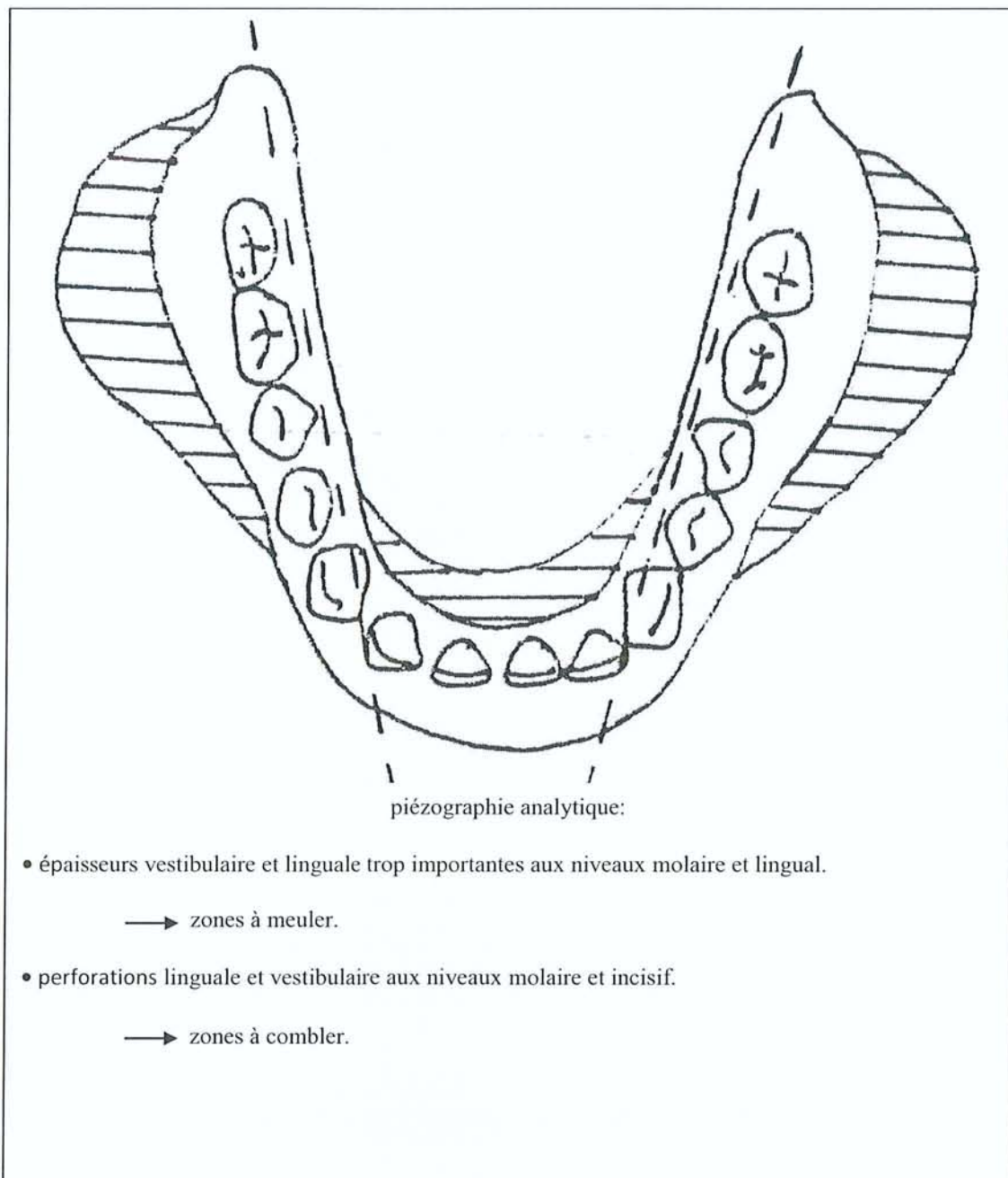


Figure 12e (d'après Lejoyeux et coll.: 36).

Des épaisseurs réparties autrement signent une prothèse mal située dans l'espace prothétique ; si des rectifications minimales sont possibles, elles seront effectuées, sinon la prothèse devra être entièrement refaite.

Pour la piézographie analytique destinée à l'étude statistique de l'espace prothétique, on se réfère à une étude menée par A. Nabib en 1982 (41) dans laquelle il a analysé statistiquement l'espace prothétique gérontologique par la méthode des tampons.

L'étude porte sur quarante quatre cas (vingt trois femmes et vingt et un hommes), tous édentés complets et à crêtes alvéolaires mandibulaires plates ou négatives.

Des duplicata en cire des piézographes sont coupés selon plusieurs plans de section, encrés puis appliqués sur des feuilles de papier millimétré. Les traces ainsi obtenues représentent des sections de l'espace prothétique. A. Nabib les étudie et tire un certain nombre de conclusions :

- Les surfaces polies vestibulaires ont un profil concave.
- Les surfaces polies linguales sont le plus souvent convexes en regard de la frange sublinguale et planes ou concaves dans les régions postérieures.
- L'espace prothétique est asymétrique. Cette asymétrie, d'origine neuromusculaire, constitue soixante neuf pour cent de l'échantillon total.
- La largeur de l'espace prothétique dans les zones postérieures n'excèdent jamais cinq millimètres ; il ne faut donc pas, lors du montage, utiliser des dents dont le diamètre vestibulo-lingual dépasserait cette mesure.
- L'action très marquée du modiolus impose l'inclinaison de l'axe de la prémolaire.

3.3.4.2. En piézographie prothétique.

Une fois le piézographe réalisé, il sert immédiatement pour déterminer le plan occlusal.

Au moment de la piézographie, le maximum de pression linguale enregistré est objectivé sur l'enregistrement en résine retard par un trait au crayon. Le matériau situé au dessus de ce trait est coupé délicatement à l'aide de ciseaux fins. La surface

correspondant au trait de coupe constitue une première approche du plan occlusal (*figure 13*).

Lorsque la piézographie est transformée en maquette de résine dure et transparente, l'exactitude de ce plan peut être vérifiée ; le patient répétant le phonème « SIS », la limite entre muqueuse linguale lisse et muqueuse linguale papillée doit correspondre au niveau du plan au moment où la langue entre en phase de repos, juste après l'émission de ces phonèmes. Toute épaisseur de résine en surplus sera éliminée pour parvenir à ce résultat.

Le plan occlusal est fini sur une surface plane de papier hydrofuge de carborandum.

Le plan occlusal ainsi déterminé sur la maquette mandibulaire s'étend fréquemment du modiolus au ligament ptérygo-mandibulaire, à mi-hauteur de la papille piriforme (39).

La maquette piézographique préfigure la future prothèse par son volume, ainsi que par son plan d'occlusion. Elle est un guide sûr.

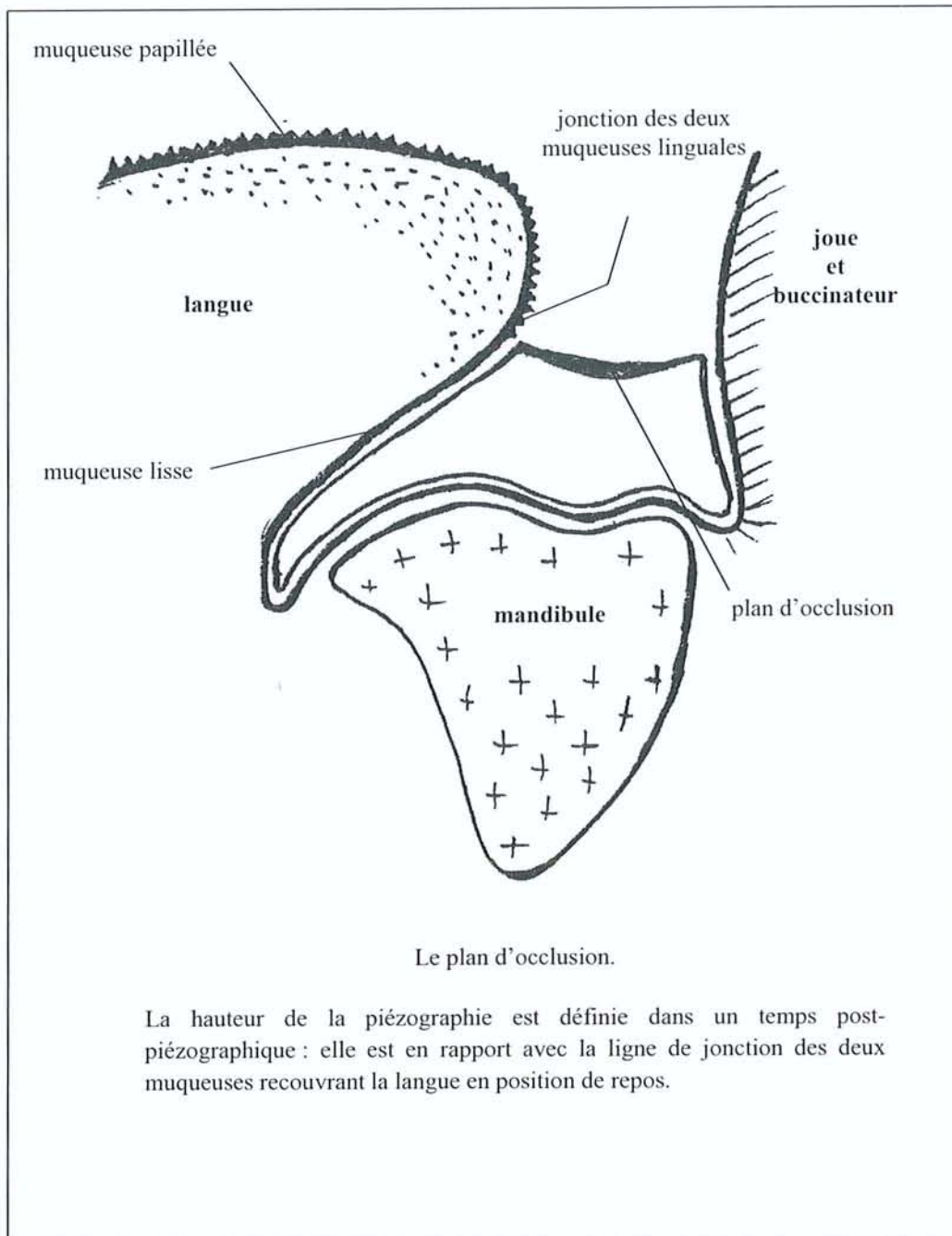
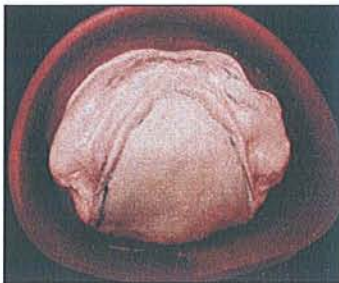


Figure 13 (d'après Lejoyeux et coll.: 35)

3.3.5. Au laboratoire.

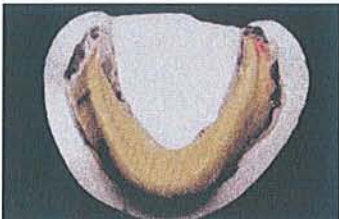3.3.5.1. Réalisation des clés piézographiques.

L’empreinte secondaire est moulée à l’aide du porte-empreinte résultant de la polymérisation la piézographie. Pour la coulée du modèle secondaire en plâtre, l’empreinte est coffrée.



Coffrage de l’empreinte mandibulaire.

Photo 33 (d’après Pisseloup : 42).



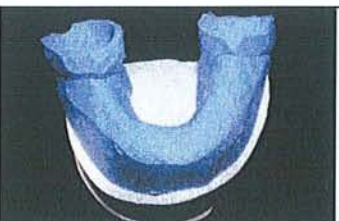Modelage fonctionnel réalisé en bouche.

Photo 34 (d’après Pisseloup : 42).

Sur le modèle en plâtre obtenu figurent les surfaces de sustentation ainsi que les joints périphériques. Concernant la piézographie, un moulage en négatif de celle-ci, formé d’une clé linguale et de deux clés vestibulaires, est réalisé en plâtre ou en silicone renforcé par un fil métallique. La face supérieure de ces clés doit être alignée sur le plan occlusal représenté par la surface supérieure de la piézographie.

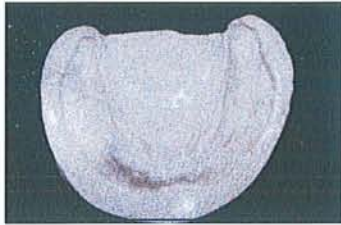3.3.5.2. La base de montage.

Dans le volume délimité par les clés, réplique en négatif de la piézographie, une cire dure est coulée pour donner après refroidissement, une base en cire dure identique à la piézographie initiale ; cette base sert de support pour le montage des unités dentaires.



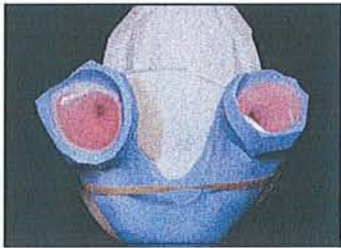
Clé de coulée en silicone.

Photo 35 (d’après Pisseloup : 42).



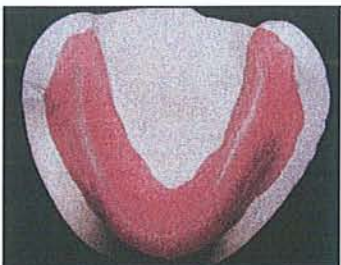Le modèle est isolé,
et la maquette est retirée.

Photo 36 (d'après Pisseloup : 42).

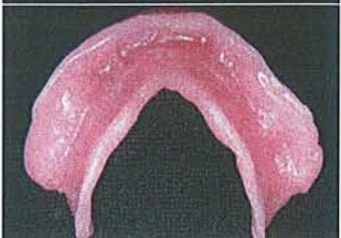

La cire est coulée dans la clé par les événements.

Photo 37 (d'après Pisseloup : 42).



extrados



intrados

Maquette mandibulaire: réplique du modelage fonctionnel.

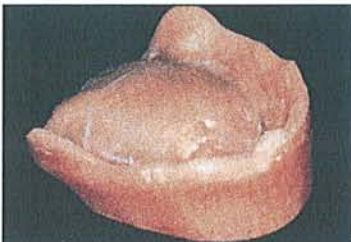Photos 38 et 39 (d'après Pisseloup : 42).

3.3.5.3. Transfert du modèle supérieur sur articulateur.

Le modèle supérieur résultant d'une empreinte secondaire classique est monté sur articulateur semi-adaptable.

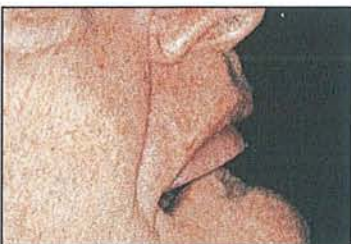Trois données nécessaires au transfert sont enregistrées au cabinet :

- La localisation du maxillaire par rapport à la base du crâne et à l'axe charnière est enregistré par l'arc facial au cabinet puis reporté sur l'articulateur de manière habituelle.
- La dimension verticale d'occlusion est déterminée de la manière suivante : sur le modèle supérieur, une maquette d'occlusion en cire ou en résine est réalisée avec un bourrelet de cire ou de stens.



Maquette maxillaire préparée selon les critères morphologiques classiques.

Photo 40 (d'après Bernhardt : 8).



Réglages esthétiques et fonctionnels de la partie antérieure du bourrelet maxillaire

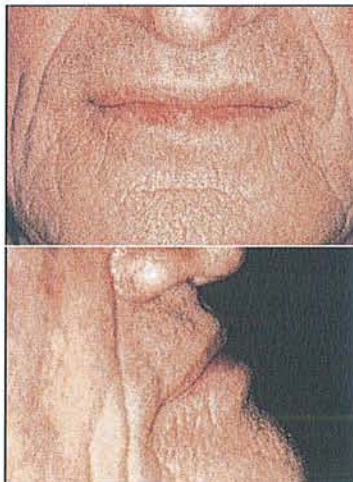
Photo 41 (d'après Bernhardt : 8).

La maquette d'occlusion mandibulaire est le duplicata en résine transparente de la piézographie.

Le plan occlusal étant donné par la maquette piézographique mandibulaire, seul le bourrelet de la maquette supérieure sera modifié lors de l'évaluation de la dimension verticale d'occlusion.

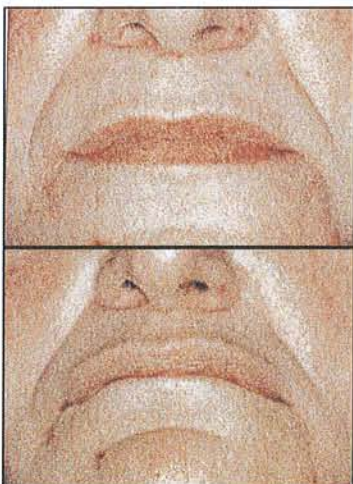
Une première approche de cette dimension consiste à évaluer la dimension verticale de repos.

La dimension verticale d'occlusion sera appréciée secondairement. Là, l'opérateur aura le choix entre les épreuves fonctionnelles variées (déglutition, phonation), l'utilisation de documents pré-extractionnels, l'étude esthétique pour la détermination de cette dimension.



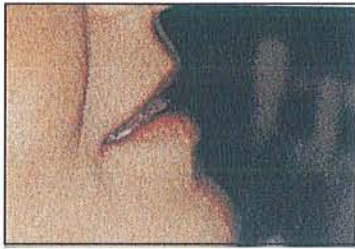Rétablissement de la physiognomie du visage (face et profil) par une dimension verticale esthétique.

Photos 42 et 43 (d'après Bernhardt : 8).



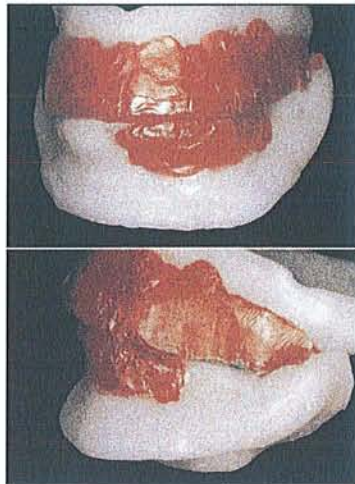
Test fonctionnel de contrôle de la dimension verticale d'occlusion.

Photos 44 et 45 (d'après Bernhardt : 8).



Test phonétique de vérification de la dimension verticale d'occlusion.

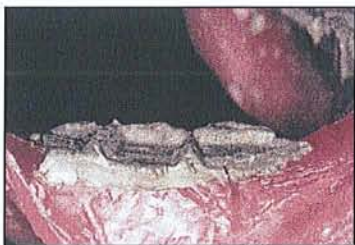Photo 46 (d'après Bernhardt : 8).



Maquettes d'occlusion réglées selon l'esthétique et la physiologie individuelles.

Photos 47 et 48 (d'après Bernhardt : 8).

- Les rapports intermaxillaires sont ensuite enregistrés par la technique des chevrons par exemple, avant de transmettre les données au laboratoire pour le transfert du modèle mandibulaire sur articulateur.



Enregistrement de l'occlusion :
technique des chevrons.

Photo 49 (d'après Joërger et coll.: 29).

Le maxillaire est muni de sa maquette d'occlusion et la mandibule de sa maquette piézographique en résine. Entière liberté est laissée au praticien quant à la technique d'enregistrement de la relation centrée.

Une fois le modèle maxillaire transféré sur l'articulateur, on transfère le modèle mandibulaire.

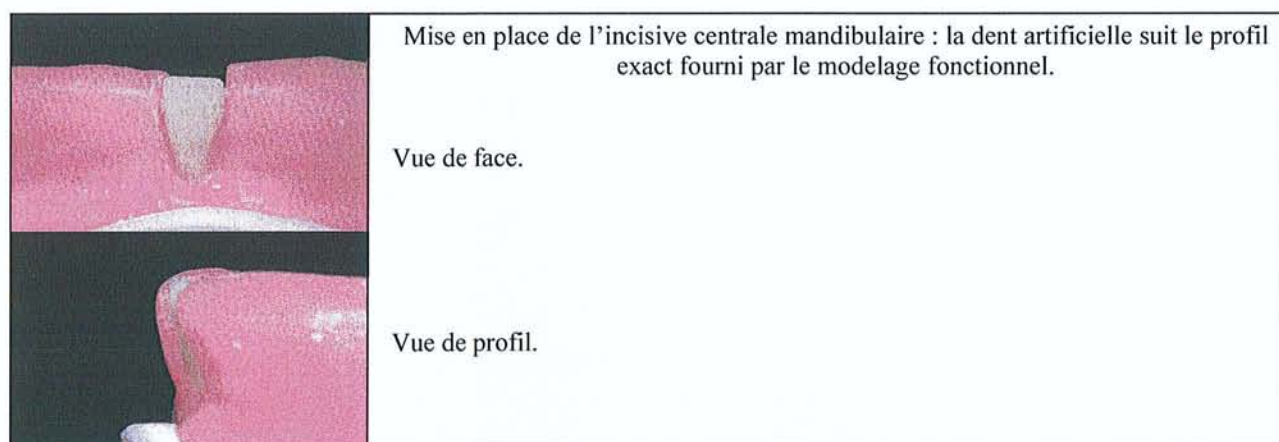
On s'aperçoit là que cette technique de transfert du modèle supérieur sur l'articulateur n'est ni plus ni moins que celle utilisée lors de la réalisation d'une prothèse amovible complète sans l'aide de la piézographie. Il est malgré tout important de noter qu'en aucun cas la maquette obtenue à la mandibule ne doit être retouchée, car son élaboration fait qu'elle nous donne le plan occlusal !

3.3.5.4. Le montage des dents.

En prothèse complète, le montage des dents doit répondre à des impératifs d'ordre esthétiques mais aussi fonctionnels. La piézographie peut nous venir en aide : en effet elle est le résultat des pressions produites par la langue et par la sangle buccinato-linguale. Elle décrit donc le volume d'équilibre des pressions, volume prothétique destiné aux dents artificielles.

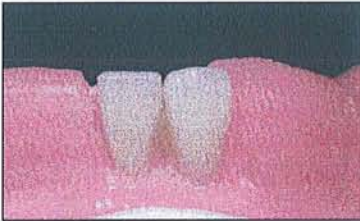3.3.5.4.1. Le montage du bloc incisivo-canin

Dans la zone labiale mandibulaire la concavité vestibulaire de la piézographie nous donne le soutien de la lèvre : on l'utilise donc pour le montage du bloc incisivo-canin.



Photos 50 et 51 (d'après Pisseloup : 41).

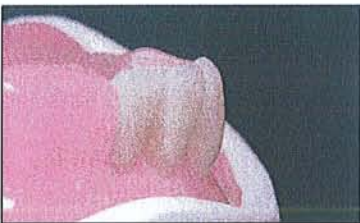Les incisives centrales seront légèrement inclinées en linguo-vestibulaire et dans le sens sagittal de manière à soutenir le pli labio-mentonnier.



Incisives centrale et latérale de face.

Photo 52 (d'après Pisseloup : 41).

Les incisives latérales sont positionnées verticalement pour assurer la transition des courbes vers les canines qui, elles, seront inclinées en vestibulo-linguale. On peut remarquer que l'inclinaison de ces dernières est contraire à celle des incisives.

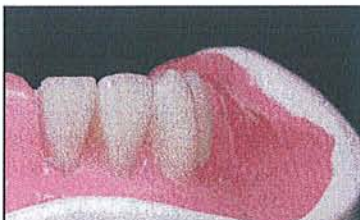

Incisives et canine mandibulaires gauches:
respect du profil physiologique

Photo 53 (d'après Pisseloup : 41).

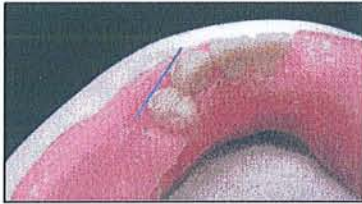3.3.5.4.2. Le montage des dents cuspidées

A la suite des canines, les faces vestibulaires des prémolaires et molaires se logent une à une dans la paroi de la maquette de manière à épouser parfaitement la courbure donnée par la piézographie.



La position de la canine est déterminante pour la suite du montage.

Photo 54 (d'après Pisseloup : 41).

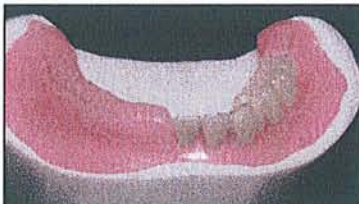

Position de la canine et de la première prémolaire.

Photo 55 (d'après Pisseloup : 41).

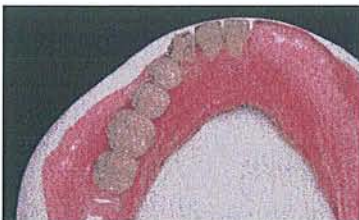En arrière des commissures labiales les parois des maquettes piézographiques ont été modelés par le modiolus : on obtient une zone verticale qui est censée accueillir les prémolaires. Selon Ackermann (1), la première prémolaire est montée perpendiculairement au plan d'occlusion ; il base cette orientation sur des observations cliniques et explique que cette verticalisation apporte efficacité et confort à la fonction masticatoire. De plus, elle sera montée légèrement plus bas que la canine de manière à amorcer la courbe de Spee. La seconde prémolaire sera légèrement lingualée tout en amplifiant la courbe de Spee.

La cuspide mésio-vestibulaire de la première molaire et la cuspide disto-vestibulaire de la deuxième molaire seront placées de manière à décrire la partie la plus déclive de la courbe de Spee. De plus la résorption antagoniste inter-crêtes permet l'inclinaison frontale appropriée de la courbe de Wilson pour assurer un écrasement et un broiement alimentaire fin, en accord avec la statique et la dynamique masticatoire.



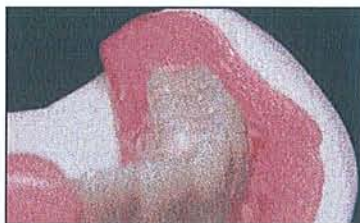Montage mandibulaire gauche.

Photo 56 (d'après Pisseloup : 41).



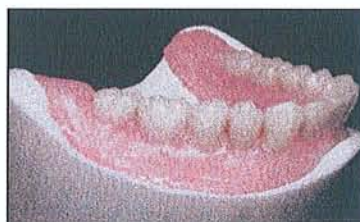Même montage en vue occlusale.

Photo 57 (d'après Pisseloup : 41).



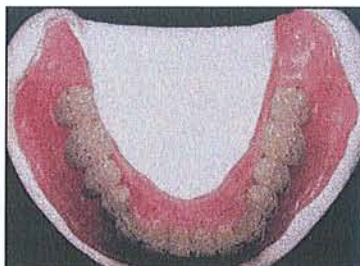Montage mandibulaire gauche :
remarquez l'alignement des sillons intercuspidiens.

Photo 58 (d'après Pisseloup : 41).

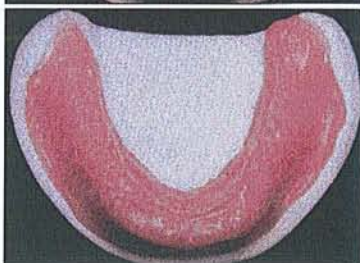

Montage mandibulaire terminé:
remarquez le respect des courbes de compensation
et l'orientation sagittale du plan occlusal.

Photo 59 (d'après Pisseloup : 41)



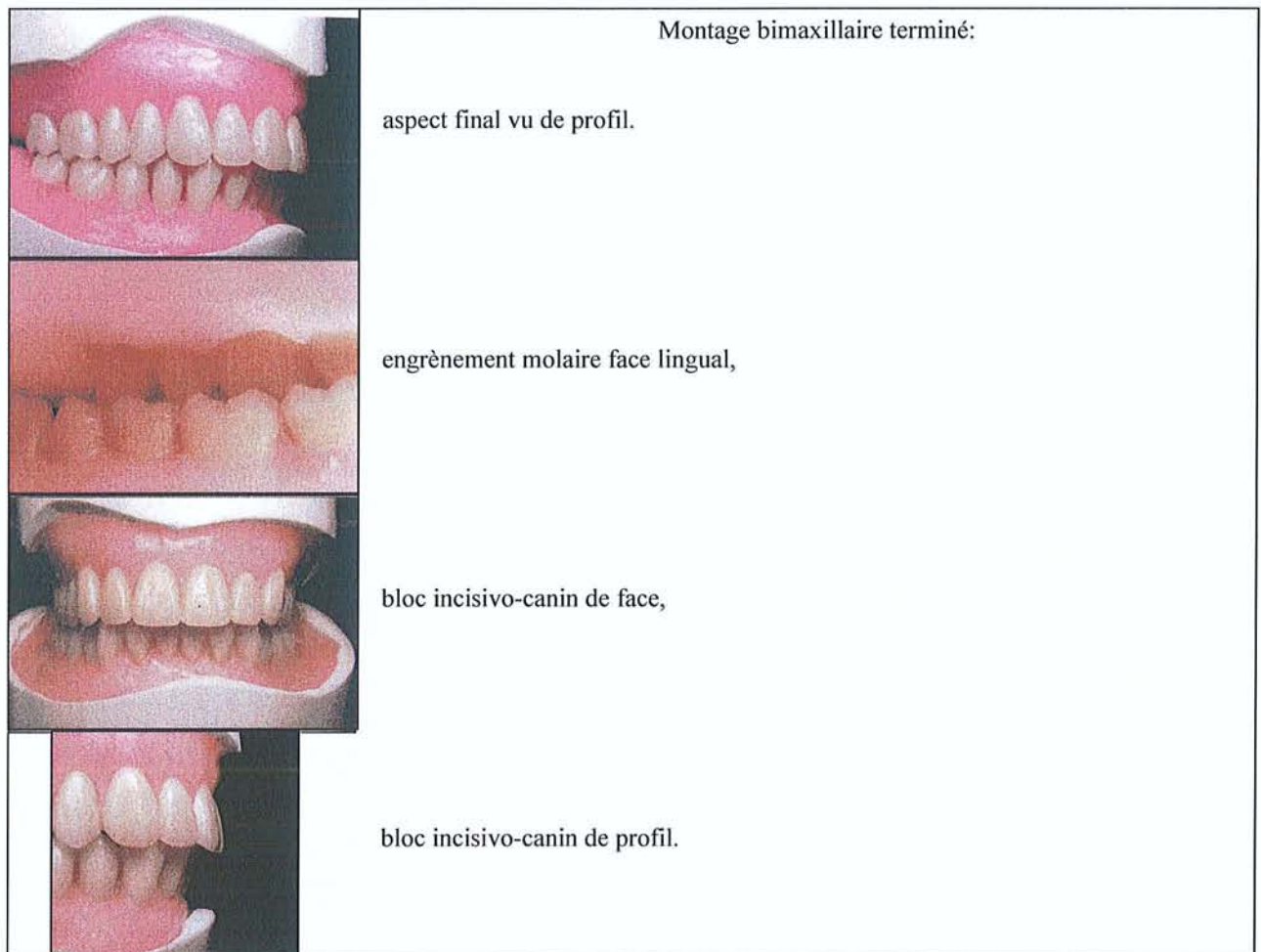
Montage mandibulaire terminé en vue occlusale.



Modelage fonctionnel au départ du montage :
remarquez la similitude avec le montage des dents terminés.

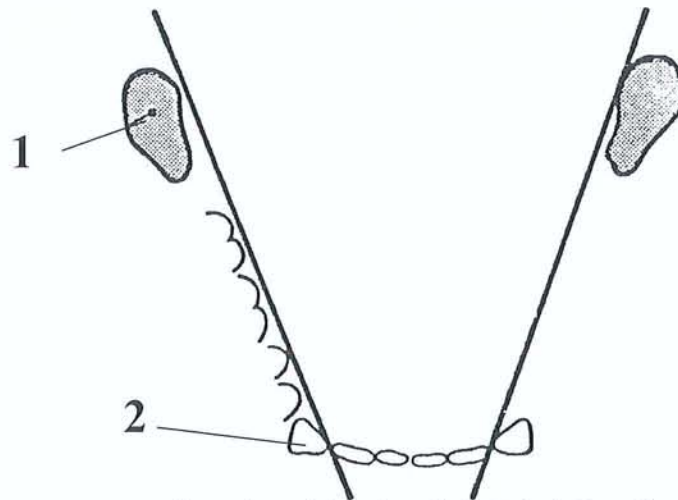
Photos 60 et 61 (d'après Pisseloup : 41).

Si le patient possède d'anciennes prothèses, elles peuvent servir de guide au montage des dents cuspidées ; le relief occlusal des surfaces dentaires doit être en parfaite concordance avec les anciens mouvements familiers de la mandibule sans les forcer à de nouveaux mouvements (15).



Photos 62 à 65 (d'après Pisseloup : 41).

De plus toutes les cuspidés vestibulaires des unités dentaires postérieures doivent être alignées derrière la face distale de la canine. Parallèlement, pour respecter l'espace vital de la langue, les faces linguales des dents artificielles ne doivent pas déborder au-delà de la ligne de Pound (*figure 14*).



représentation schématique de la règle de Pound :
 1. Tubercule rétromolaire.
 2. Canine.

On obtient la ligne de Pound en traçant une droite de la face linguale du tubercule rétromolaire à la face mésiale de la canine. Les dents antérieures sont montées en premier. Les cuspides linguales des molaires et prémolaires doivent venir juste en contact avec cette ligne ; la dimension transversale de l'espace vital de la langue est ainsi respectée

Figure 14 (d'après Schreinmakers : 47).

3.3.6. Mise en bouche des prothèses.

Le patient a la surprise de sentir ses tissus périphériques parfaitement soutenus et sa langue libre de toute entrave.

Des équilibrations destinées à généraliser les contacts intermaxillaires en relation centrée, en propulsion et en latéralité sont conduites de façon systématique.

3.3.7. Travaux de H. Aïche (3).

3.3.7.1. Enregistrement piézographique avec un élastomère.

La piézographie conventionnelle selon P. Klein a été un apport très important dans la construction de prothèse totale mandibulaire.

Mais pour H. Aïche, elle présente tout de même quelques inconvénients non négligeables.

La rigueur du protocole opératoire, ainsi que l'investissement en temps, semblent rebuter un grand nombre de praticiens.

De même, sachant qu'il faut éviter tout mouvement de déglutition ainsi que tout mouvement parasite durant l'enregistrement pour obtenir une bonne qualité de travail, il semble que les séquences d'un enregistrement piézographique conventionnel augmentent le risque d'obtenir un moulage de mauvaise qualité.

3.3.7.2. Le matériau.

H. Aïche utilise un élastomère polysulfuré de viscosité moyenne (type Surfex[®] Regular).

Ce matériau présente comme intérêt en piézographie :

- inaltérabilité en bouche.
- durcissement irréversible.
- mise en œuvre aisée.
- bonne biocompatibilité.

Il existe malgré tout quelques inconvénients :

- nécessité d'un adhésif.

- temps de prise long : huit à quinze minutes, mais l'ajout de deux gouttes d'eau lors du malaxage ramène ce temps à trois à six minutes.

3.3.7.3. Protocole opératoire.

3.3.7.3.1. La pré-empreinte.

Sa réalisation est identique à celle décrite précédemment pour la technique conventionnelle.

3.3.7.3.2. Enregistrement piézographique.

On réalise l'enregistrement du couloir prothétique en une seule fois.

On enduit l'extrados de la base résine avec un adhésif spécial Surfle[®] Regular fourni par le fabricant à l'aide d'un pinceau. Sur une plaque de spatulation, dix centimètres de base blanche et d'accélérateur marron sont déposés linéairement. La spatulation s'effectue avec un mouvement d'arrière en avant en commençant par la pâte marron qui colle moins à la spatule.

Le temps optimal nécessaire pour obtenir un mélange homogène est de quarante cinq secondes. Il faut faire attention de ne pas incorporer de bulles d'air. A mi-temps de la spatulation, on incorpore deux gouttes d'eau à l'aide d'un compte-gouttes afin de réduire le temps de prise pour mieux l'adapter à l'enregistrement piézographique.

Après s'être humidifié les doigts dans un bol d'eau et dès que la pâte a perdu son aspect collant, le praticien modèle un boudin régulier de Surfle[®] Regular d'environ dix centimètres.

Ce boudin est ensuite placé sur la base, puis remodelé sous la forme d'un prisme triangulaire dont la hauteur est égale à l'espace inter-crête et la largeur égale à celle de la base. Il convient de noter que la largeur du prisme devra tout de même être plus grande dans la région antérieure.

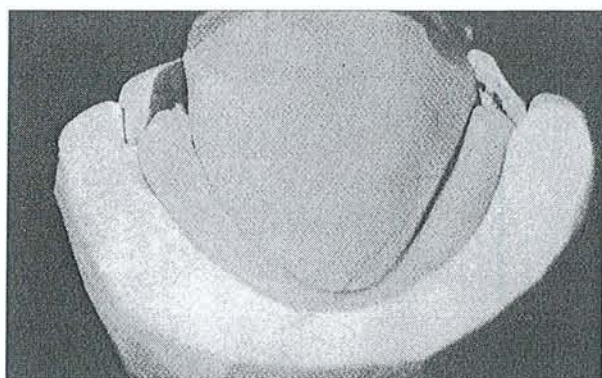
La base et le Surfle[®] Regular sont alors mis en bouche rapidement et le modelage piézographique débute. Ce dernier sera réalisé en une seule fois comme précisé précédemment.

Sitôt la base en bouche, le patient est invité à répéter les phonèmes déjà décrits. Mais à la différence de la piézographie conventionnelle, les phonèmes modelant de la région buccinatrice – « SIS » et « SO », et ceux modelant de la région antérieure – « SE » et « DE » sont associés. Ce qui donnera des séquences de cinq « SIS », un « SO », deux « SE » puis deux « DE », jusqu'à ce que le Surfle[®] Regular soit devenu suffisamment rigide pour ne pas être déformé par les organes péri-buccaux lors de la désinsertion, environ trois à quatre minutes après l'ajout des deux gouttes d'eau.

On retire alors la base avec la plus grande précaution : on obtient alors un piézographe brut avec des fusées occlusales. La finition est identique à celle de la piézographie conventionnelle de P. Klein.

3.3.7.3.3. Le guide lingual (3).

Comme vu dans la technique conventionnelle, au laboratoire, on réalise une clé linguale et deux clés vestibulaires en plâtre ou en silicone afin de matérialiser exactement la position des unités dentaires.



Les clés vestibulaire et linguale en silicone lourd: le volume entre les clés représente celui de la future prothèse.

Photo 66 (d'après Aïche : 2).

3.3.7.3.3.1. Description du guide lingual adaptable.

Il est composé de deux parties distinctes :


- le guide lingual proprement dit : il est constitué par la clé linguale réalisée en silicone lourd dans la partie interne du modèle inférieure et moulée autour d'une âme métallique représentant la partie antérieure du dispositif.



Guide lingual sur l'articulateur.

Photo 67 (d'après Aïche : 2).


- le dispositif adaptable solidaire de l'articulateur : il est constitué par deux noyaux de serrage coulissant sur les deux piliers antérieurs de l'articulateur et comportant deux tiges qui forment l'âme du guide lingual.



Dispositif adaptable.

Photo 68 (d'après Aïche : 2).

Ce dispositif est réglable à la hauteur désirée.



Possibilité de réglage de la position verticale.


Photo 69 (d'après Aïche : 2).

3.3.7.3.3.2. Avantages du guide lingual.

Ce guide est facile à réaliser et il est simple d'emploi ; le moulage du guide ne présente aucune difficulté. Il représente un repère précieux en même temps qu'un garde-fou utile pour la réalisation de montages mécaniquement équilibrés.

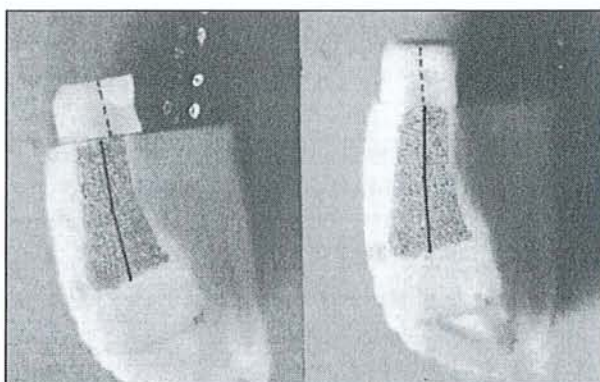
Les contrôles au laboratoire sont alors aisés et se rapprochent beaucoup des conditions cliniques.

En traçant une ligne médiane sur la surface occlusale des cires mandibulaire, on obtient une ligne qui préfigure l'alignement des sillons mésio-distaux des dents cuspidées.



Tracé de la ligne des sillons mésio-distaux des dents postérieures.

Photo 70 (d'après Aïche : 2).

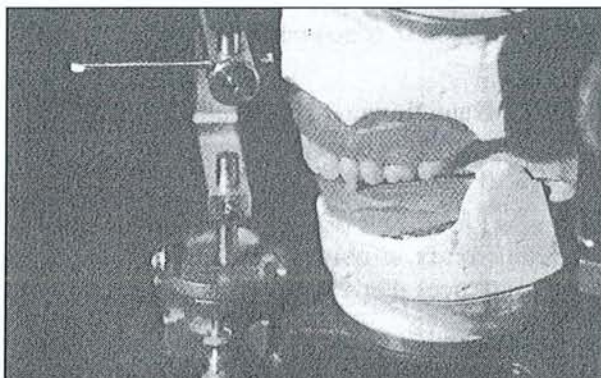


Adaptation de la largeur de la dent à l'aide du guide lingual pour que le sillon central de celle-ci se trouve au niveau de la ligne tracée sur la maquette ou sur la cire.

Photo 71 (d'après Aïche : 2).

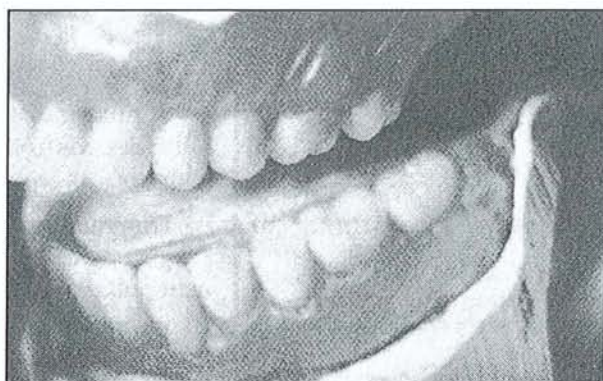
Ce dispositif est permanent : on peut donc effectuer autant de contrôles qu'on veut.

Les cuspidés des dents entre en occlusion au niveau des sillons mésio-distaux des dents inférieures, on peut vérifier le montage des dents maxillaires.



Montage des dents supérieures en vérifiant le contact des cuspidés palatines supérieures avec la ligne inférieure.

Photo 72 (d'après Aïche : 2).



Montage des dents inférieures et contrôle de l'occlusion.

Photo 73 (d'après Aïche : 2).

Le guide lingual diminue le nombre de manipulations donc par le fait il diminue le risque d'erreurs engendrées par ces manipulations.

Après polymérisation, le retour sur l'articulateur peut se faire dans de bonnes conditions malgré les éventuelles fractures du modèle en plâtre après démouflage, chose impossible avec une simple clé linguale.

3.3.7.3.4. Conclusion.

Pour H. Aïche, le guide lingual intégré à l'articulateur constitue par sa conception, l'outil indispensable qui assure la logique du traitement de l'édentement complet et la liaison indispensable entre le laboratoire et le praticien.

Ces travaux sont intéressants dans le sens où ils débouchent sur une autre manière d'élaborer un piézographe.

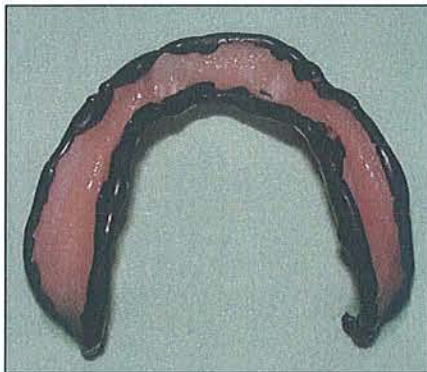4. Cas cliniques.

4.1. Cas cliniques numéro 1 (*photographies 74 à 85 : patient du Dr Bernhardt*)

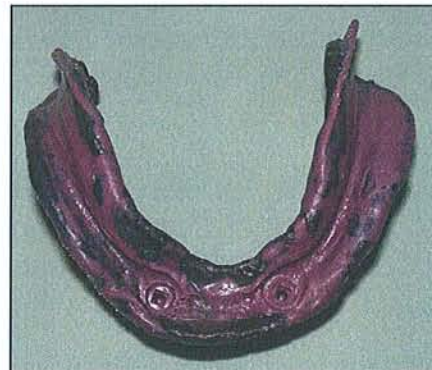

Le PEI: il sert de base pour enregistrer:

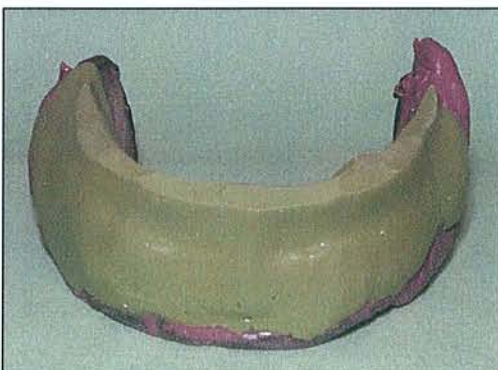- Le joint périphérique par le marginage.
- l’empreinte secondaire.
- la piézographie



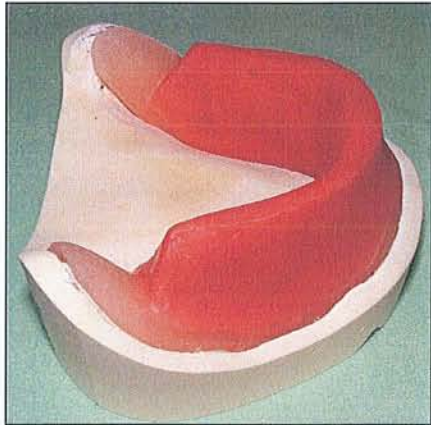
Le marginage.



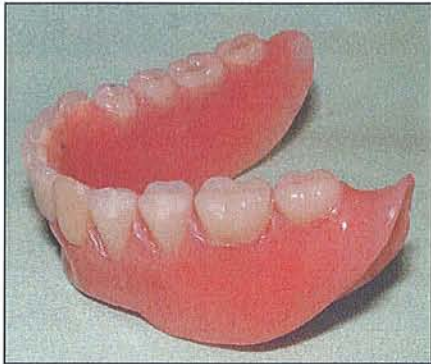
L’empreinte secondaire.



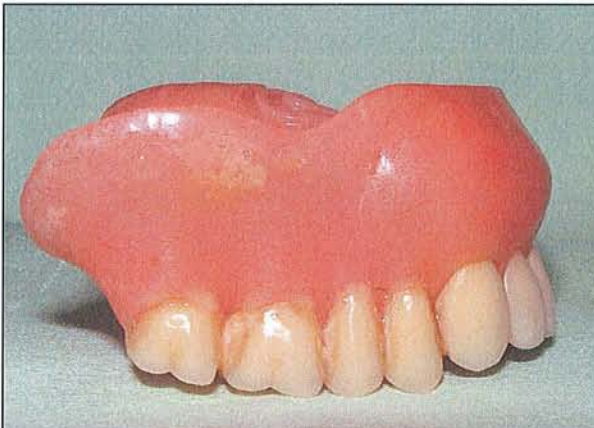L’enregistrement piézographique.



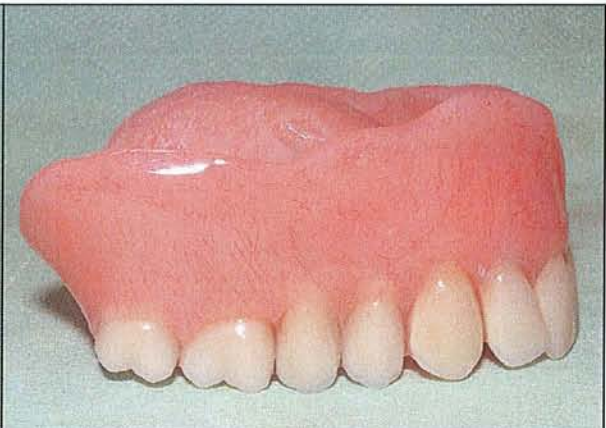La maquette de montage:
obtenue à partir du piézographe.



Le montage mandibulaire.



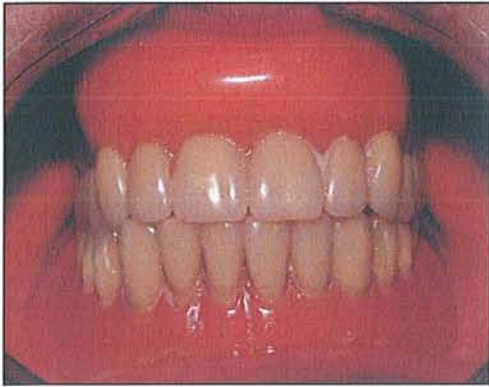Ancienne prothèse maxillaire.



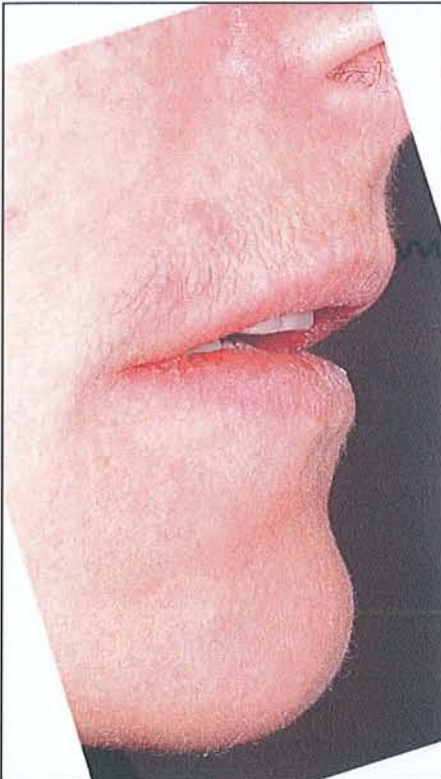Nouvelle prothèse maxillaire.

La protubérance de résine au dessus du bloc incisivo-canin sur l'ancienne prothèse montre que le montage des dents a été réalisé sans tenir compte de l'esthétique: les dents sont montées sur la crête et la fausse gencive soutient alors à elle-seule la lèvre.

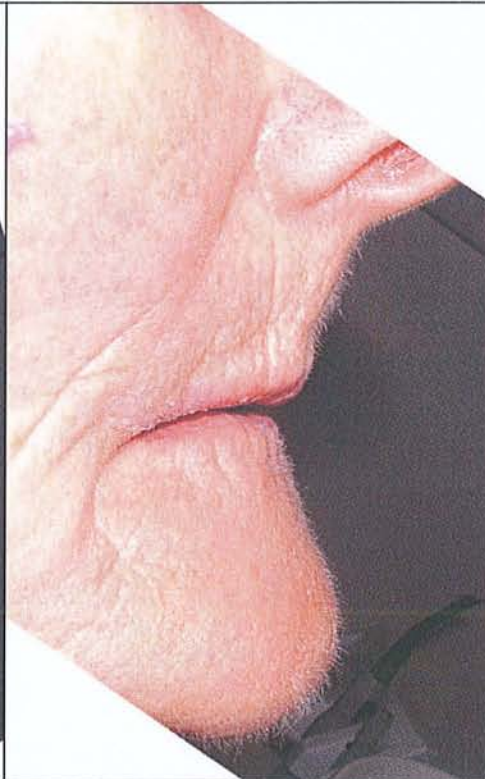
Sur la nouvelle prothèse, ce défaut a été corrigé: ce sont les dents et la fausse gencive qui assurent le soutien de la lèvre.



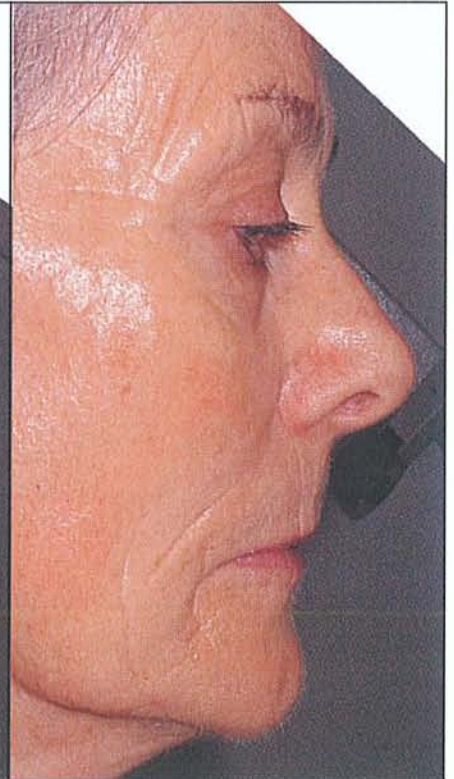Occlusion avec l'ancienne prothèse: on peut remarquer le bombé très marqué de la fausse gencive pour assurer le soutien de la lèvre



Anciennes prothèses.



Sans prothèse.

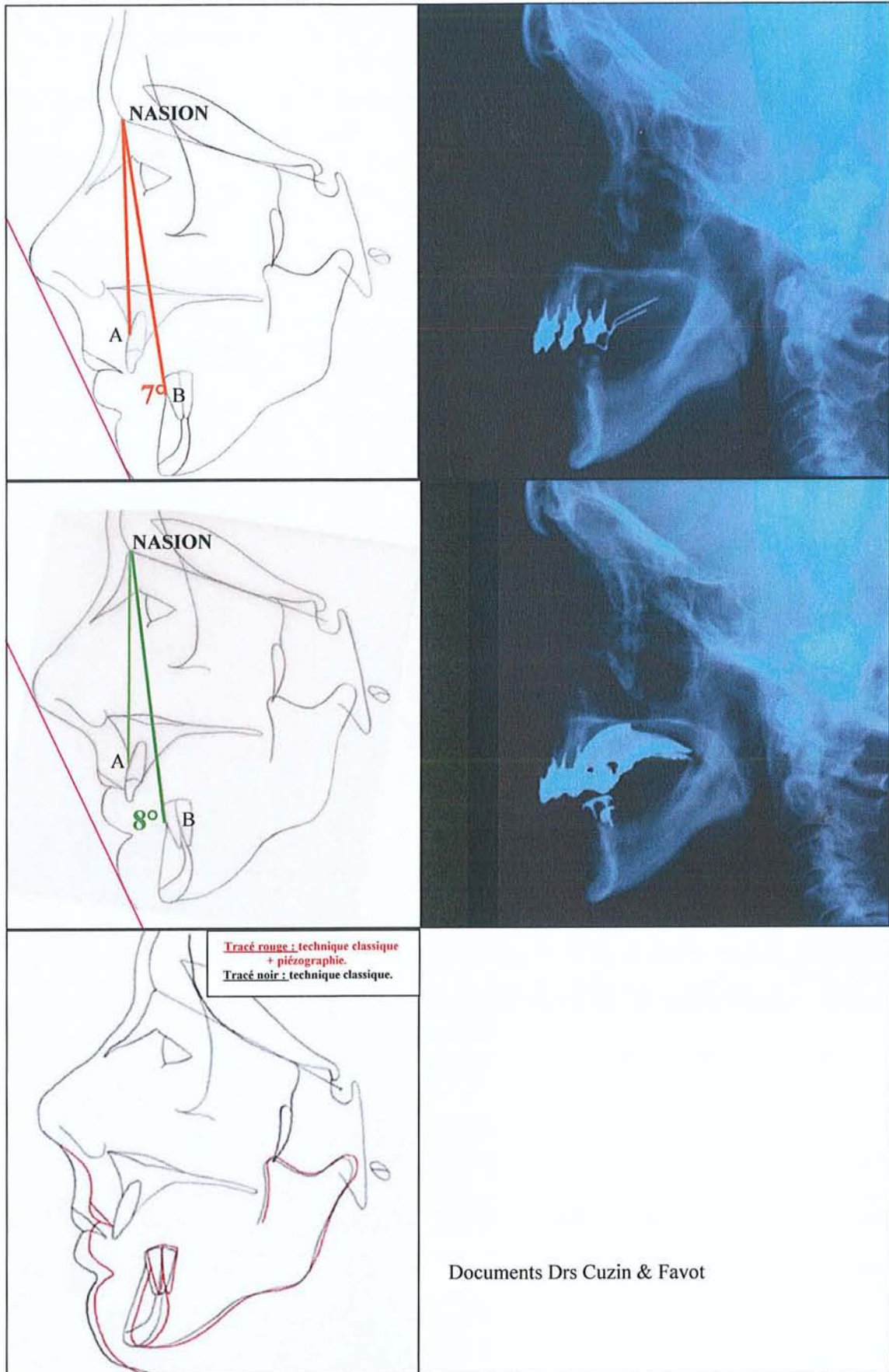


Nouvelles prothèses.

En vue de profil, le bombé vestibulaire de résine de l'ancienne prothèse est flagrant: on remarque bien l'espace entre la lèvre et les dents ainsi que le bord de lèvre propulsé vers l'avant. De plus les lèvres ne sont pas jointives au repos.

Avec les nouvelles prothèses, les lèvres sont jointives au repos et les bords de lèvres supérieur et inférieur sont sur le même plan.

4.2. Cas clinique numéro 2 : (téléradiographies 1 et 2 : patient des Drs Cuzin et L.M. Favot)



Documents Drs Cuzin & Favot

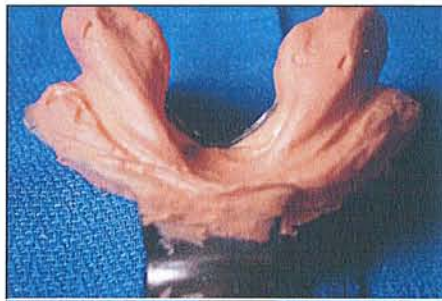Suite à extraction des dents restantes à la mandibule, une prothèse complète transitoire en résine a été réalisée selon les méthodes classiques. Par contre, la prothèse définitive est réalisée avec une piézographie en complément après une empreinte secondaire classique. La piézographie nous permet de déterminer le couloir prothétique et les courbes de compensation. Dans les deux cas, la dimension verticale a été augmentée pour compenser la perte engendrée par le bruxisme.

On peut donc réaliser une étude comparative entre la prothèse classique et la prothèse obtenue suite à une piézographie ; grâce aux radiographies panoramiques, on peut faire une comparaison chiffrée en mesurant l'angle (A/nasion/B). La présence au maxillaire d'une prothèse partielle résine puis d'une prothèse partielle à infrastructure métallique n'a pas d'incidence sur cette mesure.

On remarque un angle très légèrement moins ouvert lorsque le patient porte la prothèse partielle classique : on ne mesure que 7° contre 8° avec la prothèse par piézographie. Cette différence n'est pas significative, mais le profil est plus esthétique avec la prothèse classique.

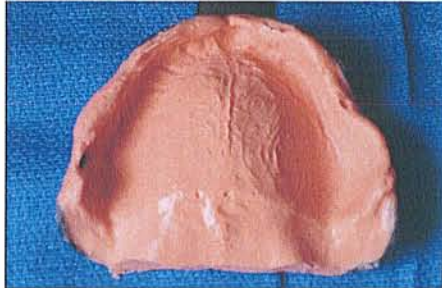
En conclusion, on peut dire que la méthode classique enregistre plus sûrement le réglage esthétique, alors que la piézographie enregistre des fonctions souvent altérées par l'édentation. IL faut donc retenir que la piézographie peut être une aide précieuse, car elle nous apporte des éléments fonctionnels complémentaires, mais elle doit être utilisée avec un esprit critique et en complément des techniques classiques pour éviter de pérenniser des fonctions altérées par l'édentation.

4.3. Cas cliniques numéro 3 : (photographies 86 à 94 : patient du Dr O. Seuret)

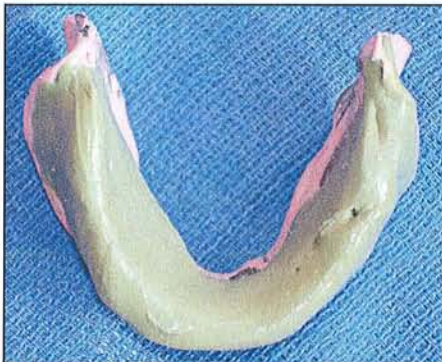

Empreintes primaires :

mandibulaire,

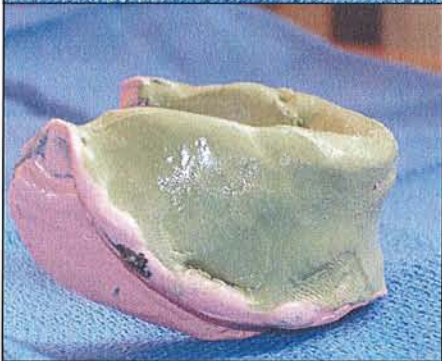

maxillaire.

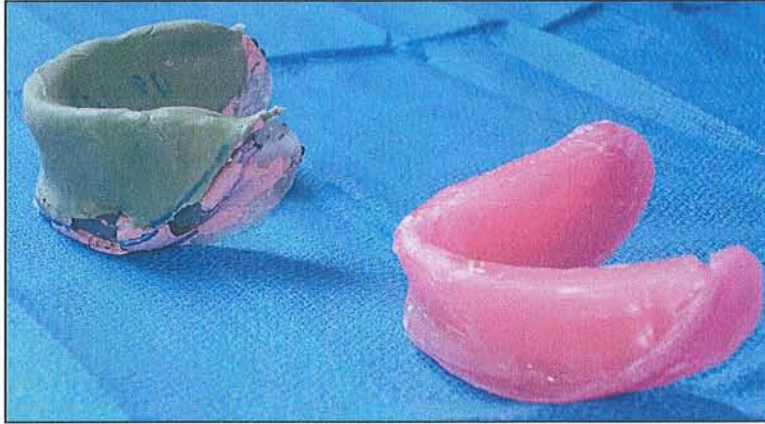


Piézographe :

vue occlusale,

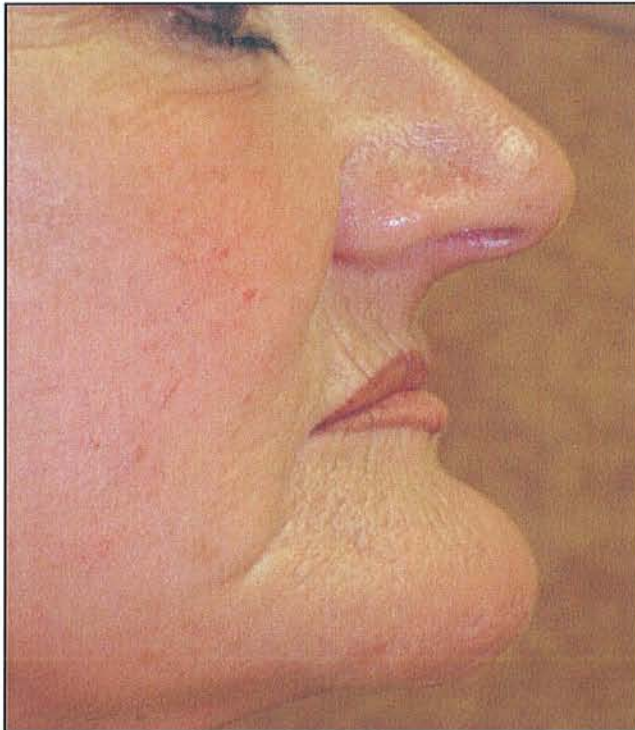


vue profil droit.

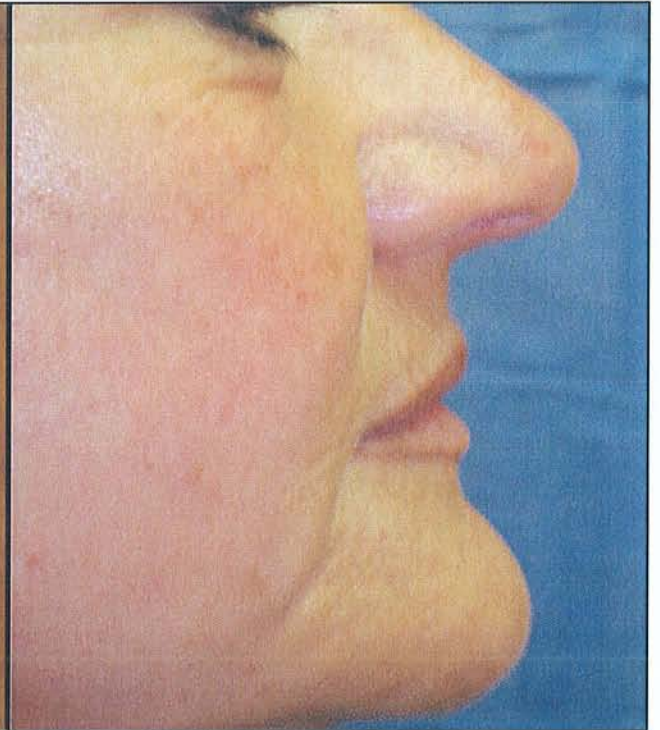


Piezographe corrigée

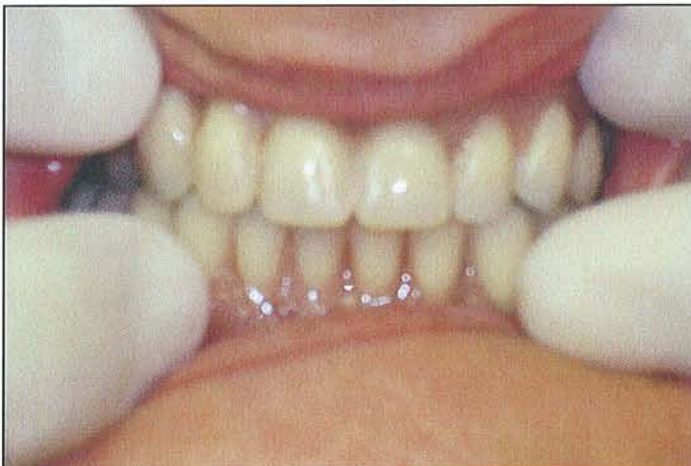et maquette de montage.



Profil sans prothèse :
absence de soutien des lèvres.



Profil avec les nouvelles prothèses:
esthétique harmonieuse.



Occlusion vue de face.

5. Discussion.

La prothèse conçue d'après une piézographie est d'un aspect général plus mince qu'une prothèse classique

Il est certain qu'une telle prothèse, qui s'intègre intimement à l'espace prothétique, produit des sensations immédiates de confort et de stabilité.

La prothèse piézographique est d'un grand secours en gérontologie avancée, car comme nous l'avons vu, elle minimise la phase d'apprentissage chez ces patients dont les capacités d'adaptation aux situations nouvelles sont fortement diminuées par les phénomènes physiologiques et pathologiques du vieillissement ; en outre, pour ces patients âgés, le temps et les séances répétées que suppose une mise en condition tissulaire par prothèse transitoire est trop long, donc l'appareillage immédiat par piézographie constitue une solution élégante.

Cependant, de nombreux auteurs ne sont pas favorables à ce type de prothèse en tant que prothèse permanente. Notamment J. Lejoyeux pour qui la piézographie n'est qu'une étape de la mise en condition tissulaire qu'il faut poursuivre progressivement par une extension de la surface de sustentation, et un élargissement de l'espace prothétique disponible jusqu'à pouvoir réaliser une prothèse classique répondant aux données suivantes (36) :

- surfaces d'appui maximales.
- volume des éléments occlusaux suffisant.
- situation des diatoriques en accord avec les règles de Pound et Gysi.

Pour J. Lejoyeux, la piézographie ne fait que confirmer l'état et la position erronée des tissus incompatibles avec les impératifs biologiques et mécaniques de la prothèse (*figure 18*).

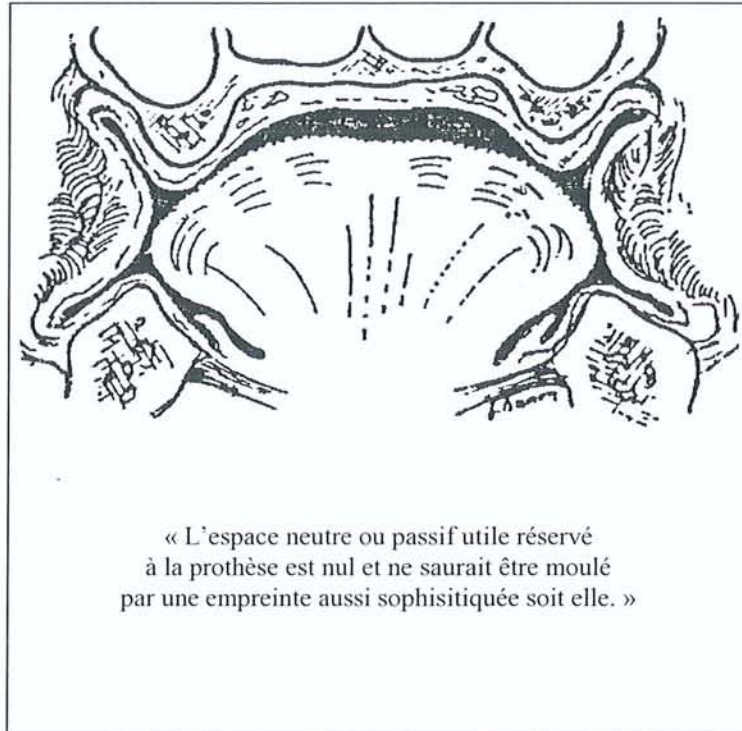


Figure 18 (d'après Lejoyeux : 35)

Le respect de la largeur du couloir prothétique dans la piézographie est en contradiction avec les règles classiques de montage (figure 14).

L'utilisation de dents étroites dans le sens vestibulo-lingual pour le respect de l'espace prothétique diminue considérablement l'efficacité masticatoire qui est proportionnelle à la somme des aires occlusales.

Ceci représente un inconvénient majeur, car comme le souligne R. Goumy (21), les personnes âgées nécessitent et demandent une amélioration de la fonction masticatrice leur permettant de s'alimenter en quantité et en qualité (protides).

En plus ces « dents plateaux » à cuspides restreintes ne permettent pas le calage en occlusion centrée préconisé, aussi bien par F. Ackermann que par les occlusodontologistes. Cette absence de calage dégénère la plupart de temps en bruxomanie, dont les effets inflammatoires (par frottement de la plaque sur la muqueuse) ont été démontrés par Jankelson (1).

A ces auteurs favorables à la restitution ad integrum des organes disparus, les défenseurs de la piézographie répondent qu'il n'est pas rationnel de donner la forme d'une denture naturelle, solidement implantée dans la mandibule, à une denture artificielle, simplement posée sur une arcade édentée, étroite, fragile et bordée par des organes d'une puissance et d'une mobilité particulièrement marquée. En outre la disposition hélicoïde des dentures naturelles cuspidées avec versants inclinés « ad linguam » au niveau des molaires et prémolaires mandibulaires a, si elle est copiée chez l'édenté, une incidence néfaste sur la stabilité de la prothèse mandibulaire, car le volume vital lingual diminue et la langue va « accrocher » les molaires lors de la fonction (41).

Nous dirons, pour clore cette discussion qu'aucune de ces conceptions n'est à rejeter, car ces deux méthodes, classique et piézographique, sont complémentaires et seule l'étude psychologique et clinique du patient guidera notre attitude thérapeutique.

6. Conclusion.

Face à un édentement total mandibulaire, dont les crêtes résiduelles présentent une surface d'appui très réduite et peu rétentive, cet exposé présente une technique d'appareillage immédiat en se soumettant entièrement à l'espace prothétique préexistant : c'est la piézographie.

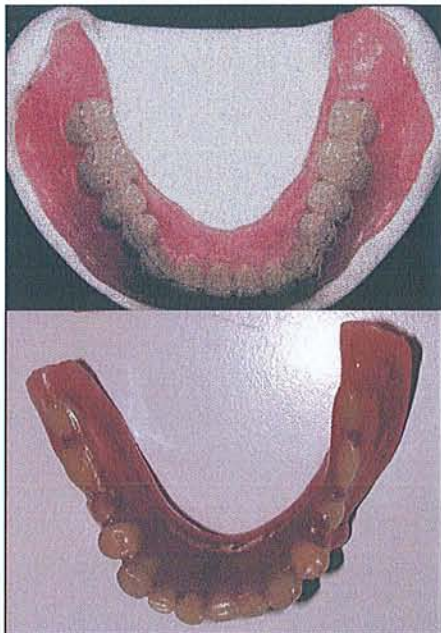
Cependant pour tous les auteurs, l'intégration autant psychologique que neurophysiologique et biologique de la prothèse passe obligatoirement par la parfaite harmonie des surfaces polies avec la diversité et la complexité du jeu fonctionnel des éléments péri-prothétiques, que sont la langue et la sangle buccinato-labiale.

Il faut souligner que par la piézographie prothétique, le technicien en prothèse dentaire n'intervient plus de manière empirique pour la réalisation des surfaces polies prothétiques puisqu'elles sont la réplique de l'enregistrement piézographique que lui fournit le praticien.

Avec quelques manipulations supplémentaires au cabinet et au laboratoire, la piézographie prothétique permet donc de mieux s'adapter à la morphologie buccale de notre patient et de ce fait d'améliorer l'adaptation de la prothèse.

D'autre part, face à une prothèse stable et rétentive au repos, mais déstabilisée lors des fonctions, la piézographie analytique peut nous être d'un grand secours pour déterminer la zone de l'extrados bousculée par la musculature péri-prothétique.

Cette exposé montre donc bien que la piézographie sert de guide pour visualiser l'espace général dévolu aux dents qui doivent avoir des formes normales afin de réaliser ou corriger une prothèse mandibulaire pour la rendre stable, confortable et fonctionnelle pour satisfaire la demande de notre patient.



Comparatif entre montage issus de piézographies:

montage actuel: dents « normales »,

ancien montage: dents en lames de couteau

Photos 95 et 96 (d'après Dr Bernhardt).

Pour conclure ce travail, nous pourrions dire qu'après tout, peu importe la technique utilisée, le principal étant le résultat obtenu : la satisfaction du patient.



7. Bibliographie.



1. ACKERMANN (F.)

Le mécanisme des mâchoires (naturelles et artificielles).
Paris, Masson édition 1953.

2. AÏCHE (H.)

Avantages et inconvénients du montage piézographique.
Conférence aux entretiens de Garancière. 1984.

3. AÏCHE (H.), SANCHEZ (M.), MOREAU (P.)

Le guide lingual en prothèse amovible mandibulaire.
L.Q.O.S., 1987, N°45, PP. 31-48, ill.

4. BARI (F.)

Prothèse fonctionnelle et piézographie en implantologie.
Espace prothétique et implantologie. Congrès de l'A.D.F. 1972.
L'information dentaire, janvier 1973, n°1, P. 71.

5. BERESIN (V.E.), SCHIESSER (F.J.)

The neutral zone and partial dentures
Mosby, ed. 2, 1978

6. BERNHARDT (M.)

La conception prothétique fonctionnelle.
Stratégie prothétique, novembre 2005, vol. 5, n°5, PP. 325-328.

7. BERNHARDT (M.), HELFER (M.), LOUIS (J.P.)

L'infrastructure prothétique : tout miser sur les fonctions lors des empreintes.
Stratégie prothétique, novembre 2005, vol. 5, n°5, PP. 329-338.

8. BERNHARDT (M.), SEURET (O.), JOERGER (R.), PISSELOUP (P.)

La suprastructure : analyser et créer le cadre occlusal prothétique.
Stratégie prothétique, novembre 2005, vol. 5, n°5, PP. 347-358.

9. CHATEAU (M.)

Orthopédie dento-faciale –tome 1 : bases fondamentales. 5^{ème} édition
Paris : J. Prélat, 1975 – 418p. : ill.

10. CHEVALLEY (F.), ARCHIEN (C.), LOUIS (J.P.)

Réalisation d'un porte-empainte individuel d'emblée fonctionnel.
Stratégie prothétique, novembre 2005, vol. 5, n°5, PP. 339-345.

11. COUTAND (A.) et FIEUX (J.)

Phonation et odonto-stomatologie.

Encyclopédie médico-chirurgicale, tome 1, 1975, fasc. 22009P10.

12. CROS (P.), ACHARD (R.)

Recherche expérimentale sur le rôle du mylohyoïdien dans l'instabilité des prothèses
adjointes.

Revue de stomatologie, 1975, 76, n°1, PP. 71-73.

13. DABADIE (M.), JACQUEMONT (D.), LOUIS (J.P.)

Préparation neuromusculaire en prothèse adjointe totale.

Cahiers de prothèse 1983 ; 56 : 101-122.

14. DEVIN (R.)

Psychisme et piézographie.

Actualités odonto-stomatologiques, 1974, 28, n°106, PP. 253-279.

15. DEVIN (R.)

Sénescence et prothèse dentaire totale.

Actualités odonto-stomatologiques, 1973, n°103, PP. 488-495.

16. FABER (B.L.)

Role of muscle function in mandibular prosthetics.

The journal of prosthetic dentistry, August, 1984, vol 52, n°2, PP. 167-172.

17. FISCH (E.W.)

Principles of full denture prosthetics.

London, 6th edition, 1984.

18. FOURTEAU (P.), FERRAN (P.), LUSSAC (J.)

Physiologie de l'édenté complet.

1979, Encyclopédie médico-chirurgicale, tome 9, fasc 23325A20.

19. FOURTEAU (P.), FERRAN (P.), LUSSAC (J.)

Anatomie de l'édenté complet.

1977, Encyclopédie médico-chirurgicale, tome 9, fasc 23325A10.

20. GABAI (M.)

Conditionnement psychologique de l'édenté. Congrès de l'A.D.F. 1972.

L'information dentaire, janvier 1973, n°1, PP. 71-72.

21. GOUMY (R.)

Le plan occlusal. Détermination et choix en prothèse totale.

Le chirurgien-dentiste de France, janvier 1983, n°185, PP. 31-35.

22. GOUMY (R.)

Adhérence et répartition salivaire sous-prothétique. L'effet capillaire provoqué.

Revue d'odonto-stomatologie, 1974, 3, n°2, PP. 115-119.

23. HARTMANN (F.)

Prothèse totale. Piézographie et neurophysiologie. Congrès de l'A.D.F. 1972.

L'information dentaire, janvier 1973, n°1, PP. 68-69.

24. HASSON (P.N.)

Le confort en prothèse complète mandibulaire, ses rapports avec l'adhésion. Congrès de l'A.D.F. 1972.

L'information dentaire, janvier 1973, n°1, PP. 69-70.

25. HEATH (M.R.)

Facteurs cliniques qui déterminent l'espace prothétique. Congrès de l'A.D.F. 1972.
L'information dentaire, janvier 1973, n°1, PP. 70-71.

26. HEATH (M.R.) trad AÏCHE (H.)

La position et les mouvements fonctionnels de la langue.
Les questions d'odonto-stomatologies, 1978, n°12, PP. 5-9.

27. HUE (O.)

Les surfaces polies stabilisatrices en prothèse partielle adjointe.
Les questions d'odonto-stomatologies, 1982, n°25, PP. 323-344.

28. HUISMAN

Un handicapé sensitivo-moteur ; l'édenté complet. Congrès de l'A.D.F. 1972.
L'information dentaire, janvier 1973, n°1, P. 69.

**29. JOERGER (R.), BERNHARDT (M.), FAVOT (L.M.), CORNILLET (P.),
LOUIS (J.P.)**

Réglage occlusal et prothèse amovible : sur la piste de Paterson.
Stratégie prothétique, novembre 2004, vol 4, n° 4, PP. 297-307.

30. KLEIN (P.)

Les apports de la piézographie à la prothèse adjointe mandibulaire.
Thèse 3^{ème} cycle : sciences odontologiques, Paris 1970.

31. KLEIN (P.)

Précis de prothèse adjointe.
Paris : société de diffusion de publications scientifiques, 1981. 260p. : ill.

32. KLEIN (P.)

Piézographie mandibulaire.
Conférence aux entretiens de Garancières, 1984.

33. LANDA (J.S.)

Practical full denture prosthesis.

Enlarged second edition, 1958.

34. LEJOYEUX (J.)

Tome 1. Examen clinique.

Tome 2. Diagnostic et traitement.

Tome 3. Traitement.

3^{ème} édition, Paris : Maloine, 1976-1979. 3 volumes : ill.

35. LEJOYEUX (J.)

Traitement de l'édentation totale : cours de troisième année.

Ed. Maloine 1986.

36. LEJOYEUX (J.), HUE (O.)

Empreintes tertiaires en prothèse totale.

Les questions d'odonto-stomatologies, 1978, n°2, PP. 21-26.

**37. LOUIS (J.P.), ARCHIEN (C.), HELFER (M.), CHEVALLEY (F.), LOUIS (C.),
MINETTE (C.)**

Une technique d'empreinte primaire créant d'emblée le volume fonctionnel.

Stratégie prothétique, novembre 2005, vol. 5, n° 5, PP. 385-396.

38. MERSEL (A.)

Solution piézographique à une édentation bimaxillaire de classe III.

Conférence aux entretiens de Garancières, 1984.

39. MOKBEL (R.)

Etude comparative des différentes méthodes d'orientation du plan d'occlusion en prothèse adjointe.

Thèse 3^{ème} cycle : sciences odonto-stomatologiques, Paris VII, 1982.

40. NABIB (A.)

Recherche sur une technique d'analyse de l'espace prothétique. La piézographie. Incidence de ces recherches sur le volume et le modelé des appareillages nécessaires aux traitements des édentations mandibulaires à crêtes de niveau III ou IV.

Thèse de Doctorat en sciences médicales, Université d'Alger, 1982.

41. NABIB (A.)

Empirisme des formes et de l'orientation des surfaces polies en prothèse adjointe totale inférieure.

Le chirurgien-dentiste de France, juin 1983, n°207, PP. 63-65.

42. PISSELOUP (P.), BERNHARDT (M.), JOERGER (R.)

Préparation et exploitation au laboratoire des données fournies par le modelage fonctionnel.

Stratégie prothétique, novembre 2005, vol 5, n°5, PP 361-368.

43. SAIZAR (P.)

Traitement de l'édentation totale.

Julien Prelat, 1964, 1976.

44. SANGIUOLO (R.), PINI (P.), SANCHEZ (M.)

Limites et intégration de la piézographie en prothèse totale inférieure.

L'information dentaire, mai 1974, n°19, PP. 25-31.

45. SANGIUOLO (R.), MARIANI (P.), MICHEL (J.-F.), SANCHEZ (M.)

Les édentations totales bimaxillaires : formes cliniques, thérapeutiques prothétiques.

Ed. Julien PRELAT 1980.

46. SCHREINMAKERS (J.)

La logique en prothèse complète.

2^{ème} édition, 1968.

47. WATT (D.M.), Mac GREGOR (A.R.)

Designing complete denture.

1976. Philadelphia, London, Toronto : W.B. Saunders. Cop 1976, 414p. : ill.

8. Iconographie :

page	item	source
22	figure 1	LANDA (J.S.) Practical full denture prosthesis. Enlarged second edition, 1958.
23	figure 2	LEJOYEUX (J.) Traitement de l'édentation totale : cours de troisième année. Ed. Maloine 1986.
28 & 29	figures 3a & 3b	AÏCHE (H.) Avantages et inconvénients du montage piézographique. Conférence aux entretiens de Garancière. 1984.
32	figure 4	FOURTEAU (P.), FERRAN (P.), LUSSAC (J.) Physiologie de l'édenté complet. 1979, Encyclopédie médico-chirurgicale, tome 9, fasc 23325A20.
33	figure 5	GOUMY (R.) Le plan occlusal. Détermination et choix en prothèse totale. Le chirurgien-dentiste de France, janvier 1983, n°185, PP. 31-35. GOUMY (R.) Adhérence et répartition salivaire sous-prothétique. L'effet capillaire provoqué. Revue d'odonto-stomatologie, 1974, 3, n°2, PP. 115-119.
34	figure 6	selon J. Osborne
37	photo 1	BERNHARDT (M.), SEURET (O.), JOERGER (R.), PISSELOUP (P.) La suprastructure : analyser et créer le cadre occlusal prothétique. Stratégie prothétique, novembre 2005, vol. 5, n°5, PP. 347-358.
38 à 41	figures 7a à 7d	FOURTEAU (P.), FERRAN (P.), LUSSAC (J.) Physiologie de l'édenté complet. 1979, Encyclopédie médico-chirurgicale, tome 9, fasc 23325A20.
41	figure 8	KLEIN (P.) Précis de prothèse adjointe. Paris : société de diffusion de publications scientifiques, 1981. 260p. : ill.

45 & 46	tableau I à III	KLEIN (P.) Piézographie mandibulaire. Conférence aux entretiens de Garancières, 1984.
47	figure 9	
49	photos 2 & 3	BENRHARDT (M.), HELFER (M.), LOUIS (J.P.) L'infrastructure prothétique : tout miser sur les fonctions lors des empreintes. Stratégie prothétique, novembre 2005, vol. 5, n°5, PP. 329-338.
50 à 55	figures 9a à 9k	FOURTEAU (P.), FERRAN (P.), LUSSAC (J.) Anatomie de l'édenté complet. 1977, Encyclopédie médico-chirurgicale, tome 9, fasc 23325A10.
56	photo 4	LOUIS (J.P.), ARCHIEN (C.), HELFER (M.), CHEVALLEY (F.), LOUIS (C.), MINETTE (C.) Une technique d'empreinte primaire créant d'emblée le volume fonctionnel. Stratégie prothétique, novembre 2005, vol. 5, n° 5, PP. 385-396.
57	photo 5	BERNHARDT (M.), SEURET (O.), JOERGER (R.), PISSELOUP (P.) La suprastructure : analyser et créer le cadre occlusal prothétique. Stratégie prothétique, novembre 2005, vol. 5, n°5, PP. 347-358.
57	photo 6	BENRHARDT (M.), HELFER (M.), LOUIS (J.P.) L'infrastructure prothétique : tout miser sur les fonctions lors des empreintes. Stratégie prothétique, novembre 2005, vol. 5, n°5, PP. 329-338.
58 & 59	photos 7 à 14	
66	photo 15	BERNHARDT (M.), SEURET (O.), JOERGER (R.), PISSELOUP (P.) La suprastructure : analyser et créer le cadre occlusal prothétique. Stratégie prothétique, novembre 2005, vol. 5, n°5, PP. 347-358.

66	photo 15	BERNHARDT (M.), SEURET (O.), JOERGER (R.), PISSELOUP (P.) La suprastructure : analyser et créer le cadre occlusal prothétique. Stratégie prothétique, novembre 2005, vol. 5, n°5, PP. 347-358.
66	photos 16 & 17	CHEVALLEY (F.), ARCHIEN (C.), LOUIS (J.P.) Réalisation d'un porte-empreinte individuel d'emblée fonctionnel. Stratégie prothétique, novembre 2005, vol. 5, n°5, PP. 339-345.
68 à 71	figures 11a à 11f	KLEIN (P.) Piézographie mandibulaire. Conférence aux entretiens de Garancières, 1984.
72 & 76	photos 18 à 32	BERNHARDT (M.), SEURET (O.), JOERGER (R.), PISSELOUP (P.) La suprastructure : analyser et créer le cadre occlusal prothétique. Stratégie prothétique, novembre 2005, vol. 5, n°5, PP. 347-358.
77 à 80	figures 12a à 12e	LEJOYEUX (J.), HUE (O.) Empreintes tertiaires en prothèse totale. Les questions d'odonto-stomatologies, 1978, n°2, PP. 21-26.
83	figure 13	
84 & 85	photos 33 à 39	PISSELOUP (P.), BERNHARDT (M.), JOERGER (R.) Préparation et exploitation au laboratoire des données fournies par le modelage fonctionnel. Stratégie prothétique, novembre 2005, vol 5, n°5, PP 361-368.
86 à 88	photos 40 à 48	BERNHARDT (M.), SEURET (O.), JOERGER (R.), PISSELOUP (P.) La suprastructure : analyser et créer le cadre occlusal prothétique. Stratégie prothétique, novembre 2005, vol. 5, n°5, PP. 347-358.
88	photo 49	JOERGER (R.), BERNHARDT (M.), FAVOT (L.M.), CORNILLET (P.), LOUIS (J.P.) Réglage occlusal et prothèse amovible : sur la piste de Paterson. Stratégie prothétique, novembre 2004, vol 4, n° 4, PP. 297-307.

89 à 93	photos 50 à 65	PISSELOUP (P.), BERNHARDT (M.), JOERGER (R.) Préparation et exploitation au laboratoire des données fournies par le modelage fonctionnel. Stratégie prothétique, novembre 2005, vol 5, n°5, PP 361-368.
94	figure 14	SCHREINMAKERS (J.) La logique en prothèse complète. 2ème édition, 1968.
98 à 100	Photos 87 à 73	AÏCHE (H.), SANCHEZ (M.), MOREAU (P.) Le guide lingual en prothèse amovible mandibulaire. L.Q.O.S., 1987, N°45, PP. 31-48, ill.
102 à 104	photos 74 à 85	Dr Bernhardt
105	téléradio. 1 & 2	Drs Cuzin et Favot
105	figures 15 à 17	Drs Cuzin et Favot
107 & 108	photos 86 à 94	Dr Seuret
110	figure 18	LEJOYEUX (J.) Traitement de l'édentation totale : cours de troisième année. Ed. Maloine 1986.
113	photo 95	PISSELOUP (P.), BERNHARDT (M.), JOERGER (R.) Préparation et exploitation au laboratoire des données fournies par le modelage fonctionnel. Stratégie prothétique, novembre 2005, vol 5, n°5, PP 361-368.
113	photo 96	Dr Bernhardt



CHEVALIER (Louis) – Apport des techniques piézographiques dans l'exercice quotidien en prothèse amovible complète.

NANCY 2007 : 115 p. : 30 cm.

Th. : Chir-Dent : Nancy 2007

Mots clés : prothèse amovible complète, piézographie, couloir prothétique, phonation

CHEVALIER (Louis) – Apport des techniques piézographiques dans l'exercice quotidien en prothèse amovible complète.

Th. : Chir-Dent : Nancy 2007

De nos jours, l'édentation totale est encore fréquente dans nos cabinets : elle résulte soit de pathologies locales ou générales, soit d'un problème économique.

Outre l'implantologie, très exigeante dans ses indications et ses techniques, l'autre solution thérapeutique est la prothèse complète. Cet exercice de réhabilitation prothétique demeure un pari prothétique malgré toutes les techniques et tous les matériaux dont on dispose actuellement.

Après avoir décrit les différentes étapes qui précèdent l'enregistrement piézographique, nous verrons comment enregistrer les forces musculaires antagonistes qui s'appliquent sur notre prothèse mandibulaire. A partir de cet enregistrement ou piézographe, nous exposeront les règles permettant de réaliser un montage fonctionnel qui est du fait guidé par la musculature du patient pendant les fonctions.

Après avoir, expliciter cette technique par quelques cas cliniques, nous tenterons de voir quels avantages ressortent de cet enregistrement fonctionnel pour augmenter les chances de réussite de nos traitements : réaliser une prothèse avec un maximum de stabilité dans toutes les circonstances.

JURY :	Président	<u>J.P. LOUIS</u>	Professeur des Universités
	Juge	A. FONTAINE	Professeur 1 ^{er} grade
	Juge	O. SEURET	Assistant Hospitalier Universitaire.
	Juge	L.M. FAVOT	Docteur en Chirurgie-Dentaire

Adresse de l'auteur : Louis CHEVALIER

6 rue des ponts
54000 NANCY



FACULTE D'ODONTOLOGIE

Jury : Président : JP LOUIS – Professeur des Universités
Juges : A. FONTAINE – Professeur de 1er Grade
O. SEURET – Assistant Hospitalier Universitaire
L.M. FAVOT – Docteur en Chirurgie Dentaire

Thèse pour obtenir le diplôme D'Etat de Docteur en Chirurgie Dentaire

présentée par: **Monsieur CHEVALIER Louis-Albert**

né(e) à: **REMIREMONT (Vosges)**

le **20 février 1978**

et ayant pour titre : «**Apport des techniques piezographiques dans l'exercice quotidien en prothèse amovible complète.**»

Le Président du jury,



JP LOUIS

Le Doyen,
de la Faculté d'Odontologie



Autorise à soutenir et imprimer la thèse

2781

NANCY, le 25 5 2007

Le Président de l'Université Henri Poincaré, Nancy-1



J-P. FINANCE

CHEVALIER (Louis) – Apport des techniques piézographiques dans l'exercice quotidien en prothèse amovible complète.

NANCY 2007 : 115 p. : 30 cm.

Th. : Chir-Dent : Nancy 2007

Mots clés : prothèse amovible complète, piézographie, couloir prothétique, phonation

CHEVALIER (Louis) – Apport des techniques piézographiques dans l'exercice quotidien en prothèse amovible complète.

Th. : Chir-Dent : Nancy 2007

De nos jours, l'édentation totale est encore fréquente dans nos cabinets : elle résulte soit de pathologies locales ou générales, soit d'un problème économique.

Outre l'implantologie, très exigeante dans ses indications et ses techniques, l'autre solution thérapeutique est la prothèse complète. Cet exercice de réhabilitation prothétique demeure un pari prothétique malgré toutes les techniques et tous les matériaux dont on dispose actuellement.

Après avoir décrit les différentes étapes qui précèdent l'enregistrement piézographique, nous verrons comment enregistrer les forces musculaires antagonistes qui s'appliquent sur notre prothèse mandibulaire. A partir de cet enregistrement ou piézographe, nous exposerons les règles permettant de réaliser un montage fonctionnel qui est du fait guidé par la musculature du patient pendant les fonctions.

Après avoir, explicité cette technique par quelques cas cliniques, nous tenterons de voir quels avantages ressortent de cet enregistrement fonctionnel pour augmenter les chances de réussite de nos traitements : réaliser une prothèse avec un maximum de stabilité dans toutes les circonstances.

JURY :	Président	<u>J.P. LOUIS</u>	Professeur des Universités
	Juge	A. FONTAINE	Professeur 1 ^{er} grade
	Juge	O. SEURET	Assistant Hospitalier Universitaire.
	Juge	L.M. FAVOT	Docteur en Chirurgie-Dentaire

Adresse de l'auteur : Louis CHEVALIER

6 rue des ponts

54000 NANCY