



HAL
open science

Hypotension intracrânienne spontanée : analyse de 19 observations et revue de la littérature

Anne-Claire Carteron-Brunot

► **To cite this version:**

Anne-Claire Carteron-Brunot. Hypotension intracrânienne spontanée : analyse de 19 observations et revue de la littérature. Sciences du Vivant [q-bio]. 2006. hal-01732432

HAL Id: hal-01732432

<https://hal.univ-lorraine.fr/hal-01732432>

Submitted on 14 Mar 2018

HAL is a multi-disciplinary open access archive for the deposit and dissemination of scientific research documents, whether they are published or not. The documents may come from teaching and research institutions in France or abroad, or from public or private research centers.

L'archive ouverte pluridisciplinaire **HAL**, est destinée au dépôt et à la diffusion de documents scientifiques de niveau recherche, publiés ou non, émanant des établissements d'enseignement et de recherche français ou étrangers, des laboratoires publics ou privés.



AVERTISSEMENT

Ce document est le fruit d'un long travail approuvé par le jury de soutenance et mis à disposition de l'ensemble de la communauté universitaire élargie.

Il est soumis à la propriété intellectuelle de l'auteur. Ceci implique une obligation de citation et de référencement lors de l'utilisation de ce document.

D'autre part, toute contrefaçon, plagiat, reproduction illicite encourt une poursuite pénale.

Contact : ddoc-theses-contact@univ-lorraine.fr

LIENS

Code de la Propriété Intellectuelle. articles L 122. 4

Code de la Propriété Intellectuelle. articles L 335.2- L 335.10

http://www.cfcopies.com/V2/leg/leg_droi.php

<http://www.culture.gouv.fr/culture/infos-pratiques/droits/protection.htm>



THESE

pour obtenir le grade de

DOCTEUR EN MEDECINE

Présentée et soutenue publiquement
dans le cadre du troisième cycle de Médecine Générale

par

Anne-Claire CARTERON - BRUNOT

le 16 mai 2006

HYPOTENSION INTRACRANIENNE SPONTANEE :

ANALYSE DE 19 OBSERVATIONS

ET REVUE DE LITTERATURE


Examineurs de la thèse :

M. X. DUCROCQ
M. T. CIVIT
M. R. ANXIONNAT
Mlle V. ANTOINE
M. S. DELASSAUX

Professeur
Professeur
Professeur
Docteur en Médecine
Docteur en Médecine

Président
Juge
Juge
Juge
Juge

UNIVERSITÉ HENRI POINCARÉ, NANCY 1
FACULTÉ DE MÉDECINE DE NANCY



Président de l'Université : Professeur Jean-Pierre FINANCE

Doyen de la Faculté de Médecine : Professeur Patrick NETTER

Vice-Doyen de la Faculté de Médecine : Professeur Henry COUDANE

Assesseurs :

du 1^{er} Cycle :

du 2^{ème} Cycle :

du 3^{ème} Cycle :

de la Vie Facultaire :

M. le Docteur François ALLA

M. le Professeur Jean-Pierre BRONOWICKI

M. le Professeur Marc BRAUN

M. le Professeur Bruno LEHEUP

DOYENS HONORAIRES

Professeur Adrien DUPREZ – Professeur Jean-Bernard DUREUX

Professeur Jacques ROLAND

PROFESSEURS HONORAIRES

Louis PIERQUIN – Jean LOCHARD – René HERBEUVAL – Gabriel FAIVRE – Jean-Marie FOLIGUET

Guy RAUBER – Paul SADOUL – Raoul SENAULT

Jacques LACOSTE – Jean BEUREY – Jean SOMMELET – Pierre HARTEMANN – Emile de LAVERGNE

Augusta TREHEUX – Michel MANCIAUX – Paul GUILLEMIN – Pierre PAYSANT

Jean-Claude BURDIN – Claude CHARDOT – Jean-Bernard DUREUX – Jean DUHEILLE – Jean-Pierre GRILLIAT

Pierre LAMY – Jean-Marie GILGENKRANTZ – Simone GILGENKRANTZ

Pierre ALEXANDRE – Robert FRISCH – Michel PIERSON – Jacques ROBERT

Gérard DEBRY – Pierre TRIDON – Michel WAYOFF – François CHERRIER – Oliéro GUERCI

Gilbert PERCEBOIS – Claude PERRIN – Jean PREVOT – Jean FLOQUET

Alain GAUCHER – Michel LAXENAIRE – Michel BOULANGE – Michel DUC – Claude HURIET – Pierre LANDES

Alain LARCAN – Gérard VAILLANT – Daniel ANTHOINE – Pierre GAUCHER – René-Jean ROYER

Hubert UFFHOLTZ – Jacques LECLERE – Francine NABET – Jacques BORRELLY

Michel RENARD – Jean-Pierre DESCHAMPS – Pierre NABET – Marie-Claire LAXENAIRE – Adrien DUPREZ – Paul VERT

Philippe CANTON – Bernard LEGRAS – Pierre MATHIEU – Jean-Marie POLU – Antoine RASPILLER – Gilbert THIBAUT

Michel WEBER – Gérard FIEVE – Daniel SCHMITT – Colette VIDAILHET – Alain BERTRAND – Hubert GERARD

Jean-Pierre NICOLAS – Francis PENIN – Michel STRICKER – Daniel BURNEL – Michel VIDAILHET – Claude BURLET

PROFESSEURS DES UNIVERSITÉS

PRATICIENS HOSPITALIERS

(Disciplines du Conseil National des Universités)

42^{ème} Section : MORPHOLOGIE ET MORPHOGENÈSE

1^{ère} sous-section : (Anatomie)

Professeur Jacques ROLAND – Professeur Gilles GROSDIDIER

Professeur Pierre LASCOMBES – Professeur Marc BRAUN

2^{ème} sous-section : (Cytologie et histologie)

Professeur Bernard FOLIGUET

3^{ème} sous-section : (Anatomie et cytologie pathologiques)

Professeur François PLENAT – Professeur Jean-Michel VIGNAUD

43^{ème} Section : BIOPHYSIQUE ET IMAGERIE MÉDICALE

1^{ère} sous-section : (Biophysique et médecine nucléaire)

Professeur Gilles KARCHER – Professeur Pierre-Yves MARIE – Professeur Pierre OLIVIER

2^{ème} sous-section : (Radiologie et imagerie médicale)

Professeur Luc PICARD – Professeur Denis REGENT – Professeur Michel CLAUDON

Professeur Serge BRACARD – Professeur Alain BLUM – Professeur Jacques FELBLINGER

Professeur René ANXIONNAT

44^{ème} Section : BIOCHIMIE, BIOLOGIE CELLULAIRE ET MOLÉCULAIRE, PHYSIOLOGIE ET NUTRITION

1^{ère} sous-section : (Biochimie et biologie moléculaire)

Professeur Jean-Louis GUÉANT – Professeur Jean-Luc OLIVIER

2^{ème} sous-section : (Physiologie)

Professeur Jean-Pierre CRANCE – Professeur Jean-Pierre MALLIE

Professeur François MARCHAL – Professeur Philippe HAOUZI

4^{ème} sous-section : (Nutrition)

Professeur Olivier ZIEGLER

45^{ème} Section : MICROBIOLOGIE, MALADIES TRANSMISSIBLES ET HYGIÈNE

1^{ère} sous-section : (Bactériologie – virologie ; hygiène hospitalière)

Professeur Alain LOZNIEWSKI

2^{ème} sous-section : (Parasitologie et mycologie)

Professeur Bernard FORTIER

3^{ème} sous-section : (Maladies infectieuses ; maladies tropicales)

Professeur Thierry MAY – Professeur Christian RABAUD

46^{ème} Section : SANTÉ PUBLIQUE, ENVIRONNEMENT ET SOCIÉTÉ

1^{ère} sous-section : (Épidémiologie, économie de la santé et prévention)

Professeur Philippe HARTEMANN – Professeur Serge BRIANÇON

Professeur Francis GUILLEMIN – Professeur Denis ZMIROU-NAVIER

2^{ème} sous-section : (Médecine et santé au travail)

Professeur Guy PETIET – Professeur Christophe PARIS

3^{ème} sous-section : (Médecine légale et droit de la santé)

Professeur Henry COUDANE

4^{ème} sous-section : (Biostatistiques, informatique médicale et technologies de communication)

Professeur François KOHLER – Professeur Éliane ALBUISSON

47^{ème} Section : CANCÉROLOGIE, GÉNÉTIQUE, HÉMATOLOGIE, IMMUNOLOGIE

1^{ère} sous-section : (Hématologie ; transfusion)

Professeur Christian JANOT – Professeur Thomas LECOMPTE – Professeur Pierre BORDIGONI

Professeur Pierre LEDERLIN – Professeur Jean-François STOLTZ

2^{ème} sous-section : (Cancérologie ; radiothérapie)

Professeur François GUILLEMIN – Professeur Thierry CONROY

Professeur Pierre BEY – Professeur Didier PEIFFERT

3^{ème} sous-section : (Immunologie)

Professeur Gilbert FAURE – Professeur Marie-Christine BENE

4^{ème} sous-section : (Génétique)

Professeur Philippe JONVEAUX – Professeur Bruno LEHEUP

48^{ème} Section : ANESTHÉSIOLOGIE, RÉANIMATION, MÉDECINE D'URGENCE, PHARMACOLOGIE ET THÉRAPEUTIQUE

1^{ère} sous-section : (Anesthésiologie et réanimation chirurgicale)

Professeur Claude MEISTELMAN – Professeur Dan LONGROIS – Professeur Hervé BOUAZIZ

Professeur Paul-Michel MERTES

2^{ème} sous-section : (Réanimation médicale)

Professeur Henri LAMBERT – Professeur Alain GERARD

Professeur Pierre-Édouard BOLLAERT – Professeur Bruno LÉVY

3^{ème} sous-section : (Pharmacologie fondamentale ; pharmacologie clinique)

Professeur Patrick NETTER – Professeur Pierre GILLET

4^{ème} sous-section : (Thérapeutique)

Professeur François PAILLE – Professeur Gérard GAY – Professeur Faiez ZANNAD

**49^{ème} Section : PATHOLOGIE NERVEUSE ET MUSCULAIRE, PATHOLOGIE MENTALE,
HANDICAP et RÉÉDUCATION**

1^{ère} sous-section : (Neurologie)

Professeur Gérard BARROCHE – Professeur Hervé VESPIGNANI
Professeur Xavier DUCROCQ

2^{ème} sous-section : (Neurochirurgie)

Professeur Jean-Claude MARCHAL – Professeur Jean AUQUE
Professeur Thierry CIVIT

3^{ème} sous-section : (Psychiatrie d'adultes)

Professeur Jean-Pierre KAHN

4^{ème} sous-section : (Pédopsychiatrie)

Professeur Daniel SIBERTIN-BLANC

5^{ème} sous-section : (Médecine physique et de réadaptation)

Professeur Jean-Marie ANDRE

50^{ème} Section : PATHOLOGIE OSTÉO-ARTICULAIRE, DERMATOLOGIE et CHIRURGIE PLASTIQUE

1^{ère} sous-section : (Rhumatologie)

Professeur Jacques POUREL – Professeur Isabelle VALCKENAERE – Professeur Damien LOEUILLE

2^{ème} sous-section : (Chirurgie orthopédique et traumatologique)

Professeur Jean-Pierre DELAGOUTTE – Professeur Daniel MOLE

Professeur Didier MAINARD – Professeur François SIRVEAUX

3^{ème} sous-section : (Dermato-vénérologie)

Professeur Jean-Luc SCHMUTZ – Professeur Annick BARBAUD

4^{ème} sous-section : (Chirurgie plastique, reconstructrice et esthétique)

Professeur François DAP

51^{ème} Section : PATHOLOGIE CARDIORESPIRATOIRE et VASCULAIRE

1^{ère} sous-section : (Pneumologie)

Professeur Yves MARTINET – Professeur Jean-François CHABOT

2^{ème} sous-section : (Cardiologie)

Professeur Etienne ALIOT – Professeur Yves JUILLIERE – Professeur Nicolas SADOUL
Professeur Christian de CHILLOU

3^{ème} sous-section : (Chirurgie thoracique et cardiovasculaire)

Professeur Jean-Pierre VILLEMOT

Professeur Jean-Pierre CARTEAUX – Professeur Loïc MACE

4^{ème} sous-section : (Chirurgie vasculaire ; médecine vasculaire)

52^{ème} Section : MALADIES DES APPAREILS DIGESTIF et URINAIRE

1^{ère} sous-section : (Gastroentérologie ; hépatologie)

Professeur Marc-André BIGARD

Professeur Jean-Pierre BRONOWICKI

2^{ème} sous-section : (Chirurgie digestive)

3^{ème} sous-section : (Néphrologie)

Professeur Michèle KESSLER – Professeur Dominique HESTIN (Mme) – Professeur Luc FRIMAT

4^{ème} sous-section : (Urologie)

Professeur Philippe MANGIN – Professeur Jacques HUBERT – Professeur Luc CORMIER

53^{ème} Section : MÉDECINE INTERNE, GÉRIATRIE et CHIRURGIE GÉNÉRALE

1^{ère} sous-section : (Médecine interne)

Professeur Denise MONERET-VAUTRIN – Professeur Denis WAHL

Professeur Jean-Dominique DE KORWIN – Professeur Pierre KAMINSKY

Professeur Athanase BENETOS – Professeur Gisèle KANNY – Professeur Abdelouahab BELLOU

2^{ème} sous-section : (Chirurgie générale)

Professeur Patrick BOISSEL – Professeur Laurent BRESLER

Professeur Laurent BRUNAUD

54^{ème} Section : DÉVELOPPEMENT ET PATHOLOGIE DE L'ENFANT, GYNÉCOLOGIE-OBSTÉTRIQUE, ENDOCRINOLOGIE ET REPRODUCTION

1^{ère} sous-section : (Pédiatrie)

Professeur Danièle SOMMELET – Professeur Pierre MONIN

Professeur Jean-Michel HASCOET – Professeur Pascal CHASTAGNER – Professeur François FEILLET

2^{ème} sous-section : (Chirurgie infantile)

Professeur Michel SCHMITT – Professeur Gilles DAUTEL – Professeur Pierre JOURNEAU

3^{ème} sous-section : (Gynécologie-obstétrique ; gynécologie médicale)

Professeur Michel SCHWEITZER – Professeur Jean-Louis BOUTROY

Professeur Philippe JUDLIN – Professeur Patricia BARBARINO – Professeur Bruno DEVAL

4^{ème} sous-section : (Endocrinologie et maladies métaboliques)

Professeur Georges WERYHA – Professeur Marc KLEIN – Professeur Bruno GUERCI

55^{ème} Section : PATHOLOGIE DE LA TÊTE ET DU COU

1^{ère} sous-section : (Oto-rhino-laryngologie)

Professeur Claude SIMON – Professeur Roger JANKOWSKI

2^{ème} sous-section : (Ophtalmologie)

Professeur Jean-Luc GEORGE – Professeur Jean-Paul BERROD – Professeur Karine ANGIOI-DUPREZ

3^{ème} sous-section : (Chirurgie maxillo-faciale et stomatologie)

Professeur Jean-François CHASSAGNE

=====

PROFESSEURS DES UNIVERSITÉS

64^{ème} Section : BIOCHIMIE ET BIOLOGIE MOLÉCULAIRE

Professeur Sandrine BOSCHI-MULLER

=====

MAÎTRES DE CONFÉRENCES DES UNIVERSITÉS - PRATICIENS HOSPITALIERS

42^{ème} Section : MORPHOLOGIE ET MORPHOGENÈSE

1^{ère} sous-section : (Anatomie)

Docteur Bruno GRIGNON

2^{ème} sous-section : (Cytologie et histologie)

Docteur Edouard BARRAT

Docteur Françoise TOUATI – Docteur Chantal KOHLER

3^{ème} sous-section : (Anatomie et cytologie pathologiques)

Docteur Béatrice MARIE

Docteur Laurent ANTUNES

43^{ème} Section : BIOPHYSIQUE ET IMAGERIE MÉDICALE

1^{ère} sous-section : (Biophysique et médecine nucléaire)

Docteur Marie-Hélène LAURENS – Docteur Jean-Claude MAYER

Docteur Pierre THOUVENOT – Docteur Jean-Marie ESCANYE – Docteur Amar NAOUN

44^{ème} Section : BIOCHIMIE, BIOLOGIE CELLULAIRE ET MOLÉCULAIRE, PHYSIOLOGIE ET NUTRITION

1^{ère} sous-section : (Biochimie et biologie moléculaire)

Docteur Jean STRACZEK – Docteur Sophie FREMONT

Docteur Isabelle GASTIN – Docteur Bernard NAMOUR – Docteur Marc MERTEN

2^{ème} sous-section : (Physiologie)

Docteur Gérard ETHEVENOT – Docteur Nicole LEMAU de TALANCE – Docteur Christian BEYAERT

Docteur Bruno CHENUÉL

4^{ème} sous-section : (Nutrition)

Docteur Didier QUILLIOT

45^{ème} Section : MICROBIOLOGIE, MALADIES TRANSMISSIBLES ET HYGIÈNE

1^{ère} sous-section : (*Bactériologie – Virologie ; hygiène hospitalière*)

Docteur Francine MORY – Docteur Christine LION

Docteur Michèle DAILLOUX – Docteur Véronique VENARD

2^{ème} sous-section : (*Parasitologie et mycologie*)

Docteur Marie-France BIAVA – Docteur Nelly CONTET-AUDONNEAU

46^{ème} Section : SANTÉ PUBLIQUE, ENVIRONNEMENT ET SOCIÉTÉ

1^{ère} sous-section : (*Epidémiologie, économie de la santé et prévention*)

Docteur François ALLA

4^{ème} sous-section : (*Biostatistiques, informatique médicale et technologies de communication*)

Docteur Pierre GILLOIS

47^{ème} Section : CANCÉROLOGIE, GÉNÉTIQUE, HÉMATOLOGIE, IMMUNOLOGIE

1^{ère} sous-section : (*Hématologie ; transfusion*)

Docteur François SCHOONEMAN

3^{ème} sous-section : (*Immunologie*)

Docteur Anne KENNEL

4^{ème} sous-section : (*Génétique*)

Docteur Christophe PHILIPPE

**48^{ème} Section : ANESTHÉSIOLOGIE, RÉANIMATION, MÉDECINE D'URGENCE,
PHARMACOLOGIE ET THÉRAPEUTIQUE**

1^{ère} sous-section : (*Anesthésiologie et réanimation chirurgicale*)

Docteur Jacqueline HELMER – Docteur Gérard AUDIBERT

3^{ème} sous-section : (*Pharmacologie fondamentale ; pharmacologie clinique*)

Docteur Françoise LAPICQUE – Docteur Marie-José ROYER-MORROT

**49^{ème} Section : PATHOLOGIE NERVEUSE ET MUSCULAIRE, PATHOLOGIE MENTALE, HANDICAP ET
RÉÉDUCATION**

5^{ème} sous-section : (*Médecine physique et de réadaptation*)

Docteur Jean PAYSANT

**54^{ème} Section : DÉVELOPPEMENT ET PATHOLOGIE DE L'ENFANT, GYNÉCOLOGIE-OBSTÉTRIQUE,
ENDOCRINOLOGIE ET REPRODUCTION**

5^{ème} sous-section : (*Biologie et médecine du développement et de la reproduction*)

Docteur Jean-Louis CORDONNIER

=====

MAÎTRES DE CONFÉRENCES

5^{ème} section : SCIENCE ÉCONOMIE GÉNÉRALE

Monsieur Vincent LHUILLIER

40^{ème} section : SCIENCES DU MÉDICAMENT

Monsieur Jean-François COLLIN

60^{ème} section : MÉCANIQUE, GÉNIE MÉCANIQUE ET GÉNIE CIVILE

Monsieur Alain DURAND

61^{ème} section : GÉNIE INFORMATIQUE, AUTOMATIQUE ET TRAITEMENT DU SIGNAL

Monsieur Jean REBSTOCK – Monsieur Walter BLONDEL

64^{ème} section : BIOCHIMIE ET BIOLOGIE MOLÉCULAIRE

Mademoiselle Marie-Claire LANHERS
Monsieur Franck DALIGAULT

65^{ème} section : BIOLOGIE CELLULAIRE

Mademoiselle Françoise DREYFUSS – Monsieur Jean-Louis GELLY
Madame Ketsia HESS – Monsieur Pierre TANKOSIC – Monsieur Hervé MEMBRE

67^{ème} section : BIOLOGIE DES POPULATIONS ET ÉCOLOGIE

Madame Nadine MUSSE

68^{ème} section : BIOLOGIE DES ORGANISMES

Madame Tao XU-JIANG

=====

MAÎTRES DE CONFÉRENCES ASSOCIÉS

Médecine Générale

Docteur Alain AUBREGE
Docteur Francis RAPHAEL
Docteur Jean-Marc BOIVIN

=====

PROFESSEURS ÉMÉRITES

Professeur Michel BOULANGE – Professeur Alain LARCAN – Professeur Michel WAYOFF – Professeur Daniel ANTHOINE
Professeur Hubert UFFHOLTZ – Professeur Adrien DUPREZ – Professeur Paul VERT
Professeur Jean PREVOT – Professeur Jean-Pierre GRILLIAT - Professeur Philippe CANTON – Professeur Pierre MATHIEU
Professeur Gilbert THIBAUT – Professeur Daniel SCHMITT – Mme le Professeur Colette VIDAILHET
Professeur Jean FLOQUET – Professeur Claude CHARDOT – Professeur Michel PIERSON – Professeur Alain BERTRAND
Professeur Daniel BURNEL – Professeur Jean-Pierre NICOLAS – Professeur Michel VIDAILHET

=====

DOCTEURS HONORIS CAUSA

Professeur Norman SHUMWAY (1972)
Université de Stanford, Californie (U.S.A)
Professeur Paul MICHIELSEN (1979)
Université Catholique, Louvain (Belgique)
Professeur Charles A. BERRY (1982)
Centre de Médecine Préventive, Houston (U.S.A)
Professeur Pierre-Marie GALETTI (1982)
Brown University, Providence (U.S.A)
Professeur Mamish Nisbet MUNRO (1982)
Massachusetts Institute of Technology (U.S.A)
Professeur Mildred T. STAHLMAN (1982)
Wanderbilt University, Nashville (U.S.A)
Harry J. BUNCKE (1989)
Université de Californie, San Francisco (U.S.A)

Professeur Théodore H. SCHIEBLER (1989)
Institut d'Anatomie de Würzburg (R.F.A)
Professeur Maria DELIVORIA-PAPADOPOULOS (1996)
Université de Pennsylvanie (U.S.A)
Professeur Mashaki KASHIWARA (1996)
Research Institute for Mathematical Sciences de Kyoto (JAPON)
Professeur Ralph GRÄSBECK (1996)
Université d'Helsinki (FINLANDE)
Professeur James STEICHEN (1997)
Université d'Indianapolis (U.S.A)
Professeur Duong Quang TRUNG (1997)
*Centre Universitaire de Formation et de Perfectionnement des
Professionnels de Santé d'Hô Chi Minh-Ville (VIËTNAM)*

A Notre Maître et Président de thèse,

Monsieur le Professeur Xavier DUCROCQ
Professeur de Neurologie

Vous nous avez guidés avec patience et disponibilité par vos conseils avisés tout au long de ce travail et vous nous faites également l'honneur d'accepter de présider ce jury.
Veuillez recevoir ici l'expression de notre sincère reconnaissance et de notre profond respect.

A Notre Juge,

Monsieur le Professeur Thierry CIVIT
Professeur de Neurochirurgie

Nous vous sommes très reconnaissants de participer à ce jury.
Veuillez trouver ici l'expression de notre gratitude et de nos sentiments respectueux.

A Notre Juge,

Monsieur le Professeur René ANXIONNAT
Professeur de Neuroradiologie

Vous avez accepté d'étudier notre travail et de le juger.
Veuillez recevoir le témoignage de notre reconnaissance et de notre respect.

A Notre Juge,

Mademoiselle le Docteur Virginie ANTOINE
Docteur en Médecine
Assistante Chef de clinique en neuroradiologie

Vous nous avez apportés avec gentillesse toute votre aide et votre disponibilité.
Vous trouverez ici le témoignage de notre reconnaissance et de notre amitié ainsi que tous nos vœux de bonheur.

A Notre Juge,

Monsieur le Docteur Sébastien DELASSAUX
Docteur en Médecine en Neurologie

Nous souhaitons vous exprimer toute notre gratitude pour nous avoir proposé cet intéressant sujet de thèse et nous avoir encouragé lors de l'élaboration de cet ouvrage.
Vous nous faites également l'honneur d'être notre directeur de thèse.
Vous trouverez ici le témoignage de notre reconnaissance.

A mon mari et à Camille, notre fille
pour tout leur amour et leur patience.

A mes parents,
pour leur soutien et leur affection.

A mes amis,
pour leur présence et leurs conseils.

Mes profonds remerciements également au personnel des archives neurologiques de l'Hôpital
Central de Nancy.

SERMENT

"Au moment d'être admise à exercer la médecine, je promets et je jure d'être fidèle aux lois de l'honneur et de la probité. Mon premier souci sera de rétablir, de préserver ou de promouvoir la santé dans tous ses éléments, physiques et mentaux, individuels et sociaux. Je respecterai toutes les personnes, leur autonomie et leur volonté, sans aucune discrimination selon leur état ou leurs convictions. J'interviendrai pour les protéger si elles sont affaiblies, vulnérables ou menacées dans leur intégrité ou leur dignité. Même sous la contrainte, je ne ferai pas usage de mes connaissances contre les lois de l'humanité. J'informerai les patients des décisions envisagées, de leurs raisons et de leurs conséquences. Je ne tromperai jamais leur confiance et n'exploiterai pas le pouvoir hérité des circonstances pour forcer les consciences. Je donnerai mes soins à l'indigent et à quiconque me les demandera. Je ne me laisserai pas influencer par la soif du gain ou la recherche de la gloire.

Admise dans l'intimité des personnes, je tairai les secrets qui me sont confiés. Reçue à l'intérieur des maisons, je respecterai les secrets des foyers et ma conduite ne servira pas à corrompre les mœurs. Je ferai tout pour soulager les souffrances. Je ne prolongerai pas abusivement les agonies. Je ne provoquerai jamais la mort délibérément.

Je préserverai l'indépendance nécessaire à l'accomplissement de ma mission. Je n'entreprendrai rien qui dépasse mes compétences. Je les entretiendrai et les perfectionnerai pour assurer au mieux les services qui me seront demandés.

J'apporterai mon aide à mes confrères ainsi qu'à leurs familles dans l'adversité.

Que les hommes et mes confrères m'accordent leur estime si je suis fidèle à mes promesses ; que je sois déshonorée et méprisée si j'y manque".

Table des matières

I.	Introduction	18
II.	Description de l'hypotension intracrânienne spontanée.....	20
A.	<i>Epidémiologie</i>	20
B.	<i>Les signes cliniques</i>	20
1.	Les céphalées.....	20
2.	Les autres manifestations cliniques.....	22
C.	<i>Les examens complémentaires</i>	23
1.	Le diagnostic positif.....	23
a)	L'IRM cérébrale.....	23
b)	L'IRM médullaire	25
c)	Le scanner cérébral.....	26
d)	La ponction lombaire	26
e)	L'écho-doppler couleur des veines ophtalmiques supérieures.....	28
f)	En pratique	28
2.	Le diagnostic étiologique	30
a)	Le transit isotopique du LCR ou cisternographie à l'indium 111	30
b)	Le myéloscanner	31
c)	La biopsie méningée.....	32
d)	L'IRM médullaire	33
e)	Synthèse des examens complémentaires à visée étiologique.....	33
3.	Le diagnostic différentiel	34
D.	<i>La physiopathologie</i>	36
1.	Les hypothèses	36
2.	Explications des signes cliniques et radiologiques	36
3.	Les étiologies.....	39
E.	<i>Les traitements</i>	40
1.	Les mesures non invasives	40

2.	Le blood-patch.....	41
a)	La technique	41
b)	Les complications.....	42
c)	Le mécanisme.....	42
d)	Les résultats.....	43
3.	Les injections épidurales de colle biologique	43
4.	Les perfusions intrathécales continues de sérum salé	44
5.	Les perfusions continues épidurales de sérum salé ou de dextran	44
6.	Le traitement chirurgical	44
7.	Conclusion.....	46
<i>F.</i>	<i>Evolution</i>	46
<i>G.</i>	<i>Complications</i>	48
1.	Les hématomes sous-duraux	48
2.	La thrombose veineuse cérébrale	49
3.	Une hypertension intracrânienne.....	49
III.	Série personnelle	50
<i>A.</i>	<i>Observations</i>	50
patient n° 2.....		50
patient n° 7.....		56
patient n° 14.....		63
patient n° 17.....		64
patient n° 19.....		69
<i>B.</i>	<i>Série commentée par rapport à la littérature</i>	72
1.	Généralités.....	72
2.	Sur le plan clinique.....	73
a)	Les céphalées.....	73
b)	Les autres manifestations cliniques.....	75
3.	Les examens complémentaires.....	76
a)	A visée diagnostique	76
b)	A visée étiologique.....	77

4. Les traitements	78
a) Le blood-patch.....	78
b) Les autres traitements.....	79
5. Evolution et complications.....	80
a) Evolution clinique	80
b) Evolution des signes à l'IRM.....	80
c) Complications.....	81
IV. Conclusion.....	81
Bibliographie.....	83
Annexe n° 1.....	84
Annexe n° 2.....	85
Annexe n° 3.....	86

I. Introduction

Les premières observations d'hypotension intracrânienne spontanée (HIS) furent décrites par le neurologue allemand Schaltenbrand en 1938 [1]. En effet, il définit sous le terme d'aliqorrhée une pathologie d'apparition spontanée associant une très basse pression d'ouverture du liquide céphalorachidien (LCR), voire une pression nulle, et des céphalées orthostatiques [2]. Plus tard, ce syndrome sera reconnu sous le nom d'hypotension intracrânienne spontanée. A l'époque, Schaltenbrand évoquait trois mécanismes pouvant expliquer ce phénomène : une diminution de production de LCR, un excès de résorption ou une fuite hors de l'espace sous-arachnoïdien.

De 1960 à 1990, de nouveaux cas ont été publiés avec une description plus précise des caractéristiques cliniques. Par la suite, l'avènement de la cisternographie [3] et du myéloscanner ont permis d'étudier la circulation du liquide céphalorachidien et de mettre en évidence des fuites pouvant être à l'origine de ces symptômes. Mais le diagnostic des hypotensions intracrâniennes spontanées a été considérablement facilité et étendu par le développement de l'imagerie par résonance magnétique (IRM) cérébrale depuis environ 13 ans avec une connaissance plus précise des anomalies caractéristiques de cette affection lors de cette exploration.[4,5]

Les différents examens complémentaires ont également permis de démontrer que la grande majorité des hypotensions intracrâniennes spontanées était due à une fuite de liquide céphalorachidien, que parfois la pression du LCR était normale et que le facteur principal de cette affection était la perte de volume de LCR et non la diminution de pression. C'est ainsi que dans la littérature, on voit de plus en plus apparaître les termes d'« hypovolémie du LCR » ou « fuite spontanée du LCR » au lieu de l'ancienne terminologie « hypotension intracrânienne spontanée ». [5-8]

Au fur et à mesure des connaissances acquises sur ce sujet, il apparaît, d'une part, que la présentation clinique et iconographique reste relativement stéréotypée même si de nombreuses variantes existent. D'autre part, il s'agit d'une pathologie assez rare et bénigne dans la majorité des cas, avec une évolution spontanée favorable. Cependant régulièrement, des cas plus graves sont rapportés, dans la littérature, à une hypotension intracrânienne spontanée. Enfin, la physiopathologie exacte de ce syndrome reste encore méconnue et la

prise en charge thérapeutique empirique. En effet, en pratique, faut-il traiter ces hypotensions intracrâniennes spontanées autrement que par des mesures conservatrices? Si oui, dans quels cas et par quel traitement ? Ces questions restent encore en suspens.

Cette thèse détaille dans un premier temps les caractéristiques cliniques, iconographiques, physiopathologiques et thérapeutiques de ce syndrome à travers une revue de la littérature. Dans un second temps, elle fait part d'une série de 19 cas dont le diagnostic d'hypotension intracrânienne spontanée a été posé au CH J. Monnet d'Epinal ou dans les services de neurologie et de neurochirurgie du CHU de Nancy entre 1992 et 2005. Ont donc été exclus de cette étude les patients ayant présenté une hypotension intracrânienne secondaire (syndrome post-PL , après péridurale, chirurgie cérébrale ou médullaire). Ainsi cinq de ces cas seront présentés dans le détail. Ensuite, les données de cette série seront développées et commentées par rapport à la littérature.

Un des intérêts de ce travail provient de la grande méconnaissance de cette entité, rare il faut le rappeler, ce qui conduit à un retard diagnostique parfois préjudiciable.

II. Description de l'hypotension intracrânienne spontanée

A. Epidémiologie

L'hypotension intracrânienne spontanée est une affection de l'adulte jeune, souvent longiligne avec une nette prédominance féminine, le ratio femme/homme variant selon les études de 2 à 3. L'âge moyen varie entre 37 et 42 ans avec des extrêmes allant de 15 à 76 ans. La prévalence serait de 1/50000. [9,10]

Cette pathologie est considérée comme rare mais sa fréquence est probablement sous-estimée comme en témoignent les quelques 20 nouveaux cas vus annuellement au Centre d'Urgences Céphalées de l'hôpital Lariboisière.[11]

B. Les signes cliniques

1. Les céphalées

Dans les hypotensions intracrâniennes idiopathiques, le tableau clinique est dominé par la survenue de céphalées dont le caractère orthostatique est typique. Il s'agit donc de céphalées apparaissant ou s'aggravant lors du passage à l'orthostatisme en moins de 15 minutes et disparaissant ou s'améliorant uniquement en décubitus en moins de 30 minutes. Le délai moyen de survenue est estimé à 20 secondes après passage à l'orthostatisme.

Elles sont en général continues, non pulsatiles mais croissantes au fur et à mesure du maintien en position debout. Elles sont souvent associées ou précédées de douleurs de nuque ou interscapulaires, d'une sensation de tension dans le cou et les épaules.

Il s'agit de céphalées le plus souvent occipitales mais aussi frontales, fronto-occipitales ou diffuses et bilatérales dans la majorité des cas.

L'intensité est variable, de modérée à très intense pouvant contraindre le patient à rester allongé toute la journée et à suspendre toutes activités.

Ces céphalées peuvent s'installer de façon subaiguë sur quelques jours à quelques semaines ou de façon brutale après un effort physique, un étouement, un effort de toux... Il existe également des céphalées très soudaines et violentes « en coup de tonnerre » [12,13] sans caractère postural au départ pouvant évoquer alors une hémorragie sous-arachnoïdienne. En général, l'intensité de la céphalée est inversement proportionnelle à la latence d'installation. [14]

Elles sont aggravées par certaines circonstances (changements de position de la tête, efforts de toux, étouements, compressions des veines jugulaires, manœuvres de Valsalva...)

Mais malheureusement, il existe des formes beaucoup moins typiques rendant le diagnostic plus délicat et que Mokri a bien détaillées [2]. En effet, le caractère postural des céphalées n'est pas constant [15] même s'il est présent dans la majorité des cas. Tout d'abord, il n'est pas rare que la symptomatologie débute par des céphalées sans caractère orthostatique pendant une période plus ou moins longue avant de devenir posturales, ceci pouvant retarder le diagnostic. Ensuite, quelques rares cas de céphalées posturales paradoxales (présentes en décubitus, absentes en position debout) sont recensés dans la littérature [16]. Il existe également des patients présentant des céphalées n'apparaissant qu'à la mi-journée avec un caractère postural plus ou moins évident ou d'autres avec des céphalées d'effort ou de toux non orthostatiques [17,18]. D'autre part, dans les formes chroniques, on note une perte du caractère postural avec des céphalées devenant permanentes, présentes même en position couchée mais de moindre intensité. Et enfin exceptionnellement, les céphalées sont absentes alors que l'IRM est typique d'une hypotension spontanée intracrânienne et qu'une fuite de LCR a pu être mise en évidence [19].

2. Les autres manifestations cliniques

D'autres signes cliniques peuvent accompagner les céphalées et ainsi orienter le diagnostic.

- une raideur de nuque douloureuse est fréquemment retrouvée
- des nausées et vomissements également dans plus de 30 % avec même parfois un caractère orthostatique [10]
- des troubles visuels [10,20] (retrouvés entre 12 et 42.5 % des cas) avec notamment une diplopie (30 % des cas), le plus souvent horizontale. En général, il s'agit d'une paralysie unilatérale voire bilatérale de la sixième paire crânienne bien que des paralysies du III ou encore plus rarement du IV soient également décrites dans la littérature. L'atteinte du III extrinsèque est exceptionnelle [21]. D'autres troubles visuels à type de photophobie, quadranopsie supérieure binasale, scotome, flou visuel sont fréquemment rapportés par les patients.
- des troubles auditifs et vestibulaires [22] rapportés dans 20 % des cas : acouphènes non pulsatiles à type de sifflement, hyper ou hypoacousie, phénomène d'écho, impression de distorsion sonore et de modification de la voix, vertiges, marche instable... avec une composante orthostatique dans de rares cas.
- De façon plus anecdotique, ont été rapportés des douleurs radiculaires des membres supérieurs, des troubles cognitifs (ralentissement idéatoire, troubles de la concentration, somnolence, confusion et même coma [23-25], un tableau de démence frontotemporale [26], un syndrome extrapyramidal avec ataxie, des hypoesthésies ou paralysies faciales, une dysphagie, une dysgueusie [27], une galactorrhée, une augmentation de la prolactine, de la fièvre dans 1 à 3 % des cas [28], une bradycardie, une lipothymie, une anorexie [29]...

En dehors d'une éventuelle paralysie oculomotrice et d'un nystagmus, l'examen clinique est en général normal. L'existence d'autres signes neurologiques impose la recherche de complications notamment des épanchements sous-duraux, une thrombose veineuse cérébrale, une compression du diencéphale entre autre.

C. Les examens complémentaires

1. Le diagnostic positif

a) L'IRM cérébrale

L'IRM cérébrale est actuellement l'examen clé dans le diagnostic des HIS car elle montre des anomalies morphologiques typiques de ce syndrome.

L'aspect le plus évocateur, retrouvé dans plus de 80 % des cas, est un épaississement associé à une prise de contraste anormale diffuse, linéaire et continue des pachyméniges supra et infratentorielles alors que les leptoméniges (arachnoïde et pie mère) sont épargnées. Cette anomalie est décrite dès 1991 notamment par Mokri puis par Sable [5]. Cet aspect peut parfois être retrouvé aussi au niveau des méninges périmédullaires cervicales.

Ensuite, il existe à l'IRM des anomalies traduisant le déplacement crâniocaudal de l'encéphale consécutif à la perte de LCR mais qui sont inconstantes [28] :

- Aspect de ptose amygdalienne dans le foramen magnum (pseudo-Chiari) [30]
- Affaissement du chiasma optique
- Aplatissement du pont sur le clivus
- Abaissement du bulbe
- Déformation diencéphalique
- Effacement des citernes de la base du crâne, pré-pontique et opto-chiasmatique dans 40 à 50 % des cas
- Diminution de la taille des ventricules cérébraux

L'IRM peut mettre également en évidence dans ce contexte des épanchements sous-duraux habituellement bilatéraux typiquement liquidiens (hygromes) mais parfois aussi des hématomes. Ces épanchements se limitent souvent à une lame mais ils peuvent quelquefois exercer un effet de masse considérable sur les hémisphères cérébraux. La fréquence de ces collections sous-durales est variable en fonction des séries (de 10 à 80 %). Récemment, Schievink [31] fait part d'une série de 40 cas d'hypotension intracrânienne spontanée. 50 % des patients présentaient alors des collections sous-durales dont 60 % d'hygromes sans ou avec un effet de masse minimale et 40 % d'hématomes sous-duraux subaigus ou chroniques associés à un effet de masse significatif (soit 20 % de l'ensemble des patients).

La présence de cette pseudo-pachyméningite, les signes traduisant l'affaissement du cerveau et ces épanchements sous-duraux sont les éléments les plus caractéristiques du syndrome d'hypotension intracrânienne spontanée mais il existe aussi parfois d'autres signes traduisant des phénomènes compensatoires à cette perte de volume de LCR : ainsi on note de façon inconstante un engorgement des sinus veineux cérébraux [30,32,33], une augmentation de la taille de l'hypophyse [14,34] et un collapsus des veines ophtalmiques supérieures [35].

Et pour finir, alors que les symptômes cliniques sont évidents, l'IRM peut se révéler normale dans certains cas notamment dans les formes brutales, vues précocement [36-38]. Dans une étude sur 30 patients de 1999 à 2002 à l'hôpital de la Salpêtrière, Berroir et coll. ont observé une IRM normale dans 1/3 des cas. Il semblerait que plus les connaissances sur cette pathologie se développent, plus le nombre de cas recensés avec IRM normale augmente [10].

b) L'IRM médullaire

On retrouve également quelques anomalies caractéristiques permettant de poser le diagnostic comme [39,40] :

- un rehaussement pachyméningé médullaire,
- des collections liquidiennes épidurales :
Elles correspondraient selon Rabin [41] à une fuite de LCR provenant de l'espace sous-arachnoïdien mais qui s'étendraient sur plusieurs niveaux et ne permettraient donc pas de localiser le site exact de la fuite. Il s'agit de collections iso-intenses au signal du LCR mais bien limitées en T2 par la ligne en hyposignal du sac dural [10].
A noter qu'il a été démontré par Schievink [42] qu'une collection liquidiene rétro-spinale en C1C2 n'indique pas forcément le site de la fuite de LCR qui peut en fait se révéler être plus bas par d'autres explorations.
- un engorgement des plexus veineux épiduraux,
- un collapsus du sac dural,
- la possibilité de localiser des diverticules méningés, des kystes de Tarlov, une dilatation de gaines de racines nerveuses mais qui ne sont pas forcément responsables de la fuite.

L'IRM médullaire est un examen intéressant car il est avant tout non invasif en comparaison au transit isotopique et au myéloscanner, mais pour l'instant il ne permet pas de localiser précisément la fuite de LCR. L'espoir repose sur l'IRM haute résolution de la moelle entière (la myélographie IRM) avec des séquences très pondérées en T2 annulant le signal de

la graisse épidurale, beaucoup plus sensible aux petits épanchements que les séquences classiques [43].

A noter également une étude controversée de Miyazawa en 2003 qui tend à prouver que l'IRM serait plus sensible que la cisternographie pour déterminer le site de la fuite de LCR.[7]

c) Le scanner cérébral

Cet examen apporte peu d'éléments dans le diagnostic des hypotensions intracrâniennes spontanées. On note éventuellement un aspect de petits ventricules, des épanchements sous-duraux, une prise de contraste augmentée de la tente du cervelet. Il est le plus souvent normal. Lorsque le tableau clinique évoque d'emblée ce syndrome, l'examen de première intention est l'IRM mais lorsque la symptomatologie est moins caractéristique, il est vrai que le scanner est encore largement prescrit en urgence afin d'éliminer d'autres diagnostics (hémorragie sous-arachnoïdienne, ...) notamment devant des céphalées en coup de tonnerre.

d) La ponction lombaire

(1) La pression

La pression d'ouverture du liquide céphalorachidien est classiquement diminuée (< 60 mm d'eau), voire même non mesurable ou nécessitant une aspiration. Elle est un argument positif dans le diagnostic d'hypotension du LCR. Mais elle peut aussi être normale. [44]

(2) *L'analyse du LCR*

Le liquide est en général clair mais peut être xanthochromique.

L'analyse apporte quelques éléments non spécifiques notamment [2]:

- une hyperprotéinorachie parfois majeure avec des valeurs supérieures à 1g/l fréquentes,
- une pléiocytose lymphocytaire ou panachée qui serait liée à une diapédèse des cellules dans les espaces sous-arachnoïdiens, consécutive à la chute de la pression du LCR,
- une glycorachie toujours normale,
- une culture toujours négative.

Il y a une dizaine d'années alors que ce syndrome était encore méconnu, la ponction lombaire (PL) était pratiquée systématiquement afin de confirmer cette hypotension du LCR comme on le voit dans les différentes séries étrangères avec la plupart du temps une mesure de la pression d'ouverture. Actuellement, une connaissance plus approfondie du syndrome d'hypotension intracrânienne idiopathique incite à limiter la pratique de la PL lorsque le diagnostic clinique et radiologique est évident [11]. En effet, d'une part la PL en elle-même n'apporte pas d'élément supplémentaire et peut même être normale. D'autre part, elle peut aussi aggraver l'état du patient puisqu'elle peut être à l'origine d'une nouvelle brèche durale.

e) L'écho-doppler couleur des veines ophtalmiques supérieures

Certaines études [35,45] tendent à prouver qu'il existerait une accélération significative des vitesses dans les veines ophtalmiques supérieures chez les patients souffrant d'une hypotension intracrânienne spontanée. Ceci est lié à une corrélation complexe entre la pression intracrânienne et le diamètre des veines ophtalmiques supérieures qui diminue dans ce syndrome et donc augmente la vitesse d'écoulement. Les auteurs de ces études pensent que cet examen non invasif et simple pourrait être une alternative diagnostique mais pour l'instant, cette technique a peu d'intérêt pratique.

f) En pratique

Il semblerait qu'il se dessine 4 types possibles de présentation du syndrome d'hypotension intracrânienne spontanée en fonction de la clinique, de l'imagerie et de la PL [2] :

- Type I « classique »: coexistence de céphalées, IRM caractéristique et basse pression
- Type II : à pression normale mais avec céphalées et IRM typiques
- Type III : à imagerie normale mais clinique typique et pression basse
- Type IV : sans céphalée, avec imagerie évocatrice et pression basse

D'autre part, la classification des céphalées de l'International Headache Society a été actualisée en 2004 [46]. Ainsi, le syndrome d'hypotension intracrânienne spontanée entre dans le cadre des céphalées attribuées à une hypotension spontanée (ou idiopathique) du LCR. Ses critères diagnostiques y sont précisés .

Critères diagnostiques de l'International Headache Society (IHS) de l'hypotension intracrânienne spontanée.(7.2.3 Céphalée attribuée à une hypotension spontanée [ou idiopathique] du LCR) :

A. Céphalée diffuse sourde et /ou s'aggravant dans les 15 minutes après passage en position assise ou debout, avec au moins un des symptômes suivants et remplissant le critère D :

1. Raideur de nuque
2. Acouphènes
3. Hypoacousie
4. Photophobie
5. Nausées

B. Au moins un des items suivants :

1. Signes d'hypotension du LCR à l'IRM (par exemple prise de contraste pachyméningée)
2. Mise en évidence d'une fuite de LCR sur myélographie conventionnelle, myéloscanner ou cisternographie
3. Mesure d'une pression d'ouverture du LCR < 60 mmH20 « en position assise »

C. Absence de ponction lombaire ou d'autre cause potentielle de fistule du LCR

D. La céphalée se dissipe dans les 72 heures après blood-patch épidural

Mais ces critères sont critiqués par l'équipe de Berroir et coll.[10] pour plusieurs raisons. Tout d'abord, d'après ces derniers, la disparition immédiate ou presque de la céphalée lors de la reprise du décubitus devrait logiquement faire partie des critères. Ensuite, les items B. 2 et 3 reposent sur la réalisation d'une ponction lombaire qu'il est préférable d'éviter

d'après les articles les plus récents, pour ne pas aggraver l'état du patient. Enfin, l'amélioration après blood-patch, si elle a lieu, est en règle générale immédiate et ce délai de 72 heures semble arbitraire.

2. Le diagnostic étiologique

D'autres investigations sont possibles afin de mettre en évidence une ou plusieurs fuites de LCR au travers d'une brèche durale. La localisation de ces fuites est sujette à discussion : pour certains, elle serait plus fréquemment au niveau lombaire (42 % dans une série de 30 cas [47]) puis au niveau de la jonction cervico-thoracique alors que, pour d'autres, elle est plus souvent thoracique. Les fuites sont très souvent multiples (42 % de cette même étude)

a) Le transit isotopique du LCR ou cisternographie à l'indium 111

Elle peut mettre en évidence des signes indirects de fuite de LCR comme : [2,48]

- une ascension limitée du traceur dans la convexité cérébrale avec une activité réduite ou nulle au niveau cérébral dans les clichés tardifs.

Normalement une radioactivité est détectée 24 h après l'injection intrathécale au niveau cérébral mais en cas de fuite, l'ascension du traceur ne dépasse pas en général les citernes de la base du crâne.

- une réduction du délai d'apparition dans les reins et la vessie (apparition en moins de 4 heures pour un délai normal de 6 à 24 heures)

De façon moins fréquente, elle peut objectiver des signes directs de la présence d'une fuite de LCR avec une accumulation du traceur en regard du site approximatif de la brèche durale.

Des diverticules méningés peuvent être également visibles lors de cet examen sous la forme d'un foyer radioactif parathécal. Ils peuvent être nombreux chez certains patients mais ne sont pas forcément responsables de la fuite de LCR.

De ce fait, il est délicat de se fier uniquement aux résultats de la cisternographie qui restent souvent imprécis, avec un risque de surestimation des sites de fuites de LCR. Ces résultats doivent donc souvent être confrontés à ceux d'un myéloscanner, plus précis [2,49]. D'autre part, d'après des études de Rabin [41] et Schievink, la cisternographie échouerait dans 30 % des cas dans le repérage de la fuite de LCR.

b) Le myéloscanner

Il reste encore l'examen le plus précis pour localiser une fuite de LCR à condition de demander au patient de se placer alternativement en décubitus latéral droit et gauche afin de ne pas méconnaître une localisation très latérale du kyste rompu [50]. Il permet donc de mettre en évidence une fuite du produit de contraste au niveau extra-dural et son extension dans les tissus mous para-spinaux. Il permet également de localiser des diverticules méningés et des dilatations de gaines de racines nerveuses. Il reste cependant un geste invasif avec effraction de la dure-mère qui risque d'aggraver l'hypotension intracrânienne mais il offre la possibilité de prélever du LCR, de mesurer sa pression d'ouverture voire même d'être complété par un blood-patch.

Classiquement, il s'agit d'une myélographie avec un produit de contraste hydrosoluble suivi de coupes scanographiques qui permettent en général de localiser la fuite si elle est continue et persistante. Mais il existe des techniques plus complexes adaptées en fonction du débit de la fuite [2]. Ainsi il existe des fuites à bas débit qui nécessitent de faire des coupes de scanner différées après 3 ou 4 heures car lors des clichés plus précoces, il n'y a pas assez de produit ayant fui pour être détecté. A noter que pour ce type de fuite à bas débit, la myélo-

IRM avec injection de gadolinium intrathécale semble être prometteuse mais pour l'instant très peu utilisée. Enfin, il existe des fuites à haut débit qui posent le problème d'une diffusion très rapide du produit de contraste par la brèche et empêchent toute localisation précise du site de la fuite. Dans ce cas, également de nouvelles techniques se sont développées afin de parer à ce problème tel que le myéloscanner dynamique. Les coupes sont faites pendant et immédiatement après injection du produit de contraste mais cette technique doit être réservée à des cas bien précis de fuites à haut débit, non visualisées par les examens conventionnels car elle est encore plus invasive et plus irradiante que le myéloscanner classique [51].

Dans la littérature [52], il est également question d'un myéloscanner tridimensionnel qui permettrait selon les auteurs de cet article d'avoir des images plus claires de la fuite, de sa localisation et de ses rapports avec les structures environnantes et donc de traiter par des blood-patches mieux ciblés.

Enfin dans une revue récente [53], une équipe évoque même la possibilité que le myéloscanner soit à la fois une alternative diagnostique mais aussi thérapeutique. Ces auteurs rapportent un cas d'hypotension intracrânienne spontanée avec brèche durale cervicale, peu soulagé par plusieurs blood-patches mais dont les symptômes se sont rapidement amendés après le myéloscanner. Ils supposent que le produit de contraste aurait des propriétés adhésives qui permettraient de colmater la fuite. Ceci pourrait être une alternative thérapeutique dans certains cas de fuites cervicales, voire même thoraciques et lorsque les blood-patches se révèlent inefficaces (car souvent injectés au niveau lombaire et donc beaucoup plus bas).

c) La biopsie méningée

Elle n'est bien sûr plus d'actualité car elle est inutile depuis l'évolution de l'imagerie et peut être dangereuse. Pour mémoire, cet examen pratiqué lors des premières explorations de ce syndrome a permis de découvrir que la dure-mère était normale sur sa face épидurale mais que sa face sous-durale était le siège d'un épaissement fibreux avec de nombreux vaisseaux aux parois fines, sans réaction inflammatoire. [54]

d) L'IRM médullaire

e) Synthèse des examens complémentaires à visée étiologique

Si l'examen de référence pour poser le diagnostic est sans conteste l'IRM cérébrale, la poursuite des investigations afin de localiser la fuite est plus discutée. On retiendra tout de même que pour la majorité des auteurs, il n'y a pas lieu de multiplier les examens si la clinique et l'IRM sont typiques d'une HIS et que l'évolution est favorable spontanément avec des mesures thérapeutiques non invasives.

Par contre, la poursuite des investigations est différente selon les écoles. Tout d'abord, Ferrante et coll. [55] préconisent de confirmer le diagnostic par une mesure de la pression d'ouverture devant toute céphalée orthostatique et une IRM typique de notre syndrome et donc préfèrent pratiquer une seule PL avec mesure de pression, complétée dans le même temps d'une cisternographie. Ensuite, d'autres équipes privilégient le myéloscanner plus précis et plus fiable, l'IRM médullaire standard ou des techniques plus récentes comme les séquences de myélographie IRM haute résolution avec reconstruction 3D. Enfin, Bousser et coll. [11,36] considèrent la recherche d'une brèche durale comme tentante intellectuellement mais décevante car d'une part elle est souvent infructueuse voire trompeuse, d'autre part elle peut aggraver l'état du patient en raison de l'injection intra-durale que comprennent des examens comme le myéloscanner ou la cisternographie. Pour ces auteurs, même la PL représente une prise de risque inutile lorsque le tableau est typique. Ils proposent par ailleurs un blood-patch très précoce sans exploration préalable si la clinique et l'IRM sont très évocatrices d'une hypotension intracrânienne spontanée (voire même si l'IRM est normale) et de compléter le bilan uniquement après échec d'un à deux blood-patches.

3. Le diagnostic différentiel

Devant les signes cliniques, on peut évoquer :

- une thrombose veineuse cérébrale,
- une dissection artérielle vertébrale ou carotidienne devant le caractère brutal des céphalées, associées souvent à des cervicalgies intenses,
- une hémorragie sous-arachnoïdienne notamment dans le cas des céphalées d'apparition brutale en « coup de tonnerre » [56],
- une méningite chronique,
- une hypertension intracrânienne.

Mais des céphalées strictement orthostatiques orientent fortement vers un diagnostic d'hypotension intracrânienne. A noter cependant que Mokri [57] décrit des cas de céphalées orthostatiques dans les syndromes de tachycardie posturale. Il s'agit en fait d'une intolérance à l'orthostatisme avec ou sans hypotension, caractérisée par une accélération anormale du rythme cardiaque associée à d'autres manifestations cliniques (vertiges, nausées, trémulation, lipothymies) cédant au décubitus.

Il faut ensuite éliminer les formes secondaires telles que :

- les syndromes post PL ou après rachianesthésie,
- après chirurgie crânienne ou rachidienne,
- après traumatisme de la lame criblée ou du rachis. [58]

Et enfin, il faut distinguer cet aspect caractéristique de pachyméningite en IRM des autres causes de rehaussement de la dure-mère telles que :

- dans les méningites infectieuses : tuberculose, VIH, syphilis, neuroborréliose, cryptococcose...,
- dans les méningites inflammatoires : sarcoïdose, maladie de Behcet, lupus, maladie de Wegener...,
- dans les méningites néoplasiques.

Dans toutes ces pathologies, le rehaussement de la dure-mère n'est pas diffus, linéaire, épais, et symétrique comme dans les hypotensions intracrâniennes spontanées mais en général plutôt focal, nodulaire et souvent associé à un rehaussement des leptoméninges.[55]

Toujours au niveau de l'IRM cérébrale, il ne faut pas confondre l'abaissement des amygdales cérébelleuses avec une malformation de Chiari et l'hyperhémie de la glande pituitaire avec une tumeur hypophysaire, même avec une augmentation concomitante de prolactine [34]. Au niveau médullaire, il faut distinguer la congestion des plexus veineux épiduraux d'une pathologie néoplasique, inflammatoire, d'un abcès épidural,...

Schievink [27] a publié une étude rétrospective dans laquelle il a retracé le parcours de 18 patients qui étaient suivis dans un service de neurochirurgie pour une éventuelle intervention chirurgicale sur fuite spontanée médullaire de LCR de janvier 2001 à juin 2002. Il s'est avéré que sur ces 18 patients, il a été posé un seul bon diagnostic initial contre 17 diagnostics erronés qui furent par la suite corrigés dans un délai de 4 jours à 13 ans ! Les diagnostics proposés les plus fréquents sont une migraine (33 %), une méningite (18 %), une origine psychosomatique (12%), des céphalées de tension, une hémorragie sous-arachnoïdienne, une malformation de Chiari... Par conséquent, les investigations et les traitements n'ont pas été adaptés à la situation et, dans certains cas, ont comporté des interventions chirurgicales (deux craniotomies pour malformation de Chiari type I, deux évacuations d'hématomes sous-duraux) ou des examens inutiles (une biopsie méningée, deux artériographies...). Une connaissance approfondie de ce syndrome, même s'il reste peu répandu, est donc nécessaire afin de limiter tout traitement et exploration invasive inutiles en raison d'un diagnostic erroné.

D. La physiopathologie

1. Les hypothèses

Lorsque Schaltenbrand [1] a décrit pour la première fois ce syndrome des hypotensions intracrâniennes spontanées, il a émis trois hypothèses quant au mécanisme de la baisse de pression du LCR :

- une baisse de production du LCR
- une augmentation de l'absorption du LCR
- une fuite de LCR par une brèche méningée

Les différentes études entreprises n'ont pas permis d'étayer les deux premières hypothèses. Par contre, la similitude frappante entre le syndrome post-PL et celui qui nous intéresse ainsi que la découverte fréquente d'une ou plusieurs fuites chez ces patients grâce aux nouvelles techniques d'exploration étaient autant d'arguments positifs en faveur de la troisième hypothèse. Actuellement, la plupart des auteurs s'accordent à dire que la grande majorité voire la totalité des hypotensions intracrâniennes spontanées est donc liée à une brèche durale avec fuite du LCR.

2. Explications des signes cliniques et radiologiques

Cette fuite de LCR est responsable d'une perte de volume liquidien. La grande variabilité des symptômes est due en partie à la quantité plus ou moins importante de liquide perdu.

Tout d'abord, une partie des signes cliniques et IRM peut être expliquée par le principe de Monroe-Kelly. En effet, cette hypothèse [59] développée au XVIII et XIX èmes siècles suppose qu'à crâne fermé, la somme des volumes intracrâniens (c'est à dire du cerveau, du sang et du LCR) est une constante. Ainsi la diminution de volume du LCR doit être compensée par l'augmentation des deux autres volumes. En fait, seul le volume sanguin est expansif grâce à une hyperhémie intracrânienne compensatrice. Celle-ci se manifeste par un engorgement des sinus veineux, une dilatation des veines méningées, une hyperhémie de la glande pituitaire permettant d'expliquer les images caractéristiques en IRM notamment l'épaississement et le rehaussement au gadolinium des pachyméninges (qui n'ont pas de barrière hémato-méningée contrairement aux leptoméninges) ainsi que l'augmentation de volume de l'hypophyse. Cette hypothèse permet également de comprendre le développement des collections sous-durales et la dilatation des plexus veineux épидuraux au niveau médullaire.

Ensuite, cette perte de LCR est responsable d'une altération des capacités de flottaison de l'encéphale dans la boîte crânienne ayant pour conséquence un déplacement crânio-caudal du cerveau lors du passage à l'orthostatisme. Cet affaissement est classiquement visible à l'IRM comme nous l'avons expliqué auparavant et il est responsable de la majorité des signes cliniques. Il en résulte en effet des céphalées par traction des structures nociceptives d'ancrage du cerveau notamment de la dure-mère dont les informations douloureuses sont véhiculées par le nerf trijumeau pour les régions frontales, le nerf glosso-pharyngien et le nerf vague pour les régions occipitales et les trois premiers nerfs rachidiens C1, C2, C3, pour la nuque [60]. A noter que les céphalées peuvent être également dues à la vasodilatation compensatrice des sinus veineux cérébraux et des veines méningées.

Les autres manifestations cliniques s'expliquent par l'étirement des nerfs crâniens, des racines nerveuses cervicales, et par la compression des différentes structures du tronc cérébral consécutifs à ce déplacement crânio-caudal de l'encéphale :

- Les nausées seraient ainsi liées à une altération du nerf vague
- Au niveau visuel, la diplopie serait consécutive à un étirement des nerfs oculomoteurs (VI surtout, III et IV plus rarement), les amputations du champ visuel à une compression du chiasma optique et la sensation de vision brouillée à la congestion vasculaire de la portion intracrânienne du nerf optique [55].
- Au niveau des troubles auditifs et vestibulaires, l'étirement de la 8^{ème} paire crânienne et une diminution de la pression endolymphatique seraient responsables de ces symptômes [22].
- Les douleurs radiculaires des membres supérieurs peuvent aussi s'expliquer par un étirement des racines nerveuses cervicales mais également par un engorgement des veines épidurales cervicales dans certains cas [61].
- Des troubles de la conscience seraient présents dans les hypotensions intracrâniennes spontanées avec compression du diencephale ou du mésencéphale et engagement majeur des amygdales cérébelleuses [25].
- La survenue des hématomes sous-duraux peut aussi être liée à une déchirure des veines d'ancrage lors de l'affaissement du cerveau [55].

3. Les étiologies

La fuite de LCR à l'origine de ce syndrome serait liée à une brèche de la dure-mère provoquée par un traumatisme négligé survenant sur une fragilité anatomique préexistante [62].

Et effet, dans les différentes séries, le début des symptômes est souvent précédé d'un facteur déclenchant tel qu'un traumatisme mineur récent, un éternuement, un effort de toux, un exercice vigoureux, ...

D'autre part, il existe une fréquence élevée de kystes de Tarlov, de diverticules méningés, de méningocèles chez les patients souffrant d'une hypotension intracrânienne spontanée.

C'est l'association de ces 2 facteurs, c'est à dire du traumatisme mineur et de cette altération focale de la dure-mère qui serait à l'origine de la majorité des cas.

Les maladies du tissu conjonctif [63,64] impliquant des anomalies de l'élastine ou de la fibrilline peuvent prédisposer à une fragilité de la dure-mère avec un risque de brèche plus important. C'est le cas des syndromes de Marfan, des neurofibromatoses de type I, des maladies autosomiques dominantes polykystiques des reins, des syndromes d'Ehlers-Danlos mais aussi les formes plus mineures tels que les syndromes marfanoïdes, les hyperlaxités ligamentaires, l'arachnodactylie, ... Toutes ces pathologies sont susceptibles de présenter plus fréquemment des anomalies de la dure-mère telles qu'un diverticule et donc des brèches durales parfois multiples et récurrentes. Cependant, la prise en charge thérapeutique ne semble pas être différente [63,64].

Schievink [65] décrit également le cas d'un patient présentant des fuites spontanées de LCR récurrentes et chez qui il existait une grande variabilité d'anomalies structurelles de la dure-mère identifiées lors de l'exploration chirurgicale : des diverticules méningés, des déchirures dure-mériennes, ..., et surtout des petites portions de racine nerveuse sans dure-mère. Il a appelé cette pathologie le «nude nerve root» syndrome qu'il suppose plus à risque de développer des fuites récurrentes de LCR.

Plus rarement, ont été décrites des déchirures du sac dural par un ostéophyte vertébral [66,67] notamment cervical postérieur qui se manifestent en général par des céphalées d'apparition brutale en coup de tonnerre. Quelques cas ont été aussi publiés de déchirure par hernie discale thoracique [68]. Dans ces deux cas, le recours à la chirurgie est parfois nécessaire afin de supprimer définitivement la cause de la fuite de LCR.

E. Les traitements

La prise en charge thérapeutique de ces patients est basée initialement sur les traitements expérimentés lors des syndromes post-PL puis elle a évolué grâce une connaissance plus approfondie des hypotensions intracrâniennes spontanées.

1. Les mesures non invasives

Par analogie aux syndromes post-PL, des mesures classiques telles que le décubitus prolongé, une hydratation correcte, un sanglage abdominal (afin d'augmenter la pression autour de la dure-mère) ont été appliquées avec une efficacité difficilement évaluable : on retrouve dans la littérature des taux de réussite de 30 % mais la distinction avec une amélioration spontanée est impossible.

La caféine et la théophylline [9] ont été par un temps très utilisées car elles se sont révélées efficaces dans les syndromes post-PL (de 75 à 85 %). Le mécanisme n'est pas très clair mais ce sont deux antagonistes des récepteurs à l'adénosine qui provoqueraient une vasoconstriction cérébrale donc une baisse du débit cérébral et ensuite une augmentation compensatoire de la production de liquide céphalorachidien. Les résultats ne semblent pas si impressionnants ni très durables dans le cas des hypotensions spontanées.

Divers antalgiques, triptans, anti-inflammatoires non stéroïdiens (AINS) ont été également prescrits sans efficacité notable. Les corticoïdes ont été également utilisés de façon empirique mais sans résultat très concluant.

2. Le blood-patch

a) La technique

Il s'agit d'une injection de sang autologue épidurale réalisée par un anesthésiste entraîné, en salle d'opération, avec respect des règles strictes d'asepsie et respect des contre-indications (fièvre, prise d'aspirine ou anticoagulant...). Dans la majorité des cas, le patch est réalisé au niveau lombaire en L3L4 ou L4L5 mais il est aussi possible de le pratiquer de façon plus ciblée au niveau thoracique et cervical lorsque la fuite de LCR a été localisée de manière précise.

A l'étage lombaire, les repères cutanés classiques peuvent suffire à la réalisation du blood-patch (BP) mais au niveau cervico-thoracique, un radioguidage scopique ou scanographique est nécessaire [49].

La quantité de sang injectée peut varier de 10 à 40 ml. Il est en fait recommandé d'adapter la dose à l'anatomie de l'espace épidural en injectant jusqu'à l'apparition d'une lombalgie sans dépasser 40 ml [11].

Le patient doit ensuite s'astreindre à un décubitus strict deux heures après le geste et à éviter tout exercice violent pendant au moins 3 semaines [11].

b) Les complications

Ce geste comporte un risque de complications infectieuses (abcès péri-dural), de paresthésies des membres inférieurs, raideur de nuque, douleurs radiculaires et plus rarement de syndrome de la queue de cheval, paraparésie permanente, compression de racines nerveuses, crises convulsives, paralysie faciale [9,69,70]. Mais en règle générale, l'injection du BP pose peu de problème.

c) Le mécanisme

Le mode d'action du blood-patch reste sujet à discussion et est vraisemblablement multiple. Le blood-patch produirait un effet de masse initial qui disparaîtrait après sept heures, laissant une fine couche de caillot adhérer à la dure-mère. Cet effet de masse serait probablement à l'origine de l'amélioration quasi-immédiate des symptômes par compression de l'espace sous-arachnoïdien lombo-sacré et restauration de la pression du LCR à l'étage cérébral. Par ailleurs, plus tardivement, le caillot de fibrine déposé en regard de la brèche dure-méno-arachnoïdienne permettrait l'obstruction de la fuite puis la reconstitution du volume intrathécal dès que la fuite de LCR s'est tarie [2,71].

Plusieurs études ont permis de démontrer un étalement du caillot sur 10 étages vertébraux sus et sous-jacents [50]. Ainsi le lieu de sa réalisation conditionne son efficacité thérapeutique. On peut donc constater une amélioration immédiate après BP lombaire sur une fuite cervicale ou thoracique par son effet de masse initial mais son efficacité est souvent temporaire du fait de la distance trop importante entre la fuite et le site de l'injection.

Une autre théorie plaide en faveur d'une action vasoconstrictrice du blood-patch au niveau de la circulation cérébrale. D'autre part, il est maintenant établi que les céphalées dans les hypotensions intracrâniennes sont en partie liées à la vasodilatation cérébrale compensatrice. Ceci permettrait peut être d'expliquer le succès immédiat du blood-patch sur les céphalées grâce à cet effet vasoconstricteur alors que persistent des signes de traction sur des nerfs crâniens (diplopie, troubles auditifs) [71].

d) Les résultats

En cas de succès, l'amélioration est en général immédiate permettant au patient de se lever sans céphalée 2 heures après le geste mais peut être de courte durée. Dans ce cas, il est possible de réitérer l'injection. Plus rarement, il peut y avoir un effet plus tardif, ceci pouvant varier de quelques heures à quelques jours.

Le taux de réussite du blood-patch est sujet à discussion. En effet, Mokri et Sencakova [72] en 2001 ont mis en évidence dans leur étude un taux de réussite de 30 à 35 % lors d'un premier blood-patch puis 20 % lors du deuxième soit un taux global de 56 % de réussite. Par contre, l'équipe de Bousser et coll. [36] ont constaté dans leur série de 33 patients, une amélioration immédiate chez 90 % des cas mais durable uniquement dans 57 %. Un deuxième blood-patch a été efficace dans 20 % des cas portant à 77 % la proportion de patients soulagés après un ou deux blood-patches.

Quoiqu'il en soit, ils semblent s'accorder sur le fait que le taux de réussite est de toute façon inférieur à celui constaté dans le traitement des syndromes post-PL. Cette différence s'expliquerait par l'éloignement du site d'injection par rapport à la fuite, par la possibilité de brèches multiples ou par l'anatomie de la brèche plus complexe (diverticule méningé, brèche trop volumineuse, ...). Et enfin, la majorité des brèches dures au niveau des gaines des racines nerveuses se situe sur la face antérieure de la dure-mère alors que le blood-patch est injecté au niveau postérieur [2].

3. Les injections épidurales de colle biologique

Cette technique commence à apparaître dans la littérature mais est encore peu utilisée. Cependant elle semble être une alternative thérapeutique intéressante après échec de plusieurs blood-patches et avant d'avoir recours à la chirurgie. Cette colle biologique est injectée en regard du site de la fuite sous guidage scanographique et mimerait les étapes finales de la coagulation sanguine en formant un caillot fibrineux stable et physiologique [73,74].

4. Les perfusions intrathécales continues de sérum salé

Leurs indications sont également très limitées: cette technique a été expérimentée dans les cas très particuliers d'altération de la conscience dans les hypotensions intracrâniennes pouvant aller jusqu'au coma et mise en jeu du pronostic vital par compression du diencéphale et engagement des amygdales cérébelleuses. Ces perfusions intrathécales lombaires permettent une amélioration temporaire de l'état clinique avec régression des troubles de la conscience, autorisant ainsi la poursuite des investigations afin de localiser le site de la fuite et de choisir le traitement le plus approprié à la situation (blood-patch, chirurgie...) [24,25,75].

5. Les perfusions continues épidurales de sérum salé ou de dextran

Les perfusions continues épidurales de sérum salé ont été peu expérimentées et ne sont indiquées que dans les cas limités où les blood-patches ont échoué et pour lesquels les autres alternatives telles que la chirurgie et l'injection de colle biologique sont contre-indiquées. Quant aux perfusions de dextran, leurs indications sont encore plus restreintes.

6. Le traitement chirurgical

Il reste très limité et réservé aux cas pour lesquels les techniques moins invasives ont échoué (mesures classiques, blood-patch...) Il nécessite une exploration précise préopératoire à la recherche du site de la fuite de LCR. Il consiste en une laminectomie, une ligature d'un diverticule éventuel suivi d'un colmatage de l'espace épidural par du muscle, du Gelfoam® (agent hémostatique), de la colle biologique ou encore, par certaines équipes, de la cellulose

oxydée. Dans les cas où les diverticules se situent à proximité de racines nerveuses essentielles, la plicature de la dure-mère autour de cette racine est une alternative à la ligature du diverticule. Lorsque les différentes explorations radiologiques et peropératoires n'ont pas permis la mise en évidence de diverticule ou d'une localisation précise de la fuite, il serait possible de pratiquer un colmatage épidural sur plusieurs étages au niveau présumé de la brèche [76,77].

Les collections sous-durales ne nécessitent pas en général d'intervention chirurgicale puisqu'elles sont réversibles après prise en charge de l'hypotension intracrânienne spontanée [31]. En effet, elles sont classiquement sans effet de masse comme le prouve l'absence d'évacuation sous pression des hématomes sous-duraux [78]. De plus, certains auteurs ont mesuré la pression intracrânienne chez des patients porteurs de ces hématomes et celle-ci s'est révélée souvent normale voire basse. Dans les cas où une évacuation a tout de même été pratiquée, une amélioration temporaire peut être observée mais généralement suivie d'une détérioration de l'état du patient parfois aggravé par rapport à l'état préopératoire et avec souvent reconstitution rapide des hématomes [79]. Le problème n'est en fait résolu qu'après traitement spécifique de la fuite. Même dans les cas où il existe des HSD avec effet de masse majeur, compliqués d'une détérioration brutale de la conscience par compression du diencéphale notamment [24,25,75], la chirurgie ne serait pas nécessaire. En effet, des mesures conservatrices associées éventuellement à des perfusions intrathécales de sérum salé et complétées par un traitement spécifique de la fuite responsable de l'hypotension obtiennent de très bons résultats en général, avec régression des hématomes sans avoir recours à une évacuation chirurgicale. Cette démarche thérapeutique apparaît fondée et reprise par la plupart des auteurs. Cependant, quelques rares cas ont été rapportés de détérioration brutale de la conscience avec début d'engagement justifiant un drainage chirurgical en urgence avec de bons résultats [80].

Et pour finir, il est parfois nécessaire de traiter chirurgicalement la cause directe de la fuite comme c'est le cas des ostéophytes à l'origine de brèche durale, lorsque les symptômes persistent. Il s'agit donc d'une suture de la brèche et d'une ostéophylectomie [66].

7. Conclusion

La prise en charge des hypotensions intracrâniennes spontanées est encore mal codifiée mais le traitement repose essentiellement sur des mesures simples non invasives et sur l'injection de sang autologue épidurale dont l'indication fait l'unanimité dans la littérature. Par contre, les avis divergent quant au délai de recours au blood-patch, à sa localisation, et aux examens nécessaires avant de le pratiquer. Cependant deux attitudes semblent se dessiner. Tout d'abord, les équipes françaises en particulier (Boussier et coll., Thallia, Rozec...) préconisent par prudence le minimum d'examen complémentaires ainsi qu'un diagnostic basé essentiellement sur la séméiologie et éventuellement sur une IRM typique. Ils recommandent enfin un ou plusieurs blood-patches lombaires mais précoces de façon à éviter la chronicisation des symptômes et à soulager rapidement le patient [11,36,50,60,71]. En cas d'échec uniquement, il faudrait alors envisager d'autres explorations (myéloscanner, IRM médullaire, cisternographie) afin de localiser la brèche puis de pratiquer une injection ciblée cette fois au niveau du site présumé de la fuite, sans perdre de vue que les patchs thoraciques et cervicaux sont plus risqués et nécessitent un radioguidage. Enfin, d'autres auteurs préfèrent localiser, dès le départ, précisément la fuite afin de cibler au mieux l'injection du blood-patch [55]. Les autres alternatives thérapeutiques sont plus anecdotiques et de deuxième intention mais certaines sont encourageantes comme les patchs de colle biologique.

F. Evolution

Dans la grande majorité des cas, l'évolution est favorable spontanément ou après traitement. Mais dans certains cas, il y a une chronicisation des symptômes avec une répercussion importante sur la vie quotidienne des patients et le développement fréquent de syndrome dépressif. Les récurrences sont encore plus rares et surviennent essentiellement chez des patients ayant des prédispositions anatomiques et structurelles (diverticules méningés multiples, sites de fuites multiples, syndrome de Marfan...).

Les collections sous-durales, les hygromes tout comme les hématomes sous-duraux même avec des effets de masse significatifs, évoluent habituellement de façon favorable [31] avec des mesures conservatrices et un traitement étiologique de la fuite sous-jacente sans avoir recours à une crâniotomie. La régression des hygromes est assez rapide en comparaison de celle des HSD souvent prolongée et supérieure à trois mois.

Jusqu'à présent, peu d'études de suivi au long cours ont été publiées. L'année dernière, deux articles sont parus sur ce sujet mais les conclusions de ces études sont différentes. Tout d'abord pour Chung [81], il semblerait que le blood-patch permette une amélioration plus rapide et plus complète que les mesures conservatrices et que l'évolution à court et long terme après blood-patch soit excellente.

Par contre, Kong [82] met en évidence des résultats plus décevants : il a suivi 13 patients, tous traités par mesures conservatrices mais aussi par blood-patch pour seulement 5 d'entre eux. Le suivi sur 5 ans a démontré que le taux de récurrence était faible contrairement au pourcentage élevé de céphalées persistantes. En effet, à 6 mois, 61 % des patients présentaient encore des maux de tête. Pour cet auteur, les modalités thérapeutiques actuelles (blood-patch compris) restent insuffisantes et nécessitent d'être développées. Cependant, la prise en charge de ces patients est discutable car 9 fuites sur 13 cas ont été localisées et seulement 3 d'entre elles ont bénéficié d'un blood-patch ce qui pourrait expliquer ce pourcentage élevé de céphalées persistantes.

Dans une autre étude de 33 patients, l'équipe de Schievink [83] émet l'hypothèse qu'il existerait une corrélation entre les résultats de l'IRM initiale et l'évolution des symptômes. En effet, il semblerait qu'une IRM anormale avec des signes typiques d'hypotension intracrânienne serait de bon pronostic alors qu'une IRM initiale normale présagerait souvent d'une mauvaise évolution avec persistance des symptômes, ceci restant à être confirmé par une étude à plus grande échelle. L'absence des signes IRM classiques suggérerait une difficulté à compenser la perte de volume de liquide céphalorachidien et expliquerait la chronicisation des symptômes si une fuite persiste.

G. Complications

1. Les hématomes sous-duraux

La principale complication est le développement d'hématomes sous-duraux. Leur incidence serait de 10 % à 20 % [84] mais la différence entre hygromes et hématomes sous-duraux est rarement explicite dans la littérature. Ces hématomes sont en général bilatéraux et seraient liés, d'après certains auteurs, à une rupture veineuse liée à l'attraction des structures cérébrales vers le bas [78]. Leur développement serait assez lent. Ils ne sont généralement pas sous pression et ne sont que dans de rares cas compressifs [80].

C'est une complication à évoquer lorsque les céphalées d'un patient souffrant d'une hypotension intracrânienne se modifient en perdant notamment leur caractère postural et en persistant de façon permanente. Cependant, plusieurs articles [85] rapportent également des cas d'HSD découverts alors que les céphalées avaient disparu et que la pression s'était normalisée. Leurs auteurs supposent que le développement de ces hématomes ont permis de compenser la baisse de pression du LCR et ont ainsi amélioré les symptômes. Ils soulignent par ailleurs l'importance du suivi par scanner ou IRM de tout patient présentant une hypotension intracrânienne afin de dépister la survenue de ces hématomes.

Et enfin, il faut garder à l'esprit cette forme très particulière d'hypotension intracrânienne spontanée afin de savoir l'évoquer devant tout cas d'HSD bilatéraux après élimination des causes les plus classiques (traumatisme, troubles de l'hémostase) et d'autant plus si le patient a présenté auparavant des céphalées orthostatiques.

2. La thrombose veineuse cérébrale

La thrombose veineuse cérébrale est une autre complication plus rare des hypotensions intracrâniennes spontanées. La dilatation compensatrice du système veineux cérébral et la stase qu'elle induit pourrait être à l'origine de ces thromboses. Cliniquement, elles peuvent se manifester également par une perte du caractère postural des céphalées. Dans la littérature, il n'y a que quelques cas rapportés, dont un compliqué d'une fistule artérioveineuse [86].

3. Une hypertension intracrânienne

Il peut également se développer un syndrome d'hypertension intracrânienne dans les suites d'un traitement par blood-patch ou chirurgie pour fuite spontanée de LCR mais avec évolution favorable sous acétazolamide [2].

III. Série personnelle

Dans un premier temps, nous présenterons en détail cinq observations intéressantes qui correspondent aux patients n° 2, 7, 14, 17 et 19 de notre série rétrospective avant de commenter, dans un second temps, l'ensemble de la série par rapport à la littérature, les résultats étant répertoriés dans deux tableaux récapitulatifs portés en annexes.

A. Observations

Patient n° 2

M. G., 35 ans, ouvrier, aux antécédents de traumatisme crânien avec perte de connaissance en 1975 et de migraine, présente en janvier 1993 des cervicalgies hautes d'apparition brutale, d'intensité croissante se majorant en position assise ou debout, associées à des vomissements puis à des céphalées d'abord occipitales. En 48 heures, ces céphalées s'aggravent en devenant diffuses et ont comme particularité d'être strictement orthostatiques. Le patient se plaint également de vomissements et de sensations vertigineuses. Ces céphalées posturales intenses deviennent alors très invalidantes et contraignent le patient à rester alité en permanence et à arrêter toutes activités professionnelles.

Il est finalement hospitalisé mi-février pour persistance de ces céphalées, cervicalgies hautes, vertiges. L'examen neurologique est sans particularité hormis une légère raideur de nuque. Le bilan biologique ne met pas en évidence de syndrome infectieux ou inflammatoire.

Le fond d'œil, l'électroencéphalogramme et le scanner cérébral sont normaux.

La première tentative de ponction lombaire a échoué, le patient faisant un malaise. La seconde met en évidence une hypercytose à 20 cellules majoritairement lymphocytaire, une hyperprotéinorachie importante à plus de 5 g/l, une glycorachie élevée à 1.43 g/l. Les sérologies de Lyme, brucellose, listériose, yersiniose, légionnellose, chlamydiae, HIV, mycoplasme, toxoplasmose... sont négatives ainsi que le bilan auto-immun.

Par la suite, le patient bénéficie d'une première IRM le 22/02/93 à la recherche d'une éventuelle thrombophlébite cérébrale. Celle-ci met alors en évidence une prise de contraste diffuse et homogène de la dure-mère après injection de gadolinium, des collections sous-durales bifrontales, une ptose des amygdales cérébelleuses évoquant une malformation de Chiari I mais aussi un aspect plaqué du tronc cérébral contre la lame basilaire et une disparition des citernes préchiasmatisques et interpédunculaires. (Figures 1, 2, 3 et 4)

Une angiographie permet également d'éliminer une anomalie vasculaire à l'origine de ces collections.

Six semaines après le début des troubles, les symptômes commencent à régresser. La PL de contrôle mi-mars objective une diminution de la protéinorachie à 0.84 g/l et des cellules à 11/mm³. Elle se normalise fin mars.

Alors que les symptômes de M. G. tendent à s'amender, l'IRM de contrôle le 30/03 ne montre qu'une régression modérée de la pachyméningite et des collections sous-durales mais aussi la persistance de cette ptose des amygdales cérébelleuses. On note également une modification du signal de ces collections évoquant un saignement récent.

L'IRM réalisée en avril met en évidence une majoration de ces collections sous-durales hémorragiques frontales et occipitales, contrastant avec l'amélioration clinique du patient.

En mai 93, M. G. se plaint encore de céphalées intermittentes, électivement lors des efforts physiques, de toux, d'éternuement, ou encore lorsqu'il penche la tête en avant, mais globalement l'évolution est satisfaisante.

En juin 93, l'IRM montre cette fois une nette régression des collections avec une disparition des zones de saignement, les pachyméninges ont retrouvé un aspect normal. Par contre, il existe toujours cette image de pseudo-Chiari. Le patient est alors asymptomatique.

Dans le cas de M. G., les signes initiaux cliniques et IRM évoquent un syndrome classique d'hypotension intracrânienne spontanée mais le diagnostic ne sera posé qu'a posteriori lors de l'observation d'un deuxième cas similaire. En effet, en 1993, cette pathologie était peu connue et le diagnostic souvent retardé voire ignoré, ceci pouvant entraîner la réalisation d'examens complémentaires multiples, parfois inutiles et pouvant même être nocifs.

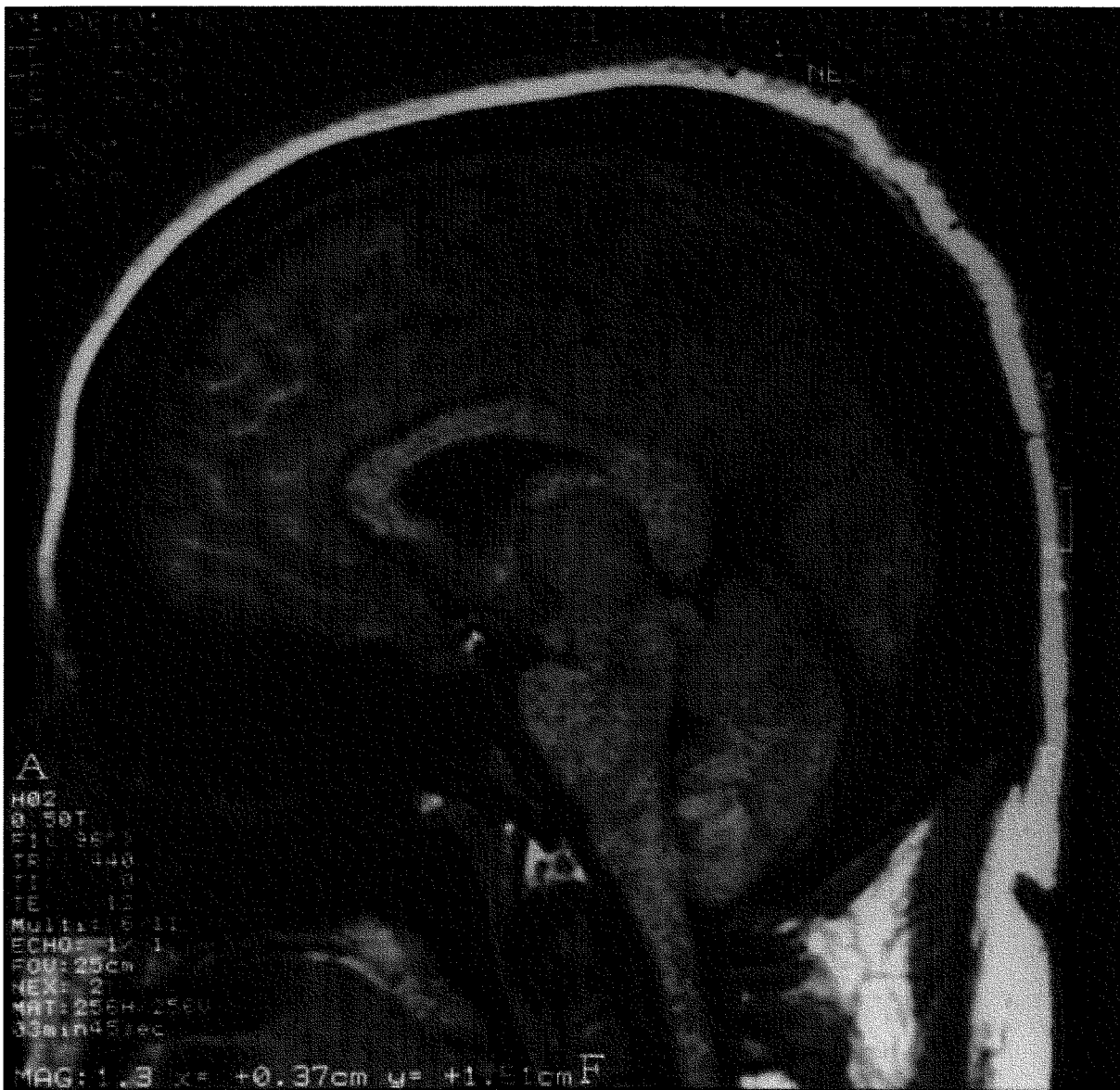


Figure 1 : IRM cérébrale coupe sagittale T1

- Ptose du diencephale sur le tronc cérébral
- Aspect « plissé » du tronc cérébral qui est comme plaqué sur la lame basilaire
- Descente des amygdales cérébelleuses
- Disparition des citernes préchiasmatisques et interpédonculaires

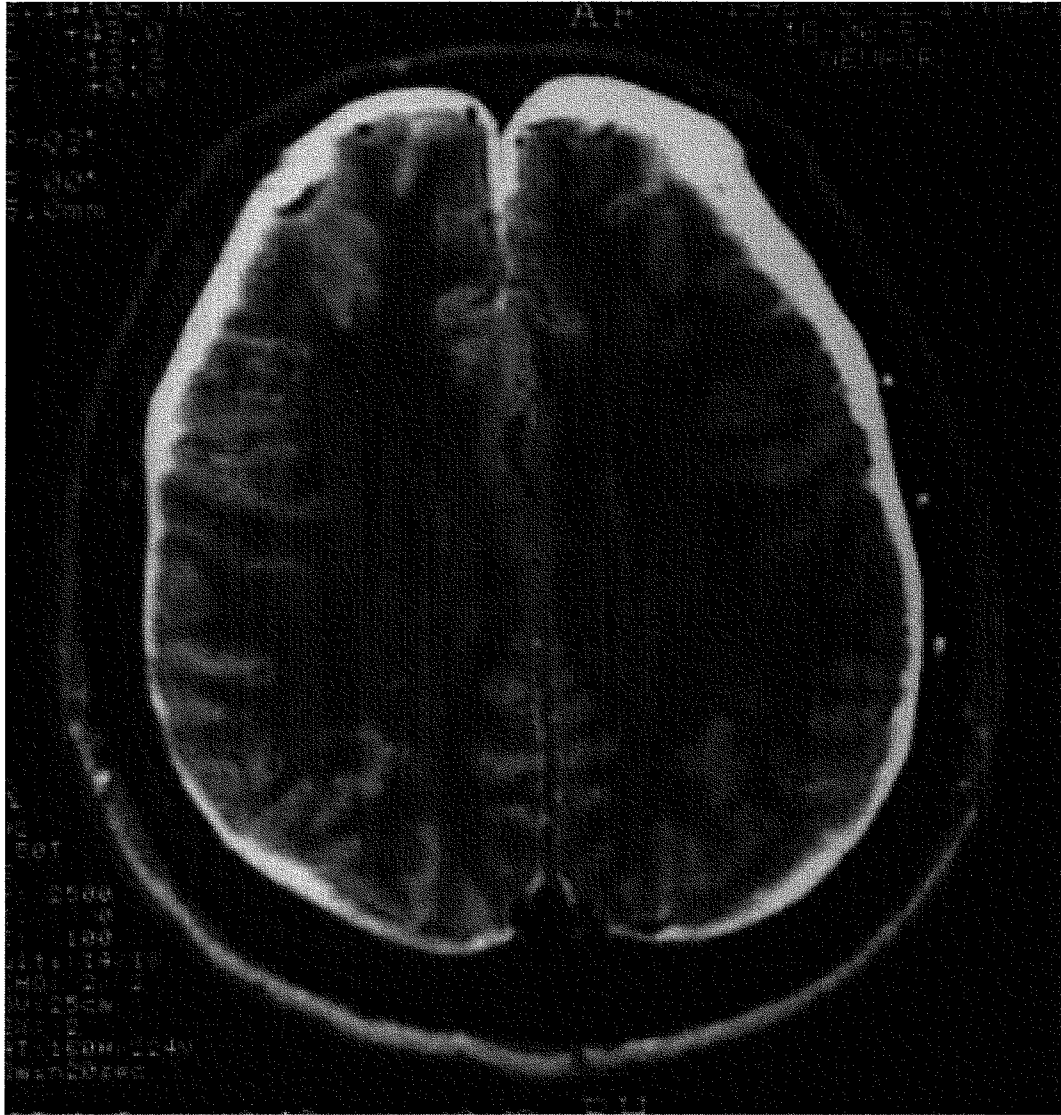

Figure 2 : IRM cérébrale coupe axiale T2

Collections sous-durales bifrontales

Figure 3 :

IRM cérébrale
coupe axiale T1 après injection

Epaississement et prise de
contraste diffuse et homogène
de la dure-mère

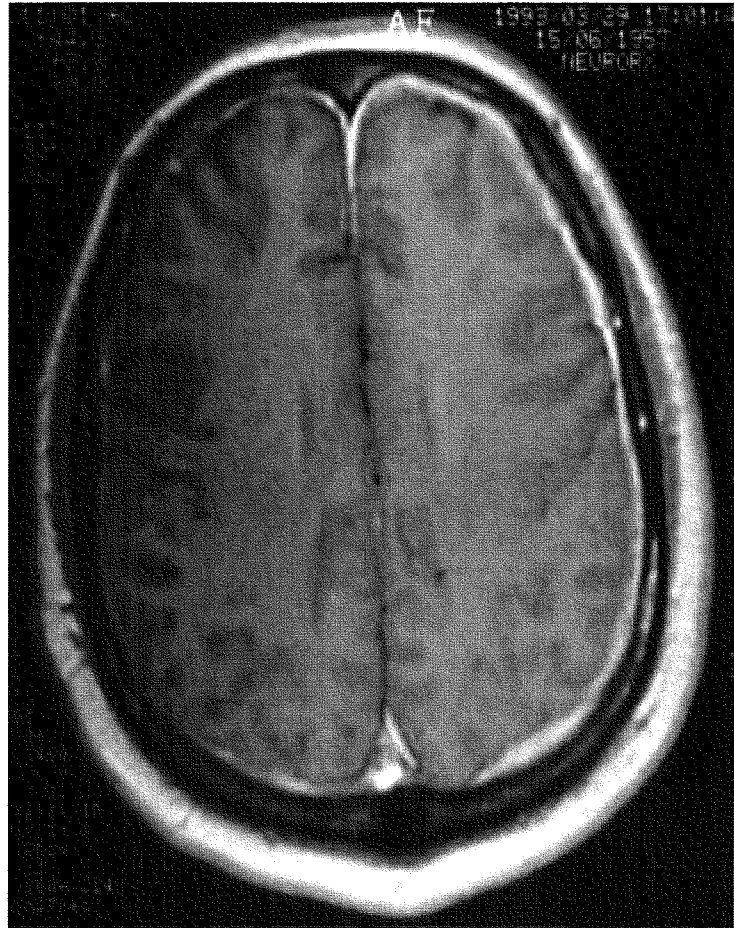
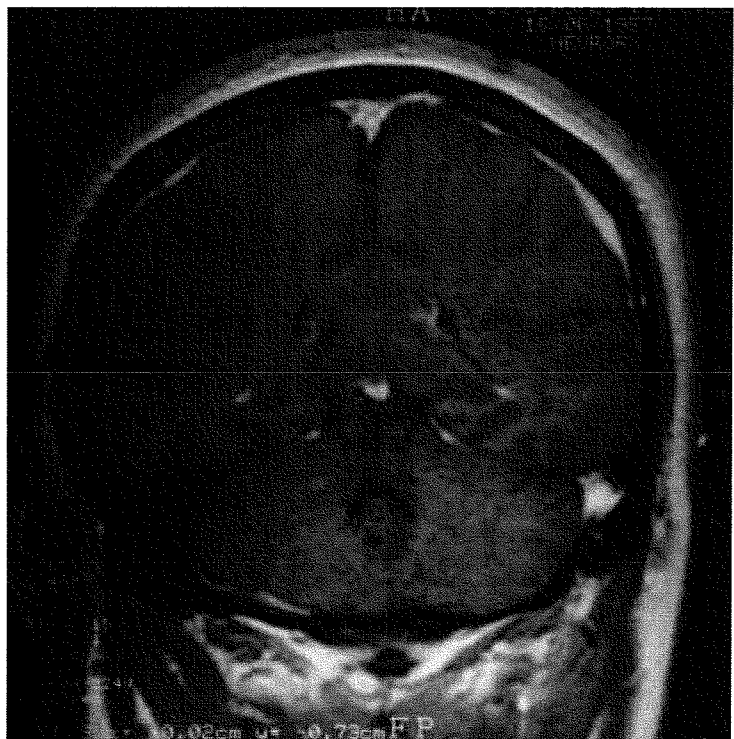


Figure 4 :

IRM cérébrale
coupe frontale T1 après injection

Epaississement et prise de
contraste diffuse et homogène
de la dure-mère



Patient n° 7

Mme T. est une patiente de 43 ans dont les antécédents sont marqués par des migraines cataméniales sans aura et un phénomène de Raynaud. Elle est mère de trois enfants et a accouché sous péridurale pour les deux plus jeunes, le dernier datant de janvier 1999 sans syndrome post-PL.

L'histoire de la maladie débute mi-juillet 2000 avec apparition brutale de cervicalgies avec sensation de tension intense à ce niveau, irradiant dans un deuxième temps vers la tête, bloquant les mouvements du cou surtout en extension. Ces phénomènes douloureux sont parfois accompagnés de nausées et de sensation de pression bitemporale non pulsatile. Ces symptômes ont comme caractéristique importante d'être posturaux : ces phénomènes douloureux apparaissent en quelques secondes dès qu'elle relève la tête pour s'asseoir ou se mettre debout et ne disparaissent qu'en décubitus et également très rapidement. La tenacité du tableau et l'invalidité entraînée conduisent à son hospitalisation.

L'examen note seulement une discrète raideur de nuque. La patiente est apyrétique. Le bilan biologique est sans grande particularité.

Le scanner réalisé le 08/08/00 ne révèle pas d'anomalie.

La ponction lombaire met par contre en évidence une hyperprotéinorachie à 2 g/l, une hypercytose modérée à 17 éléments (6 hématies, 11 glob. Blancs). Les cultures aérobies et anaérobies sont négatives et le liquide eau de roche. Une recherche de BK dans le LCR est en cours, le frère de la patiente ayant contracté une tuberculose récemment.

L'IRM réalisée le 11/08/00 montre des signes caractéristiques : une prise de contraste diffuse de la dure-mère sus et sous tentorielle, une ptose du cerveau sur la base du crâne avec abaissement des amygdales cérébelleuses dans le trou occipital, une antéflexion du tronc cérébral, un effacement des citernes de la base, pré-pontiques et inter-pédonculaires mais aussi un épanchement hydrique de la convexité (qui fut suspecté d'être un empyème sous-dural) (Figures 5, 6, 7)

Dans ce contexte, Mme T. reçoit donc un traitement pour une suspicion de méningite à liquide clair associant un traitement antituberculeux (Rifadine IV, Rimifon, Pirilène per os), un traitement antiviral par Zovirax et également antibiotique probabiliste (Clamoxyl).

Un scanner de contrôle le 23/08/00 retrouve également une prise de contraste trop nette des structures méningées, des citernes de la base peu visibles, un système ventriculaire de taille diminuée par rapport au scanner précédent, toujours des amygdales cérébelleuses ptosées et cet épanchement liquidien sous-dural de la convexité. Compte tenu de ces images et des symptômes persistants après 5 jours de ce traitement, le dossier est présenté aux neurochirurgiens pour avis. Ils préconisent juste une surveillance scanographique de cet épanchement de taille modéré et envisagent éventuellement la possibilité d'une décompression en fosse postérieure en raison de la malformation de Chiari.

C'est finalement au CHU de Nancy en octobre 2000 soit plus de deux mois après le début des douleurs que le diagnostic d'hypotension intracrânienne spontanée est évoqué devant le caractère orthostatique des symptômes et après une nouvelle lecture de l'IRM cérébrale. La patiente présente alors toujours des céphalées orthostatiques, des cervicalgies, une raideur de nuque avec un retentissement important dans les activités de la vie courante. Le bilan est complété dans un premier temps par une IRM médullaire qui n'a pas permis d'identifier le siège de la fuite de LCR puis d'une cisternographie isotopique du LCR. Celle-ci objective une fuite lombaire latérale gauche à un niveau L1-L2.

Mme T. est alors traitée par blood-patch réalisé 2 jours successifs avec une amélioration des symptômes dès le lendemain. Les douleurs au niveau de la nuque sont alors moins importantes permettant à nouveau de tourner la tête dans toutes les directions. Les céphalées ont quasiment disparu et elle peut à nouveau tenir debout de plus longues périodes dans la journée.

En janvier 2001, la patiente est totalement asymptomatique et le contrôle IRM met en évidence une régression des signes télencéphaliques et diencéphaliques, des collections sous-durales, de la prise de contraste des pachyméninges. Mais il persiste une ptose des amygdales cérébelleuses, la disparition de la grande citerne et l'effacement des citernes prépontique et interpédonculaires. L'antéflexion du tronc cérébral est cependant moins marquée. (Figures 8, 9)

Cette patiente a donc été traitée initialement pour une suspicion de méningo-encéphalite à liquide clair par un traitement probabiliste alors que finalement l'IRM révélait des signes classiques d'hypotension intracrânienne spontanée qui étaient méconnus à cette époque. C'est la cisternographie qui a permis de mettre en évidence la fuite de LCR. L'effet du blood-patch a été remarquable et rapide au niveau clinique mais avec une amélioration plus modérée à l'IRM. Malheureusement, il n'y a pas eu par la suite de contrôle IRM qui aurait pu permettre d'étudier l'évolution de ces images.

Figure 5 :

IRM cérébrale initiale

coupe axiale T1 après injection

- Ventricules latéraux de petite taille
- Décollement sous-dural droit
- Prise de contraste de toute la dure-mère

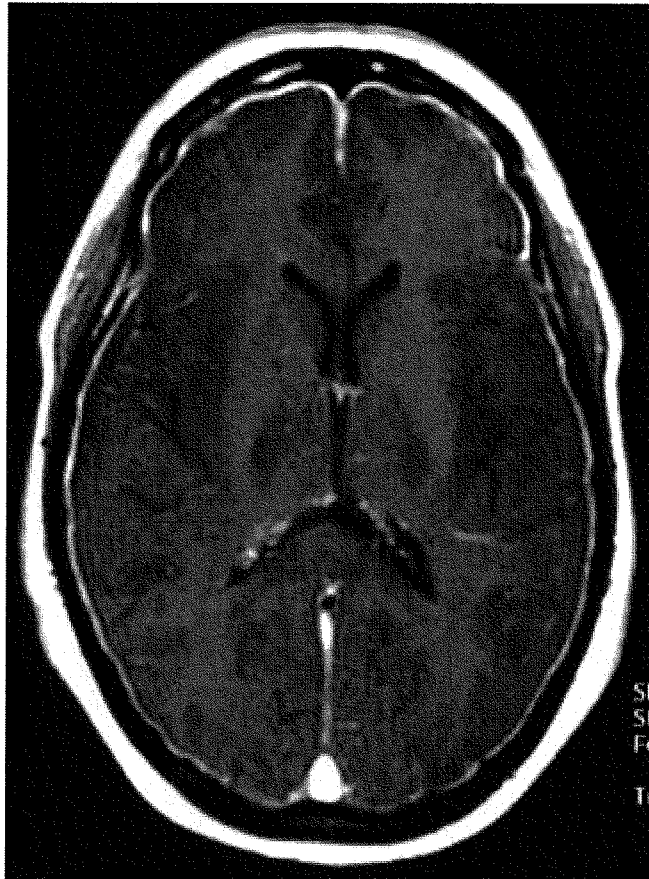
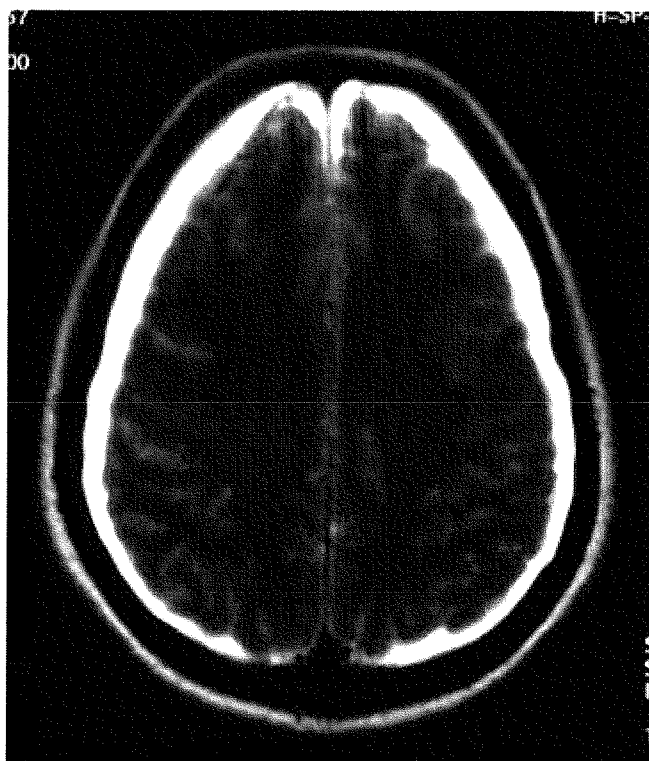


Figure 6 :

IRM cérébrale initiale

Coupe axiale T2

- Décollements sous-duraux hydriques bilatéraux
- Sillons effacés par un petit effet de masse



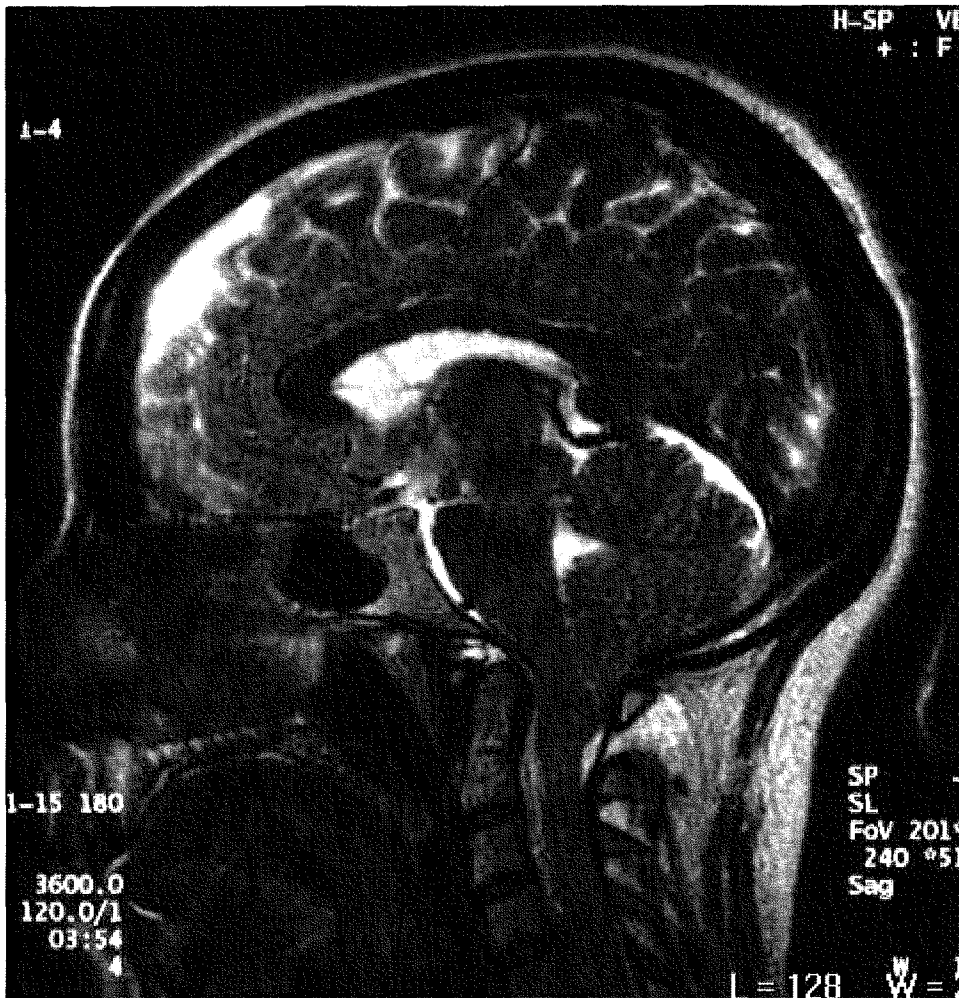


Figure 7 : IRM cérébrale initiale coupe sagittale T2

- Ptose du cerveau sur la base du crâne
- Antéflexion du tronc cérébral
- Abaissement des amygdales cérébelleuses dans le trou occipital
- Effacement des citernes de la base et prépontique
- Affaissement du chiasma optique

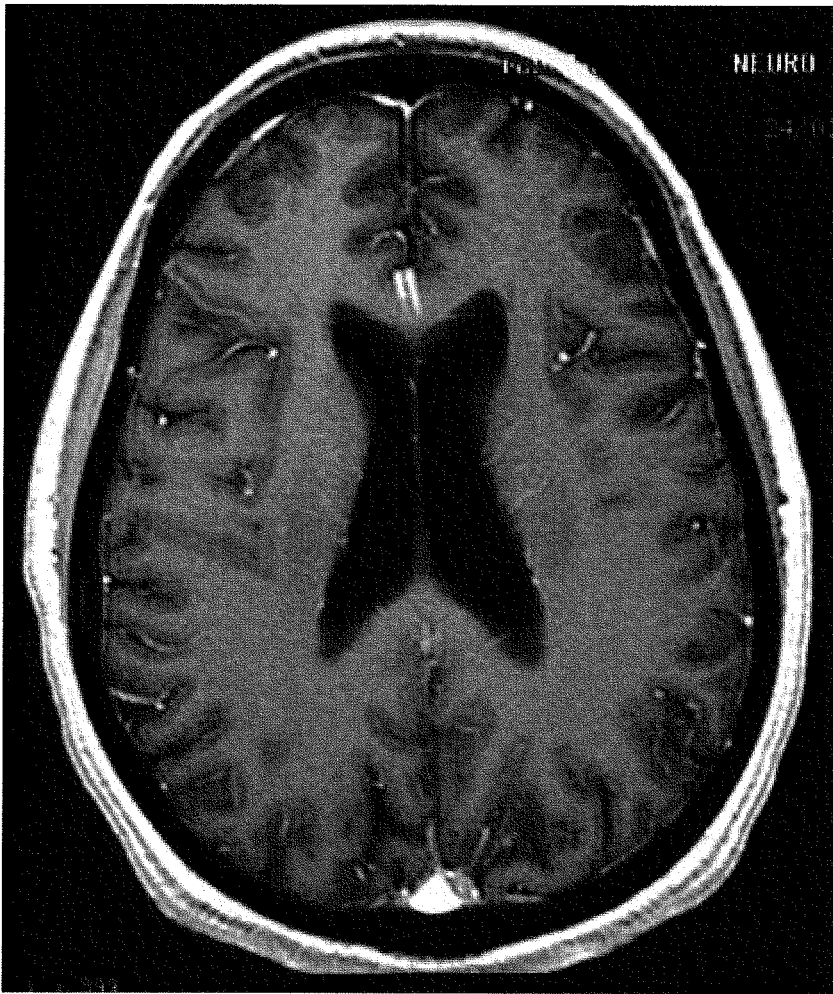


Figure 8 : IRM cérébrale de contrôle à 7 mois du début des symptômes

Coupe axiale T1 après injection

- Disparition de la prise de contraste
- Régression des décollements sous-duraux
- Ventricules de taille normale
- Sillons corticaux à nouveau visibles

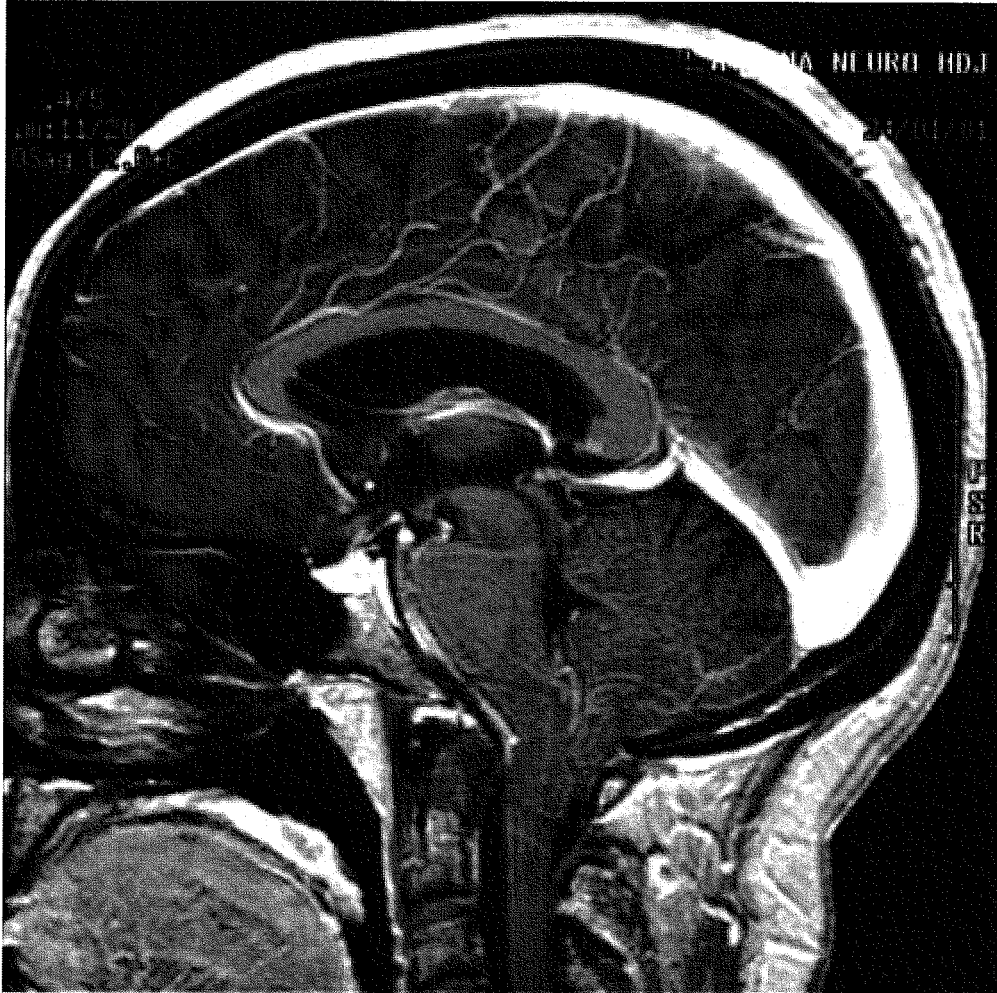


Figure 9 : IRM cérébrale de contrôle à 7 mois
Coupe sagittale T1 après injection

- Persistance de la ptose des amygdales cérébelleuses
- Disparition de la grande citerne
- Effacement des citernes prépontiques et interpédunculaires
- Antéflexion du tronc cérébral moins marquée

Patient n° 14

Mme D âgée de 58 ans a présenté en mars 2003 des céphalées orthostatiques intenses avec une sensation de striction cervicale, uniquement soulagées en position couchée, associées à des vomissements 24 heures après le début des symptômes. Le traitement initié par son médecin généraliste, comportant d'abord du Voltarène® puis des corticoïdes pendant 8 jours, ne s'est pas révélé efficace. Elle est donc hospitalisée.

L'examen clinique est alors sans particularité mais les symptômes permettent d'évoquer rapidement un syndrome d'hypotension intracrânienne spontanée. De plus, la patiente a bénéficié 3 semaines auparavant d'une gastroscopie nécessitant une hyperextension du cou qui pourrait être le facteur déclenchant de cette affection.

Ceci n'est pas confirmé par l'IRM qui ne montre pas les signes habituellement retrouvés dans ce genre de cas.

Le diagnostic retenu est tout de même une hypotension intracrânienne spontanée, compte tenu des symptômes classiques présentés par cette patiente, mais avec IRM normale. L'évolution est favorable spontanément avec disparition des céphalées grâce à des mesures conservatrices.

Patient n° 17

M. E., âgé de 44 ans, sans antécédent ni traitement, est retrouvé le matin du 25/12/04 dans le coma par son épouse, avec une mydriase droite aréactive.

Depuis trois mois, il présentait des céphalées accentuées par l'orthostatisme, associées à des cervicalgies. Ces symptômes s'étaient majorés depuis une semaine avec l'apparition supplémentaire de vomissements et de vertiges.

Il est donc adressé aux urgences de Remiremont le 25/12 avec un score de Glasgow à 6, une mydriase droite aréactive. Le scanner cérébral initial met en évidence des hématomes sous-duraux subaigus bilatéraux prédominant à droite avec un effet de masse sur le parenchyme. Le patient est donc conditionné (intubation, voie veineuse centrale...) puis transféré dans le service de neurochirurgie de Nancy.

Il est immédiatement opéré. L'intervention chirurgicale comporte une incision temporo-pariéto-frontale droite afin d'évacuer un hématome sous-dural subaigu, liquide, sans caillot. A noter qu'il ne semble pas y avoir d'hypertension intracrânienne car lors de l'évacuation de l'hématome, le cerveau ne s'est pas recollé spontanément à la paroi mais reste refoulé. L'intervention permet également de placer un capteur de pression intracrânienne.

Dans les suites immédiates de l'opération, l'état clinique de M. E ne s'est pas modifié, avec notamment la persistance d'une mydriase droite puis bilatérale discordante avec une pression intracrânienne basse.

L'IRM cérébrale réalisée le 27/12 (**figures n° 10 et 11**) pose alors le diagnostic d'hypotension intracrânienne spontanée avec une ptose importante du tronc cérébral. On retrouve en effet une ptose du mésencéphale sur la protubérance, une descente des amygdales cérébelleuses au niveau du trou occipital et une verticalisation de la tente du cervelet.

Par conséquent, M. E bénéficie alors d'un blood-patch lombaire le même jour mais sans amélioration flagrante. En effet, le lendemain, il présente toujours une mydriase bilatérale aréactive mais les réflexes oculo-cardiaques sont présents et la pression intracrânienne reste stable.

L'IRM cérébrale de contrôle réalisée le 29/12 retrouve les mêmes éléments caractéristiques d'une hypotension intracrânienne majeure avec persistance du décollement sous-dural bilatéral (l'HSD droit s'étant en partie reconstitué) mais également apparition d'une collection extra-durale frontale droite. Il existe également des signes de souffrance de la protubérance et du corps calleux. D'autre part, l'IRM médullaire visualise les stigmates du blood-patch au niveau du rachis dorso-lombaire en épidual (de L4L5 à D6 environ) mais ne met pas en évidence de fuite de LCR. Par conséquent, la réalisation d'un nouveau blood-patch n'est plus envisagée.

Il est alors prévu de tenter une perfusion intrathécale de sérum physiologique mais la pression intracrânienne du patient s'est majorée, probablement en rapport avec la reconstitution de l'HSD. Une deuxième intervention est donc programmée le 29/12 pour, dans un premier temps, poser un cathéter intra-dural rachidien puis dans un second temps évacuer cet HSD aigu droit ainsi qu'un hématome extra-dural de taille finalement assez importante et donc permettre une baisse de la pression intracrânienne. Pour finir, un bolus de sérum physiologique est injecté à dure-mère ouverte et permet une petite réexpansion cérébrale. L'espace sous-dural redevient virtuel.

Le lendemain, il existe quelques améliorations avec réapparition des réflexes cornéens, régression de la mydriase gauche puis apparition d'une réponse aux ordres simples. La pression intracrânienne étant stable, une injection intrathécale de NaCl est renouvelée puis on réalise un deuxième blood-patch le 01/01/05 suivi d'une nouvelle injection de NaCl 48 heures après.

Malheureusement le 04/01, M. E est moins réactif avec des signes de décérébration, une mydriase bilatérale aréactive sans réflexe cornéen. Le scanner de contrôle révèle des zones d'ischémie importantes dans le territoire de la cérébrale postérieure gauche par compression de l'artère cérébrale postérieure par le tronc cérébral. Il existe aussi une ischémie dans le territoire jonctionnel sylvien superficiel et cérébral antérieur droit, une dilatation

ventriculaire principalement gauche et de nombreuses hypodensités séquellaires de l'engagement chronique.

Le 05/01/05, son état continue de s'aggraver avec une dégradation brutale de l'hémodynamique, la disparition des réflexes du tronc cérébral, un doppler transcrânien confirmant une chute de la perfusion cérébrale jusqu'à la survenue du décès de M. E. le même jour.

Le cas de M. E permet de souligner le problème complexe de ces formes compliquées d'hypotension intracrânienne spontanée et de leur prise en charge. La première difficulté est tout d'abord de poser le diagnostic. Cette pathologie est finalement à évoquer devant tout hématome sous-dural inexpliqué, c'est à dire sans notion de traumatisme, de trouble de la crase... En effet, le traitement est totalement différent en fonction de l'étiologie. C'est d'ailleurs la prise en charge de ces HSD qui pose ensuite problème. Si le diagnostic est posé, la chirurgie est logiquement à éviter au profit d'un traitement plutôt à visée étiologique, comportant si besoin des perfusions intrathécales de NaCl et surtout un ou plusieurs blood-patches comme cela fut tenté chez M. E. après la confirmation IRM du diagnostic. Mais il existe dans la littérature de tels cas où la chirurgie avait semblé inévitable et où l'évolution ne fut pourtant pas fatale en postopératoire. L'observation de M. E est à notre connaissance le seul cas décrit d'hypotension intracrânienne spontanée compliquée d'HSD ayant eu une fin aussi tragique.

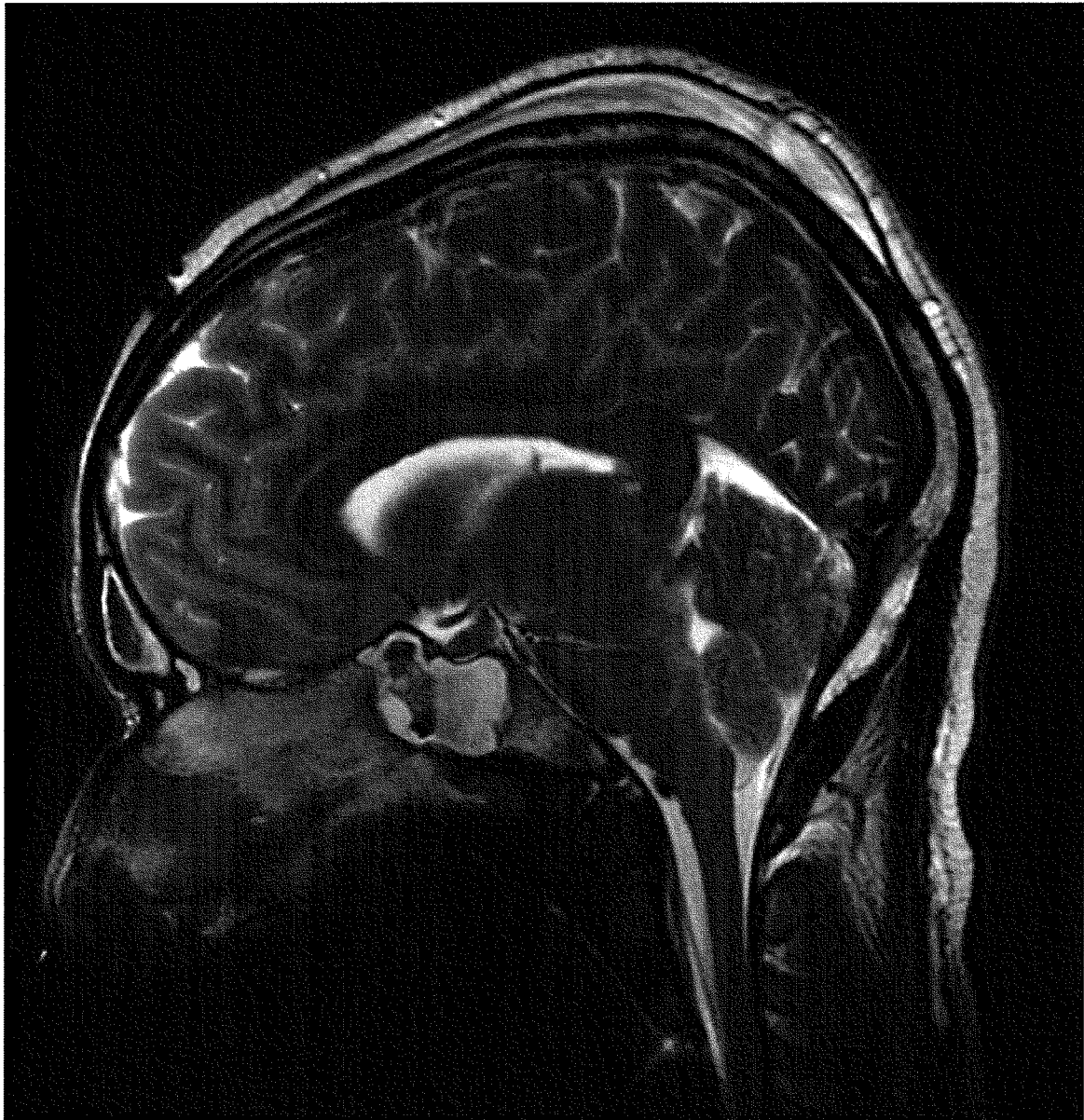


Figure 10 : IRM cérébrale coupe sagittale médiane T2

- Ptose du mésencéphale
- Aspect plaqué de la protubérance contre le clivus
- Disparition de l'angle habituel entre le mésencéphale et la protubérance
- Diminution de la hauteur de la citerne opto-chiasmatique par ptose du chiasma optique
- Amygdales cérébelleuses en position limite

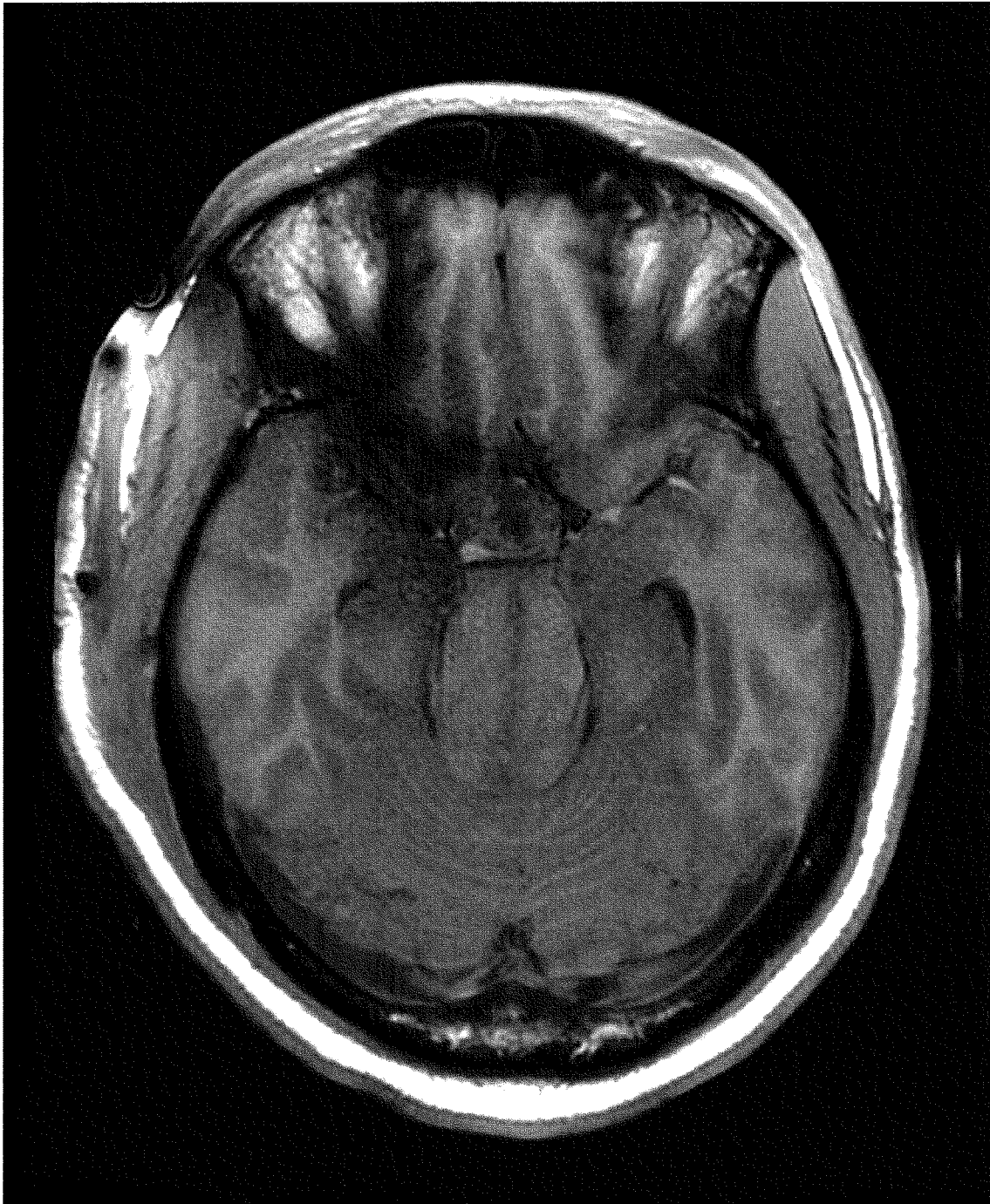


Figure 11 : IRM cérébrale coupe axiale T1 sans injection

- Effacement de la citerne opto-chiasmatique
- Etirement du mésencéphale
- Hernie des lobes temporaux dans l'incisure tentorielle avec disparition des citernes liquidiennes autour du mésencéphale

Patient n°19

M. L., âgé de 38 ans, a présenté pendant 3 semaines des céphalées occipitales majorées par l'orthostatisme, sans nausées ni vomissements et résistantes aux antalgiques classiques et aux AINS. A noter également des paresthésies du membre supérieur gauche pendant une minute.

Parmi ses antécédents, on retrouve juste un cancer testiculaire gauche opéré 7 ans plus tôt et un léger traumatisme crânien sans perte de connaissance un mois et demi avant le début de la symptomatologie et qui pourrait être un facteur déclenchant.

Il est donc hospitalisé en juin 2005. L'examen clinique est sans particularité alors que le patient se plaint toujours de céphalées occipitales très intenses.

L'IRM cérébrale objective une thrombophlébite des sinus veineux latéraux droit et gauche, du sinus sagittal supérieur et des veines corticales pariétales bilatérales (Figures 12 et 13). De plus, il existe un aspect de pachyméningite avec affaissement des amygdales cérébelleuses et un petit décollement sous-dural bilatéral minime évoquant une hypotension intracrânienne ainsi qu'une petite hémorragie sous-arachnoïdienne.

Le fond d'œil montre un œdème papillaire de stade I bilatéral et l'EEG est sans particularité.

Le bilan biologique est normal, notamment la recherche de thrombophilie.

L'IRM cérébrale et médullaire, réalisée une semaine après, objective une régression des signes d'hypotension intracrânienne mais avec persistance notamment de la ptose amygdalienne et d'un aspect « cassé » du tronc cérébral. Les thromboses sont en voie de reperméabilisation. Il n'y a pas de brèche durale visible.

En moins de 15 jours, l'évolution est satisfaisante avec disparition partielle des céphalées orthostatiques, M. L. étant traité par héparine puis par anti-vitamines K. En octobre

2005, le patient ne présente quasiment plus de céphalées et l'IRM confirme une bonne reperméabilisation du sinus latéral D alors que le sinus latéral G ne se reperméabilise que de façon incomplète. Les signes d'hypotension intracrânienne ont diminué.

Figure 12 :

IRM cérébrale

Coupe frontale T1 spin écho

Hypersignal dans les sinus latéraux
et le sinus sagittal supérieur

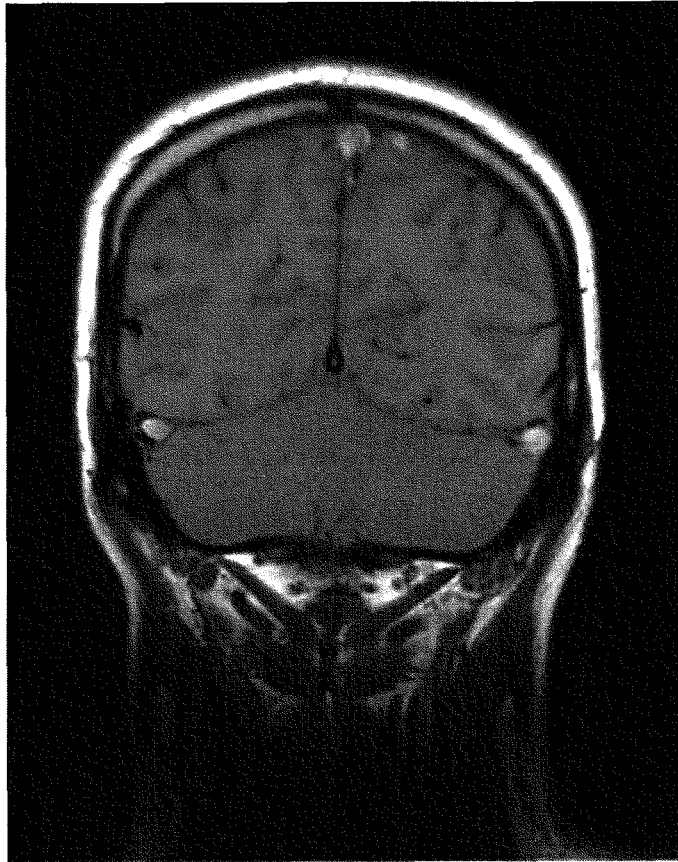
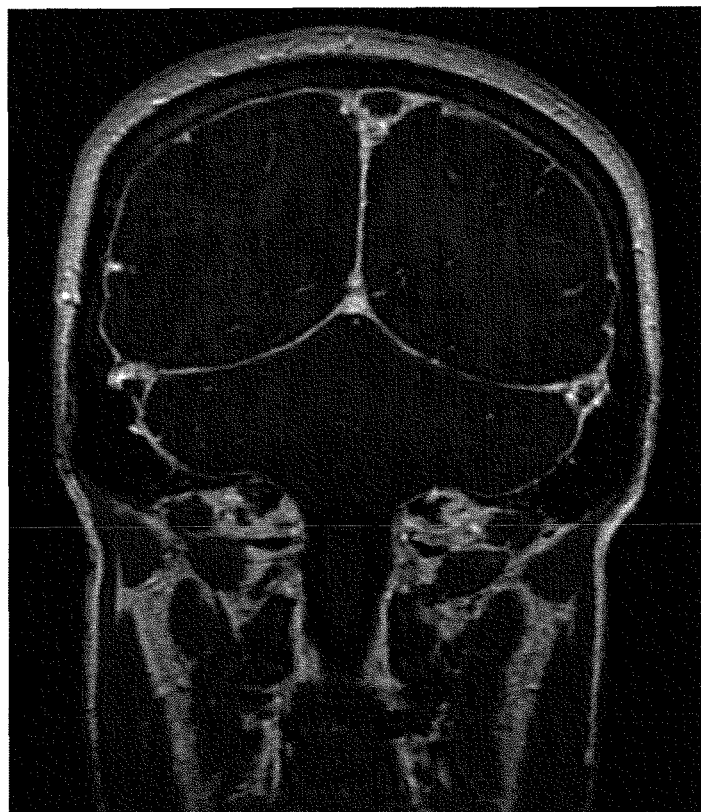


Figure 13 :

IRM cérébrale

Coupe frontale 3D en T1 après
injection

- rehaussement linéaire des pachyméninges
- absence de rehaussement dans les sinus correspondant aux thromboses (signe du delta)



B. Série commentée par rapport à la littérature

1. Généralités

Cette étude regroupe 19 cas consécutifs d'hypotension intracrânienne spontanée recensés entre 1992 et 2005 au CHG J. Monnet d'Epinal et dans les services de neurologie et de neurochirurgie du CHU de Nancy. Elle souffre bien entendu de toutes les limites des études rétrospectives : données manquantes, imprécision des données, absence de démarche diagnostique systématique, indications thérapeutiques au coup par coup ... Mais un de ses intérêts est tout de même le nombre considérable de patients mentionnés sur cette période de 13 ans en comparaison aux séries publiées. En effet, les séries les plus importantes de Mokri dénombrent jusque 56 cas consécutifs [64] suivi de celle de Schievink avec 40 cas [31], celle de Bousser et Berroir avec 33 cas [36], celle de Chung avec 30 cas [8] et ensuite celle moins importante de Ferrante avec 18 cas [87]. Les autres séries sont beaucoup plus petites. Dans la plupart des articles, il s'agit en fait juste de quelques cas isolés rapportés.

Il s'agit de 5 hommes pour 14 femmes soit un ratio de 2.8 F/1H. La moyenne d'âge est de 42 ans avec des extrêmes de 22 à 56 ans. Ces chiffres sont tout à fait comparables à ceux mentionnés dans la littérature puisque l'âge moyen dans les différentes séries varie entre 37 et 42 ans et le ratio de 2 à 3 avec une prédominance féminine [9,10].

Grâce à un interrogatoire précis, on retrouve parfois des facteurs déclenchants comme c'est le cas chez 5 d'entre eux : traumatismes mineurs, une hyper-extension cervicale forcée lors de séances de yoga ou lors d'une gastroscopie.

2. Sur le plan clinique

On retrouve les symptômes typiques de ce syndrome dans la plupart des cas. Ils sont ainsi répartis :

Symptômes	Nombre de cas	Fréquence
Céphalées orthostatiques	19	100 %
Nausées vomissements	16	84 %
Cervicalgies	13	68 %
Raideur de nuque	9	47 %
Acouphènes	6	32 %
Vertiges	6	32 %
Diplopie	3	16 %
Autres troubles visuels	6	32 %
Tr de la conscience	1	5 %

a) Les céphalées

La présentation clinique des hypotensions intracrâniennes spontanées est maintenant bien définie et relativement stéréotypée mais ceci n'était pas le cas au moment de la survenue des premiers patients de notre série. C'est pourquoi les dossiers consultés n'ont pas permis, à chaque fois, de retrouver les éléments cliniques caractérisant ce syndrome car l'interrogatoire ne les recherchait pas systématiquement.

Dans notre série, tous les patients présentent des céphalées orthostatiques, apparaissant lors du passage à l'orthostatisme et s'améliorant en décubitus. Cependant ce caractère postural n'est pas présent d'emblée dans tous les cas. En effet, chez 4 patients, ces céphalées orthostatiques typiques semblent avoir été précédées par des céphalées non posturales pendant un délai variable. Mais lors de l'étude de ces dossiers, on remarque que cette caractéristique posturale n'est pas forcément précisée. En effet, les patients ne remarquent pas souvent d'eux même cette particularité car cela leur paraît normal d'être mieux en position couchée. Par conséquent, c'est un interrogatoire précis qui permet de la mettre en évidence. Mais pour les dossiers les plus anciens, ce syndrome était très peu connu à l'époque et l'interrogatoire n'était par donc pas orienté en ce sens.

Dans une grande majorité des cas, ces céphalées sont occipitales voire fronto-occipitales puis deviennent souvent diffuses.

Elles sont en général non pulsatiles sauf dans 3 cas soit 16 % de notre série où elles présentent un caractère pulsatile au cours de la chronologie des symptômes. Ceci est également assez rare dans la littérature.

Le mode de survenue est rarement mentionné dans les dossiers mais dans au moins 6 cas soit 32 %, elles sont apparues de façon brutale. Elles sont, en général, rapidement croissantes. Dans 2 cas seulement, elles ont évolué de façon subaiguë et n'ont amené à consulter qu'au bout de quelques mois.

Elles sont très intenses chez la plupart de ces patients, limitant toutes les activités quotidiennes et astreignant les patients à rester couché.

b) Les autres manifestations cliniques

Après les céphalées, les nausées et vomissements sont en deuxième position dans les symptômes les plus fréquemment retrouvés dans notre étude.

Comme dans la littérature, les cervicalgies sont fréquemment mentionnées (68 %) par les patients de notre série et souvent très douloureuses, parfois plus gênantes que la céphalée en elle même car elles limitaient énormément les mouvements du cou. Elles pouvaient être associées de façon non systématique à une raideur de nuque objectivée à l'examen clinique. Les patients se plaignaient également souvent d'une extrême tension ou d'une sensation de striction cervicale lors du passage à l'orthostatisme.

Les acouphènes sont présents dans 32 % des cas. Ils étaient associés dans 2 cas à une sensation d'hypoacousie ou à une phonophobie. Dans 32 % des cas, on note également des vertiges. En fait, dans 10 cas sur 19 soit 53 %, les patients se plaignent au moins d'un de ces symptômes auditifs ou vestibulaires. Ce chiffre reste plus élevé que ceux habituellement retrouvés dans la littérature puisque la fréquence de ces symptômes serait plutôt de l'ordre de 20 %.[22]

Les troubles visuels sont également assez fréquents puisque 7 patients sur 19 soit 37 % se plaignent de phosphènes, photophobie, flou visuel, douleurs oculaires ou encore de diplopie (3 cas). Il s'agit, dans ces 3 cas et comme dans la plupart des séries, d'une diplopie horizontale par paralysie du VI. Elle est apparue en moyenne 2 semaines après le début des symptômes. Dans 2 cas sur 3, elle a persisté entre 6 à 8 semaines après la régression des céphalées. Dans la littérature, les signes visuels sont présents chez 12 à 42 % des patients [10].

Il faut noter le cas particulier du patient n° 17 qui a présenté des troubles de la conscience jusqu'à un coma profond avec des hématomes sous-duraux volumineux ayant nécessité un drainage chirurgical en urgence. Il existe quelques cas similaires décrits dans la littérature mais il s'agit encore de forme rare [23-25].

D'autres manifestations cliniques plus rares sont rapportées dans la littérature tels que des lipothymies ou un fébricule (1 à 3 %) et que 2 patientes de cette série ont présenté.

3. Les examens complémentaires

a) A visée diagnostique

(1) L'IRM

Dans notre série, 18 patients sur 19 ont bénéficié rapidement d'une IRM cérébrale qui a permis de confirmer dans la grande majorité des cas le diagnostic en mettant en évidence des signes caractéristiques tels que l'épaississement anormal et le rehaussement de la dure-mère dans 89 % des cas, des collections sous-durales dans 44 % des cas dont deux avec hématomes (ce qui correspond à 25 % des collections), une ptose des amygdales cérébelleuses dans 50 % des cas. Cependant, dans 2 cas, l'IRM était normale soit 11 %. Il faut également noter ce cas rare d'hypotension intracrânienne spontanée secondairement compliquée de thromboses veineuses cérébrales révélées par l'IRM.

De façon non systématique, des IRM médullaires ont également été réalisées et corroborent le diagnostic en mettant en évidence une prise de contraste épидurale au niveau de la colonne cervico-dorso-lombaire avec une congestion des veines épидurales dans presque la moitié des cas.

(2) La ponction lombaire

Elle a été réalisée avec succès sur 11 patients. Les résultats sont caractérisés par une hyperprotéinorachie fréquente (73 % des cas), parfois très élevée variant de 0.66 à un maximum de 7.89 g/l. Il existe aussi dans 36 % des cas une légère hypercellularité à prédominance lymphocytaire avec un maximum de 25 cellules. Les cultures et autres recherches spécifiques sont bien sûr toutes négatives.

Le tableau ci-joint en annexe (**Tableau n°1**) classe les patients par ordre chronologique et met ainsi en évidence la réalisation quasi-systématique d'une ponction lombaire dans les

dossiers les plus anciens. Par contre, à partir du cas n° 11 c'est à dire dès 2002, la prise en charge de ces patients paraît différente puisque la PL ne semble alors plus nécessaire au diagnostic lorsque la clinique est évidente, même parfois en cas d'IRM normale. Par ailleurs, ceci rejoint les propositions de prise en charge de Bousser et coll. qui jugent plus judicieux de s'appuyer sur les éléments cliniques et les résultats de l'IRM pour poser le diagnostic plutôt que de pratiquer des PL inutiles et potentiellement dangereuses. A contrario, dans les plus grandes séries étrangères, les PL sont réalisées systématiquement avec mesure de la pression d'ouverture.

(3) Les autres examens pratiqués

Un scanner cérébral est finalement souvent réalisé en première intention, comme ici dans 11 cas sur 19, notamment lorsque les céphalées sont d'apparition très brutale ou lorsqu'il existe des troubles de la conscience. Il est normal dans presque tous les cas. Parfois il met en évidence de petits ventricules aux sillons mal visualisés ou la présence de collections sous-durales.

Parmi les premières prises en charge d'hypotension intracrânienne spontanée, certains ont bénéficié, par méconnaissance de ce syndrome, de doppler artériel des vaisseaux du cou ou transcrânien, d'angiographie cérébrale à la recherche d'anomalies vasculaires, d'EEG dont les résultats étaient sans particularité.

b) A visée étiologique

Le transit isotopique du LCR n'a pas été souvent tenté dans notre étude mais sur 3 essais, 2 ont permis de localiser une fuite, une en C2C3 et une en L1L2. Le 3^{ème} essai a échoué dans sa réalisation. Le taux de réussite est donc satisfaisant contrairement à ceux rapportés dans la littérature qui discréditent souvent cet examen peu spécifique, source de

faux-positifs et avec selon certains auteurs un échec de 30 % [41]. Mais il n'y a pas assez de cas dans notre étude pour pouvoir en juger.

Par contre, l'IRM médullaire a été plus souvent pratiquée que le transit isotopique dans notre série. Mais ses résultats sont médiocres puisqu'elle n'a permis que dans un cas sur 9 de préciser une fuite de LCR en T6. Ces résultats confortent ceux rapportés dans la littérature. En effet pour l'instant, l'IRM médullaire n'est pas encore assez performante pour localiser de façon précise une brèche durale. Le développement de nouvelles techniques apporteront probablement dans l'avenir de meilleurs résultats. A noter que l'IRM médullaire est plus souvent demandée dans les derniers dossiers car le diagnostic d'hypotension intracrânienne spontanée a été d'emblée évoqué au vu de la séméiologie et l'IRM cérébrale immédiatement complétée dans le même temps par l'IRM médullaire.

En conclusion, le site de la fuite de LCR n'a pas été, en pratique, recherché systématiquement surtout lorsque l'évolution a été favorable. Dans les 3 cas où la recherche a été fructueuse, une seule fuite par patient a été mise en évidence et chacune à un étage différent (une cervicale supérieure, une thoracique moyenne et une lombaire supérieure).

On peut noter également qu'aucun patient n'a bénéficié de myéloscanner alors qu'il en est souvent fait mention dans les études publiées.

4. Les traitements

a) Le blood-patch

Seulement 6 patients ont bénéficié d'un ou plusieurs blood-patches. Il s'agissait uniquement de blood-patches lombaires, en général de 20 ml de sang autologue. Dans les articles les plus récents, certains auteurs tentent des blood-patches plus ciblés après localisation du site de la fuite de LCR et notamment au niveau cervical ou thoracique mais ces gestes restent relativement rares et surtout beaucoup plus risqués qu'au niveau lombaire. La quantité de sang autologue injecté est aussi variable dans la littérature mais elle est en moyenne de 20 ml comme dans notre étude, même si certains injectent jusque 40 ml.

Parmi ces 6 patients, 3 ont bénéficié d'un seul blood-patch mais un patient seulement a été soulagé durablement, un autre a présenté une récurrence 3 semaines après (mais a été amélioré sans réelle compréhension après une cisternographie) et la troisième personne est décédée. Les 3 autres patients ont eu besoin de 2 ou 3 blood-patches avant d'être totalement soulagés, le ou les premiers n'ayant été efficaces que temporairement ou de façon incomplète. En général, lorsqu'il est réussi, le blood-patch permet une amélioration très rapide, souvent en quelques heures comme ce fut le cas chez ces patients. Donc au total, 4 patients sur 6 ont été améliorés grâce à un ou plusieurs blood-patch (soit 66,66 %). Les taux de réussite rapportés dans la littérature sont très variables en fonction des séries. [36]

b) Les autres traitements

Le traitement a comporté dans tous les cas des mesures conservatrices avec repos au lit, hydratation, antalgiques éventuels.

Parmi les cas les plus anciens, le diagnostic étant soit non posé soit erroné, 2 patients ont bénéficié de traitements antibiotiques, antituberculeux, antiviraux pour suspicion soit de méningo-encéphalite herpétique ou tuberculeuse soit de méningite bactérienne.

D'autres ont également pris des antimigraineux de la classe des triptans sans résultat.

Le cas le plus grave (le n° 17) est le seul avoir subi des interventions chirurgicales pour évacuer ses hématomes mais il a également bénéficié d'injection intrathécale de sérum physiologique. Ce traitement est depuis peu rapporté dans la littérature et est en effet proposé dans les cas de coma lié à une hypotension intracrânienne spontanée [24,25,75].

5. Evolution et complications

a) Evolution clinique

L'évolution est en règle favorable de façon plus ou moins rapide. En effet, les céphalées orthostatiques de nos patients se sont amendées dans un délai variant de quelques semaines à 7 mois au maximum, soit spontanément dans la majorité des cas, soit après un ou plusieurs blood-patches.

La diplopie, présente chez 3 de ces patients, a persisté ou s'est même paradoxalement accentuée chez 2 d'entre eux quelques temps après la sédation des céphalées avant de finalement disparaître après 10 semaines.

Dans cette série, il y a peu de symptômes résiduels d'une hypotension intracrânienne spontanée, juste quelques cervicalgies, céphalées de tension ou d'effort mais il est difficile parfois de savoir s'il faut imputer ces manifestations à une récurrence de cette pathologie.

b) Evolution des signes à l'IRM

La régression des signes IRM est très variable en fonction des sujets. Le suivi IRM reste souvent incomplet et ne permet donc pas de conclure à une chronologie dans la régression des signes d'hypotension intracrânienne. Cependant, il semblerait que l'IRM commence à se normaliser en moyenne vers 6 mois mais certains signes persistent plus longtemps. C'est le cas, en effet, des signes de ptose du cerveau (ptose des amygdales cérébelleuses, du diencéphale et la disparition des citernes) alors que l'aspect de pseudo-pachyméningite disparaît plus précocement ainsi que les collections sous-durales.

c) Complications

Parmi ces 19 patients, les cas n° 17 et 19 sont très particuliers car ils ont présenté respectivement des hématomes sous-duraux compressifs avec coma profond et des thromboses veineuses cérébrales qui sont les deux plus graves complications d'une hypotension intracrânienne spontanée. Il existe quelques rares cas similaires décrits dans la littérature mais cela reste exceptionnel.

Cette série est pour cette raison intéressante car elle compte deux formes compliquées et très graves d'hypotension intracrânienne spontanée dont une à l'évolution fatale alors que cette pathologie est habituellement considérée comme bénigne.

Le patient n° 17 est à notre connaissance le premier cas de décès consécutif à une hypotension intracrânienne spontanée, la littérature n'en ayant jamais fait état, même dans des cas de patients opérés pour certains à plusieurs reprises, le diagnostic étant ou non connu au moment des interventions (Schievink, ...). Cette observation illustre parfaitement la difficulté du diagnostic et de la prise en charge de ce type d'hématomes sous-duraux.

IV. Conclusion

En conclusion, cette série consécutive rétrospective conforte les données connues de ce syndrome dans la littérature, émanant le plus souvent d'observations isolées ou de quelques cas réunis dans un même article.

Elle souligne d'une part les errances diagnostiques possibles, le plus souvent dues à une non-connaissance du syndrome d'hypotension intracrânienne spontanée, par contraste avec le syndrome post-PL ou post-péridurale.

Ensuite, elle met également en évidence la diversité des tableaux cliniques et radiocliniques.

Cependant, le maître symptôme clinique à savoir la céphalée orthostatique calmée par le décubitus suffit à établir le diagnostic et à mettre en place des mesures conservatrices, voire un blood-patch précoce.

D'autre part, elle rappelle l'existence de formes plus complexes telles que celles comportant des thromboses veineuses cérébrales et surtout des hématomes sous-duraux qui viennent compliquer la prise en charge.

Et pour finir, elle souligne l'évolution fatale possible malgré une habituelle bénignité et une régression spontanée fréquente.

Si le schéma de prise en charge proposé par Berroir et coll. apparaît fondé, il convient de garder présent à l'esprit la possibilité d'évolutions compliquées qui impliquent une surveillance indispensable des patients même après blood-patch.

Bibliographie

1. Schaltenbrand G. Neuere anschauungen zur pathophysiologie der liquorzirkulation. Zentrabl Neurochir 1938;3:290-300.
2. Mokri B. Spontaneous intracranial hypotension Spontaneous CSF leaks. Headache Currents 2005;2(1):11-22.
3. Molins A, Alvares J, Somalla J, Titus F, Codina A. Cisternographic pattern of spontaneous liquoral hypotension. Cephalalgia 1990;10:59-65.
4. Fishman RA, Dillon WP. Dural enhancement and cerebral displacement secondary to intracranial hypotension. Neurology 1993;43(3 Pt 1):609-611.
5. Sable SG RN. Meningial enhancement and low cerebrospinal fluid pressure headache. An MRI study. Cephalalgia 1991;11:275-276.
6. Canas N, Medeiros E, Fonseca AT, Palma-Mira F. CSF volume loss in spontaneous intracranial hypotension. Neurology 2004;63(1):186-187.
7. Miyazawa K, Shiga Y, Hasegawa T, Endoh M, Okita N, Higano S, Takahashi S, Itoyama Y. CSF hypovolemia vs intracranial hypotension in "spontaneous intracranial hypotension syndrome". Neurology 2003;60(6):941-947.
8. Chung SJ, Kim J.S., Lee M.C. . syndrome of cerebral spinal fluid hypovolemia: Clinical and imaging features and outcome. Neurology 2000;55(9):1321-1327.
9. Zaatreh M, Finkel A. Spontaneous intracranial hypotension. South Med J 2002;95(11):1342-1346.
10. Berroir S BM. hypotension spontanée du liquide cérébrospinal. EMC-Neurologie 2004; 1(4):357-365.

11. Bousser MG. [Headache in spontaneous cerebrospinal fluid hypotension]. *Rev Neurol (Paris)* 2005;161(6-7):700-702.
12. Famularo G, Minisola G, Gigli R. Thunderclap headache and spontaneous intracranial hypotension. *Headache* 2005;45(4):392-393; author reply 393.
13. Ferrante E, Savino A. Thunderclap headache caused by spontaneous intracranial hypotension. *Neurol Sci* 2005;26 Suppl 2:s155-157.
14. Castelnovo G, Bouly S, Briere C, Ripart J, Jean B, Bonafe A, Labauge P. [Headache due to idiopathic intracranial hypotension. Three case reports]. *Ann Med Interne (Paris)* 2002;153(6):403-406.
15. Schievink WI, Smith KA. Nonpositional headache caused by spontaneous intracranial hypotension. *Neurology* 1998;51(6):1768-1769.
16. Mokri B AA, Aktinson JLD. Paradoxical postural headaches in spontaneous CSF leaks. *Cephalalgia* 2004;24:883-887.
17. Wang SJ, Fuh JL. Exertional but not postural headache resulting from spontaneous intracranial hypotension. *Acta Neurol Taiwan* 2005;14(1):36-37.
18. Evans RW, Boes CJ. Spontaneous low cerebrospinal fluid pressure syndrome can mimic primary cough headache. *Headache* 2005;45(4):374-377.
19. Mokri B, Atkinson JL, Piepgras DG. Absent headache despite CSF volume depletion (intracranial hypotension). *Neurology* 2000;55(11):1722-1724.
20. Grueb M, Besch D, Mielke J, Reinthal E, Herzau V. Abducens nerve paresis in spontaneous intracranial hypotension syndrome. *Acta Ophthalmol Scand* 2005;83(2):269-270.
21. Warner GT. Spontaneous intracranial hypotension causing a partial third cranial nerve palsy: a novel observation. *Cephalalgia* 2002;22(10):822-823.

22. Portier F, de Minteguiaga C, Racy E, Huy PT, Herman P. Spontaneous intracranial hypotension: a rare cause of labyrinthine hydrops. *Ann Otol Rhinol Laryngol* 2002;111(9):817-820.
23. Kashmere JL, Jacka MJ, Emery D, Gross DW. Reversible coma: a rare presentation of spontaneous intracranial hypotension. *Can J Neurol Sci* 2004;31(4):565-568.
24. Weisfelt M, van den Munckhof P, Majoie CB, Bouma GJ, Bosch DA. Reversal of acute neurological deterioration from spontaneous intracranial hypotension by lumbar subarachnoidal infusion with normal saline. *Arch Neurol* 2004;61(3):444-445.
25. Pleasure SJ, Abosch A, Friedman J, Ko NU, Barbaro N, Dillon W, Fishman RA, Poncelet AN. Spontaneous intracranial hypotension resulting in stupor caused by diencephalic compression. *Neurology* 1998;50(6):1854-1857.
26. Hong M, Shah GV, Adams KM, Turner RS, Foster NL. Spontaneous intracranial hypotension causing reversible frontotemporal dementia. *Neurology* 2002;58(8):1285-1287.
27. Schievink WI. Misdiagnosis of spontaneous intracranial hypotension. *Arch Neurol* 2003;60(12):1713-1718.
28. Bibes B, Anxionnat R, Ducrocq X, Thuillier L, Schuhmacher H, Rabaud C, May T. [Spontaneous intracranial hypotension: an unrecognized diagnosis]. *Ann Med Interne (Paris)* 2002;153(2):133-135.
29. Blanco M, Palomo F, Arpa J, Mora J, Barreiro P. Spontaneous intracranial hypotension and anorexia nervosa. *Cephalalgia* 1999;19(3):191-192.
30. Atkinson JL, Weinshenker BG, Miller GM, Piepgras DG, Mokri B. Acquired Chiari I malformation secondary to spontaneous spinal cerebrospinal fluid leakage and chronic intracranial hypotension syndrome in seven cases. *J Neurosurg* 1998;88(2):237-242.

31. Schievink WI, Maya MM, Moser FG, Tourje J. Spectrum of subdural fluid collections in spontaneous intracranial hypotension. *J Neurosurg* 2005;103(4):608-613.
32. Albayram S, Yilmaz MH. Symptomatic enlarged cervical anterior epidural venous plexus in a patient with Marfan syndrome. *AJNR Am J Neuroradiol* 2003;24(1):151; author reply 152.
33. Koss SA, Ulmer JL, Haccin-Bey L. Angiographic features of spontaneous intracranial hypotension. *AJNR Am J Neuroradiol* 2003;24(4):704-706.
34. Mokri B, Posner JB. Spontaneous intracranial hypotension: the broadening clinical and imaging spectrum of CSF leaks. *Neurology* 2000;55(12):1771-1772.
35. Chen WT, Fuh JL, Lirng JF, Lu SR, Wu ZA, Wang SJ. Collapsed superior ophthalmic veins in patients with spontaneous intracranial hypotension. *Neurology* 2003;61(9):1265-1267.
36. Berroir S, Loisel B, Ducros A, Boukobza M, Tzourio C, Valade D, Bousser MG. Early epidural blood patch in spontaneous intracranial hypotension. *Neurology* 2004;63(10):1950-1951.
37. Schoffer KL, Benstead TJ, Grant I. Spontaneous intracranial hypotension in the absence of magnetic resonance imaging abnormalities. *Can J Neurol Sci* 2002;29(3):253-257.
38. Mokri B AJ, Dodick DW, et al. Absent pachymeningeal gadolinium enhancement on cranial MRI despite symptomatic CSF leak *neurology* 1999;53:402-404.
39. Chen CJ, Lee TH, Hsu HL, Tseng YC, Wong YC, Wang LJ. Spinal MR findings in spontaneous intracranial hypotension. *Neuroradiology* 2002;44(12):996-1003.
40. Chiapparini L, Farina L, D'Incerti L, Erbetta A, Pareyson D, Carriero MR, Savoiaro M. Spinal radiological findings in nine patients with spontaneous

- intracranial hypotension. *Neuroradiology* 2002;44(2):143-150; discussion 151-142.
41. Rabin BM, Roychowdhury S, Meyer JR, Cohen BA, LaPat KD, Russell EJ. Spontaneous intracranial hypotension: spinal MR findings. *AJNR Am J Neuroradiol* 1998;19(6):1034-1039.
 42. Schievink WI, Maya MM, Tourje J. False localizing sign of C1-2 cerebrospinal fluid leak in spontaneous intracranial hypotension. *J Neurosurg* 2004;100(4):639-644.
 43. Matsumura A, Anno I, Kimura H, Ishikawa E, Nose T. Diagnosis of spontaneous intracranial hypotension by using magnetic resonance myelography. Case report. *J Neurosurg* 2000;92(5):873-876.
 44. Mokri B HS, Aktinson JLD, Piepgras DG. Headaches caused by CSF leak but with normale pressure. *Neurology* 1998;51:786-790.
 45. Chen CC, Luo CL, Wang SJ, Chern CM, Fuh JL, Lin SH, Hu HH. Colour doppler imaging for diagnosis of intracranial hypotension. *Lancet* 1999;354(9181):826-829.
 46. Society. HcsotiH. The international classification of headache disorders. *Cephalalgia* 2004;24 (suppl.1):79-80.
 47. Chung SJ. CSF hypovolemia vs intracranial hypotension in "spontaneous intracranial hypotension syndrome". *Neurology* 2003;61(10):1461-1462; author reply 1462.
 48. Spelle L, Boulin A, Tainturier C, Visot A, Graveleau P, Pierot L. Neuroimaging features of spontaneous intracranial hypotension. *Neuroradiology* 2001;43(8):622-627.
 49. Praline J, Cottier JP, Aesch B, Herbreteau D, Jan M. [Image-guided epidural blood patch as effective treatment of intracranial hypotension. A case report]. *Neurochirurgie* 2003;49(1):51-54.

50. Taillia H, Meyer X, Guigon B, Goasdoue P, Flocard F. [Indications for the use of an epidural blood patch in the treatment of spontaneous intracranial hypotension]. *Rev Neurol (Paris)* 2003;159(12):1181-1185.
51. Luetmer PH, Mokri B. Dynamic CT myelography: a technique for localizing high-flow spinal cerebrospinal fluid leaks. *AJNR Am J Neuroradiol* 2003;24(8):1711-1714.
52. Fujimaki H, Saito N, Tosaka M, Tanaka Y, Horiguchi K, Sasaki T. Cerebrospinal fluid leak demonstrated by three-dimensional computed tomographic myelography in patients with spontaneous intracranial hypotension. *Surg Neurol* 2002;58(3-4):280-284; discussion 284-285.
53. Jeyrani R, Paul A, Doerfler A, Egelhof T. Intracranial hypotension due to leakage of cerebrospinal fluid: could myelography be a therapeutic option? *Neuroradiology* 2005;47(1):43-45.
54. Mokri B PJ, Scheithauer BW, Piepgras DG, Miller GM. Meningeal biopsy in intracranial hypotension : meningeal enhancement on MRI *Neurology* 1995;45:1801-1807.
55. Ferrante E, Savino A, Sances G, Nappi G. Spontaneous intracranial hypotension syndrome: report of twelve cases. *Headache* 2004;44(6):615-622.
56. Dodick D. Thunderclap headache. *Headache Currents* 2002;42:309-315.
57. Mokri B, Low PA. Orthostatic headaches without CSF leak in postural tachycardia syndrome. *Neurology* 2003;61(7):980-982.
58. Dousset VG, C.Dousset, V. [Case no 4. Intracranial hypotension syndrome]. *J Radiol* 2003;84(1):84-86.
59. Mokri B. The Monro-Kellie hypothesis: applications in CSF volume depletion. *Neurology* 2001;56(12):1746-1748.
60. Schievink WI. Spontaneous spinal cerebrospinal fluid leaks: a review. *Neurosurg Focus* 2000;9(1):article 8.

61. Albayram S, Wasserman BA, Yousem DM, Wityk R. Intracranial hypotension as a cause of radiculopathy from cervical epidural venous engorgement: case report. *AJNR Am J Neuroradiol* 2002;23(4):618-621.
62. Carpentier A, Hamou L, Dupont S, Turell E, Pierrot-Deseilligny C. [Acute orthostatic intracranial hypotension]. *Rev Neurol (Paris)* 2002;158(2):218-220.
63. Schievink WI, Gordon OK, Tourje J. Connective tissue disorders with spontaneous spinal cerebrospinal fluid leaks and intracranial hypotension: a prospective study. *Neurosurgery* 2004;54(1):65-70; discussion 70-61.
64. Mokri B, Maher CO, Sencakova D. Spontaneous CSF leaks: underlying disorder of connective tissue. *Neurology* 2002;58(5):814-816.
65. Schievink WI, Jacques L. Recurrent spontaneous spinal cerebrospinal fluid leak associated with "nude nerve root" syndrome: case report. *Neurosurgery* 2003;53(5):1216-1218; discussion 1218-1219.
66. Eross EJ, Dodick DW, Nelson KD, Bosch P, Lyons M. Orthostatic headache syndrome with CSF leak secondary to bony pathology of the cervical spine. *Cephalalgia* 2002;22(6):439-443.
67. Vishteh AG, Schievink WI, Baskin JJ, Sonntag VK. Cervical bone spur presenting with spontaneous intracranial hypotension. Case report. *J Neurosurg* 1998;89(3):483-484.
68. Winter SC, Maartens NF, Anslow P, Teddy PJ. Spontaneous intracranial hypotension due to thoracic disc herniation. Case report. *J Neurosurg* 2002;96(3 Suppl):343-345.
69. Cousins MJ, Brazier D, Cook R. Intracranial hypotension caused by cervical cerebrospinal fluid leak: treatment with epidural blood patch. *Anesth Analg* 2004;98(6):1794-1797, table of contents.
70. Waguri N, Tomita M, Hayatsu K, Okamoto K, Shimoji K. Epidural blood patch for treatment of spontaneous intracranial hypotension. *Acta Anaesthesiol Scand* 2002;46(6):747-750.

71. Rozec B, Guillon B, Desal H, Blanloeil Y. [Value of epidural blood-patches for the treatment of spontaneous intracranial hypotension]. *Ann Fr Anesth Reanim* 2004;23(12):1144-1148.
72. Sencakova D MB. The efficacy of EBP in spontaneous CSF leaks. *Neurology* 2001;57:1921-1923.
73. Gladstone JP, Nelson K, Patel N, Dodick DW. Spontaneous CSF leak treated with percutaneous CT-guided fibrin glue. *Neurology* 2005;64(10):1818-1819.
74. Kamada M, Fujita Y, Ishii R, Endoh S. Spontaneous intracranial hypotension successfully treated by epidural patching with fibrin glue. *Headache* 2000;40(10):844-847.
75. Binder DK, Dillon WP, Fishman RA, Schmidt MH. Intrathecal saline infusion in the treatment of obtundation associated with spontaneous intracranial hypotension: technical case report. *Neurosurgery* 2002;51(3):830-836; discussion 836-837.
76. Chikanori Inenaga TT, Ph.D., Naoki Sakai, and Shigeru Nishizawa. Diagnostic and surgical strategies for intractable spontaneous intracranial hypotension: Case report. *J Neurosurg* 2001;94(4):642-645.
77. Maher CO MF, Mokri B. Surgical treatment of spontaneous spinal cerebrospinal fluid leaks *Neurosurg Focus* 2000;9(1):article 7.
78. Augustin J, Proust F, Verdure L, Langlois O, Freger P. [Bilateral chronic subdural hematoma: spontaneous intracranial hypotension?]. *Neurochirurgie* 2003;49(1):47-50.
79. Tsai PH, Wang SJ, Lirng JF, Fuh JL. Spontaneous intracranial hypotension presenting as mental deterioration. *Headache* 2005;45(1):76-80.
80. de Noronha RJ, Sharrack B, Hadjivassiliou M, Romanowski CA. Subdural haematoma: a potentially serious consequence of spontaneous intracranial hypotension. *J Neurol Neurosurg Psychiatry* 2003;74(6):752-755.

81. Chung SJ, Lee JH, Im JH, Lee MC. Short- and long-term outcomes of spontaneous CSF hypovolemia. *Eur Neurol* 2005;54(2):63-67.
82. Kong D-SMD, Park, Kwan M.D. clinical features and long term results of SIH. *neurosurgery* 2005;57:91-96.
83. Schievink WI, Maya MM, Louy C. Cranial MRI predicts outcome of spontaneous intracranial hypotension. *Neurology* 2005;64(7):1282-1284.
84. Christoforidis GA, Mehta BA, Landi JL, Czarnecki EJ, Piaskowski RA. Spontaneous intracranial hypotension: report of four cases and review of the literature. *Neuroradiology* 1998;40(10):636-643.
85. Sato Y, Honda Y, Maruoka H, Kunoh H, Oizumi K. Subdural hematoma following disappearance of orthostatic headache and pressure normalization in two patients with spontaneous intracranial hypotension. *Cephalalgia* 1998;18(1):60-63.
86. Flemming KD, Link MJ. Spontaneous CSF leak complicated by venous thrombosis and dural arteriovenous fistula. *Cephalalgia* 2005;25(9):751-753.
87. Ferrante E, Wetzl R, Savino A, Citterio A, Protti A. Spontaneous cerebrospinal fluid leak syndrome: report of 18 cases. *Neurol Sci* 2004;25 Suppl 3:S293-295.

cas	age/sexe	facteurs déclenchants	symptômes									traitement	évolution	
			CO	NV	Ce	RN	A	Ve	D	TV	TC			
1	56/F		+	+							+		mes. cons.	fav. après 3 mois
2	36/H		+	+	+					+			mes. cons.	fav. après 10sem, Céphalées d'effort persistantes
3	43/H		+		+	+							mes. cons.	fav. après 6 mois
4	36/F		+	+		+					+		ZOVIRAX et mes. cons.	fav. après 6 mois
5	44/F	séance de yoga	+	+	+	+	+				+		mes. cons.	amélioration partielle à 2 mois, Ce persistantes à 1 an
6	25/F		+	+	+	+	+			+	+		mes. cons.	fav. après 1 mois
7	43/F		+	+	+	+							2 BP	fav. 24h après 2ème BP
8	32/H	manip, cervicales	+			+							mes. cons.	fav. après 2 mois
9	22/F		+	+		+			+	+	+		mes. cons.	CO pendant 1 mois, Diplopie pendant 2 mois 1/2
10	58/F		+	+	+			+		+			mes. cons.	CO 15 jrs, Diplopie pendant 2 mois 1/2
11	55/F		+	+	+	+	+	+					1 BP	fav. après BP
12	50/F		+	+	+			+					1 BP	récidive 3 sem après BP, amélioration ap cisterno?
13	36/F		+	+	+								mes. cons.	fav. spontanément
14	48/F	gastroscopie	+	+	+								mes. cons.	fav. spontanément
15	41/F	TC mineur	+	+									mes. cons.	fav. spontanément
16	33/F		+	+		+	+	+			+		3 BP	fav. après BP
17	44/H		+	+	+				+			+	2 Chir, 2 BP, 3 inj intrathéc.	ischémie cérébrale post. G , décès
18	50/F		+	+	+				+				2 BP	fav. après BP , Ce résiduelles
19	38/H	TC mineur	+		+								mes. cons. et AVK	Thrombose veineuse cérébrale, évolution fav.
			19	16	13	9	6	6	3	6	1			

Annexe n° 2 : Tableau des examens complémentaires

cas	PL		IRM cérébrale					localisation d'une fuite
	prot (g/l)	cellules	rehaussement de la DM	collections sous-durales	HSD	TVC	ptose des amygdales	
1	0,37	< 5	+	+	-	-	+	non recherchée
2	5	20	+	+	+	-	+	non recherchée
3	0,7	< 5	+	-	-	-	+	non recherchée
4	0,72	18	+	-	-	-	-	non recherchée
5	0,8	14	+	+	-	-	+	cisterno : C2C3 lat D
6	0,69		+	+	-	-	-	IRM : base du crâne ?
7	2		+	+	-	-	+	cisterno : L1L2 lat G
8	7,89		+	+	-	-	+	IRM méd négative
9	0,2	4	non faite					non recherchée
10	0,66	25	+	-	-	-	-	IRM méd : T6
11	non faite		+	-	-	-	-	IRM négative après BP
12	pas de liquide		+	-	-	-	+	IRM méd négative cisterno impossible
13	non faite		-	-	-	-	-	non recherchée
14	non faite		-	-	-	-	-	non recherchée
15	1,07	5	+	-	-	-	-	IRM méd négative
16	non faite		+	-	-	-	-	IRM méd négative
17	non faite		+	+	+	-	+	IRM méd négative
18	non faite		+	-	-	-	-	IRM méd négative
19	non faite		+	+	-	+	+	IRM méd négative
			16 cas	8 cas	2 cas	1 cas	9 cas	3 fuites identifiées

Annexe n° 3 : Liste des abréviations contenues dans les tableaux récapitulatifs

A	Acouphènes
Ap	Après
BP	Blood-patch
Ce	Cervicalgies
Chir.	Chirurgie
Cisterno	Cisternographie
CO	Céphalées orthostatiques
D	Diplopie
DM	Dure-mère
Fav.	Favorable
HSD	Hématomes sous-duraux
IRM méd.	IRM médullaire
Mes.cons	Mesures conservatrices
N/V	Nausées/ Vomissements
Prot.	Protéines
RN	Raideur de nuque
TC	Troubles de la conscience
TV	Troubles visuels
TVC	Thrombose veineuse cérébrale
Ve	Vertiges

VU

NANCY, le 11 avril 2006

Le Président de Thèse

Professeur X. DUCROCQ

NANCY, le 14 avril 2006

Le Doyen de la Faculté de Médecine

Par délégation


Professeur H. COUDANE

AUTORISE À SOUTENIR ET À IMPRIMER LA THÈSE

NANCY, le 28 avril 2006

LE PRÉSIDENT DE L'UNIVERSITÉ DE NANCY 1

Professeur J.P. FINANCE



RESUME DE LA THESE

Cette thèse rapporte une série rétrospective consécutive de 19 observations d'hypotension intracrânienne spontanée recensés entre 1992 et 2005 dans les services de neurologie et de neurochirurgie du CHU de Nancy et dans le CH J. Monnet d'Epinal. Le nombre considérable de cas ainsi répertoriés confère aux données obtenues un certain intérêt. D'autre part, bien que cette pathologie soit habituellement rare et bénigne, il faut noter parmi ces 19 patients la présence de formes compliquées chez deux d'entre eux (thromboses veineuse cérébrales et hématomes sous-duraux) dont une à l'évolution fatale.

TITRE EN ANGLAIS

Spontaneous intracranial hypotension : analysis of 19 observations and review of literature.

THESE : MEDECINE GENERALE – ANNEE 2006

MOTS CLEFS

- hypotension intracrânienne
- céphalées orthostatiques
- liquide céphalorachidien
- blood-patch épidural
- hématome sous-dural

Faculté de médecine de Nancy
9, avenue de la Forêt de Haye
54505 VANDOEUVRE-LES-NANCY Cedex
