



**HAL**  
open science

# Apport du morpho-TEP au F-Fluorodeoxyglucose dans la prise en charge des cancers du rein

Patrick Nrecaj

► **To cite this version:**

Patrick Nrecaj. Apport du morpho-TEP au F-Fluorodeoxyglucose dans la prise en charge des cancers du rein. Sciences du Vivant [q-bio]. 2004. hal-01732490

**HAL Id: hal-01732490**

**<https://hal.univ-lorraine.fr/hal-01732490>**

Submitted on 14 Mar 2018

**HAL** is a multi-disciplinary open access archive for the deposit and dissemination of scientific research documents, whether they are published or not. The documents may come from teaching and research institutions in France or abroad, or from public or private research centers.

L'archive ouverte pluridisciplinaire **HAL**, est destinée au dépôt et à la diffusion de documents scientifiques de niveau recherche, publiés ou non, émanant des établissements d'enseignement et de recherche français ou étrangers, des laboratoires publics ou privés.



## AVERTISSEMENT

Ce document est le fruit d'un long travail approuvé par le jury de soutenance et mis à disposition de l'ensemble de la communauté universitaire élargie.

Il est soumis à la propriété intellectuelle de l'auteur. Ceci implique une obligation de citation et de référencement lors de l'utilisation de ce document.

D'autre part, toute contrefaçon, plagiat, reproduction illicite encourt une poursuite pénale.

Contact : [ddoc-theses-contact@univ-lorraine.fr](mailto:ddoc-theses-contact@univ-lorraine.fr)

## LIENS

Code de la Propriété Intellectuelle. articles L 122. 4

Code de la Propriété Intellectuelle. articles L 335.2- L 335.10

[http://www.cfcopies.com/V2/leg/leg\\_droi.php](http://www.cfcopies.com/V2/leg/leg_droi.php)

<http://www.culture.gouv.fr/culture/infos-pratiques/droits/protection.htm>

Double

177719

UNIVERSITE HENRI POINCARÉ, NANCY 1  
Année 2004

FACULTE DE MEDECINE DE NANCY  
N° 137



**THESE**

Pour obtenir le grade de

**DOCTEUR EN MEDECINE**

Présentée et soutenue publiquement  
Dans le cadre du troisième cycle de Médecine Générale

Par

**Patrick NRECAJ**

Le 10/12/2004

**APPORT DU MORPHO-TEP AU <sup>18</sup>F-FLUORODEOXYGLUCOSE  
DANS LA PRISE EN CHARGE DES CANCERS DU REIN**

Examineurs de la thèse :

Monsieur Alain BERTRAND	Professeur	Président
Monsieur Gilles KARCHER	Professeur	Juge
Monsieur Jacques HUBERT	Professeur	Juge
Monsieur Lionnel GEOFFROIS	Docteur	Juge
Monsieur Pierre OLIVIER	Docteur	Juge





UNIVERSITE HENRI POINCARÉ, NANCY 1  
Année 2004

FACULTE DE MEDECINE DE NANCY  
N°

**THESE**

Pour obtenir le grade de

**DOCTEUR EN MEDECINE**

Présentée et soutenue publiquement  
Dans le cadre du troisième cycle de Médecine Générale

Par

**Patrick NRECAJ**

Le 10/12/2004

**APPORT DU MORPHO-TEP AU <sup>18</sup>F-FLUORODEOXYGLUCOSE  
DANS LA PRISE EN CHARGE DES CANCERS DU REIN**

Examineurs de la thèse :

Monsieur Alain BERTRAND	Professeur	Président
Monsieur Gilles KARCHER	Professeur	Juge
Monsieur Jacques HUBERT	Professeur	Juge
Monsieur Lionnel GEOFFROIS	Docteur	Juge
Monsieur Pierre OLIVIER	Docteur	Juge



FACULTÉ DE MÉDECINE DE NANCY

-----  
Président de l'Université : Professeur Jean-Pierre FINANCE

Doyen de la Faculté de Médecine : Professeur Patrick NETTER

Vice-Doyen de la Faculté de Médecine : Professeur Henry COUDANE

Assesseurs

du 1<sup>er</sup> Cycle :

du 2<sup>ème</sup> Cycle :

du 3<sup>ème</sup> Cycle :

de la Vie Facultaire :

Mme le Docteur Chantal KOHLER

Mr le Professeur Jean-Pierre BRONOWICKI

Mr le Professeur Hervé VESPIGNANI

Mr le Professeur Bruno LEHEUP

DOYENS HONORAIRES

Professeur Adrien DUPREZ – Professeur Jean-Bernard DUREUX

Professeur Georges GRIGNON – Professeur Jacques ROLAND

PROFESSEURS HONORAIRES

Louis PIERQUIN – Etienne LEGAIT – Jean LOCHARD – René HERBEUVAL – Gabriel FAIVRE – Jean-Marie FOLIGUET  
Guy RAUBER – Paul SADOUL – Raoul SENAULT – Marcel RIBON  
Jacques LACOSTE – Jean BEUREY – Jean SOMMELET – Pierre HARTEMANN – Emile de LAVERGNE  
Augusta TREHEUX – Michel MANCIAUX – Paul GUILLEMIN – Pierre PAYSANT  
Jean-Claude BURDIN – Claude CHARDOT – Jean-Bernard DUREUX – Jean DUHEILLE – Jean-Pierre GRILLIAT  
Pierre LAMY – Jean-Marie GILGENKRANTZ – Simone GILGENKRANTZ  
Pierre ALEXANDRE – Robert FRISCH – Michel PIERSON – Jacques ROBERT  
Gérard DEBRY – Georges GRIGNON – Pierre TRIDON – Michel WAYOFF – François CHERRIER – Oliéro GUERCI  
Gilbert PERCEBOIS – Claude PERRIN – Jean PREVOT – Jean FLOQUET  
Alain GAUCHER – Michel LAXENAIRE – Michel BOULANGE – Michel DUC – Claude HURIET – Pierre LANDES  
Alain LARCAN – Gérard VAILLANT – Daniel ANTHOINE – Pierre GAUCHER – René-Jean ROYER  
Hubert UFFHOLTZ – Jacques LECLERE – Francine NABET – Jacques BORRELLY  
Michel RENARD – Jean-Pierre DESCHAMPS – Pierre NABET – Marie-Claire LAXENAIRE – Adrien DUPREZ – Paul VERT  
Philippe CANTON – Bernard LEGRAS – Pierre MATHIEU – Jean-Marie POLU – Antoine RASPILLER – Gilbert THIBAUT  
Michel WEBER – Gérard FIEVE – Daniel SCHMITT – Colette VIDAILHET

=====

PROFESSEURS DES UNIVERSITÉS -  
PRATICIENS HOSPITALIERS

(Disciplines du Conseil National des Universités)

-----

42<sup>ème</sup> Section : MORPHOLOGIE ET MORPHOGENÈSE

1<sup>ère</sup> sous-section : (*Anatomie*)

Professeur Jacques ROLAND – Professeur Gilles GROSDIDIER

Professeur Pierre LASCOMBES – Professeur Marc BRAUN

2<sup>ème</sup> sous-section : (*Cytologie et histologie*)

Professeur Bernard FOLIGUET

3<sup>ème</sup> sous-section : (*Anatomie et cytologie pathologiques*)

Professeur François PLENAT - Professeur Jean-Michel VIGNAUD – Professeur Eric LABOUYRIE

-----

43<sup>ème</sup> Section : BIOPHYSIQUE ET IMAGERIE MÉDICALE

1<sup>ère</sup> sous-section : (*Biophysique et médecine nucléaire*)

Professeur Alain BERTRAND – Professeur Gilles KARCHER – Professeur Pierre-Yves MARIE

2<sup>ème</sup> sous-section : (*Radiologie et imagerie médicale*)

Professeur Luc PICARD – Professeur Denis REGENT - Professeur Michel CLAUDON

Professeur Serge BRACARD – Professeur Alain BLUM - Professeur Jacques FELBLINGER

Professeur René ANXIONNAT

-----



44<sup>ème</sup> Section : BIOCHIMIE, BIOLOGIE CELLULAIRE ET MOLÉCULAIRE, PHYSIOLOGIE ET NUTRITION

1<sup>ère</sup> sous-section : (*Biochimie et biologie moléculaire*)

Professeur Jean-Pierre NICOLAS

Professeur Jean-Louis GUÉANT – Professeur Jean-Luc OLIVIER

2<sup>ème</sup> sous-section : (*Physiologie*)

Professeur Jean-Pierre CRANCE – Professeur Jean-Pierre MALLIE

Professeur François MARCHAL – Professeur Philippe HAOUZI

3<sup>ème</sup> sous-section : (*Biologie cellulaire*)

Professeur Claude BURLET

4<sup>ème</sup> sous-section : (*Nutrition*)

Professeur Olivier ZIEGLER

-----

45<sup>ème</sup> Section : MICROBIOLOGIE, MALADIES TRANSMISSIBLES ET HYGIÈNE

1<sup>ère</sup> sous-section : (*Bactériologie – virologie ; hygiène hospitalière*)

Professeur Alain LE FAOU – Professeur Alain LOZNIEWSKI

2<sup>ème</sup> sous-section : (*Parasitologie et mycologie*)

Professeur Bernard FORTIER

3<sup>ème</sup> sous-section : (*Maladies infectieuses ; maladies tropicales*)

Professeur Thierry MAY – Professeur Christian RABAUD

-----

46<sup>ème</sup> Section : SANTÉ PUBLIQUE, ENVIRONNEMENT ET SOCIÉTÉ

1<sup>ère</sup> sous-section : (*Épidémiologie, économie de la santé et prévention*)

Professeur Philippe HARTEMANN – Professeur Serge BRIANÇON

Professeur Francis GUILLEMIN – Professeur Denis ZMIROU

2<sup>ème</sup> sous-section : (*Médecine et santé au travail*)

Professeur Guy PETIET – Professeur Christophe PARIS

3<sup>ème</sup> sous-section : (*Médecine légale et droit de la santé*)

Professeur Henry COUDANE

4<sup>ème</sup> sous-section : (*Biostatistiques, informatique médicale et technologies de communication*)

Professeur François KOHLER – Professeur Éliane ALBUISSON

-----

47<sup>ème</sup> Section : CANCÉROLOGIE, GÉNÉTIQUE, HÉMATOLOGIE, IMMUNOLOGIE

1<sup>ère</sup> sous-section : (*Hématologie ; transfusion*)

Professeur Christian JANOT – Professeur Thomas LECOMPTE – Professeur Pierre BORDIGONI

Professeur Pierre LEDERLIN – Professeur Jean-François STOLTZ

2<sup>ème</sup> sous-section : (*Cancérologie ; radiothérapie*)

Professeur François GUILLEMIN – Professeur Thierry CONROY

Professeur Pierre BEY – Professeur Didier PEIFFERT

3<sup>ème</sup> sous-section : (*Immunologie*)

Professeur Gilbert FAURE – Professeur Marie-Christine BENE

4<sup>ème</sup> sous-section : (*Génétique*)

Professeur Philippe JONVEAUX – Professeur Bruno LEHEUP

-----

48<sup>ème</sup> Section : ANESTHÉSIOLOGIE, RÉANIMATION, MÉDECINE D'URGENCE,  
PHARMACOLOGIE ET THÉRAPEUTIQUE

1<sup>ère</sup> sous-section : (*Anesthésiologie et réanimation chirurgicale*)

Professeur Claude MEISTELMAN – Professeur Dan LONGROIS – Professeur Hervé BOUAZIZ

Professeur Paul-Michel MERTES

2<sup>ème</sup> sous-section : (*Réanimation médicale*)

Professeur Henri LAMBERT – Professeur Alain GERARD

Professeur Pierre-Edouard BOLLAERT – Professeur Bruno LÉVY

3<sup>ème</sup> sous-section : (*Pharmacologie fondamentale ; pharmacologie clinique*)

Professeur Patrick NETTER – Professeur Pierre GILLET

4<sup>ème</sup> sous-section : (*Thérapeutique*)

Professeur François PAILLE – Professeur Gérard GAY – Professeur Faiez ZANNAD

-----

40<sup>ème</sup> section : SCIENCES DU MÉDICAMENT  
Monsieur Jean-Yves JOUZEAU

-----

60<sup>ème</sup> section : MÉCANIQUE, GÉNIE MÉCANIQUE ET GÉNIE CIVILE  
Monsieur Alain DURAND

-----

64<sup>ème</sup> section : BIOCHIMIE ET BIOLOGIE MOLÉCULAIRE  
Madame Marie-Odile PERRIN – Mademoiselle Marie-Claire LANHERS

-----

65<sup>ème</sup> section : BIOLOGIE CELLULAIRE  
Mademoiselle Françoise DREYFUSS – Monsieur Jean-Louis GELLY – Madame Anne GERARD  
Madame Ketsia HESS – Monsieur Pierre TANKOSIC – Monsieur Hervé MEMBRE

-----

67<sup>ème</sup> section : BIOLOGIE DES POPULATIONS ET ÉCOLOGIE  
Madame Nadine MUSSE

-----

68<sup>ème</sup> section : BIOLOGIE DES ORGANISMES  
Madame Tao XU-JIANG

=====

#### MAÎTRES DE CONFÉRENCES ASSOCIÉS

Médecine Générale

Docteur Alain AUBREGÉ

Docteur Francis RAPHAEL

=====

#### PROFESSEURS ÉMÉRITES

Professeur Georges GRIGNON – Professeur Michel PIERSON - Professeur Michel BOULANGE  
Professeur Alain LARCAN - Professeur Michel WAYOFF – Professeur Daniel ANTHOINE  
Professeur Hubert UFFHOLTZ – Professeur Pierre GAUCHER – Professeur Claude CHARDOT  
Professeur Adrien DUPREZ - Professeur Paul VERT – Professeur Jean PREVOT – Professeur Jean-Pierre GRILLIAT  
Professeur Philippe CANTON – Professeur Pierre MATHIEU – Professeur Gilbert THIBAUT  
Professeur Daniel SCHMITT

=====

#### DOCTEURS HONORIS CAUSA

Professeur Norman SHUMWAY (1972)  
*Université de Stanford, Californie (U.S.A)*  
Professeur Paul MICHIENSEN (1979)  
*Université Catholique, Louvain (Belgique)*  
Professeur Charles A. BERRY (1982)  
*Centre de Médecine Préventive, Houston (U.S.A)*  
Professeur Pierre-Marie GALETTI (1982)  
*Brown University, Providence (U.S.A)*  
Professeur Mamish Nisbet MUNRO (1982)  
*Massachusetts Institute of Technology (U.S.A)*  
Professeur Mildred T. STAHLMAN (1982)  
*Wanderbilt University, Nashville (U.S.A)*  
Harry J. BUNCKE (1989)  
*Université de Californie, San Francisco (U.S.A)*

Professeur Théodore H. SCHIEBLER (1989)  
*Institut d'Anatomie de Würzburg (R.F.A)*  
Professeur Maria DELIVORIA-PAPADOPOULOS (1996)  
*Université de Pennsylvanie (U.S.A)*  
Professeur Mashaki KASHIWARA (1996)  
*Research Institute for Mathematical Sciences de Kyoto (JAPON)*  
Professeur Ralph GRÄSBECK (1996)  
*Université d'Helsinki (FINLANDE)*  
Professeur James STEICHEN (1997)  
*Université d'Indianapolis (U.S.A)*  
Professeur Duong Quang TRUNG (1997)  
*Centre Universitaire de Formation et de Perfectionnement des  
Professionnels de Santé d'Hô Chi Minh-Ville (VIËTNAM)*



44<sup>ème</sup> Section : BIOCHIMIE, BIOLOGIE CELLULAIRE ET MOLÉCULAIRE, PHYSIOLOGIE ET NUTRITION

1<sup>ère</sup> sous-section : (*Biochimie et biologie moléculaire*)

Docteur Xavier HERBEUVAL – Docteur Jean STRACZEK – Docteur Sophie FREMONT

Docteur Isabelle GASTIN – Docteur Bernard NAMOUR – Docteur Marc MERTEN

2<sup>ème</sup> sous-section : (*Physiologie*)

Docteur Gérard ETHEVENOT – Docteur Nicole LEMAU de TALANCE – Docteur Christian BEYAERT

4<sup>ème</sup> sous-section : (*Nutrition*)

Docteur Didier QUILLIOT

-----

45<sup>ème</sup> Section : MICROBIOLOGIE, MALADIES TRANSMISSIBLES ET HYGIÈNE

1<sup>ère</sup> sous-section : (*Bactériologie – Virologie ; hygiène hospitalière*)

Docteur Francine MORY – Docteur Michèle WEBER – Docteur Christine LION

Docteur Michèle DAILLOUX – Docteur Véronique VENARD

2<sup>ème</sup> sous-section : (*Parasitologie et mycologie*)

Docteur Marie-France BIAVA – Docteur Nelly CONTET-AUDONNEAU

-----

46<sup>ème</sup> Section : SANTÉ PUBLIQUE, ENVIRONNEMENT ET SOCIÉTÉ

1<sup>ère</sup> sous-section : (*Epidémiologie, économie de la santé et prévention*)

Docteur François ALLA

4<sup>ème</sup> sous-section : (*Biostatistiques, informatique médicale et technologies de communication (type biologique)*)

Docteur Pierre GILLOIS

-----

47<sup>ème</sup> Section : CANCÉROLOGIE, GÉNÉTIQUE, HÉMATOLOGIE, IMMUNOLOGIE

1<sup>ère</sup> sous-section : (*Hématologie ; transfusion*)

Docteur François SCHOONEMAN

3<sup>ème</sup> sous-section : (*Immunologie*)

Docteur Marie-Nathalie SARDA

4<sup>ème</sup> sous-section : (*Génétique*)

Docteur Christophe PHILIPPE

-----

48<sup>ème</sup> Section : ANESTHÉSIOLOGIE, RÉANIMATION, MÉDECINE D'URGENCE,  
PHARMACOLOGIE ET THÉRAPEUTIQUE

1<sup>ère</sup> sous-section : (*Anesthésiologie et réanimation chirurgicale*)

Docteur Jacqueline HELMER – Docteur Gérard AUDIBERT

3<sup>ème</sup> sous-section : (*Pharmacologie fondamentale ; pharmacologie clinique*)

Docteur Françoise LAPICQUE – Docteur Marie-José ROYER-MORROT

Docteur Damien LOEUILLE

-----

54<sup>ème</sup> Section : DÉVELOPPEMENT ET PATHOLOGIE DE L'ENFANT, GYNÉCOLOGIE-OBSTÉTRIQUE,  
ENDOCRINOLOGIE ET REPRODUCTION

5<sup>ème</sup> sous-section : (*Biologie et médecine du développement et de la reproduction*)

Docteur Jean-Louis CORDONNIER

=====

MAÎTRES DE CONFÉRENCES

-----

19<sup>ème</sup> section : SOCIOLOGIE, DÉMOGRAPHIE

Madame Michèle BAUMANN

-----

32<sup>ème</sup> section : CHIMIE ORGANIQUE, MINÉRALE, INDUSTRIELLE

Monsieur Jean-Claude RAFT

-----

49<sup>ème</sup> Section : PATHOLOGIE NERVEUSE ET MUSCULAIRE, PATHOLOGIE MENTALE,  
HANDICAP et RÉÉDUCATION

1<sup>ère</sup> sous-section : (*Neurologie*)

Professeur Gérard BARROCHE – Professeur Hervé VESPIGNANI

Professeur Xavier DUCROCQ

2<sup>ème</sup> sous-section : (*Neurochirurgie*)

Professeur Jean-Claude MARCHAL – Professeur Jean AUQUE

Professeur Thierry CIVIT

3<sup>ème</sup> sous-section : (*Psychiatrie d'adultes*)

Professeur Jean-Pierre KAHN

4<sup>ème</sup> sous-section : (*Pédopsychiatrie*)

Professeur Daniel SIBERTIN-BLANC

5<sup>ème</sup> sous-section : (*Médecine physique et de réadaptation*)

Professeur Jean-Marie ANDRE

-----

50<sup>ème</sup> Section : PATHOLOGIE OSTÉO-ARTICULAIRE, DERMATOLOGIE et CHIRURGIE PLASTIQUE

1<sup>ère</sup> sous-section : (*Rhumatologie*)

Professeur Jacques POUREL – Professeur Isabelle VALCKENAERE

2<sup>ème</sup> sous-section : (*Chirurgie orthopédique et traumatologique*)

Professeur Jean-Pierre DELAGOUTTE – Professeur Daniel MOLE

Professeur Didier MAINARD

3<sup>ème</sup> sous-section : (*Dermato-vénéréologie*)

Professeur Jean-Luc SCHMUTZ – Professeur Annick BARBAUD

4<sup>ème</sup> sous-section : (*Chirurgie plastique, reconstructrice et esthétique*)

Professeur François DAP

-----

51<sup>ème</sup> Section : PATHOLOGIE CARDIORESPIRATOIRE et VASCULAIRE

1<sup>ère</sup> sous-section : (*Pneumologie*)

Professeur Yves MARTINET - Professeur Jean-François CHABOT

2<sup>ème</sup> sous-section : (*Cardiologie*)

Professeur Etienne ALIOT – Professeur Yves JUILLIERE – Professeur Nicolas SADOUL –

Professeur Christian de CHILLOU

3<sup>ème</sup> sous-section : (*Chirurgie thoracique et cardiovasculaire*)

Professeur Jean-Pierre VILLEMOT

Professeur Jean-Pierre CARTEAUX – Professeur Loïc MACE

4<sup>ème</sup> sous-section : (*Chirurgie vasculaire ; médecine vasculaire*)

-----

52<sup>ème</sup> Section : MALADIES DES APPAREILS DIGESTIF et URINAIRE

1<sup>ère</sup> sous-section : (*Gastroentérologie ; hépatologie*)

Professeur Marc-André BIGARD

Professeur Jean-Pierre BRONOWICKI

2<sup>ème</sup> sous-section : (*Chirurgie digestive*)

3<sup>ème</sup> sous-section : (*Néphrologie*)

Professeur Michèle KESSLER – Professeur Dominique HESTIN (Mme) – Professeur Luc FRIMAT

4<sup>ème</sup> sous-section : (*Urologie*)

Professeur Philippe MANGIN – Professeur Jacques HUBERT – Professeur Luc CORMIER

-----

53<sup>ème</sup> Section : MÉDECINE INTERNE, GÉRIATRIE et CHIRURGIE GÉNÉRALE

1<sup>ère</sup> sous-section : (*Médecine interne*)

Professeur Francis PENIN – Professeur Denise MONERET-VAUTRIN – Professeur Denis WAHL

Professeur Jean-Dominique DE KORWIN – Professeur Pierre KAMINSKY

Professeur Athanase BENETOS - Professeur Gisèle KANNY – Professeur Abdelouahab BELLOU

2<sup>ème</sup> sous-section : (*Chirurgie générale*)

Professeur Patrick BOISSEL – Professeur Laurent BRESLER

Professeur Laurent BRUNAUD

-----



**54<sup>ème</sup> Section : DÉVELOPPEMENT ET PATHOLOGIE DE L'ENFANT, GYNÉCOLOGIE-OBSTÉTRIQUE,  
ENDOCRINOLOGIE ET REPRODUCTION**

**1<sup>ère</sup> sous-section : (Pédiatrie)**

Professeur Danièle SOMMELET – Professeur Michel VIDAILHET – Professeur Pierre MONIN  
Professeur Jean-Michel HASCOET – Professeur Pascal CHASTAGNER – Professeur François FEILLET

**2<sup>ème</sup> sous-section : (Chirurgie infantile)**

Professeur Michel SCHMITT – Professeur Gilles DAUTEL – Professeur Pierre JOURNEAU

**3<sup>ème</sup> sous-section : (Gynécologie-obstétrique ; gynécologie médicale)**

Professeur Michel SCHWEITZER – Professeur Jean-Louis BOUTROY

Professeur Philippe JUDLIN – Professeur Patricia BARBARINO

**4<sup>ème</sup> sous-section : (Endocrinologie et maladies métaboliques)**

Professeur Georges WERYHA – Professeur Marc KLEIN – Professeur Bruno GUERCI

**5<sup>ème</sup> sous-section : (Biologie et médecine du développement et de la reproduction)**

Professeur Hubert GERARD

-----

**55<sup>ème</sup> Section : PATHOLOGIE DE LA TÊTE ET DU COU**

**1<sup>ère</sup> sous-section : (Oto-rhino-laryngologie)**

Professeur Claude SIMON – Professeur Roger JANKOWSKI

**2<sup>ème</sup> sous-section : (Ophtalmologie)**

Professeur Jean-Luc GEORGE – Professeur Jean-Paul BERROD – Professeur Karine ANGIOI-DUPREZ

**3<sup>ème</sup> sous-section : (Chirurgie maxillo-faciale et stomatologie)**

Professeur Michel STRICKER – Professeur Jean-François CHASSAGNE

=====

**PROFESSEURS DES UNIVERSITÉS**

-----

**64<sup>ème</sup> Section : BIOCHIMIE ET BIOLOGIE MOLÉCULAIRE**

Professeur Daniel BURNEL

=====

**MAÎTRES DE CONFÉRENCES DES UNIVERSITÉS - PRATICIENS HOSPITALIERS**

**42<sup>ème</sup> Section : MORPHOLOGIE ET MORPHOGENÈSE**

**1<sup>ère</sup> sous-section : (Anatomie)**

Docteur Bruno GRIGNON – Docteur Jean-Pascal FYAD

**2<sup>ème</sup> sous-section : (Cytologie et histologie)**

Docteur Edouard BARRAT – Docteur Jean-Claude GUEDENET

Docteur Françoise TOUATI – Docteur Chantal KOHLER

**3<sup>ème</sup> sous-section : (Anatomie et cytologie pathologiques)**

Docteur Yves GRIGNON – Docteur Béatrice MARIE

Docteur Laurent ANTUNES

-----

**43<sup>ème</sup> Section : BIOPHYSIQUE ET IMAGERIE MÉDICALE**

**1<sup>ère</sup> sous-section : (Biophysique et médecine nucléaire)**

Docteur Marie-Hélène LAURENS – Docteur Jean-Claude MAYER

Docteur Pierre THOUVENOT – Docteur Jean-Marie ESCANYE – Docteur Amar NAOUN

-----



A notre Maître et Président,  
Monsieur le Professeur Alain BERTRAND,  
Professeur de Biophysique et Traitement de l'image,

Vous nous faites l'honneur d'accepter la présidence de cette thèse, et de juger ce travail.

Nous avons été très sensible à votre écoute durant notre passage dans votre service.

Veillez trouver ici, l'expression de notre respect et de notre gratitude.

A notre Maître et Juge,  
Monsieur le Professeur Gilles KARCHER,  
Professeur de Biophysique et Traitement de l'image,

Nous vous remercions de l'honneur que vous nous faites en acceptant de  
participer au jury de notre thèse.  
Nous tenons à vous exprimer l'expression de notre vive reconnaissance.

A notre Maître et Juge,  
Monsieur le Professeur Jacques HUBERT,  
Professeur d'Urologie,

Pour l'honneur que vous nous faites en ayant initié ce travail,  
et accepté de le juger,  
Soyez assuré de notre respect et de notre sincère gratitude.

A notre Juge,  
Monsieur le Docteur Lionnel GEOFFROIS,

Nous vous exprimons toute notre gratitude pour avoir contribué à rendre ce travail possible et accepté de faire partie de notre jury.

A notre Juge,  
Monsieur le Docteur Pierre OLIVIER,

Vous avez su nous être d'une aide précieuse tout au long de cette tâche, par la qualité de votre jugement, votre rigueur, la permanence de votre disponibilité et votre amitié.  
Nous vous remercions d'avoir accepté de participer à ce travail.

A Carole,  
Mon amour,  
Merci pour m'avoir supporté ces derniers mois, et pour ton soutien permanent.  
Pour tout ce qui est passé et surtout ce qui va venir.

A mon père, A ma mère,  
Pour leur présence, leur patience exemplaire, leur dévouement constant, leur  
confiance et leur amour infini.  
Merci.

A mes frères, et leur épouses,  
Pour votre soutien permanent, pour vos enfants,  
Merci.

A Sébastien, Julien, Paul, Valentin, Alexandre, Amélie et Pierre,  
Que vos vies soient belles et joyeuses.

A tous mes amis,  
Pour leur soutien,  
J'espère avoir répondu à vos attentes.

## SERMENT

"Au moment d'être admis à exercer la médecine, je promets et je jure d'être fidèle aux lois de l'honneur et de la probité. Mon premier souci sera de rétablir, de préserver ou de promouvoir la santé dans tous ses éléments, physiques et mentaux, individuels et sociaux. Je respecterai toutes les personnes, leur autonomie et leur volonté, sans aucune discrimination selon leur état ou leurs convictions. J'interviendrai pour les protéger si elles sont affaiblies, vulnérables ou menacées dans leur intégrité ou leur dignité. Même sous la contrainte, je ne ferai pas usage de mes connaissances contre les lois de l'humanité. J'informerai les patients des décisions envisagées, de leurs raisons et de leurs conséquences. Je ne tromperai jamais leur confiance et n'exploiterai pas le pouvoir hérité des circonstances pour forcer les consciences. Je donnerai mes soins à l'indigent et à quiconque me les demandera. Je ne me laisserai pas influencer par la soif du gain ou la recherche de la gloire.

Admis dans l'intimité des personnes, je tairai les secrets qui me sont confiés. Reçu à l'intérieur des maisons, je respecterai les secrets des foyers et ma conduite ne servira pas à corrompre les mœurs. Je ferai tout pour soulager les souffrances. Je ne prolongerai pas abusivement les agonies. Je ne provoquerai jamais la mort délibérément.

Je préserverai l'indépendance nécessaire à l'accomplissement de ma mission. Je n'entreprendrai rien qui dépasse mes compétences. Je les entretiendrai et les perfectionnerai pour assurer au mieux les services qui me seront demandés.

J'apporterai mon aide à mes confrères ainsi qu'à leurs familles dans l'adversité.

Que les hommes et mes confrères m'accordent leur estime si je suis fidèle à mes promesses ; que je sois déshonoré et méprisé si j'y manque".





<b>I. Introduction :</b> .....	<b>20</b>
<b>II. Tomoscintigraphie par émission de positons :</b> .....	<b>21</b>
<b>A. Introduction :</b> .....	<b>21</b>
<b>B. Emetteurs de positons :</b> .....	<b>21</b>
1. Isotopes émetteurs de positons :.....	21
2. Radioactivité $\beta+$ et détection des $\beta+$ :.....	23
3. Traceur du métabolisme glucidique :le déoxyglucose (DG) :.....	24
4. Marquage du DG : le 2-fluoro-2-D-déoxyglucose(18F-FDG) :.....	25
<b>C. Détecteurs en TEP :</b> .....	<b>26</b>
1. Description générale d'un tomographe par émission de positons :.....	26
2. Principes élémentaires de la détection : .....	27
<b>D. Modes d'acquisition et reconstruction tomographique :</b> .....	<b>28</b>
1. Principes de base de la tomographie :.....	28
2. Rangement des données en TEP : le sinogramme :.....	28
3. La reconstruction tomographique :.....	29
<b>E. Correction des phénomènes physiques :</b> .....	<b>29</b>
1. Coïncidences aléatoires :.....	29
2. Coïncidences diffusées :.....	30
3. Effet de volume partiel :.....	30
4. Atténuation :.....	31
5. Quantification :.....	31
<b>F. Radioprotection et contraintes :</b> .....	<b>32</b>
1. Dosimétrie du patient : .....	32
2. Radioprotection :.....	32
<b>G. Imageurs hybrides (imageur TEP + scanner X) :</b> .....	<b>33</b>
<b>H. Les limites du morphoTEP :</b> .....	<b>34</b>
1. Généralités :.....	34
2. Les faux positifs :.....	35
3. Les faux négatifs : .....	35

<b>III. Cancer du rein et carcinome urothélial :</b> .....	<b>36</b>
<b>A. Cancer du rein :</b> .....	<b>36</b>
1. Introduction :	36
a) Généralités :	36
b) Facteurs favorisants :	36
(1) Facteurs préexistants :	36
(2) Facteurs génétiques :	37
(3) Facteurs d'exposition environnementale :	37
2. Histologie :	37
a) Les carcinomes à cellules rénales de l'adulte :	38
(1) Le carcinome à cellules claires ( ou tumeur de Grawitz) :	38
(a) Aspects macroscopiques :	39
(b) Aspects microscopiques :	39
(2) Les tumeurs tubulo-papillaires :	40
(3) Les carcinomes à cellules chromophobes :	40
(4) Les carcinomes des tubes collecteurs ( carcinomes de Bellini) :	41
(5) Les carcinomes kystiques du rein :	41
(6) Carcinomes à cellules rénales non classées :	41
(7) Différenciation sarcomatoïde :	41
b) Les tumeurs rénales bénignes liquides et solides :	41
(1) Tumeurs rénales bénignes liquidiennes :	41
(a) le kyste du rein	41
(b) La polykystose rénale :	42
(2) Les tumeurs rénales bénignes solides :	42
(a) Les oncocytomes :	42
(b) L'angiomyolipome :	42
c) Les tumeurs primitives rénales rares:	42
(1) Les tumeurs épithéliales :	42
(a) Les tumeurs à rénine ( à cellules juxtaglomérulaires) :	42
(b) Adénome métanéphrique :	42
(2) Les tumeurs non épithéliales :	43
(a) Les tumeurs mésoenchymateuses :	43
(i) Tumeurs mésoenchymateuses bénignes :	43
(ii) Tumeurs mésoenchymateuses malignes (sarcomes) :	43
(b) Les tumeurs blastémateuses :	43
(c) Les tumeurs neuro-endocrines :	44
(d) Lymphomes malins non hodgkiniens :	44
d) Les tumeurs rénales de l'enfant :	44
e) Métastases rénales :	44
3. Facteurs pronostiques histopathologiques :	45
a) Stadification :	45
b) Grade nucléaire :	45
c) Type cellulaire :	45
d) Envahissement veineux microscopique :	46
e) Élément du compte-rendu anatomopathologique :	46
4. Imagerie conventionnelle du cancer du rein :	46
a) Introduction :	46
b) L'urographie intra veineuse :	46
c) L'échographie :	46



(1)	Techniques : .....	47
(2)	Résultats : .....	47
(3)	Echographie doppler couleur ou énergie : .....	47
d)	La tomodensitométrie : .....	48
(1)	Les buts : .....	48
(2)	Technique : .....	48
(3)	Cinétique du bolus iodé dans un rein normal : .....	48
(4)	Cinétique du bolus iodé dans une tumeur : .....	49
e)	L'IRM : .....	50
(1)	Les critères de qualité : .....	50
(2)	Résultats de l'IRM : .....	51
f)	L'artériographie et l'embolisation : .....	51
5.	Diagnostic : .....	52
a)	Circonstances de découverte : .....	52
(1)	Découverte fortuite : .....	52
(2)	Manifestations urologiques : .....	52
(3)	Signes généraux : .....	52
(4)	Manifestations liées à une localisation secondaire : .....	52
(5)	Manifestations en rapport avec un syndrome paranéoplasique : .....	52
b)	Les formes cliniques : .....	53
(1)	Selon l'âge du patient : .....	53
(2)	Selon l'état du patient : .....	53
(3)	Tumeurs sur rein unique ou tumeurs bilatérales : .....	54
6.	Bilan d'extension : .....	54
a)	Extension loco-régionale : .....	54
b)	Bilan de recherche de métastases : .....	55
c)	Place de la biopsie percutanée : .....	55
d)	Bilan de l'état du rein controlatéral : .....	55
7.	Traitement : .....	55
a)	Au stade local : .....	55
(1)	Chirurgie élargie : .....	56
(2)	Chirurgie conservatrice : .....	56
b)	Traitement au stade métastatique : .....	56
8.	Suivi post thérapeutique : .....	57

<b>B. Carcinome urothélial :</b>	<b>58</b>
1. Etiologie et facteurs de risque :	58
2. Histologie :	58
a) Classification histologique des tumeurs de la voie excrétrice supérieure :	59
b) Grade tumoral :	59
c) Classification TNM :	60
3. Diagnostic clinique :	60
a) Hématurie :	60
b) Douleur :	61
c) L'obstruction urétérale :	61
(1) Extension loco-régionale de la tumeur :	61
(2) Diffusion métastatique :	61
d) Masse palpable :	61
e) Infection urinaire et troubles mictionnels :	61
f) Atteinte de l'état général :	61
g) Métastases :	62
4. Imagerie conventionnelle :	62
a) Urographie intraveineuse :	62
b) Urétérographies rétrograde et antégrade :	62
c) Echographie :	62
d) Scanner abdominal :	63
e) L'angiographie :	63
f) Résonance magnétique :	63
g) Tomodensitométrie par émission de Positons (TEP) :	63
5. Explorations endoscopiques et biologiques :	63
a) Urétroscopie :	64
b) Néphroscopie :	64
c) Urétéropyeloscopie :	64
d) Explorations biologiques :	64
(1) Cytologie urinaire :	64
(2) Brossage de la voie excrétrice :	65
6. Traitement :	65
a) Traitement de référence : néphro-urétérectomie :	65
b) Traitements non chirurgicaux :	65
(1) Instillations endocavitaires :	65
(2) Chimiothérapie :	65
(3) Radiothérapie :	66
7. Surveillance et suivi :	66
a) Récidives :	66
b) Pronostic :	66





<b>IV. Problèmes posés :</b> .....	<b>67</b>
<b>V. Matériels et méthode :</b> .....	<b>68</b>
<b>A. Population étudiée:</b> .....	<b>68</b>
1. Effectif :.....	68
2. Origine des patients :.....	69
<b>B. Méthodologie:</b> .....	<b>70</b>
1. Réalisation pratique de l'examen TEP :.....	70
2. Analyse des images :.....	71
<b>C. Résultats :</b> .....	<b>72</b>
<b>VI. ANALYSE DES RESULTATS :</b> .....	<b>85</b>
1. Age :.....	85
2. Sexe :.....	85
3. L'histologie des tumeurs rénales étudiées :.....	86
4. Indication de réalisation du MorphoTEP :.....	86
5. Etude de l'impact des résultats TEP sur la décision thérapeutique :.....	87
6. Croisement des données d'impact et d'indication :.....	88
a) Nature de l'impact en fonction de l'indication :.....	88
b) Evaluation de l'impact du morphoTEP sur la maladie :.....	89
7. Croisement des anomalies observées au MorphoTEP avec les données histologiques du suivi :.....	90
a) Carcinome rénal à cellules claires :.....	91
(1) Bilan initial d'une tumeur rénale :.....	91
(2) Bilan d'une suspicion de récurrence locale :.....	92
(3) Bilan de récurrence à distance :.....	93
b) Carcinome urothélial :.....	94
c) Tumeur oncocytaire :.....	94
d) Tumeur extrarénale :.....	95
<b>VII. Discussion :</b> .....	<b>96</b>
<b>A. Diagnostic de tumeur rénale primitive :</b> .....	<b>96</b>
<b>B. Détection de récurrence(s) locale(s) :</b> .....	<b>99</b>
<b>C. Détection de récurrence à distance :</b> .....	<b>100</b>
<b>D. MorphoTep et carcinome urothélial du haut appareil urinaire :</b> .....	<b>101</b>
<b>E. Evaluation de l'impact des résultats du MorphoTEP :</b> .....	<b>102</b>
<b>F. Les limites de notre étude :</b> .....	<b>103</b>
<b>G. Cancer du rein et fixation du [<sup>18</sup>F]-FDG :</b> .....	<b>103</b>
<b>VIII. Conclusion :</b> .....	<b>104</b>
<b>IX. Bibliographie :</b> .....	<b>105</b>
<b>X. Annexe :</b> .....	<b>115</b>

## I. Introduction :

Le cancer du rein représente 2 à 3 % des cancers de l'adulte. C'est la troisième tumeur urologique après les cancers de prostate et de vessie. Développé aux dépens du parenchyme rénal, il représente 80 à 85 % de l'ensemble des tumeurs rénales. Son incidence est en augmentation en Amérique du Nord et dans le nord de l'Europe. En France, l'incidence brute en 1995 était de 11,9 et de 5,5 pour 100.000 chez l'homme et la femme, soit 4.910 nouveaux cas diagnostiqués pour 3.060 décès durant la même année.

Les caractéristiques anatomopathologiques principales sont une prédominance des carcinomes à cellules conventionnelles dans 66 % des cas, la présence de métastases ganglionnaires dans 12 % des cas et de métastases viscérales dans 6 % des cas. L'atteinte surrénalienne et de la veine cave inférieure s'observe dans 4 % des cas. La fréquence de la multifocalité est de 14 %. Malgré les progrès récents de l'immunothérapie, le cancer du rein reste une tumeur de pronostic défavorable dans ses formes évoluées. Le traitement en est toujours chirurgical, quelle que soit la méthode d'abord utilisée. Les progrès récents ont été observés essentiellement dans le domaine du diagnostic par l'imagerie et par la génétique. De nouvelles technologies, tant pour le traitement chirurgical avec de nouvelles méthodes de destruction tissulaire que pour la thérapeutique des formes avancées, sont en développement et semblent prometteuses.

La sophistication des techniques d'imagerie tomographique a permis d'améliorer les diagnostics en oncologie. L'échographie et la tomodensitométrie (TDM) ont permis d'augmenter considérablement le taux de découverte fortuite, passé de 13 % en 1982 à 59 % en 1997. Ces tumeurs présentent un stade, un grade, un taux de métastases significativement plus faibles. Le staging des carcinomes à cellules rénales apparaît correct dans 70 à 95% selon les séries utilisant le scanner, de la même façon, en imagerie par résonance magnétique nucléaire le taux est de 80%.

Alors que l'échographie, la tomodensitométrie et l'imagerie par résonance magnétique nucléaire restent les examens de référence dans la pathologie rénale, l'imagerie TEP permet une approche morphologique et fonctionnelle supplémentaire, non invasive, des cancers du rein. Le problème de diagnostic principal est la caractérisation maligne ou bénigne de la tumeur rénale qui peut être difficile avec les méthodes d'imagerie conventionnelle, problème qui pourrait être résolu par le morphoTEP.



## II. Tomoscintigraphie par émission de positons:

### A. Introduction :

Les émetteurs de positons sont des isotopes radioactifs ( $^{11}\text{C}$ ,  $^{13}\text{N}$ ,  $^{15}\text{O}$ ,  $^{18}\text{F}$ ) qui peuvent facilement être incorporés aux molécules, sans altérer leurs propriétés biologiques. La molécule la plus largement utilisée est le fluorodéoxyglucose marqué au fluor 18 ( $^{18}\text{F}$ -FDG) en raison de ses nombreuses indications. Ce traceur, analogue du glucose, apporte des réponses essentielles dans la prise en charge et le suivi des patients atteints de maladies néoplasiques.

La réalisation d'un examen TEP est le résultat d'un ensemble d'opérations : production de l'isotope, synthèse de la molécule, injection du traceur radioactif, détection des rayonnements, reconstruction tomographique, et enfin l'enchaînement d'un ensemble de corrections afin de fournir une image représentative de la distribution du traceur au sein du patient.

### B. Emetteurs de positons :

#### 1. Isotopes émetteurs de positons :

L'isotope le plus utilisé est le fluor 18 ( $^{18}\text{F}$ ), car il a une durée de vie plus longue (110 minutes.), un libre parcours moyen dans la matière (distance moyenne entre l'émission du positon et la réaction d'annihilation) limité qui permettra une résolution spatiale satisfaisante. De plus, grâce à sa petite taille et à ses caractéristiques chimiques, cet halogéné ne modifie pas les caractéristiques biologiques de la molécule à laquelle il est lié (*tableau 1*).

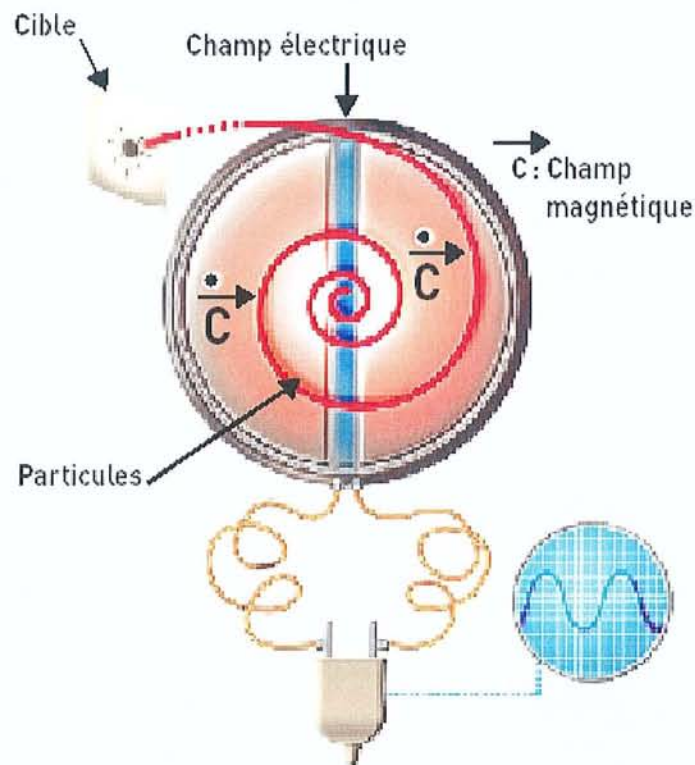
**Tableau 1** : principaux émetteurs de positons utilisés en médecine.

Isotope	$^{11}\text{C}$	$^{13}\text{N}$	$^{15}\text{O}$	$^{18}\text{F}$
Période des radioéléments (min.)	20.4	10	2.1	109.8
Libre parcours moyen dans l'eau (mm.)	1.1	1.5	2.7	0.6



La production des isotopes émetteurs de positons se fait dans un cyclotron en accélérant des particules légères chargées électriquement (protons ou deutons) qui serviront à bombarder une cible définie. Ces particules légères sont introduites au centre du cyclotron (*figure 1*) où elles sont soumises à un champ électromagnétique. Sous l'action de ce champ, leur vitesse s'accroît progressivement, au fur et à mesure qu'elles s'éloignent du centre de l'appareil en décrivant une spirale. Quand elles atteignent une vitesse suffisante, elles sont extraites du cyclotron et projetées en un faisceau de bombardement sur une cible (eau enrichie en  $[^{18}\text{O}]$  pour la production de  $[^{18}\text{F}]$ ) avec une énergie qui doit être supérieure à la barrière de Coulomb (force électrostatique de répulsion entre le noyau de la cible et la particule incidente). Les noyaux de cette cible gagnent alors un proton et deviennent radioactifs. Ils retrouveront leur état stable par désintégration  $\beta^+$ .

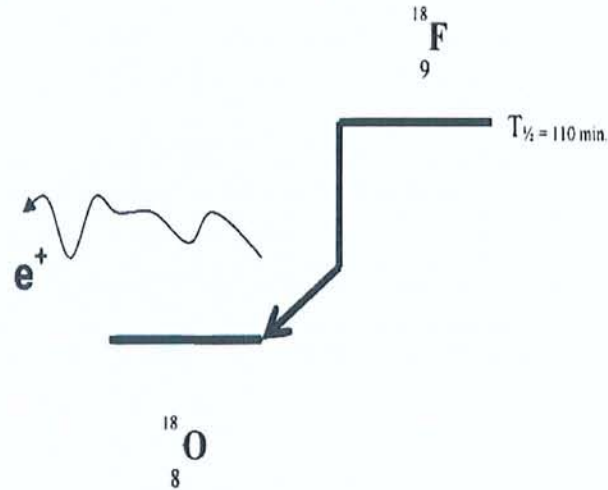
### Principe de fonctionnement du cyclotron



**Figure 1:** principe de fonctionnement d'un cyclotron.

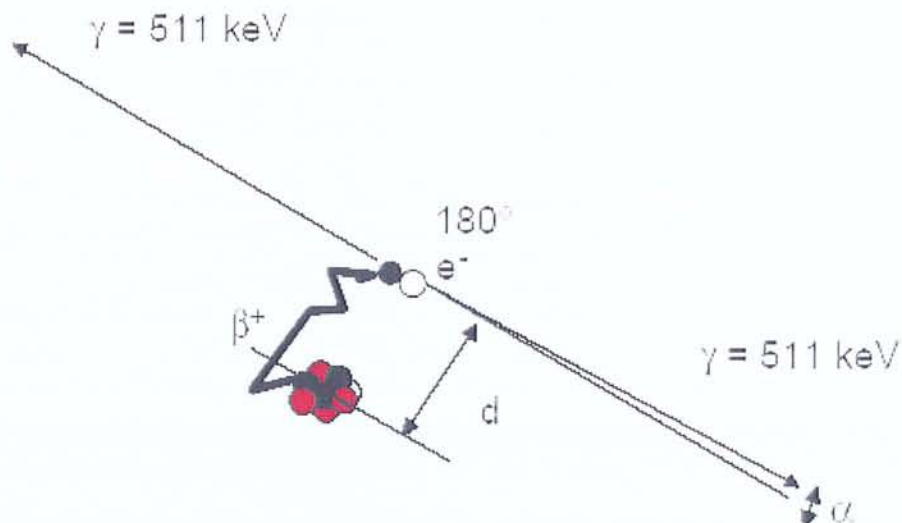
## 2. Radioactivité $\beta^+$ et détection des $\beta^+$ :

Les émetteurs de positons sont caractérisés par un excès de charge positive dans leurs noyaux. Ils se désintègrent vers un état stable, par une transformation d'un proton en un neutron qui conduit à l'émission d'un neutrino et d'un positon. (Figure 2).



**Figure 2:** schéma de désintégration  $\beta^+$  : exemple du [ $^{18}\text{F}$ ].

Une fois émis, le positon parcourt quelques millimètres dans les tissus, au cours desquels il perd toute son énergie cinétique. Quand le positon est au repos, il interagit avec un électron du milieu, suivant une réaction d'annihilation au cours de laquelle la masse des deux particules se transforme en deux photons  $\gamma$  de 511 keV, émis dans des directions opposées (figure 3).



**Figure 3:** phénomène d'annihilation.



Le principe de base de la TEP consiste à détecter ces deux photons de 511 keV pour déterminer le lieu de la réaction d'annihilation. L'information mesurée correspond au lieu d'annihilation et non à celui de l'émission  $\beta^+$ . La distance entre ces deux lieux est appelée libre parcours moyen du positon, elle est déterminée par l'énergie d'émission des positons, et constitue une limite en terme de résolution spatiale. Une autre limite intrinsèque en terme de résolution spatiale en TEP provient de la non colinéarité des deux photons de 511 keV, résultant de l'annihilation d'un positon qui n'a pas intégralement perdu son énergie cinétique. Ce défaut de colinéarité peut être de l'ordre de 0,5°. La combinaison de ces deux phénomènes constitue une limite intrinsèque en terme de résolution spatiale, propre à la détection en coïncidence, mais qui, pour le 18F, est inférieure au millimètre. Cependant, comme cela sera présenté ultérieurement, la résolution spatiale d'un TEP dépend essentiellement de la taille des détecteurs élémentaires.

### 3. Traceur du métabolisme glucidique : le déoxyglucose (DG) :

Dans les conditions physiologiques, tout comme le glucose naturel, le DG franchit la membrane cellulaire par diffusion facilitée par les transporteurs membranaires du glucose Glut, Glut-1 essentiellement. Le DG intracellulaire est phosphorylé en position 6 par l'hexokinase en déoxyglucose-6-phosphate (DG-6-P). Dans la chaîne glycolytique, il existe une accumulation intracellulaire de DG-6-P, par faible activité de la G-6-P isomérase ; il s'agit d'un phénomène de blocage enzymatique, aboutissant à l'accumulation de DG-6-P dans la cellule cancéreuse. L'absence de groupement OH en position 2 du DG est la condition nécessaire au blocage enzymatique.

Parallèlement à ce blocage enzymatique, il existe d'autres phénomènes qui vont contribuer à l'accumulation de DG-6-P dans la cellule. En effet, on met en évidence une augmentation de la concentration et de l'activité de l'hexokinase de type II, associée à une activité enzymatique des mitochondries du métabolisme glucidique au niveau du tissu tumoral, ainsi qu'une accumulation de DG-6-P par phénomène de rétro diffusion. Il existe aussi une diminution de l'activité de la glucose-6-phosphatase, ce qui rend le retour du DG-6-P vers le DG négligeable, sauf dans les cellules hépatiques, ce qui explique les médiocres performances de ce traceur dans l'exploration des cancers hépatiques primitifs. Ainsi, le DG porteur d'une charge négative ne peut diffuser à travers la membrane cellulaire vers le milieu extracellulaire et s'accumule dans la cellule, sans subir de dégradation supplémentaire, servant de support à la visualisation du tissu tumoral en TEP (figure 4).

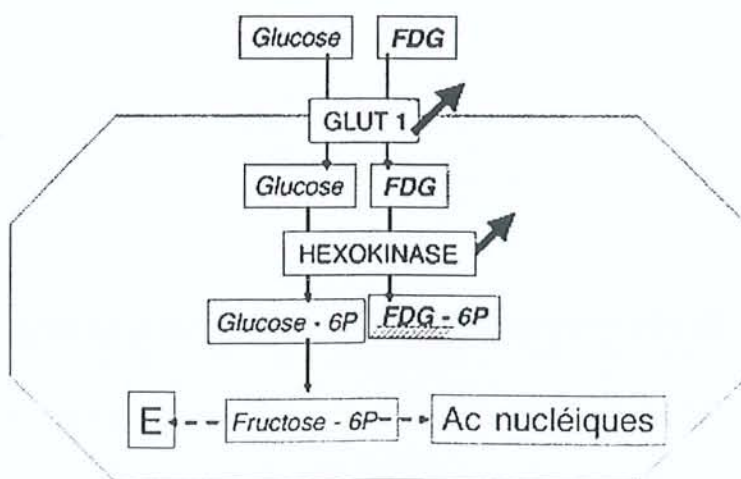


Figure 4: fluorodéoxyglucose (FDG) et métabolisme cellulaire (malin). E=énergie



La captation augmentée du DG par les cellules néoplasiques est in vivo plus ou moins corrélée à de nombreux facteurs, touchant à la fois à la prolifération et au métabolisme des cellules : on peut séparer ces différents facteurs en une composante cellulaire, une composante extracellulaire et une composante inflammatoire non tumorale.

Les facteurs cellulaires sont :

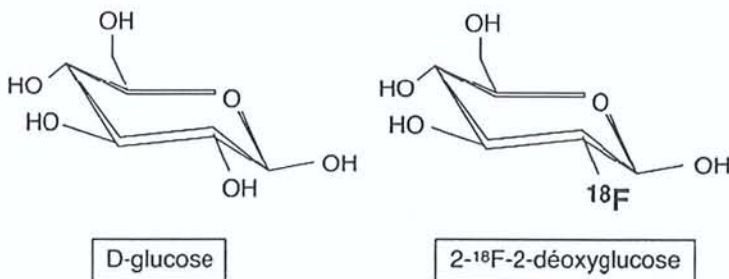
- le taux de prolifération tumorale
- le nombre de cellules tumorales viables
- le degré d'oxygénation cellulaire.

Le facteur extracellulaire essentiel est le débit sanguin. Le dernier élément intervenant dans ce domaine est le degré de l'inflammation cellulaire.

Au sein d'une même tumeur vont donc coexister une accumulation de DG par captation dans les cellules cancéreuses, et une accumulation par captation dans les cellules inflammatoires non cancéreuses. La captation augmentée du DG est de plus en interdépendance étroite avec d'autres processus métaboliques, en particulier le catabolisme de l'acide glutamique. Elle ne reflète pas le type histologique de cellule cancéreuse concerné. Ceci implique que ce traceur ne peut être spécifique de la lésion tumorale ; en effet, des lésions inflammatoires et/ou infectieuses possèdent une activation de la glycolyse leucocytaire et macrophagique pouvant augmenter la fixation du DG.

#### 4. Marquage du DG : le 2-fluoro-2-D-déoxyglucose ( $^{18}\text{F}$ -FDG) :

Le fluor 18 est, selon les connaissances actuelles, le seul isotope capable de marquer le glucose, utilisable en imagerie oncologique de façon satisfaisante. On obtient ainsi une détermination in vivo de la distribution du DG, en détectant l'émission radioactive du fluor 18. Le fluor 18 est utilisé pour synthétiser le  $^{18}\text{F}$ -FDG, par substitution électrophile ou nucléophile : introduction en position 2 du fluor 18 (figure 5), selon la méthode Hamacher «classique ». Cette synthèse chimique est entièrement automatisée et dure environ 55 minutes.



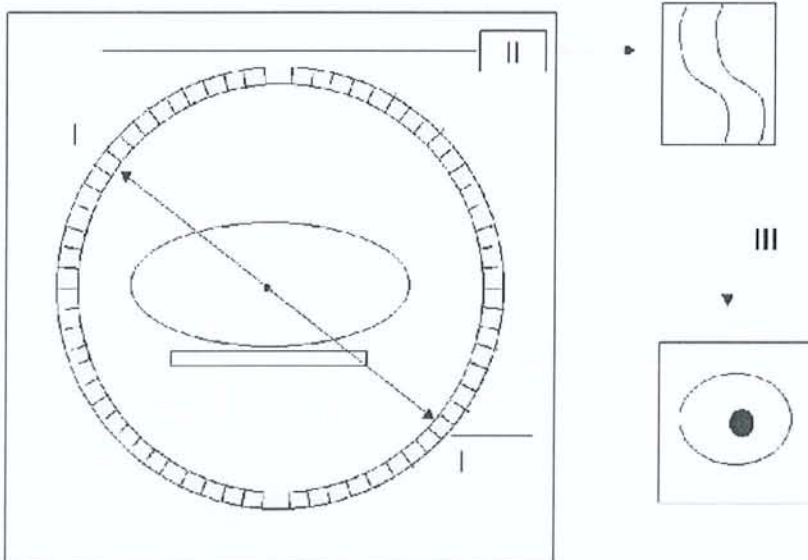
**Figure 5:** 18 Fluorodéoxyglucose (FDG).

L'injection du  $^{18}\text{F}$ -FDG ne provoque pas d'effet secondaire. Le caractère non antigénique du  $^{18}\text{F}$ -FDG permet d'effectuer plusieurs examens ; son utilisation sur une période de 3 semaines chez le chien à des doses 150 fois supérieures, et chez la souris à des doses 3 000 fois supérieures à la dose utilisée chez l'homme, n'a jamais permis de mettre en évidence de signe de toxicité. De plus, plusieurs dizaines de milliers d'injections de  $^{18}\text{F}$ -FDG chez l'homme ont déjà été réalisées dans le monde, sans qu'aucun effet secondaire n'ait jamais été signalé.

## C. Détecteurs en TEP :

### 1. Description générale d'un tomographe par émission de positons :

La plupart des TEP sont constitués d'une série de couronnes de détecteurs élémentaires (marquée I sur la *figure 6*) répartis en anneau autour du patient. Chaque détecteur est constitué d'un cristal scintillateur et d'un photomultiplicateur, optimisés pour la détection des photons gamma. Le circuit électronique, ou circuit de coïncidence (marqué II sur la *figure 6*), permet de déterminer au moyen de deux détecteurs élémentaires la projection du lieu d'annihilation. Le traitement de ces informations doit être extrêmement rapide, compte tenu des taux de comptage rencontrés en pratique. L'information mesurée par le circuit de coïncidence est alors positionnée dans une matrice, ou sinogramme, qui contient l'ensemble des éléments de projection d'une coupe de l'objet. Les images sont obtenues par reconstruction tomographique (marquées III sur la *figure 6*) sur des stations informatiques puissantes équipées d'une application logicielle permettant l'analyse et la quantification des images.

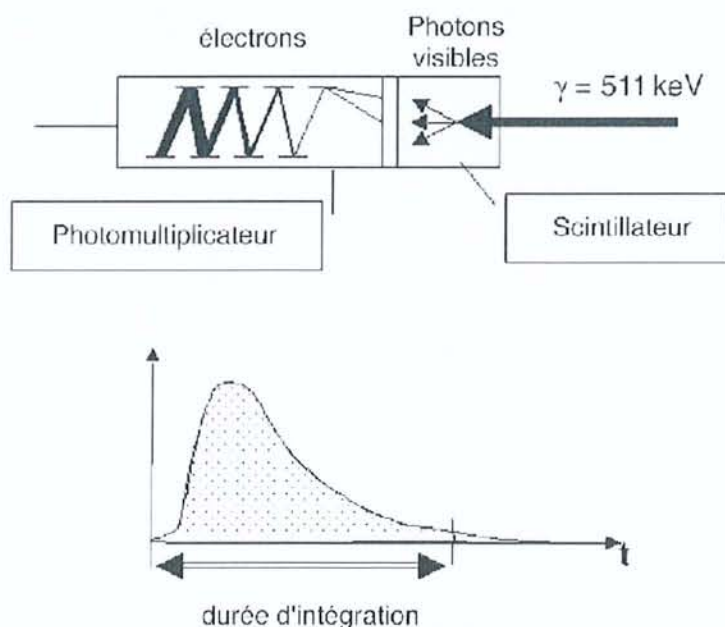


**Figure 6:** les différents modules d'un tomographe à émission de positons.



## 2. Principes élémentaires de la détection :

Toute désintégration d'un positon se caractérise par l'émission de deux photons gamma de 511 keV dans des directions opposées. Cette propriété est intrinsèquement utilisée par les TEP pour déterminer la projection du lieu d'annihilation, au moyen de deux détecteurs indépendants qui mesurent quasi simultanément deux photons de 511 keV. L'électronique de détection, ou circuit de coïncidence, est basée sur deux critères : une fenêtre temporelle, de l'ordre de 6 à 15 ns, et une fenêtre en énergie. Ce système mesure les coïncidences vraies, qui correspondent à la détection des deux photons de 511 keV provenant d'une même annihilation. En raison des imperfections de l'appareil de mesure en résolution en énergie et en résolution temporelle, le circuit de coïncidence enregistre de nombreux événements parasites qui génèrent du bruit de mesure. Le rôle de chaque détecteur élémentaire consiste à arrêter le rayonnement, et à déterminer l'énergie du photon incident et le moment où il a été détecté. La densité, la résolution en énergie et la résolution temporelle des détecteurs conditionnent les performances des différents instruments. Les détecteurs sont constitués d'un ou plusieurs cristaux scintillateurs, couplés à un ou plusieurs tubes photomultiplicateurs (PM).



**Figure 7:** principe du détecteur élémentaire.

Tout photon entrant dans la chaîne de détection est analysé individuellement. Il interagit avec les électrons du cristal en cédant son énergie, soit en totalité par effet photoélectrique, soit en partie par effet Compton. Ces derniers vont exciter d'autres électrons du réseau cristallin, et générer des mécanismes de scintillation. L'énergie lumineuse ainsi créée est proportionnelle à l'énergie déposée dans le cristal. Elle est ensuite dirigée vers la photocathode du tube photomultiplicateur au travers d'un guide de lumière. Le rôle de la photocathode est de convertir l'énergie lumineuse en électrons. Ces derniers sont accélérés et focalisés sur la première dinode, où le nombre d'électrons est multiplié par le facteur d'émission secondaire. Ce processus de multiplication est identique pour les dynodes suivantes. Le signal en sortie du PM fournit une impulsion électrique mesurable, dont l'intégrale est proportionnelle à l'énergie du photon déposée dans le cristal. La durée d'intégration dépend de la rapidité de la décroissance de la lumière au sein du cristal. Pendant cette durée, le détecteur élémentaire est dans l'impossibilité de mesurer un autre événement. Ce phénomène, ou temps mort, est responsable des pertes en sensibilité pour des taux de comptage élevés.

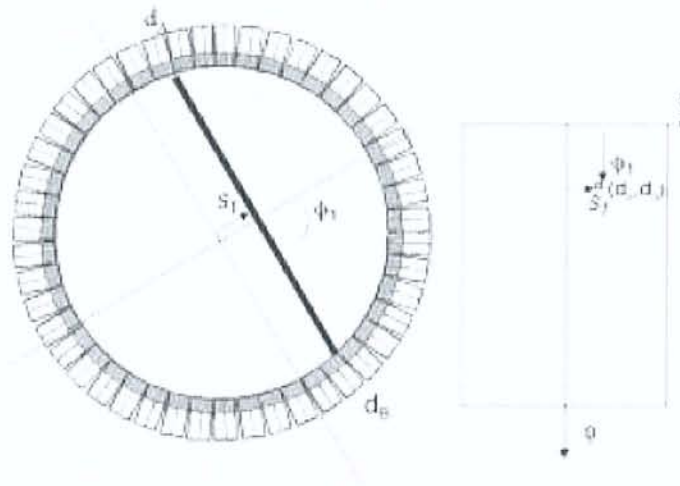
## D. Modes d'acquisition et reconstruction tomographique :

### 1. Principes de base de la tomographie :

Quelle que soit la conception des différents instruments, la mesure des données correspond systématiquement à la projection du lieu des annihilations survenant au sein de l'objet dont on fait l'image. Une étape de reconstruction tomographique est nécessaire pour déterminer l'objet à partir de ses projections. Les méthodes utilisées en TEP sont, d'un point de vue mathématique, similaires à celles de la TDM ou de la tomographie d'émission réalisée avec des émetteurs de photons gamma.

### 2. Rangement des données en TEP : le sinogramme :

Tous les éléments de projection d'une coupe de l'objet sont rangés dans une matrice appelée sinogramme. Chaque ligne de cette matrice correspond à la projection mono dimensionnelle de la coupe pour un angle  $\phi$  particulier. Cette matrice a autant de lignes que d'angles de mesure, et autant de colonnes que de cases de mesure pour une position angulaire. D'une manière générale, la taille des sinogrammes est de l'ordre de 256 (angles) par 192 (points de mesure pour une position angulaire).



**Figure 8:** principe d'acquisition des données.

Un point du sinogramme correspond à une ligne de réponse entre deux détecteurs élémentaires (entre  $dA$  et  $dB$  sur la *figure 8*). L'information reportée dans ce pixel ( $s_1$ ,  $\phi_1$ ) correspond à l'intégrale des émissions des photons de 511 keV émis suivant cette incidence, pour tous les points de l'objet situés sur la ligne de réponse. La ligne de réponse est un tube de section rectangulaire, dont les dimensions sont en relation avec la taille des détecteurs élémentaires. Chaque événement accepté par le circuit de coïncidence incrémente d'une unité le pixel du sinogramme correspondant à la ligne de réponse entre les deux détecteurs élémentaires. L'étape de mesure en TEP consiste alors à remplir les différents pixels du sinogramme. L'acquisition des données résulte d'un comptage dont les fluctuations statistiques sont régies par la loi de Poisson. En résumé, un sinogramme contient l'ensemble des éléments de projection d'une tranche de l'objet.



### 3. La reconstruction tomographique :

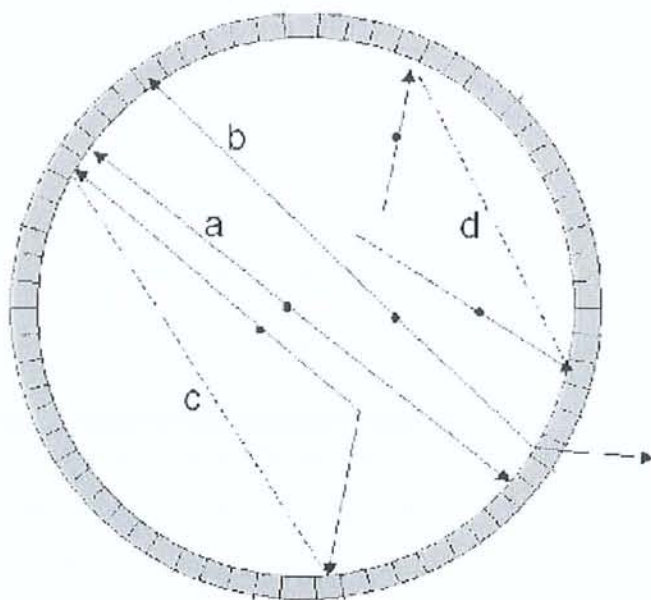
La reconstruction tomographique consiste à calculer la distribution de la radioactivité au sein du plan de coupe en utilisant l'ensemble des informations rangées dans le sinogramme et d'obtenir une information en trois dimensions à partir des données en deux dimensions soit à partir de rétroprojection filtrée, soit par une méthode de reconstruction itérative préférée actuellement car moins sujette aux artéfacts de reconstruction.

#### *E. Correction des phénomènes physiques :*

L'objectif de ce chapitre est d'expliquer les différentes étapes qui permettent d'accéder à une image fidèlement représentative de la distribution radioactive au sein du patient. Les images obtenues en TEP résultent d'un comptage des coïncidences détectées. Du fait des phénomènes physiques (diffusion Compton et atténuation) et des caractéristiques de l'appareillage (événements aléatoires et résolution spatiale), l'information recueillie dans les projections est biaisée, puisqu'elle ne correspond pas à l'intégrale des événements émis dans la ligne de réponse.

#### 1. Coïncidences aléatoires :

Une source de bruit, propre à la détection en coïncidence, est la mesure d'événements aléatoires ou fortuits, qui correspond à la mesure de deux photons issus de deux annihilations différentes mais qui arrivent pendant la même fenêtre temporelle. L'information spatiale véhiculée par cette mesure est incorrecte. Le taux de coïncidences aléatoires dépend linéairement de la fenêtre temporelle d'acquisition, donc de la rapidité du scintillateur, et croît comme le carré de la radioactivité présente dans le champ de vue. Il introduit, dans les données mesurées, un niveau de bruit qui doit être pris en compte. En première approximation, la distribution des coïncidences aléatoires est considérée uniforme dans le champ de vue. La correction de ce phénomène s'effectue par la soustraction des coïncidences aléatoires.



**Figure 9:** nature des phénomènes enregistrés en mode coïncidence.



Dans cette figure la détection des deux photons  $\gamma$  de 511 keV résultant d'une annihilation correspond à une coïncidence vraie (annihilation a). L'absence de détection d'au moins un des deux photons entraîne l'absence de mesure d'une ligne de réponse, il en résulte une plus faible efficacité de détection (annihilation b). Du fait de la résolution en énergie limitée des scintillateurs, une fraction des photons ayant subi une diffusion Compton est acceptée, il en résulte l'enregistrement de coïncidences diffusées (annihilation c). La détection de deux photons  $\gamma$  de 511 keV dans la fenêtre temporelle de coïncidence résultant de deux annihilations distinctes entraîne la mesure d'une coïncidence aléatoire (événement d). Les coïncidences aléatoires et diffusées sont des sources de bruit qu'il convient de limiter et de corriger.

## 2. Coïncidences diffusées :

La diffusion Compton entraîne une perte d'énergie et un changement de direction du photon incident. Ce changement de trajectoire fausse l'image, puisque la ligne de réponse détectée n'est plus corrélée à son lieu d'émission. Outre un changement dans la direction d'incidence du photon, la diffusion Compton d'un photon se traduit par une perte d'énergie. Une partie de ces coïncidences, que l'on appelle coïncidences diffusées, est éliminée en acceptant que les photons dont l'énergie, estimée par le détecteur, est compatible avec 511 keV. Malheureusement, la discrimination entre photons diffusés et photons non diffusés est difficile, du fait de la médiocre résolution en énergie des détecteurs à scintillation (15 à 20 % typiquement pour les systèmes commerciaux actuels). Au niveau des images, cela se traduit par une diminution du contraste, du rapport signal sur bruit, par une perte en résolution spatiale et une modification du nombre d'événements comptés par pixel. C'est certainement l'effet le plus difficile à corriger en TEP, surtout en mode d'acquisition 3D, en raison de l'influence de l'activité en dehors du champ de vue et de la résolution en énergie relativement médiocre des détecteurs.

## 3. Effet de volume partiel :

L'effet de volume partiel est la conséquence de la résolution spatiale limitée et de l'échantillonnage choisi. Cet effet induit une sous-estimation de la concentration dans les petites structures (*spill-out effect*) puisqu'une partie de l'activité se trouve située en dehors de la structure du fait de la résolution spatiale du système. En dehors de la structure, l'effet de volume partiel entraîne une surestimation des concentrations due à la contamination des structures voisines (*spill-over effect*). Les biais de quantification observés sont fortement dépendants de la taille des lésions et de la résolution spatiale du système. L'effet de volume partiel se traduit par une sous-estimation des concentrations radioactives mesurées pour toutes les lésions dont la taille est inférieure à deux ou trois fois la résolution spatiale du système.

Connaissant la fonction de réponse de l'imageur dans le domaine spatial, et les contours des objets fixants (au moyen d'une image anatomique recalée), il est possible de restituer une image corrigée de l'effet de volume partiel. La précision de ces techniques de correction repose sur l'exactitude de recalage entre les données du TEP et de la modalité d'imagerie anatomique (IRM ou TDM) et de la segmentation des contours à partir de l'imagerie anatomique. L'arrivée des caméras TEP/TDM ne peut que faciliter le développement de ce type de correction en pratique clinique.



#### 4. Atténuation :

Une proportion importante des photons de 511 keV est atténuée par les tissus du patient. L'atténuation est un phénomène non isotrope dans l'organisme, qui varie en fonction de la composition et de l'épaisseur des milieux traversés, ainsi que de l'énergie des photons. Les images obtenues en TEP, en l'absence de correction du phénomène d'atténuation, sous-évaluent les fixations profondes. Une correction doit être mise en oeuvre pour restituer une image représentative de la distribution du traceur.

La correction d'atténuation en TEP, associée à la correction des autres phénomènes physiques, permet de comparer les niveaux de fixation des différentes lésions. Elle permet une meilleure visualisation des lésions profondes, et facilite la localisation des lésions, grâce à des images plus représentatives de la fixation du traceur au sein des différents organes : ceci est particulièrement marqué pour l'interface entre le foie et les poumons. Par ailleurs, la correction d'atténuation constitue une étape essentielle pour la mise en oeuvre de la quantification des études. Ceci est particulièrement important pour évaluer l'efficacité d'un traitement en cancérologie.

#### 5. Quantification :

La connaissance précise de la quantité de traceur fixée par les différentes lésions doit permettre de fournir des indications quantitatives sur la fonction étudiée. En pratique clinique, la concentration radioactive, exprimée en kBq/mL en chaque point de l'image est moins utile qu'une normalisation de cette valeur, qui tient compte de l'activité injectée et de la morphologie du patient. Le calcul des *standardized uptake value* (SUV) effectue une normalisation de ce type, basée sur le rapport entre la fixation du traceur et la dilution homogène du traceur dans le volume du patient selon la formule suivante :

$$SUV = \frac{\text{Fixation (Bq/mL)}}{\text{activité (Bq)/volume (mL)}}$$

Dans cette formule, la fixation, exprimée en Bq/mL, correspond à l'image quantifiée de manière absolue ; les termes du dénominateur correspondent respectivement à l'activité au moment de la mesure et au volume du patient. Pour plus de commodité, le volume du patient est généralement remplacé par son poids, en supposant une densité moyenne de 1.

En résumé, une valeur de SUV égale à 1 signifie que l'activité est diluée de manière uniforme dans le volume. Une valeur de 10 dans une lésion signifie que cette fixation est 10 fois supérieure à la dilution uniforme du traceur. Pour les nombreux types de tumeurs fixant le FDG, la captation du traceur est corrélée à la prolifération des cellules tumorales, et est également associée au nombre de cellules viables. Donc, une réduction de la fixation consécutive à un traitement rend compte de l'altération du métabolisme et du taux de destruction des cellules tumorales. La possibilité de mesurer la valeur SUV d'une lésion permet de disposer d'une information quantitative qui peut être utilisée pour :

- comparer l'intensité de la fixation par rapport à une population de patients ;
- évaluer la réponse thérapeutique.

Ces comparaisons, pour être valides, doivent s'appuyer sur un protocole de réalisation des examens bien déterminé, qui garantit des conditions physiologiques analogues. Il est également important que les hypothèses de normalisation utilisées pour la détermination des SUV soient relativement constantes quels que soient les individus, et reproductibles dans le temps.



## **F. Radioprotection et contraintes :**

Les isotopes utilisés en TEP sont caractérisés par une émission d'un positon et l'émission de photons gamma pénétrants de 511 keV. La réalisation d'un examen TEP comprend également des mesures de transmission réalisées soit au moyen de sources radioactives, soit au moyen d'un TDM, qui ajoutent une irradiation pour le patient.

### **1. Dosimétrie du patient :**

L'exposition du patient résulte d'une part du dépôt d'énergie du positon sur un parcours très faible et d'autre part des interactions des photons de 511 keV au sein du patient. Ces dernières valeurs sont négligeables par rapport aux doses efficaces dues à l'injection du traceur. En revanche, l'utilisation d'une TDM pour effectuer la mesure de transmission peut entraîner des niveaux d'équivalent de dose du même ordre que ceux résultant de l'injection du traceur. Une adaptation des protocoles d'acquisition de l'examen TDM peut être effectuée, en vue de réduire les doses (adaptation du kV, du mA et du pas en scanner hélicoïdal) sans nuire de manière importante à la qualité des images produites.

### **2. Radioprotection :**

L'émission du positon du fait de son faible parcours, a une incidence nulle en terme d'exposition vis-à-vis du personnel. Les positons résultants d'une désintégration d'un atome de  $^{18}\text{F}$  sont totalement absorbés par une épaisseur de verre de 0,9 mm ou par une épaisseur de plastique de 2,7 mm. L'exposition du personnel résulte par contre du rayonnement gamma de 511 keV. Cette énergie élevée, par rapport aux émetteurs couramment utilisés en médecine nucléaire (140 keV par exemple pour le  $^{99\text{m}}\text{Tc}$ ), impose une conception des locaux adaptés et l'acquisition d'équipements appropriés de manipulation des sources.

Une note de l'Office de protection des rayonnements ionisants (note OPRI n° 3520 -2000) précise un certain nombre de critères qui doivent être respectés :

- une salle doit être dédiée à ce type d'examen. Cette salle doit être ventilée en dépression et respecter un taux de renouvellement en air de cinq volumes par heure. Les parois de ce local doivent être adaptées à l'énergie du radioélément émetteur de positons. La source de référence doit être d'activité égale à l'activité maximale présente dans ce local lors d'un examen ;
- une salle d'attente doit être dédiée aux patients injectés en  $^{18}\text{F}$ -FDG ;
- le laboratoire chaud doit être équipé d'une enceinte ventilée en dépression adaptée à la manipulation du  $^{18}\text{F}$ -FDG. Le débit de dose au contact de ce dispositif doit être dans tous les cas inférieur à 25  $\mu\text{Sv/h}$ . Des cellules blindées de 40 à 50 mm de plomb et équipées de verre au plomb d'une épaisseur supérieure ou égale à 80 mm permettent de satisfaire amplement à ce critère ;
- la protection radiologique des containers de transport, des protège-seringues et des poubelles destinées au recueil des déchets radioactifs solides doit également être adaptée à l'énergie du  $^{18}\text{F}$ -FDG. Des protège-seringues en tungstène, d'une épaisseur de 5 mm, ont été développés spécifiquement pour cette application.

Ces niveaux d'exposition justifient le classement des manipulateurs en catégorie A et la mise en oeuvre de la dosimétrie opérationnelle. Les dosimètres électroniques fournissent les débits de doses en temps réel. Il peut en résulter une amélioration du poste de travail qui entraîne une réduction des doses reçues relatives à des actes particuliers.



## ***G. Imageurs hybrides (imageur TEP + scanner X) :***

Ces imageurs hybrides, encore désignés sous le terme de « MorphoTEP » associent une caméra TEP et un scanner X. En pratique, après la réalisation d'un topogramme qui permettra d'identifier les limites de la zone d'acquisition, un scanner X, puis l'acquisition TEP sont réalisés successivement, sans changement de position du patient. L'intérêt de ce type d'imageur est représenté par le repérage anatomique d'une part et la correction d'atténuation d'autre part

### Repérage anatomique :

Le fait de disposer de repères anatomiques permettra de décrire plus précisément les anomalies observées mais également d'identifier précisément sur les images TEP une anomalie observée en imagerie conventionnelle et que l'on souhaiterait caractériser. Par ailleurs, il est très fréquent d'observer une fixation du FDG sur des structures de nature non tumorale (structures vasculaires, graisseuses, musculaires...) et le fait de disposer de l'image scanographique permettra ainsi de différencier les fixations physiologiques de celles qui sont pathologiques. A noter qu'il est possible de fusionner des données TEP et des données scanographiques obtenues indépendamment mais ceci est bien sûr plus difficile à mettre en œuvre et la qualité de la fusion est potentiellement moindre du fait de difficultés de recalage.

### Correction d'atténuation :

La correction d'atténuation se faisait jusqu'alors à l'aide d'une source de Germanium 68 émettant des photons gamma de 511 Kev qui lors d'une acquisition dite en transmission tournait autour du patient et permettait ainsi, par la mesure du rayonnement transmis, de définir la matrice de correction d'atténuation. L'utilisation du scanner pour définir cette matrice de correction constitue un gain de temps important de l'ordre de 30% de la durée totale d'examen. Ce gain de temps appréciable pour le patient permet en outre d'augmenter la capacité de chaque imageur en termes de nombre de patients.

La Radiothérapie constitue une application importante du MorphoTEP puisque, au delà de l'aide à la détermination des volumes cibles fournie par l'imagerie FDG, le scanner réalisé simultanément pourra être utilisé comme scanner de dosimétrie.

## ***H. Les limites du morphoTEP :***

La détection de la tumeur primitive rénale comporte une difficulté particulière liée à la proximité du parenchyme rénal sain et des voies excrétrices, fixant le FDG de façon physiologique. Le contraste entre la fixation d'une tumeur rénale maligne et la fixation du parenchyme sain avoisinant est ainsi souvent très modéré et difficile à interpréter. L'intérêt de réaliser des images tardives a été montré dans un cas avec un contraste tumeur/parenchyme rénal sain augmentant de 30 % entre les images réalisées 3 heures et 30 minutes après injection par rapport aux images réalisées une heure après injection.

### **1. Généralités :**

De manière générale, le TEP-FDG présente à l'heure actuelle des points faibles dans son utilisation dans la prise en charge des cancers du rein :

- Technique inutilisable pour les tumeurs qui ne métabolisent pas le FDG et faible rendement pour les tumeurs à faible renouvellement cellulaire.
- La limite de résolution technique ne rend utile le TEP-FDG que pour des tumeurs de taille supérieure à 5 mm (mais dépend beaucoup du rapport signal/bruit).
- L'existence de fixations bénignes du FDG, essentiellement sur des lésions infectieuses ou inflammatoires.
- La haute activité de fond du tissu rénal sain et l'excrétion physiologique du FDG par le rein rendent difficile la visualisation de tumeurs primitives rénales.
- La forte fixation du FDG par le cerveau, le myocarde, les voies urinaires, le tractus digestif et le thymus (en particulier chez l'enfant).
- L'interférence des traitements cytostatiques qui peuvent diminuer la fixation du FDG par la tumeur traitée.



## 2. Les faux positifs :

Dans le domaine de la Tomographie par Emission de Positons, les faux positifs correspondent à des examens répondus positifs, alors qu'il ne s'agit pas de réels processus tumoraux malins. Les causes de ces interprétations erronées d'hyper fixations sont souvent parmi les suivantes:

- fixation physiologique interprétée à tort comme pathologique : hyperfixations musculaires, (notamment au niveau du cou), hyperfixations laryngées, gastriques (pylore), digestives (colon et caecum), rénales, stase urinaire urétérale, diverticules vésicaux.
- fixation thymique.
- follicules ovariens et formations utérines
- artéfacts de "bords", effet de "volume partiel", artéfacts d'atténuation.
- processus tumoraux bénins présentant un hyper métabolisme glucidique (infections fongiques, tuberculose, sarcoïdose...)
- processus inflammatoires ou dégénératifs, notamment articulaires et chondro-costaux.
- processus inflammatoires post-thérapeutiques (séquelles de radiothérapie récente).
- site d'injection et ganglions lymphatiques proximaux au site d'injection
- cicatrice chirurgicale récente au point de ponction.

Cette liste est cependant loin d'être exhaustive.

## 3. Les faux négatifs :

Dans le domaine de la Tomographie par Emission de Positons, les faux négatifs correspondent à des examens répondus négatifs, alors qu'il s'agit de réels processus malins. Communément les faux négatifs sont le résultat de trois facteurs étroitement impliqués :

- taille de lésion, en dessous du seuil de détection de la machine elle-même, ce seuil varie de 7mm à 1.2 cm selon les machines utilisées.
- l'avidité de la tumeur pour le traceur :
  - tumeur présentant une activité métabolique variable (carcinome mammaire lobulaire infiltrant versus Intra-ductaux)
  - tumeur nécrotique
  - tumeur mal ou peu vascularisée
  - tumeur sidérée par une thérapeutique récente : chimiothérapie et/ou radiothérapie
  - tumeur à croissance lente (tumeurs prostatiques)
  - tumeur au métabolisme glucidique présentant des caractéristiques enzymatiques particulières (hépatocarcinomes).
- la localisation de la tumeur, hypermétabolique, au sein d'un parenchyme consommant physiologiquement du glucose (tumeurs de vessie)

Enfin un déséquilibre majeur de la glycémie de base du patient peut perturber la sensibilité de l'examen. De la même manière, la solution permettant de minimiser au maximum le risque de faux négatifs repose sur la connaissance parfaite du dossier médical du patient, sur une analyse simultanée des examens d'imagerie déjà réalisés ainsi que sur l'appréciation des caractéristiques histopathologiques de la tumeur, si celles-ci sont disponibles.

### III. Cancer du rein et carcinome urothélial :

#### A. Cancer du rein :

##### 1. Introduction :

###### a) Généralités :

Les cancers du rein sont des tumeurs malignes primitives du parenchyme rénal, ce qui exclut les tumeurs secondaires métastatiques, les tumeurs de la voie excrétrice et les tumeurs bénignes. Le cancer du rein représente 1,9 % de l'ensemble des cancers. Le cancer du rein est au troisième rang des cancers urologiques, après les cancers de la prostate et de la vessie. Il touche préférentiellement l'homme de plus de 50 ans (rapport de deux hommes pour une femme). Le pronostic est bon à condition que la maladie soit diagnostiquée de façon précoce. Au stade local, le traitement est chirurgical ; au stade métastatique, il est dominé par l'immunothérapie.

###### b) Facteurs favorisants :

###### (1) Facteurs préexistants :

- L'obésité avec une alimentation riche en graisses : le régime alimentaire semble influencer sur l'apparition des cancers du rein. L'augmentation de l'index de masse corporelle est associée à une élévation linéaire du risque dans les deux sexes et plus particulièrement chez la femme.
- Le diabète : à partir d'une étude récente rétrospective portant sur 153.862 patients, il se confirme qu'en comparaison avec la population générale, les patients diabétiques ont un risque significativement augmenté de cancer du rein.
- Les patients transplantés : de larges séries évoquent le terrain favorisant que représentent les patients transplantés rénaux pour le développement de tumeurs malignes. Une des plus fréquentes est le cancer du rein natif. Le risque est environ 100 fois plus élevé que dans la population générale. Aucun facteur significatif n'a pu être mis en évidence. Il semble licite de proposer systématiquement un contrôle échographique du rein natif dans la surveillance des patients transplantés.
- Hémodialysés avec dysplasie multikystique : l'augmentation de l'incidence du cancer du rein est observée chez les patients hémodialysés, particulièrement parmi ceux présentant une dysplasie multikystique. L'âge précoce de survenue, l'ancienneté de la dialyse, la nette prédominance masculine, la multifocalité dans 50 % des cas, la bilatéralité dans 9 % et la prédominance de l'architecture tubulo-papillaire représentent les principales caractéristiques.



## *(2) Facteurs génétiques :*

De nombreuses altérations génétiques ont été décrites comme étant associées au cancer du rein. Dans quelques situations comme les formes familiales, le rôle de ces altérations est clair, mais pour la majorité des formes sporadiques, le rôle précis de ces gènes altérés n'est pas assez documenté pour savoir, à l'heure actuelle, s'il s'agit de la cause ou de la conséquence de la tumorigenèse. Ainsi on notera :

- La maladie de Van Hippel Lindau (VHL) qui est une phacomatose à transmission autosomique dominante caractérisée par la perte du bras court du chromosome 3 en position 3p 25-26. Les caractéristiques des cancers du rein observées au cours de cette affection sont la multifocalité, la bilatéralité, l'âge de survenue précoce et le type histologique à cellules conventionnelles.
- La sclérose tubéreuse de Bourneville.
- Le syndrome de Sturge – Weber.
- Les formes familiales de tumeurs tubulo-papillaires non liées au VHL.

## *(3) Facteurs d'exposition environnementale :*

- Le tabac : La consommation de cigarettes serait associée à une augmentation significative de 35 % de risque de présenter un cancer du rein. Ce risque augmente en fonction de l'importance de la consommation, avec un risque relatif respectivement à 1,1, 1,9 et 2,3 pour les fumeurs occasionnels, réguliers ou importants. L'arrêt du tabac depuis plus de 10 ans permet de réduire significativement son implication de 30 %.
- Les professions exposées de la sidérurgie, le contact avec l'amiante, le cadmium, et les solvants utilisés dans l'industrie du pétrole.

## **2. Histologie :**

La classification actuelle (*tableau 2*) distingue les tumeurs à cellules rénales qui naissent du tube contourné proximal ou du tube contourné distal et qui représentent la majorité des cancers du rein. Elles se décomposent en carcinome à cellules claires (73%), tumeur tubulo-papillaire (10%), carcinome à cellules chromophobes (5%), carcinome de Bellini (1%), carcinome sarcomatoïde (1%), oncocytome (5%), cette dernière étant une tumeur bénigne.



**Tableau 2: Classification des tumeurs du rein de l'adulte.**

**Tumeurs d'origine épithéliale**

Tumeurs épithéliales bénignes

- Adénome cortical
- Oncocytome
- Tumeur de l'appareil juxtaglomerulaire
- Adénome métanéphrique

Tumeurs épithéliales malignes

- Carcinomes à cellules rénales
  - \* conventionnelles
  - \* chromophobes
  - \* papillaires
  - \* du canal collecteur ou de Bellini
  - \* non classées

**Tumeurs d'origine mésenchymateuse**

Tumeurs mésenchymateuses bénignes

- Angiomyolipome
- Léiomyome
- Lipome

Tumeurs mésenchymateuses malignes

- Sarcomes (léiomyosarcome, liposarcome, histiocytofibrome malin...)
- Tumeurs neuroendocrines
  - \* tumeurs carcinoïde
  - \* tumeur neuro-ectodermique (PNET)

Lymphomes

**Tumeurs blastémateuses**

Néphrome mésoblastique  
Néphroblastome de l'adulte  
Sarcome à cellules claires

**Métastases**

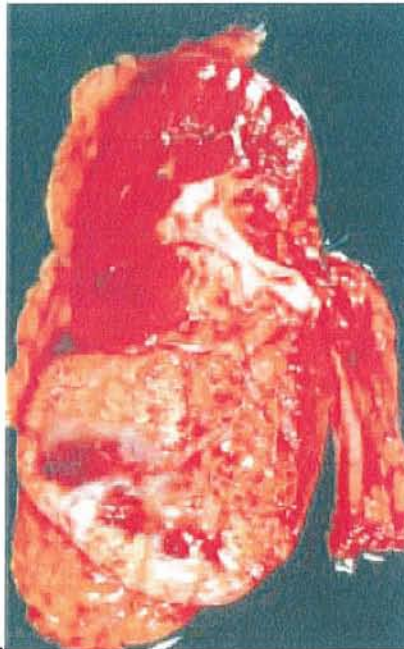**a) Les carcinomes à cellules rénales de l'adulte (CCR):**

*(1) Le carcinome à cellules claires (ou tumeur de Grawitz) :*

Il s'agit de la forme la plus fréquente parmi les carcinomes à cellules rénales, représentant près de 70 % d'entre eux.

**(a) Aspects macroscopiques :**

La plupart des ces tumeurs sont isolées (4 % de multifocalité sur un rein et de 0,5 à 3 % de bilatéralité), souvent périphériques. La limite entre la tumeur et le tissu rénal est en général bien définie, en tout cas au début, avec formation d'une pseudo capsule. Lors de la croissance de la tumeur, cette pseudo capsule va être envahie à son tour par extension directe ou par des nodules satellites. Le tissu tumoral est de couleur caractéristique jaune safran (*figure 10*). Les tumeurs volumineuses sont marquées par des remaniements sous la forme de territoires de nécrose parfois pseudo kystique, d'hémorragie rouge sombre, de travées de fibrose et de calcifications. Les CCR conventionnels, à cellules claires, peuvent prendre une forme particulière à prédominance kystique, uni- ou multikystique.



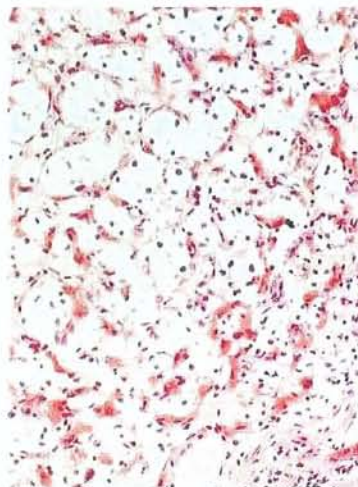
**Figure 10:** aspect macroscopique d'un carcinome à cellules claires du pôle inférieur du rein.

**(b) Aspects microscopiques :**

La couleur jaune de la tumeur s'explique par un contenu cytoplasmique riche en lipides, mais également en glycogène. Ce contenu lipidique sera dissous en cours de technique histologique (*figure 11*) et sera à l'origine de l'aspect optiquement vide, clair des cellules. À ces cellules claires se mêlent des cellules à cytoplasme acidophile (rouge en coloration hématoxyline-éosine) en proportion variable. Les noyaux présentent une taille et une forme variables selon les tumeurs, aspect qui donne lieu à la cotation pronostique à quatre degrés de Fühman, qui sera abordée plus loin. L'architecture de ces cellules peut être de type acineux, tubulaire, voire kystique ou en nappes au sein d'un stroma peu abondant mais comportant un très riche réseau de structures vasculaires extrêmement fines et communicantes.



Sur le plan génétique, l'identité qui caractérise les carcinomes à cellules claires est la délétion du bras court du chromosome 3, présente dans 75% des cas.



**Figure 11:** carcinome à cellules claires rénales.

### *(2) Les tumeurs tubulo-papillaires :*

Ce type histologique représente 10 à 15 % des néoplasmes rénaux. Elles sont plus fréquentes chez l'homme que chez la femme. L'âge moyen se situe dans la sixième décennie. Les cellules tumorales ont pour origine les cellules des tubes contournés distaux. Elles sont souvent multiples et parfois bilatérales. Elles représentent le type histologique le plus fréquemment retrouvé chez les hémodialysés. Macroscopiquement, la tumeur est de petite taille, avec parfois un contenu séreux et des calcifications. Histologiquement, l'architecture tubulo-papillaire dans 95% des cas est composée de tubes parsemés de structures papillaires, recouverts par des cellules au cytoplasme basophile avec un noyau comportant peu d'atypies cytonucléaires ; il s'agit le plus souvent des tumeurs de bas grade. Génétiquement, il existe fréquemment une anomalie du gène CMET.

### *(3) Les carcinomes à cellules chromophobes :*

Cette forme représenterait environ 5 % des néoplasmes rénaux. Elle se caractérise par un aspect morphologique particulier (initialement défini en microscopie électronique) mais également par un pronostic plus favorable que les autres CCR avec, cependant, possibilité d'évolution péjorative avec survenue de métastases et décès. Le plus souvent unilatéral, il se présente comme une tumeur pouvant atteindre une taille considérable, de 2 à 22 cm. Ils sont plus fréquent chez la femme et se développe à partir des cellules intercalaires de type B du tube collecteur. Leur architecture histologie est compacte et les cellules tumorales ne contiennent pas de glycogène.



#### ***(4) Les carcinomes des tubes collecteurs :***

Egalement appelés carcinomes de Bellini, ils correspondent au type de CCR le plus rare (moins de 1 %). Il peut présenter des aspects morphologiques extrêmement variables, rendant son diagnostic difficile. Il présente une nette prédominance masculine, survient en général plus tôt que les autres types de CCR, entre 45 et 55 ans, et se caractérise sur le plan clinique comme un néoplasme agressif, souvent métastatique au moment de sa découverte et d'évolution rapide. Macroscopiquement, elles sont situées dans la région médullaire du rein.

#### ***(5) Les carcinomes kystiques du rein :***

Il s'agit de kystes à paroi épaisse, multi-cloisonnés. Ce sont souvent des lésions uni- ou multiloculaires dont le diagnostic est difficile.

#### ***(6) Carcinomes à cellules rénales non classées :***

C'est un diagnostic que l'on pose lorsque le néoplasme ne répond pas aux critères macroscopiques et microscopiques des autres types histologiques. Il représente environ 4 à 5% des CCR.

#### ***(7) Différenciation sarcomatoïde :***

Cette différenciation peut être présente dans n'importe quel type de CCR, raison pour laquelle elle ne représente plus un type particulier de CCR dans la nouvelle classification mais indique plutôt le caractère agressif, de pronostic défavorable du carcinome dont elle dérive. Elle constitue des territoires blanchâtres, nécrotico hémorragiques et mal limités. À l'échelon microscopique, les cellules néoplasiques, le plus souvent atypiques, comportent un cytoplasme fusiforme, rappelant celui des sarcomes. Ces cellules conservent cependant un caractère immunohistochimique de type épithélial, qui permet leur diagnostic différentiel avec un sarcome, tout comme l'existence de zones de transitions avec les territoires carcinomateux.

### **b) Les tumeurs rénales bénignes liquides et solides :**

#### ***(1) Tumeurs rénales bénignes liquidiennes :***

##### **(a) Le kyste du rein**

Il s'agit d'une tumeur bénigne fréquente n'ayant pas de manifestation clinique. Son diagnostic se fait à l'échographie : son image est celle d'une masse liquidienne sans écho, la paroi du kyste est régulière, marquée par un renforcement postérieur.

### **(b) La polykystose rénale :**

C'est une maladie génétique autosomique dominante (gènes PKD 1 et PKD2) qui peut conduire à l'insuffisance rénale chronique. Cliniquement on note la présence de reins volumineux. A l'échographie on note de multiples lésions kystiques rénales bilatérales qui peuvent être associées à des kystes hépatiques et pancréatiques.

## **(2) Les tumeurs rénales bénignes solides :**

### **(a) Les oncocytomes :**

Cette tumeur est plus fréquente chez la femme et se développe à partir des cellules de type A du tube collecteur. Il s'agit d'une tumeur bénigne le plus souvent unique qui se présente comme une tumeur bien limitée, non encapsulée, de couleur brun chamois, sans nécrose mais parfois marquée par quelques foyers de remaniements hémorragiques, plus rarement kystiques. La cicatrice fibreuse centrale caractéristique n'est présente que dans les tumeurs les plus volumineuses (environ 50 % des cas).

### **(b) L'angiomyolipome :**

C'est la plus fréquente des tumeurs bénignes solides du rein. Il s'agit d'une lésion pluritissulaire qui contient des vaisseaux anormaux, des cellules musculaires lisses et du tissu adipeux. La présence de graisse qui n'est pas normalement présente dans le rein est pathognomonique et permet le diagnostic en tomodensitométrie ou en IRM. Cette lésion intéresse la femme jeune, chez laquelle la tumeur est unique, isolées dans 90% des cas et de découverte fortuite. Elle est remarquable par son caractère hémorragique responsable d'hématurie ou de rupture spontanée. L'angiomyolipome peut être associé à d'autres lésions tumorales dans le cadre d'une sclérose tubéreuse de Bourneville. Il est alors fréquemment bilatéral et multifocal.

## **c) Les tumeurs primitives rénales rares:**

### **(1) Les tumeurs épithéliales :**

#### **(a) Les tumeurs à rénine (à cellules juxtaglomerulaires) :**

Cette tumeur bénigne est unilatérale, de petite taille le plus souvent, généralement solide, parfois kystique. Les cellules qui la constituent sont de forme variable, ronde à fusiforme, mais uniformes, avec un cytoplasme granuleux.

#### **(b) Adénome métanéphrique :**

Cette tumeur rare présenterait plutôt une prédominance féminine. Il s'agit macroscopiquement d'une tumeur arrondie constituée de petites cellules régulières prenant une architecture variable, souvent papillaire. L'adénome métanéphrique est considéré comme une tumeur bénigne.



## (2) Les tumeurs non épithéliales :

### (a) Les tumeurs mésenchymateuses :

#### (i) Tumeurs mésenchymateuses bénignes :

- Le fibrome médullaire: cette tumeur, de localisation médullaire, est de toute petite taille, n'excédant pas 0,6 cm de diamètre, et constituée de cellules de morphologie superposable à celle des cellules interstitielles.
- Le léiomyome: cette tumeur musculaire lisse bien limitée, de couleur beige, est constituée microscopiquement de cellules fusiformes régulières agencées en faisceaux.
- Le lipome: il s'agit d'une tumeur jaune et souple constituée de cellules adipeuses matures, à différencier de l'angiomyolipome.
- L'hémangiome: les hémangiomes sont plutôt de type caverneux que capillaire. Lorsqu'ils sont multifocaux, ils peuvent entrer dans le cadre d'un syndrome de Klippel-Trenaunay ou de Sturge-Weber.
- Le lymphangiome: exceptionnel, il survient plutôt chez le sujet jeune et présente une architecture caverneuse.

#### (ii) Tumeurs mésenchymateuses malignes :

Le léiomyosarcome est le plus fréquent des sarcomes du rein, à côté des liposarcomes, des fibrosarcomes, des histiocytofibromes malins, des rhabdomyosarcomes, des angiosarcomes et des ostéosarcomes. Il s'agit de tumeurs de grande taille en général et de pronostic péjoratif.

### (b) Les tumeurs blastémateuses :

- Néphrome mésoblastique (ou tumeur de Bolande) : de rares cas ont été rapportés chez l'adulte. Il est constitué d'une prolifération de cellules fusiformes agencées en faisceaux, venant enserrer des territoires résiduels de cortex rénal (tubes ou glomérules). Chez l'adulte, à l'inverse des cas pédiatriques, cette lésion présente une évolution plutôt favorable.
- Néphroblastome : c'est une tumeur survenant rarement chez l'adulte. Il s'agit d'un néoplasme embryonnaire développé à partir du blastème métanéphrogène. Il se présente comme une tumeur ronde, solide, parfois kystique, beige-blanc, solitaire, bien limitée, de taille très variable. Dans sa forme classique et la plus caractéristique, il regroupe trois composantes blastémateuse, épithéliale et stromale. Il peut cependant n'être que bi- ou monophasique, avec une composante épithéliale le plus souvent représentée. Le néphroblastome est de pronostic défavorable chez l'adulte.
- Sarcome à cellules claires : c'est une tumeur pédiatrique maligne, de pronostic défavorable. Il peut exceptionnellement atteindre les adolescents et les adultes jeunes. Son diagnostic anatomopathologique est alors difficile car il s'agit d'une lésion mal connue chez l'adulte. Il se caractérise par sa composante à cellules claires, vésiculeuses, agencées en cordons dans sa forme classique mais peut prendre des aspects très variables.



### **(c) Les tumeurs neuroendocrines :**

Parmi ces tumeurs au spectre large, allant des tumeurs neuroendocrines bien différenciées, comme les carcinoïdes, en passant par les carcinomes neuroendocrines peu différenciés dits « à grandes cellules » jusqu'aux carcinomes à petites cellules (renommées PNET), seules les deux extrêmes sont, à l'heure actuelle, décrites dans la littérature au niveau du rein et apparaissent très exceptionnelles

### **(d) Lymphomes malins non hodgkiniens :**

Il s'agit le plus souvent d'une localisation secondaire ou de voisinage, survenant au cours de l'évolution d'un lymphome malin non hodgkinien par le biais d'un envahissement ganglionnaire rétro péritonéal. Il s'agit, dans la majorité des cas, de lymphomes non hodgkiniens diffus à grandes cellules de phénotype B, beaucoup plus exceptionnellement de lymphomes non hodgkiniens périphériques angiocentriques de phénotype T.

### **d) Les tumeurs rénales de l'enfant :**

Le néphroblastome (ou tumeur de Wilms) représente 7 % des cancers de l'enfant (150 nouveaux cas par an en France) et correspond à 90% des cas des tumeurs du rein de l'enfant. L'âge moyen de découverte est de 3 ans.

Sur le plan clinique, la tumeur cliniquement évidente est quasi constante, donnant le contact lombaire. L'hématurie existe dans 20 % des cas. Certaines malformations sont significativement associées au néphroblastome : (syndrome de Wiedemann et Beckwith : hémihypertrophie , aniridie, malformations génito-urinaires, viscéromégalie). L'ASP montre une opacité tumorale et rarement des calcifications. L'échographie et le scanner précisent le siège rénal de la tumeur et sa taille et recherchent un envahissement de la veine cave inférieure. L'UIV ou les clichés standards de face et de profil après angioscanner montrent des déformations et une désorganisation pyélocalicielle. Dans 10 % des cas, le rein est muet. Le diagnostic différentiel se pose avec le neuroblastome, le kyste multiloculaire et l'épithélioma à cellules claires du rein.

### **e) Métastases rénales :**

Leur diagnostic est en général aisé car elles surviennent dans un contexte de néoplasme connu. Elles sont souvent multiples, parfois bilatérales. Le carcinome primitif est, le plus souvent, pulmonaire, mammaire, digestif, ovarien, rénal controlatéral, ou c'est un mélanome malin.

### 3. Facteurs pronostiques histopathologiques :

#### a) Stadification :

L'examen anatomopathologique permet d'établir un stade p (pour pathological) tumor-node-metastase (TNM) du CCR. Ce stade pTNM a été révisé en 1997 (figure 12).

<b>T</b> : Tumeur primitive
T0/pT0 : absence de tumeur primitive identifiable T1/pT1 : tumeur inférieure ou égale à 7 cm de grand axe, limitée au rein T2/pT2 : tumeur supérieure à 7 cm de grand axe, limitée au rein T3 : tumeur étendue à la veine rénale, ou à la surrénale, ou à la graisse péri rénale mais sans dépassement du fascia de Gerota T3a/pT3a : tumeur étendue à la surrénale ou à la graisse péri rénale mais sans dépassement du fascia de Gerota T3b/pT3b : tumeur étendue macroscopiquement à la veine rénale ou à la veine cave sous-diaphragmatique T3c/pT3c : tumeur étendue macroscopiquement à la veine cave sus diaphragmatique T4/pT4 : tumeur envahissant le fascia de Gerota
<b>N</b> : Ganglions régionaux (hilaires, para-aortiques abdominaux et para caves)
NX : envahissement ganglionnaire non évalué N0 : absence de métastase ganglionnaire régionale N1 : métastase ganglionnaire régionale unique N2 : plus d'une métastase ganglionnaire régionale
<b>M</b> : Métastase à distance
MX : métastase non évaluée M0 : absence de métastase à distance M1 : métastase à distance

**Figure 12:** classification tumor-node-metastase (TNM) et pathological tumor-node-metastase (pTNM) des carcinomes à cellules rénales (International Union Against Cancer).

#### b) Grade nucléaire :

Le grade représente un critère pronostique indépendant du stade clinique, en particulier dans les stades peu avancés (T1 et T2). Même si l'on reconnaît la difficulté de reproductibilité et d'application des systèmes de cotation, c'est le grade nucléaire de Fühman (de 1 à 4) qui est le plus communément utilisé, reconnu pour sa valeur pronostique. Il s'appuie sur les atypies nucléaires, prenant en compte la taille du noyau, son contour, l'existence et la taille du nucléole, ou encore l'existence de cellules bizarres et monstrueuses. Le grade retenu correspond au grade le plus élevé, même si celui-ci n'est présent que focalement.

#### c) Type cellulaire :

De façon simplifiée, l'agressivité des CCR apparaît décroissante dans l'ordre suivant : canal collecteur < cellules conventionnelles < papillaires < chromophobes, en soulignant cependant le caractère péjoratif d'une éventuelle composante sarcomatoïde associée.



#### **d) Envahissement veineux microscopique :**

Dans les différentes séries étudiées, la fréquence de l'angio-invasion variait de 22 à 36,5 %, tous stades confondus. Elle apparaît liée à la progression métastatique ainsi qu'à la survie.

#### **e) Élément du compte-rendu anatomopathologique :**

Un certain nombre d'éléments indispensables à une prise en charge thérapeutique optimale du patient doivent figurer dans le compte rendu anatomopathologique:

- le type histologique ;
- l'existence d'une composante sarcomatoïde et l'appréciation de sa proportion par rapport au volume tumoral global ;
- le grade nucléaire de Fühman ;
- le stade pTNM ;
- l'existence d'un envahissement veineux microscopique ;
- la qualité macroscopique et histologique des sections chirurgicales vasculaire, urétérale et rénale ;
- l'aspect de la muqueuse du segment urétéral et du bassinet ;
- la surrenale.

### **4. Imagerie conventionnelle du cancer du rein :**

#### **a) Introduction :**

La généralisation de l'échographie abdominale comme examen de débrouillage devant tout syndrome abdominal ou anomalie biologique, et à un moindre degré de la TDM, conduit à ce que 30 à 50 % des cancers rénaux sont découverts de façon fortuite. Ceci a pour conséquence d'augmenter le nombre de tumeurs rénales posant des problèmes de diagnostic différentiel entre lésion bénigne et maligne. À partir de là, le bilan d'extension préthérapeutique fait intervenir TDM et imagerie par résonance magnétique (IRM).

#### **b) L'urographie intra veineuse :**

Son rôle dans le diagnostic de cancer du rein se limite désormais à une découverte fortuite devant une symptomatologie urinaire. Elle ne permet la visualisation que des lésions volumineuses à développement exorénal et situées sur la convexité du rein ou au niveau du sinus rénal, déformant les cavités pyélocalicielles.

#### **c) L'échographie :**

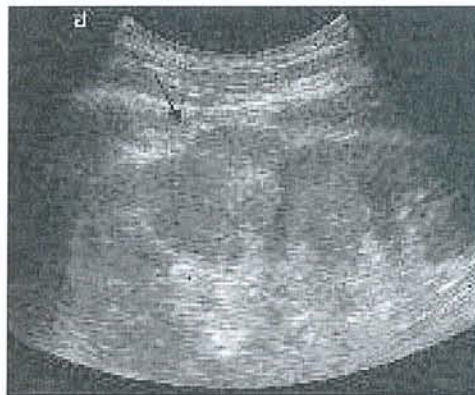Sa disponibilité, son innocuité, ses excellents résultats en font l'examen de choix dans la détection des masses rénales. Les développements récents comme les sondes à large bande, l'imagerie linéaire (mode harmonique) et les produits de contraste échographiques ont accru les performances de cette technique en particulier pour la détection et la caractérisation des petites tumeurs et le diagnostic différentiel des masses suspectes .

### *(1) Techniques :*

L'examen ne nécessite pas de technique particulière, mais doit évaluer de façon rigoureuse la totalité du volume des reins, leurs contours, la graisse péri-rénale et les loges surrénaliennes. L'exploration peut être limitée par l'obésité du patient. En cas de tumeur suspecte, une exploration des aires ganglionnaires rétro péritonéales et du foie complète l'examen.

### *(2) Résultats :*

Elle permet de différencier les masses solides des formations kystiques et d'apprécier l'échogénicité d'une tumeur solide par rapport au rein et à son sinus, son homogénéité, la présence de calcifications. Un carcinome rénal se caractérise par une tumeur généralement hétérogène lorsque le diamètre est supérieur à 5 cm, avec des plages hypoéchogènes correspondant à des zones de nécrose, voire des calcifications diffuses. Les cancers du rein de petite taille (< 30 mm) sont plus volontiers. L'échographie a une sensibilité de 80 % pour les tumeurs de plus de 3 cm, de 60 % pour les tumeurs de moins de 3 cm, mais une faible spécificité.



**Figure 13:** Tumeur de 2,5 cm de diamètre, échogène, hétérogène avec un développement exorénal de la partie moyenne du rein (flèche).

### *(3) Echographie doppler couleur ou énergie :*

Elle complète utilement l'examen échographique de base. Elle permet la mise en évidence de vaisseaux circulants, anarchiques, avec des shunts artério-veineux au sein d'une masse solide ou des parois d'un kyste atypique, en particulier si l'on utilise des produits de contraste échographique. Cependant, pour les petites tumeurs iso- ou hypoéchogènes par rapport au parenchyme normal, elle n'améliore que peu la capacité de les identifier bien que dans certains cas la visualisation de vaisseaux anormaux puisse orienter le diagnostic. Avec les améliorations techniques, l'intérêt de ces explorations se confirme ; ainsi une classification des tumeurs selon leur aspect en Doppler couleur a été récemment proposée. L'échographie Doppler permet une exploration veineuse complémentaire de qualité s'il y a une suspicion d'extension à la veine rénale ou à la veine cave.



## **d) La tomодensitométrie :**

### ***(1) Les buts :***

Les buts de l'exploration scanographique des masses rénales:

- détection et caractérisation tissulaire en utilisant une technique optimisée et les multiples phases de l'acquisition ;
- stadification de la lésion, pour établir un pronostic et pour aider au choix de la technique chirurgicale (néphrectomie élargie, partielle, ...) et la voie d'abord (laparotomie, lombotomie, coelioscopie,...)
- description de la vascularisation, artérielle et veineuse.

### ***(2) Technique :***

Un scanner de qualité explorant une tumeur rénale doit comporter:

- une acquisition hélicoïdale abdominale qui permet de s'affranchir des artefacts respiratoires.
- des reconstructions en coupes de 5 mm ou moins (1,5 à 3 mm) dans certains cas particuliers.
- des temps d'acquisition spécifiques :
  - 1<sup>er</sup> temps sans injection de produit de contraste sur les loges rénales (recherche de calcifications, de plages graisseuses ...) ; c'est aussi le temps de référence pour les analyses ultérieures des densités.
  - 2<sup>ième</sup> temps après injection de produit de contraste iodé qui comporte généralement plusieurs acquisitions.
- un travail sur console pour fournir des reconstructions multiplanaires, et/ou de «Volume Rendering», qui permettent de préciser la vascularisation artérielle, la perméabilité des veines rénales, les rapports avec les organes de voisinage.

### ***(3) Cinétique du bolus iodé dans un rein normal :***

La particularité du parenchyme rénal est sa prise de contraste en trois étapes à des temps successifs mais très rapprochés:

- cortico-médullaire rénal (25 - 80 sec),
- néphrographique ou tubulaire (85 - 120 sec),
- opacification de la voie excrétrice (après 3 min).

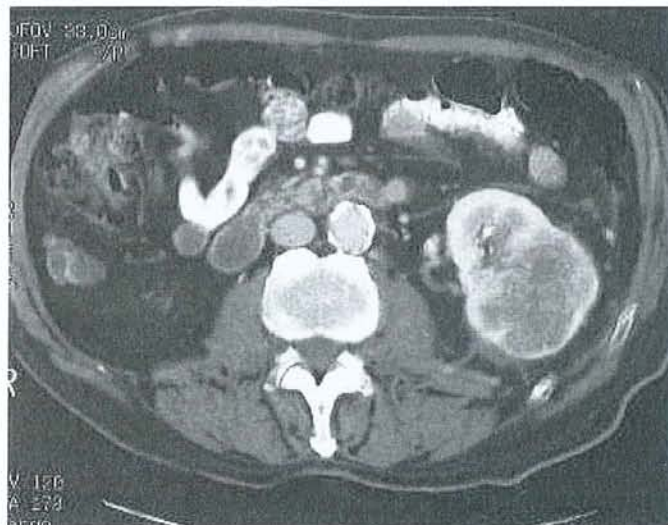
Le temps vasculaire correspond au début de l'opacification cortico-médullaire (20 à 40 sec après l'injection), Chacun de ces temps a son utilité pour l'analyse d'un syndrome tumoral.

#### (4) Cinétique du bolus iodé dans une tumeur :

En théorie, la tumeur rénale ne comportant habituellement pas de néphrons fonctionnels, la cinétique du bolus n'est liée qu'à sa vascularisation; ceci explique un rehaussement habituellement rapide et intense à la phase précoce cortico-médullaire puis une décroissance rapide du rehaussement alors que le parenchyme normal reste opacifié pendant la phase néphrographique. Sur les coupes tardives, le cancer du rein typique est moins dense que le parenchyme rénal normal.

La cinétique de la prise de contraste varie cependant selon le type histologique et de la vascularisation de chaque tumeur : l'utilisation d'une seule phase d'acquisition après injection peut être source d'erreurs par méconnaissance de certaines tumeurs. N'utiliser que la phase corticale expose à méconnaître certaines tumeurs malignes qui sont hypovasculaires (cancers nécrosés ou de certains types histologiques comme le carcinome tubulo-papillaire), avec un rehaussement de faible densité, souvent tardif. On méconnaît également les petites tumeurs développées dans la médullaire qui ne sont pas encore rehaussées à ce temps précoce. A l'inverse, n'utiliser que la phase néphrographique (ou tubulaire) tardive peut faire méconnaître certaines tumeurs hyper vasculaires au temps précoce comme la plupart des carcinomes à cellules claires.

L'étude de la décroissance du rehaussement entre la phase précoce et la phase tardive est également un moyen d'affirmer le caractère vascularisé d'une lésion. L'examen doit être réalisé « sur mesure » lors de l'acquisition des images mais également lors du choix des clichés et des reconstructions. Ce rôle majeur du radiologue rend l'examen opérateur dépendant et nécessite pour lui de disposer du maximum d'informations cliniques.



**Figure 14:** Volumineux processus tumoral de la partie moyenne et inférieure du rein gauche.



## e) L'IRM :

Avec d'une part une variété des plans de coupe et des séquences qui rendent cet examen délicat à interpréter par un non spécialiste, et d'autre part un parc de machines nettement moins important que celui des scanners, la demande d'examens IRM est beaucoup moins importante de la part des cliniciens.

En matière de tumeurs du rein, l'IRM peut apporter cependant des informations au moins égales à celles du scanner, avec même une supériorité incontestable dans certains cas particuliers et principalement :

- les tumeurs kystiques
- l'extension veineuse
- les contre-indications à l'injection d'iode et la femme enceinte.

### *(1) Les critères de qualité :*

Les critères de qualité sont moins standardisés que pour le scanner. Les séquences comprennent :

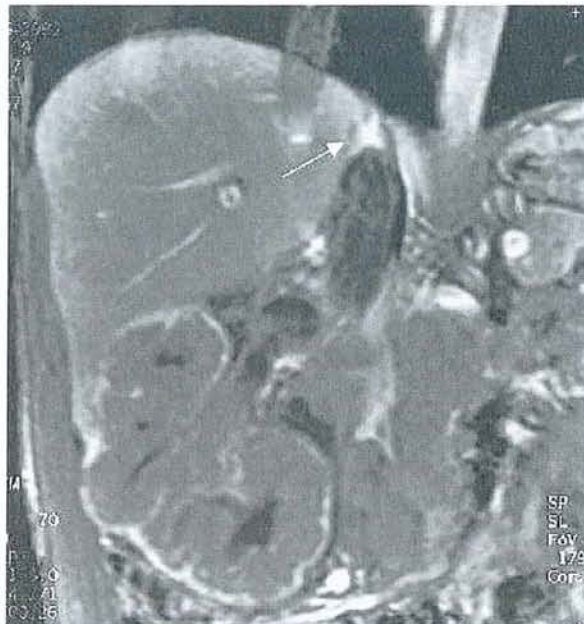
- une exploration en pondération T2 (type Fast Spin Echo) par une acquisition axiale et coronale ;
- une exploration en pondération T1 avant et après injection de produit de contraste, si possible en apnée et saturation de graisse ;
- une séquence avec saturation du signal de la graisse peut être réalisée afin de caractériser une composante graisseuse intra-lésionnelle.

Après une injection en bolus, les acquisitions sont répétées aux différentes phases de l'opacification vasculaire et parenchymateuse. Le Gadolinium a la même cinétique que l'iode au niveau du rein.

## (2) Résultats de l'IRM :

A l'exception des calcifications qui ne sont pas visibles, la sémiologie de l'IRM pour les tumeurs rénales est comparable à celle du scanner. Le carcinome rénal dans sa forme classique :

- se traduit en T1 par un iso signal ou un signal légèrement inférieur à celui du cortex rénal, avec des zones en hyper signal correspondant aux zones de nécrose ;
- en T2 il a un signal intense, le plus souvent hétérogène (zones de nécrose) ou plus rarement en iso ou hyposignal par rapport au parenchyme normal. Toutes les variétés de signal sont cependant possibles, selon la composante hémorragique ;
- l'injection de Gadolinium entraîne un rehaussement de signal variable en fonction du type de tumeur ;
- l'association d'une saturation de la graisse est actuellement la technique la plus sensible pour détecter et caractériser les lésions rénales.



**Figure 15:** Plan frontal, pondération T1 après injection avec saturation de graisse et séquence tardive. Le thrombus est en hyposignal sur ce type de séquence. Il s'étend en rétrohépatique jusqu'à l'abouchement des veines sus-hépatiques (flèche).

## f) L'artériographie et l'embolisation :

Elle n'est plus utilisée ni pour la détection, ni pour la caractérisation des masses rénales. Ses rares indications sont représentées par l'angiographie interventionnelle (embolisation d'une rupture vasculaire tumorale ou pré-opératoire d'une tumeur hyper vascularisée).



## 5. Diagnostic :

### a) Circonstances de découverte :

#### *(1) Découverte fortuite :*

L'utilisation de plus en plus répandue de l'échographie, de la TDM abdominale et plus récemment de l'imagerie par résonance magnétique (IRM) a permis d'augmenter à près de 60 % le diagnostic des cancers du rein à un stade pré symptomatique.

#### *(2) Manifestations urologiques :*

La triade classique (hématurie, douleur et masse lombaire) n'est retrouvée que dans 10 % des formes symptomatiques et est généralement associée à un stade avancé. Le plus souvent, un ou deux de ces symptômes sont présents, dont les plus fréquents sont l'hématurie et la douleur. L'hématurie, classiquement macroscopique, totale, spontanée et capricieuse, peut être isolée dans 20 % des cas. La douleur lombaire peut être liée à des hémorragies intra tumorales, à des compressions, à une migration d'un caillot dans l'uretère ou à des envahissements nerveux. Une varicocèle d'apparition récente est typique et exceptionnelle. L'hématome spontané rétro péritonéal doit faire évoquer systématiquement un cancer du rein.

#### *(3) Signes généraux :*

L'altération de l'état général comprenant l'asthénie, l'anorexie, l'amaigrissement est aspécifique du cancer du rein. Dans 10 % des cas, ces signes sont isolés et révélateurs.

#### *(4) Manifestations liées à une localisation secondaire :*

Les sites métastatiques sont, par ordre de fréquence : les poumons, les ganglions, le foie, l'os, le cerveau, la surrénale, le rein controlatéral. Les métastases synchrones représentent 15 à 25 % des cas. Elles sont présentes dans 28 % des formes symptomatiques et 9 % des découvertes fortuites.

#### *(5) Manifestations en rapport avec un syndrome paranéoplasique :*

Dans 10 à 40 % des cancers du rein, il existe une ou plusieurs manifestations de ce type, qui régressent à l'ablation de la tumeur et réapparaissent en cas de récurrence. Ces syndromes sont la conséquence, soit d'une production d'hormones spécifiques par la tumeur, soit de la réponse immune à la tumeur. Ces hormones peuvent être produites par le rein sain et en quantité anormale (prostaglandines, 1-25 dihydroxycholecalciférol, rénine, érythropoïétine) ou élaborées spécifiquement par la tumeur (parathyroïd hormone-related protein : PTHrP, glucagon, human chorionic gonadotrophin : HCG, insuline). Une augmentation du taux de l'interleukine 6 pourrait être à l'origine de nombre de ces syndromes paranéoplasiques.

L'hypercalcémie est liée à la production de PTHrP par la tumeur primitive ou par un des sites métastatiques. En dehors du syndrome paranéoplasique, elle peut être secondaire à une atteinte métastatique osseuse.

L'hypertension est liée à une élévation du taux de rénine plasmatique chez les patients présentant un cancer du rein à un stade avancé. Par ailleurs, elle peut être secondaire à une fistule artérioveineuse au sein de la tumeur, à une hypercalcémie, à une obstruction urétérale, à une métastase cérébrale ou à une polyglobulie.

La polyglobulie est liée à la production accrue d'érythropoïétine, soit par la tumeur, soit par le tissu rénal sain en réponse à l'hypoxie induite par la tumeur.

Le syndrome de Stauffer se caractérise par une atteinte de la fonction hépatique (élévation des phosphatases alcalines, de l'alpha-2 globuline et des transaminases) associée à des plages de nécrose intrahépatiques non métastatiques, de la fièvre, une leucopénie. Sa présence signe un pronostic très défavorable.

D'autres manifestations paranéoplasiques ont été décrites, comme la fièvre au long cours (sécrétion de substances pyrogènes par la tumeur ou réponse immune par libération de cytokines), une anémie (sécrétion par la tumeur, soit d'une substance toxique entraînant une sidération médullaire, soit d'anticorps antiérythrocytaires), un syndrome inflammatoire, un syndrome de Cushing (sécrétion d'une substance *adrenocorticotrophic hormone* [ACTH]-like), une galactorrhée (hyperprolactinémie), une amylose et une neuromyopathie.

## **b) Les formes cliniques :**

### ***(1) Selon l'âge du patient :***

Une tumeur découverte chez un patient de moins de 50 ans doit faire envisager une origine familiale. En présence d'autres lésions caractéristiques, un avis génétique doit être proposé à la recherche d'une maladie de von Hippel-Lindau.

### ***(2) Selon l'état du patient :***

Lors d'une grossesse, si la tumeur du rein est découverte en début, après avoir éliminé un angiomyolipome, un avortement thérapeutique peut être discuté. Découverte en fin de grossesse, le bilan d'extension sera réalisé après l'accouchement.

Chez le patient dialysé, après trois de dialyse, le risque de développer une dysplasie multikystique est de 80%. L'incidence du cancer du rein est alors de 5%. Cela souligne l'intérêt de la surveillance échographique des dialysés après trois ans de dialyse. Les tumeurs alors découvertes sont de petit volume, fortuites dans 90% des cas et le plus souvent tubulo-papillaires.

Chez le transplanté rénal la tumeur peut apparaître sur le rein greffé ou sur le rein natif. Ces formes sont d'évolution souvent plus rapide en raison du traitement immunosuppresseur.



Dans la maladie de von Hippel-Lindau, le cancer du rein est multifocal, souvent bilatéral associé à des kystes, ces cancers sont la principale cause de mortalité dans cette maladie.

### *(3) Tumeurs sur rein unique ou tumeurs bilatérales :*

Le cancer bilatéral du rein se développe de façon synchrone dans 2% des cas. Le traitement repose sur la chirurgie conservatrice ou élargie.

## **6. Bilan d'extension :**

### **a) Extension locorégionale :**

L'extension locale est appréciée par la tomodensitométrie. Une infiltration néoplasique peut se traduire par un œdème péri-tumoral ou une circulation collatérale.

L'extension lymphatique: les adénopathies siègent par ordre de fréquence dans la région du hile, puis les chaînes latéro- et inter-aortocaves. Un possible atteinte médiastinale sera dépistée par le scanner. Les adénopathies sont significatives quand leur diamètre atteint ou dépasse 10mm. Il n'existe pas de critère morphologique spécifique d'un envahissement ganglionnaire métastatique. Les ganglions régionaux dont le diamètre est supérieur à 2 cm en tomodensitométrie sont presque toujours métastatiques.

L'identification d'un thrombus veineux conditionne la technique chirurgicale. L'extension du thrombus dans la veine cave inférieure se retrouve dans 5 % des cas. L'extension veineuse est plus fréquente dans les tumeurs du rein droit. Lors d'un thrombus, l'extension veineuse se traduit par une augmentation du diamètre (augmentation du flux d'une tumeur hyper vascularisée) ou une modification de forme des veines rénale et cave inférieure. L'absence de prise de contraste ou un rehaussement hétérogène évoquent la présence d'un thrombus. L'étude de la veine rénale droite est plus aléatoire car son trajet est court. Ce thrombus peut atteindre la veine cave inférieure. On différencie les thrombus de la veine cave inférieure selon qu'ils sont retro-hépatique sans atteindre le niveau des veines sus-hépatiques, ou qu'ils dépassent les veines hépatiques et atteignent les cavités cardiaques. Ces thrombus peuvent être néoplasiques ou cruoriques. Ils peuvent adhérer ou non à la paroi de la veine cave inférieure. En cas de suspicion de thrombus au scanner, c'est l'IRM et l'échographie qui permettent de préciser le topographie du thrombus.

L'incidence des atteintes de la surrénale est de 4%. Il peut s'agir d'une atteinte directe par une tumeur du pôle supérieur ou d'une atteinte métastatique par voie vasculaire. Lorsque la surrénale est considérée comme normale en TDM, la surrénalectomie de principe n'est pas indispensable sauf pour les tumeurs du pôle supérieur et les volumineuses tumeurs.

L'atteinte par contiguïté d'un organe de voisinage se traduit en TDM par des modifications de densité en regard de la zone de contact avec la tumeur. Cette apparition est parfois difficile.

## **b) Bilan de recherche de métastases :**

Les métastases thoraciques (poumon et médiastin) sont présentes dans 10% des cas au moment du diagnostic. Une tomodensitométrie thoracique est indiquée en cas de nodule sur la radiographie thoracique simple, de symptômes pulmonaires ou de ganglions rétropéritonéaux sur la tomodensitométrie abdominale du fait du risque de dissémination lymphatique médiastinale.

La scintigraphie osseuse est indiquée lorsqu'il existe des symptômes ou une anomalie biologique (calcémie, phosphatases alcalines).

La métastase hépatique est hyper vascularisée donc hyper dense en TDM. Une échographie hépatique peut être associée pour compléter l'exploration d'une image tomodensitométrique douteuse.

Quant aux métastases cérébrales, la tomodensitométrie est l'examen de référence en cas de symptômes et elle devient systématique avant l'immunothérapie.

## **c) Place de la biopsie percutanée :**

La ponction n'a de valeur que positive. La ponction biopsie percutanée des tumeurs rénales est peu utilisée en raison du risque théorique de dissémination tumorale ou d'hémorragie. Elle se justifie en cas de tumeur métastasée pour faire un diagnostic avant le traitement médical. Elle peut être proposée en cas de tumeur de moins de 4cm pour améliorer le diagnostic.

## **d) Bilan de l'état du rein controlatéral :**

Il est fondamental de savoir si le rein controlatéral peut permettre au malade de vivre normalement après l'exérèse du rein tumoral. On se base sur la fonction rénale jugée par la créatininémie, l'aspect du rein en échographie ou au scanner. En règle générale, si la fonction rénale et le rein controlatéral sont normaux, la néphrectomie du rein tumoral est bien tolérée ; en cas de doute, il fut recourir à la scintigraphie rénale quantitative.

## **7. Traitement :**

### **a) Au stade local :**

La néphrectomie élargie est le traitement de référence du carcinome localisé à cellules rénales. La chirurgie conservatrice a des indications dans les tumeurs bilatérales ou le tumeurs sur rein unique.



### ***(1) Chirurgie élargie :***

La néphrectomie élargie par voie ouverte est le traitement de référence du carcinome à cellules rénales localisé. Elle se définit par l'exérèse du bloc surreno-rénal et de la graisse péri rénale après ligature première du pédicule rénal. La voie d'abord est soit postérieure (lombotomie) soit antérieure.

La néphrectomie élargie par cœlioscopie ou par laparoscopie reproduit les différentes étapes de la chirurgie ouverte puis le rein, placé dans un sac est extrait par une incision.

### ***(2) Chirurgie conservatrice :***

La chirurgie conservatrice de nécessité est indiquée en cas de rein unique, de tumeur bilatérale, de maladie de Von Hippel Lindau, de risque d'hémodialyse. Les bons résultats de cette chirurgie ont conduit à proposer la chirurgie conservatrice à des patients dont le rein controlatéral était sain, en cas de petites lésions rénales (<3cm).

### **b) Traitement au stade métastatique :**

15 à 25% des patients ont des métastases lors du diagnostic, avec des localisations multiples dans la majorité des cas. Le poumon est l'organe le plus volontiers intéressé. La survie de ces patients est sombre avec 10% de survie à 1 an, 3% à 5 ans. La survie moyenne est de 10 mois. La chirurgie doit être pratiquée en cas de métastases uniques. La radiothérapie est indiquée à titre palliatif sur les métastases osseuses douloureuses.

En cas de métastases multiples le traitement repose sur l'immunothérapie par utilisation d'Interféron alpha 2a recombinant ou d'Interleukine 2 (IL2). Ce traitement a des effets secondaires sévères et fréquents. Il ne doit être utilisé que dans des centres spécialisés sachant maîtriser les effets secondaires. L'efficacité est fonction de la dose administrée. Des associations peuvent être utilisées telle que Interféron + Vinblastine ou Interféron +IL 2. Le taux de réponse est de 20% avec 5% de rémission complète et 15% de rémission partielle. Ces rémissions sont habituellement de courte durée.

## 8. Suivi post thérapeutique :

Il doit être régulier et prolongé à vie en raison du risque de récurrence tardive. On recherchera en priorité une récurrence locale et des métastases pulmonaires. Le suivi comprend au minimum une échographie abdominale et radiographie du thorax, au maximum un scanner thoraco-abdominal, une mesure de la VS, de la créatinine et des phosphatases alcalines. Ce suivi est d'autant plus nécessaire que le risque d'apparition d'une deuxième tumeur non urologique est estimé à 8%.

La plupart des métastases surviennent dans les 3 ans qui suivent la néphrectomie élargie. Les tumeurs pT2N0 peuvent avoir des métastases après un délai moyen de 30 mois. Les tumeurs pT3N0 peuvent avoir des métastases après un délai moyen de 20 mois. La TDM thoracique permet de préciser le nombre et le degré d'extension des métastases pulmonaires.

Les récurrences ganglionnaires rétropéritonéales sont rarement isolées. Les récurrences abdominales (hépatiques ou récurrences locales) sont en général symptomatiques ou entraînent des anomalies de la biologie hépatique (gamma-GT, PAL, transaminases).

Les métastases osseuses et cérébrales sont souvent symptomatiques. La scintigraphie osseuse et le scanner cérébral sont indiqués en cas de symptômes.

La consultation postopératoire à un mois nécessite un dosage de la créatinine ; à 6 mois une tomodensitométrie abdominale sert de document de base pour préciser l'état du lit tumoral.

Le rythme et les modalités du suivi seront fonction de groupes pronostiques :

- pour les tumeurs rénales pT1-2,N0,M0 : le suivi est annuel avec bilan biologique, une radiographie pulmonaire et une échographie abdominale.
- pour les tumeurs rénales pT2-3,N1,M0 : le suivi est annuel et comprend un bilan biologique, et une TDM thoraco-abdominale.
- pour les tumeurs rénales pT4,N2,M+ : le suivi est semestriel avec bilan biologique, TDM thoraco-abdominale.



## **B. Carcinome urothélial :**

Les tumeurs de la voie excrétrice supérieure (TVES) restent des tumeurs rares. Elles représentent moins de 1 % des tumeurs de l'appareil génito-urinaire et sont cinq fois moins fréquentes que les tumeurs du rein. Le sex-ratio est de 3 à 4 hommes pour 1 femme. Les tumeurs pyélocalicielles sont plus fréquentes que les tumeurs de l'uretère.

### **1. Etiologie et facteurs de risque :**

Le tabac représente le premier facteur de risque des TVES urothéliales par l'intermédiaire des nitrosamines de la fumée.

La consommation importante de café est aussi considérée par certains auteurs comme un facteur de risque.

L'exposition aux analgésiques (phénacétine) conduit à une néphropathie caractérisée par des lésions de sclérose capillaire qui peuvent conduire à l'apparition d'une TVES après un délai pouvant dépasser 25 ans.

Les expositions professionnelles aux amines aromatiques sont bien connues comme facteurs de risque importants des carcinomes urothéliaux de la vessie et des voies excrétrices supérieures.

L'infection urinaire chronique, les irritations chroniques inflammatoires ou traumatiques et les calculs prédisposent au développement de tumeurs dont la nature histologique est plutôt de type épidermoïde. L'hydronéphrose a été considérée comme un facteur étiologique de l'adénocarcinome du bassinet. L'infection parasitaire à *Schistosoma haematobium* est impliquée, comme pour la vessie, dans des tumeurs de l'uretère à type de carcinome épidermoïde.

Le cyclophosphamide, agent alkylant anticancéreux, est connu pour être un carcinogène en cas de prise régulière pendant au moins 2 ans. Au contact des métabolites actifs (moutarde phosphorée, acroléine), la desquamation et la régénération de l'épithélium conduisent à des lésions d'hyperplasie, de dysplasie et à l'apparition de tumeurs épidermoïdes.

Hérédité: des observations de formes familiales de TVES et d'anomalies chromosomiques font penser à une origine génétique de certains de ces cancers.

### **2. Histologie :**

Les tumeurs épithéliales primitives représentent la quasi-totalité des tumeurs urétéro-pyélo-calicielles. Au second plan se trouvent les tumeurs secondaires et les tumeurs primitives non épithéliales.

## a) Classification histologique des tumeurs de la voie excrétrice supérieure :

**Tableau 2:** classification histologique des tumeurs de la voie excrétrice supérieure.

Tumeurs épithéliales primitives	Tumeurs épithéliales papillaires	
	Tumeurs épithéliales non papillaires	Épithélioma para malpighien
		Épithélioma malpighien spinocellulaire métaplasique
		Adénocarcinome muco sécrétant
	Carcinome in situ	
Tumeurs primitives non épithéliales	Tumeurs mésenchymateuses bénignes	Polype fibreux ou fibromyome
		Fibrome, myxome, lipome, léiomyome, schwannome, hémangiome, lymphangiome
	Tumeurs mésenchymateuses malignes	Sarcome
	Tumeurs dysgénétiques	Tératome
	Tumeur mésonéphrotique	
Tumeurs secondaires	Pseudotumeurs	
	Métastases de tumeurs du côlon, sein, estomac, pancréas, utérus, rein et prostate	
	Localisations pyélo urétérales d'origine lymphomateuse	
	Masses rétropéritonéales de cancers gastriques	

## b) Grade tumoral :

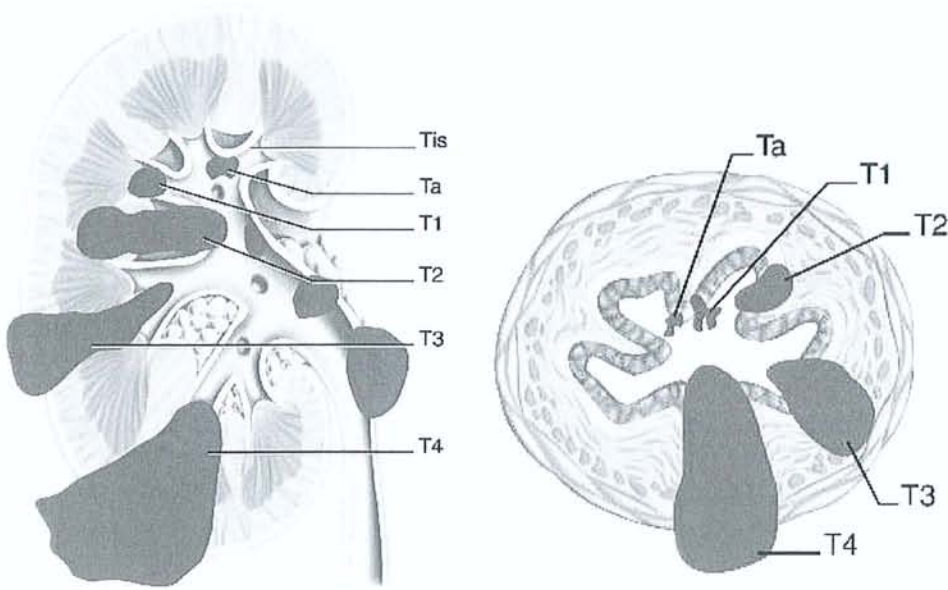
Cette classification est basée sur le degré de différenciation des cellules tumorales et regroupe les carcinomes urothéliaux en trois grades suivant le caractère bien, moyennement, ou peu différencié de la tumeur. Sont pris en compte, selon leur importance, la cellularité, la multiplicité des noyaux, la perturbation de la polarité cellulaire (noyaux cellulaires non perpendiculaires à la membrane basale) avec défaut de différenciation de la base vers la surface, un polymorphisme, un noyau modifié morphologiquement et dans sa répartition chromatinienne, des mitoses décalées ou anormales.

On distingue ainsi 3 grades de malignité :

- GX : pas de renseignements ;
- G1 : grade de malignité faible ; bien différencié ;
- G2 : grade de malignité moyen ; moyennement différencié ;
- G3 : grade de malignité élevé ; indifférencié.



### c) Classification TNM :



**Figure 16 :** La classification TNM 1997 (T : tumeur maligne, N : nodes, M : métastases) est la classification de référence pour les tumeurs de la voie excrétrice supérieure (TVES). La stadification TNM est clinique et paraclinique, la stadification pTNM est exclusivement anatomopathologique (à partir d'une pièce chirurgicale).

### 3. Diagnostic clinique :

Le signe d'appel clinique le plus fréquent est l'hématurie. Cette hématurie s'accompagne de douleurs lombaires dont se plaignent 20 à 25 % des patients. L'évolution d'une tumeur peut engendrer une masse lombaire et des métastases symptomatiques. Dans les phases les plus précoces, la tumeur peut être totalement asymptomatique, de découverte fortuite lors de la surveillance d'une tumeur de la vessie par urographie intraveineuse (UIV) ou par cytologie urinaire.

#### a) Hématurie :

Ce signe clinique est présent dans plus de 80 % des observations, plus rarement dans les tumeurs non papillaires. L'hématurie n'a aucune spécificité :

- généralement totale, mais aussi terminale en cas de tumeur de l'extrémité inférieure de l'uretère prolabée au méat ou de tumeur de la vessie associée ;
- abondante, voire profuse, dans certains cas où elle peut déterminer un tableau de choc hémorragique ou une rétention aiguë d'urines par caillottage vésical ou minime et uniquement microscopique ;
- révélant la maladie ou apparaissant tardivement ;
- permanente ou très intermittente avec des rémissions parfois très longues ;
- indolore, sauf en cas de formation de caillots ou de migration de débris tumoraux déclenchant une colique néphrétique ;
- pouvant entraîner une anémie lorsqu'elle dure longtemps.

## **b) Douleur :**

Présente dans 20 à 30 % des cas, elle représente le second signe clinique. Elle peut avoir trois origines.

### ***(1) L'obstruction urétérale :***

Elle est la cause la plus fréquente de douleur, mais cette douleur est généralement modérée (30 % des cas), réduite à une sensation de tension du flanc, irradiant vers la fosse iliaque, constante ou intermittente. La mise en tension rapide des cavités pyélocalicielles, une douleur de colique néphrétique due à des caillots, des fragments tumoraux, un spasme urétéral sur la tumeur, une invagination de l'uretère sur la tumeur ou une association avec un calcul, sont rares.

### ***(2) Extension locorégionale de la tumeur :***

Elle concerne l'atmosphère cellulograissee rétropéritonéale et aux organes de voisinage. Les douleurs sont fonction de la localisation de l'envahissement tumoral. Elles sont diffuses, constantes et sévères, simulant parfois une affection digestive, gynécologique ou rhumatologique.

### ***(3) Diffusion métastatique :***

En particulier osseuse au niveau du bassin ou du rachis lombaire. Ces diffusions sont à l'origine d'algies constantes et volontiers lancinantes en fonction du territoire (sciatique, obturateur ou crural).

## **c) Masse palpable :**

Le plus souvent, il s'agit d'un gros rein correspondant à des tumeurs pyélocalicielles très évoluées ou à un rein hydronéphrotique. Une tumeur urétérale est rarement décelable cliniquement à la palpation profonde de la région ilio-pelvienne.

## **d) Infection urinaire et troubles mictionnels :**

Cette infection peut être asymptomatique ou associée à des troubles mictionnels. Une pyélonéphrite aiguë sur obstacle peut compliquer la tumeur obstructive. La pollakiurie peut être la manifestation d'une tumeur de l'uretère distal prolapsée dans la vessie, ou l'expression d'une tumeur de la vessie associée, en particulier un carcinome in situ.

## **e) Atteinte de l'état général :**

L'asthénie, l'anorexie ou l'amaigrissement sont des signes qui témoignent d'une évolution rapidement fatale ou d'une surinfection dans la voie excrétrice sus tumorale.



## **f) Métastases :**

Leur mise en évidence par l'examen clinique ou l'imagerie ne représente que 2 % des cas lors du premier examen.

## **4. Imagerie conventionnelle :**

L'urographie reste l'examen clé du diagnostic des TVES. L'échographie, la tomodensitométrie (TDM) ou l'imagerie par résonance magnétique (IRM) restent des examens complémentaires de seconde ligne. Avant toute exploration des voies urinaires, un cliché sans préparation de l'abdomen doit être effectué afin de dépister d'éventuels calculs radio-opaques. Dans la majorité des cas, l'UIV, l'UPR ou l'urétéropyélographie antérograde (UPA) permettent de mettre en évidence les TVES.

### **a) Urographie intraveineuse :**

C'est l'exploration de référence dans les TVES. Sa technique doit être parfaite, notamment avec utilisation de produits de contraste non hyperosmolaires permettant une étude plus fine de la muqueuse et une réinjection possible de produits de contraste classiques.

### **b) Urétérographies rétrograde et antégrade :**

L'UPR a l'avantage d'être combinée avec la cystoscopie. Parfois il est nécessaire d'avoir recours à la pyélographie par voie percutanée (après avoir tenté un abord rétrograde).

### **c) Echographie :**

Ce n'est pas un bon examen pour explorer les cavités pyélocalicielles et l'uretère, et sa valeur reste limitée par sa faible sensibilité pour les TVES. Cet examen est néanmoins un des premiers examens demandés face à une hématurie en raison de sa performance comme examen de débrouillage, et dans la détection des tumeurs de la vessie ou du rein. Si elle est visible, la TVES apparaît comme une image hypoéchogène, à contours irréguliers, au sein d'une masse de graisse sinusale hyperéchogène. L'échographie permet de préciser l'extension de la tumeur au parenchyme rénal, de rechercher des ganglions au niveau du pédicule rénal et dans le rétropéritoine, ainsi que de visualiser le rein controlatéral et la vessie. Elle peut également aider au diagnostic différentiel de calculs radio-transparents, mais certaines tumeurs peuvent être riches en dépôts de kératine provoquant des échos denses, et posséder des microcalcifications.

#### **d) Scanner abdominal :**

Son rôle est double : il participe au diagnostic et au bilan d'extension de la TVES. Il affirme la présence d'une formation de densité tissulaire de 20 à 45 unités Hounsfield (UH) ne se rehaussant que de 10 à 20 UH après l'injection du produit de contraste. Le diagnostic différentiel d'une tumeur pyélocalicielle est l'adénocarcinome rénal déformant les contours du rein et dont le rehaussement après injection de produit de contraste est important. Le scanner peut aussi éliminer certains diagnostics différentiels tels que le caillot dont l'image est hyperdense, entre 50 et 100 UH, ou le calcul radio-transparent dont la densité est supérieure à 250 UH en cas de calcul d'acide urique.

#### **e) L'angiographie :**

Cette technique n'est plus utilisée actuellement pour les TVES. Elle permettait théoriquement de pouvoir différencier une TVES d'un hypernéphrome par la faible vascularisation des tumeurs excrétoirinaires s'opposant à la vascularisation floride habituelle des hypernéphromes. Les néo vaisseaux tumoraux, quand ils sont présents, sont grêles et peu nombreux.

#### **f) Résonance magnétique :**

L'IRM n'est pas actuellement une méthode utile dans la détection et le bilan d'extension des tumeurs urothéliales du haut appareil urinaire. L'analyse de la voie excrétrice est insuffisante, en particulier au niveau de l'uretère dont l'orientation et les sinuosités ne permettent pas le choix d'un plan de coupe coronal étudiant la totalité de son trajet. Sa place se limite à l'exploration d'un rein hydronéphrotique peu fonctionnel où elle permet d'objectiver, par la technique d'uro-IRM en coupes frontales, la voie excrétrice dilatée et l'image de la tumeur responsable de l'obstruction.

#### **g) Tomodensitométrie par émission de Positons (TEP) :**

Il n'existe pas de données dans la littérature permettant de recommander l'utilisation de la TEP-FDG dans la prise en charge des tumeurs de la voie excrétrice supérieure. Par analogie avec le cancer de vessie et compte tenu de la fréquence des métastases ganglionnaires et viscérales à distance, une indication potentielle se dessine pour ces tumeurs.

### **5. Explorations endoscopiques et biologiques :**

L'amélioration de la qualité des fibres optiques et la miniaturisation des instruments permettent actuellement une visualisation étendue de l'urothélium dans l'ensemble des voies urinaires.



### **a) Urétroscopie :**

Il est indispensable de vérifier l'intégrité de la vessie et de l'urètre, compte tenu des autres localisations possibles de tumeurs urothéliales. Associée à des biopsies, l'urétrocystoscopie permet le diagnostic de CIS en l'absence de tumeur de la vessie évidente.

### **b) Néphroscopie :**

Cette technique est plutôt thérapeutique que diagnostique. Par voie percutanée, ou exceptionnellement par voie chirurgicale à ciel ouvert, elle nécessite l'ouverture de la voie excrétrice. La dissémination de cellules tumorales étant possible, il faut respecter certaines règles, dont la protection de la loge rénale, l'aspiration périorificielle, un travail à basse pression de remplissage et l'utilisation de la gaine d'Amplatz.

### **c) Urétéroscopie :**

C'est une méthode diagnostique et thérapeutique. Elle constitue la base des traitements conservateurs grâce à l'amélioration des fibres optiques et des techniques, en particulier pour l'urétéroscopie souple. L'avantage est la possibilité de répéter cet examen permettant d'explorer 80 à 90 % de la voie excrétrice. Une cause d'erreur est la localisation calicelle des tumeurs en cas d'utilisation d'urétéroscopie rigide. L'inconvénient est le faible diamètre du canal opérateur des urétéroscopes. Cette technique ne modifie pas l'histoire naturelle des TVES et ne facilite pas l'essaimage tumoral. Elle permet de faire des biopsies renseignant sur le grade tumoral.

### **d) Explorations biologiques :**

#### ***(1) Cytologie urinaire :***

Cet examen permet le dépistage et le suivi des patients. Avec un cytopathologiste entraîné, la recherche de cellules anormales desquamées est possible sur les urines récupérées au niveau de la vessie ou lors de prélèvements urétéraux : il s'agit de la cytologie par « division des urines ». Cette approche est peu invasive, simple et peut être répétée. De façon un peu plus agressive, des prélèvements cytologiques sont possibles lors d'une néphrostomie. La fiabilité de la cytologie varie en fonction de la méthode de prélèvement et de l'opérateur : 35 à 65 % de diagnostics exacts pour l'urine vésicale, 60 à 70 % lors d'un cathétérisme sélectif, 80 à 90 % en cas de lavage. Il existe des erreurs possibles liées par exemple aux traumatismes urothéliaux lors de manœuvres endoscopiques, ou aux inflammations d'origine lithiasique.

## **(2) *Brossage de la voie excrétrice :***

Avec l'amélioration des techniques de radiologie, la place du brossage de la voie excrétrice se limite actuellement aux images douteuses et il est à présent supplanté par l'urétéroscopie. Une étude histologique est réalisée sur les cellules prélevées par une brosse positionnée en regard de la lésion. Son taux de faux positifs est de 16 %.

## **6. Traitement :**

Les traitements exposés ci-après concernent les tumeurs urothéliales de la voie excrétrice supérieure. Les autres types de tumeur sont le plus souvent traités comme les carcinomes urothéliaux en l'absence de preuve formelle en préopératoire. Seules les tumeurs dont la bénignité est prouvée peuvent être traitées de façon conservatrice de principe.

### **a) Traitement de référence : néphro-urétérectomie :**

La néphro-urétérectomie est le traitement de référence. Elle comprend une néphrectomie élargie et une exérèse de l'uretère et de la collerette vésicale comprenant le méat urétéral. Cette chirurgie est classiquement proposée par deux voies d'abord (la première par lombotomie extrapéritonéale ou par voie antérieure, la deuxième par coeliochirurgie).

### **b) Traitements non chirurgicaux :**

#### **(1) *Instillations endocavitaires :***

La théorie de la dissémination tumorale de cellules néoplasiques en aval de la tumeur primitive et la multifocalité de ce type de tumeur ont contribué au développement des traitements percutanés utilisant les mêmes produits que ceux proposés en instillation endovésicale. La majorité des auteurs accordent une place au BCG ou à la mitomycine C dans le traitement des TVES. L'accès à la tumeur se réalise, soit par voie rétrograde par sonde urétérale ou par sonde double J avec instillations endovésicales, soit par voie percutanée.

#### **(2) *Chimiothérapie :***

Le rationnel de la chimiothérapie pour les TVES est comparable à celui des tumeurs de la vessie. Les résultats à long terme du protocole méthotrexate, vinblastine, doxorubicine et cisplatine (MVAC) n'ont montré qu'un faible pourcentage de réponses complètes dans les cancers urothéliaux.



### **(3) Radiothérapie :**

L'indication de la radiothérapie est exceptionnelle dans les TVES. Il existe cependant quelques cas pour lesquels une irradiation peut être proposée : tumeur T3b s'étendant à la graisse, résection incomplète avec marge chirurgicale positive, ou envahissement ganglionnaire.

## **7. Surveillance et suivi :**

Le suivi des patients est conditionné par l'observation :

- de 15 à 40 % de localisations vésicales dans le suivi de ces patients ;
- des localisations sur la voie excrétrice controlatérale, possibles dans 1,5 à 2 % des cas ;
- des récurrences après chirurgie partielle, variant de 7 à 60% en fonction des études ;
- d'une survie dépendant du grade et du stade anatomopathologiques.

### **a) Récidives :**

Le taux de récurrence locale varie entre 25 et 40 % en fonction du stade, du grade et du traitement réalisé. Ce taux est plus élevé en cas de tumeur du bassin que de l'uretère, pour des raisons probablement anatomiques.

### **b) Pronostic :**

La survie globale à 5 ans varie entre 31 % et 67 % selon les études. Le pronostic des TVES est fonction du type histologique, du stade et du grade de la tumeur, ces deux derniers paramètres étant liés.

Chez les patients traités par néphro-urétérectomie, la survie à 5 ans est de 91 % pour les T CIS, Ta et T1, 43 % pour les T2, 23 % pour les T3-T4/N1 ou N2, et de 0 % pour les T3 ou M1. Cinq facteurs influencent la survie des patients : l'âge, le sexe, la nature histologique de la tumeur, la multifocalité et le type d'intervention. La survie actuarielle est de 100 % pour les CIS, 91 % pour les pT1, 72 % pour les pT2 et 40 % pour les pT3. Les patients atteints de tumeur pT4 avaient une survie moyenne de 6 mois.

L'influence du grade histologique sur la survie apparaît déterminante. Les patients ayant une tumeur indifférenciée ont un pronostic plus sombre, quel que soit le traitement. Les patients ayant une tumeur de grade II devraient bénéficier d'un traitement plus agressif en raison d'un taux de récurrence homolatérale de 28 %.

Le stade représente un facteur pronostique majeur. L'atteinte et le franchissement de la musculature représentent un cap évolutif majeur, et la différence en termes de survie est significative.

## IV. Problèmes posés :

Le rôle potentiel de la TEP-FDG pour la détection des cancers du rein a été montré par Wahl *et al.* Dans une étude animale dès 1991. Des cellules de carcinome rénal humain, greffées en sous-cutané à la souris axénique fixaient en effet intensément le FDG. La captation augmentait progressivement au cours du temps. Le rapport de contraste tumeur / rein sain s'élevait de  $0,73 \pm 0,09$ , 20 minutes après l'injection et de  $2,64 \pm 0,21$  à la 4<sup>ème</sup> heure.

Les études cliniques dans cette indication, à la fois pour la caractérisation de la tumeur primitive, l'évaluation du stade initial avant néphrectomie et la recherche de récidives ou de métastases à distance de la néphrectomie, sont très peu nombreuses.

De plus, les résultats parfois contradictoires de ces études posent des problèmes d'interprétation du fait de la petite taille des échantillons. En effet, alors que certaines études rapportent une grande sensibilité, d'autres retrouvent un grand nombre de faux négatifs remettant ainsi en question le rôle diagnostique du TEP. De ce fait le rôle du TEP-FDG dans le diagnostic et la prise en charge des tumeurs primitives ou métastatique du cancer du rein n'est pas clairement défini.

A l'heure actuelle et selon la dernière mise à jour des Standards, Options et Recommandations datant de Novembre 2003, il n'y a pas encore d'attitude standard quant à la place de la TEP-FDG dans la prise en charge des patients atteints d'un cancer du rein. Par contre la TEP-FDG peut être indiquée pour la recherche de récidives locales ou à distance lorsqu'il existe un point d'appel (douleur, images douteuses visualisées sur les examens morphologiques).

La place de la TEP-FDG pour le diagnostic de la tumeur primitive et le bilan de l'extension initiale doivent être confirmés par des études prospectives étant donné que les études disponibles sont critiquables d'un point de vue méthodologique ou leurs résultats ne sont pas cohérents dans l'ensemble.



## **V. Matériels et méthode :**

Etude rétrospective sur l'apport de la tomographie par émission de positons au  $^{18}\text{F}$ -fluoro-2-deoxyglucose dans la pathologie tumorale rénale.

### ***A. Population étudiée:***

#### **1. Effectif :**

Nous avons étudié de façon rétrospective, tous les patients, adultes et enfants, ayant bénéficié au sein du service de médecine nucléaire du CHU de Brabois, de janvier 2003 à octobre 2004 d'un Morpho TEP dans 5 indications différentes, permettant de distinguer ainsi 5 groupes de patients :

- bilan initial d'une tumeur rénale ;
- Bilan de surveillance d'une tumeur rénale opérée ;
- Bilan de lésion(s) locorégionale(s) dans un contexte de tumeur rénale opérée ;
- Bilan de lésion(s) à distance découverte(s) à l'issue d'un bilan morphologique standard de surveillance d'une tumeur rénale ;
- Bilan d'évaluation post-thérapeutique (essentiellement évaluation de la réponse à une chimiothérapie) d'une tumeur rénale.

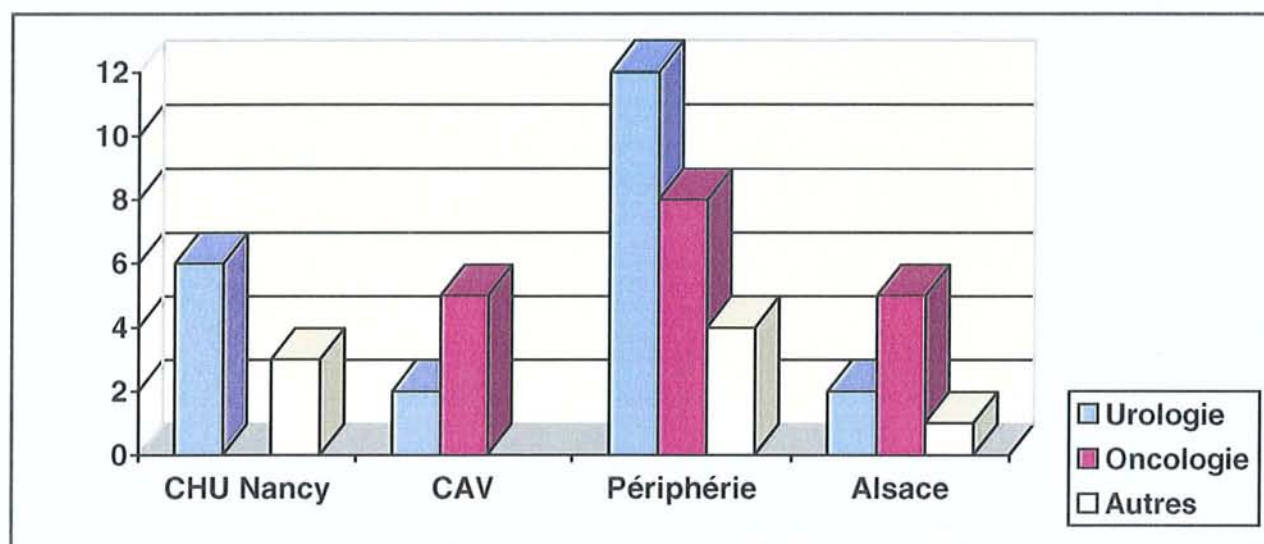
On inclut dans le terme de tumeur rénale, les tumeurs rénales proprement dites ainsi que les carcinomes urothéliaux des voies urinaires hautes pour lesquels le MorphoTEP a été réalisé.

Ainsi, nous disposons d'un effectif de 48 patients.

## 2. Origine des patients :

**Tableau 3 et 4 : identification des prescripteurs de MorphoTEP.**

CHU NANCY	Urologie	4	8.3%
	Néphrologie	2	4.2%
	Autres	3	6.3%
Centre Alexis Vautrin	Oncologie	5	10.4%
	Chirurgie	2	4.2%
Centres Hospitaliers extérieurs Lorrains	Urologie	12	25%
	Oncologie	8	16.7%
	Autres	4	8.3%
ALSACE	Urologie	2	4.2%
	Oncologie	5	10.4%
	Autres	1	2%



Les médecins demandeurs d'examen TEP dans l'étude du cancer du rein sont représentés essentiellement les Urologues et les Oncologues qui assurent de façon conjointe la prise en charge de ces patients dont le traitement est médico-chirurgical.



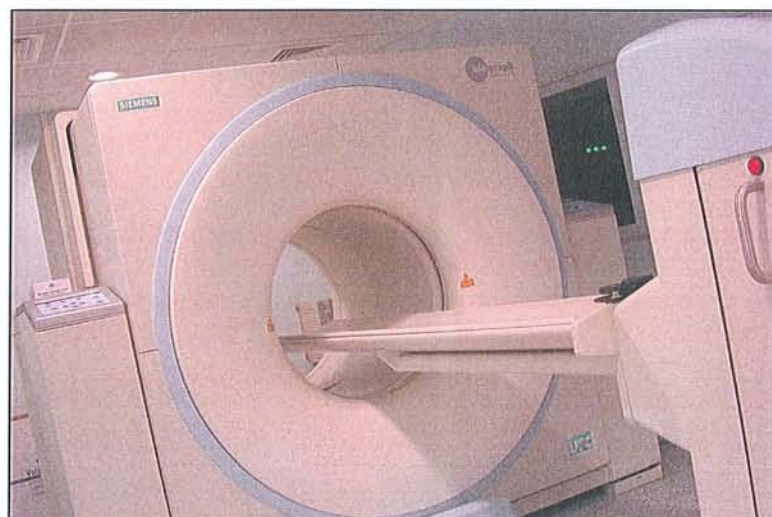
## **B. Méthodologie:**

Grâce à l'archivage informatique des dossiers de MorphoTEP, la recherche des comptes-rendus a été réalisée à posteriori en utilisant les mots-clés : cancer du rein, carcinome urothélial. Le seul critère d'exclusion étant la localisation vésicale du carcinome urothélial.

Le recueil des données se fait après exploitation des archives du MorphoTEP pour chaque patient. Les informations complémentaires sur le devenir des patients inclus, sont recueillies auprès des praticiens demandeurs de l'examen grâce à un questionnaire dans lequel apparaissent les examens réalisés avant le MorphoTEP, l'évaluation de l'impact de cet examen sur la prise en charge ultérieure du patient et enfin des commentaires libres de ces praticiens (questionnaire de recueil des données reporté en annexe).

### **1. Réalisation pratique de l'examen TEP :**

Le service du MorphoTEP utilise un imageur Biograph<sup>®</sup> Siemens (*figure 17*), équipé de cristaux de LSO, couplé à un scanner X pour la correction d'atténuation et le repérage anatomique.



**Figure 17 :** imageur Biograph<sup>®</sup> Siemens du CHU de Brabois.

Un contrôle glycémique capillaire est systématiquement réalisé, dans la mesure où l'hyperglycémie peut conduire à de faux négatifs. Les patients se présentent dans le service à jeun depuis 6 heures sauf en cas de diabète insulino-dépendant (où les patients suivent leur régime diabétique habituel ainsi que leur traitement insulinique). En cas d'hyperglycémie, une injection d'insuline doit être réalisée, afin d'obtenir une baisse glycémique (sous 1,5g/l à distance de l'injection d'insuline) qui permet l'injection du  $^{18}\text{F}$ -FDG

En l'absence de contre-indications un anxiolytique à effet myorelaxant peut être proposé au patient en cas de besoin. L'activité injectée au patient est adaptée à son poids (5.5 MBq/Kg) sans dépasser 550 MBq. Après quoi, le patient est mis au repos allongé et hydraté.

L'acquisition est réalisée 60 min après l'injection du  $^{18}\text{F}$ -FDG, le patient positionné les bras au dessus de la tête dans la même position pour le scanner et la tomographie par émission de positons. Le patient doit rester immobile et respirer tranquillement pendant l'examen. Le volume corporel étudié va du sommet du crâne à mi-cuisse.

Les paramètres techniques d'acquisition et de reconstruction de l'imageur Biograph® Siemens sont reportés dans le *tableau 5*.

**Tableau 5 : paramètres techniques d'acquisition et de reconstruction.**

ACQUISITION TEP	ACQUISITION CT	RECONSTRUCTION TEP	RECONSTRUCTION CT
<p><u>Pour patient maigre</u> 3 min/pas</p> <p><u>Pour patient obèse</u> 4 min/pas</p> <p><u>Selon la taille</u> 7 à 8 pas (18 cm)</p>	<p><u>Topogramme</u> 30mAs, 130kV, 1024mm</p> <p><u>Scanner</u> 130kV, 75 à 95mAs Epaisseur 5.4mm Feed/Rot 8mm Temps de rotation 0,8 Care dose X</p>	<p>3D sino FORE (3 itérations, 8 subsets) Matrice 128x128 Filtre 4</p>	<p>OSEM Kernel B40S Incrément 2.4mm Matrice 1024x1024</p>

La station de travail permet d'analyser le volume corporel étudié selon le plan sagittal, transverse et coronal avec une navigation par triangulation. Le contraste des images et des échelles de couleurs sont ajustables manuellement.

## 2. Analyse des images :

On utilise les comptes-rendus du service, rédigés par des médecins spécialistes entraînés à la lecture et l'interprétation du MorphoTEP au  $^{18}\text{F}$ -FDG. Dans tous les cas, l'interprétation de l'examen procède d'une analyse visuelle qualitative des images de la répartition du  $^{18}\text{F}$ -FDG corrigés par l'atténuation sur le volume corporel étudié. Les sites d'hypermétabolisme du  $^{18}\text{F}$ -FDG sont confrontés aux acquisitions scanographiques pour le repérage anatomique et ceux qui ne correspondent pas aux sites de répartition physiologique ou à des artefacts sont considérés comme pathologiques.



A chaque étage anatomique la captation du  $^{18}\text{F}$ -FDG est comparée visuellement au bruit de fond vasculaire et/ou à un organe de référence. Pour le thorax, l'organe de référence communément admis est le médiastin, pour les reins, il s'agit du foie. Ainsi pour les reins, une fixation d'intensité égale ou légèrement supérieure à la fixation hépatique est considérée comme positive. Nous n'avons pas eu recours à une analyse quantitative par mesure du « Standard Uptake Value » (SUV). Pour mémoire, le SUV, mesuré dans des conditions d'examen toujours identiques, sur des images calibrées et corrigées des phénomènes d'atténuation (pour en assurer la reproductibilité et l'exactitude), correspond à la normalisation de la concentration radioactive de  $^{18}\text{F}$ -FDG au niveau d'une région d'intérêt donnée en fonction du volume du patient (estimé par le poids) et de l'activité injectée. Ce concept paraît intéressant à première vue car il a été démontré qu'il était corrélé à la prolifération tumorale dans certaines tumeurs et au nombre de cellules viables. Il permettrait donc une quantification de l'activité tumorale et un suivi de l'efficacité thérapeutique. Cependant en pratique son utilisation est sujette à caution car :

- il est influencé par la glycémie (or les conditions glycémiques pour un patient ne sont pas toujours identiques sur deux examens consécutifs) ;
- Il est influencé par la nature histologique des tumeurs ;
- Il peut être sous estimé dans une petite lésion et/ou une lésion anatomique « mobile » (par exemple la base du thorax par la respiration), par effet de volume partiel ;
- Dans le domaine de la pathologie rénale qui nous intéresse, il n'y a pas de valeur seuil standard et la valeur du SUV ne semble pas permettre de discriminer les lésions rénales rencontrées ;

### **C. Résultats :**

Nous regroupons les données ainsi recueillies pour chaque patient sous forme de tableaux contenant le numéro de patient (attribué de façon chronologique en fonction de la date de réalisation de l'examen), son âge, son sexe , le stade carcinologique de la tumeur au moment de l'examen ou déterminé à posteriori, le cadre de l'examen, les données de l'imagerie conventionnelle, les données du MorphoTEP, la décision thérapeutique, l'impact du MorphoTEP sur la décision thérapeutique adoptée et enfin le suivi qui intègre les données de survie ainsi que les résultats anatomopathologiques dont on dispose à posteriori sur les lésion étudiée par l'imagerie.

#	Sexe	Age	Histologie	Stade	Cadre examen	Imagerie conventionnelle
1	F	68	Carcinome rénal à cellules claires avec métastase thyroïdienne opérée	pT3aN0M1	bilan de surveillance 3 mois post néphrectomie élargie droite suite à métastectomie thyroïdienne	TDM thoracoabdominal normal
			<b>Données examen TEP</b> Lésion thyroïdienne connue probable lésion sigmoïde	<b>Décision</b> surveillance->chirurgie digestive	<b>Impact examen TEP</b> Modification intermodalité Surveillance->chirurgie digestive	<b>Suivi</b> découverte adénocarcinome liberkuhien sigmoïde avec méta hépatiques synchrones

#	Sexe	Age	Histologie	Stade	Cadre examen	Imagerie conventionnelle
2	F	70	Carcinome rénal à cellules chromophobes	pT3cN0M0	Bilan initial d'une tumeur du pôle inférieur du rein droit	TDM tumeur du pôle inférieur du rein droit, thrombus veine rénale et VCI
			<b>Données examen TEP</b> tumeur fixante+extension VCI GGL médiastinaux hyperfixants	<b>Décision</b> néphrectomie élargie et thrombectomie	<b>Impact examen TEP</b> Pas d'impact	<b>Suivi</b> Décès en réa post-op . Anapath post-op= Carcinome rénal à cellules chromophobes

#	Sexe	Age	Histologie	Stade	Cadre examen	Imagerie conventionnelle
3	M	66	Carcinome rénal à cellules claires	pT3aN0M0	suspicion de récurrence locale (TDM) 9 ans après néphrectomie élargie droite	Aspect TDM de récurrence au niveau loge de néphrectomie
			<b>Données examen TEP</b> Normal	<b>Décision</b> surveillance par TDM à 3 mois	<b>Impact examen TEP</b> Modification intermodalité chir->surveillance	<b>Suivi</b>

#	Sexe	Age	Histologie	Stade	Cadre examen	Imagerie conventionnelle
4	F	67	Carcinome papillaire	pT1N0M0	bilan surveillance à 3 mois après néphrectomie élargie	TDM adénopathies lombo-aortiques
			<b>Données examen TEP</b> Normal	<b>Décision</b> surveillance TDM	<b>Impact examen TEP</b> Modification intermodalité surveillance->chirurgie exploratrice	<b>Suivi</b>



#	Sexe	Age	Histologie	Stade	Cadre examen	Imagerie conventionnelle
5	M	63	Carcinome rénal à cellules claires	pT3aN0M0	caractérisation d'une image nodulaire hilare gauche+ GGL loge de Baret( 2ans post nephrectomie droite)	image évolutive hilare G avec ADP latéro-aortiques
<b>Données examen TEP</b>			<b>Décision</b>		<b>Impact examen TEP</b>	<b>Suivi</b>
Lésion hyper métabolique hilare G			chirurgie refusée par patient:immunothérapie		Modification intermodalité surveillance->chirurgie proposée	

#	Sexe	Age	Histologie	Stade	Cadre examen	Imagerie conventionnelle
6	F	61	Carcinome rénal à cellules claires avec métastase pancréatique opérée	pT3N0M1	suspicion 2 localisations secondaires pancréatiques (19 ans apres nephrectomie élargie droite)	lésions de 45 et 30mm du corps et tête du pancréas
<b>Données examen TEP</b>			<b>Décision</b>		<b>Impact examen TEP</b>	<b>Suivi</b>
Normal			chirurgie radicale		Pas d'impact	métastases pancréatiques de type grawitz confirmée en anapath

#	Sexe	Age	Histologie	Stade	Cadre examen	Imagerie conventionnelle
7	F	63	Carcinome rénal à cellules claires	pT3bN1M0	caractérisation d'une image tumorale surrénalienne 11 mois apres nephrectomie élargie gauche	lésion tumorale surrénalienne droite abcès régressif du psoas G
<b>Données examen TEP</b>			<b>Décision</b>		<b>Impact examen TEP</b>	<b>Suivi</b>
Normal (masse surrénalienne bénigne)			Surveillance		Modification intermodalité chirurgie->surveillance TDM à 3 mois	pas d'anomalie au TDM Décès 1 an apres TEP

#	Sexe	Age	Histologie	Stade	Cadre examen	Imagerie conventionnelle
8	M	46	Carcinome rénal à cellules claires avec métastases pulmonaires opérées	pT3N0M1	caractérisation de 4 nodules pulmonaires 8 ans après néphrectomie élargie droite	4 nodules pulmonaires centimétriques droits suspects
<b>Données examen TEP</b>			<b>Décision</b>		<b>Impact examen TEP</b>	<b>Suivi</b>
4 nodules pulmonaires hypermétaboliques			chirurgie pulmonaire		Pas d'impact	1 carcinome indifférentié les autres lésions étant bénignes

#	Sexe	Age	Histologie	Stade	Cadre examen	Imagerie conventionnelle
9	M	52	Carcinome rénal à cellules claires	pT3aN1M1	Bilan d'extension avant décision thérapeutique	tumeur Grawitz 10cm infiltrante rein G avec méta pulmonaires et osseuses
			<b>Données examen TEP</b> Tumeur rénale non fixante Métastases os.Foyer ORL	<b>Décision</b> TTT palliatif	<b>Impact examen TEP</b> Pas d'impact	<b>Suivi</b> Décès du patient en 4 sem

#	Sexe	Age	Histologie	Stade	Cadre examen	Imagerie conventionnelle
10	M	58	Carcinome rénal à cellules claires avec méta ganglionnaires , os et poumon	pT3bN1M1	caractérisation d'1 nodule pulmonaire droit AV exerèse chir 5 ans post néphrectomie gauche+immunothérapie	Nodule pulmonaire de la gouttière paravertébrale droite.
			<b>Données examen TEP</b> Nodule pulmonaires faiblement hypermétabolique	<b>Décision</b> Exerèse chir	<b>Impact examen TEP</b> Pas d'impact	<b>Suivi</b> confirmation anapath d'1 récidence du carcinome rénal

#	Sexe	Age	Histologie	Stade	Cadre examen	Imagerie conventionnelle
11	M	55	Carcinome rénal à cellules claires découvert 14ans post-greffe renale	pT2N1M0	caractérisation d'une lésion de loge de néphrectomie D 1 an après binéphrectomie et 15 ans post greffe	Nodule grossissant de la loge de néphrectomie droite
			<b>Données examen TEP</b> Normal	<b>Décision</b> Surveillance accrue	<b>Impact examen TEP</b> Modification intermodalité chir->surveillance	<b>Suivi</b> scinti nor-iodo-cholestérol normale surveillance à un an=stabilité

#	Sexe	Age	Histologie	Stade	Cadre examen	Imagerie conventionnelle
12	M	58	Carcinome rénal à cellules claires	pT3N0M0	bilan de surveillance 1 an après nephrectomie élagie G et altération de l'état général	pas d'argument en faveur d'une récidence ou extension
			<b>Données examen TEP</b> Normal	<b>Décision</b> Surveillance	<b>Impact examen TEP</b> Pas d'impact	<b>Suivi</b> pas de récidence ou extension aux examens de surveillance



#	Sexe	Age	Histologie	Stade	Cadre examen	Imagerie conventionnelle
13	F	60	carcinome urothélial des cavités pyélocalicielles G	pT3N0M0	carctérisation de 3 nodules pulmonaires suspects 1 an après néphrectomie gauche	3 lésions pulmonaires d'allure métastatique
			<b>Données examen TEP</b> Hypermétabolisme des 3 lésions pulmonaires	<b>Décision</b> Chimiothérapie	<b>Impact examen TEP</b> Pas d'impact	<b>Suivi</b> métastases du carcinome urothélial confirmées après biopsie d'une des 3 lésions

#	Sexe	Age	Histologie	Stade	Cadre examen	Imagerie conventionnelle
14	M	49	Carcinome rénal à cellules claires avec récurrence pelvienne à 3ans	pT3N0M0	Evaluation de la récurrence pelvienne après un an d'immunothérapie et chimiothérapie	TEP: hyperfixation présacrée TDM: infiltrations tissulaires présacrée
			<b>Données examen TEP</b> Normalisation de l'aspect TEP	<b>Décision</b> Radiothérapie	<b>Impact examen TEP</b> Modification intermodalité chirurgie->radiothérapie	<b>Suivi</b>

#	Sexe	Age	Histologie	Stade	Cadre examen	Imagerie conventionnelle
15	M	65	carcinome urothélial Grade2 du bassinnet gauche	pT3pNxM0	Bilan d'extension avant décision thérapeutique 2 ans après néphrectomie gauche élargie	ADP latéro-aortiques G, interaorticocaves et coelimésentériques
			<b>Données examen TEP</b> Normal	<b>Décision</b> Surveillance	<b>Impact examen TEP</b> Modification intermodalité chirurgie->surveillance	<b>Suivi</b>

#	Sexe	Age	Histologie	Stade	Cadre examen	Imagerie conventionnelle
16	M	72	Carcinome rénal papillaire	pT2N0M0	Bilan d'une tumeur du rein gauche 20 ans après néphrectomie droite pour carcinome papillaire.	syndrome tumoral de type grawitz rein G ADP latéro-aortiquesG, nodule pulm Dt
			<b>Données examen TEP</b> Tumeur + ADP non fixantes foyers fixants pulm bilat benins	<b>Décision</b> nephrectomie G+dialyse surveillance nodules pulm	<b>Impact examen TEP</b> Modification intermodalité TTT médical->chirurgie	<b>Suivi</b> resultats anapath= carcinome rénal à cellules claires du rein G

#	Sexe	Age	Histologie	Stade	Cadre examen	Imagerie conventionnelle
17	M	68	*association carcinome papillaire et *carcinome rénal à cellules claires	pT3N0M0	suspicion de récurrence ganglionnaire d'un cancer du rein 16 mois après néphrectomie élargie droite	adénopathies inter aortico cave évoquant une récurrence tumorale
			<b>Données examen TEP</b> Normal	<b>Décision</b> Surveillance IRM et TDM/3mois	<b>Impact examen TEP</b> Modification intermodalité chirurgie->surveillance	<b>Suivi</b> Stabilité des lésions à 1 an

#	Sexe	Age	Histologie	Stade	Cadre examen	Imagerie conventionnelle
18	F	59	Carcinome rénal à cellules claires	pT3aN0M0	caractérisation TEP d'une adénopathie de la loge de Barety 4 mois après néphrectomie élargie G	nodule pulmonaire postéro-basal droit. ganglion de la loge de Barety
			<b>Données examen TEP</b> foyer hyperfixant médiastinal G foyer hyperfixant pulmonaire Dt	<b>Décision</b> Immunothérapie	<b>Impact examen TEP</b> Modification intermodalité surveillance->immunothérapie	<b>Suivi</b> Décès à un an malgré l'immunothérapie

#	Sexe	Age	Histologie	Stade	Cadre examen	Imagerie conventionnelle
19	F	51	tumeur du blastème rénal ( lésion bénigne)		caractérisation d'une tumeur rénale gauche 45ans après néphrectomie D pour tumeur bénigne de l'enfant	lésion rénale gauche bien limitée hétérogène, sans adénopathie
			<b>Données examen TEP</b> Normal	<b>Décision</b> biopsie sous TDM	<b>Impact examen TEP</b> Pas d'impact	<b>Suivi</b> Tumeur bénigne( adénome oncocytaire) surveillance échographique

#	Sexe	Age	Histologie	Stade	Cadre examen	Imagerie conventionnelle
20	F	64	carcinome urothélial infiltrant du bassinnet droit	pT3N2M0	Evaluation à 2 mois d'une néphro-urétérectomie Dte avec métastases ganglionnaires hilaires pulm Dtes	Adénopathies hilaires droites
			<b>Données examen TEP</b> images métastatiques GGaires lombaires + sus-claviculaires G	<b>Décision</b> chimiothérapie	<b>Impact examen TEP</b> modification intermodalité chir->chimiothérapie	<b>Suivi</b> métastases hépatiques à six mois Décès à un an



#	Sexe	Age	Histologie	Stade	Cadre examen	Imagerie conventionnelle
21	M	57	*Carcinome rénal Dt à cellules claires *Carcinome urothélial bas uretère G	pT2N0M0	Bilan d'extension à 3 ans d'une néphrectomie droite et à 3 mois d'un ttt conservateur de l'uretère G	Pas de nouvelle lésion sur les explorations corps entier
			<b>Données examen TEP</b> image hyperfixante rein G Image suspecte rectale	<b>Décision</b> surveillance	<b>Impact examen TEP</b> Pas d'impact	<b>Suivi</b> coloscopie :lésion hyperplasique suveillance(TDM,UIV) à 3 mois sans changement

#	Sexe	Age	Histologie	Stade	Cadre examen	Imagerie conventionnelle
22	M	3	sarcome à cellules claires rénal	M1	suivi d'un sarcome à cellules claires du rein avec métastases cérébrales.	métastases cérébrales
			<b>Données examen TEP</b> foyer hyperfixant L5, S1, 7ème cote Dte, et ADP sous-carinaire	<b>Décision</b> TTT palliatif	<b>Impact examen TEP</b> Pas d'impact	<b>Suivi</b> decouverte adenocarcinome liberkuhnien sigmoïde avec méta hépatiques synchrones

#	Sexe	Age	Histologie	Stade	Cadre examen	Imagerie conventionnelle
23	M	58	carcinome rénal à cellules claires avec métastase pulm à 10 ans	pT2N0M1	suivi carcinome rénal 11ans après néphrectomie G et 1 an après excrèse d'une méta pulm LSG	petite lésion stable de 5 mm du lobe moyen
			<b>Données examen TEP</b> Normal	<b>Décision</b> Surveillance	<b>Impact examen TEP</b> Pas d'impact	<b>Suivi</b> decouverte adenocarcinome liberkuhnien sigmoïde avec méta hépatiques synchrones

#	Sexe	Age	Histologie	Stade	Cadre examen	Imagerie conventionnelle
24	M	51	carcinome rénal à cellules claires avec métastase pulm à 3 ans	pT3bN0M0	bilan d'extension AV immunothérapie adjuvante 3 ans post néphrectomie D et 3 mois post chir méta pulm	Normal
			<b>Données examen TEP</b> foyer hyperfixation paroi post gauche du rectum	<b>Décision</b> immunothérapie	<b>Impact examen TEP</b> Modification intermodalité palliatif->immunothérapie	<b>Suivi</b> coloscopie=polyadénome tubuleux de dysplasie moyenne sans malignité

#	Sexe	Age	Histologie	Stade	Cadre examen	Imagerie conventionnelle
25	M	61	carcinome rénal à cellules claires avec extension veine rénale et VCI	pT3bN0M0	caractérisation ADPthoraciques+ thrombus artère pulmonaire droite 2 ans post néphrectomie G	ADP loge Baretty et hilaires droites thrombus de l'artère pulm Dte
			<b>Données examen TEP</b> foyer hyperfixant GGI hilaire Dt Thrombus pulm non fixant	<b>Décision</b> Surveillance	<b>Impact examen TEP</b> Modification intermodalité chir->surveillance	<b>Suivi</b> absence d'évolution aux TDM à 6 mois et 1 an

#	Sexe	Age	Histologie	Stade	Cadre examen	Imagerie conventionnelle
26	F	61	Carcinome rénal à cellules claires	pT2N0M0	carctérisation nodules cicatriciels loge néphrectomie G 2 ans après néphrectomie élargie	nodules d'allure cicatricielle de la loge de néphrectomie
			<b>Données examen TEP</b> Normal	<b>Décision</b> Surveillance	<b>Impact examen TEP</b> Modification intermodalité chir->surveillance	<b>Suivi</b> TDM de surveillance= naissance colon droit et non nodules cicatriciels de néphrectomie

#	Sexe	Age	Histologie	Stade	Cadre examen	Imagerie conventionnelle
27	M	67	carcinome à cellules claires rein G avec méta thyroïde à 3 ans et rein Dt à 11 ans	T2N0M1	surveillance 12 ans post néphrectomie G, 9ans post métastaséctomie thuroïde, 1 an post néphrectomie Dte	normal
			<b>Données examen TEP</b> Normal	<b>Décision</b> Surveillance	<b>Impact examen TEP</b> Pas d'impact	<b>Suivi</b> Découverte 1 an post TEP d'une cancer de la prostate

#	Sexe	Age	Histologie	Stade	Cadre examen	Imagerie conventionnelle
28	M	67	Carcinome rénal à cellules claires	T1N0M0	caractérisation de 2 lésions du Fowler droit et hilaire G 2 ans après néphrectomie G	Anomalie hilaire G,lésion évolutive du Fowler Dt inaccessible à la ponction
			<b>Données examen TEP</b> normal ( hyperfixation digestive colique sur diverticulose)	<b>Décision</b> Surveillance	<b>Impact examen TEP</b> Modification intermodalité Chir->surveillance	<b>Suivi</b> Lésions régressives aux TDM après antibiothérapie antistaphylococcique



#	Sexe	Age	Histologie	Stade	Cadre examen	Imagerie conventionnelle
29	F	61	carcinome urothélial des cavités pyélocalicielles G avec 3 méta pulm	pT3N2M1	Bilan de réévaluation 6 mois post chimio pour récidence pulmonaire 2 ans post néphrectomie G(lacune costale)	Extension d'une des 3 images pulm sans autre lésion locale ou à distance
			<b>Données examen TEP</b> Hyperfixation de 2 lésions pulm Hyper métabolismes os et foie	<b>Décision</b> 2ème ligne de chimio	<b>Impact examen TEP</b> Modification intra modalité 2ème ligne de chimio	<b>Suivi</b>

#	Sexe	Age	Histologie	Stade	Cadre examen	Imagerie conventionnelle
30	M	53	carcinome rénal à cellules claires de grade I	pT2N0M0	Bilan d'extension devant récidence cutanée axillaire Dte 8 ans après néphrectomie élargie droite	Normal
			<b>Données examen TEP</b> Normal	<b>Décision</b> Surveillance	<b>Impact examen TEP</b> Modification intermodalité immunothérapie->surveillance	<b>Suivi</b> à 1 an récidence nodule cutané axillaire droit et deltoïde gauche ( méta carcinome rénal à cellules claires)

#	Sexe	Age	Histologie	Stade	Cadre examen	Imagerie conventionnelle
31	F	71	Carcinome rénal à cellules claires	T2N0M0	bilan d'un incidentalome surrénalien gauche 5 ans après néphrectomie élargie droite	formation tissulaire hypodense 46 mm de la surrénale gauche
			<b>Données examen TEP</b> Normal	<b>Décision</b> surveillance simple par echo tous les ans	<b>Impact examen TEP</b> modification intermodalité chir->surveillance	<b>Suivi</b> stabilité de la lésion

#	Sexe	Age	Histologie	Stade	Cadre examen	Imagerie conventionnelle
32	M	76	Carcinome rénal à cellules claires+ carcinome pulm et urothélial vesical	T2N0M0	Bilan d'extension 6 ans post néphrectomie Dte,2ans postpneumonectomie Dt 7ans post ressection vesicale	processus solide d'allure 2aire du pole supérieur du rein gauche
			<b>Données examen TEP</b> fixation rénale Nle, hyper fixation pathologique de la 5ième cote G	<b>Décision</b> chimiothérapie	<b>Impact examen TEP</b> Modification intermodalité chir->chimio	<b>Suivi</b> biopsie: métastase costale d'origine pulmonaire Tep non contributif pour le rein qui passe au 2ième plan

#	Sexe	Age	Histologie	Stade	Cadre examen	Imagerie conventionnelle
33	F	64	carcinome urothélial infiltrant du bassinnet droit	pT3N2M0	Evaluation apres 4 cures chimio et 6 mois apres urétéro-nephrectomie dte	ADP lombaires +sus-calviculaires G
<b>Données examen TEP</b>			<b>Décision</b>		<b>Impact examen TEP</b>	<b>Suivi</b>
Métastases hépatiques (3), ADP sus,sous calvic G et lombaires			chimiothérapie 2ième ligne		Modification intramodalité paraplatine/gemzar->para/docetaxel	Décès à un an

#	Sexe	Age	Histologie	Stade	Cadre examen	Imagerie conventionnelle
34	M	53	Carcinome rénal G à cellules claires adénocarc pulm LSG+ méta cérébrale	pT3bN0M0 M1	caractérisation masse du moignon de néphrectomie 1 an après néphrectomie élargie G	masse irrégulière de 3 cm du moignon de la veine rénale G (récidive ou ADP)
<b>Données examen TEP</b>			<b>Décision</b>		<b>Impact examen TEP</b>	<b>Suivi</b>
masse hyperfixante: tumorale ou infectieuse sans autre lésion			Chirurgie		Pas d'impact	Récidive locale confirmée: geste chirurgical radical associé à une surveillance scannographique

#	Sexe	Age	Histologie	Stade	Cadre examen	Imagerie conventionnelle
35	M	75	carcinome rénal Dt à cellules claires	pT3N0M0	carctérisation d'une image focale hépatique 2 ans après néphrectomie élargie droite	Lésion hépatique suspecte(méta ou CHC)épaississement paroi sigmoïde
<b>Données examen TEP</b>			<b>Décision</b>		<b>Impact examen TEP</b>	<b>Suivi</b>
foyer hypermétabolique sigmoïde foyer hyperfixant hépatique 8cm			surveillance(chir sigmoïde refusée par patient)		Modification intramodalité chir hépatique->chir sigmoïde	rectosigmoidoscopie négative Décès 4 mois après TEP

#	Sexe	Age	Histologie	Stade	Cadre examen	Imagerie conventionnelle
36	M	54	carcinome présumé rénal type papillaire+ à cellules claires post biopsies ADP	T0N2M1	Recherche d'un primitif et bilan d'extension postbiopsie ADP retropéritonéales pas preuve histo ni icono de rein	TDM: ADP mediastin+lésion hépatiques IRM:rein G NI,rein D kyste benin,Scinti-
<b>Données examen TEP</b>			<b>Décision</b>		<b>Impact examen TEP</b>	<b>Suivi</b>
lésions hyperfixantes Foie,ADP médiastinales hypermétaboliques			chimiothérapie		Pas d'impact	Décès à 6 mois



#	Sexe	Age	Histologie	Stade	Cadre examen	Imagerie conventionnelle
37	M	52	Carcinome rénal G à cellules claires	T2N0M0	Bilan de surveillance 3 mois après néphrectomie G syndrome du tronc cérébral(recherche dissémination)	ADP hilaires bilatérales.Aspect en verre dépoli du parenchyme pulmonaire
<b>Données examen TEP</b>			<b>Décision</b>		<b>Impact examen TEP</b>	<b>Suivi</b>
Envahissement ostéomédullaire Syndrome tumoral médiastinal			Chimiothérapie		modification inter modalité surveillance->chimio	Décès à un mois

#	Sexe	Age	Histologie	Stade	Cadre examen	Imagerie conventionnelle
38	M	65	Carcinome rénal G à cellules claires	T2N0M0	caractérisation de deux masses du moignon de néphrectomie, 2 ans après néphrectomie élargie	images interaortocaves sur moignon de nephrectomie( fibose évoquée)
<b>Données examen TEP</b>			<b>Décision</b>		<b>Impact examen TEP</b>	<b>Suivi</b>
Bourgeon tumoral intracave début moignon de la veine rénale G			Chir:éxérèse thrombus et moignon veine rénale		modification inter modalité surveillance->chir	anapath=récidive du carcinome à cellules claires dans thrombus carcinomateux et moignon veine rénale G

#	Sexe	Age	Histologie	Stade	Cadre examen	Imagerie conventionnelle
39	F	61	carcinome urothélial pyélocalicelles G avec 3 méta pulm, foie et os	pT3N2M1	Evaluation après 2 ème ligne de chimiothérapie	Non faite
<b>Données examen TEP</b>			<b>Décision</b>		<b>Impact examen TEP</b>	<b>Suivi</b>
Multiples métastases hépatiques pulm +GGI hypermétaboliques.			Chimio palliative		Pas d'impact	Décès 3 mois après ce 3ième TEP

#	Sexe	Age	Histologie	Stade	Cadre examen	Imagerie conventionnelle
40	M	53	carcinome rénal G à cellules claires avec méta pulm bilat opérées 3 fois	pT3bN2M1	Surveillance 4ans après néphrectomie G, 2ans après métastasectomie pulm et immunothérapie et chimio	apparition d'une nodule apical G Scinti os normale
<b>Données examen TEP</b>			<b>Décision</b>		<b>Impact examen TEP</b>	<b>Suivi</b>
Normal			surveillance TDM		Pas d'impact	Apparition à 3 mois d'une lésion pulmonaire linguale Reprise immunothérapie et chimiothérapie

#	Sexe	Age	Histologie	Stade	Cadre examen	Imagerie conventionnelle
41	M	74	carcinome urothélial pyélocalicielles G	pT3N0M0	Bilan de surveillance 1 an après urétéronéphrectomie élargie G sans curage ganglionnaire	TDM , scinti, RP sans particularité
<b>Données examen TEP</b>			<b>Décision</b>		<b>Impact examen TEP</b>	<b>Suivi</b>
Lésion hypermétabolique prostate évoquant un primitif prostatique			Surveillance		Modification intra modalité surveillance simple->RTUP +psa	Adénocarcinome prostatique

#	Sexe	Age	Histologie	Stade	Cadre examen	Imagerie conventionnelle
42	M	60	Carcinome multiloculaire kystique à cellules rénales de grade I	pT1N0Mx	Bilan initial d'une tumeur rénal G,+ADP médiastinales et opacité pulm suspects	Tumeur rénale G, ADP médiastinales et latéroaortiques, opacités pulm biapicales
<b>Données examen TEP</b>			<b>Décision</b>		<b>Impact examen TEP</b>	<b>Suivi</b>
Tumeur reun et ADP non fixantes Lésion réctale hypermétabolique			Chirurgie		Pas d'impact	Néphrectomie élargie. Rectoscopie (lésion bénigne) pT1N0M0 Lésions pulm=sequelles BK

#	Sexe	Age	Histologie	Stade	Cadre examen	Imagerie conventionnelle
43	F	65	Carcinome rénal à cellules claires bilatéral	pT1N0M0	Caractérisation d'opacités pulmonaires droites 5 ans et 4 ans après nephrectomies partielles	Multiplés lésions pulm droites. ADP hilaires et paratrachéales inf Dtes
<b>Données examen TEP</b>			<b>Décision</b>		<b>Impact examen TEP</b>	<b>Suivi</b>
hyperfixation lésions pulm droites ADP hilaires + paratrach inf dtes			Chirurgie		Pas d'impact	Métastases carcinome rénal à cellules claires

#	Sexe	Age	Histologie	Stade	Cadre examen	Imagerie conventionnelle
44	M	63			Bilan d'une maladie polykystique rénale	PKR bilatérale avec image suspecte du rein droit
<b>Données examen TEP</b>			<b>Décision</b>		<b>Impact examen TEP</b>	<b>Suivi</b>
Pas d'hyperfixation pathologique kystique			Chirurgie		Pas d'impact	



#	Sexe	Age	Histologie	Stade	Cadre examen	Imagerie conventionnelle
45	F	68	Carcinome rénal à cellules claires	pT1NxMx	Bilan initial d'une tumeur du rein droit avec nodules pulmonaires	Syndrome tumoral rein droit nodules pulmonaires infracentimétriques
			<b>Données examen TEP</b> Normal	<b>Décision</b> néphrectomie élargie	<b>Impact examen TEP</b> Pas d'impact	<b>Suivi</b> Carcinome rénal à cellules claires Nodules de pneumoconiose (avis pneumo)

#	Sexe	Age	Histologie	Stade	Cadre examen	Imagerie conventionnelle
46	M	7	carcinome tubulo-papillaire rénal G	pT2NxMx	Bilan initial d'un carcinome tubulo-papillaire 1 semaine après néphrectomie élargie G	Pas de lésion secondaire
			<b>Données examen TEP</b> Normal	<b>Décision</b> Surveillance	<b>Impact examen TEP</b> Modification inter-modalité chimio->surveillance	<b>Suivi</b>

#	Sexe	Age	Histologie	Stade	Cadre examen	Imagerie conventionnelle
47	M	65	Carcinome urothélial du haut uretère G	pT2N0M0	Bilan d'extension initial d'une néoplasie urothéliale	Lésion urétérale G évoquant carcinome urothélial. 1 nodule pulm à Dte et 1 à G
			<b>Données examen TEP</b> Nodules pulm Dt + G hyper-métaboliques	<b>Décision</b> Chir uretère et rénale G Biopsie pulm sous TDM	<b>Impact examen TEP</b> Pas d'impact sur le rein Biopsie sous TDM nodules pulm	<b>Suivi</b> carcinome urothélial.c onfirmé Adénocarcinome bronchique à G +lésion bénigne à Dt

#	Sexe	Age	Histologie	Stade	Cadre examen	Imagerie conventionnelle
48	M	65	Carcinome urothélial du haut uretère G métastases pulmonaires	pT2N1M1	Evaluation post chimiothérapie et urétérectomie G 1 an post-néphrectomie	Stabilité lésions pulm
			<b>Données examen TEP</b> Pas d'hyper fixation pathologique	<b>Décision</b> Surveillance	<b>Impact examen TEP</b> Modification inter-modalité chimio->surveillance	<b>Suivi</b>

## VI. ANALYSE DES RESULTATS :

Sur cet effectif de 48 patients, nous décidons d'étudier les paramètres suivants :

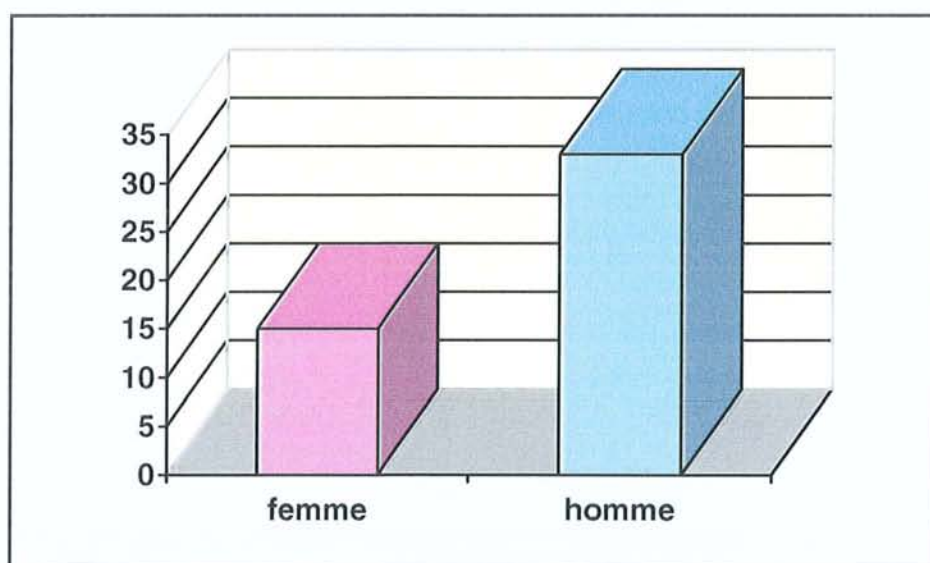
### 1. Age :

La moyenne d'âge des patients au moment de la réalisation du morpho TEP est de 59.4 ans. La moyenne d'âge des patients au moment du diagnostic du cancer du rein est de 56.3 ans.

### 2. Sexe :

La répartition de la population étudiée selon le sexe retrouve 31 % de femme pour 69% d'hommes.

Tableau 6 : répartition des effectifs selon le sexe.





### 3. L'histologie des tumeurs rénales étudiées :

**Tableau 7:** répartition des différents types histologiques étudiés.

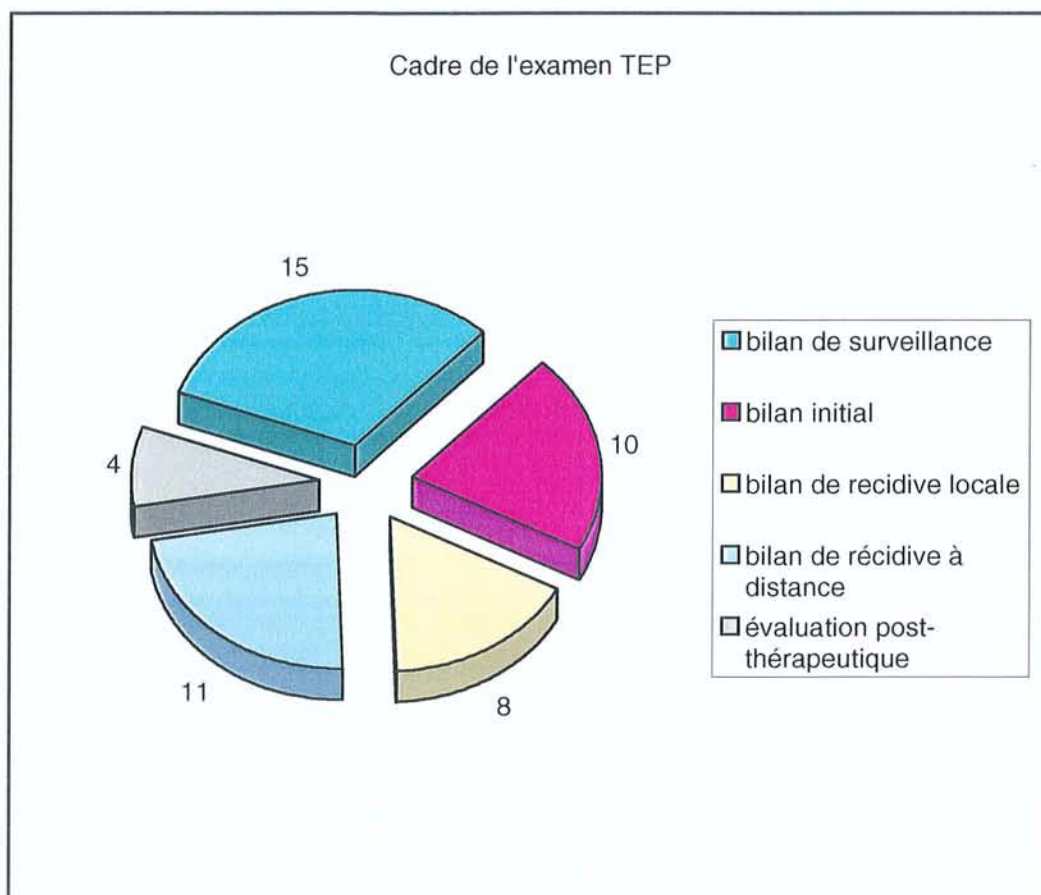
CARCINOME A CELLULES CLAIRES DU REIN (CCR)	26
Carcinomes urothéliaux	9
Carcinomes papillaires	3
Autres (sarcomes, tumeurs kystiques)	6
Associations de tumeurs	CCR + carcinome urothélial 2
	CCR+ carcinome papillaire 2
	CCR+ adénocarcinome pulmonaire 1

Ainsi, dans la population étudiée le type histologique de la tumeur rénale le plus fréquemment rencontré est le carcinome rénal à cellules claires, isolé ou associé dans la même tumeur rénale à d'autres types histologiques.

### 4. Indication de réalisation du MorphoTEP :

L'indication médicale du MorphoTEP est collectée sous le terme « de cadre de l'examen » dans les tableaux de présentation des données. Ainsi, on peut regrouper les patients en 5 groupes distincts en fonction de l'indication médicale du MorphoTEP:

- Bilan de surveillance de 2 mois à 11 ans après néphrectomie : cela concerne 15 patients ;
- Bilan initial d'une tumeur rénale après explorations morphologiques conventionnelles (à savoir au moins un scanner thoraco-abdominal avec injection de produit de contraste iodé ; au maximum radiographie thoracique, scanner thoraco-abdominal, scintigraphie osseuse et IRM) : cela concerne 10 patients ;
- Bilan d'une récurrence locale suspectée au décours de la surveillance scanographique ou d'examens morphologiques (échographie +/- scanner) guidés par la symptomatologie : cela concerne 8 patients ;
- Bilan d'une récurrence à distance suspectée au décours de la surveillance scanographique, échographique, ou après examens morphologiques guidés par la symptomatologie : cela concerne 11 patients ;
- Bilan d'évaluation de la réponse après chimiothérapie en moyenne 1 mois après la fin du traitement : cela concerne 4 patients ;



## 5. Etude de l'impact des résultats TEP sur la décision thérapeutique :

Le questionnaire de recueil des données distribué aux médecins demandeur du MorphoTEP, comporte l'évaluation par le praticien de l'impact de l'examen sur la décision thérapeutique adoptée. On distingue ainsi 3 catégories d'impact :

- Modification « inter-modalités thérapeutiques » : cela comprend l'ensemble des patients pour lesquels les résultats du MorphoTEP ont permis de modifier radicalement l'attitude thérapeutique (chirurgie au lieu de chimiothérapie ou surveillance ou immunothérapie). Cela concerne 24 patients.
- Modification « intra-modalités thérapeutiques » : cela comprend l'ensemble des patients pour lesquels les résultats du MorphoTEP ont permis de modifier les conditions de traitement au sein d'une même modalité thérapeutique (modification du geste opératoire, type de chimiothérapie...). Cela concerne 3 patients.
- Pas d'impact : cela comprend l'ensemble des patients pour lesquels les résultats du MorphoTEP n'ont pas influencé l'attitude thérapeutique choisie. Cela concerne 21 patients.



## 6. Croisement des données d'impact et d'indication :

Les résultats qui suivent sont exprimés en terme d'effectif et non en pourcentage, compte tenu de la faible taille des effectifs.

### a) Nature de l'impact en fonction de l'indication :

**Tableau 8** : impact du MorphoTEP en fonction de l'indication initiale de l'examen.

	MODIFICATION INTER-MODALITES	MODIFICATION INTRA-MODALITES	PAS D'IMPACT
Bilan de surveillance (15)	9	1	5
Bilan initial d'une tumeur rénal (10)	2	0	8
Bilan d'une récurrence locale (8)	7	0	1
Bilan de récurrence à distance (11)	5	1	5
Evaluation post chimiothérapie (4)	2	1	1

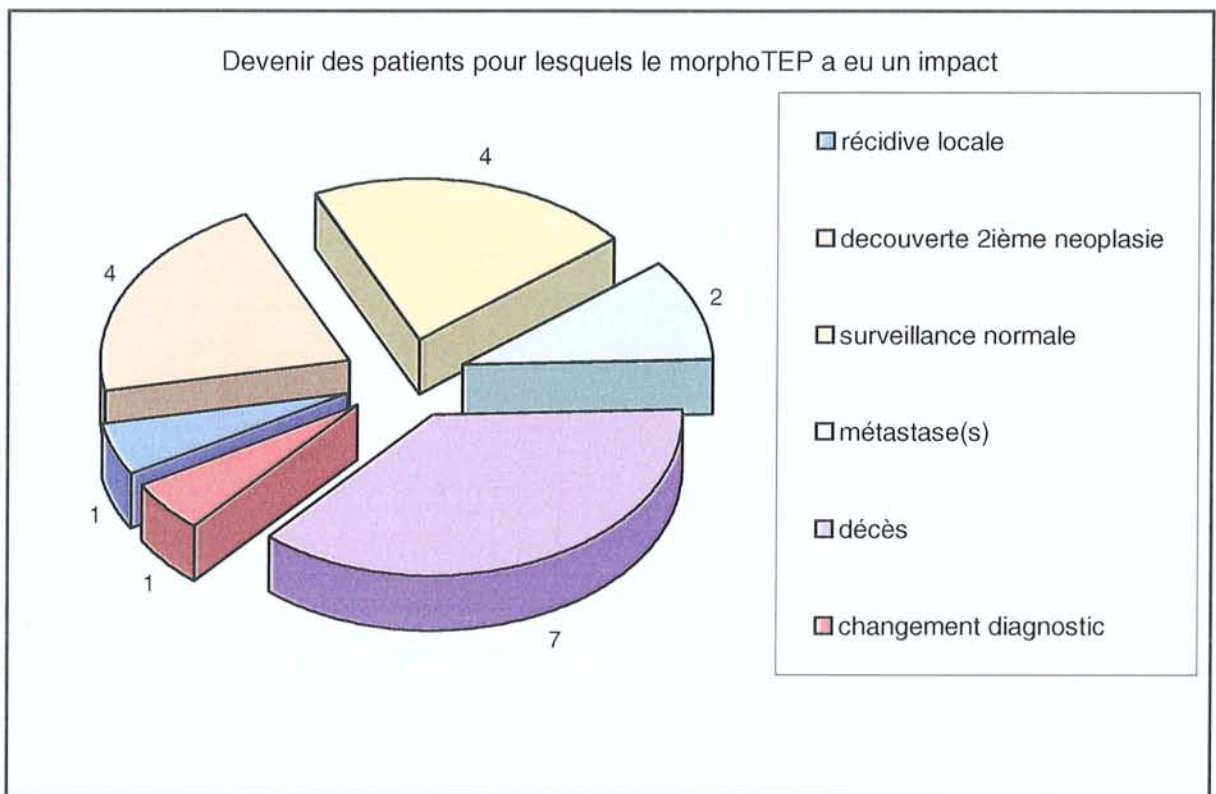
L'étude de l'impact du MorphoTEP sur la décision thérapeutique peut être exprimée en fonction de l'indication de l'examen :

- Dans le cadre d'un bilan de surveillance d'un cancer du rein, le MorphoTEP présente un impact dans 10 cas sur 15 (soit un impact effectif dans 67% des cas de surveillance des cancers du rein).
- Dans le cadre d'un bilan initial de tumeur rénale, on note une absence d'impact du MorphoTEP dans 8 cas sur 10 (soit 80% d'absence d'impact effectif du MorphoTEP dans le bilan initial d'une tumeur rénale), étant donné que le traitement est avant tout chirurgical.
- Dans le cadre d'un bilan de suspicion d'une récurrence locale, il existe un impact du MorphoTEP dans 7 cas sur 8 (soit 88% d'impact effectif).
- Dans le cadre d'un bilan de suspicion de récurrence à distance, il existe un impact dans 6 cas sur 11 (soit 55% d'impact du MorphoTEP dans cette indication).
- Dans le cadre d'une évaluation post-chimiothérapie, il existe un impact dans 3 cas sur 4.

## b) Evaluation de l'impact du morphoTEP sur la maladie :

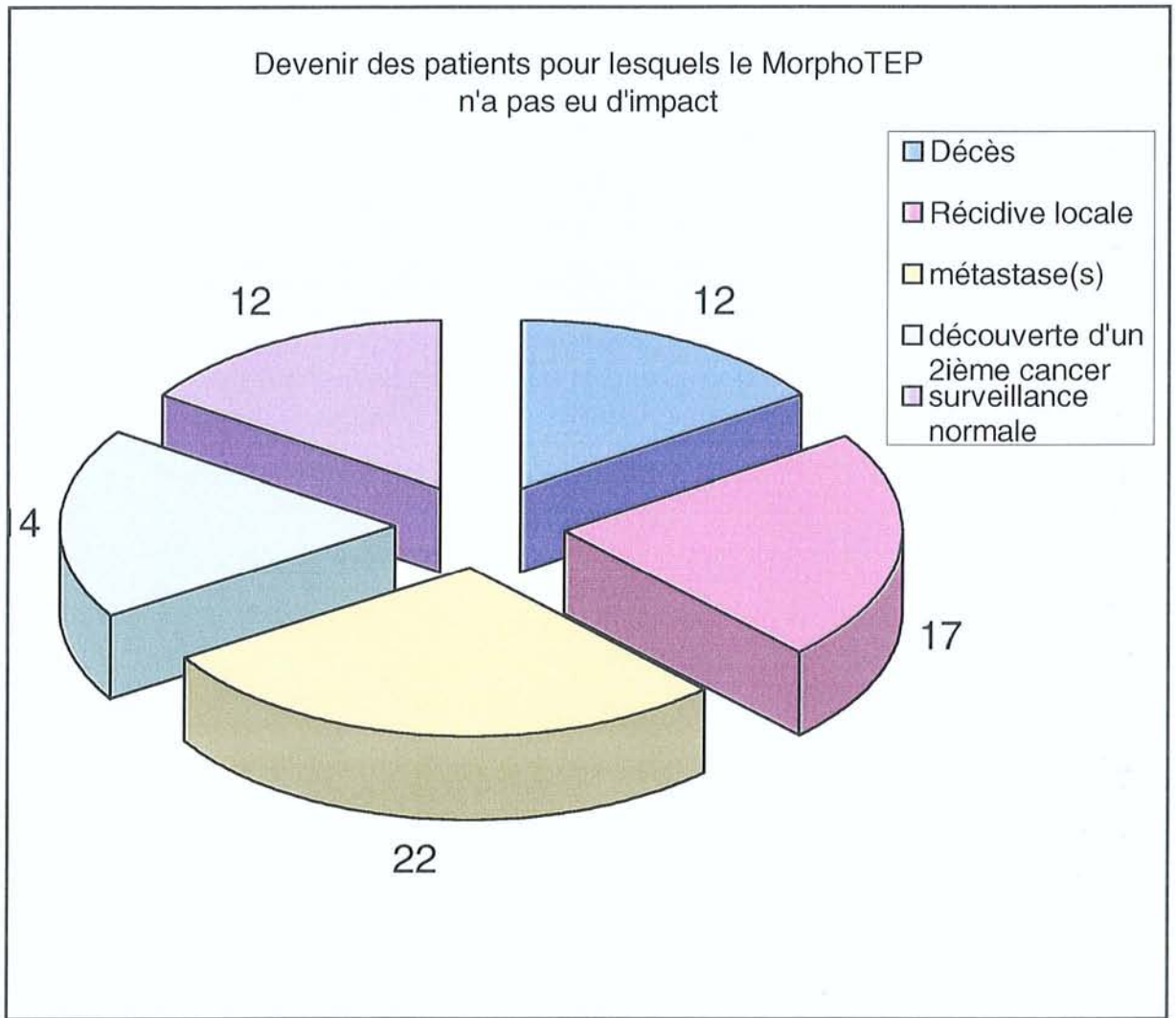
On se propose d'étudier le suivi des patients ayant bénéficié d'un MorphoTEP. On ne dispose d'un suivi que dans 77% des cas, avec des données disponibles de 1 mois à 1 an après la réalisation du MorphoTEP.

Ainsi, parmi les patients sur lesquels le MorphoTEP a eu un impact (27 patients au total), nous disposons d'un suivi dans 19 cas. Pour les 8 patients restants on ne dispose pas de données de suivi.





En ce qui concerne les patients pour lesquels, le morphoTEP ne semble pas avoir eu d'impact, nous disposons de données de suivi dans 18 cas sur 21 :



### 7. Croisement des anomalies observées au MorphoTEP avec les données histologiques du suivi :

On se propose de confronter les lésions objectivées par le MorphoTEP, hypermétaboliques ou non hypermétaboliques, pour lesquelles nous disposons dans le cadre du suivi, des résultats histologiques correspondant à ces lésions. Nous présentons ces données en fonction du primitif rénal et des indications initiales du MorphoTEP.

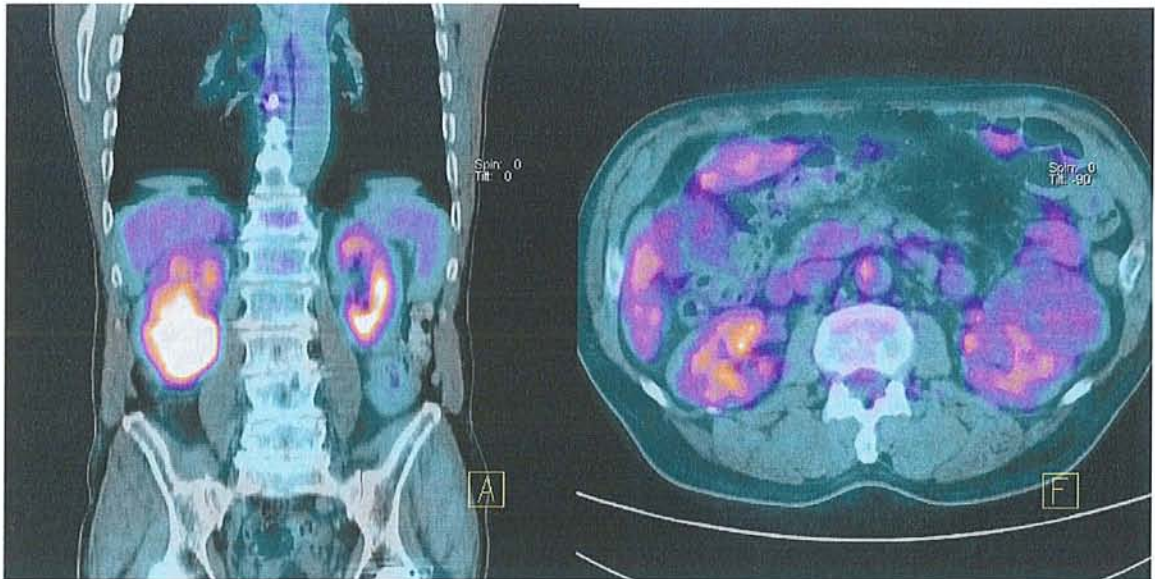
### a) Carcinome rénal à cellules claires :

On dénombre 24 lésions extrarénales et 3 lésions rénales.

#### (1) Bilan initial d'une tumeur rénale :

	TEP +	TEP-
Histo +	1	2
Histo -	0	0

Sur les 3 tumeurs rénales (1 à droite et 2 à gauche) étudiées en MorphoTEP et qui correspondent à un carcinome rénal à cellules claires, deux tumeurs apparaissent iso métaboliques et une seule apparaît hypermétabolique (*figure 18*), et de façon hétérogène. Cependant le faible effectif ne nous permet pas de conclure en terme de sensibilité et de spécificité du MorphoTEP dans cette indication.



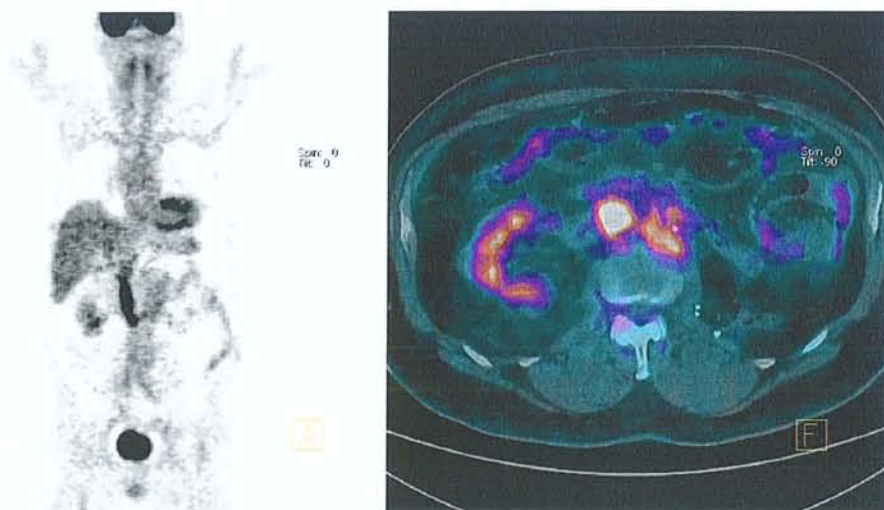
**Figure 18:** à gauche : tumeur rénale droite hypermétabolique (tumeur de Grawitz).  
À droite : tumeur rénale gauche isométabolique (tumeur de Grawitz)



(2) Bilan d'une suspicion de récurrence locale :

	TEP +	TEP -
Histo +	4	0
Histo -	0	2

Dans cette indication, sur 6 lésions étudiées, 4 lésions hypermétaboliques correspondent à une récurrence locale du carcinome rénal. Il s'agit d'un nodule dans une loge de néphrectomie, de trois bourgeons carcinomateux (moignon de la veine rénale et de la veine cave inférieure : *figure 19*). Les deux lésions isométaboliques correspondent à des nodules cicatriciels de la loge de néphrectomie. Cependant, le faible effectif ne nous permet pas de conclure en terme de sensibilité et de spécificité du MorphoTEP dans cette indication.

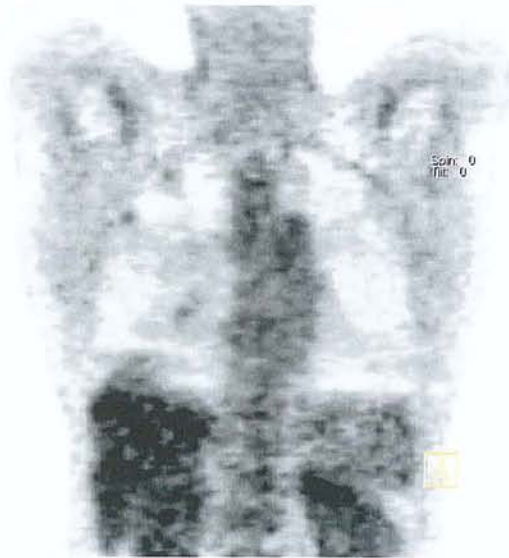


**Figure 19:** à gauche, bourgeon tumoral hypermétabolique intra-cave (qui s'étend de L2 jusqu'en sous hépatique). A droite, chez le même patient, bourgeon tumoral hypermétabolique du moignon de la veine rénale gauche un an après néphrectomie gauche.

*(3) Bilan de récurrence à distance :*

	TEP +	TEP-
Histo+	7	5
Histo-	0	6

Dans cette indication, 7 lésions hypermétaboliques correspondent à une récurrence à distance du carcinome rénal. Il s'agit de 6 nodules pulmonaires et d'une adénopathie médiastinale métastatique. Six lésions iso métaboliques apparaissent bénignes et correspondent à 2 nodules pulmonaires et 4 adénopathies (1 médiastinale et 3 sous diaphragmatiques). Cinq lésions isométaboliques mais de nature métastatique (2 lésions pancréatiques, et 3 nodules pulmonaires métastatiques). Cependant, le faible effectif ne nous permet pas de conclure en terme de sensibilité et de spécificité du MorphoTEP dans cette indication.

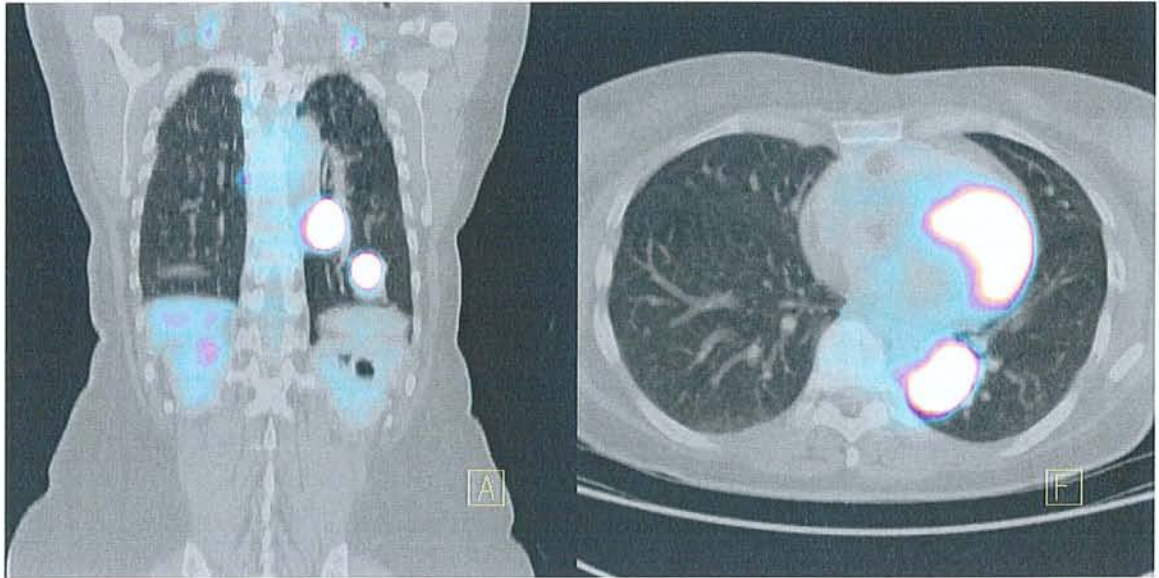


**Figure 20:** opacités pulmonaires du champ droit, non hypermétaboliques de nature bénigne, au décours de la surveillance d'une tumeur de Grawitz opérée.



## b) Carcinome urothélial :

Un seul carcinome urothélial est étudié dans le cadre d'un bilan initial de tumeur rénale et apparaît hypermétabolique. On note également 3 récurrences locales ou à distance hypermétaboliques dont la nature est confirmée par l'histologie. Cependant, le faible effectif ne nous permet pas de conclure en terme de sensibilité et de spécificité du MorphoTEP dans cette indication.



**Figure 21:** nodule pulmonaire basal gauche hypermétabolique, correspondant à une métastase d'un carcinome urothélial du bassinet, deux ans après néphrectomie élargie gauche.

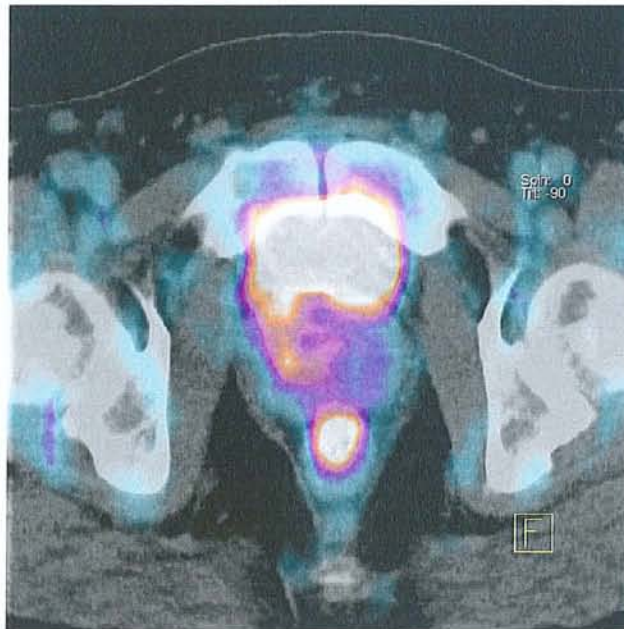
## c) Autres tumeurs rénales :

On note un cas de tumeur rénale oncocytaire confirmée à posteriori, mais iso métabolique au MorphoTEP.

#### d) Tumeur extrarénale :

Le MorphoTEP a mis en évidence 3 lésions digestives sigmoïdiennes de nature adénocarcinomeuse digestive confirmées, à l'histologie à posteriori. On note par ailleurs un foyer ORL hypermétabolique sans confirmation histologique à posteriori.

Il a été également noté la découverte dans un cas d'un foyer hypermétabolique prostatique qui s'est révélé être un adénocarcinome prostatique au cours du suivi. Cependant, là encore, le faible effectif ne nous permet pas de conclure en terme de sensibilité et de spécificité.



**Figure 22:** découverte fortuite d'une lésion hypermétabolique du rectum au cours d'un bilan de surveillance d'une tumeur de Grawitz opérée.



## VII. Discussion :

Notre étude, bien que limitée en termes d'effectifs, fait apparaître que le MorphoTEP n'aurait pas le même intérêt en fonction de la situation clinique. De ce fait, il paraît opportun d'envisager la discussion concernant nos résultats en fonction des différentes situations qui se présentent dans la prise en charge du cancer du rein.

Une recherche bibliographique a été conduite dans la base de données *Medline* selon l'équation [18 FDG PET AND renal cancer OR renal cell carcinoma]. Cette recherche retrouve 18 articles qui rapportent des résultats obtenus dans des séries de patients au cours d'études cliniques.

Au total, les résultats de la scintigraphie au FDG sont rapportés chez 102 patients dans les 6 études les plus récentes ([WAHL1991B] [BACHOR1996] [GOLDBERG1997] [RAMDAVE2001] [SAFAEI2002] [AIDE2003] [KANG 2004]). Ces deux dernières références ont évalué les performances de la TEP-FDG pour la caractérisation de la tumeur primitive, le bilan de l'extension initiale ainsi que la restadification de la maladie en particulier auprès de 66 patients (effectif le plus important de la littérature à ce jour) pour cette dernière étude de KANG de 2004.

### ***A. Diagnostic de tumeur rénale primitive :***

Dans notre étude, en ce qui concerne l'indication du morphoTEP dans le diagnostic de tumeur rénale avant néphrectomie, 10 examens morphoTEP ont été réalisés. Seulement 3 tumeurs rénales (1 à droite et 2 à gauche) correspondent effectivement à un carcinome rénal à cellules claires. Sur ces trois tumeurs rénales, deux sont isométaboliques et une seule présente un hypermétabolisme hétérogène. Dans un cas de carcinome rénal à cellules claires diagnostiqué sur une biopsie ganglionnaire abdominale sans primitif rénal retrouvé aux explorations conventionnelles exhaustives, le MorphoTEP ne permet pas d'objectiver de tumeur primitive. Toujours dans cette indication, deux tumeurs rénales apparaissent hypermétaboliques et correspondent pour l'un à un carcinome urothélial du bassinet, et pour l'autre à un carcinome à cellules chromophobes. Les autres tumeurs rénales ainsi explorées correspondent à un carcinome tubulo-papillaire, à un adénome oncocytaire qui apparaissent isométabolique au morphoTEP.

On ne met pas en évidence de rapport entre taille de la tumeur et son métabolisme au MorphoTEP. Nous n'avons pas pu mettre en évidence de rapport entre le grade de la tumeur et son degré de fixation au MorphoTEP ne disposant pas d'un effectif suffisant. Le faible effectif ne nous permet pas de conclure en terme de sensibilité et de spécificité du morphoTEP dans cette indication.



Dans le travail de Kang *et al.*, qui a étudié de façon rétrospective l'impact du MorphoTEP sur 66 patients porteur de carcinome rénal de 1995 à 2002, sur 17 patients ayant bénéficié du MorphoTEP avant néphrectomie, 15 correspondaient à un carcinome rénal à cellules claires et 2 à des kystes bénins. Sur ces 15 carcinomes rénaux confirmés, seulement 9 présentaient un hypermétabolisme au MorphoTEP. La sensibilité ainsi calculée dans cette indication est de 60% avec une spécificité de 100%. Malgré son faible effectif de 15 patients (66 cas en tout), cette étude conclut tout de même à une forte sensibilité du MorphoTEP dans l'indication de bilan d'un initial de carcinome rénal. Ont été exclus de cette étude, tous les patients pour lesquels il manquait le suivi. Goldberg *et al.* ont rapporté une étude de caractérisation tumorale comportant 10 tumeurs malignes de 20 à 30 mm de diamètre et 11 kystes auprès de 21 patients. Les tumeurs malignes correspondaient à 6 carcinomes à cellules claires, 3 lymphomes et 1 métastase de cancer du sein. Le FDG a correctement caractérisé 9 tumeurs malignes sur 10, le seul résultat « faux négatif » étant observé chez un patient diabétique mal équilibré. La sensibilité ainsi calculée du MorphoTEP dans cette indication est de 90%. Tous les kystes se sont présentés comme des zones hypométaboliques, mais un carcinome papillaire de 4 mm inclus dans la paroi d'un kyste n'a pas été détecté. Aucun « faux positif » n'a été observé.

Dans l'étude de Montravers *et al.* réalisée avec une caméra TEDC, 13 masses rénales ont été caractérisées, correspondant à 2 kystes, un angiomyolipome, 7 carcinomes à cellules claires, 2 carcinosarcomes et une tuberculose. Le FDG a correctement caractérisé les 2 kystes, l'angiomyolipome, 6 carcinomes à cellules claires (le plus petit mesurant 28 mm) et les 2 carcinosarcomes. Un résultat « faux négatif » a été observé dans un cas de carcinome à cellules claires mesurant 30 mm et un résultat « faux positif » dans le cas d'une tuberculose rénale. Les cancers à cellules claires ont fixé peu intensément le FDG, alors que les deux carcinosarcomes ont fixé de façon plus intense le FDG. Bachor *et al.* ont rapporté 29 cas de tumeur rénale, dont 26 carcinomes à cellules claires (20 vrais positifs et 6 faux négatifs) et 3 tumeurs bénignes (angiomyolipome, péricytome, phéochromocytome) correspondant toutes trois à des faux positifs du FDG. Wahl *et al.* ont rapporté une fixation du FDG par 5 tumeurs malignes du rein mesurant de 30 à 90 mm (4 adénocarcinomes et une tumeur à cellules transitionnelles).

Ramdave *et al.* ont rapporté 17 tumeurs rénales, dont 14 carcinomes à cellules claires (13 vrais positifs et 1 faux négatif) et 3 tumeurs bénignes. Les tumeurs bénignes correspondaient à une tumeur d'histologie non précisée (vrais négatifs) et à deux oncocytomes, décrits comme isométaboliques et qui ont été considérés comme vrais positifs par les auteurs. Dans l'étude de Aide *et al.*, on note par contre 16 « faux-négatifs » correspondant en fait à des tumeurs rénales malignes, abaissant la sensibilité du MorphoTEP à 47% dans cette indication, rendant ainsi sa place primordiale au scanner dans la caractérisation des tumeurs du rein.



La seule étude de type prospective a été menée par Aide *et al.* Cette étude confirme l'efficacité limitée de la TEP-FDG pour caractériser une tumeur rénale visualisée en TDM. Sur 35 tumeurs primitives, 5 bénignes et 30 malignes, l'exactitude de la TEP-FDG n'a été en effet que de 51 % (14 « vrais positifs », 4 « vrais négatifs », 1 « faux positif », 16 « faux négatifs ») contre 83 % pour la TDM (29 « vrais positifs », 5 « faux négatifs », 1 « faux négatif »), se basant sur des critères de densité. Les résultats de ces deux études sont corroborés par l'étude de Amendola *et al.* qui rapporte 94% de détection scanographique de masses rénales de moins de 3 cm. De plus, toute masse rénale solide au scanner est considérée comme suspecte jusqu'à preuve définitive par une autre technique, c'est pourquoi la chirurgie est entreprise en l'absence de contre-indications. De ce fait, la majeure partie des études portant sur le TEP-FDG ont été réalisées après chirurgie rénale puisque les praticiens apparaissent plus intéressés par la capacité du TEP-FDG à détecter des métastases.

Plusieurs facteurs pourraient expliquer le manque de sensibilité du TEP-FDG pour détecter les cancers rénaux.

Tout d'abord, l'excrétion rénale physiologique du traceur abaisse le contraste entre le tissu tumoral et le tissu rénal normal réduisant l'efficacité du TEP-FDG dans la détection des tumeurs rénales. Par ailleurs, d'autres facteurs doivent être envisagés. En effet, comme le démontre l'étude Aide *et al.*, même certaines tumeurs importantes avec développement extra-rénal n'apparaissent pas hypermétaboliques. Et dans son étude Miyauchi *et al.*, a essayé d'expliquer pourquoi la plupart des cancers du rein ne présentaient pas d'hypermétabolisme au MorphoTEP, en comparant plusieurs caractéristiques biologiques en fonction de la fixation en TEP. Il en ressort que les tumeurs hypermétaboliques étaient de plus haut grade (selon Führman) que les tumeurs isométaboliques. D'autre part ces tumeurs hypermétaboliques présentaient une expression accrue du transporteur du glucose GLUT-1. Par contre on ne note aucune influence de la taille de la tumeur sur la fixation du FDG comme dans notre étude. Miyakita *et al.* ne retrouve pas dans son étude de corrélation entre l'expression du transporteur du glucose GLUT-1 dans les tumeurs rénales et leurs visualisation au TEP. Pour Aide *et al.* les tumeurs bien visualisées étaient plus importantes en taille que les autres, alors que le grade de Führman ne semble pas avoir d'influence significative sur la détection au TEP.

Dans son étude, Montravers *et al.* émet l'hypothèse d'une faible pénétration du traceur dans les primitifs rénaux de volume important. Effectivement, une mauvaise pénétration du FDG au sein des primitifs rénaux apparaît d'autant plus possible qu'il existe une divergence entre la faible visualisation de primitifs rénaux et la forte fixation du FDG par les métastases de même type histologique auprès des mêmes patients.

Plusieurs procédures pourraient être employées pour améliorer la sensibilité du TEP-FDG dans la détection des cancers du rein. L'injection intraveineuse de diurétiques (utilisée dans les études Wahl *et al.*, Kocher *et al.*, Bachor *et al.* et enfin Aide *et al.* ) ne semble pas améliorer la performance du TEP comparativement aux études sans diurétiques. Par ailleurs, un protocole propose de doubler le temps d'injection du traceur. Il semble que ce protocole améliore la détection de façon significative dans d'autres tumeurs comme le cancer du sein et pourrait être utilisé dans le cancer du rein, sans qu'il y ait eu pour l'instant de recherche effective.



## **B. Détection de récurrence(s) locale(s) :**

Les récurrences locales (dans la loge de néphrectomie) interviennent dans 5% des cas et apparaissent le plus souvent comme curables. L'évaluation de ces récurrences locales par scanner est de surcroît très délicate posant le problème de la différenciation entre lésion cicatricielle et récurrence locale.

Dans notre étude, nous disposons de 4 lésions confirmées de récurrence locale de carcinome rénal à cellules claires ; ces 4 lésions sont hypermétaboliques et correspondent à un nodule dans une loge de néphrectomie, à trois bourgeons tumoraux carcinomateux de la veine rénale (à deux reprises) et de la veine cave inférieure. Les deux lésions isométaboliques correspondent à des nodules cicatriciels de la loge de néphrectomie.

Par ailleurs, on dénombre 4 lésions iso métaboliques pour lesquelles on ne dispose pas de données histologiques, et qui ont été classées comme bénignes, ne justifiant que d'une surveillance morphologique régulière. Il s'agit de deux nodules surrenaliens (jugés bénins d'emblée), d'un nodule de la loge de néphrectomie ainsi que d'adénopathies inter-aorticocaves. Le faible effectif de notre étude ne nous permet pas de conclure en terme de sensibilité et de spécificité du MorphoTEP dans cette indication.

Pour Kang et *al.* (2004), l'évaluation du MorphoTEP dans la recherche d'une récurrence locale retrouve une sensibilité de 75% avec une spécificité de 100% de l'examen dans cette indication, là encore sur des faibles effectifs. Dans son étude, Ramdave et *al.* démontre l'utilité du MorphoTEP pour différencier la récurrence tumorale de la fibrose ou de la nécrose. Mais cette série est également assujettie à un faible effectif.

Pour les auteurs Wahl et *al.*, Kocher et *al.*, Bachor et *al.*, le TEP-FDG semble pertinent pour la stadification régionale ganglionnaire mais ces études sont basées sur des effectifs trop faibles pour pouvoir conclure de façon significative.

Enfin Hain et *al.*, dans son étude de 1999 introduit déjà le rôle du MorphoTEP dans la différenciation entre un thrombus cruorique et bourgeon tumoral. Effectivement, dans notre étude, le MorphoTEP a correctement caractérisé comme hypermétabolique deux bourgeons tumoraux du moignon de la veine rénale et un bourgeon tumoral de la VCI ; tous trois correspondent effectivement à des récurrences carcinomateuses.



### **C. Détection de récurrence à distance :**

Dans notre étude, 11 patients ont bénéficié du MorphoTEP pour récurrence(s) à distance suspectée(s) au décours de la surveillance scanographique, échographique ou d'examens morphologiques guidés par la symptomatologie. Il s'agit pour tous les patients des suites plus ou moins précoces d'un carcinome rénal à cellules claires opéré. Nous n'avons considéré pour cette analyse finale, que les lésions à distance pour lesquelles nous disposions de façon certaine des données anatomopathologiques post-opératoires.

Ainsi, 7 lésions hypermétaboliques correspondent à une récurrence à distance du carcinome rénal. Il s'agit de 6 nodules pulmonaires et d'une adénopathie médiastinale métastatiques. Six lésions isométaboliques apparaissent bénignes et correspondent à 2 nodules pulmonaires et 4 adénopathies (1 adénopathie médiastinale et 3 sous-diaphragmatiques).

Cinq 5 lésions iso métaboliques sont de nature métastatique confirmée (2 lésions pancréatiques et 3 nodules pulmonaires métastatiques) posant ainsi le lourd problème des « faux négatifs » (5 cas sur 18). Encore une fois, le faible effectif de patients ne nous permet pas de conclure en terme de sensibilité et de spécificité du MorphoTEP dans cette indication.

Dans l'étude de Montravers *et al.*, des métastases ont été détectées dans 7 cas. Il est à noter qu'aucun résultat « faux négatif » ou « faux positif » n'a été rapporté dans le contexte de récurrence. L'étude de Wu *et al.* a comparé TEP-FDG et scintigraphie du squelette chez 18 patients suivis pour cancer du rein et suspects de métastases osseuses. Cinquante-deux lésions osseuses ont été visualisées en scintigraphie du squelette dont 40 se sont révélées être métastatiques sur les données de l'histologie ou du suivi sur plus d'un an. Toutes les lésions osseuses ont été correctement caractérisées par la TEP-FDG (sensibilité de 100 %, exactitude de 100 %) alors que la sensibilité et l'exactitude de la scintigraphie du squelette ont été de 77,5 et 59,6 % respectivement.

L'étude de Safaei *et al.* a évalué les performances de l'examen TEP-FDG pour une détermination du stade de la maladie, un mois à 15 ans après le diagnostic, chez 36 patients atteints de cancer du rein. Le bilan "standard" (TDM, IRM, échographie, radiographies et scintigraphie du squelette) a permis de proposer un stade, comparé ensuite au résultat de la TEP-FDG. En fonction des données du suivi, la TEP a correctement déterminé le stade chez 32 patients sur 36 (29 sans changement par rapport au stade pré-TEP, 1 avec augmentation de stade et 2 avec diminutions de stade). Dans les 4 autres cas, la TEP-FDG a conclu à tort à une diminution du stade.

Pour Kang et *al.*, le MorphoTEP a permis la détection de 115 sur 172 lésions métastatiques des os et des tissus mous (confirmées par l'imagerie conventionnelle pour 126 et par l'étude anatomo-pathologique pour 46 lésions seulement). Pour les métastases pulmonaires, il est décrit une sensibilité de 75% et une spécificité de 97%, là encore, sans données histologiques systématiques. De façon plus globale, Kang et *al.* démontre que le MorphoTEP a une moins bonne sensibilité que les techniques d'imagerie conventionnelle dans le cadre des lésions à distance.

Les localisations métastatiques des carcinomes rénaux se révèlent fréquemment aussi métaboliques que les tissus sains avoisinants. Habituellement, dans 45% des cas de localisation secondaire, le MorphoTEP ne permet pas de détecter les lésions retrouvées à l'imagerie conventionnelle. Ainsi, Jadvar et *al.* ont étudié le MorphoTEP corps entier de 25 patients. Ils retrouvent un quart de faux négatifs dans le cadre des métastases de carcinomes rénaux.

Il faut toutefois émettre des réserves quant à l'interprétation négative en TEP d'une lésion suspectée secondaire : à défaut de confirmation histologique, une surveillance accrue doit être assurée. De ce fait l'utilisation en routine du MorphoTEP pour le bilan d'extension et le suivi des patients après néphrectomie est limitée.

#### ***D. MorphoTep et carcinome urothélial du haut appareil urinaire :***

Dans notre étude, seulement un seul bilan initial de tumeur rénal correspondait à un carcinome urothélial, hypermétabolique au MorphoTEP. Concernant les récives locales ou à distance de ce type de cancer des voies urinaires hautes, on note 3 lésions « vrai positifs » et 2 lésions « faux positifs ». Nous ne disposons donc pas de données suffisantes pour établir une sensibilité et une spécificité dans ce type de cancer.

Par contre, les données de la littérature convergent pour établir que compte tenu de l'élimination urinaire du FDG, la TEP-FDG n'est pas performante pour le diagnostic de cancer de vessie ni pour l'évaluation précise de l'extension locorégionale. L'examen peut toutefois être informatif pour la recherche de lésion(s) à distance ou pour caractériser une masse résiduelle (en particulier pour différencier une séquelle post-radiothérapie, d'une récive). À noter le rôle potentiel de la TEP-choline en raison de l'absence d'élimination urinaire de ce traceur, qui doit être évalué.



## ***E. Evaluation de l'impact des résultats du MorphoTEP:***

Dans notre étude, dans 28 cas, les résultats du MorphoTEP ont modifié de façon significative l'attitude thérapeutique et/ou diagnostique dans 28 cas sur 48. On note plus particulièrement une absence d'impact du morphoTEP dans 80% des bilans initiaux de tumeurs rénales. Par contre, on note un impact intéressant (respectivement 88%, 75%, 67% et 55%) dans les indications de bilan de récurrence locale, d'évaluation post-chimiothérapique, de surveillance d'une tumeur rénale opérée, et de récurrence locale à distance.

L'étude de Kang *et al.*, était la seule, jusqu'à présent, à évaluer l'impact réel des données du MorphoTEP sur la prise en charge du cancer du rein. Ainsi, sur 90 examens MorphoTEP, il existait un impact réel sur la prise en charge dans seulement 12 cas, à savoir : 3 cas de récurrence locale et/ou à distance correctement identifiés, confirmés par l'histologie et dans les 9 cas restants, le doute persistant au MorphoTEP a conduit à la réinterprétation des données de l'imagerie conventionnelle, permettant ainsi de confirmer la présence de lésions secondaires.

Ainsi dans les études antérieures, l'impact du MorphoTEP dans la prise en charge clinique des carcinomes rénaux est limité, avec des taux d'impact d'environ 13% seulement. Alors que notre étude révèle un impact dans 58,3% des cas, toutes indications de MorphoTEP confondues, encore une fois sous réserve d'effectifs limités.

Au total, le MorphoTEP ne modifie les modalités de prise en charge que dans une faible proportion des patients. Pour les autres, notamment ceux présentant des métastases de cancer du rein, les résultats du MorphoTEP n'ont pas modifié le traitement initialement envisagé, soit parce que ces patients ont été intégrés au préalable dans des protocoles de chimiothérapie, soit parce qu'ils présentaient un grand nombre de sites métastatiques échappant à toute thérapie. On peut supposer que le MorphoTEP peut avoir beaucoup plus d'influence sur les décisions thérapeutiques, s'il était réalisé auprès de patients sélectionnés avec soin selon des critères prédéfinis.

De manière générale le morphoTEP est utile, en complément des techniques morphologiques, pour la détection des récurrences et des métastases de cancer du rein, ainsi que pour la caractérisation des bourgeons carcinomateux vasculaires. La TEP-FDG s'avère en revanche d'intérêt limité pour la caractérisation des tumeurs rénales primitives.

## **F. Les limites de notre étude :**

Cette étude est soumise aux limitations des études rétrospectives et il est d'une façon générale très difficile rétrospectivement d'évaluer de façon exacte l'impact d'une technique. La population étudiée est hétérogène et les effectifs étudiés sont faibles, ne permettant pas de conclure de manière complètement objective en terme de sensibilité et de spécificité pour cet examen. D'autre part, les patients ont été adressés au MorphoTEP par de multiples correspondants qui ne disposent pas de critères bien définis pour décider de la réalisation de cet examen. Pour pouvoir étudier et apprécier le plus objectivement possible l'impact du MorphoTEP dans telle ou telle situation, il faudrait inclure les patients de façon prospective dans chacune des situations selon des critères bien définis au préalable.

La confirmation histologique des récidives locales ou à distances était souvent indisponible, ou les patients étaient décédés avant que l'on puisse confirmer la nature des lésions.

L'absence d'interprétation en aveugle des MorphoTEP peut également être abordé d'autant que des régions non hypermétaboliques ou de métabolisme intermédiaire peuvent ne pas être interprétées comme pathologique, surtout en l'absence de notion de lésion suspecte en imagerie conventionnelle.

## **G. Cancer du rein et fixation du [<sup>18</sup>F]-FDG :**

Les raisons de l'absence de fixation du FDG par les carcinomes rénaux demeurent encore très floues. Miyauchi et *al* ont étudié 11 patients présentant un carcinome rénal. Seuls les carcinomes de haut grade (et expression augmentée de la Glut-1) apparaissent plus hypermétaboliques. Cependant, dans une étude récente concernant 19 patients ayant bénéficié d'un MorphoTEP préopératoire, Miyauchi et *al*. retrouvent un hypermétabolisme du FDG chez 6 patients, sans corrélation entre l'expression de Glut-1 et l'hypermétabolisme. Par contre, Montravers et *al*. suggèrent dans leur étude que la nature isométabolique du cancer du rein est due au manque de pénétration du FDG dans les cellules cancéreuses. Dans son étude Shreve et *al*. propose d'étudier l'intérêt du [<sup>11</sup>C]-acétate comme traceur dans le cancer du rein chez l'homme. Le carbone-11-acétate présente une fixation identique dans le carcinome rénal et le parenchyme sain avec, par contre un taux de clairance réduit dans les tissus pathologiques par rapport au tissu sain permettant une différenciation significative entre carcinome rénal et tissu non néoplasique dès 10 minutes après l'administration du traceur. Le [<sup>11</sup>C]-acétate apparaît comme un traceur physiologique prometteur pour l'étude TEP des cancers du rein.



## VIII. Conclusion :

L'imagerie par émetteur de positons, couplée à un scanner X, bénéficie actuellement d'un développement considérable en raison de la découverte de nouvelles indications en Cancérologie.

L'examen TEP au  $^{18}\text{F}$ -FDG a déjà prouvé son intérêt dans le diagnostic et la stadification d'un certain nombre de cancers non urologiques. En matière de cancer du rein, il n'y a pas de consensus sur les indications, mais l'intérêt de la TEP a pu être expérimenté avec succès :

- dans le diagnostic de certaines formes tumorales atypiques, où l'existence d'une augmentation de la fixation est en faveur d'une tumeur maligne.
- dans la recherche de récurrence de tumeur de la fosse lombaire ou pour différencier une récurrence d'une fibrose post-radiothérapie.
- dans le diagnostic d'un envahissement ganglionnaire.
- dans le diagnostic de métastases à distance où la TEP présente l'avantage de permettre une évaluation du corps entier en un seul examen.
- dans l'évaluation de la réponse à une immunothérapie.

Dans les différentes études, la sensibilité de la TEP varie entre 83 et 89 % et la spécificité de 75 à 100%. Actuellement, tous les cancers fixant le FDG peuvent potentiellement bénéficier de ce type d'examen, après avis d'un comité multidisciplinaire; les indications restent en général conditionnées par la présence d'un point d'appel clinique ou d'un doute sur l'imagerie conventionnelle.

La revue de la littérature, ainsi que notre étude, révèlent les limites du MorphoTEP dans la prise en charge diagnostique des tumeurs du rein. Notre étude vient confirmer les précédentes en suggérant que le MorphoTEP ne pourrait avoir qu'un rôle très limité dans l'évaluation initiale de tumeurs rénales. La place du morphoTEP dans la détection d'une tumeur rénale primitive ainsi que des récurrences est limitée par une faible sensibilité. Dans les indications de récurrence locale ou à distance d'un cancer du rein, le MorphoTEP apparaît plus spécifique que les techniques d'imagerie conventionnelle. De ce fait le MorphoTEP devrait avoir un rôle complémentaire, en permettant de résoudre des cas litigieux des techniques d'imagerie conventionnelle.



## IX. Bibliographie :

1. Agostini D, Bensadoun H, Rabut B, Bottet P, Aide N, Derlon JM.  
**New 3D wholebody PET imaging to detect metastatic renal cancer with 18F-FDG.**  
Journal of Nuclear Medicine 2001; 42:288P.
2. Aide N, Cappele O, Bottet P, Bensadoun H, Regeasse A, Comoz F et al.  
**Efficiency of [(18) F] FDG PET in characterising renal cancer and detecting distant metastases: a comparison with CT.**  
European Journal of Nuclear Medicine Molecular Imaging 2003; 30(9):1236-45.
3. Akhurst T, Ng V V, Larson SM, O'Donoghue JA, O'Neel J, Erdi Y, Divgi CR.  
**Tumor Burden Assessment with Positron Emission Tomography with [18 F]FDG.**  
Clinical Positron Imaging. 2000 Mar; 3(2):57-65.
4. Amendola MA, Bree RL, Pollack HM, et al.  
**Small renal cell carcinomas: resolving a diagnostic dilemma.**  
Radiology 1988; 166:637-641.
5. Anderson H, Yap JT, Wells P, Miller MP, Propper D, Price P, Harris AL.  
**Measurement of renal tumour and normal tissue perfusion using positron emission tomography in a phase II clinical trial of razoxane.**  
British Journal of Cancer. 2003 Jul 21; 89(2):262-7.
6. Bachor R, Kocher F, Gropengiesser F, Reske SN, Hautmann RE.  
**Positron emission tomography. Introduction of a new procedure in diagnosis of urologic tumors and initial clinical results.**  
Urology Annals. 1995 Mar; 34(2):138-42.
7. Bachor R, Kotzerke J, Gottfried HW, Brandle E, Reske SN, Hautmann R.  
**Positron emission tomography in diagnosis of renal cell carcinoma.**  
Urology Annals. 1996;35:146-150.
8. Bender H, Schomburg A, Albers P, Ruhlmann J, Biersack HJ.  
**Possible role of FDG-PET in the evaluation of urologic malignancies.**  
Anticancer Research 1997; 17(3B):1655-60.



9. Blum A, Ludig T, Coll D, Gimel P, Zhu X, Hubert J  
**Bilan préopératoire des cancers du rein en scanner volumique.**  
Journal of Radiology 2002; 83:431-50.
  
10. Bomanji JB, Costa DC, Ell PJ.  
**Clinical role of positron emission tomography in oncology.**  
Lancet Oncology 2001; 2:157-164.
  
11. Bombardieri E, Aktolun C, Baum R.P, Bishof-Delaloye A, Buscombe J, Chatal J.F, Maffioli F, Moncayo R, Mortelmans L, Reske S.N.  
**FDG-PET: procedure guidelines for tumour imaging.**  
European Journal of Nuclear Medicine Mol Imaging (2003) 30: 115-124.
  
12. Borner AR, Langen KJ, Herzog H, Hamacher K, Muller-Mattheis V, Schmitz T, Ackermann R, Coenen HH.  
**Whole-body kinetics and dosimetry of cis-4-[(18F)fluoro-L-proline.**  
Nuclear Medicine Biology. 2001 Apr; 28(3):287-92.
  
13. Bourguet P et le groupe de travail SOR.  
**Utilisation de la tomographie par émission de positons au [18F]-FDG en cancérologie. Résultats dans les cancers urologiques.**  
Bulletin du Cancer 2003, 90, N° special : S80 – S87.
  
14. Brouwers AH, Dorr U, Lang O, Boerman OC, Oyen WJ, Steffens MG, Oosterwijk E, Mergenthaler HG, Bihl H, Corstens FH.  
**131 I-cG250 monoclonal antibody immunoscintigraphy versus [18 F]FDG-PET imaging in patients with metastatic renal cell carcinoma: a comparative study.**  
Nuclear medicine communications 2002 Mar; 23(3):229-36.
  
15. Brouwers A, Verel I, Van Eerd J, Visser G, Steffens M, Oosterwijk E, Corstens F, Oyen W, Van Dongen G, Boerman O.  
**PET radioimmunoscintigraphy of renal cell cancer using 89Zr-labeled cG250 monoclonal antibody in nude rats.**  
Cancer Biother Radiopharm. 2004 Apr; 19(2):155-63.
  
16. Chang CH, Shiau YC, Shen YY, Kao A, Lin CC, Lee CC.  
**Differentiating solitary pulmonary metastases in patients with renal cell carcinomas by 18F-fluoro-2-deoxyglucose positron emission tomography--a preliminary report.**  
Urologia Internationalis. 2003; 71(3):306-9.

17. Cheow HK, Joseph JA, Balan KK.  
**Large renal cell carcinoma isometabolic with normal liver on F-18 FDG PET scan.**  
Clinical Nuclear Medicine. 2004 Aug; 29(8):488-90.
  
18. Coulange C, Rambeaud JJ.  
**Cancer du rein de l'adulte. Rapport du congrès de l'AFU 1997.**  
Programmes d'Urologie, 1997, 7 : 723 – 909.
  
19. Cussenot O, Fournier G.  
**Génétique et Urologie. Rapport du congrès de l'AFU 2000 .**  
Programme d'Urologie 2000, 10 : 681 – 1097.
  
20. Dana A.  
**Imagerie du haut appareil urinaire de l'adulte.**  
Masson éditions., Paris,2001.
  
21. De Dreuille O, Maszelin P, Foehrenbach H, Bonardel G, Gaillard JF.  
**Principes et technique de la tomographie par émission de positons (TEP).**  
Encyclopédie Médico-Chirurgicale ; 35-310-A-10.
  
22. De Jong IJ, Pruijm J, Elsinga PH, Jongen MM, Mensink HJ, Vaalburg W. **Visualisation of bladder cancer using (11)C-choline PET: first clinical experience.**  
European Journal of Nuclear Medicine Molecular Imaging 2002;29(10):1283-8.
  
23. De la Taille A, Meria P, Mazeman E.  
**Tumeurs de la voie excrétrice urinaire.**  
Encyclopédie Médico-Chirurgicale ; 18-098-A-10.
  
24. Descotes JL, Hubert J, Lemaitre L.  
**Apport de l'imagerie dans les tumeurs de la voie excrétrice supérieure.**  
Progrès en Urologie (2003), 13, 931-945.
  
25. Ficarro V, Righetti R, Pilloni S, et al.  
**Prognostic factors in patients with renal cell carcinoma: retrospective analysis of 675 cases.**  
European Urology 2002; 41:190–198.
  
26. Führman SA, Lasky LC, Limas C.  
**Prognostic significance of morphologic parameters in renal cell carcinoma.**  
American Journal of Surgical Pathology 1982; 6:655–663.



27. Fujimoto N, Sugita A, Terasawa Y, Kato M.  
**Observations on the growth rate of renal cell carcinoma.**  
International Journal of Urology 1995; 2:71-76.
28. Freedman NM, Sundaram SK, Kurdziel K, Carrasquillo JA, Whatley M, Carson JM, Sellers D, Libutti SK, Yang JC, Bacharach SL.  
**Comparison of SUV and Patlak slope for monitoring of cancer therapy using serial PET scans.**  
European Journal of Nuclear Medicine and Molecular Imaging. 2003 Jan; 30(1):46-53.
29. Gambhir SS, Czernin J, Schwimmer J, Silverman D-HS, Coleman RE, Phelps ME.  
**A tabulated summary of the FDG PET literature.**  
Journal of Nuclear Medicine 2001;42(5SUPPL.):1S-93S.
30. Goldberg MA, Mayo-Smith WW, Papanicolaou N, Fischman AJ, Lee MJ.  
**FDG PET characterization of renal masses: preliminary experience.**  
Clinical Radiology 1997; 52(7):510-515.
31. Hain SF, Maisey MN.  
**Positron emission tomography for urological tumours.**  
BJU international. 2003 Jul; 92(2):159-64.
32. Harney JV, Wahl RL, Liebert M, Kuhl DE, Hutchins GD, Wedemeyer G et al.  
**Uptake of 2-deoxy, 2-(18F) fluoro-D-glucose in bladder cancer: animal localization and initial patient positron emission tomography.**  
Journal of Urology 1991; 145(2):279-83.
33. Hauser M, Krestin GP, Hagspiel KD.  
**Bilateral solid multifocal intrarenal and perirenal lesions: differentiation with ultrasonography, computed tomography and magnetic resonance imaging.**  
Clinical Radiology 1995; 50:288 – 294.
34. Heicappell R, Muller-Mattheis V, Reinhardt M, Vosberg H, Gerharz CD, Muller-Gartner H et al.  
**Staging of pelvic lymph nodes in neoplasms of the bladder and prostate by positron emission tomography with 2-[(18) F]-2-deoxy-D-glucose.**  
European Urology 1999; 36(6):582-7.
35. Helenon O, Andre M, Correas JM, Khairiune A, Merran S, Balleyguier C.  
**Caractérisation des masses rénales .**  
Journal de Radiologie 2002, 83: 787 – 802.

36. Hofer C, Kubler H, Hartung R, Breul J, Avril N.  
**Diagnosis and monitoring of urological tumors using positron emission tomography.**  
European Urology. 2001 Nov;40(5):481-7.
37. Hoh CK, Seltzer MA, Franklin J, deKernion JB, Phelps ME, Belldegrun.  
**Positron emission tomography in urological oncology.**  
Journal of Urology 1998;159(2):347-56.
38. Hubert J, Descotes J.L, Helenon O.  
**Cancer du rein.**  
Progrès en Urologie (2003), 13, 885-920.
39. Jadvar H, Kherbache HM, Pinski JK, Conti PS.  
**Diagnostic role of [F-18]-FDG positron emission tomography in restaging renal cell carcinoma.**  
Clinical Nephrology. 2003 Dec; 60(6):395-400.
40. Jennens RR, Rosenthal MA, Lindeman GJ, Michael M.  
**Complete radiological and metabolic response of metastatic renal cell carcinoma to SU5416 (sunitinib) in a patient with probable von Hippel-Lindau syndrome.**  
Urologic Oncology. 2004 May-Jun; 22(3):193-6.
41. Jimenez Vicioso AM, Torres Isidro V, Carreras Delgado JL.  
**The interest of PET (Positron Emission Tomography) for urothelial tumors.**  
Archives Espagnoles d'Urologie. 2004 Apr.; 57(3):337-47.
42. Kang DE, White RL Jr, Zuger JH, Sasser HC, Teigland CM.  
**Clinical use of fluorodeoxyglucose F 18 positron emission tomography for detection of renal cell carcinoma.**  
Journal of Urology 2004 May; 171(5):1806-9.
43. Kawamura J, Hida S, Yoshida O, Yonekura Y, Senda M, Yamamoto K, Saji H, Fujita T, Konishi J.  
**Validity of positron emission tomography (PET) using 2-deoxy-2-[18F]fluoro-D-glucose (FDG) in patients with renal cell carcinoma (preliminary report).**  
Kaku Igaku. 1988 Oct;25(10):1143-8.
44. Kocher F, Geimmel S, Hauptmann R, Reske S.  
**Preoperative lymph node staging in patients with kidney and urinary bladder neoplasm.**  
Journal of Nuclear Medicine; 1994; 35:223P.



45. Kurl S, Ryttonen H, Farin P, Ala-Opas M, Soimakallio S.  
**A primary carcinoid tumor of the kidney: a case report and review of the literature.**  
Abdominal Imaging. 1996 Sep-Oct; 21(5):464-7.
46. Lang H, Linder V, Roy C, Jacqmin D.  
**Cancer du rein.**  
Encyclopédie Médico-Chirurgicale ;18-096-A-10.
47. Langen KJ, Borner AR, Muller-Mattheis V, Hamacher K, Herzog H, Ackermann R, Coenen HH.  
**Uptake of cis-4-[18F]fluoro-L-proline in urologic tumors.**  
Journal of Nuclear Medicine. 2001 May; 42(5):752-4.
48. Lodge MA, Carson RE, Carrasquillo JA, Whatley M, Libutti SK, Bacharach SL  
**Parametric images of blood flow in oncology PET studies using [15 O] water.**  
Journal of Nuclear Medicine. 2000 Nov; 41(11):1784-92.
49. Majhail NS, Urbain JL, Albani JM, Kanvinde MH, Rice TW, Novick AC, Mekhail TM, Olencki TE, Elson P, Bukowski RM.  
**F-18 fluorodeoxyglucose positron emission tomography in the evaluation of distant metastases from renal cell carcinoma.**  
Journal of Clinical Oncology 2003 Nov 1; 21(21):3995-4000.
50. Mankoff DA, Thompson JA, Gold P, Eary JF, Guinee DG Jr, Samlowski WE.  
**Identification of interleukin-2-induced complete response in metastatic renal cell carcinoma by FDG PET despite radiographic evidence suggesting persistent tumor.**  
American Journal of Roentgenology. 1997 Oct; 169(4):1049-50
51. Martinelli M, Townsend D, Meltzer C, Villemagne V V.  
**Survey of Results of Whole Body Imaging Using the PET/CT at the University of Pittsburgh Medical Center PET Facility.**  
Clinical Positron Imaging. 2000 Jul; 3(4):161.
52. Mathews D, Oz OK.  
**Positron emission tomography in prostate and renal cell carcinoma.**  
Curr Opin Urol. 2002 Sep;12(5):381-5.
53. Mickisch G, Carballido J, Hellsten S, Schulze H, Mensink H.  
**Guidelines on renal cell cancer.**  
European Urology 2001; 40:252-255.

54. Mignon F, Mesurolle B.  
**Récidives et disséminations métastatiques du cancer du rein : particularités cliniques et implications en imagerie.**  
Journal of Radiology ;2003, 84 : 275 - 284
55. Miyauchi T, Brown RS, Grossman HB, Wojno K, Wahl RL.  
**Correlation between visualization of primary renal cancer by FDG-PET and histopathological findings.**  
Journal of Nuclear Medicine 1996; 37:64P.
56. Miyakita H, Tokunaga M, Onda H, Usui Y, Kinoshita H, Kawamura N, Yasuda S.  
**Significance of 18F-fluorodeoxyglucose positron emission tomography (FDG-PET) for detection of renal cell carcinoma and immunohistochemical glucose transporter 1 (GLUT-1) expression in the cancer.**  
International Journal of Urology. 2002 Jan; 9(1):15-8.
57. Montravers F, Grahek D, Kerrou K, Younsi N, De Beco V, Manil L et al.  
**La tomographie par émission de positons aux [18F]-Fluoro-2-desoxyglucose : revue de la littérature et de nos résultats dans les cancers extrapulmonaires.**  
Médecine Nucléaire 1999; 23:151-9.
58. Montravers F, Grahek D, Kerrou K, Younsi N, Doublet JD, Gattegno B et al. **Evaluation of FDG uptake by renal malignancies (primary tumor or metastases) using a coincidence detection gamma camera.**  
Journal of Nuclear Medicine 2000; 41(1):78-84.
59. Montravers F, Rousseau C, Doublet JD, et al.  
**In vivo inaccessibility of somatostatin receptors to<sup>111</sup>In-pentretotide in primary renal cell carcinoma.**  
Nuclear medicine communications 1998; 19:953-961.
60. Paul R, Johansson R, Kellokumpu-Lehtinen PL, Soderstrom KO, Kangas L.  
**Tumor localization with 18F-2-fluoro-2-deoxy-D-glucose: comparative autoradiography, glucose 6-phosphatase histochemistry, and histology of renally implanted sarcoma of the rat.**  
Ressearch Exp Med (Berl). 1985; 185(2):87-94.



61. Poggi MM, Patronas N, Buttman JA, Hewitt SM, Fuller B.  
**Intramedullary spinal cord metastasis from renal cell carcinoma: detection by positron emission tomography.**  
Clinical Nuclear Medicine. 2001 Oct; 26(10):837-9.
62. Ramdave S, Thomas GW, Berlangieri SU, Bolton DM, Davis I, Danguy HT et al.  
**Clinical role of F-18 fluorodeoxyglucose positron emission tomography for detection and management of renal cell carcinoma.**  
Journal of Urology 2001; 166(3):825-30.
63. Remontet L, Esteve J, Bouvier AM, Grosclaude P, Launoy G, Menegoz F et al. **Cancer incidence and mortality in France over the period 1978-2000.**  
Revue d'Epidémiologie et de Santé Publique 2003; 51(1 Pt 1):3-30.
64. Reske SN, Kotzerke J.  
**FDG-PET for clinical use. Results of the 3rd German Interdisciplinary Consensus Conference, "Onko-PET III" , 21 July and 19 September 2000.**  
European Journal of Nuclear Medicine 2001; 28:1707-1723.
65. Rouvière O, Brunereau L, Lyonnet D, Rouleau P.  
**Bilan d'extension et surveillance des tumeurs malignes du rein.**  
Journal of Radiology 2002, 83: 805- 822.
66. Rozental JM, Levine RL, Mehta MP, Kinsella TJ, Levin AB, Algan O, Mendoza M, Hanson JM, Schrader DA, Nickles RJ.  
**Early changes in tumor metabolism after treatment: the effects of stereotactic radiotherapy.**  
International Journal of Radiation Oncol Biol Phys. 1991 May; 20(5):1053-60
67. Safaei A, Figlin R, Hoh CK, Silverman DH, Seltzer M, Phelps ME et al.  
**The usefulness of F-18 deoxyglucose whole-body positron emission tomography (PET) for re-staging of renal cell cancer.**  
Clinical Nephrology 2002; 57(1):56-62.
68. Saussine C, Lang H.  
**Tumeurs de la voie excrétrice supérieure.**  
Revue du Praticien. 1997, 15, 47, 369-401.
69. Seto E, Segall GM, Terris MK.  
**Positron emission tomography detection of osseous metastases of renal cell carcinoma not identified on bone scan.**  
Urology. 2000 Feb; 55(2):286.

70. Shvarts O, Han KR, Seltzer M, Pantuck AJ, Beldegrun AS.  
**Positron emission tomography in urologic oncology.**  
Cancer Control. 2002 Jul-Aug; 9(4):335-42.
71. Steffens MG, Mulders PF, Brouwers AH, Oyen WJ.  
**Re: Clinical role of f-18 fluorodeoxyglucose positron emission tomography for detection and management of renal cell carcinoma.**  
Journal of Urology. 2002 Nov; 168(5):2127-8.
72. Shulkin BL, Chang E, Strouse PJ, Bloom DA, Hutchinson RJ.  
**PET FDG studies of Wilms tumors.**  
Journal of Pediatric Hematology and Oncology. 1997 Jul-Aug; 19(4):334-8.
73. Wahl RL, Harney J, Hutchins G, Grossman HB.  
**Imaging of renal cancer using positron emission tomography with 2-deoxy-2-(18F)-fluoro-D-glucose: pilot animal and human studies.**  
Journal of Urology 1991; 146(6):1470-4.
74. Wahl RL, Hutchins GD, Buchsbaum DJ, Liebert M, Grossman HB, Fisher S.  
**18F-2-deoxy-2-fluoro-D-glucose uptake into human tumor xenografts. Feasibility studies for cancer imaging with positron-emission tomography.**  
Cancer. 1991 Mar 15;67(6):1544-50.
75. Watanabe N, Kato H, Shimizu M, Noguchi K, Kamisaki Y, Fuse H, Matsunari I, Hisada K, Seto H.  
**A case of renal pelvic tumor visualized by 18F-FDG-PET imaging.**  
Annals of Nuclear Medicine. 2004 Apr; 18(2):161-3.
76. Wolf G, Aigner RM, Humer-Fuchs U, Schwarz T, Krippel P, Wehrschoetz M.  
**Renal cell carcinoma metastasis in a microfollicular adenoma of the thyroid gland.**  
Acta Medica Austriaca. 2002; 29(4):141-2.
77. Wu HC, Yen RF, Shen YY, Kao CH, Lin CC, Lee CC.  
**Comparing whole body 18F-2-deoxyglucose positron emission tomography and technetium-99m methylene diphosphate bone scan to detect bone metastases in patients with renal cell carcinomas - a preliminary report.**  
Journal of cancer research and clinical Oncology 2002; 128(9):503-6.
78. Yasuda S, Ide M, Takagi S, Shohtsu A.  
**Cancer screening with whole-body FDG PET.**



Kaku Igaku. 1996 Oct; 33(10):1065-71.

79. Zimmermann K, Grunberg J, Honer M, Ametamey S, Schubiger PA, Novak-Hofer I.  
**Targeting of renal carcinoma with  $^{67/64}\text{Cu}$ -labeled anti-L1-CAM antibody chCE7: selection of copper ligands and PET imaging.**  
Nuclear Medicine Biology. 2003 May; 30(4):417-27.
80. Zhuang H, Duarte PS, Pourdehnad M, Li P, Alavi A.  
**Standardized uptake value as an unreliable index of renal disease on fluorodeoxyglucose PET imaging.**  
Clinical Nuclear Medicine. 2000 May; 25(5):358-60.
81. Zhuang H, Yeh DM, Mozley PD, Alavi A.  
**Horseshoe kidney on FDG positron emission tomographic imaging is easily confused with malignancy.**  
Clinical Nuclear Medicine. 2001 Apr; 26(4):351-2.
82. Zisman A, Pantuck AJ, Bui MH, Said JW, Caliliw RR, Rao N, Shintaku P, Berger F, Gambhir SS, Beldegrun AS.  
**LABAZ1: A metastatic tumor model for renal cell carcinoma expressing the carbonic anhydrase type 9 tumor antigen.**  
Cancer Research. 2003 Aug 15; 63(16):4952-9.



## **X. Annexe :**

Questionnaire de recueil des données :

NOM :

PRENOM :

Date de naissance :

Date du TEP :

Médecin référent :

ATCD carcinologique(s) :

Date de diagnostic initial :

Anapath:

Examens morphologiques: RP

Echo

TDM

IRM

SCINTI

Motif de l'examen TEP :

Contexte :

Résultats TEP :



Impact des données TEP sur la prise en charge du patient :



Pas d'impact

Modifications inter modalité thérapeutique (détailler) :  
(ex :chimio au lieu chirurgie)

Modifications intra modalité thérapeutique (détailler) :  
(ex : modification de la nature du geste chirurgical initialement prévu)

Ne sait pas

Commentaire libre sur l'intérêt ou non qu'ont présenté les données du TEP pour le patient :



VU

NANCY, le 20 novembre 2004

Le Président de Thèse

NANCY, le 19 novembre 2004

Le Doyen de la Faculté de Médecine

Professeur **A. BERTRAND**

Professeur **P. NETTER**

AUTORISE À SOUTENIR ET À IMPRIMER LA THÈSE

NANCY, le 24 novembre 2004

LE PRÉSIDENT DE L'UNIVERSITÉ DE NANCY 1

Professeur **J.P. FINANCE**



---

## RESUME DE THESE:

OBJECTIFS ET METHODE: cette étude rétrospective, réalisée sur 48 patients présentant un cancer du rein (10 examens pour bilan initial d'une tumeur rénal et 15 examens en surveillance, 8 examens pour récurrence locale, 11 pour récurrence à distance et 4 en évaluation post-chimiothérapie), nous a permis d'évaluer l'impact du MorphoTEP au [<sup>18</sup>F]-FDG dans la pathologie tumorale rénale. RESULTATS : notre étude vient confirmer les données de la littérature en suggérant que le MorphoTEP ne pourrait avoir qu'un rôle très limité dans l'évaluation initiale de tumeurs rénales du fait d'un nombre trop élevé de faux négatifs, mais sa spécificité supérieure à celle des techniques d'imagerie conventionnelle en fait un examen intéressant, dans les cas litigieux. Le MorphoTEP est utile, en complément des techniques morphologiques, pour la détection des récurrences et des métastases de cancer du rein, de manière tout aussi efficace que le scanner.

---

## RESUME EN ANGLAIS:

AIM AND METHODS: that retrospective study, performed on 48 patients suffering from renal carcinoma (10 studies in initial staging, 15 studies performed during follow-up, 8 studies for local recurrence, 11 for distal recurrence, and 4 for post chemotherapy assessment) allowed us to evaluate the impact of [<sup>18</sup>F]-FDG-PET-CT in the management of renal tumors. RESULTS: our study confirms literature data by suggesting that [<sup>18</sup>F]-FDG-PET-CT would have only a limited role in initial assessment because of a high incidence of false negative results. However, [<sup>18</sup>F]-FDG-PET-CT has a better specificity than conventional imaging, so that it remains interesting in litigious cases. [<sup>18</sup>F]-FDG-PET-CT is useful, beside conventional imaging by identifying recurrent and metastatic diseases, as efficiently as Computed Tomography.

---

## TITRE EN ANGLAIS :

IMPACT OF PET-CT WITH <sup>18</sup>F-FLUORODEOXYGLUCOSE (<sup>18</sup>F-FDG) IN RENAL CARCINOMA

---

THESE DE MEDECINE GENERALE -2004

---

## MOTS CLEFS :

CANCER DU REIN, CARCINOME A CELLULES CLAIRES, RECIDIVE LOCALE, METASTASE, TOMOSCINTIGRAPHIE PAR EMISSION DE POSITONS, FDG.

---

INTITULE ET ADRESSE DE L'UFR

**Faculté de médecine de Nancy**

9, avenue de la Forêt de Haye

54505 VANDOEUVRE-LES-NANCY

---

---