



**HAL**  
open science

# Taux de recouvrement des récessions gingivales en fonction du traitement appliqué

Céline Magar

► **To cite this version:**

Céline Magar. Taux de recouvrement des récessions gingivales en fonction du traitement appliqué. Sciences du Vivant [q-bio]. 2014. hal-01732492

**HAL Id: hal-01732492**

**<https://hal.univ-lorraine.fr/hal-01732492v1>**

Submitted on 14 Mar 2018

**HAL** is a multi-disciplinary open access archive for the deposit and dissemination of scientific research documents, whether they are published or not. The documents may come from teaching and research institutions in France or abroad, or from public or private research centers.

L'archive ouverte pluridisciplinaire **HAL**, est destinée au dépôt et à la diffusion de documents scientifiques de niveau recherche, publiés ou non, émanant des établissements d'enseignement et de recherche français ou étrangers, des laboratoires publics ou privés.



## AVERTISSEMENT

Ce document est le fruit d'un long travail approuvé par le jury de soutenance et mis à disposition de l'ensemble de la communauté universitaire élargie.

Il est soumis à la propriété intellectuelle de l'auteur. Ceci implique une obligation de citation et de référencement lors de l'utilisation de ce document.

D'autre part, toute contrefaçon, plagiat, reproduction illicite encourt une poursuite pénale.

Contact : [ddoc-thesesexercice-contact@univ-lorraine.fr](mailto:ddoc-thesesexercice-contact@univ-lorraine.fr)

## LIENS

Code de la Propriété Intellectuelle. articles L 122. 4

Code de la Propriété Intellectuelle. articles L 335.2- L 335.10

[http://www.cfcopies.com/V2/leg/leg\\_droi.php](http://www.cfcopies.com/V2/leg/leg_droi.php)

<http://www.culture.gouv.fr/culture/infos-pratiques/droits/protection.htm>

ACADEMIE DE NANCY-METZ

**UNIVERSITE DE LORRAINE  
FACULTE D'ODONTOLOGIE DE NANCY**

Année 2014

N° 6539

**THESE**

Pour le

**DIPLÔME D'ÉTAT DE DOCTEUR  
EN CHIRURGIE DENTAIRE**

Par

**MAGAR Céline**

Née le 18 juillet 1988 à Metz (Moselle)

**TAUX DE RECOUVREMENT DES RÉCESSIONS  
GINGIVALES EN FONCTION DU TRAITEMENT  
APPLIQUÉ**

Présentée et soutenue publiquement  
Le Mardi 1 juillet 2014

**Examineurs de la Thèse:**

Pr. P. AMBROSINI	Professeur des Universités	Président
<u>Dr. N. MILLER</u>	Maître de Conférences des Universités	Juge
Dr. E. BÖLÖNI	Assistante Hospitalo-Universitaire	Juge
Dr. N. PAOLI	Assistante Hospitalo-Universitaire	Juge
Dr. H. THOMAS	Docteur en Chirurgie Dentaire	Invité

Vice-Doyens : **Pr Pascal AMBROSINI – Dr Céline CLEMENT**

 Membres Honoraires : **Dr L. BABEL – Pr. S. DURIVAUX – Pr A. FONTAINE – Pr G. JACQUART – Pr D. ROZENCWEIG – Pr M. VIVIER**

 Doyen Honoraire : **Pr J. VADOT, Pr J.P. LOUIS**

 Professeur Emérite : **Pr J.P. LOUIS**

<b>Sous-section 56-01</b> Odontologie pédiatrique	Mme M. Mlle Mlle	<b><u>DROZ Dominique (Desprez)</u></b> PREVOST Jacques JAGER Stéphanie HERNANDEZ Magali Poste vacant à c/du 5/3/2014	Maître de Conférences* Maître de Conférences Assistante* Assistante Assistant
<b>Sous-section 56-02</b> Orthopédie Dento-Faciale	Mme M. Mlle M.	<b><u>FILLEUL Marie Pierryle</u></b> GEORGE Olivier BLAISE Claire EGLOFF Benoît	Professeur des Universités* Maître de Conf. Associé Assistante Assistant
<b>Sous-section 56-03</b> Prévention, Epidémiologie, Economie de la Santé, Odontologie légale	Mme M.	<b><u>CLEMENT Céline</u></b> CAMELOT Frédéric	Maître de Conférences* Assistant*
<b>Sous-section 57-01</b> Parodontologie	M. Mme M. M. Mlle Mlle	<b><u>AMBROSINI Pascal</u></b> BISSON Catherine MILLER Neal PENAUD Jacques BÖLÖNI Eszter PAOLI Nathalie	Professeur des Universités* Maître de Conférences* Maître de Conférences Maître de Conférences Assistante Assistante*
<b>Sous-section 57-02</b> Chirurgie Buccale, Pathologie et Thérapeutique  Anesthésiologie et Réanimation	Mme M. M. M. Mlle M. Mlle M.	<b><u>GUILLET-THIBAUT Julie</u></b> ARTIS Jean-Paul BRAVETTI Pierre VIENNET Daniel BALZARINI Charlotte DELAITRE Bruno KICHENBRAND Charlene MASCHINO François	Maître de Conférences* Professeur 1er grade Maître de Conférences Maître de Conférences Assistante Assistant Assistante* Assistant
<b>Sous-section 57-03</b> Sciences Biologiques (Biochimie, Immunologie, Histologie, Embryologie, génétique, Anatomie pathologique, Bactériologie, Pharmacologie)	M. M. M.	<b><u>YASUKAWA Kazutoyo</u></b> MARTRETTE Jean-Marc WESTPHAL Alain	Maître de Conférences* Professeur des Universités* Maître de Conférences*
<b>Sous-section 58-01</b> Odontologie Conservatrice, Endodontie	M. M. M. M. Mlle M.	<b><u>ENGELS-DEUTSCH Marc</u></b> AMORY Christophe MORTIER Eric BALTHAZARD Rémy MUNARO Perrine VINCENT Marin	Maître de Conférences Maître de Conférences Maître de Conférences Assistant* Assistante Assistant*
<b>Sous-section 58-02</b> Prothèse complète, Prothèse maxillo-faciale)	M. M. M. Mlle M. M. Mlle Mme	<b><u>DE MARCH Pascal</u></b> ARCHIEN Claude SCHOUVER Jacques CORNE Pascale LACZNY Sébastien MAGNIN Gilles SIMON Doriane VAILLANT Anne-Sophie	Maître de Conférences Maître de Conférences* Maître de Conférences Assistante Assistant Assistant Assistante Assistante*
<b>Sous-section 58-03</b> Sciences Anatomiques et Physiologiques Occlusodontiques, Biomatériaux, Biophysique, Radiologie	Mlle M. Mme M. M.	<b><u>STRAZIELLE Catherine</u></b> RAPIN Christophe (Sect. 33) MOBY Vanessa (Stutzmann) SALOMON Jean-Pierre HARLE Guillaume	Professeur des Universités* Professeur des Universités* Maître de Conférences* Maître de Conférences Assistant Associé

*Par délibération en date du 11 décembre 1972,  
la Faculté de Chirurgie Dentaire a arrêté que  
les opinions émises dans les dissertations  
qui lui seront présentées  
doivent être considérées comme propres à  
leurs auteurs et qu'elle n'entend leur donner  
aucune approbation ni improbation.*

## REMERCIEMENTS

À notre Président de thèse,

**Monsieur le Professeur Pascal AMBROSINI**

Docteur en Chirurgie Dentaire  
Docteur de l'Université Henri Poincaré, Nancy-I  
Vice-Doyen au budget des affaires hospitalières  
Habilité à diriger des Recherches  
Professeur des Universités - Praticien Hospitalier  
Responsable de la Sous-section : Parodontologie

*Nous vous sommes reconnaissants  
de la spontanéité avec laquelle vous avez  
accepté de présider cette thèse.*

*Nous vous remercions de l'écoute et  
de la sympathie dont vous avez fait preuve  
à notre égard durant nos études.*

*Nous nous souviendrons de la  
qualité de l'enseignement théorique et  
clinique que vous nous avez prodiguée.*

*Nous vous prions de trouver ici le  
témoignage de notre gratitude et de notre  
profond respect.*

**À notre Juge et Directeur de thèse,**

**Monsieur le Docteur Neal MILLER**

Chevalier des Palmes Académiques  
Docteur en Chirurgie Dentaire  
Docteur en Sciences Odontologiques  
Docteur d'État en Odontologie  
Maître de Conférences des Universités - Praticien Hospitalier  
Sous-section : Parodontologie

*Nous vous remercions pour l'honneur que vous nous avez fait en acceptant de diriger cette thèse.*

*Ce travail est l'occasion de vous remercier pour la disponibilité, le soutien et la pédagogie que vous nous avez apportés tout au long de nos études.*

*Nous vous remercions également pour la confiance que vous nous avez portée en nous offrant la possibilité de vous assister dans votre cabinet dentaire. La qualité et la rigueur de votre travail resteront un modèle pour nous et nous guideront tout au long de notre exercice professionnel.*

*Pour votre aide à chaque étape de la réalisation de ce travail, pour votre gentillesse, la qualité de votre écoute et de vos enseignements durant toutes ces années d'études, veuillez trouver ici l'expression de notre profonde reconnaissance et de notre plus grand respect.*

**À notre Juge,**

**Madame le Docteur Nathalie PAOLI**

Docteur en Chirurgie Dentaire  
Assistante Hospitalo-Universitaire  
Sous-section : Parodontologie

*Nous vous remercions pour la  
gentillesse et la spontanéité avec  
lesquelles vous acceptez de faire partie de  
notre jury de thèse.*

*A travers ce travail, veuillez trouver  
l'expression de notre gratitude.*



**À notre Juge,**

**Madame le Docteur Eszter BÖLÖNI**

Docteur en Chirurgie Dentaire  
Assistante Hospitalo-Universitaire  
Sous-section : Parodontologie

*Nous vous remercions pour la  
gentillesse et la spontanéité avec  
lesquelles vous acceptez de faire partie de  
notre jury de thèse.*

*A travers ce travail, veuillez trouver  
l'expression de notre gratitude.*

**À notre Juge,**

**Monsieur le Docteur Hugues THOMAS**

Docteur en Chirurgie Dentaire  
Expert Près la Cour d'Appel de Nancy

*Nous sommes très sensibles à l'honneur que vous nous faites en acceptant de faire partie de notre jury de thèse.*

*Nous vous remercions de nous avoir accueillis dans votre cabinet dentaire pour notre première réelle insertion en milieu professionnel et d'avoir su nous faire découvrir le métier avec passion.*

*Nous nous souviendrons de cette année passée à vos côtés et de tous vos bons conseils qui nous auront permis d'aborder la profession plus sereinement.*

*Nous vous remercions également de la confiance que vous nous avez accordée en nous confiant votre cabinet dentaire pour notre premier remplacement.*

*Pour votre bonne humeur et votre gentillesse, pour la qualité de votre travail et vos conseils avisés, veuillez trouver ici l'expression de notre profond respect et de nos sincères remerciements.*

## Remerciements

**À mes parents,** Papa, Maman, cette thèse est pour vous.

Merci pour l'éducation et les valeurs que vous nous avez inculquées à tous les trois. Cette thèse est enfin l'occasion de pouvoir vous remercier pour tout ce que vous avez fait pour nous, pour moi. Merci pour toutes ces heures passées au téléphone dans mes moments de doute et tous ces allers retours jusqu'à Nancy qui me redonnaient le moral. Merci pour votre soutien sans faille durant toutes ces années. Sans votre amour je n'y serai jamais arrivé. Je vous aime de tout mon cœur.

**À mon grand frère,** Marc c'est toi qui m'as montré le chemin des études et le goût du travail bien fait, tu es un exemple pour moi. Merci d'avoir pris soin de moi en P1 quand je n'en pouvais plus. Merci de m'avoir toujours poussée à réussir ! J'espère que tu es fier de ton petit lapin aujourd'hui. Et que l'on gardera toujours nos longues conversations, où que tu sois dans le monde. Je t'aime.

**À ma petite sœur,** Carine, toi qui n'oubliais jamais de m'envoyer un message d'encouragement la veille de mes examens, Merci d'avoir toujours cru en moi ! Merci pour nos séances révisions, notre pseudo collocation au CROUS (merci pour tous tes biscuits LU), merci pour ton soutien. Les « qu'est ce qu'on va devenir ? » ne seront plus utiles dorénavant : Je suis fière de toi ma Kiné ! Finir mes études avec toi, écrire ma thèse en même temps que ton mémoire aura été un beau cadeau. Je t'aime.

**À mon Doune,** mon rayon de soleil, mon pilier. Merci pour ton soutien sans relâche depuis le début, d'avoir toujours autant cru en moi et de m'avoir porté jusqu'ici. Cette thèse c'est aussi la tienne : merci pour ta patience, ton écoute, ton soutien, ton sourire, et toute cette force que tu m'as donné et qui m'auront permis d'arriver jusqu'ici ! 5 ans d'Amour, 5 mois de vie commune : la vie à tes côtés me comble de bonheur ! La fin de cette thèse marque le début d'une autre belle aventure à tes côtés. De tout mon cœur, je t'aime.

**À mes grands-parents,**

**Papi,** merci pour tous ces bons moments passés, pour tous ces souvenirs à tracteur en forêt ! **Mami,** merci de t'être toujours occupée de nous, ta gentillesse est un exemple pour moi !

**Mémé**, merci pour toutes ces belles vacances passées avec vous, et pour tout ton amour ! **Pépé**, J'aurais tellement voulu que tu sois avec nous aujourd'hui. Toi qui avais peur que ce métier soit trop dur pour ta petite fille. De là où tu es, je sais que tu es fier de moi. Je te dédie cette thèse.

**À Julie**, ma confidente, ma meilleure amie, ma sœur de cœur. Tu es là depuis le début et à chaque instant important de ma vie. Tu m'as accompagné le jour des résultats de P1, merci d'être encore et toujours là aujourd'hui. Ton soutien et tes encouragements tout au long de ces années m'auront permis d'arriver jusqu'ici. A nos premiers pas ensemble, à notre enfance, à tous nos fous rires, à notre serment d'amitié, à toutes nos confidences. Merci de rendre ma vie aussi belle, je t'aime ! **A Fanfan**, merci de rendre ma Julie si heureuse depuis toutes ces années et de prendre soin d'elle. Merci pour toutes ces bonnes soirées et celles à venir !

**À mes oncles et tantes**, Nicole et Jean-Paul, Marie-Noëlle et Campbell, Monique et Gilles, Armand et Alexia, Brigitte, Merci de m'avoir aidé il y a 7 ans dans mon choix pour cette profession, merci à tous pour vos encouragements.

**À mes cousins et cousines**, Pierre et Catherine, Lisa, Sébastien, Franck, Eloïse, Hugo, Nicolas, Théo, merci pour tous ces magnifiques souvenirs d'enfance que je garderai grâce à vous !

**À Deborah**, Ma Coups, ma beauté des îles, ma vitamine C ! Quel bonheur de t'avoir rencontré au tout début de cette aventure ! Si elle a été aussi belle, c'est surtout grâce à toi ! Quel chance d'avoir pu vivre toutes ces choses avec toi, je n'oublierai jamais la Coupscolloc, les soirées Walt, nos périodes révisions à coup de canard WC, nos périodes de doutes, de pleurs où on avait qu'un escalier à descendre pour venir se redonner du courage, mais surtout tous ces fous rires, ces longues conversations et la Coupsiligne qui, je le sais, sera pour toujours et à jamais ouverte. Merci pour tout ! **Maxou**, merci de rendre ma Coupsi si heureuse depuis un an, merci à toi et Pégaze d'avoir retrouvé votre chemin !

**À mon beau-frère**, Thomas, Merci de prendre soin de ma sœur comme tu le fais ! A quand la maison médicale tous les trois ??

**À mes beaux-parents**, Merci de m'avoir accueilli et de m'avoir fait une place au sein de votre belle famille. Votre bonté et votre générosité sont un exemple pour moi.

**À Mourad et Leila, Amine et Sofia, Medhi et Laura**, merci pour votre gentillesse et toutes ces belles soirées à venir !

À **Brice**, mon frère de cœur, mon binôme de choc. Merci d'avoir fait de ces années d'apprentissage clinique un réel bonheur ! J'ai adoré faire toutes ces endos et stresser devant la développeuse radio avec toi, emprunter ce chemin jusqu'à la fac avec toi (sans étranglement svp), vivre sur la lune avec toi (y'a pas de voisin !) faire ces pauses révisions avec toi... ! Mais surtout j'ai adoré travailler avec toi, et soigner Johny (alias Mickael Jackson), tellement de fous rires sous nos masques ! Tout ça me manque déjà !

À **Nadège**, ma première grande Cop's de P2. A toutes ces premières soirées grandioses qu'on a passé ensemble (à s'éponger et à nettoyer le carrelage !), à tous ces fous rires, à notre premier WEI, à toutes ces soirées, pré-soirées, et galas passés ensemble ! Merci d'être redevenu ma vieille Nadjj, une grande Amie. Merci de m'avoir hébergé toutes ces fois pour cette fameuse thèse. Tata sera toujours là pour toi. Noix !

À **Greg**, mon Ami. Merci d'avoir embelli mes années fac avec ton humour légendaire de Gregnight et ta gentillesse ! Ces vacances que tu nous as offertes à tous les 6 resteront un souvenir inoubliable. Je n'oublie pas non plus toutes ces soirées de P2, D1 où tous ces fous rires m'auront permis de passer une des plus belles périodes de ma vie !

À **Pinou**, mon Coupsicoups, mon Trumoche. Je suis un peu deg de t'avoir connu..... aussi tard ! Qu'est-ce que t'as foutu pendant tout ce temps bordel !!! J'ai adoré ton vieil humour de Piniouf pendant ces dernières années étudiantes, toutes ces soirées, ta façon d'être attentionné avec tous les gens qui t'entourent et ta bonne humeur au quotidien ! Ne change surtout rien.

À **Nora**, ma Frisou. Je suis tellement contente d'avoir pu faire ce stage à Brabois qui m'aura permis de te découvrir ! Je n'oublierai pas nos conversations-covoiturage, ton rire, ta bonne humeur au quotidien, nos séances AES, trithérapies et compagnie ! A nos week-ends à venir !!! Love

À **Méloche**, mon petit Mélochon d'amour ! A toi qui me fait rire depuis la P2 et encore plus depuis Valras, merci pour toutes ces soirées de folie !

À **Pauloche**, mon Paulochoch, merci pour ta gentillesse et ta simplicité ! Merci également de m'avoir prêté ton lit toutes ces fois ! Tu seras toujours la bienvenue chez Tata !

**À Pierre**, mon Pierrot et voisin de TP, à nos premières dents en cire ensemble, à nos premières tailles, à nos premières soirées dentaires, à notre premier WEI, à nos premières gardes ensemble ! Tu m'auras même permis de faire mon premier vrai remplacement avec toi, c'était un plaisir de découvrir toutes ces choses à tes côtés, Merci !

**À Antoine**, ma petite mirabelle ! Après avoir passé un an dans mon dos sur les bancs de P1, te voilà dans ma thèse mon bon vieux Schweinzkäse ! Quel plaisir d'avoir pu trouver un jeune semblable de la cambrousse à mon arrivée en p2. Je n'oublierai pas tous ces bons moments passés avec toi ! Ps : n'oublie pas d'appeler tata si tu as besoin d'une cravate, chaussure ou autre ! ;)

**À Gab**, mon Gaboche et voisin de TP, mon binôme de paro (ou pas) ;) A toi qui as su attraper ta carotte et épater tout le monde, merci de nous avoir fait croire que tu ne finirais pas dentiste et d'être finalement lancer pour ne devenir qu'un simple orthodontiste sans prétention ! ☺ Merci pour tous ces bons souvenirs !

**À Léa**, la plus charmante des dentistes. Merci pour cette belle année de SAS passée à tes côtés. Je n'oublierai pas non plus notre aventure CSCT, à se donner du courage et de la motivation ! Merci pour ta bonne humeur !

**À Laura**, Miss jambes de rêve, merci pour toutes ces soirées ! A tous nos futurs festins hamburger/lasagnes/frites ? ☺

**À Marie-Lo**, j'ai adoré faire équipe avec toi pendant les gardes ! Merci pour ta fraîcheur et cette joie de vivre qui te caractérisent !

**À Mélanie**, le joli minois de la promo, merci pour ton sourire !

**À Clara**, à notre « collaboration » de Mercy et à toutes ces soirées, merci et vive la cour des miracles !

**À Mathilde**, merci pour ton sourire et ta bonne humeur !

**À Detzou**, ma plus belle rencontre de T1, merci pour ta gentillesse et cette bonne humeur qui te caractérisent, merci pour tous ces bons moments passés à Mercy (paralysie faciale ?) ☺

**À Christelle**, la plus intelligente des poupées, celle qui n'a pas fini de m'épater ! Merci pour toutes ces confidences, ces « after mercy », ta simplicité et tous ces bons moments à venir !

À **Alexia**, ma petite Adriana, j'ai adoré ces 6 mois de stage passés avec toi et nos longues discussions dans la voiture, merci pour tous ces bons moments et ceux à venir !

À **Johanne**, mon orthodoucette, j'ai beaucoup aimé travailler à tes côtés, merci pour ta bonne humeur et ton sourire !

À **Anne-Lyse**, merci pour ces fous rires à Brabois « Meuf » ! Je te souhaite le meilleur pour ta nouvelle vie !

À **Thibaud Duc**, mon Thiboche, celui qui m'aura présenté mon « mec » et m'aura trouvé une collab. Je t'en dois une on dirait ! Merci pour ta gentillesse et ta joie de vivre !

À **Silver**, merci pour toutes ces soirées, je suis contente d'avoir pu apprendre à te connaître mieux que « toi t'es une fille de riche » ;) A toutes nos soirées à venir !  
**Elodie**, merci pour ta gentillesse et de prendre soin de notre Silvou !

À **Julie et Adeline**, mes deux grumelles préférées du lycée, que de bons souvenirs avec vous ! Mon « j'ai tellement peur » du bac blanc est bien loin aujourd'hui, et je suis vraiment contente qu'on ait pu garder contact malgré toutes ces années. Votre présence aujourd'hui me touche énormément.

À **Monika**, ma Munheyk, ma copine de la guerre du Vietnam ! C'est aussi grâce à toi si je suis là aujourd'hui. Merci de m'avoir permis de garder la tête hors de l'eau durant cette première année... ta gentillesse et ta bonne humeur y sont pour beaucoup ! Merci pour tout !

**Merci à Fabien, Hugues et Thibaud** pour toutes ces soirées de folies !

**Merci à David mon Binôme préféré et Bigdave** le merveilleux ! J'ai été très heureuse de vous rencontrer, merci pour ces bons souvenirs !

**Merci à l'Antoine J, Jeannesson Baston et Alice**. Je regrette d'avoir fait votre connaissance si tardivement, nos quelques soirées passées ensemble me laisseront de bons souvenirs, merci pour votre humour et votre joie de vivre à tous les trois !

À **Mylène**, merci de m'avoir donné cette chance de travailler dans ton cabinet, merci pour tes conseils et ta disponibilité lorsque j'ai besoin d'aide, j'espère que c'est le début d'une belle collaboration.

**Merci aux Docteur Miller, Docteur Thomas, et Docteur Thiaville** pour tous leurs bons conseils qui m'auront permis d'aborder la profession sereinement.

**À Stéphanie**, merci pour votre gentillesse et votre aide tout au long de mon stage et premier remplacement !



**TAUX DE RECOUVREMENT DES RÉCESSIONS  
GINGIVALES EN FONCTION DU TRAITEMENT  
APPLIQUÉ**

## TABLE DES MATIERES

<b>Introduction</b> .....	<b>1</b>
<b>1. Facteurs prédisposants des récessions et facteurs étiologiques</b> .....	<b>2</b>
1.1 Définition .....	2
1.2 Classifications .....	4
1.2.1 Classification de Sullivan et Atkins (1968) .....	6
1.2.2 Classification de Benqué (1983) .....	6
1.2.3 Classification de Maynard et Wilson (1980) .....	7
1.2.4 Classification de Miller (1985) .....	8
1.3 Etiologies .....	9
1.3.1 Facteurs prédisposants.....	10
1.3.1.1 Morphologie parodontale .....	10
1.3.1.2 Malpositions dentaires.....	13
1.3.1.3 Freins et brides .....	14
1.3.1.4 Vestibule peu profond .....	15
1.3.2 Facteurs étiologiques.....	15
1.3.2.1 Inflammation : plaque et tartre .....	16
1.3.2.2 Traumatisme : brossage.....	17
1.3.2.3 Traitement orthodontique .....	18
1.3.2.4 Surcharge occlusale.....	18
1.3.2.5 Facteurs iatrogènes .....	19
1.4 Pathogénie.....	20
1.5 Prévalence .....	21
<b>2. Techniques chirurgicales de correction des récessions</b> .....	<b>22</b>
2.1 Examen clinique .....	22
2.1.1 Indications du traitement des dénudations radiculaires .....	22
2.1.2 Traitement étiologique .....	25
2.1.3 Réévaluation .....	26
2.2 Objectifs.....	28
2.2.1 Stabilisation et prévention .....	28
2.2.2 Recouvrement radiculaire et esthétique.....	28
2.3 Les techniques de lambeaux .....	29
2.3.1 Lambeau positionné coronairement LPC .....	29
2.3.2 Lambeau positionné latéralement LPL.....	31

2.3.3	Technique du lambeau bipapillaire .....	32
2.4	Les techniques de greffes gingivales .....	34
2.4.1	La greffe épithélio-conjonctive GEC .....	34
2.4.2	La greffe de conjonctif enfoui SCTG.....	37
2.4.2.1	La greffe de conjonctif enfoui associée à un LPC.....	40
2.4.2.2	La greffe de conjonctif enfoui associée à un LPL .....	42
2.4.2.3	La greffe de conjonctif enfoui par la technique de l'enveloppe .....	44
2.4.2.4	La tunnelisation .....	46
2.5	La régénération tissulaire guidée RTG .....	47
2.6	L'ingénierie tissulaire .....	51
2.6.1	Les protéines dérivées de la matrice amélaire EMD .....	52
2.6.2	La matrice dermique acellulaire ADM.....	55
2.6.3	Les dérivés plaquettaires PRF/PRP .....	58
2.7	<i>A new technique using buccal fat pad</i> .....	60
2.8	<i>The pinholes surgical technique PST</i> .....	62
<b>3.</b>	<b>Analyse du succès des différentes techniques .....</b>	<b>66</b>
3.1	Lambeau positionné coronairement (LPC) / LPC associé à un greffon de conjonctif enfoui (STCG) .....	66
3.1.1	<i>« Does placement of a connective tissue graft improve the outcomes of coronally advanced flap for coverage of single gingival recessions in upper anterior teeth ? A multi-centre, randomized, double-blind, clinical trial. » (Cortellini et Coll., 2009)</i> .	67
3.1.2	<i>« Coronally advanced flap with and without connective tissue graft for the treatment of multiple gingival recessions : a comparative short- and long-term controlled randomized clinical trial. » (Zucchelli et Coll., 2014)</i> .....	68
3.1.3	<i>« Root coverage using the coronally positioned flap with or without a subepithelial connective tissue graft. » (Da Silva et Coll., 2004)</i> .....	70
3.2	Lambeau positionné coronairement (LPC) / LPC associé aux protéines dérivées de la matrice de l'émail (EMD) .....	73
3.2.1	<i>« Comparative study of Emdogain and coronally advanced flap technique in the treatment of human gingival recessions. A prospective controlled clinical study. » (Hägewald et Coll., 2002)</i> .....	73
3.2.2	<i>« Coronally advanced flap with or without enamel matrix derivative for root coverage : A 2 year study » (Del Pizzo et Coll., 2005)</i> .....	75

3.2.3	« Enamel matrix derivative and coronal flaps to cover marginal tissue recessions » (Castellanos et Coll., 2006) .....	77
3.2.4	« Coverage of Miller class I and II recession defects using enamel matrix proteins versus coronally advanced flap technique : a 2 year report » (Spahr et Coll., 2005) .....	78
3.2.5	« Split-Mouth comparison of a Coronally advanced flap with or without enamel matrix derivative for coverage of multiple gingival recession defects : 6 and 24 month follow-up» (Cordaro et Coll., 2012) .....	79
3.2.6	LPC associé aux protéines dérivées de la matière de l'émail / LPC et greffe de conjonctif enfoui (SCTG) .....	82
3.2.7	« Evaluation of Human recession defects treated with coronally advanced flaps and either enamel matrix derivative or connective tissue. Part 1 : comparison of clinical parameters at 10 years. » (McGuire et Nunn., 2003) .....	82
3.2.8	« Clinical comparaision of subepithelial connective tissue grafts and coronally advanced flaps with emdogain in the treatment of gingival recessions. ( Haghghati and Coll, 2007).....	84
3.2.9	« Comparative study of two root coverage procedures : a 24 month follow up multicenter study. » (Moses et Coll., 2006) .....	86
3.2.10	« A multicenter comparative study of two root coverage procedures : coronally advanced flap with addition of enamel matrix proteins and supedicle connective tissue graft. » (Nemcovsky et Coll.,2004) .....	87
3.2.11	« A comparative study of the long term results of root coverage with connective tissue graft or enamel matrix protein : 24 month results. » (Abolfazli et Coll., 2009) .....	88
3.3	Greffe épithélio-conjonctive (FGG) / greffe de conjonctif enfoui (SCTG) .....	91
3.3.1	« Subpedicle connective tissue graft versus free gingival graft in the covearge of exposed root surfaces. » ( Paolantonio et Coll., 1997) .....	91
3.3.2	« Thick free gingival and connective tissue autografts for root coverage. » (Jahnke et Coll., 1993) .....	93
3.4	Greffe de conjonctif enfoui (SCTG) / Matrice dermique acellulaire (ADM) .....	95
3.4.1	« Acellular dermal matrix allograft versus subepithelial connective tissue graft in treatment of gingival recessions. A 5 year randomized clinical study. » ( Moslemi et Coll., 2011) .....	95

3.4.2	« Comparative clinical evaluation of subepithelial connective tissue graft and acellular dermal matrix allograft for the treatment of gingival recession. » (Haghighati et Coll., 2006) .....	<b>98</b>
3.4.3	« A comparative study of root coverage obtained with an acellular dermal matrix versus a connective tissue graft : results of 107 recession defects in 50 consecutively treated patients. » (Harris, 2000) .....	<b>99</b>
3.4.4	« Root coverage in isolated gingival recessions using autograft versus allograft : a pilot study. » (Joly et Coll., 2007) .....	<b>101</b>
3.4.5	« Root coverage of advanced gingival recessions : a comparative study between acellular dermal matrix allograft and subepithelial connective tissue grafts. » (Tal et Coll., 2002).....	<b>102</b>
3.4.6	« A comparative clinical study of the efficacy of subepithelial connective tissue graft and acellular dermal matrix graft in root coverage : 6 month follow up observation. » (Thomas et Coll., 2013) .....	<b>103</b>
3.4.7	« A comparative evaluation of the effectiveness of subpedicle acellular dermal matrix allograft with subepithelial connective tissue graft in the treatment of isolated marginal tissue recession. A clinical study. » (Shori et Coll., 2013) .....	<b>104</b>
3.5	Grefte de conjonctif enfoui (SCTG) / Régénération tissulaire guidée (RTG) .....	<b>107</b>
3.5.1	« Comparative evaluation of a bioabsorbable collagen membrane and connective tissue graft in the treatment of localized gingival recession : a clinical study. » (Babu et Coll., 2011) .....	<b>107</b>
3.5.2	« Subpedicle connective tissue graft versus guided tissue regeneration with bioabsorbable membrane in the treatment of human gingival recession defects. » (Trombelli et Coll., 1998) .....	<b>109</b>
3.5.3	«A clinical/statistical comparison between the subpedicle connective tissue graft method and the guided tissue regeneration technique in root coverage. » (Ricci et Coll., 1996) .....	<b>110</b>
3.5.4	« Treatment of gingival recession : comparative study between subepithelial connective tissue graft and guided tissue regeneration. » ( Rosetti et Coll., 2000) .....	<b>111</b>
3.5.5	« Comparative clinical study of a bioabsorbable membrane and subepithelial connective tissue graft in the treatment of human gingival recession. » (Borghetti et Coll., 1999) .....	<b>112</b>
3.6	Grefte de conjonctif enfoui (SCTG) / Platelet Rich Fibrin (PRF/PRP) .....	<b>114</b>

3.6.1	« <i>A comparative evaluation of subepithelial connective tissue graft versus platelet concentrate graft in the treatment of gingival recession using coronally advanced flap technique : A 12-month study.</i> » (Kumar et Murthy, 2013) .....	<b>114</b>
3.6.2	« <i>A comparative study of root coverage with connective tissue and platelet concentrate grafts : 8-month results</i> » (Cheung et Griffin, 2004) .....	<b>116</b>
3.6.3	« <i>Use of Platelet-Rich Fibrin Membrane following treatment of gingival recession : A randomized Clinical trial.</i> » (Jankovic et Coll., 2012) .....	<b>117</b>
<b>4.</b>	<b>Synthèse .....</b>	<b>120</b>
	<b>Conclusion.....</b>	<b>122</b>
	Liste des figures.....	<b>124</b>
	Liste des tableaux .....	<b>128</b>
	Bibliographie .....	<b>131</b>

## **INTRODUCTION**

De nos jours, le recouvrement des récessions gingivales demeure une thématique très sollicitée pour des raisons physiologiques et surtout esthétiques. L'aménagement des tissus mous s'inscrit dans l'évolution esthétique de l'art dentaire de notre société : on parle de chirurgie plastique parodontale.

L'épaississement des tissus mous et le recouvrement des récessions sont les principaux objectifs de cette chirurgie. Et puisqu'il s'agit d'obtenir un résultat esthétique optimal, les praticiens et les patients sont désormais à la recherche d'un recouvrement à 100%. Il faut donc pour cela connaître les différentes techniques mises à la disposition du praticien aujourd'hui.

Depuis 1926, bon nombre de techniques se sont développées, celles-ci cherchant toujours à apporter des améliorations. Notre démarche sera dans un premier temps de les présenter une à une afin de comprendre les avantages et les inconvénients de chacune. Aussi, nous exposerons les dernières techniques mises au point, qui devront encore faire l'objet de plus d'investigations dans le futur mais qui semblent prometteuses.

L'objectif de notre travail sera finalement de les comparer à la technique nommée « gold standard » dans la littérature. Pour ce faire, nous nous baserons sur des paramètres cliniques tels que le taux de recouvrement, le taux de recouvrement à 100% et le gain de tissu kératinisé obtenu pour chaque technique. Ceci nous permettra de conclure sur la ou les procédures les plus efficaces et les plus prévisibles à ce jour, en termes de recouvrement des récessions gingivales.

# 1. Facteurs prédisposants des récessions et facteurs étiologiques

## 1.1. Définition

Les récessions gingivales ou dénudations radiculaires désignent une atrophie de la gencive avec pour conséquence, un positionnement plus apicale de la gencive marginale par rapport à la jonction amélocémentaire (American Academy of Periodontology, 1996).

Le terme de récession parodontale semble plus approprié pour certains auteurs, car parallèlement à la gencive, l'on constate une résorption osseuse, une destruction du desmodonte et parfois même une atteinte du ciment (GUINARD et CAFFESSE, 1977).

Les récessions peuvent survenir sur la face vestibulaire ou linguale d'une dent ou d'un groupe de dents. Leurs survenues à l'âge adulte le plus souvent, sont indépendantes du niveau d'hygiène bucco dentaire puisqu'elles s'observent dans la majorité des cas en l'absence d'inflammation, et en l'absence de poche parodontale (SERINO et coll, 1994).

Les problèmes mucogingivaux représentent un important motif de consultation. En effet, l'exposition cémentaire qui en découle peut être à l'origine de sensibilités dentinaires (BRANNSTROM et ASTROM, 1972) ainsi que d'un préjudice esthétique pour le patient (ZAHER et coll, 2005).

Même si, le plus souvent, la pérennité des dents sur l'arcade n'est pas remise en cause, cette modification du contour gingival peut entraîner l'apparition de lésion carieuse et de lésion cervicale d'usure.



## Structures parodontales

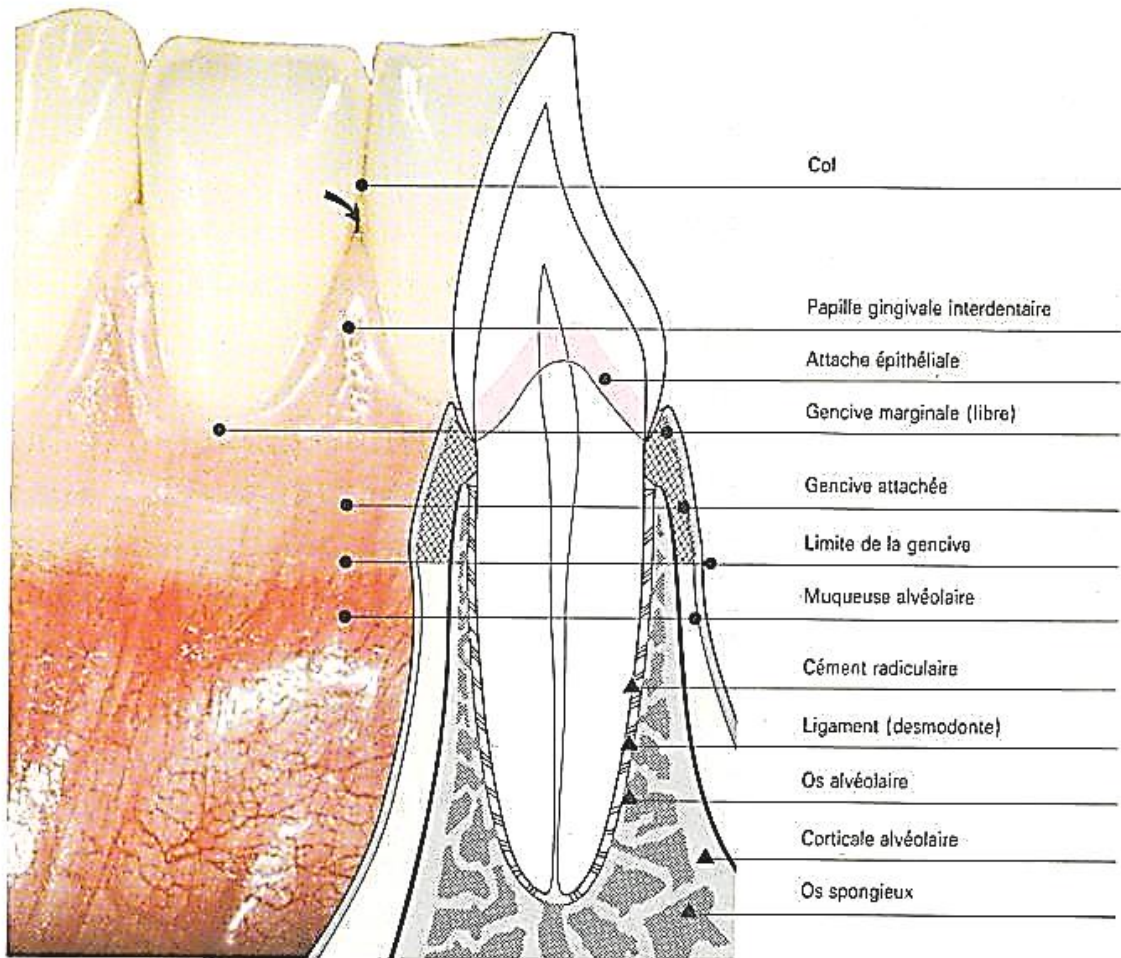


Figure 1: Les structures parodontales

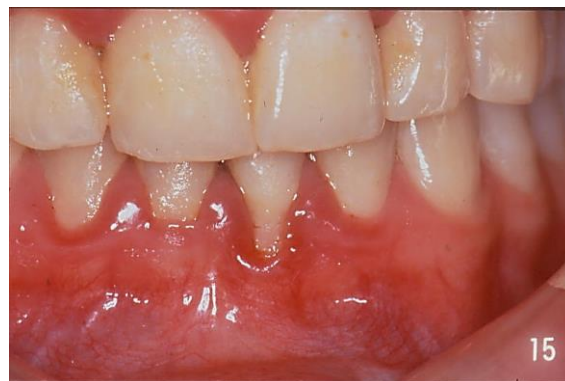(D'après <http://www.cabinet-dr-bauchot.fr>)

## 1.2. Classifications

On dénombre différents types de récessions, pouvant présenter pour chacune d'elles, un stade pathologique plus ou moins avancé. Différentes classifications ont ainsi été proposées dans la littérature afin d'apporter un éclairage sur la nature de ces lésions et leur pronostic de recouvrement. Les premières en date sont uniquement basées sur la morphologie des lésions.

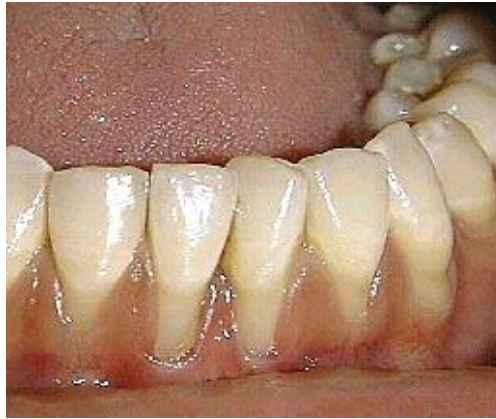La prévisibilité du recouvrement d'une récession parodontale dépend en partie de cette morphologie ; une lésion étroite sera plus facilement recouvrable.

En effet, quelque soit la technique chirurgicale choisie, le tissu mou utilisé pour le recouvrement est mis au contact d'une surface radiculaire totalement avasculaire (EL HOUARI et Coll., 2012).



*Figure 2: Récession peu profonde et étroite sur 31.  
(Courtoisie du Docteur Miller)*

La vascularisation est alors assurée par un pédicule ou par les zones vascularisées adjacentes à la lésion. Ainsi plus la surface de la récession est large, plus la distance que doit surmonter la néo-vascularisation est grande et les chances de survie du greffon diminuent. (SERFATY 1993, GENON-ROMAGNA et GENON 2001). Ce sont sur ces principes que sont basées les classifications de Benqué (1983) et celle de Sullivan et Atkins (1968).

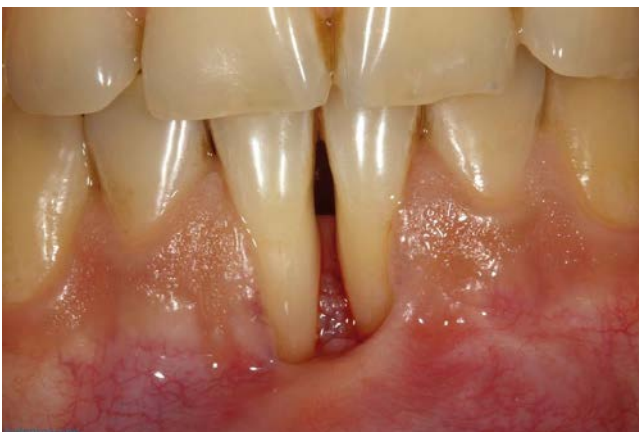

*Figure 3: Récessions larges et profondes sur 31 et 41.  
(D'après [http://theholisticdentist.files.wordpress.com/2010/04/gingival\\_recession.jpg](http://theholisticdentist.files.wordpress.com/2010/04/gingival_recession.jpg))*

Quelques années plus tard, Miller propose une classification tenant compte de la perte gingivale et osseuse interdentaire.

Nous constatons à la lumière de cette nouvelle classification, que le recouvrement de la récession n'est possible que si le tissu greffé ou déplacé bénéficie d'un support latéral de qualité, de part et d'autre de la dénudation (OUHAYOUN, 1999).

En effet, les tissus parodontaux bordant la récession apporteront la vascularisation nécessaire et indispensable à la survie de la greffe. Un recouvrement radiculaire complet ne pourra être atteint s'il existe une perte de ces tissus (DE SANCTIS et Coll., 1996).



*Figure 4: Récessions avec perte des tissus parodontaux proximaux.  
(D'après <http://dento-reseau.com/posts/les-recessions-gingivales>)*

Le recouvrement d'une récession dépendra donc de sa morphologie, mais aussi et surtout de la qualité et de la proximité des tissus disponibles comme nous le rapporte Miller dans sa nouvelle classification en 1985.

### 1.2.1. Classification de Sullivan et Atkins (1968)

- Classe I : récessions profondes (supérieures à 3 mm) et larges (supérieures à 3 mm)
- Classe II : récessions peu profondes et larges
- Classe III : récessions profondes et étroites
- Classe IV : récessions peu profondes et étroites.

Cette classification décrit quatre classes de récessions, en rapport avec les débuts de la technique de la greffe gingivale et les possibilités thérapeutiques de cette technique.

Les récessions sont classées en fonction de leur morphologie seule. On décrit non seulement leur profondeur, mais aussi leur largeur pour prendre en compte la surface du lit avasculaire qui conditionne la survie de la greffe.

La classe I représente la situation la moins favorable. On décrit une large surface avasculaire: la survie de la greffe est donc compromise.

### 1.2.2. Classification de Benqué (1983)

- Récession en U : mauvais pronostic de recouvrement
- Récession en V : pronostic favorable
- Récession en I : bon pronostic de recouvrement.

Cette classification décrit trois types de lésions, avec un pronostic de recouvrement qui, là aussi, est uniquement fonction de la surface du lit avasculaire.

Le pronostic de recouvrement est meilleur lorsque le lit avasculaire est étroit (forme en I) et devient défavorable lorsque celui-ci s'étend (forme en U).

### 1.2.3. Classification de Maynard et Wilson (1980)

- Type I : hauteur de tissu kératinisé suffisante (environ 3.5 mm) et parodonte épais (gencive et os alvéolaire sous-jacent)
- Type II : hauteur de tissu kératinisé réduite (inférieure à 2 mm) mais l'épaisseur est normale
- Type III : hauteur de tissu kératinisé normale mais procès alvéolaire fin (racines dentaires proéminentes)
- Type IV : hauteur de tissu kératinisé réduite et procès alvéolaire fin.

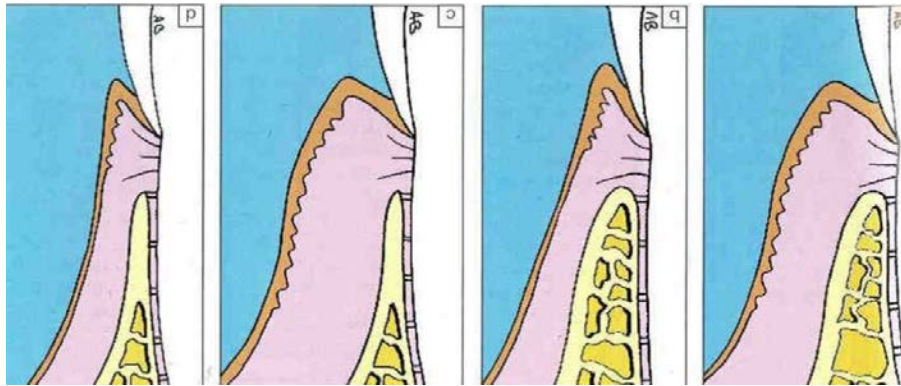


Figure 5: Les quatre types de parodontes selon Maynard et Wilson, de droite à gauche: Type I, Type II, Type III, Type IV (D'après Borghetti et Monnet-Corti, 2000)

Maynard et Wilson ont décrit quatre types parodontaux allant de la situation la plus favorable à celle présentant le plus grand risque d'apparition d'une récession parodontale.

Le type I représente la situation la moins à risque, avec une hauteur et une épaisseur adéquate, aussi bien de gencive que d'os alvéolaire.

Ces deux auteurs intègrent certains critères anatomiques à leur classification: les malpositions dentaires ainsi que la proéminence des racines qui en découle. Celles-ci s'accompagnent le plus souvent de procès alvéolaires fins voire de déhiscences osseuses aboutissant à la formation d'un biotype parodontal fin et défavorable, comme décrit dans les types III et IV.

Le type IV devra alors attirer toute notre attention selon Maynard (1998) et le patient devra être considéré comme un patient à risque pour des problèmes muco-gingivaux.

#### 1.2.4. Classification de Miller (1985)

- Classe I : récessions parodontales larges ou étroites n'atteignant pas la ligne muco-gingivale, les septa osseux proximaux sont intacts, un recouvrement de 100% est possible.
- Classe II : récessions parodontales larges ou étroites atteignant ou dépassant la ligne muco-gingivale, les septa osseux proximaux sont intacts, un recouvrement de 100% est possible.
- Classe III : récessions parodontales atteignant ou dépassant la ligne muco-gingivale, avec une alvéolyse partielle des septa osseux proximaux ou une malposition dentaire, le recouvrement ne sera que partiel.
- Classe IV : récessions parodontales atteignant ou dépassant la ligne muco-gingivale, une perte osseuse inter dentaire très importante et/ou une malposition sévère (rotation) sont observées. Le recouvrement sera limité à la hauteur des septa osseux.

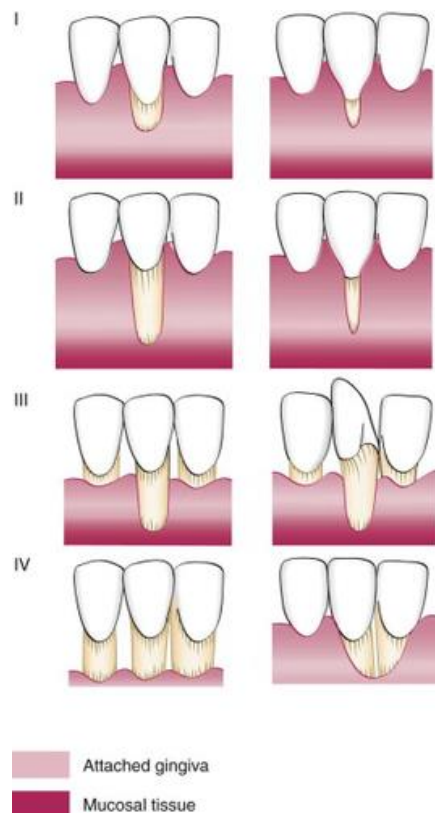


Figure 6: La classification de Miller (1985); de haut en bas: Classe I, Classe II, Classe III, et Classe IV (D'après <http://quizlet.com/19751138/periodontics-flash-cards/>).

Cette classification est actuellement la plus citée et suivie par les différents auteurs car elle est basée aussi bien sur des considérations anatomiques que biologiques. Miller a évalué les possibilités de recouvrement en fonction de l'étendue de la récession par rapport à la ligne muco-gingivale mais également en fonction de l'intégrité du parodonte avoisinant.

Il inclut la traction des freins et des brides, les malpositions dentaires, autant de facteurs anatomiques à prendre en considération avant d'entreprendre le traitement d'une récession parodontale et qui interviendront dans le succès du recouvrement.

Comme nous l'avons vu précédemment, ce succès dépend également beaucoup de la vascularisation. Celle-ci provenant des tissus qui bordent la récession, toute altération quantitative ou qualitative de la papille et du septum inter dentaire affectera le recouvrement radiculaire (DE SANCTIS, ZUCHELLI, 1996).

Les classes III et IV de Miller intègre cette notion pour la première fois. Dès lors qu'on se trouve face à une perte de tissu interproximal, le pronostic est défavorable et le recouvrement n'est plus que partiel ou mauvais. Le recouvrement ne pourra pas être plus coronaire que le niveau d'attache proximal, celui-ci correspondant en fait au niveau de vascularisation disponible et nécessaire pour répondre aux principes biologiques de la cicatrisation.

### 1.3. Etiologies

Les récessions gingivales sont d'étiologies multifactorielles. Le plus souvent, on décrit deux groupes de facteurs à l'origine des récessions : les facteurs prédisposants, essentiellement anatomiques d'une part, et les facteurs étiologiques, qui, sur une zone à risque vont entraîner l'apparition de la récession d'autre part (DERSOT, 2011).

### 1.3.1. Facteurs prédisposants

Ce sont essentiellement des caractéristiques anatomiques. Ils ne provoquent pas à eux seuls une récession mais sont nécessaires et prédisposent à son apparition.

#### 1.3.1.1. Morphologie parodontale

Anatomiquement, le parodonte présente des variations morphologiques.

La classification de Maynard et Wilson décrit les différentes morphologies parodontales à travers deux facteurs anatomiques de prédisposition : la morphologie osseuse et celle du tissu kératinisé.

Comme nous l'avons vu précédemment dans cette classification, un parodonte sain peut présenter une gencive fine et une table osseuse fine (type IV). Ce parodonte présentera toutefois une faible résistance à l'agression mécanique et bactérienne (BORGHETTI et MONNET-CORTI, 2008).

Des études ont révélé que les récessions se produisent le plus souvent là où la position des dents a pour conséquence la finesse des tables osseuses.

Pour Bernimoulin (1974), la récession osseuse est une condition préalable à la récession parodontale. Dix ans plus tard, une étude de Lost (1984), démontre la corrélation entre la profondeur de la récession et la profondeur de la déhiscence.

Le plus souvent, les récessions parviennent à se stabiliser à un certain niveau : l'hypothèse émise alors est que cette situation serait liée à l'épaississement des tables osseuses en direction apicale.



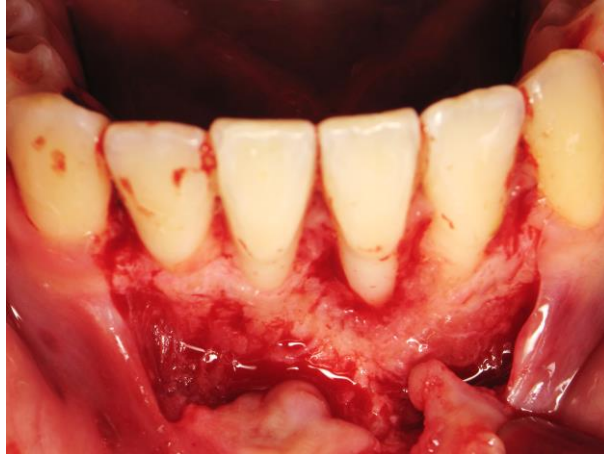

Figure 7: Facteurs anatomiques de prédisposition : déhiscences osseuses visibles sur 31 et 4 après levée d'un lambeau. (Courtoisie du Docteur Miller)

D'autre part, Rodier (1990) constate que 60% des dents ont des récessions en présence de gencive attachée inadéquate.

En 1979, Goldman et Cohen avaient décrit le concept de « *tissue barrier* ». Ils démontrent que la gencive kératinisée est composée de tissu conjonctif au collagène dense pouvant entraver ou retarder la propagation de l'inflammation, contrairement au conjonctif lâche de la muqueuse alvéolaire.

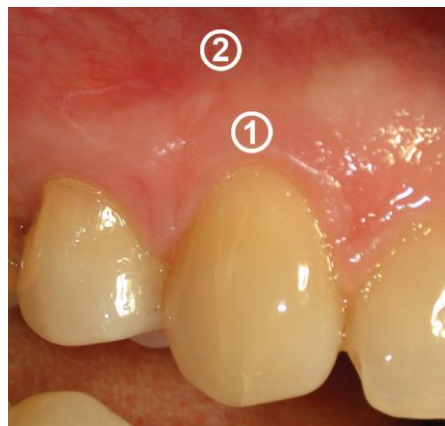
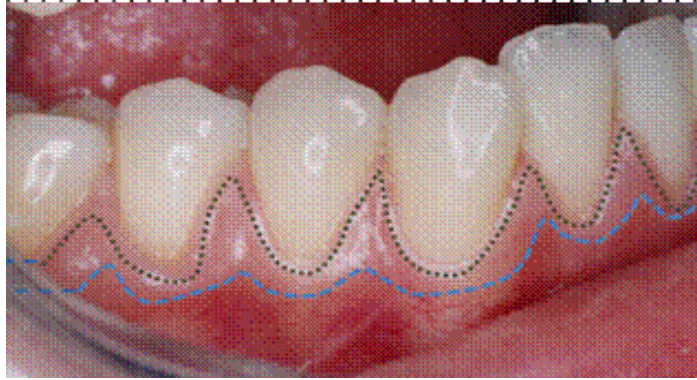
Figure 8: Le tissu gingival : 1 : gencive kératinisée, 2 : muqueuse alvéolaire. (D'après <http://www.cliniqueparodontie.ca/recession-gingivale/>)

Plus cette barrière de tissu kératinisé est haute (classe I de la classification de Maynard et Wilson), meilleure sera sa résistance aux agressions mécaniques et bactériennes.



*Figure 9: Tissue barrier: la zone entre pointillé correspond au bandeau de gencive kératinisée.  
(D'après [http://www.fmdrabat.ac.ma/wjd/V6N1/5bouziane\\_fichiers/image003.gif](http://www.fmdrabat.ac.ma/wjd/V6N1/5bouziane_fichiers/image003.gif))*

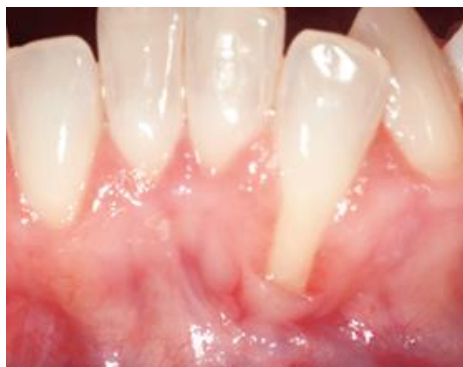D'après les études de Wennström et Lindhe au début des années 80, une bande de gencive attachée minimale suffit à assurer la pérennité de l'anneau gingival si le contrôle de plaque est optimal.

En résumé, une gencive attachée inadéquate en hauteur et en épaisseur, accompagnée de déhiscences osseuses, peuvent prédisposer une dent à la récession par traumatisme ou inflammation. En l'absence de ces facteurs, la récession peut ne pas survenir malgré la prédisposition.

### 1.3.1.2. Malpositions dentaires

Le point d'éruption d'une dent détermine la répartition du procès alvéolaire et du tissu kératinisé environnant (DERSOT, 2011). Lorsqu'une dent est trop vestibulée par exemple, cette répartition se fait de façon inégale. Les tissus mous et durs vestibulaires se trouvent réduits en hauteur et en épaisseur ou même absents (déhiscence).

Les malpositions conditionnent donc le biotype parodontal et prédisposent à la récession.



*Figure 10: Malposition de 32 conditionnant la finesse de la gencive ainsi qu'une déhiscence osseuse. (D'après <http://www.rdhmag.com/articles/print/volume-32/issue-08/features/gingival-recession-and-periodontal-therapy.html>)*

D'autre part, les dents mal disposées constituent également une entrave à l'hygiène. Le contrôle de plaque est rendu difficile et ces zones sont donc source d'inflammation parodontale. Cette dernière est considérée comme un facteur étiologique des récessions.

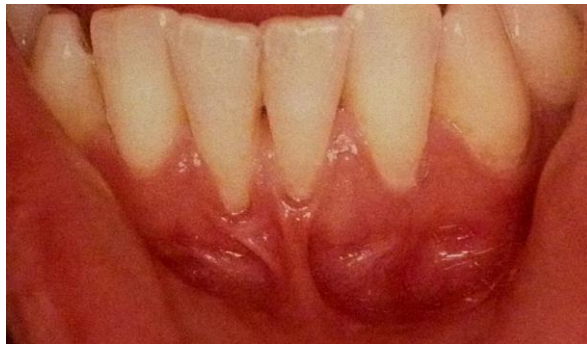Pour finir les malpositions peuvent être à l'origine de problèmes occlusaux. En effet, une dent située en dehors de son arcade peut être soumise à une surcharge occlusale, elle aussi considérée comme un facteur étiologique des récessions.

Les malpositions regroupent donc plusieurs facteurs à l'origine des récessions. Un facteur prédisposant de par la morphologie parodontale auquel peut s'ajouter deux facteurs déclenchants : l'inflammation et la surcharge occlusale.

### 1.3.1.3. Freins et brides

Les freins et brides musculaires s'insérant au niveau de la gencive marginale exercent une traction en direction apicale. Celle-ci va créer une tension au niveau de l'attache épithélio-conjonctive qui pourra être à l'origine d'une récession parodontale (BORGHETTI, MONNET-CORTI, 2008).

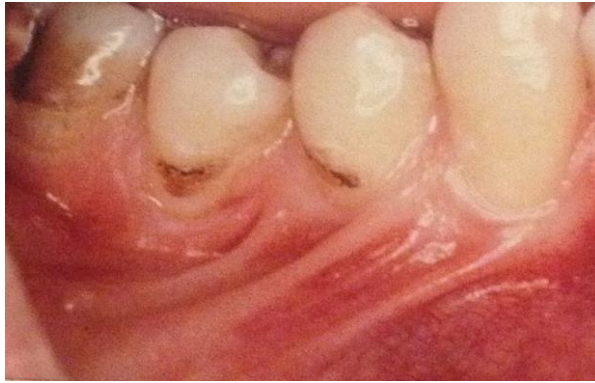Une gencive naturellement fine sera beaucoup plus vulnérable à cette tension.



*Figure 11: Frein incisif mandibulaire à insertion haute.  
(D'après ROMAGNA-GENON C. et GENON P, 2010)*

De plus, lorsque l'on réalise le test de Chaput sur un frein aberrant en tirant dessus pour déterminer son action réelle sur le parodonte, on observe un blanchiment de la papille interdentaire ou de la gencive marginale. Cette modification gingivale correspond en fait à une ischémie (PRIYANKA et coll, 2013) : l'interruption vasculaire ainsi créée pourra provoquer une récession parodontale, surtout en l'absence de gencive kératinisée.

Finalement, les freins et brides musculaires rendront le contrôle de plaque aléatoire en empêchant la brosse à dent de venir se positionner convenablement au niveau des faces vestibulaires et pourront entraîner l'inflammation du parodonte, qui rappelons le, est un facteur étiologique de ces lésions (PATEL et coll, 2011).



*Figure 12 : Freins et brides muqueuses importantes occasionnant une gêne fonctionnelle au brossage. (D'après ROMAGNA-GENON C. et GENON P., 2010)*

Les freins pathologiques interviennent donc dans la pathogénie des récessions par plusieurs mécanismes qui peuvent agir seuls ou en combinaison : tension mécanique, ischémie gingivale et inflammation parodontale.

#### 1.3.1.4. Vestibule peu profond

La profondeur du vestibule joue également un rôle prédisposant dans la survenue d'une récession (BORGHETTI et MONNET-CORTI, 2008). De la même façon que pour les freins et brides, le manque de profondeur du vestibule empêchera un contrôle de plaque optimal.

L'inflammation gingivale provoquée par la plaque bactérienne pourra alors induire une récession si le biotype parodontal est à risque.

#### 1.3.2. Facteurs étiologiques

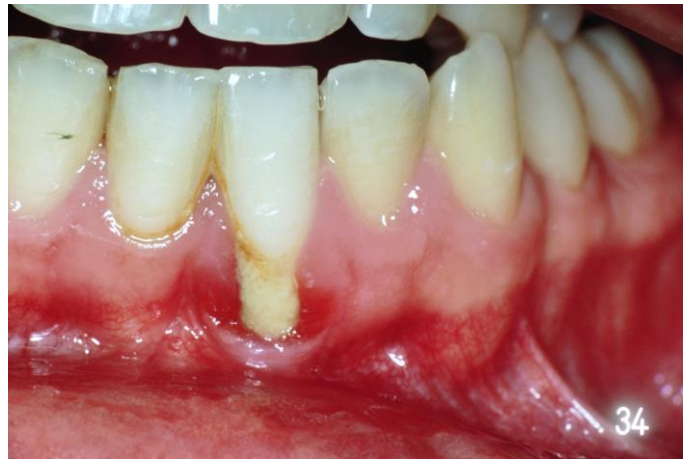La formation d'une récession implique la présence de facteurs anatomiques y prédisposant mais aussi l'action d'un ou plusieurs facteurs étiologiques pour la déclencher.

### 1.3.2.1. Inflammation : plaque et tartre

La présence de plaque ou de tartre va créer une zone d'inflammation autour de la gencive marginale.

Lorsque la gencive libre est épaisse, on aura seulement une petite zone de gencive attachée qui sera affectée par l'inflammation.

En revanche, lorsque celle-ci est fine ou que l'on est en présence d'une déhiscence osseuse, c'est l'ensemble du tissu conjonctif qui peut être affecté et provoquer une récession parodontale (BAKER, SPEDDING, 2002).



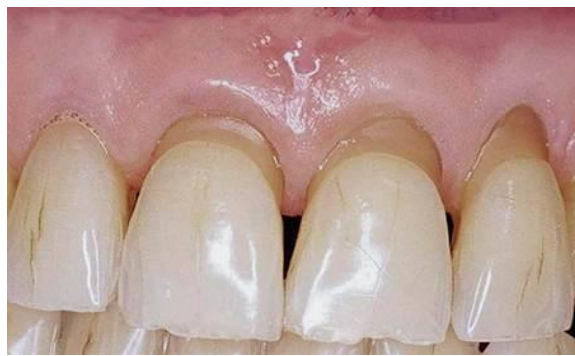*Figure 13: Récession gingivale due à l'accumulation de plaque bactérienne, la surface radiculaire est recouverte de plaque. Les tissus mous adjacents montrent des signes cliniques d'inflammation. (Courtoisie du Docteur Miller)*

Sur un parodonte fin, l'accumulation de plaque induit une réaction inflammatoire qui aboutit à une destruction de l'os alvéolaire, mais aussi du desmodonte et de la gencive.

### 1.3.2.2. Traumatisme : brossage

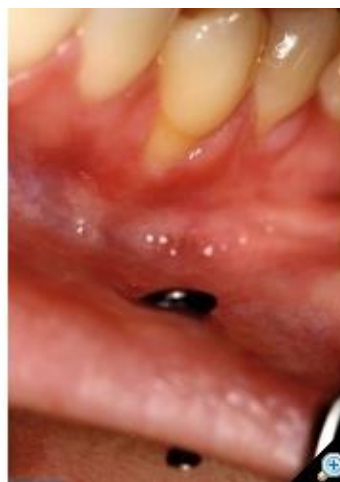Un brossage trop agressif ou avec une brosse à poils trop durs sur une gencive fine sont des causes communément admises de récession gingivale (GORMAN, 1967 ; KHOCHT et Coll., 1993). On les observe souvent chez des patients ayant une bonne hygiène bucco dentaire.

Le tissu gingival entourant la récession apparaît souvent en pleine santé, et la surface radiculaire exposée est propre et polie. Des lésions cervicales d'usure peuvent souvent accompagner ces lésions gingivales (KASSAB, COHEN, 2003).



*Figure 14: Lésions cervicales d'usures sur 11, 21 et 22  
(D'après <http://www.sop.asso.fr>)*

Certaines habitudes avec des stylos ou cure-dents, les piercings ou encore l'oncophagie peuvent également être source de traumatisme pour la gencive et créer une récession.



*Figure 15: Récession gingivale causée par contact traumatique avec un piercing.  
(D'après [http://www.dentoscope.fr/traitement/studio/d109trait/a8/mocz\\_fig2.jpg](http://www.dentoscope.fr/traitement/studio/d109trait/a8/mocz_fig2.jpg))*



### 1.3.2.3. Traitement orthodontique

Un mouvement orthodontique en soit ne doit pas créer de récession. En revanche, une force ou un déplacement excessif poussant la dent au delà de son enveloppe alvéolaire peut provoquer une déhiscence alvéolaire et une diminution de l'épaisseur du tissu gingival (KASSAB et COHEN, 2003)

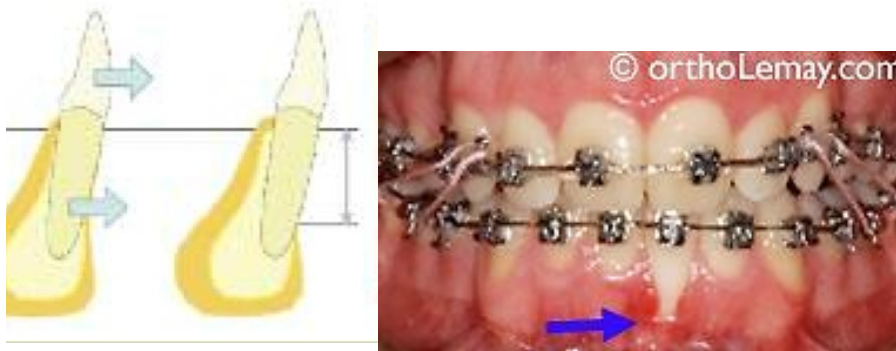

Figure 16: Récession due à un mouvement orthodontique de version vestibulaire sur 31 en présence d'un parodonte fin. (D'après <http://www.orthodontisteenligne.com/blogue/recession/>)

Cette situation entraînerait donc celle d'un biotype parodontal fin, qui comme indiqué plus haut est plus enclin à la récession. Un patient à risque pour un traitement orthodontique est donc celui dont le parodonte est déjà anatomiquement fin à l'origine.

### 1.3.2.4. Surcharge occlusale

Certains auteurs qui se sont intéressés au diagnostique et à la thérapeutique orthodontique, ont démontré l'importance des malocclusions et malpositions dans l'étiologie des maladies parodontales (USTUN et coll, 2008).

L'alignement des dents dans leurs arcades respectives est considéré comme anatomiquement et fonctionnellement essentiel pour le maintien d'un parodonte sain (GEIGER, 2001).

En effet, nous l'avons dit précédemment, une dent malpositionnée pourra recevoir des contraintes occlusales excessives.



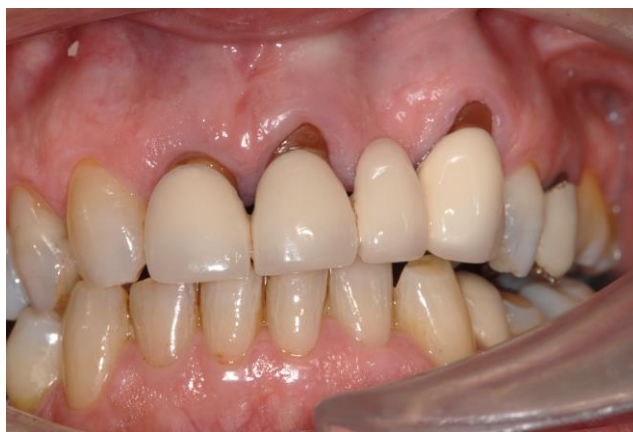Une surcharge occlusale peut initier des phénomènes inflammatoires dans le parodonte, qui, combinés à une biotype parodontale fin pourra accélérer le processus destructeur et former une récession (SOLBERG, 1990).

Certaines habitudes nocives telles que le bruxisme, centré ou excentré, ou une prothèse ne respectant pas un schéma occlusal équilibré pourront donc être à l'origine de surcharges occlusales et provoquer des perturbations vasculaires favorisant l'apparition des récessions.

#### 1.3.2.5. Facteurs iatrogènes

Les récessions peuvent également résulter de certains traitements du chirurgien dentiste lui même, qui peuvent être perçus comme une agression pour la gencive. Une incision de décharge mal située sur un parodonte fin, lors d'un traitement chirurgical parodontal par exemple peut provoquer une recession (BENSOUSSAN-COHEN, 2013).

Les récessions parodontales peuvent également survenir suite à une restauration dentaire ou à la mise en place d'une reconstitution prothétique. En effet, les restaurations impliquant des limites sous gingivales, empiètent sur l'espace biologique nécessaire pour le maintien de la santé parodontale. L'inflammation gingivale ainsi créée pourra être à l'origine d'une récession (HARI KRISHNA REDDY, CHETAN KUMAR, 2010).



*Figure 17: Récessions gingivales survenant après la mise en place de prothèses dentaire sur 11, 21 et 23. (Courtoisie du Docteur Miller)*

D'une succession de traitements parodontaux peut également résulter un mouvement apical de la gencive marginale. Celui-ci est à différencier de la récession gingivale. On parle alors de rétraction gingivale et cette modification gingivale ne connaît pas de traitement.

## 1.4. Pathogénie

On peut citer deux types de lésions à l'origine des récessions : la lésion traumatique d'une part et la lésion inflammatoire.

Le brossage agressif et les piercings par exemple, seront à l'origine d'une lésion traumatique. Tout débute par une blessure avec perte de l'intégrité épithéliale. S'en suit une réaction inflammatoire qui, en progressant en profondeur, va détruire le tissu conjonctif, tandis que l'épithélium va migrer le long des berges de la plaie (MATTOU et MATTOU, 2003). La surface radulaire se retrouve alors peu à peu exposée. Si l'on se trouve en présence d'un parodonte fin (type IV de Maynard et Wilson), le phénomène provoquera une destruction tissulaire totale avec apparition d'une récession (BAKER et SEYMOUR, 1976).

La plaque bactérienne en revanche sera à l'origine de lésion inflammatoire pure. Celle-ci progresse en sens inverse : de l'épithélium de poche vers l'épithélium externe. Sur un parodonte épais, l'inflammation gingivale provoque une poche parodontale. Lorsque le parodonte est fin, il y a peu de tissu conjonctif et la fusion de ces deux épithéliums est à l'origine de la dénudation radulaire (MATTOU C., MATTOU P., 2003).

## 1.5.Prévalence

Les récessions gingivales ont pu être observées aussi bien dans les populations des pays industrialisés, que dans celles des pays non industrialisés (LOE et coll., 1992).

De la même manière, de nombreuses études ont révélé qu'on les retrouve aussi bien chez des patients présentant une bonne hygiène dentaire que ceux n'ayant jamais reçu de soins dentaires (GORMAN, 1967 ; LOE et coll., 1992 ; KASSAB et COHEN, 2003).

On remarque que plus de 50% de la population présente un ou plusieurs sites comportant une récession gingivale de 1mm ou plus (KASSAB, COHEN, 2003).

D'après une étude menée par Tenenbaum en 1982, sur une centaine d'étudiants en chirurgie dentaire du même âge à Strasbourg, on retrouve ces lésions aussi bien chez l'homme que chez la femme, la prévalence de ces lésions ne dépend donc pas du sexe.

En revanche on constate que celle-ci augmente avec l'âge. Les récessions débutent chez le sujet jeune, puis leurs fréquences et leurs étendues augmentent avec les années.

En effet, Kassab et Cohen (2003), ont analysé des études épidémiologiques récentes qui ont révélé que 50% des personnes de 18 à 64 ans et 88% des personnes de 65 ans et plus ont un ou plusieurs sites comportant des récessions.

On peut considérer que cette augmentation s'explique par un effet cumulatif des facteurs étiologiques dus à l'âge.

En réalisant une synthèse des travaux de plusieurs auteurs, on se rend compte que la prévalence de ces lésions varie également en fonction du type de dent. En effet, certaines sont plus susceptibles d'être atteintes par la récession que d'autres. Au maxillaire, les plus touchées sont la première molaire, puis les prémolaires et la canine. A la mandibule il s'agit des incisives, puis des canines et des prémolaires. Les molaires sont le moins souvent touchées (BORGHETTI , MONNET-CORTI, 2003).

## 2. Techniques chirurgicales de correction des récessions.

Nous l'avons vu précédemment, les récessions parodontales peuvent occasionner certaines gênes pour le patient. Ainsi, le but thérapeutique de l'élimination de ces lésions sera la couverture gingivale de la racine afin d'inhiber ces désagréments.

De nos jours, la chirurgie-muco gingivale nous offre de nombreuses possibilités pour y parvenir. En effet, de nombreuses techniques se sont succédées au cours du temps et le recouvrement radiculaire dans le but de stabiliser une situation parodontale à risque est à présent bien maîtrisé et facilement atteint. Mais au fil du temps et des techniques, les exigences ont évolué, l'objectif étant aujourd'hui, d'obtenir un recouvrement complet de la récession avec la meilleure intégration esthétique qu'il soit.

Après avoir exposé les indications de traitement des récessions gingivales et défini les grands objectifs de la chirurgie plastique parodontale dans cette deuxième partie, nous nous intéresserons plus particulièrement aux différentes techniques chirurgicales existantes, en présentant leurs avantages, mais aussi leurs inconvénients vis-à-vis des exigences esthétiques actuelles de la chirurgie muco-gingivale.

### 2.1. Examen clinique

Les récessions gingivales représentent un important motif de consultation. L'anamnèse du patient complétée par un examen clinique rigoureux nous permettra de décider de la mise en place d'une thérapeutique de correction de ces lésions.

#### 2.1.1. Indications du traitement des dénudations radiculaires.

##### ➤ L'esthétique

Lors de l'anamnèse, le patient parle de « déchaussement » et n'aime pas cet aspect de dent allongée. Il craint à long terme de perdre sa dent.

Notre rôle sera donc de lui faire comprendre que ce type de lésion n'entraîne que très rarement la perte des dents et qu'il existe des moyens chirurgicaux capables de renforcer la qualité des tissus et pouvant mettre un frein à la progression de la récession. Dans le meilleur des cas, si la récession correspond à une classe I ou II de Miller et si certaines conditions sont

réunies on pourra espérer un recouvrement complet de la récession. Cette amélioration restant, bien sûr, dépendante de la qualité des tissus, du choix de la technique, de l'expérience du praticien et surtout du potentiel de cicatrisation propre à chaque patient.

Dans la littérature, la demande esthétique représente la principale indication des techniques chirurgicales de recouvrement radiculaire (DE SANCTIS et ZUCHELLI, 1996).

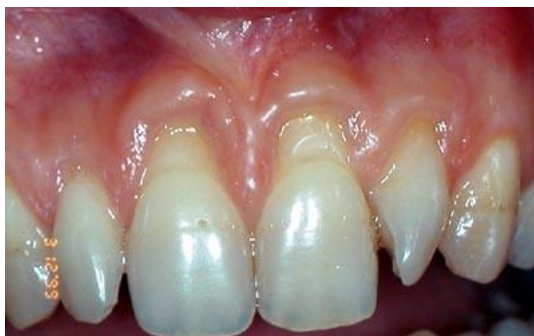

Figure 18: Récessions gingivales inesthétiques sur 11 et 21.  
(D'après <http://www.eid-paris.com>)

#### ➤ Hypersensibilité radiculaire

Les surfaces radiculaires dénudées par la récession gingivale peuvent être hypersensibles aux variations thermiques ou au toucher. Les doléances du patient pourront alors varier d'une gêne légère lors de la consommation de boisson froide à des manifestations douloureuses vraies pouvant limiter le contrôle de plaque (ADDY et WEST, 1994).

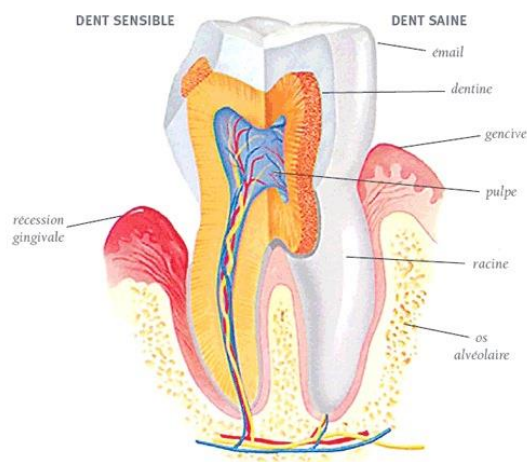


Figure 19: Exposition dentinaire au niveau de la récession  
(D'après <http://www.ohdq.com>)

Lors de l'examen clinique, les zones de récession peuvent être localisées à l'aide d'une sonde ou principalement par application d'un jet d'air froid. Généralement, le patient dirige le praticien sur les zones sensibles.

Si la consultation est uniquement motivée par cette sensation désagréable, il faudra d'abord proposer au patient de tenter un traitement de désensibilisation des collets ou d'avoir recours à la dentisterie restauratrice (AUBERT, 1993).

Si cette thérapeutique s'avère insuffisante, le recours à la chirurgie muco gingivale est alors proposé tout en expliquant au patient que les sensibilités peuvent malgré tout persister après recouvrement.

➤ Lésions dentaires cervicales carieuses ou non carieuses.

Exposée dans la cavité buccale, la fine couche de cément qui recouvre la surface radiculaire est plus vulnérable à l'agression mécanique et bactérienne. A l'examen clinique, la récession peut laisser place à une surface radiculaire parfaitement propre et polie en cas d'abrasion, ou à un tissu mou carieux. Raval (1994), pense qu'il est préférable d'avoir recours à la dentisterie restauratrice pour traiter ces lésions, les techniques chirurgicales étant plus invasives. Fourel en 1982, préconisait un recouvrement chirurgical, après éviction du tissu pathologique. Dans le cas où ces lésions entraîneraient également un préjudice esthétique important pour le patient, le recours à la chirurgie serait alors plutôt indiqué.

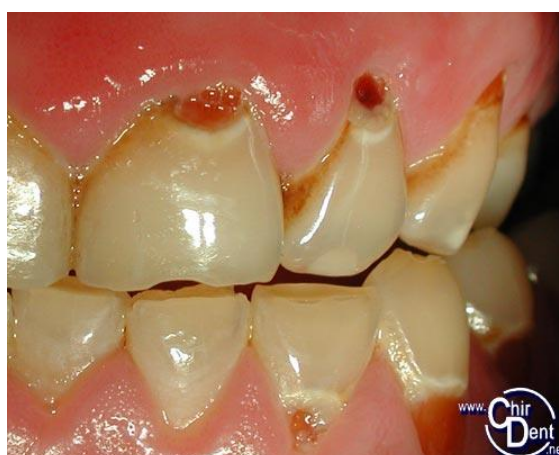

Figure 20: Caries radiculaire après récession parodontale (d'après <http://conseildentaire.com>)

## ➤ Lésion évolutive

En dernier lieu, lorsqu'on note visuellement ou par sondage une augmentation de la profondeur de la récession entre deux consultations et que l'inflammation perdure malgré l'absence de facteurs évidents, la récession gingivale est dite évolutive. Celle-ci met alors réellement en jeu le devenir de la dent ; l'indication d'une intervention s'impose (AUBERT, 1993).

### 2.1.2. Traitement étiologique

L'indication d'un traitement étant posée, le praticien doit ensuite identifier puis gérer les facteurs ayant entraîné l'apparition de la récession (PATEL et coll., 2011).

Un traitement initial non-chirurgical est toujours nécessaire. Il consiste en une mise en condition des tissus parodontaux afin de prévenir l'évolution ou la réapparition des lésions après traitement.

Cette première phase nous permet également de juger de la motivation et l'éducation du patient. En effet, celle-ci débute toujours par un enseignement au contrôle de plaque. Une méthode d'hygiène non agressive doit être enseignée avant tout traitement chirurgical : on préconise la méthode dite « en rouleau » pour désagréger la plaque tout en brossant de la gencive en direction du collet. On réalise également une prescription pour brosse à dents souple 15/100 ou 20/100 qui préservera l'intégrité des tissus fins et fragiles (GENON-ROMAGNA, GENON, 2001).

Le praticien réalise un détartrage et surfaçage soigneux, afin d'éliminer toute source d'inflammation.

Le traitement initial comprend systématiquement une phase de corrections occlusales. Une occlusion non équilibrée peut être à l'origine de récessions parodontales. Afin d'éliminer cet éventuel facteur étiologique, le praticien réalise toujours un traitement occlusal adapté avant d'entreprendre la poursuite d'un quelconque traitement parodontal.

La suite du traitement initial est ensuite adaptée à chaque patient. En effet, nous l'avons vu précédemment, les récessions parodontales sont d'étiologies multifactorielles. Il

conviendra donc, en fonction de l'étiologie de la lésion, d'éliminer facteurs de rétention de plaque, freins aberrants, de corriger les malpositions par traitement orthodontique afin de replacer la dent dans son enveloppe osseuse, de supprimer les habitudes nocives ou tout autre objet source d'agression pour le parodonte. Le but final étant la suppression totale de tous les facteurs quelqu'ils soient, pouvant empêcher la stabilité et la santé parodontale avant d'envisager le recouvrement.

### 2.1.3. Réévaluation

Comme dans tout traitement parodontal, la phase étiologique est suivie d'une réévaluation ; Celle-ci survient quelques semaines plus tard. Cette phase est essentielle car c'est elle qui nous donne la possibilité d'une intervention chirurgicale. La réévaluation clinique passe par un sondage, la mesure de la hauteur de tissu kératinisé, la hauteur de la récession et enfin sa largeur. Mais notre rôle est surtout d'évaluer si le contrôle de plaque est bien acquis par le patient. On vérifie à nouveau l'ajustement occlusal en veillant à ce que toutes les interférences travaillantes et non travaillantes aient bien été supprimées. Enfin, l'absence de poche parodontale et de lyse osseuse est essentielle pour pouvoir passer à la phase chirurgicale du traitement. Rappelons que seul le traitement chirurgical des Classe I et II de la Classification de Miller permettra d'espérer un recouvrement à 100%.

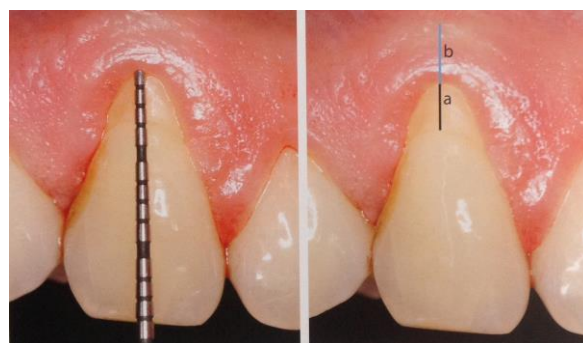

Figure 21: Evaluation clinique de la récession à l'aide d'une sonde parodontale : a) hauteur de la récession ; b) hauteur de gencive kératinisé.  
(D'après KERNER et Coll., 2009. Recouvrement radiculaire : la technique influence-t-elle le résultat ? L'information Dentaire n°18, mai 2009)



Le traitement chirurgical est mis en œuvre après l'obtention du consentement éclairé du patient (ROMAGNA-GENON et GENON, 2001).

Il n'est pas indiqué chez le patient fumeur, et de manière générale chez le patient présentant des contre-indications d'ordre médicale. C'est au cours de l'anamnèse que le praticien se renseignera sur l'état de santé du patient et qu'il évaluera avec précision sa consommation de tabac.

Palmer et Coll. démontrent en 2005, que le tabagisme affecte la vascularisation des tissus gingivaux ainsi que les réponses immunitaires et inflammatoires. Plus qu'un effet vasoconstricteur simple, le tabagisme entraîne une réduction chronique de l'apport sanguin et de la saturation en oxygène de l'hémoglobine au niveau gingival. Des études in vitro ont également démontré les effets néfastes du tabac sur la fonction d'adhérence des fibroblastes à la surface de la racine (PALMER et Coll., 2005). Ainsi, le potentiel de cicatrisation des tissus parodontaux s'en trouve déjà réduit chez les fumeurs.

Une revue systématique a été réalisée en 2009, éclairant l'influence du tabagisme sur les résultats obtenus par les procédures de recouvrement gingivales (CHAMBRONE et Coll., 2009). Celle-ci confirme que les possibilités de la chirurgie muco-gingivale sont plus restreintes et les résultats obtenus sont moins bons chez les fumeurs que chez les non-fumeurs. En effet, on note une plus grande réduction de la récession gingivale et un gain du niveau d'attache clinique significativement plus élevé pour les non-fumeurs (ANDIA and Coll., 2008). Cette différence est observée aussi bien avec la technique du lambeau déplacé coronairement (SILVA and Coll., 2006), que celle de la régénération tissulaire guidée (TROMBELLI et SCABBIA, 1997) ou de la greffe de conjonctif enfoui (ERLEY and Coll., 2006).

Quant à l'objectif de recouvrement complet de la récession, il est également moins évident à obtenir chez les consommateurs de tabac.

Le rôle du praticien sera donc de prévenir le patient de l'influence négative du tabac sur les chances de succès du traitement et de l'encourager à arrêter de fumer, ou du moins d'éviter de fumer complètement durant la période entourant la procédure chirurgicale et surtout pendant la première phase de guérison.

## 2.2.Objectifs

La chirurgie muco-gingivale possède deux objectifs distincts.

### 2.2.1. Stabilisation et prévention

Autrefois le manque de gencive attachée était considéré de façon systématique comme une situation pathologique. De nos jours, certaines études ont prouvé que la santé parodontale peut malgré tout être maintenue lorsque le contrôle de plaque est adéquate (DORFMAN et Coll., 1982). Cependant chez certains patients, la récession peut continuer à évoluer malgré l'absence d'inflammation ou de tout autre facteur étiologique. On réalise alors une greffe pour augmenter la hauteur de tissu kératinisé afin de renforcer la qualité des tissus gingivaux et de prévenir le risque de récession ou de stopper son évolution.

Dans ce cas, la chirurgie muco-gingivale nous permet d'augmenter la quantité de gencive kératinisée dans le but de restaurer une situation parodontale stable et saine.

### 2.2.2. Recouvrement radiculaire et esthétique

Durant de longues années, l'objectif de la chirurgie muco-gingivale a donc été avant tout, celui de stopper l'évolution des récessions. Aujourd'hui aisément maîtrisé pour cette indication première, les objectifs de cette chirurgie additive ont évolué, se tournant peu à peu vers deux autres de ces indications : le préjudice esthétique et l'hypersensibilité radiculaire. De nos jours, on ne se contente plus de stopper la lésion mais on cherche à la recouvrir. L'objectif étant d'obtenir le meilleur taux de recouvrement possible en espérant recouvrir la totalité des tubulis dentinaires exposés tout en visant la meilleure intégration esthétique qui soit. L'aspect des tissus, leur texture, leur couleur, et leur épaisseur comptent également dans la réussite du traitement chirurgical des récessions. On parle ici de chirurgie plastique parodontale.

Dans cet autre cas, le but est d'obtenir le recouvrement complet de la récession, afin d'améliorer l'esthétique et d'amoindrir l'hypersensibilité dentinaire qui accompagne souvent ces lésions.

Des techniques de lambeaux déplacés à la régénération tissulaire guidée, en passant par des techniques plus complexes venues enrichir la chirurgie muco-gingivale, le praticien dispose d'un éventail de choix très large pour traiter les récessions parodontales. Afin de satisfaire ces exigences esthétiques et de recouvrement à 100%, le praticien devra donc être en mesure de choisir la technique la plus adaptée et la plus prévisible en fonction de chaque situation clinique.

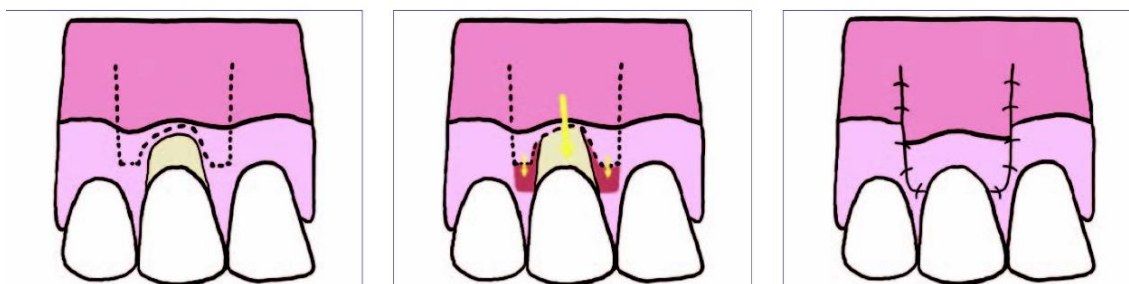
### 2.3. Les techniques de lambeaux

La chirurgie muco-gingivale débute au XXe siècle avec les techniques de lambeaux déplacés. Le lambeau correspond en fait à un volet de gencive relié à l'organisme par un pédicule qui entretient une vascularisation continue. Cette technique permet un déplacement de tissu gingival sur une zone pauvre en gencive kératinisée.

#### 2.3.1. Lambeau positionné coronairement LPC

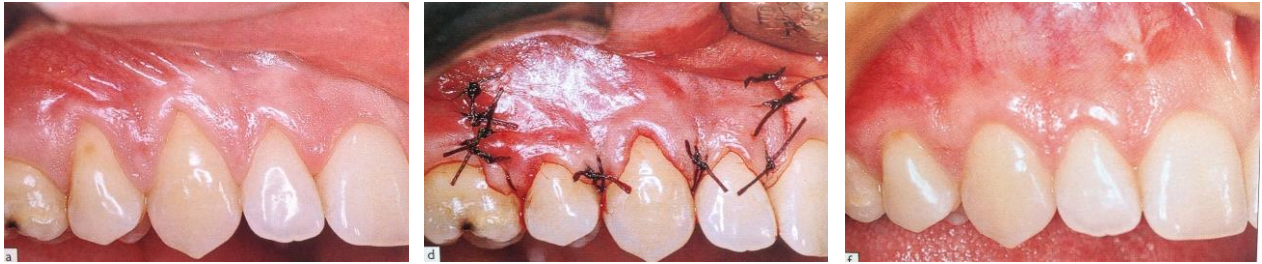La première technique chirurgicale de correction est le LPC, proposée par Norberg en 1926. Elle consiste à tracter la gencive en direction coronaire afin de recouvrir la racine dénudée.

- Technique chirurgicale



*Figure 22: Lambeau déplacé coronairement : de gauche à droite : incisions tractions coronaire et sutures (d'après PATEL et Coll., 2011).*

Pour cela on réalise trois incisions : une intrasulculaire qui suit le contour de la récession et deux incisions de décharges verticales. Le lambeau est soulevé en épaisseur totale ou partielle jusqu'à la ligne muco-gingivale, puis on réalise une dissection partielle au-delà de cette ligne qui libère la muqueuse des plans profonds. Ainsi le lambeau obtient la souplesse nécessaire pour être tracté coronairement sans tension (ROMAGNA-GENON, GENON, 2001).



*Figure 23: Lambeau déplacé coronairement (de gauche à droite) : Vue préopératoire avec récessions sur 12, 13 et 14 ; incisions, traction coronaire et sutures ; vue à 9 mois post opératoire (D'après BORGHETTI et MONNET-CORTI, 2008).*

- Avantages

Cette technique ne nécessite donc qu'un seul site opératoire puisque le greffon pédiculé est juste repositionné plus coronairement.

La base du lambeau permet une vascularisation continue (PATEL et coll., 2011). Ainsi les complications post opératoires sont minimales et la cicatrisation optimale.

Le rendu esthétique est très appréciable puisque le tissu greffé provient justement de l'environnement immédiat. Ce type de traitement peut être réalisé pour une ou plusieurs récessions.

- Inconvénients

Cependant, cette technique nécessite certaines conditions anatomiques. Elle ne peut être réalisée qu'en présence d'un biotype parodontal épais, avec une hauteur de tissu kératinisé qui subsiste sous la récession (minimum 3mm) et un vestibule suffisamment profond pour pouvoir tracter le tissu (De SANCTIS, ZUCCHELI, 1996). Ce cas est plutôt rare puisque, nous l'avons vu précédemment, si une récession a pu se développer c'est justement parce que le biotype parodontal était défavorable.

C'est pourquoi le LPC trouve surtout son application en association avec d'autres techniques que nous décrirons plus tard (PATEL et Coll., 2011).

D'autre part, il n'y a aucun apport de gencive kératinisée supplémentaire avec cette technique, puisque celle-ci est simplement déplacée plus coronairement.

### 2.3.2. Lambeau positionné latéralement LPL

Trente ans plus tard, Grupe et Warren nous proposent le lambeau déplacé latéralement. Le tissu est cette fois pélevé latéralement à la récession et déplacé selon un mouvement de rotation pour recouvrir la dénudation.

- Technique chirurgicale

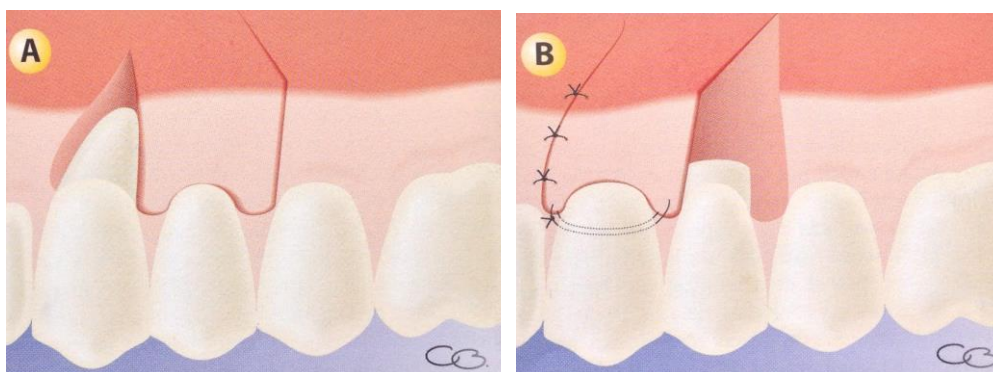


Figure 24 : Lambeau déplacé latéralement : de gauche à droite : biseau externe en mésial du site receveur et tracé d'incision ; traction mésial du lambeau et sutures. (D'après MONNET-CORTI et BORGHETTI, 2008)

Une première incision à biseau externe est située mésialement à la récession. Elle élimine l'épithélium et constitue le site receveur cruenté. Puis une incision à biseau interne est réalisée sur le rebord distal de la lésion, il constitue le front antérieur du lambeau. Une des clés du succès de cette technique réside dans la coaptation de ces deux berges à suturer, car elle augmente la zone de vascularisation du pédicule (KRIEF, 2001). La troisième incision est horizontale, à distance des collets, c'est elle qui détermine la largeur du lambeau. Finalement, la découpe se termine par une quatrième et dernière incision oblique, parallèle à la deuxième. Le lambeau est incisé en épaisseur totale jusqu'à la ligne muco-gingivale puis de façon partielle jusqu'à ce qu'il puisse tourner sans tension sur son axe de rotation et vienne se plaquer sur la dénudation radiculaire.

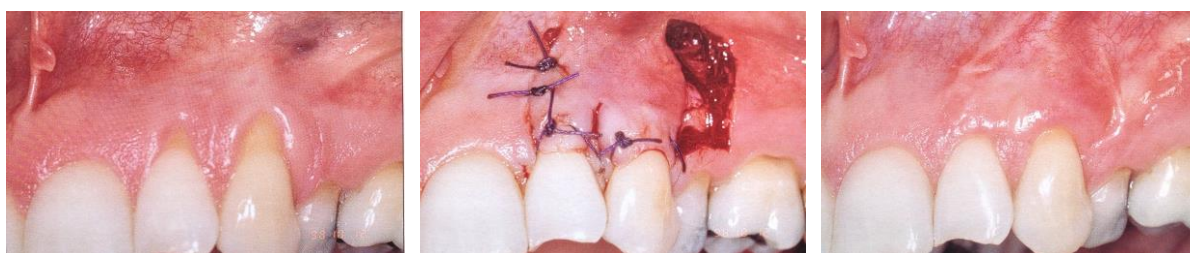

Figure 25: Lambeau déplacé latéralement, de gauche à droite : récession parodontale sur 22 et 23 ; préparation du lambeau, traction mésial et sutures ; vue à 6 mois post opératoire. (D'après ROMAGNA-GENON et GENON, 2001)

- Avantages

Comme précédemment, le succès d'une bonne cicatrisation est prévisible grâce à la vascularisation continue apportée par le pédicule.

Les suites opératoires sont minimales, avec des douleurs possibles dans les premières heures à cause de la plaie laissée à vif au niveau du site donneur adjacent.

Cette intervention ne nécessite qu'un seul site d'intervention et permet ici d'apporter de la gencive kératinisée.

L'esthétique est assurée car le tissu apporté du site donneur a les mêmes caractéristiques tissulaires que celui du site receveur.

- Inconvénients

Mais certaines conditions anatomiques sont également requises, notamment la présence d'une quantité de gencive kératinisée suffisante latéralement à la lésion, égale à une fois et demie la largeur de la récession à recouvrir (GARDELLA et Coll., 1997). Le tissu osseux devra également être épais pour éviter de créer des défauts là où l'os reste exposé une fois l'intervention terminée (SERFATY, 1993). Le vestibule devra être profond. Cette technique ne peut pas être réalisée pour des récessions multiples, mais trouvera toute son indication pour les récessions peu profondes, de formes triangulaires.

### 2.3.3. Technique du lambeau bipapillaire

Dans certains cas, la quantité de gencive attachée située latéralement ou apicalement à la récession est insuffisante. Les papilles latérales à la lésion peuvent alors constituer un site donneur très intéressant. Cohen et Ross, proposent le lambeau bipapillaire en 1968 (COHEN et ROSS, 1968).

- Technique chirurgicale

Il consiste en 4 incisions : 2 incisions intéressant la gencive marginale (*figure 20* : a et b) qui bordent la récession. Elles sont réalisées selon des biseaux inversés afin d'éliminer le tissu marginal et faciliter leur union vasculaire. Et 2 incisions papillaires (*Figure 20* : c et d) qui partent de la muqueuse alvéolaire et rejoignent le sommet de la papille.

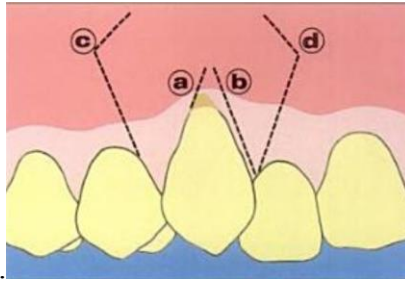


Figure 26: Lambeau bipapillaire : a et b : incisions de la gencive marginale ; c et d : incisions papillaires (d'après KORBENDAU et GUYOMARD, 1998. Chirurgie parodontale orthodontique)

Les deux papilles sont suturées et constituent un lambeau unique de recouvrement radicalaire. Le lambeau est effectué en pleine épaisseur jusqu'à la muqueuse alvéolaire, puis en épaisseur partielle au-delà.

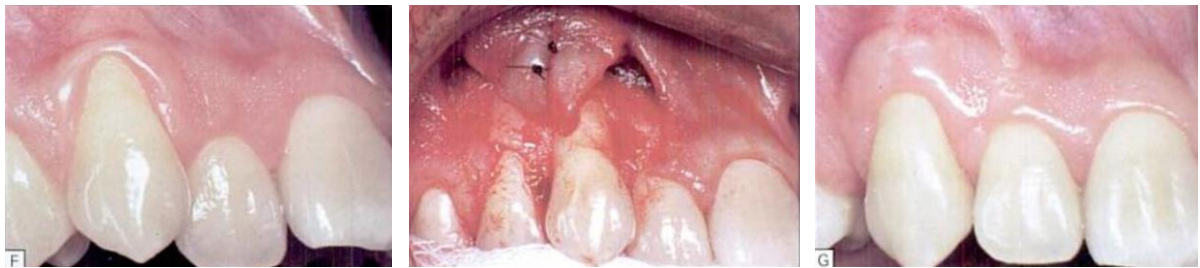


Figure 27: Lambeau bipapillaire (de gauche à droite) : vue préopératoire ; préparation et sutures des deux lambeaux papillaires ; vue post-opératoire (d'après KORBENDAU et GUYOMARD, 1998. Chirurgie parodontale orthodontique)

- Avantages

Là encore le rendu esthétique est très appréciable grâce à la fusion du lambeau avec la gencive adhérente adjacente.

Chaque papille du lambeau maintient son propre approvisionnement en sang et assure ainsi une vascularisation continue.

Cette technique permet également d'éviter le dommage des structures adjacentes : certaines études ont montré que les procès alvéolaires inter dentaires sont beaucoup moins sensibles à l'exposition chirurgicale que les tables osseuses vestibulaires, comme lors d'un LPL par exemple (ROSS et Coll., 1986). L'exposition des tissus adjacents au niveau des sites donneurs est cependant minime, réduisant ainsi les séquelles post opératoires.

- Inconvénients

Cette technique nécessite des papilles adjacentes à la lésion intactes et suffisamment épaisses. Comme pour le LPL, on ne pourra recouvrir qu'une seule récession à la fois.



Les points de suture reliant les deux papilles sont positionnés exactement sur la zone avasculaire, pouvant rendre la cicatrisation du lambeau plus complexe et le risque d'échec de recouvrement plus important.

Les lambeaux pédiculés, qu'ils soient bipapillaires, déplacés coronairement ou latéralement, assurent des résultats esthétiques très satisfaisants ainsi qu'un recouvrement prévisible grâce à la vascularisation continue apportée par le pédicule. Cependant l'absence de site donneur à proximité de la récession limite le recours à ces techniques.

## 2.4. Les techniques de greffes gingivales

Afin de contourner cette nécessité de gencive kératinisée à proximité de la récession, Bjorn introduit pour la première fois en 1963, une greffe réalisée au moyen de tissu gingival prélevé à distance de la lésion. C'est tout d'abord dans le but d'augmenter la hauteur de tissu kératinisé qu'il propose cette technique (BJORN, 1963.). Par la suite de nombreuses améliorations ont été apportées dans le but d'obtenir un recouvrement des récessions parodontales.

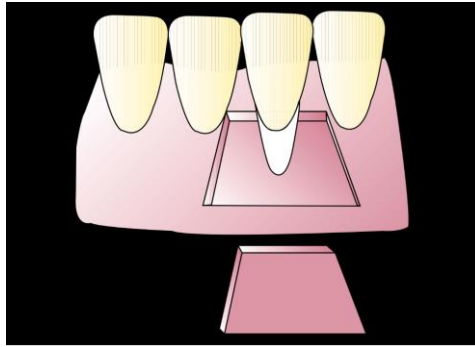
### 2.4.1. La greffe épithélio conjonctive GEC

C'est une greffe gingivale dite « libre » car à l'inverse des greffes pédiculés ou lambeaux, le greffon visant à recouvrir la racine dénudée n'est pas relié au site donneur par un pédicule. Elle consiste à prélever un « morceau » de gencive au palais, qu'on vient suturer pour recouvrir la racine dénudée. Nabers est le premier à détailler les grands étapes de cette technique (NABERS, 1966).

- Technique chirurgicale

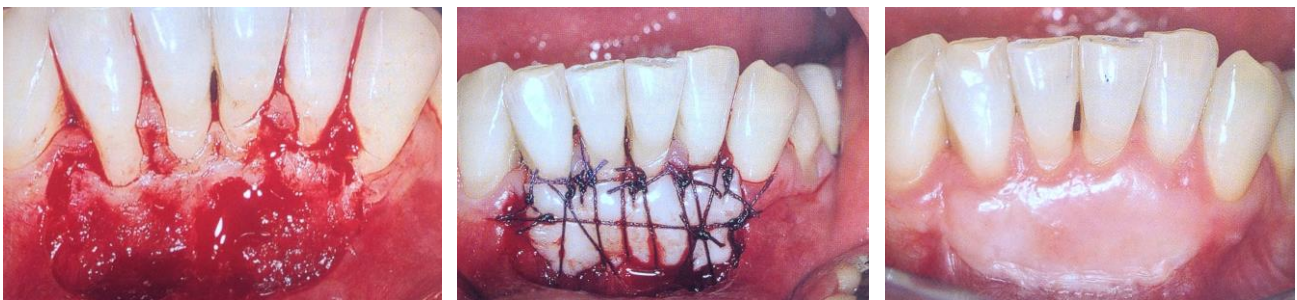
Tout débute par la préparation du lit receveur. On réalise une incision horizontale passant au niveau de la jonction amélo-cémentaire et qui s'étend de part et d'autre de la zone à traiter. Les papilles sont conservées et seront source d'ancrage pour nos sutures. Puis on dessine deux incisions verticales divergentes qui délimitent les bords du lit. Celui-ci est étendu apicalement et latéralement d'au moins 3 millimètres. La racine étant avasculaire, ce sont ces zones qui fourniront la vascularisation nécessaire à la survie du greffon. Un lambeau d'épaisseur partielle est levé puis excisé apicalement.





*Figure 28: Représentation schématique du lit receveur et du greffon.  
(D'après OUHAYOUN, 1999).*

Le lit receveur est prêt à recevoir son greffon. Celui-ci possède les dimensions exactes du lit pour une coaptation optimale. On le prélève au palais : la gencive est épaisse, composée d'épithélium et de tissu conjonctif. Des sutures sont réalisées assurant un contact étroit entre le greffon, la surface radulaire et le lit receveur.



*Figure 29: Greffe épithélio-conjonctive : de gauche à droite : Préparation du lit receveur ; Placage du greffon par le système de sutures ; vue postopératoire à 10 mois (D'après BORGHETTI et MONNET-CORTI, 2008).*

Une étude a démontré que durant les premières 48 heures suivant l'intervention, la nutrition des cellules du greffon est assurée grâce à une circulation « plasmatique » provenant des bords du lit. Par la suite une anastomose a lieu entre les vaisseaux du lit receveur et ceux préexistant au niveau du greffon. Finalement de nouveaux vaisseaux viennent coloniser le greffon et il faudra attendre le cinquième jour pour que la circulation soit presque entièrement rétablie (OLIVER and Coll., 1968).

- Avantages

Avec cette technique la source de gencive n'est pas impérativement à proximité de la zone à traiter.

Les qualités du tissu palatin permettent la création d'un excellent bandeau de gencive attaché et stable à long terme permettant de prévenir ou de stopper l'évolution d'une récession.

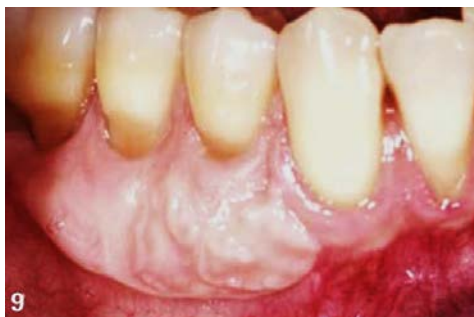- Inconvénients

En revanche, l'utilisation de la GEC dans le but de recouvrir une lésion est plus décevante. On ne pourra que rarement l'utiliser dans les secteurs antérieurs car l'apparence et la couleur nacréée du tissu greffé lui confèrent souvent un aspect disgracieux.

Cette technique nécessite deux sites d'intervention distincts, rendant les suites opératoires douloureuses, et entraînant une cicatrisation de seconde intention au palais (BRASHER and Coll.,1975).

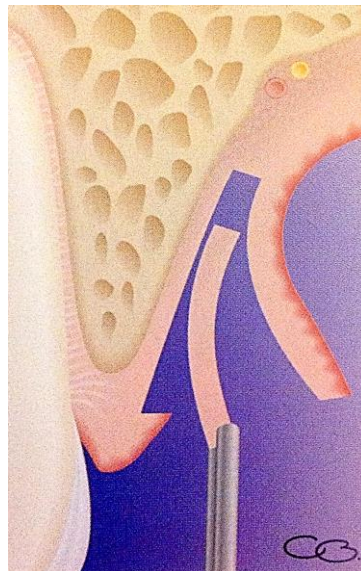
De plus les risques de nécrose de la greffe sont non négligeables puisque la vascularisation est totalement interrompue durant l'intervention. Nous l'avons dit, lorsque le greffon est placé sur la zone avasculaire, c'est la circulation collatérale provenant des bords du lit receveur qui permet le maintien du greffon. Un pontage est ensuite obtenu.

Seulement, si la récession est trop large, le pontage peut ne pas avoir lieu et le greffon qui n'est plus irrigué, nécrose (SULLIVAN et ATKINS, 1968).



*Figure 30: Résultat d'une greffe gingivale libre sur 44 et 45, la greffe est visible et donne un résultat peu esthétique. (D'après Mattout, 2011. Chirurgie plastique à la mandibule : quel type d'intervention choisir ? L'Information Dentaire n°42)*

En 1974, Edel propose d'utiliser un greffon de tissu conjonctif simple plutôt qu'un épithélio-conjonctif pour augmenter la hauteur du tissu kératinisé. Partant du principe que l'épithélium de surface d'une greffe épithélio-conjonctive classique dégénère et s'épithélialise à nouveau sous l'influence de stimulus issu du tissu conjonctif sous-jacent, une greffe de conjonctif seul aboutirait également à la kératinisation des cellules puis à la formation d'un épithélium de surface (EDEL, 1975). Il réalise donc cette greffe en effectuant un prélèvement selon sa méthode dite de la trappe. L'épithélium ainsi conservé au niveau du site donneur permet une cicatrisation de première intention (EDEL, 1974). Mais cette greffe de surface ne révèle pas de différence assez significative en termes de recouvrement et cette technique ne se répand pas. Huit années plus tard, c'est à travers d'autres indications que la greffe de conjonctif trouve tout son intérêt.



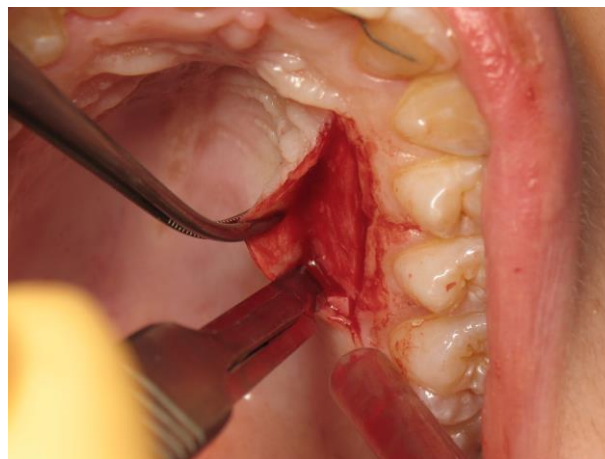
*Figure 31: Prélèvement du greffon conjonctif après ouverture d'une trappe épithélio-conjonctive (D'après BORGHETTI et MONNET-CORTI, 2008)*

#### 2.4.2. La greffe de conjonctif enfoui (SCTG)

Les conditions biologiques lors d'une greffe épithélio-conjonctive sont donc défavorables pour la cicatrisation puisque celle-ci doit se faire en partie sur une surface totalement avasculaire. Afin d'améliorer les chances de survie du greffon durant la première phase de cicatrisation, Langer et Langer décrivent en 1985, la technique de greffe de conjonctif « enfoui » pour recouvrir les récessions (LANGER et LANGER, 1985).

Il s'agit en fait d'un lambeau d'épaisseur partielle déplacé coronairement, sous lequel est glissé un greffon de conjonctif, la technique ayant initialement été proposée en 1982 dans une publication dédiée à la chirurgie pré prothétique (LANGER et CALAGNA, 1982). Depuis différentes méthodes ont été proposées.

Toutes les techniques que nous décrivons débutent par la préparation du lit receveur et se poursuivent par le prélèvement du greffon conjonctif. Celui-ci peut être prélevé au palais le plus souvent, au niveau des tubérosités et des crêtes édentées (EDEL, 1974). Trois grandes méthodes de prélèvement ont été décrites au cours du temps : la technique de la trappe (EDEL, 1974) (**Figure 26**), la technique des incisions parallèles (LANGER et LANGER, 1985) et la technique modifiée de Bruno (1994). Les modifications ainsi apportées cherchant toujours à favoriser la cicatrisation au niveau du site donneur, à limiter les douleurs post opératoires et à faciliter le prélèvement pour l'opérateur.



*Figure 32: Prélèvement du greffon palatin  
(Courtoisie du Docteur Miller)*

- Technique chirurgicale

La technique princeps est détaillée en 1985 par Langer et Langer.

Pour préparer le lit receveur, on réalise une incision intrasulculaire autour de la récession se poursuivant par des incisions horizontales de part et d'autre de la jonction amélo-cémentaire. Celles-ci respectent le système d'attache des dents voisines et laissent les papilles intactes. Pour terminer la réalisation du lambeau, deux incisions de décharge verticales sont tracées au-delà de la ligne muco-gingivale, le lambeau est disséqué en épaisseur partielle.

Le lit devra avoir une base pédiculée large et dépasser apicalement de 3 mm la récession afin d'obtenir le meilleur apport vasculaire qui soit.

Le greffon est immobilisé puis suturé au tissu conjonctif sous-jacent à l'aide de fil résorbable. Puis on vient replacer et suturer le lambeau dans sa position initiale.

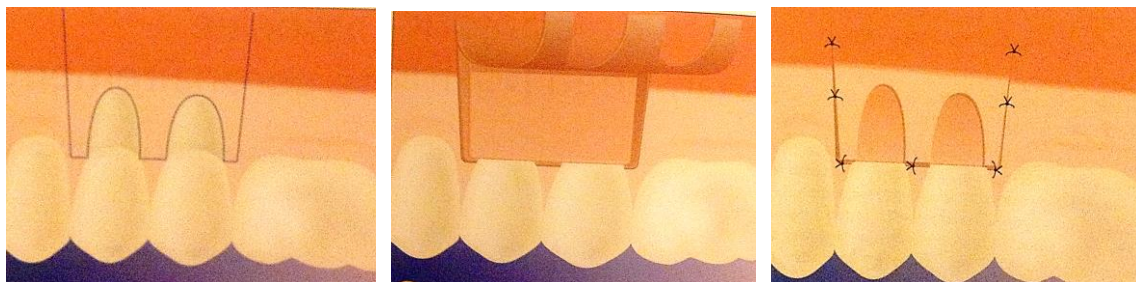


Figure 33: Greffe de conjonctif selon la technique de Langer, (de gauche à droite) : tracé d'incision du lambeau muco-gingival, adaptation du greffon conjonctif sur le site receveur, suture du lambeau repositionné in situ. (BORGHETTI et MONNET-CORTI, 2008)

- Avantages

Le greffon est ici protégé entre deux plans nourriciers: il se trouve vascularisé sur sa face interne par le site conjonctivo-périosté et sur sa face externe par le lambeau qui le recouvre. Les chances de survie du greffon sont donc multipliées.

D'autre part, le rendu esthétique est également très appréciable puisque le lambeau vient recouvrir une grande partie du greffon.

Cette nouvelle technique fait à présent toute la différence puisqu'elle combine l'apport tissulaire de la greffe libre nécessaire pour renforcer la qualité des tissus, aux avantages vasculaires et esthétiques d'un lambeau.

- Inconvénients

Cette méthode présente néanmoins quelques inconvénients puisqu'elle nécessite deux sites distincts. Un site receveur et un site donneur situé au palais le plus souvent. Des douleurs post opératoires sont souvent rencontrées à ce niveau, celles-ci variant selon le mode de prélèvement employé.

Une certaine expérience de la part du praticien sera nécessaire, l'excision du greffon demandant une certaine dextérité et pouvant ajouter quelques difficultés techniques. Il devra réaliser des incisions profondes pour réaliser le prélèvement, tout en veillant au risque hémorragique bien présent dans cette zone avec l'artère grande palatine.

Au départ, le lambeau est simplement repositionné in situ, ainsi la partie du greffon située sur la surface radiculaire à recouvrir reste exposée. A cet endroit, le greffon n'est donc



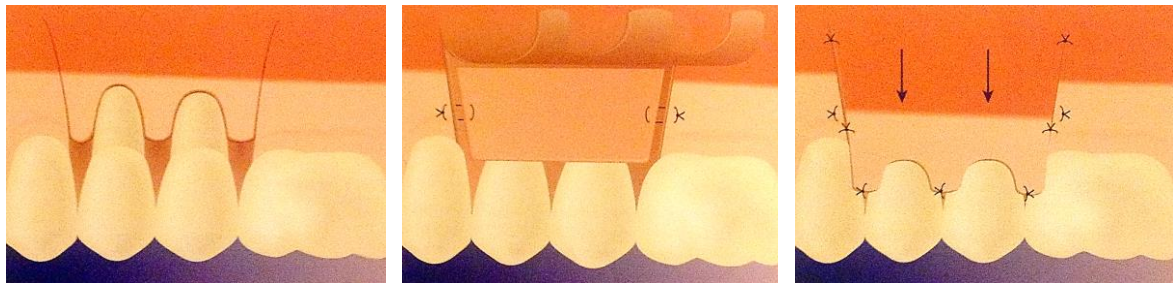
ni vascularisé par le lit receveur, ni par le lambeau : il existe donc un risque de nécrose au niveau de cette portion qui nous importe finalement le plus.

#### 2.4.2.1. La greffe de conjonctif enfoui associé à un LPC

Dans une des premières variantes de la technique de Langer et Langer, certains auteurs proposent en 1987 de recouvrir totalement le greffon pour aboutir à un risque minimum de nécrose et à un fondus esthétique optimal.

Afin d'obtenir l'enfouissement total du greffon on associe donc cette greffe conjonctive à un lambeau positionné coronairement.

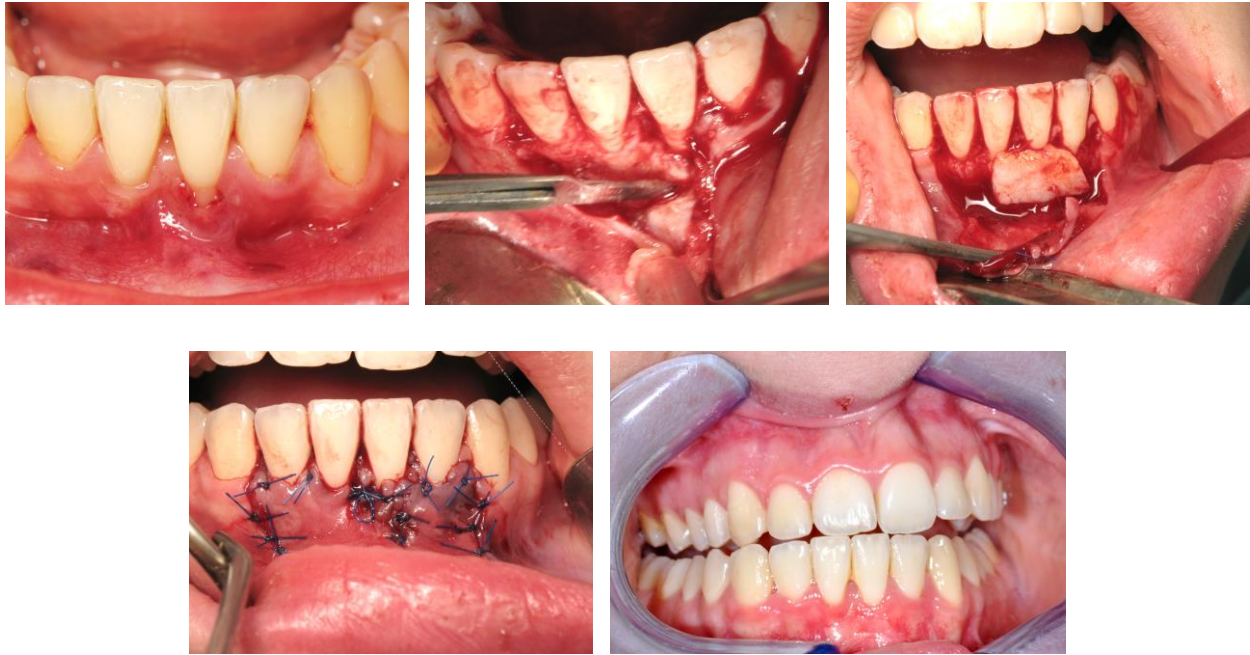- Technique chirurgicale



*Figure 34: Greffe de conjonctif associée à un LPC (de gauche à droite) : Incisions, suture du greffon, traction coronaire du lambeau et (D'après BORGHETTI et MONNET-CORTI, 2008)*

La technique chirurgicale est donc la même que précédemment, la différence se faisant lors de la dissection du lambeau, il faudra veiller à bien le libérer pour qu'il obtienne suffisamment de souplesse pour être tracté jusqu'à la jonction amélo-cémentaire et recouvrir complètement le volume occupé par le greffon. Il doit se positionner passivement, sans tension.

Les papilles sont désépithélialisées pour recevoir le lambeau de recouvrement et contribuer à sa revascularisation. Le greffon est uniquement constitué de tissu conjonctif puisque totalement enfoui.



*Figure 35: Greffe de conjonctif enfoui (de gauche à droite) : Vue Préopératoire avec récession sur 31 ; réalisation du lambeau, suture du greffon au site receveur ; Traction coronaire du lambeau pour recouvrir le greffon et sutures ; Vue à 2 mois postopératoire. (Courtoisie du Docteur Miller)*

- Avantages

La couverture complète du greffon conjonctif par le tissu gingival initialement présent donne un résultat très esthétique. De plus, l'apport vasculaire se fait en tout point du greffon, puisque celui-ci est totalement enfoui. Le risque de nécrose est limité.

Cette technique permet de traiter les cas de récessions multiples.

- Inconvénients

L'enfouissement complet du greffon grâce au LPC est préféré lorsque du tissu kératinisé persiste sous la récession (Classe I de Miller).

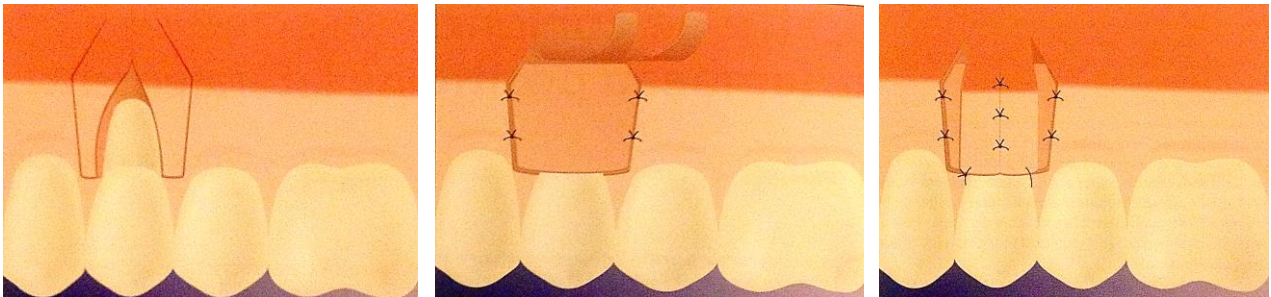
Cette technique nécessite toujours deux sites d'interventions, pouvant entraîner des suites post opératoires douloureuses. Le prélèvement du greffon est délicat.

Il faudra veiller aux tractions des brides musculaires qui peuvent être dans certains cas, une contre-indication au LPC si celles-ci s'avèrent trop importantes. En effet, les tensions musculaires peuvent empêcher la traction en sens inverse du lambeau ou faire réapparaître la récession.

#### 2.4.2.2. La greffe de conjonctif enfoui associé à un LPL

En 1987, Nelson propose de recouvrir le greffon de conjonctif par un lambeau positionné latéralement. Son avantage par rapport au lambeau positionné latéralement seul, repose sur le fait que la récession est recouverte par deux couches tissulaires : le greffon conjonctif et le greffon pédiculé déplacé latéralement. Il parle de technique bilaminaire en référence à cette double couche de tissu greffé (NELSON, 1987).

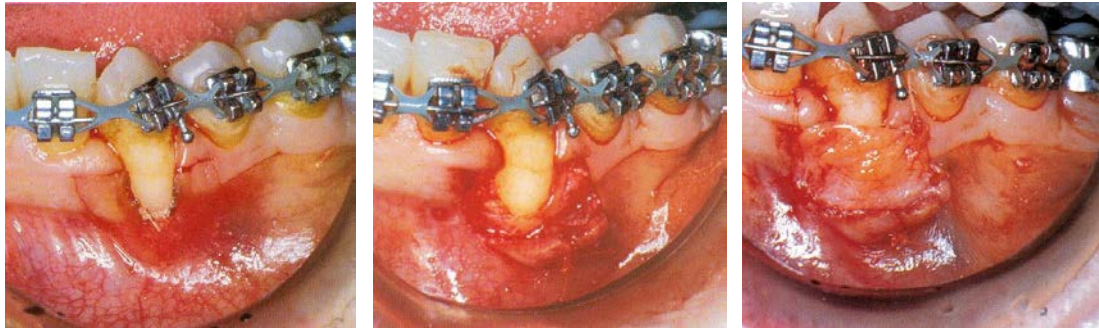
- Technique chirurgicale



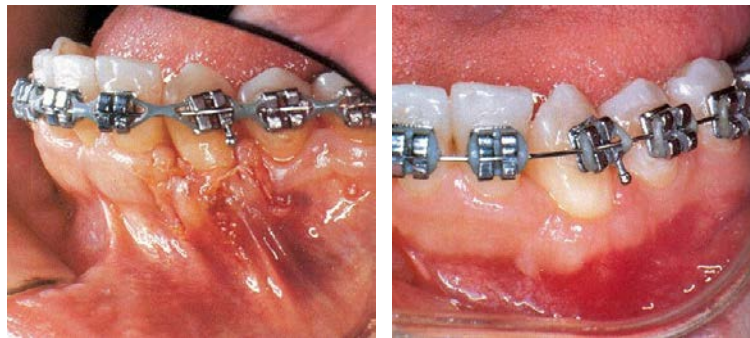
*Figure 36: Greffe de conjonctif associée à une double papille (de gauche à droite) : incisions, suture du greffon, traction mésial et coronaire des deux lambeaux papillaires (D'après BORGHETTI et MONNET-CORTI, 2008)*

Nelson utilise en faite un lambeau bipapillaire de préférence sur une récession isolée et un lambeau multipapillaire sur des récessions multiples. Il réalise donc les incisions conventionnelles que nous avons décrites précédemment et soulève les deux petits lambeaux papillaires en épaisseur totale. Plus tard, Harris propose de soulever les lambeaux en épaisseur partielle, il réduit ainsi l'exposition de l'os (HARRIS, 1992). Les deux papilles sont suturées entre elles. On vient placer le greffon uniquement constitué des tissu conjonctif sur la récession et on le suture sur les berges latérales à l'aide de fils résorbables. Le lambeau bipapillaire est tracté jusqu'à la ligne amélo-cémentaire et suturé ainsi.





*Figure 37: de gauche à droite : Tracé d'incisions ; suture du lambeau bipapillaire mise en place du greffon de conjonctif (Courtoisie du Docteur Miller)*



*Figure 38: de gauche à droite : traction coronaire du lambeau bipapillaire et sutures ; vue post opératoire (Courtoisie du Docteur Miller)*

- Avantages

Les avantages sont les mêmes que pour une greffe de conjonctif associé à un LPC. L'apport tissulaire de conjonctif permet d'augmenter la hauteur et l'épaisseur du tissu kératinisé, tandis que le lambeau qui vient recouvrir le greffon permet de conserver un résultat très esthétique. La double vascularisation est assurée, garantissant d'importantes chances de survie à la greffe.

Le LPL permet, quant à lui, de contourner l'absence de gencive kératinisée apicalement à la récession ; En utilisant le tissu kératinisé disponible latéralement, on peut recouvrir le greffon avec de la gencive attachée.

- Inconvénients

Le lambeau lorsqu'il est déplacé latéralement, laisse une partie d'os exposée pouvant faire suite à des douleurs sur le site receveur, en plus des douleurs pouvant survenir au niveau du site donneur.

A l'image de la technique de Langer et Langer, une partie du greffon reste exposée. En effet, celle-ci déborde latéralement et s'étend sur la zone donneuse. Cette zone va par la suite s'épithélialiser en laissant toutefois une zone de démarcation avec le tissu environnant. Même si cette technique reste très acceptable esthétiquement, les résultats ne sont en général, pas aussi remarquables qu'avec une greffe de conjonctif associé à un LPC.

#### 2.4.2.3. La greffe de conjonctif enfoui par la technique de l'enveloppe

En 1985, Raetzke introduit l'idée d'améliorer le potentiel vasculaire de cicatrisation en proposant la technique de l'enveloppe. Il s'agit en faite, comme pour toutes les techniques décrites précédemment, d'interposer un greffon de conjonctif entre la surface radicaire dénudée et un lambeau épithélio-conjonctif. La différence se faisant lors de la réalisation du lambeau, puisque effectuée sans incisions verticales.

- Technique opératoire

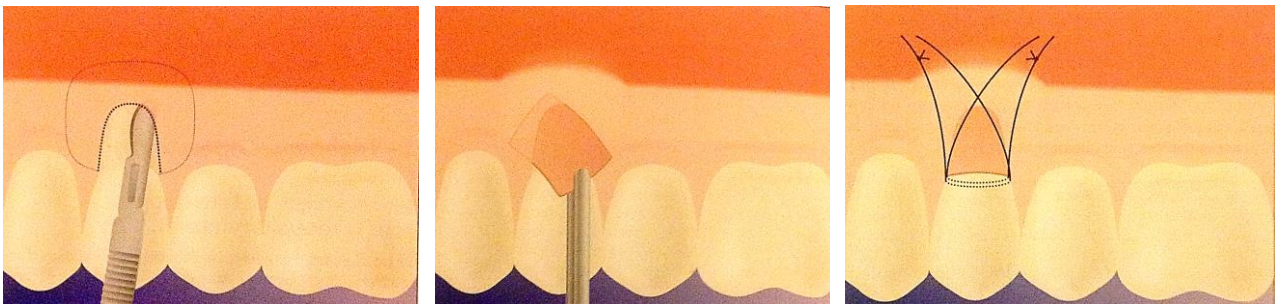


Figure 39: Technique de l'enveloppe : Incision séculaire en épaisseur partielle, mise en place du greffon dans l'enveloppe, sutures. (BORGHETTI et MONNET-CORTI).

On réalise une incision intra-sulculaire suivant le contour de la récession. A partir de celle-ci, une dissection est réalisée en épaisseur partielle et limitée à la ligne muco-gingivale. Pour ce faire, la lame doit être orientée vers la table osseuse afin de ne pas perforer le lambeau. On crée ainsi une véritable enveloppe sous la zone dénudée ou l'on pourra ensuite venir glisser le greffon et le suturer en place.

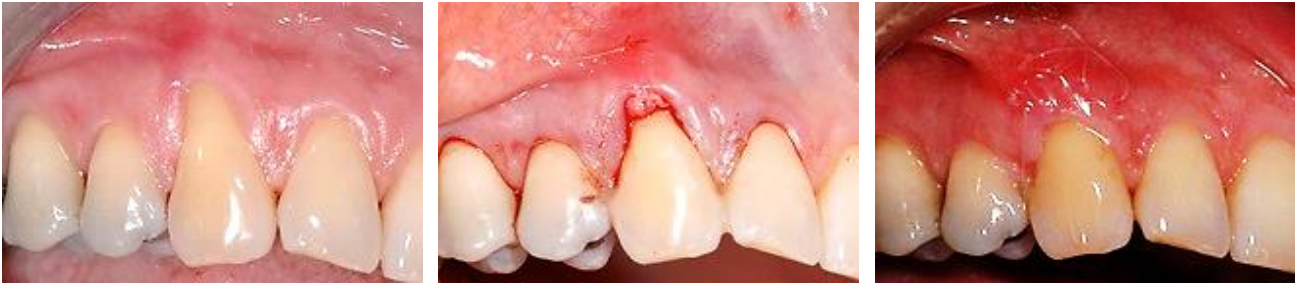

Figure 40: Technique de l'enveloppe unitaire: de gauche à droite: vue préopératoire; greffon en place; vue à 8 jours post opératoire (D'après <http://www.sfpio-azur.org>).

- Avantages

L'apport de tissu conjonctif permet, là encore, d'améliorer la qualité des tissus. L'avantage de cette technique est sans aucun doute l'absence d'incisions de décharges au niveau du site receveur. Dans la technique princeps les papilles interdentaires ne sont pas libérées et apportent la vascularisation nécessaire au greffon en plus de celle offerte par la base de l'enveloppe et de la face interne du lambeau.

Les sutures sont moins nombreuses offrant un résultat encore plus esthétique et sans cicatrice normalement visible avec des incisions de décharge (MATTOU et MATTOU, 2008).

La greffe est réalisée de manière la plus atraumatique possible, laissant peu de douleur post opératoire. On pourra appliquer cette technique au récession de classe I et II de Miller.

- Inconvénients

L'absence d'incision de décharge rend la dissection du lambeau en épaisseur partielle délicate et augmente les risques de déchirer le lambeau (MATTOU et MATTOU, 2008).

De plus, cette technique ne nous permet pas de tracter le lambeau dans le but de recouvrir le greffon. Une partie reste donc exposée et s'épithélialisera par la suite, pouvant cicatriser de façon moins esthétique.

Cette technique ne permet pas de traiter les récession multiples.

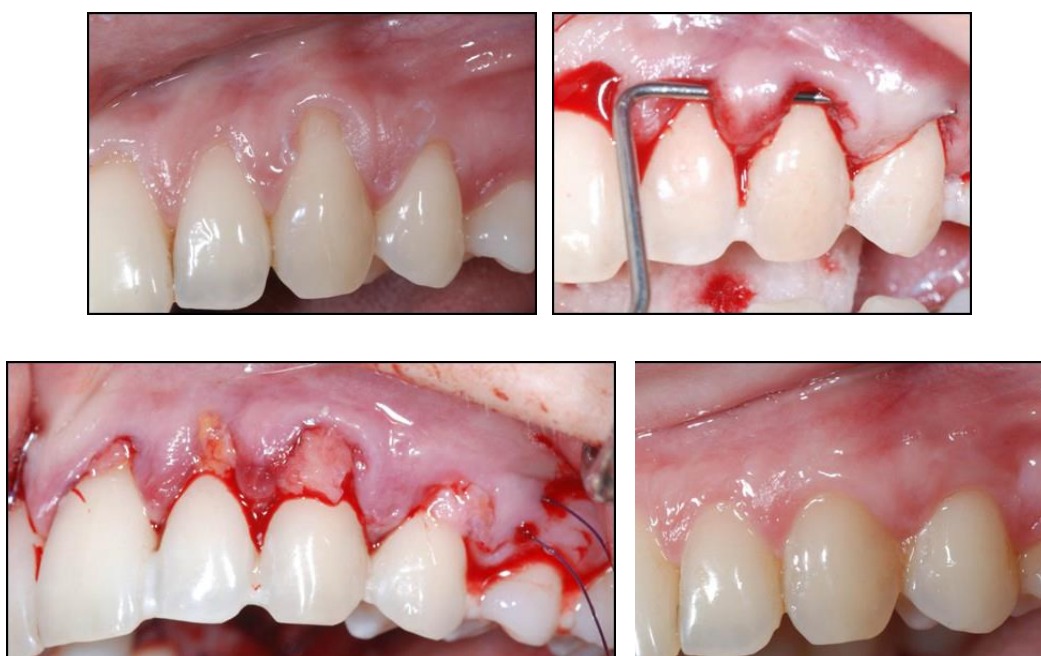Plus tard, certains auteurs ont proposés une technique modifiée de l'enveloppe dans laquelle les papilles interproximales sont libérées afin de pouvoir glisser le greffon sur plusieurs lésions dans le cas de récessions contiguës.

#### 2.4.2.4. La tunnelisation

En 1994, Allen reprend la technique de l'enveloppe et y apporte quelques modifications dans le but de la rendre applicable aux récessions multiples sans libérer les papilles cette fois.

- Technique chirurgicale

On réalise un lambeau muqueux supra-périosté, à l'aide d'incisions intra-sulculaires suivant le contour de chaque récessions. On crée ainsi de multiples « enveloppes » apicalement aux différentes zones d'expositions radiculaires sans toutefois libérer les papilles. Afin de relier toutes ces poches entre elles, on réalise un tunnel muco-gingival en réalisant des fenêtres latérales passant sous les papilles interdentaires. Le greffon de conjonctif est ensuite glissé sous ce tunnel et suturé une fois en place.



*Figure 41: Technique de la tunnelisation: Vue clinique initiale; vue clinique de la tunnelisation; mise en place du greffon; vue à 4 mois postopératoire(D'après Rouche Frédérique ; Traitement des récessions gingivales par la technique de l'enveloppe :Lettre SPP février 2011)*

- Avantages

Cette technique présente les mêmes avantages que celles de l'enveloppe mais se trouve améliorée car elle permet de traiter les cas de récessions multiples tout en conservant l'apport vasculaire provenant des papilles. L'apport nourricier obtenu en direction coronaire grâce à leur préservation permet une revascularisation rapide du greffon et accélère le processus de cicatrisation.

Le plus gros avantage résidant toujours dans l'absence d'incisions de décharges permettant d'obtenir un environnement vasculaire très favorable ainsi qu'un très bon rendu esthétique.

- Inconvénients

Comme pour la technique de Raetzke, le plus gros inconvénient de cette technique se trouve dans sa difficulté de réalisation. En effet, la réalisation du tunnel est faite à l'aveugle et demande une dissection en épaisseur partielle sur un seul et même plan. Le risque de perforation du lambeau est grand et la mise en place du greffon délicate.

Cette technique nécessite toujours deux sites opératoires distincts pouvant entraîner des douleurs postopératoires importantes.

Cette technique ne permet pas de tracter le lambeau afin de recouvrir le greffon, celui-ci reste donc partiellement exposée au niveau des récessions et présente un risque de nécrose. Là encore la technique a été modifiée par la suite, afin de pouvoir tracter le lambeau et recouvrir entièrement le greffon.

## 2.5. La régénération tissulaire guidée (RTG)

La greffe de conjonctif enfoui ayant donné grande satisfaction clinique grâce à cette innovation de double vascularisation, sa difficulté de réalisation et la nécessité d'intervenir sur deux sites opératoires distincts amènent certains auteurs à réfléchir à d'autres solutions de remplacement (ROAMAGNA-GENON et GENON, 2002).



Le concept de régénération tissulaire guidée proposé par Nyman en 1982 est fondé sur la régénération du complexe parodontal *ad integrum* (NYMAN et Coll., 1982). Celui-ci connaît un engouement général dans les années 90, et Gottlow est le premier à démontrer son application possible pour le traitement des récessions gingivales sur le singe.

La RTG réside en fait sur un principe de recolonisation sélective de la surface dentaire (CATON et Coll., 1987). Il a été démontré que les cellules parodontales, suivant leur nature, présentent des comportements différents lors du processus de cicatrisation. Les cellules épithéliales puis conjonctives, sont les premières à venir coloniser le site et gênent l'arrivée des cellules desmodontales et osseuses, véritables actrices de la régénération du système d'attache (GREENSTEIN et CATON, 1993). C'est ainsi que jusqu'alors, les techniques de lambeau pédiculé et de greffe gingivale permettaient de recouvrir les récessions mais la cicatrisation des tissus ne pouvait laisser place qu'à la formation d'un épithélium de jonction long apposé le long de la racine dentaire (MAGNUSSON et Coll., 2006).

Gottlow et son équipe ont démontré qu'en interposant une « barrière » physique entre le tissu gingival épithélio-conjonctif et la surface radiculaire, les cellules issues du desmodonte seraient ainsi en mesure d'intervenir et permettraient alors la régénération du système d'attache (GOTTLOW and Coll., 1986).

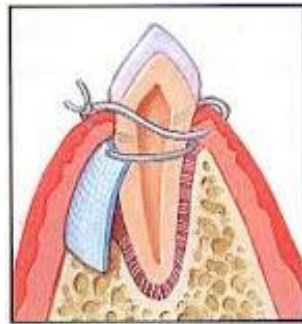


Figure 42: Régénération tissulaire guidée : interposition d'une barrière entre le tissu gingival et la surface radiculaire. (D'après <http://www.valleyperio.com>)

Cette barrière microporeuse est constituée par une membrane qui doit :


- être occlusive aux cellules épithéliales et conjonctives tout en restant perméable aux fluides,
- maintenir un espace entre la surface radiculaire et le lambeau pour la formation d'un caillot et permettre une régénération.

Les premières barrières épithélio-conjonctives utilisées sont des membranes non résorbables. Tinti et ses collaborateurs sont les premiers à les utiliser chez l'homme en 1992. Ils démontrent une réduction de la récession et un gain d'attache (TINTI and Coll., 1992).

Mais l'utilisation de matériaux non résorbables rend finalement le traitement chirurgical presque aussi lourd que celui de la greffe de conjonctif enfoui car une deuxième intervention pour déposer la membrane est toujours nécessaire 4 à 6 semaines après l'intervention.

Pour contourner ce problème, Pitaru et son équipe expérimentent sur un chien, le principe de RTG avec une membrane de collagène. L'intérêt résidant dans la suppression de l'étape de dépose de la membrane puisque celle-ci est dégradée par les tissus au cours du processus de cicatrisation (PITARU and Coll., 1989). Le matériau donne également de bons résultats et par la suite de nombreuses études confirment le potentiel de régénération obtenu avec ce type de membrane. Diverses protocoles opératoires ont été proposées au fil des années, mais la plus acceptée reste celle présentée par Pini Patro et ses collaborateurs en 1992.

- Technique opératoire



*Figure 43: Régénération tissulaire guidée à l'aide d'une membrane non résorbable (D'après BORGHETTI et MONNET-CORTI, 2008)*

On réalise une incision intra-sulculaire au niveau de la dent présentant la récession puis deux incisions de décharges obliques sont tracées jusqu'à la ligne muco gingivale. Une dissection en épaisseur totale est réalisée et se poursuit en épaisseur partielle au-delà de la ligne muco-gingivale. On obtient un rabat de forme trapézoïdale avec une large base pédiculée apportant la vascularisation nécessaire et permettant la traction du lambeau.

Une membrane est appliquée au niveau de la jonction amélo cémentaire coronairement et recouvre 2 mm d'os crestal vestibulaire. Puis le lambeau est tracté coronairement et suturé ainsi afin de recouvrir entièrement la membrane.

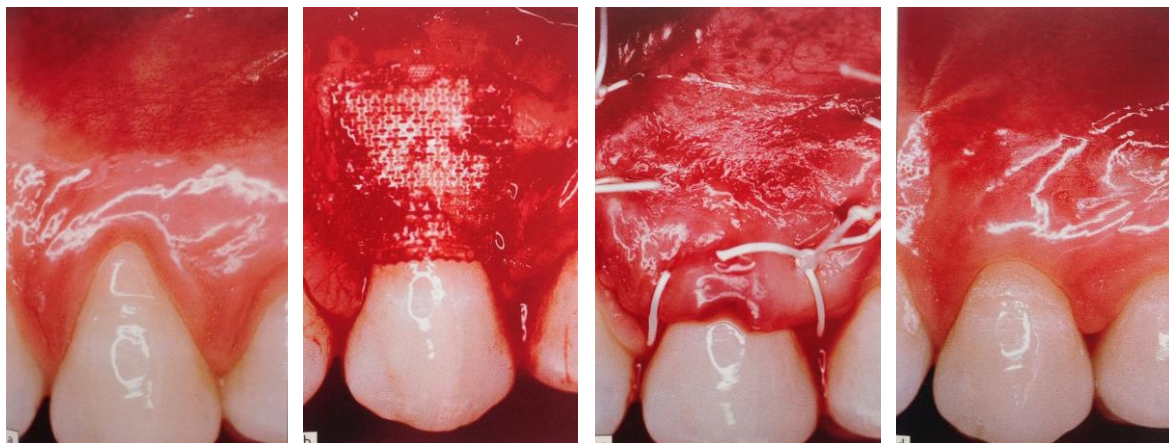


Figure 44: Régénération tissulaire guidée (de gauche à droite) : Vue préopératoire ; levée du lambeau et mise en place de la membrane résorbable ; traction coronaire du lambeau et sutures ; vue post opératoire à 6 mois. (D'après BORGHETTI et MONNET-CORTI, 2008)

- Avantages

Cette technique est préférentiellement utilisée pour les dents maxillaires dont le vestibule est favorable au déplacement coronaire du lambeau. Celui-ci nous permettra d'ailleurs d'obtenir un résultat tout à fait esthétique.

Pini Prato et son équipe ont démontré dans une étude en 1992, que cette technique procure un plus grand recouvrement radiculaire en cas de récession profonde qu'avec une chirurgie muco-gingivale classique. En effet, lorsque la perte d'attache était supérieure à 5mm, la RTG offrait un recouvrement de la récession plus élevé (PINI PRATO, 1992).

Cette technique nous offre donc un résultat satisfaisant en matière de recouvrement en permettant également une régénération du support parodontal, comparé à la simple réparation obtenue avec des techniques classiques.

L'utilisation de membrane résorbable rend la technique chirurgicale plus confortable pour le patient et ne nécessite qu'un seul site d'intervention (LAURELL et GOTTLow, 1998). On pourra également traiter les cas de récessions multiples.



- Inconvénients

Nous l'avons vu, l'inconvénient majeur de cette technique réside dans la nécessité d'intervenir une deuxième fois pour déposer la membrane si celle-ci est non résorbable. Certains cas rapportent même une perte du tissu régéné lors de cette dépose.

La mise sur le marché de membrane résorbable a donc permis d'éliminer cette deuxième étape, mais leur coût très élevé limite tout de même leur utilisation.

Il existe également des risques d'exposition des membranes qui constituent une porte d'entrée aux bactéries et peuvent être source d'infection (DANESH-MEYER et WIKESJO, 2001).

Certaines études ne révèlent finalement qu'une régénération parodontale partielle.

## 2.6. L'ingénierie tissulaire

Nous l'avons vu, les thérapeutiques par régénération tissulaire guidée permettent d'obtenir une régénération de l'attache conjonctive détruite, plutôt qu'une simple réparation obtenue auparavant avec les lambeaux et les greffes.

Depuis quelques années, et toujours dans cette même optique de régénération, une nouvelle alternative a vu le jour. Cette thérapeutique s'inspire des mécanismes moléculaires qui dirigent le développement des tissus lors de l'édification radiculaire. Le procédé fonctionne par stimulation cellulaire pour reconstruire les tissus endommagés : on parle d'ingénierie tissulaire.

Il s'agit d'un domaine interdisciplinaire qui combine les principes et méthodes de l'ingénierie à ceux des sciences de la Vie. La génie tissulaire vise à la compréhension fondamentale des relations structurelles et fonctionnelles dans le tissu parodontal normal et pathologique afin de pouvoir développer des substituts biologiques pour restaurer, maintenir ou améliorer la fonction (SIPE and Coll.,2002).

### 2.6.1. Les protéines dérivées de la matrice amélaire (EMD)

Dès 1976, Melcher affirme que seules les cellules desmodontales sont capables de régénérer le ciment, le ligament parodontal, l'os et la lamina propria. La régénération de l'attache parodontale débute par la sécrétion d'un néo-cément qui fixe les fibres de collagène nouvellement synthétisées du desmodonte. Cette étape déclenche ensuite les événements cellulaires permettant la genèse de l'os alvéolaire et du ligament parodontal.

Depuis, de nombreuses études ont démontré le rôle majeur du ciment dans la régénération des structures parodontales (ZHAO and Coll., 2004).

L'ingénierie tissulaire a donc cherché à recréer les mécanismes moléculaires à l'origine de la formation de ciment lors de l'organogénèse, afin de pouvoir ensuite obtenir une régénération de l'attache parodontale. Hammarström démontre en 1997 sur une étude menée chez l'animal, que ce sont les protéines dérivées de la matrice de l'émail, synthétisées par la gaine de Hertwig lors de la formation de la racine qui induisent la différenciation des cellules mésenchymateuses en cémentoblastes. Ces dernières permettent la formation de néo-cément puis d'une nouvelle attache fonctionnelle (HAMMARSTOM, 1997). Heijl publie ensuite un rapport de cas chez l'homme où il met en contact des protéines amélaire et des surfaces dentinaires propres. Il obtient la formation de ciment acellulaire fonctionnel et confirme ainsi le potentiel régénérateur de cette nouvelle technologie (HEIJL, 1997).

Afin de faciliter leur utilisation en parodontologie, on utilise des protéines dérivées de la matrice amélaire d'origine animale purifiées et lyophilisées, commercialisées sous forme d'un gel prêt à l'emploi nommé Emdogain®.

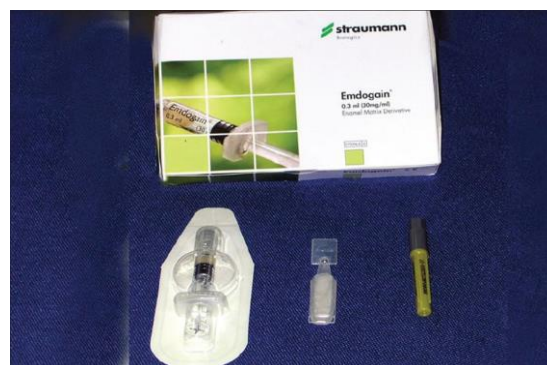

Figure 45: Kit Emdogain® avec gel EDTA 24%.  
(D'après Jaiswal and Coll., 2002)

Pour appliquer ce procédé aux récessions gingivales, on combine ce substitut appliqué sur la surface radiculaire avec un lambeau tracté coronairement le plus souvent (JAISWAL and Coll, 2012).

- Technique opératoire

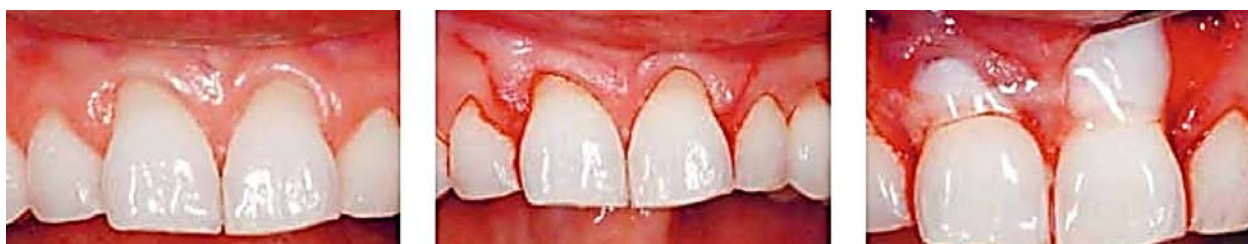

Figure 46: De gauche à droite : Vue préopératoire récessions sur 11 et 21, Réalisation du lambeau, Préparation radiculaire à l'EDTA. (D'après <http://www.straumann.fr>)

On commence par réaliser une incision intra-sulculaire au niveau de la dent présentant la récession, puis deux incisions verticales viennent compléter la réalisation du lambeau. Celui-ci est levé en épaisseur totale jusqu'à la ligne muco-gingivale puis en épaisseur partielle au-delà afin de lui donner la laxité suffisante pour pouvoir le tracter.

La surface radiculaire exposée est conditionnée avec un gel d'éthylène-diamine-tétra-acétique (EDTA) à 24% afin d'éliminer les boues dentinaires et de faciliter l'adhésion cellulaire recherchée pour la régénération de l'attache.

Le gel Emdogain® est ensuite appliqué sur la surface radiculaire préparée. Pour finir, on tracte le lambeau coronairement pour recouvrir le substrat amélaire et on suture le lambeau dans cette position.

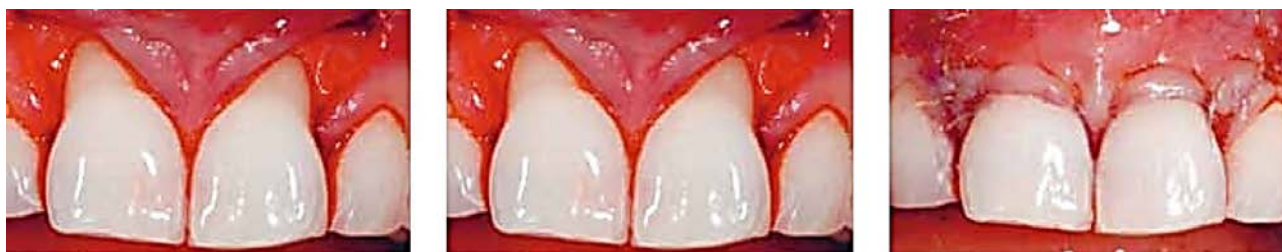
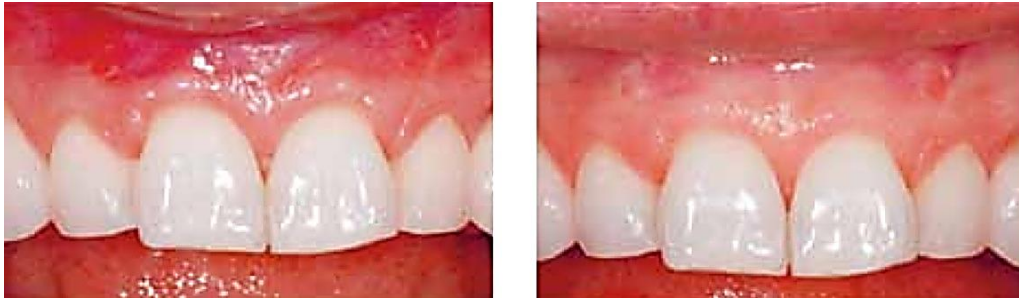
Figure 47: De gauche à droite : Irrigation, application d'Emdogain, traction coronaire du lambeau et sutures. (D'après <http://www.straumann.fr>)



*Figure 48: De gauche à droite : Vue post-chirurgicale à 3 semaines, vue post chirurgicale à 1 an. (D'après <http://www.straumann.fr>)*

- Avantages

L'application du gel Emdogain sous un lambeau déplacé coronairement nous permet d'obtenir comme pour la RTG un recouvrement radiculaire avec une régénération du système d'attache.

Cette technique réduit les risques de contaminations rencontrés avec les membranes et supprime les problèmes d'exposition de celle-ci (AROCA and Coll.,1999). Une seule intervention chirurgicale est nécessaire et un seul site opératoire est utilisé rendant le traitement plus confortable pour le patient (MCGUIRE et NUNN, 2003).

Cette technique semble plus rapide car le matériau apparaît facile d'utilisation. Contrairement à la RTG, le maintien d'un espace pour la régénération n'est pas nécessaire. La facilité technique permet de traiter des récessions multiples, une seule intervention permet donc de traiter des récessions contiguës.

On combine en fait les avantages d'un lambeau déplacé coronairement, qu'ils soient esthétiques et vasculaires, à la régénération de l'attache parodontale par stimulation cellulaire. Un des facteurs le plus important dans le succès des thérapies muco-gingivales, nous l'avons vu, est la préservation d'un apport vasculaire suffisant. Le lambeau pédiculé apporte ici la vascularisation nécessaire.

Enfin il est possible de combiner greffe de conjonctif enfoui et protéines dérivées de la matrice amélaire, ainsi le maintien des résultats dans le temps semblent améliorés (PILLONI et Coll., 2006).

- Inconvénients

L'endogain® reste fixé à la surface de la racine pour une période maximale de deux semaines seulement, il est ensuite dégradé enzymatiquement. Cependant certains types de lésions nécessiteraient un temps d'application plus long pour une guérison optimale (GESTRELIUS and Coll., 1997).

Saadoun recommande 3 mm de gencive kératinisée minimum sous la récession pour l'utilisation de cette technique (SAADOUN, 2013). La gencive kératinisée ne sera pas plus importante en surface s'il n'y en avait pas initialement.

Le coût de l'intervention est assez élevé du fait de l'utilisation d'un matériau spécifique. Les résultats cliniques sont encourageants, mais de nouvelles études sont encore nécessaires afin de valider cette technique.

## 2.6.2. La matrice dermique acellulaire (ADM)

Nous l'avons vu précédemment, la greffe de conjonctif enfoui donne de très bons résultats en terme de recouvrement des récessions gingivales et augmente la quantité de gencive kératinisée de manière esthétique. Cependant, la nécessité d'intervenir sur un deuxième site pour obtenir un greffon reste l'un des inconvénients majeurs de cette technique, et la méthode de prélèvement est finalement limitée par la quantité de conjonctif pouvant être récoltée au palais.

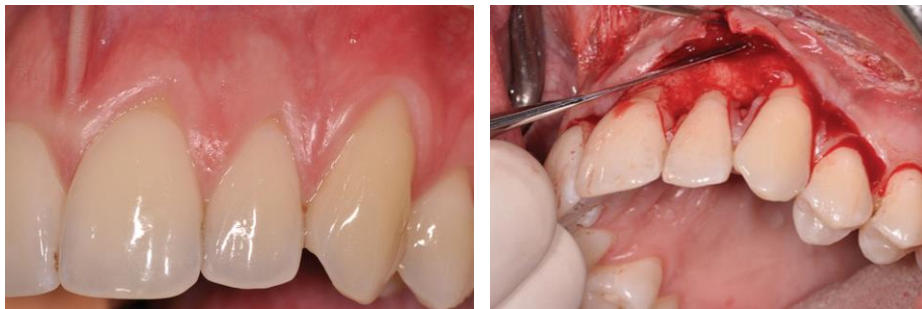Une matrice dermique acellulaire correspond à un tissu conjonctif provenant d'un prélèvement cutané post-mortem et ayant subi un traitement chimique et physique afin d'éliminer toute composante cellulaire. Elles ont d'abord longtemps été utilisées comme substitut de greffon des tissus mous en chirurgie plastique et reconstructive pour le traitement des grands brûlés.

Afin de trouver une alternative au prélèvement de greffon conjonctif, ces matrices dermiques ont également trouvé leur place en parodontologie. Celles-ci sont utilisées comme substitut du greffon en fournissant une matrice bioactive constituée de collagène, d'élastine, de protéines qui soutiendront la revascularisation et la repopulation cellulaire. Elles sont commercialisées sous le nom d'Allodem®.

- Technique opératoire

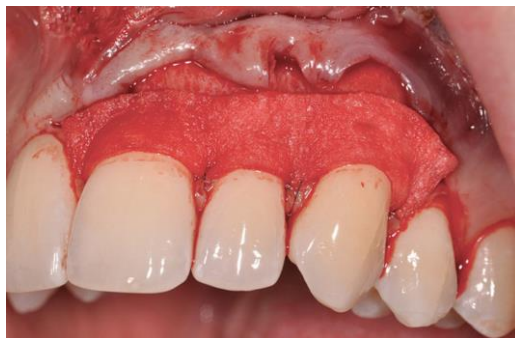La ADM étant une structure non vitale, le succès de son intégration tissulaire va dépendre de l'apport vasculaire et cellulaire fourni par le site receveur. On va donc, tout comme le greffon de conjonctif, enfouir la matrice sous un lambeau positionné coronairement.

La préparation du lit receveur commence par la levée d'un lambeau d'épaisseur partielle selon la technique de Langer et Langer décrite précédemment, avec une incision intrasulculaire et deux incisions de décharges verticales de part et d'autre de la récession.



*Figure 49: De gauche à droite : Vue préopératoire avec récession sur 21, 22 et 23 ; Dissection du lambeau en épaisseur partielle. (D'après <http://cdeworld.com>)*

La ADM est ensuite placée sur le site receveur, suturée en place puis recouverte totalement par le lambeau que l'on viendra repositionner coronairement.



*Figure 50: Mise en place de la matrice dermique acellulaire et sutures au site receveur. (D'après <http://cdeworld.com>)*



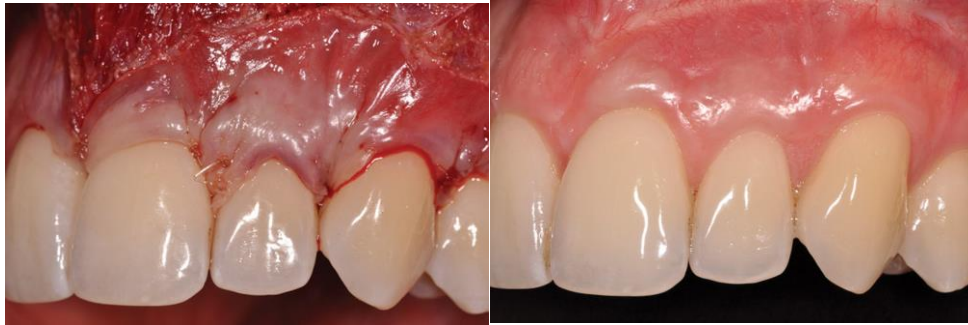

Figure 51: De gauche à droite : repositionnement du lambeau coronairement et sutures ; vue post opératoire à 1 an. (D'après <http://cdeworld.com>)

- Avantages

La matrice vient remplacer le greffon de conjonctif habituellement prélevé au palais. Ainsi, ce substitut supprime les effets indésirables et les complications post opératoires rencontrés suite au prélèvement palatin dans la technique de greffe de conjonctif enfoui. La suppression de cette étape permet également une réduction du temps opératoire.

Les ADM offrent l'avantage d'un approvisionnement illimité. En effet, la quantité de tissu pouvant être greffée n'est plus dépendante de l'anatomie palatine du patient, il sera désormais facile de traiter les cas de récessions multiples de classe I et II de Miller.

La ADM présente l'avantage d'être plus uniforme en dimension par rapport au greffon palatin. Elles sont commercialisées avec une épaisseur variant entre 0.89 et 1.65mm, ainsi il sera plus facile de les manipuler, de les adapter au site receveur et de les suturer (JOLY and Coll., 2007).

- Inconvénients

Le greffon conjonctif lorsqu'il n'est pas totalement enfoui possède la capacité de survivre et de se kératiniser ensuite. La ADM quant à elle, doit absolument être recouverte par le lambeau, car au contact de la surface radiculaire avasculaire seule, le substitut non vital, se désintègre (Tal et Coll., 2002).

Comme pour les membranes utilisées en RTG, les ADM ne doivent pas être exposées dans le milieu buccal afin d'éviter tous problèmes infectieux.

En raison de l'origine humaine du produit et par principe de précaution, l'Autoisation de Mise sur le Marché a été refusée en France pour Alloderm®.

Certains sites traités par ADM ont montré une diminution de la largeur du tissu kératinisé. Ceci peut s'expliquer par la caractérisation de l'épithélium, qui est déterminé par le tissu conjonctif sous-jacent. Lorsqu'on réalise une autogreffe, le conjonctif palatin greffé induit toujours une différenciation des cellules épithéliales du lambeau sus-jacent et une kératinisation. Les ADM peuvent provenir de tissus différents dans le corps, ainsi ils pourront s'intégrer parfaitement sur le site hôte mais n'induiront pas forcément de kératinisation.

### 2.6.3. Les dérivés plaquettaires

Obtenir un recouvrement radiculaire prévisible soutenu par un niveau significatif de régénération des tissus parodontaux est donc devenu un des nouveaux objectifs de la chirurgie plastique parodontale. Avec les dérivés plaquettaires, l'ingénierie tissulaire se base cette fois sur l'utilisation de certains facteurs de croissance retrouvés dans le sang pour réguler la prolifération, le chimiotactisme et la différenciation cellulaire, afin d'obtenir une régénération de l'attache conjonctive.

Les dérivés plaquettaires sont obtenus suite à un prélèvement sanguin, lequel devra subir une série de centrifugations sous anticoagulants. On obtient une préparation appelée plasma riche en plaquettes (PRP : Platelet rich Plasma). Mais la législation française interdit aux praticiens toute manipulation sanguine.

En 2001, Choukroun et Coll., contournent la loi en mettant au point un dérivé nommé plasma riche en fibrine (P.R.F : platelet rich fibrin). Ils réalisent un prélèvement sanguin auquel ils font subir une seule centrifugation et sans ajout d'anticoagulant. Ils obtiennent en fait un caillot de fibrine chargé de sérum plasmatique et enrichi en plaquettes (BORGHETTI et MONNET-CORTI, 2008).



- Technique chirurgicale

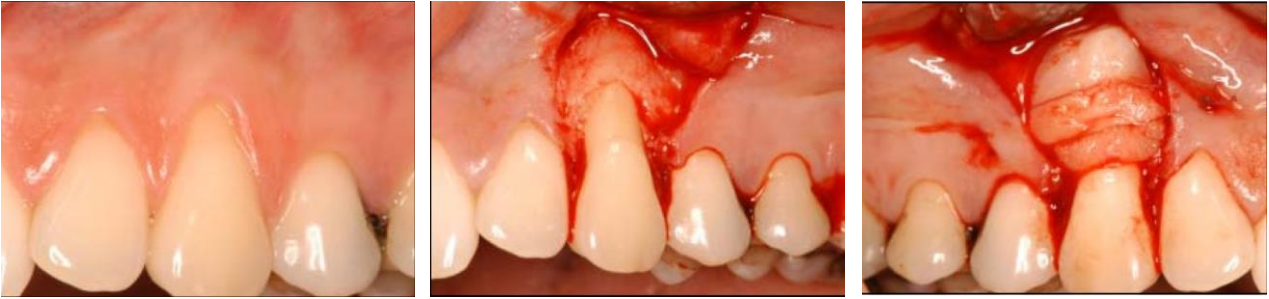

Figure 52: De gauche à droite : Vue pré opératoire avec récession sur 23 ; Réalisation du lambeau ; Mise en place de la membrane PRF. (D'après Jankovic et Coll., 2012)

La technique est identique à celle utilisée précédemment, après réalisation d'un lambeau, application du PRF sur la surface radiculaire surfacée. Le dérivé plaquettaire est entièrement recouvert par le lambeau tracté et suturé coronairement.

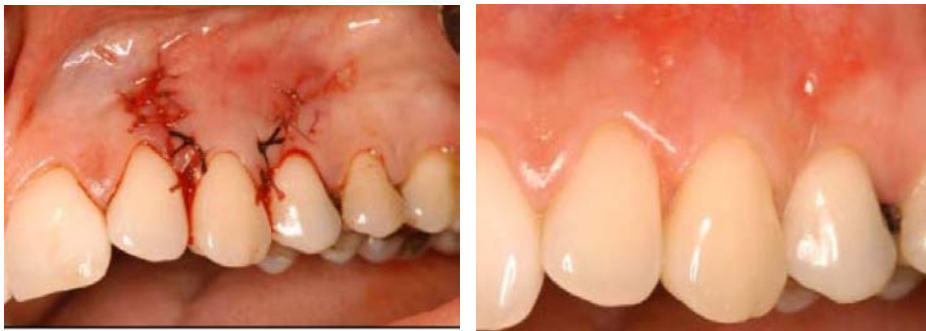

Figure 53: De gauche à droite : Traction coronaire du lambeau et sutures ; vue post-opératoire à 6 mois. (D'après Jankovic et Coll., 2012).

- Avantages

Une étude a montré que le PRP, riche en facteurs de croissance permet d'améliorer et d'accélérer la cicatrisation des tissus mous et de promouvoir la stabilisation du caillot (NAIK and Coll.,2013). Le PRP contient des niveaux élevés de plaquettes dérivé du facteur de croissance (PDGF), le facteur de croissance transformant (TGF- $\beta$ ) et du facteur de croissance endothélial vasculaire (VEGF). Ces facteurs peuvent améliorer la cicatrisation des tissus mous en accélérant l'angiogenèse et la synthèse de la matrice au début du processus de cicatrisation.

Le PRP en raison de ses propriétés hémostatiques diminue l'incidence des hémorragies per opératoires et post opératoires.

En 2004, Griffin et Cheung utilise un concentré de PRP sur une éponge de collagène le tout étant recouvert tel un greffon, par un lambeau tracté coronairement. Ils ne trouvent pas de différences significatives avec la technique du greffon de conjonctif enfoui en terme de recouvrement radiculaire mais observe un rendu final plus esthétique et l'obtiennent de façon plus rapide (GRIFFIN et CHEUNG, 2004).

Les avantages majeurs de la technique de PRF se trouvent dans le fait que les douleurs post opératoires sont minimales pour le patient et que la cicatrisation se trouve accélérée (JANKOVIC et Coll, 2012).

- Inconvénients

Le peu d'études cliniques réalisées sur la PRP jusqu'à présent, ne semblent pas pouvoir démontrer d'avantages supplémentaires en ce qui concerne le traitement des récessions gingivales, à l'exception d'une amélioration de la cicatrisation. Cette technique n'est pas autorisée en France.

En ce qui concerne la PRF, elle devra encore faire ses preuves quant au bénéfice escompté: Le Ministère a confié à l'Académie de Chirurgie Dentaire, la mission de réaliser une étude plus approfondie sur le PRF.

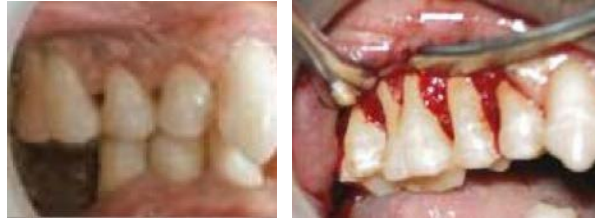### *2.7.A new technique using buccal fat pad*

En 2007, certains auteurs se proposent d'utiliser la boule de Bichat pour tenter le recouvrement d'une récession de classe IV de Miller sur une première molaire maxillaire, chez une jeune fille atteinte d'une parodontite agressive localisée (EL HADDAD et Coll., 2008). Partant du principe que cette boule de Bichat est une masse de tissu adipeux spécialisée contenant des cellules souches mésenchymateuses, ces dernières capables de se différencier en os, en graisse, en cartilage ou en muscle, pourront également aider la régénération du parodonte (PYO et Coll., 2006).

La masse adipeuse est utilisée comme un greffon bien vascularisé, avec lequel on vient recouvrir la racine dénudée.

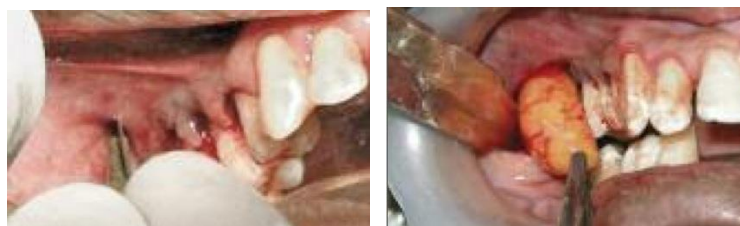- Technique chirurgicale

On réalise une incision intra-sulculaire de grande étendue afin de pouvoir soulever un lambeau de pleine épaisseur au niveau du site receveur (première molaire maxillaire).



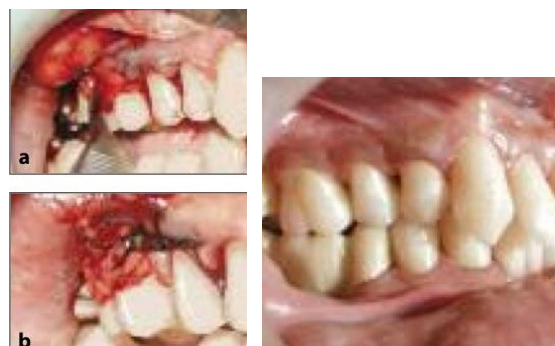*Figure 54: De gauche à droite : Vue préopératoire d'une récession sur 16 ; Réalisation du lambeau. (D'après Kumari et Coll., 2010)*

Pour obtenir le tissu adipeux, on trace une incision horizontale de 2 cm à la base du lambeau muco-périosté, et qui s'étend vers l'arrière au niveau de la deuxième molaire maxillaire. Une légère dissection permet à la boule de Bichat d'être exposée dans la cavité buccale.



*Figure 55: De gauche à droite : Incision puis dissection à la base du lambeau ; Exposition de la boule de Bichat dans la cavité buccale. (D'après Kumari et Coll., 2010)*

Elle constitue un rabat bien vascularisé, qu'on vient plaquer sur la surface radiculaire et suturer sur les bords du lit receveur. Pour finir, le lambeau vestibulaire est remplacé coronairement puis suturé sans tension.



*Figure 56: De gauche à droite : Stabilisation de la boule de Bichat et sutures ; Vue post opératoire à 6 mois. (D'après Kumari et Coll., 2010)*

- Avantages

On pourra mobiliser la boule de Bichat avec facilité et jusqu'à la canine de la même arcade. Elle s'adapte et se suture au site receveur aisément. Celle-ci constitue un tissu bien vascularisé, il existe donc peu de risque de morbidité au niveau du site receveur. Pyo et ses collaborateurs ont démontré la présence de cellules souches dans la boule de Bichat pouvant aider à la régénération parodontale.

L'étude révèle un gain de gencive kératinisée par épithélisation de la boule de Bichat 6 semaines après l'intervention. On note aussi un gain d'attache clinique de 4mm (KUMARI et Coll., 2012).

Cette technique peut être considérée comme une nouvelle application, prometteuse pour le recouvrement des récessions gingivales à un stade déjà bien avancé (Miller classe IV) en fournissant une quantité importante de tissu kératinisé.

- Inconvénients

La proximité entre le site donneur et receveur limite l'utilisation de cette technique. On ne pourra pas l'utiliser pour les sites mandibulaires ni pour les incisives maxillaires.

Dans cette étude le patient présente un oedème avec difficultés à ouvrir la bouche 3 jours suivant l'intervention.

Cet article rapporte qu'il a également fallu réintervenir sur le site par gingivoplastie.

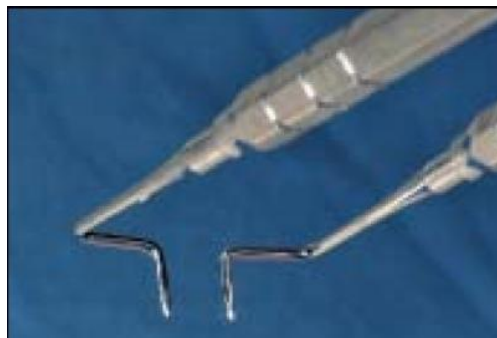Les rares études de cas utilisant cette technique ne nous permettent pas de conclure au sujet de cette technique, des enquêtes cliniques et histologiques ainsi que des études cliniques contrôlées randomisées sont nécessaires pour confirmer ou rejeter ces résultats.

## 2.8. *The pinhole surgical technique (PST)*

Après les techniques de lambeaux, de greffes, de régénération tissulaire guidée et d'ingénieries tissulaires, le Docteur John Chao souhaite apporter un souffle nouveau à la chirurgie muco-gingivale en mettant au point une toute nouvelle méthode pour recouvrir les récessions parodontales : *The Pinhole Surgical Technique*. (CHAO, 2012).

Il espère apporter une technique totalement différente, en supprimant les nombreuses incisions et sutures de la chirurgie parodontale conventionnelle, qui conduisent inévitablement à des suites post opératoires douloureuses, et parfois même à des complications.

C'est en réalisant un unique point d'incision, et en utilisant des instruments brevetés et spécialement conçus à cet effet qu'il vient guider la gencive en direction des collets afin de la replacer simplement dans sa position d'origine.

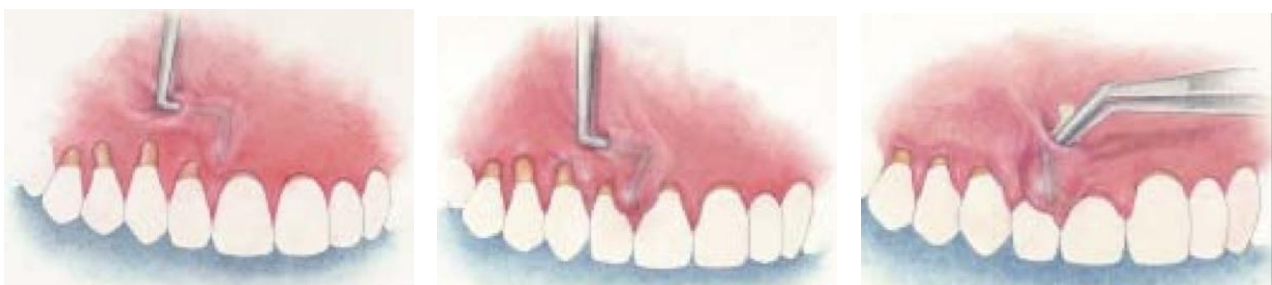

*Figure 57: Instruments spécialisés pour élever le lambeau et les papilles pour la PST.  
(D'après Chao, 2012)*

- Technique chirurgicale

On commence par réaliser la seule et unique incision, elle est horizontale d'environ 2 à 3 mm et réalisée dans la muqueuse alvéolaire près de la base du vestibule, apicalement à la récession.

Un instrument spécialement étudié est inséré à travers l'incision d'entrée afin d'élever un lambeau de pleine épaisseur. Cette étape étant guidée par la visualisation de la forme et le mouvement des instruments à travers la muqueuse des tissus gingivaux.



*Figure 58: De gauche à droite : Elévation du lambeau d'épaisseur totale ; Elévation des papilles ;  
Placement des membranes bio résorbables (D'après Chao, 2012)*

Le lambeau est étendu coronairement et latéralement pour permettre l'élévation des deux papilles adjacentes de chaque côté de la racine dénudée. Une fois que la muqueuse est entièrement libérée du plan osseux, on vient simplement la repositionner au niveau de la jonction émail cément. Pour stabiliser la gencive dans cette position, on insère à travers l'incision d'entrée une membrane biorésorbable malléable à l'aide d'une pince spéciale coudée. Les membranes sont nichées dans les espaces sous-gingivaux, sous les papilles et la gencive marginale. La tension ainsi créée par distension du volet est suffisante pour maintenir les bandes en place sans sutures. Une légère pression est appliquée sur le rabat pendant environ 5 minutes.

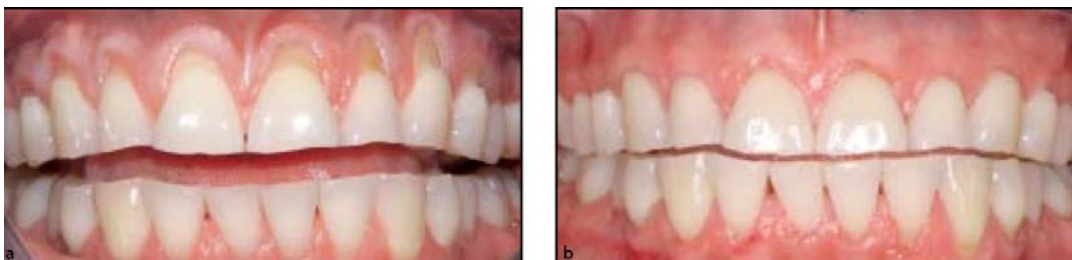

Figure 59: De gauche à droite : Vue pré opératoire avec récessions de 14 à 24 traitées en une seule fois avec la PST ; Vue post opératoire à 3 ans. (D'après Chao, 2012)

- Avantages

L'incision unique rend cette technique si peu invasive, qu'il en résulte très peu de douleur, de saignement et d'œdème, l'inconfort post opératoire du patient est véritablement réduit.

Tandis que toutes les autres techniques nécessitent une approche coronaire, nécessitant des incisions sulculaires et de décharges, puis levée du lambeau le plus souvent, la PST se démarque avec son point d'entrée minimal. La rapide diminution des symptômes coïncide avec la facilité de cicatrisation du site qui est permise grâce à la conservation de la vascularisation.

On ne note aucune différence de couleur et de compatibilité entre le tissu gingival pré et post-opératoire : les exigences esthétiques de recouvrement sont atteintes.

Cette technique permet de traiter de multiples sites avec un gain de temps, celui-ci est en effet économisé au niveau des incisions et des sutures.

- Inconvénients

On peut penser que comme pour la technique de l'enveloppe, la dissection du lambeau réalisée à « l'aveugle » peut s'avérer périlleuse et les risques de perforation du lambeau ne sont pas inexistant.

L'étude publiée par le Dr Chao révèle de moins bons résultats de recouvrement au niveau mandibulaire. Ceux-ci peuvent être expliqués par le fait que les forces mécaniques fonctionnelles qui s'exercent au niveau des maxillaires supérieur et inférieur sont beaucoup plus importantes au niveau mandibulaires. De ce fait, les tensions qui agissent sur les marges de la plaie en cours de cicatrisation peuvent diminuer le potentiel de recouvrement .

D'après cette seule étude, la PST peut être considérée comme prévisible, efficace et moins invasive mais devra faire l'objet de plus d'investigation par l'intermédiaire d'études comparatives pour prouver son succès.

### 3. Analyse du succès des différentes techniques

Nous venons de le voir, les thérapeutiques de recouvrement des récessions gingivales existent depuis plusieurs décennies déjà et font aujourd'hui encore, l'objet de progrès constants. Ainsi, de nombreuses techniques se sont succédées, cherchant toujours à innover et apporter des améliorations afin d'obtenir le résultat le plus optimal possible. Si le recouvrement radicaire n'est plus à ce jour, un objectif difficile à atteindre, les différentes interventions permettant d'y parvenir n'aboutissent cependant pas toutes au même succès, ni de façon toujours prévisible.

Nous allons, dans cette troisième et dernière partie, nous intéresser aux études comparatives réalisées par différents auteurs, afin d'évaluer l'efficacité des différentes techniques en terme de recouvrement des récessions gingivales.

#### 3.1. Lambeau positionné coronairement (LPC) / LPC associé à un greffon de conjonctif enfoui (SCTG)

Nous avons trouvé 3 études randomisées qui visent à comparer le lambeau déplacé coronairement et à la greffe de conjonctif enfoui :

- « Does placement of a connective tissue graft improve the outcomes of coronally advanced flap for coverage of single gingival recessions in upper anterior teeth ? A multi-centre, randomized, double-blind, clinical trial. »

- « Coronally advanced flap with and without connective tissue graft for the treatment of multiple gingival recessions : a comparative short- and long-term controlled randomized clinical trial. »

- « Root coverage using the coronally positioned flap with or without a subepithelial connective tissue graft. »



3.1.1. « Does placement of a connective tissue graft improve the outcomes of coronally advanced flap for coverage of single gingival recessions in upper anterior teeth ? A multi-centre, randomized, double-blind, clinical trial. » (Cortellini et Coll., 2009)

• **Méthode**

- 85 patients  $\geq$  18 ans,
- Récessions gingivales de Classe I ou II de Miller,
- 1 récession gingivale par patient,
- Récessions gingivales  $\geq$  2mm,
- 85 sites traités :

Groupe 1 : 43 dents traitées par LPC seul

Groupe 2 : 42 dents traitées par LPC + SCTG

• **Résultats**

Tableau 1: Résultats cliniques enregistrés : Recouvrement radiculaire (Root coverage) et gain de tissu kératinisé (KT difference) à 3 et 6 mois après la chirurgie en mm. (D'après Cortellini et Coll., 2009).

	CAF (n = 43) 3 months	CAF+CTG (n = 42) 3 months	CAF (n = 43) 6 months	CAF+CTG (n = 42) 6 months
Recession depth	0.8 $\pm$ 0.8 (0-3)	0.4 $\pm$ 0.7 (0-2)	0.8 $\pm$ 0.8 (0-3)	0.6 $\pm$ 0.9 (0-3)
Root coverage (mm)	1.6 $\pm$ 1.0 (-1 to 4)	2.1 $\pm$ 1.0 (0-4)	1.5 $\pm$ 1.1 (-2 to 4)	2.0 $\pm$ 1.0 (0-4)
PD	1.2 $\pm$ 0.6 (0-3)	1.1 $\pm$ 0.4 (0-2)	1.4 $\pm$ 0.6 (1-3)	1.4 $\pm$ 0.5 (1-3)
CAL	2.1 $\pm$ 1.2 (1-6)	1.6 $\pm$ 0.8 (1-3)	2.3 $\pm$ 1.2 (1-6)	2.0 $\pm$ 1.0 (1-4)
KT	2.9 $\pm$ 0.9 (1-4)	3.2 $\pm$ 0.9 (1-5)	3.0 $\pm$ 0.8 (1-5)	3.3 $\pm$ 0.9 (2-5)
KT difference	-0.3 $\pm$ 1.1 (-3 to 2)	0.5 $\pm$ 1.0 (-2 to 3)	-0.1 $\pm$ 1.2 (-3 to 2)	0.6 $\pm$ 1.1 (-2 to 3)
CRC (N and %)	18 (42%)	25 (60%)	16 (37%)	25 (60%)
Hypersensitivity	8 (19%)	5 (12%)	5 (12%)	5 (12%)

CAF, coronally advanced flap; CTG, connective tissue graft; root coverage (mm), recession reduction measured from the acrylic stent; PD, probing dept; CAL, clinical attachment level; KT, keratinized tissue width; KT difference, difference of KT width between 3 or 6 months and baseline; CRC, complete root coverage.

**Récessions gingivales :** A 6 mois postopératoire, le recouvrement moyen est de **1.5 mm** dans le groupe traité par LPC seul contre **2.0 mm** dans le groupe traité par LPC et greffe de conjonctif enfoui. Il n'y a pas de différence significative entre les deux groupes.

On obtient un recouvrement à 100% dans **37%** des cas dans le groupe 1 et dans **60%** des cas dans le groupe 2.

**Tissu kératinisé :** A 6 mois postopératoire, on note une augmentation de **0.6 mm** de tissu kératinisé dans le groupe traité avec greffe de conjonctif enfoui, tandis qu'on note une

réduction de **0.1 mm** dans le groupe traité par LPC seul. La différence est significative entre les deux groupes.

Conclusion : Cette étude révèle que le lambeau déplacé coronairement seul ou associé à un greffon de conjonctif enfoui, sont deux méthodes efficaces pour le traitement des récessions gingivales. Un recouvrement similaire est obtenu avec ces deux techniques. Cependant, on observe que l'addition d'un greffon de conjonctif enfoui sous le LPC permet d'obtenir un nombre plus important de recouvrement à 100%. Le gain de tissu kératinisé y est également plus important.

3.1.2. « Coronally advanced flap with and without connective tissue graft for the treatment of multiple gingival recessions : a comparative short- and long-term controlled randomized clinical trial. » (Zucchelli et Coll., 2014)

- **Méthode**

- 50 patients de 22 à 46 ans,
- Récessions gingivales de Classe I ou II de Miller,
- Au moins 2 récessions sur les dents adjacentes d'un même quadrant,
- Récessions gingivales  $\geq 2$  mm,
- 149 sites traités :
  - Groupe test : 76 dents traitées par LPC + SCTG
  - Groupe contrôle : 73 dents traitées par LPC seul

- **Résultats**

Tableau 2: Paramètres cliniques enregistrés : Profondeur de la récession (RD) et hauteur de tissu kératinisé (KTH) valeurs moyennes au départ, à 6 mois, 1 an, et 5 ans postopératoire (D'après Zucchelli et Coll., 2014).

	Control group (CAF)	Test group (CAF + CTG)
<b>RD</b>		
Baseline	3.05 (2.84–3.26)	3.15 (2.94–3.37)
6 months	0.06 (0.01–0.12) <sup>†</sup>	0.10 (0.03–0.17) <sup>†</sup>
1 year	0.10 (0.04–0.18) <sup>†</sup>	0.13 (0.05–0.21) <sup>†</sup>
5 years	0.30 (0.17–0.47) <sup>†</sup>	0.09 (0.02–0.15) <sup>*†</sup>
<b>PD</b>		
Baseline	1.12 (1.05–1.20)	1.11 (1.04–1.19)
1 year	1.02 (0.98–1.06) <sup>†</sup>	1.07 (0.01–1.14)
5 years	1.10 (1.03–1.18)	1.22 (1.13–1.32)
<b>CAL</b>		
Baseline	4.15 (3.94–4.35)	4.19 (3.98–4.41)
1 year	1.10 (1.04–1.18) <sup>†</sup>	1.18 (0.09–0.27) <sup>†</sup>
5 years	1.36 (1.24–1.50) <sup>†</sup>	1.32 (1.22–1.44) <sup>†</sup>
<b>KTH</b>		
Baseline	1.43 (1.32–1.55)	1.47 (1.36–1.59)
6 months	1.51 (1.38–1.63)	1.84 (1.72–1.97)
1 year	2.08 (1.97–2.19) <sup>†</sup>	2.47 (2.34–2.60) <sup>*†</sup>
5 years	2.75 (2.60–2.90) <sup>†</sup>	3.18 (3.02–3.34) <sup>*†</sup>

\*Between-groups statistically significant difference compared to baseline.

<sup>†</sup>Time-related within-group statistically significant difference.

CAF, coronally advanced flap; CAL, clinical attachment level; CTG, connective tissue graft; GEE, generalized estimating equation; KTH, keratinized tissue height; RD, recession depth; PD, probing depth.

Récessions gingivales : A 5 ans postopératoire, le recouvrement radiculaire moyen est de **2.75 mm** dans le groupe traité par LPC seul, et de **3.06 mm** dans le groupe traité par greffe de conjonctif enfoui. La différence entre les deux groupes est significative.

On obtient un recouvrement à 100% dans **78%** des cas dans le groupe test et dans **91%** des cas dans le groupe contrôle.

Tissu kératinisé : A 5 ans postopératoire, le gain moyen de tissu kératinisé est de **1.32 mm** dans le groupe contrôle (LPC seul) contre **1.71 mm** dans le groupe test. La différence entre les deux groupes est significative.

Conclusion : Cette étude conclut que les lambeaux positionnés coronairement seuls ou avec greffon de conjonctif permettent d'obtenir une réduction de la récession similaire jusqu'à 1 an postopératoire. Cependant il semblerait que le potentiel de recouvrement ainsi que la probabilité d'obtenir un recouvrement à 100% soient plus importants à 5 ans post opératoire pour le groupe traité avec une greffe de conjonctif enfoui qu'avec un simple lambeau déplacé coronairement. De plus, le gain de tissu kératinisé est également significativement plus important dans ce dernier.

3.1.3. « Root coverage using the coronally positioned flap with or without a subepithelial connective tissue graft. » (Da Silva et Coll., 2004)

- Méthode

- 11 patients de 18 à 43 ans,
- Récessions gingivales de Classe I de Miller,
- 2 récessions bilatérales et similaires par patient,
- Récessions gingivales  $\geq 3$ mm,
- 22 sites traités :

Groupe test : 11 dents traitées par LPC + SCTG

Groupe contrôle : 11 dents traitées par LPC seul

- Résultats

Tableau 3: Paramètres cliniques enregistrés : Profondeur de la récession (RD) et tissu kératinisé (KT) : valeurs moyennes au départ et à 6 mois post-opératoire. (D'après Da Silva et coll., 2004)

Parameter	CPF	CPF+SCTG	Difference (CPF+SCTG – CPF)
<b>RD</b>			
Baseline	3.98 ± 0.62	4.20 ± 0.78	0.22 ± 0.82
6 months	1.25 ± 0.70	1.04 ± 0.67	-0.22 ± 0.85
Difference	2.73 ± 0.99*	3.16 ± 0.86*	0.44 ± 0.89
<b>PD</b>			
Baseline	1.47 ± 0.45	1.49 ± 0.35	0.02 ± 0.48
6 months	1.89 ± 0.45	2.04 ± 0.51	0.14 ± 0.54
Difference	-0.42 ± 0.43*	-0.55 ± 0.54*	-0.13 ± 0.72
<b>CAL</b>			
Baseline	5.45 ± 0.76	5.60 ± 0.95	0.14 ± 0.92
6 months	3.15 ± 0.99	3.07 ± 0.96	-0.08 ± 1.00
Difference	2.30 ± 1.05*	2.53 ± 1.14*	0.32 ± 1.25
<b>KT</b>			
Baseline	3.38 ± 1.53	2.79 ± 0.93	-0.59 ± 1.37
6 months	3.17 ± 1.23	3.35 ± 0.71	0.17 ± 0.77
Difference	0.21 ± 0.63	-0.55 ± 0.91*	-0.76 ± 0.96†
<b>GT1</b>			
Baseline	1.27 ± 0.29	1.34 ± 0.28	0.07 ± 0.31
6 months	1.28 ± 0.22	1.78 ± 0.29	0.50 ± 0.23
Difference	-0.01 ± 0.32	-0.44 ± 0.37*	-0.43 ± 0.38†
<b>GT2</b>			
Baseline	1.08 ± 0.27	1.15 ± 0.28	0.07 ± 0.29
6 months	1.30 ± 0.34	1.96 ± 0.37	0.66 ± 0.37
Difference	-0.22 ± 0.49	-0.81 ± 0.42*	-0.59 ± 0.44†

\* Within-groups comparison ( $P < 0.05$ ).

† Between-groups comparison ( $P < 0.05$ ). All other within- and between-groups comparisons were non-significant ( $P > 0.05$ ).

Récessions gingivales : A 6 mois postopératoire, le recouvrement moyen de la récession est de **2.73 mm** dans le groupe traité par LPC seul contre **3.16 mm** dans le groupe traité par greffe de conjonctif enfoui. La différence entre les deux groupes n'est pas significative. Ce qui correspond à des taux de recouvrement de **68.8%** et **75.3%** respectivement pour ces deux groupes. On obtient un recouvrement à 100% dans **9%** des cas dans le groupe contrôle, et dans **18%** des cas dans le groupe test.

Tissu kératinisé : A 6 mois postopératoire, le gain moyen de tissu kératinisé est de **0.55 mm** dans le groupe traité par greffe de conjonctif enfoui, tandis qu'il diminue de **0.21 mm** dans le groupe traité par LPC seul. La différence est significative entre les deux groupes.

Conclusion : Cette étude démontre que le LPC seul ou associé à une greffe de conjonctif enfoui, permettent tous deux de recouvrir les récessions gingivales de Classe I de Miller. Cependant, lorsqu'on ajoute un greffon de conjonctif au LPC, le gain de tissu kératinisé semble meilleur.

Nous avons retranscrit les résultats de ces différentes études dans le tableau récapitulatif ci-dessous, les meilleurs résultats apparaissent en gras :

Tableau 4: Comparaison des résultats cliniques obtenus avec le lambeau positionné coronairement (LPC) seul et LPC et greffe de conjonctif enfoui (SCTG).

<u>Etudes cliniques</u>	LPC				LPC + SCTG			
	Réduction de la récession (mm)	Recouvrement (%)	Recouvrement total (%)	Gain de TK (mm)	Réduction de la récession (mm)	Recouvrement (%)	Recouvrement total (%)	Gain de TK (mm)
Cortellini et Coll., 2009	1.5	--	37	-0.1	<b>2.0</b>	--	<b>60</b>	<b>0.6</b>
Zuchelli et Coll., 2014	2.75	--	78	1.32	<b>3.06</b>	--	<b>91</b>	<b>1.71</b>
Da Silva et Coll., 2004	2.73	68.8	9	-0.21	<b>3.16</b>	<b>75.3</b>	<b>18</b>	<b>0.55</b>

TK : Tissu kératinisé

Celui-ci nous permet de conclure :

L'avis des différents auteurs semblent se rejoindre, le lambeau déplacé coronairement seul ou avec adjonction d'un greffon de conjonctif sont deux techniques efficaces dans le recouvrement des récessions gingivales. Même si les résultats ne sont pas toujours significatifs, la réduction de la récession semble en règle générale plus importante avec la technique associant un greffon de conjonctif enfoui, d'ailleurs le recouvrement à 100% est toujours plus prévisible avec cette technique. D'autre part, l'adjonction du greffon au lambeau déplacé coronairement permet d'apporter du tissu kératinisé.

Ainsi, on pourra donc dire que lorsque l'objectif thérapeutique sera d'atteindre un recouvrement à 100% ou lorsqu'il s'agira d'apporter du tissu kératinisé en plus du recouvrement de la récession, la greffe de conjonctif enfoui devra être préférée au lambeau déplacé coronairement seul.

### 3.2. Lambeau positionné coronairement (LPC) / LPC associé aux protéines dérivées de la matrice de l'émail (EMD).

Nous avons trouvé 5 études randomisées qui visent à comparer le LPC associé aux protéines dérivées de la matrice de l'émail face au LPC seul :

- « Comparative study of Emdogain and coronally advanced flap technique in the treatment of human gingival recessions. A prospective controlled clinical study. »
- « Coronally advanced flap with or without enamel matrix derivative for root coverage : A 2 year study. »
- « Enamel matrix derivative and coronal flaps to cover marginal tissue recessions. »
- « Coverage of Miller class I and II recession defects using enamel matrix proteins versus coronally advanced flap technique : a 2 year report. »
- « Split-Mouth comparison of a Coronally advanced flap with or without enamel matrix derivative for coverage of multiple gingival recession defects : 6 and 24 month follow-up.»

3.2.1. « Comparative study of Emdogain and coronally advanced flap technique in the treatment of human gingival recessions. A prospective controlled clinical study. »  
(Hägewald et Coll., 2002)

- **Méthode**

- 36 patients de 22 à 62 ans,
- Récessions de classe I ou II de Miller,
- Deux récessions bilatérales et similaires par patient,
- Récessions  $\geq$  à 3 mm, avec 1 mm de gencive kératinisée au moins
- 72 sites traités :
  - Groupe test : 36 sites traités par LPC + EMD
  - Groupe contrôle : 36 sites traités par LPC

## • Résultats

Tableau 5: Profondeur moyenne de la récession au départ et à différents intervalles après lambeau déplacé coronairement seul (Control) ou avec application d'Emdogain en mm. (D'après Hägewald et Coll., 2002)

	Baseline	1 week	3 months	6 months	12 months	Gain after 12 months	Root coverage %
Emdogain®	3.7±1.0	0.0±0.6	0.3±0.8	0.8±0.9	0.8±1.0	2.8±0.8	80
Control	3.9±1.1	0.2±0.6	0.8±1.1	1.0±1.1	1.0±1.2	2.9±0.9	79
Significance	ns	ns	ns	ns	ns	ns	ns

ns=not significant (ANCOVA)

Tableau 6: Hauteur moyenne de tissu kératinisé (HKT) au départ et à 1 an postopératoire après lambeau déplacé coronairement seul (Control) ou avec application d'Emdogain en mm (D'après Hägewald et Coll., 2002)

	PAL		PPD		HKT		RW	
	baseline	gain (1 year)	baseline	gain (1 year)	baseline	gain (1 year)	baseline	gain (1 year)
Emdogain®	5.4±1.0	3.4±1.1	1.7±0.6	0.4±0.8	2.1±1.0	0.7±0.9	4.4±0.8	2.4±2.0
Control	5.5±1.2	3.1±1.3	1.6±0.6	0.2±0.8	2.4±1.0	0.3±0.9	4.4±0.9	2.2±2.2
Significance	ns	ns	ns	ns	ns	0.003	ns	ns

PAL: probing attachment level, PPD: probing pocket depth, HKT: height of keratinized tissue, RW: recession width, ns: not significant (*t*-test).

### Récession gingivale :

Le recouvrement moyen obtenu à 12 mois postopératoire est d'environ **2.8 mm** pour le groupe traité par Emdogain + LPC (groupe test) et de **2.9 mm** pour le groupe traité par LPC seul (groupe contrôle), ce qui correspond à des taux de recouvrement moyens de **80%** et **79%** respectivement pour ces deux groupes (Tableau 1). La différence entre ces deux groupes n'est pas significative.

### Tissu kératinisé :

A l'exception d'un gain de tissu kératinisé significativement plus élevé pour le groupe LPC + Emdogain, avec **0.7 mm** contre **0.3 mm** pour le groupe contrôle ( $p = 0.003$ ), le tableau 2 ne montre aucune différence significative en ce qui concerne le niveau d'attache clinique, la profondeur de poche et la largeur de la récession entre ces deux groupes de comparaison.

Conclusion : Les résultats cliniques de cette étude décrivent un taux de recouvrement radiculaire équivalent avec les deux modalités de traitement. Toutefois, le gain de tissu kératinisé est significativement plus élevé lorsqu'on ajoute des protéines dérivées de la matrice de l'émail au LPC par rapport au LPC seul.



3.2.2. « Coronally advanced flap with or without enamel matrix derivative for root coverage : A 2 year study » ( Del Pizzo et Coll., 2005)

• **Méthodes**

- 15 patients de 18 à 56 ans
- Récessions gingivales de Classe I ou II de Miller,
- Deux récessions bilatérales et similaires par patient,
- Récessions  $\geq 3$ mm,
- 30 sites traités :

Groupe test : 15 sites traités par LPC + EMD

Groupe contrôle : 15 sites traités par LPC

Tableau 7: Paramètres cliniques enregistrés : Réduction moyenne de la récession (rec-red) et taux de recouvrement (%Rec) à 6, 12 et 24 mois post-opératoire dans le groupe contrôle (LPC seul) (D'après Del Pizzo et Coll., 2005)

Patient	Control group																					
	6 months post-operative								12 months post-operative						24 months post-operative							
	tooth #	R	WR	PD	CAL	KT	rec-red	%RC	R	WR	PD	CAL	KT	rec-red	%RC.	R	WR	PD	CAL	KT	rec-red	%Ric.
1 C. A.	1.3	1	3	1	2	3	3	75	2	4	1	3	3	2	50	2	4	1	3	3	2	50
2 B. R.	3.3	0	0	1	1	2	3	100	0	0	1	1	2	3	100	0	0	1	1	2	3	100
3 N. N.	2.4	0	0	1	1	2	4	100	0	0	1	1	3	4	100	0	0	1	1	3	4	100
4 N. M.	1.3	2	3	1	3	2	3	60	2	5	1	3	2	3	60	2	5	1	3	2	3	60
5 M. A.	2.3	0	0	1	1	3	5	100	0	0	1	1	3	5	100	0	0	1	1	3	5	100
6 Q. F.	3.3	1	4	1	2	2	4	80	2	5	1	3	2	3	60	2	5	1	3	2	3	60
7 B. G.	4.3	0	0	1	1	3	4	100	1	3	1	2	2	3	75	1	3	1	2	2	3	75
8 G. L.	2.3	0	0	1	1	2	4	100	0	0	1	1	2	4	100	0	0	1	1	2	4	100
9 C. C.	3.3	1	4	1	2	1	4	80	1	4	1	2	2	4	80	1	4	1	2	2	4	80
10 D. G.	3.3	0	0	1	1	2	4	100	0	0	1	1	2	4	100	0	0	1	1	2	4	100
11 R. P.	2.3	0	0	1	1	2	5	100	0	0	1	1	2	5	100	0	0	1	1	2	5	100
12 V. A.	1.3	0	0	1	1	2	4	100	0	0	1	1	2	4	100	0	0	1	1	2	4	100
13 C. M.	1.3	0	0	1	1	2	3	100	0	0	1	1	2	3	100	0	0	1	1	2	3	100
14 B. G.	1.4	0	0	1	1	1	4	100	0	0	1	1	1	4	100	0	0	1	1	1	4	100
15 Z. A.	2.4	0	0	1	1	2	4	100	0	0	1	1	3	4	100	1	3	1	2	2	3	75
Mean	0.33	0.93	1.00	1.33	2.07	3.87		93.00	0.53	1.40	1.00	1.53	2.20	3.67	88.33	0.60	1.60	1.00	1.60	2.13	3.60	86.67
Standard deviation	0.62	1.62	0.00	0.62	0.59	0.64		12.79	0.83	2.10	0.00	0.83	0.56	0.82	18.29	0.83	2.10	0.00	0.83	0.52	0.83	18.29

Tableau 8: Paramètres cliniques enregistrés : Réduction moyenne de la récession (rec-red) et taux de recouvrement (%Rec) à 6,12 et 24 mois postopératoire dans le groupe test (LPC + EMD) (D'après Del Pizzo et Coll., 2005)

Patient	Test group																					
	6 months post-operative								12 months post-operative						24 months post-operative							
	tooth #	R	WR	PD	CAL	KT	rec-red	%RC	R	WR	PD	CAL	KT	rec-red	%RC.	R	WR	PD	CAL	KT	rec-red	%Ric.
1 C. A.	2.3	1	4	1	2	2	4	80	1	4	1	2	2	4	80	2	4	1	3	2	3	60
2 B. R.	4.3	0	0	1	1	1	4	100	0	0	1	1	2	4	100	0	0	1	1	2	4	100
3 N. N.	1.4	0	0	1	1	3	4	100	0	0	1	1	3	4	100	0	0	1	1	3	4	100
4 N. M.	2.3	1	3	1	2	2	3	75	2	5	1	3	2	2	50	2	5	1	3	2	2	50
5 M. A.	1.3	0	0	1	1	3	5	100	0	0	1	1	3	5	100	0	0	1	1	3	5	100
6 Q. F.	4.3	1	5	1	2	2	3	75	1	5	1	2	2	3	75	1	5	1	2	2	3	75
7 B. G.	3.3	0	0	1	1	3	4	100	0	0	1	1	3	4	100	0	0	1	1	3	4	100
8 G. L.	1.3	0	0	1	1	2	4	100	0	0	1	1	2	4	100	0	0	1	1	2	4	100
9 C. C.	4.3	0	0	1	1	2	4	100	0	0	1	1	2	4	100	1	3	1	2	2	3	75
10 D. G.	4.3	0	0	1	1	3	3	100	0	0	1	1	3	3	100	0	0	1	1	3	3	100
11 R. P.	1.3	0	0	1	1	2	4	100	0	0	1	1	2	4	100	0	0	1	1	2	4	100
12 V. A.	2.3	0	0	1	1	2	4	100	0	0	1	1	3	4	100	0	0	1	1	3	4	100
13 C. M.	2.3	0	0	1	1	2	4	100	0	0	1	1	2	4	100	0	0	1	1	3	4	100
14 B. G.	2.4	0	0	1	1	2	3	100	0	0	1	1	2	3	100	0	0	1	1	2	3	100
15 Z. A.	1.4	1	3	1	2	2	4	80	0	0	1	1	3	5	100	0	0	1	1	3	5	100
Mean	0.27	1.00	1.00	1.27	2.20	3.80	94.00	0.27	0.93	1.00	1.27	2.40	3.80	93.67	0.40	1.13	1.00	1.40	2.47	3.67	90.67	
Standard deviation	0.46	1.77	0.00	0.46	0.56	0.56	10.39	0.59	1.94	0.00	0.59	0.51	0.77	14.45	0.74	2.00	0.00	0.74	0.52	0.82	16.99	

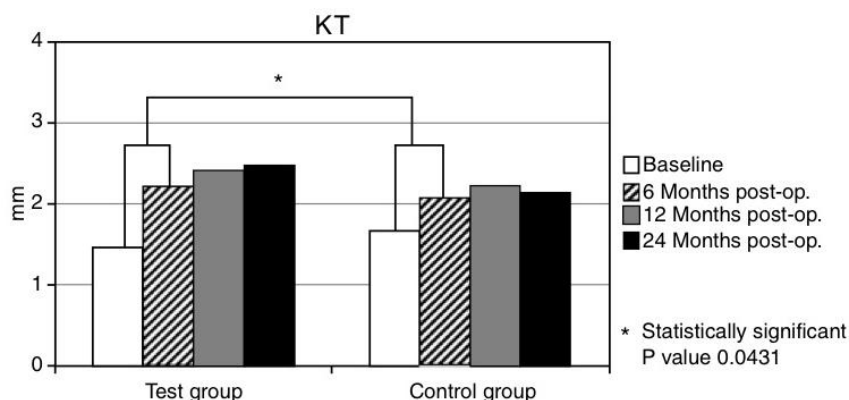
R, recession depth; WR, recession width; PD, probing depth; CAL, clinical attachment level; KT, keratinized tissue.

### Récession gingivale :

Le recouvrement moyen obtenu après 24 mois est d'environ **3.67 mm** pour le groupe traité par LPC + EMD (groupe test table 2) contre environ **3.60 mm** pour le groupe traité par LPC seul (groupe contrôle, table 3), ce qui correspond à des taux de recouvrement moyens de **90.67%** et **86.67%** respectivement pour ces deux groupes. La différence intergroupe n'est pas significative.

### Tissu kératinisé :

Tableau 9: Variation de tissu kératinisé (KT) dans le temps pour chaque groupe de traitement (Del Pizzo et Coll., 2005).



A 24 mois postopératoire, on note un gain moyen de tissu kératinisé de **1.00 mm** dans le groupe test (LPC + EMD). Dans le groupe contrôle (LPC seul), cette augmentation est de **0.47 mm**.

La différence entre les deux groupes n'est pas significative. Cependant, on observe que l'épaisseur du tissu kératinisé augmente tout au long de l'étude pour le groupe traité par LPC + EMD, tandis que celle-ci diminue de 12 à 24 mois dans le groupe traité par LPC seul.

Conclusion : Selon cette étude, l'ajout de protéines dérivées de la matrice de l'émail au LPC dans le traitement des récessions gingivales de classe I et II de Miller fournit à long terme, un recouvrement radiculaire semblable à celui fourni par le LPC seul, et il n'y a pas de différence significative entre les deux groupes.

3.2.3. « Enamel matrix derivative and coronal flaps to cover marginal tissue recessions »  
(Castellanos et Coll., 2006)

• **Méthode**

- 22 patients,
- Récessions gingivales de Classe I ou II de Miller,
- Récessions gingivales > 2 mm,
- 22 sites traités :
  - Groupe test : 11 sites traités par LPC + EMD
  - Groupe contrôle : 11 sites traités par LPC seul

• **Résultats**

Récessions gingivale :

Pour le groupe traité par LPC + EMD, la réduction moyenne de la récession obtenue à 12 mois postopératoire est de **2.32 mm**. Tandis qu'elle est seulement de **1.41 mm** dans le groupe traité par LPC seul. Ce qui correspond à des taux de recouvrement moyen de **88.6 %** et **62.2 %** respectivement pour ces deux groupes. La différence entre les deux groupes à 12 mois postopératoire est significative.

### Tissu kératinisé :

On observe un gain moyen de tissu kératinisé de **0.82 mm** dans le groupe test, et une perte de **0.04 mm** dans le groupe contrôle. La différence entre les deux groupes est significative.

Conclusion : Castellanos et ses collaborateurs s'accordent à dire que le lambeau déplacé coronairement seul ou associé à des protéines dérivées de la matrice de l'émail se révèlent être deux procédures efficaces de recouvrement des récessions gingivales. Cette étude démontre que l'ajout de ces dérivés amélaire améliore de manière significative le potentiel de recouvrement.

#### 3.2.4. « Coverage of Miller class I and II recession defects using enamel matrix proteins versus coronally advanced flap technique : a 2 year report » (Spahr et Coll., 2005)

##### • **Méthode**

- 30 patients de 23 à 62 ans,
- Récessions gingivales de Classe I ou II de Miller,
- Deux récessions bilatérales et similaires par patient,
- Récessions  $\geq$  à 3 mm, avec 1 mm de gencive kératinisée au moins,
- 60 sites traités :

Groupe test : 30 récessions traitées par LPC + EDM

Groupe contrôle : 30 récessions traitées par LPC seul

##### • **Résultats**

Récession gingivale : La réduction moyenne de la récession est de **2.8 mm** à 24 mois postopératoire pour le groupe test (LPC + EDM), et de **2.4 mm** pour le groupe contrôle (LPC seul), soit un pourcentage de recouvrement de **84%** et de **67%** respectivement pour ces deux groupes. La différence entre ces deux groupes n'est pas significative ( $p=0.122$ ).

Tissu kératinisé : On note un gain de tissu kératinisé de **0.7 mm** pour le groupe traité par LPC + EDM, et de **0.3 mm** pour le groupe traité par LPC seul. La différence entre les deux groupes est encore une fois non significative.

**Conclusion** : Cette étude rapporte un recouvrement à 100% dans **53%** des cas pour le groupe test, contre **23%** pour le groupe contrôle. De plus, les résultats obtenus avec le LPC seul semblent se détériorer plus vite que dans le groupe test. Finalement, cette étude n'a pas pu démontrer de réel bénéfice quant à l'utilisation des protéines dérivées de la matrice de l'émail associées à un LPC, cependant on pense que celle-ci pourrait améliorer les résultats à long terme.

3.2.5. « Split-Mouth comparison of a Coronally advanced flap with or without enamel matrix derivative for coverage of multiple gingival recession defects : 6 and 24 month follow-up » (Cordaro et Coll., 2012)

• **Méthodes**

- 10 patients de 18 à 60 ans,
- Récessions gingivales de Classe I ou II de Miller,
- Deux ou trois récessions maxillaires bilatérales et similaires par patient,
- Récessions gingivales  $\geq 2$  mm
- 58 sites traités :

Groupe test : 28 récessions traitées par LPC + EMD

Groupe contrôle : 28 récessions traitées par LPC seul

• **Résultats**

Tableau 10: Paramètres cliniques enregistrés : Réduction moyenne de la récession (Gain) et taux de recouvrement (%coverage) à 24 mois postopératoire dans le groupe test (CAF + EMD) et le groupe contrôle (CAF) (mm) (D'après Cordaro et Coll., 2012).

<b>Table 1 Statistical comparison between test and control groups for REC (mm)</b>							
	Baseline	6 mos	Gain	% coverage	24 mos	Gain	% coverage
CAF	2.93	0.64	2.29	80.7% ± 20%	0.90	2.03	71.0% ± 22%
CAF + EMD	3.12	0.62	2.50	82.8% ± 14%	0.81	2.31	74.8% ± 16%
Overall	3.02	0.63	2.40	81.8% ± 19%	0.86	2.17	72.9% ± 22%
Difference	0.19	0.02	0.21	1.9%	0.09	0.28	3.8%
p*	NS	NS	NS	NS	NS	NS	NS

REC = recession length; CAF = coronally advanced flap; EMD = enamel matrix derivative.  
\*Mann-Whitney test. Test and control groups were not statistically significantly different (NS) at any stage in this study.

Tableau 11: Paramètres cliniques enregistrés : Tissu kératinisé (KT) au départ, à 6 et 24 mois postopératoire dans le groupe contrôle (CAF) et le groupe test (CAF + EMD) (D'après Cordaro et Coll., 2012).

<b>Table 3 Statistical comparison between test and control groups for CAL and KT (mm)</b>					
	Baseline	6 mo	Difference	24 mo	Difference
<b>CAL</b>					
CAF	4.34	2.02	-2.32	2.17	-2.17
CAF + EMD	4.64	2.07	-2.57	2.12	-2.52
Difference	0.30	0.05	0.25	0.05	0.35
P*	NS	NS	NS	NS	NS
<b>KT</b>					
CAF	2.78	3.09	0.31	3.19	0.41
CAF + EMD	2.72	3.00	0.28	3.09	0.36
Difference	0.06	0.09	0.03	0.10	0.05
P*	NS	NS	NS	NS	NS

CAL = clinical attachment level; KT = keratinized tissue; CAF = coronally advanced flap; EMD = enamel matrix derivative. \*Mann-Whitney test. Test and control groups were not statistically significantly different (NS) at any stage in this study.

### Récessions gingivales :

A 24 mois, le recouvrement radiculaire moyen est de **2.03 mm** dans le groupe contrôle (LPC seul), ce qui correspond à un taux de recouvrement de **71%**. Dans le groupe test (LPC+EDM) le recouvrement radiculaire moyen est de **2.31 mm** ce qui correspond à un taux de recouvrement de **74.8%**. La différence entre les deux groupes n'est pas significative ( $p > 0.5$ ).

Cette étude révèle un recouvrement à 100% dans **24%** des cas dans le groupe contrôle, et dans **17%** des cas dans le groupe test à 24 mois post opératoire.

### Tissu kératinisé :

A 24 mois post opératoire, on note une augmentation de tissu kératinisé de **0.41 mm** pour le groupe contrôle, et de **0.36 mm** dans le groupe test. La différence entre les deux groupes est, là encore, non significative ( $p > 0.5$ )

Conclusion : Cette présente étude ne démontre pas d'amélioration significative des résultats dans le recouvrement radiculaire lorsqu'on ajoute des protéines dérivées de la matrice de l'émail à un LPC par rapport à un LPC seul.

Afin d'obtenir une vue d'ensemble sur les différentes comparaisons, nous avons retranscrit les résultats de ces cinq études dans le tableau récapitulatif ci-dessous :

Tableau 12: Comparaison des résultats cliniques obtenus avec le lambeau déplacé coronairement seul (LPC) et LPC associé aux protéines dérivés de la matrice de l'émail (LPC+EMD).

Études cliniques	LPC				LPC + EMD			
	Réduction de la récession (mm)	Recouvrement (%)	Recouvrement total (%)	Gain de TK (mm)	Réduction de la récession (mm)	Recouvrement (%)	Recouvrement total (%)	Gain de TK (mm)
Hägewald et Coll., 2002	<b>2,90</b>	79	--	0.3	2.80	<b>80</b>	--	<b>0.7</b>
Del Pizzo et Coll., 2005	3.60	86.67	60	0.47	<b>3.67</b>	<b>90.67</b>	<b>73.3</b>	<b>1.0</b>
Spahr et Coll., 2005	2.4	67	23	0.3	<b>2.8</b>	<b>84</b>	<b>53</b>	<b>0.7</b>
Castellanos et Coll., 2006	1.41	62.2	36.30	-0.04	<b>2.32</b>	<b>88.6</b>	<b>54.4</b>	<b>0.82</b>
Cordaro et Coll., 2012	2.03	71	<b>24</b>	<b>0.41</b>	<b>2.31</b>	<b>74.8</b>	17	0.36

TK : Tissu kératinisé

Celui-ci nous permet de conclure :

Même si les différents auteurs n'obtiennent pas tous les même résultats, et n'aboutissent pas tous aux mêmes conclusions, tous s'accordent à dire que la technique du lambeau déplacé coronairement seule ou celle associée aux protéines dérivées de la matrice de l'émail permettent d'obtenir un recouvrement radiculaire satisfaisant. Dans l'ensemble, et bien que les résultats ne soient pas toujours significatifs, ces derniers semblent être toutefois meilleurs avec l'application de protéines dérivées de la matrice de l'émail qu'avec le seul lambeau déplacé coronairement. D'ailleurs, le pourcentage de cas montrant un recouvrement total est également meilleur dans ce groupe et le gain de tissu kératinisé plus important.

### 3.3. LPC associé aux protéines dérivées de la matrice de l'émail / LPC et greffe de conjonctif enfoui SCTG

Nous avons trouvé cinq études randomisées faisant l'objet de cette comparaison :

- « Evaluation of Human recession defects treated with coronally advanced flaps and either enamel matrix derivative or connective tissue. Part 1 : comparison of clinical parameters. »
- « Clinical comparaison of subepithelial connective tissue grafts and coronally advanced flaps with emdogain in the treatment of gingival recessions. »
- « Comparative study of two root coverage procedures : a 24 month follow up multicenter study. »
- « A multicenter comparative study of two root coverage procedures : coronally advanced flap with addition of enamel matrix proteins and supedicle connective tissue graft. »
- « A comparative study of the long term results of root coverage with connective tissue graft or enamel matrix protein : 24 month results. »

3.3.1. « Evaluation of Human recession defects treated with coronally advanced flaps and either enamel matrix derivative or connective tissue. Part 1 : comparison of clinical parameters at 10 years. » (McGuire et Nunn., 2003)

- **Méthode**

- 20 patients de 23 à 62 ans,
- Récessions gingivales de Classe II de Miller,
- Deux récessions bilatérales et similaires par patient,
- Récessions gingivales  $\geq 4$  mm
- 40 sites traités :
  - Groupe test : sites traités par LPC + EMD
  - Groupe contrôle : sites traités par LPC + SCTG



- **Résultats**

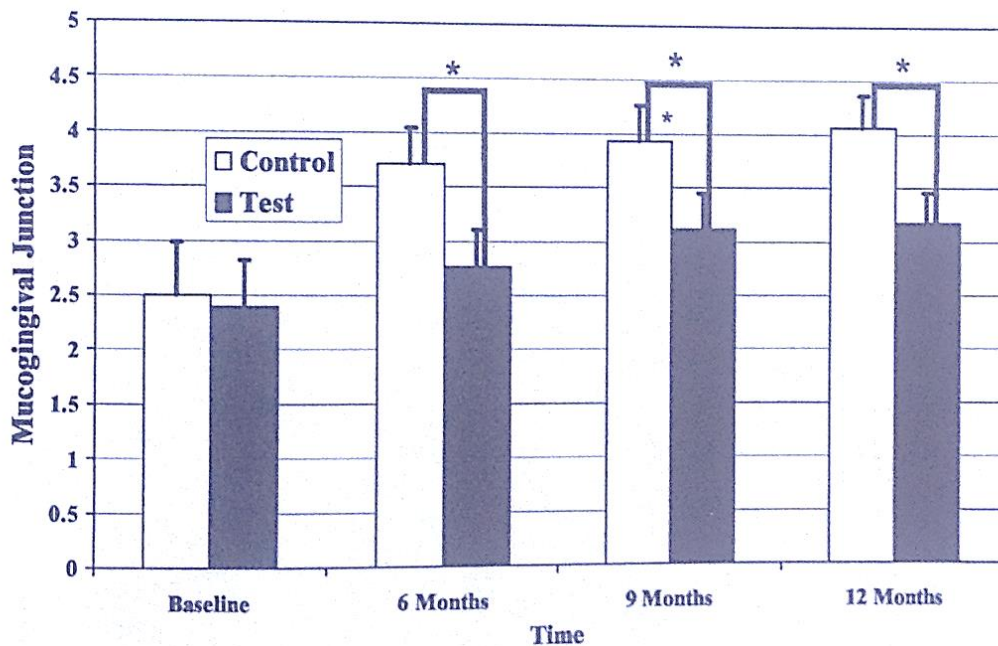
Récessions gingivales : A 12 mois postopératoire le recouvrement radiculaire moyen est de **4.01 mm** dans le groupe contrôle (LPC+SCTG) et de **4.07 mm** dans le groupe test (LPC+EMD). La différence entre les deux groupes n'est pas significative.

Ceci correspond à un taux de recouvrement de **93.8%** et de **95.1 %** respectivement pour ces deux groupes.

On obtient un recouvrement à 100% dans **79%** des cas avec le LPC associé à la greffe de conjonctif enfoui, et dans **89.5%** des cas pour le LPC associé aux protéines dérivées de la matrice de l'émail.

Tissu kératinisé :

Tableau 13: Variation de tissu kératinisé dans le temps par groupe de traitement. (Différence significative \*) (D'après Mc Guire et Nunn., 2003)



Les deux méthodes de traitements montrent une augmentation significative du tissu kératinisé au cours des 12 mois. Cependant, celle associant le LPC à la greffe de conjonctif enfoui montre une augmentation plus importante à 12 mois postopératoire, avec un gain moyen de **1.56 mm** contre **0.71 mm** seulement dans le groupe test.

**Conclusions** : Au vue des résultats cliniques, cette étude conclut que l'association protéines dérivées de la matrice de l'émail/ LPC aboutit à un recouvrement radiculaire similaire à celui obtenu avec la technique associant LPC / SCTG. Le gain de tissu kératinisé reste toutefois significativement plus élevé avec la greffe de conjonctif enfoui.

3.3.2. « Clinical comparaison of subepithelial connective tissue grafts and coronally advanced flaps with emdogain in the treatment of gingival recessions. ( Haghghati and Coll, 2007)

• **Méthode**

- 12 patients, de 20 à 45 ans,
- Récessions gingivales de Classe I ou II de Miller,
- Récessions gingivales  $\geq 2$  mm,
- 31 sites traités :

Groupe test : 16 dents traitées par LPC + EMD

Groupe contrôle : 15 dents traitées par LPC + SCTG

• **Résultats**

Récessions gingivales :

Tableau 14: Profondeur de la récession (mm) avant et après l'intervention (D'après Haghghati et Coll., 2007)

Group	Teeth (n)	Baseline	Weeks		
			4	12	24
EMD	16	3.09 (0.95)	1.34 (1.09)	1.25 (1.03)	1.59 (1.06)
SCTG	15	3.4 (1.41)	1.2 (0.9)	1.13 (0.74)	1.13 (0.83)
<b>P-value</b>	-	-	0.006	0.008	0.009

Values in parentheses are standard deviation.

A 24 semaines postopératoire, la réduction moyenne de la récession est de **1.5 mm** pour le groupe test (LPC + EMD) contre **2.27 mm** pour le groupe contrôle (LPC + SCTG).

Ce qui correspond à un taux de recouvrement moyen de **50.24%** et **65.82%** respectivement pour ces deux groupes. On ne trouve pas de différence significative entre les deux groupes.

Dans le groupe test (LPC + EMD), un recouvrement à 100% est observé dans **25%** des cas, contre **26.66%** dans le groupe contrôle (LPC + SCTG).

### Tissu kératinisé :

Tableau 15: Tissu kératinisé moyen (mm) avant et après l'intervention (D'après Haghghati et Coll., 2007)

Group	Teeth (n)	Baseline	weeks		
			4	12	24
EMD	16	<b>4</b> (1.58)	3.84 (1.94)	3.4 (1.55)	<b>3.5</b> (1.68)
SCTG	15	<b>1.93</b> (1.27)	3.83 (1.06)	3.26 (1.27)	<b>2.63</b> (1.07)
P-value	-	-	0.002	0.000	0.000

Vingt-quatre semaines après l'intervention, l'épaisseur moyenne du tissu kératinisé a diminué de **0.5 mm** dans le groupe test (LPC + EMD) tandis qu'elle a augmenté de **0.7 mm** dans le groupe contrôle (LPC + SCTG). Il existe une différence significative entre les deux groupes.

Conclusion : Cette étude démontre que les techniques aboutissent toutes deux à un recouvrement radiculaire satisfaisant. Bien que la différence entre les deux groupes ne soit pas significative en terme de recouvrement radiculaire, le gain de tissu kératinisé était quant à lui bien meilleur avec le LPC associé à la greffe de conjonctif enfoui par rapport au groupe traité par LPC + EMD.

3.3.3. « Comparative study of two root coverage procedures : a 24 month follow up multicenter study. » (Moses et Coll., 2006)

• **Méthode**

- 65 patients de 17 à 59 ans,
- Récessions gingivales de classe I et II de Miller,
- Récessions gingivales  $\geq 4$  mm ;
- 1 récession gingivale par patient,
- 65 sites traités :
  - Groupe 1 : 37 dents traitées par LPC + SCTG
  - Groupe 2 : 28 dents traitées par LPC + EMD

• **Résultats**

Tableau 16: Profondeur de la récession (VRD), hauteur de tissu kératinisé (HKT) et taux de recouvrement de la récession (PRC) au départ, à 12 et 24 mois après l'intervention dans les groupes traités par greffe de conjonctif enfoui (CTG) et protéines dérivées de la matrice de l'émail (EMD) (D'après Moses et Coll., 2006)

	Preoperative		12 Months		24 Months	
	EMD	CTG	EMD	CTG	EMD	CTG
VRD (mm)	4.29 ± 1.10	4.57 ± 0.99	1.18 ± 0.72	0.59 ± 0.55	1.0 ± 0.72	0.7 ± 0.57
HKT (mm)	1.07 ± 0.66	1.65 ± 0.92	1.75 ± 0.59	4.24 ± 0.89	2.25 ± 0.52	4.05 ± 0.94
PD (mm)	1.64 ± 0.56	1.51 ± 0.65	1.86 ± 0.36	1.49 ± 0.51	1.3 ± 0.46	1.5 ± 0.55
PRC (%)			73.2 ± 15.58	86.8 ± 12.48	76.9 ± 16.77	84.3 ± 13.32

Récessions gingivales : A 24 mois postopératoire, la réduction moyenne de la récession est de **3.29 mm** dans le groupe traité par LPC + EDM et de **3.87 mm** dans le groupe traité par LPC + SCTG. Ce qui correspond à des taux de recouvrement radiculaire moyens de **76.9%** et **84.3%** respectivement pour ces deux groupes. La différence entre les deux groupes est statistiquement significative (p=0.002).

Tissu kératinisé : Au bout de 24 mois postopératoire, le gain de tissu kératinisé moyen est de **1.18 mm** pour le groupe associant LPC aux protéines dérivées de la matrice de l'émail, contre **2.4 mm** dans le groupe traité par LPC + greffe de conjonctif enfoui. Cette différence est également statistiquement significative entre les deux groupes (p<0.001).

**Conclusion :** Au vue des résultats cliniques obtenus, les deux techniques s'avèrent concluantes. Cependant la greffe de conjonctif enfoui a montré un taux de recouvrement radiculaire significativement plus élevé, ainsi qu'un apport de tissu kératinisé plus important.

3.3.4. « A multicenter comparative study of two root coverage procedures : coronally advanced flap with addition of enamel matrix proteins and supedicle connective tissue graft. » ( Nemcovsky et Coll.,2004)

• **Méthodes**

- 70 patients de 17 à 61 ans,
- Récessions gingivales de classe I ou II de Miller,
- 1 récession gingivale par patient,
- 70 sites traités :
  - Groupe 1 : 40 dents traitées par LPC + SCTG
  - Groupe 2 : 30 dents traitées par LPC + EMD

• **Résultats**

Tableau 17: Profondeur moyenne de la récession (VRD), hauteur moyenne de tissu kératinisé (WKT) et taux de recouvrement moyen de la récession avant l'intervention, à 6 et 12 mois dans les groupes traités par greffe de conjonctif enfoui (CTG) et avec les protéines dérivées de la matrice de l'émail (EMD) (D'après Nemcovsky et Coll., 2004)

Parameter	Presurgery		6 Months		12 Months	
	EMD (n = 30)	CTG (n = 40)	EMD (n = 30)	CTG (n = 40)	EMD (n = 30)	CTG (n = 40)
VRD (mm)	4.3 ± 1.05	4.6 ± 1.03	1.0 ± 0.59	0.8 ± 0.59	1.2 ± 0.73	0.6 ± 0.55
PD (mm)	1.6 ± 0.56	1.5 ± 0.68	1.3 ± 0.47	1.25 ± 0.49	1.9 ± 0.55	1.5 ± 0.55
WKT (mm)	1.1 ± 0.73	1.6 ± 0.95	1.8 ± 0.57	4.0 ± 0.93	1.8 ± 0.57	4.3 ± 0.87
PC (%)	NA	NA	77.4 ± 11.92	84.1 ± 11.97	71.7 ± 16.14	87.0 ± 12.22

**Récessions gingivales :** A 12 mois postopératoire, la réduction moyenne de la récession est de **3.1 mm** dans le groupe traité par LPC + EMD et de **4 mm** dans le groupe traité par LPC + SCTG. Ce qui correspond à un taux de recouvrement moyen de **71.7%** et

**87.0%** respectivement pour ces deux groupes. La différence entre les deux groupes est statistiquement significative ( $p < 0.001$ ).

Tissu kératinisé : A 12 mois postopératoire, le gain moyen de tissu kératinisé est de **0.7 mm** dans le groupe traité par LPC + EMD contre **2.7 mm** dans le groupe traité par LPC + SCTG. La différence entre les deux groupes est statistiquement significative.

Conclusion : Au vue des résultats cliniques, cette étude conclut que les procédures permettent toutes deux d'obtenir un recouvrement radiculaire satisfaisant. Cependant la greffe de conjonctif enfoui semble permettre un recouvrement radiculaire et un apport de tissu kératinisé supérieur par rapport au lambeau déplacé coronairement associé aux protéines dérivées de la matrice de l'émail.

3.3.5. « A comparative study of the long term results of root coverage with connective tissue graft or enamel matrix protein : 24 month results. » (Abolfazli et Coll., 2009)

- **Méthodes**

- 12 patients de 28 à 51 ans,
- Récessions gingivales de classe I ou II de Miller,
- 2 récessions bilatérales et similaires par patient,
- Récessions gingivales  $\geq 3$  mm,
- 24 sites traités :

Groupe test : 12 dents traitées par LPC + EDM

Groupe contrôle : 12 dents traitées par LPC + SCTG

- **Résultats**

Récessions gingivales : Le recouvrement moyen de la récession à 24 mois postopératoire, est de **3.33 mm** dans le groupe test (LPC + EDM) contre **4.5 mm** dans le groupe contrôle (LPC + SCTG).

Ce qui correspond à un taux de recouvrement de **76.9%** pour le groupe test, contre **93.1%** pour le groupe contrôle.

Le recouvrement à 100% était obtenu dans **25%** des cas seulement avec LPC + EDM, contre **66.6%** avec LPC +SCTG.

A 24 mois, la différence entre les deux groupe est statistiquement significative.

Tissu kératinisé : A 24 mois post opératoire le gain de tissu kératinisé est de **0.83 mm** dans le groupe test, contre **2.08 mm** dans le groupe contrôle. Ce gain était plus significatif pour le groupe traité par greffe de conjonctif enfoui.

Conclusion : Cette étude rapporte que les deux techniques utilisées apportent des résultats satisfaisants pour le traitement des récessions gingivales. Cependant à 24 mois, la technique de la greffe de conjonctif enfoui obtient un meilleur taux de recouvrement avec un gain de tissu kératinisé également plus important.

Nous avons retranscrit l'ensemble des résultats dans le tableau récapitulatif ci-dessous :

Tableau 18: Comparaison des résultats cliniques obtenus avec un LPC associé à une greffe de conjonctif enfoui (LPC+SCTG) et un LPC associé à des Protéines dérivées de la matrice de l'émail (LPC+EMD)

<u>Etudes cliniques</u>	LPC + SCTG				LPC + EMD			
	Réduction de la récession (mm)	Recouvrement (%)	Recouvrement total (%)	Gain de TK (mm)	Réduction de la récession (mm)	Recouvrement (%)	Recouvrement total (%)	Gain de TK (mm)
Mcguire et Nunn, 2003	4.01	93.8	79	1.56	4.07	95.1	89.5	0.71
Haghighati et Coll., 2007	2.26	65.82	26.66	0.7	1.5	50.24	25	-0.5
Moses et Coll., 2006	3.87	84.3	-	2.4	3.29	76.9	-	1.18
Nemcovsky et Coll., 2004	4	87	-	2.7	3.1	71.7	-	0.7
Abolfazli et Coll., 2009	4.5	93.1	66.6	2.08	3.33	76.9	25	0.83

TK : Tissu kératinisé

Celui-ci nous permet de conclure :

Cette fois encore, les résultats cliniques obtenus à l'issue des différentes études comparatives ne sont pas tous similaires et les avis des auteurs divergent quelque peu. On remarque que les techniques permettent toutes deux un recouvrement radiculaire satisfaisant. Cependant, de manière générale, la greffe de conjonctif enfoui obtient de meilleurs résultats en terme de recouvrement radiculaire. De plus, le gain de tissu kératinisé est toujours plus important avec cette dernière.

Ainsi on pourra donc dire, que lorsque l'apport de tissu kératinisé n'est pas indispensable, et qu'il n'y a pas de limitation financière, la technique utilisant les protéines dérivées de la matrice de l'émail peut être considérée comme une bonne alternative pour le traitement des récessions gingivales, la technique restant moins invasive, plus facile à réaliser tout en supprimant le risque de morbidité au niveau du site donneur et l'inconfort du patient.



### 3.4. Greffe épithélio-conjonctive (FGG) / greffe de conjonctif enfoui (SCTG)

Nous avons trouvé 2 études randomisées qui visent à comparer la greffe épithélio-conjonctive à la greffe de conjonctif enfoui :

- « Subpedicle connective tissue graft versus free gingival graft in the coverage of exposed root surfaces. »
- « Thick free gingival and connective tissue autografts for root coverage. »

#### 3.4.1. « Subpedicle connective tissue graft versus free gingival graft in the coverage of exposed root surfaces. » ( Paolantonio et Coll., 1997)

- **Méthodes**

- 70 patients de 25 à 48 ans,
- Récessions gingivales de Classe I ou II de Miller,
- 1 récession gingivale par patient,
- Récessions gingivales  $\geq 3$  mm
- 70 sites traités :

Groupe A : 35 dents traitées par greffe épithélio-conjonctive (FGG)

Groupe B : 35 dents traitées par greffe de conjonctif enfoui (SCTG)

- **Résultats**

#### Récessions gingivales :

Tableau 19: Profondeur moyenne de la récession (mm) avant et après l'intervention dans les groupes A et B (D'après Paolantonio et Coll., 1997)

Gingival recession			
	Before surgery	Significance of differences within groups	After surgery
group A (free grafts)	3.11±0.28	$p=0.000$	1.50±0.39
significance of differences between groups	$p=0.529$		$p=0.000$
group B (subpedicle grafts)	3.43±0.39	$p=0.000$	0.58±0.46

Le recouvrement radiculaire moyen obtenu après chirurgie est de **1.61 mm** pour le groupe traité par greffe épithélio conjonctive (Groupe A) et de **2.85 mm** pour le groupe traité par greffe de conjonctif enfoui (Groupe B). La différence est significative entre les deux groupes.

Ceci correspond à un taux de recouvrement de **53.19%** et **85.23%** respectivement pour ces deux groupes.

On obtient un recouvrement à 100% dans **8.75%** des cas dans le groupe A contre **48.57%** des cas dans le groupe B.

Tissu kératinisé :

Tableau 20: Epaisseur moyenne de tissu kératinisé avant et après l'intervention dans les groupes A et B (D'après Paolantonio et Coll., 1997)

Keratinized tissue			
	Before surgery	Significance of differences within groups	After surgery
group A (free grafts)	1.57 ± 0.34	p=0.000	5.23 ± 0.48
significance of differences between groups	p=0.424		p=0.091
group B (subpedicle grafts)	1.94 ± 0.43	p=0.000	4.75 ± 0.93

Après chirurgie, le gain moyen de tissu kératinisé est de **3.66 mm** pour le groupe A et de **2.81 mm** pour le groupe B. La différence entre les deux groupes n'est pas significative.

Conclusion : Dans cette étude, la greffe de conjonctif enfoui permet d'obtenir un recouvrement radiculaire plus important qu'avec la greffe épithélio conjonctive. Le nombre de sites obtenant un recouvrement à 100% était d'ailleurs bien plus important dans le groupe traité par greffe de conjonctif enfoui. Les deux techniques augmentaient l'épaisseur du tissu kératinisé de manière significative.

3.4.2. « Thick free gingival and connective tissue autografts for root coverage. » (Jahnke et Coll., 1993)

• **Méthodes**

- 9 patients de 16 à 51 ans,
- Récessions gingivales de Classe I ou II de Miller,
- 2 récessions bilatérales et similaires par patient,
- 18 sites traités :

Groupe A : 9 dents traitées par greffe épithélio conjonctive (FGG)

Groupe B : 9 dents traitées par greffe de conjonctif enfoui (SCTG)

• **Résultats**

Tableau 21: Profondeur de la récession (VR) et épaisseur de tissu kératinisé (KT) au départ, à 3 et 6 mois postopératoire dans les groupes traités par greffe épithélio conjonctive (FGG) et greffe de conjonctif enfoui (CTG) (D'après Jahnke et Coll., 1993).

Time	FGG			CTG (n=9)		
	VR*	KT	PAL	VR*	KT	PAL
Presurgical	2.9 (2.0-5.5)	1.0 (0-2.0)	4.7 (3.0-8.0)	2.8 (2.0-3.5)	0.6 (0-2.0)	4.1 (2.5-5.5)
3 months postsurgical	1.9 (0-4.5)	3.8 (2.0-6.0)	3.1 (1.0-7.0)	0.6 (0-1.5)	3.4 (2.0-5.0)	2.1 (0.5-3.5)
6 months postsurgical	1.8 (0-4.0)	4.0 (2.0-7.0)	3.1 (1.5-6.5)	0.6 (0-1.5)	3.6 (2.0-6.0)	1.9 (1.0-3.5)

VR=vertical recession.

KT=width of keratinized tissue.

PAL=probing attachment level.

\*Change in VR statistically different between the 2 techniques ( $P < 0.03$ ).

Récessions gingivales : A 6 mois postopératoire, la réduction moyenne de la récession est de **1.1 mm** dans le groupe A (FGG) et de **2.2 mm** dans le groupe B (SCTG). Ce qui correspond à des taux de recouvrement de **43%** et **80%** respectivement pour ces deux groupes.

La différence entre les deux groupes est significative ( $p < 0.03$ ).

Un recouvrement complet est obtenu dans **56%** des cas avec la greffe de conjonctif enfoui et dans **11%** des cas seulement avec la greffe épithélio conjonctive.

Tissu kératinisé : A 6 mois, le gain moyen de tissu kératinisé est de **3.0 mm** dans les deux groupes.

Conclusion : Les résultats cliniques de cette étude démontrent un recouvrement radiculaire significativement plus élevé avec la greffe de conjonctif enfoui. Le gain tissu kératinisé est en revanche significatif dans les deux groupes.

Nous avons retranscrit les résultats de ces deux études dans le tableau récapitulatif ci-dessous :

*Tableau 22: Comparaison des résultats cliniques obtenus avec une greffe épithélio-conjonctive (FGG) et avec une greffe de conjonctif enfoui (SCTG)*

<u>Etudes cliniques</u>	FGG				SCTG			
	Réduction de la récession (mm)	Recouvrement (%)	Recouvrement total (%)	Gain de TK (mm)	Réduction de la récession (mm)	Recouvrement (%)	Recouvrement total (%)	Gain de TK (mm)
Paolantonio et Coll., 1997	1.61	53.19	8.75	3.66	2.85	85.23	48.57	2.81
Jahnke et Coll., 1993	1.1	43	11	3.0	2.2	80	56	3.0

*TK : Tissu kératinisé*

Celui-ci nous permet de conclure :

Les techniques de greffes épithélio conjonctive et de conjonctif enfoui permettent toutes deux d'obtenir un recouvrement radiculaire satisfaisant. Cependant, la greffe de conjonctif enfoui semble apporter de meilleurs résultats dans le recouvrement des surfaces radiculaires exposées. Un recouvrement à 100% est d'ailleurs obtenu plus régulièrement avec cette technique. D'autre part, le gain de tissu kératinisé ne semble pas différer d'une procédure à l'autre, et celui-ci est significativement élevé.

### 3.5. Greffe de conjonctif enfoui (SCTG) / Matrice dermique acellulaire (ADM)

Nous avons trouvé 7 études randomisées faisant l'objet de cette comparaison :

-« Acellular dermal matrix allograft versus subepithelial connective tissue graft in treatment of gingival recessions. A 5 year randomized clinical study. »

-« Comparative clinical evaluation of subepithelial connective tissue graft and acellular dermal matrix allograft for the treatment of gingival recession. »

-« A comparative study of root coverage obtained with an acellular dermal matrix versus a connective tissue graft : results of 105 recession defects in 50 consecutively treated patients. »

-« Root coverage in isolated gingival recessions using autograft versus allograft : a pilot study. »

-« Root coverage of advanced gingival recessions : a comparative study between acellular dermal matrix allograft and subepithelial connective tissue grafts. »

-« A comparative clinical study of the efficacy of subepithelial connective tissue graft and acellular dermal matrix graft in root coverage : 6 month follow up observation. »

-« A comparative evaluation of the effectiveness of subpedicle acellular dermal matrix allograft with subepithelial connective tissue graft in the treatment of isolated marginal tissue recession. A clinical study. »

3.5.1. « Acellular dermal matrix allograft versus subepithelial connective tissue graft in treatment of gingival recessions. A 5 year randomized clinical study. » ( Moslemi et Coll., 2011)

- **Méthode**

- 16 patients de 24 à 45 ans,
- Récessions gingivales de Classe I ou II de Miller,
- 2 récessions bilatérales et similaires par patient,
- Récessions gingivales  $\geq 2$  mm
- 32 sites traités :

Groupe test : 16 dents traitées par allogreffe (ADM)

Groupe contrôle : 16 dents traitées par autogreffe (SCTG)

### • Résultats

Tableau 23: Réduction de la profondeur de la récession (RD reduction) et augmentation de tissu kératinisé (GW increase) à 6 et 60 mois dans les groupes traités avec une matrice dermique acellulaire (ADMA) et greffe de conjonctif enfoui (SCTG) (D'après Moslemi et Coll., 2011).

	ADMA (n = 15) 6 months	SCTG (n = 15) 6 months	p-value	ADMA (n = 15) 60 months	SCTG (n = 15) 60 months	p-value	ADMA (n = 15) 60 months versus 6 months	SCTG (n = 15) 60 months versus 6 months	p-value
RD reduction	2.57 ± 1.15	2.20 ± 1.08	0.376	1.60 ± 1.22	1.50 ± 1.42	0.838	-0.97 ± 0.87	-0.70 ± 0.70	0.365
RW reduction	3.03 ± 1.39	2.37 ± 1.43	0.207	1.77 ± 1.43	1.27 ± 1.54	0.367	-1.27 ± 1.19	-1.10 ± 1.14	0.698
GW increase	0.97 ± 1.01	0.80 ± 1.26	0.693	-0.03 ± 1.04	0.77 ± 1.27	0.071	-1.23 ± 0.78	-0.10 ± 1.08	0.000

ADMA, acellular dermal matrix allograft; GW, gingival width; RD, recession depth; RW, recession width; SCTG, subepithelial connective tissue graft.

Tableau 24: Taux de recouvrement moyen de la récession (Mean RC) et Recouvrement complet (CRC) à 6 et 60 mois dans les groupes traités avec une matrice dermique acellulaire (ADMA) et greffe de conjonctif enfoui (SCTG) (D'après Moslemi et Coll., 2011).

	ADMA (n = 16) 6 months	SCTG (n = 16) 6 months	p-value	ADMA (n = 15) 6 months	SCTG (n = 15) 6 months	p-value	ADMA (n = 15) 60 months	SCTG (n = 15) 60 months	p-value
CRC	11 (68.75%)	5 (33.33%)	0.034	11 (73.33%)	4 (26.66%)	0.027	3 (20.0%)	2 (13.33%)	1.000
Mean RC	85.42% ± 22.67%	69.05% ± 24.25%	0.058	87.77% ± 21.33%	66.98% ± 23.60%	0.017	54.61% ± 34.93%	39.84% ± 40.61%	0.294

ADMA, acellular dermal matrix allograft; CRC, complete root coverage; Mean RC, mean root coverage; SCTG, subepithelial connective tissue graft.

**Récessions gingivales** : A 6 mois post opératoire, on obtient une réduction de la récession de **2.57 mm** dans le groupe traité par ADM et de **2.20 mm** dans le groupe traité par SCTG. Ce qui correspond à des taux moyens de recouvrement de **87.77%** et **66.98%** respectivement pour ces deux groupes. La différence entre les deux groupes n'est pas significative.

A 5 ans, une perte du recouvrement radiculaire est observée dans les deux groupes : il y a une réduction de 33% dans le groupe ADM et de 27% dans le groupe SCTG.

Un recouvrement à 100% est obtenu dans **73.3%** des cas avec la ADM et dans **26.6%** des cas dans le groupe traité par SCTG à 6 mois post opératoire. Cependant au bout de 5 ans, un recouvrement complet n'est observé plus que pour 20% et 13.3% des cas dans ces deux groupes respectivement.

Tissu kératinisé : A 6 mois post opératoire, le gain moyen de tissu kératinisé est de 0.97 mm dans le groupe test et de 0.80 mm dans le groupe contrôle. La différence entre les deux groupes n'est pas significative. Cependant, on remarque qu'au bout de 5 ans, l'épaisseur du tissu kératinisé est toujours significativement plus élevée qu'avant l'intervention dans le groupe contrôle, tandis qu'elle est revenue à sa valeur de départ dans le groupe test.

Conclusion : A court terme, cette étude nous montre une réduction significative de la récession avec les deux techniques. Le taux de recouvrement radiculaire est toutefois plus élevé avec la technique utilisant la matrice dermique acellulaire. Cependant les résultats cliniques obtenus à 6 mois ne sont pas maintenus. Et cinq ans après l'intervention, on ne note pas de différence significative en ce qui concerne la réduction de la récession ni en terme de recouvrement à 100% entre les deux techniques.

D'autre part, le gain de tissu kératinisé obtenu avec la greffe de conjonctif enfoui est maintenu de 6 mois à 5 ans, tandis que celui obtenu avec la matrice dermique acellulaire rechute à des valeurs similaires à celles de départ.

3.5.2. « Comparative clinical evaluation of subepithelial connective tissue graft and acellular dermal matrix allograft for the treatment of gingival recession. » (Haghighati et Coll., 2006)

- **Méthode**

- 9 patients de 24 à 45 ans,
- Récessions gingivales de Classe I ou II de Miller,
- Récessions gingivales  $\geq 2$  mm,
- 32 sites traités :
  - Groupe test : dent traitées par ADM
  - Groupe contrôle : dents traitées par SCTG

- **Résultats**

Récessions gingivales : La réduction moyenne de la récession à 24 semaines postopératoire est de **2.53 mm** dans le groupe test, contre **2.31 mm** dans le groupe contrôle. Ce qui correspond à des taux de recouvrement de **85.41%** et **69.04%** respectivement pour ces deux groupes. La différence n'est pas significative.

On obtient un recouvrement à 100% dans **75%** des cas avec la matrice dermique acellulaire et dans **31.3%** des cas avec la greffe de conjonctif enfoui. La différence entre les deux groupes est statistiquement significative ( $p=0.034$ ).

Tissu kératinisé : Non précisé dans cette étude.

Conclusion : Dans les limites de cette étude on peut conclure que l'utilisation de matrice dermique acellulaire offre des résultats similaires à la greffe de conjonctif enfoui en terme de recouvrement radiculaire.



3.5.3. « A comparative study of root coverage obtained with an acellular dermal matrix versus a connective tissue graft : results of 107 recession defects in 50 consecutively treated patients. » (Harris, 2000)

• **Méthodes**

- 50 patients avec un moyenne d'âge de 40 ans,
- Récessions gingivales de Classe I ou II de Miller,
- 1 à 6 récessions par patient,
- Récessions gingivales  $\geq 2$  mm,
- 107 sites traités :

Groupe contrôle : 25 patients traités par SCTG

Groupe test : 25 patients traités par ADM

• **Résultats**

Tableau 25: Profondeur de la récession (Recession depth) et tissu kératinisé (Keratinized tissue) avant et après l'intervention dans les groupe contrôle et groupe test (D'après Harris, 2000).

	Preoperative (mm)			Postoperative (mm)			t	Statistically significant*
	Mean	Range	SD	Mean	Range	SD		
Control group (connective tissue graft, n = 25)								
Recession depth	3.4	2.5-5.0	0.8	0.2	0-0.6	0.3	23.71	Yes
Recession width	3.5	2.5-6.5	1.0	0.7	0-2.0	1.2	11.83	Yes
Probing depth	2.2	1.0-3.0	0.6	1.0	0.5-2.0	0.4	10.83	Yes
Keratinized tissue	1.3	0-3.0	0.8	3.3	2.5-4.3	0.6	10.95	Yes
Test group (acellular dermal matrix, n = 25)								
Recession depth	3.1	2.0-5.0	0.8	0.2	0-1.0	0.3	20.64	Yes
Recession width	3.6	2.0-7.0	1.0	0.4	0-2.8	0.8	12.84	Yes
Probing depth	2.2	1.0-4.0	0.6	1.4	0.5-2.2	0.4	5.72	Yes
Keratinized tissue	1.6	0.3-4.0	0.9	2.7	1.0-4.5	0.8	8.44	Yes

\* $\alpha = 0.01$ .  
SD = standard deviation.

Tableau 26: Comparaison du taux de recouvrement moyen de la récession (Mean root coverage) et de la variation moyenne de tissu kératinisé (mean keratinized tissue change) dans les groupe contrôle et le groupe test (D'après Harris, 2000).

	Control* (n = 25)	Test† (n = 25)	t	Statistically significant‡
Mean root coverage (%)	96.2	95.8	0.18	No
Range	80.0–100	75.0–100		
Standard deviation	7.1	8.1		
Mean probing depth change (mm)	1.2	0.7	2.78	Yes
Range§	0.5–2.5	–0.3–2.5		
Standard deviation	0.5	0.6		
Mean keratinized tissue change (mm)	2.0	1.2	3.80	Yes
Range	0–3.5	0–2.8		
Standard deviation	0.9	0.7		

\*Connective tissue graft.  
†Acellular dermal matrix.  
‡ $\alpha = 0.01$ .  
§Negative value represents an increase in probing depth.

Récessions gingivales : La réduction moyenne de la récession est de **3.2 mm** dans le groupe contrôle et de **2.9 mm** dans le groupe test. Ce qui correspond à des taux de recouvrement de **96.2%** et **95.8%** pour ces deux groupes respectivement. La différence entre les deux groupes n'est pas significative.

On obtient un recouvrement à 100% dans **81%** des cas avec la greffe de conjonctif enfoui, et dans **87.7%** des cas avec la matrice dermique acellulaire.

Tissu kératinisé : Le gain moyen de tissu kératinisé est de **2.0 mm** dans le groupe contrôle et de **1.2 mm** dans le groupe test. La différence entre les deux groupes est significative.

Conclusion : Harris conclut avec cette étude, que le taux de recouvrement obtenu avec une matrice dermique acellulaire combinée à une lambeau déplacé coronairement est similaire à celui obtenu avec une greffe de conjonctif enfoui. Le gain de tissu kératinisé est cependant meilleur avec cette deuxième technique.

3.5.4. « Root coverage in isolated gingival recessions using autograft versus allograft : a pilot study. » (Joly et Coll., 2007)

• **Méthode**

- 10 patients de 27 à 51 ans,
- Récessions gingivales de Classe I ou II de Miller,
- Récessions gingivales  $\geq 3$  mm,
- 2 récessions bilatérales et similaires par patient,
- 20 sites traités :

Groupe test : 10 dents traitées par ADM

Groupe Contrôle : 10 dents traitées par SCTG

• **Résultats**

Tableau 27: Profondeur de la récession (GRD) et hauteur de tissu kératinisé (KT) mesurées au départ et à 6 mois dans le groupe test (CPF+ADM) et le groupe contrôle (CPF + SCTG) (D'après Joly et Coll., 2007).

Parameter	CPF + ADM Test Group	CPF + SCTG Control Group	Difference (control – test)
<b>GRD (mm)</b>			
Baseline	4.2 ± 0.9	4.4 ± 1.3	0.2 ± 0.4
6 months	2.1 ± 1.1	0.9 ± 0.9	-1.2 ± 0.2
Difference	2.1 ± 0.9*	3.5 ± 1.2*	1.4 ± 0.2*
<b>PD (mm)</b>			
Baseline	1.0 ± 0.0	1.0 ± 0.0	0
6 months	1.0 ± 0.0	1.0 ± 0.0	0
Difference	0	0	0
<b>CAL (mm)</b>			
Baseline	5.2 ± 0.9	5.4 ± 1.3	0.2 ± 0.4
6 months	3.1 ± 1.1	1.3 ± 0.9	-2.1 ± 0.1
Difference	2.1 ± 0.9*	3.5 ± 1.2*	1.4 ± 0.2*
<b>KT (mm)</b>			
Baseline	2.4 ± 0.8	3.1 ± 1.3	-0.7 ± 0.5
6 months	3.5 ± 0.9	4.3 ± 1.6	0.8 ± 0.6
Difference	1.1 ± 1.5*	1.2 ± 0.8*	-0.2 ± 0.7
<b>GT (mm)</b>			
Baseline	0.8 ± 0.4	0.8 ± 0.3	0.0 ± 0.0
6 months	1.6 ± 0.4	2.1 ± 0.5	0.5 ± 0.1
Difference	0.7 ± 0.4*	1.3 ± 0.6*	0.6 ± 0.2*

\* Statistically significant ( $P < 0.05$ ).

Récessions gingivales : La réduction moyenne de la récession est de **3.5 mm** dans le groupe contrôle et de **2.1 mm** dans le groupe test. Ce qui correspond à des taux de recouvrement de **79.5%** et **50%** respectivement pour ces deux groupes. La différence intergroupe est significative.

Tissu kératinisé : Le gain moyen de tissu kératinisé est de **1.2 mm** dans le groupe traité par SCTG, et de **1.1 mm** dans le groupe traité par ADM. La différence entre les deux groupes est non significative.

Conclusion : Cette étude nous permet de conclure que l'association d'un lambeau déplacé coronairement à une matrice dermique acellulaire ou à un greffon de conjonctif enfoui sont deux techniques qui permettent un recouvrement radiculaire satisfaisant ainsi qu'un gain de tissu kératinisé. Toutefois, la greffe de conjonctif enfoui semble apporter de meilleur résultat en terme de recouvrement.

3.5.5. « Root coverage of advanced gingival recessions : a comparative study between acellular dermal matrix allograft and subepithelial connective tissue grafts. » (Tal et Coll., 2002)

- **Méthodes**

- 7 patients,
- Récessions gingivales de Classe I ou II de Miller,
- 2 récessions bilatérales et similaires par patient,
- Récessions gingivales  $\geq 4$  mm,
- 14 sites traités :
  - Groupe contrôle : 7 dents traitées par SCTG
  - Groupe test : 7 dents traitées par ADM

- **Résultats**

Récessions gingivales : Le recouvrement moyen de la récession est de **4.29 mm** dans le groupe contrôle, et de **4.57 mm** dans le groupe test. Ce qui correspond à des taux moyens de recouvrement de **88.7%** et **89.1%** respectivement pour ces deux groupes. La différence intergroupe n'est pas significative.

Tissu kératinisé : Le gain moyen de tissu kératinisé est de **2.14 mm** pour le groupe traité par greffe de conjonctif enfoui contre **0.86 mm** dans le groupe test. La différence entre les deux groupes est significative.

Conclusion : Cette étude conclut que la technique de greffe de conjonctif enfoui ou celle utilisant une matrice dermique acellulaire permettent toutes deux un recouvrement significatif des récessions gingivales. Cependant, l'autogreffe permet un gain de tissu kératinisé significativement plus important.

3.5.6. « A comparative clinical study of the efficacy of subepithelial connective tissue graft and acellulr dermal matrix graft in root coverage : 6 month follow up observation. »  
(Thomas et Coll., 2013)

• **Méthode**

- 10 patients de 18 à 50 ans,
- Récessions gingivales de Classe I ou II de Miller,
- 2 récessions gingivales bilatérales et similaires par patient,
- 20 sites traités :

Groupe I : 10 dents traitées par SCTG

Groupe II : 10 dents traitées par ADM

• **Résultats**

•

*Tableau 28: Hauteur moyenne de la récession (recession height) et de tissu kératinisé (keratinized tissue) au départ, à 90 et 180 jours dans les groupes I et II (D'après Thomas et Coll., 2013).*

Parameter	Group I				Group II			
	Pre	90 <sup>th</sup> day	180 <sup>th</sup> day	0-180 <sup>th</sup> day	Pre	90 <sup>th</sup> day	180 <sup>th</sup> day	0-180 <sup>th</sup> day
Recession height	3.3±0.7	0.0±0.0	0.1±0.3	3.2±0.4	3.2±0.4	0.3±0.5	0.4±0.7	2.8±0.4
P value				0.003				0.003
Recession width	3.1±0.3	0.0±0.0	0.1±0.3	3.0±0.0	3.1±0.3	0.1±0.3	0.2±0.4	2.9±0.3
P value				0.002				0.002
Probing depth	1.0±0.0	0.9±0.3	1.0±0.0	0.0±0.0	1.0±0.0	1.0±0.0	1.0±0.0	0.0±0.0
P value				1.00				1.00
Clinical attachment level	4.3±0.7	0.9±0.3	1.1±0.3	3.2±0.4	4.2±0.4	1.3±0.5	1.4±0.7	2.8±0.4
P value				0.003				0.003
Keratinized tissue	3.3±0.5	6.6±0.7	6.5±0.5	-3.2±0.4	3.2±0.4	6.1±0.7	6.0±0.5	-2.8±0.4
P value				0.003				0.003

Negative value (-) indicates increase. Group I – Subepithelial connective tissue graft; Group II – Acellular dermal matrix graft

Récessions gingivales : A 180 jours postopératoire, le recouvrement moyen de la récession est de **3.2 mm** dans le groupe I (SCTG) et de **2.8 mm** dans le groupe II (ADM). Ce qui correspond à des taux de recouvrement moyens de **98%** et **89.1%** respectivement pour ces deux groupes. La différence intergroupe n'est pas significative.

Tissu kératinisé : Le gain moyen de tissu kératinisé est **3.2 mm** dans le groupe I contre **2.8 mm** dans le groupe II. Là encore, la différence n'est pas significative à 180 jours postopératoire.

Conclusion : Cette étude réalisée sur 6 mois révèle un taux de recouvrement significatif aussi bien pour la technique de greffe de conjonctif enfoui que pour la technique utilisant une matrice dermique acellulaire. Un gain de tissu kératinisé est également obtenu sans différence dans les deux groupes. Ces deux procédures semblent être satisfaisantes et stables à 6 mois dans le recouvrement des récessions gingivales de classe I et II de Miller.

3.5.7. « A comparative evaluation of the effectiveness of subpedicle acellular dermal matrix allograft with subepithelial connective tissue graft in the treatment of isolated marginal tissue recession. A clinical study. » (Shori et Coll., 2013)

- **Méthode**

- 20 patients de 18 à 50 ans,
- Récessions gingivales de Classe I ou II de Miller,
- 1 récession par patient,
- Récessions gingivales  $\geq 3$  mm,
- 20 sites traités :

Groupe test : 10 dents traitées par ADM

Groupe contrôle : 10 dents traitées par SCTG

- **Résultats**

Tableau 29: Réduction moyenne de la récession (REC reduction) et gain moyen de gencive kératinisée (WKG increase) dans les groupes test et contrôle (D'après Shori et Coll., 2013).

Parameters	Test group (n=10) (ADMA)	Control group (n=10) (SCTG)	Difference	P value
REC reduction	3.38±1.12	3.34±0.68	0.4±0.04	0.409 NS
PPD reduction	0.6±0.32	0.4±0.38	0.2±0.45	0.448 NS
CAL gain	3.98±1.20	3.74±0.76	0.24±1.64	0.533 NS
WKG increase	2.4±0.51	3.3±0.48	0.9±0.73	4.02 S

S – Significant ( $P < 0.05$ ); NS – Non significant ( $P > 0.05$ ); ADMA – Acellular dermal matrix allograft

Récessions gingivales : A 6 mois post opératoire, le taux moyen de recouvrement est de **3.38 mm** dans le groupe test (ADM) contre **3.34 mm** dans le groupe contrôle. Ce qui correspond à des taux de recouvrement moyens de **86.93%** et **84.72%** respectivement pour ces deux groupes. La différence n'est pas significative.

On obtient un recouvrement à 100% dans **40%** des cas avec la matrice dermique acellulaire et dans **60%** des cas avec la greffe de conjonctif enfoui.

Tissu kératinisé : Le gain moyen de tissu kératinisé est de **2.4 mm** dans le groupe test et de **3.3 mm** dans le groupe contrôle. La différence entre les deux groupes est significative.

Conclusion : Au vue des résultats cliniques obtenus dans cette étude, on peut donc dire que les deux techniques chirurgicales permettent d'obtenir un recouvrement radiculaire satisfaisant. A 6 mois post opératoire le pourcentage de recouvrement est légèrement plus élevé avec la matrice dermique acellulaire, mais cette différence n'est pas significative. En revanche, le gain de tissu kératinisé est significativement plus élevé avec la greffe de conjonctif enfoui.

Nous avons retranscrit les résultats cliniques de ces 7 études randomisées dans le tableau récapitulatif ci-dessous :

Tableau 30: Comparaison des résultats cliniques obtenus avec la greffe de conjonctif enfoui (SCTG) et la technique utilisant les Matrices Dermiques Acellulaires (ADM)

Etudes cliniques	SCTG				ADM			
	Réduction de la récession (mm)	Recouvrement (%)	Recouvrement total (%)	Gain de TK	Réduction de la récession (mm)	Recouvrement (%)	Recouvrement total (%)	Gain de TK
Moslemi et Coll., 2011	1.50	39.84	13.33	0.77	1.60	54.61	20	-0.03
Haghighati et Coll., 2006	2.31	69.04	31.3	-	2.53	85.41	75	-
Harris, 2000	3.2	96.2	81	2.0	2.9	95.8	87.7	1.2
Joly et Coll., 2007	3.5	79.5	-	1.2	2.1	50	-	1.1
Tal et Coll., 2002	4.29	88.7	-	2.14	4.57	89.1	-	0.86
Thomas et Coll., 2013	3.2	98	-	3.2	2.8	89.1	-	2.8
Shori et Coll., 2013	3.34	84.72	60	3.3	3.38	86.93	40	2.4

TK : Tissu kératinisé

Celui-ci nous permet de conclure :

Les résultats obtenus par les différents auteurs ne semblent pas tous concorder, cependant tous s'accordent à dire que la technique de greffe de conjonctif enfoui et celle utilisant les matrices dermiques acellulaires permettent un recouvrement radicaire très satisfaisant. La majorité des études révèlent peu de différence en terme de recouvrement entre les deux techniques. Cependant, le gain de tissu kératinisé est toujours plus important avec la greffe de conjonctif enfoui.



On pourra donc dire que si le patient est affecté de récessions multiples, qu'il n'y a pas de limitation financière et que l'apport de tissu kératinisé n'est pas indispensable, l'utilisation de matrice dermique acellulaire peut être une précieuse alternative à la greffe de conjonctif enfoui ; cette technique permettant de contourner la deuxième intervention au palais, de réduire les douleurs post opératoire ainsi que le temps opératoire.

### 3.6. Greffe de conjonctif enfoui (SCTG) / Régénération tissulaire guidée (RTG)

Nous avons trouvé 5 études randomisées faisant l'objet de cette comparaison :

-« Comparative evaluation of a bioabsorbable collagen membrane and connective tissue graft in the treatment of localized gingival recession : a clinical study.»

-« Subpedicle connective tissue graft versus guided tissue regeneration with bioabsorbable membrane in the treatment of human gingival recession defects. »

- «A clinical/statistical comparison between the subpedicle connective tissue graft method and the guided tissue regeneration technique in root coverage. »

-« Treatment of gingival recession: comparative study between subepithelial connective tissue graft and guided tissue regeneration. »

-« Comparative clinical study of a bioabsorbable membrane and subepithelial connective tissue graft in the treatment of human gingival recession. »

3.6.1. « Comparative evaluation of a bioabsorbable collagen membrane and connective tissue graft in the treatment of localized gingival recession : a clinical study.» (Babu et Coll., 2011)

- **Méthode**

- 10 patients,
- Récessions gingivales de Classe I ou II de Miller,
- 2 récessions bilatérales et similaires par patient,
- 20 sites traités

Groupe 1 : 10 dents traitées par SCTG

Groupe 2 : 10 dents traitées par RTG (membrane résorbable)

- **Résultats**

Tableau 31: Profondeur moyenne de la récession (Recession depth) et épaisseur moyenne de gencive kératinisée dans les groupes 1 (SCTG group) et 2 (GTRC group) avant et après l'intervention. (D'après Babu et Coll., 2011).

Clinical parameters	Pre-operative (mm)			Post-operative (mm)		
	Range	Mean	SD	Range	Mean	SD
SCTG group						
Recession depth	3-6	4.00	1.05	0-2	0.60	0.69
Width of keratinized gingiva	1-3	1.70	0.82	2-5	3.20	0.92
Probing depth	1-2	1.30	0.48	0-1	0.50	0.52
GTRC group						
Recession depth	3-6	4.50	1.08	0-2	0.70	0.67
Width of keratinized gingiva	0-3	1.30	0.82	3-5	3.60	0.69
Probing depth	1-2	1.10	0.31	0-1	0.40	0.51

HS - Highly significant; SCTG - subepithelial connective tissue graft; GTRC - Guided tissue regeneration based collagen membrane connective tissue graft

Récessions gingivales : A 6 mois post opératoire, la réduction moyenne de la récession est de **3.4 mm** dans le groupe 1 (SCTG) et de **2.30 mm** dans le groupe 2 (RTG). Ce qui correspond à des taux moyens de recouvrement de **84.84%** et **84.0%** respectivement dans ces deux groupes. La différence n'est pas statistiquement significative.

Tissu kératinisé : A 6 mois post opératoire, le gain moyen de tissu kératinisé est de **1.50 mm** dans le groupe traité par greffe de conjonctif enfoui, contre **2.30 mm** dans le groupe traité par RTG. La différence entre les deux groupes n'est pas significative.

Conclusion : Cette étude conclut donc que les membranes résorbables utilisées dans les procédures de régénérations tissulaires guidées peuvent être une alternative fiable à l'autogreffe de tissu conjonctif dans le traitement des récessions gingivales.

3.6.2. « Subpedicle connective tissue graft versus guided tissue regeneration with bioabsorbable membrane in the treatment of human gingival recession defects. »  
(Trombelli et Coll., 1998)

- **Méthode**

- 12 patients de 23 à 58 ans,
- Récessions gingivales de Classe I ou II de Miller,
- 2 récessions bilatérales et similaires par patient,
- 24 sites traités :

Groupe 1 : 12 dents traitées par SCTG

Groupe 2 : 12 dents traitées par RTG (membrane résorbable)

- **Résultats**

Récessions gingivales : A 6 mois post opératoire, la réduction moyenne de la récession est de **2.5 mm** dans le groupe 1 (SCTG) et de **1.6 mm** dans le groupe 2 (RTG). Ce qui correspond à des taux de recouvrement moyens de **81%** et **48%** respectivement pour ces deux groupes. La différence entre les deux groupes est statistiquement significative.

Tissu kératinisé : A 6 mois post opératoire, le gain moyen de tissu kératinisé est de **0.8 mm** dans le groupe traité par RTG, et de **1.8 mm** dans le groupe traité par SCTG. La différence entre les deux groupes est significative.

Conclusion : Cette étude conclut que la greffe de conjonctif enfoui et la régénération tissulaire guidée permettent toutes deux de recouvrir les récessions gingivales de manière tout à fait satisfaisante. Cependant, les résultats ont démontré des résultats significativement meilleurs avec la greffe de conjonctif enfoui en terme de réduction de la profondeur de la récession et gain de tissu kératinisé.

3.6.3. «A clinical/statistical comparison between the subpedicle connective tissue graft method and the guided tissue regeneration technique in root coverage.» (Ricci et Coll., 1996)

- **Méthode**

- 36 patients,
- Récessions gingivales de Classe I ou II de Miller,
- Récessions gingivales  $\geq 3$  mm,
- 1 récession par patient,
- 36 sites traités

Groupe 1 : 18 dents traitées par SCTG

Groupe 2 : 18 dents traitées par RTG (membrane résorbable)

- **Résultats**

Récessions gingivales : A 1 an post opératoire, la réduction moyenne de la récession est de **3.83 mm** dans le groupe 1 (SCTG) et de **4.61 mm** dans le groupe 2 (RTG). Ce qui correspond à des taux de recouvrement moyens de **77.08%** et **80.88%** respectivement pour ces deux groupes. La différence n'est pas statistiquement significative.

Tissu kératinisé : A 1 an post opératoire, le gain moyen de tissu kératinisé est de **2.11 mm** dans le groupe traité par SCTG, contre **2.27 mm** dans le groupe traité par RTG. La différence entre les deux groupes n'est pas significative.

Conclusion : Cette étude révèle que la greffe de conjonctif enfoui ainsi que la technique de régénération tissulaire guidée offrent des résultats comparables en termes de recouvrement des récessions. Le gain de tissu kératinisé est également similaire pour les deux groupes.

3.6.4. « Treatment of gingival recession : comparative study between subepithelial connective tissue graft and guided tissue regeneration. » ( Rosetti et Coll., 2000)

• **Méthode**

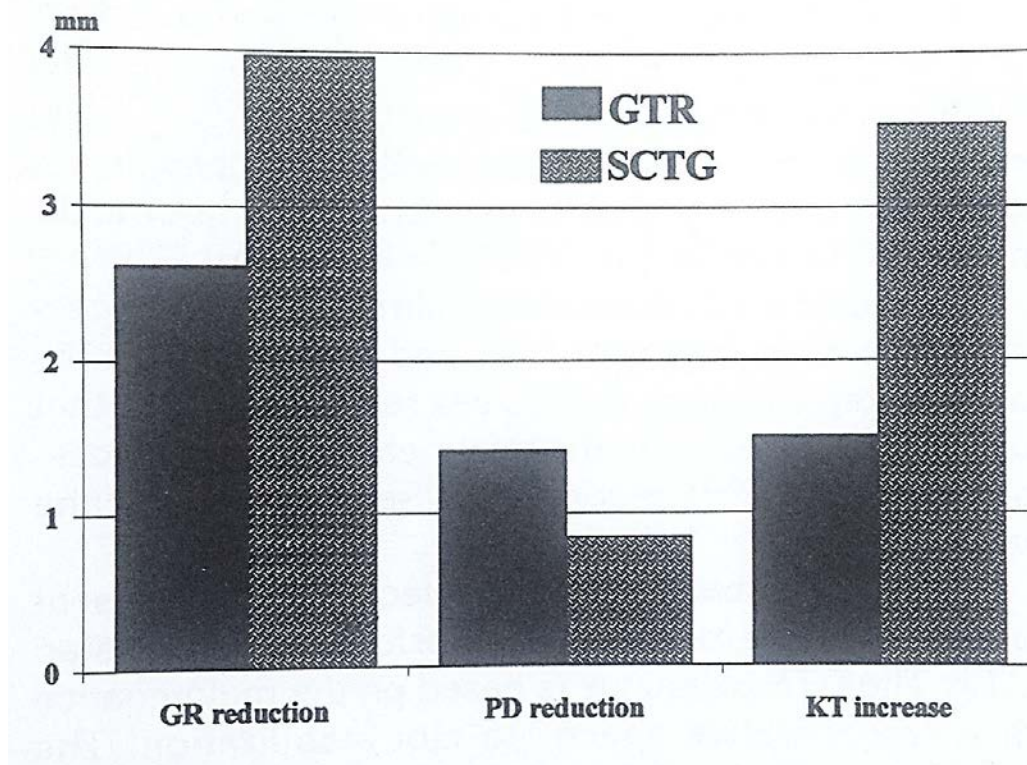
- 12 patients de 25 à 60 ans,
- Récessions gingivales de Classe I ou II de Miller,
- Récessions gingivales  $\geq 3$  mm,
- 2 récessions bilatérales et similaires par patient,
- 24 sites traités :

Groupe 1 : 12 dents traitées pas SCTG

Groupe 2 : 12 dents traitées par RTG (membrane résorbable)

• **Résultats**

Tableau 32: *Variation moyenne de la réduction de la récession (GR reduction) et de l'épaisseur de tissu kératinisé (KT increase) dans les groupes 1 et 2 à 18 mois post opératoire (D'après Rosetti et Coll., 2000).*



Récessions gingivales : A 18 mois post opératoire, la réduction moyenne de la récession est de **3.96 mm** dans le groupe 1 (SCTG) et de **2.63 mm** dans le groupe 2 (RTG). Ce qui correspond à des taux de recouvrement de **95.6%** et **84.2%** respectivement pour ces deux groupes. La différence entre les deux groupes n'est pas significative.

Tissu kératinisé : A 18 mois post opératoire, le gain moyen de tissu kératinisé est de **3.54 mm** dans le groupe traité par SCTG et de **1.50 mm** dans le groupe traité par RTG. La différence est statistiquement significative.

Conclusion : Les résultats de cette étude révèle que la greffe de conjonctif enfoui ainsi que la régénération tissulaire guidée sont deux procédures efficaces dans le traitement des récessions gingivales. Cependant on observe de meilleurs résultats en terme de recouvrement et de gain de tissu kératinisé avec la technique associant un greffon de conjonctif enfoui.

3.6.5. « Comparative clinical study of a bioabsorbable membrane and subepithelial connective tissue graft in the treatment of human gingival recession. » (Borghetti et Coll., 1999)

- **Méthodes**

- 14 patients,
- Récessions gingivales de Classe I ou II de Miller,
- 2 récessions bilatérales et similaires par patient,
- Récessions  $\geq 3$  mm,
- 28 sites traités :

Groupe 1 : 14 dents traitées par SCTG

Groupe 2 : 14 dents traitées par RTG (membrane résorbable)

- **Résultats**

Récessions gingivales : A 6 mois post opératoire, la réduction moyenne de la récession est de **2.89 mm** aussi bien dans le groupe traité par SCTG que celui traité par RTG. Ce qui correspond à des taux de recouvrement de **76%** dans le groupe 1 (SCTG) et de **70.2%** dans le groupe 2 (RTG). La différence n'est pas significative.

Tissu kératinisé : A 6 mois post opératoire, le gain moyen de tissu kératinisé est de **2.03 mm** dans le groupe 1 contre **0.42 mm** dans le groupe 2. La différence est statistiquement significative.

Conclusion : Cette étude ne révèle pas de différence en termes de recouvrement radiculaire entre la greffe de conjonctif enfoui et la régénération tissulaire guidée. Il semble cependant que la greffe de conjonctif enfoui permette un meilleur gain de tissu kératinisé.

Nous avons retranscrit les résultats de ces différentes études dans le tableau récapitulatif ci-dessous :

*Tableau 33: Comparaison des résultats cliniques obtenus avec la greffe de conjonctif enfoui (SCTG) et la Régénération tissulaire guidée (RTG)*

<u>Etudes cliniques</u>	SCTG				RTG			
	Réduction de la récession (mm)	Recouvrement (%)	Recouvrement total (%)	Gain de TK	Réduction de la récession (mm)	Recouvrement (%)	Recouvrement total (%)	Gain de TK
Babu et Coll., 2011	3.4	<b>84.84</b>	--	1.50	<b>3.8</b>	84.0	--	<b>2.30</b>
Trombelli et Coll., 1998	<b>2.5</b>	<b>81</b>	<b>50</b>	<b>1.8</b>	1.6	48	8	0.8
Ricci et Coll., 1996	3.83	77.08	--	2.11	<b>4.61</b>	<b>80.88</b>	--	<b>2.27</b>
Rosetti et Coll., 2000	<b>3.96</b>	<b>95.6</b>	--	<b>3.54</b>	2.63	84.2	--	1.50
Borghetti et Coll., 1999	2.89	<b>76</b>	--	<b>2.03</b>	2.89	70.2	--	0.42

*TK : Tissu kératinisé*

Celui-ci nous permet de conclure :

Dans les limites de ces différentes études, tous les auteurs viennent à s'accorder sur le fait que la technique de régénération tissulaire guidée et la greffe de conjonctif enfoui sont deux thérapeutiques fiables pour le traitement des récessions gingivales. Cependant on note qu'en règle générale, la technique de greffe de conjonctif enfoui obtient un meilleur taux de recouvrement et un taux de tissu kératinisé également plus important.

On pourra donc dire, que l'utilisation des membranes qui, rappelons le, sont relativement onéreuses, n'apportent finalement pas de meilleurs résultats dans le traitement des récessions gingivales par rapport à la technique conventionnelle utilisant un greffon conjonctif enfoui.

### 3.7. Greffe de conjonctif enfoui (SCTG) / Dérivés plaquettaires (PRF et PRP)

Nous avons trouvé 3 études randomisées faisant l'objet de cette comparaison :

-« A comparative evaluation of subepithelial connective tissue graft versus platelet concentrate graft in the treatment of gingival recession using coronally advanced flap technique : A 12-month study »

-« A comparative study of root coverage with connective tissue platelet concentrate grafts : 8-month results. »

-« Use of Platelet-Rich Fibrin membrane following treatment of gingival recession : a randomized clinical trial. »

3.7.1. « A comparative evaluation of subepithelial connective tissue graft versus platelet concentrate graft in the treatment of gingival recession using coronally advanced flap technique : A 12-month study. » (Kumar et Murthy, 2013)

- **Méthodes**

- 12 patients de 18 à 60 ans,



- Récessions gingivales de Classe I ou II de Miller,
- Récessions gingivales  $\geq 2$  mm,
- 2 récessions bilatérales et similaires par patient,
- 24 sites traités :

Groupe A : 12 dents traitées par SCTG

Groupe B : 12 dents traitées par PRP

- **Résultats**

Tableau 34: Profondeur moyenne de la récession au départ et à différents intervalles dans le groupe A (SCTG) et le groupe B (PRP) (D'après Kumar et Murthy, 2013).

Time of assessment	RDMF (Group A) Mean $\pm$ SD (mm)	RDMF (Group B) Mean $\pm$ SD (mm)	t value (unpaired)	P value
Baseline	2.75 $\pm$ 0.58	2.50 $\pm$ 0.48	1.149	0.263 NS
1 week	0.08 $\pm$ 0.19	0.00 $\pm$ 0.00	1.483	0.166 NS
1 month	0.29 $\pm$ 0.40	0.13 $\pm$ 0.31	1.146	0.265 NS
3 months	0.27 $\pm$ 0.47	0.25 $\pm$ 0.34	0.133	0.896 NS
6 months	0.42 $\pm$ 0.47	0.38 $\pm$ 0.43	0.226	0.823 NS
12 months	0.54 $\pm$ 0.45	0.54 $\pm$ 0.50	0.000	1.000 NS

\*Statistically significant at the  $P < 0.05$  level. NS – Statistically not significant if  $P \geq 0.05$ . SD – Standard deviation; RDMF – Recession depth mid facial

Récessions gingivales : A 12 mois post opératoire, la réduction moyenne de la récession est de **2.21 mm** dans le groupe traité par SCTG, et de **1.96 mm** dans le groupe traité par PRP. Ce qui correspond à des taux moyens de recouvrement de **83%** et **77%** respectivement pour ces deux groupes. La différence entre les deux groupes n'est pas significative.

Tissu kératinisé : A 12 mois post opératoire, le gain moyen de tissu kératinisé est de **2.63 mm** dans le groupe A et de **0.71 mm** dans le groupe B. La différence entre les deux groupes est statistiquement significative.

Conclusion : Cette étude conclut que les techniques utilisant un greffon de conjonctif enfoui ou une PRP sous un lambeau déplacé coronairement sont deux techniques efficaces dans le traitement des récessions gingivales. Cependant, même si les taux de recouvrement obtenus avec ces deux procédures restent relativement similaires, la greffe de conjonctif enfoui donne de meilleurs résultats en ce qui concerne la gain de tissu kératinisé.

3.7.2. « A comparative study of root coverage with connective tissue and platelet concentrate grafts : 8-month results » (Cheung et Griffin, 2004)

- Méthodes

- 15 patients âgés de 22 à 53 ans,
- Récessions gingivales de Classe I ou II de Miller,
- Récessions gingivales  $\geq 2$  mm,
- 2 ou plusieurs récessions bilatérales et similaires par patient,
- 54 sites traités :

Groupe 1 : 29 dents traitées par SCTG

Groupe 2 : 25 dents traitées par PRP

- Résultats

- 

Tableau 35: Profondeur moyenne de la récession (VRD) et épaisseur moyenne de tissu kératinisé (KTW) au départ puis à 8 mois postopératoire dans les groupes traités par greffe de conjonctif enfoui (SCTG) et par PRP (PCG) (D'après Cheung et Griffin, 2004).

	SCTG (N= 15)	PCG (N= 15)	Significance Between Groups
<b>VDR</b>			
Baseline	2.48 ± 0.62	2.43 ± 0.62	NS
8 months	0.17 ± 0.25	0.48 ± 0.54	NS
Significance within groups	*	*	
<b>CAL</b>			
Baseline	3.61 ± 0.57	3.48 ± 0.58	NS
8 months	1.97 ± 0.70	1.53 ± 0.39	NS
Significance within groups	*	*	
<b>PD</b>			
Baseline	1.13 ± 0.37	1.05 ± 0.37	NS
8 months	1.79 ± 0.58	1.05 ± 0.36	*
Significance within groups	*	NS	
<b>KTW</b>			
Baseline	2.08 ± 1.38	1.05 ± 0.88	*
8 months	3.10 ± 1.50	2.41 ± 2.13	NS
Significance within groups	*	*	

\* Statistical significance at  $P < 0.05$  level.

Récessions gingivales : A 8 mois post opératoire, la réduction moyenne de la récession est de **2.31 mm** dans le groupe traité par SCTG, et de **1.95 mm** dans le groupe traité par PRP. Ce qui correspond à des taux de recouvrement moyens de **95%** et **80%** respectivement pour ces deux groupes. La différence n'est pas significative entre les deux groupes.

On obtient un recouvrement à 100% dans **65.6%** des cas dans le groupe 1 et dans **60%** des cas dans le groupe B.

Tissu kératinisé : A 8 mois post opératoire, le gain moyen de tissu kératinisé est de **1.02 mm** dans le groupe traité par SCTG et de **1.36 mm** dans le groupe traité par PRP. La différence entre les deux groupes n'est pas significative.

Conclusion : Cette étude conclut finalement que les deux procédures permettent de traiter les récessions gingivales de manière satisfaisante. On ne trouve aucune différence significative entre les deux techniques en termes de recouvrement et d'apport de tissu kératinisé.

### 3.7.3. « Use of Platelet-Rich Fibrin Membrane following treatment of gingival recession : A randomized Clinical trial. » (Jankovic et Coll., 2012)

- Méthode

- 15 patients de 19 à 47 ans,
- Récessions gingivales de Classe I ou II de Miller,
- Récessions gingivales  $\geq 2$  mm,
- 2 récessions bilatérales et similaires par patient,
- 30 sites traités :

Groupe test : 15 dents traitées par PRF

Groupe contrôle : 15 dents traitées par SCTG

- Résultats

Tableau 36: Réduction moyenne de la récession (VDR) et gain moyen de tissu kératinisé (KTW) 6 mois après la chirurgie dans le groupe test (PRF) et le groupe contrôle (CTG) (D'après Jankovic et Coll., 2012).

	PRF	CTG	P
VDR	2.83 ± 0.37	3.07 ± 0.30	.270
KTW	0.88 ± 0.71	1.44 ± 0.63	.013*
CAL	2.87 ± 0.39	2.96 ± 0.42	.413
PD	0.21 ± 0.10	0.16 ± 0.09	.335

VDR = gingival recession; KTW = apicocoronal width of the keratinized tissue; CAL = clinical attachment level; PD = pocket depth.

\*Statistically significant ( $P < .05$ ).

Récessions gingivales : A 6 mois post opératoire, la réduction moyenne de la récession est de **2.83 mm** dans le groupe test (PRF) et de **3.07 mm** dans le groupe contrôle (SCTG).

Ce qui correspond à des taux de recouvrement moyens de **88.68%** et **91.96%** respectivement pour ces deux groupes. La différence entre les deux groupes n'est pas significative.

On obtient un recouvrement à 100% dans **75.85%** des cas avec la PRF et dans **79.56%** des cas avec la greffe de conjonctif enfoui.

Tissu kératinisé : A 6 mois post opératoire, le gain moyen de tissu kératinisé est de **0.88 mm** dans le groupe traité par PRF contre **1.44 mm** dans le groupe traité par greffe de conjonctif enfoui. La différence intergroupe est significative ( $p < 0.05$ ).

Conclusion : Cette étude conclut que la greffe de conjonctif enfoui et la PRF sont deux techniques fiables dans le traitement des récessions gingivales. Les résultats cliniques ne montrent pas de différences significatives en ce qui concerne le recouvrement radiculaire, cependant le gain de tissu kératinisé est meilleur avec la technique utilisant un greffon de conjonctif enfoui.

Nous avons retranscrit les résultats de ces 3 études randomisées dans le tableau récapitulatif ci-dessous :

Tableau 37: Comparaison des résultats cliniques obtenus dans le groupe traité par greffe de conjonctif enfoui (SCTG) et dans le groupe traité par dérivés plaquettaires.

Etudes cliniques	SCTG				Dérivés plaquettaires				Type
	Réduction de la récession (mm)	Recouvrement (%)	Recouvrement total (%)	Gain de TK	Réduction de la récession (mm)	Recouvrement (%)	Recouvrement total (%)	Gain de TK	
Kumar et Murthy, 2013	2.21	83	-	2.63	1.96	77	-	0.71	PRP
Cheung et Griffin, 2004	2.31	95	65.6	1.02	1.95	80	60	1.36	PRP
Jankovic et Coll, 2012	3.07	91.96	79.56	1.44	2.83	88.68	75.85	0.88	PRF

TK : Tissu kératinisé

Celui-ci nous permet de conclure :

Dans les limites de ces trois études, tous les auteurs semblent en accord sur le fait que la greffe de conjonctif enfoui et la technique utilisant des dérivés plaquettaires sont deux procédures fiables dans le recouvrement des récessions gingivales. Cependant, et même si les résultats cliniques ne sont pas significatifs on observe qu'en règle général, un meilleur taux de recouvrement est toujours obtenu avec la greffe de conjonctif enfoui. L'obtention d'un recouvrement à 100% est également plus prévisible avec cette technique et le gain de tissu kératinisé significativement meilleur.

Nous pouvons dire que la PRF et la PRP, présentées comme étant des techniques moins invasives et permettant la réduction du temps opératoire, hormis la diminution des douleurs post opératoires et l'amélioration de la cicatrisation, ne semblent pas améliorer les paramètres cliniques obtenus habituellement avec une greffe de conjonctif.

## 4. Synthèse

Bien qu'il existe une très grande hétérogénéité des méthodes dans ces différents articles qui puisse expliquer la divergence de certains résultats, leurs analyses détaillées nous permet de conclure :

- Toutes les procédures, sans exception, améliorent de façon significative les paramètres de la récessions gingivales.
- Le LPC permet un recouvrement des récessions gingivales de Classe I et II de Miller satisfaisant et procure un très bon rendu esthétique mais n'apporte pas de gencive kératinisée. Il s'avère très utile lorsque le but premier est le recouvrement et pas nécessairement la création de tissu kératinisé ou alors, en combinaison avec d'autres techniques.
- L'adjonction de protéines dérivées de la matrice de l'émail semble améliorer les résultats cliniques obtenus avec un simple lambeau déplacé coronairement mais n'atteint pas le taux de recouvrement obtenu avec l'adjonction d'un greffon conjonctif.
- La greffe épithélio conjonctive est l'intervention chirurgicale permettant de gagner du tissu kératinisé avec le plus de sûreté mais ne répond pas aux critères esthétiques du recouvrement radiculaire. On pourra l'utiliser dans les secteurs postérieurs si l'objectif seul est de renforcer la qualité d'un parodonte fin.
- L'utilisation de ADM semble offrir d'aussi bons résultats que la greffe de conjonctif enfoui en terme de recouvrement et pourra être préférée lorsque la thérapeutique intéresse des récessions multiples et que l'apport de tissu kératinisé n'est pas indispensable.
- La RTG, même si elle permet d'obtenir un meilleur système d'attache et supprime l'étape du prélèvement au palais, offre en général de moins bons résultats qu'une greffe de conjonctif enfoui en terme de recouvrement ainsi qu'en gain de tissu kératinisé, son coût élevé et le risque infectieux qu'elle présente n'en font finalement pas un technique de prédilection.

- Les dérivés plaquettaires, bien qu'ils puissent diminuer les douleurs post opératoires et accélérer la cicatrisation du site, n'apportent pas de meilleurs résultats cliniques qu'une greffe de conjonctif enfoui.

## CONCLUSION :

La chirurgie plastique a pour objectif de corriger la morphologie, la position et la qualité du tissu gingival qui borde la dent. L'une de ses indications premières constitue le traitement des récessions gingivales.

En effet, les dénudations radiculaires constituent un motif de consultation fréquent puisqu'elles peuvent être à l'origine de sensations douloureuses ainsi que d'un préjudice esthétique pour le patient.

Elles peuvent se présenter sous différentes formes qui correspondent à des stades pathologiques différents. La classification établie par Miller en 1985, présente 4 classes et possède l'avantage de pouvoir anticiper sur les possibilités de recouvrement thérapeutique : seules les Classes I et II de Miller semblent pouvoir espérer à un recouvrement complet.

Ces lésions résultent en fait de l'association de facteurs anatomiques prédisposants (déhiscence osseuse, gencive fine) à des facteurs étiologiques d'origine inflammatoire ou traumatique qu'il convient de mettre en évidence lors de l'examen clinique.

Un traitement initial est alors mis en œuvre afin de supprimer tous ces facteurs et de prévenir la progression de la lésion. Un fois terminé, la phase de réévaluation permet un contrôle des facteurs effectivement supprimés et autorise le passage à la phase chirurgicale. Pour se faire, le chirurgien-dentiste dispose d'un arsenal thérapeutique important.

En effet, depuis le début du XX<sup>ème</sup> siècle, de nombreuses techniques chirurgicales se sont succédées. Tout commence en 1926 avec les techniques de lambeaux qui offrent d'excellents résultats esthétiques mais n'apportent que très peu de gencive kératinisée et nécessitent toujours suffisamment de tissus kératinisés de part et d'autre de la lésion. Pour pallier à cette nécessité, Björn propose en 1963 une technique de greffe au moyen de tissu prélevé au palais : il s'agit de la greffe épithélio conjonctive. Celle-ci apporte un large bandeau de tissu kératinisé mais confère cette fois un résultat peu esthétique. Quelques années plus tard, on décide d'enfouir le greffon sous un lambeau, afin d'allier esthétique et apport de tissu kératinisé : ainsi naît la technique de greffe de conjonctif enfoui. Celle-ci offre d'excellents résultats mais nécessite un second site d'intervention au palais qui rend l'intervention longue et douloureuse. Cet inconvénient pousse donc certains auteurs à explorer d'autres horizons. Dans les années 90, l'avènement du concept de régénération parodontale « ad integrum » encourage certains auteurs à utiliser le concept de régénération tissulaire guidée pour traiter les récessions gingivales.

Mais le coût des membranes et les résultats décevants n'en font finalement pas une technique de prédilection. Plus tard et toujours dans cette optique de régénération de l'attache parodontale,



se mettent en place les techniques usant de l'ingénierie tissulaire. Les dérivées de la matrice de l'émail (EMD) et la technique utilisant les dérivés plaquettaires (PRF, PRP) permettent de supprimer l'étape de prélèvement au palais, rendant l'intervention plus simple et moins douloureuse mais n'obtiennent pas les résultats obtenus avec une greffe de conjonctif enfoui conventionnelle. Les matrices dermiques acellulaires (DMA) quant à elles, semblent offrir des résultats encourageants en termes de recouvrement et peuvent être une technique de choix dans le traitement des récessions multiples.

En analysant les données de la littérature, on se rend finalement compte qu'à ce jour, la greffe de conjonctif enfoui reste la thérapeutique de référence car elle offre encore :

- le meilleur taux de recouvrement
- les possibilités de recouvrement à 100% les plus prévisibles,
- un gain de gencive kératinisée plus important.

Les techniques d'ingénierie tissulaire semblent tout de même prometteuses et nous permettent d'espérer à terme, un traitement qui comporterait moins de morbidité tout en atteignant d'aussi bons résultats.

## Liste des figures

<i>Figure 1: Les structures parodontales.....</i>	<i>3</i>
<i>Figure 2: Récession peu profonde et étroite sur 31.....</i>	<i>4</i>
<i>Figure 3: Récessions larges et profondes sur 31 et 41.....</i>	<i>5</i>
<i>Figure 4: Récessions avec perte des tissus parodontaux proximaux. ....</i>	<i>5</i>
<i>Figure 5: Les quatre types de parodontes selon Maynard et Wilson, de droite à gauche: Type I, Type II, Type III, Type IV (D'après Borghetti et Monnet-Corti, 2000).....</i>	<i>7</i>
<i>Figure 6: La classification de Miller (1985); de haut en bas: Classe I, Classe II, Classe III, et Classe IV (D'après <a href="http://quizlet.com/19751138/periodontics-flash-cards/">http://quizlet.com/19751138/periodontics-flash-cards/</a>). ....</i>	<i>8</i>
<i>Figure 7: Facteurs anatomiques de prédisposition : déhiscences osseuses visibles sur 31 et 41 après levée d'un lambeau. (Courtoisie du Docteur Miller).....</i>	<i>11</i>
<i>Figure 8: Le tissu gingival : 1 : gencive kératinisée, 2 : muqueuse alvéolaire. (D'après <a href="http://www.cliniqueparodontie.ca/recession-gingivale/">http://www.cliniqueparodontie.ca/recession-gingivale/</a>) .....</i>	<i>11</i>
<i>Figure 9: Tissue barrier: la zone entre pointillé correspond au bandeau de gencive kératinisée.....</i>	<i>12</i>
<i>Figure 10: Malposition de 32 conditionnant la finesse de la gencive ainsi qu'une déhiscence osseuse. ....</i>	<i>13</i>
<i>Figure 11: Frein incisif mandibulaire à insertion haute. ....</i>	<i>14</i>
<i>Figure 12 : Freins et brides muqueuses importantes occasionnant une gêne fonctionnelle au brossage. ....</i>	<i>15</i>
<i>Figure 13: Récession gingivale due à l'accumulation de plaque bactérienne, la surface radiculaire est recouverte de plaque. Les tissus mous adjacents montrent des signes cliniques d'inflammation..</i>	<i>16</i>
<i>Figure 14: Lésions cervicales d'usures sur 11, 21 et 22.....</i>	<i>17</i>
<i>Figure 15: Récession gingivale causée par contact traumatique avec un piercing. ....</i>	<i>17</i>
<i>Figure 16: Récession due à un mouvement orthodontique de version vestibulaire sur 31 en présence d'un parodonte fin. ....</i>	<i>18</i>
<i>Figure 17: Récessions gingivales survenant après la mise en place de prothèses dentaires sur 11, 21 et 23.....</i>	<i>19</i>
<i>Figure 18: Récessions gingivales inesthétiques sur 11 et 21. ....</i>	<i>23</i>
<i>Figure 19: Exposition dentinaire au niveau de la récession .....</i>	<i>23</i>
<i>Figure 20: Caries radiculaires après récession parodontale.....</i>	<i>24</i>

<i>Figure 21: Evaluation clinique de la récession à l'aide d'une sonde parodontale : a) hauteur de la récession ; b) hauteur de gencive kératinisé.....</i>	<i>26</i>
<i>Figure 22: Lambeau déplacé coronairement : de gauche à droite : incisions, tractions coronaire et sutures (d'après PATEL et Coll., 2011). .....</i>	<i>29</i>
<i>Figure 23: Lambeau déplacé coronairement (de gauche à droite) : Vue préopératoire avec récessions sur 12, 13 et 14 ; incisions, traction coronaire et sutures ; vue à 9 mois post opératoire (D'après BORGHETTI et MONNET-CORTI, 2008). .....</i>	<i>30</i>
<i>Figure 24 : Lambeau déplacé latéralement : de gauche à droite : biseau externe en mésial du site receveur et tracé d'incision ; traction mésial du lambeau et sutures. ....</i>	<i>31</i>
<i>Figure 25: Lambeau déplacé latéralement, de gauche à droite : récession parodontale sur 22 et 23 ; préparation du lambeau, traction mésial et sutures ; vue à 6 mois post opératoire. (D'après ROMAGNA-GENON et GENON, 2001). .....</i>	<i>31</i>
<i>Figure 26: Lambeau bipapillaire : a et b : incisions de la gencive marginale ; c et d : incisions papillaires (d'après KORBENDAU et GUYOMARD, 1998. Chirurgie parodontale orthodontique) .</i>	<i>33</i>
<i>Figure 27: Lambeau bipapillaire (de gauche à droite) : vue préopératoire ; préparation et sutures des deux lambeaux papillaires ; vue post-opératoire (d'après KORBENDAU et GUYOMARD, 1998. Chirurgie parodontale orthodontique) .....</i>	<i>33</i>
<i>Figure 28: Représentation schématique du lit receveur et du greffon. ....</i>	<i>35</i>
<i>Figure 29: Greffe épithélio-conjonctive : de gauche à droite : Préparation du lit receveur ; Placage du greffon par le système de sutures ; vue postopératoire à 10 mois (D'après BORGHETTI et MONNET-CORTI, 2008). .....</i>	<i>35</i>
<i>Figure 30: Résultat d'une greffe gingivale libre sur 44 et 45, la greffe est visible et donne un résultat peu esthétique.....</i>	<i>36</i>
<i>Figure 31: Prélèvement du greffon conjonctif après ouverture d'une trappe épithélio-conjonctive ..</i>	<i>37</i>
<i>Figure 32: Prélèvement du greffon palatin .....</i>	<i>38</i>
<i>Figure 33: Greffe de conjonctif selon la technique de Langer, (de gauche à droite) : tracé d'incision du lambeau muco-gingival, adaptation du greffon conjonctif sur le site receveur, suture du lambeau repositionné in situ. (BORGHETTI et MONNET-CORTI, 2008) .....</i>	<i>39</i>
<i>Figure 34: Greffe de conjonctif associée à un LPC (de gauche à droite) : Incisions, suture du greffon, traction coronaire du lambeau et .....</i>	<i>40</i>
<i>Figure 35: Greffe de conjonctif enfoui (de gauche à droite) : Vue Préopératoire avec récession sur 31 ; réalisation du lambeau, suture du greffon au site receveur ; Traction coronaire du lambeau pour recouvrir le greffon et sutures ; Vue à 2 mois postopératoire. (Courtoisie du Docteur Miller). </i>	<i>41</i>
<i>Figure 36: Greffe de conjonctif associée à une double papille (de gauche à droite) : incisions, suture du greffon, traction mésial et coronaire des deux lambeaux papillaires (D'après BORGHETTI et MONNET-CORTI, 2008) .....</i>	<i>42</i>

<i>Figure 37: de gauche à droite : Tracé d'incisions ; suture du lambeau bipapillaire, mise en place du greffon de conjonctif (Courtoisie du Docteur Miller).....</i>	<i>43</i>
<i>Figure 38: de gauche à droite : traction coronaire du lambeau bipapillaire et sutures ; vue post opératoire (Courtoisie du Docteur Miller) .....</i>	<i>43</i>
<i>Figure 39: Technique de l'enveloppe : Incision séculaire en épaisseur partielle, mise en place du greffon dans l'enveloppe, sutures. (BORGHETTI et MONNET-CORTI). .....</i>	<i>44</i>
<i>Figure 40: Technique de l'enveloppe unitaire: de gauche à droite: vue préopératoire; greffon en place; vue à 8 jours post opératoire (D'après <a href="http://www.sfpio-azur.org">http://www.sfpio-azur.org</a>).....</i>	<i>45</i>
<i>Figure 41: Technique de la tunnelisation: Vue clinique initiale; vue clinique de la tunnelisation; mise en place du greffon; vue à 4 mois postopératoire(D'après Rouche Frédérique ; Traitement des récessions gingivales par la technique de l'enveloppe :Lettre SPP février 2011) .....</i>	<i>46</i>
<i>Figure 42: Régénération tissulaire guidée : interposition d'une barrière entre le tissu gingival et la surface radiculaire. (D'après <a href="http://www.valleyperio.com">http://www.valleyperio.com</a>) .....</i>	<i>48</i>
<i>Figure 43: Régénération tissulaire guidée à l'aide d'une membrane non résorbable (D'après BORGHETTI et MONNET-CORTI, 2008) .....</i>	<i>49</i>
<i>Figure 44: Régénération tissulaire guidée (de gauche à droite) : Vue préopératoire ; levée du lambeau et mise en place de la membrane résorbable ; traction coronaire du lambeau et sutures ; vue post opératoire à 6 mois.....</i>	<i>50</i>
<i>Figure 45: Kit Emdogain® avec gel EDTA 24%. .....</i>	<i>52</i>
<i>Figure 46: De gauche à droite : Vue préopératoire récessions sur 11 et 21, Réalisation du lambeau, Préparation radiculaire à l'EDTA.....</i>	<i>53</i>
<i>Figure 47: De gauche à droite : Irrigation, application d'Emdogain, traction coronaire du lambeau et sutures. (D'après <a href="http://www.straumann.fr">http://www.straumann.fr</a>)</i>	<i>53</i>
<i>Figure 48: De gauche à droite : Vue post-chirurgicale à 3 semaines, vue post- chirurgicale à 1 an.....</i>	<i>54</i>
<i>Figure 49: De gauche à droite : Vue préopératoire avec récession sur 21, 22 et 23 ; Dissection du lambeau en épaisseur partielle.....</i>	<i>56</i>
<i>Figure 50: Mise en place de la matrice dermique acellulaire et sutures au site receveur.....</i>	<i>56</i>
<i>Figure 51: De gauche à droite : repositionnement du lambeau coronairement et sutures ; vue post opératoire à 1 an.....</i>	<i>57</i>
<i>Figure 52: De gauche à droite : Vue pré opératoire avec récession sur 23 ; Réalisation du lambeau ; Mise en place de la membrane PRF.....</i>	<i>59</i>
<i>Figure 53: De gauche à droite : Traction coronaire du lambeau et sutures ; vue post-opératoire à 6 mois.....</i>	<i>59</i>

*Figure 54: De gauche à droite : Vue préopératoire d'une récession sur 16 ; Réalisation du lambeau. (D'après Kumari et Coll., 2010) ..... 61*

*Figure 55: De gauche à droite : Incision puis dissection à la base du lambeau ; Exposition de la boule de Bichat dans la cavité buccale. (D'après Kumari et Coll., 2010) ..... 61*

*Figure 56: De gauche à droite : Stabilisation de la boule de Bichat et sutures ; Vue post opératoire à 6 mois. (D'après Kumari et Coll., 2010) ..... 61*

*Figure 57: Instruments spécialisés pour élever le lambeau et les papilles pour la PST. (D'après Chao, 2012)..... 63*

*Figure 58: De gauche à droite : Elévation du lambeau d'épaisseur totale ; Elévation des papilles ; Placement des membranes bio résorbables (D'après Chao, 2012) ..... 63*

*Figure 59: De gauche à droite : Vue pré opératoire avec récessions de 14 à 24 traitées en une seule fois avec la PST ; Vue post opératoire à 3 ans. (D'après Chao, 2012) ..... 64*

## Liste des tableaux

<i>Tableau 1: Résultats cliniques enregistrés : Recouvrement radiculaire (Root coverage) et gain de tissu kératinisé (KT difference) à 3 et 6 mois après la chirurgie en mm. (D'après Cortellini et Coll., 2009).</i>	67
<i>Tableau 2: Paramètres cliniques enregistrées : Profondeur de la récession (RD) et hauteur de tissu kératinisé (KTH) valeurs moyennes au départ, à 6 mois, 1 an, et 5 ans postopératoire (D'après Zucchelli et Coll., 2014).</i>	69
<i>Tableau 3: Paramètres cliniques enregistrés : Profondeur de la récession (RD) et tissu kératinisé (KT) : valeurs moyennes au départ et à 6 mois post-opératoire. (D'après Da Silva et coll., 2004)</i>	71
<i>Tableau 4: Comparaison des résultats cliniques obtenus avec le lambeau positionné coronairement (LPC) seul et LPC et greffe de conjonctif enfoui (SCTG).</i>	72
<i>Tableau 5: Profondeur moyenne de la récession au départ et à différents intervalles après lambeau déplacé coronairement seul (Control) ou avec application d'Emdogain en mm. (D'après Hägewald et Coll., 2002)</i>	74
<i>Tableau 6: Hauteur moyenne de tissu kératinisé (HKT) au départ et à 1 an postopératoire après lambeau déplacé coronairement seul (Control) ou avec application d'Emdogain en mm (D'après Hägewald et Coll., 2002)</i>	74
<i>Tableau 7: Paramètres cliniques enregistrés : Réduction moyenne de la récession (rec-red) et taux de recouvrement (%Rec) à 6, 12 et 24 mois post-opératoire dans le groupe contrôle (LPC seul) (D'après Del Pizzo et Coll., 2005)</i>	75
<i>Tableau 8: Paramètres cliniques enregistrés : Réduction moyenne de la récession (rec-red) et taux de recouvrement (%Rec) à 6,12 et 24 mois postopératoire dans le groupe test (LPC + EMD) (D'après Del Pizzo et Coll., 2005)</i>	75
<i>Tableau 9: Variation de tissu kératinisé (KT) dans le temps pour chaque groupe de traitement (Del Pizzo et Coll., 2005).</i>	76
<i>Tableau 10: Paramètres cliniques enregistrés : Réduction moyenne de la récession (Gain) et taux de recouvrement (%coverage) à 24 mois post opératoire dans le groupe test (CAF + EMD) et le groupe contrôle (CAF) (mm) (D'après Cordaro et Coll., 2012).</i>	79
<i>Tableau 11: Paramètres cliniques enregistrés : Tissu kératinisé (KT) au départ, à 6 et 24 mois post opératoire dans le groupe contrôle (CAF) et le groupe test (CAF + EMD) (D'après Cordaro et Coll., 2012).</i>	80
<i>Tableau 12: Comparaison des résultats cliniques obtenus avec le lambeau déplacé coronairement seul (LPC) et LPC associé aux protéines dérivés de la matrice de l'émail (LPC+EMD).</i>	81
<i>Tableau 13: Variation de tissu kératinisé dans le temps par groupe de traitement. (Différence significative *) (D'après Mc Guire et Nunn., 2003)</i>	83

<i>Tableau 14: Profondeur de la récession (mm) avant et après l'intervention (D'après Haghghati et Coll., 2007)</i>	84
<i>Tableau 15: Tissu kératinisé moyen (mm) avant et après l'intervention (D'après Haghghati et Coll., 2007)</i>	85
<i>Tableau 16: Profondeur de la récession (VRD), hauteur de tissu kératinisé (HKT) et taux de recouvrement de la récession (PRC) au départ, à 12 et 24 mois après l'intervention dans les groupes traités par greffe de conjonctif enfoui (CTG) et protéines dérivées de la matrice de l'émail (EMD) (D'après Moses et Coll., 2006)</i>	86
<i>Tableau 17: Profondeur moyenne de la récession (VRD), hauteur moyenne de tissu kératinisé (WKT) et taux de recouvrement moyen de la récession avant l'intervention, à 6 et 12 mois dans les groupes traités par greffe de conjonctif enfoui (CTG) et avec les protéines dérivées de la matrice de l'émail (EMD) (D'après Nemcovsky et Coll., 2004)</i>	87
<i>Tableau 18: Comparaison des résultats cliniques obtenus avec un LPC associé à une greffe de conjonctif enfoui (LPC+SCTG) et un LPC associé à des Protéines dérivées de la matrice de l'émail (LPC+EMD)</i>	90
<i>Tableau 19: Profondeur moyenne de la récession (mm) avant et après l'intervention dans les groupes A et B (D'après Paolantonio et Coll., 1997)</i>	91
<i>Tableau 20: Epaisseur moyenne de tissu kératinisé avant et après l'intervention dans les groupes A et B (D'après Paolantonio et Coll., 1997)</i>	92
<i>Tableau 21: Profondeur de la récession (VR) et épaisseur de tissu kératinisé (KT) au départ, à 3 et 6 mois postopératoire dans les groupes traités par greffe épithélio conjonctive (FGG) et greffe de conjonctif enfoui (CTG) (D'après Jahnke et Coll., 1993).</i>	93
<i>Tableau 22: Comparaison des résultats cliniques obtenus avec une greffe épithélio-conjonctive (FGG) et avec une greffe de conjonctif enfoui (SCTG)</i>	94
<i>Tableau 23: Réduction de la profondeur de la récession (RD reduction) et augmentation de tissu kératinisé (GW increase) à 6 et 60 mois dans les groupes traités avec une matrice dermique acellulaire (ADMA) et greffe de conjonctif enfoui (SCTG) (D'après Moslemi et Coll., 2011).</i>	96
<i>Tableau 24: Taux de recouvrement moyen de la récession (Mean RC) et Recouvrement complet (CRC) à 6 et 60 mois dans les groupes traités avec une matrice dermique acellulaire (ADMA) et greffe de conjonctif enfoui (SCTG) (D'après Moslemi et Coll., 2011).</i>	96
<i>Tableau 25: Profondeur de la récession (Recession depth) et tissu kératinisé (Keratinized tissue) avant et après l'intervention dans les groupes contrôle et groupe test (D'après Harris, 2000).</i>	99
<i>Tableau 26: Comparaison du taux de recouvrement moyen de la récession (Mean root coverage) et de la variation moyenne de tissu kératinisé (mean keratinized tissue change) dans le groupe contrôle et le groupe test (D'après Harris, 2000).</i>	100
<i>Tableau 27: Profondeur de la récession (GRD) et hauteur de tissu kératinisé (KT) mesurées au départ et à 6 mois dans le groupe test (CPF+ADM) et le groupe contrôle (CPF + SCTG) (D'après Joly et Coll., 2007).</i>	101

<i>Tableau 28: Hauteur moyenne de la récession (recession height) et de tissu kératinisé (keratinized tissue) au départ, à 90 et 180 jours dans les groupes I et II (D'après Thomas et Coll., 2013).</i>	103
<i>Tableau 29: Réduction moyenne de la récession (REC reduction) et gain moyen de gencive kératinisée (WKG increase) dans les groupes test et contrôle (D'après Shori et Coll., 2013).</i>	105
<i>Tableau 30: Comparaison des résultats cliniques obtenus avec la greffe de conjonctif enfoui (SCTG) et la technique utilisant les Matrices Dermiques Acellulaires (ADM)</i>	106
<i>Tableau 31: Profondeur moyenne de la récession (Recession depth) et épaisseur moyenne de gencive kératinisée dans les groupes 1 (SCTG group) et 2 (GTRC group) avant et après l'intervention. (D'après Babu et Coll., 2011).</i>	108
<i>Tableau 32: Variation moyenne de la réduction de la récession (GR reduction) et de l'épaisseur de tissu kératinisé (KT increase) dans les groupes 1 et 2 à 18 mois post opératoire (D'après Rosetti et Coll., 2000).</i>	111
<i>Tableau 33: Comparaison des résultats cliniques obtenus avec la greffe de conjonctif enfoui (SCTG) et la Régénération tissulaire guidée (RTG)</i>	113
<i>Tableau 34: Profondeur moyenne de la récession au départ et à différents intervalles dans le groupe A (SCTG) et le groupe B (PRP) (D'après Kumar et Murthy, 2013).</i>	115
<i>Tableau 35: Profondeur moyenne de la récession (VRD) et épaisseur moyenne de tissu kératinisé (KTW) au départ puis à 8 mois postopératoire dans les groupes traités par greffe de conjonctif enfoui (SCTG) et par PRP (PCG) (D'après Cheung et Griffin, 2004).</i>	116
<i>Tableau 36: Réduction moyenne de la récession (VDR) et gain moyen de tissu kératinisé (KTW) 6 mois après la chirurgie dans le groupe test (PRF) et le groupe contrôle (CTG) (D'après Jankovic et Coll., 2012).</i>	118
<i>Tableau 37: Comparaison des résultats cliniques obtenus dans le groupe traité par greffe de conjonctif enfoui (SCTG) et dans le groupe traité par les dérivés plaquettaires</i>	119



## BIBLIOGRAPHIE

1. ABOLFAZLI N, SALEH-SABER F, ESKANDARI A, LAFZI A. A comparative study of the long term results of root coverage with connective tissue graft or enamel matrix protein : 24-month results. *Medicina oral patologia oral cirugia bucal*. 2009;1:14(6):E304-309.
2. ADDY M, WEST N. Etiology, mechanisms, and management of dentine hypersensitivity. *Current opinion in periodontology*. 1994;71-77.
3. ALLEN AL. Technique de l'enveloppe supra périostée dans la greffe de tissu mou en vue d'un recouvrement radiculaire. Logique et technique. *Revue internationale de parodontie & dentisterie restauratrice*. 1994;14:217-227.
4. American Academy of Periodontology. Consensus report on mucogingival therapy : proceedings of the world workshop in periodontics. *Annals of periodontology*. 1996;1(1):702-706.
5. ANDIA DC, MARTINS AG, CASATI MZ, SALLUM EA, NOCITI FH. Root coverage outcome may be affected by heavy smoking : a 2-year follow up study. *Journal of periodontology*. 2008;79(4):647-653.
6. AROCA S, BARBIERI B, ETIENNE D. Tissue regeneration induced by enamel matrix protein derivate : a comparison with guided tissue regeneration. *Journal de parodontologie & d'implantologie orale*. 1999;18(4):401-409.
7. AUBERT H. Conduite à tenir face à une récession gingivale et comment favoriser son recouvrement. *Le chirurgien dentiste de France*. 1993;655:49-54.
8. BABU HM, GUJJARI SK, PRASARD D, SEHGAL PK, SRINIVASAN A. Comparative evaluation of a bioabsorbable collagen membrane and connective tissue graft in the treatment of localized gingival recession : a clinical study. *Journal of indian society of periodontology*. 2011;15(4):353-358.
9. BAKER DL, SEYMOUR G. The possible pathogenesis of gingival recession : a histological study of induced recession in the rat. *Journal of clinical periodontology*. 1976;3(4):208-219.
10. BAKER P, SPEDDING C. The aetiology of gingival recession. *Dental update*. 2002;29(2):59-62.
11. BENQUE EP, BRUNEL G, GINESTE M, COLIN L, DUFFORT JF, FONTVIELLE E. Les récessions gingivales. *Journal of parodontology*. 1983;3:207-241.
12. BENSOUSSAN-COHEN V. Dénudations radiculaires : quelles solutions ?. *Dentoscope*. 2013;112:10-20.
13. BERNIMOULIN JP. Recherches cliniques relatives aux récessions gingivales dans la parodontolyse involutive. *Revue suisse odonto-stomatologie*. 1974;84:60-69.

14. BJORN H. Free transplantation of gingiva propria. *Sveriges tandläkare-förbunds tidning*. 1963;22:684-687.
15. BORGHETTI A, MONNET-CORTI V. *Chirurgie plastique parodontale*. 2e éd. Rueil-Malmaison: Editions CdP; 2008. 447 p.
16. BORGHETTI A, GLISE JM, MONNET-CORTI V, DEJOU J. Comparative clinical study of a bioabsorbable membrane and subepithelial connective tissue graft in the treatment of human gingival recession. *Journal of periodontology*. 1999;70(2):123-130.
17. BRANNSTROM M, ASTROM A. The hydrodynamics of the dentine ; its possible relationship to dentinal pain. *International dental journal*. 1972;22(2):219-227.
18. BRASHER WJ, REES TD, BOYCE WA. Complications of free grafts of masticatory mucosa. *Journal of periodontology*. 1975;46:133-138.
19. BRUNO J. Technique de greffe conjonctive assurant le recouvrement de dénudations radiculaires étendues. *Revue internationale de parodontie & dentisterie restauratrice*. 1994;14:127-137.
20. CASTELLANOS A, DE LA ROSA M, DE LA GARZA M, CAFFESSE RG. Enamel matrix derivative and coronal flaps to cover marginal tissue recessions. *Journal of periodontology*. 2006;77(1):7-14.
21. CATON JG, DEFURIA EL, POLSON AM, NYMAN S. Periodontal regeneration via selective cell repopulation. *Journal of periodontology*. 1987;58(8):546-552.
22. CHAMBRONE L, CHAMBRONE D, PUSTIGLIONI FE, CHAMBRONE LA, LIMA LA. The influence of tobacco smoking on the outcomes achieved by root-coverage procedures : a systematic review. *The journal of the american dental association*. 2009;140(3):294-306.
23. CHAO JC. A novel approach to root coverage : the pinhole surgical technique. *The international journal of periodontics & restorative dentistry*. 2012;32(5):521-531.
24. CHEUNG WS, GRIFFIN TJ. A comparative study of root coverage with connective tissue and platelet concentrate grafts : 8-month results. *Journal of periodontology*. 2004;75(12):1678-1687.
25. CHOUKROUN J, ADDA F, SCHOEFFLER C, VERVELLE A. Une opportunité en parodontologie : le PRF (Platelet-Rich Fibrin). *Implantodontie*. 2001;4:55-62.
26. COHEN DW, ROSS SE. The double papillae repositioned flap in periodontal therapy. *Journal of periodontology*. 1968;39(2):65-70.
27. CORDARO L, DI TORRESANTO VM, TORSELLO F. Split-mouth comparison of a coronally advanced flap with or without enamel matrix derivative for coverage of multiple gingival recession defects : 6 and 24 month follow-up. *The international journal of periodontics & restorative dentistry*. 2012;32(1):e10-e20.

28. CORTELLINI P, TONETTI M, BALDI C, FRANCETTI L, RASPERINI G, ROTUNDO R, NIERI M, FRANCESCHI D, LABRIOLA A, PINI PRATO G. Does placement of a connective tissue graft improve the outcomes of coronally advanced flap for coverage of a single gingival recessions in upper anterior teeth ? A multi-centre, randomized, double-blind, clinical trial. *Journal of clinical periodontology*. 2009;36(1):68-79.
29. DANESH-MEYER MJ, WIKESJO UM. Gingival recession defects and guided tissue regeneration : a review. *Journal of periodontal research*. 2001;36(6):341-354.
30. DA SILVA RC, JOLY JC, DE LIMA AF, TATAKIS DN. Root coverage using the coronally positioned flap with or without a subepithelial connective tissue graft. *Journal of periodontology*. 2004;75(3):413-419.
31. DEL PIZZO M, ZUCHELLI G, MODICA F, VILLA R, DEBERNARDI C. Coronally advanced flap with or without enamel matrix derivative for root coverage : a-2 year study. *Journal of clinical periodontology*. 2005;32(11):1181-1187.
32. DERSOT JM. Orthodontie de l'adulte et récession gingivale. *L'information dentaire*. 2011;18:18-24.
33. DE SANCTIS M, ZUCHELLI G. La chirurgie plastique des tissus mous dans le traitement des récessions gingivales : critères de succès dans le recouvrement radiculaire. *Journal de parodontologie et implantologie orale*. 1996;15:7-18.
34. DORFMAN HS, KENNEDY JE, BIRD WC. Longitudinal evaluation of free autogenous gingival grafts : a four year report. *Journal of periodontology*. 1982;53(6):349-352.
35. EDEL A. The use of a free connective tissue graft to increase the width of attached gingiva. *Oral surgery, oral medicine, oral pathology*. 1975;39(3):341-346.
36. EDEL A. Clinical evaluation of free connective tissue grafts used to increase the width of keratinized gingiva. *Journal of clinical periodontology*. 1974;1(4):185-196.
37. EL HADDAD SA, ABD EL RAZZAK MY, EL SHALL M. Use of pedicled buccal fat pad in root coverage of severe gingival recession defect. *Journal of periodontology*. 2008;79(7):1271-1279.
38. EL HOUARI B, AMINE K, KISSA J. Recouvrement radiculaire : les facteurs de prévisibilité [en ligne]. 2012 [consulté le 17 février 2014]. Disponible : <http://www.lecourrierdudentiste.com/dossiers-du-mois/recouvrement-radiculaire-les-facteurs-de-previsibilite.html>
39. ERLEY KJ, SWIEC GD, HEROLD R, BISCH FC, PAON ME. Gingival recession treatment with connective tissue grafts in smokers and non-smokers. *Journal of periodontology*. 2006;77(7):1148-1155.
40. FOUREL J. Gingival reattachment on carious tooth surfaces : a 4-year follow-up. *Journal of clinical periodontology*. 1982;9(4):285-289.

41. GARDELLA J-P, MONNET-CORTI V, GLISE J-M. La chirurgie muco-gingivale. Réalités cliniques. 1997;8(1):41-59.
42. GESTRELIUS S, ANDERSSON C, JOHANSSON AC, PERSSON E, BRODIN A, RYDHAG L, HAMMARSTROM L. Formulation of enamel matrix derivative for surface coating : kinetics and cell colonization. Journal of clinical periodontology. 1997;24(9):678-684.
43. GEIGER AM. Malocclusion as an etiologic factor in periodontal disease : a retrospective essay. American journal of orthodontics & dentofacial orthopedics. 2001;120(2):112-115.
44. GENON-ROMAGNA C, GENON P. Traitement cosmétique des recessions gingivales. Journal de parodontologie et d'implantologie orale. 1995;14:135-146.
45. GENON-ROMAGNA C, GENON P. Esthétique et parodontie : les clés du succès. Rueil-Malmaison: Edition CdP; 2001. 165 p.
46. GORMAN WJ. Prevalence and etiology of gingival recession. Journal of periodontology. 1967;38(4):316-322.
47. GOTTLOW J, KARRING T, NYMAN S. Guided tissue regeneration following treatment of recession-type defects in the monkeys. Journal of periodontology. 1990;61(11):680-685.
48. GOTTLOW J, NYMAN S, LINDHE J, KARRING T, WENNSTRÖM J. New attachment formation in the human periodontium by guided tissue regeneration case reports. Journal of clinical periodontology. 1986;13(6):604-616.
49. GREENSTEIN G, CATON JG. Biodegradable barriers and guided tissue regeneration. Periodontology 2000. 1993;1(1):36-45.
50. GRIFFIN TJ, CHEUNG WS. Treatment of gingival recession with a platelet concentrate graft : a report of two cases. The international journal of periodontics & restorative dentistry. 2004;24(6):589-595.
51. GRUPE H, WARREN R. Repair of gingival defects by a sliding flap operation. Journal of periodontology. 1956;27:92.
52. GUINARD EA, CAFESSE RG. Localized gingival recession I : etiology and prevalence. The Journal of the Western Society of Periodontology. Periodontal abstracts. 1977;25:3-9.
53. HÄGEWALD S, SPAHR A, ROMPOLA E, HALLER B, HEIJL L, BERNIMOULIN JP. Comparative study of emdogain and coronally advanced flap technique in the treatment of human gingival recessions : a prospective controlled clinical study. Journal of clinical periodontology. 2002;29(1):35-41.
54. HAGHIGHATI F, MOUSAVI M, MOSLEMI N. Comparative clinical evaluation of subepithelial connective tissue graft and acellular dermal matrix allograft for the treatment of gingival recession. Journal of dentistry. 2006;3(4):159-166.

55. HAGHIGHATI F, KHOSHKHOONEJAD AA, ZIAEE AE. Clinical comparison of subepithelial connective tissue grafts and coronally advanced flaps with emdogain in the treatment of gingival recessions. *Journal of dentistry*. 2007;4(1):1-8.
56. HAMMARSTRÖM L. Enamel matrix, cementum development and regeneration. *Journal of clinical periodontology*. 1997;24(9):658-688.
57. HARI KRISHNA REDDY S, CHETAN KUMAR S. Biologic width : the no encroachment zone. *Indian journal of dental advancements*. 2010;2(4).
58. HARRIS RJ. The connective tissue and partial thickness double pedicle graft : a predictable method of obtaining root coverage. *Journal of periodontology*. 1992;63(5):477-486.
59. HARRIS RJ. A comparative study of root coverage obtained with an acellular dermal matrix versus a connective tissue graft : results of 107 recession defects in 50 consecutively treated patients. *The international journal of periodontics & restorative dentistry*. 2000;20(1):51-59.
60. HEIJL L. Periodontal regeneration with enamel matrix derivative in one human experimental defect : a case report. *Journal of clinical periodontology*. 1997;24(9):693-696.
61. JAHNKE PV, SANDIFER JB, GHER ME, GRAY JL, RICHARDSON AC. Thick free gingival and connective tissue autografts for root coverage. *Journal of periodontology*. 1993 ;64(4):315-322.
62. JANKOVIC S, KLOKKEVOLD P, DIMITRIJEVIC B, KENNEY EB, CAMARGO P. Use of platelet-rich fibrin membrane following treatment of gingival recession : a randomized clinical trial. *The international journal of periodontics & restorative dentistry*. 2012;32(2):e41-e50.
63. JAISWAL GR, KUMAR R, KHATRI PM, JAISWAL SG, BHONGADE ML. The effectiveness of enamel matrix protein (Emdogain®) in combinaison with coronally advanced flap in the treatment of multiple marginal tissue recession : a clinical study. *Journal of indian society of periodontology*. 2012;16(2):224-230.
64. JOLY JC, CARVALHO AM, DA SILVA RC, CIOTTI DL, CURY PR. Root coverage in isolated gingival recessions using autograft versus allograft : a pilot study. *Journal of periodontology*. 2007;78(6):1017-1022.
65. KASSAB MM, COHEN RE. The etiology and prevalence of gingival recession. *The journal of the american dental association*. 2003;134:220-225.
66. KHOCHT A, SIMON G, PERSON P, DENEPITIYA JL. Gingival recession in relation to history of hard toothbrush use. *Journal of periodontology*. 1993;64(9):900-905.
67. KRIEF A. La pathologie muco-gingivale. *L'information dentaire*. 2001;22:1653-1659.

68. KUMAR GN, MURTHY KR. A comparative evaluation of subepithelial connective tissue graft (SCTG) versus platelet concentrate graft (PCG) in the treatment of gingival recession using coronally advanced flap technique : a 12-month study. *Journal of indian society of periodontology*. 2013;17(6):771-776.
69. KUMARI C, THIAGARAJAN R, NARAYANAN V, DEVADOSS P, MAMMEN B, EMMADI P. A new technique for root coverage using buccal fat pad : a short case report. *Quintessence International*. 2010;41:547-549.
70. KURU BE. Treatment of localized gingival recessions using enamel matrix derivative as an adjunct to laterally sliding flap : 2 case reports. *Quintessence international*. 2009;40(6):461-469.
71. LANGER B, CALAGNA L. La greffe sous épithéliale de tissu conjonctif : une nouvelle méthode pour améliorer l'esthétique des secteurs antérieurs. *Revue internationale de parodontie & dentisterie restauratrice*. 1982;2:22-33.
72. LANGER B, LANGER L. Subepithelial connective tissue graft technique for root coverage. *Journal of periodontology*. 1985;56(12):715-720.
73. LAURELL L, GOTTLOW J. Guided tissue regeneration update. *International dental journal*. 1998;48(4):386-398.
74. LÖE H, ANERUD A, BOYSEN H. The natural history of periodontal disease in man : prevalence, severity, extent of gingival recession. *Journal of periodontology*. 1992;63:489-495.
75. LÖST C. Depth of alveolar bone dehiscences in relation to gingival recessions. *Journal of clinical periodontology*. 1984;11(9):583-589.
76. MAGNUSSON I, NYMAN S, KARRING T, EGELBERG J. Connective tissue attachment formation following exclusion of gingival connective tissue and epithelium during healing. *Journal of periodontal research*. 1985;20(2):201-208.
77. MATTOUT P, MATTOUT C. Les thérapeutiques parodontales et implantaires. Paris: Quintessence; 2003. 496 p.
78. MATTOUT P, MATTOUT C. La greffe conjonctive. *L'information dentaire*. 2008;3:68-72.
79. MAYNARD J. Mucogingival considerations for the adolescent patient. *Quintessence Publishing Co*. 1998;291-303.
80. MAYNARD JG, OSCHENBEIN C. Mucogingival problems, prevalence and therapy in children. *Journal of periodontology*. 1975;46(9):543-552.
81. MAYNARD JG, WILSON RD. Diagnosis and management of mucogingival problems in children. *The dental clinics of North America*. 1980;24:683-703.
82. MCGUIRE MK, NUNN M. Evaluation of human recession defects treated with coronally advanced flaps and either enamel matrix derivative or connective tissue. Part 1 : comparison of clinical parameters at 10 years. *Journal of periodontology*. 2003;74(8):1110-1125.

83. MELCHER AH. On the repair potential of periodontal tissues. *Journal of periodontology*. 1976;47:256-260.
84. MILLER PD. A classification of marginal tissue recession. *International journal of periodontics and restorative dentistry*. 1985;5(2):8-13.
85. MODICA F, DEL PIZZO M, ROCCUZZO M, ROMAGNOLI R. Coronally advanced flap for the treatment of buccal gingival recessions with and without enamel matrix derivative : a split mouth study. *Journal of periodontology*. 2000;71(11):1693-1698.
86. MOSES O, ARTZI Z, SCULEAN A, TAL H, KOZLOVSKY A, GEORGIOS E, NEMCOVSKY C. Comparative study of two root coverage procedures : a 24 month follow up multicenter study. *Journal of periodontology*. 2006;77(2):195-202.
87. MOSLEMI N, MOUSAVI JAZI M, HAGHIGHATI F, MOROVATI SP, JAMALI R. Acellular dermal matrix allograft versus subepithelial connective tissue graft in treatment of gingival recessions : a 5-year randomized clinical study. *Journal of clinical periodontology*. 2011;38(12):1122-1129.
88. NABERS CL. Free gingival grafts. *Periodontics*. 1966;4(5):243-245.
89. NAIK AR, RAMESH AV, DWARKANATH CD, NAIK MS, CHINNAPPA AB. Use of autologous platelet rich plasma to treat gingival recession in esthetic periodontal surgery. *Journal of indian society of periodontology*. 2013;17(3):345-353.
90. NELSON SW. The subpedicle connective tissue graft : a bilaminar reconstructive procedure for the coverage of denuded root surfaces. *Journal of periodontology*. 1987;58(2):95-102.
91. NEMCOVSKY CE, ARTZI Z, TAL H, KOZLOVSKY A, MOSES O. A multicenter comparative study of two root coverage procedures : coronally advanced flap with addition of enamel matrix proteins and subpedicle connective tissue graft. *Journal of periodontology*. 2004;75(4):600-607.
92. NOORUDEEN AM, PAUL AM, SHEREEF M. Six year follow-up of a root coverage procedure on a lower molar tooth with lateral pedicle flap. *Journal of indian society of periodontology*. 2013;17(5):661-664.
93. NYMAN S, LINDHE J, KARRING T, RYLANDER H. New attachment following surgical treatment of human periodontal disease. *Journal of clinical periodontology*. 1982;9(4):290-296.
94. OLIVER RC, LÖE H, KARRING T. Microscopic evaluation of the healing and revascularization of free gingival grafts. *Journal of periodontal research*. 1968;3(2):84-95.
95. OUHAYOUN JP. Parodontie esthétique et reconstructrice. *Réalité cliniques*. 1999 ;10(1):73-91.
96. PALMER RM, WILSON RF, HASAN AS, SCOTT DA. Mechanisms of action of environmental factors : tobacco smoking. *Journal of clinical periodontology*. 2005;32(6):180-195.

97. PAOLANTONIO M, DI MURRO C, CATTABRIGA M. Subpedicle connective tissue graft versus free gingival graft in the coverage of exposed root surfaces : a 5 year clinical study. *Journal of clinical periodontology*. 1997;24(1):51-56.
98. PATEL M, NIXON PJ, CHAN MF. Gingival recession. Part 1 : aetiology and non-surgical management. *British dental journal*. 2011;211(6):251-254.
99. PILLONI A, PAOLANTONIO M, CAMARGO PM. Root coverage with a coronally positioned flap used in combination with enamel matrix derivative : 18-month clinical evaluation. *Journal of periodontology*. 2006;77(12):2031-2039.
100. PINI PRATO G, TINTI C, VINCENZI G, MAGNANI C, CORTELLINI P, CLAUSER C. Guided tissue regeneration versus mucogingival surgery in the treatment of human buccal gingival recession. *Journal of periodontology*. 1992;63(11):919-928.
101. PRIYANKA M, SRUTHI R, RAMAKRISHNAN T, EMMADI P, AMBALAVANAN N. An overview of frenal attachments. *Journal of indian society of periodontology*. 2013;17(1):12-15.
102. PYO SW, PARK JW, LEE IK, KIM CH. Differentiation of adult stem cell derived from buccal fat pad into osteoblast. *Journal of the korean association of oral and maxillofacial surgeons*. 2006;32(6):524-529.
103. RAVALD N. Root surface caries. *Current opinion in periodontology*. 1994;78-86.
104. RAETZKE PB. Covering localized areas of root exposure employing the “envelope” technique. *Journal of periodontology*. 1985;56(7):397-402.
105. RICCI G, SILVESTRI M, TINTI C, RASPERINI G. A clinical/statistical comparison between the subpedicle connective tissue graft method and the guided tissue regeneration technique in root coverage. *The international journal of periodontics and restorative dentistry*. 1996;16(6):538-545.
106. RODIER P. Recherche Clinique sur l’éthiopathogénie des recessions gingivales. *Journal of parodontology*. 1990;9:227-234.
107. ROMAGNA-GENON C, GENON P. Esthétique et parodontologie. *Encyclopédie médico-chirurgicale. Odontologie-stomatologie*. 2002:14 p.
108. ROSETTI EP, MARCANTONIO RA, ROSSA C JR, CHAVES ES, GOISSIS G, MARCANTONIO E JR. Treatment of gingival recession : comparative study between subepithelial connective tissue graft and guided tissue regeneration. *Journal of periodontology*. 2000;71(9):1441-1447.
109. ROSS SE, CROSETTI HW, GARGIULO A, COHEN DW. The double papillae repositioned flap, an alternative. I. Fourteen years in retrospect. *The international Journal of periodontics and restorative dentistry*. 1986;6(6):46-59.



110. SAADOUN AP. Nouvelle modalité de traitement moins invasive des récessions gingivales. *Le fil dentaire*. 2013;83:40-42.
111. SERINO G, WENNSTRÖM JL, LINDHE J, ENEROTH L. The prevalence and distribution of gingival recession in subjects with a high standard of oral hygiene. *Journal of clinical periodontology*. 1994;21(1):57-63.
112. SERFATY R. Les récessions gingivales. *L'information dentaire*. 1993;27:1977-1988.
113. SHORI T, KOLTE A, SHRIRAO T. A comparative evaluation of the effectiveness of subpedicle acellular dermal matrix allograft with subepithelial connective tissue graft in the treatment of isolated marginal tissue recession : a clinical study. *Journal of indian society of periodontology*. 2013;17(1):78-81.
114. SILVA CO, SALLUM AW, LIMA AF, TAKADIS DN. Coronally positioned flap for root coverage : poorer outcomes in smokers. *Journal of periodontology*. 2006;77(1):81-87.
115. SIPE JD, KELLEY CA, MCNICHOL LA. *Reparative medicine : growing tissues and organs*. New York: New York Academy of Sciences; 2002. 393 p.
116. SOLBERG WC. The role of morphofunctional occlusal factors in periodontal disease. Dans : Glickman I, Carranza FA. *Glickman's Clinical Periodontology*. 7e éd. Philadelphia: W.B. Saunders; 1990. p. 422-431.
117. SPAHR A, HAEGEWALD S, TSOULFIDOU F, ROMPOLA E, HEIJL L, BERNIMOULIN JP, RING C, SANDER S, HALLER B. Coverage of Miller Class I and II recession defects using enamel matrix proteins versus coronally advanced flap technique : a 2 year report. *Journal of periodontology*. 2005;76(11):187-180.
118. SULLIVAN HC, ATKINS JH. Free autogenous gingival grafts. III. Utilization of grafts in the treatment of gingival recession. *Periodontics*. 1968;6(4):152-160.
119. TAL H, MOSES O, ZOHAR R, MEIR H, NEMCOVSKY C. Root coverage of advanced gingival recession : a comparative study between acellular dermal matrix and subepithelial connective tissue grafts. *Journal of periodontology*. 2002;73(12):1405-1411.
120. TENENBAUM H. A clinical study comparing the width of attached gingiva and the prevalence of gingival recessions. *Journal of clinical periodontology*. 1982;9:86-92.
121. THOMAS LJ, EMMADI P, THYAGARAJAN R, NAMASIVAYAM A. A comparative clinical study of the efficacy of subepithelial connective tissue graft and acellular dermal matrix graft in root coverage : 6-month follow-up observation. *Journal of indian society of periodontology*. 2013;14(4):478-483.
122. TINTI C, VINCENZI G, CORTELLINI P, PINI PATRO G, CLAUSER C. Guided tissue regeneration in the treatment of human facial recession : a 12-case report. *Journal of periodontology*. 1992;63(6):554-560.

123. TROMBELLI L, SCABBIA A. Healing response of gingival recession defects following guided tissue regeneration procedures in smokers and non-smokers. *Journal of clinical periodontology*. 1997;24(8):529-533.
124. TROMBELLI L, SCABBIA A, TATAKIS DN, CALURA G. Subpedicle connective tissue graft versus guided tissue regeneration with bioabsorbable membrane in the treatment of human gingival recession defects. *Journal of Periodontology*. 1998;69(11):1271-1277.
125. USTUN K, SARI Z, ORUCOGLU H, DURAN I, HAKKI SS. Severe gingival recession caused by traumatic occlusion and mucogingival stress : a case report. *European journal of dentistry*. 2008;2:127-133.
126. WENNSTROM J, LINDHE J. Role of attached gingiva for maintenance of periodontal health. *Journal of clinical periodontology*. 1983;2,206-207.
127. ZAHER CA, HACHEM J, PUHAN MA, MOMBELLI A. Interest in periodontology and preferences for treatment of localized gingival recessions. *Journal of clinical periodontology*. 2005;32(4):375-382.
128. ZHAO M, JIN Q, BERRY JE, NOCITI JR FH, GIANOBILE WV, SOMMERMAN MJ. Cementoblast delivery for periodontal tissue engineering. *Journal of periodontology*. 2004;75(1):154-161.
129. ZUCHELLI G, AMORE C, SFORZA NM, MONTEBUGNOLI L, DE SANCTIS M. Bilaminar techniques for the treatment of recession-type defects : a comparative clinical study. *Journal of clinical periodontology*. 2003;30(10):862-870.
130. ZUCHELLI G, MOUNSSIF I, MAZZOTTI C, STEFANINI M, MARZADORI M, PETRACCI E, MONTEBUGNOLI L. Coronally advanced flap with and without connective tissue graft for the treatment of multiple gingival recessions : a comparative short- and long-term controlled randomized clinical trial. *Journal of clinical periodontology*. 2014;41(4):396-403.

## **MAGAR Céline- Taux de recouvrement des récessions gingivales en fonction du traitement appliqué**

---

Nancy : 2014 – 140 pages  
Th. Chir-Dent : Nancy : 2014

---

**Mots-clés :** *Récession gingivale, Recouvrement radiculaire, Chirurgie plastique parodontale, Greffe de conjonctif enfoui*

---

### **Résumé :**

De nos jours, le recouvrement des récessions gingivales demeure une thérapeutique très sollicitée pour des raisons physiologiques et surtout esthétiques. L'aménagement des tissus mous s'inscrit dans l'évolution esthétique de l'art dentaire de notre société: on parle de chirurgie plastique parodontale.

Avec le temps, bon nombre de techniques se sont succédées et l'arsenal thérapeutique initial s'est enrichi de nouvelles thérapeutiques plus complexes visant à la régénération du parodonte. Mais l'exigence de recouvrement radiculaire complet oblige les praticiens à connaître les techniques les plus prévisibles et les plus efficaces pour la correction de ces lésions.

C'est pourquoi, de nombreux auteurs ont cherché à comparer la technique nommée de « *gold standard* » aux autres propositions thérapeutiques initiales et plus récentes. En se basant sur ces données, il semble que pour l'instant, la greffe de conjonctif enfoui reste la technique de référence en terme de taux moyen de recouvrement et de recouvrement à 100%.

---

## **MAGAR Céline- Taux de recouvrement des récessions gingivales en fonction du traitement appliqué**

Th : Chir-Dent : Nancy : 2014

---

### **Examineurs de la Thèse:**

Pr. P. AMBROSINI	Professeur des Universités	Président
<u>Dr. N. MILLER</u>	Maître de Conférences des Universités	Juge
Dr. N. PAOLI	Assistante Hospitalo-Universitaire	Juge
Dr. E. BÖLÖNI	Assistante Hospitalo-Universitaire	Juge
Dr. H. THOMAS	Docteur en Chirurgie Dentaire	Invité

---

### **Adresse de l'auteur :**

MAGAR Céline  
16, rue saint Rémi  
57320 VAUDRECHING

---

Jury :   Président : P.AMBROSINI – Professeur des Universités  
          Juges :    N.MILLER – Maître de Conférences des Universités  
                  N.PAOLI – Assistante Hospitalier Universitaire  
                  E.BÖLÖNI – Assistante Hospitalier Universitaire  
                  H.THOMAS – Docteur en Chirurgie dentaire

Thèse pour obtenir le diplôme D'Etat de Docteur en Chirurgie Dentaire


Présentée par: **Mademoiselle MAGAR Céline**

né(e) à: **METZ (Moselle)**

le **18 juillet 1988**

et ayant pour titre : « **Taux de recouvrement des récessions gingivales en fonction du traitement appliqué** ».

Le Président du jury



P. AMBROSINI



Le Doyen  
de la Faculté d'Odontologie  
Le Doyen  
J.M. MARTRETTE  
UNIVERSITÉ DE LORRAINE  
NANCY CEDEX

J.M. MARTRETTE

Autorise à soutenir et imprimer la thèse

NANCY, le

Le Président de l'Université de Lorraine



Université de Lorraine  
Le Président

P. MUTZENHARDT