



HAL
open science

Syndrome cave supérieur et cancer bronchique : stratégie thérapeutique à partir de l'expérience nancéenne

Sylvie Montcouquiol

► To cite this version:

Sylvie Montcouquiol. Syndrome cave supérieur et cancer bronchique : stratégie thérapeutique à partir de l'expérience nancéenne. Sciences du Vivant [q-bio]. 2001. hal-01732501

HAL Id: hal-01732501

<https://hal.univ-lorraine.fr/hal-01732501>

Submitted on 14 Mar 2018

HAL is a multi-disciplinary open access archive for the deposit and dissemination of scientific research documents, whether they are published or not. The documents may come from teaching and research institutions in France or abroad, or from public or private research centers.

L'archive ouverte pluridisciplinaire **HAL**, est destinée au dépôt et à la diffusion de documents scientifiques de niveau recherche, publiés ou non, émanant des établissements d'enseignement et de recherche français ou étrangers, des laboratoires publics ou privés.



AVERTISSEMENT

Ce document est le fruit d'un long travail approuvé par le jury de soutenance et mis à disposition de l'ensemble de la communauté universitaire élargie.

Il est soumis à la propriété intellectuelle de l'auteur. Ceci implique une obligation de citation et de référencement lors de l'utilisation de ce document.

D'autre part, toute contrefaçon, plagiat, reproduction illicite encourt une poursuite pénale.

Contact : ddoc-theses-contact@univ-lorraine.fr

LIENS

Code de la Propriété Intellectuelle. articles L 122. 4

Code de la Propriété Intellectuelle. articles L 335.2- L 335.10

http://www.cfcopies.com/V2/leg/leg_droi.php

<http://www.culture.gouv.fr/culture/infos-pratiques/droits/protection.htm>

157395

DOUBLE

UNIVERSITÉ HENRI POINCARÉ, NANCY 1
2001

FACULTÉ DE MÉDECINE DE NANCY
N° 114

THÈSE

Pour obtenir le grade de
DOCTEUR EN MÉDECINE



Présentée et soutenue publiquement
Dans le cadre du troisième cycle de Médecine Spécialisée

Par

Sylvie MONTCOUQUIOL

le 23 Octobre 2001

**SYNDROME CAVE SUPÉRIEUR ET CANCER BRONCHIQUE :
STRATÉGIE THÉRAPEUTIQUE
A PARTIR DE L'EXPERIENCE NANCEENNE**

BIBLIOTHEQUE MEDECINE NANCY 1



D 007 202379 3

Examineurs de la thèse :

M. Y. MARTINET
M. D. ANTHOINE
M. P. BEY
M. P. VAILLANT

Professeur
Professeur
Professeur
Docteur en Médecine

Président
Juge
Juge
Juge

THÈSE

Pour obtenir le grade de

DOCTEUR EN MÉDECINE



Présentée et soutenue publiquement
Dans le cadre du troisième cycle de Médecine Spécialisée

Par

Sylvie MONTCOUQUIOL

le 23 Octobre 2001

**SYNDROME CAVE SUPÉRIEUR ET CANCER BRONCHIQUE :
STRATÉGIE THÉRAPEUTIQUE
A PARTIR DE L'EXPERIENCE NANCEENNE**

Examineurs de la thèse :

M. Y. MARTINET
M. D. ANTHOINE
M. P. BEY
M. P. VAILLANT

Professeur
Professeur
Professeur
Docteur en Médecine

Président
Juge
Juge
Juge

FACULTÉ DE MÉDECINE DE NANCY

Président de l'Université : Professeur Claude BURLET

Doyen de la Faculté de Médecine : Professeur Jacques ROLAND

Vice-Doyen de la Faculté de Médecine : Professeur Hervé VESPIGNANI

Assesseurs

du 1^{er} Cycle :

du 2^{ème} Cycle :

du 3^{ème} Cycle :

de la Vie Facultaire :

Mme le Docteur Chantal KOHLER

Mme le Professeur Michèle KESSLER

Mr le Professeur Jacques POUREL

Mr le Professeur Philippe HARTEMANN

DOYENS HONORAIRES

Professeur Adrien DUPREZ – Professeur Jean-Bernard DUREUX

Professeur Georges GRIGNON – Professeur François STREIFF

PROFESSEURS HONORAIRES

Louis PIERQUIN – Etienne LEGAIT – Jean LOCHARD – René HERBEUVAL – Gabriel FAIVRE – Jean-Marie FOLIGUET

Guy RAUBER – Paul SADOUL – Raoul SENAULT – Pierre ARNOULD – Roger BENICHOUX – Marcel RIBON

Jacques LACOSTE – Jean BEUREY – Jean SOMMELET – Pierre HARTEMANN – Emile de LAVERGNE

Augusta TREHEUX – Michel MANCIAUX – Paul GUILLEMIN – Pierre PAYSANT

Jean-Claude BURDIN – Claude CHARDOT – Jean-Bernard DUREUX – Jean DUHEILLE – Jean-Pierre GRILLIAT

Pierre LAMY – François STREIFF – Jean-Marie GILGENKRANTZ – Simone GILGENKRANTZ

Pierre ALEXANDRE – Robert FRISCH – Jean GROSIDIER – Michel PIERSON – Jacques ROBERT

Gérard DEBRY – Georges GRIGNON – Pierre TRIDON – Michel WAYOFF – François CHERRIER – Oliéro GUERCI

Gilbert PERCEBOIS – Claude PERRIN – Jean PREVOT – Pierre BERNADAC – Jean FLOQUET

Alain GAUCHER – Michel LAXENAIRE – Michel BOULANGE – Michel DUC – Claude HURIET – Pierre LANDES

Alain LARCAN – Gérard VAILLANT – Daniel ANTHOINE – Pierre GAUCHER – René-Jean ROYER

Hubert UFFHOLTZ – Jacques LECLERE – Francine NABET – Jacques BORRELLY

Michel RENARD – Jean-Pierre DESCHAMPS – Pierre NABET

=====

PROFESSEURS DES UNIVERSITÉS -
PRATICIENS HOSPITALIERS

(Disciplines du Conseil National des Universités)

42^{ème} Section : MORPHOLOGIE ET MORPHOGENÈSE

1^{ère} sous-section : (*Anatomie*)

Professeur Jacques ROLAND - Professeur Gilles GROSDIDIER

Professeur Pierre LASCOMBES - Professeur Marc BRAUN

2^{ème} sous-section : (*Cytologie et histologie*)

Professeur Bernard FOLIGUET

3^{ème} sous-section : (*Anatomie et cytologie pathologiques*)

Professeur Adrien DUPREZ - Professeur François PLENAT

Professeur Jean-Michel VIGNAUD - Professeur Eric LABOUYRIE

43^{ème} Section : BIOPHYSIQUE ET IMAGERIE MÉDICALE

1^{ère} sous-section : (*Biophysique et médecine nucléaire*)

Professeur Alain BERTRAND - Professeur Gilles KARCHER - Professeur Pierre-Yves MARIE

2^{ème} sous-section : (*Radiologie et imagerie médicale*)

Professeur Jean-Claude HOFFEL - Professeur Luc PICARD - Professeur Denis REGENT

Professeur Michel CLAUDON - Professeur Serge BRACARD - Professeur Alain BLUM

Professeur Jacques FELBLINGER

44^{ème} Section : BIOCHIMIE, BIOLOGIE CELLULAIRE ET MOLÉCULAIRE, PHYSIOLOGIE ET NUTRITION

1^{ère} sous-section : (Biochimie et biologie moléculaire)

Professeur Jean-Pierre NICOLAS

Professeur Jean-Louis GUÉANT – Professeur Jean-Luc OLIVIER

2^{ème} sous-section : (Physiologie)

Professeur Jean-Pierre CRANCE – Professeur Jean-Pierre MALLIE

Professeur François MARCHAL – Professeur Philippe HAOUZI

3^{ème} sous-section : (Biologie cellulaire)

Professeur Claude BURLET

4^{ème} sous-section : (Nutrition)

Professeur Olivier ZIEGLER

45^{ème} Section : MICROBIOLOGIE, MALADIES TRANSMISSIBLES ET HYGIÈNE

1^{ère} sous-section : (Bactériologie – virologie ; hygiène hospitalière)

Professeur Alain LE FAOU

2^{ème} sous-section : (Parasitologie et mycologie)

Professeur Bernard FORTIER

3^{ème} sous-section : (Maladies infectieuses ; maladies tropicales)

Professeur Philippe CANTON – Professeur Thierry MAY – Professeur Christian RABAUD

46^{ème} Section : SANTÉ PUBLIQUE, ENVIRONNEMENT ET SOCIÉTÉ

1^{ère} sous-section : (Épidémiologie, économie de la santé et prévention)

Professeur Philippe HARTEMANN – Professeur Serge BRIANÇON

Professeur Francis GUILLEMIN – Professeur Denis ZMIROU

2^{ème} sous-section : (Médecine et santé au travail)

Professeur Guy PETIET

3^{ème} sous-section : (Médecine légale et droit de la santé)

Professeur Henry COUDANE

4^{ème} sous-section : (Biostatistiques, informatique médicale et technologies de communication)

Professeur Bernard LEGRAS - Professeur François KOHLER

47^{ème} Section : CANCÉROLOGIE, GÉNÉTIQUE, HÉMATOLOGIE, IMMUNOLOGIE

1^{ère} sous-section : (Hématologie ; transfusion)

Professeur Christian JANOT - Professeur Thomas LECOMPTE - Professeur Pierre BORDIGONI

Professeur Pierre LEDERLIN - Professeur Jean-François STOLTZ

2^{ème} sous-section : (Cancérologie ; radiothérapie)

Professeur François GUILLEMIN - Professeur Thierry CONROY

Professeur Pierre BEY – Professeur Didier PEIFFERT

3^{ème} sous-section : (Immunologie)

Professeur Gilbert FAURE - Professeur Marie-Christine BENE

4^{ème} sous-section : (Génétique)

Professeur Philippe JONVEAUX - Professeur Bruno LEHEUP

**48^{ème} Section : ANESTHÉSIOLOGIE, RÉANIMATION, MÉDECINE D'URGENCE,
PHARMACOLOGIE ET THÉRAPEUTIQUE**

1^{ère} sous-section : (Anesthésiologie et réanimation chirurgicale)

Professeur Marie-Claire LAXENAIRE – Professeur Claude MEISTELMAN – Professeur Dan LONGROIS

Professeur Hervé BOUAZIZ

2^{ème} sous-section : (Réanimation médicale)

Professeur Henri LAMBERT – Professeur Alain GERARD

Professeur Pierre-Edouard BOLLAERT

3^{ème} sous-section : (Pharmacologie fondamentale ; pharmacologie clinique)

Professeur Patrick NETTER - Professeur Pierre GILLET

4^{ème} sous-section : (Thérapeutique)

Professeur François PAILLE – Professeur Gérard GAY – Professeur Faiez ZANNAD

49^{ème} Section : PATHOLOGIE NERVEUSE ET MUSCULAIRE, PATHOLOGIE MENTALE, HANDICAP et RÉÉDUCATION

1^{ère} sous-section : (Neurologie)

Professeur Michel WEBER - Professeur Gérard BARROCHE - Professeur Hervé VESPIGNANI
Professeur Xavier DUCROCQ

2^{ème} sous-section : (Neurochirurgie)

Professeur Henri HEPNER - Professeur Jean-Claude MARCHAL - Professeur Jean AUQUE
Professeur Thierry CIVIT

3^{ème} sous-section : (Psychiatrie d'adultes)

Professeur Jean-Pierre KAHN

4^{ème} sous-section : (Pédopsychiatrie)

Professeur Colette VIDAILHET - Professeur Daniel SIBERTIN-BLANC

5^{ème} sous-section : (Médecine physique et de réadaptation)

Professeur Jean-Marie ANDRE

50^{ème} Section : PATHOLOGIE OSTÉO-ARTICULAIRE, DERMATOLOGIE et CHIRURGIE PLASTIQUE

1^{ère} sous-section : (Rhumatologie)

Professeur Jacques POUREL – Professeur Isabelle VALCKENAERE

2^{ème} sous-section : (Chirurgie orthopédique et traumatologique)

Professeur Daniel SCHMITT – Professeur Jean-Pierre DELAGOUTTE – Professeur Daniel MOLE
Professeur Didier MAINARD

3^{ème} sous-section : (Dermato-vénéréologie)

Professeur Jean-Luc SCHMUTZ – Professeur Annick BARBAUD

4^{ème} sous-section : (Chirurgie plastique, reconstructrice et esthétique)

Professeur François DAP

51^{ème} Section : PATHOLOGIE CARDIORESPIRATOIRE et VASCULAIRE

1^{ère} sous-section : (Pneumologie)

Professeur Jean-Marie POLU - Professeur Yves MARTINET

Professeur Jean-François CHABOT

2^{ème} sous-section : (Cardiologie)

Professeur Etienne ALIOT - Professeur Yves JUILLIERE - Professeur Nicolas SADOUL

3^{ème} sous-section : (Chirurgie thoracique et cardiovasculaire)

Professeur Pierre MATHIEU - Professeur Jean-Pierre VILLEMOT

Professeur Jean-Pierre CARTEAUX – Professeur Loïc MACE

4^{ème} sous-section : (Chirurgie vasculaire ; médecine vasculaire)

Professeur Gérard FIEVE

52^{ème} Section : MALADIES DES APPAREILS DIGESTIF et URINAIRE

1^{ère} sous-section : (Gastroentérologie ; hépatologie)

Professeur Marc-André BIGARD

Professeur Jean-Pierre BRONOWICKI

2^{ème} sous-section : (Chirurgie digestive)

3^{ème} sous-section : (Néphrologie)

Professeur Michèle KESSLER – Professeur Dominique HESTIN (Mme)

4^{ème} sous-section : (Urologie)

Professeur Philippe MANGIN - Professeur Jacques HUBERT

53^{ème} Section : MÉDECINE INTERNE, GÉRIATRIE et CHIRURGIE GÉNÉRALE

1^{ère} sous-section : (Médecine interne)

Professeur Gilbert THIBAUT – Professeur Francis PENIN

Professeur Denise MONERET-VAUTRIN – Professeur Denis WAHL

Professeur Jean DE KORWIN KROKOWSKI – Professeur Pierre KAMINSKY

2^{ème} sous-section : (Chirurgie générale)

Professeur Patrick BOISSEL – Professeur Laurent BRESLER

**54ème Section : DÉVELOPPEMENT ET PATHOLOGIE DE L'ENFANT, GYNÉCOLOGIE-OBSTÉTRIQUE,
ENDOCRINOLOGIE ET REPRODUCTION**

1ère sous-section : (*Pédiatrie*)

Professeur Paul VERT – Professeur Danièle SOMMELET – Professeur Michel VIDAILHET
Professeur Pierre MONIN – Professeur Jean-Michel HASCOET – Professeur Pascal CHASTAGNER

2ème sous-section : (*Chirurgie infantile*)

Professeur Michel SCHMITT – Professeur Gilles DAUTEL

3ème sous-section : (*Gynécologie-obstétrique ; gynécologie médicale*)

Professeur Michel SCHWEITZER – Professeur Jean-Louis BOUTROY

Professeur Philippe JUDLIN – Professeur Patricia BARBARINO

4ème sous-section : (*Endocrinologie et maladies métaboliques*)

Professeur Pierre DROUIN – Professeur Georges WERYHA – Professeur Marc KLEIN

5ème sous-section : (*Biologie et médecine du développement et de la reproduction*)

Professeur Hubert GERARD

55ème Section : PATHOLOGIE DE LA TÊTE ET DU COU

1ère sous-section : (*Oto-rhino-laryngologie*)

Professeur Claude SIMON - Professeur Roger JANKOWSKI

2ème sous-section : (*Ophthalmologie*)

Professeur Antoine RASPILLER - Professeur Jean-Luc GEORGE

3ème sous-section : (*Chirurgie maxillo-faciale et stomatologie*)

Professeur Michel STRICKER - Professeur Jean-François CHASSAGNE

=====

PROFESSEURS DES UNIVERSITÉS

27ème section : INFORMATIQUE

Professeur Jean-Pierre MUSSE

64ème Section : BIOCHIMIE ET BIOLOGIE MOLÉCULAIRE

Professeur Daniel BURNEL

=====

PROFESSEUR ASSOCIÉ

Épidémiologie, économie de la santé et prévention

Professeur Tan XIAODONG

=====

MAÎTRES DE CONFÉRENCES DES UNIVERSITÉS - PRATICIENS HOSPITALIERS

42ème Section : MORPHOLOGIE ET MORPHOGENÈSE

1ère sous-section : (*Anatomie*)

Docteur Bruno GRIGNON – Docteur Jean-Pascal FYAD

2ème sous-section : (*Cytologie et histologie*)

Docteur Edouard BARRAT - Docteur Jean-Claude GUEDENET

Docteur Françoise TOUATI - Docteur Chantal KOHLER

3ème sous-section : (*Anatomie et cytologie pathologiques*)

Docteur Yves GRIGNON - Docteur Béatrice MARIE

Docteur Laurent ANTUNES

43ème Section : BIOPHYSIQUE ET IMAGERIE MÉDICALE

1ère sous-section : (*Biophysique et médecine nucléaire*)

Docteur Marie-Hélène LAURENS - Docteur Jean-Claude MAYER

Docteur Pierre THOUVENOT - Docteur Jean-Marie ESCANYE - Docteur Amar NAOUN

44ème Section : BIOCHIMIE, BIOLOGIE CELLULAIRE ET MOLÉCULAIRE, PHYSIOLOGIE ET NUTRITION

1ère sous-section : (*Biochimie et biologie moléculaire*)

Docteur Xavier HERBEUVAL - Docteur Jean STRACZEK

Docteur Sophie FREMONT - Docteur Isabelle GASTIN - Dr Bernard NAMOUR

2ème sous-section : (*Physiologie*)

Docteur Gérard ETHEVENOT - Docteur Nicole LEMAU de TALANCE - Christian BEYAERT

45ème Section : MICROBIOLOGIE, MALADIES TRANSMISSIBLES ET HYGIÈNE

1ère sous-section : (*Bactériologie - Virologie ; hygiène hospitalière*)

Docteur Francine MORY - Docteur Michèle WEBER - Docteur Christine LION

Docteur Michèle DAILLOUX - Docteur Alain LOZNIIEWSKI - Docteur Véronique VENARD

2ème sous-section : (*Parasitologie et mycologie*)

Docteur Marie-France BIAVA - Docteur Nelly CONTET-AUDONNEAU

46ème Section : SANTÉ PUBLIQUE, ENVIRONNEMENT ET SOCIÉTÉ

1ère sous-section : (*Epidémiologie, économie de la santé et prévention*)

Docteur Mickaël KRAMER

47ème Section : CANCÉROLOGIE, GÉNÉTIQUE, HÉMATOLOGIE, IMMUNOLOGIE

1ère sous-section : (*Hématologie ; transfusion*)

Docteur Jean-Claude HUMBERT - Docteur François SCHOONEMAN

3ème sous-section : (*Immunologie*)

Docteur Marie-Nathalie SARDA

4ème sous-section : (*Génétique*)

Docteur Christophe PHILIPPE

**48ème Section : ANESTHÉSIOLOGIE, RÉANIMATION, MÉDECINE D'URGENCE,
PHARMACOLOGIE ET THÉRAPEUTIQUE**

1ère sous-section : (*Anesthésiologie et réanimation chirurgicale*)

Docteur Jacqueline HELMER - Docteur Gérard AUDIBERT

3ème sous-section : (*Pharmacologie fondamentale ; pharmacologie clinique*)

Docteur Françoise LAPICQUE - Docteur Marie-José ROYER-MORROT

Docteur Damien LOEUILLE

**54ème Section : DÉVELOPPEMENT ET PATHOLOGIE DE L'ENFANT, GYNÉCOLOGIE-OBSTÉTRIQUE,
ENDOCRINOLOGIE ET REPRODUCTION**

5ème sous-section : (*Biologie et médecine du développement et de la reproduction*)

Docteur Jean-Louis CORDONNIER

=====

MAÎTRES DE CONFÉRENCES

19ème section : SOCIOLOGIE, DÉMOGRAPHIE

Madame Michèle BAUMANN .

32ème section : CHIMIE ORGANIQUE, MINÉRALE, INDUSTRIELLE

Monsieur Jean-Claude RAFT

40ème section : SCIENCES DU MÉDICAMENT
Monsieur Jean-Yves JOUZEAU

60ème section : MÉCANIQUE, GÉNIE MÉCANIQUE ET GÉNIE CIVILE
Monsieur Alain DURAND

64ème section : BIOCHIMIE ET BIOLOGIE MOLÉCULAIRE
Madame Marie-Odile PERRIN - Mademoiselle Marie-Claire LANHERS

65ème section : BIOLOGIE CELLULAIRE
Mademoiselle Françoise DREYFUSS - Monsieur Jean-Louis GELLY - Madame Anne GERARD
Madame Ketsia HESS - Monsieur Pierre TANKOSIC - Monsieur Hervé MEMBRE

67ème section : BIOLOGIE DES POPULATIONS ET ÉCOLOGIE
Madame Nadine MUSSE

68ème section : BIOLOGIE DES ORGANISMES
Madame Tao XU-JIANG

=====

MAÎTRES DE CONFÉRENCES ASSOCIÉS

Médecine Générale
Docteur Alain AUBREGE
Docteur Louis FRANCO

=====

PROFESSEURS ÉMÉRITES

Professeur Georges GRIGNON
Professeur Michel BOULANGE - Professeur Alain LARCAN - Professeur Michel DUC
Professeur Michel WAYOFF - Professeur Daniel ANTHOINE – Professeur Claude HURIET
Professeur Hubert UFFHOLTZ – Professeur René-Jean ROYER
Professeur Pierre GAUCHER

=====

DOCTEURS HONORIS CAUSA

Professeur Norman SHUMWAY (1972) <i>Université de Stanford, Californie (U.S.A)</i>	Professeur Mashaki KASHIWARA (1996) <i>Research Institute for Mathematical Sciences de Kyoto (JAPON)</i>
Professeur Paul MICHIELSEN (1979) <i>Université Catholique, Louvain (Belgique)</i>	Professeur Ralph GRÄSBECK (1996) <i>Université d'Helsinki (FINLANDE)</i>
Professeur Charles A. BERRY (1982) <i>Centre de Médecine Préventive, Houston (U.S.A)</i>	Professeur James STEICHEN (1997) <i>Université d'Indianapolis (U.S.A)</i>
Professeur Pierre-Marie GALETTI (1982) <i>Rhode Island University, Providence (U.S.A)</i>	Professeur Duong Quang TRUNG (1997) <i>Centre Universitaire de Formation et de Perfectionnement des Professionnels de Santé d'Hô Chi Minh-Ville (VIÊTNAM)</i>
Professeur Mamish Nisbet MUNRO (1982) <i>Massachusetts Institute of Technology (U.S.A)</i>	
Professeur Mildred T. STAHLMAN (1982) <i>Vanderbilt University, Nashville (U.S.A)</i>	
Professeur Harry J. BUNCKE (1989) <i>Université de Californie, San Francisco (U.S.A)</i>	
Professeur Théodore H. SCHIEBLER (1989) <i>Institut d'Anatomie de Würzburg (R.F.A)</i>	
Professeur Maria DELIVORIA-PAPADOPOULOS (1996) <i>Université de Pennsylvanie (U.S.A)</i>	

A notre Maître et Président de Thèse,

Monsieur le Professeur Yves MARTINET

Professeur de pneumologie

Nous vous remercions de l'honneur que vous nous faites en
présidant le jury de cette thèse.

Nous avons pu admirer votre grande culture médicale et votre
esprit de recherche.

Veillez trouver dans ce travail le témoignage de notre
gratitude et de notre profond respect.

A notre Maître et Juge,

Monsieur le Professeur Daniel. ANTHOINE

Professeur Emérite de Pneumologie

Officier dans l'Ordre des Palmes Académiques

Vous nous faites le grand honneur d'être notre juge.

L'étendue de vos connaissances et vos qualités pédagogiques forcent notre admiration.

Nous vous exprimons notre profond respect.

A notre Maître et Juge,

Monsieur le Professeur Pierre BEY

Professeur de Radiothérapie

Vous nous avez fait l'honneur et le plaisir d'accepter de participer à ce jury.

Soyez assuré de notre gratitude et de notre profond respect.

A notre Juge,

Monsieur le Docteur Pierre VAILLANT

Docteur en Pneumologie

Tu me fais beaucoup d'honneur en acceptant de juger cette thèse.

C'est avec compétence et gentillesse que tu as su me guider dans sa réalisation.

Que ce travail soit l'occasion de te témoigner toute ma reconnaissance.

A Monsieur le Docteur M. DAVID

A Monsieur le Professeur N. DELORME

A Madame le Docteur J. DERELLE

A Monsieur le Professeur J.C. GUERIN

A Madame le Docteur M.A. HALLER

A Madame le Professeur D. MONNERET VAUTRIN

Monsieur le Professeur NEIDHART

A Monsieur le Professeur J.M. POLU

Monsieur le Docteur P. SCHEID

A Monsieur le Professeur G. VAILLANT

A Monsieur le Docteur P. ZUCK

Que cette thèse soit l'occasion de vous remercier de votre enseignement.

A mes parents

Que cette thèse soit l'occasion de vous témoigner tout mon amour et toute ma reconnaissance pour votre aide

A ma sœur Julie

Avec toute ma tendresse

A tous mes grands-parents

Aux Taties

A Jean-Lou, Christiane, Alban et Camille

A mon oncle Frédéric

A toute ma famille

A Alain

Avec tout mon Amour

A Anne, à Isabelle et mes autres amis

A tous les soignants

Aux patients

Je dédie cette thèse.

SERMENT

"Au moment d'être admise à exercer la médecine, je promets et je jure d'être fidèle aux lois de l'honneur et de la probité. Mon premier souci sera de rétablir, de préserver ou de promouvoir la santé dans tous ses éléments, physiques et mentaux, individuels et sociaux. Je respecterai toutes les personnes, leur autonomie et leur volonté, sans aucune discrimination selon leur état ou leurs convictions. J'interviendrai pour les protéger si elles sont affaiblies, vulnérables ou menacées dans leur intégrité ou leur dignité. Même sous la contrainte, je ne ferai pas usage de mes connaissances contre les lois de l'humanité. J'informerai les patients des décisions envisagées, de leurs raisons et de leurs conséquences. Je ne tromperai jamais leur confiance et n'exploiterai pas le pouvoir hérité des circonstances pour forcer les consciences. Je donnerai mes soins à l'indigent et à quiconque me les demandera. Je ne me laisserai pas influencer par la soif du gain ou la recherche de la gloire.

Admise dans l'intimité des personnes, je tairai les secrets qui me sont confiés. Reçue à l'intérieur des maisons, je respecterai les secrets des foyers et ma conduite ne servira pas à corrompre les mœurs. Je ferai tout pour soulager les souffrances. Je ne prolongerai pas abusivement les agonies. Je ne provoquerai jamais la mort délibérément.

Je préserverai l'indépendance nécessaire à l'accomplissement de ma mission. Je n'entreprendrai rien qui dépasse mes compétences. Je les entretiendrai et les perfectionnerai pour assurer au mieux les services qui me seront demandés.

J'apporterai mon aide à mes confrères ainsi qu'à leurs familles dans l'adversité. Que les hommes et mes confrères m'accordent leur estime si je suis fidèle à mes promesses ; que je sois déshonorée et méprisée si j'y manque".




TABLE DES MATIERES

	Pages
<u>INTRODUCTION</u>	22
1. <u>ANATOMIE</u>	23
1.1. ANATOMIE DE LA VEINE CAVE SUPERIEURE	23
1.1.1. Origine de la veine cave supérieure	23
1.1.2. Trajet et terminaison	24
1.1.3. Les rapports de la veine cave supérieure	25
1.1.4. Les particularités de la veine cave supérieure	27
1.2. LES BRANCHES COLLATERALES DE LA VEINE CAVE SUPERIEURE	28
1.2.1. Le système azygos	28
1.2.2. Les autres collatérales de la veine cave supérieure	31
1.3. LES BRANCHES COLLATERALES DES TRONCS VEINEUX BRACHIOCEPHALIQUES	31
1.4. LES VOIES ANASTOMOTIQUES	33
1.4.1. Anastomoses entre le système cave supérieur et le système azygos	33
1.4.2. Anastomoses entre les systèmes cave supérieur et cave inférieur	34
1.4.2.1. Le système postérieur du tronc	34
1.4.2.2. Le système antérieur du tronc	36
1.4.3. Anastomoses porto-systémiques	38
1.4.4. Autres voies anastomotiques	38
2. <u>LE TABLEAU CLINIQUE</u>	40
2.1. HISTORIQUE	40
2.2. PHYSIOPATHOLOGIE	40
2.3. LE SYNDROME CAVE SUPERIEUR A LA PHASE D'ETAT	41
2.3.1. La triade	41
2.3.2. Les signes associés	42
2.3.3. Diagnostic différentiel	45

2.4.	LES SIGNES DE GRAVITE	45
2.5.	LES MODES DE REVELATION DU SYNDROME CAVE SUPERIEUR	45
2.5.1.	Les formes aiguës	45
2.5.2.	Les formes chroniques	46
3.	<u>ETIOLOGIE</u>	47
3.1.	EVOLUTION DE LA REPARTITION DES CAUSES DANS LE TEMPS	47
3.2.	LES ETIOLOGIES MALIGNES	49
3.2.1.	Les cancers bronchiques	49
3.2.2.	Les lymphomes	51
3.2.3.	Les métastases médiastinales	52
3.2.4.	Les autres étiologies malignes	52
3.3.	LES ETIOLOGIES BENIGNES	52
3.3.1.	Les médiastinites	53
3.3.2.	Les thromboses	53
3.3.3.	Les tumeurs bénignes du médiastin	54
3.3.4.	Les causes vasculaires	54
3.3.5.	Les causes cardio-péricardiques	55
3.3.6.	Les autres étiologies bénignes	55
4.	<u>IMAGERIE</u>	56
4.1.	LA RADIOGRAPHIE THORACIQUE	56
4.2.	LA TOMODENSITOMETRIE	57
4.2.1.	Techniques	57
4.2.2.	Diagnostic positif	59
4.2.2.1.	Signes directs d'obstruction	59
4.2.2.2.	Signes indirects d'obstruction : la circulation collatérale	61
4.2.3.	Diagnostic topographique	65
4.2.4.	Diagnostic étiologique	65
4.2.5.	Avantages et inconvénients	66

4.3.	L'IMAGERIE PAR RESONANCE MAGNETIQUE	69
4.3.1.	Principes techniques	69
4.3.2.	Diagnostic d'obstruction de la veine cave supérieure	71
4.3.2.1.	Signes directs d'obstruction	72
4.3.2.2.	Circulation collatérale	73
4.3.3.	Avantages et inconvénients	74
4.4.	LA PHLEBOGRAPHIE CAVE SUPERIEURE	76
4.4.1.	Diagnostic d'obstruction cave supérieure	76
4.4.2.	Inconvénients	77
4.4.3.	Indications	77
4.5.	LA PHLEBOGRAPHIE ISOTOPIQUE	78
4.5.1.	Technique	78
4.5.2.	Résultats	78
4.6.	L'ECHOGRAPHIE ET LE DOPPLER	79
4.6.1.	Déroulement technique	79
4.6.2.	Diagnostic positif d'obstruction cave supérieure	80
4.6.3.	Diagnostic étiologique	80
4.6.4.	Résultats	81
5.	<u>ANALYSE DES SYNDROMES CAVES SUPERIEURS DU SERVICE</u>	82
5.1.	GRUPE DE PATIENTS ETUDIES	82
5.1.1.	Sexe et âge	82
5.1.2.	Présentation clinique	83
5.1.3.	Imagerie	85
5.1.4.	Etiologie	87
5.2.	TRAITEMENTS UTILISES	88
5.2.1.	Traitements médicamenteux	88
5.2.2.	Angioplastie et stent	89
5.2.3.	Chimiothérapie	90
5.2.4.	Radiothérapie	91
5.3.	METHODES DE TRAITEMENT	92
5.3.1.	Avant l'imagerie et l'histologie	92



5.3.2. En fonction des résultats du scanner thoracique	92
5.3.3. Pendant la recherche étiologique	93
5.3.4. En fonction de l'histologie	94
5.3.4.1. Cancers bronchiques à petites cellules	94
5.3.4.2. Cancers bronchiques non à petites cellules	94
5.3.5. En cas d'échec du traitement	95
5.4. RESULTATS	96
5.4.1. Complications	96
5.4.2. Efficacité immédiate des traitements	98
5.4.3. Efficacité globale du stent	101
5.4.4. Efficacité globale de la chimiothérapie	104
5.4.5. Efficacité des traitements médicamenteux	106
5.4.6. Efficacité de la radiothérapie	107
5.4.7. En fonction de l'histologie	108
6. <u>DISCUSSION DES ASPECTS THERAPEUTIQUES</u>	110
6.1. TRAITEMENT MEDICAMENTEUX	110
6.1.1. La corticothérapie	111
6.1.2. Les diurétiques	111
6.1.3. Les anticoagulants	111
6.2. THROMBOLYSE	113
6.3. RADIOTHERAPIE	115
6.4. CHIMIOOTHERAPIE	119
6.5. TRAITEMENT CHIRURGICAL	121
6.6. ANGIOPLASTIE ET STENT	126
6.7. STRATEGIE THERAPEUTIQUE	133
<u>CONCLUSION</u>	137
<u>REFERENCES BIBLIOGRAPHIQUES</u>	139
ANNEXES	150

INTRODUCTION

Le syndrome cave supérieur traduit une obstruction de la veine cave supérieure qui peut être aiguë ou chronique, partielle ou totale. Elle peut résulter d'une compression extrinsèque, d'une infiltration de la paroi veineuse par une tumeur ou plus rarement d'une thrombose. Le phénomène thrombotique peut être primitif ou compliquer une oblitération préexistante.(ABNER 1993, BIGLIOLI 1985, CHEN 1990, RANTIS 1994, STOCK 1995, VANHOENACKER 1994).

De nos jours, le carcinome bronchique représente l'étiologie la plus fréquente du syndrome cave supérieur de l'Adulte (CHEN 1990, HERROROS 1985, LOCHRIDGE 1979, PARISH 1981, STOCK 1995). Nous ne parlerons pas dans cette thèse du syndrome cave supérieur de l'Enfant.

Aujourd'hui, de nouvelles techniques d'imagerie permettent de diagnostiquer des formes asymptomatiques (COULOMB 1991) et les techniques de radiologie interventionnelle sont une nouvelle option thérapeutique (WALLACE 1986, HENNEQUIN 1995).

La prise en charge du syndrome cave supérieur lié au cancer bronchique diverge selon les praticiens.

Dans cette thèse, nous nous proposons d'étudier les syndromes caves supérieurs liés aux cancers bronchiques traités dans le service de pneumologie du centre hospitalo-universitaire de NANCY d'octobre 1996 à décembre 2000.

L'objectif de cette étude rétrospective est d'évaluer les résultats des différents traitements utilisés chez ces patients, de les comparer à la littérature afin de proposer une stratégie thérapeutique pour les syndromes caves supérieurs au cours des cancers bronchiques.

1. ANATOMIE

Nous allons décrire dans un premier temps l'anatomie normale du système cave supérieur, de ses collatérales et des réseaux anastomotiques. Sa connaissance est indispensable pour comprendre la clinique et l'imagerie du syndrome cave supérieur (BOF 1994, BOUCHET 1991, COULOMB 1991, KAHLE 1989).

1.1. ANATOMIE DE LA VEINE CAVE SUPERIEURE

La veine cave supérieure draine le sang veineux de la tête et de la moitié supérieure du tronc et contribue au drainage de la paroi postérieure de la moitié inférieure du tronc par l'intermédiaire du système azygos.

1.1.1. ORIGINE DE LA VEINE CAVE SUPERIEURE

La veine cave supérieure résulte de l'union des troncs veineux brachiocéphaliques (ou innominés) droit et gauche.

Les deux troncs veineux brachiocéphaliques drainent le sang veineux de la tête, du cou (veines jugulaires internes) et des membres supérieurs (veines sous clavières) vers le cœur. Ils reçoivent des affluences de la glande thyroïde, de la cavité thoracique et du cou.

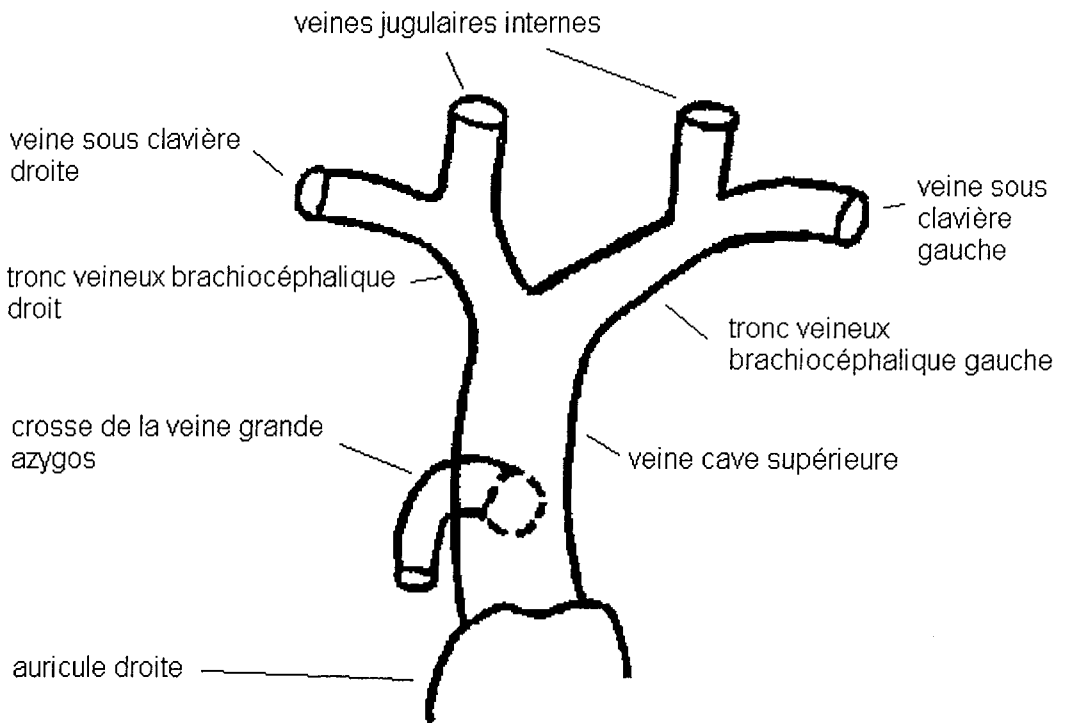
Les deux troncs veineux brachiocéphaliques (ou innominés) sont constitués par la confluence des veines jugulaires internes et sous clavières en arrière de l'extrémité interne de la clavicule.

Le tronc veineux brachiocéphalique droit (vena brachiocephalica dextra en DCI) long de 2 à 3 cm est presque vertical. Il se projette sur l'extrémité interne de la clavicule droite et de la partie interne du premier cartilage costal droit. Il reste à droite de la ligne médiane.

Le tronc veineux brachiocéphalique gauche (vena brachiocephalica sinistra en DCI) long de 6 à 7 cm est au contraire presque horizontal, légèrement oblique en bas et à droite. Il est situé en arrière du manubrium sternal. Il traverse la ligne médiane en avant des troncs artériels supra aortiques.

L'angle de jonction des troncs veineux brachiocéphaliques droit et gauche (appelé aussi angle innominé) est situé en avant du tronc artériel brachiocéphalique, en arrière du bord postérieur du manubrium sternal et du premier cartilage costal droit, à la hauteur des 4^{ème} et 5^{ème} vertèbres dorsales.

La veine cave supérieure



SCHEMA N° 1

1.1.2. TRAJET ET TERMINAISON :

De son origine, la veine cave supérieure, longue de 6 à 8 cm et de diamètre variant entre 10 et 25 mm, descend verticalement dans le médiastin supérieur, le long du bord

postérieur droit de l'aorte ascendante, à droite de la trachée et se termine à la partie supérieure et postérieure de l'atrium droit en regard du 3^{ème} cartilage costal droit. L'orifice de terminaison de la veine cave supérieure est dépourvu de valvule.

Les phénomènes d'obstruction de la veine cave supérieure s'expliquent par la structure, le siège et les rapports de la veine cave supérieure.

1.1.3 LES RAPPORTS DE LA VEINE CAVE SUPERIEURE

Dans sa portion extra péricardique, la veine cave supérieure est en rapport :

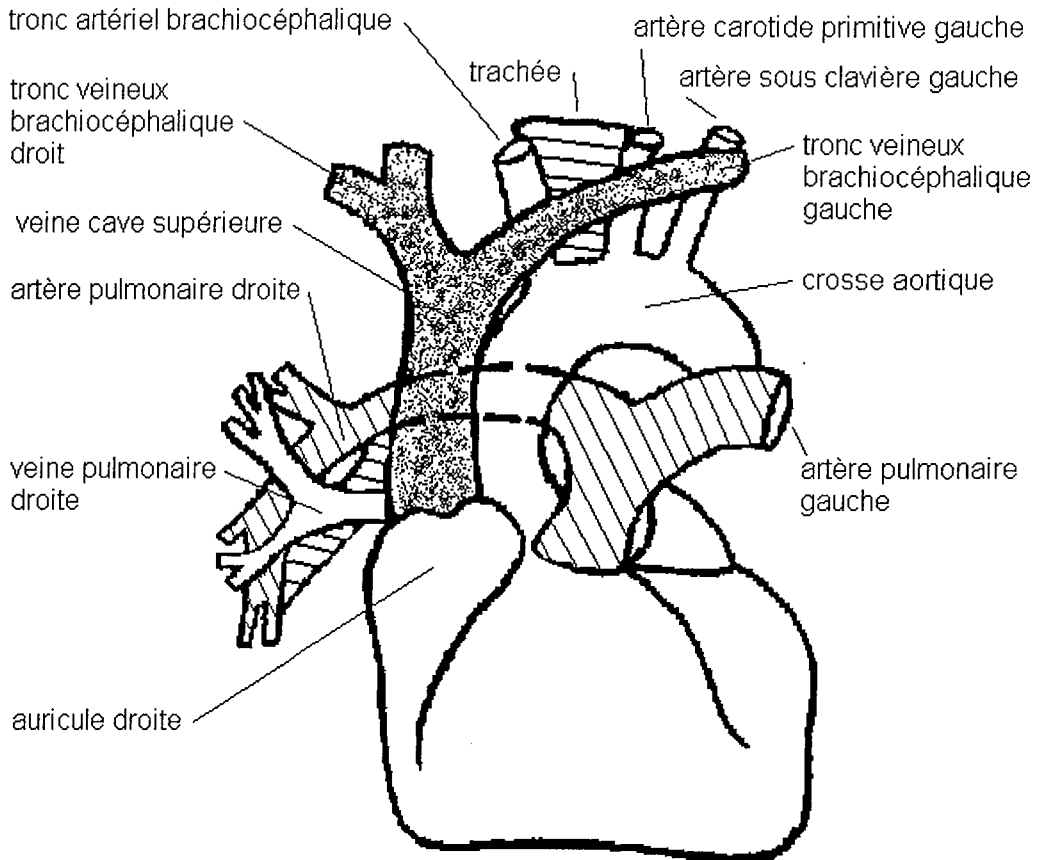
- En avant avec la plèvre médiastinale qui la recouvre en partie.
- A gauche avec la portion ascendante de la crosse aortique.
- A droite avec le nerf phrénique droit.
- En arrière avec l'artère pulmonaire droite à la jonction des portions intra et extra péricardique, la crosse de la grande veine azygos, le nerf vague droit et la loge paratrachéale droite de Baréty.

La veine cave supérieure est encerclée par le réseau lymphatique paratrachéale droite, médiastinal antérieur et médiastinal transverse.

Dans sa portion intra péricardique, la veine cave supérieure est en rapport avec :

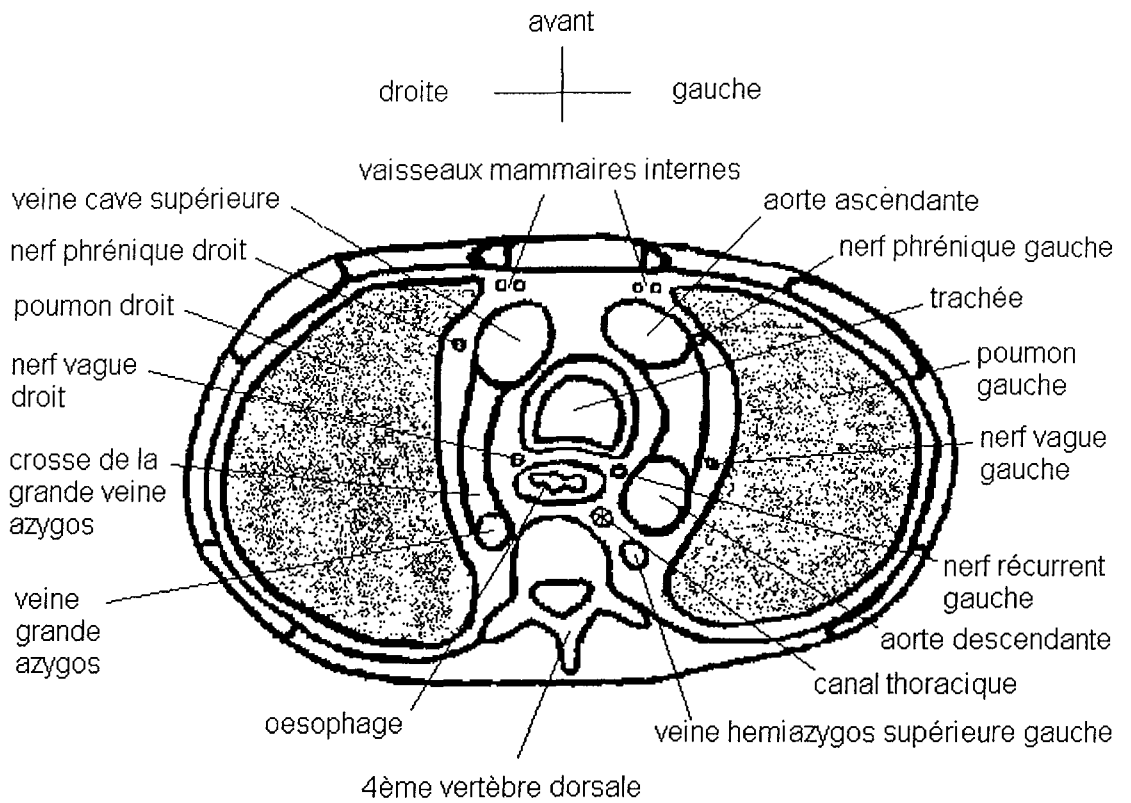
- En avant avec l'auricule droit
- A gauche avec la portion ascendante de la crosse aortique
- A droite avec le péricarde fibreux qui la sépare du nerf phrénique droit
- En arrière à la veine pulmonaire supérieure droite

Vue antérieure des gros vaisseaux supra-cardiaques



SCHEMA N° 2

Coupe horizontale du thorax passant par la 4ème vertèbre dorsale



SCHEMA N° 3

1.1.4. LES PARTICULARITES DE LA VEINE CAVE SUPERIEURE

Les phénomènes d'obstruction de la veine cave supérieure s'expliquent par sa structure, sa localisation et ses rapports.

La veine cave supérieure a une paroi fine et COMPLIANTE. Sa structure et le fait qu'elle chemine dans un espace étroit non expansible dans le médiastin supérieur droit explique sa susceptibilité à être comprimée par les structures adjacentes expansives. [ABNER 1993, BIGLIOLI 1985, CHEN 1990, RANTIS 1994, STOCK 1995, VANHOENACKER 1994).

Le réseau lymphatique qui encercle la veine cave supérieure explique la fréquence des compressions d'origine ganglionnaire. (BOUCHET 1991, COULOMB 1991, DAVENPORT 1978).

La partie inférieure de la veine cave supérieure recouverte de péricarde crée un point de fixation rendant ce vaisseau plus sensible aux compressions extrinsèques.

De plus, la faible pression du sang veineux circulant dans la veine cave supérieure favorise la formation de thrombus endoluminal (ABNER 1993, BOUMGHAR 1985, CHEN 1990, STOCK 1995, VANHOENACKER 1994).

1.2. LES BRANCHES COLLATERALES DE LA VEINE CAVE SUPERIEURE

1.2.1. LE SYSTEME AZYGOS

Le système veineux azygos draine le sang venant de la partie postérieure du thorax. Les veines azygos forme un réseau anastomotique tendu entre la veine cave supérieure et la veine cave inférieure à la partie antérieure du rachis dorsal. Elles sont représentées par la grande veine azygos à droite, les veines hémiazygos supérieure et inférieure (ou petites veines azygos) à gauche (BOUCHET 1991, KAHLE 1989).

A droite, la veine grande azygos (vena azigos) est la principale collatérale de la veine cave supérieure. Elle naît dans le médiastin postérieur à la hauteur de la 11^{ème} vertèbre dorsale de deux racines :

- L'une externe : la veine lombaire ascendante droite qui reçoit les veines lombaires
- L'autre interne, accessoire inconstante provenant de la face postérieure de la veine cave supérieure ou plus rarement de la veine rénale droite.

La veine grande azygos (dont le diamètre varie entre 6 et 8 mm) remonte dans le médiastin postérieur sur le flan droit de la colonne vertébrale thoracique jusqu'à la hauteur de la 4^{ème} vertèbre dorsale puis décrit une crosse au-dessus du pédicule pulmonaire droit au niveau du tronc souche droit pour se terminer à la face postérieure de la veine cave supérieure.

La veine grande azygos reçoit des veines viscérales du thorax (veines œsophagiennes et bronchiques).

La veine hémiazygos inférieure gauche (ou hémiazygos) naît à la hauteur de la 12^{ème} vertèbre dorsale dans le médiastin postérieur par la convergence de deux racines :

- l'une externe ou veine lombaire ascendante gauche qui reçoit les veines lombaires
- l'autre interne ou canal réno azygos lombaire de TUFFIER et LEJARS.

La veine hémiazygos inférieure gauche, dont le diamètre varie entre 3 et 6 mm, chemine au contact de l'aorte, reçoit les 5 dernières racines intercostales postérieures gauches et se termine dans la veine grande azygos à la hauteur de la 8^{ème} vertèbre dorsale.

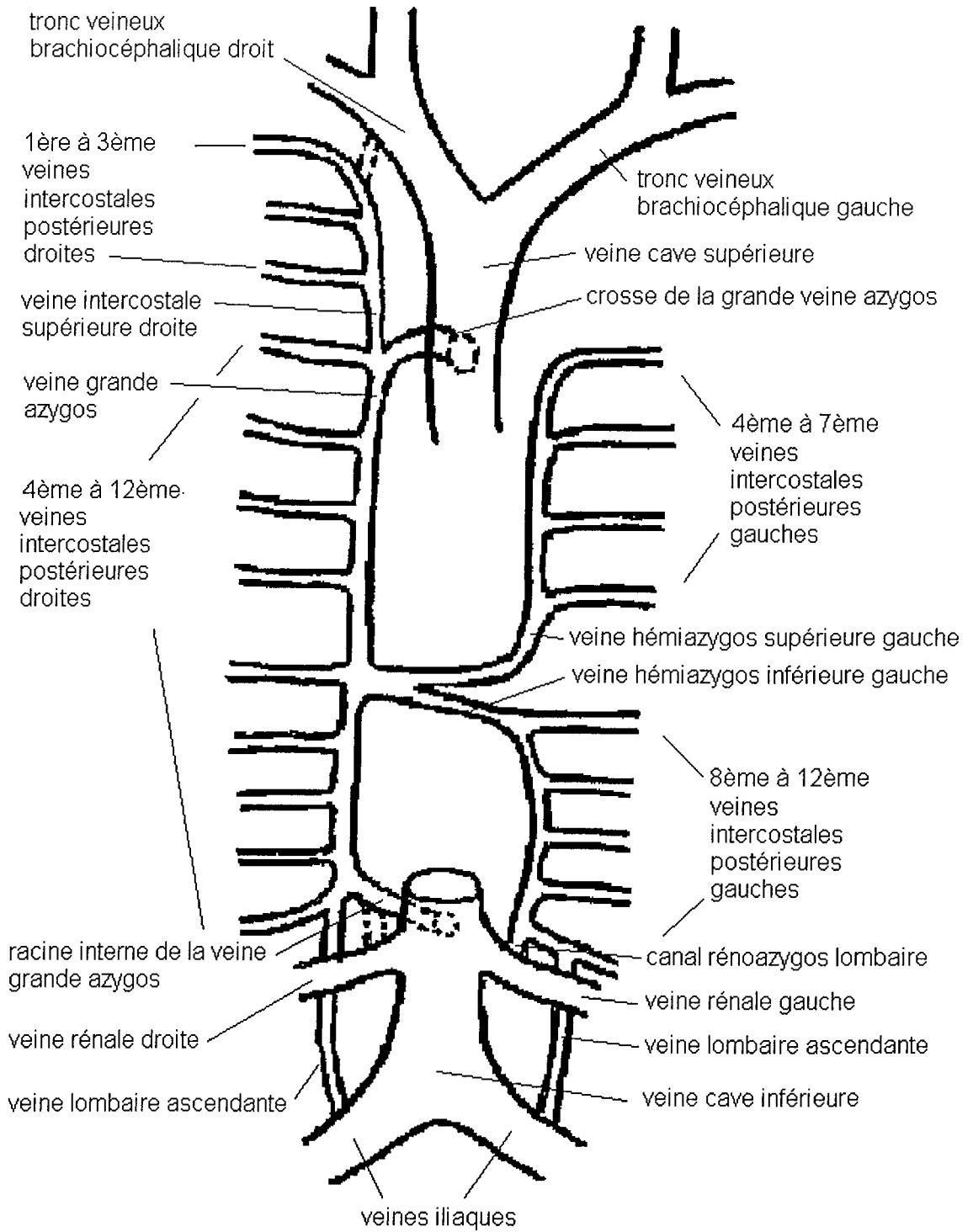
La veine hémiazygos supérieure gauche (vena hémiazygos accessoria) ayant reçu les 4^{ème} à 7^{ème} veines intercostales postérieures gauches descend en arrière de l'aorte thoracique et se termine dans la veine grande azygos à la hauteur de la 7^{ème} vertèbre dorsale. Le calibre de la veine hémiazygos supérieure gauche varie entre 2 et 5 mm.

La veine grande azygos a des collatérales :

- la veine intercostale supérieure droite qui draine les 3 premières intercostales postérieures droites puis qui descend pour se jeter au sommet de la crosse azygos
- les 9 dernières veines intercostales postérieures droites (4^{ème} à 11^{ème})

(SCHEMA N°4)

Le système azygos



SCHEMA N°4

1.2.2. LES AUTRES COLLATERALES DE LA VEINE CAVE SUPERIEURE

La principale veine collatérale de la veine cave supérieure est la grande veine azygos. Mais la veine cave supérieure reçoit aussi des veinules viscérales œsophagiennes, bronchiques, péricardiques, médiastinales ainsi que les veines diaphragmatiques supérieures (BOUCHET 1991, KAHLE 1989).

1.3. LES BRANCHES COLLATERALES DES TRONCS VEINEUX BRACHIOCEPHALIQUES

S'abouchent dans chaque tronc veineux brachiocéphalique :

- les veines vertébrales
- les veines jugulaires postérieures droites et gauches qui prennent leur origine à partir du confluent occipito-vertébral
- les veines mammaires internes droite et gauche
- les veines diaphragmatiques ou veines péricardo-phréniques qui drainent le péricarde, la plèvre et le diaphragme.

Se drainent dans le tronc veineux brachiocéphalique gauche :

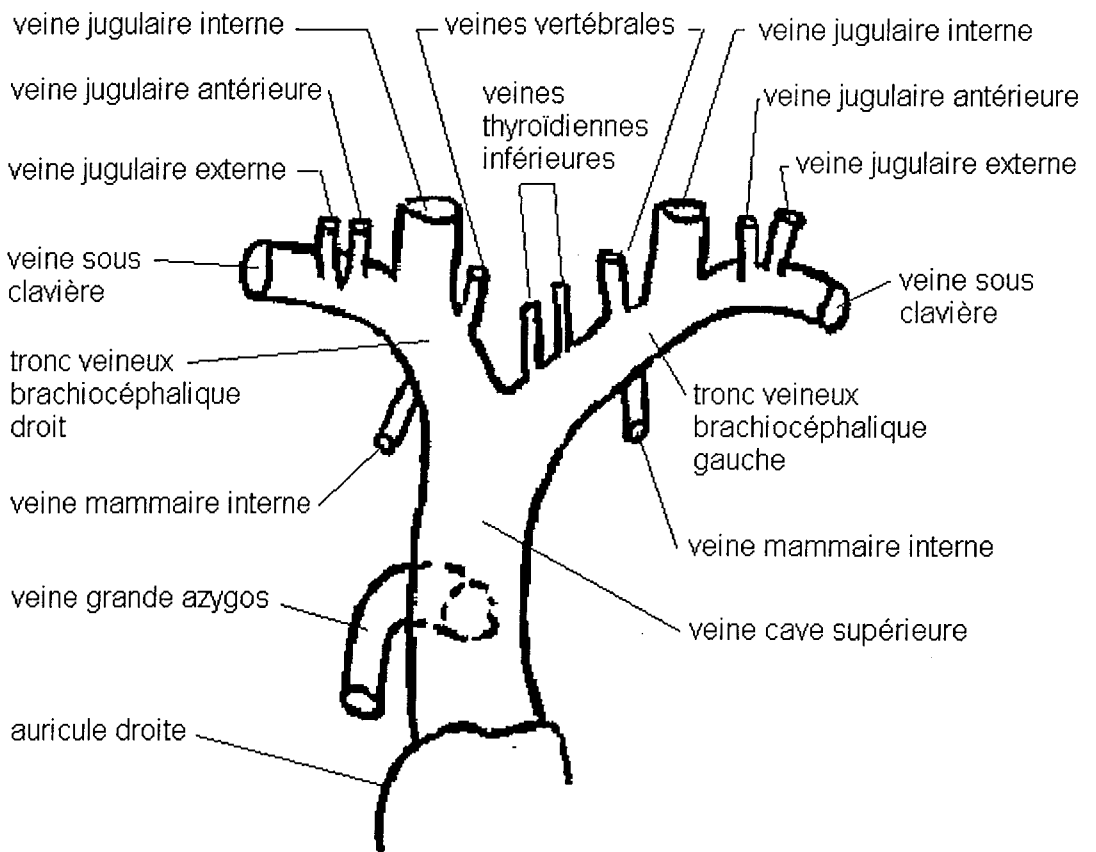
- la veine intercostale supérieure gauche (inconstante) qui drainent les 3 premières veines intercostales postérieures gauches. Elle envoie une branche anastomotique vers la veine hémiazygos accessoire, elle peut aussi s'aboucher directement dans la veine hémiazygos accessoire
- les veines thyroïdiennes inférieures
- les veines thymiques

Enfin, la veine intercostale supérieure droite qui se jette habituellement au sommet de la crosse azygos peut aussi parfois s'anastomoser dans le tronc veineux brachiocéphalique droit.

De plus, des collatérales se drainent indirectement dans le tronc veineux brachiocéphalique

- par l'intermédiaire des veines jugulaires internes : veines thyroïdiennes supérieures et moyennes
- par l'intermédiaire des veines sous clavières : veines jugulaires externes, veines jugulaires antérieures, veines mammaires externes ou veines latéro-thoraciques, veines scapulaires

Branches collatérales des troncs veineux brachiocéphaliques



SCHEMA N° 5

Les anastomoses et les voies collatérales entre les veines sont fréquentes et peuvent même intéresser les veines sous cutanées.

(BOF 1994, BOUCHET 1991, KAHLE1989)

1.4. LES VOIES ANASTOMOTIQUES

Après avoir décrit l'anatomie des veines du système cave supérieure et ses collatérales, nous allons décrire maintenant les différents réseaux anastomotiques qui les relient entre elles, au système porte ou du système cave inférieur.

Les possibilités d'anastomoses sont nombreuses au niveau du système cave supérieure en raison de la richesse de ses collatérales. En cas d'obstruction de la veine cave supérieure, elles se développent pour contourner l'obstacle au retour du sang veineux de la tête, du cou et des membres supérieurs vers le cœur.

On décrit 4 types de voies anastomotiques :

- anastomoses entre le système cave supérieure et le système azygos
- anastomoses entre le système cave supérieure et le système cave inférieur
- anastomoses système portes
- anastomoses "accessoires " ou autres voies anastomotiques

(ROUVIERE 1954, BOF 1994)

1.4.1. ANASTOMOSES ENTRE LE SYSTEME CAVE SUPERIEUR ET LE SYSTEME AZYGOS

Les voies anastomotiques entre les troncs veineux brachiocéphaliques et/ou leurs branches et le système azygos se développent quand l'obstruction de la veine cave supérieure siège au-dessus de l'abouchement de la veine grande azygos et que celle ci est perméable. Le sang veineux des troncs veineux brachiocéphaliques, de leurs branches et de leurs collatérales est alors dérivé vers la veine grande azygos puis après avoir contourné l'obstacle rejoint la veine cave supérieure au niveau de la crosse de l'azygos puis l'oreillette droite.

Les voies anastomotiques entre le système cave supérieur et le système azygos peuvent s'effectuer :

- par l'intermédiaire des veines mammaires internes

Le sang veineux des troncs veineux brachiocéphaliques est dérivé vers les veines mammaires internes puis par les veines intercostales antérieures puis par les veines intercostales postérieures jusqu'au système azygos

- par l'intermédiaire des veines intercostales supérieures gauches et droites
- par l'intermédiaire des veines médiastinales notamment des veines péricardophréniques et des veinules viscérales
- par l'intermédiaire des plexus péri rachidiens (cf. plus loin)

1.4.2. ANASTOMOSES ENTRE LES SYSTEMES CAVE SUPERIEUR ET CAVE INFERIEUR

Ce type d'anastomoses se développe lorsque la veine cave supérieure est obstruée au niveau ou en dessous de l'abouchement de la veine grande azygos. Elles empruntent le système antérieur et postérieur du tronc (c'est-à-dire les réseaux veineux de la paroi antérieure et de la paroi postérieure du tronc).

1.4.2.1. LE SYSTEME POSTERIEUR DU TRONC

Il comprend le système veineux azygos et le réseau veineux des plexus rachidiens.

Quand l'obstruction sur la veine cave supérieure siège en dessous de l'abouchement de la veine grande azygos, le sang veineux du système cave supérieure (trons veineux brachiocéphaliques et ses branches) emprunte le système azygos à contre courant (veine grande azygos à droite, veine hémiazygos à gauche) pour rejoindre la veine cave inférieure en passant par les veines lombaires ascendantes puis les veines iliaques.

Le système des plexus rachidiens (plexus de BASTON dans la littérature anglo-saxonne) réseau veineux avalvulé, communique en haut avec la veine cave supérieure et en bas avec la veine cave inférieure.

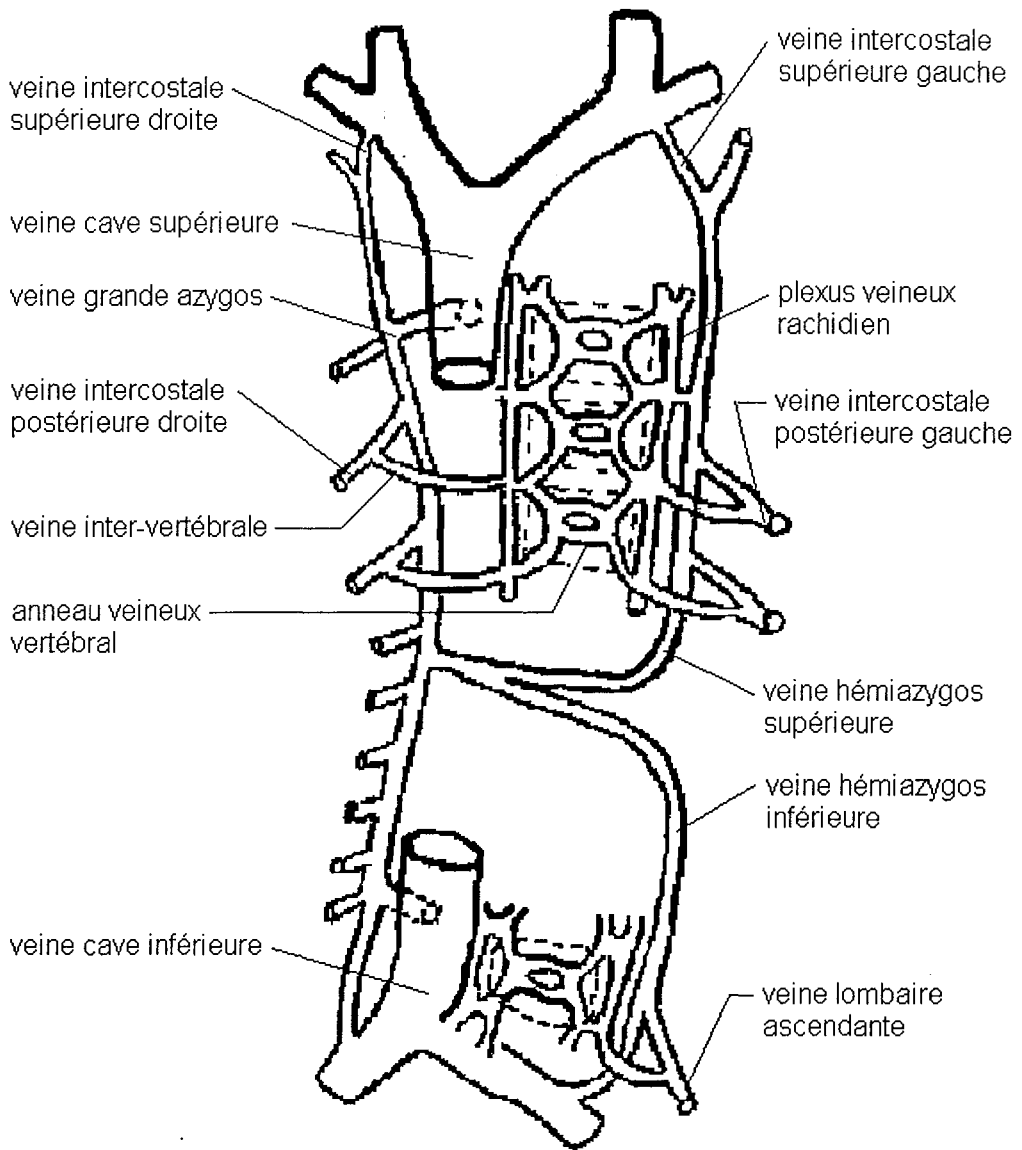
Les plexus rachidiens sont intra ou extra rachidiens.

Les plexus intra rachidiens se drainent tout au long du rachis successivement dans les veines vertébrales, intercostales, lombaires puis sacrées.

Les plexus extra rachidiens se drainent au niveau cervical dans les veines vertébrales et au niveau dorso-lombaire dans les veines intercostales.

Le système des plexus rachidiens réalise un riche réseau veineux permettant de nombreuses anastomoses sur l'ensemble du rachis entre le système cave supérieur et le système cave inférieur.

Anastomoses entre système azygos et plexus vertébraux



SCHEMA N° 6

1.4.2.2. LE SYSTEME ANTERIEUR DU TRONC

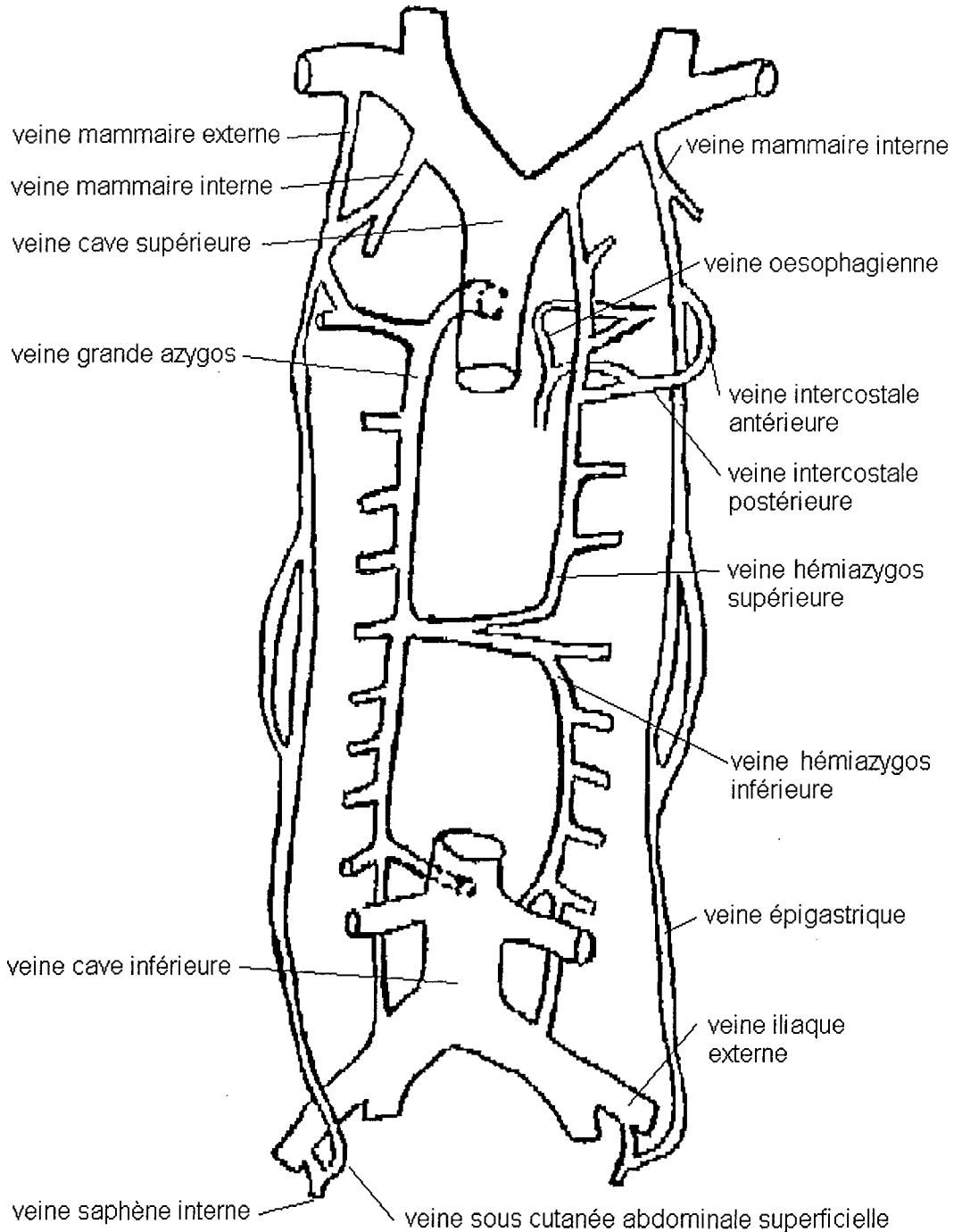
En cas d'obstruction de la veine cave supérieure, des anastomoses entre la veine cave supérieure et la veine cave inférieure peuvent également se réaliser en empruntant le réseau veineux de la paroi antérieure du tronc.

- soit par l'intermédiaire des veines mammaires internes puis des veines épigastriques. De part et d'autre de la ligne médiane, le sang veineux des troncs veineux brachiocéphaliques en empruntant les veines mammaires internes puis les veines épigastriques rejoint la veine iliaque externe puis la veine cave inférieure.
- soit par l'intermédiaire des veines mammaires externes puis des veines sous cutanées abdominales superficielles. De chaque côté, le sang veineux quitte la veine sous clavière par la veine mammaire externe, rejoint la veine sous cutanée abdominale superficielle qui rejoint la veine saphène interne qui se jette dans la veine fémorale commune qui rejoint la veine cave inférieure.

Globalement, les systèmes cave supérieur et inférieur sont unis par deux grandes voies anastomotiques : la veine grande azygos et les veines du rachis.

(SCHEMAS N°6 et 7)

Anastomoses entre les systèmes cave inférieur et supérieur



SCHEMA N° 7

1.4.3. ANASTOMOSES PORTO-SYSTEMIQUES

En cas d'obstruction de la veine cave supérieure, des anastomoses peuvent se développer entre le système cave supérieur et le système porte

- soit au niveau œsophagien : il se développe des anastomoses entre les branches veineuses œsophagiennes tributaires du système cave supérieure (partie supérieure de l'œsophage) et celles tributaires du système porte (partie moyenne et inférieure de l'œsophage), ceci pouvant conduire à l'apparition de varices œsophagiennes.
- soit au niveau du ligament rond : il se développe des communications entre les veines de la paroi antérieure du tronc tributaires du système cave et les veines du ligament rond tributaire du système porte.

Dans les 2 cas de figure, le sang veineux du système cave supérieur retourne à l'oreillette droite en passant par le système porte aboutit dans la veine cave inférieure, contournant ainsi l'obstacle sur la veine cave supérieure.

1.4.4. AUTRES VOIES ANASTOMOTIQUES

Les possibilités d'anastomoses sont nombreuses et variées en cas d'obstruction de la veine cave supérieure.

- ◆ anastomoses à travers la ligne médiane, entre les côtés droit et gauche :
 - entre les veines du système azygos
 - entre les veines des plexus rachidiens
 - entre les veines mammaires internes droite et gauche en avant et en arrière du sternum
 - entre les troncs veineux brachiocéphaliques droit et gauche réalisant un réseau anastomotique supra-sternal.

Il existe de nombreuses communications grâce au réseau veineux thyroïdien entre les veines jugulaires internes droite et gauche et dans l'espace sus sternal entre les veines jugulaires antérieures.

- ◆ anastomoses entre les parties antérieure et postérieure du tronc : entre les veines intercostales antérieures et postérieures, entre les veines mammaires externes et externes, entre les veines mammaires externes et le système azygos.
- ◆ le réseau veineux anastomotique péri-scapulaire.

Lorsqu'une obstruction d'un tronc veineux brachio-céphalique s'étend à la veine sous clavière, un réseau collatéral se développe autour de l'épaule et du creux sus claviculaire permettant de dériver le sang veineux du membre supérieur à partir des veines céphaliques et des veines basilaires vers la veine jugulaire externe et la veine mammaire externe.

- ◆ anastomoses systémo-pulmonaires.

Au cours d'une obstruction de la veine cave supérieure, on peut exceptionnellement voir se développer des anastomoses entre les veines systémiques et les veines pulmonaires au niveau de la paroi thoracique réalisant un shunt droit-gauche.

En conclusion lors de l'obstruction de la veine cave supérieure, les voies de dérivation sont multiples, variées et reliées entre elles. En fonction du siège de l'obstruction, l'une ou l'autre voie va être prédominante.

Après avoir analysé dans le détail l'anatomie du système veineux cave supérieur et de ses collatérales, nous analyserons les différents tableaux cliniques qui résultent de l'obstruction de la veine cave supérieure et de la mise en jeu du réseau de suppléance.

2. LE TABLEAU CLINIQUE

2.1. HISTORIQUE

Classiquement, la première description est attribuée à William HUNTER en 1757. Il s'agissait d'une complication d'un anévrisme sacculaire syphilitique (CHEN 1990, YELLIN 1990). Mais en 1857, William STOCKES a décrit un tableau encore plus frappant chez un homme de 36 ans présentant un œdème du cou et de la face, une dyspnée extrême, une dilatation de la veine jugulaire droite, une dilatation des veines superficielles thoraco-abdominales (DAVENPORT 1978).

2.2. PHYSIOPATHOLOGIE

Le syndrome cave supérieur est dû à une obstruction de la veine cave supérieure par invasion, compression ou thrombose (URBAN 1993). Les signes cliniques sont donc la conséquence de l'interruption du retour veineux normal du sang de la tête, du cou et des membres supérieurs vers l'oreillette droite. Les phénomènes physiopathologiques rencontrés dans le syndrome cave supérieur ont été décrits par CONDORELLI en 1947. Celui-ci décrit une phase de sténose compensée (avec augmentation de la pression veineuse en amont de l'obstacle, vasoconstriction veineuse périphérique avec turgescence jugulaire, développement d'une circulation collatérale de suppléance) et une phase de sténose décompensée correspondant au tableau clinique avec stase veineuse en amont, saturation en CO₂ et chute de la teneur en O₂ du sang veineux. Les différentes phases évolutives décrites en physiopathologie sont difficilement retrouvées en clinique.

2.3. LE SYNDROME CAVE SUPERIEUR A LA PHASE D'ETAT

Dans un premier temps, nous allons décrire le tableau classique du syndrome cave supérieur à la phase d'état puis dans un second temps les différentes formes cliniques avec les différents modes de révélation.

A la phase d'état, le syndrome cave supérieur n'a aucune spécificité en fonction de son origine. Les manifestations du syndrome cave supérieur sont déclenchées ou aggravées par toutes les circonstances qui augmentent la pression dans la veine cave supérieure à savoir l'antéflexion, le décubitus, les efforts notamment au niveau des membres supérieurs, la mastication (BOF 1994, MARLIER 1996, WATKINSON 1993).

2.3.1. LA TRIADE

Le tableau clinique se compose de la classique triade associant :

- l'œdème de la partie supérieure du corps
- la cyanose
- la circulation collatérale

1. L'œdème est le signe le plus constant et le plus précoce. Au début, il s'agit d'un simple comblement du creux sus claviculaire, d'une augmentation du volume du cou gênant la fermeture des cols de chemise, d'un gonflement des paupières. Un signe précoce est la turgescence veineuse de la base de la face inférieure de la langue. Puis l'œdème croît progressivement réalisant le classique œdème en pèlerine avec œdème de la face, du cou des membres supérieurs et de la partie supérieure du thorax. Au niveau de la face, l'œdème touche les paupières, les joues, les régions parotidiennes et la langue qui devient épaisse obligeant le patient à garder la bouche ouverte. Le cou prend un aspect proconsulaire avec turgescence des jugulaires noyées dans l'œdème.

2. La cyanose est frustrée au début donnant un aspect vermillon aux lèvres, aux pommettes, au nez, aux oreilles et un aspect violacé des ongles. Puis la cyanose se généralise à l'ensemble du territoire cervico-facial.
3. La circulation collatérale se traduit par l'apparition d'un réseau veineux collatéral superficiel thoraco-abdominal ou péricapulaire. (cf. anastomoses 1.4.4)

Il faut noter que le syndrome cave supérieur peut être unilatéral si l'obstruction est localisée uniquement au niveau d'un des deux troncs veineux brachio-céphaliques.

2.3.2. LES SIGNES ASSOCIÉS

A cette triade sont associés des symptômes respiratoires, cérébraux, digestifs, ORL.

Ces signes associés sont variés, inconstants. Il faut différencier les symptômes liés au syndrome cave supérieur lui-même de ceux liés à la maladie causale (DEAN 1981).

- ◆ Les symptômes respiratoires sont la dyspnée, la toux, les hémoptysies, les épanchements pleuraux, les douleurs thoraciques.
 - La dyspnée, d'intensité variable, est due soit à l'œdème lui-même des voies aériennes, soit à l'œdème et à la stase au niveau des centres respiratoires, soit à la maladie causale.
 - La toux est le plus souvent d'origine irritative.
 - Les épanchements pleuraux sont soit liés à la stase et à l'hyperpression veineuse, soit liés à la maladie causale.
 - Les hémoptysies et les douleurs thoraciques sont le plus souvent dues à l'étiologie du syndrome cave supérieur.
- ◆ Les symptômes neurologiques, liés à la stase veineuse au niveau des centres nerveux comprennent les céphalées (d'intensité variable, de la sensation de tête pleine aux céphalées pulsatives), les vertiges, les acouphènes, les troubles visuels, les étourdissements, la somnolence, l'obnubilation, la stupeur, les syncopes, les convulsions voire le coma.
- ◆ Les symptômes ORL, eux aussi liés à la stase veineuse, sont la rhinorrhée, les épistaxis, les acouphènes, les vertiges, le stridor, la dysphonie.

- ◆ Les signes digestifs sont les dysphagies par œdème de l'œsophage et les varices œsophagiennes qui peuvent se rompre provoquant des hématemèses.
- ◆ Les autres signes sont les complications liées à la stase veineuse (embolie pulmonaire, phlébite, infarctus mésentériques, thrombose veineuse intracérébrale avec AVC) et des manifestations liées à la maladie causale (syndrome de Claude BERNARD HORNER, paralysie des cordes vocales responsable d'une dysphonie, douleurs cervicales thoraciques dorsales ou brachiales...)
- ◆ S'il y a un cathéter veineux central, l'obstruction de la veine cave supérieure rend impossible l'utilisation de ce dispositif pour un apport parentéral, entraîne une augmentation de pression dans la tubulure de la perfusion.

Les symptômes les plus fréquemment rencontrés dans le syndrome cave supérieur sont l'œdème de la partie supérieure du corps (présent dans 60 à 83% des cas selon les séries) et la dyspnée (présente dans 50 à 83% des cas selon les séries).

(ABNER 1993, ARMSTRONG 1987, HENNEQUIN 1995, JACKSON 1995, KISHI 1993, LOCHRIDGE 1979, MAC INTYRE 1949, MARLIER 1996, PARISH 1981, YELLIN 1990).

(TABLEAU N°1)

PRESENTATION CLINIQUE DU SYNDROME CAVE SUPERIEUR

Signes cliniques	LOCHRIDGE et coll. 1969-1979 (% patients)	PARISH et coll. 1981 (% patients)	ARMSTRONG et coll. 1987 (% patients)	CHEN et coll. 1990 (% patients)
Œdème de la partie supérieure du corps	83	80	60	78
Circulation collatérale thoracique	68	NR	67	NR
Cyanose	NR	45	13	NR
Dyspnée	83	63	50	71
Turgescence jugulaire	92	80	67	27
Toux	70	55	NR	4
Douleurs thoraciques	NR	20	NR	NR
Dysphonie	NR	NR	NR	9
Dysphagie	1	12	NR	NR
Céphalées	3	NR	NR	11
Epistaxis	1	NR	NR	NR
Vertiges	29	NR	NR	NR
Troubles de la conscience	6	7	NR	NR

NR = non renseigné

TABLEAU 1

2.3- DIAGNOSTIC DIFFERENTIEL

Les diagnostics différentiels du syndrome cave supérieur, représentés par l'œdème de Quincke, la blépharite allergique et l'insuffisance cardiaque, sont facilement éliminés.

2.4. LES SIGNES DE GRAVITE

Les signes de gravité sont les symptômes causés par l'œdème cérébral (stupeur, somnolence, confusion, coma, convulsion) et par l'œdème laryngé (stridor, dyspnée inspiratoire, détresse respiratoire). Il y a alors risque vital ; c'est une urgence médicale.

Les formes graves sont l'apanage des formes aiguës. En effet, la sévérité du syndrome cave supérieur est liée au degré d'obstruction de la veine cave supérieure et à la vitesse d'installation de celle-ci (ABNER 1993, BOF 1994, HOCHREIN 1998, JACKSON 1995, KISHI 1993, MARLIER 1996, SHAH 1996, YELLIN 1990).

2.5. LES MODES DE REVELATION DU SYNDROME CAVE SUPERIEUR

Le syndrome cave supérieur peut avoir un début aigu, subaigu ou progressif.

2.5.1. LES FORMES AIGUËS

Les formes aiguës se rencontrent lors des thromboses de la veine cave supérieure avec ou sans sténose préexistante. La circulation collatérale n'a pas le temps de se développer et le tableau clinique se constitue bruyamment en quelques heures à quelques jours avec important œdème de la face, du cou, des membres supérieurs, œdème cérébral (céphalées, altération de la conscience) et œdème laryngé à l'origine d'une insuffisance respiratoire aiguë. Il s'agit

d'un syndrome cave supérieur sévère mal toléré engageant le pronostic vital d'évolution fatale en l'absence de thérapeutique d'urgence (JACKSON 1995, YELLIN 1990).

2.5.2. LES FORMES CHRONIQUES

Au contraire, lorsque l'obstruction de la veine cave supérieure se constitue progressivement, une importante circulation collatérale de suppléance se développe. Le syndrome cave supérieur est alors paucisymptomatique (œdème des paupières le matin, augmentation de la taille des cols de chemise, tête lourde, développement d'une circulation collatérale thoraco-abdominale supérieure) voire asymptomatique au début (phase d'obstruction compensée de CONDORELLI). Puis, le tableau clinique classique se constitue progressivement en quelques semaines.

La présentation clinique varie en fonction de l'étiologie du syndrome cave supérieur. Les syndromes caves supérieurs malins sont de progression rapide. Il s'écoule en moyenne 3.2 semaines entre le début du syndrome cave supérieur et sa détection. A l'inverse, les syndromes caves supérieurs bénins ont un début insidieux avec un diagnostic plus tardif (en moyenne 42 semaines (ABNER 1993, HENNEQUIN 1995, HOCHREIN 1998, JACKSON 1995, MARLIER 1996)).

Après la présentation clinique, nous allons nous intéresser à l'étiologie du syndrome cave supérieur.

3. ETIOLOGIE

Le syndrome cave supérieur est une entité rare. Son incidence est faible. PARISH et coll. (collaborateurs) rapportent 86 cas observés de 1961 à 1981, HERREROS et coll. 26 cas entre 1975 et 1984, FASSIN et coll. 20 cas de 1977 à 1984, BOUMGHAR et coll. 38 cas de 1965 à 1984, CHEN et coll. 45 cas de 1978 à 1990.

Les étiologies sont nombreuses, variées.

3.1. EVOLUTION DE LA REPARTITION DES CAUSES DANS LE TEMPS

Le premier cas décrit de syndrome cave supérieur en 1757 par William HUNTER était dû à un anévrisme aortique d'origine syphilitique.

Naguère, c'est-à-dire avant les années 1950, les étiologies bénignes étaient la première cause, avec les anévrismes aortiques (surtout syphilitique) et les médiastinites, avec une prédominance des causes infectieuses (ABNER 1993). La syphilis et la tuberculose médiastinale étaient les 2 causes les plus fréquentes représentant ensemble 40% des cas de syndrome cave supérieur (GRAY 1991, BOUMGHAR 1985).

Jusqu'en 1949, rares étaient les cas d'étiologies malignes rapportés dans la littérature (BOUMGHAR 1985, CHEN 1990). En 1949, MAC INTYRE et SYKES et coll. rapportent dans une revue des cas de syndrome cave supérieur dans la littérature jusqu'en 1949 67% de cause bénigne, avec une prépondérance des anévrismes aortiques (30%) et des maladies inflammatoires du médiastin (15%) et 33% d'étiologie maligne.

Depuis les années 50, on assiste à un changement dans la répartition des étiologies des syndromes caves supérieurs avec une diminution des étiologies bénignes et une augmentation des étiologies malignes.

Les étiologies bénignes régressent grâce au progrès des antibiotiques qui a fait diminuer les causes infectieuses (syphilis, tuberculose). Les étiologies malignes augmentent avec l'augmentation de l'incidence des cancers bronchiques, notamment depuis la seconde guerre mondiale. Ainsi, alors qu'avant 1949, les étiologies bénignes prédominaient, les études depuis les années 50 montrent une prédominance des étiologies malignes qui représentent selon les études de 63,7 à 97% des syndromes caves supérieurs (97% des syndromes caves supérieurs de 1969 à 1979 selon LOCHRIDGE et coll., 63.7% selon HERREROS et coll. de 1975 à 1984, 88% selon PARISH et coll. en 1981, 83,7% selon YELLIN et coll. en 1990 et 93% selon CHEN et coll. en 1990).

EVOLUTION ETIOLOGIQUE DU SYSTEME CAVE SUPERIEUR

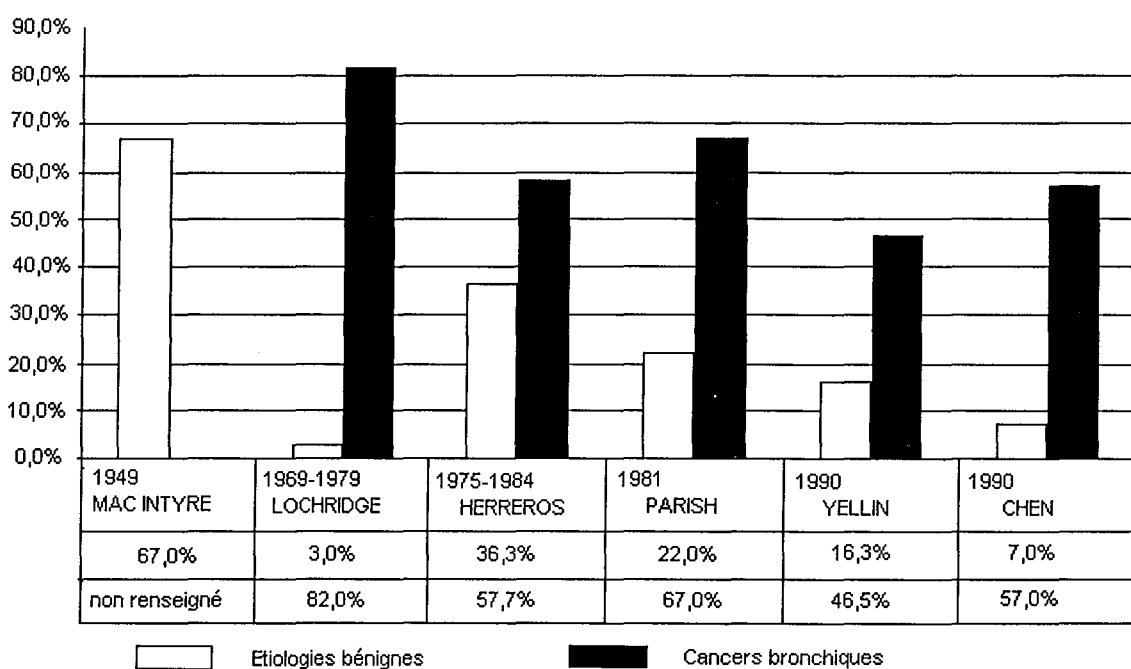


TABLEAU N°2

Les importantes variations des chiffres selon les études s'expliquent par la faible incidence du syndrome cave supérieur et par le mode de recrutement pouvant privilégier certaines étiologies (orientation du service hospitalier qui mène l'étude, région géographique) (MARLIER 1996).

Récemment, on assiste à une réaugmentation de l'incidence des étiologies bénignes en raison de la réaugmentation des cas de tuberculose et de syphilis avec le nombre croissant de cas de SIDA (ABNER 1993) et en raison de l'utilisation de plus en plus fréquente des dispositifs endoveineux thrombogènes.

3.2.LES ETIOLOGIES MALIGNES

Comme nous l'avons vu, actuellement, l'étiologie d'un syndrome cave supérieur est le plus souvent maligne. L'espérance de vie est plus courte que dans les étiologies bénignes car l'évolution est plus rapide et le syndrome cave supérieur est habituellement dû à l'évolution avancée de la maladie avec un mauvais pronostic.

Au premier rang des étiologies malignes se trouvent les cancers bronchiques.

3.2.1. LES CANCERS BRONCHIQUES

Les cancers bronchiques représentent aujourd'hui la principale étiologie des syndromes cave supérieur : de 45% à 85% des syndromes caves supérieurs selon les séries (45% selon BOUMGHAR et coll., 46,5% selon YELLIN et coll., 57% selon CHEN et coll., 57.7% selon HERREROS et coll., 67% selon PARISH et coll., 80% selon ARMSTRONG et coll., 82% selon LOCHRICHE et coll., 85% selon AHMANN et coll.

(TABLEAU n°2)

La prédominance masculine et l'âge moyen de 60 ans dans les syndromes caves supérieurs correspondent à l'épidémiologie des cancers bronchiques (YELLIN 1990).

Le syndrome cave supérieur survient dans 3 à 20% des cancers bronchiques (COULOMB 1991, HENNEQUIN 1995, JACKSON 1995, WATKINSON 1993).

La survenue d'un syndrome cave supérieur entraîne des symptômes gênants altérant la qualité de vie des patients et peut être fatale s'il n'est pas traité (JACKSON 1995).

Il survient surtout lorsque le cancer bronchique siège à droite (rapport de 4/1), au niveau du lobe supérieur droit pour des raisons anatomiques.

Parmi les cancers bronchiques, le cancer bronchique à petites cellules (CPC) est le type histologique le plus fréquent. alors que le carcinome bronchique à petites cellules représente en moyenne 20% des cancers bronchiques. Il représente en moyenne un tiers des syndromes caves au cours du cancer bronchique (avec des variations de 12% à 43% selon les séries) (ABNER 1993, AHMANN 1984, ARMSTRONG 1987, CHEN 1990, HERREROS 1985, LOCHRIDGE 1979, PARISH 1981, URBAN 1993, YELLIN 1990).

Un syndrome cave supérieur survient dans environ 10% des CPC (SPIRO 1983). L'incidence du syndrome cave supérieur est de 6,6 à 12% au moment du diagnostic de CPC (BOF 1994, URBAN 1993). Il s'agit le plus souvent d'un CPC disséminé (61% contre 39% de CPC limité). La présence de métastases cérébrales lors du diagnostic de CPC serait plus fréquente quand il existe un syndrome cave supérieur (22% contre 11%) (URBAN 1993).

Les autres types histologiques sont les carcinomes épidermoïdes (23 à 42% des syndromes caves supérieurs) puis les adénocarcinomes bronchiques (8 à 24%), les carcinomes bronchiques à grandes cellules (8 à 18%) et les carcinomes indifférenciés (4 à 32%) (ABNER 1993, AHMANN 1984, ARMSTRONG 1987, CHEN 1990, LOCHRIDGE 1979, PARISH 1981). On trouve de grandes variations dans les pourcentages des CNPC en raison de l'interprétation des cancers anaplasiques à grandes cellules en cancers indifférenciés ou d'une interprétation plus large des CPC.

(TABLEAU n°3)

REPARTITION HISTOLOGIQUE DES CANCERS BRONCHIQUES
DANS LE SYNDROME CAVE SUPERIEUR

histologie	LOCHRIDGE et coll. 1969-1979		PARISH et coll. 1981		AHMANN et coll. 1964		ARMSTRONG et coll. 1987		CHEN et coll. 1990	
	nbre	p.cent	nbre	p.cent	nbre	p.cent	nbre	p.cent	nbre	p.cent
cancers bronchiques	52		45				99		26	
à petites cellules		15%		27%		40%		43%		12%
épidermoïdes		23%		27%				26%		42%
adénocarcinome		8%		24%				17%		19%
à grandes cellules		8%		18%				14%		0%
indifférenciés		32%		4%				0%		27%

TABLEAU n°3

Le sujet de la thèse concerne les syndromes caves supérieurs au cours des cancers bronchiques. Nous ne ferons donc qu'une rapide revue des autres étiologies des syndromes caves supérieurs à savoir : les autres étiologies malignes et les étiologies bénignes.

Les autres étiologies malignes sont les lymphomes, les métastases médiastinales et exceptionnellement d'autres pathologies malignes.

3.2.2. LES LYMPHOMES

Les lymphomes représentent la seconde étiologie maligne en fréquence, après les cancers bronchiques. Elles représentent 5 à 27% des syndromes caves supérieurs (CHEN 1990, DAVENPORT 1978, SHAH 1996, YELLIN 1990).

3 à 8% des patients porteurs de lymphomes malins développeront un syndrome cave supérieur (BOF 1994, COULOMB 1991).

Ce sont quasi exclusivement des lymphomes malins non hodgkiniens siégeant dans le médiastin antérieur. Ces cancers sont chimiosensibles.

3.2.3. LES METASTASES MEDIASTINALES

Les métastases médiastinales (adénopathies ou carcinoses) de cancers extra-thoraciques représentent 1 à 20% des syndromes caves supérieurs (CHEN 1990, DAVENPORT 1978, SHAH 1996, YELLIN 1990).

1% des patients ayant des métastases thoraciques présenteront un syndrome cave supérieur.

Ce sont surtout des métastases de cancer du sein mais aussi des métastases de cancers de testicule, de thyroïde, de côlon, de rein, de vessie.

3.2.4. LES AUTRES ETIOLOGIES MALIGNES

Les autres pathologies malignes à l'origine de syndrome cave supérieur sont exceptionnelles. Il s'agit des thymomes malins, des tumeurs germinales, des cancers de la thyroïde, des plasmocytomes extra-médullaires intra-thoraciques, des léfomyosarcomes des vaisseaux du cou, des carcinomes œsophagiens (YELLIN 1990).

3.3. LES ETIOLOGIES BENIGNES

Avant, la tuberculose et la syphilis étaient les étiologies bénignes les plus fréquentes (MARLIER 1996).

Actuellement, les thromboses iatrogènes et les médiastinites fibreuses chroniques sont les causes bénignes les plus fréquentes (BRUNI 1985, URBAN 1993).

Les syndromes caves supérieurs d'étiologie bénigne ont une évolution plus insidieuse, une progression plus lente avec développement d'une importante circulation collatérale de suppléance (cf. physiopathologie) et sont de diagnostic difficile au début. En 1981, SCHRAUFNAGEL et coll. conclue que plus le diagnostic est difficile à obtenir, plus grande est la probabilité que la cause soit bénigne.

3.3.1. LES MEDIASTINITES

Elles sont actuellement une des étiologies bénignes les plus fréquentes. Elles représentent 5 à 15% des syndromes caves supérieurs.

L'inflammation et la fibrose médiastinale engainent les veines du système cave supérieur ou la maladie granulomateuse (masse ganglionnaire granulomateuse, lymphadénite) comprime la veine cave supérieure (DOTY 1990).

Les étiologies des médiastinites sont post-infectieuse (syphilis, tuberculose, actinomycose, nocardiose, blastomycose, histoplasme), post-radique, médicamenteuse (méthysergide), sarcoïdique, silicose (avec atteinte lymphonodale) et idiopathique (COULOMB 1991, MARLIER 1996).

L'incidence de la fibrose médiastinale est plus fréquente dans les régions où l'histoplasme est endémique (Etats-Unis, Canada...) (ABNER 1993).

3.3.2. LES THROMBOSES

La fréquence des thromboses dans les syndromes caves supérieurs est comprise entre 6 et 27% (MAHAJAN 1975, MARLIER 1996, PARISH 1981).

Depuis ces dernières années, du fait de la plus grande utilisation des dispositifs endo-veineux, les thromboses iatrogènes sont devenues une étiologie de plus en plus fréquente de syndrome cave supérieur ; elles seraient devenues la cause bénigne la plus fréquente pour certains, devant les médiastinites fibreuses (ABNER 1993, COULOMB 1991).

Ces thromboses iatrogènes sont en général pauci voire asymptomatique découvertes sur une phlébographie ou lors d'une autopsie.

Les thromboses iatrogènes représentent 7,7% des syndromes caves supérieurs selon HERREROS et coll. (1985), 0 à 17% des cas de syndrome cave supérieur identifiés à partir de la clinique selon YELLIN et coll. (1990), 12,9% sur une série autopsique de 32 malades ayant un cathéter central (ABNER 1993), 37,5 à 52% authentifiés par la veinographie sur une série de malades porteurs d'un cathéter central à demeure sans traitement anticoagulant (DOTY 1990).

Les dispositifs endo-veineux à l'origine de thrombose de la veine cave supérieur sont les cathéters veineux centraux de perfusion de dialyse, les électrodes de pacemaker, les cathéters de SWANN GANZ, les shunts péritonéo-veineux.

La survenue de thromboses est favorisée par :

- la taille du dispositif endo-veineux (plus elle est grande, plus le risque augmente)
- sa nature (meilleure tolérance des cathéters en silicone et en polyuréthane)
- sa situation (augmentation du risque si l'extrémité se situe dans la moitié supérieure de la veine cave supérieure ou au-dessus, notamment à gauche)
- la nature des produits administrés (les antimétabolites et les solutés de nutrition parentérale sont irritants pour l'endothélium veineux)
- l'état d'hypercoagulabilité des patients en oncologie lié au cancer
- les microtraumatismes du cathéter contre la paroi veineuse

(ABNER 1993, BERTRAND 1984, MARLIER 1996, PARISH 1981, PUEL 1993)

Les patients atteints de cancers bronchiques ont donc un risque élevé de faire un syndrome cave supérieur du fait de leur cancer et du fait de l'utilisation de plus en plus fréquente de chambre implantable pour le traitement chimiothérapique.

Les thromboses de la veine cave supérieure sont le plus souvent iatrogènes mais il existe aussi des thromboses d'autres origines : polyglobulie, vascularites (maladie de BEHCET, maladie de CHURG et STRAUSS, lupus érythémateux disséminé, maladie de TAKAYASHU, maladie de HORTON), postopératoire (malformations cardiaques), idiopathique (MAHAJAN 1975, MARLIER 1996).

3.3.3. LES TUMEURS BENIGNES DU MEDIASTIN

Les tumeurs bénignes du médiastin (goitre plongeant endothoracique, thymome bénin, dysembryome, kyste thymique, kyste dermoïde, kyste bronchogénique, tératome bénin, lymphangiome kystique) sont des causes rares de syndrome cave supérieur (COULOMB 1991, MARLIER 1996).

3.3.4. LES CAUSES VASCULAIRES

Les étiologies vasculaires sont : l'anévrisme aortique (étiologie devenue rare de nos jours avec la diminution de l'incidence de la syphilis), la fistule aorto-cave, la dissection de l'aorte, l'hémangiome de la veine cave supérieure (COULOMB 1991, MARLIER 1996).

3.3.5. LES CAUSES CARDIO-PERICARDIQUES

Elles comprennent le myxome de l'oreillette droite, la péricardite constrictive, l'épanchement péricardique, le rétrécissement mitral, le remplacement valvulaire aortique, la dilatation atriale gauche, les corrections chirurgicales des malformations cardiaques (opération de MUSTARD), les complications de la chirurgie thoracique (COULOMB 1991, MARLIER 1996).

3.3.6. LES AUTRES ETIOLOGIES BENIGNES

Elles regroupent des causes diverses : traumatismes (plaie veineuse, hématome), hématome médiastinal, ostéite claviculaire, pneumothorax comprimant la veine cave supérieure, pneumo-médiastin sous tension (COULOMB 1991, MARLIER 1996).

En conclusion, de nos jours, les syndromes caves supérieurs sont dans la majorité des cas liés à une étiologie maligne (près de 90 % des cas) avec une nette prédominance du cancer bronchique qui représente 60 à 80% des cas de syndromes caves supérieurs. Il faut aussi souligner l'émergence des thromboses iatrogènes liées à l'emploi de dispositifs endoveineux comme les chambres à cathéter implantable de plus en plus utilisés chez les patients atteints de cancer bronchique.

Après avoir passé en revue les étiologies du syndrome cave supérieur, nous allons nous intéresser aux différentes techniques d'imagerie utilisées dans le syndrome cave supérieur.

4. L'IMAGERIE

L'imagerie a de multiples intérêts dans le syndrome cave supérieur. En effet, elle permet le diagnostic précoce des syndromes caves supérieurs quand l'obstruction est asymptomatique ou quand les signes cliniques sont frustrés. Quand un syndrome cave supérieur est suspecté, l'imagerie permet de confirmer le diagnostic d'obstruction, d'en préciser le siège et l'étendue, de réaliser le bilan étiologique. Dans les cancers bronchiques, l'imagerie fait parti du bilan d'extension. Elle peut aussi aider au traitement du syndrome cave supérieur et de sa cause et à la surveillance (ABNER 1993, BOF 1994, COULOMB 1991).

4.1. LA RADIOGRAPHIE THORACIQUE

C'est l'examen de base lors d'un syndrome cave supérieur. Sa réalisation est simple, peu coûteuse et utile dans la plupart des cas (ABNER 1993). En effet, la radiographie thoracique est anormale dans 73 à 84% des cas (COULOMB 1991, MARLIER 1996).

Pour dépister un syndrome cave supérieur, la radiographie thoracique peut être utile. Un des signes précoces de syndrome cave supérieur est l'apparition d'un «bouton aortique» sur la radiographie thoracique correspondant à la dilatation de la veine intercostale supérieure gauche. Ce signe, très inconstant et non spécifique, apparaît en moyenne une semaine avant le début du syndrome cave supérieur (CARTER 1985). D'autres signes radiologiques peuvent se rencontrer en cas de syndrome cave supérieur comme une hypertrophie de la crosse de l'azygos ou un élargissement du médiastin supérieur prédominant à droite lié à la circulation collatérale mais ces signes sont non spécifiques et inconstants (BOF 1994, COULOMB 1991, MARLIER 1996).

Pour le diagnostic étiologique, la radiographie thoracique garde son intérêt. Elle reste l'examen de base pour le cancer bronchique. Les signes évocateurs sont une opacité dans le

médiastin supérieur (59% des cas) ou une opacité hilare droite (19% des cas selon AMSTRONG et coll. en 1987).

La radiographie thoracique est cependant normale dans 16% à 27% des obstructions de la veine cave supérieure même si celle-ci est symptomatique. C'est notamment le cas des thromboses veineuses iatrogènes (COULOMB 1991, MARLIER 1996).

En conclusion, la radiographie thoracique reste utile mais a beaucoup perdu de son intérêt depuis l'apparition des nouvelles techniques d'imagerie plus sensible et plus spécifique (tomodensitométrie et imagerie par résonance magnétique).

4.2. LA TOMODENSITOMETRIE

La tomodensitométrie (TDM) est devenue un examen essentiel dans le syndrome cave supérieur. Elle est à demander immédiatement après la radiographie thoracique voire d'emblée devant toute suspicion de syndrome cave supérieur (COULOMB 1991).

4.2.1. TECHNIQUE

Le diagnostic d'obstruction de la veine cave supérieure sur le scanner thoracique repose sur l'injection dans une veine du pli du coude d'un bolus de produit de contraste, le patient étant en décubitus dorsal les bras au-dessus de la tête.

En TDM, les veines sont spontanément de même densité que les artères et les tissus mais plus denses que la graisse médiastinale. L'injection intraveineuse de produit de contraste iodé au pli du coude va opacifier en 2 à 4 secondes la veine cave supérieure qui devient alors très dense.

L'injection doit être rapide et de concentration suffisante pour visualiser l'obstruction sur le système cave supérieur avec la circulation collatérale.

En théorie, l'injection de produit de contraste devrait être toujours bibrachiale avec injection intraveineuse simultanée bilatérale avec un raccord en Y. En fait, l'injection unilatérale est dans la plupart des cas suffisante. L'injection unilatérale doit se faire

uniquement au pli du coude gauche en raison du trajet horizontal médiastinal du tronc veineux brachiocéphalique gauche. Les inconvénients de l'opacification unilatérale sont le risque de méconnaître une obstruction du tronc veineux brachiocéphalique droit et d'entraîner des fausses images de défaut endoluminal par contraste entre le sang opacifié et le sang non opacifié. En cas de suspicion d'obstruction au niveau de la confluence des deux troncs veineux brachiocéphaliques ou d'obstruction étendue au tronc veineux brachiocéphalique droit ou d'artefact, on préférera donc l'injection bibrachiale (BOF 1994, CHEN 1990, COULOMB 1991). Plus rarement, une injection hépatique sera réalisée pour démontrer l'existence d'une région d'hypervascularisation hépatique par mise en jeu de dérivations systémo-porto-hépatiques en raison d'une obstruction de la veine cave supérieure (COULOMB 1991).

Pour préciser l'obstruction de la veine cave supérieure et/ou des troncs veineux brachiocéphaliques et la circulation collatérale, on utilisera des niveaux de coupe différents visualisant de haut en bas les veines jugulaires et sous-clavières, les troncs veineux brachiocéphaliques, la veine cave supérieure, la crosse de l'azygos.

Pour l'acquisition des images, on peut utiliser une méthode séquentielle (réalisation de coupes successives à chaque niveau anatomique choisi pendant la même injection de produit de contraste).

En 1989, est apparue une nouvelle technique plus sophistiquée : le scanner spiralé ou hélicoïdal qui permet l'acquisition d'un volume thoracique en une seule apnée en une seule injection de produit de contraste. Le principe du scanner spiralé est le déroulement synchrone d'un déplacement linéaire continu du patient sur la table d'examen et d'une rotation continue du tube à rayons X et des détecteurs couplés à l'acquisition des données. Le faisceau de rayons X décrit un trajet spiralé hélicoïdal autour du patient. Les avantages de cette technique d'acquisition sont une meilleure qualité des images, une très bonne résolution des images, une reproductibilité des variations respiratoires, une possibilité d'effectuer des reconstructions tridimensionnelles et d'étudier les phénomènes hémodynamiques. En outre, il nécessite une faible quantité et une faible concentration de produit de contraste (AUBIER 1996, BOF 1994, COULOMB 1991).

4.2.2. DIAGNOSTIC POSITIF

Le syndrome cave supérieur se traduit en TDM par l'association de signes directs d'obstruction et de signes indirects d'obstruction : la circulation collatérale.

4.2.2.1. LES SIGNES DIRECTS D'OBSTRUCTION

En fonction de l'étiologie du syndrome cave supérieur, l'obstruction cave supérieure peut être une obstruction endoluminale thrombotique et/ou une obstruction d'origine extrinsèque. Les deux types obstruction sont souvent associés dans les obstructions d'origine tumorale. En TDM, on distingue donc parmi les signes directs d'obstruction les signes de thrombose et les signes d'obstruction extrinsèque.

A. Les signes scanographiques de thrombose veineuse

On rencontre des thromboses dans les obstructions caves supérieures endoluminales mais aussi en cas d'obstruction extrinsèque. Les thrombus sont le plus souvent cruoriques (flottants ou obstructifs) mais peuvent être aussi tumoraux. Il s'agit alors de thrombi en continuité avec le processus expansif tumoral extraluminal.

En TDM, une thrombose cave supérieure peut se traduire par :

- une distension de la veine au niveau du thrombus (signe inconstant, non spécifique)
- une hypodensité spontanée du thrombus par rapport au sang circulant opacifié mettant en évidence la paroi veineuse en regard (signe inconstant surtout en cas de thrombus récent, celui-ci étant alors iso voire hyperdense)
- le signe de la pariétographie veineuse qui correspond à une prise de contraste circulaire péri-veineuse tardive liée à l'opacification de la paroi de la veine thrombosée par les vasa vasorum. En regard du thrombus, la paroi de la veine est hypervascularisée en raison de phénomènes inflammatoires. Le signe de la pariétographie veineuse est inconstant surtout en cas de thrombus ancien. Ce signe ne doit pas être confondu avec la persistance d'un courant sanguin autour d'un thrombus flottant dans la veine cave supérieure. Dans ce cas,

l'opacification de 'anneau sanguin circulant est précoce contemporaine de l'injection de produit de contraste et évolue dans le temps comme le reste de la densité sanguine.

- une calcification du thrombus (signe tardif, inconstant)

En cas de thrombose de la veine cave supérieure, on doit préciser son siège et son extension, et rechercher une thrombose en amont au niveau des troncs brachiocéphaliques, des veines jugulaires et sous-clavières.

(BOF 1994, CHEN 1990, COULOMB 1991, MARLIER 1996)

B. Les signes scanographiques d'obstruction extrinsèque

En TDM, l'obstruction extrinsèque de la veine cave supérieure se traduit soit par l'absence d'opacification de la veine en dessous de l'obstacle si celui-ci est complet, soit par la mauvaise opacification de la veine en dessous de l'obstacle avec déformation et refoulement de l'axe veineux en cas d'obstruction incomplète.

Le scanner thoracique permet de visualiser la cause de l'obstruction de la veine cave supérieure. Le scanner peut différencier une tumeur extraluminale à l'origine d'une obstruction extrinsèque, d'une tumeur intraluminale à l'origine d'une obstruction intrinsèque. Dans les cancers bronchiques, on peut avoir soit une masse tumorale à l'origine d'une obstruction uniquement extrinsèque de la veine cave supérieure, soit une masse tumorale envahissant la paroi de la veine cave à l'origine d'une obstruction mixte, extrinsèque et intrinsèque.

Dans ce cas, les deux masses intra et extraluminale sont en continuité et se rehaussent en même temps et de la même façon après injection de produit de contraste.

Au contraire, l'existence d'un liseré hypodense (graisse) séparant la paroi de la veine de la masse tumorale est en faveur de l'absence d'invasion de la veine donc d'une obstruction uniquement extrinsèque.

Il faut cependant rester prudent, on ne peut en être certain qu'après un examen anatomopathologique (BOF 1994, CHEN 1990, COULOMB 1991, MARLIER 1996, TANIGAWA 1998).

4.2.2.2. LES SIGNES INDIRECTS D'OBSTRUCTION : LA CIRCULATION COLLATERALE

La présence d'une circulation collatérale a une forte valeur prédictive de syndrome cave supérieur. La présence d'une circulation collatérale est un signe scanographique sensible et spécifique du syndrome cave supérieur. La sensibilité serait de 96% et la spécificité de 92% quels que soient le nombre et la localisation des vaisseaux collatéraux selon KIM et coll. (1993). L'association de la présence d'une circulation collatérale et de signes directs d'obstruction de la veine cave supérieure est nécessaire pour porter le diagnostic de syndrome cave supérieur (COULOMB 1991, KIM 1993).

En TDM, lors d'une obstruction cave supérieure, la circulation collatérale veineuse se traduit soit par la mise en évidence de réseaux veineux normalement non identifiables, soit par l'augmentation de calibre des collatérales normalement visibles. Les réseaux veineux collatéraux sont des structures de petite taille, rondes ou tubulées, situées au niveau du tissu sous-cutané dans la profondeur de la paroi thoracique ou au niveau de la graisse médiastinale, se rehaussant de façon précoce et intense en même temps voire avant les artères, après injection de produit de contraste. L'opacification est également précoce, intense, contemporaine de celle des artères, pour les grosses veines collatérales normalement visibles mais augmentées de calibre en cas d'obstruction cave supérieure (CHEN 1990, COULOMB 1991, MARLIER 1996).

La situation et l'extension de la circulation collatérale est fonction de la topographie et de l'étendue de l'obstruction cave supérieure. La circulation de suppléance va suivre les différents réseaux anastomotiques précédemment décrits sur le plan anatomique. On va retrouver les grands types de voies de dérivation : dérivations cavo-azygos (entre le système cave supérieur et le système azygos), dérivations cavo-caves (entre le système cave supérieur et le système cave inférieur), dérivations porto-systémiques (entre le système cave supérieur et le système porte) et les autres voies.

■ le système veineux azygos

La grande veine azygos constitue une grande voie de dérivation lors des obstructions caves supérieures en raison de ses connexions avec le système cave supérieur et avec le système cave inférieur. En cas d'obstruction cave supérieure, on peut noter en TDM une opacification précoce, massive et une augmentation de calibre de la grande veine azygos (diamètre normal entre 6 et 8 mm). La crosse de l'azygos est presque toujours anormalement opacifiée en raison des dérivations intercostales droite et gauche. En cas d'obstruction de la veine cave supérieure en dessous la crosse de l'azygos, le sang va emprunter la grande veine azygos à contre-courant et on va constater sur le scanner une dilatation et une opacification rétrograde de la grande veine azygos jusqu'au niveau ou en dessous du diaphragme.

Les veines hémiazygos inférieure et supérieure gauches (ou veine hémiazygos et hémiazygos accessoire) peuvent être visibles à l'état normal. Si elles sont utilisées comme voies de dérivation, elles sont augmentées de diamètre et surtout elles sont opacifiées de façon précoce et intense.

Les veines intercostales supérieures droite et gauche peuvent être visibles à l'état normal (dans 63 % à 85% des cas pour la veine intercostale supérieure droite, 49% pour la gauche (BOF 1994, MARLIER 1996). C'est leur opacification précoce et intense massive qui est très évocatrice d'une obstruction cave supérieure. L'opacification précoce et intense de la veine intercostale supérieure droite, visible le long du bord antéro-latéral droit du rachis dorsal jusqu'à son abouchement au niveau de la crosse de l'azygos, est souvent le premier signe scanographique de syndrome cave supérieur, quel que soit le siège de l'obstruction mais en particulier en cas d'obstacle au niveau d'un tronc veineux brachio-céphalique gauche. La veine intercostale supérieure gauche se repère quant à elle soit le long du bord antéro-latéral gauche, soit dans son trajet horizontal au-dessus de la crosse de l'aorte.

En cas d'obstruction cave supérieure au-dessus de l'abouchement de la grande veine azygos, des voies anastomotiques peuvent se développer entre le système cave supérieur et le système azygos par l'intermédiaire des veines médiastinales notamment des veines péricardophréniques et des veinules viscérales. Cela va se traduire en TDM par la visualisation des veinules viscérales médiastinales (non visibles chez le sujet sain) sous forme de petites structures nodulaires se rehaussant intensément et précocement après injection de produit de contraste, principalement situées dans la région latéro-trachéale gauche, sur le bord gauche de la crosse de l'aorte et le long du bord gauche du cœur.

■ les veines mammaires

Les veines mammaires internes, situées le long du bord postéro-latéral droit et gauche, peuvent être utilisées comme voie de dérivation entre le système cave supérieur et le système azygos ou le système cave inférieur. A l'état normal, elles peuvent être visibles sur le scanner thoracique. En cas de syndrome cave supérieur, elles sont dilatées et opacifiées de façon précoce et intense.

■ les voies de dérivation entre les systèmes cave supérieur et inférieur

Ces voies de dérivation empruntent les systèmes antérieur et postérieur du tronc (réseaux veineux de la paroi antérieure et postérieure du tronc). Les veines de la paroi thoracique, difficilement visibles à l'état normal, sont visibles sous forme de petites structures arrondies ou tubulées opacifiées intensément et précocement au sein de la graisse sous-cutanée ou des masses musculaires de la paroi en cas de syndrome cave supérieur. Le système postérieur du tronc comprend le système azygos et le réseau veineux des plexus rachidiens. Ce réseau est fréquemment visible au niveau des foramens. Lors des dérivation cavo-caves, on peut observer une opacification intense, précoce de la veine cave inférieure contemporaine de l'opacification de l'aorte abdominale, ceci est également décrit dans les dérivation porto-caves.

■ les veines thyroïdiennes inférieures

Les veines thyroïdiennes inférieures situées dans le médiastin antéro-supérieur à l'étage supra-aortique et qui se drainent dans le tronc brachio-céphalique gauche, sont très souvent visibles chez le sujet sain. En cas d'obstacle sur le tronc veineux brachio-céphalique gauche, elles sont dilatées et opacifiées anormalement.

■ Les dérivation porto-caves

Des voies de dérivation peuvent se développer entre le système cave supérieur et le système porte au niveau œsophagien ou au niveau du ligament rond. La détection de varices œsophagiennes est exceptionnelle en cas de syndrome cave supérieur. En TDM, le

développement des voies de dérivation du ligament rond se traduit par l'opacification de veines sous-cutanées médianes et para-médianes dans la paroi abdominale antérieure (correspondant aux veines mammaires internes et externes, aux veines épigastriques, aux veines sous-cutanées abdominales) ou par l'apparition de zones d'hypervascularisation hépatiques. Lors d'un syndrome cave supérieur, le développement de voies de dérivation entre les veines de la paroi antérieure du tronc tributaires du système cave et les veines du ligament rond tributaire du système porte entraîne une hypervascularisation du ligament rond. Cette hypervascularisation du ligament rond est à l'origine de zones d'hypervascularisation hépatique de siège antérieur, situées entre le lobe gauche et le lobe droit. Elles ne doivent être confondues avec des images de métastases hépatiques. En cas de syndrome cave supérieur, ces images d'hypervascularisation hépatique sont associées à la présence des collatérales sous-cutanées abdominales et à l'opacification intense et précoce de la veine cave inférieure alors que l'aorte n'est pas encore opacifiée.

■ les dérivations périscapulaires

En cas d'obstruction du tronc brachiocéphalique avec obstruction de la veine sous clavière, on va visualiser sur le scanner un réseau veineux autour de l'épaule et du creux sus claviculaire, opacifié de façon anormale du côté de l'injection.

(BOF 1994, COULOMB 1991, MARLIER 1996)

En 1993, KIM et coll. ont étudié la fréquence des différents types de circulation collatérale en TNM en cas de syndrome cave supérieur. Selon leur étude, les voies de dérivation les plus fréquemment visibles sur le scanner sont la veine grande azygos, le réseau veineux périscapulaire et le réseau de la partie postéro-latérale du tronc (70% des cas) suivies des anastomoses veineuses du système vertébral (système postérieur du tronc)(58%), des veines de la partie antéro-latérale du tronc(50%), des veines mammaires internes (37,%), des veines intercostales supérieures droites (37,5%), des veines hémiazygos (30%) et de la veine intercostale supérieure gauche (21%).

4.2.3. DIAGNOSTIC TOPOGRAPHIQUE

Grâce à la visualisation des signes directs et indirects de l'obstruction, le scanner thoracique avec injection permet de préciser le siège et l'étendue de l'obstruction sur le système cave supérieur.

■ **Quand l'obstruction de la veine cave supérieure siège au-dessus de l'abouchement de la grande veine azygos**, des voies de dérivation se développent entre les troncs veineux brachiocéphaliques et le système azygos permettant le retour du sang vers l'oreillette droite par la grande veine azygos. Ainsi, sur le scanner, on peut visualiser la veine grande azygos, les veines mammaires internes, les veines médiastinales, un réseau veineux supra-sternal, ces veines de dérivation étant augmentées de calibre et opacifiées de façon anormale.

■ **Quand l'obstruction de la veine cave supérieure siège en dessous ou au niveau de l'abouchement de la grande veine azygos**, le sang du système cave supérieur emprunte le système azygos à contre-courant pour rejoindre le système cave inférieur. En TDM, on va voir le réseau veineux des plexus rachidiens, les veines dans la paroi abdominale entre la veine mammaire interne et la veine épigastrique, des zones d'hypervascularisation hépatique, une opacification rétrograde dans la grande veine azygos.

■ **Quand l'obstruction de la veine cave supérieure est étendue au système azygos**, le sang de la veine cave supérieure emprunte les veines des plexus rachidiens et les anastomoses systémo-portes pour rejoindre la veine cave inférieure. Dans ce cas, on peut voir des zones d'hypervascularisation hépatique au scanner thoracique.

4.2.4. DIAGNOSTIC ETIOLOGIQUE

Le scanner thoracique permet de visualiser la cause de l'obstruction de la veine cave supérieure. Le scanner offre bien souvent une bonne valeur d'orientation quant à la nature de l'étiologie. En cas de cancer bronchique, on visualise un processus invasif médiastino-hilaire. La présence d'un processus compressif, infiltrant, s'étendant autour des bronches et de l'artère pulmonaire avec parfois des calcifications évoque une médiastinite. Mais le scanner

ne donne qu'une orientation ; seul l'examen anatomopathologique donne un diagnostic étiologique certain.

En cas de néoplasme bronchique, le scanner thoracique permet en outre de faire le bilan d'extension loco-régionale (BOF 1994, CHEN 1990, COULOMB 1991, MARLIER 1996).

4.2.5. AVANTAGES ET INCONVENIENTS

Comme nous venons de le voir, le scanner thoracique avec injection permet de faire le diagnostic d'obstruction de la veine cave supérieure.

Les inconvénients de cet examen sont l'irradiation, la nécessité d'une injection de produit de contraste iodé (qui peut être à l'origine d'effets indésirables) et la position en décubitus dorsal imposé par l'examen mal tolérée par le patient en cas de dyspnée importante.

Par ailleurs, il peut exister des erreurs d'interprétation :

- Une première source d'erreur est une *opacification insuffisante* de la veine cave supérieure. On va avoir une opacification parcellaire de la veine cave faisant porter à tort le diagnostic d'obstruction, par effet de dilution ou par « effet gouttière ». L'« effet gouttière » est dû à l'accumulation de produit de contraste de densité supérieure au sang circulant à la face postérieure de la veine cave supérieure en décubitus dorsal. Ce phénomène se rencontre surtout en début et fin d'injection. Mais, dans ce cas, il n'y a pas de circulation collatérale. Si le doute persiste sur un éventuel « effet gouttière », on recommande de réaliser une injection bibrachiale.
- Une seconde source de faux positifs en TDM est l'*excès d'opacification*. Lors de la réalisation du scanner, la position des bras au-dessus de la tête avec hyperabduction peut créer un frein à la circulation du sang dans la veine sous-clavière au niveau du défilé costo-claviculaire entre le tendon du petit pectoral et l'apophyse coracoïde entraînant une opacification d'une circulation collatérale pariétale à prédominance péri-scapulaire et para-rachidienne. L'opacification unilatérale s'effectue au niveau d'une veine du pli du bras gauche ; la circulation collatérale pariétale sera donc observée à gauche. Mais dans ce cas, cette circulation collatérale n'est ni

accompagnée de l'opacification de la veine cave supérieure et des troncs veineux brachiocéphaliques ni de signe direct d'obstruction veineuse (thrombose, obstruction extrinsèque). Et si on réalise l'opacification avec les bras le long du corps, cette circulation collatérale disparaît et l'opacification de la veine cave supérieure se fait alors normalement.

- Une *opacification trop rapide* peut entraîner une opacification des petites veines du médiastin (veines thyroïdiennes inférieures, veine intercostale supérieure droite, veine mammaire interne) pouvant faire porter à tort le diagnostic de circulation collatérale. L'absence d'augmentation de calibre de ces veines, l'absence de signe direct d'obstruction cave supérieur permet d'éliminer le diagnostic de syndrome cave supérieur. Pour certains auteurs, l'opacification rapide de la veine intercostale supérieure droite est cependant toujours associée en pratique avec une obstruction pathologique ou positionnel (frein au niveau du défilé costo-claviculaire) Donc si le doute persiste sur l'existence d'une circulation collatérale, on referra l'examen avec une injection moins rapide. Enfin, l'hyperpression auriculaire droite qui existe en cas d'insuffisance cardiaque droite et de péricardite peut entraîner un reflux massif dans la crosse de l'azygos entraînant des fausses images de syndrome cave supérieur.

En résumé, pour éviter les erreurs d'interprétation, il est essentiel de ne porter le diagnostic d'obstruction de la veine cave supérieure qu'en présence de l'association de signes directs d'obstruction veineuse et d'une circulation collatérale (BOF 1994, COULOMB 1991, KIM 1993).

Pour le diagnostic positif, le scanner thoracique est l'examen le plus utilisé. Sa sensibilité et sa spécificité sont proches de 100% (BECHTOLD 1985, CHEN 1990, COULOMB 1991). Il permet de diagnostiquer des obstructions cave supérieure à un stade infra-clinique. Dans leur étude rétrospective, en 1985, BECHTOLD et coll. ont noté 5,23% de formes occultes de traduction uniquement scanographique sans manifestation clinique. La détection, avant l'apparition de signes cliniques, une obstruction de la veine cave supérieur d'étiologie maligne est importante pour deux raisons. Premièrement, la détection et le traitement précoce permettent d'éviter l'apparition des signes cliniques gênants pour le patient (œdème de la face, du cou...) voire mettant en jeu le pronostic vital (détresse

respiratoire, œdème cérébral). Deuxièmement, il semble que le diagnostic et le traitement précoce améliorent le pronostic (BECHTOLD 1985).

Le scanner précise le siège exact et l'étendue de l'obstruction.

Les scanners de dernière génération (scanner spiralé) permettent de réaliser des reconstructions tridimensionnelles et d'étudier les phénomènes hémodynamiques augmentant encore la sensibilité du scanner (ABNER 1993, BOF 1994, CHEN 1990, COULOMB 1991, GOODING 1986).

En 1986, RAPTOPULOS et coll. a identifié 5 catégories d'obstruction cave supérieure sur le scanner corrélées à l'intensité des symptômes : Le type Ia est un syndrome cave supérieur modéré avec une veine azygos normale et sans circulation collatérale ; le type Ib est un syndrome cave supérieur sévère avec un flux veineux rétrograde dans l'azygos ; le type II est une obstruction au-dessus de l'abouchement de l'azygos avec un flux rétrograde à l'intérieur des veines thoraciques, vertébrales et des autres veines périphériques ; le type III est une obstruction cave supérieure au-dessous de l'abouchement de l'azygos avec un flux sanguin rétrograde à l'intérieur de l'azygos jusqu'à la veine cave inférieure ; le type IV est une obstruction au niveau de la crosse de l'azygos avec de multiples circulations collatérales et l'absence de visualisation de la veine azygos.

Rappelons le, le scanner thoracique permet également de visualiser l'étiologie à l'origine de l'obstruction cave supérieure. La localisation et l'aspect scanographique du processus obstructif ont valeur d'orientation quant à la nature de l'étiologie mais le diagnostic étiologique ne peut être certain qu'après analyse histologique.

Le diagnostic anatomopathologique peut être obtenu par analyse cytologique des expectorations ou des sécrétions endobronchiques (diagnostic obtenu dans 14,5% des prélèvements selon SCHRAUFNAGEL et coll. (1981), 33% selon CHEN et coll. (1990), par biopsies per fibroscopie bronchique et bronchoscopie (44,8% de résultats selon SCHRAUFNAGEL et coll. , 66,6% selon CHEN et coll.), par médiastinoscopie (71% selon SCHRAUFNAGEL et coll.), par thoracotomie ou médiastinotomie (100% selon SCHRAUFNAGEL et coll.), par thoracoscopie (75% selon SCHRAUFNAGEL et coll., par biopsie d'une adénopathie superficielle (66% selon SCHRAUFNAGEL et coll.), par ponction

per cutanée. Le scanner permet de guider une biopsie chirurgicale, une biopsie ou une aspiration à l'aiguille fine per cutanée (ABNER 1993, BOUMGHAR 1985).

Par ailleurs, la TDM fait partie du bilan préthérapeutique d'une obstruction de la veine cave supérieure. Mais il ne peut remplacer une angiographie du système cave supérieure si un traitement chirurgical, une thrombolyse ou une pose de prothèse endovasculaire sont envisagés (BOF 1994, COULOMB 1991, KISHI 1993, TANIGAWA 1998).

En cas de cancer bronchique, le scanner est un examen clef : il précise la localisation, l'extension loco-régionale, recherche d'éventuelles localisations secondaires pulmonaires (« staging »).

Le scanner thoracique est également utilisé pour la surveillance thérapeutique de l'obstruction de la veine cave supérieure et du cancer bronchique (ABNER 1993, COULOMB 1991).

En conclusion, le scanner thoracique avec injection est un examen peu invasif, très utile dans les obstructions du système cave supérieur pour le diagnostic positif, topographique, étiologique, le bilan préthérapeutique et la surveillance. Il est recommandé en première intention devant toute suspicion de syndrome cave supérieur.

4.3. L'IMAGERIE PAR RESONANCE MAGNETIQUE

L'imagerie par résonance magnétique (IRM) est une technique d'imagerie d'apparition récente, multiplanare, non irradiante et non invasive. Elle peut être utilisée en cas de pathologie cardiothoracique et en particulier dans le bilan d'un syndrome cave supérieur et dans le cadre du cancer bronchique. La validité de cette technique a été démontrée par plusieurs travaux (AUBIER 1996, COULOMB 1991).

Tout d'abord, nous allons revoir les principes techniques de l'IRM.

4.3.1. PRINCIPES TECHNIQUES

L'IRM est fondée l'étude des propriétés magnétiques du proton des noyaux d'hydrogène, soumis à un champ magnétique.

Les noyaux d'hydrogène (protons) ayant un nombre impair de particules se comportent comme des aimants quand ils sont placés dans un champ magnétique. Les protons alignés dans un champ magnétique sont soumis à l'action d'ondes radio (appelée impulsion) de faible intensité dont la fréquence (appelée fréquence de résonance) est corrélée au champ magnétique. Ces impulsions d'ondes radio entraînent une modification de la direction du spin et un alignement des protons. A l'arrêt de l'impulsion, les protons reprennent leur orientation initiale (phénomène de relaxation) en émettant une énergie de même fréquence radio que celle qui a été absorbée.

L'imagerie est obtenue par la mesure du temps de relaxation T1 (mesure de la vitesse avec laquelle des noyaux se réalignent dans le champ magnétique) ou du temps de relaxation T2 (mesure de la vitesse de décroissance de la fréquence de l'onde radio émise). Les deux méthodes produisent des images différentes. T1 et T2 dépendent des propriétés structurales du milieu. La richesse en hydrogène du tissu conditionne le signal recueilli. L'intensité du signal varie en fonction des paramètres d'acquisition choisis au préalable : le temps d'écho (TE) et le temps de répétition (TR). Les constantes T1 ou T2 (appelés aussi facteurs de contraste ou séquences pondérées) sont caractérisées par la durée de TR et TE.

Les images acquises avec un TR ou un TE court (respectivement de l'ordre de 500 et 12 ms) sont pondérées surtout en fonction de T1. Les images acquises avec un TR ou un TE long (respectivement 2000 et 100 ms) sont pondérées en fonction de T2.

L'eau a un T1 long et un T2 long. La graisse a un T1 court et un T2 intermédiaire. Sur les séquences T1, les tissus riches en graisses vont donc apparaître en hypersignal et les tissus riches en eau en hyposignal. Et en séquence T2, les structures liquidiennes et les tissus riches en eau apparaissent en hypersignal, les structures riches en graisse en signal intermédiaire.

Pour l'étude du syndrome cave supérieur, la méthode la plus utilisée repose sur les séquences d'acquisition en écho de spin en multicoupes avec synchronisation cardiaque. En effet, la synchronisation est indispensable dans l'exploration du médiastin pour supprimer les artefacts liés aux battements cardiaques. Pour obtenir cette synchronisation cardiaque, on fixe le temps de répétition (TR) en fonction de la fréquence cardiaque. On choisit ensuite le temps d'écho et on obtient des acquisitions en coupes en T1 et T2 (avec multi-échos).

On peut aussi utiliser la technique en écho de gradient caractérisée par des impulsions de radiofréquence faible. On aura un TR court donc des acquisitions rapides permettant de

diminuer les artefacts liés aux mouvements respiratoires et d'étudier les flux sanguins. Les dernières innovations permettent de faire de l'angiographie IRM, du ciné IRM. (AUBIER 1996, BOF 1994, COULOMB 1991, HARRISON 1995).

Avec l'IRM, on peut obtenir des images dans les différents plans de l'espace (frontal, sagittal, axial).

En ce qui concerne le déroulement de l'examen, il nécessite que le patient puisse supporter la position prolongée en décubitus dorsal, les bras le long du corps.

Au préalable, il faut avoir éliminer les contre-indications absolues de tout examen IRM représentées par les corps étrangers ferromagnétiques. Il s'agit des stimulateurs cardiaques, des électrodes cardiaques, des sondes d'entraînement électro-systoliques, des valves cardiaques de STARR modèle pré-6000, de certains filtres caves. Les clips de pontage aorto-coronariens, les fils d'acier de fermeture de sternotomie, les prothèses métalliques endovasculaires ne sont pas des contre-indications. Polypnée, troubles du rythme cardiaque, claustrophobie constituent des contre-indications relatives (AUBIER 1996, BOF 1994, CHEN 1990).

4.3.2. DIAGNOSTIC D'OBSTRUCTION DE LA VEINE CAVE SUPERIEURE

Le diagnostic d'obstruction de la veine cave supérieure repose sur les coupes axiales transverses. Les coupes sagittales et frontales permettent de préciser le siège, l'extension de l'obstruction et le diagnostic étiologique.

En IRM, sur les séquences d'acquisition en écho de spin, on va pouvoir visualiser les vaisseaux grâce au contraste endovasculaire spontané. En effet, en raison de la vitesse du sang circulant, la lumière des vaisseaux va apparaître sans signal donc noire contrastant avec les parois vasculaires (dont le signal est d'intensité moyenne) et surtout avec la graisse médiastinale (dont le signal est intense surtout en T1 donc qui apparaît en blanc). Le contraste endovasculaire spontané en IRM permet de visualiser les gros troncs veineux mais aussi bon nombre de veines de petit calibre.

A la différence de l'IRM en écho de spin, le sang circulant va apparaître en hypersignal en écho de gradient (BOF 1994, CHEN 1990, COULOMB 1991).

Le diagnostic d'une obstruction cave supérieure repose sur la visualisation de signes directs d'obstruction et d'une circulation collatérale.

4.3.2.1. SIGNES DIRECTS D'OBSTRUCTION EN IRM

Les signes directs d'une obstruction sont ceux de la thrombose et ceux de la compression extrinsèque.

- **signes de thrombose sur l'IRM**

Les images sont différentes selon le type d'acquisition.

En écho de spin, sur le premier écho (TE=30ms), le thrombus apparaît en hypersignal hétérogène par rapport au sang circulant en séquence T1 et en signal intermédiaire en T2. Sur le second écho (TE=60ms), le signal du thrombus diminue (sauf pour certains thrombus récents). On retrouve le même signal quel que soit le plan de coupes et ce signal ne varie pas en fonction du rythme cardiaque.

L'IRM permet d'étudier les flux sanguins. En amont du thrombus, le flux sanguin est ralenti donc a un signal non nul sur le premier écho ; celui-ci augmente sur le second écho ce qui permet de différencier un ralentissement du flux sanguin d'un thrombus.

En écho de gradient, le thrombus veineux se traduit par une absence de signal contrastant avec l'hypersignal du sang circulant.

En cas d'obstruction, on note parfois sur l'IRM une augmentation de calibre de la veine en regard du thrombus.

L'IRM permet aussi d'avoir une idée sur l'ancienneté du thrombus. Le signal du thrombus augmente avec le temps surtout en T1. Mais certains thrombus récents peuvent apparaître en hypersignal sur le 2^{ème} écho (BOF 1994, CHEN 1990, COULOMB 1991).

- **signes de compression extrinsèque en IRM**

L'IRM permet de différencier une compression intrinsèque (thrombose) d'une compression extrinsèque, les deux types pouvant être associés.

La compression extrinsèque va entraîner une obstruction totale, une sténose ou une déformation de l'axe veineux.

Une obstruction complète va se traduire par une absence de flux en aval de l'obstacle. On rappelle que le flux sanguin se traduit par une absence de signal donc apparaît en noir en IRM en écho de spin-muticoupes.

La sténose se traduit par un ralentissement du flux sanguin donc par un signal non nul sur le premier écho qui augmente sur le second écho.

La lumière veineuse peut être comprimée, étirée, refoulée. Il est parfois difficile de la détecter quand elle est refoulée au contact d'une structure qui, comme elle, est dépourvue de signal (poumon, vaisseaux).

L'IRM permet de visualiser l'étiologie de l'obstruction. On peut préciser son siège, son extension grâce aux différents plans de coupe. On visualise une masse tumorale expansive médiastino-hilaire qui comprime le système cave supérieur en cas de cancer bronchique. La tumeur émet un signal. En IRM, on peut différencier une tumeur avec envahissement vasculaire (thrombus tumoral) d'une tumeur à l'origine d'une compression veineuse avec thrombose au contact mais sans envahissement de la paroi veineuse. Le thrombus tumoral a un signal qui évolue comme la tumeur, qui ne varie pas au second écho et qui est important en T2.

Comme le scanner thoracique, l'IRM ne permet pas de faire le diagnostic histologique du processus à l'origine de l'obstruction de la veine cave supérieure. Mais deux étiologies du syndrome cave supérieur ont des images caractéristiques en IRM. Les hématomes subaigus (plus de 10 jours) ont un hypersignal en T1. Et à un stade tardif, les médiastinites fibreuses sont en hyposignal en T1 et T2 ce qui permet de différencier une fibrose médiastinale post-radique ancienne d'une récurrence néoplasique. Par contre, la différenciation est impossible à un stade précoce. Le diagnostic étiologique de certitude n'est obtenu que par un examen anatomopathologique (BOF 1994, CHEN 1990, COULOMB 1991).

4.3.2.2. CIRCULATION COLLATERALE

La présence d'une circulation collatérale est un signe indirect d'obstruction cave supérieure.

Comme nous l'avons vu, l'IRM permet de visualiser les gros troncs veineux et bon nombre de veines de petit calibre, même en l'absence d'obstruction de la veine cave supérieure.

Selon l'étude de MAC MURDO et coll. (1985), en IRM, même en l'absence d'obstruction de la veine cave supérieure et/ou des troncs veineux brachiocéphaliques, la grande veine azygos est toujours visible, les veines mammaires internes sont visibles dans plus de 90% des cas, la veine hémiazygos inférieure gauche (ou hémiazygos) est visible dans 50% des cas, les veines hémiazygos supérieure gauche (ou hémiazygos accessoire), intercostale supérieure droite et intercostale supérieure gauche sont visibles dans plus de 30% des cas. Les pourcentages augmentent en cas de synchronisation cardiaque et sur les coupes transverses. La visualisation des veines du système azygos et des petites veines du médiastin n'a donc pas la même signification qu'en TDM.

D'autre part, toujours selon MAC MURDO et coll., l'augmentation de calibre des veines empruntées par la circulation collatérale en cas d'obstacle sur le système cave supérieur n'est pas significative pour affirmer la présence d'une circulation collatérale.

Enfin, l'IRM a une résolution insuffisante pour détecter les veines pariétales et périvertébrales empruntées par certaines voies de suppléance (BOF 1994, COULOMB 1991).

4.3.3. AVANTAGES ET INCONVENIENTS DE L'IRM

L'IRM est une technique d'imagerie d'apparition récente très intéressante pour le syndrome cave supérieur. En effet, c'est un examen non invasif, non irradiant, ne nécessitant pas d'injection de produit de contraste iodé. Sa sensibilité et sa spécificité sont élevées pour le diagnostic d'une obstruction de la veine cave supérieure. Selon HANSEN et coll. (1990), la sensibilité de l'IRM est de 94% et sa spécificité de 100%. L'IRM est une technique d'imagerie performante car elle permet des coupes dans les différents plans de l'espace, une étude hémodynamique des vaisseaux. Ainsi, l'IRM permet de détecter précocement une obstruction veineuse avant l'apparition de signes cliniques, avant le développement de voies de suppléance en objectivant des signes de ralentissement du flux sanguin. C'est donc une méthode de diagnostic d'obstruction plus sensible que le scanner thoracique. L'IRM permet de contrôler la perméabilité des prothèses endovasculaires de la veine cave supérieure. L'IRM visualise les thrombus, les signes de compression extrinsèque. Par contre, comme nous l'avons vu, la détection de la circulation collatérale est difficile en IRM. Et en cas de

thrombose récente, l'hypersignal du caillot ne peut être distingué en IRM d'un ralentissement du flux sanguin.

Grâce aux coupes frontales et sagittales, nous pouvons localiser l'obstruction et son extension avec précision.

L'IRM est également une technique performante pour le diagnostic de la lésion causale : sa détection, sa localisation, ses rapports. Mais, tout comme le scanner thoracique, l'IRM ne permet pas de faire le diagnostic histologique sauf dans les deux cas cités plus haut : l'hématome subaigu (hypersignal très caractéristique en T1) et la médiastinite chronique fibreuse (hyposignal en T1 et T2). En ce qui concerne les médiastinites fibreuses, on a tenté de différencier les médiastinites fibreuses post-radiques des récurrences tumorales grâce aux caractéristiques des temps de relaxation du tissu fibreux en IRM (T1 long, T2 court). En fait, la différenciation formelle est impossible car la médiastinite est constituée au départ d'une inflammation du tissu conjonctivo-graisseux qui ne se transformera en tissu fibreux dense parfois calcifié qu'au terme de plusieurs mois. A un stade précoce, une fibrose médiastinale post-radique ne pourra pas être différenciée d'une tumeur, les deux auront des temps de relaxation similaires. Par ailleurs, l'IRM ne détecte pas les calcifications, à la différence de la TDM.

En conclusion, l'IRM est une technique d'imagerie non invasive d'apparition récente. De nombreux travaux ont apporté la preuve de la validité de cette technique dans le diagnostic des obstructions de la veine cave supérieure. L'IRM apporte des renseignements comparables au scanner.

Les avantages de l'IRM sur la TDM sont l'absence d'irradiation et d'injection de produit de contraste, une plus grande sensibilité avec des possibilités de coupes dans les différents plans de l'espace et d'étude hémodynamique vasculaire.

Ses inconvénients sont sa moins bonne résolution spatiale par rapport au scanner, son absence de détection des calcifications, la durée de l'examen, son coût, sa disponibilité. Le scanner est plus performant pour la détection de la circulation collatérale et des thrombus récents, est moins coûteux et plus accessible, le nombre de scanner étant beaucoup plus grand que celui des appareils d'imagerie par résonance magnétique (ABNER 1993, BOF 1994, CHEN 1990, COULOMB 1991).

L'IRM ou la TDM thoracique sont des examens essentiels pour le diagnostic d'obstruction de la veine cave supérieure mais ne peuvent remplacer la phlébographie si on envisage un geste chirurgical ou une pose prothèse sur la veine cave supérieure.

4.4. LA PHLEBOGRAPHIE CAVE SUPERIEURE

La phlébographie cave supérieure (ou phlébocavographie) permet de réaliser une cartographie du système cave supérieur. L'examen de référence doit comporter une injection intraveineuse bibrachiale de produit de contraste iodé. La phlébographie doit être de préférence numérisée.

4.4.1. DIAGNOSTIC D'OBSTRUCTION CAVE SUPERIEURE

La phlébocavographie permet de faire le diagnostic positif d'une obstruction de la veine cave supérieure et/ou des troncs veineux brachiocéphaliques.

Elle montre des signes directs d'obstruction. Elle peut mettre en évidence un thrombus intraluminal. Celui-ci se traduit par un défaut dans la lumière de la veine. Il peut montrer une sténose de degré variable, une occlusion, un refoulement, une compression, un envahissement de l'axe veineux. La phlébocavographie permet de préciser le site et l'extension de l'obstruction. Elle montre également des signes indirects d'obstruction en opacifiant les voies de suppléance. Elle permet des études hémodynamiques en déterminant le sens des flux veineux notamment dans la veine grande azygos. On peut effectuer des mesures de pression veineuse : la pression sera augmentée en amont d'une obstruction de façon inversement proportionnelle au diamètre de la veine selon la loi de POISEUILLE.

En 1987, STANFORD et coll. ont créé une classification des syndromes caves supérieurs en fonction des données de la phlébographie : le type I correspond à une obstruction partielle jusqu'à 90% du calibre de la veine cave supérieure sans atteinte de la veine azygos, le type II correspond à une sténose à plus de 90% ou à une obstruction complète de la veine cave supérieure avec un flux antérograde dans la veine azygos, le type III correspond à une obstruction de 90% à 100% du diamètre de la veine cave supérieure avec inversion du sens du flux dans la veine azygos, le type IV correspond à une obstruction complète de la veine cave supérieure ou d'un de ses affluents comprenant le système azygos.

Selon certains travaux (BOF 1994, JACKSON 1995), les résultats de la veinographie (degré, localisation de l'obstruction et de la circulation collatérale) seraient corrélés à la sévérité des symptômes du syndrome cave supérieur. La phlébocavographie permettrait de détecter les patients à haut risque de développer une détresse respiratoire ou un œdème cérébral.

Par contre, pour le diagnostic étiologique, la phlébographie n'apporte que peu d'informations. Elle est essentielle dans les pathologies thrombotiques. Mais pour les autres étiologies, elle n'apporte que des renseignements indirects car elle ne visualise pas les éléments péri-veineux. Une tumeur intraluminale se traduira sur la veinographie par un défaut irrégulier de la lumière de la veine. Une tumeur extraluminale, entraînant une compression extrinsèque de la veine, se traduira par une sténose ou une occlusion régulière de la veine. L'envahissement de la paroi veineuse reste difficile à affirmer sur une veinographie. (ABNER 1993, BOF 1994, COULOMB 1991, JACKSON 1995, TANIGAWA 1998)

4.4.2. INCONVENIENTS

La phlébographie est un examen invasif, irradiant, qui nécessite l'injection intraveineuse de produit de contraste iodé. L'examen peut être compliqué d'une agitation transitoire, d'une insuffisance respiratoire aiguë résolutive sous traitement symptomatique, d'une thrombose endovasculaire, d'un hématome ou d'une réaction inflammatoire au point de ponction. (ABNER 1993, CHEN 1990, SCHRAUFNAGEL 1981).

4.4.3. INDICATIONS

La phlébographie n'est plus réalisée comme autrefois pour le diagnostic d'obstruction de la veine cave supérieure ou pour préciser son extension car aujourd'hui, le scanner ou l'IRM apportent ces informations et permettent en outre de visualiser l'étiologie de l'obstruction. D'autre part, ce sont des examens moins invasifs.

Cependant, de nos jours, la phlébographie garde plusieurs indications.

Elle ne peut être remplacée par un autre examen quand il est nécessaire d'avoir une cartographie veineuse précise c'est à dire si l'on envisage une pose de prothèse endoveineuse, un geste chirurgical d'exérèse ou de pontage de la veine cave supérieure. La

phlébocavographie est indispensable avant tout geste chirurgical sur la veine cave supérieure ou sur les troncs veineux brachiocéphaliques.

Elle est également nécessaire en cas de thrombose étendue aux veines du médiastin et aux veines du membre supérieur.

(ABNER 1993, BOF 1994, CHEN 1990, COULOMB 1991, JACKSON 1995)

Après avoir vu les examens les plus utilisés dans le syndrome cave supérieur, nous allons nous intéresser à des techniques d'imagerie plus rarement employées : la phlébographie isotopique et l'écho-doppler.

4.5. LA PHLEBOGRAPHIE ISOTOPIQUE

4.5.1. TECHNIQUE

Cet examen se réalise en injectant dans une veine du pli du coude une solution de macro-agrégats d'albumine marqués au technétium 99 m. Le traceur (Tc 99 m) n'est pas thrombogène.

Il est parfois utile de coupler cet examen avec une scintigraphie hépatique au sulfure colloïdale technétium 99 m en cas de doute entre des métastases hépatiques et des dérivations systémo-porto-hépatiques (COULOMB 1991, JACKSON 1995, MARLIER 1996).

4.5.2. RESULTATS

Sur la phlébographie isotopique du système cave supérieur, une obstruction se traduit par une absence de fixation du traceur en aval.

L'examen va préciser le siège de l'obstruction et visualiser les voies de suppléance mais n'apporte pas d'information sur l'étiologie de l'obstruction.

D'autre part, il a une résolution spatiale inférieure à celle de la TDM ou de l'IRM. Son intérêt actuel est donc limité.

De nos jours, la phlébographie isotopique du système cave supérieure garde deux indications : la mise en évidence de dérivations systémo-porto-hépatiques et de shunts veineux systémo-pulmonaires.

En cas de dérivations systémo-porto-hépatiques, la phlébographie isotopique va visualiser des zones d'hyperfixation hépatique. On peut coupler cet examen avec une scintigraphie hépatique en cas de diagnostic douteux : les dérivations systémo-porto-hépatiques se traduiront par une hyperfixation dans la même zone hépatique sur les deux examens isotopiques.

Pour la mise en évidence de shunts veineux systémo-pulmonaires, la phlébographie est la technique la plus sensible. Ces shunts se traduisent par une fixation précoce pulmonaire (ABNER 1993, COULOMB 1991, MARLIER 1996).

4.6. L'ECHOGRAPHIE-DOPPLER

L'échographie et le Doppler sont des techniques d'imagerie non invasives, peu utilisés dans l'exploration des obstructions cave supérieure.

4.6.1. DEROULEMENT TECHNIQUE

Différentes voies sont utilisées : la voie sus-sternale la voie thoracique transpariétale et la voie transœsophagienne.

La voie sus-sternale permet d'explorer le médiastin supérieur et antérieur, de visualiser la veine cave supérieure et le tronc veineux brachiocéphalique gauche, de détecter d'éventuelles adénopathies.

L'échographie transœsophagienne permet de visualiser la veine cave supérieure et sa terminaison dans l'oreillette droite, de détecter d'éventuelles anomalies cardiaques.

L'échographie couplée au Doppler permet d'étudier les flux veineux.

4.6.2. DIAGNOSTIC POSITIF D'OBSTRUCTION CAVE SUPERIEURE

L'écho-Doppler permet de visualiser l'obstruction de la veine cave supérieure et/ou des troncs veineux brachiocéphaliques avec à son niveau un ralentissement voire une interruption du flux sanguin. Il peut s'agir d'une thrombose ou d'une compression extrinsèque. Un thrombus est échogène sauf les thrombus frais. Elle précise le siège et l'extension de l'obstruction mais ne peut différencier une obstruction intrinsèque d'une obstruction extrinsèque.

Elle montre également des signes indirects d'obstruction avec la mise en évidence de la circulation collatérale et des répercussions en amont au niveau des veines sous-clavières.

En 1986, GOODING et coll. ont étudié les variations de calibre des veines sous-clavières, tributaires des troncs veineux brachiocéphaliques, lors des mouvements respiratoires. A l'état normal, il se produit un collapsus de la veine sous-clavière lors de la manœuvre de Valsalva. Lorsqu'il existe une obstruction sur la veine cave supérieure et/ou d'un tronc veineux brachiocéphalique, on ne retrouve pas les variations respiratoires de la veine sous-clavière mais on détecte un élargissement de la veine sous-clavière avec ou sans thrombus et la présence d'une circulation collatérale dans les tissus adjacents.

La circulation collatérale est détectée par l'écho-Doppler mais on ne peut préciser son importance. La circulation de suppléance peut emprunter les veines mammaires internes qui cheminent de part et d'autre du sternum. De part leur situation, ces veines sont aisément explorables avec une sonde Doppler. En 1997, MARTINOLI et coll. a étudié les flux dans ces veines. En cas de syndrome cave supérieur, le flux est rétrograde dans les veines mammaires internes. Après pose réussie d'un stent, le flux est rétabli dans le sens antérograde. Selon son étude, le Doppler des veines mammaires internes est un moyen d'évaluation de la perméabilité de la veine cave supérieure.

4.6.3. DIAGNOSTIC ETIOLOGIQUE

L'écho-Doppler peut visualiser l'étiologie de l'obstruction.

Cet examen permet d'explorer le médiastin antérieur et supérieur et ainsi de visualiser une tumeur médiastinale, une masse ganglionnaire... Il visualise un éventuel épanchement

pleural ou péricardique. La visualisation d'une masse médiastinale est facilitée par la présence d'un épanchement.

L'échographie est une technique très utilisée en pédiatrie pour l'exploration du médiastin antéro-supérieur.

4.6.4. RESULTATS

L'échographie couplée au Doppler apparaît une technique intéressante dans l'exploration d'un syndrome cave supérieur. C'est un examen rapide, non invasif, non irradiant, sans injection de produit de contraste, ne nécessitant pas une immobilité totale. Ceci explique son intérêt chez l'enfant chez qui les techniques classiques (TDM, IRM, phlébographie) sont de réalisation difficile, nécessitant parfois une anesthésie.

L'écho-Doppler permet de faire le diagnostic positif, topographique et étiologique de l'obstruction de la veine cave supérieure et/ou des troncs veineux brachiocéphaliques.

Elle est aussi utile dans la surveillance après traitement de l'obstruction (après pose de prothèse, après traitement thrombolytique).

De nombreuses études ont montré que c'est un moyen valable d'exploration du médiastin. Pour le diagnostic d'une masse médiastinale, sa spécificité est comparable (94%) et sa sensibilité est meilleure (90,9% versus 60,9%) par rapport à la radiographie thoracique mais sa sensibilité et sa spécificité restent bien inférieures à celles de la TDM ou de l'IRM.

L'échographie couplée au Doppler est donc une technique d'imagerie valable mais complémentaire d'exploration d'une obstruction du système cave supérieur. En cas d'anomalie détectée à l'écho-doppler, il convient de réaliser des examens complémentaires.

Par ailleurs, cet examen a des limites liées à la morphologie du patient et à l'opérateur. (BOF 1994, CHEN 1990, COULOMB 1991, MANCUSO 1988, MARLIER 1996, MARTILONI 1997).

5. ANALYSE DES CAS CLINIQUES DU SERVICE

Nous avons étudié, de manière rétrospective, les patients traités pour un syndrome cave supérieur au cours d'un cancer bronchique, entre octobre 1996 et décembre 2000, dans le service de pneumologie du centre hospitalo-universitaire de NANCY.

Après avoir présenté le groupe de patients étudiés, nous expliciterons la démarche thérapeutique adoptée dans le service avant d'en analyser les résultats.

5.1. GROUPE DE PATIENTS ETUDIÉS

Durant la période étudiée, 32 patients ont été hospitalisés dans le service pour un syndrome cave supérieur lié à un cancer bronchique. Nous avons exclu de l'étude 5 patients dont l'ensemble du diagnostic, du traitement et du suivi n'ont pas été réalisés dans le service. L'étude a donc porté sur les 27 patients restants.

L'ensemble des données concernant chaque patient est récapitulé dans un tableau situé en annexe (pages 150 à 158).

5.1.1. SEXE ET AGE

Le groupe de patients étudiés comprend 19 hommes (70%) et 8 femmes (30%) âgés de 43 à 80 ans avec un âge moyen de 58,5 ans. Ces caractéristiques épidémiologiques correspondent à celles des syndromes caves supérieurs décrits dans la littérature au cours des cancers bronchiques (YELLIN 1990).

5.1.2. PRESENTATION CLINIQUE

Dans le groupe étudié, l'obstruction cave supérieure était symptomatique chez 24 des 27 patients (89%).

Les manifestations cliniques les plus fréquentes étaient l'œdème de la partie supérieure du corps présent dans 22 cas (82% des cas) (du comblement des creux sus-claviculaires à l'œdème en pèlerine), la circulation collatérale thoracique dans 16 cas (59% des cas), la cyanose cervico-faciale dans 11 cas (41% des cas), les trois signes associés (œdème, circulation collatérale, cyanose) réalisant la triade classique du syndrome cave supérieur dans 10 cas (37% des cas), la dyspnée dans 13 cas (48% des cas). Les autres symptômes étaient la turgescence jugulaire (3 cas soit 11%), la toux (2 cas), les douleurs thoraciques (4 cas soit 14%), les hémoptysies (3 cas), la dysphonie (4 cas soit 8%), la dysphagie (1 cas soit 4%), les cervicalgies (1 cas), les scapulalgies (1 cas), les céphalées ou pesanteur crânienne (2 cas), les troubles de la conscience (de la somnolence au coma) (2 cas). Parmi les signes associés, il était souvent difficile de différencier les symptômes liés au syndrome cave supérieur lui-même de ceux liés à son étiologie.

Dans cette série, 8 patients sur 27 (soit 30%) ont présenté un syndrome cave supérieur avec des signes de gravité : détresse respiratoire (cas n°1, 6, 7, 9, 13, 16, 22, 27), coma (cas n°1 et 16). Ces signes de gravité étaient présents dès le diagnostic de syndrome cave supérieur (cas n°7, 8, 9, 13, 22, 27) ou sont apparus secondairement au cours de l'évolution (cas n°1, 16).

Cf. TABLEAU N°4

TABLEAU n°4

PRESENTATION CLINIQUE DU SYNDROME CAVE SUPERIEUR

	Nombre	pourcentage
[nombre de patients étudiés]	27	
Asymptomatique	3	11%
Symptomatique	24	89%

Signes cliniques	Nombre	pourcentage
Oedème de la partie supérieure du corps	22	92%
Circulation collatérale thoracique	16	67%
Cyanose	11	46%
Triade (oedème + circulation collatérale + cyanose)	10	42%
Dyspnée	13	54%
Turgescence jugulaire	3	13%
Toux	2	8%
Douleurs thoraciques	4	17%
Hémoptysies	3	13%
Dysphonie	4	17%
Dysphagie	1	4%
Cervicalgies	1	4%
Scapulalgies	1	4%
Céphalées ou pesanteur crânienne	2	8%
Signes de gravité	8	33%
Troubles de conscience	2	8%

La présentation clinique du syndrome cave supérieur dans le groupe étudié peut être comparée à celle décrite dans la littérature et présentée dans le tableau n°1 (ARMSTRONG 1987, CHEN 1990, LOCHRIDGE 1979, PARISH 1981).

Tous les syndromes caves supérieurs de l'étude ont eu un mode de révélation aigu ou subaigu. Ceci n'est pas surprenant, vu que tous ces syndromes caves supérieurs étaient liés à un cancer bronchique. Le début a varié entre 48 heures et 2 mois avec une durée moyenne de

17 jours. Les syndromes caves supérieurs ayant le mode de révélation le plus rapide (24 à 48 heures) correspondaient à des thromboses (cas n° 14 et 19).

Chez 3 patients soit chez 11% des patients étudiés (cas n° 2, 5, 23), l'obstruction du système cave supérieur était asymptomatique. Elle a été découverte sur le scanner thoracique réalisé dans le cadre du bilan initial du cancer bronchique.

Le diagnostic de syndrome cave supérieur était synchrone du diagnostic de cancer bronchique dans 13 cas sur 27 (48%). Le syndrome cave supérieur était révélateur du néoplasme dans 9 cas (33%). Il était métachrone c'est-à-dire il est apparu après la découverte du cancer dans 5 cas (18,5%).

5.1.3. IMAGERIE

Tous les patients ont bénéficié d'un scanner thoracique.

Cet examen a permis de faire le diagnostic d'obstruction du système cave supérieur dans 26 cas sur 27. La sensibilité du scanner est donc de 96,3% dans notre série ce qui correspond aux chiffres de la littérature (KIM 1993).

Le scanner a permis de visualiser des signes directs d'obstruction (6 cas de thromboses cruoriques ou tumorales et 23 compressions extrinsèques) et des signes indirects d'obstruction (circulation collatérale).

Le scanner a permis le diagnostic précoce d'obstruction du système cave supérieur alors que celle-ci était asymptomatique chez les 3 patients cités plus haut soit chez 11% des patients.

Chez un patient sur 27 (cas n°6), le scanner n'a pas permis de confirmer le diagnostic d'obstruction de la veine cave supérieure : l'examen clinique montrait un syndrome cave supérieur avec œdème de la partie supérieure du corps et une circulation collatérale thoracique, le scanner thoracique montrait une masse tumorale du lobe supérieur et des volumineuses adénopathies cervico-médiastinales mais pas d'obstruction de la veine cave supérieure et/ou des troncs veineux brachio-céphaliques. Dans ce cas, le diagnostic a été uniquement clinique, aucune autre technique d'imagerie n'a été réalisée et le traitement a été celui de la cause (le cancer bronchique).

Chez ces 27 patients, le scanner a été utilisé pour le diagnostic positif, le diagnostic topographique et le diagnostic étiologique.

Une seule autre technique d'imagerie a été utilisée : il s'agit de la phlébographie cave supérieure. Elle a été réalisée uniquement avant la pose d'une prothèse endovasculaire, jamais à visée diagnostique. 20 phlébographies ont été réalisées. 8 phlébographies ont apportées des informations supplémentaires quant au type d'obstruction (8 thromboses détectées contre 6 avec le scanner), quant à l'étendue de l'obstruction par rapport au scanner thoracique mais cela n'a pas modifié la thérapeutique.

Au total, d'après l'imagerie (scanner et phlébographie confondus), le syndrome cave supérieur était dû à une compression extrinsèque par la masse ganglio-tumorale dans 18 cas sur 27 (soit chez les deux tiers des patients), à l'association d'une compression extrinsèque et d'une thrombose dans 6 cas sur 27 (soit 22,2%), à une thrombose isolée crurorique ou tumorale dans 2 cas (soit 7,4%) (cas n°14 et 19). Le cas n° 14 correspondait à une thrombose de la veine cave supérieure étendue le long de la chambre à cathéter implantable jusqu'à l'oreillette droite. Chez le patient n°6, le mécanisme d'obstruction n'a pas été documenté.

TABLEAU n°5

TYPE D'OBSTRUCTION DU SYSTEME CAVE SUPERIEUR

	Nombre	Pourcentage
[nombre de patients étudiés]	27	
Compression extrinsèque	18	66,7%
Thrombose (crurorique et / ou tumorale)	2	7,4%
Mixte (Thrombose + compression extrinsèque)	6	22,2%
Non documenté	1	3,7%

5.1.4. ETIOLOGIE

Le cancer bronchique était localisé à droite dans 89% des cas et plus précisément dans le lobe supérieur droit dans 74% des cas.

L'histologie la plus fréquente était le carcinome à petites cellules (11 cas sur 27 soit 41% des cas). Les autres types histologiques étaient les carcinomes épidermoïdes (5 cas soit 19%), les adénocarcinomes bronchiques (7 cas soit 26%), les carcinomes à grandes cellules de type neuroendocrine (2 cas soit 7%), les carcinomes peu ou indifférenciés (2 cas soit 7%).

TABLEAU n°6

ETIOLOGIES DU SYNDROME CAVE SUPERIEUR

Etiologies	Nombre	Pourcentage
	[nombre de patients étudiés]	27
Carcinomes bronchiques à petites cellules	11	41%
Carcinomes épidermoïdes	5	19%
Adénocarcinomes	7	26%
Carcinomes à grandes cellules de type neuroendocrine	2	7%
Carcinomes peu ou indifférenciés	2	7%

Les chiffres sont comparables à ceux de la littérature qui ont été présentés dans le tableau n°3 dans le chapitre 3.2.1. (AHMANN 1984, ARMSTRONG 1987, CHEN 1990, LOCHRIDGE 1979, PARISH 1981)

Lors du diagnostic de syndrome cave supérieur, toute étiologie confondue, 18 patients sur 27 (soit les 2 tiers) présentaient des métastases de leur cancer bronchique. Lors du diagnostic de syndrome cave supérieur, le carcinome à petites cellules était disséminé (ou diffus) dans 7 cas sur 11 (soit dans 64% des cas) et localisé au thorax dans 4 cas sur 11 (soit dans 36% des cas).

Le diagnostic étiologique a été obtenu par fibroscopie bronchique dans 44% des cas, par médiastinobiopsie dans 29%, par bronchoscopie rigide dans 7%, par ponction de la masse tumorale sous repérage scanographique dans 7%, par ponction d'une adénopathie périphérique dans 7% et par biopsie osseuse dans 3%.

Le diagnostic histologique a été obtenu dans un délai variant de 48 heures à 25 jours avec un délai moyen de 13 jours. Le calcul a été réalisé en excluant bien sûr les syndromes caves supérieurs apparus après le diagnostic de cancer bronchique.

Dans le cas clinique n° 14, il est difficile de déterminer si la thrombose de la veine cave supérieure était uniquement liée à l'adénocarcinome du Fowler droit, uniquement d'origine iatrogène (causée par la chambre à cathéter implantable) ou d'origine mixte.

5.2. TRAITEMENTS UTILISES

Chez le groupe de patients étudiés, pour traiter le syndrome cave supérieur, on a utilisé les traitements médicamenteux, l'angioplastie transluminale percutanée et les stents, la chimiothérapie et la radiothérapie.

5.2.1. TRAITEMENTS MEDICAMENTEUX

Les traitements médicamenteux du syndrome cave supérieur sont la corticothérapie, les anticoagulants et les diurétiques.

Les corticoïdes ont été utilisés en cas d'obstruction de la veine cave supérieure pour leurs propriétés anti-œdémateuse et anti-inflammatoire, par voie orale à des posologies variant de 0.5 à 2 mg/kg/j de PREDNISONNE ou par voie intraveineuse à des posologies équivalentes.

Les anticoagulants ont été prescrits en cas d'obstruction de la veine cave supérieure pour prévenir la survenue de phénomènes thromboemboliques et pour agir sur les thromboses déjà constituées. Les anticoagulants utilisés dans la série étudiée ont été l'HEPARINE non

fractionnée par voie intraveineuse et les héparines de bas poids moléculaires par voie sous cutanée. Pour les thromboses prouvées, l'HEPARINE a été utilisée pour son activité anticoagulante et antithrombotique en respectant les contre-indications usuelles de ce traitement, soit par voie systémique à doses hypocoagulantes, soit par injection in situ c'est-à-dire au contact du thrombus grâce à un cathéter introduit à partir d'une veine périphérique ou en utilisant la chambre implantable. Pour le traitement préventif des thromboses de la veine cave supérieure, l'HEPARINE a été utilisée sous forme non fractionnée ou sous forme d'héparine de bas poids moléculaires, à doses isocoagulantes ou à des doses hypocoagulantes.

Les diurétiques ont parfois été utilisés, associés à une restriction hydrosodée, à visée anti-oedémateuse, sous forme de FUROSEMIDE à des posologies variant de 40 à 120 mg/j.

5.2.2. ANGIOPLASTIE ET STENT

L'angioplastie transluminale et les prothèses endovasculaires percutanées (stents), techniques endovasculaires qui permettent de dilater et de recanaliser les obstructions vasculaires par voie percutanée, ont été utilisés pour traiter les syndromes caves supérieurs dans la série étudiée. Ces techniques de radiologie interventionnelle ont été réalisées au centre hospitalo-universitaire de NANCY par nos collègues radiologues.

L'angioplastie et la pose d'un stent ont été précédés d'une veinographie pour un diagnostic précis de l'obstruction (en précisant son siège anatomique, son étendue, son importance), pour détecter d'éventuels thrombi, pour préciser les voies de dérivation et pour guider le geste thérapeutique.

Après la réalisation de la veinographie, le stent comprimé à l'intérieur d'un cathéter a été introduit par ponction d'une veine périphérique (veine fémorale droite) et acheminé jusqu'au niveau de l'obstruction cave supérieure. En cas de sténose serrée, une double voie d'abord (Scarpa et bras droit) a été utilisée. En cas de thrombose, une injection d'HEPARINE in situ a pu être réalisée. Un guide a été introduit à travers la zone sténosée ou occluse. Le stent acheminé à l'intérieur du cathéter a été déployé au niveau de l'obstruction dilatant alors la lumière veineuse sténosée ou occluse. Le choix du stent (nombre, diamètre, longueur) a été déterminé par l'opérateur en fonction des données de la veinographie (siège, type, étendue de

l'obstruction). Dans notre série, les opérateurs ont utilisé un ou deux stents métalliques expansibles de type WALLSTENT. En cas de sténose serrée, 2 stents ont été posés en « kissing ». En cas d'obstruction atteignant les troncs veineux brachiocéphaliques, deux stents ont été posés en Y.

L'injection d'HEPARINE in situ a été utilisée au cours du geste endovasculaire pour lyser un thrombus cruorique.

L'angioplastie percutanée a été utilisée pour dilater une zone sténosée, le plus souvent avant la pose d'une prothèse endovasculaire ou pour aider au déploiement du stent. Une dilatation veineuse au ballon n'a jamais été réalisée seule dans notre série en raison du haut risque de récurrence de la sténose veineuse.

Après le geste endovasculaire, le résultat a été immédiatement contrôlé par veinographie.

Les patients traités par stent ont reçu un traitement anticoagulant par héparinothérapie à doses hypocoagulantes adaptées selon le TCA (2 à 3 fois le témoin) pendant les 24-48 heures entourant le geste. Puis le traitement anticoagulant a varié en fonction des patients (facteurs de risque thrombo-embolique) et en fonction du résultat radio-anatomique du geste endovasculaire. En cas de thrombose ou de sténose importante persistante après le geste, les patients ont reçu un traitement anticoagulant au long cours (héparine de bas poids moléculaire à dose hypocoagulante ou antivitamines K). Au contraire, en cas de résultat optimal après le geste, les patients ont reçu des héparines de bas poids moléculaire à dose isocoagulante ou des antiagrégants plaquettaires pendant quelques jours à quelques semaines, la durée de ce traitement étant fonction du rapport entre les bénéfices et des risques de ces traitements chez chaque patient.

5.2.3. CHIMIOThERAPIE

La chimiothérapie a été utilisée pour le traitement des syndromes caves supérieurs dans la série étudiée parce que c'est un traitement étiologique. La chimiothérapie est donc un traitement efficace sur le syndrome cave supérieur au cours du cancer bronchique sauf si l'obstruction est liée à une thrombose non tumorale.

Le choix du type de chimiothérapie a varié en fonction de l'histologie du cancer bronchique et non en fonction de la présence ou de l'absence de syndrome cave supérieur. Nous ne parlerons pas ici du type de drogues utilisées en chimiothérapie dans les cancers bronchiques. Dans notre étude, la chimiothérapie a été utilisée pour le traitement des syndromes caves supérieurs, bien sûr toujours après avoir obtenu le diagnostic anatomo-pathologique et en l'absence de contre-indication. Le traitement des syndromes caves supérieurs par chimiothérapie a été privilégié en cas de carcinome à petites cellules en raison de leur chimiosensibilité. Le choix du type de chimiothérapie (choix des drogues, poly ou mono chimiothérapies) a été déterminé en fonction de l'histologie, du stade du cancer, de l'état clinique du patient (état général, tares éventuelles associées...).

5.2.4. RADIOTHERAPIE

La radiothérapie est le dernier type de traitement utilisé dans la série étudiée. C'est un traitement étiologique des syndromes caves supérieurs d'étiologie maligne et en particulier liés aux cancers bronchiques.

Pour traiter ces syndromes caves supérieurs, la radiothérapie a été utilisée à visée décompressive (et non de façon conventionnelle) : on a réalisé une irradiation externe médiastino-pulmonaire rapide à fortes doses (au moins 3 Gray par jour les premiers jours soit des doses quotidiennes supérieures à celles de la radiothérapie conventionnelle, avec une dose totale de 30 à 50 Gray). Dans notre série, les patients traités pour leur syndrome cave supérieur par radiothérapie l'ont toujours été après preuve histologique. Les doses utilisées ont été déterminées par les radiothérapeutes en fonction de l'extension du syndrome, de l'histologie, de la réponse, de la tolérance. Dans notre étude, la dose totale reçue a été de 45 Gray répartie en 15 fractions.

Nous ne parlerons pas ici de la radiothérapie médiastino-thoracique conventionnelle uniquement utilisée pour le traitement du cancer bronchique et non à visée décompressive chez un certain nombre des patients étudiés.

5.3. DEMARCHE THERAPEUTIQUE

Après avoir décrit les différents types de traitements utilisés, nous allons expliciter la démarche thérapeutique adoptée pour traiter le groupe de patients étudiés.

5.3.1. AVANT L'IMAGERIE ET L'HISTOLOGIE

Dans un premier temps, dès l'apparition du syndrome cave supérieur, même avant l'obtention d'imagerie et d'un diagnostic histologique, les patients ont été placés sous traitement médicamenteux symptomatique du syndrome cave supérieur associant une corticothérapie, un traitement anticoagulant et parfois des diurétiques.

Le traitement anticoagulant a été le plus souvent (c'est-à-dire dans 22 cas sur 27) des héparines de bas poids moléculaire à posologie hypocoagulante et plus rarement (5 cas sur 27) une héparinothérapie intraveineuse (n° 3, 4, 10, 14, 24).

Des diurétiques et une restriction hydrosodée ont été associés dans 6 cas sur 27 (cas n° 4, 7, 8, 9, 17, 22) en raison d'un œdème important mais aussi en raison d'une insuffisance cardiaque ou d'une hypertension artérielle associées (cas n° 7, 8) et d'une hypercalcémie associée (cas n° 4).

5.3.2. EN FONCTION DES RESULTATS DU SCANNER THORACIQUE

Tous les patients présentant un syndrome cave supérieur ont eu un scanner thoracique pour confirmer le diagnostic, identifier le type d'obstruction et l'étiologie.

Quand le scanner thoracique a montré une thrombose isolée de la veine cave supérieure, un traitement anticoagulant par HEPARINE en intraveineux a été mis en route. C'est le cas de la patiente n° 14 qui présentait une thrombose isolée de la veine cave supérieure étendue vers l'oreillette droite le long du cathéter de la chambre implantable et une masse tumorale du Fowler droit.

Quand le scanner thoracique a mis en évidence une obstruction asymptomatique du système cave supérieur (cas n° 2, 5 et 23), un traitement médicamenteux symptomatique associant une corticothérapie et des anticoagulants n'a été instauré que lorsque les signes de

compression étaient majeurs (n° 23). Dans le cas contraire, le traitement a été uniquement étiologique en fonction de l'histologie (n° 2 et 5). Dans les cas n° 2, 5 et 23, le scanner thoracique a permis de découvrir une obstruction sur le système cave supérieur alors qu'il n'y avait pas de point d'appel clinique. Ces scanners thoraciques avaient été demandés en raison d'une dyspnée avec atélectasie et épanchement pleural sur la radiographie thoracique dans le cas n°2, de dorsalgies avec présence d'une opacité paramédiastinale droite dans le cas n°5, d'infections respiratoires et d'hémoptysies récidivantes dans le cas n°23.

5.3.3. PENDANT LA RECHERCHE ETIOLOGIQUE

Une fois le diagnostic d'obstruction cave supérieure confirmé, des investigations ont été menées pour en déterminer la cause. Les investigations ont débuté par des techniques non ou peu invasives (cytologie des crachats et aspirations bronchiques, biopsies par fibroscopie bronchique) puis en cas de négativité des prélèvements, des procédures plus invasives ont été employées (biopsie sous scanner, bronchoscopie rigide, médiastinoscopie, biopsie osseuse, biopsie ganglionnaire).

Avant d'avoir obtenu le diagnostic histologique, en plus du traitement médicamenteux symptomatique (corticothérapie, anticoagulants), une prothèse endovasculaire (ou stent) a été posée en cas de mauvaise tolérance du syndrome cave supérieur et/ou de difficultés à obtenir ce diagnostic histologique (n° 8, 13, 15, 16, 18, 19, 20, 25, 27). Dans ces cas, ce traitement par stent a été choisi parce que c'est un traitement symptomatique, qui ne compromet pas les possibilités de diagnostic histologique.

Chez les patients n° 8 et 13, un stent a été posé avant d'obtenir le diagnostic étiologique en raison de la présence de signes de gravité : détresse respiratoire. Le diagnostic histologique a été obtenu respectivement en 10 et 15 jours chez ces 2 patients. Chez les patients n° 16, 19 et 27, l'indication d'un stent a été posée d'emblée en raison de l'association d'une mauvaise tolérance du syndrome cave supérieur (dyspnée stade 4 à 5) et de difficultés diagnostiques (négativité des biopsies par fibroscopie bronchique, diagnostic obtenu respectivement en 20 j par biopsie osseuse, en 12 j par bronchoscopie rigide et en 21 j par ponction ganglionnaire). Enfin chez les patients n° 15, 18, 20 et 25, une prothèse endovasculaire a été posée d'emblée en raison de difficultés à obtenir le diagnostic histologique avec nécessité de procédures invasives sans qu'il y ait des signes de gravité du

syndrome cave supérieur. Le diagnostic a été obtenu en 20 à 25 j par médiastinoscopie (n° 15, 20 et 25), en 10 j par ponction sous scanner (n° 18).

Dans notre série, la radiothérapie n'a jamais été utilisée avant d'avoir une preuve histologique, même en présence de signe de gravité du syndrome cave supérieur, car ce traitement peut être nocif en cas d'étiologie bénigne et peut compromettre les possibilités de caractériser une tumeur maligne.

5.3.4. EN FONCTION DE L'HISTOLOGIE

Une fois le diagnostic étiologique obtenu, la stratégie thérapeutique a varié en fonction de l'histologie du cancer bronchique.

5.3.4.1. cancers bronchiques à petites cellules

En cas de carcinome à petites cellules, le traitement de choix a été la chimiothérapie en raison de la grande chimiosensibilité de ce type histologique, sauf pour le patient n° 17 chez qui le syndrome cave supérieur est apparu sous chimiothérapie. Ce patient a été traité par stent.

4 patients avaient été traités au préalable par stent alors que le diagnostic histologique n'était pas encore connu, en raison de signes respiratoires de gravité du syndrome cave supérieur et de difficultés à obtenir le diagnostic étiologique (cas n° 8, 15, 25, 27).

5.3.4.2. cancers bronchiques non à petites cellules

En cas de cancers bronchiques non à petites cellules, la démarche thérapeutique a été différente en raison de leur moins bonne réponse à la chimiothérapie.

Le diagnostic histologique étant connu, la chimiothérapie a été le traitement de première intention sauf dans 3 situations : existence de contre-indications à la chimiothérapie (infection respiratoire chez le patient n°3, mauvais état général pour le patient n° 4, cellulite et septicémie pour le n° 9), syndromes caves supérieurs apparus sous radio chimiothérapie (patients n° 3 et 12) et mauvaise tolérance clinique du syndrome cave supérieur nécessitant un soulagement rapide du patient non attendu avec la chimiothérapie (patients n° 1, 22, 23).

Dans ces 3 situations (7 patients), c'est un stent qui a été posé en première intention.

Chez le patient n° 1, la pose du stent a été précédée d'une injection de 2000 unités internationales d'HEPARINE in situ pour traiter la thrombose associée à la compression extrinsèque de la veine cave supérieure.

Avant l'obtention du diagnostic histologique de cancer bronchique non à petites cellules, 5 patients (n° 13, 16, 18, 19, 20) avaient été traités par stent en raison d'une mauvaise tolérance clinique de l'obstruction et de difficultés diagnostiques.

Au total, le traitement de première intention des syndromes caves supérieurs liés à un cancer bronchique non à petites cellules a été un stent pour 12 patients et une chimiothérapie pour 4 patients (n° 2, 14, 21 et 26).

La pose de stent a été suivie d'une chimiothérapie (traitement étiologique) sauf en cas en cas de contre-indication ou de syndrome cave supérieur apparu sous chimiothérapie.

5.3.5. EN CAS D'ECHEC DU TRAITEMENT

En cas d'échec du stent, le traitement a consisté en une chimiothérapie associée à un traitement médicamenteux symptomatique (cas n° 18, 19 et 27) et à une radiothérapie à visée décompressive (cas n° 1).

En cas d'échec de la chimiothérapie, un stent a été mis en place (cas n° 2, 11, 21, 26).

En cas de récurrence du syndrome cave supérieur après pose de stent et chimiothérapie, un traitement symptomatique (corticothérapie, anticoagulants et diurétiques) a été mis en route (cas n° 1, 2, 16, 21, 22, 27) et une radiothérapie thoracique à visée décompressive a été préconisée chez le patient n° 22 mais n'a été réalisée, le patient l'ayant refusée en raison de l'altération de son état général.

Dans le cas n° 13, la récurrence du syndrome cave supérieur après stent et chimiothérapie était liée à une thrombose le long du cathéter de la chambre implantable, le site implantable n'était plus perméable. Le traitement a consisté en une héparinisation du site.

5.4. RESULTATS

Après avoir exposé la démarche thérapeutique adoptée dans le service pour traiter les syndromes caves supérieurs liés à un cancer bronchique d'octobre 1996 à décembre 2000, nous allons maintenant analyser les résultats des traitements.

5.4.1. COMPLICATIONS

Pour traiter leur syndrome cave supérieur, 22 des 27 patients étudiés ont reçu une chimiothérapie, 21 un stent, 26 un traitement médicamenteux (associant une corticothérapie, des anticoagulants et parfois des diurétiques) et un seul de la radiothérapie.

La plupart des patients ont donc reçu plusieurs types de traitement pour traiter leur syndrome cave supérieur, concomitamment ou simultanément. Ceci sera pris en compte dans l'interprétation des résultats.

Dans la série, la radiothérapie à visée décompressive n'a été utilisée qu'une seule fois pour le traitement du syndrome cave supérieur (patient n°1). En plus, le patient n°1 a été traité parallèlement avec de la chimiothérapie : la chimiothérapie a été débutée 14 jours avant et poursuivie 21 jours après le début de la radiothérapie. Les résultats de ce traitement par radiothérapie ne sont donc ni significatifs, ni interprétables

Nous avons étudié les complications de chaque type de traitement.

Parmi les 22 patients traités par la chimiothérapie, 15 ont présenté des complications (68,2%), en excluant les complications non sévères (nausées, vomissements transitoires, toxicité hématologique de grade inférieure à 4...). Certains patients ont présenté plusieurs complications de la chimiothérapie. Dans la série, la chimiothérapie a été compliquée d'une toxicité hématologique de grade 4 chez 11 patients (toxicité portant sur les globules rouges nécessitant la transfusion de culots globulaires chez 4 patients, toxicité portant sur les plaquettes nécessitant la transfusion de concentrés plaquettaires chez 4 patients, neutropénie inférieure à 500/mm³ chez 8 patients, aplasie fébrile chez 6 patients), d'une neuropathie chez 2 patients, d'une toxicité digestive de grade 4 (vomissements incoercibles) chez 2 patients, d'un œdème pulmonaire chez 1 patient, d'une toxidermie cutanée ou d'une vascularite

toxique avec insuffisance rénale aiguë nécessitant des séances de dialyses chez 1 patient. Il n'y a pas eu de décès lié à la chimiothérapie mais le décès du patient n°7 par ischémie myocardique et insuffisance cardiaque a été favorisée par l'hyper hydratation accompagnant la chimiothérapie.

Parmi les 21 patients ayant eu un geste endovasculaire (stent et angioplastie), il y a eu 2 complications (9,5%) : un hématome au point de ponction fémoral (patient n°8) et une insuffisance respiratoire aiguë lors du geste (patient n°27). Cette insuffisance respiratoire aiguë, ayant nécessité l'intubation et la ventilation assistée du patient, a été provoquée d'une part par le syndrome cave supérieur aggravé par la mise en décubitus lors du geste et d'autre part par une obstruction trachéale tumorale. Dans la série étudiée, il n'y a pas de mortalité liée au geste endovasculaire.

Il n'y a pas eu de complication liée à l'utilisation de la radiothérapie à visée décompressive chez le patient n°1, et en particulier pas d'aggravation initiale du syndrome cave supérieur par œdème radio-induit.

Il y a eu 5 complications mineures liées aux traitements médicamenteux (corticothérapie, anticoagulants et diurétiques) parmi les 26 patients traités. La corticothérapie a été compliquée par des hyperglycémies nécessitant l'instauration d'un traitement par INSULINE chez 3 patients (n°7, 14 et 19), par la survenue d'un important syndrome cushingoïde chez le patient n° 12. Les 3 patients placés sous INSULINE avaient reçu de fortes doses de corticoïdes (120 mg/j de METHYLPREDNISOLONE). Le traitement anticoagulant a été compliqué par la survenue de crachats hémoptoïques chez la patiente n°14. Ceux-ci sont survenus sous antivitamines K et n'ont pas nécessité d'arrêt du traitement.

TABLEAU n°7

TYPES DE TRAITEMENT ET COMPLICATIONS

types de traitement	nombre de patients	taux de complications
chimiothérapie	22	15/22 (68,2%)
stent et angioplastie	21	2/21 (9,5%)
radiothérapie	1	0
traitements médicamenteux	26	5/26 (19,5%)

5.4.2. EFFICACITE IMMEDIATE DES TRAITEMENTS

Nous allons maintenant étudier l'efficacité immédiate sur le syndrome cave supérieur des différents types de traitement utilisés dans la série étudiée. Rappelons que nous n'étudions que les effets des traitements sur le syndrome cave supérieur lui-même et pas les effets de ces traitements sur le cancer bronchique (étiologie des syndromes caves supérieurs étudiés).

- **Chimiothérapie et stent**

Tout d'abord, nous allons analyser les effets immédiats de la chimiothérapie et des gestes endovasculaires (stent et angioplastie).

D'après les données de la littérature (JACKSON 1995, OUDKERK 1993), nous avons défini que la réponse immédiate avait lieu dans les 7 jours pour le stent et dans les 10 jours pour la chimiothérapie.

Il y a eu une efficacité immédiate pour 18 des 21 gestes endovasculaires réalisées (85,7%) et pour 19 des 22 chimiothérapies (86,4%). Dans la série étudiée, le taux global de succès immédiat a donc été équivalent pour la chimiothérapie et le stent.

Nous avons étudié la nature de la réponse immédiate sur le plan clinique.

Avec le stent, il y a eu 14 réponses totales et 4 réponses partielles. Les réponses cliniques partielles correspondaient bien aux résultats observés sur le plan anatomo radiologique (persistance d'une thrombose ou d'une sténose partielle après le geste endovasculaire). 2 patients (n°1 et 26) ont eu une réponse clinique immédiate totale malgré une réponse anatomo radiologique partielle (persistance d'une sténose infranchissable d'un tronc veineux brachiocéphalique) car le stent a rétabli un flux sanguin satisfaisant.

Avec la chimiothérapie, il y a eu 13 réponses totales et 6 réponses partielles.

Nous avons étudié l'efficacité immédiate de la chimiothérapie et du stent sur les grands signes du syndrome cave supérieur (l'œdème de la partie supérieure du corps, la dyspnée) et sur les éventuels signes de gravité (détresse respiratoire et trouble de conscience).

Les taux d'efficacité sur l'œdème ont été de 83,3% pour le stent et de 88,8% pour la chimiothérapie. Le taux d'efficacité a été identique pour la dyspnée (80%). Par contre, le taux d'efficacité sur les signes de gravité a été supérieur avec le stent (83,3% contre 50% avec la chimiothérapie). Le stent a été inefficace chez 16,7% soit chez 1 des 6 patients traités qui présentaient un syndrome cave supérieur avec des signes de gravité. Cet échec (patient n°27) correspond à un échec de pose du stent.

Enfin, nous avons aussi étudié le délai de réponse immédiate. Le syndrome cave supérieur a régressé plus rapidement avec le stent (en 12 heures à 5 jours après la pose du stent avec une moyenne de 30 heures) qu'avec la chimiothérapie (en 1 à 10 jours avec une moyenne de 165 heures soit 6,5 jours).

TABLEAU n°8

EVALUATION DE LA REPONSE IMMEDIATE
EN FONCTION DU TRAITEMENT

	nombre de patients	taux global de succès	efficacité sur l'œdème	efficacité sur la dyspnée	efficacité sur les signes de gravité	délai moyen de réponse
chimiothérapie	22	19/22	88,8%	80%	50%	165 heures
stent et angioplastie	21	18/21	83,3%	80%	83,3%	30 heures

Après avoir étudié l'efficacité immédiate de la chimiothérapie et du stent dont les résultats sont récapitulés dans le tableau n°8, nous allons maintenant nous intéresser à l'efficacité immédiate de la radiothérapie et du traitement médicamenteux.

- **Radiothérapie**

Concernant la radiothérapie, sa propre efficacité immédiate sur le syndrome cave supérieur n'est pas évaluable dans la série car le seul patient traité (patient n°1) a reçu de façon parallèle de la chimiothérapie. La radiothérapie à visée décompressive en association avec la chimiothérapie a fait régresser le syndrome cave supérieur en 10 jours.

- **Traitements médicamenteux**

Concernant le traitement médicamenteux (corticothérapie, anticoagulants, diurétiques), son efficacité immédiate sur le syndrome cave supérieur n'est évaluable que chez 9 patients de la série (patients n°1, 2, 13, 14, 18, 19, 22, 26 et 27). Chez les 17 autres patients traités par traitement médicamenteux, un autre type de traitement (stent, chimiothérapie, radiothérapie), reçu parallèlement, empêche de connaître l'efficacité propre du traitement médicamenteux.

Parmi les 9 patients évaluable, le taux global de succès immédiat a été de 6/9 (66,6%) dont la moitié ont été des réponses totales et l'autre moitié des réponses partielles.

5 sur 6 des syndromes caves supérieurs ayant régressé sous traitement médicamenteux (anticoagulants, corticothérapie et parfois diurétiques) correspondaient à des thromboses crurales isolées ou associées à une compression extrinsèque (patients n°1, 2, 13, 14, 19, 26). Chez le patient n° 1, qui présentait une thrombose associée à une compression extrinsèque de la veine cave supérieure, le thrombus a totalement disparu sur la phlébographie après l'injection in situ d'HEPARINE mais la compression extrinsèque n'a pas été totalement levée par la pose du stent. Néanmoins, chez ce patient, la réponse clinique initiale a été totale sur le syndrome cave supérieur en 24h. Chez le patient n° 13, qui présentait une récurrence aiguë de son syndrome cave supérieur avec mauvaise perméabilité du site implantable, l'injection d'HEPARINE non fractionnée par la chambre implantable associée à une corticothérapie a permis la disparition du syndrome cave supérieur et de restaurer la perméabilité du site. Chez la patiente n°14 qui présentait une thrombose étendue de la veine cave supérieure, une héparinothérapie intraveineuse a fait disparaître le syndrome cave supérieur en 48 heures. Le scanner thoracique réalisé au 12^{ème} jour du traitement confirmait la disparition du thrombus. Chez le patient n°19, qui présentait une thrombose étendue du

système cave supérieur, la corticothérapie associée à un traitement par HEPARINE de bas poids moléculaires à posologies hypocoagulantes a permis de diminuer partiellement le syndrome cave supérieur. Chez le patient n°2, la récurrence du syndrome cave supérieur due à une thrombose et une compression extrinsèque a été traitée par une corticothérapie et une héparinothérapie intraveineuse permettant une diminution de l'œdème de la face et de la dyspnée et une disparition des céphalées matinales.

5.4.3. EFFICACITE GLOBALE DU STENT

Nous allons analyser l'efficacité du stent à court et à long terme.

Nous rappelons que par définition, la réponse immédiate a lieu dans les 7 premiers jours.

Dans la série étudiée, la réponse immédiate au stent a été un succès chez 18 patients et un échec chez 3 patients.

Les échecs étaient tous des échecs de pose de stent. L'impossibilité de mise en place du stent était liée à la présence d'un volumineux thrombus rendant la veine incathétérisable chez 2 patients (cas n° 18 et 19) et à la survenue d'une insuffisance respiratoire aiguë sur la table d'examen pour le troisième patient (cas n° 27) Tous les stents qui ont été mis en place ont été correctement posés (positionnement contrôlé systématiquement par phlébographie à la fin du geste endovasculaire) et efficaces sur le syndrome cave supérieur.

Mais, après un succès immédiat, il y a eu 7 récidives du syndrome cave supérieur soit un taux de récurrence de 7/18 (38,8%). Ces récurrences sont survenues entre 2 jours et 11 mois avec une moyenne de 68 jours. La récurrence s'est traduite par la réapparition d'un syndrome cave supérieur mineur chez les patients n° 13, 15, 22, majeur chez les patients n° 1, 2, 9, 16 (avec une dyspnée majeure pour les patients n° 9 et 16 et une dysphonie importante pour le patient n° 1).

Les étiologies des récurrences étaient une thrombose du stent (patients n°13 et 16), une réévolution tumorale à l'origine d'une compression extrinsèque et d'un envahissement du stent (patients n°1 et 9) ou l'association d'une réévolution tumorale et d'une thrombose (patients n° 2, 15 et 22). La récurrence la plus précoce était due à une thrombose du stent se traduisant par une récurrence nette du syndrome cave supérieur au deuxième jour (patient n°16).

Dans le série, il y eu un cas de récurrence de découverte radiologique sans traduction clinique (patient n°21) ; la récurrence de l'obstruction a été mise en évidence sur le scanner thoracique de réévaluation du cancer bronchique sous la forme d'un envahissement tumoral du stent. Il est à noter qu'aucune thrombose du stent n'est survenue chez les patients traités par anticoagulants ou antiagrégants au long cours.

Le traitement des récurrences a été adapté à leur cause. Les thromboses ont été traitées par HEPARINE intraveineuse par voie systémique ou en utilisant la chambre implantable. L'héparinothérapie a été efficace pour les patients n° 2 et 13. Les causes de l'échec de l'héparinothérapie ont été liées à l'importance du thrombus (patient n° 16) et la présence, en plus du thrombus, d'une sténose tumorale en amont du stent sur laquelle l'héparinothérapie est inefficace (patient n° 22). Les réévolutions tumorales ont été traitées par la pose d'un nouveau stent, une chimiothérapie, une radiothérapie, un traitement médicamenteux symptomatique. Dans notre série, un seul essai de pose d'un nouveau stent a été tenté sans succès (patient n° 22). Globalement, le traitement de la récurrence a été efficace dans la moitié des cas.

Le stent a fait régresser, sans récurrence, la dyspnée dans 40% des cas, l'œdème dans 50% des cas et les signes de gravité du syndrome cave supérieur dans 75 % des cas. Les patients n° 13 et 22, qui présentaient initialement un syndrome cave supérieur avec des signes de détresse respiratoire, ont présenté une récurrence de leur syndrome cave supérieur mais sans signe de gravité.

Il faut noter le cas du patient n° 16 : le stent a permis une disparition initiale de son syndrome cave supérieur puis il a présenté une récurrence au deuxième jour (thrombose des stents) évoluant rapidement vers un syndrome cave supérieur sévère avec détresse respiratoire et troubles de la conscience malgré un traitement par héparinothérapie, chimiothérapie et corticothérapie.

TABLEAU n°9

EVALUATION DE L'EFFICACITE DU STENT
SUR LE SYNDROME CAVE SUPERIEUR

nombre total de patients	réponse immédiate	délai de réponse	récidive	délai de récurrence
21	succès 18 (87,5%) échec 3 (12,5%)	30 heures	7/18 (38,8%)	68 jours

Nous allons maintenant comparer les résultats des stents selon s'il s'agissait du traitement de première ou de seconde intention du syndrome cave supérieur.

Le traitement de première intention est le premier traitement mis en œuvre pour le syndrome cave supérieur. Le traitement de seconde intention est le traitement mis en œuvre en cas d'échec du premier traitement.

Les taux de réponse immédiate ont été respectivement de 14/16 et 4/5 pour les stents de première et de seconde intention. Les échecs étaient des échecs de pose. Les taux de récurrence ont été respectivement de 6/14 et de 1/4.

Dans la série étudiée, l'efficacité immédiate du stent était comparable en première et en deuxième intention.

Par contre, les récurrences étaient plus fréquentes en cas de stent en première intention. Mais ces résultats ne sont pas interprétables en raison du faible nombre de stent de seconde intention dans la série.

TABLEAU n°10

**EVALUATION DE L'EFFICACITE DU STENT
EN PREMIERE ET DEUXIEME INTENTION**

	nombre de patients	réponse immédiate	délai de réponse	récidive	délai de récurrence
stent en première intention	16	succès 14 (87,5%) échec 2 (12,5%)	32 heures	6/14 (42,8%)	69 jours
stent en deuxième intention	5	succès 4 (80%) échec 1 (20%)	78 heures	1/4 (25%)	60 jours

5.4.4. EFFICACITE GLOBALE DE LA CHIMIOOTHERAPIE

Nous avons étudié l'efficacité sur la survie de la pose du stent selon si elle a été suivie ou non d'une chimiothérapie.

Le stent a été suivi d'une chimiothérapie chez 10 patients, 1 en raison de l'échec de la pose du stent, 3 en raison de la récurrence du syndrome cave supérieur et 6 pour le traitement complémentaire et étiologique du syndrome caves supérieur.

La chimiothérapie, traitement étiologique, a augmenté la survie de façon significative : la survie moyenne passe de 45 jours (4 jours au minimum, 30 jours au maximum) en cas de stent seul à 183 jours (12 jours au minimum, 480 jours au maximum) avec l'adjonction de la chimiothérapie. Mais il faut être prudent dans l'interprétation de ces chiffres, le groupe des patients traités par stent et chimiothérapie comprenant plus de cancers bronchiques à petites cellules.

TABLEAU n°11

EFFICACITE
SUR LA SURVIE

traitement	nombre de patients	survie globale
stent seul	5	45 jours
stent + chimiothérapie	10	183 jours

Nous allons maintenant étudier l'efficacité de la chimiothérapie en première et deuxième intention sur le syndrome cave supérieur.

Nous rappelons que nous avons défini la réponse immédiate comme étant une réponse objective survenant dans les 10 jours qui suivent le début de la chimiothérapie, le traitement de première intention comme étant le premier traitement mis en œuvre pour le syndrome cave supérieur et le traitement de deuxième intention comme étant le traitement instauré lors de l'échec du premier traitement.

Dans notre série, la chimiothérapie a été utilisée chez 9 patients en première intention, chez 4 patients en seconde intention et chez les 9 patients restants après la pose réussie d'un stent pour le traitement complémentaire et étiologique du syndrome cave supérieur. Le taux de succès immédiats a été de 19/22 pour la chimiothérapie de façon globale en variant de 9/9 pour la chimiothérapie en première intention à 2/4 pour la chimiothérapie en deuxième intention.

Et le taux de récurrence a été de 9/19 pour la chimiothérapie en variant 4/9 pour la chimiothérapie en première intention et de 2/2 pour la chimiothérapie en deuxième intention.

Dans la série étudiée, la chimiothérapie de première intention semble avoir été plus efficace sur le syndrome cave supérieur que la chimiothérapie de seconde intention mais le nombre des patients est trop faible pour en tirer des conclusions.

TABLEAU n°12

**EFFICACITE DE LA CHIMIOThERAPIE
EN PREMIERE ET DEUXIEME INTENTION
SUR LE SYNDROME CAVE SUPERIEUR**

	nombre de patients	réponse immédiate	délai de réponse	récidive	délai moyen de récidive
chimiothérapie en première intention	9	succès 9/9	136 heures	4/9	163 jours
chimiothérapie en deuxième intention	4	succès 2/4	204 heures	2/2	82 jours
		échec 2/4			

5.4.5. EFFICACITE DES TRAITEMENTS MEDICAMENTEUX

Dans la série étudiée, 26 patients ont reçu un traitement médicamenteux associant une corticothérapie, des anticoagulants et parfois des diurétiques.

Comme nous l'avons déjà dit, il y a eu 6 réponses immédiates avec le traitement médicamenteux parmi les 9 patients évaluables de la série.

Parmi les 6 répondeurs initiaux, un patient a présenté une récurrence de son syndrome cave supérieur (n°19), 3 n'ont pas récidivé (n°2, 13 et 14) et 2 ne sont pas évaluables à long terme (n°1 et 26).

Le patient n°19, chez qui le traitement avait initialement permis une régression de son syndrome cave supérieur, a présenté une récurrence au 45^{ème} jour liée à une progression tumorale.

L'efficacité du traitement médicamenteux n'est pas évaluable à long terme chez le patient n°26 car une chimiothérapie a été mise en route 30 jours après le début du traitement

médicamenteux. Chez le patient n° 1, l'efficacité à long terme est difficile à apprécier. En effet, le syndrome cave supérieur a récidivé 10 jours après l'héparinothérapie in situ associée à la pose du stent. La récurrence n'a pas été documentée sur le plan paraclinique. Il est donc impossible de savoir si la récurrence était liée à une récurrence de la thrombose et/ou à la compression extrinsèque de la veine cave supérieure. Néanmoins, comme il persistait une sténose par compression extrinsèque immédiatement après la pose du stent alors que le syndrome cave supérieur avait disparu et comme le syndrome cave supérieur a récidivé en 48h, la récurrence est probablement liée à une récurrence de la thrombose sur une sténose partielle de la veine cave supérieure.

La corticothérapie et les anticoagulants ont permis une disparition du syndrome cave supérieur chez les patients n°13 et 14 traités pour une thrombose de la veine cave supérieure et une régression du syndrome cave supérieur chez le patient n°2 qui présentait une thrombose et une compression extrinsèque.

Dans notre série, les facteurs prédictifs d'efficacité du traitement médicamenteux apparaissent donc être une thrombose récente et une thrombose associée à un site implantable (patients 13 et 14).

La médiane de survie des patients traités par traitement médicamenteux symptomatique n'est pas évaluable dans notre série.

5.4.6. EFFICACITE DE LA RADIOTHERAPIE

Comme nous le savons, dans la série, la radiothérapie n'a été utilisée qu'à une seule occasion pour le traitement du syndrome cave supérieur associée à une chimiothérapie (patient n° 1).

Ce patient présentait une récurrence du syndrome cave supérieur 10 jours après la pose d'un stent avec héparinisation in situ pour une compression extrinsèque associée à une thrombose cave supérieure. Le syndrome cave supérieur était lié à un adénocarcinome bronchique et n'avait pas de signe de gravité.

La réponse immédiate a été partielle en 10 jours. Comme nous l'avons déjà noté, il n'est pas possible de déterminer l'efficacité immédiate propre de cette radiothérapie sur le syndrome cave supérieur parce que cette radiothérapie a été associée à une chimiothérapie.

4 mois plus tard, le syndrome cave supérieur a récidivé. Ni la radiothérapie, ni la chimiothérapie n'ont donc été efficace chez ce patient. Cette récurrence était accompagnée de signes de gravité. Le patient est décédé d'insuffisance respiratoire aiguë avec coma dans un contexte de syndrome cave supérieur majeur et de progression du cancer bronchique localement et à distance avec notamment des métastases cérébrales.

Dans la série étudiée, les résultats de la radiothérapie sur le syndrome cave supérieur ne sont pas exploitables parce qu'ils ne portent que sur un seul cas et parce qu'une chimiothérapie a été réalisée de façon concomitante.

5.4.7. EN FONCTION DE L'HISTOLOGIE

Nous allons maintenant évaluer l'efficacité des traitements du syndrome cave supérieur en fonction de l'histologie du cancer bronchique.

Pour les stents, les taux de succès immédiats (5/6 pour les carcinomes à petites cellules et 13/15 pour les non à petites cellules) et les délais de réponse (48 et 40 heures) ont été équivalents quelle que soit l'étiologie du cancer.

Par contre, pour la chimiothérapie, l'efficacité immédiate et le délai de réponse ont varié en fonction de l'histologie. Le taux de succès immédiats a été de 10/10 pour les carcinomes bronchiques à petites cellules contre 8/12 pour les carcinomes bronchiques non à petites cellules.

Le délai moyen de réponse a été plus court pour les cancers à petites cellules (de 1 à 10 jours avec une moyenne de 124 heures) que pour les cancers non à petites cellules (de 8 à 10 jours avec une moyenne de 216 heures).

Quelle que soit l'histologie, la réponse a été plus rapide avec le stent.

TABLEAU n°13

EVALUATION DE LA REPONSE IMMEDIATE
EN FONCTION DE L'HISTOLOGIE

histologie	type de traitement	nombre de patients	taux de succès immédiats	délai de réponse
carcinome bronchique à petites cellules	chimiothérapie	10	10/10	124 heures
	stent et angioplastie	6	5/6	48 heures
carcinome bronchique non à petites cellules	chimiothérapie	12	8/12	216 heures
	stent et angioplastie	15	13/15	40 heures

Ensuite, nous avons étudié les récidives du syndrome cave supérieur au cours des cancers bronchiques non à petites cellules en fonction du traitement employé.

Avec la chimiothérapie, en première ou en deuxième intention, la moitié des syndromes caves supérieurs ont récidivé au cours du cancer bronchique non à petites cellules.

Avec le stent, 5/15 ont récidivé.

Les récidives sont survenues dans un délai moyen de 21 jours avec le stent et de 90 jours avec la chimiothérapie.

TABLEAU n°14

CANCERS BRONCHIQUES
NON A PETITES CELLULES :
RECIDIVE DU SYNDROME CAVE SUPERIEUR

types de traitement	nombre de patients	taux de récurrence	délai moyen de récurrence
chimiothérapie	12	6/12	90 jours
stent et angioplastie	15	5/15	21 jours

6. DISCUSSION DES ASPECTS THERAPEUTIQUES

Après avoir présenté l'expérience Nancéenne dans le traitement du syndrome cave supérieur au cours du cancer bronchique, nous allons en confronter les résultats aux données de la littérature.

Les objectifs du traitement du syndrome cave supérieur sont de diminuer les symptômes et d'augmenter la survie des patients. Le pronostic chez ces patients est lié à la maladie causale. Les patients atteints de cancer bronchique ont une espérance de vie faible. En conséquence, le traitement d'un syndrome cave supérieur chez ces patients doit être rapidement actif sur les symptômes pour améliorer la qualité de vie (CHEN 1990, DEAN 1981, GAUDEN 1993, HOCHREIN 1998, ROBERTS 1999, YELLIN 1990).

6.1. TRAITEMENT MEDICAMENTEUX

Le traitement médicamenteux du syndrome cave supérieur comprend la corticothérapie, les diurétiques et les anticoagulants. Quelle que soit l'étiologie, ces traitements médicamenteux sont mis en place afin de diminuer l'intensité des symptômes.

Des mesures simples comme la position semi-assise et l'oxygénothérapie permettent aussi de diminuer les symptômes. La position semi-assise diminue la dyspnée au cours du syndrome cave supérieur en entraînant une diminution de la pression dans la veine cave supérieure. L'oxygénothérapie est prescrite en cas d'hypoxie.

6.1.1. LA CORTICOTHERAPIE

La corticothérapie est utilisée en cas d'obstruction de la veine cave supérieure quelle que soit l'étiologie pour ses propriétés anti-œdémateuse et anti-inflammatoire. C'est un traitement symptomatique très souvent utilisé à des doses situées au alentour de 1 mg/kg/j de PREDNISONNE. C'est souvent le traitement de première intention devant un syndrome cave supérieur en attendant l'imagerie et le diagnostic histologique (URBAN 1993). En diminuant l'œdème, notamment l'œdème cérébral et laryngé, la corticothérapie à fortes doses permet de soulager et éventuellement de temporiser mais ce n'est pas une solution à long terme car elle n'agit pas sur la cause du syndrome cave supérieur (HOCHREIN 1998, SCHNYDER.1981). Les effets sont habituellement peu importants.

Notre étude et la revue de la littérature ne permettent de classer la corticothérapie comme un traitement efficace du syndrome cave supérieur (ABNER 1993, STOCK 1995, YELLIN 1990).

La corticothérapie a en outre une morbidité non négligeable avec notamment des hyperglycémies induites par la corticothérapie (STOCK 1995).

6.1.2. LES DIURETIQUES

Les diurétiques et une restriction hydro-sodée sont parfois utilisés pour leur propriété anti-œdémateuse dans le traitement du syndrome cave supérieur quelle que soit son étiologie. Ils sont prescrits en association avec la corticothérapie pour diminuer l'œdème notamment cérébral (HOCHREIN 1998, KISHI 1993, SCHNYDER 1981).

Leur utilité est mal documentée et leur efficacité n'est pas démontrée ni dans notre série, ni dans la littérature (ABNER 1993, YELLIN 1990).

6.1.3. LES ANTICOAGULANTS

En cas de syndrome cave supérieur, les anticoagulants sont utilisés pour traiter ou pour prévenir les thromboses de la veine cave supérieure.

Les anticoagulants utilisés sont les HEPARINES non fractionnées, les héparines de bas poids moléculaire et les antivitamines K.

En cas de thrombose crurique constituée, l'intérêt du traitement anticoagulant est évident. Dans la série Nancéenne comme dans la littérature, les facteurs prédictifs d'efficacité du traitement anticoagulant sont une thrombose récente et une thrombose associée à une chambre implantable (RANTIS 1994).

En l'absence de thrombose crurique constituée, l'utilité des anticoagulants dans le syndrome cave supérieur est discutée dans la littérature.

Les anticoagulants sont dans ce cas prescrits à visée préventive. En effet, la présence d'une obstruction de la veine cave supérieure expose à un risque thromboembolique élevé en raison de la stase veineuse en amont de l'obstacle (ABNER 1993; URBAN 1993). Le risque est accru si le patient est porteur d'une chambre à cathéter implantable (ABNER 1993, BERTRAND 1984, PARISH 1981).

Certaines études ont démontré l'efficacité du traitement préventif anticoagulant en cas de syndrome cave supérieur avec un gain de survie chez les patients traités (BERN 1990, URBAN 1993). Selon ADELSTEIN et coll. (1988), en l'absence de traitement préventif anticoagulant, un événement thromboembolique surviendrait dans 50% des obstructions de la veine cave supérieure.

Par contre, dans d'autres études, l'efficacité des anticoagulants n'est pas prouvée et les auteurs soulignent que les anticoagulants exposent à des complications hémorragiques parfois graves avec une mortalité non nulle, surtout en cas de métastase cérébrale (ADELSTEIN 1988, HOCHREIN 1998, URBAN 1993).

Il n'y a donc pas de consensus sur l'indication des anticoagulants en cas de syndrome cave supérieur sauf s'il existe une thrombose crurique. Il n'y a aussi pas de consensus quant au type d'anticoagulant préconisé en préventif. Selon les équipes, on utilise l'HEPARINE intraveineuse puis des antivitamines K (parfois à petites doses), des héparines de bas poids moléculaire à doses hypocoagulantes, des héparines de bas poids moléculaire à doses isocoagulantes voire des antiagrégants plaquettaires. Il n'y a également pas de consensus quant à la durée du traitement anticoagulant préventif (ADELSTEIN 1988, HOCHREIN 1998). Dans la série Nancéenne, l'efficacité du traitement anticoagulant n'a pas été évaluable.

6.2. THROMBOLYSE

La thrombolyse est préconisée si le syndrome cave supérieur est liée à une thrombose cruriale occlusive de la veine cave supérieure (ABNER 1993, KISHI 1993, STOCK 1995, JACKSON 1995).

En l'absence de contre-indications, on utilise la STREPTOKINASE, l'UROKINASE et le TISSUE PLASMINOGEN ACTIVATOR qui sont des activateurs exogènes du plasminogène qui produisent une fibrinolyse en activant le système fibrinolytique naturel de l'organisme. La STREPTOKINASE a besoin du plasminogène comme cofacteur et comme substrat. Le complexe STREPTOKINASE/plasminogène est capable de cliver une autre molécule de plasminogène en plasmine. L'UROKINASE agit directement en clivant le plasminogène en plasmine. La STREPTOKINASE et l'UROKINASE ne nécessitent pas la présence d'un thrombus de fibrine pour cliver une molécule de plasminogène en plasmine. Il vaut donc mieux les délivrer directement sur le thrombus pour diminuer les effets systémiques. Le TISSUE PLASMINOGEN ACTIVATOR a une action locale sélective donc est théoriquement mieux utilisé par voie systémique (RANTIS 1994).

La thrombolyse peut être administrée par voie systémique à partir d'une veine périphérique ou in situ. Pour réaliser une thrombolyse in situ, un cathéter est introduit par la veine cubitale droite (et parfois gauche), par la veine fémorale droite ou par la chambre implantable puis ce cathéter est amené au contact du thrombus (GRAY 1991, GREENBERG 1991, JACKSON 1995, KEE 1998, RANTIS 1994, STOCK 1995).

L'efficacité de la thrombolyse est évaluée par les mesures biologiques (taux de fibrinogène, de PDF, temps de thromboplastine) et par un contrôle de la cavographie. Une nouvelle cavographie est réalisée si nécessaire.

La thrombolyse peut être suivie de la pose d'un stent endoveineux en cas de compression extrinsèque associée (NICHOLSON 1997).

Après thrombolyse, un traitement anticoagulant par HEPARINE est mis en route. Le traitement anticoagulant est poursuivi au long cours si les facteurs de risque thromboembolique persistent. Dans le cas contraire, l'intérêt du traitement anticoagulant

préventif est controversé. Il n'y a pas de consensus dans la littérature concernant le type et la durée du traitement anticoagulant à mettre en route après une thrombolyse, en particulier pour une thrombose d'un port-à-cath (RANTIS 1994).

Selon la littérature, l'efficacité de la thrombolyse varie de 22% à 100% (GRAY 1991, JACKSON 1995, RANTIS 1994). Elle varie en fonction du type de produit fibrinolytique utilisé, de l'âge du caillot.

L'UROKINASE serait plus efficace que la STREPTOKINASE : 73% d'efficacité contre 20% selon GRAY et coll..

La thrombolyse sera d'autant plus efficace que le thrombus est récent. Quel que soit son siège, la thrombolyse est efficace dans 81% des cas si le thrombus date de moins d'une semaine et dans 56% des cas s'il date de plus d'une semaine selon RANTIS et coll. (RANTIS 1994). Le taux de lyse est de 88% si le thrombus date de moins de 5 jours et n'est plus que de 25% si le thrombus date de plus de 5 jours selon BRUCE et coll. (GRAY 1991). Lors de la procédure endovasculaire, plus le caillot est difficile à traverser avec le guide, plus le caillot est vieux et organisé, moins la thrombolyse a de chance de réussir (RANTIS 1994).

Enfin, l'efficacité de la thrombolyse est meilleure en cas de cathéter veineux central, le diagnostic de thrombose étant plus précoce (dysfonctionnement de la chambre implantable) et en raison de la possibilité de délivrer directement la thrombolyse au contact du caillot par le cathéter de la chambre implantable. La thrombolyse in situ serait à préférer au traitement anticoagulant et au retrait du port-à-cath (RANTIS 1994).

Les complications de la thrombolyse ne sont pas rares : complications hémorragiques (hémorragies cérébrales surtout en présence de métastases cérébrales, hémoptysies, hémorragies buccales...), réactions allergiques, nausées, vomissements, fièvre, migration du caillot (ABNER 1993, GRAY 1991, JACKSON 1995, KISHI 1993, NICHOLSON 1997). La STREPTOKINASE est antigénique et pyrétique. Elle entraîne de la fièvre et des réactions allergiques dans 12% des cas. L'UROKINASE, non antigénique, non pyrétique, est mieux tolérée que la STREPTOKINASE. La thrombolyse in situ a moins d'effets systémiques ; elle est donc mieux tolérée. Mais des complications graves, surtout hémorragiques, peuvent se produire même en cas de fibrinolyse in situ. La mortalité n'est pas nulle. (ABNER 1993, GRAY 1991, HOCHREIN 1998, JACKSON 1995, KISHI 1993, MARLIER 1996, RANTIS 1994).

La thrombolyse apparaît donc comme un traitement efficace de la thrombose crurique récente de la veine cave supérieure. Mais ce traitement est associé à une morbidité et une mortalité élevées. Les contre-indications doivent être respectées et la thrombolyse in situ doit être préférée à la voie systémique. Les indications sont rares pour les syndromes caves supérieurs secondaires à un cancer bronchique. D'ailleurs, dans notre série, la thrombolyse n'a jamais été utilisée. Au cours du cancer bronchique, le syndrome cave supérieur est rarement dû à une thrombose crurique isolée. Un envahissement tumoral et une compression extrinsèque par la tumeur sont souvent associés. Dans ce cas, la thrombolyse n'apparaît pas être le traitement de l'obstruction le plus adapté sauf si elle est associée à un autre type de traitement comme l'angioplastie.

6.3. RADIOTHERAPIE

La radiothérapie est un des traitements des syndromes caves d'étiologie maligne. Elle permet de diminuer les signes d'obstruction veineuse en diminuant la masse tumorale (ARMSTRONG 1987, DAVENPORT 1978).

La radiothérapie a longtemps été considérée comme le premier traitement des syndromes caves supérieurs malins en particulier au cours des cancers bronchiques. La grande majorité de ces syndromes caves supérieurs était traité par radiothérapie (ABNER 1993, CHEN 1990, SCULIER 1985).

Certains considéraient la radiothérapie comme une urgence thérapeutique en cas de syndrome cave supérieur sévère. En effet, selon eux, le syndrome cave supérieur menaçait la vie du patient, les investigations à visée diagnostique étaient dangereuses avec des risques respiratoires et hémorragiques non négligeables et le délai pour obtenir le diagnostic histologique pouvait avoir des conséquences fatales. En conséquence, comme la majorité des syndromes caves supérieurs (75 à 97%) sont d'origine néoplasique et que la radiothérapie est efficace sur la majorité des syndromes caves supérieurs malins, ils préconisaient la radiothérapie en cas de syndrome cave supérieur majeur même en l'absence de diagnostic histologique (DAVENPORT 1978, LOKICH 1975, PEREZ 1978, SALSALI 1968).

Actuellement, il est admis que la radiothérapie n'est pas une urgence thérapeutique même en cas de syndrome cave supérieur avec des signes de gravité respiratoire et neurologique (CHEN 1990, DEAN 1981, GAUDEN 1993, SCHRAUFNAGEL 1981, SCULIER 1985, URBAN 1993, YELLIN 1990).

Les auteurs CHEN, DEAN, GAUDEN et YELLIN n'ont pas retrouvé dans la littérature de décès causé par le syndrome cave supérieur lui-même. La cause du décès était liée à la maladie causale. La survie dépend de la maladie causale et non de la présence du syndrome cave supérieur.

Par ailleurs, le diagnostic peut être obtenu avec une morbidité minime selon plusieurs études (AHMANN 1984, DEAN 1981, JAHANGIRI 1993, SHIMM 1981, URBAN 1993, YELIN 1990) et il n'existe pas de relation entre le délai d'obtention du diagnostic histologique et la survie, ni entre le délai de mise en route du traitement et la survie (DEAN 1981).

De plus, la radiothérapie peut compromettre les possibilités de diagnostic histologique dans 10 à 20% des cas (JAHANGIRI 1993), en particulier des marqueurs immuno-histologiques (ABNER 1993) et être nocive en cas d'étiologie bénigne (URBAN 1993).

Pour toutes ces raisons, l'indication de radiothérapie à visée décompressive n'a jamais été posée dans la série Nancéenne en l'absence de diagnostic histologique, même en présence de signes de gravité (détresse respiratoire, troubles de conscience).

La radiothérapie reste un traitement standard des syndromes caves supérieurs liés aux cancers bronchiques, en particulier des cancers bronchiques non à petites cellules (JACKSON 1995, NICHOLSON 1997, SCULIER 1985, TANIGAWA 1998, URBAN 1993). La chimiothérapie reste un traitement plus approprié en première intention que la radiothérapie pour les carcinomes à petites cellules (JACKSON 1995, SCULIER 1985, URBAN 1993).

La radiothérapie à visée décompressive utilise des fractions à des doses supérieures à celles utilisées en radiothérapie conventionnelle et pendant une durée plus courte (ARMSTRONG 1987, NICHOLSON 1997, URBAN 1993). Les modalités de la radiothérapie sont déterminées par le radiothérapeute en fonction de l'obstruction veineuse, de la tumeur et de la tolérance du patient. La radiothérapie à visée décompressive débute généralement avec des doses élevées supérieures à 3 Gray par jour pendant quelques jours puis se poursuit par

des doses moindres pendant quelques jours à quelques semaines avec des doses totales de l'ordre de 15 à 50 Gray (ARMSTRONG 1987, DAVENPORT 1978, NICHOLSON 1997, RODRIGUES 1993, ROSCH 1987, TANIGAWA 1998, URBAN 1993).

La radiothérapie se révèle être un traitement efficace des syndromes caves supérieurs liés aux cancers bronchiques.

Le taux de succès varie de 64% à 80% selon les séries. La réponse est incomplète dans environ la moitié des cas et complète dans 15 à 23% des cas (ABNER 1993, DAVENPORT 1978, GAUDEN 1993, JACKSON 1995, NICHOLSON 1997, RODRIGUES 1993, ROSCH 1987). L'efficacité de la radiothérapie n'est pas évaluable dans la série Nancéenne.

Les échecs de la radiothérapie surviennent dans 24 à 36% des cas (ARMSTRONG 1987, DAVENPORT 1978, PEREZ 1978, SPIRO 1983). Ils correspondent souvent à des thromboses du système cave supérieur. La radiothérapie est le plus souvent inefficace en cas de récurrence du syndrome cave supérieur après traitement par chimiothérapie et radiothérapie conventionnelle.

Pour traiter un syndrome cave supérieur lié à un cancer bronchique à petites cellules, l'utilisation de la radiothérapie en plus de la chimiothérapie ne permet pas d'obtenir de meilleurs résultats selon SPIRO (1983).

La réponse à la radiothérapie n'est pas immédiate. Les premiers signes d'amélioration se manifestent au bout de plusieurs jours. Les premiers signes objectifs sont visibles environ 1 semaine après le début de la radiothérapie. Le maximum de l'amélioration est atteint après 2 à 3 semaines. (ABNER 1993, ARMSTRONG 1987, CHEN 1990, DAVENPORT 1978, NICHOLSON 1997). Avant l'apparition de l'amélioration, le syndrome cave supérieur peut s'aggraver par œdème induit par la radiothérapie durant les 2 premières semaines après le début de la radiothérapie. Cette aggravation initiale, qui peut survenir chez près d'un quart des patients avec un risque de conséquences dramatiques, est traitée par corticothérapie (DAVENPORT 1978, NICHOLSON 1997).

Les effets secondaires de la radiothérapie sont, outre l'aggravation initiale par œdème radio-induit, la dysphagie, les brûlures thoraciques, les nausées, les malaises, la fibrose post-radique, la toxicité médullaire. Les complications les plus fréquentes sont la dysphagie et les brûlures thoraciques (de 12 à 57% des patients). La radiothérapie est généralement bien tolérée (ARMSTRONG 1987, DAVENPORT 1978) mais certains effets secondaires peuvent être mal tolérés par des patients fragiles. Selon NICHOLSON (1997), 8% des patients arrêtent la radiothérapie du fait d'effets secondaires. Les complications sont d'autant plus fréquentes que les fractions sont élevées (NICHOLSON 1997). Le risque de toxicité médullaire limite la dose totale d'irradiation.

Comme nous l'avons vu, la radiothérapie est efficace dans 64 à 80% des syndromes caves supérieurs liés à un cancer bronchique avec 15 à 23% de réponses complètes mais le syndrome cave supérieur récidive dans 6 à 88% des cas selon les séries (ARMSTRONG 1987, DAVENPORT 1978, NICHOLSON 1997, PEREZ 1978, ROSCH 1987, SPIRO 1993). Les récurrences surviennent de 4 semaines à plusieurs mois après le début de la radiothérapie. Les causes des récurrences sont la progression tumorale, les thromboses, la fibrose post-radique. Ces récurrences résistent à une nouvelle radiothérapie (NICHOLSON 1997, PEREZ 1978).

La survie des patients traités par radiothérapie pour un syndrome cave supérieur lié à un cancer bronchique est faible, de l'ordre de 2 à 5% à 2 ans (NICHOLSON 1997, GAUDEN 1993, PEREZ 1978, URBAN 1993). La médiane de survie est, selon NICHOLSON de 82 jours avec des extrêmes de 2 à 18 semaines. La médiane de survie est, selon GAUBEN, de 6 mois en cas de réponse à la radiothérapie et de 1 mois en l'absence de réponse. Pour DEAN (1981), la radiothérapie n'apparaît pas clairement augmenter la survie.

Dans la série Nancéenne, la radiothérapie n'a jamais été utilisée en première intention. En effet, pour les cancers à petites cellules, la chimiothérapie est un traitement plus approprié en première intention par rapport à la radiothérapie. Et pour tous les cancers bronchiques, le stent a toujours été préféré à la radiothérapie en première intention car le délai de réponse est beaucoup plus court.

6.4. CHIMIOThÉRAPIE

La chimiothérapie est un des traitements du syndrome cave supérieur d'étiologie maligne, en particulier des cancers bronchiques (PEREZ 1978).

Il est impératif de connaître le diagnostic histologique pour débiter une chimiothérapie.

L'efficacité de la chimiothérapie varie en fonction de l'histologie du cancer bronchique.

La chimiothérapie est le traitement de choix des *cancers bronchiques à petites cellules* qui requièrent un traitement systémique pour contrôler la maladie et qui sont très chimio-sensibles. La chimiothérapie est donc un traitement de choix des syndromes caves supérieurs liés à un carcinomes bronchiques à petites cellules (SCULIER 1985, SPIRO 1983). C'est un traitement étiologique. Le choix de la chimiothérapie ne varie pas en fonction de la présence ou de l'absence d'un syndrome cave supérieur. Nous ne parlerons pas du type de drogues utilisées, ni des modalités d'administration qui ne sont pas l'objet de notre exposé.

La chimiothérapie est un traitement efficace des syndromes caves supérieurs au cours des cancers bronchiques à petites cellules (ABNER 1993, SCULIER 1985, SPIRO 1983). Les taux de réponse varient selon les séries de 62 à 100% (ABNER 1983, SCULIER 1986, URBAN 1993, WURSCHMIDT 1995). Dans la série Nancéenne, le taux de réponse immédiate à la chimiothérapie était de 10/10 pour les cancers à petites cellules. Dans la littérature, les taux de réponse du cancer bronchique à la chimiothérapie sont les mêmes qu'il ait ou non un syndrome cave supérieur (ABNER 1993, URBAN 1993). La chimiothérapie permet de diminuer les symptômes gênants du syndrome cave supérieur (SPIRO 1983). La réponse à la chimiothérapie est complète pour 48 à 57% des syndromes caves supérieurs liés à des cancers bronchiques à petites cellules (PEREZ 1978, SPIRO 1983, URBAN 1993). Dans la littérature, la réponse apparaît dans les 10 jours suivant l'instauration de la chimiothérapie, parfois en quelques jours (CHACON 1997, PEREZ 1978, SPIRO 1983, URBAN 1993). Dans notre série, le délai de réponse a varié de 1 à 10 jours avec une moyenne de 124 heures (5 j) pour les cancers bronchiques à petites cellules.

Au vu de ces résultats, l'utilisation de la chimiothérapie est justifiée en première intention pour traiter les syndromes caves supérieurs liés aux cancers bronchiques à petites cellules (ABNER 1993, CHEN 1990, SPIRO 1983).

En cas de cancers bronchiques à petites cellules, l'adjonction de la radiothérapie thoracique à la chimiothérapie ne permet pas d'améliorer les symptômes d'obstruction de la veine cave supérieure (SPIRO 1983).

Maintenant, concernant les *cancers bronchiques non à petites cellules*, comme ils répondent mal à la chimiothérapie, la chimiothérapie sera peu efficace sur les syndromes caves supérieurs liés aux cancers non à petites cellules (CHEN 1990). Le taux de réponse était de 66,6% dans la série Nancéenne. Le délai de réponse est plus long pour les cancers non à petites cellules car ils sont moins chimio-sensibles (SPIRO 1983). Dans la série étudiée, le délai de réponse a varié de 8 à 10 jours avec une moyenne de 216 heures (9 j).

Les échecs immédiats de la chimiothérapie sur le syndrome cave supérieur s'observent dans 0 à 38% des cas selon la littérature (PEREZ 1978, SCULIER 1986, SPIRO 1983, URBAN 1993) et dans 3 des 22 cas (13,6%) dans la série Nancéenne. Ces échecs peuvent conduire au décès par progression tumorale avec un syndrome cave supérieur majeur dans 1,1 à 8,1% (SCULIER 1986, SPIRO 1983, URBAN 1993).

Il existe un risque important de complications liées à la chimiothérapie. Les complications sont la cytotoxicité, la toxicité digestive, neurologique, rénale, cutanée (CHEN 1990, URBAN 1993, WURSCHMIDT 1995). Et en raison de l'hyperhydratation qui lui est associée, la chimiothérapie peut augmenter l'engorgement veineux et ainsi majorer les symptômes d'obstruction de la veine cave supérieure (URBAN 1993). La mortalité liée à la chimiothérapie est située entre 2,3 et 8,1% (URBAN 1993). Les risques de complications, en particulier de complications graves, sont accrus si le patient est fragile. La chimiothérapie est donc contre-indiquée en cas d'altération de l'état général. Dans la littérature comme dans la série étudiée, les effets indésirables liés à la chimiothérapie sont significatifs (15/22) chez les patients atteints d'un cancer bronchique, qui sont des patients fragiles avec une espérance de vie courte (URBAN 1993).

Les récurrences du syndrome cave supérieur après chimiothérapie sont fréquentes. Elles surviennent chez 10 à 34% des répondeurs initiaux selon les séries, survenant dans un délai moyen de 100 jours. Dans la série Nancéenne, le taux de récurrence était de 9/19 (47,3%). Les récurrences sont dues à la progression tumorale. L'adjonction de la radiothérapie thoracique à la chimiothérapie ne semble pas protéger des récurrences locales d'obstruction de la veine cave supérieure (SPIRO 1983). Les récurrences ont une résistance élevée aux chimiothérapies ultérieures (CHACON 1997, PEREZ 1978). Les récurrences peuvent être améliorées par la radiothérapie (ABNER 1993).

La survie des patients traités par chimiothérapie est la même avec ou sans syndrome cave supérieur. Comme nous l'avons montré dans la série Nancéenne, l'emploi de la chimiothérapie augmente la survie des patients ayant un syndrome cave supérieur lié à un cancer bronchique qu'il soit à petites cellules ou non à petites cellules (ROBERTS 1999, URBAN 1993). L'adjonction de la radiothérapie à la chimiothérapie n'améliore pas la survie (SPIRO 1983).

6.5. TRAITEMENT CHIRURGICAL

La chirurgie peut être utilisée pour traiter les obstructions de la veine cave supérieure.

En cas d'obstruction liée à un cancer bronchique, la chirurgie peut être soit un traitement à visée palliatif avec résection ou dérivation de la portion obstruée de la veine cave supérieure sans ablation de la tumeur bronchique, soit un traitement à visée curatif avec résection de la tumeur emportant la portion veineuse obstruée (BERGERON 1985, BIGLIOLI 1985, DOTY 1990, HERREROS 1985). Le traitement curatif consiste en une pneumonectomie élargie à la veine cave supérieure avec curage ganglionnaire. Selon BERGERON (1985), de 1964 à 1984, 12% des 373 pneumonectomies réalisées pour cancer bronchique ont été élargies à la veine cave supérieure. L'obstruction de la veine cave supérieure peut être une découverte peropératoire (BRUNI 1985, HERREROS 1985).

Un bilan préopératoire précis des lésions est impératif afin d'évaluer les possibilités chirurgicales. Le scanner, la cavographie et parfois l'IRM sont utilisés pour caractériser

l'obstruction, pour étudier les structures avoisinantes avasculaires, pour étudier les possibilités de résécabilité locale (BOUMGHAR 1985, BOWER 1993, LOCHRIDGE 1979, STANFORD 1986). La cavographie est un examen indispensable avant tout traitement chirurgical car elle précise le siège et l'extension de l'obstruction, les réseaux de suppléance et car elle permet de mesurer la pression veineuse et ainsi de juger du retentissement veineux de la compression et de l'efficacité de la décompression chirurgicale (BOUMGHAR 1985, STANFORD 1986). Si l'utilité de la phlébographie en préopératoire est reconnue par tous, celles de la médiastinoscopie et de la phlébographie isotopique sont très discutées. La médiastinoscopie est jugée indispensable par certains, inutile et dangereuse par d'autres. La phlébographie isotopique fait partie du bilan préopératoire de certaines équipes (SCHOEVAERDTS 1984).

La chirurgie des obstructions de la veine cave supérieure utilise une voie d'abord large par sternotomie associée ou non à une cervicotomie transverse ou par thoracotomie postéro-latérale ou antéro-latérale associée à une sternotomie médiane partielle supérieure (BERGERON 1985, BIGLIOLI 1985).

Le geste chirurgical consiste en :

- soit une désobstruction associée ou non à une angioplastie de la veine cave supérieure,
- soit une résection et une substitution de la portion veineuse obstruée,
- soit une dérivation sans ablation de la portion veineuse obstruée.

Ce traitement de l'obstruction de la veine cave supérieure est associé ou non à une résection du cancer bronchique.

La désobstruction et l'angioplastie sont uniquement utilisées en cas de thrombose de la veine cave supérieure. Les obstructions du système cave supérieure au cours du cancer bronchique sont rarement liées à des thrombose isolées. Il y a donc peu d'indication de traitement par désobstruction et angioplastie. L'ablation du thrombus s'effectue par veinotomie associée à une ouverture de l'oreillette droite en cas d'extension intra-auriculaire de la thrombose. La veinotomie est ensuite fermée soit par suture directe des berges, soit par interposition d'un patch veineux ou synthétique si la réduction de la veine qui doit passer à distance de la tumeur est supérieure à 50% de son diamètre. Si la thrombose veineuse est survenue sur du matériel comme un cathéter de chambre implantable, l'ablation du matériel thrombogène est souhaitable.

La résection et la substitution de la portion veineuse obstruée sont réalisées lorsqu'il est impossible d'enlever en totalité la masse néoplasique.

Enfin, le geste de dérivation (pontage) traite la symptomatologie hypertensive en laissant en place la portion veineuse obstruée. L'extrémité proximale du pontage est anastomosée en amont de l'obstacle, l'extrémité distale en aval.

(BERGERON 1985, BIGLIOLI 1985, BOWER 1993, DOTY 1990)

Pour la réalisation des pontages, on utilise les veines ou du matériel synthétique. Les premiers pontages réussis d'homogreffes veineuses ont été réalisés vers le milieu du vingtième siècle (BOUMGHAR 1985). Les veines sont un matériel d'élection pour la réalisation du pontage mais en raison de la faiblesse de l'épaisseur de leur paroi, elles risquent d'être oblitérées ou d'être déformées par les structures environnantes ou par des tissus cicatriciels à l'intervention (BIGLIOLI 1985). Pour le pontage, la veine saphène peut être utilisée (BRUNI 1985). D'apparition plus récente, les prothèses synthétiques sont réalisées en poly-tétra-fluoro-éthylène (PTFE ou Gore-tex), en dacron, en téflon (BOUMGHAR 1985, BOWER 1993, DOTY 1990, FOURNIAL 1985, HERREROS 1985). Ces matériaux synthétiques sont plus résistants mais plus thrombogènes que les greffons veineux (BIGLIOLI 1985, BOWER 1993, BRUNI 1985). Des greffes dites « spiralées » sont également utilisées. Il s'agit d'un greffon constitué d'une veine enroulée en spirale autour d'une armature métallique. La greffe dite « spiralée » est moins thrombogène que le greffon synthétique pur. Elle permet en outre une adaptation du calibre du greffon au site receveur permettant une anastomose parfaite donc une réduction des turbulences source de thrombose. Les inconvénients de la greffe « spiralée » sont l'allongement du temps opératoire et la moindre résistance à la compression mais au niveau de la veine cave supérieure, les pressions intra-thoraciques négatives favorisent l'ouverture du greffon (BERGERON 1985, DOTY 1982)

La chirurgie de l'obstruction de la veine cave supérieure est une intervention lourde dont la morbidité et la mortalité sont élevées (BOF 1994, BOWER 1993, DOTY 1990, GLOVICZSKI 1990, LOCHRIDGE 1979, CHEN 1990). La mortalité peropératoire est estimée entre 6,5 et 30% (BERGERON 1985). La mortalité et la morbidité sont plus élevées chez les patients cancéreux par rapport aux patients traités pour un syndrome cave supérieur bénin (DOTY 1982, DOTY 1990, GLOVICZSKI 1990).

Les complications du traitement chirurgical sont les hémorragies, les infections (prévenues par une antibioprofylaxie lors des pontages), les thromboses ou les collapsus per ou postopératoires du pontage (BOF 1994, BOWER 1993, BRUNI 1985, HERREROS 1985). La thrombose du pontage est fréquente de 8,7 à 15% (BRUNI 1985, HERREROS 1985). La multiplicité des essais chirurgicaux de remplacement de la veine cave supérieure avec des techniques, des matériaux différents illustre bien les difficultés rencontrées pour obtenir une perméabilité à long terme dans un secteur vasculaire à basse pression, désaturé en oxygène, hypervisqueux et soumis à un rythme barométrique variable selon les cycles respiratoires et la révolution cardiaque avec tendance au collapsus vasculaire. Les greffons synthétiques sont plus thrombogènes avec risque de développement d'une néo-intima mais plus résistants aux pressions endothoraciques (BOWER 1993, HERREROS 1985, SCHOEVAERDTS 1985). Le traitement préventif de la thrombose du pontage consiste en une anticoagulation à long terme par HEPARINE puis antivitamines K au long cours quel que soit le type de pontage selon BOUMGHAR (1985). Il est prouvé que l'utilisation d'anticoagulants et d'antiagrégants plaquettaires augmente les chances de succès après traitement chirurgical (BIGLIOLI 1985).

Les résultats du traitement chirurgical de l'obstruction de la veine cave supérieure au cours des cancers bronchiques ont été évalués en postopératoire sur le plan clinique et paraclinique avec la phlébographie, le scanner thoracique et pour certains l'échographie.

Les résultats varient selon les séries. Dans la littérature, les séries publiées de traitements chirurgicaux d'obstruction de la veine cave supérieure comportent souvent des cancers bronchiques associés à d'autres étiologies et les obstructions sont souvent asymptomatiques. En 1985, SCULIER publie 88% de succès à 1 an et 71% à 2 ans, BERGERON 85% de succès à 30 mois. SCHOEVAERDTS a obtenu 73,5% de greffons perméables à 18 mois. En 1985, BRUNI, HERREROS, BOUMGHAR ont obtenu de bons résultats avec une amélioration du syndrome cave supérieur lié à un cancer bronchique en 24 heures en postopératoire et une amélioration de la qualité de vie, même en cas de syndrome cave majeur. BERGERON et BIGLIOLI ont obtenu, uniquement pour des envahissements peu étendus de la veine cave supérieure et pour des cancers bronchiques non à petites cellules, des résultats palliatifs satisfaisants en améliorant la qualité de vie.

Globalement, les bons résultats des traitements chirurgicaux retrouvés dans la littérature ont été obtenus pour des obstructions peu importantes de la veine cave supérieure, pour des cancers bronchiques non à petites cellules et chez des patients en bon état général

sans terrain débilite. Par contre, les résultats sont mauvais en cas d'envahissement étendu de la veine cave supérieure, de cancer bronchique à petites cellules (BERGERON 1985, BIGLIOLI 1985).

Le traitement chirurgical peut même dans certains cas aggraver les symptômes en interrompant le réseau de suppléance (BOUMGHAR 1985).

Les récives du syndrome cave supérieur après traitement chirurgical sont liées à la thrombose du pontage, à la progression tumorale entraînant l'obstruction du pontage ou au collapsus du greffon.

Pour certains patients, le traitement chirurgical a permis d'améliorer la survie (BERGERON 1985, BIGLIOLI 1985, BOWER 1993, DOTY 1982 et 1990). La survie est de 45% à 1 an, 23 % à 5 ans après pneumonectomie élargie à la veine cave supérieure dans la série de (BERGERON 1985).

Pour d'autres patients, la survie après chirurgie est courte (BERGERON 1985, DOTY 1982 et 1990).

Au total, il y a peu d'indication de traitement chirurgical pour le syndrome cave supérieur au cours du cancer bronchique.

Les seules indications possibles sont les obstructions liées à des cancers bronchiques non à petites cellules chez des patients en bon état général sans tare associé.

Mais, c'est une intervention avec une mortalité et une morbidité élevées chez des patients qui ont une espérance de vie courte.

Par ailleurs, la radiothérapie et la chimiothérapie rendent difficiles la réalisation de la chirurgie en raison notamment des séquelles radiques et des aplasies post-chimiothérapie. (BERGERON 1985, BOWER 1993, DOTY 1982 et 1990). *

Le traitement chirurgical à but curatif peut se justifier dans de rares cas (BERGERON 1985, BOUMGHAR 1985, HERREROS 1985).

Le traitement chirurgical à but palliatif est un geste lourd difficile à justifier pour des patients ayant une espérance de vie faible surtout depuis l'apparition du stent qui est un traitement palliatif aussi efficace et beaucoup moins invasif (BIGLIOLI 1985, DOTY 1982 et 1990, LOCHRIDGE 1979).

Pour toutes ces raisons, aucune indication chirurgicale n'a été posée dans la série Nancéenne.

6.6. ANGIOPLASTIE ET STENT

Depuis une quinzaine d'années, les techniques interventionnelles vasculaires par voie percutanée sont apparues comme une nouvelle option thérapeutique pour les syndromes caves supérieurs.

Il s'agit de traitements symptomatiques utilisables quelle que soit l'histologie.

Les techniques utilisées pour le traitement de l'obstruction cave supérieure sont l'angioplastie transluminale percutanée, dont le but est de dilater et de recanaliser la ou les lésions sténosantes ou occlusives, la pose de prothèse endovasculaire (ou stent) qui désobstrue la lumière veineuse en maintenant les parois veineuses au niveau de la sténose et la thrombolyse in situ pour lyser les thrombi éventuels.

Les premières tentatives de traitement endovasculaire du syndrome cave supérieure utilisait l'angioplastie avec dilatation de la région sténosée mais le taux de récurrences étaient très élevé surtout en cas d'obstruction tumorale. GIANTURCO a proposé la mise en place d'une prothèse métallique pour maintenir ouverte la veine. En 1985, WRIGHT, WALLACE et CHARNSANGAVEY ont publié une étude expérimentale animale démontrant l'efficacité et la tolérance des stents de type GIANTURCO. En 1986, WALLACE, CHARNSANGAVEY et coll. ont les premiers utilisé avec succès un stent pour traiter un syndrome cave supérieur malin. Il s'agissait d'une femme de 42 ans présentant un syndrome cave supérieur secondaire à un carcinome trachéal avec extension médiastinale et résistant à la radiothérapie. Par la suite, de nombreuses publications ont paru relatant l'utilisation des stents dans le traitement des syndromes caves supérieurs (CHARNSANGAVEY 1986, RÖSCH 1987, ELSON 1991, ANTONUCCI 1992, DYET 1993...).

Une phlébographie est indispensable avant tout geste interventionnel endovasculaire. Elle permet de faire le bilan précis des lésions en précisant le siège, l'extension et l'importance de l'obstruction, le développement des réseaux de suppléance, la présence éventuelle de thrombus. Elle peut permettre de réaliser des études hémodynamiques. Par ces renseignements, la phlébographie permet d'évaluer les possibilités de traitement

endovasculaire de l'obstruction cave supérieure (HENNEQUIN 1995, KISHI 1993, SHAH 1996). Si le retour veineux est compensée par le développement d'une circulation collatérale efficace, il n'y a pas d'intérêt à poser un stent. Les études hémodynamiques ne sont pas réalisées par toutes les équipes. Certains auteurs déterminent leur indication de stent en fonction du niveau de pression dans la veine cave supérieure (KISHI 1993). D'autres n'utilisent pas les mesures de pression ne les considérant pas comme des indicateurs fiables du résultat clinique du stent (HENNEQUIN 1995).

Le stent, placé à l'intérieur d'un cathéter, est introduit par voie percutanée sous anesthésie locale par la veine fémorale. Le stent est acheminé par voie veineuse sous contrôle radiologique jusqu'au site de l'obstruction. où il est alors libéré de son cathéter. Il est parfois nécessaire de mettre en place plusieurs stents. En cas d'obstruction des 2 troncs veineux brachio-céphaliques, la désobstruction d'un des 2 troncs peut suffire à améliorer les symptômes en raison du développement de la circulation collatérale (JACKSON 1995, KISHI 1993, RÖSCH 1987).

En cas de thrombus, une thrombolyse peut être réalisée lors du geste endovasculaire par injection in situ. Le thrombus peut aussi être fragmenté au moyen d'un guide.

La dilatation transluminale au ballon est également utilisée en association avec le stent et la thrombolyse pour faciliter la désobstruction et la pose du stent, pour aider au déploiement du stent, pour aligner plusieurs stents et en cas de sténose récidivante (JACKSON 1995, HENNEQUIN 1995, RANTIS 1994).

En fin de geste, le résultat est contrôlé par veinographie (KISHI 1993). Après sa pose, le stent va être le siège d'une fibroprolifération avec présence de quelques cellules inflammatoires et se recouvrir progressivement d'une couche endothéliale formant une néointima (PALMAZ 1985, STOCK 1995).

Depuis le stent de GIANTURCO en 1985, d'autres types de stents sont apparus. Le stent de type GIANTURCO, commercialisé par William Cook Europe AS, est constitué de spires métalliques en zigzag. Il est introduit comprimé dans de petits cathéters. Après largage, il s'étend à l'intérieur de la veine pour reprendre son diamètre originel. Sa force d'expansion dilate la veine sténosée. En cas de sténose importante, un ballon peut être nécessaire pour aider au déploiement de ce stent. L'inconvénient de ce type de stent est sa faible longueur et

sa tendance à migrer dans des zones plus étroites (JACKSON 1995, KISHI 1993, RÖSCH 1987, WALLACE 1986, WRIGHT 1985).

Le stent de type PALMAZ est un autre type de matériel utilisé. Il est commercialisé par Johnson & Johnson. Il s'agit d'un stent en acier de forme cylindrique avec un ballon expansible qui aide au déploiement du stent dans la lumière vasculaire mais le ballon n'est pas auto-expansible (ELSON 1991, JACKSON 1995, SOLOMON 1991).

Le stent de type STRECKER, commercialisé par Boston Scientific, est aussi un stent avec ballon non auto-expansible (JACKSON 1995).

Enfin, le WALLSTENT, commercialisé par Schneider Pfizer, est un stent auto-expansible. Il forme un tube en mailles d'acier. Ce stent a initialement été utilisé dans les obstructions malignes de l'arbre biliaire et dans les obstructions des artères périphériques et des artères coronaires (SIGWART 1987, SOLOMON 1991) avant d'être utilisé pour les obstructions de la veine cave supérieure. Les 2 premières utilisations ont été décrites dans des obstructions de la veine cave supérieure secondaires à des cancers bronchiques par ANTONUCCI en 1992. Puis de nombreuses publications ont paru relatant leurs utilisations (CROWE 1995, DYET 1993, HENNEQUIN 1995, NICHOLSON 1997, SHAH 1996, STOCK 1995, WATKINSON 1993...). Le WALLSTENT est disponible en plusieurs tailles. Sa structure en mailles métalliques étroites confère au WALLSTENT une grande flexibilité. Il peut être introduit dans un cathéter plus étroit, se déploie facilement à l'intérieur de zones plus étroites que le stent GIANTURCO. Après sa pose, le diamètre final du stent auto-expansible WALLSTENT est un point d'équilibre entre l'élasticité résiduelle du stent et l'élasticité de la paroi. Il est plus facile à mettre en place dans les courbes et risque moins de migrer que le stent GIANTURCO. Sa structure en mailles limite plus la progression de la tumeur que la structure en spires en zigzag du stent GIANTURCO. Enfin, le WALLSTENT est non ferro-magnétique et donc peut passer à l'IRM (JACKSON 1995, SHAH 1996, STOCK 1995, VANHOENACKER 1994).

Les résultats des stents dans l'obstruction cave supérieure sont bons. Les taux de succès clinique varient de 68 à 100% selon les études avec dans la grande majorité des cas des taux supérieurs à 80% (CROWE 1995, JACKSON 1995, HENNEQUIN 1995, HOCHREIN 1998, KEE 1998, OUDKERK 1993, SHAH 1996, TANIGAWA 1998). Dans la série Nancéenne, le stent a été efficace dans 18 cas sur 21 (87,5%).

Ces résultats sont obtenus rapidement généralement en moins de 72 heures (KISHI 1993, NICHOLSON 1997). Selon NICHOLSON en 1997, la réponse est immédiate dans 22% des cas, a lieu dans les 12 heures pour 70% des cas et en 48 heures pour les 8 % restants. La réponse est obtenue dans les 12 heures dans 80% des cas pour STOCK en 1995, dans les 48 heures dans 77% des cas pour SHAH en 1996, dans les 72 heures dans 93% des cas pour HENNEQUIN en 1995. Dans la littérature (HENNEQUIN 1995, KISHI 1993, NICHOLSON 1997, SHAH 1996, STOCK 1995), la réponse optimale est obtenue au maximum au bout d'une semaine. Dans la série Nancéenne, le délai de réponse a varié de 12 heures à 5 jours avec une moyenne de 30 heures.

Dans la littérature, l'efficacité du stent a été étudiée en fonction des symptômes.

Les signes résiduels après pose de stent sont généralement mineurs (circulation collatérale thoracique, œdème modéré). Dans la littérature, l'efficacité du stent sur les oedèmes varie de 68 à 100% des cas. Le stent améliore la qualité de vie en diminuant les symptômes d'obstruction de la veine cave supérieure, en rendant tolérable le syndrome cave supérieur (CHACON 1997, HENNEQUIN 1995, HOCHREIN 1998, NICHOLSON 1997, SHAH 1996, STOCK 1995). Les résultats obtenus par l'équipe Nancéenne , 83,3% d'efficacité sur les oedèmes et les signes de gravité et 80% sur la dyspnée sont similaires à ceux de la littérature.

Dans la série Nancéenne comme dans la littérature, l'efficacité du stent est similaire quelle que soit l'histologie du cancer bronchique (CROWE 1995). Si l'obstruction de la veine cave supérieure est due à une compression extrinsèque, l'efficacité du stent est meilleure que si elle est due à thrombose tumorale (TANIGAWA 1998).

Les échecs du stent surviennent dans 0 à 15,4% des cas. Ils sont liés à la présence d'un important thrombus de la veine cave supérieure, à l'impossibilité de poser le stent par impossibilité de traverser la lésion (CROWE 1995, KEE 1998, OUDKERK 1993, SHAH 1996, STOCK 1995). Dans la série Nancéenne, les 12,5% d'échecs étaient des échecs de pose en raison d'un volumineux thrombus pour 2 patients et à la survenue d'une complication respiratoire lors du geste pour un patient. En cas de thrombus, les anticoagulants et la thrombolyse sont de meilleures indications thérapeutiques que le stent (KISHI 1993).

Après une efficacité initiale du stent, le syndrome cave supérieur va récidiver chez 0 à 45,5% des patients, 38,8% (7/18) dans la série Nancéenne (CROWE 1995, HOCHREIN 1998, JACKSON 1995, NICHOLSON 1997, OUDKERK 1995).

Les récurrences sont liées soit à une thrombose du stent ou sur une sténose résiduelle (HOCHREIN 1998, SHAH 1996, STOCK 1995), soit à une compression de la veine cave supérieure par progression tumorale autour ou à travers le stent (HENNEQUIN 1995, HOCHREIN 1998, JACKSON 1995, KISHI 1993, RÖSCH 1987). Le taux de récurrence est plus élevé avec le stent GIANTURCO qu'avec le WALLSTENT (QUINN 1992, SHAH 1996). Les stents sont thrombogènes. Les thromboses des stents sont favorisées par la prolifération de l'intima qui recouvre le stent (HOCHREIN 1998, SHAH 1996, STOCK 1995).

Un traitement anticoagulant peut prévenir la survenue de ces thromboses.

En cas de thrombus, de sténose résiduelle, d'existence de facteurs de risque thromboembolique, l'utilisation des anticoagulants pendant et après pose de stent est admise par tous mais la durée et le type de traitement varient selon les équipes.

En dehors de ces indications, il n'y a aucun consensus dans la littérature. La plupart des auteurs mettent en œuvre un traitement préventif des thromboses après pose de stent mais là encore la durée et le type de traitement est très variable. Certains utilisent l'HEPARINE non fractionnée, d'autres les héparines de bas poids moléculaires, d'autres les anti-agrégants plaquettaires qui diminuent également la réaction inflammatoire induite par la pose du stent. (CHARNSANGAVEJ 1986, GROSS 1997, HENNEQUIN 1995, HOCHREIN 1998, JACKSON 1995, KISHI 1993, NAZARIAN 1996, NICHOLSON 1997, SHAH 1996, STOCK 1995, TANIGAWA 1998, WATKINSON 1993).

Dans la série Nancéenne, tous les patients ont reçu de l'HEPARINÉ lors de la pose puis un traitement anticoagulant au long cours a été mis en route uniquement en cas de thrombus ou de sténose persistante. Les autres ont reçu un traitement préventif dont le type et la durée ont été variables en fonction de chaque patient. Nous avons noté l'absence de thrombose du stent chez les patients recevant un traitement anticoagulant ou anti-agrégant dans la série.

Après le traitement préventif, le traitement curatif des récurrences a été étudié. Le traitement des récurrences est adapté à sa cause. Les thromboses sont traitées par héparinothérapie, par thrombolyse systémique ou in situ ou par fragmentation du caillot avec un cathéter. Les progressions tumorales sont traitées par la pose d'un autre stent au-dessus ou

au-dessous du premier stent et/ou par dilatation de la sténose. La pose d'un nouveau stent est alors efficace pour traiter les deux tiers des récidives (CROWE 1995, HOCHREIN 1998, JACKSON 1995).

Etant d'apparition relativement récente, l'évolution à long terme des stents n'est pas connue mais les patients présentant un cancer bronchique ont une espérance de vie courte (WATKINSON 1993).

L'efficacité du stent en seconde intention après échec des traitements conventionnels (chimiothérapie et radiothérapie) a été démontrée par de nombreuses études (CHACON 1997, DYET 1993, HENNEQUIN 1995, HOCHREIN 1998, JACKSON 1995, STOCK 1995, WATKINSON 1993).

Plus récemment, des études ont montré l'efficacité du stent comme traitement de première intention (DYET 1993, HENNEQUIN 1995, NICHOLSON 1997, STOCK 1995). *

Dans la série Nancéenne, l'efficacité des stents est comparable en première et en seconde intention.

En ce qui concerne l'angioplastie seule, c'est un traitement palliatif de courte durée pour les syndromes caves supérieurs malins en raison du haut taux de récurrence.

Les récurrences du syndrome cave supérieur sont liées à une récurrence de la sténose causée par l'évolution tumorale et l'élasticité de la paroi.

En cas d'obstruction de la veine cave supérieure liée à un cancer bronchique, l'angioplastie transluminale percutanée doit être associée à la pose d'un stent pour éviter la récurrence de la sténose (CHARNSANGAVEJ 1986, DOTY 1990, JACKSON 1995).

Les complications du stent sont relativement rares (CHACON 1997, KISHI 1993).

Les complications décrites dans la littérature sont la malposition, la migration, la rupture et la thrombose du stent, des troubles du rythme pendant ou dans les 24 heures suivant le geste, des douleurs thoraciques lors de l'inflation du ballon, un œdème aigu du poumon, une fistule artério-veineuse au point de ponction, des hématomes et une cellulite au site de ponction, une réaction inflammatoire au niveau du site de pose, une infection du stent, une phlébite du membre inférieur liée à la procédure (GROSS 1997, HENNEQUIN 1995,

HOCHREIN 1998, JACKSON 1995, KISHI 1993, OUDKERK 1993, RANTIS 1994, SHAH 1996).

Les ruptures du stent sont rares. Elles peuvent être favorisées par des mouvements antagonistes entre les mouvements du cœur, du diaphragme et la compression tumorale. La migration du stent est rare ; elle a été décrite surtout avec les stents de type GIANTURCO dans les artères pulmonaires sans séquelle clinique ; elle peut survenir en cas de déploiement incomplet ou de malposition du stent (HOCHREIN 1998, JACKSON 1995). L'œdème aigu pulmonaire est expliqué par la brusque augmentation de la pression dans l'oreillette droite suite à la levée de l'obstacle sur la veine cave supérieure après la pose du stent. Cette brusque hyperpression peut être mal compensée par le cœur entraînant un œdème pulmonaire (KISHI 1993). L'infection est exceptionnelle. Aucune antibioprophylaxie est nécessaire (HENNEQUIN 1995).

Dans la série, il y a eu 2 complications sur 21 gestes (9,5%) sans mortalité : un hématome mineur et une insuffisance respiratoire aiguë lors du geste liée à la position allongée mais aussi liée à une obstruction trachéale tumorale sans relation avec le geste.

Dans la littérature, la mortalité varie de 0 à 4% (OUDKERK 1993, SHAH 1996) et la morbidité varie de 3 à 29%. Les complications sont généralement mineures (KEE 1998, MAZARIAN 1996, OUDKERK 1993). Le stent est donc un traitement peu invasif utilisable chez les patients fragiles (HENNEQUIN 1995, KISHI 1993, SHAH 1996).

Les contre-indications sont les sévères coagulopathies, les troubles cardiaques, l'impossibilité d'allonger le patient pour la pose du stent. Pour certains, la présence d'un gros thrombus est une contre-indication à la pose d'un stent. Pour CROWE (1995) et HOCHREIN (1998), ce n'en est pas une et un stent peut souvent être posé avec succès.

Les complications de l'angioplastie transluminale percutanée sont rares. Ont été décrites des hémorragies par rupture vasculaire intra-thoracique prévenues par le calibrage du ballonnet, des anévrysmes au site de sténose liée à une dilatation excessive et des embolisations de thrombi mobilisés lors du geste (HENNEQUIN 1995, RANTIS 1994, STOCK 1995, WISSELINK 1993).

La survie des patients traités par stent et angioplastie a été étudiée dans la littérature. Les médianes de survie varient de 44 à 146 jours (KISHI 1993, OUDKERK 1993, SHAH

1996, STOCK 1995). La survie est plus élevée en cas de compression extrinsèque qu'en cas de tumeur endoluminale. Le stent est un traitement symptomatique. Comme nous l'avons vu, le pronostic n'est pas lié au syndrome cave supérieur mais est lié à sa cause : le cancer bronchique. L'adjonction au stent d'un traitement étiologique (chimiothérapie, radiothérapie) est donc nécessaire pour augmenter la survie (NICHOLSON 1997).

Le stent est donc un traitement symptomatique avec une efficacité rapide sur les symptômes d'obstruction de la veine cave supérieure. Il est donc intéressant en cas de syndrome cave supérieur majeur avec œdème laryngé et cérébral car il permet un soulagement rapide du patient. Les échecs sont dus à un thrombus massif dont le traitement adapté est le traitement anticoagulant et la thrombolyse. Le stent est un traitement simple et peu invasif. En cas de cancer bronchique, c'est donc un traitement du syndrome cave supérieur très intéressant chez ces patients fragiles ayant une durée de vie limitée. Enfin, le stent ne compromet pas les possibilités de caractériser la tumeur et donc peut être utilisé avant l'obtention du diagnostic histologique. Et il n'interfère pas avec les autres traitements (chimiothérapie et radiothérapie). Par contre, son coût est élevé autour de 10 000 F mais la durée d'hospitalisation est plus courte avec ce type de traitement. (HENNEQUIN 1995, JACKSON 1995, KISHI 1993, NELSON 1991, NICHOLSON 1997, SHAH 1996, STOCK 1995)

6.7. STRATEGIE THERAPEUTIQUE

Le syndrome cave supérieur entraîne des symptômes gênants avec parfois un œdème cérébral et un œdème laryngé. Les patients présentant un cancer bronchique sont fragiles et ont une espérance de vie limitée. L'objectif du traitement du syndrome cave supérieur lié au cancer bronchique doit donc être une amélioration rapide de la qualité de vie.

L'apparition de signes de gravité constitue une urgence thérapeutique. Le syndrome cave supérieur ne semble pas pouvoir être en lui-même une cause de décès. Le pronostic est lié au cancer bronchique et non au syndrome cave supérieur (CHEN 1990, DEAN 1981, GAUDEN 1993, YELLIN 1990). Néanmoins, la survenue d'un œdème cérébral ou laryngé peut être un co-facteur de mortalité.

Dès le diagnostic clinique de syndrome cave supérieur, les anticoagulants, la corticothérapie et les diurétiques peuvent apporter une amélioration de la symptomatologie même si leur efficacité n'est prouvée qu'en cas de thrombose cruriale de la veine cave supérieure (ABNER 1993, STOCK 1995, URBAN 1993, YELLIN 1990).

Devant toute suspicion d'obstruction de la veine cave supérieure, le scanner est devenu l'examen essentiel pour confirmer, caractériser l'obstruction et identifier sa cause. En outre, il fait partie du bilan du cancer bronchique (COULOMB 1991).

Si une thrombose cruriale est mise en évidence, les anticoagulants ou la thrombolyse peuvent être utilisés. La thrombolyse est associée à une mortalité et une morbidité élevées (RANTIS 1994). Le traitement anticoagulant sera donc généralement préféré à la thrombolyse chez ces patients fragiles à espérance de vie courte.

En cas de syndrome cave supérieur mal toléré, avant l'obtention du diagnostic histologique, les techniques interventionnelles endovasculaires par voie percutanée (angioplastie et stent), apparues depuis une quinzaine d'années, sont une intéressante option thérapeutique. En effet, le stent a des taux d'efficacité au moins comparable à la radiothérapie et à la chimiothérapie mais a une efficacité plus rapide quelle que soit l'histologie. D'autre part, le stent est moins invasif que la chimiothérapie, la radiothérapie et la chirurgie (CHEN 1990, HENNEQUIN 1995, JACKSON 1995, KISHI 1993, NICHOLSON 1997, SHAH 1996). Enfin, le stent permet de mener à bien les investigations à visée diagnostique dans de bonnes conditions cliniques sans compromettre les possibilités de diagnostic histologique ce qui n'est pas le cas de la radiothérapie (ABNER 1993).

Après la pose du stent, seul le traitement étiologique permettra d'augmenter la survie de ces patients.

Le diagnostic histologique étant connu, l'attitude thérapeutique varie en fonction de l'histologie.

Pour les carcinomes bronchiques non à petites cellules, l'attitude logique est de mettre en place en première intention un stent, la radiothérapie étant moins rapidement efficace et la chimiothérapie étant peu efficace. Le traitement étiologique par radio-chimiothérapie sera ensuite débuté (CHEN 1990, JACKSON 1995, NICHOLSON 1997).

Pour les cancers bronchiques à petites cellules, la chimiothérapie est un traitement de choix, ces cancers étant très chimio-sensibles (ABNER 1993, SPIRO 1983, SCULIER 1985, URBAN 1993).

Néanmoins en cas de syndrome cave supérieur majeur, la pose d'un stent permettra un soulagement plus rapide et sera moins toxique que la chimiothérapie tout en ayant une efficacité comparable (KISHI 1993, URBAN 1993). Après la pose de ce stent, la chimiothérapie, traitement étiologique, devra être immédiatement débuté.

Si le syndrome cave supérieur est bien toléré, le traitement de première intention sera la chimiothérapie sauf si l'obstruction veineuse visualisée sur le scanner est menaçante. En effet, dans ce cas, l'hyperhydratation qui est associée à la chimiothérapie risque d'aggraver sévèrement la symptomatologie (URBAN 1993). Il apparaît alors prudent de poser un stent avant de débiter la chimiothérapie.

Après la pose d'un stent, l'intérêt du traitement anticoagulant est discuté.

En cas de thrombus, de sténose résiduelle, d'existence de facteurs de risques thrombo-emboliques, l'utilisation des anticoagulants pendant et après pose de stent est admise par tous mais la durée et le type de traitement varient selon les équipes.

En dehors de ces indications, il n'y a aucun consensus dans la littérature. La plupart des auteurs mettent en œuvre un traitement préventif des thromboses après pose de stent car le stent est thrombogène, car les patients présentant un cancer bronchique ont un risque thrombotique élevé du fait de leur maladie et de l'utilisation fréquente d'un cathéter veineux central pour injecter les produits anti-mitotiques. Mais là encore la durée et le type de traitement est très variable (CHARNSANGAVEJ 1986, GROSS 1997, HENNEQUIN 1995, HOCHREIN 1998, JACKSON 1995, KISHI 1993, NAZARIAN 1996, NICHOLSON 1997, SHAH 1996, STOCK 1995, TANIGAWA 1998, WATKINSON 1993).

L'utilisation des anticoagulants devra être discuté pour chaque patients en mesurant les avantages et les inconvénients.

Le traitement chirurgical, qui est associé à une mortalité et une morbidité élevées, n'apparaît plus justifiable dans un but palliatif chez ces patients fragiles ayant une espérance de vie courte depuis le développement du stent (DOTY 1990).

En cas de récurrence du syndrome cave supérieur, les traitements de seconde intention pourront être le stent, la chimiothérapie, la radiothérapie ou les traitements anticoagulants. Les anticoagulants seront utilisés en cas de thrombose. Le stent a une efficacité équivalente en première et en seconde intention (NICHOLSON 1997). La chimiothérapie est peu active sur les récurrences (CHACON 1997, PEREZ 1978).

CONCLUSION

Le syndrome cave supérieur résulte d'une obstruction de la veine cave supérieure et/ou des troncs veineux brachio-céphaliques par compression extrinsèque et/ou par thrombose tumorale ou cruorique.

Le syndrome cave supérieur entraîne des symptômes gênants avec parfois un œdème cérébral et un œdème laryngé.

Le scanner thoracique est l'examen essentiel pour le diagnostic (COULOMB 1991).

De nos jours, le cancer bronchique représente la principale étiologie du syndrome cave supérieur (CHEN 1990, YELLIN 1990).

Les patients présentant un cancer bronchique sont fragiles et ont une espérance de vie limitée. En conséquence, l'objectif du traitement doit être une amélioration rapide de leur qualité de vie.

L'apparition de signes de gravité constitue une urgence thérapeutique. Mais, le syndrome cave supérieur ne semble pas pouvoir être en lui-même une cause de décès. Le pronostic est lié au cancer bronchique et non au syndrome cave supérieur (CHEN 1990, DEAN 1981, YELLIN 1990).

La prise en charge thérapeutique des syndromes caves supérieurs au cours des cancers bronchiques diverge selon les praticiens. Les traitements utilisés sont les traitements médicamenteux (corticothérapie, diurétiques et anticoagulants), la radiothérapie, la chimiothérapie, la chirurgie et les techniques de radiologie interventionnelle (angioplastie et stent).

Notre étude rétrospective a porté sur 27 patients traités pour des syndromes caves supérieurs liés à des cancers bronchiques dans le service de pneumologie du CHU de NANCY d'octobre 1996 à décembre 2000. Les caractéristiques épidémiologiques, cliniques et histologiques des cas de la série étaient similaires aux données de la littérature. Dans cette série, le stent est apparu comme un traitement aussi efficace que la chimiothérapie (18/21 et 19/22 de réponses immédiates) mais avec un délai de réponse plus court (30 heures contre 165 heures) et moins de complications (2/21 contre 15/22). Le stent a été aussi efficace en

première qu'en seconde intention. Par contre, la chimiothérapie augmentait significativement la survie. Les anticoagulants étaient efficaces en cas de thrombose crurique de la veine cave supérieure surtout si celle-ci était récente et associée à un cathéter veineux central. L'utilité de la corticothérapie et les diurétiques n'a pas été démontrée. Ces résultats sont comparables à ceux de la littérature. Dans la série, les résultats de la radiothérapie à visée décompressive n'ont pas été interprétables.


Au vu des résultats de notre étude rétrospective et de la littérature, les stents, d'utilisation récente, apparaissent comme une thérapeutique intéressante dans les syndrome caves supérieurs liés aux cancers bronchiques.

En cas de syndrome cave supérieur mal toléré, avant l'obtention du diagnostic histologique, le stent apparaît comme le traitement le plus avantageux pour sa rapidité d'action, sa simplicité, sa faible morbidité, pour mener à bien les investigations à visée diagnostique dans de bonnes conditions cliniques sans compromettre les possibilités de diagnostic histologique.

En cas de cancers non à petites cellules, le stent sera logiquement le traitement de première intention, la radiothérapie étant moins rapidement efficace et la chimiothérapie étant peu efficace. En cas de cancers bronchiques à petites cellules, la pose d'un stent en première intention sera un traitement plus rapidement efficace et moins toxique que la chimiothérapie lors des syndromes caves supérieurs mal tolérés et permettra d'éviter une aggravation des symptômes induite par l'hyperhydratation associée à la chimiothérapie lors des obstructions veineuses importantes.

Le traitement du syndrome cave supérieur devra toujours comporter un traitement étiologique. Les cancers bronchiques non à petites cellules seront traités par radiochimiothérapie. Les cancers bronchiques à petites cellules sont très chimio-sensibles. La chimiothérapie permettra d'augmenter la survie de ces patients.

REFERENCES BIBLIOGRAPHIQUES



1. **ABNER A.**
Approach to the patient who presents with superior vena cava obstruction.
Chest 1993, 103, 394S-397S
2. **ADELSTEIN DJ., HINES JD., CARTER SG. et al.**
Thromboembolic events in patients with malignant superior vena cava syndrome and the role of anticoagulation
Cancer 1988, 62, 2258-62
3. **AHMANN FR.**
A reassessment of the clinical implications of the superior vena caval syndrome.
J. Clin. Oncol. 1984, 2, 961-969
4. **ANTONUCCI F., SALOMONOWITZ E., STUCKMANN G., STIEFEL M., LARGIADER J., ZOLLIKOFER CL.**
Placement of venous stents: clinical experience with a self-expanding prosthesis.
Radiology 1992, 183, 493-497
5. **ARMSTRONG BA., PEREZ CA., SIMPSON JR., et al.**
Role of irradiation in the management of superior vena cava syndrome.
Int. J. Radiat. Oncol. Biol. Phys. 1987, 13, 531-539
6. **AUBIER M., FOURNIER M., PARIENTE R.**
Pneumologie
Paris : Flammarion, 1996.-972p.
7. **BAKER GL., BARNES HJ.,**
Superior vena cava syndrome: etiology, diagnosis and treatment.
Am. J. Crit. Care 1992, 1, 54-64
8. **BECHTOLD RE., WOLFMAN NT., KARSTAEDT N., CHOPLIN RH.**
Superior vena caval obstruction : detection using CT
Radiology 1985, 157, 485-487
9. **BENATI JF., BECHKER GJ. , MAIL JT., HOLDEN RW.**
Digital subtraction venography in central venous obstruction.
AJR 1986, 147, 685-688
10. **BERGERON P., REGGI M., JAUSSERAN JM., HUET R., FERDANI M., MARTELET JP., LONGEFAIT H., COURBIER F.**
Notre expérience de la chirurgie de la veine cave supérieure
Ann. Chir. : Chir. thorac. cardio-vasc. 1985, 39, n°7, 485-491

- 11. BERN MM., LOKICH JJ., WALLACH SR. et al.**
Very low doses of warfarin can prevent thrombosis in central venous catheters: a randomized prospective trial.
Ann. Intern. Med. 1990, 112, 423-428
- 12. BERTRAND M., PRESANT CA., KLEIN L., SCOTT E.**
Iatrogenic superior vena cava syndrome: a new entity.
Cancer 1984, 54, 376-378
- 13. BIGLIOLI P., SPIRITO R., BACCIU P.P., SALA A., SUSSINI G., ANTONA C.**
Notre expérience dans le traitement de l'obstruction de la veine cave supérieure.
Ann. Chir. : Chi. Thorac. Cardio-vasc. 1985, 39, n°7, 500-507
- 14. BOF Michel**
Apports des endoprothèses autoexpansives dans le traitement du syndrome cave supérieur
Th : Méd. :Nancy I ;1994
- 15. BOUCHET A., CULLERET J.**
Anatomie topographique, descriptive et fonctionnelle.
Paris : Masson, 1991, 2^{ème} édition, tome 2
- 16. BOUMGHAR M.**
Syndrome de compression de la veine cave supérieure. Analyse de trois observations de décompression chirurgicale.
Ann. Chir. : Chir. Thorac. cardio-vasc. 1985, 39, n°7,507-511
- 17. BOWER TC., DAGORNEY DM., TOOMEY BJ., GLOVICZKI P., PAIROLERO P., HALLETT JW., CHERRY KJ., ROCHESTER MD.**
Vena cava replacement for malignant disease : is it the role?
Ann. Vasc. Surg.1993, 7, 51-62
- 18. BRUNI F., VALCI A., ZORZOLI A.**
By-pass dans l'obstruction-compression de la veine cave supérieure. Techniques et considérations
Ann. Chir. : Chir. Thorac. cardio-vasc. 1985, 39, n°7, 521-522
- 19. CARTER MM., TARR RW., MAZER MJ., CARROLL FE.**
The "aortic nipple" as a sign of impending superior vena caval syndrome.
Chest 1985, 87, 775-777
- 20. CHACON LOPEZ MUNIZ JI., GARCIA L., LANCIEGO PEREZ C., GARCIA PERIS A., MARTINEZ B., LOPEZ GOMEZ L.**
Treatment of superior and inferior vena cava syndromes of malignant cause with Wallstent catheter placed percutaneously.
Am. J. Clin. Oncol. 1997, 20, 3, 293-297
- 21. CHARNSANGAVEJ C., CARRASCO CH., WALLACE S., WRIGHT K., OGAWA K., RICHLI W., GIANTURNO C.**

Stenosis of the vena cava: preliminary assessment of treatment with expansable metallic stents
Radiology 1986, 161, 295-98

22. CHEN JC, BONGARD F, KLEIN SR.

A contemporary perspective on superior vena cava syndrome.
Am. J. Surg. 1990, 160, 207-211

23. COULOMB M., MORO D., LE RUMEUR Y., RANCHOUP Y., ROSE PITTIET L., BRAMBILLA C., PARAMELLE B.

Place des nouvelles techniques d'imagerie médicale (TDM et IRM) dans la stratégie diagnostique du syndrome de la veine cave supérieure.
Rev. Mal. Resp. 1991, 8, 45-57

24. CROWE MT., DAVIES CH., GAINES PA.

Percutaneous management of superior vena cava occlusions.
Cardiovasc. Intervent. Radiol. 1995, 18, 6, 367-372

25. DARTEVELLE P., CHAPELIER A., PASTORINO U.

Long-term follow-up after prosthetic replacement of the superior vena cava combined with the resection of mediastinal pulmonary malignant tumor.
J. Thorac. Cardiovasc. Surg. 1991, 102, 259-265

26. DARTEVILLE P., LEVASSEUR P., MERLIER M.

Aspects chirurgicaux actuels des syndromes caves supérieurs.
Rev. Prat. 1982, 32, 409-417

27. DAVENPORT D., FERREE C., BLAKE D., RABEN M.

Radiation therapy in the treatment of superior vena caval obstruction
Cancer 1978, 42, 2600-2603

28. DOMART Y., CHASTRE J., GIBERT C.

Thromboses veineuses iatrogéniques.
Rev. Prat. 1988, 38, 2082-2085

29. DOTY DB.

Superior vena cava syndrome.
Mayo Clin. Proc. 1981, 56, 717-718

30. DOTY DB.

By-pass of superior vena cava: six years experience with spiral vein graft for obstruction of superior vena cava due to benign or malignant disease.
J. Thorac. Cardiovasc. Surg. 1982, 83, 326-338

31. DOTY D., DOTY J., JONES K.

Bypass of superior vena cava
J. Thorac. Cardiovasc. Surg. 1990, 99, 889-96

32. DYET JF., NICHOLSON AA., COOK AM.

The use of wallstent endovascular prothesis in the treatment of the malignant obstruction of the superior vena cava.
Clin. Radiol. 1993, 48 (6), 381-385

33. ELSON JD., BECKER GJ., WHOLEY MH., EHRMAN KO.

Vena caval and central venous stenoses: management with Palmaz balloon-expandable intraluminal stents.
JVIR 1991, 2, 215-223

34. FASSIN D., WECHSLER B., CABANE J., GODEAU P.

Syndrome cave supérieur : conduite diagnostique et thérapeutique. A propos de 20 cas.
Rev. Med. Interne 1985, 6, 27-35

35. FOURNIAL G., GLOCK Y., PRADERE MY., D'ANGELO A.

Remplacement de la veine cave supérieure par une prothèse Dacron-péricarde. Etude expérimentale.
Ann. Chir.: Chir thorac. cardio-vasc. 1985, 39, n°7, 511-514

36. GAUDEN SJ.

Superior vena cava syndrome induced by bronchogenic carcinoma: is this an oncological emergency?
Australas. Radiol. 1993, 37 (4), 363-366

37. GLOVICZSKI P., PAIROLERO PC., CHERRY KJ., HALLETT JW.,

Reconstruction of vena cava and of its primary tributaries: A preliminary report.
J. Vasc. Surg. 1990, 11, 373-381

38. GOODING GAW., HIGHTOWER DR., MOORE EH., DILLON WP., LIPTON MJ.

Obstruction of the superior vena cava or subclavian veins: sonographic diagnosis
Radiology 1986, 159, 663-665

39. GRAY B., OLIN J., GRAOR R., YOUNG W., BARTHOLOMEW J., RUSCHHAUPT W.

Safety and efficacy of thrombolytic therapy for superior venacava syndrome
Chest 1991, 99, 54-59

40. GREENBERG S., KOSINKI R., DANIELS J.

Treatment of superior vena cava thrombosis with recombinant tissue type plasminogen activator.
Chest 1991, 99 (5), 1298-1301

41. GROSS CM., KRAMER J., WAIGAND J., UHLICH F., SCHRODER G., THALHAMMER C., DECHEND R., GULBA DC., DIETZ R.

Stent implantation in patients with superior vena cava syndrome.
Am. J. Roentgenol. 1997, 169, 2, 429-432

42. HANSEN FR. SPITZER CE. SOSTMAN HD.

Assessing the patency of mediastinal and thoracic inlet veins: value of MR imaging.

Am. J. Radiol. 1990, 155, 1177-82

43. HARRISON T., ISSELBACHER K., BRAUNWALD E., WILSON J., MARTIN J., FAUCI A., KASPER D.

Médecine interne

Paris: Arnette, 1995, 13ème édition.-2496p.

44. HENNEQUIN L., FADE O., FAYS J., BIC JF., JAAFAR S., BERTAL A., ANTHOINE D., BERNADAC P.

Superior vena cava stent placement: results with the wallstent endoprosthesis.

Radiology 1995, 196, 353-361

45. HERREROS J., GLOCK Y., FUENTE A., GIL A., ARCAS R., LLORENS R., PUEL P.

Le syndrome de compression de la veine cave supérieure. Notre expérience à propos de vingt-six cas

Ann. Chir. : Chir. thorac. cardio-vasc. 1985, 39, n°7, 495-500

46. HOCHREIN J., BASHORE TM., O'LAUGHLIN MP., HARRISON JK.

Percutaneous stenting of superior vena cava syndrome: a case report and review of the literature.

Am. J. Med. 1998, 104, 78-84

47. HUNTER W.

The history of an anevrysm of the aorta with some remarks on anevrysms in general.

Med Obstet Soc Phys Lond 1757, 1, 323

48. IRVING JD., KURDZIEL JC., REIDY JF., SCHILD H., DICK R., ADAM A., MAYNARD M., ZOLLIKOFER CL.

Gianturco self-expanding stents: clinical experience in the vena cava and large veins.

Cardiovasc. Intervent. Radiol. 1992, 15, 328-333

49. JACKSON JE., BROOKS DM.

Stenting of superior vena caval obstruction.

Clin. Radiol. 1994, 49, 202-8

50. JAHANGIRI M., TAGGART DP., GOLDSTRAW P.

Role of mediastinoscopy in superior vena cava obstruction.

Cancer 1993, 15, 71, n°10, 3006-8

51. KAHLE W., LEONHART H., PLATZER W.

Anatomie.

Paris : Flammarion, 1989, tome 2, 349p.

52. KANE RC., COHEN MH., BRODER LE. et al.

Superior vena cava obstruction due to small cell anaplastic lung carcinoma.

JAMA 1973, 235, 1717-1718

53. KEE ST., KINOSHITA L., RAZAVI MK., NYMAN UR., DAKE MD., SEMBA CP., DAKE MD.

Superior vena cava syndrome: treatment with catheter-directed thrombolysis and vascular stent placement.
Radiology 1998, 206, 1, 187-193

54. KIM H.-J., KIIM HS., CHUNG SH.

CT diagnosis of superior vena cava syndrome : importance of collateral vessels.
AJR 1993, 161, 539-542

55. KISHI K., SONOMURA T., MITSUZANE K., MITSUZANE K., NISHIDA N., YANG RJ., SATO M., YAMADA R., SHIRAI S., KOBAYASHI H.

Self-expandable metallic stent therapy for superior vena cava syndrome: clinical obstructions.
Radiology 1993, 189, 531-535

56. LOCHRIDGE SK., KNIBBE WP., DOTY DB.

Obstruction of the superior vena cava.
Surgery 1979, 85, 14-24

57. LOKIRCH JJ., GOODMAN R.

Superior vena cava syndrome clinical management.
JAMA 1975, 231, 58-61

58. MAC INTYRE FT., SYKES EM.

Obstruction of the superior vena cava. A review of the literature and report of two personal cases.
Ann. Intern. Med. 1949, 30, 925-60

59. MAC MURDO K., DE GEER G., WEEB W., GAMON G.

Normal and occluded mediastinal veins: MR imaging.
Radiology 1986, 159, 33-38

60. MADDOX AM., VALDIVIESO M., LUKEMAN J. et al.

Superior vena cava obstruction in small cell bronchogenic carcinoma: clinical parameters and survival.
Cancer 1983, 52, 2165-2172

61. MAHAJAN V., STRIMLAN V., VAN ORDSTRAND MS., LOPP FD.

Benign superior vena cava syndrome.
Chest 1975, 68, 32-35

62. MANCUSO L., PITROLO F., BONDI F., IOCONA MA., MAGRIN S., MARCHI S., MIZIO G.

Echocardiographic recognition mediastinal masses
Chest 1988, 93, 1, 144-148

63. MARCY PY., LAURENT F., CAZENASE F., DROUILLARD J., CHEVALLIER P., GORIN G., MAESTRO C., GRELET P., BRUNETON JN.

Venous endoprosthesis. Palliative treatment of superior caval syndrome of neoplastic origin.
J. Radiol. 1997, 78, 3, 209-214

- 64. MARLIER S., BONAL J., CELLARIER G., BOUCHIAT C., TALARD Ph., DUSSARAT G.V.**
Les syndromes caves supérieurs d'étiologie bénigne.
Presse Med 1996, 25, 1203-7
- 65. MARTILOTI C., CITTADINI G., GANDOLFO N., CRESPI G., DE CARO G., DERCHI LE.**
Superior vena cava stents : Doppler US of the internal mammary veins to detect collateral flow – preliminary observations
Radiology 1997, 204 (3), 865-70
- 66. NAZARIAN GK., AUSTIN WR., WEGRYN SA., BJARNASON H., STACKHOUSE DJ., CASTANEDA-ZUNIGA WR., HUNTER DW.**
Venous recanalization by metallic stents after failure of balloon angioplasty or surgery: four-year experience.
Cardiovasc. Intervent. Radiol. 1996, 19, 4, 227-233
- 67. NICHOLSON AA., ETTLES D., ARNOLD A., GREENSTONE M., DYET JF.**
Treatment of malignant superior vena cava obstruction: metal stents or radiation therapy
JVIR 1997, 8, 781-788
- 68. OKAY N., BRYK D.**
Collateral pathways in occlusion of the superior vena cava and its tributaries.
Radiology 1969, 92, 1493-1498
- 69. OSTLER PJ., CLARKE DP., WATKINSON AF., GAZE MN.**
Superior vena cava obstruction: a modern management strategy.
Clin. Oncol. (R. Coll. Radiol.) 1997, 9, 2, 83-89
- 70. OUDKERK M., HEYSTRATEN FMJ., STOTER G.**
Stenting in malignant vena caval obstruction.
Cancer 1993, 71, n°1, 142-146
- 71. PALMAZ JC., SIBBITT RR., RUETER SR., TIO FO., RICE WJ.**
Expandable intraluminal graft: a preliminary study-work in progress.
Radiology 1985, 156, 73-77
- 72. PARISH JM., MARSCHKE RF., DINES DE., LEE RE.**
Etiologic considerations in superior vane cava syndrome
Mayo Clin. Proc. 1981, 56, 407-13
- 73. PEREZ CA., PRESANT CA., VAN AMBURG AL.**
Management of superior vena cava syndrome.
Semin. Oncol. 1978, 5, 123-134
- 74. PUEL V., CAUDRY M., LE METAYER P et al.**

Superior vena cava thrombosis related to catheter malposition in cancer chemotherapy given through implanted portd.
Cancer 1993, 72, 2248-2252

75. PUTNUM JS., UCHIDA BT., ANTONIVIC R., ROSCH J.

Superior vena cava syndrome associated with massive thrombosis: treatment with expandable wire stents.
Radiology 1988, 167, 727-728

76. QUINN SF., SCHUMAN ES., LEE HALL MC., GROSS GF., UCHIDA BT., STANDAGE BA. et al.

Venous stenoses in patients who undergo hemodialysis: treatment with self-expandable endovascular stents.
Radiology 1992, 183, 499-504

77. RANTIS P., LITTOOY F.

Successful treatment of prolonged superior vena cava syndrome with thrombolytic therapy: a case report
J. Vasc. Surg. 1994, 20, 108-113

78. RAPTOPOULOS V.

Computed tomography of the superior vena cava.
CRC Crit. Rev. Diagn. Imaging 1986, 25, 373-429

79. ROBERTS JR., BUENO R., SUGARBAKER DJ.

Multimodality treatment of malignant superior vena caval syndrome.
Chest 1999, 116, 835-837

80. ROCCHINI AP., MELIONES JN., BEEKMAN RH., MOOREHEAD C., LONDON M.

Use of balloon expandable stents to treat experimental peripheral pulmonary artery and superior vena cava stenoses: preliminary experience.
Pediatr. Cardiol. 1992, 13, 92-96

81. RODRIGUES VI., NJO KH., KARIM AB.

Hypofractionated radiation therapy in the treatment of superior vena cava syndrome.
Cancer 1993, 10, 221-228

82. RÖSCH J., BEDELL J., PUTTNAM J., ANTONOVIC R., UCHIDA B.

Gianturco expandable wire stents in the treatment of the superior vena cava syndrome recurring after maximum-tolerance radiation.
Cancer 1987, 60, 1243-1246

83. RÖSCH J., PUTNUM JS., UCHIDA BT.

Modified Gianturco expandable wire stents in experimental and clinical use.
Ann. Radiol. 1988, 21, 100-103

84. ROUVIERE H.

Anatomie humaine (descriptive et topographique).
Paris : Masson, 1954, 7^{ème} édition révisée par G. CORDIER, tome I et II

- 85. SALSALI M., CLIFFTON EE.**
Superior vena caval obstruction with lung cancer.
Ann. Thorac. Surg. 1968, 6, 437-442
- 86. SCHNYDER PA. et coll.**
CT of the pretracheal retrocaval space.
Am. J. Roentgenol. 1981, 136, 303-308
- 87. SCHOEVAERDTS JC.**
Pathologie et chirurgie de la veine cave supérieure de l'adulte et de l'enfant.
Ann. Chir. : Chir. thorac. cardio-vasc. 1985, 39, n°7, 481-482
- 88. SCHRAUFNAGEL DE., HILL R., LEECH JA., PARE JAP.**
Superior vena cava obstruction: is it a medical emergency?
Am. J. Med. 1981, 70, 1169-1174
- 89. SCHWARTZ EE., GOODMAN LR., HASKIN ME.**
Role of CT scanning in the superior vena cava syndrome.
Am. J. Clin. Oncol. 1986, 9, 71-78
- 90. SCULIER JP., FELD R.**
Superior vena cava obstruction syndrome: recommendations for management.
Cancer Treat. Rev. 1985, 12, 3, 209-218
- 91. SCULIER JP., EVANS WK., FELD R. et al.**
Superior vena cava obstruction syndrome in small cell lung cancer.
Cancer 1986, 57, 847-848
- 92. SHAH R., SABANATHAN S., LOWE RA., MEARNES AJ.**
Stenting in malignant obstruction of superior vena cava
J. Thorac. Cardiovasc. Surg. 1996, 112, 335-40
- 93. SHIMM DS., LOGUE GL., RIGSBY LC.**
Evaluating the superior vena cava syndrome.
JAMA 1981, 245, 951-953
- 94. SIGWART U., PAEL J., MIRKOVITCH V., JAFFRE F., KAAPPENBERGER L.**
Intravascular stents to prevent occlusion and restenosis after transluminal angioplasty.
N. Engl. J. Med. 1987, 316, 701-706
- 95. SOLOMON N., HOLEY MH., JARMOLOWSKI LR.**
Intravascular stents in the management of the superior vena cava syndrome.
Cathet. Cardiovasc. Diagn. 1991, 23, 245-252
- 96. SPIRO SG., SHAH S., HARPER PG., TOBIAS JS., GEDDES DM., SOUHAMI RL.**

Treatment of obstruction of the superior vena cava by combination chemotherapy with and without irradiation in small-cell carcinoma of the bronchus
Thorax 1983, 38, 501-505

97. STANFORD W., DOTY DB.,

The role of veinography and surgery in the management of patients with superior vena cava obstruction.

Ann. Thorac. Surg. 1986, 41, 158-163

98. STANFORD W., JOLLES H., ELL S., CHIU LC.

Superior vena cava obstruction : venographic classification.

AJR 1987, 148, 259-262

99. STOCK KW., JACOB AL., PROSKE M., ROCHLITZ C., STEINBRICH W.

Treatment of malignant obstruction of the superior vena cava with the self-expanding Wallstent.

Thorax 1995, 50, 1151-1156

100. TANIGAWA N., SAWADA S., MISHIMA K., OKUDA Y., MIZUKAWA K., OHMURA N., TOITA T., OGAWA K., KOBAYASHI M.

Clinical outcome of stenting in superior vena cava syndrome associated with malignant tumors. Comparison with conventional treatment.

Acta. Radiologica. 1998, 39, 669-674

101. UCHIDA BT., PUTNUM JS., RÖSCH J.

Modification of Gianturco expandable wire stents.

AJR. 1988, 150, 1185-1187

102. URBAN T., LEBEAU B., CHASTANG C., LECLERC P., BOTTO MJ., SAUVAGET J.

Superior vena cava syndrome in small-cell lung cancer

Arch. Intern. Med. 1993, 153, 384-387

103. VANHOENACKER P., CROLLA D., DE MUYNCK P.

Venous stenting with a self-expanding prosthesis in superior vena cava syndrome.

Fortschr. Röntgenstr. 1994, 160, 2, 178-180

104. WALLACE MJ., CHARNSANGAVEJ C., OGAWA K. et al.

Tracheobronchial tree : Expandable metallic stents used in experimental and clinical applications. Work in progress.

Radiology 1986, 158, 309-312

105. WATKINSON AF., HANSEN DM.

Expandable wallstent for the treatment of obstruction of the superior vena cava.

Thorax 1993, 48, 915-920

106. WISSELINK WW., MONEY SR., BECKER MO. et al.

Comparison of operative reconstruction and percutaneous balloon dilatation for central venous venous obstruction.

Am. J. Surg. 1993, 166, 200-205

107. WRIGHT KC., WALLACE S., CHARNSANGAVEJ C., CARRASCO CH.


Gianturco C. Percutaneous endovascular stents: An experimental evaluation.
Radiology 1985, 156, 69-72

108. WURSCHMIDT F., BUNEMANN H., HEILMANN HP.

Small cell lung cancer with and without superior vena cava syndrome: a multi-variate analysis of prognostic factors in 408 cases.
Int. J. Rad. Oncol. Biol. Phys. 1995, 33, 77-82

109. YELLIN A., ROSEN A., REICHERT N., LIEBERMEN Y.

Superior vena cava syndrome: the myth, the facts.
Am. Rev. Respir. Dis. 1990, 141, 1114-1118



PATIENT- SEXE-AGE	CLINIQUE	TYPE D'OBS- TRUCTION	HISTOLOGIE	TRAITEMENT	COMPLICATIONS	EFFICACITE IMMEDIATE	EFFICACITE A LONG TERME	SURVIE	CAUSE DU DECES
1 - H - 49	- dyspnée - douleurs thoraciques - œdème - circulation collatérale - turgescence jugulaire	compression extrinsèque + thrombose	adénocarcinome	- corticothérapie + héparine in situ + stent - chimiothérapie + radiothérapie	- aucune - aucune - aucune - anémie grade 4 - aucune	- RP en 10 jours	- E au 10ème jour - E à 4 mois	6 mois	- insuffisance respiratoire - SCS majeur
2 - H - 56	aucun	compression extrinsèque	adénocarcinome	- chimiothérapie - stent - héparine IV / AVK + corticothérapie	- neuropathie - aucune - aucune - aucune	- RT - RT en 3 jours - RP	- E à 7 mois - E à 2 mois - RP	16 mois	cancer
3 - H - 59	- triade	compression extrinsèque	épidermoïde	- héparine IV + corticothérapie + stent	- aucune - aucune - aucune	- RP	- NE	7 jours	pneumopathie sur cancer



PATIENT- SEXE-AGE	CLINIQUE	TYPE D'OBS- TRUCTION	HISTOLOGIE	TRAITEMENT	COMPLICATIONS	EFFICACITE IMMEDIATE	EFFICACITE A LONG TERME	SURVIE	CAUSE DU DECES
4 - H - 63	- triade	compression extrinsèque + thrombose	épidermoïde	- héparine IV + corticothérapie + diurétiques + stent	- aucune - aucune - aucune - aucune	- RT en 24 heures	- RT	16 jours	cancer
5 - F - 57	aucun	compression extrinsèque	carcinome à petites cellules	- chimiothérapie	- toxicité digestive	- RT	- RT	5 mois	- pneumopathie - métastases cérébrales
6 - H - 53	- circulation collatérale - œdème - dysphonie	?	carcinome à petites cellules	- corticothérapie + HBPM + chimiothérapie	- aucune - aucune - aplasie fébrile anémie grade 4 neuropathie	- RT en 24 heures	- RT	18 mois	métastases cérébrales

PATIENT- SEXE-AGE	CLINIQUE	TYPE D'OBS- TRUCTION	HISTOLOGIE	TRAITEMENT	COMPLICATIONS	EFFICACITE IMMEDIATE	EFFICACITE A LONG TERME	SURVIE	CAUSE DU DECES
7 - H - 64	- triade - détresse respiratoire	compression extrinsèque	carcinome à petites cellules	- diurétiques + HBPM + corticothérapie + chimiothérapie	- aucune - aucune - hyperglycémie - OAP thrombopénie	- RP	- RP	13 jours	ischémie myocardique
8 - F - 66	- triade - détresse respiratoire	compression extrinsèque	carcinome à petites cellules	- corticothérapie + HBPM + diurétiques + stent - chimiothérapie	- aucune - aucune - aucune - hématome - aplasie anémie grade 4	- RP en 72 heures - RT en 7 jours	- RP - RT	12 mois	métastases cérébrales
9 - H - 70	- triade - détresse respiratoire	compression extrinsèque + thrombose	adénocarcinome	- corticothérapie + héparine IV + diurétiques + stent	- aucune - aucune - aucune - aucune	- RP à J2 puis E à J5	- E	22 jours	- insuffisance respiratoire - SCS majeur

PATIENT- SEXE-AGE	CLINIQUE	TYPE D'OBS- TRUCTION	HISTOLOGIE	TRAITEMENT	COMPLICATIONS	EFFICACITE IMMEDIATE	EFFICACITE A LONG TERME	SURVIE	CAUSE DU DECES
10 - F - 43	- œdème - dysphonie - hémoptysies	compression extrinsèque	carcinome à petites cellules	- héparine IV + corticothérapie + chimiothérapie	- aucune - aucune - aplasie fébrile	- RP en 10 jours	- RT	22 mois	vivant au 31/12/2000
11 - F - 45	- œdème - circulation collatérale - turgescence jugulaire - hémoptysies - douleurs thoraciques	compression extrinsèque	carcinome à petites cellules	corticothérapie + HBPM + chimiothérapie - stent	- aucune - aucune - aplasie fébrile et thrombopénie - aucune	- RT en 4 jours - RT en 5 jours	- E à 10 mois - RT	15 mois	cancer
12 - H - 47	- œdème	compression extrinsèque	épidermoïde	- héparine IV + corticothérapie + stent	- aucune - syndrome cushingoïde - aucune	- RT	- RT	5 mois	cancer

PATIENT- SEXE-AGE	CLINIQUE	TYPE D'OBS- TRUCTION	HISTOLOGIE	TRAITEMENT	COMPLICATIONS	EFFICACITE IMMEDIATE	EFFICACITE A LONG TERME	SURVIE	CAUSE DU DECES
13 - H - 63	- œdème - cyanose - détresse respiratoire	compression extrinsèque + thrombose	carcinome non à petites cellules	- stent - chimiothérapie - héparine par PAC + corticothérapie	- aucune - aplasie fébrile - aucune	- RT en 24 heures - NE - RT	- E à 6 sem. - RT	8 mois	OAP
14 - F - 53	- œdème - dyspnée - dysphonie - pesanteur crânienne - dysphagie	thrombose	adénocarcinome	- héparine IV / AVK + corticothérapie - chimiothérapie	- crachats hémoptoïques - hyperglycémie - toxicité digestive	- RT en 5 jours - NE	- RT - RT	6 mois 1/2	cancer
15 - H - 60	- œdème - circulation collatérale - toux - douleurs thoraciques	compression extrinsèque	carcinome à petites cellules	- corticothérapie + HBPM + stent - chimiothérapie	- aucune - aucune - aucune - aplasie neuropathie	- RT en 36 heures - NE	- E à 11 mois	12 mois	cancer

PATIENT- SEXE-AGE	CLINIQUE	TYPE D'OBS- TRUCTION	HISTOLOGIE	TRAITEMENT	COMPLICATIONS	EFFICACITE IMMEDIATE	EFFICACITE A LONG TERME	SURVIE	CAUSE DU DECES
16 - H - 53	- triade - dyspnée	compression extrinsèque	adénocarcinome	- héparine + corticothérapie + stent - chimiothérapie	- aucune - aucune - aucune - aucune	- RT en 12 heures - E	- E au 2ème jour - NE	12 jours	coma anoxique avec SCS majeur
17 - H - 80	- triade - dyspnée	compression extrinsèque	carcinome à petites cellules	- corticothérapie + HBPM + diurétiques + stent	- aucune - aucune - aucune - aucune	- RP	- NE	4 jours	péritonite sur ulcère perforé
18 - H - 71	- facies vultueux - comblement creux sus claviculaire	compression extrinsèque + thrombose	adénocarcinome	- corticothérapie + HBPM - stent - chimiothérapie	- aucune - aucune - aucune	- E - E - non réalisée	- E - E	1 mois	méningite carcino- mateuse

PATIENT- SEXE-AGE	CLINIQUE	TYPE D'OBS- TRUCTION	HISTOLOGIE	TRAITEMENT	COMPLICATIONS	EFFICACITE IMMEDIATE	EFFICACITE A LONG TERME	SURVIE	CAUSE DU DECES
19 - H - 53	- œdème - érythrocyanose - dyspnée - dysphonie - hémoptysies	thrombose	épidermoïde	- corticothérapie + HBPM - stent - chimiothérapie	- hyperglycémie - aucune - aucune - aucune	- RP en 7 jours - E - E	- E au 45ème jour - E - E	2 mois	cancer
20 - F - 51	- triade - cervicalgies - scapualgies	compression extrinsèque	épidermoïde	- corticothérapie + HBPM + stent - chimiothérapie	- aucune - aucune - aucune - aucune	- RT en 12 heures - NE	- RT - RT	6 mois	choc septique sur pneumopathie
21 - H - 45	- circulation collatérale	compression extrinsèque	adénocarcinome	- corticothérapie + HBPM + chimiothérapie - stent	- aucune - aucune - aucune - aucune	- RP - RT en 3 jours	- E à 4 mois - RT clinique	11 mois	cancer

PATIENT- SEXE-AGE	CLINIQUE	TYPE D'OBS- TRUCTION	HISTOLOGIE	TRAITEMENT	COMPLICATIONS	EFFICACITE IMMEDIATE	EFFICACITE A LONG TERME	SURVIE	CAUSE DU DECES
22 - H - 73	- triade - oppression thoracique - détresse respiratoire	compression extrinsèque + thrombose	carcinome peu différencié	- stent - chimiothérapie - HBPM + corticothérapie + diurétiques - radiothérapie	- aucune - aplasie - aucune - aucune - aucune	- RT en 2 jours - NE - E - refusée	- E à 4 sem. - E	3 mois et 11 jours	cancer
23 - H - 60	aucun	compression extrinsèque	carcinome à grandes cellules type neuroendocrine	- corticothérapie + HBPM + stent - chimiothérapie	- aucune - aucune - aucune - aucune	- RT - NE	- RT - RT	6 mois	vivant au 31/12/2000
24 - H - 69	- douleurs de la face - dyspnée - toux	compression extrinsèque	carcinome à petites cellules	- corticothérapie + héparine IV + chimiothérapie	- aucune - aucune - aucune	- RT en 8 jours	- RT	3 mois	vivant au 31/12/2000

PATIENT- SEXE-AGE	CLINIQUE	TYPE D'OBS- TRUCTION	HISTOLOGIE	TRAITEMENT	COMPLICATIONS	EFFICACITE IMMEDIATE	EFFICACITE A LONG TERME	SURVIE	CAUSE DU DECES
25 - H - 72	- œdème	compression extrinsèque	carcinome à petites cellules	- corticothérapie + HBPM + stent - chimiothérapie	- aucune - aucune - aucune - vascularite toxidermie insuffisance rénale	- RT en 24 heures - NE	- RT - RT	3 mois	vivant au 31/12/2000
26 - F - 49	- œdème - circulation collatérale - turgescence jugulaire - dyspnée	compression extrinsèque	carcinome à grandes cellules type neuroendocrine	- corticothérapie + HBPM - chimiothérapie - stent	- aucune - aucune - aucune	- RP - RT en 8 jours - RT en 2 jours	- NE - E au 22ème jour - RT	3 mois	vivant au 31/12/2000
27 - H - 61	- triade - détresse respiratoire	compression extrinsèque	carcinome à petites cellules	- stent - chimiothérapie - corticothérapie + HBPM	- insuffisance respiratoire - aplasie fébrile OAP - aucune	- E - RT en 7 jours - E	- E - RT à 1,5 mois - E	45 jours	insuffisance respiratoire sur compression trachéale et SCS majeur

Légende	
RP : réponse partielle	SCS : syndrome cave supérieur
RT : réponse totale	HBPM : héparine de bas poids moléculaire
E : échec	AVK : antivitamine K
NE : non évaluable	OAP : œdème aigüe du poumon



VU

NANCY, le **27 août 2001**

Le Président de Thèse

NANCY, le **24 septembre 2001**

Le Doyen de la Faculté de Médecine

Professeur **Y. MARTINET**

Professeur **J. ROLAND**

AUTORISE À SOUTENIR ET À IMPRIMER LA THÈSE

NANCY, le **1^{er} octobre 2001**

LE PRÉSIDENT DE L'UNIVERSITÉ DE NANCY 1

Professeur **C. BURLET**

RÉSUMÉ DE LA THÈSE

De nos jours, le cancer bronchique constitue la principale étiologie du syndrome cave supérieur.

Notre étude est une analyse rétrospective de la prise en charge thérapeutique des syndromes caves supérieurs liés au cancer bronchique chez 27 patients d'octobre 1996 à décembre 2000.

Les endoprothèses vasculaires (stents) ont eu une efficacité immédiate dans 18 cas sur 21 dans un délai moyen de 30 heures, un taux de récurrences de 7/21 et de complications de 2/21. L'efficacité du stent était similaire en première et en seconde intention.

La chimiothérapie a eu une efficacité immédiate dans 19 cas sur 22 (10/10 pour les cancers bronchiques à petites cellules et 8/12 pour les non à petites cellules) dans un délai moyen de 165 heures, un taux de récurrences de 9/19 et de complications de 15/22. L'adjonction de la chimiothérapie au stent a augmenté la survie de 45 à 183 jours.

Cette étude confirme l'intérêt du stent dans le syndrome cave supérieur lié au cancer bronchique. C'est un traitement aussi efficace que la chimiothérapie mais plus rapide et moins invasif. Il ne compromet pas les possibilités de diagnostic histologique comme la radiothérapie. Il est indiqué en cas de syndrome cave supérieur mal toléré (quelle que soit l'histologie) et en première intention pour les cancers bronchiques non à petites cellules qui sont peu chimiosensibles. Pour les cancers à petites cellules, la chimiothérapie reste le traitement de première intention sauf en cas de syndrome cave supérieur sévère ou d'hyperhydratation mal tolérée.

Superior vena cava syndrome and lung cancer : Therapeutic strategy about our experience.

THÈSE : MÉDECINE SPÉCIALISÉE – ANNÉE 2001

MOTS CLEFS : Syndrome cave supérieur. Cancer bronchique. Endoprothèse. Chimiothérapie.

INTITULÉ ET ADRESSE DE L'U.F.R. :

Faculté de Médecine de Nancy
9, avenue de la Forêt de Haye
54505 – VANDŒUVRE LES NANCY Cedex