



HAL
open science

Positionnement de l'implant en secteur antérieur : réel défi esthétique

Victor Vouillot

► **To cite this version:**

Victor Vouillot. Positionnement de l'implant en secteur antérieur : réel défi esthétique. Sciences du Vivant [q-bio]. 2014. hal-01732515

HAL Id: hal-01732515

<https://hal.univ-lorraine.fr/hal-01732515>

Submitted on 14 Mar 2018

HAL is a multi-disciplinary open access archive for the deposit and dissemination of scientific research documents, whether they are published or not. The documents may come from teaching and research institutions in France or abroad, or from public or private research centers.

L'archive ouverte pluridisciplinaire **HAL**, est destinée au dépôt et à la diffusion de documents scientifiques de niveau recherche, publiés ou non, émanant des établissements d'enseignement et de recherche français ou étrangers, des laboratoires publics ou privés.



AVERTISSEMENT

Ce document est le fruit d'un long travail approuvé par le jury de soutenance et mis à disposition de l'ensemble de la communauté universitaire élargie.

Il est soumis à la propriété intellectuelle de l'auteur. Ceci implique une obligation de citation et de référencement lors de l'utilisation de ce document.

D'autre part, toute contrefaçon, plagiat, reproduction illicite encourt une poursuite pénale.

Contact : ddoc-thesesexercice-contact@univ-lorraine.fr

LIENS

Code de la Propriété Intellectuelle. articles L 122. 4

Code de la Propriété Intellectuelle. articles L 335.2- L 335.10

http://www.cfcopies.com/V2/leg/leg_droi.php

<http://www.culture.gouv.fr/culture/infos-pratiques/droits/protection.htm>

ACADEMIE DE NANCY-METZ
UNIVERSITÉ DE LORRAINE
FACULTE D'ODONTOLOGIE DE NANCY

Année 2014

N° : 6497

THESE

Pour le

**DIPLÔME D'ETAT DE DOCTEUR
EN CHIRURGIE DENTAIRE**

Par

VOUILLOT Victor

Né le 21 juillet 1988 à Besançon (25)

**POSITIONNEMENT DE L'IMPLANT
EN SECTEUR ANTERIEUR:
Réal défi esthétique**

Présentée et soutenue publiquement le 27 juin 2014

Examineurs de la thèse :

Pr J.P. LOUIS

Professeur des Universités

Président

Dr J. PENAUD

Maître de Conférences des Universités

Juge

Dr J. SCHOUVER

Maître de Conférences des Universités

Juge

Dr J. GUILLET-THIBAUT

Maître de Conférences des Universités

Juge

Vice-Doyens : Pr Pascal AMBROSINI — Dr Céline CLEMENT

Membres Honoraires : Dr L. BABEL – Pr. S. DURIVAUX – Pr A. FONTAINE – Pr G. JACQUART – Pr D. ROZENCWEIG - Pr M. VIVIER

Doyen Honoraire : Pr J. VADOT, Pr J.P. LOUIS

Professeur Emérite : Pr J.P. LOUIS

Sous-section 56-01 Odontologie pédiatrique	Mme M. Mlle Mlle	<u>DROZ Dominique (Desprez)</u> PREVOST Jacques JAGER Stéphanie HERNANDEZ Magali Poste vacant à c/du 5/3/2014	Maître de Conférences* Maître de Conférences Assistante* Assistante Assistant
Sous-section 56-02 Orthopédie Dento-Faciale	Mme M. Mlle M.	<u>FILLEUL Marie Pierryle</u> GEORGE Olivier BLAISE Claire EGLOFF Benoît	Professeur des Universités* Maître de Conf. Associé Assistante Assistant
Sous-section 56-03 Prévention, Epidémiologie, Economie de la Santé, Odontologie légale	Mme M.	<u>CLEMENT Céline</u> CAMELOT Frédéric	Maître de Conférences* Assistant*
Sous-section 57-01 Parodontologie	M. Mme M. M. Mlle Mlle	<u>AMBROSINI Pascal</u> BISSON Catherine MILLER Neal PENAUD Jacques BÖLÖNI Eszter PAOLI Nathalie	Professeur des Universités* Maître de Conférences* Maître de Conférences Maître de Conférences Assistante Assistante*
Sous-section 57-02 Chirurgie Buccale, Pathologie et Thérapeutique Anesthésiologie et Réanimation	Mme M. M. M. Mlle M. Mlle M.	<u>GUILLET-THIBAUT Julie</u> ARTIS Jean-Paul BRAVETTI Pierre VIENNET Daniel BALZARINI Charlotte DELAITRE Bruno KICHENBRAND Charlène MASCHINO François	Maître de Conférences* Professeur 1er grade Maître de Conférences Maître de Conférences Assistante Assistant Assistante* Assistant
Sous-section 57-03 Sciences Biologiques (Biochimie, Immunologie, Histologie, Embryologie, génétique, Anatomie pathologique, Bactériologie, Pharmacologie)	M. M. M.	<u>YASUKAWA Kazutoyo</u> MARTRETTE Jean-Marc WESTPHAL Alain	Maître de Conférences* Professeur des Universités* Maître de Conférences*
Sous-section 58-01 Odontologie Conservatrice, Endodontie	M. M. M. M. Mlle M.	<u>ENGELS-DEUTSCH Marc</u> AMORY Christophe MORTIER Eric BALTHAZARD Rémy MUNARO Perrine VINCENT Marin	Maître de Conférences Maître de Conférences Maître de Conférences Assistante* Assistante Assistant*
Sous-section 58-02 Prothèse complète, Prothèse maxillo-faciale)	M. M. M. Mlle M. M. Mlle Mme	<u>DE MARCH Pascal</u> ARCHIEN Claude SCHOUVER Jacques CORNE Pascale LACZNY Sébastien MAGNIN Gilles SIMON Doriane VAILLANT Anne-Sophie	Maître de Conférences Maître de Conférences* Maître de Conférences Assistante Assistant Assistant Assistante* Assistante*
Sous-section 58-03 Sciences Anatomiques et Physiologiques Occlusodontiques, Biomatériaux, Biophysique, Radiologie	Mlle M. Mme M. M.	<u>STRAZIELLE Catherine</u> RAPIN Christophe (Sect. 33) MOBY Vanessa (Stutzmann) SALOMON Jean-Pierre HARLE Guillaume	Professeur des Universités* Professeur des Universités* Maître de Conférences* Maître de Conférences Assistant Associé

souligné : responsable de la sous-section * temps plein

Mis à jour le 01.03.2014

Par délibération en date du 11 Décembre 1972,
la Faculté de Chirurgie Dentaire a arrêté que
les opinions émises dans les dissertations
qui lui seront présentées
doivent être considérées comme propres à
leurs auteurs et qu'elle n'entend leur donner
aucune approbation ni improbation.

REMERCIEMENTS

A NOTRE PRESIDENT DE THESE

Monsieur le Professeur Jean-Paul LOUIS

Docteur en Chirurgie Dentaire

Docteur en Sciences Odontologiques

Docteur d'Etat en Odontologie

Professeur des Universités – Praticien Hospitalier Honoraire

Doyen Honoraire de la faculté

Professeur Emérite de l'Université de Lorraine

Vous nous avez fait l'honneur d'accepter la présidence de ce jury de thèse, nous vous en sommes très reconnaissant.

Nous avons eu le grand plaisir d'apprendre à connaître, sous votre direction, le côté passionnant et intéressant de la chirurgie dentaire.

Nous avons su apprécier vos enseignements, votre disponibilité, votre gentillesse et vos précieux conseils tout au long de nos études.

Veillez trouver ici, le témoignage de notre profond respect et de notre vive reconnaissance.

A NOTRE JUGE ET DIRECTEUR DE THESE

Monsieur le Docteur Jacques PENAUD

Docteur en Chirurgie Dentaire
Docteur de l'Université Henri Poincaré, Nancy-I
Maître de Conférences des Universités
Sous-section : Parodontologie

Nous vous sommes très reconnaissant d'avoir eu la gentillesse de diriger cette thèse.

Votre soutien était sans faille, soyez assuré de notre profonde gratitude

Pour votre très grande disponibilité (à toutes heures il est vrai) et toutes les connaissances que vous nous avez apportées tout au long de nos études mais également durant l'élaboration de ce travail, veuillez trouver ici l'expression de nos remerciements les plus sincères et notre profond respect.

A NOTRE JUGE

Monsieur le Docteur Jacques SCHOUVER

Docteur en Chirurgie Dentaire
Docteur en Sciences Odontologiques
Maître de Conférences des Universités
Sous section : Prothèse

Vous nous avez fait l'honneur d'accepter de faire partie du jury de cette thèse.

Nous vous remercions de votre disponibilité et de tous vos bons conseils donnés lors de nos stages cliniques et lors de mes visites occasionnelles à votre cabinet.

Nous tenions à vous exprimer notre grande gratitude pour avoir participé à l'édifice de cette thèse.

Puissiez-vous trouver dans ce travail le témoignage de notre reconnaissance et l'assurance de nos sentiments respectueux.

A NOTRE JUGE

Madame le Docteur GUILLET-THIBAUT Julie

Docteur en Chirurgie Dentaire

Ancien Assistant hospitalier Universitaire

Maître de Conférences des Universités – Praticien Honoraire

Responsable de la sous section Chirurgie Buccale, Pathologie et Thérapeutique
Anesthésiologie et Réanimation

Nous vous remercions d'avoir accepté si spontanément de bien vouloir faire partie de notre jury de thèse.

Ce travail est également l'occasion de vous remercier pour la qualité de vos enseignements mais aussi de la gentillesse et la sympathie dont vous avez fait preuve au cours de nos études d'odontologie.

Nous tenions à vous exprimer notre reconnaissance pour votre disponibilité tout au long de l'élaboration de ce travail.

Nous espérons que vous trouverez ici le témoignage de notre gratitude ainsi que de notre très respectueuse considération.

A mes parents,

Vous m'avez offert une merveilleuse enfance remplie de riches souvenirs et inculqué des valeurs qui ont fait de moi ce que je suis aujourd'hui.

Vous avez toujours cru en moi (un peu trop d'ailleurs) et je vous en remercie.

Je vous aime plus que tout et ne saurai jamais assez vous remercier pour tout ce que vous avez fait pour moi.

Maman, désolé pour la smart, Papa, je ne t'en veux plus pour ma voiture.

J'espère continuer à profiter de la vie à vos côtés le plus longtemps possible.

A mon frère Adrien,

On ne se voit peut être pas assez mais les sentiments sont sincères et entiers. Je te souhaite tout le bonheur du monde à Londres, Paris, Budapest, Washington, Lima, Mexico Moscou... Qui sait où tu iras demain....

A Eloïse,

Tu as été un soutien sans faille durant l'élaboration de ce travail et je t'en remercie.

Merci également pour avoir pu lire et corriger mes scandaleuses fautes d'orthographe.

Nos dimanches soirs seront toujours sacrés.

Je t'aime.

A mes grands parents, Kiki et Suzanne,

Merci pour tous ces bons moments passés à vos côtés. Je vous aime alors tâchons de continuer à profiter au maximum !

A ma grand mère Mimine,

Grâce à toi la « pastachoute » n'a plus de secret pour moi. Les départs arrêtés en R5 restent un souvenir inoubliable.

A mon grand père Maurice,

Parti trop tôt et trop injustement, je ne t'oublie pas.

A ma merveilleuse famille que j'aime :

- Jacky et Myreille, ma marraine, nos voyages ont forgé ma jeunesse il est vrai et ont tout simplement été un pur bonheur pendant toutes ces années. Vivement le prochain ! Vos attentions m'ont toujours touché et je vous en remercie.

- Yves et Annie, vous m'avez toujours accueilli à bras ouverts et les Noëls chez vous étaient parmi les meilleurs. Un regret : la fermeture du mini golf sportenix !

- Alain, oncle sage, Alan de Patong, je te remercie pour ton extrême générosité. Le vélo sera bien gardé et je profite de ce moment pour m'excuser d'avoir insisté pour faire un tour dans la petite voiture jaune un soir de 24 décembre, ce fut couteux. Chaque moment passé à tes côtés est un immense plaisir. Gros bisous la mimine !

A mes Cousins, cousines :

A Fabrice, mon parrain, bosseur de première pour qui j'ai beaucoup d'estime. Tu as su me guider dans la bonne voie et je t'en remercie. J'attends avec impatience notre prochain weekend ski avec Anne-So!

A Niels, tes visites à Nancy ont été studieuses, beaujolais nouveau, bar les vedettes, fondue chinoise. Tes petites études se terminent enfin ! Merci pour tous ces bons moments.

A Géraldine, cousine qui ne monte pas assez nous voir, nos vacances ensemble restent un super souvenir. Je te souhaite le meilleur avec la dream team Ludo Lucas Julia....

A Chloé, Thomas et Vincent, mes trois petites mimines... avec qui j'aime avoir du bon temps. Vivement le prochain.

A Stéphane, parti trop tôt, je ne t'oublie pas.

J'ai la chance de faire partie d'une si belle et grande famille qui est la nôtre.

A mes amis d'enfance :

Kévin et Quentin voilà 15 ans qu'on se connaît...

Je ne peux pas tout dire mais alors qu'est ce qu'on s'est marré....et qu'est ce qu'on continue...et qu'est ce qu'on continuera...

Notre enfance n'a pas été de tout repos mais forte en émotions et remplie de bons souvenirs et je vous en remercie. Ne changez pas vous êtes parfaits !

Sokha, j'ai été très touché que tu me choisisses comme garçon d'honneur, ce fut une magnifique preuve d'amitié qui dure depuis plus de 15 ans. Tes nems sont les meilleurs du monde !

Pierre-Louis, des marmottons à aujourd'hui on ne cesse de s'éclater, pourvu que ça dure !

A mes amis Nancéens :

A Loïc, je te remercie de m'avoir choisi comme témoin de mariage cela m'a énormément touché. J'ai adoré partager les bancs de la fac à tes côtés mais également tous nos petits à côtés.

A PA dit Roupette, je suis désolé pour la première sortie à ski, c'est vrai que c'était un peu fort. Pour le reste Roupette, j'ai adoré nos années nancéennes et ces révisions en mode jogging café stabilo. Maintenant place au mode pêche, BUL, vacances et chirurgie dentaire accessoirement.

A Bruno, Buburn, tes (LOURDES) chutes à ski entraînent toujours ces pleurs (de rire !!!!!). Merci !

A Rémi, vivement nos prochaines sorties SKI, VTT ou autres...

A Thibault, tu es un homme rigide m'a t on dit (Pierro) ?

A Pierro, tu as rencontré la mauvaise personne au mauvais moment (Thibault) et je rajouterais également à la mauvaise vitesse !

Parce que sans vous les études n'auraient pas été si « STUDIEUSES » Merci pour toutes ces années inoubliables !

Au Docteur Patrick Nicoulaud,

Vous m'avez accueilli spontanément dans votre cabinet et m'avez inculqué le goût des choses bien faites. Votre professionnalisme et votre dévouement envers vos patients vous honorent et resteront un exemple pour moi.

Merci pour tous vos bons conseils, ils me seront très précieux pour mon exercice futur.

A ma belle-famille,

Merci pour votre accueil si chaleureux, si généreux malgré le fait que vous soyez « lorrains »... Chaque moment passé avec vous est un réel plaisir. Brigitte, merci d'avoir fait l'MGEN rien que pour moi, votre soutien était précieux.

SOMMAIRE

INTRODUCTION	16
1 Généralités	17
1.1 Le secteur antérieur : Zone esthétique	17
1.1.1 Critères objectifs :	17
1.1.2 Critères subjectifs :	18
1.2 Critères de réussite d'une prothèse esthétique	18
1.2.1 Formes et dimensions	19
1.2.2 Couleur	20
1.2.3 Les axes dentaires.....	22
1.2.4 Les points de contacts et présence de papille	22
1.2.5 Le profil d'émergence.....	24
1.2.6 L'alignement des collets et des bords libres	25
1.2.7 L'état de surface.....	27
1.2.8 Maintien de la santé parodontale	27
1.2.9 Evaluation du résultat :	28
2 Indication du niveau de difficulté de chaque cas : Indications, limites, et facteurs de risque liés à l'implantologie.	32
2.1 Critères de décision et facteurs de risque au niveau de la zone esthétique	32
2.1.1 Facteurs de risque gingival	33
2.1.1.1 Ligne du sourire.....	33
2.1.1.1.1 Ligne du sourire basse.....	34
2.1.1.1.2 Ligne du sourire moyenne.....	35
2.1.1.1.3 Ligne du sourire haute ou « sourire gingival »	36
2.1.1.2 La qualité de la gencive.....	37
2.1.1.2.1 Biotype gingival épais et plat.....	37
2.1.1.2.2 Biotype gingival fin et festonné	38
2.1.1.3 La quantité de gencive attachée.....	40
2.1.1.4 Papille des dents adjacentes.....	41
2.1.2 Facteurs de risque dentaire	43
2.1.3 Facteurs de risque osseux	44
2.1.3.1 Volume osseux minimal	44
2.1.3.1.1 Plan vestibulo-lingual	45
2.1.3.1.2 Plan corono-apical.....	45
2.1.3.1.3 Plan mésio-distal.....	46
2.1.3.2 Caractère du site édenté.....	47
2.1.4 Critères de choix de la restauration prothétique.....	49
2.1.4.1 Hauteur disponible.....	51
2.1.4.2 Dimension mésio-distale.....	52

2.1.5	Facteurs de risque liés au patient.....	53
2.1.5.1	Demande esthétique	53
2.1.5.2	Qualité de l'hygiène	54
2.1.5.3	Influence du tabac	55
2.1.5.4	Concept occlusal préexistant, rapports avec les dents antagonistes et exigences thérapeutiques	55
2.1.6	Tableau récapitulatif.....	57
2.1.7	Choix de l'implant	58
2.1.7.1	Choix de la morphologie de l'implant.....	58
2.1.7.1.1	Les implants cylindriques.....	58
2.1.7.1.2	Les implants coniques	59
2.1.7.2	Choix du diamètre de l'implant.....	62
2.1.8	Quels protocoles choisir ? Place de la mise en charge immédiate :.....	65
2.1.8.1	Protocole en deux temps chirurgicaux	66
2.1.8.2	Implantation et mise en charge immédiate, une solution ?.....	70
2.2	Critères de positionnement de l'implant dans la zone esthétique.....	75
2.2.1	Positionnement mésio-distal.....	76
2.2.2	Positionnement vestibulo-lingual de l'implant.....	78
2.2.3	Positionnement corono-apical de l'implant.....	79
3	Influence du projet prothétique dans le positionnement de l'implant.....	81
3.1	Etablissement du montage directeur.....	81
3.1.1	Première étape : Empreintes et montage en articulateur	82
3.1.2	Elaboration du projet prothétique.....	82
3.2	Réalisation du guide radiologique	86
3.2.1	Définition	86
3.2.2	Caractéristiques.....	87
3.2.3	Différents types de guides radiologiques utilisables en secteur antérieur	88
3.2.3.1	Guide en résine acrylique transparent avec puits radio-opaque.....	88
3.2.3.2	Guide radiologique avec dents radio-opaques.....	88
3.2.4	Planification implantaire : Exemple du logiciel Siplant®.....	89
3.3	Réalisation du guide chirurgical.....	91
3.3.1	Généralités	91
3.3.2	Caractéristiques.....	91
3.3.3	Elaboration du guide chirurgical	92
3.4	Confection Fabrication Assistée par Ordinateur (CFAO): Exemple avec le logiciel Siplant® et les SurgiGuide® de chez Materialise Dental©	95
3.4.1	Introduction	95
3.4.2	De la planification implantaire à la fabrication du guide.....	95
3.4.3	Fabrication du guide chirurgical.....	98
3.4.4	Matériel nécessaire.....	101
3.4.4.1	Les cuillères	101
3.4.4.2	Les forets et ancillaires	102

3.4.4.3	Les portes implants	102
3.4.5	Discussion	103
4	Cas cliniques	107
4.1	Cas d'un implant unitaire antérieur encastré au niveau de la 12 avec la technique de mise en esthétique immédiate : Dr PENAUD	107
4.2	Cas d'un bridge antérieur 13 à 23 avec la technique d'extraction, implantation et mise en esthétique immédiate : Dr PENAUD	111
4.3	Cas de deux implants antérieurs 11 et 21 avec extraction implantation et mise en esthétique immédiate : Dr PENAUD	114
5	Conclusion	118
	BIBLIOGRAPHIE	119
	Table des tableaux et des illustrations	126

INTRODUCTION

Dans les années 1980, les travaux des professeurs Brånemark et Schroeder ont permis d'introduire une nouvelle technique chirurgicale: l'implantologie.

Au départ, la position de l'implant dépendait essentiellement du volume osseux disponible. La réussite du traitement reposait dans le seul critère qu'est l'ostéointégration.

En quelques années, la fiabilité de cette thérapeutique a permis le traitement de l'édenté plural et unitaire ouvrant ainsi la voie à une exigence supplémentaire : une intégration esthétique. Dès lors, la position de l'implant devait coïncider avec la future prothèse. Nous passons d'un paradigme d'implantologie guidée par l'anatomie osseuse vers l'implantologie guidée par les exigences prothétiques.

La réussite du traitement implantaire dépend de nombreux facteurs : la physiologie tissulaire, l'anatomie osseuse, la technique chirurgicale, la qualité de la restauration prothétique ainsi que le positionnement tridimensionnel de l'implant qui est le facteur déterminant du résultat final.

Le but de ce travail est d'identifier au travers des revues de la littérature les niveaux de difficultés afin de réaliser une prothèse implanto-portée esthétique et fonctionnelle en secteur antérieur.

Nous verrons dans un premier temps ce qui caractérise une prothèse dite « esthétique » et quels sont les moyens de l'objectiver.

Secondairement, nous traiterons les différents facteurs à prendre en compte mais également les pièges à éviter dans le traitement implantaire en secteur antérieur.

Par la suite, nous mettrons en avant l'importance du projet prothétique dans le positionnement de l'implant et pour finir nous illustrerons nos propos par le biais de quelques cas cliniques.

1 Généralités

1.1 Le secteur antérieur : Zone esthétique

Il y a deux façons de définir la zone antérieure aussi appelée zone esthétique. Nous parlons de critères objectifs, qui correspondent à des normes établies et identifiables chez chacun d'entre nous, mais aussi de critères subjectifs, qui dépendent de la propre vision du patient. Ces critères diffèrent d'une personne à l'autre :

1.1.1 Critères objectifs :

Est considérée comme zone esthétique, toute partie de l'arcade visible lors d'un sourire large du patient. On parle donc du segment dento-alvéolaire visible lors du sourire. (BELSER Urs C, BUSER D, HIGGINBOTTOM F 2004)(1). La dentisterie esthétique est définie comme « La science de copier la nature et d'intégrer nos soins dans le contexte buccal, les rendant invisibles autant que possible. » (ROMAGNA-GENON C, GENON P 2001)(2)

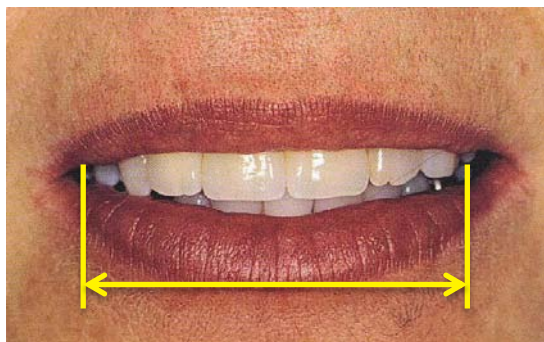


Figure 1 : Critères objectifs

1.1.2 Critères subjectifs :

Subjectivement, cette zone peut être définie comme le segment dento-alvéolaire considéré comme esthétique par le patient (Urs Belser, Daniel Buser, Franck Higginbottom 2004)(1).

Chez certaines personnes, il s'agira uniquement du bloc incisivo-canin supérieur alors que chez d'autres, il s'agira de toutes les dents visibles lors du sourire. Ces critères sont importants à déterminer lors de la consultation pré-implantaire car ils reflètent la demande esthétique du patient et l'exigence qui en découle.

Dans ces conditions spécifiques, l'objectif du traitement est d'obtenir une restauration qui imite si bien la denture naturelle qu'un oeil non exercé ne puisse faire la différence. Les attentes du patient sont grandes et la possibilité de compromis est faible, surtout dans le cas d'une ligne de sourire haute (Urs C BELSER, Jean-Pierre BERNARD, MERICSKE-STERN R, TAYLOR TD 2000) (3).

Dans l'idéal, tout remplacement prothétique implantaire de dents abîmées ou absentes doit donner l'illusion qu'aucune intervention n'a été réalisée ou, pour utiliser d'autres mots, que "l'artificiel ait l'air naturel" (GARBER D.A, 1996)

1.2 Critères de réussite d'une prothèse esthétique

Lors d'une élaboration prothétique, les reconstructions doivent toujours être conformes à une normalité morphologique tenant compte des variables qui, en rapport avec le contexte, vont assurer l'aspect esthétique de l'ensemble (Claude R.RUFENACHT).

A chaque cas clinique, nous recherchons une intégration fonctionnelle et esthétique optimale. Nous verrons qu'il y a un certains nombres de critère à respecter pour que l'objectif soit atteint :

1.2.1 Formes et dimensions

La forme et la position des dents ont une importance majeure dans l'aspect global du sourire et dans l'harmonie du visage.

Selon Chiche et Pinault (1994), l'incisive centrale doit avoir une taille de couronne supérieure à celle des latérales et des canines. En effet, les centrales sont généralement de 2 à 3 mm plus larges que les latérales et de 1 à 1,5 mm plus larges que les canines. De plus, elle est considérée de proportions parfaites lorsque sa largeur est à peu près égale à 75 % de sa longueur. Donc, pour espérer un résultat esthétique satisfaisant, nous devons respecter ses proportions, qui donne au sourire ses principales caractéristiques.

SCHILLINGBURG avait réalisé une étude sur la valeur moyenne de la largeur des incisives centrales, latérales et des canines :

- 8,5 mm pour l'incisive centrale
- 7 mm pour l'incisive latérale
- 7,5 mm pour la Canine

La forme est un facteur parmi les plus importants. En effet elle joue un rôle tout aussi déterminant que la couleur de la dent dans la perception du sourire. Il est primordial que la future prothèse recrée la symétrie de la dent homologue controlatérale : hauteur, largeur, lignes de transitions, alignement des bords libres, alignement des collets, bombé vestibulaire, profil d'émergence.

Nous distinguons trois types de formes :

- Carrée (figure 2)
- Triangulaire (figure 3)
- Ovoïde (figure 4)

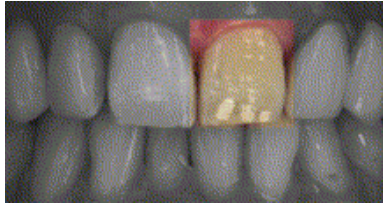


Figure 2 forme carrée

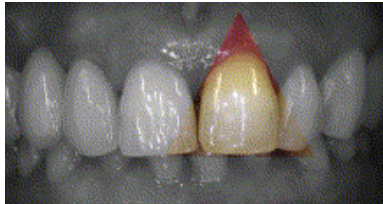

Figure 3 forme triangulaire

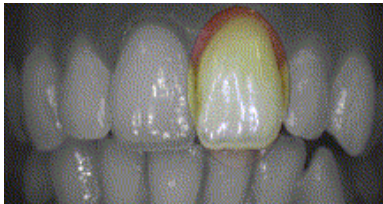


Figure 4 forme ovoïde

(URZAL V 2010) (4)

La forme des dents est en corrélation avec la forme générale du visage. Une dent avec une couleur parfaite mais une forme inappropriée n'offre pas entière satisfaction.

Les formes naturelles sont soumises à la logique liée à la fonction, la croissance, l'adaptation...C'est cette logique que nous devons retrouver quand nous réalisons nos dents prothétiques.

1.2.2 Couleur

C'est une des composantes clef pour l'intégration esthétique de notre restauration.

Selon Albert H. MUNSELL, la couleur se décompose en trois paramètres :

- **Teinte** : Elle est dépendante de la longueur d'onde de la lumière réfléchiée par un objet. Elle est déterminée essentiellement par la dentine qui conditionne la couleur de base de la dent car l'émail est relativement transparent.

- **Saturation** : Elle correspond à la quantité de pigments contenus dans la couleur. Plus une couleur est saturée moins elle est lumineuse.
- **Luminosité** : Elle correspond à la quantité de lumière réfléchiée par un objet.

Evidemment, la prothèse devra au maximum se rapprocher de la couleur des autres dents.

Pour ce faire, il existe différents moyens de communication de la couleur :

- Réalisation d'un schéma de la dent avec les annotations des différentes stratifications de couleur, les défauts, les taches, les fêlures/fissures...
- Prise de clichés photographiques avec l'échantillon témoin qui servira de repère au prothésiste (figure 5).
- Le prothésiste peut venir au cabinet dentaire et prendre lui même ses notes.
- Utilisation d'un instrument de mesure de la couleur dentaire: Spectrocolorimètre (figure 6).

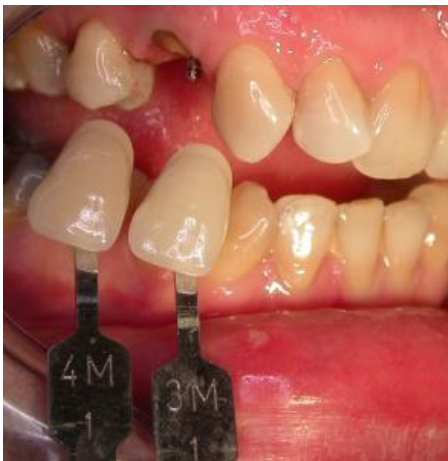

Figure 5 Photo + échantillons témoins

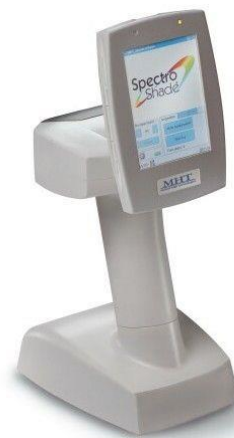

Figure 6 Exemple de colorimètre : Spectroshade Micro

1.2.3 Les axes dentaires

Il est essentiel de reproduire l'inclinaison distale des axes dentaires et l'effet miroir par rapport à la ligne médiane pour un résultat esthétique satisfaisant.

En général, l'inclinaison dans le plan frontal des dents augmente, des incisives centrales pratiquement verticales, aux canines et prémolaires inclinées dans le sens disto-mésial, du collet au bord libre.

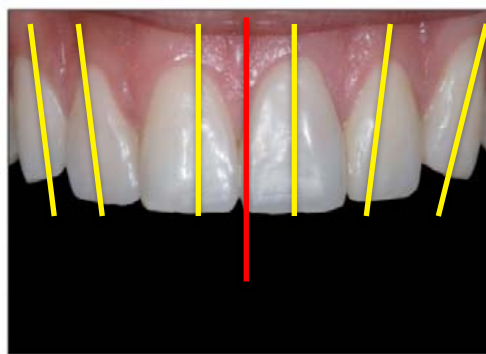


Figure 7 Les axes dentaires

1.2.4 Les points de contacts et présence de papille

La situation du point de contact interdentaire dépend de la position et de la morphologie des dents.

Il est plus coronaire entre les incisives centrales, puis, il tend à devenir plus apical vers les dents postérieures.

En prothèse implanto-portée, la situation tridimensionnelle de l'implant sera donc un facteur déterminant dans l'obtention du point de contact et par conséquent dans la reconstruction de la papille interdentaire.

Lors de la réalisation de restauration prothétique, qui plus est en implantologie, il est nécessaire de retrouver une distance inférieure ou égale à 5 mm entre la crête osseuse et le point de contact de façon à conserver la papille interdentaire.

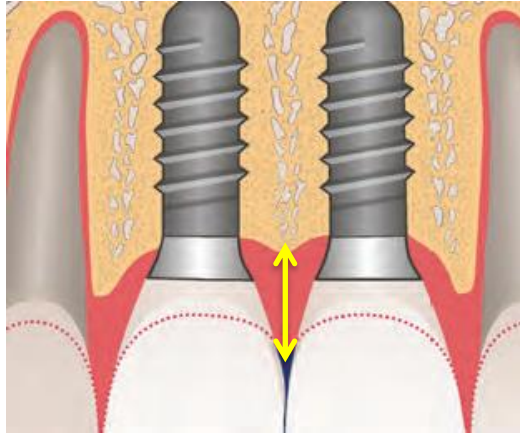


Figure 8: Positionnement du point de contact par rapport à la crête osseuse

(BUSER D, MARTIN W, BELSER Urs C 2004) (5)

Une étude américaine portée sur 288 sites chez 30 patients différents montre que si la distance entre la crête osseuse et le point de contact est de 5 mm ou moins, nous retrouvons dans 100% des cas une papille interdentaire. Quand cette distance est de 6 mm on ne la retrouve que dans 56% des cas et pour finir, si la distance est de 7 mm ou plus la papille n'est présente que dans 27% des cas (TARNOW DP, MAGNER AW, FLETCHER 1992) (6).

Ces résultats sont comparables à ceux obtenus lors de l'étude menée en 2005 comme nous le montre le graphique suivant

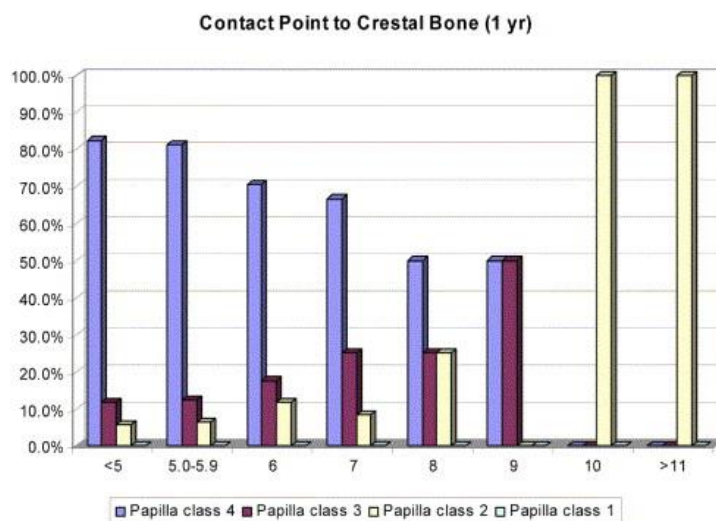


Figure 9 Corrélation entre présence de papille et distance point de contact-sommet crête osseuse.

(Mark R. RYSER Michael S. BLOCK, Donald E. MERCANTE 2005) (7)

D'après la classification de RYSER en 2005 :

Classe 4 : La papille comble entièrement l'espace interdentaire de façon comparable à la papille adjacente.

Classe 3 : La papille comble à plus de 50% l'espace interdentaire.

Classe 2 : L'espace est comblé à moins de 50% mais la papille existe.

Classe 1 : La papille n'existe plus

Les classes 1 et 2 sont considérées comme esthétiquement insatisfaisantes.

Cette étude a permis de déterminer trois paramètres qui conditionnent la présence de papille lors de la réalisation de prothèse implanto-portée :

- La distance entre le point de contact et niveau osseux de la dent adjacente (idéal = 5mm ou moins).
- La distance entre le point de contact et le niveau osseux proximal autour de l'implant (cette dernière étant toujours supérieure à celle entre le point de contact et le niveau osseux de la dent adjacente).
- L'espace mésio-distal entre la dent adjacente et l'implant (1,5-2mm).

1.2.5 Le profil d'émergence

Le profil d'émergence est caractérisé par l'angle d'émergence formé par le grand axe de la dent, d'une part, et l'inclinaison de la face vestibulaire au niveau cervical, d'autre part (AINAMO J, ALCOFORADO G, BORGHETTI A, ESTRABAUD Y, GUYOT JF, LABORDE G et al. 1996) (8).

En prothèse, nous recherchons un profil d'émergence qui se situe dans le prolongement radiculaire. Nous devons avoir l'impression que la dent « sort de la gencive » pour donner un aspect naturel à la restauration.

Ce profil d'émergence permet le soutien des tissus mous (empêche les récessions) et pérennise la santé parodontale. Il participe donc à l'esthétique de la restauration. On parle d'un profil en « ailes de mouette » décrit par Amsterdam et Abrams.

Mais il permet aussi l'auto-nettoyage, un bon contrôle de plaque et un maintien des papilles.

Le profil d'émergence prothétique idéal se confond avec le profil d'émergence de la dent naturelle correspondante. En prothèse implantaire, tout réside dans le choix de l'implant et le

bon positionnement tridimensionnel de celui-ci.

Ce critère montre l'importance capitale d'un positionnement implantaire précis de telle sorte que l'émergence de la couronne soit en tout point symétrique à son homologue.

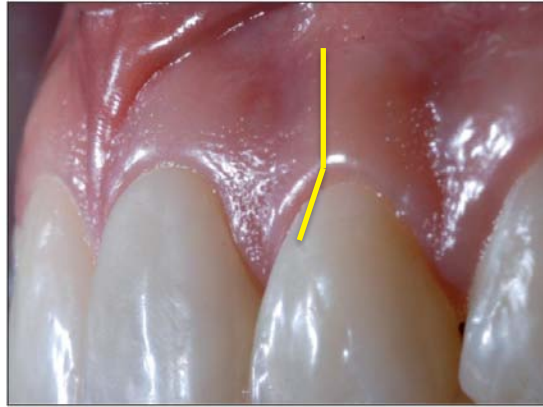


Figure 10 Profil d'émergence

1.2.6 L'alignement des collets et des bords libres

Nous cherchons à obtenir une symétrie des collets avec la dent controlatérale dans la mesure du possible.

Un défaut d'alignement des collets crée un déficit esthétique. Ce défaut est d'autant plus important que la ligne du sourire est élevée.

La ligne du sourire est définie par le bord inférieur de la lèvre supérieure lors du sourire.

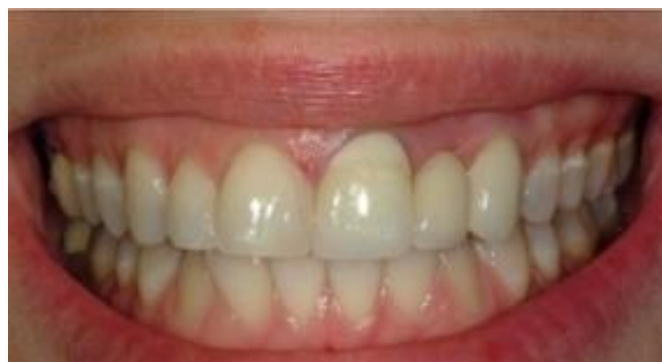

Figure 11 Défaut d'alignement des collets

Le feston gingival des incisives latérales doit être plus coronaire que celui des incisives centrales et des canines : On parle de profil en « W ».

Les collets des incisives latérales doivent être plus coronaire de sorte que, si une ligne est tracée entre les incisives centrales et les canines, les collets des incisives latérales doivent être en dessous de celle-ci.

(FRADEANI 2006) (9)

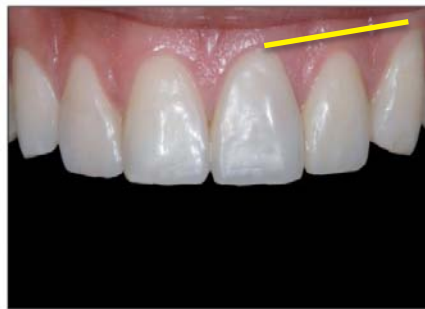

Figure 12 Alignement des collets

La ligne des collets doit être parallèle au bord incisif lui-même parallèle à la lèvre inférieure.

En effet les bords libres des dents antérieures maxillaires suivent la limite supérieure de la lèvre inférieure.

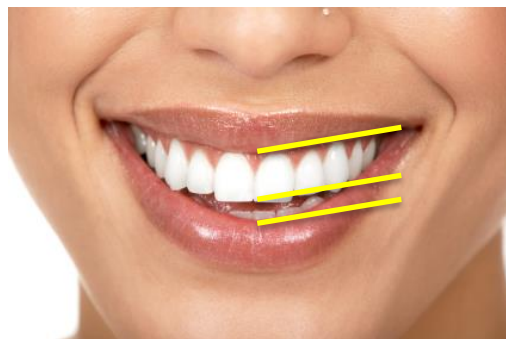


Figure 13: Concordance de la ligne des collets, ligne joignant les bords libres et limite supérieure de la lèvre inférieure

1.2.7 L'état de surface

Une analyse attentive de la dent naturelle permet de mettre en évidence la complexité de l'état de surface : « L'état de surface est en relation directe avec la qualité et la quantité de la réflexion spéculaire de la lumière par la dent ». (JC PARIS, FAUCHER. AJ 2003) (10)

En effet, une surface lisse réfléchit beaucoup plus la lumière qu'une surface rugueuse, irrégulière.

Il existe des lignes verticales issues de la formation des lobes, ainsi que des fêlures qui sont claires au départ et deviennent de plus en plus foncées avec l'âge. Ces détails sont à prendre en compte de façon à pouvoir les reproduire et ainsi pouvoir mimer le naturel. L'état de surface varie avec l'âge, la fonction, la structure et la situation de la dent sur l'arcade. Les zones les plus sujettes à usure sont naturellement les plus brillantes comme la face vestibulaire d'une incisive centrale par exemple.

1.2.8 Maintien de la santé parodontale

La réussite du traitement passe naturellement par une prothèse intégrant les différents facteurs énumérés précédemment mais également par le maintien de la santé parodontale.

Toutes les structures buccales présentent en même temps des corrélations esthétiques et biologiques. Toutefois, en pratique clinique, la restauration de saines interrelations biologiques se doit de toujours prendre le pas sur la recherche du résultat esthétique. La perte de contrôle de ces interrelations biologiques de nature fragile conduit inmanquablement à la détérioration structurelle, c'est à dire la maladie. On sait que les facteurs étiologiques pouvant conduire à la rupture de ces relations sont non seulement d'ordres inflammatoires et systématiques mais également iatrogènes. Des bords défectueux ou rugueux, en sur ou sous contour, ne respectant pas l'intégrité du contexte biologique vont favoriser la colonisation bactérienne et l'inflammation gingivale. Toute rupture des interrelations biologiques conduit inévitablement à des modifications des caractéristiques de l'aspect esthétique original.

(Claude R.RUFENNACHT 2001) (11)

Pour éviter les restaurations iatrogènes et assurer la santé tissulaire, certaines approches cliniques spécifiques ont été proposées. Leur parfaite exécution va dépendre directement de l'habileté clinique du praticien, dans le respect et la maîtrise de quatre éléments :

- Des protocoles cliniques atraumatiques
- Un placement correct des bords des restaurations
- Une préparation de la dent en fonction du matériau de restauration choisi
- Une adaptation précise des bords de la restauration

(BECKER CM, KALDAHL WB. 1981) (12)

1.2.9 Evaluation du résultat :

Les facteurs qui permettent d'évaluer le succès esthétique de notre prothèse implanto-portée reposent sur l'esthétique de la couronne et l'aspect des tissus peri implantaires. Nous parlons de « White esthetic score » (WES) et de « pink esthetic score » (PES). En effet pour chaque critère (WES ou PES), nous avons un certain nombre d'index à évaluer (exemple : Présence de papille). Nous attribuons une note à chaque index allant de 0 à 2 et en additionnant tous les index nous obtenons une note sur dix. Au final nous avons deux notes sur dix que nous combinons de façon à obtenir une note sur 20. Cette évaluation permet de donner une méthode standardisée et objective pour comparer les différents résultats.

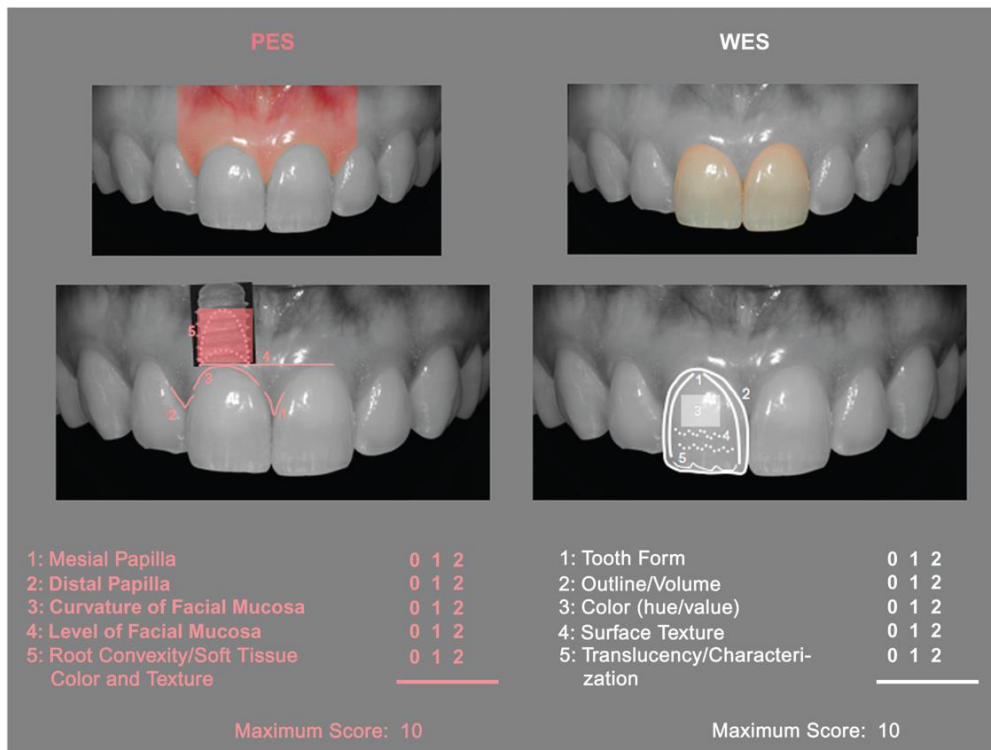


Figure 14: Pink esthetic score and White esthetic score

Les index concernant le PES sont :

- Papille mésiale
- Papille distale
- Feston gingival vestibulaire
- Niveau de la gencive vestibulaire
- Couleur et aspect de la gencive au niveau de la convexité radiculaire

Les index concernant le WES sont :

- Forme de la dent
- Limites et volume
- Couleur
- Etat de surface
- Translucidité/Opalescence/ Caractéristiques

Modalité d'évaluation :

- **PES :**

Pour les papilles, le score est de 2 lorsque les papilles sont totalement présentes, de 1 si elles sont présentes de manière incomplète et de 0 si elles sont absentes.

Le feston gingival, qui peut être assimilé à l'émergence de la couronne par rapport à la gencive marginale, est comparé au feston de la dent controlatérale. Si ce dernier est identique, le score est de 2, s'il est légèrement différent, le score est de 1 et pour finir si la différence est trop marquée, la note de 0 est attribuée.

Le niveau de la gencive vestibulaire est lui aussi comparé à la dent controlatérale. Si les niveaux se confondent la note est de 2. S'il y a une différence inférieure à 1 mm la note est de 1 et enfin si la différence excède 1 mm la note est alors de 0.

Enfin, pour le dernier index qui regroupe trois propriétés que sont la convexité vestibulaire, la couleur et l'aspect de la gencive, le score est de 2 lorsque ces trois paramètres sont réunis, de 1 si deux paramètres sont présents et de 0 s'il n'y a qu'un seul ou aucun paramètre présent.

- **WES**

Le WES évalue la partie la plus visible de notre prothèse implanto-portée. Pour les 5 index, le système de notation reste le même, c'est à dire qu'il nous suffit de comparer chaque paramètre avec celui de la dent naturelle controlatérale. Si les caractéristiques sont totalement identiques, la note est de 2. Si la restauration présente quelques points de divergence sans pour autant être inesthétique la note est de 1 et au contraire si le paramètre évalué présente trop de différence comparé à la dent naturelle, la note est de 0.

Ci dessous, un exemple d'une grille de notation concernant une couronne céramo-métallique implanto-portée avec joint céramique-dent de la 11.

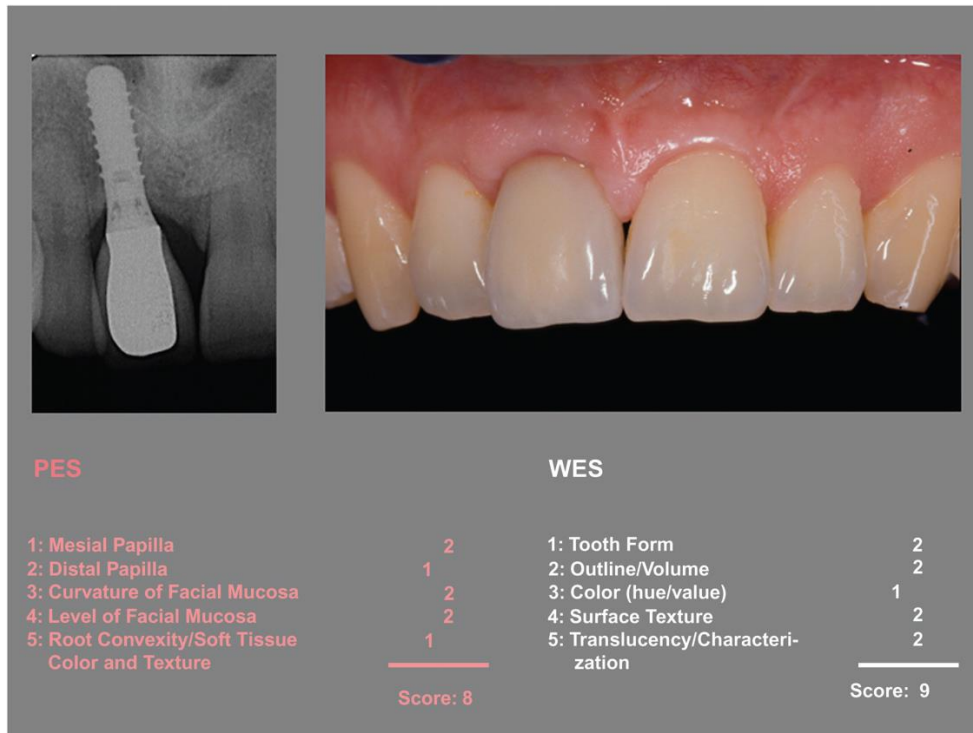

Figure 15: Evaluation du PES et WES d'une 11

(Urs C. BELSER, Linda GRUTTER, Francesca VAILATI, Michael M. BORNSTEIN, Hans-Peter WEBER and Daniel BUSER 2009) (13)

2 Indication du niveau de difficulté de chaque cas : Indications, limites, et facteurs de risque liés à l'implantologie.

2.1 Critères de décision et facteurs de risque au niveau de la zone esthétique

La difficulté des traitements implantaires repose essentiellement sur la possibilité de détecter les patients à risque. Pendant longtemps la notion de patients à risque était directement liée à des considérations anatomiques : beaucoup d'os = bon patient, pas beaucoup d'os = mauvais patient. Puis peu à peu, l'analyse des échecs a permis de mieux comprendre les paramètres permettant d'obtenir un haut pourcentage de succès du traitement global, comprenant des critères liés à la santé, à la fonction et à l'esthétique.

L'objectif étant d'identifier les patients pour lesquels la thérapie implantaire constitue un haut risque ou un résultat esthétique non satisfaisant. Donc, pour chaque patient, une analyse préopératoire doit être effectuée afin d'évaluer le risque individuel et le niveau de difficulté de chaque cas.

Naturellement, l'examen préopératoire commence tout d'abord par l'évaluation des facteurs de risque généraux (exemples : diabète non équilibré, patients irradiés de la sphère ORL, maladie osseuse, médication incluant des stéroïdes, maladies immunitaires autres...).

L'évaluation du risque spécifique à la zone esthétique comprend différents aspects. Le passé médical du patient, les médications en cours, les allergies, la consommation de tabac, l'état parodontal, les fonctions occlusales doivent être examinés. (W.C MARTIN, D.MORTON, D.BUSER 2007) (14)

Avec le regard porté sur le succès de l'implantologie, les patients à haut risque devraient être informés du défi prothétique dont relève le traitement implantaire. Des solutions alternatives sont à prendre en compte avant de prévoir le traitement implantaire. Les patients qui, d'un point de vue médical, sont aptes à la chirurgie implantaire mais qui ont une exigence esthétique très importante doivent subir un examen préimplantaire détaillé, pas seulement au niveau de la zone d'édentation, mais également au niveau des tissus durs et mous. Les dents adjacentes, le parodonte et d'autres critères de

caractérisation des tissus durs et mous permettent de prédire le résultat esthétique. Tous ensembles, ces facteurs permettent d'évaluer le risque esthétique.

En d'autres termes, les propriétés esthétiques de la prothèse implanto-portée ne doivent pas différer de la prothèse dento-portée « classique ». Les restaurations doivent être en harmonie avec les structures péribuccales, la denture environnante et reproduire avec succès la ou les dents manquantes que ce soit au niveau de la couleur, de la forme, de l'état de surface, de la taille et des propriétés optiques.

L'obtention d'un résultat satisfaisant passe par la compréhension des grands principes esthétiques, que ce soit du côté purement dentaire que généraux et dépend également de l'équipe soignante.

A travers ce chapitre, nous décrivons les différents facteurs de risques à identifier ainsi que les précautions à prendre en compte avant de se lancer dans le traitement implantaire. Le résultat esthétique dépend directement de cette phase qui est souvent trop négligée ou tout simplement sous-estimée.

2.1.1 Facteurs de risque gingival

2.1.1.1 Ligne du sourire

La ligne du sourire est définie comme « le tracé d'une ligne imaginaire qui suit le bord inférieur de la lèvre supérieure étirée par le sourire.

(PARIS J.C, FAUCHER AJ 2003) (10)

On l'associe toujours à la hauteur des dents et du parodonte visible lorsque le patient réalise les mouvements du quotidien (sourire, élocution, mastication...). (W.C MARTIN , D.MORTON, D.BUSER 2007) (14)

Il est important d'identifier la situation de la ligne du sourire lors de l'examen préopératoire car elle peut représenter un élément de difficulté supplémentaire lorsque cette dernière est située relativement haute. Le sourire gingival est souvent lié à une lèvre supérieure trop courte, un excès de dimension vertical ou d'un tonus labial important. (SCHINCAGLIA GP, NOWZARI H 2001) (15)

Elle est le premier paramètre à évaluer lors des restaurations des secteurs esthétiques. Un sourire gingival peut représenter une contre-indication relative en particulier si d'autres

facteurs de risque y sont associés (exemple : Patient très exigeant). Il est alors préférable d'envisager une solution prothétique traditionnelle. Si la solution implantaire est retenue, le patient doit être informé des difficultés et des risques liés au traitement.

On décrit ainsi trois groupes :

- Ligne du sourire haute appelée aussi « sourire gingival ».
- Ligne du sourire moyenne.
- Ligne du sourire basse.

2.1.1.1.1 Ligne du sourire basse

(FRADEANI M. 2006) (9)

Cela concerne 20% de la population. Elle découvre moins de 75% des dents maxillaires antérieures et les dents mandibulaires peuvent être dévoilées. La gencive n'est pas visible durant le sourire, du fait d'une lèvre supérieure longue, d'une déficience maxillaire verticale, d'une tonicité faible de la lèvre supérieure, d'une usure dentaire, ou bien encore d'un âge avancé.

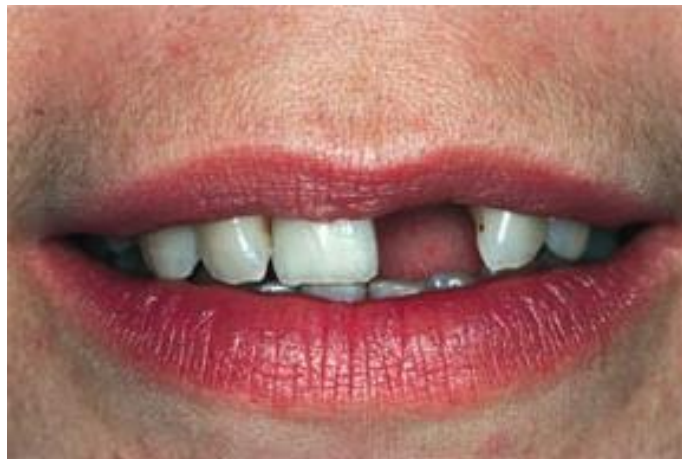

Figure 16: Ligne du sourire basse

(M.DAVARPANA, S.SZMUKLER-MONCLER P.M KHOURY, B.JAKUBOWICZ, H.MARINEZ 2008) (16)

Pour ces patients, le résultat esthétique dépend essentiellement de l'apparence du bord incisif de la prothèse, voire de la moitié de la couronne. Dans ce cas, le risque esthétique est réduit car la lèvre supérieure vient masquer la partie apicale de la restauration à savoir l'apparence du contour gingival, la proportion des dents, le joint entre la couronne et l'implant et le profil d'émergence.

2.1.1.1.2 Ligne du sourire moyenne

Elle concerne 70% de la population. Elle découvre de 75 à 100% des dents maxillaires antérieures et seulement la gencive interproximale.

Cette ligne représente la position idéale des dents par rapport aux lèvres –et vice-versa, où toute la surface dentaire et les papilles sont visibles.

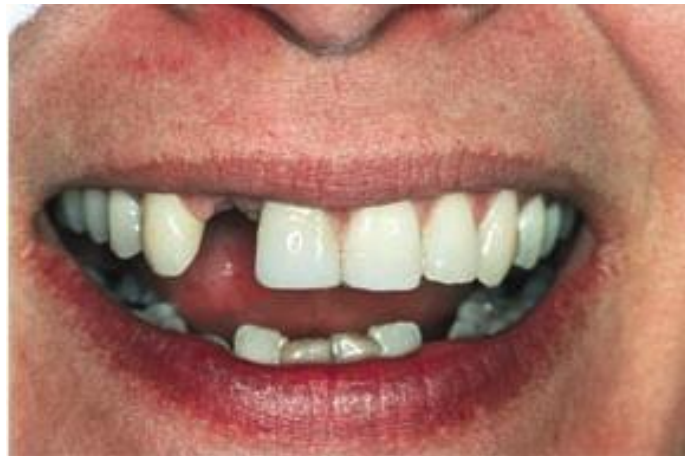

Figure 17: Ligne du sourire moyenne

Ici, le risque esthétique est augmenté et associé aux facteurs qui influent sur l'apparence des dents et des restaurations que sont la dimension, la couleur, la forme, l'état de surface, les propriétés optiques, les proportions ainsi que la forme et l'apparence du bord incisif et de l'embrasure gingivale mais aussi de la convexité de la dent et des structures environnantes. (MARTIN W.C, MORTON D, BUSER D 2007) (14)

2.1.1.1.3 Ligne du sourire haute ou « sourire gingival »

Elle concerne environ 10% de la population. Elle découvre la totalité de la hauteur coronaire des dents maxillaires antérieures et une bande continue de gencive. Un excès de gencive est dévoilé durant le sourire.

La prévalence de la ligne du sourire haute est plus importante chez les sujets jeunes, de moins de 35 ans (11%) que chez les sujets de plus de 36 ans (7,5%).

Nous pouvons considérer cette catégorie de patients comme patients à risque car il n'y a aucune marge d'erreur possible.

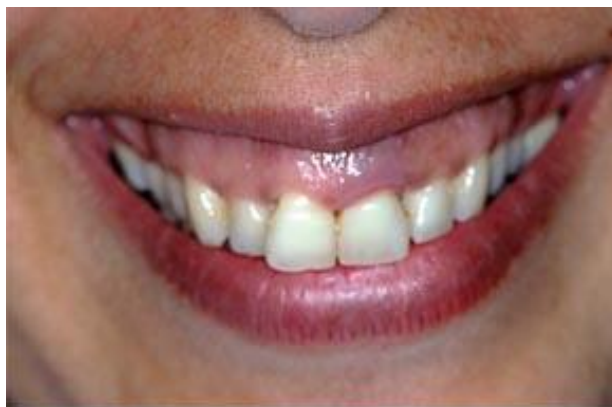

Figure 18: Ligne du sourire haute

Le risque esthétique pour ces patients est nettement augmenté principalement lié à l'exposition du parodonte. Il est extrêmement difficile de recréer la même architecture parodontale, la symétrie et le contour gingival et chaque petite différence est facilement visible. Ceci est particulièrement vrai lorsque nous restaurons des dents adjacentes unitaires. (BUSER D, MARTIN W, BELSER U 2004) (5)

Ces différentes catégories nous montrent bien l'importance de l'examen préopératoire dans le cadre de réhabilitation prothétique implanto-portée dans la zone esthétique. En effet, le patient doit prendre conscience de la difficulté de l'objectif et savoir modérer ses attentes. La situation extrême est un patient exigeant avec une ligne du sourire haute. Là, la gestion des tissus mous sera un véritable challenge pour le chirurgien dentiste afin de remporter le défi prothétique. A l'inverse lorsque la ligne du sourire est basse, les risques esthétiques sont moindres puisque la gencive n'est pas découverte.

(RENOUARD F, RANGERT Bo 1999) (17)

2.1.1.2 La qualité de la gencive

Comme lorsque nous parlons de prothèse dento-portée, en implantologie, plus la gencive est épaisse et fibreuse, meilleur sera le résultat esthétique. Une gencive trop fine est plus difficile à manipuler et ne permet pas toujours de masquer les parties métalliques de l'implant et du pilier. Une bonne hauteur de gencive kératinisée est également nécessaire, non seulement pour la santé des tissus péri-implantaires, mais également pour un meilleur rendu esthétique.

2.1.1.2.1 Biotype gingival épais et plat

Il correspond à 85% de la population environ. (V.BAUDOIN, V.BENNANI 2003) (18)

Une gencive épaisse et plate représente un faible risque lorsqu'on remplace une dent dans le secteur antérieur.

Chez ces patients, le tissu gingival est caractérisé par une large bande de gencive attachée qui est résistante au phénomène de récession. (CARDAROPOLI D, RE S, CORRENTE G, ABUNDO R, 2004) (19)

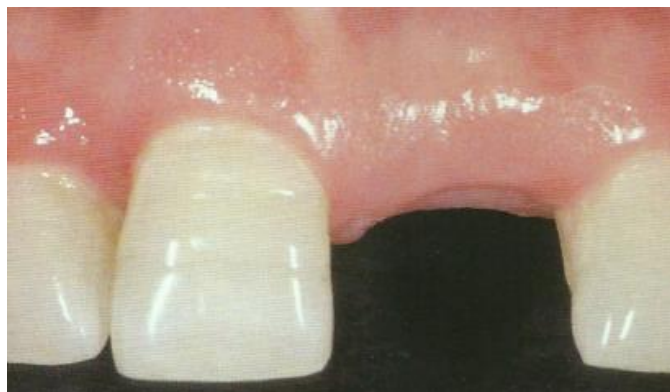

Figure 19: Parodonte épais et plat

L'épaisseur de la gencive masque la couleur du titane de l'implant ainsi que ceux des autres composants métalliques sous gingivaux (ex : piliers prothétiques) et réduit le risque de ne pas avoir de résultat esthétique convaincant. Ce biotype favorise la stabilité des tissus parodontaux à long terme. En revanche, des précautions chirurgicales sont à

prendre car les patients avec ce biotype épais et large sont plus sujets à la formation de cicatrices lors de chirurgie préprothétique. Pour les patients avec un édentement multiple antérieur, le biotype épais et large peut être à la fois favorable et préjudiciable. Une gencive épaisse reste prévisible en terme de position, apparence et résistance aux récessions, cependant, les propriétés de ce tissu font qu'il réduit la probabilité de régénération des papilles dans les cas d'édentement multiple dans le secteur antérieur.

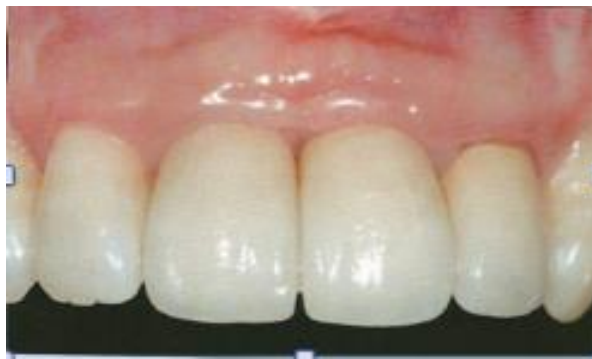

Figure 20: Parodonte épais et plat avec édentement multiple

2.1.1.2.2 Biotype gingival fin et festonné

Il correspond à 15% de la population.

Une gencive fine et festonnée peut être associée à d'excellentes restaurations unitaires esthétiques lorsque le parodonte des dents adjacentes est en bonne santé et lorsqu'on a suffisamment de crête osseuse.

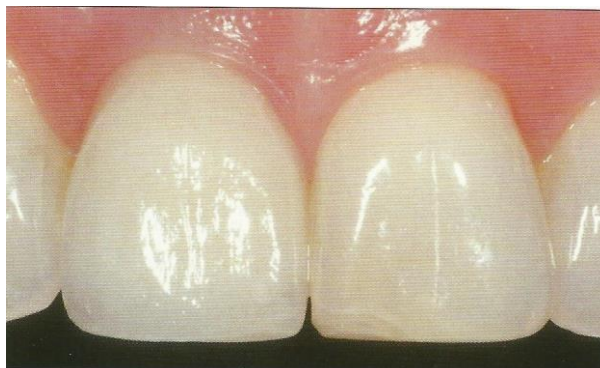

Figure 21: restauration unitaire sur la 11 avec parodonte fin et festonné

La nature fine et festonnée des tissus mous est favorable à la formation et au maintien de futures papilles interdentaires mais augmente le risque esthétique avec une possibilité de récession gingivale. Ce biotype reste le plus fragile et donc le plus délicat à manipuler. (CARDAROPOLI D, RE S, CORRENTE G, ABUNDO 2004) (19).

Le résultat à long terme nécessite une attention particulière au bon positionnement de l'implant et au support osseux environnant, au profil d'émergence et à l'adaptation marginale. La santé et la proximité des structures environnantes comme l'épithélium de jonction sont très importantes dans la formation et le maintien des papilles.

La possibilité de ces tissus à répondre aux diverses contraintes mécaniques par des récessions ne doit pas être ignorée et considérée comme un risque évident concourant au résultat esthétique.

Les patients à qui il manque une dent et qui ont un parodonte fin et festonné nécessitent parfois une chirurgie parodontale avant ou pendant la mise en place de l'implant. Le risque de récession et de discoloration gingivale est à la fois influencé par l'édentement du patient, le positionnement de l'implant et par la restauration prothétique.

Pour ces patients, il est nécessaire de bien préparer la chirurgie de façon à mettre les implants en position plus palatine tout en respectant la zone de confort ainsi on retrouvera un maximum de tissus durs et tissus mous en vestibulaire qui viennent couvrir la surface de l'implant. (BUSER D, MARTIN W, BELSER U 2004) (5).

Ce positionnement de l'implant favorise l'axe de sortie en palatin, au niveau du cingulum de la prothèse ce qui permet également de réaliser des restaurations transvissées.

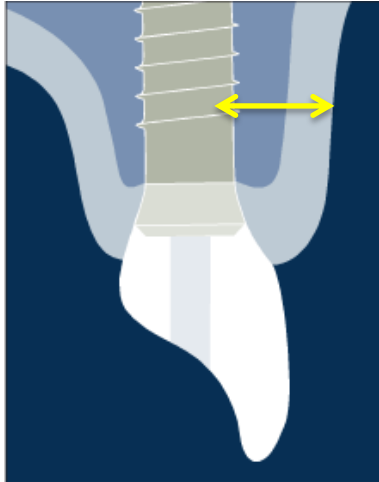


Figure 22: position palatine de l'implant pour augmenter l'épaisseur de tissu en vestibulaire

2.1.1.3 La quantité de gencive attachée

La gencive attachée se situe entre la gencive libre, également appelée gencive marginale (correspondant à l'extrémité de la gencive), et la ligne muco-gingivale. La ligne muco-gingivale est la limite entre la gencive attachée et la muqueuse alvéolaire. Idéalement, la hauteur de gencive attachée mesure environ 5 mm.

La gencive est dite attachée car elle profite d'ancrage au niveau du ciment par les fibres de Sharpey et au niveau de l'os alvéolaire.

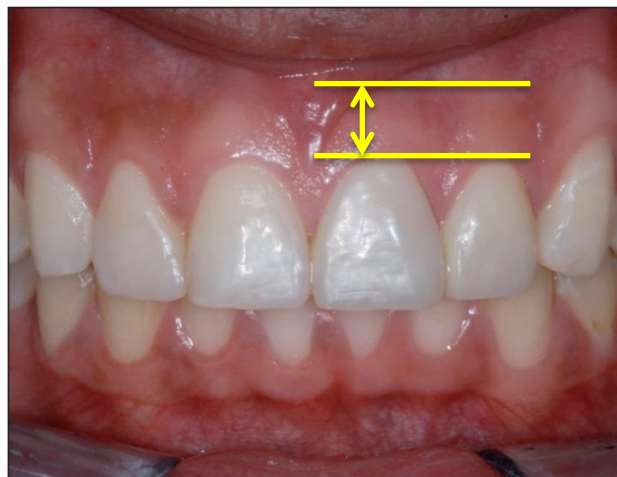


Figure 23: hauteur de gencive attachée

Elle est nécessaire à la biologie et à la pérennité de l'implant par son rôle de bouclier protecteur car elle résiste mieux aux agressions mécaniques. Elle permet aussi de lutter contre l'inflammation, améliore le maintien tissulaire gingival et stabilise la gencive marginale. (NEWMAN MG, FLEMMING TF, 1988) (20)

Par ces propriétés, elle participe au maintien de la santé des tissus péri-implantaires.

De plus, cette quantité de gencive attachée donne également la couleur, l'harmonie, la texture et l'équilibre de la gencive péri-implantaire valorisant ainsi l'intégration esthétique de la restauration.

Lorsque cette gencive est davantage épaisse le résultat esthétique est meilleur car elle permet de masquer les parties métalliques de l'implant et du pilier.

En revanche, une faible hauteur de gencive attachée sera donc synonyme de fragilité parodontale et donc de risque esthétique : risque de récession par exemple. (Franck RENOARD, Bo RANGERT, 1999) (16).

2.1.1.4 Papille des dents adjacentes

La morphologie des papilles des dents bordant l'édentement est un paramètre important à considérer. Si les papilles sont longues et fines, il sera plus difficile d'obtenir un résultat parfait. En revanche, si les papilles sont épaisses et courtes, leur régénération sera plus facile à obtenir.

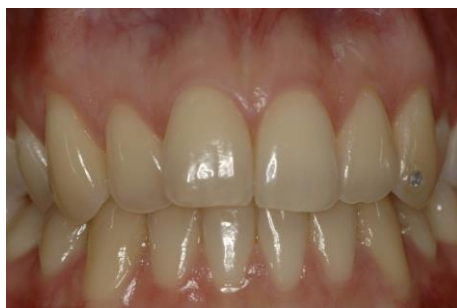

Figure 24: exemple d'un biotype fin et festonné (Dr PENAUD)

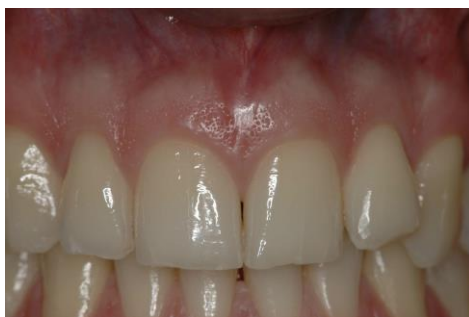

Figure 25: exemple d'un biotype épais et large (Dr PENAUD)

DAWSON A, CHEN S, BUSER D, CORDARO L, MARTIN W, BELSER U, 2009) (21)

Comme nous l'avons vu précédemment, des études montrent que si la distance entre le sommet de la crête osseuse et le point de contact se situe entre 3 et 5 mm, la papille sera significativement présente. De plus il est nécessaire d'avoir un espace mésio-distal suffisant. En effet lorsque l'espace dent-implant est de 3-4mm et que l'espace entre le sommet de la crête et le point de contact reste inférieur à 5 mm, nous retrouvons une papille inter-dentaire dans 100% des cas. (LOPS D, CHIAPASCO M, ROSSI A, BRESSAN E, ROMEO E, 2008) (22)

Tout ceci est possible si et seulement si la quantité de tissu dur sous jacent est suffisant. Pour un résultat esthétique à long terme et une stabilité des tissus mous, une hauteur ainsi qu'une largeur d'os sont nécessaires. Lorsqu'un déficit est présent, il existe différentes techniques d'augmentation tissulaire. Que ce soit au niveau gingival (greffe de conjonctif enfoui, greffe épithélio-conjonctive...) ou au niveau osseux (greffe osseuse d'apposition, distraction osseuse, greffe d'os pariétal...)

Pour optimiser le volume de tissu mou, il est recommandé d'enfouir totalement ou partiellement l'implant dans le secteur antérieur maxillaire. Dans certaines situations, une technique non enfouie peut être envisagée. (W.C MARTIN, D MORTON, D BUSER, 2007) (14)

2.1.2 Facteurs de risque dentaire

La forme des dents participe à la complexité d'un cas. En effet, les dents carrées ou ovoïdes sont plus faciles à gérer et donc plus faciles à intégrer dans l'harmonie d'un sourire. Lorsque la forme des dents est de type ovoïde ou carré la surface de contact est plus importante, donc l'espace papillaire est par conséquent réduit et la régénération papillaire rendue plus aisée.

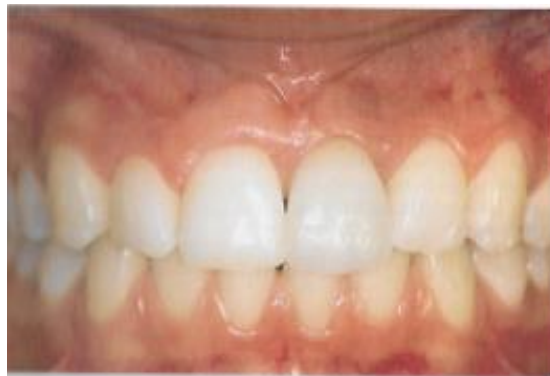

Figure 26: Exemple de dents de forme ovoïde

En revanche, les dents dites triangulaires représentent un facteur de risque car la position du point de contact se situe dans ce second cas plus apical et la régénération papillaire doit donc être plus importante et le positionnement de l'implant plus précis. Cette deuxième situation est d'autant plus à risque que la patiente a un sourire gingival.

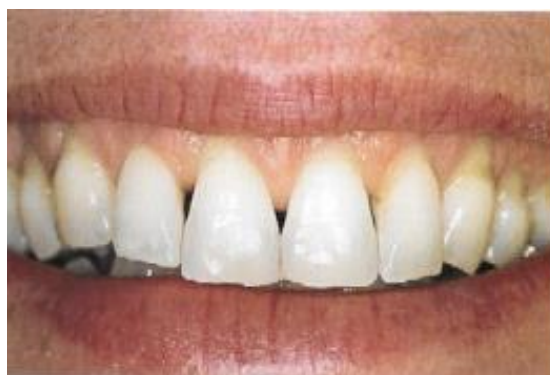

Figure 27 : exemple de dents de forme triangulaire

(F.RENOUARD, Bo RANGERT, 1999) (17)

2.1.3 Facteurs de risque osseux

2.1.3.1 Volume osseux minimal

Un volume osseux minimal dans les trois plans de l'espace est nécessaire pour la mise en place optimale de l'implant et l'obtention d'un résultat esthétique. Le volume osseux ainsi que sa qualité s'apprécie de manière précise lors de l'examen tridimensionnel pré-implantaire type cône beam ou scanner. Grâce au logiciel de planification implantaire type « simplant », on peut, à partir des images 3D, simuler la mise en place de l'implant de manière à visualiser les espaces disponibles ou non.

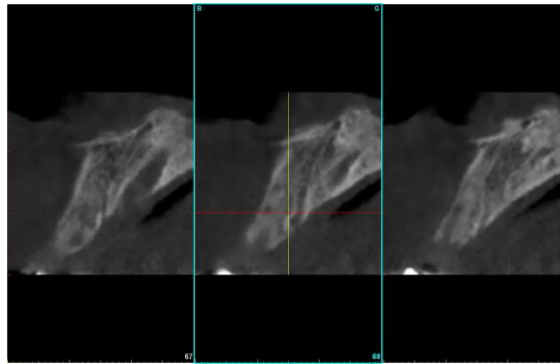


Figure 28: Examen cone beam centré sur le secteur antérieur (Dr VOUILLOT JL)

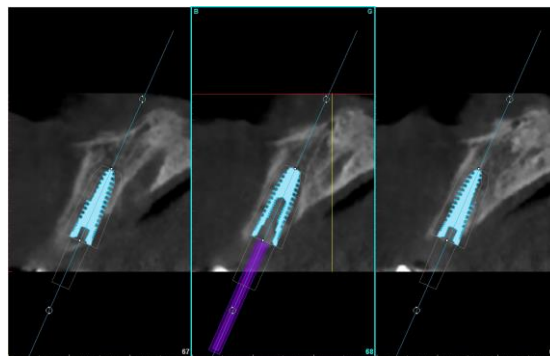


Figure 29: Simulation implantaire (Dr VOUILLOT JL)

C'est lors de cet examen qu'on pose réellement l'indication ou non de l'implant, ses caractéristiques, son diamètre, sa longueur, son positionnement tridimensionnel, ou au

contraire de la nécessité d'une chirurgie pré-implantaire afin de recréer du volume au niveau des tissus durs.

2.1.3.1.1 Plan vestibulo-lingual

En dehors du secteur antérieur, on préconise une largeur de crête osseuse égale au diamètre de l'implant plus 1 mm de lamelle osseuse vestibulaire et 1 mm de lamelle osseuse palatine.

Pour le secteur antérieur, une épaisseur vestibulaire de 2 mm est idéalement recommandée à partir de l'implant. Le diamètre de l'implant peut varier de 3mm pour les espace réduit à 4,3mm voir 5 mm (DAVARPANA M, ABDUL-SATER S, MARTINEZ H, SZMUKLER-MONCLER S) (16)

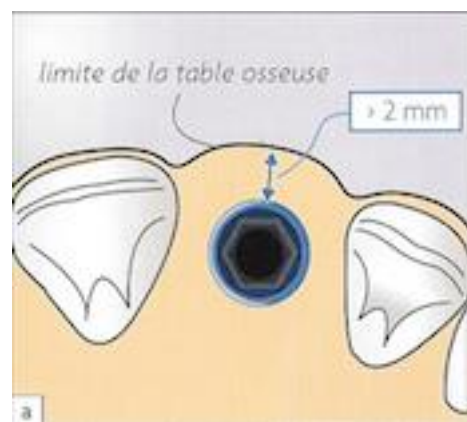


Figure 30 : espace vestibulaire idéal

2.1.3.1.2 Plan corono-apical

Au niveau du secteur antérieur, la hauteur crestale nécessaire est égale à la hauteur de l'implant. Dans les cas d'édentement pluraux nécessitant des implants plus postérieurs, une pénétration intra-sinusienne de 1 à 2 mm est tolérée.

A la mandibule, une marge de 2 mm par rapport au nerf est conseillée.

(NEDIR R, BISCHOF M, SZMUKLER-MONCLER S, BERNARD JP, 2004) (23)

Lorsqu'on mesure la hauteur disponible, nous devons envisager que notre implant se situera entre 1 et 3 mm au dessous de la ligne joignant la jonction email-cément des dents bordant l'édentement.

2.1.3.1.3 Plan mésio-distal

Il est primordial de respecter une zone appelée « zone de danger» au niveau des dents adjacentes à la zone édentée. Cette zone doit mesurer entre 1 et 1,5 mm de large.

De plus, lorsque plusieurs implants sont envisagés, il faut prévoir un espace inter-implant de l'ordre de 3 mm lors de notre planification implantaire.

(Manuel d'implantologie clinique, M.DAVARPANAH, S.SZMUKLER-MONCLER P.M. KHOURY, B.JAKUBOWICZ_KOHEN ? H MARTINEZ, 2008)

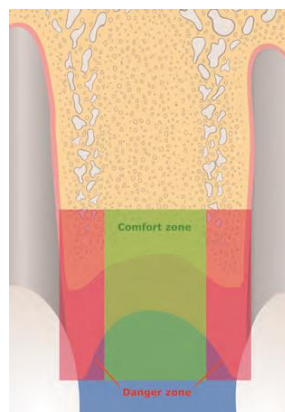

Figure 31 : Zone de danger

(D.BUSER, W.MARTIN, URS C BELSER, 2004) (5)

2.1.3.2 Caractère du site édenté

Les chances d'obtenir un résultat esthétique sont plus grandes dans les cas d'édentement unitaire. Cependant il est capital que les dents voisines ainsi que le parodonte soient en bonne santé. Aucune infection n'est tolérée avant la mise en place d'un implant.

Par ailleurs, il y a moins de risque esthétique si le support de la gencive est assuré par la crête osseuse des dents voisines et si la distance entre l'os et le point de contact est faible. Le résultat final peut être disgracieux si la couronne ne respecte pas les proportions ou si le support parodontal n'est pas sain. (KAN JY , RUNGCHARASSAENG K, UMEZU K, KOIS JC, 2003) (24)

Un consensus a d'ailleurs été rédigé spécifiant qu'en dehors des sites présentant des déficits tissulaires, le résultat esthétique pouvait être prévisible car le support des tissus était assuré par les dents adjacentes. (MARTIN W.C, MORTON D, BUSER D, 2007) (14).

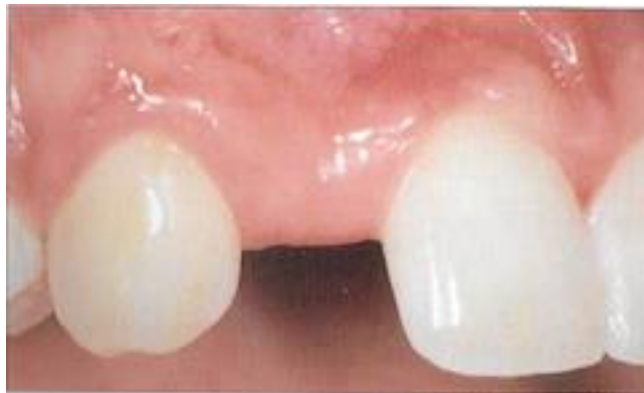

Figure 32 : Site édenté avec maintien des tissus mous et durs

Ceci implique donc que notre extraction doit être atraumatique pour conserver un maximum de tissus osseux. Les traumatismes impliquant des fenestrations osseuses importantes sont bien entendu des situations différentes qui nécessitent des aménagements tissulaires pré-implantaires.

Un déficit osseux horizontal constitue un risque moyennement élevé car il pourra être géré par l'épaississement vestibulaire des tissus mous pour palier au relief négatif.

En revanche, dans les cas de perte osseuse verticale, le risque esthétique est beaucoup plus important. En effet, cette diminution d'hauteur d'os implique que la situation de

l'implant sera beaucoup plus haute et le rapport couronne clinique/implant peut être dans certains cas défavorable. Les proportions de la couronne ainsi que le profil d'émergence seront modifiés de manière inesthétique. Ces situations peuvent être modifiées grâce à des techniques de greffe osseuse et/ou gingivale.

Pour avoir un résultat esthétique à long terme au niveau des tissus mous, il est capital d'avoir une quantité suffisante d'os. Lorsqu'un déficit est présent, il existe des techniques fiables d'augmentation tissulaire que ce soit au niveau osseux que gingival. Pour optimiser la quantité de tissu mou, la technique enfouie ou semi-enfouie est recommandée en secteur antérieur.

Par ailleurs, deux dents adjacentes absentes ou plus, constituent un autre challenge esthétique, plus complexe. Lorsqu'on remplace simultanément une incisive centrale et une canine ou une incisive latérale, le challenge est plus difficile car la situation des zéniths gingivaux n'est pas prévisible et il est nécessaire d'avoir une émergence prothétique symétrique pour aspirer à un beau résultat. De plus, le devenir des tissus durs et des tissus mous situés entre les implants n'est pas non plus prévisible : La morphologie des implants peut provoquer une diminution de la hauteur de la crête osseuse entre ces derniers. C'est pourquoi le choix de la forme, du diamètre et de la taille de l'implant sera capital dans les cas d'édentement multiple. (BUSER, MARTIN W, BELSER U, 2004) (5)

Dans le cas suivant, l'espace mésio- distal n'était pas suffisant pour mettre deux implants en respectant les critères précédemment cités (zone de confort, 3 mm entre chaque implant...), c'est pourquoi le choix de l'incisive latérale en extension sur la canine a été la solution retenue afin de mieux gérer les différents tissus (figures 33 et 34). Notez que grâce à cela, la gestion des tissus mous est plus aisée avec notamment la présence de trois papilles parfaitement formées. Le pontique est de forme ovoïde pour le soutien des tissus mous interproximaux.

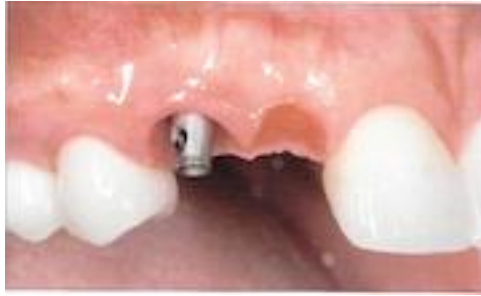

Figure 33 : mise en place d'un seul implant en position 13

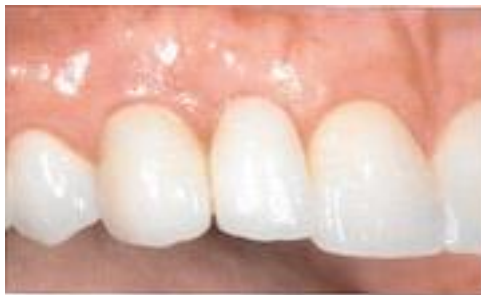

Figure 34 : Cantilever de 12 sur 13

2.1.4 Critères de choix de la restauration prothétique

Lors de l'analyse pré-implantaire, nous devons vérifier un certains nombres de critère de façon à mieux choisir notre type de restauration: s'agira t-il d'une restauration transvissée ou d'une restauration scellée ? Parfois, la situation clinique ne nous laisse pas le choix, dans le cas contraire c'est au praticien de faire un vrai choix.

Une prothèse scellée sur implant est définie comme une restauration qui est scellée sur des éléments intermédiaires aussi appelés piliers implantaires ou faux moignons, eux même transvissés sur les implants.

Une prothèse dite transvissée est une restauration qui est transvissée sur des éléments intermédiaires (piliers), eux mêmes vissés sur les implants, ou directement attachés au col implantaire. Dans ce deuxième cas, prothèse et pilier ne font qu'un.

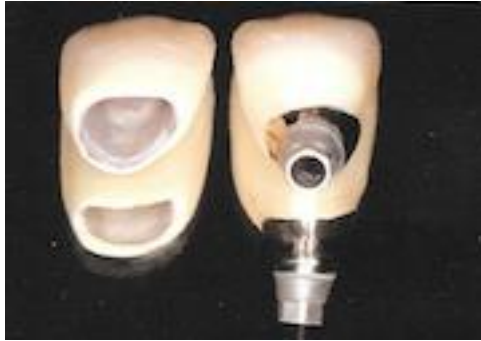

Figure 35: A gauche: une prothèse scellée, à droite: une prothèse transvissée

Prothèse vissée :

. Avantages

- Démontage facile de la couronne
- Absence de ciment de scellement
- La connexion se fait par des piliers usinés

. Inconvénients

- Anatomie occlusale altérée ainsi que l'anatomie tridimensionnelle de la dent en raison du puits d'accès pour la vis
- Equilibration occlusale plus complexe. Attention aux altérations du guidage antérieur
- Risque de fracture de la céramique
- Contrôle de passivité difficile dans les cas d'essayage d'armature
- Le travail de laboratoire est plus complexe
- Les prothèses transitoires sont plus difficiles à réaliser
- Les prothèses transvissées impliquent un positionnement optimal de l'implant avec un axe de sortie au niveau de la face palatine de la future prothèse car on ne peut pas (contrairement aux prothèses scellées) rattraper l'axe.

Prothèse scellée :

. Avantages

- On peut rattraper les axes lorsque cela est nécessaire mais dans la limite de l'acceptable
- Respect de l'anatomie occlusale et de l'aspect tridimensionnel de la couronne
- Le ciment facilite une adaptation passive de l'armature
- L'équilibration occlusale ne pose pas de problème
- La technique de laboratoire est plus facile et proche de la prothèse fixée dento-portée
- Possibilité de contrôle visuel de l'ajustage en lingual/palatin
- Les prothèses provisoires sont plus faciles à réaliser

.Inconvénients

- Risque de résidus de ciment de scellement en sous gingivale source d'inflammation
- Démontage plus difficile

(RAJZBAUM P, JAKUBOWICZ-KOHEN B, DEMURASHVILI G, FINELLE C, SZMUKLER-MONCLER S, DAVARPANAH M, 2012) (25)

2.1.4.1 Hauteur disponible

La hauteur disponible correspond à la distance entre la crête édentée et la dent antagoniste lorsque le patient est en occlusion. Ce critère est le premier à étudier car si la hauteur est trop petite la mise en place de l'implant est inutile. Dans le secteur antérieur, notre attention se dirige sur le degré de recouvrement qui peut diminuer cet espace.

On juge qu'il faut une hauteur minimum de 6 mm pour envisager une restauration. En dessous de cela, nous n'aurons pas assez de place pour transvisser le pilier prothétique et espérer une rétention suffisante de la restauration. (C.BAUDOIN, V.BENNANI, 2003)

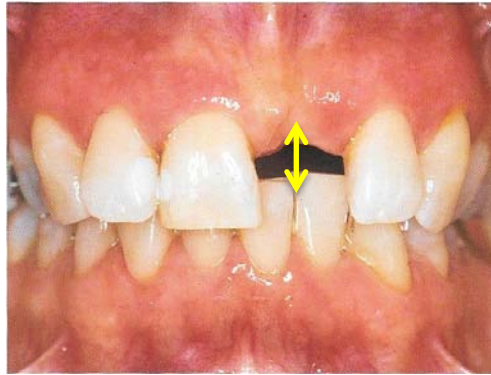


Figure 36 : espace intercrête

En revanche, une restauration transvissée nécessite moins de place (4mm). Elle est davantage utilisée dans les cas où la hauteur disponible est trop limitée. On l'utilise souvent en structure unitaire, c'est à dire, lorsque la couronne et le pilier sont un ensemble unique.

Par ailleurs, il existe des traitements pré-implantaires correctifs comme par exemple la réalisation de coronoplasties sur les dents antagonistes ou la réalisation d'un traitement orthodontique par ingression pour faciliter le cas.

A l'inverse lorsque l'espace disponible est trop important du fait de la résorption osseuse, le rapport couronne clinique/implant augmente. Il est alors nécessaire d'évaluer les propriétés biomécaniques de l'ensemble de la restauration et de juger de la nécessité ou non d'une greffe osseuse :

-Si la hauteur disponible est de 15 à 20 mm, le contexte biomécanique évalué et si le rapport couronne/implant atteint 2 cela peut être acceptable.(BLANES RJ, 2009) (81)

-En revanche si la hauteur disponible est supérieure à 15 ou 20 mm une chirurgie pré-implantaire est nécessaire sous la forme de greffe osseuse d'apposition.(MISCH CE, GOODACRE CJ, FINLEY JM, MISCH CM, MARINBACH M, DABROWSKY T et AL, 2006) (26)

2.1.4.2 Dimension mésio-distale

Le raisonnement est le même que précédemment, car là encore une prothèse scellée nécessite plus de place, dans sens mésio-distal qu'une prothèse transvissée. Les traitements pré-implantaires sont soit la réalisation de traitement orthodontique pour ouvrir l'espace soit la réalisation de coronoplastie lorsque le manque d'espace est

minime. Dans l'idéal, on souhaite un espace qui correspond à celui de la dent controlatérale (BUSER D, MARTIN W, BELSER URS C, 2004) (5)

Lorsque cet espace est au contraire trop large, on peut soit, conserver un écart entre les dents si le patient présentait un diastème par le passé soit, s'il s'agit d'une fermeture d'espace et que le traitement orthodontique est impossible, réaliser une dent en cantilever comme vu précédemment.

2.1.5 Facteurs de risque liés au patient

2.1.5.1 Demande esthétique

Les progrès dans le domaine de l'implantologie nous poussent à toujours vouloir faire plus et par le fait, nous en attendons toujours plus. Initialement, avec les travaux du professeur BRANEMARK dans les années 80, l'essentiel était d'obtenir une bonne ostéointégration de l'implant pour ensuite l'utiliser à des fins prothétiques. Aujourd'hui, l'ostéointégration est toujours le but recherché mais la mise en place de l'implant est guidée par la prothèse. Ce concept étant, les patients sont de plus en plus exigeants mais sommes nous toujours capables de répondre à leurs attentes ? Il est très important d'identifier la demande esthétique de notre patient. Parfois celle ci s'avère être trop importante compte tenu de la situation clinique. Plus les attentes sont importantes plus le patient doit être coopératif et conscient de ses propres exigences. Bien souvent, nous arrivons à desceller les attentes du patient tôt dans la relation de soin mais lorsque cela n'est pas le cas il ne faut pas hésiter à échanger avec son patient pour tenter de mieux identifier ses exigences. Le dialogue dans la relation soignant-soigné est primordial pour la réussite du défi prothétique.

Bennani avait pour habitude de dire qu'il fallait que le patient participe à la décision du plan de traitement pour favoriser le « travail avec » et non le « travail pour ». Cette vision permet au praticien d'obtenir plus de détails sur les motivations du patient mais également de s'assurer de la pleine collaboration du patient durant le plan de traitement. (BENNANI V, BAUDOIN CA, 2000) (27)

De plus en plus, les patients prennent conscience des avantages certains de l'implantologie par la démocratisation de cette discipline. Cela a pour effet bénéfique

d'augmenter le nombre de patients désirant des implants dentaires. En effet, ils peuvent visualiser des interventions grâce à internet ou consulter de la documentation mais cette démocratisation n'a pas que des avantages. La plupart des patients connaissent les bénéfices apportés par l'implantologie mais la grande majorité ignore le déroulement de la thérapeutique et les difficultés du processus car ils ne retiennent qu'une chose : la photo finale des cas cliniques présentés. Nous devons donc absolument connaître les désirs de nos patients. Notre consultation concernant l'éventuelle réhabilitation doit s'articuler autour de trois éléments fondamentaux : la forme (dans le sens dimension de l'espace disponible), la fonction (évaluation occlusale) et l'esthétique (quelles sont les exigences esthétiques du patient). Par ces trois critères, nous pouvons déjà classer notre cas clinique en tant que « haut risque esthétique » ou non. (MORTON D, MARTIN WC, RUSKIN JD, 2004) (28).

2.1.5.2 Qualité de l'hygiène

Naturellement, l'implantologie requiert de la part de nos patients une hygiène dentaire rigoureuse ainsi qu'un excellent contrôle de plaque quotidien afin d'obtenir des résultats esthétiques pérennes. Cette hygiène permet notamment de maintenir une santé parodontale et d'éviter une inflammation chronique qui pourrait compromettre le résultat. C'est à nous d'expliquer avant, pendant et après la mise en place de l'implant comment réaliser ce contrôle de plaque. Tout au long des séquences cliniques nous nous devons de vérifier cela. Les maintenances qui suivent la phase de mise en place de la prothèse sont aussi là pour rappeler au patient quelles sont les exigences liées à l'implantologie. Toute cette vigilance participe au résultat esthétique d'une restauration mais également à sa pérennité.

Une étude suédoise a notamment observé l'influence du contrôle de plaque dans les peri-implantites. Le résultat de l'étude montre qu'il est nécessaire de prévoir une architecture prothétique compatible avec un contrôle de plaque aisé en particulier lorsqu'il s'agit de prothèse pleurale et que ce contrôle est capital pour la réussite du traitement. La simple négligence de cette dernière serait à l'origine de peri-implantites. (SERINO G, STRÖM C, 2009) (29)

2.1.5.3 Influence du tabac

Le tabac est un facteur aggravant de la maladie parodontale. Pour ces mêmes raisons, il est source d'échecs en implantologie. Le tabac empêche une bonne cicatrisation car il provoque une hypoxie et une vasoconstriction périphérique. De plus, il agit également sur le système immunitaire et altère la fonction des ostéoblastes qui ont un rôle prépondérant dans la synthèse osseuse. Chez les gros fumeurs, il peut être responsable de perte osseuse. (SALDANHA JB, PIMENTEL SP, CASATI MZ, SALLUM AW, SALLUM EA, NOCITI HF, 2004) (30)

En dessous de 10 cigarettes par jour le risque esthétique reste encore modéré mais au dessus de 10, on juge la situation à haut risque esthétique.

Une étude a d'ailleurs montré que l'arrêt de la consommation de tabac 1 semaine avant la chirurgie et 8 semaines après la mise en place de l'implant peut réduire les effets néfastes du tabac et ainsi augmenter les chances de succès. (LAMBERT PM, MORRIS HF, OCHI S, 2000) (31)

Pour terminer, plus récemment, en 2012, des études menées sur 5 ans ont montré que la perte osseuse chez les fumeurs était plus prononcée que chez les non fumeurs. (STROKER G, VAN WAAS R, WISMEIJER D, 2012) (32)

2.1.5.4 Concept occlusal préexistant, rapports avec les dents antagonistes et exigences thérapeutiques

Pour assurer la pérennité de l'implant en secteur antérieur, il faut une occlusion d'intercuspidie maximale (OIM) stable unique. Cette position d'intercuspidie maximale correspond à la position de fermeture selon laquelle les dents entretiennent un maximum de contact. Chaque interférence peut apporter des para-fonctions comme le bruxisme, une fermeture anormale de la mandibule, des mobilités dentaires, etc... susceptibles de nuire à la prothèse implanto-portée.

Lorsqu'on reconstitue les secteurs antérieurs, notre travail réside également dans le fait de reconstruire les fonctions de guidage et de centrage qui sont assurées par le groupe des dents antérieures. Comme en prothèse fixée, le concept idéal choisi en implantologie est une fonction canine pure sans interférences travaillantes et non travaillantes. Cela signifie que dans les mouvements de latéralités nous retrouvons une désocclusion

immédiate des secteurs postérieurs qui est assurée uniquement par les canines du côté travaillant (la canine mandibulaire glisse le long de la face palatine de la canine maxillaire). En réalité c'est beaucoup plus difficile à réaliser et nous nous dirigeons souvent vers une fonction de groupe où une ou deux dents en plus de la canine participent au guidage.

En propulsion, nous retrouvons également une désocclusion immédiate des secteurs postérieurs lorsque les incisives et canines mandibulaires glissent le long de la face palatine des incisives et canines maxillaires : C'est le guidage antérieur. Pour éviter toutes interférences, ce glissement doit être réparti sur le maximum de dents. (MISSIKA P, ROUX P, BERT M, 2003) (33)

C'est lors de l'examen pré-implantaire que nous devons réaliser une analyse occlusale précise. Aucune interférence n'est possible. En ce qui concerne la hauteur minimum requise, comme nous l'avons vu précédemment, 6 mm semble être le minimum pour une restauration scellée. Un minimum de 4 mm est accepté pour une restauration transvissée.

Les situations particulières comme les classes 2 division 2 d'Angle où nous avons un fort recouvrement des incisives constituent un contexte occlusal à risque.

2.1.6 Tableau récapitulatif

Tableau 1 : Facteurs de risque esthétique

Facteurs de risque esthétique	Faible	Modéré	Elevé
Etat médical	Patient en bonne santé sans altération du système immunitaire		Système immunitaire diminué
Tabac	Non fumeur	< 10 cigarettes par jour	>10 cigarettes par jour
Ligne du sourire	Basse	Moyenne	Haute
Biotype gingival	Epais et peu festonné	Modérément festonné et peu épais	Fin et très festonné
Forme de la couronne	Carrée		Triangulaire
Infection sur le site implantaire	Aucune	Chronique	Aigue
Niveau osseux au niveau des dents adjacentes	Inférieur ou égale à 5 mm	De 5,5 à 6,5 mm du point de contact	Supérieur ou égale à 7 mm
Etat des dents voisines	Aucune restauration		Porteuse(s) de restauration(s)
Largeur de l'espace disponible	1 dent (> ou = à 7mm) ¹ 1 dent (> ou = 5,5mm) ²	1 dent (<7mm) ¹ 1 dent (< 5,5mm) ²	2 dents ou plus
Anatomie des tissus mous	Tissus mous intacts		Tissus mous présentant des défauts
Anatomie de la crête osseuse	Crête osseuse sans déficit osseux	Déficit osseux horizontal	Déficit osseux vertical
Exigence du patient	Faible	Modérée	Elevée

1 : Col d'implant standard

2 : Col d'implant étroit

(BELSER U, MARTIN W, JUNG R, HÄMMERLE C, SCHMID B, MORTON D, BUSER D , 2007)

(14)

2.1.7 Choix de l'implant

2.1.7.1 Choix de la morphologie de l'implant

Il existe aujourd'hui trois morphologies d'implant avec lesquels il est possible de répondre à l'ensemble des situations cliniques : les implants coniques, les implants cylindriques ainsi que les implants coniques autoforants. Le choix de telle ou telle morphologie dépend de nombreux facteurs, prothétiques, chirurgicaux, morphologiques que nous détaillerons.

2.1.7.1.1 Les implants cylindriques

Dans ce cas, le forage de l'implant se fait à l'aide d'un foret lui même cylindrique. Cette simple caractéristique apporte un avantage majeur : nous pouvons tout à fait choisir le degré d'enfouissement de l'implant pour un même puits de forage. Si la logette correspond exactement à la longueur de l'implant alors la mise en place se fait jusqu'au bout. Si la logette est légèrement supérieure à celle de l'implant, ce dernier n'a pas besoin d'être en butée et nous décidons de l'enfouissement. Si par contre la profondeur de forage est insuffisante, il sera nécessaire de ressortir l'implant afin d'augmenter la profondeur de forage pour ensuite positionner l'implant à la profondeur souhaitée.

En revanche ces implants n'offrent pas une stabilité primaire suffisante dans les os de faible densité ainsi que dans les alvéoles post-extractionnelles. Le procédé d'extraction-implantation immédiate avec ce type d'implant est donc déconseillé.

Indication :

Ces implants sont davantage utilisés dans des sites guéris avec une bonne densité osseuse donc plutôt au niveau mandibulaire.

2.1.7.1.2 Les implants coniques

IMPLANT CONIQUE SIMPLE

Ces implants ont été mis au point après les implants cylindriques pour répondre à d'autres situations cliniques comme les sites post-extractionnels par exemple où l'implant occupe davantage l'alvéole. L'étude de Testori et al montre une augmentation de la stabilité primaire des implants coniques dans un os de type III et IV (c'est à dire un os peu dense avec peu de corticale et beaucoup de trabéculations).

(TESTORI T, BIANCHI F, DEL FABBRO M, SZMUKLER-MONCLER S, FRANCKETTI L, WEINSTREIN RL, 2003) (34)

En ce qui concerne les implants coniques, les forets possèdent la même forme que celle de l'implant. Cela implique donc que la logette créée par le forage doit correspondre exactement au positionnement apico-coronaire souhaité. Si le forage est trop court, il faut le reprendre, et si le forage est trop long, nous ne pouvons pas dévisser l'implant afin de le situer plus coronairement car nous pouvons perdre la stabilité primaire.

Indications

Ces implants sont utilisés dans de nombreux cas : dans les sites post-extractionnels, dans les situations où la densité osseuse est faible (os type III ou IV).

IMPLANT CONIQUE AUTOFORANT

Ces implants ont été créés encore plus récemment et sont maintenant beaucoup plus utilisés que les coniques simples. Leur architecture leur permet deux actions : une condensation verticale et horizontale de l'os. En effet, dans le sens horizontal, elle s'obtient par un diamètre progressif de l'implant qui augmente de l'apex jusqu'au col.

(FROMOVITCH O, KARMON B, ARMELLINI D, 2010) (35)

Dans le sens vertical, nous avons une évolution de la largeur des spires avec une épaisseur fine au niveau de l'apex puis une augmentation vers le col. Cette évolution permet un engagement plus important de l'implant dans le sens vertical et donc une plus grande condensation. Contrairement à l'implant conique classique la profondeur de forage n'est pas aussi capitale car l'implant est autoforant. Cela signifie que si la logette est inférieure à la taille de l'implant, nous pouvons néanmoins continuer à descendre

l'implant par des mouvements successifs de vissage-dévisage pour ne pas appliquer de trop grandes contraintes à l'os environnant. Nous obtenons un intervalle de torque final acceptable entre 40 et 60 Ncm synonyme d'excellente stabilité primaire. Cette caractéristique de pouvoir obtenir un torque élevé a montré que même dans un os faiblement dense, il était possible d'obtenir un torque moyen de 47,9 Ncm similaire à celui obtenu dans un os de qualité normal. Autre avantage, nous pouvons, au cours de l'insertion modifier légèrement son axe.

(IRINAKIS T, WIEBE C., 2009) (36).

Indications

Leur grande stabilité primaire permet de répondre à de nombreuses situations cliniques, que ce soit sur un site post-extractionnel, dans un os faiblement dense ou même sur un site guéri aussi bien au maxillaire qu'à la mandibule.

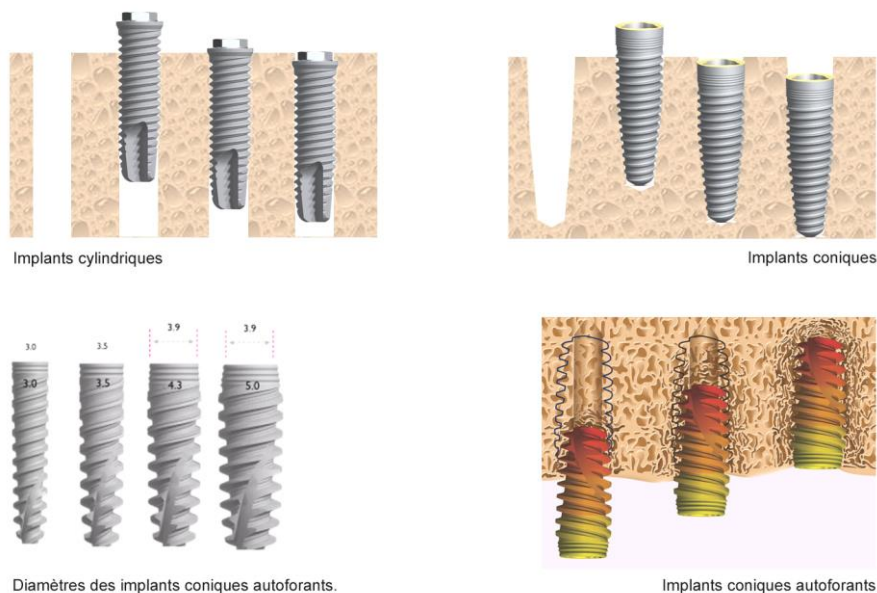


Figure 37 : Différents types d'implant

QUELLE APPLICATION AU SECTEUR ANTERIEUR ?

En dehors des propriétés intrinsèques de l'os au niveau du site édenté, un autre critère nous permet de nous diriger ou non vers les implants coniques : l'espace disponible.

L'implant conique est indiqué dans deux situations particulières :

1. Si l'espace osseux inter radiculaire est insuffisant. C'est à dire qu'au niveau cervical nous avons les proportions suffisantes pour mettre un implant mais qu'au niveau apical la convergence des racines fait que l'espace disponible est insuffisant. Le recours à l'utilisation d'implant conique est alors nécessaire.
2. Si la crête présente une concavité vestibulaire. En effet l'espace vestibulo-lingual peut être suffisant au niveau cervical mais au niveau plus apical, la présence d'une concavité vestibulaire peut poser problème. L'implant conique permet donc de contourner ce problème sans lequel nous risquerions une fenestration apicale de l'implant. Ceci évite parfois le recours à une greffe osseuse.

(VACHER C, KÉBIR-QUELIN M, SZMUKLER-MONCLERS, DAVARPANAH M, 2008) (37).

En d'autres termes, les implants cylindriques seront indiqués dans des cas de crêtes guéries, avec un espace disponible cervical et apical suffisant et plutôt réservés à un os dense type os mandibulaire.

Les implants cylindriques autoforants sont des implants polyvalents indiqués dans des situations où l'espace mésio-distal apical est trop juste ou en présence de concavités vestibulaires, dans des cas d'extraction-implantation immédiate par leur excellente stabilité primaire ou encore dans des situations où l'os est peu dense. La possibilité de pouvoir modifier l'enfouissement à tout moment sans passer de forêt fait d'eux les implants de choix pour le secteur antérieur maxillaire.

2.1.7.2 Choix du diamètre de l'implant

Le profil d'émergence de la restauration va dépendre essentiellement de deux facteurs : le bon positionnement tridimensionnel de l'implant ainsi que son diamètre.

Le diamètre de l'implant doit être légèrement inférieur ou au maximum égal au diamètre cervical de la dent qu'il remplace de façon à pouvoir adapter le profil d'émergence que l'on souhaite. Plus le diamètre de l'implant sera petit par rapport à celui de la dent plus l'enfouissement devra être important. A l'inverse plus le diamètre de l'implant tend vers celui de la dent moins l'enfouissement devra être important. Wheeler en 1974, a réalisé une étude dans laquelle il a répertorié tous les différents diamètres coronaires et cervicaux des dents maxillaires et mandibulaires sur laquelle nous nous sommes appuyés pour poser l'indication du diamètre implantaire. Nous nous intéresserons aux seules valeurs des dents antérieures.

(WHEELER R, 2009) (38)

Tableau 2 : Mesure moyenne des dents en millimètres d'après Wheeler

DENT	Diamètre coronaire mésio-distal	Diamètre coronaire vestibulo-lingual	Diamètre cervical mésio-distal	Diamètre cervical vestibulo-lingual
<u>MAXILLAIRE</u>				
Incisive centrale	8,5	7,0	7,0	6,0
Incisive latérale	6,5	6,0	5,0	5,0
Canine	7,5	8,0	5,0	7,0
<u>MANDIBULE</u>				
Incisive centrale	5,0	6,0	3,5	5,3
Incisive latérale	5,5	6,5	3,8	5,8
Canine	7,0	7,5	5,0	7,0

En implantologie il existe trois grands groupes d'implants :

- Les implants de petit diamètre proche de 3,3 mm : Compris entre 3 et 3,5 mm
- Les implants de diamètre standard proche de 4 mm: Compris entre 3,75 et 4,5 mm
- Les implants de gros diamètre : Compris entre 4,8 et 7 mm.

En se référant à la moyenne obtenue par Wheeler, il est possible d'avoir la première approche suivante :

- Nous remplacerons les incisives mandibulaires et certaines incisives latérales maxillaires avec des implants de diamètre réduit.
- Nous remplacerons les incisives maxillaires (centrale et latérale si cela est indiqué), les prémolaires ainsi que les canines avec des implants de diamètre standard.
- Et enfin, nous remplacerons les molaires et certaines canines par des implants de gros diamètre.

(DAVARPANA M, SZMUKLER-MONCLER S, DEMURASHVILI G, CAPELLE-OUADAH N, 2012) (39)

Mais le choix du diamètre de l'implant ne dépend pas seulement de ces critères. En effet, il tient compte de nombreux autres facteurs chirurgicaux et prothétiques qu'il ne faut pas négliger : largeur de crête disponible, espace mésio-distal disponible, espace prothétique etc. Au niveau chirurgical, nous avons tendance à vouloir exploiter au maximum le volume osseux disponible et à obtenir une stabilité primaire optimale. Du côté des exigences prothétiques, nous recherchons un profil d'émergence adapté à la future restauration et à répartir les forces dans les différents mouvements.

Dans les cas plus délicats, lorsque la largeur de crête alvéolaire est trop faible, ou lorsque l'espace osseux inter radiculaire est trop réduit ou encore lorsque l'espace prothétique est diminué, nous préférons naturellement opter pour un diamètre réduit (3,3 mm par exemple).

En respectant les impératifs précédemment cités, un espace prothétique inférieur à 7 mm contre-indique l'utilisation d'implant standard car on risquerait de porter atteinte aux dents voisines. Cela est souvent observé dans les cas d'agénésies des incisives latérales où les espaces ont tendance à se refermer.

Il y a alors deux solutions : Soit réaliser un traitement orthodontique pré-implantaire afin d'ouvrir les espaces, ou, la mise en place d'implant de petit diamètre pour respecter les intervalles entre dent et implant (1,5 mm).

Le problème est le même dans les cas de crête mince (inférieur à 6 mm). Là encore, il existe deux solutions : Soit une reconstruction du volume osseux par une greffe d'apposition ou par une technique d'expansion de crête soit la mise en place d'implant de petit diamètre.

De façon plus générale, notre choix doit se faire en fonction de cinq critères :

- Le profil d'émergence et l'anatomie de la dent à remplacer
- La surface d'ancrage de la dent à remplacer
- L'espace disponible
- Le volume osseux disponible
- Les facteurs biomécaniques

Dans le secteur antérieur, rappelons que la distance à respecter entre deux implants est de 3 mm et la distance entre l'implant et la dent doit être de 1,5mm, soit environ 7 mm de centre à centre entre chaque implant et 4 mm entre le bord de la dent et le centre de l'implant. Toutefois une distance de 2 mm minimum entre les implants reste acceptable. (TARNOW DP, CHO SC, WALLACE SS, 2000) (40).

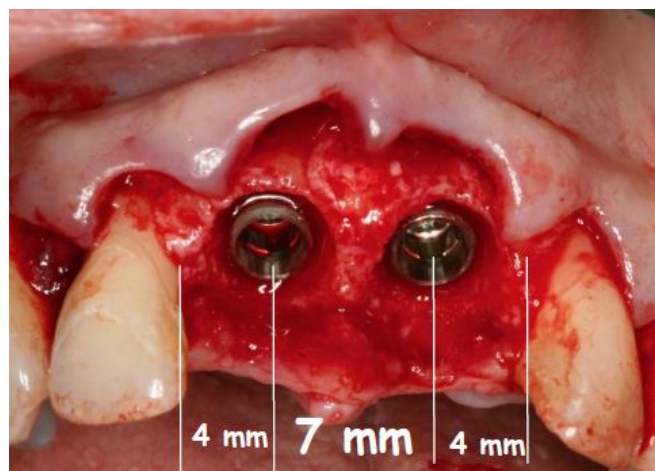


Figure 38 : Distances à respecter entre éléments adjacents (Dr PENAUD)

Une formule plus théorique a été proposée :

Pour un implant unitaire nous pouvons retenir la formule suivante.

$$\text{Diamètre implant} = \text{Distance mésio-distale disponible} - (2 \times 1,5 \text{ mm})$$

Pour plusieurs implants :

$$\Sigma (\text{Diamètres implants}) = \text{Distance mésio-distale disponible} - (2 \times 1,5) - ((2 \times X) - 1)$$

- $(2 \times 1,5)$ mm représente l'espace minimum à respecter entre l'implant et les dents adjacentes
- $((2 \times X) - 1)$ représente le nombre d'intervalles de 3 mm à respecter entre deux implants (un minimum de 2 pouvant être toléré).
- Σ (Diamètres des implants) représente l'espace occupée par les implants eux mêmes. Ce dernier ne doit pas être supérieur à l'autre partie de l'équation

En résumé, notre choix du diamètre de l'implant se fera en fonction de la ou les dent(s) à remplacer. Puis, nous devons vérifier si cet impératif prothétique est compatible avec le volume osseux disponible : vestibulo-lingual avec 1mm en palatin et si possible 2 mm en vestibulaire de l'implant pour anticiper la lyse osseuse mais aussi mésio-distal avec les critères de 1,5mm entre implant et dent et les 2 voir 3 mm si possible inter-implants.

2.1.8 Quels protocoles choisir ? Place de la mise en charge immédiate :

Il existe différents protocoles implantaires mais nous nous intéresserons à deux types bien distincts qui permettent de répondre au mieux aux exigences esthétiques du secteur antérieur.

2.1.8.1 Protocole en deux temps chirurgicaux

Le premier est celui décrit par le professeur Brannemark dans les années soixante dix quelque peu modifié par l'école suisse de l'ITI (International Team for Oral Implantology).

(BRANEMARK and Al 1977)(41).

(BECKER W, BECKER BE, ISRARLSON H, LUCCHINI JP, HANDELSMAN M, AMMONS W et al. 1997) (42).

Branemark décrit une technique en 2 temps chirurgicaux avec tout d'abord une mise en place de l'implant et de sa vis de couverture le tout étant recouvert de son lambeau muco-périosté.

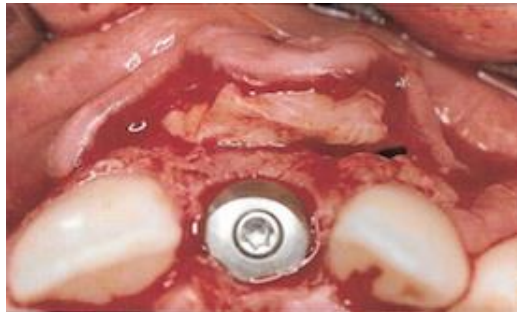

Figure 39 : Implant mis en place avec sa vis de couverture

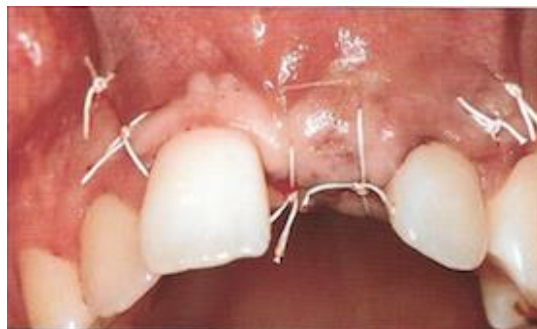

Figure 40 : Implant enfouie sous le lambeau muco-périosté

Une période de cicatrisation de 3 mois minimum à la mandibule et de 5 à 6 mois au maxillaire est exigée. Durant cette période, une prothèse transitoire est réalisée. Cette dernière doit être atraumatique par rapport à la tête de l'implant pour ne pas compromettre l'ostéointégration.

Par la suite une seconde intervention est réalisée : la mise en fonction de l'implant, qui consiste à remplacer la vis de couverture qui est sous muqueuse par une vis de cicatrisation qui est transmuqueuse aussi appelée « pilier de cicatrisation ».

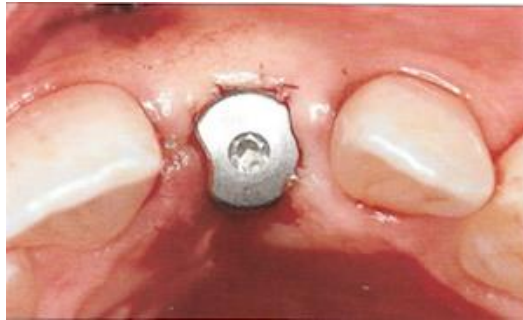

Figure 41 : Mise en place de la vis de cicatrisation ou pilier de cicatrisation

Ensuite, nous observons une période de cicatrisation muqueuse de 6 semaines minimum avant d'entreprendre les étapes de prothèse.

L'équipe suisse a simplifié le protocole en ne réalisant qu'une seule intervention chirurgicale avec la mise en place de l'implant et la pose directement de sa vis de cicatrisation.

(BUSER D, MERICSKE-STERN R, BERNARD JP, BEHNEKE A, BEHNEKE N, HIRT HP, BELSER URS C, LANG NP, 1997) (43)

Ainsi nous avons une cicatrisation osseuse et muqueuse simultanée. Plus besoin de réintervenir. Au terme d'une cicatrisation raccourcie de 3 à 4 mois au maxillaire ou à la mandibule nous pouvons commencer les étapes de prothèse.

De nombreuses études montrent un taux de succès identique des deux techniques avoisinant les 98,4%. Notamment la grande étude menée par BOIOLI qui regroupait plus 16000 implants posés montre un taux de succès à long terme identique des deux techniques.

(BUSER D, WEBER HP, LANG NP 1990) (44)

(BOIOLI LT, PENAUD J, MILLER N, 2001) (45)

QUEL PROTOCOLE RETENIR ?

Pour des raisons esthétiques, nous préférons le protocole en deux temps chirurgicaux qui permet de mieux gérer les tissus mous notamment lorsque la quantité et la qualité de gencive sont insuffisantes. Cette technique permet également de mieux préparer le profil d'émergence de la prothèse. Donc, nous avons tout d'abord la mise en place de l'implant avec sa vis de couverture, l'ensemble recouvert par un lambeau de pleine épaisseur. Une période d'ostéointégration de 3 à 4 mois est observée puis vient le temps de la mise en fonction de l'implant où nous remplaçons la vis de couverture par la vis de cicatrisation appelée également pilier de cicatrisation (figure 41).

Après la mise en fonction de l'implant, nous pouvons directement mettre en place une couronne provisoire ou un bridge provisoire, dans les cas d'édentement multiple, et de ce fait, immédiatement commencer à préparer le lit prothétique.

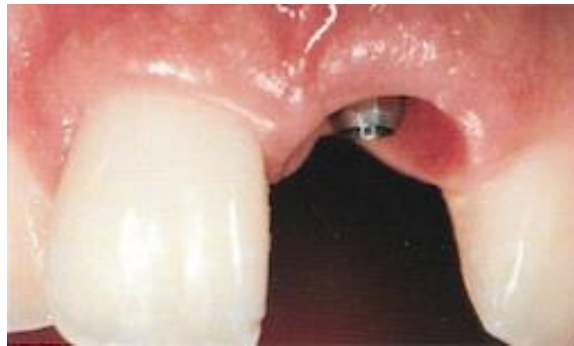

Figure 42 : Résultat du lit prothétique après préparation par la couronne provisoire

Après une longue période de cicatrisation muqueuse (6 semaines au minimum voire même plusieurs mois si nécessaire), la prothèse définitive peut se faire dans de bonnes conditions.

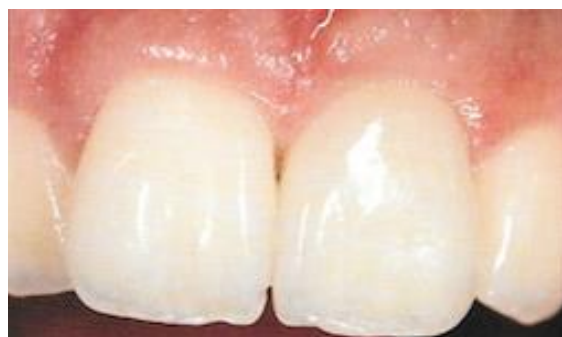

Figure 43 : Résultat final

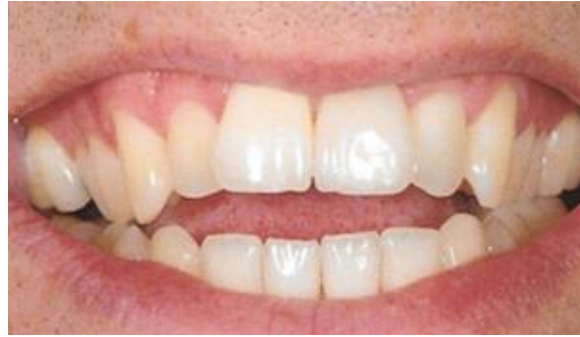

Figure 44 : Résultat lors du sourire

(BUSER D, MARTIN W.C, BELSER Urs C, 2007) (46)

AVANTAGES

- Technique fiable (98,4% de taux de réussite)
- Cette méthode est possible dans les cas d'augmentation tissulaire pré-implantaire
- Elle permet de bien gérer l'esthétique avec le modelage des tissus mous à travers l'utilisation des provisoires pendant plusieurs semaines
- Technique de choix si : la stabilité primaire n'est pas optimale, si l'environnement biomécanique est à risque (bruxisme, surcharge occlusal, hyperfonctionnement musculaire) et si l'hygiène est insuffisante.
- Dans les sites postextractionnels, la technique en deux temps reste la plus fiable lorsque le défaut osseux intéresse la partie coronaire de l'implant dans son tiers supérieur. Un comblement est alors réalisé suivi de la mise en nourriture.

INCONVÉNIENTS

- Le principal défaut de cette technique est le facteur temps. Le protocole est long et l'utilisation des restaurations transitoires pendant la phase d'ostéointégration peuvent être mal vécus par les patients
- Il y a une résorption osseuse post-extractionnelle qui peut nous mettre dans de mauvaises conditions implantaire (crête trop fine).
- Nous avons aussi une rétraction des tissus mous avec notamment une diminution de la hauteur de gencive attachée

Une autre variante est encore possible : L'extraction implantation immédiate. Elle consiste, dans les cas où nous ne sommes pas en présence d'une crête cicatrisée, à extraire la dent résiduelle et de mettre en place directement l'implant en nourrice.

Mais cette technique nécessite une sélection au cas par cas. Tout d'abord les patients avec une hygiène insuffisante, avec une maladie parodontale encore active ou fumeurs sont exclus. De plus il est nécessaire d'utiliser des implants de 10 mm pour obtenir une stabilité primaire suffisante sur un site sain dépourvu de toute infection. Pour finir, il ne faut pas un défaut osseux trop important dans le sens où il peut être géré en peropératoire. Cette technique permet de profiter au maximum du volume osseux disponible mais doit être utilisée dans des cas bien définis.

2.1.8.2 Implantation et mise en charge immédiate, une solution ?

Cette technique permet de tout regrouper en un seul temps opératoire. On appelle extraction implantation et mise en charge immédiate le fait de réaliser simultanément : l'extraction de manière atraumatique, la mise en place de l'implant avec le pilier prothétique et enfin la mise en place de la prothèse provisoire le jour de l'intervention ou, dans les 48h qui suivent la pose, durant 6 mois.

(COCHRAN DL, MORTON D, WEBER HP, 2004) (47)

Nous combinons donc la phase de cicatrisation à la phase d'ostéointégration. Au terme d'une période de 6 mois environ la prothèse d'usage est ensuite réalisée dans d'excellentes conditions.

Comme nous le montre cet exemple d'une 21 fracturée :

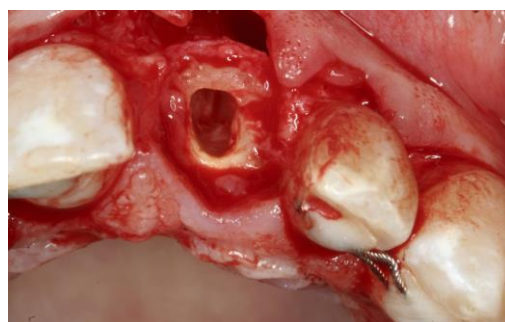


Figure 45: 21 fracturée (Dr PENAUD)

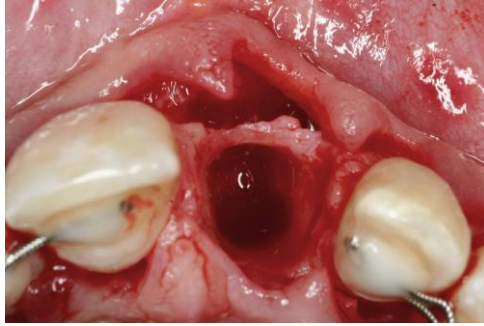


Figure 46 : Extraction atraumatique de la 21

L'extraction de la racine se fait de façon atraumatique afin de préserver un maximum d'os. Nous aurons une attention toute particulière pour la corticale vestibulaire.

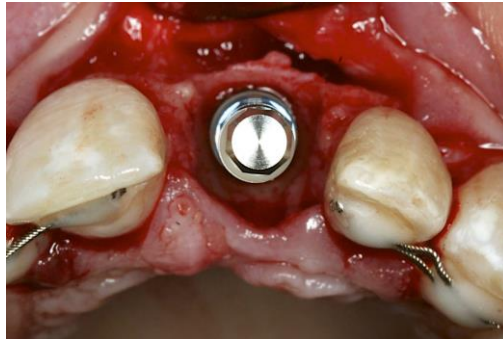

Figure 47 : Mise en place de l'implant au niveau du site d'extraction

Après forage au delà de l'alvéole, mise en place de l'implant. Le bon positionnement tridimensionnel conditionnera directement le rendu esthétique final.

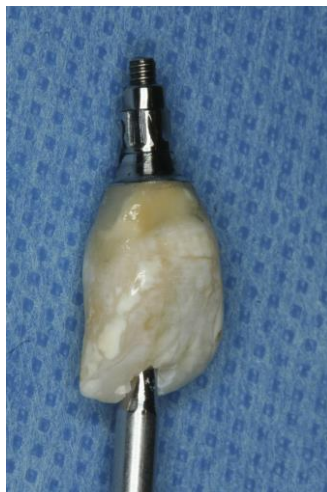

Figure 48 : Réalisation du provisoire à partir de la couronne de la 21 évidée (Dr PENDAUD)

Une dent provisoire est ensuite réalisée à l'aide de la couronne fracturée du patient. Une gaine est insérée à travers cette dernière pour ensuite réaliser une finition à la résine afin d'obtenir une surface lisse sans aspérités qui seraient source d'irritation pour les tissus mous.

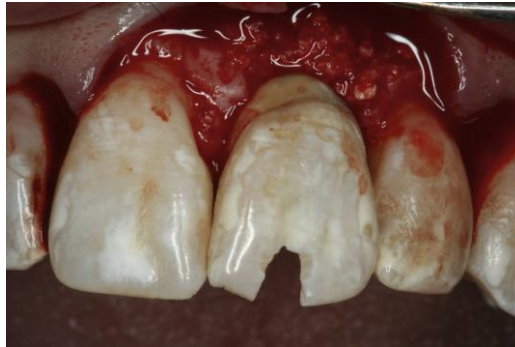

Figure 49 : Mise en place de la provisoire et comblement péri-implantaire (Dr PENAUD)

Ici, un léger comblement péri-implantaire est réalisé.

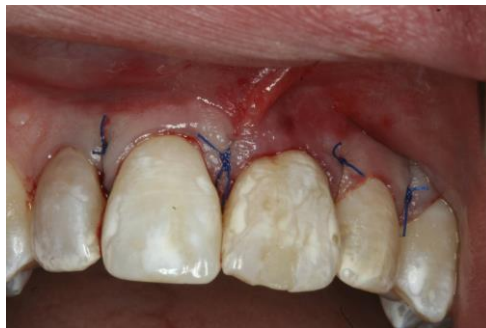

Figure 50 : Photo post-opératoire (Dr PENAUD)

Le lambeau muco-périosté est ensuite suturé.

De nombreuses études récentes montrent un taux de succès semblable à la technique retardée. Une étude américaine (2012) parle d'un taux de succès de 96,6% de la technique d'extraction-implantation-mise en charge immédiate.

(SHIBLY O, KUTKUT A, PATEL N, ALBANDAR JM, 2012) (48)

D'autres parlent d'une technique avec un taux de succès similaire à la technique conventionnelle lorsque la stabilité primaire est obtenue.

(ROMANOS G, FROUM S, HERY C, CHO SC, TARNOW D, 2010) (49)

(DE ROUCK T, COLLYS K, WHYNI I, COSYN J, 2009) (50)

Donc, aujourd'hui cette technique est reconnue comme fiable et prévisible.

En dehors du fait que cette technique est une technique fiable supplémentaire dans notre arsenal thérapeutique elle présente de nombreux autres avantages.

AVANTAGES :

- Tout d'abord, elle réduit considérablement le temps global du traitement et diminue également le nombre d'interventions (pas de mise en fonction de l'implant).

- De plus, cette technique permet d'utiliser au maximum l'os disponible et de minimiser la résorption post-extractionnelle.

- Dans le cas de restauration dans le secteur esthétique, cette technique permet également de conserver un maximum de gencive attachée et de maintenir l'architecture gingivale par la provisoire en place et ainsi optimiser au mieux le PES.

(ESPOSITO M, GRUSOVIN MG, POLYSOS IP, FELICE P, WORTHINGTON HV, 2010)
(51)

- Comme nous l'avons précisé précédemment, nous combinons la phase de cicatrisation et d'ostéointégration en profitant du haut potentiel ostéogénique du site d'extraction.

- Enfin, cette thérapeutique amène un avantage psychologique majeur pour notre patient qui n'est jamais édenté ni contraint d'avoir une restauration transitoire inconfortable (appareil amovible, bridges collés, attelles, bridge provisoire)

Dans les cas de crêtes cicatrisées, la mise en place de l'implant combinée à la mise en place de la prothèse transitoire permet de commencer à préparer immédiatement le lit de la prothèse dès la pose de l'implant pour optimiser le résultat esthétique.

Mais cette option thérapeutique doit être évaluée au cas par cas car nécessite plusieurs conditions pour arriver à un résultat esthétique et fonctionnel satisfaisant. Pour obtenir une ostéointégration, il est nécessaire de maintenir des micromouvements en dessous du seuil toléré par l'implant (maximum 100 μm pour un implant de surface rugueuse) (SZMUKLER-MONCLER S, DAVARPANAH M, KHOURY PM, JAKUBOWICZ-KOHEN B, 2008) (52)

De plus, il est nécessaire d'obtenir une bonne stabilité primaire, un couple supérieur à 40 N/cm est exigé, et de minimiser les contraintes exercées en mettant en sous occlusion la prothèse transitoire. Enfin, il faut que le forage se fasse au delà de l'alvéole soit 3 à 5 mm pour optimiser la stabilité primaire ce qui implique également des implants de longueur suffisante (10 mm environ minimum).

En 2004, Penarrocha insiste sur la nécessité d'être le plus atraumatique possible lors de l'extraction de la dent en préservant les parois de l'alvéole et en réalisant un curetage prudent pour éliminer les tissus pathologiques (PENARROCHA M, URIBE R, BALAGUER J) (53).

La stabilité primaire est essentielle.

Elle est obtenue lorsque :

- soit l'implant dépasse l'apex de l'alvéole de 3 à 5 mm,
- soit l'implant a un plus grand diamètre que celui de l'alvéole.

Nous pouvons en plus de cela sous forer pour accroître la stabilité.

INCONVENIENTS

- Cette technique complique le temps opératoire et une régénération osseuse guidée est souvent nécessaire.
- Si plusieurs dents sont extraites, il est difficile d'aligner les implants
- Cette technique nécessite une certaine expérience car opérateur dépendant.
- Parfois un problème de congruence site/implant empêche cette option thérapeutique.

En résumé, cette technique semble être la technique de choix pour un résultat esthétique optimal car il permet de conserver l'architecture des tissus mous mais ne s'applique pas à tout le monde et doit être le résultat d'une analyse pré-implantaire très rigoureuse. Il y a des règles fondamentales à respecter et à ne pas négliger :

- Stabilité primaire supérieure à 40N/cm.
- L'extraction doit être atraumatique et préserver un maximum les tissus durs et mous.
- Inocclusion totale. La couronne est uniquement esthétique.

- Aucune infection sur le site implanté ni de maladie parodontale non maîtrisée ne sont acceptées.
- Perte osseuse pouvant être gérée en peropératoire par une régénération osseuse guidée. Un comblement est réalisé lorsque le hiatus est supérieur à 2mm.
- Qualité et quantité des tissus mous satisfaisantes.
- Occlusion stable des secteurs postérieurs de façon à protéger les dents antérieures.
- Patient coopérant avec une excellente hygiène bucco dentaire et alimentation molle durant plusieurs semaines.

(EVANS CD, CHEN ST, 2008) (54)

(BIANCHI AE , SANFILIPPO F, 2004) (55)

(ARTZI Z, BEITLITUM I, KOLERMAN R, 2011) (56)

(CHEN ST, WILSON TG JR, HÄMMERLE CH, 2004) (57)

2.2 Critères de positionnement de l'implant dans la zone esthétique

Le parfait positionnement tridimensionnel de l'implant en secteur antérieur constitue un élément clef pour obtenir un résultat esthétique satisfaisant. En effet, il existe des règles précises qui doivent nous guider lors de la chirurgie implantaire. Ces critères vont directement dépendre de l'anatomie du site édenté mais également des structures environnantes : tissus mous, dents adjacentes et antagonistes.

Au préalable, un examen tridimensionnel est obligatoire au niveau du secteur antérieur de façon à mieux penser son intervention et permettre ainsi d'anticiper les difficultés du terrain implantaire.

Le but de ce chapitre est d'énumérer les grands principes de positionnement de l'implant au niveau de la zone esthétique. La position de l'implant est directement guidée par notre future restauration : On parle d'une philosophie guidée par la prothèse.

(BUSER D, MARTIN W, BERLSER U, 2004) (5)

2.2.1 Positionnement mésio-distal

De manière générale, l'implant est orienté parallèlement à l'axe des dents adjacentes naturelles.

Comme nous l'avons vu précédemment, la partie externe de l'implant doit se situer à 1,5 mm de la surface radiculaire de la ou les dent(s) adjacente(s). On parle de « zone de danger » en dehors de laquelle l'implant doit être positionné de façon à conserver des tissus de soutien, nécessaires à l'obtention de papilles interdentaires et d'un bon profil d'émergence. Elle mesure idéalement 1,5 mm voir 1 mm au minimum (figures 51 et 52).

(BUSER D, MARTIN W.C, BELSER U.C, 2007) (46)

Si cette distance n'est pas respectée, nous risquons une résorption de l'os interproximal. (ESPOSITO M, EKKESTUDE A, GRONDAHL K, 1993) (58)

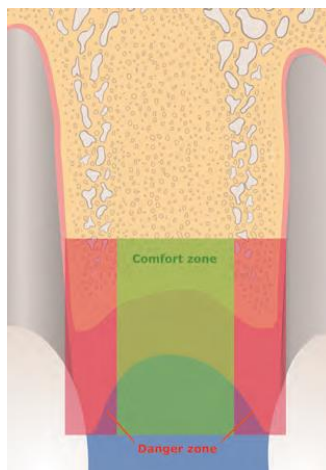


Figure 51 : zone de confort

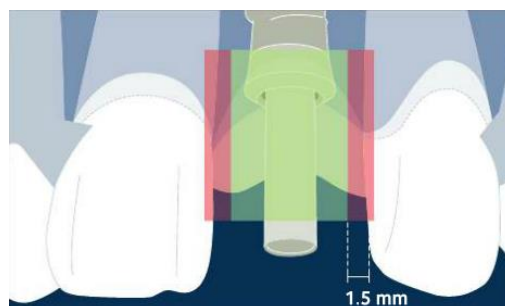


Figure 52 : positionnement mésio-distal de l'implant

Dans les cas d'extraction-implantation immédiate, cette règle permet de maintenir les papilles interdentaires.

Si nous sommes en présence d'un édentement pleural. La règle des 1,5 mm du côté de la dent naturelle reste de mise. En revanche le bord externe de l'implant suivant doit se situer à 3 mm idéalement du bord externe de l'autre implant. Un minimum de 2 mm est toléré.

Néanmoins, il est préférable d'utiliser dans les cas plus complexes des guides chirurgicaux qui découlent directement du montage directeur, ainsi, nous positionnons notre implant à l'endroit précis où nous souhaitons faire émerger notre prothèse tout en tenant compte des impératifs de positionnement grâce à l'examen tridimensionnel réalisé au préalable. Ces étapes seront détaillées dans le prochain chapitre.

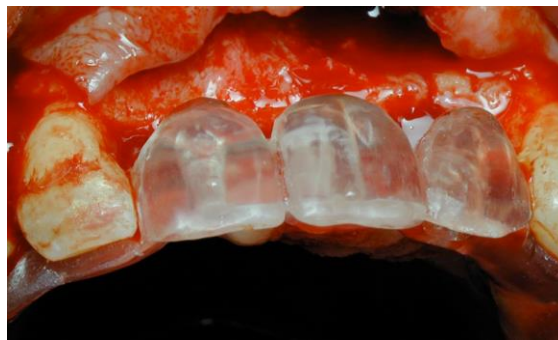

Figure 53 : Guide chirurgical issu du montage directeur (Dr PENAUD J)

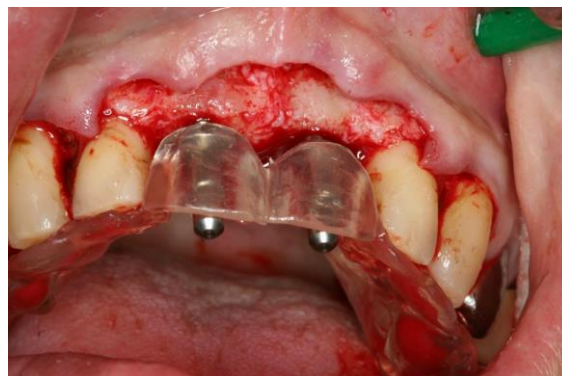

Figure 54 : Positionnement des implants avec guide chirurgical (Dr PENAUD J)

2.2.2 Positionnement vestibulo-lingual de l'implant

Nous devons ménager au maximum la corticale vestibulaire de façon à obtenir un profil d'émergence harmonieux.

Pour ce faire, le bord vestibulaire de la tête de l'implant ne doit pas dépasser une ligne qui passe par les collets et relie la face vestibulaire des dents adjacentes.

La zone de confort s'étend sur 1-1,5 mm en palatin de cette ligne (figure 55).

Si la tête de l'implant se situe trop en palatin nous risquons d'avoir des restaurations avec un surcontour prothétique trop important (=ridge-lap design). Cela occasionnerait de nombreux problèmes : Fractures, problèmes occlusaux, problèmes d'hygiène etc.

(BELSER U, BUSER D, HESS D, SCHMID B, BERNARD JP, LANG NP, 2000) (59)

A l'inverse un implant trop vestibulé endommagerait la corticale et cela provoquerait des récessions gingivales.

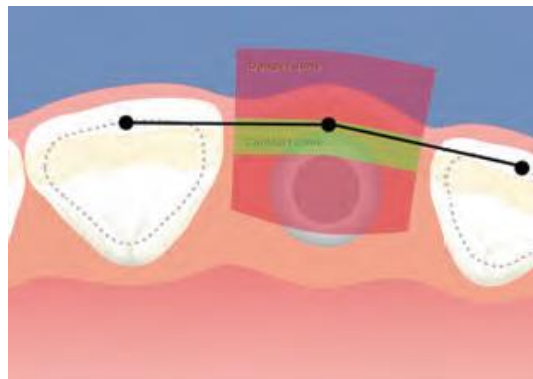


Figure 55 : Positionnement vestibulo-lingual de l'implant

L'idéal est d'avoir une épaisseur de 2 mm en vestibulaires de l'implant et de 1mm en palatin de l'implant. Un minimum de 1 mm est toléré en vestibulaire.

Lorsque le forage est terminé, l'épaisseur vestibulaire est facile à objectiver.

Dans les cas de restaurations transvissées, nous aurons tendance à davantage situer la tête de l'implant en palatin de façon à situer l'émergence de la vis au niveau du cingulum de la future prothèse.

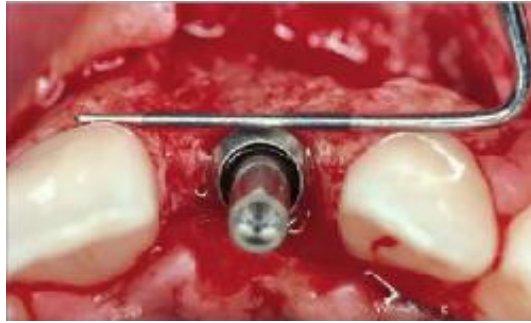

Figure 56 : Vérification de la zone de confort au niveau de la 22 (Dr PENAUD J)

2.2.3 Positionnement corono-apical de l'implant

Le degré d'enfouissement de l'implant nous permet de gérer différents facteurs qui seront importants pour la gestion de l'esthétique : hauteur de la couronne clinique, profil d'émergence, position du zénith gingival et alignement des collets.

La tête de l'implant doit se situer entre 1 et 3 mm de la jonction émail-cément des dents controlatérales (figure 57). Plus l'implant sera de faible diamètre plus nous aurons tendance à enfouir celui-ci de façon à gérer le profil d'émergence. A l'inverse, si le diamètre de notre implant est plus important (proche de celui de la dent), il ne sera pas nécessaire de trop l'enfouir. Ceci est donc possible uniquement chez les patients qui ne possèdent pas de déficit parodontal (récession gingivale ou perte osseuse par exemple).

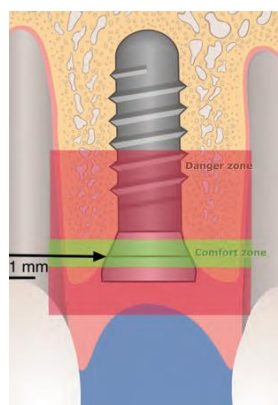


Figure 57: Positionnement corono-apical de l'implant

D'après le dernier consensus de l'ITI, il faut positionner la tête de l'implant 2 mm plus coronairement à la future prothèse. Il est préférable de raisonner de cette façon car la position de la jonction émail-cément varie en fonction de la dent à remplacer. Ceci est particulièrement vrai pour les incisives latérales qui ont leur jonction émail-cément située, la plupart du temps, plus haut que les incisives centrales ou canines.

Pour un édentement pleural, il sera nécessaire d'utiliser un montage directeur pour simuler la future restauration. En fonction de cela, nous envisagerons notre guide chirurgical en ménageant un espace de 2 mm au collet des futures prothèses pour positionner l'implant.

Lorsque la tête de l'implant est située trop coronairement, cette dernière devient visible à travers la muqueuse et la gestion du profil d'émergence devient impossible par manque d'espace disponible. En revanche si la position de la tête de l'implant est trop apicale nous aurons une résorption osseuse puis muqueuse.

(BUSER D, MARTIN WC, BELSER U.C, 2007) (46)

(BUSER D, MARTIN W, BELSER Urs C, 2004) (5)

(RAJZBAUM P, DAVARPANAH M, SZMUKLER-MONCLER S, DEMURASHVILI G, CAPELLE-OUADAH N, MILLIERE N, 2012) (60)

3 Influence du projet prothétique dans le positionnement de l'implant

Le secteur antérieur est un secteur à haut risque où les possibilités de compromis sont minces. La réhabilitation nécessite rigueur et précision, c'est pourquoi lorsqu'il s'agit d'édentement multiple il est fortement conseillé d'avoir recours au guide chirurgical. Il peut également être utilisé lors d'édentement unitaire dans les cas les plus extrêmes (espace prothétique réduit ou proximité radiculaire par exemple).

La prothèse sur implant en secteur antérieur est la finalité de l'acte implantaire d'où la nécessité de disposer d'un plan de traitement précis. Nous parlons d'implantologie guidée par la future prothèse et non plus d'implantologie guidée par l'anatomie osseuse. C'est la future prothèse qui guide notre geste chirurgical.

Nous devons respecter trois grandes étapes qui nous mèneront à la pose précise de nos implants :

- 1) réalisation d'une cire de diagnostique (ou montage directeur) réalisée grâce à notre étude pré-implantaire
- 2) réalisation d'un guide radiologique
- 3) réalisation du guide chirurgical

3.1 Etablissement du montage directeur

Le projet prothétique préfigure le résultat final et va être tout au long des étapes cliniques notre fil conducteur sur lequel nous devons nous appuyer pour la réalisation des différentes séquences cliniques : planification implantaire (nombre, position et dimension des implants), prothèse transitoire, pose des implants, mise en fonction des implants. Son rôle est capital car il permet non seulement de déterminer la position idéale des implants mais également de prévisualiser le résultat esthétique et fonctionnel.

Ce montage directeur sera à l'origine du guide radiologique et du guide chirurgical.

(GOUDOT P, LACOSTE JP, 2013) (61)

3.1.1 Première étape : Empreintes et montage en articulateur

L'analyse pré-implantaire découle donc sur la réalisation de modèles d'études obtenus à partir d'empreintes à l'alginat. Ces derniers sont ensuite montés sur articulateur avec utilisation de l'arc facial pour davantage de précision. Grâce à cela, on réalise l'étude fonctionnelle du cas avec le choix du type de restauration, et le choix du concept occlusal en fonction des dents antagonistes et de l'occlusion du patient.

Il en résulte le montage directeur, élément pilier de notre plan de traitement, car c'est lui qui nous mènera à l'obtention d'une restauration tant esthétique que fonctionnelle.

(MISSIKA P, BENHAMOU-LAVNER A, KLEINFINGER-GOUTMANN I, 2003) (62)

3.1.2 Elaboration du projet prothétique.

Cette analyse comme nous l'avons dit précédemment va nous permettre de réaliser par la suite le montage directeur final. Elle a pour objectif d'étudier les rapports entre les deux arcades.

La relation interarcade des bases osseuses est un paramètre fondamental pour le choix thérapeutique de l'indication éventuelle de greffe osseuse. Elle conditionne la position des implants et le type de prothèse à réaliser.

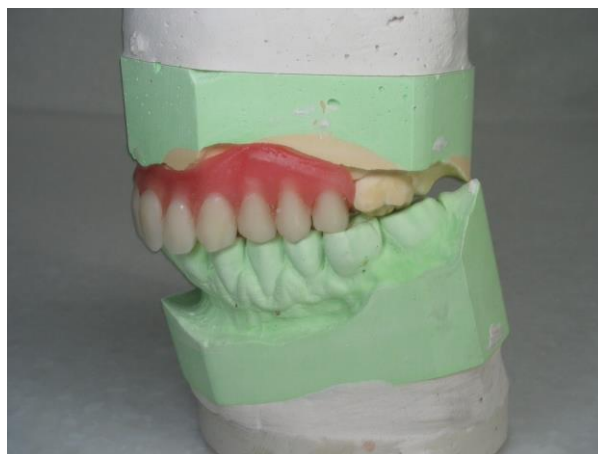

Figure 58 : Montage en articulateur (Dr SCHOUVER)

Dans notre cas, nous considérons que nous sommes en présence d'un édentement uniquement antérieur et que l'occlusion de référence est donc l'occlusion d'intercuspidie

maximale (OIM) car la dimension verticale est considérée comme correcte et sera conservée et l'OIM est stable et reproductible.

Pour Escure (2000), nous pouvons définir l'OIM comme étant la position de la mandibule pour laquelle l'engrènement et le nombre de contacts occlusaux sont maximaux. Cette relation est donc guidée par les contacts dento-dentaires du patient.

C'est une position de référence dentaire (62).

Dans les édentements de petite étendue et encastrés, la mise en articulateur nous permet de détecter d'éventuelles prématurités.

Notre future prothèse devra donc tenir compte de l'occlusion préexistante mais également recréer le centrage et le guidage. Le calage est assuré par la stabilité de l'occlusion et de la mandibule.

Les groupes incisivo-canin (supérieur et inférieur) participent au centrage de la mandibule dans les sens transversal et sagittal :

- Dans le sens transversal, un centrage strict correspond à une situation mandibulaire symétrique avec coaptation condylo-disco-temporale. Elle est assurée notamment dans la région antérieure par le recouvrement canin. Une asymétrie de position mandibulaire se caractérise dans le plan frontal par une déviation mandibulaire

- Dans le sens sagittal, Dans la région antérieure, la position mandibulaire est assurée par le recouvrement incisif.

De plus, le groupe inciso-canin participe également au guidage antérieur :

L'OIM est la position fonctionnelle par excellence car elle est le point de départ et d'arrivée de tous les mouvements mandibulaires. A partir des positions mandibulaires excentrées de propulsion et de diduction, le retour vers l'OIM est guidé par des contacts occlusaux successifs qui prennent la forme de pente ou de surface de guidage. Elles représentent ce qu'appelle ORTHLIEB "les pentes de l'entonnoir d'accès à l'OIM". Ces surfaces de guidage sont préférentiellement antérieures et représentées par le guide antérieur incisivo-canin. On peut distinguer

- **le guidage incisif** : Il est sagittal, préférentiellement sur les arêtes proximales palatines des incisives maxillaires. Il est défini par la pente incisive : projection sur le plan sagittal médian du déplacement de l'incisive mandibulaire mesuré

entre le point de contact en OIM et la position en bout à bout. Le guidage incisif oriente les mouvements de propulsion et de rétropulsion entre l'OIM et le bout à bout incisif. Il doit y avoir une symétrie entre les surfaces de guidage par rapport au plan sagittal médian et continuité de la prise en charge mandibulaire. La position mandibulaire en bout à bout doit être équilibrée simultanément sur les deux incisives centrales et la désocclusion postérieure est de règle.

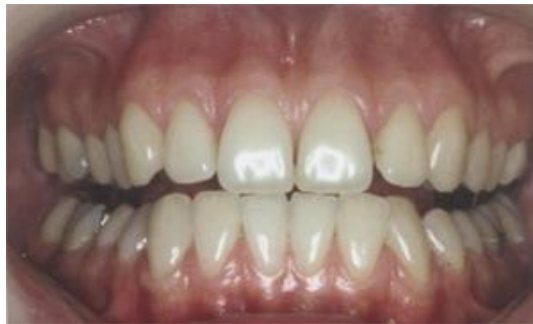

Figure 59: guidage antérieur

(ZYMAN P, DEMURASHVILI G, 2012) (64)

- **le guidage latéral** : Il est transversal et oriente les mouvements de diduction. Ceux-ci doivent être symétriques pour favoriser une mastication unilatérale alternée. Il y aura fonction canine lorsque seule la canine assure la prise en charge du mouvement (sur le plan mésial de l'arête interne de la canine maxillaire) et fonction de groupe lorsque d'autres dents adjacentes participent au guidage en même temps que la canine (ce type de guidage est d'autant plus fréquent que le système dentaire vieillit)(ORTHLIEB J-D, DARMOUNI L, PEDINIELLI A, JOUVIN-DARMOUNI J, 2013) (65)

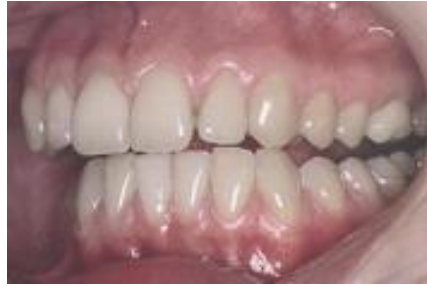

Figure 60: Exemple de fonction canine (63)

Cette analyse est donc fondamentale pour la suite du traitement et la réalisation du projet prothétique.

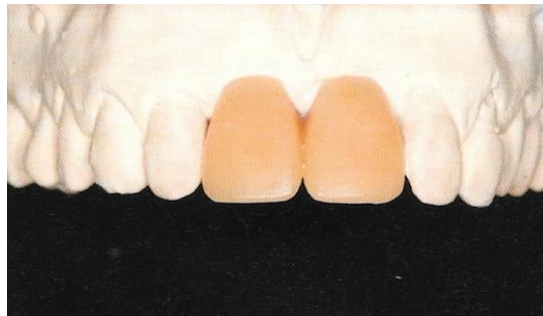

Figure 61 : Montage directeur 11 et 21

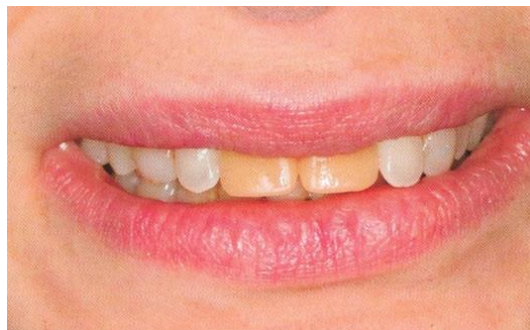

Figure 62 : Validation esthétique par la patiente

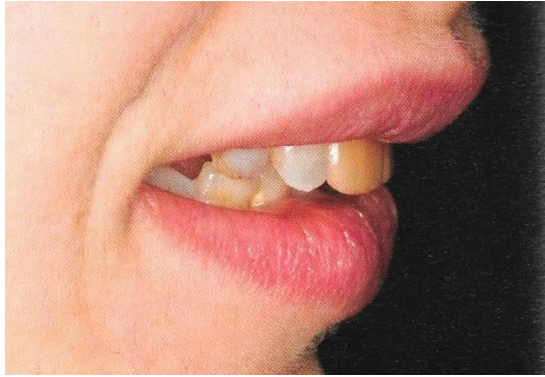


Figure 63 : Essayage esthétique et fonctionnel du montage directeur

(RAJZBAUM P, JAKUBOWICZ-KOHEN B, DEMURASHVILI G, FINELLE C, SZMUKLER-MONCLER S, DAVARPANAH M, 2012) (25)

Les cires de diagnostic qui, remplacent la ou les dents manquantes, restituent éventuellement le volume tissulaire perdu, aident à la visualisation des restaurations définitives et nous guideront tout au long du traitement.

L'essayage esthétique permettra de vérifier notre montage directeur, taille forme et dimension des dents mais également de vérifier les impératifs fonctionnels.

Il est très important que le montage directeur soit validé à la fois par le praticien ainsi que par le patient. Lors de cette étape, nous choisissons la présence ou non de fausse gencive par la visibilité du sourire ou d'ajuster le montage en fonction de ce dernier.

Le montage directeur maintenant choisi, nous réalisons le guide radiologique.

3.2 Réalisation du guide radiologique

Ce guide, duplicata en résine des cires de diagnostic, va être porté par le patient lors de l'examen radiologique. Il doit permettre de visualiser sur les clichés les émergences souhaitées des implants, leur nombre, ainsi que les axes prothétiques.

3.2.1 Définition

Ce guide radiologique est donc réalisé à la suite de notre étude prothétique.

Le guide radiologique est une prothèse en résine ou un surmoulage réalisé à partir du montage directeur comportant des éléments radio-opaques que le patient porte en bouche lors de l'examen radiologique (cone beam ou scanner). Il permet de visualiser

l'axe idéal de la future prothèse et par conséquent l'axe, la position et le nombre idéal des futurs implants.

(GOUDOT P, LACOSTE JP, 2013) (61)

3.2.2 Caractéristiques

Il doit répondre à un certain nombre de critères :

- Stable et rétenteur,
- Suffisamment radio-opaque,
- Déterminer l'enveloppe de la restauration prothétique,
- Informer sur l'axe d'émergence idéal des implants,
- Déterminer l'épaisseur des tissus mous,
- Ne pas émettre de signaux parasites (bruits).

(SZMUKLER-MONCLER S, DAVARPANH M, DAVARPANAH K, RAJZBAUM P, KHOURY P.M, 2011)(66)

Il permet donc de confronter notre projet prothétique avec la réalité des bases osseuses présentes. Bien entendu, dans l'idéal les deux coïncident et ainsi aucun compromis n'est nécessaire. Mais en réalité il s'avère souvent incontournable et nous devons trouver l'axe implantaire optimal et compatible avec les bases osseuses disponibles. Le fait de disposer des contours prothétiques est un outil précieux pour envisager ce compromis.

Pour refléter de manière fidèle la réalité, le guide radiologique doit être stable et rétenteur. Dans notre cas, où nous sommes en présence d'un édentement partiel encasté antérieur, cela peut être obtenu par une adaptation étroite contre les dents restantes au moyen de contre-dépouilles sur ces dents ou l'utilisation de crochets.

Après l'examen radiographique il est alors possible grâce à des logiciels spécifiques de déterminer des obstacles anatomiques, d'analyser les sites implantaires par rapport aux dents adjacentes ou encore de tracer une ou plusieurs courbes panoramiques afin de visualiser n'importe quel plan de coupe dans l'espace.

3.2.3 Différents types de guides radiologiques utilisables en secteur antérieur

3.2.3.1 Guide en résine acrylique transparent avec puits radio-opaque

Ces guides sont thermoformés en résine acrylique à partir du montage directeur. Par la suite, nous réalisons des puits de forage d'environ 2 mm de diamètre selon l'axe idéal de la prothèse que nous remplissons de substance radio-opaque : gutta, tige en titane, sulfate de baryum ou ciment à l'orthophosphate de zinc. Mais les repères métalliques sont déconseillés car le métal provoque des artéfacts qui rendent la lecture de l'image difficile.

(DAVARPANA M, SZMUKLER-MONCLER S, DAVARPANA K, RAJZBAUM P, 2010) (67)

Parfois, comme les sites implantaire ne peuvent être déterminés avant l'examen radiologique, nous réalisons ce marquage sur toutes les couronnes et le choix du lieu d'implantation se fera par la suite. Par cette technique simple, la simulation de l'émergence idéale de l'implant est précise et aisément repérable sur l'examen 3D.

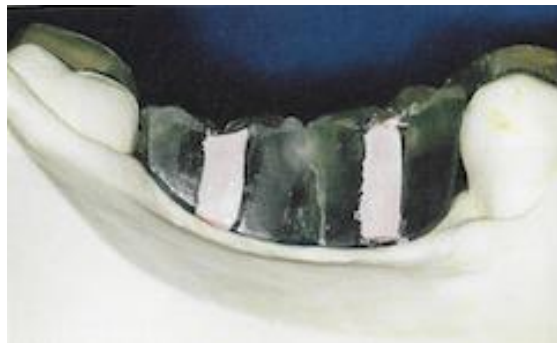

Figure 64 : Guide radiologique en résine acrylique marqué à la gutta

3.2.3.2 Guide radiologique avec dents radio-opaques

La société Ivoclar Vivadent commercialise des dents ortho-tac qui contiennent du sulfate de baryum.

Leur radio-opacité importante et constante constitue un avantage certain comparé à une application manuelle de sulfate de baryum sur une maquette en résine. En revanche, l'anatomie occlusale préexistante peut parfois poser problème dans les cas d'édentements partiels lorsque l'anatomie dentaire antagoniste ne coïncide pas avec celle du commerce.

Nous réalisons ensuite une prothèse que le patient portera lors de l'examen 3D. Il est également possible de réaliser des puits de forage de 2mm de diamètre environ. Ces forages créent des cylindres dépourvus de substance radio-opaque et induisent un trait radio-clair au cœur des couronnes sur les coupes radiologiques.

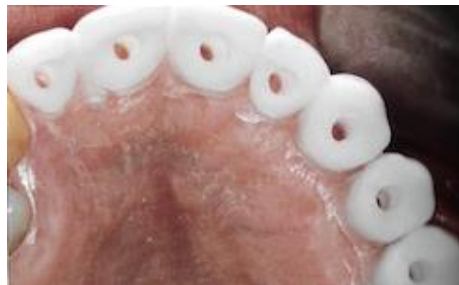

Figure 65 : Guide radiologique avec dents ortho tac

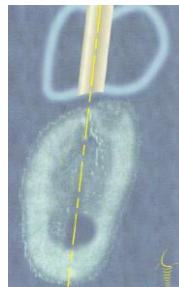


Figure 66 : Cylindre indiquant l'axe d'émergence idéal de l'implant

(BAUDOIN C, BENNANI V, 2003) (18)

3.2.4 Planification implantaire : Exemple du logiciel Simplant®

Une fois que le guide radiologique est confectionné à partir du montage directeur, le patient réalise l'examen radiologique 3D type Cône Beam ou scanner. Ce type d'imagerie dite sectorielle ou imagerie en coupe autorise une discrimination plan par plan des structures anatomiques. Un calcul informatique permet de reconstruire des planches 2D de la mandibule ou du maxillaire ou même des deux selon une succession de coupes panoramiques, axiales, verticales/transversales dites cross-section.

(DAVARPANA K, DEMURASHVILI G, SZMUKLER-MONCLER S, DAVARPANA M, 2012)(69)

A partir de cet examen, des logiciels sophistiqués ont été mis au point comme Simplant® en 1993 et ont permis de reconstituer le volume analysé en images 2D et 3D. Ces outils permettent de mettre en évidence les obstacles anatomiques et d'analyser des sites implantaire par rapport aux dents. Ainsi, nous pouvons réaliser toutes les mesures nécessaires afin d'optimiser le positionnement tridimensionnel du ou des implants. Tous ces éléments permettent une planification implantaire précise. En effet nous pouvons choisir parmi la banque d'implant disponible notre marque d'implant et ainsi venir simuler la pose de ce dernier. Le positionnement tridimensionnel est aisé, nous pouvons varier tous les paramètres : position mésio-disal, vestibulo-lingual (ou palatin), apico-coronaire, orientation de l'implant en fonction de la future prothèse et de l'anatomie osseuse, diamètre mais également dimension et pour finir la morphologie de l'implant.

Avec l'ensemble des données nous choisissons donc le ou les implants nécessaires à la restauration.

Il a été démontré que la pose implantaire concorde plus précisément avec la planification lorsqu'elle est issue d'une prévisualisation 3D des structures anatomiques. Le résultat est moindre à partir d'une planification issue de coupes 2D, d'où l'importance de son utilisation en secteur antérieur.

(JACOBS R, ADRIANSENS A, VERSTREKEN K, SUETENS P, VAN STEENBERGHE D, 1999) (68).

La prévisualisation 3D facilite donc la pose manuelle d'implants à proximité d'obstacle anatomique ce qui explique l'utilisation croissante de ce type d'examen en implantologie (CALVACANTI MG, RUPRECHT A, VANNIER MW, 2002) (70).

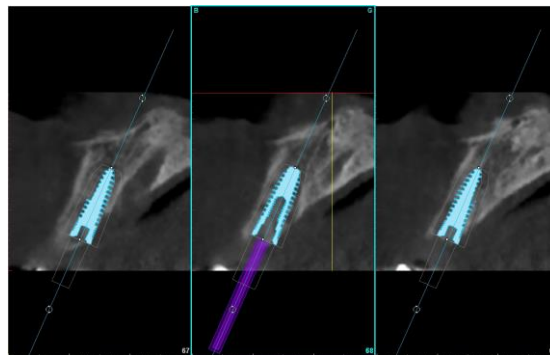


Figure 67 : Exemple de planification implantaire (Dr VOUILLOT JL)

3.3 Réalisation du guide chirurgical

3.3.1 Généralités

Une fois que notre planification implantaire est terminée nous pouvons transformer le guide radiologique en guide chirurgical ou utiliser le montage directeur. Nous restons toujours dans une chirurgie guidée par la future prothèse.

Il existe plusieurs types de guide chirurgicaux : à appuis dentaires, à appuis muqueux et à appuis osseux. Nous parlerons ici des guides chirurgicaux à appuis dentaires car nous sommes en présence d'un édentement encastré antérieur.

Le but du guide est d'aider l'acte chirurgical en guidant le geste opératoire :

- Déterminer avec précision l'émergence de l'implant selon l'axe idéal ;
- Conduire la main de l'opérateur pour insérer l'implant selon l'axe idéal.

3.3.2 Caractéristiques

Le guide idéal doit satisfaire à un cahier des charges :

1. Il est précis, stable et rigide.
2. Sa mise en place est facile et reproductible.
3. Il permet le contrôle tridimensionnel du positionnement implantaire.
4. Il n'interfère pas avec le geste chirurgical lors de l'élévation des lambeaux.
5. Il permet le refroidissement des forets durant l'intervention.
6. Il est compatible avec le protocole de forage.
7. Il est peu encombrant et doit tenir compte de l'ouverture buccale du patient.
8. Il est adapté au type d'édentement et au concept thérapeutique choisi.
9. Il permet de retrouver lors de la phase de mise en fonction l'emplacement initial des implants.
10. Il est stérilisable sans déformation.

Dans les cas d'édentement en secteur antérieur, les dents qui bordent celui-ci rendent le guide stable et parfaitement repositionnable. Ce guide est nécessaire pour un positionnement tridimensionnel précis des implants en secteur antérieur. Il a donc une vocation esthétique et fonctionnelle majeure. (BAUDOIN V, BENNANI V, 2003) (18).

3.3.3 Elaboration du guide chirurgical

Nous décrivons à l'heure actuelle deux grandes techniques de fabrication de guide chirurgicaux : une technique de laboratoire, où le guide est façonné à la main et tient compte de l'étude réalisée au préalable, et une technique dite usinée où les guides sont fabriqués par des machines. Nous les appelons guides stéréolithographiques et nous y reviendrons par la suite.

A partir du montage directeur réalisé précédemment, nous confectionnons une prothèse en résine transparente qui surmoule les futures restaurations en tenant compte des tissus sous jacents. Grâce à l'examen 3D, nous pouvons superposer les repères radiologiques au guide chirurgical et ainsi matérialiser l'axe et l'émergence idéale de chaque implant.

(DAVARPANA M, SZMUKLER-MONCLER S, 2011) (71)

Il existe de nombreux guides chirurgicaux en fonction de la classe d'édentement, du nombre et du type d'implant (Tableau 3).

Nous pouvons par exemple, réaliser un surmoulage du montage directeur en résine thermoformée puis venir meuler la partie linguale ou vestibulaire des dents à remplacer et réaliser de fines gouttières concaves avec une fraise fissure pour recréer l'axe prothétique idéal. Toutefois, nous préférons conserver la face vestibulaire (Figure 68).

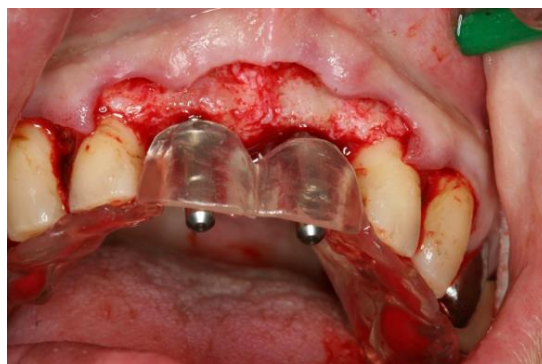

Figure 68 : Guide chirurgical avec meulage de la partie linguale (Dr PENAUD J)

D'autres, comme BORALEVI et NAHMIAS, fixent des tubes de 2,1 mm de diamètre selon l'axe et l'émergence souhaité. Cela permet également de contrôler l'orientation des axes (mésio-distale et vestibulo-lingual ou vestibulo-palatin) ainsi que la distance entre les implants.

Grâce à ces guides, il est également possible de contrôler l'enfouissement de l'implant en fonction du collet clinique de la future prothèse, facteur capital dans le succès esthétique et la gestion du profil d'émergence.

Durant la chirurgie, chaque site implantaire est marqué dans l'os avec une fraise boule ou un foret « pointe » selon l'emplacement des repères. Par la suite, le chirurgien réalise sa séquence de forage en vérifiant au fur et à mesure son axe grâce aux différentes jauges de positionnement (figure 68).

Les implants sont ensuite mis en place selon l'axe déterminé auparavant en fonction de la prothèse (figure 69).

(BORALEVI S, NAHMIAS M, HADIDA A, MARGUEMATE E, 1991) (72).

Nous pouvons voir que l'étude préimplantaire rigoureuse, associée à un examen 3D, un montage directeur l'utilisation de guide radiologique et chirurgical sont la clé de la réussite des restaurations en secteur antérieur. Ceci facilite et optimise la précision du travail du praticien et contribue au succès thérapeutique.

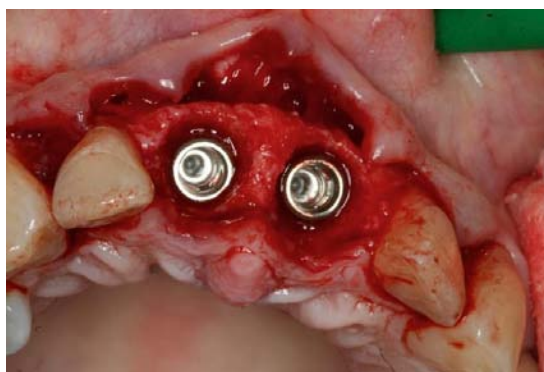

Figure 69 : Implants 11 et 21 mis en place (Dr PENAUD)

Tableau 3 : Différents guides chirurgicaux en fonction de l'édentement

Type d'édentation	Technique	Avantages
Edentation partielle	Thermoformage sur modèle en plâtre issu du montage directeur.	Facile à réaliser.
Edentation partielle	Guide issu du montage directeur en résine autopolymérisable avec des orifices creusés à la fraise ronde n°10 à travers la face occlusale en regard du site implantaire.	Rigide Possibilité de réaliser une coulée en métal pour une très grande rigidité.
Edentation unitaire ou encastrée	Réplique du bridge provisoire en résine transparente.	Précision du site de forage en fonction d'une esthétique et d'une fonction approuvées par le patient.
Edentation unitaire ou encastrée	Dents du commerce placées sur le modèle en plâtre. Réplique avec une plaque de biocryl de 1,5 mm d'épaisseur. Les faces occlusales et linguales des sites à implanter sont retirées.	Orientation des forets en fonction de la position des fixtures.
Edentation unitaire ou encastrée	Guide chirurgical préparé sur montage directeur avec dégagement de la face vestibulaire ou linguale.	Facilite les manipulations et la mise en place des implants.
Edentation unitaire ou encastrée	Placer les canons guides (en acier extradur) de diamètre interne 2,1 mm vaselinés face externe et indexés par de la résine chémo-polymérisable.	Permet d'amener le canon-guide au contact osseux après élévation du lambeau.
Edentation unitaire ou encastrée	Placer des canons-guides en alumine (In-Ceram).	Permet de guider le forêt de 2 mm .

3.4 Confection Fabrication Assistée par Ordinateur (CFAO): Exemple avec le logiciel Simplant® et les SurgiGuide® de chez Materialise Dental©

3.4.1 Introduction

Materialise Dental© est une société spécialisée dans l'odontologie numérique. Elle est à l'origine du logiciel de planification implantaire Simplant®. Aujourd'hui, grâce notamment aux progrès combinés dans le domaine de l'imagerie 3D et de l'informatique, la planification implantaire va encore plus loin. Il est désormais possible de tout prévoir en amont grâce à ce logiciel :

- reproduire l'épaisseur des tissus mous,
- matérialiser le montage directeur directement sur les bases osseuses (sans réaliser de guide radiologique),
- réaliser le guide stéréolithographique (qui découle de l'étude préimplantaire réalisée intégralement à l'ordinateur),
- réalisation des prothèses transitoires.

Cette société propose trois types de guides chirurgicaux :

- Les guides à appuis dentaires
- Les guides à appuis muqueux
- Les guides à appuis osseux

Nous réalisons dans un premier temps notre planification implantaire, et l'équipe de conception de la société réalise ensuite le guide chirurgical en fonction de la taille et de la morphologie de l'implant choisi ainsi que son positionnement tridimensionnel.

Les guides à appuis dentaires sont les plus faciles à utiliser. La présence des dents bordant l'édentement assure une parfaite stabilité ainsi qu'une excellente précision. Ils sont idéalement indiqués dans les édentements encastrés du secteur antérieur.

3.4.2 De la planification implantaire à la fabrication du guide

Le schéma reste globalement le même que nous avons vu précédemment avec quelques petites différences. Nous réalisons dans un premier temps toute notre étude pré-implantaire qui nous mène jusqu'à la réalisation d'empreintes d'études et du montage

en articulateur. Dès cette étape, nous devons nous assurer que l'ouverture buccale du patient est suffisante car l'empilement d'outils accompagnant l'implant peut atteindre 50 mm.

Par la suite, le prothésiste réalise le montage directeur qui sera validé à la fois par le patient et par le praticien. La différence se situe à ce niveau : le prothésiste réalise deux numérisations 3D, également appelées numérisations par balayage (figure 70). Ceci est un procédé qui permet de mesurer les formes de la surface d'un objet pour en créer un fichier informatique utilisable sur ordinateur : fichier STL. Ce fichier est appelé "modèle numérique 3D" de l'objet numérisé. La précision est de l'ordre de 20 µm. (CNIFPD – UNPPD 2009) (75).



Figure 70 : exemple de machine à numérisation 3D (Laboratoire GUYOT Julien)

Il numérise le modèle d'étude édenté de façon à situer la limite des tissus mous ainsi que la limite exacte des dents puis il numérise le modèle du montage directeur validé afin d'obtenir le schéma prothétique final.

Nous retrouvons donc deux fichiers STL qui sont envoyés au chirurgien dentiste.

Le patient passe son examen 3D **sans guide radiologique** (contrairement au cas précédent) et le praticien récupère le CD contenant l'ensemble des données et peut dès lors commencer sa planification.

Il ouvre d'abord l'examen 3D de façon à obtenir l'image des reliefs osseux du patient (figure 71).

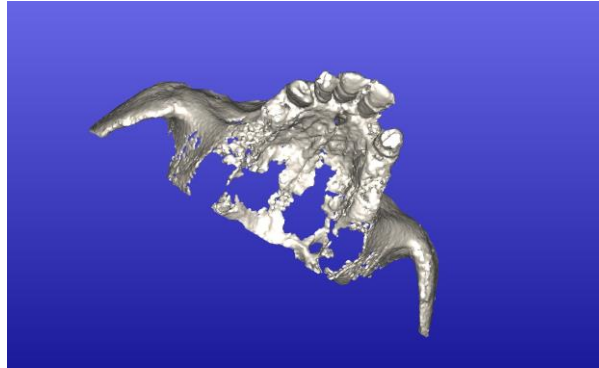


Figure 71 : Image 3D des bases osseuses (Dr VOUILLOT JL)

Puis, avec les fichiers STL, il réalise le « matching » du modèle édenté afin de replacer les tissus mous ainsi que la limite précise des dents sur le scanner osseux. Ceci représente donc la situation actuelle du patient (figure 72).

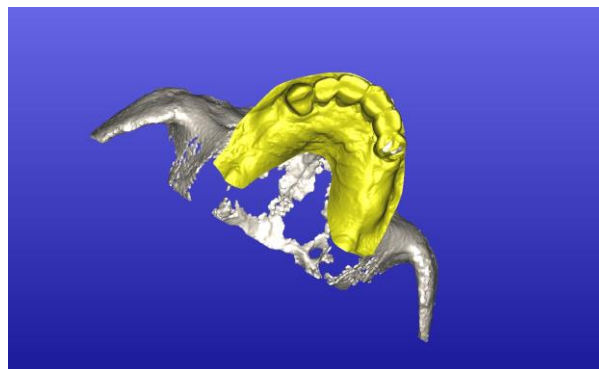


Figure 72 : Matching du modèle édenté (Dr VOUILLOT JL)

Enfin, il réalise secondairement le « matching » du modèle avec le montage directeur pour maintenant objectiver la future prothèse. La planification implantaire peut alors être réalisée en fonction de la prothèse finale (figure 73).

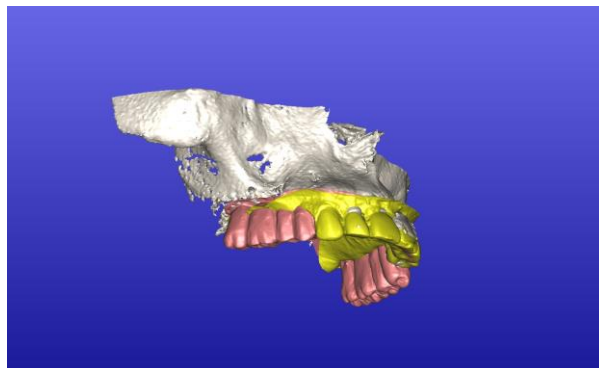


Figure 73 : Matching du montage directeur (Dr VOUILLOT JL)

Pour finir, nous envoyons notre demande de guide chirurgical (à appuis dentaires dans notre cas) ainsi que notre planification implantaire à la société Materialise Dental© qui vérifie la pertinence clinique et la faisabilité du projet (figure 74).

Une fois le projet validé le guide est ensuite fabriqué puis envoyé dans un délai de quatre à cinq jours.

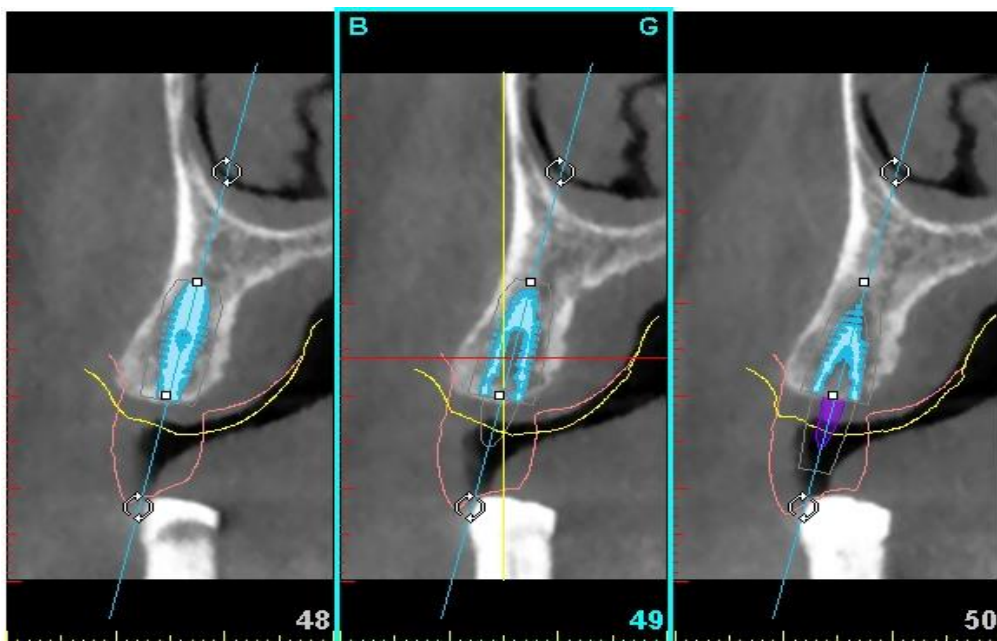


Figure 74 : Planification implantaire en fonction du montage directeur et des données anatomiques

3.4.3 Fabrication du guide chirurgical

L'implantologie assistée par ordinateur utilise un procédé de stéréolithographie. Le principe est de polymériser couche par couche une résine liquide photosensible à l'aide d'un faisceau laser commandé par ordinateur. Le plateau de fabrication sur lequel la polymérisation a lieu se trouve dans un bac contenant la résine photo-sensible. Il se déplace vers le haut et permet une polymérisation couche par couche. Chaque couche mesure entre 25 et 150 μm (figure 76).

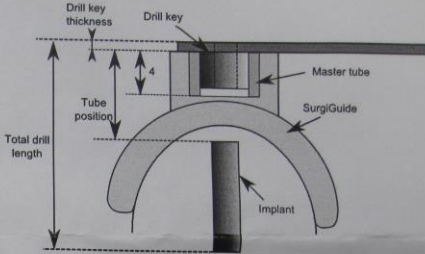
Quand le guide est réalisé, les fûts métalliques, correspondants aux canons de forage, sont placés dans les trous prévus à cet effet.

Le guide est ensuite envoyé au chirurgien dentiste avec sa « feuille de route » (figure 75). Cette dernière contient toutes les données nécessaires à la pose de chaque implant ainsi que la séquence d'instruments à passer dans chaque canon de forage. Chaque

colonne correspond au protocole à suivre pour un implant. Il y a donc autant de colonne(s) que d'implant(s). Chaque implant peut avoir une séquence de forage différente donc une série d'instruments eux aussi différents en fonction de sa longueur, son diamètre, la densité osseuse locale et sa position corono-apicale.

Si une prothèse immédiate est prévue, le guide peut être envoyé au laboratoire de prothèse après son essayage. Le prothésiste confectionne alors la prothèse immédiate transitoire à partir du positionnement des implants prévu par le guide chirurgical. Si aucune temporisation immédiate n'est prévue, le guide chirurgical reste chez le praticien jusqu'à la date de chirurgie implantaire.

	Bone	Mucosa	Tooth
Maxilla			X
Mandible			



Implant Label	13	11	21	3
Implant product reference	EVL K 3,3-12	EVL K 3,3-12	EVL K 3,3-12	EVL K 3,3-12
Planned implant length (mm)	12.00	12.00	12.00	12.00
Planned implant diameter (mm)	3.30	3.30	3.30	3.30
Drilling Information				
Drill length (mm)	28.00	20.00	23.00	23.00
Master Tube Information				
Master Tube	RP Closed	RP Closed	RP Closed	RP Closed
LongStop Drills – Extra indications				
Color marking	Red	Blue	Green	Green
Drill depth control	Yes	Yes	Yes	Yes

Figure 75 : Feuille de route pour les implants 11, 21, 13 , 23 (Dr VOUILLOT JL)

Schéma du procédé de Stéréolithographie

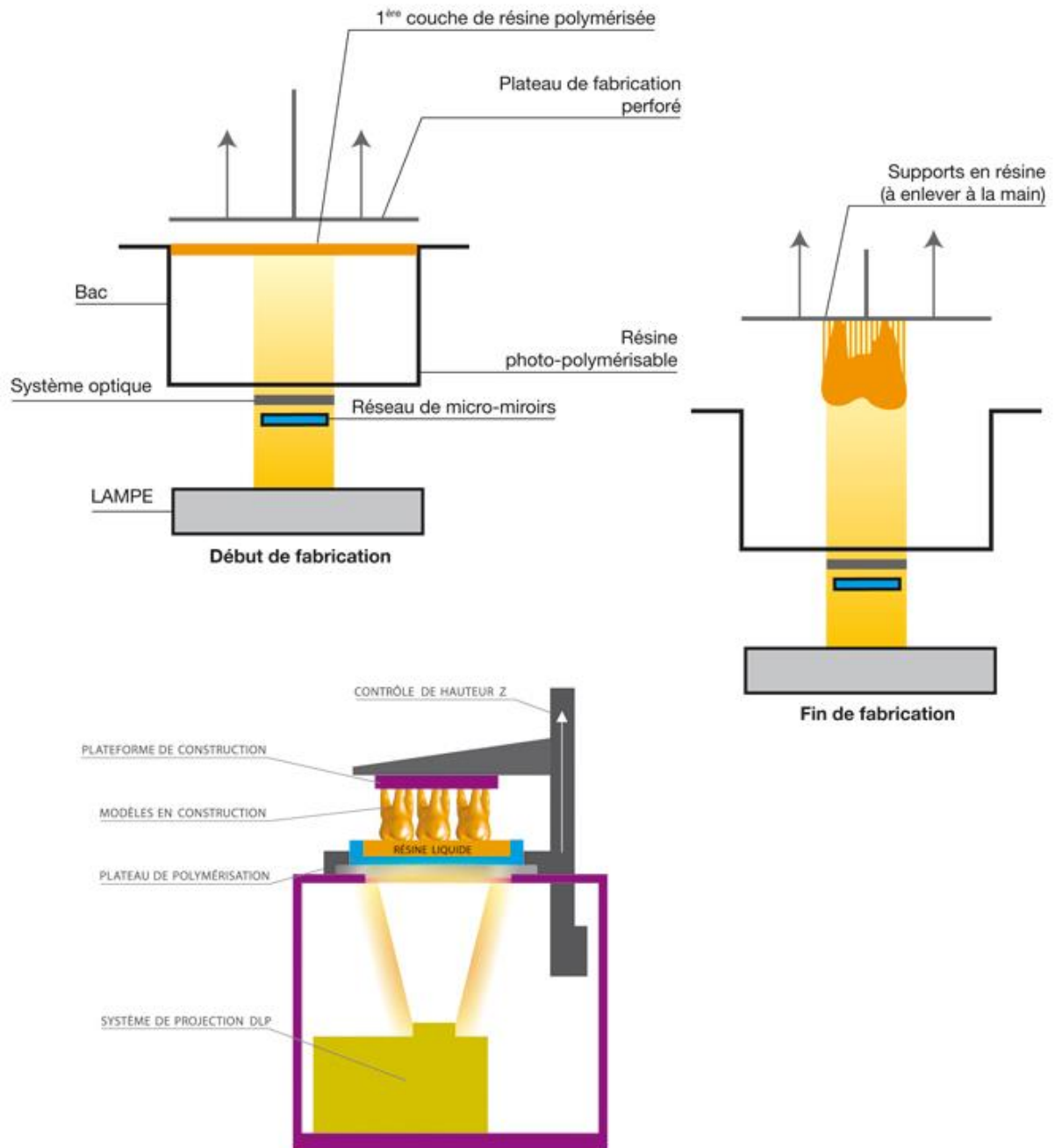


Figure 76 : Procédé de fabrication stéréolithographié (CNIFPD – UNPPD 2009) (75)

3.4.4 Matériel nécessaire

La boîte chirurgicale comporte trois éléments :

- les cuillères qui reçoivent les forets
- les différents forets et ancillaires correspondant aux diamètres et longueurs des implants
- les porte implants correspondant aux diamètres d'implants

3.4.4.1 Les cuillères

Les cuillères sont des guides qui permettent de passer successivement les différents forets tout en gardant le même guide chirurgical. Elles sont constituées d'une extrémité avec un orifice qui reçoit les forets. Il en existe de différents diamètres correspondant aux forets.

Nous devons, dans un premier temps, placer la cuillère dans le canon de forage du guide chirurgical qui mesure 5 mm de haut. Cette hauteur et l'intime ajustage entre la cuillère et le guide d'une part ainsi qu'entre la cuillère et le foret d'autre part garantissent une précision de forage. De plus, la butée de la cuillère permet également un parfait contrôle du forage dans le sens vertical.

Cela apporte une certaine sécurité et une réalisation précise de notre séquence de forage.

(PHILIPPE B, SERS L, 2009) (76)

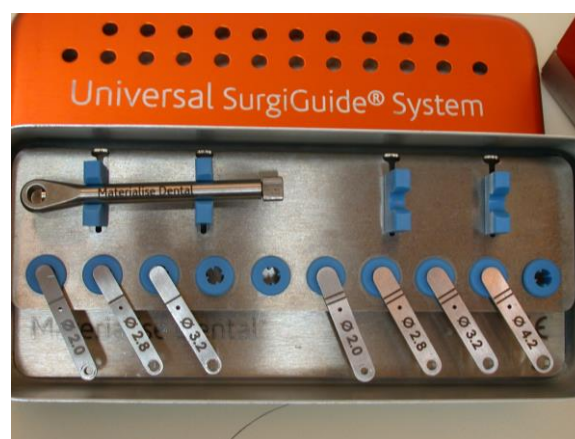

Figure 77 : Boîte de cuillères pour la chirurgie guidée (Dr VOUILLOT JL)

3.4.4.2 Les forets et ancillaires

Les forets en chirurgie guidée diffèrent de ceux utilisés habituellement. En effet, il existe des trousse spécifiques pour chaque marque d'implant. Elles sont généralement constituées de la même façon.

Nous retrouvons différents forets avec un code couleur. Chaque code couleur correspond à une longueur donnée. Pour chaque implant nous restons sur un même code couleur allant du foret pilote au foret terminal. Attention, la longueur du foret ne correspond jamais à la longueur de l'implant, cette dernière dépend des exigences de fabrication du guide et de la longueur de l'implant, c'est pour cela que c'est le fabricant qui nous indique sur la feuille de route quelle séquence utiliser. Pour une même longueur d'implant, la longueur de foret utilisée peut être différente.

Chaque foret s'utilise avec sa cuillère correspondante de façon à forer selon l'axe prédéterminé.



Figure 78 : Forets implantaires pour chirurgie guidée (Dr VOUILLOT JL)

3.4.4.3 Les portes implants

Une fois le forage terminé, nous devons visser l'implant à travers l'os. Or nous pouvons encore lors de cette étape légèrement dévier notre vissage bien que les forages précédents soient précis si ce dernier se faisait « à main levée ». C'est pourquoi il existe pour la chirurgie guidée des portes implants spécifiques qui pourront guider la mise en place de l'implant à travers le canon du guide chirurgical et ainsi respecter l'axe des

précédents forages. De plus, ils possèdent une butée qui vient s'appuyer sur le canon du guide afin de maîtriser l'enfouissement de l'implant avec précision.

Le porte implant a donc un triple rôle :

- Il garantit une orientation d'insertion identique à celle du forage,
- Il permet de contrôler la profondeur d'enfouissement de l'implant,
- Il retranscrit la position exacte de l'implant au laboratoire de prothèse dans les cas de prothèse immédiate.



Figure 79 : Porte implant pour la chirurgie guidée

(DAVARPANA M, SZMUKLER-MONCLER S, DAVARPANA K, RAJZBAUM P, 2011) (77)

3.4.5 Discussion

La chirurgie guidée apporte un avantage certain à l'implantologie d'aujourd'hui mais cette technique requiert une préparation initiale rigoureuse et une parfaite maîtrise de son plateau technique (logiciel de planification, trousse chirurgicale).

Nickening a réalisé une étude sur la pose d'implants à travers les guides stéréolithographiés comparée à celle réalisée manuellement. Les résultats montrent bien les avantages du guide chirurgical mais soulèvent néanmoins des interrogations. En effet, il relève dans certaines situations des déviations du col de l'implant de l'ordre de 1 mm par rapport à la planification initiale, de 1,6 mm de l'apex, de 0,6 mm dans le sens vertical et une variation de l'angulation allant de 5 à 6°.

(NICKENIG HJ, WICHMANN M, HAMEL J, SCHLEGEL KA, EITNER S, 2009) (78)

Mais les guides à appuis dentaires restent les plus précis, viennent ensuite les guides à appuis muqueux et enfin les guides à appuis osseux.

(SCHNEIDER D, MARQUARDT P, ZWAHLEN M, JUNG RE, 2009) (79)

Notre confiance ne peut donc être aveugle et chaque étape doit être vérifiée avec beaucoup d'intérêts.

Dans notre cas, la levée d'un lambeau muco-périosté reste indiquée afin de contrôler les différentes étapes de la chirurgie (orientation de l'implant, enfouissement).

Par la suite, un consensus a été établi par le groupe de l'ITI (International Team for Implantology).

Selon eux, l'utilisation de ces guides chirurgicaux est indiquée dans certains cas, leur précision est suffisante. Malgré cela il y a des résultats qui indiquent une déviation maximale par rapport à la planification qui serait cliniquement inacceptable. Néanmoins, l'auteur précise que cet écart majeur était sûrement dû à un déplacement peropératoire du guide chirurgical. Ils ajoutent qu'une fois que les principales sources d'erreurs sont identifiées puis maîtrisées cette technique est considérée comme fiable pour de nombreuses situations cliniques. Ils terminent en disant qu'il y a une courbe d'apprentissage assez forte pour cette technique et que nous devons faire attention dans les premières étapes d'apprentissage de cet outil.

En revanche, aucune conclusion ne peut être faite quant à la durée de vie d'un implant et de sa restauration comparée à la technique traditionnelle car malheureusement cette technique récente au développement très rapide est encore peu documentée.

Le groupe de l'ITI conclue que l'utilisation de la chirurgie guidée optimise plusieurs traitements et qu'un entraînement approprié, l'expérience et une planification pré-implantaire peuvent s'avérer utiles dans des situations où on retrouve une anatomie complexe et lorsqu'on désire une chirurgie peu invasive. De plus, cette technique peut également être utilisée afin d'optimiser la mise en place de l'implant dans des situations esthétiques à risque ou lors de mise en charge immédiate.

(HÄMMERLE CH, STONE P, JUNG RE, KAPOS T, BRODALA N, 2009) (80)

Nous pouvons voir que cette technique apporte de nombreux avantages :

- La mise en place de l'implant est plus précise, plus contrôlée,
- certains obstacles anatomiques peuvent ainsi être évités,
- la chirurgie est rendue moins complexe, moins invasive,
- la pose d'implant sans lambeau est possible,
- certains cas où les limitations anatomiques empêchaient la pose d'implant sont maintenant possibles,
- Il y a une amélioration de la précision de la position de l'implant donc une amélioration des résultats prothétiques et une possibilité de faciliter la préfabrication de la prothèse.

En revanche nous observons qu'il y a différentes étapes qui mènent à la fabrication du guide et que ce protocole nécessite également un surcoût supplémentaire et quelques inconvénients :

- Le logiciel de planification implantaire apporte un coût supplémentaire mais devient aujourd'hui incontournable pour planifier sa chirurgie en secteur antérieur. Leur prix varie de 4500 à 8000 euros puis environ 1000 euros à reverser tous les ans. De plus, un temps d'apprentissage est nécessaire pour maîtriser totalement le logiciel et une formation est nécessaire.
- La trousse chirurgicale doit être achetée pour respecter le protocole dicté par la feuille de route.
- Le coût du guide chirurgical augmente le coût global du devis. Le prix varie de 350 à 500 euros en fonction du nombre d'implants et à la nécessité ou non de point de fixation du guide. Le temps d'expédition du guide a considérablement diminué car l'envoi du modèle en plâtre n'étant plus nécessaire, les données sont envoyées par internet. Il faut compter 5 jours environ pour recevoir le guide. Pour les guides à appuis dentaires ou muqueux, nous pouvons les essayer avant la chirurgie.
- L'ouverture buccale doit être suffisante (50 mm maximum) pour pouvoir passer les instruments et le patient doit pouvoir supporter « psychologiquement » ce volume dans sa bouche. Notons qu'il est rare en secteur antérieur d'avoir une ouverture buccale insuffisante qui contre-indiquerait un tel guide.

- Cette technique requiert une certaine expérience car la planification implantaire doit être rigoureuse, précise et aucun déplacement du guide n'est toléré pendant la chirurgie.

Pour conclure, nous notons que ce protocole nécessite une formation approfondie et des investissements supplémentaires. Ces étapes peuvent apparaître, au début, complexes mais la courbe d'apprentissage semble être abrupte. Cette technique apporte un avantage certain dans notre recherche du positionnement précis de notre implant pour aboutir à une restauration parfaitement intégrée d'un point de vue esthétique et fonctionnelle.

4 Cas cliniques

4.1 Cas d'un implant unitaire antérieur encastré au niveau de la 12 avec la technique de mise en esthétique immédiate : Dr PENAUD

Madame F. 35, a fait une chute étant petite. Peu de temps après la 12 s'est nécrosée. Quelques années plus tard on observe une rhisalyse de cette dernière. La demande de la patiente est fonctionnelle et esthétique.

Notons également que les dents bordant l'édentement sont parfaitement saines.

L'examen exo-buccal révèle une ligne du sourire moyennement élevée avec un visage symétrique.

À l'examen endo-buccal on ne note aucune maladie parodontale, aucune reconstruction prothétique, les dents sont saines et l'occlusion est bonne. L'hygiène est également satisfaisante.

A JO : Extraction de la 12 et mise en place de l'implant + provisoire: Dr PENAUD

La technique choisie est l'extraction implantation immédiate avec mise en esthétique.

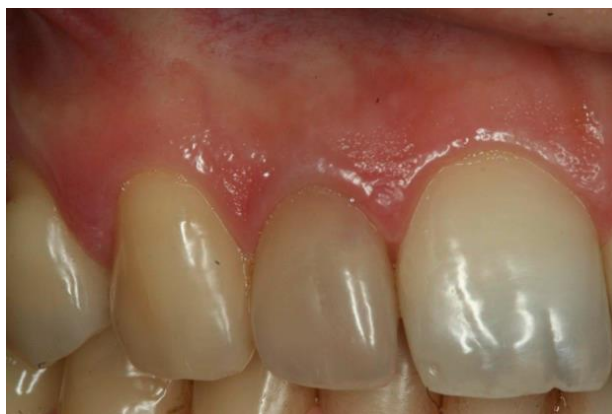

Figure 70 : Rhisalyse terminale de la 12 (Dr PENAUD)

Dans la même séance, le chirurgien dentiste réalise l'extraction atraumatique de la 12, la mise en place de l'implant et la mise en esthétique. Pour se faire, il utilise la couronne clinique de la patiente :

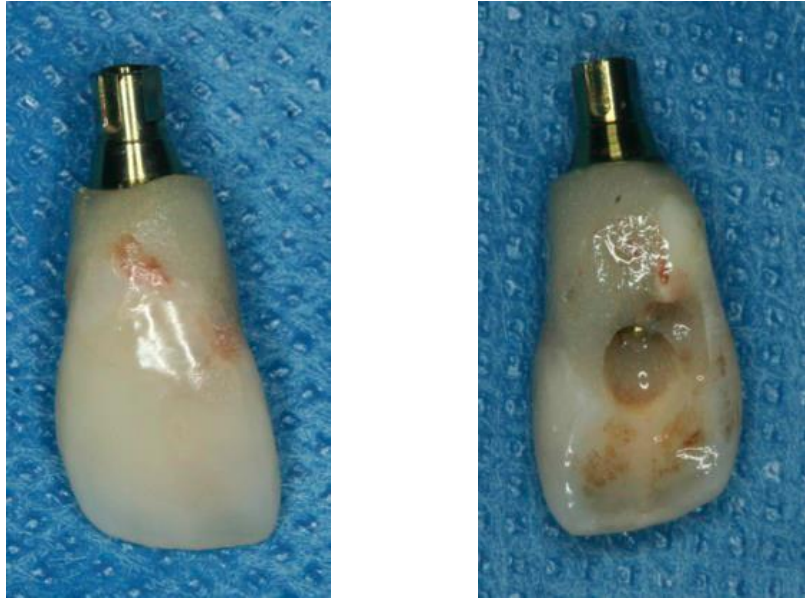

Figure 71: Couronne provisoire réalisée à partir de la couronne de la patiente (Dr PENAUD)

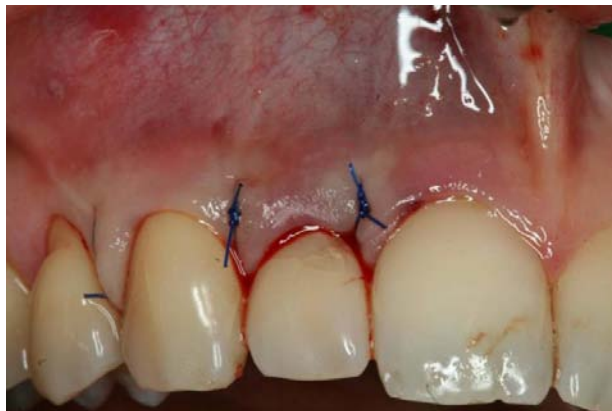

Figure 72 : Photographie post-opératoire avec couronne provisoire en place et sutures terminées
(Dr PENAUD)

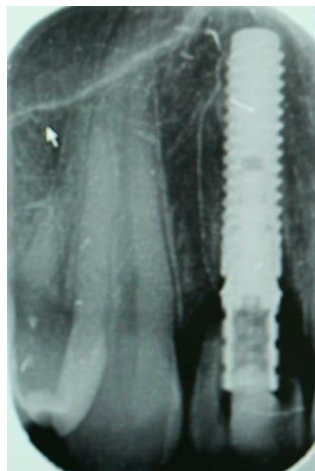

Figure 73 : Radiographie pos-opératoire (Dr PENAUD)

Notons que les paramètres de positionnement tridimensionnel de l'implant sont parfaitement respectés : Distance avec les dents bordant l'édentement, degré d'enfouissement de l'implant et positionnement vestibulo-lingual.

Par la suite, une période d'ostéointégration de 3 mois est observée. Durant cette phase, la patiente maintient une alimentation molle, n'utilise pas ses dents antérieures et son hygiène reste irréprochable.

À J+3 mois : Réalisation des étapes de prothèses : Dr SCHOUVER

La provisoire a fait son travail : L'architecture gingivale est conservée.

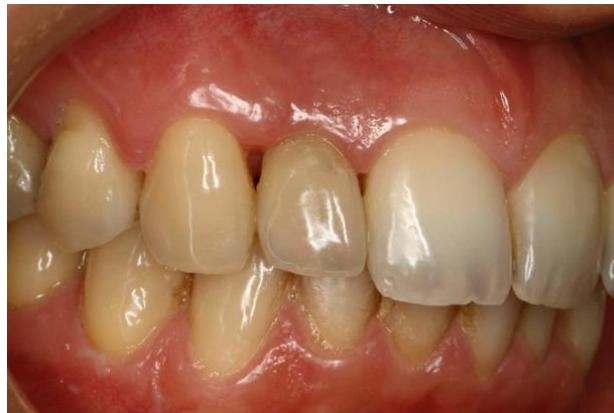

Figure 74 : J + 3mois (Dr PENAUD)

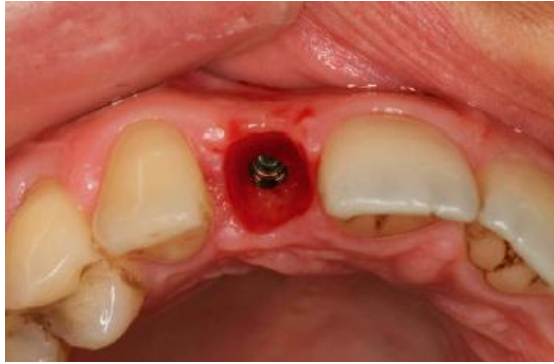

Figure 75 : Provisoire démontée (Dr SCHOUVER)

La dent provisoire est ensuite démontée. Une empreinte pick-up est réalisée puis envoyée au laboratoire avec le choix de la couleur de la couronne.

La couronne définitive est ensuite réalisée :

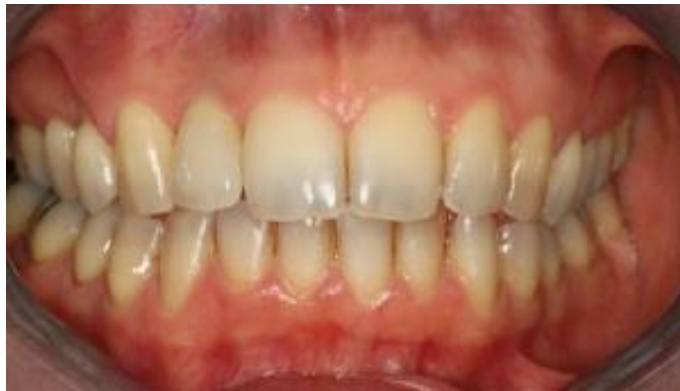

Figure 76 : Résultat final (Dr SCHOUVER)

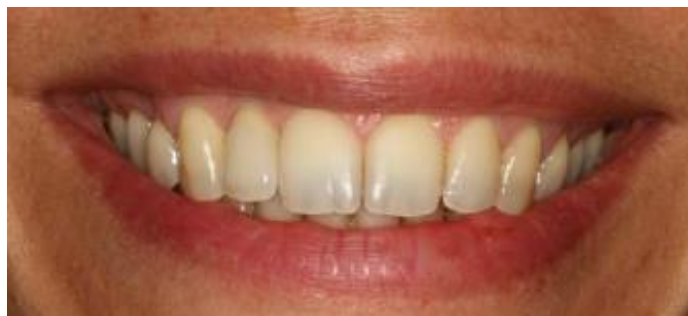

Figure 77 : Résultat final lors du sourire naturel (Dr SCHOUVER)

On observe une intégration esthétique et fonctionnelle excellente. Les papilles sont parfaitement régénérées, le profil d'émergence correspond en tout point à la 22, l'harmonie du sourire est respecté.

4.2 Cas d'un bridge antérieur 13 à 23 avec la technique d'extraction, implantation et mise en esthétique immédiate : Dr PENAUD

Madame G, 42 ans a son bloc incisivo-canin supérieur fortement délabré. Cariées ou fissurées, les dents doivent être extraites. La patiente a là encore une demande fonctionnelle et esthétique. Elle souhaite également supprimer ce diastème source de complexe.

L'examen exo-buccal montre une ligne du sourire moyennement élevée.

A l'examen endo-buccal nous retrouvons quelques dents couronnées et l'hygiène de la patiente est satisfaisante.

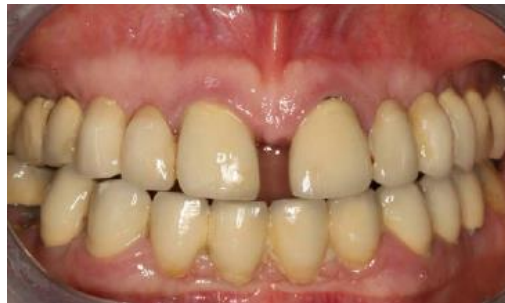

Figure 78 : Situation initiale (Dr PENAUD)

IO : Extraction des dents et mise en place des implants en fonction de la future prothèse : Dr PENAUD

Rappelons qu'au préalable des empreintes haut et bas ainsi qu'une mise en articulateur ont permis de réaliser le montage directeur. Une fois le projet prothétique validé par la patiente ainsi que par le praticien, un bridge provisoire est réalisé et rebasé le jour de la chirurgie implantaire. La pose des implants est donc fonction des impératifs de la nouvelle prothèse :

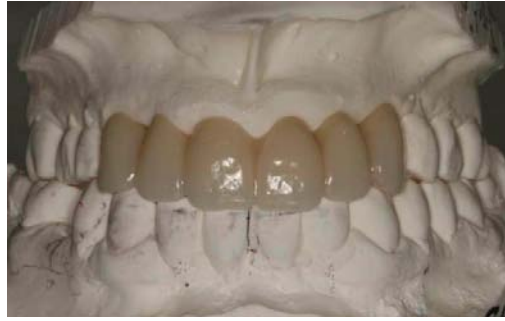

Figure 79 : Bridge provisoire réalisé par le laboratoire (Dr PENAUD)

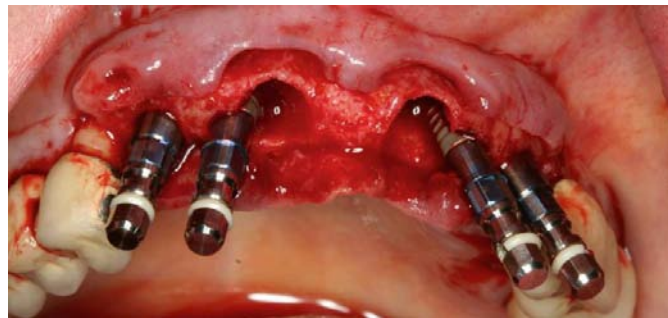


Figure 80 : Pose de quatre implants (Dr PENAUD)

Notons que la pose des implants ne correspond pas à l'emplacement des dents et donc à l'emplacement des alvéoles. Chaque implant se situe dans le prolongement des dents de la future prothèse.

Un comblement est également réalisé afin de combler le défaut de congruence.

Le bridge provisoire est ensuite rebasé.

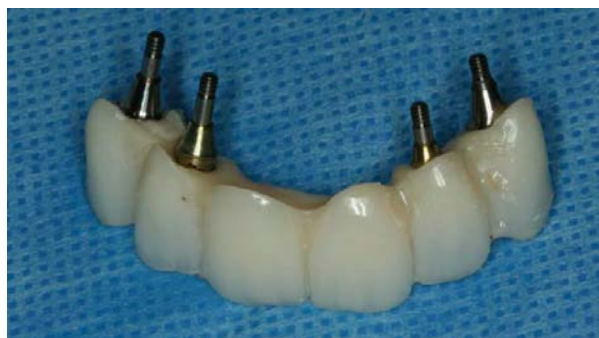

Figure 81 : Bridge provisoire rebasé (Dr PENAUD)

Une période de 3 mois d'ostéointégration est ensuite nécessaire avec les mêmes conditions que nous avons précédemment citées.

J+ 3 Mois : Réalisation de la prothèse définitive : Dr SCHOUVER

Le bridge provisoire est démonté, une empreinte pick up en haut est réalisée.
L'antagoniste est également enregistré à l'alginat.
La prothèse définitive est ensuite réalisée.

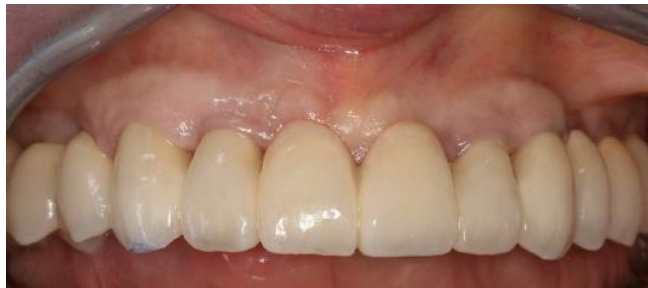

Figure 82 : Pose du bridge définitif (Dr SCHOUVER)

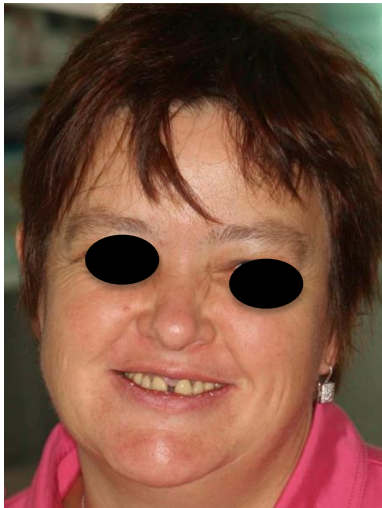

Figure 83 : J 0



Figure 84 : Pose du bridge définitif

4.3 Cas de deux implants antérieurs 11 et 21 avec extraction implantation et mise en esthétique immédiate : Dr PENAUD

Madame L, 23 ans sans antécédents particuliers. Non fumeuse avec une bonne hygiène bucco dentaire, la patiente présente une rhisalyse terminale de 11 et 21 consécutif à un choc de nombreuses années auparavant.

A l'examen exo-buccal, la ligne du sourire est haute et la demande de la patiente est fonctionnelle et esthétique. Le cas est donc considéré à haut risque esthétique.

L'examen endo-buccal ne montre aucune maladie parodontale ni aucune restauration prothétique. Hormis 11 et 21, les dents sont saines et l'occlusion est satisfaisante.

A JO : Extraction de 11 et 21, mise en place des implants et réalisation des provisoires: Dr PENAUD

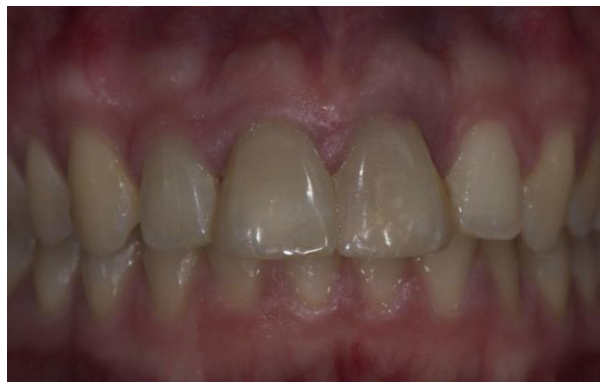

Figure 85 : Photographie initiale. Dr PENAUD

Le chirurgien dentiste prévoit de réaliser les provisoires à partir des couronnes de la patiente. Pour ce faire, le positionnement des implants doit être précis de façon à émerger sur la face palatine des dents. Il utilise ensuite des gaines qui permettront de transvisser les provisoires.

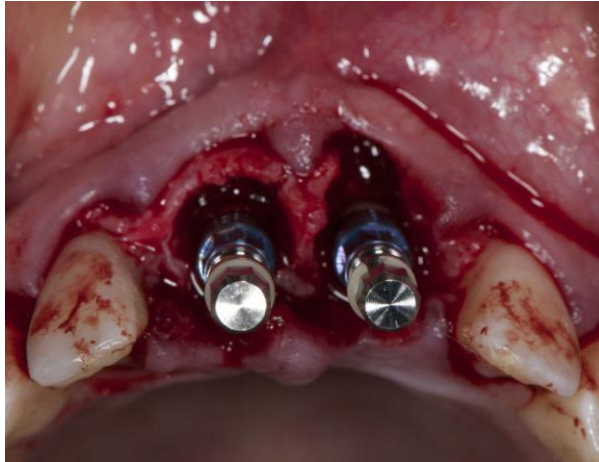


Figure 86 : Implants 11 et 21 en place Dr PENAUD

Notons la petite fenestration vestibulaire au niveau de la 21 qui sera comblée par du matériau de comblement non résorbable (bone ceramique).

Les couronnes provisoires sont ensuite réalisées :

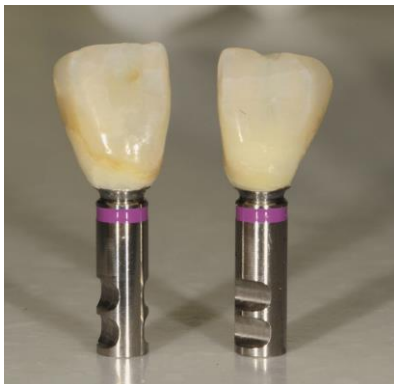

Figure 87 : Face palatine 11 et 21 Dr PENAUD

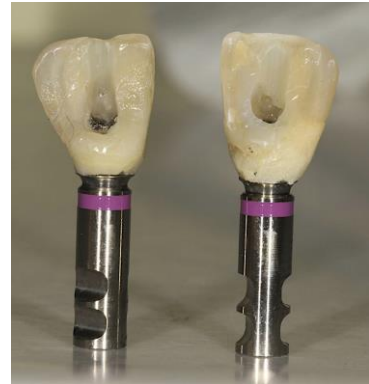

Figure 88 : 11 et 21 provisoires Dr PENAUD

Elles sont ensuite transvissées sur les implants et le lambeau est suturé par des points simples.

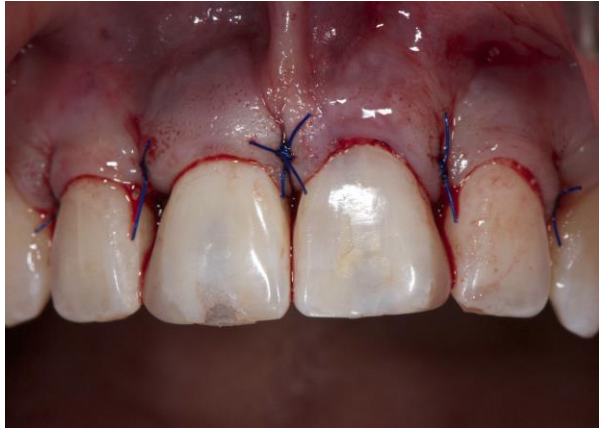

Figure 89 : Résultat post-opératoire(Dr PENAUD)

J+ 3 mois : Réalisation des prothèses définitives : Dr SCHOUVER

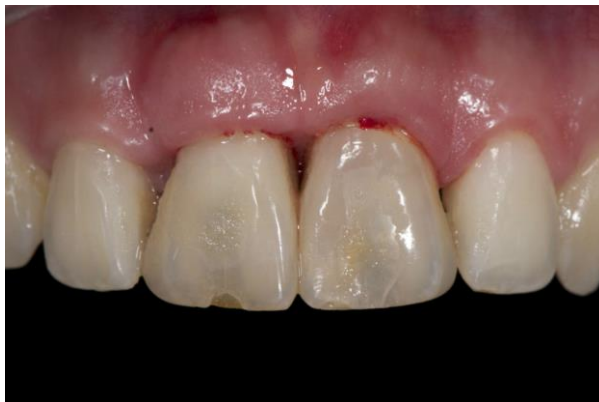

Figure 90 : Résultat des couronnes provisoires à J+3mois (Dr PENAUD)

Le résultat des provisoires à j + 3 mois montre que la papille centrale n'est pas totalement régénérée. Ceci est majoritairement lié à une hygiène perfectible. A plusieurs reprises, le Dr PENAUD a insisté sur l'importance d'une hygiène irréprochable. Par la suite, les provisoires sont démontées puis une empreinte pick up est réalisée :

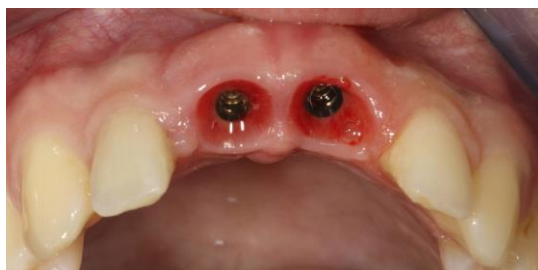

Figure 91 : Provisoires démontées Dr SCHOUVER

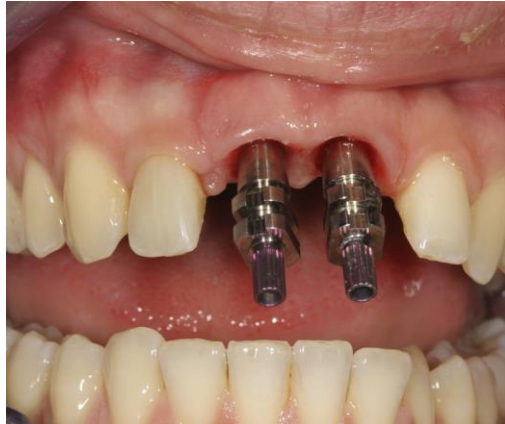

Figure 92 : Transferts en place pour l'empreinte pick up Dr SCHOUVER

Enfin, pour la réalisation des prothèses définitives, le Dr SCHOUVER choisit de réaliser deux piliers personnalisés en zircone avec deux couronnes céramo-céramiques :

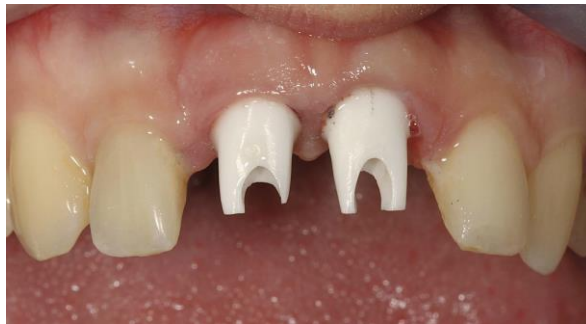

Figure 93 : Piliers personnalisés en zircone Dr SCHOUVER

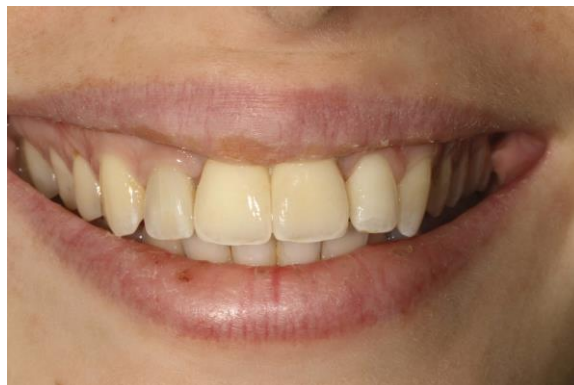

Figure 94 : Résultat final Dr SCHOUVER

5 Conclusion

Nous venons de voir que l'implantologie est une discipline qui requiert beaucoup de rigueur et de précision. Le positionnement tridimensionnel de l'implant en secteur antérieur revêt une importance capitale pour le résultat final ; il obéit à des règles très précises, très strictes et ne peut se contenter d'un contexte anatomique défavorable sans s'exposer à des risques d'échecs thérapeutique. Ces impératifs justifient souvent la nécessité de réaménager fréquemment les tissus durs ou mous.

Le succès dépend de la prise en compte de nombreux facteurs lors de la phase pré-implantaire.

Le secteur antérieur est un secteur à haut risque mais nous devons garder à l'esprit que l'esthétique est indissociable de la fonction.

Chaque cas est unique et doit être traité de la sorte. C'est le praticien qui décide du plan de traitement adapté à la situation et c'est en ayant un maximum d'outils en main et en connaissant leurs avantages et leurs inconvénients qu'il pourra ainsi obtenir des résultats esthétiques optimums.

Ceci nous amène à penser que finalement, la complexité du traitement prothétique implantaire réside dans les indications, l'analyse pré-implantaire et l'élaboration d'un plan de traitement précis qui nous servira de feuille de route tout au long du traitement. Gardons également en tête que c'est « l'implantologie qui est au service de la prothèse ». Les perspectives pour l'implantologie sont notamment le développement de techniques dites « assistées par ordinateur ». Aujourd'hui nous sommes capables de fabriquer la prothèse dès l'élaboration de la planification implantaire mais nous avons encore que trop peu de recul clinique et soyons vigilants quant à l'utilisation de cet outil car il nécessite une formation approfondie.

BIBLIOGRAPHIE

1. BELSER U, BUSER D, HIGGINBOTTOM F. Consensus Statements and Recommended Clinical Procedures Regarding Esthetics in Implant Dentistry. *Int J Oral Maxillofac Implants*. 2004;19:73-4.
2. ROMAGNA-GENON C, GENON P. Esthétique et parodontie : les clefs du succès. Rueil-Malmaison: Editions CdP; 2001. 165 p.
3. BELSER UC, MERICSKE-STERN R, BERNARD JP, TAYLOR TD. Prosthetic management of the partially dentate patient with fixed implant restorations. *Clin Oral Implants Res*. 2000;11:126-45.
4. URZAL V. Relation des dents avec les structures adjacentes pour un résultat esthétique. *Int. Orthod*. 2010;8(2):91-104.
5. BUSER D, MARTIN W, BELSER UC. Optimizing Esthetics for Implant Restorations in the Anterior Maxilla : Anatomic and Surgical Considerations. *Int J Oral Maxillofac Implants*. 2004;19:43-61.
6. TARNOW DP, MAGNER AW, FLETCHER P. The effect of the distance from the contact point to the crest of bone on the presence or absence of the interproximal dental papilla. *J Periodontol*. 1992;63(12):995-6.
7. RYSER MR, BLOCK MS, MERCANTE DE. Correlation of papilla to crestal bone levels around single tooth implants in immediate or delayed crown protocols. *J Oral Maxillofac Surg*. 2005;63(8):1184-95.
8. AINAMO J, ALCOFORADO G, BORGHETTI A, ESTRABAUD Y, GUYOT JF, LABORDE G et al. Spécial parodontologie et prothèse. *Actualités Odonto-stomat*. 1996;194:305-19.
9. FRADEANI M. Réhabilitation esthétique en prothèse fixée : analyse esthétique : une approche systématique du traitement prothétique. Paris: Quintessence international; 2006. 352 p.
10. PARIS JC, FAUCHER AJ. Le guide esthétique. Paris: Quintessence international; 2004. 309 p.
11. RUFENNACHT Claude R. Principes de l'intégration esthétique. Paris: Quintessence international; 2001. 240 p.
12. BECKER CM, KALDAHL WB. Current theories of crown contour, margin placement and pontic design. *J Prosthet Dent*. 1981;45(3):268-77.

13. BELSER UC, GRUTTERL, VAILATI F, BORNSTEIN MM, WEBER HP, BUSER D. Outcome evaluation of early placed maxillary anterior single-tooth implants using objective esthetic criteria : a cross-sectional, retrospective study in 45 patients with a 2- to 4-year follow-up using pink and white esthetic scores. *J Periodontol.* 2009;80(1):140-51.
14. MARTIN WC, MORTON D, BUSER D. Pre-operative analysis and prosthetic treatment planning in esthetic implant dentistry. Dans : BELSER U, MARTIN W, JUNG R et al. *Implant therapy in the esthetic zone : single tooth replacement.* Berlin: Quintessence pub.; 2007; p. 9-37.
15. SCHINCAGLIA GP, NOWZARI H. Surgical treatment planning for the single-unit implant in aesthetic areas. *Periodontol* 2000; 2001;27:162-82.
16. DAVARPANA M, ABDUL-SATER S, MARTINEZ H, SZMUKLER-MONCLER S. Le diagnostic pré-implantaire. Dans : DAVARPANA M., SZMUKLER-MONCLER S, KHOURY PM et al. *Manuel d'implantologie clinique.* 2e ed. Rueil-Malmaison: Ed. CdP; 2008; p.125-51.
17. RENOARD F, RANGERT B. Facteurs de risque et traitements implantaires. Paris: Quintessence international; 1999. 176 p.
18. BAUDOIN V, BENNANI V. Un projet prothétique en implantologie. Paris: Quintessence international; 2003. 133 p.
19. CARDAOPOLI D, RE S, CORRENTE G, ABUNDO R. Reconstruction of the maxillary papilla following a combined orthodontic-periodontic treatment in adult periodontal patients. *J Clin Periodontol.* 2004;31(2):79-84.
20. NEWMAN MG, FLEMMING TF. Periodontal considerations of implants and implant associated microbiota. *J Dent Educ.* 1988;52(12):737-44.
21. DAWSON A, CHEN S, CORDARO L, MARTIN W, BELSER U. The SAC classification in implant dentistry. Berlin: Quintessence international; 2009. 158 p.
22. LOPS D, CHIAPASCO M, ROSSI A, BRESSAN E, ROMEO E. Incidence of interproximal papilla between a tooth and an adjacent immediate implant placed into a fresh extraction socket : 1-year prospective study. *Clin Oral Implants Res.* 2008;19(11):1135-40
23. NEDIR R, BISCHOF M, SZMUKLER-MONCLER S, BERNARD JP. A 7-year life table analysis from prospective study on iti implants with special emphasis on the use of short implants. *Clin Oral Implants Res.* 2004;15(2):150-7.
24. KAN JY, RUNGCHARASSAENG K, UMZU K, KOIS JC. Dimensions of peri-implant mucosa : an evaluation of maxillary anterior single implants in humans. *J Periodontol.* 2003;74(4):557-62.

25. RAJZBAUM P, JAKUBOWICZ-KOHEN B, DEMURASHVILI G, FINELLE C, SZMUKLER-MONCLER S, DAVARPANAH M. Prothèse transvissée, prothèse scellée, empreintes. Dans : DAVARPANAH M, SZMUKLER-MONCLER S, RAJZBAUM P et al. Manuel d'implantologie clinique. 3e ed. Rueil-Malmaison: Ed. CdP; 2012; p. 283-312.
26. MISCH CE, GOODACRE CJ, FINLEY JM, MISCH CM, MARINBACH M, DABROWSKY T , ENGLISH CE, KOIS JC, CRONIN RJ JR. Consensus conference panel report: crown-height space guidelines for implant dentistry-part 2. *Implant Dent.* 2006;15(2):113-21.
27. BENNANI V, BAUDOIN CA. Esthétique et profil d'émergence en implantologie
Paris: Editions CdP; 2000. 116 p.
28. MORTON D, MARTIN WC, RUSKIN JD. Single-stage straumann dental implants in the aesthetic zone : considerations and treatment procedures. *J Oral Maxillofac Surg.* 2004; 62(9):57-66.
29. SERINO G, STRÖM C. Peri-implantitis in partially edentulous patients : association with inadequate plaque control. *Clin Oral Implants Res.* 2009;20;(2):169-74.
30. SALDANHA JB, PIMENTEL SP, CASATI MZ, SALLUM AW, SALLUM EA, NOCITI HF. Histologic evaluation of the effect of nicotine administration on bone regeneration. A study in dogs. *Braz Oral Res.* 2004;18(4):345-9.
31. LAMBERT PM, MORRIS HF, OCHI S. The influence of smoking on 3-year clinical succes of osseointegrated dental implants. *Ann periodontal.* 2000;5(1):79-89.
32. STOKER G, VAN WAAS R, WISMEIJER D. Long-term outcomes of three types of implant-supported mandibular overdentures in smokers. *Clin Oral Implants Res.* 2012;23(8):925-9.
33. MISSIKA P, ROUX P, BERT M. Prothèse implantaire pour l'omnipraticien.
Paris: Quintessence international; 2003. 151 p.
34. TESTORI T, BIANCHI F, DEL FABBRO M, SZMUKLER-MONCLER S, FRANCETTI L, WEINSTREIN RL. Immediate non occlusal loading vs. early loading in partially edentulous patients. *Pract Proced Aesthet Dent.* 2003;15(10):787-94.
35. FROMOVITCH O, KARMON B, ARMELLINI D. A new concept of tapered dental implants : physiology, engineering and design. Dans : BABBUSH CA, HAHN JA, KRAUSER JT et al. *Dental implants, the art and science.* Maryland Heights: Saunders Elsevier; 2011; p. ??? (pages du chapitre cité)

36. IRINAKIS T, WIEBE C. Initial torque stability of a new bone condensing dental implant. A cohort study of 140 consecutively placed implants. *J Oral Implantol.* 2009;35(6):277-82.
37. VACHER C, KÉBIR-QUELIN M, SZMUKLER-MONCLER S, DAVARPANAH M. Anatomie maxillaire et mandibulaire. Dans : DAVARPANAH M., SZMUKLER-MONCLER S, KHOURY PM et al. *Manuel d'implantologie clinique : concepts, protocoles et innovations récentes.* 2e ed. Rueil-Malmaison: Ed. CdP; 2008 ; p. 13-24.
38. WHEELER R. *Wheeler's dental anatomy, physiology and occlusion.* 9e ed. Philadelphie: Saunders; 2010. 346 p.
39. DAVARPANAH M, SZMUKLER-MONCLER S, DEMURASHVILI G, CAPELLE-OUADAH N. Sélection de la morphologie et du diamètre implantaire. Dans : DAVARPANAH M, SZMUKLER-MONCLER S, RAJZBAUM P et al. *Manuel d'implantologie clinique.* 3e ed. Rueil-Malmaison: Ed. CdP; 2012; p. 89-124.
40. TARNOW DP, CHO SC, WALLACE SS. The effect of inter-implant distance on height of inter-implant bone crest. *J Periodontol.* 2000;71(4):546-9.
41. BRÄNEMARK PI, HANSSON BO, ADELL R, BREINE U, LINDSTRÖM J, HALLEN O et al. Osseointegrated implants in the treatment of the edentulous jaw: experience from a 10-year period. *Scand J Plast Reconstr Surg Suppl.* 1977;16:1-132.
42. BECKER W, BECKER BE, ISRAELSON H, LUCCHINI JP, HANDELSMAN M, AMMONS W et al. One-step surgical placement of Brånemark implants: a prospective multicenter clinical study. *Int J Oral Maxillofac Implants.* 1997;12(4):454-62.
43. BUSER D, MERICSKE-STERN R, BERNARD JP, BEHNEKE A, BEHNEKE N, HIRT HP et al. Long-term evaluation of non-submerged ITI implants. Part 1: 8-year life table analysis of a prospective multi-center study with 2359 implants. *Clin Oral Implants Res.* 1997;8(3):161-72.
44. BUSER D, WEBER HP, LANG NP. Tissue integration of non-submerged implants. 1-year results of a prospective study with 100 ITI hollow-cylinder and hollow-screw implants. *Clin Oral Implants Res.* 1990;1(1):33-40.
45. BOIOLI LT, PENAUD J, MILLER N. A meta-analytic, quantitative assessment of osseointegration establishment and evolution of submerged and non-submerged endosseous titanium oral implants. *Clin Oral Implants Res.* 2001;12(6):579-88.
46. BUSER D, MARTIN WC, BELSER UC. Achieving optimal results. Dans: BELSER UC, BUSER D, HAMMERLE C. *ITI treatment guide volume 1: Implant therapy in the esthetic zone - single tooth replacement.* Berlin : Quintessence pub.; 2007; p. 26-37.

47. COCHRAN DL, MORTON D, WEBER HP. Consensus statements and recommended clinical procedures regarding loading protocols for endosseous dental implants. *Int J Oral Maxillofac Implants*. 2004;19 Suppl:109-13.
48. SHIBLY O, KUTKUT A, PATEL N, ALBANDAR JM. Immediate implants with immediate loading vs. conventional loading: 1-year randomized clinical trial. *Clin Implant Dent Relat Res*. 2012;14(5):663-71.
49. ROMANOS G, FROUM S, HERY C, CHO SC, TARNOW D. Survival rate of immediately vs delayed loaded implants: analysis of the current literature. *J Oral Implantol*. 2010;36(4):315-24.
50. DE ROUCK T, COLLYS K, WYN I, COSYN J. Instant provisionalization of immediate single-tooth implants is essential to optimize esthetic treatment outcome. *Clin Oral Implants Res*. 2009;20(6):566-70.
51. ESPOSITO M, GRUSOVIN MG, POLYZOS IP, FELICE P, WORTHINGTON HV. Interventions for replacing missing teeth: dental implants in fresh extraction sockets (immediate, immediate-delayed and delayed implants). *Cochrane Database Syst Rev*. 2010;(9):CD005968.
52. SZMUKLER-MONCLER S, DAVARPANAH M, KHOURY PM, JAKUBOWICZ-KOHEN B. Protocoles de mise en charge immédiate. Dans: SZMUKLER-MONCLER S, DAVARPANAH M, KHOURY PM. *Manuel d'implantologie clinique : concepts, protocoles et innovations récentes*. 2^{ème} éd. Rueil-Malmaison : Ed. CdP ;2008 ; p. 251-272.
53. PENARROCHA M, URIBE R, BALAGUER J. Immediate implants after extraction: a review of current situation. *Med Oral*. 2004;9(3):234-42.
54. EVANS CD, CHEN ST. Esthetic outcome of immediate implant placement. *Clin Oral Implant Res*. 2008; 19(1) :73-80.
55. BIANCHI AE, SANFILIPPO F. Single tooth replacement by immediate implant and connective tissue graft: a 1-9 year clinical evaluation. *Clin Oral Implants Res*. 2004;15(3):269-77.
56. ARTZI Z, BEITLITUM I, KOLERMAN R. From an immediate implant placement in the post-extraction phase towards immediate loading application: current status. *Refuat Hapeh Vehashinayim*. 2011;28(1):36-45.
57. CHEN ST, WILSON TG JR, HÄMMERLE CH. Immediate or early placement of implants following tooth extraction: review of biologic basis, clinical procedures, and outcomes. *Int J Oral Maxillofac Implants*. 2004;19 Suppl:12-25.

58. ESPOSITO M, EKKESTUDE A, GRONDAHL K. Radiological evaluation of marginal bone loss at tooth surfaces facing single Bränemark implants. Clin Oral Implants Res. 1993;4(3):151-7.
59. BELSER UC, BUSER D, HESS D, SCHMID B, BERNARD JP, LANG NP. Aesthetic implant restorations in partially edentulous patients: a critical appraisal. Periodontol 2000. 1998;17:132-50.
60. RAJZBAUM P, DAVARPANAH M, SZMUKLER-MONCLER S, DEMURASHVILI G, CAPELLE-OUADAH N, MILLIERE N. Traitement de l'édentement unitaire. Dans : DAVARPANAH M, SZMUKLER-MONCLER S, RAJZBAUM P. Manuel d'implantologie clinique : concepts, intégration des protocoles et esquisse de nouveaux paradigmes. 3^{ème} éd. Rueil-Malmaison : Ed. CdP ; 2012; p. 363-382.
61. GOUDOT P, LACOSTE JP. Guide pratique d'implantologie. Issy-les-Moulineaux : Elsevier Masson ; 2013. 236 p.
62. MISSIKA P, BENHAMOU-LAVNER A, KLEINFINGER-GOUTMANN I. Accéder à l'implantologie. Rueil-Malmaison : Ed. CdP ; 2003. 127 p.
63. ESCURE S. Enregistrement de l'occlusion en prothèse amovible. Cahiers de l'ADF. 2000;8:24-35.
64. ZYMAN P, DEMURASHVILI G. Analyse esthétique pré-implantaire. Dans : DAVARPANAH M, SZMUKLER-MONCLER S, RAJZBAUM P. Manuel d'implantologie clinique : concepts, intégration des protocoles et esquisse de nouveaux paradigmes. 3^{ème} éd. Rueil-Malmaison : Ed. CdP ; 2012; p. 127-142.
65. ORTHLIEB J-D, DARMOUNI L, PEDINIELLI A, JOUVIN-DARMOUNI J. Fonctions occlusales : aspects physiologiques de l'occlusion dentaire humaine. EMC - Médecine buccale. 2013;8(1):1-11
66. SZMUKLER-MONCLER S, DAVARPANAH M, DAVARPANAH K, RAJZBAUM P, KHOURY P.M. Le guide radiologique : indications et élaboration. Dans : DAVARPANAH M, SZMUKLER-MONCLER S. Implantologie assistée par ordinateur. Ed. CdP ; 2010 ; p. 7-16.
67. DAVARPANAH M, SZMUKLER-MONCLER S, DAVARPANAH K, RAJZBAUM P. Implantologie assistée par ordinateur. Rueil-Malmaison : Ed. CdP ; 2010. 241 p.
68. JACOBS R, ADRIANSENS A, VERSTREKEN K, SUETENS P, VAN STEENBERGHE D. Predictability of a three-dimensional planning system for oral implant surgery. Dentomaxillofac Radiol 1999;28(2):105-111.
69. DAVARPANAH K, DEMURASHVILI G, SZMUKLER-MONCLER S, DAVARPANAH M. Apport des techniques modernes d'examen radiologique. Dans : DAVARPANAH M, SZMUKLER-MONCLER S, RAJZBAUM P. Manuel d'implantologie clinique : concepts, intégration des protocoles et esquisse de nouveaux paradigmes. 3^{ème} éd. Rueil-Malmaison : Ed. CdP ; 2012; p. 173-180

70. CALVACANTI MG, RUPRECHT A, VANNIER MW. 3D volume rendering using multislice CT for dental implants. *Dentomaxillofac Radiol* 2002;31(4):218-223.
71. DAVARPANAH M, SZMUKLER-MONCLER S. IAO : pose guidée des implants dentaires [En ligne]. 2011 [Consulté le ...]. Disponible sur : <http://www.les-implants-dentaires.com/implants-videos/feuille-de-route.htm/> (Adresse invalide, à vérifier)
72. BORALEVI S, NAHMIAS M, HADIDA A, MARGUEMATE E. Guide de repérage scanner et guide chirurgical en implantologie. *Cah. Prothèse* 1991;74:42-8.
73. OZAN O, TURKYILMAZ I, ERSOY AE, McGLUMPHY EA, ROSENSTIEL SF. Clinical accuracy of 3 different types of computer tomography-derived stereolithographic surgical guides in implant placement. *J Oral Maxillofac Surg* 2009;67(2):394-401.
74. YAMANE M, YAMAOKA M, HAYASHI M, FURUTOYO I, KOMORI N, OGISO B. Measuring tooth mobility with a no-contact vibration device. *J Periodontal Res* 2008;43(1):84-89.
75. CNIFPD – UNPPD. Le guide de la CFAO dentaire [En ligne]. 2009 [Consulté le ...]. Disponible sur : <http://www.cnifpd.fr/guidecfao/>
76. PHILIPPE B, SERS L. Implantologie assistée par ordinateur et guides stéréolithographiques à l'aide du système SimPlant - Navigator. Partie 1. Présentation, principes, protocoles. *Implant* 2009;15:259-274.
77. DAVARPANAH M, SZMUKLER-MONCLER S, DAVARPANAH K, RAJZBAUM P. Implantologie assistée par ordinateur. Editions CdP © Wolters Kluwer France, 2011. Cf réf. N°67
78. NICKENIG HJ, WICHMANN M, HAMEL J, SCHLEGEL KA, EITNER S. Evaluation of the difference in accuracy between implant placement by virtual planning data and surgical guide templates versus the conventional free-hand method – a combined in vivo-in vitro technique using cone-beam CT (Part II). *J Craniomaxillofac Surg* 2010;38(7):488-93.
79. SCHNEIDER D, MARQUARDT P, ZWAHLEN M, JUNG RE. A systematic review on the accuracy and the clinical outcome of computer-guided template-based implant dentistry. *Clin Oral Implants Res* 2009;20 Suppl 4:73-86.
80. HÄMMERLE CH, STONE P, JUNG RE, KAPOS T, BRODALA N. Consensus statements and recommended clinical procedures regarding computer assisted implant dentistry. *Int J Oral Maxillofac Implants* 2009;24 Suppl:126-31.
81. BLANES RJ. To what extent does the crown-implant ratio affect the survival and complications of implant supported reconstructions ? A systematic review. *Clin Oral Implants Res* 2009;20 Suppl 4:67-72.

Table des tableaux et des illustrations

LES TABLEAUX

Tableau N°1 : Facteurs de risque esthétique : (14)

MARTIN W.C, MORTON D, BUSER D

Pre-operative analysis and prosthetic treatment planning in esthetic implant dentistry

In :

ITI treatment guide vol 1 : Implant therapy in the esthetic zone : Single toothe replacement

Berlin : Quintessence publishing Co 2007 : 9-37

Tableau N°2 : Mesure moyenne des dents en millimètres d'après Wheeler : (38)

WHEELER R

Dental anatomy, physiology and occlusion (9^{ème} édition)

Philadelphie : WB Saunders Co 2009

Tableau N°3 : Différents guides chirurgicaux en fonction de l'édentement : (72)

BORALEVI S, NAHMIAS M, HADIDA A, MARGUEMATE E

Guide de repérage scanner et guide chirurgical en implantologie.

Cah. Prothèse 1991 ; 74 : 42-8

LES ILLUSTRATIONS

Figures N°1, 7, 10, 11, 12, 13 : (1)

FRADEANI M.

Réhabilitation esthétique en prothèse fixée. Vol.1, Analyse esthétique : une approche systématique du traitement prothétique.

Paris : Quintessence international ; 2006.

Figures N°2, 3, 4 : (4)

URZAL V.

Relation des dents avec les structures adjacentes pour un résultat esthétique.

Int. orthod. 2010; 8: 91-104.

Figures N°5, 6 :

TOUATI B

Des machines qui annoncent la couleur

Juillet 2010

(en ligne) Consultable sur :

<http://www.lefildentaire.com/articles/pratique/ergonomie-materiel/175-des-machines-qui-annoncent-la-couleur#.UxXYTnk6Gw0>.

Figures N°8, 22, 31, 51, 55, 57 : (5)

BUSER D, MARTIN W, BELSER URS C,

Optimizing Esthetics for Implant Restorations in the Anterior Maxilla: Anatomic and Surgical Considerations.

The International Journal of Oral & Maxillofacial Implants 2004 ; 43-61.

Figure N°9 : (7)

RYSER MR, BLOCK MS, MERCANTE DE

Correlation of papilla to crestal bone levels around single tooth implants in immediate or delayed crown protocols.

J Oral Maxillofac Surg 2005 Aug ; 63(8) :1184-95.

Figures N°14, 15 : (13)

BELSER Urs C, GRUTTERL, VAILATI F, BORNSTEIN MM, WEBER H-P, BUSER D
Outcome evaluation of early placed maxillary anterior single-tooth implants using objective esthetic criteria: A cross-sectional, retrospective study in 45 patients with a 2- to 4-year follow-up using pink and white esthetic scores.

J Periodontal 2009 Jan ; 80(1) : 140-51

Figures N°16, 17, 18, 64 : (16)

DAVARPANA M, ABDUL-SATER S, MARTINEZ H, SZMUKLER-MONCLER S
Le diagnostic pré-implantaire.

In

Manuel d'implantologie clinique (2^{ème} édition).

Rueil-Malmaison : Cdp 2008 :125-51.

Figures N°19, 20, 21, 32, 33, 34 : (14)

MARTIN W.C, MORTON D, BUSER D
Pre-operative analysis and prosthetic treatment planning in esthetic implant dentistry.

In :

ITI treatment guide vol 1 : Implant therapy in the esthetic zone : Single toothe replacement.

Berlin : Quintessence publishing Co 2007 : 9-37.

Figures N°26, 27 : (17)

RENOUARD F, RANGERT Bo
Facteurs de risque et traitements implantaires.
Paris : Quintessence international 1999.

Figures N°28, 29, 67, 71, 72, 73, 74, 75, 77, 78 :

Clichés réalisés par le Dr VOUILLOT Jean-Luc

Figures N°25, 61, 62, 63 : (25)

RAJZBAUM P, JAKUBOWICZ-KOHEN B, DEMURASHVILI G, FINELLE C, SZMUKLER-MONCLER S, DAVARPANA M

Prothèse transvissée, prothèse scellée, empreintes.

In

Manuel d'implantologie clinique (3^{ème} édition).

Rueil-Malmaison : Cdp 2012.

Figures N°36, 66 : (18)

RENOUARD F, RANGERT Bo

Facteurs de risque et traitements implantaires.

Paris : Quintessence international 1999.

Figures N°30, 37 : (39)

DAVARPANA M, SZMUKLER-MONCLER S, DEMURASHVILI G, CAPELLE-OUADAH N

Sélection de la morphologie et du diamètre implantaire.

In :

Manuel d'implantologie clinique.

Rueil-Malmaison : CdP 2012.

Figures N°39, 40, 41, 42, 43, 44, 52 : (46)

BUSER D, MARTIN WC, BELSER Urs C

Achieving optimal results

In :

ITI treatment guide volume1.

Implant therapy in the esthetic zone single tooth replacement.

Berlin : Quintessence publishing Co 2007 : 26-37

Figures N°24, 25, 38, 45, 46, 47, 48, 49, 50, 53, 54, 56, 68, 69, 70, 71, 72, 73, 74, 78, 79, 80, 81, 85, 86, 87, 88, 89, 90 :

Clichés réalisés par le Dr PENAUD Jacques.

Figures N°58, 75, 76, 77, 82, 83, 84, 91, 92, 93, 94 :

Clichés réalisés par le Dr SCHOUVER Jacques

Figures N°59, 60 : (64)

ZYMAN P, DEMURASHVILI G

Analyse esthétique pré-implantaire.

In

Manuel d'implantologie clinique 3^{ème} édition.

Rueil-Malmaison : CdP 2012.

Figure N°65 : (69)

DAVARPANA K, DEMURASHVILI G, SZMUKLER-MONCLER S, DAVARPANA M

Apport des techniques modernes d'examen radiologique.

In :

Manuel d'implantologie clinique 3^{ème} édition.

Rueil-Malmaison : CdP 2012.

Figure N°70 :

Cliché réalisé par M.GUYOT Julien, prothésiste dentaire.

Figure N°76 : (75)

Le guide de la CFAO dentaire.

CNIFPD – UNPPD 2009.

(En ligne) Consultable sur : <http://www.cnifpd.fr/guidecfao/>

Figure N°79 : (77)

DAVARPANA M, SZMUKLER-MONCLER S, DAVARPANA K, RAJZBAUM P.

Implantologie assistée par ordinateur.

Editions CdP © Wolters Kluwer France, 2011.

TABLE DES MATIERES

INTRODUCTION	16
1 Généralités	17
1.1 Le secteur antérieur : Zone esthétique	17
1.1.1 Critères objectifs :	17
1.1.2 Critères subjectifs :	18
1.2 Critères de réussite d'une prothèse esthétique	18
1.2.1 Formes et dimensions	19
1.2.2 Couleur	20
1.2.3 Les axes dentaires.....	22
1.2.4 Les points de contacts et présence de papille	22
1.2.5 Le profil d'émergence.....	24
1.2.6 L'alignement des collets et des bords libres	25
1.2.7 L'état de surface.....	27
1.2.8 Maintien de la santé parodontale.....	27
1.2.9 Evaluation du résultat :	28
2 Indication du niveau de difficulté de chaque cas : Indications, limites, et facteurs de risque liés à l'implantologie.	32
2.1 Critères de décision et facteurs de risque au niveau de la zone esthétique	32
2.1.1 Facteurs de risque gingival	33
2.1.1.1 Ligne du sourire.....	33
2.1.1.1.1 Ligne du sourire basse.....	34
2.1.1.1.2 Ligne du sourire moyenne.....	35
2.1.1.1.3 Ligne du sourire haute ou « sourire gingival »	36
2.1.1.2 La qualité de la gencive.....	37
2.1.1.2.1 Biotype gingival épais et plat.....	37
2.1.1.2.2 Biotype gingival fin et festonné.....	38
2.1.1.3 La quantité de gencive attachée.....	40
2.1.1.4 Papille des dents adjacentes.....	41
2.1.2 Facteurs de risque dentaire	43
2.1.3 Facteurs de risque osseux	44
2.1.3.1 Volume osseux minimal	44

2.1.3.1.1	Plan vestibulo-lingual	45
2.1.3.1.2	Plan corono-apical.....	45
2.1.3.1.3	Plan mésio-distal.....	46
2.1.3.2	Caractère du site édenté.....	47
2.1.4	Critères de choix de la restauration prothétique.....	49
2.1.4.1	Hauteur disponible.....	51
2.1.4.2	Dimension mésio-distale.....	52
2.1.5	Facteurs de risque liés au patient.....	53
2.1.5.1	Demande esthétique	53
2.1.5.2	Qualité de l'hygiène	54
2.1.5.3	Influence du tabac.....	55
2.1.5.4	Concept occlusal préexistant, rapports avec les dents antagonistes et exigences thérapeutiques	55
2.1.6	Tableau récapitulatif.....	57
2.1.7	Choix de l'implant	58
2.1.7.1	Choix de la morphologie de l'implant.....	58
2.1.7.1.1	Les implants cylindriques	58
2.1.7.1.2	Les implants coniques	59
2.1.7.2	Choix du diamètre de l'implant.....	62
2.1.8	Quels protocoles choisir ? Place de la mise en charge immédiate :	65
2.1.8.1	Protocole en deux temps chirurgicaux	66
2.1.8.2	Implantation et mise en charge immédiate, une solution ?.....	70
2.2	Critères de positionnement de l'implant dans la zone esthétique.....	75
2.2.1	Positionnement mésio-distal.....	76
2.2.2	Positionnement vestibulo-lingual de l'implant.....	78
2.2.3	Positionnement corono-apical de l'implant.....	79
3	Influence du projet prothétique dans le positionnement de l'implant	81
3.1	Etablissement du montage directeur.....	81
3.1.1	Première étape : Empreintes et montage en articulateur	82
3.1.2	Elaboration du projet prothétique.....	82
3.2	Réalisation du guide radiologique	86
3.2.1	Définition.....	86
3.2.2	Caractéristiques	87
3.2.3	Différents types de guides radiologiques utilisables en secteur antérieur	88
3.2.3.1	Guide en résine acrylique transparent avec puits radio-opaque	88
3.2.3.2	Guide radiologique avec dents radio-opaques.....	88
3.2.4	Planification implantaire : Exemple du logiciel Simplant®.....	89

3.3 Réalisation du guide chirurgical.....	91
3.3.1 Généralités	91
3.3.2 Caractéristiques.....	91
3.3.3 Elaboration du guide chirurgical	92
3.4 Confection Fabrication Assistée par Ordinateur (CFAO): Exemple avec le logiciel Simplant® et les SurgiGuide® de chez Materialise Dental©.....	95
3.4.1 Introduction	95
3.4.2 De la planification implantaire à la fabrication du guide.....	95
3.4.3 Fabrication du guide chirurgical.....	98
3.4.4 Matériel nécessaire.....	101
3.4.4.1 Les cuillères	101
3.4.4.2 Les forets et ancillaires	102
3.4.4.3 Les portes implants	102
3.4.5 Discussion	103
4 Cas cliniques	107
4.1 Cas d'un implant unitaire antérieur encastré au niveau de la 12 avec la technique de mise en esthétique immédiate : Dr PENAUD	107
4.2 Cas d'un bridge antérieur 13 à 23 avec la technique d'extraction, implantation et mise en esthétique immédiate : Dr PENAUD	111
4.3 Cas de deux implants antérieurs 11 et 21 avec extraction implantation et mise en esthétique immédiate : Dr PENAUD	114
5 Conclusion.....	118
BIBLIOGRAPHIE	119
Table des tableaux et des illustrations	126

**VOUILLOT Victor – Positionnement de l’implant en secteur antérieur :
Réal défi esthétique.**

Nancy : 2014 – 134 pages.

Thèse : Chir.-Dent. : Nancy : 2014

Mots clés:

- Implantologie
- Esthétique
- Secteur antérieur
- Positionnement

**Résumé : VOUILLOT Victor – Positionnement de l’implant en secteur antérieur :
Réal défi esthétique.**

Thèse : Chir.-Dent. : Nancy : 2014

En quelques années, la fiabilité de cette thérapeutique a permis le traitement de l’édenté plural et unitaire ouvrant ainsi la voie à une exigence supplémentaire : une intégration esthétique. Dès lors, la position de l’implant devait coïncider avec la future prothèse. Nous passons d’un paradigme d’implantologie guidée par l’anatomie osseuse vers l’implantologie guidée par les exigences prothétiques.

La réussite du traitement implantaire dépend de nombreux facteurs : la physiologie tissulaire, l’anatomie osseuse, la technique chirurgicale, la qualité de la restauration prothétique ainsi que le positionnement tridimensionnel de l’implant qui est le facteur déterminant du résultat final.

Le but de ce travail est d’identifier au travers des revues de la littérature les niveaux de difficultés afin de réaliser une prothèse implanto-portée esthétique et fonctionnelle en secteur antérieur.

Examineurs de la thèse :	Professeur des Universités	Président
Pr JP. LOUIS	<u>Maître de Conférences</u>	<u>Juge</u>
<u>Dr J. PENAUD</u>	Maître de Conférences	Juge
Dr J. SCHOUVER	Maître de Conférences	Juge
Dr J. GUILLET-THIBAUT		

Adresse de l’auteur :

VOUILLOT Victor
84 rue de Besançon
25320 Montferrand-le-Château

Jury : Président : J.P.LOUIS – Professeur des Universités
Juges : J.PENAUD- Maître de Conférences des Universités
J.SCHOUVER – Maître de Conférences des Universités
J.GUILLET-THIBAUT – Maître de Conférences des Universités

Thèse pour obtenir le diplôme D'Etat de Docteur en Chirurgie Dentaire

Présentée par: **Monsieur VOUILLOT Victor, Camille, Léon**

né(e) à: **BESANCON (Doubs)**

le **21 juillet 1988**

et ayant pour titre : « **Positionnement de l'implant en secteur antérieur : réel défi esthétique.**»

Le Président du jury



J.P.LOUIS

Le Doyen
de la Faculté d'Odontologie



J.M. MARTRETTE

Autorise à soutenir et imprimer la thèse

5497

NANCY, le 17 AVR. 2014

Le Président de l'Université de Lorraine


Pour le Président et par délégation
Le Vice-Président

P. MUTZENHARDT
Martial DELIGNON