



HAL
open science

Les pathologies de la cheville et du pied chez la danseuse

Delphine Lonchamp

► **To cite this version:**

Delphine Lonchamp. Les pathologies de la cheville et du pied chez la danseuse. Sciences pharmaceutiques. 2005. hal-01732516

HAL Id: hal-01732516

<https://hal.univ-lorraine.fr/hal-01732516v1>

Submitted on 14 Mar 2018

HAL is a multi-disciplinary open access archive for the deposit and dissemination of scientific research documents, whether they are published or not. The documents may come from teaching and research institutions in France or abroad, or from public or private research centers.

L'archive ouverte pluridisciplinaire **HAL**, est destinée au dépôt et à la diffusion de documents scientifiques de niveau recherche, publiés ou non, émanant des établissements d'enseignement et de recherche français ou étrangers, des laboratoires publics ou privés.



AVERTISSEMENT

Ce document est le fruit d'un long travail approuvé par le jury de soutenance et mis à disposition de l'ensemble de la communauté universitaire élargie.

Il est soumis à la propriété intellectuelle de l'auteur. Ceci implique une obligation de citation et de référencement lors de l'utilisation de ce document.

D'autre part, toute contrefaçon, plagiat, reproduction illicite encourt une poursuite pénale.

Contact : ddoc-theses-contact@univ-lorraine.fr

LIENS

Code de la Propriété Intellectuelle. articles L 122. 4

Code de la Propriété Intellectuelle. articles L 335.2- L 335.10

http://www.cfcopies.com/V2/leg/leg_droi.php

<http://www.culture.gouv.fr/culture/infos-pratiques/droits/protection.htm>

T/PH/N/2005/120
DOUBLE
UNIVERSITE HENRI POINCARÉ – NANCY 1
2005

FACULTE DE PHARMACIE

**LES PATHOLOGIES DE LA CHEVILLE ET DU
PIED CHEZ LA DANSEUSE**

THESE

Présentée et soutenue publiquement

Le 10 Février 2005

pour obtenir

Le Diplôme d'état de Docteur en Pharmacie

par **Delphine LONCHAMP**
née le 22 Juillet 1978

DB 31468

Membres du jury

Président : **M. Pierre LABRUDE, Professeur**

Juges : **M. Jacques CALLANQUIN, Docteur en Pharmacie,
Chargé d'enseignement à la Faculté
M. Thierry WEIZMAN, Docteur en Médecine**



BU PHARMA-ODONTOL



104 069360 8

PPN 084441747

UNIVERSITE HENRI POINCARÉ – NANCY 1
2005

FACULTE DE PHARMACIE

**LES PATHOLOGIES DE LA CHEVILLE ET DU
PIED CHEZ LA DANSEUSE**

THESE

Présentée et soutenue publiquement

Le 10 Février 2005

pour obtenir

Le Diplôme d'état de Docteur en Pharmacie

par **Delphine LONCHAMP**
née le 22 Juillet 1978

DB 31418

Membres du jury

Président : M. Pierre LABRUDE, Professeur

**Juges : M. Jacques CALLANQUIN, Docteur en Pharmacie,
Chargé d'enseignement à la Faculté
M. Thierry WEIZMAN, Docteur en Médecine**



Membres du personnel enseignant 2004/2005

Doyen

Chantal FINANCE

Vice Doyen

Francine PAULUS

Président du Conseil de la Pédagogie

Pierre LABRUDE

Responsable de la Commission de la Recherche

Jean-Claude BLOCK

Directeur des Etudes

Gérald CATAU

Responsable de la Filière officine

Gérald CATAU

Responsables de la Filière industrie

Jean-Bernard REGNOUF de VAINS

Isabelle LARTAUD

Responsable de la Filière hôpital

Jean-Michel SIMON

DOYEN HONORAIRE

M. VIGNERON Claude

PROFESSEURS HONORAIRES

Mlle BESSON Suzanne

Mlle GIRARD Thérèse

M. JACQUE Michel

M. LECTARD Pierre

M. LOPPINET Vincent

M. MARTIN Jean-Armand

M. MORTIER François

M. MIRJOLET Marcel

M. PIERFITTE Maurice

PROFESSEURS EMERITES

M. BONALY Roger

M. HOFFMAN Maurice

MAITRES DE CONFERENCES HONORAIRES

Mme FUZELLIER Marie-Claude

Mlle IMBS Marie-Andrée

Mme POCHON Marie-France

PROFESSEURS

M.	ASTIER Alain	Pharmacie clinique
M.	ATKINSON Jeffrey	Pharmacologie cardiovasculaire
M	AULAGNER Gilles	Pharmacie clinique
M.	BAGREL Alain	Biochimie
Mlle	BATT Anne-Marie	Toxicologie
M.	BLOCK Jean-Claude	Santé publique
Mme	CAPDEVILLE-ATKINSON Christine	Pharmacologie cardiovasculaire
Mme	FINANCE Chantal	Virologie, immunologie
Mme	FRIANT-MICHEL Pascale	Mathématiques, physique, audioprothèse
Mlle	GALTEAU Marie-Madeleine	Biochimie clinique
M.	HENRY Max	Botanique, mycologie
M.	JOUZEAU Jean-Yves	Bioanalyse du médicament
M.	LABRUDE Pierre	Physiologie, orthopédie, maintien à domicile
Mme	LAURAIN-MATTAR Dominique	Pharmacognosie
M.	LALLOZ Lucien	Chimie organique
M.	LEROY Pierre	Chimie physique générale
M.	MAINCENT Philippe	Pharmacie galénique
M.	MARSURA Alain	Chimie thérapeutique
M.	MERLIN Jean-Louis	Biologie cellulaire oncologique
M.	NICOLAS Alain	Chimie analytique
M.	REGNOUF de VAINS Jean-Bernard	Chimie Thérapeutique
M.	RIHN Bertrand (Professeur associé)	Biochimie
Mme	SCHWARTZBROD Janine	Bactériologie, parasitologie
M.	SIEST Gérard	Biochimie
M.	SIMON Jean-Michel	Droit officinal, législation pharmaceutique
M.	VIGNERON Claude	Hématologie, physiologie

MAITRES DE CONFERENCES

Mme	ALBERT Monique	Bactériologie - virologie
Mme	BANAS Sandrine	Parasitologie
M.	BOISBRUN Michel	Chimie Thérapeutique
Mme	BOITEUX Catherine	Biophysique, Audioprothèse
M.	BONNEAUX François	Chimie thérapeutique
M.	CATAU Gérald	Pharmacologie
M.	CHEVIN Jean-Claude	Chimie générale et minérale
M.	CHILLON Jean-Marc	Pharmacologie
M	CLAROT Igor	Chimie analytique
Mme	COLLOMB Jocelyne	Parasitologie, conseils vétérinaires
M.	COULON Joël	Biochimie
M.	DANGIEN Bernard	Mycologie
M.	DECOLIN Dominique	Chimie analytique
M.	DUCOURNEAU Joël	Biophysique, audioprothèse, acoustique
M.	DUVAL Raphaël	Microbiologie clinique
Mme	FAIVRE Béatrice	Hématologie
M.	FERRARI Luc	Toxicologie
Mle	FONS Françoise	Biologie végétale, mycologie
M.	GANTZER Christophe	Virologie
M.	GIBAUD Stéphane	Pharmacie clinique
Mle	HINZELIN Françoise	Mycologie, botanique
M.	HUMBERT Thierry	Chimie organique
M.	JORAND Frédéric	Santé, environnement
Mme	KEDZIEREWICZ Francine	Pharmacie galénique
Mle	LAMBERT Alexandrine	Biophysique, biomathématiques
M.	LAMPRECHT Alf	Pharmacie galénique
Mme	LARTAUD Isabelle	Pharmacologie
Mme	LEININGER-MULLER Brigitte	Biochimie
Mme	LIVERTOUX Marie-Hélène	Toxicologie
Mme	MARCHAL-HEUSSLER Emmanuelle	Communication et santé
Mme	MARCHAND-ARVIER Monique	Hématologie
M.	MENU Patrick	Physiologie
M.	MONAL Jean-Louis	Chimie thérapeutique
M.	NOTTER Dominique	Biologie cellulaire
Mme	PAULUS Francine	Informatique
Mme	PERDICAKIS Christine	Chimie organique
Mme	PERRIN-SARRADO Caroline	Pharmacologie
Mme	PICHON Virginie	Biophysique
Mme	SAUDER Marie-Paule	Mycologie, botanique
Mle	THILLY Nathalie	Santé publique
M.	TROCKLE Gabriel	Pharmacologie
Mme	ZINUTTI Colette	Pharmacie galénique

PROFESSEUR ASSOCIE

Mme	GRISON Geneviève	Pratique officinale
-----	------------------	---------------------


PROFESSEUR AGREGE

M.	COCHAUD Christophe	Anglais
----	--------------------	---------

ASSISTANTS

Mme	BEAUD Mariette	Biologie cellulaire
Mme	BERTHE Marie-Catherine	Biochimie
Mme	MOREAU Blandine	Pharmacognosie, phytothérapie
Mme	PAVIS Annie	Bactériologie

SERMENT DES APOTHICAIRES



Je jure, en présence des maîtres de la Faculté, des conseillers de l'ordre des pharmaciens et de mes condisciples :

D'honorer ceux qui m'ont instruit dans les préceptes de mon art et de leur témoigner ma reconnaissance en restant fidèle à leur enseignement.

D'exercer, dans l'intérêt de la santé publique, ma profession avec conscience et de respecter non seulement la législation en vigueur, mais aussi les règles de l'honneur, de la probité et du désintéressement.

De ne jamais oublier ma responsabilité et mes devoirs envers le malade et sa dignité humaine ; en aucun cas, je ne consentirai à utiliser mes connaissances et mon état pour corrompre les mœurs et favoriser des actes criminels.

Que les hommes m'accordent leur estime si je suis fidèle à mes promesses.

Que je sois couvert d'opprobre et méprisé de mes confrères si j'y manque.



« LA FACULTE N'ENTEND DONNER AUCUNE APPROBATION,
NI IMPROBATION AUX OPINIONS EMISES DANS LES
THESES, CES OPINIONS DOIVENT ETRE CONSIDEREES
COMME PROPRES A LEUR AUTEUR ».

Je remercie

M. LABRUDE, pour m'avoir fait l'honneur de présider cette thèse et pour avoir accepté de me laisser traiter ce sujet qui m'était cher.

M. WEIZMAN, pour m'avoir guidé tout au long de l'élaboration de ce travail et pour m'avoir consacré autant de temps.

M. CALLANQUIN, pour avoir accepté de faire partie du jury de cette thèse et pour ses précieux conseils.

Mes parents, pour avoir toujours cru en moi et pour m'avoir encouragé durant toutes ces années.

Mes grands-parents, pour leur soutien et leur gentillesse.

Mon frère Julien, en espérant que lui aussi arrive un jour à terminer sa thèse...

Elise et Géraldine, pour tous les moments inoubliables passés en leur compagnie et pour tous ceux qui restent à venir.

Bertrand, pour avoir la patience de me supporter.

Agnès, pour m'enseigner la danse avec autant de passion depuis tant d'années.

Mme Guirlinger, pour m'avoir accueilli dans son officine et pour me guider chaque jour dans mon métier.

Tous mes amis, pour toute l'amitié qu'ils me donnent et qui m'est très chère.

SOMMAIRE



INTRODUCTION.....	4
I L'ANATOMIE DE LA CHEVILLE ET DU PIED.....	5
1. La Cheville : les os et les articulations.....	5
a. La structure osseuse	5
b. Les articulations de la cheville	6
2. Le pied : les os et les articulations	10
a. La structure osseuse	10
b. Les articulations du pied	15
3. Les muscles de la cheville et du pied.....	21
a. Les muscles extrinsèques	21
b. Les muscles intrinsèques.....	28
c. Les aponévroses (ou fascias).....	34
4. La neurologie de la cheville et du pied	36
a. Le nerf fibulaire commun.....	36
b. Le nerf tibial.....	37
5. La vascularisation de la cheville et du pied	39
a. La vascularisation artérielle de la cheville et du pied.....	39
b. La vascularisation veineuse de la cheville et du pied.....	40
c. Les vaisseaux lymphatiques de la cheville et du pied	42
6. Les différents types de pieds et leurs particularités	43
a. Les différents types de canons d'orteils	43
b. Les différents types d'assises plantaires	43
c. Le valgus physiologique du calcaneus	45
d. La voûte plantaire.....	45
II LA BIOMECHANIQUE DE LA CHEVILLE ET DU PIED.....	49
1. Les généralités	49
2. Les axes du pied	51
a. Le mouvement de flexion et le mouvement d'extension.....	51
b. Le mouvement d'abduction et le mouvement d'adduction	53
c. Le mouvement de supination et le mouvement de pronation	54
d. Les mouvements de l'articulation de Lisfranc et de l'articulation intermétatarsienne.....	55
e. Les mouvements des articulations qui composent le gros orteil.....	55
f. Les mouvements des articulations des quatre derniers orteils	56
III LES SPECIFICITES DE LA DANSE.....	57
1. Histoire de la danse en Occident : de la Préhistoire à la danse d'aujourd'hui.....	57
a. La Préhistoire : naissance d'un art sacré	57
b. La place de la danse au temps de la civilisation grecque	57
c. La danse au Moyen-Age	58
d. Les danses de cour en Europe	58
e. La naissance de la danse classique sous Louis XIV	59
f. La danse du XIXème siècle à nos jours	59
2. L'épidémiologie des lésions rencontrées chez les danseuses	61
a. Les généralités.....	61
b. Les études réalisées au sein de troupes de danseurs.....	62
3. Les différents types de danse, leur chaussage et la montée sur pointes.....	65
a. Les différents types de danse et leur chaussage.....	65
b. La montée sur pointes	69
4. Les exigences de la danse - Les qualités physiques et morphologiques requises	70
a. Le pied	70
b. L'en-dehors	70
c. La jambe idéale.....	71
d. La souplesse et l'élasticité musculaire	72

e. La légèreté.....	74
f. Le culte de la minceur	75
5. La danse: sport d'équilibre	78
a. Les généralités sur la fonction de l'équilibre	78
b. L'entraînement de l'équilibre postural en danse.....	79
IV LES PATHOLOGIES DERMATOLOGIQUES ET UNGUEALES	80
1. Les pathologies mécaniques	80
a. Les phlyctènes (ampoules).....	80
b. Les bursites	81
c. Les cors	83
d. Les durillons.....	85
e. Les griffes d'orteils.....	86
f. Les troubles de la sudation.....	89
2. Les pathologies infectieuses.....	92
a. Les mycoses	92
b. Le pied d'athlète	93
c. Les pathologies bactériennes.....	95
d. Les pathologies virales : verrues plantaires.....	96
e. Les pathologies mécaniques surinfectées	97
3. Les pathologies unguéales	98
a. L'ongle incarné.....	98
b. L'hématome sous-unguéal.....	99
c. Les pathologies infectieuses unguéales	101
V LES PATHOLOGIES TRAUMATIQUES.....	103
1. Les pathologies traumatiques de la cheville.....	103
a. Les entorses de la cheville.....	103
b. Les fractures de la cheville: fracture de la malléole latérale, de la malléole médiale et fracture bi-malléolaire	114
2. Les pathologies traumatiques du pied.....	116
a. Les entorses du pied.....	116
b. Les fractures du pied.....	121
VI LES PATHOLOGIES MICROTRAUMATIQUES	127
1. Les pathologies microtraumatiques de la cheville.....	127
a. Les pathologies osseuses : les lésions d'hypersollicitation du talus	127
b. Les pathologies tendineuses de la cheville	130
c. Les pathologies neurologiques de la cheville: les syndromes canaux.....	139
2. Les pathologies microtraumatiques du pied	140
a. Les pathologies osseuses du pied	140
b. Les pathologies tendineuses du pied	149
c. Les pathologies musculaires du pied.....	151
d. Les pathologies neurologiques du pied : Les syndromes canaux et la maladie de Morton ou névrome de Morton.....	152
e. Le syndrome des loges de la voûte plantaire (pathologie vasculaire)	155
VII LES PATHOLOGIES SPECIFIQUES DE LA CHEVILLE ET DU PIED CHEZ L'ENFANT	157
1. La croissance de l'enfant : généralités	157
a. La taille	157
b. Le poids.....	157
c. La maturation osseuse	157
d. La maturation musculaire	158
e. Quelques exemples de facteurs jouant sur la croissance	158
2. Les traumatismes spécifiques de la cheville et du pied chez l'enfant. Le conflit os-tendon.....	159
a. Les décollements épiphysaires	159
b. Les fractures par avulsion	160

c. Les ostéochondroses	162
CONCLUSION	167
Annexe 1 : Ancienne et nouvelle nomenclature (nomenclature internationale)	168
Annexe 2 : Les différents plans.....	170
Annexe 3 : Les conditions pour la délivrance de l'orthopédie par le pharmacien	171
BIBLIOGRAPHIE.....	174

INTRODUCTION

Art initiatique, sacré, mythique, la danse est avec la peinture le moyen d'expression le plus ancien et le plus moderne à la fois. L'homme a toujours su utiliser la danse, aussi bien pour traduire sa relation avec l'univers que pour communiquer et même prier. Longtemps vouée à la célébration et au divertissement collectif, la danse s'est fait peu à peu une place dans les théâtres sans pour autant quitter les villages et les salons. La vie de la danse est celle d'un art dont l'aboutissement du travail se trouve sur scène, devant un public et sous l'éblouissement des lumières.

Mais bien qu'étant un art à part entière, les danseuses n'en sont pas moins des athlètes accomplies et c'est pour cette raison que nous allons nous intéresser à l'épreuve physique que la danse constitue, et spécialement aux contraintes qu'elle impose au corps humain, ainsi qu'aux pathologies qui en découlent.

Pour ce faire, il s'avère utile de connaître le geste sportif afin de comprendre la traumatologie et la microtraumatologie qui touchent les danseuses. En effet, si les notions de traumatismes violents causés par un saut ou une chute restent communes à d'autres activités sportives, les sollicitations que reçoivent le pied et la jambe lors de mouvements répétés et exécutés avec force et vitesse vont nous amener à découvrir les lésions spécifiques de cette activité.

La cheville et le pied étant plus particulièrement touchés dans ce sport, le travail qui suit va se concentrer plus spécifiquement sur ces parties du corps.

Nous étudierons d'abord en détail l'anatomie de la cheville et du pied, à savoir structure osseuse, surfaces articulaires, capsules, ligaments, myologie, neurologie et vascularisation. La biomécanique nous amènera à comprendre comment le pied et la cheville s'articulent dans l'espace.

Ensuite, après une présentation de la danse à travers les siècles, nous aborderons ses spécificités et ses exigences, que celles-ci soient physiques ou morphologiques.

Enfin, nous nous consacrerons aux différentes pathologies rencontrées : les pathologies dermatologiques et unguéales, les pathologies traumatiques et microtraumatiques. Un dernier point portera sur les pathologies du pied et de la cheville spécifiques à l'enfant.

I L'ANATOMIE DE LA CHEVILLE ET DU PIED

Dans cette première partie à visée descriptive, nous étudierons les os qui constituent la cheville et le pied, puis, nous verrons successivement les articulations, les muscles et enfin les nerfs et les vaisseaux.

A la fin de ce chapitre, nous verrons quels sont les différents types de pied que l'on rencontre ainsi que la structure détaillée de ce qu'on appelle la voûte plantaire.

1. La Cheville : les os et les articulations

La cheville est la partie du squelette qui relie la jambe au pied.

Elle est formée par les deux os de la jambe c'est-à-dire par le tibia et par la fibula (anciennement péroné) eux-mêmes en contact avec l'astragale ou talus qui est un os appartenant au pied.

L'articulation de la cheville et son bon fonctionnement permettent la station debout, la marche, la course et le saut.

a. La structure osseuse [6, 21, 35, 36]

Le squelette de la jambe est formé de deux os longs : tibia et fibula qui sont unis à leurs deux extrémités mais libres sur le reste de leur longueur (ils sont sensiblement de même taille) laissant apparaître un espace interosseux. Tibia et fibula sont assimilables à une pince avec une partie fixe pour l'appui (le tibia) et une partie mobile pour l'ajustement (la fibula).

Dans l'étude de la cheville nous nous intéresserons uniquement à leurs extrémités inférieures.

Tibia et fibula s'articulent dans leur partie inférieure par l'articulation tibio-fibulaire inférieure mais les deux os ne sont pas en contact direct puisqu'ils sont séparés par du tissu cellulo-graisseux.

• Le tibia

Cet os long s'articule en haut avec le fémur et en bas avec le talus.

Il est formé d'un corps, d'une extrémité supérieure et d'une inférieure.

Sa partie inférieure est elle-même composée de cinq faces :

- La face antérieure fait suite à la face latérale du bord de l'os.

- La face postérieure possède une échancrure qui facilite le passage du long fléchisseur du gros orteil.

- Sur la face latérale on trouve une échancrure fibulaire (gouttière) où va se placer l'extrémité inférieure de la fibula.
- La face médiale présente une apophyse qui n'est autre que la *malléole interne ou médiale* et dont la partie latérale est articulaire avec le talus qui est un os du pied.
- La face inférieure est une surface articulaire en rapport avec le talus.

- **La fibula**

Cet os va lui s'articuler en haut avec le tibia et en bas avec le talus et le tibia.

Son extrémité inférieure présente une face latérale qui s'élargit vers le bas pour former la *malléole externe ou latérale*. Cette malléole, dans sa face médiale, est articulaire avec le talus. Face postérieure, en arrière de cette surface articulaire, la face est occupée par une fossette d'insertion du ligament talo-fibulaire postérieur.

La malléole latérale est un peu plus volumineuse que la malléole médiale ; elle se situe en dessous et elle est plus postérieure.

b. Les articulations de la cheville [6, 14, 21, 35, 36, 38, 40]

- **L'articulation tibio-fibulaire inférieure**

- *Les surfaces articulaires*

Elles impliquent les surfaces articulaires fibulaires et tibiales.

Notons qu'ici le revêtement n'est pas fait de cartilage mais simplement de périoste (on parle de syndesmose pour ce type d'articulation).

- *Les ligaments*

- *La syndesmose tibio-fibulaire* : la majorité de ses faisceaux fibreux vont de haut en bas et de dedans en dehors du tibia à la fibula.

- *Le ligament antérieur* : il relie le bord antérieur de la surface tibiale au bord antérieur de la malléole latérale.

- *Le ligament postérieur* : il part de la partie inférieure postérieure du tibia et se dirige vers le bord postérieur de la malléole médiale où il s'insère.

En flexion dorsale (mouvement qui consiste à rapprocher le dos du pied de la partie antérieure de la jambe), il est possible que les deux os se rapprochent mais cela se fait toutefois dans des proportions très réduites. Il faut savoir que cette articulation est mécaniquement liée donc mécaniquement dépendante de l'articulation tibio-tarsienne.

- **L'articulation tibio-tarsienne ou talo-crurale**

Les deux extrémités inférieures du tibia et de la fibula vont former comme une pince (appelée mortaise tibio-fibulaire) dans laquelle vient s'insérer la partie supérieure du talus (ou poulie). Le tibia prend appui sur le talus et se stabilise côté médial par la malléole médiale. Les deux faces latérales de la poulie talienne sont maintenues par les deux malléoles. L'ensemble forme une structure solide qui assure la stabilité de cette articulation.

Cette articulation est de type trochléenne ce qui signifie qu'elle ne possède qu'un seul degré de liberté.

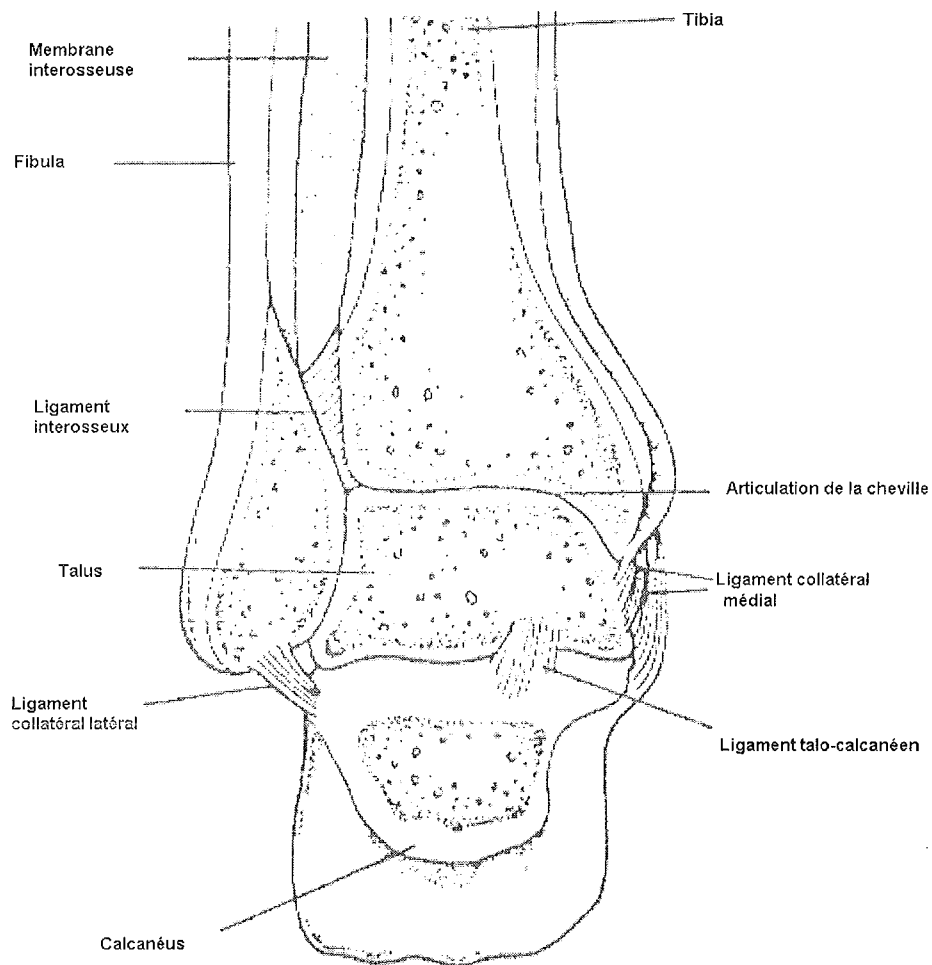


Figure n°1 : Coupe passant par l'articulation tibio-tarsienne de la cheville [x]

- *Les surfaces articulaires*

Elles sont formées par les surfaces articulaires du tibia et de la fibula auxquelles s'opposent la surface articulaire de la face supérieure du talus ainsi que les surfaces articulaires de ses faces latérales en rapport avec les malléoles.

○ *Les capsules articulaires*

Il n'y en a qu'une et elle s'attache autour des surfaces articulaires sauf à un endroit (à la partie antérieure de l'articulation, elle est décalée de quelques millimètres de la surface articulaire et s'insère sur le tibia et le col du talus).

Devant, la capsule est mince mais elle se trouve renforcée par quelques lamelles fibreuses dont les ligaments antérieur et postérieur. Sur les côtés ce sont les ligaments latéraux qui viennent renforcer cette structure.

○ *Les ligaments*

Les deux plus importants sont les ligaments latéraux (le collatéral latéral et le collatéral médial) qui forment le système ligamentaire principal de cette articulation.

- **Le ligament latéral externe (LLE) ou ligament collatéral latéral** : il part de la malléole latérale et se décompose en trois faisceaux qui partent tous de la malléole pour s'insérer sur le calcaneus ou sur le talus.

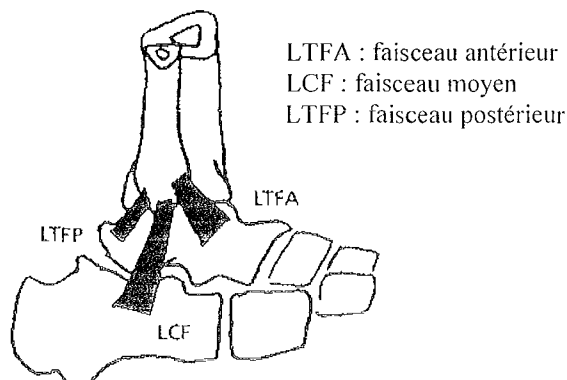


Figure n°2 : Les trois faisceaux du ligament collatéral latéral (vue latérale) [14]

- . Le faisceau antérieur (ligament talo-fibulaire antérieur) se fixe sur le talus.
- . Le faisceau moyen (ligament calcanéofibulaire) est à destination du calcaneus.
- . Le faisceau postérieur (ligament talo-fibulaire postérieur) s'insère sur le talus.

Notons que le faisceau antérieur est deux fois plus fragile que les deux autres.

- **Le ligament latéral interne (LLI) ou ligament collatéral médial** : il est constitué de deux couches.

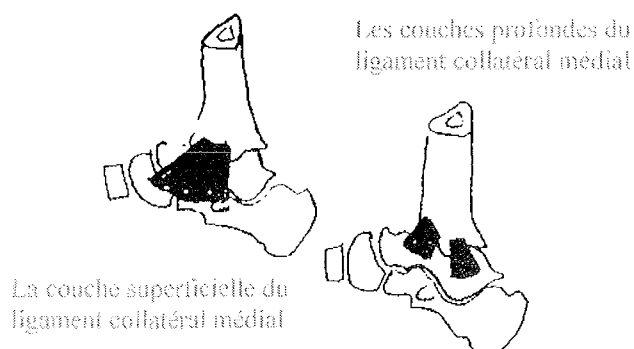


Figure n°3 : Les différentes couches du ligament collatéral médial (vue latérale) [14]

- . La couche superficielle ou ligament deltoïdien part de la malléole médiale et se termine sur l'os naviculaire, sur le ligament calcanéo-naviculaire plantaire et sur le calcaneus.
- . La couche profonde, formée de deux faisceaux, est quant à elle tendue du sommet de la malléole latérale et s'insère en bas sur le talus.

Le système ligamentaire accessoire est formé par le ligament antérieur et le ligament postérieur qui ne sont en fait que des épaisissements de la capsule.

- **Le ligament antérieur du cou-de-pied** est inséré sur la grande apophyse du calcaneus et se divise en deux branches : une inférieure se terminant sur la face médiale de l'os naviculaire et une supérieure qui se termine sur la face médiale du tibia et de la malléole médiale.
- **Le ligament postérieur** a ses fibres qui convergent vers le talus.

Les mouvements possibles de cette articulation sont des mouvements de flexion plantaire et dorsale. La flexion dorsale (dos du pied vers le haut) a une plus faible amplitude que la flexion plantaire ou extension (pointe du pied vers le bas).

Les mouvements de latéralité sont possibles mais uniquement en flexion plantaire car il y a plus de jeu au niveau de la mortaise tibio-tarsienne.

2. Le pied : les os et les articulations

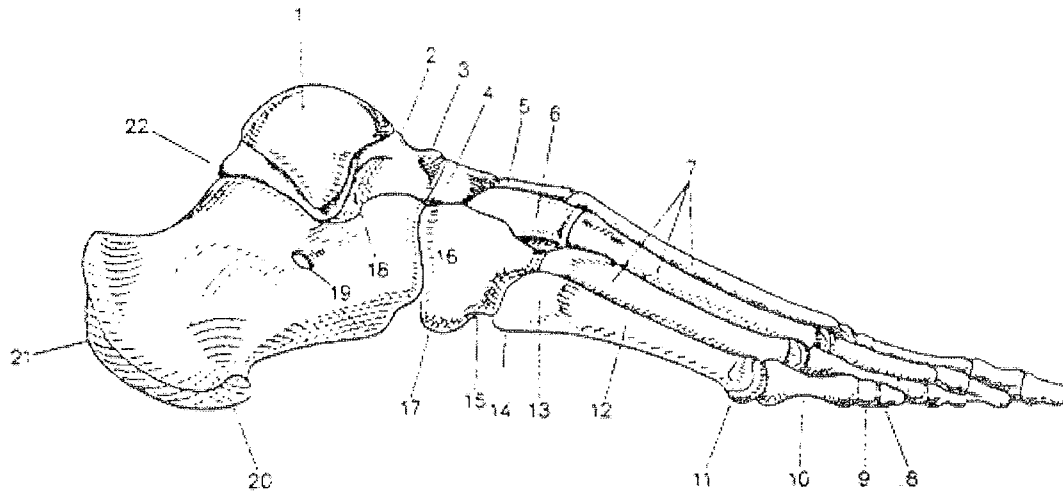
Le pied a une taille qu'on estime à 1/6^{ème} environ de la taille de l'homme.

Formé de 26 os constants (il peut exister des os surnuméraires de localisations variées), une vingtaine d'articulations, une vingtaine de muscles, des aponévroses, ligaments, nerfs, vaisseaux sanguins et lymphatiques, bourses séreuses, capitons plantaires et phanères, il constitue une base d'appui qui sert à l'homme à se déplacer.

a. La structure osseuse [6, 7, 16, 21, 24, 28, 35, 36, 40]

Grossièrement, dans le segment postérieur, les os sont placés les uns au dessus des autres contrairement aux segments moyen et antérieur où ils sont disposés les uns à coté des autres. Ainsi naît la courbure naturelle du pied ou voûte plantaire.

De par leur localisation, les pièces osseuses peuvent être divisées en trois groupes : tarse, métatarse et orteils.

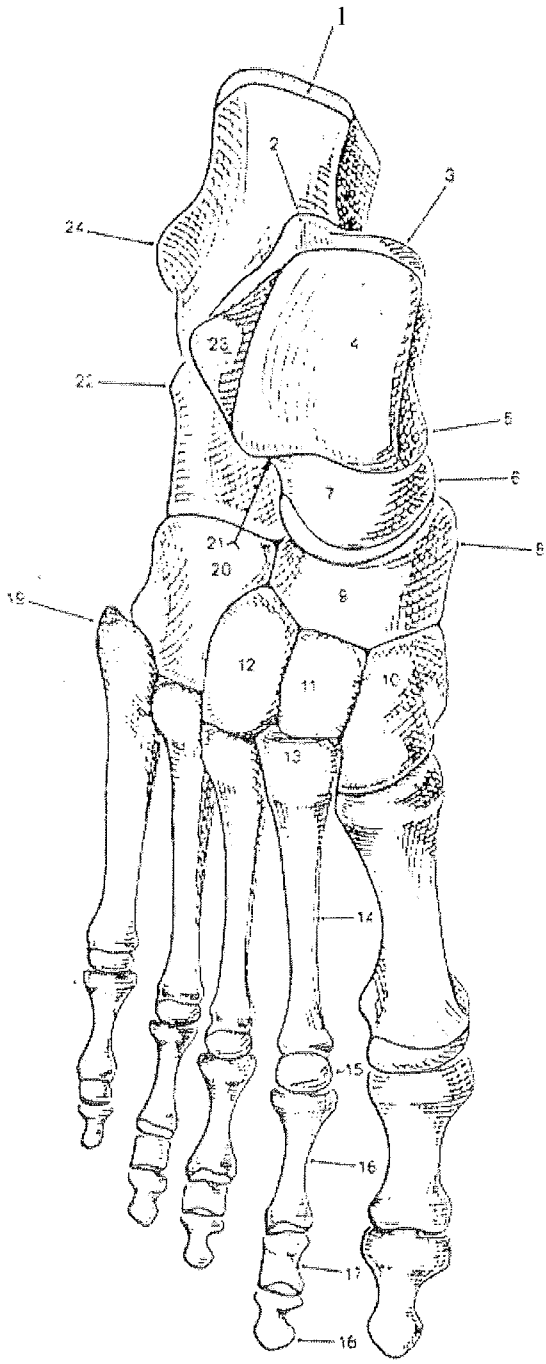


- 1. Trochlée du talus : surface malléolaire latérale
- 2. Col du talus
- 3. Tête du talus
- 4. Os naviculaire
- 5. Os cunéiforme intermédiaire
- 6. Os cunéiforme latéral
- 7. 2, 3 et 4^{ème} métatarsiens
- 8. Phalange distale

- 9. Phalange moyenne
- 10. Phalange proximale
- 11. Tête du 5^{ème} métatarsien
- 12. Corps du 5^{ème} métatarsien
- 13. Base du 5^{ème} métatarsien
- 14. Tubérosité du 5^{ème} métatarsien
- 15. Sillon du tendon du muscle long fibulaire

- 16. Os cuboïde
- 17. Tubérosité du cuboïde
- 18. Sinus du tarse
- 19. Trochlée fibulaire
- 20. Tubérosité du calcaneus : processus latéral
- 21. Tubérosité du calcaneus
- 22. Processus postérieur du talus : tubercule latéral

Figure n°4 : La structure osseuse du pied (vue latérale) [28]



1. Tubérosité du calcaneus
2. Processus postérieur du talus : tubercule latérale
3. Processus postérieur du talus : tubercule médial
4. Trochlée du talus : surface supérieure
5. Trochlée du talus : surface malléolaire médiale
6. Tête du talus
7. Col du talus
8. Tubérosité de l'os naviculaire
9. Os naviculaire
10. Os cunéiforme médial
11. Os cunéiforme intermédiaire
12. Os cunéiforme latéral
13. Base du 2^{ème} métatarsien
14. Corps du 2^{ème} métatarsien
15. Tête métatarsienne
16. Phalange proximale
17. Phalange moyenne
18. Phalange distale
19. Tubérosité du 5^{ème} métatarsien
20. Os cuboïde
21. Sinus du tarse
22. Trochlée fibulaire
23. Trochlée du talus : surface malléolaire latérale
24. Tubérosité du calcaneus : processus latéral

Figure n°5 : La structure osseuse du pied (vue supérieure) [28]

- **Le tarse**

- *Le tarse postérieur (arrière - pied)*

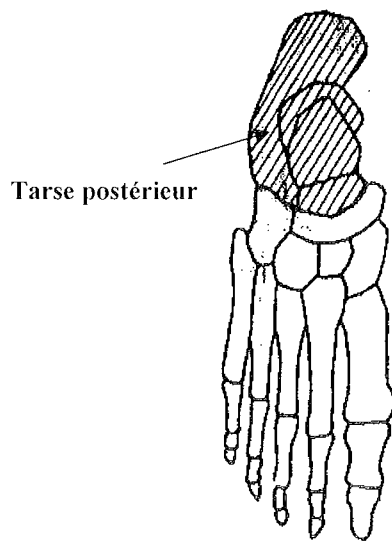


Figure n°6 : Le tarse postérieur (vue supérieure) [24]

Il est composé de deux os : l'astragale ou talus et en dessous de lui le calcanéum ou calcaneus.

Le talus est un os court qui se trouve au sommet du tarse postérieur, c'est en quelque sorte un carrefour articulaire soumis à d'importantes pressions qu'il transmet de la jambe vers le pied. Il supporte le poids du corps qui repose sur le pied et présente donc un rôle mécanique primordial.

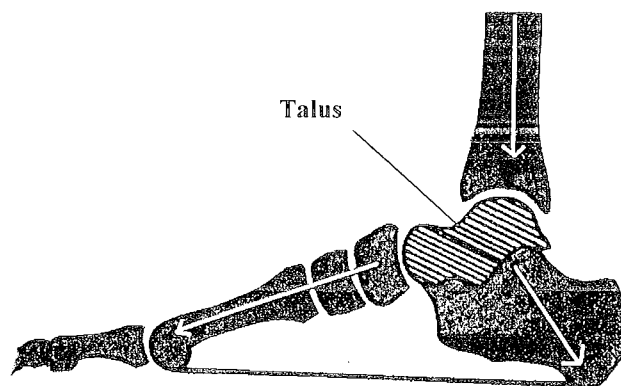


Figure n°7 : Transmission des pressions de la jambe vers le pied par le talus [7]

Il donne attache à de nombreux ligaments mais à aucun tendon. Ainsi, son irrigation artérielle provient uniquement des insertions ligamentaires. En cas de fracture, il y a toujours un risque de voir se développer une nécrose aseptique de cet os.

Le talus est formé de six faces dont il ressort trois éléments :

- la tête : elle s'articule avec l'os naviculaire.
- le corps : sa face supérieure (poulie talienne) s'articule avec la face inférieure de l'extrémité distale du tibia tandis que sa face inférieure est articulée avec le calcanéus. La face latérale enfin s'articule avec la malléole latérale. Sur sa face postérieure, on trouve une gouttière bordée par deux tubercules. Cette gouttière est en rapport avec le long fléchisseur de l'hallux. Enfin, le talus possède une tubérosité latérale sur laquelle on peut trouver un os surnuméraire ou os trigone soudé ou articulé avec celle-ci.
- le col : il sépare la tête du corps du talus et présente des canalicules vasculaires ainsi que des rugosités.

Le calcanéus, également formé de six faces, est le plus gros os du tarse. Il forme à l'arrière la saillie du talon ou tubérosité avec deux petites saillies à l'intérieur (tubercules postéro-médial et postéro-latéral). Sur ce segment postérieur vient s'insérer le tendon d'Achille (ou calcanéen) qui va permettre la flexion de la cheville.

Sur le segment antérieur s'insère le tendon du muscle long fléchisseur de l'hallux.

La face antérieure s'articule avec l'os cuboïde.

○ *Le tarse antérieur (pied moyen)*

Il comprend cinq os:

- **l'os naviculaire (ou scaphoïde)** est un os plat en forme de nacelle situé sur le côté médial du pied. Il est en avant du talus et s'articule avec lui et avec les trois cunéiformes ; il est le symétrique de **l'os cuboïde** qui lui s'articule avec le quatrième et le cinquième métatarsien (pour sa face antérieure), le calcanéus (pour sa face postérieure) et le cunéiforme latéral (pour sa face médiale).

- **les trois os cunéiformes** (un médial, un intermédiaire et un latéral) qui sont en forme de coins vont dans leur face antérieure s'articuler avec les trois premiers métatarsiens. Ces trois petits os sont articulés entre eux mais deux à deux (intermédiaire/médial et intermédiaire/latéral).

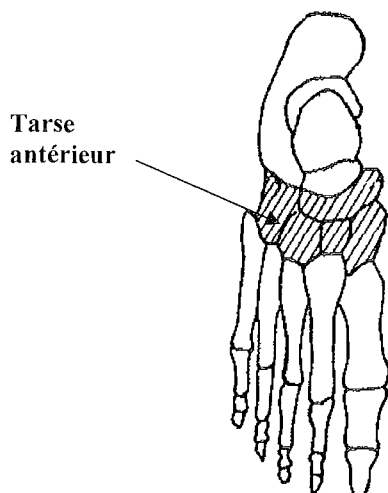


Figure n°8 : Le tarse antérieur
(vue supérieure) [24]

- **Le métatarse (avant - pied)**

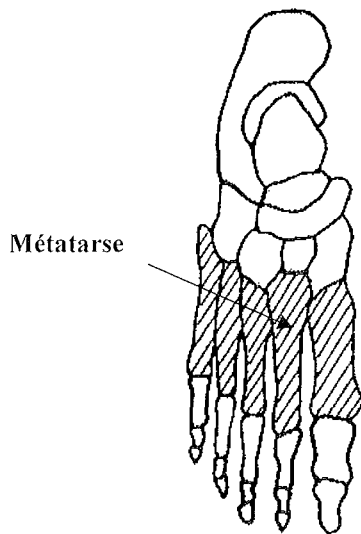


Figure n°9 : Le métatarse (vue supérieure) [24]

Il est formé des cinq **métatarsiens** (numérotés de 1 à 5 de l'intérieur vers l'extérieur) qui sont des os longs chacun formé par une base, un corps et une tête qui s'articule avec la phalange correspondante.

Le 1^{er} métatarsien est plus large et plus court que les autres et possède une tubérosité latérale. C'est le 2^{ème} métatarsien le plus long.

Le 5^{ème} métatarsien se distingue par la présence sur sa face latérale d'une tubérosité anciennement appelée styloïde ou apophyse styloïde.

- **Les orteils (avant-pied)**

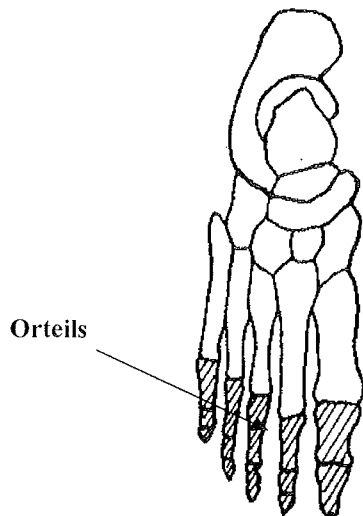


Figure n°10 : Les orteils (vue supérieure) [24]

Chaque orteil est constitué de trois **phalanges** (une proximale, une moyenne et une distale) sauf le gros orteil qui n'en compte que deux (une proximale et une distale).

Le métatarsien et ses phalanges associées forment un ensemble dénommé rayon.

D'autre part, les **sésamoïdes** sont des os qu'on trouve à proximité des articulations métatarso-phalangiennes mais ils ne sont présents de façon constante qu'au niveau de la tête du premier métatarsien.

b. Les articulations du pied [6, 16, 21, 22, 24, 35, 36, 39]

Nous allons voir successivement les différentes articulations du pied à savoir leur structure et les mouvements qu'elles engendrent dans l'espace.

• L'articulation sous-talienne

Appelée aussi talo-calcaneenne, elle met en rapport la face inférieure du talus et la face supérieure du calcaneus.

○ *Les surfaces articulaires*

Cette articulation est elle-même constituée de deux articulations distinctes :

- *l'articulation talo-calcaneenne postérieure ou sous-talienne proprement dite* dont la surface articulaire est formée de la facette articulaire postéro-latérale inférieure du talus et de la facette articulaire correspondante du calcaneus.

- *l'articulation talo-calcaneenne antérieure ou articulation talo-calcaneéo-naviculaire.*

La surface articulaire est formée des surfaces articulaires du talus, du calcaneus, de l'os naviculaire et de la surface articulaire recouverte de fibrocartilage sur le ligament calcaneéo-naviculaire inférieur (qui relie le calcaneus à l'os naviculaire).

Ces deux articulations sont séparées par un intervalle dénommé sinus du tarse.

○ *Les capsules*

L'unique capsule articulaire s'attache à proximité du cartilage de revêtement sauf au niveau de la partie postéro-latérale calcaneenne où elle s'attache un peu en arrière de la surface articulaire.

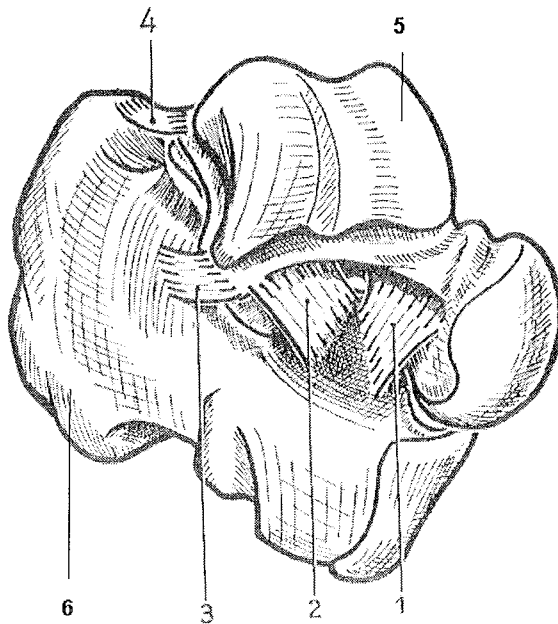
○ *Les ligaments*

Ils sont au nombre de trois et sont considérés comme courts mais puissants.

- *le ligament talo-calcaneen interosseux ou haie interosseuse* : c'est un solide ligament formé de plusieurs lamelles disposées sur deux rangées principales. Situé au niveau du sinus du tarse, il relie le col du talus à la face dorsale du calcaneus et appartient également à l'articulation dite de Chopart.

- *le ligament talo-calcaneen latéral* : il relie le talus à la face latérale du calcaneus.

- le *ligament talo-calcanéen médial* : c'est un petit ligament qui sert à relier la face postérieure du talus à la face supérieure du calcanéus.



- 1 : Faisceau antérieur de la haie interosseuse
- 2 : Faisceau postérieur de la haie interosseuse
- 3 : Ligament talo-calcanéen latéral
- 4 : Ligament talo-calcanéen médial
- 5 : Talus
- 6 : Calcaneus

Figure n°11 : l'articulation sous-talienne (vue antéro-latérale) [22]

L'articulation sous-talienne et l'articulation médio-tarsienne sont mécaniquement dépendantes, donc elles travaillent en commun. Elles permettent des mouvements de rotation mais qui restent d'une faible amplitude.

- **L'articulation transverse du tarse ou médio-tarsienne dite de CHOPART**

Elle est dénommée ainsi par sa forme en S allongé.

Elle sert à relier le tarse antérieur au tarse postérieur en mettant en rapport la tête du talus et la face supérieure de l'os naviculaire (1^{ère} demi-articulation ou interligne talo-naviculaire) et d'autre part la face antérieure du calcaneus et la face postérieure du cuboïde (2^{ème} demi-articulation ou interligne calcanéocuboïdienne). La demi-articulation calcanéocuboïdienne est la plus solide mais aussi la moins mobile.

Ces deux demi-articulations fonctionnent ensemble.

- *Les surfaces articulaires*

Elles comprennent la surface articulaire de : la tête du talus, la facette antérieure de la face supérieure du calcaneus, la face postérieure de l'os naviculaire et la face supérieure du ligament calcanéonaviculaire plantaire qui est infiltrée de cartilage.

○ Les capsules

L'unique capsule articulaire s'attache en bordure des surfaces articulaires sauf en haut où elle s'insère légèrement en arrière de la surface articulaire du talus.

○ Les ligaments

- *Le ligament calcanéo-naviculaire inférieur ou ligament glénoïdien* : c'est un solide ligament divisé en deux par un interstice. La partie médiale est la plus fine. Il relie le calcanéus au bord inférieur de l'os naviculaire.

- *Le ligament talo-naviculaire supérieur* : situé dorsalement, il relie la face supérieure du col du talus au bord supérieur de l'os naviculaire.

- *Le ligament talo-calcanéen interosseux* : voir plus haut.

- *Le ligament en Y de Chopart* est la clé de cette articulation. Il se compose de deux faisceaux qui partent de la face dorsale du calcanéus. Le faisceau médial ou calcanéo-naviculaire latéral s'insère sur l'extrémité latérale de l'os naviculaire. Le faisceau latéral ou calcanéo-cuboïdien médial se fixe sur la face dorsale du cuboïde.

- *Le ligament calcanéo-cuboïdien dorsal*.

- *Le ligament calcanéo-cuboïdien plantaire* est formé de deux couches distinctes qui s'étendent sur la face inférieure des os du tarse. Il joue un rôle essentiel dans le soutien de la voûte plantaire.

Au total, les mouvements possibles sont, comme précédemment, des mouvements de rotation de faible amplitude qui se surajoutent aux mouvements fournis par l'articulation sous-talienne.

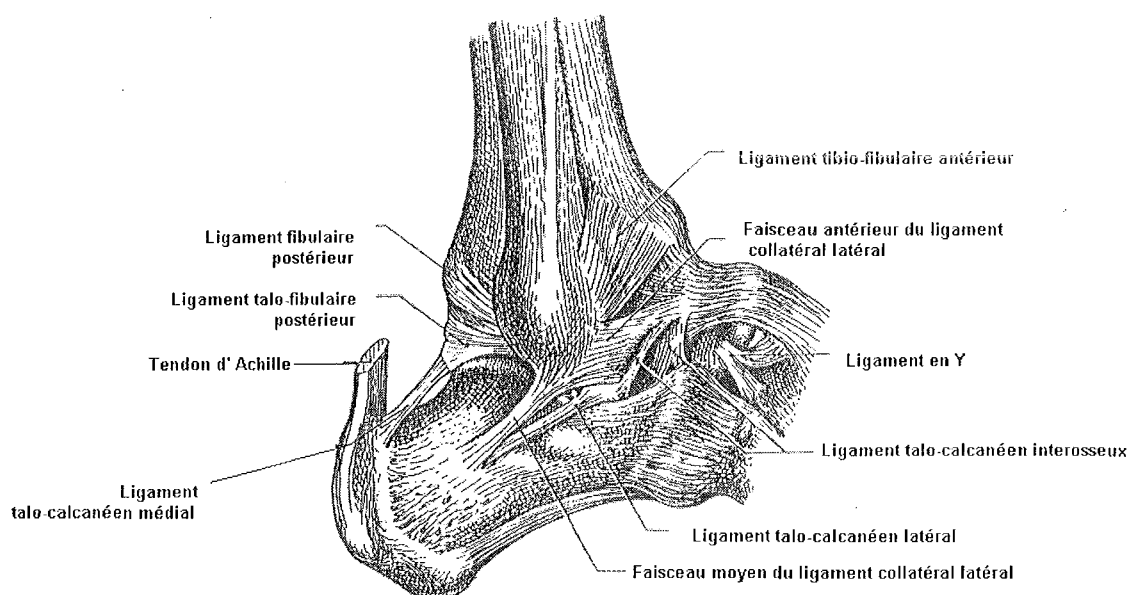


Figure n°12 : L'articulation de Chopart et l'articulation tibio-tarsienne (vue latérale) [35]

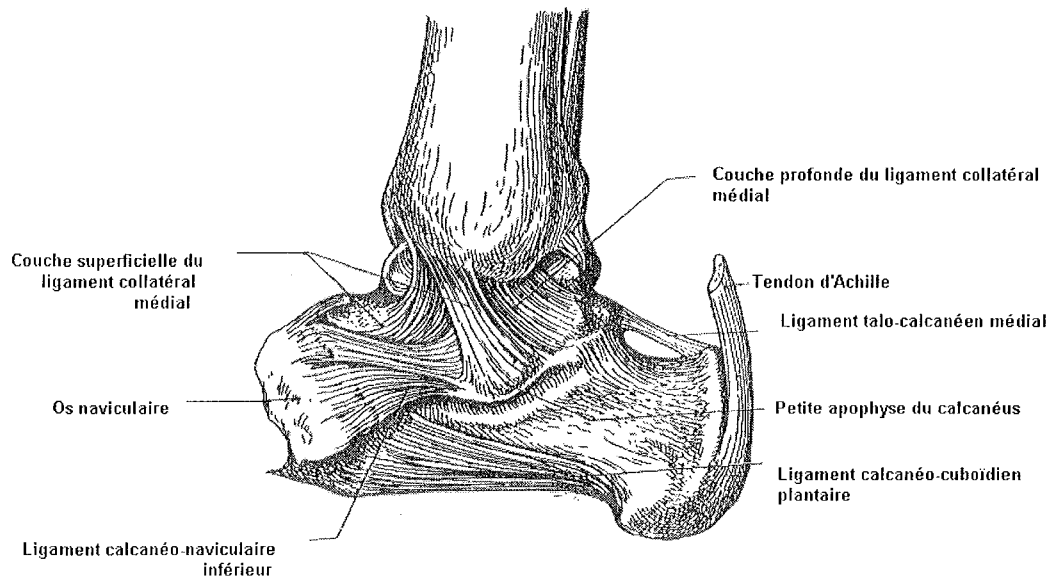


Figure n°13 : L'articulation de Chopart et l'articulation tibio-tarsienne (vue médiale) [35]

- **L'articulation tarso-métatarsienne dite de LISFRANC**

Cette articulation réunit les métatarsiens avec le tarse antérieur. Elle met donc en rapport en arrière les trois cunéiformes et le cuboïde et en avant les bases des métatarsiens. On peut noter la position encastrée du second métatarsien qui lui confère une certaine rigidité. Il représente l'axe du pied.

- *Les surfaces articulaires*

Elles sont formées des facettes articulaires des trois os cunéiformes et de la facette antérieure de l'os cuboïde ainsi que les surfaces articulaires des métatarsiens qui leur correspondent.

- *Les capsules*

Il y a trois capsules ici, chacune correspondant aux trois parties de l'articulation soit : os cunéiforme médial avec le 1^{er} métatarsien/os cunéiforme intermédiaire et latéral avec les 2nd et 3^{ème} métatarsiens/os cuboïde avec les 4^{ème} et 5^{ème} métatarsiens.

- *Les ligaments*

On distingue les ligaments dorsaux, les plantaires et les interosseux.

- *les ligaments dorsaux* : ils sont au nombre de sept. Il y en a un qui lie le cunéiforme latéral au 1^{er} métatarsien, trois qui lient le 2nd métatarsien aux trois cunéiformes et enfin les trois derniers relient le cunéiforme latéral et l'os cuboïde aux 3^{ème}, 4^{ème} et 5^{ème} métatarsiens.

- *les ligaments plantaires* : ce sont les ligaments qui relient entre eux l'os cunéiforme médial aux 1^{er}, 2nd et 3^{ème} métatarsiens, l'os cunéiforme intermédiaire au 2nd métatarsien, l'os cunéiforme latéral aux 3^{ème} et 4^{ème} métatarsiens et pour finir l'os cuboïde aux 4^{ème} et 5^{ème} métatarsiens.

- *les ligaments interosseux* : le plus important de ce groupe est celui qui lie l'os cunéiforme médial au 2nd métatarsien : c'est le ligament de Lisfranc. Les deux autres servent à relier le cunéiforme intermédiaire et le latéral aux 2nd et 3^{ème} métatarsiens et d'autre part le cunéiforme latéral au 3^{ème} métatarsien.

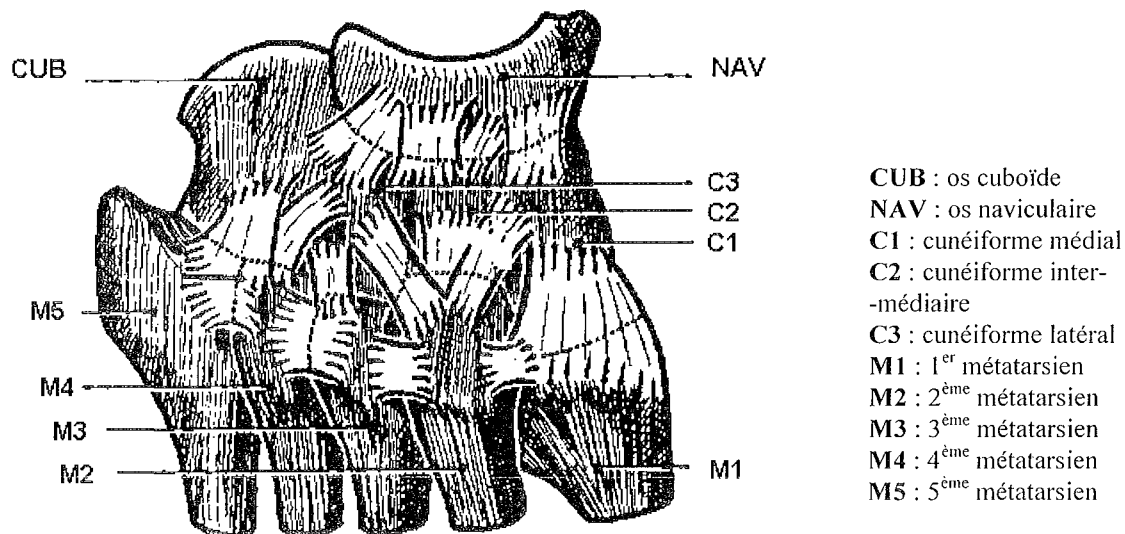


Figure n°14 : L'articulation tarso-métatarsienne (vue supérieure) [22]

Cette articulation permet de gagner quelques degrés en flexion dorsale et plantaire (rapprochement et écartement des métatarsiens).

Les amplitudes vont s'additionner avec celles données par les deux articulations précédemment étudiées (Chopart et sous-talienne).

Le rapprochement des métatarsiens en flexion plantaire creuse la voûte plantaire tandis que leur éloignement va avoir tendance à l'aplatir.

• Les articulations intermétatarsiennes

Les métatarses s'articulent entre eux au niveau de leur base mais cependant il faut noter que le 1^{er} et le 2nd métatarsien ne s'articulent pas entre eux.

○ Les surfaces articulaires

Il y a deux facettes articulaires entre le 2nd et le 3^{ème} métatarsien, une seule entre le 3^{ème} et le 4^{ème} et une seule également entre le 4^{ème} et le 5^{ème}.

○ *Les capsules et les ligaments*

Chaque articulation intermétatarsienne a sa propre capsule articulaire, un ligament dorsal, un ligament plantaire et un ligament interosseux insérés sur les faces latérales des métatarsiens.

- **Les articulations métatarso-phalangiennes et interphalangiennes**

D'importance moindre, elles sont stabilisées par la plaque plantaire qui est épaissement provenant de la réunion de la capsule articulaire au ligament transverse du métatarse.

3. Les muscles de la cheville et du pied

Nous allons distinguer deux groupes de muscles :

- les *muscles extrinsèques* : ce sont les muscles de la jambe insérés sur le squelette de la jambe mais dont l'action s'exerce au niveau du pied.

- les *muscles intrinsèques* : il sont situés au niveau du pied et intéressent davantage les orteils.

a. Les muscles extrinsèques [6, 16, 21, 24, 35, 36]

On les classe selon leur localisation en trois loges : antérieure, latérale et postérieure.

Ces trois loges sont séparées par le tibia, la fibula, le segment interosseux de la jambe et deux septums intermusculaires.

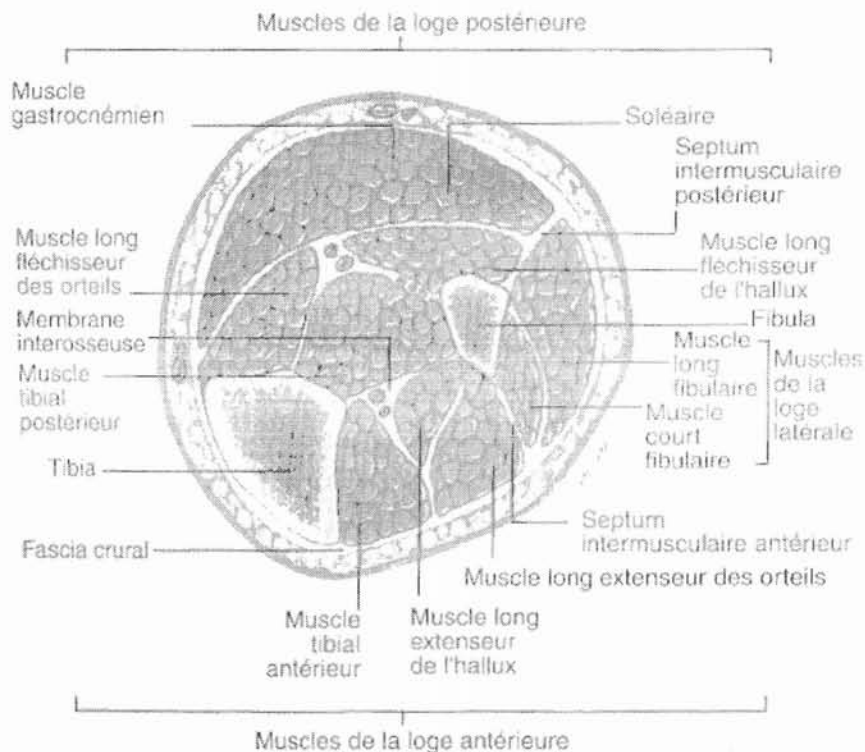


Figure n°15 : Coupe horizontale des muscles de la jambe [6]

- **Les muscles de la loge antérieure**

Ils sont au nombre de quatre.

- *Le muscle tibial antérieur*

Il part de la face latérale du tibia et s'insère sur les faces plantaires du premier cunéiforme et du premier métatarsien. C'est le plus médial des muscles de son groupe.

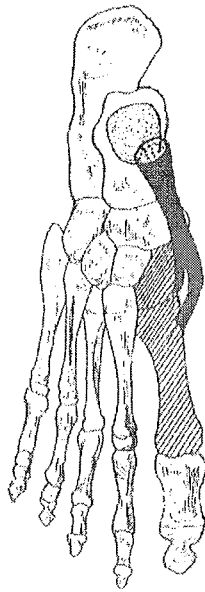


Figure n°16 : Les insertions du tibial antérieur (vue supérieure)

Son action : il sert à fléchir dorsalement le pied et permet un mouvement inverseur du pied.
(Voir II : La biomécanique de la cheville et du pied).

○ *Le muscle long extenseur de l'hallux*

Il part de la face latérale de la fibula pour s'insérer sur la deuxième phalange du gros orteil.

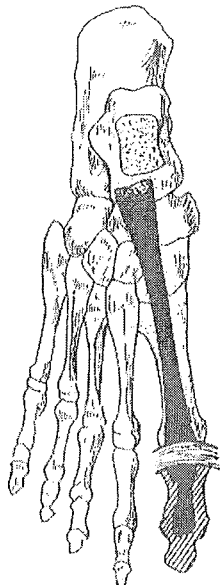


Figure n°17 : Les insertions du long extenseur de l'hallux (vue supérieure)

Son action : il fléchit dorsalement le gros orteil et participe aussi à la flexion dorsale du pied.
Il est également un muscle inverseur du pied.

○ *Le muscle long extenseur des orteils*

Son origine est étendue puisqu'il part de la tubérosité latérale du tibia et de la tête de la fibula pour se diviser en bas en quatre tendons. Chacun de ses tendons va vers la face dorsale de la deuxième et troisième phalange des quatre derniers orteils.

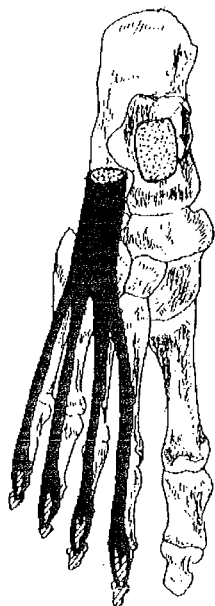


Figure n°18 : Les insertions du long extenseur des orteils (vue supérieure) [24]

Son action : il est extenseur des orteils (du deuxième au cinquième).

○ *Le muscle fibulaire terminal*

C'est un muscle inconstant qui s'étend du tiers inférieur de la fibula à la face dorsale de la base du cinquième métatarsien où il s'insère. C'est en fait un tendon supplémentaire du muscle extenseur des orteils.

Son action : il est fléchisseur et éverseur du pied.

● **Les muscles de la loge latérale**

Elle n'est formée que de deux muscles et se sépare de la loge antérieure par la cloison intermusculaire antérieure. Cette cloison lie l'aponévrose superficielle au bord antérieur de la fibula.

○ *Le muscle long fibulaire*

Il part de la fibula et s'insère au niveau du pied au niveau de l'extrémité postérieure du premier métatarsien. Il peut parfois envoyer une expansion à l'os cunéiforme médial et au deuxième métatarsien.

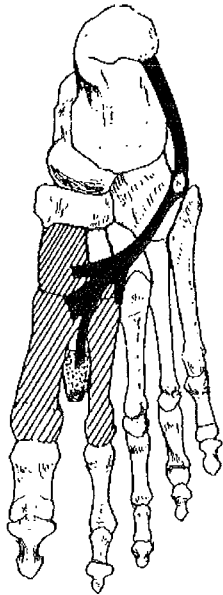


Figure n°19 : Les insertions du long fibulaire (vue supérieure) [24]

Son action : il est fléchisseur plantaire et éverseur du pied.

Il sert à tendre la voûte plantaire transversale et est avec le muscle court fibulaire le plus puissant muscle pronateur du pied.

○ *Le muscle court fibulaire*

Situé dans un plan plus profond que le muscle précédent, il s'étend de la face latérale de la fibula au cinquième métatarsien.

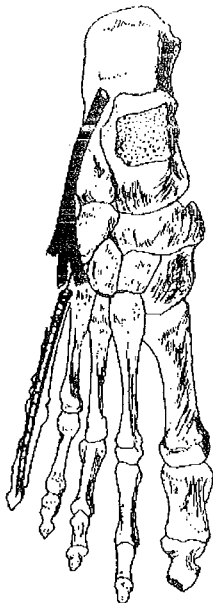


Figure n°20 : Les insertions du court fibulaire (vue supérieure) [24]

Son action est identique à celle du muscle long.

- **Les muscles de la loge postérieure**

Elle est séparée de la loge latérale par la cloison intermusculaire postérieure.

Les muscles de ce groupe sont classés de par leur localisation en deux plans :

- le plan superficiel est formé du *triceps sural* (qui comprend le muscle soléaire et les deux muscles jumeaux ou gastrocnémiens) et le muscle plantaire grêle quand il existe.

- le plan profond est quant à lui formé de quatre muscles (tibial postérieur, long fléchisseur de l'hallux, long fléchisseur commun des orteils et poplité).

- *Le triceps sural*

Le muscle soléaire se situe dans un plan profond et les muscles gastrocnémiens dans un plan superficiel. Tous vont s'insérer sur le calcanéus par un tendon commun : le tendon calcanéen ou tendon d'Achille.

Le muscle soléaire est volumineux. Il part du tibia et de la fibula pour donner une forte lame tendineuse qui va s'unir à celles des jumeaux pour former le tendon calcanéen.

Entre le tendon et la tubérosité latérale du calcanéus se trouve la bourse séreuse du tendon d'Achille.

Les muscles gastrocnémiens s'insèrent donc en bas avec le tendon du soléaire.

Le jumeau interne ou médial part du condyle fémoral interne tandis que le jumeau externe ou latéral part du condyle fémoral externe.

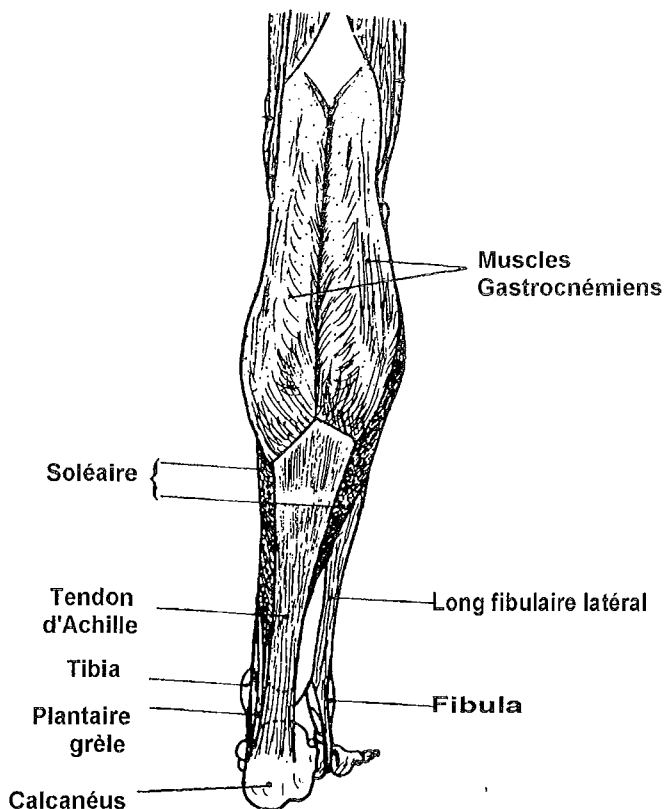


Figure n°21 : Les muscles de la loge postérieure (plan superficiel) [24]

Leur action : le triceps sural est LE muscle de la flexion plantaire et de la supination du pied. C'est lui qui intervient dans la station debout, la marche et porte le poids du corps. Les muscles jumeaux permettent, entre autres, de pouvoir lever les talons. Les genoux doivent être tendus pour bénéficier d'une efficacité maximale du triceps sural (sinon les jumeaux sont raccourcis).

○ *Le muscle plantaire grêle*

Il est situé entre le muscle soléaire et les muscles gastrocnémiens.

Il s'étend du condyle latéral du fémur vers le calcaneus.

Son action : il subsiste en fait à l'état de vestige. Il participe légèrement à l'action du triceps sural.

○ *Le muscle tibial postérieur*

Il s'insère en haut au niveau du tibia et de la fibula et en bas sur l'os naviculaire, les trois os cunéiformes, l'os cuboïde et les extrémités postérieures du deuxième, troisième et quatrième métatarsien.

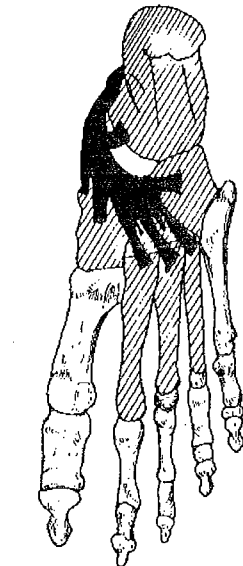


Figure n°22 : Les insertions du tibial postérieur (vue supérieure) [24]

Son action : il est fléchisseur plantaire de la cheville et inverseur du pied.

○ *Le muscle long fléchisseur de l'hallux*

C'est le plus latéral des muscles du plan profond. Il se situe entre le muscle tibial postérieur et les muscles fibulaires.

Il s'étend de la fibula à la base de la deuxième phalange du gros orteil.

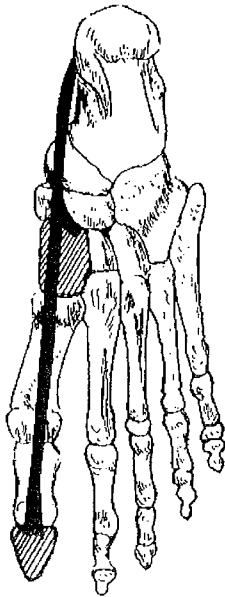


Figure n°23 : Les insertions du long fléchisseur de l'hallux (vue supérieure) [24]

Son action : il est inverseur du pied et soutient la voûte plantaire.
Il permet la flexion plantaire du gros orteil et plus généralement de tous les orteils.

○ *Le muscle long fléchisseur commun des orteils*

C'est le plus médial des muscles du groupe postérieur. Il part du tibia et son tendon va se diviser en quatre parties dirigées vers la troisième phalange du second, troisième, quatrième et cinquième orteil.

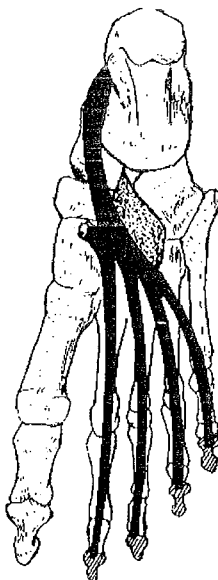


Figure n°24 : Les insertions du long fléchisseur commun des orteils (vue supérieure) [24]

Son action : il est inverseur du pied et fléchisseur plantaire de la cheville. Il sert de fléchisseur aux orteils (sauf au gros orteil) et joue aussi un rôle dans le soutien de la voûte plantaire.

- *Le muscle poplité*

C'est le seul muscle qui n'a pas d'insertion tendineuse au niveau du pied.

Il part du fémur et va jusqu'à la face postérieure du tibia.

Son action : il est fléchisseur du genou et permet une rotation en dedans du membre inférieur.

b. Les muscles intrinsèques [6, 16, 21, 24, 35, 36]

Ils intéressent surtout les orteils.

Nous allons voir les deux groupes de muscles intrinsèques, à savoir ceux de la face dorsale du pied et ceux de la face plantaire du pied.

- **Les muscles de la face dorsale du pied**

- *Le muscle court extenseur des orteils (muscle pédieux)*

Il part du calcanéus et se dirige vers les faces dorsales du 2nd, 3ème et 4ème orteil en se divisant en trois tendons.

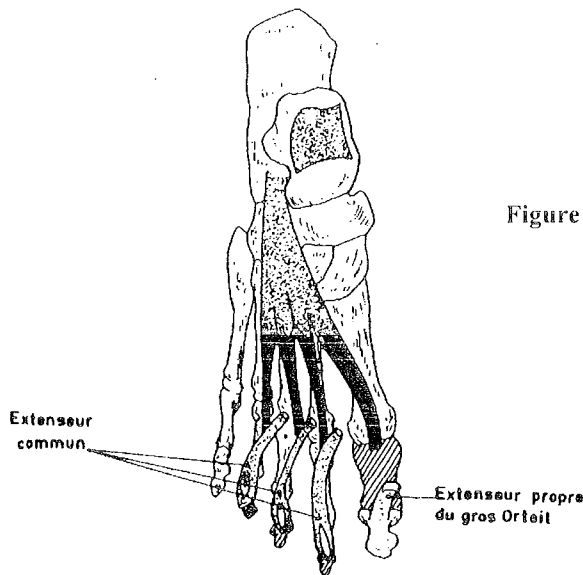


Figure n°25 : Les insertions du muscle pédieux (vue supérieure) [24]

Son action : il assure la flexion dorsale de ces trois orteils.

- *Le muscle court extenseur du gros orteil*

C'est en fait le faisceau médial du muscle précédent. Il s'insère sur la face dorsale du gros orteil (première phalange).

Son action : extension du gros orteil.

- **Les muscles de la face plantaire du pied**

La face plantaire peut se subdiviser en trois régions musculaires (plan moyen, latéral et médial).

Le plan moyen ou groupe musculaire moyen possède treize muscles.

- *Les muscles interosseux*

Ils occupent les espaces intermétatarsiens.

Ils se divisent en deux groupes : les *muscles interosseux plantaires* (au nombre de trois, du côté médial du 3^{ème}, 4^{ème} et 5^{ème} métatarsien) et les *muscles interosseux dorsaux* (au nombre de quatre, sur les faces latérales des quatre espaces intermétatarsiens des quatre derniers orteils).

Leur action : ils fléchissent la première phalange des orteils.

De plus, les muscles dorsaux sont abducteurs (ils écartent les orteils de l'axe du pied c'est-à-dire du deuxième orteil) alors que les muscles plantaires sont adducteurs (ils rapprochent les trois derniers orteils du deuxième).

- *Les muscles lombricaux*

Ils sont normalement au nombre de quatre mais peuvent aussi manquer ou être plus nombreux. Ils naissent du côté médial du long fléchisseur commun des orteils pour se diviser en quatre faisceaux dont chacun va s'insérer sur les premières phalanges des orteils (du deuxième au cinquième).

Leur action : ils jouent au niveau de la flexion plantaire et ils rapprochent les quatre orteils du gros orteil.

- *La chair carrée de Sylvius ou muscle carré plantaire*

Il s'étend du calcanéus au bord latéral du tendon du long fléchisseur commun des orteils.

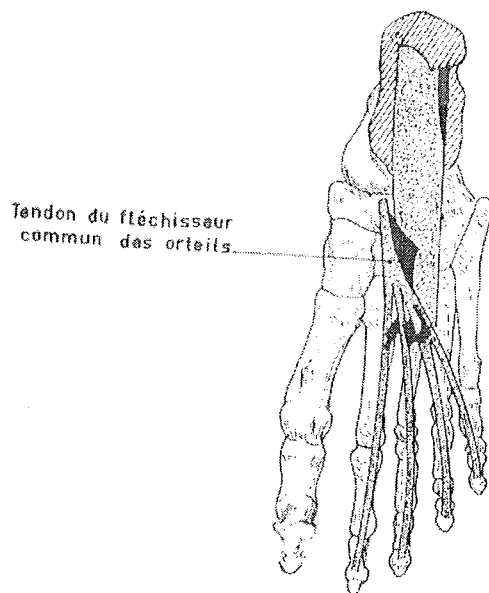


Figure n°26 : Les insertions du muscle carré plantaire (vue supérieure) [24]

Son action : il sert à corriger la direction que le long fléchisseur commun impose.

- *Le muscle court fléchisseur plantaire*

C'est le muscle le plus superficiel de ce groupe.

Il part du calcanéus et ses tendons s'insèrent sur la deuxième phalange du deuxième, troisième et quatrième orteil en se divisant en deux au bout.



Figure n°27 : Les insertions du muscle court fléchisseur plantaire (vue supérieure) [24]

Son action : fléchir la deuxième phalange du deuxième, troisième, quatrième et cinquième orteil sur la première phalange (en direction de la plante).

Le plan médial ou groupe musculaire interne est composé de trois muscles.

- *Le muscle court fléchisseur de l'hallux*

Il s'étend de la deuxième rangée du tarse vers la première phalange du gros orteil.

Son action : il est fléchisseur de l'hallux.

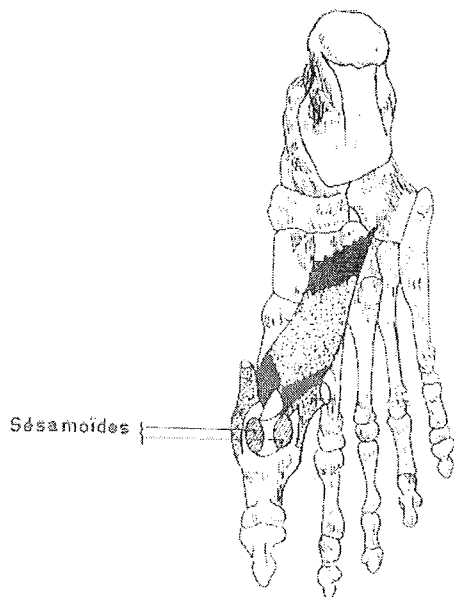


Figure n°28 : Les insertions du muscle court fléchisseur de l'hallux (vue supérieure) [24]

Remarque : la pratique des pointes est sûrement l'une des activités physiques qui sollicite le plus ce muscle.

o *Le muscle adducteur de l'hallux*

Il est formé de deux faisceaux qui expliquent ses deux actions :

- *le faisceau oblique* part du cuboïde, du troisième cunéiforme et de la base du deuxième et du troisième métatarsien.

- *le faisceau transverse* part de l'articulation métatarso-phalangienne du troisième, quatrième et cinquième orteil.

Les deux faisceaux vont s'insérer sur le sésamoïde latéral du gros orteil.

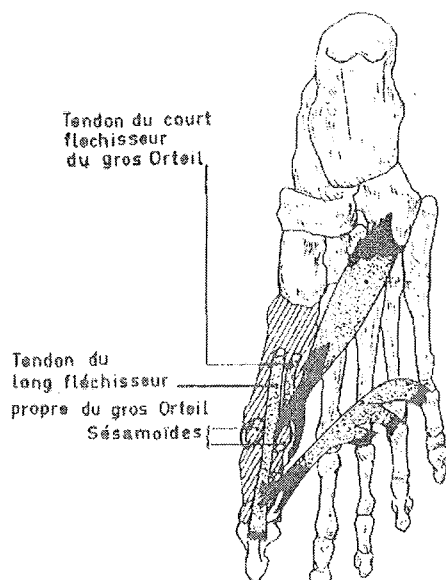


Figure n°29 : Les insertions du muscle adducteur de l'hallux (vue supérieure) [24]

Son action : il est fléchisseur et adducteur de l'hallux. Il sert également à tendre la voûte plantaire.

○ *Le muscle abducteur de l'hallux*

Il part du calcanéus pour s'insérer à deux endroits : sur le sésamoïde médial et sur la première phalange du gros orteil.

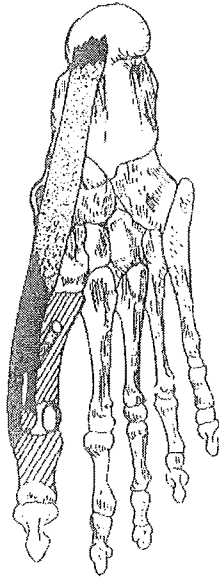


Figure n°30 : Les insertions de l'abducteur de l'hallux (vue supérieure) [24]

Son action : il est fléchisseur et abducteur de l'hallux. Il sert aussi à maintenir la voûte plantaire.

Le plan latéral ou groupe musculaire externe est composé de trois muscles.

○ *Le muscle court fléchisseur du petit orteil*

Il s'étend de la base du cinquième métatarsien à la base de la première phalange du cinquième orteil.

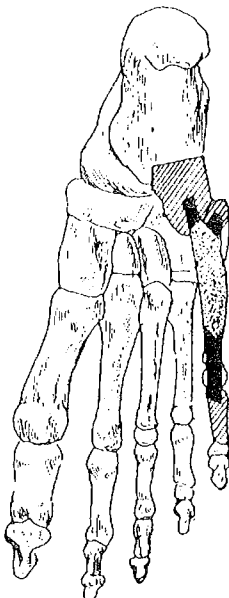

Figure n°31 : Les insertions du court fléchisseur du cinquième orteil (vue supérieure) [24]

Son action : il sert de fléchisseur à la première phalange du petit orteil.

- *Le muscle opposant du petit orteil*

Lorsqu'il est présent, il part de la gaine du muscle long fibulaire et s'insère sur le bord latéral du cinquième métatarsien.

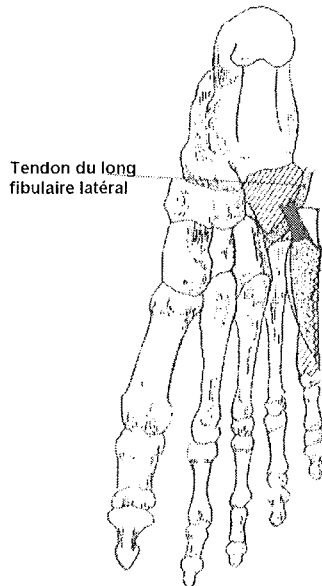


Figure n°32 : Les insertions du muscle opposant du petit orteil (vue supérieure) [24]

Son action : creuser la voûte plantaire et permettre un mouvement du cinquième métatarsien vers la plante du pied.

- *Le muscle abducteur du petit orteil*

Il va du calcanéus à la première phalange du cinquième orteil.



Figure n°33 : Les insertions du muscle abducteur du petit orteil (vue supérieure) [24]

Son action : soutenir la voûte plantaire et être fléchisseur et abducteur du cinquième orteil.

c. Les aponévroses (ou fascias) [6, 7, 21, 35, 36]

Une aponévrose est une membrane fibreuse qui enveloppe un muscle et lui permet de s'insérer ou bien qui sert à séparer deux muscles de deux plans musculaires.

Nous allons distinguer au niveau du membre inférieur l'aponévrose jambière de l'aponévrose du pied.

• L'aponévrose jambière

Elle est en fait dans le prolongement de l'aponévrose du creux poplité. Elle sert à envelopper les muscles supérieurs de la jambe.

Sur le côté latéral de la jambe, l'aponévrose jambière part en profondeur par deux cloisons fibreuses en avant et en arrière des muscles fibulaires latéraux jusqu'à la fibula.

Ces deux cloisons sont appelées septum intermusculaire antérieure et septum intermusculaire postérieure.

Au niveau des muscles postérieurs de la jambe, l'aponévrose jambière profonde sépare ces muscles en deux groupes distincts : les muscles superficiels et les muscles profonds.

• L'aponévrose du pied

Elle est divisée en deux parties : l'aponévrose dorsale et l'aponévrose plantaire.

○ *L'aponévrose dorsale*

Est elle-même formée de plusieurs parties :

- le fascia superficiel dorsal qui recouvre les tendons extenseurs. Il fusionne sur les côtés avec le fascia plantaire.

- le fascia pédieux qui recouvre les muscles pédieux.

- le fascia profond ou interosseux dorsal qui recouvre la face dorsale des métatarsiens et des muscles interosseux.

○ *L'aponévrose plantaire*

Elle s'étend de la tubérosité du calcaneus aux orteils où elle se divise en cinq bandelettes, une pour chaque orteil. Il existe deux structures pour unir ces bandelettes : le ligament transverse du métatarse au niveau des métatarsiens et le ligament interdigital au niveau des orteils.

L'aponévrose plantaire a un rôle extrêmement important car elle constitue en association avec les muscles plantaires et le tendon calcanéen le système suro-achilléo-calcanéen qui est un véritable système de propulsion pour le talon aussi bien dans la marche que dans le saut. De par sa structure, elle permet de transférer la force contenue dans le triceps sural jusqu'aux orteils.

L'aponévrose plantaire se divise en trois parties :

- le fascia superficiel

Juste sous la peau, il recouvre les muscles superficiels. Il est formé de deux parties : le fascia plantaire moyen et les fascias plantaires latéral et médial.

Le fascia plantaire moyen va du calcaneus aux articulations métatarso-phalangiennes et il est relié sur les côtés par le fascia plantaire latéral et le médial. Il est formé de fibres longitudinales constituant la lame qui se divise en cinq bandes et par des fibres transversales formant le ligament transverse et le ligament interdigital.

Le fascia médial est mince en arrière et épais en avant et c'est l'inverse pour le latéral. Le fascia latéral recouvre le muscle abducteur du petit orteil tandis que le médial recouvre le muscle abducteur de l'hallux.

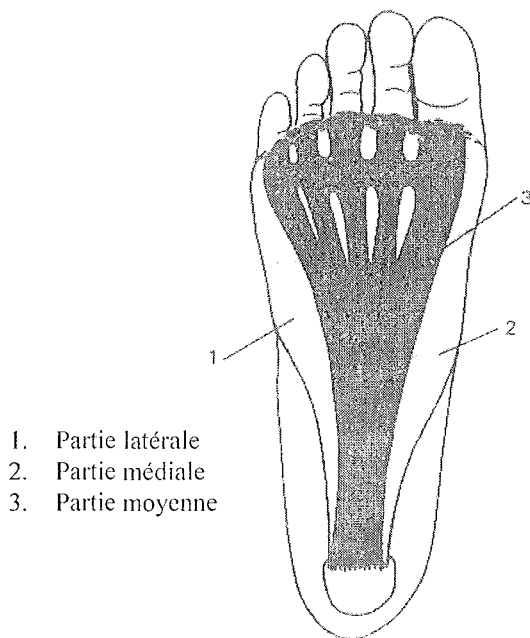


Figure n°34 : L'aponévrose plantaire superficielle [7]

- le fascia profond

Il recouvre les muscles interosseux et se confond avec les muscles interosseux profonds.

- les cloisons intermusculaires de la loge plantaire

Les septums ou cloisons séparent les loges plantaires. Ces cloisons partent de la face profonde du fascia plantaire.

4. La neurologie de la cheville et du pied

Le point de départ de l'innervation de la cheville et du pied se trouve au niveau du plexus sacré, formé par les branches antérieures des quatrième et cinquième lombaires et des trois premiers nerfs rachidiens sacrés. Ces nerfs convergent tous et fusionnent pour donner naissance au *nerf sciatique*, le plus important en taille de tout l'organisme.

Le nerf sciatique, dont la naissance se fait dans la région du bassin, descend ensuite dans la fesse, dans la région postérieure de la cuisse et se termine dans la plupart des cas dans le creux poplité où il se divise en deux branches terminales : *le nerf fibulaire commun* et *le nerf tibial*.

a. Le nerf fibulaire commun [21, 24, 35, 36]

Schématiquement, son rôle est d'innover les muscles et téguments de la région antéro-latérale de la jambe et de la région dorsale du pied.

Il s'étend de la fosse poplité jusque sous le col de la fibula où il se divise en deux pour donner *le nerf fibulaire superficiel* et *le nerf fibulaire profond*.

- **Le nerf fibulaire superficiel**

Il possède de nombreuses branches collatérales : les nerfs du muscle long et du muscle court fibulaire latéral, le rameau nerveux pour le muscle fibulaire terminal et des rameaux cutanés dont fait partie le rameau malléolaire latéral.

A sa terminaison, le nerf fibulaire superficiel se divise en deux branches : une branche médiale et une branche latérale.

- *La branche médiale du nerf fibulaire superficiel*

La branche médiale se divise en trois rameaux au niveau de la région talo-crurale du pied :

- le rameau médial qui donne le nerf collatéral dorsal médial de l'hallux.
- le rameau moyen qui donne, en s'anastomosant avec le nerf tibial, le nerf collatéral latéral de l'hallux et le collatéral médial du deuxième orteil.
- le rameau latéral qui donne le nerf collatéral latéral du deuxième orteil et le nerf collatéral médial du troisième orteil.

- *La branche latérale du nerf fibulaire superficiel*

Cette branche, en se divisant, donne le nerf collatéral dorsal latéral du troisième orteil et le nerf collatéral dorsal médial du quatrième orteil.

Le plus souvent, cette branche se ramifie encore pour donner le nerf collatéral dorsal latéral du quatrième orteil et le collatéral médial du cinquième orteil.

Au final, on peut conclure que le nerf fibulaire superficiel donne naissance aux nerfs collatéraux des orteils ainsi que des filets cutanés destinés aux téguments de la face dorsale du pied.

- **Le nerf fibulaire profond**

Ses branches collatérales donnent :

- des rameaux musculaires destinés à l'irrigation des muscles de la loge antérieure.
- un rameau artriculaire pour l'irrigation de l'articulation tibio-tarsienne.

La partie terminale de ce nerf donne deux branches : une latérale et une médiale.

- *La branche latérale du nerf fibulaire profond*

Elle correspond au nerf et à ses petits filets nerveux du muscle court extenseur des orteils.

- *La branche médiale du nerf fibulaire profond*

Elle longe l'artère dorsale jusqu'au premier espace interosseux et s'unit au rameau correspondant du nerf fibulaire superficiel.

- b. Le nerf tibial [21, 24, 35, 36]**

Son rôle consiste en l'innervation des muscles de la jambe et de la plante du pied ainsi que les téguments de la plante du pied.

Ses branches collatérales permettent entre autres l'innervation du muscle gastrocnémien, soléaire, muscles profonds de la région postérieure, l'articulation tibio-tarsienne, la peau du talon et la plante du pied.

Le nerf tibial est en fait le prolongement direct du nerf sciatique et s'étend jusqu'au niveau de la fosse poplitée. Il se divise en deux au niveau du sillon calcanéen ou alors en arrière de la malléole médiale pour donner le nerf plantaire médial et le nerf médial collatéral.

- **Le nerf plantaire médial**

Il possède de nombreuses branches collatérales :

- des rameaux cutanés destinés aux téguments du talon et à la partie médiale de la plante du pied.

- des rameaux articulaires

- des rameaux musculaires pour innerver le muscle abducteur de l'hallux, le court fléchisseur de l'hallux, le court fléchisseur des orteils et le muscle carré plantaire.

Le nerf plantaire médial se termine en donnant une branche latérale et une branche médiale.

- *La branche médiale du muscle plantaire médial*

Elle donne à sa terminaison le nerf collatéral plantaire médial de l'hallux.

- *La branche latérale du muscle plantaire médial*

Elle donne trois rameaux terminaux qui sont en fait les trois nerfs digitaux des premiers, deuxièmes et troisièmes espaces interosseux.

Le nerf digital du premier espace donne le nerf collatéral latéral de l'hallux et le collatéral médial du second orteil.

Le nerf digital du second espace donne le collatéral latéral du deuxième orteil et le collatéral médial du troisième orteil.

Enfin, le dernier nerf digital, qui s'anastomose avec le nerf plantaire latéral donne le collatéral plantaire latéral du troisième orteil et le collatéral médial du quatrième.

- **Le nerf plantaire latéral**

Il s'étend jusqu'au cinquième métatarsien et donne entre temps des branches collatérales destinées au muscle abducteur du cinquième orteil et des rameaux à destination du muscle carré plantaire.

Il se divise à la fin en deux branches terminales : une branche superficielle et une profonde.

- *La branche superficielle du nerf plantaire latéral*

Elle se compose d'un rameau médial et d'un latéral.

Le rameau médial est l'équivalent du quatrième nerf digital qui donne naissance au nerf collatéral plantaire latéral du quatrième orteil et au collatéral médial du cinquième.

Le rameau latéral innerve les muscles abducteurs et courts fléchisseurs du dernier orteil et donne à la fin le collatéral médial du cinquième orteil.

- *La branche profonde du nerf plantaire latéral*

Elle donne les nerfs pour les troisième et quatrième muscles lombricaux et des rameaux nerveux pour les muscles interosseux plantaires et dorsaux.

5. La vascularisation de la cheville et du pied

a. La vascularisation artérielle de la cheville et du pied [13, 21, 24, 35, 36]

Au départ, on retrouve deux artères de la jambe : l'artère tibiale antérieure et l'artère tibio-fibulaire qui sont en fait les deux branches de bifurcation de l'artère poplitée.

• L'artère tibiale antérieure

Elle naît au niveau du muscle soléaire, à la face postérieure de la jambe.

Elle possède des branches collatérales dont voici les principales : les artères récurrentes fibulaires antérieure et postérieure, l'artère récurrente tibiale antérieure, les artères malléolaires antéro-médiale et antéro-latérale.

Elle gagne la loge antérieure et devient au niveau talo-crural l'artère dorsale.

○ *L'artère dorsale*

Elle correspond donc au prolongement de l'artère tibiale antérieure et s'anastomose au bord proximal du premier espace intermétatarsien avec l'artère plantaire latérale.

Elle possède cinq branches collatérales :

- l'artère tarsienne qui donne des rameaux aux os, articulations et muscle court extenseur des orteils.

- l'artère du sinus du tarse

- l'artère interosseuse du premier espace

- l'artère tarsienne médiale

- l'artère arquée qui va jusqu'au bord latéral du pied et s'anastomose avec les artères tarsiennes et plantaires latérales. Cette artère donne trois branches qui sont les artères interosseuses dorsales des trois derniers espaces dont chacune s'anastomose par un rameau perforant avec l'arcade plantaire et avec l'arcade interosseuse plantaire.

• Le tronc tibio-fibulaire

Il naît au même endroit que l'artère tibiale antérieure mais se divise directement en deux branches : l'artère fibulaire et l'artère tibiale postérieure.

Le tronc tibio-fibulaire a deux branches collatérales qui sont l'artère récurrente tibiale et l'artère nourricière tibiale.

○ *L'artère fibulaire*

Elle possède entre autres comme branche collatérale l'artère nourricière de la fibula.

Elle se divise en deux dans sa partie terminale pour donner les artères fibulaires antérieure et postérieure.

L'artère fibulaire antérieure s'anastomose avec l'artère malléolaire antéro-latérale au niveau de l'articulation tibio-tarsienne.

L'artère fibulaire postérieure se termine à la face latérale du calcaneus et s'anastomose avec l'artère fibulaire antérieure, malléolaire antéro-latérale, tarsienne et plantaire latérale.

○ *L'artère tibiale postérieure*

Elle constitue la source la plus importante de vascularisation du pied.

Ses branches collatérales donnent des rameaux calcaneus, des rameaux qui irriguent les muscles voisins et un rameau malléolaire médial.

Elle s'étend jusqu'au sillon calcaneus où elle se divise en deux et donne les artères plantaires médiale et latérale qui constituent à elles deux le réseau artériel plantaire du pied.

L'artère plantaire latérale atteint le premier espace interosseux où elle anastomose avec l'artère dorsale du pied. Cette anastomose constitue l'arche plantaire primaire.

Elle possède de nombreuses collatérales : rameaux ostéo-articulaires, rameaux perforants des espaces intermétatarsiens, artère digitale latérale du petit orteil et artères intermétatarsiennes plantaires des 2nd, 3^{ème} et 4^{ème} espaces qui s'anastomosent avec leurs homologues dorsales pour donner les artères digitales propres.

L'artère plantaire médiale se termine en formant la collatérale médiale de l'hallux. Elle peut aussi se diviser en deux, une branche devient la collatérale médiale et l'autre s'anastomose avec les artères interosseuses des premier et second espaces.

Au final, nous pouvons conclure que les régions ne sont pas irriguées de la même façon.

Voici les zones richement vascularisées : la plante du pied, la face médiale du pied, la face latérale de l'hallux et la face médiale des autres orteils.

Les territoires les moins bien irrigués sont les suivants : le dos du pied, la face latérale du calcaneus, la face médiale de l'hallux et la face latérale des autres orteils.

b. La vascularisation veineuse de la cheville et du pied [13, 21, 24, 35, 36]

• **Le réseau veineux de la jambe**

Au niveau de la jambe, on distingue les veines profondes des veines superficielles.

○ *Les veines profondes*

Il y a, pour chaque artère, deux veines satellites qui portent le même nom que l'artère correspondante et qui communiquent entre elles par des anastomoses.

Elles drainent quatre-vingt dix pour cent de la circulation veineuse de retour et sont toutes munies de valvules. C'est le réseau veineux profond du pied qui leur donne naissance.

- *Les veines superficielles*

On distingue la grande veine saphène ou saphène interne et la petite saphène ou saphène externe.

La grande saphène est issue de l'union de la veine marginale médiale et de la veine plantaire médiale superficielle. Elle part de la malléole médiale et monte verticalement sur la face correspondante de la jambe pour se jeter dans la veine fémorale, située en haut de la cuisse.

Elle reçoit de nombreuses branches veineuses comme les veines postérieures du réseau dorsal du pied ou encore les veines superficielles de la région antéro-médiale de la jambe.

Elle s'anastomose au pied avec les veines dorsales et dans la région talo-crurale avec les veines plantaires médiales.

Elle est également anastomosée avec la petite saphène.

La petite saphène provient de l'union de la veine marginale latérale et de la veine plantaire latérale superficielle. Elle passe derrière la malléole latérale pour monter le long de la face postérieure de la jambe. Elle reçoit également de nombreuses branches collatérales : des rameaux veineux superficiels venant de la région plantaire, du talon et des faces postérieure et latérale de la jambe.

Elle s'anastomose au niveau du pied avec la veine plantaire latérale et avec les veines fibulaires de la région talo-crurale.

- **Le réseau veineux du pied**

On distingue deux réseaux : le réseau profond et le réseau veineux superficiel.

- *Le réseau veineux profond*

C'est lui qui donne naissance au réseau veineux profond de la jambe.

- *Le réseau veineux superficiel*

Il est composé d'un réseau dorsal et d'un réseau plantaire.

- **le réseau dorsal superficiel**

Les veines qui le constituent sont peu nombreuses mais volumineuses.

Ce réseau est formé par une arcade veineuse qui se prolonge à ses extrémités par les veines marginales médiale et latérale qui longent chacun un bord de la face dorsale du pied.

Cette arcade reçoit les veines dorsales des orteils et les veines interdigitales plantaires. Ces dernières permettent l'anastomose de l'arcade dorsale avec l'arcade veineuse plantaire.

Rappelons que les veines marginales latérale et médiale donnent respectivement naissance à la petite et à la grande saphène de la jambe.

- le réseau plantaire superficiel

Il est formé de trois plans veineux :

- le plan profond : ses vaisseaux se situent contre le squelette de la plante du pied.
- le plan moyen : il comprend les veines qui accompagnent les artères plantaires.
- le plan superficiel : il comprend toutes les petites veines situées au niveau des points d'appui plantaire dont l'ensemble forme ce qu'on appelle la semelle veineuse. Ces veines, de faible diamètre, rejoignent les réseaux veineux marginaux de l'arcade veineuse superficielle dorsale par l'intermédiaire des veines interdigitales.

c. Les vaisseaux lymphatiques de la cheville et du pied [21, 35, 36]

Il existe deux types de drainage lymphatique au niveau du pied vers le membre inférieur : un drainage superficiel et un profond.

• Le drainage superficiel

Il est formé par un grand nombre de vaisseaux collecteurs qui travaillent en accompagnement du réseau veineux saphénien. Deux courants sont distingués : le grand et le petit.

○ *Le grand courant lymphatique saphénien*

Il part de la plante du pied et forme une semelle plantaire lymphatique. Ses vaisseaux collecteurs cheminent avec la veine marginale médiale puis avec la grande veine saphène jusqu'au lymphocentre inguino-fémoral superficiel.

○ *Le petit courant lymphatique saphénien*

Son origine est le bord latéral du pied et le talon. A l'inverse, il accompagne la veine marginale latérale puis la petite saphène jusqu'au lymphocentre poplité superficiel.

• Le drainage profond

Ce réseau naît dans les organes sous-aponévrotiques (os, articulation, muscles, vaisseaux) et ses vaisseaux collecteurs correspondent à des satellites des vaisseaux profonds du membre inférieur.

Ce drainage profond possède deux courants : les courants lymphatiques de la loge antérieure et de la loge postérieure de la jambe.

6. Les différents types de pieds et leurs particularités

a. Les différents types de canons d'orteils [6, 16, 36, 38]

On en distingue trois : le pied grec, le pied égyptien et le pied carré. Cette classification se base sur la forme et la longueur des orteils (c'est ce qui définit le canon) d'après l'examen du pied de face.

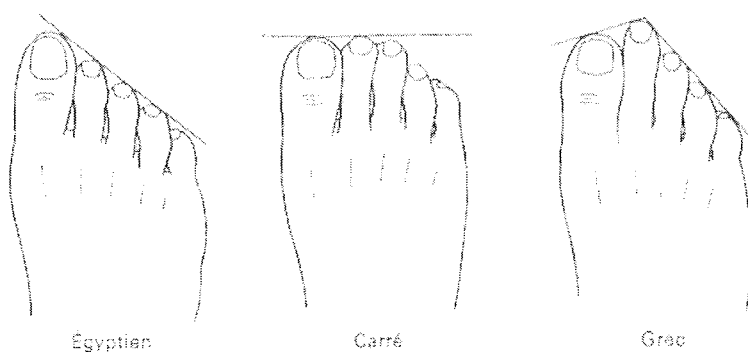


Figure n°35 : Les différents canons d'orteil [16]

Le *pied égyptien* est le plus fréquent (environ 60% de la population) et c'est donc aussi le pied majoritairement retrouvé chez les danseuses.

Ici, les orteils ont une taille décroissante à partir du gros orteil.

Le *pied grec* a la particularité d'avoir le deuxième orteil plus long que les autres. Ceci n'est pas une caractéristique négligeable pour une danseuse sur pointes car c'est cet orteil qui subira le plus de pressions. On compte qu'environ 15% de la population est muni de ce type de pied qui est donc le plus rarement rencontré.

Un pied grec et court favoriserait plus les fractures de fatigue du deuxième métatarsien.

Enfin, le *pied carré* a ses deux voire ses trois premiers orteils de la même longueur. Un quart environ de la population a ce type de pied. On considère souvent que le canon carré est bien adapté à une danseuse car les charges subies par les orteils sur pointes sont mieux réparties. En plus, tout orteil un peu plus long que les autres surexpose la danseuse au risque de développer une griffe d'orteil.

b. Les différents types d'assises plantaires [6, 16, 21, 36, 38]

L'assise plantaire est en fait la base d'appui du pied et donc du corps.

Le podoscope est un appareil servant à examiner la plante du pied et permettant un classement. Par rapport à un pied de référence défini comme normal (II, fig.36), on distingue le pied creux (I, fig.36) et le pied plat (III, fig.36).

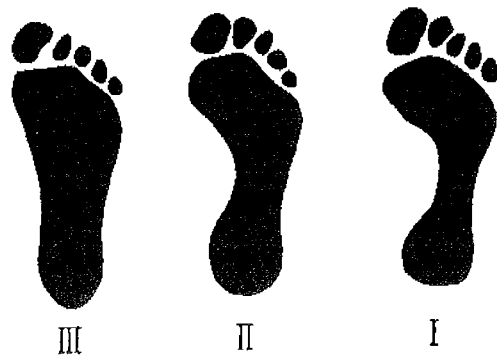

Figure n°36 : Les assises plantaires [16]

Le *pied creux* a une assise plantaire plus réduite du fait du fort dénivelé entre l'avant et l'arrière pied. C'est un pied en général fin et qui est très recherché en danse classique. En effet, lorsque la pointe du pied est tendue, le cou-de-pied va montrer une courbure beaucoup plus harmonieuse que pour un pied plat. Le pied creux s'accompagne souvent parallèlement d'une hyperlaxité des chevilles et d'une tendance au varus de la cheville.

On distingue trois degrés d'assises creuses.

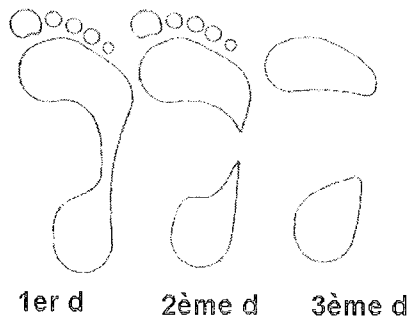


Figure n°37 :
Les trois degrés d'assises plantaires creuses [16]

Le *pied plat* montre une assise plantaire large car il n'y a pas ou peu de différence de niveau entre l'avant et l'arrière-pied. La voûte plantaire médiale est affaissée. Un valgus calcanéen peut être à l'origine d'un pied plat.

Ce pied est plutôt recherché dans les sports comme la course.

Il existe trois degrés d'assises plates.

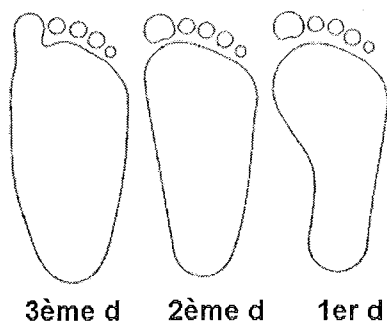


Figure n°38 :
Les trois degrés d'assises plantaires plates [16]

c. Le valgus physiologique du calcaneus [6, 16, 38, 39]

De dos, l'axe du talon et de la jambe forme un angle d'environ cinq degrés qui correspond au valgus calcaneen physiologique.

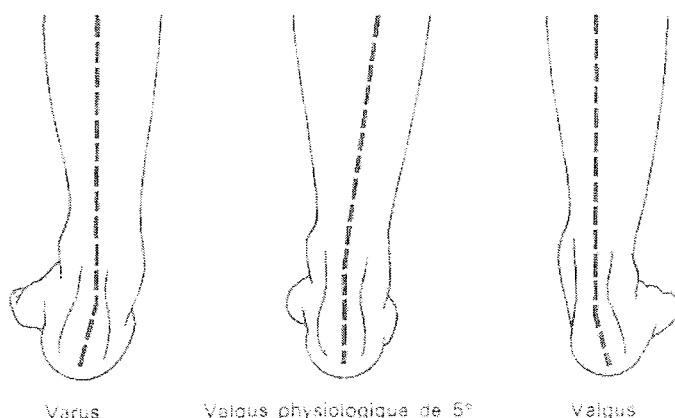


Figure n°39 : Valgus et varus de l'arrière pied [16]

Chez certaines personnes, cet angle est supérieur et le talon a tendance à être dévié vers l'extérieur, on parle alors de talon valgus ou de valgus calcaneen.

A l'inverse, un angle inférieur à cinq degrés montre un talon dévié vers l'intérieur qu'on appelle talon varus ou varus calcaneen.

Toute déviation entraîne des troubles de la statique et prédispose à certaines lésions. La connaissance de ces déviations permet souvent un meilleur diagnostic et un traitement mieux adapté.

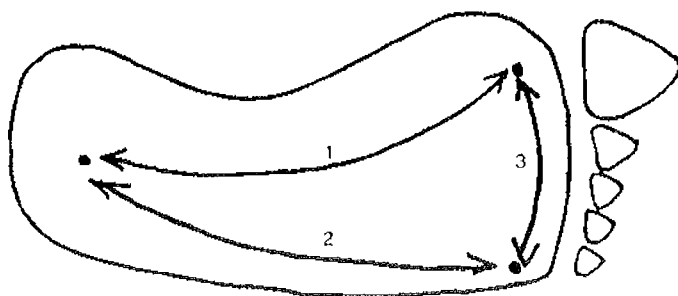
d. La voûte plantaire [6, 16, 22, 24, 39]

• La structure et le rôle de la voûte plantaire

La voûte plantaire est l'ensemble constitué par les différents éléments du pied à savoir les structures osseuses, articulaires, ligamentaires et musculaires.

Cette voûte, bien que certains auteurs contredisent cette théorie, est soutenue par trois arches (médiale, latérale et antérieure). Elle possède trois points d'appui au sol entre lesquels sont tendues ces trois arches : chaque point étant commun à deux arches contiguës. Ces points d'appui sont la première et la cinquième tête métatarsienne ainsi que la tubérosité postérieure du calcaneus.

Ce sont les ligaments et les muscles qui garantissent le maintien de la concavité des arches.



1. Arche médiale
2. Arche latérale
3. Arche antérieure

Figure n°40: Les trois arches de la voûte plantaire [38]

Le rôle de la voûte plantaire, grâce à sa structure élastique et sa faculté de faire varier sa courbure, est de permettre au pied de s'adapter à tous les types de terrain qu'il peut rencontrer. Elle permet aussi de donner une certaine souplesse dans la station debout et dans la marche de par son pouvoir d'amortissement.

Lorsque la courbure de cette voûte est diminuée ou augmentée, c'est-à-dire en cas de pieds plats ou de pieds creux, l'appui au sol se trouve forcément modifié.

- **Les différentes arches qui composent la voûte plantaire**

- *L'arche interne ou arche médiale*

Elle s'étend de la tubérosité calcanéenne jusqu'à la tête du premier métatarsien. C'est donc la plus longue des arches mais c'est également la plus haute et la plus importante.

Sa concavité maximale est de dix-huit voire vingt millimètres de haut.

Dotée d'une grande souplesse, cette arche joue un rôle essentiellement dynamique et agit comme une sorte de ressort pendant la marche.

Elle est constituée de cinq pièces osseuses, de ligaments et de muscles.

Les os sont reliés entre eux par le biais des ligaments qui permettent de résister aux efforts violents et de courte durée. Les muscles quant à eux s'opposent aux déformations prolongées; ils agissent comme des tendeurs en formant des cordes totales ou partielles.

Calc. : calcanéus
As : astragale ou talus
S : scaphoïde ou os naviculaire
C1 : 1er cunéiforme
M1 : 1er métatarsien
A : tête du 1^{er} métatarsien
C : tubérosité postérieure du calcanéus
1 : ligament calcanéo-naviculaire inférieur
2 : ligament talo-calcaneen
3 : expansions plantaires du tibial postérieur
LPL : long fibulaire latéral
JP : tibial postérieur
FP : fléchisseur propre de l'hallux
Adp. : abducteur de l'hallux

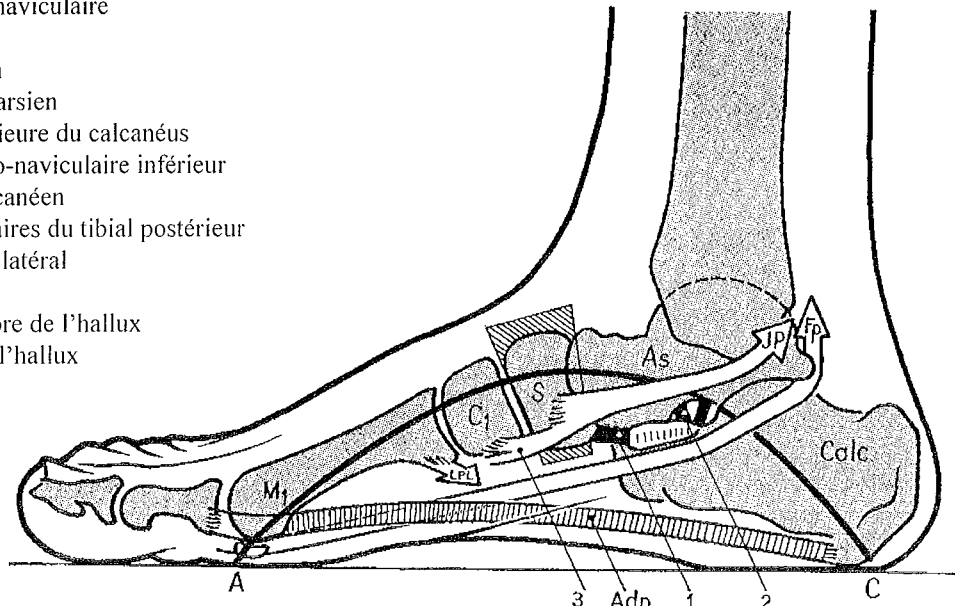


Figure n°41 : L'arche interne ou médiale [22]

Les éléments mis en jeu sont les suivants.

- Les cinq pièces osseuses sont : le premier métatarsien (qui repose sur sa tête), le premier cunéiforme (complètement suspendu), l'os naviculaire (clé de voûte ou sommet de l'arche), le talus (répartiteur des charges qu'on lui transmet) et le calcanéus (qui repose sur son extrémité postérieure).

- Les ligaments mis en jeu sont essentiellement le ligament interosseux et le ligament calcanéo-naviculaire plantaire.

- Les muscles impliqués sont : le muscle tibial postérieur, le muscle long fibulaire, le muscle du long fléchisseur de l'hallux et l'abducteur de l'hallux. C'est ce dernier qui constitue la corde totale de l'arche.

○ *L'arche externe ou arche latérale*

C'est l'arche la plus rigide qui lui confère donc plus un rôle statique.

Elle part de la tubérosité calcaneenne et se termine au niveau de la cinquième tête métatarsienne.

Elle est beaucoup moins élevée que la précédente puisque sa concavité maximale culmine à cinq ou six millimètres de haut.

Calc. : calcanéus
As : astragale ou talus
Cub : cuboïde
M5 : 5^{ème} métatarsien
B : tête du 5^{ème} métatarsien
C : tubérosité postérieure du calcanéus
4 et 5 : faisceaux profond et superficiel du ligament calcanéocuboïdien plantaire
6 : tubercule des fibulaires
LPL : long fibulaire latéral
CPL : court fibulaire latéral
Ab.5 : abducteur du 5^{ème} orteil

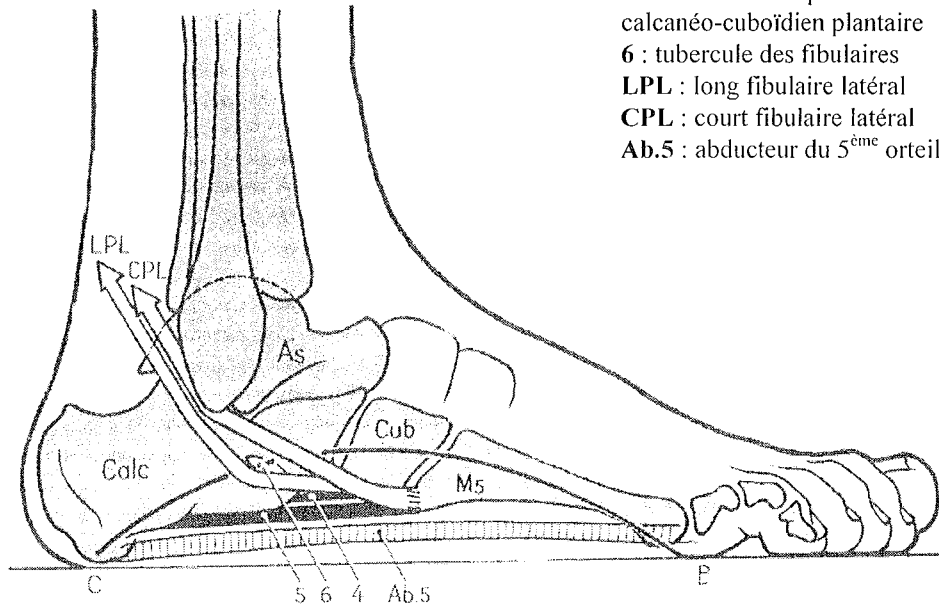


Figure n°42 : L'arche externe ou latérale du pied [22]

Elle se compose d'os, d'un ligament et de muscles.

- Les trois pièces osseuses mises en jeu sont : la tête du cinquième métatarsien, le cuboïde (suspendu) et le calcanéus (dont l'appui se fait au niveau de sa tubérosité postérieure).

- Le ligament présent est le grand ligament calcanéocuboïdien plantaire à qui on impute la rigidité de l'arche. Il empêche le bâillement des articulations calcanéocuboïdienne et cuboïdo-métatarsienne sous le poids du corps.

- Les muscles actifs sont ici le court et le long fibulaire et l'abducteur du cinquième orteil jouant le rôle de corde totale pour cette arche.

○ L'arche antérieure

Elle est tendue de la première tête métatarsienne jusqu'à la cinquième tête métatarsienne, sachant que la clé de voûte est située au niveau de la deuxième tête métatarsienne.

Elle est si peu concave que certains auteurs doutent même de son existence.

Cette arche repose sur le sol par ses parties molles.

La mise en tension de l'arche antérieure se fait par le ligament intermétatarsien, relativement inefficace, et surtout par le faisceau transverse de l'adducteur du gros orteil.

Notons aussi pour clore cette partie que la courbure transversale de la voûte plantaire est maintenue par trois muscles qui sont, d'avant en arrière : l'adducteur de l'hallux, le long fibulaire et les expansions plantaires du tibial postérieur.

II LA BIOMECHANIQUE DE LA CHEVILLE ET DU PIED

Le but de ce chapitre est de comprendre comment la cheville et le pied s'articulent dans l'espace et pour chaque mouvement, quels sont les éléments anatomiques qui entrent en jeu.

1. Les généralités [6, 22, 34, 37]

L'articulation de la cheville (tibio-tarsienne) est de type trochléenne, c'est-à-dire qu'elle est assimilée à un cylindre plein (le talus) qui s'encastre dans un cylindre creux (les extrémités inférieures du tibia et de la fibula). Elle ne possède qu'un seul degré de liberté : dans le plan sagittal.

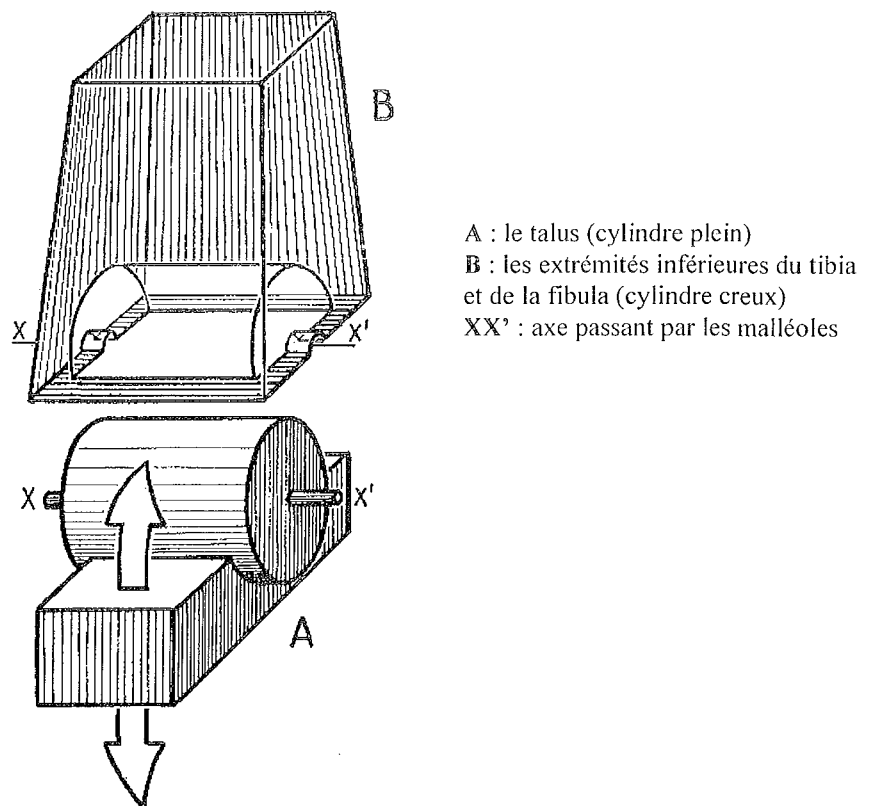


Figure n°43 : L'articulation tibio-tarsienne (schéma) [22]

Cependant, cette articulation fonctionne en synergie avec les deux articulations de l'arrière-pied (l'articulation médio-tarsienne et sous-talienne). Ces deux articulations, intimement liées, sont souvent dénommées "couple de torsion" et permettent à la cheville et au pied d'évoluer dans un espace à trois degrés de liberté. Elles sont automatiquement sollicitées lors du moindre mouvement de la tibio-tarsienne.

De cela découle la faculté qu'a la voûte plantaire de s'adapter à tout type de terrain.

Dans la vie quotidienne (station debout, marche...) la cheville et le pied sont positionnés perpendiculairement à l'axe de la jambe et les amplitudes dans le mouvement sont très faibles (une amplitude de 15° en flexion et extension de la cheville est suffisant pour assurer la marche). Cette amplitude augmente lorsqu'on accroît son activité (course, saut) ou bien en montant ou descendant un plan incliné.

La danse, de par sa technique, demande des amplitudes souvent maximales au niveau de la flexion et de l'extension.

Un mouvement possible au sein d'une articulation est défini par la morphologie des surfaces articulaires. Quant à l'amplitude de ce mouvement, elle est limitée par la mise en tension des ligaments associés et par les butées osseuses présentes.

Au niveau de chaque articulation de la cheville et du pied, on définit grossièrement chaque mouvement comme la rotation de l'articulation autour d'un axe. Par exemple, les mouvements de flexion et d'extension de la tibio-tarsienne correspondent à sa rotation dans le plan sagittal autour d'un axe qui passe par les deux malléoles.

Cependant, toujours à cause de la morphologie des surfaces articulaires, aucun axe n'est réellement complètement vertical, horizontal ou sagittal, ce qui équivaut à dire que chaque rotation autour de son axe entraîne aussi un mouvement dans les autres plans.

Enfin, un mouvement n'est possible que par l'action des muscles moteurs qui sont en général multi-articulaires. La contraction de ces muscles peut donner des effets variables selon la position du pied au moment de la contraction initiale.

2. Les axes du pied [22]

Les trois axes du pied (XX' , YY' , ZZ') sont perpendiculaires entre eux et se coupent en un point situé dans l'arrière-pied quand le pied est en position de référence (plante du pied perpendiculaire à l'axe de la jambe).

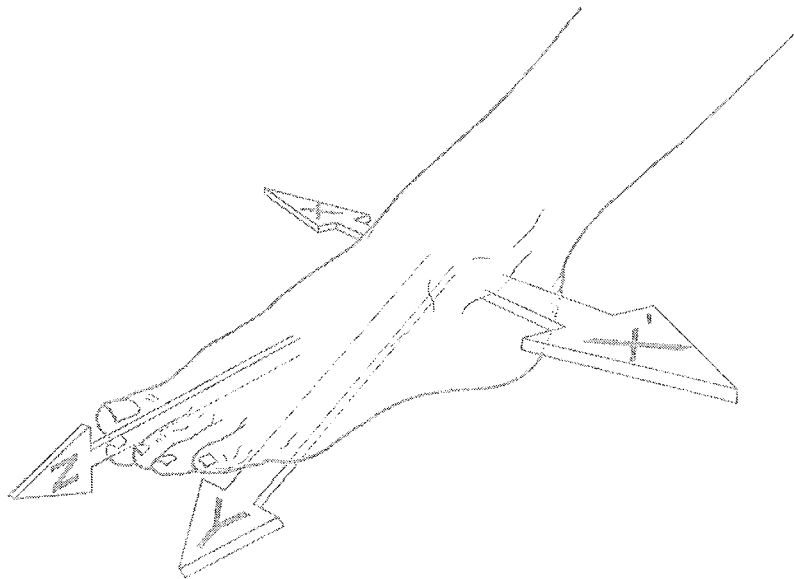


Figure n°44 : Les axes du pied [22]

L'axe XX' : il passe par les deux malléoles. C'est l'axe autour duquel la cheville (articulation tibio-tarsienne) réalise son mouvement de flexion ou d'extension dans un plan sagittal.

L'axe YY' : c'est l'axe vertical du pied qui passe par le talon. Autour de lui, les mouvements d'adduction et d'abduction sont possibles dans un plan transversal par l'articulation transverse du tarse.

L'axe ZZ' : c'est l'axe longitudinal du pied autour duquel l'articulation sous-talienne effectue des mouvements de pronation et de supination.

Notons qu'un mouvement autour de l'axe YY' s'accompagne obligatoirement d'un mouvement autour de ZZ' car les deux articulations mises en jeu sont liées et inversement.

a. Le mouvement de flexion et le mouvement d'extension [6, 16, 22, 24, 34]

En fait, en étant précis, l'axe de rotation n'est pas réellement frontal mais oblique (vers le haut), ce qu'on explique par la position postérieure et inférieure de la malléole latérale par rapport à la médiale.

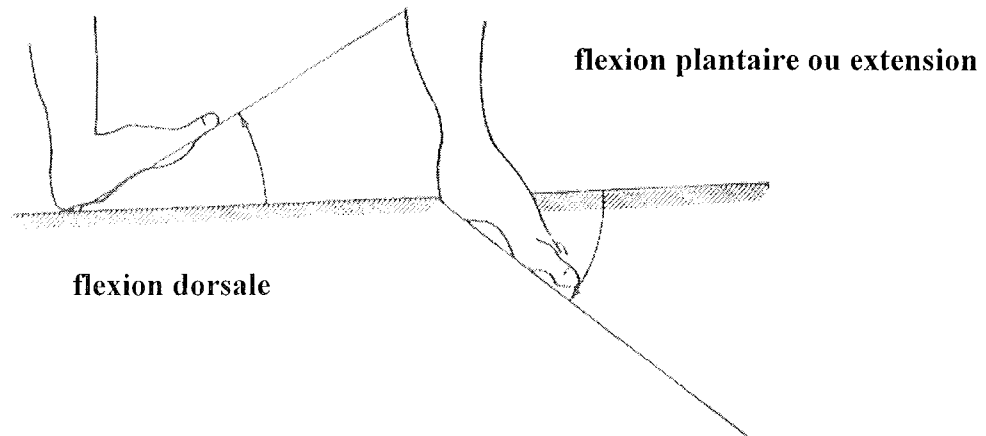


Figure n°45 : La flexion dorsale et plantaire [24]

- **La flexion (sous entendue dorsale ou dorsi-flexion)**

Ce mouvement consiste à rapprocher le dos du pied de la partie antérieure de la jambe. L'amplitude de ce mouvement atteint trente degrés en mobilisation active et jusqu'à quarante en mobilisation passive (c'est-à-dire avec une aide). Le muscle qui intervient de façon prépondérante est le tibial antérieur. En flexion extrême, la voûte plantaire s'aplatit.

- **L'extension ou flexion plantaire**

C'est un mouvement qui consiste à éloigner le plus possible le dos du pied de la partie antérieure de la jambe. L'amplitude est supérieure à la flexion dorsale car elle atteint quarante degrés en mobilisation active et cinquante en mobilisation passive. Le muscle moteur prédominant est le triceps sural.

- **Les limites de la flexion et de l'extension**

La limite de la flexion dorsale est due d'une part à l'action de muscles antagonistes et d'autre part à la butée du tubercule latéral de la face postérieure du talus contre la mortaise tibio-fibulaire (marge tibiale antérieure).

L'extension, elle, est limitée par la tension des ligaments latéraux de la cheville et par la butée du talus contre la marge tibiale postérieure.

- **La stabilité antéro-postérieure de la cheville**

L'encastrement du talus dans le cylindre creux qu'est l'extrémité inférieure du tibia et de la fibula empêche tout mouvement autre que ceux de flexion et d'extension.

La stabilité frontale est nécessaire pour éviter une bascule de la cheville et du pied en varus (déviés en dedans) ou en valgus (déviés en dehors).

En varus, cette stabilité est assurée par la mise en tension du ligament collatéral latéral et accessoirement par la butée osseuse que représente la malléole médiale. Cela explique qu'un varus forcé risque de léser ce ligament.

En valgus, la stabilité est donnée par l'appui de la joue talienne latérale sur la malléole latérale et par la mise en tension du ligament collatéral médial.

b. Le mouvement d'abduction et le mouvement d'adduction
[6, 16, 22, 24]

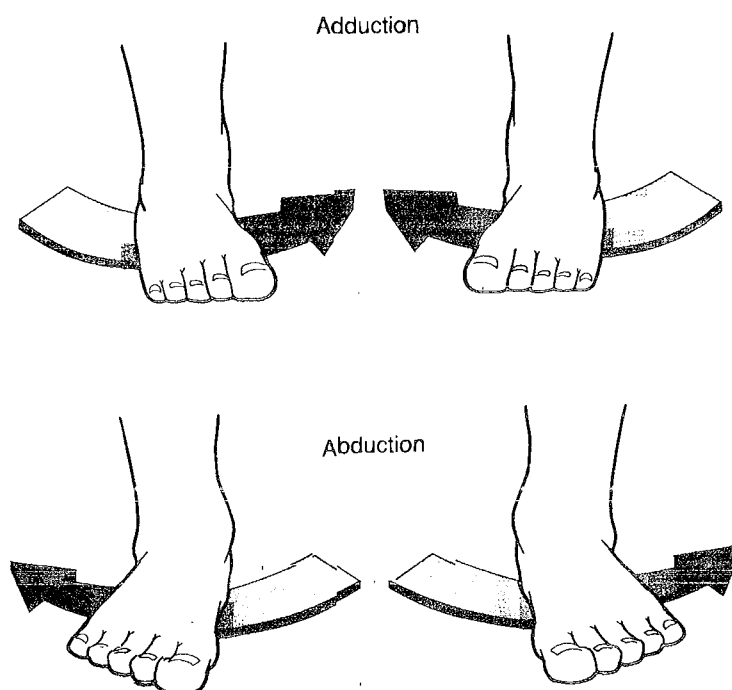


Figure n°46 : L'adduction et l'abduction [6]

- **L'abduction**

L'abduction est le mouvement qui consiste à éloigner les deux pieds l'un de l'autre en les tournant vers l'extérieur autour de l'axe de symétrie du corps.

Cependant, si ce mouvement est couplé à une rotation vers l'extérieur de tout le membre inférieur à partir de la hanche, l'amplitude peut atteindre quatre-vingt dix degrés (chez une danseuse bien entraînée).

- **L'adduction**

C'est le mouvement inverse au précédent qui consiste à rapprocher les deux pieds l'un de l'autre par une rotation vers l'intérieur autour de ce même axe.

Ce mouvement peut atteindre une amplitude de trente-cinq à quarante-cinq degrés. Nous avons déjà vu que ces deux mouvements n'existent pas à l'état pur : ils sont toujours couplés à un mouvement de pronation ou de supination.

**c. Le mouvement de supination et le mouvement de pronation
[6, 16, 22, 24]**

L'axe ZZ' passe par le milieu du talon et par le deuxième métatarsien. Autour de lui, deux mouvements de rotation sont possibles.

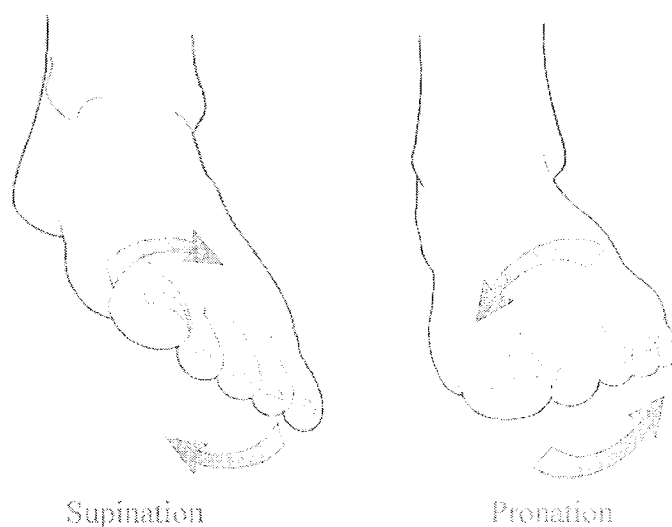

Figure n°47 : La supination et la pronation [6]

- **La pronation**

Ici, la plante du pied se tourne vers l'extérieur.

- **La supination**

C'est le mouvement inverse donc la plante du pied se tourne vers l'intérieur.

Si la pronation atteint parfois trente degrés, l'amplitude de la supination peut aller jusqu'à cinquante-deux degrés.

Quelques remarques:

Le pied en pronation et en abduction est un pied dit valgus.

Au contraire, un pied varus est en supination et en adduction.

Un mouvement d'adduction s'accompagne d'une supination et d'une légère extension.

La somme de ces trois mouvements nous donne la position dite d'inversion.

A l'inverse, une abduction s'accompagne d'une pronation et d'une flexion dorsale qui donne au final la position d'éversion.

d. Les mouvements de l'articulation de Lisfranc et de l'articulation intermétatarsienne [6, 22, 24]

Leur action se fait au niveau de la voûte plantaire puisque ces articulations permettent de jouer sur sa souplesse et sur son élasticité.

e. Les mouvements des articulations qui composent le gros orteil [6, 22, 24]

- **La flexion et l'extension de l'articulation interphalangienne**

En flexion, la phalange distale est portée vers le bas (flexion du gros orteil vers la plante du pied) avec une amplitude de soixante à soixante-dix degrés par l'action du muscle long fléchisseur de l'hallux.

En extension, la phalange distale est portée vers le haut avec une amplitude de dix à quinze degrés par le muscle long extenseur de l'hallux.

- **La flexion et l'extension de l'articulation métatarso-phalangienne**

En flexion, c'est la phalange proximale qui est portée vers le bas par le biais du muscle court fléchisseur de l'hallux. L'amplitude est de quarante à cinquante degrés.

En extension, c'est le mouvement inverse qui se produit mais avec une amplitude allant jusqu'à soixante-dix degrés et sous l'action du muscle court extenseur des orteils.

Les mouvements d'adduction et d'abduction sont possibles mais s'exécutent avec une faible amplitude.

f. Les mouvements des articulations des quatre derniers orteils [22,24]

- **La flexion et l'extension des articulations interphalangiennes distales**

La flexion porte les phalanges vers le bas avec une amplitude allant jusqu'à soixante-dix degrés.

L'extension, correspondant au mouvement inverse donc vers le haut, se fait avec une amplitude maximale de quinze degrés.

- **La flexion et l'extension des articulations interphalangiennes proximales**

En fait, il n'y a que le mouvement de flexion qui est possible et avec une amplitude d'environ soixante degrés.

- **La flexion et l'extension des articulations métatarso-phalangiennes**

La flexion et l'extension sont possibles mais également l'adduction et l'abduction qu'on observe en mobilisation passive avec des amplitudes faibles.

III LES SPECIFICITES DE LA DANSE

1. Histoire de la danse en Occident : de la Préhistoire à la danse d'aujourd'hui [5, 8, 18, 27]

a. La Préhistoire : naissance d'un art sacré

Les spécialistes s'accordent à penser que la danse aux périodes du Paléolithique et du Mésolithique est liée à un acte cérémonial qui met ses exécutants dans un état d'ivresse.

La plus vieille représentation d'un être humain en train de danser date de 14000 ans avant J.C. En effet, un dessin intact a été retrouvé dans une grotte et montre pour la première fois un homme qui tourne sur lui-même en s'aidant de ses bras comme balanciers. Plusieurs de ce type de représentations ont ensuite été découvertes et à chaque fois, les hommes sont masqués de dépouilles d'animaux laissant penser qu'ils exécutent ainsi un rite religieux. L'état de transe provoquée par cette danse offrirait aux morts le pouvoir de rejoindre un autre monde. Les danseurs tournoyant autour des cadavres seraient des sortes de prêtres.

L'état de dépersonnalisation qui semble recherché est favorisé par le port de masques faits à partir d'animaux.

Mais déjà, au Néolithique, la danse se désacralise et sert plus à la prière et à l'incantation des dieux.

L'époque des pharaons (du néolithique à -30 avant J.C) va nous fournir de nombreuses représentations de danseurs. Il semblerait désormais que la danse ait un dessein religieux, funéraire mais également de divertissement. Les corps se montrent plus souples et on reconnaît déjà quelques figures bien connues de gymnastique : la roue, le pont...

b. La place de la danse au temps de la civilisation grecque

La danse est très fortement ancrée dans les moeurs de ce peuple : elle est en fait un « excellent moyen d'être agréable aux dieux et de les honorer. » (Platon, lois, VI, 796.)

Ordre et rythme, qui sont deux des caractères des dieux, sont également ceux de la danse.

L'éducation elle aussi fait place à la danse : elle permet de libérer l'esprit, de donner à son corps des proportions harmonieuses et sert même lors de la préparation militaire.

La danse Dionysiaque (du dieu Dionysos) est la plus ancienne danse connue en Grèce : danse sacrée à ses débuts, puis liturgique, elle évolue vers une cérémonie civile pour finir en danse

de divertissement. Elle gagne alors sa place dans les tragédies et comédies grecques puisque les artistes formant le “ chœur ” allient chant et danse.

Les Grecs ont su faire intervenir la danse dans toutes les étapes importantes de leur existence : danses de naissance, danses de célébrations du passage des éphèbes dans la classe des citoyens, danses de mariages ou de banquets...

c. La danse au Moyen-Age

Deux danses, adorées par le peuple, vont s'imposer jusqu'au XIIIème siècle et ne vont pas tarder à être condamnées par l'église :

- La carole : danse en ronde ouverte ou fermée où les danseurs se tiennent par le bras.
- Le tripudium : danse à trois temps où l'on ne se touche pas.

Puis, chez les plus raffinés, une nouvelle danse voit le jour : l'estampie qui a la particularité d'être mesurée (le corps suit les variations de la musique). Ainsi, un fossé se creuse entre les danses du peuple où le tempo et les pas sont libres avec les danses “ mesurées ” qui sont de véritables exercices de beauté.

Le XIVème siècle donne naissance à un nouveau style de danse : la momerie (de momer = se déguiser) qui n'est autre que l'ancêtre du ballet théâtre. C'est un mélange musical d'action dansée, chantée et mimée. La momerie va se confirmer au XVème siècle et annonce déjà les prémices de la danse de cour, considérée comme le premier vrai ballet.

d. Les danses de cour en Europe

Le professionnalisme apparaît avec des danseurs de métier et des maîtres à danser. On prend conscience des possibilités esthétiques du corps humain et de l'utilité des règles pour les exploiter. La technique devient de plus en plus pointue. La notion d'en-dehors fait son apparition ainsi que la pratique sur demi-pointes.

Si la momerie française avait intégré la danse au spectacle, les Italiens vont venir renforcer la partie dansée et appelleront ce spectacle “ ballo ”. Un grand nombre de ces ballets vont être créés et présentés au XVIème siècle.

Les danses de cour sont très prisées et enchantent toutes les monarchies européennes.

La danse est devenue au fil des siècles un mode de divertissement à l'état pur.

En 1581 est créé en France le “ Ballet comique de la Reine ” avec une finalité politique comme la plupart des ballets à cette époque. Les ballets de cour servent surtout à mettre en valeur la royauté afin d'en susciter l'adulation et de démontrer la nécessité du Roi.

Le style baroque apparaît vers 1580 et amène avec lui une nouvelle vague de créations artistiques qui seront très bénéfiques pour la danse. Parallèlement, l'envers du décor évolue lui aussi à grands pas : on danse sur une vraie scène surélevée par rapport au public, on utilise désormais des coulisses et des machines pour faire apparaître et disparaître les danseurs. La mise en scène évolue donc considérablement. Le ballet à la française est imité dans de nombreux pays d'Europe.

e. La naissance de la danse classique sous Louis XIV

La première codification de danse classique apparaît sous la direction de Louis XIV avec une volonté de “ figer le mouvement dans des règles afin de lui donner un label officiel de beauté formelle ”. C’est Beauchamp, maître à danser de Louis XIV qui codifia la danse classique (ceci explique pourquoi la terminologie est en français, ce qui est encore vrai aujourd’hui). Beauchamp va créer les cinq positions de base, point de départ de chaque mouvement dansé et base de cette codification. Dans un souci permanent d’esthétisme, Beauchamp travaille sur les pas de danse de cour et les fait évoluer, ainsi vont naître le pas de bourrée, l’entrechat, le grand jeté...

La troupe de l’Académie royale de danse voit le jour avec Beauchamp en maître incontesté.

Au XVIIIème siècle, la virtuosité devient la vraie matière du spectacle. En 1700, Feuillet publie un ouvrage qui explique parfaitement et surtout avec une grande précision la technique de la danse classique. Aujourd’hui, la dénomination de ces pas n’a pas changé mais par contre, leur contenu musculaire a évolué vers plus d’intensité et d’amplitude. L’enseignement de cet art devient dès lors plus rigoureux et plus accessible pour qui veut apprendre.

J.G Noverre se présente comme un rénovateur de la danse. En effet, ce maître à danser, père de plus de 150 ballets, va influencer une grande partie de l’Europe. Il définit le “ ballet en action ” et préconise une danse naturelle et expressive (pantomime) tout en bannissant les masques et costumes encombrants qui entravent le travail du danseur sur scène.

f. La danse du XIXème siècle à nos jours

Le chausson de danse va progressivement remplacer la chaussure, trop rigide et trop contraignante. Puis va apparaître l’élément clé de la panoplie de la danseuse : le « chausson de pointes ». Ce serait une certaine mademoiselle Gosselin qui aurait dansé la première fois sur pointes et la critique de l’époque a largement salué sa force musculaire lui permettant de rester plus d’une minute suspendue sur l’extrémité de ses pieds. Mais c’est Marie Taglioni, née d’un père italien et maître de ballet qui créa véritablement la première pointe en rembourrant ses chaussons de coton. Cette nouvelle technique va complètement révolutionner cet art en donnant aux danseuses une possibilité infinie d’évolution technique.

Le XIXème siècle est également celui de l’avènement du tutu. Constitué de plateaux de tulle à l’horizontale des hanches, il permet aux spectateurs d’admirer toute la virtuosité des danseuses. En 1862, l’opéra Garnier est construit par l’architecte du même nom.

Enfin, ce siècle marque aussi la venue d’un nouveau style de ballet : le ballet romantique dont « l’univers tourmenté exprime une conception libératrice de la mort ».

Ces ballets seront créés en France dans la première partie du siècle puis ce sera au tour de la Russie jusqu’au début du XXème siècle.

L’exemple type de ce genre de ballet est *Giselle*, dont l’histoire a été écrite par Théophile Gautier.

Voici quelques grands ballets classiques incontournables du XIXème et XXème siècle :

- La Sylphide créée en 1832 avec Marie Taglioni à l’Académie Royale de danse à Paris
- Giselle créée en 1841 à l’Opéra de Paris
- Le corsaire créé en 1856 à Paris
- Dom Quichotte (1869)

- La Belle au bois dormant (1890)
- Le lac des cygnes (1895)
- Carmen (1949)

Fin XIXème, la danse moderne apparaît aux USA avec Loïe Fuller puis plus tard avec Martha Graham début 1900 qui marque la danse moderne d'un sceau indélébile.

En 1909, la création des ballets russes marque l'avènement de ceux qui deviendront plus tard les maîtres incontestés de la culture de la danse classique. Serge Lifar, danseur exceptionnel, a même enrichi la danse d'une sixième et d'une septième position.

Plus tard, les chorégraphes Roland Petit ou Maurice Béjart ont révolutionné aussi à leur manière le monde de la danse.

Maurice Béjart, en sortant du domaine théâtral et en osant créer des spectacles dans des sites historiques ou des lieux publics a su imposer la danse actuelle comme un véritable phénomène de société, une passion collective.

Intemporelle, la danse classique traverse désormais les décennies sans prendre une ride.

Elle a su trouver sa place dans notre société et ses grands classiques sont toujours joués sur toute la planète avec la même ferveur et la même frénésie qu'à ses débuts.

2. L'épidémiologie des lésions rencontrées chez les danseuses

[18, 30, 32]

Cette partie est consacrée à l'étude de la répartition des lésions rencontrées en danse classique. Pour ce faire, nous allons nous appuyer sur trois études qui ont toutes été réalisées au sein de groupes de danseurs professionnels.

a. Les généralités

Tout d'abord, il faut savoir que le membre supérieur est généralement épargné. Cela est largement démontré chez les femmes mais un peu moins chez les hommes qui peuvent avoir des lésions au niveau de l'épaule dues aux portés des danseuses. La colonne vertébrale également peut être atteinte chez l'homme suite à des portés. Les zones les plus vulnérables du rachis sont la région lombo-sacrée et les vertèbres lombaires mais des lésions cervicales se rencontrent aussi suite à des mouvements de torsion.

Mais c'est bien le membre inférieur le plus sollicité en danse classique et cela s'explique par la technique spécifique que requiert ce sport. Le pied notamment joue un rôle primordial et son moindre mouvement doit obligatoirement se faire pointe de pied tendue. Ensuite, la position sur demi-pointe, largement utilisée et par extension la danse sur pointes imposent une réelle tension sur tous les éléments anatomiques de la cheville et du pied. La cheville doit être parfaitement stabilisée sur pointe : le moindre « jeu » de l'articulation peut être fatal (chute, entorse). Ce travail demande une certaine maturité de la part de la danseuse qui doit connaître la position idéale et avoir les moyens musculaires de s'y maintenir.

Notons qu'on rencontre aussi des lésions au genou et à la hanche. C'est au niveau de la face latérale du genou que les traumatismes sont les plus fréquents. Les hanches quant à elles sont vulnérables en position fléchie car l'articulation perd de sa stabilité et peut entraîner des lésions.

Enfin, on estime que le nombre d'atteintes microtraumatiques reste sous-estimé. La danseuse est « habituée » à souffrir lorsque sa pratique est intense.

N'oublions pas non plus que la danseuse ne consulte pas toujours à temps de peur de devoir arrêter momentanément de pratiquer son art.

b. Les études réalisées au sein de troupes de danseurs

• L'étude de Quirek

Cette étude date de 1984. Effectuée en Australie, elle prend en compte 2113 danseurs classiques.

En voici les statistiques :

1. Les différents sièges des lésions

Siège des lésions	Pourcentage
Cheville	22.3%
Pied	20.1%
Genou	17.3%
Hanche	8.6%
Rachis	8.5%
Jambe	11.8%
Autres	11.4%

2. Les différents types de lésions

Lésions	Pourcentage
Lombalgie	7.1%
Entorse de la cheville	6.4%
Tendinite d'Achille	4.3%
Ressaut de hanche	4.1%
Ténosynovite du long fléchisseur propre de l'hallux	3.7%
Périostite tibiale	3.3%
Gonalgie	9%
Syndrome tibio-talien postérieur	1.7%
Fracture de fatigue	1.1%
Autres	59.3%

Les résultats sont sans appel : le membre inférieur est bien le siège principal des atteintes.

Ce sont les hommes qui souffrent le plus du dos mais par contre, les traumatismes du pied et de la cheville sont plus fréquents chez les femmes, en particulier parce qu'elles utilisent des pointes.

L'étude a aussi permis de montrer que les lésions sont plus spécifiquement rencontrées dans la tranche d'âge des 26-30 ans, ayant tous en moyenne entre 11 et 15 ans de pratique. Cela s'explique en partie par le fait que cette catégorie correspond souvent au paroxysme de la carrière d'un danseur.

- **L'étude de Plat et Peres**

Cette étude, menée pendant deux ans, englobe 141 danseurs (75 femmes pour 66 hommes) évoluant dans le corps de ballet de l'Opéra de Paris.

De cette étude ressort globalement que 70% des danseurs ont souffert pendant ce laps de temps d'au moins une lésion.

Les hommes souffrent plus souvent de pathologies traumatiques et microtraumatiques que les femmes et ils sont également plus souvent polytraumatisés. Par exemple, les lésions aux genoux sont pratiquement deux fois plus nombreuses chez les hommes que chez les femmes.

1. Les différents sièges des lésions

Ces statistiques ont été réalisées à partir de 218 lésions répertoriées.

	n		n	%	Hommes (n)	Femmes (n)
Membres inf.	130 = 59.6%	Pied	12	5.5	6	6
		Cheville	51	2.5	25	26
		Jambe	9	4.1	4	5
		Genou	33	15.1	21	12
		Cuisse	11	5	8	3
		Hanche	12	5.5	8	4
		Région inguinale	2	0.9	1	1
Membres sup.	14 = 6.4%	Epaule	4	1.9	3	1
		Coude	2	0.9	2	0
		Main	7	3.2	5	2
Tête et tronc	59 = 27.1%	Tête	10	4.6	5	5
		Région cervicale	10	4.6	5	5
		Région dorsale	6	2.7	1	5
		Région lombaire	2.5	11.5	13	12
		Divers	9	4.1	4	5

2. Les différents types de lésions

Nature de la lésion	n	%	Hommes		Femmes	
			n		n	
Ligamentaires	52	31.1	31		21	
Multiples	23	13.8	11		12	
Osseuses	21	12.6	12		9	
Musculaires	20	12	14		6	
Tendineuses	18	10.8	9		9	
Plaies	15	8.9	10		5	
Contusions	11	6.6	3		8	
Luxations	1	0.6	0		1	
Divers	6	3.6	3		3	
Total	167	100	93		74	

La tranche d'âge la plus touchée est la même que précédemment. Ces résultats recourent ceux de la première étude et montrent une nouvelle fois l'importance des lésions à la cheville et au pied. Ce sont les hommes qui souffrent le plus de lésions ligamentaires et musculaires.

Cette étude a permis aussi de montrer que les accidents sont plus fréquents lors d'une représentation. On peut expliquer cela facilement car le spectacle est souvent l'aboutissement de dures semaines de travail intensif. Le danseur est surmené et à ceci s'ajoute un facteur psychologique qu'est le stress. Enfin, certains sols de scène sont plus susceptibles de provoquer un traumatisme (aspérités, sol qui accroche ou encore trop glissant, sol trop dur).

Au niveau des mouvements particulièrement traumatisants, ils sont différents selon les sexes :

- sauts, pliés et portés chez les hommes ;
- cambrés et traumatismes découlant d'un défaut du sol chez les femmes.

• **L'étude de Millet**

C'est une enquête rétrospective, menée de 1986 à 1993 dans le but de confirmer ou d'infirmer les résultats obtenus par l'étude de Plat. Le nombre de danseurs ayant suivi l'étude varie de 144 à 174 selon les années.

Les résultats montrent sensiblement la même chose si ce n'est que la proportion d'hommes blessés est vraiment supérieure aux femmes.

La nature des lésions est elle aussi sans équivoque : la cheville est touchée dans 30% des cas chez la femme et dans 25% des cas chez les hommes. Viennent ensuite les atteintes du rachis pour l'homme suivies des atteintes du pied, du genou et du rachis chez la femme.

L'atteinte reste majoritairement ligamentaire (entorses de la cheville et du genou pour les deux sexes). Ensuite, on retrouve des lésions musculaires, tendineuses, osseuses et articulaires.

Dans l'avenir, essayer de déterminer les causes exactes de chaque lésion afin d'y trouver une parade adéquate ne peut être que bénéfique pour l'avenir des danseurs au service de leur art. Gageons que l'évolution de la médecine dédiée au sport permettra de limiter ces traumatismes.

3. Les différents types de danse, leur chaussage et la montée sur pointes [5, 8, 18, 27, 44]

a. Les différents types de danse et leur chaussage

- **La danse classique**

- *Généralités*

Les danseuses classiques sont appelées ballerines. Si autrefois, les hommes ne dansaient que pour mettre en valeur leur partenaire, aujourd'hui ils ont une place tout aussi primordiale dans un ballet.

Les échauffements se font en premier lieu à la barre (barre de bois souvent fixée au mur à laquelle se tiennent les danseurs pour contrôler leur équilibre). Puis, les exercices sont exécutés sans la barre ou plutôt ce qu'on appelle " au milieu ".

La tenue classique d'échauffement pour une danseuse est un justaucorps et des collants. La nuque doit être dégagée (chignon).

La tenue de scène est le célèbre **tutu** qui peut varier selon le ballet : le tutu classique arrive au genou, le tutu romantique à la cheville et le tutu à l'italienne est quasiment à l'horizontale des hanches.

- *Les chaussons : pointes, demi-pointes et trois-quart de pointes*

Les demi-pointes : la demi-pointe est le chausson utilisé par les débutants avant de commencer les pointes mais elle sert aussi aux plus expérimentées lors de l'échauffement et pour des chorégraphies ne nécessitant pas le port de pointes. En toile, satin ou cuir, elle est très souple et possède une demi semelle ou une semelle entière. Comme son nom l'indique, c'est le chausson utilisé pour les mouvements effectués sur demi- pointes.

L'appui sur demi-pointe se fait sur les têtes métatarsiennes qui forment un angle droit avec les phalanges.

Les trois-quarts de pointes : les trois-quarts de pointes sont des chaussons essentiellement utilisés pour l'entraînement. C'est en fait une forme intermédiaire entre la pointe et la demi-pointe car la semelle est rigide mais il n'y a pas d'empeigne au bout donc la montée sur pointes est impossible. L'intérêt d'utiliser les trois-quarts de pointes est de fortifier la cheville avant d'effectuer des exercices sur pointes.

Les pointes : pour l'anecdote, il faut savoir que les pointes ne sont pas le monopole exclusif des femmes et il arrive que certains danseurs hommes les chaussent aussi. C'est le cas lorsque la mise en scène demande des danseurs hommes déguisés en femme (comme le rôle de la marâtre de Cendrillon) mais c'est aussi tout simplement un bon moyen de fortifier ses chevilles et de travailler son cou-de-pied.

La position sur pointes impose une contraction de tous les muscles intrinsèques de l'avant-pied ce qui entraîne un rapprochement des têtes métatarsiennes. De ce fait, la compression des nerfs inter- métatarsiens est plus facile et peut causer des pathologies type névrome de Morton (voir plus loin).

L'appui sur pointes se fait au niveau des extrémités des phalanges distales. Cet appui se trouve donc modifié en fonction du canon d'orteils de la danseuse.

○ *Les chaussons : matériau, forme*

Les matériaux : la semelle est en cuir alors que l'habillage du chausson est en toile ou en satin. La coque (bout du chausson) est formée de plusieurs épaisseurs de toiles encollées qui durcissent la pointe.

L'anatomie du chausson :

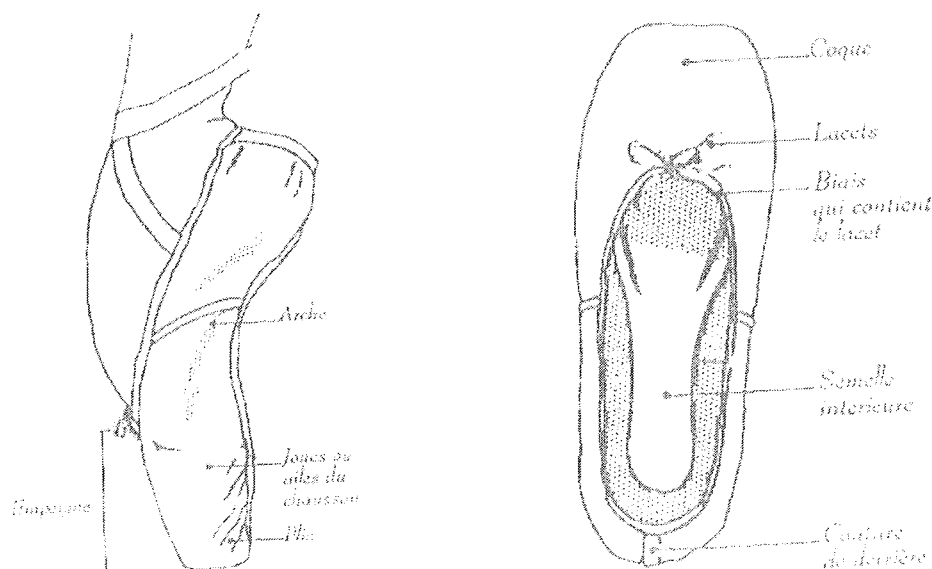


Figure n°48 : Anatomie du chausson de pointe [27]

Le choix du chausson : il n'y a pas que la pointure qui joue. L'empuigne doit pouvoir couvrir entièrement l'articulation du gros orteil. Sachant cela, une danseuse ayant des orteils longs doit choisir une empuigne longue tandis que l'empuigne courte est plutôt réservée aux orteils courts.

Il y a aussi souvent le choix pour un même modèle entre différentes largeurs de pointes et le choix se fera donc judicieusement en fonction de la largeur du pied.

Enfin, plus généralement, un pied long et fin nécessite une coque plus allongée alors que les danseuses aux pieds courts et larges seront plus à l'aise avec une coque plus carrée.

Les conseils lors du choix des pointes : il est normal quand les pieds sont à plat de constater que la semelle ne va pas jusqu'au bout du talon. Par contre une fois sur pointes la semelle va épouser toute la plante du pied.

Les danseuses débutantes utilisent des semelles plus souples que les danseuses confirmées. Plus tard, le choix de la dureté de la semelle dépend entre autre de la qualité du cou-de-pied.

Un fort cou-de-pied et une hyperlaxité des chevilles nécessitent souvent une semelle plus rigide pour éviter que la danseuse ne "passe au dessus de ses pointes" donc qu'elle ne soit pas assez maintenue et risque la chute. Il est également possible de rajouter des tiges de métal sur les semelles afin de les renforcer.

A plat, les orteils doivent être tendus et toucher légèrement le bout du chausson.

Il faut éliminer tout chausson trop petit où les orteils seraient recroquevillés et où le gros orteil risquerait de se déformer. Un chausson trop grand expose aux risques de pathologies dermatologiques tels les ampoules, cors ou ongles incarnés.

Le port d'embouts : certaines danseuses placent au bout de leur chausson un embout (en silicone ou en gel translucide recouvert de tissu) qui a un rôle antalgique. Ainsi, les orteils ne reposent pas directement sur le bout très rigide du chausson et cela crée une épaisseur supplémentaire entre le sol et les orteils. Il faut dans ce cas choisir sa paire de pointes avec une demi-pointure au-dessus car sinon les orteils sont comprimés et cela prédispose à un certain nombre de pathologies.

L'importance du sol : le revêtement du sol est un facteur primordial pour une bonne pratique de la danse. Un sol trop dur surexposerait les danseuses aux tendinites du membre inférieur. L'idéal est d'avoir un sol souple et élastique qui amortirait plus les chocs. Les Russes aménagent un espace d'air sous le plancher, ce qui est une bonne solution. Les sols en ciment ou en bois sont souvent trop durs. D'autre part, le fait de changer constamment de surfaces (lors d'une tournée) est néfaste pour le corps car cela empêche l'adaptation et provoquerait plus facilement une atteinte dégénérative précoce des articulations ainsi que des tendinites et des périostites.

- **La danse moderne**

- *Les généralités*

La danse moderne englobe toutes les nouvelles conceptions de la danse du XX^{ème} siècle. Née en Europe, c'est pourtant aux Etats-Unis, qui n'avait pas dans sa culture artistique une vraie tradition de ballets classiques, qu'elle s'est d'abord le plus développée.

La danse moderne a été avant tout une réponse à la rigidité et au conformisme de la technique classique. Les pas ne suivent aucune règle puisque la danse moderne n'est pas codifiée. Chaque chorégraphe est libre d'établir son propre langage corporel, même si celui-ci est inesthétique. Certains principes de la danse classique se sont envolés : la linéarité du mouvement n'est pas obligatoire et le danseur utilise différemment son espace puisqu'il peut se présenter au public de face et même de dos. Le rapport avec la musique est également différent car les effets de la danse peuvent s'opposer aux rythmes de la musique.

- *Le chaussage*

Comme pour le reste, la danse moderne n'exige pas un chaussage particulier. Les chaussons utilisés sont en toile ou en cuir souple, ils peuvent être montants pour mieux tenir la cheville ou non (dans ce cas ils sont assimilable à une demi-pointe). Il est également de coutume de pratiquer la danse moderne avec de fines chaussettes ou même pieds nus.

- **Les claquettes**

- *Les généralités*

Les claquettes sont issues d'une danse d'Amérique du Nord dans laquelle les danseurs martèlent le sol avec la pointe du pied ou le talon.

- *Le chaussage*

Les danseurs utilisent des chaussures qu'on appelle aussi claquettes et qui ont la particularité d'avoir des lames de métal au niveau de la semelle.

- **La danse de salon**

- *Les généralités*

La danse de salon regroupe en fait deux catégories de danse :

- Les danses standards : valse viennoise, valse anglaise, tango, quick step et slox fox.
- Les danses latines : samba, cha-cha-cha, rumba, paso doble et jive.

- *Le chaussage*

La danse de salon se pratique sur du parquet : les chaussures utilisées sont donc conçues spécialement pour cela. Les matériaux et la conception de la chaussure doivent lui donner une grande souplesse pour un meilleur confort dans le travail du pied. Les chaussures, avec ou sans talon (talon plus ou moins haut chez la femme) ont une semelle en daim ou en buffle pour une glisse optimale sur le sol .

- **La danse sur glace**

- *Les généralités*

La danse sur glace se pratique en couple. Devenue très populaire depuis 1976, date à laquelle elle est devenue discipline olympique, elle a largement évolué depuis vers plus de vitesse, de complexité dans les combinaisons et dans les portés. Tout cela fait de ce sport une discipline tout à fait à part. A la dimension artistique et technique de la danse, qu'elle soit classique ou moderne, s'ajoute le travail exigé par tout sport de glisse.

○ *Le chaussage*

Si à l'origine, les patineurs fixaient sur leurs semelles des tibias ou des côtes d'animaux, aujourd'hui le « patin à glace » comme on l'appelle est constitué d'une bottine dotée d'une lame en acier. Ces lames dépassent légèrement de la bottine pour permettre aux patineurs d'exécuter des sauts piqués (lutz, boucle piquée, salchow...).

b. La montée sur pointes

Au final, il n'existe que deux façons de monter sur pointes : par un relevé ou par un piqué.

- Le relevé : il peut se faire de deux manières.

La première possibilité qu'a la danseuse est de partir jambes tendues et à pied plat. Elle s'élève progressivement sur pointes en passant par une position de demi-pointe. Cet exercice permet de fortifier les muscles et les tendons de la cheville et du pied ainsi que de travailler la courbure de son cou-de-pied.

La seconde manière consiste à partir d'une position demi-pliée (genoux fléchis) qui permet de donner l'impulsion nécessaire pour monter directement sur ses pointes.

- Le piqué : ce mouvement consiste à prendre directement appui sur la pointe sans passages intermédiaires. Par contre la redescente se fait en passant par la position de demi-pointe.

4. Les exigences de la danse - Les qualités physiques et morphologiques requises [8, 18, 21, 27, 31, 39]

La danse est avant tout un sport de rigueur qui demande un travail intense.

De nombreuses années sont nécessaires pour acquérir une technique convenable sur demi puis sur pointes.

Cependant, malgré tout l'acharnement que l'on peut mettre dans son travail et malgré la meilleure volonté du monde, il est indéniable que la clé de la réussite passe aussi par des particularités physiques et anatomiques (on peut parler de prédispositions naturelles) qui vont considérablement faciliter la pratique de l'activité.

Voici énumérées les principales qualités que l'on est en droit de rechercher chez une danseuse.

a. Le pied

Un fort cou-de-pied (pied creux) c'est-à-dire avec un dénivelé entre l'avant et l'arrière pied en décharge est très joli à regarder en danse. Dans la vie quotidienne, les gens pourvus de ce type de pieds rencontrent souvent des difficultés de chaussage mais il se trouve que d'un point de vue purement esthétique le fait d'avoir une courbure harmonieuse de la voûte plantaire est une qualité physique largement revendiquée dans le milieu de la danse.

Toutefois, il faut rester vigilants car les enfants ayant un fort cou-de-pied présentent souvent parallèlement une hyperlaxité des pieds et des chevilles les rendant plus vulnérables vis-à-vis des entorses (surtout sur pointes). Il faut donc savoir mettre en valeur son pied tout en acquérant la sensation proprioceptive du travail en position correcte sans excès de cambrure du pied.

D'autre part, d'un point de vue plus mécanique, un canon carré est avantageux sur pointes du fait que les charges sur les orteils sont mieux réparties.

Tout orteil un peu plus long expose toujours au risque de griffe distale qui peut entraîner des micropercussions répétées à ce niveau, source de pathologies.

b. L'en-dehors

C'est sans aucun doute le maître mot de la danse classique et le principe de base des cinq positions. Toute la technique classique se base sur cette position qui consiste à avoir autant que possible une rotation externe du membre inférieur en partant de l'articulation de la hanche et le pied en abduction. Bien sûr, c'est un facteur évident de souplesse et de talent même s'il ne peut le refléter à lui seul. Or, naturellement, l'homme a tendance à se tenir toujours dans la position contraire (en-dedans).

Bref, l'en-dehors ne fait pas forcément la bonne danseuse mais il y contribue largement...

Attention tout de même aux danseuses qui tentent de cacher un déficit de leur en-dehors en forçant trop et contre nature l'ouverture naturelle de leur bassin : elles risqueraient alors de massacrer leurs genoux et leur colonne vertébrale.

Il faudrait donc que les professeurs de danse respectent au maximum l'en-dehors naturel de leurs élèves. L'élève doit apprendre à placer judicieusement ses pieds selon son propre en-dehors.

c. La jambe idéale

Une jambe normalement constituée doit être « droite » et c'est ainsi qu'elle devrait être pour être la plus harmonieuse possible.

Normalement, le tibia doit être vertical et l'on peut tracer une ligne droite (appelée ligne de charge) qui passe par le milieu du col de fémur, le milieu de l'articulation du genou et le milieu du calcaneus).

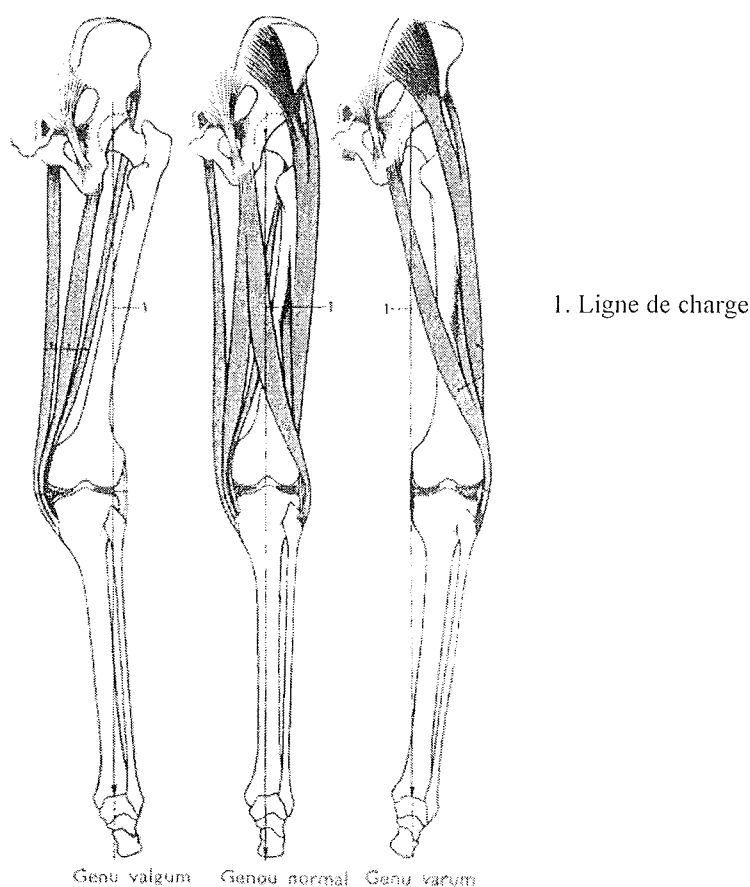


Figure n°49 : L'articulation du genou et ses déviations courantes [21]

Il existe deux déviations courantes de l'articulation du genou qui sont le *genu varum* et le *genu valgum* qui peuvent gêner la danseuse dans son travail. Nous allons voir pour chacun de ces cas les conséquences physiologiques qui en découlent et le travail supplémentaire à fournir pour la danseuse afin de remédier à ces particularités anatomiques.

• Les jambes arquées (*genu varum*)

On les nomme ainsi car pieds serrés (les deux malléoles médiales se touchent), l'espace vide qui subsiste entre les deux jambes forme un O ou un arc de cercle.

Ici, la ligne de charge passe par le condyle médial du genou (voire encore plus vers l'intérieur) du fait d'une distension du ligament collatéral latéral du genou.

La danseuse a tendance à avoir comme appui au sol le bord latéral du pied. Il s'ensuit une charge amplifiée sur le ménisque médial et sur le cartilage des surfaces articulaires du condyle médial du fémur.

Il a été démontré que beaucoup de danseuses souffrant de cette déformation ont parallèlement des hanches évasées, un pied long et plat ainsi qu'un tendon d'Achille très rapproché de l'articulation.

La faiblesse technique chez ces danseuses réside dans le fait qu'elles apparaissent bien souvent moins souples et moins élastiques que d'autres. Il est plus difficile pour elles de monter sur pointes.

Par contre, elles excellent dans les séries rapides de saut à faible hauteur (qu'on appelle communément "batterie", catégorie de saut dans laquelle on retrouve par exemple les entrechats et les cabrioles). Elles croisent plus facilement les pieds en l'air à défaut de pouvoir croiser facilement les cuisses du fait de la distance plus élevée entre celles-ci.

Pour diminuer l'espace entre les genoux et donc pour être esthétiquement plus belle à regarder, il faut qu'une danseuse aux jambes arquées pense toujours à avoir les jambes tendues. En effet, une articulation du genou bien verrouillée va diminuer l'impression d'arc de cercle. Pour "tricher", il est courant aussi que les danseuses croisent un tout petit plus les jambes dans les sauts que ce qu'il faut pour réduire le vide entre leurs jambes.

• Les jambes en X (genu valgum)

Ici, on peut constater exactement le problème inverse que précédemment : la ligne de charge est déviée vers l'extérieur donc elle passe par le condyle latéral du fémur et par la tête de la fibula.

C'est ici le ligament collatéral médial qui est distendu et la charge est augmentée au niveau du ménisque latéral, des surfaces articulaires du condyle latéral du fémur et de la tubérosité latérale du tibia.

L'appui au sol va se faire plutôt sur le bord médial du pied.

Les danseuses ainsi constituées peuvent toucher leurs genoux en étant jambes tendues sans pour autant que les pieds soient serrés donnant ainsi une forme de jambes caractéristiques dites en X.

Les particularités anatomiques souvent associées sont à l'inverse ici des hanches étroites, un fort cou-de-pied et un tendon d'Achille grêle et mince souvent éloigné de l'articulation.

Ces danseuses vont se découvrir moins performantes dans les sauts par le frottement des cuisses en même temps que le croisement des pieds en l'air.

Tout le travail ici pour cacher cette petite imperfection est d'essayer au maximum d'éloigner les parties trop resserrées en tournant toujours bien les cuisses en dehors qui entraîneront les genoux dans leur rotation. Il faut également laisser un tout petit peu de jeu dans l'articulation du genou pour les éloigner légèrement.

d. La souplesse et l'élasticité musculaire

Indéniablement, la souplesse est une qualité que possède une bonne danseuse. Plus on progresse en technique, plus les amplitudes exigées sont extrêmes et plus la raideur articulaire

devenir handicapante. Mais avoir un corps souple ou non ne se décide pas : génétiquement, certaines personnes sont favorisées par rapport à d'autres.

Toutefois, une partie de la souplesse peut aussi s'acquérir avec un bon entraînement et des exercices d'assouplissements adéquats.

La souplesse, même naturelle, se travaille régulièrement et s'entretient.

Après avoir rappelé précisément ce qu'est la souplesse, nous en dégagerons ses intérêts et ses limites ainsi que les moyens dont on dispose pour la travailler intelligemment.

- **Définition de la souplesse**

La souplesse d'un individu donné se définit comme l'amplitude et la mobilité articulaire de ses mouvements.

On différencie la souplesse générale (l'aisance gestuelle de la vie de tous les jours) de la souplesse spécifique (qui en danse fait appel à des amplitudes maximales) jouant un rôle déterminant dans la performance sportive.

La souplesse est qualifiée de dynamique si pour un mouvement donné il y intervient la notion d'élan ; sinon on parle de souplesse statique.

On distingue également la souplesse active de la passive.

Dans l'active, l'étirement d'un groupe de muscles entraîne la contraction du groupe musculaire antagoniste. Par contre, elle devient passive si c'est une tierce personne qui étire le muscle car ici les muscles antagonistes n'interviennent pas.

Pour une articulation donnée, la souplesse passive est toujours supérieure à la souplesse active.

On appelle *réserve de mobilité* la différence entre la souplesse passive et l'active.

Il est intéressant de connaître cette valeur pour évaluer la marge de progression d'une jeune danseuse. Si la réserve est importante, on peut prévoir une belle possibilité de progression.

- **Quels sont les intérêts de la souplesse ?**

En règle générale, un sportif et à fortiori une danseuse gagne à être plus souple car plus sa marge d'étirement est importante, plus elle peut stocker d'énergie, ce qui lui permettra une contraction musculaire élevée. Cela s'illustre bien dans l'exemple de la danseuse qui, avant d'exécuter son saut, fléchit ses membres inférieurs afin d'emmagasiner l'énergie nécessaire à son mouvement.

Un autre avantage à bien travailler sa souplesse est qu'on limite ainsi le risque de blessures car muscles et tendons seront sollicités en-dessous de leur seuil d'étirement maximal. En plus, une personne souple aura moins de courbatures qu'une personne plus raide.

Par contre, les personnes qui ont une hyperlaxité des articulations ont un risque plus élevé de faire des entorses (entorse de la cheville en danse).

- **Les facteurs limitants de la souplesse**

. La configuration des articulations et leur niveau de souplesse est un ensemble de données génétiques qui explique les variabilités interindividuelles.

. Ce sont les fibres de collagène qui exercent la résistance dans l'articulation. Or, on les trouve en quantité importante dans les capsules articulaires et les muscles. Ce sont donc surtout ces deux éléments qui s'opposent à l'étirement.

Il y a aussi beaucoup de collagène dans les ligaments et les tendons mais ce sont ces derniers qui offrent une plus grande résistance. En effet, dans les tendons, les fibres de collagène sont orientées dans la continuité des structures conjonctives des muscles alors que dans les ligaments, les fibres sont disposées dans plusieurs directions.

. La souplesse diminue avec l'âge car la structure du collagène change.

. Un arrêt prolongé de plusieurs semaines, suite, par exemple, à une immobilisation forcée due à une blessure est néfaste. Il faut souvent plusieurs mois pour retrouver ses capacités initiales et parfois même la danseuse ne récupère jamais ses amplitudes.

. Les femmes sont génétiquement plus souples que les hommes.

• **Comment améliorer sa souplesse?**

Il faut viser dans ses étirements les muscles et les capsules qui sont moins extensibles que les tendons et les ligaments afin d'espérer gagner quelques millimètres d'amplitude.

D'autre part, nous avons vu précédemment le rôle des muscles antagonistes. On peut donc en déduire que pour progresser il faut soit augmenter la force des muscles agonistes, soit augmenter l'étirement des muscles antagonistes. Un entraînement et des assouplissements bien menés, clé de la réussite, peuvent quasiment faire disparaître la différence entre souplesse active et passive.

Enfin, il faut connaître son corps et l'écouter. Par exemple, les muscles ischio-jambiers, riches en tissu conjonctif, vont très vite perdre de leur élasticité s'ils ne sont pas sollicités régulièrement.

On peut conclure en disant que bien que nous ne soyons pas tous égaux dans la souplesse, échauffements et assouplissements réguliers permettent d'augmenter ses performances en gagnant par le travail toujours un peu plus d'amplitude dans ses mouvements.

e. La légèreté

Les danseuses donnent souvent une impression d'infinie légèreté et les enchaînements de sauts offrent des tableaux très aériens qui plaisent beaucoup au public.

En danse, la légèreté ne naît que de la force des muscles.

En étant peu musclé, la réception d'un saut ne peut se faire qu'avec pesanteur.

Les muscles en tant qu'amortisseurs permettent de s'opposer à la force de la chute et de résister aux chocs qui pourraient déséquilibrer la danseuse.

f. Le culte de la minceur

Pour beaucoup, danse classique rime avec maigreur.

Même si l'esthétique de cet art demande plutôt une silhouette longiligne et fine, il ne faut pas négliger le fait que les danseuses sont avant tout des athlètes et que toute dénutrition peut avoir des conséquences dramatiques.

• Le culte de la minceur : priorité esthétique ou nécessité physique ?

La priorité esthétique de cet art est décisive car la danse projette une certaine image de l'homme et de la femme avec une vénération de la minceur.

La danse est sûrement l'un des sports les plus contraignants au niveau du poids et très tôt dans leur apprentissage les jeunes danseuses doivent maîtriser leur poids. La danse impose bien souvent aux danseuses d'être en-dessous de leur poids physiologique et cela devient alors chez elles une préoccupation constante voire obsessionnelle.

Même s'il est vrai qu'en danse moderne ou contemporaine le poids importe moins, il serait difficilement concevable pour un public connaisseur, même amateur, d'admirer des danseuses classiques en surpoids (bien sûr il est question ici de surpoids important et pas d'un kilo de trop...).

Mais en dehors de cet aspect esthétique, il est vrai qu'un surpoids devient vite un handicap chez une danseuse. Si on considère que chaque kilo excédentaire représente pour le dos une charge correspondant environ à quatre kilos supplémentaires pour les ligaments vertébraux en position droite, on comprend donc vite l'enjeu mécanique de rester dans une limite de poids raisonnable.

Cette tension supplémentaire est également nuisible pour le danseur qui réalise un porté avec sa partenaire car son dos est d'autant plus sollicité que la charge est importante.

Enfin, l'évaluation des capacités sportives en fonction des caractéristiques anatomiques (anthropologie sportive) a permis de qualifier l'individu ectomorphe (maigre, en opposition avec l'endomorphe qui serait obèse et le mésomorphe qui serait entre les deux) comme correspondant le mieux aux exigences de la danse. Toutefois, cette classification reste très théorique car on ne correspond que très rarement à une seule classe et on est plus souvent un mélange de caractéristiques de chaque.

En effet, l'individu ectomorphe est caractérisé par une musculature longue et fine, souvent accompagnée d'un certain degré de laxité des articulations périphériques.

Il bénéficie aussi en général d'une bonne capacité vitale. De ce fait, il va s'exprimer aisément dans des activités qui demandent de grandes amplitudes et qui favorisent l'élasticité par rapport à la force. Il est souvent endurant car il a un rapport avantageux entre ses amplitudes, son poids et une capacité vitale satisfaisante.

La taille finalement importe peu. Les grandes danseuses sont peut être encore plus belles à regarder mais une trop grande longueur des segments peut les gêner. Elles ont également plus de problèmes d'équilibre car leur centre de gravité est plus haut et elles sont plus difficiles à porter.

Un des points faibles des individus ectomorphes réside dans leur mobilité rachidienne car ce sont des sujets qui souffrent souvent de scoliose. Toutefois, le maintien du dos qu'exige la technique de la danse aide souvent les jeunes danseuses à rétablir une attitude scoliotique ou cyphotique qui caractérise ce morphotype.

L'hyperlaxité de ce type de danseuses fragilise leurs articulations et les soumet à un risque plus élevé de traumatismes que chez les autres.

- **Les conséquences physiques et physiologiques d'une dénutrition chez le danseur**

Malheureusement, à haut niveau, la danse demande souvent des horaires mal définis et irréguliers qui poussent à sauter voire à supprimer des repas.

De plus, les danseuses sont soumises au maintien d'un poids qu'elles se sont définies ou qu'on leur a imposé et bien souvent elles souffrent de dénutrition.

La plupart des troubles alimentaires s'expriment à l'adolescence au moment où le corps est en pleine évolution et où toute restriction alimentaire est catastrophique.

Mais dans la tête d'une danseuse complètement impliquée dans son activité, ne pas prendre de poids reste capital au risque de se faire rejeter et cela même si les apports caloriques sont inférieurs à ceux requis.

Anorexie et boulimie sont deux troubles qu'on retrouve d'une façon plus fréquente dans une population de danseuses que dans la population féminine générale du même âge. Ces troubles subsistent souvent à l'âge adulte et les séquelles sont importantes.

Voici quelques conséquences qui découlent d'un état de dénutrition :

- aménorrhée, dysménorrhée, hypoestrogénisme induisant une fragilisation osseuse à l'origine de fractures de fatigue, risque d'ostéoporose ;

- risque de ralentissement de la courbe de croissance chez l'enfant et chez l'adolescent ;

- fatigue, vertiges et hypotension orthostatique ;

- carence protéique qui donne une fibre musculaire de moins bonne qualité ;

hypohydratation qui fragilise les muscles et les tendons ;

- anémies nutritionnelles et carences vitaminées ;

- troubles du comportement alimentaire : restriction (anorexie) ou compulsions (boulimie) voire les deux en même temps.

En conclusion, on peut dire que rester mince est une priorité en danse, d'abord parce que cela facilite la pratique sportive et ensuite car c'est un art qui vénère la minceur. Cependant, minceur ne doit être confondu avec dénutrition et il est primordial de respecter certaines règles alimentaires simples :

- manger équilibré et en quantité suffisante ;

- essayer au maximum de ne pas sauter de repas même s'il faut jongler avec des horaires irréguliers ;

- penser aux sucres lents avant un effort intense afin de garder tout au long de l'épreuve des réserves énergétiques en quantité suffisante ;

- privilégier les protéines après l'effort pour reconstituer les fibres musculaires qui ont été fortement sollicitées pendant l'épreuve ;

- être toujours dans un état d'hydratation suffisant (boire peu à la fois mais de manière régulière pendant l'effort). Il ne faut pas attendre d'avoir soif pour boire.

En résumé, voici donc ce qui serait à priori une danseuse physiquement parfaite.

Heureusement pour tous et toutes et pour l'évolution de ce sport, être une bonne danseuse ne se résume pas qu'à cela.

La personnalité artistique de chaque danseuse est un élément tout aussi incontournable ainsi que tous les petits " plus " qui font de chaque danseuse une athlète unique : le dynamisme, la volonté, le jeu de scène, la musicalité, le tempo, le sens créatif, la force et bien entendu la joie de danser et les émotions transmises au public...

5. La danse: sport d'équilibre [8, 10, 23]

a. Les généralités sur la fonction de l'équilibre

La station debout (bipédique chez l'homme) va s'acquérir progressivement au cours du développement. Le maintien de la posture érigée se fait donc logiquement en plusieurs étapes : d'une position allongée le jeune enfant va tenir assis, puis il va réussir à se déplacer à quatre pattes pour finir debout (d'abord avec appuis et enfin vers un an debout sans appuis).

L'équilibre postural de l'enfant va encore évoluer par la suite jusqu'à l'âge de douze ans environ.

L'équilibre en somme, bien que non acquis à la naissance n'en reste pas moins une fonction physiologique de notre organisme.

Cette fonction va d'ailleurs mobiliser un grand nombre de systèmes du corps humain : les os, muscles, articulations auxquels s'ajoutent des systèmes sensoriels (ouïe et vision) ainsi que des processus cognitifs.

Il est évident que l'activité physique en général pose de plus grands soucis d'équilibre que les activités de la vie quotidienne. Parmi les sports dans lesquels l'équilibre est primordial on peut citer le judo (l'équilibre est d'ailleurs considéré quadrupédique du fait que le sportif à deux autres points d'appui que les pieds en se tenant au kimono de son adversaire. Le but est ici de déstabiliser l'autre en lui faisant perdre l'équilibre) et bien sûr la danse.

En effet, les danseuses doivent maîtriser à la perfection leur équilibre postural qu'il soit statique* ou dynamique** afin de pouvoir effectuer les attitudes, déplacements et poses nécessaires.

Les équilibres demandés en danse classique peuvent être très complexes notamment lors de portés. Sur le sol, ces équilibres sont souvent monopodaux sur pointes ou demi-pointes, en attitude ou en arabesque.

Toute activité posturale va demander une dépense énergétique et il est clair que cette dépense augmente avec la complexité de l'équilibre. C'est pourquoi le maintien d'un équilibre difficile ne se fera que sur un laps de temps très court.

Définition : le polygone de sustentation est obtenu en joignant les points d'appui les plus extérieurs d'un corps posé sur une surface à l'intérieur duquel doit se trouver la projection du centre de gravité du corps pour qu'il y ait équilibre stable.

* Dans l'équilibre statique, il y a déplacement du centre de gravité (chez l'Homme situé au niveau du bassin) à l'intérieur du polygone de sustentation, celui-ci ne s'accompagnant d'aucune déformation (c'est-à-dire que l'organisme ne lutte que contre les effets de la force de gravité et des contraintes anatomiques internes.)

** Dans l'équilibre dynamique, au moindre déplacement (simple lever de jambe ou changement du point d'appui), il y a variation de taille et de forme du polygone de sustentation. Les forces sont les mêmes qu'en statique mais à cela s'ajoutent les forces relatives aux accélérations des déplacements.

L'équilibre de la danseuse peut être perturbé par :

- des données physiologiques comme la fatigue, un manque de sommeil, un entraînement trop intense, un manque de concentration ;

- des données physiques de l'environnement : sol trop glissant ou au contraire qui accroche, trop de luminosité qui éblouit (projecteurs) ou obscurité, aspérités sur le sol (scotch sur le tapis...).

b. L'entraînement de l'équilibre postural en danse

Même s'il est vrai que certains ont des prédispositions sensorielles et motrices supérieures à d'autres et qui les rendent plus performants dans le domaine de l'équilibre, il a été démontré que l'entraînement de l'équilibre postural est possible et qu'il est même incontournable en danse.

La pratique sportive et tout particulièrement la danse permet l'acquisition de nouvelles habiletés motrices qui augmentent les performances en matière d'équilibre.

On distingue trois origines à cette amélioration :

- l'automatisation du geste (répétition du geste à l'entraînement) ;
- l'amélioration du traitement et du développement des entrées sensorielles spécifiques à un exercice donné ;
- l'acquisition de programmes moteurs particuliers.

Dès qu'il y a rotation de la tête ou du corps, il y a un risque de perturber l'équilibre.

Il faut faire attention dans l'apprentissage des pirouettes car un entraînement répété peut entraîner des maux de tête voire des malaises. Si tel est le cas, il faut mettre le sujet assis ou debout appuyé à un support pendant quelques minutes. La récupération se fait toujours rapidement et ces incidents ne sont en aucun cas nuisibles au système vestibulaire ni au maintien ultérieur de l'équilibre.

Les danseuses expérimentées et habituées à faire des pirouettes ont acquis une forme d'habitation par le biais de mouvements de tête qui contrebalancent les réflexes vestibulaires.

Dans la seconde partie de ce travail, nous allons nous intéresser aux pathologies que l'on rencontre chez la danseuse en général. Nous commencerons par les lésions dermatologiques et unguéales.

IV LES PATHOLOGIES DERMATOLOGIQUES ET UNGUEALES

Les pathologies dermatologiques et unguéales qui touchent les danseuses sont certes fréquentes, mais elles restent souvent plus gênantes que graves. Parfois, elles nécessitent un arrêt provisoire de l'activité notamment sur pointes.

L'origine de ces pathologies est la conséquence de plusieurs facteurs plus ou moins liés : les micropercussions sur les orteils, la macération du pied dans le chausson et bien entendu la structure même de la pointe, chausson rigide et extrêmement contraignant pour le pied.

1. Les pathologies mécaniques

Les pathologies suivantes naissent d'un phénomène bien connu de la danseuse classique : le conflit entre le pied et la chaussure, causé par les nombreux frottements et micropercussions qui existent à ce niveau.

a. Les phlyctènes (ampoules) [9, 15, 17, 20, 37, 38]

• L'étiologie

L'ampoule est certainement le plus grand ennemi qui guette la danseuse qui entreprend de danser dans de nouvelles pointes. L'ampoule naît d'un conflit (frottement) important entre le chausson et les tissus (surtout les orteils mais également les têtes métatarsiennes et les talons). La chaleur et l'humidité sont des facteurs favorisant l'apparition d'une ampoule.

Tout comme un cor ou un durillon, une ampoule qui apparaît toujours au même endroit doit faire penser à un trouble postural.

Une ampoule qui se forme va surélever l'épiderme et former une vésicule remplie d'une sérosité transparente.

• Les signes cliniques

On différencie l'ampoule fermée (vésicule remplie de sérosité) de l'ampoule ouverte (la sérosité s'écoule). La douleur qui en résulte peut être particulièrement vive selon la localisation de l'ampoule (par exemple la douleur est insoutenable si la vésicule est située sur une zone d'hyperappui comme un orteil sur pointes).

La surinfection est rare mais demeure toujours possible.

- **Le diagnostic**

C'est la douleur en général qui alerte et qui fait rechercher une éventuelle ampoule ouverte ou fermée au niveau d'une zone de conflit dans la chaussure.

- **Les traitements**

- Si l'ampoule est ouverte : une désinfection est nécessaire ainsi que l'application de tulle gras au-dessus.

- Si l'ampoule est fermée, le mieux est de la percer à l'aide d'une aiguille stérile, d'évacuer la sérosité puis appliquer de l'éosine afin de tout assécher.

Dans les deux cas, pendant la phase de cicatrisation, il faut utiliser des pansements hydrocolloïdes type COMPEED® faisant l'effet d'une seconde peau.

Si la danseuse reprend son activité tout de suite, elle peut appliquer autour des vestiges de l'ampoule un emplâtre annulaire auto-adhésif qui préviendra de tout frottement.

- **La prophylaxie**

L'application avant l'exercice d'une pommade anti-échauffement type NOK® permet d'éviter la formation de phlyctènes.

Sinon, dès qu'on constate un érythème ou un début de formation d'ampoule il faut d'emblée appliquer un pansement hydrocolloïde.

Enfin, le bon sens fait éviter de mettre des chaussons trop neufs pour une compétition ou un spectacle afin d'éviter ces désagréments qui peuvent vite devenir très handicapants. Quand les pointes sont neuves, il est largement conseillé de les mettre en alternance avec d'anciennes paires plus souples.

b. Les bursites [6, 7, 17, 25]

Les bourses séreuses au niveau plantaire servent d'amortisseurs naturels.

Lorsqu'il y a inflammation à ce niveau, il se déclenche une bursite. Celle-ci, quand elle a comme circonstance déclenchante une activité sportive est toujours d'origine mécanique (frottements et microtraumatismes excessifs).

- **L'étiologie**

Nous allons nous intéresser uniquement à la bursite talonnière car c'est la plus fréquente des bursopathies mécaniques.

Tout d'abord, il faut bien avoir à l'esprit que sans chaussures (ou chaussons) : pas de bursites ! En effet, les microtraumatismes ont lieu au niveau de l'arrière-pied à chaque fois que le talon entre en contact avec le sol (conflit calcanéus /chaussure). Certaines particularités anatomiques peuvent aggraver ce phénomène comme une saillie exceptionnelle du calcanéus (anomalie décrite par Haglund où le calcanéus présente un bord postéro-supérieur haut et pointu) ou une

hypertrophie de sa grosse tubérosité. Un défaut de posture comme un varus talonnier excessif peut être aussi un facteur aggravant. On peut retrouver également à l'origine de la bursite un trouble statique manifesté par une verticalisation du calcaneus (en cas de pied creux) qui favorise le conflit entre le pied et la chaussure.

Enfin, le problème peut venir du chaussage lui-même avec un contrefort trop épais et rigide qui entre en contact violemment avec le calcaneus.

- **Les signes cliniques**

La douleur, bien sûr, fait rechercher un conflit avec la chaussure. Il y a tuméfaction de la face postérieure du talon (parfois même des deux).

La douleur, consécutive au port de chaussures traumatisantes, est constante à la pression. La patiente peut éventuellement boiter dans ses chaussures.

- **Le diagnostic**

Une radiologie du pied en charge de profil et de face sert à éliminer une fracture de fatigue, une tendinite du calcaneus et un syndrome du carrefour postérieur. L'échographie confirme le diagnostic de bursite et précise sa situation et sa taille.

La podométrie, qui mesure les angles caractérisant les différents troubles statiques, sert à diagnostiquer une malformation du calcaneus. Les mesures se font sur un pied en charge et dans des conditions standardisées.

- **Les traitements et la prophylaxie**

- Le traitement médical : les AINS (anti-inflammatoires non stéroïdiens) sont utilisés et si cela ne suffit pas, une infiltration de cortisone (avec respect des précautions habituelles d'asepsie) au niveau de la bourse séreuse est nécessaire.

- Le traitement chirurgical : l'excision des bourses peut être proposée sachant qu'il y a des risques de complications (infection, hématome post opératoire qui se calcifie dans un second temps...).

- Le traitement orthétique : pour éviter tout frottement on peut utiliser un anneau auto-adhésif pour créer un espace entre la chaussure et la bourse.

L'utilisation d'une talonnette qui surélève la bursite dans le cas d'un calcaneus de Haglund peut s'avérer utile.

Dans tous les cas, il vaut mieux toujours choisir un chausson dont le contrefort n'est pas en contact direct avec le sommet postéro-supérieur du calcaneus.

c. Les cors [15, 17, 20, 37, 38]

• L'étiologie

Des frottements répétés sur les orteils (comme ce qui se produit dans les pointes) risquent d'induire une réaction de la peau : une hyperkératose mécanique. Lorsque cet épaissement de la couche cornée se produit au niveau des articulations des phalanges, c'est un cor qui se forme et qui va s'enfoncer dans le derme non sans douleur. Le cor est souvent de localisation dorsale mais il arrive (par exemple dans les griffes d'orteils) qu'il soit pulpaire (au niveau de la pulpe de l'orteil).

L'apparition d'un cor est favorisé par des causes extrinsèques (couture ou plis dans le chausson, chausson trop étroit...) et/ou intrinsèques (orteils en griffe, hallux valgus...).

Le cor peut aussi survenir entre le 4^{ème} et le 5^{ème} orteil et dans ce cas, c'est un oeil de perdrix ou cor mou, très douloureux et s'infectant facilement. C'est ici un conflit entre la phalange d'un orteil et la tête du métatarsien adjacent.

Le cor devient mou du fait de l'humidité interdigitale qui ramollit son centre qui a alors tendance à s'ulcérer.

• Les signes cliniques

On constate à l'oeil nu une hyperkératose arrondie de localisation précise : face dorsale pour le cor, face latérale pour l'oeil de perdrix.

Le cor peut être douloureux de lui-même ou seulement sous une pression.

• Le diagnostic

C'est la découverte d'une tumeur (kératome) douloureuse à la pression, jaunâtre, d'un diamètre inférieur à un centimètre et de forme et localisation caractéristique qui permet le diagnostic.

Le cor mou peut parfois être confondu avec une mycose interdigitale.

• Les traitements

Il faut d'abord retrouver la cause du conflit pied/chaussure. Ce peut être par exemple une couture mal placée ou une pointure trop juste accentuant les frottements. Les cors mous sont souvent causés par une tige de chausson trop étroite qui rapproche trop les orteils. Dès qu'il y a un chevauchement d'orteils, le risque de développer un cor est plus élevé.

En supprimant le conflit, l'hyperkératose va régresser rapidement.

On peut comme prévention isoler les zones d'hyperappuis à l'aide de pansements hydrocolloïdes et utiliser des crèmes contre le dessèchement cutané. Ce dernier a en effet tendance à favoriser l'hyperkératose.

Le traitement médical du cor consiste pendant les phases de repos à appliquer de la vaseline salicylée à 10% sous un pansement occlusif (tout en protégeant les zones saines adjacentes par du collodion).

Pendant le sport, il faut protéger le cor par un pansement afin que l'hyperappui (synonyme de douleur) soit transféré au niveau du pansement.

Le traitement qui consiste en l'ablation de l'induration cornée peut aussi être envisagé.

Enfin, les emplâtres et les orthoplasties peuvent être utilisés, bien que l'étroit chausson de la danseuse limite leur utilisation aux éléments interphalangiens, à condition qu'ils soient très fins.

Un emplâtre sert à diminuer l'appui sur une zone subissant de fortes pressions.

Sa durée de vie se limite à quelques jours. Il est constitué de feutrine, silicone ou mousse et sa forme est variable : manchon, bague, rondelle...

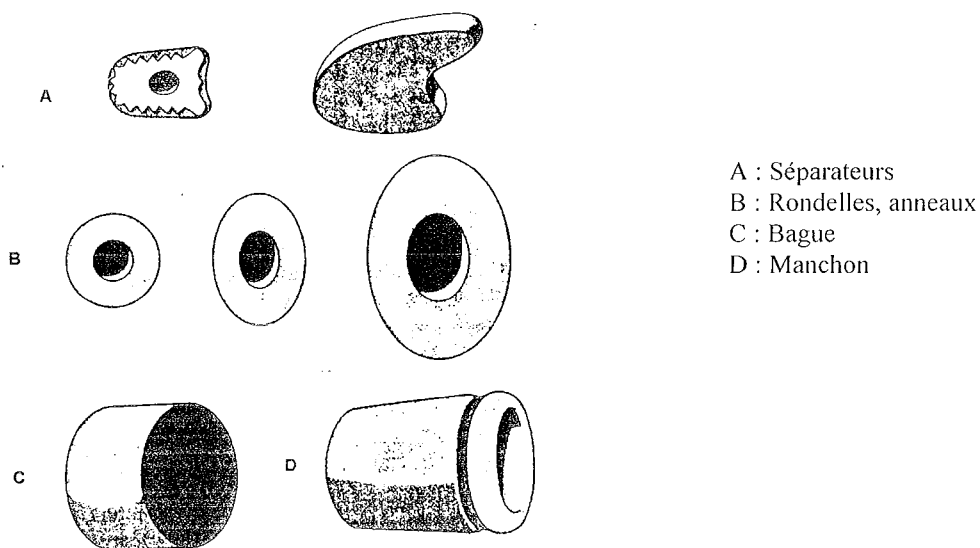


Figure n°50 : Différents types d'emplâtres [17]

L'orthoplastie, quant à elle, est une orthèse en silicone (appareillage d'orteil) réalisée sur mesure par un podologue ou un pharmacien orthésiste. Une orthoplastie sert à traiter ou soulager un ou plusieurs orteils et se porte les pieds chaussés. Ce traitement peut être utilisé en danse classique surtout si la danseuse a un canon égyptien ou grec et qu'elle cherche à améliorer ses appuis une fois sur pointes.

L'action d'une orthoplastie peut être de deux types. Elle peut permettre de diminuer, voire de supprimer un appui douloureux (dans ce cas c'est une orthèse à visée protectrice). Le second rôle possible d'une orthoplastie est de contrecarrer un défaut de posture ou du moins de le limiter. Dans le cas du cor et plus généralement dans le traitement des lésions hyperkératosiques, l'orthoplastie est protectrice puisqu'elle réduit la pression exercée à un endroit précis. Ainsi, la diminution des microtraumatismes sur la lésion permet sa régression.

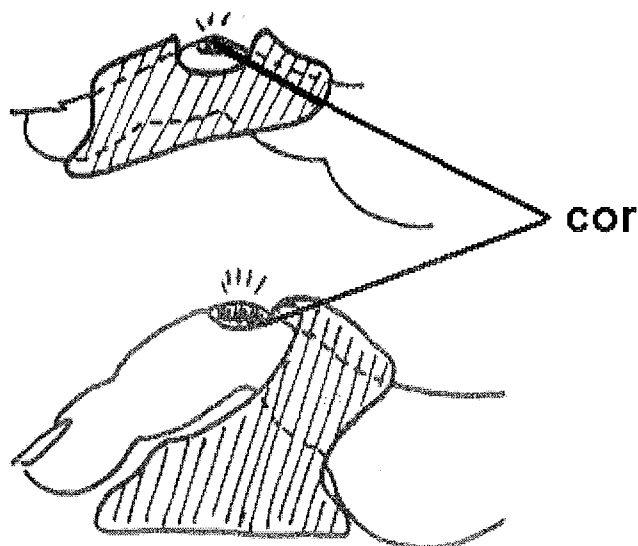


Figure n°51 : Exemples d'orthoplasties protectrices dans le traitement d'un cor

d. Les durillons [15, 17, 20, 37, 38]

- **L'étiologie**

Comme le cor et l'œil de perdrix, le durillon est issu d'une hyperkératose de localisation précise : on le trouve face plantaire, en dessous des têtes métatarsiennes.

Il naît en effet généralement d'un défaut statique du pied au niveau des métatarsiens. La pratique de la danse sur un revêtement trop dur et la répétition de réceptions de sauts sont aussi des circonstances fréquentes d'apparition des durillons.

- **Les signes cliniques**

C'est une petite tumeur plus ou moins douloureuse sous une tête métatarsienne d'un diamètre souvent légèrement supérieur à celui du cor. Il est toujours situé au niveau d'une zone d'appui important.

- **Le diagnostic**

A l'œil nu, il est facilement reconnaissable à sa forme et à sa localisation. Il pourrait être éventuellement confondu avec une verrue.

- **Les traitements**

Une orthèse plantaire (petit coussinet) peut aider à diminuer la pression sur la zone touchée. Sinon, comme toutes les hyperkératoses plantaires, le durillon va régresser en éliminant l'hyperappui.

e. Les griffes d'orteils [6, 9, 16, 17, 19, 24, 25, 37]

• L'étiologie

On appelle griffe le repli d'un orteil sur lui-même.

Plusieurs facteurs vont prédisposer à ce type de pathologie :

- des chaussures de ville et des chaussons de danse trop courts où les orteils ont tendance à se recroqueviller au lieu d'être bien allongés ;
- des muscles fléchisseurs et extenseurs du pied qui présentent un déséquilibre et empêchent le bon positionnement des orteils à plat ;
- une anomalie au niveau de la taille des métatarsiens ;
- le pied creux est un morphotype de pied qui conditionne souvent l'apparition de griffes car les orteils se positionnent de manière à " alléger " la pression sur les têtes métatarsiennes.

Les déformations des orteils en griffe ont tendance à devenir définitives car les tendons vont eux-mêmes se rétracter ne laissant plus la possibilité aux orteils de s'étaler.

Les griffes modifient les zones de pressions sur les orteils et sont à l'origine de la formation de cors.

• Les signes cliniques

On différencie plusieurs types de griffes.

- **La griffe proximale** : la première phalange est en extension contrairement à la seconde et la troisième qui sont en flexion. On voit apparaître des cors sur les zones d'hyperappui donc sur la pulpe de l'orteil (cor pulpaire) et sur l'articulation interphalangienne proximale (cor dorsal) qui devient saillante et frotte constamment avec la chaussure. C'est le cas le plus fréquent.

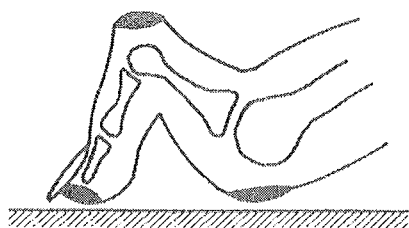


Figure n°52 : La griffe proximale [24]

- **La griffe distale** : c'est ici la phalange distale qui en flexion. On retrouve un cor sur la pulpe de l'orteil et sur l'articulation interphalangienne distale.

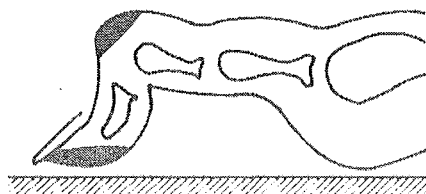


Figure n°53 : La griffe distale [24]

- **La griffe totale** : on retrouve ici des cors au niveau des articulations proximales et distales du fait du positionnement des phalanges. La première est en extension, la deuxième est horizontale et la troisième est en flexion.

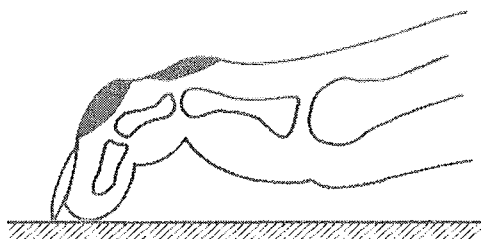


Figure n°54 : La griffe totale [24]

- **La griffe inversée** : la seconde phalange est en flexion et la troisième en extension ce qui donne naissance à un cor situé sous l'articulation interphalangienne distale.

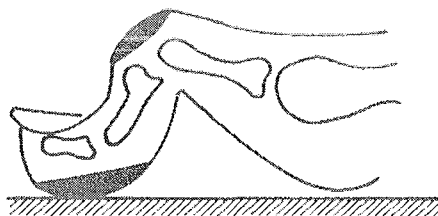


Figure n°54: La griffe inversée [24]

- **Le diagnostic**

On retrouve des cors pulpaire et/ou dorsaux associés à une déformation des orteils. Les orteils quand le pied est à plat ne sont pas bien étalés et bien séparés comme ils devraient l'être afin d'assurer une bonne stabilité.

- **Les traitements**

On utilise des orthoplasties (orthèses d'orteils en silicone) qui sont à visée protectrice, correctrice ou les deux en même temps.

L'orthoplastie est correctrice quand elle évite une rétraction tendineuse synonyme de déformation des orteils.



Figure n°55 : Exemple d'orthèse correctrice dans le cas d'une griffe d'orteil [25]

Cependant, l'orthèse peut aussi être protectrice quand on est en présence d'une griffe d'orteil avec cors dorsaux et pulpaire. Dans le cas de la griffe proximale, l'orthèse permet de diminuer l'hyperappui sur la pulpe de l'orteil et sur l'articulation interphalangienne proximale.

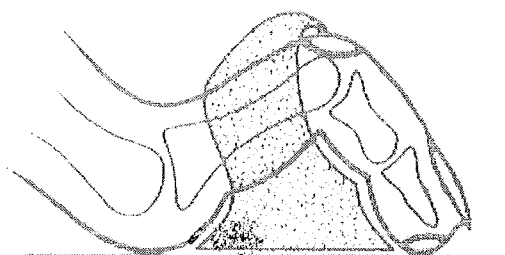


Figure n°56 : Orthèse protectrice d'une griffe proximale [25]

Enfin, le traitement peut aussi se faire par une orthèse plantaire qui soulage les zones d'hyperappui en répartissant les pressions.

Dans tous les cas, une rééducation des orteils sous forme d'assouplissement est conseillée.

f. Les troubles de la sudation [4, 12, 16, 17]

Sur la plante des pieds, on trouve des glandes sudorales eccrines dont la fonction est d'excréter de la sueur, celle-ci étant primordiale pour hydratation des tissus, maintenir les propriétés de l'épiderme et réguler la température du pied.

Toutefois, trop de sueur (hyperhidrose) ou au contraire pas assez (anhidrose) ne sont pas sans conséquences.

• **L'hyperhidrose**

○ *L'étiologie*

On produit tous plus ou moins de sueur pendant une activité physique. Toutefois, si la quantité est anormalement élevée (c'est-à-dire si les glandes sont normales et fonctionnelles mais que la réponse sudorale des glandes par rapport à la stimulation est exagérée), on parle d'hyperhidrose. Cela arrive plus fréquemment en période estivale car en plus du confinement dans le chausson, on transpire plus pour réguler sa température corporelle.

L'hyperhidrose est le plus souvent d'origine idiopathique.

○ *Les signes cliniques*

L'hyperhidrose peut s'accompagner sur la plante des pieds des signes suivants :

- une coloration en blanc de la plante avec des sillons, un érythème et une sensation de brûlure ;

- le phénomène de bromhidrose : la dégradation de l'acide isovalérique en acides gras à chaînes courtes (ce processus est réalisé par les bactéries présentes à la surface de la peau) donne une sueur particulièrement malodorante ;

- l'hyperhidrose va souvent de pair avec une cyanose des extrémités et une macération de la couche cornée plantaire. Cette macération prend vite un aspect criblé et ponctué.

○ *Le diagnostic*

Il repose sur une douleur de type brûlure, une odeur nauséabonde de la plante du pied et des lésions macérées érythémateuses.

La surinfection et l'eczématisation sont des complications possibles.

○ *Le traitement et la prophylaxie*

Il faut essayer au maximum de limiter la transpiration en évitant d'être pieds nus dans ses chaussons et penser à s'aérer souvent les pieds.

Il vaut mieux posséder plusieurs chaussons pour ne pas devoir en remettre une paire encore humide qui provoquerait une augmentation de l'activité des glandes sudoripares.

Il faut aussi avoir une hygiène des pieds irréprochable et se sécher correctement les pieds (surtout entre les orteils, là où les glandes sudoripares sont les plus nombreuses).

L'utilisation d'antitranspirants type ETIAXIL® peut s'avérer utile. En effet, les antitranspirants ont une action astringente et permettent une coagulation des protéines qui vont obstruer les pores sudoraux. Ces produits ont pour base des sels et des complexes d'aluminium, de zinc ou de zirconium.

Contrairement à un déodorant classique, il n'est pas utile de faire une application quotidienne (deux à trois fois par semaine est suffisant, voire une seule fois par semaine, si la réponse au traitement est bonne).

En plus de leur activité antitranspirante, ces produits ont également une action déodorante et antimicrobienne que leur confère leur pH acide.

Voici les principaux produits utilisés :

- SPIRIAL® : crème antitranspirante
- ETIAXIL® et DRICLOR® : solutions antitranspirantes
- ZEASORB® : poudre antitranspirante.

Enfin, l'ionophorèse peut également être pratiquée : elle consiste en un bain de pieds dans lequel passe un faible courant électrique qui va permettre de boucher les canaux sudoraux. Il faut un traitement d'attaque de trois séances de 10 minutes par semaine pendant un mois puis une seule séance par semaine suffit pour entretenir le résultat.

C'est aujourd'hui le traitement de choix de l'hyperhidrose.

- **La dyshidrose plantaire**

- *L'étiologie*

C'est une hyperhidrose où il y a obstruction des canaux sudoripares. La sueur reste bloquée en amont du canal.

- *Les signes cliniques*

On voit des petites vésicules qui apparaissent sur un érythème, toujours sur la plante du pied. Le prurit peut être important et les vésicules vont se rompre en donnant un léger suintement. Ces poussées sont toutefois résolutive en quelques semaines. La surinfection est à surveiller.

- *Les traitements*

Le traitement théorique consiste à administrer des dermocorticoïdes lorsqu'il n'y a pas de mycoses associées.

Lorsqu'ils se montrent inefficaces, la puvarthérapie est une alternative.

Enfin, il est possible aussi de traiter par un tannage au formol.

- **L'anidrose**

Le pied sec n'est pas gênant en soi mis à part le fait qu'il favorise le frottement et donc l'irritation de l'épiderme au contact du chausson du fait d'un manque de lubrification.

Ici, le problème est soit un défaut d'excrétion de sueur soit une sueur aux qualités hydratantes insuffisantes.

Il est donc conseiller d'appliquer sur le pied avant chaque activité sportive un produit type vaseline ou lanovaseline. Les crèmes hydratantes spéciales pieds secs sont également intéressantes pour le confort qu'elles apportent.

2. Les pathologies infectieuses

a. Les mycoses [2, 4, 16, 17, 20, 37]

Ces lésions, dues à des champignons, sont extrêmement fréquentes : elles sont retrouvées chez 10% de la population générale et chez 25% de la population sportive !

Déjà, les mycoses du pied sont très contagieuses et ont tendance à se développer sur un érythème déjà lésé ce qui est courant en danse.

Ensuite, il faut savoir qu'elles sont essentiellement dues à une augmentation de chaleur et d'humidité locale : transpiration, occlusion (par la chaussure), mauvaise hygiène locale...

En dehors du contexte sportif, elles sont favorisées par le diabète et les déficits immunitaires.

• L'étiologie

La transmission est souvent anthropophile (d'homme à homme). Elle est favorisée par un ou plusieurs des facteurs suivants :

- une pratique du sport pied nu pendant l'entraînement (contamination par le sol) ou en dehors de l'entraînement (contamination dans les vestiaires, sanitaires et douches par l'eau mais également par échange de chaussons et de linge contaminé) ;
- des chaussons de danse portés sans collants ni chaussettes (favorise la macération et l'humidité) ;
- les microtraumatismes répétés entraînant frottements, érythèmes et fissures ;
- l'hyperhidrose consécutive à l'effort.

• Les signes cliniques

Les lésions varient : on trouve des érythèmes, intertrigos, dépôts blanchâtres, vésicules, squames, desquamations, onyxis, périonyxis et même des fissurations qui risquent de s'infecter.

Ces lésions sont bien souvent symétriques, peuvent être associées à un prurit et sont parfois douloureuses.

On trouve ces lésions aussi bien sur le dos et la plante du pied que dans les plis interdigitaux et sur les ongles (les onychomycoses seront étudiées plus en détail dans la partie consacrée aux pathologies unguéales).

• Le diagnostic

Il faut un prélèvement cutané à l'aide d'une curette ou d'un écouvillon pour isoler le champignon responsable : dermatophyte, candida, pityriasis versicolor...

Au laboratoire, l'examen direct est suivi par la mise en culture du prélèvement sur milieu de Sabouraud. Les dermatophytes poussent en deux à trois semaines et les levures en deux à sept jours.

- **Les traitements**

L'hygiène des pieds : il faut conseiller une toilette matin et soir à l'aide d'un savon surgras ou d'une solution antiseptique moussante (si les lésions sont plus évoluées).

Un bon séchage entre les orteils est primordial.

Pour assécher les lésions macérées, on peut conseiller un bain de pied d'une dizaine de minutes dans du permanganate de potassium.

Le traitement local : il s'agit d'appliquer deux fois par jour un imidazolé (en crème pour le dos et la plante du pied, en solution pour les plis et en poudre pour les chaussures et les chaussettes) type PEVARYL® ou encore une crème à base de terbinafine (LAMISIL®).

Le traitement est long : de trois à six semaines pour éviter toute résistance et récurrence.

Le traitement local peut être complété d'un traitement par voie générale (comme LAMISIL® en comprimés si cela s'avère nécessaire).

- **La prophylaxie**

Bien que cela semble difficile dans le cas de la danse, il faut éviter un maximum la macération dans les chaussons : les enlever le plus souvent possible, éviter de les porter pieds nus, avoir une hygiène des pieds irréprochable...

Pour éviter la contamination, il faudrait toujours avoir ses propres serviettes de toilette, ne jamais s'échanger les chaussons, ne pas être pieds nus sur le sol ni dans les vestiaires communs.

Il faut savoir aussi que certains dermatophytes sont transmis par le chien et le chat : il faut donc protéger les petites blessures (coupures, ampoules) par un pansement pour éviter que cela ne devienne une porte d'entrée.

b. Le pied d'athlète [2, 4, 16, 17, 20, 37]

- **L'étiologie**

C'est une mycose de l'espace interdigital des pieds pouvant s'étendre à la plante des pieds et qui est favorisée par l'humidité et la chaleur.

Nous allons nous intéresser plus particulièrement à cette mycose car elle est extrêmement courante dans le milieu sportif (d'où son nom d'ailleurs).

Cette pathologie est causée par un dermatophyte qui appartient à l'un des trois genres suivants : Epidermophyton, Microsporum et Trichophyton.

Dans la moitié des cas, la lésion est due à Trichophyton rubrum et la contamination est faite principalement par une contamination indirecte (linge et chaussons contaminés par des squames, sol) ou bien par une auto-contamination à partir d'un foyer inguinal (eczéma marginé de Hébra) ou unguéal.

- **Les signes cliniques**

La forme débutante est un intertrigo dans un espace interdigital (en général le 4^{ème} mais parfois le 3^{ème}) où on distingue quelques squames sèches associés ou non à un érythème.

Les lésions peuvent se propager aux autres espaces et à la plante du pied.

Plus tard, on différencie la forme sèche de la forme humide.

La forme sèche se caractérise par une desquamation et un érythème sec qui s'étend au dos et à la face du pied. Dans la forme humide, l'épiderme épaissi et blanchâtre montre des fissurations suintantes au niveau des plis. Cette forme est bien sûr due à une hyperhidrose et une macération excessive.

L'extension se fait vers les autres espaces interdigitaux puis plus tard gagnera les ongles. Cet onyxis commence du bord libre de l'ongle et va donner une lame jaune et friable.

On trouve aussi d'autres formes moins spécifiques avec des eczématisations, hyperkératoses ou encore surinfections bactériennes nécessitant un traitement antibiotique général.

La dyshidrose palmo-plantaire est une complication classique du pied d'athlète; elle se manifeste par des vésicules sur la plante du pied associées à un érythème avec prurit intense. C'est la rétention sudorale dans la chaussure qui est à l'origine de cette forme d'eczéma qu'on traite avec des dermocorticoïdes (si échec ou récurrence on peut essayer la puvarthérapie).

- **Le diagnostic**

Il se fait principalement en constatant des lésions épidermiques ; cette pathologie s'exprime sous différentes formes, en partie en fonction de leur ancienneté.

Le prélèvement se fait à la curette et l'échantillon est mis en culture.

Après prélèvement cutané, le test de fluorescence à la lumière de Wood reste négatif.

- **Le traitement et la prophylaxie**

En plus des imidazolés, les dermatophytes sont sensibles à la griséofulvine (surtout pas de corticoïdes qui favorisent l'extension des lésions).

Comme pour les autres mycoses, le traitement se fait localement en plus des règles d'hygiène.

La crème est préférée pour les formes sèches et les poudres pour les formes suintantes.

Il faut traiter tous les foyers en même temps et la voie générale est ici parfois utilisée en cas de foyers multiples.

On peut utiliser des vernis en cas d'atteinte de l'ongle et une avulsion partielle de celui-ci est parfois envisagée.

La prophylaxie est identique aux autres mycoses.

c. Les pathologies bactériennes [37, 38]

La moindre brèche dans la peau, causée par un traumatisme ou un microtraumatisme au niveau du pied chez une danseuse est susceptible de s'infecter. Un abcès ou une cellulite sont alors possibles. Les germes les plus souvent mis en cause sont les streptocoques et les staphylocoques (*S.Aureus*).

- **L'abcès**

- *L'étiologie*

C'est une accumulation de pus dans les tissus sous-cutanés due à une infection consécutive à un traumatisme ou à un microtraumatisme.

S.Aureus et certaines bactéries anaérobies sont couramment retrouvées.

- *Les signes cliniques*

Le patient se plaint d'une douleur, d'un oedème et d'une rougeur au lieu de l'infection.

Une suppuration est possible, accompagnée ou non de fièvre.

- *Le diagnostic*

Le diagnostic consiste en un prélèvement d'un échantillon de l'exsudat par écouvillonnage afin de déterminer le ou les germes en cause.

L'échantillon est mis en culture et un antibiogramme est pratiqué.

- *Les traitements*

L'abcès doit être parfaitement bien nettoyé et la zone lésée doit être protégée.

Un antibiotique per os est nécessaire pour un abcès simple, sinon il faut utiliser un antibiotique en I.V.

- **La cellulite**

- *L'étiologie*

C'est une inflammation aiguë, extensive et diffuse de la peau qui affecte ses couches profondes. L'origine est la même que pour un abcès.

Les bactéries retrouvées sont des staphylocoques ou des streptocoques.

- *Les signes cliniques*

Une douleur est ressentie au point d'infection et on peut voir une rougeur, un oedème et éventuellement une fièvre et des céphalées.

La lésion est diffuse, un léger écoulement purulent peut apparaître ou une induration.

Les complications sont possibles : abcès, extension de l'infection voire une septicémie dans les cas les plus graves.

- *Le diagnostic*

Le diagnostic se fait de la même manière que pour l'abcès.

- *Les traitements*

Il faut dans tous les cas bien nettoyer la plaie et mettre le membre atteint au repos.

Ensuite, selon la gravité de l'infection, il faut administrer des antibiotiques per os ou par voie I.V.

d. Les pathologies virales : verrues plantaires [2, 17, 20]

- **Etiologie**

Les verrues sont de petites tumeurs épithéliales dues à un *Papillomavirus* humain (HPV). Elles sont contagieuses par contact direct (favorisé par les microtraumatismes cutanés et muqueux) ou par contact indirect (piscine, sanitaires).

Les danseuses peuvent être infectées surtout quand elles marchent pieds nus sur un sol contaminé. Le temps d'incubation varie de 1 à 20 mois après l'inoculation.

- **Les signes cliniques**

Les verrues plantaires les plus courantes (myrmécies) sont isolées. Ce sont des papillomes enchâssés dans le derme de la peau et recouverts parfois d'une hyperkératose. Les lésions sont peu surélevées mais s'enfoncent profondément. Si on appuie dessus ou si on la pince entre deux doigts, cela provoque une douleur.

Ces verrues, isolées ou regroupées (dites verrues en mosaïques), sont situées en général sous le métatarse ou sous le talon, rarement sur le bord latéral du pied, à proximité des ongles ou au niveau de la pulpe des orteils.

- **Le diagnostic**

Le diagnostic se fait à l'oeil nu.

Il faut juste faire attention de ne pas confondre la verrue avec un durillon d'appui ou avec un cor car il arrive que la verrue soit recouverte d'une hyperkératose.

- **Le traitement et la prophylaxie**

L'azote liquide (trente secondes à -196°) est utilisé après avoir procédé au décapage par un scalpel de l'hyperkératose superficielle aidé ou non d'un anesthésique local. Plusieurs séances sont en général nécessaires pour obtenir une guérison.

Il est courant aussi de recourir à des préparations locales kératolytiques (acide lactique, acide salicylique et collodion) à appliquer tous les jours en recouvrant d'un pansement adhésif. Il faut décapier la peau morte au bout de quelques jours en grattant avec une lime en carton ou une pierre ponce.

Il faut bien veiller à protéger la peau saine adjacente à la verrue avec un vernis neutre quand on applique la préparation.

Pour éviter la contamination, il faut bien entendu éviter de marcher pieds nus, recouvrir la verrue d'un pansement si elle saigne et ne pas partager son linge de toilette.

e. Les pathologies mécaniques surinfectées

Toutes les pathologies mécaniques que nous venons de voir, si elles sont négligées ou mal soignées, présentent toujours le risque de s'infecter et de suppurer.

Par exemple, l'ablation d'un phlyctène entraîne généralement une réaction inflammatoire susceptible de s'infecter.

En règle générale, la désinfection est une étape déterminante dans la guérison d'une pathologie mécanique.

Le traitement de la surinfection passe par l'administration d'antibiotiques (voie locale ou per os) dont le spectre doit couvrir les germes en présence.

3. Les pathologies unguéales

a. L'ongle incarné [12, 15, 20, 24]

- **L'étiologie**

L'ongle incarné est une inflammation au niveau du bord libre externe de l'ongle (en général il s'agit de l'ongle du pouce). C'est généralement l'ongle lui-même qui a un léger défaut par exemple au niveau de sa courbure mais ce peut être dû aussi à une coupe trop angulaire de l'ongle. Quoi qu'il en soit, la saillie unguéale qui rentre dans l'épiderme est douloureuse. Parfois, l'inflammation va jusqu'à l'ulcération.

- **Les signes cliniques**

C'est une pathologie très douloureuse pour la danseuse qui pratique les pointes. En effet, l'appui se faisant sur les orteils, chaque montée sur la pointe risque d'aggraver encore plus la perforation de la peau par l'ongle. Dans tous les cas, toute pression sur le bord de l'ongle accentue la douleur.

- **Le diagnostic**

A l'œil nu, on voit sur l'épiderme une rougeur au niveau de la zone de conflit avec l'ongle. La surinfection est possible.

- **Les traitements**

Il ne faut pas mettre de pansement serré sur la lésion qui aurait tendance à aggraver encore la situation. Par contre on peut utiliser de la gaze avec du sparadrap pour limiter le conflit avec le chausson.

On conseille de placer une petite mèche imbibée d'antiseptique placée entre l'ongle et le bord externe de l'orteil.

La cure chirurgicale peut se pratiquer en dernier recours.

Enfin, il s'avère utile de prendre régulièrement des bains de pied dans lesquels on masse le bord externe de l'orteil, le but étant d'assouplir l'ongle pour qu'il reprenne sa position initiale.

- **La prophylaxie**

Il faut absolument que les ongles des pieds soient coupés régulièrement mais pas n'importe comment : il faut les couper à ras (un ongle trop long entre plus facilement en conflit avec le chausson) et de façon arrondie. C'est la coupe des ongles avec des coins trop carrés qui évoluent vers des ongles incarnés.

b. L'hématome sous-unguéal [15, 20, 24]

• L'étiologie

Cette pathologie se rencontre chez la danseuse du fait des micropercussions répétées et des chocs directs sur les orteils.

Un ongle trop long surexpose aussi à ce type de pathologies.

Il faut distinguer l'hématome aigu qui provient d'un traumatisme important sur un orteil de l'hématome chronique qui est la conséquence directe de microtraumatismes sur les orteils (comme les chocs répétés des orteils sur le bout de la pointe) et qui correspond en fait à une pigmentation hématique unguéale chronique.

• Les signes cliniques

Dans l'hématome sous-unguéal, il y a accumulation de sang sous la forme d'une macule sous l'ongle. Cette macule apparaît subitement après le traumatisme mais parfois seulement quelques heures après.

La douleur est très vive dans l'hématome aigu et la macule doit être évacuée car il y a risque de décollement de l'ongle. On distingue nettement la présence d'une petite poche de sang sous l'ongle. L'orteil touché est souvent oedématié.

L'hématome chronique peut apparaître de façon bien plus insidieuse sous l'ongle. Il arrive même qu'on ne le sente pas et que l'alerte soit donnée par la détection d'une tache foncée, dont la couleur peut aller du brun au noir intense.

• Le diagnostic

Il se fait aisément à l'œil nu pour un hématome aigu : on voit la macule sous l'ongle. La douleur survient en général spontanément après le choc sur l'ongle. La douleur est proportionnelle à la quantité de sang accumulée sous l'ongle et elle disparaît par l'évacuation de la macule.

Si l'hématome dépasse la moitié de la surface de la tablette, il y a un risque de fracture sous-jacente de la phalange et une radiographie de contrôle s'avère nécessaire.

Pour l'hématome chronique, l'essentiel une fois qu'on a repéré la tache (d'allure parfois inquiétante de par sa couleur) est de s'assurer que cette tache est bien de nature hématique. En effet, le diagnostic différentiel est celui d'une tumeur mélanique.

Si la tache est sur un bord libre de l'ongle, il est aisé de découper la tablette et de s'assurer que c'est un hématome. Si la tache est au centre, il faut faire une biopsie.

Le spécialiste recherche la présence ou non de pigment mélanique pour éliminer le diagnostic de tumeur.

- **Les traitements**

Il faut éviter tout choc sur l'ongle et il ne faut pas que l'ongle vienne buter contre le rebord du chausson et par extension de la chaussure de ville.

Pour un hématome aigu, il faut évacuer le sang (à faire chez un médecin pour plus de précaution).

L'évacuation du sang soulage instantanément le patient.

L'évacuation se fait en plusieurs étapes :

- désinfecter la zone ;
- percer l'ongle à l'aide d'une aiguille chauffée, d'un trombone rougi ou d'un bistouri électrique et presser de part et d'autres pour en évacuer le sang (attention aux projections) ;

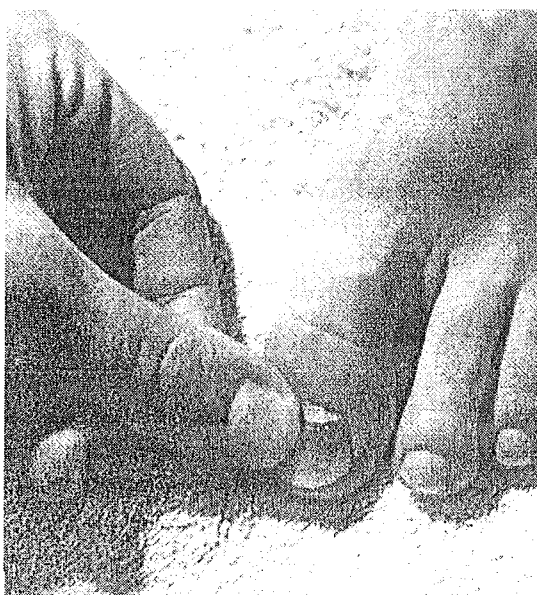

Figure n°57 : L'évacuation de la macule de sang [15]

- percer une seconde fois ;
- rincer avec une solution de Dakin.

Il est utile de mettre en place un pansement légèrement compressif pour replacer la tablette et éviter la formation d'un nouvel hématome.

Il peut arriver qu'après un certain temps on assiste à la chute de l'ongle.

Dans la plupart des cas, les hématomes chroniques s'éliminent avec la repousse de l'ongle à condition bien sûr qu'on supprime la source des microtraumatismes.

- **La prophylaxie**

Il faut absolument éviter les chocs trop violents sur les orteils (une réception de saut ne se fait jamais directement sur la pointe mais bien à pied plat) et savoir que la pratique des pointes rend sujet aux hématomes chroniques. Il faut donc surveiller l'apparition de taches sous l'ongle.

c. Les pathologies infectieuses unguéales [2, 4, 9, 16, 17, 20, 37, 38]

- Les onychomycoses

- *L'étiologie*

Les onychomycoses représentent 50% des pathologies unguéales, ce sont des infections des ongles dues à des dermatophytes ou à des candida. C'est une pathologie fréquente chez les sportifs du fait des conditions d'humidité et de chaleur qui favorisent la croissance de ces champignons. La fréquence des chocs sur un ongle (sur pointes) est un facteur favorisant.

- *Les signes cliniques*

L'atteinte de l'ongle est différente selon le champignon responsable.

- Les *onyxis à dermatophytes* : l'atteinte commence par le bord libre de l'ongle au niveau des couches profondes et s'étend vers la racine. On peut voir une tache jaune ou brune à travers la tablette. Il n'y a jamais de périonyxis (atteinte du pourtour de l'ongle).

- Les *onyxis à candida* : le facteur déclenchant est souvent un traumatisme de l'ongle.

Il y a d'abord un périonyxis inflammatoire et une atteinte de l'ongle dans un second temps. L'ongle va montrer des taches jaunes risquant de décoller l'ongle.

- *Le diagnostic*

La douleur n'est perceptible qu'en présence d'un périonyxis.

Les formes dues à *C. Albicans* se surinfectent facilement (*Pseudomonas*, *Staphylococcus Aureus*, *E.Coli*...) et montrent alors une inflammation aiguë.

Toute détection d'un ongle montrant une hyperkératose friable du bord libre de l'ongle ou la présence d'une tache colorée doit faire l'objet d'un prélèvement. L'examen direct et la mise en culture détermineront si il y a bien atteinte mycosique.

- *Les traitements*

- Les *onyxis à Dermatophytes* : le traitement peut consister en une avulsion unguéale (mécaniquement par une pédicure, chimiquement ou chirurgicalement) ou bien en un meulage mensuel si l'atteinte ne concerne qu'un seul ongle.

Les formes locales (verniss) sont largement utilisées.

Parfois, un traitement per os doit être associé. Il est à base de griséofulvine, kétoconazole ou terbinafine. On utilise un traitement par voie générale quand il y a atteinte de la matrice de l'ongle. Dans le cas contraire, le traitement local suffit.

- Les *onyxis à Candida* : le principe est le même. Le meulage de l'ongle au début puis un limage avant chaque application du vernis sont très utilisés.

Les candida sont sensibles à la nystatine, à l'amphotéricine B et aux produits azolés.

Quelques spécialités sous forme de vernis :

MYCOSTER® vernis (ciclopirox à 8%)

LOCERYL® vernis (amorolfine)

AMYCOR ONYCHOSET® (bifonazole et urée).

- **Les onyxis d'origine bactérienne**

Ils sont favorisés par la présence d'un ongle incarné.

L'agent responsable est un streptocoque ou un staphylocoque. Le pyocyanique est aussi parfois identifié. Il donne un périonyxis et une atteinte secondaire de l'ongle qui devient alors irrégulier et friable.

Le traitement se fait simplement par des antiseptiques locaux.

V LES PATHOLOGIES TRAUMATIQUES

Les pathologies que nous allons aborder dans cette partie nous permettent de faire un bilan des principaux traumatismes de la cheville et du pied rencontrés chez une danseuse. Toutefois, les lésions citées ne sont pas forcément l'apanage de la pratique de la danse. En effet, nous allons voir que ces pathologies surviennent dans trois contextes distincts.

Dans un premier temps, le mouvement à l'origine du traumatisme peut se rencontrer chez la danseuse en pleine activité, que se soit au moment d'un saut, d'un mouvement sur pointes, d'une chute sur la scène...

Ensuite, l'environnement proche de la danseuse est aussi propice à la blessure traumatique, entendons par là les coulisses où il faut souvent courir pour changer de côté, les échelles et les escaliers à monter et à descendre en peu de temps pour accéder aux loges ou au dessous de la scène...

Enfin, toutes ces pathologies se rencontrent aussi dans la vie quotidienne de la danseuse, hors des salles de spectacle et des salles d'entraînement. Etre un ou une sportive de haut niveau n'immunise pas contre une chute d'un trottoir, un faux pas dans la rue ou chez soi !

1. Les pathologies traumatiques de la cheville

a. Les entorses de la cheville

[3, 4, 6, 7, 10, 14, 15, 18, 20, 26, 29, 33, 34, 41, 43]

• Les généralités sur les entorses de la cheville

Une entorse est un déplacement de deux surfaces articulaires avec retour spontané à la position initiale.

L'entorse se caractérise par une atteinte d'un ligament articulaire qui va du simple étirement à la rupture totale. C'est en fait la conséquence d'un mouvement forcé allant au-delà de l'amplitude permise par l'articulation.

L'entorse est une pathologie traumatique spécifique de l'adulte et éventuellement de l'adolescent. Elle reste rare, voire exceptionnelle chez les enfants dont les ligaments sont beaucoup plus solides que les os.

L'entorse de cheville est l'entorse la plus souvent rencontrée en pratique sportive et la danse n'est pas épargnée. En effet, tous sports confondus, l'entorse de cheville est la reine des pathologies traumatiques d'origine sportive. En France, on en dénombre six mille cas par jour et cela est loin d'être négligeable. C'est l'entorse du ligament collatéral latéral de l'articulation tibio-tarsienne qui est, et de loin, la plus fréquente. Les autres ligaments de la cheville sont

beaucoup moins souvent touchés, que ce soit le ligament collatéral médial, ligament solidement implanté sur la malléole médiale ou encore le ligament antérieur dont l'entorse reste rare et souvent méconnue.

Il faut savoir qu'une entorse peut présenter différents degrés de gravité selon la nature de la lésion du ligament. Le traumatisme va du simple étirement musculaire provoquant des lésions uniquement microscopiques à la rupture totale du ligament qui est le cas le plus grave rencontré.

Enfin, si l'entorse de cheville reste une lésion traumatique à part entière, elle est régulièrement associée à d'autres lésions qui peuvent être de nature osseuse (fracture parcellaire ou arrachement), articulaire, ostéocondrale ou tendineuse. En fait, selon l'importance du traumatisme, un certain nombre d'éléments anatomiques peuvent être lésés et la détermination de ces lésions associées est toujours primordiale. Sans cela, les séquelles risquent de compromettre l'activité physique ultérieure. Il en est de même pour une entorse non ou mal soignée.

- **L'entorse externe (entorse du ligament collatéral latéral)**

- *L'étiologie*

L'entorse externe survient par le biais d'un mouvement forcé du pied en varus ou en inversion. Les circonstances d'apparition de ce traumatisme chez une danseuse ne sont pas toujours spécifiques de son activité. En effet, cette entorse peut survenir simplement après un faux pas (dans la vie quotidienne de la danseuse ou bien pendant son activité professionnelle). En danse, cette entorse survient régulièrement à la suite de la réception d'un saut, surtout si la réception se fait sur un seul pied.

La pratique des pointes n'est souvent pas étrangère à un diagnostic d'entorse de cheville. En effet, si la position sur pointe n'est pas correcte ou si la cheville n'est pas maintenue à fond, le risque de se tordre la cheville est élevé.

Au niveau du ligament collatéral latéral en lui-même, nous avons vu précédemment qu'il est formé de trois faisceaux (antérieur, postérieur et moyen). C'est le faisceau antérieur qui est le plus fragile donc c'est lui qui sera touché en priorité en cas de traumatisme.

- *Les classifications des entorses du ligament collatéral latéral et les signes cliniques*

Il existe de nombreuses classifications des entorses de ce ligament. Nous allons en retenir trois allant de la plus simple à la plus précise.

La classification en grade d'O'Donoghue

Cette classification se base sur le degré de gravité de l'entorse. Elle est à la fois très simple et très utile car de ce diagnostic de gravité découle en partie la thérapeutique mise en place, que ce soit un traitement fonctionnel, orthopédique ou chirurgical.

Grade 1 : l'entorse bénigne

L'entorse bénigne correspond en fait à un simple étirement ligamentaire du faisceau antérieur du ligament collatéral latéral. Les lésions sont donc uniquement microscopiques et n'ont pas un réel caractère de gravité.

Les symptômes de cette entorse commencent par une douleur plus ou moins importante mais qui disparaît spontanément. La douleur se réveille plus tard et se manifeste sous la forme d'une tension douloureuse. Le gonflement de la cheville est immédiat (quelques minutes à peine) mais il n'y a pas toujours d'ecchymose. Si un bleu se forme, il disparaît dans les vingt-quatre heures qui suivent le traumatisme.

L'entorse bénigne se guérit le plus souvent en quelques jours et sans séquelles. Il n'y a donc jamais d'instabilité fonctionnelle de la cheville consécutive à une entorse bénigne ni d'hyperlaxité résiduelle qui remettent en cause la stabilité articulaire.

Grade 2 : l'entorse de gravité moyenne

Elle correspond à une déchirure ligamentaire limitée ou à l'atteinte d'un seul faisceau ligamentaire. En fait, il y a rupture partielle et macroscopique du faisceau antérieur et de la capsule antérieure.

Il faut savoir que la différence entre une entorse de gravité moyenne et une entorse grave de la cheville est difficile à établir.

Il y a rarement des lésions associées et la stabilité articulaire de la cheville n'est pas remise en cause dans les cas d'entorse de moyenne gravité. Un gonflement rapide et l'apparition d'un hématome environ vingt-quatre heures après le traumatisme sont des signes en faveur d'une entorse moyennement grave.

Grade 3 : l'entorse grave

Une entorse grave se caractérise par la rupture d'une partie ou de la totalité du ligament collatéral latéral. Les lésions associées sont possibles et fréquentes. Les lésions ligamentaires, macroscopiques, peuvent compromettre la stabilité articulaire future de la cheville.

Quelques signes cliniques doivent faire penser à une entorse grave. Par exemple, le sensation auditive d'un craquement, l'impression de déchirure ou d'écoulement chaud à l'intérieur même de la cheville doivent orienter le diagnostic clinique vers une entorse grave. La tuméfaction pré et sous malléolaire dite en « oeuf de pigeon » qui apparaît rapidement pour disparaître ensuite est aussi un signe également d'entorse grave. La cheville est gonflée et ecchymotique.

Dans tous les cas, il faut savoir que l'intensité des signes cliniques, que ce soit au niveau de la douleur ou de l'impotence fonctionnelle n'est pas toujours corrélée avec la gravité de l'entorse. Par exemple, il arrive que l'appui soit impossible sur la cheville traumatisée alors que le diagnostic est en faveur d'une entorse bénigne et qu'à l'inverse, ce même appui soit possible dans certains cas d'entorses graves.

La classification en stade de Castaing

Elle est un peu plus précise que la précédente et elle se base sur les atteintes propres à chaque faisceau.

Stade 0 : pas de rupture de faisceaux du ligament collatéral latéral.

Stade 1 : rupture isolée du faisceau antérieur.

Stade 2 : rupture partielle ou totale du faisceau antérieur et du faisceau moyen du ligament collatéral latéral.

Stade 3 : rupture partielle ou totale des trois faisceaux.

La classification de Trevino, Davis et Hecht

Cette classification a comme avantage de prendre en compte les lésions associées qui sont susceptibles de modifier le traitement, à gravité ligamentaire égale. Toutefois, elle reste trop complexe pour être utilisée en pratique quotidienne.

GRADE	PATHOLOGIE
I	Étirement ligamentaire. Absence de laxité clinique.
II	Rupture partielle du faisceau antérieur. Légère laxité.
IIIa	Rupture complète du faisceau antérieur + signe du tiroir antérieur.
IIIb	Rupture complète du faisceau antérieur + tiroir antérieur + varus.
IIIc1	Rupture complète du faisceau antérieur et moyen + sensibilité des tendons fibulaires + tiroir antérieur + varus.
IIIc2	Rupture complète du faisceau antérieur et moyen + luxation ou subluxation des tendons fibulaires + tiroir antérieur + varus.
IVa	Rupture complète du faisceau antérieur et moyen + fracture par avulsion de la malléole latérale.
IVb	Rupture complète du faisceau antérieur et moyen + fracture ostéo-chondrale du talus + tiroir antérieur + varus.
IVc	Rupture complète du faisceau antérieur et moyen + fracture de la joue externe du talus.

○ *Le diagnostic d'une entorse du ligament collatéral latéral*

L'évaluation du diagnostic d'une entorse de cheville ainsi que la détermination de son caractère de gravité n'est pas chose aisée.

Elle se base sur l'interrogatoire, le bilan clinique avec recherche de mouvements anormaux et enfin le bilan radiographique et les autres examens d'imagerie médicale.

En résumé, trois questions essentielles doivent se poser:

- Suis-je bien en présence d'une entorse du ligament collatéral latéral?
- Si oui, est-ce que la lésion est isolée?
- Quel est le degré de gravité?

Il faut souligner qu'un diagnostic lésionnel précis évite, par le biais d'un traitement parfaitement adapté, le risque de voir apparaître des séquelles fonctionnelles.

L'interrogatoire

C'est une étape du diagnostic qu'il ne faut surtout pas sous-estimer.

Il permet de resituer l'accident dans son contexte initial : par quel mécanisme et dans quelles circonstances il a eu lieu, s'il s'agit du premier épisode ou au contraire si c'est une récurrence et enfin quels sont les signes fonctionnels immédiats et retardés qui sont présents. Ainsi, il est important de savoir s'il y a eu, au moment de l'accident, un craquement perceptible ou une sensation de déchirure.

La douleur et l'impotence fonctionnelle, assez subjectifs, ne sont pas des critères suffisamment explicites pour être retenus dans la détermination de la gravité de l'entorse.

L'examen clinique

Il débute par l'inspection de la cheville et du pied pour déterminer la présence ou non d'un œdème ou d'un hématome.

Ensuite, le but est de détecter les points douloureux. Il convient alors de procéder à une palpation précise des reliefs osseux (notamment de la base du cinquième métatarsien), du trajet des trois faisceaux ligamentaires, de la capsule antérieure, des muscles court et long fibulaires et des articulations médio-tarsienne et sous-talienne.

Ensuite, et cela apparaît capital, il faut rechercher les mouvements anormaux.

- Dans le plan frontal, il s'agit de détecter un ballotement tibio-talien ou choc talien qui signe la rupture du ligament (faisceaux antérieur et moyen). Le pied doit être en légère flexion plantaire et l'examineur porte le talus en dedans puis en dehors. C'est un bon témoin car il traduit la butée du bord supéro-latéral du dôme talien contre la face médiale de la malléole latérale.

- Dans le plan sagittal, on recherche la présence d'un tiroir antérieur. Cet examen, moins douloureux, est à privilégier. Le but est la mise en évidence d'une laxité antéro-postérieure de la cheville. La manœuvre consiste à caler le talon sur le plan de l'examen avec un genou fléchi à soixante degrés et repousser la jambe vers l'arrière. En cas de ressaut du patient, cela signe une rupture du faisceau antérieur. Ce signe est présent en cas d'entorse grave.

Enfin, les derniers examens à réaliser sont les testings isométriques du court et du long fibulaire. Le but est ici de détecter une douleur à la contraction contrariée de ces deux muscles. Un résultat positif signe une lésion de la gaine tendineuse, une luxation ou encore un arrachement de l'apophyse styloïde du 5^{ème} métatarsien (où s'insère le court fibulaire).

Le bilan radiographique

- Le bilan standard : il comprend des radiographies faites sous différentes incidences (pied de face, quinze degrés en rotation interne, de profil, déroulé du pied de trois quart). Ces clichés permettent la visualisation de lésions osseuses associées et l'évaluation de la gravité lésionnelle.

- Les clichés dynamiques : ils sont toujours comparés aux clichés de l'autre cheville et les résultats ne sont interprétables que si les conditions dans lesquelles ont été réalisées les radiographies sont précisées. Ces clichés sont demandés dans les cas d'entorses graves après disparition des douleurs, en cas de laxité pathologique quand le bilan radiographique standard n'a pas montré de lésions osseuses.

Les autres examens

- L'IRM : elle n'est pas systématique de par son coût élevé. Elle permet de visualiser des lésions ligamentaires.

- L'échographie: elle sert à apprécier la gravité lésionnelle. Pour être fiable, cet examen doit être réalisé par un opérateur expérimenté. C'est l'examen de choix actuellement car cette technique est peu coûteuse, indolore et reproductible.

- L'arthrographie : elle permet la visualisation des ruptures ligamentaires avec précision mais elle reste une technique chère.

- La tomodensitométrie : c'est l'examen de choix pour visualiser les lésions situées au niveau de l'articulation sous-talienne lorsqu'elle est couplée à une arthrographie (on parle alors d'arthroscanner).

Les diagnostics différentiels de l'entorse externe :

- l'entorse externe de Chopart ou calcanéocuboidienne ;
- les autres localisations d'entorse de la cheville et du pied ;
- les fractures parcellaires (base du 5^{ème} métatarsien);
- une rupture tendineuse ou une luxation.

- *Les différents traitements proposés dans l'entorse du ligament collatéral latéral*

Les premiers soins

Ils restent identiques quelle que soit la gravité de l'entorse.

Il s'agit de suivre le protocole « **GREC** » qui comprend quatre gestes essentiels : **G**lace, **R**epos, **E**lévation et **C**ompression.

Le glaçage consiste à appliquer immédiatement sur l'articulation et pendant vingt minutes un pack réfrigérant mais en prenant soin d'interposer entre la peau et le pack un linge humide pour éviter une brûlure. Le froid joue un rôle vasoconstricteur et anti-oedémateux en plus de lutter contre l'inflammation et la douleur. Ensuite, on peut réaliser un pansement compressif alcoolisé ou un cataplasme d'alumine qui limiteront l'oedème.

limiter le gonflement apparaît comme essentiel en facilitant le diagnostic ultérieur du médecin ce qui accélère la mise en place du traitement

La mise au repos et la surélévation du membre atteint sont bénéfiques.

A ceci, on peut ajouter l'emploi d'antalgiques (paracétamol) ou d'AINS.

Les différentes thérapeutiques à disposition dans l'entorse de cheville

Les traitements médicamenteux : antalgiques et AINS.

Les AINS sont controversés car ils ont de nombreux effets secondaires et contre-indications. De plus, leur efficacité n'est pas toujours avérée sur la cicatrisation ligamentaire. De ce fait, ce sont les antalgiques qui sont maintenant donnés en première intention.

Les traitements locaux : glaçage, chaleur, surélévation et compression.

Le meilleur moyen de glaçage reste le pack réfrigérant, beaucoup plus que les sprays refroidissants qui n'ont qu'une action superficielle et risquent de brûler la peau.

Le glaçage dure de quinze à vingt minutes et doit être réalisé plusieurs fois par jour. Entre deux séances, la compression de la cheville doit être maintenue.

La chirurgie

Elle n'est utilisée que de façon exceptionnelle et seulement dans le cas où il y a une fracture associée.

Le traitement par immobilisation ou traitement conservateur

C'est une immobilisation stricte (botte de résine ou plâtre).

Ce traitement est peu onéreux et évite une hospitalisation mais il possède quelques inconvénients. En effet, il entraîne une atrophie musculaire et plus rarement une raideur articulaire. Afin d'éviter des complications thromboemboliques, une prophylaxie par HBPM (héparines de bas poids moléculaires) est toujours mise en place.

Le traitement fonctionnel

On distingue les bandages cohésifs (dans les lésions bénignes), les bandages adhésifs (ou strapping) et le traitement par orthèse semi-rigide amovible (orthèse de cheville type AIRCAST®).

La rééducation

Indispensable dans certains cas ou fortement conseillée dans d'autres, elle permet d'éviter bien des séquelles secondaires à l'entorse de cheville.

Le choix du traitement

Il s'avère difficile de standardiser le traitement de l'entorse de cheville car même si le traitement dépend du diagnostic de gravité de la lésion, il n'existe pas un mais des traitements possibles. En fait, il faut déterminer le traitement le mieux adapté pour un patient donné, c'est-à-dire qu'il faut considérer le patient dans sa globalité (son âge, le sport pratiqué et à quel niveau, l'activité professionnelle...) en plus du bilan clinique et des résultats radiographiques.

Un traitement mal adapté ou une entorse mal soignée est source de complications. Toutefois, toutes les techniques évoquées, quand elles sont bien suivies et bien adaptées au patient sont valables.

Le traitement de l'entorse bénigne

Il comprend en premier lieu un traitement local par le froid pendant environ deux jours, associé ou non à la prise d'antalgiques.

Le traitement fonctionnel consiste à confectionner un bandage cohésif ou adhésif mis en place pour une dizaine de jours et changé tous les trois jours. Le strapping doit être utilisé uniquement après la résorption totale de l'œdème.

La reprise du sport se fait en général au bout de dix à quinze jours.

Le traitement de l'entorse moyenne

Le traitement commence par une prise en charge de la douleur et de l'inflammation.

Puis, le traitement est fonctionnel au moyen d'une orthèse amovible semi-rigide type Aircast®, très prisée du milieu sportif (les conditions de délivrance d'orthèses sont rappelées dans les annexes).



Figure n°58 : Attelle de cheville semi-rigide amovible [34]

Cette attelle de cheville est constituée de :

- deux coques latérales de part et d'autre de la cheville (plaques semi-rigides légèrement incurvées et modelées pour suivre les reliefs de l'articulation) ;
- une bande talonnière réglable en largeur et reliée par des bandes velcros aux coques latérales ;
- une fermeture réglable par deux bandes velcro circulaires maintenant l'ensemble de la cheville.

Cette orthèse permet une reprise rapide des activités car elle autorise le chaussage et la marche. De plus, les soins locaux et la rééducation précoce sont possibles avec une mobilisation des articulations de la cheville, du pied et une rééducation proprioceptive. La récupération des amplitudes est plus rapide avec ce type d'orthèse qu'avec une immobilisation stricte. Elle évite aussi tout risque de thrombose et troubles trophiques.

C'est au pharmacien de mettre en place l'orthèse lorsqu'elle est délivrée à la patiente. L'attelle doit être portée avec une chaussure à lacets type chaussure de sport et avec des chaussettes ; elle ne doit jamais être appliquée sur une peau lésée.

L'orthèse est mise en place en positionnant d'abord la sangle inférieure, puis il faut ajuster la largeur du talon et enfin la sangle supérieure.

Il peut être nécessaire dans la journée de modifier le serrage de l'orthèse en fonction de l'œdème.

Le pharmacien doit insister sur l'importance du port de l'orthèse pendant toute la durée du traitement car le fait qu'elle soit amovible est un facteur de mauvaise observance.

Le sport peut être repris au bout de six semaines avec une contention (chevillère).

C'est le pharmacien qui détermine, si l'ordonnance est imprécise, la chevillère la mieux adaptée. Ce choix se fait avec l'aide de la patiente après un interrogatoire précis.

Pour une prise de mesures correcte, la patiente doit être assise, le pied à angle droit. C'est la circonférence de la cheville au dessus des deux malléoles qui est mesurée.

Il existe différents types de chevillères mais ici ce sont les ligamentaires munies d'une bande dite anti-varus qui sont les mieux adaptées. Cette bande, cousue à une extrémité et attachée à l'aide d'un velcro permet une éversion dynamique de la cheville. Elle se place vers l'intérieur et s'attache au niveau du talon.

Le traitement de l'entorse grave

Il y a plusieurs situations envisageables.

Le traitement peut consister en une immobilisation par botte plâtrée ou en résine pendant une durée de six semaines correspondant à la durée de la cicatrisation ligamentaire. L'appui devient possible à partir de la deuxième semaine par le biais d'un talon de marche. Après le plâtre, la rééducation musculaire, fonctionnelle et proprioceptive est entreprise mais la reprise du sport ne peut guère se faire avant trois ou quatre mois. La rééducation proprioceptive permet d'éviter les récurrences et évite l'instabilité fonctionnelle motrice secondaire à un trouble de proprioceptivité.

Un traitement fonctionnel est possible aussi à l'aide d'une orthèse amovible semi-rigide pendant six semaines, mise en place jour et nuit. Toutefois, il ne faut pas qu'il y ait de lésions osseuses associées, d'atteintes de l'articulation sous-talienne ou de luxation des fibulaires. La rééducation, surtout à visée proprioceptive, est essentielle. Les soins de kinésithérapie peuvent commencer tôt et permettent de raccourcir le délai de reprise du sport.

Exceptionnellement et uniquement dans le cas d'une danseuse professionnelle devant reprendre rapidement son activité, un traitement chirurgical est possible. Pour cela, il ne faut pas qu'il y ait de lésions osseuses associées à l'entorse. Cette intervention est suivie d'une immobilisation par botte de plâtre ou de résine pendant six semaines. Les risques liés à l'opération sont ceux de toute hospitalisation : risques dus à l'anesthésie, aux complications septiques et thromboemboliques.

- **L'entorse interne (entorse du ligament collatéral médial)**

- *L'étiologie*

Cette entorse est largement moins fréquente que la précédente puisqu'elle ne représente que 10% des cas d'entorses de la cheville.

En effet, le ligament collatéral médial est bien ancré au niveau de la malléole médiale. Ce ligament, en forme d'éventail fibreux, voit ses fibres diverger pour se fixer sur le calcaneus, le talus et le ligament calcaneéo-naviculaire. Il est d'une résistance nettement supérieure à celle du ligament collatéral latéral et en fait, à ce niveau, ce sont les fractures de la malléole médiale qui sont les plus fréquentes, qu'on explique par la relative fragilité de cet os.

D'autre part, le mouvement de pronation est effectué avec une amplitude moindre que le mouvement de supination ce qui revient à dire que la mise sous tension du ligament médial est plus vite atteinte que pour le ligament collatéral latéral de la cheville.

Le mouvement à l'origine d'une entorse du ligament collatéral médial est celui d'un mouvement en éversion, lors de la réception déséquilibrée d'un saut ou encore après une chute d'un lieu élevé. Le traumatisme se rencontre également à la suite d'un mouvement de rotation quand le pied reste fixé au sol (voir la partie consacrée aux fractures malléolaires). Ainsi, ce traumatisme se rencontre au sein même de l'activité physique que représente la pratique de la danse mais également dans la vie quotidienne de la danseuse. Ce n'est donc pas une lésion spécifique de la danse.

On peut noter que certains facteurs prédisposent à la survenue de ce type d'entorse comme un valgus de l'arrière-pied.

Si l'entorse isolée du ligament collatéral médial reste rare, elle l'est nettement moins lorsqu'elle est couplée à une fracture de la fibula ou de la malléole latérale.

En fait, il faut un mécanisme précis pour provoquer une lésion isolée du ligament : il faut que le traumatisme se fasse avec une abduction modérée au risque d'avoir des lésions associées. Plus précisément, il faut que le mouvement d'éversion ait lieu avec une pronation supérieure à l'abduction pour limiter les forces appliquées sur la malléole latérale

Comme c'était le cas pour l'entorse du ligament collatéral latéral, les lésions sont de différentes gravité, allant de la simple distension du ligament à sa rupture totale.

○ *Les signes cliniques*

Le tableau reste pauvre en comparaison avec l'entorse du ligament collatéral latéral.

On constate une douleur et une tuméfaction sous-malléolaire médiale associées à une ecchymose. Il n'y a jamais ici d'hématome immédiat, de déformation importante et l'impotence fonctionnelle reste rare.

En cas d'entorse grave, on retrouve une sensation de craquement audible et une impression de déchirure à l'intérieur de la cheville.

○ *Le diagnostic*

Il comprend également plusieurs phases.

L'interrogatoire

Toujours essentiel, il permet de comprendre le mécanisme à l'origine de la ou des lésions.

L'examen clinique

Outre les signes cliniques immédiats et retardés, il montre une douleur à la palpation du ligament touché et à l'éversion passive du pied.

Il faut aussi essayer de détecter par la palpation d'éventuelles lésions de la malléole latérale, du ligament tibio-fibulaire inférieur et du col de la fibula qui sont les sièges des principales lésions associées.

En fait, l'examen clinique, avec l'aide précieuse de l'imagerie, permet essentiellement la recherche de ces lésions concomitantes dont voici celles qu'il faut absolument diagnostiquer :

- une fracture par arrachement de la malléole médiale ;
- une fracture ostéochondrale du talus ;
- un diastis interne signant l'incarcération du ligament médial entre la malléole médiale et le talus ;
- une lésion du tibial postérieur ;
- toute lésion appartenant au côté latéral à savoir entorse, fracture de la malléole latérale...

La recherche des mouvements anormaux, enfin, est réalisée.

- Le valgus forcé : il montre une déchirure du ligament par le biais d'un bâillement interne au niveau de l'articulation tibio-tarsienne.
- Le tiroir antérieur de profil : il montre des lésions du faisceau et de la capsule antérieure du ligament collatéral latéral.
- Le varus forcé : il permet d'éliminer d'éventuelles lésions du côté latéral.

L'imagerie médicale

- La radiographie standard : elle comprend trois incidences (cheville de face, de profil et de face en rotation interne de dix à vingt degrés).

Ces clichés permettent de détecter d'éventuelles fractures (malléole latérale, fibula, pointe de la malléole médiale, diastis talo-malléolaire médial, fracture du dôme talien...).

- Le bilan dynamique sert à la mise en évidence de mouvements anormaux qu'autorise une rupture ligamentaire à l'aide des trois manoeuvres que nous venons de citer.

Les diagnostics différentiels

Il faut d'abord éliminer une fracture par arrachement de la malléole médiale, ainsi qu'une luxation sous-talienne et une rupture du tendon du muscle tibial postérieur.

○ *Les traitements*

Ils varient en fonction de la gravité de la lésion mais sont pris en compte également les éléments propres au blessé comme son âge, son niveau sportif ou son devoir de retrouver au plus vite son niveau physique.

Le traitement peut se faire par un strapping de trois semaines (entorse bénigne) ou par le biais d'une botte plâtrée ou d'une attelle amovible semi-rigide mise en place pour trois semaines. La rééducation suit dans tous les cas le traitement quel qu'il soit.

La chirurgie est réservée aux entorses graves associées à des fractures (malléole latérale ou fibula). Elle consiste en une suture ou une réinsertion transosseuse. Une immobilisation plâtrée de six semaines est alors de mise et elle est obligatoirement suivie d'une rééducation adaptée.

● **L'entorse antérieure de la cheville (entorse du ligament antérieur)**

○ *L'étiologie*

Le ligament de l'articulation tibio-tarsienne est en fait une bandelette fibreuse correspondant à un épaississement de l'aponévrose superficielle. Il a un rôle de maintien en ce qui concerne les tendons des muscles suivants : tibial antérieur et long extenseur de l'hallux. Il participe activement à la stabilité antérieure de l'articulation tibio-tarsienne.

L'entorse isolée du ligament antérieur est un traumatisme rare et peu connu mais devient beaucoup plus fréquent quand il est associé à une entorse du ligament collatéral latéral. Ce n'est pas une lésion qu'on rencontre spécifiquement chez une danseuse.

L'entorse pure du ligament antérieur se produit à la suite d'un mécanisme de flexion plantaire forcée. C'est le cas quand par exemple le pied reste coincé au sol et la jambe impose un mouvement de flexion plantaire brutale.

Le mécanisme est différent pour l'association d'une entorse externe et d'une entorse antérieure où là il y a varus forcé et rotation interne en plus de la flexion plantaire.

○ *Les signes cliniques*

On peut constater un empâtement de la face antérieure de la cheville et parfois une ecchymose. Comme précédemment, la douleur est plus ou moins violente mais l'impotence fonctionnelle est plutôt modérée.

Une sensation de déchirure et un gonflement immédiat doivent faire suspecter une entorse grave.

La flexion plantaire est douloureuse et limitée. Il arrive même que la flexion dorsale aussi provoque une douleur si l'on est en présence d'un oedème réactionnel.

○ *Le diagnostic*

L'interrogatoire

Il précise les circonstances du traumatisme.

L'examen clinique

Il montre une douleur à la palpation à la face antérieure de la cheville .

La face latérale peut aussi être douloureuse en cas d'entorse du ligament collatéral latéral associée.

Il faut également rechercher la présence d'un tiroir antérieur avec un genou fléchi à quatre-vingt-dix degrés.

L'examen radiographique

Les clichés standards : ils comprennent un cliché de face, de profil, de trois-quarts en rotation interne et un cliché déroulé du pied. Ils ont pour but d'éliminer une fracture malléolaire mais aussi de détecter deux fractures fréquemment associées à une entorse antérieure : un petit arrachement au niveau du col du talus et une fracture du tubercule postérieure du talus.

○ *Les traitements*

En cas d'entorse bénigne, un traitement fonctionnel associant strapping et cryothérapie est suffisant. Si l'entorse est de moyenne gravité et notamment s'il existe un arrachement osseux, il est nécessaire d'opter pour une immobilisation stricte pendant quatre semaines.

Enfin, la chirurgie ne trouve sa place que dans les entorses graves surtout quand elles sont associées à une entorse du ligament collatéral latéral.

b. Les fractures de la cheville: fracture de la malléole latérale, de la malléole médiale et fracture bi-malléolaire [7, 26, 34]

• **Les généralités**

Les fractures qui se situent au niveau du cou-de-pied se produisent lors d'une chute violente ou lors d'un choc important à ce niveau. Suivant l'intensité accordée au traumatisme, ses lésions associées et selon le mécanisme précis qui est à l'origine de la blessure, on distingue les fractures uni-malléolaires des bi-malléolaires.

Il faut savoir qu'une fracture malléolaire, qu'elle soit médiale ou latérale, est équivalente à une lésion bi-malléolaire si elle est associée à une lésion ligamentaire qui se trouve sur l'autre versant.

Ainsi, une fracture de la malléole latérale à laquelle s'ajoute une lésion du ligament collatéral médial est assimilée à une fracture bi-malléolaire, et inversement.

Les fractures malléolaires doivent être traitées de façon à éviter une instabilité transversale ultérieure.

- **Les mécanismes lésionnels à l'origine des fractures du cou-de-pied et les lésions associées**

Les mécanismes lésionnels sont en général indirects et sont souvent à l'origine d'autres lésions (osseuses, cartilagineuses, ligamentaires et tendineuses). En fait une fracture malléolaire isolée est un phénomène rarissime.

La complication à craindre le plus est de voir se développer plus tard une instabilité chronique de la cheville.

- *La fracture de la malléole latérale*

C'est souvent un mouvement d'inversion du pied (flexion plantaire + supination + adduction) qui est retrouvé à l'origine de cette fracture. Toutefois, elle peut être due aussi à un varus pur de l'articulation ou bien à la rotation de la jambe avec le pied fixé au sol ou bloqué.

C'est ici une fracture de la pointe de la malléole latérale, associée ou non à une fracture de la médiale à cause de l'impact. Il peut aussi y avoir en plus une fracture du talus (angle supéro-latéral).

Par contre, une lésion isolée de la malléole latérale peut se produire en cas de choc directement sur celle-ci.

Dans ce type de fracture, le pied a tendance à tourner en valgus.

- *La fracture de la malléole médiale*

On retrouve un mouvement d'éversion du pied (flexion plantaire + supination + adduction) comme mécanisme lésionnel mais ce n'est pas le seul. On peut retrouver un varus pur du couple talo-calcaneen ou un traumatisme par rotation médiale de la jambe avec le pied fixé au sol.

Il y a ici fracture par arrachement de la malléole médiale ou bien lésion du ligament collatéral médial. Cette lésion peut s'accompagner d'une fracture de l'angle supéro-latéral du talus, d'une fracture du pilon tibial (côté marginal antérieur ou postérieur) ou encore un arrachement des ligaments tibio-fibulaires inférieurs. Cet arrachement a pour conséquence d'écarter les deux os de la jambe qui ne sont alors plus en mesure de maintenir correctement le talus. Ce dernier a alors tendance à basculer latéralement.

Un choc direct sur la malléole médiale risque de provoquer une fracture isolée de celle-ci. A l'inverse de tout à l'heure, une fracture de ce type donne au pied une tendance à tourner en varus.

- **Les signes cliniques des fractures malléolaires**

Les symptômes dépendent des dégâts anatomiques de la cheville, allant d'une entorse de cheville avec arrachement de la pointe de la malléole jusqu'à la fracture bi-malléolaire.

Les signes peuvent être modestes avec une tuméfaction, un œdème, une douleur à la palpation en regard de la malléole. En cas de traumatisme majeur de la cheville, le tableau peut se compléter de déformations du pied masquant ses contours, d'un craquement audible et d'une impotence fonctionnelle grave.

- **Le diagnostic**

L'interrogatoire est primordial car il permet d'orienter le diagnostic.

L'examen clinique, ensuite, permet de se tourner d'emblée vers un traumatisme grave type fracture bi-malléolaire qui demande recours à la chirurgie. Sinon, la radiographie permet de détecter les lésions osseuses associées. En cas de fracture à priori isolée d'une malléole, la recherche d'une éventuelle lésion du ligament de l'autre côté est indispensable.

- **Les différents traitements proposés**

Si la fracture est déplacée, le traitement chirurgical est indiqué au risque de développer une instabilité de la cheville. Il consiste en une ostéosynthèse avec réduction rigoureuse. La consolidation dure de deux à trois mois.

Les séquelles sont possibles: troubles trophiques, phlébite, pseudarthrose, arthropathie dégénérative...

Si la fracture n'est pas déplacée, le traitement est orthopédique (six semaines de botte plâtrée sans appuis).

2. Les pathologies traumatiques du pied

a. Les entorses du pied [3, 4, 7, 10, 16, 17, 18, 25, 26, 28, 33, 34, 37]

Les entorses du pied restent rares au quotidien dans le monde du sport.

La différentiation d'avec une entorse de cheville est parfois délicate d'où le nombre élevé d'entorses du pied qui passent inaperçues.

Si les entorses du pied sont rarement isolées, elles deviennent plus nombreuses en association avec des lésions ostéo-articulaires.

Le diagnostic de ces entorses est important car elles peuvent évoluer si elles sont négligées ou mal soignées vers une arthrose invalidante.

- **L'entorse sous-talienne (ou talo-calcaneenne)**

- *L'étiologie*

Rappel anatomique : L'articulation est formée par deux surfaces articulaires séparées par le sinus du tarse dans lequel se trouve le ligament talo-calcaneen interosseux ou ligament en haie. Ce dernier permet de relier la face dorsale du calcaneus au col du talus.

Deux autres ligaments entrent en jeu : les ligaments talo-calcaneens médial et latéral.

Le traumatisme a lieu en général avec un pied en varus et en flexion plantaire. En fait, c'est la sollicitation du pied en inversion et de façon excessive qui peut provoquer une entorse sous-talienne.

Cette entorse accompagne souvent une entorse du ligament collatéral latéral. En effet, ces deux articulations sont physiologiquement dépendantes et forment ensemble le couple dit de torsion à l'origine des mouvements d'inversion et d'éversion.

○ *Les signes cliniques*

Cliniquement, ces entorses sont difficiles à différencier de l'entorse du ligament collatéral latéral, tout du moins dans les formes aiguës.

La douleur est de type mécanique et se situe au niveau de l'arrière-pied.

Certains signes peuvent laisser présager une entorse grave : une impression de déboîtement ou bien l'apparition rapide des signes locaux.

○ *Le diagnostic*

Après l'interrogatoire, l'examen clinique montre une douleur à la palpation juste au niveau du sinus du tarse. Il y a également une douleur à la mobilisation du pied en varus et en valgus mais aucune douleur lors de la mobilisation de l'articulation tibio-tarsienne.

Il n'y a pas de varus excessif ni de tiroir antérieur.

La persistance d'une instabilité de la cheville doit aussi faire penser à ce type d'entorse.

L'examen clinique, aidé des radiographies, doit en plus éliminer ou au contraire affirmer d'autres lésions : une atteinte de l'articulation talo-crutale ou transverse du tarse et une fracture du cinquième métatarsien.

Les radiographies se divisent en clichés standards pour chercher un arrachement osseux au niveau du sinus du tarse et en clichés dynamiques qui servent à la détection d'un bâillement sous-talien.

La TDM et l'IRM servent à visualiser l'état lésionnel des ligaments.

Malgré cela, le diagnostic d'une entorse sous-talienne reste très difficile à établir.

○ *Les traitements*

Le traitement se fait soit par immobilisation plâtrée, soit par une orthèse semi-rigide amovible. La rééducation est dans tous les cas nécessaire.

• **L'entorse de l'articulation de Chopart ou de l'articulation transverse du tarse**

○ *L'étiologie*

Il y a plusieurs types d'entorses à ce niveau. Les mécanismes qui en sont à l'origine sont différents en fonction de la localisation de la lésion.

Rappel anatomique : L'articulation médio-tarsienne est formée de l'interligne calcanéocuboïdienne et de l'interligne talo-naviculaire. Parmi les ligaments importants de cette

articulation, on trouve le ligament en Y de Chopart (ligaments calcanéocuboïdien latéral et médial) et le ligament calcanéocuboïdien plantaire.

On peut avoir une atteinte isolée de l'interligne calcanéocuboïdienne (entorse externe de Chopart) qui est moins mobile que l'interligne talonaviculaire. Le mécanisme à la base du traumatisme peut être un appui sur un sol inégal ou un choc direct comme une réception sur le pied du partenaire. Il est possible aussi que cette entorse soit causée par un mouvement en inversion à la réception d'un saut par exemple mais le stress passe ici par l'articulation médio-tarsienne et il y a étirement des ligaments. Cette entorse peut donc aussi être couplée à une entorse de cheville.

Il est possible aussi, après un traumatisme important en réception ou en flexion plantaire forcée, d'être en présence d'une entorse complète de l'articulation transverse du tarse.

Enfin, notons qu'une lésion du ligament calcanéocuboïdien plantaire est possible. Sa distension ou sa rupture va provoquer un affaissement de l'arche médiale à l'origine d'un pseudo pied plat.

○ *Les signes cliniques*

Les entorses isolées de l'interligne calcanéocuboïdienne, qui sont de loin les plus fréquentes, peuvent parfois passer inaperçues. Elles peuvent aussi se manifester par une gêne à la marche et lors d'une impulsion ou d'une réception de saut.

Dans les formes graves, on retrouve la notion de sensation de craquement, de déboîtement articulaire et l'appui est vite difficile. L'œdème est d'apparition rapide et l'ecchymose peut diffuser à la cheville ou vers les orteils.

La douleur est vive (syncopale) et immédiate.

Dans les entorses complètes de l'articulation, l'appui est d'emblée impossible et l'ecchymose s'étend à la plante du pied.

○ *Le diagnostic*

Après un interrogatoire précis, l'examen clinique met en avant une prono-supination douloureuse ainsi qu'une douleur à la palpation du ligament en Y.

Pour une entorse calcanéocuboïdienne isolée, il faut éliminer une possible entorse de cheville (absence de signes locaux du ligament collatéral latéral et de douleurs à la mobilisation de la cheville, pas de mouvements anormaux en varus).

Dans une entorse totale, l'articulation transverse est douloureuse en pronation, supination et en flexion plantaire. L'examen clinique doit aussi éliminer une éventuelle entorse de cheville.

La radiographie fait rechercher un arrachement de l'os cuboïde qui est le témoin d'une entorse grave. D'éventuels arrachements tendineux du muscle tibial antérieur et du postérieur sont aussi à détecter.

- *Les traitements*

Le traitement débute par le classique protocole : repos, glace, compression et élévation du membre blessé.

Pour une entorse bénigne, le sport est arrêté une dizaine de jours. Pendant cet arrêt, des soins locaux sont appliqués ainsi que des anti-inflammatoires. Un strapping limitant la pronosupination est mis en place.

Pour une entorse plus grave, le strapping est également utilisé avec un béquillage pendant trois semaines. On ne plâtre jamais une entorse de Chopart en raison du risque d'algodystrophie.

- **L'entorse de l'articulation de Lisfranc ou entorse tarso-métatarsienne**

- *L'étiologie*

Rappel anatomique : L'articulation unit les trois cunéiformes et le cuboïde d'un côté et la base des cinq métatarsiens de l'autre.

La stabilité de cette articulation est en majeure partie imputée au ligament de Lisfranc qui s'étend du bord latéral du premier cunéiforme au bord médial de la base du second métatarsien.

Le traumatisme déclenchant est ici un mouvement d'hyperflexion plantaire associé à une pronation (ce qui donne une lésion médiale) ou à une supination (lésion latérale).

Secondairement, il se produit une dislocation aux points de ruptures ligamentaires et même parfois des fractures. Le premier métatarsien accompagne souvent les autres métatarsiens dans leur déplacement, dans le même sens (dislocation convergente) ou dans le sens opposé (dislocation divergente).

- *Les signes cliniques*

Ce sont ceux d'une entorse classique à savoir douleur au niveau du ligament lésé accompagnée ou non d'un oedème et d'une ecchymose.

- *Le diagnostic*

Cette entorse est difficile à diagnostiquer, elle n'est pas très spécifique, reste rare et méconnue. Les radiographies sont très utiles en vue d'apprécier un bâillement entre les bases des premiers et seconds métatarsiens mais aussi un affaissement de l'arche médiale. Dans ce cas, on a une superposition du cinquième métatarsien et du second cunéiforme sur le cliché de profil.

Les clichés standards permettent aussi de détecter des arrachements osseux même minimes et une fracture de la base du second métatarsien.

TDM et IRM sont également des outils précieux quant à la visualisation des alignements des bases métatarsiennes, du ligament de Lisfranc et des interlignes cunéo-métatarsiennes.

- *Le traitement*

Il consiste à mettre en place une orthèse plantaire avec barre rétrocapitale qui se prolonge sous l'articulation métatarso-phalangienne.

En cas de douleurs chroniques, il est nécessaire de rechercher un corps étranger intra-articulaire qui devra être enlevé chirurgicalement si nécessaire en vue d'éviter une arthrose.

- **Les entorses métatarso-phalangiennes**

- *L'étiologie*

Elles sont retrouvées chez une danseuse qui pratique son activité pieds nus.

L'entorse de la première articulation métatarso-phalangienne ou « turf toe » qui est également l'entorse de ce type la plus fréquente se produit pendant un mouvement d'hyperflexion plantaire. En danse, ce mouvement peut se produire soit pendant une phase d'appel de saut soit au contraire dans une réception sur demi-pointes.

Notons que le pied de type égyptien favoriserait ce traumatisme.

- *Les signes cliniques*

La douleur est vive et immédiate. La danseuse ressent une sensation de craquement ou de déboîtement.

- *Le diagnostic*

Il faut en premier lieu éliminer une goutte chez l'homme dont les signes cliniques peuvent se rapprocher de ceux de cette entorse.

Les radiographies permettent de diagnostiquer cette entorse et d'éventuelles lésions associées comme une fracture de la phalange proximale du premier métatarsien ou encore une lésion sésamoïdienne.

- *Les traitements*

Un bon moyen de calmer la douleur est de réaliser un strapping du rayon lésé ainsi que du rayon voisin sain qu'on maintient dans une légère flexion plantaire.

Les AINS locaux sont utiles mais n'empêchent pas forcément l'évolution vers un hallux rigidus.

Il est préférable d'arrêter son activité sportive pendant quatre semaines et en attendant de porter des chaussures rigides.

b. Les fractures du pied [3, 4, 6, 7, 9, 10, 16, 17, 19, 24, 25, 26, 34]

Les fractures du pied se divisent en fractures de fatigue et en fractures "vraies".

Les fractures de fatigue font partie des pathologies microtraumatiques donc seront étudiées plus loin.

La fracture vraie naît d'une chute, d'une mauvaise réception ou d'un faux mouvement et peut survenir pendant la pratique de la danse mais également dans la vie de tous les jours. Ce type de fracture n'est pas spécifique à la danse.

Quoi qu'il en soit, les fractures vraies du pied ont en commun de présenter à chaque fois une douleur à la pression, un œdème, une ecchymose précoce et une impotence fonctionnelle. Lorsque la fracture s'accompagne d'une lésion de l'articulation, il y a toujours un risque de voir se développer ultérieurement une arthropathie dégénérative.

• **La fracture du talus (astragale)**

○ *L'étiologie*

Cela reste une fracture rarissime.

La fracture se situe en général au niveau du col du talus et se produit à la suite d'une dorsiflexion excessive du pied contre le bord antérieur du tibia. Ce mouvement forcé peut aussi se compliquer d'abduction ou d'adduction.

Cette fracture passe souvent inaperçue lors d'un bilan traumatique de la cheville avec un diagnostic d'entorse.

○ *Les signes cliniques*

On retrouve classiquement une douleur et un œdème.

La gravité de la fracture est en fait déterminée par la présence concomitante d'une luxation de l'articulation talo-crurale ou de l'articulation sous-talienne et par l'évolution vers une ostéonécrose secondaire (le talus étant mal vascularisé).

○ *Le diagnostic*

Il se fait grâce au bilan radiographique et à la TDM.

○ *Les traitements*

Le traitement consiste en une réduction de la luxation et une prise en charge orthopédique (immobilisation plâtrée). L'ostéosynthèse est également envisageable.

Des séquelles sont possibles : une arthrose des articulations ayant été lésées et une ostéonécrose aseptique du talus.

Le risque d'ostéonécrose est quasiment inexistant s'il n'y a pas de luxation articulaire associée. Par contre, en cas de nécrose, les seules thérapeutiques restantes sont l'arthrodèse et la prothèse de cheville.

- **La fracture du calcanéus**

- *L'étiologie*

C'est la fracture la plus fréquente du pied (60% des cas).

Elle est due à un impact violent du talon sur le sol, lors d'une chute sur les talons.

De ce fait, elle ne se rencontre pas lors d'une réception de saut (le choc ne serait pas assez violent) mais peut survenir par exemple à la suite d'une chute dans les escaliers.

Notons quand même qu'une hyperflexion plantaire peut arracher une partie de la grande apophyse de calcanéus.

En sport, classiquement, cette fracture se rencontre dans des activités type parapente, parachute ou deltaplane mais aussi à la suite d'un saut dans une piscine pas assez profonde...

- *Les signes cliniques*

Le patient va souffrir d'une talalgie importante à l'endroit de l'impact qui empêchera tout appui sur l'arrière-pied et entraînera une impotence totale.

L'ecchymose plantaire va être précoce et l'œdème vient masquer les contours du pied.

- *Le diagnostic*

Le diagnostic repose sur un bilan radiologique qui montre l'importance des lésions et sur une TDM (pour déterminer si il y a des atteintes articulaires et tendineuses associées) très utile dans la décision du traitement.

- *Les traitements*

Le traitement dépend entre autres de l'atteinte ou non de l'articulation sous-talienne.

Le traitement est orthopédique en cas de fracture extra-articulaire. Dans le cas contraire, il faut une immobilisation plâtrée sans appui et éventuellement une ostéosynthèse et une arthrodèse subtalienne (si les dégâts au niveau de l'articulation sous-talienne sont très importants).

A long terme, des séquelles très gênantes pour un sportif peuvent subsister : un enraidissement de l'articulation sous-talienne pouvant aller jusqu'à l'arthrose, une douleur à la marche sur la pointe des pieds et des difficultés pour exécuter des sauts sur un seul pied (très handicapant en danse classique).

- **La fracture de l'os naviculaire**

- *L'étiologie*

Ce sont avant toute chose des fractures rares (moins de 0.5% des fractures du pied) mais dont les conséquences sont importantes.

Les fractures les plus fréquentes chez les danseuses sont extra-articulaires et touchent le tubercule médial. Elles se produisent suite à une chute ou lors d'une réception de saut sur l'extrémité des orteils.

- *Les signes cliniques*

La douleur se manifeste au dessus du moyen-pied qui gonfle rapidement.

La palpation de l'os naviculaire décèle une sensibilité accrue à cet endroit. Souvent, le choc sur l'os est d'une violence telle qu'il lèse le tissu osseux. Il y a alors un risque de voir apparaître une nécrose et une arthrose très douloureuse.

Le pied fracturé a tendance à tourner en varus.

- *Le diagnostic*

Le diagnostic se fait d'abord par un bilan radiographique mais ne permet pas forcément d'affirmer la fracture. La scintigraphie et la TDM viennent compléter alors le bilan.

- *Les traitements*

Le traitement est orthopédique (botte plâtrée pendant six semaines).

Le traitement chirurgical peut être aussi proposé dans les cas graves mais il est toujours suivi d'une immobilisation plâtrée. En cas d'arthrose secondaire, l'arthrodèse sera indiquée.

- **La fracture des cunéiformes**

Cette fracture est souvent associée à une fracture d'un métatarsien ou de l'os naviculaire. Elle survient classiquement après un écrasement.

Le diagnostic radiologique est en général suffisant en guise de diagnostic.

Le traitement est orthopédique par botte plâtrée durant quatre à six semaines.

- **La fracture de l'os cuboïde**

Elle arrive rarement isolément mais survient plutôt en association avec un traumatisme de l'articulation transverse du tarse ou tarso-métatarsienne.

Cette fracture se retrouve après réception d'un saut en hyperflexion plantaire ou bien en cas de choc direct sur le bord latéral du pied.

Ce type de fracture produit souvent un affaissement de la voûte plantaire entraînant donc la formation d'un pied plat traumatique.

Le traitement se fait par immobilisation à l'aide d'une botte plâtrée mais permettant la marche au bout de quelques jours.

- **Les fractures des métatarsiens**

Toute fracture d'un métatarsien entraîne une répartition modifiée des charges sur l'avant-pied qui est souvent source de douleurs. Les fractures à ce niveau peuvent se faire à différents endroits mais on les retrouve plus fréquemment à la base des métatarsiens.

○ *L'étiologie*

Les fractures peuvent se produire en différents endroits.

⇒ Les fractures de la base du métatarsien

Ces sont les plus fréquentes mais leur origine diffère souvent en fonction du métatarsien touché. La fracture du premier métatarsien est en général la conséquence d'un choc direct sur lui alors que les deuxièmes, troisièmes et quatrièmes métatarsiens sont plus souvent touchés lors d'une hyperflexion ou d'une hyperextension de l'avant-pied. Ces fractures peuvent aussi faire partie intégrante d'un traumatisme plus complexe comme une luxation de l'articulation de Lisfranc.

La fracture de la base du cinquième métatarsien est la plus fréquente (fracture de l'apophyse styloïde). En effet, sur la tubérosité latérale de cet os est inséré un muscle puissant : le muscle court fibulaire qui tient un rôle éverseur pour le pied. En cas d'inversion forcée (traumatisme en varus, le même que pour l'entorse de cheville avec atteinte du ligament collatéral latéral), ce muscle peut s'arracher de son insertion sur l'os et provoquer la fracture.

Toutefois, un traumatisme direct sur l'os est aussi une cause de fracture possible.

⇒ Les fractures diaphysométatarsiennes

Les causes de leur apparition sont aussi variables, ce peut être un traumatisme direct comme simplement la chute d'un objet lourd sur le pied ou bien une chute du sujet sur la pointe des pieds. Un ou plusieurs métatarsiens peuvent être touchés à la fois.

⇒ Les fractures du col

Le col du métatarsien est une zone fragile de l'os. Les circonstances d'apparition des fractures à ce niveau sont les mêmes que précédemment.

○ *Les signes cliniques*

Nous n'allons étudier en détail que les signes de la fracture la plus courante c'est-à-dire celle du cinquième métatarsien.

Il y a d'abord une sensation de craquement du pied puis une douleur violente sur son bord latéral. Il est possible de s'appuyer sur l'orteil blessé mais non sans douleurs.

La douleur est également présente à la palpation de l'os touché, à l'inversion passive du pied et à l'éversion contrariée.

○ *Le diagnostic*

La radiographie montre nettement un trait de fracture perpendiculaire à l'axe du métatarsien mais le déplacement est très rare.

Cependant, le diagnostic est délicat et souvent sous-évalué lorsque la fracture est associée à d'autres traumatismes (entorse tibio-tarsienne, fracture de la malléole latérale..).

Il faut bien étudier les signes de cette fracture et ne pas conclure trop hâtivement à une entorse de cheville. L'entorse de cheville se traduit par une tuméfaction de la malléole latérale et une sensibilité du ligament collatéral latéral ce qui n'est pas le cas ici.

○ *Les traitements*

L'arrêt momentané du sport est largement préconisé.

Le traitement dépend ensuite de la gravité de la lésion et de l'athlète.

Si l'on a affaire à une danseuse de haut niveau qui ne peut ou ne veut pas s'arrêter, la chirurgie (ostéosynthèse) est possible par le biais d'une vis, ainsi, la remise en charge peut être quasi immédiate. Sinon, le traitement se fait par un strapping.

Quelques complications peuvent survenir pouvant être dues à différents facteurs comme une immobilisation prolongée qui provoque des troubles trophiques ou encore un déplacement secondaire de la fracture.

En voici quelques unes :

- une pseudarthrose consécutive à la fracture qui nécessite un traitement chirurgical ;
- un cal hypertrophique ;
- une griffe d'orteil notamment lors d'une désaxation d'un métatarsien suite à une fracture du col.

● **Les fractures des orteils**

La danse est un sport à risque pour les fractures d'orteils surtout lorsqu'elle se pratique pieds nus (ce qui est souvent le cas en danse moderne et contemporaine).

La douleur est un signal d'alerte, tout comme l'ecchymose et l'oedème d'un orteil. L'hématome unguéal peut aussi accompagner la fracture.

En dehors de la fracture de l'hallux, le traitement est contentif : il consiste en l'utilisation d'une bande adhésive qui englobe l'orteil lésé et son voisin qui lui sert d'attelle.

Pour l'hallux, mieux vaut une immobilisation plâtrée (botte qui comprend les orteils) qui ne doit pas dépasser une semaine au risque d'enraidir l'articulation.

Une chaussure de Barouk pour décharger l'avant-pied peut également être utilisée.




Figure n°59 : Chaussure de Barouk
[34]

Cette chaussure est constituée de plusieurs éléments :

- une semelle relevée à l'avant de 10° avec un talon compensé incliné vers l'arrière et un coin antérieur amortisseur ;
- une enveloppe chaussante en toile légèrement montante sur la cheville et renforcée au talon par une tige résistante pour un maintien correct de l'arrière-pied ;
- une fermeture auto-agrippante réglable par trois brides velcro transversales sur le dessus du pied.

Elle doit être utilisée de manière temporaire. Sa mise en place est aisée du fait qu'elle soit entièrement ouvrable sur le dessus du pied.

Enfin, la chirurgie est utilisée si la fracture montre un déplacement.

Des séquelles sont possibles à cet endroit. Par exemple, une fracture de la phalange distale peut léser la matrice unguéale. Comme pour les métatarsiens, toute variation des charges sur l'avant-pied peut entraîner douleurs et hyperkératoses.

- **La fracture des sésamoïdes (du gros orteil)**

- *L'étiologie*

Bien que les sésamoïdes de l'hallux subissent de fortes contraintes car ils interviennent dans la phase terminale du pas, ce genre de traumatisme est rare. Il peut toutefois arriver chez une danseuse à la réception d'un saut sur un sol dur si l'impact est très important, surtout s'il est pieds nus.

Le traumatisme de l'articulation du gros orteil doit être important pour provoquer une fracture des sésamoïdes.

- *Les signes cliniques*

On constate une métatarsalgie d'appui franche accompagnée d'une ecchymose de la plante du pied et d'un œdème. Il y a également une sensibilité à la palpation du sésamoïde touché et la douleur est augmentée par la dorsiflexion de l'hallux.

- *Le diagnostic*

Il faut procéder à un bilan radiographique (avec incidences de Guntz) mais qui peut ne pas être spécifique. En cas de doute, la scintigraphie s'avère nécessaire, voire le scanner. Le diagnostic doit se faire précocement afin d'éviter l'évolution vers la nécrose.

- *Les traitements*

Le traitement est orthopédique puisqu'il nécessite une chaussure de Barouk qui permet la décharge totale de l'avant-pied grâce à son appui exclusivement talonnier.

L'ablation chirurgicale pourra être proposée en cas de pseudarthrose.

VI LES PATHOLOGIES MICROTRAUMATIQUES

Les pathologies que nous allons maintenant aborder diffèrent de par leur nature des lésions que nous venons de voir. En effet, on ne retrouve pas dans ces lésions un traumatisme précis parfois violent et brutal comme c'était le cas pour les lésions traumatiques. Ici, c'est le mouvement répété qu'exécute la danseuse inlassablement qui au bout du compte peut « user » certains éléments anatomiques.

La technique précise de la danse impose au corps et en l'occurrence au pied et à la cheville des contraintes tout à fait spécifiques. Cela explique pourquoi certaines lésions que nous allons voir sont spécialement retrouvées chez des danseurs ou en tout cas, pour certaines pathologies, de façon beaucoup plus récurrente que dans d'autres activités physiques.

1. Les pathologies microtraumatiques de la cheville

a. Les pathologies osseuses : les lésions d'hypersollicitation du talus [4, 7, 17]

Chez le sportif et plus particulièrement chez la danseuse, le talus est le siège de lésions microtraumatiques dues à des mouvements répétés et d'amplitude maximale en flexion plantaire et en dorsiflexion.

Nous allons donc étudier deux types de lésions dites d'hypersollicitation : l'antérieure et la postérieure.

- **Le syndrome exostosant antérieur ou exostose de O'Donoghe**

C'est la lésion d'hypersollicitation antérieure qu'on retrouve également dénommée conflit tibio-talien antérieur.

- *L'étiologie*

Chez la danseuse, ce type de lésion survient lors de mouvements de dorsiflexion forcés. Le rebord du tibia vient percuter le col du talus.

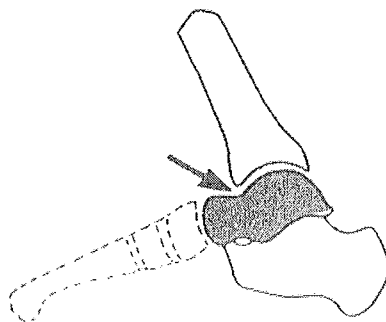


Figure n°60 : L'hypersollicitation antérieure du talus [7]

Les danseuses les plus souvent touchées par ce traumatisme sont celles ayant un triceps sural court car elles sont plus limitées dans l'amplitude du mouvement de dorsiflexion.

○ *Les signes cliniques*

La danseuse se plaint de douleurs au niveau du cou-de-pied dans les mouvements de dorsiflexion d'amplitude maximale. La douleur augmente aussi lors de la réception d'un saut. Parfois, la cheville elle-même est gonflée mais la plupart de ces syndromes restent asymptomatiques (on considère qu'il n'y a que 7% des sujets atteints qui souffrent).

La danseuse peut également constater une diminution de la flexion dorsale active et passive de son pied.

○ *Le diagnostic*

La palpation permet de déterminer exactement où sont situés les points douloureux (ici, dans la partie antérieure de l'articulation de la cheville) mais sinon, l'examen clinique reste pauvre. Les radiographies vont confirmer l'examen clinique en montrant des ostéophytes (plus précisément des enthésophytes ligamentaires) qui sont des productions osseuses pathologiques retrouvées sur le rebord du tibia et/ou sur le col du talus. Ces ostéophytes sont dus à des mouvements de traction répétés au niveau des insertions ligamentaires sur l'os. Ils sont présents uniquement sur le talus dans 40% des cas et dans 25% des cas des deux côtés (sur le talus et sur le rebord tibial).

C'est bien sur le deuxième cas qui est le plus douloureux.

La gêne fonctionnelle apparaît quand l'enthésophyte est important.

○ *Les traitements*

Le traitement médical : il consiste à appliquer des AINS locaux complétés ou non d'infiltrations et de physiothérapie. La mise au repos pendant quelques semaines afin de limiter au maximum les contraintes semble incontournable.

Le traitement orthétique : il nécessite l'utilisation d'un strapping ou d'une chevillère qui limitent la flexion dorsale du pied. Malheureusement, ces traitements ne visent qu'à diminuer la gêne fonctionnelle de la danseuse.

Le traitement chirurgical (curatif) : l'intervention consiste en l'exérèse des enthésophytes. Cette intervention reste rare et plutôt réservée aux danseuses de haut niveau. Si cette opération permet d'éliminer la source de la douleur, il arrive que la danseuse ne retrouve pas une mobilité totale de sa cheville.

- **Le syndrome de la queue du talus**

- *L'étiologie*

Ce cas de figure se rencontre typiquement chez une danseuse qui monte sur pointes. En effet, ce mouvement, qui correspond en fait à une flexion plantaire poussée, provoque un étirement du plan capsulaire antérieur.

Les microtraumatismes sont dus aux chocs continuels du tubercule postérieur du talus contre le rebord postérieur du tibia.

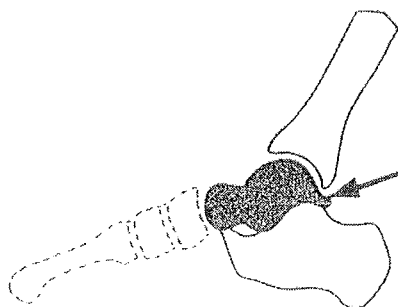


Figure n°61 : L' hypersollicitation postérieure du talus [7]

Cette lésion est favorisée par une hypertrophie du tubercule postéro-latéral du talus, celui-ci peut même se trouver remanié par le biais des impacts répétés. Le tubercule se sépare parfois du reste de l'os.

- *Les signes cliniques*

La douleur se situe au niveau de la partie supérieure du calcaneus et survient uniquement pendant le mouvement de flexion plantaire (flexion forcée manuellement et en charge) notamment lors de la montée sur pointes.

A cela peut encore s'ajouter une douleur due à la contraction contre résistance du long fléchisseur du gros orteil qui passe entre les deux tubérosités postérieures du talus.

On constate, comme pour le cas précédent, une limitation dans l'amplitude de flexion plantaire qui s'avère être gênante.

- *Le diagnostic*

Après l'examen clinique, la radiographie est intéressante car elle permet de montrer que le tubercule du talus a quelques particularités : il peut apparaître flou, fragmenté et dans les cas extrêmes on constate même qu'il se sépare du reste de l'os (mais toutefois, chez certaines

personnes, cette séparation ou plutôt cette non fusion de l'os est physiologique, on parle alors ici d'os trigone).

Des ostéophytes peuvent se retrouver sur le rebord postérieur du talus.

○ *Les traitements*

Le traitement médical : on conseille deux ou trois semaines de repos avec utilisation d'AINS en application locale parfois accompagnée d'infiltrations.

Le traitement orthétique : le strapping sert à limiter la flexion plantaire.

Le traitement chirurgical : l'ablation de la queue du talus reste exceptionnelle mais possible.

b. Les pathologies tendineuses de la cheville

[1, 4, 6, 7, 9, 10, 25, 26, 29, 33, 34, 37]

● **Les tendinopathies Achilléennes ou calcanéennes**

Cette pathologie touche le tendon calcanéen et les zones péritendineuses.

Le terme de tendinopathie est plus complet que celui de tendinite qui ne comprend que la lésion du corps du tendon.

Structure du tendon d'Achille :

Formé par l'union des lames terminales du triceps sural lui-même composé du muscle gastrocnémien et du soléaire, il s'étend jusqu'à la moitié inférieure de la face postérieure du calcanéus. Ses fibres superficielles, prolongées jusqu'à l'aponévrose plantaire superficielle, participent au système suro-achilléo-calcaneo-plantaire qui sert à la propulsion du pied.

Le tendon d'Achille est de loin le plus costaud et le plus volumineux du corps humain.

Son seul point faible se situe au niveau de sa faible vascularisation qui l'empêche d'éliminer correctement toutes ses toxines lorsqu'il est fortement sollicité.

Le tendon d'Achille est entouré, dans l'ordre, par un péritendon, un paratendon lui-même formé de deux feuillets séparés par un film liquidien et enfin d'une gaine aponévrotique provenant du dédoublement de l'aponévrose jambière.

Le tendon est séparé du calcanéus par la bourse séreuse rétro-calcanéenne.

Les bourses séreuses de Bovis sont situées entre l'aponévrose superficielle et la peau.

La danse est une grande pourvoyeuse de pathologies microtraumatiques liées au tendon d'Achille. Il apparaît comme nécessaire de préserver intact ce tendon qui sert non seulement à monter sur demi-pointes et sur pointes mais également dans la phase d'impulsion et de réception de n'importe quel saut.

○ *L'étiologie*

Les pathologies sont différentes selon la localisation exacte de la lésion.

On différencie déjà les tendinoses qui touchent le corps même du tendon qui souffre de micro-ruptures au niveau de ses fibres de collagène. Des nodules peuvent être présents et signent alors la cicatrisation de ces ruptures.

Ensuite, on peut rencontrer des péritendinites, témoins d'une inflammation de la gaine due à une sollicitation excessive de cette dernière. En réponse à cette sollicitation, il y a une sécrétion liquidienne responsable d'un oedème.

Des tendinopathies de la zone d'insertion sont aussi possibles. Ce peut être des enthésites (inflammation de la zone d'insertion du tendon sur le calcaneus) ou bien des bursites ou ténobursites rétro ou pré-achilléennes (inflammation des bourses séreuses). Notons que les bursites rétro-achilléennes ont été développées dans les pathologies mécaniques dermatologiques.

Enfin, une rupture complète du tendon calcaneen est possible.

Les facteurs favorisant l'apparition de tendinopathies

- Les causes mécaniques : une des plus importantes est sans aucun doute la qualité du sol.

Un sol trop dur ou inadapté à la pratique de la danse comme un gymnase peut avoir des conséquences néfastes sur l'intégrité du tendon. Il faut aussi éviter de changer de façon trop brutale son chaussage ou le type de sol sur lequel on danse.

Ensuite et logiquement, le surmenage du tendon est source de lésions. Les microtraumatismes répétés sur les tendons sont le résultat d'une disproportion entre la résistance de la structure et le travail qu'on lui demande. Un échauffement trop rapide ou effectué dans une salle pas assez chauffée est largement déconseillé.

Enfin, cette énumération de causes mécaniques ne serait pas complète sans la citation, loin d'être anecdotique, de toutes les manières brutales et irraisonnées de se « fabriquer » un beau cou-de-pied : se coincer les pieds dans un tiroir et rester par terre, se placer les pieds « à la retourne » dans des barreaux de chaise...De telles pratiques, dangereuses, sont sources de tendinites et de traumatismes osseux.

- Les problèmes de statique du pied : un pied creux et une pronation excessive usent le tendon (respectivement côté latéral et côté médial). Un tendon calcaneen trop court est aussi un facteur de risque.

- Les causes chimiques : un manque d'eau diminue le drainage du tendon qui ne peut plus éliminer les toxines accumulées pendant l'effort physique. Une alimentation équilibrée et en quantité suffisante permet aussi de garder des tendons en bonne santé.

- Les causes iatrogéniques : un des effets secondaires à la prise de fluoroquinolones est la rupture du tendon d'Achille. Les statines et l'isotrétinoïne peuvent aussi provoquer une tendinite.

- Les autres causes : elles peuvent être d'origine infectieuse, rhumatismale ou encore tumorale.

Les ruptures complètes du tendon calcaneen

Le mécanisme mis en cause est celui d'une contrainte maximale pendant une flexion dorsale de la cheville provoquant l'étirement du tendon jusqu'à sa rupture. Une contraction brutale et violente du triceps sural est également parfois à l'origine de la rupture.

Il faut savoir que toute réception de saut déséquilibrée est aussi source de tendinites.

○ *Les signes cliniques*

La douleur à la partie postérieure de la cheville est l'élément clinique dominant.

Cette douleur évolue classiquement en trois phases : elle n'est présente au début que dans un effort faisant intervenir le tendon calcanéen mais disparaît au repos, puis, elle se manifeste à chaque effort même dans la marche après repos prolongé. Enfin, la douleur devient quasi permanente. Cette douleur s'accompagne parfois d'autres signes comme un oedème, un empâtement paratendineux ou une tuméfaction.

Le pas a tendance à devenir plus saccadé et parfois même il y a une boiterie et une sensation de crampe dans le mollet.

En cas de rupture totale, la douleur est brutale et intense. La danseuse a comme l'impression d'avoir reçu un coup de fouet sur la partie postérieure de son mollet.

○ *Le diagnostic*

L'interrogatoire : il précise les circonstances d'apparition de la tendinite. Il est intéressant de savoir si la danseuse a changé son entraînement en contenu (plus de sauts) ou en intensité, si la pratique de la danse se fait sur un sol dur ou encore si le chaussage a changé.

L'examen clinique : il y a trois signes à rechercher après un examen podologique poussé qui détecte un trouble de la statique.

Le premier signe à mettre en évidence est une douleur à l'étirement passif (sujet debout en fente puis lors d'un test d'accroupissement avec les talons au sol). Ensuite, c'est la douleur à la contraction qui est recherchée (sujet debout sur la pointe des pieds en sautillant sur place, sur les deux puis sur un pied). Enfin, on pratique une palpation minutieuse du tendon. Un nodule retrouvé signe une rupture partielle plus ou moins récente, un gonflement en bas du tendon signe une bursite et une crépitation pendant mobilisation signe une péri-tendinite.

Les signes de Brunet et de Thompson sont à rechercher en cas de suspicion de rupture totale. Le premier montre une perte de la dorsiflexion podale passive. Le second montre une perte de la flexion plantaire après pression latérale du mollet.

Il n'y a pas non plus possibilité de s'élever sur la pointe du pied en cas de rupture totale.

Le bilan radiologique : il comprend des radiographies de la cheville de face, du pied de profil et de face.

Les autres examens pratiqués : l'échographie permet de confirmer le diagnostic.

○ *Les traitements*

La première chose à faire est de mettre son tendon au repos pour une durée allant jusqu'à quatre mois en cas de lésions graves. La reprise de l'activité est toujours progressive.

Le traitement médical comprend la prise d'anti-inflammatoires par voie générale ou locale ; les infiltrations, rares, sont réservées au traitement des péri-tendinites.

La physiothérapie est également pratiquée.

La kinésithérapie apporte un soulagement non négligeable par des massages transverses profonds.

Le traitement orthétique comporte deux phases : d'abord, dans le cas bien sûr où cela est nécessaire, il faut corriger par une orthèse adaptée d'éventuels troubles statiques à l'origine de la tendinite. Puis, le port d'une talonnette antalgique de cinq ou six millimètres d'épaisseur (mousse, silicone...) permet la détente du tendon. Cette talonnette soulage de par ses nombreux effets : elle compense la brièveté d'un tendon trop court, amortit l'impact du talon au sol, absorbe les ondes de choc et dissipe les vibrations.

En cas de rupture totale, la chirurgie est employée (sauf contre-indications opératoires) après échec d'un traitement médical ou orthopédique. Une suture du tendon ou une synovectomie est pratiquée. Il s'ensuit une immobilisation par botte plâtrée pendant une durée de six semaines. Notons que la chirurgie est toujours utilisée chez les sportifs de haut niveau.

Un nouveau traitement des tendinopathies consiste en l'utilisation d'ondes de choc. Ce traitement, bien qu'étant encore en cours d'évaluation, a déjà montré des résultats encourageants.

Deux types d'onde sont utilisés : les ondes de choc extra-corporelles (ESWT) et les ondes de choc radiales (RSWT).

Les ondes de choc extra-corporelles (ESWT)

C'est un générateur qui crée les ondes de choc à l'aide de procédés physiques complexes. La zone d'impact doit être précise et pour cela il faut que l'appareil soit couplé à un échographe ou à un système radiographique.

Ainsi, il est possible de traiter des tissus superficiels et profonds (l'action se fait jusqu'à une profondeur de onze centimètres) en une ou deux séances.

Cela reste toutefois un procédé très coûteux.

Les ondes de choc radiales (RSWT)

L'onde de choc est créée par un impact pneumatique direct ou à l'aide d'un percuteur en contact avec la peau. La pénétration intra-tissulaire de l'énergie produite n'excède pas trois centimètres et demi ce qui limite donc l'action aux tissus superficiels.

Trois à six séances (jusqu'à douze dans certains cas) sont nécessaires à raison de deux séances par semaine.

Ce procédé est moins coûteux que le précédent.

En traumatologie sportive, les lésions étant le plus souvent à faible profondeur, c'est le traitement par ondes radiales qui est le plus utilisé.

Le mécanisme d'action de ce type de traitement est encore mal élucidé. Il y aurait une action antalgique provoquée par la libération d'endorphines suite à la percussion locale ou suite à la libération de l'onde de choc. Une autre théorie voudrait que la douleur cesse par inhibition des afférences douloureuses dans la moëlle.

Ensuite, les ondes joueraient aussi un rôle mécanique intéressant en favorisant la cicatrisation, notamment à la jonction ostéo-tendineuse.

Les effets secondaires, bien que limités, sont à prévoir. Ils dépendent entre autres de la densité de l'énergie utilisée. On peut s'attendre à une douleur, un hématome, un gonflement et plus rarement à une augmentation des symptômes de base. La seule contre-indication au traitement est le port d'un pace-maker.

Les autres tendinopathies de la cheville peuvent également être traitées par ces ondes de choc

○ *La prophylaxie*

En prévention de ces tendinopathies calcanéennes, certaines règles sont à respecter. Une hydratation (deux litres d'eau par jour) est nécessaire, accompagnée d'une diététique adaptée.

L'échauffement se fait toujours progressivement et l'activité s'achève par des étirements.

• **Les tendinopathies des courts et longs fibulaires**

○ *L'étiologie*

Rappel : Le long fibulaire, étendu de la fibula au premier métatarsien sur sa base, possède un long tendon réuni dans une gaine séreuse commune avec le tendon du court fibulaire qui lui s'insère au niveau du cinquième métatarsien (sur l'apophyse styloïde).

Ils sont tous deux des muscles servant à la pronation.

Les pathologies rencontrées au niveau des tendons sont des luxations ou subluxations, des tendinites, des ténosynovites et des syndromes fissuraires.

Pour les luxations, c'est un traumatisme violent causé par une flexion dorsale du pied isolée qui est incriminée mais aussi un mouvement d'éversion contrarié du pied. Les tendons viennent se positionner en avant de la malléole latérale mais reprennent leur place lors de la flexion plantaire. Par contre, si il y a une brèche au niveau de la gaine, des récurrences de ces luxations sont à prévoir.

Certains facteurs favoriseraient cette lésion comme un antécédent d'entorse latérale ou de fracture articulaire du calcaneus.

La tendinite du muscle court tibial se produit aussi après un mécanisme d'éversion contrariée du pied.

La ténosynovite du long tibial est due à un étirement du tendon quand le pied est en hypersupination. D'autres cas mettent en cause le frottement de chaussures montantes (cas des patins à glace) sur la gaine des tendons.

Enfin, les syndromes fissuraires (fissurations intra-tendineuses) sont consécutifs à des luxations récurrentes des tendons ou à une instabilité chronique de la cheville due à des entorses latérales de la cheville à répétition.

○ *Les signes cliniques*

Dans les luxations, les signes cliniques peuvent être confondus avec ceux de l'entorse de cheville. La douleur se situe derrière la malléole latérale et une sensation de craquement peut intervenir. Un oedème et une ecchymose apparaissent rapidement. Il faut absolument faire le bon diagnostic au risque de voir se développer une luxation récurrente avec une instabilité de la cheville.

La tendinite du court fibulaire est caractérisée par une douleur rétromalléolaire ainsi qu'à l'éversion contrariée du pied. Ces douleurs peuvent irradier à la face latérale de la cheville.

Au niveau du long fibulaire, on rencontre essentiellement des ténosynovites sténosantes avec inflammation de la gaine. Cette lésion se manifeste par une douleur du bord latéral du pied et une tuméfaction sous-malléolaire latérale.

Enfin, les fissurations intra-tendineuses, qui touchent surtout le court fibulaire, se manifestent sous forme de douleurs rétro-malléolaires latérales.

○ *Le diagnostic*

Dans une luxation aiguë du tendon du court ou du long fibulaire, l'examen clinique révèle une mobilité réduite de la cheville en flexion dorsale. L'éversion contre résistance réveille la douleur tout comme la palpation de la région malléolaire latérale. Le diagnostic de cette luxation est difficile à poser. Bien souvent et à tort, c'est celui d'entorse de cheville qui est établi.

La ténosynovite du long fibulaire montre une douleur à la palpation du tendon et à l'éversion du pied contre résistance.

La tendinite du court fibulaire donne le même bilan à l'examen clinique.

En cas de tendinite d'insertion, elle est révélée par la palpation douloureuse de l'apophyse styloïde du cinquième métatarsien pour le court fibulaire et par la pression douloureuse de la face plantaire du cuboïde pour le long fibulaire.

Un syndrome fissuraire se repère cliniquement, en plus d'une douleur à l'éversion forcée, par une mobilité anormale des tendons fibulaires par rapport à la malléole latérale. Une tuméfaction malléolaire est souvent mise en évidence par la palpation .

D'autres examens tels la radiographie, TDM, échographie et IRM peuvent venir étayer le diagnostic.

○ *Les traitements*

La tendinite du court fibulaire se traite par des infiltrations de corticoïdes, une physiothérapie locale et une contention en éversion.

La ténosynovite sténosante, en cas d'échec de ce même traitement médical, demande recours à la chirurgie (incision de la gaine et libération du tendon).

Le traitement des luxations consiste lui en une immobilisation plâtrée de six semaines mais parfois, c'est le traitement chirurgical qui est recommandé.

Enfin, pour un syndrome fissuraire, il faut intervenir chirurgicalement au risque de voir une rupture complète du tendon. Après l'opération, une immobilisation plâtrée pendant trois à cinq semaines est indiquée.

- **Les tendinopathies du tibia antérieur**

- *L'étiologie*

Rappel : Le muscle tibia antérieur, fléchisseur dorsal par excellence, est le muscle extrinsèque antérieur le plus important du pied. Il part de la face latérale de la fibula et s'insère par le biais d'un tendon sur les faces plantaires du premier cunéiforme et du premier métatarsien.

Les formes cliniques sont nombreuses au niveau de ces tendinopathies mais c'est la ténosynovite crépitante qu'on rencontre le plus fréquemment en pathologie sportive.

Elle survient à la suite d'un conflit important avec une chaussure trop contraignante (c'est essentiellement le cas avec le patin à glace). Les microtraumatismes causés par la danse en général sont souvent source de tendinopathies des muscles longs de la cheville par un surmenage du pied.

Un laçage excessif (trop serré) au niveau de la zone d'insertion du tendon associé à un frottement est aussi une cause d'apparition.

D'autres mouvements peuvent être également incriminés comme les redressements assis classiques ou inclinés avec les pieds calés ou maintenus par une tierce personne (dans le travail des muscles abdominaux).

Citons l'existence de ténosynovites sténosantes (la gaine sténosée du tendon fait qu'il a du mal à coulisser) et de ténosynovites exsudatives dont l'étiologie est plus souvent rhumatismale voire infectieuse.

Une rupture progressive ou aiguë du tendon est possible. La rupture aiguë est d'apparition spontanée dans certains cas (dégénérescence liée à l'âge). Chez le sportif, elle est d'origine purement traumatique.

La rupture progressive est assimilable à une véritable rupture de fatigue où les fibres musculaires se lèsent progressivement et se déchirent. La réparation n'est pas assez performante ce qui laisse des séquelles : cals fibreux puis nécrose.

- *Les signes cliniques*

La ténosynovite crépitante se caractérise par une douleur qui peut diffuser sur toute la longueur du muscle. La tuméfaction à la partie antérieure de la cheville, douloureuse, s'accompagne d'une sensation de crépitation perçue par le sportif et l'examineur, « tel le crissement de la neige quand on marche sur elle ».

On peut observer une sensibilité à la palpation du tendon tibia. La douleur augmente lors d'un mouvement de dorsiflexion contre résistance.

En résumé, quelle que soit la nature de la lésion, on recherche une triade de signes : douleur à la contraction résistée, douleur à la mise en tension passive et douleur à la palpation du tendon.

○ *Le diagnostic*

Après l'interrogatoire et l'examen clinique, il est possible d'étayer le diagnostic par le biais d'examens complémentaires comme l'échographie ou l'IRM.

L'imagerie est utile dans les ruptures totales pour visualiser l'importance de la rétraction du tendon qui dépend de l'ancienneté du traumatisme.

○ *Les traitements*

Le traitement symptomatique commence par un repos d'au moins trois semaines. A cela, on peut associer un traitement médical par AINS par voie générale, utiliser la cryothérapie plusieurs fois par jour et éventuellement des gels anti-inflammatoires.

L'infiltration de corticoïdes est utile dans les formes crépitantes et exsudatives de ténosynovite. Pour les formes sténosantes, il est préférable d'associer massages et physiothérapie.

Quel que soit le traitement, il est primordial de combattre parallèlement la source du problème : modifier son chaussage, revoir le laçage, rembourrer la languette de la chaussure si elle est trop contraignante...

● **Les tendinopathies du tibial postérieur**

○ *L'étiologie*

Rappel : Le muscle tibial postérieur part de la fibula et du tibia pour s'insérer au niveau de la plante du pied où le tendon, divisé en deux, s'insère sur l'os naviculaire et sur les trois cunéiformes. Il est inverseur du pied.

A l'origine de ces tendinopathies, on retrouve un surmenage du muscle. La danse peut provoquer ce surmenage par un varus actif que demandent beaucoup d'exercices.

Il est possible aussi que ces pathologies soient causées par un valgus calcanéen passif, un affaissement de l'arche médiale ou encore une rotation latérale de l'avant-pied. Il faut autoriser les danseuses ne pouvant pas tourner les pieds complètement en dehors à limiter la rotation.

Les pathologies retrouvées sont surtout des ténosynovites, beaucoup plus rarement des luxations et exceptionnellement des ruptures de ce tendon.

Chez une danseuse, la ténosynovite apparaît surtout à la suite d'une hyperpronation chronique du pied. Il y a alors une diminution de la charge sur les deux premiers rayons de l'avant-pied qui provoque une surcharge sur le muscle tibial postérieur, essentiellement pendant la pratique des pointes.

La luxation, elle, se produit par un mécanisme de flexion dorsale de la cheville couplé à un varus de l'arrière-pied.

La rupture aiguë, généralement située à l'enthèse naviculaire, survient après un mécanisme d'éversion brutal.

Comme précédemment, on rencontre aussi des ruptures progressives avec une déchirure du tissu fibre par fibre dont la réparation, imparfaite, donne des cals fibreux et parfois des nécroses.

○ *Les signes cliniques*

Dans la ténosynovite, on retrouve une tuméfaction rétro-malléolaire médiale douloureuse associée parfois à un syndrome du canal tarsien (compression du nerf tibial postérieur).

En cas de subluxation ou de rupture du tendon, la douleur est intense, semblable à un coup de fouet accompagné ou non d'une sensation de craquement.

Après une rupture, il y a un affaissement croissant du pied.

○ *Le diagnostic*

L'examen clinique montre pour une ténosynovite une sensibilité à la palpation de l'os naviculaire et sous l'arche médiale. La contraction du tibial postérieur contre résistance est douloureuse.

Une faiblesse indolore du muscle signe un dysfonctionnement, voire une rupture si la gaine du tendon est gonflée.

Dans la luxation, l'examen clinique retrouve une position anormale du tendon en avant de la malléole médiale tandis que la palpation ne retrouve pas de tendon à cet endroit en cas de rupture.

Au niveau des examens complémentaires, une radiographie de l'os naviculaire peut être utile. On utilise aussi l'échographie pour rechercher des lésions du tendon. IRM et TDM sont parfois aussi utilisées.

○ *Les traitements*

La physiothérapie et les infiltrations sont préconisées dans la ténosynovite. En cas de syndrome du canal tarsien associé, une intervention chirurgicale est nécessaire.

Dans une luxation détectée précocement, une immobilisation plâtrée pendant six semaines est indiquée. Sinon, il faut faire appel à la chirurgie.

En cas de rupture, une suture chirurgicale est nécessaire mais elle comporte des risques de récurrence.

Enfin, les troubles statiques, quand ils sont à l'origine de ces tendinopathies, comme cela peut être le cas avec une hyperpronation fonctionnelle, doivent être corrigés par un traitement orthopédique approprié.

c. Les pathologies neurologiques de la cheville: les syndromes canaux [6, 7, 10, 16, 17, 37]

Les syndromes canaux sont provoqués par la compression d'un nerf dans son canal ou tunnel quand il y a diminution du calibre de celui-ci.

- **Le syndrome du canal tarsien**

- *L'étiologie*

Il s'agit de la compression du nerf plantaire latéral et médial dans le tunnel tarsien ou canal tibio-talo-calcaneen qui correspond à la gouttière rétromalléolaire médiale (en-dessous et en arrière de la malléole médiale).

Il y a plusieurs raisons qui expliquent la diminution du calibre du canal. En effet, ce peut être une séquelle d'un traumatisme de la cheville (entorse, fracture, hématome...) ou bien ce peut être la conséquence d'un trouble statique, type valgus calcaneen, associé à des microtraumatismes répétés chez un sportif assidu.

- *Les signes cliniques*

Ce syndrome se caractérise essentiellement par des paresthésies de la voûte plantaire et un engourdissement du pied. Ce phénomène entraîne une douleur qui part de la voûte plantaire, peut s'étendre aux orteils et même diffuser dans le bas de la jambe.

On peut noter également que les signes sont plus marqués pendant la nuit et qu'ils sont d'intensité croissante. Parfois, une sensation de brûlure est aussi présente.

Des troubles moteurs sont aussi caractéristiques car il peut y avoir dans les formes évoluées une paralysie des muscles intrinsèques (déficit du muscle court fléchisseur) qui donne des troubles à la flexion et à l'écartement des orteils.

- *Le diagnostic*

En plus de ces signes cliniques, quelques autres examens cliniques sont utiles dans le diagnostic.

- *Signe du papier ou signe de Bardot :*

Cet examen consiste à placer une feuille de papier sous le gros orteil du patient. En cas d'atteinte du nerf, le patient ne peut retenir la feuille si une tierce personne la tire. Si le nerf est sain, le pied retient la feuille qui va se déchirer. Ce phénomène s'explique par le déficit du muscle court fléchisseur.

- *Signe de Tinel :*

Ici, le canal tarsien révèle une douleur et des paresthésies lorsqu'on exerce sur lui une percussion à l'aide d'un marteau.

- *Signe du chevauchement* :

Lors de la flexion plantaire des orteils, le gros orteil va passer en dessous du second.

L'EMG (électromyogramme) est utile aussi dans le sens où il permet de déterminer en cas de syndrome du canal tarsien avéré une diminution d'environ 10% de la vitesse de conduction dans le segment jambier du nerf tibial.

○ *Les traitements*

Le traitement médical consiste à injecter des corticoïdes directement dans le canal tarsien (trois injections espacées de 5 à 7 jours).

L'orthopédie (orthèse correctrice) n'est indiquée que si l'on est en présence d'un valgus calcanéen.

Si ces traitements se montrent insuffisants, une immobilisation plâtrée pendant un mois s'avère nécessaire. La guérison se fait en plusieurs étapes puisque ce sont d'abord les paresthésies qui diminuent suivies des troubles sensitifs et enfin des troubles moteurs.

En cas d'échec, la libération chirurgicale du nerf est possible.

2. Les pathologies microtraumatiques du pied

a. Les pathologies osseuses du pied

[4, 6, 7, 9, 10, 16, 17, 24, 25, 26, 37, 39]

● **Les fractures de fatigue**

○ *Les généralités sur les fractures de fatigue*

▪ **L'étiologie**

Les fractures de fatigue se différencient des autres fractures par leurs circonstances d'apparition car elles surviennent après une activité physique. Il n'y a pas vraiment de facteur déclenchant dans le sens où il n'y a pas de traumatisme brutal à la base mais plutôt une sollicitation inhabituelle d'un ou plusieurs os.

Au niveau du pied, ce type de fracture se rencontre pour tous les os mais chez la danseuse, c'est le deuxième métatarsien qui est souvent touché et cela en fait une pathologie tout à fait spécifique de ce sport.

Si on s'intéresse uniquement au cas de la danseuse voici quelques facteurs qui prédisposeraient aux fractures de fatigue du pied :

- une pratique trop intensive ;
- un échauffement trop court ou mal fait, voire une absence d'échauffement ;
- un changement au niveau du chaussage (semelle différente) ;
- une modification de l'entraînement (au niveau de son contenu ou de sa durée) ;
- une interruption de l'activité physique puis une reprise intense ;

- un défaut au niveau de l'ostéogénèse (qui ne contrecarre plus les effets de l'ostéolyse) ;
- des séquelles de traumatismes antérieurs ;
- des troubles de la statique qui entraînent une hypersollicitation mécanique ;
- un problème hormonal : une hypoestrogénie altère les qualités physique de l'os.

Parmi tous ces facteurs, il semble intéressant d'en développer deux : l'ostéogénèse insuffisante et le dérèglement hormonal.

Le bilan hormonal:

Il faut savoir que les jeunes filles pratiquant la danse de haut niveau souffrent souvent de retard de puberté et d'irrégularités dans leurs cycles ovariens, ceci étant du à un hypoestrogénisme.

En effet, l'exercice va retarder l'apparition des premières règles et entraîne une oligo-aménorrhée voire une aménorrhée totale chez ces adolescentes. Or, cela risque d'amoinrir leur masse osseuse et ce phénomène va d'autant être amplifié que l'alimentation est insuffisante (notamment un apport en calcium trop faible).

Les conséquences d'un déficit en œstrogènes causé par un dysfonctionnement ovarien est sans appel :

Hypoestrogénie → altération de la qualité de os → diminution de la densité osseuse
 → risque plus élevé de fracture de fatigue.

L'ostéogénèse insuffisante:

L'os est toujours en train de se remodeler c'est-à-dire qu'il y a parallèlement et de façon équilibrée une création de nouvel os et une destruction de l'ancien. Lorsque les contraintes causées par l'activité sportive sont importantes, il se produit sur l'os des microfractures. Le cycle naturel d'ostéogénèse devrait les réparer sans problèmes. Seulement, si les contraintes deviennent trop excessives, cela n'est plus possible. Les microfractures vont se réunir et donner une vraie fracture.

▪ Les signes cliniques

La danseuse se plaint d'abord de douleurs qui vont la pousser à la consultation.

La douleur n'apparaît pas forcément pendant l'activité physique mais peut se réveiller plus tard dans la journée ou les jours qui suivent. Parfois, la danseuse ne se trouve gênée qu'après avoir dépassé un certain seuil en temps ou en intensité dans son travail.

Cette douleur est récidivante à la reprise de l'activité, elle peut être vague ou bien localisée et peut être accompagnée d'un gonflement. Elle est toujours d'installation progressive et le verrouillage de l'articulation médio-tarsienne augmente la douleur.

▪ Le diagnostic

L'interrogatoire de la patiente apparaît comme primordial pour resituer la sportive dans son environnement : état nutritionnel, bilan hormonal, conditions d'apparition de la douleur, variations récentes dans son entraînement...

Il faut savoir également que ces types fractures sont plus fréquentes chez l'adulte que chez l'enfant puisqu'elles débutent souvent à l'adolescence.

L'examen radiographique :

C'est l'examen incontournable même si les lésions ne sont visibles qu'au bout de quinze jours. Toutefois, les radiographies précoces ne présentant aucunes anomalies peuvent être utiles en comparaison avec les radiographies ultérieures.

Parfois, la mise en évidence d'un trait de fracture n'est pas évidente et il faut attendre le stade d'ossification périostée pour confirmer le diagnostic.

La scintigraphie osseuse :

Elle est utile si la radiographie n'a pas objectivée clairement la fracture puisqu'elle permet de faire le diagnostic précocement. C'est une méthode très sensible qui renseigne sur l'activité ostéogénique de l'os.

En cas de fracture de contrainte, il y a hyperfixation du traceur.

La scintigraphie est positive dès les premières heures, donc bien avant la radiographie.

L'IRM :

C'est une alternative à la scintigraphie. Elle permet d'objectiver une fragilisation osseuse précoce par résorption osseuse augmentée et œdème médullaire.

▪ Les traitements

La guérison est longue (plusieurs mois) mais le rétablissement est plus rapide si l'on met l'os en décharge. Il vaut mieux arrêter son activité physique pour ne pas laisser évoluer la lésion vers une nécrose ou une fracture vraie.

○ *Les fractures de fatigue des métatarsiens*

Ce type de fracture se rencontre plus volontiers au sein de la population jeune (15-18 ans). Le nombre de fractures de fatigue à ce niveau est souvent sous-estimé chez les danseuses qui ont, de par une pratique intensive, souvent mal à l'avant-pied sans que ce soit forcément pathologique. Le métatarsien est en général touché dans son tiers distal.

▪ Le deuxième métatarsien : un os vulnérable ?

L'étiologie

Les fractures de fatigue chez les danseuses siègent le plus souvent sur le deuxième métatarsien. En effet, que ce soit dans un mouvement d'impulsion ou plus simplement sur la demi-pointe ou sur la pointe, c'est toujours lui qui subit le plus de pressions.

A cela s'ajoute une robustesse moindre de cet os par rapport aux autres métatarsiens. Cette résistance se mesure par un rapport simple: (diamètre du métatarsien / longueur du métatarsien) et il s'avère que ce rapport est moins favorable pour le deuxième métatarsien.

Mais cela n'explique pas seulement la survenue d'une fracture de fatigue, souvent des facteurs mécaniques sont associés comme l'hypersollicitation de l'avant-pied et la répétitivité des mouvements qui empêchent une bonne régénération osseuse. De plus, les danseuses touchées sont le plus souvent encore adolescentes : le retard pubertaire et l'hypoestrogénie ont leur part de responsabilité.

Il faut aussi noter que d'un point de vue purement morphologique, c'est le pied grec et court qui prédisposerait le plus à ce type de traumatisme.

Les autres métatarsiens peuvent aussi être touchés : par ordre de fréquence on retrouve le troisième, le quatrième et plus exceptionnellement le cinquième et enfin le premier.

Les signes cliniques

On retrouve une douleur mécanique à la face supérieure du pied en regard du métatarsien touché. Cette douleur est d'intensité progressive et peut parfois entraîner une boiterie.

On retrouve une sensibilité locale à la palpation de l'os touché, parfois associée à une tuméfaction locale.

Le diagnostic

- Radiologique : l'image pathologique apparaît environ quinze jours après la douleur et on distingue quatre stades d'évolution caractéristiques.

. Stade I: apparition d'un fin trait cortical perpendiculaire aux travées osseuses, classiquement décrit comme " un cheveu sur de la porcelaine ".

. Stade II : apposition périostée linéaire (fine opacité calcique parallèle au grand axe de l'os).

. Stade III : ostéo-condensation de part et d'autre du trait de fracture.

. Stade IV : corticale déformée en fuseau.

La réaction périostée se poursuit si la sollicitation continue.

- Scintigraphie, IRM et scanner peuvent aussi aider au diagnostic.

Les traitements

Il faut diminuer l'appui, voire mettre en décharge totale le pied atteint pendant trois ou quatre semaines par le biais d'une chaussure de Barouk ou bien à l'aide de béquilles.

Le plâtre est déconseillé. Ces fractures se consolident le plus souvent sans défauts.

• L'hallux valgus

o L'étiologie

Définition : l'hallux valgus est une déformation du gros orteil en dehors.

C'est en fait une subluxation de l'articulation métatarso-phalangienne qui entraîne une déformation évolutive du gros orteil.

Ici, l'orteil subit une double déviation : une abduction dans le plan horizontal et une pronation dans le plan frontal.

Une exostose (production osseuse pathologique) peut apparaître au niveau du premier métatarsien.

L'origine d'un hallux valgus peut être variée.

- Une des raisons les plus souvent évoquées et qui explique en partie pourquoi cette pathologie est typiquement féminine est l'anatomie de la chaussure. En effet, un hallux valgus est largement favorisé par le port de chaussures étroites et à hauts talons. Un corset étroit a tendance à comprimer les orteils et chasser le gros orteil vers l'extérieur alors que la hauteur du talon voudrait un étalement optimal de l'avant-pied. Il y a alors conflit entre le pied et la chaussure au niveau du gros orteil à son bord extérieur. Cela a comme conséquence de relâcher la capsule interne, voire d'entraîner sa dégénérescence.

- L'hallux valgus découle parfois d'une anomalie anatomique : une hallomégalie (longueur excessive du premier orteil) ou un pied égyptien (longueur excessive du premier métatarsien), une première tête métatarsienne trop sphérique, une insuffisance fonctionnelle du second orteil ou une interligne premier métatarsien/premier cunéiforme trop oblique.

- Certains troubles statiques peuvent aussi favoriser cette pathologie comme un valgus de l'arrière-pied ou encore un avant-pied plat.

- Enfin, d'autres facteurs peuvent aussi avoir un rôle, citons les déséquilibres entre les muscles valgusants et varusants ou une hyperlaxité ligamentaire et musculaire.

Chez une danseuse, le choix d'une paire de pointes doit se faire de manière judicieuse : un chausson trop étroit associé à la charge exercée sur les orteils sur pointes peut favoriser ou aggraver un hallux valgus.

D'autre part, une position incorrecte sur la pointe, c'est-à-dire un mauvais alignement des segments peut favoriser la valgusation de l'hallux.

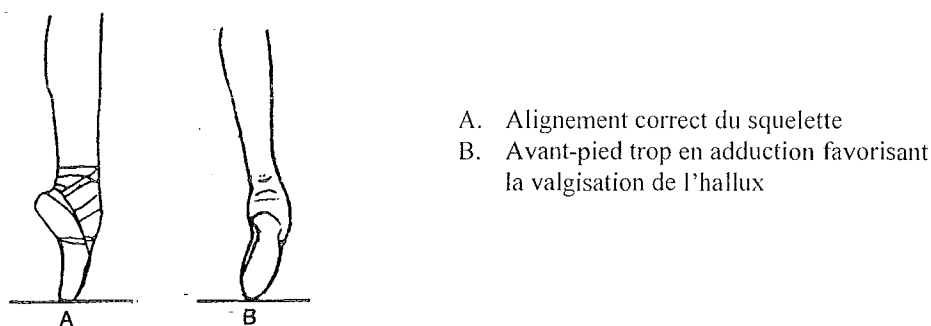


Figure n°62 : Appui sur pointes [17]

La déformation osseuse s'accompagne d'autres phénomènes qui ne sont pas à négliger.

En plus d'une valgusation du gros orteil et d'un varus du premier métatarsien, il peut y avoir des modifications morphostatiques type valgus du talon, changement d'appui pulpaire, griffe puis chevauchement du second orteil, surcharge sur la deuxième tête métatarsienne à l'origine de durillons, de fractures de fatigue et d'ostéonécrose.

Des sésamoïdopathies (déplacements en dehors de ces os), onycholyse, onychopathies, rupture de l'équilibre musculaire ou encore une rétraction de la capsule de la première articulation métatarso-phalangienne se rencontrent aussi.

○ *Les signes cliniques*

L'hallux valgus n'est pas forcément douloureux.

Au niveau de la déformation, la peau commence à s'épaissir. La bourse séreuse articulaire s'hypertrophie et donne un hygroma (bourse superficielle) appelé aussi oignon.

Les motifs qui poussent à consulter sont nombreux. Ce peut être consécutivement à un problème d'ordre fonctionnel car un hallux valgus peut gêner le chaussage et la marche. Parfois, c'est dans un souci esthétique qu'une personne vient consulter mais aussi simplement quand cette déformation devient douloureuse.

Chez une danseuse, c'est la douleur ou la gêne au moment du chaussage qui pousse à consulter car cela génère une entrave à la pratique de l'activité.

Au départ, la douleur se ressent lors du conflit avec la chaussure. Cette douleur s'accompagne d'une rougeur cutanée locale.

Dans les formes algiques de l'hallux valgus, tout mouvement du gros orteil est douloureux. Cette douleur reste superficielle et localisée au lieu de l'inflammation.

○ *Le diagnostic*

Le diagnostic se fait simplement à l'oeil nu par la déformation constatée et l'exostose plus ou moins importante.

La radiographie permet de déterminer la gravité de l'hallux valgus. En effet, elle permet de mesurer l'angle formé entre l'axe du premier métatarsien et l'axe de la première phalange du gros orteil. On utilise pour cela des clichés de l'avant-pied de face et en charge.

L'angle physiologique est de huit à douze degrés. Quand il dépasse vingt degrés, l'hallux valgus est considéré comme gênant et devient très important au dessus de trente degrés.

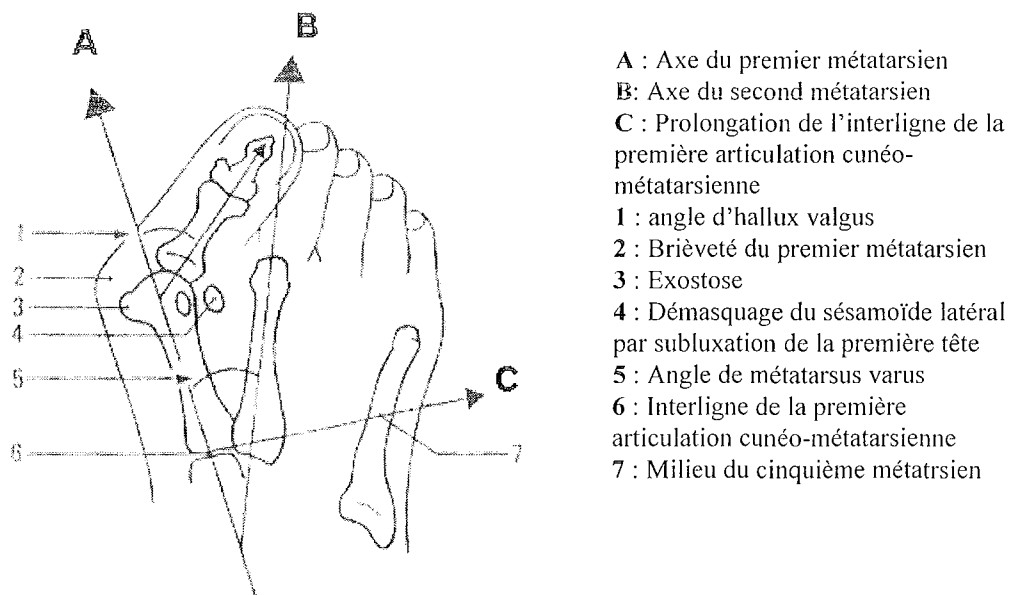


Figure n°63 : Anomalies squelettiques favorisant un hallux valgus [17]

○ *Les traitements*

Tout d'abord, gardons bien à l'esprit que modifier son chaussage est moins onéreux et moins invasif que les interventions réalisées sur le pied.

Ainsi, le traitement quel qu'il soit s'accompagne d'un chaussage adapté. Parfois, le simple fait de rechausser des chaussures souples et larges suffit à améliorer un hallux valgus.

Les AINS peuvent être utilisés dans le traitement de l'inflammation de la bursite.

Sinon, un traitement par orthèse d'orteil peut être mis en œuvre. En fait, pour un hallux valgus, deux types d'orthoplasties peuvent être utilisés selon le degré d'avancement de la pathologie.

En phase débutante, l'orthèse est interdigitale (entre le premier et le deuxième orteil) afin de remettre dans l'axe le gros orteil ou tout du moins de réduire sa déviation.



Figure n°64 : Réduction par une orthoplastie de la déviation du gros orteil [25]

Dans le cas d'un hallux valgus en phase d'état, le but de l'orthoplastie est la protection de l'exostose. Un effet antalgique est attendu puisque les frottements du chausson ou de la chaussure sont moindres.

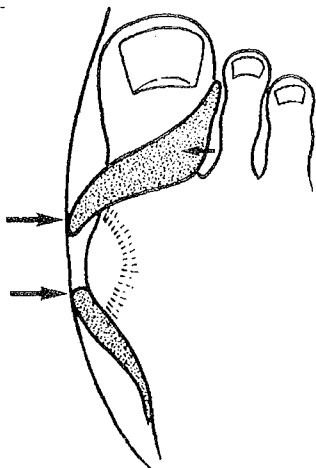


Figure n°65 : Protection de l'exostose d'un hallux valgus par une orthoplastie [25]

Une orthèse nocturne de réaxation ou un strapping peuvent aussi être utilisés.

La contention antalgique d'un hallux valgus pendant l'activité sportive permet d'améliorer le chaussage et de réaxer l'articulation proche de sa position physiologique.

En cas de métatarsalgies, il est possible d'introduire dans la chaussure une orthèse plantaire mais cela se fait dans une proportion très limitée du fait que le pied est déjà à l'étroit sans l'orthèse.

L'utilisation d'une orthèse de Goldcher peut être utile. Elle comprend, outre des éléments rétrocapitiaux et une héli-coupole interne, un élément anté-capital de la première tête, un élément rigide sous le premier rayon qui accompagne la dorsi-flexion du gros orteil et facilite le déroulement du pas et enfin un aileron latéralisé médial pour limiter les frottements contre la chaussure.

Enfin, il n'est pas rare que le traitement de cette pathologie soit chirurgical. Il existe une multitude de techniques car chaque hallux valgus est à considérer au cas par cas. Il faut savoir qu'une exostosectomie qui consiste à ouvrir la capsule et à réséquer l'exostose entraîne parfois des pertes de mobilité ou une dégénérescence articulaire imposant l'arrêt de toute activité physique. Aujourd'hui, il est pratique courante de corriger l'axe osseux du premier rayon par ostéotomie. La patiente n'est toutefois pas à l'abri d'un hallux rigidus secondaire, d'une ostéonécrose ou d'une plaie chronique.

La chirurgie de l'hallux valgus chez une danseuse doit être réalisée en fin de carrière. En effet, il n'est en général plus possible de redanser après.

- **L'hallux rigidus**

- *L'étiologie*

Contrairement à l'hallux valgus, ici, il n'y a pas de déviation au niveau de la première articulation métatarso-phalangienne.

L'hallux rigidus correspond à une arthrose de cette articulation dont l'origine peut être diverse. Cette arthrose est particulièrement handicapante chez un sportif du fait du rôle prépondérant de cette articulation, que ce soit dans le déroulement du pas ou dans la phase d'impulsion d'un saut.

Cette pathologie semble être plus fréquente chez l'homme et survient de façon uni ou bilatérale.

Les origines sont nombreuses mais certaines personnes ont un terrain qui favorise l'apparition d'un hallux rigidus : une polyarthrose, une surcharge pondérale ou encore une insuffisance veineuse.

Ce microtraumatisme est en fait souvent secondaire à une modification de structure de la première tête métatarsienne. Cette modification peut être d'origine congénitale, rhumatismale, traumatique (après une fracture) ou post-chirurgicale (dans le traitement de l'hallux valgus).

Chez le sportif, l'origine est majoritairement traumatique (fracture, entorse ou luxation qui amène une ischémie de la tête métatarsienne ou une détérioration du cartilage), puis microtraumatique et enfin iatrogénique ou chirurgicale.

Chez la danseuse, c'est essentiellement une surcharge fonctionnelle du premier rayon associée à des microtraumatismes répétés qui serait à l'origine d'un hallux rigidus.

Ainsi, un canon égyptien, un excès de longueur du premier métatarsien ou de la première phalange de l'hallux favorisent largement l'hallux rigidus.

Notons qu'une flexion de la première phalange ou une extension du métatarse jouent aussi dans cette pathologie.

L'hallux rigidus est un ennemi incontesté des danseuses car malgré des traitements performants, certaines ne pourront plus supporter les contraintes exercées sur les orteils et se verront dans l'obligation de stopper leur activité.

○ *Les signes cliniques*

Le début est marqué par une douleur mécanique due à l'enraidissement progressif de l'articulation. Cette douleur se manifeste essentiellement dans la dernière phase du pas.

La dorsiflexion de l'hallux se perd progressivement. Le pied a tendance à se mettre en supination pour décharger l'hallux. Par contre, cela surcharge le cinquième rayon.

Parfois, il apparaît un ostéophyte dorsal au niveau de la première tête métatarsienne qui peut provoquer une inflammation suite au conflit avec la chaussure.

Il n'est pas rare de retrouver des durillons à certains endroits précis : sous la deuxième phalange du gros orteil et sous la cinquième tête métatarsienne, suite au mouvement de supination.

○ *Le diagnostic*

L'examen clinique montre des éléments assez caractéristiques d'un hallux rigidus : perte de la dorsiflexion et douleur à l'hyperflexion dorsale de l'hallux. La palpation de l'articulation peut révéler une exostose de la face dorsale de la tête métatarsienne.

Enfin, la présence de durillons plantaires à des endroits stratégiques révèlent des zones d'hyperappui plantaire.

La radiographie de profil suffit souvent à affirmer le diagnostic.

Souvent, le gros orteil se déforme en « barquette » avec ankylose de l'articulation métatarso-phalangienne.

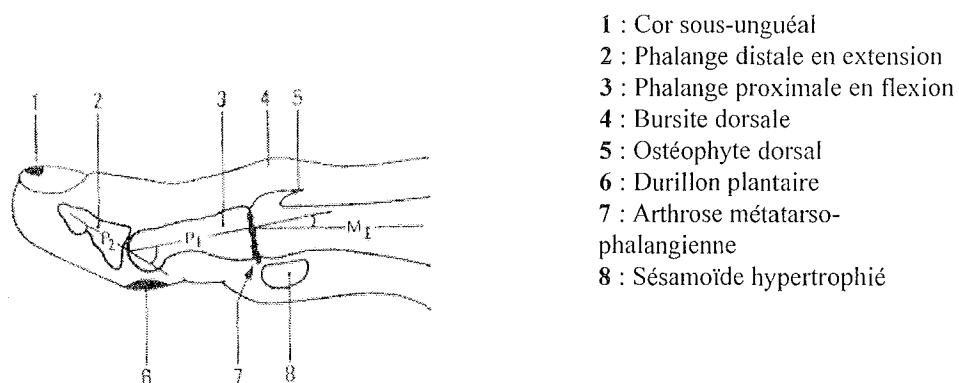


Figure n°66: Hallux rigidus avec orteil en barquette [17]

- *Les traitements*

Les injections de corticoïdes soulagent mais elles ont tendance à favoriser la destruction du cartilage. Or, si celui-ci a disparu, la danseuse ne peut plus revenir à son niveau.

Si la danseuse est pieds nus, le strapping permet de diminuer la douleur en limitant la dorsiflexion.

Au commencement de l'enraidissement, une rééducation est nécessaire. Elle doit être associée à une orthèse correctrice ayant comme objectif de soulager l'articulation douloureuse et d'essayer de favoriser sa mobilité. En général, l'orthèse utilisée possède une hémicoupole interne antériorisée avec un appui rétrocapital interne.

Pour aider la dorsiflexion, il est également possible d'utiliser un élément sous-diaphysaire de l'hallux.

Malheureusement, dans les formes arthrosiques trop avancées, seule la chirurgie est possible (ostéophylectomie, arthroplastie ou arthrodèse), non sans risques.

b. Les pathologies tendineuses du pied [4, 6, 7, 16, 17]

- **Les aponévrosites plantaires**

- *L'étiologie*

Cette pathologie se rencontre dans les activités sportives qui nécessitent des impulsions importantes avant un saut. Elle survient suite à une hypersollicitation du fascia plantaire (notamment au niveau de son insertion sur la grosse tubérosité du calcaneus) qui provoque une inflammation. Nous avons vu que l'aponévrose superficielle est formée de trois parties. C'est dans sa partie moyenne (qui s'étend du tubercule postéro-latéral du calcaneus jusqu'à la face plantaire des articulations métatarso-phalangiennes) qu'elle risque d'être touchée.

L'aponévrosite plantaire est favorisée chez les sujets à pieds creux car il y a un risque de rétraction du complexe suro-achilléo-plantaire.

- *Les signes cliniques*

La danseuse se plaint de douleurs correspondant à une talalgie après l'effort mais également dans les sauts, la course et la marche. La douleur est localisée à la plante du pied au niveau du calcaneus et irradie au niveau du bord médial de l'aponévrose.

Il devient difficile de marcher sauf sur la pointe des pieds. La douleur s'accroît encore plus lors de la flexion dorsale de la cheville et la dorsiflexion des orteils.

- *Le diagnostic*

L'examen clinique montre une douleur caractéristique de la tubérosité du calcaneus et du bord médial de l'aponévrose.

La radiologie est utilisée et peut montrer une ossification au point d'insertion du fascia sur le calcaneus : l'épine calcaneenne. C'est un signe d'évolution chronique d'une hypersollicitation de l'aponévrose. Toutefois, ce n'est pas cette épine qui est source de douleurs, elle n'est que la conséquence dégénérative d'une trop grande traction exercée au point d'insertion. L'échographie montre un aspect irrégulier du fascia à l'endroit de son insertion. L'IRM confirme le diagnostic.

○ *Les traitements*

Le traitement débute par la prise d'AINS per os.

Les massages du talon et la physiothérapie peuvent soulager. Le repos du pied pendant quelques jours est primordial.

Le traitement orthétique utilise soit des talonnettes viscoélastiques, soit des orthèses plantaires sur mesure (avec exclusion d'appui sous la tubérosité postéro-médiale du calcaneus).

Dans les cas les plus douloureux, l'infiltration de corticoïdes est utilisée mais avec prudence car il y a un risque de complication : la rupture de l'aponévrose. De plus, l'infiltration est un acte douloureux et qui présente un risque infectieux.

• **Les tendinopathies des muscles fléchisseurs et extenseurs des orteils**

○ *La pathologie du tendon du muscle long fléchisseur de l'hallux*

▪ L'étiologie

C'est une pathologie tout à fait spécifique de la danse puisqu'elle est causée par des mouvements répétés de flexion et d'extension de la pointe du pied. Ces mouvements ont tendance à enflammer le tendon. C'est surtout lors du travail sur pointes que le tendon est étiré. Une ténosynovite peut se développer mais la rupture totale du tendon est à envisager aussi.

▪ Les signes cliniques

La danseuse ressent une douleur de la face postéro-médiale de la cheville qui s'étend parfois à la face médiale du talon et de la voûte plantaire.

▪ Le diagnostic

La flexion contre résistance est douloureuse sauf bien sûr en cas de rupture.

L'échographie et l'IRM peuvent venir parfaire le diagnostic en montrant une discontinuité du tendon.

▪ Les traitements

Il est nécessaire en vue d'une guérison rapide d'abandonner pointes et grands sauts pendant quelque temps.

Le traitement orthétique comprend une orthèse plantaire avec un soutien de voûte et une talonnette sur une semelle rigide.

Un anti-inflammatoire local peut aussi être prescrit.

- *La tendinite du long extenseur des orteils*

- L'étiologie

Cette pathologie naît soit d'un excès d'utilisation des extenseurs des orteils, soit du frottement des tendons sur la chaussure.

- Les signes cliniques

La danseuse ressent une douleur au niveau de la loge antérieure de la jambe. La peau en regard des tendons est souvent chaude et douloureuse.

- Le diagnostic

La palpation du dos du pied et de la loge antérieure de la jambe réveille la douleur, tout comme l'extension des orteils contre résistance.

- Les traitements

Ils sont semblables à ceux utilisés dans la tendinite du tibia antérieur.

c. Les pathologies musculaires du pied

- **La rupture de l'aponévrose plantaire [4, 6, 7, 16, 17]**

- *L'étiologie*

C'est, tout comme l'aponévrosite plantaire, une pathologie qui touche le fascia plantaire dans sa partie moyenne et qui survient chez les danseuses mais aussi dans d'autres sports où l'effort impulsif au démarrage ou lors d'un saut est important.

Le siège le plus classique de rupture est l'endroit de l'insertion de l'aponévrose sur le calcaneus.

- *Les signes cliniques*

La douleur survient brutalement en plein effort. Elle siège le long de l'aponévrose après que le blessé ait ressenti une sensation de craquement au niveau de sa plante de pied.

Il ne peut en général plus poser son pied par terre et on constate un oedème localisé qui peut s'accompagner d'ecchymoses plantaires.

La douleur est accentuée à la flexion dorsale des orteils et au niveau de l'articulation tibio-tarsienne.

- *Le diagnostic*

La radiologie est utile pour effectuer un diagnostic différentiel (fracture du calcaneus).

L'échographie peut montrer l'endroit de la rupture de l'aponévrose mais aujourd'hui elle a tendance à être remplacée par l'IRM.

- *Les traitements*

Il faut d'abord procéder à une décharge du pied par béquillage pendant quinze jours accompagnée d'un traitement d'AINS per os.

La remise en charge doit être progressive à l'aide d'un bandage en huit de l'aponévrose renouvelé tous les deux jours et de béquilles.

Parfois, ce traitement ne suffit pas surtout si la rupture est ancienne. Il faut alors conseiller la chirurgie.

d. Les pathologies neurologiques du pied : Les syndromes canalaux et la maladie de Morton ou névrome de Morton [6, 7, 9, 16, 17, 19, 25, 26]

- **Le syndrome du canal métatarsien**

- *L'étiologie*

Ce syndrome correspond à une compression (qui produit une irritation mécanique) du nerf interdigital plantaire qui est contenu dans un canal inextensible.

Comme précédemment, toute diminution du calibre de ce canal va provoquer la pathologie. A l'origine, on retrouve le plus souvent des microtraumatismes associés à des troubles statiques.

Notons que lorsque le syndrome métatarsien est provoqué par un ou plusieurs névromes sur le nerf touché on parle alors du névrome ou de la maladie de Morton (voir plus loin).

- *Les signes cliniques*

Le signe le plus probant est une métatarsalgie (la douleur siège entre deux têtes métatarsiennes, en général au niveau du troisième ou du quatrième espace).

La douleur commence à la marche, augmente par la station debout prolongée et peut diffuser vers les orteils adjacents et même vers la face dorsale du pied.

La douleur est paroxystique quand les orteils sont en hyperflexion dorsale (la marche sur demi-pointes devient donc extrêmement difficile) mais à l'opposé la flexion plantaire des orteils apporte un soulagement.

○ *Le diagnostic*

Les signes cliniques signent en général le diagnostic qui peut se compléter par d'autres examens.

- *Le signe de la sonnette*

On le met en évidence par la pression bidigitale de l'espace intercapito-métatarsien qui réveille la douleur.

- *Le signe de Lasègue (signe dorsal des orteils)*

La flexion dorsale des orteils adjacents à l'espace touché provoque la douleur.

- L'hypoesthésie en « feuillet de livre »

Ce phénomène reste rare mais il arrive qu'on mette en évidence une diminution de sensation voire même une anesthésie de la zone autour de l'espace touché, notamment au niveau de la face médiale des deux orteils adjacents à cette zone.

Cette mise en évidence est très simple dans sa réalisation puisqu'il suffit de piquer avec un objet pointu à différents endroits et de comparer les niveaux de douleurs pour un même stimulus.

Ici, l'EMG ne montre rien. Par contre, la radiographie peut mettre en évidence l'écartement des deux têtes métatarsiennes autour de l'espace touché.

○ *Les traitements*

Les injections de corticoïdes sont indiquées (au niveau de l'espace intercapito-métatarsien touché).

Le port d'une orthèse est aussi indiqué pour permettre l'écartement des têtes métatarsiennes. L'orthèse doit alors être formée d'une pelote rétrocapitale dont le sommet est situé en regard de l'espace lésé.

Sinon, notons que la chirurgie peut être pratiquée (neurolyse).

● **Le névrome de Morton**

○ *L'étiologie*

On peut définir cette pathologie comme étant la forme chronique d'un syndrome canalaire métatarsien où le nerf se sclérose. Les circonstances d'apparition sont les mêmes que pour un syndrome du canal métatarsien puisqu'on retrouve des microtraumatismes qui provoquent une compression, un étirement ou un frottement du nerf. Il n'est pas rare que cela se produise chez une personne souffrant déjà d'un hallux valgus ou d'une griffe d'orteil.

Le port de chaussures trop étroites et serrées favorise également ce traumatisme.

Enfin, la compression des nerfs intermétatarsiens sur pointes est également une circonstance d'apparition.

○ *Les signes cliniques*

Les signes cliniques sont là aussi très évocateurs.

On retrouve une métatarsalgie plantaire à la marche et pendant la station debout prolongée. La douleur, siégeant le plus souvent au niveau du troisième espace intercapito-métatarsien est très intense et décrite comme « portant au cœur ». La meilleure façon de la soulager est d'enlever ses chaussures et de se masser le pied. Avec le temps, les crises paroxystiques sont de plus en plus rapprochées et il n'est pas rare que la douleur irradie aux orteils innervés par le nerf touché. Des paresthésies et un engourdissement de la plante du pied sont aussi des signes très spécifiques.

Il faut savoir que le névrome peut atteindre la taille d'un noyau d'olive et que dans ce cas, la douleur peut se manifester même quand le pied est en décharge.

○ *Le diagnostic*

Pour compléter le diagnostic clinique, les mêmes examens que précédemment sont pratiqués (recherche du signe de la sonnette, du signe de Lasègue et d'une hypoesthésie). Un autre examen se pratique.

- La recherche du signe de Mulder

Il s'agit ici de rapprocher mécaniquement les têtes métatarsiennes normalement écartées par le névrome afin de déclencher un ressaut douloureux. Pour ce faire, il suffit d'exercer une pression digitale transversale simultanée de l'espace concerné et de la partie latéro-médiale de l'avant-pied.

Enfin, la radiographie peut mettre en évidence un écartement des têtes métatarsiennes.

Notons aussi que l'IRM permet de détecter une dilatation nodulaire et que la TDM montre une petite masse ovoïde.

○ *Les traitements*

Le bon sens voudrait que l'on évite de porter des chaussures trop étroites à l'avant du pied pour ne pas comprimer les têtes métatarsiennes.

Les injections de corticoïdes donnent de bons résultats (trois injections à deux semaines d'intervalle). Comme nous l'avons déjà vu, l'orthèse plantaire avec une barre rétrocapitale apporte un confort supplémentaire.

Enfin, il faut parfois faire appel à la chirurgie (dans 5% des cas), soit par une neurolyse du nerf lésé, soit par l'exérèse du névrome.

• **Le syndrome du nerf dorsal (nerf fibulaire superficiel)**

Ce syndrome est également désigné comme la « podalgie paresthésique ».

Le facteur le plus favorisant est ici un facteur statique : le pied creux valgus associé à des microtraumatismes dus à la pratique sportive. En effet, la compression de ce nerf va se faire au niveau de la saillie dorsale (on parle d'un tarse bossu) caractéristique de ce type de pied.

On peut noter que le port de chaussures à tige étroite et rigide est aussi un élément favorisant.

Les troubles se situent à différents endroits : au niveau de la face antéro-latérale du cou-de-pied, sur la face médiale de l'hallux et sur la face dorsale des orteils (les quatre premiers).

- **Le syndrome du nerf sural**

Ici, il y a compression ou irritation du nerf sural qui se trouve être en regard de la face latérale du calcaneus.

Comme facteurs favorisant cette pathologie, nous en retiendrons deux : le cal vicieux et le port de chaussures ayant un contrefort trop rigide.

La clinique montre des paresthésies le long du bord latéral du pied et à la face dorsale du dernier orteil.

e. **Le syndrome des loges de la voûte plantaire (pathologie vasculaire)**

[4, 7]

- **L'étiologie**

Le syndrome des loges, qui peut se produire au niveau de tous les muscles, touche surtout les adultes jeunes pratiquant un sport de fond. Toutefois, l'atteinte de la voûte plantaire reste exceptionnelle chez la danseuse.

Les causes retrouvées à l'origine de la pathologie sont les traumatismes musculaires et les efforts physiques prolongés.

Schématiquement, le syndrome des loges peut être défini comme un problème de contenu-contenant. La membrane (le contenant) qui entoure les muscles est moins extensible que les fibres musculaires (le contenu).

A l'effort, quand il se produit une augmentation importante du volume musculaire par hyperhémie (la circulation peut se retrouver multipliée par vingt), il arrive que le contenu devienne plus important que le contenant.

La pression dans le tissu musculaire augmente en cas d'effort par l'augmentation du volume musculaire. Normalement, cette pression redescend rapidement à sa valeur au repos sauf en cas de syndrome des loges où la pression augmente de façon pathologique. Il peut alors y avoir asphyxie du muscle car les vaisseaux veineux et lymphatiques, comprimés, ne peuvent plus assurer la circulation de retour. Ce phénomène entraîne une ischémie musculaire d'effort, c'est-à-dire une diminution de l'irrigation sanguine musculaire provoquant en cas de persistance l'altération des myofibrilles pouvant aller jusqu'à la nécrose.

- **Les signes cliniques**

La danseuse se plaint d'une douleur intense et de crampes au niveau de la voûte plantaire qui cessent à l'arrêt de l'effort. Cette douleur s'accompagne parfois de troubles sensitifs type paresthésie.

Les signes cliniques apparaissent au fil du temps pour un effort de plus en plus bref et léger.

- **Le diagnostic**

L'interrogatoire permet d'orienter le diagnostic.

Le diagnostic de certitude se fait par la prise de mesure intramusculaire à l'aide de l'appareil de Stryker.

L'IRM permet d'éliminer une aponévrosite plantaire

- **Les traitements**

Le traitement est chirurgical et consiste en une aponévrotomie décompressive.

VII LES PATHOLOGIES SPECIFIQUES DE LA CHEVILLE ET DU PIED CHEZ L'ENFANT

1. La croissance de l'enfant : généralités [10, 11]

a. La taille

Entre un et trois ans, la croissance de l'enfant est fulgurante puisqu'il peut prendre 25 centimètres la première année de sa vie. A deux ans, le rapport entre la taille d'un enfant et sa future taille adulte est de 0.75.

De trois à dix ans environ pour une fille et jusqu'à treize pour un garçon, un enfant est en période dite pré-pubertaire. L'enfant grandit peu en une année et sa vitesse de croissance diminue progressivement.

Par contre, tout change à la puberté. En plus des changements de morphologie propres à l'adolescence et l'apparition des caractères sexuels secondaires, la vitesse de croissance va augmenter considérablement. Un garçon va prendre environ 25 centimètres contre 18 pour une fille.

Notons que la puberté survient en général deux ans plus tard chez un garçon.

Après cette période, l'enfant devenu adulte peut prendre encore environ un centimètre par an pendant deux ou trois ans (croissance du rachis) et obtient sa taille définitive.

b. Le poids

En moyenne, un enfant double son poids entre dix et dix-sept ans.

Pendant les années de puberté, la prise de poids par an peut être trois fois plus importante qu'avant. En même temps, la prise de poids doit rester harmonieuse sans tomber dans les excès. Il n'est pas rare qu'un adolescent prenne beaucoup de poids en peu de temps. Cela peut poser problème chez une jeune danseuse quand on sait que la pratique de la danse à un haut niveau écarte souvent les élèves en surpoids.

Parallèlement, une privation à cette période de la vie peut avoir des conséquences énormes et la vigilance doit toujours être de mise face à un adolescent qui ne se nourrit pas en quantité suffisante.

c. La maturation osseuse

Le squelette grandit grâce au cartilage de conjugaison qui est présent sur chaque os.

Au fur et à mesure de la croissance, ce cartilage s'ossifie et donne à un individu sa taille définitive. Toutefois, l'âge osseux peut être différent de l'âge réel de l'enfant par exemple s'il

souffre d'un retard de croissance. L'étude de ces cartilages permet de donner une idée approximative de la taille que peut atteindre un individu.

d. La maturation musculaire

Les muscles représentent environ 20% du poids total à la naissance contre une moyenne de 40% chez un adulte. La croissance musculaire se fait par le biais d'un élargissement des fibres musculaires, la formation de nouveaux sarcomères et une augmentation du nombre de noyaux. Il faut savoir qu'un exercice musculaire entraîne une réponse différente chez l'enfant par rapport à un adulte. En effet, le coût énergétique de l'exercice et la fréquence cardiaque sont plus élevés chez l'enfant. Les réponses hormonales peuvent aussi être différentes. Ainsi, par exemple, l'enfant a plus de risque de faire une hypoglycémie dans un exercice musculaire prolongé.

e. Quelques exemples de facteurs jouant sur la croissance

- Les facteurs nutritionnels

Nous avons déjà vu que la dénutrition entraîne un retard statural dont les séquelles ne sont pas toutes toujours réversibles.

- Les facteurs psychologiques

D'autre part, un enfant psychologiquement perturbé (et cela arrive parfois dans un contexte de surinvestissement dans la pratique sportive) peut aussi jouer sur la croissance en la retardant.

- La sécrétion de l'hormone de croissance

La pratique d'une activité sportive quand elle est bien adaptée à l'enfant et qu'elle n'est pas exagérée permet une stimulation de la sécrétion de l'hormone de croissance.

2. Les traumatismes spécifiques de la cheville et du pied chez l'enfant. Le conflit os-tendon.

A priori, chez l'enfant, toutes les pathologies de l'adulte que nous avons décrites peuvent être retrouvées et c'est pourquoi nous ne reviendrons pas dessus.

Par contre, l'enfant en croissance possède des caractéristiques anatomiques différentes de l'adulte. En effet, l'enfant a la particularité d'avoir du cartilage de conjugaison qui représente en fait la partie la plus fragile de son squelette. Nous allons voir que si les entorses chez l'enfant sont rares, les fractures au niveau du cartilage de conjugaison le sont beaucoup moins.

a. Les décollements épiphysaires [10, 11]

- **L'étiologie**

La périphérie des os longs est une zone très fragile par la présence de cartilage de conjugaison. La liaison entre le cartilage et l'os est une zone peu solide qui explique les fractures à cet endroit. La cheville est un endroit à risque car sa structure fait qu'il y a un conflit entre une surface sphérique (le pilon tibial) et une surface plane (le talus).

En fait, chez l'enfant, les fractures de la cheville sont presque toujours des décollements épiphysaires du tibia ou de la fibula.

Chaque épiphyse a sa plaque de croissance et pour grandir, cette plaque va s'ossifier progressivement. Dans une unité de croissance, le cartilage comprend quatre zones importantes à connaître afin de localiser précisément les endroits fragiles.

Les deux premières couches de cellules sont résistantes. La zone de faiblesse se trouve sur la troisième couche où la substance fondamentale se calcifie et où les chondrocytes augmentent de taille.

Par rapport aux os mais aussi par rapport aux ligaments et aux tendons, la plaque de croissance est toujours moins résistante.

Ainsi, chez l'enfant, on retrouve plus souvent un arrachement épiphysaire qu'un arrachement ligamentaire.

- **Les signes cliniques**

Ce type de traumatisme peut être aigu ou chronique.

En effet, il survient aussi bien lors d'un effort violent de la cheville et du pied qu'au cours de microtraumatismes répétés.

La première phase est silencieuse, puis, dans un second temps, il y a une douleur qui diminue au repos accompagnée d'un gonflement à l'endroit du traumatisme.

- **Le diagnostic**

Que ce soit devant une fracture à l'extrémité d'un os, une luxation ou une entorse sévère, il faut toujours suspecter une fracture de la plaque de croissance.

La radiographie va montrer un élargissement discret du cartilage de conjugaison (par le biais de microlacunes de résorption osseuse). Cette phase est toujours asymptomatique.

La gravité du traumatisme dépend essentiellement d'une chose : les dommages sont réels lorsqu'il y a rupture de la vascularisation du cartilage. Les dégâts mécaniques, eux, se guérissent vite.

- **Les traitements**

L'immobilisation dure en général un mois.

La R.M.N (résonance magnétique nucléaire) est utilisée pour suivre la croissance du cartilage de conjugaison. En cas de souffrance de ce cartilage, le suivi doit être régulier.

Ce type de traumatisme n'entraîne pas ou alors très rarement de trouble de la croissance de l'enfant mais il faut savoir que plus l'enfant est jeune, plus ce trouble peut être important.

b. Les fractures par avulsion [10, 11]

- **L'étiologie**

Chez l'enfant et l'adolescent, l'apophyse d'un os correspond à un point d'ossification secondaire relié à l'os par du cartilage de conjugaison. Les apophyses se présentent sous la forme de petites protubérances osseuses où viennent s'insérer tendons et muscles. L'ossification à ce niveau est en général tardive (maturation parfois jusqu'à 20 ans voire plus), ce qui explique que ce soit à la puberté que l'on retrouve le plus souvent cette pathologie. Les fractures par avulsion (arrachement) se situent donc au niveau de ces apophyses.

Là où l'adulte fait une rupture tendineuse ou ligamentaire, l'enfant quant à lui fait plus facilement une fracture par avulsion.

En effet, la zone de rupture chez un adulte se situe au point de jonction entre le tendon et l'os. Chez l'enfant, le point de rupture se trouve sur l'os, au niveau du cartilage de croissance. Il y a donc un arrachement osseux en plus.

Mécanisme de la fracture

Une activité physique intense associée à une immaturité apophysaire explique la fréquence de ces lésions.

La fracture se rencontre lorsqu'il y a une traction importante d'un muscle, ligament ou tendon qui risque d'arracher en même temps un morceau d'os. Cette traction exagérée se produit souvent en danse pendant un saut ou lors d'un étirement trop brutal. La fréquence de ces traumatismes augmente logiquement avec l'intensité de l'entraînement.

Il faut savoir enfin que le traumatisme est aigu si l'arrachement se fait brutalement lors d'un exercice de danse. Cette même lésion devient chronique si elle est la conséquence de microtraumatismes répétés au niveau de la zone de rupture. Ces formes chroniques sont étudiées dans la partie suivante consacrée aux ostéochondroses.

Ces lésions peuvent toucher tous les membres, mais ici nous n'allons étudier que celles concernant le pied et la cheville.

- **Les signes cliniques**

A la cheville, ces fractures se retrouvent au sommet de la malléole latérale (après un traumatisme en inversion du pied et de la cheville) et au sommet de la malléole médiale. Elles restent toutefois rares.

Pour le pied, on les retrouve sur le bord latéral du talus, du calcanéus et de l'os cuboïde, à la base du cinquième métatarsien et sur la phalange proximale du gros orteil.

La lésion de l'angle postéro-supérieur du calcanéus

Le tendon d'Achille est inséré sur la grosse tubérosité du calcanéus et des lésions peuvent apparaître à ce niveau notamment par des contraintes anormales en flexion dorsale.

La forme aiguë est rare.

La forme chronique est plus connue sous le nom de maladie de Sever (voir ostéochondrose de croissance).

Que la lésion soit aiguë ou chronique, on retrouve une douleur à l'endroit de l'arrachement et une impotence fonctionnelle. Dans les lésions chroniques, la douleur est plus progressive et elle peut être occultée au début.

- **Le diagnostic**

La radiologie montre un arrachement souvent évident de l'apophyse.

L'échographie et l'IRM servent à compléter le diagnostic.

Les radiologies des formes chroniques montrent des lésions ossifiées car l'avulsion provoque parfois des formations supplémentaires d'os.

- **Les traitements**

Une immobilisation pendant trois semaines suffit en général à la guérison.

Les activités, comme après tout arrêt, sont reprises de façon progressive.

La guérison est le plus souvent sans séquelles.

c. Les ostéochondroses [6, 7, 9, 10, 11, 16, 17, 19, 25, 38]

- Les généralités sur les ostéochondroses de croissance

- *L'étiologie*

Les ostéochondroses sont des troubles de l'ossification pendant la période de croissance (de 4 à 20 ans environ) qui surviennent plus spécifiquement pendant les phases de pics de croissance. L'adolescence est une période particulièrement à risque car à la fragilité osseuse qui la caractérise s'ajoute souvent un accroissement des activités physiques par rapport à l'enfance. Une fois la maturation osseuse terminée, on ne rencontre plus ce type de lésions.

L'origine est toujours **microtraumatique** mais jamais infectieuse ni tumorale. Il semblerait également que la génétique ait un rôle à jouer.

Plusieurs types d'atteintes sont distingués selon leur localisation.

- *Les formes épiphysaires* : elles résultent de deux phénomènes.

Il y a une compression excessive au niveau de l'os par excès de charge entraînant des fractures, et parallèlement une hypovascularisation de la zone qui fragilise cette région osseuse. En effet, une zone mal vascularisée risque de se nécroser, ce qui rend la surface osseuse beaucoup plus vulnérable aux microfractures.

C'est le cas de la maladie de Freiberg et la maladie de Kohler-Mouchet (voir plus loin).

On parle ici d'ostéonécrose aseptique.

- *Les formes apophysaires (apophysoses)*

Comme nous l'avons décrit précédemment, il y a ici un excès de traction d'origine mécanique sur la zone d'insertion.

Les fibres tendineuses étant plus résistantes que le cartilage de croissance, c'est ce dernier qui est touché. Ces lésions peuvent être assimilées à des fractures de fatigue de la zone d'ossification apophysaire.

- *Les formes ossiculaires*

Elles touchent des petits os comme les sésamoïdes du gros orteil.

- *Les signes cliniques*

Comme toute pathologie microtraumatique, on relève une douleur mécanique.

Cette douleur apparaît dans un premier temps après l'exercice, puis, au fur et à mesure que les lésions évoluent, la douleur survient de plus en plus tôt. Au repos, cette pathologie est normalement asymptomatique.

On peut noter parallèlement une douleur à la palpation et à la percussion, un œdème et parfois une bursite.

- *Le diagnostic*

La radiologie permet de découvrir des irrégularités de la zone d'ossification et permet de déterminer à quel stade en est la pathologie.

En phase initiale, on voit que le noyau apophysaire se transforme (augmente en densité ou montre un aspect hétérogène) et on distingue une irrégularité des contours osseux.

Par contre, en phase de réparation, on reconnaît une calcification.

Des séquelles (spicule, ossification ectopique) peuvent aussi être visibles et permettent un diagnostic à posteriori de la pathologie.

En cas de doute, le diagnostic peut se confirmer avec la scintigraphie, le scanner et l'IRM.

○ *Les traitements*

La lésion est toujours suivie d'une réparation physiologique qui consiste pour les apophysoses en une augmentation de la surface d'ossification apophysaire normale. La qualité de la réparation dépend de différents facteurs.

La réparation est plus efficace si l'enfant est jeune (on parle ici de l'âge osseux) que s'il est plus âgé. Le siège de la lésion est aussi déterminant car c'est uniquement dans les ostéochondroses épiphysaires (par compression) que les séquelles anatomiques risquent d'être définitives (par désorganisation articulaire).

Une apophysose qui survient en toute fin d'ossification peut développer une ossification résiduelle type spicule.

Un enfant qui souffre d'ostéochondrose doit éviter d'exécuter des mouvements qui suscitent une douleur et qui amplifient le traumatisme. Une mise au repos est donc largement conseillée.

Une orthèse plantaire ou un strapping peuvent aussi être utilisés.

L'immobilisation par un plâtre d'une durée de six semaines n'est indiquée que dans le cas d'une apophysose sévère qui menace de se transformer en une véritable fracture par avulsion.

La chirurgie, quant à elle, est pratiquée quand il y a une ossification ectopique et en cas de bursite associée.

Notons aussi que l'ossicule formé peut par la suite se désolidariser du reste, ce qui entraîne un phénomène douloureux et nécessite là aussi une opération chirurgicale.

• **L'apophysose calcanéenne de Sever ou maladie de Sever**

○ *L'étiologie*

Cette pathologie, spécifique de l'enfant de 10 à 12 ans environ (mais possible de 8 à 15 ans), est une fragmentation et une condensation de l'apophyse postérieure du calcanéus (atteinte du noyau d'ossification secondaire par des tractions intenses sur lui). Ce traumatisme peut être uni ou bilatéral.

Les enfants touchés sont le plus souvent sportifs et hyperactifs, mais il ne faut pas en faire une généralité et la maladie de Sever peut aussi toucher des enfants un peu plus lourds et passifs. Toutefois, le surmenage sportif du système suro-achilléo-calcanéopiantaire est quand même un facteur déclenchant primordial.

Morphologiquement parlant, les enfants ayant un triceps sural court ou un valgus calcanéen (retrouvé dans plus d'un cas sur deux) sont les plus à risque.

Cette pathologie va durer en moyenne 10 à 20 mois mais cesse toujours avant les premières règles de la jeune fille.

○ *Les signes cliniques*

Le signal d'appel se caractérise par une talalgie mécanique qui apparaît de façon progressive pendant l'effort physique. Cette douleur provient en fait de l'hypersollicitation du triceps sural et des muscles courts fléchisseurs plantaires qui tirent sur le calcaneus. Sans examen plus poussé, les signes peuvent faire aussi penser à une tendinite d'Achille car la douleur part du talon et irradie jusqu'à la partie inférieure du tendon calcaneen. La douleur est également présente à la pression du talon (partie inférieure et postérieure). Une boiterie est possible et l'arrêt du sport est ici obligatoire. Parfois, la dorsiflexion du pied est elle aussi douloureuse. Le repos par contre ne s'accompagne jamais de douleurs.

○ *Le diagnostic*

Le diagnostic est essentiellement clinique. La palpation du tendon d'Achille est asymptomatique et permet d'éliminer une tendinopathie.

La radiographie sert surtout à éliminer d'autres diagnostics. Elle montre un aspect anormal de l'apophyse qui présente une hypoplasie, une condensation ou une fragmentation. Notons que le bilan radiographique sans signes cliniques ne permet pas d'affirmer avec certitude la maladie de Sever mais élimine une pathologie tumorale ou infectieuse.

L'IRM et l'échographie sont utiles pour montrer un hypersignal intra-tendineux révélateur d'un épaississement du tendon.

○ *Les traitements*

La disparition de la douleur est le seul élément qui permet de juger favorablement l'évolution de la pathologie.

Le traitement consiste à mettre l'enfant au repos, si la douleur est intense. L'arrêt peut se prolonger pendant neuf mois si nécessaire.

Au niveau orthopédique, le port de chaussures à talon (deux centimètres) qui diminue la tension du triceps sural s'avère bénéfique. L'utilisation de semelles orthopédiques amortissantes (c'est-à-dire avec une talonnette amortissante) est aussi possible. En cas de trouble statique associé, l'orthèse plantaire doit présenter les éléments correcteurs correspondant à ce trouble.

Les AINS et les infiltrations de corticoïdes ne trouvent ici aucune indication.

La chirurgie peut être utilisée dans le cas d'un arrachement de l'apophyse car le morceau détaché peut migrer dans le tendon, mais cela reste exceptionnel.

• **Les autres ostéochondroses du pied**

○ *La maladie de Köhler-Mouchet*

▪ L'étiologie

C'est une pathologie de croissance qui touche surtout les petits garçons hyperactifs de 3 à 5 ans. Ici, c'est une nécrose de l'os naviculaire provoquée par une traction excessive du muscle

tibial postérieur inséré sur cet os. Comme ce muscle est inverseur du pied, ce traumatisme est favorisé par une pronation excessive du pied (plat ou valgus).

- Les signes cliniques

L'enfant va boiter de façon caractéristique (il évite le déroulé du pas en marchant à plat ou en supination). La palpation de l'os naviculaire est un phénomène douloureux ainsi que la marche sur pointes, demi-pointes et les sauts.

- Le diagnostic

Le diagnostic se complète de radiographies caractéristiques montrant un os naviculaire diminué de volume et aux contours irréguliers.

La radiographie redevient normale en 6 à 18 mois.

- Les traitements

L'arrêt de la danse semble nécessaire afin d'éviter des désordres de la clé de voûte naviculaire. Le port d'une orthèse de soutien de voûte souple de l'os naviculaire est utile pour effacer toute douleur (semelles thermoformées).

- *La maladie de Freiberg*

- L'étiologie

Cette pathologie se retrouve chez les adolescents et plus particulièrement les filles de 10 à 15 ans. C'est une ostéochondrose aseptique d'un métatarse (le plus souvent c'est le deuxième) avec atteinte chondrale primaire de la tête de ce métatarsien précédant une nécrose.

L'insuffisance du premier rayon et le pied grec (deuxième orteil plus long) sont deux facteurs prédisposant à cette pathologie car il y a une surcharge locale sur le deuxième métatarsien.

- Les signes cliniques

La douleur (métatarsalgie) s'installe progressivement pendant la marche, le saut et bien entendu la montée sur pointes chez la danseuse.

La compression axiale, la pression de la tête du métatarsien touché et la dorsiflexion de l'articulation sont douloureuses. On peut aussi retrouver un œdème à la face dorsale du pied et un durillon plantaire. Le repos fait disparaître la douleur.

L'articulation métatarso-phalangienne va progressivement s'enraidir, se déformer et peut même gêner le chaussage.

- Le diagnostic

Les radiologies sont normales les premières semaines, seule la scintigraphie peut donc d'emblée permettre un diagnostic (hyperfixation au niveau de la tête métatarsienne).

Le bilan radiographique va permettre ensuite de montrer une hétérogénéité de la tête métatarsienne suivie d'une nécrose et d'un effondrement de cette tête (l'os s'aplatit et la radio-

-graphie montre une inversion dans sa courbure naturelle). L'arthrose est le dernier stade dans l'évolution de cette pathologie.

- Les traitements

Le traitement doit pouvoir éviter l'évolution vers l'arthrose. Si la déformation continue, l'arrêt de la danse sera inévitable.

L'infiltration de corticoïdes est pratiquée pour son effet antalgique.

Sinon, le traitement passe par la mise en décharge de la tête métatarsienne atteinte à l'aide d'une orthèse plantaire ou d'une chaussure de Barouk.

L'orthèse plantaire utilisée doit présenter soit une logette de décharge sur une barre rétrocapitale en regard de la tête métatarsienne lésée, soit une pelote rétrocapitale associée à des éléments rétrocapitaux.

La chirurgie (greffe osseuse) est utilisée pour pallier à l'effondrement de la tête métatarsienne.

- *La maladie de Renander*

- L'étiologie

C'est une ostéonécrose aseptique des sésamoïdes du gros orteil qui touche essentiellement les jeunes filles de 9 à 16 ans. La nécrose apparaît spontanément suite à une série de microtraumatismes ou alors après un traumatisme causé par un effort inhabituel.

Le valgus calcanéen est un facteur prédisposant.

- Les signes cliniques

La douleur survient au niveau du métatarse du gros orteil et le sujet atteint est souvent obligé de boiter avec le pied en supination car il ne peut pas poser son gros orteil par terre.

La douleur à la palpation montre que la lésion est vraiment localisée au niveau des sésamoïdes. La dorsiflexion du gros orteil est également douloureuse.

Parfois, cette pathologie se manifeste comme une crise inflammatoire microcristalline (donc pseudo-goutteuse) accompagnée de rougeurs et d'un œdème.

- Le diagnostic

La radiologie montre un aspect anormal du ou des sésamoïdes dont les contours sont irréguliers et l'aspect général fragmenté.

La scintigraphie cependant permet un diagnostic beaucoup plus rapide.

- Les traitements

Le repos paraît indispensable pour assurer la guérison qui peut parfois durer plus d'un an. Les exercices sur demi-pointes et sur pointes sont à proscrire.

On utilise aussi des orthèses plantaires qui soulagent la zone atteinte à l'aide d'une hémicoupe interne antériorisée (pour la décharge du premier métatarsien), d'une barre d'appui rétrocapitale avec logette de décharge ou encore à l'aide d'un évidement antérocapital.

CONCLUSION

La danse est sans aucun doute un sport qui sollicite beaucoup le membre inférieur et plus particulièrement le pied et la cheville. Les traumatismes inhérents à cette activité sont souvent provoqués par la spécificité des gestes techniques. Ce constat nous a conduit à déterminer quels éléments anatomiques étaient touchés et quels moyens médicamenteux, chirurgicaux et orthétiques étaient utilisés pour les traiter. Pour mieux comprendre, un rappel détaillé sur la structure du pied et de la cheville ainsi que l'étude des mouvements engendrés par les différentes articulations mises en jeu s'est avéré nécessaire.

La danse, comme tout sport pratiqué à haut niveau, présente de nombreux dangers et les blessures ne sont pas rares. Le pharmacien, qui est souvent le premier professionnel de santé consulté par une danseuse blessée ou désireuse d'améliorer son confort lors de son activité a donc un rôle déterminant à jouer dans le traitement des traumatismes, et cela à différents niveaux.

Le rôle du pharmacien commence par la prévention, surtout en ce qui concerne les pathologies dermatologiques et unguéales (cors, durillons, ampoules...) en proposant une gamme étendue de pansements spécifiques, emplâtres et orthoplasties qui soulagent et protègent des zones spécifiques du pied tout en apportant un confort évident aux danseuses. Ensuite, au niveau du traitement et de la rééducation après une blessure, un conseil avisé du pharmacien dans le choix d'une orthèse et dans sa mise en place s'avère être un élément essentiel dans le processus de guérison.

Ce n'est que par une étroite collaboration entre médecins, pharmaciens, danseuses, professeurs de danse et parents de jeunes danseuses qu'il sera possible de réduire l'incidence des blessures, sachant que les danseuses représentent une population à risque pour bon nombre de pathologies touchant le pied et la cheville.

Annexe 1 : Ancienne et nouvelle nomenclature (nomenclature internationale) [6]

Les os et les articulations

NOMENCLATURE INTERNATIONALE	ANCIENNE NOMENCLATURE
Aponévrose plantaire	Aponévrose plantaire superficielle, moyenne
Articulation cunéo-naviculaire	Articulation scapho-cunéenne
Articulation sous-talienne ou talo-calcaneenne	Articulation sous-astragaliene
Articulation talo-calcaneéo-naviculaire	Articulation astragalo-scapho-calcaneenne
Articulation talo-crurale	Articulation tibio-astragaliene ou tibio-tarsienne
Articulation talo-naviculaire	Articulation astragalo-scaphoïdienne
Articulation tarso-métatarsienne	Articulation de Lisfranc
Articulation transverse du tarse	Articulation médio-tarsienne de Chopart
Calcaneus	Calcaneum
Condyle latéral, médial du tibia	Tubérosité latérale, médiale du tibia
Fascia dorsal du pied	Aponévrose dorsale du pied
Fascia jambier	Aponévrose jambière
Fibula	Péroné
Fosse poplitée	Creux poplité
Malléole latérale	Malléole externe ou péronière
Malléole médiale	Malléole interne ou tibiale
Os cuboïde	Cuboïde
Os cunéiforme intermédiaire	Cunéiforme (2 ^{ème})
Os cunéiforme latéral	Cunéiforme (3 ^{ème})
Os cunéiforme médial	Cunéiforme (1 ^{er})
Os naviculaire	Scaphoïde
Talus	Astragale
Tendon calcaneen	Tendon d'Achille
Tubérosité du calcaneus	Tubérosité postéro-inférieure du calcaneum ou grosse tubérosité
Tubérosité du 5 ^{ème} métatarsien	Apophyse styloïde du 5 ^{ème} métatarsien

Les ligaments et les muscles

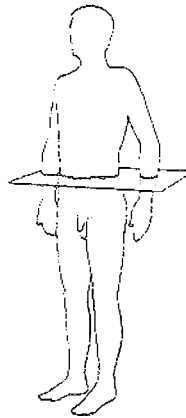
NOMENCLATURE INTERNATIONALE	ANCIENNE NOMENCLATURE
Ligament bifurqué	Ligament en Y de Chopart
Ligament calcanéo-fibulaire	Ligament péronéo-calcanéen
Ligament collatéral latéral	Ligament latéral externe
Ligament collatéral médial	Ligament latéral interne
Ligament interosseux ou talo-calcanéen	Ligament en haie
Ligament médial (deltoïde)	Ligament latéral interne
Ligament talo-calcanéen latéral	Ligament astragalo-calcanéen externe
Ligament talo-fibulaire antérieur	Ligament péronéo-astragalien antérieur
Ligament talo-naviculaire supérieur	Ligament astragalo-scaphoïdien
Ligament tibio-fibulaire antérieur	Ligament péronéo-tibial antérieur
Ligament tibio-fibulaire postérieur	Ligament péronéo-tibial postérieur
Muscle long fibulaire	Muscle long péronier latéral
Muscle ad ducteur de l'hallux	Muscle abducteur du gros orteil
Muscle ab ducteur de l'hallux	Muscle adducteur du gros orteil
Muscle carré plantaire	Chair carrée de Sylvius
Muscle court extenseur des orteils	Muscle pédieux
Muscle court fibulaire	Muscle court péronier latéral
Muscle court fléchisseur de l'hallux	Muscle court fléchisseur du gros orteil
Muscle court fléchisseur des orteils	Muscle court fléchisseur plantaire
Muscle fibulaire terminal ou 3 ^{ème} fibulaire	Muscle péronier antérieur
Muscle gastrocnémien	Muscles jumeaux de la jambe
Muscle long extenseur de l'hallux	Muscle extenseur propre du gros orteil
Muscle long fléchisseur de l'hallux	Muscle long fléchisseur propre du gros orteil
Muscle long fléchisseur des orteils	Muscle long fléchisseur commun des orteils
Muscle tibial antérieur	Muscle jambier antérieur
Muscle tibial postérieur	Muscle jambier postérieur

Annexe 2 : Les différents plans [36]

Plan frontal



Plan horizontal



Plan sagittal



Annexe 3 : Les conditions pour la délivrance de l'orthopédie par le pharmacien [42]

Les conditions de délivrance du petit appareillage orthopédique sont soumises à deux exigences : le local et la compétence professionnelle.

1) INSTALLATION ET ÉQUIPEMENT (Arrêté du 30-12-85, J.O. du 25-01-86)

Art. 1 – Pour pouvoir être agréés par les organismes d'assurance maladie et le ministre chargé des anciens combattants et des victimes de guerre, les fournisseurs d'objets de petit appareillage d'orthopédie disposent d'un local répondant aux conditions définies ci-après.

Art. 2 – Le local du fournisseur est conçu de façon à permettre au patient d'essayer le produit dans de bonnes conditions d'isolement phonique et visuel.

Il est en outre, équipé d'une cabine d'habillage, d'une table ou d'un lit d'examen, d'un éclairage convenable.

Art. 3 – Le local est accessible aux personnes handicapées.

Art. 4 – Les fournisseurs de semelles orthopédiques devront disposer, en outre, dans leur local professionnel d'un podoscope et d'un podographe.

2) COMPÉTENCE PROFESSIONNELLE (Arrêté du 21-06-94, J.O. du 17-07-94)

Les articles d'orthèse inscrits sur la liste des produits et prestations remboursables (LPPR) sont désormais répartis en quatre catégories. Des critères de compétence sont exigés en fonction des catégories susmentionnées.

Les pharmaciens (qu'ils possèdent ou non une formation complémentaire) figurent aux nombres des fournisseurs pouvant être agréés, la formation complémentaire étendant bien évidemment leurs facultés.

Par ailleurs, les fournisseurs doivent satisfaire aux règles en matière de conditions d'installation et d'équipement.

Arrêté fixant les critères de compétence nécessaires aux fournisseurs d'orthèses pour l'obtention d'un agrément par les organismes de prise en charge.

Art. 1 – Les articles d'orthèses mentionnés au chapitre 1^{er} du titre II de la liste des produits et prestations remboursables (LPPR) sont classés en quatre catégories.

Catégorie 1 :

- Bandages herniaires.
- Orthèses élastiques de contention des membres, fabriquées sur mesure.
- Ceintures médico-chirurgicales et corsets orthopédiques en tissu armé.
- Appareils de correction orthopédique concernant le membre inférieur :
 - niveau genou
 - niveau hanche.
- Appareils de correction orthopédique concernant le membre supérieur :
 - niveau main et poignet.
- Vêtements compressifs sur mesure pour grands brûlés.

Catégorie 2 :

- Orthèses élastiques de contention des membres, fabriquées en série.
- Colliers cervicaux.
- Coussins d'abduction exclusivement réservés aux professionnels agréés avant le 30 mars 1993 dans cette catégorie.

Catégorie 3 :

- Coques talonnières.
- Appareils de correction orthopédique concernant le membre inférieur :
 - niveau pied.
- Chaussures thérapeutiques de série.
- Montage et démontage de la semelle pour tourillon ou étrier sur chaussure de série, thérapeutique ou non.

Catégorie 4 :

- Orthèses plantaires.

Art. 2 – Sous réserve de satisfaire aux conditions d'installation et d'équipement, peuvent être agréés par les organismes d'assurance maladie et le ministre des anciens combattants et des victimes de guerre :

Pour la fourniture de produits de la catégorie 1 :

- les pharmaciens ayant suivi avec succès la formation complémentaire en orthèses dispensée par les universités citées en annexe ;
- les titulaires du certificat de technicien bandagiste orthopédiste petit appareillage délivré par l'Ecole d'orthopédie de la Chambre de commerce et d'industrie de Marseille, les Chambres des métiers d'Alsace (Strasbourg) et de Moselle (Metz), le Centre de formation professionnelle Ecotev de Vienne, ou par tout autre organisme habilité après avis de la C.C.P.S. ;
- les orthoprothésistes agréés comme fournisseurs de grand appareillage orthopédique ;
- les titulaires du diplôme d'enseignement d'orthopédie délivré par la Chambre des métiers de Paris et la Chambre syndicale nationale des podo-orthésistes.

Pour la fourniture des produits de la catégorie 2 :

- les professionnels agréés pour la catégorie 1 ;
- les pharmaciens.

Pour la fourniture des produits de la catégorie 3 :

- les professionnels agréés pour la catégorie 1 ;
- les podo-orthésistes agréés.

Pour la fourniture des produits de la catégorie 4 :


- les pédicures podologues ;
- les professionnels agréés pour la catégorie 3.

Art. 3 – Les professionnels ayant obtenu leur agrément avant le 27 janvier 1983 restent agréés pour toute la catégorie correspondant à un ou plusieurs produits pour lesquels ils avaient été agréés avant cette date.

Conservent le bénéfice de leur agrément spécifique à chaque catégorie, les professionnels agréés entre le 27 janvier 1986 et le 17 juillet 1994.

Les professionnels agréés pour la catégorie 2 avant le 30 mars 1993 continuent d'être autorisés à délivrer les coussins d'abduction.

Art. 4 – Les arrêtés des 12 mars 1993 et 11 octobre 1993 fixant les critères de compétence nécessaires à l'obtention de l'agrément des fournisseurs d'orthèses aux bénéficiaires des régimes de protection sociale sont abrogés.



SUPPRESSION DES AGREMENTS

Les agréments ont été supprimés par le décret du 26 mars 2001.

Cette disposition n'est pas très connue car le texte du décret n'est pas très clair, il faut consulter plusieurs articles du code pour le comprendre :

Extrait du décret no 2001-256 du 26 mars 2001 relatif à la prise en charge des produits et prestations mentionnés à l'article L. 165-1 du code de la sécurité sociale et modifiant ledit code ainsi que le code des pensions militaires d'invalidité et des victimes de la guerre (deuxième partie : Décrets en Conseil d'Etat)

Art. 4. - Les articles R. 314-1 à R. 314-3 du code de la sécurité sociale sont abrogés.

Il faut donc vérifier ces articles dans le code de la sécurité sociale. L'article qui nous intéresse est le suivant :

Article R.314-3 :

Les caisses d'assurance maladie prennent en charge les frais relatifs aux fournitures et appareils dans les conditions fixées par le chapitre 5 du titre VI du livre I. Les attributions conférées aux organismes d'assurance maladie par les articles R.165-12, R 165-19 et R 165-21 sont exercées par les caisses régionales d'assurance maladie.

2° « tiroir » :


Article R 165-19 :

La prise en charge des appareils énumérées à l'article R 165-14 est subordonnée :

1° à l'agrément du fournisseur par les organismes de sécurité sociale et par le ministre chargé des anciens combattants ;

2° à la signature d'une convention par laquelle le fournisseur s'engage à délivrer, renouveler et adapter les appareils à des prix n'excédant Pas les tarifs fixés par les arrêtés mentionnés à l'article R 165-1.

BIBLIOGRAPHIE



(1) BARTH J., JAEGER J.H., LUTZ C.

Les ondes de choc

33^{ème} Congrès national de la Société française des masseurs-kinésithérapeutes du sport (SFMKS) Kinésithérapie du sport (KS), 2003, (437), p23-26.

(2) BONTEMPS F.

Le conseil à l'officine dans la poche

Rueil-Malmaison : Groupe Liaisons SA, 2002.-141p.

(3) BONTEMPS F.

L'imagerie médicale

Le Moniteur des pharmacies et des laboratoires, (cahier pratique), 2000, (2362).-15p.

(4) BRUNET-GUEDJ E., MOYEN B., GENETY J.

Médecine du sport

Paris : Masson, 1995. (Collection Abrégés).-400p.

(5) BOURCIER P.

Histoire de la danse

Tours : Editions du seuil, 1994. (Collections solfège).-187p.

(6) CALLANQUIN J., LABRUDE P.

La podologie pour le pharmacien orthésiste

Paris : Masson, 2000. (Collections Abrégés).-265p.

(7) CHANUSSOT JC., DANOWSKI R.G.

Traumatologie du sport.-6^{ème} éd.

Paris : Masson, 2004.-361p.

(8) CURNAND G.

Beauté de la danse

Tours : Gautier-Languereau, 1977.-247p.

(9) DE BEER P.

Pathologies du pied

Paris : Arnette Blackwell, 1996.-278p.

(10) DIMEGLIO A., HERISSON C., SIMON L.

Les traumatismes du sport chez l'enfant et l'adolescent

Paris : Masson, 1997.-341p.

(11) DIMEGLIO A., HERISSON C., SIMON L.

Le pied de l'enfant et de l'adolescent

Paris : Masson, 1998.-431p.

(12) DUBOIS J.

La Peau, de la santé à la beauté
Toulouse : Editions Privat, 2001.-204p.

(13) EVENO D., CHOMARD B., PLANCHON B., PISTORIUS M A.

Le pied vasculaire
Paris : Frison-Roche, 1998.-206p.

(14) IMAM E., SCHWARTZ C., BAUER P.

Mise au point sur l'entorse de cheville
Document fourni par le laboratoire Aventis, 2003.-23p.

(15) GOEFFROY C.

La prévention, les soins d'urgence et la pharmacie en milieu sportif
Cormontreuil : Guyot S.A, 1993.-115p.

(16) GOLDCHER A.

Podologie
Paris : Masson, 2001. (Collection Abrégés).-189p.

(17) GOLDCHER A., NATAF E.

Podologie du sport
Paris : Masson, 2002.-250p.

(18) GUELEN, Isabelle

Pathologie et traumatologie de la danse. L'entorse de la cheville et sa contention
Th : Pharm : Nancy 1 : 1996.-180p.

(19) HERISSON C., ABOUKRAT P., SIMON L.

Les orthèses plantaires
Paris : Sauramps médical, 1996.-117p.

(20) HERISSON C., ABOUKRAT P., SIMON L.

Les traitements locaux du pied
Paris : Sauramps médical, 1998.-256p.

(21) KAHLE W., LEONHARDT H., PLATZER W.

Anatomie, tome 1 (appareil locomoteur)
Paris : Flammarion médecine-sciences, 1992.-434p.

(22) KAPANDJI I A.

Physiologie articulaire, tome 2 (membre inférieur).-5^{ème} éd.
Paris : Maloine, 2003.-270p.

(23) LAMENDIN H., COURTEIX D.

Biologie et pratique sportive
Paris : Masson, 1995.-130p.

(24) LAROCHE J et C.

Leçons d'orthopédie à l'usage des pharmaciens et des étudiants en pharmacie
Paris : Sedes, 1980.-tome 3 : podologie.-171p.

(25) LAVIGNE A., NOVIEL D.

Troubles statiques du pied de l'adulte
Paris : Masson, 1993.-84p.

(26) MALCOLM T F.

Guide pratique des traumatismes sportifs
Paris : Maloine, 2002.-366p.

(27) MANNONI G.

Ballets
Paris : Editions Plume, 1993.-133p.

(28) MARIEB E.N.

Anatomie et physiologie humaines.-2^{ème} éd.
Saint-Laurent (Canada) : De Boeck, 1993.-p215.

(29) MARTIN ROBERT S.

Petit appareillage orthopédique
Le moniteur des pharmacies et des laboratoires, (cahier pratique), 1999, (2330).-16p.

(30) MILLET M.

Epidémiologie des accidents chez les danseurs de l'opéra
4^{ème} Congrès international de Médecine et Science de la danse, Paris, 1994.
Paris : Rep Flash,1994.105p.

(31) MOUTON A.

L'alimentation du sportif
La lettre scientifique de l'Institut français pour la Nutrition, 1993, (25).-8p.

(32) PLAT E., PERES E.

Traumatologie de la danse professionnelle : enquête auprès du corps de ballet de l'Opéra de Paris
Cinésiologie, 1990, XXIX.-p269-275.

(33) POUZAUD F.

Traumatologie du sportif
Le moniteur des pharmacies et des laboratoires, (cahier pratique), 2002, (2439).-16p.

(34) RODINEAU J., SAILLANT G.

Les lésions ligamentaires récentes du cou-de-pied
Paris : Masson, 1996.-213p.

(35) ROUVIERE H.

Atlas aide-mémoire d'anatomie.-4^{ème} éd.
Paris : Masson, 1979.-356p.

(36) ROUVIERE H., DELMAS A.

Anatomie humaine.-15^{ème} éd.

Paris : Masson, 2002.-tome3 : Membres.-667p.

(37) SAMUEL J.

Pathologie et soins du pied

Paris : Maloine, 1996. (Collection « Professions de santé »).-484p.

(38) TAUVERON Ph., DUHARD E., LELIEVRE G.

Le pied et sa pathologie

Paris : Doin, 1999. (Collection Conduites).-131p.

(39) VILLENEUVE Ph.

Pied, équilibre et posture

Paris : Frison-roche, 1998.-227p.

(40) WAUGH A., GRANT A.

Anatomie et physiologie normales et pathologiques

Paris : Maloine, 2003.-483p.

(41) GIBAUD

Catalogue général

Saint-Etienne : 2001.-35p.

(42) TAREX

Edition de 2004-2005.

(43) THUASNE

Guide pratique.-6^{ème} ed.

Saint-Etienne, 2001.-51p.

(44) SANSHA® Paris.

Catalogue de vente

Paris, Septembre 2003.

(45) VIDAL

Edition 2004.

Base de données sur les médicaments :

CD-ROM ALLIANCE PHARMATHEQUE

Alliance Santé, Novembre 2004.

Références des sites Internet :

Site consulté en Juillet 2004 :

<http://centredanse.pontivy.free.fr>

Site consulté en juin 2004 :

<http://prevost.pascal.free.fr/pratique/stretch/stretch31.htm>

Site consulté en Mai 2004 :

<http://universtaps.free.fr/anat01.htm>

Site consulté en Février 2004 :

<http://www.sfip-radiopédiatrie.org/EPUTR003/DIATR003.htm>

Site consulté en Octobre 2003 :

<http://www.dansadage.com>


Sites consulté en Octobre 2003 :

<http://danse.cnsmdp.free.fr/leped.htm>


http://tanz-danse.ch/Archiv_F/Beruff/Endehors_96_12.htm







Site consulté en Août 2003 :

<http://www.chez.com/amélie2211/santepointe.htm>



DEMANDE D'IMPRIMATUR



<p>DIPLOME D'ETAT DE DOCTEUR EN PHARMACIE</p> <p>Présenté par Delphine LONCHAMP</p> <p>Sujet :</p> <p>LES PATHOLOGIES DE LA CHEVILLE ET DU PIED CHEZ LA DANSEUSE</p> <p><u>Jury :</u></p> <p>Président : M. Pierre LABRUDE, Professeur</p> <p>Juges : M. Thierry WEIZMAN, Médecin M. Jacques CALLANQUIN, Pharmacien</p>	<p>Vu,</p> <p>Nancy, le 10 janvier 2005</p> <p>Le président du jury Directeur de Thèse</p> <p>M. Pierre LABRUDE M. Thierry WEIZMAN Professeur Médecin</p> <p></p> <p></p>
<p>Vu et approuvé,</p> <p>Nancy, le 10 janvier 2005</p> <p>Doyen de la Faculté de Pharmacie de l'Université Henri Poincaré – Nancy1,</p> <p> Chantal FINANCE</p> <p></p>	<p>N°2113</p> <p>Vu,</p> <p>Nancy, le 17 janvier 2005</p> <p>Le président de l'Université Henri Poincaré – Nancy1,</p> <p> Jean-Pierre FINANCE</p> <p></p>

