



**HAL**  
open science

## Aspects cliniques et histologiques des kystes et granulomes périapicaux: à propos de 30 cas

Patrick Girsch

► **To cite this version:**

Patrick Girsch. Aspects cliniques et histologiques des kystes et granulomes périapicaux: à propos de 30 cas. Sciences du Vivant [q-bio]. 2006. hal-01732519

**HAL Id: hal-01732519**

**<https://hal.univ-lorraine.fr/hal-01732519>**

Submitted on 14 Mar 2018

**HAL** is a multi-disciplinary open access archive for the deposit and dissemination of scientific research documents, whether they are published or not. The documents may come from teaching and research institutions in France or abroad, or from public or private research centers.

L'archive ouverte pluridisciplinaire **HAL**, est destinée au dépôt et à la diffusion de documents scientifiques de niveau recherche, publiés ou non, émanant des établissements d'enseignement et de recherche français ou étrangers, des laboratoires publics ou privés.



## AVERTISSEMENT

Ce document est le fruit d'un long travail approuvé par le jury de soutenance et mis à disposition de l'ensemble de la communauté universitaire élargie.

Il est soumis à la propriété intellectuelle de l'auteur. Ceci implique une obligation de citation et de référencement lors de l'utilisation de ce document.

D'autre part, toute contrefaçon, plagiat, reproduction illicite encourt une poursuite pénale.

Contact : [ddoc-theses-contact@univ-lorraine.fr](mailto:ddoc-theses-contact@univ-lorraine.fr)

## LIENS

Code de la Propriété Intellectuelle. articles L 122. 4

Code de la Propriété Intellectuelle. articles L 335.2- L 335.10

[http://www.cfcopies.com/V2/leg/leg\\_droi.php](http://www.cfcopies.com/V2/leg/leg_droi.php)

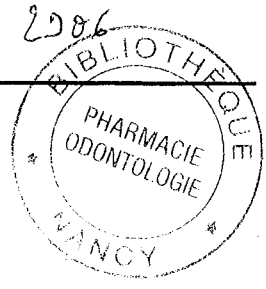
<http://www.culture.gouv.fr/culture/infos-pratiques/droits/protection.htm>

T(01)/N/2006/29061

JURÉ

ACADEMIE DE NANCY-METZ  
UNIVERSITE HENRI POINCARE-NANCY 1  
FACULTE D'ODONTOLOGIE

Année 2006



# THESE

pour le

DIPLOME D'ETAT DE DOCTEUR  
EN CHIRURGIE DENTAIRE

par

**Patrick GIRSCH**

né le 01 août 1978 à Luxembourg (Grand-Duché de Luxembourg)

ASPECTS CLINIQUES ET HISTOLOGIQUES DES  
KYSTES ET GRANULOMES PERIAPICAUX :  
A PROPOS DE 30 CAS.

Présentée et soutenue publiquement le 02 juin 2006

DB 32738

Examineurs de la thèse :

M<sup>elle</sup> C. STRAZIELLE  
M. B. FOLIGUET  
M. P. BRAVETTI  
M<sup>elle</sup> C. CLEMENT

Professeur des Universités  
Professeur en Médecine  
Maître de Conférences  
Assistant Hospitalier Universitaire

Président  
Juge  
Juge  
Juge

BU PHARMA-ODONTOL



104 073023 5

D



PPN A0359910 X

ACADEMIE DE NANCY-METZ  
UNIVERSITE HENRI POINCARRE-NANCY 1  
FACULTE D'ODONTOLOGIE

Année 2006

---

**THESE**

pour le

DIPLOME D'ETAT DE DOCTEUR  
EN CHIRURGIE DENTAIRE



par

**Patrick GIRSCH**

né le 01 août 1978 à Luxembourg (Grand-Duché de Luxembourg)

---

**ASPECTS CLINIQUES ET HISTOLOGIQUES DES  
KYSTES ET GRANULOMES PERIAPICAUX :  
A PROPOS DE 30 CAS.**

---

Présentée et soutenue publiquement le 02 juin 2006

DS 32737

Examineurs de la thèse :

M<sup>elle</sup> C. STRAZIELLE  
M. B. FOLIGUET  
M. P. BRAVETTI  
M<sup>elle</sup> C. CLEMENT

Professeur des Universités  
Professeur en Médecine  
Maître de Conférences  
Assistant Hospitalier Universitaire

Président  
Juge  
Juge  
Juge

Vice-Doyens : Dr. Pascal AMBROSINI - Dr. Jean-Marc MARTRETTE - Dr Jacques PREVOST  
 Membres Honoraires : Pr. F. ABT - Dr. L. BABEL - Pr. S. DURIVAUX - Pr. G. JACQUART - Pr. D. ROZENCWEIG -  
 Pr. M. VIVIER  
 Doyen Honoraire : Pr. J. VADOT

Sous-section 56-01 Pédodontie	Mme M. Mme Mlle Mlle	<u>DROZ Dominique (Desprez)</u> PREVOST** Jacques HELPER Violaine (Minaud) MARCHETTI Nancy MEDERLE Angélique	Maître de Conférences Maître de Conférences Assistant Assistant Assistant
Sous-section 56-02 Orthopédie Dento-Faciale	Mme Mlle M.	<u>FILLEUL Marie Pierryle</u> Vacant au 01/11/2006 BRAVETTI Morgane GEORGE Olivier	Professeur des Universités* MCUPH Assistant Assistant
Sous-section 56-03 Prévention, Epidémiologie, Economie de la Santé, Odontologie légale	M. M. Mlle	<u>WEISSENBACH Michel</u> ARTIS Olivier CLEMENT Céline	Maître de Conférences* Assistant Assistant
Sous-section 57-01 Parodontologie	M. M. M. Mme M.	<u>MILLER** Neal</u> AMBROSINI Pascal PENAUD Jacques BACHERT Martine PONGAS Dimitrios	Maître de Conférences Maître de Conférences Maître de Conférences Assistant Assistant
Sous-section 57-02 Chirurgie Buccale, Pathologie et Thérapeutique Anesthésiologie et Réanimation	M. M. M. M. Mlle M.	<u>BRAVETTI Pierre</u> ARTIS Jean-Paul VIENNET Daniel WANG Christian LE Audrey PERROT Ghislain	Maître de Conférences Professeur 1er grade Maître de Conférences Maître de Conférences* Assistant Assistant
Sous-section 57-03 Sciences Biologiques (Biochimie, Immunologie, Histologie, Embryologie, Génétique, Anatomie pathologique, Bactériologie, Pharmacologie)	M. M. Mme	<u>WESTPHAL** Alain</u> MARTRETTE Jean-Marc MOBY Vanessa (Stutzmann)	Maître de Conférences* Maître de Conférences Assistant
Sous-section 58-01 Odontologie Conservatrice, Endodontie	M. M. M. M. M. M. M.	<u>AMORY** Christophe</u> PANIGHI Marc FONTAINE Alain BONNIN Jean-Jacques CLAUDON Olivier ENGELS DEUTSCH** Marc SIMON Yorick	Maître de Conférences Professeur des Universités* Professeur 1 <sup>er</sup> grade* Maître de Conférences Assistant Assistant Assistant
Sous-section 58-02 Prothèses (Prothèse conjointe, Prothèse adjointe partielle, Prothèse complète, Prothèse maxillo-faciale)	M. M. M. M. M. M. M. M. M.	<u>SCHOUVER Jacques</u> LOUIS** Jean-Paul ARCHIEN Claude LAUNOIS** Claude KAMAGATE Sinan HELPER Maxime JHUGROO Khoondial SEURET Olivier WEILER Bernard	Maître de Conférences Professeur des Universités* Maître de Conférences* Maître de Conférences Assistant associé au 1/10/05 Assistant Assistant Assistant Assistant
Sous-section 58-03 Sciences Anatomiques et Physiologiques Occlusodontiques, Biomatériaux, Biophysique, Radiologie	Mlle M.	<u>STRAZIELLE** Catherine</u> Vacant au 01/09/2005 AREND Christophe	Professeur des Universités* Maître de Conférences Assistant

italique : responsable de la sous-section

\* temps plein - \*\* responsable TP

Nancy, le 01.01.2006

*Par délibération en date du 11 Décembre 1972,  
la Faculté de Chirurgie Dentaire a arrêté que  
les opinions émises dans les dissertations  
qui lui seront présentées  
doivent être considérées comme propres à  
leurs auteurs et qu'elle n'entend leur donner  
aucune approbation ni improbation.*



## A NOTRE PRESIDENT DE THESE

Mademoiselle le Professeur Catherine STRAZIELLE

Docteur en Chirurgie Dentaire

Professeur des Universités

Habilitée à diriger des Recherches par l'Université Henri Poincaré, Nancy-I

Responsable de la sous-section : Sciences Anatomiques et Physiologiques,  
Occlusodontiques, Biomatériaux, Biophysique, Radiologie

*Vous nous avez fait le grand honneur  
d'accepter la présidence de cette thèse et  
nous vous remercions de la confiance que  
vous avez bien voulu nous témoigner.*

*Nous vous remercions pour votre  
disponibilité et votre accueil chaleureux.  
Vos compétences et votre savoir ont su  
motiver nos années d'études.*

*Nous vous prions de trouver dans ce travail  
l'expression de notre plus profond respect.*

## A NOTRE JUGE

Monsieur le Professeur Bernard FOLIGUET

Docteur en Médecine

Professeur de Cytologie et Histologie

Officier de l'Ordre des Palmes Académiques

*Nous voudrions vous exprimer nos plus sincères remerciements d'avoir accepté de siéger dans le jury de cette thèse.*

*Votre présence est pour nous l'occasion de vous exprimer notre reconnaissance pour votre aide précieuse dans l'élaboration de ce travail.*

*Nous vous prions de trouver dans ce travail l'expression de notre plus profond respect.*

# A NOTRE DIRECTEUR DE THESE

Monsieur le Docteur Pierre BRAVETTI

Docteur en Chirurgie Dentaire

Doyen de la Faculté d'Odontologie de l'Université Henri Poincaré, Nancy-I

Docteur de l'Université Henri Descartes de Paris V

Maître de Conférences des Universités

Responsable de la Sous-Section: Chirurgie buccale, Pathologie et

Thérapeutique, Anesthésiologie et Réanimation

*Vous nous avez fait l'honneur d'accepter la direction de cette thèse.*

*Nous avons été particulièrement touchés par votre proximité et votre pédagogie tout au long de nos études.*

*Qu'il nous soit permis ici de vous exprimer notre sincère reconnaissance et notre profonde admiration.*

## A NOTRE JUGE

Mademoiselle le Docteur Céline CLEMENT

Docteur en Chirurgie Dentaire

Assistant Hospitalier Universitaire

Sous-section : Prévention - Epidémiologie - Economie de Santé - Odontologie  
légale

*Vous nous avez fait l'honneur d'accepter  
spontanément de juger cette thèse.*

*Nous vous remercions pour les  
connaissances que vous nous avez  
apportées, pour votre humanité et votre  
sympathie.*

*Que nos sentiments les plus sincères soient  
pour vous le gage de notre amicale  
reconnaissance.*

## **A mes parents,**

C'est grâce à votre confiance et votre soutien inconditionnels que j'ai pu mener mes études à bien. Jamais je ne pourrai vous remercier assez. Je vous dédie cette thèse avec tout mon amour.

## **A mon frère,**

Avec toute mon affection.

## **A ma famille,**

A mes grands-pères qui me manquent, à mes grands-mères, à ma marraine, à mon parrain...

## **Amélie,**

Cette thèse n'aurait pas pu exister sans toi.

Le "destin" a voulu que je redouble une année pour me retrouver à côté de toi en salle de TP ; il a tout de même bien fait son travail...

Je t'aime.

## **A mes amis,**

Luxembourg, Nancy, Verdun, Thonon-les-bains, Besançon, Punta Cana, Djerba... peu importe la distance qui nous éloigne, l'amitié nous rapproche...



A tous les enseignants qui m'ont appris mon métier. Monsieur Lorrain, les docteurs Favot, Fuzellier, Bayer, Clément, Lucas, Libermann, Weiler, Gerdolle, Bernard...

Au service dentaire de Brabois Adulte. Six mois de stage avec Lili, ça ne s'oublie pas...

Au service dentaire de Bonsecours, Metz. Docteurs Aubry, Gangloff, Gérard et Moizan : vous m'avez mis le pied à l'étrier. Vos connaissances, compétences et votre pédagogie sont pour moi des exemples que je m'efforce à suivre.

Nous remercions le laboratoire d'anatomie-pathologie du CHU Brabois, et tout particulièrement le Professeur Plenat et Madame Thiebaut.

# SOMMAIRE

## INTRODUCTION

### 1 RAPPEL SUR L'INFLAMMATION AIGUË ET L'INFLAMMATION CHRONIQUE

- 1.1 DEFINITION
- 1.2 FORMES CLINIQUES DE L'INFLAMMATION
- 1.3 CAUSES DE L'INFLAMMATION
- 1.4 CELLULES DE L'INFLAMMATION
- 1.5 MEDIATEURS CHIMIQUES DE L'INFLAMMATION
- 1.6 STADES DE L'INFLAMMATION



### 2 INFLAMMATION PULPAIRE

- 2.1 DYNAMIQUE DE L'INFLAMMATION PULPAIRE
- 2.2 L'INFECTION ENDODONTIQUE
- 2.3 LES LESIONS PERIAPCALES

### 3 GRANULOMES PERIAPICAUX

- 3.1 DEFINITION
- 3.2 PATHOGENESE
- 3.3 CLINIQUE
- 3.4 ANATOMIE PATHOLOGIQUE

### 4 KYSTES PERIAPICAUX

- 4.1 DEFINITION
- 4.2 PATHOGENESE
- 4.3 CLINIQUE
- 4.4 ANATOMIE PATHOLOGIQUE

### 5 DIAGNOSTIC CLINIQUE

- 5.1 LA DEMARCHE DIAGNOSTIQUE

### 6 DIAGNOSTIC DIFFERENTIEL ET MOYENS DE TRAITEMENT

- 6.1 DIAGNOSTIC DIFFERENTIEL
- 6.2 METHODES DE DIFFERENCIATION DES KYSTES ET GRANULOMES
- 6.3 MOYENS DE TRAITEMENT

### 7 ETUDE RADIOGRAPHIQUE ET HISTOLOGIQUE DE CAS CLINIQUES. A PROPOS DE 30 CAS CLINIQUES

### 8 CONCLUSION

### BIBLIOGRAPHIE

### TABLE DES MATIERES

---

## Introduction

---

Parmi les lésions que les Chirugiens-Dentistes sont amenés à traiter quotidiennement, les lésions périapicales sont relativement nombreuses. Dans la majorité des cas, ces lésions sont des inflammations chroniques du périapex encore appelées parodontites apicales chroniques. Souvent indolores, elles sont alors découvertes de façon fortuite à l'occasion d'un examen radiographique. Cependant, elles sont parfois le siège de manifestations aiguës.

Ces lésions périapicales constituent un ensemble complexe dont les granulomes et les kystes représentent les deux formes les plus courantes dans la pratique quotidienne.

Au cours des trois dernières décennies, la compréhension des mécanismes étiologiques, de la pathogenèse et de l'entretien des lésions inflammatoires du périapex a considérablement évolué, permettant de définir l'entité pathologique spécifique que représente la parodontite apicale et de savoir comment lutter contre ces lésions. Les bases microbiologiques, anatomo-pathologiques et, plus récemment, moléculaires de cette affection sont solidement établies : les lésions périapicales sont le résultat d'une réaction inflammatoire à double tranchant, défensive et agressive, que l'on peut définir comme un combat dynamique entre, d'une part, les agents agresseurs de la pulpe en situation intracanaire et, d'autre part, les défenses de l'hôte dans le périapex.

La plupart des études consacrées aux parodontites apicales soulignent leur très forte prévalence. Entre 44% et 77% des sujets participant à ces études sont porteurs d'au moins une lésion périapicale. Le diagnostic, la prévention et le traitement de ces lésions doivent donc constituer une priorité pour chaque praticien. Cependant, le diagnostic différentiel entre un granulome et un kyste périapical représente souvent une difficulté, et l'idée reçue selon laquelle un granulome peut guérir à la suite d'un traitement canalaire adéquat tandis qu'un kyste nécessite une exérèse semble être remise en cause.



Dans ce contexte, notre travail se propose de rappeler les aspects cliniques et histologiques des kystes et granulomes apicaux et d'illustrer ces propos par une étude de 30 cas cliniques.

Ainsi, nous aborderons tout d'abord quelques généralités sur l'inflammation, y compris pulpaire, puis sur la pathogenèse des différentes lésions périapicales en s'attachant à distinguer les kystes des granulomes. Nous porterons ensuite notre intérêt sur les possibilités de diagnostic différentiel entre ces deux types de lésions puis sur leurs moyens de traitement. Cette partie du travail n'a pas pour but de passer en revue toutes les techniques possibles de traitement, mais plutôt de donner quelques grandes lignes à respecter pour toute thérapeutique visant à obtenir la guérison d'une parodontite apicale.

La partie "cas cliniques" illustrant notre travail a pour objectif de confronter l'analyse anatomo-pathologique de diverses lésions apicales à l'avis que le Chirurgien-Dentiste peut se faire suite à l'examen clinique et à la lecture des clichés radiographiques des différentes lésions.

---

# 1 Rappel sur l'inflammation aiguë et l'inflammation chronique

---

[138,144,145,147,155,156]

---

## 1.1 Définition

---

**La réaction inflammatoire est un ensemble de mécanismes physiologiques de défense visant à circonscrire et à réparer les lésions tissulaires.** Elle est la réponse des tissus vivants, vascularisés, à une agression. Cette réponse fait intervenir des phénomènes d'immunité, c'est-à-dire de résistance aux agressions. L'immunité peut être :

- naturelle (ou innée) : elle ne dépend pas d'une exposition préalable à l'agression (p.ex. certaines formes de phagocytose)
- adaptative (ou acquise) : cellulaire, humorale.

Les lésions tissulaires peuvent être provoquées par différents pathogènes (bactéries, virus ou parasites), des traumatismes physiques ou chimiques, des corps étrangers exogènes ou des complexes immuns. Les lésions tissulaires déclenchent une réponse immédiate médiée par des protéines plasmatiques responsables de la production de médiateurs pro-inflammatoires à l'origine des modifications de la perméabilité vasculaire, de la migration de leucocytes au niveau du tissu et de leur activation. Ainsi, les agents étrangers ou infectieux peuvent être éliminés, puis de nouveaux médiateurs anti-inflammatoires sont produits, mettant fin à cette réaction inflammatoire et permettant la cicatrisation. Dans le cas contraire, une inflammation chronique s'installe, pouvant entraîner une fibrose et parfois l'apparition de granulomes ou kystes au niveau des racines dentaires.

Actuellement, il est reconnu qu'il n'y a pas de différence significative entre l'inflammation et l'immunité. L'inflammation aiguë, l'immunité innée, l'immunité humorale et l'immunité cellulaire procurent à l'hôte des moyens de défense pour combattre les

pathogènes et pour aboutir à la guérison. Le principal rôle de ces systèmes est de protéger l'individu en cas d'invasion par des organismes infectieux.

## 1.2 Formes cliniques de l'inflammation

---

La réaction inflammatoire revêt des aspects particuliers qui dépendent de la prédominance d'un composant de l'inflammation.

Sur le plan clinique, la réaction inflammatoire provoque une vasodilatation entraînant une augmentation de la chaleur locale, une augmentation de la perméabilité vasculaire à l'origine d'un œdème, et une fièvre. Ces phénomènes font intervenir des médiateurs pro-inflammatoires solubles parmi lesquels les prostaglandines, des interleukines (IL-1, IL-6) et le Tumor Necrosis Factor  $\alpha$  (TNF $\alpha$ ).

Il est important de rappeler que les termes "aiguë" et "chronique" font référence non seulement à la durée de l'inflammation, mais également à la nature de la réponse. De plus, il existe des points communs entre les réactions inflammatoires aiguë et chronique, mais, pour des raisons de facilité, on les considère comme des entités séparées.

### 1.2.1 Inflammation aiguë

La réaction inflammatoire aiguë est un ensemble de mécanismes cellulaires et biochimiques localisés mais souvent propagés à l'organisme tout entier, qui contribuent à la défense des tissus agressés.

Une telle définition reste malheureusement très schématique au regard de la complexité du processus inflammatoire qui met en œuvre des populations cellulaires spécialisées, des médiateurs chimiques et hormonaux et l'ensemble du système immunitaire.

Le terme "aigu" fait référence à une réponse abrupte au début et de courte durée. Il fait également référence à un type spécifique de réponse qui implique une réaction exsudative pendant laquelle du fluide, des protéines du sérum et des globules blancs quittent la voie sanguine et pénètrent dans la zone atteinte. L'inflammation aiguë peut devenir chronique si le stimulus irritant persiste.



Normalement la forme aiguë précède la forme chronique. Toutefois l'inflammation chronique peut être primaire comme dans certaines réactions immunologiques et immunitaires à médiation cellulaire.

Les polynucléaires neutrophiles sont les cellules prédominantes de cette phase.

### 1.2.2 Inflammation chronique

Le caractère chronique de l'inflammation témoigne d'une élimination incomplète du stimulus inflammatoire initial et d'un changement progressif de l'infiltrat cellulaire : on observe une accumulation de macrophages et de lymphocytes à la place des polynucléaires neutrophiles, une prolifération de fibroblastes (fibrose) et de structures vasculaires.

Dans certaines situations, l'inflammation chronique est caractérisée par la formation de granulomes constitués de macrophages et de lymphocytes parfois entourés d'un anneau de fibrose, tissu conjonctif qui remplace le parenchyme détruit. Ces granulomes peuvent se développer au contact d'un corps étranger persistant et comportent des cellules épithélioïdes ainsi que des cellules géantes multi-nucléées qui correspondent à des fusions cellulaires.

L'inflammation chronique est souvent caractérisée par l'importance de la fibrose qui peut être mutilante et entraver le bon fonctionnement de l'organe dans lequel elle se produit. Dans certaines inflammations chroniques, la réaction cellulaire peut rester prédominante et la fibrose demeure légère.

L'inflammation chronique peut être vue comme une **réparation contrariée**, c'est-à-dire qu'il n'y a pas de disparition complète des irritants, il ne peut donc y avoir de reconstruction tissulaire.

Tout comme il n'existe pas de différence nette entre inflammation aiguë et chronique, l'inflammation générale se superpose à la phase de réparation. Lorsque les macrophages commencent à se débarrasser du tissu lésé, la guérison débute. Lorsque les nouvelles cellules sont incapables de remplacer le tissu lésé, la guérison devient une régénération, impliquant la réparation du tissu conjonctif.

Il est important de rappeler que l'inflammation chronique peut se développer sans qu'il y ait eu précédemment un épisode aigu. C'est le cas par exemple, lorsque des restaurations dentaires présentant des microfissures par lesquelles des toxines bactériennes antigéniques peuvent atteindre la pulpe et activer une réponse immunitaire.

### 1.3 Causes de l'inflammation

---

L'inflammation peut :

- être causée par des **agressions physiques** (comme le chaud, le froid, les radiations ionisantes) ou **chimiques** (comme par des composés acides ou basiques, des toxines bactériennes),
- être la conséquence d'une **infection** en rapport avec la présence d'organismes vivants pathogènes tels que des bactéries, virus, parasites ou champignons dans l'organisme,
- être provoquée par une **réaction immunitaire** secondaire à la réintroduction dans l'organisme d'un antigène,
- être la conséquence d'une **nécrose tissulaire**, elle-même secondaire à de nombreuses causes (traumatismes par exemple).

### 1.4 Cellules de l'inflammation

---

Les cellules de l'inflammation comprennent les lymphocytes, les cellules phagocytaires ou phagocytes (polynucléaires : principalement neutrophiles ; et monocytes : principalement macrophages), les mastocytes, les polynucléaires basophiles et les fibroblastes.

#### 1.4.1 Lymphocytes

Les lymphocytes, cellules de l'immunité spécifique, humorale et cellulaire, sont de type B, T ou ni B ni T (Natural Killers, NK). Les lymphocytes sont la mémoire de l'immunité acquise et servent à son expression.



Parmi les lymphocytes T qui sécrètent des cytokines, certains sont dits auxiliaires (helper), d'autres cytotoxiques.

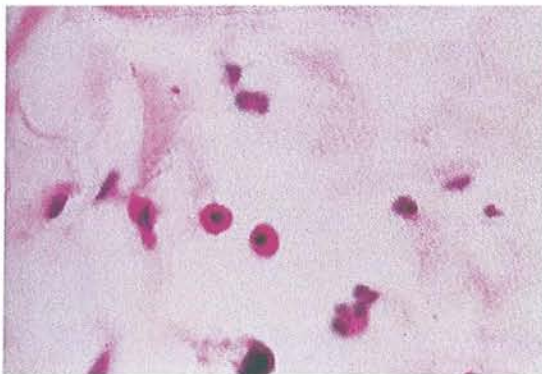
Les plasmocytes, étape finale de la maturation de la lignée B, sécrètent les anticorps.

Les lymphocytes NK peuvent avoir une action cytotoxique.

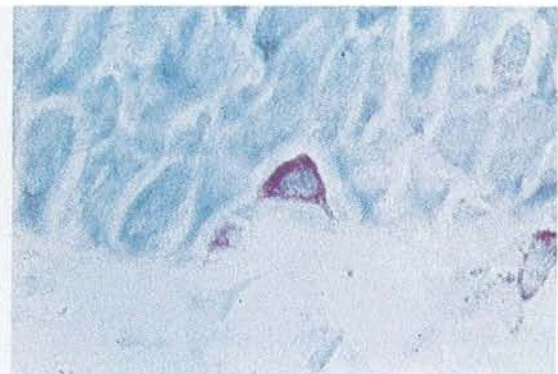### 1.4.2 Mastocytes et polynucléaires basophiles

Les mastocytes et les polynucléaires basophiles comportent des granulations (entre 80 et 300 granules) qui contiennent des médiateurs chimiques de l'inflammation tels que des cytokines, des amines vasoactives, de l'histamine et de l'héparine. Elles contiennent également de nombreuses enzymes qui, une fois libérées, dégradent les éléments de structure des cellules tissulaires et les matrices extracellulaires.

Les mastocytes présents dans les tissus oraux contiennent dans leurs granules des cytokines pro-inflammatoires  $TNF-\alpha$ . Leur libération favorise l'infiltration leucocytaire par l'induction de molécules d'adhésion.



Mastocytes coloration HES



Mastocytes coloration bleu de Toluidine

Fig 1 - Coupes MO de mastocytes [147]

### 1.4.3 Cellules phagocytaires

Les cellules phagocytaires ou phagocytes comprennent les polynucléaires (neutrophiles et éosinophiles) et les cellules du système monocyte-macrophage. Ces cellules se déplacent par chimiotactisme vers les antigènes opsonisés et digèrent ces particules par phagocytose.

Les **macrophages** sont des cellules résidentes du tissu interstitiel issues des monocytes circulants. Ils sont activés par des micro-organismes, par leurs produits, par des médiateurs chimiques, ou par des particules étrangères. Parmi les nombreux médiateurs libérés par les macrophages, les cytokines IL-1, TNF- $\alpha$ , interférons (IFN) et les facteurs de croissance jouent un rôle important dans les lésions du périapex. Ils sécrètent aussi de nombreuses protéases, des prostaglandines et le PAF (Platelet Activating Factor)-acether.

Les **polynucléaires neutrophiles** sont les leucocytes circulants majoritaires. Ils sécrètent aussi bien des enzymes protéolytiques que des prostaglandines, le PAF-acether et le lysosyme.

#### 1.4.4 Fibroblastes

Les fibroblastes sont les cellules qui synthétisent et sécrètent le collagène, les protéoglycanes et la fibronectine ; ils jouent un rôle important dans la cicatrisation. Les fibroblastes sont incapables de produire du collagène de façon efficace en présence de bactéries ou de leurs produits.

### 1.5 Médiateurs chimiques de l'inflammation

---

[138,144,145,155,156]

Le déclenchement, la poursuite de l'inflammation et sa diffusion à partir du foyer initial font appel à des facteurs qui sont soit synthétisés localement, soit présents à l'état de précurseurs inactifs dans la circulation.

De multiples médiateurs chimiques, provenant du plasma ou des cellules, déclenchent l'inflammation et interviennent à tous les stades de l'inflammation :

- les **médiateurs d'origine plasmatique** sont présents dans le plasma sous la forme de précurseurs qui doivent être activés pour acquérir leurs propriétés ;

- les **médiateurs d'origine cellulaire** sont soit préformés et séquestrés dans des granules intra-cellulaires, soit synthétisés de novo en réponse à un stimulus.

La plupart des médiateurs exercent leur action en se fixant à des récepteurs membranaires sur des cellules cibles provoquant ainsi des réactions en cascade. Dans les conditions physiologiques, la régulation du déroulement de la réaction inflammatoire implique que les médiateurs soient rapidement inactivés par un ou plusieurs inhibiteurs, ou même détruits.

## 1.5.1 Médiateurs d'origine cellulaire

### 1.5.1.1 Amines vasoactives (histamine – sérotonine)

Le PAF-acether (Platelet Activating Factor) provoque la libération de sérotonine et d'histamine qui sont stockées dans les mastocytes, les polynucléaires basophiles et les plaquettes. Leur action est brève dans le temps. Libérées dans l'espace extracellulaire, ces amines vasoactives stimulent la vasodilatation, l'augmentation de la perméabilité vasculaire, le chimiotactisme et l'activité phagocytaire des polynucléaires. Elles jouent un rôle important dans les premières étapes de l'inflammation aiguë.

La **sérotonine** a une action rapide sur la perméabilité vasculaire précoce qui favorise l'exsudation dans le tissu interstitiel et la diapédèse.

L'**histamine** est sécrétée principalement par les mastocytes. Son action vasoactive est double : vasodilatation en amont de l'anse capillaire lésée et contraction des cellules endothéliales en aval.

### 1.5.1.2 Prostaglandines et leucotriènes

Les prostaglandines et les leucotriènes sont des acides gras comportant 20 atomes de carbones synthétisés dans les membranes à partir de l'acide arachidonique. Produits



localement, ils ont des effets locaux (vasodilatation, douleur, attraction des polynucléaires, activation des ostéoclastes) et généraux marqués (fièvre).

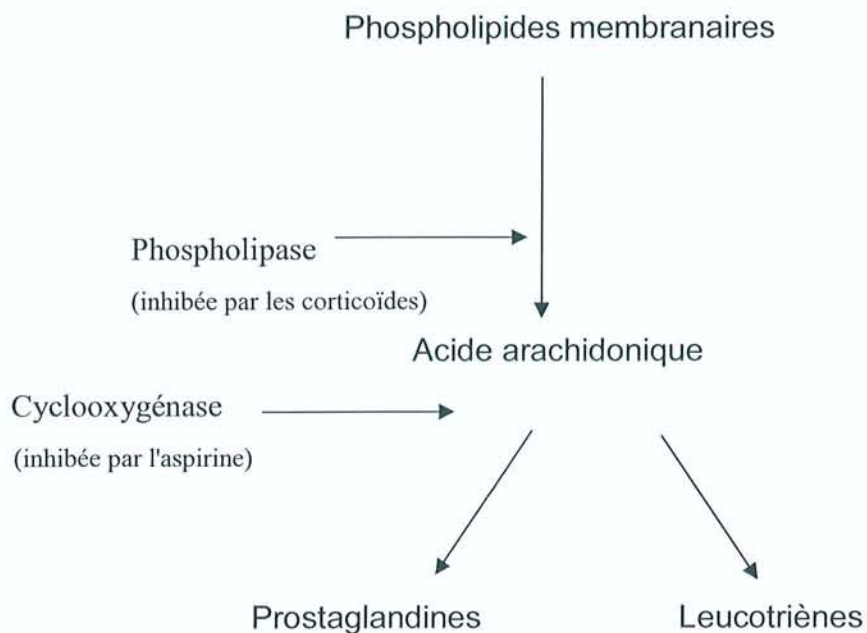


Fig 2 - Origine cellulaire des prostaglandines et leucotriènes

### 1.5.1.3 Cytokines

Les cytokines sont des peptides ou des protéines produits par de nombreuses cellules, parmi lesquels les lymphocytes et les monocytes-macrophages. Elles agissent par l'intermédiaire de récepteurs membranaires sur la cellule qui les produit, sur des cellules proches et sur des cellules situées à distance. Certaines cytokines sont pro-inflammatoires (IL1, IL6 et TNF- $\alpha$ ) ; d'autres au contraire plutôt anti-inflammatoires (IL4, IL10 et IL13).

Les cytokines ont de nombreux effets, dont la médiation de l'immunité naturelle, la régulation de l'activation, de la croissance et de la différenciation des lymphocytes, la stimulation de l'hématopoïèse...

Les cytokines IL1, IL3, IL6, TNF et CSF (Colony-Stimulating Factor) jouent un rôle majeur dans la destruction des tissus apicaux en stimulant la résorption osseuse, en inhibant l'apposition osseuse et en stimulant la production de PGE<sub>2</sub> et de metalloprotéinases.

### **1.5.1.4 Neuropeptides**

Les neuropeptides sont des protéines libérées par des fibres nerveuses après une lésion tissulaire. La libération de certains neuropeptides crée une vasodilatation, augmente la perméabilité vasculaire et augmente le flux sanguin durant l'inflammation. De récentes études ont montré que les neuropeptides pouvaient agir directement sur la cible tissulaire en stimulant le chimiotactisme leucocytaire, en régulant la libération de médiateurs inflammatoires par les macrophages et les lymphocytes et en améliorant la prolifération des fibroblastes.

La substance P (SP) et le CGRP (Calcitonin Generated Peptide) sont libérés par les nerfs sensitifs. Quant au neuropeptide Y et aux VIP (Vasoactive Intestinal Polypeptides), ils sont libérés par les nerfs sympathiques et parasympathiques.

La SP et le CGRP interagissent avec l'histamine, la bradykinine et PGE<sub>2</sub> et peuvent donc potentialiser la réponse inflammatoire en stimulant la vasodilatation, le chimiotactisme et l'activité phagocytaire des polynucléaires. Les VIP semblent stimuler la résorption osseuse en interagissant avec la prostaglandine PGE<sub>2</sub>.

### **1.5.1.5 Molécule d'adhérence**

La concentration des cellules inflammatoires à l'endroit précis de l'agression est le résultat d'interactions complexes de molécules d'adhérence et de leurs ligands cellulaires. Ces derniers peuvent augmenter ou diminuer l'adhérence au tissu interstitiel.

### **1.5.1.6 Anticorps**

En réponse aux antigènes bactériens, les plasmocytes produisent des anticorps et en grande majorité les IgG (70%) puis des IgA, IgE et IgM.

On retrouve aussi des anticorps dans les granulomes et dans les parois et les cavités des kystes apicaux. Différents travaux indiquent que l'ensemble des réactions immunologiques spécifiques se rencontre dans le périapex : réactions cytotoxiques, réactions anaphylactiques

et hypersensibilité cellulaire de type retardé ou humorale médiée par les complexes antigènes-anticorps et complément.

## 1.5.2 Médiateurs plasmatiques

Ces médiateurs circulants ne sont actifs qu'à la suite d'une cascade de réactions qui permet d'en réguler la production.

### 1.5.2.1 Système des kinines

Les kinines, oligopeptides d'origine plasmatique, libérées à partir de précurseurs inactifs, sont de puissants vasodilatateurs. Leur action est puissante mais brève, car leur durée de vie est très courte. Elles augmentent la perméabilité vasculaire par contraction des cellules endothéliales veinulaires. Elles ont également une action chimiotactique intense. Une des kinines, la bradykinine, est un médiateur de la douleur.

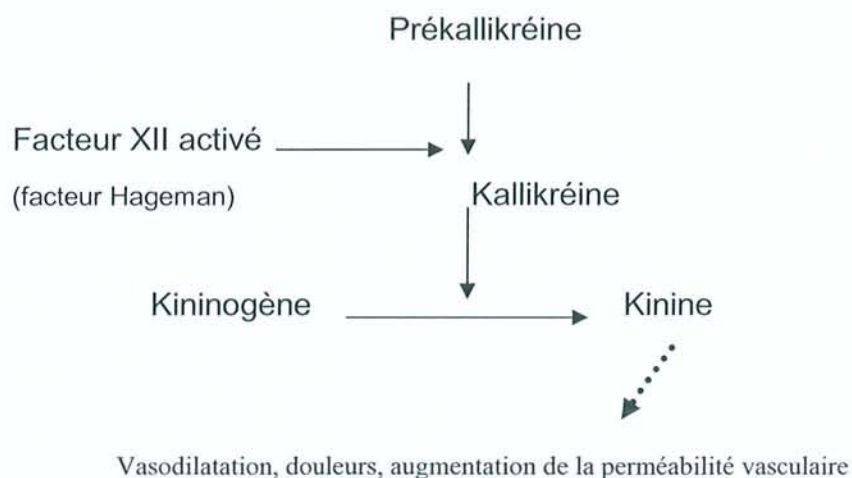


Fig 3 - Système des kinines

### 1.5.2.2 Système du complément

Le système du complément regroupe un ensemble de protéines sériques dont l'activation s'effectue par des réactions de protéolyses en cascade. Le système est activé par la réaction antigène-anticorps ou par divers composés provenant en particulier de microorganismes comme les bactéries. Une fois activé, le complément devient un effecteur puissant pour certains mécanismes :

- destruction de certaines bactéries,
- recrutement de cellules phagocytaires,
- facilitation de l'ingestion de certains pathogènes par les phagocytes (opsonisation),
- médiation de la réponse vasculaire.

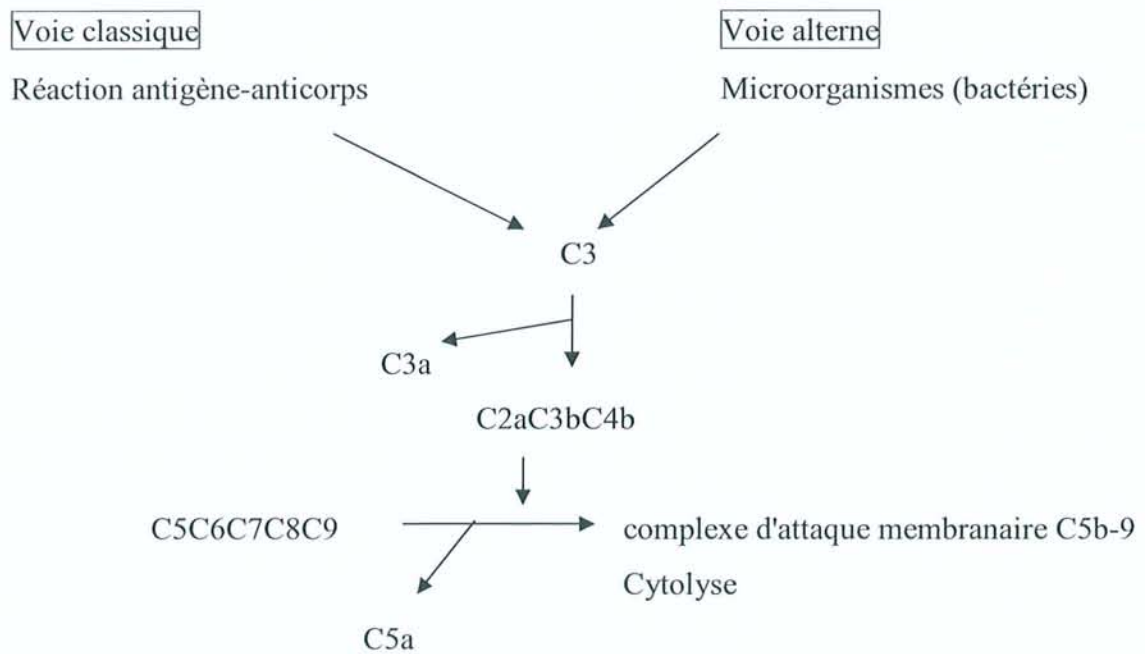


Fig 4 - Système du complément



### 1.5.2.3 Système de coagulation et de fibrinolyse

Le système de coagulation aboutit au caillot. Au cours de la coagulation, une cascade de protéolyses aboutit à la production de fibrine à partir du fibrinogène. La fibrine est un composé important de l'exsudat inflammatoire : elle limite le foyer inflammatoire et constitue une matrice sur laquelle les cellules inflammatoires peuvent se déplacer. La coagulation est en équilibre avec la fibrinolyse qui dissout le caillot nouvellement formé. C'est l'activation du facteur XII par des fragments tissulaires altérés qui constitue le mode de déclenchement habituel de la coagulation au cours de l'inflammation.

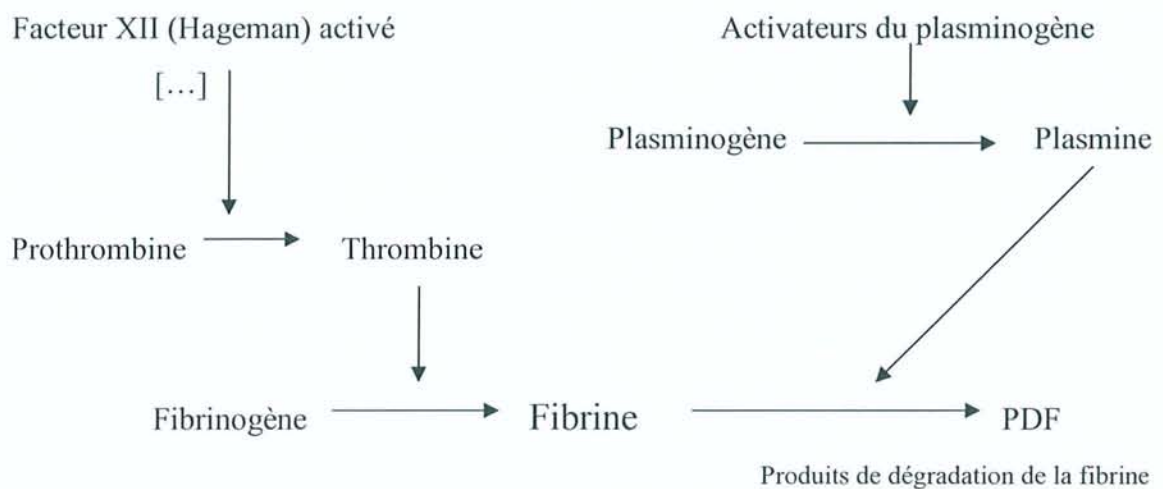


Fig 5 - Système de coagulation et fibrinolyse



## 1.6 Stades de l'inflammation

---

[138,144,145,155,156]

L'inflammation se déroule selon un ordre chronologique. On distingue tout d'abord des réactions **vasculo-sanguines**, puis la phase de **détersion** et enfin la phase de **réparation**.

### 1.6.1 Réactions vasculo-sanguines

#### 1.6.1.1 Congestion active

Cette congestion active lors de l'inflammation est due à l'ouverture des sphincters précapillaires provoquée par les médiateurs chimiques.

L'augmentation du nombre de capillaires fonctionnels entraîne initialement un accroissement du débit sanguin. Le ralentissement de la vitesse circulatoire, conséquence d'une viscosité accrue du sang, a pour conséquence une stase secondaire.

#### 1.6.1.2 Œdème inflammatoire

Parallèlement à la congestion, la quantité d'eau présente dans le milieu extracellulaire augmente : c'est l'œdème inflammatoire. Il a une double origine :

- initialement, il est lié à l'ouverture des sphincters précapillaires qui provoque une élévation de la pression capillaire ;
- puis il est lié à l'augmentation de la perméabilité vasculaire due à l'histamine qui a une action immédiate mais transitoire.

### **1.6.1.3 Diapédèse leucocytaire**

Dès le début des phénomènes vasculaires, les polynucléaires et les monocytes quittent la partie centrale du courant circulatoire et s'approchent des parois vasculaires auxquelles ils adhèrent. Commence alors la diapédèse : les cellules marginées et adhérentes se frayent un chemin entre les cellules endothéliales et dépolymérisent les cellules basales. Elles parviennent ainsi dans l'espace extravasculaire. Elles rejoignent ensuite le foyer inflammatoire en suivant des gradients chimiques de diverses molécules.

### **1.6.2 Réactions cellulaires**

Les cellules du foyer inflammatoire proviennent de la circulation sanguine ou du tissu lui-même.

Les phénomènes vasculo-exsudatifs initiaux permettent l'arrivée des leucocytes dans le foyer inflammatoire. Les premiers sur place sont les polynucléaires. En fonction de la cause de l'inflammation, ils pourront persister sur place, s'accumuler et être à l'origine de suppuration. Le plus souvent, les polynucléaires sont progressivement remplacés sur le site inflammatoire par des cellules mononucléées. Parmi celles-ci, les macrophages ont pour fonction d'assurer la détersion grâce à leur capacité de phagocytose. Il s'y associe des lymphocytes et des plasmocytes qui participent à la réponse immune spécifique de l'antigène. Lorsque l'inflammation persiste et devient chronique, l'infiltrat inflammatoire est généralement constitué d'une majorité de cellules mononucléées.

La composition cellulaire de l'infiltrat inflammatoire varie en fonction du temps. Elle varie également en fonction de la cause de l'inflammation, et un type cellulaire peut être largement prédominant sur les autres.

Sur le site inflammatoire sont également sécrétés de nombreux facteurs de croissance qui permettent la multiplication de néovaisseaux, de fibroblastes du tissu interstitiel et éventuellement la régénération du tissu lésé.

### 1.6.3 Détersion

La détersion est indispensable à la réparation tissulaire qui constitue le stade ultime de l'inflammation. La détersion consiste en l'élimination des éléments étrangers ou nécrosés présents dans le foyer inflammatoire. Elle peut être comparée à un nettoyage du foyer lésionnel.

Elle est dite **interne** lorsqu'elle est entièrement prise en charge par les macrophages et **externe** lorsque les produits éliminés sont rejetés à la peau ou dans un conduit naturel.

La détersion peut être indirecte : le foyer inflammatoire est situé à distance de la peau ou d'une cavité naturelle. Un conduit néoformé, appelé fistule, relie alors le foyer inflammatoire à l'extérieur.

### 1.6.4 Réparation

La réparation tissulaire prend deux formes : la cicatrisation et la régénération.

#### 1.6.4.1 Cicatrisation

La cicatrisation aboutit à un tissu conjonctif fibreux néoformé qui remplace le tissu détruit. Sa structure va se modifier progressivement pendant plusieurs mois.

#### 1.6.4.2 Régénération

Lorsque la destruction d'un tissu épithélial est partielle, celui-ci peut parfois régénérer et retrouver sa fonction. La régénération apparaît parallèlement à la réparation conjonctive. Les cellules épithéliales détruites sont remplacées par la prolifération des cellules épithéliales saines situées autour du foyer inflammatoire.



---

## 2 Inflammation pulpaire

---

La pulpe est un tissu conjonctif spécialisé, fibreux, qui occupe une position centrale au sein de l'organe pulpo-dentinaire et assure des fonctions dentinogéniques, nutritives, sensorielles et de défense.

### 2.1 Dynamique de l'inflammation pulpaire

---

[18,40,41,47,55,63,96,130,145]

L'inflammation correspond à l'ensemble des réactions de défenses face aux irritations physico-chimiques, allergènes et microbiennes. C'est le processus fondamental qui permet au tissu de survivre à une attaque et qui prépare au processus de réparation.

La pulpe, lorsqu'elle est atteinte, réagit comme tout autre tissu conjonctif par une réaction inflammatoire. Cependant, ces réactions se produisent dans un environnement différent des autres tissus. La chambre dentinaire étant rigide et la circulation collatérale étant réduite, la pulpe est plus vulnérable. A cause de cette inextensibilité, toute augmentation du volume sanguin ou de fluide interstitiel augmente la pression pulpaire. Grâce à des mécanismes de feedback qui contrecarrent l'accroissement de volume, l'extension et l'augmentation de la pression pulpaire peuvent être limitées lorsque la pulpe n'est pas trop sévèrement atteinte. Ces mécanismes de feedback sont :

- l'absorption de fluide dans des capillaires adjacents non enflammés,
- l'augmentation du flux lymphatique.

Ces deux mécanismes vont transporter du fluide hors de la région affectée et hors de la dent, et diminuer ainsi la pression intrapulpaire.

Le facteur étiologique majeur de l'inflammation pulpaire est l'invasion bactérienne ou l'invasion par des facteurs dérivés des bactéries dans la pulpe dentaire. Les bactéries peuvent envahir la pulpe en cas de caries, de fractures, après restaurations dentaires ou via des canaux accessoires.

La dent est un système de défense unique dans le sens où les bactéries peuvent envahir l'émail et la dentine et s'y multiplier sans être gênées par les défenses de l'hôte. Les canalicules dentinaires sont des voies de pénétration préférentielles vers la pulpe pour les bactéries et leurs métabolites (antigènes bactériens) ; ce sont également les voies empruntées par les immunoglobulines.

Lorsque la lésion carieuse est éliminée ou lorsqu'elle s'arrête avant que les bactéries ne parviennent à la pulpe, l'inflammation se résout et le processus de guérison se met en place. Par contre, au moment de l'invasion de la pulpe par les bactéries, celles-ci deviennent vulnérables aux mécanismes inflammatoires et immunitaires. Une réponse pulpaire est possible dès ce stade. Le débit sanguin se ralentit et les médiateurs d'origine plasmatique ou tissulaire s'accumulent. L'intervention synergique de tous ces médiateurs provoque une vasodilatation, augmente la perméabilité vasculaire et la pression pulpaire, qui peut propulser les odontoblastes dans les canalicules dentinaires et, en définitive, les détruire. Simultanément ces médiateurs augmentent l'hyperexcitabilité des nerfs pulpaires tandis que les neuropeptides déclenchent la douleur. Cette étape initiale correspond à la **phase neurovasculaire aiguë** de l'inflammation pulpaire. Elle se poursuit par une **phase cellulaire**. Cet infiltrat cellulaire inflammatoire est presque entièrement constitué de lymphocytes, de macrophages et de plasmocytes, ce qui correspond à un infiltrat typique de la réaction chronique. De plus, il y a prolifération de petits vaisseaux sanguins et de fibroblastes qui libèrent des fibres de collagène. Tous les éléments nécessaires à la guérison sont présents pendant cette phase chronique qui est considérée comme une "**réparation contrariée**".

Lorsque des bactéries parviennent dans cette pulpe au stade d'inflammation chronique, une réponse aiguë avec infiltration chimiotactique de polynucléaires neutrophiles est déclenchée. Il s'ensuit la formation d'abcès pulpaires. Les bactéries trouvent alors un substrat favorable à leur prolifération et envahissent la pulpe radiculaire, les tissus périapicaux deviennent à leur tour le siège de phénomènes inflammatoires et immunologiques analogues. Toutes ces formes histo-pathologiques de pulpites aiguës, chroniques ou mixtes ne correspondent pas nécessairement à des symptômes douloureux spécifiques. Il n'existe que rarement des conditions nettes de différenciation, et la coexistence d'états dissemblables dans une même pulpe est de règle.



## 2.2 L'infection endodontique

---

[5,18,20,49,72,97,102,123,134]

Au sein du tissu pulpaire, l'inflammation peut être bénigne, modérée ou sévère, mais elle ne concerne que rarement d'emblée l'ensemble de la pulpe. La nécrose, stade ultime de cette inflammation, résulte le plus souvent d'une agression continue de longue durée.

La pulpite est le plus souvent le résultat d'une agression bactérienne. Il s'agit alors d'une infection d'une pulpe vitale, pouvant évoluer vers la nécrose septique du tissu pulpaire. En outre, une pulpe nécrosée, par exemple par choc thermique ou par traumatisme, au départ naturellement stérile, peut devenir infectée. Le tableau qui en résulte est une infection endodontique pouvant entraîner l'apparition d'une parodontite apicale et d'une lyse osseuse.

La relation entre l'inflammation pulpaire et l'infection bactérienne est établie depuis longtemps. Les espèces bactériennes capables de coloniser l'endodonte varient selon les sites d'où elles proviennent. Une fois l'infection installée, la composition de la flore change. Les études de Kakehashi et coll. [49] sur les rats gnotobiotiques ("germ-free") ont montré la relation de cause à effet entre cette infection bactérienne et la parodontite apicale. Ces auteurs ont ouvert à l'environnement oral les chambres pulpaires de rats gnotobiotiques et de rats conventionnels. Malgré le traumatisme lié à la mutilation et à l'impaction alimentaire, les rats gnotobiotiques n'ont développé qu'une inflammation pulpaire minimale et une réparation du site d'exposition était évidente. En revanche, les pulpes des rats conventionnels ont toutes démontré une réaction inflammatoire sévère aboutissant à la nécrose de la pulpe, à la formation d'abcès pulpaires et à l'apparition de lésions périapicales.

Bergenholtz [5] a utilisé des techniques de cultures bactériennes sophistiquées pour évaluer 84 dents intactes nécrosées après traumatisme. Parmi celles-ci, 60 dents présentaient une parodontite apicale et 51 (85%) contenaient des bactéries cultivables.

Sundqvist [123] a également utilisé le même type de technique de cultures pour évaluer 32 incisives intactes mais nécrosées après traumatisme. 19 dents sur 32 (soit 59%) avaient développé une parodontite apicale et 18 sur ces 19 (soit 95%) dents atteintes de parodontite apicale contenaient des bactéries. Il en ressort que l'intensité de l'inflammation périapicale est directement liée aux bactéries dans les canaux dentaires et au temps d'exposition aux

microorganismes. Des **bactéries sont toujours retrouvées lorsqu'il y a une lésion périapicale d'origine inflammatoire.**

### **2.2.1 Etiologie de l'infection**

[20,59,63]

L'accès des bactéries à l'endodonte peut se faire de différentes manières (cf. figure 6) :

- **A travers les tubuli dentinaires**

L'ouverture des canalicules dentinaires peut être provoquée :

- par carie et fracture à distance de la pulpe ;
- par la mise à nu, après taille des cavités, des canalicules dentinaires, dans le milieu contaminé qu'est la salive, ce qui favorise la pénétration bactérienne ;
- par restaurations défectueuses et de mauvaise qualité, par des microfissures autour de restaurations ;
- par des anomalies de la dent : fissures, fêlures, malformations, érosions et abrasions ouvrent les tubuli au milieu salivaire. Toutefois, dans ce cas de figure, les bactéries sont introduites en trop petit nombre pour qu'un processus de nécrose s'établisse : le potentiel de défense pulpaire, surtout immunitaire, peut tenir l'infection bactérienne en échec.

Le diamètre des tubuli varie de 1µm (zone de jonction amélo-dentinaire) à 5 µm (zone de jonction dentino-pulpaire) et il est plus important chez le sujet jeune. La taille moyenne des bactéries est de l'ordre du micron. Cette simple raison des dimensions permet d'expliquer la présence des bactéries dans les tubuli.

Les produits toxiques d'origine bactérienne sont disséminés par le fluide dentinaire et atteignent la pulpe avant les micro-organismes. Au fur et à mesure de leur progression, les bactéries productrices d'acide déminéralisent la paroi tubulaire, permettant ainsi aux bactéries protéolytiques d'agir sur la matrice organique, ce qui aboutit à l'élargissement des canalicules.

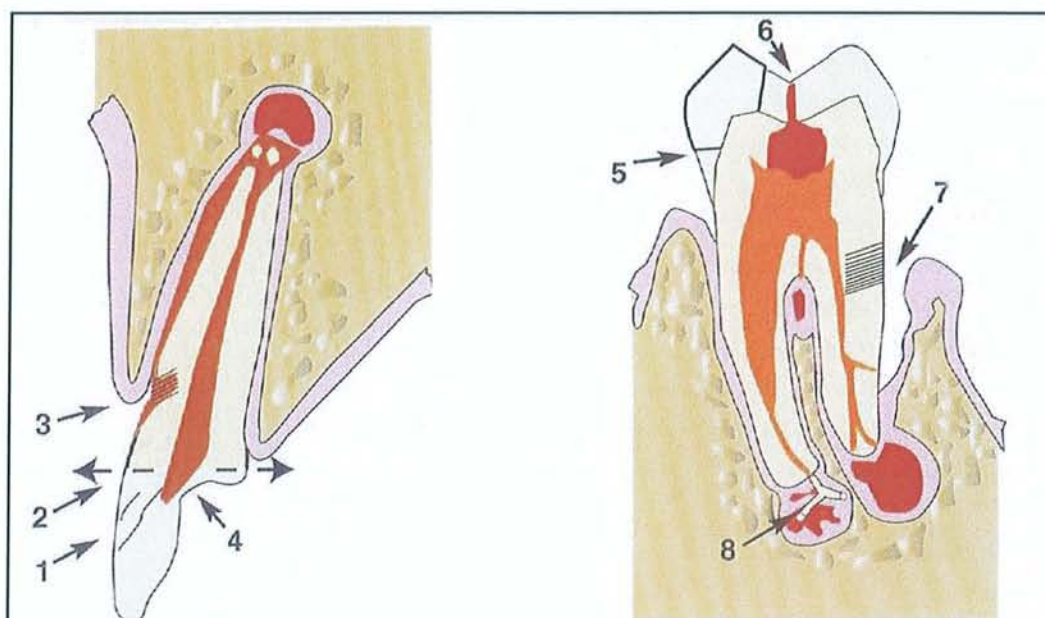


- **Par infection parodontale**

Certaines poches parodontales atteignant les canaux accessoires ou le foramen apical peuvent assurer une communication endo-parodontale. La participation des bactéries de la flore parodontale aux infections endodontiques a été démontrée par la présence de bactéroïdes à pigmentation noire, de *Fusobacterium nucleatum* et de *Campylobacter sputorum*, autant de bactéries ayant pour habitat quasi exclusif le sillon gingival.

- **Par le courant sanguin**

Un traumatisme sans fracture, ayant entraîné une mortification aseptique, peut parfois être suivi d'une fixation de bactéries véhiculées par le sang, une bactériémie étant indispensable pour ce mode d'infection. L'infection via la voie hématologique, encore appelée anachorèse, reste un phénomène très rare.



**Fig 6 - Voies de contamination bactérienne au cours de l'infection [59]**

1. Pénétration transcanalaire due aux microcraquelures et fêlures.
2. Exposition pulpaire par fracture.
3. Exposition de canalicules dentinaires cervicaux due à la disparition de la barrière cutanéomuqueuse et cémentaire.
4. Abrasions, attritions, érosions.
5. Micro-infiltrations bactériennes sous les restaurations non étanches.
6. Caries.
7. Maladie parodontale.
8. Infection par anachorèse, bactériémie sanguine d'origine systémique et iatrogénique.



Il existe donc de nombreuses portes d'entrée des micro-organismes dans les canaux dentaires, mais aucune étude n'a été menée concernant leurs proportions relatives dans des situations cliniques.

Le complexe pulpo-dentinaire est un système de défense très efficace, souvent capable d'éviter l'entrée et d'éliminer n'importe quel micro-organisme. Par contre, la pulpe nécrosée est un lieu privilégié de croissance bactérienne.

## **2.2.2 Pathogenèse de l'infection endodontique**

[18,35,59,63,102]

L'infection de la pulpe dentaire peut être engendrée :

- soit par une nécrose causée par des bactéries ayant trouvé accès à l'endodonte,
- soit par des bactéries profitant d'une nécrose pulpaire pour coloniser l'endodonte.

Dans les deux cas, le pouvoir pathogène des bactéries s'exprime par trois aptitudes : une capacité à coloniser l'endodonte, une capacité à détruire les tissus, et une capacité à échapper aux défenses propres de l'espace endodontique.

Il existe au niveau pulpaire et périapical un réseau cellulaire et humoral de défense immunitaire suffisamment riche et organisé pour assurer, dans la plupart des cas, l'intégrité de l'endodonte. Le système de défense assure soit l'éradication des bactéries des sites contaminés, soit une limitation de l'infection sous la forme d'une nécrose septique partielle.

Au début de la pulpite, les phénomènes inflammatoires entraînent une hyperémie, et le débit sanguin accru augmente l'accès au site des molécules et cellules de l'immunité. Toutefois, les caractéristiques anatomiques propres à l'endodonte font que l'inflammation, à un stade ultérieur, s'accompagne d'une stase sanguine interdisant le renouvellement des moyens de défense.

Une fois l'infection installée, aussi longtemps que les bactéries et leurs produits ne sont pas éliminés du canal, un équilibre s'établit entre ces derniers et les systèmes de défense à différents niveaux du canal. Cet équilibre peut être rompu par un traumatisme, une baisse passagère des défenses immunitaires ou une sélection bactérienne.

### 2.2.3 Bactériologie

[17,20,21,30,47,72,97,102,124,125,153]

En présence de carie, l'élargissement progressif des tubuli dentinaires et les modifications histologiques et pathologiques de la pulpe, de l'état sain à la nécrose partielle, puis à la nécrose totale, permettent l'établissement d'une flore bactérienne dite endodontique. Le milieu pulpaire constitue une niche écologique favorable à la prolifération de cette flore "endodontique" grâce à l'absence d'oxygène et à la présence de nutriments.

Il est connu que la majorité des bactéries sont anaérobies et Gram négatives dans les canaux présentant une infection chronique. Les souches bactériennes les plus fréquemment rencontrées sont *Prevotella*, *Porphyromona*, *Peptostreptococcus*, *Streptococcus*, *Enterococcus*, *Campylobacter*, *Fusobacterium*, *Eubacterium* et *Propionibacterium* [102].

Les anaérobies stricts constituent :

- 91% des souches retrouvées dans des canaux nécrosés fermés,
- 68% des souches retrouvées dans la zone apicale de dents nécrosées suite à une atteinte carieuse,
- 90% des souches retrouvées dans des canaux nécrosés de dents lactéales.

Des études longitudinales ont montré que la proportion des anaérobies stricts augmente alors que la proportion des anaérobies facultatifs diminue avec l'ancienneté de l'infection.

Le pH pulpaire normal est de 7,2, mais, au stade de la nécrose, il n'est plus que de 5,3. Ce pH acide est dû à la formation d'acide lactique par les germes anaérobies facultatifs. Ensuite, l'acidose tend à disparaître pour faire place à un milieu neutre et même alcalin, favorable aux anaérobies stricts. Dans cette microflore émergente, des interactions bactériennes se forment. Certaines peuvent être synergiques, d'autres sont compétitives ou encore négatives. De fortes associations positives existent entre *Fusobacterium nucleatum* et *Peptostreptococcus micros* ; entre *Porphyromonas endodontatis*, *Selenomonas sputigena* et *Campylobacter rectus* ; entre *Prevotella intermedia* et *Peptostreptococcus micros* [124]. Des études ont pu montrer qu'il n'existait pas d'association synergique ou que les associations étaient négatives pour les espèces *Streptococci*, *Propionibacterium*, *Capnocytophaga* et *Veillonella*.



Il faut considérer toutes les espèces bactériennes présentes dans les canaux radiculaires comme potentiellement pathogènes (cf. tableau 1), dans le sens où elles sont capables d'induire une inflammation périapicale et une résorption osseuse. Certaines associations sont néanmoins plus puissantes que d'autres. Les Bactéroïdes (*Prevotella* et *Porphyromonas*), *Fusobacterium* et *Peptostreptococcus* sont par exemple liés à l'augmentation de la destruction périapicale [125]. Fabricius et coll. [26] ont démontré que l'infection des canaux avec *Enterococcus faecalis* seul induit une destruction périapicale légère, tandis que l'association de *E. faecalis* avec *Streptococcus milleri* et *Actinomyces bovis* était beaucoup plus pathogène. Des infections mixtes associant *Prevotella oralis* et *Peptostreptococcus anaerobius* créent des zones de destruction périapicale plus larges que des cultures pures. Plusieurs études ont trouvé de fortes corrélations entre l'infection par des espèces *Porphyromonas* à pigmentation noire et par *Prevotella* et des symptômes aigus [129].

Anaérobies stricts	Anaérobies facultatifs
<b>Cocci à Gram positif</b> <ul style="list-style-type: none"> <li>• <i>Streptococcus</i></li> <li>• <i>Peptostreptococcus</i></li> </ul>	<b>Cocci à Gram positif</b> <ul style="list-style-type: none"> <li>• <i>Streptococcus</i></li> <li>• <i>Enterococcus</i></li> </ul>
<b>Bacilles à Gram positif</b> <ul style="list-style-type: none"> <li>• <i>Actinomyces</i></li> <li>• <i>Lactobacillus</i></li> <li>• <i>Bifidobacterium</i></li> <li>• <i>Propionibacterium</i></li> <li>• <i>Eubacterium</i></li> </ul>	<b>Bacilles à Gram positif</b> <ul style="list-style-type: none"> <li>• <i>Actinomyces</i></li> <li>• <i>Lactobacillus</i></li> </ul>
<b>Cocci à Gram négatif</b> <ul style="list-style-type: none"> <li>• <i>Veillonella</i></li> </ul>	<b>Cocci à Gram négatif</b> <ul style="list-style-type: none"> <li>• <i>Neisseria</i></li> </ul>
<b>Bacilles à Gram négatif</b> <ul style="list-style-type: none"> <li>• <i>Porphyromonas</i></li> <li>• <i>Prevotella</i></li> <li>• <i>Fusobacterium</i></li> <li>• <i>Selenomonas</i></li> <li>• <i>Campylobacter</i></li> </ul>	<b>Bacilles Gram négatif</b> <ul style="list-style-type: none"> <li>• <i>Capnocytophaga</i></li> <li>• <i>Eikenella</i></li> </ul>
<b>Spirochètes</b> <ul style="list-style-type: none"> <li>• <i>Treponema</i></li> </ul>	<b>Levures</b> <ul style="list-style-type: none"> <li>• <i>candida</i></li> </ul>

Tableau 1 - Souches les plus communes retrouvées dans des canaux infectés [6]

Des levures de la famille des *Candida* ont également été observées par microscopie électronique dans des canaux radiculaires exposés à la cavité orale et également dans des biopsies de dents présentant des lésions périapicales résistantes aux traitements endodontiques.

La flore bactérienne endodontique génère des effets délétères suivant la pathogénicité et la virulence des espèces en cause. Les sous-produits bactériens libérés dans le canal et migrant dans le péri-apex sont fortement impliqués :

- les **enzymes protéolytiques** favorisent la pénétration tissulaire des micro-organismes (certaines détruisant les complexes immuns et rendant indisponibles les anticorps nécessaires à la défense humorale et cellulaire) ;
- les **exotoxines** sont des molécules toxoïdes très antigéniques, telle la leucotoxine qui lyse les membranes des leucocytes ;
- les **endotoxines** sont des macromolécules pyrétiques provenant de la désintégration bactérienne. Issus de la membrane des bactéries Gram négatives, les lipopolysaccharides (LPS) exercent des effets pathogènes directs ou indirects impliquant la production de cytokines, de prostaglandines et d'autres médiateurs.

Ainsi, avec le temps, une flore agressive, protéolytique, anaérobie et équipée contre les facteurs de défense, colonise la portion apicale du canal et assiège les tissus péri-apicaux, qui sont progressivement détruits.

## 2.3 Les lésions périapicales

---

[38,46,60,72,75,76,80,86,114,116,131,139]

Dans l'espace périapical, les bactéries issues du canal radiculaire sont directement confrontées au système général de défense de l'hôte. Un équilibre précaire s'installe, dont l'issue, une réaction périapicale sous plusieurs formes, dépend simultanément de plusieurs paramètres : la nature et la quantité de bactéries présentes, la disponibilité locale des facteurs de défense et le temps.



Ces lésions périapicales sont le résultat d'une réaction inflammatoire à double tranchant, défensive et agressive, que l'on peut définir comme un combat dynamique entre, d'une part, les agents agresseurs de la pulpe en situation intra-canalair, et, d'autre part, les défenses de l'hôte dans le péri-apex.

A la suite d'une infection endodontique, les réactions périapicales peuvent être aiguës ou chroniques ; la parodontite apicale en est la première étape. Parmi les parodontites apicales, le granulome est la forme la plus courante d'une lésion passée à la chronicité et peut évoluer vers le kyste.

La chronicité de la lésion témoigne de l'équilibre entre les bactéries et les défenses de l'hôte actives autour de la lésion. L'évolution aiguë est le signe que cette ligne de défense est débordée.

La cellulite est une réaction inflammatoire diffuse, dans laquelle ces défenses sont incapables de contenir l'infection localement.

### 2.3.1 Pathogenèse

[20,38,59,76,86,115]

L'infection bactérienne intracanalair permet le passage de combinaisons de micro-organismes spécifiques dans la zone du périapex dont l'activité métabolique entraîne une inflammation aiguë de la région apicale. Cette **réponse initiale aiguë** peut également être initiée par un traumatisme ou une lésion iatrogénique (dépassement de l'instrumentation, irritation chimique ou mécanique du matériel endodontique). La réponse de l'hôte est intense et de courte durée. Elle est caractérisée par une hyperhémie, une congestion vasculaire, un œdème du desmodonte, une extravasation de neutrophiles et de monocytes et une résorption osseuse limitée. L'invasion bactérienne et les produits de dégradation au niveau du territoire pulpaire déjà impliqué sont responsables de l'inflammation progressive de toute la pulpe et de sa nécrose subséquente.

Histologiquement, les modifications tissulaires sont limitées à l'espace desmodontal périapical et à l'os néoformé voisin. Cliniquement, la dent est sensible et douloureuse à la pression. La lésion n'est pas obligatoirement détectable radiographiquement. Toutefois, la lyse osseuse est très rapidement déclenchée par l'accumulation des médiateurs et peut

intervenir avant la nécrose totale de la pulpe. Ceci explique la présence possible d'images radio-claires alors qu'il persiste un tronçon apical pulpaire vital. Au stade aigu initial, plusieurs voies sont possibles :

- la guérison spontanée (uniquement pour les inflammations aseptiques),
- l'amplification de l'inflammation et la formation d'un abcès primaire,
- l'abcédation et la fistulation : abcès alvéolaire,
- l'évolution vers la chronicité : granulomes et kystes.

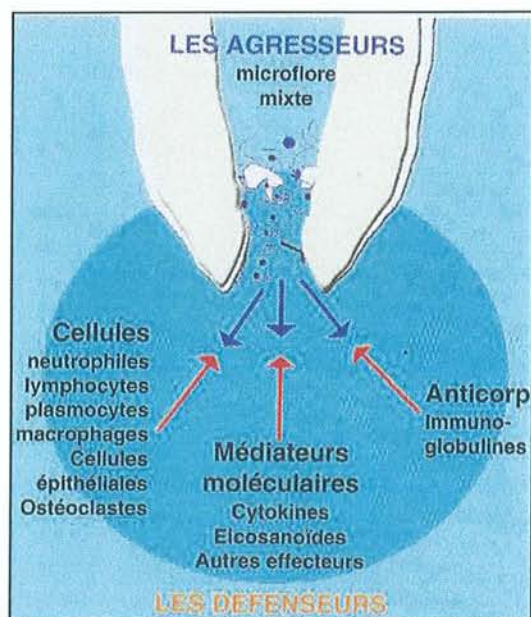


Fig 7 - Conflit dynamique entre l'infection bactérienne endodontique et la réponse de l'hôte [76]

En présence d'espèces plus virulentes ou en cas de déficience des défenses, les germes peuvent franchir l'apex et provoquer un accident infectieux extra-radicaire. La prolifération des neutrophiles et des monocytes permet de contenir ces germes, et leur présence dans les tissus périapicaux est alors limitée au temps de latence nécessaire à leur destruction. Au cours de cet affrontement, de nombreuses désintégrations cellulaires et une liquéfaction des matrices conjonctives se produisent, aboutissant à la formation d'un **abcès apical**. La libération de prostaglandines et leucotriènes par les macrophages favorise l'accumulation de nouveaux phagocytes et stimule la résorption osseuse de l'os apical. Cette résorption devient massive en quelques jours et peut, dès lors, être détectée radiographiquement. En l'absence de traitement, les macrophages activés continuent à produire des cytokines (IL-1 et TNF $\alpha$ ). Celles-ci intensifient la réponse vasculaire



ostéoclastique et provoquent une alerte générale par action endocrine avec poussée aiguë de protéines et facteurs sériques ainsi qu'apparition de fièvre.

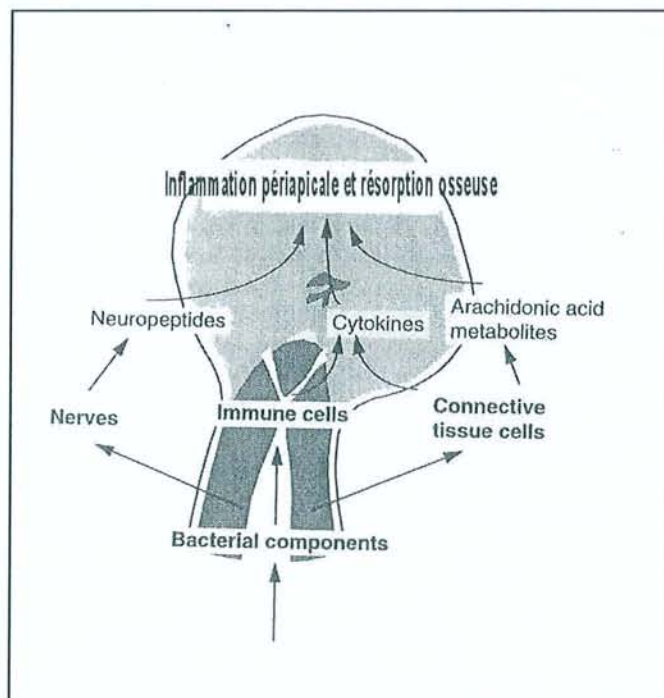


Fig 8 - Dynamique de l'inflammation périapicale et de la résorption osseuse [86]

L'évolution vers la chronicité peut être observée lorsque la fréquence des bactéries pathogènes est faible, ou lorsque les bactéries sont peu virulentes. Le front bactérien persiste dans le canal ou à la pointe radiculaire. L'infiltrat inflammatoire présent dans la lésion inflammatoire chronique du périapex se compose de lymphocytes B et T, de polynucléaires neutrophiles, de plasmocytes, de macrophages, de polynucléaires éosinophiles et de mastocytes. La lésion peut rester à l'état latent, sans accroissement de taille, si l'équilibre est respecté entre la flore et la défense. L'équilibre peut être rompu en cas de virulence augmentée des agents bactériens ou en cas d'immunité défailante de l'hôte. La lésion connaît alors une phase aiguë. La résorption n'est pas continue, mais accompagne les épisodes aigus.

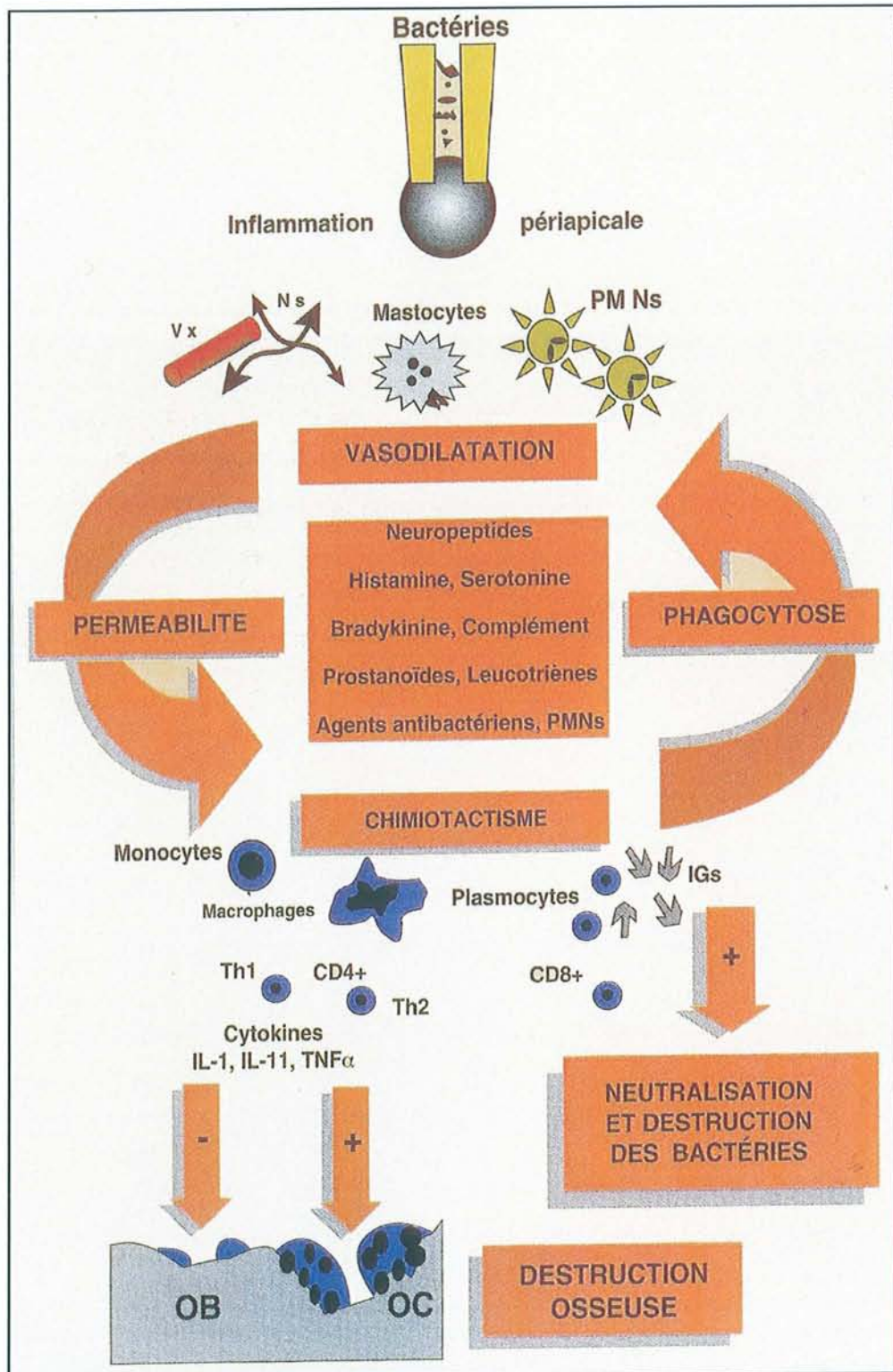


Fig 9 - Représentation schématique de la dynamique inflammatoire au cours des réactions périapicales [59]



### 2.3.2 Bactériologie

[20,30,37,47,72,75,86,97,102,106,153]

La présence ou l'absence de micro-organismes au sein d'une lésion périapicale encapsulée est une question ancienne qui n'a pas complètement été élucidée. Des études histologiques et bactériologiques sur des lésions intactes ont été menées. Dans 85 à 95% des cas, l'analyse histo-bactériologique n'a pas pu démontrer la présence de bactéries au sein de ce tissu périapical, mais uniquement dans le canal.

Beaucoup d'études bactériologiques et histologiques ont été faites sur des échantillons de lésions périapicales obtenues par chirurgie endodontique ou après extraction de la dent, et pour certaines, sur des lésions entières extraites avec leur capsule de tissu conjonctif et attachées à l'apex. Pour ces dernières, dans la majorité des cas, il n'a pas été possible de démontrer la présence de bactéries dans le tissu périapical. Cependant, des bactéries ont été retrouvées dans des lésions abcédées.

Ainsi, il est communément admis que, même dans un granulome "entier", il n'est pas possible de retrouver des agents infectieux dans le tissu périapical. Des micro-organismes sont présents dans ce tissu lorsque des signes cliniques d'exacerbation, de formation d'abcès ou de fistulisation sont retrouvés.

Cependant, ces 15 dernières années, des idées sur la présence de bactéries extraradiculaires et leur implication dans les échecs endodontiques ont resurgi. Pour Sunde et Tronstad [121], la présence de bactéries extraradiculaires retrouvées au sein des lésions périapicales inflammatoires asymptomatiques réfractaires au traitement endodontique montre clairement la fin de l'ère des granulomes périapicaux stérils. Il faut tout de même noter que sur 5 des 8 patients examinés dans le cadre de l'étude de Sunde et Tronstad, des fistules vestibulaires étaient présentes. Cette présence est un signe d'abcédation de la parodontite apicale. Cette étude ne parvient donc pas à élucider ce problème de bactéries extraradiculaires.

Le problème de la contamination microbienne des échantillonnages périapicaux reste incompris. Outre la contamination microbienne par la cavité orale ou pendant le prélèvement, il existe aussi la contamination par le canal infecté. Sur les dents atteintes de parodontite apicale, on retrouve les micro-organismes majoritairement dans la partie apicale de la racine. Il est évident qu'ils peuvent être facilement raclés ou délogés lors de la

manipulation chirurgicale de la lésion, ce qui mène à contaminer l'échantillon de tissu avec des bactéries intraradiculaires ; celles-ci pouvant donner de faux positifs lors de la culture bactérienne.

Pour Abou-Rass et Bogen [1], des lésions périapicales associées à des dents calcifiées ou à des échecs de traitement endodontique contiennent des micro-organismes. Pour Sunde et Tronstad [121,122], l'hypothèse de lésion périapicale stérile ne correspond pas avec les résultats de leurs études.

Des infections extraradiculaires peuvent néanmoins être retrouvées dans certaines situations :

- de parodontites apicales aiguës ;
- de parodontite actinomycosique ;
- en association avec des morceaux de dentine radiculaire infectée qui aurait été déplacée dans le périapex lors de l'instrumentation ou qui aurait été coupée du reste de la racine par une résorption apicale massive ;
- de kystes périapicaux infectés, surtout des kystes en poche avec des cavités ouvertes sur le canal radiculaire.

A part ces situations exceptionnelles, l'hypothèse du granulome "entier" qui ne contient pas de micro-organismes est toujours de rigueur.

### 2.3.3 Classification histopathologiques des lésions périapicales

[59,63,76]

Les parodontites apicales peuvent être classées selon leurs étiologies, leurs symptômes et leurs caractéristiques histo-pathologiques.

Nair [76] base sa classification histo-pathologique sur la distribution des cellules inflammatoires dans la lésion, la présence ou l'absence de cellules épithéliales, l'évolution kystique ou non, et le rapport entre la cavité kystique et le canal radiculaire :

- La **parodontite apicale aiguë** est une inflammation aiguë du périapex d'origine pulpaire. Elle sera qualifiée de *primaire* s'il s'agit d'une inflammation de courte durée initiée sur un apex sain. Lorsque des bactéries



pathogènes sont impliquées, cette réponse peut évoluer vers l'abcès. Elle sera qualifiée de *secondaire* lorsque cette réponse aiguë survient sur une parodontite chronique déjà existante, généralement sous forme d'un abcès (abcès phoenix, exacerbation aiguë). De plus, cette parodontite apicale aiguë secondaire peut se subdiviser en épithélialisée ou non épithélialisée s'il y a existence ou absence de cellules épithéliales.

- La **parodontite apicale chronique** ou **granulome périapical** est une inflammation évoluant sur une longue durée, caractérisée par la présence d'un tissu de granulation majoritairement infiltré par des lymphocytes, des plasmocytes et des macrophages. Cette lésion peut être non épithélialisée ou épithélialisée. Elle peut évoluer vers l'abcès secondaire, la fistulisation ou la transformation en kyste, selon la virulence et la pathogénicité des bactéries intracanales.
- Le **kyste périapical** est un kyste inflammatoire avec un épithélium distinct délimitant une cavité. On le dénommera kyste vrai, si la cavité bordée par l'épithélium est complètement close de telle sorte qu'elle ne communique pas avec le canal. On le dénommera kyste en poche, si le kyste se présente sous l'apparence d'un sac, de sorte que l'enveloppe épithéliale bordant la cavité est ouverte et en continuité avec le canal radiculaire.

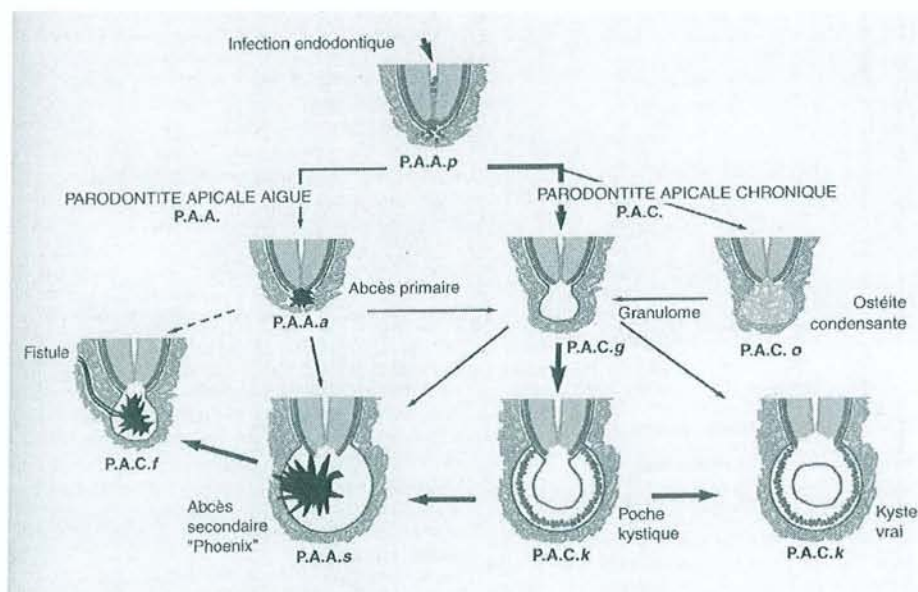


Fig 10 - Classification dynamique des parodontites apicales

---

## 3 Granulomes périapicaux

---

[28,59,76]

Les parodontites apicales sont des lésions inflammatoires du parodonte périradiculaire. Elles sont la conséquence des différentes agressions pouvant altérer la pulpe dentaire et aboutissant à l'infection bactérienne de l'endodonte, dont la carie, les traumatismes et les actes opératoires iatrogènes. Cette réaction inflammatoire est favorisée par la continuité anatomique qui existe au niveau des voies de passage naturelles foraminales entre, d'une part, l'espace canalaire pulpaire et, d'autre part, l'espace desmodontal.

### 3.1 Définition

---

La parodontite apicale chronique granulomateuse (PACg) est une évolution lente et de longue durée du processus inflammatoire de l'apex dentaire. Elle est caractérisée par la présence d'un tissu granulomateux, lié à une infiltration **lymphoplasmocytaire** du périapex, accompagné d'une destruction osseuse adjacente. Communément désignée comme granulome périapical, cette lésion pseudo-tumorale très fréquente peut être épithérialisée ou non, et évoluer vers l'abcès secondaire, la fistulisation, ou la transformation en kyste, en fonction de la virulence et de la pathogénicité de la flore bactérienne intracanaulaire.

Il est important de comprendre que le granulome n'est pas une lésion osseuse primaire (ostéite), mais une réaction inflammatoire de la région périapicale de la dent qui comprend le ciment radiculaire, le ligament desmodontal et l'os alvéolaire. C'est un processus réactionnel de limitation et d'exclusion des irritants issus du canal.



## 3.2 Pathogenèse

---

[28,44,46,59,76,115]

La présence continue d'irritants intracanaux favorise graduellement le passage de l'inflammation initiale vers une lésion encapsulée par un tissu conjonctif collagénique riche en macrophages, lymphocytes et plasmocytes, produisant des anticorps et des cytokines. Certaines cytokines vont orienter le statut de la lésion, tantôt en stimulant les facteurs d'activation des ostéoclastes et donc en favorisant la résorption osseuse, tantôt en favorisant les facteurs de croissance stimulant la prolifération des fibroblastes et l'angiogénèse, la reconstruction du conjonctif et le ralentissement de la résorption. Les cellules T Helper de type 1 et 2 sont impliquées dans ce processus inhibiteur qui semble retarder la résorption osseuse et reconstruire le tissu conjonctif lors de la phase chronique du granulome. Ainsi, le granulome reflète un *stade d'équilibre entre les agresseurs confinés dans le canal et une défense auto-contrôlée*. Il peut rester au repos et sans symptôme pendant plusieurs années et sans modification radiographique décelable.

A tout moment, ce fragile équilibre peut être rompu, les bactéries s'avançant à la lisière du périapex et déclenchant une exacerbation aiguë, sous forme d'abcès secondaire mieux connu sous les noms d'abcès phoenix ou abcès récurrent. La résorption osseuse reprend et l'on observe un élargissement de la zone radioclaire. Ainsi, la progression de l'inflammation n'est pas linéaire, mais discontinue avec alternance de poussées aiguës de courte durée au sein de la phase chronique pouvant s'étaler sur des années. C'est à l'occasion de ces exacerbations que des bactéries extra- ou intra-cellulaires peuvent occasionnellement se retrouver en situation extra-radiculaire et compromettre le pronostic du traitement endodontique. En règle générale, la lésion périapicale constitue un environnement plus propice à la destruction qu'à la prolifération bactérienne. Ce concept de Kronfeld, réactualisé par Nair, stipule que les bactéries sont assimilées à une armée de montagnes hautes et inaccessibles et le foramen à un col de montagne. La lésion inflammatoire représente une armée mobilisée pour défendre la plaine (le périapex) contre les envahisseurs. En fonction de l'intensité de l'agression, l'équilibre chronique peut se maintenir ou être rompu et aboutir à un abcès apical.

Des analyses quantitatives de la composition cellulaire des granulomes périapicaux humains ont montré que près de la moitié des éléments cellulaires présents dans ces lésions

sont des cellules inflammatoires. Parmi celles-ci, les macrophages sont les cellules prédominantes ; et par ordre décroissant, on retrouve les lymphocytes, les plasmocytes et les neutrophiles. Toutes ces cellules sont impliquées dans différents types de réactions immunitaires. En plus de ces cellules immunocompétentes, d'autres caractéristiques ont été relevées dans les lésions périapicales chroniques. Ces caractéristiques indiquent que les réactions immunitaires, humorales et cellulaires participent à la pathogenèse des lésions périapicales :

- présence d'antigènes dans le système canalaire,
- démonstration de différentes classes d'anticorps et divers types de cellules immunocompétentes,
- induction de lésions périapicales par des méthodes immunologiques,
- détection de complexes immuns dans des lésions périapicales humaines,
- libération de médiateurs chimiques (cytokines, prostaglandines) en réponse à la présence de pulpe nécrotique.

Le rôle des complexes immuns dans la résorption osseuse apicale a été démontré de façon expérimentale dans des tissus périradiculaires [139]. D'autres études ont montré que les prostaglandines causaient une résorption osseuse. Il est possible que ces substances actives contribuent aux résorptions osseuses et radiculaires même sans association avec la lésion inflammatoire.

Dans les lésions chroniques, la libération de médiateurs chimiques pourrait correspondre à un mécanisme de défense pour protéger l'hôte et poser le fondement de la réparation tissulaire. Cependant, des effets secondaires locaux et/ou systémiques indésirables peuvent avoir lieu, tels la destruction tissulaire et la résorption osseuse.

#### **Effets locaux :**

L'os et le ligament desmodontal peuvent être remplacés par du tissu inflammatoire. Ce processus est associé à la formation de nouveaux vaisseaux, de fibroblastes et de fibres immatures de tissu conjonctif. Tant que les irritants du système canalaire continuent à passer vers les tissus périapicaux, ou que les macrophages n'arrivent pas à éliminer les matières phagocytées, les processus de destruction et de réparation auront lieu de façon simultanée dans ces lésions périapicales chroniques. L'extension de la lésion dépend de la puissance des irritants et du niveau d'activité des facteurs



de défense dans cette région. Si un équilibre entre ces deux facteurs est maintenu, la lésion continue à rester chronique indéfiniment. D'autre part, si les facteurs irritants triomphent des éléments de défense, une lésion périapicale aiguë pourra être superposée à la lésion chronique.

#### **Effets systémiques :**

Des études ont mesuré dans le sérum de patients ayant d'importantes lésions périapicales la concentration de complexes immuns circulatoires, d'immunoglobulines G, M et E ainsi que du composant C3 du complément. Ces concentrations ont été comparées avec celles de patients sains : aucune différence statistique entre ces deux groupes n'a été démontrée. Les auteurs ont conclu que les lésions périapicales chroniques ne pouvaient agir comme un foyer causant des maladies systémiques via les complexes immuns [137].

### **3.3 Clinique**

---

[22,38,44,46,58,100]

D'un point de vue clinique, les parodontites apicales se distinguent en fonction des manifestations aiguës ou chroniques qui leur sont associées. Les formes aiguës engendrent une symptomatologie douloureuse, alors que les formes chroniques (granulomes et kystes) peuvent rester longtemps ignorées par les patients.

Le granulome périapical est une lésion ancienne, quiescente, asymptomatique ou légèrement symptomatique. C'est le plus souvent une séquelle d'une nécrose pulpaire et la dent associée ne devrait pas répondre aux stimuli électriques et thermiques.

Le patient ne se plaint pas de douleurs et les tests à la percussion ne sont que faiblement positifs. Toutefois, si la parodontite apicale chronique perce la corticale osseuse, la palpation de la zone périapicale devient sensible.

La découverte radiographique est souvent le moyen de détection et peut constituer la clé du diagnostic ; la parodontite apicale chronique est associée à des changements de radiolucidité périradiculaire. Ces changements vont de l'élargissement du ligament desmodontal et la destruction de la lamina dura vers la destruction de l'os apical avec une lésion périradiculaire franche (radioclarité apicale).

Au niveau de la dent causale, des poussées douloureuses ou fluxionnaires d'intensité variable apparaissent parfois. Ces douleurs prennent l'allure de névralgies à point de départ apical alors même qu'à la percussion verticale on ne détecte rien ou peu de chose.

Une poussée inflammatoire peut survenir, affirmant alors toute la symptomatologie. Si la douleur demeure sourde, latente et très atténuée, les signes subjectifs deviennent plus nets : sensation de pesanteur, douleur à la percussion axiale, apex plus sensible. En regard de l'apex, la muqueuse prend une teinte plus ou moins foncée, souvent couleur lie de vin.

Les **signes objectifs** (qui se recherchent essentiellement à la palpation) caractérisent les trois phases de l'évolution du granulome :

- une **latence endo-osseuse** pendant laquelle la découverte du granulome ne peut se faire que radiologiquement,
- une **phase de déformation osseuse** pendant laquelle le doigt en regard de l'apex sent une petite voussure,
- une **phase d'extériorisation** pendant laquelle la lésion dépasse alors la table osseuse amincie et devient sous-muqueuse. La palpation fait ressentir une masse rénitente, molle.

### 3.4 Anatomie pathologique

---

[20,22,38,59,62,76,100]

**Macroscopiquement**, le granulome a la forme d'un petit bourgeon charnu, dont le volume est classiquement décrit comme allant de celui d'un grain de mil à celui d'un grain de maïs. Il est appendu à l'apex de la racine dentaire, au débouché du foramen apical, ou dans la région inter-radiculaire à n'importe quel niveau. Une résorption apicale peut être observée, intéressant aussi bien la dentine intra-canalair que le ciment. L'apex sera donc plus ou moins érodé et le foramen apical élargi.

Le granulome sera blanchâtre ou rougeâtre, lisse, arrondi, uni ou polylobé. Sa consistance varie de la mollesse à la rétinence.

Le granulome va se développer aux dépens de l'os alvéolaire, dans une logette régulière. Les phénomènes inflammatoires et congestifs ainsi que l'accroissement consécutif dans la circulation sanguine locale vont progressivement lyser le tissu osseux périapical qui sera



refoulé par la pression développée par la masse granulomateuse, ce qui explique le lissé de ses bords.

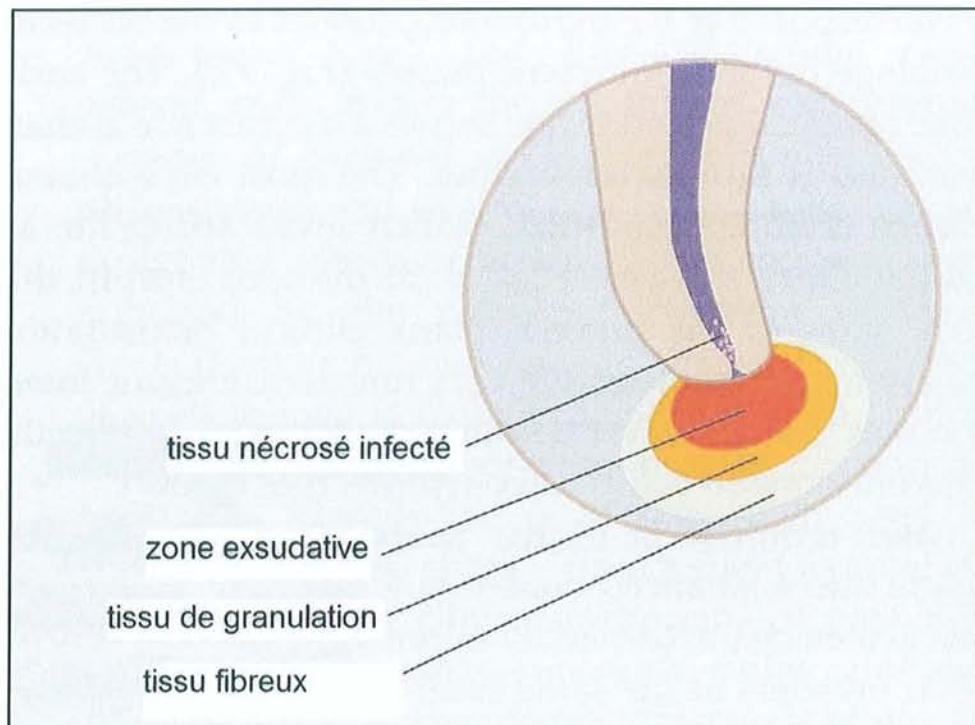


Fig 11 - Représentation schématique d'un granulome périapical [6]

**Histologiquement**, le granulome est un tissu de granulation infiltré et vascularisé, limité par une capsule fibreuse. Cette membrane fibro-conjonctive bien délimitée est constituée de fibres de collagène denses, fermement attachées à la surface radiculaire. Des cellules, provenant des débris de Malassez, prolifèrent pour former des travées épithéliales à disposition irrégulière. Des coupes sériées montrent que cet épithélium est fréquemment présent dans les granulomes, 50% des lésions étant épithélialisées [118]. Dans certains cas, l'épithélium peut croître et former un bouchon qui scelle le foramen avec attachement par une membrane basale avec hémidesmosomes. Ces travées épithéliales sont entourées de faisceaux de fibres infiltrés de cellules inflammatoires chroniques. À leur tour, elles entourent des groupes de cellules inflammatoires.

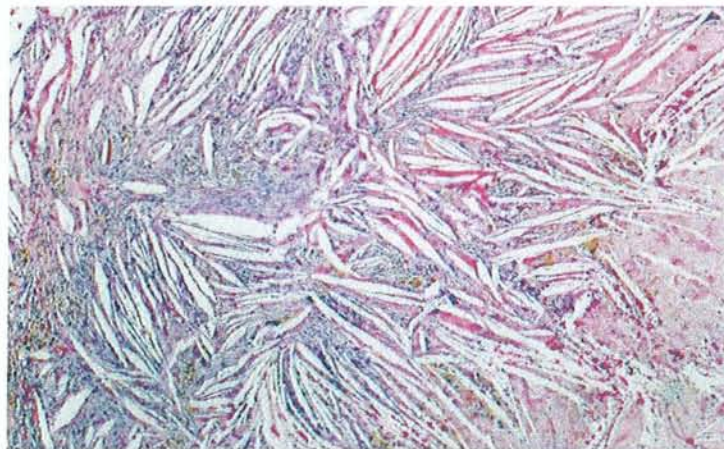
Le tissu extraépithélial est constitué de façon majoritaire de petits vaisseaux sanguins, de lymphocytes, de plasmocytes et de macrophages. À certains stades, on retrouve plus de lymphocytes T que de lymphocytes B et plus de CD4 que de CD8.

Ces cellules inflammatoires sont capables d'induire le spectre entier des phénomènes immunologiques : l'hypersensibilité immédiate (IgE), l'hypersensibilité retardée et les réactions du complexe immunitaire (IgM, IgG). On retrouve, au sein des lésions chroniques, à peu près le même nombre de cellules T-helper que de cellules T-suppressores. Cependant, au sein de lésions à développement actif, les T-helper sont plus nombreuses. Lorsque la taille de la lésion se stabilise, les cellules T-suppressores prédominent. Cela suggère le rôle des cellules T-helper dans le développement du granulome apical.

Les cellules T-helper possèdent plusieurs mécanismes de médiation de la lyse osseuse. Elles stimulent entre autres la production d'anticorps par les lymphocytes B, elles produisent des cytokines, un facteur d'inhibition des macrophages et de l'IFN- $\gamma$ . Les macrophages activés sécrètent l'IL-1, le TNF et la prostaglandine E2.

Dans le cas d'exacerbations aiguës secondaires, l'extension des foyers abcédés peut varier d'une petite zone complètement encapsulée au sein du granulome, à l'engloutissement de portions importantes du granulome au sein de la masse abcédée.

Dans les granulomes, on peut par ailleurs observer des cristaux de cholestérol (cf. figure 12) sur lesquels des cellules géantes à corps étrangers d'une grande variété de formes sont accolées. Quelquefois, le cholestérol peut être une caractéristique prédominante du granulome. L'accumulation de ce cholestérol pourrait être le résultat de la dégénérescence et de la désintégration de cellules, en particulier de cellules épithéliales.



**Fig 12 - Cristaux de cholestérol**

La lésion inflammatoire périapicale chronique doit bien être considérée comme un bastion défensif contre l'invasion bactérienne, au profit de l'organisme de l'hôte. Quand l'équilibre entre l'agent irritant et la réponse de l'hôte est défavorablement perturbé, le

granulome peut connaître un phénomène d'abcédation. En plus des éléments habituels (cellules rondes, travées épithéliales, coque fibreuse), apparaîtra une zone de dense infiltrat de leucocytes (exsudat purulent) et la formation d'une cavité d'abcédation.

Occasionnellement, un granulome peut aussi être remplacé par du tissu fibreux qui peut persister, sans qu'il y ait formation de nouvel os (cicatrice fibreuse ou "apical scar").



---

## 4 Kystes périapicaux

---

[28,75,100]

### 4.1 Définition

---

Un kyste est une cavité pathologique fermée ne communiquant pas avec l'extérieur et contenant le plus souvent une substance liquide ou semi-liquide.

La parodontite apicale chronique kystique (PACK) est une transformation d'un granulome en kyste inflammatoire, constitué d'une poche formée par la prolifération de tissu épithélial et la dégénérescence kystique du tissu conjonctivo-épithélial du centre de la tumeur. Le liquide kystique de la poche contient des cristaux de cholestérine.

Le kyste, stade ultime de l'infection non traitée, a pour étiologie les infections apicales chroniques, les granulomes non traités ou ceux dont le traitement fut un échec.

On voit quelquefois des kystes périapicaux évoluer pour leur propre compte et ce même après avulsion de la dent causale (par exemple lorsqu'il n'y a pas de curetage du foyer granulomateux ou kystique alors même que l'alvéole cicatrise parfaitement).

Il existe deux types de kystes périapicaux (cf. figure 13) :

❑ **le kyste périapical vrai :**

c'est un kyste apical inflammatoire avec une cavité pathologique distincte, complètement entourée par un épithélium de sorte qu'il n'y a pas de communication avec la cavité pulpaire ;

❑ **le kyste en poche :**

c'est un kyste apical inflammatoire comprenant une cavité, en forme de sac, entourée d'un épithélium ouvert et en continuité avec l'apex dentaire.

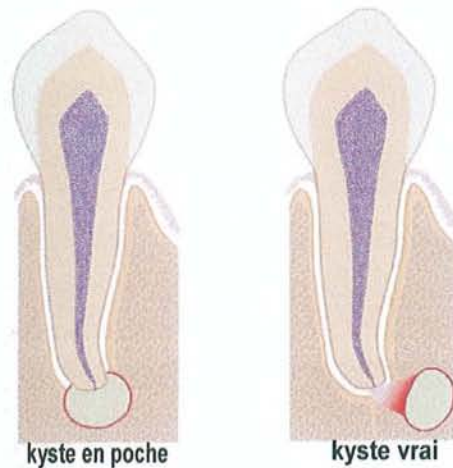


Fig 13 - Les deux types de kystes périapicaux [6]

Certains auteurs assimilent la parodontite apicale chronique au granulome et font des kystes une entité séparée.

## 4.2 Pathogenèse

[22,38,59,76,140]

Les kystes périapicaux sont généralement considérés comme étant une séquelle directe des granulomes périapicaux, mais tous les granulomes n'évoluent pas en kystes. Les kystes représentent, selon les études, de 6 à 55% des lésions périapicales. Des études avec des critères histologiques stricts ont montré que 20% des lésions épithélialisées seraient des kystes dont plus de la moitié des kystes vrais, le reste des kystes en poche.

Le processus de formation des kystes se déroule en 3 phases :

- **Première phase : prolifération des débris épithéiaux de Malassez quiescents**

Ces débris épithéiaux prolifèrent sous l'influence de facteurs de croissance (par exemple KGF : Keratinocyte Growth Factor) libérés par des cellules résidant à l'intérieur du granulome.

- **Deuxième phase : développement d'une cavité épithéliale.**

Deux hypothèses essayent d'expliquer cette formation kystique : la *théorie de la déficience nutritive* progressive de la partie centrale de la lésion, qui finalement se nécrose et se liquéfie ; et la *théorie de l'encapsulation* d'un abcès secondaire par une prolifération épithéliale périphérique. Ten Cate [133] décrit la formation de kystes radiculaires à partir de la stimulation et la prolifération de cellules épithéliales du ligament parodontal (restes de Malassez). L'auteur pense que cette stimulation est enzymatique puisqu'elle a lieu dans d'autres revêtements épithéliaux stimulés pendant leur croissance par l'inflammation du conjonctif de support. Tronstad, quant à lui, pense que [140] lorsque le tissu de granulation se nécrose, la prolifération épithéliale se propage vers le tissu bordant la zone nécrotique. Avec le temps, une couche épithéliale bien limitée se forme, le tissu nécrotique se liquéfie et la cavité cystique se transforme à l'intérieur du granulome.

- **Troisième phase : expansion du kyste.**

Le mécanisme exact de ce processus d'expansion du kyste n'a pas été clarifié. La théorie moléculaire semble avoir pris le devant sur la théorie osmotique. Les macrophages sont une source de libération constante de prostaglandines qui diffusent par les tissus environnants. De nombreux lymphocytes T se trouvent également dans les parois kystiques.

Les prostaglandines et les cytokines inflammatoires produites par ces cellules activent les ostéoclastes résorbant l'os. Par ailleurs la présence de métalloprotéinase-1 et -2 a été découverte récemment.

Dans le cas des kystes en poche, la formation de la lésion est différente :

- Une barrière de neutrophiles s'installe à l'apex pour contenir les germes intracanaux. Avec le temps, les neutrophiles s'accumulent et forment un bouchon apical.
- Les cordons épithéliaux prolifèrent en périphérie et réalisent un attachement épithélial aux parois radiculaires, isolant le bouchon apical de neutrophiles.



- Le bouchon continue à croître. Lorsqu'il se désintègre, une micro-poche se forme puis s'élargit, formant un diverticule du canal en forme de sac confiné à l'intérieur de la lésion.

L'expansion de la poche kystique et l'activité de la lésion sont identiques à celles du kyste vrai.

L'accumulation de produits cristallisés dans la cavité kystique et l'organisation spécifique de la lésion elle-même peuvent interférer avec le processus de guérison après la thérapeutique endodontique conventionnelle et expliquer la persistance de lésions pendant des périodes indéterminées.

### 4.3 Clinique

---

[38,46,58,75,100]

Les kystes périapicaux, habituellement asymptomatiques, deviennent parfois douloureux quand le processus inflammatoire s'exacerbe ou lors de la formation d'un abcès.

Radiologiquement, l'aspect des kystes est presque identique à celui des granulomes périapicaux, mais selon certains auteurs, l'image lytique d'un kyste est souvent plus volumineuse et sertie d'une condensation osseuse linéaire mieux définie.

Pour Sebban [100] les signes cliniques objectifs du kyste sont :

- une desmodontite chronique,
- une douleur naissante à la palpation apicale, alors que l'on perçoit le "choc en retour" à la percussion transversale,
- une petite voussure régulière, si l'évolution se fait vestibulairement, recouverte de muqueuse saine ou peu vascularisée, et peu douloureuse.

Généralement, une mince coque osseuse recouvre le kyste et l'on peut percevoir alors une sensation de crépitation de balle de celluloid.

Parfois, la paroi du kyste peut s'associer à la fibro-muqueuse gingivale après avoir détruit la corticale osseuse. On peut alors ressentir une tuméfaction liquide fluctuante sous la muqueuse, avec un mince rebord osseux qui l'entoure.

A la phase d'extériorisation, on peut observer une fistulisation, punctiforme, intra-buccale ou cutanée, d'aspect clinique inflammatoire. Lorsque la masse volumineuse est notable, il peut provoquer des déplacements dentaires allant jusqu'à des déformations faciales localisées.

#### 4.4 Anatomie pathologique

[22,59,62,100]

**Macroscopiquement**, les kystes sont de taille variable (0,5 à plusieurs centimètres de diamètre) et apicaux ou latéro-radicaux. Ils sont parfois situés à l'emplacement d'une dent précédemment extraite et portent alors le nom de kyste résiduel. Leur paroi, mince, se laisse facilement décoller de l'os dont elle est souvent séparée par un bon plan de clivage. Leur lumière contient un liquide citrin, visqueux ou hématique, parsemé souvent de paillettes de cholestérol.

Les quatre composantes d'un kyste apical vrai sont :

- une **cavité kystique**, qui contient du tissu nécrotique et des érythrocytes, reliquats d'hémorragie. La présence de cristaux de cholestérol dans certaines cavités kystiques (29 à 43% des kystes) résulte de la précipitation des lipides issus des cellules désintégrées (érythrocytes, lymphocytes...) et des lipides circulants ;

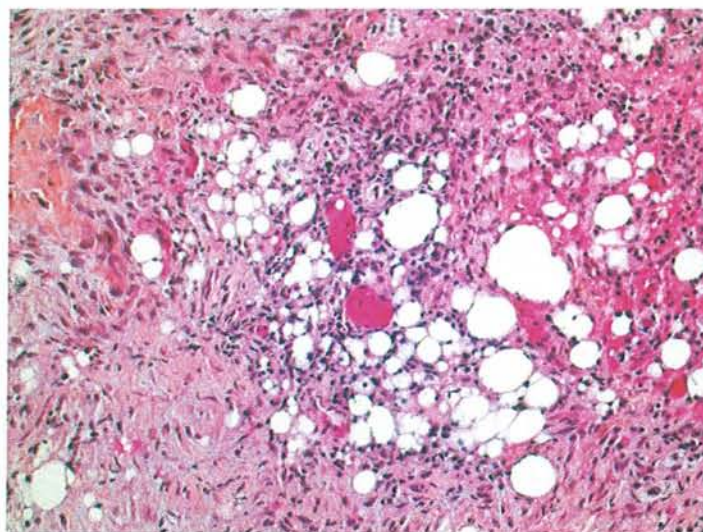


Fig 14 – Cellules lipidiques



- un **épithélium continu**, qui **borde** cette cavité. Il s'agit d'un épithélium squameux stratifié dont l'épaisseur varie de une à plusieurs couches selon l'activité du processus inflammatoire : si celui-ci est intense, l'épithélium est épais, hyperplasique avec de multiples invaginations dans le tissu conjonctif sous-jacent ; si celui-ci est moins intense, l'épithélium sera mince, de 3 à 4 couches cellulaires. L'épithélium pouvant renfermer des cellules mucosécrétantes ou ciliées et des corps de Rushton (corps hyalins, éosinophiles, linéaires ou arciformes, de structure homogène et amorphe, parfois calcifiés), contient des espaces intercellulaires permettant le passage des neutrophiles vers l'intérieur de la cavité kystique ;
- un **tissu périphérique**, contenant des vaisseaux, infiltré par des macrophages, des lymphocytes et des plasmocytes, plus rarement par des polynucléaires ;
- une **capsule fibreuse**, collagénique, contenant l'ensemble des éléments précédents.

En **histoenzymologie**, l'épithélium présente un gradient de ses enzymes oxydatives décroissant de la base à la surface, mais peu intense. Le granulome périphérique est riche en phosphatases acides. Les phosphatases alcalines et ATPases sont très actives sur les parois vasculaires.

En **microscopie électronique**, l'épithélium présente quelques particularités par rapport à celui de la muqueuse buccale : les cellules, moins riches en tonofilaments, ne fabriquent pas de kératohyaline. Certaines, dégénérées, perdent leurs connexions desmosomales. Dans les espaces intercellulaires ainsi créés s'accumulent alors des globules rouges, des organites et des débris nucléaires. Quant aux corps de Rushton, qu'ils soient enchâssés dans l'épithélium ou plus rarement dans le tissu conjonctif, leur ultrastructure varie selon les auteurs et leur origine demeure discutée. Ils se formeraient pour certains à partir de thrombi intracapillaires ou de globules rouges dénaturés. D'autres les considèrent comme des globes de kératine. Ils pourraient représenter également des produits de sécrétion de l'épithélium.



## 4.5 Evolution

---

Non traité, le kyste périapical ne s'accroît que lentement. Aucune prolifération améloblastique de son revêtement n'a jamais été signalée. Quant à la survenue d'un carcinome épidermoïde, elle n'a été qu'exceptionnellement rapportée. L'exérèse chirurgicale avec ablation de la dent causale et curetage soigneux du tissu périapical aboutit à la guérison. Si le sac est incomplètement enlevé et si des vestiges épithéliaux subsistent, un kyste résiduel de structure identique peut se former dans la même région. Souvent volumineux, il peut prêter à confusion avec les autres lésions unigéodiques des maxillaires (le kératokyste par exemple).

---

## 5 Diagnostic clinique

---

[38,46,54,58,59,96,142]

Les parodontites apicales sont des lésions inflammatoires du parodonte profond péri-radulaire. Elles résultent des différentes agressions pouvant altérer la pulpe dentaire c'est-à-dire la carie, les traumatismes, les actes opératoires, des maladies parodontales, ainsi que l'absence d'étanchéité des obturations endodontiques et des restaurations coronaires qui leur sont associées [95,99].

Faire le diagnostic de pathologies qui concernent la pulpe ou les tissus périapicaux est très exigeant et devient parfois même une procédure frustrante (par exemple lorsque le patient souffre). Du fait que les réactions se déroulent majoritairement dans des endroits dissimulés du corps, l'image de la lésion doit être rendue "visible" grâce à des tests indirects. Le clinicien doit savoir se servir d'un arsenal diagnostique assez limité dans lequel l'expérience personnelle et l'intuition sont aussi importantes que l'assiduité et l'interprétation correcte des informations collectées.

### 5.1 La démarche diagnostique

---

#### 5.1.1 Principes du diagnostic

L'existence d'une parodontite apicale signe la présence systématique d'une voie de contamination bactérienne pulpaire associée à une réaction de défense des tissus périapicaux [61,69]. La difficulté du diagnostic réside dans l'établissement du diagnostic différentiel entre les formes aiguës ou chroniques, primaires ou secondaires, suppurées ou non, des parodontites apicales. Cette difficulté est accrue par l'absence de signes pathognomoniques ("gold standard") et le faible niveau de preuve scientifique entre les données anatomopathologiques et les tableaux cliniques caractérisant chaque type de parodontite apicale.

Une démarche diagnostique pertinente est une démarche simple, logique, fiable et reproductible. La déduction des maladies pulpaires et périapicales se fait avec des moyens diagnostiques assez limités. Les principales sources d'informations sont la douleur et autres symptômes exprimés par le patient, l'examen clinique de la dent et des structures avoisinantes et l'examen radiologique. On recherche parmi la multitude des signes et symptômes possibles, ceux qui concordent avec les critères diagnostiques caractérisant avec une quasi certitude la maladie. Les trois critères clés permettant de poser un diagnostic de parodontite apicale sont l'**existence d'une voie de contamination bactérienne**, une **réponse négative aux tests de vitalité pulpaire** et une **image osseuse radioclaire** d'origine endodontique.

### 5.1.2 Chronologie de la démarche

La chronologie de la démarche diagnostique développée ci-dessous est schématisée dans le tableau 2 :

- **Enregistrer le motif de consultation** ("chief complaint") : les parodontites apicales peuvent être asymptomatiques ou symptomatiques. Dans le second cas, elles conduisent les patients à consulter en urgence pour cause de douleur intense. En période de rémission, il convient d'interroger le patient sur les épisodes douloureux du passé, la parodontite apicale chronique étant une lésion qui se développe souvent à bas bruit.

Lorsque le patient se trouve dans une phase aiguë de la maladie, se plaignant de fortes douleurs, l'examen et le diagnostic doivent être focalisés sur la résolution rapide du problème.

- **Faire l'anamnèse** : le compte-rendu du patient sur le caractère, l'intensité, la fréquence, la localisation et l'influence externe des symptômes ressentis, l'anamnèse dentaire, ainsi que les antécédents dentaires doivent être enregistrés pour chaque patient et mis à jour lors de nouvelles consultations. La synthèse de ces premières données orientera la recherche diagnostique et, *in fine*, permettra d'adapter le plan de traitement à la situation clinique, à l'état général (maladies,



médications et allergies) et aux besoins du patient. Si le problème est ancien, il est indispensable de poser des questions détaillées sur les épisodes précédents de douleur ou de tuméfaction et de connaître les traitements effectués pour y remédier.

- **Recueillir les données cliniques** : cette étape, dite de l'observation clinique vise à consigner les symptômes (critères subjectifs) et les signes (critères objectifs). Elle inclut classiquement le recours aux tests diagnostiques et radiographiques.
- **Formuler le diagnostic** : l'investigation clinique doit conduire à formuler un diagnostic final, puis un plan de traitement approprié tenant compte des indications et contre-indications des traitements radiculaires et du pronostic après évaluation des difficultés thérapeutiques.

### **Motif de la consultation**

Enregistrer les symptômes et problèmes du patient



### **Anamnèse médicale et dentaire**

Enregistrer les données utiles passées et présentes



### **Entretien avec le patient**

Caractériser la douleur



### **Hypothèse diagnostique**

Probabilité d'une maladie pulpoparodontale



### **Observation clinique**

Examen extra et intraoral, tests cliniques, examen radiographique

Rechercher les signes et symptômes correspondant aux critères de diagnostic spécifiques

à la maladie



### **Formulation du diagnostic**

- *Etiologique* : indiquer la cause de l'infection endodontique
- *Positif* : identifier les trois clés caractérisant la parodontite apicale
  - *existence d'une voie de contamination bactérienne,*
  - *réponse négative aux tests de vitalité*
  - *image osseuse radioclaire*
- *Différentiel* : identifier les signes et symptômes caractérisant la forme clinique de la parodontite apicale

Tableau 2 - Démarche diagnostique systématisée appliquée aux maladies pulpo parodontales

[58]

### 5.1.3 Les moyens de diagnostic

[38,54,58,59,96,100,142]

#### 5.1.3.1 Evaluation de la symptomatologie

On s'attachera à caractériser la douleur ressentie par le patient, en posant des questions précises visant à évaluer la dent causale, le caractère irréversible du processus et l'origine strictement pulpaire ou pulpo-parodontale.

#### 5.1.3.2 Evaluation des signes objectifs

- L'**examen exobuccal** recherchera, par visualisation et palpation, les signes d'une infection faciale, d'une tuméfaction, d'une fistule cutanée, de ganglions volumineux et douloureux, d'une limitation d'ouverture buccale, d'une gêne à la déglutition. On doit rechercher les asymétries, les tuméfactions localisées, des changements dans la teinte de la peau, les traumatismes ou les traitements antérieurs. Les découvertes positives combinées au motif de consultation et aux données cliniques pourront clarifier l'étendue du problème du patient. Dans l'examen extraoral il faut inclure le visage, les lèvres et le cou, qui, au besoin, devront être palpés si le patient se plaint de douleurs ou si des régions d'inflammation sont apparentes. Des ganglions volumineux et/ou douloureux d'une importance particulière peuvent signaler l'extension de l'inflammation, mais également une possible maladie maligne.
- L'**examen endobuccal** permettra de reconnaître les signes cliniques objectifs de la pathologie :
  - les *signes dentaires* : caries profondes, fêlures et fractures, abrasions et érosions, restaurations étendues et défectueuses, dyschromies dentaires et autres anomalies ;
  - les *signes muqueux* : aspect inflammatoire des tissus mous, ulcérations, ostium fistulaire ;
  - les *signes fonctionnels* : interférences occlusales, mobilités anormales...



Au cours de cette évaluation, le praticien doit au niveau de chaque dent suspecte, rechercher et analyser les signes directs et indirects qui traduisent l'existence d'une voie de contamination bactérienne de l'endodonte vers le parodonte. La présence de ce premier critère-clé est indispensable pour envisager le diagnostic de parodontite apicale.

### **5.1.3.3 Tests cliniques de diagnostic**

Les tests sont des épreuves thérapeutiques, qui visent à reproduire les symptômes décrits par le patient.

#### ***5.1.3.3.1 Tests de vitalité pulpaire***

Ils comprennent les tests thermiques (froid ou chaud), mécanique et électrique. La fonction primaire de ces tests est d'essayer de différencier une pulpe vitale d'une pulpe nonvitalité.

La réponse du patient est subjective et il faut pouvoir faire la différence entre une réponse positive "craintive" et une vraie réponse positive. Pour ce faire, on compare avec la dent contro-latérale. La dent testée doit être propre et sèche pour que la conduction du stimulus soit correcte.

Les inconvénients de ces tests sont :

- la subjectivité ;
- le fait de supposer que la pulpe est vitale lorsque le test est positif, même si parfois elle est nécrosée ou en voie de nécrose ;
- lorsque la dent est testée après un traumatisme, elle peut être vitale même si le test est négatif.

Une réponse négative à ces tests indique que la pulpe est nécrosée et constitue le second critère clé indispensable au diagnostic d'une parodontite apicale. Les faux positifs (pulpites purulentes) ou les faux négatifs (minéralisations pulpaires) seront à discriminer.

- **Tests électriques** : ces tests utilisent un courant électrique pour stimuler les fibres nerveuses pulpaire. La mesure du voltage dans une dent peut être incorrecte lorsque l'émail et la dentine sont trop épais, lorsqu'il existe une résistance électrique de l'émail, s'il existe des restaurations, des caries, des fissures et surtout si la dent est couronnée. Ce test ne peut pas être appliqué à des personnes porteuses de Pacemaker.

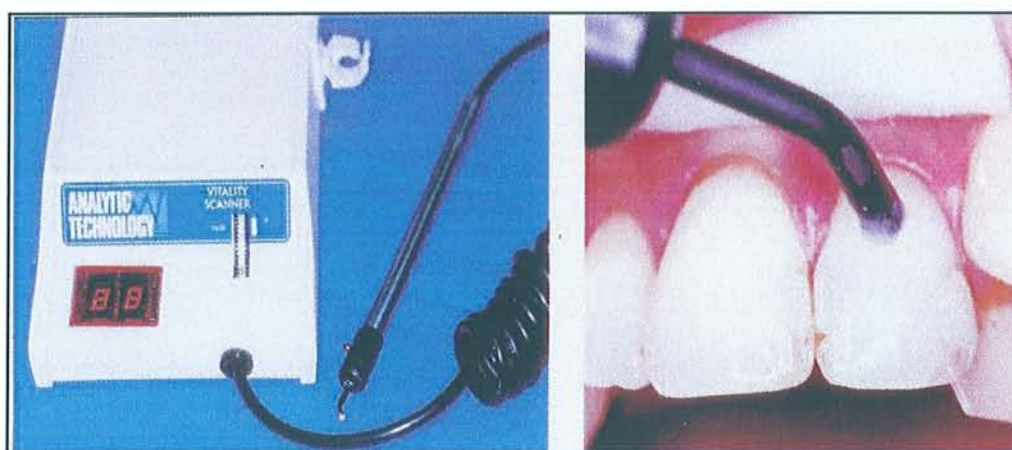


Fig 15 - Pulp tester® [90]

- **Tests mécaniques** : la vitalité pulpaire peut également être découverte pendant la suppression de caries ou de restaurations défectueuses. Parfois il est même recommandé de forer une petite cavité, surtout sur des dents couronnées. Afin de vérifier la vitalité pulpaire, certains praticiens utilisent cette technique comme "diagnostic final" d'une nécrose pulpaire, lorsqu'ils commencent leur cavité d'accès sans anesthésie, en demandant au patient s'il ressent une douleur. Ces cavités tests peuvent être utilisées pour les tests électriques et thermiques.
- **Tests thermiques** : les changements de température influencent le flux de fluide dentinaire, ce qui conduit à un mouvement odontoblastique et une stimulation mécanique des fibres nerveuses de la pulpe. Le test au froid se fait avec des sticks de dioxyde de carbone ou des boulettes de coton imbibés de difluorodichlorométhane (cf. figure 16). Le test au chaud s'effectue avec de la Gutta-Percha chauffée. La pertinence de ce dernier test est très faible, il ne faudrait donc pas qu'il soit le seul test diagnostique.



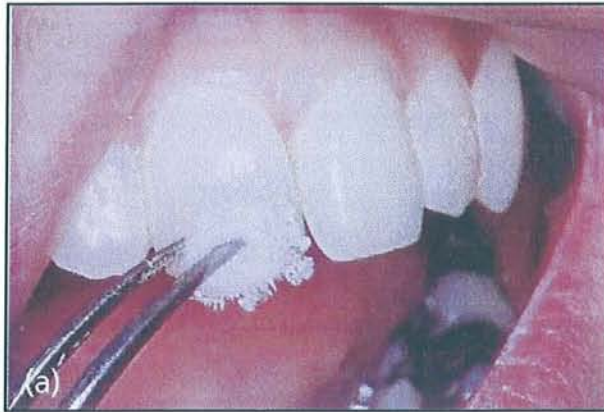

Fig 16 - Test au froid à l'aide d'une boulette de coton [6]

Il existe également des méthodes expérimentales de tests de vitalité pulpaire. Nous n'en citerons que quelques-unes :

- la méthode de température de surface coronaire,
- le radioisotope Xenon-133,
- la photopléthymographie,
- le laser Doppler,
- la spectrophotométrie.

#### 5.1.3.3.2 Tests périradiculaires

Les réponses aux tests de percussion et de palpation ne peuvent être retenues comme des critères spécifiques des parodontites apicales, ces réponses étant parfois faussement positives selon les situations cliniques. Cependant, des réponses douloureuses spontanées ou exacerbées à ces tests, associées aux trois critères clés, sont essentielles pour caractériser la lignée aiguë des parodontites apicales, qu'il s'agisse d'accidents primaires ou secondaires.

- **Test de percussion** : on percute légèrement en occlusal et axialement la dent avec le manche du miroir (cf. figure 17) : une réponse douloureuse permet de détecter une inflammation du parodonte. L'inflammation péri-dentaire ainsi détectée peut être d'origine non bactérienne (dent présentant un contact prématuré avec une dent antagoniste) ou bactérienne d'origine endodontique, parodontale, endo-parodontale, ou encore liée à une fracture radiculaire. Les faux



positifs, c'est-à-dire des dents vitales réagissant à la percussion (pulpite totale, maladies parodontales d'origine non pulpaire, rhume et sinusite maxillaire) sont à discriminer. Les faux négatifs sont plus rares.

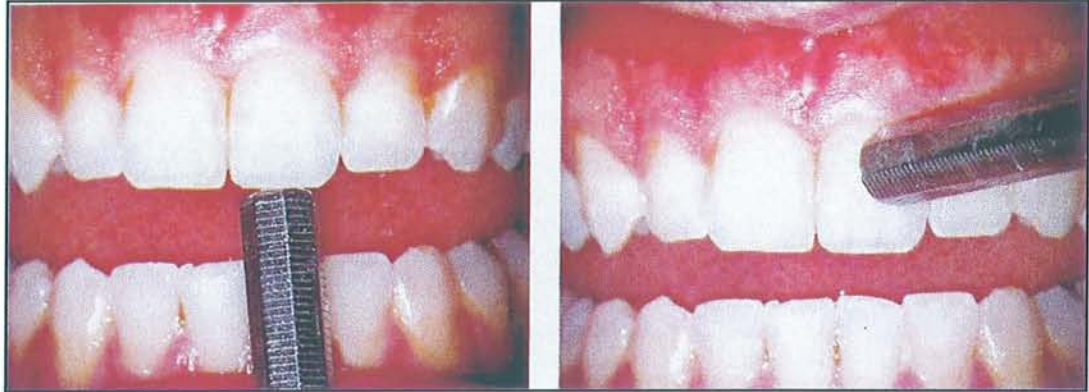

Fig 17 - Tests de percussion occlusal et axial [90]

- ❑ **Test de palpation intra-orale** : la palpation intra-orale est menée dans le vestibule, avec la pulpe de l'index proménée le long des procès alvéolaires à hauteur des apex à la recherche d'une zone inflammatoire sensible ou douloureuse. Il est possible de détecter une fluctuation, une dureté, ou un crépitement avant la présence d'une tuméfaction étendue. Une palpation apicale très douloureuse signe la présence d'une collection suppurée. Si une réponse positive n'est pas obtenue, l'inflammation périapicale n'est pas nécessairement absente. Le diagnostic différentiel doit être fait avec un " syndrome du septum " (douleur à la pression exercée sur la papille interdentaire), une fracture dentaire et, plus rarement, un problème de fracture des maxillaires ou un problème musculaire. Dans le cas des parodontites apicales, la palpation permet également de diagnostiquer la disparition de la corticale osseuse vestibulaire par le signe de Crane dit du godet (si on exerce une pression avec un manche de miroir, l'empreinte de celui-ci peut être lue sur la muqueuse) ou encore par le signe du choc en retour (le doigt étant positionné dans le vestibule en regard de l'apex, en percutant latéralement la dent, on perçoit un choc en retour si l'os péri-apical a disparu). Ces signes sont nettement perceptibles lorsque la lésion atteint une certaine importance.

### 5.1.3.3 Tests complémentaires

- ❑ **Test du cône de Gutta-Percha** : la présence d'un orifice fistuleux signe l'existence d'un foyer infectieux profond dont on ignore la localisation et l'origine. L'introduction d'un cône de Gutta-Percha dans l'ostium permet de suivre le trajet fistuleux jusqu'à sa source. Une radiographie permettra ainsi de localiser cette source (cf. figure 18) : la dent causale et la racine concernée ou encore une poche parodontale. L'anesthésie n'est pas nécessaire pour réaliser ce test.

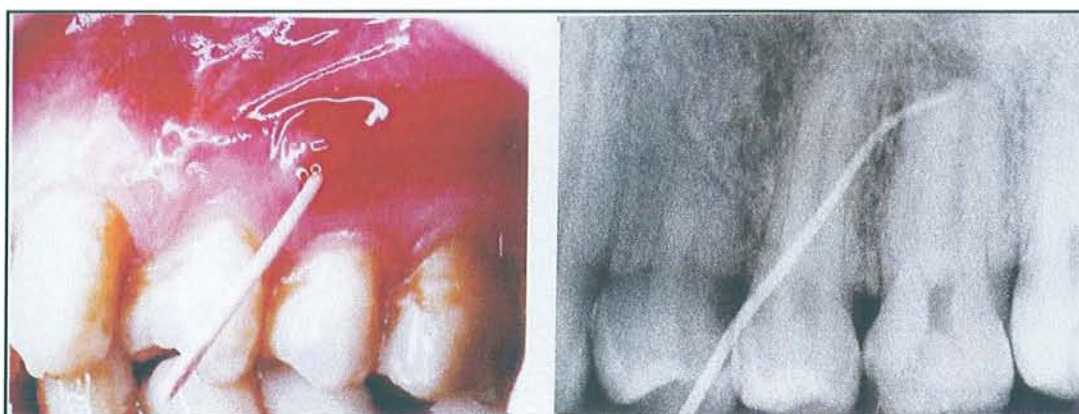

Fig 18 - Test du cône de Gutta-Percha, radiographie avec le cône [90]

- ❑ **Sondage parodontal** : le sondage sulculaire d'une dent sur ses faces proximales, vestibulaire et linguale, à l'aide d'une sonde parodontale graduée est nécessaire lorsque l'on cherche à différencier une atteinte d'origine parodontale ou endodontique, dans les formes hybrides de lésions endo-parodontales. Une sonde qui "plonge" en un point précis, le long de la racine indique la présence d'une fistule d'origine apicale émergeant au niveau du sulcus dans la poche parodontale.
- ❑ **Transillumination** : la recherche d'une fêlure pouvant expliquer la présence d'une lésion apicale sur une dent apparemment intacte peut être faite à l'aide du test de transillumination. En cas de fracture verticale, la lumière est arrêtée par le hiatus entre les fragments : une face est éclairée, la face opposée reste sombre. Le test peut aussi être pratiqué après la dépose d'une restauration, ce qui révélera parfois directement le trait de fêlure.



### 5.1.3.4 Examen radiographique

[10,22,66,87,132]

La présence d'une image osseuse radioclaire périapicale détectée au moyen d'un cliché rétroalvéolaire constitue un des critères clé du diagnostic d'une parodontite apicale.

#### 5.1.3.4.1 Anatomie du parodonte apical sain

Afin d'établir une sémiologie radiologique, il est indispensable de déterminer les signes d'un parodonte apical sain. Il existe dans la région périapicale des variations de morphologie, de texture et de densité des éléments anatomiques. Il devient alors très difficile de définir la normalité. Néanmoins, il existe une anatomie apicale témoignant d'un parodonte apical normal comportant plusieurs éléments clés, à savoir :

- ♦ **Apex et foramen apical** : l'anatomie apicale et l'émergence du foramen apical sont totalement aléatoires et soumises à des variations tant intra que inter-individuelles. La pointe de l'apex se trouve le plus souvent sur la droite que forme l'axe de la dent, mais dévie vers toutes les directions (mésial, vestibulaire, lingual ou distal). L'apex apparent sur la radiographie représente rarement le foramen réel qui se trouve le plus souvent en latéral par rapport à l'anatomie de la pointe apicale.

Des phénomènes de résorption peuvent "émousser" la partie apicale de la racine, qui est normalement ronde et bien définie. La résorption radiculaire peut être la cause de forces orthodontiques, mais elle est également fréquente au cours des phénomènes de parodontite apicale chronique ;

- ♦ **Cément** : c'est une entité histologique qui est invisible à la radiographie ;
- ♦ Ligament parodontal ou **desmodonte** : sa radioclarité donne du contraste aux structures environnantes, et ce malgré sa faible épaisseur. Le rôle du ligament parodontal est d'empêcher l'ankylose ;
- ♦ **Lamina dura** : c'est un terme purement radiologique décrivant l'os cortical en contact direct avec le ligament parodontal. La lamina dura apparaît alors comme une structure continue ininterrompue et radio opaque autour de la racine ;



- ♦ **Os cortical** : enchâsse les racines et les apex des dents avec certains apex extra-corticaux, qui sont difficilement décelables radiologiquement ;
- ♦ **Os alvéolaire** : l'organisation de l'os alvéolaire varie en structure et densité selon le maxillaire concerné. Le motif trabéculaire qui donne cette texture de l'os sur les radiographies est généralement fin au maxillaire et plus grossier avec des espaces médullaires agrandis à la mandibule. Cette organisation est étroitement liée à la fonction ;
- ♦ **Structures anatomiques locales** : certaines structures de l'os et des zones alentours peuvent se superposer sur les radiographies. Les images traduisant les structures physiologiques doivent être analysées et différenciées des altérations pathologiques. Les structures avoisinantes pouvant se superposer avec les apex sont : le foramen incisif, la cavité nasale, la fosse canine, le sinus maxillaire, l'arcade zygomatique, le foramen mentonnier, le nerf alvéolaire inférieur et les tori.

#### ***5.1.3.4.2 Critères radiologiques d'une parodontite apicale***

[58,66,87]

En raison d'une symptomatologie plus ou moins discrète et fruste, la radiologie apporte un élément primordial de diagnostic.

Les critères classiques du diagnostic radiologique des lésions apicales sont :

- le changement de la structure osseuse ;
- l'augmentation de volume de l'espace radioclaire desmodontal, communément désigné "épaississement du desmodonte". Cet épaississement peut également correspondre à une mobilité dentaire associée à une parodontite marginale. Lorsqu'il s'agit d'une parodontite apicale, on trouve souvent une transition assez nette entre le desmodonte au niveau apical et le reste du desmodonte en cours d'inflammation ;
- l'interruption de la lamina dura ;
- la présence d'une image radioclaire.

Ces critères permettent de diagnostiquer des lésions déjà existantes, comme une parodontite apicale chronique installée. En revanche, ils ne permettent pas de distinguer les

lésions débutantes ou les processus de cicatrisation dans leurs phases terminales. En effet, il est impossible sur une image radiographique de faire la différence entre une déminéralisation ou une reminéralisation en cours. Seule la comparaison de clichés superposables réalisés à un intervalle de temps peut indiquer s'il s'agit d'un processus en extension ou en régression.

Les difficultés de diagnostic surviennent lorsque les signes radiologiques sont peu nombreux ou discrets, soit parce que la lésion est naissante, soit parce qu'elle est masquée par les structures anatomiques.

- L'épaississement du ligament parodontal est généralement considéré comme le premier signe pathologique reflétant une parodontite apicale débutante : il existe souvent une faible transition d'accroissement de l'épaisseur du ligament de la région coronaire vers la région apicale.
- La destruction de la lamina dura, lorsqu'elle est visible, est un signe radiologique d'une bonne spécificité (capacité à détecter une lésion). Mais ce critère est d'une faible sensibilité (capacité à identifier correctement l'absence de lésion) puisqu'il varie selon les individus, en épaisseur, en fonction du nombre de canaux et selon essentiellement l'angle de prise du cliché radiographique. Toutefois, si l'on cherche à comparer deux radiographies prises à un intervalle de temps différent dans des conditions similaires, avec un angulateur, l'épaisseur du desmodonte et de la lamina dura peut apporter une aide au diagnostic. On pourrait dire que ne pas voir la lamina dura ne veut pas dire qu'il n'y en a pas. Par contre, si on voit la lamina dura sur la radiographie, cela veut dire qu'elle existe.
- Un autre signe inconstant est la modification de la texture osseuse : la texture de l'os normal répond à une charge fonctionnelle, généralement avec des trabécules osseuses irradiantes à partir de l'apex. Les premiers signes de parodontite apicale entraînent une désorganisation de cette architecture : on parle de changement structural de la matrice osseuse correspondant à un remaniement réactionnel de l'os périapical.



- Une image radioclaire bien individualisée indique une destruction osseuse évidente.

Une image radioclaire en forme de goutte ou de croissant en regard d'un apex, avec un desmodonte élargi et une lamina dura absente sont des signes virtuellement pathognomoniques d'une parodontite apicale chronique. Ces signes combinés à un diagnostic établi de nécrose permettent de diagnostiquer clairement une parodontite apicale chronique.

Selon Sebban [100], cette image radioclaire désigne une perte de substance lésionnelle osseuse. Schématiquement, il distingue 2 types d'images :

**a) Image diffuse : processus aigu**

- zone apicale floue, imprécise, mal limitée,
- trame osseuse non détruite,
- démarcation peu nette de l'image, en relation avec le processus inflammatoire aigu s'atténuant progressivement en s'éloignant de l'apex.

Les différentes zones de résistance osseuse donnent un pourtour dentelé, anfractueux, au fur et à mesure de l'étendue de la poussée aiguë.

**b) Image circonscrite et plus nette : processus chronique**

#### **5.1.4 Corrélation entre histologie et radiologie**

[22,58,66,68,87]

La validité et la pertinence d'une technique radiologique s'avèrent être étroitement liées à sa concordance histologique. Plusieurs études [3,11] ont cherché des relations entre l'histologie et l'image radiologique du parodonte apical. Quelques généralités peuvent ainsi être retenues :

- l'apparence radiographique d'une lésion périapicale chronique est toujours moins importante que son extension histologique ;
- l'absence de signes radiologiques n'est pas suffisante pour infirmer un diagnostic de lésion apicale chronique, la présence d'une image radioclaire évidente est virtuellement un signe pathognomonique ;



- la radiographie ne permet en aucun cas de faire la distinction entre un granulome et un kyste.

L'étude de corrélation entre la radiographie et l'histologie de lésions périapicales la plus aboutie est certainement celle menée par Brynolf [12] qui a étudié 300 dents. Selon Brynolf [11], une parodontite apicale chronique établie peut être diagnostiquée assez aisément grâce à la radiographie classique. Les problèmes surviennent lorsque les signes radiologiques sont minimes et peu nombreux (lésions débutantes et/ou de petit diamètre par exemple ou encore dans le cas où des structures anatomiques cachent les détails de la zone périapicale).

Lors des parodontites apicales, les modifications radiologiques suivent une chronologie :

La structure osseuse constitue le signe radiologique le plus important. Sont concernées en **premier lieu** les trabécules osseuses de l'environnement immédiat de l'apex : l'aspect, l'épaisseur, la densité, leur proximité les unes par rapport aux autres et leur orientation générale sont des considérations qui doivent être prises en compte. L'organisation de la texture osseuse reflète sa fonction. Une parodontite apicale débutante serait caractérisée par la désorganisation de ce motif. Parfois, cette zone de désorganisation peut être tracée et séparée du motif osseux normal voisin, mais il peut également y avoir une transition diffuse avec l'os normal. Il est important de comparer ces caractéristiques à une zone osseuse différente chez le même patient ;

Viennent en **deuxième position** l'épaisseur du desmodonte qui est un signe assez limité car il peut également refléter une mobilité dentaire conséquence d'une parodontite marginale par exemple. Lorsque le ligament parodontal reflète une parodontite apicale, il y a souvent une transition nette entre la zone desmodontale coronaire non-affectée et la zone apicale touchée par l'inflammation ;

L'aspect de la lamina dura n'arrive qu'en **troisième position**. Elle peut être légèrement irrégulière, indistincte ou dentelée ; on sait surtout que son aspect varie selon l'incidence de la radiographie et selon la forme de la racine. Cependant, s'il est possible de comparer des radiographies de la même dent avant apparition de lésion et prise selon le même angle, il serait également possible d'établir un diagnostic grâce à l'épaisseur du desmodonte et à la continuité de la lamina dura.

### 5.1.5 Index Périapical

[24,87]

Brynolf, en 1967, (cf chapitre 5.1.4) a analysé la corrélation entre l'histologie et la radiologie de 292 incisives maxillaires de cadavres humains. Un référentiel radiologique permettant un diagnostic précis des lésions a pu établir. Ses résultats utilisent, par ordre d'importance, les descriptions radiographiques de la structure osseuse évaluée par la caractérisation des trabécules, de l'image du ligament parodontal et de l'aspect de la lamina dura. Brynolf classe ainsi l'aspect histologique du périapex rapporté aux signes radiographiques en 5 catégories (cf tableau 3).

Catégories <b>N</b> (normale) et <b>M</b> (marginale)	Zone radio-opaque étroite, uniforme, avec des courtes trabécules orientées obliquement vers la zone radio-claire étroite et uniforme du desmodonte (ligament parodontal). La lamina dura est régulière.
Catégories <b>I</b> et <b>I*</b> inflammation faible, bénigne chronique plus ou moins active	Zone d'aspect floconneux de la structure osseuse avec une augmentation caractéristique de la radio-opacité assez haut au-dessus de l'apex. Légère augmentation du ligament au niveau du foramen. La lamina dura est moins visible.
Catégorie <b>II</b> inflammation moyenne	Image caractéristique d'un mur osseux plus ou moins épais ou en forme de coquille ; extension des trabécules vers la zone radioclaire. Epaissement ligamentaire variable, surtout en cas de dépassement de pâte. La lamina dura n'est pas caractéristique, elle est cependant repoussée.
Catégorie <b>III</b> inflammation sévère	Structure osseuse en forme de filet aux mailles plus ou moins déployées. Les trabécules ne s'étendent pas vers la zone radioclaire. La lamina dura n'est pas caractéristique.
Catégorie <b>IV</b> inflammation sévère avec des points d'exacerbation	Image de destruction de la structure précédente : irrégularité des trabécules autour et dans la zone radioclaire. Augmentation prononcée du ligament parodontal. La lamina dura n'est pas caractéristique. Augmentation de la radio-opacité en forme de collier, coronairement à la zone radioclaire apicale.

Tableau 3 – Catégories de Brynolf [24]

En 1986, partant du constat d'un manque de reproductibilité et de fiabilité de l'unique critère de radioclarité périapicale, Orstavik et coll. proposent un indice périapical ou PAI (cf tableau 4 et figure 19). Le PAI est une version simplifiée de la méthode d'interprétation radiographique utilisée par Brynolf et permet l'élaboration d'une échelle ordinale indexée de



1 à 5 de l'inflammation périapicale en correspondance avec les catégories de Brynolf (cf tableau 5). Le principe du PAI est de comparer des images radiographiques avec des images types, dont la corrélation histologique a été préalablement établie. Ce système de score permet une évaluation quantitative reproductible et une interprétation statistique pertinente. Le PAI est un formidable outil de standardisation. C'est un indice de santé majeur d'évaluation de la santé périapicale qui est utilisé en épidémiologie descriptive ou analytique.

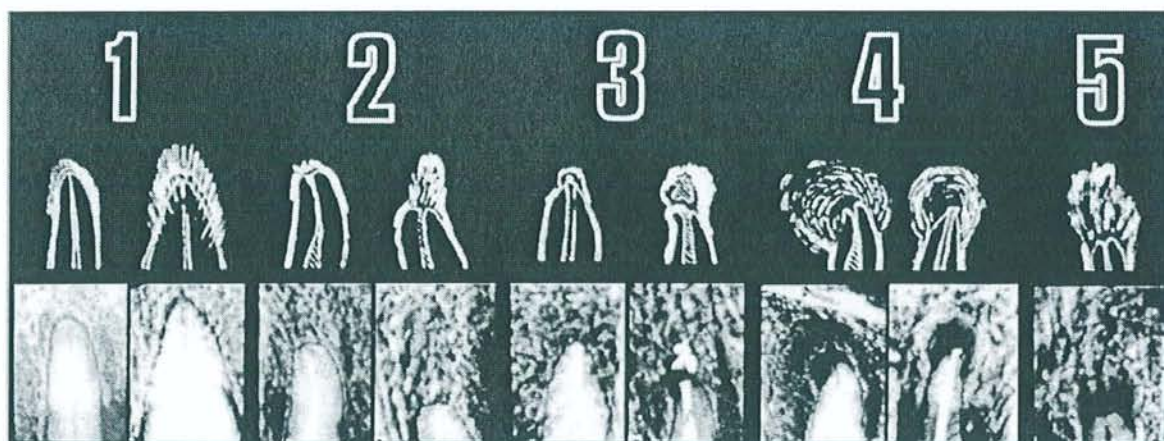


Fig 19 - PAI de D. Orstavik [87]

PAI 1	Peu ou pas de modifications osseuses ; trabéculations concentriques
PAI 2	Augmentation de la largeur desmodontale et/ou perte de l'organisation concentrique
PAI 3	Déminéralisation périapicale ponctuelle (shot gun)
PAI 4	Déminéralisation périapicale = inflammation chronique
PAI 5	Déminéralisation périapicale = inflammation aiguë

Tableau 4 - Le PAI de Dars Orstavik (1986)

Description globale	Score PAI	Catégorie de Brynolf
Structures périapicales normales	1	N, M
Petits changements dans la structure osseuse	2	I, I*
Changements dans la structure osseuse avec pertes minérales	3	II
Parodontite apicale avec image radioclaire bien définie	4	III
Parodontite apicale sévère avec signes d'exacerbation	5	IV

Tableau 5 - Correspondance entre les catégories de Brynolf et le PAI



### 5.1.6 Indicateurs de risques de parodontite apicale

Nous avons évoqué le fait que les parodontites apicales chroniques sont souvent asymptomatiques et que leur découverte est souvent radiologique. Pour éviter d'irradier excessivement les patients à la recherche de parodontites apicales, il est judicieux de définir des "indicateurs de risques" qui nous guident dans notre pratique quotidienne, un bilan long cône systématique pour chaque nouveau patient n'étant pas indiqué. Ces critères permettent au praticien de différencier des individus présentant un haut risque d'être atteint de parodontite apicale de ceux dont le risque serait faible. En effet, des études épidémiologiques ont montré que 40 à 75% de la population présentent une parodontite apicale.

Il est admis que la santé du périapex est liée à la santé orale générale. Kirkevang et coll. [52] expliquent que les risques majeurs concernant la présence de parodontites apicales sont la présence d'obturations canalaires et leur qualité, puis la présence de plusieurs lésions carieuses, la qualité des restaurations dentaires, la régularité des visites et le fait de fumer. Ces personnes présentant un "haut risque" devraient bénéficier d'examens radiographiques plus approfondis.

Il est donc recommandé de prendre des radiographies des dents obturées, le risque d'une parodontite apicale y étant le plus élevé. Des dents couronnées, surtout avec des bords inadaptés, présentent également un risque plus élevé.

---

## 6 Diagnostic différentiel et moyens de traitement

---

### 6.1 Diagnostic différentiel

---

[22,66,91]

Un grand éventail de conditions pathologiques périapicales sans origine endodontique ont été documentées. Les conséquences cliniques varient selon les lésions. Il est utile de se rappeler que les tests de vitalité ne sont pas toujours fiables, que les tissus vivants et nécrotiques peuvent coexister dans la même dent et qu'une dent à pulpe non vivante n'est pas nécessairement la raison expliquant une lésion périapicale.

Le diagnostic différentiel des lésions périapicales peut être posé avec des pathologies périapicales sans origine endodontique :

- **Parodontite d'origine marginale**

Les parodontites d'origine gingivale et d'origine pulpaire peuvent avoir des caractéristiques cliniques et radiologiques identiques. Le tissu de granulation issu de la poche parodontale peut s'étendre jusqu'à la région apicale. Une lésion endo-parodontale vraie impose une double intervention parodontale et endodontique, car les deux lésions ont conflué. Cette situation doit être distinguée de la lésion endodontique vraie qui se draine par voie parodontale par une fistule desmodontale qui se tarit, l'attache se reconstituant après le traitement endodontique.

Les tests de vitalité pulpaire et l'évaluation de l'implication du parodonte marginal sont nécessaires pour le diagnostic différentiel.

- **Fractures verticales**

Les fractures radiculaires verticales anciennes pourraient être considérées comme une variante de la parodontite apicale dans le sens où il y a effectivement une infection pulpaire qui entraîne des symptômes cliniques ou

radiologiques s'apparentant à ceux d'une parodontite apicale. Dans ces situations, l'examen clinique et un sondage caractéristique symétrique sont déterminants.

- **Ostéomyélite**

L'ostéomyélite fait en général suite à une parodontite apicale avec participation de l'os alvéolaire. Apparemment, l'infection n'est plus localisée au niveau de la dent elle-même mais intéresse l'os. L'image radiographique est très variable, avec des zones sclérotiques et ostéolytiques. Une variante connue sous le nom d'ostéomyélite de Garré est caractérisée par une expansion de la corticale osseuse.

- **Kyste parodontal latéral**

Il a pour origine des cellules ou un tissu résiduel de la lame dentaire du ligament parodontal de la dent concernée et des caractéristiques radiologiques comparables à une parodontite apicale. Il peut se projeter sur une des incisives et rendre difficile le tracé de la lamina dura. Les réponses aux tests de vitalité pulpaire deviennent alors très importantes pour le diagnostic différentiel. L'excision chirurgicale est de règle.

- **Autres kystes à différencier**

Parmi les kystes qui imitent les lésions périapicales endodontiques, on compte les kératekystes odontogènes, les kystes du canal naso-palatin, les kystes résiduels contigus, et les kystes dentigères qui sont associés avec de l'épithélium autour des couronnes de dents n'ayant pas fait leur éruption. Dans ce groupe, le kératekyste odontogène est le plus important en raison de sa propension à la récurrence et à l'agressivité. Environ 0,7% des kystes périapicaux reconnus sont des kératekystes odontogènes.

Les autres types de kystes ne sont pas aussi agressifs. Toutefois, malgré un traitement canalaire, les kystes continuent de grossir, indépendamment du succès du traitement endodontique. Une opération chirurgicale périapicale de la lésion aboutit à la résolution du problème.



- **Lacune essentielle**

Cette lésion est relativement rare et ne correspond pas à un vrai kyste. C'est une espace vide sans bordure épithéliale. La cause est inconnue. Cette lésion survient souvent chez des patients jeunes de 20 à 30 ans. La lésion est bien définie et comporte des repliements entre les racines.

- **Améloblastome**

Cette lésion est relativement rare et souvent découverte fortuitement lors d'un examen radiologique. L'examen radiologique montre une image claire, constituée de plusieurs géodes inégales, indépendantes avec de fines cloisons de refend. Cette lésion entraîne un amincissement des corticales osseuses.

- **Tissu de cicatrisation périapicale**

Le traitement chirurgical de lésions périapicales peut engendrer la formation de tissu de cicatrisation qui laisse un défaut permanent dans l'os. Ce défaut serait visible sur les radiographies et pourrait être confondu avec un granulome ou un kyste périapical.

- **Phénomènes physiologiques et de développement**

Lors de la formation et de l'évolution des dents permanentes, la maturation radiculaire peut présenter une radioclarité pouvant imiter une parodontite apicale. Pendant la première dentition, les images radioclares périapicales sont fréquentes lors de la résorption physiologique.

- **Dysplasie cémentaire**

Elle correspond à un type spécifique de lésion fibro-osseuse qui se développe autour de l'apex de la racine et constitue un défi diagnostique bien reconnu. Le diagnostic est particulièrement difficile pour les lésions débutantes qui ne montrent pas de minéralisation sur les radiographies. Des radiographies sous différentes incidences sont utiles pour discerner leur origine non endodontique. Une évaluation clinique soignée, y compris une anamnèse de la région atteinte, des radiographies et un test de vitalité devraient établir le diagnostic. Les caractéristiques radiographiques sont plus claires dans les

stades ultérieurs de la minéralisation. Aucun traitement n'est indiqué pour ce type de lésions.

- **Lésions bénignes agressives**

La lésion localement destructrice la plus documentée que l'on peut confondre avec une lésion périapicale est le granulome central à cellules géantes. Parmi les autres lésions signalées, on compte le fibrome ossifiant central, la tumeur de Pindberg, la maladie des cellules de Langerhans, l'ostéoblastome et le fibrome odontogène central. En général, l'identification retardée de ces lésions aboutit à une destruction osseuse et à une morbidité accrue qui ne mettraient habituellement pas en jeu le pronostic vital.

- **Infections**

Même si l'actinomyose est l'infection la plus couramment documentée, on a aussi signalé l'histoplasmose et l'aspergillose. Ces infections sont décrites comme des complications du traitement endodontique et non pas comme des conditions pathologiques primaires de la région périapicale.

- **Lésions malignes**

Un grand éventail de lésions malignes primaires ou métastatiques pouvant porter à confusion avec les kystes et granulomes périapicaux ont été signalées, y compris l'ostéosarcome, le lymphome, les tumeurs plasmocytaires, la leucémie et les néoplasmes malins. Toutefois, les tumeurs malignes le plus souvent signalées sont diverses formes de carcinome. Les caractéristiques atypiques, résumées par Hutchinson et coll. [43], qui permettent de supposer la possibilité d'une atteinte néoplasique sont les caries minimales, la résorption radiculaire, la radioclarité irrégulière, la mobilité dentaire localisée et la non-résolution de la lésion apicale après un traitement canalaire. La vitalité des dents est aussi un élément de diagnostic important, mais cette détermination peut être difficile si la lésion empiète sur l'apex.

## 6.2 Méthodes de différenciation des kystes et granulomes

---

[22,34,46,68,74,83]

Différents auteurs ont étudié la fréquence des kystes et granulomes périapicaux parmi des lésions périapicales. Les résultats sont consignés dans le tableau X ci-dessous. Au vu de ceux-ci, les granulomes sont plus fréquents que les kystes (sauf quatre exceptions citées en fin de tableau).

Concernant la différence des incidences de kystes entre les auteurs, le désaccord des diverses études citées est probablement faute de l'interprétation histopathologique divergente des coupes. Pour Nair, un diagnostic histopathologique correct se fait grâce à des coupes sériées de lésions retirées en entier. Seuls quelques auteurs cités ci-dessous ont utilisé de tels moyens [82,104,111].



Références	Kystes (%)	Granulomes (%)	Autres (%)	Nombre de lésions étudiées (n)
Sommer & Kerr (1956)	6	84	10	170
Block et al. (1976)	6	94	-	230
Sonnabend & Chan Sook (1966)	7	93	-	237
Winnstock (1980)	8	83	9	9804
Linenberg et al. (1964)	9	81	10	110
Wais (1958)	26	64	10	100
Patterson et al. (1964)	14	84	2	501
Nair et al. (1996)	15	50	35	256
Simon (1980)	17	54	23	35
Stockdale & Chandler (1988)	17	77	6	1108
Lin et al. (1991)	19	-	81	150
Nobuhara & Del Rio (1993)	22	59	19	150
Baumann & Rossman (1956)	26	74	-	121
Mortensen et al. (1970)	41	59	-	396
Bhaskar (1966)	42	48	10	2308
Spatafore et al. (1990)	42	52	6	1659
Lalonde & Luebke (1968)	44	45	11	800
Lalonde (1970)	44	56	-	1097
Morse et al. (1973)	23	77	-	40
Nabuhara (1993)	23	59	18	150
Shteyer & Rosovsky (1972)	50	50	-	167
Weiler (1972)	30	61	9	100
Dawe (1983)	22	78	-	466
Seltzer et al. (1967)	51	45	4	87
Zain (1989)	53	38	8	149
Priebe et al. (1954)	55	45	-	101
Berrazueta (1988)	67	23	10	56

Tableau 6 - Répartition des kystes et granulomes apicaux dans les lésions périapicales [74]

Différentes techniques d'analyse des lésions périapicales sont envisageables pour essayer de différencier le kyste radicaire du granulome périapical.

## **6.2.1 Technique radiographique**

L'examen radiographique est indispensable, il permet de détecter une lésion périapicale chronique qui raréfie l'os où elle se développe. Cet examen donne aussi une idée de la taille de la lésion, de sa forme et précise ses rapports avec les structures voisines.

### **6.2.1.1 Radiographie sans produit de contraste**

Dans le cas du granulome comme dans le cas du kyste, l'image est celle d'une zone de radioclarité élevée.

Pour Stafne [113], l'image radiographique d'un granulome n'est pas aussi marquée que celle d'un kyste. Cependant, il ajoute qu'un granulome ou un kyste de même dimension ne peuvent être différenciés.

Pour Mc Call et Wald [67], le kyste périapical apparaît sur l'image radiographique comme une zone radioclaire circonscrite et délimitée par une fine ligne radio-opaque représentant la couche de corticale osseuse. Selon ces auteurs, cette ligne blanche ne serait pas présente dans le cas du granulome.

Concernant l'image de la corticale osseuse, il faut souligner que celle-ci n'apparaît sous forme de ligne radio-opaque avec une bonne définition que si le rayonnement en traverse une épaisseur suffisante pour contraster avec l'os avoisinant. Pour Bhaskar [7] la visualisation de cette corticale n'apporte aucun élément au profit du diagnostic différentiel entre kyste et granulome périapical.

Priebe et coll [94], ainsi que Baumann et Rossman [2] ont montré l'absence de corrélation entre les divers aspects radiographiques et la nature histologique des deux types de lésion.

Certains auteurs affirment tout de même pouvoir différencier le granulome du kyste sur une radiographie. Pour eux, le kyste présente des limites plus définies et entouré d'une zone



osseuse plus sclérotique, et donc montre une image plus radio-opaque. D'autres éléments de différenciation seraient la séparation des apex radiculaires due à la pression du liquide kystique et parfois même la possibilité de palper ou d'observer cette fluctuation.

### **6.2.1.2 Radiographie avec produit de contraste**

L'apparent manque de fiabilité des critères d'interprétation radiologique pour différencier les kystes périapicaux des granulomes a poussé les études ou investigations vers d'autres méthodes de différenciation.

En 1960, Forsberg et Hägglund [28] ont utilisé un produit de contraste radiographique qu'ils ont injecté dans la lésion périapicale par le canal préparé. Les lésions qui s'avèrent de manière histologique être des kystes présentent une apparence ronde avec des bords lisses et une densité égale au sein la lésion. Pour les lésions qui s'avèrent être des granulomes, le produit de contraste montre une forme irrégulière, des bords déchiquetés et une densité radiographique variable. Les auteurs étaient capables de confirmer histologiquement leurs interprétations radiologiques dans 23 des 25 cas étudiés. Cependant, dans une étude consécutive utilisant un produit de contraste et une technique similaires, Cunningham et Pennick [19] étaient incapables de démontrer le lien entre l'apparence radiologique de la lésion après injection du produit de contraste et le diagnostic histologique. Ce conflit dans les résultats contradictoires n'a pas été résolu, faute de publication sur le sujet [9].

### **6.2.1.3 Densité radiométrique**

Shrout [103] a réussi à trouver des différences significatives entre les analyses radiométriques des différentes lésions périapicales. Plus spécifiquement, il a trouvé que l'histogramme des granulomes apicaux a une plus grande étendue de brun et moins de gris sur l'échelle que celui des kystes. Ceci suggère la possibilité d'utiliser l'analyse digitale de différenciation des lésions qui ne le sont normalement pas par la radiographie courante. Cependant, une étude subséquente à celle de Shrout, fut menée par White [152] qui devait confirmer ou réfuter les propos de Shrout. White conclut avec des résultats beaucoup moins



encourageants : il n'y a pas de corrélation entre la densité radiométrique des lésions et la confirmation anatomopathologique subséquente.

### **6.2.2 Techniques histologiques**

L'examen histologique a permis de connaître les caractères microscopiques des lésions et d'établir la différence entre granulome et kyste périapicaux.

Les auteurs s'accordent pour dire que le diagnostic de kyste radulaire ne peut être prononcé que lorsqu'un épithélium circonscrit la cavité kystique [57,7,9]. Si une prolifération épithéliale, plus ou moins étendue, parcourt le tissu de granulation, mais s'il n'y pas de cavité, la lésion est à classer en tant que granulome [57,7]. L'examen histologique ne peut évidemment pas être pratiqué quand le but est de prouver la régression d'une lésion par traitement non chirurgical. L'examen histologique présente un intérêt majeur s'il est pratiqué après d'autres tests diagnostiques afin de réaliser des comparaisons visant à déterminer la valeur d'exactitude de ces tests.

### **6.2.3 Technique d'électrophorèse**

En 1973, Morse et coll. [71] mettent au point une technique d'électrophorèse sur gel polyacrylamide, ce qui permet une meilleure séparation des protéines que sur papier.

Pour rappel, l'électrophorèse fait migrer les différentes protéines à l'aide d'un champ électrique, de la cathode vers l'anode. Cette migration est déterminée par la charge électrique des molécules et le poids moléculaire. Ainsi, l'albumine, avec un poids moléculaire (P.M.) bas (69 000), migre plus vite et se retrouve plus près de l'anode. Les gamma-globulines, plus lourdes (P.M. 156 000), restent plus près de la cathode.

L'étude de Morse et coll. porte sur 40 lésions périapicales parmi lesquelles l'examen histologique montre 31 granulomes et 9 kystes. Le fluide kystique est aspiré par le canal et soumis à l'électrophorèse. Les résultats montrent qu'une zone d'albumine de faible densité correspond aux 31 granulomes, tandis qu'une zone albumine plus dense représente 8 des 9 kystes. Un kyste a donc donné un résultat semblable à celui des granulomes. L'explication en est que le canal étant calcifié, l'aiguille d'aspiration n'a pu atteindre le kyste.

Notons que Morse et coll. ont interprété les résultats de l'électrophorèse par la semi-perméabilité de la paroi de la cavité kystique. Le fluide présent dans cette cavité contient une quantité de protéines plasmatiques filtrées sélectivement des vaisseaux sous-épithéliaux.

Morse et coll ont donc trouvé une absence ou une très faible proportion de protéines dans les granulomes, sauf en cas d'hémorragie. Ils pensent que la faible zone d'albumine correspondant à un granulome est imputable à la destruction de microorganismes ou de cellules.

Toller et Holborow [135,136], quant à eux, ont étudié les fractions d'immunoglobulines des kystes radiculaires et autres kystes de la mâchoire par électrophorèse. Ils ont trouvé une teneur plus élevée d'immunoglobulines dans ces kystes que dans les sérums des mêmes patients.

Dans l'étude de Morse et coll. les lésions histologiquement confirmées comme étant des kystes ont montré des différences au niveau de l'électrophorèse par rapport aux granulomes. Cette excellente corrélation entre électrophorèse et histologie suggère que l'électrophorèse permet de faire la distinction entre kyste et granulome périapicaux. Néanmoins, Morse et ses associés précisent les problèmes inhérents à cette procédure, à savoir le volume important aspiré nécessaire au test, l'équipement spécialisé et son temps de réalisation. Ces éléments peuvent constituer des freins à son usage clinique régulier.

#### **6.2.4 Méthode colorimétrique**

Morse et coll. [70] ont mis au point une quantification colorimétrique des protéines. Le fluide aspiré dans le canal est soumis à une réaction, utilisant le tartrate de cuivre alcalin, au terme de laquelle la couleur des échantillons est analysée.

Les granulomes correspondent aux échantillons ayant pris la couleur bleue pâle.

Les kystes se trouvent en rapport avec les prélèvements de fluide qui prennent une coloration bleue plus intense, la couleur étant en rapport direct avec la quantité de protéines. Cette analyse a l'avantage d'être rapide (environ 10 min.) et ne nécessite pas de support technique compliqué. Cependant, les couleurs pour les kystes et les granulomes sont semblables (du bleu foncé et du bleu un peu plus clair) et peuvent mener à une erreur



d'interprétation. De plus, les granulomes contenant beaucoup de protéines peuvent indiquer une couleur équivalente à celle des kystes et induire une erreur de diagnostic.

Bien que les études de Morse et coll. semblent être considérées comme des moyens potentiels pour la recherche et même comme outil de diagnostic au fauteuil, il n'y a pas eu d'autres études publiées sur le sujet.

### **6.2.5 Méthode cytologique**

Howell et coll. [42] ont aspiré le liquide au travers du canal radiculaire ou par la muqueuse alvéolaire et l'ont coloré sur lame pour mettre en évidence des cellules épithéliales. Cette étude montre une corrélation positive entre la détection de cellules épithéliales et le diagnostic de kyste radiculaire dans 8 cas sur 9.

Cependant, des erreurs sont à craindre, le liquide aspiré pouvant se charger de cellules épithéliales de la muqueuse alvéolaire traversée dans le cas d'un prélèvement à travers la muqueuse. De plus, les cellules épithéliales peuvent se retrouver aussi bien dans un granulome qu'au niveau d'un kyste.

## **6.3 Moyens de traitement**

---

### **6.3.1 Traitement non chirurgical**

[34,89,126,151]

Dans le cas des parodontites apicales, le rôle des bactéries est clairement reconnu comme agent étiologique. C'est la raison pour laquelle le traitement canalaire doit être considéré comme la gestion de ce problème microbiologique.

L'importance des bactéries dans le développement a été démontrée chez l'animal et l'homme par Kakehashi et coll. [49], Möller et coll. [26], Sundqvist [123]. En travaillant avec des dents de singes, Möller a montré que seules les pulpes dévitalisées qui étaient infectées induisaient des parodontites apicales, les pulpes non-infectées ne développant pas de destruction osseuse. Cette hypothèse a été confirmée par Sundqvist qui a isolé des dents



nécrosées présentant une parodontite apicale. Il n'a pas pu isoler de bactéries dans les dents exemptes de lésion apicale.

De nos jours, plus de 300 espèces bactériennes sont retrouvées dans la cavité orale et chacune d'entre elles peut potentiellement envahir l'espace canalaire après une nécrose pulpaire et ainsi participer à l'infection du canal. Cette dernière est, dans la majorité des cas, polymicrobienne et dominée par des souches anaérobies qui se nourrissent de débris tissulaires et de protéines sériques. Le traitement endodontique des dents atteintes d'une parodontite apicale doit viser à éliminer les bactéries et toutes les sources possibles d'apport en nutriments. Les chances d'une évolution favorable du traitement endodontique sont significativement meilleures lorsque le canal est exempt de bactéries au moment de l'obturation.

Nous aborderons par la suite différents points à respecter lors du traitement endodontique.

### **6.3.1.1 Asepsie**

Il est impératif d'utiliser des instruments stériles et la technique doit être aseptique sur un champ désinfecté. Ainsi, il est nécessaire d'isoler la dent à traiter du reste de la cavité orale en utilisant une digue en caoutchouc qui permet d'éviter les fuites salivaires autour de la dent traitée. Pour ajuster la digue de façon adéquate des agents tels que Orabase<sup>®</sup> ou Oraseal<sup>®</sup> peuvent s'avérer nécessaires.

Tous les efforts doivent être déployés pour exclure et éliminer les microorganismes du champ opératoire et du canal. Ainsi, lorsque le champ opératoire est aseptique, la chambre pulpaire peut être pénétrée avec l'assurance que le canal ne sera pas sujet à une contamination venant de la cavité orale.

### **6.3.1.2 Préparation canalaire**

La flore microbienne à l'intérieur du canal doit être éliminée de façon active par la combinaison d'un **débridement physique** et d'un **traitement antimicrobien chimique**.

Même si l'aspect le plus important de l'instrumentation canalaire est l'élimination des bactéries et des débris pulpaire, la mise en forme du canal pour l'adapter au matériau d'obturation n'en est pas moindre. Cette préparation canalaire se fait en deux temps :

- **création d'une cavité d'accès** permettant le nettoyage du contenu des canaux et l'éviction de la dentine adjacente ; elle doit faciliter la mise en évidence des orifices canaux et permettre un accès direct aux instruments,
- **élargissement tridimensionnel du canal** en respectant le foramen apical.

La préparation canalaire peut se faire de trois façons différentes :

- technique manuelle,
- technique mécanique,
- technique ultra-sonore.

### **6.3.1.3 Désinfection chimique**

[14,27,39,105]

Les agents nécessaires pour obtenir une élimination efficace des micro-organismes et compléter l'instrumentation du canal sont de deux types : ceux utilisés pour l'irrigation canalaire et ceux utilisés comme pansement en inter-séances.

#### **6.3.1.3.1 L'irrigation**

L'utilisation d'un irrigant chimique pendant la préparation canalaire présente différents avantages :

- mouillage des parois dentinaires et la suppression des débris par l'action de chasse,
- destruction des micro-organismes,
- dissolution des matières organiques,
- suppression de la "smear-layer", rendant la dentine plus molle,
- nettoyage des zones qui ne sont pas accessibles par des méthodes mécaniques.



L'irrigant doit être utilisé de façon fréquente pendant la préparation canalaire. Il n'existe pas de produit idéal, mais le plus utilisé reste l'hypochlorite de sodium (NaOCl) à une concentration variant de 0,5% à 5%. L'EDTA (acide éthylènediaminotétraacétique) et la chlorhexidine peuvent également être utilisés comme solution irrigante.

### **6.3.1.3.2 Pansement antiseptique**

L'évaluation de l'efficacité relative des méthodes d'élimination de bactéries a montré que le nettoyage mécanique soutenu par une irrigation réduit de façon significative le nombre de bactéries dans les canaux, mais à peu près 50% des canaux traités de cette façon contiennent tout de même des bactéries à la fin de la séance. Le nombre de bactéries qui persistent est faible, mais elles peuvent rapidement proliférer entre deux séances en l'absence d'antiseptique dans le canal. On retrouverait alors le même nombre de bactéries qu'avant traitement.

Ainsi, il est essentiel que la préparation biomécanique soit accompagnée par un pansement antiseptique entre les séances. Un grand nombre d'agents médicamenteux ont été utilisés comme antiseptique, mais le plus communément utilisé est l'hydroxyde de calcium ( $\text{Ca}(\text{OH})_2$ ).

L'hydroxyde de calcium est utilisé depuis longtemps en endodontie. En 1920, Hermann décrit l'utilisation de ce pansement pour le traitement de dents nécrosées. C'est une substance hautement alcaline (pH 12.5) qui, en solution aqueuse, libère des ions calcium et hydroxyl ; ce dernier ayant des effets antimicrobiens et une capacité de dissolution tissulaire. Lorsque des canaux instrumentés et induits d'hydroxyde de calcium ont été étudiés à un mois, on a découvert 97% de dents affranchies de bactéries. Le traitement par l'hydroxyde de calcium a également montré l'activité de dissolution de tissus nécrotiques et l'amélioration de l'effet de dissolution des tissus par une solution de NaOCl [14,39].

Des études *in vitro* sur l'efficacité de l'hydroxyde de calcium ont montré que 26 des 27 bactéries isolées de canaux furent tuées en moins de 6 minutes. Des résultats d'une autre étude ont révélé que l'application d'hydroxyde de calcium dans un canal pendant 10 minutes n'était pas efficace, cependant toutes les bactéries étaient éliminées des canaux contenant de l'hydroxyde de calcium pendant 7 jours. En fait, il a été montré qu'après avoir induit le canal



d'hydroxide de calcium, les ions hydroxyl diffusent rapidement dans la dentine, mais cela prend de 1 à 7 jours pour atteindre la dentine la plus externe [108,84].

#### **6.3.1.4 L'obturation canalaire**

De nos jours, l'obturation canalaire est considérée comme étant la cause la plus importante des échecs de traitement endodontique.

La fonction primaire d'une obturation canalaire est de faire barrage à l'infection des tissus périapicaux. En se reportant aux bases biologiques actuelles, l'obturation canalaire joue un triple rôle, illustré par la figure 20 :

- **Blocage de la communication entre la cavité orale et les tissus périradiculaires.**

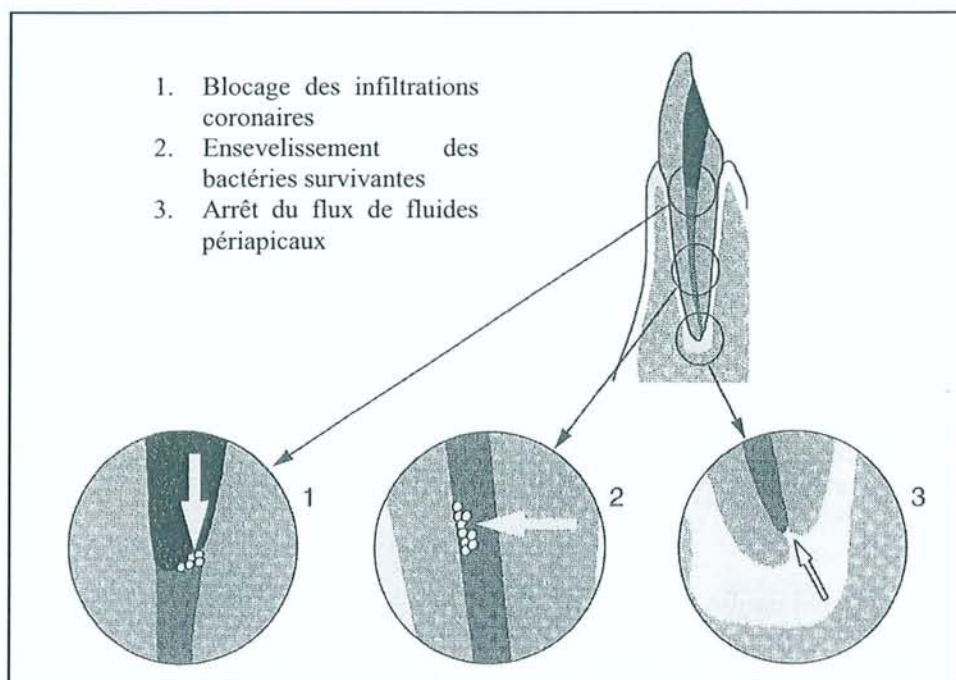
Des micro-organismes pourraient pénétrer la partie coronaire de la dent, grâce aux microfissures autour de restaurations par exemple. L'obturation empêche la réinfection du canal et du périapex en agissant comme une barrière contre ces infiltrations microbiennes.

- **Ensevelissement de toutes les cellules bactériennes dans le système canalaire.**

Certains micro-organismes survivent au nettoyage et à la mise en forme canalaire, mais sont ensevelis par l'obturation, de telle façon qu'il leur est impossible d'accéder aux tissus périapicaux. Leur issue est donc la mort.

- **Barrière qui empêche le fluide tissulaire du périapex d'atteindre les cellules bactériennes du canal.**

Ce fluide tissulaire du périapex peut être une source de nutriments pour beaucoup de bactéries, ce qui les maintiendrait en vie. Une obturation canalaire bien condensée peut prévenir cette entrée de nutriments dans le canal et ainsi éviter la multiplication bactérienne.



**Fig 20 - Fonctions de l'obturation canalaire [126]**

Le matériau d'obturation doit avoir des propriétés antimicrobiennes. Cependant, cette propriété est également cytotoxique envers les tissus de l'organisme, ce qui diminue les chances de réparation postopératoire périapicale. Normalement, des petits excès de matériau peuvent disparaître petit à petit du périapex et être suivis d'une réparation osseuse. La composition du matériau excédant est un facteur important, étant donné que l'élimination de ciment endodontique se fait plus rapidement que celui de la Gutta-Percha.

Chaque technique d'obturation canalaire a ses propres avantages sur les autres, mais il y a peu de documentation scientifique qui pourrait affirmer la supériorité de l'une ou l'autre.

Nous rappellerons qu'une dent présentant des douleurs ou d'autres symptômes cliniques telle qu'une exsudation continue après la préparation canalaire ne doit pas être obturée. Il faut attendre le silence clinique, en passant par des phases d'hydroxyde de calcium.

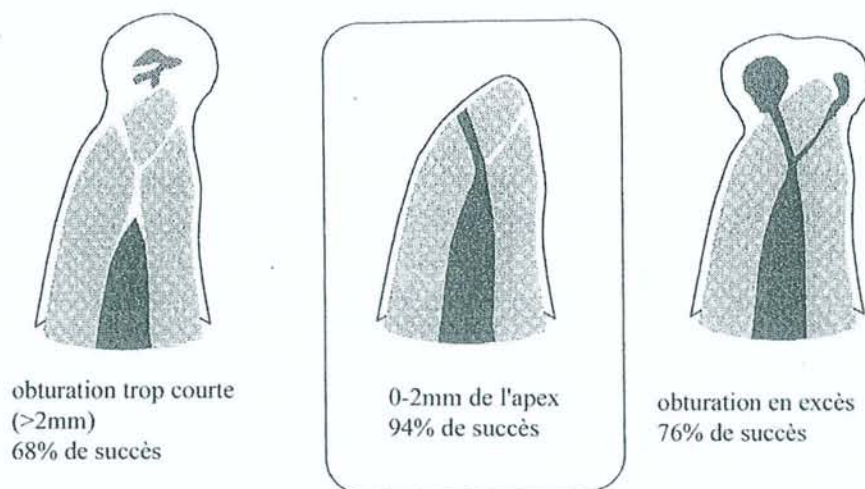
Quoiqu'il en soit, si l'obturation canalaire est inadéquate, elle représente une agression plus ou moins redoutable pour le périapex car elle peut simultanément supprimer le drainage canalaire et exalter la virulence des bactéries de la région apicale. L'obturation idéale doit, en principe, atteindre l'apex, mais ne pas le déborder.

Le niveau de l'obturation par rapport à l'apex influe de façon significative sur le pronostic du traitement d'une dent atteinte de parodontite apicale.

Dans une étude menée par Sjögren [109], les taux de succès des traitements des dents non-vitales avec des lésions périapicales ont été étudiées suivant le niveau d'obturation. Les résultats sont les suivants (cf. figure 21) :

- 94% de succès pour des dents instrumentées et obturées proche de l'apex (0-2 mm),
- 68% de succès pour des dents obturées trop éloignées de l'apex (>2 mm),
- 76% lorsque l'obturation va au-delà de l'apex.

Le taux de succès plus bas lorsque l'obturation est à plus de 2 mm de l'apex est certainement dû à l'incapacité d'instrumenter le segment apical du canal ou à l'accumulation de dentine infectée qui peut contenir une infection persistante dans ce segment. La présence d'une obturation canalaire excessive est associée à une guérison contrariée des lésions périapicales.



**Fig 21 - Relation entre le niveau d'obturation et le taux de succès de dents non-vitales présentant une parodontite apicale [126]**



### 6.3.1.5 Discussion

[17,27,64,78,83,100,107,128,143]

#### ❑ Critères d'échec ou de réussite des traitements endodontiques

[23,25,61]

Il existe des causes d'échec que l'on attribue parfois à une réaction défavorable de l'organisme alors qu'en fait, le plus souvent, il s'agit de causes d'ordre local ou opératoires :

- **anatomie pulpo-radulaire complexe** faisant obstacle au passage instrumental et à une stérilisation parfaite du canal,
- **infection canalaire persistante** suite à une stérilisation ou une obturation insuffisante,
- lésion trop avancée, avec **résorption** et **nécrose apicale**, rendant difficile, sinon impossible, la réparation apicale,
- **accident opératoire** : fracture d'instruments ou création de faux canaux par exemple,
- persistance d'un **traumatisme dû au traitement** (dépassement de pâte ou de cône...).

Après traitement, on considère le résultat comme un succès lorsque, après un délai d'observation, l'examen clinique ne révèle aucun symptôme anormal et que le cliché radiologique confirme le silence clinique. Deux cas sont donc possibles :

- une image normale avant traitement qui le demeure après le traitement,
- une image présentant des lésions avant traitement et qui montre des signes de cicatrisation après traitement.

Les statistiques sont établies dans le respect de cet axiome. Ainsi, tout épaissement noir à l'apex est considéré comme un échec, alors qu'en fait, le ciment apparaît en sombre sur les clichés radiologiques. Certains de ces traitements ne sont pas des échecs mais des réussites absolues. Ainsi, s'il y a reconstitution de la lamina dura, on peut considérer que l'épaississement est non évolutif et est probablement cémentaire. Par ailleurs, certains granulomes cicatrisent en formant un amas fibreux calcifiable non radio-opaque. Dans ces

cas-là, l'image noire à l'apex est tout de même le signe d'une réussite. Par contre, des traitements aboutissant à des images radiologiques parfaites d'obturation, ont un pronostic défavorable si la conduite du traitement a été défectueuse (asepsie, dépassements d'outils, notamment sur les dents rectilignes semblants faciles à traiter).

### □ **Appréciation des résultats thérapeutiques** [23,25,101]

Nous pouvons nous baser sur plusieurs critères pour postuler qu'un traitement est une réussite ou non :

#### Critères cliniques

Après la phase de réaction post-opératoire, la dent doit être silencieuse, sans trouble à la mastication et dans l'équilibre buccal. La percussion verticale et horizontale doit être analogue avec les dents voisines. Une muqueuse normale sans signe d'altération ou d'inflammation traduit le refroidissement total de la lésion chronique.

#### Critères radiologiques

Le contrôle radiologique doit s'effectuer de façon périodique, afin de suivre l'évolution de la lésion.

La "réparation" correspond à une reconstitution des tissus osseux alvéolaire et péri-apicaux comblant progressivement l'image radio-claire. La réapparition du liseré radio-clair d'une épaisseur normale matérialisant le desmodonte sur tout le pourtour de la racine et la réapparition de la lamina dura radio-opaque traduisent cette réparation. Il faut comparer ce tracé du liseré avec celui des dents saines voisines. La persistance de son élargissement traduirait une inflammation compromettant l'avenir de l'organe dentaire. Par ailleurs, la présence de résorption radiculaire après le traitement sera considérée comme un échec.

#### Critères histologiques

Si le contrôle histologique demeure le seul valable dans l'absolu, il n'a hélas qu'une valeur expérimentale puisqu'il nécessite le sacrifice partiel ou total de la dent et des tissus concernés.



Cependant, pour l'opérateur qui ne peut apporter dans chaque traitement la preuve histologique de la guérison, nous pouvons affirmer qu'aux résultats de l'observation clinique et radiographique correspond très vraisemblablement une identité de résultats histologiques.

### **□ Traitement chirurgical ou non de la parodontite apicale ?** [74]

L'attitude envers le traitement non chirurgical des kystes périapicaux a beaucoup évolué ces 40 dernières années. Grossman disait en 1950 "qu'un traitement canalaire simple est contre-indiqué pour une dent présentant un kyste, car ce kyste continuera à se développer à moins d'éliminer l'épithélium par des moyens chirurgicaux". L'étude de Baumann et Rossman [2] ainsi que celle de Priebe [94] ont montré une incidence respective de kystes de 26% et 55% parmi les lésions périapicales étudiées. Différentes études ont montré 90 à 95% de réussite pour des thérapies endodontiques non chirurgicales, ce qui fait penser que certains kystes pourraient guérir par des traitements non chirurgicaux. Ce point de vue a été soutenu par les études de Bhaskar [7], Lalonde et Luebke [57].

Dans un souci d'explication de cette résolution non chirurgicale, Bhaskar [8] a suggéré que l'instrumentation des canaux au-delà du foramen apical pouvait aboutir à "une inflammation transitoire aiguë avec une destruction épithéliale" ou à "une hémorragie sous-épithéliale avec une ulcération de la bordure épithéliale". Ces mécanismes pourraient détruire, ou du moins désorganiser, l'épithélium du kyste et donc transformer le kyste en granulome, qui pourra cicatriser sans intervention chirurgicale. Ces réflexions sur la résolution non chirurgicale des kystes périapicaux ont été étudiées par Morse et coll. [71]. Ils ont utilisé la technique se basant sur l'électrophorèse décrite en 1973 pour identifier 19 kystes parmi 53 lésions périapicales. Après un traitement endodontique non chirurgical, 17 de ces cas ont été rappelés à des intervalles de 4 à 21 mois. Les auteurs ont observé des preuves radiographiques de guérison pour 14 cas, soit 82%. Un de ces cas a montré une guérison complète, tandis que les autres montraient des diminutions variables de la taille de la lésion.

Bender [4], dans une critique à l'encontre de Bhaskar, a émis l'hypothèse selon laquelle la zone périphérique granulomateuse du kyste pouvait guérir après un traitement endodontique non chirurgical, ce qui était impossible pour la zone centrale. Dans certains



cas rapportés dans une étude de Morse, le degré de résolution identifié à la radiographie n'était pas suffisant pour exclure la présence d'un kyste résiduel.

### **❑ Pronostic des traitements endodontiques de dents présentant ou non une parodontite apicale** [23,53,119,141]

Pour Sjögren et coll., la taille initiale de la lésion n'est pas un facteur déterminant dans la guérison des lésions périapicales. Ils rapportent un taux de succès de 96% pour les dents à pulpe vitale traitées endodontiquement, 86% de succès pour les dents atteintes de lésions périapicales et 62% de succès pour les dents présentant une lésion périapicale et retraitées. Ces résultats appuient ceux de Strindberg [117] qui a obtenu 93% de succès pour les dents traitées sans lésion et 88% de succès pour les dents porteuses de lésion. Ces résultats montrent que le pronostic, après traitement endodontique, est plus favorable pour des dents exemptes de lésion périapicale. Ces études ont également montré l'importance de certains facteurs sur le pronostic du traitement des dents nécrosées comme par exemple la présence d'oblitération du canal, de résorption radiculaire, de butée de bridge ou de perforation de la racine.

D'autres auteurs ont eu des taux de succès similaires :

- Grahnen et Hansen [36] : 94% de succès en l'absence de lésion et 78% de succès en présence de lésion.
- Seltzer et coll. [101] : 92% de succès en l'absence de lésion et 76% de succès en présence de lésion.

Les auteurs pensent que les résultats d'autres études contradictoires, affirmant le lien entre échec du traitement et taille de la lésion, seraient dus aux périodes d'observation trop courtes.

Par ailleurs, le pronostic serait meilleur sur les dents porteuses de lésion lorsqu'une culture négative est obtenue au moment de l'obturation. Ainsi, Engström et coll. [25] ont effectué des cultures aérobies et anaérobies avant obturation. Sur 137 dents dont la culture était positive avant l'obturation, il y a eu 24,1% d'échecs. Sur les 169 dents dont la culture était négative, le taux d'échecs a seulement été de 10,7%.

Zeldow et Ingle [154] ont des résultats comparables avec 7,1% d'échecs après culture négative et 16,7% après culture positive avant l'obturation.

Byström et coll. [13] ont traité 79 dents infectées et ont évalué le taux de succès à 2 et 5 ans. Ils ont effectué et répété un nettoyage chémo-mécanique soigneux des canaux jusqu'à l'obtention d'une culture négative avant l'obturation. La majorité des cas ont complètement guéri, ce qui donne un taux de succès de 93%.

Sjögren et coll. [107] ont suivi 53 dents pendant 5 ans. Sur 22 dents obturées avec une culture positive, le succès a été de 68%. Sur les 31 dents restantes, qui avaient une culture négative au moment de l'obturation, 94% d'entre elles ont été des succès.

Les auteurs concluent que les échecs sont causés par une infection canalaire persistante, les autres facteurs ne semblant pas affecter le succès clinique.

Le tableau 7 récapitule ces différents résultats et met en évidence la plus grande prévalence de succès lorsque la culture microbienne canalaire est négative.

	Culture +	Culture -
Engstrom et coll. (1964)	76%	89%
Zeldkow et Ingle (1963)	83%	93%
Oliet et Sorin (1969)	80%	91%
Bystrom et coll. (1987)		95%
Sjögren et coll. (1997)	68%	94%
Bender et coll. (1964)	Pas de différence	

**Tableau 7 - Bactéries et pronostic. Pourcentage de succès des traitements endodontiques en fonction du résultat de la culture microbienne canalaire [141]**

On peut donc conclure que les bactéries qui résident dans le réseau canalaire sont à l'origine de la parodontite apicale. Réduire la charge bactérienne en évitant la contamination des dents qui ne sont pas infectées lorsqu'on entreprend un traitement endodontique ou utiliser des moyens de désinfection quand les dents le sont, optimisera le taux de succès. Ainsi, toute technique ou protocole opératoire capable de réduire le nombre de bactéries au moment de l'obturation doit être recherché.

Lorsqu'une reprise de la restauration coronaire est envisagée, il est important de reprendre les traitements endodontiques qui semblent inadéquats, même en l'absence de signes d'échec clinique ou radiologique évidents. L'étude d'Iqbal de 2003 montre [45] qu'une obturation endodontique de bonne qualité et une obturation coronaire étanche améliorent le



pronostic du traitement endodontique, mais il faut également y ajouter que des contacts occlusaux inappropriés sont associés à un taux d'échec endodontique.

### □ Succès de la thérapeutique initiale

[33,53,90]

Si l'on tient compte de la variabilité considérable des critères d'évaluation, le taux de succès de la thérapeutique initiale des parodontites apicales varie dans les études actuelles de 63% à 84% (cf. tableau 8).

**Dynamique de la guérison.** La cicatrisation suit un pic au cours de la première année suivant le traitement. A un an, 89% des dents qui vont guérir montrent des signes de guérison et presque 50% sont guéries. A deux ans, la plupart sont guéries, et les autres montrent une réduction de la lésion. Cette réduction continue sur 4 à 5 ans. Du fait d'une récurrence après guérison rare, l'observation prolongée de la dent qui montre des signes de guérison à un an n'est pas nécessaire. La réduction continue d'une lésion, observée lors de deux séances de contrôles différents, peut être considérée comme une prévision de guérison complète ultérieure.

Occasionnellement, des lésions plus larges réduisent après traitement et se stabilisent sans qu'il y ait une résolution complète, ce qui correspond à la formation d'un tissu de cicatrisation.



Etude	Traitement initial				Retraitement			
	Pronostic (%)				Pronostic (%)			
	Cas observés	succès	douteux	échec	Cas observés	Succès	douteux	échec
Friedman et coll (1995)	113	69	25	6	86	56	34	10
Caliskan & Sen (1996)	172	81	8	11	-	-	-	-
Danin et coll (1996)	-	-	-	-	18	<b>28</b>	28	44
Orstavik (1996)	126	75	13	12	-	-	-	-
Sjögren et coll (1997)	57	<b>84</b>	-	16	-	-	-	-
Sundqvist et coll (1998)	-	-	-	-	50	<b>74</b>	-	26
Kvist & Reit (1999)	-	-	-	-	48	58	-	42
Trope et coll (1999)	102	74	-	26	-	-	-	-
Weiger et coll (2000)	67	78	16	6	-	-	-	-
Chugal et coll (2001)	104	<b>63</b>	-	37	-	-	-	-

Tableau 8 – Pronostic des traitements et retraitements endodontiques [ 33,59]

### Retraitement des parodontites apicales persistantes

Les études actuelles documentant le retraitement de dents présentant des parodontites apicales indiquent des pourcentages de guérison complète compris entre 28% et 74%, tandis qu'une partie des dents restantes ne montre que des signes de guérison. Pour les dents atteintes de parodontite apicale, le pronostic du retraitement est moins bon que pour un traitement initial. Dans tous les cas, le pronostic d'un retraitement est plus mauvais que pour le traitement initial de dents atteintes d'une parodontite apicale.

L'élimination des bactéries est plus difficile lors des retraitements. Elle peut être en rapport avec plusieurs facteurs :

- la persistance de bactéries logées à l'interface parois canalaire/résidus de l'ancienne obturation canalaire ;
- la présence d'une marche ou d'une déviation du trajet canalaire lors du traitement initial qui empêche l'accès à l'endodonte dans sa totalité ;

- la présence de certaines bactéries extra-radiculaires qui ne peuvent être concernées par les manœuvres opératoires lors du retraitement.

Afin d'améliorer la désinfection canalaire pendant la réintervention, les anciens matériaux d'obturation canalaire doivent être complètement éliminés par un élargissement important du canal. La cavité d'accès doit être modifiée et le canal instrumenté de manière corono-apicale après un élargissement coronaire précoce, dans le but de minimiser le refoulement de débris et de matériau dans le périapex et de prévenir les risques de déviation canalaire. L'utilisation d'aides optiques, couplée avec un bon éclairage, aide à contrôler l'élimination complète des matériaux d'obturation et des obstacles canalaires, tout en facilitant la localisation des canaux oubliés lors des traitements précédents.

Le but du traitement ou du retraitement endodontique est de supprimer la source de la contamination bactérienne, permettant ainsi de faire pencher la balance en faveur des défenses de l'organisme. Même dans les cas de retraitement où le canal n'est pas toujours perméable jusqu'au foramen, la pose de la digue, la mise en forme et le nettoyage canalaire sous une bonne irrigation sont parfois suffisants pour permettre la cicatrisation de la lésion.

Ceci confirme la nécessité de reprendre les traitements endodontiques qui semblent inadéquats, même en l'absence de signes d'échecs clinique ou radiologique évidents, dans le cas où une reprise de la restauration coronaire est envisagée.

### **6.3.2 Traitement chirurgical**

[83,93,151]

La chirurgie endodontique est une technique qui permet, par un abord mucopériosté, l'exérèse du tissu inflammatoire, la résection de l'apex et le scellement apical du système canalaire. Cette technique très ancienne a beaucoup évolué ces dernières années. Actuellement, on peut intervenir sur quasiment toutes les racines, et on obtient des taux de succès très satisfaisants.

Le but ultime du traitement chirurgical est d'obtenir une étanchéité apicale, de même qu'en endodontie classique on cherche à obtenir la cicatrisation apicale grâce à l'étanchéité obtenue par compactage de Gutta-Percha à l'intérieur du système canalaire.



Il est à noter que le traitement et retraitement canalaire classique ont un plus grand taux de succès que le traitement chirurgical. L'endodontie chirurgicale est réellement la dernière chance de pouvoir conserver la dent sur l'arcade. Les indications de la chirurgie endodontique correspondent donc aux échecs des techniques endodontiques classiques et aux impossibilités de retraitement canalaire en présence de signes cliniques et radiologiques évoquant la formation ou la persistance d'une lésion apicale.

Le traitement chirurgical des lésions périapicales vise d'une part à supprimer le foyer infectieux et d'autre part, à pratiquer la stérilisation et l'obturation canalaire de la dent.

### **6.3.2.1 Indications**

- ❑ Impossibilités de traitement endodontique classique :
  - courbures radiculaires
  - dens in dente
  - calcifications pulpaire
  - système canalaire complexe
- ❑ Accidents iatrogènes :
  - obturation incomplète
  - débordement du matériau d'obturation
  - perforation radiculaire
- ❑ Accidents sous piliers de prothèse scellée
- ❑ Signes cliniques ou radiologiques persistants après le traitement ou retraitement endodontique d'une lésion périapicale.

### **6.3.2.2 Contre-indications**

- ❑ Contre-indications générales

Elles correspondent aux contre-indications communes à toute chirurgie osseuse. Les contre-indications absolues sont rares :

- cardiopathies à haut risque d'endocardite infectieuse,



- risque oslérien (l'extraction est indiquée dans ce cas),
- troubles de l'hémostase et de la coagulation non contrôlables,
- diabète non équilibré,
- ostéoradionécrose.

□ Contre-indications locorégionales

Ce sont avant tout des difficultés opératoires, et non de réelles contre-indications.

L'accessibilité au site opératoire est primordiale. La limitation d'ouverture buccale et une trop grande tonicité des muscles jugaux peuvent par exemple être des obstacles à la réalisation de la chirurgie endodontique. Par ailleurs, la chirurgie endodontique est à exclure dans le cas de dents à courtes racines ou dans le cas de dent atteinte de perte osseuse trop importante (parodontite)

Certains obstacles anatomiques sont à prendre en compte avant un tel traitement chirurgical :

- Au maxillaire :
  - fosses nasales aux parois fines
  - artère palatine
- A la mandibule :
  - position du trou mentonnier, du nerf dentaire inférieur,
  - épaisseur de la corticale osseuse vestibulaire. L'épaisseur des parois alvéolaires au niveau des molaires peut rendre l'apex difficilement accessible.

### **6.3.2.3 Technique opératoire**

- *Examen clinique et radiographique*

L'examen radiographique doit être minutieux et plusieurs clichés à incidences différentes sont parfois indispensables pour apprécier la lésion, ses contours et son origine.

Un cliché panoramique pourra nous renseigner sur les différents éléments anatomiques à prendre en compte avant chirurgie.

- *Anesthésie locale*

Au maxillaire ou à la mandibule, l'anesthésie est toujours de type para-apical, uniquement en vestibulaire, avec un complément palatin pour de grosses lésions.

Elle est réalisée avec un vasoconstricteur.

- *Lambeau*

Le parodonte constituant l'ensemble des tissus de soutien de la dent, il est important d'en évaluer la qualité, comme par exemple la hauteur de gencive attachée.

De même, il est important de diagnostiquer avant l'incision la présence de poches parodontales afin d'intégrer éventuellement le traitement parodontal au cours de l'intervention d'endodontie chirurgicale.

L'incision est de pleine épaisseur : on décolle la muqueuse et le périoste jusqu'au contact osseux. L'incision doit respecter le parodonte, assurer la visibilité suffisante du site opératoire et permettre à la suture de reposer sur un plan osseux solide. Elle doit aussi assurer une bonne vascularisation du lambeau pendant l'intervention.

La cicatrisation épithéliale est quatre fois plus rapide dans la gencive attachée que dans la muqueuse alvéolaire ; aussi en présence de gencive attachée, toutes les incisions doivent être placées dans celle-ci. Les incisions de décharge doivent permettre une bonne vascularisation du lambeau. Elles seront donc légèrement obliques, avec un lambeau plus large à la base.

L'incision en demi-lune est de très petite étendue et ne convient pas à l'obturation *a retro*. Par ailleurs, ce type d'incision est à oublier car la partie la plus importante de l'incision se trouve dans la muqueuse alvéolaire et l'on a un risque hémorragique si les vaisseaux sont endommagés.

Un lambeau de type parodontal avec une incision sulculaire doit être envisagé dans le cas d'atteintes parodontales avec peu ou pas d'attache épithéliale, dans le cas de racine trop courte ou encore lorsque la partie cervicale de la racine doit être examinée. Les incisions de décharge sont alors effectuées dans ces zones proches du collet en respectant quelques principes : jamais d'incision en plein milieu des papilles, jamais d'incision au sommet des collets là où la gencive est très fine. Si cette attache est supprimée, il y a une résorption osseuse et une récession gingivale qui donnent un aspect disgracieux au collet.

- *Trépanation osseuse*

Elle s'effectue à l'aide de la fraise Zekrya chirurgicale, sous spray.

La détermination du point d'impact est importante. Il faut savoir que très souvent, la lésion est suffisamment importante pour détruire la corticale osseuse externe, ce qui rend la lésion visible et facilement accessible. La progression de la fraise dans l'os se fait progressivement jusqu'à l'apparition des racines.

Pour éviter des signes postopératoires trop désagréables, la trépanation osseuse sera la plus réduite et la plus minutieuse possible.

- *Curetage de la lésion*

Le tissu de granulation est méticuleusement éliminé à l'aide d'une curette. Si l'apex gêne cette étape, il doit être réséqué d'emblée. Il n'est pas nécessaire de réséquer complètement la partie de racine émergeant dans la cavité osseuse. En revanche, il est nécessaire de cureter derrière la partie radiculaire subsistante. D'autre part le surfaçage de la partie restante de la racine est indispensable afin d'éliminer la partie de ciment imprégnée de substances bactériennes. On peut se servir d'ultrasons pour vaporiser ce tissu de granulation dans ces zones difficilement accessibles.

L'objectif du curetage est d'obtenir une cavité osseuse débarrassée de tout tissu pathologique. L'élimination complète de la lésion est contre-indiquée si le curetage met en danger des structures anatomiques telles que le nerf mentonnier, le sinus maxillaire ou le plancher nasal.



- **Résection apicale**

La résection apicale précède parfois le curetage, tout dépend du volume de la lésion. Elle a pour but de permettre l'accès au canal pour éliminer les bactéries intra-canalaire et obturer convenablement cet espace. Cet acte chirurgical est plus difficile qu'il n'y paraît.

La résection apicale est actuellement effectuée *a minima* et doit être exécutée le plus perpendiculairement possible au grand axe de la racine (cf figure 22). Le biseautage doit être évité du fait qu'il ouvre encore plus les tubuli dentinaires.

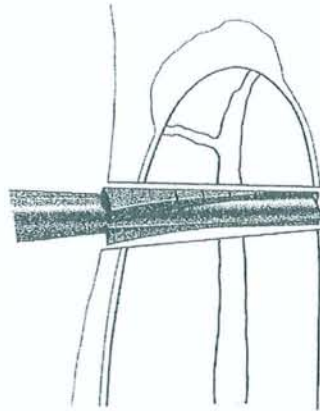


Fig 22 - Résection apicale le plus perpendiculairement possible [93]

- **Réalisation de la cavité apicale**

Pour assurer une obturation *a retro*, il faut effectuer une cavité apicale. Cette cavité est en général une cavité simple, dans l'axe de la dent.

On utilise généralement une petite fraise montée sur un mini contre-angle, mais la technique par ultrasons est devenue la technique de choix. L'insert à ultrasons est positionné dans l'axe du canal, sans pression, et c'est l'insert qui s'appuie sur les parois. Les ultrasons permettent d'effectuer de petites cavités, sans affaiblir les parois canalaire, de respecter l'anatomie canalaire, de nettoyer les parois et d'obtenir ainsi une cavité très propre.

- **Obturation *a retro***

Le praticien qui effectue un simple curetage de la lésion, sans supprimer la cause, c'est-à-dire la mauvaise étanchéité, ne pourra améliorer la situation et il n'y aura pas de

cicatrisation. Une fois l'indication de chirurgie endodontique posée, la cicatrisation ne peut intervenir que s'il y a amélioration de l'étanchéité apicale, par l'obturation *a retro*.

Le matériau d'obturation *a retro* doit répondre aux critères suivants :

- être toléré par les tissus péri-apicaux ;
- être bactériostatique ;
- permettre l'étanchéité du système canalaire, il doit donc pouvoir se fouler dans la cavité ;
- être insoluble ;
- ne pas entraîner de coloration de la dent et des tissus ;
- être stable dans le temps et dimensionnellement ;
- être facile à manipuler et à éliminer ;
- être radio-opaque (pour le contrôle).

Les matériaux les plus couramment utilisés sont la Gutta-Percha, le composite, le verre ionomère, le MTA (Mineral Trioxyde Aggregate) et les ciments oxyde de zinc eugéol comme l'IRM. L'amalgame n'est plus utilisé aujourd'hui en raison de ses inconvénients.

Pour travailler dans les meilleures conditions possibles, il est recommandé de travailler avec des moyens d'agrandissement (loupes, microscope). Il convient par ailleurs d'isoler la zone opératoire. On peut utiliser des bandes de compresses stériles tassées dans la cavité osseuse mais également de la cire à os. Celle-ci sera retirée pour pouvoir récupérer d'éventuels débris d'obturation. L'absence de sang est un facteur important dans la mise en place du matériau d'obturation.

Une radiographie de contrôle est prise avant de suturer pour s'assurer de l'étanchéité de l'obturation.

Le champ opératoire est retiré et nettoyé abondamment avec du liquide physiologique à la fin de l'intervention.

#### • **Sutures**

Le lambeau est repositionné avec des sutures pour favoriser la formation du caillot sans favoriser la colonisation bactérienne.

Les points de suture, en rapport avec l'incision, doivent reposer sur un tissu dur. Le serrage des nœuds doit permettre d'amener en contact les deux berges de la plaie.

Il faut prévoir le retrait des fils après 48 h. Laissées en place sur une plus longue période, les sutures n'ont plus de fonction et peuvent rapidement être recouvertes de bactéries et entraîner ainsi une inflammation.

- *Suites opératoires*

Après une chirurgie endodontique, on peut observer :

- peu de douleurs postopératoires généralement;
- un œdème inflammatoire (il faut prévenir le patient que la région traitée va gonfler mais que c'est tout à fait normal et lui conseiller d'appliquer une poche de glace) ;
- un œdème emphysémateux qui peut survenir à cause d'un jet d'air par exemple ;
- une ecchymose (plutôt rencontrée chez des patients à état général amoindri, avec une résistance capillaire diminuée).

#### 6.3.2.4 Discussion

- **Nécessité d'un traitement chirurgical**  
[74,83,90,100]

La prévalence des deux catégories de kystes (kystes vrais et en poche) et la petite incidence de kystes vrais (<10%) dans les lésions périapicales est de grande importance dans le choix du traitement. Les praticiens ont généralement considéré que les kystes ne guérissent pas par un traitement endodontique classique et qu'ils doivent être retirés par un traitement chirurgical. Il faut rappeler que la radiographie ne suffit pas pour différencier et identifier les différentes lésions périapicales. Des publications basées sur des diagnostics histopathologiques perpétuent la notion que la moitié des lésions périapicales sont des kystes radiculaires. Les études basées sur des coupes sériées méticuleuses ont montré que de toutes les lésions périapicales, **l'incidence de kystes vrais est inférieure à 10%** [82,104,111]. Ceci impliquerait que la plupart des cas de chirurgie apicale auraient pu être



résolus par un traitement endodontique conventionnel. Il est vrai que beaucoup de lésions apicales semblent guérir après un traitement endodontique conventionnel. Un taux de succès de 85-90% est rapporté [51,109]. On peut donc penser qu'un grand nombre de kystes guérissent par des moyens non-chirurgicaux, vu le taux de succès élevé des traitements et la faible incidence des kystes vrais.

Ainsi, il est généralement accepté que les kystes peuvent guérir sans procédures chirurgicales, excepté les kystes vrais, ce qui a conduit au traitement endodontique non chirurgical des lésions périapicales. Lalonde [56] disait pour expliquer cette attitude (ces propos sont illustrés par la figure 23) : " en d'autres termes **si une dent est atteinte d'un granulome ou d'un kyste périapicale, le traitement endodontique non chirurgical est le traitement de choix. Si la lésion périapicale ne guérit pas de façon adéquate, l'apectomie est à envisager**". Lorsque l'ancienneté et l'étendue de la lésion ou bien l'importance de la résection apicale apparaissent telles que la conservation de l'organe dentaire en cause provoque un pronostic trop sombre, il faudra se résoudre à son avulsion. Un curetage péri-apical complètera l'acte afin d'extirper tout tissu de granulation qui pourrait adhérer au fond de l'alvéole.

Il convient donc de réaliser un traitement endodontique correct suivi d'une surveillance clinique et radiologique du cas concerné avant d'opter pour une thérapeutique chirurgicale.

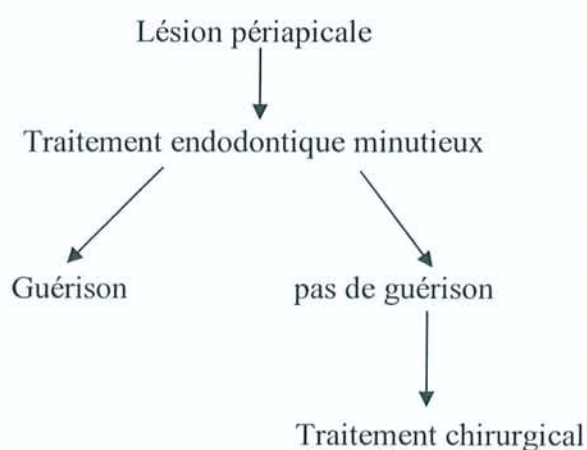


Fig 23 - Attitude clinique face à une lésion périapicale

En connaissance de cause, beaucoup de chirurgiens-dentistes effectuent des traitements non chirurgicaux pour des lésions de petite taille. Pour les lésions plus grandes qui sont souvent admises comme étant des kystes, la tendance est de choisir un type de traitement chirurgical. Notons que les kystes vrais évoluent sans communication avec le système

canalaire de la dent concernée du fait que la lésion n'est plus dépendante de la présence ou de l'absence d'irritants présents dans le canal. C'est pour cela que les kystes vrais, et surtout de grande taille, sont moins capables de guérir par un traitement endodontique conventionnel. Ceci a été montré par une étude menée par Nair [77].

Par contre, un kyste en poche est capable de guérir par un traitement endodontique conventionnel dans la mesure où la source de contamination est jugulée par une mise en forme, une décontamination et une obturation tridimensionnelle du système endodontique. (cf. chapitre traitement endodontique).

#### □ **Revue de littérature** [33,46,93]

Les études actuelles concernant le pronostic de la chirurgie apicale sont listées dans le tableau 9. Ces études varient considérablement en fonction de leur échantillon et de la méthodologie employée.

**Critères d'évaluation.** Plusieurs études utilisent la catégorie "guérison incomplète" pour décrire une cicatrice fibreuse caractérisée par son aspect radiographique spécifique. Cette catégorie est considérée comme un succès. Dans notre revue, les guérisons incomplètes et incertaines sont regroupées, si bien que, dans les études sur la chirurgie apicale, les taux d'échec et de succès sont plus faibles lorsqu'on les compare aux traitements initiaux et retraitement. En effet, on ne peut considérer ni comme échec ni comme un succès, une lésion qui a diminué de volume.

Dans l'ensemble, le taux de succès de la chirurgie endodontique, tel qu'il est rapporté à l'heure actuelle, se situe entre 30% et 92%, et le taux d'échec entre 3% et 40%.



Etude	Cas observés	Suivi (année)	Rappel (%)	Résultats (%)		
				Succès	Douteux	Echec
Jesslen et coll 1995	82	≥5	79	59	28	13
August 1996	39	10-23	19	74	16	10
Danin et coll 1996	19	1		58	26	16
Jansson et coll 1997	62	1-1.3	90	30	55	15
Rud et coll 1997	551	0.5-1.5	61	79	16	5
Sumi et coll 1997	157	0.5-3		92	-	8
Bader & Lejeune 1998	320	1	79	82	-	18
Rubinstein & Kim 1999	94	1	73	91	6	3
Testori et coll 1999	134	1-6	76	74	13	13
Kvist & Reit 1999	47	4	95	60	-	40
Von Arx & Kurt 1999	43	1	86	82	14	4
Zuolo et coll 2000	102	1-4	96	91	-	9

Tableau 9 – pronostic de la chirurgie apicale sur des dents avec parodontite apicale [33,59]

**Dynamique de la guérison.** La guérison après chirurgie apicale survient plus rapidement qu'après un traitement orthograde – environ 60% des lésions sont déjà guéries au bout d'un an. Parmi les nombreux cas qui ont montré des signes de guérison à un an, plus de la moitié ont totalement guéri en trois ans, et environ un quart s'avèreront des échecs. Seul un faible pourcentage de dents guérissent avec une cicatrice fibreuse et demeurent en *statu quo* pendant des périodes allant de 8 à 12 ans. La récurrence à long terme après guérison est un sujet de préoccupation ; on a montré que cela peut se produire dans 40% des cas. Les dents qui ne montrent pas de signes de guérison à un an ne guérissent pas non plus à trois ou quatre ans.

Les thérapeutiques combinant chirurgie apicale et traitement orthograde devraient logiquement offrir un meilleur pronostic que l'une ou l'autre de ces procédures faites



isolément, car elles prennent en compte tous les sites potentiels d'infection. Pourtant, cette approche combinée ne doit pas être utilisée de façon routinière, car les chances de guérison après un traitement orthograde seul sont grandes et il n'est pas justifié d'assumer de manière systématique les risques inhérents à la chirurgie. La résection de la partie apicale de la dent diminuera d'autant son bras de levier intra-alvéolaire, donc son implantation, donc sa solidité, sans parler de la destruction de la paroi vestibulaire. De plus cette chirurgie peut entraîner une perte de l'attache parodontale, des complications et des séquelles défavorables. Les chirurgies apicales doivent être réservées aux seuls cas où le traitement orthograde est impossible, ou lorsqu'il n'a pas abouti au succès.

La principale limite de la chirurgie apicale, en tant que modalité thérapeutique de la parodontite apicale, est la persistance de l'infection canalaire. Dans la procédure standard, une obturation *a retro* vient sceller apicalement le canal infecté, car le taux de succès serait plus grand qu'une apéctomie sans obturation rétrograde. Cette obturation peut cependant ne pas être nécessaire lorsqu'un traitement orthograde est réalisé en conjonction avec la chirurgie, ou lorsqu'un retraitement récent et adéquat s'est soldé par un échec (le canal est supposé ne pas contenir de bactéries).

---

## 7 Etude radiographique et histologique de cas cliniques. A propos de 30 cas.

---

La démarche suivie pour l'exposé de chaque cas clinique suit toujours le même raisonnement, à savoir :

- présentation de **clichés radiologiques**, OPT, Dentoscan ou Accuitomo 3D, avec l'avis initial du praticien concernant la lésion (Dr Pierre Bravetti),
- présentation de **coupes histologiques**, à faible et plus fort grossissement, avec commentaire complet de l'observation anatomo-pathologique (Laboratoire d'anatomie et cytologie pathologique du CHU de Nancy),
- **conclusion** donnant la nature histologique de la lésion posée par l'anatomo-pathologiste (Professeur François Plenat).

Les cas cliniques étudiés sont tous issus de dents extraites suites à une lésion périapicale. Suite aux extractions, les prélèvements ont été déposés dans du formol par le praticien, puis envoyés au laboratoire d'anatomo-pathologie du CHU de Nancy pour étude histologique. Les différentes indications jointes aux prélèvements concernent la date de l'intervention, le numéro de la dent extraite, l'avis initial du praticien sur le type de lésion (kyste ou granulome). Cet avis a été posé suite à l'examen radiographique et clinique. Nous pourrions ainsi confronter cet avis initial aux résultats de l'anatomo-pathologie.

Pour l'étude histologique, les biopsies ont été fixées au formol à 10 % tamponnée pH 7,4 ; incluses en paraffine, puis colorées à l'hématoxyline éosine safran. Ces lames ainsi préparées ont pu être étudiées sous microscope optique.

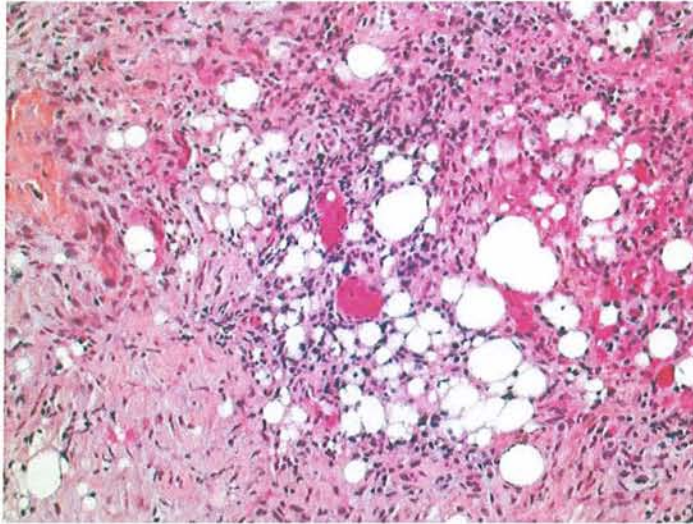
Les photos des coupes histologiques présentées dans les pages suivantes ont été prises au laboratoire de microscopie électronique avec le Professeur Foliguet.



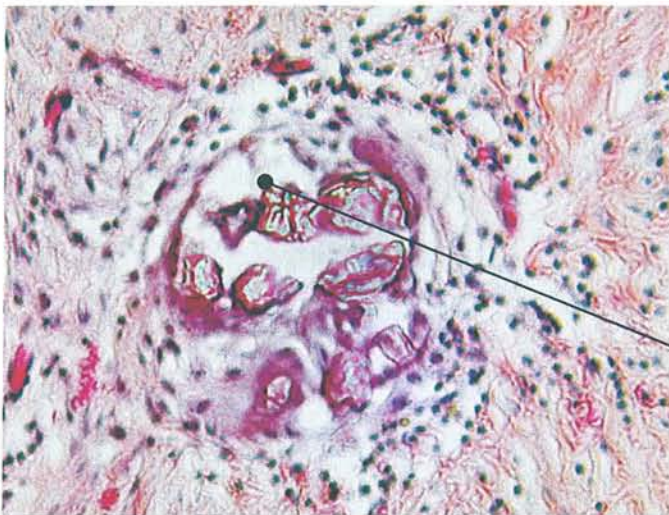
## 7.1 Éléments remarquables des coupes histologiques

---

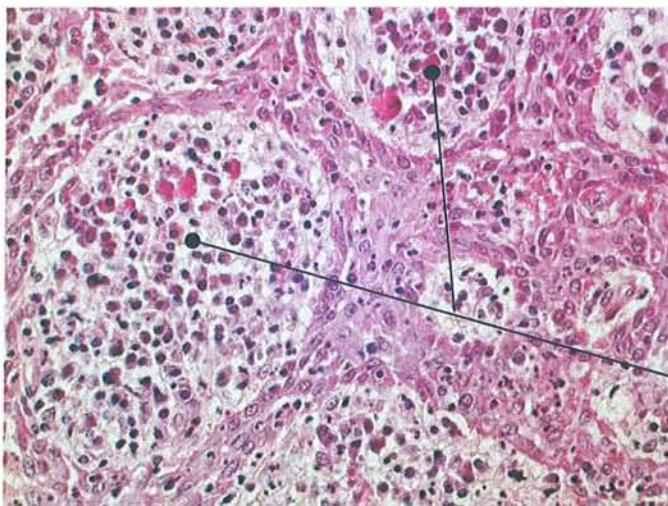
Nous allons tout d'abord présenter les éléments remarquables que nous retrouvons sur les coupes histologiques des études de cas cliniques.



Cellules lipidiques




Matériau synthétique (type matériau endodontique) entouré par des cellules inflammatoires

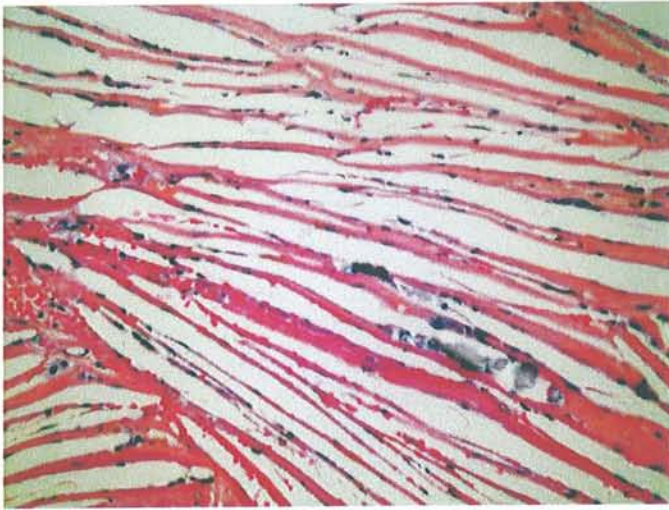


Thèques inflammatoires : regroupement en îlots de cellules inflammatoires

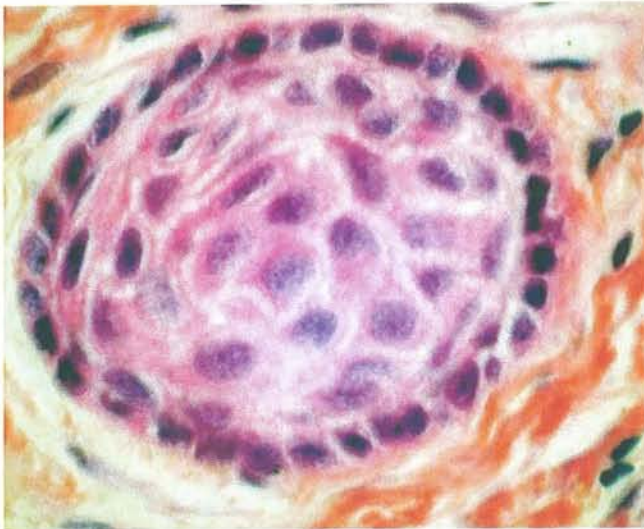




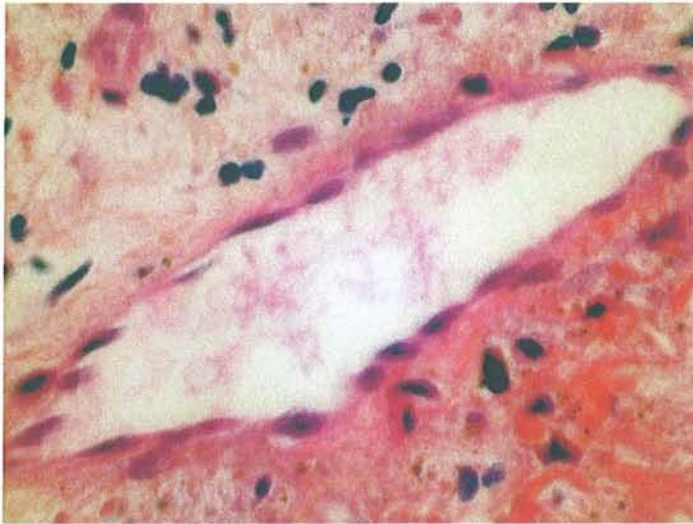
Fibrose collagénique



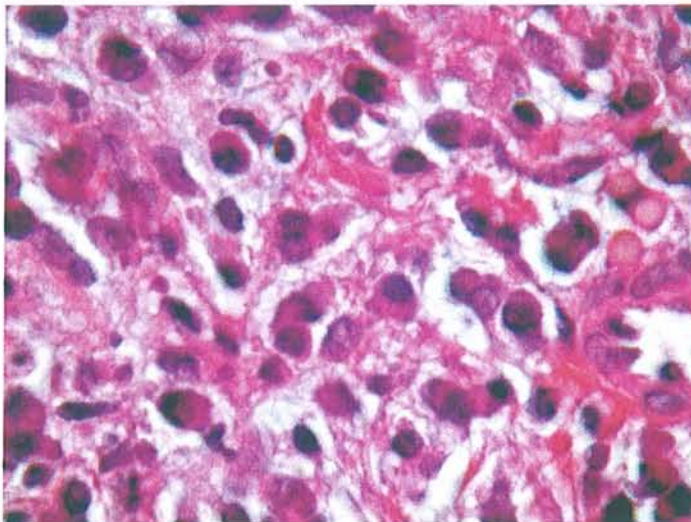
Cristaux de cholestérol



Ilot épithélial

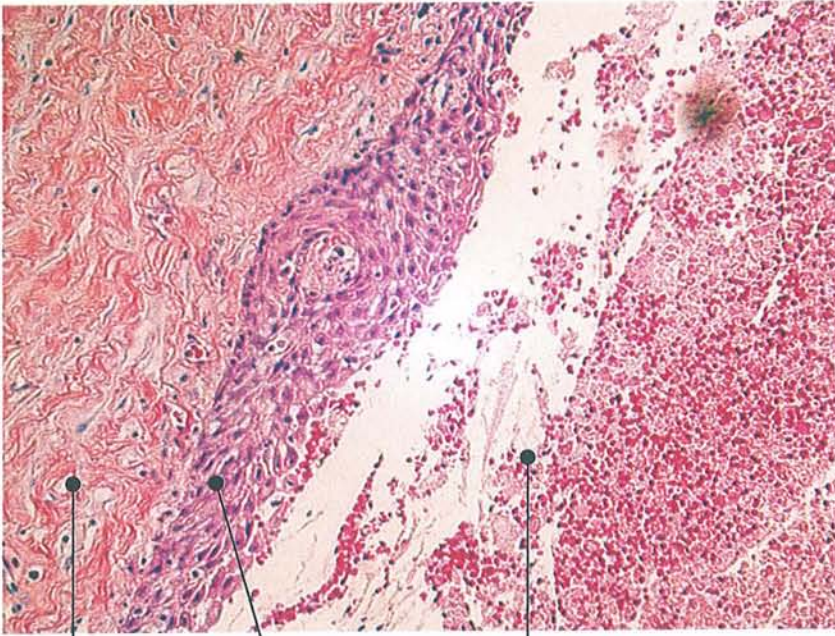


Vaisseau sanguin



Infiltrat lymphoplasmocytaire

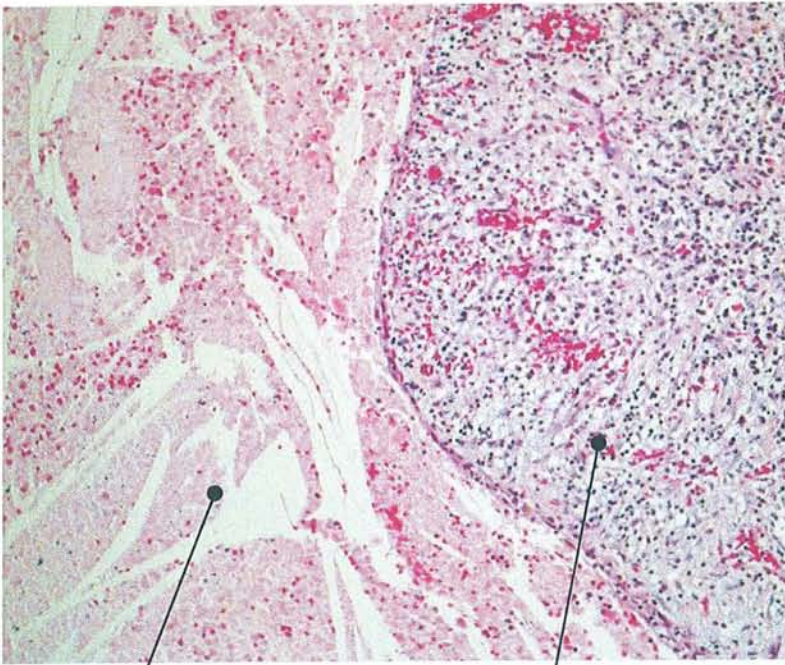




chorion

épithélium

lumière kystique



Fibres de collagène

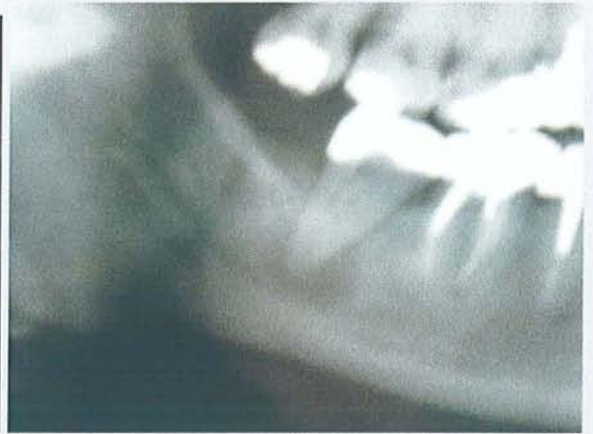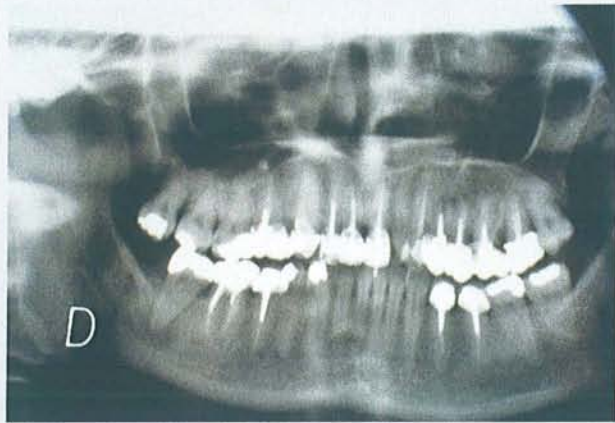chorion acanthosique



## 7.2 Etude de 30 cas cliniques

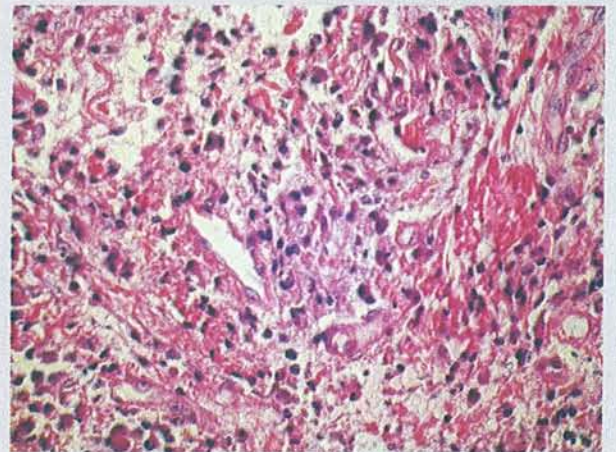
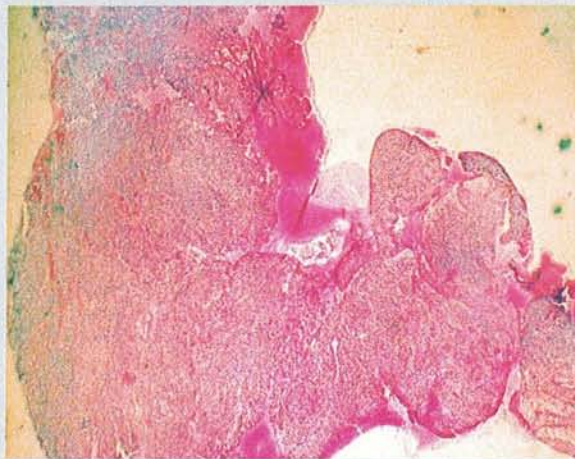
Patient 1

AVIS DU PRATICIEN



Granulome sur 47

HISTOLOGIE



Les différents prélèvements intéressent une cavité dont la paroi est focalement bordée par un épithélium malpighien parakératosique, focalement hyperplasique, infiltré de granulocytes nucléaires et qui repose sur un chorion oedémateux richement vascularisé, abritant un infiltrat inflammatoire dense composé de plasmocytes et de polynucléaires neutrophiles.

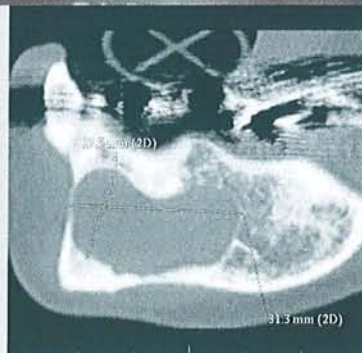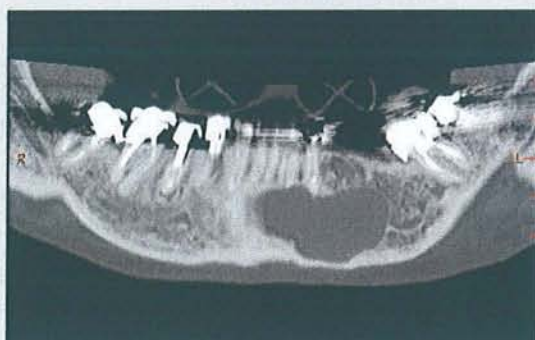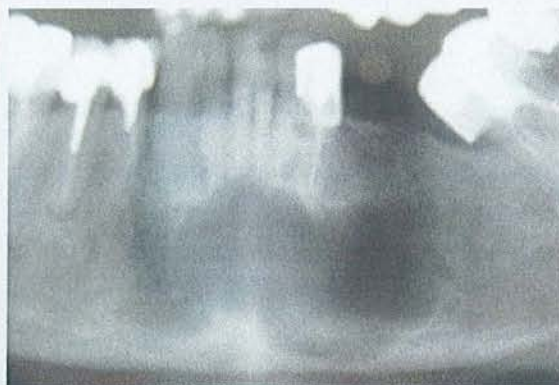
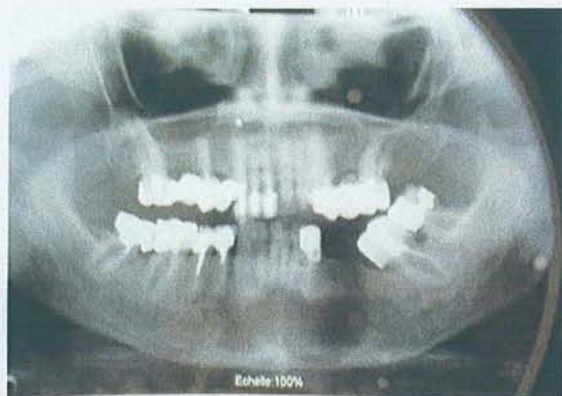
CCL

Kyste péri-apical. Pas d'argument en faveur de la malignité.



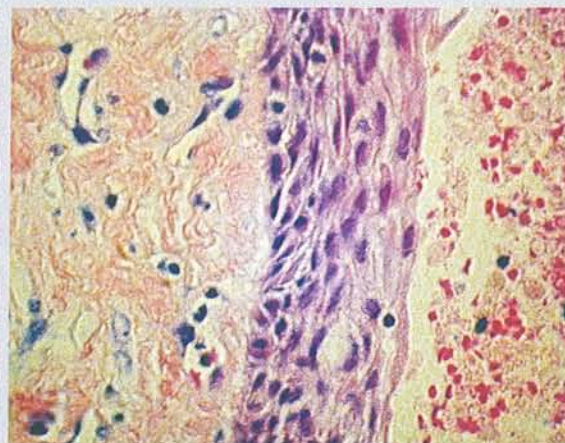
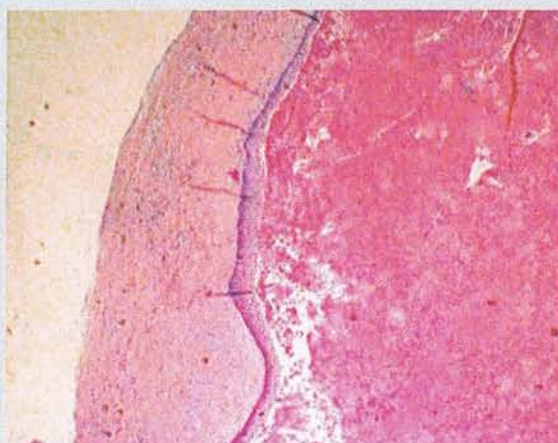
Patient 2

AVIS DU PRATICIEN



Kyste mandibulaire du fait de la taille de la lésion et des bords nets.

HISTOLOGIE



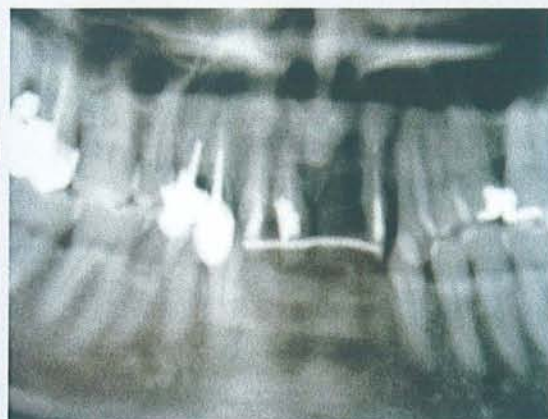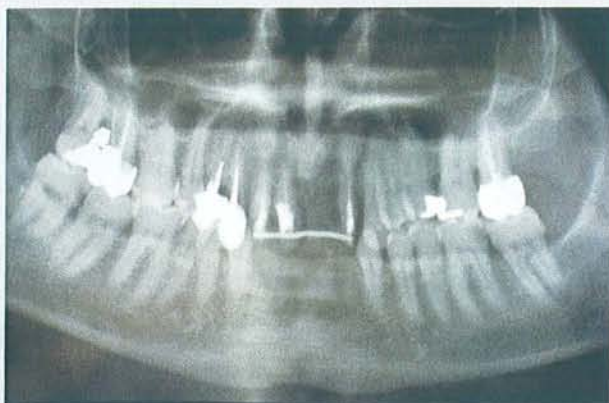Ces prélèvements permettent l'observation d'une structure kystique dont la lumière est comblée par un hématome en voie de résorption avec présence de volumineux cristaux de cholestérol, d'infiltrat inflammatoire focal et de dépôts d'hémossidérine. Les parois du kyste, quand elles sont présentes, sont revêtues par un épithélium malpighien dont le relief est estompé, d'épaisseur variable, focalement infiltré d'éléments inflammatoires polymorphes. Cet épithélium repose sur un chorion richement vascularisé. Focalement fibrosé, infiltré d'éléments inflammatoires lymphoplasmocytaires.

CCL

Kyste inflammatoire à revêtement malpighien, non atypique (kyste apico-dentaire ?).

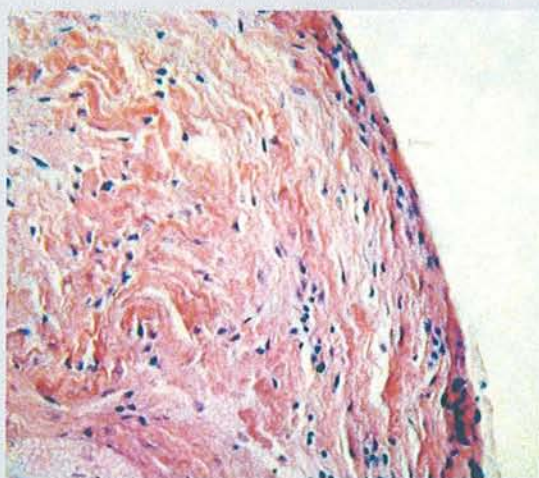
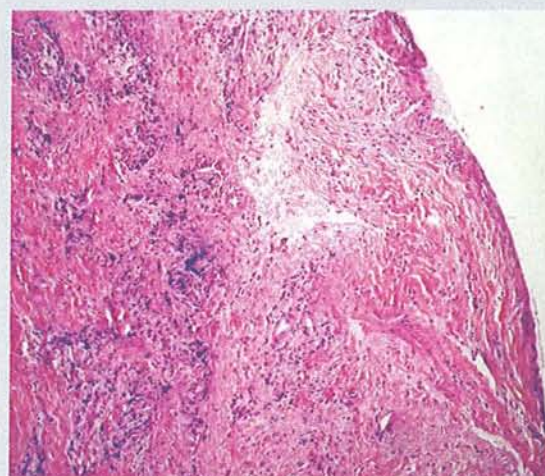
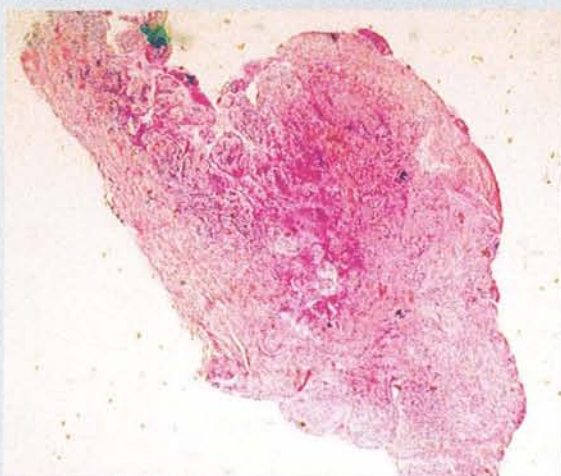


AVIS DU PRATICIEN



Granulome sur les dents antérieures

HISTOLOGIE



Ces préparations permettent l'observation d'une cavité dont la paroi est bordée par un épithélium malpighien d'épaisseur variable, souvent faible, parakératosique, infiltré d'éléments inflammatoires polymorphes et qui repose sur un chorion fortement oedémateux, richement vascularisé, infiltré d'éléments inflammatoires où prédominent des plasmocytes. Plus à distance, se développe un tissu de fibrose.

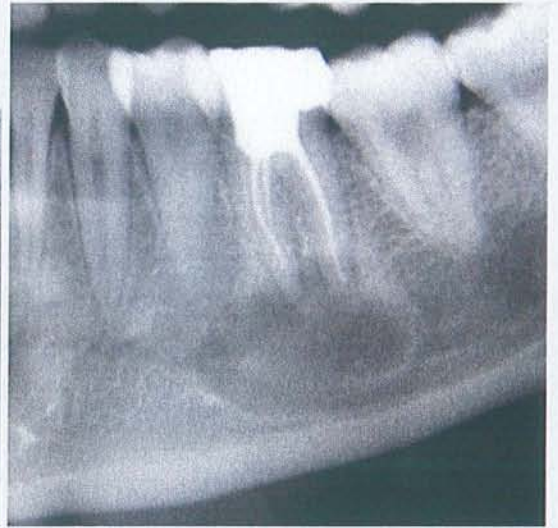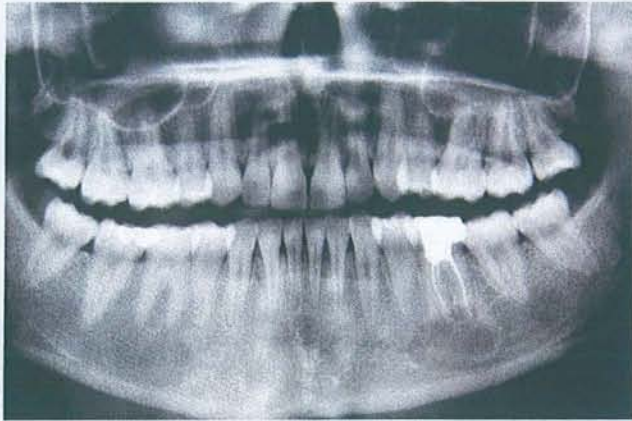
CCL

Kyste inflammatoire à revêtement épidermoïde



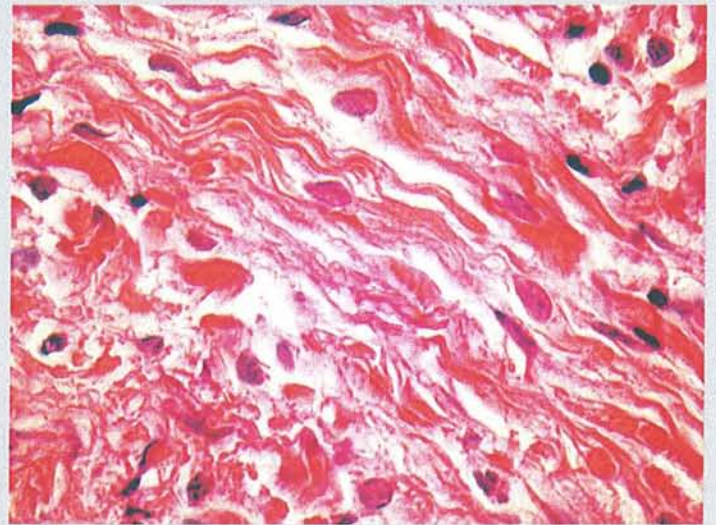
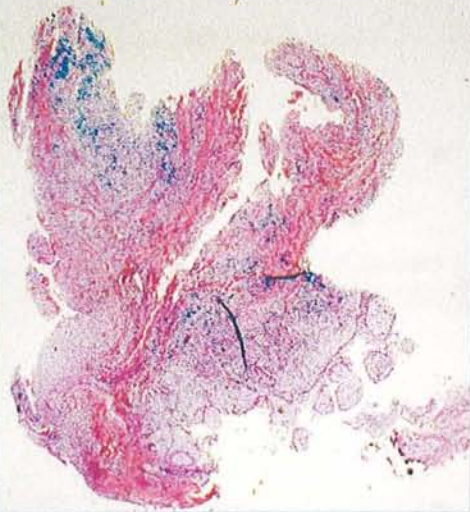
Patient 4

AVIS DU PRATICIEN



Kyste mandibulaire

HISTOLOGIE



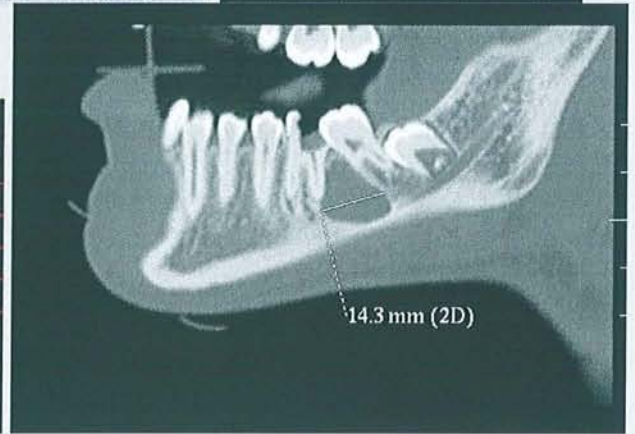
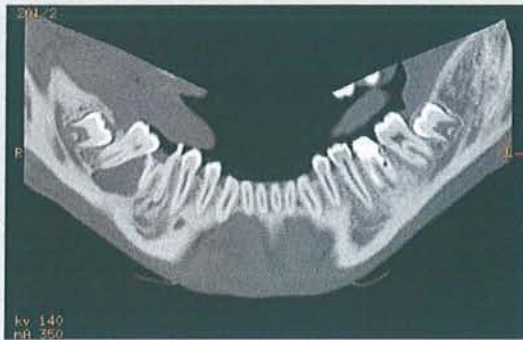
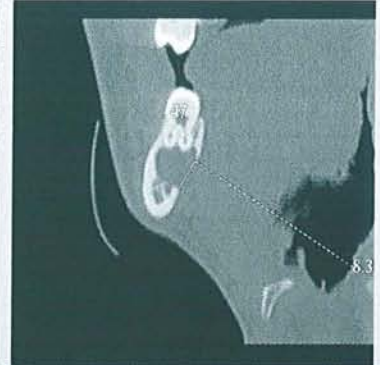
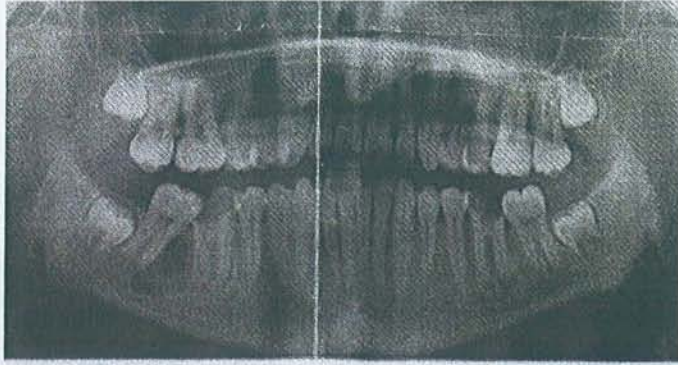
La biopsie intéresse les parois d'une cavité bordée tantôt par un tissu de granulation, richement vascularisé, densément infiltré d'éléments inflammatoires polymorphes comportant des éléments lymphoplasmocytaires, des macrophages et des polynucléaires, tantôt par un épithélium malpighien non kératinisé.

CCL

Kyste apico-dentaire

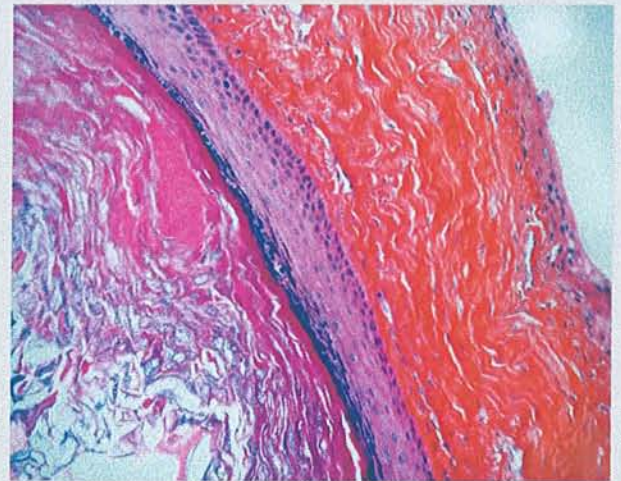
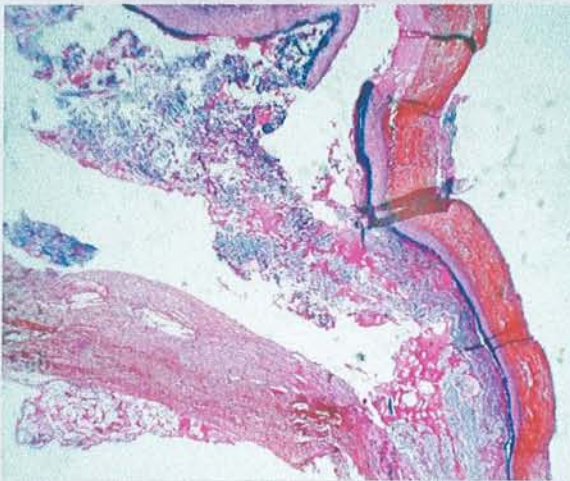


AVIS DU PRATICIEN



Kyste 46 - 47

HISTOLOGIE



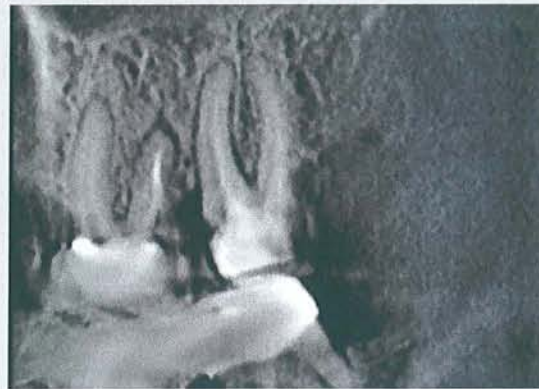
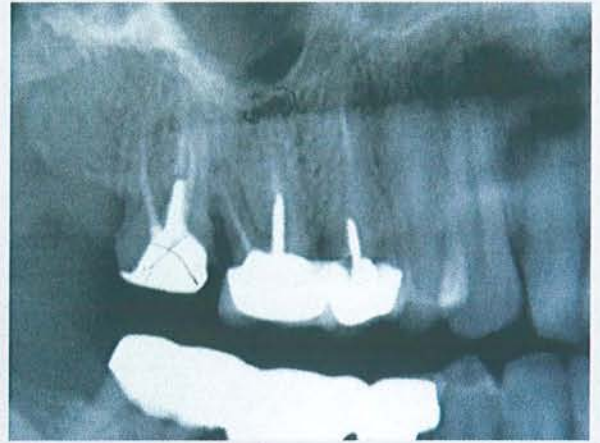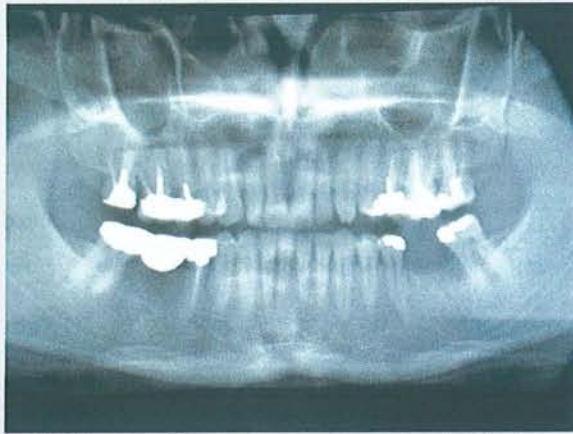
Il s'agit d'une lésion kystique dont la cavité renferme des squames cornées ortho ou parakératosiques enroulées en bulbes. La paroi est revêtue par un épithélium malpighien pluristratifié régulier dont la maturation s'effectue par l'intermédiaire d'une couche granuleuse.

CCL

Kyste épidermique. Pas de malignité.

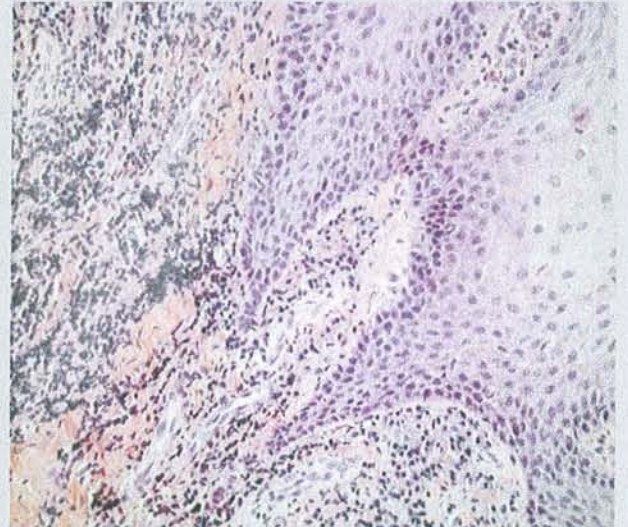
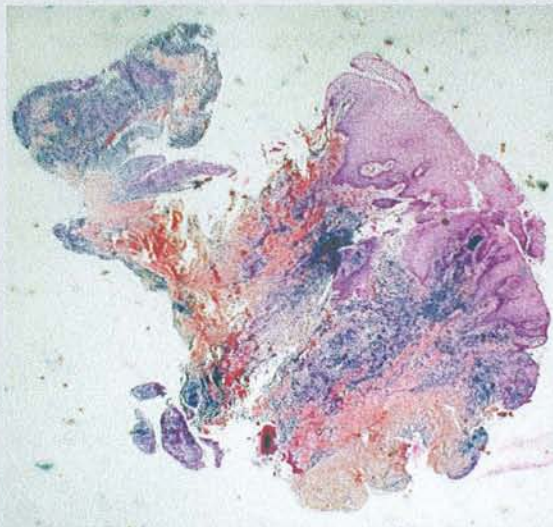


AVIS DU PRATICIEN



Granulome 16 / 17

HISTOLOGIE



Ces prélèvements intéressent une cavité bordée par un épithélium malpighien, acanthosique, parakératosique, qui repose sur un chorion siège d'infiltrats lymphoplasmocytaires denses et d'une fibrose. Il n'est pas observé d'éléments atypiques.

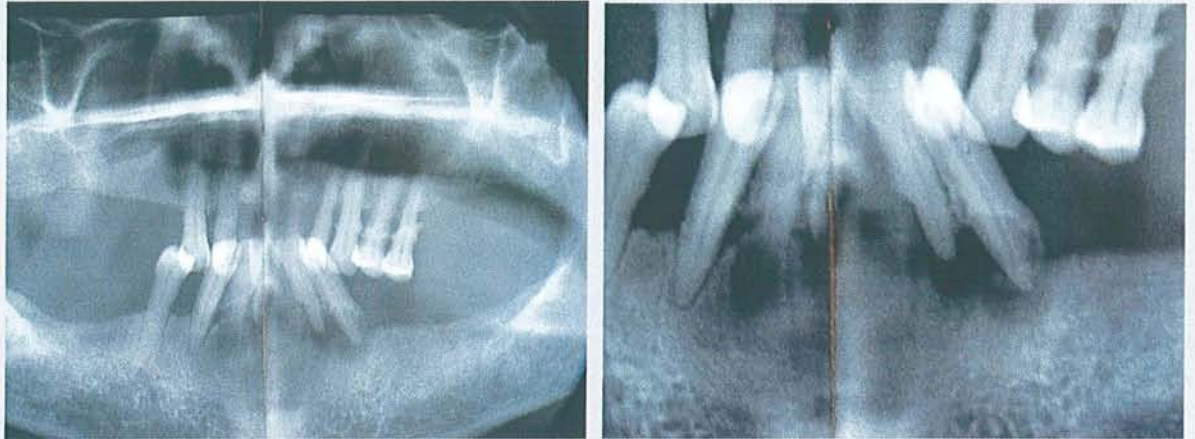
CCL

Kyste inflammatoire à revêtement malpighien (kyste périapical)



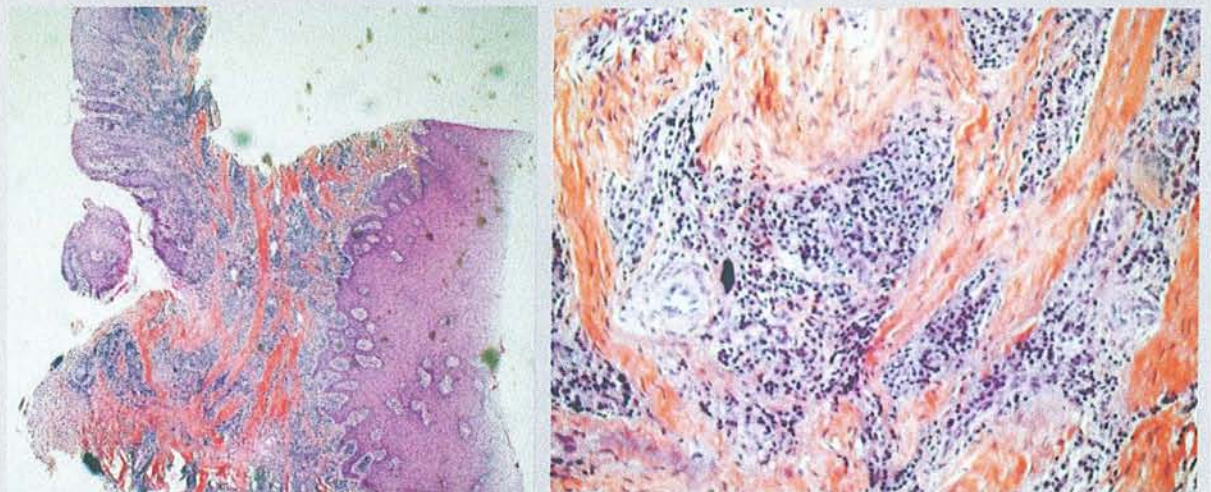
Patient 7

AVIS DU PRATICIEN



Granulomes dans la partie antérieure de la mandibule

HISTOLOGIE



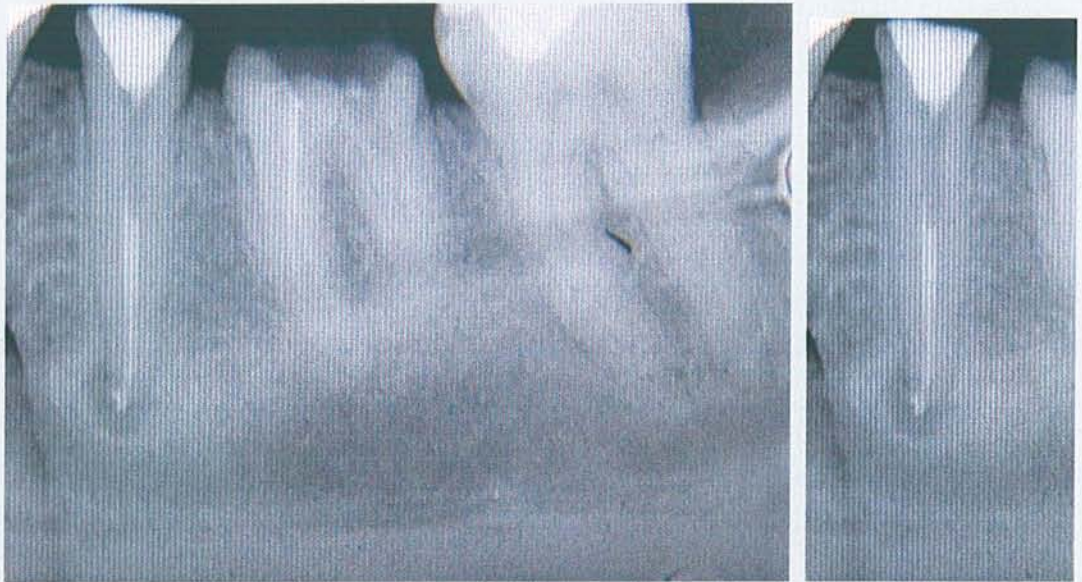
Ces préparations permettent l'observation d'une cavité bordée par un épithélium malpighien, acanthosique, parakératosique, spongiotique et focalement infiltré par des granulocytes polynucléaires. Cet épithélium repose sur un chorion oedémateux, siège d'infiltrat lymphoplasmocytaire relativement dense, puis sur une zone de fibrose collagène.

CCL

Kyste au revêtement épidermoïde (kyste apical ?)

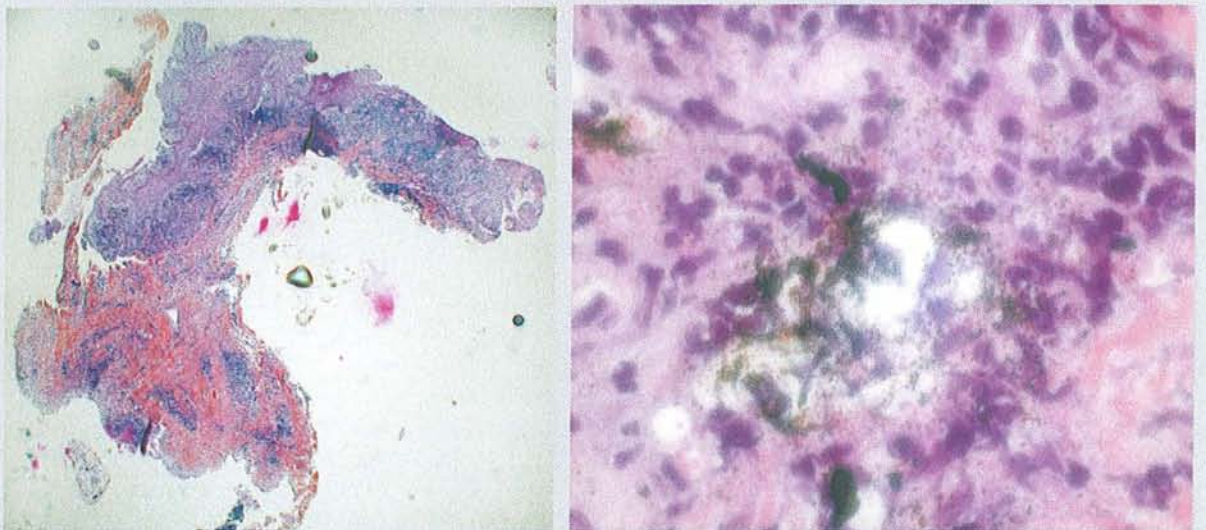


AVIS DU PRATICIEN



Granulome sur 35

HISTOLOGIE



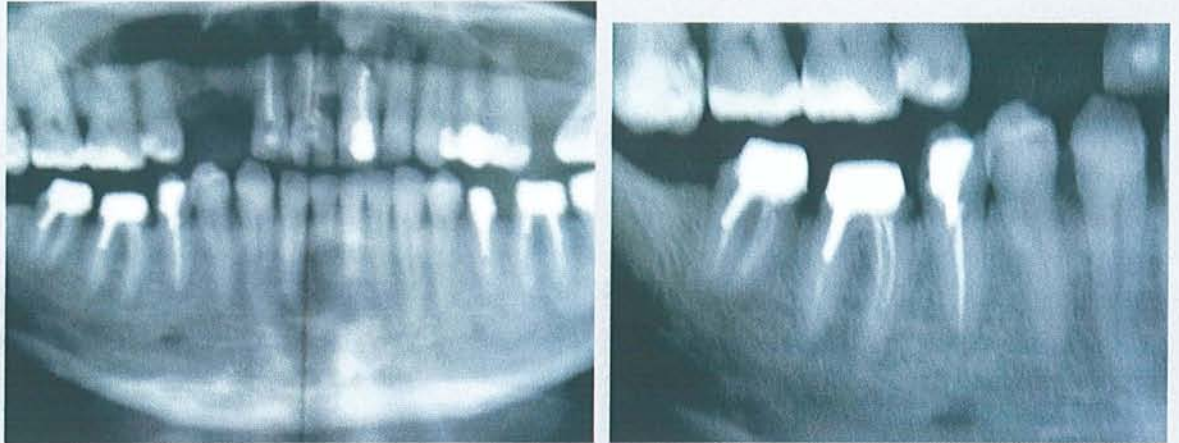Ces prélèvements intéressent un tissu conjonctif, siège d'une réaction inflammatoire polymorphe focalement à type de tissu de granulation, ailleurs de fibrose. Le tissu de granulation est densément infiltré d'éléments lymphoplasmocytaires mais également par de nombreux polynucléaires neutrophiles parfois altérés. Les zones de fibroses abritent un pigment exogène, quelques éosinophiles en voie de dégranulation.

CCL

Inflammation suppurée chronique, avec présence de corps étrangers de nature exogène

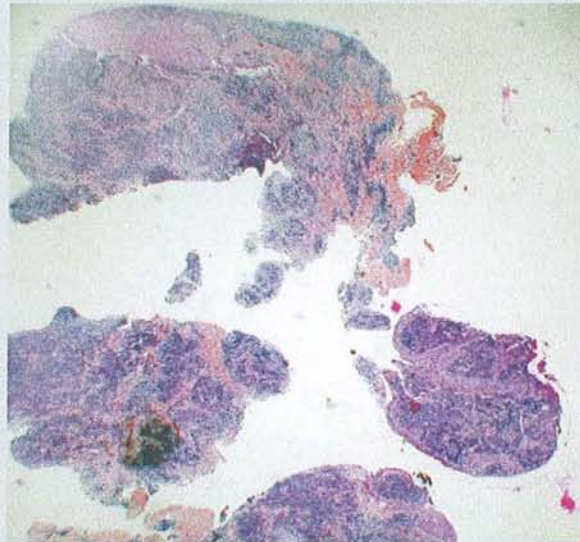


AVIS DU PRATICIEN



Granulome 46. Douleurs à la percussion. Episode de cellulite.

HISTOLOGIE



Ces prélèvements intéressent une cavité bordée par un épithélium malpighien, non kératinisé, spongiotique, infiltré d'éléments mononucléés. Cet épithélium est situé dans un tissu conjonctif, fibrosé et très densément infiltré d'éléments inflammatoires lymphoplasmocytaires.

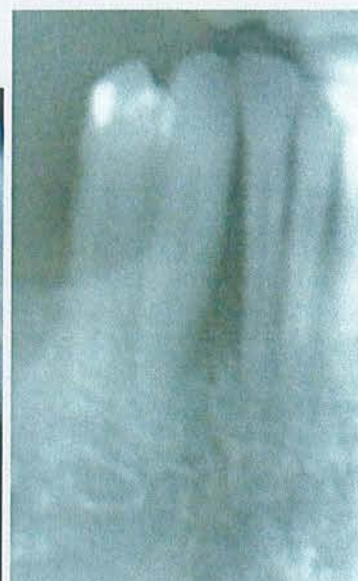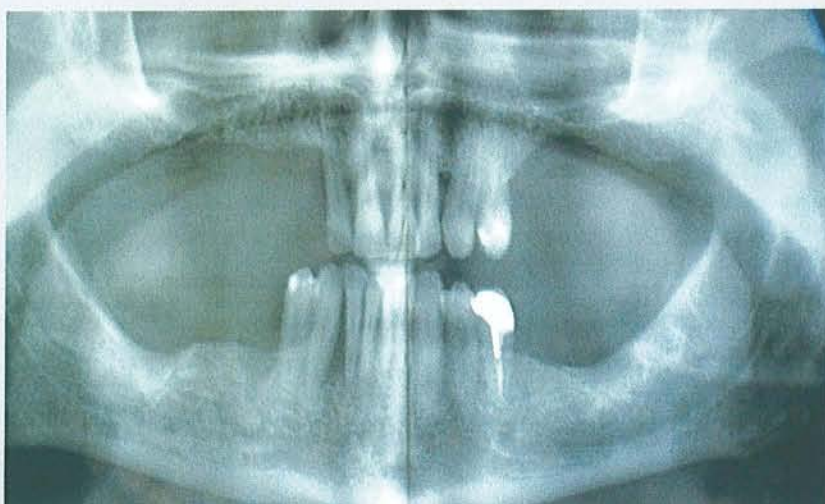CCL

Kyste à revêtement épidermique, dans un contexte inflammatoire (kyste apical ?)



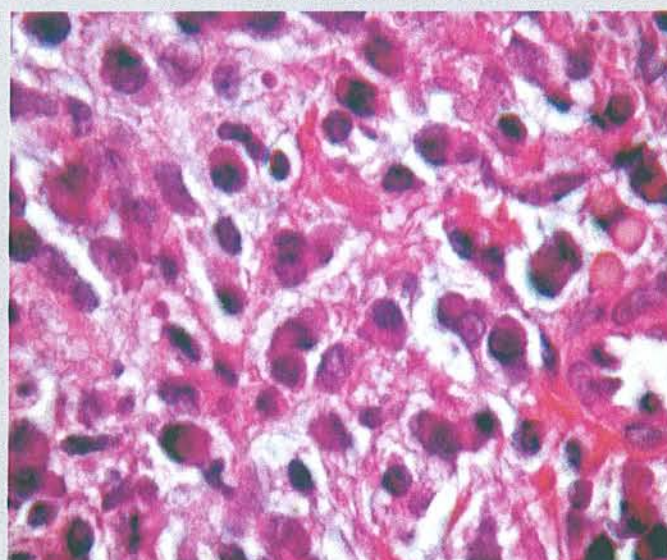
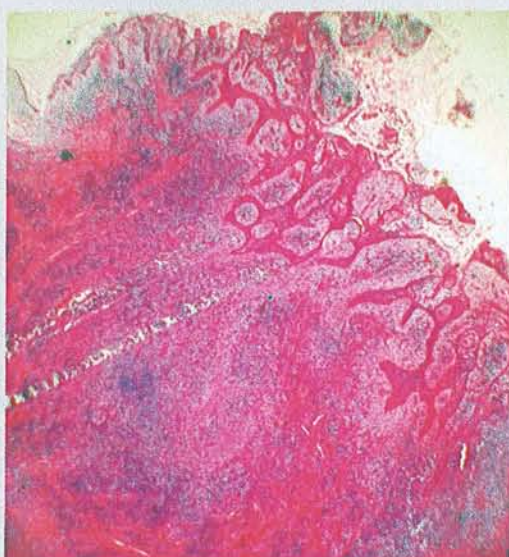
Patient 10

AVIS DU PRATICIEN



Granulome 26

HISTOLOGIE



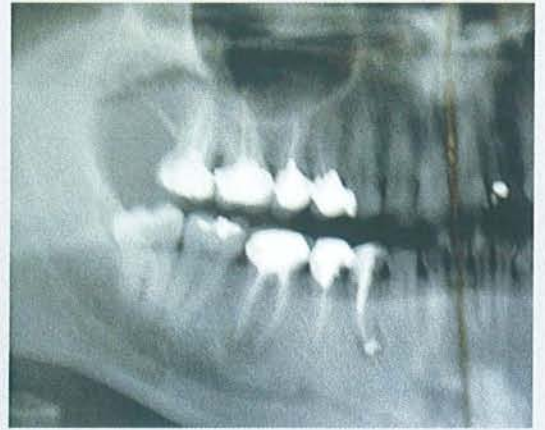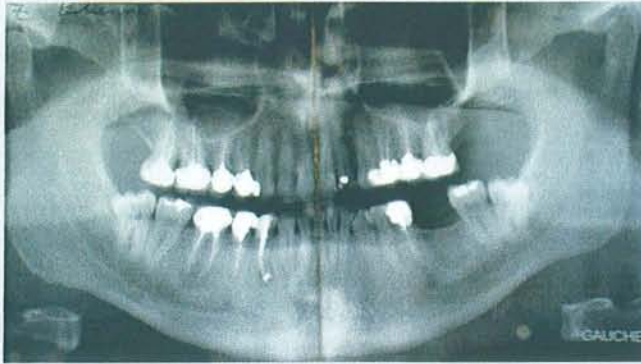Ces prélèvements intéressent une cavité dont la paroi est bordée par un épithélium malpighien acanthosique, spongiotique, infiltré de granulocytes polynucléaires, qui repose sur un chorion focalement oedémateux ayant fibrosé, abritant une population dense de cellules inflammatoires à prédominance plasmocytaire. Il n'est pas observé sur les lames examinées d'éléments atypiques.

CCL

Kyste à revêtement épidermoïde pouvant correspondre à un kyste péri-apical

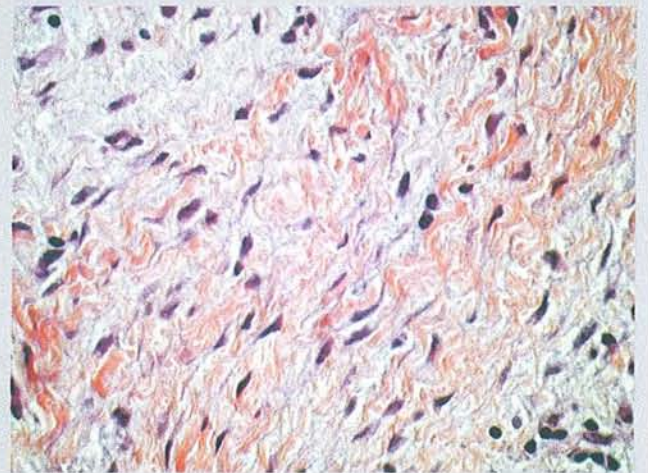
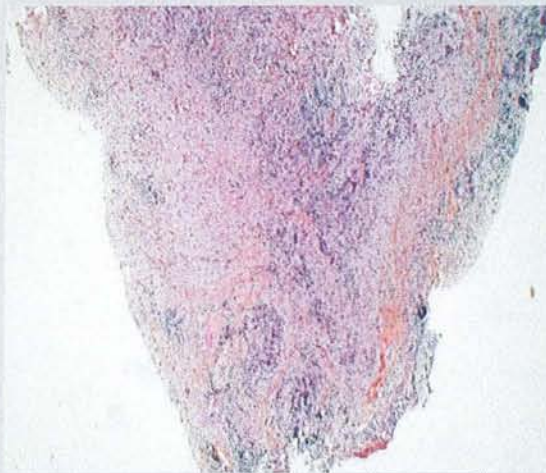


AVIS DU PRATICIEN



Granulome sur 44

HISTOLOGIE



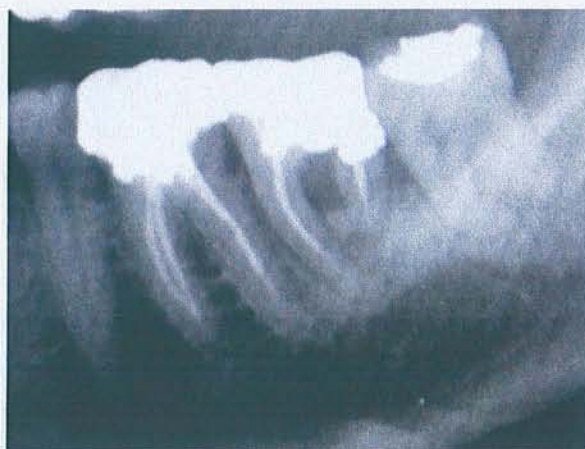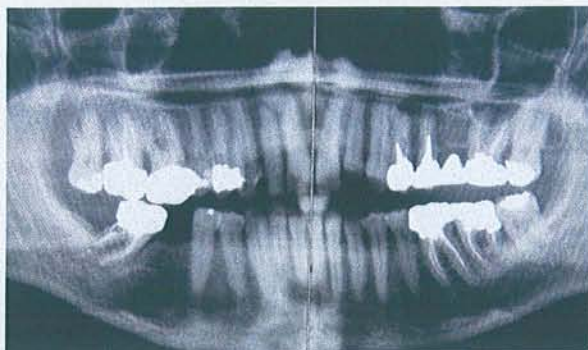
Ces prélèvements intéressent un tissu conjonctif de type collagène relativement dense abritant de nombreux éléments inflammatoires de type lymphoplasmocytaires. Il n'est pas observé de structure épithéliale.

CCL

Granulome apical

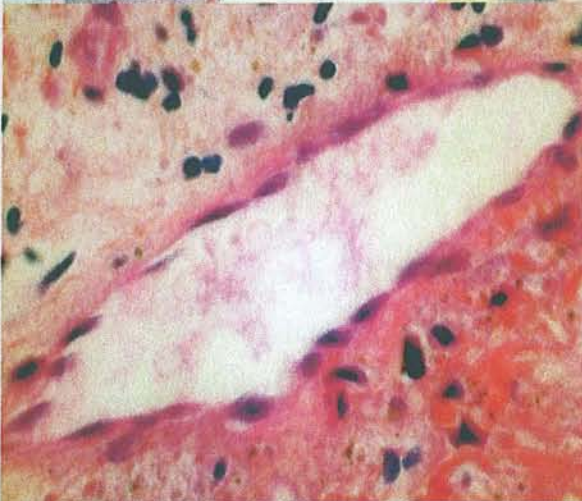
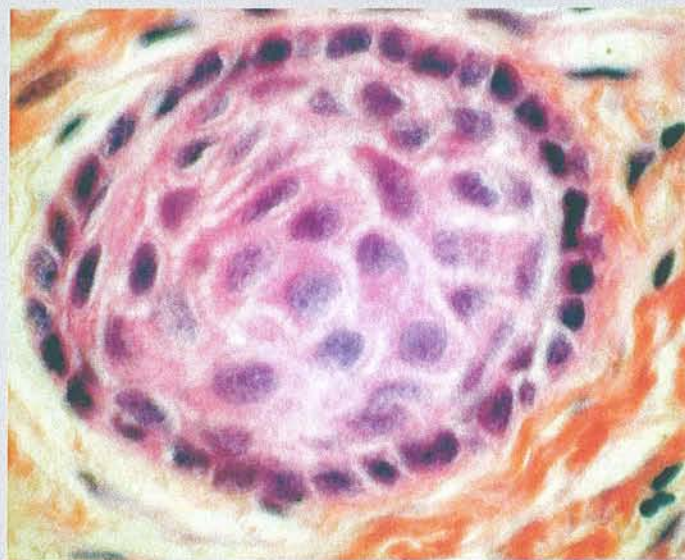
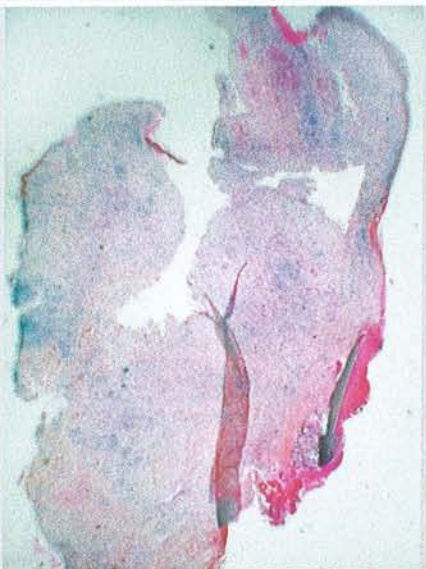

AVIS DU PRATICIEN



Granulome sur 36

HISTOLOGIE



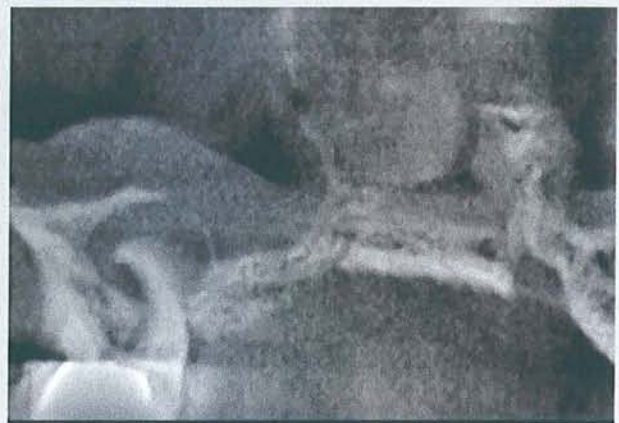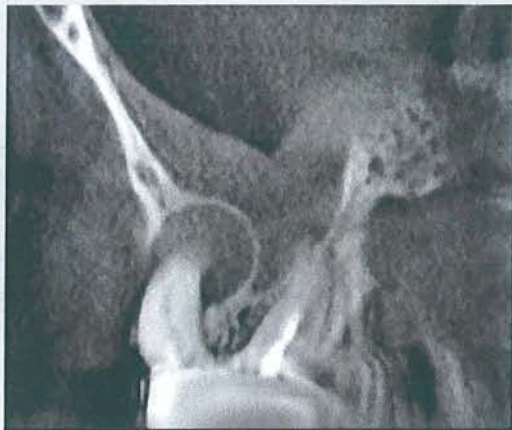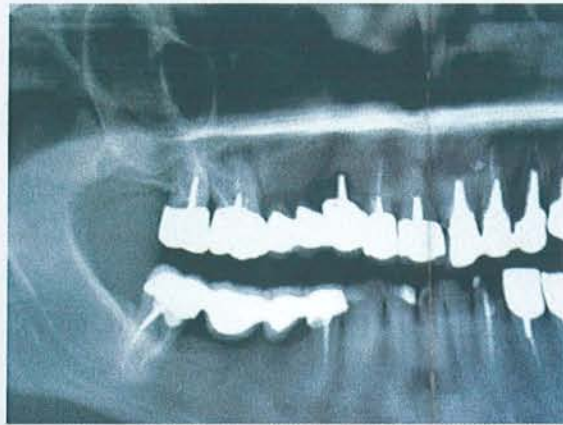Cette biopsie intéresse un tissu conjonctif de type collagène relativement lâche, richement vascularisé, abritant de nombreux éléments inflammatoires lymphoplasmocytaires, mais également des macrophages unis ou multinucléés. Un petit îlot épithélial est focalement noté.

CCL

Granulome apical

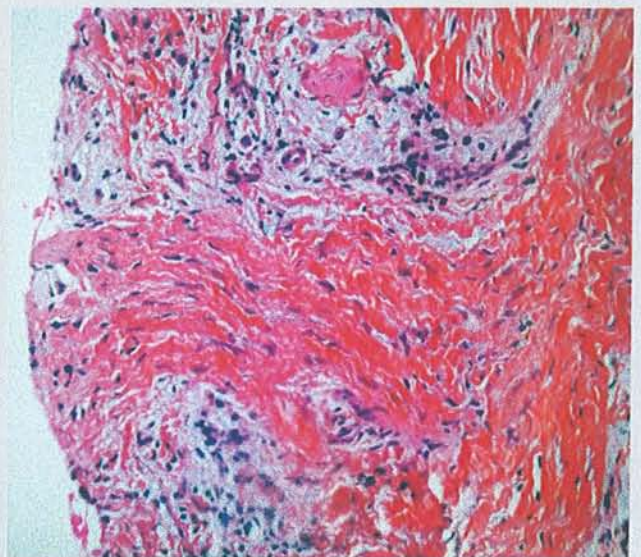
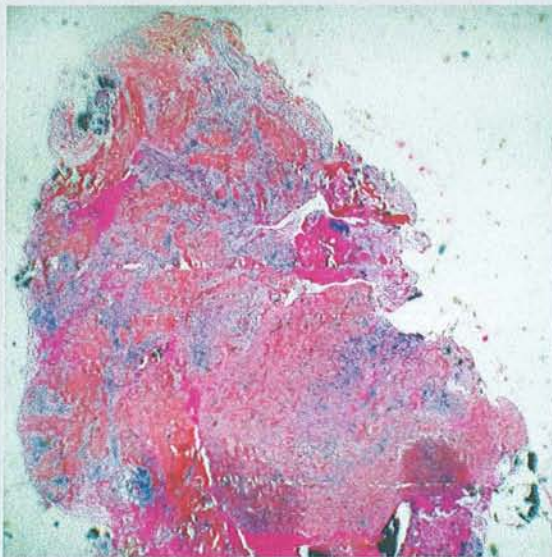


AVIS DU PRATICIEN



Kyste sur 16

HISTOLOGIE



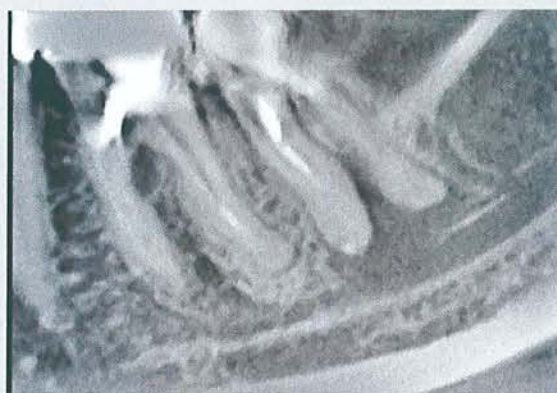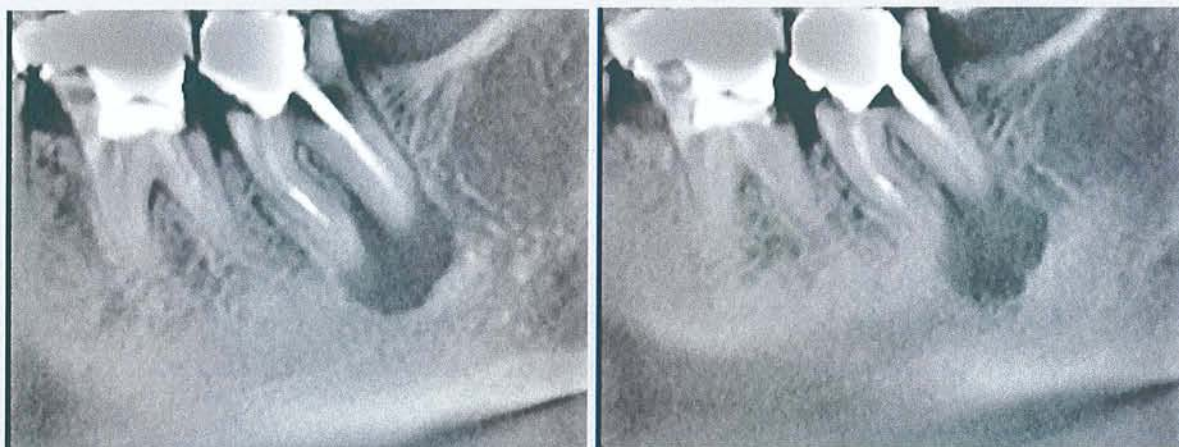Ce prélèvement intéresse un tissu conjonctif siège d'une fibrose collagène dense, parsemée d'éléments inflammatoires lymphoplasmocytaires et abritant quelques travées de tissu osseux fibreux. Il n'est pas observé de structure épithéliale.

CCL

Granulome péri-apical

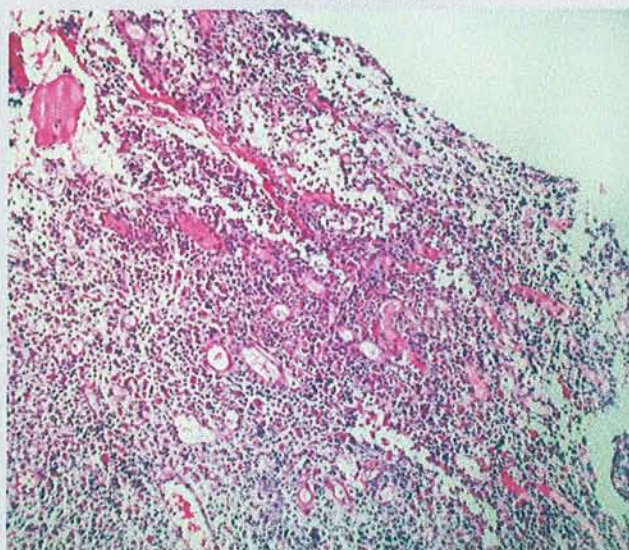


AVIS DU PRATICIEN



Kyste sur 47

HISTOLOGIE



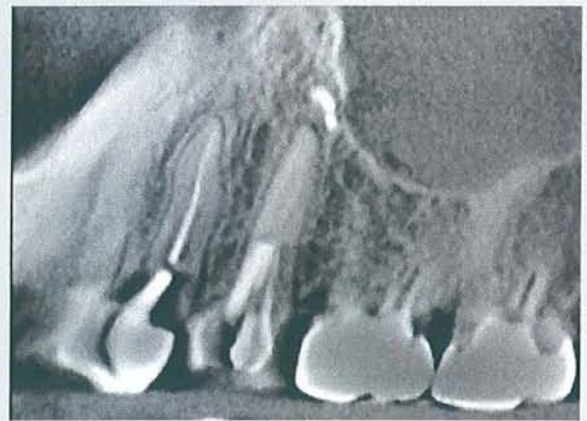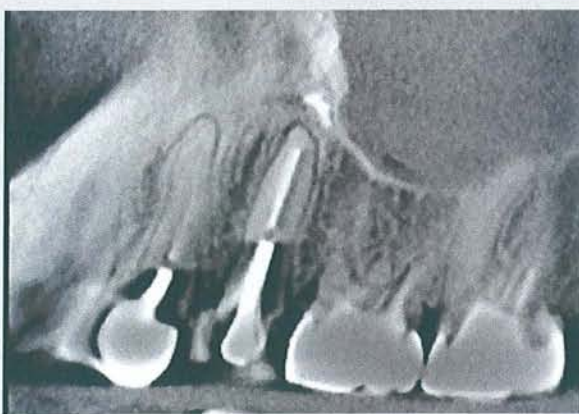
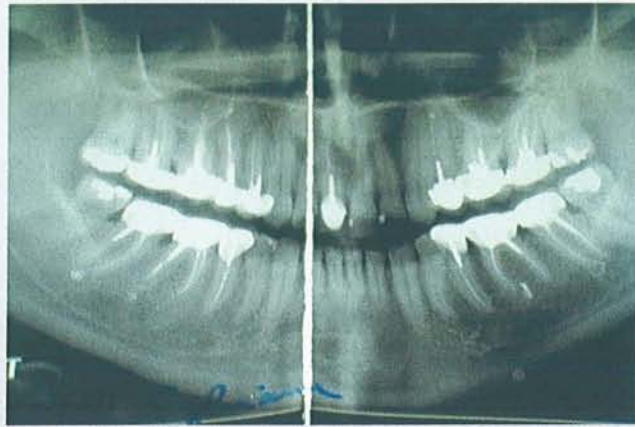Le prélèvement intéresse un tissu de granulation richement vascularisé, infiltré de granulocytes polynucléaires et abritant quelques résidus osseux. Certains prélèvements concernent une fibrose plus dense.

CCL

Inflammation subaiguë suppurée

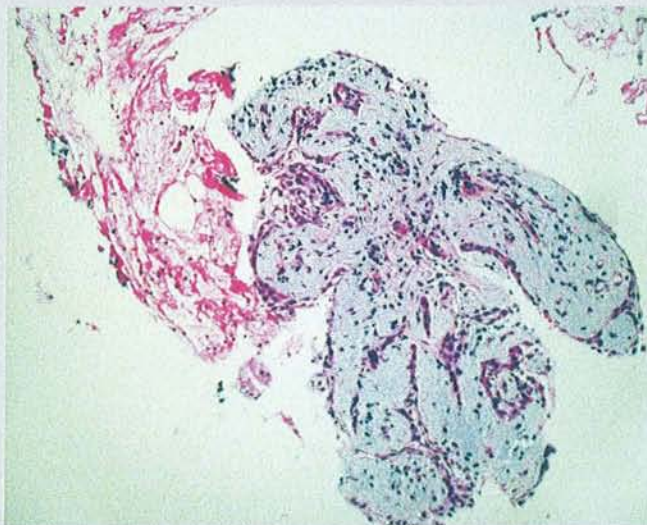


AVIS DU PRATICIEN



Granulome sur 14. Patient atteint d'une sinusite

HISTOLOGIE



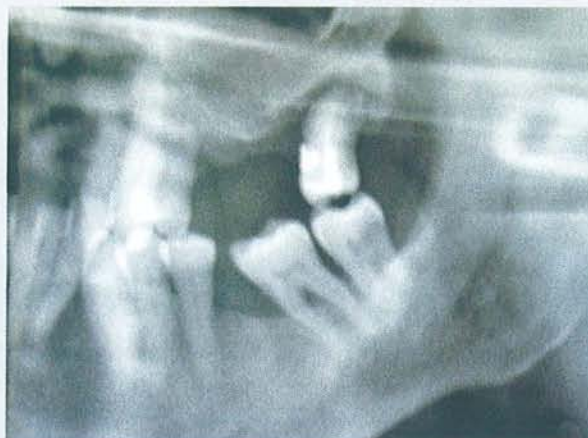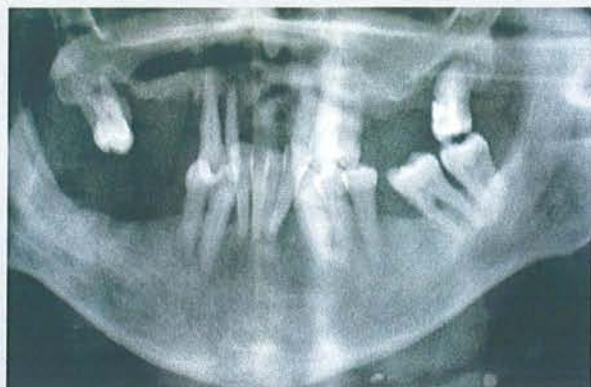Cette biopsie intéresse un tissu conjonctif oedémateux, modérément vascularisé, infiltré de quelques éléments inflammatoires revêtus par un épithélium malpighien partiellement exfolié. Quelques travées osseuses non décalcifiées sont également notées.

CCL

Kyste à revêtement épidermoïde. Kyste périapical ?

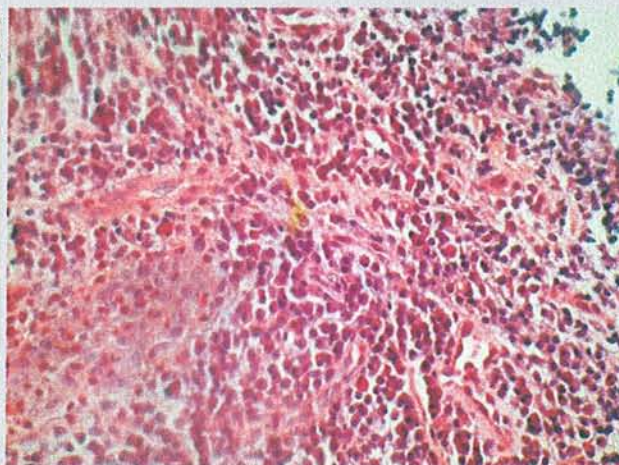
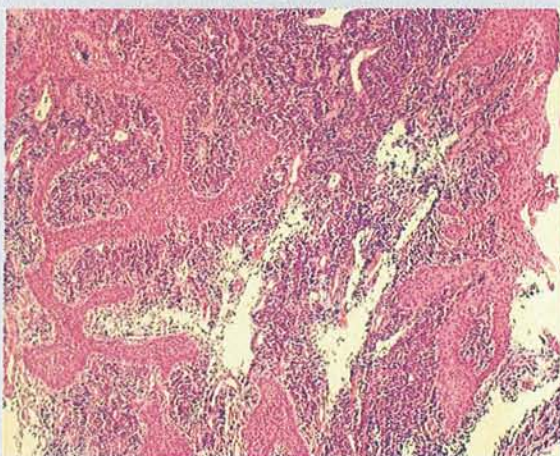


AVIS DU PRATICIEN



Granulome sur 28

HISTOLOGIE



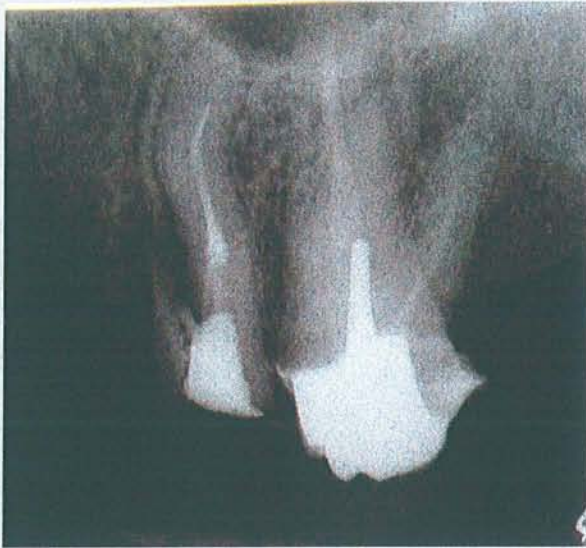Ces différents prélèvements intéressent les parois d'une cavité bordée par un épithélium malpighien dont les crêtes sont étirées, discrètement spongiotiques, infiltrées d'éléments inflammatoires polymorphes, n'abritant pas de corps de Rushton et qui repose sur un chorion oedémateux siège d'infiltrat lymphoplasmocytaire dense.

CCL

Kyste périapical

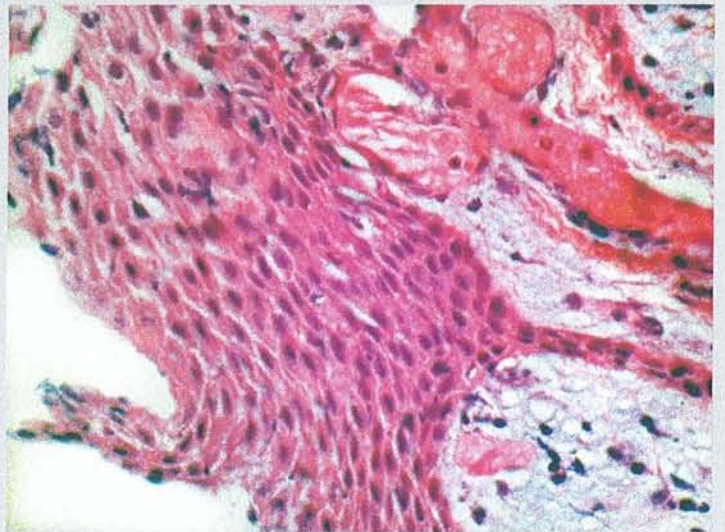
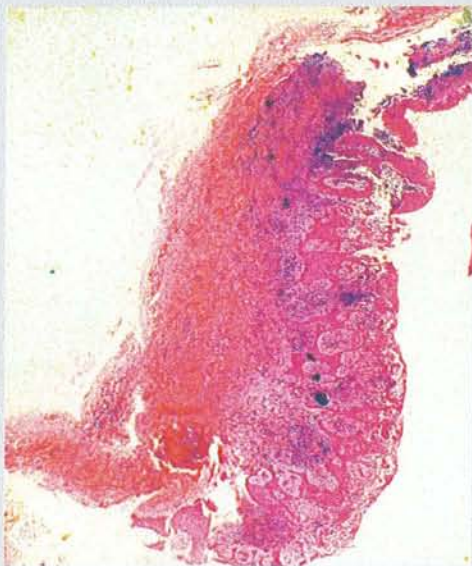

AVIS DU PRATICIEN



Granulome sur 26

HISTOLOGIE



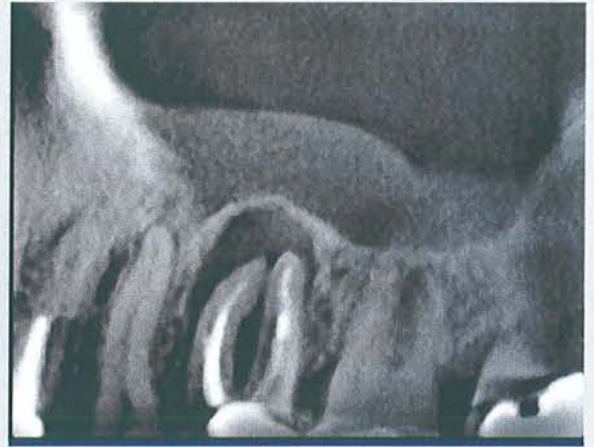
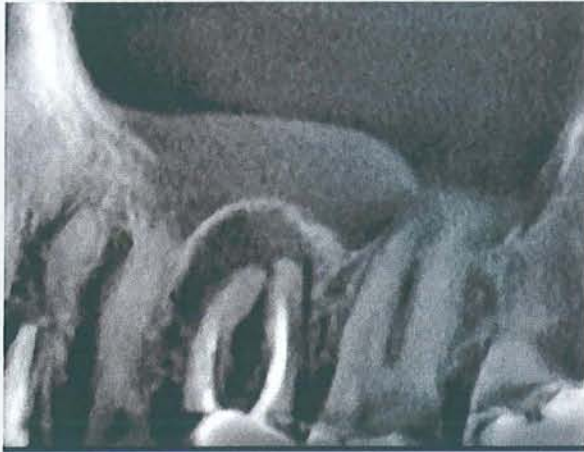Ces différents prélèvements intéressent une cavité dont la paroi est localement bordée par un épithélium malpighien dystrophique, sans corps de Rushton. Ce dernier repose sur un chorien congestif composé d'éléments inflammatoires lymphoplasmocytaires.

CCL

Kyste périapical

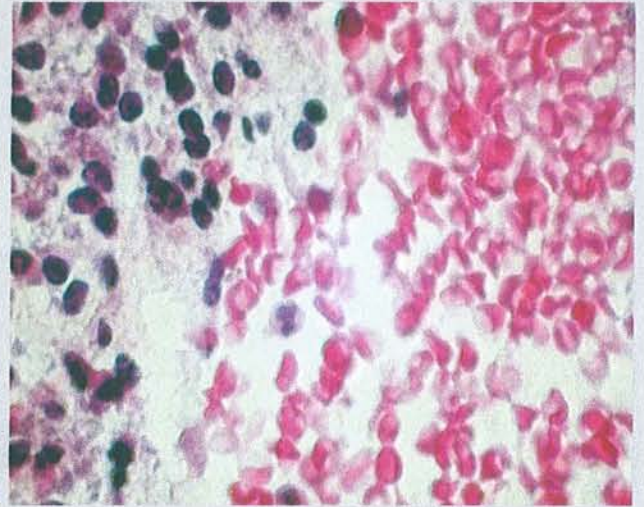
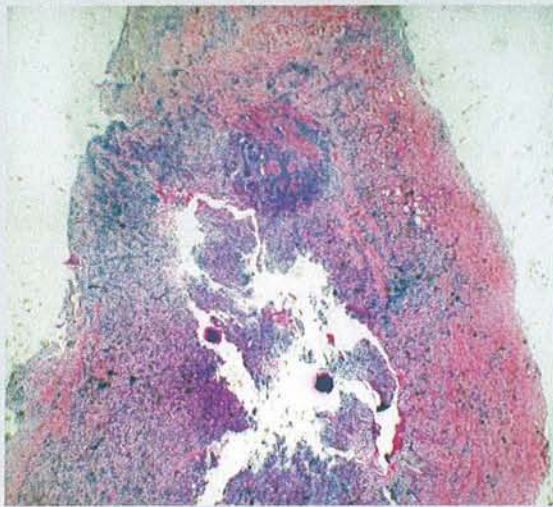


AVIS DU PRATICIEN



Granulome sur 26. Sinusite

HISTOLOGIE



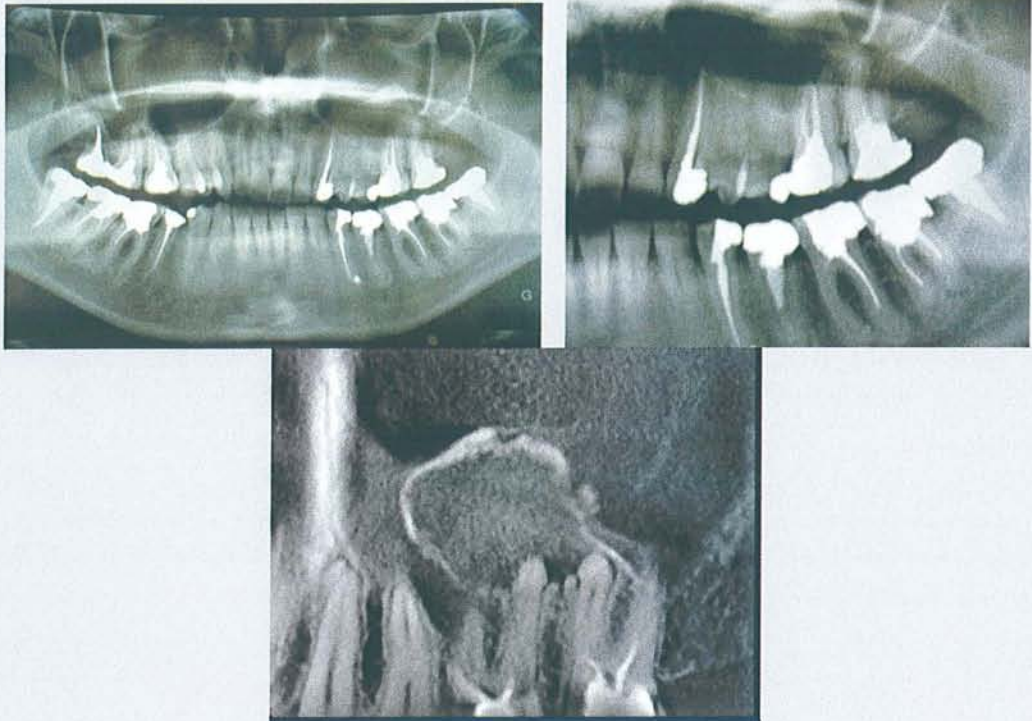
Le prélèvement intéresse un tissu fibreux, siège d'une importante réaction inflammatoire constituée de lymphocytes, de plasmocytes et de nombreux polynucléaires. Il s'y associe une importante néo-angiogenèse. Pas de structure épithéliale identifiable. Pas de malignité.

CCL

Remaniements fibro-inflammatoires subaiguës compatibles avec un granulome apical

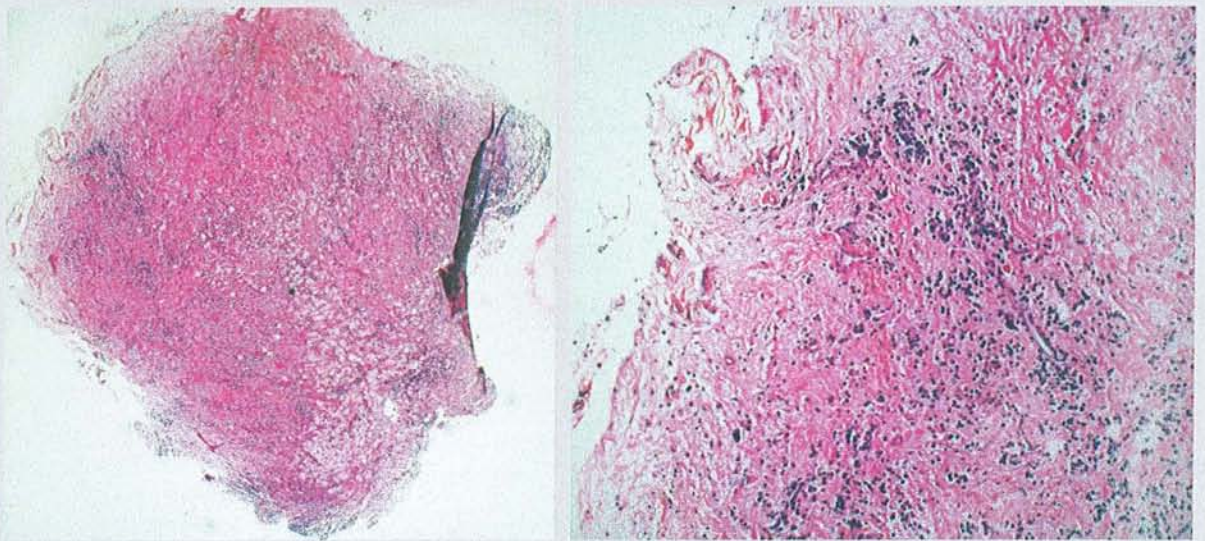


AVIS DU PRATICIEN



Kyste sur 26

HISTOLOGIE



Cette biopsie intéresse un tissu conjonctif oedémateux, modérément vascularisé, infiltré par des éléments inflammatoires polymorphes comportant des macrophages spumeux, des éléments lymphoplasmocytaires et de nombreux granulocytes polynucléaires. Quelques foyers de suppuration sont focalement observés. A noter par ailleurs la présence de corps étrangers au sein de vacuoles intramacrophagiques. Il n'est enfin pas noté de structure épithéliale.

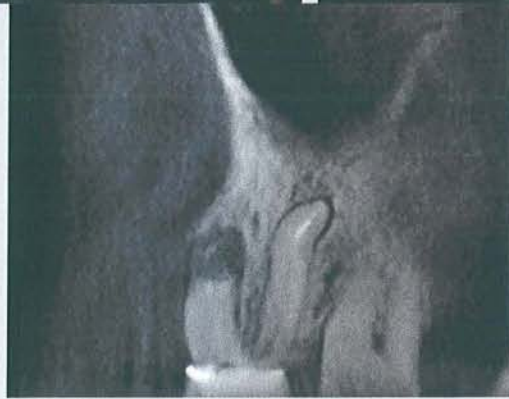
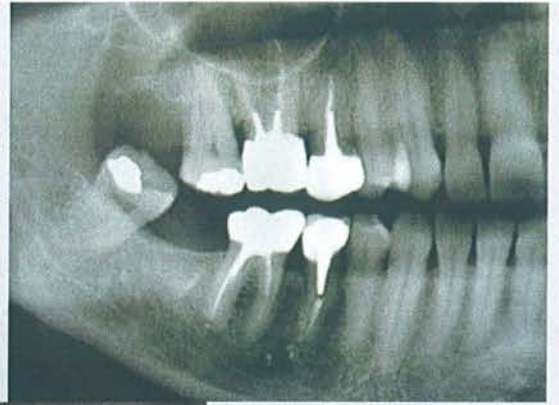
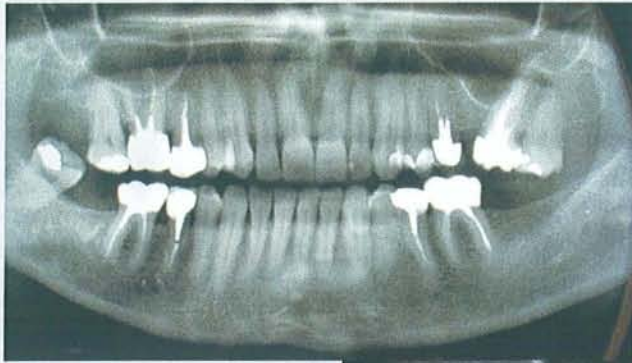
CCL

Inflammation subaiguë avec foyer de suppuration focale



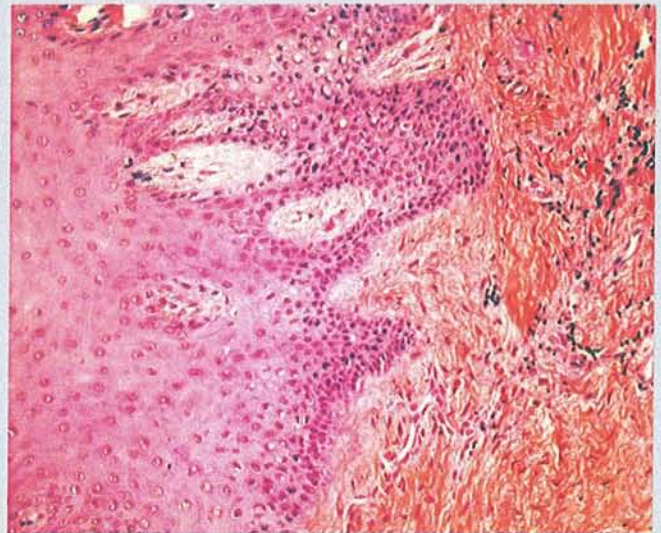
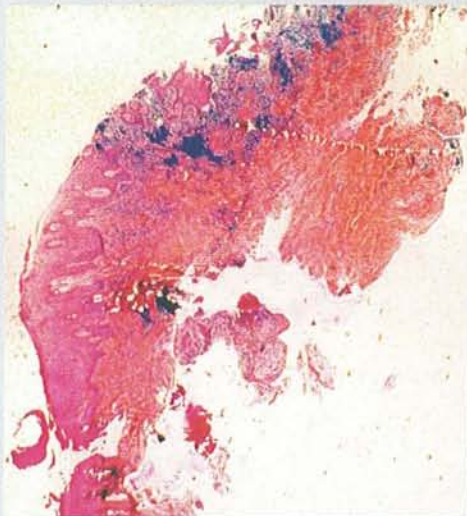
Patient 20

AVIS DU PRATICIEN



Kyste sur 16

HISTOLOGIE



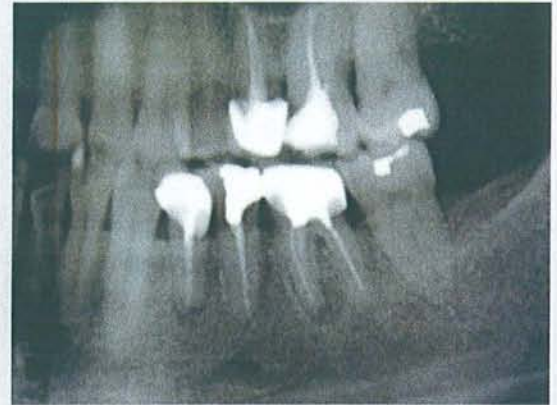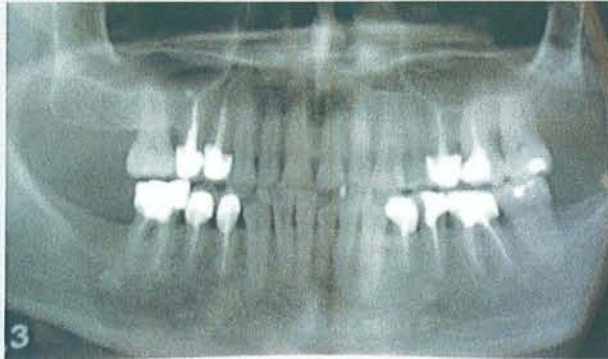
Ces prélèvements intéressent une cavité dont les parois sont bordées par un épithélium malpighien acanthosique, parakératosique, discrètement spongiotique, ne présentant pas de corps de Rushton. Cet épithélium repose sur un chorion abritant des infiltrats lymphoplasmocytaires denses. Plus à distance se développe une fibrose collagène.

CCL

Kyste à revêtement épidermoïde (kyste radiculo dentaire ?)

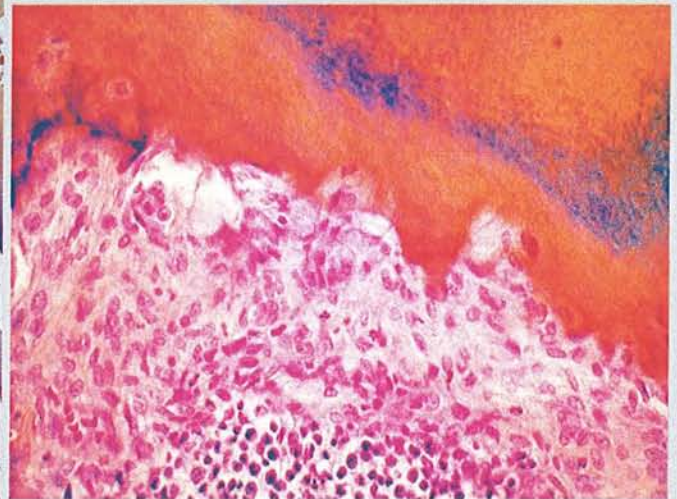
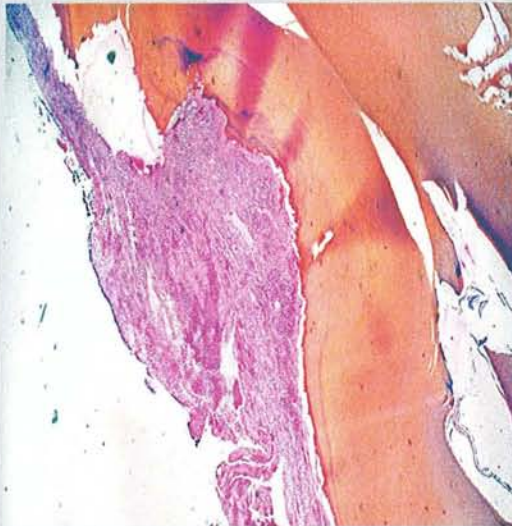


AVIS DU PRATICIEN



Granulome sur 36

HISTOLOGIE



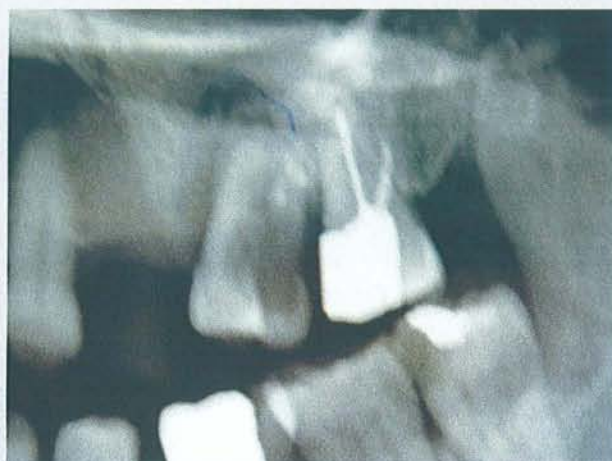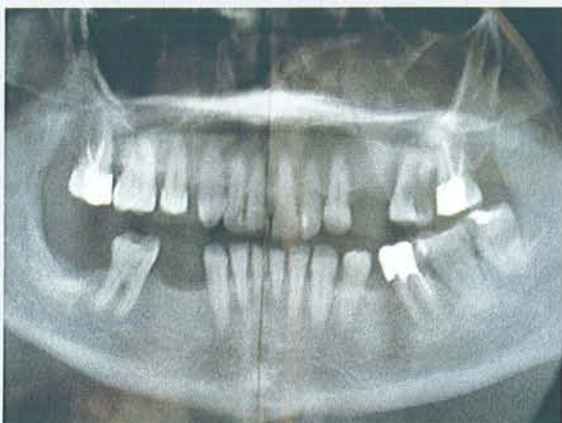Ces prélèvements intéressent une dent avec un peu de tissu conjonctif accolé sur une face latérale. Sur le plan histologique, la chambre pulpaire est nécrotique et abrite quelques corps étrangers. Le tissu conjonctif péri dentaire est richement vascularisé et siège d'infiltrats polymorphes comportant des éléments lymphoplasmocytaires, des granulocytes neutrophiles et éosinophiles. Il n'est pas observé de structure épithéliale.

CCL

Granulome

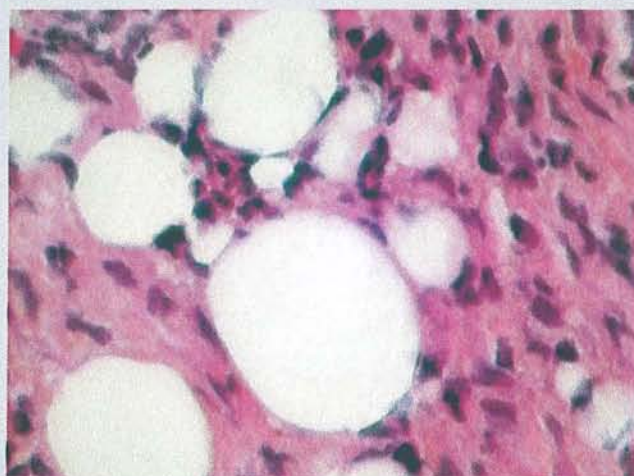
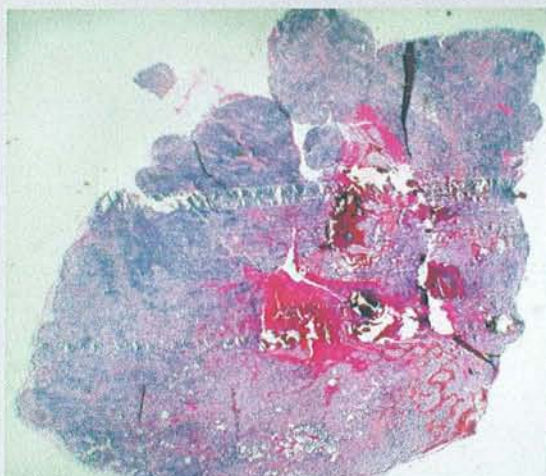


AVIS DU PRATICIEN



Granulome sur 26.

HISTOLOGIE



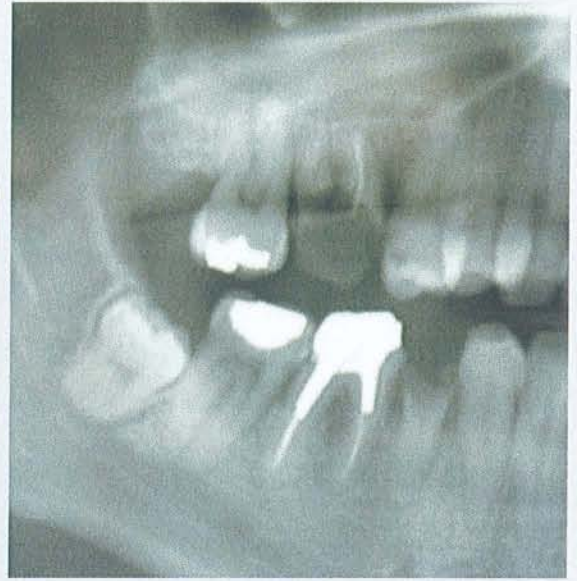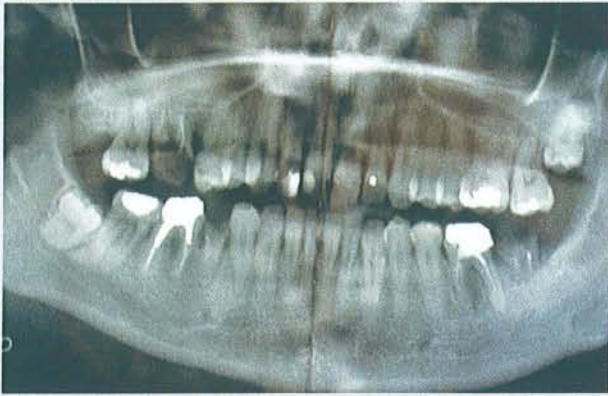Cette biopsie intéresse un tissu de granulation richement vascularisé, infiltré d'éléments inflammatoires polymorphes focalement fibrosés, abritant des travées d'os fibreux réactionnels. Il n'est pas observé de structure épithéliale sur les lames examinées.

CCL

Tissu de granulation inflammatoire

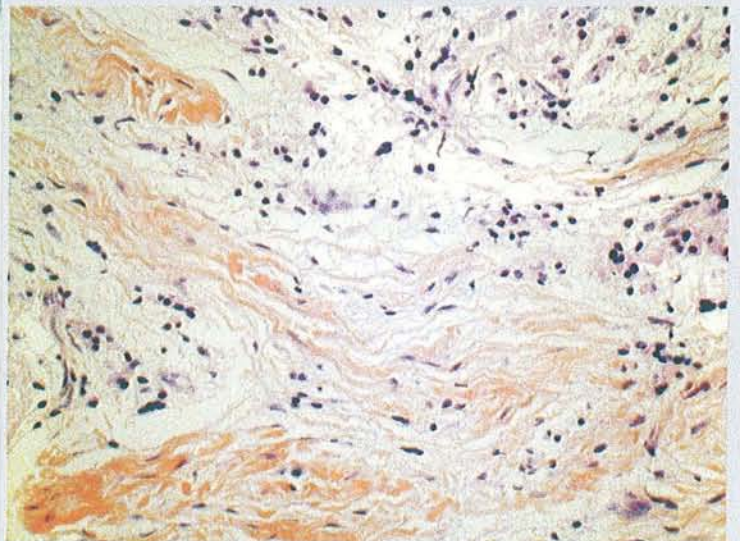
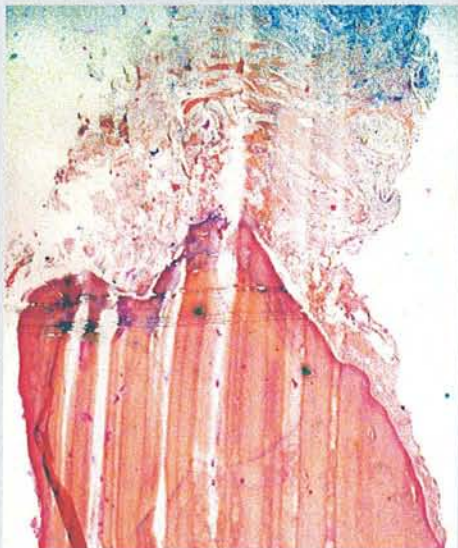

AVIS DU PRATICIEN



Granulome sur 16

HISTOLOGIE



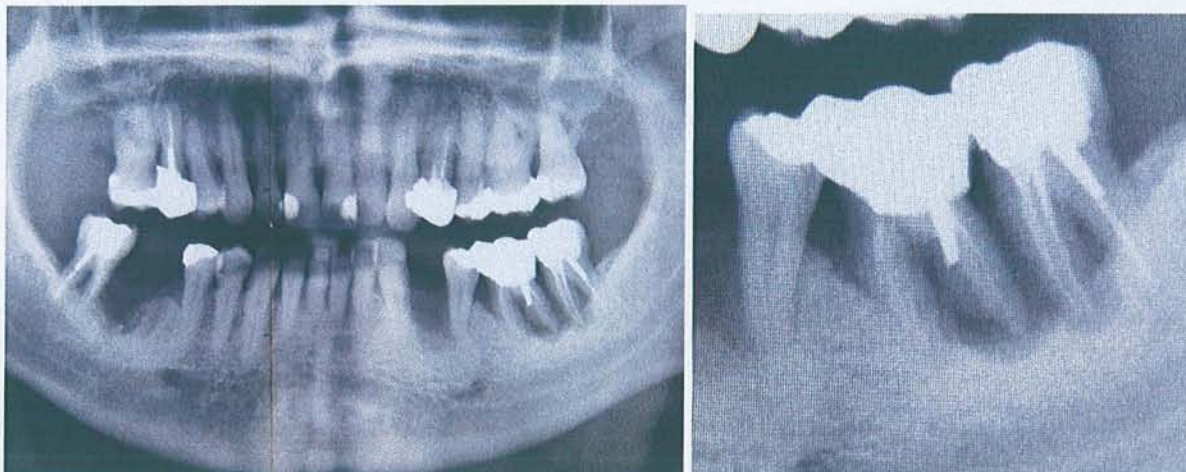
Les tissus péri dentaires sont le siège d'une fibrose collagène, dense focalement dissociée par du mucus et des éléments inflammatoires polymorphes. Il n'est pas observé de structure épithéliale.

CCL

Granulome apico dentaire. Il n'est pas observé d'argument en faveur de la malignité.

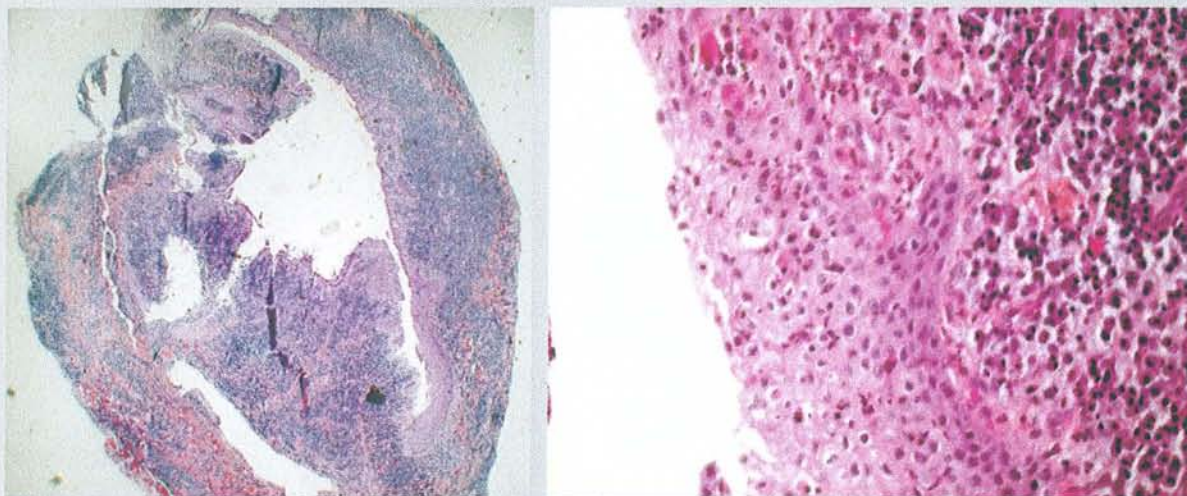


AVIS PRATICIEN



Granulome. Dent mobile. Patient diabétique

HISTOLOGIE



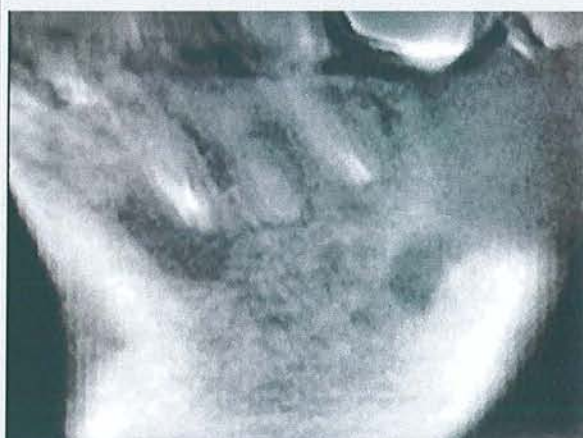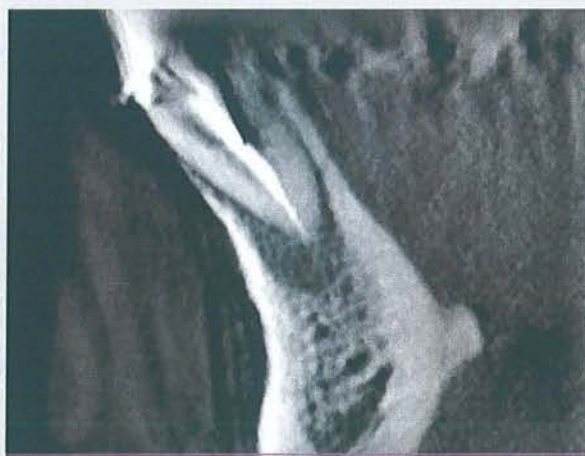Les différentes préparations examinées permettent l'observation d'une cavité dont la paroi est revêtue, tantôt par un tissu de granulation, tantôt par un épithélium malpighien hyperacanthosique, non kératosique. Le tissu de granulation est richement vascularisé, infiltré de très nombreux éléments inflammatoires lymphoplasmocytaires ainsi que par des polynucléaires neutrophiles. Il n'est pas observé d'éléments atypiques.

CCL

Kyste à revêtement malpighien inflammatoire (kyste péri apical ?)

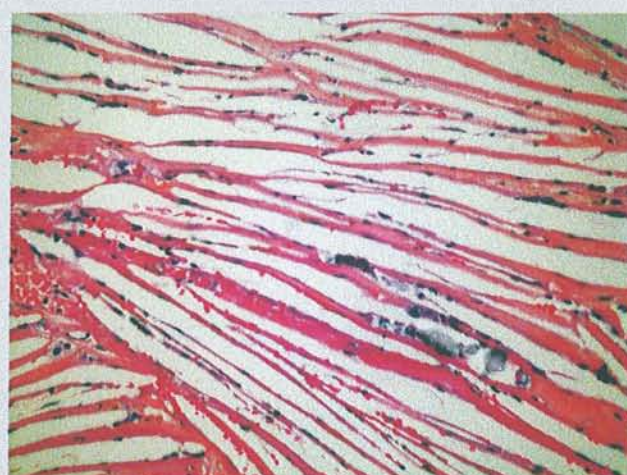
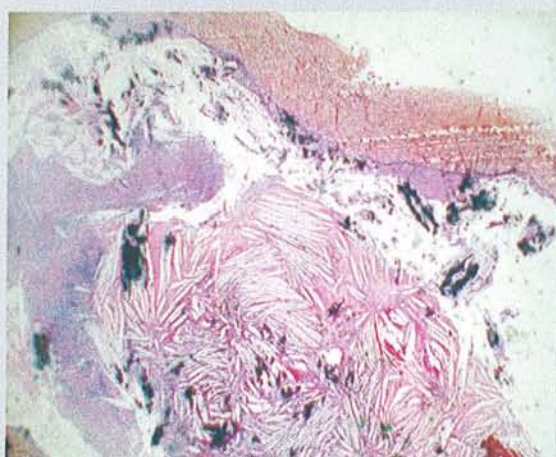


AVIS DU PRATICIEN



Kyste

HISTOLOGIE



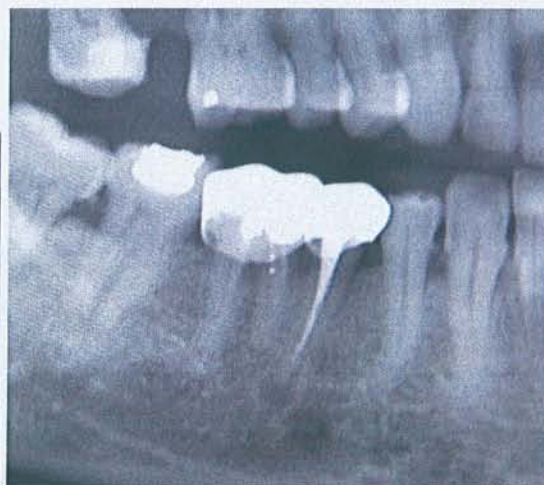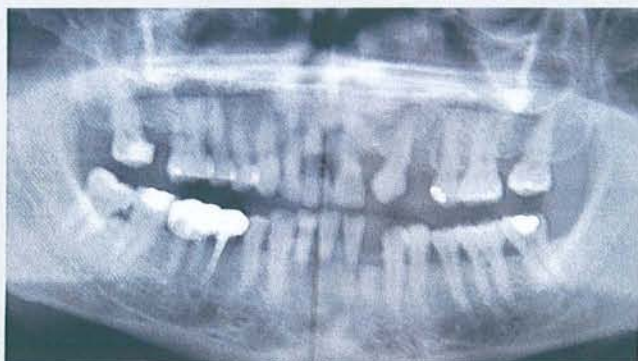La lésion est kystique, contenant au centre un matériel nécrotique, éosinophile, minéralisé avec de nombreuses empreintes de cristaux de cholestérol. La paroi de kyste est bordée par un épithélium malpighien, constitué de kératinocytes réguliers, non atypiques. Absence de kératinisation. Le matériel minéralisé est parfois incrusté au sein de cet épithélium et dans le tissu fibreux sous jacent. Le chorion sur lequel repose la lésion est inflammatoire, comportant un abondant infiltrat lymphoplasmocytaire et histiocytaire. Il existe des empreintes de cristaux de cholestérol ainsi que quelques sidérophages. Absence de signe histologique de malignité.

CCL

Kyste apico dentaire. Pas de malignité

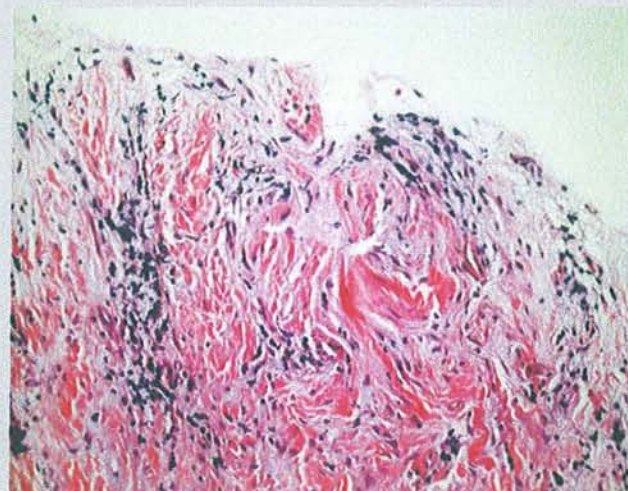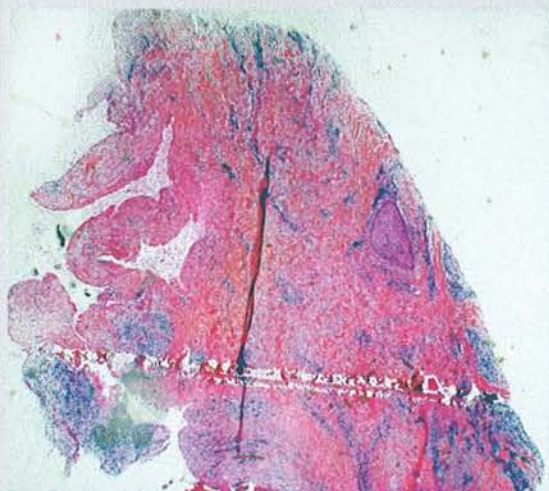


AVIS DU PRATICIEN



Kyste sur 45

HISTOLOGIE



Cette biopsie intéresse une vaste plage de fibrose collagène dense richement vascularisée, infiltrée par place d'éléments inflammatoires lymphoplasmocytaires. Il n'est pas observé sur les lames examinées d'épithélium malpighien hyperplasique.

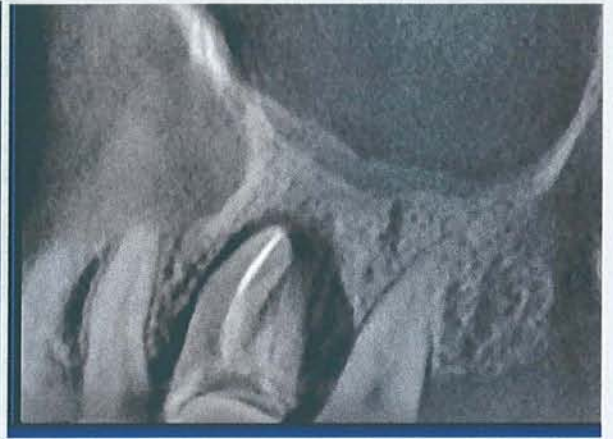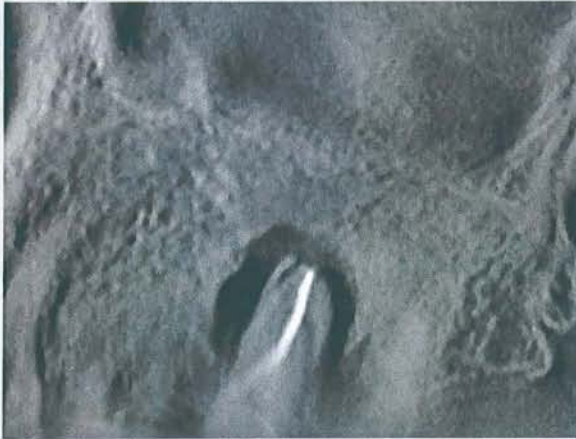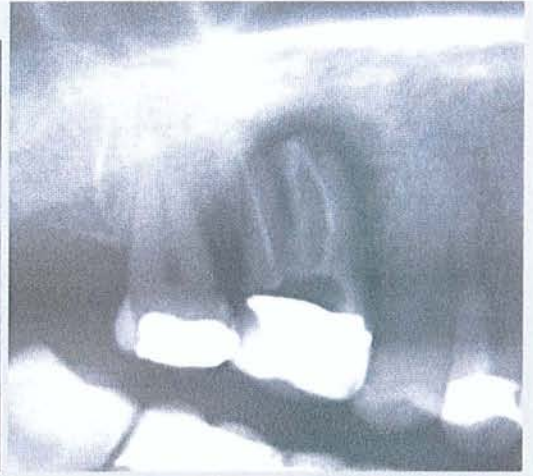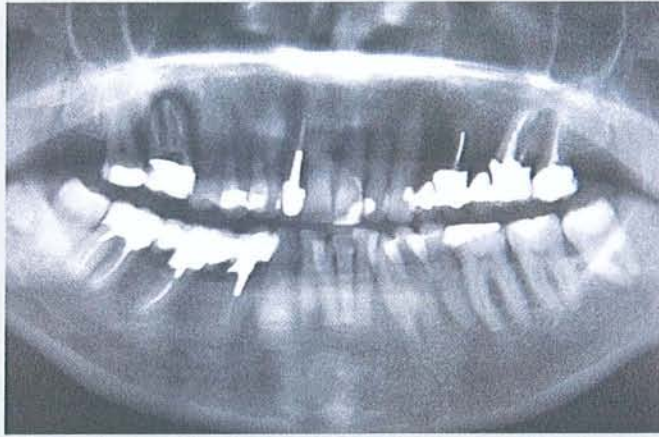
CCL

Granulome périapical



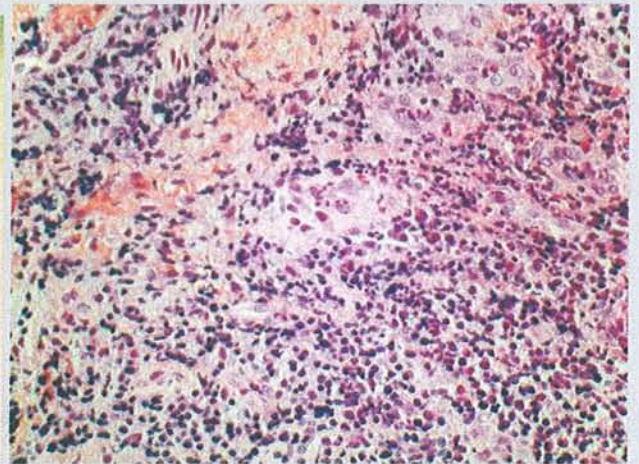
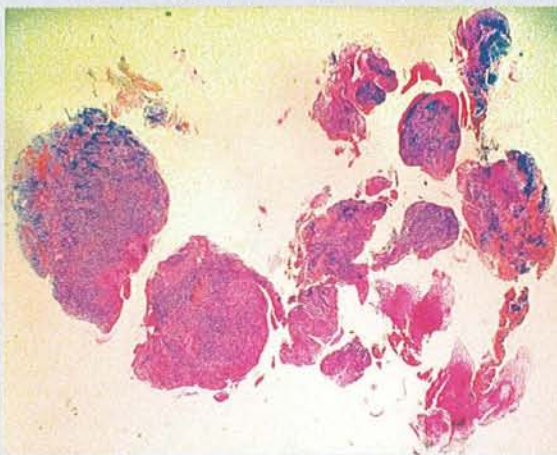
Patient 27

AVIS DU PRATICIEN



Granulome sur 16

HISTOLOGIE



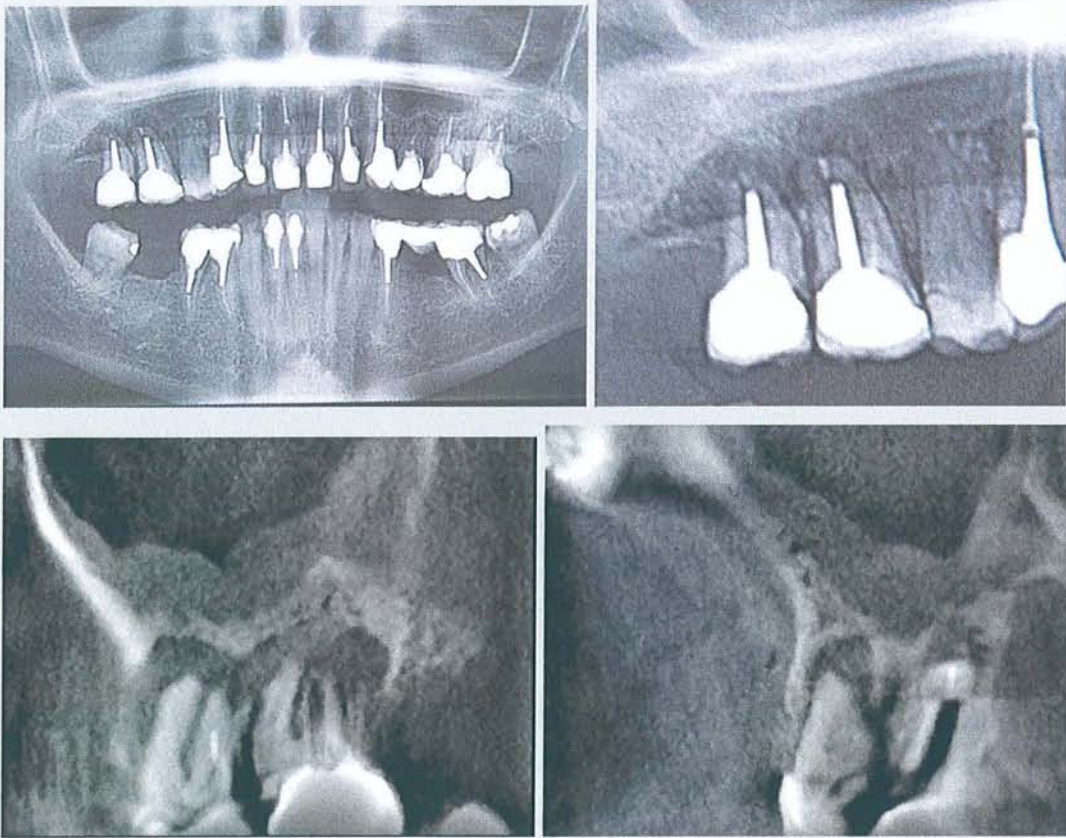
Ces prélèvements intéressent une cavité dont la paroi est focalement bordée par un épithélium malpighien, dont l'épaisseur est régulière, spongiotique, infiltrée d'éléments inflammatoires polymorphes, non kératosiques en surface et qui reposent sur un chorion fortement congestif, infiltré d'éléments inflammatoires lymphoplasmocytaires ainsi que par des granulocytes polynucléaires.

CCL

Kyste périapical

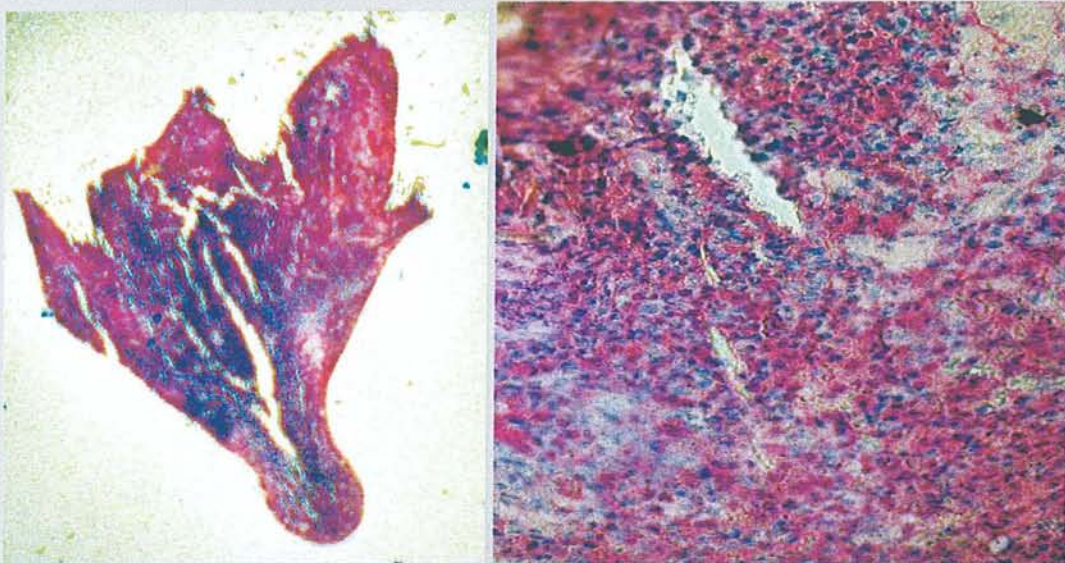


AVIS DU PRATICIEN



Granulomes 16 et 17

HISTOLOGIE



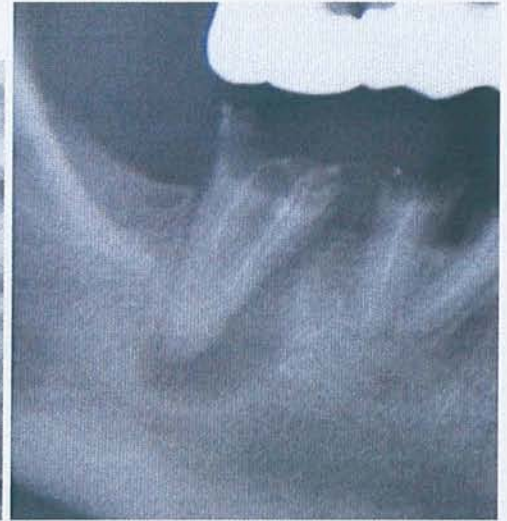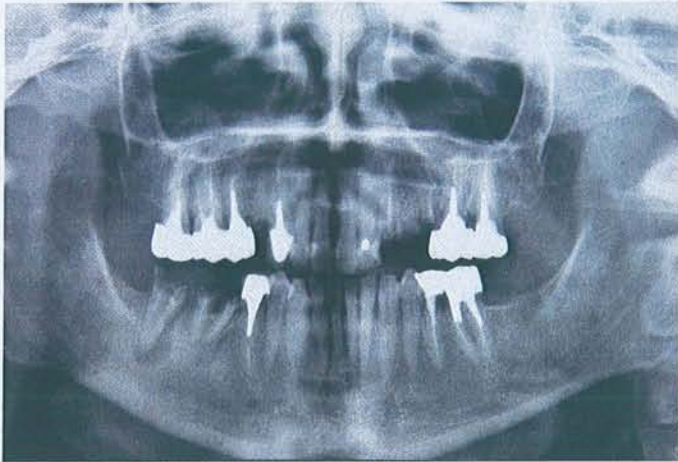
Les différentes préparations examinées permettent l'observation d'un tissu conjonctif richement vascularisé, siège d'un infiltrat polymorphe très dense, comportant des éléments lymphoplasmocytaires et de nombreux polynucléaires parfois altérés. Quelques plages osseuses sont également notées. Il n'est pas observé de structure épithéliale.

CCL

Granulome

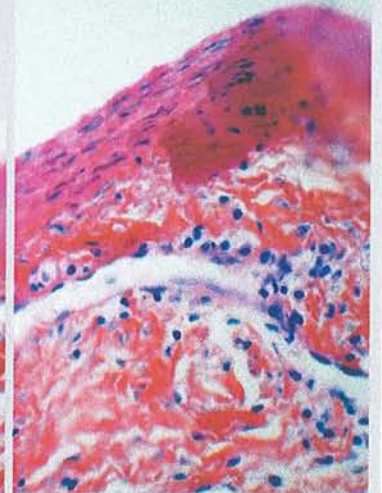
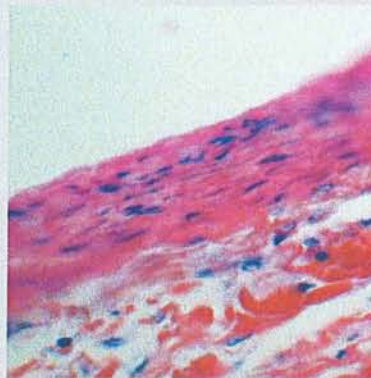
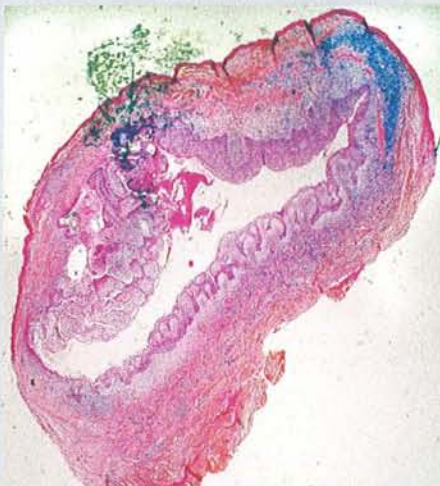


AVIS DU PRATICIEN



Kyste sur 47

HISTOLOGIE



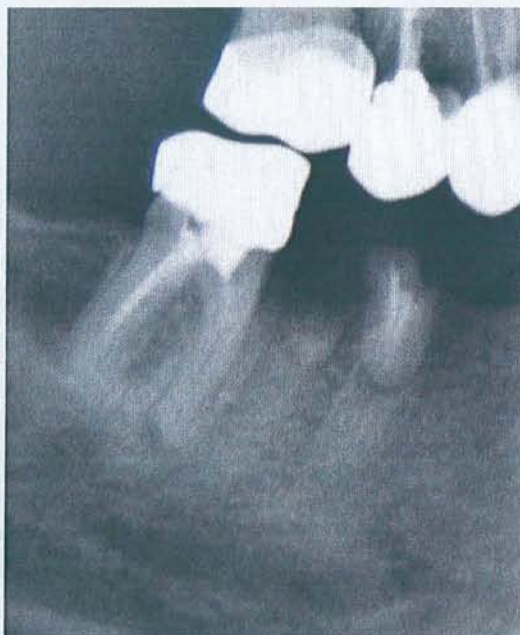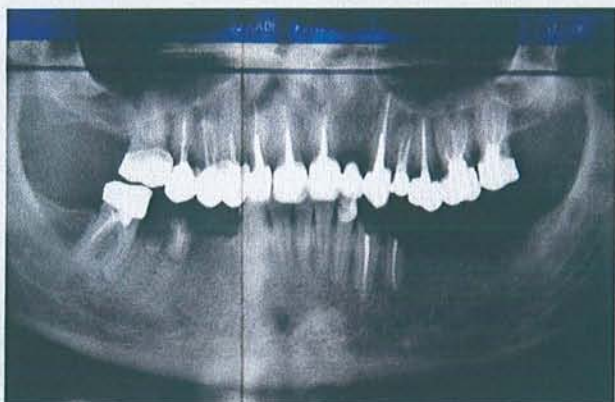Cette biopsie intéresse une cavité dont la paroi est bordée par un épithélium malpighien dystrophique, non parakératosique, infiltré d'éléments inflammatoires polymorphes, n'abritant pas de corps de Rushton. Cet épithélium repose sur un tissu conjonctif, oedémateux, infiltré d'éléments inflammatoires lymphoplasmocytaires, puis sur une couche de fibrose.

CCL

Kyste périapical

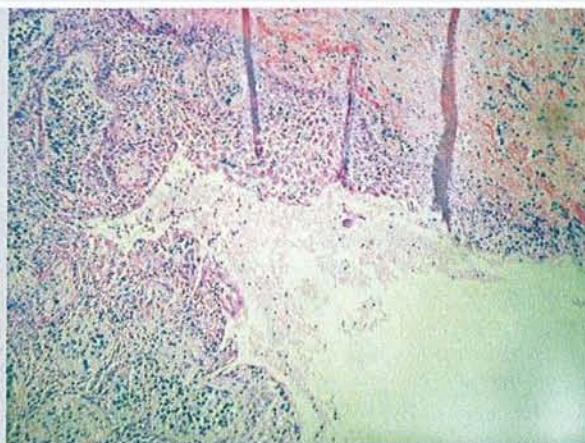
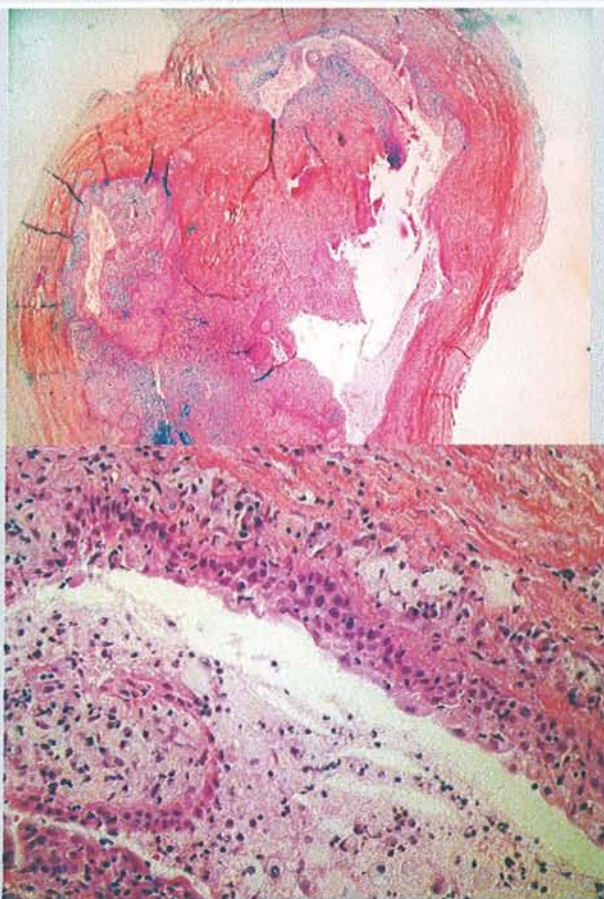


AVIS DU PRATICIEN



Granulome sur 46

HISTOLOGIE



Ces préparations intéressent une cavité dont la paroi est partiellement bordée par un épithélium malpighien acanthosique, non kératinisé, spongiotique, infiltré d'éléments inflammatoires polymorphes. Cet épithélium repose sur un chorion densément infiltré d'éléments inflammatoires et notamment de plasmocytes. Plus à distance, s'est développée une fibrose.

CCL

Kyste apico-dentaire. Il n'y a pas d'éléments en faveur de la malignité



---

## 8 Conclusion

---

Nous avons vu qu'il était possible de diagnostiquer une parodontite apicale par des méthodes cliniques (en recherchant une voie de contamination bactérienne, si la réponse aux tests de vitalité pulpaire est négative et s'il existe une image osseuse radioclaire d'origine endodontique). Il convient toutefois de souligner que ces lésions sont le plus souvent détectées de façon fortuite par la radiographie.

La présentation des 30 cas qui a pour but de confronter la clinique avec l'histologie nous révèle par des moyens simples et "pédagogiques" ce que la littérature explique depuis des années : le diagnostic différentiel entre un kyste et un granulome périapical ne peut pas se faire par la radiologie ni la clinique, l'histologie étant le seul moyen de différenciation possible. Selon Kuc et Peters, la concordance des diagnostics clinique et histologique dans les infections périapicales est de 59%. Cette différence entre diagnostics clinique et histologique reste difficile à appréhender pour le praticien, le diagnostic histologique n'étant possible qu'après avulsion de l'organe dentaire.

Dans notre étude de cas cliniques, il a été difficile d'établir des corrélations entre la clinique et l'histologie, et ce pour différentes raisons :

- le praticien n'extrait et n'envoie au laboratoire d'anatomie-pathologie que les dents qu'il pense condamnées (guérison impossible après traitement ou retraitement endodontique, lésion volumineuse) ;
- la lésion n'a pas toujours pu être enlevée en un seul bloc ;
- notre étude de cas aurait dû se baser sur les mêmes critères que les études citées dans notre travail, à savoir celles de Nair (1996), Simon (1980) et Sonnabend (1966).

Sur les 30 cas cliniques exposés, l'histologie a confirmé 13 diagnostics initiaux posés par le praticien, 17 cas ne correspondant pas avec l'identification initiale. Ceci confirme la difficulté qu'ont les chirurgiens dentistes à poser le diagnostic différentiel entre kyste et granulome. Quoiqu'il en soit, dans le cas de dents atteintes de parodontite apicale, la

démarche thérapeutique doit toujours suivre le même schéma, à savoir en premier lieu le traitement, ou retraitement endodontique. Après 2 mois, une radiographie d'observation permettra de se rendre compte de l'évolution de la lésion. Si celle-ci montre des signes de guérison, le traitement sera considéré comme réussi ; par contre, si la lésion évolue, il faudra avoir recours à la chirurgie endodontique.

Tout au long de ce travail, nous avons montré le rôle important des bactéries dans la pathogenèse des parodontites apicales. Ainsi, le traitement des lésions périapicales doit s'efforcer d'éliminer ces bactéries du système canalaire. En effet, une lésion périapicale ne condamne pas la dent. Cette dernière peut rester sur l'arcade grâce à des traitements endodontiques conventionnels ou chirurgicaux.

L'idée reçue selon laquelle seuls les granulomes guérissent par des traitements endodontiques orthogrades est définitivement dépassée, les kystes en poche semblent eux aussi guérir par un traitement endodontique orthograde. Les études sur les incidences relatives des différentes lésions périapicales montrent que le taux de kystes vrais est relativement bas par rapport aux autres lésions (10%). Les kystes vrais étant les lésions qui ne guérissent pas par un traitement endodontique [74], ils devront être traités par une thérapeutique chirurgicale.

Pour conclure, nous rappellerons que ce travail n'a pas l'intention d'inciter les praticiens à envoyer toutes les lésions périapicales au laboratoire d'analyse anatomo-pathologique, mais plutôt d'inciter ceux-ci à faire preuve de beaucoup de rigueur, tant au niveau diagnostique que thérapeutique.



---

## 9 BIBLIOGRAPHIE

---

1. Abou-Rass M. & Bogen G.  
*Microorganisms in closed periapical lesions.*  
Int Endod J., 1998 ; 31(1) : 39-47
2. Baumann L. & Rossman S.R.  
*Clinical, roentgenologic and histopathologic findings in teeth with apicalradiolucent areas.*  
Oral Surg Oral Med Oral Pathol., 1956 ; 9(12) : 1330-1336
3. Bender I.B.  
*Factors influencing the radiographic appearance of bony lesions.*  
J Endod., 1997 ; 23(1) : 5-14
4. Bender I.B.  
*A commentary on General Bhaskar's hypothesis.*  
Oral Surg Oral Med Oral Pathol., 1972 ; 34(3) : 469-476
5. Bergenholtz G.  
*Micro-organisms from necrotic pulp of traumatized teeth.*  
Odontol Revy., 1974 ; 25(4) : 347-358
6. Bergenholtz G., Horsted-Bindslev P. & Reit C.  
*Textbook of endodontology.*  
Oxford, Blackwell Munksgaard, 2003 ; 341 p.
7. Bhaskar S.N.  
*Periapical lesions - types, incidence, and clinical features.*  
Oral Surg Oral Med Oral Pathol., 1966 ; 21(5) : 657-671
8. Bhaskar S.N.  
*Nonsurgical resolution of radicular cysts.*  
Oral Surg Oral Med Oral Pathol., 1972 ; 34(3) : 458-468
9. Block R.M., Bushell A., Rodrigues H., Langeland K.  
*A histopathologic, histobacteriologic, and radiographic study of periapical endodontic surgical specimens.*  
Oral Surg Oral Med Oral Pathol., 1976 ; 42(5) : 656-678
10. Brockleband L.  
*Dental Radiology : understanding the X-ray image.*  
Oxford : Oxford. University Press, 1997 : 217p.

11. Brynolf I.  
*Radiography of the periapical region as a diagnostic aid. II. Diagnosis of pulp-related changes.*  
Dent Radiogr Photogr., 1979 ; 52(2) : 25-47
12. Brynolf I.  
*Histological and roentgenological study of periapical region of human upper incisors.*  
Odontol Revy., 1967 ; 18 : suppl 11
13. Bystrom A., Happonen R.P., Sjogren U., Sundqvist G.  
*Healing of periapical lesions of pulpless teeth after endodontic treatment with controlled asepsis.*  
Endod Dent Traumatol., 1987 ; 3(2) : 58-63
14. Bystrom A., Claesson R., Sundqvist G.  
*The antibacterial effect of camphorated paramonochlorophenol, camphorated phenol and calcium hydroxide in the treatment of infected root canals.*  
Endod Dent Traumatol., 1985 ; 1(5) : 170-175
15. Caliskan M.K.  
*Nonsurgical retreatment of teeth with periapical lesions previously managed by either endodontic or surgical intervention.*  
Oral Surg. Oral Med. Oral Pathol. Oral Radiol. Endod., 2005 ; 100(2) : 242-248
16. Chandler N.P., Love R.M. & Sundqvist G.  
*Laser Doppler flowmetry.*  
Oral Surg. Oral Med. Oral Pathol. Oral Radiol, Endod.. 1999 ; 87(5) : 613-616
17. Chavez de Paz L., Svensäter G., Dahlen G. & Bergenholtz G.  
*Streptococci from root canals in teeth with apical periodontitis receiving endodontic treatment.*  
Oral Surg. Oral Med. Oral Pathol. Oral Radiol. Endod., 2005 ; 100(2) : 232-241
18. Cohen S. & Burns R.C.  
*Pathways of the pulp.*  
St. Louis : Mosby ; 2002 : 1031p.
19. Cunningham C.J. & Pennick E.C.  
*Use of a roentgenographic contrast medium in the differential diagnosis of periapical lesions.*  
Oral Surg Oral Med Oral Pathol., 1968 ; 26(1) : 96-102
20. Dahlen G. & Haapasalo M.  
*Microbiology of apical periodontitis.*  
*In : Essential Endodontology : prevention and treatment of apical periodontitis / Orstavik D.*  
Oxford : Blackwell Science, 1998 : 106-130
21. Dahlen G. & Bergenholtz G.  
*Endotoxic activity in teeth with necrotic pulps.*  
J. Dent. Res., 1980, 59(6) ; 1033-1040



22. Daudibertieres L. & Lodter P.  
*Aspects comparatifs histo-radiographiques des lésions du périapex.*  
Rev. odonto-stomatol., 1983 ; 12(1) : 39-48
23. Delano E.O., Ludlow J.B., Orstavik D., Tyndall D., Trope M.  
*Comparison between PAI and quantitative digital radiographic assessment of apical healing after endodontic treatment.*  
Oral Surg. Oral Med. Oral Pathol. Oral Radiol. Endod., 2001 ; 92(1) : 108-115
24. Descorps-Declère J.& Rilliard F.  
*L'index péri-apical.*  
Alternatives 2005, 26 ; 73-78
25. Engstrom B. & Lundberg M.  
*The correlation between positive culture and the prognosis of root canal therapy after pulpectomy.*  
Odontol Revy., 1965 ; 16(3) : 193-203
26. Fabricius L., Dahlen G., Holm S.E., Moller A.J.  
*Influence of combinations of oral bacteria on periapical tissues of monkeys.*  
Scand J Dent Res., 1982 ; 90(3) : 200-206
27. Filho M.T., Leonardo M.R. & da Silva L.A.B.  
*Effect of irrigating solution and calcium hydroxide root canal dressing on the repair of apical and periapical tissues of teeth with peripical lesion.*  
J. Endod., 2002 ; 28(4) : 295-298
28. Forsberg A. & Hägglund F.  
*Differential diagnosis of radicular cyst and granuloma: use of X-ray contrast medium.*  
Dent radiogr photograph., 1960 ; 33 : 84-88
29. Fouad A.F., Walton R.E. et Rittman B.R.  
*Healing of induced periapical lesions in ferret canines.*  
J. Endod., 1993 ; 19(3) : 123-129
30. Fouad A. F., Barry J., Caimano M., Clawson M., Zhu Q., Carver R., Hazlett K., Radolf J.D.  
*PCR-based identification of bacteria associated with endodontic infections.*  
J. clin. Microbial., 2002 ; 1 40(9) : 3223-3231
31. Freedland J.B.  
*Systemic considerations in endodontic therapy*  
Int Dent J., 1963 ; 13 : 35-37
32. Freedland J.B.  
*Conservative reduction of large periapical lesions.*  
Oral Surg Oral Med Oral Pathol. 1970 ; 29(3) : 455-464

33. Friedman S.  
*Treatment outcome and prognosis of endodontic therapy.*  
*In : Essential Endodontology : prevention and treatment of apical periodontitis / Orstavik D.*  
Oxford : Blackwell Science, 1998 ; 367-401
34. Gallego Romero D, Torres Lagares D, Garcia Calderon M, Romero Ruiz MM, Infante Cossio P, Gutierrez Perez JL.  
*Differential diagnosis and therapeutic approach to periapical cysts in daily dental practice.*  
Med. Oral., 2002 ; 7(1) : 54-62
35. Gonzalez-Moles MA, Gonzalez NM  
*Bacterial infections of pulpar and periodontal origin.*  
Med. oral patol. oral cir. bucal, 2004 ; 9 suppl : 32-36
36. Grahnen H. & Hansson L.  
*The prognosis of pulp and root canal treatment. A clinical and radiographic follow-up examination.*  
Odont rev, 1961 ; 12 : 146-165
37. Haapasalo M., Ranta H., Ranta K. et Shah H  
*Black-pigmented bacteroides spp. n human apical periodontitis.*  
Infect. Immun., 1986 ; 53(1) : 149-153
38. Happonen R.-P. & Bergenholtz G.  
*Apical periodontitis.*  
*In : Textbook of endodontology / Bergenholtz G.*  
Oxford : Blackwell Munksgaard, 2003 ; 130-144
39. Hasselgren G., Olsson B., Cvek M.  
*Effects of calcium hydroxide and sodium hypochlorite on the dissolution of necrotic porcine muscle tissue.*  
J Endod., 1988 ; 14(3) : 125-127
40. Held A.-J.  
*Anatomie pathologique de l'appareil masticateur et des glandes salivaires.*  
Paris, Maloine, 1977 ; 259p.
41. Heyeraas K.J., Sveen O.B. et Mjör I.A.  
*Pulp-dentin biology in restorative dentistry. Part 3 : pulp inflammation and its sequelae.*  
Quintessence Int., 2001 ; 32(8) : 611-625
42. Howell F.V., de la Rosa V.M., Abrams A.M.  
*Cytologic evaluation of cystic lesions of the jaws : a new diagnostic technique.*  
J South Calif Dent Assoc., 1968 ; 36(4) : 161-166
43. Hutchinson I.L., Hopper C., Coonar H.S.  
*Neoplasia masquerading as periapical infection.*  
Br. Dent. J., 1990 ; 168(7) : 288-294



44. Ingle J. & Beveridge E.  
*Endodontics.*  
Philadelphia : Lea & Febiger, 1976 ; pp. 811
45. Iqbal M.K., Johansson A.A., Akeel R.F., Bergenholtz A. & Omar R.  
*A retrospective analysis of factors associated with the periapical status of restored, endodontically treated teeth.*  
Int. J. Prosthodont., 2003 ; 16(1) : 31-38
46. Jones P. & Van Nuijs T.  
*Granulome périapical ou kyste radulaire ?*  
Quest. Odontostomatol., 1986 ; 11(42) : 147-156
47. Jontell M., Gunraj M.N., Bergenholtz G.  
*Immunocompetent cells in the normal dental pulp.*  
J. Dent. Res., 1987; 66(6) : 1149-1153
48. Kabashima H., Yoneda M., Nakamuta H., Nagata K., Isobe R., Motooka N., Maeda K.  
*Presence of CXCR3-positive cells and IFN-gamma-producing cells in human periapical granulomas.*  
J. Endod., 2004 ; 30(9) : 634-637
49. Kakehashi S., Stanley H.R., Fitzgerald R.J.  
*The effects of surgical exposures of dental pulps in germ-free and conventional laboratory rats.*  
Oral Surg Oral Med Oral Pathol., 1965 ; 20 : 340-349
50. Katebzadeh N., Hupp J. & Trope M.  
*Histological periapical repair after obturation of infected root canals in dogs.*  
J. Endod., 1999 ; 25(5) : 364-368
51. Kerekes K. & Tronstad L.  
*Long-term results of endodontic treatment performed with a standardized technique.*  
J of Endod., 1979 ; 5(3) : 83-90
52. Kirkevang LL, Vaeth M, Wenzel A.  
*Tooth-specific risk indicators for apical periodontitis.*  
Oral Surg. Oral Med. Oral Pathol. Oral Radiol. Endod., 2004 ; 97(6) : 739-744
53. Kojima K., Inamoto K., Nagamatsu K., Hara A., Nakata K., Morita I., Nakagaki H & Nakamura H.  
*Success rate of endodontic treatment of teeth with vital and non-vital pulps. A meta-analysis.*  
Oral Surg, Oral Med, Oral Pathol, Oral Radiol, Endod., 2004 ; 97(1) : 95-99
54. Kuc I, Peters E, Pan J.  
*Comparison of clinical and histologic diagnoses in periapical lesions.*  
Oral Surg. Oral Med. Oral Pathol. Oral Radiol. Endod., 2000 ; 89(3) : 333-337

55. Lafont J. & Lasfargues J.-J.  
*Les médiateurs de l'inflammation pulpaire.*  
Réal. Clin., 1995 ; 6(2) : 193-213
56. Lalonde E.R.  
*A new rationale for the management of periapical granulomas and cysts: an evaluation of histopathological and radiographic findings.*  
J Am Dent Assoc., 1970 ; 80(5) : 1056-1059
57. Lalonde E.R. & Luebke R.G.  
*The frequency and distribution of periapical cysts and granulomas. An evaluation of 800 specimens.*  
Oral Surg Oral Med Oral Pathol., 1968 ; 25(6) : 861-868
58. Lasfargues J.-J.  
*Le diagnostic clinique des parodontites apicales.*  
Réal. Clin., 2001 ; 12(2) : 149-162
59. Lasfargues J.-J. & Machtou P.  
*Pathogénèse des lésions périapicales.*  
Réalités cliniques 2001 ; 12(2) : 139-148
60. Liapatas S, Nakou M, Rontogianni D.  
*Inflammatory infiltrate of chronic periradicular lesions: an immunohistochemical study.*  
Int Endod J., 2003 ; 36(7) : 464-471
61. Lin L.M., Pascon E.A., Skribner J., Gangler P., Langeland K.  
*Clinical, radiographic, and histologic study of endodontic treatment failures.*  
Oral Surg Oral Med Oral Pathol., 1991; 71(5) : 603-611
62. Lodter P. et Daudibertières L.  
*Aspects histologiques et radiographiques du périapex.*  
Rev. odonto-stomatol., 1983 ; 12(2) : 113-119
63. Lopez-Marcos JF.  
*Aetiology, classification and pathogenesis of pulp and periapical disease.*  
Med oral patol oral cir bucal., 2004, 9 suppl : 52-62
64. Marending M., Peters O.A. & Zehnder M.  
*Factors affecting the outcome of orthograde root canal therapy in a general dentistry hospital practice.*  
Oral Surg Oral Med Oral Pathol Oral Radiol Endod., 2005 ; 99(1) : 119-124
65. Marmasse A.  
*Tactique du traitement endodontique des infections péri-apicales chroniques.*  
*In : Dentisterie opératoire. Tome I : Thérapeutique endodontique.*  
Paris : J.B. Baillière, 1974 ; 731p.
66. Matossian L., Boucher Y. et Machtou P.  
*Interprétation radiologique des images péri-radicales.*  
Réal. Clin., 2001 ; 12(2) : 163-170



67. Mc Call J.O. & Wald S.S.  
*Clinical dental roentgenology 4th Ed.*  
Philadelphia : Saunders Cy, 1957 ; 192p.
68. Mol A., Dunn S.M., Van der Stelt P.F.  
*Diagnosing periapical bone lesions on radiographs by means of texture analysis.*  
Oral Surg Oral Med Oral Pathol., 1992 ; 73(6) : 746-750
69. Molander A., Reit C., Dahlen G. & Kvist T.  
*Microbiological status of root-filled teeth with apical periodontitis.*  
Int Endod J., 1998 ; 31(1) : 1-7
70. Morse D.R., Schacterle G.R., Wolfson E.M.  
*A rapid chairside differentiation of radicular cysts and granulomas.*  
J. Endod., 1976 ; 2(1) : 17-20
71. Morse D.R., Wolfson E., Schacterle G.R.  
*Nonsurgical repair of electrophoretically diagnosed radicular cysts.*  
J. Endod., 1975 ; 1(5) : 158-163
72. Mouton C. & Robert J.-C.  
*Bactériologie bucco-dentaire.*  
Paris : Masson, 1994 ; 183p.
73. Muster D.  
*Médicaments de l'inflammation.*  
Stomatologie 22-012-C-10  
EMC 2005
74. Nair P.N.R.  
*Review. New perspectives on radicular cysts: do they heal?*  
Int. Endod. J., 1998 ; 31(3) : 155-160
75. Nair P.N.R.  
*Pathobiology of the periapex.*  
*In* : Pathways of the Pulp, S. Cohen  
Philadelphia : Mosby, 2002 ; 457- 500
76. Nair P.N.R.  
*Apical periodontitis : a dynamic encounter between root canal infection and host response.*  
Periodontol. 2000, 1997 ; 13 : 121-148
77. Nair P.N.R., Sjögren U, Schumacher E. & Sundqvist G.  
*Radicular cyst affecting a root filled human tooth : a long-term post treatment follow-up.*  
Int Endod J, 1993, 26(4) : 225-233
78. Nair P.N.R., Sjögren U., Figdor D. & Sundqvist G.  
*Persistent periapical radiolucencies of root-filled human teeth, failed endodontic treatments, and periapical scars.*  
Oral Surg Oral Med Oral Pathol Oral Radiol Endod., 1999 ; 87(5) : 617-627

79. Nair P.N.R., Sjögren U., Krey G., Kahnberg K.-E. & Sundqvist G.  
*Intraradicular bacteria and fungi in root-filled, asymptomatic human teeth with therapy-resistant periapical lesions: a long-term light and electron microscopic follow-up study.*  
J Endod., 1990 ; 16(12) : 580-588
80. Nair P.N.R.  
*Pathogenesis of apical periodontitis and the causes of endodontic failures.*  
Crit Rev Oral Biol Med., 2004 ; 15(6) : 348-381
81. Nair P.N.R., Pajarola G, Luder HU.  
*Ciliated epithelium-lined radicular cysts.*  
Oral Surg Oral Med Oral Pathol Oral Radiol Endod., 2002 ; 94(4) : 485-493
82. Nair P.N.R., Pajarola G., Schroeder H.E.  
*Types and incidence of human periapical lesions obtained with extracted teeth.*  
Oral Surg Oral Med Oral Pathol Oral Radiol Endod., 1996 ; 81(1) : 93-100
83. Natkin E., Oswald R.J., Carnes L.I.  
*The relationship of lesion size to diagnosis, incidence, and treatment of periapical cysts and granulomas.*  
Oral Surg Oral Med Oral Pathol., 1984 ; 57(1) : 82-94
84. Nerwich A., Figdor D., Messer H.H.  
*pH changes in root dentin over a 4-week period following root canal dressing with calcium hydroxide.*  
J Endod., 1993 ; 19(6) : 302-306
85. Nobuhara WK, del Rio CE.  
*Incidence of periradicular pathoses in endodontic treatment failures.*  
J Endod., 1993 ; 19(6) : 315-318
86. Orstavik D & Pitt Ford T.R.  
*Apical periodontitis : Microbial infection and host responses.*  
*In : Essential Endodontology : prevention and treatment of apical periodontitis / Orstavik D.*  
Oxford : Blackwell Science, 1998 ; 1-8
87. Orstavik D.  
*Radiology of apical periodontitis.*  
*In : Essential Endodontology : prevention and treatment of apical periodontitis / Orstavik D.*  
Oxford : Blackwell Science, 1998 ; 131-156
88. Pellerin C. & Pellat B.  
*Biochimie odonto-stomatologique.*  
Paris : Masson, 1986 ; 263p.
89. Pertot W.-J. et Simon S.  
*Le traitement endodontique.*  
Paris : Quintessence International, 2004 ; 127p.



90. Pertot W.-J.  
*Peut-on guérir une lésion périapicale ?*  
Cah. ADF, 1999 ; 2(6) : 22-27
91. Peters E. & Lau M.  
*Examen histopathologique visant à confirmer le diagnostic des lésions périapicales : un aperçu.*  
J Can Dent Assoc., 2003 ; 69(9) : 598-600
92. Peters L.B., Wesselink P.R., Buijs J.F. et Winkelhoff A.J.  
*Viable bacteria in root dentinal tubules of teeth with apical periodontitis.*  
J. Endod., 2001 ; 27(2) : 76-81
93. Pitt Ford T.R.  
*Surgical treatment of apical periodontitis.*  
*In : Essential Endodontology : prevention and treatment of apical periodontitis / Orstavik D.*  
Oxford : Blackwell Science, 1998 ; 278-307
94. Priebe W.A., Lazansky J.P., Wuehrmann A.H.  
*The value of the roentgenographic film in the differential diagnosis of periapical lesions.*  
Oral Surg Oral Med Oral Pathol., 1954 ; 7(9) : 979-983
95. Ray H.A. & Trope M.  
*Periapical status of endodontically treated teeth in relation to the technical quality of the root filling and the coronal restoration.*  
Int Endod J., 1995 ; 28(1) : 12-18
96. Reit C., Petersson K., Molven O.  
*Diagnosis of pulpal and periapical disease.*  
*In : Textbook of endodontology / Bergenholtz G.*  
Oxford : Blackwell Munksgaard, 2003 ; 9-18
97. Rolph H.J. & Lennon A.  
*Molecular identification of microorganisms from endodontic infections.*  
J. Clin. Microbiol., 2001 ; 39(9) : 3282-3289
98. Sanchis J.M., Penarrocha M., Bagan J.V., Guarinos J., Vera F.  
*Incidence des kystes radiculaires dans une série de 125 lésions périapicales chroniques. Etude histopathologique.*  
Rev Stomatol Chir Maxillofac., 1998 ; 98(6) : 354-358
99. Saunders W.P. & Saunders E.M.  
*Coronal leakage as a cause of failure in root-canal therapy: a review.*  
Endod Dent Traumatol., 1994 ; 10(3) : 105-108
- 100 Sebban C.  
*Les lésions périapicales : granulome ou kyste ?*  
Rev Odontostomatol, 1982 ; 11(5) : 383-395

- 101 Seltzer S. & Bender I.B.  
*Factors affecting successful repair after root canal therapy.*  
J Am Dent Assoc., 1963 ; 67 : 651-662
- 102 Seltzer S. & Farber P.A.  
*Microbiologic factors in endodontology.*  
Oral Surg Oral Med Oral Pathol Oral Radiol Endod., 1994 ; 78(5) : 634-645
- 103 Shrout MK, Hall JM, Hildebolt CE.  
*Differentiation of periapical granulomas and radicular cysts by digital radiometric analysis.*  
Oral Surg Oral Med Oral Pathol., 1993 ; 76(3) : 356-361
- 104 Simon J.H.S.  
*Incidence of periapical cysts in relation to the root canal.*  
J. Endod., 1980 ; 6(11) : 845-848
- 105 Siqueira J.F. & Rocas I.N.  
*Polymerase chain reaction-based analysis of microorganisms associated with failed endodontic treatment.*  
Oral Surg Oral Med Oral Pathol Oral Radiol Endod., 2004 ; 97(1) : 85-94
- 106 Siqueira J.F., Rôcas Isabela N., Alves F.R., Santos K.R.N.  
*Selected endodontic pathogens in the apical third of infected root canals : a molecular investigation.*  
J Endod., 2004 ; 30(9) : 638-643
- 107 Sjögren U., Figdor D., Persson S & Sundqvist G.  
*Influence of infection at the time of root filling on the outcome of endodontic treatment of teeth with apical periodontitis.*  
Int Endod J., 1997 ; 30(5) : 297-306
- 108 Sjogren U., Figdor D., Spangberg L., Sundqvist G.  
*The antimicrobial effect of calcium hydroxide as a short-term intracanal dressing.*  
Int Endod J., 1991 ; 24(3) : 119-125
- 109 Sjögren U., Hägglund B., Sundqvist G. & Wing K.  
*Factors affecting the long-term results of endodontic treatment.*  
J. Endod., 1990 ; 16(10) : 498-504
- 110 Sommer R.F., Ostrander F.D. et Crowley M.C  
*Clinical endodontics.*  
Philadelphia : Saunders, 1956 ; 449-453p.
- 111 Sonnabend E. & Chan Sook O.H.  
*Zur Frage des Epithels im apicalen Granulationsgewebe (GRanulom) menschlicher Zähne.*  
Deutsche Zahnärztliche Zeitschrift, 1966 ; 21(5) : 627-643



- 112 Spatafore C.M., Griffin J.A. Jr, Keyes G.G., Wearden S., Skidmore A.E.  
*Periapical biopsy report: an analysis of over a 10-year period.*  
J Endod., 1990 ; 16(5) : 239-241
- 113 Stafne E.C.  
*Oral roentgenographic diagnosis. 3d Ed.*  
Philadelphia : Saunders, 1969 ; 427p.
- 114 Stashenko P, Teles R, D'Souza R.  
*Periapical inflammatory responses and their modulation.*  
Crit Rev Oral Biol Med., 1998 ; 9(4) : 498-521
- 115 Stashenko P.  
*Etiology and pathogenesis of pulpitis and apical periodontitis.*  
*In : Essential Endodontology : prevention and treatment of apical periodontitis / Orstavik D.*  
Oxford : Blackwell Science, 1998 ; 42-67
- 116 Stashenko P., Wang C.-Y., Tani-ishii N. et Yu Siu Min  
*Pathogenesis of induced rat periapical lesions.*  
Oral Surg Oral Med Oral Pathol., 1994 ; 78(4) : 494-502
- 117 Strindberg L.Z.  
*The dependence of the results of pulp therapy on certain factors. An analytic study based on radiographic and clinical follow-up examinations.*  
Acta Odontol Scand, 1956 , 14 (suppl 21) ; 1-175
- 118 Summers L.  
*The incidence of epithelium in periapical granulomas and the mechanism of cavitation in apical dental cysts in man.*  
Arch Oral Biol., 1978 ; 19(12) : 1177-1180
- 119 Sunde P.T., Olsen I., Debelian G.j. & Tronstad L.  
*Microbiota of periapical lesions refractory to endodontic therapy.*  
J. Endod., 2002 ; 28(4) : 304-310
- 120 Sunde P.T., Olsen I., Göbel U.B., Theegarten D., Winter S., Debelian G.J., Tronstad L. et Moter A.  
*Fluorescence in situ hybridization (FISH) for direct visualization of bacteria in periapical lesions of asymptomatic root-filled teeth.*  
Microbiology, 2003 ; 149 : 1095-1102
- 121 Sunde P.T., Olsen I., Lind P.O., Tronstad L.  
*Extraradicular infection: a methodological study.*  
Endod. Dent. Traumatol., 2000 ; 16(2) : 84-90
- 122 Sunde P.T., Tronstad L., Eribe E.R., Lind P.O., Olsen I.  
*Assessment of periradicular microbiota by DNA-DNA hybridization.*  
Endod. Dent. Traumatol., 2000 ; 16(5) : 191-196

- 123 Sundqvist G.  
*Bacteriological studies of necrotic dental pulps.*  
Umea : Umea University, 1976. Odontological Dissertations N° 7
- 124 Sundqvist G.  
*Associations between microbial species in dental root canal infections.*  
Oral microbial immunol., 1992 ; 7(5) : 257-262
- 125 Sundqvist G.  
*Taxonomy, ecology, and pathogenicity of the root canal flora.*  
Oral Surg Oral Med Oral Pathol., 1994 ; 78(4) : 522-530
- 126 Sundqvist G. & Figdor D.  
*Endodontic treatment of apical periodontitis.*  
*In: Essential Endodontology : prevention and treatment of apical periodontitis/ Orstavik D.*  
Oxford : Blackwell Science, 1998 ; 254-277
- 127 Sundqvist G., Eckerbom M., Larsson A. et Sjögren U.  
*Capacity of anaerobic bacteria from necrotic dental pulps to induce purulent infections.*  
Infect. Immunol., 1979 ; 25(2) : 685-693
- 128 Sundqvist G., Figdor D., Persson S. & Sjögren U.  
*Microbiologic analysis of teeth with failed endodontic treatment and the outcome of conservative re-treatment.*  
Oral Surg Oral Med Oral Pathol Oral Radiol Endod., 1998 ; 85(1) : 86-93
- 129 Sundqvist G., Johansson E., Sjogren U.  
*Prevalence of black-pigmented bacteroides species in root canal infections.*  
J. Endod., 1989 ; 15(1) : 13-19
- 130 Syngcuk K.  
*Neurovascular interactions in the dental pulp in health and inflammation.*  
J. Endod., 1990 ; 16(2) : 48-53
- 131 Takahashi K.  
*Microbiological, pathological, inflammatory, immunological and molecular biological aspects of periradicular disease.*  
Int Endod J., 1998 ; 31(5) : 311-325
- 132 Teman G., Lacan A., Sarazin L.  
*Imagerie maxillo-faciale pratique.*  
Paris : Quintessence, 2002 : 130-135
- 133 Ten Cate A.R.  
*The epithelial cell rests of Malassez and the genesis of the dental cyst.*  
Oral Surg Oral Med Oral Pathol., 1972 ; 34(6) : 956-964



- 134 Theilade E.  
*The microbiology of the necrotic pulp.*  
*In : Textbook of endodontology / Bergenholtz G.*  
Oxford : Blackwell Munksgaard, 2003 ; 111-129
- 135 Toller P.A.  
*Protein substances in odontogenic cyst fluids.*  
Br dent J., 1970 ; 7 ; 128(7) : 317-322
- 136 Toller P.A. & Holborow E.J.  
*Immunoglobulins and immunoglobulin-containing cells in cysts of the jaws.*  
Lancet., 1969 ; 26 ; 2(7613) : 178-181
- 137 Torabinejad M, Theofilopoulos AN, Ketering JD, Bakland LK.  
*Quantitation of circulating immune complexes, immunoglobulins G and M, and C3 complement component in patients with large periapical lesions.*  
Oral Surg Oral Med Oral Pathol., 1983 ; 55(2) : 186-190
- 138 Torabinejad M.  
*Mediators of acute and chronic periradicular lesions.*  
Oral Surg Oral Med Oral Pathol., 1994 ; 78(4) : 511-521
- 139 Torabinejad M. & Kiger R.D.  
*Experimentally induced alterations in periapical tissues of the cat.*  
J Dent Res, 1980 ; 59(1) : 87-96
- 140 Trope M., Pettigrew J., Petras J., Barnett F., Tronstad L.  
*Differentiation of radicular cyst and granulomas using computerized tomography.*  
Endod Dent Traumatol., 1989 ; 5(2) : 69-72
- 141 Trope M.  
*Impératifs biologiques du traitement des dents infectées.*  
Réal. Clin., 2001 ; 12(2) : 171-184
- 142 Trope M. & Sigurðsson A.  
*Clinical manifestations and diagnosis.*  
*In : Essential Endodontology : prevention and treatment of apical periodontitis / Orstavik D.*  
Oxford : Blackwell Science, 1998 ; 157-178
- 143 Trope M., Delano E.O. & Orstavik D.  
*Endodontic treatment of teeth with apical periodontitis: single vs. multivisit treatment.*  
J. Endod., 1999 ; 25(5) : 345-350
- 144 Trowbridge H.O.  
*Immunological aspects of chronic inflammation and repair.*  
J of Endod., 1990 ; 16(2) : 54-61

- 145 Trowbridge H.O. et Emling R.C.  
*Inflammation : A review of the process, 3d Ed.*  
Chicago : Quintessence, 1989 ; 166p.
- 146 Wade M., Takase T., Nakanuma K., Arisue K., Nagahama F. & Yamazaki M.  
*Clinical study of refractory apical periodontitis treated by apicectomy Part I.*  
*Root canal morphology of resected apex.*  
Int Endod J., 1998 ; 31(1) : 53-56
- 147 Walsh L.J.  
*Mast cells and oral inflammation.*  
Crit Rev Oral Biol Med, 2003, 14(3) : 188-198
- 148 Wang C.Y. & Stashenko P.  
*Characterization of bone-resorbing activity in human periapical lesions.*  
J. Endod., 1993; 19 (3) : 107-111
- 149 Wang C-Y & Stashenko P.  
*The role of interleukin-1alpha in the pathogenesis of periapical bone destruction in a rat model system.*  
Oral microbial immunol., 1993 ; 8(1) : 50-56
- 150 Wayman B.E, Murata S.M., Almeida RJ, Fowler CB.  
*A bacteriological and histological evaluation of 58 periapical lesions.*  
J. Endod., 1992 ; 18(4) : 152-155
- 151 Wesselink P. & Bergenholtz G.  
*Treatment of the necrotic pulp.*  
*In : Textbook of endodontology / Bergenholtz G.*  
Oxford : Blackwell Munksgaard, 2003 ; 156-174
- 152 White S.C., Sapp J.P., Seto B.G., Mankovich N.J.  
*Absence of radiometric differentiation between periapical cysts and granulomas.*  
Oral Surg Oral Med Oral Pathol., 1994 ; 78(5) : 650-654
- 153 Williams B.L., Mccann G.F., Schoenknecht F.D.  
*Bacteriology of dental abscesses of endodontic origin.*  
J. Clin. Microb., 1983 ; 18(4) : 770-774
- 154 Zeldow B.I. & Ingle J.I.  
*Correlation of the positive culture to the prognosis of endodontically treated teeth: a clinical study.*  
J Am Dent Assoc., 1963 ; 66 : 9-13



## Sites Internet consultés

- 155 [http://www-ulpmed.u-strasbg.fr/medecine/cours\\_en\\_ligne/e\\_cours/immunopathologie/reaction\\_inflammatoire.pdf](http://www-ulpmed.u-strasbg.fr/medecine/cours_en_ligne/e_cours/immunopathologie/reaction_inflammatoire.pdf) ; page consultée en janvier 2006
- 156 <http://www.chups.jussieu.fr/polys/anapath/Cours/POLY.Chp.3.html> ; page consultée en décembre 2005



---

# TABLE DES MATIERES

---




<b>INTRODUCTION .....</b>	<b>2</b>
<b>1 RAPPEL SUR L'INFLAMMATION AIGÜE ET L'INFLAMMATION CHRONIQUE.....</b>	<b>4</b>
1.1 DEFINITION .....	4
1.2 FORMES CLINIQUES DE L'INFLAMMATION .....	5
1.2.1 <i>Inflammation aiguë</i> .....	5
1.2.2 <i>Inflammation chronique</i> .....	6
1.3 CAUSES DE L'INFLAMMATION .....	7
1.4 CELLULES DE L'INFLAMMATION .....	7
1.4.1 <i>Lymphocytes</i> .....	7
1.4.2 <i>Mastocytes et polynucléaires basophiles</i> .....	8
1.4.3 <i>Cellules phagocytaires</i> .....	8
1.4.4 <i>Fibroblastes</i> .....	9
1.5 MEDiateURS CHIMIQUES DE L'INFLAMMATION .....	9
1.5.1 <i>Médiateurs d'origine cellulaire</i> .....	10
1.5.1.1 Amines vasoactives (histamine – sérotonine).....	10
1.5.1.2 Prostaglandines et leucotriènes.....	10
1.5.1.3 Cytokines .....	11
1.5.1.4 Neuropeptides.....	12
1.5.1.5 Molécule d'adhérence.....	12
1.5.1.6 Anticorps .....	12
1.5.2 <i>Médiateurs plasmatiques</i> .....	13
1.5.2.1 Système des kinines.....	13
1.5.2.2 Système du complément .....	14
1.5.2.3 Système de coagulation et de fibrinolyse .....	15
1.6 STADES DE L'INFLAMMATION .....	16
1.6.1 <i>Réactions vasculo-sanguines</i> .....	16
1.6.1.1 Congestion active .....	16
1.6.1.2 Œdème inflammatoire .....	16
1.6.1.3 Diapédèse leucocytaire.....	17
1.6.2 <i>Réactions cellulaires</i> .....	17
1.6.3 <i>Détersion</i> .....	18
1.6.4 <i>Réparation</i> .....	18
1.6.4.1 Cicatrisation.....	18
1.6.4.2 Régénération.....	18



<b>2 INFLAMMATION PULPAIRE .....</b>	<b>19</b>
2.1 DYNAMIQUE DE L'INFLAMMATION PULPAIRE.....	19
2.2 L'INFECTION ENDODONTIQUE .....	21
2.2.1 <i>Etiologie de l'infection</i> .....	22
2.2.2 <i>Pathogenèse de l'infection endodontique</i> .....	24
2.2.3 <i>Bactériologie</i> .....	25
2.3 LES LESIONS PERIAPICALES .....	27
2.3.1 <i>Pathogenèse</i> .....	28
2.3.2 <i>Bactériologie</i> .....	32
2.3.3 <i>Classification histopathologiques des lésions périapicales</i> .....	33
<b>3 GRANULOMES PERIAPICAUX.....</b>	<b>35</b>
3.1 DEFINITION .....	35
3.2 PATHOGENESE.....	36
3.3 CLINIQUE .....	38
3.4 ANATOMIE PATHOLOGIQUE.....	39
<b>4 KYSTES PERIAPICAUX .....</b>	<b>43</b>
4.1 DEFINITION .....	43
4.2 PATHOGENESE.....	44
4.3 CLINIQUE .....	46
4.4 ANATOMIE PATHOLOGIQUE.....	47
4.5 EVOLUTION .....	49
<b>5 DIAGNOSTIC CLINIQUE.....</b>	<b>50</b>
5.1 LA DEMARCHE DIAGNOSTIQUE.....	50
5.1.1 <i>Principes du diagnostic</i> .....	50
5.1.2 <i>Chronologie de la démarche</i> .....	51
5.1.3 <i>Les moyens de diagnostic</i> .....	54
5.1.3.1 <i>Evaluation de la symptomatologie</i> .....	54
5.1.3.2 <i>Evaluation des signes objectifs</i> .....	54
5.1.3.3 <i>Tests cliniques de diagnostic</i> .....	55
5.1.3.3.1 <i>Tests de vitalité pulpaire</i> .....	55
5.1.3.3.2 <i>Tests périradiculaires</i> .....	57
5.1.3.3.3 <i>Tests complémentaires</i> .....	59
5.1.3.4 <i>Examen radiographique</i> .....	60
5.1.3.4.1 <i>Anatomie du parodonte apical sain</i> .....	60
5.1.3.4.2 <i>Critères radiologiques d'une parodontite apicale</i> .....	61
5.1.4 <i>Corrélation entre histologie et radiologie</i> .....	63
5.1.5 <i>Index Périapical</i> .....	65
5.1.6 <i>Indicateurs de risques de parodontite apicale</i> .....	67

<b>6 DIAGNOSTIC DIFFERENTIEL ET MOYENS DE TRAITEMENT .....</b>	<b>68</b>
6.1 DIAGNOSTIC DIFFERENTIEL .....	68
6.2 METHODES DE DIFFERENCIATION DES KYSTES ET GRANULOMES .....	72
6.2.1 <i>Technique radiographique</i> .....	74
6.2.1.1 Radiographie sans produit de contraste .....	74
6.2.1.2 Radiographie avec produit de contraste .....	75
6.2.1.3 Densité radiométrique .....	75
6.2.2 <i>Techniques histologiques</i> .....	76
6.2.3 <i>Technique d'électrophorèse</i> .....	76
6.2.4 <i>Méthode colorimétrique</i> .....	77
6.2.5 <i>Méthode cytologique</i> .....	78
6.3 MOYENS DE TRAITEMENT .....	78
6.3.1 <i>Traitement non chirurgical</i> .....	78
6.3.1.1 Asepsie .....	79
6.3.1.2 Préparation canalaire .....	79
6.3.1.3 Désinfection chimique .....	80
6.3.1.3.1 L'irrigation .....	80
6.3.1.3.2 Pansement antiseptique .....	81
6.3.1.4 L'obturation canalaire .....	82
6.3.1.5 Discussion .....	85
6.3.2 <i>Traitement chirurgical</i> .....	92
6.3.2.1 Indications .....	93
6.3.2.2 Contre-indications .....	93
6.3.2.3 Technique opératoire .....	94
6.3.2.4 Discussion .....	99
<b>7 ETUDE RADIOGRAPHIQUE ET HISTOLOGIQUE DE CAS CLINIQUES. A PROPOS DE 30 CAS.....</b>	<b>104</b>
7.1 ELEMENTS REMARQUABLES DES COUPES HISTOLOGIQUES .....	105
7.2 ETUDE DE 30 CAS CLINIQUES.....	109
<b>8 CONCLUSION .....</b>	<b>139</b>
<b>9 BIBLIOGRAPHIE .....</b>	<b>141</b>
<b>TABLE DES MATIERES.....</b>	<b>156</b>





**GIRSCH (Patrick).** – Aspects cliniques et histologiques des kystes et granulomes périapicaux : A propos de 30 cas.  
Nancy 2006,

Th. : Chir-Dent. : Nancy - 1 : 2006

**MOTS CLES :** Lésions périapicales  
Radiologie  
Anatomopathologie  
Traitements radiculaires

**GIRSCH (Patrick).** – Aspects cliniques et histologiques des kystes et granulomes périapicaux : A propos de 30 cas.

Th. : Chir-Dent. : Nancy – 1 : 2006

Parmi les lésions que les Chirurgiens-Dentistes sont amenés à traiter quotidiennement, les lésions périapicales sont relativement nombreuses. Dans la majorité des cas, ces lésions sont des inflammations chroniques du périapex encore appelées parodontites apicales chroniques, dont les granulomes et les kystes représentent les deux formes les plus courantes. Cependant le diagnostic différentiel entre un granulome et un kyste périapical représente souvent une difficulté. Dans ce contexte, notre travail se propose de rappeler les aspects cliniques et histologiques des kystes et granulomes apicaux et d'illustrer ces propos par une étude de 30 cas cliniques.

Cette étude de cas qui a pour but de confronter la clinique avec l'histologie nous montre par des moyens simples et "pédagogiques" ce que la littérature explique depuis des années : le diagnostic différentiel d'un kyste ou granulome apical ne peut pas se faire par la radiologie ni la clinique, l'histologie étant le seul moyen de différenciation possible.

M <sup>elle</sup>	C. STRAZIELLE	Professeur des Universités	Président
M.	B. FOLIGUET	Professeur en Médecine	Juge
M.	<u>P. BRAVETTI</u>	<u>Maître de Conférences</u>	<u>Juge</u>
M <sup>elle</sup>	C. CLEMENT	Assistant Hospitalier Universitaire	Juge

**Adresse de l'auteur :** Patrick Girsch  
59, route d'Arlon  
L-8310 Capellen  
Luxembourg

FACULTE D'ODONTOLOGIE

Jury : Président : C. STRAZIELLE – Professeur des Universités  
Juges : B. FOLIGUET – Professeur des Universités  
P. BRAVETTI – Maître de Conférences des Universités  
C. CLEMENT – Assistant Hospitalier Universitaire

Thèse pour obtenir le diplôme D'Etat de Docteur en Chirurgie Dentaire

présentée par: Monsieur GIRSCH Patrick, Romain, Antoine

né(e) à: LUXEMBOURG (Grand-Duché du Luxembourg) le : 01 Août 1978

et ayant pour titre : «Aspects cliniques et histologiques des kystes et granulomes périapicaux : à propos de 30 cas»

Le Président du jury,



C. STRAZIELLE

Le Doyen,  
de la Faculté d'Odontologie



Autorise à soutenir et imprimer la thèse N° 2509

NANCY, le 4.5.2006.

Le Président de l'Université Henri Poincaré, Nancy-1







**GIRSCH (Patrick).** – Aspects cliniques et histologiques des kystes et granulomes périapicaux : A propos de 30 cas.  
Nancy 2006,

Th. : Chir-Dent. : Nancy - 1 : 2006

**MOTS CLES :** Lésions périapicales  
Radiologie  
Anatomopathologie  
Traitements radiculaires

**GIRSCH (Patrick).** – Aspects cliniques et histologiques des kystes et granulomes périapicaux : A propos de 30 cas.

Th. : Chir-Dent. : Nancy – 1 : 2006

Parmi les lésions que les Chirurgiens-Dentistes sont amenés à traiter quotidiennement, les lésions périapicales sont relativement nombreuses. Dans la majorité des cas, ces lésions sont des inflammations chroniques du périapex encore appelées parodontites apicales chroniques, dont les granulomes et les kystes représentent les deux formes les plus courantes. Cependant le diagnostic différentiel entre un granulome et un kyste périapical représente souvent une difficulté. Dans ce contexte, notre travail se propose de rappeler les aspects cliniques et histologiques des kystes et granulomes apicaux et d'illustrer ces propos par une étude de 30 cas cliniques.

Cette étude de cas qui a pour but de confronter la clinique avec l'histologie nous montre par des moyens simples et "pédagogiques" ce que la littérature explique depuis des années : le diagnostic différentiel d'un kyste ou granulome apical ne peut pas se faire par la radiologie ni la clinique, l'histologie étant le seul moyen de différenciation possible.

M <sup>elle</sup>	C. STRAZIELLE	Professeur des Universités	Président
M.	B. FOLIGUET	Professeur en Médecine	Juge
M.	<u>P. BRAVETTI</u>	<u>Maître de Conférences</u>	<u>Juge</u>
M <sup>elle</sup>	C. CLEMENT	Assistant Hospitalier Universitaire	Juge

**Adresse de l'auteur :** Patrick Girsch  
59, route d'Arlon  
L-8310 Capellen  
Luxembourg