



**HAL**  
open science

## Les syndromes d'Ehlers-Danlos : étude bibliographique

Valérie Galopin

► **To cite this version:**

Valérie Galopin. Les syndromes d'Ehlers-Danlos : étude bibliographique. Sciences du Vivant [q-bio]. 2004. hal-01732546

**HAL Id: hal-01732546**

**<https://hal.univ-lorraine.fr/hal-01732546v1>**

Submitted on 14 Mar 2018

**HAL** is a multi-disciplinary open access archive for the deposit and dissemination of scientific research documents, whether they are published or not. The documents may come from teaching and research institutions in France or abroad, or from public or private research centers.

L'archive ouverte pluridisciplinaire **HAL**, est destinée au dépôt et à la diffusion de documents scientifiques de niveau recherche, publiés ou non, émanant des établissements d'enseignement et de recherche français ou étrangers, des laboratoires publics ou privés.



## AVERTISSEMENT

Ce document est le fruit d'un long travail approuvé par le jury de soutenance et mis à disposition de l'ensemble de la communauté universitaire élargie.

Il est soumis à la propriété intellectuelle de l'auteur. Ceci implique une obligation de citation et de référencement lors de l'utilisation de ce document.

D'autre part, toute contrefaçon, plagiat, reproduction illicite encourt une poursuite pénale.

Contact : [ddoc-theses-contact@univ-lorraine.fr](mailto:ddoc-theses-contact@univ-lorraine.fr)

## LIENS

Code de la Propriété Intellectuelle. articles L 122. 4

Code de la Propriété Intellectuelle. articles L 335.2- L 335.10

[http://www.cfcopies.com/V2/leg/leg\\_droi.php](http://www.cfcopies.com/V2/leg/leg_droi.php)

<http://www.culture.gouv.fr/culture/infos-pratiques/droits/protection.htm>



**THESE**

pour obtenir le grade de

**DOCTEUR EN MEDECINE**

Présentée et soutenue publiquement  
dans le cadre du troisième cycle de Médecine Générale

Par

**Valérie GALOPIN**

Le 13 Janvier 2004

**LES SYNDROMES D'EHRLERS-DANLOS.**

ETUDE BIBLIOGRAPHIQUE  
A PROPOS D'UN CAS.

Examineurs de la thèse :

M. ANTHOINE	Professeur		Président
M. POUREL	Professeur	}	Juges
M. KAMINSKY	Professeur	}	
M. VAILLANT	Docteur en médecine	}	

UNIVERSITÉ HENRI POINCARÉ, NANCY I

**FACULTÉ DE MÉDECINE DE NANCY**

-----

**Président de l'Université : Professeur Claude BURLET**

**Doyen de la Faculté de Médecine : Professeur Patrick NETTER**

**Vice-Doyen de la Faculté de Médecine : Professeur Henry COUDANE**

**Asseseurs**

du 1<sup>er</sup> Cycle :

du 2<sup>ème</sup> Cycle :

du 3<sup>ème</sup> Cycle :

de la Vie Facultaire :

**Mme le Docteur Chantal KOHLER**

**Mr le Professeur Jean-Pierre BRONOWICKI**

**Mr le Professeur Hervé VESPIGNANI**

**Mr le Professeur Bruno LEHEUP**

**DOYENS HONORAIRES**

Professeur Adrien DUPREZ – Professeur Jean-Bernard DUREUX

Professeur Georges GRIGNON – Professeur Jacques ROLAND

**PROFESSEURS HONORAIRES**

Louis PIERQUIN – Etienne LEGAIT – Jean LOCHARD – René HERBEUVAL – Gabriel FAIVRE – Jean-Marie FOLIGUET

Guy RAUBER – Paul SADOUL – Raoul SENAULT – Marcel RIBON

Jacques LACOSTE – Jean BEUREY – Jean SOMMELET – Pierre HARTEMANN – Emile de LAVERGNE

Augusta TREHEUX – Michel MANCIAUX – Paul GUILLEMIN – Pierre PAYSANT

Jean-Claude BURDIN – Claude CHARDOT – Jean-Bernard DUREUX – Jean DUHEILLE – Jean-Pierre GRILLIAT

Pierre LAMY – Jean-Marie GILGENKRANTZ – Simone GILGENKRANTZ

Pierre ALEXANDRE – Robert FRISCH – Michel PIERSON – Jacques ROBERT

Gérard DEBRY – Georges GRIGNON – Pierre TRIDON – Michel WAYOFF – François CHERRIER – Oliéro GUERCI

Gilbert PERCEBOIS – Claude PERRIN – Jean PREVOT – Jean FLOQUET

Alain GAUCHER – Michel LAXENAIRE – Michel BOULANGE – Michel DUC – Claude HURIET – Pierre LANDES

Alain LARCAN – Gérard VAILLANT – Daniel ANTHOINE – Pierre GAUCHER – René-Jean ROYER

Hubert UFFHOLTZ – Jacques LECLERE – Francine NABET – Jacques BORRELLY

Michel RENARD – Jean-Pierre DESCHAMPS – Pierre NABET – Marie-Claire LAXENAIRE – Adrien DUPREZ – Paul VERT

Philippe CANTON – Bernard LEGRAS – Pierre MATHIEU – Jean-Marie POLU

Antoine RASPILLER – Gilbert THIBAUT – Michel WEBER – Gérard FIEVE

=====

**PROFESSEURS DES UNIVERSITÉS -  
PRATICIENS HOSPITALIERS**

(Disciplines du Conseil National des Universités)

-----

**42<sup>ème</sup> Section : MORPHOLOGIE ET MORPHOGENÈSE**

**1<sup>ère</sup> sous-section : (Anatomie)**

Professeur Jacques ROLAND – Professeur Gilles GROSDIDIER

Professeur Pierre LASCOMBES – Professeur Marc BRAUN

**2<sup>ème</sup> sous-section : (Cytologie et histologie)**

Professeur Bernard FOLIGUET

**3<sup>ème</sup> sous-section : (Anatomie et cytologie pathologiques)**

Professeur François PLENAT - Professeur Jean-Michel VIGNAUD – Professeur Eric LABOUYRIE

-----

**43<sup>ème</sup> Section : BIOPHYSIQUE ET IMAGERIE MÉDICALE**

**1<sup>ère</sup> sous-section : (Biophysique et médecine nucléaire)**

Professeur Alain BERTRAND – Professeur Gilles KARCHER – Professeur Pierre-Yves MARIE

**2<sup>ème</sup> sous-section : (Radiologie et imagerie médicale)**

Professeur Luc PICARD – Professeur Denis REGENT - Professeur Michel CLAUDON

Professeur Serge BRACARD – Professeur Alain BLUM - Professeur Jacques FELBLINGER

-----

**44<sup>ème</sup> Section : BIOCHIMIE, BIOLOGIE CELLULAIRE ET MOLÉCULAIRE, PHYSIOLOGIE ET NUTRITION**

**1<sup>ère</sup> sous-section : (*Biochimie et biologie moléculaire*)**

Professeur Jean-Pierre NICOLAS

Professeur Jean-Louis GUÉANT – Professeur Jean-Luc OLIVIER

**2<sup>ème</sup> sous-section : (*Physiologie*)**

Professeur Jean-Pierre CRANCE – Professeur Jean-Pierre MALLIE

Professeur François MARCHAL – Professeur Philippe HAOUZI

**3<sup>ème</sup> sous-section : (*Biologie cellulaire*)**

Professeur Claude BURLET

**4<sup>ème</sup> sous-section : (*Nutrition*)**

Professeur Olivier ZIEGLER

-----

**45<sup>ème</sup> Section : MICROBIOLOGIE, MALADIES TRANSMISSIBLES ET HYGIÈNE**

**1<sup>ère</sup> sous-section : (*Bactériologie – virologie ; hygiène hospitalière*)**

Professeur Alain LE FAOU – Professeur Alain LOZNIOWSKI

**2<sup>ème</sup> sous-section : (*Parasitologie et mycologie*)**

Professeur Bernard FORTIER

**3<sup>ème</sup> sous-section : (*Maladies infectieuses ; maladies tropicales*)**

Professeur Thierry MAY – Professeur Christian RABAUD

-----

**46<sup>ème</sup> Section : SANTÉ PUBLIQUE, ENVIRONNEMENT ET SOCIÉTÉ**

**1<sup>ère</sup> sous-section : (*Épidémiologie, économie de la santé et prévention*)**

Professeur Philippe HARTEMANN – Professeur Serge BRIANÇON

Professeur Francis GUILLEMIN – Professeur Denis ZMIROU

**2<sup>ème</sup> sous-section : (*Médecine et santé au travail*)**

Professeur Guy PETIET – Professeur Christophe PARIS

**3<sup>ème</sup> sous-section : (*Médecine légale et droit de la santé*)**

Professeur Henry COUDANE

**4<sup>ème</sup> sous-section : (*Biostatistiques, informatique médicale et technologies de communication*)**

Professeur François KOHLER – Professeur Éliane ALBUISSON

-----

**47<sup>ème</sup> Section : CANCÉROLOGIE, GÉNÉTIQUE, HÉMATOLOGIE, IMMUNOLOGIE**

**1<sup>ère</sup> sous-section : (*Hématologie ; transfusion*)**

Professeur Christian JANOT – Professeur Thomas LECOMPTE – Professeur Pierre BORDIGONI

Professeur Pierre LEDERLIN – Professeur Jean-François STOLTZ

**2<sup>ème</sup> sous-section : (*Cancérologie ; radiothérapie*)**

Professeur François GUILLEMIN – Professeur Thierry CONROY

Professeur Pierre BEY – Professeur Didier PEIFFERT

**3<sup>ème</sup> sous-section : (*Immunologie*)**

Professeur Gilbert FAURE – Professeur Marie-Christine BENE

**4<sup>ème</sup> sous-section : (*Génétique*)**

Professeur Philippe JONVEAUX – Professeur Bruno LEHEUP

-----

**48<sup>ème</sup> Section : ANESTHÉSIOLOGIE, RÉANIMATION, MÉDECINE D'URGENCE,  
PHARMACOLOGIE ET THÉRAPEUTIQUE**

**1<sup>ère</sup> sous-section : (*Anesthésiologie et réanimation chirurgicale*)**

Professeur Claude MEISTELMAN – Professeur Dan LONGROIS - Professeur Hervé BOUAZIZ

Professeur Paul-Michel MERTES

**2<sup>ème</sup> sous-section : (*Réanimation médicale*)**

Professeur Henri LAMBERT – Professeur Alain GERARD

Professeur Pierre-Edouard BOLLAERT – Professeur Bruno LÉVY

**3<sup>ème</sup> sous-section : (*Pharmacologie fondamentale ; pharmacologie clinique*)**

Professeur Patrick NETTER – Professeur Pierre GILLET

**4<sup>ème</sup> sous-section : (*Thérapeutique*)**

Professeur François PAILLE – Professeur Gérard GAY – Professeur Faiez ZANNAD

-----

**49<sup>ème</sup> Section : PATHOLOGIE NERVEUSE ET MUSCULAIRE, PATHOLOGIE MENTALE, HANDICAP et RÉÉDUCATION**

**1<sup>ère</sup> sous-section : (Neurologie)**

Professeur Gérard BARROCHE – Professeur Hervé VESPIGNANI

Professeur Xavier DUCROCQ

**2<sup>ème</sup> sous-section : (Neurochirurgie)**

Professeur Jean-Claude MARCHAL – Professeur Jean AUQUE

Professeur Thierry CIVIT

**3<sup>ème</sup> sous-section : (Psychiatrie d'adultes)**

Professeur Jean-Pierre KAHN

**4<sup>ème</sup> sous-section : (Pédopsychiatrie)**

Professeur Colette VIDAILHET – Professeur Daniel SIBERTIN-BLANC

**5<sup>ème</sup> sous-section : (Médecine physique et de réadaptation)**

Professeur Jean-Marie ANDRE

-----

**50<sup>ème</sup> Section : PATHOLOGIE OSTÉO-ARTICULAIRE, DERMATOLOGIE et CHIRURGIE PLASTIQUE**

**1<sup>ère</sup> sous-section : (Rhumatologie)**

Professeur Jacques POUREL – Professeur Isabelle VALCKENAERE

**2<sup>ème</sup> sous-section : (Chirurgie orthopédique et traumatologique)**

Professeur Daniel SCHMITT – Professeur Jean-Pierre DELAGOUTTE – Professeur Daniel MOLE

Professeur Didier MAINARD

**3<sup>ème</sup> sous-section : (Dermato-vénérologie)**

Professeur Jean-Luc SCHMUTZ – Professeur Annick BARBAUD

**4<sup>ème</sup> sous-section : (Chirurgie plastique, reconstructrice et esthétique)**

Professeur François DAP

-----

**51<sup>ème</sup> Section : PATHOLOGIE CARDIORESPIRATOIRE et VASCULAIRE**

**1<sup>ère</sup> sous-section : (Pneumologie)**

Professeur Yves MARTINET - Professeur Jean-François CHABOT

**2<sup>ème</sup> sous-section : (Cardiologie)**

Professeur Etienne ALIOT – Professeur Yves JUILLIERE – Professeur Nicolas SADOUL –

Professeur Christian de CHILLOU

**3<sup>ème</sup> sous-section : (Chirurgie thoracique et cardiovasculaire)**

Professeur Jean-Pierre VILLEMOT

Professeur Jean-Pierre CARTEAUX – Professeur Loïc MACE

**4<sup>ème</sup> sous-section : (Chirurgie vasculaire ; médecine vasculaire)**

-----

**52<sup>ème</sup> Section : MALADIES DES APPAREILS DIGESTIF et URINAIRE**

**1<sup>ère</sup> sous-section : (Gastroentérologie ; hépatologie)**

Professeur Marc-André BIGARD

Professeur Jean-Pierre BRONOWICKI

**2<sup>ème</sup> sous-section : (Chirurgie digestive)**

**3<sup>ème</sup> sous-section : (Néphrologie)**

Professeur Michèle KESSLER – Professeur Dominique HESTIN (Mme)

**4<sup>ème</sup> sous-section : (Urologie)**

Professeur Philippe MANGIN – Professeur Jacques HUBERT – Professeur Luc CORMIER

-----

**53<sup>ème</sup> Section : MÉDECINE INTERNE, GÉRIATRIE et CHIRURGIE GÉNÉRALE**

**1<sup>ère</sup> sous-section : (Médecine interne)**

Professeur Francis PENIN – Professeur Denise MONERET-VAUTRIN – Professeur Denis WAHL

Professeur Jean-Dominique DE KORWIN – Professeur Pierre KAMINSKY

Professeur Athanase BENETOS - Professeur Gisèle KANNY

**2<sup>ème</sup> sous-section : (Chirurgie générale)**

Professeur Patrick BOISSEL – Professeur Laurent BRESLER

-----

**54<sup>ème</sup> Section : DÉVELOPPEMENT ET PATHOLOGIE DE L'ENFANT, GYNÉCOLOGIE-OBSTÉTRIQUE, ENDOCRINOLOGIE ET REPRODUCTION**

**1<sup>ère</sup> sous-section : (*Pédiatrie*)**

Professeur Danièle SOMMELET – Professeur Michel VIDAILHET – Professeur Pierre MONIN  
Professeur Jean-Michel HASCOET – Professeur Pascal CHASTAGNER – Professeur François FEILLET

**2<sup>ème</sup> sous-section : (*Chirurgie infantile*)**

Professeur Michel SCHMITT – Professeur Gilles DAUTEL – Professeur Pierre JOURNEAU

**3<sup>ème</sup> sous-section : (*Gynécologie-obstétrique ; gynécologie médicale*)**

Professeur Michel SCHWEITZER – Professeur Jean-Louis BOUTROY

Professeur Philippe JUDLIN – Professeur Patricia BARBARINO

**4<sup>ème</sup> sous-section : (*Endocrinologie et maladies métaboliques*)**

Professeur Georges WERYHA – Professeur Marc KLEIN – Professeur Bruno GUERCI

**5<sup>ème</sup> sous-section : (*Biologie et médecine du développement et de la reproduction*)**

Professeur Hubert GERARD

-----

**55<sup>ème</sup> Section : PATHOLOGIE DE LA TÊTE ET DU COU**

**1<sup>ère</sup> sous-section : (*Oto-rhino-laryngologie*)**

Professeur Claude SIMON – Professeur Roger JANKOWSKI

**2<sup>ème</sup> sous-section : (*Ophthalmologie*)**

Professeur Jean-Luc GEORGE – Professeur Jean-Paul BERROD – Professeur Karine ANGIOI-DUPREZ

**3<sup>ème</sup> sous-section : (*Chirurgie maxillo-faciale et stomatologie*)**

Professeur Michel STRICKER – Professeur Jean-François CHASSAGNE

=====

**PROFESSEURS DES UNIVERSITÉS**

-----

**64<sup>ème</sup> Section : BIOCHIMIE ET BIOLOGIE MOLÉCULAIRE**

Professeur Daniel BURNEL

=====

**MAÎTRES DE CONFÉRENCES DES UNIVERSITÉS - PRATICIENS HOSPITALIERS**

**42<sup>ème</sup> Section : MORPHOLOGIE ET MORPHOGENÈSE**

**1<sup>ère</sup> sous-section : (*Anatomie*)**

Docteur Bruno GRIGNON – Docteur Jean-Pascal FYAD

**2<sup>ème</sup> sous-section : (*Cytologie et histologie*)**

Docteur Edouard BARRAT – Docteur Jean-Claude GUEDENET

Docteur Françoise TOUATI – Docteur Chantal KOHLER

**3<sup>ème</sup> sous-section : (*Anatomie et cytologie pathologiques*)**

Docteur Yves GRIGNON – Docteur Béatrice MARIE

Docteur Laurent ANTUNES

-----

**43<sup>ème</sup> Section : BIOPHYSIQUE ET IMAGERIE MÉDICALE**

**1<sup>ère</sup> sous-section : (*Biophysique et médecine nucléaire*)**

Docteur Marie-Hélène LAURENS – Docteur Jean-Claude MAYER

Docteur Pierre THOUVENOT – Docteur Jean-Marie ESCANYE – Docteur Amar NAOUN

-----

**44<sup>ème</sup> Section : BIOCHIMIE, BIOLOGIE CELLULAIRE ET MOLÉCULAIRE, PHYSIOLOGIE ET NUTRITION**

**1<sup>ère</sup> sous-section : (Biochimie et biologie moléculaire)**

Docteur Xavier HERBEUVAL – Docteur Jean STRACZEK – Docteur Sophie FREMONT

Docteur Isabelle GASTIN – Docteur Bernard NAMOUR – Docteur Marc MERTEN

**2<sup>ème</sup> sous-section : (Physiologie)**

Docteur Gérard ETHEVENOT – Docteur Nicole LEMAU de TALANCE – Docteur Christian BEYAERT

**4<sup>ème</sup> sous-section : (Nutrition)**

Docteur Didier QUILLIOT

-----

**45<sup>ème</sup> Section : MICROBIOLOGIE, MALADIES TRANSMISSIBLES ET HYGIÈNE**

**1<sup>ère</sup> sous-section : (Bactériologie – Virologie ; hygiène hospitalière)**

Docteur Francine MORY – Docteur Michèle WEBER – Docteur Christine LION

Docteur Michèle DAILLOUX – Docteur Véronique VENARD

**2<sup>ème</sup> sous-section : (Parasitologie et mycologie)**

Docteur Marie-France BIAVA – Docteur Nelly CONTET-AUDONNEAU

-----

**46<sup>ème</sup> Section : SANTÉ PUBLIQUE, ENVIRONNEMENT ET SOCIÉTÉ**

**1<sup>ère</sup> sous-section : (Epidémiologie, économie de la santé et prévention)**

Docteur François ALLA

**4<sup>ème</sup> sous-section : (Biostatistiques, informatique médicale et technologies de communication (type biologique))**

Docteur Pierre GILLOIS

-----

**47<sup>ème</sup> Section : CANCÉROLOGIE, GÉNÉTIQUE, HÉMATOLOGIE, IMMUNOLOGIE**

**1<sup>ère</sup> sous-section : (Hématologie ; transfusion)**

Docteur François SCHOONEMAN

**3<sup>ème</sup> sous-section : (Immunologie)**

Docteur Marie-Nathalie SARDA

**4<sup>ème</sup> sous-section : (Génétique)**

Docteur Christophe PHILIPPE

-----

**48<sup>ème</sup> Section : ANESTHÉSIOLOGIE, RÉANIMATION, MÉDECINE D'URGENCE,  
PHARMACOLOGIE ET THÉRAPEUTIQUE**

**1<sup>ère</sup> sous-section : (Anesthésiologie et réanimation chirurgicale)**

Docteur Jacqueline HELMER – Docteur Gérard AUDIBERT

**3<sup>ème</sup> sous-section : (Pharmacologie fondamentale ; pharmacologie clinique)**

Docteur Françoise LAPICQUE – Docteur Marie-José ROYER-MORROT

Docteur Damien LOEUILLE

-----

**54<sup>ème</sup> Section : DÉVELOPPEMENT ET PATHOLOGIE DE L'ENFANT, GYNÉCOLOGIE-OBSTÉTRIQUE,  
ENDOCRINOLOGIE ET REPRODUCTION**

**5<sup>ème</sup> sous-section : (Biologie et médecine du développement et de la reproduction)**

Docteur Jean-Louis CORDONNIER

=====

**MAÎTRES DE CONFÉRENCES**

-----

**19<sup>ème</sup> section : SOCIOLOGIE, DÉMOGRAPHIE**

Madame Michèle BAUMANN

-----

**32<sup>ème</sup> section : CHIMIE ORGANIQUE, MINÉRALE, INDUSTRIELLE**

Monsieur Jean-Claude RAFT

-----



40<sup>ème</sup> section : SCIENCES DU MÉDICAMENT  
Monsieur Jean-Yves JOUZEAU

-----

60<sup>ème</sup> section : MÉCANIQUE, GÉNIE MÉCANIQUE ET GÉNIE CIVILE  
Monsieur Alain DURAND

-----

64<sup>ème</sup> section : BIOCHIMIE ET BIOLOGIE MOLÉCULAIRE  
Madame Marie-Odile PERRIN – Mademoiselle Marie-Claire LANHERS

-----

65<sup>ème</sup> section : BIOLOGIE CELLULAIRE  
Mademoiselle Françoise DREYFUSS – Monsieur Jean-Louis GELLY – Madame Anne GERARD  
Madame Ketsia HESS – Monsieur Pierre TANKOSIC – Monsieur Hervé MEMBRE

-----

67<sup>ème</sup> section : BIOLOGIE DES POPULATIONS ET ÉCOLOGIE  
Madame Nadine MUSSE

-----

68<sup>ème</sup> section : BIOLOGIE DES ORGANISMES  
Madame Tao XU-JIANG

=====

#### MAÎTRES DE CONFÉRENCES ASSOCIÉS

##### Médecine Générale

Docteur Alain AUBREGE  
Docteur Francis RAPHAEL

=====

#### PROFESSEURS ÉMÉRITES

Professeur Georges GRIGNON – Professeur Michel PIERSON - Professeur Michel BOULANGE  
Professeur Alain LARCAN - Professeur Michel WAYOFF – Professeur Daniel ANTHOINE  
Professeur Hubert UFFHOLTZ – Professeur Pierre GAUCHER – Professeur Claude CHARDOT  
Professeur Adrien DUPREZ - Professeur Paul VERT – Professeur Jean PREVOT – Professeur Jean-Pierre GRILLIAT  
Professeur Philippe CANTON – Professeur Pierre MATHIEU – Professeur Gilbert THIBAUT

=====

#### DOCTEURS HONORIS CAUSA

Professeur Norman SHUMWAY (1972) <i>Université de Stanford, Californie (U.S.A)</i>	Professeur Théodore H. SCHIEBLER (1989) <i>Institut d'Anatomie de Würzburg (R.F.A)</i>
Professeur Paul MICHIELSEN (1979) <i>Université Catholique, Louvain (Belgique)</i>	Professeur Maria DELIVORIA-PAPADOPOULOS (1996) <i>Université de Pennsylvanie (U.S.A)</i>
Professeur Charles A. BERRY (1982) <i>Centre de Médecine Préventive, Houston (U.S.A)</i>	Professeur Mashaki KASHIWARA (1996) <i>Research Institute for Mathematical Sciences de Kyoto (JAPON)</i>
Professeur Pierre-Marie GALETTI (1982) <i>Brown University, Providence (U.S.A)</i>	Professeur Ralph GRÄSBECK (1996) <i>Université d'Helsinki (FINLANDE)</i>
Professeur Mamish Nisbet MUNRO (1982) <i>Massachusetts Institute of Technology (U.S.A)</i>	Professeur James STEICHEN (1997) <i>Université d'Indianapolis (U.S.A)</i>
Professeur Mildred T. STAHLMAN (1982) <i>Wanderbilt University, Nashville (U.S.A)</i>	Professeur Duong Quang TRUNG (1997) <i>Centre Universitaire de Formation et de Perfectionnement des Professionnels de Santé d'Hô Chi Minh-Ville (VIËTNAM)</i>
Harry J. BUNCKE (1989) <i>Université de Californie, San Francisco (U.S.A)</i>	

A NOTRE PRESIDENT DE THESE

Monsieur le Professeur ANTHOINE  
Professeur Emérite de Pneumologie  
Officier dans l'Ordre des Palmes Académiques

Qui nous a fait le grand honneur d'accepter la Présidence de cette thèse.

Il nous fait part de ses observations.

En témoignage de notre profonde reconnaissance pour l'intérêt qu'il a bien voulu nous montrer et les conseils qu'il nous a donnés.

A NOS JUGES

Monsieur le Professeur POUREL  
Professeur de Rhumatologie

Nous avons bénéficié de son enseignement au cours de nos études médicales.  
Qu'il veuille trouver ici le témoignage de notre profond respect.

Monsieur le Professeur KAMINSKY  
Professeur de Médecine Interne

Qui a bien voulu nous faire l'honneur de juger notre travail.  
Au cours de nos études, nous avons pu apprécier ses grandes qualités professionnelles  
et humaines.

Monsieur le Docteur VAILLANT  
Pneumologue au CHU de Brabois

Qui nous a inspiré le sujet de cette thèse et a guidé ce travail pas à pas.  
En témoignage de notre profonde gratitude.

A MES PARENTS

Qui m'ont toujours soutenue.

A MON FRERE

A MA FAMILLE

A MES AMIS

A Mr Raymond G.

qui a bien voulu me recevoir et répondre à toutes mes questions  
avec la plus grande gentillesse.

## SERMENT

"Au moment d'être admise à exercer la médecine, je promets et je jure d'être fidèle aux lois de l'honneur et de la probité. Mon premier souci sera de rétablir, de préserver ou de promouvoir la santé dans tous ses éléments, physiques et mentaux, individuels et sociaux. Je respecterai toutes les personnes, leur autonomie et leur volonté, sans aucune discrimination selon leur état ou leurs convictions. J'interviendrai pour les protéger si elles sont affaiblies, vulnérables ou menacées dans leur intégrité ou leur dignité. Même sous la contrainte, je ne ferai pas usage de mes connaissances contre les lois de l'humanité. J'informerai les patients des décisions envisagées, de leurs raisons et de leurs conséquences. Je ne tromperai jamais leur confiance et n'exploiterai pas le pouvoir hérité des circonstances pour forcer les consciences. Je donnerai mes soins à l'indigent et à quiconque me les demandera. Je ne me laisserai pas influencer par la soif du gain ou la recherche de la gloire.

Admise dans l'intimité des personnes, je tairai les secrets qui me sont confiés. Reçue à l'intérieur des maisons, je respecterai les secrets des foyers et ma conduite ne servira pas à corrompre les mœurs. Je ferai tout pour soulager les souffrances. Je ne prolongerai pas abusivement les agonies. Je ne provoquerai jamais la mort délibérément.

Je préserverai l'indépendance nécessaire à l'accomplissement de ma mission. Je n'entreprendrai rien qui dépasse mes compétences. Je les entretiendrai et les perfectionnerai pour assurer au mieux les services qui me seront demandés.

J'apporterai mon aide à mes confrères ainsi qu'à leurs familles dans l'adversité.

Que les hommes et mes confrères m'accordent leur estime si je suis fidèle à mes promesses ; que je sois déshonorée et méprisée si j'y manque".



# TABLE DES MATIERES.

<b>Chapitre 1 : INTRODUCTION.</b>	p17
<b>Chapitre 2 : HISTORIQUE DES SYNDROMES D'EHLERS-DANLOS.</b>	p19
<b>Chapitre 3 : L'EMPHYSEME PULMONAIRE.</b>	p24
<b>I - Définition.</b>	p25
<b>II - Epidémiologie.</b>	p25
<b>III - Classification.</b>	p25 - 27
A - L'emphysème centroacinaire ou centrolobulaire.	
B - L'emphysème panacinaire ou panlobulaire.	
C - L'emphysème distal ou paraseptal.	
D - L'emphysème paracicatriciel ou irrégulier.	
E - Les bulles.	
<b>IV - Facteurs de risque.</b>	p27 - 31
A - Tabagisme.	
B - Les facteurs de risque génétique.	
1 - L'alpha 1 anti-trypsine.	
2 - Les autres.	
C - Sexe. Race. Conditions socio-économiques.	
D - Facteurs professionnels.	
E - Pollution.	
<b>V - Diagnostic.</b>	p31 - 39
A - Présentation clinique et évolution.	
B - Inspection.	
1 - La cyanose.	
2 - Mode ventilatoire particulier.	
3 - Signes d'hypercapnie.	
C - Auscultation.	
D - Les signes cardiaques.	
E - Les deux modèles cliniques.	

**F - Paraclinique.**

- 1 - Epreuves fonctionnelles respiratoires.
  - a - Mesure du débit expiratoire de pointe (DEP).
  - b - Spirométrie.
  - c - Dilution à l'hélium.
  - d - Pléthysmographie.
  - e - Les gaz du sang (GDS).
- 2 - Radiographie thoracique face et profil (RT).
- 3 - Scanner (TDM) thoracique.
- 4 - Test de marche.
- 5 - Dosage de l'alpha 1 anti-trypsine.
- 6 - Les autres examens complémentaires.

**Chapitre 4 : ASPECTS GENERAUX DES SYNDROMES  
D'EHLERS-DANLOS.**

p40  
p41 - 44

**I - Signes dermatologiques.**

- A - L'hyperextensibilité cutanée.
- B - La fragilité cutanée.
- C - Hématomes et saignements.
- D - Pseudo-tumeurs molluscoïdes et sphéroïdes.
- E - Autres manifestations dermatologiques.

**II - Aspects orthopédiques.**

p44 - 48

- A - Hyperlaxité des articulations.
- B - Les luxations.
- C - Les hémarthroses.
- D - L'instabilité articulaire.
- E - Les déformations vertébrales.
- F - Les anomalies thoraciques.
- G - L'ostéoarthrose.
- H - Déformations des pieds.
- I - Les bursites.
- J - Les crampes musculaires.
- K - L'acro-ostéolyse.
- L - Les autres.

**III - Atteintes gastro-intestinales.**

p48 - 50

- A - Oesophage.
- B - Estomac.
- C - Intestin grêle.
- D - Colon.
- E - Rectum.

**IV - Atteintes neuro-musculaires.** p50 - 52

- A - Atteintes musculaires.
- B - Atteintes neurologiques.
  - 1 - Périphériques.
  - 2 - Centrales.

**V - Atteintes cardio-vasculaires.** p52 - 57

- A - Cardiaques.
- B - Vasculaires.
  - 1 - Vaisseaux des membres.
  - 2 - Vaisseaux thoraco-abdominaux.
    - a - Aorte.
    - b - Les vaisseaux thoraco-abdominaux.
  - 3 - Vaisseaux encéphaliques.
  - 4 - Les veines.

**VI - Atteintes ophtalmologiques.** p57

**VII - Cas particulier de la grossesse.** p58

- A - Complications maternelles.
- B - Complications foetales.

**VIII - Atteintes pulmonaires.** p59 - 60

**IX - Autres manifestations.** p60 - 61

**Chapitre 5 : CLASSIFICATIONS DES SYNDROMES  
D'EHLERS - DANLOS.**

p62  
p63 - 70

**I - L'ancienne classification.**

- A - Les types I, II, III.
  - 1 - Type I.
  - 2 - Type II.
  - 3 - type III.
- B - Type IV ou ecchymotique.
- C - Type V ou X-linked syndrome.
- D - Type VI ou oculo-scoliotique.
- E - Type VII ou arthrochhalasis multiplex congenita.
- F - Type VIII ou périodontal.
- G - Type IX ou occipital horn syndrome.
- H - Type X.



## **II - Classification révisée.**

p71 - 77

A - Type classique.

1 - Critères majeurs.

2 - Critères mineurs.

3 - Génétique.

B - Type hypermobile.

1 - Critères majeurs.

2 - Critères mineurs.

3 - Génétique.

C - Type vasculaire.

1 - Critères majeurs.

2 - Critères mineurs.

3 - Génétique.

D - Type cyphoscoliotique.

1 - Critères majeurs.

2 - Critères mineurs.

3 - Génétique.

E - Type arthrochaliasique.

1 - Critères majeurs.

2 - Critères mineurs.

3 - Génétique.

F - Type dermatosparaxis.

1 - Critères majeurs.

2 - Critères mineurs.

3 - Génétique.

G - Les types supprimés de la classification.

## **Chapitre 6 : CAS CLINIQUE ET DISCUSSION.**

p78

### **I - Historique.**

p79 - 82

### **II - Examen clinique.**

p83

A - Signes fonctionnels.

B - Signes physiques.

1 - Inspection.

2 - Palpation.

3 - Auscultation.

### **III - Examens complémentaires.**

p84 - 93

A - De laboratoire.

1 - Biologique.

2 - Anatomo-pathologique.

3 - Génétique.

B - Les épreuves fonctionnelles respiratoires.



C - Cardiologique.

D - Radiologique.

1 - La radiographie thoracique.

2 - Le scanner thoracique.

**IV - Classification.**

p93

**V - Traitements proposés.**

p93

**VI - Conclusion.**

p94

**Chapitre 7 : BIBLIOGRAPHIE.**

p95 - 105

# **CHAPITRE 1**

## **INTRODUCTION**



Les syndromes d'Ehlers-Danlos sont des maladies héréditaires du tissu conjonctif résultant de mutations au niveau des gènes codant pour la synthèse du collagène. Actuellement, il en existe six grands types et le diagnostic est parfois difficile en raison de manifestations cliniques incomplètes et de la présence de formes hétérogènes.

Ce travail présente le cas intéressant et original d'un patient atteint d'un syndrome d'Ehlers-Danlos compliqué d'une part sur le plan rhumatologique et d'autre part sur le plan pulmonaire avec présence d'un emphysème bulleux ayant entraîné la survenue de pneumothorax spontanés.

Après quelques rappels sur l'emphysème pulmonaire, nous tenterons d'analyser et d'actualiser aussi bien sur le plan clinique, génétique que moléculaire les syndromes d'Ehlers-Danlos à partir de revues de la littérature.

L'étude du cas clinique permettra d'étayer ces données, et une discussion tentera d'analyser les complications présentées par le patient.

Compte tenu du fait qu'il n'existe pas de traitement spécifique des syndromes d'Ehlers-Danlos, le traitement de l'emphysème pulmonaire dans ce cadre ne sera volontairement pas abordé.

**CHAPITRE 2**

**HISTORIQUE**

Le premier cas d'hyperextensibilité cutanée a été décrit en 1657 par Job Janszoon Van Meek'ren, chirurgien d'Amsterdam (91). Il présenta le cas d'un jeune Espagnol de 23 ans (Georges Albes) qui pouvait porter à sa bouche avec la main gauche la peau de son épaule droite, étendre la peau de son menton sur sa poitrine en forme de longue barbe et la porter ensuite au sommet de sa tête, étendre vers le haut et vers le bas la peau de son genou et de sa jambe droite. Lorsqu'il relâchait la peau, celle-ci se rétractait pour retrouver sa position initiale. Ce phénomène d'hyperextensibilité cutanée ne concernait que le côté droit de son corps et aucune notion n'était faite sur une cicatrisation anormale ou sur une hyperlaxité articulaire.

C'est en 1892 que la première description d'un syndrome comprenant hyperélasticité et fragilité cutanée associées à une hyperlaxité des grosses articulations a été publiée à Moscou (88) (TSCHERNOGOBOW). Il interpréta déjà ce syndrome comme étant secondaire à une anomalie du tissu conjonctif (71). Dans la littérature Russe, ce syndrome était appelé "Tschernogobow syndrome".

En 1899, la question s'élargit avec la présentation par EHLERS, à la société Danoise de dermatologie, d'un cas dénommé cutis laxa chez un jeune de 21 ans avec tendance aux hémorragies sous-cutanées et hyperlaxité articulaire (29).

En 1908, DANLOS, dermatologue Français, décrivit un autre patient présentant une peau hyperélastique, fine et fragile sans doublure adipeuse et expliqua la présence de pseudo-tumeurs molluscoïdes comme étant secondaires à des contusions chroniques. Il redressa de ce fait le diagnostic de xanthome juvénile pseudo-diabétique décrit en 1906 par Hallopeau et Lepinay (24).

SCHULMANN et LEVY COBLENTZ en 1932 proposent d'appeler cette dystrophie cutanée et articulaire "syndrome de Danlos" (79).

La distinction avec l'état de cutis laxa, qui est une peau lâche et non élastique, a été réalisée en 1936 par PETGES et LE COULANT (66).

La même année, SACK décrivit un patient avec une fragilité vasculaire excessive et appela cet état "status dysvascularis" (76).

En 1949, la nature familiale du syndrome ainsi que le caractère héréditaire dominant de la transmission ont été démontré par JOHNSON et FALLS à partir d'un arbre généalogique de 6 générations comprenant 123 personnes, dont 21 hommes et 11 femmes étaient atteints (46).

Six ans plus tard, en 1955, JANSEN suggéra, après avoir comparé la peau normale à celle d'un patient atteint, que ce syndrome dépend du seul fait que l'entrelacement des fibres de collagène y est moins serré que dans la peau normale (44).

En 1966, MC KUSICK évoqua l'hétérogénéité génétique du syndrome et l'inclut comme étant un nouveau désordre héréditaire du tissu conjonctif, le classant dans le même groupe que le syndrome de Marfan, l'ostéogénèse imparfaite et le syndrome de Hurler (57).

En 1967, BARABAS établit une classification comprenant 3 sous-types (7) en examinant un groupe de 27 patients. Il évoqua le type classique, le type "varicose" et le type artériel. Ce dernier correspondant au type décrit par Sack en 1936 faisant appeler ce syndrome, syndrome de SACK-BARABAS connu de nos jours sous le nom de syndrome d'Ehlers-Danlos de type IV et dont le désordre de base est une anomalie de synthèse du collagène de type III (POPE et al 1975) (69) due à une mutation du gène COL3A1 (71) du chromosome 2 (67).

En 1968, un nouveau mode de transmission, transmission récessive liée à l'X, a été découvert sur l'étude de deux arbres généalogiques où les patients atteints étaient des hommes (BEIGHTON) (15). Cette nouvelle entité appelée X-linked syndrome correspond au syndrome d'Ehlers-Danlos de type V dont l'anomalie biochimique reste encore inconnue.

En 1969, BEIGHTON sur l'étude de 100 malades suggère l'existence de cinq formes distinctes cliniquement décelables : le type gravis ou type I possédant des caractéristiques communes avec le type classique de Barabas, le type mitis ou type II, le type hypermobile ou type III, le type ecchymotique ou type IV correspondant au type artériel de Barabas et le X-linked syndrome ou type V (14).

En 1972, fût découverte la première anomalie moléculaire correspondant en un déficit de la lysyl hydroxylase du collagène chez deux sœurs présentant une forme oculo-scoliotique de la maladie connue sous le nom de syndrome d'Ehlers-Danlos de type VI (PINNEL et COLLEGUES) de transmission autosomique récessive (68).

Par la suite, la découverte de patients ayant les caractéristiques du syndrome avec une activité en lysyl hydroxylase normale a conduit à une distinction entre le type VIA (avec activité en lysyl hydroxylase diminuée) et le type VIB (avec activité normale). La variabilité de l'activité de l'enzyme fût rapportée à différentes mutations du gène codant appelé PLOD (13).

Le type VII du syndrome d'Ehlers-Danlos fût identifié en 1958 par HASS et HASS qu'ils nommèrent Arthrochhalasis Multiplex Congenita (38). Le désordre de base est un défaut de clivage du pro peptide amino-terminal des chaînes du pro collagène de type I par la pro collagène N protéinase entraînant une accumulation du pro collagène (51).

Trois mécanismes peuvent-être en cause :

- ◇ des mutations autosomiques dominantes du gène COL1A1 codant pour la chaîne pro-alpha 1 du collagène de type I résultant du skipping de l'exon 6, avec perte du site de clivage de la N-protéinase donnant le type VIIA
- ◇ de manière similaire, des mutations autosomiques dominantes du gène COL1A2 codant pour la chaîne pro-alpha 2 résultant du skipping de l'exon 6 ou d'une délétion génomique de l'exon 6 avec perte du site de clivage de la N-protéinase donnant le type VIIB
- ◇ dans le type VIIC appelé dermatosparaxis, des mutations autosomiques récessives du gène codant pour l'enzyme N-protéinase entraînent une diminution de l'activité de l'enzyme empêchant le clivage des chaînes pro-alpha 1 et pro-alpha 2 (37).

En 1975, LAZOFF a décrit un nouveau syndrome appelé Occipital Horn Syndrome (49), de transmission récessive liée à l'X étiqueté type IX.

En 1977, STEWART a décrit la forme périodontale, de transmission autosomique dominante, dont l'anomalie reste encore inconnue, correspondant au syndrome d'Ehlers-Danlos de type VIII (85).

En 1980, a été découvert dans une famille des éléments cliniques compatibles avec le type I ou II associés à un désordre de l'aggrégation plaquettaire. Ce désordre pouvait-être corrigé par ajout de plasma hétérologue ou de fibronectine purifiée (ARNESON et al) permettant d'établir l'existence d'un déficit en fibronectine (3) correspondant au syndrome d'Ehlers-Danlos de type X.



Le nombre croissant de types de ce syndrome, associé à la découverte de nouvelles anomalies biochimiques et génétiques, conduit à une nouvelle classification en 1988 (11) puis à une classification simplifiée en 1997 (10).

## **CHAPITRE 3**

# **L'EMPHYSEME PULMONAIRE**

## **I - DEFINITION**

Selon l'American Thoracic Society, l'emphysème est défini comme une distension permanente des espaces aériens distaux au delà des bronchioles terminales avec destruction des parois alvéolaires sans fibrose (1). Des définitions similaires ont été adoptées par l'O.M.S (92) et le Ciba Guest Symposium (21). C'est une définition anatomique.

La destruction se définit comme une perte d'uniformité du modèle des espaces aériens distendus, si bien que l'apparence organisée des acinis et de ses composants est perturbée et peut-être perdue (81).

Au début de son évolution, l'emphysème ne donne pas de syndrome obstructif, mais lorsque celui-ci s'installe, il est d'emblé irréversible et conduit à la survenue d'une maladie respiratoire chronique obstructive (53).

## **II - EPIDEMIOLOGIE**

La Broncho Pneumopathie Chronique Obstructive (BPCO) qui découle de l'évolution d'une bronchite chronique, d'un asthme ou d'un emphysème est la maladie respiratoire la plus fréquente de l'adulte, population dans laquelle sa prévalence atteint 10 à 12%. L'O.M.S classe aujourd'hui la BPCO en sixième position parmi les causes de décès dans le monde et les projections pour 2010 la place en troisième position juste après les maladies cardio-vasculaires et les cancers pulmonaires. Dans les pays occidentaux, la BPCO est déjà aujourd'hui une source importante de mortalité puisqu'elle arrive au troisième rang en Grande-Bretagne et au quatrième aux États-Unis (53) (9).

## **III - CLASSIFICATION**

Trois sous-types morphologiques différents d'emphysème ont été décrits selon leur localisation dans le lobule pulmonaire secondaire : panacinaire, centroacinaire, acinaire distal ou paraseptal (81). Le processus peut-être diffus comme dans l'emphysème panacinaire, localement sélectif avec distension proximale (centroacinaire) ou périphérique (acinaire distal) à l'intérieur du lobule pulmonaire (84).

### **A - L'emphysème centroacinaire ou centrolobulaire**

Il résulte de la destruction des alvéoles autour des bronchioles respiratoires proximales. Il est classiquement associé à la fumée de cigarette et à l'obstruction des voies aériennes et est connue comme étant l'emphysème centrolobulaire (81). Il a une prédilection pour la partie supérieure des lobules (segment apical et postérieur des lobes supérieurs et segments supérieurs des lobes inférieurs). Les espaces emphysémateux peuvent se fondre en bulles plus larges qui peuvent atteindre plusieurs centimètres de diamètre (84).

### **B - L'emphysème panacinaire ou panlobulaire**

Il implique tous les composants des acinis de façon uniforme. Il a une prédilection pour les lobes inférieurs et tend à accompagner l'emphysème centrolobulaire des fumeurs.

Lorsque l'emphysème devient sévère, il devient dans ce cas très difficile de distinguer l'emphysème centrolobulaire et panlobulaire. L'emphysème panlobulaire est communément observé avec un déficit en alpha 1 anti-trypsine (81) (84).

### **C - L'emphysème acinaire distal ou paraseptal**

C'est une anomalie habituellement focale ou multifocale impliquant la périphérie des lobules pulmonaires en particulier le tissu conjonctif septal adjacent. Il est pratiquement toujours retrouvé à la périphérie des poumons y compris le long des fissures et des zones de réflexion pleurale. La fusion des lésions emphysémateuses est généralement considérée comme un mécanisme de formation des bulles. L'emphysème paraseptal apparaît être important dans le développement de pneumothorax spontanés (81) (84).

Occasionnellement, les bulles géantes entraînent des compressions sévères du poumon non impliqué. Dans ce type d'emphysème, il n'y a pas d'obstruction des voies aériennes (6).

### **D - L'emphysème paracicatriciel ou irrégulier**

Il ne remplit pas strictement les critères de la définition car il est toujours associé à de la fibrose. Il implique toutes les parties du lobule (84).

### **E - Les bulles**

Une bulle est définie comme une zone d'emphysème brusquement démarquée de plus de un centimètre de diamètre avec une paroi d'épaisseur inférieure à un millimètre.

Elles ont été classées par REID (73) en fonction de leur site d'origine et du type d'emphysème qui leur est associé. On distingue :

- ◇ les bulles de type 1 : sous pleurales associées à l'emphysème paraseptal
- ◇ les bulles de type 2 : sous pleurales associées à l'emphysème généralisé (centrolobulaire et panlobulaire)
- ◇ les bulles de type 3 : associées à l'emphysème généralisé mais se produisant à l'intérieure du parenchyme pulmonaire plutôt qu'en périphérie.

## **IV - FACTEURS DE RISQUE**

### **A - Tabagisme**

Il reste de loin le facteur de risque exogène prédominant. Le facteur de risque principal étant la fumée de cigarette.

Les fumeurs ont un risque de décès par bronchite chronique ou emphysème plus élevé. De même, la prévalence des anomalies de la fonction pulmonaire, des symptômes respiratoires et de toutes les formes de maladies obstructives chroniques des voies aériennes est accrue. Le déclin du volume expiratoire maximal en une seconde (VEMS) est également accéléré. Cette dégradation est liée à l'importance du tabagisme. Le tabagisme passif semble jouer un rôle moindre (2).

Il est évident que le sevrage tabagique est le seul moyen de réduire voire de normaliser la vitesse de dégradation de la fonction respiratoire au cours du temps. La volonté du patient est essentielle, l'assistance psychologique et les moyens de substitution nicotinique sont des éléments adjuvants incontestables (65) que ce soit par patch, bupropion ou association des deux (47).

Cependant, seulement 10 à 20% des fumeurs vont développer une maladie chronique obstructive respiratoire symptomatique indiquant que des différences dans la sensibilité aux maladies chroniques obstructives doivent exister. De nombreuses études épidémiologiques ont d'ailleurs montré que leur développement était influencé par des facteurs génétiques (40) (9).

## **B - Les facteurs de risque génétiques**

### **1 - L'alpha 1 anti-trypsine**

A ce jour, le déficit en alpha 1 anti-trypsine est le seul facteur de risque génétique prouvé (40). Il est responsable de moins de 1% des emphysèmes (78). Il a été identifié pour la première fois en 1963 associé à un emphysème situé dans les lobes inférieurs (86). La biochimie de la molécule a depuis été progressivement clarifiée (30).

Également connue comme une alpha 1 protéase inhibitrice, l'alpha 1 anti-trypsine est une protéine sérique produite par le foie et normalement retrouvée dans les poumons. Elle est également produite par les macrophages alvéolaires et les monocytes du sang périphérique (78). Elle est codée par un seul gène situé sur le chromosome 14. Son rôle principal est l'inhibition de l'élastase neutrophile (2) (30) qui est une glycoprotéine localisée dans les granules azurophiles des polynucléaires neutrophiles. Leur dégranulation par des facteurs chimiotactiques entraîne la libération d'hydrolase dont l'élastase neutrophile qui est capable de dégrader des constituants architecturaux de la matrice extra-cellulaire tel que l'élastine ou le collagène de type IV. Dans des circonstances normales, l'activité de l'élastase neutrophile est étroitement contrôlée par des inhibiteurs naturels, principalement l'alpha 1 anti-trypsine.

Dans certaines conditions pathologiques cet équilibre peut-être rompu en particulier quand le taux d'alpha 1 anti-trypsine est trop bas. L'excès d'élastase entraîne alors la dégradation de

différents substrats à l'origine de troubles pathologiques dégénératifs et inflammatoires tels que l'emphysème (72) (86).

Le gène de l'alpha 1 anti-trypsine est hautement pléiomorphe, et les variabilités de l'alpha 1 anti-trypsine surviennent en raison d'un point de mutation qui résulte dans la substitution d'un seul amino-acide.

Plus de 75 allèles sont connus et le phénotype de la protéase inhibitrice est déterminé par l'expression des deux allèles parentaux (2). La plupart des variants mènent à une activité inhibitrice normale (72), ils sont classés en :

- ◇ normal (M) associé à un taux d'alpha 1 anti-trypsine normal dans le sérum avec une fonction normale. La fréquence de l'allèle est de 90%.
- ◇ déficient (Z) associé à un taux d'alpha 1 anti-trypsine dans le sérum inférieur à la normale. La fréquence de l'allèle est de 2%.
- ◇ nul associé à un taux d'alpha 1 anti-trypsine indétectable dans le sérum.
- ◇ non fonctionnel (S) dans lequel l'alpha 1 anti-trypsine est présente à un taux normal, mais ne fonctionne pas normalement. La fréquence de l'allèle est de 5%.

Le phénotype normal est désigné PiMM.

Les hétérozygotes MS ont un taux d'alpha 1 anti-trypsine à 80% de la normale.

Les hétérozygotes MZ ont un taux à 60% de la normale.

Les personnes ayant un phénotype PiSS ont un taux d'alpha 1 anti-trypsine à 52% de la normale.

Plus de 95% des personnes appartenant à la catégorie déficit sévère sont homozygotes pour l'allèle Z, sont désignées PiZZ, et ont un taux d'alpha 1 anti-trypsine dans le sérum extrêmement faible (16% de la normale) et produisent deux événements cliniques : un emphysème pulmonaire par insuffisance de défense contre l'élastase neutrophile et une maladie hépatique (cirrhose) par accumulation dans le réticulum endoplasmique des hépatocytes de la protéine insoluble PiZZ (2) (78). La plupart de ces personnes sont Caucasiennes et proviennent du nord de l'Europe parce que l'allèle Z est rare chez les orientaux et les noirs.

Les phénotypes ayant un taux faible dans le sérum et rarement observés sont : PiSZ et PiNull. L'hétérozygotie PiSZ avec un taux d'alpha 1 anti-trypsine à 37% de la normale développe rarement un emphysème.

Le dernier phénotype découvert dans une forme homozygote est PiNull-Null, et dans une forme hétérozygote avec un allèle déficient est PiZZ-Null.

Le taux normal d'alpha 1 anti-trypsine dans le sérum est de 150 à 350 mg/dl. Le seuil de protection est de 80 mg/dl (35% de la normale).

Le diagnostic de déficit en alpha 1 anti-trypsine est réalisé en mesurant le taux dans le sérum poursuivi par le typage Pi pour confirmation (2).

## 2 - Les autres

Le polymorphisme des gènes de l'alpha 1 anti-chymotrypsine, microsomal epoxyde hydrolase, vitamine D binding protein, glutathion S transferase, cytochrome P450 1A1, Immunoglobuline A, TNF alpha et haemoxygenase ont tous été associés au développement d'une maladie obstructive respiratoire chez les fumeurs. Cependant, beaucoup de ces associations sont controversées car elles n'ont pas été reproduites (40).

D'autres gènes ont également été associés au développement de maladies obstructives chroniques pulmonaires : il s'agit des gènes de l'alpha 2 macroglobuline, des antigènes de groupe sanguin, du locus HLA, du déficit en immunoglobuline et de l'haptoglobine. L'implication du CFTR (Cystic Fibrosis Transmembrane Regulator) reste non prouvé (78).

## **C - Sexe-Race-Conditions socio économiques**

Même en contrôlant le tabagisme, la prévalence des symptômes respiratoires est accrue chez l'homme.

Le taux de mortalité est plus élevé chez les sujets de race blanche.

Les taux de mortalité et de morbidité sont inversement proportionnels au statut socio-économique (2).



## **D - Facteurs professionnels**

L'interaction entre la fumée de cigarette et l'exposition professionnelle à des substances aéroportées entraîne un taux plus important de maladie obstructive chronique pulmonaire. Cependant les conséquences du tabagisme sont largement plus importantes que les facteurs professionnels (2).

## **E - Pollution**

La pollution atmosphérique est nuisible aux personnes ayant une maladie cardiaque ou pulmonaire. Son rôle est moindre comparé à celui de la fumée de cigarette (2).

## **V - DIAGNOSTIC**

### **A - Présentation clinique et évolution**

Le syndrome cardinal est la dyspnée qui apparaît d'abord à l'effort avant de se manifester au repos. A un stade plus avancé, la cyanose apparaît.

L'apparition d'une hypoxémie inférieure à 60 mmHg signe l'insuffisance respiratoire chronique et marque un tournant défavorable dans l'évolution de la maladie. L'état général s'altère, le patient maigrit et présente des troubles cognitifs (42).

Puis, l'hypoxémie chronique va engendrer une hypertension artérielle pulmonaire (HTAP), et stimuler la production d'érythropoïétine rénale responsable d'une polyglobulie. La persistance de l'HTAP conjuguée à la polyglobulie va augmenter le travail du coeur droit et conduire à la survenue d'une décompensation cardiaque droite.

L'inactivité physique due à la dyspnée favorise l'ostéoporose. En induisant des tassements vertébraux, elle génère des douleurs et des déformations de la cage thoracique qui compromettent encore davantage l'efficacité de la musculature respiratoire. A un stade ultime, l'hypercapnie s'installe (53).

Le pronostic des patients souffrants d'une maladie obstructive chronique pulmonaire avec insuffisance respiratoire est donc sévère. Le taux moyen de survie avec une hypercapnie n'excède pas quelques années (90).

## **B - Inspection**

### 1 - La cyanose

Elle traduit une augmentation du taux d'hémoglobine réduite, supérieure à 50g/l. Son identification dépend de plusieurs variables (éclairage, couleur de la peau). Elle est plus marquée en cas de polyglobulie, plus difficile à détecter chez les patients anémiques (74). Elle traduit une hypoxémie qui s'accroît à l'effort.

### 2 - Mode ventilatoire particulier

Il comporte :

- ◇ une fréquence respiratoire élevée
- ◇ une distension thoracique
- ◇ la mise en jeu des muscles respiratoires accessoires (scalènes, sterno-cléido-mastoïdiens, intercostaux). Certains malades adoptent une position caractéristique penchée en avant, les bras en extension sur un appui, afin d'utiliser au mieux certains muscles respiratoires accessoires (45)
- ◇ un tirage
- ◇ une diminution du segment trachéal sus-sternal normalement mesuré à 3-4 travers de doigt (signe de Campbell)
- ◇ un allongement du temps expiratoire avec pincement des lèvres
- ◇ un rétrécissement du diamètre transversal du thorax à l'inspiration (signe de Hoover).

### 3 - Signes d'hypercapnie

Ils comprennent : somnolence, tremblements alaires ou flapping tremor (74).

Le patient se plaint volontiers de céphalées, voit son activité cognitive s'émousser et son état psychique devenir crépusculaire avant de sombrer dans la carbonarcose.

### **C - Auscultation**

L'expiration est prolongée et parfois bruyante. Le murmure vésiculaire est diminué et les râles bronchiques sont contingents. Le wheezing, bruit sifflant expiratoire, audible même sans stéthoscope est un signe spécifique d'obstruction bronchique perçu au niveau du cou et de la trachée (45).

### **D - Les signes cardiaques**

En cas d'HTAP ou de coeur pulmonaire, on note une turgescence jugulaire, une hépatomégalie douloureuse à la pression, une hépatalgie à l'effort et à la toux, un reflux hépato-jugulaire, un éclat de B2 au foyer pulmonaire, et des oedèmes des membres inférieurs dont la valeur est discutée (74).

### **E - Les deux modèles cliniques**

Il est classique de distinguer les "blue bloaters" et les "pink puffers".

Les "blue bloaters" sont obèses, avec une bronchorrhée importante, une hypoxémie, une hypercapnie, une HTAP, un coeur pulmonaire chronique et secondairement une polyglobulie. Ils sont essentiellement atteints de bronchite chronique et d'emphysème centrolobulaire.

Les "pink puffers" sont maigres, plus ou moins bronchorrhéiques, avec une hypoxémie modérée, absence d'hypercapnie, d'HTAP, de coeur pulmonaire ou de polyglobulie secondaire. Ces malades sont surtout porteurs de lésions emphysemateuses (32).

## **F - Paraclinique**

### **1 - Épreuves fonctionnelles respiratoires**

#### **a - Mesure du débit expiratoire de pointe (DEP)**

C'est un examen de dépistage ou de surveillance simple du syndrome ventilatoire obstructif. Une valeur inférieure à 80% de la valeur prédite doit conduire à la spirométrie (74).

#### **b - Spirométrie**

Elle demeure l'examen essentiel pour le diagnostic et le suivi (20).

Elle permet en quantifiant la diminution du Volume Expiratoire Maximal par Seconde (VEMS) et du rapport de Tiffeneau ( VEMS/Capacité Vitale (CV)) par rapport aux valeurs théoriques de confirmer le syndrome ventilatoire obstructif et donc de quantifier la sévérité de la maladie. Les mesures sont toujours faites avant et après inhalation d'un bronchodilatateur (45).

Le syndrome obstructif est caractérisé par :

- ◇ une courbe débit volume concave vers le haut (la courbe débit-volume étant une variante moderne de la spirométrie)
- ◇ une diminution des débits expiratoires. Le VEMS est le plus reproductible
- ◇ diminution du VEMS par rapport à la CV, donc diminution du rapport VEMS/CV. Le rapport de Tiffeneau est inférieur à 70% de la théorique
- ◇ absence de réversibilité significative après inhalation de bronchodilatateurs, ce qui signifie que le VEMS augmente de moins de 15% par rapport à la valeur de base (74).

Remarques : la présentation clinique varie selon le stade évolutif. On distingue :

- ◇ les formes simples, non obstructives où le VEMS est normal, supérieur à 80% de la théorique
- ◇ les formes obstructives modérées,  $50\% < \text{VEMS} < 80\%$  de la théorique. Seule la spirométrie permet le diagnostic. L'examen clinique permet de relever des râles bronchiques à l'auscultation (ronchi et parfois sibilants). L'examen cardio-vasculaire est normal

- ◇ les formes modérément sévères,  $35\% < \text{VEMS} < 50\%$  de la valeur théorique. A l'interrogatoire le malade se plaint d'une dyspnée d'effort isolée sans altération de l'état général. Cette dyspnée est souvent progressive, torpide et certains malades n'en prennent conscience qu'après une décompensation aiguë. L'examen clinique est superposable aux formes débutantes
- ◇ les formes sévères,  $\text{VEMS} < 35\%$  de la théorique. C'est le stade de l'insuffisance respiratoire. Il existe une dyspnée à la déambulation, la montée des étages est pénible ou impossible. Les signes cliniques ne sont pas tous présents mais sont particulièrement nets lors des épisodes de décompensation aiguë (45).

#### c - Dilution à l'hélium

Elle permet de mesurer le volume résiduel (VR), mais il est sous estimé en présence d'anomalies de distribution de la ventilation dans les syndromes obstructifs. Il est préférable de le mesurer par pléthysmographie (74).

#### d - Pléthysmographie

Elle mesure les volumes pulmonaires non mobilisables, inaccessibles à la spirométrie.

Elle enregistre la capacité pulmonaire totale (CPT), le VR et le volume de réserve expiratoire (VRE). Une élévation de la CPT et du VR au delà de 120% de la valeur théorique signe une distension thoracique et oriente vers un emphysème (74).

D'autres paramètres sont mesurables mais ne sont pas indiqués systématiquement :

- ◇ la mesure du transfert du CO qui est abaissée parallèlement à l'étendue de l'emphysème mais son atteinte est non spécifique. Le rapport du transfert du CO à la ventilation alvéolaire (VA) mesure la diffusion alvéolo-capillaire. Sa mesure est complexe. Il est diminué dans l'emphysème (74)
- ◇ l'élasticité pulmonaire est abaissée et son inverse, la compliance, est élevée
- ◇ les résistances bronchiques font parties des paramètres altérés initialement. Elles sont élevées et leur inverse, la conductance, est basse (45).

## e - Les gaz du sang (GDS)

Leur mesure fait partie du bilan.

L'hématose est normale dans les formes débutantes.

Une PaO<sub>2</sub> < 70 mmHg signe l'insuffisance respiratoire.

Une PaO<sub>2</sub> < 55 mmHg est dite grave et conduit à proposer l'oxygénothérapie longue durée.

L'hypercapnie est l'apanage des formes graves. Elle induit une acidose respiratoire compensée par une réabsorption rénale de bicarbonates (74) (45).

Pour affirmer le caractère chronique de l'insuffisance respiratoire, l'hypoxémie doit être constatée sur plusieurs contrôles, effectués à plusieurs semaines d'intervalle en état stable.

## 2 - Radiographie thoracique (RT) face et profil

Elles font parties des examens de routine.

La RT reflète l'état anatomique des poumons et est utile pour évaluer la présence d'emphysème (81). L'exactitude du diagnostic dépend de l'importance de la destruction parenchymateuse. Avec une radiographie conventionnelle, l'exactitude est de 65 à 80% et dépend des populations étudiées. Chez la plupart des patients ayant un emphysème sévère, la maladie est correctement diagnostiquée. Cependant, cette méthode n'indique le diagnostic que chez une minorité de patients ayant un emphysème léger ou modéré (84).

Elles permettent de rechercher :

- ◇ des images anormales
- ◇ une distension pulmonaire indiquée par un diaphragme plat, abaissé, un élargissement des espaces intercostaux, une horizontalisation des côtes, une distension des espaces clairs rétrosternal et rétrocardiaque, une augmentation de la hauteur du poumon droit, une hyperclarté des champs pulmonaires, une ouverture de l'angle costo-phrénique sur les clichés de profil (2).
- ◇ un syndrome bronchique et une déformation de la trachée en lame de sabre (diamètre transversal de la trachée intrathoracique < 2/3 de son diamètre sagittal) (45).
- ◇ des complications (HTAP, IVD) caractérisées par une cardiomégalie, augmentation du diamètre de la branche droite de l'artère pulmonaire au-delà de 15mm, ou un coeur en goutte, une proéminence des ombres vasculaires hilaires, un empiétement de l'ombre

cardiaque sur l'espace rétrosternal

- ◇ un effilement des ombres vasculaires
- ◇ des bulles qui se présentent comme des aires d'au-moins 1 cm de diamètre entourées par une ombre très fine. Elles reflètent une maladie sévère localement et n'indiquent pas nécessairement un emphysème très répandu (2).

### 3 - Scanner (TDM) thoracique

L'avantage principal est que en plus de pouvoir fournir des données concernant l'ensemble de la destruction pulmonaire, il identifie également les localisations spécifiques dans les poumons là où les surfaces alvéolaires ont été détruites. C'est une technique non invasive (55). Il permet de montrer l'étendue, la sévérité et la morphologie de l'emphysème même lorsque les découvertes à la RT et les résultats des tests respiratoires ne permettent pas le diagnostic (84) (17).

Ceci est important pour plusieurs raisons :

- ◇ par la localisation exacte de la destruction pulmonaire, il permet d'établir une cartographie soigneuse et de suivre sa progression
- ◇ la connaissance de la localisation des lésions permet le traitement des lésions avancées par réduction chirurgicale du volume pulmonaire et permet d'évaluer les résultats chirurgicaux (55). La principale indication étant l'évaluation pré-opératoire des patients ayant de larges bulles (87).
- ◇ il pourrait être une façon de quantifier la progression de l'emphysème ainsi que de déterminer l'efficacité des thérapies de remplacement chez les patients ayant un déficit en alpha 1 anti-trypsine.
- ◇ la détection de l'emphysème à un stade précoce pourrait éviter les incidents ventilatoires obstructifs par un arrêt du tabagisme ou par une intervention médicale (55).
- ◇ Il peut également être indiqué pour évaluer les patients présentant une dyspnée ou une augmentation de la capacité de diffusion du CO sans obstruction évidente des voies aériennes. Chez ces patients, la TDM peut aider à différencier l'emphysème des atteintes pulmonaires vasculaires (87).

Dans l'emphysème centrolobulaire, les anomalies sont généralement plus sévères dans la partie supérieure des poumons et incluent de petites zones irrégulières arrondies ou confluentes de faible atténuation parsemées de poumon normal. La localisation des zones de faible atténuation est située près du centre du lobule pulmonaire secondaire.

L'emphysème panlobulaire implique principalement la partie inférieure des poumons et est caractérisé par des zones de faible atténuation avec peu de parenchyme pulmonaire normal. Dans l'emphysème panlobulaire sévère, la raréfaction du parenchyme pulmonaire conduit à des zones de faible atténuation avec déshabitation vasculaire permettant la distinction entre l'emphysème panlobulaire et le parenchyme pulmonaire normal. Cependant, l'emphysème modéré ou modérément sévère est souvent impossible à distinguer du parenchyme adjacent normal.

L'emphysème acinaire distal est caractérisé par des zones de faible atténuation dans les régions sous pleurales et adjacentes aux vaisseaux et aux septas interlobulaires.

Parce que l'emphysème centrolobulaire et acinaire distal produisent des zones localisées de faible atténuation, ils sont plus facilement reconnaissables que l'emphysème panlobulaire. (87)

Un syndrome clinique particulier est le syndrome du poumon disparu caractérisé par de larges bulles dans le lobe supérieur. Il est souvent vu chez des hommes jeunes. La plupart des patients ayant un emphysème à bulles géantes sont des fumeurs, cependant cette entité peut survenir chez des non fumeurs. Le trait dominant est un emphysème paraseptal extensif fusionnant dans une bulle géante qui occupe 1/3 ou plus de l'hémithorax (84).

#### 4 - Test de marche ou oxymétrie d'effort

Il détecte une insuffisance respiratoire latente.

Il consiste à marcher pendant 6 minutes sur terrain plat en parcourant la plus grande distance.

Il permet d'évaluer la limitation dans les gestes de la vie courante. La dyspnée peut être cotée.

C'est un examen simple, peu onéreux, facilement reproductible, utile au suivi de la maladie et à l'adaptation thérapeutique (74) (45).



## 5 - Dosage de l'alpha 1 anti-trypsine

Les indications sont :

- ◇ bronchite chronique avec obstruction des voies aériennes chez un non fumeur
- ◇ broncheectasies, en particulier en l'absence de facteurs de risques évidents
- ◇ début précoce d'une maladie obstructive chronique avec affaiblissement modéré ou sévère aux alentours ou avant la cinquantaine
- ◇ prédominance d'emphysème basal
- ◇ développement d'un asthme permanent en particulier chez les moins de 50 ans
- ◇ une histoire familiale de déficit en alpha 1 anti-trypsine
- ◇ cirrhose sans facteurs de risque apparents (2).

## 6 - Les autres examens complémentaires

Ils ne sont pas réalisés à titre systématique :

- ◇ la fibroscopie bronchique est indiquée en cas de suspicion de cancer bronchique, d'hémoptysie, et à des fins de prélèvements microbiologiques.
- ◇ la scintigraphie pulmonaire de ventilation-perfusion est indispensable au bilan préopératoire.
- ◇ l'épreuve d'effort aide à distinguer parmi les facteurs limitants l'effort, ceux qui sont d'origine respiratoire, musculaire périphérique ou cardio-vasculaire
- ◇ l'ECG est l'examen de première intention en cas d'HTAP, mais il est peu sensible
- ◇ l'échographie cardiaque permet couplée au Doppler de mesurer la pression artérielle pulmonaire (PAP). Le cathétérisme cardiaque droit est l'examen de référence pour déterminer l'HTAP. C'est un examen invasif réservé aux cas complexes (74).

## **CHAPITRE 4**

# **ASPECTS GENERAUX DES SYNDROMES D'EHLERS-DANLOS**

Le syndrome d'Ehlers-Danlos associe 3 symptômes cardinaux : l'hyperélasticité de la peau, l'hyperlaxité articulaire et la fragilité du tissu conjonctif (13). Il faut ajouter à ces signes fondamentaux, les tumeurs pseudo-molluscoïdes et les nodules calcifiés sous-cutanés (25).

## **I - SIGNES DERMATOLOGIQUES**

La peau est blanche et sans éclat. Elle est mince, lisse, douce et veloutée donnant à la palpation l'impression d'être pâteuse (83).

### **A - L'hyperextensibilité cutanée**

C'est un signe cardinal des syndromes d'Ehlers-Danlos, excepté pour le type IV (83). L'hyperélasticité n'apparaît pas à première vue : le tégument semble normal, non distendu, sans plis. Le plus souvent, l'extensibilité cutanée est évidente et connue du malade : elle peut être spectaculaire ou au contraire assez discrète et demande alors à être recherchée aux coudes, à la face postérieure des bras, aux genoux, au cou, aux joues. La peau, pincée entre le pouce et l'index, peut être étirée facilement et sans douleur, de plusieurs centimètres et reprend sa position initiale avec un claquement sec, sans faire le moindre pli après traction avec l'élasticité d'une mince lame de caoutchouc (25) (66). Parfois, la peau semble vaguement attachée au tissu sous-cutané, donnant l'impression que la peau se détache lorsqu'une traction est exercée.

Chez le petit enfant, l'hyperextensibilité cutanée est difficile à évaluer en raison de l'importance de la graisse sous-cutanée. Avec le temps, chez l'adulte, des plis de peau lâche peuvent apparaître au niveau des articulations des coudes, les paumes des mains et les plantes des pieds peuvent être particulièrement ridées donnant l'impression d'être revêtues de gants ou de chaussettes trop grandes (83) (13).

L'hyperextensibilité est habituellement symétrique; elle varie selon l'endroit du corps et un score clinique simple a été établi afin de l'évaluer (83). Les muqueuses, notamment buccales, sont également hyperélastiques; dans le cas rapporté par B.DUPERRAT, le sujet pouvait mettre 6 balles de golf dans la bouche (13).

## **B - Fragilité cutanée ou dermatorrhéxis**

Elle se manifeste par des plaies béantes de la peau ou des muqueuses suite à des traumatismes relativement minimes, qui ont lieu principalement sur des zones où le tégument repose sur des surfaces osseuses proéminentes (coudes, genoux, crêtes tibiales, front, menton) (25).

Les blessures présentent souvent une brèche ressemblant à une bouche de poisson avec des lobules graisseux sous-cutanés qui dépassent, et généralement de petits saignements associés, en raison de la rétraction des rebords due à l'élasticité de la peau adjacente. Les sutures tiennent mal avec possibilité de déhiscence, et la cicatrisation est lente et de mauvaise qualité. Après cicatrisation, l'étirement des blessures est caractéristique de tous les types de syndrome d'Ehlers-Danlos : elles deviennent larges, minces et brillantes donnant l'apparence d'un papier à cigarette. Suite à des traumatismes répétés, les cicatrices deviennent souvent foncées ou violacées, généralement plissées par des rides fines et des télangiectasies peuvent se former à leur périphérie .

Beaucoup de ces plaies ont lieu pendant la petite enfance lors des premiers pas, plus fréquemment chez les garçons. Le risque de survenue de ces plaies est majoré par la suite par l'instabilité articulaire et l'hypotonie musculaire responsable de faux pas et de chutes (83).

Il a été montré que plus la peau était fine, plus la possibilité de survenue de ces plaies béantes était grande. Cette fragilité cutanée peut-être préjudiciable, entraînant des difficultés lors du rasage, des interventions chirurgicales, des biopsies, parfois lors de simples injections thérapeutiques. A noter que des traumatismes répétés peuvent entretenir des pertes de substances presque permanentes (25).

## **C - Hématomes et saignements**

La tendance aux contusions est un signe fréquemment retrouvé pouvant conduire à la suspicion d'un syndrome des enfants battus (26).

Les saignements gingivaux après brossage dentaire ou les saignements abondants après extractions dentaires sont fréquents. Les hémorragies digestives et les hémoptysies sont cependant rares (exceptés dans le syndrome d'Ehlers-Danlos de type IV).

Ce phénomène est probablement dû à la friabilité du tissu conjonctif péri-vasculaire et des parois des vaisseaux plutôt qu'à un trouble de la coagulation qui est le plus souvent normale (83).

#### **D - Pseudo-tumeurs molluscoïdes et sphéroïdes**

Les propriétés mécaniques particulières de la peau dans le syndrome d'Ehlers-Danlos peuvent conduire à une variété de lésions secondaires qui se développent avec le temps dans des zones exposées aux microtraumatismes répétés (83).

Les pseudo-tumeurs molluscoïdes se retrouvent plus ou moins nombreuses chez la plupart des malades. Elles siègent électivement sur les régions exposées aux traumatismes (genoux, coudes), à la surface ou au pourtour des nappes papyracées ou sur des cicatrices. Ce sont des formations saillantes, blanc-jaunâtres ou violacées, de la taille d'un petit pois à celle d'une noisette ou d'une noix. Elles sont habituellement flasques et dépressibles, comparées à des grains de raisins vides de leur contenu. Elles constituent parfois de gros bourrelets brunâtres entraînant des déformations et des hyperflexions des orteils si elles se développent au niveau des articulations. Elles succéderaient à des microtraumatismes. Des infections peuvent compliquer ces tumeurs qui dans quelques cas s'ouvrent à la peau (25).

Les sphéroïdes sous-cutanés ne sont pas constants; ils se retrouvent chez 1/3 des patients environ. Souvent très nombreux, ils sont surtout observés sur les avant-bras, les bras et sur les régions tibiales. Ce sont de très petits nodules sphérulaires, non saillants, mobiles sous la peau, de la taille d'un grain de riz ou d'un grain de plomb, durs, fuyant sous le doigt. Ils passent souvent inaperçus s'ils ne sont pas recherchés à la palpation ou par un examen radiologique (25) montrant une coque calcifiée entourant un centre translucide. Ils représentent des lobules graisseux sous-cutanés qui ont perdu leur vascularisation et qui deviennent alors fibrosés et calcifiés (83).

## **E - Autres manifestations dermatologiques**

Elles comprennent : (83) (13)

- ◇ hyperkératose folliculaire
- ◇ “papules piézogéniques” qui sont de petites hernies douloureuses de tissu adipeux à travers les fascias localisés à la partie latérale ou médiale des pieds
- ◇ “elastosis perforans serpiginosa”
- ◇ acrocyanose, engelures et phénomène de Raynaud
- ◇ absence de “striae gravidarum” qui sont des déchirures focales du derme perpendiculaires à la direction des tensions, sans interruption de l'épiderme.

## **II - ASPECTS ORTHOPÉDIQUES**

Ils ont été décrit par Beighton à partir de 100 cas (12).

Les manifestations orthopédiques significatives sont par ordre décroissant de fréquence : pieds plats, luxations articulaires, déformations rachidiennes, effusions articulaires, déformations de la cage thoracique, ostéoarthrose, luxations congénitales de hanche.

### **A - Hyperlaxité des articulations**

Elle fait partie intégrante du tableau clinique, et est le résultat d'une laxité des capsules articulaires, ligaments, tendons et d'une possible hypotonie musculaire. L'hyperlaxité est généralisée, existant tant au niveau des grosses que des petites articulations (excepté pour le type IV) (83), permettant des mouvements étendus et anormaux, des subluxations spontanées ou provoquées, non douloureuses avec reposition immédiate (66). Elle est généralement notée lorsque l'enfant commence à marcher et peut entraîner des déformations globales des membres : genu recurvatum, genu valgum, hanches à ressort amenant une démarche spéciale dite en canard. Elle devra être estimée en utilisant le score de Beighton (12). Un score de 5/9 ou plus définit l'hyperlaxité.

Le score total peut être obtenu par :

- ◇ dorsiflexion passive des auriculaires au delà de 90 degrés : 1 point pour chaque main
- ◇ opposition passive du pouce sur l'avant bras : 1 point pour chaque main
- ◇ hyperextension des coudes au delà de 10 degrés : 1 point pour chaque coude
- ◇ hyperextension des genoux au delà de 10 degrés : 1 point pour chaque genou
- ◇ antéflexion du tronc, genoux tendus, paumes des mains à plat sur le sol : 1 point.

### **B - Les luxations**

Occasionnelles ou habituelles, les luxations de la rotule, des épaules, des hanches, des radius et des clavicules sont communes et leur fréquence est proportionnelle au degré de laxité articulaire. Elles sont généralement résolues spontanément et réduites facilement par le patient lui-même. La luxation de l'épaule peut survenir suite à des mouvements simples, comme mettre un manteau ou lever la main (83). Les luxations des articulations inter-phalangiennes du pouce amènent à des difficultés d'utilisation de la pince pouce-index (12). Cole et al, ont rapportés des cas de subluxation récidivante du coude. Elles sont rares, survenant en général après une hyperextension du coude et interférant avec les actes de la vie quotidienne. La nouvelle technique de stabilisation consiste en une greffe osseuse dans la fosse olécraniennne afin de limiter l'hyperextension du coude (22).

### **C - Les hémarthroses**

Persistantes ou récurrentes, elles sont communes et liées à l'activité, affectant par ordre décroissant les articulations des genoux, des chevilles, des coudes et également des doigts, et apparaissent généralement en fin de journée (12). Leur survenue est proportionnelle au degré de laxité articulaire. Elles se produisent principalement dans les syndromes d'Ehlers-Danlos de type IV (83).

### **D - L'instabilité articulaire**

Les enfants ont tendance à marcher tardivement et à tomber facilement en raison de la difficulté à contrôler leur membre instable. Les chevilles et les genoux ont donc fréquemment besoin de bandages de soutien. La démarche est typique : les pieds sont fermement appuyés sur le sol et les hanches sont en hyperextension pour contrebalancer les genu recurvatum (12) (83).

Gamble et al ont montré à partir de 24 patients que les anomalies de l'articulation trapèzo-métacarpienne conduisent à une instabilité des pouces et des doigts et entraînent des difficultés à la préhension d'objets lourds ou volumineux d'une main ou à dévisser le bouchon d'une bouteille (35).

### **E - Déformations vertébrales**

Elles se résument à une scoliose s'aggravant avec l'âge. Ces déformations sont dues à l'incapacité des ligaments hyperlaxes à lutter contre les contraintes imposées par la station debout.

### **F - Les anomalies thoraciques**

Une dépression sternale peut se voir ("thorax creux"). L'asymétrie de la cage thoracique est une caractéristique commune, et lorsqu'elle est sévère, elle peut entraîner le déplacement du coeur conduisant à l'apparition d'un souffle cardiaque et d'un ECG anormal (12).

### **G - Ostéoarthrose**

Conséquence de l'instabilité articulaire, elle constitue un problème majeur. Les plaintes principales se trouvent au niveau des genoux, des mains, en particulier des pouces avec possibilité de déformation en flexion du pouce, des chevilles et des épaules (83).



## **H - Déformations des pieds**

Les pieds plats sont les déformations les plus fréquemment rencontrées; ils peuvent entraîner des difficultés de chaussage. Les pieds bots congénitaux peuvent être consécutifs à une malposition intra-utérine (12). Sont également fréquents : les pieds varus équin et les hallux valgus. Des déformations des orteils à type d'orteils en marteau ou en griffe peuvent également se voir (54).

## **I - Bursites**

Dans la région olécranienne (31) et pré-patellaire, des bourses séreuses hypertrophiées sont souvent rencontrées et doivent être distinguées des hématomes ou des pseudo-tumeurs molluscoïdes qui se rencontrent aux mêmes endroits. L'excision de ces bourses produit généralement de bons résultats. D'autres bourses séreuses peuvent se trouver au niveau du tendon d'Achille ou en association avec un hallux valgus (12).

## **J - Crampes musculaires**

Elles surviennent généralement la nuit dans les muscles des jambes. Elles sont fréquentes dans l'enfance et tendent à disparaître à l'âge adulte. Les crampes sont surtout fréquentes et sévères chez les patients très laxes. Il est possible qu'elles soient secondaire à l'hyperextensibilité des muscles due à l'hypermobilité articulaire (12). Elles peuvent répondre à la quinine (70).

## **K - Acro-ostéolyse**

Elle est rare et entraîne une résorption osseuse considérable responsable de modifications des phalanges distales qui sont aplaties, et des ongles qui sont plus larges que longs correspondant aux phalanges les plus touchées. La cause semblerait être un trouble trophique secondaire à une anomalie du tissu conjonctif péri-vasculaire qui entraîne une difficulté de la circulation sanguine au niveau des os ou des nerfs périphériques (54).

## **L - Les autres malformations osseuses**

Elles comprennent (54) :

- ◇ élongation de la styloïde cubitale
- ◇ synostose radio-cubitale
- ◇ raccourcissement de la phalange proximale du cinquième doigt
- ◇ retard d'ossification des os du crâne
- ◇ formations osseuses ectopiques.

## **III - ATTEINTES GASTRO-INTESTINALES**

### **A - Œsophage**

Des anomalies structurales sont généralement retrouvées. Des diverticules épiphréniques géants et des mégaoesophages ont été rapportés, mais sont beaucoup moins fréquents que les hernies hiatales.

Une des complications les plus sévères est la rupture de l'oesophage nécessitant une intervention chirurgicale urgente. Elle peut survenir après un vomissement forcé (82).

### **B - Estomac**

Les ulcères peptiques sont fréquents, et les complications à haut risque de survenue peuvent être sévères, tels que l'érosion postérieure d'un ulcère duodénal dans l'aorte. Les symptômes peuvent aller d'une simple gêne épigastrique à une hématomèse abondante avec méléna.

Les diverticules gastriques sont communs. Ils peuvent se voir dans d'autres parties du tractus gastro-intestinal tels que la vésicule biliaire et l'intestin grêle. Ils peuvent constituer le nid des perforations.

L'existence d'anomalies structurales tels que : éventration diaphragmatique, hernie hiatale, cyphoscoliose, adhérences intra abdominales, prédisposent à la survenue d'un volvulus gastrique. Des infarctus gastriques nécessitant une gastrectomie partielle ont été rapportés, de même qu'une malrotation gastrique. Des gastroparésies symptomatiques peuvent se voir (82).

### **C - L'intestin grêle**

Les manifestations les plus menaçantes sont les perforations. Elles surviennent généralement au niveau du gros intestin, mais leur incidence au niveau du grêle est bien documentée. Le tableau clinique peut aller de l'hématémèse aux crampes abdominales avec péritonite. L'intestin grêle est généralement truffé de diverticules localisés sur le bord mésentérique du duodénum et du jéjunum. Les perforations peuvent survenir à travers les diverticules alors que macroscopiquement l'intestin apparaît normal. Le traitement consiste en une résection avec anastomose termino-terminale n'entraînant pas de complications à type de lâchage de sutures contrairement au colon. Ces diverticules ne sont cependant pas la seule anomalie pouvant conduire à une perforation, des hématomes intra-muraux dus à un déficit du tissu de soutien peuvent être responsables de zones de nécrose dans la paroi intestinale, conduisant à la perforation (82). Ces hématomes peuvent-être un mode de révélation du syndrome comme en témoigne le cas décrit par Pflumio et al (67).

L'hématémèse, en particulier en l'absence d'ulcère peptique connu, peut-être le précurseur d'une perforation imminente.

Des cas de mégaduodénum ont été rapportés, ils ont été rattachés à une pullulation bactérienne associée à un état de malabsorption (82).

### **D - Colon**

Les perforations coliques spontanées sont les complications les plus fréquemment décrites. Elles peuvent survenir à tout âge; cependant elles sont rares dans l'enfance et surviennent principalement vers la fin de l'adolescence jusqu'à la cinquantaine. Elles sont plus souvent localisées au niveau du colon sigmoïde, mais peuvent survenir n'importe où sur le cadre colique. Elles peuvent être multifocales et sont plus fréquentes chez la femme. Le tableau clinique comprend des douleurs abdominales, vomissements et signes péritonéaux. Un long passé de douleurs abdominales et de constipation chronique peut-être retrouvé à l'interrogatoire. La constipation peut-être responsable des perforations, en effet, le colon étant rempli de matières fécales dures, il se produit des hématomes disséquants intra-muraux et des déchirures musculaires pouvant prédisposer aux perforations.

D'autre part, cette constipation associée aux efforts et à l'augmentation des pressions intraluminales entraîne un risque de formation de diverticules constituant le nid des perforations (82) (52).

Le traitement des perforations est chirurgical et particulier en raison du risque de récurrence et de rupture des anastomoses. Le traitement de choix consiste en une colectomie totale avec iléostomie terminale et fermeture du moignon rectal selon Hartmann. Dans un deuxième temps, en cas de refus du patient de conserver une iléostomie définitive, une anastomose iléo-rectale peut-être proposée. La cicatrisation se fait lentement et toutes les mesures visant à diminuer la tension sur les fils de sutures doivent être prises (52). Cette colectomie peut-être réalisée à titre préventif en cas d'ectasie colique où la perforation semble inévitable, permettant à la fois de supprimer la constipation et le risque de perforation mettant en jeu le pronostic vital (80).

### **E - Rectum**

Les prolapsus rectaux sont présents surtout pendant l'enfance et peuvent se résoudre spontanément avec l'âge (82). Des perforations traumatiques après lavement, examen digital, prise de température ou désimpaction fécale digitale peuvent se voir (61) (80) surtout dans le type IV. En cas d'impaction des selles, des laxatifs osmotiques et lubrifiants seront prescrits associés à un régime sans résidus (52).

## **IV - ATTEINTES NEURO-MUSCULAIRES**

### **A - Atteintes musculaires**

En période néonatale, une hypotonie musculaire peut exister, en particulier chez les prématurés. Elle peut-être sévère, spécialement dans le type VI, affectant des enfants ne pouvant-être nourris au sein et ayant besoin de tétines à gros trous. Une maladie neuro-musculaire est volontiers suspectée en particulier lorsque coexistent une luxation congénitale des hanches et un pied bot. Un bilan neuro-musculaire complet est alors souvent réalisé sans mettre en évidence d'anomalies. L'hypotonie est également responsable de l'augmentation de fréquence des présentations par le siège, qui associée à la laxité articulaire et ligamentaire,

favorise la paralysie d'Erb et la luxation congénitale des hanches.

Le développement moteur est ralenti avec retard d'acquisition de la station assise et de la marche (83).

## **B - Atteintes neurologiques**

### 1 - Périphériques

Le système nerveux n'est pas impliqué principalement dans le syndrome d'Ehlers-Danlos, mais des dysfonctions neurologiques ont été rapportées. Le mécanisme pathogénique exact des neuropathies périphériques n'est pas connu. Des facteurs mécaniques ou traumatiques peuvent jouer un rôle important.

Des paralysies brachiales transitoires ou récurrentes et d'occasionnelles paralysies lombo-sacrées ont été rapportées suite à un traumatisme. Certains patients montrent seulement des manifestations motrices et d'autres des atteintes sensitives et motrices. Les dislocations et les sublaxations dues à la laxité ligamentaire et capsulaire sont particulièrement communes dans le type III et peuvent être responsables de ces complications. Un étirement excessif des nerfs associé à un tissu conjonctif de soutien déficient est probablement un facteur favorisant.

Les paralysies brachiales ont généralement un bon pronostic et la plupart des patients récupèrent dans l'année. Cependant un petit nombre de patients ont des atteintes neurologiques résiduelles. Il apparaît que les paralysies brachiale et lombo-sacrée dans le syndrome d'Ehlers-Danlos ont un pronostic réservé en raison du tissu conjonctif anormal. Il est donc important d'éviter les étirements, les exercices isodynamiques, les sports de contact et les activités nécessitant un étirement excessif des nerfs. Les exercices isométriques et isotoniques sont recommandés (34).

Un cas de quadriplégie attribué à la laxité ligamentaire et à l'instabilité des articulations occiput-atlas, atlas-axis a été décrit par Nagashima et al (60).

## 2 - Centrales

Les manifestations cérébrales sont inhabituelles et sont apparentées à un collagène anormal produisant des défauts des gros et des petits vaisseaux sanguins. Les anévrismes intra-crâniens et les dissections vasculaires sont enclins à se rompre, entraînant des catastrophes cérébrales et spinales (70).

Les complications neurologiques les plus sévères sont dues aux hémorragies intra-cérébrales avec aphasie passagère, amaurose, hémiparésie ou attaques fatales dues à des anévrismes artériels multiples ou des fistules artério-veineuses typiquement retrouvées dans le type IV (83).

D'autres troubles neurologiques ont été décrits tels que l'existence d'une matière grise hétérotopique, une hémiatrophie cérébrale avec hémiparésie controlatérale, l'hétérotopie périventriculaire subépendymale (PSH) et l'épilepsie. L'épilepsie est cependant rarement rapportée dans les syndromes d'Ehlers-Danlos, mais lorsqu'elle y est associée, les patients peuvent avoir un électroencéphalogramme inter-critique normal ou montrer une activité paroxystique non spécifique (43).

D'autres manifestations neurologiques peuvent être rencontrées, telles que des compressions des cordons par malalignement spinal, retard mental, problèmes neuropsychiatriques, paraplégie spastique, sclérose latérale amyotrophique et encéphalocèle acquis (34).

## V - ATTEINTES CARDIO-VASCULAIRES

### A - Cardiaque

Les malformations cardiaques sont rares au cours des syndromes d'Ehlers-Danlos, et il n'existe pas de prédilection pour l'une d'elles. Des observations occasionnelles de communications inter-auriculaires, de persistance du canal atrio-ventriculaire, d'insuffisance aortique, de Tétralogie de Fallot et de bloc de branche incomplet ont été rapportés. Le prolapsus de la valve mitrale et moins fréquemment le prolapsus de la valve tricuspide sont dûs à des cordages redondants.

## **B - Vasculaires**

Le déficit en collagène de type III explique la fragilité artérielle et la dystrophie des parois du syndrome d'Ehlers-Danlos de type IV. Les artères les plus touchées sont les artères de gros et de moyen calibre (27) et de nombreuses complications ont été observées : hématomes profonds, anévrismes artériels, faux anévrismes, fistules artério-veineuses, dissections et déchirures des vaisseaux dans tout le système vasculaire (28) (36). Ces complications typiques du syndrome d'Ehlers-Danlos de type IV peuvent se rencontrer dans les types I et VI, parfois même chez des patients présentant des signes extérieurs minimes. Les ruptures artérielles sont responsables de la majorité des décès car elles sont fréquentes, imprévisibles et lorsqu'une réparation chirurgicale est tentée, elle se heurte à la friabilité des tissus.

Les déchirures des artères peuvent faire suite à des traumatismes minimes ou apparaître spontanément. Elles surviennent plus communément chez le garçon adolescent en raison de leurs jeux tumultueux et d'une possible faiblesse surajoutée du tissu conjonctif à cet âge. Les femmes, elles, sont particulièrement menacées par des ruptures foudroyantes lors de leur grossesse (36) (8).

### **1 - Vaisseaux des membres**

Les artères des membres se rompent assez fréquemment, surtout dans la région poplitée.

La rupture de l'artère poplitée entraîne des problèmes considérables puisque la probabilité de perdre le membre après ligature approche les 50% (41).

L'atteinte de l'artère sous clavière ou axillaire est peu fréquente (27).

Les ruptures artérielles, survenant dans des espaces anatomiquement clos peuvent engendrer des hématomes importants qui se révèlent parfois fatals. Leur site de prédilection sont : l'aîne, les creux poplités et les alentours de l'épaule (8).

Les patients présentant une hémorragie vasculaire périphérique associée à un état hémodynamique stable, peuvent bénéficier d'un traitement conservateur consistant en un repos au lit associé à des transfusions et à la compression externe (8) (33).

Lorsqu'une intervention est nécessaire, une dissection minimale des vaisseaux doit être réalisée avec utilisation d'un cathéter à ballonnet intra-artériel pour contrôle vasculaire (41) (33). Les clamps vasculaires produisent fréquemment des blessures qui ne peuvent pas être réparées. Les anastomoses standards échouent souvent en raison du peu de force de tension des vaisseaux sanguins. La réparation des artères principales si elle est essayée, doit se faire sans tension en utilisant des points séparés horizontaux renforcés. La ligature des vaisseaux semble cependant être l'opération la plus sûre. Les pontages ne sont réalisés que si se développe une ischémie distale (33). Les hémorragies au niveau des membres répondent aux mesures conservatives, mais les saignements provenant de l'artère sus-claviculaire peuvent nécessiter la réalisation d'une ligature proximale en raison du risque d'éclatement à travers la peau ou du risque d'hémothorax (8).

Des ruptures de l'artère iliaque ont également été décrites, et récemment, une rupture complète de l'artère iliaque a pu être traitée avec succès par ligature de l'artère suivie d'un pontage axillo-fémoral (94).

## 2 - Vaisseaux thoraco-abdominaux

La localisation la plus fréquente est la cavité abdominale et intéresse les artères de moyen calibre plutôt que l'aorte.

### a - L'aorte

La rupture de l'aorte est la complication artérielle la plus catastrophique (94). Aucun cas de survie après rupture aortique n'a été décrit (41). Ces ruptures aortiques sont parfois le résultat d'un anévrisme préexistant ou d'une dissection de la paroi, mais le plus souvent la conséquence de la détérioration d'un tissu congénitalement fin et fragile (8).

Les anévrismes disséquants de l'aorte sont une complication bien établie quoique rare du syndrome d'Ehlers-Danlos de type IV. Certains anévrismes fissurés de l'aorte ont été opérés avec succès (16).



## b - Les vaisseaux thoraco-abdominaux

L'atteinte des artères viscérales est fréquente (27). Devant des douleurs abdominales aiguës chez les patients atteints de syndrome d'Ehlers-Danlos, le système vasculaire doit toujours être considéré (82). Des catastrophes vasculaires intra-abdominales peuvent faire suite à un saignement provenant d'une rupture de l'aorte ou d'une déchirure d'une branche principale de l'aorte telle que l'artère splénique (8).

Les hémorragies digestives (méléna ou rectorragies) liées à la fragilité des parois intestinales ou à une diverticulose sont rares. La rupture artérielle avec hémopéritoine représente de loin la complication la plus fréquente (16). Les patients sont souvent jeunes et le diagnostic communément manqué (82). Elle se manifeste par un syndrome douloureux abdominal aigu avec collapsus, mais les patients peuvent présenter une douleur rattachée à d'autres processus intra-abdominaux tels qu'une appendicite ou une cholécystite. Le diagnostic correct est souvent fait au moment de la laparotomie ou malheureusement durant l'autopsie (82).

Barabas, Pope et al, ont rapporté deux cas de rupture de l'artère splénique dont un mortel.

Krane et Trelstad ont rapporté une rupture d'une branche de l'artère hépatique responsable du décès du malade malgré une ligature de cette artère et une hépatectomie.

Sherry et al ont rapporté un cas d'embolisation d'une fistule hépato-portale dans les suites d'une perforation colique.

D'autres artères peuvent se rompre comme l'artère sigmoïdienne ou être le siège d'une dissection responsable d'une ischémie et/ou d'une nécrose de l'organe correspondant.

La rupture, la dissection, ainsi que l'apparition d'un anévrisme peuvent intéresser toutes les artères viscérales de moyen ou de petit calibre. Ces lésions peuvent se succéder ou s'associer au niveau de la même artère, ou d'artères différentes chez un même malade (16).

5% des anévrismes intra-abdominaux affectent les artères viscérales. Parmi cela, 4% affectent l'artère cœliaque. La plupart sont trouvés dans les artères spléniques, rénales et hépatiques. Les anévrismes cœliaques sont habituellement symptomatiques et rarement diagnostiqués cliniquement. 10 à 20% des anévrismes viscéraux se rompent spontanément avec un taux de mortalité de 20 à 70%, dépendant de la localisation de l'anévrisme. Le taux de mortalité est probablement plus élevé dans le type IV.

Le traitement chirurgical est délicat surtout dans le type IV et Parfitt et al ont rapporté le premier cas de cure chirurgicale d'un anévrisme coélique réalisée avec succès (64).

L'atteinte des artères rénales a été rapportée; par contre, les complications à type de dissection spontanée d'une artère rénale dysplasique sont rares (27).

Le premier cas de rupture de l'artère mammaire interne a été décrit par Aru et al chez un enfant de 8 ans (4).

### 3 - Vaisseaux encéphaliques

Les anévrismes cérébraux sont souvent multiples. La localisation vertébrale ainsi que les atteintes multiétagées sont très évocatrices. L'existence de calcifications vasculaires est évocatrice d'anévrisme ancien thrombosé (27). Dès 1987, a été suspectée l'association syndrome d'Ehlers-Danlos-anévrismes multiples "de novo". Ces anévrismes apparaissent alors qu'un bilan neuroradiologique antérieur ne démontrait aucune malformation artérielle. Pour la surveillance de tels patients, l'angio-IRM est l'examen le moins agressif (28).

Ont également été décrits, des dissections des vaisseaux cervico-encéphaliques, des fistules carotido-caverneuses, des anévrismes fusiformes des artères cervicales et peut-être des anévrismes intracrâniens sacciformes (36).

Les fistules carotido-caverneuses semblent être une complication particulièrement fréquente et spécifique du syndrome d'Ehlers-Danlos de type IV. Le pronostic global est mauvais et l'embolisation par ballonnet est le traitement le plus souvent retenu (36).

### 4 - Les veines

Les varices sont plus communes dans le type I, mais ont également été rapportées dans le type IV (41). Chez la majorité des patients, elles sont l'expression d'une fragilité générale du tissu conjonctif, mais chez les patients ayant des antécédents de problèmes artériels et/ou les traits du type artériel, elles peuvent être dues à une fistule artério-veineuse d'origine traumatique.

Dans toutes les formes de ce syndrome, la chirurgie impliquant la dissection près des gros vaisseaux est hasardeuse. Ainsi, les cas ne présentant pas d'antécédent de rupture artérielle, ni de stigmate du type artériel peuvent bénéficier d'une chirurgie (8).

Cependant, quelques points techniques particuliers devront être respectés (41) (8) :

- ◇ la veine saphène doit-être ligaturée assez loin du confluent saphéno-fémoral
- ◇ la dissection de l'aïne doit-être réalisée avec une extrême prudence puisque le fascia est très friable
- ◇ l'utilisation de clips métalliques doit-être considérée puisque les vaisseaux sont extrêmement friables et que les sutures ne tiennent pas
- ◇ les sutures cutanées doivent-être laissées en place plus longtemps qu'en temps normal.

Un cas de "venous blebs" a été décrit. Ce sont des manifestations vasculaires inhabituelles associées au syndrome d'Ehlers-Danlos caractérisées par des lésions papuleuses douloureuses de couleur bleue correspondant à des veines tortueuses dilatées thrombosées par un caillot de fibrine (62).

## **VI - ATTEINTES OPHTALMOLOGIQUES**

Les atteintes extra-oculaires sont communes : pli épicanthique (qui disparaît ou diminue avec l'âge ou qui change en télécanthus donnant l'impression d'avoir des yeux largement espacés), sclérotique bleue (qui correspond à une sclère fine, transparente, révélant le tissu uvéal sous-jacent. Au niveau du corps ciliaire, la sclère est plus épaisse, non transparente donnant un halo blanc péricornéen) (63), strabisme probablement dû à une laxité des tendons des muscles extrinsèques des yeux, myopie, redondance de la peau au niveau de la paupière supérieure rendant la mise de mascara difficile et le signe de Méténier (facilité à éverser la paupière supérieure) sont fréquemment rencontrés.

Les signes oculaires sont rares et comprennent : kératocône ou amincissement de la partie centrale de la cornée, mégalocornée, microcornée, myopie due à une déformation du globe oculaire ou très rarement subluxation du cristallin, fragilité de la sclère et de la cornée, décollement de rétine et hémorragies rétinienne. L'exophtalmie pulsatile dans le type IV est due à une fistule artério-veineuse rétrobulbaire (83).

## **VII - CAS PARTICULIER DE LA GROSSESSE**

### **A - Complications maternelles**

La grossesse chez une femme porteuse d'un syndrome d'Ehlers-Danlos est à risque pour elle même et pour le fœtus. Durant la grossesse, l'instabilité articulaire peut s'accroître et les varices des membres inférieurs devenir plus marquées. L'insuffisance cervicale peut conduire à un avortement ou à une naissance prématurée. Des hernies abdominales et des déformations spinales avec dorsalgies peuvent survenir (83).

L'exacerbation des symptômes de spondylolyse cervicale, de subluxation des articulations des épaules et de distension de la symphyse pubienne est due à une hormone physiologiquement produite durant la grossesse qui entraîne une hyperlaxité du tissu conjonctif afin de faciliter l'accouchement (12).

La délivrance peut être longue ou au contraire précipitée. De sévères hémorragies du pré ou du post-partum peuvent survenir du fait de déchirures périnéales, de l'élargissement de cicatrices d'épisiotomie, de déchirures liées aux forceps ou de prolapsus utérins ou vésicaux qui surviennent surtout dans les types I et IV. La rupture utérine est une complication retrouvée surtout dans le type IV (89) (83).

### **B - Les complications fœtales**

Les complications fœtales incluent la rupture prématurée des membranes fœtales avant le début du travail (si le foetus est atteint) (6) et la prématurité. La présentation par le siège est plus fréquente si le bébé est atteint et peut conduire à une luxation de hanche ou à une atteinte du plexus brachial (paralysie d'Erb) (83). D'une manière générale, les bébés atteints sont à haut risque de présentation anormale (face, front) en début de travail nécessitant une surveillance étroite pour la suite de l'accouchement (75).

## **VIII - ATTEINTES PULMONAIRES**

Les manifestations pulmonaires sont peu communes. Les hémoptysies surviennent approximativement chez 25% des patients, et les pneumothorax spontanés dans un faible pourcentage (39).

Des cas de dégénérescence emphysemateuse bulleuse pulmonaire ont été décrits. Il s'agit essentiellement de sujets jeunes dont le mode de révélation a été la plupart du temps un pneumothorax spontané. Les pneumothorax spontanés récidivants surviennent principalement dans le type IV (39). La forme anatomo-pathologique la plus fréquente est la présence de nombreuses bulles sous pleurales fréquemment associées à des anomalies vasculaires graves (rupture ventriculaire, dissection aortique) (59).

Les bulles sont parfois visibles à la RT. La survenue de cavités aux parois minces sont probablement le point de départ des bulles. Ces cavités sont probablement le résultat de ruptures pulmonaires spontanées qui suivent une séquence d'événements similaires à ceux qui se produisent au niveau des intestins, dans lesquels les hémorragies et la nécrose locale précèdent la rupture. Les ruptures pulmonaires spontanées se manifestent initialement comme des cavités hémorragiques pouvant cicatriser et produisant soit des tumeurs fibreuses, soit des cavités bulleuses aux parois minces. Si les bulles sont sous pleurales ("blebs"), le pneumothorax peut survenir (39).

Les pseudo-tumeurs fibreuses apparentées à celles reconnues dans la peau des patients atteints de syndrome d'Ehlers-Danlos sont décrites pour la première fois dans les poumons. Il semblerait qu'elles représentent une tentative bizarre de réparation des déchirures spontanées. Les grands kystes pulmonaires représentent probablement une manifestation plus éloignée des déchirures spontanées de la matrice collagénique des poumons (23).

Des observations de fistule artério-veineuse pulmonaire et de dilatations des bronches ont été décrites (23).

Le premier cas d'hémorragie pulmonaire a été décrit par Yost et al chez un jeune de 28 ans ayant un syndrome d'Ehlers-Danlos de type IV (93).

La trachéobronchiomégalie a été décrite pour la première fois par Mounier-Kuhn et Meyer en 1949 et les traits cliniques et radiologiques ont depuis été bien décrits par Katz et al et Himalstein et Gallagher (5).

Ainsi, en présence d'une maladie bulleuse prématurée, de pneumothorax récurrent ou d'hémoptysie inexplicée, le diagnostic de syndrome d'Ehlers-Danlos devra être considéré (5).

## **IX - AUTRES MANIFESTATIONS**

Des anomalies anatomiques du tractus urinaire tels que des diverticules vésicaux sont communs et généralement asymptomatiques (83), cependant des ruptures spontanées peuvent survenir, généralement chez les hommes. Un cas a été décrit par Jorion et Michel chez une fille. Une attitude conservatrice est nécessaire en première intention en raison de la fragilité des tissus (48). Le reflux vésico-urétéral peut conduire à des infections récurrentes du tractus urinaire et à une néphropathie terminale. Les diverticules vésicaux multiples sont typiques du type IX. La situation des diverticules dans le syndrome d'Ehlers-Danlos est très variable, en général, à distance des orifices urétéraux et leur récurrence est la règle après la chirurgie. La chirurgie doit être limitée à l'excision des diverticules (50).

Une incontinence urinaire et un prolapsus des organes pelviens peuvent également se voir avec une prévalence accrue (19). D'autres anomalies urinaires ont été décrites à type de médullaire rénale spongieuse, rein polykystique et obstruction de la jonction pyélo-urétérale (48).

Sur le plan gynécologique, les complications incluent l'endométriose et les dyspareunies, et le premier cas de lacération vulvaire post-coïtale, pouvant faire penser à un viol, a été décrit en 1999 (89).

Les aspects buccaux ont été décrits par Barabas et Barabas.

Les atteintes buccales et dentaires peuvent survenir dans toutes les formes de la maladie, mais elles sont plus fréquentes et sévères dans le type VIII. Les patients souffrent d'une rétraction des gencives, d'une résorption de l'os alvéolaire et d'une chute prématurée des dents. Les dents sont souvent mal développées, anormalement petites avec des incisives manquant de crénelures (82). Des cas d'émail hypoplasique, de dentine pathologique, de fissuration, de racines rabougries et déformées avec pulpe pierreuse ont été rapportés.

La muqueuse buccale est fragile, saignant facilement et présentant souvent des bulles hémorragiques. Elle est facilement étirable et la langue peut être hypermobile avec la possibilité de réaliser le signe de Gorlin (possibilité de toucher le bout de son nez avec le bout de sa langue). La fragilité gingivale avec des suintements sanglants est commune après des traumatismes minimes tels que le brossage et le nettoyage (82).

La laxité articulaire peut se manifester par des subluxations récurrentes avec arthrose de l'articulation temporo-mandibulaire (13). Plusieurs techniques chirurgicales ont été utilisées pour limiter la luxation, la dernière consistant en une allogreffe osseuse cryopréservée (77).

Les aspects radiologiques incluent des doigts télescopiques, des sphéroïdes calcifiées et des spondylolisthésis. L'ostéoporose peut-être un trait des types VI, les exostoses peuvent être observées dans le type IX et VIII, l'acro-ostéolyse dans le type IV et les os wormiens dans le type VII (83).

**CHAPITRE 5**

**CLASSIFICATIONS DES  
SYNDROMES D'EHLERS-DANLOS**



Les syndromes d'Ehlers-Danlos sont un groupe de maladies héréditaires du tissu conjonctif, classées dans le groupe des maladies dites orphelines. La prévalence est estimée entre 1/5000 et 1/10000. Les signes cliniques sont très divers, variables selon le sous-type. La classification est essentiellement fondée sur la clinique et sur la génétique. Elle est confirmée pour quelques sous-types par l'approche biochimique mettant en évidence des mutations au niveau des collagènes (26). L'ancienne classification reconnaissait 10 types; elle a été récemment simplifiée en 6 grands types.

Le classement correct d'un patient présentant un syndrome d'Ehlers-Danlos dans un des types est un acte diagnostique important car le pronostic de l'affection est très différent selon la forme clinique (94).

## **I - L'ANCIENNE CLASSIFICATION**

### **A - Les types I, II et III**

Ils sont généralement décrits ensemble car ils partagent les mêmes manifestations cliniques à des degrés différents, le même mode de transmission, les mêmes modifications ultrastructurales et ils représentent environ 90% des cas (83).

#### **1 - Type I (Gravis) : MIM=130000 (56)**

C'est la forme clinique habituellement reconnue. L'hyperlaxité articulaire est généralisée et flagrante et l'hyperélasticité cutanée est marquée. La fragilité cutanée se traduit par des plaies béantes, et le front, les coudes, les genoux et le menton sont fréquemment le siège de cicatrices très larges. La survenue de contusions est généralement modérée. Les pseudo-tumeurs molluscoïdes et les sphéroïdes sous-cutanées se retrouvent chez la plupart des patients. Les varices sont fréquentes. Des déformations musculo-squelettiques sont souvent retrouvées, entraînant diverses complications orthopédiques. Les tissus sont parfois extrêmement friables entraînant des difficultés chirurgicales (14). 50% des enfants naissent prématurément de 4 à 8 semaines suite à une rupture prématurée des membranes fœtales.

### 2 - Type II (Mitis) : MIM=130010 (56)

Dans cette variété, les stigmates se retrouvent tous à un moindre degré et les patients peuvent facilement être non diagnostiqués. L'hyperlaxité articulaire est limitée en amplitude et peut être confinée aux mains et aux pieds. La peau est moins hyperextensible, les plaies sont moins béantes que dans la variété précédente, si bien que les cicatrices résultantes sont moins marquées. Les sphéroïdes sous-cutanées et les pseudo-tumeurs molluscoïdes sont moins évidentes. Les déformations musculo-squelettiques, si elles sont présentes sont généralement insignifiantes. La prématurité est rare (14).

### 3 - Type III (Hypermobilité familiale) : MIM=130020 (56)

Dans cette entité, l'hyperlaxité articulaire est généralisée et flagrante avec comme conséquences, luxations, effusions et arthrose précoce, alors que l'hyperextensibilité cutanée est variable, pouvant être marquée ou minime. Les cicatrices sont minimales. C'est dans cette variété que les formes frustes se rencontrent. Les sphéroïdes sous-cutanées et les pseudo-tumeurs molluscoïdes peuvent ne pas être présentes. Les varices ainsi que la prématurité ne sont pas des traits de cette condition. La tendance aux contusions est variable. Les déformations musculo-squelettiques ne sont pas fréquentes mais des complications orthopédiques peuvent se rencontrer (14).

### **B - Type IV (Ecchymotique) : MIM=130050 (56)**

Cette entité, peu commune, est facilement reconnaissable et a une importance clinique considérable. A la différence des autres types, les patients ont une peau fine et translucide mais qui n'est pas hyperélastique. Le réseau veineux sous-cutané est excessivement visible par transparence au niveau du thorax, de l'abdomen et des membres. L'hyperlaxité articulaire est habituellement limitée aux petites articulations des mains et des pieds. La tendance aux contusions est prononcée et est un signe cardinal du syndrome (14). Le temps de cicatrisation des plaies est allongé (36). Les traumatismes, mêmes minimes, conduisent à des ecchymoses extensives et les crêtes osseuses sont le siège de cicatrices fines et pigmentées. Les atteintes

musculo-squelettiques et orthopédiques ne sont pas communes mais des pieds bots congénitaux peuvent se voir.

Cliniquement, Pope et al distinguent une forme acrogérique et une forme non acrogérique ou ecchymotique. Dans la forme acrogérique, le faciès est caractéristique avec un nez fin et pincé, des lèvres minces, des joues creuses et des yeux proéminents en raison de l'absence de tissu adipeux. La peau des mains et des pieds apparaît ridée, prématurément vieillie (36).

Les complications cliniques majeures peuvent mettre en jeu le pronostic vital, survenant en général après la puberté et comprenant : les ruptures spontanées des artères, du côlon, de l'utérus gravide et les pneumothorax. Il ne semble pas y avoir de prédisposition familiale pour un type particulier de complications. Les complications les plus fréquentes sont les ruptures artérielles dont la présentation clinique dépend de la localisation : choc hémorragique, hémorragie intra thoracique avec détresse respiratoire, saignement intra abdominal ou rétropéritonéal, hématémèse, lithiase rénale et hématurie, accident cérébral. Les saignements intra abdominaux sont les plus fréquents et intéressent les petites artères plutôt que l'aorte elle-même. Les ruptures artérielles sont responsables de la plupart des décès; l'hémorragie est rapide et la réparation est rendue difficile par la friabilité des tissus (18). Ces manifestations doivent être connues de manière à éviter les gestes invasifs (artériographie, endoscopie) ou des interventions qui sur ce terrain ne seraient pas justifiées et conduiraient à des complications dramatiques (27). La rupture du côlon en particulier du sigmoïde est la deuxième complication la plus commune et survient plus particulièrement chez les jeunes femmes (18).

La grossesse est déconseillée de même que l'IVG (52). Les complications obstétricales sont de gravité variable. Certaines grossesses se compliquent, d'autres non (27), mais les complications peuvent être fatales. Le taux de mortalité maternelle est estimé entre 10 et 25%. Les complications incluent des ruptures utérines, vasculaires et intestinales survenant préférentiellement au dernier trimestre de la grossesse. Le risque est maximal pendant le travail, l'accouchement et le post-partum. Outre les ruptures vasculaires et utérines sus-citées, des déchirures périnéales, des prolapsus vésicaux et utérins et même des avulsions de la vessie ont été décrits. Les hémorragies utérines du post-partum semblent particulièrement fréquentes et sont occasionnellement incontrôlables sans hystérectomie. Devant les risques encourus, des auteurs ont proposé d'hospitaliser les femmes enceintes atteintes de syndrome d'Ehlers-

Danlos de type IV à partir de la 32<sup>ème</sup> semaine de grossesse afin d'assurer une surveillance étroite et de permettre une intervention en urgence en cas de rupture vasculaire ou utérine lors du dernier trimestre. Un accouchement par césarienne réalisé avant le début du travail, permettrait de minimiser les risques de rupture utérine, de rupture vasculaire dûs à des variations de pression artérielle, et enfin de mieux contrôler l'hémostase (36). Cependant, l'unanimité n'est pas faite quant à la conduite à tenir et à la réalisation systématique d'une césarienne (27).

Ces complications dramatiques, sont responsables d'une espérance de vie inférieure à 40 ans pour les hommes et les femmes atteints (18).

### **C - Type V (X-linked syndrome) : MIM=305200 (56)**

Cette entité est incertaine car seules quelques familles ont été rapportées à travers la littérature. L'hyperextensibilité cutanée est marquée avec une fragilité tissulaire modérée ainsi qu'une cicatrisation et une tendance aux contusions modérées. Les sphéroïdes sous-cutanées et les pseudo-tumeurs molluscoïdes sont toutes les deux retrouvées. L'hyperlaxité articulaire est limitée et est plus évidente au niveau des doigts. Les complications orthopédiques (effusions, entorses récidivantes, chondropathies) sont fréquentes en dépit du manque d'hyperlaxité articulaire (14).

Ce phénotype clinique évoque celui du type II mais l'hérédité semble liée à l'X avec atteinte des hommes alors que les femmes conductrices sont asymptomatiques.

Un déficit en lysyl oxydase avait été suspecté mais n'a jamais été confirmé. Le défaut biochimique ou la localisation sur le chromosome X de cette entité n'ayant pas été déterminé, l'autonomie de ce type ainsi que son existence en tant qu'entité distincte reste à prouver (36).

#### **D - Type VI (Oculo-scoliotique) : MIM=225400 (56)**

Avant la naissance, la mère peut noter la pauvreté des mouvements fœtaux. Les nouveau-nés sont généralement hypotoniques, avec un cri faible et des difficultés à têter. Devant cette hypotonie musculaire sévère, une maladie neuromusculaire est volontiers suspectée en particulier lorsque coexistent une luxation de hanche et un pied bot conduisant à la réalisation d'un bilan neuromusculaire complet qui ne mettra pas en évidence d'anomalies. Un retard de développement moteur est commun avec retard d'acquisition de la station assise et de la marche. Les crampes dans les jambes sont une plainte fréquente. Une cyphoscoliose est souvent présente à la naissance, d'aggravation progressive, probablement secondaire à l'hypotonie musculaire associée à l'hyperlaxité ligamentaire puisque les corps vertébraux sont normaux. Les déformations de la cage thoracique et l'hypotonie musculaire conduisent à l'insuffisance respiratoire et favorisent la survenue de pneumonies. L'ostéoporose est fréquente mais aboutit rarement à la survenue de fractures (83).

Les signes oculaires peuvent ne pas être prédominants. La fragilité oculaire conduit à des décollements de rétine, des saignements et des ruptures du globe oculaire qui constituent la complication la plus fréquente. Il s'agit de perforation cornéenne, survenant soit spontanément, soit après un traumatisme minime. Ces ruptures surviennent principalement dans l'enfance. Le pronostic visuel après rupture du globe est généralement défavorable. Parfois l'éviscération ou l'énucléation est nécessaire. Les ruptures sclérales sont rares, les sutures sont souvent vaines pouvant conduire à une scléromalacie dont le traitement est chirurgical, consistant en une consolidation de la zone déhiscente (63).

Une microcornée est commune avec un diamètre d'environ 11,7 mm (N=11-12,5 mm) et une myopie modérée à sévère est fréquemment retrouvée.

Des ruptures artérielles peuvent également se voir.

#### **E - Type VII (Arthrochhalasis Multiplex Congenita) : MIM=130060 (56)**

Les caractéristiques du type VII sont l'atteinte des ligaments et des capsules articulaires. La maladie est caractérisée par une hyperlaxité articulaire multiple et sévère, des subluxations récidivantes, des luxations des grosses et des petites articulations ainsi que des déchirures

ligamentaires. Une luxation congénitale bilatérale des hanches est la règle, et l'hypotonie musculaire est marquée (37). Ces deux facteurs favorisent la présentation par le siège ainsi que le retard de développement moteur (38).

La petite taille si elle est présente, est due à une importante scoliose thoraco-lombaire et à la luxation des hanches (83).

La peau est modérément affectée; elle est habituellement fine, veloutée avec une hyperélasticité modérée. Un retard de cicatrisation avec cicatrices atrophiques et hémisidériques peuvent se voir en particulier chez l'adulte (83).

En fait, le type VII a été subdivisé en 3 types majeurs (A, B, C) selon la localisation de la mutation. Le type C, rare est appelé dermatosparaxis dont le phénotype diffère des patients présentant un type A ou B puisqu'il n'a pas été décrit d'hyperlaxité articulaire ni de luxation congénitale des hanches, mais une rupture prématurée des membranes fœtales, un petit poids de naissance, une fragilité cutanée et un syndrome dysmorphique (36).

#### **F - Type VIII (Periodontale) : MIM=130080 (56)**

L'hyperlaxité articulaire est modérée et l'hyperextensibilité cutanée est discrète voir absente. La fragilité cutanée varie de faible à sévère. Des traumatismes minimes produisent des ecchymoses qui se résolvent normalement, excepté sur le menton et dans la région pré-tibiale ou les cicatrices deviennent atrophiques et hyperpigmentées. Des traits marfanoïdes avec arachnodactylie ont été notés.

Les atteintes dentaires débutent avec de nombreuses caries au niveau des dents de lait qui tombent soit prématurément, soit normalement. La dentition définitive apparaît en temps normal et les dents sont morphologiquement normales. La survenue de l'inflammation gingivale dans la deuxième décennie et la progression de la maladie périodontale, conduit à une résorption de l'os alvéolaire autour de toutes les dents entraînant une chute prématurée de toutes les dents permanentes dans la troisième décennie (83) (36).

Le type VIII est une maladie rare, de transmission autosomique dominante. Aucun défaut biochimique n'a été identifié. La possibilité d'une maladie périodontale résorptive dans le type

IV rend une étude du collagène souhaitable en raison du pronostic sévère du type IV. L'existence du type VIII comme étant une entité autonome n'est donc pas certain.

### **G - Type IX (Occipital Horn Syndrome) : MIM=304150 (56)**

L'hyperélasticité cutanée est variable. La tendance aux hématomes et contusions est minime et la cicatrisation est normale. L'hyperlaxité articulaire est modérée. Les diverticules vésicaux peuvent conduire à des infections urinaires, à une rupture vésicale spontanée, à une obstruction urétérale et hydronéphrose ou à un carcinome vésical. La diarrhée chronique est un signe cardinal du syndrome, due à une malabsorption, elle se poursuit toute la vie et résiste aux différentes thérapeutiques (83) (36).

Des hernies inguinales, hypotension orthostatique symptomatique et déficit en minéralocorticoïdes ont été observés.

L'atteinte neurologique est modérée. Le faciès est inhabituel, long et mince avec un nez en crochet et un long filtrum. La croissance est disproportionnée avec une colonne allongée et quelquefois une cyphose thoraco-lombaire nécessitant une spondylodèse segmentaire et fixation par une tige d'acier. Les épaules et la poitrine sont étroites, le thorax est déformé (pectus excavatum/carinatum). La mobilité des coudes est diminuée due à une déformation hyperostotique progressive.

Les modifications caractéristiques du squelette comprennent la survenue d'une ostéoporose, une déformation en marteau de l'extrémité externe de la clavicule et des côtes, une déformation du radius et du cubitus avec synostose partielle rendant difficile la pronation, supination ainsi que des exostoses occipitales correspondant à des formations osseuses ectopiques dans les aponévroses des muscles trapèze et sterno-cleïdo-mastoïdien (83).

Des anomalies vasculaires telles que des varices peuvent se voir et le premier cas d'anévrisme artériel a été décrit en 1998 par Mentzel et al chez un jeune de 18 ans (58).

La transmission est récessive liée à l'X. L'occipital horn syndrome est dû à une anomalie du métabolisme du cuivre. L'activité de la lysyl oxydase, enzyme cupro-dépendante qui initie l'entrelacement du collagène et de l'élastine est diminuée dans les fibroblastes des patients. Le défaut génétique est localisé sur le gène de la maladie de Menkes, entraînant une anomalie de fonction d'une protéine qui transporte le cuivre (58).

### **H - Type X : MIM=225310 (56)**

Décrit dans une seule famille. La proposante, une femme de 28 ans, présentait une hyperlaxité articulaire plus marquée au niveau des mains et des pieds, une laxité moindre des coudes et des épaules. La peau est fine avec des cicatrices saignant facilement, des pétéchies, un signe de Gorlin positif, un prolapsus de la valve mitrale, un diamètre du bouton aortique supérieur à la normale et de façon surprenante la présence de "striae distensae" (83).

Ce phénotype était associé à un défaut d'agrégation plaquettaire corrigé par l'addition de fibronectine suggérant que le type X était lié à un déficit en fibronectine. La transmission semble être autosomique récessive.

Cependant, étant donné qu'aucun autre cas n'ait été observé et qu'aucune étude biochimique ou génétique n'ait été réalisée, la pathogénie et le mode de transmission sont incertains (36).



## **II - LA CLASSIFICATION REVISEE**

Elle comprend six grands types. Pour chaque type des critères majeurs et mineurs ont été définis. Les critères majeurs ont une grande spécificité diagnostique et leur présence est indispensable pour le diagnostic clinique. Les critères mineurs ont une spécificité moindre, leur présence contribue au diagnostic d'un type spécifique; cependant, en l'absence de critères majeurs, ils ne sont pas suffisants pour établir le diagnostic (10).

### **A - Type classique**

Il rassemble en une seule entité les anciens type I et II

#### **1 - Critères majeurs**

Ils comprennent l'hyperextensibilité cutanée, les cicatrices cutanées atrophiques, témoin de la fragilité tissulaire et l'hyperlaxité articulaire.

#### **2 - Critères mineurs**

Ils comprennent une peau douce et veloutée, les pseudo-tumeurs molluscoïdes et les sphéroïdes sous-cutanées, les complications de l'hyperlaxité articulaire (entorses, luxations, sublaxations surtout des épaules, rotules et articulation temporo-mandibulaire, pieds plats), l'hypotonie musculaire, le retard de développement moteur, les contusions, les manifestations de la fragilité et de l'extensibilité des tissus (hernie hiatale, prolapsus anal, insuffisance cervicale), les complications chirurgicales (hernies postopératoire), ainsi qu'une histoire familiale positive.

#### **3 - Génétique**

Le mode de transmission est autosomique dominant.

Des anomalies de synthèse du collagène de type V, collagène fibrillaire mineur fait de l'association de deux chaînes alpha1 (V) et d'une chaîne alpha2 (V) ont été mises en évidence (26) dans 15% des cas environ et des mutations des gènes COL5A1 et COL5A2 codant pour ces deux chaînes ont été détectées (71).

Dans ces familles, le diagnostic clinique peut-être confirmé par étude biochimique des profils de sécrétion du collagène par les fibroblastes dermiques en culture, et éventuellement complété par des études moléculaires.

## **B - Type hypermobile**

Il correspond à l'ancien type III

### 1 - Critères majeurs

Ils comprennent une hyperlaxité articulaire généralisée avec un score de Beighton supérieur à 5 accompagnée d'une hyperextensibilité cutanée variable. Les cicatrices cutanées atrophiques sont absentes.

### 2 - Critères mineurs

Ils sont représentés par des douleurs chroniques d'origine musculo-squelettique, la survenue d'entorses et/ou de luxations à répétition dues à l'hypermobilité articulaire ainsi qu'une histoire familiale positive.

### 3 - Génétique

La transmission est autosomique dominante. Il n'existe à l'heure actuelle aucun marqueur diagnostique biochimique ou moléculaire. Le diagnostic reste donc avant tout clinique.

Remarque : les types classique et hypermobile recouvrent 80% des types de syndrome d'Ehlers-Danlos. Leur gravité est très variable allant de la simple hyperlaxité ligamentaire aux grandes dislocations articulaires avec troubles de croissance et lésions cutanées multiples (26).

### **C - Type vasculaire**

Il correspond à l'ancien type IV. Sa fréquence est rare : 4 à 10% des syndromes d'Ehlers-Danlos (26).

#### **1 - Critères majeurs**

Ils comprennent une peau fine et translucide à travers laquelle le réseau veineux sous-cutané est extrêmement visible, un aspect caractéristique du visage, une tendance marquée aux hématomes et la survenue de ruptures artérielles, intestinales ou utérines engageant le pronostic vital.

#### **2 - Critères mineurs**

Ils incluent, le vieillissement prématuré des extrémités (acrogéria), l'hypermobilité articulaire limitée aux petites articulations, des ruptures tendineuses et musculaires, des pieds bots congénitaux, des varices des membres inférieurs, des fistules artério-veineuses et carotido-caverneuses, des pneumothorax et/ou hémopneumothorax, un déchaussement des dents et une histoire familiale positive.

Remarque : la présence de deux ou plus des critères majeurs est hautement significative et des tests de laboratoire sont hautement recommandés.

### 3 - Génétique

La transmission est autosomique dominante mais dans 50% des cas il s'agit d'une nouvelle mutation. Il existe un défaut de synthèse ou de sécrétion du collagène de type III, collagène fibrillaire majeur de la peau et des parois artérielles. Le diagnostic clinique peut-être confirmé par étude biochimique de la sécrétion de collagène de type III par les fibroblastes cutanés en culture et la recherche en biologie moléculaire de la mutation du gène COL3A1 localisé sur le bras long du chromosome 2 (71).

Un diagnostic prénatal par biopsies de villosités placentaires est théoriquement possible pour les familles dont la mutation est caractérisée (27).

### **D - Type cyphoscoliotique**

Il correspond à l'ancien type VI.

#### 1 - Critères majeurs

Ils comprennent une scoliose congénitale d'évolution progressive, une hypotonie musculaire sévère à la naissance, une hyperlaxité articulaire généralisée et une fragilité du globe oculaire avec risque de rupture pour des traumatismes minimes.

#### 2 - Critères mineurs

Ils sont représentés par une fragilité tissulaire incluant les cicatrices atrophiques, une tendance aux contusions, des ruptures artérielles, une microcornée, une ostéopénie radiologique considérable et une histoire familiale positive avec atteinte des frères ou des sœurs.

Remarque : la présence de trois critères majeurs chez un enfant est évocateur du diagnostic et la réalisation du test de laboratoire est recommandée.

### 3 - Génétique

La transmission est autosomique récessive et l'affection est très rare. Elle est due à un déficit enzymatique en lysyl hydrolase (26), enzyme assurant les modifications post-traductionnelles sur les résidus lysine des chaines alpha du collagène. Cette enzyme est codée par le gène PLOD et des mutations homozygotes ou hétérozygotes ont été caractérisées.

Le test de laboratoire recommandé est la mesure de l'hydroxylysyl pyridinoline urinaire totale et de la lysyl pyridinoline après hydrolyse par HPLC. Ce test a une grande sensibilité et spécificité. La détermination de l'hydroxylysine dans le derme est également facile, cependant la détermination de l'activité de la lysyl hydroxylase dans les fibroblastes et/ou l'analyse des mutations du gène PLOD restent du domaine de la recherche.

Remarque : il existe une forme moins sévère avec activité en lysyl hydroxylase normale et contenu normal en hydroxylysine dans le derme. Cette forme est également très rare.

### **E - Type arthrochalasique**

Il rassemble en une seule entité les anciens types VIIA et VIIB.

#### 1 - Critères majeurs

Ils comprennent une luxation congénitale bilatérale des hanches et une hyperlaxité articulaire généralisée avec subluxations récurrentes.

#### 2 - Critères mineurs

Ils sont représentés par l'hyperextensibilité cutanée, la fragilité tissulaire avec cicatrices atrophiques, la tendance aux contusions, l'hypotonie musculaire, une cyphoscoliose et une ostéopénie radiologique.

### 3 - Génétique

La transmission est autosomique dominante. Cette affection, très rare est due à une anomalie de maturation de la chaîne alpha1 (I) (type VIIA) ou de la chaîne alpha2 (I) (type VIIB) du collagène de type I avec défaut de clivage du propeptide amino-terminal, du fait d'une mutation conduisant au skipping de l'exon 6 des gènes COL1A1 ou COL1A2, avec disparition du site de clivage de l'enzyme procollagène 1N terminal peptidase.

Le diagnostic peut être confirmé par une étude biochimique des propeptides amino-terminaux du collagène de type I à partir des fibroblastes dermiques en culture, ou la mise en évidence en biologie moléculaire d'un skipping partiel ou complet de l'exon 6 du gène COL1A1 ou COL1A2.

### **F - Type derlatosparaxis**

Il correspond à l'ancien type VIIC.

#### 1 - Critères majeurs

Ils sont représentés par une fragilité cutanée extrême et une peau hyperlaxe.

#### 2 - Critères mineurs

Ils sont représentés par une peau douce de consistance pâteuse, une tendance aux contusions, une rupture prématurée des membranes fœtales et des hernies importantes (ombilicales, inguinales).

### 3 - Génétique

La transmission est autosomique récessive. Cette affection est extrêmement rare, due à un déficit enzymatique en procollagène 1N terminal peptidase résultant en une anomalie de la

maturation des chaînes alpha1 (I) et alpha2 (I) du collagène de type I avec défaut de clivage du propeptide amino-terminal.

Le diagnostic clinique peut-être confirmé dans quelques laboratoires spécialisés, par étude biochimique des propeptides amino-terminaux du collagène de type I à partir des fibroblastes dermiques en culture.

### **G - Les types supprimés de la classification**

Le type V, de transmission liée à l'X n'a été décrit que dans une seule famille en 1985 (Beighton et Curtis).

Le type VIII ressemble au type classique avec une fragilité périodontale supplémentaire. L'existence de ce syndrome comme entité autonome n'est pas certaine.

Le type IX ou occipital horn syndrome, affection allélique au syndrome de Menkes a été reclassé parmi les pathologies du cuivre.

Le type X n'a été décrit que dans une seule famille.

Les types V, VIII, X de l'ancienne classification n'ont pas d'origine moléculaire connue (26).

## **CHAPITRE 6**

# **CAS CLINIQUE ET DISCUSSION**



## I - HISTORIQUE

Le cas clinique présente l'histoire d'un homme né en 1959, sans antécédents familiaux particuliers, aux antécédents personnels de tabagisme à un paquet par jour (sevré en 1986), ayant pratiqué le hand-ball, chez qui le diagnostic de syndrome d'Ehlers-Danlos a été porté dans les années 1964-1965 devant l'existence des signes cardinaux que représentent :

- ◇ l'hyperélasticité de la peau
- ◇ l'hyperlaxité articulaire (enfant, il pouvait se cacher dans un tiroir, on parlait alors d'homme "caoutchouc")
- ◇ la fragilité de la peau avec cicatrisation de mauvaise qualité et apparition de cicatrices dystrophiques au niveau des zones exposées (crêtes tibiales, genoux, coudes).

C'est en 1986, alors que le patient ne se plaint d'aucune symptomatologie qu'est découvert sur une radiographie thoracique réalisée dans le cadre de la médecine du travail, une hypertransparence emphysémateuse des parenchymes au niveau des sommets et existence d'une zone bulleuse au dessus du hile droit, pour laquelle un bilan clinico-radio-biologique complet est réalisé.

Trois hypothèses peuvent alors être envisagées pour expliquer la présence de cet emphysème sévère chez un sujet aussi jeune (27 ans) :

- L'existence d'un déficit en alpha 1 anti-trypsine : seul facteur de risque génétique prouvé (40). Le dosage effectué, retrouve un taux à 2g/l (norme inférieure du laboratoire). Or, nous avons vu que le seuil de protection est de 0,8g/l (2). Ce déficit mineur ne peut donc pas chez ce patient expliquer cet emphysème sévère.

- Le tabagisme : bien que le tabac soit le premier facteur de risque de survenue d'un emphysème (2), cette hypothèse est également peu probable, car le tabagisme estimé à 1 paquet par jour a rapidement été sevré, et par conséquent ne peut à lui seul expliquer les lésions sévères découvertes à la radiographie pulmonaire.

- Le syndrome d'Ehlers-Danlos : bien que l'atteinte pulmonaire soit rare (39), des cas ont été décrits dans la littérature, et le mode de révélation est un pneumothorax spontané par rupture de bulles sous pleurales (39). Dans notre cas, il est très probable qu'en l'absence de réalisation de cette radiographie thoracique dans le cadre de la médecine du travail, que le mode de révélation ait été un pneumothorax spontané.

En septembre 1991, est réalisé un scanner lombo-sacré devant la survenue de sciatalgies droites, mettant en évidence :

- ◇ une hernie discale L5/S1 d'aspect sous ligamentaire suivie sur une hauteur de 8 mm environ, marquant de son empreinte la face antérieure du fourreau dural
- ◇ de l'arthrose inter-apophysaire postérieure L5/S1 bilatérale.

Devant l'intensité des douleurs le patient bénéficiera d'un traitement par infiltration.

La survenue de cette hernie discale a probablement été favorisée par le port de charges lourdes dans le cadre de son activité professionnelle (chauffeur livreur). L'arthrose inter-apophysaire postérieure bilatérale quant à elle rentre plus dans le cadre de la maladie d'Ehlers-Danlos et peut-être expliquée par l'hyperrelaxité articulaire.

En juillet 1992, survenue du premier pneumothorax spontané, il s'agit d'un pneumothorax complet droit de la grande cavité traité par drainage simple. L'indication d'un talcage n'a pas été retenue car les résultats du scanner étaient suffisamment péjoratifs pour que la greffe pulmonaire soit envisagée.

En août 1992, récurrence du pneumothorax droit à la faveur :

- ◇ de la réalisation d'épreuves fonctionnelles respiratoires
- ◇ d'un séjour en altitude
- ◇ d'un port de charge.

Nous avons vu que les pneumothorax récidivants survenaient principalement dans le type IV (39). Ce second pneumothorax pouvant-être expliqué par trois facteurs, et le patient ne présentant pas d'autres signes évocateurs du type IV, il ne peut par conséquent être classé dans ce sous- type.

Le traitement par drainage s'est avéré difficile (retour à la paroi du poumon après trois semaines de drainage), mais l'évolution a été favorable. Compte tenu du terrain, le risque de récurrence est important, et un traitement chirurgical à type de résection de dystrophie bulleuse pourra alors être envisagé.

En avril 1995, apparition de dysesthésies et de paresthésies à la face dorsale de la main droite sur le troisième et le quatrième rayon. Les douleurs sont nocturnes, à la flexion du coude, cédant incomplètement sous anti-inflammatoires et correspondant probablement à une souffrance de la branche sensitive du nerf radial au niveau du coude associée à une épicondylite.

L'électromyogramme prévu, ne sera réalisé par le patient qu'en mai 2000 et mettra en évidence un canal carpien bilatéral à sa phase d'état prédominant à droite et pour lesquels, une neurolyse chirurgicale sera effectuée en mai 2002 à deux semaines d'intervalle.

En février 1996, résection d'un hygroma du genou droit avec protection des sutures par une attéle en extension le temps de la cicatrisation.

Cet hygroma (ou bourse séreuse hypertrophiée) fait partie des atteintes rhumatologiques de la maladie d'Ehlers-Danlos (12).

En septembre 1998, apparition de gonalgies dont le bilan radiologique est resté négatif. Ces gonalgies sont la conséquence probable de l'instabilité articulaire des genoux due à l'hyperlaxité des capsules articulaires, des ligaments et des tendons (83).

En décembre 1998, alors que le patient présentait des douleurs abdominales depuis deux années, une poussée de sigmoïdite aiguë sur diverticules sigmoïdiens sévères est diagnostiquée. L'indication chirurgicale est impérative compte-tenu du jeune âge et du risque de complications gravissimes à type de perforation et péritonite stercorale.

En février 1999, est réalisée la coloscopie qui retrouve une diverticulose sigmoïdienne avec sigmoïdite à minima. Le même mois est réalisée la recto-colectomie pure par voie coelioscopique avec anastomose termino-terminale et constatation per-opératoire de séquelles de perforation bouchée mais non cicatrisée dans la partie gauche de la cavité pelvienne, rétraction du méso-rectum et du meso-sigmoïde avec attraction à gauche de la ligne médiane de l'uretère droit.

Nous avons vu que les perforations coliques étaient plutôt l'apanage du type IV (82) (52). Dans notre cas, il semblerait que la perforation soit plutôt une complication de la sigmoïdite négligée, le patient avouant avoir eu des douleurs abdominales pendant plus de deux ans avant la survenue de cet épisode aigu. De plus, l'absence de complications spécifiques à type de rupture artérielle spontanée et d'un morphotype non évocateur permet à nouveau d'écarter le type IV.

En mars 1999, est réalisée une coloscopie de contrôle post-opératoire qui retrouve une sténose partielle de l'anastomose termino-terminale colo-rectale, qui sera dilatée par le passage de l'endoscope.

En octobre 1999, consultation d'un rhumatologue pour aggravation progressive des douleurs au niveau des articulations portantes (genoux, chevilles), dont le bilan radiologique reste négatif et dont le traitement proposé est de la kinébalnéothérapie réalisée sous forme de cures à Bourbonne-les-bains.

En effet, les douleurs localisées essentiellement au niveau des articulations portantes sont comme nous l'avons déjà vu, secondaire à une hyperlaxité articulaire (83), le traitement ne peut par conséquent n'être que symptomatique.

En juin 2000, mallet finger du cinquième doigt de la main droite traité orthopédiquement avec succès par une tuile dorsale pendant six semaines.

En octobre 2000, persistance des douleurs articulaires sans qu'aucun traitement spécifique ne puisse être proposé.

En 2001, arrêt de cure à Bourbonne-les-bains faute de temps.

En 2002, perte de poids de 16kg ayant un effet bénéfique sur les douleurs articulaires et la fonction respiratoire.

La même année, le patient est suivi pour une épicondylite droite ayant déjà nécessité la réalisation de deux infiltrations à un mois d'intervalle.

En avril 2003, apparition de nouvelles douleurs abdominales dont le bilan est resté négatif.

## **II - EXAMEN CLINIQUE**

### **A - Signes fonctionnels**

Ils sont peu nombreux et sont représentés par :

- une dyspnée survenant pour des efforts importants
- des arthralgies au niveau des articulations portantes, d'aggravation progressive avec membre inférieur instable surtout à la montée des escaliers, entraînant un risque de chute.

### **B - Signes physiques**

#### **1 - Inspection**

La peau est blanche et sans éclat. Elle semble être fine. Le tégument semble normal.

On note l'existence de cicatrices dystrophiques avec aspect hyperhéméié, de papier à cigarette, touchant les faces d'extension donc les zones d'appui des coudes, des genoux et à un moindre degré les faces antérieures des deux jambes en regard des crêtes tibiales.

L'hyperlaxité articulaire est également visible.

#### **2 - Palpation**

L'examen rhumatologique confirme la tendance à l'hyperlaxité ligamentaire avec douleurs minimales à la mobilisation. Il n'y a pas de trouble de la statique rachidienne.

L'hyperextensibilité cutanée doit-être recherchée au niveau des coudes, genoux, cou. Elle est symétrique.

#### **3 - Auscultation**

Cardiaque : les bruits du coeur sont réguliers, sans souffle audible.

Pulmonaire : il existe une diminution du murmure vésiculaire bilatéral des sommets.

Remarque : l'examen clinique est resté stable depuis 1986.

### **III - EXAMENS COMPLEMENTAIRES**

#### **A - De laboratoire**

##### **1 - Biologiques**

Les analyses biologiques standards sont sans particularités.

Le dosage de l'alpha 1 anti-trypsine = 2g/l (N = 2-4g/l)

##### **2 - Anato-mo-pathologiques**

L'analyse de la biopsie de peau à la recherche d'une anomalie du collagène est dépourvue d'anomalie notable.

##### **3 - Génétique**

La biopsie de peau a permis de réaliser une culture des fibroblastes, malheureusement il n'existe pas en France de laboratoire susceptible d'effectuer l'étude diagnostique de la maladie.

Les fibroblastes sont donc conservés dans une banque.

## **B - Epreuves fonctionnelles respiratoires**

En 1986, elles sont peu perturbées

- la ductance est abaissée à 94% traduisant une qualité de l'échangeur pulmonaire pour l'O<sub>2</sub> un peu faible.

- gazométrie : il existe un retentissement sur l'hématose :

- ◇ Pao<sub>2</sub> = 73mm Hg
- ◇ Paco<sub>2</sub> = 36,5mm Hg
- ◇ Sao<sub>2</sub> = 95%

### DUCTANCES PULMONAIRES POUR O<sub>2</sub> ET CO<sub>2</sub>

---

#### MESURES

Fréquence ventilatoire pendant l'épreuve 23 / minute

Sang artér.	PaCO <sub>2</sub> : 36.5 mmHg	(LEGERE HYPOCAPNIE),	pH : 7.434
	CO <sub>3</sub> H <sup>-</sup> : 24.2 mM/l	(LEGERE ALCALOSE VENTILATOIRE AIGUE)	
	PaO <sub>2</sub> : 73 mmHg	(PETITE HYPOXEMIE)	SaO <sub>2</sub> : 94.2 p.100
Gaz expiré	PECO <sub>2</sub> : 25.9 mmHg		
	PEO <sub>2</sub> : 114.6 mmHg		

---

#### RESULTATS

Quotient respiratoire, R = 0.87 (DANS LES LIMITES NORMALES)

Equivalent respiratoire pour O<sub>2</sub> : 23.7 litres d'air/litre d'O<sub>2</sub>  
(normalement moins de 26)

Equivalent respiratoire pour CO<sub>2</sub> : 26.5 litres d'air/litre de CO<sub>2</sub>  
(normalement moins de 30)

DuO<sub>2</sub> extra-pulmon. DuL = 0.49. DuO<sub>2</sub> Totale. DuT = 0.2 (norm. > 0.18)  
EFFET-SHUNT NOTABLE (12.9. norm. < 5)

DUCTANCE POUR O<sub>2</sub> = 0.41. soit 94% de 0.44 limite inférieure théorique.

DUCTANCE POUR CO<sub>2</sub> = 0.71. soit 120% de 0.59 limite inférieure théorique.

---

#### CONCLUSION

L'EFFICACITE DE L'ECHANGEUR POUR L'OXYGENE EST ASSEZ FAIBLE.  
TROUBLES ASSEZ MARQUES DE LA DISTRIBUTION DE L'AIR.  
FREQUENCE VENTILATOIRE ELEVEE.

- à la spirométrie et pléthysmographie, les volumes pulmonaires sont plutôt supérieurs à la normale (CV = 111% de la théorique, CT = 108% de la théorique, VR = 102% de la théorique), et les débits sont sensiblement normaux (VEMS = 97% de la théorique non amélioré par les bronchodilatateurs et le rapport de Tiffeneau est légèrement abaissé à 70% traduisant un syndrome obstructif modéré).

		Valeurs observ.	théor.
<b>CAPACITÉS PULMONAIRES</b>			
hélium	Cap. Vitale ..... CV	litres 6120	5480
	Cap. Totale ..... CT	litres 7620	7020
	Cap. Résid. fonct. ... CRF	litres 3380	
	Vol. Résiduel ..... VR	litres 1520	1540
	Vol. Courant ..... VT	litres 1190	à f = 18

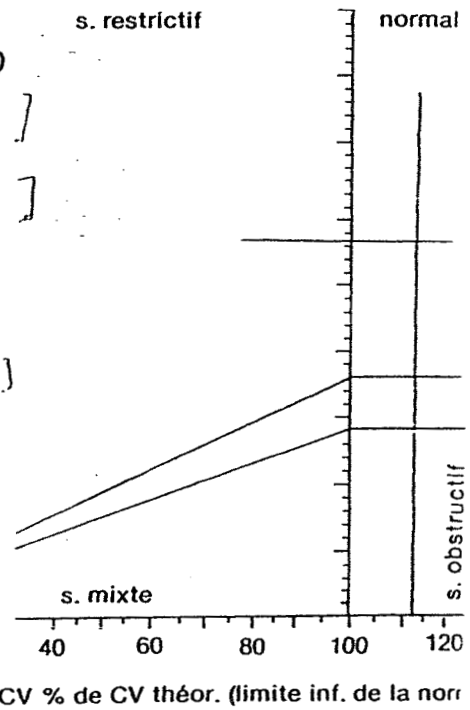
**DÉBITS EXPIRATOIRES MAXIMAUX**

V. Exp. Max./sec.	V.E.M.S. l/s.	4270	4410
Ventilation max.	V.M.M. l/min.	173	à f =
Boucle « débit-vol. »	NORM.	Limite	Effondrée

**SYNDRÔMES SPIROGRAPHIQUES**

S. RESTRICTIF	CV % théor	111	≥ 100%
S. OBSTRUCTIF	$\frac{VEMS}{VR}$ (diagr.)	2,85	
ou	$\frac{VEMS}{CV}$ (Tiffeneau)	0,70	≥ 0,65
	VR/CT	0,20	≤ 0,30
S. spirog. emphys.	CT % théor...	108	

**SYNDRÔMES SPIROGRAPHIQU**



**SPASTICITÉ BRONCHIQUE**

**VARIATIONS DU VEMS ABSOLUES ET P. CENT**

Allergènes (Inst. Pasteur)

V.E.M.S.	ACÉTYLCHOLINE	POUSSIÈRES	POLLENS	PLUMES
Avant le test	4270 Δ%	Δ%	Δ%	
APRÈS :				
Aérosol à 10 <sup>-6</sup>	4120 -3			
Aérosol à 10 <sup>-3</sup>				
Puis après :				
BRONCHO DILAT <sup>R</sup>	4420 +3			

TEST POSITIF : RÉSULTAT SOULIGNÉ.  
TEST TRÈS POSITIF : RÉSULTAT ENCERCLÉ.



Le patient sera suivi tous les six mois puis tous les ans compte-tenu de la stabilité des épreuves respiratoires.

En 1999, dégradation de la fonction respiratoire

- gazométrie :

- ◇ Pao<sub>2</sub> = 60,7 mmHg (hypoxémie)
- ◇ Paco<sub>2</sub> = 33,4 mmHg
- ◇ Sao<sub>2</sub> = 91,1%

ABL500 - DOSSIER PATIENT Octobre 5, 1999 10:13  
Echantillon # 1849

IDENTIFICATIONS

ID opérateur 10  
 ID patient 13  
 Type d'échant. Artériel  
 FIO<sub>2d</sub> 21.0 %  
 Temp. patient 37.0 °C  
 Type d'édition # 1

VALEURS GAZ DU SANG

pH 7.451  
 pCO<sub>2</sub> 33.4 mmHg  
 pO<sub>2</sub> 60.7 mmHg  
 BILAN ACIDO-BASIQUE  
 HCO<sub>3c</sub> 23.0 mmol/L  
 ABEC 0.2 mmol/L

ETAT D' OXYGENATION

tO<sub>2c</sub> 20.4 Vol %  
 sO<sub>2</sub> 92.2 %  
 tHb 16.0 g/dL  
 O<sub>2</sub>Hb 91.1 %  
 VALEURS OXI  
 COHb 0.6 %  
 MetHb 0.6 %  
 RHbc 7.7 %

Inprimé Octobre 5, 1999 10:16

- à la spirométrie et pléthysmographie, les volumes (CV = 120% de la théorique. CT = 116% de la théorique, VR = 109% de la théorique) et les débits (VEMS = 99% de la théorique non amélioré par les bronchodilatateurs, Tiffeneau à 70%) sont sensiblement normaux.

#### DEBIT/VOLUME (BTPS)

		PRE			POST		% CHG
		THEO.	MEIL.	%THEO	MEIL.	%PRED	
CVF	Litres	4.90	5.72	117	5.85	119	2
VEMS	Litres	4.03	3.98	99	4.02	100	1
VEMS/CVL	%	80	65				
VEMS/CVF	%	80	70		69		
DEM25/75	L/sec	4.48	2.59	58	2.50	56	-4
Vmax75	L/sec	8.12	6.41	79	6.62	81	3
Vmax50	L/sec	5.19	3.21	62	3.18	61	-1
Vmax25	L/sec	2.29	0.90	39	0.92	40	2
DEP	L/sec	9.40	10.79	115	10.47	111	-3

#### VOLUMES PULMONAIRES (BTPS)

		PRE		
		THEO.	MOY.	%THEO
CV	Litres	5.12	6.12	120
CPT	Litres	7.14	8.25	116
VR	Litres	1.96	2.13	109
VR/CPT	%	29	26	
CRF Dil	Litres	3.43	3.24	95
VRE	Litres		1.40	
Vt	Litres		1.24	

Bronchodilatateur : 200 µg de salbutamol en spray.

En 2003, amélioration de l'hématose

- gazométrie :

- ◇ Pao2 = 89 mmHg
- ◇ Paco2 = 44 mmHg
- ◇ Sao2 = 97%



ARTERIEL

Nombre: 8  
Date: 06/02/03  
Heure: 17:02:44

GAZ DU SANG

MESURE A 37.0 °C

pH 7.42  
PCO2 44 mm Hg  
PO2 89 mm Hg

ELECTROLYTES

Na+ 143.7 mmol/L  
K+ 3.98 mmol/L  
iCa++ 1.24 mmol/L  
Hct 46 %

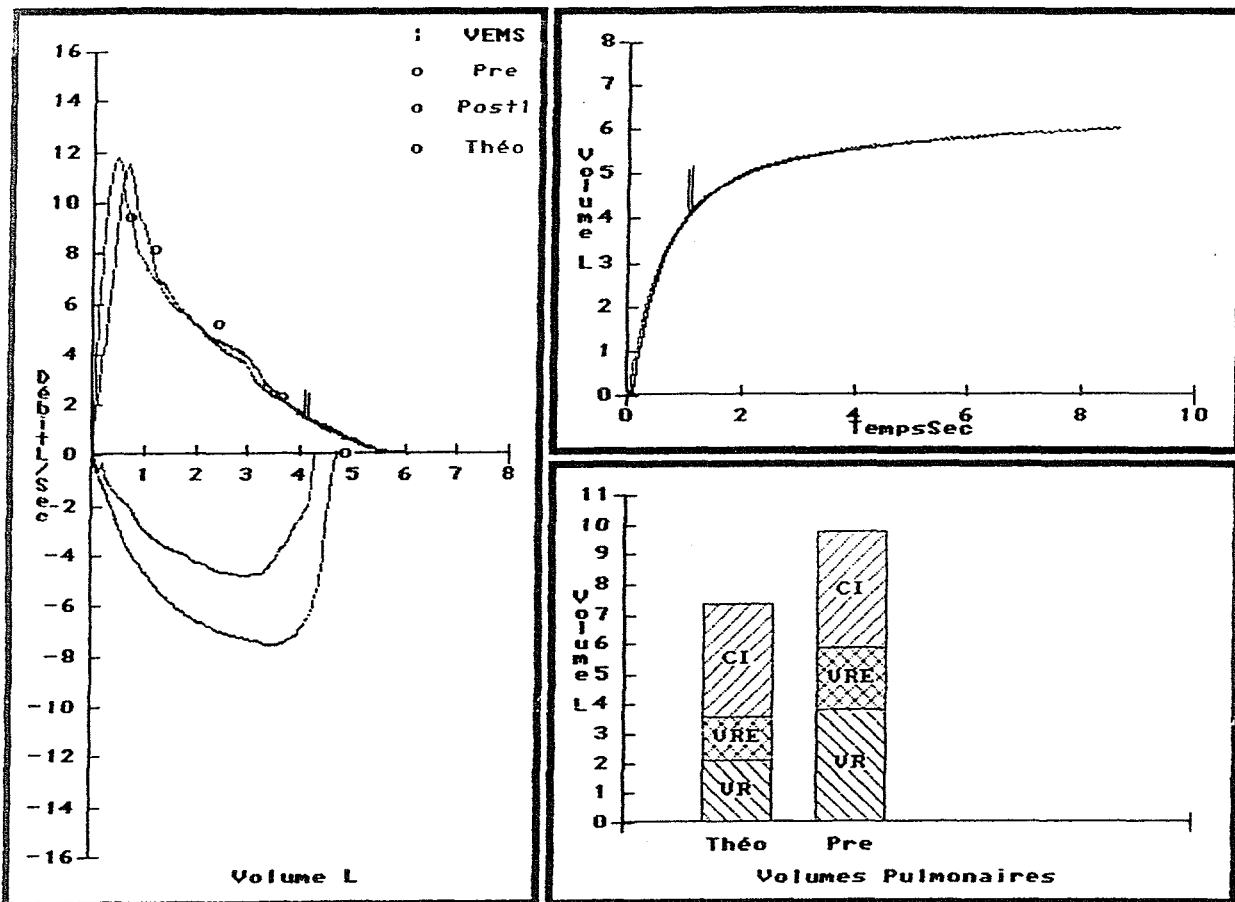
CALCULE A 37.0 °C

HCO3 28.5 mmol/L  
TCO2 29.9 mmol/L  
BE 4.4 mmol/L  
SAT 97 %

- à la spirométrie et plethysmographie, les débits sont normaux (VEMS = 102% de la théorique), sur le plan des volumes, CV = 120% de la théorique, CT = 133% de la théorique, le VR est augmenté à 183% de la théorique traduisant le piégeage et la distension.

		<u>Pré-Bronch</u>			<u>Post-Bronch</u>		
		Mesuré	Théo.	%Théo.	Mesuré	%Théo.	%Ecart
<u>MECANIQUE PULMONAIRE</u>							
CVF	(L)	5.89	4.91	120	6.05	123	3
VEMS	(L)	4.09	4.00	102	4.15	104	1
VEMS/CVF	(%)	69	82		69		-1
VEMS/CVL	(%)	69	78				
DEM 75%	(L/sec)	6.05	8.11	75	6.24	77	3
DEM 50%	(L/sec)	3.62	5.14	71	3.77	73	4
DEM 25%	(L/sec)	1.05	2.24	47	1.08	48	3
DPE	(L/sec)	11.73	9.35	125	11.51	123	-2
DEM 25-75%	(L/sec)	2.72	4.34	63	2.63	61	-3
<u>VOLUMES PULMONAIRES</u>							
CVL	(L)	5.90	5.13	115			
CI	(L)	3.89	3.79	103			
VRE	(L)	2.01	1.33	150			
CRF (Pleth)	(L)	5.80	3.51	165			
VR (Pleth)	(L)	3.80	2.07	183			
CPT (Pleth)	(L)	9.70	7.30	133			
VR/CPT (Pleth)	(%)	39	31				
<u>RESISTANCES</u>							
Raw	(cmH2O/L/s)	1.15	2.24	51			
Gaw	(L/sec/cmH2O)	0.87	1.03	84			
sGaw	(sec/cmH2O*L <sup>2</sup> )	0.15	0.20	73			

Conclusions :  
VENTODIKS 2X



### C - Cardiologique

En 1999, un bilan cardiologique à la recherche d'un effet shunt est réalisé devant l'existence d'une hypoxémie à la gazométrie alors que les épreuves fonctionnelles respiratoires sont normales.

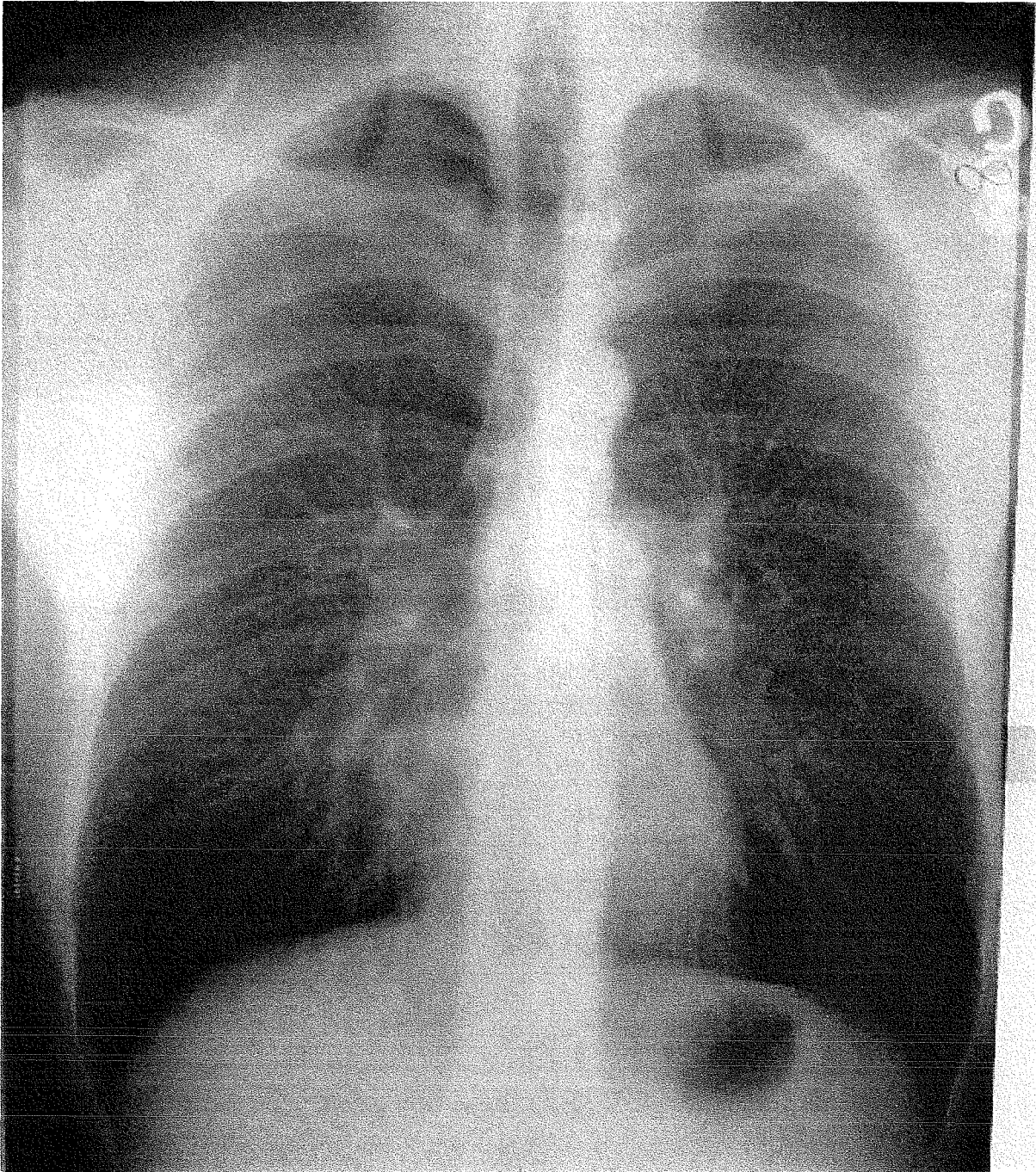
Ce bilan, comprenant un électrocardiogramme et une échographie cardiaque, s'est révélé strictement normal.

En 2000, une épreuve d'effort est réalisée afin d'évaluer le handicap respiratoire. Elle ne montrera pas de désaturation. L'adaptation cardio-pulmonaire à l'exercice est bonne. Cependant la puissance atteinte de 170W ne correspond pas à la puissance maximale qui est de 200W, traduisant une condition physique médiocre non pathologique.

## D - Radiologique

### 1 - Radiographie thoracique

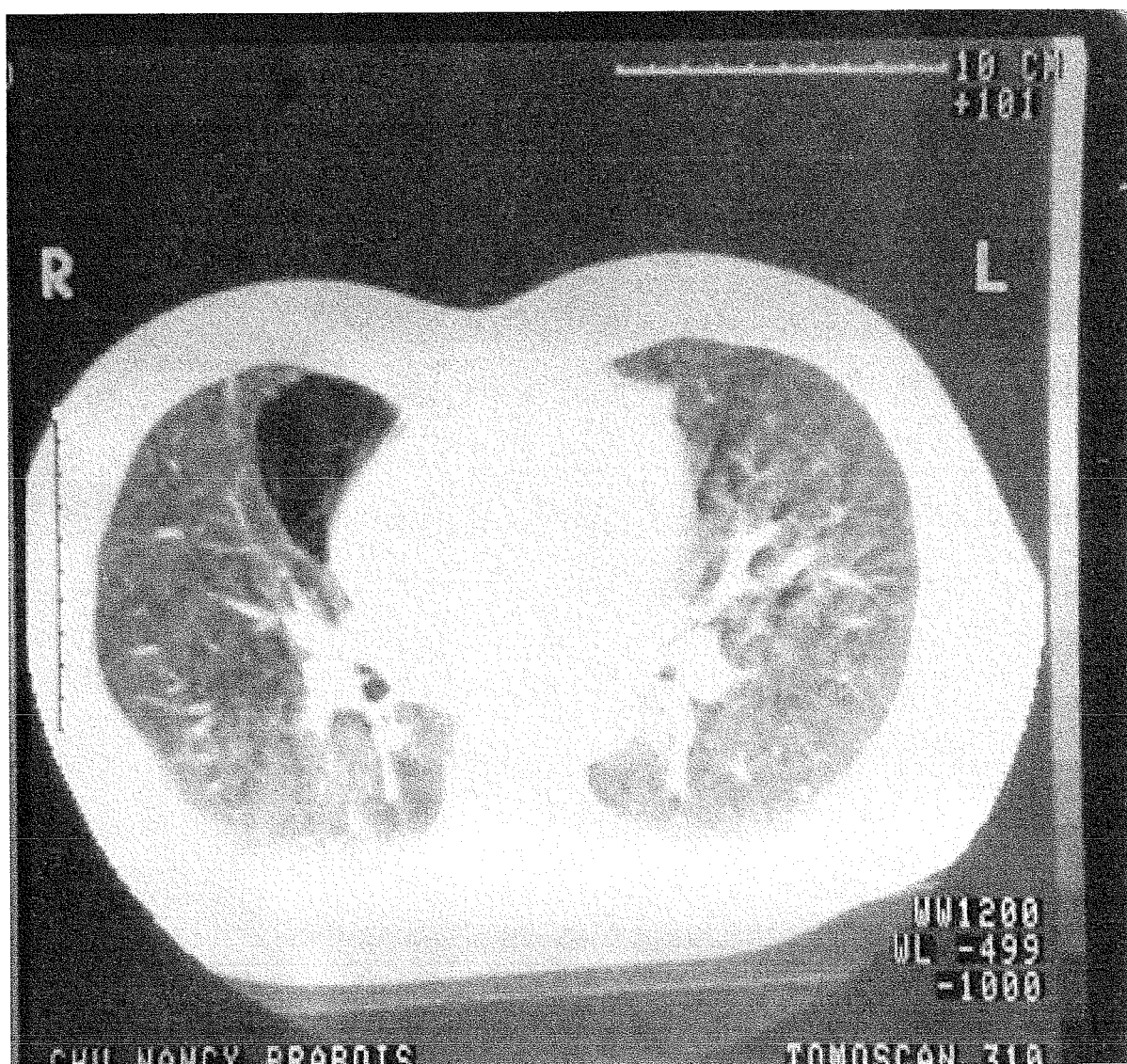
Elle met en évidence une hypertransparence des deux champs pulmonaires avec déshabitation des parenchymes au niveau des deux sommets et existence d'une zone bulleuse au dessus du hile droit (volumineuse bulle para-médiastinale droite).



## 2 - Le scanner thoracique

Il montre une importante atteinte parenchymateuse panlobulaire droite s'étendant de l'apex à la base, et mixte à gauche (pan et centrolobulaire) s'étendant jusqu'au tiers moyen de ce poumon. Il existe également un emphysème bulleux bilatéral prédominant à droite (apex, angle cardio-costal antérieur).

Remarque : il existe une stabilité du bilan radiologique depuis 1986.



Depuis la découverte de l'emphysème, les bilans clinico-radiologiques ainsi que les explorations fonctionnelles respiratoires se sont révélés stables. Il est évident qu'une surveillance étroite est nécessaire à la recherche d'une insuffisance respiratoire chronique obstructive, qui, une fois installée sera irréversible (53) et dont l'évolution ne pourra se faire que vers l'aggravation.

#### **IV - CLASSIFICATION**

Ce patient présente une hyperextensibilité cutanée, des cicatrices cutanées atrophiques, une hyperlaxité articulaire ainsi que ses complications (entorses, sub-luxations), qui représentent les critères majeurs et certains critères mineurs du type classique. Les critères majeurs ayant une grande spécificité diagnostique, on peut donc considérer que ce patient appartient au type classique de ce syndrome.

#### **V - TRAITEMENTS PROPOSES**

Il n'existe à l'heure actuelle, aucun traitement curatif.

Les moyens restent donc avant tout préventif :

- ◇ arrêt du tabac
- ◇ contre indication au port de charges lourdes
- ◇ traitement des infections pulmonaires mêmes minimales
- ◇ vaccinations (grippe, pneumocoque)
- ◇ vaccinothérapie type Ribomunyl pendant la période hivernale
- ◇ arrêt des sports favorisant les luxations (hand-ball)
- ◇ port de ceinture de soutien lors des stations debout prolongées
- ◇ cures thermales à Bourbonne-les-bains (arrêt depuis 2 ans faute de temps).





## VI-EN CONCLUSION

Toutes les spécialités sont concernées, et une prise en charge globale s'impose. Au niveau articulaire, des exercices de kinésithérapie n'utilisant pas de poids peuvent être utiles, comme des soins en piscine. Pour les enfants, des protèges genoux, coudes, tibias, chevillères...peuvent éviter d'endommager des zones vulnérables. Il est important d'essayer de prévenir l'aggravation de l'hyperlaxité articulaire par le port d'orthèses de stabilisation du poignet ou des doigts. Au niveau des épaules, un "strapping" peut-être utile pour limiter la luxation antérieure. Chez l'enfant, l'atteinte vertébrale se traduisant par une scoliose doit-être impérativement suivie par des équipes d'orthopédistes et de pédiatres. Le port d'un corset même précoce est préférable à une chirurgie à haut risque. Les indications opératoires au niveau articulaire doivent-être rares et représenter la dernière ressource thérapeutique. L'évolution articulaire peut se faire vers une arthrose précoce avec des douleurs chroniques, posant de difficiles problèmes thérapeutiques. Le recours à une équipe d'un centre anti-douleur doit-être large, permettant une meilleure prise en charge, prenant en compte l'ensemble des symptômes et leur retentissement tant organique que psychologique.

En cas d'explorations endoscopiques, de ponction artérielle, de pose de voie veineuse centrale, d'anesthésie générale (intubation), d'anesthésie loco-régionale, de péridurale ou de rachianesthésie, l'équipe médicale doit-être prévenue et une carte d'information doit-être remise au patient.

**CHAPITRE 7**

**BIBLIOGRAPHIE**



1 - AMERICAN THORACIC SOCIETY

Chronic bronchitis, asthma and pulmonary emphysema. A statement by the committee on diagnostic standards of nontuberculosis respiratory diseases.

Am. Rev.Respir.Dis., 1962, 85, 5, 762-768

2 - AMERICAN THORACIC SOCIETY

Definitions, epidemiology, pathophysiology, diagnosis and staging.

Am. J. Respir. Crit. Care. Med., 1995, 152(suppl), 5, S78-S83

3 - ARNESON M.A., HAMMERSCHMIDT D.E., FURCHT L.T., KING R.A.

A new form of Ehlers-Danlos syndrome. Fibronectin corrects defective platelet function.

JAMA, 1980, 244, 2, 144-147

4 - ARU G.M., ENGLISH W.P., NETHERLAND D., HEATH B.J.

Internal thoracic artery rupture in a child with type IV Ehlers-Danlos syndrome.

J. Thorac. Cardiovasc. Surg., 1999, 117, 5, 1021-1022

5 - AYRES J.G., POPE F.M., REIDY J.F., CLARK T.J.H.

Abnormalities of the lungs and thoracic cage in the Ehlers-Danlos syndrome.

Thorax, 1985, 40, 4, 300-305

6 - BARABAS A.P.

Ehlers-Danlos syndrome : associated with prematurity and premature rupture of foetal membranes; possible increase in incidence.

Br. Med. J., 1966, 2, 5515, 682-683

7 - BARABAS A.P.

Heterogeneity of the Ehlers-Danlos syndrome : description of three clinical types and a hypothesis to explain the basic defect(s).

Br. Med. J., 1967, 2, 5552, 612-613

8 - BARABAS A.P.

Vascular complications in the Ehlers-Danlos syndrome : with special reference to the "arterial type" or Sack's syndrome.

J. Cardiovasc. Surg., 1972, 13, 2, 160-167

9 - BARNES P.J.

Chronic obstructive pulmonary disease.

N. Engl. J. Med., 2000, 343, 4, 269-280

10 - BEIGHTON P., DE PAEPE A., STEINMANN B., TSIPOURAS P., WENSTRUP R.J.

Ehlers-Danlos syndromes : revised nosology, Villefranche, 1997.

Am. J. Med. Genet., 1998, 77, 1, 31-37

- 11 - BEIGHTON P., DE PAEPE A., DANKS D., et al.  
International nosology of heritable disorders of connective tissue, Berlin, 1986.  
Am. J. Med. Genet., 1988, 29, 3, 581-594
- 12 - BEIGHTON P., HORAN F.  
Orthopaedic aspects of the Ehlers-Danlos syndrome.  
J. Bone. Joint. Surg., 1969, 51B, 3, 444-453
- 13 - BEIGHTON P.  
The Ehlers-danlos syndromes  
In : Heritable disorders of connective tissue 5th edition / P. BEIGHTON (Ed)  
St Louis : Mosby, 1993.- p.189-254
- 14 - BEIGHTON P., PRICE A., LORD J., DICKSON E.  
Variants of the Ehlers-Danlos syndrome : clinical, biochemical, haematological, and chromosomal features of 100 patients.  
Ann. Rheum. Dis., 1969, 28, 3, 228-245
- 15 - BEIGHTON P.  
X-linked recessive inheritance in the Ehlers-Danlos syndrome.  
Br. Med. J., 1968, 3, 5615, 409-411
- 16 - BENCHELLAL Z.A., HUTEN N., DANQUECHIN-DORVAL E., et al.  
Urgences abdominales du syndrome d'Ehlers-Danlos de type IV.  
Gastroenterol. Clin. Biol., 1998, 22, 3, 343-345
- 17 - BERGIN C., MÜLLER N., NICHOLS D.M., et al.  
The diagnosis of emphysema. A computed tomographic-pathologic correlation.  
Am. Rev. Respir. Dis., 1986, 133, 4, 541-546
- 18 - BYERS P.H.  
Ehlers-Danlos syndrome.  
In : Principles and practice of medical genetics, 3rd ed / D.L. RIMOIN, J.M. CONNOR, R.E. PYERITZ (Ed)  
New-York : Churchill Livingstone / 1996, 1067-1081
- 19 - CARLEY M.E., SCHAEFFER J.  
Urinary incontinence and pelvic organ prolapse in women with Marfan or Ehlers-Danlos syndrome.  
Am. J. Obstet. Gynecol., 2000, 182, 5, 1021-1023
- 20 - CELLI B.R.  
The importance of spirometry in COPD and asthma. Effect on approach to management.  
Chest, 2000, 117(suppl), 2, 15s-19s

21 - CIBA GUEST SYMPOSIUM

Terminology, definitions, and classification of chronic pulmonary emphysema and related conditions.

Thorax, 1959, 14, 4, 286-299

22 - COLE A.S., HILL G.A., ABELA M., CARR A.J.

Recurrent instability of the elbow in the Ehlers-Danlos syndrome. A report of three cases and a new technique of surgical stabilisation.

J. Bone. Joint. Surg., 2000, 82B, 5, 702-704

23 - CORRIN B., SIMPSON C.G.B., FISHER C.

Fibrous pseudotumours and cyst formation in the lungs in Ehlers-Danlos syndrome.

Histopathology, 1990, 17, 5, 478-479

24 - DANLOS M.

Un cas de cutis laxa avec tumeurs par contusion chronique des coudes et des genoux (xanthome juvénile pseudo-diabétique de M.M. Hallopeau et Macé de Lepinay).

Bull. Soc. Fr. Dermatol. Syphiligr., 1908, 19, 70-72

25 - DEGOS R.

Cutis hyperelastica (syndrome d'Ehlers-Danlos).

In : Dermatologie / Robert DEGOS

Paris : Flammarion Médecine-Sciences, 1973, vol2, 726-726j

26 - DE WAZIERES B., PLAUCHU H., BOUCAND M.H.

Les syndromes d'Ehlers-Danlos : tous concernés.

Presse. Med., 1998, 27, 31, 1582-1584

27 - DE WAZIERES B., COPPERE B., DURIEU I., FEST T., NINET J., LEVRAT R., VUITTON D.A., DUPOND J.L.

Manifestations vasculaires et/ou cardiaques du syndrome d'Ehlers-Danlos de type IV. 9 observations.

Presse. Med., 1995, 24, 30, 1381-1385

28 - DE WITTE O., NOTERMAN J., OULAD BEN TAIB N., et al.

Aneurismes multiples et "de novo" dans le syndrome d'Ehlers-Danlos.

Neurochirurgie, 1997, 43, 4, 250-254

29 - EHLERS

Cutis laxa, neigung zu haemorrhagien in der haut, lockierung mehrerer artikulationen

Dermatol. Z. 1901, 8, 173-174

30 - ERIKSSON S.

A 30-year perspective on alpha1-antitrypsin deficiency.

Chest, 1996, 110(suppl), 6, 237s-242s

- 31 - ERKAN D., YAZICI Y., MAGID S.K.  
Clinical images : Ehlers-Danlos syndrome presenting as olecranon bursitis.  
Arthritis. Rheum., 2000, 43, 3, 714
- 32 - FLENLEY D.C.  
Diagnosis and follow-up of emphysema.  
Eur. Respir. J., 1990, 3, suppl 9, 5s-8s
- 33 - FREEMAN R.K., SWEGLE J., SISE M.J.  
The surgical complications of Ehlers-Danlos syndrome.  
Am. Surgeon., 1996, 62, 10, 869-873
- 34 - GALAN E., KOUSSEFF B.G.  
Peripheral neuropathy in Ehlers-Danlos syndrome.  
Pediatr. Neurol., 1995, 12, 3, 242-245
- 35 - GAMBLE J.G., MOCHIZUKI C., RINSKY L.A.  
Trapeziometacarpal abnormalities in Ehlers-Danlos syndrome.  
J. Hand. Surg., 1989, 14A, 1, 89-94
- 36 - GERMAIN D.  
Les syndromes d'Ehlers-Danlos : aspects cliniques, génétiques et moléculaires.  
Ann. Dermatol. Venereol., 1995, 122, 4, 187-204
- 37 - GIUNTA C., SUPERTI-FURGA A., SPRANGER S., COLE W.G., STEINMANN B.  
Ehlers-Danlos syndrome type VII : clinical features and molecular defects.  
J. Bone. Joint. Surg., 1999, 81A, 2, 225-238
- 38 - HASS J., HASS R.  
Arthrochalasia multiplex congenita. Congenital flaccidity of the joints.  
J. Bone. Joint. Surg., 1959, 40A, 3, 663-674
- 39 - HERMAN T.E., MC ALISTER W.H.  
Cavitary pulmonary lesions in type IV Ehlers-Danlos syndrome.  
Pediatr. Radiol., 1994, 24, 4, 263-265
- 40 - HOIDAL J.R.  
Genetics of COPD : present and future.  
Eur. Respir. J., 2001, 18, 5, 741-743
- 41 - HUNTER G.C., MALONE J.M., MOORE W.S., MISIOROWSKI R.L., CHVAPIL M.  
Vascular manifestations in patients with Ehlers-Danlos syndrome.  
Arch. Surg., 1982, 117, 4, 495-498

- 42 - INCALZI R.A., GEMMA A., MARRA C., et al.  
Chronic obstructive pulmonary disease. An original model of cognitive decline.  
Am. Rev. Respir. Dis., 1993, 148, 2, 418-424
- 43 - JACOME D.E.  
Clinical research. Epilepsy in Ehlers-Danlos syndrome.  
Epilepsia, 1999, 40, 4, 467-473
- 44 - JANSEN L.H.  
The structure of the connective tissue, an explanation of the symptoms of the Ehlers-Danlos syndrome.  
Dermatologica, 1955, 110, 2, 108-120
- 45 - JEBRAK G., FOURNIER M.  
Bronchite chronique, BPCO, emphysèmes : physiopathologie, diagnostic, évaluation.  
In : Pneumologie / sous la dir. de Gerard HUCHON  
Paris : Masson / 2001, 112-118
- 46 - JOHNSON S.A.M., FALLS H.F.  
Ehlers-Danlos syndrome. A clinical and genetic study.  
Arch. Dermatol. Syph., 1949, 60, 1, 82-105
- 47 - JORENBY D.E., LEISCHOW S.J., NIDES M.A., et al.  
A controlled trial of sustained-release bupropion, a nicotine patch, or both for smoking cessation.  
N. Engl. J. Med., 1999, 340, 9, 685-691
- 48 - JORION J.L., MICHEL M.  
Spontaneous rupture of bladder diverticula in a girl with Ehlers-Danlos syndrome.  
J. Pediatr. Surg., 1999, 34, 3, 483-484
- 49 - LAZOFF S.G., RYBAK J.J., PARKER B.R., LUZZATTI L.  
Skeletal dysplasia, occipital horns, diarrhea and obstructive uropathy. A new hereditary syndrome.  
Birth. Defects., 1975, 11, 5, 71-75
- 50 - LEVARD G., AIGRAIN Y., FERKADJI L., et al.  
Urinary bladder diverticula and the Ehlers-Danlos syndrome in a children.  
J. Pediatr. Surg., 1989, 24, 11, 1184-1186
- 51 - LICHTENSTEIN J.R., MARTIN G.R., KOHN L.D., BYERS P.H., MC KUSICK V.A.  
Defect in conversion of procollagen to collagen in a form of Ehlers-Danlos syndrome.  
Science, 1973, Index to vol 182, 109, 298-300

- 52 - LOPEZ J.F., PLAUCHU H., MONOD P.  
Syndrome d'Ehlers-Danlos et perforation colique spontanée. A propos d'un cas.  
Ann. Chir., 1999, 53, 1, 92
- 53 - LOUIS R.  
La bronchopneumopathie chronique obstructive (BPCO) : concepts actuels.  
Rev. Med. Liege., 2001, 56, 10, 689-695
- 54 - MABILLE J.P., CASTERA D., CHAPUIS J.L., LAMBERT D., CHAPELON M.  
Un cas de syndrome d'Ehlers-Danlos avec acro-ostéolyse.  
Ann. Radiol., 1972, 15, (9-10), 781-786
- 55 - MADANI A., KEYZER C., GEVENOIS P.A.  
Quantitative computed tomography assessment of lung structure and function in pulmonary emphysema.  
Eur. Respir. J., 2001, 18, 4, 720-730
- 56 - MC KUSICK V.A.  
Mendelian Inheritance in Man  
In : A catalog of human genes and genetics disorders 12th ed / V.A. MC KUSICK avec l'assistance de S.E. Antonarakis, C.A. Francomans, O. Hurks, A. F. Scott, M. Smith, D. Valle, and others.  
Baltimore and London : The John Hopkins University Press / 1998, 3 vol, 3612p
- 57 - MC KUSICK V.A.  
The Ehlers-Danlos syndrome.  
In : Heritable disorders of connective tissue, 3rd Ed  
St Louis : Mosby / 1966, 179-229
- 58 - MENTZEL H.J., SEIDEL J., VOGT S., VOGT L., KAISER W.A.  
Vascular complications (splenic and hepatic artery aneurysms) in the occipital horn syndrome : report of a patient and review of the literature.  
Pediatr. Radiol., 1999, 29, 1, 19-22
- 59 - MIRE B., LEDOUX A., HOEFFEL J.C.  
Dystrophie pulmonaire bulleuse au cours d'une maladie d'Ehlers-Danlos. A propos d'une observation.  
Ann. Radiol., 1976, 19, 7, 721-724
- 60 - NAGASHIMA C., TSUJI R., KUBOTA S., TAJIMA J.  
Atlanto-axial, atlanto-occipital dislocations, developmental cervical canal stenosis in Ehlers-Danlos syndrome.  
No Shinkei Geka, 1981, 9, 5, 601-608



- 61 - NARDONE D.A., REULER J.B., GIRARD D.E.  
Gastrointestinal complications of Ehlers-Danlos syndrome.  
N. Engl. J. Med., 1979, 300, 15, 863-864
- 62 - NEELAM M., HOLMES R.C., POPE F.M.  
Venous blebs on the toes in type IV Ehlers-Danlos syndrome.  
Br. J. Dermatol., 1999, 140, 3, 543-544
- 63 - PARC C., LEGEAIS J.M., RENARD G.  
Scleromalacie post-traumatique d'un syndrome d'Ehlers-Danlos.  
J. Fr. Ophthalmol., 1998, 21, 10, 761-763
- 64 - PARFITT J., CHALMERS R.T.A., WOLFE J.H.N.  
Visceral aneurysms in Ehlers-Danlos syndrome : case report and review of the literature.  
J. Vasc. Surg., 2000, 31, 6, 1248-1251
- 65 - PAUWELS R.A.  
National and international guidelines for COPD. The need of evidence.  
Chest, 2000, 117(suppl), 2, 20s-22s
- 66 - PETGES G., LECOULANT P.  
Peau élastique  
In : Nouvelle pratique dermatologique, Tome VI  
Paris : Masson et Cie / 1936, 255-270
- 67 - PFUMIO F., ANDRES E., DERVAUX T., et al.  
Syndrome d'Ehlers-Danlos vasculaire révélé par un hématome intra-mural du duodénum.  
Ann. Med. Interne, 2000, 151, 4, 320-321
- 68 - PINNELL S.R., KRANE S.M., KENZORA J.E., GLIMCHER M.J.  
A heritable disorder of connective tissue. Hydroxylysine-deficient collagen disease.  
N. Engl. J. Med., 1972, 286, 19, 1013-1020
- 69 - POPE F.M., MARTIN G.R., LICHTENSTEIN J.R., et al.  
Patients with Ehlers-Danlos type IV lack type III collagen.  
Proc. Natl. Acad. Sci. USA., 1975, 72, 4, 1314-1316
- 70 - PRETORIUS M.E., BUTLER I.J.  
Neurologic manifestations of Ehlers-Danlos syndrome.  
Neurology, 1983, 33, 8, 1087-1089
- 71 - PYERITZ R.E.  
Ehlers-Danlos syndrome.  
N. Engl. J. Med., 2000, 342, 10, 730-732

72 - REBOUD-RAVAUX M.

Les inhibiteurs d'élastases.

J. Soc. Biol., 2001, 195, 2, 143-150

73 - REID L.

Bullae.

In : The pathology of emphysema / Lynne M. REID

London : Lloyd Duke (Medical Books), 1967, 211-240

74 - ROBERT V., CHABOT F., POLU J.M.

Diagnostic et évaluation de l'insuffisance respiratoire chronique.

Rev. Prat., 2001, 51, 10, 1072-1078

75 - ROOP K.A., BROST B.C.

Abnormal presentation in labor and foetal growth to affected infants with type III Ehlers-Danlos syndrome.

Am. J. Obstet. Gynecol., 1999, 181, 3, 752-753

76 - SACK G.

Status dysvascularis, ein fall von besonderer zerreisslichkeit der blutgefäße.

Dtsch. Arch. Klin. Med., 1936, 178, 663-669

77 - SAMPER A., BAZAN A.

Treatment of recurrent mandibular dislocation : arthroplasty with cryopreserved bone allograft.

Ann. Plast. Surg., 1999, 43, 6, 673-674

78 - SANDFORD A.J., WEIR T.D., PARE P.D.

Genetic risk factors for chronic obstructive pulmonary disease.

Eur. Respir. J., 1997, 10, 6, 1380-1391

79 - SCHULMANN E., LEVY-COBLENTZ G.

Hyperelasticité cutanée (cutis laxa) et laxité articulaire avec fragilité anormale de la peau et tumeurs molluscoïdes post-traumatiques (syndrome de Danlos).

Bull. Soc. Fr. Dermatol. Syphiligr., 1932, 39, 1252-1256

80 - SHI E.C.P., BOHANE T.D., BOWRING A.C.

Prophylactic colectomy in Ehlers-Danlos syndrome with colonic ectasia.

J. Pediatr. Surg., 1989, 24, 11, 1187-1188

81 - SNIDER G.L., KLEINERMAN J., THURLBECK W.M., BENGALI Z.H.

The definition of emphysema. Report of a national heart, lung and blood institute, division of lung diseases workshop.

Am. Rev. Respir. Dis., 1995, 132, 1, 182-185

- 82 - SOLOMON J.A., ABRAMS L., LICHTENSTEIN G.R.  
G.I. manifestations of Ehlers-Danlos syndrome.  
Am. J. Gastroenterol., 1996, 91, 11, 2282-2288
- 83 - STEINMANN B., ROYCE P.M., SUPERTI-FURGA A.  
The Ehlers-Danlos syndrome  
In : Connective tissue and its heritable disorders. Molecular, genetic and medical aspects /  
Peter M. ROYCE and Beat STEINMANN (Eds).  
New-York : Wiley-Liss / 1993, 351-407
- 84 - STERN E.J., FRANK M.S.  
CT of the lung in patients with pulmonary emphysema : diagnosis, quantification, and  
correlation with pathologic and physiologic findings.  
Am. J. Roentgenol., 1994, 162, 4, 791-798
- 85 - STEWART R.E., HOLLISTER D.W., RIMION D.L.  
A new variant of Ehlers-Danlos syndrome : an autosomal dominant disorder of fragile skin,  
abnormal scarring, and generalized periodontitis.  
Birth Defects, 1977, 13, 3B, 85-93
- 86 - STOCKLEY R.A.  
Alpha 1 antitrypsin deficiency : what next?  
Thorax, 2000, 55, 7, 614-618
- 87 - THURLBECK W.M., MÜLLER N.L.  
Emphysema : definition, imaging and quantification.  
Am. J. Roentgenol., 1994, 163, 5, 1017-1025
- 88 - TSCHERNOGOBOW A.  
Ein fall von cutis laxa.  
Mhft. Prakt. Dermatol., 1892, 14, 76
- 89 - TUCKER S.C., YELL J.A.  
Dramatic post-coital vulval laceration and bruising in Ehlers-Danlos syndrome.  
Br. J. Dermatol., 1999, 140, 5, 974
- 90 - VANDENBERGH M.D., CLEMENT J., VAN DE WOESTIJNE K.P.  
Course and prognosis of patients with advanced chronic obstructive pulmonary disease.  
Evaluation by means of functional indices.  
Am. J. Med., 1973, 55, 6, 736-746
- 91 - VAN MEECKEREN J.A.  
De dilatabilitate extraordinaria cutis.  
In : Observations medicochirurgicae - chapter 32  
Amsterdam / 1682, 134-136

92 - WORLD HEALTH ORGANISATION

Chronic cor pulmonal : report of an expert committee.

World health organisation technical report series n°213

Geneva : World Health Organisation / 1961, 15p

93 - YOST B.A., VOGELSANG J.P., LIE J.T.

Fatal hemoptysis in Ehlers-Danlos syndrome. Old malady with a new curse.

Chest, 1995, 107, 5, 1465-1467

94 - ZENONE T., GRANGE C., PELISSIER P., et al.

Syndrome d'Ehlers-Danlos vasculaire. Diagnostic 17 ans après les premières manifestations digestives.

Rev. Med. Interne., 1999, 20, 6, 538-539





# SOMMAIRE

## **Chapitre 1 : INTRODUCTION.**

## **Chapitre 2 : HISTORIQUE DES SYNDROMES D'EHLERS-DANLOS.**

## **Chapitre 3 : L'EMPHYSÈME PULMONAIRE.**

- I - Définition.
- II - Epidémiologie.
- III - Classification.
- IV - Facteurs de risque.
- V - Diagnostic.

## **Chapitre 4 : ASPECTS GÉNÉRAUX DES SYNDROMES D'EHLERS- DANLOS.**

- I - Signes dermatologiques.
- II - Aspects orthopédiques.
- III - Atteintes gastro-intestinales.
- IV - Atteintes neuro-musculaires.
- V - Atteintes cardio-vasculaires.
- VI - Atteintes ophtalmologiques.
- VII - Cas particulier de la grossesse.
- VIII - Atteintes pulmonaires.
- IX - Autres manifestations.

## **Chapitre 5 : CLASSIFICATION DES SYNDROMES D'EHLERS-DANLOS.**

- I - L'ancienne classification.
- II - Classification révisée.

## **Chapitre 6 : CAS CLINIQUE ET DISCUSSION.**

- I - Historique.
- II - Examen clinique.
- III - Examens complémentaires.
- IV - Classification.
- V - Traitements proposés.
- VI - Conclusion.

## **Chapitre 7 : BIBLIOGRAPHIE.**

VU

NANCY, le **16 OCTOBRE 2003**  
Le Président de Thèse

Professeur **D. ANTHOINE**

NANCY, le **11 DÉCEMBRE 2003**  
Le Doyen de la Faculté de Médecine  
Par Délégation

Professeur **B. LEHEUP**

AUTORISE À SOUTENIR ET À IMPRIMER LA THÈSE

NANCY, le **15 DÉCEMBRE 2003**

LE PRÉSIDENT DE L'UNIVERSITÉ DE NANCY I

Professeur **C. BURLET**

---

Les syndromes d'Ehlers-Danlos sont un groupe de maladies héréditaires du tissu conjonctif caractérisés par trois symptômes cardinaux comprenant l'hyperélasticité cutanée, l'hyperlaxité articulaire et la fragilité du tissu conjonctif. Ils sont classés dans le groupe des maladies dites orphelines, et leur prévalence est estimée à 1/5000 à 1/10000.

De nombreuses formes cliniques existent et la découverte d'anomalies biochimiques et génétiques a conduit à une première classification en dix types en 1988, puis à une classification simplifiée en 1997 où six grands types ont été définis en fonction de la présence de critères indispensables au diagnostic appelés majeurs et d'autres ayant une spécificité moindre appelés mineurs.

Ces six types ont été classés en type classique (ancien type I et II), hypermobile (ancien type III), vasculaire (ancien type IV) qui est le type le plus sévère de part la survenue de complications pouvant être dramatiques, cyphoscoliotique (ancien type VI), arthrochaliasis (ancien type VIIA et VIIB) et dermatosparaxis (ancien type VIIC). Le mode de transmission (autosomique dominant qui est le plus fréquent ou récessif) est connu pour chaque type et seul le type hypermobile est de diagnostic purement clinique en raison de l'absence de marqueurs biochimiques ou moléculaires disponibles à ce jour.

Parmi les atteintes pulmonaires peu fréquentes que l'on peut rencontrer dans le cadre de ces syndromes, des cas de dégénérescence bulleuse avec risque de survenue de pneumothorax spontanés ont été décrits, comme en témoigne l'étude de notre cas clinique. Ainsi, en présence d'une maladie bulleuse prématurée et en l'absence de facteurs de risque spécifiques retrouvés, en particulier le déficit en alpha 1 anti-trypsine, le diagnostic de syndrome d'Ehlers-Danlos devra être évoqué.

---

#### EHLERS-DANLOS SYNDROMS.

Bibliographic study

About one clinical case.

---

THESE : MEDECINE GENERALE - ANNEE 2004

---

MOTS CLES : Ehlers-Danlos, Syndrome-----Complications  
Ehlers-Danlos, Syndrome-----Cas clinique  
Emphysème Pulmonaire-----Cas clinique  
Pneumothorax

---

INTITULE ET ADRESSE DE L'U.F.R. :

**Faculté de Médecine de Nancy**

9, avenue de la Forêt de Haye

54505 - VANDOEUVRE LES NANCY Cedex