



HAL
open science

L'échographie embarquée en préhospitalier : Intérêts et limites en milieu rural

Maëlle Delacôte

► **To cite this version:**

Maëlle Delacôte. L'échographie embarquée en préhospitalier : Intérêts et limites en milieu rural. Sciences du Vivant [q-bio]. 2014. hal-01732583

HAL Id: hal-01732583

<https://hal.univ-lorraine.fr/hal-01732583v1>

Submitted on 14 Mar 2018

HAL is a multi-disciplinary open access archive for the deposit and dissemination of scientific research documents, whether they are published or not. The documents may come from teaching and research institutions in France or abroad, or from public or private research centers.

L'archive ouverte pluridisciplinaire **HAL**, est destinée au dépôt et à la diffusion de documents scientifiques de niveau recherche, publiés ou non, émanant des établissements d'enseignement et de recherche français ou étrangers, des laboratoires publics ou privés.



AVERTISSEMENT

Ce document est le fruit d'un long travail approuvé par le jury de soutenance et mis à disposition de l'ensemble de la communauté universitaire élargie.

Il est soumis à la propriété intellectuelle de l'auteur. Ceci implique une obligation de citation et de référencement lors de l'utilisation de ce document.

D'autre part, toute contrefaçon, plagiat, reproduction illicite encourt une poursuite pénale.

Contact : ddoc-thesesexercice-contact@univ-lorraine.fr

LIENS

Code de la Propriété Intellectuelle. articles L 122. 4

Code de la Propriété Intellectuelle. articles L 335.2- L 335.10

http://www.cfcopies.com/V2/leg/leg_droi.php

<http://www.culture.gouv.fr/culture/infos-pratiques/droits/protection.htm>

THÈSE

Pour obtenir le grade de

DOCTEUR en MÉDECINE

Présentée et soutenue publiquement
dans le cadre du troisième cycle de Médecine Générale

par

Maëlle DELACÔTE

Le 22 Octobre 2014

L'échographie embarquée en préhospitalier : Intérêts et limites en milieu rural

Examineurs de la thèse :

M. le Professeur P.E. BOLLAERT	}	Président
M. le Professeur H. BOUAZIZ	}	Juge
Mme. le Professeur V. LAURENT	}	Juge
Mme. le Docteur B. MAIER	}	Juge



Président de l'Université de Lorraine :
Professeur Pierre MUTZENHARDT

Doyen de la Faculté de Médecine :
Professeur Henry COUDANE

Vice-Doyen « Finances » : **Professeur Marc BRAUN**
Vice-Doyen « Formation permanente » : **Professeur Hervé VESPIGNANI**
Vice-Doyen « Vie étudiante » : **M. Pierre-Olivier BRICE**

Assesseurs :

- 1 ^{er} Cycle et délégué FMN Paces :	Docteur Mathias POUSSEL
- 2 ^{ème} Cycle :	Mme la Professeure Marie-Reine LOSSER
- 3 ^{ème} Cycle :	Professeur Marc DEBOUVERIE
I. « DES Spécialités Médicales, Chirurgicales et Biologiques »	Professeur Associé Paolo DI PATRIZIO
II. « DES Spécialité Médecine Générale »	Mme la Professeure I. CHARY-VALKENAERE
III. « Gestion DU – DIU »	Professeur Bruno LEHEUP
- Plan campus :	Professeur Laurent BRESLER
- Ecole de chirurgie et nouvelles pédagogies :	Professeur Didier MAINARD
- Recherche :	Professeur Jacques HUBERT
- Relations Internationales :	Docteur Christophe NEMOS
- Mono appartenants, filières professionnalisantes :	Docteur Stéphane ZUILY
- Vie Universitaire et Commission vie Facultaire :	Mme la Docteure Frédérique CLAUDOT
- Affaires juridiques, modernisation et gestions partenaires externes:	Mme la Professeure Annick BARBAUD
- Réingénierie professions paramédicales :	

DOYENS HONORAIRES

Professeur Jean-Bernard DUREUX - Professeur Jacques ROLAND - Professeur Patrick NETTER

=====

PROFESSEURS HONORAIRES

Jean-Marie ANDRE - Daniel ANTHOINE - Alain AUBREGE - Gérard BARROCHE - Alain BERTRAND - Pierre BEY
Marc-André BIGARD - Patrick BOISSEL – Pierre BORDIGONI - Jacques BORRELLY - Michel BOULANGE
Jean-Louis BOUTROY - Jean-Claude BURDIN - Claude BURLET - Daniel BURNEL - Claude CHARDOT - François CHERRIER
Jean-Pierre CRANCE - Gérard DEBRY - Jean-Pierre DELAGOUTTE - Emile de LAVERGNE - Jean-Pierre DESCHAMPS
Jean DUHEILLE - Jean-Bernard DUREUX - Gérard FIEVE - Jean FLOQUET - Robert FRISCH
Alain GAUCHER - Pierre GAUCHER - Hubert GERARD - Jean-Marie GILGENKRANTZ - Simone GILGENKRANTZ
Oliéro GUERCI - Claude HURIET - Christian JANOT - Michèle KESSLER - Jacques LACOSTE
Henri LAMBERT - Pierre LANDES - Marie-Claire LAXENAIRE - Michel LAXENAIRE - Jacques LECLERE - Pierre LEDERLIN
Bernard LEGRAS - Jean-Pierre MALLIÉ - Michel MANCIAUX - Philippe MANGIN - Pierre MATHIEU - Michel MERLE
Denise MONERET-VAUTRIN - Pierre MONIN - Pierre NABET - Jean-Pierre NICOLAS - Pierre PAYSANT - Francis PENIN
Gilbert PERCEBOIS - Claude PERRIN - Guy PETIET - Luc PICARD - Michel PIERSON - Jean-Marie POLU - Jacques POUREL
Jean PREVOT - Francis RAPHAEL - Antoine RASPILLER – Denis REGENT - Michel RENARD - Jacques ROLAND
René-Jean ROYER - Daniel SCHMITT - Michel SCHMITT - Michel SCHWEITZER - Claude SIMON - Danièle SOMMELET
Jean-François STOLTZ - Michel STRICKER - Gilbert THIBAUT - Augusta TREHEUX - Hubert UFFHOLTZ - Gérard VAILLANT
Paul VERT - Colette VIDAILHET - Michel VIDAILHET - Michel WAYOFF - Michel WEBER

=====

PROFESSEURS ÉMÉRITES

Professeur Daniel ANTHOINE - Professeur Gérard BARROCHE Professeur Pierre BEY - Professeur Patrick BOISSEL
Professeur Michel BOULANGE – Professeur Jean-Louis BOUTROY - Professeur Jean-Pierre CRANCE
Professeur Jean-Pierre DELAGOUTTE - Professeur Jean-Marie GILGENKRANTZ - Professeure Simone GILGENKRANTZ
Professeure Michèle KESSLER - Professeur Pierre MONIN - Professeur Jean-Pierre NICOLAS - Professeur Luc PICARD
Professeur Michel PIERSON - Professeur Michel SCHMITT - Professeur Jean-François STOLTZ - Professeur Michel STRICKER
Professeur Hubert UFFHOLTZ - Professeur Paul VERT - Professeure Colette VIDAILHET - Professeur Michel VIDAILHET
Professeur Michel WAYOFF

=====

PROFESSEURS DES UNIVERSITÉS - PRATICIENS HOSPITALIERS

(Disciplines du Conseil National des Universités)

42^{ème} Section : MORPHOLOGIE ET MORPHOGENÈSE

1^{ère} sous-section : (Anatomie)

Professeur Gilles GROSDIDIER - Professeur Marc BRAUN

2^{ème} sous-section : (Cytologie et histologie)

Professeur Bernard FOLIGUET – Professeur Christo CHRISTOV

3^{ème} sous-section : (Anatomie et cytologie pathologiques)

Professeur François PLENAT – Professeur Jean-Michel VIGNAUD

43^{ème} Section : BIOPHYSIQUE ET IMAGERIE MÉDECINE

1^{ère} sous-section : (Biophysique et médecine nucléaire)

Professeur Gilles KARCHER – Professeur Pierre-Yves MARIE – Professeur Pierre OLIVIER

2^{ème} sous-section : (Radiologie et imagerie médecine)

Professeur Michel CLAUDON – Professeure Valérie CROISÉ-LAURENT

Professeur Serge BRACARD – Professeur Alain BLUM – Professeur Jacques FELBLINGER - Professeur René ANXIONNAT

44^{ème} Section : BIOCHIMIE, BIOLOGIE CELLULAIRE ET MOLÉCULAIRE, PHYSIOLOGIE ET NUTRITION

1^{ère} sous-section : (Biochimie et biologie moléculaire)

Professeur Jean-Louis GUÉANT – Professeur Jean-Luc OLIVIER – Professeur Bernard NAMOUR

2^{ème} sous-section : (Physiologie)

Professeur François MARCHAL – Professeur Bruno CHENUUEL – Professeur Christian BEYAERT

3^{ème} sous-section : (Biologie Cellulaire)

Professeur Ali DALLLOUL

4^{ème} sous-section : (Nutrition)

Professeur Olivier ZIEGLER – Professeur Didier QUILLIOT - Professeure Rosa-Maria RODRIGUEZ-GUEANT

45^{ème} Section : MICROBIOLOGIE, MALADIES TRANSMISSIBLES ET HYGIÈNE

1^{ère} sous-section : (Bactériologie – virologie ; hygiène hospitalière)

Professeur Alain LE FAOU - Professeur Alain LOZNIEWSKI – Professeure Evelyne SCHVOERER

2^{ème} sous-section : (Parasitologie et Mycologie)

Professeure Marie MACHOUART

3^{ème} sous-section : (Maladies infectieuses ; maladies tropicales)

Professeur Thierry MAY – Professeur Christian RABAUD

46^{ème} Section : SANTÉ PUBLIQUE, ENVIRONNEMENT ET SOCIÉTÉ

1^{ère} sous-section : (Épidémiologie, économie de la santé et prévention)

Professeur Philippe HARTEMANN – Professeur Serge BRIANÇON - Professeur Francis GUILLEMIN

Professeur Denis ZMIROU-NAVIER – Professeur François ALLA

2^{ème} sous-section : (Médecine et santé au travail)

Professeur Christophe PARIS

3^{ème} sous-section : (Médecine légale et droit de la santé)

Professeur Henry COUDANE

4^{ème} sous-section : (Biostatistiques, informatique médicale et technologies de communication)

Professeur François KOHLER – Professeure Eliane ALBUISSON

47^{ème} Section : CANCÉROLOGIE, GÉNÉTIQUE, HÉMATOLOGIE, IMMUNOLOGIE

1^{ère} sous-section : (Hématologie ; transfusion)

Professeur Pierre FEUGIER

2^{ème} sous-section : (Cancérologie ; radiothérapie)

Professeur François GUILLEMIN – Professeur Thierry CONROY - Professeur Didier PEIFFERT

Professeur Frédéric MARCHAL

3^{ème} sous-section : (Immunologie)

Professeur Gilbert FAURE – Professeur Marcelo DE CARVALHO-BITTENCOURT

4^{ème} sous-section : (Génétique)

Professeur Philippe JONVEAUX – Professeur Bruno LEHEUP

48^{ème} Section : ANESTHÉSIOLOGIE, RÉANIMATION, MÉDECINE D'URGENCE, PHARMACOLOGIE ET THÉRAPEUTIQUE

1^{ère} sous-section : (Anesthésiologie - réanimation ; médecine d'urgence)

Professeur Claude MEISTELMAN – Professeur Hervé BOUAZIZ - Professeur Gérard AUDIBERT

Professeur Thomas FUCHS-BUDER – Professeure Marie-Reine LOSSER

2^{ème} sous-section : (Réanimation ; médecine d'urgence)

Professeur Alain GERARD - Professeur Pierre-Édouard BOLLAERT - Professeur Bruno LÉVY – Professeur Sébastien GIBOT

3^{ème} sous-section : (Pharmacologie fondamentale ; pharmacologie clinique ; addictologie)

Professeur Patrick NETTER – Professeur Pierre GILLET

4^{ème} sous-section : (Thérapeutique ; médecine d'urgence ; addictologie)

Professeur François PAILLE – Professeur Faiez ZANNAD - Professeur Patrick ROSSIGNOL

49^{ème} Section : PATHOLOGIE NERVEUSE ET MUSCULAIRE, PATHOLOGIE MENTALE, HANDICAP ET RÉÉDUCATION

1^{ère} sous-section : (Neurologie)

Professeur Hervé VESPIGNANI - Professeur Xavier DUCROCQ – Professeur Marc DEBOUVERIE
Professeur Luc TAILLANDIER - Professeur Louis MAILLARD

2^{ème} sous-section : (Neurochirurgie)

Professeur Jean-Claude MARCHAL – Professeur Jean AUQUE – Professeur Olivier KLEIN
Professeur Thierry CIVIT - Professeure Sophie COLNAT-COULBOIS

3^{ème} sous-section : (Psychiatrie d'adultes ; addictologie)

Professeur Jean-Pierre KAHN – Professeur Raymund SCHWAN

4^{ème} sous-section : (Pédopsychiatrie ; addictologie)

Professeur Daniel SIBERTIN-BLANC – Professeur Bernard KABUTH

5^{ème} sous-section : (Médecine physique et de réadaptation)

Professeur Jean PAYSANT

50^{ème} Section : PATHOLOGIE OSTÉO-ARTICULAIRE, DERMATOLOGIE ET CHIRURGIE PLASTIQUE

1^{ère} sous-section : (Rhumatologie)

Professeure Isabelle CHARY-VALCKENAERE – Professeur Damien LOEUILLÉ

2^{ème} sous-section : (Chirurgie orthopédique et traumatologique)

Professeur Daniel MOLE - Professeur Didier MAINARD - Professeur François SIRVEAUX – Professeur Laurent GALOIS

3^{ème} sous-section : (Dermato-vénéréologie)

Professeur Jean-Luc SCHMUTZ – Professeure Annick BARBAUD

4^{ème} sous-section : (Chirurgie plastique, reconstructrice et esthétique ; brûlologie)

Professeur François DAP - Professeur Gilles DAUTEL - Professeur Etienne SIMON

51^{ème} Section : PATHOLOGIE CARDIO-RESPIRATOIRE ET VASCULAIRE

1^{ère} sous-section : (Pneumologie ; addictologie)

Professeur Yves MARTINET – Professeur Jean-François CHABOT – Professeur Ari CHAOUAT

2^{ème} sous-section : (Cardiologie)

Professeur Etienne ALIOT – Professeur Yves JUILLIÈRE

Professeur Nicolas SADOUL - Professeur Christian de CHILLOU DE CHURET

3^{ème} sous-section : (Chirurgie thoracique et cardiovasculaire)

Professeur Jean-Pierre VILLEMOT – Professeur Thierry FOLLIGUET

4^{ème} sous-section : (Chirurgie vasculaire ; médecine vasculaire)

Professeur Denis WAHL – Professeur Sergueï MALIKOV

52^{ème} Section : MALADIES DES APPAREILS DIGESTIF ET URINAIRE

1^{ère} sous-section : (Gastroentérologie ; hépatologie ; addictologie)

Professeur Jean-Pierre BRONOWICKI – Professeur Laurent PEYRIN-BIROULET

3^{ème} sous-section : (Néphrologie)

Professeure Dominique HESTIN – Professeur Luc FRIMAT

4^{ème} sous-section : (Urologie)

Professeur Jacques HUBERT – Professeur Pascal ESCHWEGE

53^{ème} Section : MÉDECINE INTERNE, GÉRIATRIE ET CHIRURGIE GÉNÉRALE

1^{ère} sous-section : (Médecine interne ; gériatrie et biologie du vieillissement ; médecine générale ; addictologie)

Professeur Jean-Dominique DE KORWIN – Professeur Pierre KAMINSKY - Professeur Athanase BENETOS

Professeure Gisèle KANNY – Professeure Christine PERRET-GUILLAUME

2^{ème} sous-section : (Chirurgie générale)

Professeur Laurent BRESLER - Professeur Laurent BRUNAUD – Professeur Ahmet AYAV

54^{ème} Section : DÉVELOPPEMENT ET PATHOLOGIE DE L'ENFANT, GYNÉCOLOGIE-OBSTÉTRIQUE, ENDOCRINOLOGIE ET REPRODUCTION

1^{ère} sous-section : (Pédiatrie)

Professeur Jean-Michel HASCOET - Professeur Pascal CHASTAGNER - Professeur François FEILLET

Professeur Cyril SCHWEITZER – Professeur Emmanuel RAFFO – Professeure Rachel VIEUX

2^{ème} sous-section : (Chirurgie infantile)

Professeur Pierre JOURNEAU – Professeur Jean-Louis LEMELLE

3^{ème} sous-section : (Gynécologie-obstétrique ; gynécologie médicale)

Professeur Philippe JUDLIN – Professeur Olivier MOREL

4^{ème} sous-section : (Endocrinologie, diabète et maladies métaboliques ; gynécologie médicale)

Professeur Georges WERYHA – Professeur Marc KLEIN – Professeur Bruno GUERCI

55^{ème} Section : PATHOLOGIE DE LA TÊTE ET DU COU

1^{ère} sous-section : (Oto-rhino-laryngologie)

Professeur Roger JANKOWSKI – Professeure Cécile PARIETTI-WINKLER

2^{ème} sous-section : (Ophtalmologie)

Professeur Jean-Luc GEORGE – Professeur Jean-Paul BERROD – Professeure Karine ANGIOI

3^{ème} sous-section : (Chirurgie maxillo-faciale et stomatologie)
Professeur Jean-François CHASSAGNE – Professeure Muriel BRIX
=====

PROFESSEURS DES UNIVERSITÉS

61^{ème} Section : GÉNIE INFORMATIQUE, AUTOMATIQUE ET TRAITEMENT DU SIGNAL
Professeur Walter BLONDEL

64^{ème} Section : BIOCHIMIE ET BIOLOGIE MOLÉCULAIRE
Professeure Sandrine BOSCHI-MULLER

=====

PROFESSEURS DES UNIVERSITÉS DE MÉDECINE GÉNÉRALE
Professeur Jean-Marc BOIVIN

PROFESSEUR ASSOCIÉ DE MÉDECINE GÉNÉRALE
Professeur associé Paolo DI PATRIZIO

=====

MAÎTRES DE CONFÉRENCES DES UNIVERSITÉS - PRATICIENS HOSPITALIERS

42^{ème} Section : MORPHOLOGIE ET MORPHOGENÈSE

1^{ère} sous-section : (Anatomie)

Docteur Bruno GRIGNON – Docteur Manuela PEREZ

2^{ème} sous-section : (Cytologie et histologie)

Docteur Edouard BARRAT - Docteur Françoise TOUATI – Docteur Chantal KOHLER

3^{ème} sous-section : (Anatomie et cytologie pathologiques)

Docteur Aude MARCHAL – Docteur Guillaume GAUCHOTTE

43^{ème} Section : BIOPHYSIQUE ET IMAGERIE MÉDECINE

1^{ère} sous-section : (Biophysique et médecine nucléaire)

Docteur Jean-Claude MAYER - Docteur Jean-Marie ESCANYE

2^{ème} sous-section : (Radiologie et imagerie médecine)

Docteur Damien MANDRY

44^{ème} Section : BIOCHIMIE, BIOLOGIE CELLULAIRE ET MOLÉCULAIRE, PHYSIOLOGIE ET NUTRITION

1^{ère} sous-section : (Biochimie et biologie moléculaire)

Docteur Sophie FREMONT - Docteur Isabelle GASTIN – Docteur Marc MERTEN

Docteur Catherine MALAPLATE-ARMAND - Docteur Shyue-Fang BATTAGLIA

2^{ème} sous-section : (Physiologie)

Docteur Mathias POUSSEL – Docteur Silvia VARECHOVA

3^{ème} sous-section : (Biologie Cellulaire)

Docteur Véronique DECOT-MAILLERET

45^{ème} Section : MICROBIOLOGIE, MALADIES TRANSMISSIBLES ET HYGIÈNE

1^{ère} sous-section : (Bactériologie – Virologie ; hygiène hospitalière)

Docteur Véronique VENARD – Docteur Hélène JEULIN – Docteur Corentine ALAUZET

3^{ème} sous-section : (Maladies Infectieuses ; Maladies Tropicales)

Docteur Sandrine HENARD

46^{ème} Section : SANTÉ PUBLIQUE, ENVIRONNEMENT ET SOCIÉTÉ

1^{ère} sous-section : (Epidémiologie, économie de la santé et prévention)

Docteur Alexis HAUTEMANIÈRE – Docteur Frédérique CLAUDOT – Docteur Cédric BAUMANN

2^{ème} sous-section (Médecine et Santé au Travail)

Docteur Isabelle THAON

3^{ème} sous-section (Médecine légale et droit de la santé)

Docteur Laurent MARTRILLE

4^{ère} sous-section : (Biostatistiques, informatique médicale et technologies de communication)

Docteur Nicolas JAY

47^{ème} Section : CANCÉROLOGIE, GÉNÉTIQUE, HÉMATOLOGIE, IMMUNOLOGIE

2^{ème} sous-section : (Cancérologie ; radiothérapie : oncologie (type mixte : biologique))

Docteur Lina BOLOTINE

4^{ème} sous-section : (Génétique)

Docteur Christophe PHILIPPE – Docteur Céline BONNET

48^{ème} Section : ANESTHÉSIOLOGIE, RÉANIMATION, MÉDECINE D'URGENCE, PHARMACOLOGIE ET THÉRAPEUTIQUE
3^{ème} sous-section : (Pharmacologie fondamentale ; pharmacologie clinique)
Docteure Françoise LAPICQUE – Docteur Nicolas GAMBIER – Docteur Julien SCALA-BERTOLA

50^{ème} Section : PATHOLOGIE OSTÉO-ARTICULAIRE, DERMATOLOGIE ET CHIRURGIE PLASTIQUE
1^{ère} sous-section : (Rhumatologie)
Docteure Anne-Christine RAT
3^{ème} sous-section : (Dermato-vénérologie)
Docteure Anne-Claire BURSZTEJN
4^{ème} sous-section : (Chirurgie plastique, reconstructrice et esthétique ; brûlologie)
Docteure Laetitia GOFFINET-PLEUTRET

51^{ème} Section : PATHOLOGIE CARDIO-RESPIRATOIRE ET VASCULAIRE
3^{ème} sous-section : (Chirurgie thoracique et cardio-vasculaire)
Docteur Fabrice VANHUYSSE
4^{ème} sous-section : (Chirurgie vasculaire ; médecine vasculaire)
Docteur Stéphane ZUILY

53^{ème} Section : MÉDECINE INTERNE, GÉRIATRIE et CHIRURGIE GÉNÉRALE
1^{ère} sous-section : (Médecine interne ; gériatrie et biologie du vieillissement ; médecine générale ; addictologie)
Docteure Laure JOLY

54^{ème} Section : DÉVELOPPEMENT ET PATHOLOGIE DE L'ENFANT, GYNÉCOLOGIE-OBSTÉTRIQUE, ENDOCRINOLOGIE ET REPRODUCTION
5^{ème} sous-section : (Biologie et médecine du développement et de la reproduction ; gynécologie médicale)
Docteur Jean-Louis CORDONNIER

=====

MAÎTRE DE CONFÉRENCE DES UNIVERSITÉS DE MÉDECINE GÉNÉRALE
Docteure Elisabeth STEYER

=====

MAÎTRES DE CONFÉRENCES

5^{ème} Section : SCIENCES ÉCONOMIQUES
Monsieur Vincent LHUILLIER

19^{ème} Section : SOCIOLOGIE, DÉMOGRAPHIE
Madame Joëlle KIVITS

60^{ème} Section : MÉCANIQUE, GÉNIE MÉCANIQUE, GÉNIE CIVIL
Monsieur Alain DURAND

61^{ème} Section : GÉNIE INFORMATIQUE, AUTOMATIQUE ET TRAITEMENT DU SIGNAL
Monsieur Jean REBSTOCK

64^{ème} Section : BIOCHIMIE ET BIOLOGIE MOLÉCULAIRE
Madame Marie-Claire LANHERS – Monsieur Pascal REBOUL – Monsieur Nick RAMALANJAONA

65^{ème} Section : BIOLOGIE CELLULAIRE
Monsieur Jean-Louis GELLY - Madame Ketsia HESS – Monsieur Hervé MEMBRE
Monsieur Christophe NEMOS - Madame Natalia DE ISLA - Madame Nathalie MERCIER – Madame Céline HUSELSTEIN

66^{ème} Section : PHYSIOLOGIE
Monsieur Nguyen TRAN

=====

MAÎTRES DE CONFÉRENCES ASSOCIÉS
Médecine Générale

Docteure Sophie SIEGRIST - Docteur Arnaud MASSON - Docteur Pascal BOUCHE

=====

DOCTEURS HONORIS CAUSA

Professeur Charles A. BERRY (1982)
Centre de Médecine Préventive, Houston (U.S.A)
Professeur Pierre-Marie GALETTI (1982)
Brown University, Providence (U.S.A)
Professeure Mildred T. STAHLMAN (1982)
Vanderbilt University, Nashville (U.S.A)
Professeur Théodore H. SCHIEBLER (1989)
Institut d'Anatomie de Würzburg (R.F.A)
Université de Pennsylvanie (U.S.A)
Professeur Mashaki KASHIWARA (1996)
Research Institute for Mathematical Sciences de
Kyoto (JAPON)

Professeure Maria DELIVORIA-PAPADOPOULOS
(1996)
Professeur Ralph GRÄSBECK (1996)
Université d'Helsinki (FINLANDE)
Professeur James STEICHEN (1997)
Université d'Indianapolis (U.S.A)
Professeur Duong Quang TRUNG (1997)
Université d'Hô Chi Minh-Ville (VIËTNAM)
Professeur Daniel G. BICHET (2001)
Université de Montréal (Canada)
Professeur Marc LEVENSTON (2005)
Institute of Technology, Atlanta (USA)

Professeur Brian BURCHELL (2007)
Université de Dundee (Royaume-Uni)
Professeur Yunfeng ZHOU (2009)
Université de Wuhan (CHINE)
Professeur David ALPERS (2011)
Université de Washington (U.S.A)
Professeur Martin EXNER (2012)
Université de Bonn (ALLEMAGNE)

A Notre Maître et Président,

Monsieur le Professeur Pierre-Edouard BOLLAERT,

Professeur de réanimation,

Vous nous avez fait l'honneur de présider le jury de cette thèse.

Merci pour la confiance que vous nous avez accordée pour la réalisation de ce travail, pour la pédagogie et la disponibilité dont vous faites preuve auprès des étudiants en médecine. Merci de nous transmettre avec passion certains enseignements de médecine d'urgence.

Veillez trouver ici, l'expression de notre plus grande gratitude et de notre plus profond respect.

A notre Maître et Juge,

Monsieur le Professeur Hervé BOUAZIZ,

Professeur d'anesthésie et réanimation chirurgicale,

Vous nous faites l'honneur de faire partie de notre jury. Nous vous prions de trouver en ces quelques mots le témoignage de notre gratitude et de notre plus grande considération.

A notre Maître et Juge,

Madame le Professeur Valérie LAURENT,

Professeur de radiologie et imagerie médicale,

Vous nous avez fait l'honneur d'accepter de siéger dans notre jury. Veuillez trouver ici l'assurance de notre très vive reconnaissance et de notre plus grande considération.

A notre Directrice et Juge,

Madame le Docteur Bénédicte MAIER,

Docteur en médecine d'urgence,

Je te remercie de m'avoir soumis ce sujet de thèse et d'avoir accepté de diriger ce travail.
Merci pour ta disponibilité, ta motivation et la confiance témoignée tout au long de ce travail.

Sois assurée ici de toute ma reconnaissance et de toute mon amitié.

« La famille est un archipel » (Maurice Chapelain)

(NB : Archipel : ensemble d'îles proches les unes des autres. La proximité se double souvent d'une origine géologique commune, en général volcanique.)

A ma grand-mère, Manette... Tout d'abord... Parce que c'est la fin d'une aventure qui n'aurait jamais commencé sans toi. Parce qu'il y a des gens qui ont dans notre vie une importance indescriptible, en nous permettant d'avancer, en nous aidant à nous relever, en nous soutenant, toujours ! Parce que tu as cette place dans ma vie, parce que tu as su tenir les rôles de tous ceux qui m'ont manqué, sans réfléchir, sans juger, sans demander. Parce que tu m'as toujours donné sans compter. Heureusement que tu as été là, je te dois tellement. Merci... **Et à Pépi**, je ne t'oublierai jamais...

A Matthieu... Sans qui cette décennie n'aurait pas eu de sens ; On est vraiment taillés dans le même bois je crois... Un coup d'œil en arrière et hop ! On revoit tout ce qu'on a construit et tout ce qui nous a permis d'avancer, un coup d'œil en avant et on voit les milliers de projets qui nous font rêver, et tout commence par le rêve ! Parce que tu me stabilises, parce que tu me connais mieux que personne, parce que je t'aime. Merci de me soutenir quoi qu'il arrive, et d'être ma bouée repère. Merci de mettre de la lumière dans mes jours de pluie... Tu verras p'tit loup, on l'aura un jour notre place au soleil...

A mes frères et sœur... Parce qu' (allez une dernière pour la route...) « on ne peut bien gouverner sa famille qu'en donnant l'exemple » (Confucius...) (Roh je blague...) Pour nos souvenirs innombrables et pour toutes les fois où on les énumérera encore, même si ça ne fait rire que nous. Pour la guerre des boutons, la cuve à lait, l'été travesti en Italie, les autocollants Raoul Follereau, « mon chapeau qui a quatre plumes », le sellier, les Max's Five (yeah), les réunions de fratrie planqués dans un grenier, le fromage dans les poches, les premières confidences, les hauts, les bas... surtout les hauts...

A ma **Flo**, pour ta douceur et ta gentillesse, ton rire, ta présence de petite sœur indispensable, depuis toujours. Pour ton aide précieuse. A **Tim**, mon grand diplomate, mon brillantissime frère, pour ton soutien, pour nos grandes discussions. A **Guylou**, mon fou furieux, mon alter ego des soirées, pour nos ressemblances, nos jeux de mots pourris et les rigolades qui en découlent. A **Elian**, et son royaume de l'Eliani, pour ton humour fin et constant, et parce que t'es mon chouchou...

Je suis fier de nous, de notre équipe irremplaçable et de ce qu'on en a fait. Je vous aime très fort.

A Mam'... Merci pour ton aide et tous les moments que nous avons partagés. Cela a pris du temps, mais je suis heureuse de ce que l'on a pu reconstruire. Ça valait le coup, alors quoi qu'il arrive rappelle-toi de ce que t'aurait dit une petite fille de 4 ans que tu as bien connu... « T'inquiète pas maman, c'est embêtant mais c'est pas râve ».

A Philippe... Mon cher oncle Philippe ! Pour tous ces moments à papoter sur le rebord de l'allée du garage, pour les repas du lundi, pour tes conseils, tes encouragements.

Et à **Adrien**, cousin presque frère, pour tout ce que tu as partagé avec nous 5, à **Florian** et **Tiphaine** pour nous supporter, bienvenue dans la famille !

A **Pierre**, merci pour ton soutien toutes ces années, et pour les magnifiques souvenirs d'enfance à Barisey entre vaches et lapins, et à **Marie-Claire**.

A Madeleine et Raymond... Pour votre bienveillance et votre générosité. Vous êtes un exemple pour nous et j'espère que vous serez fiers de vos petits-enfants.

A Colette et François... Pour m'avoir accueillie les bras ouverts dans votre famille, pour tout ce que vous nous apportez et pour tous les moments qu'on aime passer avec vous. Un grand merci à Colette pour la relecture !

A Charlotte et JC... On repart quand faire de la rando dans les Alpes ?

Chacun se dit ami : Mais fou qui s'y repose

Rien n'est plus commun que le nom, Rien n'est plus rare que la chose

(Jean de la Fontaine)

A Anne, mon Apffuvogel... A ces 15 ans d'amitié constante et infaillible, merci pour tous ces moments intenses passés ensemble ! Des carottes râpées du collègue aux sortilèges hilarants du lycée, des lettres de prépa aux révisions de P1, de la liqueur de cerise aux verres du Pinoch, des soirées passées au GEC à la colloc' à Nancy, et encore le Pinoch ! Pour toutes les anecdotes qu'il vaut mieux taire (oui oui...) mais qui nous ont bien fait rire ! A ton mariage et à **Guillaume** ! (merci de rendre si heureuse mon Apf !). A nos 13 ans, à nos débuts, à nos 20 ans, c'est reparti pour un tour ! Et à nos 30 ans en haut du Kilimandjaro...

A Clément... Pour notre trafic épistolaire inspiré pendant tant d'années, ton soutien et ton amitié solide, ta capacité à être toujours là pour écouter et comprendre. A nos débats enflammés sur le monde, sur la musique, sur l'éthique/droit/médecine, et sur la vie surtout ! A nos états d'âme, nos solutions et nos souvenirs, aux sessions étoiles filantes pour le mode « happy life » ! Et à ton éternel « SGLY »... Merci mon BO.

A Agathe... Parce qu'on ne peut vivre la vie autrement qu'en version originale et tu en es l'exemple parfait ! A la place Stan et à nos envolées lyriques les soirs de fête, à tous les endroits de France qui nous ont entendues tour à tour refaire le monde, échanger des confidences, être insouciantes et rire. A notre très belle amitié. Aux romans, à ta plume et ma prose, et à tout ce après quoi on court...

A Elisabeth... Ma Lilli, après tant d'années... Aux veilles de feu, à la patrouille des goélands, à nos explos, nos chants scouts, puis à nos retrouvailles, nos virées dans le sud ou en Bretagne, en mode Anne Bonny et Mary Read ! Au RX toy, au Va Bene, et à notre futur voilier... A nos casseroles et surtout à ce qu'on en a fait. A ton grain de folie, à la colloc' à Paris, à notre duo infernal, mon double maléfique ! A notre complicité permanente... Allô Houston ?

A Marion... Depuis l'enfance madame ! Au berceau les débuts ! Et la suite, toujours amies. Toujours éloignées mais toujours là au bon moment. Alors à nos repas chez Manette, aux anniversaires, à tous les 14 juillet, aux week-ends en équipe MEJ et à tous les souvenirs qu'ils ont engendrés ! Tchou !

A Clem... A notre rencontre plutôt originale en P2 et à notre externat, nos révisions mythiques en alternant module de cardio et défoule sur musique pop (5 minutes, hein ma poule, après on s'y remet... !) Merci pour ton amitié !

A Chacha... Merci pour ces super souvenirs, des plages de l'île de ré aux terrasses nancéennes, pour tous ces moments partagés, pour ce que tu m'as appris aussi. Il en faut du courage pour être courageux justement quand il paraît impossible de l'être... Je suis fière de toi. Je pense à vous.

A Elsa... La plus belle des copines, pleine de ressources, d'idées et de vie ! Toujours prête pour un apéro, toujours prête pour un coup de main mode ! Merci bichette.

A Seb... Pour les brunchs du samedi ou du jeudi ou du mercredi qui sont toujours des moments très agréables ! Pour la TMB (Team Magic Bowling : ayé on l'a le nom !), pour toutes les séries où l'on voit des poteries chinoises, et parce qu'un jour... un jour... j'arriverai à te faire manger un bagel qui est tombé par terre.

A Elise, Emma et Laurent... Pour notre magnifique et inoubliable rencontre à l'autre bout du monde autour d'Elise ! En souvenir des THB le soir dans la cabane de Tamatave, de Jeannot et des panes de voiture, des excursions, des courses d'escargots et des cololos. Et pour cette belle amitié née en Afrique et que l'on a su faire durer depuis notre retour, merci à tous les trois !

A Aurélie et Sophie... A nos treks de folie, aux repas rats/grenouilles, à l'humeur « petit-pain » qui nous envahit quand on repense à tous ces moments incroyables ! La préparation du padthaï à la lueur des bougies, Jim et sa guitare à 5 cordes, notre interprétation sublime des Bee Gees (version épurée non remixée), paupiette, aussi ! Alors à notre passion du voyage, aux rencontres, aux découvertes : NIANG !!

A toute la bande des soirées nancéennes : Agathe, Chacha et Elsou, of course, et **Kasia** aussi bien conseillère avisée que star des soirées, **Anne-Lo** reine de la blague et palme d'or de l'hilarité, reviens pluuuuuuss ! **Ludi** douceur incarnée ; Aux gentlemen qui les accompagnent, **Antonin, Pat, Sydney, Clément** et à tout le reste de la bande ! A toutes nos soirées mémorables, les bouffées d'oxygène des apéros filles, les pique-niques au parc, les incidents de fin de soirée et les souvenirs qui vont avec !

Aux copains que Matthieu a eu la gentillesse de partager : Parce que j'y ai gagné moi, à vous connaître ! Depuis le temps, on en a deux trois mille, des souvenirs sympas... Aux lorrains restés en Lorraine (et ça, c'est cool), **Romain** et **Lisa**, nos apéros improvisés et une petite excursion ensemble ? (Li-sa-le-desc-Li-sa-le-desc !), **Hubert** et **Ariane** bien sûr, **FX** et **Delphine**, à votre future pharma ! **Jeremy, Jess, Vincent** et **Claire**, toujours un plaisir une petite soirée à Metz avec vous, je signe pour les prochaines, **Justine** et **Guillaume** et votre goût pour les prénoms magnifiques (mouuah !). Et aux néo-Parigots qu'on aimerait voir plus souvent et qu'on est toujours contents de retrouver à l'occasion d'un Noël, d'un anniv, d'un mariage, d'une Thèse ? **Paul** (premier artiste à avoir exposé chez nous !) et ton style inimitable, **Julie** la plus pointue des modeuses, vous êtes le couple le plus tendance de l'année et c'est toujours un plaisir de discuter avec vous ! **Coco** et **Thibault**, encore bravo pour votre magnifique petite Louise (et OUI c'est moi qui dit ça !!), **Alex**(andrinou(net)) et **Léa** (faut qu'on trouve un club d'aquagym à Paris parce que c'était fendard quand même...), **Kad, Geoffroy, Rosalie, Souillard...** Et aux carrément « expat's » qui ont la bonne idée de revenir quand même souvent ! **Pich** ton lit est toujours prêt chez nous, **Aurélien** et **Virginie** les English, et **Charline** et **Sidney**... D'ailleurs...

A Charline et Sidney... Et la clique Lucien, Jules et xx ! A notre future immense maison de vacances comme-dans-les-films-avec-tout-le-monde, et en souvenir des Vaûtes et de la BBS (Les gars, on a un problème... y'a pas d'alcool...) Remember le nouvel an fêté avec vous chaque année (comment on met « nouvel an » au pluriel ?!), le p'tit tonneau, la michaudière ! Et tous ces endroits LUNAIRES qui nous ont donné l'occasion d'être ensemble et de bien se marrer... Merci !

A Oliviane et Arthur, la chouette rencontre de l'internat ! Aux vacances en mode sport, au molky, surtout ! Et aux futurs voyages entre copains...

A toute la bande du p'tit R... Ma deuxième famille pendant les 5 premières années de médecine ! Aux Boss, **Nico** et **Xav** (j'aime toujours les polos) à **Seb** et **Cedrico** et vos tentatives de Flair, à **Nico** et ses multiples talents coiffeur/serveur/DJ, à **Dave** et nos discussions de fermeture du Bar, à **Marie-K** et à l'ambiance de folie qu'on pouvait mettre en servant (ou en essayant) des centaines de verres à cocktail's ! Et a tous les clients du p'tit R que j'ai vus tous les jours pendant beaucoup d'années (**Philos** en tête de liste) : vous buvez trop.

**« La Suprême récompense du travail n'est pas ce qu'il vous permet de gagner,
mais ce qu'il vous permet de devenir. »**

John Ruskin

Quelle immense chance de pouvoir mettre un nombre incroyable de collègues dans la catégorie « amis », vous m'avez tous énormément appris, énormément apporté ; A vos côtés j'ai un peu changé, j'ai un peu grandi... Alors prenons les souvenirs dans l'ordre, faute de pouvoir hiérarchiser leur importance...

Les urgences... Et la naissance d'un attrait incontestable pour la médecine d'urgence et (!) la Meuse...

A Pélo, mon coco ! A cette belle amitié née autour d'une blague non voulue à propos d'une sombre histoire de draps ! Puis tout ce qui s'en suit, les confidences, les soirs où j'ai eu la gentillesse de décrocher tes cadres pour t'aider à faire tes valises, les tours en voiture dans Verdun by night, les verres au K, les loooooongues conversations téléphoniques pendant les trajets vers Forbach (la claque), les coups durs aussi, ta force ! Tu m'as appris beaucoup mon amie. Et je refuse officiellement le titre de petit chat noir...

A Dudu, que j'aurais pu simplement remercier d'être hilarant, toujours à l'écoute, toujours très sincère... A qui j'aurais pu seulement dire que je suis heureuse de pouvoir compter sur cette amitié, construite au gré des cappuccin en garde, des barbeucs, des verres à l'estam, et finalement solide. J'aurais même pu conclure en te remerciant d'être toi ! Mais la perspective d'une vengeance prenant la forme d'une énième tentative de fracas crânien m'oblige à m'interroger (sans - bien évidemment - cette ironie que tu affectionnes tant)... Les adjectifs sont-ils à la hauteur ? Alors dans le doute : A Dudu, cet être... (Pour la suite cf dictionnaire des synonymes p.72 voir « extraordinaire »)

A Xav, professionnel des urgences, professionnel de la santé... (De rien madame, c'est mon métier...) Aérien et insaisissable comme tous les « Verseau ». N'oublie pas que je suis la team de soutien de : 1) tes jeux de mots, pourtant très capillotractés, trop peu souvent mis en valeur 2) tes goûts musicaux discutables d'après d'autres (oui, je parle du saut de joie déclenché par les premières notes du medley de JJG.)

A Val, le meilleur des tuteurs, pour tout ce que tu m'as appris quand j'étais ton « padawan » et encore après ! Pour les fois où tu m'appelles « lapin » et ton côté protecteur, et pour les moments où tu penses que mettre ta veste sur ta tête te rendra invisible. (J'ai ri). Et à **Béné** pour ta bonne humeur, ton sourire, ton entrain ! Vivent les sessions thèse/piscine ! Pour ta porte toujours ouverte et votre accueil les soirs tristounes ! Merci à tous les deux !

A Daniel, monsieur B, merci pour votre confiance, vos encouragements pour me faire avancer dans cette voie, l'énergie et l'enthousiasme qui m'ont fait aimer ce service ! Merci aussi pour votre investissement et votre soutien dans les « quelques » déboires administratifs qui ont suivi...

A Claire, pour toutes tes bonnes idées, tes conseils, ta capacité à toujours rire et nos pauses (seul un petit village de gaulois(es) résiste encore)...

A Cécile et Lise, l'équipe des blondes que je suis honorée de rejoindre ! Pour le côté princesses des urgences et la règle des trois 6 qu'il nous faudra un jour respecter ! Pour vos conseils de grandes sœurs et votre aide. Merci !

A Jacqueline, Pour ton aide dans l'élaboration de ce travail, toujours directe et efficace sur fond de bienveillance et d'humour ! Un grand merci pour ta disponibilité et tes conseils judicieux !

A Pierre et Mathieu, anciens co-internes, futurs co-chefs !

A Faouzi, Gwen, Marion, Romain et tous les autres doc' de l'équipe...

A Toute l'équipe des paraméd, Pélo, of course, et en vrac, les Mélanie, Candy, Julie, Céline, les Lulu, Bruno, Aurélien, Momo, les Marie-Ange, les Maud, Faby, Catherine, Tatiana, Isabelle et tous les autres ! Merci pour votre patience et votre gentillesse au cours de ce semestre et après ! J'ai découvert à vos côtés le plaisir de travailler en équipe.

Aux conducteurs SMUR, Véro, Christophe, Seb, Fantin, Thierry et Nico, pour votre investissement dans mon projet de thèse et votre aide ! Je suis ravie de travailler avec vous, vous êtes une super équipe.

Aux PARM, Martin, Sophie, Maryline, Gilbert, Freddy, Klédia et tous les autres, pour l'énorme coup de main et toutes les petites attentions, pour votre disponibilité et la gentillesse avec laquelle vous avez accepté de m'aider ! Un immense merci.

A Agnès, Toto, Marion, Marjorie et tous les « doubles » des personnes sus ou sous-citées avec qui c'est toujours un plaisir de discuter ou d'échanger à l'hôpital ou en soirée !

Puis viens la médecine B ! 6 mois intensifs, mais souvenirs de franche rigolade et de partage !

A Soph, Sophie Markal ! Pour nos longues conversations, pour ton écoute, tes conseils, ta confiance en la vie et les gens, tout ce qu'on a partagé, et tout ce qu'on a en commun. Parce qu'on arrive aussi bien à discuter très sérieusement qu'à rire aux larmes ! Tu es pour moi un exemple de gentillesse et d'humanité, tu m'as appris beaucoup sur la façon d'exercer.

A Thierry, ribouldingue, Toÿderick Müller, ma poule, pour nos comédies musicales, nos fous rire, nos querelles de vieux duo, parce que je supporte tes décompensations aiguës de blastose chronique et que tu conçois mon autisme intermittent, parce qu'on peut voyager jusqu'à Jérusalem juste en prenant l'ascenseur pour débriefer au -1. C'était top.

Au **Docteur Creusat**, j'ai beaucoup appris à vos côtés.

A toute l'équipe de la médecine B, qui a supporté voire participé à nos délires les soirs de grande fatigue (Anne, Dorothée, Cyril si vous me lisez...), on aura bien ri, et j'en garde un très bon souvenir.

Au POSU, redoutés mais néanmoins très appréciés et surtout très formateurs : les 6 mois intensifs de pé-dia-trie !

Merci à toute l'équipe médicale et paramédicale, et petite dédicace à **Ouriel** pour ton humour, et les parties de « qui veut prendre sa place », à **Paul** pour les bons plans piano et surtout ton aide pour le mémoire (merci !!).

Aux co-internes qui ont fait de ce service un lieu franchement génial ! **Romain**, et les paniers de basket/poubelle sur « pirates des caraïbes », **Geoffroy** pour le coaching des externes et la maîtrise incontestable de l'art du plâtre, **Vincent**, professeur tomate bien sûr, roi des pince-sans-rire !

Au Service de réanimation : une équipe de pédagogues exceptionnels et un terrain d'apprentissage très vaste...

A Philippe, pour ton aide immense pour ce travail, ton investissement, les nuits de garde passées à écrire sur l'écho, jusqu'à en rire de fatigue, et tout ce que tu m'as appris sur ce sujet ! Merci pour ta patience et le temps passé à répondre à toutes mes questions, toujours avec enthousiasme et anecdotes inédites, me permettant de quitter le service avec la tête comme une citrouille mais le sourire aux lèvres !

Au **Docteur Jacque**, vous m'avez beaucoup appris par votre calme, votre expérience, et le point de vue « anesthésie » ! Je retiendrai beaucoup de votre approche des patients, des familles, et des multiples facettes d'un service de réanimation. Au **Docteur Maire**, pour vos encouragements, votre disponibilité et votre bienveillance à mon égard. A **Sébastien** pour ta façon de transmettre ton savoir avec humour, et les multiples conseils que tu as formulés !

A toute l'équipe paramédicale, vous êtes une équipe en or ! Merci pour votre accueil et vos conseils, pour tous les bons moments partagés en travaillant (challenge pompes, déguisements, duel quiz, les pauses, les gardes, le lavabo...!) ou en dehors (Manue et Lulu, les joies de la salle de sport et des faux footings !).

SERMENT

« Au moment d'être admise à exercer la médecine, je promets et je jure d'être fidèle aux lois de l'honneur et de la probité. Mon premier souci sera de rétablir, de préserver ou de promouvoir la santé dans tous ses éléments, physiques et mentaux, individuels et sociaux. Je respecterai toutes les personnes, leur autonomie et leur volonté, sans aucune discrimination selon leur état ou leurs convictions. J'interviendrai pour les protéger si elles sont affaiblies, vulnérables ou menacées dans leur intégrité ou leur dignité.

Même sous la contrainte, je ne ferai pas usage de mes connaissances contre les lois de l'humanité. J'informerai les patients des décisions envisagées, de leurs raisons et de leurs conséquences. Je ne tromperai jamais leur confiance et n'exploiterai pas le pouvoir hérité des circonstances pour forcer les consciences. Je donnerai mes soins à l'indigent et à quiconque me les demandera. Je ne me laisserai pas influencer par la soif du gain ou la recherche de la gloire.

Admise dans l'intimité des personnes, je tairai les secrets qui me sont confiés. Reçue à l'intérieur des maisons, je respecterai les secrets des foyers et ma conduite ne servira pas à corrompre les mœurs. Je ferai tout pour soulager les souffrances. Je ne prolongerai pas abusivement les agonies. Je ne provoquerai jamais la mort délibérément.

Je préserverai l'indépendance nécessaire à l'accomplissement de ma mission. Je n'entreprendrai rien qui dépasse mes compétences. Je les entretiendrai et les perfectionnerai pour assurer au mieux les services qui me seront demandés.

J'apporterai mon aide à mes confrères ainsi qu'à leurs familles dans l'adversité.

Que les hommes et mes confrères m'accordent leur estime si je suis fidèle à mes promesses ; que je sois déshonorée et méprisée si j'y manque ».

TABLE DES MATIERES

I. INTRODUCTION.....	25
II. PREMIERE PARTIE : GENERALITES	26
1. Généralités sur l'échographie.....	26
1.1. Historique de l'échographie aux urgences.....	26
1.2. La formation des urgentistes en échographie	28
1.2.1. Le DIU ETUS	29
1.2.2. Le DU « Apprentissage de l'Echographie pour les Anesthésistes Réanimateurs et les Urgentistes »	29
1.2.3. Le DIU TUSAR (Techniques UltraSonores en Anesthésie Réanimation)	30
1.2.4. Le DIU MUS (Monitoring et UltraSons)	31
1.2.5. Les formations courtes.....	31
1.3. Avantages et limites de l'échographie pour les urgentistes	32
1.3.1. Avantages	32
1.3.2. Limites	32
1.4. Intérêt de l'échographie dans la prise en charge préhospitalière	33
1.4.1. Contexte actuel en France	33
1.4.2. Concept d'échographie clinique.....	33
1.4.3. Situation en Europe.....	35
1.4.4. Situation en France	35
1.4.5. Pour résumer.....	36
1.5. Indications et images selon les principales pathologies rencontrées.....	36
1.5.1. Le Protocole FAST (Focused Assessment with Sonography for Trauma).....	37
1.5.1.1. Définition	37
1.5.1.2. Fenêtres	38
1.5.2. Le protocole FATE (Focused Assessed Transthoracic Echocardiography)	40
1.5.2.1. Définition	40
1.5.2.2. Fenêtres	41
1.5.3. Le protocole BLUE (Bedside Lung Ultrasound in Emergency).....	46

1.5.3.1.	Définition	46
1.5.3.2.	Images de l'échographie pulmonaire	46
1.5.3.3.	Les différents profils décrits chez le patient dyspnéique.....	51
1.5.3.4.	Algorithme du BLUE protocol : conduite à tenir devant un patient dyspnéique	52
1.5.4.	Le protocole FALLS (Fluid Administration Limited by Lung Sonography) (49)....	53
1.5.4.1.	Définition	53
1.5.4.2.	Étapes	53
1.5.4.3.	Récapitulatif du FALLS protocol :.....	54
1.5.5.	Le protocole RUSH (Rapide ultrasound in shock) (51,52)	54
1.5.5.1.	Définition	54
1.5.5.2.	Étapes	54
1.5.5.3.	Synthèse du déroulement du protocole RUSH	60
1.5.6.	Le protocole AUSSIES (Australian Ultrasonographic Simplified Screening In Evaluation of Shock)	61
1.5.7.	Le protocole PREP (Programme Rapide d'Echographie du Polytraumatisé)	62
1.5.8.	Le protocole FEEL (Focused Echocardiographic Evaluation in Life support) (56,57)	63
1.5.9.	Autres indications non protocolisées.....	66
1.5.9.1.	L'échographie doppler trans-crânienne	66
1.5.9.2.	L'échographie abdominale non traumatique.....	67
1.5.9.3.	L'échographie osseuse	70
1.5.9.4.	Echographie interventionnelle	71
1.5.10.	Transposition de la pratique de l'échographie du SAU au SMUR.....	72
1.5.10.1.	Limites liées aux conditions de réalisation en préhospitalier	72
1.5.10.2.	Limites liées au patient.....	72
1.5.10.3.	Limites liées à l'appareil ultra-portable utilisé en préhospitalier : le Vscan.....	72
1.5.10.4.	Limites liées aux « vecteurs ».....	73
1.5.10.5.	Adaptation des protocoles avec l'échographe ultra-portable	74

2. Intérêt en milieu rural : exemple du département de la Meuse	75
2.1. Particularités du département meusien	75
2.2. Infrastructures routières	75
2.3. Les intervenants	76
2.3.1. Le fonctionnement de la régulation médicale : le Service d'Aide Médicale Urgente (SAMU) 55	76
2.3.2. Le Service Mobile d'Urgence et de Réanimation médicale (SMUR)	77
2.3.2.1. Définition et rôle.....	77
2.3.2.2. Les secteurs d'intervention	77
2.3.3. Les médecins généralistes.....	79
2.3.4. Les Médecins Correspondants du SAMU (MCS)	79
2.3.5. Les CH meusiens.....	79
2.3.6. Les CH de référence	80
2.3.7. Intérêt de l'échographie préhospitalière en zone rurale.....	80

III. DEUXIEME PARTIE : ETUDE..... 82

1. Matériel et méthodes	82
1.1. Objectifs.....	82
1.1.1. Objectif primaire	82
1.1.2. Objectifs secondaires	82
1.2. Critères étudiés	82
1.3. Type d'étude.....	83
1.4. Population et critères d'inclusion	83
1.5. Déroulement	83
1.5.1. Première partie	83
1.5.2. Deuxième partie.....	85
1.6. Nature des données recueillies.....	85
1.7. Critères de jugement retenus	87
1.7.1. Utilité.....	87
1.7.2. Fiabilité.....	87

1.7.3. Concordance.....	87
1.7.4. Motifs d'intervention « Hors indication ».....	88
1.7.5. Utilité présumée à posteriori : urgentistes non formés à l'échographie.....	88
1.7.6. Etats de choc	89
1.8. Matériel utilisé : le Vscan (annexe 4)	89
1.9. Formation des urgentistes	90
1.10. Analyse statistique	90
2. Résultats	91
2.1. Analyse descriptive.....	91
2.1.1. Caractéristiques de la population prise en charge en SMUR.....	91
2.1.1.1. Répartition selon le sexe	91
2.1.1.2. Répartition selon l'âge.....	91
2.1.1.3. Répartition selon le lieu d'intervention.....	92
2.1.2. Taux de réponse	92
2.1.3. Motifs de recours à une équipe SMUR	92
2.2. Critères étudiés pour l'objectif primaire : résultats.....	94
2.2.1. Utilisation de l'échographie en SMUR	94
2.2.2. Population ayant bénéficié d'une échographie	94
2.2.3. Utilité du Vscan	94
2.2.3.1. Utilisation du Vscan selon le diagnostic	94
2.2.3.2. Utilité du Vscan.....	96
2.3. Critères étudiés pour les objectifs secondaires : résultats	100
2.3.1. Fiabilité des examens réalisés par les urgentistes	100
2.3.2. Incidence de la formation sur la réalisation ou non d'une échographie	102
2.3.3. Type d'échographies réalisées	103
2.3.3.1. Répartition.....	103
2.3.3.2. Taux de fiabilité en fonction du type d'examen.....	103
2.3.3.3. Sensibilité et spécificité des examens pratiqués.....	104
2.3.3.4. Etude de concordance entre les examens des urgentistes et les examens de référence	104

2.3.3.5. Images retrouvées	105
2.3.4. Motifs de non réalisation de l'échographie	106
2.3.4.1. Détails des motifs de non utilisation	107
2.3.4.2. Urgentistes non-formés à l'échographie : utilité présumée	108
2.3.4.3. Echographies non contributives	108
2.3.5. Utilisation de l'échographie dans l'état de choc	108
2.3.6. Distance des lieux d'intervention des patients ayant bénéficié d'une échographie.....	110
3. Discussion.....	111
IV. CONCLUSION	120
V. BIBLIOGRAPHIE	121
VI. ANNEXES	128
1. Annexe 1 : Liste des abréviations	128
2. Annexe 2 : Arrêté du 13 février 2007 sur les MCS	131
3. Annexe 3 : Questionnaire de l'étude	132
4. Annexe 4 : le Vscan™	133
5. Annexe 5 : le dossier SMUR.....	134

TABLE DES FIGURES

Figure 1 : Principales incidences pour l'exploration du traumatisé abdominal - d'après T Petrovic (40).....	38
Figure 2 : Epanchement péritonéal liquidien (41).....	39
Figure 3 : Diagnostic et quantification des épanchements pleuraux liquidiens (42).....	40
Figure 4 : Incidences, positionnement de la sonde et images visualisées en Echographie Trans-Thoracique (ETT) au cours du protocole FATE (43).....	41
Figure 5 : Rapports VG/VD normaux et pathologiques (44).....	43
Figure 6 : Absence de variation du diamètre de la VCI faisant suspecter des pressions droites élevées (44).....	44
Figure 7 : Collapsus inspiratoire de la VCI en faveur d'une hypovolémie (44).....	45
Figure 8 : Epanchement péricardique (45).....	45
Figure 9 : Identification de la ligne pleurale par le signe de la chauve-souris (42).....	47
Figure 10 : Lignes B (44).....	48
Figure 11 : Epanchement pleural liquidien (44).....	49
Figure 12 : Les artéfacts de ligne A (44).....	49
Figure 13 : La flèche montre la frontière entre l'aspect normal à gauche et le pneumothorax à droite. En pratique cette limite varie avec la respiration. Cet aspect signe le pneumothorax et montre sa limite (44).....	50
Figure 14 : Description des profils A, profils B et profils mixtes à l'échographie pulmonaire.....	51
Figure 15 : Image de gauche : jugulaire interne (JI) de petit calibre et collabée. Image de droite : JI large et distendue. IJ : veine jugulaire interne. CA : artère carotide (52).....	55
Figure 16 : Evaluation des « tuyaux » dans le protocole RUSH (52).....	56
Figure 17 : A gauche : coupe transversale d'un AAA, à droite coupe longitudinale d'un AAA (40).....	57
Figure 18 : Examen des membres inférieurs a la recherche d'une TVP : échographie trois points (52).....	58
Figure 19 : Images de gauche : sans compression, images de droite : avec compression. A : Veine fémorale thrombosée non compressible. B : Veine fémorale normale compressible (54).....	59
Figure 20 : Algorithme intégrant l'examen échographique dans l'arrêt cardiaque (57).....	65
Figure 21 : Lithiase vésiculaire (40).....	68
Figure 22 : Echographie rénale : dilatation des voies excrétrices (40).....	69
Figure 23 : Image de gauche : vue échographique longitudinale d'une corticale fémorale normale – Image de droite : vue échographie longitudinale d'une fracture de la diaphyse fémorale (69).....	70
Figure 24 : Infrastructures routières dans la Meuse (79).....	76
Figure 25 : Les territoires des SMUR en Meuse (81).....	77
Figure 26 : Déroulement d'une intervention SMUR.....	78
Figure 27 : le Vscan.....	89
Figure 28 : Répartition de la population de l'étude en fonction des tranches d'âge.....	91
Figure 29 : Distance entre le CH de Verdun et les villes d'intervention SMUR.....	92
Figure 30 : Répartition selon le motif de recours.....	93
Figure 31 : Motifs de recours à une équipe SMUR.....	93
Figure 32 : Répartition des motifs d'utilisation du Vscan.....	96
Figure 33 : Utilité du Vscan en SMUR.....	99
Figure 34 : Taux de fiabilité des examens réalisés par les urgentistes sur la totalité des échographies.....	101

Figure 35 : Taux de fiabilité des examens réalisés par les urgentistes sur la totalité des échographies et sur les échographies comparables.....	101
Figure 36 : Corrélation entre les résultats des échographies et le niveau de formation.....	102
Figure 37 : répartition des différents types d'échographie	103
Figure 38 : Images retrouvées lors des échographies réalisées en SMUR	105
Figure 39 : Détails des images normales ou pathologiques retrouvées.	106
Figure 40 : Prévalence de l'utilisation du Vscan et des motifs de non utilisation.....	107
Figure 41 : Réalisation d'une échographie en fonction de l'état de choc ou d'ACR.....	109
Figure 42 : Distance des interventions au cours desquelles une échographie à été réalisée.	110

I. Introduction

Depuis les années 1980, l'échographie connaît un intérêt croissant. De nombreuses études sur son intérêt aux urgences en rapportent la pertinence, et celle-ci n'est plus à démontrer, bien qu'aucune recommandation officielle sur son utilisation intégrée à l'examen clinique aux urgences n'ait été publiée.

En revanche, il existe très peu de travaux sur l'intérêt de l'échographie préhospitalière. De nombreux cas cliniques ont été publiés isolément pour rapporter l'apport évident de l'échographie embarquée en SMUR (Service Mobile d'Urgence et de Réanimation médicale). Ils montrent son utilité pour aider le praticien dans sa démarche étiologique et diagnostique, améliorer la prise en charge sur le plan de la thérapeutique et de l'orientation, et permettre un gain de temps.

Mais comme le souligne B. Riou dans une publication de 2013, « il est maintenant temps que les équipes d'urgentistes fassent l'effort de se lancer dans des études plus ambitieuses afin de promouvoir cette pratique, d'en définir l'intérêt et les limites » (1).

C'est dans ce but que nous avons initié ce projet d'évaluation de l'utilisation d'un échographe ultra-portable (Vscan) dans la prise en charge préhospitalière à Verdun. La particularité de notre travail sera d'extrapoler nos résultats à la pratique du SMUR dans un département rural comme la Meuse.

II. Première partie : généralités

1. Généralités sur l'échographie

1.1. Historique de l'échographie aux urgences

Les premières utilisations d'ultrasons en médecine datent des années soixante, le doppler est mis au point dix ans plus tard. A la même époque, en 1971, des chirurgiens allemands utilisent pour la première fois l'échographie pour la recherche d'un épanchement abdominal (2).

C'est seulement au début des années 80 que l'échographie est utilisée aux USA par des urgentistes pour la pratique clinique. Sa première application était la FAST (Focused Assessment of the Sonography examination of Trauma patient) et ses indications se sont ensuite élargies.

La première étude française sur l'intérêt de l'échographie en préhospitalier est publiée en 1983. Elle est peu concluante du fait de la méthodologie et des difficultés techniques rencontrées, mais introduit pour la première fois l'idée que l'échographie embarquée en préhospitalier permettrait un diagnostic précoce, un traitement et une orientation adaptée, un gain de temps et de sécurité (3). Cette même année, Ammann publie le premier cas où l'échographie permet le diagnostic d'une rupture traumatique de diaphragme (4) et un an plus tard, Kugligowska démontre l'intérêt de l'échographie dans la recherche d'hémopéritoine et sa quantification (5).

En 1988, les américains publient leurs premiers travaux sur la recherche d'un épanchement abdominal et l'évaluation de la fonction cardiaque dans les états de choc (6). Cette même année, le tremblement de terre en Arménie permet à Sarkisian de prouver l'intérêt de l'ultrasonographie à la phase préhospitalière dans le cas d'afflux massif de victimes (7).

S'en suivent de nombreuses études internationales permettant à l'ultrasonographie de devenir pratique courante dans les services d'urgence des pays nord-américains :

- En 1996, une conférence de consensus internationale reconnaît la FAST échographie comme un examen ciblé et intégré dans l'examen clinique pour la détection d'épanchements dans les cavités abdominales, pleurales ou péricardiques (8).

- En 1999, l'ACMU (Association Canadienne de Médecine d'Urgence) déclare que l'échographie ciblée peut être effectuée par des médecins urgentistes formés de façon adéquate et doit être disponible en permanence.

- En 2012, une conférence de consensus internationale propose une liste de recommandations pour l'application clinique de l'échographie pulmonaire, la décrivant comme un outil utile au chevet du patient et permettant de modifier ou d'adapter la thérapeutique (9).

- En 2014, une conférence de consensus internationale définit l'échographie cardiaque comme un outil diagnostique important, permettant d'améliorer la prise en charge du patient aux urgences (10).

Les premières recommandations officielles sont publiées par l'ACEP (American College of Emergency Physicians) en 2001. Elles détaillent les standards de formation et de pratique, et recommandent la formation à l'échographie pour tous les étudiants en médecine d'urgence (11).

En France, la SFMU (Société Française de Médecine d'Urgence) s'intéresse à l'échographie depuis 2000, date à laquelle est organisé le premier séminaire sur l'échographie de l'urgentiste. La première étude concluante française sur l'utilisation de l'échographie en préhospitalier date de 2005 où l'équipe de Lapostolle montre que son utilisation améliore l'aptitude diagnostique (12).

Mais on manque actuellement de recommandations officielles des sociétés savantes sur la pratique de l'échographie en préhospitalier, probablement car il n'y a pas eu assez d'études randomisées contrôlées à ce jour comme le montre une récente revue de la littérature (13).

1.2. La formation des urgentistes en échographie

De façon générale, la formation en échographie pour les urgentistes était inexistante jusqu'au début des années 2000. Par la suite, quelques équipes ont mis au point des protocoles qui ont permis au fur et à mesure de déterminer les points importants d'une formation optimale.

Le premier consensus portait sur la nécessité d'une formation initiale, suivie d'une formation continue et d'une pratique régulière. Il fallait ensuite évaluer le niveau de formation minimal, le nombre d'examens à réaliser pour obtenir un niveau de performance acceptable (14,15), et les modalités d'évaluation des compétences (12).

Avant 2006, il n'y avait pas de consensus sur le contenu et la durée de formation, l'ACEP préconisait seulement un enseignement initial d'échographie intégré au cursus de formation.

Depuis 2008, l'ACEP préconise, en remettant à jour les recommandations de 2001, une formation théorique répondant à des objectifs précis et la réalisation au minimum de 150 examens (16).

Au niveau international, les modalités de formations sont très discutées et varient beaucoup selon les travaux : de 1 à 100 heures de formation théorique et de 10 à 500 examens à pratiquer (17). Parmi ces travaux, une étude française réalisée par Petrovic montre que les performances sont satisfaisantes à partir de deux demi-journées de formation et 20 examens (14).

La difficulté consiste à définir les limites de compétences et les modalités de recours aux radiologues. Comme le rappelle l'article 32-2 du code de la santé publique, « dès lors qu'il a accepté de répondre à une demande, le médecin s'engage à assurer personnellement au patient des soins consciencieux, dévoués et fondés sur les données acquises de la science, en faisant appel, si il y a lieu, à l'aide de tiers compétents. » (18). La réalisation d'échographies dans les structures d'urgences doit donc se faire en complémentarité avec les services de radiologie et de cardiologie.

En France il existe une grande hétérogénéité des offres de formation au niveau national pour les urgentistes souhaitant se former, allant de la formation courte monothématique jusqu'à la formation universitaire elle aussi polymorphe sur le plan du contenu et de la durée.

La politique de rapprochement entre la SFR (Société Française de Radiologie) et les urgentistes permet la formalisation d'un enseignement pour ces derniers reconnu par le conseil de l'Ordre. En 2007, le DIU ETUS (Diplôme InterUniversitaire national d'Echographie et Techniques UltraSonores) propose un module « EAU » (Echographie Appliquée à l'Urgence) spécifique dans lequel l'échographie du patient traumatisé est intégrée.

1.2.1. Le DIU ETUS

Il s'agit d'un module d'échographie appliquée à l'urgence (EAU) qui est enseigné de façon académique et intégré depuis 2007 dans le DIU d'échographie. Il est enseigné entre autres à Paris et à Nancy. Il comprend 8 demi-journées de formation commune assurée par des radiologues et des urgentistes, et intègre d'emblée la dimension pratique d'échographie de situation. Les stages pratiques sont organisés selon les règles du DIU : 30 vacations dans un service agréé par le coordonnateur régional. Les connaissances sont évaluées par un examen pratique national (19).

1.2.2. Le DU « Apprentissage de l'Echographie pour les Anesthésistes Réanimateurs et les Urgentistes »

Enseigné à l'université de Lorraine, ce DU (Diplôme Universitaire) est validé par un examen écrit et la tenue d'un carnet de stage des actes réalisés (20).

Il comprend un enseignement théorique :

- Echographie : les bases physiques
- Echoguidage et ALR (Anesthésie LocoRégionale)
- Echographie et voies veineuses centrales
- Initiation à l'échographie cardiaque péri-opératoire et en réanimation

- Echo-doppler neurologique (spécifique pour les anesthésistes réanimateurs)
- Echographie aux urgences
- Echographie : autres applications

Et un enseignement pratique axé sur :

- Un stage pratique : animal (cochon anesthésié), volontaires, analyse de bandes vidéos en échographie cardiaque sur informatique.
- Pratique sur les patients avec un maître de stage (carnet de stage).

1.2.3. Le DIU TUSAR (Techniques UltraSonores en Anesthésie Réanimation)

C'est un DIU national pour les anesthésistes réanimateurs, qui est ouvert aux urgentistes. Il existe des sessions dans chaque inter-région. Il comprend (21) :

Un tronc commun obligatoire :

- Notions physiques de base
- Fonctionnalités et réglages des appareils
- Repérage des vaisseaux périphériques et intracrâniens

Des modules obligatoires :

- Echographie cardiovasculaire
- Anesthésie locorégionale

Des modules optionnels :

- Exploration thoracique
- Exploration abdominale
- Exploration intracrânienne

Le candidat suit l'enseignement du tronc commun qui est obligatoire. Il choisit en revanche au moment de son inscription au DIU un des deux modules obligatoires et deux des trois modules optionnels.

1.2.4. Le DIU MUS (Monitoring et UltraSons)

Il est enseigné à Nîmes, réservé aux urgentistes, et aborde les techniques de monitoring et d'ultrasonographie en médecine préhospitalière et en salle d'accueil des urgences vitales. Il aborde les items suivants (22) :

- Principes et intérêt de l'échographie clinique
- La FAST échographie
- Les anévrismes de l'aorte abdominale
- Les voies urinaires
- Les voies biliaires
- L'échographie pulmonaire – principes
- L'échographie pleurale – les épanchements
- L'échographie du diaphragme
- L'échocardiographie normale
- L'échocardiographie pathologique
- Le guidage de ponctions
- Le doppler trans-crânien

1.2.5. Les formations courtes

- Les formations PREP (Programme Rapide d'Echographie du Polytraumatisé) dispensées par le CFFE (Centre Francophone de Formation en Echographie) agréé par le conseil national de la FMC (Formation Médicale Continue) (23).

- Les formations WINFOCUS (World Interactive Network Focused On Critical UltraSound) et par extension WINFOCUS France (WWF) : formations sur deux jours, enseignées dans certains CESU (Centres d'Enseignement des Soins d'Urgence) en France, et organisées par une société savante dont le but est de promouvoir l'intégration des ultrasons dans la pratique clinique du patient aux urgences (24).

1.3. Avantages et limites de l'échographie pour les urgentistes

1.3.1. Avantages

Les principaux avantages de l'utilisation de l'échographie aux urgences sont établis depuis longtemps. Il s'agit d'un examen non invasif, reproductible, rapide, efficace. D'autre part, son coût reste faible et son apprentissage relativement aisé. Il est facile à mettre en œuvre et permet l'obtention d'images en temps réel. Aucun effet biologique secondaire n'est à craindre.

1.3.2. Limites

Cependant, certains inconvénients non négligeables ont été mis en exergue.

1 - La sensibilité et la spécificité : elles sont opérateur dépendantes. La morphologie et l'échogénicité du patient ou encore les conditions de réalisation de l'examen sont des variables à prendre en compte (25).

2 - Les faux négatifs : un examen interprété comme négatif à tort risque de conduire à un diagnostic erroné et donc à une mauvaise décision d'où la nécessité de ne pas se reposer sur l'échographie seule. De plus, la valeur décisionnelle de l'échographie n'a pas été évaluée en médecine d'urgence. Un urgentiste n'est pas un radiologue.

3 - La place dans le diagnostic : il faut insister sur la notion de raisonnement probabiliste. L'échographie doit être clinique et s'intégrer dans un raisonnement au sein d'autres signes cliniques : les images retrouvées sont une aide à la prise de décision, à la différence des échographies réalisées par les cardiologues ou les radiologues.

4 - La faisabilité : dans le contexte particulier de la médecine préhospitalière il est important d'évaluer la faisabilité : le contexte d'une intervention SMUR est bien différent de l'ambiance des salles de radiographie (26). De plus l'utilisation de

l'échographie en préhospitalier implique un examen fait dans des conditions difficiles (véhicule en mouvement, position...).

5 - L'aspect financier : l'investissement n'est pas négligeable et même si, de plus en plus, le marché s'ouvre et les prix diminuent, il est encore inenvisageable de disposer d'autant d'appareils d'échographie portable que de stéthoscopes. Aucune valorisation n'est prévue à ce jour pour l'acte d'échographie clinique pratiquée au chevet du patient.

Enfin, il faut déployer de gros efforts de formation des praticiens car ce concept d'échographie clinique ne se conçoit et ne pourra être évalué que si l'ensemble des médecins urgentistes pratique la technique.

1.4. Intérêt de l'échographie dans la prise en charge préhospitalière

1.4.1. Contexte actuel en France

Une étude transversale descriptive multicentrique réalisée en France en 2011 montre qu'en moyenne, seulement 9% des SMUR français sont équipés d'un échographe. Parmi eux, 27% disposent d'un échographe ultraportable, et 73% d'un échographe portable. Les CHU (Centres Hospitaliers Universitaires) et les CH (Centres Hospitaliers) de grandes villes semblent être les plus pourvus. Il y a en moyenne 4 médecins par service qui pratiquent l'échographie. On observe une prédominance de réalisation de la FAST échographie et de l'échographie pleurale (27). On retrouve cette tendance aux Etats-Unis (28). Une étude bordelaise évalue en 2012 l'apport de l'échographie dans la prise en charge préhospitalière et définit l'échographie ultraportable comme un examen utile et fiable (29).

1.4.2. Concept d'échographie clinique

L'échographie préhospitalière n'est pas un examen exhaustif, elle permet uniquement de répondre rapidement à une question simple.

La mission des urgentistes en préhospitalier est d'identifier les risques vitaux, d'effectuer les gestes de sauvetage, et d'orienter le patient. Il faut donc identifier et hiérarchiser les besoins, faire les premiers diagnostics et mettre en route les thérapeutiques surtout si il y a un risque vital, puis orienter le patient vers une structure adaptée en assurant sa surveillance.

En pratique, l'anamnèse est souvent incomplète et l'examen clinique difficile, d'où la nécessité de recours à une investigation complémentaire rapide pour infirmer un diagnostic grave ou affirmer une lésion.

Le spécialiste recherche une pathologie précise, une lésion fine dans une structure anatomique donnée et peut avoir recours à d'autres techniques si nécessaire. L'urgentiste intègre l'échographie dans l'arbre décisionnel d'une situation clinique donnée afin d'orienter la prise en charge.

L'échographie appliquée à l'urgence ne vise pas à remplacer l'ETT (Echographie TransThoracique) ou l'échographie abdominale conventionnelle, mais plutôt à améliorer la performance diagnostique, particulièrement en cas d'urgences vitales.

Il n'est pas question ici de rechercher des lésions fines, mais de repérer des anomalies directes ou indirectes s'intégrant dans un raisonnement médical global. L'approche échographique classique permet d'établir un diagnostic précis. L'urgentiste, lui, cherche un faisceau d'arguments lui permettant de comprendre une situation clinique.

Cette notion d'échographie clinique, « échographie stéthoscope », est fondamentale pour éviter la confusion entre l'échographie d'orientation de l'urgentiste, et un examen échographique conventionnel, qui suppose un échographiste labellisé et un appareillage performant (30).

Intégrer l'échographie à la démarche clinique ne signifie pas se substituer à l'expertise du spécialiste, mais gagner du temps dans un contexte clinique critique sur le plan diagnostique et thérapeutique, se servir de cet outil pour optimiser la surveillance ou adapter l'orientation vers une structure adéquate (31).

1.4.3. Situation en Europe

L'intérêt de l'échographie augmente avec la gravité et l'instabilité de l'état du patient. Une étude allemande montre que l'utilisation de l'ultrasonographie en préhospitalier modifie la prise en charge dans 37% des cas et l'orientation dans 21% des cas (32).

Une seconde étude réalisée par les mêmes auteurs montre que la FAST échographie en préhospitalier est supérieure à l'examen clinique pour mettre en évidence des épanchements intra abdominaux avec une spécificité de 99% (33).

Les travaux autrichiens rejoignent cette conclusion en montrant que cet outil apporte des informations utiles dans un cas sur six au minimum et que le temps de réalisation ne modifie pas la prise en charge (34).

1.4.4. Situation en France

En France, peu d'études ont été publiées, et seuls des cas cliniques isolés sont rapportés en nombre. Deux études cependant sont à citer, montrant une amélioration de la performance diagnostique lors de l'utilisation de l'échographe portable en SMUR (12). Une modification de la thérapeutique est notée dans 14% des cas, et de l'orientation dans 7% des cas (35,36). Récemment l'échographie embarquée a été décrite comme essentielle à la « gestion » du patient instable en préhospitalier (37).

De nombreux cas cliniques rapportés démontrent également que l'utilisation de l'échographie en préhospitalier augmente les capacités diagnostiques dans des situations cliniques dont le pronostic est directement lié au délai de prise en charge spécifique.

Une revue systématique de la littérature réalisée en 2010 montre qu'aux vues des études déjà réalisées, on ne peut prouver que l'utilisation de l'échographie en SMUR modifie significativement la prise en charge du patient traumatisé.

Pour répondre à cette problématique, des études randomisées contrôlées multicentriques sont nécessaires (13). Elles permettraient de démontrer un réel bénéfice de l'ultrasonographie en préhospitalier sur le devenir des patients aux urgences, même si,

théoriquement, l'échographie en raccourcissant le délai diagnostique doit améliorer le pronostic. Mais cela peut s'avérer difficile à mettre en place, car une amélioration du pronostic ne pourrait être démontrée que par une utilisation généralisée en situation d'urgence. Or bien que son utilité soit communément admise, l'absence de recommandations officielles limite son utilisation.

1.4.5. Pour résumer

L'échographie est parfaitement réalisable dans des conditions préhospitalières et ne rallonge pas les délais de prise en charge. Elle sécurise les gestes techniques urgents (drainage péricardique et pleural) et facilite les abords vasculaires (34). Elle permet un diagnostic plus précoce avec une bonne spécificité, peut entraîner un changement potentiel d'orientation (33), et peut jouer un rôle dans le triage préhospitalier, notamment en cas d'afflux de victimes (7,38).

Cependant elle n'apporte pas encore la preuve de son bénéfice dans la prise en charge. Elle est indiquée en tant qu'acte bref, de réalisation technique facile et rapide dans le cadre de pathologies non exceptionnelles et de sémiologie échographique simple. Elle prend tout son sens dans les situations cliniques critiques et en tant que réelle aide au diagnostic dans les urgences vitales.

1.5. Indications et images selon les principales pathologies rencontrées

Il n'existe pas de recommandations validées sur les indications de l'échographie réalisée par le médecin urgentiste à la phase préhospitalière. Néanmoins il s'agit là d'un sujet complexe car les différentes études sont unanimes sur l'intérêt de cette pratique. Il existe donc probablement autant d'indications que de patients.

Tous les champs de l'examen clinique standard peuvent être explorés par l'échographie si elle apporte une réponse nécessaire dans l'immédiat. En 2001, la SFMU propose une liste d'indications potentielles (30) :

« Parmi les indications conjuguant pertinence et faisabilité et que nous qualifierons de niveau 1 car de complexité échographique limitée, on pourrait retenir :

- au niveau cardiaque, l'appréciation de données élémentaires sur la contractilité et la taille du cœur, permettant de cerner le mécanisme cardiogénique ou non d'un état de choc indéterminé ; par ailleurs la recherche d'un épanchement péricardique.

- au niveau abdominal, la recherche d'un épanchement hématique intra-abdominal, d'un anévrisme de l'aorte abdominale, d'une dilatation des cavités pyélocalicielles, d'un globe vésical, d'une grossesse intra-utérine ; mais également la confirmation d'une impression clinique comme une splénomégalie.

- au niveau périphérique, la recherche d'une phlébite à l'étage fémoro-poplitée.»

Actuellement, on retrouve beaucoup d'autres indications décrites comme pertinentes bien que non reconnues officiellement. Le rapport d'experts de Vittel d'octobre 2011 aborde les indications possibles pour l'utilisation de cet outil aux urgences (39).

Nous détaillerons ici différents protocoles d'approche clinique utilisés actuellement en médecine d'urgence, en décrivant au fur et à mesure les images à rechercher. Certains de ces protocoles cliniques sont basés sur l'utilisation d'un échographe standard possédant toutes les fonctionnalités en particulier mode TM (Temps Mouvement), doppler pulsé et doppler continu. Le Vscan est un appareil d'estimation visuelle et non pas de mesure, car il ne possède pas ces modes complexes : les urgentistes ne peuvent donc utiliser que le mode 2D et le doppler couleur.

1.5.1. Le Protocole FAST (Focused Assessment with Sonography for Trauma)

1.5.1.1. Définition

C'est un examen échographique standardisé qui permet de rechercher des épanchements pleuraux, péritonéaux et péricardiques.

Développé entre 1993 et 1996 aux Etats-Unis et au Canada, il permet de codifier l'échographie en urgence pour les traumatisés, notamment abdominaux, de manière synthétique, orientée et simple.

1.5.1.2. Fenêtres

Il se décompose en trois fenêtres acoustiques définies par des aires dans lesquelles l'accumulation de liquide semble être préférentielle, et où la présence d'organes pleins renforce les contrastes.

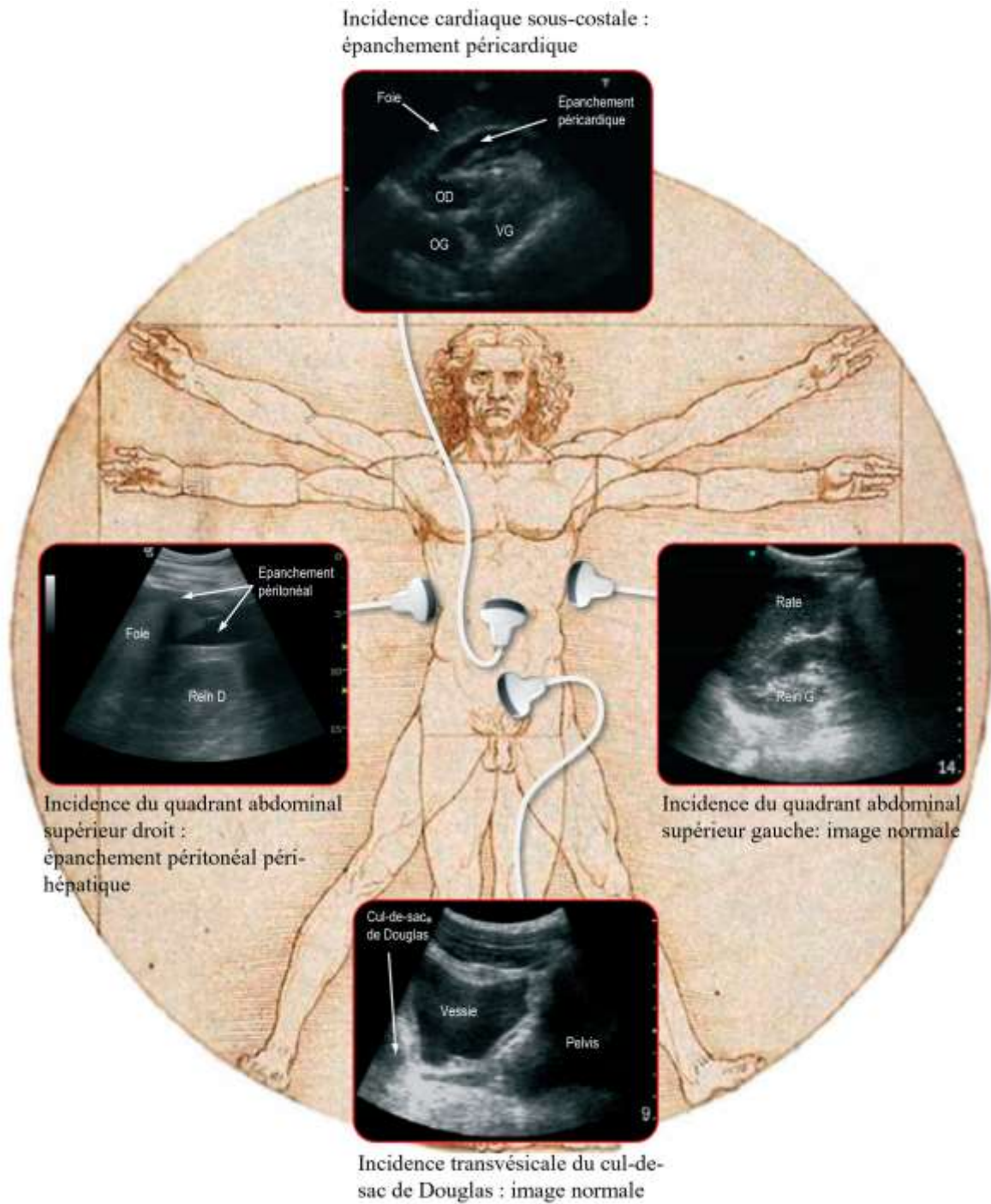


Figure 1 : Principales incidences pour l'exploration du traumatisé abdominal - d'après T Petrovic (40).

- Au niveau de l'hypochondre droit : sonde sur la ligne axillaire antérieure, parallèle au 11ème ou 12ème espace intercostal. Elle permet de visualiser le foie, le rein, le diaphragme, l'espace hépato-rénal (espace de Morrison). Son examen permet de rechercher un épanchement liquidien dans l'espace de Morrison ou dans le cul de sac pleural droit.

- Au niveau de l'hypochondre gauche : sonde sur la ligne axillaire postérieure au niveau du 10ème ou 11ème espace intercostal. Elle permet de visualiser la rate, le rein, le diaphragme, l'espace spléno-rénal (espace de Köhler). Son examen permet de rechercher un épanchement liquidien dans l'espace de Köhler ou dans le cul de sac pleural gauche.

- Au niveau du pelvis : sonde au-dessus de la symphyse pubienne avec une direction sagittale. Elle permet de visualiser la vessie et le cul de sac de Douglas. Son examen permet de rechercher un globe vésical, un épanchement liquidien péri-vésical ou dans le cul de sac de Douglas.

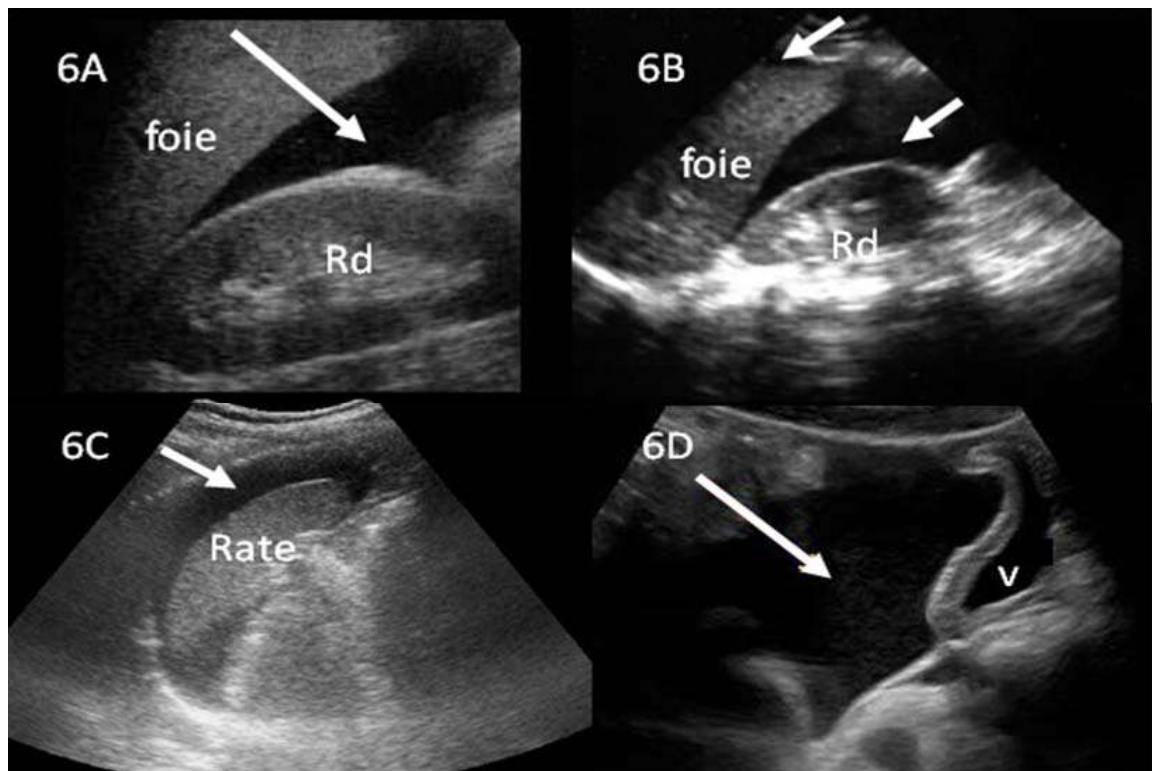


Figure 2 : Epanchement péritonéal liquidien: 6A, 6B : Vues longitudinales du quadrant abdominal antéro-supérieur droit : région hépato-rénale 6A : Epanchement (flèche) dans l'espace hépato-rénal ou espace de Morrison. 6B épanchements (flèches) dans l'espace de Morrison et en péri-hépatique. 6C: Vue longitudinale du quadrant abdominal antéro-supérieur gauche : région péri-splénique. Epanchement péri-splénique (flèche). 6D : Vue longitudinale sus pubienne. Epanchement abondant (flèche). (V : vessie) (41).

Par extension on étudie aussi la fenêtre péricardique sous-xiphoïdienne : sonde dirigée vers l'épaule gauche en sous-sternal. Elle est intégrée à la FAST (P-FAST) et permet une coupe cardiaque pour diagnostiquer un épanchement péricardique.

L'échographie pleuro-pulmonaire s'intègre à l'examen du traumatisé sans faire partie de la FAST telle que la littérature anglo-saxonne la décrit. La position de la sonde sera latéro-postérieure dans les deux fenêtres des hypochondres décrites ci-dessus, l'examen permet de rechercher des épanchements pleuraux liquidiens au dessus du diaphragme, entre la plèvre viscérale et la plèvre pariétale.

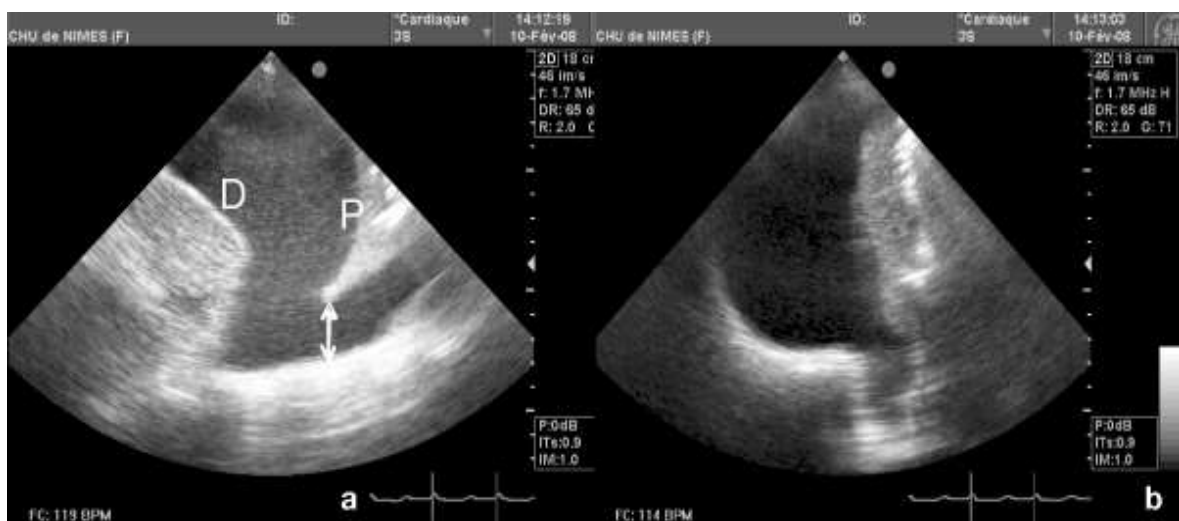

Figure 3 : Diagnostic et quantification des épanchements pleuraux liquidiens. a : coupe longitudinale : l'axe de la sonde a une orientation cranio-caudale sur la ligne médio-axillaire. La flèche représente la distance inter-pleurale. Le poumon est bien visible, signant un épanchement compressif. b : coupe transversale, même patient. L'axe de la sonde est perpendiculaire à la ligne médio-axillaire. La flèche représente la distance inter-pleurale, ici 70mm. (D = diaphragme ; P = poumon) (42).

1.5.2. Le protocole FATE (Focused Assessed Transthoracic Echocardiography)

1.5.2.1. Définition

Il permet de réaliser une échographie transthoracique étudiant à la fois le cœur et les poumons, en restant axé sur une sémiologie échographique simple.

Il comporte 5 objectifs (43) :

- Eliminer une pathologie évidente
- Evaluer la contractilité cardiaque
- Evaluer la cinétique du septum et les dimensions des chambres
- Visualiser les espaces pleuraux bilatéraux
- Réintégrer ces informations dans le contexte clinique

Publié en 2004, il représentait le premier pas vers une exploration multifocale plutôt que limitée au seul muscle cardiaque.

1.5.2.2. Fenêtres

Outre quatre incidences cardiaques réalisées selon trois fenêtres échographiques (sous-costale, para-sternale grand et petit axe et apicale quatre ou cinq cavités), ce protocole comporte également deux incidences pulmonaires basales.

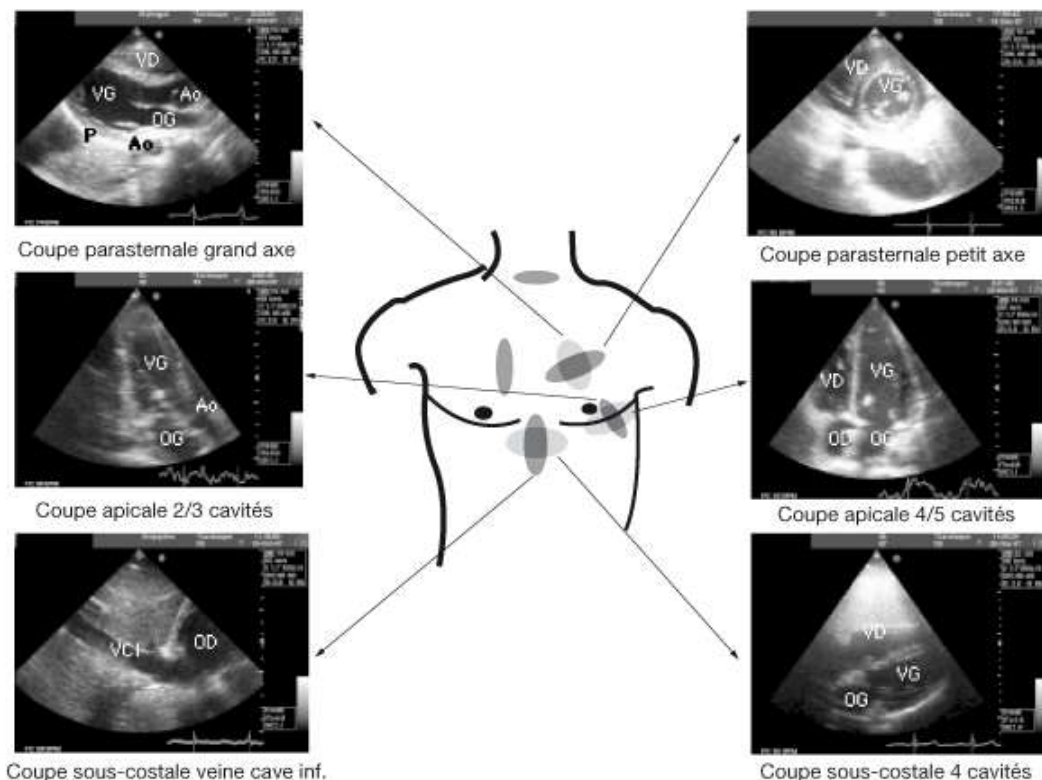


Figure 4 : Incidences, positionnement de la sonde et images visualisées en Echographie Trans-Thoracique (ETT) au cours du protocole FATE. VD : ventricule droit. VG : ventricule gauche. OD : oreillette droite. OG : oreillette gauche. Ao : Aorte. P : péricarde. VCI : veine cave inférieure (43).

- Coupe para-sternale grand axe : sonde appliquée au bord gauche du sternum, selon un axe imaginaire reliant le mamelon gauche à la zone médio-claviculaire droite.

- Coupe para-sternale petit axe : sonde appliquée à partir de la position précédente, avec une rotation de 90° dans le sens horaire.

Ces coupes permettent d'estimer la cinétique globale et son caractère homogène ou non, de visualiser et mesurer essentiellement :

- Le VD (Ventricule Droit)
- Le SIV (Septum Inter-Ventriculaire) dont on évaluera la cinétique. On recherchera une cinétique paradoxale dans le cadre de la recherche d'une élévation des pressions droites
- Le VG (Ventricule Gauche) et sa fraction de raccourcissement
- La chambre de chasse du VG
- Les valves aortique et mitrale
- La paroi inférieure du VG
- Le péricarde qui est hyperéchogène à l'état physiologique
- La racine de l'aorte
- L'OG (Oreillette Gauche)

- Coupe apicale 4 ou 5 cavités : sonde au-dessous et en dehors du mamelon gauche, en « visant » l'épaule droite, l'axe de la sonde étant horizontal.

Visualise les 4 cavités cardiaques (et la chambre aortique en incidence 5 cavités) :

- Le VG (SIV, apex, paroi latérale) : forme ovale à partir de l'anneau mitral. Etude de la cinétique, recherche et quantification visuelle en doppler couleur d'une fuite mitrale, aortique, étude doppler des profils mitraux et aortiques (chambre de chasse du VG) dans le cadre de l'appréciation de la volémie.

- Le VD : plus petit et de forme triangulaire. Recherche d'une dilatation du VD en mesurant le rapport VG/VD, habituellement inférieur à 0.6. Il est pathologique entre 0.6 et 1 et franchement pathologique au-dessus de 1. Mesure des pressions droites à travers la valve tricuspide en cas de fuite, à la recherche d'une HTAP (HyperTension Artérielle Pulmonaire). Une compression du VD pendant la diastole est en faveur d'une tamponnade.
- Les oreillettes droite et gauche.

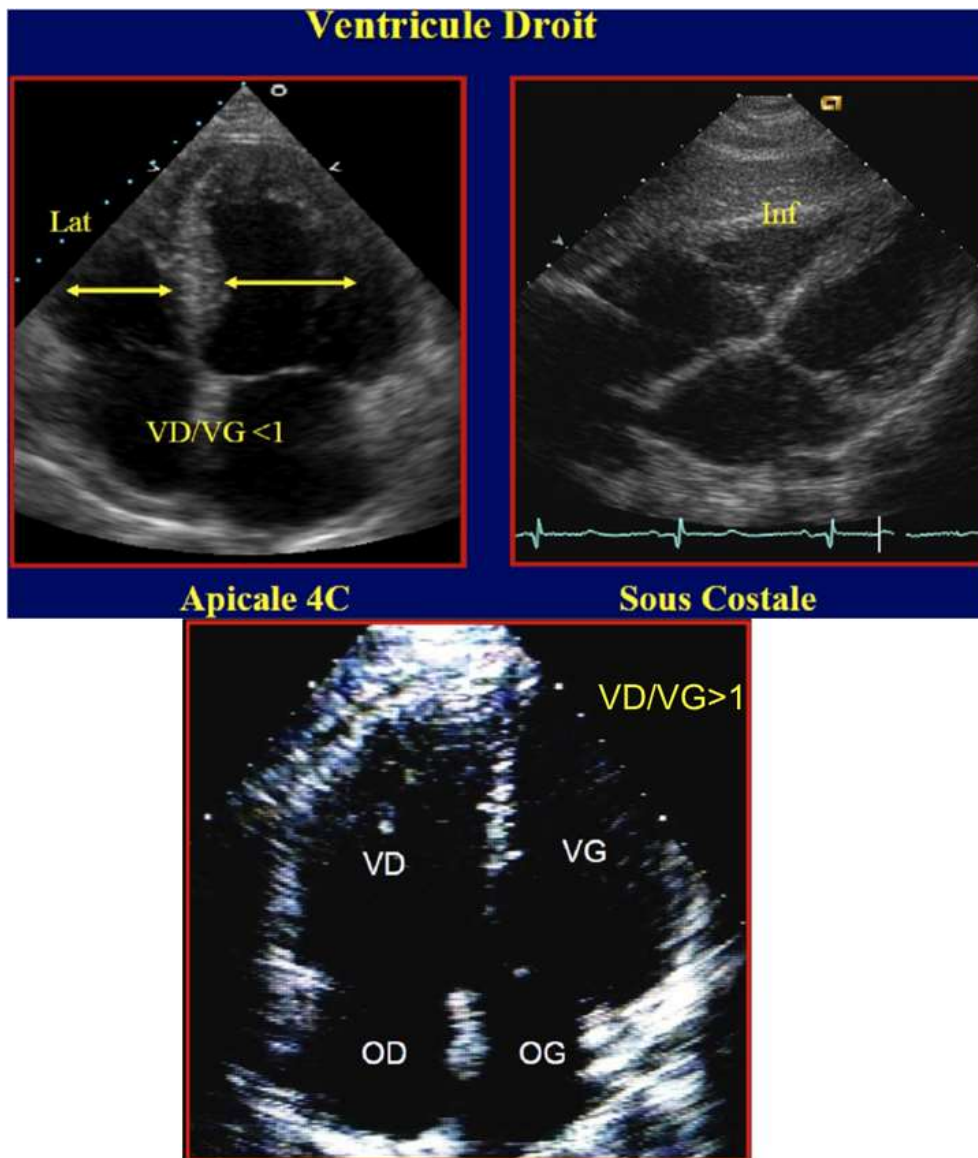


Figure 5 : Rapports VG/VD normaux et pathologiques (44).

- Coupes sous-costales : sonde appliquée au creux épigastrique, horizontalement, en « visant » le médiastin. On obtient alors une coupe 4 cavités, oblique sur l'écran. En effectuant une rotation de 90° dans le sens antihoraire et en « visant » le foie, on peut dérouler la VCI (Veine Cave Inférieure) en coupe longitudinale.

L'étude de la VCI et de ses modifications respiratoires apporte essentiellement des informations sur la volémie et sur les pressions cardiaques droites. Un diamètre inférieur à 10mm avec un collapsus de plus de 50% témoigne d'une hypovolémie et élimine une élévation des pressions droites. A l'inverse, si le diamètre de la VCI est supérieur à 20mm ou si la variation respiratoire est nulle ou inférieure à 50%, les pressions droites seront probablement élevées.

Dans le cas d'un patient ventilé on peut calculer l'indice de distensibilité :

$$(VCI \text{ max} - VCI \text{ min}) * 100 / (VCI \text{ max} + VCI \text{ min})/2$$

Supérieur à 12%, il témoignera d'une hypovolémie.

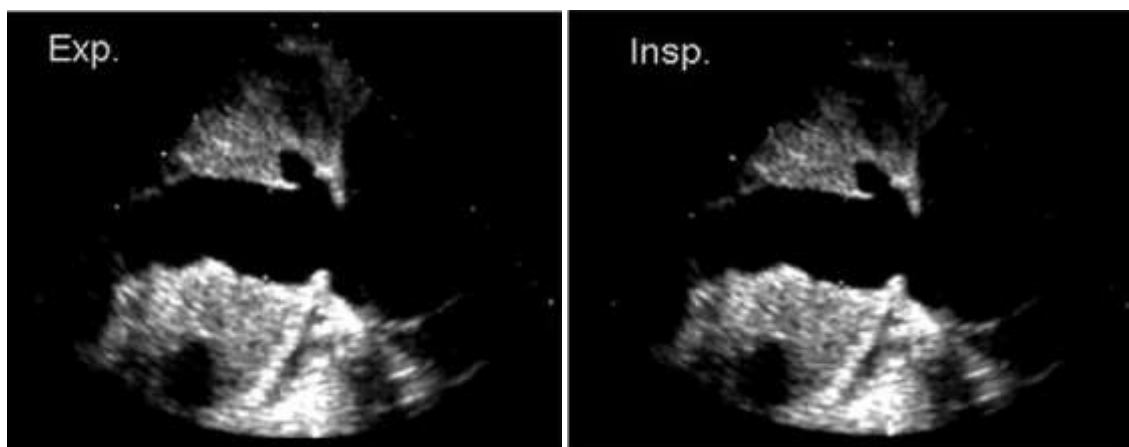


Figure 6 : Absence de variation respiratoire du diamètre de la VCI faisant suspecter des pressions droites élevées (44).

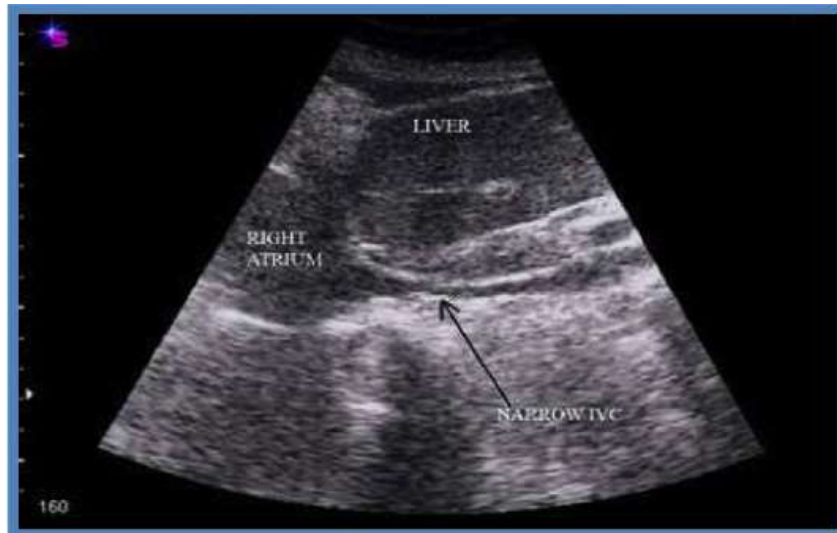

Figure 7 : Collapsus inspiratoire de la VCI en faveur d'une hypovolémie (44).

Cas particulier de l'épanchement péricardique : ce diagnostic repose sur la constatation d'une image hypoéchogène adjacente aux structures cardiaques, et peut être visualisé sur plusieurs coupes. Le caractère compressif d'un épanchement (tamponnade) est affirmé par la compression d'une ou plusieurs cavités cardiaques. Il s'agit le plus souvent de l'oreillette ou du ventricule droit (les variations respiratoires du débit cardiaque pourront être visualisées en doppler).

S'associe à ces signes de compression cardiaque une dilatation de la VCI avec disparition des variations respiratoires du diamètre de cette dernière (coupe sous costale).

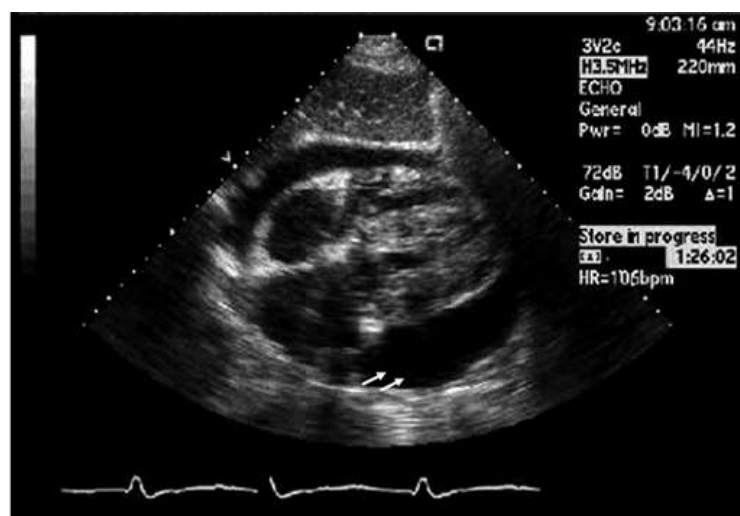


Figure 8 : Epanchement péricardique (45).

1.5.3. Le protocole BLUE (Bedside Lung Ultrasound in Emergency)

1.5.3.1. Définition

Il s'agit d'un protocole d'échographie pulmonaire pour les patients dyspnéiques, basé sur l'interprétation des artefacts normaux et pathologiques.

Décrit par Lichtenstein et Al. au décours d'une étude menée sur 260 patients dyspnéiques, il retrouvait une corrélation forte entre le diagnostic initial établi sur les images pulmonaires retrouvées à l'échographie, et le diagnostic final. Cette étude a permis de mettre en évidence des « profils » pulmonaires et d'établir un algorithme de prise en charge du patient dyspnéique intégrant l'échographie pulmonaire (46).

1.5.3.2. Images de l'échographie pulmonaire

L'examen part de la plèvre et se poursuit par l'analyse d'artefacts qui ont une signification sémiologique forte, à la fois pleurale et pulmonaire. Le poumon normal est invisible, le poumon pathologique est soit visible, soit analysable indirectement par l'analyse de ces artefacts spécifiques.

L'image pleuro-pulmonaire normale associe la ligne pleurale, le glissement pleural (signe dynamique) et les lignes A (artefacts statiques).

L'image pleuro-pulmonaire pathologique associe les lignes B (artefacts statiques), la condensation pulmonaire et l'épanchement pleural.

- La ligne pleurale : visualisée par le signe de la « chauve-souris » : image physiologique, le corps est constitué par la ligne pleurale, qui a un aspect hyperéchogène du fait de l'interface avec l'air, et les ailes sont constituées par les cônes d'ombre des deux côtes adjacentes.

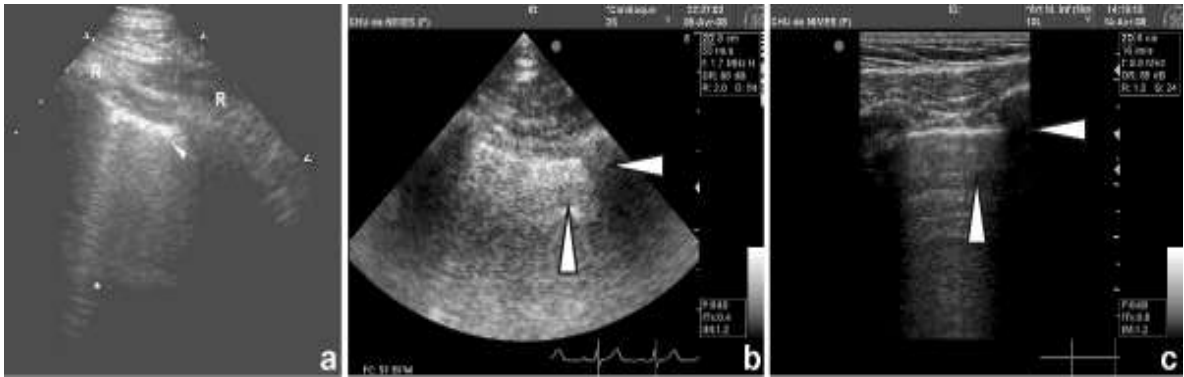

Figure 9 : Identification de la ligne pleurale par le signe de la chauve-souris, dont le corps est représenté par la ligne pleurale (flèche verticale) et les ailes par les 2 côtes adjacentes (flèche horizontale) (42).

- Le glissement pleural : image linéaire hyperéchogène, scintillante, correspondant à une image horizontale qui suit les mouvements respiratoires. Une fois la ligne pleurale repérée, il faut rechercher ce signe qui correspond au glissement respiratoire physiologique des 2 feuillets pleuraux. Son absence signe l'absence de mouvements ventilatoires dans la région étudiée :

- Apnée
- Pneumothorax
- Diagnostic précoce d'une intubation sélective (dont on connaît les limites auscultatoires en SMUR...)

- Les lignes A : Images linéaires, parallèles et de longueur égale à la ligne pleurale correspondant à l'artefact statique de répétition de la ligne pleurale. Elles sont présentes sur un poumon normal ou sur un pneumothorax (majoration de ces répétitions et absence de glissement pleural).

- Les lignes B : Artefacts pathologiques encore appelés queues de comètes : images hyperéchogènes linéaires verticales naissant sur la ligne pleurale et allant jusqu'au bas de l'écran en effaçant les lignes A. Les lignes B sont nombreuses (au moins 3), et signent une pathologie parenchymateuse diffuse.

Il existe des queues de comètes présentes à l'état physiologique, appelées « lignes b » chez environ 30% des patients, elles sont peu nombreuses (<3).

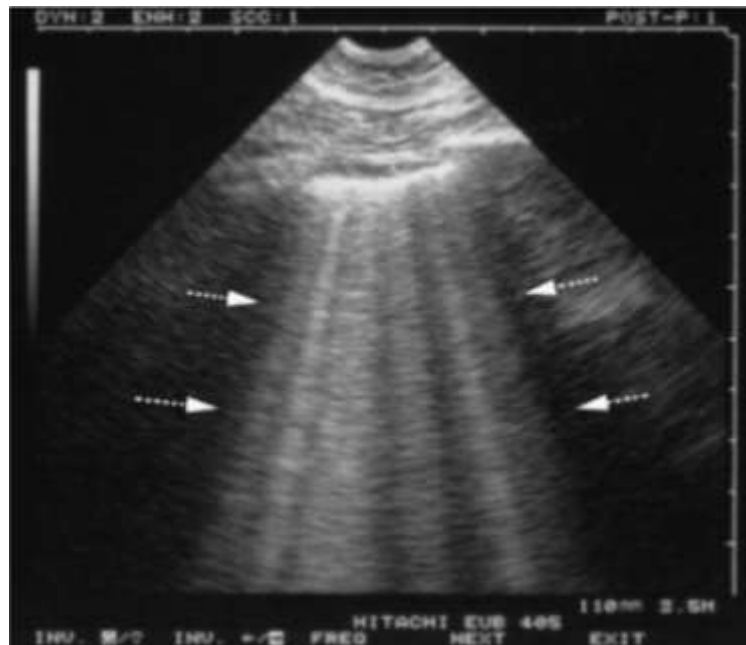

Figure 10 : Lignes B (44).

- La consolidation : elle signe une condensation alvéolaire par la présence de liquide dans les alvéoles ou la disparition de l'air qu'elles contiennent et donnent un aspect échographique solide (hépatisation). Ce type d'échographie demande une connaissance théorique et pratique importante et ne rentre pas dans la cible de l'échographie de base pour l'urgence vitale.

- L'épanchement pleural : l'épanchement pleural liquidien apparaît comme une image hypoéchogène et d'homogénéité variable selon l'étiologie, visible en inspiration et en expiration. Il est délimité en dehors par la paroi thoracique (ligne costale) et en bas par le diaphragme. La sonde est placée sur la ligne médio-axillaire, puis plus postérieure si aucun épanchement n'est vu. Un décollement de 50 mm entre la plèvre viscérale et pariétale permet d'affirmer un épanchement de plus de 500 ml (47). La visualisation du cul-de-sac pleural identifié par l'image caractéristique du diaphragme (ligne hyperéchogène en arc de cercle) facilite cette exploration.

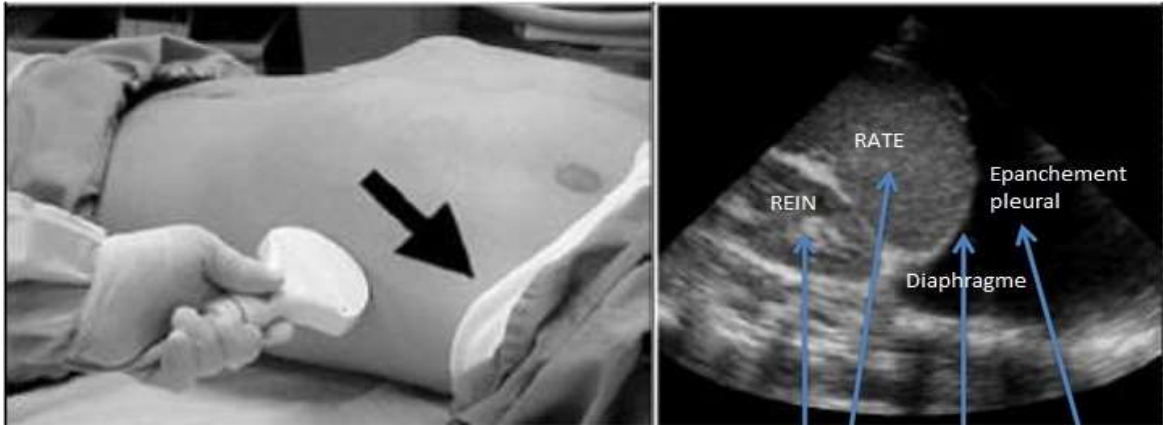


Figure 11 : Epanchement pleural liquidien (44).

- Le mode TM (Temps-Mouvement) :

- Aspect normal avec le signe du bord de mer
- Aspect en « code barre » du pneumothorax
- Aspect de « point poumon » qui montre la limite du pneumothorax, réalisé par la juxtaposition des aspects normaux et pathologiques. A noter que la présence du glissement pleural ou de lignes B élimine formellement le diagnostic de pneumothorax.

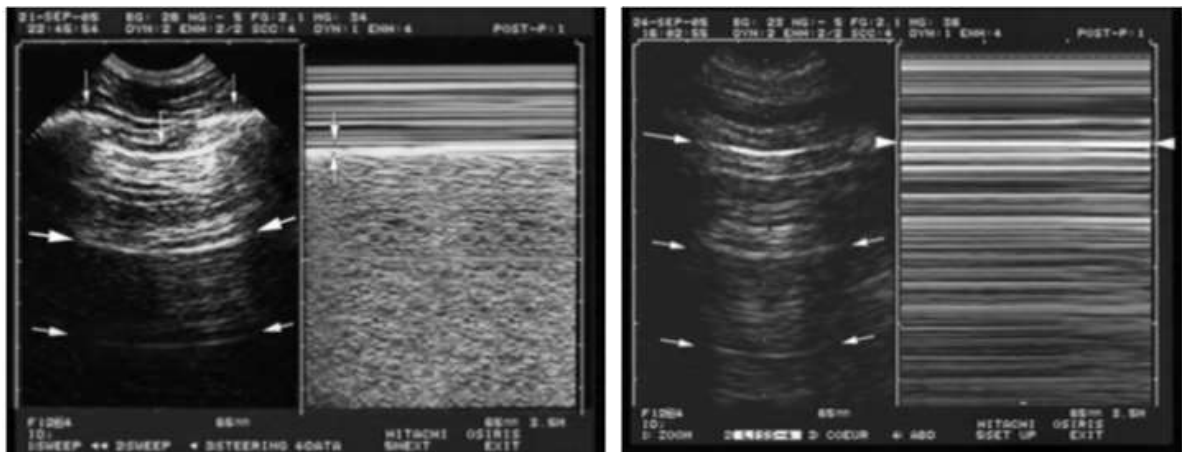


Figure 12 : Les artéfacts de ligne A (flèches horizontales) se retrouvent sur le poumon normal (à gauche) ou sur le pneumothorax (à droite). La plèvre est signalée par les flèches verticales sur la photo de gauche. La partie gauche de chaque photo montre les images en mode 2D, la droite celle en mode temps-mouvement (TM). À gauche, l'image en TM est celle d'un poumon normal : image du « bord de mer ». À droite, l'image en TM est celle du pneumothorax : image du « code barre » (44).

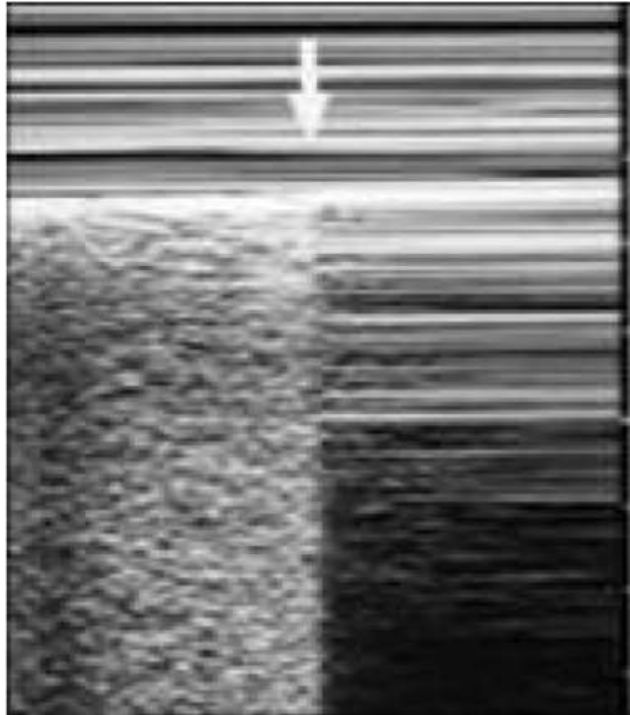


Figure 13 : La flèche montre la frontière entre l'aspect normal à gauche et le pneumothorax à droite. En pratique cette limite varie avec la respiration. Cet aspect signe le pneumothorax et montre sa limite (44).

L'échographie pulmonaire apporte une aide précieuse dans le diagnostic étiologique des dyspnées. Dans un travail portant sur 66 patients admis aux urgences pour détresse respiratoire aiguë, 40 sur 40 patients en œdème aigu pulmonaire présentaient des lignes B alors que 24 sur 26 patients présentant une décompensation pure de BPCO (BronchoPneumopathie Chronique Obstructive) ne présentaient pas de lignes B, on note que 80 patients témoins (absence de symptomatologie pulmonaire clinique ou radiologique) ne présentaient aucune ligne B (48).

1.5.3.3. Les différents profils décrits chez le patient dyspnéique

- Profil A : prédominance de lignes A et glissement pleural. Peut suggérer une exacerbation de BPCO ou un asthme, une embolie pulmonaire (EP). L'œdème pulmonaire peut être quasiment éliminé.
- Profil B : prédominance de lignes B. Peut suggérer un œdème pulmonaire cardiogénique. Peut quasiment éliminer une exacerbation de BPCO, une EP et un pneumothorax.
- Profil mixte : lignes B prédominantes dans un champ pulmonaire, lignes A prédominantes dans l'autre. Peut suggérer par exemple une pneumopathie.

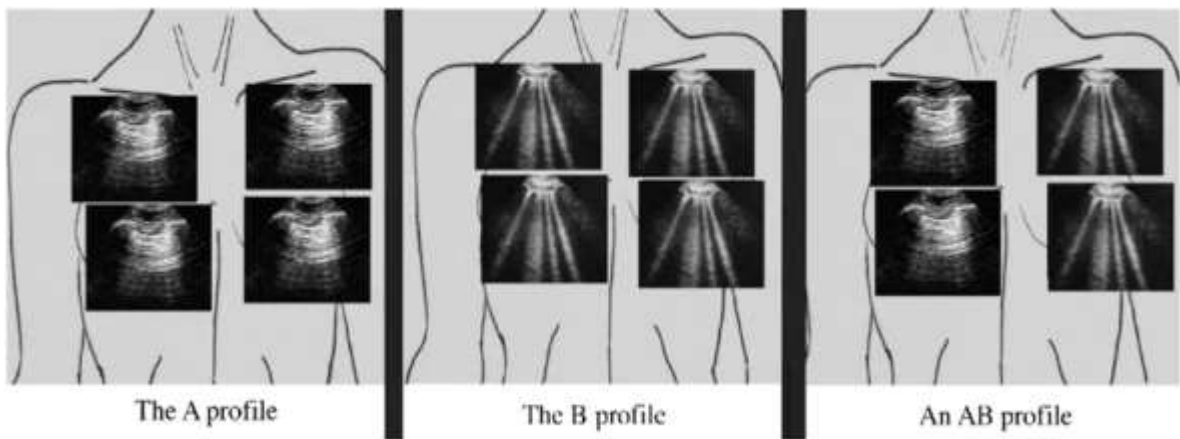
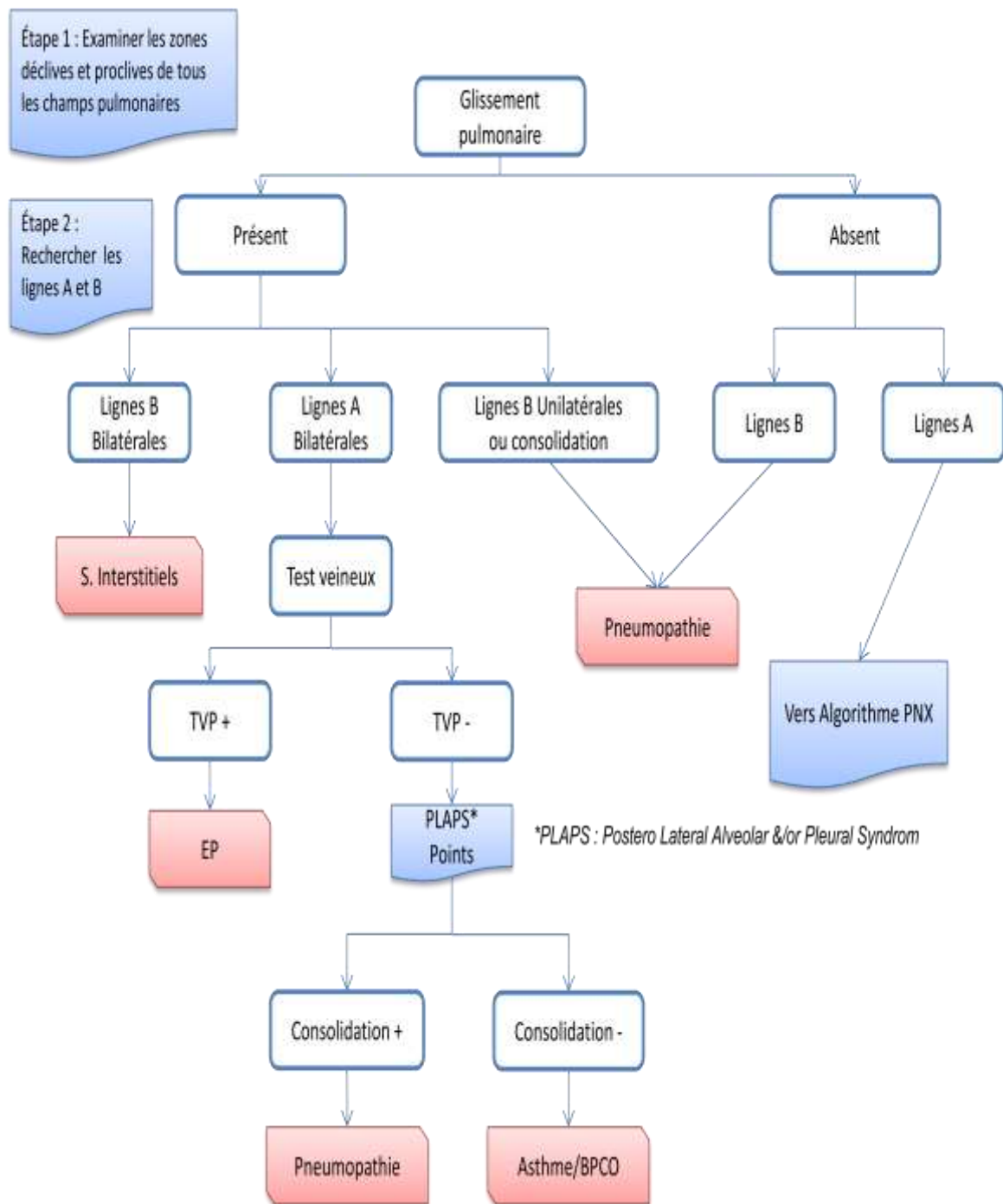


Figure 14 : Description des profils A, profils B et profils mixtes à l'échographie pulmonaire.

Ce protocole intègre la recherche échographique d'une thrombose poplito-fémorale qui sera décrite ultérieurement.

1.5.3.4. Algorithme du BLUE protocol : conduite à tenir devant un patient dyspnéique



1.5.4. Le protocole FALLS (Fluid Administration Limited by Lung Sonography) (49)

1.5.4.1. Définition

Il s'agit d'un protocole utilisé dans les états de chocs. L'échographie cardio-pulmonaire, en procédant par élimination, est à la base d'un arbre décisionnel simple de prise en charge et permettra de guider le niveau de remplissage. Il suit la classification des chocs proposée par Weil (50).

1.5.4.2. Etapes

- Première étape : éliminer une cause obstructive nécessitant un traitement spécifique immédiat :

- Epanchement péricardique ? (Tamponnade)
- Dilatation des cavités droites ? (EP massive)
- Abolition du glissement pleural ? (Pneumothorax)

- Deuxième étape : éliminer un œdème pulmonaire signant probablement une origine cardiogénique

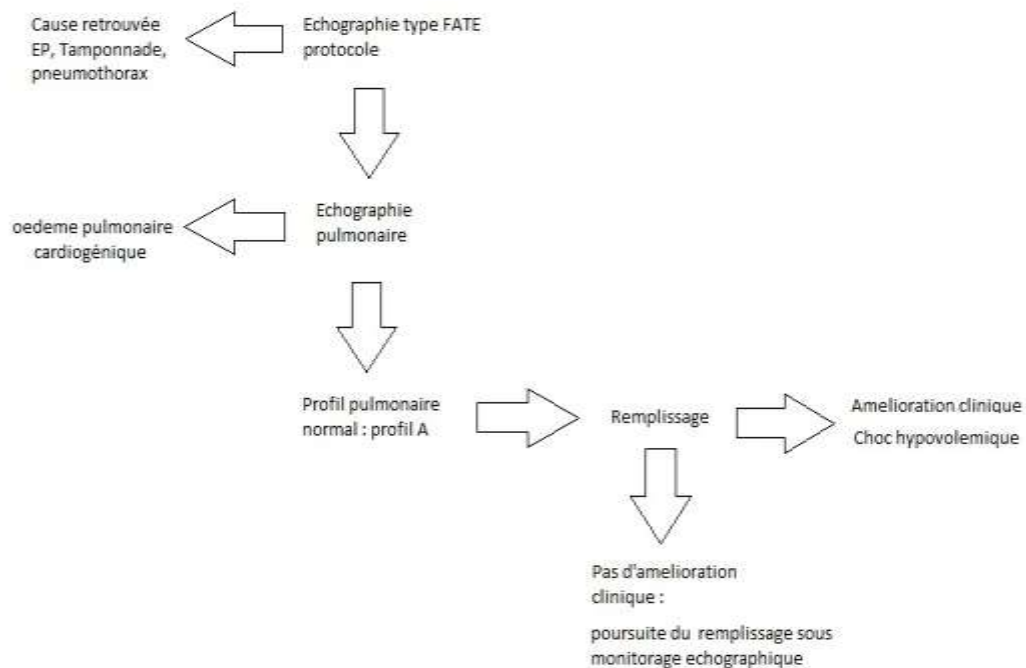
- Présence de lignes B ?

Si absence d'origine obstructive ou cardiogénique du choc, le patient est décrit comme profil A ou « profil sec » et on passe à la troisième étape.

- Troisième étape : « FALLS responder » : remplissage actif.

- L'amélioration clinique signe le choc hypovolémique.
- Le choc persistant signe la nécessité de poursuivre le remplissage, la surveillance par échographie pulmonaire permettra de maintenir le patient en profil A à surface pulmonaire sèche, puisque l'apparition de lignes B signe de façon infraclinique l'œdème pulmonaire de surcharge.

1.5.4.3. Récapitulatif du FALLS protocol :



1.5.5. Le protocole RUSH (Rapide ultrasound in shock) (51,52)

1.5.5.1. Définition

Il est utilisé fréquemment chez les patients en état de choc pour rechercher une étiologie et guider le traitement.

Il a été initialement décrit pour évaluer dans les situations cliniques critiques « la pompe, le réservoir et les tuyaux »

1.5.5.2. Étapes

- Le premier temps : la « pompe »

Détermine le statut cardiaque, nommé par simplicité « la pompe ». L'évaluation échographique du cœur implique quatre vues classiques comme décrit précédemment. On recherchera trois pathologies spécifiques : un épanchement péricardique, un trouble de la contractilité ventriculaire gauche et une dilatation ventriculaire.

- Le deuxième temps : le « réservoir »

On évalue tout d'abord le « volume du réservoir », qui correspond au volume intra vasculaire efficace, en étudiant la VCI comme vu précédemment, puis les veines jugulaires internes droite et gauche pour augmenter la sensibilité de l'appréciation de la volémie :

- De petit calibre et se collant à l'inspiration elles sont corrélées à une hypovolémie (Réservoir trop vide).
- Dilatées avec peu de variation inspiratoire, on s'orientera vers des pressions veineuses élevées (Réservoir trop plein).

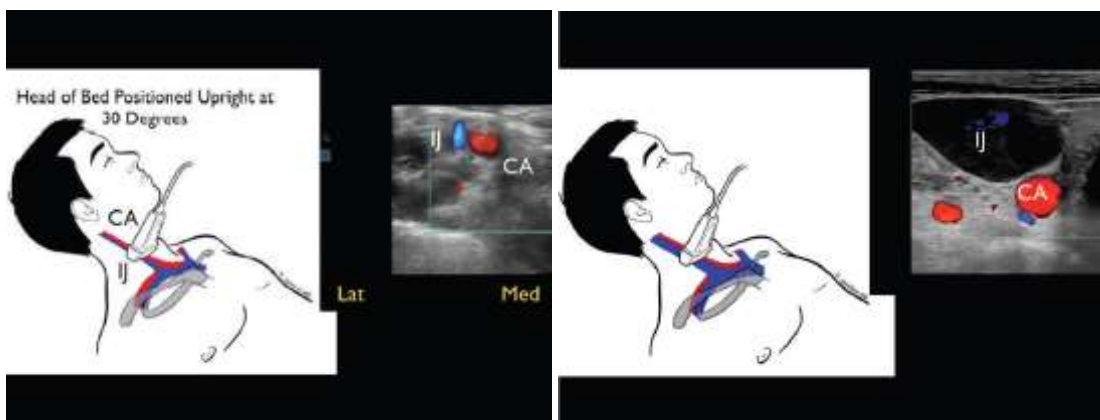


Figure 15 : Image de gauche : jugulaire interne (JI) de petit calibre et collabée. Image de droite : JI large et distendue. IJ : veine jugulaire interne. CA : artère carotide (52).

Si le réservoir est vide, on éliminera un « trou dans le réservoir » par la recherche d'un éventuel épanchement thoracique et/ou abdominal.

- Dans des conditions non traumatiques, on recherchera des signes d'ascite ou de troisième secteur pulmonaire secondaires à une défaillance d'organe.
- Dans le cas d'une femme jeune, on recherchera des signes en faveur d'une grossesse extra-utérine rompue, comme un épanchement abdominal.
- Dans le cas d'un patient traumatisé, on utilisera la FAST écho.

Enfin, on recherche une « compression du réservoir » par réalisation d'une échographie pulmonaire à la recherche en particulier d'un pneumothorax.

- Troisième temps : Les « tuyaux »

Evaluation des vaisseaux par l'étude des systèmes circulatoires artériel et veineux. Un anévrisme aortique abdominal (AAA) rompu ou une dissection de l'aorte thoracique sont des causes mortelles de chocs par hémorragie. La survie de tels patients dépend de la rapidité de l'urgentiste à effectuer le diagnostic.

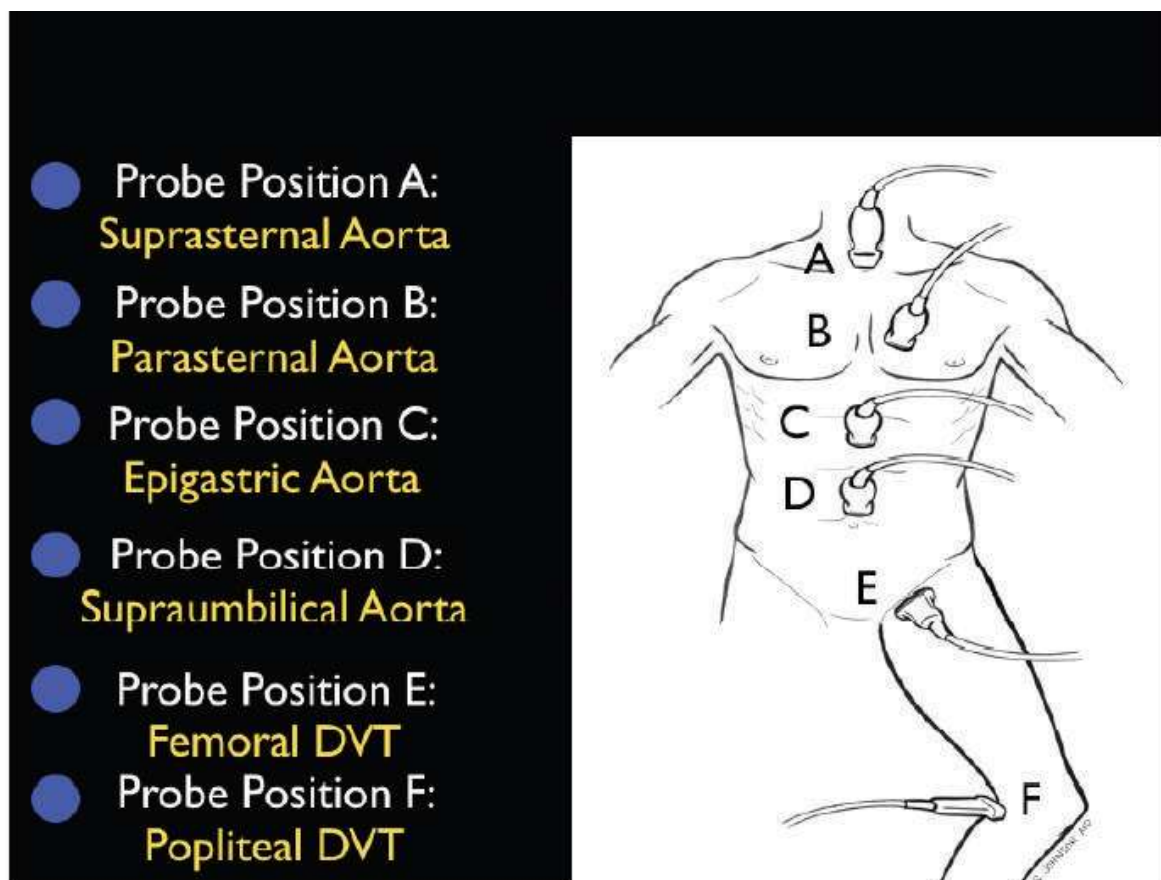


Figure 16 : Evaluation des « tuyaux » dans le protocole RUSH (52).

- L'évaluation de l'aorte abdominale : un anévrisme se caractérise par une dilatation permanente, localisée et segmentaire, avec perte du parallélisme des parois d'une artère dont le diamètre est augmenté d'au moins 50% par rapport à son diamètre normal.

Un AAA est diagnostiqué quand le diamètre du vaisseau excède 3 cm. L'examen échographique pour le diagnostic des AAA offre une sensibilité et une spécificité proche de 100% dans la plupart des études décrites, et ne semble être altéré ni par l'utilisation d'appareils portables, ni par l'utilisation simplifiée de protocoles rapides (53). Sa rupture est évoquée devant un hémopéritoine de cause non traumatique.

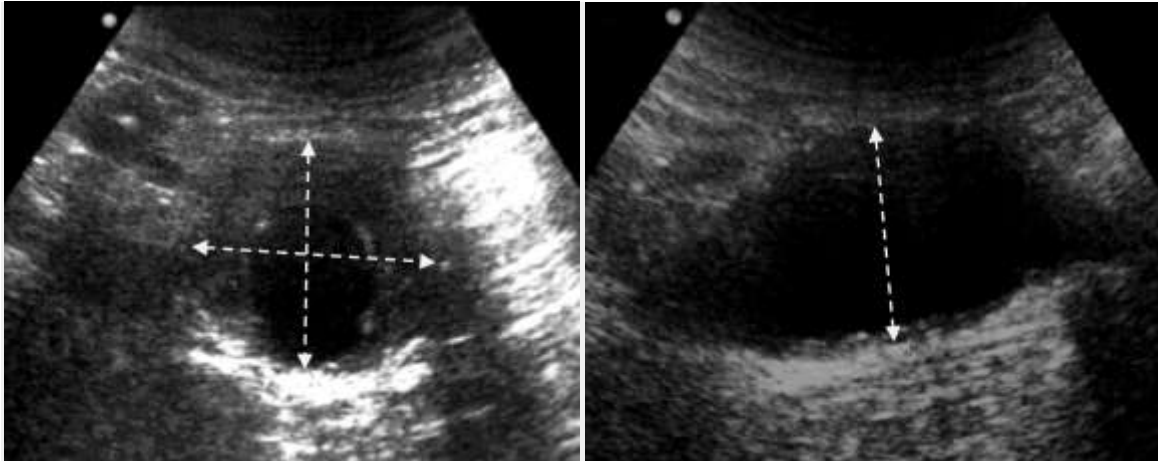


Figure 17 : A gauche : coupe transversale d'un AAA, à droite coupe longitudinale d'un AAA (40)

- Evaluation de l'aorte thoracique à la recherche d'une dissection aortique. Elle est extrêmement difficile en pratique, nécessite un bon entraînement et implique que le patient soit échogène.

Les signes échographiques évocateurs sont la dilatation de la racine aortique, l'insuffisance aortique aiguë et la présence d'un volet intimal aortique. Elle doit être évoquée devant un hémopéricarde non traumatique. En général, une racine aortique normale mesure moins de 3.8 cm.

- Evaluation du réseau veineux des membres inférieurs : à la recherche d'une TVP (Thrombose Veineuse Profonde) qui devant un état de choc est un argument supplémentaire pour une embolie pulmonaire : on regardera l'état veineux au niveau inguinal (pli de l'aîne), au niveau du trajet fémoral (moitié inférieure de la cuisse), et au niveau du creux poplité.

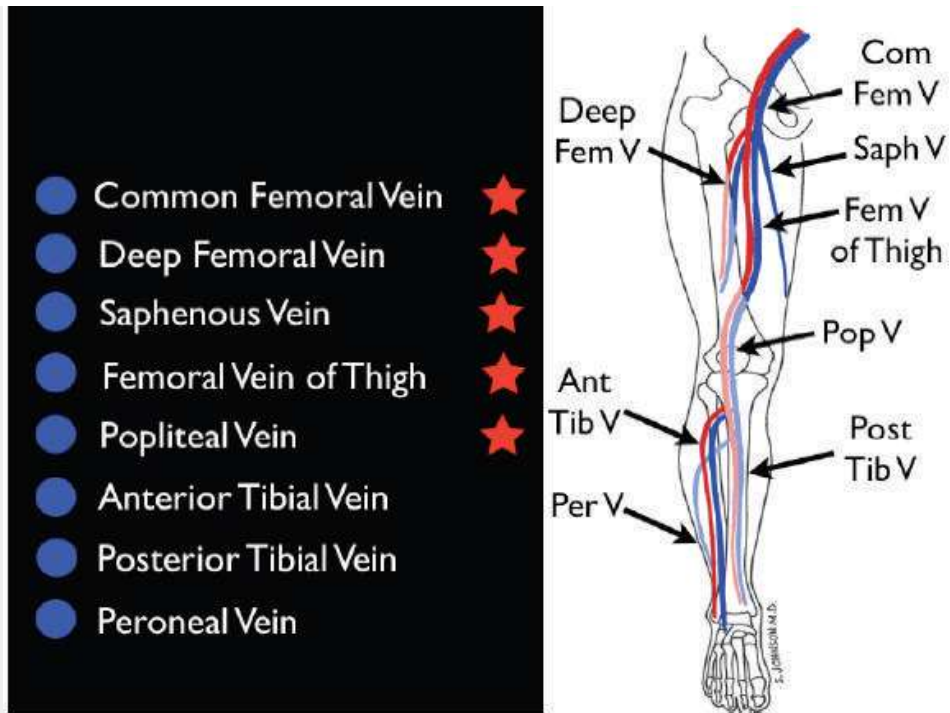
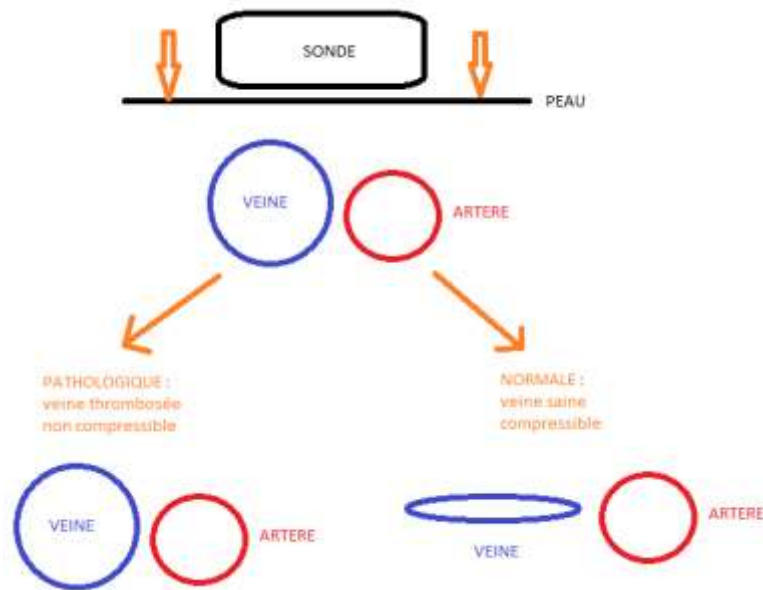


Figure 18 : Examen des membres inférieurs à la recherche d'une TVP : échographie trois points (52).

Couramment appelée échographie « trois points » elle permet de rechercher une TVP en comprimant les vaisseaux. Le signe majeur d'une TVP est l'incompressibilité de la veine.



Il existe d'autres signes indirects tels que la visualisation directe d'un caillot ou encore le test du phénomène de « chasse » avec l'utilisation du doppler couleur, que l'on peut résumer comme suit :

Tableau I : Signes échographiques indirects de TVP

	NORMAL	PATHOLOGIQUE
Contenu	Quasi échogène	Hyperéchogène
Parois	Non visibles	Visibles
Lumière de la veine	Identique en controlatéral	Augmentée
Variations respiratoires	Oui	Non
Flux doppler	Oui	Non

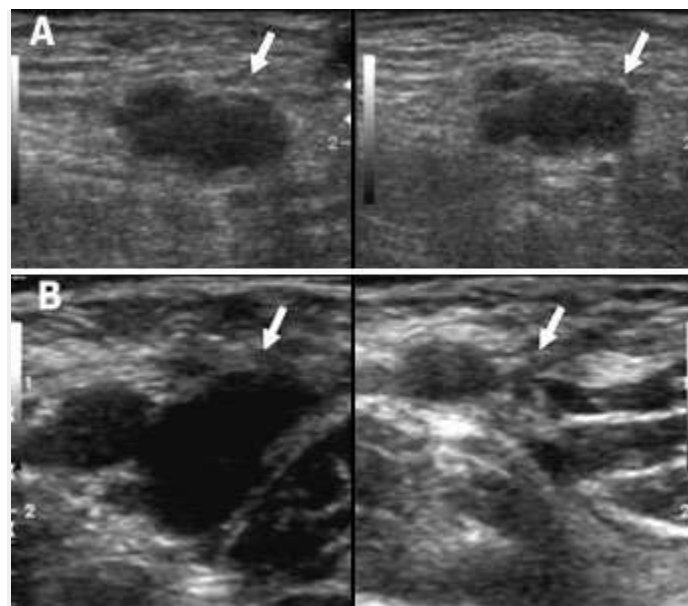


Figure 19 : Images de gauche : sans compression, images de droite : avec compression. A : Veine fémorale thrombosée non compressible. B : Veine fémorale normale compressible (54).

S'il y a une EP, une image de TVP est retrouvée chez 30 à 50% des patients. En cas de TVP, l'examen échographique a une sensibilité de 90% et une spécificité de 95%. Une TVP retrouvée chez un patient cliniquement suspect d'EP est un argument suffisant pour traiter (54).

1.5.5.3. Synthèse du déroulement du protocole RUSH

Tableau II : Les trois étapes du RUSH protocol. D'après Saif et Al. (52).

Étape 1 Évaluation de la pompe	A. Parasternales (grand et petit axe) B. Sous xiphoïdienne C. Apicale
Étape 2 Évaluation du réservoir	A. VCI grand axe B. FAST / QSD avec incidence pleurale C. FAST / QSG avec incidence pleurale D. FAST / Pelvis E. PNX / Œdème pulmonaire
Étape 3 Évaluation des tuyaux	A. Aorte suprasternale B. Aorte parasternale C. Aorte épigastrique D. Aorte supra-ombilicale E. TVP fémorale F. TVP poplitée

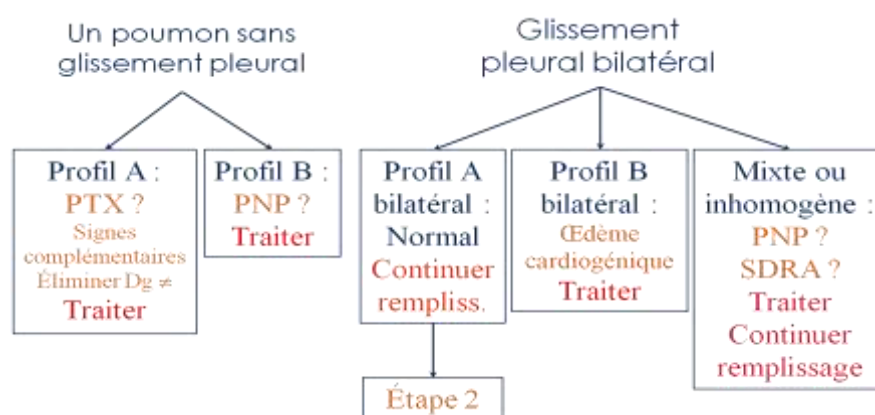
Tableau III : Récapitulatif des résultats attendus selon l'étiologie avec le protocole RUSH (52).

	Choc hypovolémique	Choc cardiogénique	Choc obstructif	Choc "distributif"
Pompe	Hyperkinésie cardiaque Cavités de petite taille	Hypokinésie et dilatation des cavités cardiaques	Hyperkinésie Ep. péricardique Tamponade VD surchargé Thrombus cardiaque	Hyperkinésie (sepsis précoce) Hypokinésie (sepsis tardif)
Réservoir	VCI aplatie VJI aplaties Ep. péritonéal et/ou pleural (perte liquidienne)	VCI distendue VJI distendues Lignes B (œdème pulmonaire) Ep. péritonéal et/ou pleural (transsudat)	VCI distendue VJI distendues Signes de PNX (glissement = lignes b = pouls pulmonaire = 0)	VCI normale ou aplatie (sepsis précoce) Ep. péritonéal et/ou pleural (exsudat)
Tuyaux	AAA Dissection aortique	Normaux	TVP	Normaux

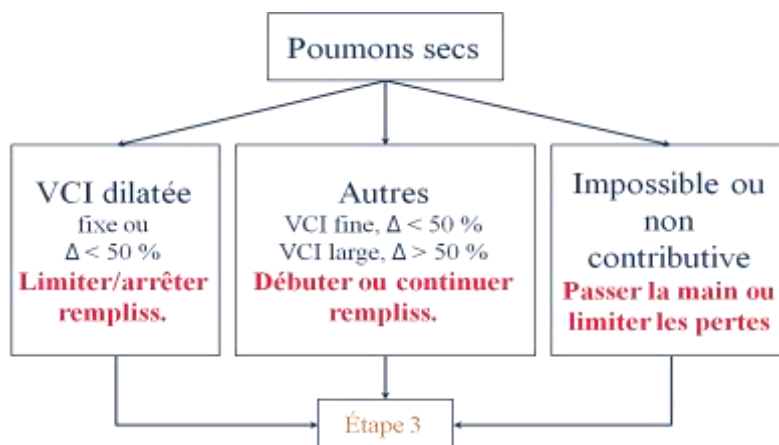
1.5.6. Le protocole AUSSIES (Australian Ultrasonographic Simplified Screening In Evaluation of Shock)

Protocole australien non publié, basé sur les différents protocoles déjà existants et souvent utilisé en pratique, il comprend trois étapes pour l'évaluation du patient choqué.

Dans un premier temps on réalise une échographie pulmonaire. Soit elle met en évidence une anomalie pouvant être traitée (pneumopathie, pneumothorax, épanchement pleural, œdème pulmonaire...), soit on retrouve un profil pulmonaire normal nécessitant le passage à la deuxième étape.



En deuxième temps, on réalise une évaluation échographique de la VCI qui est décisionnelle pour décider d'un remplissage avant de passer systématiquement à la troisième étape.



En dernier lieu, on procède à une échographie cardiaque qui, associée au contexte clinique, donne une orientation finale.

VD/VG > 1 VCI dilatée	Epanchement péricardique VCI dilatée	Cavités de taille normale ou diminuée VCI collabée ou $\Delta > 50\%$	Impossible ou non contributive
EP (probable)	Tamponade (probable)	Hypovolémie / Sepsis	🚫🔴!#&?!!
Envisager une thrombolyse	Drainage / chercher une dissection Ao	Remplissage Vérifier aorte / 3P	Autre fenêtre Changer de sonde Passer la main

1.5.7. Le protocole PREP (Programme Rapide d'Échographie du Polytraumatisé)

Il est utilisé pour pratiquer un bilan rapide du patient traumatisé afin de faire l'état des lieux des lésions, et de monitorer la surveillance.

Il intègre le protocole FAST, associé à une échographie pleurale antérieure et postérieure, des coupes sagittale et transversale de l'aorte abdominale, des coupes sagittale et transversale de la vessie, et à une étude morphologique des voies excrétrices urinaires hautes.

Il consiste à répondre par « oui » ou « non » à des questions simples, en faisant un examen de moins de 5 minutes (55):

- Epanchement dans la cavité péritonéale ?
- Epanchement dans la cavité pleurale ?
- Epanchement dans le péricarde ?
- Anévrisme de l'aorte abdominale ?
- Dilatation majeure des voies urinaires ?
- Phlébite fémoro-poplitée ?
- La VCI est-elle « pleine » ?
- Grossesse intra-utérine ?

1.5.8. Le protocole FEEL (Focused Echocardiographic Evaluation in Life support) (56,57)

Concerne le patient en arrêt cardio-respiratoire (ACR) pour appréhender et guider le traitement de la cause supposée de cet arrêt.

Le pronostic est extrêmement péjoratif pour les patients présentant une activité électrique sans pouls (AESP) non choquable ou une asystolie.

Deux auteurs ont proposé récemment d'intégrer l'échographie dans l'algorithme universel de la prise en charge de l'arrêt cardiaque (AC), comme outil de recherche d'une cause curable (58,59). Associée à l'électrocardiogramme (ECG) elle permettrait de préciser le statut électromécanique du cœur et d'appréhender la cause de l'AC.

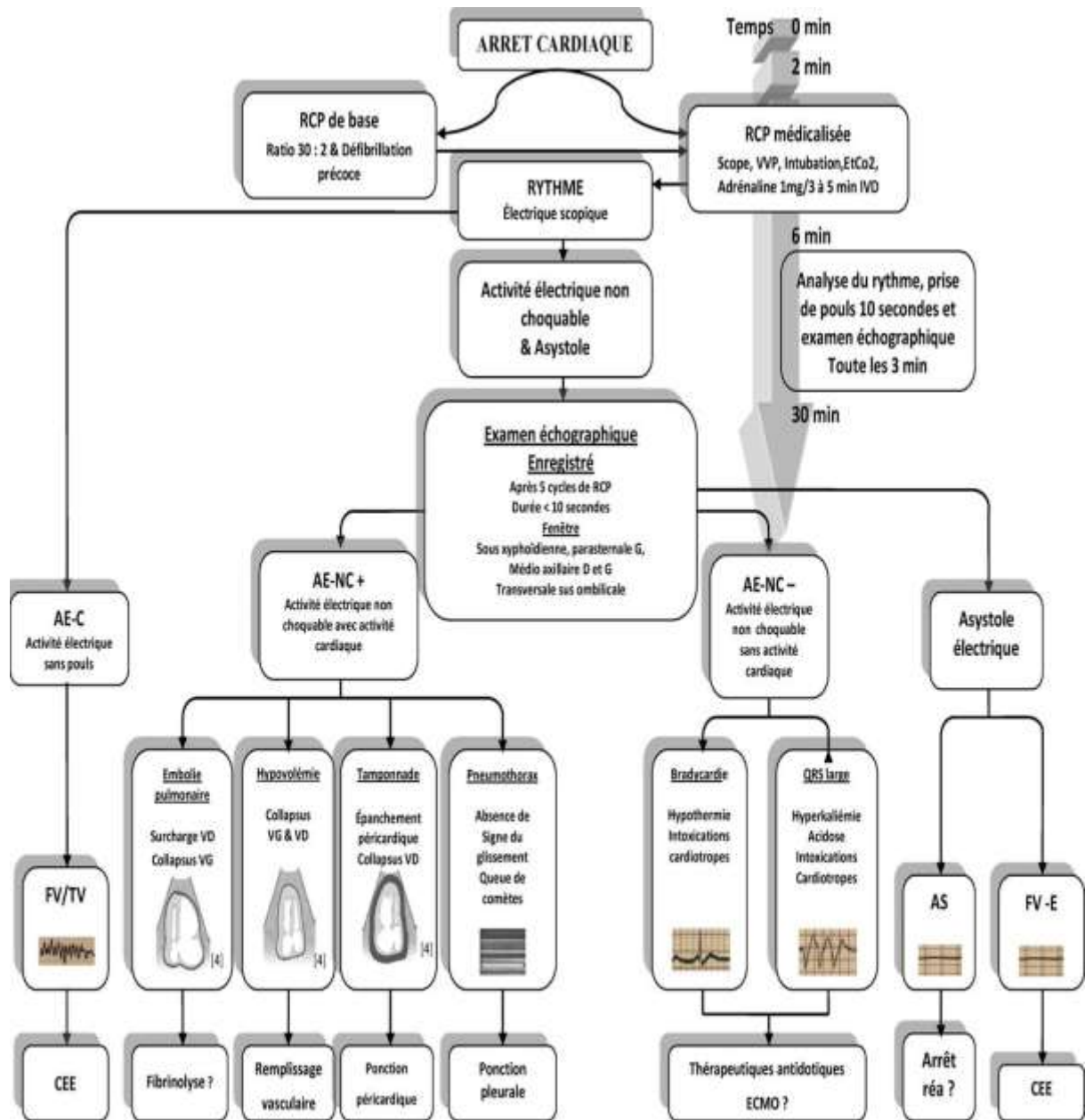
On retiendra le protocole proposé par Breitkreutz et Al. en 2007 (58), étude préhospitalière la plus importante, qui propose l'algorithme FEEL qui est le plus précis concernant le moment de la réalisation de l'examen échographique au cours de la réanimation cardio-pulmonaire (RCP) et sa durée.

Il doit être réalisé après cinq cycles de compression-ventilation et doit durer moins de 10 secondes. Il comprend trois temps et dix points résumés dans le tableau 3.

Tableau IV : Prise en charge FEEL de l'arrêt cardiaque en trois temps et dix points (58).

Phase	Etape FEEL
RCP de qualité maximale, préparation, information de l'équipe	1. Pratiquer sans retard une RCP de base et médicalisée selon les recommandations internationales (AHA guidelines), pendant au moins 5 cycles de compression/ventilation
	2. Prévenir l'équipe de RCP : "Je vais réaliser une échographie cardiaque."
	3. Préparer (ou faire préparer) l'appareil d'échographie et le tester.
	4. Adapter l'environnement (position du patient et du médecin, retirer les vêtements, etc.), se préparer à débiter l'examen
Exécution, réalisation de l'échographie	5. Demander à l'équipe de RCP de compter 10 secondes (commencer par 0) et d'effectuer simultanément une vérification du pouls dès l'arrêt prochain de la RCP
	6. Ordonner : "Arrêter la RCP à la fin de ce cycle de compressions."
	7. Poser la sonde dans la région sous-xiphoidienne du patient pendant les dernières compressions du cycle en cours
	8. Effectuer une échographie cardiaque sous-costale grand axe aussi rapidement que possible. Si vous ne pouvez pas identifier le cœur au bout de 3 secondes, faire reprendre la RCP et répéter l'examen après cinq nouveaux cycles et/ou réaliser une incidence parasternale.
Reprise de la RCP, interprétation et conséquences	9. A la 9 ^{ème} seconde au plus tard, ordonner : "Reprenez la RCP" et contrôler sa réalisation.
	10. Communiquer (seulement après la reprise des compressions thoraciques) les résultats de l'examen à l'équipe (par exemple, "il existe un mouvement de paroi, le cœur se contracte," "le cœur est immobile", "il existe un épanchement péricardique (massif)", "pas d'information concluante", "suspicion d'embolie pulmonaire", "hypovolémie") et en expliquer les conséquences ainsi que les procédures de prise en charge.

Ce protocole peut être associé à un algorithme décisionnel tel que celui proposé par Hernandez et Al. en 2008 (59) qui est le plus récent. L'équipe de Querellou et Al a effectué une revue de la littérature publiée en 2009 et propose un algorithme de synthèse après revue systématique des algorithmes déjà décrits, reprenant l'ensemble des états physiopathologiques et sémiologiques échographiques connus (57).



Abréviations :

RCP : réanimation cardio pulmonaire ; VVP : voie veineuse périphérique ; IVD : intra veineux direct ; FV/TV : fibrillation/tachycardie ventriculaire ; VD : ventricule droit ; OD : oreillette droite ; VG : ventricule gauche ; AS : asystole électrique et mécanique ; FV-E : fibrillation ventriculaire échographique ; CEE : choc électrique externe ; ECMO : extracorporel membrane oxygenation.

Figure 20 : Algorithme intégrant l'examen échographique dans l'arrêt cardiaque (57).

1.5.9. Autres indications non protocolisées

1.5.9.1. L'échographie doppler trans-crânienne

Elle sert à évaluer l'hémodynamique cérébrale, principalement dans le cadre d'un traumatisme crânien grave, en évaluant le débit sanguin cérébral pour garantir une oxygénation cérébrale adaptée.

Le DTC (Doppler Trans Crânien) permet de mesurer la vitesse de déplacement des globules rouges dans les gros troncs vasculaires intracrâniens.

Trois fenêtres osseuses peuvent être utilisées :

- La fenêtre trans-temporale : permet d'accéder au flux de l'artère sylvienne ou de l'artère cérébrale moyenne. Elle se situe sur une ligne partant du tragus jusqu'au bord externe de l'orbite, et est subdivisée en trois portions antérieure, médiane et postérieure.

Le principe de base est de mesurer l'index de pulsativité (IP) qui dépend de la vitesse systolique (Vs), de la vitesse diastolique (Vd) et de la vitesse moyenne (Vm).

$$IP = (Vs - Vd) / Vm$$

Une élévation de la pression intracrânienne (PIC) par hypertension intracrânienne (HTIC) ou une diminution de la pression artérielle moyenne (PAM), ont pour conséquence de modifier le profil de vitesse sanguine cérébrale : par exemple on retrouvera en cas d'HTIC une augmentation de l'IP et une diminution des Vd. Un IP normal signe un doppler trans crânien normal.

Une étude retrouve une corrélation significative entre un IP élevé et une pression de perfusion cérébrale (PPC) basse et propose une valeur seuil de l'IP > 1.2 (60). Des seuils de valeurs de mauvais pronostic ont été retrouvés dans une étude préhospitalière de 2010 : IP > 1.4 et Vd < 20 cm/s (61). Ces valeurs seuils peuvent conduire à la décision d'une osmothérapie ou d'une augmentation de la PAM.

- La fenêtre trans-orbitaire : permet de suivre l'artère ophtalmique du globe vers la profondeur et de repérer les segments C2 et C3 du siphon (62). Elle est utile quand la fenêtre trans temporale est inaccessible, par exemple chez le sujet âgé.

(On peut également étudier le nerf optique en passant par la fenêtre trans orbitaire : l'échographie du diamètre de l'enveloppe du nerf optique (DENO) est une méthode de détection de la PIC non invasive, peu coûteuse, disponible dans tous les établissements de santé au lit du patient, et pourrait être utile en préhospitalier (63). Elle est basée sur la mesure de la distension des espaces sous-arachnoïdiens qui entourent la portion rétrobulbaire du nerf optique (NO). L'œil et le NO sont des prolongements du système nerveux central. Il est alors supposé que les variations de pression du liquide céphalo-rachidien (LCR) ont une influence sur le diamètre de la gaine du NO (64). Ainsi la mesure de ce diamètre et de ses variations semble corrélée à la PIC. Le seuil de sécurité chez l'adulte se situerait entre 5.5 et 6 mm de diamètre (65).)

- La fenêtre sous-occipitale : impossible à réaliser dans les conditions préhospitalières chez un patient cérébrolésé, elle permet de visualiser en coupe transversale la convergence des deux artères vertébrales et le tronc basilaire formant un Y. (Le patient est allongé sur le côté ou assis sur le bord du lit et fléchit le cou de manière à dégager au maximum la nuque. La sonde est alors posée immédiatement sous l'écaille occipitale et est légèrement orientée vers le haut (62).

1.5.9.2. L'échographie abdominale non traumatique

- **Echographie vésiculaire** : focalisée dans un contexte d'urgence sur la recherche de trois éléments principaux : une lithiase, un signe de Murphy échographique et un épaissement de la paroi vésiculaire.

- Les lithiases biliaires sont caractérisées par trois signes échographiques (66) :
 - Hyperéchogénicité intra-vésiculaire
 - Cône d'ombre postérieur
 - Mobilité selon la gravité et la position du patient

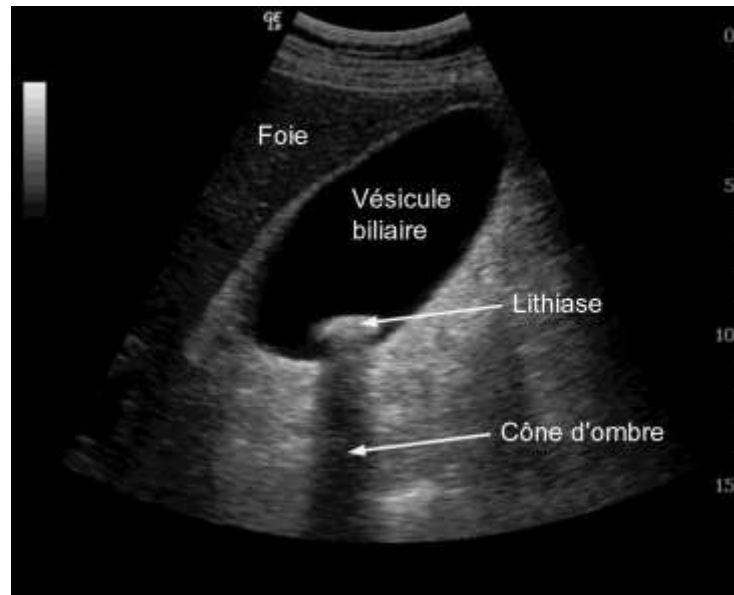


Figure 21 : Lithiase vésiculaire (40).

- Le signe de Murphy échographique correspond à une douleur ou à l'augmentation d'une douleur déclenchée par le passage de la sonde ultrasonore sur la vésicule biliaire.
- Chez un patient sain, l'épaisseur de la paroi de la vésicule doit être inférieure à 3mm.

- **Echographie rénale** : son objectif principal est de diagnostiquer une hydronéphrose aiguë consécutive à une lithiase urinaire. Elle est particulièrement utile en cas de douleurs abdominales ou lombaires atypiques. Elle permet de mesurer la taille des reins et leur morphologie.

Une hydronéphrose est un signe indirect d'obstruction, défini à l'échographie essentiellement par une dilatation harmonieuse des cavités pyélocalicielles, et identifiée par des zones liquidiennes homogènes et confluentes (67). On peut aussi parfois visualiser une lithiase et son cône d'ombre postérieur (signe direct très difficile à voir pour un non spécialiste).

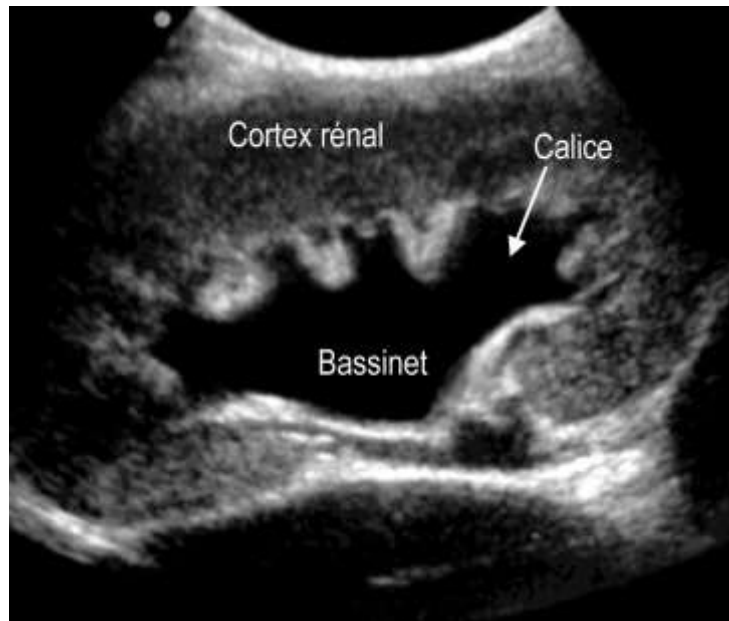


Figure 22 : Echographie rénale : dilatation des voies excrétrices (40).

Une distension de la vessie peut faire évoquer à tort une hydronéphrose. A l'inverse, une déshydratation aiguë peut la masquer. Il faut être prudent quant à l'absence d'hydronéphrose, dans la colique néphrétique vue très précocement, l'échographie rénale peut être normale.

- **Cas particulier de la femme jeune** : Grossesse extra utérine (GEU) et grossesse intra utérine (GIU).

Toute douleur abdominale aiguë chez une femme en âge de procréer doit faire évoquer une grossesse. Une hémodynamique instable associée doit faire évoquer une GEU rompue.

Les objectifs pour l'urgentiste sont simples : déterminer s'il y a une GIU et/ou un épanchement péritonéal. L'examen de référence pour faire le diagnostic de GEU reste l'échographie intra vaginale. Mais un utérus vide associé à un épanchement intra péritonéal dans un contexte évocateur orienteront fortement vers un diagnostic de GEU rompue et pourront suffire pour indiquer un geste chirurgical en cas d'hémodynamique instable associée (68).

1.5.9.3. L'échographie osseuse

Le diagnostic de fracture osseuse des os longs ou plats par échographie est facilement réalisable, et peut être utilisé en préhospitalier.

En échographie, la corticale apparaît sous forme d'une ligne hyperéchogène. Il convient d'identifier cette corticale osseuse en appliquant la sonde d'échographie perpendiculairement à l'os et de la suivre en faisant glisser la sonde jusqu'à mettre en évidence le cas échéant une rupture de continuité.

Différentes études ont porté sur les os longs, les os plats, la voûte crânienne et les os propres du nez. Le temps d'apprentissage est extrêmement court (69). L'examen de la diaphyse des os longs est l'indication la plus documentée. Sa spécificité diagnostique dépassait 92 % dans une étude récente portant sur 348 fractures suspectées (70).

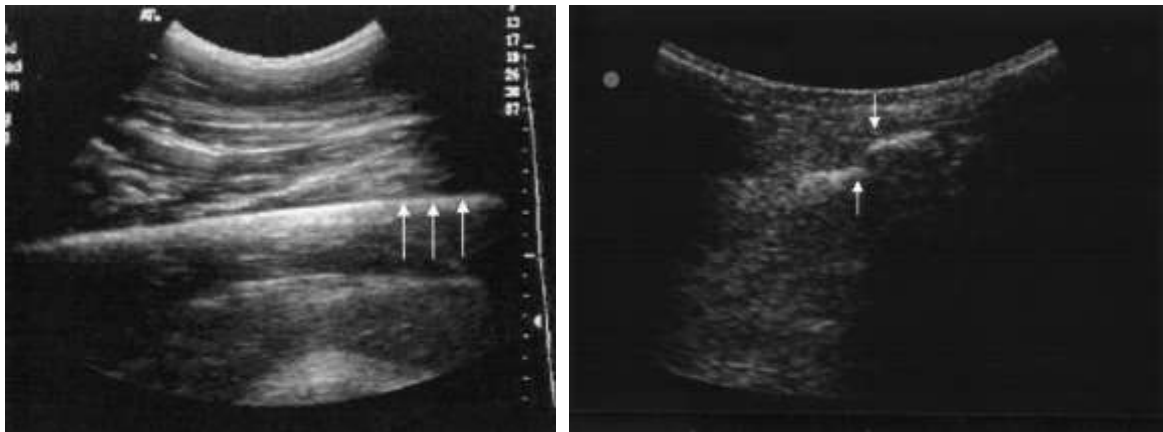


Figure 23 : Image de gauche : vue échographique longitudinale d'une corticale fémorale normale – Image de droite : vue échographie longitudinale d'une fracture de la diaphyse fémorale (69).

1.5.9.4. Echographie interventionnelle

- Abord vasculaire : par échorepérage ou échoguidage. De nombreuses études ont montré une amélioration globale de l'efficacité et de la sécurité lors des abords vasculaires centraux assistés par échographie. Le nombre de tentatives et la durée de procédure sont diminués, le taux de complications est plus faible notamment lors de l'abord de la veine jugulaire interne (71). En France l'échographie de repérage et l'échoguidage pour l'abord veineux central sont décrits comme « utiles » par l'HAS, qui n'en recommande pas pour autant officiellement l'utilisation.

- Thoracocentèse : le repérage échographique d'un épanchement pleural permet de réaliser une ponction pleurale dans des conditions de sécurité optimales en respectant une distance inter pleurale inspiratoire de 15 mm visible sur trois espaces et de ponctionner dans l'espace intermédiaire. Le taux de succès est alors de 98% et le taux de complications inférieur à 1.3% (72). L'échographie permet aussi de prendre des repères avant la ponction et de guider le geste en cas par exemple de ponction péricardique sur une tamponnade, ou drainage d'un pneumothorax compressif.

- Blocs nerveux échoguidés : L'ALR (Anesthésie Loco Régionale) échoguidée peut trouver sa place aux urgences comme en préhospitalier. Les blocs nerveux échoguidés de l'avant-bras semblent être réalisés de façon satisfaisante après une formation minimale (73) et les blocs nerveux ilio-facial, fémoral et obturateur semblent aussi avoir montré leur efficacité (74).

L'échographie utilisée comme aide dans l'ALR doit pouvoir être réalisée par les urgentistes, qui, après avoir bénéficié d'une formation validante par des médecins anesthésistes réanimateurs, pourront utiliser l'ultrasonographie dans cette application (75).

- Ponction d'ascite
- Ponctions d'abcès cutanés

1.5.10. Transposition de la pratique de l'échographie du SAU au SMUR

Les situations développées ci-dessus ont été principalement décrites dans un service d'urgence. Il est évident qu'en conditions préhospitalières, certaines limites sont à prendre en compte dans la pratique du SMUR.

1.5.10.1. Limites liées aux conditions de réalisation en préhospitalier

Il existe de multiples facteurs limitants comme les conditions liées au lieu d'intervention ou météorologiques, les mouvements engendrés par le vecteur de transport, la luminosité...

1.5.10.2. Limites liées au patient

En dehors des problèmes classiques de non échogénicité et d'agitation, le décubitus dorsal strict, la position semi-assise ou l'impossibilité de mobiliser le patient, peuvent rendre les fenêtres acoustiques peu optimales voire inaccessibles. Cela peut entraîner une modification des images et fausser les résultats, en particulier dans la mesure objective d'une dilatation ventriculaire ou dans l'appréciation de la volémie (exemple : fiabilité de l'étude échographique des jugulaires ou de l'aorte abdominale chez un patient semi assis ou de l'évaluation d'un épanchement pleural chez un patient en décubitus dorsal strict ?)

1.5.10.3. Limites liées à l'appareil ultra-portable utilisé en préhospitalier : le Vscan

Les appareils d'échographie ont évolué depuis l'oscilloscope d'Edler et Henz en 1953 jusqu'aux appareils ultraportables actuels (37). Les nouveaux échographes, portables puis ultraportables, miniaturisés et de moindre coût ont montré une bonne fiabilité diagnostique par rapport aux appareils conventionnels et ont permis l'utilisation de l'ultrasonographie en milieu préhospitalier (76–78). Il est important de souligner certaines limites :

- Mode 2D, taille de l'écran

- Absence de mode TM :
 - Impossibilité de rechercher le signe du code barre ou du point poumon dans un pneumothorax. Seule reste l'appréciation visuelle de l'abolition du glissement pleural, qui est cependant repérable pour un urgentiste formé et entraîné.
 - Impossibilité de calculer les fractions de raccourcissement, seule reste l'appréciation visuelle des dyskinésies, qui sera d'autant plus fiable dans les dysfonctionnements majeurs. (Il existe normalement une excellente corrélation entre l'impression visuelle en 2D et la mesure exacte, dans les conditions idéales de réalisation d'une échographie cardiaque ce qui n'est pas forcément le cas en préhospitalier).

- Absence de doppler pulsé : impossibilité de l'évaluation hémodynamique réalisée sur la chambre de chasse du VG et sur la valve mitrale. Impossibilité de réalisation d'un doppler trans crânien.

- Une seule sonde disponible : gamme de fréquences restreinte, absence de sonde linéaire haute fréquence, (rendant non objective l'évaluation des veines jugulaires), contre-indication de l'échographie du nerf optique.

1.5.10.4. Limites liées aux « vecteurs »

Le choix des véhicules est différent selon les SMUR : Unité mobile hospitalière (UMH) ou véhicule médicalisé léger (VML).

- Certaines UMH peuvent être équipées d'échographes classiques aux fonctionnalités standard mais plus volumineux et non déplaçables sur le terrain.
- Les VML sont équipés d'échographes ultra-portables dont les limites ont été décrites ci-dessus, mais qui peuvent être utilisés au chevet du patient quelque soient les conditions.

Ces limites nécessitent une adaptation de la pratique échographique des urgentistes. L'évolution de la technologie devrait bientôt pallier ces inconvénients en améliorant les fonctionnalités des échographes ultra-portables. A savoir qu'il existe un appareil d'échographie transportable au chevet du patient, plus lourd et plus volumineux, permettant tous les modes standard et disposant des trois sondes... mais dont le coût est presque 10 fois plus élevé.

Le Vscan doit être très prochainement amélioré avec une deuxième sonde, de type linéaire. Aucun échographe ultra-portable ne dispose actuellement d'un doppler pulsé, un appareil dispose d'un mode TM mais sans doppler couleur.

1.5.10.5. Adaptation des protocoles avec l'échographe ultra-portable

Tous les protocoles précédemment décrits sont transposables en situation préhospitalière dans les limites suscitées.

- Le protocole FALLS, moins connu et plus complexe, peut largement trouver son intérêt lors de transports très longs ou le monitoring standard peut s'avérer insuffisant.
- Le protocole RUSH reste utilisable en se servant des mesures effectuées sur la VCI sans prendre en compte les veines jugulaires.

2. Intérêt en milieu rural : exemple du département de la Meuse

2.1. Particularités du département meusien

La Meuse est un département rural qui se caractérise par :

- La densité la plus faible de Lorraine avec 31 habitants/km²
- Un habitat dispersé
- Une population âgée
- Un éloignement géographique du CHU et du centre hospitalier régional (CHR) de Lorraine
- Des difficultés de circulation surtout en hiver

2.2. Infrastructures routières

Deux axes routiers majeurs traversent la Meuse :

- L'autoroute A4, au nord : Verdun est à une heure de Metz
- La nationale 4 au sud, qui dessert Commercy et Ligny-en-Barrois, et assure les liaisons avec Toul, Nancy et Strasbourg.

Du fait de la faible densité de la population, de l'absence d'axe routier performant, les délais d'intervention du SMUR sont majorés et les trajets peuvent atteindre plus d'une heure. La pointe nord du département est frontalière avec la Belgique. Les SMUR transfrontaliers n'étant pas d'actualité, la distance d'intervention entre Verdun et la frontière Belge est de plus de 60 km, soit une heure de trajet dans des conditions de circulation difficiles.

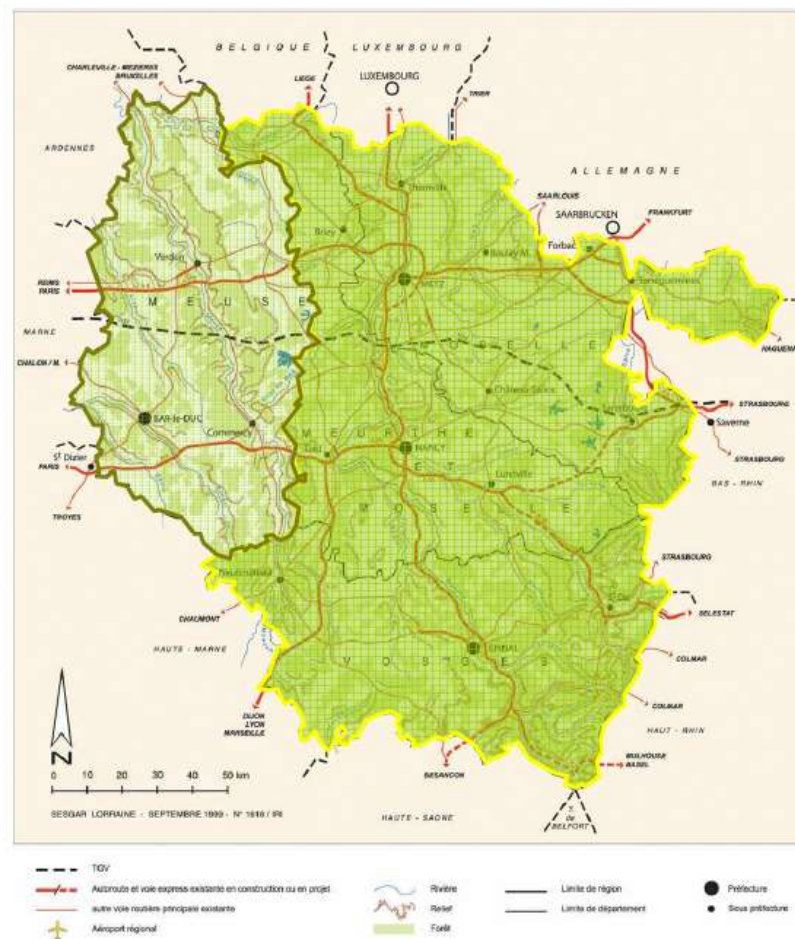

Figure 24 : Infrastructures routières dans la Meuse (79).

2.3. Les intervenants

2.3.1. Le fonctionnement de la régulation médicale : le Service d'Aide Médicale Urgente (SAMU) 55

Le SAMU 55 est installé à Verdun, dans le principal pôle hospitalier meusien : le centre hospitalier Verdun-Saint-Mihiel (CHVSM).

Le premier maillon de la chaîne de secours préhospitalier est la réponse téléphonique du centre 15, assurée par deux assistants de régulation médicale (ARM). Un médecin régulateur, présent 24h/24 assure la réponse médicale. Le SAMU 55 dispose de différents vecteurs pour assurer la prise en charge des patients. Le transport des patients peut être effectué soit par voie terrestre, soit par voie aérienne.

2.3.2. Le Service Mobile d'Urgence et de Réanimation médicale (SMUR)

2.3.2.1. Définition et rôle

Le SMUR est un service hospitalier assurant en tous lieux et prioritairement hors de centres hospitaliers, la prise en charge médicale d'un malade ou blessé grave nécessitant des gestes de réanimation avant son transport vers la structure de soins adaptée (80).

2.3.2.2. Les secteurs d'intervention

Le SAMU 55 peut s'appuyer sur deux départs SMUR en Meuse :

- Verdun qui couvre le nord du département : 840 interventions en 2013
- Bar-le-Duc qui couvre le sud meusien : 484 interventions en 2013

Il peut également s'appuyer sur les équipes SMUR des départements voisins lorsque les interventions ont lieu en zone limitrophe d'un autre département.

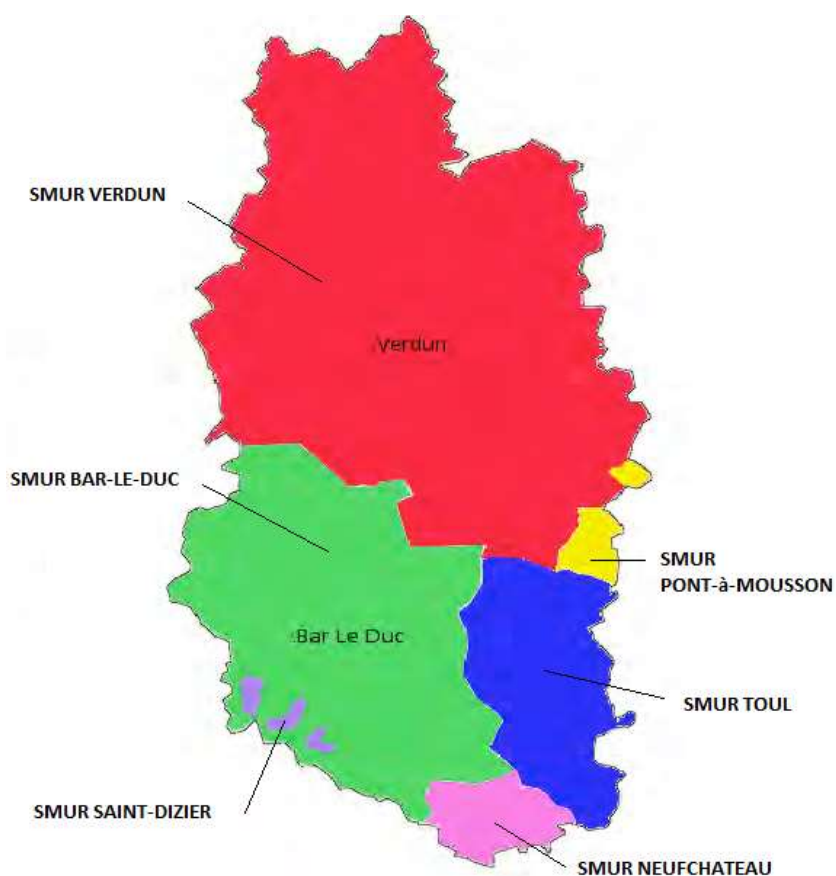


Figure 25 : Les territoires des SMUR en Meuse (81).

Une intervention SMUR est très codifiée et les délais dépendent de la durée de chaque phase de prise en charge.

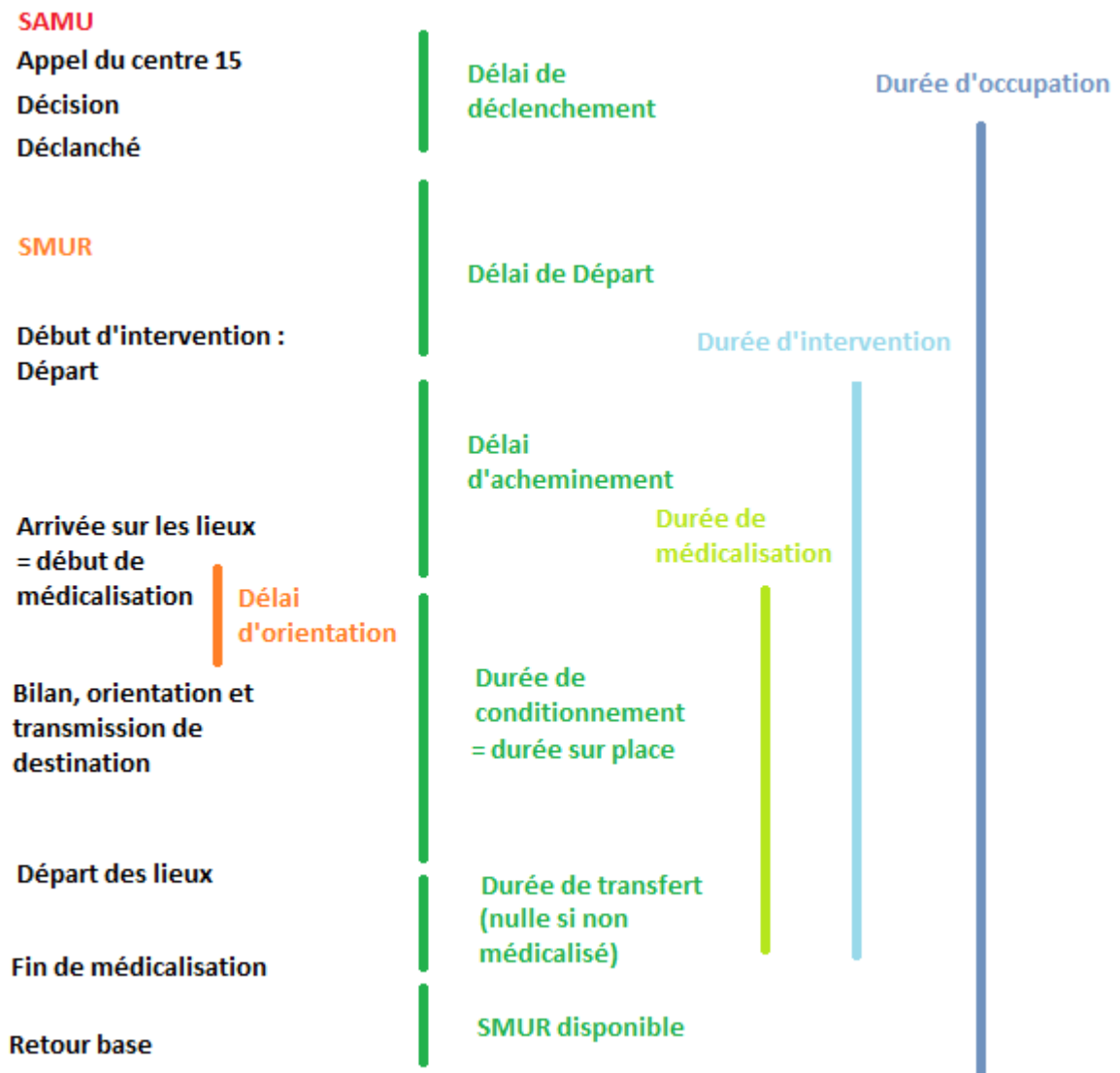


Figure 26 : Déroulement d'une intervention SMUR.

La difficulté principale en Meuse réside dans les délais importants d'acheminement et de transfert des patients. Pour exemple, pour une intervention déclenchée à Breux dans le nord meusien, le SMUR le plus proche est celui de Verdun. La durée d'arrivée sur les lieux est de plus d'une heure (environ 70km) et un transfert vers Nancy par la route dure plus de deux heures (environ 170km) (82), à ces délais s'ajoutent le temps de conditionnement du patient.

2.3.3. Les médecins généralistes

La densité médicale de la Meuse est la plus faible de Lorraine, largement inférieure à la moyenne nationale (79 généralistes pour 100 000 habitants). On compte actuellement 157 médecins généralistes libéraux en activité, dont 48% ont plus de 60 ans. Un médecin généraliste de garde est toujours présent la nuit.

2.3.4. Les Médecins Correspondants du SAMU (MCS)

Les MCS sont des médecins de premier recours, formés à l'urgence, qui interviennent en première ligne avant l'arrivée du SMUR.

Les MCS ne sont pas des moyens du SMUR. Leur participation à l'aide médicale urgente est régit par l'Arrêté du 12 février 2007 (83) (Annexe 2). L'objectif est d'assurer une prise en charge à l'urgence vitale dans des zones particulièrement isolées ou dépourvues de ressources médicales.

Les MCS ont suivi une formation et sont équipés avec tout le matériel leur permettant de débiter une réanimation. En 2013, 266 interventions MCS ont été demandées par le centre 15.

2.3.5. Les CH meusiens

En Meuse, l'offre de soins s'articule autour de deux centres de référence :

- Le centre hospitalier Verdun – Saint-Mihiel (CHVSM)
- Le pôle santé du sud meusien avec le centre hospitalier de Bar-le-Duc, la polyclinique du parc et le centre spécialisé de Fains-Véel

Le CHVSM dispose d'un plateau technique performant comportant :

- Un hélicoptère
- Une réanimation et une unité de soins intensifs
- Un plateau d'imagerie avec IRM et scanner fonctionnant H24
- Un secteur de soins intensifs de cardiologie

- Une maternité de niveau 2b
- Un service de coordination pour les Prélèvements Multi Organes (PMO)
- Un plateau de chirurgie viscérale, orthopédique, ORL
- Un plateau et un équipement de télémédecine permettant de transférer les images dans le cadre de la prise en charge des pathologies neuro-vasculaires, et une possibilité de transfert d'images (pathologies neurochirurgicales, polytraumatisés...)

2.3.6. Les CH de référence

En Lorraine, le CHU de Nancy et le CHR de Metz sont les deux CH de référence.

En l'absence de plateau technique adapté, ils entretiennent des coopérations régionales avec les autres établissements publics de santé, en fonction des besoins territoriaux de prise en charge.

Cette coopération interrégionale est indispensable pour une prise en charge optimale des patients qui présentent des pathologies ne pouvant être prises en charges dans les CH de proximité. Ainsi par exemple, le SAMU 55 transfèrera vers le CHR de Metz les patients présentant des syndromes coronariens aigus, ou vers le CHU de Nancy les patients présentant un traumatisme crânien grave, du fait de l'absence de plateau de coronarographie ou de service de neurochirurgie.

2.3.7. Intérêt de l'échographie préhospitalière en zone rurale

L'échographie est un moyen d'aide au diagnostic et de surveillance. La Meuse se caractérise par une dispersion de la population, des conditions routières parfois difficiles, des distances d'intervention longues et un éloignement des CH de référence. Cela majore les délais de prise en charge et les temps de transfert des patients. L'utilisation de l'hélicoptère régional ne répond que partiellement à cette problématique puisque 1/3 des interventions héliportées sont impossibles du fait des conditions météorologiques.

L'échographie préhospitalière trouve ici toute sa place.

Vu ces délais de transfert, cela implique que le patient soit stabilisé avant et pendant le trajet. La pratique d'une FAST échographie en SMUR ne rallonge pas ces délais, le temps de réalisation de l'examen étant compris entre 1 et 8 minutes, ce qui est modeste comparé au temps d'intervention global, d'autant plus que l'échographie est souvent réalisée pendant le transport. Elle est faisable et fiable et constitue une réelle aide au diagnostic et à la surveillance (84).

Plusieurs urgentistes du SMUR de Verdun sont formés à l'échographie, et le VML a été équipé d'un Vscan en juillet 2013. Aux vues de ces éléments, il nous a semblé pertinent de décrire notre expérience d'utilisation du Vscan dans un SMUR rural.

III. Deuxième partie : Etude

1. Matériel et méthodes

1.1. Objectifs

1.1.1. Objectif primaire

L'objectif de cette étude est d'évaluer l'intérêt de l'échographie ultraportable intégrée à l'examen clinique comme un outil d'aide diagnostique pour les urgentistes dans la prise en charge préhospitalière.

1.1.2. Objectifs secondaires

Evaluer la fiabilité des examens pratiqués par les médecins urgentistes en SMUR en comparant ces examens à ceux réalisés a posteriori par des spécialistes (principalement radiologues et cardiologues).

Proposer des axes de réflexion dans le cadre de la réalisation de protocoles préhospitaliers en fonction des résultats.

1.2. Critères étudiés

Critères étudiés pour l'objectif primaire :

- La prévalence
- Les modifications diagnostiques
- Les modifications du traitement initialement envisagé
- Les modifications de l'orientation du patient
- Le bénéfice global ressenti par l'urgentiste en charge du patient

Critères étudiés pour les objectifs secondaires :

- La concordance entre les examens de l'urgentiste et du spécialiste
- Le taux de fiabilité des examens réalisés par les urgentistes
- L'incidence de la formation sur la réalisation ou non d'une échographie
- Les différents types d'échographies réalisées
- Les motifs de non - réalisation
- Le nombre de patients en état de choc ayant bénéficié ou non d'une échographie en SMUR
- Le lieu et les délais d'intervention

1.3. Type d'étude

Il s'agit d'une étude observationnelle descriptive. L'étude a été réalisée par le SMUR de Verdun, sur une période de 9 mois : du 11 octobre 2013 au 11 juillet 2014. Les patients ont été inclus de façon prospective.

1.4. Population et critères d'inclusion

Sont inclus tous les patients dont l'âge est supérieur ou égal à 15ans, bénéficiant d'une prise en charge préhospitalière primaire médicalisée par le SMUR de Verdun.

1.5. Déroulement

1.5.1. Première partie

Au cours de la période étudiée, tous les patients répondant aux critères d'inclusion ont été recensés. Pour chaque patient, un recueil de données a été effectué anonymement à partir du dossier SMUR.

Une feuille récapitulative des objectifs de l'étude, des critères d'inclusion et des indications de réalisation d'une échographie a été remise aux urgentistes concernés par une activité SMUR, ainsi que la date du début de relevé des données.

Pour chaque intervention, un questionnaire était proposé aux médecins SMUR (annexe 3). Ce questionnaire établi en collaboration avec les médecins urgentistes de Verdun recensait les données suivantes : leur niveau de formation à l'échographie, le motif de recours au SMUR, et les détails sur l'utilisation du Vscan.

Les indications de la réalisation d'une échographie étaient les suivants :

- Douleur thoracique
- Dyspnée et détresse respiratoire
- Douleur abdominale
- Traumatisés graves
- Choc non traumatique
- ACR

En cas d'échographie non réalisée, les motifs de non utilisation proposés étaient :

- Hors indications
- Conditions rendant impossible l'utilisation du Vscan
- Pas de formation à l'échographie
- Autre motif
- Jugée inutile (item rajouté après réévaluation du questionnaire)

En cas d'utilisation de l'échographe, le médecin SMUR devait préciser :

- Le diagnostic initial
- Les images visualisées
- Le diagnostic final
- La modification du traitement
- L'apport du Vscan en thérapeutique
- La modification de l'orientation
- La pratique d'un geste technique
- L'utilité ressentie

Ce questionnaire était ajouté à la collecte des données issue de l'étude du dossier SMUR habituel.

1.5.2. Deuxième partie

Dans un second temps, pour chaque patient ayant bénéficié d'une échographie, nous avons effectué des recherches dans son dossier médical pour y rechercher des informations complémentaires.

- En cas de retour au CH de Verdun, nous avons recherché le devenir des patients en se basant sur le logiciel « Résurgences » qui renseignait sur le devenir à court terme du patient et l'orientation, et sur le logiciel « Evoluance » qui permettait d'obtenir des informations sur l'évolution à plus long terme, et d'avoir accès aux comptes-rendus des examens d'imagerie pratiqués a posteriori par les spécialistes.

- Pour les patients transférés sur un CH de référence, un suivi a été effectué afin d'accéder au courrier de sortie permettant de connaître d'une part le devenir, et d'autre part les résultats des examens d'imagerie effectués a posteriori par les spécialistes.

Le résultat d'imagerie réalisée par le spécialiste à posteriori (body scanner, échographie cardiaque, radiographie pulmonaire...) a permis de qualifier l'échographie pratiquée en SMUR de « superposable » ou « non superposable » en fonction de la similitude ou non des résultats retrouvés.

1.6. Nature des données recueillies

A partir du dossier SMUR et du questionnaire de l'étude :

- Age du patient
- Sexe du patient
- Motif d'intervention
- Ville d'intervention
- Distance entre l'hôpital de Verdun et la ville d'intervention

- Sous-catégorie du diagnostic :
 - ACR
 - Causes cardio-vasculaires
 - Causes abdominales non traumatiques
 - Causes pulmonaires
 - Traumatologie
 - Hors indication
- Diagnostic final codé en CIM 10
- Destination du patient
- Formation de l'urgentiste
- Vscan utilisé :
 - En cas de non utilisation :
 - Motif
 - En cas d'utilisation :
 - Résultat contributif
 - Diagnostic initial
 - Images visualisées
 - Diagnostic final
 - Modification du diagnostic
 - Modification du traitement
 - Modification de l'orientation
 - Aide à la réalisation d'un geste technique
 - Utilité globale
- Présence d'un état de choc
- Indication présumée d'une échographie dans le cas d'une prise en charge par un médecin non formé (après lecture de la feuille SMUR)
- Concordance avec les résultats d'imagerie retrouvés a posteriori

1.7. Critères de jugement retenus

1.7.1. Utilité

L'utilisation du Vscan a été jugée « utile » si elle était à l'origine d'une modification du diagnostic, du traitement ou de l'orientation, ou si l'urgentiste a qualifié la réalisation de l'échographie de bénéfique pour la prise en charge, par exemple en renforçant une hypothèse diagnostique, ou en éliminant une lésion.

1.7.2. Fiabilité

L'échographie pratiquée par l'urgentiste en SMUR a été jugée « fiable » si les résultats retrouvés sur les examens d'imagerie étaient en accord avec les images initialement observées. Si plusieurs organes ont fait l'objet d'une étude échographique pour le même patient (exemple : cardiaque et pulmonaire) le terme « partiellement concordant » a été attribué si l'une des échographies était concordante et l'autre non.

1.7.3. Concordance

La concordance entre les examens réalisés par les urgentistes et les examens de référence a été évaluée par un test de concordance entre deux estimateurs : le coefficient Kappa de Cohen. Le classement de l'accord a été jugé en fonction de la valeur de Kappa selon la classification proposée par Landis et Koch (85) :

Tableau V : Classement de l'accord entre deux estimateurs selon le coefficient Kappa de Cohen

Accord	Kappa
Excellent	$\geq 0,81$
Bon	0,80 - 0,61
Modéré	0,60 - 0,41
Médiocre	0,40 - 0,21
Mauvais	0,20 - 0,0
Très mauvais	$< 0,0$

1.7.4. Motifs d'intervention « Hors indication »

Les motifs d'intervention qualifiés de « hors indication » sont ceux pour lesquels l'intérêt d'une échographie n'a pas été décrit, ou ceux nécessitant une échographie avec un mode non présent sur le Vscan (DTC notamment).

- Dans la catégorie « hors indication » ont été retenus les items suivants:
 - Accident vasculaire cérébral (AVC)
 - Céphalées
 - Coma
 - Convulsion
 - Hypothermie
 - Intoxication
 - Noyade
 - Anaphylaxie
 - Pendaïson
 - Troubles du comportement

1.7.5. Utilité présumée a posteriori : urgentistes non formés à l'échographie

Dans les cas où l'urgentiste n'était pas formé à l'échographie, nous nous sommes appuyés sur le dossier SMUR de l'intervention, en reprenant l'anamnèse, les constantes et la clinique, pour savoir si le Vscan aurait pu être contributif, et avons qualifié l'échographie de :

- Sûrement utile : pour les patients ayant subi un traumatisme abdominal ou thoracique direct et les patients présentant un état de choc.
- Peut-être utile : pour les patients dont le motif d'appel est inclus dans les indications, mais dont les informations sur le dossier SMUR sont insuffisantes pour juger de la pertinence.
- Inutile : pour les patients présentant des pathologies rentrant dans le cadre « hors indication » décrit ci-dessus.

1.7.6. Etats de choc

La présence d'un état de choc a été définie si le praticien l'avait décrite dans son examen clinique, ou si la lecture du dossier SMUR montrait une dysfonction d'organe associé à un état hémodynamique instable avec TAS (Tension Artérielle Systolique) < 90 mmHg, ou baisse de 40 mmHg par rapport au chiffre de base ou une PAM < 65 mmHg.

1.8. Matériel utilisé : le Vscan (annexe 4)

Il s'agit d'un appareil d'échographie ultraportable, actuellement le plus petit existant sur le marché. Il pèse 390g, mesure 135 * 73 * 28 mm et possède une sonde « phased array » à large bande passante qui autorise l'étude ultrasonore à des profondeurs variées, avec un spectre en fréquence large : de 1,7 à 3,8 MHz.

Il peut fonctionner en deux modes : un mode 2D noir et blanc avec visualisation des images en temps réel, et un mode doppler couleur. Il possède une fonction de mesure qui permet de « caliper » les images.

Il est possible de sauvegarder les images, de les étudier à posteriori, ou de faire des boucles vidéo de 3s. Il a été utilisé dans des études récentes, où la qualité des images ainsi que sa fiabilité ont été évaluées (76–78).

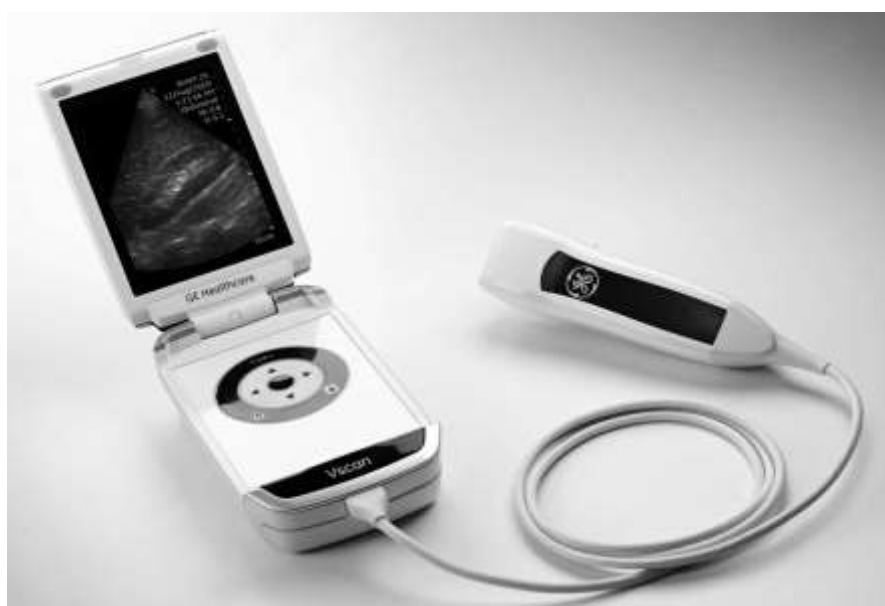

Figure 27 : le Vscan

1.9. Formation des urgentistes

Ont été considérés comme « formés » les urgentistes ayant bénéficié d'une formation à l'échographie, comme décrit dans la partie I.1.2, complétée et validée avant le 11 octobre 2013.

Ont été considérés comme « en cours de formation » les urgentistes bénéficiant actuellement d'une formation à l'échographie sans l'avoir validée, mais ayant bénéficié des cours du tronc commun et pratiqué au moins 20 examens.

Ont été considérés comme non formés les urgentistes ne remplissant pas les critères sus-décrits.

1.10. Analyse statistique

Les dossiers SMUR sont saisis dans le logiciel Tournesol (R.Demettre) ; un fichier anonyme en a été extrait puis traité sous EXCEL (Microsoft) ; les questionnaires Vscan, anonymes également, ont été saisis dans ce fichier. Le numéro de régulation a permis de relier les données.

Analyse statistique descriptive et analytique des données : les variables quantitatives ont été décrites par la moyenne, la médiane, l'écart type, les variables qualitatives ont été décrites par leurs effectifs en nombre et pourcentages.

Les informations concernant le suivi des patients nous ont été communiquées par nos confrères ayant pris en charge les patients.

2. Résultats

2.1. Analyse descriptive

2.1.1. Caractéristiques de la population prise en charge en SMUR

Au cours de la période étudiée, nous avons recensé un total de 409 patients pris en charge par le SMUR de Verdun en intervention primaire. 24 patients de moins de 15 ans ont été exclus de l'étude. Ont été exclus également 4 patients pour lesquels la fiche d'intervention SMUR n'a pas été retrouvée. 381 patients ont donc été inclus dans l'étude.

2.1.1.1. Répartition selon le sexe

Sur les patients inclus, ont été recensés :

- 261 hommes (68,5%)
- 120 femmes (31,5%)
- Sexe ratio hommes/femmes de 2.17

2.1.1.2. Répartition selon l'âge

L'âge minimum est de 15 ans, l'âge maximum est de 96 ans, avec une moyenne de 61,5 ans, une médiane de 56,5 ans et un écart type de 20,2 ans. Les âges sont répartis comme expliqué dans la figure 32.

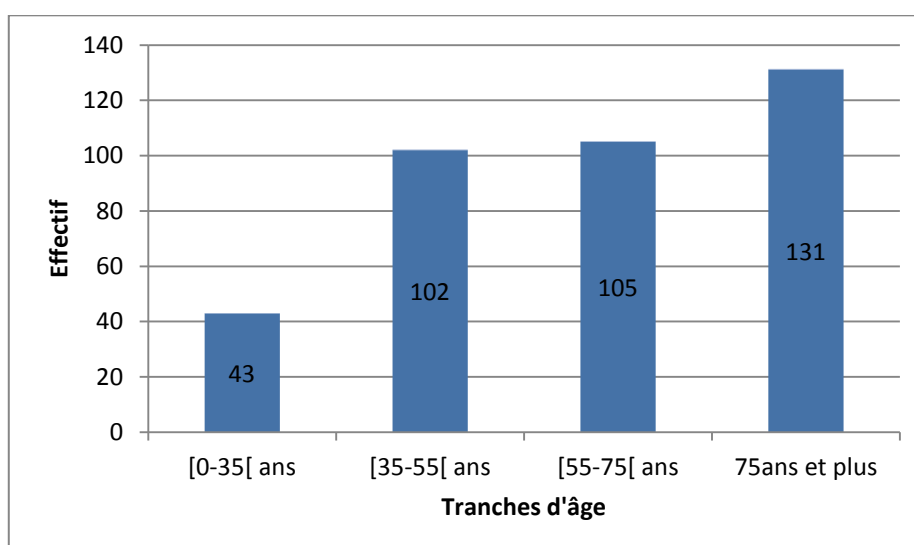


Figure 28 : Répartition de la population de l'étude en fonction des tranches d'âge.

2.1.1.3. Répartition selon le lieu d'intervention

Nous avons établi la distance en km entre le CH de Verdun et le lieu d'intervention.

Les résultats ont été divisés en trois catégories :

- De 0 à 10 km : 131 interventions (34,4%)
- De 10 à 25 km : 96 intervention (25,2%)
- Plus de 25 km : 154 interventions (40,4%)

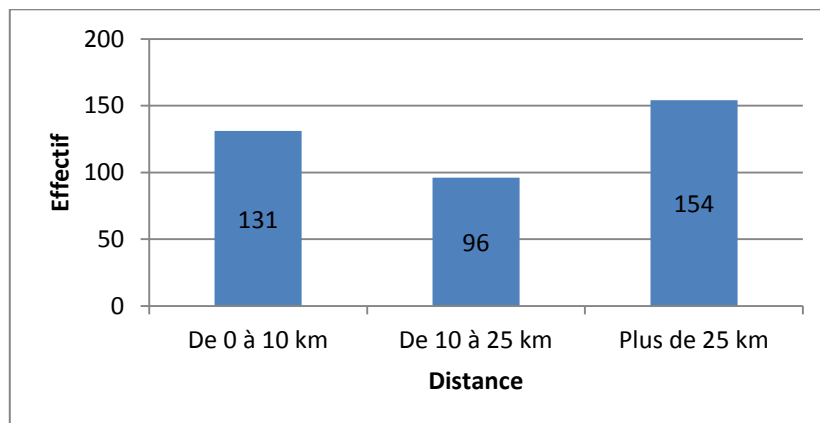


Figure 29 : Distance entre le CH de Verdun et les villes d'intervention SMUR

2.1.2. Taux de réponse

Parmi les 381 interventions pour des patients répondant aux critères d'inclusion, 275 questionnaires ont été remplis soit un taux de réponse de 72,2%.

2.1.3. Motifs de recours à une équipe SMUR

Nous avons recensé 33 diagnostics différents sur les 381 interventions. Ces diagnostics ont été divisés en 6 sous catégories :

- ACR : 44 cas (11,5%)
- Causes cardiovasculaires : 126 cas (33,1%)
- Hors indications : 96 cas (25,2%)
- Causes abdominales non traumatiques : 15 cas (3,9%)
- Causes pulmonaires : 51 cas (13,4%)
- Traumatologie : 49 cas (12,9%)

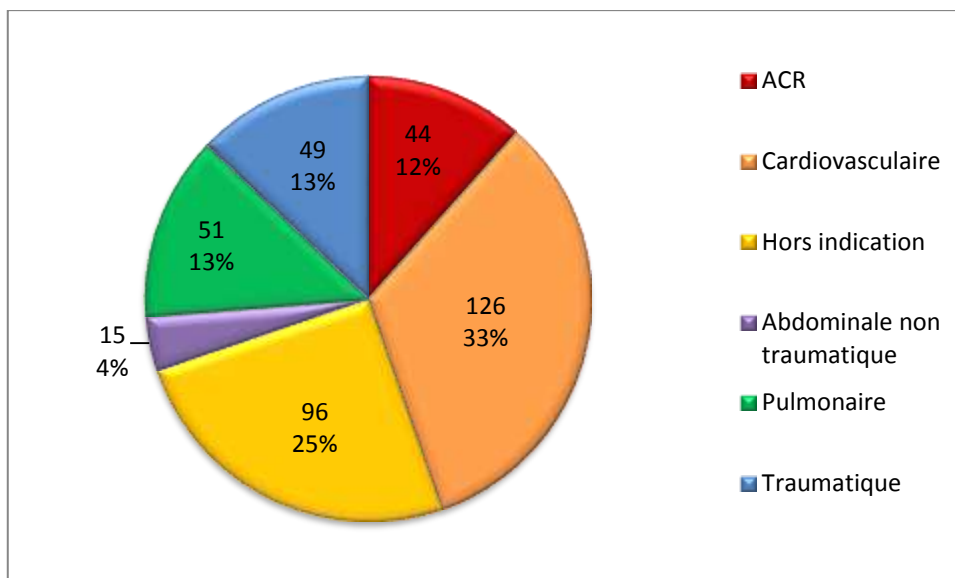


Figure 30 : Répartition selon le motif de recours.

Le diagramme suivant récapitule tous les motifs de recours à une équipe SMUR.

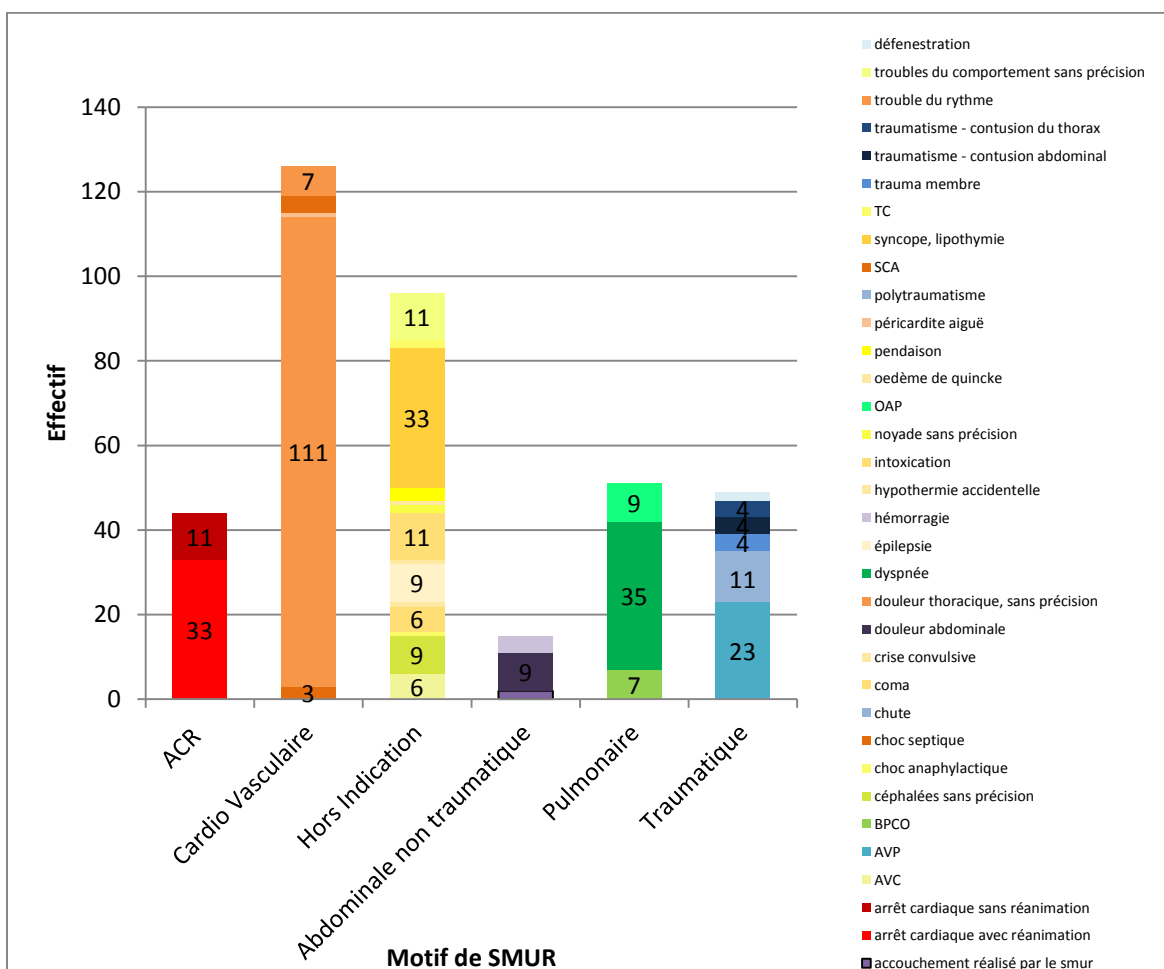


Figure 31 : Motifs de recours à une équipe SMUR

2.2. Critères étudiés pour l'objectif primaire : résultats

L'objectif principal de cette étude était d'évaluer l'intérêt du Vscan en préhospitalier.

2.2.1. Utilisation de l'échographie en SMUR

Le Vscan a été utilisé dans 60 cas, soit 15.7% de la totalité des interventions incluses dans l'étude (21,8% des 275 fiches renseignées).

2.2.2. Population ayant bénéficié d'une échographie

On retrouve 41 hommes (68,3%) et 19 femmes (31,7%).

L'âge moyen des patients est de 57,9 ans, étendue de 21 à 94 ans. La médiane est de 57ans et l'écart type de 22,9 ans.

2.2.3. Utilité du Vscan

2.2.3.1. Utilisation du Vscan selon le diagnostic

Les 60 échographies effectuées ont été réalisées dans les pathologies suivantes :

- Causes abdominales non traumatiques : 4 cas (6,7%)
 - Douleur abdominale : 2 cas (3,3%)
 - Douleur épigastrique : 1 cas (1.7%)
 - Hypothermie sur hématomène : 1 cas (1.7%)

- ACR : 15 cas (25%)
 - Arrêt cardiaque avec réanimation : 15 cas (25%)
 - Arrêt cardiaque sans réanimation : 0 cas (0%)

La moyenne d'âge de la population ayant bénéficié d'une échographie pour un ACR est de 71,1 ans avec une médiane à 80 ans et un écart type de 21 ans. L'étendue est de 30 à 92 ans.

- Causes cardiovasculaires : 16 cas (26,7%)
 - Douleur thoracique, sans précision : 12 cas (20%)
 - Intoxication aux cardiotropes : 1 cas (1,7%)
 - Syndrome coronarien aigu (SCA) : 1 cas (1,7%)
 - Trouble du rythme : 2 cas (3,3%)

La moyenne d'âge de la population ayant bénéficié d'une échographie pour une cause cardiovasculaire est de 54,7 ans avec une médiane à 48 ans et un écart type de 21 ans. L'étendue est de 25 à 89 ans.

- Causes pulmonaires : 5 cas (8,3%)
 - Dyspnée : 2 cas (3,3%)
 - Œdème aigu du poumon (OAP) : 3 cas (5%)
- Traumatologie : 20 cas (33,3%)
 - Accident de la voie publique (AVP) : 8 cas (13,3%)
 - Traumatisme crânien (TC) : 2 cas (3,3%)
 - Chute : 3 cas (5%)
 - Polytraumatisme : 1 cas (1,7%)
 - Traumatisme - contusion abdominale : 3 cas (5%)
 - Traumatisme - contusion du thorax : 3 cas (5%)

La moyenne d'âge de la population ayant bénéficié d'une échographie pour une cause d'origine traumatique est de 41.5 ans avec une médiane à 41 ans et un écart type de 14.2 ans. L'étendue est de 21 à 66 ans.

Tableau VI : Récapitulatif des motifs de réalisation d'une échographie et moyenne d'âge par catégorie.

Catégories	Abdominale non traumatique	ACR	Cardiovasculaire	Pneumo	Traumatique
Diagnostics					AVP : 8
	Douleur abdominale : 2		Douleur thoracique : 12		TC : 2
	Douleur thoracique : 1	Avec réanimation : 25	Intoxication : 1	Dyspnée : 2	Chute : 3
	Hypothermie sur hémorragie : 1	Sans réanimation : 0	SCA : 1	OAP : 3	Polytraumatisé : 1
			Trouble du rythme : 2		Contusion abdominale : 3
					Contusion thoracique : 3
Moyenne d'âge	65,3 ans	71,1 ans	54,7 ans	87,6 ans	41,5 ans

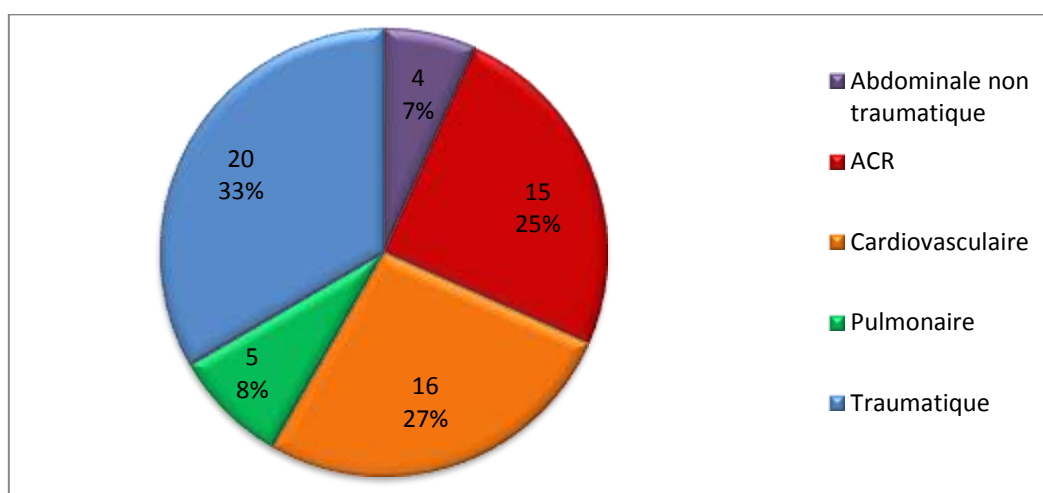


Figure 32 : Répartition des motifs d'utilisation du Vscan

2.2.3.2. Utilité du Vscan

55 examens ont été considérés comme utiles :

- **L'hypothèse diagnostique initiale a été modifiée dans 18 cas (32,73%)**
 - FAST échographie négative : Dans 7 cas, le diagnostic initial suspecté était une lésion d'organe plein intra-abdominal, et la négativité répétée de la FAST échographie a conduit à modifier ce diagnostic.

- FAST échographie positive : 2 cas
 - Un cas d'épanchement non traumatique dans l'espace de Morrison faisant suspecter une rupture d'anévrisme artériel.
 - Un cas d'épanchement post-traumatique isolé dans le cul de sac de Douglas faisant suspecter un saignement abdominal.
- Echographie cardiaque négative : dans 3 cas, pour un motif d'appel pour une douleur thoracique évoquant un infarctus du myocarde, une échographie cardiaque strictement normale associée à un ECG normal a conforté le médecin urgentiste dans l'absence de nécrose myocardique.
- Echographie cardiaque positive : dans 5 cas, l'échographie cardiaque a modifié le diagnostic initialement retenu :
 - Un cas de suspicion d'exacerbation de BPCO s'est avéré être un OAP après visualisation d'une dilatation du VG et de lignes B à l'échographie pulmonaire.
 - Un cas d'ACR récupéré montrant après la RCP une akinésie apicale signant l'infarctus.
 - Un cas d'ACR sans activité électrique mais à activité cardiaque retrouvée à l'échographie avec dilatation majeure du VD faisant pratiquer une thrombolyse de sauvetage.
 - Un cas de douleur thoracique typique avec ECG en faveur d'un SCA avec sus-décalage du segment ST (ST+) où l'échographie a mis en évidence une tamponnade majeure.
 - Un cas d'ACR avec VD dilaté et nombreux thrombus intracardiaques droits faisant suspecter une EP.

- **Le traitement initialement envisagé a été modifié dans 17 cas (30.91%)**
 - Dans 3 cas de douleur thoracique atypique, la normalité de l'échographie cardiaque dans un contexte clinique rassurant avec ECG normal ou non contributif a conduit à la non-administration de la thérapeutique anticoagulante du SCA.
 - Dans 4 cas d'ACR, la persistance de l'absence d'activité cardiaque échographique après RCP bien conduite a confirmé l'arrêt des manœuvres de réanimation.
 - Dans 5 cas de traumatisme abdominal, la négativité de la FAST écho et de sa répétition pour monitoring a confirmé la décision de transport sans instauration de remplissage.
 - Dans 1 cas d'ACR, la présence d'une activité cardiaque échographique avec dilatation majeure du VD a conduit à une thrombolyse.
 - Dans 1 cas de douleur thoracique typique avec SCA ST+, la présence d'une tamponnade a évité l'administration de la thérapeutique anticoagulante.
 - Dans 1 cas de dyspnée avec suspicion d'exacerbation de BPCO, la présence d'un VG dilaté et de lignes B a conduit à l'administration de diurétiques.
 - Dans 1 cas d'ACR récupéré, la présence d'une akinésie apicale a conduit à une thrombolyse.
 - Dans 1 cas de traumatisme abdominal, la présence d'un épanchement dans le cul de sac de Douglas a conduit à un remplissage précoce et à un monitoring de la FAST échographie.

- **L'orientation a été modifiée dans 13 cas (23,64%)**

- Dans 7 cas, l'urgentiste envisageait un transfert médicalisé sur un CH de référence, et a modifié cette orientation après l'échographie.
- Dans 5 cas, l'urgentiste a visualisé des images motivant le transfert immédiat vers un CH de référence.
- Dans 1 cas de douleur thoracique typique avec sus décalage du segment ST, l'orientation était initialement prévue vers un plateau de coronarographie sur un CH de référence. Après visualisation d'une tamponnade massive avec le Vscan, l'orientation s'est faite vers le plateau de chirurgie cardiaque du CH de référence.

- **Un geste vital a été réalisé dans 1 cas (1.82%)**

Sur un cas d'ACR avec persistance d'une activité cardiaque à l'échographie et dilatation majeure du VD, une thrombolyse a été effectuée.

- **L'urgentiste a estimé que l'examen lui a été utile dans 50 cas (90.91%)**

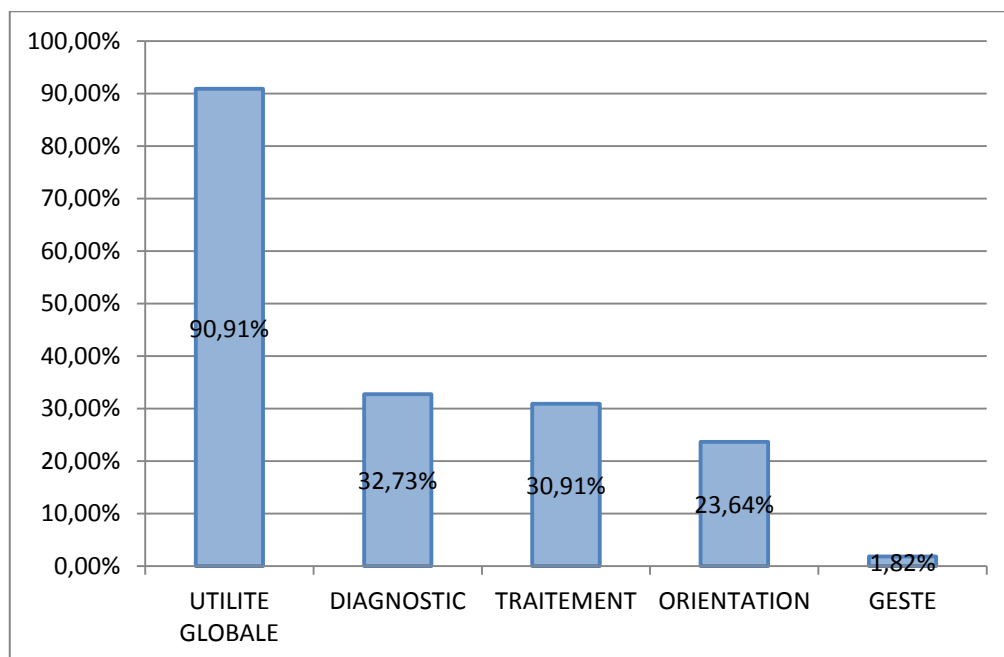


Figure 33 : Utilité du Vscan en SMUR

2.3. Critères étudiés pour les objectifs secondaires : résultats

2.3.1. Fiabilité des examens réalisés par les urgentistes

36 examens d'imagerie diagnostiques ont été réalisés a posteriori et analysés pour étude de la concordance. Dans les 24 cas restants on compte 19 cas où aucun examen d'imagerie de référence n'a été fait, et 5 cas où l'échographie en SMUR n'avait pas été contributive.

Sur la totalité des échographies (60 examens) on compte :

- Non comparables car échographie non réalisable dans 5 cas (8,3%)
- Non comparables car pas d'imagerie effectuée a posteriori dans 19 cas (31,7%)
- Concordants dans 31 cas (51,7%)
- Non concordants dans 2 cas (3,3%)
- Partiellement concordants dans 3 cas (5%)

En ne prenant en compte que les examens qui ont été comparables, les résultats des urgentistes sont considérés comme :

- Concordants dans 31 cas (86,11%)
- Non concordants dans 2 cas (5,56%)
- Partiellement concordants dans 3 cas (8,33%)

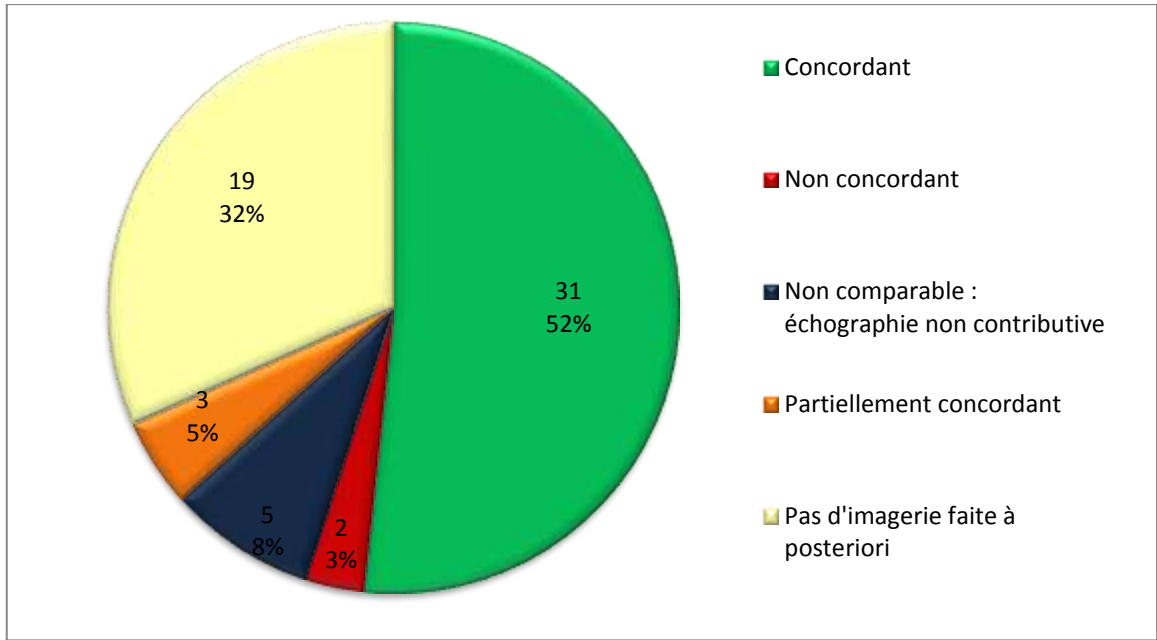


Figure 34 : Taux de fiabilité des examens réalisés par les urgentistes sur la totalité des échographies.

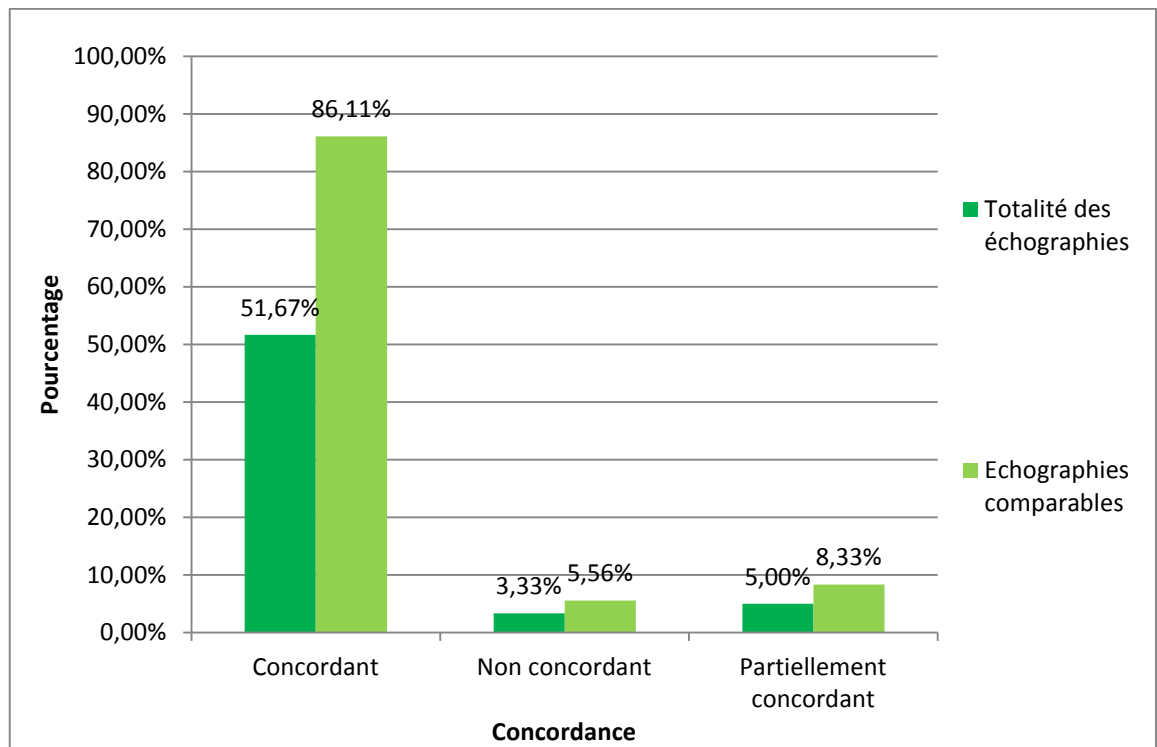


Figure 35 : Taux de fiabilité des examens réalisés par les urgentistes sur la totalité des échographies et sur les échographies comparables.

2.3.2. Incidence de la formation sur la réalisation ou non d'une échographie

Sur les 13 urgentistes ayant une activité SMUR, 2 étaient non formés, 3 étaient en cours de formation et 8 étaient formés à l'échographie.

Parmi les 60 échographies effectuées, 20 ont été réalisées par les urgentistes en cours de formation à l'échographie et 40 par les urgentistes formés.

- Pour les urgentistes en cours de formation on retrouve sur les 20 échographies effectuées :

- 11 cas où l'échographie est concordante (55%)
- 3 cas où le patient était non échogène (15%)
- 6 cas où aucune imagerie n'a permis de valider le Vscan (30%)

- Pour les urgentistes formés on retrouve sur les 40 échographies effectuées :

- 20 cas où l'échographie est concordante (50%)
- 3 cas où l'échographie est partiellement concordante (7.5%)
- 2 cas où l'échographie est non concordante (5%)
- 2 cas où le patient est non échogène (5%)
- 13 cas où une imagerie complémentaire n'a pas été réalisée (32,5%)

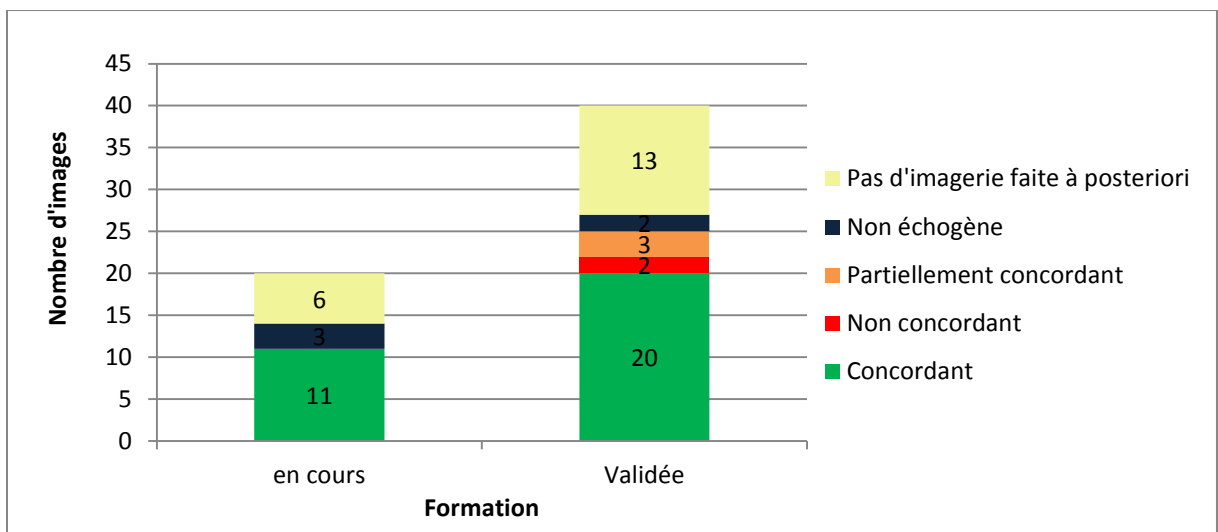


Figure 36 : Corrélation entre les résultats des échographies et le niveau de formation.

En ne prenant en compte que les résultats qui ont pu être comparés à un examen de référence a posteriori, on observe un taux de concordance de 100% chez les urgentistes en cours de formation et de 76% chez les urgentistes formés.

2.3.3. Type d'échographies réalisées

2.3.3.1. Répartition

On comptabilise au total 38 échographies cardiaques, 22 FAST échographies, 2 échographies pulmonaires et 2 études de la VCI. Plusieurs types d'échographie ont pu être faits sur le même patient.

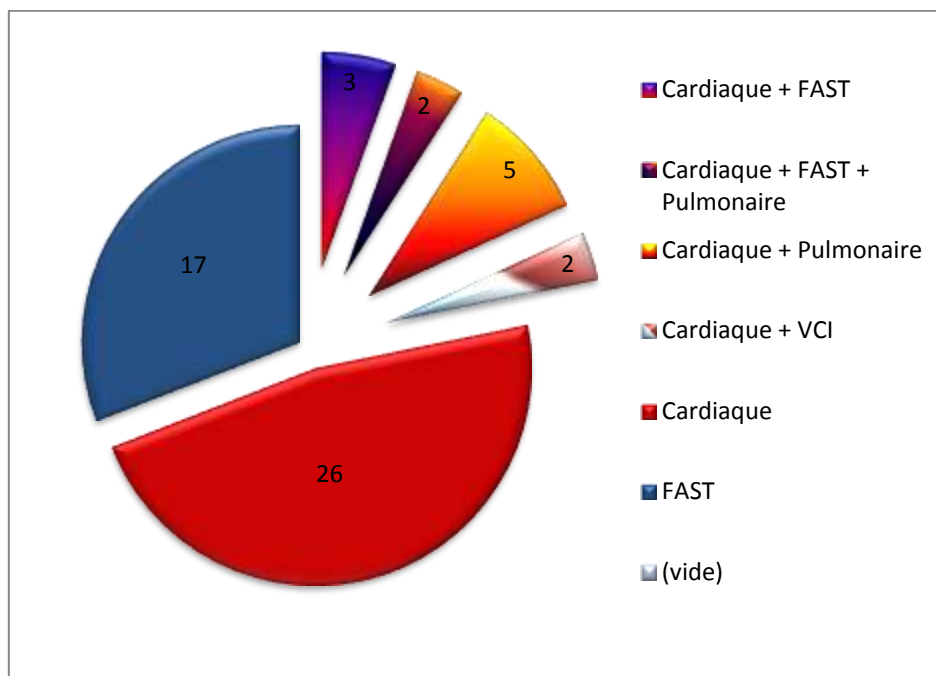


Figure 37 : répartition des différents types d'échographie

2.3.3.2. Taux de fiabilité en fonction du type d'examen

- Les deux échographies non concordantes sont des échographies cardiaques. Dans un cas il a été observé une dilatation du VG par l'urgentiste, qui n'était pas retrouvée par le cardiologue. Dans le second cas, l'échographie a été décrite comme normale par l'urgentiste alors que le cardiologue retrouvait un feuillet d'épanchement péricardique.

- Les échographies partiellement concordantes sont décrites comme telles car une partie des examens est concordante et l'autre non :

- Dans le premier cas l'échographie cardio-pulmonaire est décrite comme normale : le cardiologue retrouve une akinésie inférieure, mais l'échographie pulmonaire est normale.
- Dans le second cas, l'échographie cardio-pulmonaire est décrite comme normale, le bodyscanner retrouve un hémithorax postérieur d'environ 100ml, mais l'échographie cardiaque est normale.
- Enfin, le dernier cas décrit un cœur gauche dilaté, le cardiologue ne met en évidence qu'une dilatation de l'oreillette gauche.

2.3.3.3. Sensibilité et spécificité des examens pratiqués

Tous examens confondus, la sensibilité des examens pratiqués par les urgentistes en SMUR dans notre étude est de 60% et la spécificité est de 96%.

Pour l'échographie cardiaque, la sensibilité est de 57% et la spécificité de 92%.

Pour la FAST échographie, la sensibilité est de 100% et la spécificité de 100% également.

2.3.3.4. Etude de concordance entre les examens des urgentistes et les examens de référence

La concordance entre les deux estimateurs a été évaluée au moyen du coefficient Kappa de Cohen.

Pour les FAST échographies, on retrouve une concordance observée de 1 et une concordance théorique de 0.8 soit un coefficient Kappa à 1, donc une concordance jugée « excellente ».

Pour les échographies cardiaques, on retrouve une concordance observée de 0.8 et une concordance théorique de 0.58 soit un coefficient Kappa à 0.53, donc une concordance jugée « modérée ».

Pour la totalité des échographies, la concordance observée est de 0.86 et la concordance théorique de 0.64, soit un coefficient Kappa à 0.62 et une concordance jugée « bonne ».

2.3.3.5. Images retrouvées

Les images décrites en texte libre par les praticiens ont été regroupées en fonction du type d'échographie réalisée.

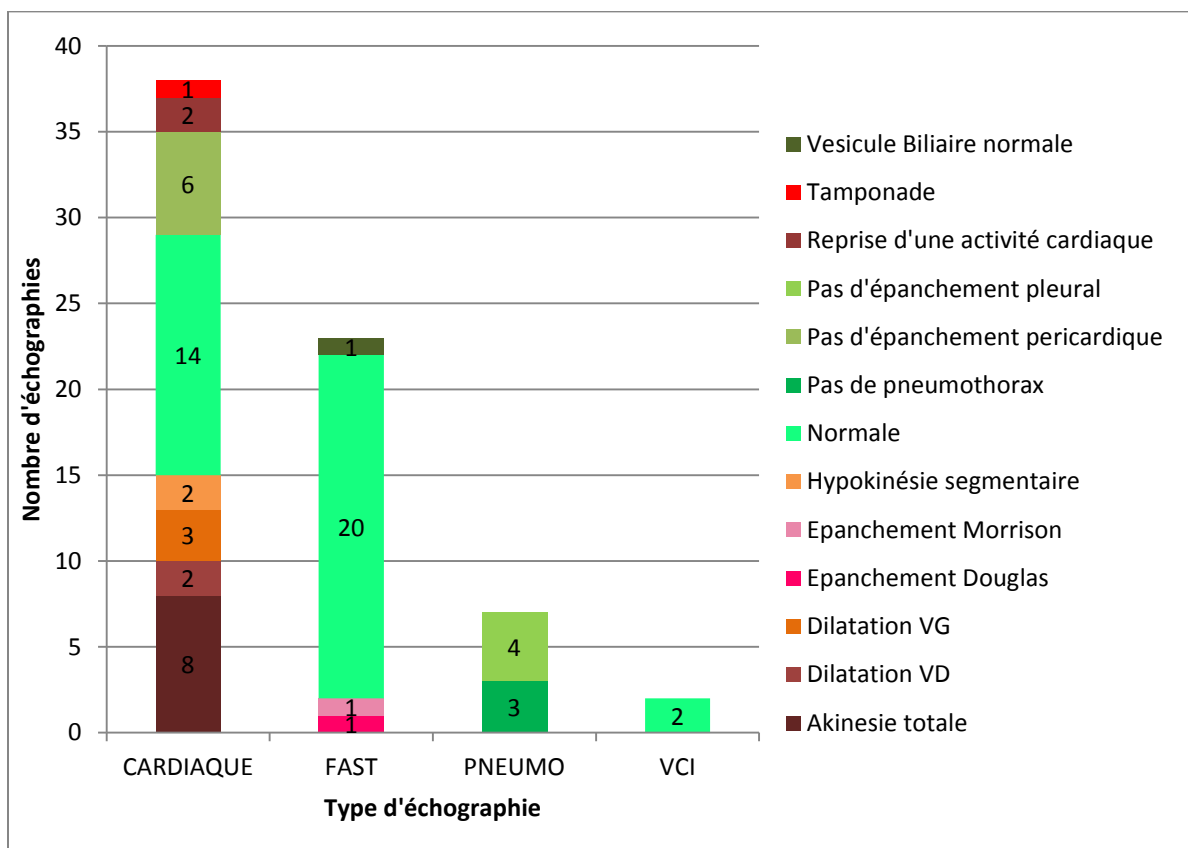


Figure 38 : Images retrouvées lors des échographies réalisées en SMUR

Au total on retrouve 50 images échographiques normales soit 71.4% et 20 images pathologiques soit 28.6%.

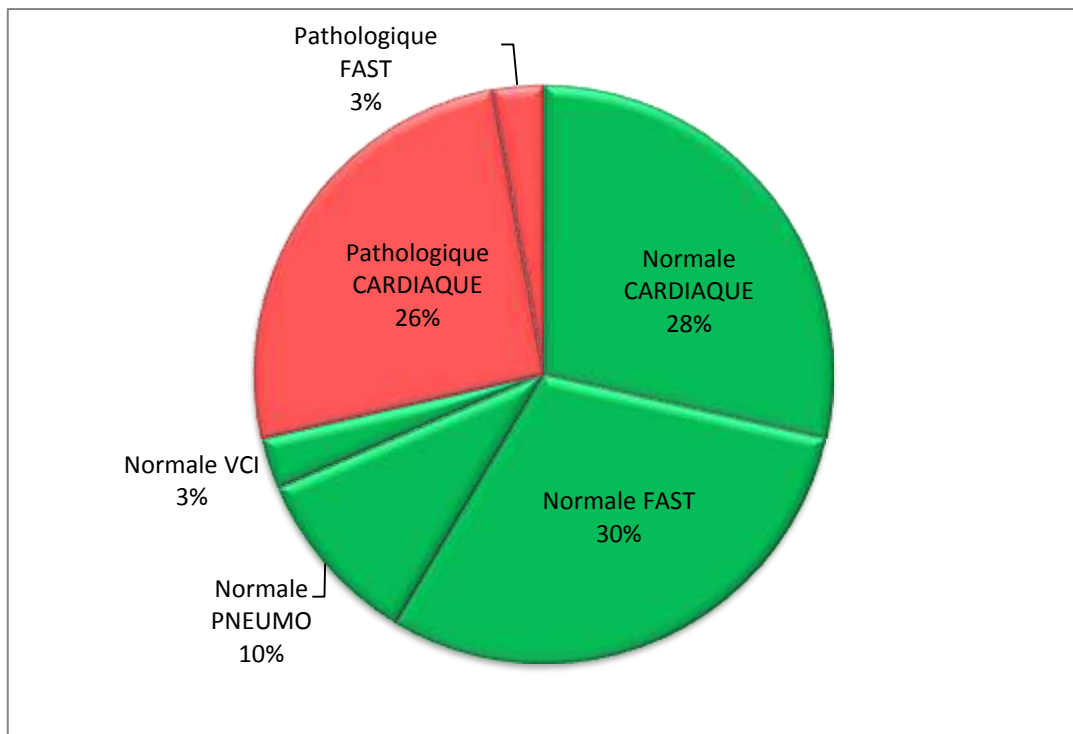


Figure 39 : Détails des images normales ou pathologiques retrouvées.

2.3.4. Motifs de non réalisation de l'échographie

L'échographie n'a pas été réalisée dans 215 cas (78%). Les motifs de non utilisation étaient :

- Hors indication : 67 cas (24,4%)
- Jugée inutile : 93 cas (33,8%)
- Absence de formation à l'échographie : 39 cas (14,2%)
- Conditions rendant impossible l'utilisation du Vscan : 10 cas (3,6%)
- Autre : 6 cas (2,2%)

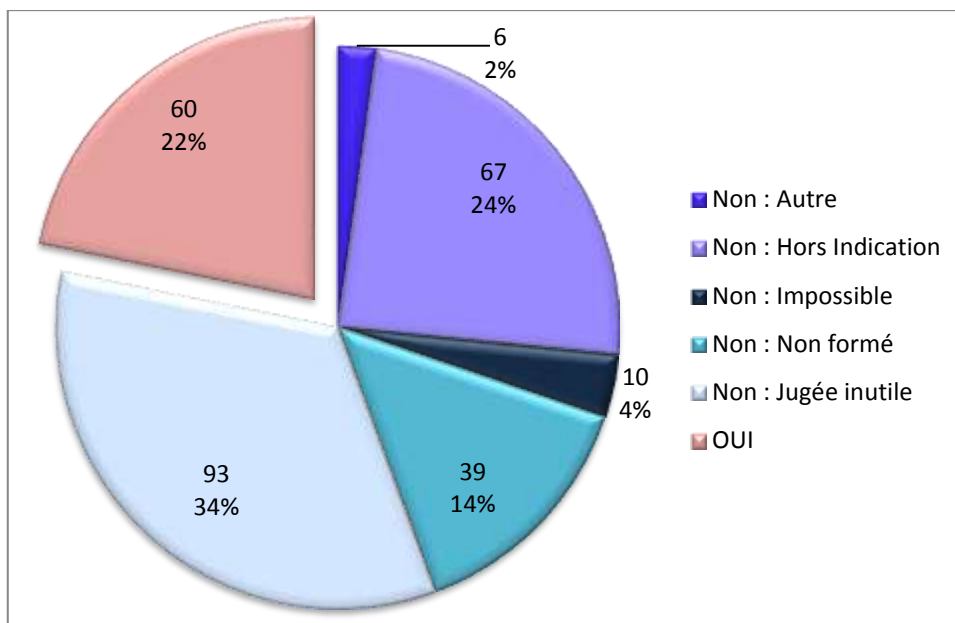


Figure 40 : Prévalence de l'utilisation du Vscan et des motifs de non utilisation

2.3.4.1. Détails des motifs de non utilisation

Les motifs retrouvés dans « Autre » sont :

- La gravité (1 cas)
- Le manque de temps (1 cas)
- La proximité de l'hôpital (2 cas)
- TC pur (2 cas)

Les motifs retrouvés dans « Impossible » sont :

- Les conditions (9 cas)
- L'obstacle médico-légal (1 cas)

Les motifs retrouvés dans « Jugée inutile » donc non indiquée selon l'urgentiste sont :

- Décès évident (12 cas)
- Clinique rassurante pour les AVP légers (16 cas)
- Cause retrouvée évidente (5 cas)
- Clinique typique (5 cas)
- Non renseigné (55 cas)

2.3.4.2. Urgentistes non-formés à l'échographie : utilité présumée

Sur les 39 interventions réalisées par des praticiens non formés à l'échographie : dans 7 cas (18%), une échographie a été qualifiée de « sûrement utile », dans 22 cas (56.5%) de « peut être utile », et dans 10 cas (25.5%) de « non utile ».

2.3.4.3. Echographies non contributives

Sur les 60 échographies réalisées, 5 (8.3%) ont été qualifiées de « non contributives ».

- Dans 4 cas en raison d'une mauvaise échogénicité du patient.
- Dans 1 cas en raison d'une tachycardie extrême.

2.3.5. Utilisation de l'échographie dans l'état de choc

- 12 patients étaient en état de choc :
 - Echographie faite dans 4 cas (33.3%)
 - Echographie non faite dans 4 cas (33.3%)
 - Feuille non remplie dans 4 cas (33.3%)
- 44 patients étaient en ACR. (11.5%)
 - Echographie faite dans 16 cas (36.4%)
 - Echographie non faite dans 17 cas (38.6%)
 - Questionnaire non rempli dans 11 cas (25%)
- 325 patients n'étaient ni en état de choc ni en ACR :
 - Echographie faite dans 40 cas (12.3%)
 - Echographie non faite dans 194 cas (59.7%)
 - Feuille non remplie dans 91 cas (28%)

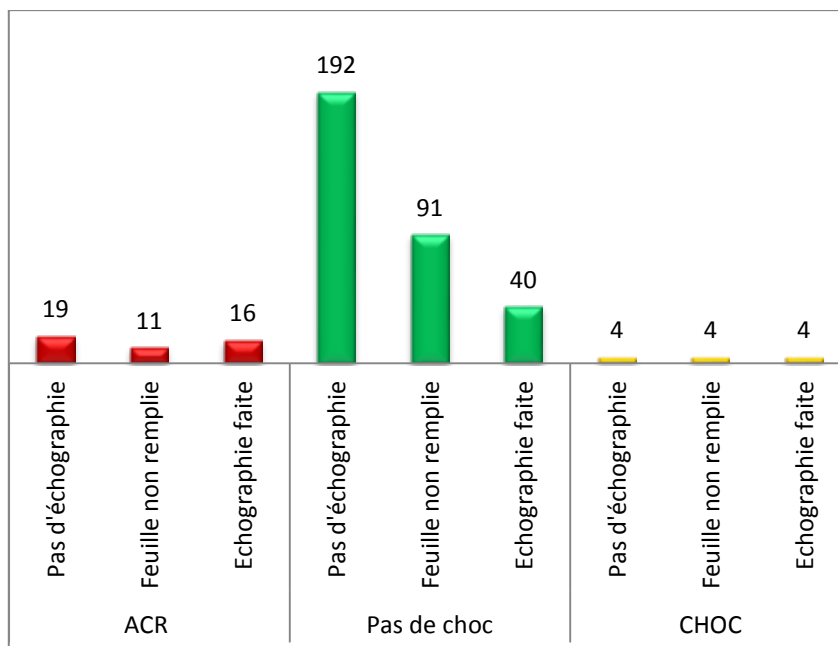


Figure 41 : Réalisation d'une échographie en fonction de l'état de choc ou d'ACR.

Parmi les 4 patients en état de choc dont le questionnaire n'était pas rempli, le dossier SMUR a fourni les renseignements suivants :

- 3 sur les 4 semblaient avoir une pathologie évidente ne rendant pas indispensable la réalisation d'une échographie : un choc hémorragique sur hématémèse, un choc septique et un choc cardiogénique sur OAP.
- 1 cas de syncope, hypotension et marbrures sans point d'appel évident aurait pu être intéressant pour notre étude s'il avait bénéficié d'une échographie.

Parmi les patients en état de choc dont l'échographie n'a pas été réalisée, les motifs de non réalisation étaient renseignés :

- Dans un cas de choc cardiogénique, le patient était trop agité.
- Dans un cas de malaise avec perte de connaissance, les conditions de l'intervention rendaient impossible l'utilisation du Vscan.
- Dans un cas d'intoxication médicamenteuse, l'indication n'était pas retenue.
- Dans un cas de choc septique, l'urgentiste a jugé l'échographie inutile.

Parmi les patients en état de choc ayant bénéficié d'une échographie, trois ont été transférés directement sur un CH de référence, et la prise en charge a été modifiée dans deux cas :

- Un cas de douleur abdominale non traumatique ou un épanchement était retrouvé dans l'espace de Morrison, transféré à Nancy.
- Un cas de SCA ST+ ou l'échographie éliminait un diagnostic différentiel, transféré en coronarographie à Metz.
- Un cas de rectorragies massives où l'échographie a été faite pour guider le remplissage d'après l'étude de la VCI.
- Un cas de douleur thoracique typique ou l'échographie montrait une tamponnade, transféré en chirurgie à Metz.

2.3.6. Distance des lieux d'intervention des patients ayant bénéficié d'une échographie

La moitié des patients ayant bénéficié d'une échographie ont été pris en charge dans des lieux situés à plus de 25 km du CH de Verdun, soit en moyenne plus de 30 minutes de délais d'arrivée sur les lieux. Les distances des interventions pour lesquelles une échographie a été effectuée sont réparties comme détaillé dans la figure 46 :

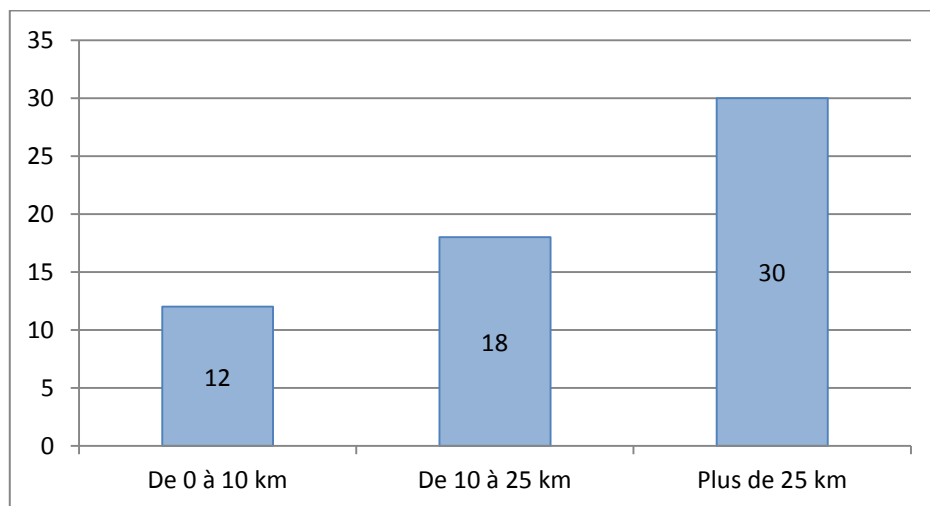


Figure 42 : Distance des interventions au cours desquelles une échographie a été réalisée.

3. Discussion

Notre travail est une étude observationnelle descriptive ayant pour but d'évaluer l'intérêt d'un échographe ultra portable en préhospitalier.

L'hôpital de Verdun s'est en effet doté de cet outil depuis 1 an, suite à l'utilisation à deux reprises d'un échographe traditionnel qui avait été embarqué en SMUR. Il s'agissait de conditions d'urgence vitale où l'appareil s'était avéré utile.

Dans le premier cas, il s'agissait d'un homme de 21 ans présentant une tamponnade responsable d'un ACR pendant le transfert vers le plateau technique chirurgical de Nancy. Le praticien avait pu, sous couvert de repères échographiques, drainer la tamponnade et restaurer une activité cardiaque.

Dans le second cas, il s'agissait d'un patient ayant subi un traumatisme du thorax, et dont l'état hémodynamique se dégradait rapidement. L'échographie retrouvait un hémothorax abondant qui avait pu être drainé en SMUR et ainsi permettre une autotransfusion pour stabiliser l'état du patient pendant le trajet qui était évalué à plus d'une heure.

Après l'acquisition de l'appareil, il nous a semblé intéressant de valider à notre niveau l'utilisation du Vscan dans la prise en charge préhospitalière. Une évaluation de la technique est nécessaire pour savoir dans quelle mesure cette nouvelle technique influe sur le diagnostic, le traitement et l'orientation des patients. Est-ce une aide à la prise en charge qui est bénéfique pour le patient ? Cette question s'est posée légitimement aux vues de notre pratique et des récentes applications de l'échographie clinique décrites par la SFMU.

De nombreux cas cliniques rapportés identiques ont été décrits mais peu d'études ont été réalisées, ce qui a motivé notre démarche.

Nous avons rencontré au cours de cette étude le biais habituel des méthodes par questionnaire, à savoir l'insuffisance du renseignement des données. En effet on observe un taux de non-réponse de 27,8% soit près d'un tiers des interventions.

Après discussion avec l'équipe du SMUR, il est probable que lorsqu'une échographie s'avérait vraiment utile, l'urgentiste pensait à utiliser le Vscan, et à renseigner la feuille. Les cas où les données n'ont pas été collectées concernent probablement les interventions où l'échographie ne s'avérait pas indispensable.

On note que dans 5 cas sur 60, l'examen n'a pas été contributif. Cela est majoritairement attribuable à une mauvaise échogénicité du patient, et aux conditions de transport, comme le fait de faire une échographie en roulant. Dans certains cas il est souligné le souhait de ne pas retarder la prise en charge, mais le temps de réalisation diminuera au fur et à mesure que les urgentistes maîtriseront l'appareil et amélioreront leur pratique.

Les échographies pratiquées par les urgentistes sont globalement de bonne qualité puisque le taux de concordance comparativement aux examens réalisés par les spécialistes est de 83,3% et le coefficient de Kappa est de 0.62 sur la totalité des échographies.

Une étude de Bordeaux portant sur 84 examens retrouvait respectivement un taux de concordance de 93%, une sensibilité de 85% et une spécificité de 97% de l'examen. Elle conclut à une modification diagnostique dans 32% des cas, un changement d'orientation dans 23% des cas et une modification de la thérapeutique dans 30% des cas. Cependant, il s'agit d'une étude réalisée en milieu urbain (29).

La sensibilité et la spécificité des examens pratiqués dans notre étude sont globalement superposables à cette étude et aux données de la littérature (33,76,86–90).

Deux cas de figure se présentent :

- Aide au diagnostic : les situations où l'échographie a permis d'éliminer un diagnostic différentiel ou de confirmer le diagnostic suspecté, et donc conforté le praticien dans la prise en charge qu'il avait initialement envisagée.
- Modification de la prise en charge : les situations où l'échographie a permis de mettre en évidence une lésion modifiant le diagnostic, le traitement ou l'orientation.

Dans notre étude, six cas cliniques viennent mettre en exergue le réel intérêt de cet examen dans la prise en charge préhospitalière.

Cas n°1 : Homme de 76 ans présentant une douleur abdominale spontanée, avec pâleur, tachycardie. L'échographie met en évidence un épanchement dans l'espace de Morrison faisant suspecter une rupture d'anévrisme artériel. Le SAMU 55 demande le transfert direct à Nancy sur ces seules images échographiques. Il est admis directement au scanner à Nancy, un anévrisme rompu de l'artère surrénale est confirmé. Le patient est admis ensuite en chirurgie vasculaire puis en réanimation. L'évolution est favorable.

L'intervention SMUR se situait à Saint-Mihiel, à 35km de Verdun soit environ 45 minutes de route. Le transfert direct vers Nancy a permis de gagner environ 5 h sur la prise en charge, en évitant une préadmission au CH de Verdun et un transfert secondaire.

Cas n°2 : Homme de 44 ans présentant un ACR devant témoins. Prise en charge immédiate par les témoins en attendant l'arrivée des secours. Intervention à Saint Maurice sous-les-côtes soit à 31 km de Verdun, environ 40 minutes de route. A l'arrivée, l'utilisation de l'échographie au cours de la RCP permet de mettre en évidence une activité cardiaque et un VD dilaté. Une thrombolyse de sauvetage est alors effectuée en raison de l'âge du patient, la distance, et la présence d'une activité cardiaque échographique. L'évolution a été malheureusement défavorable.

Cas n°3 : Femme de 69 ans, coronarienne connue, nombreux antécédents ischémiques cardiaques, stents multiples, présentant une douleur thoracique typique. A l'arrivée, l'ECG laisse suspecter un sus-décalage du segment ST dans plusieurs dérivations, mais est difficilement interprétable en raison de parasites. L'échographie réalisée montre une tamponnade massive. L'anticoagulation d'une phase aiguë de l'infarctus du myocarde n'est donc pas instaurée et la patiente est transférée directement à Metz en chirurgie cardiaque.

L'intervention se déroulait à Han-sur-Meuse, soit à 40 km, environ 50 minutes de Verdun. L'échographie a permis la correction du diagnostic, l'adaptation de la

thérapeutique initiale qui aurait pu être fatale et la modification immédiate de l'orientation initialement prévue en coronarographie.

Cas n°4 : Homme de 33 ans sans autre antécédent qu'un tabagisme, présentant un ACR. RCP débutée par les sapeurs-pompiers avant l'arrivée du SMUR. L'intervention se déroulait à Thierville, soit à environ 5 minutes de Verdun, permettant une prise en charge médicale précoce. L'ACR a été récupéré. L'ECG montre un sus-décalage diffus du segment ST mais difficilement interprétable dans un contexte de post RCP. L'échographie met en évidence une akinésie apicale. Le diagnostic de SCA est confirmé et permet le transfert direct du patient vers l'USIC de Metz où il sera thrombolysé. L'évolution est favorable et permet un retour à domicile un mois après.

Cas n°5 : Homme de 66 ans ayant chuté d'une échelle et présentant une douleur abdominale avec un état hémodynamique initialement instable. Le remplissage est effectué par le MCS. Stable à l'arrivée du SMUR. L'échographie met en évidence un épanchement dans le cul de sac de Douglas. Le monitoring par l'échographie montre une majoration de l'épanchement en faveur d'une hémorragie active. Devant la persistance d'une hémodynamique stable, la régulation contacte le radiologue et organise une entrée directe au scanner de Verdun. L'examen met en évidence un saignement actif de la loge prostatique. Cette démarche a permis un gain de temps dans la prise en charge. Le transfert hélicoptéré vers Nancy est organisé et le patient admis en réanimation chirurgicale. L'évolution est favorable.

L'intervention se déroulait à Remoiville soit à 40km de Verdun et environ 50 minutes de route.

Cas n°6 : Patient en détresse respiratoire aux antécédents de BPCO. L'examen initial est peu contributif, la tension artérielle est normale. L'échographie pratiquée en SMUR montre une dilatation des cavités gauches et surtout la présence de lignes B à l'échographie pulmonaire signant l'œdème pulmonaire. Devant cette composante cardiaque, un traitement diurétique a été instauré en plus de la VNI, ce qui n'aurait pas été réalisé sans pratique de l'échographie devant cette forte suspicion d'exacerbation de BPCO.

Ces différents cas mettent en évidence l'apport du Vscan en tant qu'aide au diagnostic, permettant un gain de temps sur la prise en charge, une adaptation du traitement, et une optimisation de l'orientation.

Un acheminement plus rapide vers un plateau technique adapté améliore le pronostic du patient. Le Vscan a constitué dans quelques cas un apport inestimable en augmentant la performance diagnostique.

Notre étude montre une modification de la prise en charge dans en moyenne un tiers des cas. La pertinence de ce résultat peut se discuter pour plusieurs raisons :

- La faiblesse de l'échantillon (55 échographies contributives)
- L'ambiguïté née de la nature interprétative du questionnaire : Il était entendu qu'une modification de prise en charge était retenue lorsqu'à l'issue de l'échographie il existait une différence entre ce qui avait été conclu après l'examen clinique et ce qui avait été retenu après l'échographie. Or, dans les questions portant sur la modification éventuelle du traitement ou de l'orientation, le terme employé était « initialement envisagé ». Il semble que ce terme ait parfois porté à confusion, faisant interpréter une modification comme la différence entre la prise en charge présumée selon le motif d'appel et la prise en charge finale.

(Exemple : Motif d'appel : AVP à haute énergie cinétique. A l'arrivée, examen du patient strictement normal, hémodynamique normale, pas de doléances. Puis : FAST écho normale.

Interprétation juste : comme l'examen clinique est normal, la normalité de l'échographie ne permet pas de conclure à une modification du diagnostic, du traitement ni de l'orientation, mais conforte l'urgentiste. Bénéfice obtenu positif.

Interprétation erronée : comme AVP à haute énergie cinétique, d'éventuelles lésions graves sont attendues par l'urgentiste ; la normalité de l'échographie fait donc conclure à une modification du diagnostic, du traitement ou de l'orientation. Bénéfice obtenu positif.)

- Le biais d'auto-évaluation.

- Un seul cas d'évaluation de la volémie a été noté: étude et monitoring de la compliance de la VCI devant une rectorragie massive. Mais l'anamnèse, l'examen clinique, les données paramétriques simples, l'hémocue sont des outils déjà pertinents pour porter un diagnostic d'hypovolémie. L'échographie peut guider le remplissage mais est un examen plus technique dans ce cas.

Plusieurs examens décrits comme non concordants sont à discuter :

- 4 divergences d'interprétation de l'échographie cardiaque sur 20 échographies cardiaques qui ont pu être comparées avec l'interprétation d'un cardiologue.

- Echographie décrite comme normale par l'urgentiste où le cardiologue mettait en évidence un feuillet d'épanchement péricardique. Cet épanchement minime pouvait largement passer inaperçu aux vues des limites du Vscan et des conditions préhospitalières précédemment décrites. L'épanchement a également pu se majorer pendant le transport.
- Deux cas où une dilatation du VG a été visualisée en préhospitalier mais n'a pas été retrouvée par le cardiologue. Cela n'a pas modifié le diagnostic final qui était le même que celui formulé par l'urgentiste.
- Une échographie cardiaque décrite comme normale par l'urgentiste, et pour laquelle le cardiologue retrouvait une akinésie inférieure.

Nous voyons à la fois les limites de notre étude (faible échantillon) et les limites de la technique.

Il convient de rappeler la difficulté de l'échographie cardiaque, quant à l'interprétation visuelle des dyskinésies nécessitant un opérateur très entraîné réalisant quotidiennement des échographies. De plus, nous rappelons l'absence du mode TM, les limites des fenêtres acoustiques en préhospitalier pouvant créer de fausses images, et la taille de l'écran qui majore la difficulté.

Cependant l'interprétation des cas extrêmes comme une tamponnade ou une dilatation majeure d'une cavité est largement possible avec le Vscan dont l'utilisation prend alors tout son sens.

L'interprétation de l'échographie cardiaque en SMUR doit être faite de façon extrêmement prudente surtout quand elle est basée sur une interprétation subjective (comme les troubles de la contractilité), qui, utilisée à mauvais escient, peut être préjudiciable pour le patient. Elle reste indispensable dans un état de choc, face à un traumatisme thoracique ou pour éliminer une cause obstructive majeure, mais elle reste un outil à intégrer au raisonnement clinique.

- Une erreur d'interprétation a porté sur une échographie pulmonaire, qui ne visualisait pas un hémothorax retrouvé a posteriori au bodyscanner. On notera que cet épanchement était minime (environ 100cc) et que l'examen scanographique a été effectué bien plus tardivement que l'échographie pouvant aussi laisser penser que cet hémothorax se serait formé entre les deux examens.

Nous regrettons que l'échographie pulmonaire n'ait pas été plus utilisée, d'autant que des artefacts comme les lignes B sont facilement identifiables et peuvent être d'une grande aide dans la recherche d'une étiologie ou la surveillance d'un remplissage. Par exemple, le protocole FALLS est facile d'utilisation bien que méconnu, et mériterait d'être évalué dans des prises en charge comprenant un transport long comme on en rencontre dans notre département, pour optimiser le remplissage sans être délétère. Une étude thionvilloise portant sur 144 cas a mis en évidence l'intérêt de l'échographie pulmonaire aux urgences dans la détection des pneumopathies (91). Il serait intéressant de savoir si ces résultats sont extrapolables dans un SMUR.

- Aucune erreur n'a été retrouvée à l'utilisation du protocole FAST. Cela s'explique principalement par le fait que le Vscan est parfaitement adapté à ce protocole, rapide à effectuer et facile d'apprentissage. En cas de positivité, il apporte des informations primordiales pour la suite de la prise en charge. Dans notre étude, dans les deux cas où la FAST écho montrait des lésions, son utilisation a entraîné une modification du traitement et de l'orientation.

En cas de négativité, il est à intégrer à l'examen clinique et ne doit pas à lui seul entraîner des décisions thérapeutiques. Il doit être répété afin de minimiser le nombre de faux négatifs. Il est important de garder en tête que les lésions fines sont sous estimées chez le patient stable (92).

Nous pensons qu'il est impératif d'aboutir rapidement à des recommandations en faveur de l'utilisation systématique de la FAST écho et sa répétition en cas de traumatisme abdominal ou de douleur abdominale avec instabilité hémodynamique.

- Concernant les ACR, la principale réserve que nous émettons concerne notre méconnaissance des circonstances dans lesquelles a été effectuée l'échographie au cours de la RCP. Sur les dossiers analysés, il apparaît que l'échographie dans l'ACR n'a pas été utilisée selon les règles du protocole FEEL. Malgré cela, elle a été souvent décrite comme utile pour le praticien qui l'a utilisée. Sur 15 ACR ayant bénéficié d'une échographie, il y a eu une modification de la prise en charge pour deux cas.

Nous ne pouvons donc pas nous prononcer quant à l'intérêt de ce type d'échographie dans la prise en charge préhospitalière.

- Concernant les états de choc non traumatiques, nous nous étonnons du faible nombre d'échographies réalisées et n'en avons pas l'explication. Il est important de noter que sur les 4 cas d'états de choc ayant bénéficié d'une échographie, le diagnostic et la prise en charge ont été modifiés dans 2 cas, en transformant radicalement le pronostic vital du patient.

L'utilisation de l'échographie dans l'état de choc nous semble indispensable pour améliorer la démarche diagnostique et optimiser le cas échéant la thérapeutique.

- A propos de la formation des urgentistes, il est intéressant de noter qu'un taux de concordance avec les images de référence de 100% est noté chez les urgentistes en cours de formation à l'échographie, et un taux de 80% chez les urgentistes formés. De même il est observé un ratio de 6,7 examens réalisés par praticien chez les urgentistes en cours de formation contre 5 examens par praticien chez les urgentistes formés à l'échographie.

Ces résultats pourraient être corrélés - en dehors du manque de puissance de notre étude - au fait que les urgentistes en cours de formation pratiquent au cours de leur apprentissage de l'échographie beaucoup d'exams et de façon régulière. On soulignera l'importance d'une formation médicale continue avec pratique régulière en échographie.

- Le nombre d'interventions effectuées à plus de 25 km du CH de Verdun est le plus élevé, autant dans la population incluse que dans la population ayant bénéficié d'une échographie.

Dans les cas où l'on a mis en évidence une réelle modification de la prise en charge, 5 interventions pour les 6 décrites se situaient à plus de 25 km du CHV, et l'échographie a permis un gain de temps non négligeable dans 4 cas sur 6.

IV. Conclusion

Bien que cette étude porte sur un faible nombre de cas, elle nous conforte dans l'intérêt de l'utilisation du Vscan lors d'une intervention SMUR.

Cette technique doit être incluse dans les gestes systématiques de l'urgentiste et figurer dans les protocoles de prise en charge de certaines pathologies, particulièrement en milieu rural.

Pour notre part, nous allons poursuivre cette évaluation et surtout convaincre l'ensemble de nos confrères d'utiliser le Vscan pour acquérir une expérience de l'appareil.

L'échographie réalisée en préhospitalier dans cette étude semble être un examen contributif et fiable, améliorant la valeur du bilan lésionnel clinique. Il semble également être un outil précieux pour l'aide au diagnostic et à la décision thérapeutique.

Notre étude est un préambule aux travaux qui devront être effectués pour formuler des recommandations officielles sur l'échographie et pour l'intégrer dans les algorithmes et autres POS (Procédures Opérationnelles Standardisées).

Nos confrères utilisateurs du Vscan ayant participé à cette étude affirment ne plus pouvoir se passer de l'outil dans certaines situations cliniques, que ce soit pour conforter une impression diagnostique, ou éliminer un diagnostic différentiel.

Il ne faut pas cependant perdre de vue que l'échographie n'est qu'un outil venant compléter un examen clinique, prolongement de la main de l'urgentiste, voire du stéthoscope, comme l'affirment de plus en plus les médecins pratiquant la technique, mais restant un examen d'imagerie à intégrer dans un raisonnement médical.

V. Bibliographie

1. Riou B. Un nouveau cas clinique en faveur de l'échographie préhospitalière: le dernier publié dans les Annales françaises de médecine d'urgence ! *Ann Fr Médecine Urgence*. 2013;3(6):341.
2. Kristensen JK, Buemann B, Kühl E. Ultrasonic scanning in the diagnosis of splenic haematomas. *Acta Chir Scand*. 1971;137(7):653-657.
3. Massen H, Mercat C. Intérêt des explorations par les ultrasons dans les véhicules de transport primaires d'urgence des malades ou blessés. *Rev Samu*. 1983;7:321-324.
4. Ammann A, Brewer W, Maull K, Walsh J. Traumatic rupture of the diaphragm: real-time sonographic diagnosis. *Am J Roentgenol*. 1983;140(5):915-916.
5. Kuligowska E, Mueller PR, Simeone JF, Fine C. Ultrasound in upper abdominal trauma. *Semin Roentgenol*. 1984;19(4):281-295.
6. Mayron R, Gaudio FE, Plummer D, Asinger R, Elsperger J. Echocardiography performed by emergency physicians: Impact on diagnosis and therapy. *Ann Emerg Med*. 1988;17(2):150-154.
7. Sarkisian AE, Khondkarian RA, Amirbekian NM, Bagdasarian NB, Khojayan RL, Oganessian YT. Sonographic screening of mass casualties for abdominal and renal injuries following the 1988 Armenian earthquake. *J Trauma*. 1991;31(2):247-250.
8. Scalea TM, Rodriguez A, Chiu WC, Brenneman FD, Fallon WF Jr, Kato K, et al. Focused Assessment with Sonography for Trauma (FAST): results from an international consensus conference. *J Trauma*. 1999;46(3):466-472.
9. Volpicelli G, Elbarbary M, Blaivas M, Lichtenstein DA, Mathis G, Kirkpatrick AW, et al. International evidence-based recommendations for point-of-care lung ultrasound. *Intensive Care Med*. 2012;38(4):577-591.
10. Via G, Hussain A, Wells M, Reardon R, ElBarbary M, Noble VE, et al. International Evidence-Based Recommendations for Focused Cardiac Ultrasound. *J Am Soc Echocardiogr*. 2014;27(7):683.e1-683.e33.
11. Echographie Ciblee en Urgences [Internet]. [Cité le 5 janv 2014] Scribd. Disponible sur: <http://fr.scribd.com/doc/164183726/Echographie-Ciblee-en-Urgences>
12. Lapostolle F, Petrovic T, Lenoir G, Catoire J, Galinski M, Metzger J, et al. Usefulness of hand-held ultrasound devices in out-of-hospital diagnosis performed by emergency physicians. *Am J Emerg Med*. 2006;24(2):237-242.
13. Jørgensen H, Jensen CH, Dirks J. Does prehospital ultrasound improve treatment of the trauma patient? A systematic review: *Eur J Emerg Med*. 2010;17(5):249-253.

14. Petrovic T, Lenoir G, Galinski M, Adnet F, Fleury M, Wipf P. Echographie en medecine d'urgence prehospitaliere : quelle formation pour quelle performance? J Eur Urgences Réanimation. 2003;16:148.
15. Lapostolle F, Petrovic T, Catoire J, Lenoir G, Adnet F. Training emergency physicians to perform out-of-hospital ultrasonography. Am J Emerg Med. 2005;23(4):572.
16. Emergency Ultrasound Guidelines. Ann Emerg Med. 2009;53(4):550-570.
17. Adnet F, Galinski M, Lapostolle F. Échographie en traumatologie pour l'urgentiste : de l'enseignement à la pratique. Réanimation. 2004;13(8):465-470.
18. Code de la santé publique - Article R4127-32. Code de la santé publique.
19. Échographie appliquée à l'urgence » DIU d'échographie [Internet]. [Cité le 5 juillet 2014] Disponible sur: <http://naxos.biomedicale.univ-paris5.fr/diue/le-diplôme/objectifs/echographie-appliquee-a-lurgence/>
20. DU ECHO Anesthésistes et urgentistes 2013-2014 [Internet]. [Cité le 5 juillet 2014] Disponible sur: http://www.colmu.net/IMG/pdf/affiche_du_echo_anesthesistes_et_urgentistes_2013-2014.pdf
21. DIU Techniques ultrasoniques en anesthésie et réanimation / Réanimation-Anesthésiologie-Urgences - Site de formation Descartes [Internet]. [Cité le 5 juillet 2014] Disponible sur: <http://www.scfc.parisdescartes.fr/index.php/descartes/formations/medecine/reanimation-anesthesiologie-urgences/diu-techniques-ultrasoniques-en-anesthesie-et-reanimation>
22. Ultrasonographie – Echographie – Doppler [Internet]. [cité 9 août 2014]. Disponible sur: <http://ultrasonographie-vasculaire.etud.univ-montp1.fr/>
23. Echographie CFFE [Internet]. [Cité le 5 juillet 2014] Disponible sur: <http://www.echographie.com/>
24. Cours d'initiation à l'échographie d'Urgence : WINFOCUS France [Internet]. [Cité le 19 fevrier 2014] Disponible sur: <http://www.winfocus-france.org>
25. Poletti P., Khan H., Vermeulen B, Unger P. L'ultrasonographie dans les urgences abdominales. Rev Med Suisse. 2007;692:206-255.
26. Hinglais E. Intérêt de l'échographie dans un service d'urgences. Prat En Anesth Réanimation. 2007;11(3):208-211.
27. Hansel N. Disponibilité, formation et applications de l'échographie par les médecins urgentistes dans les services d'accueil d'urgences et en médecine pré-hospitalière en France - Thèse d'exercice. France : Université de Montpellier I. Faculté de médecine ; 2011, 69 p.
28. Moore CL, Molina AA, Lin H. Ultrasonography in community emergency departments in the United States: access to ultrasonography performed by consultants and status of emergency physician-performed ultrasonography. Ann Emerg Med. 2006;47(2):147-153.

29. Roudaut J, Reydy F, Simmonet B, et al. Intérêt de l'échographie ultraportable (Vscan GE Healthcare) dans la prise en charge et l'orientation du patient en préhospitalier. SFMU/Samu de France - Enseignement supérieur et conférences. 2012;
30. Schouman-Claeys E. Place de l'échographie au SAU. SFMU/Samu de France - Enseignement supérieur et conférences. 2007;
31. Wiel E, Rouyer F. De la FAST-échographie à l'échographie clinique. Ann Fr Anesth Réanimation. 2014;33(3):149-150.
32. Walcher F, Kort S, Kirschning T, Weihgold N, Marzi I. Optimierung des Traumamanagements durch ; klinische Sonographie. Unfallchirurg. 2002;105(11):986-994.
33. Walcher F, Weinlich M, Conrad G, Schweigkofler U, Breitzkreutz R, Kirschning T, et al. Prehospital ultrasound imaging improves management of abdominal trauma. Br J Surg. 2006;93(2):238-242.
34. Hoyer HX, Vogl S, Schiemann U, Haug A, Stolpe E, Michalski T. Prehospital ultrasound in emergency medicine: incidence, feasibility, indications and diagnoses: Eur J Emerg Med. 2010;17(5):254-259.
35. Ducros L, Soleil C, Plaisance P, Gueye P, Etchegoyen M, Payen D. L'échographie en préhospitalier modifie-t-elle le diagnostic, le traitement ou l'orientation des patients? J Eur Urgences Réanimation. 2003;16.
36. Lenoir G, Petrovic T, Galinski M, Metzger J, Chanzy E, Desmaizières M. Influence de l'échographie pré hospitalière sur le diagnostic porté par le médecin urgentiste. J Eur Urgences Réanimation. 2003;16.
37. Ashrafian H, Bogle RG, Rosen SD, Henein M, Evans TW. Portable echocardiography. BMJ. 2004;328(7435):300-301.
38. Karim Tazarourte HD. Focused assessment with sonography in trauma prehospital triage : an important tool. Crit Care Med. 2010;38(6):1501-1502;
39. Petrovic T, Helenon O, Tazarourte K, Hinglais E, Pes P, Lapostolle F. Actualités en médecine d'urgence - L'imagerie et l'urgence - échographie de l'urgentiste. Vittel 2011 : Journées scientifiques de la SFMU - Société Française d'Éditions Médicales; 2011. 136 p.
40. Petrovic T, Pes P, Hinglais E, Galinski M, Adnet F, Lapostolle F. Echographie abdomino-pelvienne d'urgence. Principales indications. SFMU/Samu de France - Enseignement supérieur et conférences. 2010;
41. Bouhemad, B. Echographie non cardiaque en réanimation. 2011 ; 53ème congrès national d'anesthésie et de réanimation. Conférence d'actualisation - Sfar. 2011; 155 p.
42. Muller L, Lefrant J-Y. Echographie en réanimation. 50ème Congrès national d'anesthésie et de réanimation. Elsevier Masson 2008; 852 p.
43. Jensen MB, Sloth E, Larsen KM, Schmidt MB. Transthoracic echocardiography for cardiopulmonary monitoring in intensive care. Eur J Anaesthesiol. 2004;21(09):700-707.

44. Ducros L. Echographie cardiovasculaire. SFMU/Samu de France - Enseignement supérieur et conférences. 2010;
45. Pathologies péricardiques et myocardiques engageant le pronostic vital | Medscape France [Internet]. [cité 13 mai 2014]. Disponible sur: <http://www.medscape.fr/features/diaporama/3359703>
46. Lichtenstein DA, Mezière GA. RElevance of lung ultrasound in the diagnosis of acute respiratory failure. CHEST J. 2008;134(1):117-125.
47. Roch A, Bojan M, Michelet P, Romain F, Bregeon F, Papazian L, et al. USefulness of ultrasonography in predicting pleural effusions > 500 ml in patients receiving mechanical ventilation. CHEST J. 2005;127(1):224-232.
48. Lichtenstein D, Mezière G. A lung ultrasound sign allowing bedside distinction between pulmonary edema and COPD: the comet-tail artifact. Intensive Care Med. 1998;24(12):1331-1334.
49. Lichtenstein D. FALLS-protocol : lung ultrasound in hemodynamic assessment of shock. Heart Lung Vessels. 2013;5(3):142-147.
50. Weil MH, Shubin H. Proposed Reclassification of Shock States with Special Reference to Distributive Defects. In: Hinshaw LB, Cox BG, éditeurs. The Fundamental Mechanisms of Shock. Springer US; 1972. p. 13-23.
51. Perera P, Mailhot T, Riley D, Mandavia D. The RUSH Exam 2012: Rapid Ultrasound in Shock in the Evaluation of the Critically Ill Patient. Ultrasound Clin. 2012;7(2):255-278.
52. Seif D, Perera P, Mailhot T, Riley D, Mandavia D. Bedside Ultrasound in Resuscitation and the Rapid Ultrasound in Shock Protocol. Crit Care Res Pract. 2012;50:32-54.
53. Becker F, Baud JM. Dépistage des anévrismes de l'aorte abdominale et surveillance des petits anévrismes de l'aorte abdominale : argumentaire et recommandations de la société française de médecine vasculaire: Rapport final. J Mal Vasc. 2006;31(5):260-276.
54. Torbicki A, Perrier A, Stavros K, Giancarlo A, Nazzareno G, Pruszczyk P, et al. Guidelines on the diagnosis and management of acute pulmonary embolism. G Ital Cardiol 2006. 2009;10(5):303-347.
55. Miroux P, Gréco, F., Pes P, Starczala E, Rigoulet N, Bourgeois J-M. Programme Rapide d'Échographie du Polytraumatisé (PREP) [Internet]. [cité 23 mai 2014]. Disponible sur: [http://www.researchgate.net/publication/264516134_Programme_Rapide_dechographie_du_Polytraumatis_\(PREP\)](http://www.researchgate.net/publication/264516134_Programme_Rapide_dechographie_du_Polytraumatis_(PREP))
56. Breikreutz R, Walcher F, Seeger FH. ALS conformed use of echocardiography or ultrasound in resuscitation management. Resuscitation. 2008;77(2):270-272.
57. Querellou E, Leyral J, Brun C, Lévy D, Bessereau J, Meyran D, et al. Échographie et arrêt cardiaque intra- et extrahospitalier : mise au point et perspectives. Ann Fr Anesth Réanimation. 2009;28(9):769-778.

58. Breitzkreutz R, Walcher F, Seeger FH. Focused echocardiographic evaluation in resuscitation management: concept of an advanced life support-conformed algorithm. *Crit Care Med*. 2007;35(5):S150-161.
59. Hernandez C, Shuler K, Hannan H, Sonyika C, Likourezos A, Marshall J. C.A.U.S.E.: Cardiac arrest ultra-sound exam - a better approach to managing patients in primary non-arrhythmogenic cardiac arrest. *Resuscitation*. 2008;76(2):198-206.
60. Chan KH, Dearden NM, Miller JD, Andrews PJ, Midgley S. Multimodality monitoring as a guide to treatment of intracranial hypertension after severe brain injury. *Neurosurgery*. 1993;32(4):547-552.
61. Petrovic T, Gamand P, Tazarourte K, Catineau J, Lapostolle F. Feasibility of transcranial Doppler ultrasound examination out-of-hospital resuscitation. 2010;81(1):126-127.
62. Sadik JC., Riquier V., Koskas P., Zylberberg F., Beyloune-Mainardi C., Szmaragd V., et al. Écho-Doppler transcrânien : Mise au point. *J Radiol*. 2001;82(7):821.
63. Messerer M, Berhouma M, Messerer R, Dubourg J. Intérêt de l'échographie du diamètre de l'enveloppe du nerf optique pour la détection non invasive de l'hypertension intracrânienne. *Neurochirurgie*. 2013;59(2):55-59.
64. Hansen HC, Helmke K. The subarachnoid space surrounding the optic nerves. An ultrasound study of the optic nerve sheath. *Surg Radiol Anat SRA*. 1996;18(4):323-328.
65. Blehar DJ, Gaspari RJ, Montoya A, Calderon R. Correlation of visual axis and coronal axis measurements of the optic nerve sheath diameter. *J Ultrasound Med Off J Am Inst Ultrasound Med*. 2008;27(3):407-411.
66. Shah K, Wolfe RE. Hepatobiliary ultrasound. *Emerg Med Clin North Am*. 2004;22(3):661-673.
67. Coleman BG. Ultrasonography of the upper genitourinary tract. *Urol Clin North Am*. 1985;12(4):633-644.
68. Moore C, Promes SB. Ultrasound in pregnancy. *Emerg Med Clin North Am*. 2004;22(3):697-722.
69. Marshburn TH, Legome E, Sargsyan A, James Li SM, Noble VA, Dulchavsky SA, et al. Goal-Directed Ultrasound in the Detection of Long-Bone Fractures: *J Trauma Inj Infect Crit Care*. 2004;57(2):329-332.
70. Weinberg ER, Tunik MG, Tsung JW. Accuracy of clinician-performed point-of-care ultrasound for the diagnosis of fractures in children and young adults. *Injury*. 2010;41(8):862-868.
71. Chittoodan S, Breen D, O'Donnell BD, Iohom G. Long versus short axis ultrasound guided approach for internal jugular vein cannulation: a prospective randomised controlled trial. *Med Ultrason*. 2011;13(1):21-25.

72. Lichtenstein D, Hulot J-S, Rabiller A, Tostivint I, Mezière G. Feasibility and safety of ultrasound-aided thoracentesis in mechanically ventilated patients. *Intensive Care Med.* 1999;25(9):955-958.
73. Liebmann O, Price D, Mills C, Gardner R, Wang R, Wilson S, et al. Feasibility of forearm ultrasonography-guided nerve blocks of the radial, ulnar, and median nerves for hand procedures in the emergency department. *Ann Emerg Med.* 2006;48(5):558-562.
74. Dolan J, Williams A, Murney E, Smith M, Kenny GNC. Ultrasound Guided Fascia Iliaca Block: A Comparison With the Loss of Resistance Technique. *Reg Anesth Pain Med.* 2008;33(6):526-531.
75. Bouaziz H. Formation et évaluation de l'apprentissage. SFMU/Samu de France - Enseignement supérieur et conférences. 2010;
76. Biais M, Carrié C, Delaunay F, Morel N, Revel P, Janvier G. Evaluation of a new pocket echoscopic device for focused cardiac ultrasonography in an emergency setting. *Crit Care Lond Engl.* 2012;16(3):82.
77. Dijos M, Pucheux Y, Lafitte M, Réant P, Prevot A, Mignot A, et al. Fast track echo of abdominal aortic aneurysm using a real pocket-ultrasound device at bedside. *Echocardiogr Mt Kisco N.* 2012;29(3):285-290.
78. Coşkun F, Akıncı E, Ceyhan MA, Sahin Kavaklı H. Our new stethoscope in the emergency department : handheld ultrasound. *Turk J Trauma Emerg Surg TJTES.* 2011;17(6):488-492.
79. SESGAR lorraine [Internet]. [cité le 16 février 2014] Disponible sur: <http://meuse-mecanique.com/pdf/economie/infrastructures.pdf>
80. Référentiel Smur - description et évaluation des Smur [Internet]. [cité le 16 février 2014] Disponible sur: http://www.samu-de-france.fr/documents/actus/155/756/referentiel_smur_2013_vf.pdf
81. MAIER B. Prise en charge du traumatisé grave en urgence en Meuse. Etude retrospective en 2009. These d'exercice. Nancy : Université Henri Poincaré; 2010, 190 p.
82. Itinéraires ViaMichelin: trajets en France et à l'étranger [Internet]. [cité 2 août 2014]. Disponible sur: <http://www.viamichelin.fr/web/Itinéraires>
83. Arrêté du 12 février 2007 relatif aux médecins correspondants du service d'aide médicale urgente (SAMU). [Internet]. [cité 2 août 2014]. Disponible sur <http://www.legifrance.gouv.fr>
84. Brun P-M, Bessereau J, Chenaitia H, Pradel A-L, Deniel C, Garbaye G, et al. Stay and play eFAST or scoop and run eFAST? That is the question! *Am J Emerg Med.* 2014;32(2):166-170.
85. Landis JR, Koch GG. The measurement of observer agreement for categorical data. *Biometrics.* 1977;33(1):159-174.
86. El Sayed MJ, Zaghrini E. Prehospital Emergency Ultrasound: A Review of Current Clinical Applications, Challenges, and Future Implications. *Emerg Med Int.* 2013; (a531674).

87. Rozycki GS, Ochsner MG, Schmidt JA, Frankel HL, Davis TP, Wang D, et al. A prospective study of surgeon-performed ultrasound as the primary adjuvant modality for injured patient assessment. *J Trauma*. 1995;39(3):492-498.
88. Thomas B, Falcone RE, Vasquez D, Santanello S, Townsend M, Hockenberry S, et al. Ultrasound evaluation of blunt abdominal trauma: program implementation, initial experience, and learning curve. *J Trauma*. 1997;42(3):384-388.
89. Ma OJ, Mateer JR. Trauma ultrasound examination versus chest radiography in the detection of hemothorax. *Ann Emerg Med*. 1997;29(3):312-315.
90. Frederiksen CA, Juhl-Olsen P, Larsen UT, Nielsen DG, Eika B, Sloth E. New pocket echocardiography device is interchangeable with high-end portable system when performed by experienced examiners. *Acta Anaesthesiol Scand*. 2010;54(10):1217-1223.
91. Bourcier J-E, Paquet J, Seinger M, Gallard E, Redonnet J-P, Cheddadi F, et al. Performance comparison of lung ultrasound and chest x-ray for the diagnosis of pneumonia in the ED. *Am J Emerg Med*. 2014;32(2):115-118.
92. Miller MT, Pasquale MD, Bromberg WJ, Wasser TE, Cox J. Not so FAST. *J Trauma*. 2003;54(1):52-59.

VI. Annexes

1. Annexe 1 : Liste des abréviations

AAA : Anévrisme Aortique Abdominal
AC : Arrêt Cardiaque
ACEP : American College of Emergency Physicians
ACMU : Association Canadienne de Médecine d'Urgence
ACR : Arrêt Cardio Respiratoire
AESP : Activité Electrique Sans Pouls
Ao : Aorte
ARM : Assistant de Régulation Médical
ARS : Agence Régionale de Santé
AUSSIES : Australian Ultrasonographic Simplified Screening In Evaluation of Shock
AVC : Accident Vasculaire Cérébral
AVP : Accident de la Voie Publique
BLUE : Bedside Lung Ultrasound in Emergency
BPCO : Broncho Pneumopathie Chronique Obstructive
CA : Artère Carotide
CESU : Centres d'Enseignement des Soins d'Urgence
CFFE : Centre Francophone de Formation en Echographie
CH : Centre Hospitalier
CHR : Centre Hospitalier Régional
CHU : Centre Hospitalier Universitaire
CHVSM : Centre Hospitalier Verdun – Saint-Mihiel
CIS : Centre d'Incendie et de Secours
CMP : Centre Médico Psychologique
COGIC : Centre Opérationnel de Gestion Interministériel des Crises
COZ : Centre Opérationnel Zonal
CTA : Centre de Traitement de l'Alerte
DENO : Diamètre de l'Enveloppe du Nerf Optique
DIM : Direction de l'Information Médicale
DIU : Diplôme InterUniversitaire
DIU ETUS : Diplôme InterUniversitaire national d'Echographie et Techniques UltraSonores
DIU TUSAR : Diplôme InterUniversitaire de Techniques Ultra-Sonores en Anesthésie Réanimation
DIU MUS : Diplôme InterUniversitaire de Monitoring et Ultrasons

DTC : Doppler Trans Crânien
DU : Diplôme universitaire
EAU : Echographie Appliquée à l'Urgence
ECG : Electrocardiogramme
EP : Embolie Pulmonaire
ETT : Echographie TransThoracique
FALLS : Fluid Administration Limited by Lung Sonography
FAST : Focused Assessment of the Sonography examination of Trauma patient
FATE : Focused Assessed Transthoracic Echocardiography
FEEL : Focused Echocardiographic Evaluation in Life support
FMC : Formation Médicale Continue
GEU : Grossesse Extra Utérine
GIU : Grossesse Intra Utérine
HAS : Haute Autorité de Santé
HTAP : HyperTension Arterielle Pulmonaire
HTIC : Hypertension Intra Crânienne
IAO : Infirmier Accueil
IP : Index Pulsatilité
IRM : Imagerie par Résonance Magnétique
JI : Jugulaire Interne
LCR : Liquide CéphaloRachidien
MCS : Médecins Correspondants du Samu
NO : Nerf Optique
OAP : Œdème aigu pulmonaire
OD : Oreillette Droite
OG : Oreillette Gauche
P : Péricarde
PAM : Pression Artérielle Moyenne
PIC : Pression Intra Crânienne
PLAPS : Postero Lateral Alveolar Pleural Syndrom
PNX : Pneumothorax
POS : Procédures Opérationnelles Standardisées
PPC : Pression de Perfusion Cérébrale
PREP : Programme Rapide d'Echographie du Polytraumatisé
RCP : Réanimation Cardio-Pulmonaire
RUSH : Rapide Ultrasound in Shock
SAMU : Service d'Aide Médicale Urgente

SCA : Syndrome Coronarien Aigu
SDIS : Service Départemental d'Incendie et de Secours
SMUR : Service Mobile d'Urgence et de Réanimation médicale
SFMU : Société Française de Médecine d'Urgence
SFR : Société Française de Radiologie
SROS : Schéma Régional d'Organisation des Soins
SIV : Septum Inter Ventriculaire
TAS : Tension Arterielle Systolique
TC : Traumatisme Crânien
TM : Temps Mouvement
TVP : Thrombose Veineuse Profonde
UHTCD : Unité Hospitalisation de Très Courte Durée
UMH : Unité Mobile Hospitalière
USA : United States of America
VCI : Veine Cave Inférieure
VD : Ventricule Droit
Vd : Vitesse Diastolique
VG : Ventricule Gauche
Vm : Vitesse Moyenne
Vs : Vitesse Systolique
VML : Véhicule Médicalisé Léger
VNI : Ventilation Non Invasive
VSAV : Véhicule de Secours et d'Assistance aux Victimes
WINFOCUS : World Interactive Network Focused On Critical UltraSound
WWF : Winfocus France

2. Annexe 2 : Arrêté du 13 février 2007 sur les MCS

JORF n°50 du 28 février 2007

Texte n°59 - ARRETE

Arrêté du 12 février 2007 relatif aux médecins correspondants du service d'aide médicale urgente (SAMU) - NOR: SANH0720822A

Le ministre de la santé et des solidarités

Vu le code de la santé publique, notamment ses articles L. 6112-5 et R. 6123-28

Vu le décret n° 2006-576 du 22 mai 2006 relatif à la médecine d'urgence et modifiant le code de la santé publique (dispositions réglementaires)

Vu le décret n° 2006-577 du 22 mai 2006 relatif aux conditions techniques de fonctionnement applicables aux structures de médecine d'urgence et modifiant le code de la santé publique (dispositions réglementaires), Arrête :

Article 1 : Le médecin correspondant du SAMU constitue un relais pour le service d'aide médicale urgente dans la prise en charge de l'urgence vitale. Ce médecin assure, sur régulation du SAMU, en permanence, sur une zone préalablement identifiée et hors de l'établissement de santé auquel il est rattaché, la prise en charge d'un patient dont l'état requiert de façon urgente une prise en charge médicale et de réanimation.

Article 2 : Le SAMU déclenche systématiquement et simultanément l'intervention du médecin correspondant du SAMU et de la structure mobile d'urgence et de réanimation (SMUR), chargée de prendre en charge le patient. Le SAMU adapte, après réception du premier bilan du médecin correspondant du SAMU, les moyens de transports nécessaires aux besoins du patient.

Article 3 : La zone mentionnée à l'article 1er est un territoire déterminé par l'ARH, notamment lorsque le SMUR ne peut pas intervenir dans un délai adapté à l'urgence.

Article 4 : Le médecin correspondant du SAMU signe un contrat avec l'établissement siège de SAMU auquel il est rattaché. Ce contrat fixe les conditions d'intervention, et notamment le lien fonctionnel entre le médecin et le SAMU, les modalités de formation et de mise à disposition de matériels et de médicaments pour l'exercice de cette mission.

Article 5 : Le médecin correspondant du SAMU est un médecin formé à l'urgence. Cette formation est dispensée sous l'autorité du service hospitalo-universitaire de référence, en liaison avec le SAMU, le centre d'enseignement des soins d'urgence (CESU) ainsi que les structures des urgences et les SMUR.

Article 6 : Un bilan annuel de l'évaluation du dispositif, comportant notamment le nombre et la nature des interventions effectuées par les médecins correspondants du SAMU, est présenté au comité départemental de l'aide médicale urgente, de la permanence des soins et des transports sanitaires et au réseau des urgences.

Article 7 : Le directeur de l'hospitalisation et de l'organisation des soins est chargé de l'exécution du présent arrêté, qui sera publié au Journal officiel de la République française.

Fait à Paris, le 12 février 2007.

Xavier Bertrand

3. Annexe 3 : Questionnaire de l'étude

ETUDE V-SCAN 2013-2014

MEDECIN :

Formation : Validée En cours de formation Pas de formation

Type de formation :

MOTIF D'INTERVENTION :

V – SCAN UTILISE : OUI
 NON

Motif : Hors indication
 Jugée inutile
 Conditions rendant impossible l'utilisation du v-scan
 Pas de formation à l'échographie
 Autre

Si oui :

Diagnostic initial clinique :

Images visualisées :

Diagnostic final retenu :

L'utilisation du V-scan a-t-elle modifié l'orientation initialement envisagée ? OUI
 NON

L'utilisation du V-scan a-t-elle modifié le traitement initialement envisagé ? OUI
 NON

L'utilisation du V-scan a-t-elle participé à la décision de réalisation d'un geste vital ? Non
 Ponction
 Drainage
 Thrombolyse
 VVC
 Autre

L'utilisation du v-scan vous a-t-elle apporté un bénéfice ?

4. Annexe 4 : le Vscan™

Instructions Vscan

Acquisition

Lancement → Application du gel → Info examen → Rotation → Optimisation automatique → Gel/Dégel
 Lancement du mode Couleur → Gain en couleur → Arrêt du mode Couleur
 Accès au menu → Sélection du menu Pré-réglages → Sélection du pré-réglage
 Annotation vocale : Lancement de l'enregistrement → Enregistrement → Arrêt de l'enregistrement

Révision et stockage

Info examen → Gel → Sélection de l'image → Sauvegarder → Image fixe
 Lecture boucle → Sauvegarder → Vidéo
 Sauvegarder direct → Vidéo

Mesure

Accès au menu → Sélection de la distance → Placement du premier point → Placement du deuxième point → Sauvegarder → Retour à l'examen

Galerie

Accès au menu → Sélection de la galerie → Sélection de l'examen → Sélection du fichier → Révision d'autres fichiers dans l'examen → Retour à l'examen

5. Annexe 5 : le dossier SMUR

FICHE D'INTERVENTION PRIMAIRE			
SAMU : LORRAINE - SMUR DE		N° Affair	
IDENTIFICATION VICTIME			
Nom : _____		Adresse personnelle : _____	
Prénom : _____		Adresse intervention : _____	
Date de naissance : / /		Personne à prévenir : _____	
Sexe : M <input type="checkbox"/> F <input type="checkbox"/>		N° S.S. : _____	
EQUIPE SMUR		HORAIRES	
Indicatif SMUR : _____		Date : / /	
Indicatif verticaux : _____		H DEP Base : h H AR Dit : h	
Médicins : _____		H AR Linas : h H DEP Dit : h	
Audières : _____		H DEP Linas : h H RCT Base : h	
LOCALISATION		MOTIF D' INTERVENTION	
1 <input type="checkbox"/> Domicile 4 <input type="checkbox"/> Travail 7 <input type="checkbox"/> Lab. de soins 2 <input type="checkbox"/> Voie Publique 5 <input type="checkbox"/> Sport/Loisirs 8 <input type="checkbox"/> Cab. médical 3 <input type="checkbox"/> Lieu Public 6 <input type="checkbox"/> Ecole 9 <input type="checkbox"/> Autres			
ANTECEDENTS / TRAITEMENTS EN COURS			
Médicament traitant : _____		Spécialité (s) : _____	
ANAMNESE - PRISE EN CHARGE INITIALE			
EXAMEN CLINIQUE			
ECG			
MISE EN CONDITION			
<input type="checkbox"/> VVP G G G <input type="checkbox"/> VVC G <input type="checkbox"/> VO G <input type="checkbox"/> PVC <input type="checkbox"/> Sondre gastrique CH <input type="checkbox"/> Sondre urinaire CH <input type="checkbox"/> Intubation N° <input type="checkbox"/> Drain thoracique CH <input type="checkbox"/> Matelas dépression <input type="checkbox"/> Attelles <input type="checkbox"/> Collier cervical <input type="checkbox"/> Scope			
SURVEILLANCE / TRAITEMENT			
HEURES			
GCS			
Douleur (EVA)			
TA			
FC			
SpO2			
FR			
Autres			
Ventilation			
Médicaments			
Solutes			
CONCLUSION CLINIQUE			
TRANSPORT		DESTINATION	
1 <input type="checkbox"/> Médicalise 2 <input type="checkbox"/> Non médicalise 3 <input type="checkbox"/> Confie autre SMUR		Hôpital Service	
MOTIF SANS TRANSPORT			
1 <input type="checkbox"/> Avis médical 3 <input type="checkbox"/> Confie médecin 2 <input type="checkbox"/> Soins sur place 4 <input type="checkbox"/> Confie police		5 <input type="checkbox"/> Décède 7 <input type="checkbox"/> Refus 6 <input type="checkbox"/> Annule 8 <input type="checkbox"/> Malveillance	
DIAGNOSTIC / CODIFICATION			
CIM 10		ICM	
		ITA	

Abstract :

Summary : We conducted a survey to evaluate the use of portable ultrasound devices in ambulances in rural areas. This survey is the result of a growing interest in such devices due to technological advancements.

Equipment and Protocol : We conducted a 9 month survey in the state of Meuse. Using a portable device called Vscan, we evaluated the need for an ultrasound for each ambulance call. We first looked at how it could impact the diagnosis, treatment and care options as well as at the benefits from the ER doctor's perspective. Then we took into consideration the discrepancies between the ultrasound performed onsite and the one from the specialist. Ultrasounds were performed under the following circumstances: chest pain, dyspnea, abdominal pain, serious trauma, non-traumatic injuries and cardiac arrest.

Results : Sixty ultrasounds were performed, five of which were not taken into consideration. Out of the 55 remaining ones, we noticed a 32.7% change in diagnosis, a 30.9% change in treatment and a 23.6% change in care options. The ER doctor felt that the use of the portable ultrasound device was necessary in 90.9% of the cases. The results of the onsite ultrasound and the one conducted by a specialist were similar in 86.1% of the cases. The mistakes in 13.8% of the cases came from cardiac and chest ultrasounds. No mistakes were reported in abdominal ultrasounds. Sensitivity is 60%. Specificity is 96%.

Conclusion : The use of portable ultrasound devices can help with diagnosis and treatment in an emergency situation if they are used in conjunction with clear official guidelines and if considered as one more tool to determine the final diagnosis. A portable ultrasound device not only saves time but in some cases it can save lives.

RÉSUMÉ DE LA THÈSE :

Introduction : Aux vues des récentes applications de l'échographie clinique pratiquée au chevet du patient et de l'intérêt croissant qu'elle suscite, nous avons réalisé une étude observationnelle pour évaluer l'utilisation d'un échographe ultra portable embarqué en SMUR (Service Mobile d'Urgence et de Réanimation médicale), particulièrement dans un contexte rural.

Matériel et méthodes : Etude observationnelle descriptive réalisée sur une période de 9 mois en Meuse. Sur toutes les interventions SMUR primaires, étude de l'intérêt de la réalisation d'une échographie à l'aide du Vscan, appareil d'échographie ultra portable. Sont étudiés dans un premier temps les critères de modification du diagnostic, de la thérapeutique, de l'orientation et le bénéfice global ressenti par l'urgentiste. Est étudié dans un second temps le taux de concordance entre l'échographie réalisée en préhospitalier et l'imagerie de référence interprétée par un spécialiste, selon le coefficient kappa de Cohen. Nos indications de réalisation d'une échographie en SMUR sont la douleur thoracique, la dyspnée, la douleur abdominale, le traumatisme grave, l'état de choc non traumatique, l'arrêt cardio-respiratoire.

Résultats : 60 examens ont été réalisés, 5 étaient non contributifs. Sur les autres on observe un taux de modification du diagnostic de 32.7%, de la thérapeutique de 30,9% et de l'orientation de 23,6% pour une utilité globale ressentie dans 90,9% des cas. Les examens étaient concordants avec l'imagerie de référence dans 86,1% des cas. Les erreurs retrouvées (13,8%) concernent des échographies cardiaques et pulmonaires. Aucune erreur n'est retrouvée sur l'échographie abdominale. La concordance globale observée est de 0.86 et la concordance théorique de 0.64, soit un coefficient Kappa à 0.62 et une concordance jugée « bonne ».

Conclusion : Sous réserve d'une utilisation cadrée par des recommandations officielles et d'une interprétation prudente intégrée au contexte clinique, l'échographie préhospitalière nous semble être une réelle aide diagnostique et thérapeutique, permettant un gain de temps considérable et pouvant aller jusqu'à modifier dans certains cas le pronostic vital du patient.

TITRE EN ANGLAIS :

Portable ultrasound technology in a prehospital setting : benefits and limitations in rural areas.

THÈSE : MÉDECINE GÉNÉRALE ANNÉE 2014

MOTS CLEFS :

Echographie, préhospitalier, médecine d'urgence, échographie clinique, SMUR.

INTITULE ET ADRESSE :

UNIVERSITÉ DE LORRAINE
Faculté de Médecine de Nancy
9, avenue de la Forêt de Haye
54505 VANDOEUVRE LES NANCY Cedex
