



**HAL**  
open science

# Greffes d'organes dentaires: évolution des connaissances, données actuelles

Stephen Courtade

► **To cite this version:**

Stephen Courtade. Greffes d'organes dentaires: évolution des connaissances, données actuelles. Sciences du Vivant [q-bio]. 2002. hal-01732640

**HAL Id: hal-01732640**

**<https://hal.univ-lorraine.fr/hal-01732640>**

Submitted on 14 Mar 2018

**HAL** is a multi-disciplinary open access archive for the deposit and dissemination of scientific research documents, whether they are published or not. The documents may come from teaching and research institutions in France or abroad, or from public or private research centers.

L'archive ouverte pluridisciplinaire **HAL**, est destinée au dépôt et à la diffusion de documents scientifiques de niveau recherche, publiés ou non, émanant des établissements d'enseignement et de recherche français ou étrangers, des laboratoires publics ou privés.



## AVERTISSEMENT

Ce document est le fruit d'un long travail approuvé par le jury de soutenance et mis à disposition de l'ensemble de la communauté universitaire élargie.

Il est soumis à la propriété intellectuelle de l'auteur. Ceci implique une obligation de citation et de référencement lors de l'utilisation de ce document.

D'autre part, toute contrefaçon, plagiat, reproduction illicite encourt une poursuite pénale.

Contact : [ddoc-theses-contact@univ-lorraine.fr](mailto:ddoc-theses-contact@univ-lorraine.fr)

## LIENS

Code de la Propriété Intellectuelle. articles L 122. 4

Code de la Propriété Intellectuelle. articles L 335.2- L 335.10

[http://www.cfcopies.com/V2/leg/leg\\_droi.php](http://www.cfcopies.com/V2/leg/leg_droi.php)

<http://www.culture.gouv.fr/culture/infos-pratiques/droits/protection.htm>

ACADÉMIE DE NANCY METZ

UNIVERSITÉ HENRI POINCARÉ – NANCY I  
FACULTÉ DE CHIRURGIE DENTAIRE

Année 2002

THÈSE

pour le



Doble  
35-02

DIPLÔME D'ÉTAT DE DOCTEUR EN CHIRURGIE DENTAIRE

par

Stephen COURTADE

Né le 10 Octobre 1974 à Dijon

**GREFFES D'ORGANES DENTAIRES :  
ÉVOLUTION DES CONNAISSANCES –  
DONNÉES ACTUELLES**

Présentée et soutenue publiquement le


**Vendredi 07 juin 2002**

Examineurs de la thèse :

M. A. FONTAINE  
M. JP. LOUIS  
M. A. WESTPHAL  
M. E. DRUAUX

Professeur 1<sup>er</sup> grade  
Professeur des Universités  
Maître de Conférence des Universités  
Docteur en Chirurgie Dentaire

Président  
Juge  
Juge  
Juge

D BU PHARMA-ODONTOL  
  
104 059958 0

ACADÉMIE DE NANCY METZ

UNIVERSITÉ HENRI POINCARÉ – NANCY 1  
FACULTÉ DE CHIRURGIE DENTAIRE

Année 2002



THÈSE

pour le

DIPLÔME D'ÉTAT DE DOCTEUR EN CHIRURGIE DENTAIRE

par

Stephen COURTADE

Né le 10 Octobre 1974 à Dijon

Dr 26369

**GREFFES D'ORGANES DENTAIRES :  
ÉVOLUTION DES CONNAISSANCES –  
DONNÉES ACTUELLES**

Présentée et soutenue publiquement le

**Vendredi 07 juin 2002**

Examineurs de la thèse :

M. A. FONTAINE  
M. JP. LOUIS  
M. A. WESTPHAL  
M. E. DRUAUX

Professeur 1<sup>er</sup> grade  
Professeur des Universités  
Maître de Conférence des Universités  
Docteur en Chirurgie Dentaire

Président  
Juge  
Juge  
Juge

Assesseur(s) : Docteur C. ARCHIEN - Docteur J.J. BONNIN  
Professeurs Honoraires : MM. F. ABT - S. DURIVAUX - G. JACQUART - D. ROZENCWEIG - M. VIVIER  
Doyen Honoraire : J. VADOT

<b>Sous-section 56-01</b> Odontologie Pédiatrique	Mme M Mlle Mme Mlle	<b>D. DESPREZ-DROZ</b> J. PREVOST S. CREUSOT M.J. LABORIE-SCHIELE A. SARRAND	Maître de Conférences Maître de Conférences Assistant Assistant Assistant
<b>Sous-section 56-02</b> Orthopédie Dento-Faciale	Mme Mlle Mme Mme Mlle	<b>M.P. FILLEUL</b> A. MARCHAL M. MAROT-NADEAU D. MOUROT A. WEINACHTER	Professeur des Universités* Maître de Conférences Assistant Assistant Assistant
<b>Sous-section 56-03</b> Prévention, Epidémiologie, Economie de la Santé, Odontologie légale	M.	<b>M. WEISSENBACH</b>	Maître de Conférences*
<b>Sous-section 57-01</b> Parodontologie	M. M. M. Mlle M.	<b>N. MILLER</b> P. AMBROSINI J. PENAUD A. GRANDEMENGE M. REICHERT	Maître de Conférences Maître de Conférences Maître de Conférences Assistant Assistant
<b>Sous-section 57-02</b> Chirurgie Buccale, Pathologie et Thérapeutique, Anesthésiologie Et Réanimation	M. M. M. M. M. Mme	<b>P. BRAVETTI</b> J.P. ARTIS D. VIENNET C. WANG P. GANGLOFF S. KELCHE-GUIRTEN	Maître de Conférences Professeur 2 <sup>ème</sup> grade Maître de Conférences Maître de Conférences* Assistant Assistant
<b>Sous-section 57-03</b> Sciences Biologiques (Biochimie, Immunologie, Histologie, Embryologie, Génétique, Anatomie pathologique, Bactériologie, Pharmacologie)	M. M. Mme	<b>A. WESTPHAL</b> J.M. MARTRETTE L. DELASSAUX-FAVOT	Maître de Conférences* Maître de Conférences Assistant
<b>Sous-section 58-01</b> Odontologie Conservatrice, Endodontie	M. M. M. M. M. Mme M	<b>C. AMORY</b> A. FONTAINE M. PANIGHI J.J. BONNIN P. BAUDOT L. CUNIN J. ELIAS	Maître de Conférences Professeur 1 <sup>er</sup> grade* Professeur des Universités* Maître de Conférences Assistant Assistant Assistant
<b>Sous-section 58-02</b> Prothèses (Prothèse conjointe, Prothèse adjointe partielle, Prothèse complète, Prothèse maxillo-faciale)	M. M. M. Mlle M. M. M.	<b>J.P. LOUIS</b> C. ARCHIEN J. SCHOUVER M. BEAUCHAT D. DE MARCH L.M. FAVOT A. GOENGRICH	Professeur des Universités* Maître de Conférences* Maître de Conférences Assistant Assistant Assistant Assistant
<b>Sous-section 58-03</b> Sciences Anatomiques et Physiologiques Occlusodontiques, Biomatériaux, Biophysique, Radiologie	Mlle M. Mme	<b>C. STRAZIELLE</b> B. JACQUOT V. SCHMIDT MASCHINO	Professeur des Universités* Maître de Conférences Assistant

*Par délibération en date du 11 décembre 1972,  
la Faculté de Chirurgie Dentaire a arrêté que  
les opinions émises dans les dissertations  
qui lui seront présentées  
doivent être considérées comme propres à  
leurs auteurs et qu'elle n'entend leur donner  
aucune approbation ni improbation.*

**A NOTRE PRESIDENT DU JURY  
A NOTRE DIRECTEUR DE THESE**

**Monsieur le Professeur Alain FONTAINE**

Chevalier de l'Ordre National du Mérite  
Docteur en Chirurgie Dentaire  
Docteur en Sciences Odontologiques  
Professeur 1<sup>er</sup> grade  
Sous-Section : Odontologie Conservatrice -- Endodontie

Vous nous avez accueilli avec bienveillance au sein du Service Dentaire de l'hôpital Jeanne d'Arc pendant trois ans et avez inspiré le sujet de cette étude.

Vos conseils éclairés nous ont aplani les difficultés d'un travail dont nous vous devons la meilleure part.

Veillez trouver là l'expression de notre reconnaissance et l'assurance de notre respectueuse amitié.



## **A NOTRE JUGE**

### **Monsieur le Professeur Jean Paul LOUIS**

Chevalier des Palmes Académiques

Doyen de la Faculté de Chirurgie Dentaire de l'Université Henri Poincaré,  
Nancy-I

Docteur en Chirurgie Dentaire

Docteur en Sciences Odontologiques

Docteur d'Etat en Odontologie

Professeur des Universités

Responsable de la sous-section : Prothèse

Non seulement tout au long de notre cursus scolaire vous avez su nous montrer la « facilité » de la prothèse complète, mais aussi, parmi vos nombreuses activités, vous avez su rester le « chef d'orchestre » de nos études.

Nous vous exprimons notre reconnaissance pour l'honneur que vous nous faites en acceptant de juger ce travail.

## **A NOTRE JUGE**

### **Monsieur le Docteur Alain WESTPHAL**

Docteur en Chirurgie Dentaire

Docteur d'Etat en Odontologie

Maître de Conférences des Universités

Responsable de la sous-section : Sciences biologiques (Biochimie, Immunologie, Histologie, Embryologie, Génétique, Anatomie pathologique, Bactériologie, Pharmacologie)

Vous nous honorez en acceptant de siéger à notre jury.

Soyez remercié pour l'enseignement que vous nous avez prodigué. Nous pensons avoir votre amitié et cela n'enlève rien au respect et à l'admiration que nous vous portons.

## **A NOTRE JUGE**

### **Monsieur le Docteur Eddy DRUAUX**

Docteur en Chirurgie Dentaire  
Attaché Hospitalier au Service Dentaire de l'Hôpital Jeanne d'Arc

Vous avez su être plus qu'un maître au cours de ces trois années passées à l'hôpital Jeanne d'Arc et votre amitié reste précieuse au moment où une page se tourne.

Vos conseils, votre disponibilité et votre bonne humeur nous ont donné l'envie de soigner, et de progresser dans notre profession.

Les mots nous manquent pour vous témoigner notre profonde amitié et vous remercier de l'honneur que vous nous faites en acceptant de siéger parmi les membres de notre jury.

## SI...

« Si tu peux voir détruit l'ouvrage de ta vie  
Et sans dire un seul mot te mettre à rebâtir,  
Ou perdre d'un seul coup le gain de cent parties  
Sans un geste et sans un soupir ;  
Si tu peux être fort sans cesser d'être tendre  
Et, te sentant haï, sans haïr à ton tour,  
Pourtant lutter et te défendre ;

Si tu peux supporter d'entendre tes paroles  
Travesties par des gueux pour exciter des sots,  
Et d'entendre mentir sur toi leurs bouches folles  
Sans mentir toi-même d'un seul mot ;  
Si tu peux rester digne en étant populaire,  
Si tu peux rester peuple en conseillant les rois  
Et si tu peux aimer tous tes amis en frère  
Sans qu'aucun d'eux soit tout pour toi ;

Si tu sais méditer, observer et connaître  
Sans jamais devenir sceptique ou destructeur ;  
Rêver mais sans laisser le rêve être ton maître,  
Penser sans n'être qu'un penseur ;  
Si tu peux être dur sans jamais être en rage,  
Si tu peux être brave et jamais imprudent ;  
Si tu sais être bon, si tu sais être sage  
Sans être moral ni pédant ;

Si tu peux rencontrer Triomphe après Défaite  
Et recevoir ces deux menteurs d'un même front,  
Si tu peux conserver ton courage et ta tête  
Quand tous les autres les perdront,  
Alors les Rois, les Dieux, la Chance et la Victoire  
Seront à tout jamais tes esclaves soumis  
Et, ce qui vaut mieux que les Rois et la Gloire,  
Tu seras un homme, et **un dentiste heureux**, mon fils. »

A **Agnès « macou » et Henri « mimile »** : Vous avez allumé les lumières de ma vie .Votre amour sans limite, votre patience, votre écoute, votre compréhension, vos conseils et vos encouragements (parfois dynamiques !) m'ont souvent remis sur la voie, et sont autant de trésors inestimables...

A **Virginie et Marjolaine** mes « petites » sœurs chéries : Votre soutien depuis toujours est un (Fa)-bien précieux... Je vous aime.

A **Céline** mon Chocobo: Les mots sont inutiles tu sais mes sentiments... « How wonderful life is now you're in the world !»

A **Nanette et Nanou**, mes chers Grands-parents : J'espère que mes petits enfants seront aussi fiers de moi que je le suis de vous.

A **Mamie et Papi Jumbo** : Je sais que de là haut vous veillez sur nous... Continuez, ça fonctionne à merveille...

A **David, Hugues, Thibault** : Vous êtes mes petits frères, de ceux que l'on choisit...

Aux amis qui donnent du goût à la vie :

A Dijon : **Aurélie, Gaëlle, Karine mon « p'tit caillou », Nico., Olivia, Stéphane...**

A Nancy : **Camille, Claire, Crackotte, Emilie jolie, Emilie, Flo., Francky boy, Gaël mon Toc-Toc, Gorian la Bestiole, Jérémy, Luc, Marie-Paulpierrejacquesfrançoise, Math et Sylvie, Michel.pig, Pépito, Pierre, Sandra, Stéphane, Stéphan. la p'tite greb. , Tof (T.O.F)...**  
Ainsi qu'à **Mouloudette junior et à TOF junior...**

A **François, Séb., Vincent** : Vous m'avez fait monter sur scène derrière un piano, une guitare et même un micro : Soyez en remerciés ; les spectacles du Gala restent parmi mes meilleurs souvenirs. Je vous dis M

Merci aux **Docteurs N. Château, H. Courtade, D. Gerdolle, B. Jacquot, K. Vaney** pour leur savoir et leur patience.

Merci à tout le personnel de la faculté de Chirurgie Dentaire et tout particulièrement à « **nos petites femmes en vert...** on vous remercie » et à **Viviane.**

Merci enfin à toute l'équipe de Jeanne d'Arc et notamment **Eliane et Annie.**

Nos remerciements les plus vifs vont au Docteur  
Jens O ANDREASEN, au Docteur Alain Garcia  
et au Professeur Alain FONTAINE pour leur  
iconographie...

# **SOMMAIRE**





# Introduction

## Première partie : Généralités

### 1- DEFINITIONS

### 2- HISTORIQUE

### 3- LES DIFFERENTS TYPES DE GREFFES DENTAIRES

#### 31- Allotransplantations

##### **311- Facteurs intervenants**

##### **312- Indications des allotransplantations**

##### **313- Protocole clinique**

##### **314- Pronostic**

##### **315- Problèmes posés par l'allotransplantation**

#### 32- Autogreffes dentaires

##### **321- Les autotransplantations dentaires (ou autogreffes)**

##### **322- Les réimplantations dentaires**

##### 3221- Les réimplantations dentaires intentionnelles

##### 3222- Les réimplantations dentaires suite à une expulsion

# Deuxième partie : Aspects biologiques

## 1- RAPPELS EMBRYOLOGIQUES ET HISTOLOGIQUES

11- Formation de la dent et des tissus adjacents

**111- Les premiers stades de développement des germes dentaires**

**112- Les stades d'édification radiculaire**

12- Rappels histologiques

**121- Le complexe dentino-pulpaire**

**122- Gencive et périoste**

**123- Complexe cément - ligament alvéolodentaire – os alvéolaire**

## 2- REACTIONS TISSULAIRES

21- Processus de cicatrisation pulpaire après une réimplantation ou une autotransplantation dentaire

**211- Phases de cicatrisation pulpaire pour les dents immatures**

**212- Phases de cicatrisation pulpaire pour les dents matures**

**213- Processus de cicatrisation pulpaire**

**213- Facteurs influençant la revascularisation du greffon**

22- Processus de cicatrisation du ligament alvéolodentaire après autotransplantation ou réimplantation d'une dent

**221- Processus de cicatrisation après autotransplantation ou réimplantation**

**222- Facteurs influençant la régénération du ligament alvéolodentaire**

23- Complications suite aux autotransplantations ou aux réimplantations

**231- Résorption de surface**

**232- Résorption inflammatoire**

**233- Résorption de remplacement**

# Troisième partie : Aspects cliniques

## 1- FACTEURS DE REUSSITE CLINIQUE, INDICATIONS ET CONTRE-INDICATIONS DES AUTOGREFFES ET DES REIMPLANTATIONS DENTAIRES

### 11- Facteurs généraux

**111- Démarche thérapeutique raisonnée**

**112- Etat général du patient et importance de ses moyens de défense**

**113- Les lésions pathologiques des maxillaires**

**114- Parafonctions et tabagisme**

**115- Coopération et hygiène du patient**

### 12- Facteurs de réussite pour les autogreffes

**121- Choix et prélèvement du greffon**

1211- Edification radiculaire

1212- Nombre et forme des racines

1213- Taille et volume du greffon par rapport à l'alvéole

**122- Moyens de conservation du greffon**

**123- Préparation du site receveur**

**124- Traitement endodontique**

**125- Contention**

### 13- Facteurs de réussite pour les réimplantations

**131- Réimplantations intentionnelles**

1311- Prélèvement de la dent

1312- Mise en forme de l'extrémité apicale

1313- Conservation de la dent

1314- Traitement endodontique

1315- Contention

**132- Réimplantations des dents expulsées**

1321- Maturité des dents et âge du patient

1322- Milieu de conservation de la dent et temps extra-oral

1323- Traitement endodontique

1324- Contention

## **2- TECHNIQUE OPERATOIRE**

### 21- Autotransplantations

#### **211- Protocole opératoire**

2111- Antibioprophylaxie

2112- Anesthésie

2113- Prélèvement du greffon

2114- Inspection du greffon

2115- Préparation du site receveur

2116- Transplantation du greffon

2117- Contention

2118- Radiographie post-opératoire

#### **212- Suivi post-opératoire**

#### **213- Exemples**

2131- Exemple 1 : perte de plusieurs incisives

2132- Exemple 2 : Traitement d'un édentement postérieur maxillaire par autogreffe dentaire intrasinusienne

### 22- Réimplantations intentionnelles

#### **221- Protocole opératoire**

#### **222- Suivi post-opératoire**

#### **223- Exemples**

### 23- Réimplantations après un traumatisme

#### **231- Protocole opératoire**

2311- Catégorie 1 : Apex mature, période extra-alvéolaire inférieure à 15 minutes

2312- Catégorie 2 : Apex mature, période extra-alvéolaire comprise entre 15 minutes et 24 heures, milieu de conservation reconstituant

2313- Catégorie 3 : Apex mature, période extra-alvéolaire comprise entre 15 et 360 minutes, absence de milieu de conservation reconstituant

2314- Catégorie 4 : Apex mature, période extra-alvéolaire inférieure à 120 minutes, milieu de conservation sec

2315- Catégorie 5 : Apex mature, période extra-alvéolaire supérieure à 120 minutes, milieu de conservation sec

2316- Catégorie 6 : Apex immature, période extra-alvéolaire inférieure à 15 minutes

2317- Catégorie 7 : Apex immature, période extra-alvéolaire comprise entre 15 minutes et 24 heures, milieu de conservation reconstituant

2318- Catégorie 8 : Apex immature, période extra-alvéolaire comprise entre 15 et 360 minutes, milieu de conservation humide mais non physiologique

2319- Catégorie 9 : Apex immature, période extra-alvéolaire inférieure à 120 minutes, milieu de conservation sec

2320- Catégorie 10 : Apex immature, période extra-alvéolaire supérieure à 120 minutes, milieu de conservation sec

**232- Suivi post-opératoire**

**233- Exemple : Réimplantation d'une incisive expulsée chez une patiente de 8 ans**

## **Conclusion**

# **INTRODUCTION**

Les dents sont les organes de la mastication, première étape de l'alimentation et donc de la digestion. Elles ont également un rôle dans la phonation et dans la déglutition.

Outre cet aspect fonctionnel, leur rôle esthétique (forme, teinte, position ou alignement) prend une importance de plus en plus grande dans la relation aux autres.

La dent n'est donc pas seulement un outil destiné à manger ou à mordre. Elle est aussi un élément important pour l'intégration de l'individu dans la société.

C'est pourquoi de tous temps, l'homme s'est attaché à sauvegarder, voire améliorer l'appareil masticatoire, tant en efficacité qu'en esthétique, et surtout à remplacer les dents absentes par tous les moyens envisageables.

Déjà, les Egyptiens avaient inventé le « bridge », destiné à leurs pharaons, en reliant par des fils d'or les dents présentes à des dents « prothétiques » ( en fait des dents d'esclaves, saines, extraites puis finement retaillées). D'autres expérimentations souvent surprenantes et parfois exceptionnellement réussies peuplent l'histoire.

Mais aucune prothèse, fixe ou amovible, aussi ingénieuse soit elle, n'a réussi, à ce jour, à remplacer à la perfection une dent naturelle.

La solution idéale consisterait à remplacer une dent naturelle par une autre dent naturelle : c'est le principe de la greffe dentaire. Mais, bien que le première organe greffé fut une dent, les réimplantations et les transplantations dentaires ont eu une longue et difficile histoire. Longtemps réalisées de manière empirique et sans connaissance du milieu buccal, leurs résultats furent aléatoires provoquant un désintéressement de la part de la majorité des chirurgiens dentistes.

Pourtant, depuis la fin des années soixante, l'équipe danoise du Docteur Jens O. Andreasen, bientôt suivie par de nombreux chercheurs, s'est attachée à redonner un souffle nouveau à ces techniques. De par leurs nombreuses études sur les mécanismes de la cicatrisation pulpaire et parodontale et leurs multiples expérimentations, tant sur l'animal que sur l'humain, ces praticiens ont contribué à rendre aux greffes d'organes dentaires une place de choix dans l'arsenal thérapeutique de la dentisterie chirurgicale moderne.

Ils ont su mettre en place, un protocole clinique fiable et reproductible garantissant des résultats prévisibles et très intéressants. Et même si certaines de leurs publications semblent anciennes, ils restent cités constamment par tous les auteurs du monde.

C'est pourquoi, forts des progrès accomplis, nous allons tenter de dresser un bilan sur l'évolution des connaissances et les données actuelles des greffes d'organes dentaires. Nous nous proposons ainsi d'étudier, après les généralités, les aspects biologiques et cliniques des autotransplantations et des réimplantations dentaires.



**PREMIERE PARTIE :**  
**GENERALITES**

## 1 – DEFINITIONS

Préalablement à toute étude, il est nécessaire de définir de façon claire et précise les termes que l'on emploiera.

Ainsi dans le dictionnaire médical Masson on peut trouver les définitions suivantes :

### Grefe :

Opération par laquelle on transfère un tissu ou un organe de sorte qu'il continue à vivre par les connexions qu'il contracte avec une autre partie du même individu ou d'un individu différent.

### Implantation :

Fixation, insertion ou greffe d'un tissu, d'une prothèse ou d'un organe.

### Transplantation :

Grefe d'un organe d'un individu à un autre, avec rétablissement de la continuité vasculaire.

NB : Dans la pratique, les auteurs confondent presque toujours les termes « greffe » et « transplantation ».

### Réimplantation :

Réinsertion d'un organe en situation convenable, ou à l'endroit où il était primitivement.

### Hétérogreffe :

Grefe pratiquée avec un tissu ou un organe provenant d'une espèce animale différente de celle de l'organe receveur.

### Homogrefe :

Grefe pratiquée avec un greffon prélevé sur un sujet de la même espèce.

### Allogrefe :

Grefe où donneur et receveur appartiennent à la même espèce et diffèrent par un ou plusieurs antigènes d'histocompatibilité.

On parle également de « greffe homologue », et pour certains auteurs d'« allotransplantation ».

Autogreffe :

Greffe dans laquelle le greffon est prélevé sur le sujet lui-même.

On parle également de « greffe autoplasique » ou encore de « greffe autologue » .

Greffon :

Tissu ou organe transplanté lors d'une greffe.

Pulpe ou Pulpe dentaire :

Tissu conjonctif mou, riche en vaisseaux sanguins et en nerfs, dont dépend la vie de la dent, et qui en occupe la cavité centrale (chambre pulpaire) et les canaux radiculaires. Il possède une couche superficielle d'odontoblastes dont les prolongements ramifiés pénètrent dans les tubules de la dentine.

Desmodonte ou Ligament alvéolo-dentaire ou Périodonte :

Ensemble des tissus de soutien fixant la dent dans son alvéole.

Alvéole dentaire :

Cavité creusée dans l'un ou l'autre des maxillaires, dans laquelle s'implante la racine de la dent.

## 2 – HISTORIQUE

La réimplantation et la transplantation des dents ont eu une longue et difficile histoire. On trouve des traces de ces méthodes à travers les siècles.

Dans la Haute Antiquité déjà, les greffes dentaires étaient considérées comme habituelles et représentaient un traitement conservateur à une époque où les soins dentaires étaient rares et où l'endodontie n'existait pas.

En Chine on aurait trouvé un compendium médical datant des empereurs Chin-Noug (3216 avant Jésus Christ) et Hou Ang Ty dans lequel il est mentionné que « lorsque les dents sont ébranlées ou sorties de leurs alvéoles, on les remet en place et on les maintient à l'aide de baguettes de bambou reliées entre elles par des fils d'or. » (Artis-14)

Il est fort probable que des transplantations aient été pratiquées en dégarnissant sans scrupule la bouche d'un pauvre « vendeur » pour regarnir celle d'un riche « acheteur ».

Hippocrate (460 avant Jésus Christ) aurait lui aussi effectué des réimplantations dentaires, car, dans ses ouvrages, il conseille de « mettre en place les dents dérangées lors de fractures du maxillaire inférieur et de les maintenir à l'aide de fils d'or ». (Freidel-36)

En 1221, en Orient Albucassis, et en Espagne Martinez de Castillo parlent également de réimplantation. ( Artis-14)

Ambroise Paré, en 1532, écrivait ( 15<sup>ème</sup> livre, chapitre 27) : « Un Homme digne d'être cru m'a affirmé qu'une princesse ayant fait arracher une dent, s'en fit remettre subit une autre d'une sienne damoiselle, laquelle se reprint, et quelques temps après mâchait dessus comme sur celle qu'elle avait fait arracher auparavant. Cela ai-je ouï dire, mais je ne l'ai pas vu, et s'il est vrai, il peut bien être. » ( De Santis-46)

Viendront ensuite les travaux de Dupont (1635) qui décrivent des cas de traitements d'édentations partielles par hétérotransplantation ou homotransplantation de dents prises sur le mort ou sur le vivant. (Hale-50)

Fauchard publie, en 1722, « le Chirurgien Dentiste ou traité des dents », ouvrage dans lequel il décrit la vitalité d'une dent transplantée et conclut que « la réunion et la distribution des nerfs dans une telle dent paraît très certaine ». (Freidel-36)

Pour Andreasen (4), praticien très renommé en ce qui concerne les greffes dentaires, le fondateur de la réimplantation et de la transplantation dentaire scientifique est John Hunter (1728-1793).

Au cours d'une série de différentes transplantations d'organes, ce dernier démontre qu'une dent humaine transplantée dans une crête de coq « adhère partout à la crête par des vaisseaux analogues à ceux unissant la dent avec la gencive et l'alvéole. » De plus il décrit les phénomènes de résorptions radiculaires après allotransplantation de dents chez l'homme.

En 1861, une publication presque prophétique de Vasey proposait « la transplantation dentaire avant que la dent ait terminé sa formation et ceci pour éviter une résorption et la transmission d'une infection. » (Andreasen/Hjortin-Hansen/Jolst-11)

Depuis, de nombreux auteurs ont décrit des méthodes de transplantations dentaires. Il faut retenir les noms de Legros et Maginot qui tentèrent les premiers en 1874 la transplantation de germes dentaires.

Mais l'époque n'était pas prête pour une avancée dans ce domaine, principalement à cause du manque de connaissances concernant l'étiologie des résorptions radiculaires et le contrôle des infections.

Ce sont les travaux de Glasstone, de Mardfin et Lefkowitz (1954) sur les cultures de tissus dentaires qui poseront les bases physiologiques de ces traitements.

Les recherches importantes menées sur l'étiologie et la pathogénie de la résorption radiculaire, sur les processus de la cicatrisation pulpaire et parodontale ainsi que sur leurs liens avec l'infection profitent à plusieurs cliniciens. Apfel

(1954), Hale (1956), Moss (1958), Andreasen et coll., Nordenra et Bergman (1968), entre autres, mettent au point la technique des transplantations, dressent la liste des indications et des limites de ces méthodes permettant ainsi de rendre les réimplantations et les transplantations dentaires prévisibles et de développer des protocoles cliniques habituellement sûrs.

Au cours de siècles, tous ces praticiens ont donné une existence aux greffes dentaires et ont contribué à les différencier.

Classiquement, des auteurs comme Roche, Gogly, Cavaillon (88) décrivent deux types de greffes :

- Les allotransplantations ou allogreffes
- Les autogreffes comprenant les réimplantations et les autotransplantations.

### 3 – LES DIFFERENTS TYPES DE GREFFES DENTAIRES

#### 31 – Allotransplantations dentaires

L'allotransplantation ou allogreffe est une transplantation d'organe (dans notre cas une dent) entre différents individus d'une même espèce (Schuman, Owens, Mincer-96).

##### 311- Facteurs intervenant dans l'allotransplantation

Pour comprendre les principes régissant l'allotransplantation et les problèmes posés par ce type de greffe, il est nécessaire de rappeler certains facteurs qui définissent les cellules du « soi ».

- L'antigène d'histocompatibilité (H) : chaque cellule présente au niveau de sa membrane des antigènes H qui provoquent, lorsque cette cellule est placée dans un autre organisme, une stimulation des populations spécifiques de lymphocytes du receveur. Cette stimulation aura pour conséquence le rejet du greffon.
- Groupe sanguin (ABO) : il n'a pas encore été démontré que la compatibilité des groupes ABO ait une quelconque importance sur le pronostic des allotransplantations dentaires.
- Rhésus : d'après Andreasen (4) la compatibilité Rhésus (D) n'est importante que si le receveur est une femme fertile Rh(D) négatif ; dans ce cas, les donneurs Rh(D) positifs sont exclus pour prévenir le risque théorique de sensibilisation Rhésus du receveur.

A ces facteurs viennent s'ajouter des éléments physiologiques qui influenceront les indications, le plan de traitement et le pronostic de l'allogreffe.

- Ainsi par expérience de nombreux auteurs (Schwartz et coll.-97, Fong et coll.-35) ont démontré que la cicatrisation intra alvéolaire s'effectue toujours par une ankylose de la partie intra osseuse du greffon dans l'os alvéolaire adjacent. Par conséquent le remplacement progressif mais inéluctable de la racine conduira à la perte du greffon. Cette ankylose présente néanmoins un

avantage indiscutable. Elle permet le maintien du niveau osseux autour de la dent implantée et par voie de conséquence la possibilité d'une nouvelle transplantation ou d'un autre traitement après la perte de l'organe greffé.

- De plus aucune reprise de la vascularisation et de l'innervation pulpaire ne peut être espéré même si la dent est immature. On choisira donc de préférence des dents matures et qui plus est avec une racine unique pour des raisons endodontiques.
- Enfin Schwartz et coll. (97) ont démontré que l'âge du receveur avait son importance. Les patients âgés de 46 à 73 ans présentent en effet la meilleure moyenne de vie pour le greffon (9,8 ans). Ceci serait dû au ralentissement du remodelage osseux. Les patients de moins de 20 ans n'ont pas achevé leur croissance alvéolaire verticale; du fait de l'ankylose, l'organe transplanté pourra migrer vers une position d'infraclusion.

### **312- Indications des allotransplantations**

De l'ensemble de ces facteurs, Schwartz et coll.(97) ont déduit les indications de l'allogreffe :

- Lors de remplacements dentaires uniques ou multiples, en cas d'agénésie ou de perte de dents, l'allotransplantation sera indiquée pour retarder la mise en place de prothèses amovibles, fixées ou encore d'implants lorsque l'autotransplantation est impossible.
- Elle sera également indiquée pour des sites édentés isolés lorsque l'intégrité des dents adjacentes est capitale, comme par exemple dans la région antérieure, empêchant la réalisation d'un bridge, et toujours lorsque l'autotransplantation est impossible.

Le receveur sera préférentiellement âgé de plus de 20 ans (dans l'idéal plus de 45 ans), devra présenter un support osseux de bonne qualité et en quantité suffisante (au moins la moitié de la racine pourra être placée dans l'alvéole), ainsi que des dents adjacentes en bon état. Une contention rigide est nécessaire pour une bonne cicatrisation.



L'organe greffé proviendra soit d'une banque de dents, soit d'un membre de la famille proche VIH négatif et testé pour ses antigènes H et ABO. On préférera les prémolaires mandibulaires qui sont des greffons particulièrement bien adaptés.

### **313- Protocole clinique**

Pour Andreasen (4) le protocole chirurgical est similaire à celui d'une autotransplantation (cf. troisième partie), une fois que la dent recherchée est disponible, par exemple en milieu de culture cellulaire après décongélation à partir d'une banque de dents ou après extraction récente d'un donneur familial.

Pour les dents dont la racine est entièrement formée, le traitement endodontique doit être réalisé soit extra oralement soit après 3 à 4 semaines.

### **314- Pronostic**

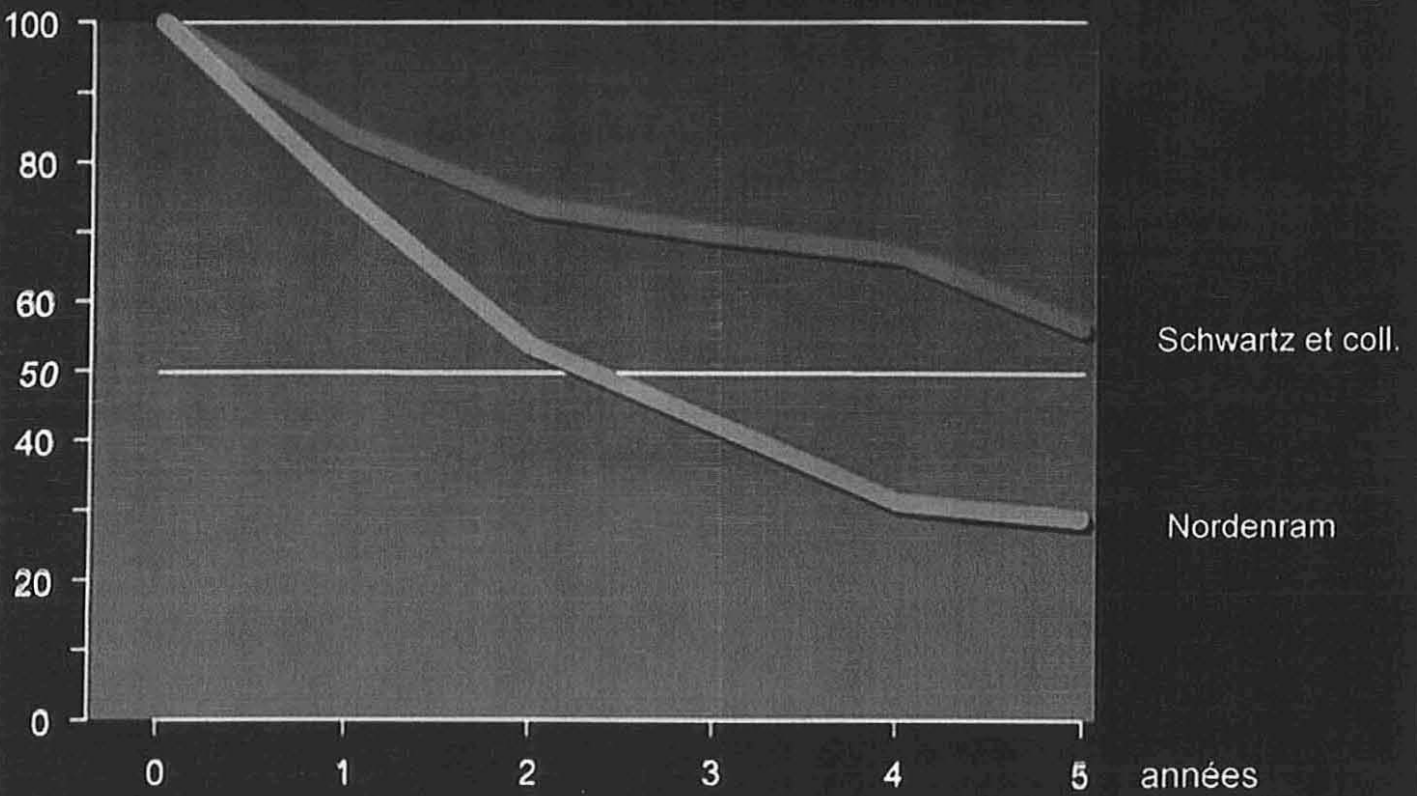
L'analyse et la comparaison des résultats des nombreuses études cliniques publiées sont très difficiles. D'après Molhant (76), lorsque des dents provenant de la banque de dents sont utilisées et que le traitement endodontique est réalisé au cours des premiers mois, la plupart des pertes précoces semblent être éliminées, ce qui porte à 81% la survie à 5 ans. Néanmoins la cicatrisation pulpaire est nulle et la dent est systématiquement ankylosée à 5 ans.

D'autres auteurs comme Schwartz et Nordenram (98) sont moins optimistes et estiment que la durée moyenne de survie d'un greffon allotransplanté se situe entre 2,5 ans et 6,8 ans.

- Courbe de survie d'une dent allogreffée selon Schwartz et Nordenram -

## Survie d'une dent allogreffée

%  
présente en  
bouche



### 315- Problèmes posés par l'allotransplantation

Les allotransplantations posent encore à l'heure actuelle de nombreux problèmes tant au niveau de la compatibilité qu'au niveau de la conservation du greffon.

- Les réactions immunitaires impliquées dans le rejet de la greffe incluent :
  - Une sensibilisation du receveur par les antigènes d'histocompatibilité étrangers.
  - L'activation des cellules T immunocompétentes et la formation d'anticorps spécifiques qui induiront d'une part une inflammation locale spécifique et non spécifique entraînant une lyse cellulaire et la résorption des tissus étrangers greffés, et d'autre part une mémoire spécifique des antigènes du donneur pouvant entraîner de graves complications lors d'une greffe tissulaire ultérieure (Roche, Gogly, Cavaillon-88).

Pour pallier à ces inconvénients, il est théoriquement possible (Andreasen-4) de :

- Réaliser un typage des antigènes d'histocompatibilité du donneur et du receveur ; le greffon sera accepté si il existe une analogie suffisante des antigènes H. Ce typage est néanmoins un examen coûteux.
- Prescrire un traitement immunosuppresseur spécifique ou non spécifique des cellules immunocompétentes du receveur. Mais les effets secondaires généraux provoqués par ces médicaments les rendent inutilisables dans les greffes dentaires.
- Diminuer ou supprimer l'antigénicité du greffon, pour que ce dernier ne soit pas reconnu comme étranger. Il faut pour cela retirer tout le tissu vivant du greffon ce qui conduit à un implant « allostatique » de tissu dur. Il ne s'agit alors plus à proprement parlé d'une greffe dentaire.

- Origines du greffon :
  - Le greffon peut provenir d'un membre de la famille proche présentant une compatibilité HLA importante. Le donneur et le receveur devront donc subir des tests de compatibilité, le premier devra de plus réaliser un test VIH avant et trois mois après l'extraction.
  - Il peut également provenir d'une banque de dents. Les dents y sont conservées par cryofixation (réversibilité contrôlée de l'arrêt des fonctions biologiques, obtenue par un refroidissement contrôlé à des températures en dessous de  $-150\text{ }^{\circ}\text{C}$  ) dans des tubes scellés à  $-196^{\circ}\text{C}$  dans un container d'azote liquide. Elles auront au préalable été classées en fonction du donneur (sang, type tissulaire) et en fonction de leurs caractéristiques cliniques et radiologiques.
 

Le transport de la dent se fera dans un milieu complet. En pratique un milieu de culture cellulaire usuel sera utilisé, ce qui permet de conserver l'organe jusqu'à douze heures.

Le problème posé par la banque de dents n'est pas uniquement financier. Outre les coûts de traitement, conservation et transport du greffon, la disponibilité en organe dentaire nous semble un facteur important : il s'agit en effet de trouver une dent de morphologie convenable (distance entre les dents adjacentes par exemple) et présentant une compatibilité HLA satisfaisante avec le donneur.
  - Schuman, Owens et Mincer (96) décrivent même l'exemple d'un jeune Chinois de 21 ans qui présentait une molaire provenant d'un cadavre humain.
  
- Il a été rapporté par Abe et coll. (1) le cas d'un patient qui, suite à une allogreffe dentaire avait développé une endocardite infectieuse. Il semblerait en fait que l'alvéole ait constitué une porte d'entrée bactérienne. Cet accident peut survenir au cours de n'importe quel acte chirurgical. Le potentiel infectieux d'un greffon, traité selon les données actuelles de la science, n'est donc pas réellement prouvé.

L'allogreffe est une technique très intéressante puisqu'elle permet de remplacer une dent non par un élément prothétique mais par une autre dent. Cependant face à la difficulté de mise en œuvre d'un tel acte le rapport bénéfice/coût pour le patient, ne nous semble pas forcément positif, à l'heure actuelle.

Le protocole imposé au patient, pour un résultat encore trop souvent hypothétique, nous pousserait à penser, encore une fois à l'heure actuelle, que la fixture titane ostéointégrée est préférable à l'allogreffe.

C'est pourquoi nous ne reviendrons plus sur cette dernière dans la suite de notre travail, et nous nous consacrerons exclusivement aux autogreffes.

## 32 – Autogreffes dentaires

L'autogreffe dentaire est le transfert d'un organe au sein de la cavité buccale d'un même individu.

Ce transfert peut s'effectuer d'un site à un autre : on parlera alors d'autotransplantation dentaire.

Si le site receveur est le même que le site donneur on parlera de réimplantation.

NB : Dans la majorité des articles, les auteurs ne font pas de différences entre les termes « autotransplantation » et « autogreffe ». Nous n'en ferons plus non plus par la suite.

### 322 – Les autotransplantations dentaires (ou autogreffes dentaires)

Le prélèvement des dents et leur implantation dans un autre site est une des plus ancienne intervention de chirurgie buccale avec les extractions. Le premier organe humain transplanté fut une dent.

Ce type de greffe présentait des taux de complications et d'échecs élevés, en rapport avec l'infection et la résorption radiculaire. Depuis une vingtaine d'années, un certain nombre d'auteurs, en particulier l'équipe danoise d'Andreasen, Paulsen, Schwartz et Zachrisson se sont penché sur l'étiologie et la pathogénie de la résorption radiculaire ainsi que sur les processus de cicatrisation pulpaire et parodontale et leurs relations avec l'infection. Les résultats de leurs travaux ont permis de comprendre les suites opératoires des réimplantations et de dresser un protocole opératoire fiable (Martineau et Delaune-69).

L'autotransplantation renforce notre arsenal thérapeutique, en ouvrant la voie à de nouvelles possibilités dans quasiment tous les domaines de notre spécialité :

- En orthodontie, l'autotransplantation des dents peut ajouter une nouvelle dimension au plan de traitement. Au lieu d'envisager des mouvements dentaires limités au sein d'un segment d'arcade, une liberté de mouvement a été obtenue dans de nombreuses situations dans lesquelles les dents ont pu être placées exactement où cela était nécessaire aussi bien dans un site éloigné de la même arcade que sur l'arcade opposée.

- En prothèse, dans certains cas, les dents peuvent être placées exactement où elles sont nécessaires. Dans ce contexte, les techniques d'autotransplantation doivent être évaluées avec soin à la lumière des différentes techniques implantaires. Cependant, ce dernier procédé n'est généralement pas indiqué chez les individus jeunes à cause d'interférences avec la croissance des procès alvéolaires.
- En chirurgie buccale, les techniques traditionnelles d'extraction des dents incluses ont pour but de ne pas traumatiser l'alvéole pour permettre une bonne cicatrisation osseuse. Pour des raisons évidentes ces techniques ne cherchent pas à conserver la vitalité de la pulpe, du ligament alvéolo-dentaire ou du sac folliculaire qui seront irréversiblement altérés si les dents sont transplantées. Par conséquent, le défi actuel de la chirurgie buccale est de développer des techniques permettant une survie cellulaire maximale du transplant et de sa périphérie.
- En pédodontie, il est maintenant possible de remédier à la situation malheureuse et fréquente de dents antérieures non récupérables par l'autotransplantation de prémolaires et leur reconstitution par du composite ; un traitement qui est parfois préférable à une reconstitution prothétique amovible ou fixée.
- En endodontie, enfin, l'autotransplantation de prémolaires ou de troisièmes molaires pour remplacer des dents irrécupérables à cause de complications endodontiques est maintenant une alternative possible.

L'autotransplantation est donc une excellente solution de rechange au remplacement de la dent. Bien que les indications en soient limitées (l'inconvénient majeur étant la nécessité de disposer d'un ou plusieurs sites donneurs), une sélection judicieuse des patients, couplée à une technique appropriée, peut mener à des résultats esthétiques et fonctionnels exceptionnels. (Clokie, Yau, Chano-23).

Si la technique est bien conduite, une véritable régénération tissulaire est a même de se produire, le processus s'étalant sur plusieurs années. La racine implantée entourée de son parodonte régénéré ne se résorbera pas et pourra alors rester en place durant toute la vie du patient (Garcia-40).

Une meilleure compréhension de la physiopathologie du parodonte a permis d'améliorer le pronostic des autogreffes dentaires en évitant l'ankylose radiculaire et la résorption qui en résulte.

Cette fiabilité nouvellement acquise permet d'en poser les indications (Garcia-41) :

- Agénésies asymétriques
- Inclusions et rétentions diverses aux limites des possibilités orthodontiques
- Pathologies endodontiques très avancées des dents de six ans
- Pertes traumatiques d'incisives maxillaires.

Les agénésies unilatérales des incisives latérales peuvent être traitées en utilisant une prémolaire ou une incisive mandibulaire, le choix du site receveur se pliant aux exigences du traitement orthodontique avant extraction. Les premières prémolaires mandibulaires, de par leur anatomie radiculaire, sont le plus souvent les greffons potentiels de choix. Les agénésies doubles unilatérales des prémolaires maxillaires ou mandibulaires sont également une indication remarquable des autogreffes dentaires.

Le repositionnement chirurgical des canines maxillaires incluses est une indication classique qui trouve sa place aux limites des possibilités du traitement orthodontique. Moins connus en revanche sont les repositionnements chirurgicaux des canines mandibulaires ou ceux des dents de sagesse mandibulaires incluses ou enclavées.

Le remplacement d'une première molaire présentant une grave atteinte parodontale (parodontite à progression rapide de l'adolescent) par une troisième molaire en cours d'édification radiculaire a été préconisée depuis fort longtemps et avec succès (Zambelis-117, Leving-66). Une grave atteinte endodontique des premières molaires est une indication beaucoup plus souvent rencontrée, qui, elle aussi, donne d'excellents résultats.

Enfin, la perte traumatique d'une ou plusieurs incisives maxillaires est une pathologie fréquente de l'enfant. Si la réimplantation n'a pu être réalisée dans de bonnes conditions, l'autogreffe d'une prémolaire mandibulaire devant être extraite pour des raisons orthodontiques offre une possibilité thérapeutique réunissant le double avantage d'éviter l'atrophie alvéolaire et la possibilité d'intervenir rapidement (contrairement aux techniques implantaires).



Toutes les dents permanentes peuvent en principe être transplantées mais il faut considérer :

- Les dimensions de la dent transplantée
- Le nombre et la forme des racines
- L'anatomie du site receveur
- La facilité de prélèvement du greffon

Dans la pratique, les prémolaires mandibulaires, les deuxièmes prémolaires maxillaires et les dents de sagesse seront les plus souvent concernées.

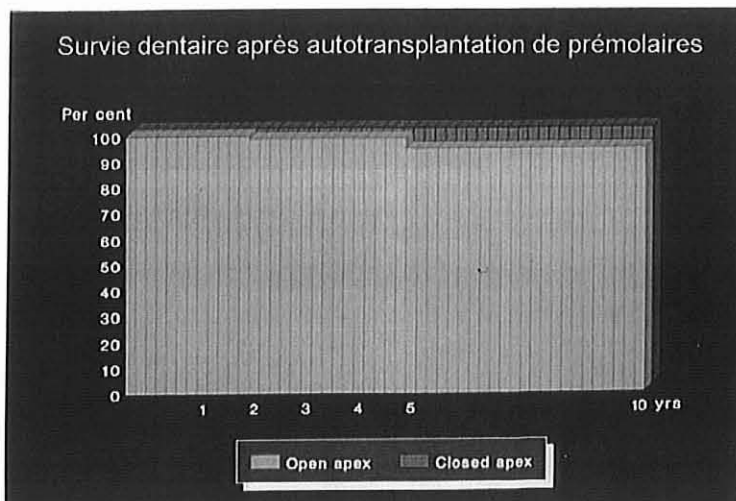
Les dents de droite pourront être transplantées à gauche et réciproquement. Les dents mandibulaires pourront être transplantées au maxillaire.

Si des problèmes morphologiques (restauration du point de contact, engrenement) surviennent dans de tels cas, il sera toujours possible de réaliser une couronne de recouvrement qui restaurera la morphologie voulue (Fontaine-34).

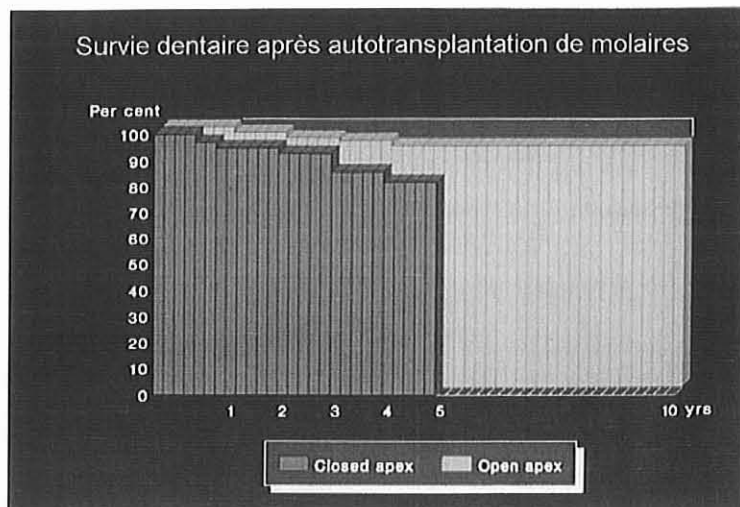
Les résultats concernant les autogreffes dentaires sont à ce jour très prometteurs.

Une étude menée par Czochrowska, Stenvik, Bjercke, Zachrisson (28) sur 28 patients, sur 33 dents et sur une période allant de 17 à 41 ans (en moyenne 26,4 ans) a montré que le taux de survie est de 90%. Trois dents ont été perdues à neuf, dix et vingt neuf ans. Le taux de réussite, établi à partir d'observations cliniques (mobilité, plaque dentaire, sondage gingival) et radiographiques (oblitération pulpaire, longueur radiculaire) est moindre (79%) du fait de quatre dents ne répondant pas pleinement aux critères ci-dessus (dents ankylosées).

L'étude menée par Cohen, Shen, Pogrel (24) bien que moins précise annonce un taux de réussite variant de 60 à 95 % d'un patient à l'autre.



- Survie dentaire après autotransplantation de prémolaires (%/an) -  
(4)



- Survie dentaire après autotransplantations de molaires (%/an) –  
(4)

L'autogreffe dentaire est donc aujourd'hui une technique bien codifiée, permettant le remplacement d'une dent avec un pronostic favorable. Il convient donc de leur laisser la porte ouverte en ayant le réflexe de ne pas enlever systématiquement des dents jugées inutiles à un moment donné. De plus, face à l'actuelle pression médiatique concernant les techniques implantaires, il est bon de connaître l'existence d'alternatives plus légères ayant des résultats biologiques équivalents « voire nettement supérieurs » (selon Garcia-46).

### 322 – Les réimplantations dentaires

Un praticien peut être amené à réimplanter un organe dentaire dans deux situations : suite à une expulsion ou suite à une avulsion volontaire.

#### 3221 – Les réimplantations dentaires intentionnelles

L'extraction et le traitement endodontique extra-buccal suivi par la réimplantation ont été préconisés comme thérapeutique endodontique supplémentaire en particulier pour les molaires à cause de la complexité de leur anatomie canalaire (Andreasen-6).

La réimplantation constitue la dernière chance pour des dents qui ne peuvent être traitées correctement par une technique endodontique conventionnelle ou chirurgicale. Cependant ce traitement ne pourra et ne devra être envisagé, réfléchi et tenté qu'après échec ou impossibilité de mise en œuvre d'une technique endodontique conservatrice ou chirurgicale, car bien que ce procédé puisse considérablement simplifier le traitement endodontique, il est également accompagné d'un risque de résorption radiculaire qui est rarement encouru avec les techniques endodontiques conservatrices ou chirurgicales. (Weine-114).

L'étude réalisée par Raghoobar et Vissink (87) en 1999 sur 29 patients confirme cette idée. En effet même si 21 dents ont été réimplantées avec succès soit 72%, 25% des dents présentent des problèmes parodontaux ou des résorptions radiculaires un an après l'intervention.

Avant l'intervention, il faudra déterminer : si l'avulsion « atraumatique » de la dent est possible et si l'obturation de la totalité du canal (ou au moins de la plus grande partie) peut être obtenue.

C'est seulement si ces deux exigences sont satisfaites que la réimplantation intentionnelle sera décidée. On vérifiera à l'aide d'une radiographie incluant le parodonte marginal et périapical que la dent peut être extraite sans risque de fracture de la racine et / ou de la couronne. Ceci implique donc que la réimplantation intentionnelle n'est pas indiquée pour des dents avec des racines très divergentes ou lorsque la solidité de la couronne ou des racines est fortement compromise par une atteinte carieuse, une restauration coronaire ou des tenons radiculaires.

Des auteurs rapportent des succès obtenus, dans des situations extrêmes, grâce à la réimplantation volontaire :

- Ainsi Poi, Sonoda, Salineiro et Martin (83) tentent la réimplantation d'une dent ayant subi une perforation radiculaire, conséquence de la fausse-route d'un instrument endocanalair. Huit ans plus tard la dent joue le rôle de pilier de bridge.
- Shuman (100) a également réimplanté une dent présentant une perforation radiculaire, d'origine iatrogène, après traitement avec un verre ionomère.
- Sugaya, Kawanami, Noguchi, Kato, Masaka (102) réalisent la même expérience sur 12 dents présentant une fracture radiculaire verticale, à l'aide

de résine 4META/MMA-TBB et ne se verront obligés d'extraire que 3 dents.

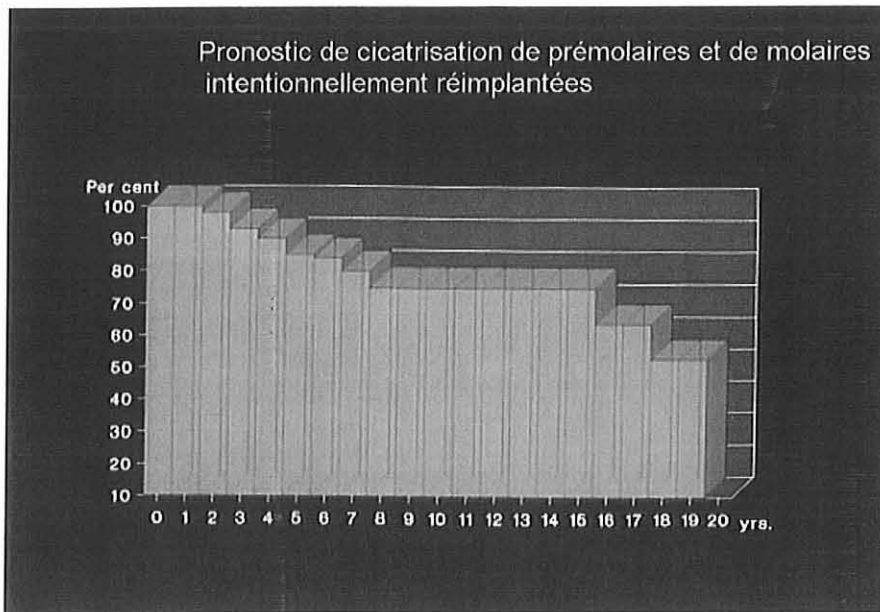
- Radionov, Lulic-Dukic, Gasparac (86) traitent, quand à eux, une incisive centrale fracturée en palatin, 3 mm sous l'os, à l'aide d'hydroxyde de calcium. Trois mois plus tard la densité du tissu osseux à l'abord des 2 incisives est le même.
- Enfin Kawanami, Sugaya, Gan, Tsukida, Tanaka et Kato (57) extraient 10 dents condamnées car présentant des pertes osseuses jusqu'à l'apex sur un ou deux côtés. Après nettoyage des surfaces atteintes ils réimplantent ces dents en réalisant une rotation horizontale de manière à mettre les faces atteintes en rapport avec de l'os sain. Trois ans plus tard neuf dents sont toujours en place, avec un parodonte assaini et une augmentation du niveau osseux de 0,3 à 45,3%.

En ce qui concerne le pronostic, il est important de noter que le traitement sera considéré comme réussi si on observe une cicatrisation parodontale et notamment la disparition de l'inflammation périapicale ainsi que l'absence d'ankylose et / ou de résorption radiculaire.

Le pronostic est influencé par:

- Le choix de l'obturation. On préférera une obturation à rétro à la gutta percha plutôt qu'à l'amalgame.
- L'âge du patient. Les patients âgés de plus de 30 ans présentent de meilleurs résultats, sans doute dûs au rétrécissement des canaux radiculaires et / ou des canalicules dentinaires de leurs dents.
- La présence d'une image apicale radioclaire préopératoire. Selon elle présage une cicatrisation sans résorption radiculaire, du fait, sans doute, d'une avulsion plus aisée et entraînant moins lésions de la surface radiculaire (Andreasen-6).

En conclusion, la réimplantation intentionnelle a des applications limitées mais très intéressantes en endodontie moderne. Du fait d'un taux de réussite encore loin derrière les traitements classiques et à cause du risque de résorption radiculaire progressive, ce procédé ne doit être retenu que si les techniques endodontiques conservatrices ou chirurgicales ne sont pas possibles. La réimplantation reste considérée comme une alternative à l'extraction.



- Pronostic de cicatrisation de prémolaires et de molaires intentionnellement réimplantées (%/an) -(4)

### 3222 – Les réimplantations dentaires suite à une expulsion

L'expulsion dentaire (Fuks-38), ou extrarticulation, implique un déplacement total de la dent en dehors de son alvéole. Les expulsions dentaires sont relativement peu fréquentes, représentant 0,5 % à 16 % des traumatismes en denture lactéale, selon diverses publications.

En denture permanente, les principaux facteurs étiologiques sont la pratique de sports et les rixes, alors que les chutes sur des objets durs sont le plus souvent incriminées en denture temporaire.

En pédodontie, la réimplantation des dents expulsées était, il y a encore peu de temps, un procédé peu sûr. Les avancées récentes dans la compréhension de la cicatrisation qui suit les réimplantations dentaires ont amélioré le pronostic de ces procédés et ont augmenté de manière significative la fréquence des succès.

Lorsqu'un enfant se présente au cabinet dentaire avec une dent expulsée, la situation étant le plus souvent traumatisante, il est important de calmer le patient et ses parents. Un examen clinique et radiographique attentif est alors réalisé, afin d'examiner la dent expulsée et son alvéole.

Lors de l'examen de la dent expulsée, il est nécessaire de noter les fractures de la région apicale bien que celles-ci ne constituent pas forcément une contre-indication à la réimplantation, dans ce cas seule la partie coronaire sera réimplantée. Il convient également de prendre en compte l'intégrité du tiers apical de la pulpe pour les dents ayant terminé leur édification radiculaire, la présence du tronçon pulpaire et de la gaine de Hertwig dans l'alvéole pouvant compliquer la cicatrisation post-réimplantation.

L'examen de l'alvéole devra révéler les éventuelles fractures et contusions des remparts alvéolaires. Il faudra également noter la présence de lacérations de la gencive.

On notera que la réimplantation de dents temporaires est globalement contre-indiquée par le risque de traumatismes importants qu'elle fait courir à la dent sous-jacente lors de la réimplantation ou en post-opératoire si la dent temporaire réimplantée se nécrose.

Malgré tout Kinoshita, Mitomi, Tagichi, Noda (62) étudient la réimplantation de huit dents lactéales, et malgré la perte prématurée de quatre d'entre elles, aucune des dents définitives n'a souffert.

Weiger et Herchert (113) rapportent même le cas d'une incisive temporaire réimplantée, puis extraite un an et demi plus tard (six mois avant l'apparition de l'incisive définitive), à cause d'une fistule, sans conséquence pour l'incisive définitive. Et de conclure qu'en appliquant le protocole de la réimplantation des dents définitives, on peut sauvegarder les dents lactéales sans dommage pour les germes sous-jacents.

Le succès de la réimplantation dépendra essentiellement de quatre facteurs :

- L'état physiologique du ligament parodontal
- Le temps extra-alvéolaire
- La manipulation de l'organe
- Le stade de développement de l'apex. La dent peut être classée en dix catégories en fonction de celui-ci (Fuks-38)

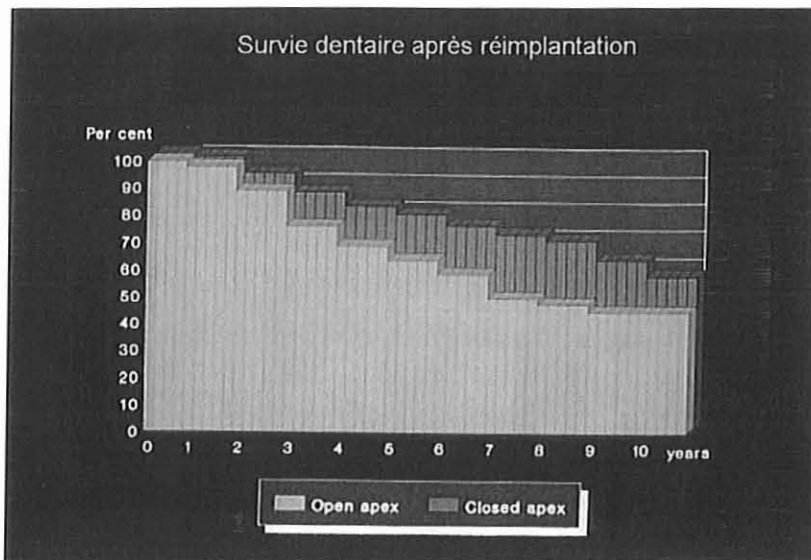
- Tableau récapitulatif des dix stades de développement de l'apex -

<b>Catégories de dents expulsées</b>	
<b>Catégorie 1</b>	apex mature, période extra-alvéolaire inférieure à 15 minutes.
<b>Catégorie 2</b>	apex mature, période extra-alvéolaire comprise entre 15 minutes et 24 heures, milieu de conservation reconstituant
<b>Catégorie 3</b>	apex mature, période extra-alvéolaire comprise entre 15 minutes et 360 minutes, absence de milieu de conservation reconstituant (milieu humide)
<b>Catégorie 4</b>	apex mature, période extra-alvéolaire inférieure à 120 minutes, milieu de conservation sec
<b>Catégorie 5</b>	apex mature, période extra-alvéolaire supérieure à 120 minutes, milieu de conservation sec
<b>Catégorie 6</b>	apex immature, période extra-alvéolaire inférieure à 15 minutes
<b>Catégorie 7</b>	apex immature, période extra-alvéolaire comprise entre 15 minutes et 24 heures, milieu de conservation reconstituant
<b>Catégorie 8</b>	apex immature, période extra-alvéolaire comprise entre 15 minutes et 360 minutes, milieu de conservation humide mais non reconstituant
<b>Catégorie 9</b>	apex immature, période extra-alvéolaire inférieure à 120 minutes, milieu de conservation sec
<b>Catégorie 10</b>	apex immature, période extra-alvéolaire supérieure à 120 minutes, milieu de conservation sec

( Krasner et Rankow )

Une semaine après la réimplantation, on évaluera la vitalité pulpaire sachant que, dans la majorité des cas (apex mature, conservation supérieure à deux heures en milieu humide, ou en milieu sec), la dépulpage de la dent et le traitement endodontique devront être réalisés afin d'éviter une inflammation périapicale et une résorption radiculaire inflammatoire.

Le taux de succès de la réimplantation de dents expulsées est relativement faible (Fuks-38), les facteurs de réussite (notamment le temps extra-alvéolaire) n'étant que rarement réunis dans leur totalité. Cependant elle doit être tentée du fait de l'absence de conséquence en cas d'échec et du service rendu au patient en cas de succès même temporaire. Le cas d'un jeune homme de 15 ans, rapporté par Pertl, Ebelseder, Lorenzoni, Bantleon et Wegscheider (80) le montre bien : la réimplantation d'une incisive centrale chez ce patient a permis, neuf ans plus tard, lors de la perte de cette dent, la mise en place d'un implant.



- Evolution de la survie dentaire après réimplantation (%/an)-  
(4)



**DEUXIEME PARTIE :**  
**ASPECTS BIOLOGIQUES**

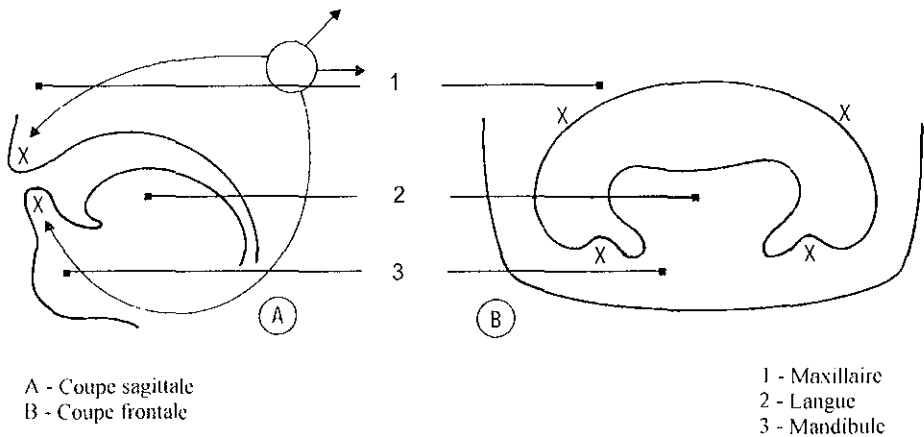
## 1 - RAPPELS EMBRYOLOGIQUES ET HISTOLOGIQUES

Le pré requis pour des réimplantations et des transplantations dentaires est une parfaite connaissance des réponses pulpaire et parodontales au traumatisme, et des capacités de cicatrisation de ces deux tissus. C'est pourquoi il nous paraît indispensable de rappeler quelques notions d'embryologie et d'histologie.

### 11- Formation de la dent et des tissus adjacents

#### 111 – Les premiers stades de développement des germes dentaires (Triller-104)

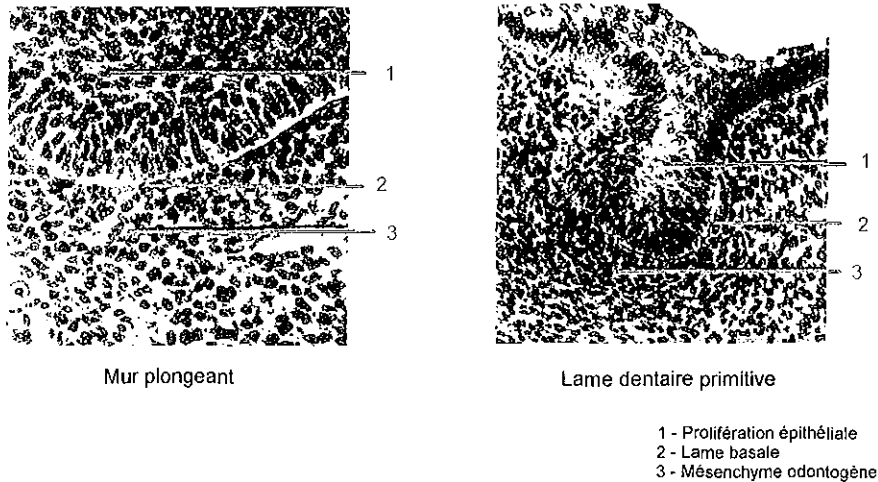
Chez l'homme, à la cinquième semaine de la vie intra utérine, la cavité buccale est individualisée.



- Schéma de la cavité buccale embryonnaire -  
(104)

Elle est tapissée par un épithélium de recouvrement qui surmonte le mésenchyme ou tissu conjonctif embryonnaire. Les deux tissus sont séparés par la lame basale.

Sous l'induction du mésenchyme, l'épithélium prolifère et s'invagine dans ce dernier : on parle de mur plongeant. La multiplication cellulaire se poursuit et on aboutit à la lame dentaire primitive.



#### - Les premiers stades de développement des germes dentaires - (104)

Au fur et à mesure du développement on voit apparaître des axes vasculaires dans le mésenchyme. Autours de ces axes le mésenchyme se fragmente en nodules cellulaires autonomes, les papilles mésenchymateuses.

La lame dentaire se scinde alors en deux parties :

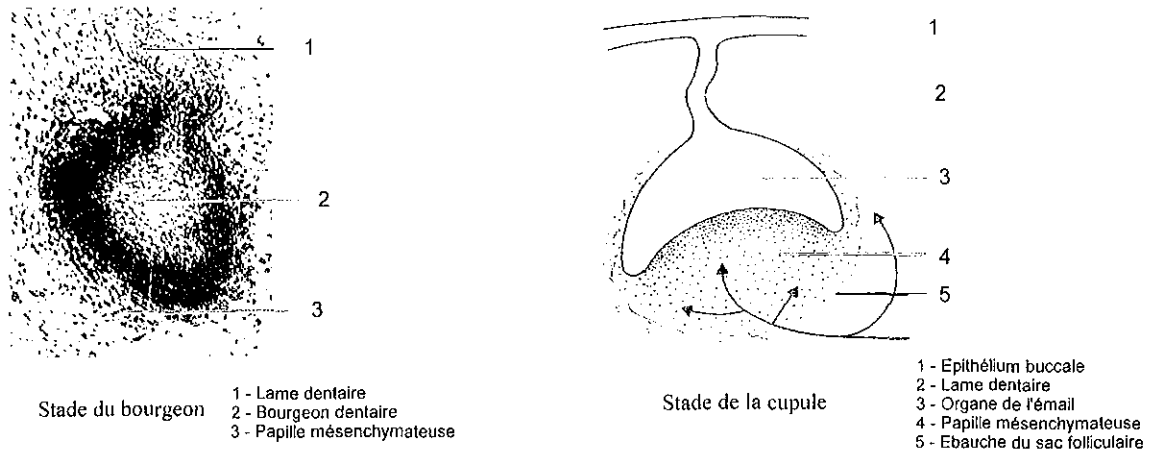
- La lame vestibulaire (externe) : le futur vestibule
- La lame dentaire (expansion interne)

L'extrémité de la lame dentaire, du fait des mitoses qui se poursuivent, s'hypertrophie. C'est le stade du bourgeon.

Puis, les cellules épithéliales se moulent sur le mésenchyme sous-jacent : c'est le stade de la cupule.

Au sein de cet épithélium, se développent plusieurs assises cellulaires qui ensemble forment l'organe de l'émail.

Les fibroblastes du mésenchyme se regroupent concentriquement au germe dentaire pour former ce qui deviendra le sac folliculaire.

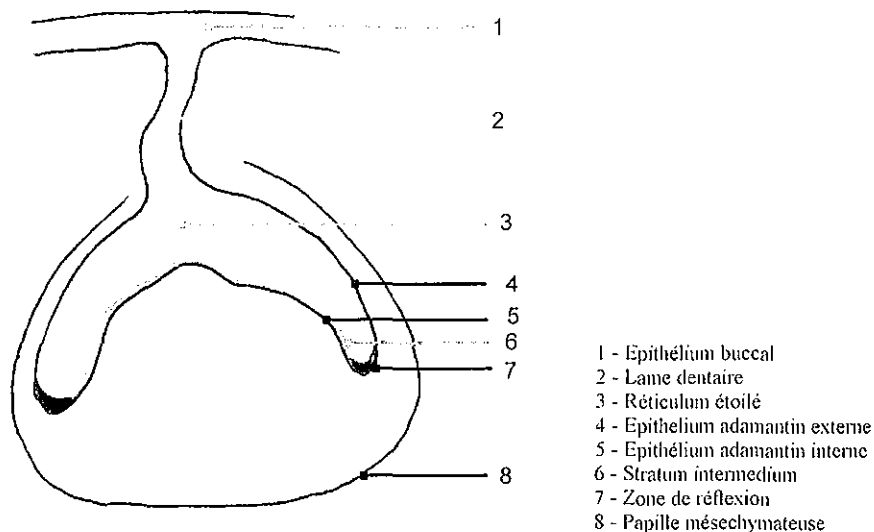


- Schémas représentant le germe au stade du bourgeon et au stade de la cupule -  
(104)

Progressivement les éléments du germe se réorganisent : c'est le stade de la cloche.

A ce stade, le germe dentaire est composé de :

- L'organe de l'émail précurseur de l'émail
- La papille mésenchymateuse précurseur de la dentine et la pulpe
- Le sac folliculaire précurseur du cément, du desmodonte et de l'os alvéolaire.



- Schéma du germe au stade de la cloche -

L'organe de l'émail est constitué de quatre assises cellulaires :

- L'épithélium adamantin externe
- Le réticulum étoilé
- Le stratum intermedium
- L'épithélium adamantin interne

Les cellules de l'épithélium adamantin interne vont peu à peu se différencier en améloblastes. Ces cellules sont directement responsables de l'amélogénèse puisque, d'une part elles synthétisent le précurseur de l'émail, et d'autre part elles réabsorbent une partie de la matrice organique, ce qui aboutit à l'augmentation de la phase minérale.

La zone de jonction entre l'épithélium adamantin interne et l'épithélium adamantin externe, nommée « zone de réflexion », va proliférer par mitoses cellulaires autour de la papille mésenchymateuse pour donner naissance à la gaine de Hertwig. Celle-ci s'étendra progressivement jusqu'à la future extrémité des racines. C'est à son contact que les fibroblastes périphériques de la papille mésenchymateuse vont se différencier en odontoblastes fonctionnels sécrétant de la dentine.

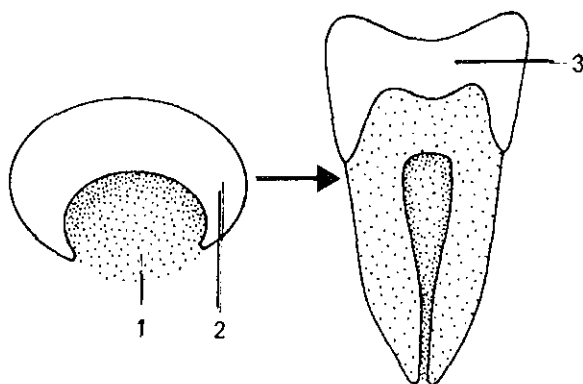
Sur les dents pluriradiculées, on observera des expansions de l'assise interne de la gaine de Hertwig en direction de la zone centrale de la papille mésenchymateuse.

Finalement, la zone de Hertwig se désagrègera. La dentine dénudée, au contact du sac folliculaire, provoquera des modifications cellulaires qui aboutiront au développement des tissus périradiculaires.

La papille mésenchymateuse :

Sa zone externe va progressivement se minéraliser pour devenir la dentine, au cours d'un processus nommé dentinogénèse et qui se prolonge toute la vie de la dent. Une fois la dentine formée, la partie centrale de la papille, qui reste non minéralisée, prendra le nom de pulpe.

A partir de la papille mésenchymateuse, se constitue ainsi une entité histologique : le complexe dentino pulpaire. Lorsque la dent sera totalement élaborée, la pulpe ne sera en continuité avec l'ambiance générale que par les seuls orifices canaux (apicaux, latéraux aberrants).



Complexe  
dentino pulpaire  
(104)

- 1 - Papille mésenchymateuse
- 2 - Organe de l'émail
- 3 - Email

Le sac folliculaire : c'est le tissu conjonctif qui sépare le germe dentaire de l'os environnant. Il est le précurseur du ciment, du desmodonte et de l'os alvéolaire.

Au cours de l'édification radiculaire, les cellules de la zone interne, juxtadentinaires, se différencient en cémentoblastes qui élaborent la trame organique d'un tissu calcifié.

Les cellules de la zone externe se transforment en ostéoblastes qui synthétisent et secrètent la matrice de l'os alvéolaire.

La zone intermédiaire constituera le ligament alvéolo-dentaire ou desmodonte par insertion progressive des fibres collagéniques du sac folliculaire, dans le ciment d'une part, et dans l'os alvéolaire d'autre part.

L'architecture de ces fibres de collagène joue un rôle primordial dans la conception des protocoles chirurgicaux permettant d'obtenir un prélèvement aussi peu traumatisant que possible. En effet l'extraction du greffon peut provoquer des zones de compression qui dépendent du nombre et des sites d'insertion des fibres de collagène. Ces zones de compression entraîneront la mort de cellules du sac folliculaire et du ligament alvéolo dentaire (LAD). La résorption et les problèmes d'éruption qui s'en suivent vont dépendre de l'extension de la nécrose cellulaire.

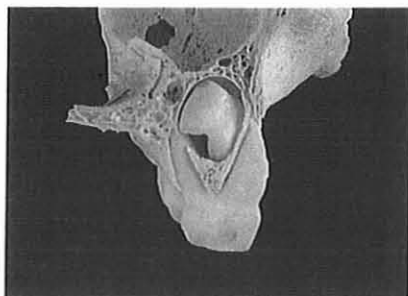
L'anatomie du sac folliculaire, et donc l'orientation des fibres de collagène, varie considérablement au cours du développement. Elle constituera un facteur décisif dans le choix de l'abord chirurgical lors de la transplantation des germes à différents stades du développement radiculaire.

Dans des conditions expérimentales, il a été montré que lorsqu'une grande partie du sac folliculaire est retirée, la dent s'ankylose dans la crypte osseuse et l'éruption s'arrête. A l'heure actuelle, on ne connaît pas encore quelle est l'étendue de l'altération du sac folliculaire au delà de laquelle ces complications se produisent. Par ailleurs le sac folliculaire semble être résistant à l'infection (Andreasen-6).

## 112 – Les stades d'édification radiculaire (Andreasen-4, Grant-49)

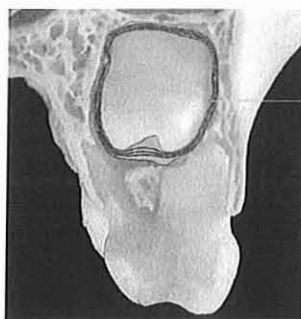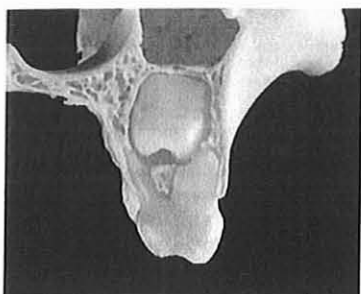A partir du moment où la couronne clinique est achevée on peut compter six stades d'évolution radiculaire :

- **Stade 0 ou formation radiculaire initiale :** Le germe dentaire est placé entre les racines de la molaire temporaire et le sinus. Le germe dentaire est séparé de la molaire temporaire par de l'os.



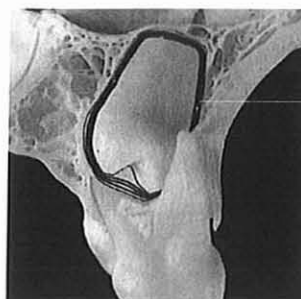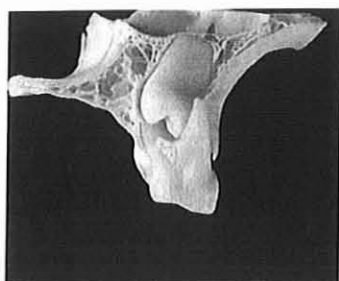
- Stade 0 -  
(4)

- **Stade 1 ou quart de formation radiculaire :** la dent a légèrement migré en direction coronaire et est maintenant en contact avec le LAD de la molaire temporaire. La résorption radiculaire physiologique de la molaire temporaire a commencé. Le germe est entouré par quelques fibres de collagène circonférentielles. Ces fibres émanent, au niveau cervical, perpendiculairement à une fine couche de ciment néoformé. Elles changent ensuite de direction et se dirigent vers les parties coronaires et apicales, parallèlement au germe dentaire. Il n'existe pas d'insertion de fibres sur le ciment ou l'os. Les fibres parallèles du sac folliculaire se mélangent aux fibres du LAD de la dent temporaire.



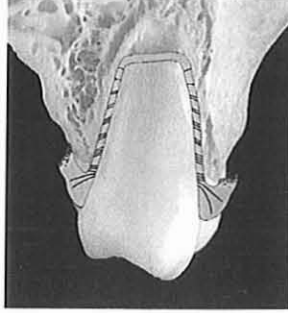
- Stade 1 -  
(4)

- **Stade 2 ou racine formée à moitié :** la dent en éruption s'approche de la muqueuse alvéolaire. Les fibres les plus cervicales se déploient coronairement et fusionnent avec des fibres gingivales. A l'apex elles restent parallèles à la surface radiculaire. A ce stade il n'y a toujours pas d'insertion osseuse.



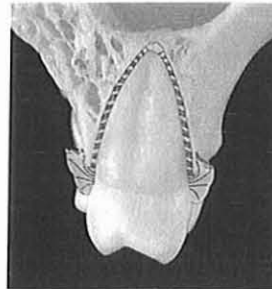
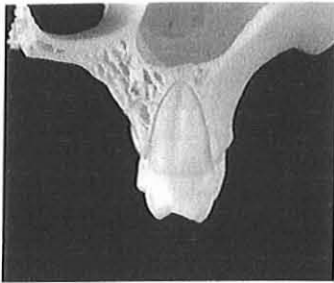
- Stade 2 -  
(4)

- Stade 3 ou racine formée aux trois quart : cette période signe le début d'éruption de la dent , mais celle ci n'est pas encore en occlusion. L'apparition de la dent dans la cavité buccale modifie quantitativement l'insertion fibrillaire du LAD. Au lieu d'avoir des fibres principales qui s'insèrent seulement au niveau cervical, l'insertion fibrillaire est maintenant aussi observée dans la moitié coronaire de la racine et quelques fibres sont présentes dans la région apicale.



- Stade 3 -  
(4)

- Stade 4, 5, et 6 : la formation radulaire est achevée mais le foramen apical est respectivement ouvert, à moitié fermé et serré. L'éruption est complète et la dent se place en occlusion. L'architecture classique du LAD est maintenant observée. On retrouve les fibres gingivales circulaires, les fibres dento-gingivales et dento-périostées ainsi que des fibres transseptales. Dans le LAD, les fibres horizontales, obliques et apicales sont présentes.



- Stade 6 -  
(4)

## 12- Rappels histologiques (Andreasen-4, Fontaine-34)

### 121- Le complexe dentino-pulpaire

La pulpe est un tissu conjonctif lâche spécialisé qui répond de manière spécifique aux traumatismes et aux agressions bactériennes.

Il présente deux zones nettement différentes par leur aspect histologique :

- Une zone centrale où l'on observe la masse de tissu conjonctif, à savoir des éléments cellulaires, des fibres conjonctives de la substance fondamentale, des vaisseaux sanguins et lymphatiques et des nerfs.



- Une zone marginale située à proximité de la dentine et où siègent notamment les odontoblastes.

Les cellules prédominantes de la pulpe sont les fibroblastes. Des cellules mésenchymateuses indifférenciées (cellules progénitrices) sont situées au niveau périvasculaire. Ces dernières jouent probablement un rôle important dans la cicatrisation pulpaire après traumatisme. Les odontoblastes sont des cellules allongées, adjacentes à la dentine et qui possèdent des prolongements pénétrant dans les canalicules dentinaires. La matrice organique dentinaire et le collagène sont sécrétés par les odontoblastes tandis que le collagène pulpaire est sécrété par les fibroblastes. La quantité moyenne de dentine primaire formée chez l'homme est de 3  $\mu\text{m}$  par jour pendant l'éruption. Quand l'éruption est terminée, la formation dentinaire diminue dans la chambre pulpaire alors qu'elle continue au niveau radiculaire sur un rythme ralenti, rétrécissant progressivement la cavité pulpaire (dentine secondaire). Conjointement, le tissu pulpaire évoluera lentement vers la sclérose.

La vascularisation pulpaire d'une dent immature est constituée par des artérioles à parois fines et des veinules qui pénètrent la dent par le foramen apical. Le nombre de vaisseaux qui traversent le foramen apical semble dépendre du stade de maturation de la dent, les dents matures présentant un nombre plus faible de vaisseaux. Un réseau capillaire bien développé se forme en association avec les odontoblastes.

La pulpe présente également un réseau lymphatique intra-pulpaire constitué par de fins capillaires qui aboutissent dans la zone sous odontoblastique. La circulation lymphatique joue le rôle de filtre protecteur et régulateur des fluides interstitiels.

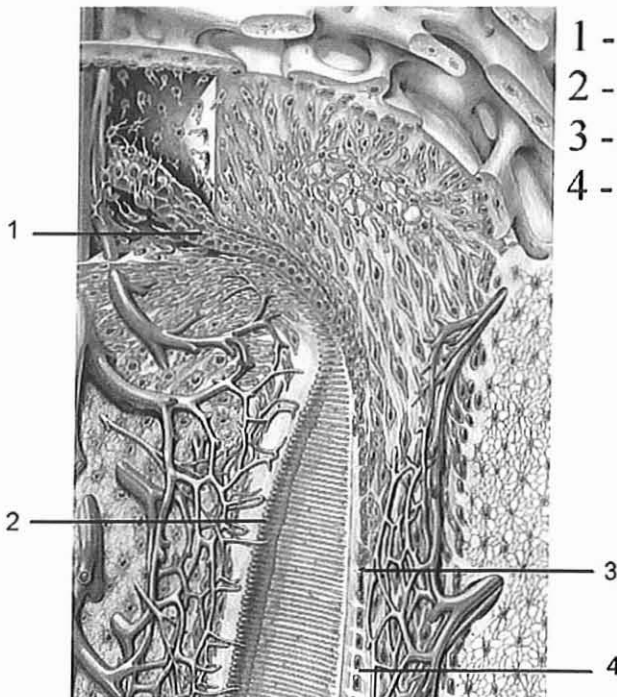
L'innervation suit généralement le trajet des vaisseaux sanguins. Des fibres nerveuses amyéliniques sont responsables de la vasoconstriction et de la vasodilatation et probablement aussi du contrôle de l'activité odontoblastique. Les fibres myéliniques répondent aux stimuli douloureux. Le nombre de fibres myéliniques augmente avec la maturation de la dent, ceci correspondant à une diminution du seuil électrique de stimulation pulpaire.

Les fonctions du complexe dentino-pulpaire sont multiples. En premier lieu, il assure la formation radiculaire en association avec la gaine de Hertwig. Ultérieurement il assure un rôle protecteur et réparateur à l'égard de stimuli nocifs, tels que les expositions dentinaires dues à l'abrasion, à des préparations cavitaires, à des traumatismes ou à la progression de la carie.

### Réaction au traumatisme chirurgical et au processus infectieux

Au moment de la réimplantation et de l'autotransplantation, le tissu pulpaire est sectionné à proximité ou au niveau du foramen apical, ce qui implique une interruption du circuit neurovasculaire et en conséquence une altération des populations cellulaires pulpaires. Le processus de cicatrisation commence au niveau apical et se développe par la croissance d'un tissu conjonctif vascularisé en direction coronaire qui remplace graduellement le tissu pulpaire avasculaire traumatisé. Le succès de la revascularisation va dépendre principalement de l'étendue de l'interface parodonte-pulpe (par exemple stade du développement radiculaire). Habituellement la revascularisation se fait avec succès dans les cas où l'apex est largement ouvert et la dent conservée moins de deux heures en milieu humide, et elle échoue lorsque le foramen apical est étroit. Le deuxième facteur décisif est l'infection. Si des bactéries ont accès au tissu pulpaire avasculaire, la revascularisation sera définitivement arrêtée. Les voies par lesquelles les bactéries accèdent à la pulpe ne sont pas complètement connues. Les manipulations extra buccales, la contamination bactérienne du caillot ou la prolifération de bactéries à partir du sillon gingival le long du caillot puis dans la pulpe, constituent des voies possibles. De plus, des bactéries peuvent envahir la pulpe lorsque la dentine est exposée.


L'apposition dentinaire après la réimplantation et l'autotransplantation est habituellement importante, conduisant à une oblitération massive du canal pulpaire: on a observé sur des incisives de singe réimplantées ou autotransplantées l'apposition quotidienne de 4µm de dentine sur une période de 9 mois (Monsour et coll.).



- 1 - Gaine de Hertwig
- 2 - Odontoblastes
- 3 - Cémentoblastes
- 4 - Fibres du ligament  
parodontal

Anatomie  
pulpaire  
(4)

Coupe longitudinale d'un parenchyme pulpaire sain  
 Coloration : Hémalum - Eosine - Safran.  
 Grossissement 12.8x



- 1: Zone marginale où les cellules sont denses  
 bordée par les odontoblastes (a)
- 2: Zone centrale riche en vaisseaux (b),  
 et en fibres nerveuses (c)

Diapositive du Professeur A. Fontaine

(34)

## 122- Gencive et périoste

La fonction de la gencive libre est de sceller, maintenir et défendre la zone critique où la dent traverse le tissu conjonctif et entre dans la cavité buccale. L'épithélium de jonction représente la limite entre le parodonte et la cavité buccale puisque l'épithélium sulculaire fait face à la dent sans être en contact direct avec elle. Le système fibrillaire de la gencive est très complexe ; il est formé par des groupes de fibres de collagène qui ont différents sites d'insertion.

Le périoste recouvre les procès alvéolaires et joue un rôle important dans la cicatrisation osseuse post-traumatique. Par ailleurs, il ancre des tendons et renferme des vaisseaux sanguins et lymphatiques ainsi que des nerfs.

### Réaction au traumatisme chirurgical et au processus infectieux

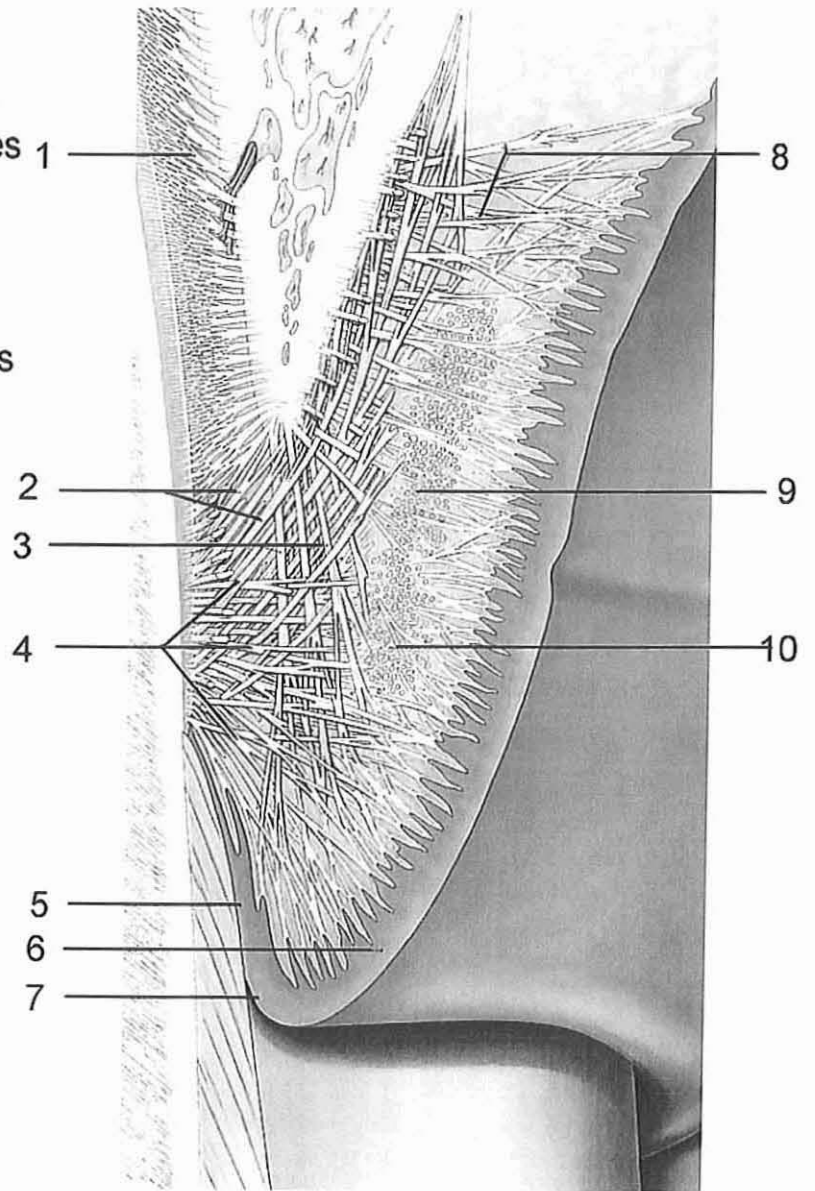
Sept jours après une réimplantation ou une autotransplantation, il se forme un nouvel épithélium de jonction. Dans le tissu conjonctif également, les fibres de collagène gingivales et transseptales sectionnées sont habituellement réunies à ce stade.

La relation entre l'infection et l'attachement gingival après réimplantation ou transplantation n'a pas encore été examinée.

Soulever un lambeau entraîne un traumatisme du périoste et de l'os sous-jacent qui induit une résorption initiale de la surface osseuse. Cependant, celle-ci est suivie par une apposition osseuse qui répare plus ou moins la perte initiale.

En plus de la perte osseuse due à la réalisation du lambeau, il peut être nécessaire d'enlever chirurgicalement de l'os, soit au moment du prélèvement soit dans la préparation du site récepteur. Dans ce cas, le potentiel ostéogénique du lambeau est essentiel. Chez les individus jeunes, il existe un potentiel ostéogénique considérable permettant souvent une réparation totale du contour osseux, tandis que chez les adultes ce potentiel est restreint ou absent.

- 1 - Fibres de Sharpey
- 2 - Fibres dento-périostées
- 3 - Fibres gingivo alvéolaires
- 4 - Fibres dento-gingivales
- 5 - Epithélium de jonction
- 6 - Epithélium gingival
- 7 - Epithélium sulculaire
- 8 - Fibres gingivo-périostées
- 9 - Fibres intergingivales
- 10 - Fibres circulaires



- Anatomie de la gencive et du périoste -  
(4)

### 123- Complexe ciment - ligament alvéolo-dentaire - os alvéolaire

Le LAD est un tissu conjonctif spécialisé qui répond de façon spécifique aux lésions d'origine chirurgicales et traumatiques ainsi qu'aux agressions bactériennes. Le rôle principal du LAD est de soutenir la dent dans son alvéole lors de la fonction masticatrice.

De par ses terminaisons nerveuses (mécanorécepteurs), il joue également un rôle dans le contrôle de la force exercée lors de la mastication.

Enfin, par des techniques de greffes hors du tissu osseux, des auteurs, tel Andreasen (7) ont montré que le desmodonte a la faculté d'induire la formation de la paroi alvéolaire. Une dent greffée sur un site édenté provoque la construction d'une paroi alvéolaire, et indirectement de l'os de soutènement l'environnant.

La limite anatomique du LAD est constituée par les fibres principales (ou fibres de Sharpey) les plus cervicales s'insérant dans le ciment et l'os. Les cémentoblastes sont les cellules responsables de la formation de la matrice organique du ciment (par exemple : fibres de collagène intrinsèques et substance fondamentale), tandis que les fibres extrinsèques (fibres de Sharpey) sont formées par les fibroblastes du LAD. Si les cémentoblastes sont incorporés dans le front de minéralisation, le ciment cellulaire sera formé. L'apposition de ciment se fait tout au long de la vie à une vitesse d'environ 3  $\mu\text{m}$  par an.

Les fibroblastes parodontaux sont les cellules majoritaires du LAD. Ils sont parallèles aux fibres de Sharpey et enveloppent les faisceaux de fibres principales. Par leurs contacts multiples, les fibroblastes forment un réseau cellulaire. Cette relation étroite entre les fibroblastes et les fibres de Sharpey joue probablement un rôle important lors du remodelage et de la cicatrisation post-traumatique rapide du LAD. Des cellules mésenchymateuses indifférenciées (cellules progénitrices) retrouvées autour des vaisseaux jouent un rôle important au cours de la cicatrisation du LAD.

La plus grande partie des fibres de collagène du LAD s'organisent en faisceaux distincts appelés fibres principales (fibres de Sharpey). Dans leur trajet du ciment vers l'os alvéolaire, la plupart des fibres principales traversent tout l'espace ligamentaire bien qu'habituellement elles se ramifient et se raccordent aux fibres adjacentes, créant une architecture en échelle. Si la sollicitation fonctionnelle est changée, l'architecture du LAD s'adapte en modifiant l'orientation, la quantité et les sites d'insertion des fibres.

Les ostéoblastes s'alignent le long des parois de l'alvéole, des espaces médullaires et des canaux haversiens ; ils sont responsables de la formation de l'os néoformé. Les ostéoblastes et les ostéoclastes participent ensemble au remodelage osseux.

La vascularisation du LAD provient au maxillaire supérieur des branches de l'artère alvéolaire supérieure et au maxillaire inférieur des branches de l'artère dentaire inférieure. Avant leur entrée par le foramen apical, ces artérioles se ramifient pour donner les branches apicales du LAD et de l'os alvéolaire. Au cours de leur trajet vers la crête alvéolaire, les artérioles alvéolaires se ramifient en de multiples branches qui perforent latéralement la corticale interne et forment un plexus vasculaire entourant la surface radulaire. Au niveau cervical, des anastomoses avec les vaisseaux gingivaux se forment. En général l'innervation suit les mêmes trajets que la vascularisation.

#### Réaction au traumatisme chirurgical et au processus infectieux

La lésion chirurgicale de l'os la plus fréquente est la plaie créée lors de l'extraction. Les stades suivants ont été déterminés par l'observation des biopsies de plaies d'extractions normales chez l'homme (Amler-3).

- Stade 1 : après arrêt du saignement, un caillot se forme grâce à des hématies et des leucocytes en proportion identique à celle du sang circulant, inclus dans un réseau de fibrine.
- Stade 2 : deux ou trois jours après l'intervention, il y a formation d'un tissu de granulation le long des parois alvéolaires. Ce tissu est caractérisé par des cellules endothéliales proliférantes, des capillaires et de nombreux leucocytes. En une semaine, le tissu de granulation a généralement remplacé le caillot.
- Stade 3 : la formation du tissu conjonctif commence par la périphérie et remplace le tissu de granulation en trois semaines.
- Stade 4 : le développement osseux peut être observé après une semaine, commençant par la périphérie à la base de l'alvéole. Les principaux éléments qui contribuent à la cicatrisation de l'alvéole semblent être l'os spongieux et la moelle osseuse, Le LAD restant ne jouant qu'un rôle insignifiant. Après six semaines, l'alvéole est complètement comblée par de l'os immature. En deux ou trois mois cet os est mature et trabéculé. Après trois ou quatre mois, la maturation est complète.

La réaction à une rupture du LAD a été étudiée chez le singe. Il semble qu'après luxation, il apparaisse généralement une rupture des fibres dans la partie moyenne du LAD ou près des surfaces alvéolaires ou radulaires. Une semaine après le repositionnement, la réunion des fibres principales a lieu dans des sites isolés (Andreasen-7). Après deux semaines, on observe une plus grande quantité de fibres principales cicatrisées et les propriétés mécaniques du LAD sont restaurées à 50 ou 60 %. Après huit semaines, le LAD traumatisé ne peut pas être distingué histologiquement d'un LAD non traumatisé.

Au cours de l'extraction et de la réimplantation ou de l'autotransplantation qui lui succède, une contusion du LAD peut être observée. Dans ce cas la nécrose cellulaire consécutive résulte du processus de cicatrisation, le LAD nécrosé est phagocyté par des macrophages et parfois le ciment est aussi résorbé par des ostéoclastes. Cette résorption cémentaire peut induire soit une résorption

superficielle soit une résorption inflammatoire en fonction de l'état pulpaire, de l'âge du patient et du stade de développement radiculaire. Quand les grandes surfaces de LAD sont traumatisées, une compétition cicatricielle s'engage entre les cellules de la moelle osseuse destinées à former de l'os et les cellules dérivées du LAD qui sont programmées pour former les fibres du LAD ou du ciment. Le résultat de cette compétition peut être une ankylose transitoire ou permanente. Les populations cellulaires du LAD semblent être assez résistantes à l'infection. Donc, quand l'infection a été éliminée, Le LAD redevient habituellement normal. Finalement il faut souligner qu'un LAD vivant couvrant la racine a un certain potentiel ostéo-inducteur.



## **2 – REACTIONS TISSULAIRES**

L'avulsion, qu'elle soit volontaire ou qu'elle résulte d'un accident (extrusion), constitue une atteinte traumatique. Les conséquences peuvent être sévères. L'infection pulpaire ou des dommages au niveau du ligament alvéolo-dentaire sont deux séquelles importantes qui peuvent être responsables de résorptions radiculaires et finalement de la perte de la dent après la greffe (Yanpiset, Trope-111).

C'est pourquoi, il nous paraît important d'étudier les mécanismes de cicatrisation des tissus pulpaire et desmodontaux et les facteurs l'influençant, mais aussi d'aborder les complications survenant suite à une nécrose pulpaire ou à une dégénérescence du LAD ainsi que les solutions proposées à ce jour pour les contrer.

### **21 – Processus de cicatrisation pulpaire après une réimplantation ou une autotransplantation dentaire**

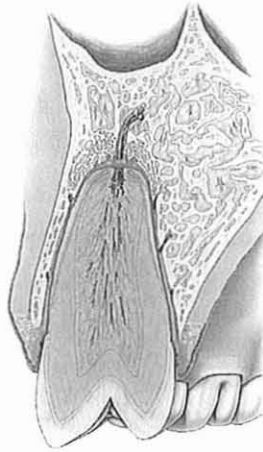
D'après Andreasen (4), aucune différence significative n'a été trouvée, à ce jour, entre les séquences de cicatrisation après réimplantation et après autotransplantation. C'est pourquoi nous nous permettons de regrouper en un seul paragraphe les mécanismes de cicatrisation pulpaire survenant suite à l'une ou l'autre de ces deux techniques.

En revanche, les auteurs notent une grande différence entre la revascularisation des dents immatures et matures. Cvek (24) a démontré, par des études expérimentales et rétrospectives, que la revascularisation est maximale si le diamètre du foramen apical est supérieur à 0,5mm chez le singe et à 1,1 mm chez l'humain. Ainsi la fréquence de revascularisation pour les dents immatures varie de 18 à 41 %. Pour les dents à apex fermé, la revascularisation reste exceptionnelle.

## 211 – Phases de cicatrisation pulpaire pour les dents immatures

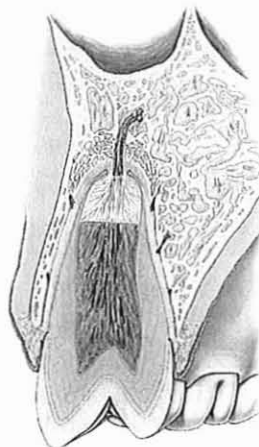
Après autotransplantation ou réimplantation sur la dent immature, on peut observer plusieurs phases dans la revascularisation pulpaire :

- immédiatement après l'intervention, la vascularisation pulpaire est interrompue.



(4)

- trois jours après le traitement, des modifications pulpaire sont observées alors que la nécrose est évidente, particulièrement au niveau de la partie coronaire de la pulpe.
- à quatre jours, un processus de revascularisation est induit au niveau apical, alors que le tissu pulpaire endommagé est graduellement remplacé par la prolifération des cellules mésenchymateuses et des capillaires.



(4)

## **2 – REACTIONS TISSULAIRES**

L'avulsion, qu'elle soit volontaire ou qu'elle résulte d'un accident (extrusion), constitue une atteinte traumatique. Les conséquences peuvent être sévères. L'infection pulpaire ou des dommages au niveau du ligament alvéolo-dentaire sont deux séquelles importantes qui peuvent être responsables de résorptions radiculaires et finalement de la perte de la dent après la greffe (Yanpiset, Trope-111).

C'est pourquoi, il nous paraît important d'étudier les mécanismes de cicatrisation des tissus pulpaire et desmodontaux et les facteurs l'influençant, mais aussi d'aborder les complications survenant suite à une nécrose pulpaire ou à une dégénérescence du LAD ainsi que les solutions proposées à ce jour pour les contrer.

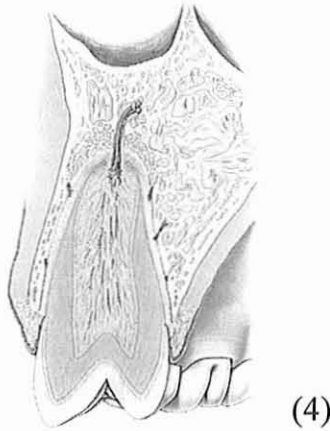### **21 – Processus de cicatrisation pulpaire après une réimplantation ou une autotransplantation dentaire**

D'après Andreasen (4), aucune différence significative n'a été trouvée, à ce jour, entre les séquences de cicatrisation après réimplantation et après autotransplantation. C'est pourquoi nous nous permettons de regrouper en un seul paragraphe les mécanismes de cicatrisation pulpaire survenant suite à l'une ou l'autre de ces deux techniques.

En revanche, les auteurs notent une grande différence entre la revascularisation des dents immatures et matures. Cvek (24) a démontré, par des études expérimentales et rétrospectives, que la revascularisation est maximale si le diamètre du foramen apical est supérieur à 0,5mm chez le singe et à 1,1 mm chez l'humain. Ainsi la fréquence de revascularisation pour les dents immatures varie de 18 à 41 %. Pour les dents à apex fermé, la revascularisation reste exceptionnelle.

- après quatre à cinq semaines, la revascularisation est habituellement achevée. Cependant, dans quelques cas où une anastomose s'est formée entre les nouveaux vaisseaux et les anciens, une revascularisation complète peut être observée après une semaine. Le processus de cicatrisation induit la formation d'une nouvelle couche cellulaire le long des parois dentinaires. Au début, le tissu calcifié qui se forme est dépourvu de canalicules dentinaires mais présente quelques inclusions cellulaires (ostéodentine). Dans certains cas, les cellules alignées le long des parois du canal pulpaire commencent à ressembler à des odontoblastes avec des prolongements cytoplasmiques inclus dans une matrice néoformée qui donnera une denture tubulaire.

Chez les animaux, comme chez l'Homme, des fibres nerveuses régénérées et fonctionnelles sont retrouvées un ou deux mois après l'intervention.

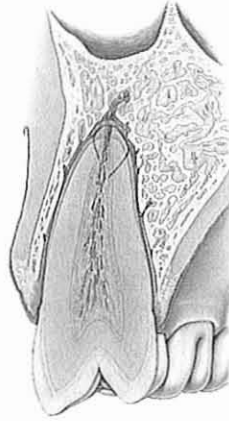


### **212 – Phases de cicatrisation pulpaire pour les dents matures.**

Comme nous l'avons expliqué précédemment, la revascularisation du tissu pulpaire suite à une autotransplantation ou réimplantation d'une dent mature n'est que très rarement observée. Lorsque cela se produit, on constate une oblitération canalaire importante par un tissu minéralisé (ostéodentine et ciment).

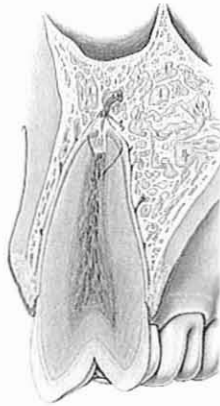La majorité du temps, la plus grande partie de la pulpe est nécrosée et la revascularisation ne dépasse pas 1 à 2 mm dans le canal.

- Situation observée immédiatement après revascularisation.  
On peut noter la faible ouverture de l'apex.



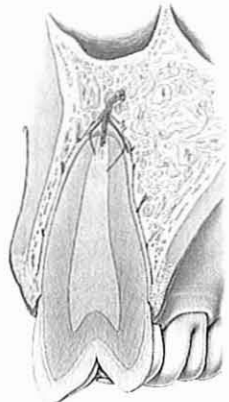
(4)

- A 4 jours, la revascularisation apicale est très limitée.  
La partie coronaire souffre de l'ischémie.



(4)

- Après 4 semaines  
On note une progression très limitée de la revascularisation apicale.  
Le risque infectieux est très important dans la partie coronaire ischémique



(4)

La revascularisation du tissu pulpaire, suite à une autogreffe ou à une réimplantation, même si elle n'est pas fondamentale pour la pérennité du greffon sur l'arcade, est un but à rechercher, surtout pour les dents immatures. Une nécrose pulpaire est particulièrement ennuyeuse sur de tels organes car elle est responsable d'un arrêt de croissance radulaire.

De plus, le traitement endodontique d'une dent présentant un apex ouvert est plus délicat que celui d'une dent à l'apex fermé (Kerekes et coll.), ou alors il faut attendre six à dix huit mois pour observer une apexification. Et même, lorsque l'édification d'une barrière apicale est obtenue, il a été rapporté que environ 30% de ces dents se fracturaient pendant ou après le traitement (Störmer et coll.).

La revascularisation est donc bénéfique et extrêmement désirable, non seulement pour maintenir un espace pulpaire à l'écart de toute infection, mais aussi pour permettre à la dent de continuer à se développer et à se fortifier.

### **213- Processus de cicatrisation pulpaire (Fontaine-34)**

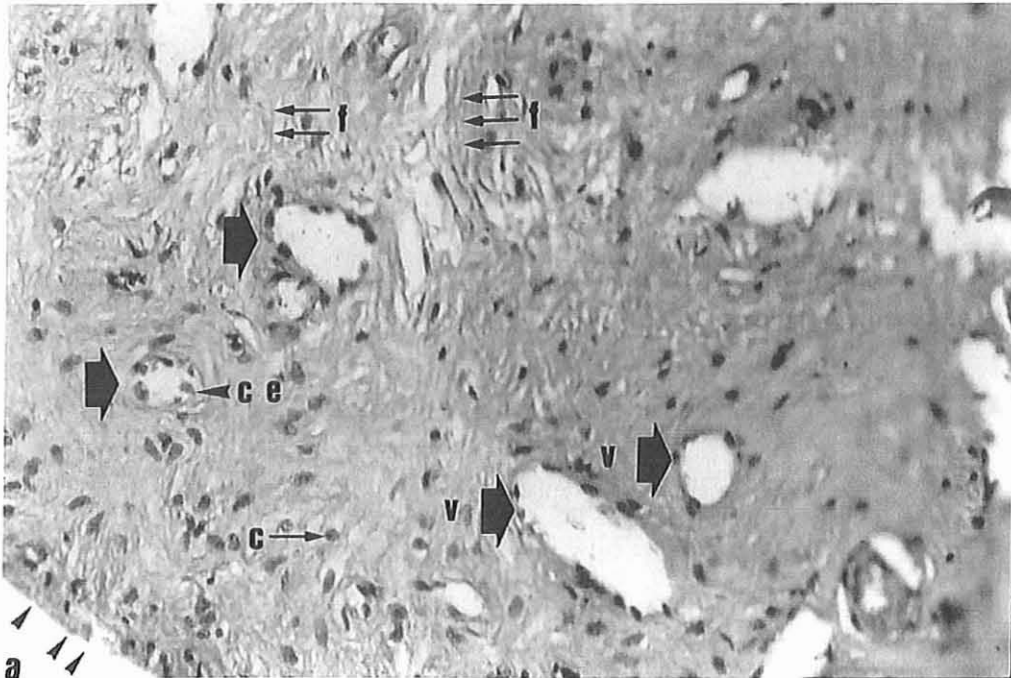
La revascularisation des tissus pulpaire constatée après certaines greffes nous conduisent à nous poser la question : S'agit il d'une cicatrisation, d'une recolonisation , ou bien d'une régénération ?

Fontaine et Artis ont réalisé au Maroc une étude histologique sur 47 parenchymes pulpaire prélevés après autogreffes à différents moments (1mois, 3 mois, 6mois, 9 mois).

Parmi ces pulpes certaines (10) présentaient une vitalité au moment de leur ablation (hémorragie). Après observation ils ont constaté que :

- Tous les parenchymes était paranormaux. La bordure odontoblastique avait disparue ou était en passe de le faire (noyaux picnotiques).

**Pulpe camérale d'aspect sain  
(prélevée à 6 mois)**



**Presence de:**

- Fibres collagéniques (f)
- Vaisseaux (v)
- Cellules endothéliales (ce)
- Nombreuses cellules avec noyaux (c)

**En revanche :**

**absence de cellules en disposition palissadique  
pouvant évoquer des odontoblastes (a)**

**Diapositive du Professeur A. Fontaine**

(34)

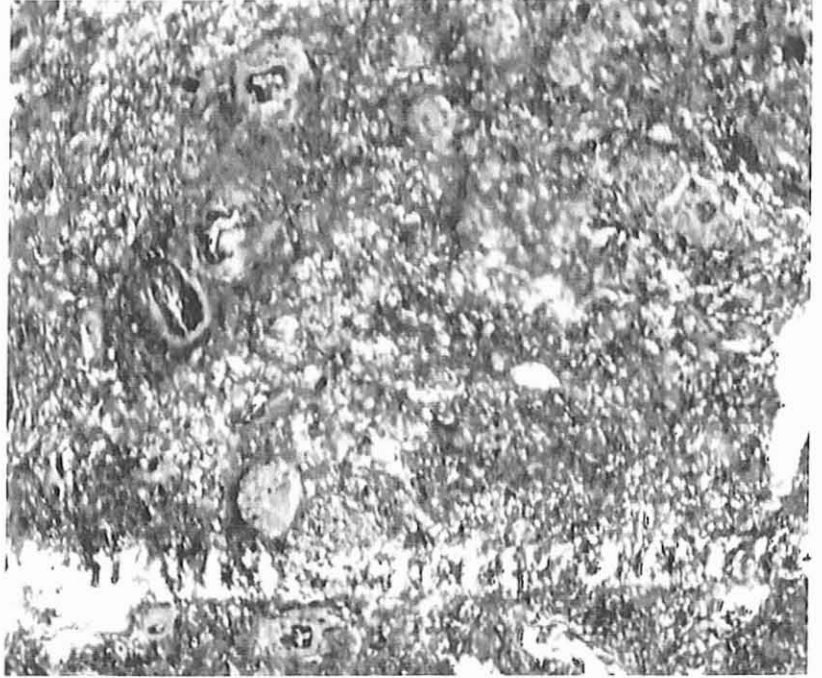
- En fonction du moment de prélèvement, les pulpes vitales ne présentaient pas le même aspect :
  - Ainsi sur quatre pulpes revascularisées à un mois, deux seulement étaient douloureuses, l'une faiblement, l'autre au contraire fortement. Considérant la rapidité de cette revascularisation, Fontaine pense à une cicatrisation.
  - Une pulpe prélevée à six mois montre une pulpe dont la zone camérale est dégénérée et une zone radulaire fibreuse, vascularisée, avec des cellules aux noyaux normaux dans la partie centrale. Au niveau de la partie périphérique, les grandes cellules disposées en palissade que sont les odontoblastes semblent disparaître et leur noyaux se « ratatiner ». L'auteur conclut qu'il pourrait s'agir là d'une recolonisation.
  - Toutes les pulpes revascularisées à neuf mois étaient très douloureuses. L'étude en coupe semi-fine d'un cas met en évidence un parenchyme riche en vaisseaux, en fibroblastes, en collagène et surtout en fibres nerveuses myélinisées.  
 Mise à part l'absence d'odontoblastes parfaitement explicable si l'on se réfère au mode de différenciation de ces cellules, il y a restituo ad integrum du tissu pulpaire. L'auteur pense à une régénération.

A tous les stades, sont rencontrées dans les pulpes observées des calcifications d'apparence polymorphe : il s'agit soit de concrétions denses bien limitées, soit au contraire de condensations mal délimitées et poreuses.



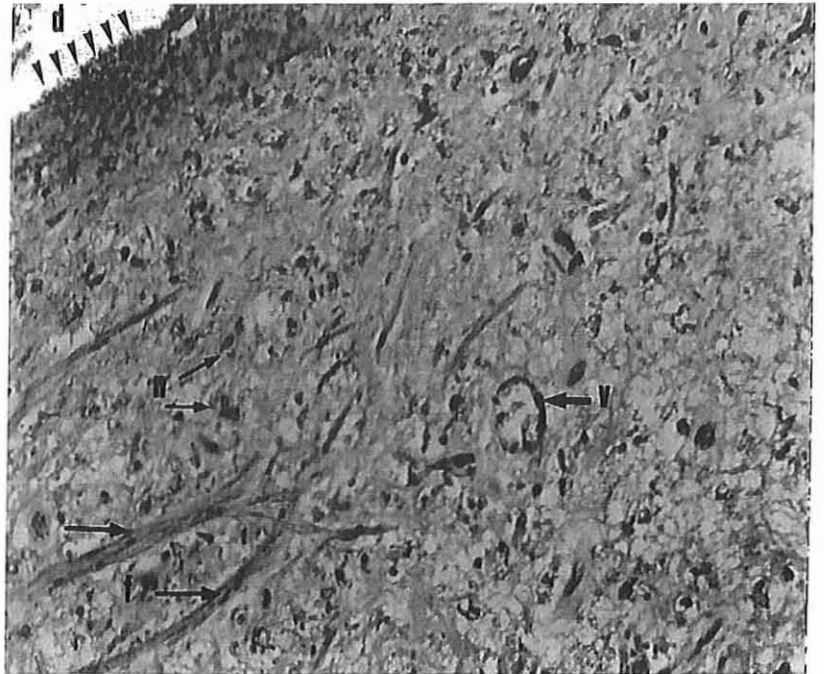
## Pulpe prélevée à 6 mois

Pulpe camérale nécrosée  
les éléments et les structures  
ne sont pas identifiables



Pulpe radiculaire:  
- Nombreuses cellules avec noyaux (n)  
- Fibres collagéniques (f)  
- Vaisseaux (v)

En bordure:  
Noyaux odontoblastiques  
à l'aspect picnotique




## Prélèvement effectué à 9 mois

Présence de nombreuses fibres nerveuses myélinisées (m)

Coupe longitudinale,  
à l'intérieur d'un parenchyme  
pulpaire d'apparence sain

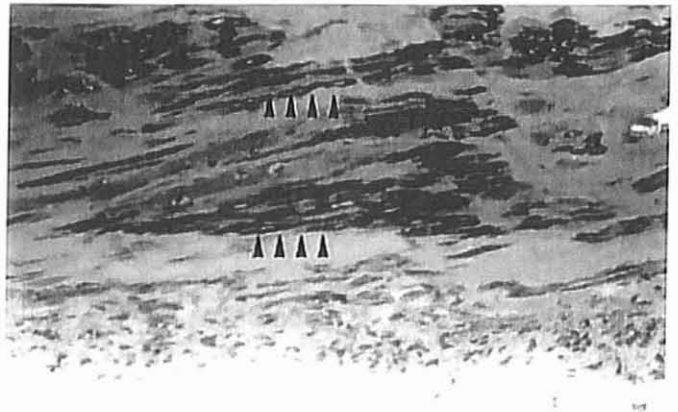
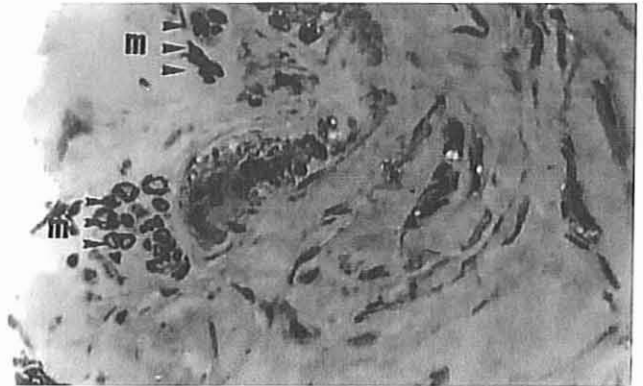
Coloration: Bleu azur II



Fibres nerveuses mises en évidence  
par la coloration de leur gaine  
de myéline

Coupe transversale  
d'une pulpe radulaire d'apparence  
saine

Coloration: Paraphénylènediamine



## Prélèvement effectué à 3 mois

Zone Centrale d'une pulpe

Présence d'une masse calcifiée (mc)  
dans une région dépourvue de cellules.

Coloration: Hémalum - Eosine - Safran  
Grossissement 80x

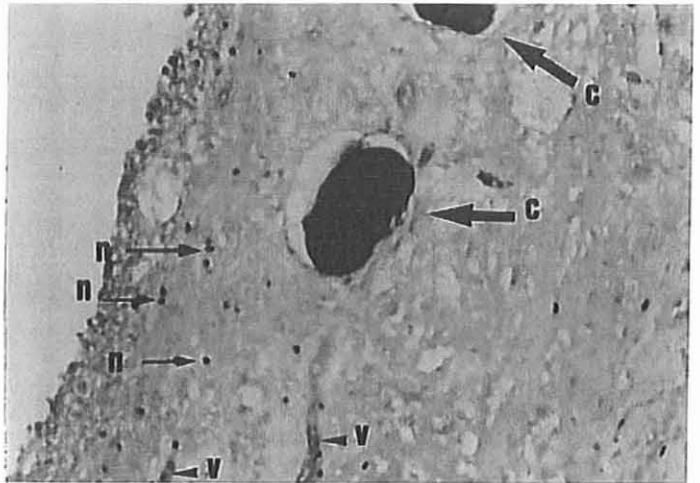


Calcifications (c) en bordure de pulpe

Présence de:

- Noyaux cellulaires picnotiques (n)
- Vaisseaux (v)

Coloration: Hémalum - Eosine - Safran  
Grossissement 80x



Diapositives du Professeur A. Fontaine

(34)

Ces résultats montrent qu'il peut y avoir plusieurs phénomènes à l'origine de la revascularisation. Il semble difficile d'apporter d'autres conclusions.

avec la doxycycline (avec ou non ajout de résine) et 36,8% pour les dents traitées avec seulement de la résine.

L'influence des bactéries est donc démontrée, puisqu'un antibiotique contribue nettement à améliorer le pronostic des dents traitées avec lui. En revanche, l'utilisation de résine n'apporte pas une augmentation significative des résultats par rapport à la doxycycline.

- Des praticiens ont aussi cherché à savoir quelles étaient les réactions pulpaire face aux bactéries lors des autotransplantations ou des réimplantations. Ainsi Rungvechvuttivittaya, Okiji et Suda (85) se sont intéressés à la réponse des macrophages et des cellules antigéniques de classe II dans la pulpe de dents de rats lors de réimplantations dentaires expérimentales. Ils ont eu recours à l'immunohistochimie en utilisant des anticorps monoclonaux anti-rats : OX6 (molécules anti-classe II), ED1 (anticorps anti-macrophages ne réagissant qu'avec des cellules dendritiques) et ED2 (anticorps anti-macrophages non migrants).
  - De 0 à 7 semaines, ils ont démontré que des macrophages et des antigènes de classe II étaient présents au niveau pulpaire.
  - Entre 3 et 7 semaines, on retrouve ED1 et OX6 concentrés dans les zones de dégénérescence au niveau de la pulpe coronaire, ainsi qu'accumulés le long de la limite dentine-pulpe au niveau de la zone cuspidienne. La microscopie à balayage électronique a montré une forte présence de cellules OX6+ à proximité des tubules dentinaires communiquant avec les zones sans émail à la base des cuspidés.
  - Entre 2 et 7 semaines 2/3, des cobayes présentent une régénération tissulaire avec formation de dentine cicatricielle. Suite à cette apposition dentinaire, les cellules de défense migrent vers le centre de la pulpe et l'on observe plus d'accumulation le long de la jonction dentino-pulpaire. En revanche, chez 1/3 des individus, la chambre pulpaire est envahie par un tissu minéralisé : ostéodentine. Chez ces rats, on retrouve une forte concentration de cellules ED1 et OX6 au niveau de la pulpe restante ainsi que le long de la limite pulpo-dentinaire.

Cette étude prouve donc que l'activité macrophagique et antigénique accompagne le phénomène de cicatrisation pulpaire. L'intensité de la

réaction de défense pulpaire semble corrélée à la formation d'osteodentine, voire dépendante de celle-ci.

La revascularisation pulpaire d'une dent ayant subi une autogreffe ou une réimplantation est un but à rechercher. S'il y a peu d'espoir pour les dents matures, on peut en revanche l'espérer sur les dents à l'apex ouvert, à condition de contrôler le milieu de stockage et le temps extra-alvéolaire, mais aussi le développement bactérien à la surface de la racine au cours du déplacement.

Ce contrôle est d'autant plus important lors d'une extrusion accidentelle, puisqu'on ne peut intervenir, ni sur le temps extra-alvéolaire, ni sur le milieu de stockage et encore moins sur les lésions du ligament alvéolo-dentaire.

## **22 – Processus de cicatrisation du ligament alvéolodentaire après autotransplantation ou réimplantation d'une dent**

Nous avons vu précédemment que le desmodonte jouait un rôle dans le soutien de la dent ainsi que dans les sensations de pression, il était aussi capable d'induire la formation de tissu osseux.

L'avulsion provoque un endommagement des structures parodontales de la dent et de l'alvéole dentaire. Pour qu'il y ait réparation, ces structures doivent guérir harmonieusement après la réimplantation. Si le LAD ne cicatrise pas, on verra apparaître des résorptions radiculaires à plus ou moins long terme et la dent sera irrémédiablement condamnée.

Après avoir vu l'évolution d'une cicatrisation physiologique, nous aborderons les facteurs l'influençant.

## 221 – Processus de cicatrisation après autotransplantation ou réimplantation

Andreasen (2) a résumé les évènements cicatriciels comme suit :

- 4 jours après l'intervention, le caillot enveloppant la dent commence à s'organiser en tissu de granulation.
- à 7 jours, les fibres gingivales du greffon se lient à celles du site récepteur. Quelques fibres alvéolodentaires du ligament semblent être liées à l'os alvéolaire.
- au bout de 3 à 4 semaines, une nouvelle alvéole est formée, incluant de nouvelles fibres de Sharpey.

Yamada, Maeda, Hanada et Takano (110) se sont, quant à eux, intéressés au déroulement de la réinnervation de la dent réimplantée. En ayant recours à l'immunohistochimie utilisant le gène codant la protéine 9,5 (PGP 9,5), grâce à un marqueur général des fibres nerveuses et à la microscopie électronique, ils ont étudié les phénomènes survenant après la réimplantation d'une canine :

- 1 semaine après la réimplantation, les fibres desmodontales se sont régénérées, remplissant l'espace entre l'os alvéolaire et la surface radiculaire au niveau des régions cervicales et apicales. Cependant, au niveau apical, aucune fibre nerveuse n'est retrouvée dans le LAD régénéré, excepté dans la moitié alvéolaire de ce dernier.
- A 2 semaines, de nombreuses fibres positives au PGP 9,5 se sont développées dans le ligament desmodontal à partir des faisceaux nerveux de l'apex. Quelques fines terminaisons nerveuses, ramifiées de façon complexe, sont présentes dans la région apicale.
- En l'espace de 4 semaines, le système vasculaire du LAD est régénéré, et les principales fibres parodontales se sont rétablies à travers la totalité du desmodonte. Les structures ramifiées marquées par PGP 9,5 se sont densifiées et affinées et présentent une structure « en arbre ».

La microscopie électronique confirme que la majorité de ces structures sont des terminaisons de type Ruffini, et démontre que ces terminaisons nerveuses sont quasiment toutes régénérées après 4 semaines

Les résultats de cette étude indiquent que, dans le ligament parodontal d'une canine réimplantée, la régénération des fibres nerveuses comprenant les mécanorécepteurs débute 2 semaines après l'opération et se développe rapidement par la suite. La régénération du LAD, incluant aussi bien les fibres architecturales que les éléments vasculaires et nerveux, est complète environ 4 semaines après la réimplantation.

## **222 - Facteurs influençant la régénération du ligament alvéolodentaire**

La survie du LAD est indispensable à la pérennité de la dent sur l'arcade. En 4 semaines après autotransplantation ou réimplantation, le desmodonte est capable de se régénérer tant au niveau structural qu'au niveau vasculaire et nerveux. Mais certains facteurs influencent de façon positive ou négative sa cicatrisation. Parmi eux nous pourrions noter :

- Les dommages subis aussi bien au niveau coronaire qu'au niveau cémentaire, la contamination bactérienne et la période durant laquelle la racine est restée au sec (Donaldson, Kinirons-30). Ces auteurs ont prouvé que la présence de bactéries, les lésions de la couronne et une racine restée au sec pendant plus de 15 minutes, augmentent le risque de résorption radiculaire précoce.

Nous reviendrons sur ces facteurs dans la 3<sup>ème</sup> partie.

- L'hydroxyde de calcium (CaOH<sub>2</sub>)  
Caliskan, Turkun, Gokay (21) ont rapporté le cas de trois dents réimplantées après une période de 200 minutes sur deux patients. Un traitement endodontique à l'aide d'hydroxyde de calcium fut instauré le lendemain de l'intervention pour l'un des patients et un mois après pour le deuxième (absent le lendemain de l'intervention) ; Les trois dents, sur la période de suivi sont restées fonctionnelles et n'ont présenté aucune ankylose ou résorption de remplacement.

- Les protéines dérivées de la matrice amélaire (Emdogain®)  
Les parodontologues (Glise-48) ont constaté que l'élément essentiel pour avoir une régénération de l'attache épithélio-conjonctive est de pouvoir reconstituer une couche cémentaire saine à la surface des racines dentaires exposées à la maladie parodontale. Si cette couche cellulaire est recréée de façon précoce, les étapes de cicatrisation pourraient se dérouler successivement jusqu'à l'obtention d'une régénération complète du parodonte.

Chez l'animal, des études concernant l'extraction d'un germe dentaire, suivie de sa réimplantation dans des sites ectopiques, a permis de mettre en évidence le rôle essentiel des protéines dérivées de la matrice extracellulaire de l'émail dans la différenciation de cellules d'origine desmodontale en cémentoblastes aboutissant à la formation de néo-cément, de nouvelles fibres de collagène et de nouvel os (Hammarström-51). Lors de la formation radiculaire, les cellules de l'épithélium adamantin interne, prolongement de l'organe de l'émail, synthétisent et secrètent des protéines apparentées aux protéines amélaire. Cette phase de sécrétion précède la formation cémentaire et semble initier la formation de ciment acellulaire (Booshardt et Shroeder). Cette relation entre l'émail et le ciment est fréquemment observée sur les dents de nombreux mammifères, comme chez certains rongeurs. L'étude de la cémentogénèse coronaire en microscopie à balayage et en microscopie optique chez le hamster montre une croissance de perles cémentaires au sommet de la matrice amélaire. Cette situation survient peu de temps après la fin de la phase de sécrétion de la matrice amélaire au sein de fenestrations de l'épithélium amélaire. La formation de perles cémentaires et d'une couche de ciment acellulaire à fibres extrinsèques sur de l'émail immature témoigne d'une association étroite entre la matrice amélaire et le ciment dans la formation de ce dernier.

Les protéines amélaire sont nombreuses et constituées à 90% par les amélogénines. Chez l'homme, elles sont localisées à la périphérie des racines en cours d'édification, dans la région apicale (Hammarström-51) et atteignent la couche granulaire de Tomes. Leur présence est transitoire entre la dentine périphérique et le ciment et leur fonction dans l'initiation du



cément suggère qu'elles pourraient intervenir dans les processus de régénération de l'attache parodontale (Blanc, Lallam-Laroyé, Seiris, Bigot, Giovannoli-18)

Fort de ces découvertes, Iqbal (53) et Bamaas ont testé l'Emdogain®, une préparation commerciale à base de protéines de la matrice amélaire dans un véhicule à l'alginate de polyglycol, lors de réimplantations sur le chien. Ils ont ainsi appliqué ce dérivé de la matrice amélaire sur certaines racines avant de les réimplanter. Le groupe de dents ayant subi l'application d'Emdogain® présentait un taux d'ankylose significativement inférieur à celui du groupe témoin, et ce, quelque soit le temps extra alvéolaire. Les effets de l'Emdogain® étaient maximum à la douzième semaine.

Les protéines dérivées de la matrice amélaire semblent donc jouer un rôle très intéressant au niveau de la régénération du desmodonte malgré un recul clinique encore un peu insuffisant (Emdogain® n'est commercialisé en France que depuis Trois ans d'après Glise-48).

- Oxygène hyperbare à 0,25 MPa

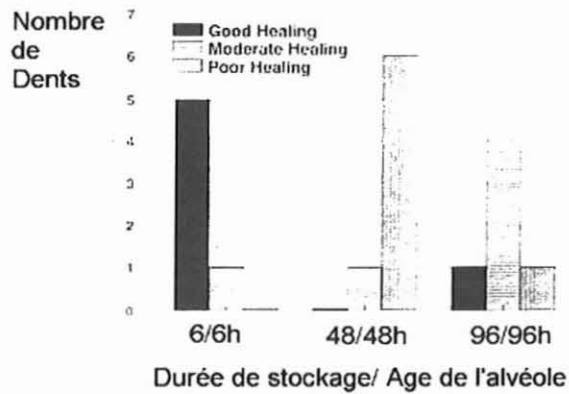
Chen, Sun, Jia (22) ont cherché les effets de l'oxygène comprimé sur des dents immatures réimplantées. Leur étude, portant sur 138 dents réimplantées après extrusion, montre que des dents traitées à l'aide d'oxygène pur comprimé à 0,25 MPa, 40 X 2 minutes chaque jour pendant 10 jours, présentent un taux de survie à un an, supérieur à celui du groupe témoin (1,37% de dents manquantes contre 18,46% pour le témoin). Ces travaux démontrent que l'oxygène hyperbare (HBO) utilisé pour la réimplantation de jeunes dents permanentes pourrait promouvoir la régénération du desmodonte ainsi que prévenir la résorption radiculaire.

- Alvéole dentaire :

Trope, Hupp et Mesaros (106) se sont intéressés au rôle de l'alvéole dentaire dans la régénération desmodontale. Ils ont, pour cela, prélevé sur 6 chiens, 96 dents et les ont réimplantées, après différentes périodes de stockage extra-alvéolaire en milieu de culture (le Viaspan), dans des alvéoles plus ou moins anciennes.

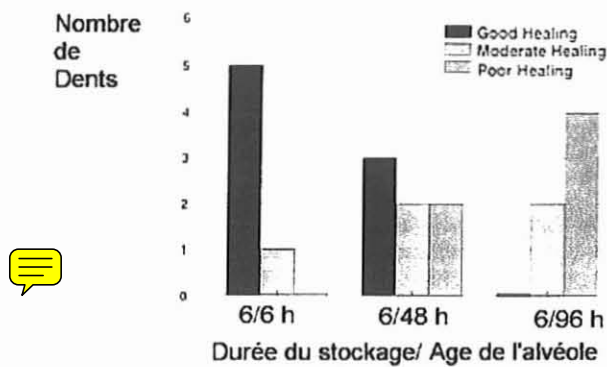
Ils ont ainsi démontré que :

- l'âge de l'alvéole est un acteur important du rétablissement desmodontal



- Durée de stockage/ Age de l'alvéole -  
(106)

- l'âge de l'alvéole ne joue un rôle qu'en corrélation avec le temps passé par l'organe dentaire en dehors de la cavité buccale (mais dans un milieu de culture).



- Durée de stockage/ Age de l'alvéole -  
(106)

- La réaction mucogingivale (lors d'une réimplantation post-traumatique) Schatz, Dubrez et Roehrich (94) ont montré, à l'aide d'une étude portant sur 13 dents réimplantées et évaluant l'index de plaque (niveau d'hygiène) et l'index gingival (niveau d'inflammation gingivale), que la réaction inflammatoire mucogingivale suivant l'avulsion traumatique, n'affecte en aucun cas le pronostic à long terme de la dent réimplantée.

Alors que, pendant longtemps, les auteurs et praticiens ont considéré que la dégénérescence du ligament desmodontal, suite à une autotransplantation ou à une réimplantation, était inévitable, aujourd'hui on peut, à condition de respecter un certain nombre de facteurs de réussite, espérer voir cicatriser le LAD. On ne cherche plus seulement à ralentir ou à stopper la résorption radiculaire, mais désormais on essaye de maintenir le desmodonte vivant après ce type d'intervention.

La cicatrisation desmodontale permet aujourd'hui de ne plus considérer les greffes dentaires comme un simple traitement transitoire. Cependant, un certain nombre de complications peuvent survenir.

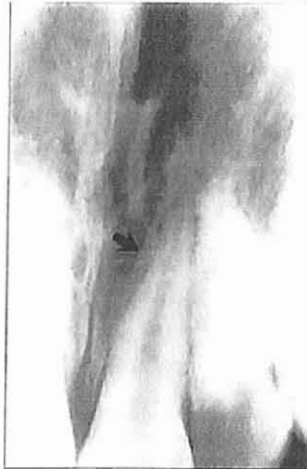### **23 – Complications suite aux autotransplantations ou réimplantations**

Nous avons vu que la réparation pulpaire était particulièrement affectée par une contamination bactérienne et la présence d'un foramen apical étroit. La réparation parodontale est, quant à elle, négativement affectée si la période extra-alvéolaire est longue (plus de 15 minutes), s'il y a dessèchement des cellules du ligament parodontal, si la dent est conservée dans un milieu de transport inadéquat ou s'il y a agression mécanique du ciment et de la surface radiculaire, enfin si il existe une contamination bactérienne. Les conséquences de ces problèmes sont les résorptions radiculaires. Ce sont des complications fréquentes et extrêmement graves qui peuvent faire suite à l'avulsion et à la réimplantation et causer la perte de la dent.

Ces résorptions peuvent avoir un caractère transitoire ou progressif, se montrer invasives ou non invasives. Elles sont de surface, de remplacement, d'ankylose, inflammatoires ou cervicales. Elles peuvent se présenter de façon combinée (Bourguignon-20). La majorité des auteurs décrit trois types de résorptions radiculaires.

### 231 – Résorption de surface

Les résorptions de surface sont des résorptions de petite étendue qui se manifestent radiographiquement par des « grignotages » de la surface radiculaire (Bourguignon-20). Elles surviennent sur 90% des dents réimplantées (Martineau et Delaume-69). Elles sont caractérisées par de petites cavités superficielles dans le cément et la dentine. Elles ont un caractère transitoire. Après quelques semaines, un espace desmodontal normal se rétablit, la résorption étant comblée par du cément secondaire.



- Résorption de surface -  
(38)

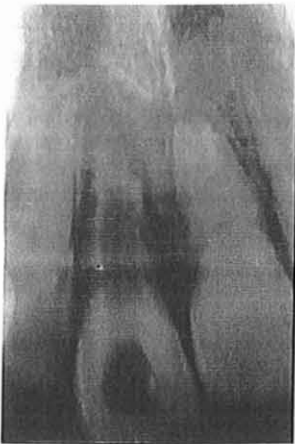Ce type de résorption a lieu lorsque le dommage subi par le cément et le ligament parodontal est minime. C'est en fait une résorption inflammatoire limitée dans le temps et inhérente au processus cicatriciel.

### 232 - Résorption inflammatoire

Les résorptions inflammatoires se manifestent dans les deux mois qui suivent la transplantation. Elles se produisent lorsque, associées à une destruction sévère du cément, une infection du système canalaire crée, avec des bactéries qui migrent à l'intérieur des canalicules dentinaires, un stimulus pour les cellules de défense de l'organisme, lesquelles vont tenter de contrer les agresseurs (Bourguignon-20). Cette irritation constante maintient la réponse inflammatoire (Nishioka et coll.-75), provoquant la résorption de l'os et de la racine.

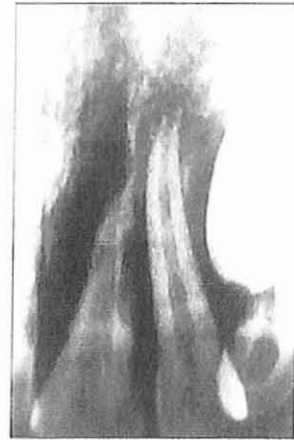Ce type de résorption peut évoluer extrêmement rapidement et détruire le dent en quelques semaines.

Radiographiquement, elle se manifeste initialement par des radioclarités arrondies (cavités cupuliformes) qui intéressent à la fois la racine et l'os avoisinant.



(20)

- Résorptions inflammatoires-



(38)

Pour remédier aux résorptions inflammatoires, de nombreux auteurs ont testé différents produits et différentes méthodes :

- Sae-Lim, Wang et Trope (92) ont testé l'efficacité de deux types d'antibiotiques (Amoxicilline et Tétracycline) administrés oralement à 5 chiens après extraction, contamination et réimplantation de 30 dents. L'un ou l'autre de ces deux antibiotiques ont fait baisser le pourcentage de

résorption radiculaire de 72% (dans le groupe témoin) à environ 35%. Leur efficacité est donc démontrée.

Nous pourrions noter que, dans une étude antérieure, la même équipe avait démontré que la tétracycline possède des propriétés anti-résorption indépendante de son action antibactérienne.

- Hammarström, Blomlöf, Feigling et Lindskog (52) ont, très tôt, montré que l'hydroxyde de calcium (CaOH<sub>2</sub>) pouvait stopper une résorption radiculaire inflammatoire. Du fait de son pH élevé, le CaOH<sub>2</sub> a une action antibactérienne et nécrosante causant l'élimination des bactéries et des cellules résorbant la dentine (cellules inflammatoires). Mais l'hydroxyde de calcium provoque, pendant 24 heures après son application, la nécrose des cellules intervenant dans la cicatrisation du cément. Les fréquents renouvellements de ce produit au niveau de la cavité pulpaire semblent donc déconseillés.

Le CaOH<sub>2</sub> reste le traitement à long terme conseillé par l'Association Américaine d'Endodontie en cas de résorption inflammatoire (Pavek et Radtke-78).

Pourtant une étude menée par Thong, Messer, Siar et Saw (103) sur huit singes et comparant l'effet du CaOH<sub>2</sub> et du Ledermix® (antibiotique à base de corticostéroïde) sur des incisives réimplantées et présentant des résorptions inflammatoires, semble prouver que le traitement antibiotique inhibe la résorption radiculaire et est significativement plus efficace que l'hydroxyde de calcium dans la restauration de la santé du LAD.

- Trope, Yesilsoy, Coren, Moshonov et Friedman (108) ont quant à eux démontré que le traitement endodontique réalisé avant l'extraction (sur des chiens), prévenait la résorption inflammatoire provoquée par une infection dans le canal radiculaire. Il nous paraît donc indispensable d'évaluer, avant l'extraction, l'état dentaire (dent atteinte ou non) ainsi que les chances de revascularisation post-greffe (stade de développement radiculaire, fermeture du foramen apical).

- Levin, Bryson, Caplan et Trope (65) ont réalisé des tests avec plusieurs médicaments systémiques et topiques, qui auraient la faculté d'arrêter le processus résorptif et/ou de restaurer une attache parodontale physiologique après une avulsion et une période prolongée à l'air libre.
  - Ainsi l'alendronate (ALN), un biphosphate de troisième génération c'est à dire un analogue stable des pyrophosphates (inhibiteurs puissants de la fonction ostéoclastique), inhiberait l'activité des ostéoclastes et pourrait donc ralentir le processus de résorption après un traumatisme important. Une étude réalisée sur 70 racines de chiens a mis en évidence que les racines plongées dans une solution contenant de l'ALN avant d'être réimplantées présentaient une résorption radiculaire significativement moins importante que les dents plongées dans du sérum physiologique, et ce malgré des traumatismes causés artificiellement.
  - La minocycline, une tétracycline à libération lente, aurait la capacité de diminuer la perte osseuse parodontale lorsqu'elle est appliquée de façon topique.

Ces deux substances, ainsi que l'Emdogain®, présentent une certaine capacité à combattre chimiquement la réponse inflammatoire initiale qui peut suivre la réimplantation de dents avulsées. Les résultats suggèrent qu'en utilisant ces médicaments de façon combinée, la survie des dents réimplantées pourrait être augmentée.

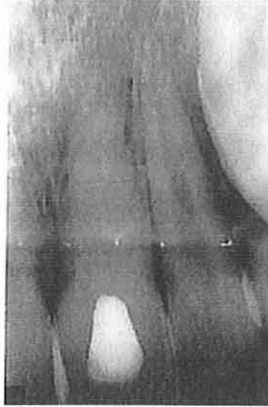- Enfin Friedman, Komorowski, Maillet, Nguyen et Torneck (37) ont démontré que, sur 6 prémolaires mandibulaires de chien, l'irradiation de la surface radiculaire à l'aide d'un laser YAG n'avait aucun effet sur la résorption inflammatoire.

### 233 – Résorption de remplacement

Les résorptions du type remplacement ou ankylose, correspondant à une fusion de l'os et de la racine, se produisent lorsque le cément et le ligament parodontal ont été sévèrement détruits. L'os alvéolaire est ainsi directement au contact de la dentine. La racine est alors engagée dans le processus physiologique de remodelage osseux. Ainsi, dans la phase de résorption, les ostéoclastes enlèvent la dentine de la même manière qu'ils enlèvent normalement de l'os, alors que dans la phase de reformation les ostéoblastes déposent de l'os dans la région qui était préalablement de la racine.

Le son métallique obtenu au test à la percussion est l'un des premiers signes de l'ankylose.

Plus tard, l'aspect radiographique de disparition de l'espace desmodontal et la diminution de la mobilité de la dent pourront se manifester (Bourguignon-20).



- Résorption de remplacement -  
(20)

L'ankylose a longtemps été considérée comme inévitable. On cherchait alors à la ralentir ou à stopper la résorption de remplacement (Garcia-39). Aujourd'hui, l'ankylose n'est plus inévitable et est même considérée comme une complication, un échec.

Il est vrai que, chez les jeunes patients (moins de 16 ans pour les garçons et 14 ans chez les filles), l'ankylose d'une dent réimplantée provoquera une infraposition puisqu'elle survient en période de croissance (Kawanami, Andreasen, Borum, Hjorting-Hausen et Kato-56). Il est également exact que l'ankylose d'une dent traumatisée chez les enfants et les adolescents pourra être responsable par la



suite d'une inhibition du développement et de la croissance du maxillaire correspondant.

Mais il nous paraît important de relativiser cette notion d'échec. Nous avons trouvé des articles, notamment celui de Sae-Lim (91), présentant le cas d'un jeune patient de 9 ans dont l'incisive latérale supérieure gauche, réimplantée suite à un traumatisme, était toujours vivante 10 ans après, malgré des signes typiques d'ankylose. Il est nécessaire de noter aussi que la perte d'une dent suite à une ankylose se fait sans perte du volume osseux (Martineau et Delaune-69), ouvrant ainsi la porte à d'autres techniques chirurgicales, comme les implants par exemple.

L'ankylose est souvent un phénomène lent. Même si la dent est condamnée, le service rendu au patient est immense, car il paraît évident qu'une dent naturelle, même ankylosée, est supérieure à n'importe quelle prothèse, même parfaitement réalisée.

Il n'en reste pas moins que le but à atteindre est d'éviter son apparition, et de l'endiguer si elle se produit.

Nous avons vu précédemment que les protéines dérivées de la matrice amélaire pouvaient jouer un rôle sur la régénération desmodontale en favorisant la différenciation de cellules d'origine desmodontale en cémentoblastes fonctionnels. Filppi, Poht et von Arx (33) ont extrait 11 dents ankylosées présentant des signes de résorption. Les canaux pulpaire ont été traités extra oralement et de l'Emdogain® a été appliqué sur les surfaces radiculaire ainsi qu'à l'intérieur des alvéoles. Les dents ont alors été réimplantées. Au bout de 6,3 mois aucun signe de reprise de l'ankylose n'a été mis en évidence. Les auteurs concluent que lors de réimplantations intentionnelles, l'utilisation d'Emdogain® pourrait prévenir ou ralentir l'ankylose des dents réimplantées.

Lors de greffes dentaires, la cicatrisation pulpaire et parodontale assurent à la dent une pérennité sur l'arcade, durable dans le temps. En cas de nécrose ou d'atteinte importante, en revanche, les structures pulpaires et desmodontales peuvent être responsables de la perte de l'organe dentaire.

C'est pourquoi il faudra avant toute intervention s'assurer, sur le plan biologique, que :

- La vitalité pulpaire est nécessaire à la survie et au développement de la dent, compte tenu du risque qu'une nécrose post-réimplantaire pourrait faire courir au greffon.
- Le ligament alvéolodentaire est sain afin d'optimiser les chances de cicatrisation de celui-ci après l'intervention.

On pourra de plus au cours de l'intervention :

- Contrôler au maximum la bactériémie et diminuer le temps d'exposition extra alvéolaire du greffon
- Eviter au maximum de traumatiser le ligament desmodontal lors du transfert
- Optimiser le milieu de stockage du greffon (cf. troisième partie)
- Utiliser de l'Emdogain® avant de réimplanter la dent et plonger la racine dans une solution de doxycycline si l'on espère observer une régénération pulpaire (réimplantations de dents immatures).

Enfin on pourra suite à l'intervention :

- Prescrire une tétracycline afin d'éviter l'apparition de résorption
- Utiliser un traitement endocanalaire antibiotique à base de corticostéroïdes (Ledermix®) en cas de non revascularisation du tissu pulpaire.

Ces considérations associées à d'autres facteurs, cliniques cette fois, semblent être, à l'heure actuelle les meilleurs critères de réussite des greffes dentaires.

**TROISIEME PARTIE :  
ASPECTS CLINIQUES**

Nous avons vu précédemment que :

- les greffes dentaires peuvent être indiquées suite à un traumatisme (réimplantation de la dent traumatisée, autotransplantation d'une autre dent pour remplacer celle perdue), suite à une lésion d'origine endodontique (réimplantation après traitement extra-buccal), suite à l'avulsion programmée d'une dent trop endommagée pour être soignée (autotransplantation).
- la survie du desmodonte est un critère biologique indispensable au succès à long terme de la greffe.
- la régénération pulpaire est souhaitable, notamment pour le développement des dents immatures, mais le praticien peut y renoncer dans les cas défavorables sans remettre en question la réussite de la greffe, la nécrose pulpaire pouvant être responsable de résorptions radiculaires.

Nous allons désormais examiner ces différents points sur un plan clinique en commençant par détailler les facteurs de réussite des différents types de greffes puis en décrivant la mise en œuvre de ces dernières.

## **1 – FACTEURS DE REUSSITE CLINIQUE, INDICATIONS ET CONTRE-INDICATIONS DES AUTOGREFFES ET DES REIMPLANTATIONS DENTAIRES**

### **11 – Facteurs généraux**

#### **111 – Démarche thérapeutique raisonnée**

Avant d'envisager une greffe dentaire quelle qu'elle soit, de même qu'avant tout acte, le praticien doit s'adonner à l'observation et à la réflexion.

Il devra examiner avec attention son patient en commençant par l'ensemble de l'individu pour se porter ensuite vers la cavité buccale puis vers la dent qui l'intéresse. Ainsi l'association de l'examen général médical, buccal, dentaire et

enfin radiographique, sera le premier pas pour décider si une greffe est préférable à un autre traitement, si elle est réalisable et dans quelles conditions. La réussite clinique dépend donc en premier lieu de l'examen clinique (Fontaine-34)

### **112 – Etat général du patient et importance de ses moyens de défense**

Révélees par l'examen initial (notamment le questionnaire médical) certaines affections générales doivent être considérées comme contre-indication (Al-Himdani-2).

Elles peuvent être :

- temporaires, reculant la date de l'intervention et nécessitant une collaboration avec le médecin traitant :
  - la grossesse
  - les maladies cardio-vasculaire à risque oslérien nul
  
- définitives :
  - l'état cancéreux
  - la tuberculose
  - les hémopathies : leucémie, hémophilie et agranulocytose
  - les maladies endocriniennes : diabète, hyperparathyroïdie...
  - les maladies cardiovasculaires à risque oslérien important
  - les tares rénales
  - le diabète

### **113 – Les lésions pathologiques des maxillaires**

Les lésions pathologiques des maxillaires qui peuvent être considérées comme contre-indications absolues sont rares et le sont d'autant plus chez les sujets jeunes

(Al-Himdani-2). Ces lésions sont en particulier :

- les kystes récidivants
- les ostéopathies fibreuses
- les lésions malignes
- les maxillaires irradiés

### **114 – Parafonctions et tabagisme**

Les parafonctions et surtout le bruxisme favorisent, pendant les premiers jours qui suivent l'intervention, la diffusion salivaire à la surface de la racine greffée, ce qui provoque la nécrose des restes desmodontaux et compromet définitivement la cicatrisation desmodontale.

Dans une étude rétrospective portant sur 180 cas suivis pendant 4 ans, Garcia (41) a montré que le taux d'échec des autogreffes, en cas de bruxisme, passait de 10 à 30%.

Par son action sur la micro-circulation gingivale, la nicotine expose à l'infection et perturbe la cicatrisation du parodonte. Dans la même étude rétrospective, Garcia (41) a trouvé que le taux d'échec passait de 10 à 30% en cas de tabagisme.

Enfin, si bruxisme et tabagisme étaient réunis, le taux d'échec à 4 ans atteignait 70%.

Il résulte de tout ceci que tabagisme et bruxisme sont deux contre-indications aux techniques de greffes dentaires.

### **115 – Coopération et hygiène du patient**

La greffe dentaire est une intervention qui a des inconvénients (contention, surveillance, inconfort, éventualité d'échec ...) si bien qu'un certain niveau de collaboration entre le praticien et le patient est indispensable.

De plus, l'importance de l'élimination régulière de la plaque dentaire sur l'état de santé du parodonte n'étant plus à démontrer depuis bien longtemps, il convient d'obtenir du patient une hygiène bucco-dentaire parfaite et d'être très sélectif sur ce point avant de poser l'indication d'autogreffe dentaire. L'assainissement parodontal est donc, lui aussi, un préalable incontournable.

## **12 – Facteurs de réussite pour les autogreffes**

Une autogreffe dentaire est fiable à long terme si l'on réussit à éviter l'ankylose radiculaire et la résorption qui l'accompagne, d'où la nécessité d'une préservation optimale du desmodonte du greffon.

### **121- Choix et prélèvement du greffon**

#### **1211 – Edification radiculaire**

Le choix et le prélèvement du greffon seront dictés par le degré d'édification radiculaire (cf. 2<sup>ème</sup> partie p. 40-41) :

- Au stade 0 de l'édification radiculaire, le germe dentaire est très fragile. La transplantation est contre-indiquée car elle traumatiserait l'organe de l'émail et il en résulterait de sévères hypoplasies.
  
- Au stade 1, l'anatomie du sac folliculaire implique de prendre différentes précautions chirurgicales afin de réussir le prélèvement du greffon. Si la dent temporaire est présente, elle est extraite. Ensuite un lambeau est levé en vestibulaire ou en lingual, la couronne est dégagée le plus largement possible en utilisant un ciseau ou une fraise et en protégeant le sac folliculaire. La partie coronaire du sac folliculaire est ensuite séparée de l'os avec une spatule de Hollenback et la dent peut être extraite de son alvéole avec un minimum de résistance.

- Au stade 2, les étapes suivantes doivent être respectées pour prélever le greffon :
  - si la dent temporaire est présente, elle est extraite
  - des lambeaux vestibulaires et/ou linguaux sont levés pour éviter que les fibres de collagène de la partie coronaire du sac folliculaire soient incluses dans les lambeaux
  - les parois vestibulaires et linguales de la crypte osseuse qui entourent la couronne sont ensuite enlevées comme il a été décrit pour le stade de développement radiculaire précédent. Avec l'aide d'une spatule de Hollenback, le sac folliculaire est complètement séparé de l'os adjacent immédiatement sous la jonction cémento-amélaire
  - la dent est ensuite prélevée avec un élévateur et un davier.
  
- Au stade 3, le protocole du prélèvement chirurgical de la dent en éruption est le suivant :
  - une incision est réalisée avec une lame de bistouri fine et pointue en recherchant le contact osseux avec la crête alvéolaire. Par la suite, le bistouri est introduit parallèlement et le plus profondément possible dans le LAD afin de sectionner les fibres marginales principales.
  - la dent est ensuite extraite avec un davier en faisant de légers mouvements de rotation .
  
- Aux stades 4, 5 et 6, l'avulsion la moins traumatisante possible est recherchée. C'est pourquoi les tissus gingivaux et la portion cervicale du ligament alvéolo-dentaire sont incisés de manière identique au stade 3. La préservation de la gencive attachée pourra prévenir une rétraction épithéliale le long de la surface dentaire. Finalement la dent est extraite avec un davier en faisant de légers mouvements de rotation.

En résumé, pour Martineau et Delaume (69), le moment idéal pour la transplantation se situe à un stade intermédiaire de l'édification radiculaire en relation avec les faits suivants :



- La croissance radiculaire de la dent transplantée est fonction de la longueur radiculaire initiale du greffon ; prélevé trop tôt, la longueur finale sera très variable, prélevé à 9 ou 10 mm de long, les prémolaires atteignent une longueur finale proche de la normale.
- Plus l'apex sera fermé, plus la capacité de revascularisation sera réduite et plus le risque de nécrose pulpaire sera important.
- Le stade optimal se situe entre la moitié et les 2/3 de l'édification radiculaire avec un apex largement ouvert.

Ceci correspond à un germe proche de la crête, donc plus facile à prélever avec moins de risque de lésion du sac folliculaire.

#### 1212 – Nombre et forme des racines

Le site donneur s'apprécie en fonction du degré d'édification radiculaire mais aussi du nombre et de la forme des racines.

Toutes les morphologies radiculaires qui risquent de provoquer des difficultés à l'avulsion doivent être considérées comme des contre-indications (crochet apical, racine en baguette de tambour, racines très divergentes) même si il est possible de réaliser la section d'un apex crochu afin de faciliter la réinsertion ( à partir du moment où la surface de section ne dépasse pas 2 à 3 mm<sup>2</sup>).

Une racine droite, cylindrique ou conique permettant des mouvements de rotation autour de l'axe radiculaire présente la situation la plus favorable (Garcia-42).

Dans certains cas, on pourra réaliser une héli-section sur une molaire et conserver seulement une racine.

#### 1213 – Taille et volume du greffon par rapport à l'alvéole

L'appréciation du site receveur présente des similitudes avec celle qui prévaut lorsque l'on envisage la mise en place d'implants. Comme pour les implants, il est nécessaire de prévoir un espace suffisant entre la gencive et la dent antagoniste (la position vestibulaire de la canine mandibulaire peut présenter un piège pour l'articulé lors de la greffe de la canine maxillaire). Comme pour les

implants, il convient également d'évaluer si l'espace entre les deux dents adjacentes est suffisant pour accueillir le greffon (Al-Himdani-2). Enfin, comme pour les implants, le respect des structures radiculaires voisines est primordial ; on déterminera radiographiquement si la racine du greffon respecte l'espace osseux des dents adjacentes.

En revanche, il n'existe pas de contrainte quant au volume osseux existant sur le site receveur, comme c'est le cas pour les fixtures titanes ostéointégrées (Garcia-42). Le volume du sinus n'est pas gênant et implique simplement une modification du protocole opératoire (espacement de la muqueuse sinusienne à l'aide d'un bloc de collagène, après son décollement de la paroi osseuse.

Une fois le greffon choisi, la façon de réaliser l'extraction de la manière la moins traumatisante possible a été étudiée par Andreasen (12) qui a mis en évidence l'importance du type de contraintes imposées aux cellules desmodontales pendant la luxation. Le mouvement de rotation sera le plus adéquat car il entraîne une action de cisaillement aboutissant à une déchirure du desmodonte. En revanche, les mouvements pendulaires provoquent un écrasement du tissu desmodontal contre la paroi alvéolaire, ce qui entraîne l'éclatement des cellules et aboutit à la nécrose des restes desmodontaux à la surface radiculaire.

En aucun cas, on appliquera la technique proposée par Bori (41), qui, pour ne pas léser le desmodonte, découpait l'os entourant la racine. En effet, dans cette situation, l'os entourant la racine constitue une barrière à la diffusion passive des nutriments vers les cellules desmodontales dans les heures qui suivent l'intervention et favorise donc leur nécrose et l'ankylose qui en résulte.

## 122 – Moyens de conservation du greffon

Il paraît essentiel de prémunir les greffons dentaires de la déshydratation. Celle-ci provoque des lésions pulpaire et ligamentaires irréversibles, conduisant à l'ankylose ou aux résorptions inflammatoires.

De nombreux auteurs ont montré depuis longtemps l'influence du temps de déshydratation sur la survie des fibres du desmodonte (Cvek-25, Andreasen-7, Lévy et Blanc-67) :

- au-delà de 120 minutes de déshydratation, on ne retrouve aucune trace de cellule desmodontale vivante à la surface de la racine.
- après 60 minutes très peu de cellules survivent
- après 30 minutes, il ne reste plus que 50 % du pool cellulaire du desmodonte.

Le temps de déshydratation doit donc être le plus court possible. Il faut s'efforcer de ne pas dépasser 15 à 30 minutes.

Plusieurs solutions ont été proposées afin de conserver le greffon et favoriser le trophisme des cellules desmodontales (Garcia-44) :

- L'eau du robinet : le stockage dans l'eau courante est aussi nuisible qu'une déshydratation. Par son hypotonicité et son hypo-osmolarité (16 mosm/kg), l'eau provoque une turgescence cellulaire aboutissant rapidement à une lyse totale (Andreasen-4).
- Le lait (235-270 mosm/kg) est un milieu préférable à la salive, cette dernière n'ayant pas une osmolarité physiologique (60 à 75 mosm/kg) et contenant des bactéries responsables de dommage au niveau des cellules desmodontales.
- Le sang est un milieu qui semble parfaitement adapté. Andreasen (10) a extrait des racines dentaires et les a enfouies immédiatement dans un site sous-muqueux, où les cellules desmodontales baignaient nécessairement dans du sang (301 mosm/kg). Il constate que les fibres desmodontales ainsi que les cémentoblastes sont bien préservés et il note très peu de résorption.

Lors d'une transplantation, pendant le temps nécessaire à la préparation du site receveur, le praticien peut donc replacer la racine dentaire dans son alvéole d'origine de façon à la laisser le plus longtemps possible dans le milieu qui lui est le plus favorable.

### **123 – Préparation du site receveur**

Le site receveur peut être de deux natures différentes : il peut s'agir d'un site d'extraction ou d'une alvéole créée par forage.

Viennet (111) a montré depuis longtemps que, non seulement le remodelage de l'alvéole n'est pas nuisible à la reprise du greffon et à sa cicatrisation mais qu'il peut au contraire être bénéfique.

Quel que soit le type de dent transplantée, la préparation de l'alvéole réceptrice suit le même protocole : on réalisera toujours des alvéoles surdimensionnées d'environ un millimètre par rapport au volume supposé du greffon de façon à simplifier sa mise en place, sans frottements délétères pour le ligament desmodontal.

Pourtant au cours de nos recherches, nous avons pu trouver trois philosophies différentes en ce qui concerne les modalités de préparation de l'alvéole récepteur :

- Pour Andreasen (9), le site récepteur est préparé en premier pour recevoir le transplant, après évaluations radiographique et clinique (si la dent est sur l'arcade). Si une dent est présente, elle sera extraite en prenant garde de ne pas léser le rebord alvéolaire ou les septa inter-radicaux. Dans le cas d'une molaire on réalisera une séparation de racines puis une élimination du septum inter-radicaux jusqu'à la base de l'alvéole.

L'alvéole sera alors abondamment rincé au sérum physiologique, puis immédiatement recouvert avec une compresse pour éviter la contamination salivaire pendant la formation du caillot.

Le greffon sera alors extrait , essayé puis implanté dans son nouvel alvéole.

Les avantages de cette technique nous semble être :

- L'intervention en un seul temps chirurgical (confort pour le patient et le praticien)
  - La possibilité d'essayer le greffon dans son alvéole
- Gault (47) préconise une technique de préparation de l'alvéole récepteur en deux temps.

Lors de la première intervention, le greffon sera prélevé, mesuré puis immédiatement réimplanté et immobilisé par un fil dans son alvéole. Le praticien préparera alors le site récepteur, à l'aide de forêts ou de fraises boules, et le suturera ensuite.

La deuxième intervention aura lieu 14 jours plus tard : il suffira de crouter l'épithélium qui a éventuellement envahi la paroi interne de l'alvéole sans toutefois cureter ce dernier. Le greffon pourra alors être mis en place.

Ce laps de temps aura permis :

- La régénération des cellules desmodontales (maximale à 14 jours) du greffon
- Au niveau de l'alvéole :
  - Le contrôle voire le traitement d'une éventuelle infection provoquée par la dent extraite
  - Le remplacement du caillot sanguin initial par un tissu hypervascularisé. En effet le forage d'un alvéole dans l'os ou l'avulsion d'une dent provoquent une hémorragie et l'organisation d'un caillot sanguin qui sert de lit récepteur au greffon. La réduction de l'épaisseur du caillot permettant une meilleure diffusion des nutriments vers la couverture cellulaire du greffon a été considérée comme la garante du succès de la greffe. Le tissu hypervascularisé qui remplace le caillot semble être un lit receveur mieux approprié. Ce tissu hypervascularisé a le pouvoir d'assurer un rôle nourricier optimum pour les restes desmodontaux. De plus, étant déformable, il s'adapte parfaitement et sans résistance à l'anatomie radiculaire du greffon, réduisant ainsi le caillot à une très faible épaisseur. Enfin il est remplacé par de l'os de type immature à croissance rapide qui assure la stabilité du greffon.

- Enfin Garcia (46), tout comme Gault (47), prépare le site récepteur en 2 temps. Mais le greffon ne sera prélevé que lors de la deuxième séance. Le site sera préparé à l'aide de clichés radiographiques et grâce à une évaluation clinique si la dent est présente sur l'arcade. Il faudra éviter de retoucher l'alvéole lors de la mise en place du greffon au risque de perdre le bénéfice du tissu intra alvéolaire hypervascularisé.

Chacune de ces techniques présente des avantages et des inconvénients. Il ne nous a pas été possible de réunir assez d'informations et de statistiques pour déterminer laquelle de ces trois méthodes est la meilleure.

#### **124 – Traitement endodontique**

Concernant le traitement endodontique des dents greffées, trois questions se posent : Pourquoi ? Quand ? et Comment ?

- Pourquoi ?  
Nous avons vu que la revascularisation pulpaire dépend du stade de développement radiculaire ainsi que du milieu de conservation. Pour que la pulpe du greffon ait une chance (toujours mince) de se régénérer, l'apex doit être largement ouvert et la dent doit être conservée en dehors de l'alvéole au maximum 2h (et en milieu humide). Dans tous les autres cas, la revascularisation n'a aucune chance de se produire. Dans ces conditions, il est conseillé de dépulper la dent et d'effectuer le traitement endodontique afin d'éviter une inflammation périapicale et une résorption radiculaire inflammatoire.

- Quand ?

Le moment idéal pour commencer le traitement endodontique n'a pas été établi. En théorie, il faudrait attendre que la cicatrisation parodontale périapicale soit commencée afin d'éviter l'infiltration de médicaments cytotoxiques (nous avons vu que l'hydroxyde de calcium entraînait une nécrose superficielle) à travers le foramen apical, ce qui traumatiserait un LAD déjà affaibli. La cicatrisation du LAD nécessite quelques semaines (30 à 45 jours). De plus, Garcia rapporte que le traitement endodontique, à la gutta percha, réalisé avant ou pendant l'intervention, conduisait à l'ankylose apicale.

Le déclenchement éventuel d'une résorption inflammatoire radiculaire, due à un canal pulpaire nécrosé et infecté, est un facteur important qui doit aussi être pris en compte. Fontaine (34) par une étude réalisée sur 59 autotransplantations a montré que la formation des abcès lors des nécroses pulpaires demande un certain temps. Jusqu'à trois mois, sur 38 cas de nécroses, aucune collection purulente n'a été observée.

Le traitement endodontique peut donc être réalisé à la fin de la période de fixation du greffon, soit un mois à un mois et demi après l'intervention. Le traitement ne sera pas différé plus après sous peine de voir augmenter le risque de nécrose sceptique.

- Comment ?

Le traitement endodontique après une greffe diffère par certains aspects d'un traitement endodontique dû à la carie.

Premièrement, la nécrose pulpaire, après réimplantation ou transplantation, n'est pas habituellement accompagnée de signes cliniques douloureux. Pour cette raison, la pulpectomie peut être réalisée sans anesthésic locale.

Une deuxième différence provient de l'affaiblissement de l'ensemble du LAD. Alors que dans une nécrose pulpaire « classique », on estime que seule la partie apicale du parodonte est atteinte et donc qu'une obturation étanche à l'apex sera en général suffisante, du fait de l'atteinte globale du parodonte lors d'une greffe, des résorptions externes peuvent survenir. Le traitement endodontique devra donc impérativement être étanche sur toute la longueur du canal radiculaire.

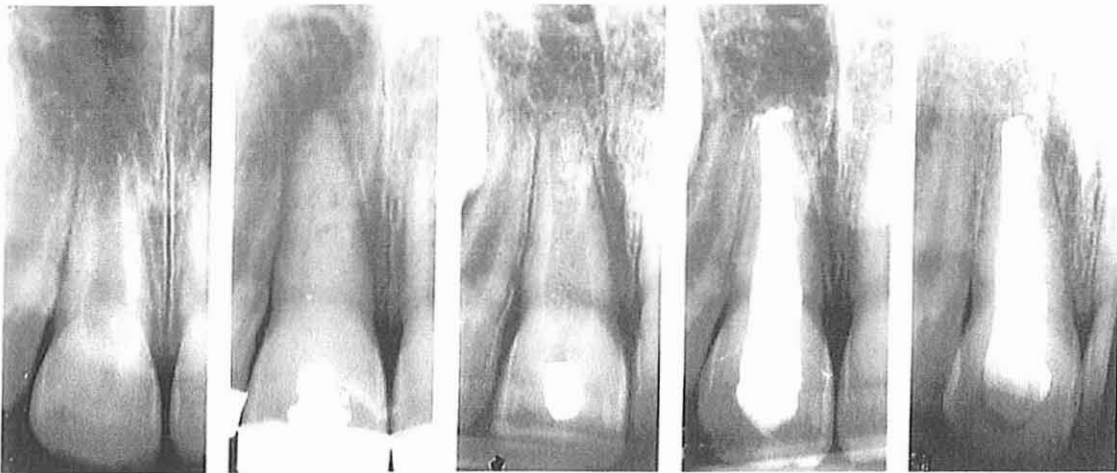
Le traitement canalaire sera donc réalisé sous digue (il faudra cependant veiller à éviter les crampons ou les ligatures sur la dent greffée), sans anesthésie.

La longueur de travail sera évaluée en fonction des sensations du patient, surtout au niveau des dents à apex ouvert car la zone pulpaire encore vivante est indispensable à l'édification de structures apicales calcifiées (phénomène d'apexification).

Un traitement à l'hydroxyde de calcium ou au Ledermix® (Thong, Messer, Sian et Shaw-103- cf. deuxième partie-) est conseillé, en prenant soin de bien condenser le matériau d'obturation. Le patient sera alors suivi à 1 mois, 2 mois, 6 mois, 1 an, afin de noter l'évolution de la greffe, et, dans le cas de dents à apex ouvert, de noter la fermeture apicale.

L'obturation définitive sera envisagée à :

- 1 an après la réimplantation pour les dents dont l'apex est fermé
- 12 à 18 mois après l'intervention, en fonction de l'apexification pour les dents dont l'apex était initialement ouvert.



- Traitement initial d'une incisive centrale à l'hydroxyde de calcium suivi après un an par une obturation radiculaire à la gutta percha - (4)

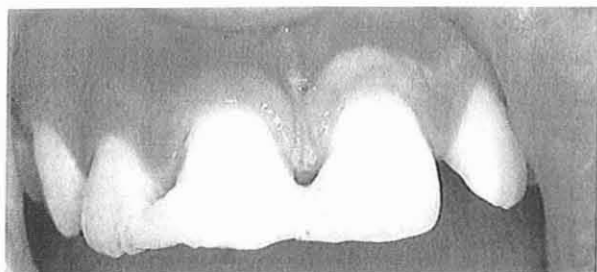


## 125 – Contention

Après une greffe, le but de la contention est de stabiliser la dent pendant les stades initiaux de la cicatrisation, lorsqu'elle est encore très mobile. Cependant il faut noter qu'une contention rigide augmente le risque d'ankylose et empêche probablement la revascularisation (Kabbaja-54). Il semblerait que la prolifération de nouveaux vaisseaux dans le tissu pulpaire pendant la période de revascularisation soit stimulée par des petits mouvements fonctionnels. En outre, des petits mouvements au cours de la période de cicatrisation peuvent prévenir ou éliminer des sites d'ankylose peu étendus.

C'est pourquoi on utilisera de préférence une contention semi-rigide sur une durée minimale (c'est-à-dire 1 semaine ou dans le cas de lésions osseuses étendues une immobilisation de 3 à 4 semaines). On pourra utiliser :

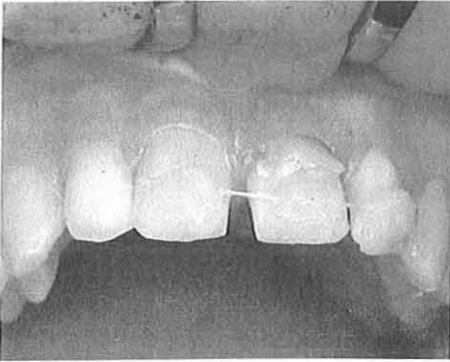
- La résine collée : facile à mettre en place, ce type de contention est fiable. Les moitiés occlusales de la dent transplantée et des deux dents adjacentes sont mordancées avec de l'acide phosphorique en faisant attention aux surfaces interproximales. L'acide est bien rincé (30 secondes à 1 minute) puis les surfaces sont séchées à l'aide d'une boulette de coton. La résine est mise en place en évitant la gencive et les surfaces interproximales. Ces précautions facilitent l'hygiène et la dépose ultérieure de la contention.



- Contention en résine collée -  
(4)

- Lorsque les dents adjacentes sont absentes (en denture mixte par exemple), une contention en résine collée possédant un arc orthodontique peut être utilisée.

- Dans le cas de la transplantation d'une dent immature placée en sous-occlusion, la contention utilisée peut être un unique point de suture entre la gencive linguale et la gencive vestibulaire .
- Un fil de nylon ou un fil de Kevlar collé sur la dent réimplantée peut aussi être utilisé.



- Contention avec un fil de Kevlar -  
(4)

Nous avons vu de nombreux facteurs de réussite aux autotransplantations. Malgré tout, il ne faut pas perdre de vue que la technique est limitée, essentiellement par deux paramètres :

- l'hygiène et la coopération du patient
- l'existence d'un site donneur, c'est-à-dire d'un greffon potentiel.

### **13 – Facteurs de réussite pour les réimplantations**

#### **131 – Réimplantations intentionnelles**

##### **1311 – Prélèvement de la dent**

Il sera nécessaire, comme pour tous les types de greffe, de préserver au maximum les fibres desmodontales. L'avulsion devra donc être la moins traumatisante possible. Comme pour les autogreffes, il conviendra de réaliser des

mouvements de rotation autour de l'axe radulaire et d'éviter les mouvements pendulaires écrasant les fibres desmodontales.

### 1312 – Mise en forme de l'extrémité apicale

Si les apex sont fermés ou incurvés, il conviendra de réaliser une résection apicale afin de rendre le traitement endocanalair à rétro plus facile.

### 1313 – Conservation de la dent

Lors d'une réimplantation volontaire, la dent passera plus de temps que pour une autogreffe en dehors de la cavité buccale. Pour éviter la déshydratation du desmodonte, Andreasen (4) préconise une irrigation abondante et répétée au sérum physiologique.

Récemment, Petiette, Hupp, Mesaros et Trope (81) ont conduit une série d'expérimentations sur différents milieux de conservation pour les dents avulsées. Parmi ceux-ci, le Viaspan®, un milieu de transport employé pour les transplantations hépatiques, s'est montré particulièrement encourageant comme moyen de conservation dentaire. Ce milieu semble en effet, non seulement maintenir la viabilité des cellules du ligament parodontal, mais également permettre leur régénération.

### 1314 – Traitement endodontique

Dans une réimplantation intentionnelle, la préparation à rétro des canaux a pour but d'atteindre la région cervicale ou au moins le niveau d'obturation préalablement atteint par le traitement initial. Ensuite une obturation à rétro, par de la gutta percha, sera réalisée.

Si l'obturation à la gutta percha n'oblitére pas complètement le foramen apical préparé, une cavité apicale est réalisée et de la gutta percha adaptée à chaud et scellée par un ciment eugénol-oxyde de zinc (par ex. IRM) sert d'obturation à rétro. La profondeur de la cavité doit être d'au moins 3mm afin de minimiser les risques

de fuite (Mattison et coll.-70). Les parois canalaires doivent diverger apicalement afin de permettre l'essai et l'adaptation à chaud des cônes de gutta percha préalablement à leur scellement par l'eugénol-oxyde de zinc.

### 1315 – Contention

La contention n'est généralement pas indiquée s'il existe un support osseux adéquat autour de la dent.

Cependant, l'occlusion doit être soulagée par un léger meulage de l'antagoniste (Andreasen-4)

## **132 – Réimplantations des dents expulsées**

### 1321 – Maturité des dents et âge du patient

L'état de fermeture apicale de la dent réimplantée ainsi que l'âge du patient sont deux facteurs qui influencent le succès ou l'échec d'une réimplantation.

Barrett et Kenny (15), suite à une étude réalisée sur 52 incisives réimplantées pendant, en moyenne, 942 jours, concluent que les incisives présentant un apex ouvert ont une survie significativement moins longue que les dents matures. Ils ajoutent qu'un meilleur résultat tend à être constaté lorsque les réimplantations surviennent sur des patients âgés de plus de 11 ans.

Ebeleseder, Friehs, Ruda, Pertl, Glockner et Hulla (31) ont, quant à eux, réalisé une étude sur 103 dents examinées 2 ans ½ après leur réimplantation. Les dents ont été divisées en 3 groupes : dents immatures (groupe A), dents matures chez des enfants et des adolescents (groupe B) et dents matures chez des adultes (groupe C). Leurs résultats, reposant sur plusieurs critères, sont les suivants :

- la santé pulpaire est nettement meilleure dans le groupe A que dans les autres groupes
- la perte d'os marginal touche majoritairement le groupe C

- les résorptions de remplacement touchent plus les groupes A et B que le groupe C
- l'inhibition de la croissance alvéolaire est la plus importante dans le groupe A
- une gingivite localisée est constatée dans le groupe B puis dans les groupes A et C
- enfin, la rétraction gingivale est plus importante dans le groupe C que dans les autres groupes.

Les auteurs concluent que les dents matures, avec un ligament desmodontal nécrosé, réimplantées chez des adolescents avant le pic de croissance pubertaire, semblent avoir le moins bon pronostic.

#### 1322 – Milieu de conservation de la dent et temps extra-oral

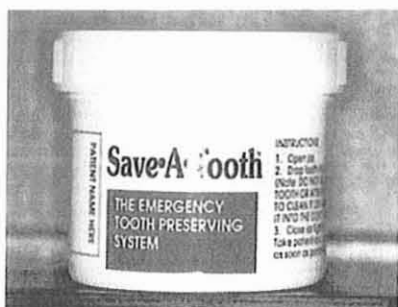Les conditions de stockage de la dent et le temps extra-oral subissent les mêmes impératifs dans les réimplantations post-traumatiques que dans les auto-transplantations. Le problème posé lors de la survenue d'avulsions traumatiques est double. Il s'agit de la mise à disposition, sur les lieux de l'accident, d'un moyen de transport adapté à l'organe lésé d'une part, et du délais entre l'accident et la visite chez le chirurgien-dentiste d'autre part.

Boyd, Kinirons et Gregg (19) ont montré que l'ensemble des résorptions est influencé par le temps passé au sec, tandis que la durée du séjour extra-alvéolaire influence surtout la résorption de remplacement (ankylose).


Lekic, Kenny et Barrett (64) précisent que le stockage immédiat d'une dent avulsée dans de la salive, à température ambiante, puis le transfert, au bout de 15mn, de la dent dans du lait réfrigéré (à 4°C) assuraient la survie de suffisamment de cellules du ligament parodontal pour permettre la réimplantation et la possibilité de retour à la santé du desmodonte après une période extra-buccale de 60mn.

Trope (20) considère le lait comme le milieu de transport et de conservation idéal pour les dents avulsées dans les situations « faciles » où le patient se rend au cabinet dentaire rapidement après l'accident. Il en va de même pour Fuks qui fait remarquer que le lait, en plus d'être relativement dépourvu de bactéries, présente une osmolarité compatible à celle des cellules humaines, et est souvent présent sur les lieux de l'accident.

Fuks (38) explique également que des nouveaux moyens de stockages spécifiques permettent de conserver des dents pendant plusieurs jours. Un des moyens est la solution de Hank disponible sous forme de kit et commercialisée par 3M ( Save a tooth, 3M Health Care). L'avantage de ces kits est d'être disponibles facilement sur les lieux d'accident (école, club de sport...).



Kit d'urgence Save a tooth- solution de Hank.



Kit Save a tooth. Panier et filet pour permettre le retrait atraumatique de la dent.

Il nous paraît nécessaire également de citer à nouveau le Viaspan® qui peut s'avérer être un excellent milieu de conservation dentaire lorsque le traitement dentaire ne constitue pas une priorité au regard d'autres traumatismes plus graves subis par le patient. Dans ces situations, cette solution de conservation des cellules hépatiques, qui assurerait la viabilité des cellules du ligament parodontal pendant plusieurs jours et non simplement quelques heures, seront hautement bénéfiques (Bourguignon-20).

### 1323 – Traitement endodontique

Andreasen (4) a mis en évidence que lors d'une réimplantation, en cas de résorption radiculaire, l'attaque commence par quelques cavités de résorption une semaine après le traumatisme et commence à être importante après deux semaines. Le risque de développement d'une résorption radiculaire implique donc un traitement endodontique précoce. Compte tenu du risque d'ankylose (cf. 124) causé par un traitement endodontique réalisé le jour de l'intervention, le meilleur moment pour agir semble être 7-10 jours après la réimplantation.

Le traitement sera réalisé de la même façon pour les réimplantations et pour les autogreffes.

Il existe cependant deux facteurs supplémentaires qui modifieront, dans certains cas, le moment de l'intervention et les phases du traitement endodontique : le temps extra-buccal et le milieu de conservation. Il n'est pas rare que, lors d'un accident, la dent passe plus de 60mn au sec ou soit conservée dans des milieux non-physiologiques tels que des solutions antiseptiques (alcool, chloramine ou peroxyde d'hydrogène). Le dessèchement du desmodonte, dans ces cas, est irrémédiable et sa conservation est impossible. L'ankylose est inévitable, mais la réimplantation peut être indiquée comme moyen de traitement intermédiaire : il s'agira donc de ralentir au maximum la résorption de remplacement.

Pour cela, la pulpectomie et l'obturation à la gutta percha seront réalisées avant la réimplantation, et, pour Andreasen (4), avant le traitement de la surface, alors que pour Fuks (38), il surviendra après.

Le protocole sera le suivant :

- la préparation canalaire devra être correcte pour éviter la présence de résidus de tissus pulpaire pouvant provoquer des résorptions inflammatoires
- le canal sera obturé par de la gutta percha bien condensée puis scellée
- la dent sera ensuite (ou avant selon les auteurs) débarrassée du ligament parodontal nécrosé (avec une curette ou par trempage dans une solution d'hypochlorite de sodium à 10% pendant 30mn), puis plongée dans une solution d'acide citrique pendant 3mn et rincée à l'aide d'une solution physiologique. La dent sera alors trempée dans une solution de fluorure d'étain à 1% (SnF<sub>2</sub>) pendant 5mn et dans une solution de doxycycline (1mg/20ml) pendant également 5mn.

### 1324 – Contention

La nécessité d'une contention et son choix répondent aux mêmes critères lors d'une réimplantation post-traumatique et lors d'une autotransplantation.

Dans le cas où le desmodonte ne peut être conservé, Andreasen (4) préconise l'utilisation d'une contention rigide.

Fuks (38), quant à elle, utilise une contention rigide durant 4 à 8 semaine lorsque l'extrusion s'accompagne d'une fracture du rempart alvéolaire.

Sinon, comme pour les autotransplantations, tous les auteurs conseillent une contention semi-rigide déposée à 7-10 jours.



## **2 – TECHNIQUE OPERATOIRE**

Qu'il s'agisse d'une autotransplantation, d'une réimplantation intentionnelle ou d'une réimplantation post-traumatique, le premier temps de l'intervention sera l'examen clinique et radiologique (non seulement du greffon mais aussi du site récepteur), ainsi que l'enseignement approfondi de l'hygiène bucco-dentaire, suivi dans une seconde séance d'un assainissement parodontal (détartrage et surfaçage). L'indication définitive du traitement dépendra de ces deux facteurs.

On pourra alors envisager l'acte chirurgical à proprement parler.

### **21 – Autotransplantations**

#### **211- Protocole opératoire**

Nous avons vu précédemment que tous les praticiens ne réalisaient pas les étapes des autotransplantations dans le même ordre (cf. 123). En revanche, la façon de procéder est identique quelque soient les auteurs. C'est pourquoi nous présenterons une synthèse, étape par étape, du protocole opératoire sans nous soucier de l'ordre dans lequel ces étapes seront exécutées.

##### 2111 – Antibio prophylaxie

Nous avons vu dans la deuxième partie que la prescription antibiotique permettait d'aider à limiter l'inflammation. Il sera donc conseillé d'établir une couverture antibiotique à l'aide des pénicillines à partir de la veille de l'intervention et pendant 14 jours (à raison de 2g par jour) afin d'avoir un taux sérique maximum le jour de l'intervention.

En cas d'allergie, Fontaine (34) préconise l'utilisation de macrolides (Rovamycine®) ou d'une association (Birodogyl®) à raison d'1 gramme par jour pendant deux semaines.

## 2112 – Anesthésie

Il est alors nécessaire de réaliser une anesthésie loco-régionale ; certains auteurs préconisent l'utilisation d'anesthésiques sans vasoconstricteurs pour limiter l'ischémie.

L'anesthésie tronculaire à l'épine de Spyx est retenue pour tout acte chirurgical portant sur les molaires inférieures ; elle sera complétée par une anesthésie para-apicale vestibulaire au niveau des régions molaires et dans toutes les zones opératoires.

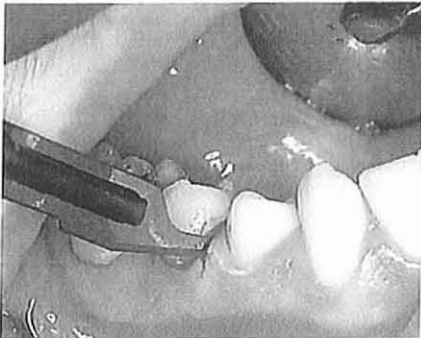Lorsqu'il s'agit d'une anesthésie au niveau des molaires supérieures ou des dents de sagesse supérieures, l'injection se fera au niveau de la zone rétro-tubérositaire afin d'anesthésier les rameaux dentaires postérieurs (Fontaine-34).

## 2113 – Prélèvement du greffon

Deux cas peuvent se présenter :

- Le greffon est en place sur l'arcade

Dans ce cas, on commencera par inciser le LAD à l'aide d'une lame de bistouri le plus apicalement possible (4 à 8mm)



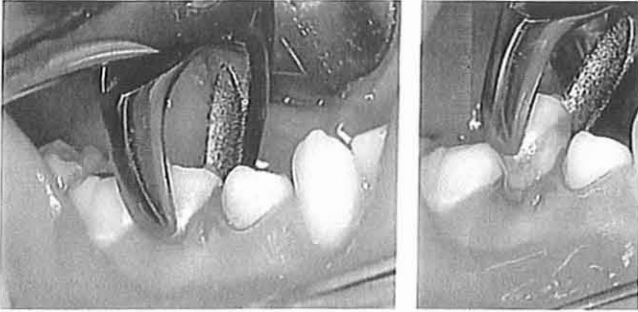
- Incision – Exemple d'une prémolaire mandibulaire - (4)

Andreasen préconise l'utilisation d'une lame 11 meulée pour en faire un petit stylet permettant d'inciser sur une plus grande profondeur.



- Lame n°11 modifiée par meulage - (4)

Puis on l'extrait à l'aide d'un davier par de petits mouvements de rotation. On évitera l'utilisation d'un élévateur pour ne pas écraser les fibroblastes desmodontaux.

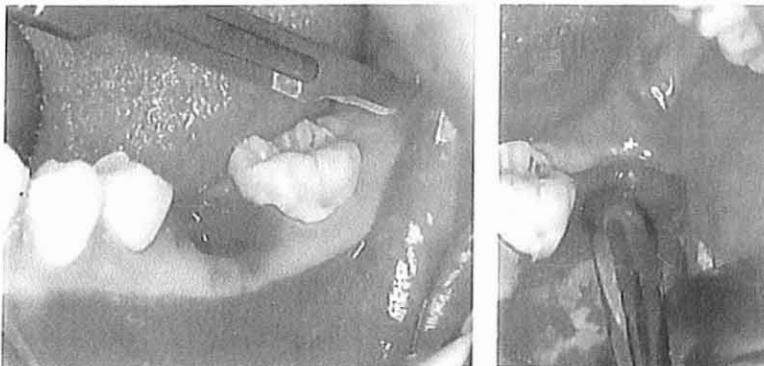


- Avulsion - Exemple d'une prémolaire mandibulaire - (4)

Le greffon sera manipulé avec soin à l'aide du davier en veillant à le tenir par sa partie coronaire. On évitera au maximum le contact avec le desmodonte.

- Le greffon n'est pas en place sur l'arcade  
Si la dent de lait est présente, on la retire.

On réalise un lambeau de pleine épaisseur à l'aide d'un bistouri équipé d'une lame n°15 (ou n°12 pour les dents de sagesse maxillaires) et d'un décolleur à bout mousse.

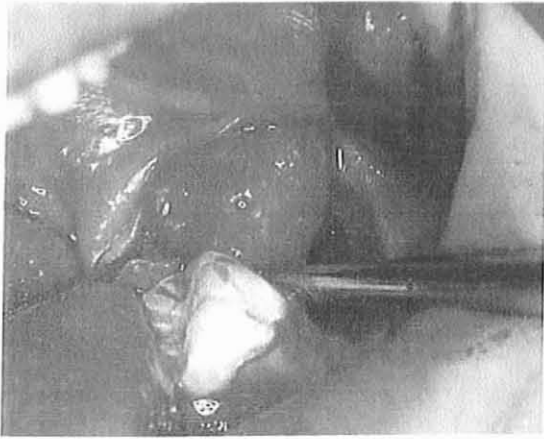


-Réalisation d'un lambeau – Exemple d'une troisième molaire mandibulaire - (4)

Le greffon est mis à nu : l'os recouvrant le greffon est éliminé à l'aide d'une pièce à main sous irrigation constante où à l'aide de ciseaux à os. Si une

fraise est utilisée, il faut protéger le sac folliculaire par l'insertion d'une spatule de Hollenback entre le sac folliculaire et l'alvéole osseuse. Il sera souvent nécessaire d'enlever une quantité considérable d'os pour préserver au maximum le sac alvéolaire.

Avant de tenter le prélèvement du greffon, on s'assurera que le sac folliculaire est complètement séparé du tissu conjonctif adjacent. On insérera une spatule d'Hollenback dans l'espace séparant l'os du sac folliculaire et on séparera les fibres d'insertion qui sont concentrées dans la région cervicale. Si cette étape est omise, on risque d'arracher la totalité du sac folliculaire au cours de l'extraction.



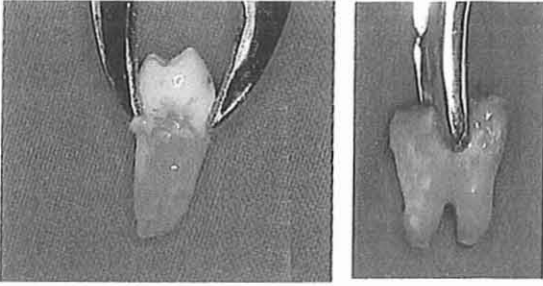
- Séparation du sac folliculaire et du tissu conjonctif adjacent – Exemple d'une troisième molaire mandibulaire -  
(4)

La luxation sera réalisée à l'aide d'un élévateur, d'un davier ou, dans certains cas à l'aide de deux excavateurs placés en proximal au niveau cervical.

N.B. Après le transfert du greffon, on suture le lambeau si la dent est transplantée dans la séance.

#### 2114 – Inspection du greffon

On vérifiera l'état du ligament alvéolodentaire ou du sac folliculaire en cherchant particulièrement à repérer les lésions.



- Inspection du greffon –  
Exemples d'une prémolaire et d'une  
molaire mandibulaires - (4)

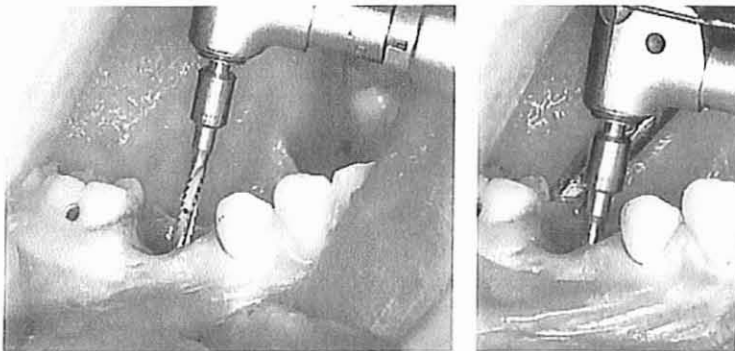
### 2115 – Préparation du site récepteur

Dans le cas où une dent est présente au niveau du site récepteur (dent de lait ou dent délabrée condamnée), on devra la retirer. Il est impératif de préserver les contours osseux et les septa inter radiculaires. Il faudra donc être, là encore, le moins traumatisant possible.

Dans le cas d'une molaire, on aura recours à une séparation de racines. L'élévateur sera placé au niveau de la zone de séparation des racines pour ne pas fracturer les murs alvéolaires.

La préparation de l'alvéole se fait à l'aide d'une fraise à os (fraise boule ou forêt), montée sur contre-angle réducteur à spray, et orientée axialement par rapport au septum interdentaire.

Il faut se souvenir que toute force appliquée à l'os induit une lyse de celui-ci alors qu'au contraire une traction engendrera une apposition.



- Préparation de l'alvéole  
Exemple d'une première  
molaire mandibulaire -  
(4)

On surdimensionnera l'alvéole de 1mm, tant au niveau du diamètre que de la profondeur, par rapport à la taille mesurée du greffon (dans le cas de la technique décrite par Gault-47) ou estimée radiologiquement (dans le cas des techniques décrites par Andreasen-4 et Garcia-46).

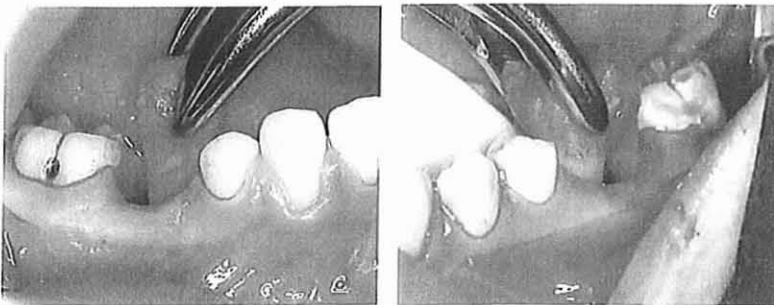
L'alvéole sera alors abondamment rincé à l'aide de sérum physiologique pour éliminer les débris osseux.

Il sera alors, soit recouvert par une compresse dans l'attente du greffon afin de protéger l'alvéole de la contamination salivaire, soit suturé de la manière la plus étanche possible si l'on décide d'attendre 2 semaines avant l'implantation.

N.B. Pour des raisons anatomiques (sinus par exemple), on sera parfois obligé d'incliner le greffon (ex : inclinaison palatine d'un greffon maxillaire ne pouvant être transplanté en position normale en raison du sinus).

#### 2116 – Transplantation du greffon

Le greffon, retiré de son alvéole d'origine, est nettoyé à l'aide de sérum physiologique et essayé dans l'alvéole. Il est saisi délicatement avec deux doigts : il est possible de le tourner lorsqu'il est trop lâche dans l'alvéole ou pour améliorer le contact avec les dents adjacentes et antagonistes dans le cas d'une dent mature ; en revanche, si l'espace est insuffisant, l'alvéole doit être élargi (le greffon sera alors remplacé dans son alvéole d'origine le temps des retouches).



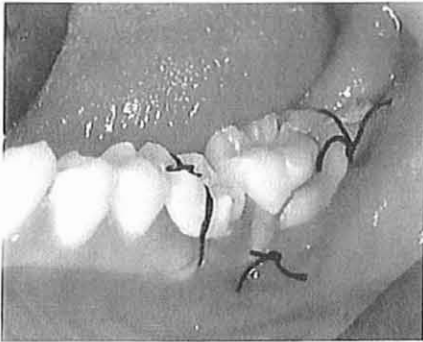
- Essai du greffon –  
Exemples d'une  
prémolaire et d'une  
molaire mandibulaires-  
(4)

Une fois l'alvéole adapté, en règle général le greffon doit être positionné à un niveau d'éruption équivalent à celui qu'il avait dans le site donneur.

N.B. Lorsque l'espace disponible est insuffisant on peut réaliser une plastie des points de contact du greffon.

### 2117 – Contention

Quand l'occlusion a été vérifiée, un point de suture est réalisé de la gencive marginale vestibulaire vers la gencive linguale en passant au dessus de la face occlusale.



- Contention réalisée à l'aide d'un fil de suture – Exemple d'une troisième molaire mandibulaire - (4)

S'il existe une tendance quelconque au déplacement, un point de suture n'est pas une contention suffisante. Une contention collée ou une ligature doit être utilisée.

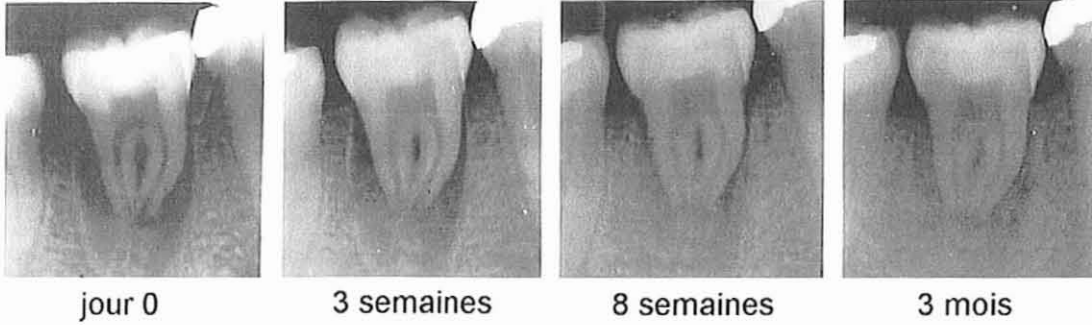
### 2118 – Radiographie post-opératoire

Après l'intervention, une radiographie de contrôle immédiat sera prise. Elle pourra servir à évaluer l'évolution du greffon et de son alvéole lors des visites ultérieures.

## 212 – Suivi post-opératoire

- Immédiatement après l'intervention :
  - le patient devra être placé sous traitement antalgique juste avant la levée de l'anesthésie afin de limiter les sensations douloureuses lors du réveil. Le Ponstyl® semble idéal car il possède une action anti-hémorragique.
  - Des antiseptiques locaux pourront être prescrits 24h après la fin de l'intervention pour assurer des suites opératoires légères (bains de bouche).
  
- 1 semaine :
  - les points de suture sont retirés
  - si la dent est stable, on peut retirer la contention
  
- 3 semaines : contrôle radiologique et clinique :
  - si la contention n'a pas été déposée, on le fait et les dents sont polies avec douceur sous irrigation
  - dans le cas d'une dent mature, la pulpectomie peut être effectuée et un hydroxyde de calcium est placé dans le canal.
  
- 4 semaines : contrôle optionnel  
Ce contrôle concerne les dents à haut risque de résorption radiculaire.
  
- 8 ou 9 semaine : contrôle radiographique et clinique :  
A cette période, pour les dents sur lesquelles on n'a pas effectué de pulpectomie, on commence à réaliser des tests de vitalité. Cependant, ces dents, même vivantes, peuvent ne réagir de nouveau qu'aux environs de 6-8 mois.





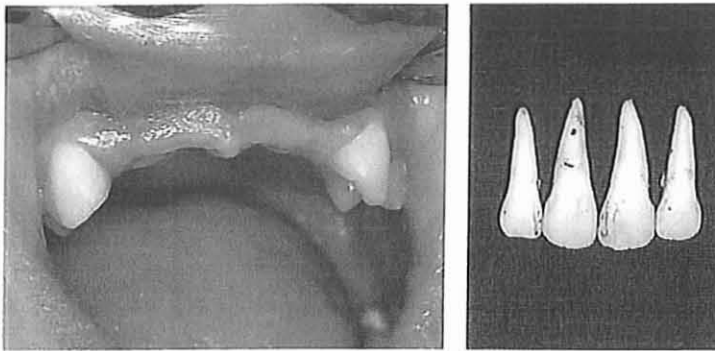
- Evolution d'une dent vivante après autogreffe -

- 6 mois : contrôle radiographique et clinique :
  - à cette période, on vérifie radiologiquement la présence d'hydroxyde de calcium pour les dents dévitalisées, et la vitalité des dents non dévitalisées.
  - pour les dents matures, on peut envisager l'obturation à la gutta percha.
  
- 1 an : contrôle radiographique et clinique :
  - on réalise l'obturation des dents dévitalisées à la gutta percha, sauf pour les dents immatures au moment de la transplantation pour lesquelles la phase d'apexification n'est pas terminée.
  - on vérifie la mobilité physiologique et la vitalité des dents non traitées.
  
- 18 mois : contrôle radiographique et clinique :
  - la cicatrisation doit être complète pour toutes les dents
  - l'apexification des dents immatures est terminée et permet le traitement à la gutta percha.

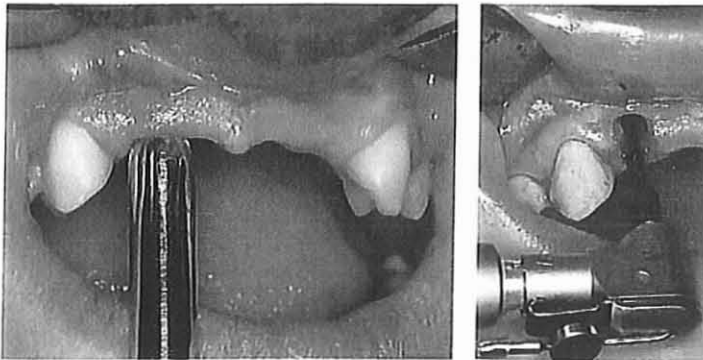
## 213- Exemples

### 2131- Exemple 1 : Perte de plusieurs incisives (Andreasen-4)

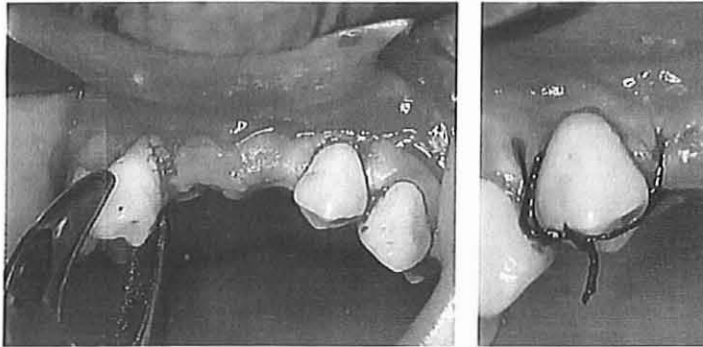
- Ce garçon de 11 ans a eu 4 incisives expulsées un an auparavant. Il est en occlusion de classe I, les deux premières prémolaires mandibulaires peuvent donc être utilisées pour remplacer les incisives latérales. Les secondes prémolaires maxillaires seront utilisées pour remplacer les incisives centrales.



- Préparation des alvéoles des « incisives latérales ». Le contour de l'alvéole est délimité avec un emporte pièce à biopsie. Ensuite un alvéole est créé avec une fraise à irrigation interne.



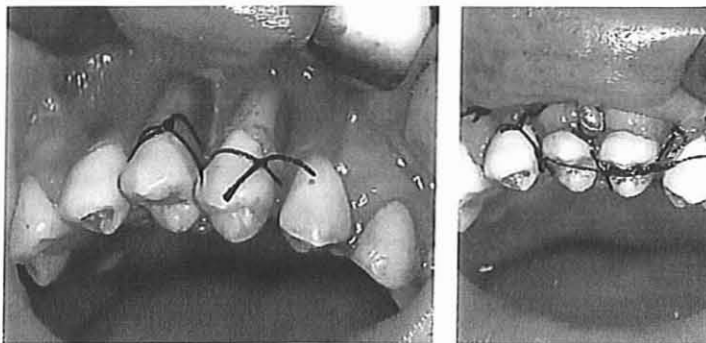
- Transplantation au niveau des incisives latérales. Les deux prémolaires mandibulaires sont transplantées au niveau des incisives latérales et suturées.



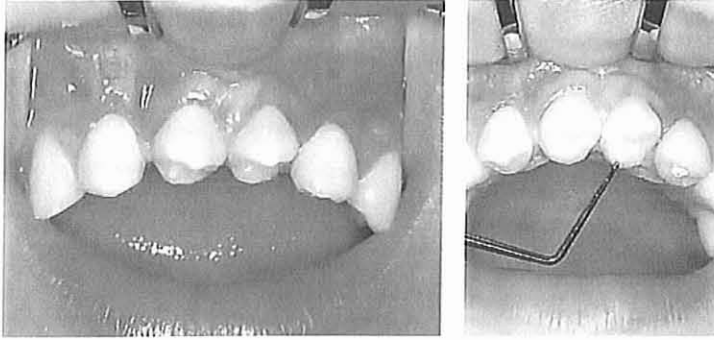
- Transplantation au niveau des incisives centrales. Quatre mois plus tard, les secondes prémolaires maxillaires sont transplantées. Compte tenu de l'atrophie importante de l'os vestibulaire, une ouverture est obtenue en retirant puis en repositionnant la corticale vestibulaire.



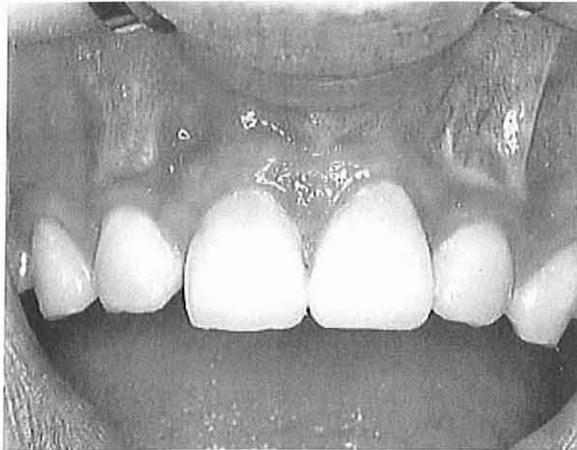- Mise en place et contention. Les deuxièmes prémolaires sont attachées par une suture cervicale. L'os cortical préalablement retiré est utilisé pour recouvrir la face vestibulaire des racines.



- Etude de la greffe avant reconstitution. Une analyse antéro-postérieure et axiale des greffons montre que les cuspidés vestibulaires des « incisives latérales » doivent être réduites ainsi que les cuspidés palatines des « incisives centrales ».

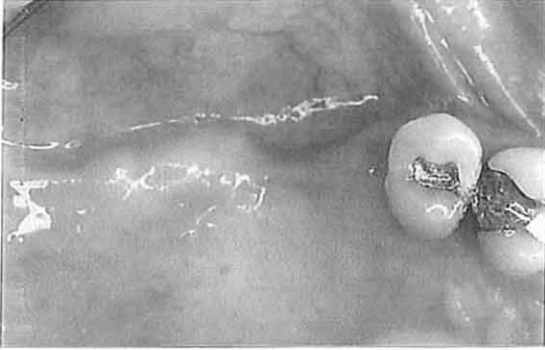

- Reconstitution des dents transplantées. Les prémolaires transplantées sont reconstituées. Dans ce cas il n'a pas été nécessaire d'exposer la dentine.

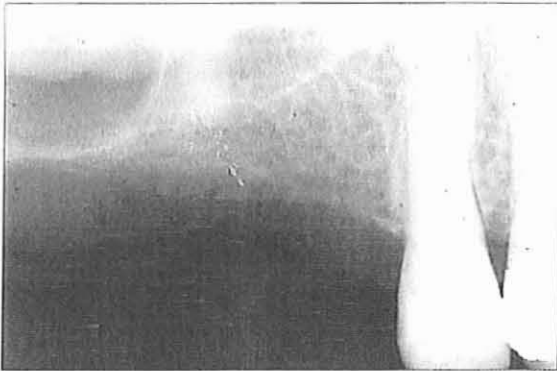


(Situation 6 mois après les dernières transplantations)

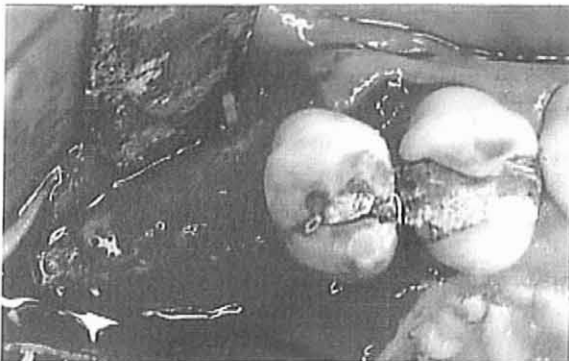
2132- Exemple 2 : Traitement d'un édentement postérieur maxillaire par autogreffe dentaire intrasinusienne (Garcia-44)



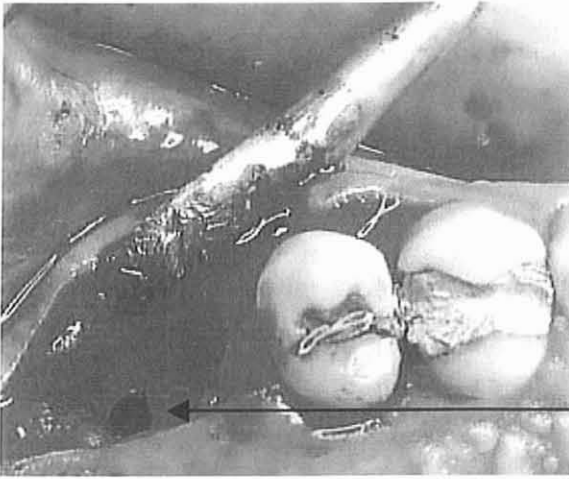
Edentement maxillaire postérieur à partir de 15 chez une femme de 35 ans. Décision thérapeutique : autogreffe de 48 à la place de 16 permettant la reconstitution du couple 16-46 (47 absente).



Cliché radiographique du site receveur montrant les rapports sinusiens et la présence d'un fragment radicaire.

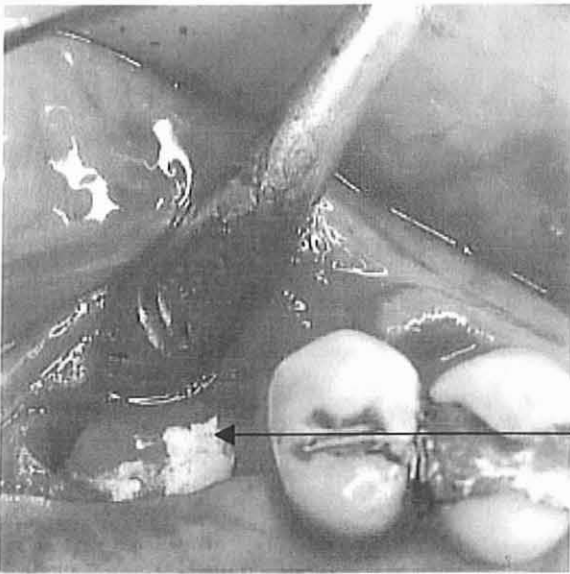


15 jours avant la mise en place du greffon dentaire : dégagement de la crête osseuse après une incision mésio-distale en son sommet et élévation d'un double lambeau mucopériosté



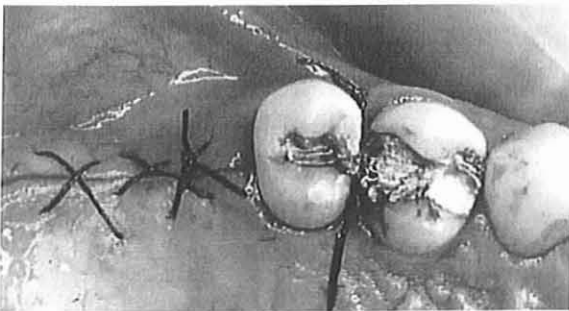
15 jours avant la mise en place du greffon dentaire : forage de la néoalvéole et effraction contrôlée du sinus. L'alvéole est légèrement surdimensionnée par rapport à la taille du greffon.

Sinus

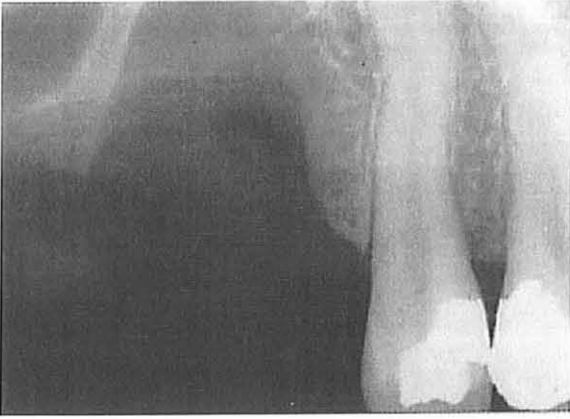

15 jours avant la mise en place du greffon dentaire : comblement de l'alvéole néoformée à l'aide de collagène déspecifié.

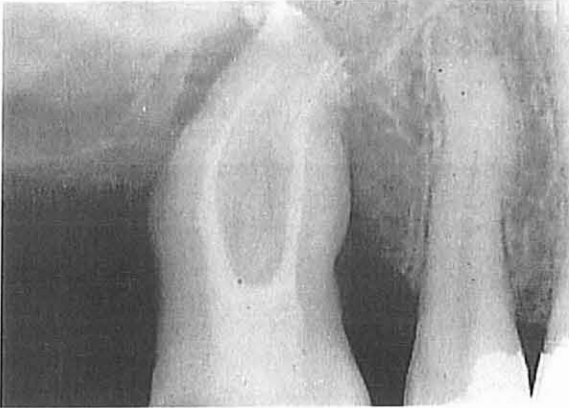
Collagène



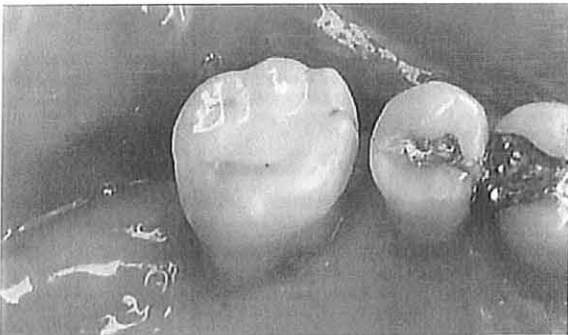Les lambeaux sont alors rabattus et suturés



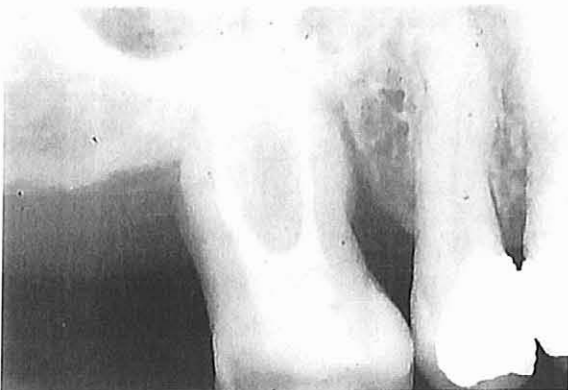Cliché radiographique du néoalvéole



7 jours après la mise en place du greffon dentaire : cliché de contrôle du traitement endodontique.



Vue clinique à un mois à l'arrêt de la contention.



18 mois après l'intervention : cliché radiographique montrant une importante apposition osseuse périradiculaire ; une persistance de l'espace desmodontal ; une migration mésiale spontanée de 16 qui recrée un contact avec 15.

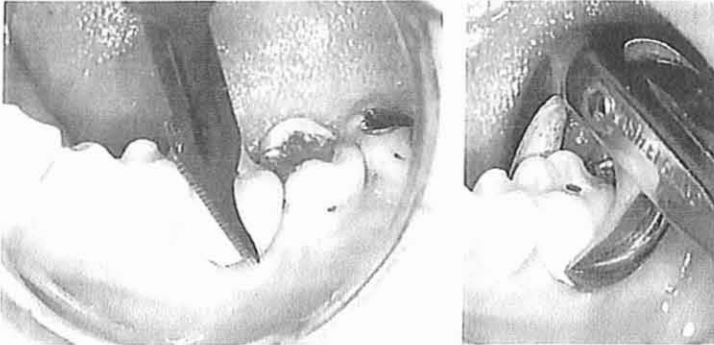
## 22 – Réimplantations intentionnelles

### 221 – Protocole opératoire

Il nous paraît nécessaire de rappeler que le pré requis à la réimplantation intentionnelle est l'échec d'un traitement endodontique classique et l'impossibilité d'une endodontie chirurgicale. Cette technique reste un technique de dernier recours. « La réimplantation intentionnelle est souvent un effort héroïque pour sauver une dent sans espoir » (Schuman-96).

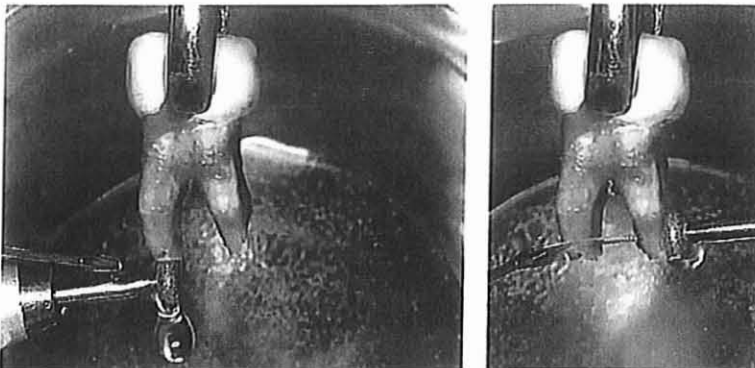
Comme pour les autotransplantations, un traitement antibioprophy lactique est mis en place 24 heures avant l'intervention.

- La gencive marginale est incisée sous anesthésie locale à l'aide d'un bistouri. La dent est ensuite extraite avec des mouvements de luxation doux. Immédiatement après l'extraction, l'alvéole est recouvert avec une compresse pour prévenir toute contamination du caillot par la salive.



- Exemple d'une première molaire mandibulaire -

- Résection apicale : une fois hors de l'alvéole, la dent est tenue par la couronne avec un davier et le ligament parodontal est laissé tel quel. Si l'apex est fermé ou incurvé, il est réséqué avec une fraise diamantée ou une fraise fissure sous irrigation abondante de sérum physiologique.

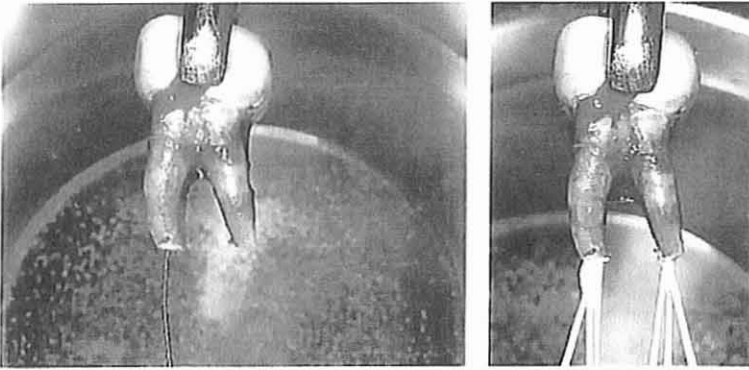


- Exemple d'une première molaire mandibulaire -



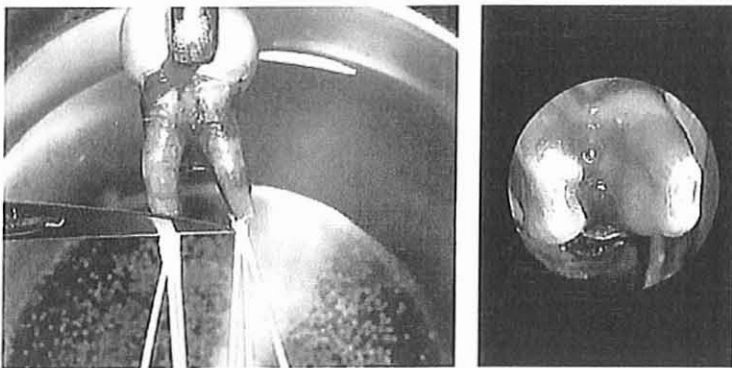
- Préparation des canaux radiculaires : les canaux radiculaires sont élargis avec des broches et des limes. La préparation canalaire a pour but d'atteindre la région cervicale ou au moins la limite atteinte par l'obturation canalaire initiale. Les cônes de gutta percha sont ensuite adaptés et scellés dans le canal radiculaire.

A cause de la section ovale de la partie apicale de la plupart des canaux radiculaires, une technique de condensation latérale doit être utilisée.



- Exemple d'une première molaire mandibulaire -

- Ablation de l'excès de matériau d'obturation : l'excès de matériau d'obturation est retiré avec un bistouri. Dans le cas de racines divergentes, il est nécessaire de réaliser une résection mineure oblique des faces mésiales et distales du complexe radiculaire afin de faciliter la réimplantation.



- Exemple d'une première molaire mandibulaire -

La dent est ensuite réimplantée dans l'alvéole. La contention n'est normalement pas indiquée s'il existe un support osseux adéquat autour de la dent. Toutefois, l'occlusion peut être soulagée par un léger meulage de l'antagoniste.

- Enfin on prendra une radiographie post-opératoire.

## 222 – Suivi post-opératoire

Le suivi post-opératoire consiste en la mise en place, avant la levée de l'anesthésie, d'un traitement antalgique et 24 heures plus tard, d'un traitement antiseptique local.

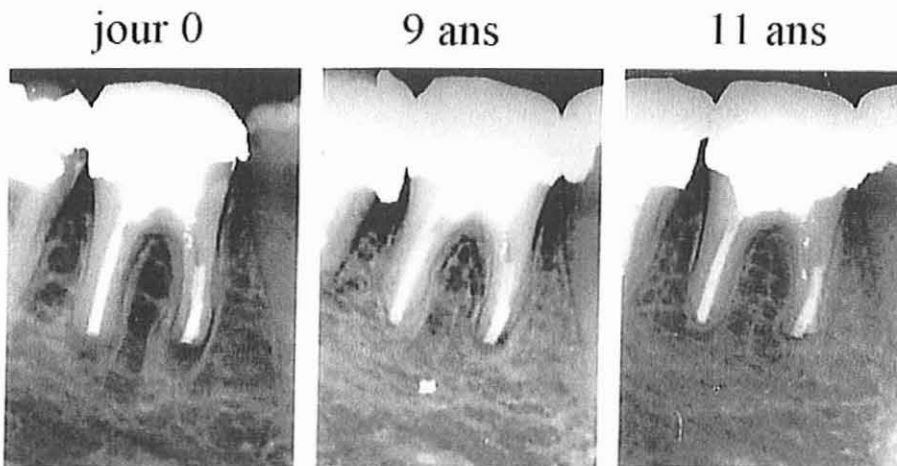
Par la suite, des visites de contrôle, toutes les semaines pendant le 1<sup>er</sup> mois, puis tous les 3 mois pendant 1 an, permettront au praticien de s'assurer, grâce à des tests cliniques (percussion notamment) et à des clichés radiographiques, de l'absence de complications (résorptions inflammatoires ou ankylose).

La dent est habituellement fixée dans son alvéole après 2 à 3 semaines et la gencive est cicatrisée.

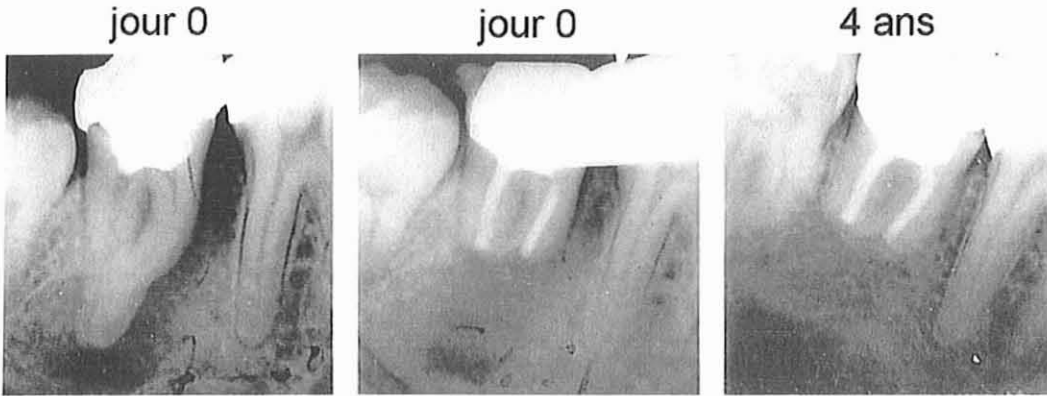
## 223 – Exemples

Nous avons choisi de présenter deux exemples de réussite et deux exemples d'échec (d'après Andreasen-4) :

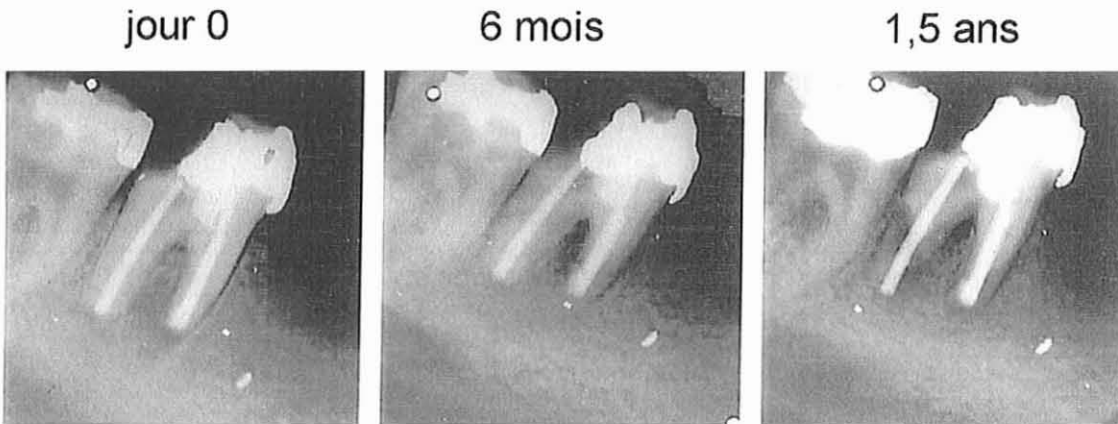
- Réussite : cicatrisation après réimplantation intentionnelle d'une première molaire mandibulaire.



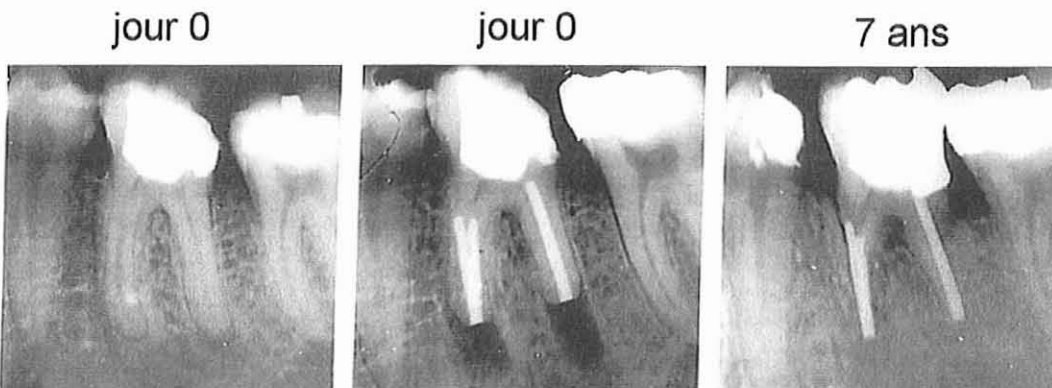
- Réussite : cicatrisation périapicale et absence de résorption radiculaire après réimplantation intentionnelle d'une seconde molaire mandibulaire. Une obturation à rétro extra-buccale a été réalisée à la gutta percha.



- Echec : importante résorption inflammatoire après réimplantation intentionnelle d'une première molaire mandibulaire.



- Echec : Ankylose après réimplantation intentionnelle d'une première molaire mandibulaire.



## 23 – Réimplantations après un traumatisme

Nous avons vu, dans la première partie, qu'il existait 10 catégories de dents expulsées ( cf. tableau p. 32)

Le protocole opératoire, décrit ci-dessous, est fonction de ces 10 catégories.

Comme pour les autres types de greffes, la mise en place d'un traitement antibioprophylactique (mis en place le jour de la venue du patient) et d'un traitement antalgique est nécessaire.

### 231 – Protocole opératoire

#### 2311- Catégorie 1 : Apex mature, période extra-alvéolaire inférieure à 15 minutes

Si la dent expulsée est en dehors de l'alvéole depuis moins de 15 minutes, elle doit être rincée à l'aide d'une solution physiologique, telle que la solution de Hank si celle-ci est disponible. Le ligament parodontal sur la racine ne doit jamais être nettoyé de façon mécanique. Si des débris sont difficiles à éliminer, la dent doit être trempée dans une solution telle que « Save a tooth » et agitée doucement. La dent est alors prélevée par sa partie coronaire et réimplantée avec une faible pression afin d'éviter le risque d'ankylose. Si la dent ne se place pas correctement dans l'alvéole après quelques minutes de pression apicale, elle doit être retirée, placée dans une solution de Hank et l'alvéole doit être modifiée. Après remodelage de l'alvéole, la dent doit être réimplantée et une contention semi-rigide est mise en place pour 7 à 10 jours. S'il existe une fracture alvéolaire associée, une contention rigide est effectuée pour 4 à 8 semaines afin de permettre la cicatrisation de la fracture alvéolaire.

La dent est alors traitée endodontiquement afin de prévenir toute réaction de type résorption inflammatoire. Van Hassel et coll. (110) ainsi que Oswald et coll. (77) ont montré que l'alvéole et son ligament parodontal sont de faible importance dans le succès final de la réimplantation.

2312- Catégorie 2 : Apex mature, période extra-alvéolaire comprise entre 15 minutes et 24 heures, milieu de conservation reconstituant

Les solutions à pH équilibré étant moins coûteuses et plus facilement disponibles, le praticien peut être confronté à des dents expulsées conservées pendant leur période extra alvéolaire dans un milieu de conservation optimal. Dans ces situations, les métabolites du ligament parodontal ont été remplacés et se trouvent donc dans un environnement amélioré.

La dent peut être réimplantée comme dans la catégorie 1.

2313- Catégorie 3 : Apex mature, période extra-alvéolaire comprise entre 15 et 360 minutes, absence de milieu de conservation reconstituant.

Lorsque les dents sont conservées dans de l'eau, dans de la salive ou dans du lait, les métabolites du ligament parodontal ne sont pas remplacés et les cellules du ligament sont morphologiquement et physiologiquement compromises. La dent expulsée ne doit pas être réimplantée immédiatement mais doit être régénérée en la trempant dans un liquide tel que la solution de Hank ou le Viaspan® pendant 30 minutes. Ce trempage permet aux cellules de retrouver un état physiologique plus favorable et favorise l'élimination atraumatique des débris radiculaires ; la dent peut alors être réimplantée comme décrit précédemment.


2314- Catégorie 4 : Apex mature, période extra-alvéolaire inférieure à 120 minutes, milieu de conservation sec.

Dans ce cas, les cellules du ligament parodontal ne sont pas toutes nécrosées mais sont fortement compromises.

La dent doit être plongée dans un milieu de reconstitution tel que la solution de Hank pour une durée de 30 minutes avant réimplantation et contention (comme dans les catégories 1, 2, 3).

2315- Catégorie 5 : Apex mature, période extra-alvéolaire supérieure à 120 minutes, milieu de conservation sec.

Après 120 minutes, il existe une nécrose complète des cellules du ligament parodontal. Cependant, la réimplantation peut être tentée, malgré la fatalité de l'ankylose, si les étapes suivantes sont effectuées : élimination du ligament parodontal nécrosé (avec une curette ou après trempage dans de l'hypochlorite de sodium pendant 30 minutes), nettoyage et préparation du canal à la main, puis trempage de la dent dans une solution saturée en acide citrique pendant 3 minutes et rinçage à l'aide d'une solution physiologique. Nouveau trempage dans une solution de fluorure d'étain à 1% (SnF<sub>2</sub>) pendant 5 minutes et dans 1mg /20 ml d'une solution de doxycycline pendant 5 minutes. Sécher le canal, obturer avec de la gutta percha et obturer la cavité d'accès. La réimplantation et la contention sont alors réalisées.



Vue latérale d'une dent expulsée conservée au sec. On peut noter les restes du ligament parodontal nécrotique avant immersion dans l'hypochlorite de sodium.  
(38)

2316- Catégorie 6 : Apex immature, période extra-alvéolaire inférieure à 15 minutes

Lorsque la dent expulsée présente un apex immature, le pronostic est optimal en ce qui concerne le rétablissement du ligament parodontal et la revascularisation pulpaire.

La période extra alvéolaire étant inférieure à 15 minutes, le ligament, bien que viable, est toutefois contaminé par des bactéries. Pour améliorer les chances de revascularisation pulpaire, la dent ne doit pas être réimplantée immédiatement mais

plongée dans une solution à 1 mg/20ml de doxycycline pendant 5 minutes avant la réimplantation.

Il n'est pas nécessaire de plonger la dent dans une solution équilibrée, sauf si le praticien juge que les cellules du ligament doivent être reconstituées. La dent peut être réimplantée comme décrit précédemment et doit être contrôlée cliniquement et radiographiquement chaque semaine.

En présence de signes de dégénérescence pulpaire ou de résorption inflammatoire, la pulpe doit être extirpée et le traitement visant à obtenir l'apexification doit être instauré.

2317- Catégorie 7 : Apex immature, période extra-alvéolaire comprise entre 15 minutes et 24 heures, milieu de conservation reconstituant.

Dans ces circonstances, les cellules du ligament parodontal sont dans un état optimal, mais la pulpe peut être infectée à l'apex. La dent doit être plongée dans une solution à 1mg/20ml de doxycycline pendant 5 minutes avant la réimplantation.

2318- Catégorie 8 : Apex immature, période extra-alvéolaire comprise entre 15 et 360 minutes, milieu de conservation humide mais non physiologique.

Les cellules du ligament parodontal ne sont pas dans un état physiologique optimal et nécessitent donc une reconstitution. La dent expulsée doit être trempée dans une solution équilibrée pendant 30 minutes, puis plongée dans une solution à 1mg/20ml de doxycycline afin de détruire les bactéries au niveau de la surface radiculaire.

2319- Catégorie 9 : Apex immature, période extra-alvéolaire inférieure à 120minutes, milieu de conservation sec

Les cellules du ligament parodontal sont alors compromises mais non nécrosées.

La dent doit être trempée dans une solution équilibrée pendant 30 minutes puis plongée dans une solution à 1mg/20ml de doxycycline afin de détruire les bactéries à la surface radiculaire et dans la pulpe.

2320- Catégorie 10 : Apex immature, période extra-alvéolaire supérieure à 120 minutes, milieu de conservation sec

Dans ce cas, les cellules du ligament parodontal ne peuvent se revitaliser et la pulpe est incapable de se revasculariser. Le ligament nécrotique doit être éliminé à l'aide de curettes ou d'hypochlorite de sodium et le canal nettoyé et mis en forme. La dent est alors plongée dans une solution de fluorure d'étain à 1% pendant 6 minutes, immergée dans la doxycycline pendant 5 minutes, séchée et obturée avec la gutta percha. La réimplantation et la contention peuvent alors avoir lieu. Une surveillance doit être mise en place car des complications peuvent survenir.



Radiographie d'une dent immature réimplantée après immersion dans du fluorure d'étain.

(38)

NB : Dans tous les cas une radiographie post-opératoire sera prise.

### **232 – Suivi post-opératoire**

Après la réimplantation, le patient doit être suivi.

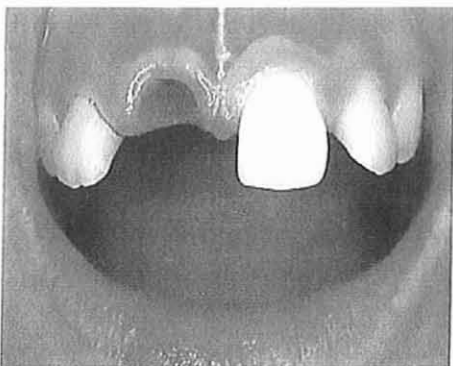- En général, le premier rendez-vous est pris une semaine après l'intervention :  
La contention est déposée lorsqu'il n'y a pas de complication (édification radiculaire complète et incomplète).



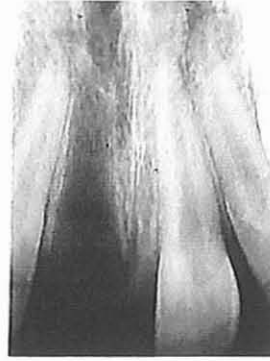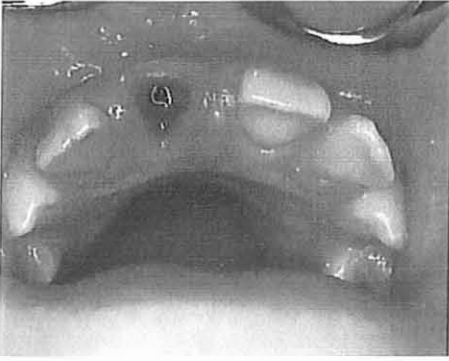Pour les dents dont l'édification radiculaire est complète, la pulpe est extirpée et une obturation à l'hydroxyde de calcium est mise en place

- A 2 semaines de l'intervention (pour les dents immatures) et à 3 semaines (pour les dents dont l'édification radiculaire est achevée), une visite de contrôle radiologique et clinique est organisée.
- La visite de contrôle à 4 semaines est optionnelle.  
On verra les cas à haut risque de résorption radiculaire. On déposera la contention posée dans les cas de lésions osseuses étendues à ce moment là.
- A 6 semaines, un contrôle radiologique et clinique incluant des tests de sensibilité pulpaire est effectué.  
On revoit le traitement à l'hydroxyde de calcium ou on obture la cavité à la gutta percha.
- A 1 an, on réalise un contrôle radiologique et clinique incluant des tests de sensibilité pulpaire.  
Le praticien révisé l'obturation à l'hydroxyde de calcium (pour les dents à l'apex ouvert n'ayant pas terminées leur apexification) ou obture le canal à l'aide de gutta percha.

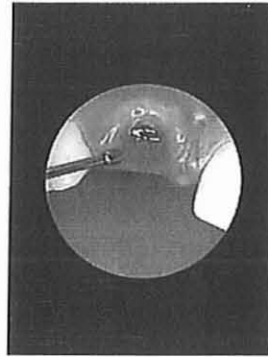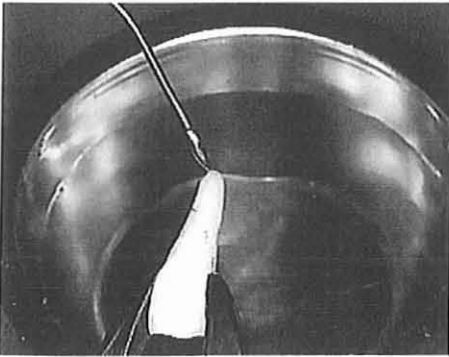
**233- Exemple : Réimplantation d'une incisive expulsée chez une patiente de 8 ans (Andreasen-4)**



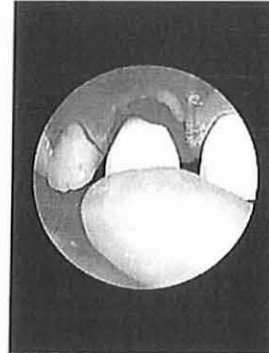
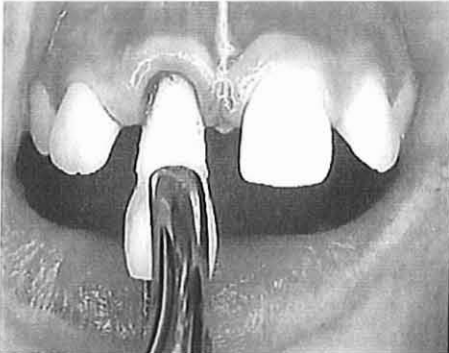La dent a été conservée dans la cavité buccale puis transférée dans une solution de Hank.  
Temps total en dehors de la bouche : 60 minutes



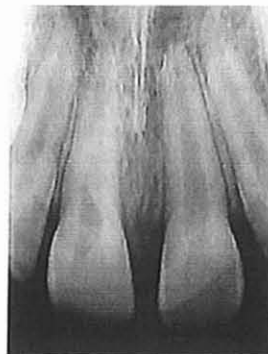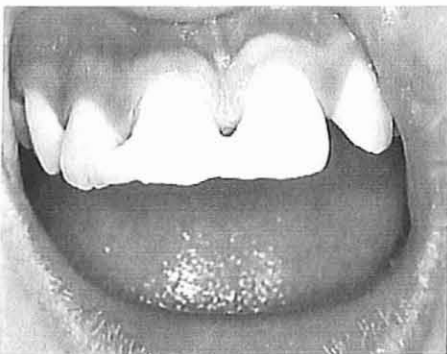Observation clinique et radiologique : perte du rempart alvéolaire mais reste de l'alvéole intact. Pas de signe de contusion ou de fracture.



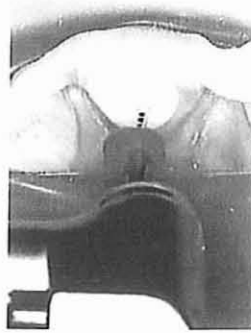
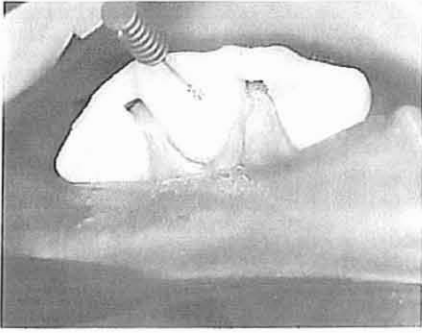
Dent inspectée puis rincée au sérum physiologique. Alvéole débarrassé du caillot à l'aide de sérum physiologique.



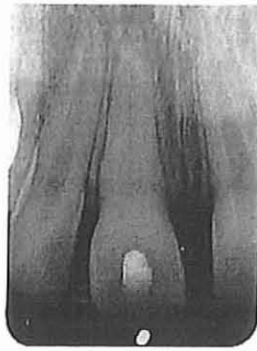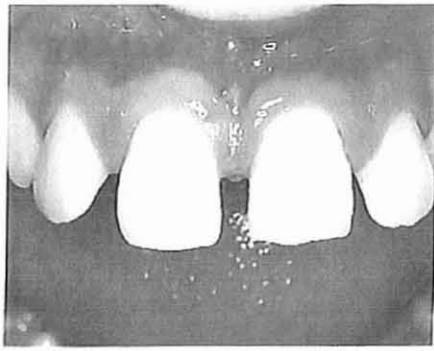La dent est partiellement repositionnée. La phase finale du repositionnement est obtenue par une pression digitale douce.



La contention (résine collée) est mise en place et une radiographie de contrôle est prise.



Une semaine plus tard la pulpectomie est réalisée sous digue et le canal obturé à l'hydroxyde de calcium.



Au cours de la même séance, la contention est déposée et les dents polies délicatement.

Une radiographie de contrôle est prise.

## **CONCLUSION**

Les techniques d'autogreffes dentaires présentent aujourd'hui une fiabilité reproductible, dans la mesure où certaines conditions sont impérativement remplies : une hygiène exemplaire de la part du patient, une chronologie et une technique opératoire rigoureuses (souci permanent de la préservation des restes desmodontaux du greffon), un suivi régulier. Elles mériteraient d'être mieux connues.

Mais le remplacement, avec un succès toujours grandissant, d'un organe dentaire défectueux par une fixture titane ostéointégrée fait parfois oublier les efforts et progrès réalisés dans ce domaine.

S'il faut reconnaître que les indications limitées des autotransplantations et réimplantations dentaires, du fait de la nécessité de trouver un site donneur, jouent en leur défaveur par rapport aux implants, les greffes présentent aussi d'incontestables avantages sur les techniques classiques et implantaires. Elles permettent en effet de récupérer une dent jugée inutile pour remplacer une dent indispensable en obtenant un ancrage biologique et la reconstruction d'un parodonte naturel. Elles possèdent en outre un potentiel ostéogénique qui permet d'étendre leurs indications à des sites receveurs dont l'anatomie osseuse est peu favorable, le résultat fonctionnel est relativement rapide à obtenir, et le coût du plateau technique est peu élevé.

La greffe, lorsque l'on en aura, comme pour l'implant, expliqué très exactement au grand public la valeur et les limites que l'on doit lui fixer, est assurée du même succès.

De plus, les problèmes liés aux corps étrangers apportés dans l'organisme, problèmes particulièrement inquiétants depuis l'extension des maladies sexuellement transmissibles (VIH, Hépatites B et C ...), ouvrent la porte du succès aux autogreffes qui limitent ou même annulent les phénomènes de rejet et d'incompatibilité tissulaire.

Il convient toutefois dès maintenant de limiter les besoins de la greffe d'organe dentaire et cela ne pourra se faire qu'en accroissant la prophylaxie et l'hygiène buccodentaire. Etre capable de remplacer une dent perdue est, certes, une splendide revanche sur l'adversité mais il convient avant tout de se persuader que cette disparition, en dehors de l'accident, n'est pas inéluctable. Rien ne doit nous conforter dans nos techniques chirurgicales, si ce n'est l'envie de bien faire, mais rien ne doit nous amener à conduire une greffe dentaire ou implantaire pour le plaisir de greffer.

La greffe de l'organe dentaire, aussi bien réalisée soit elle, doit avant tout être considérée comme un échec et ne rester qu'une technique de remplacement. Car Hippocrate ne disait il pas : « Primum non nocere » ?

## **BIBLIOGRAPHIE**

- 1- ABE K., NAKAMURA S., NINOMIYA T., SHINOHARAM., OKA M., KOYANAGI T., NISHIMURA T., YUFU Y., TAKAYANAGI R., NAWATA H.  
Infective endocarditis caused by *Campylobacter fetus* after allergenic tooth transplantation: a case report.  
Br J Oral Maxillofac Surg, 1996, 34(3) : 230-4
  
- 2- AL HIMDANI K.  
Autotransplantation  
Rev Odonto Stomato, 1986, 15(2): 95-107
  
- 3- AMLER MH.  
The time sequence of tissue regeneration in human extraction wound healing  
NY J Dent, 1980, 50: 211-217
  
- 4- ANDREASEN JO.  
Atlas de réimplantation et de transplantation dentaire  
Paris Milan Barcelone : Masson, 1994 – 302 p.
  
- 5- ANDREASEN JO.  
The effect of splinting upon periodontal healing after replantation of permanent incisors in monkeys  
Acta Odont Scand, 1975, 33 : 313-23
  
- 6- ANDREASEN JO.  
Periodontal healing after replantation and autotransplantation of incisors in monkeys  
Int J Oral Surg, 1981, 10: 54-61
  
- 7- ANDREASEN JO., BORUM MK., JACOBSEN HL., ANDREASEN FM.  
Replantation of 400 traumatically avulsed permanent incisors 1  
Endod Dent Traumatol, 1995, 11: 51-58
  
- 8- ANDREASEN JO., BORUM MK., JACOBSEN HL., ANDREASEN FM.  
Replantation of 400 traumatically avulsed permanent incisors 2  
Endod Dent Traumatol, 1995, 11: 59-68
  
- 9- ANDREASEN JO., BORUM MK., JACOBSEN HL., ANDREASEN FM.  
Replantation of 400 traumatically avulsed permanent incisors 3  
Endod Dent Traumatol, 1995, 11: 69-75
  
- 10- ANDREASEN JO., BORUM MK., JACOBSEN HL., ANDREASEN FM.  
Replantation of 400 traumatically avulsed permanent incisors 4  
Endod Dent Traumatol, 1995, 11: 76-89



- 11- ANDREASEN JO., HJORTING-HANSEN E.  
Replantation of teeth. histological study of 22 replanted anterior teeth in humans  
Acta Odont Scand, 1966, 24 : 287-306
- 12- ANDREASEN JO., PAULSEN HU., YU Z., AHLQUIST R., BAYER T.,  
SCHWARTZ O.  
A long term study of 370 autotransplanted premolars.  
J of Orthodontics, 1990, 12: 3-43
- 13- AQRABAWI J.  
Five-year follow-up of successful intentional replantation  
Dent Update, 1999 nov, 26(9): 388-90
- 14- ARTIS JP.  
Rôle de la pulpe dans les autogreffes dentaires chez cavia porcellus.  
Thèse Troisième Cycle : Sc. Odontologiques : Nancy : 1976
- 15- BARRET EJ., KENNY DJ.  
Survival of avulsed permanent maxillary incisors in children following delayed  
replantation.  
Endod Dent Traumatol, 1997, 13(6): 269-75
- 16- BERGGREEN E., SAE-LIM V., BLESTA A., HEYERAAS KJ.  
Effect of denervation on healing after tooth replantation in the ferret.  
Acta Odontol Scand, 2001 dec, 59(6): 379-85
- 17- BERUDE JA., LAMAR H., SAUBER JJ., LI SH.  
Resorption after physiological and rigid splinting of replanted permanent incisors  
in monkeys.  
J Endod, 1988, 14:592-600
- 18- BLANC A., LALLAM LAROYE C., SEIRIS T., BIGOT C., GIOVANNOLI  
JL.  
La régénération parodontale à l'aide des dérivés de la matrice amélaire.  
Rev Odont Stomat, 2002, 31 : 19-31
- 19- BOYD DH., KINIRONS MJ., GREGG TA.  
A prospective study of factors affecting survival of replanted permanent incisors in  
children.  
Int Paediatr Dent, 2000 sep, 10(3): 200-5
- 20- BOURGUIGNON C. , TROPE M.  
Gestion de la dent avulsée  
Inf Dent, 2001 juin, 25 : 1931-34

- 21- CALISKAN MK., TURKUM M., GOKAY N.  
Delayed replantation of avulsed mature teeth with calcium hydroxide treatment.  
J Endod, 2000 aug, 26(8): 472-6
- 22- CHEN F., SUN H., JIA B.  
Clinical studies on the use of hyperbaric oxygen in replantation of young permanent teeth.  
Zhonghua Kou Qiang Yi Xue Za Zhi, 2000 jul,35(4): 271-3
- 23- CLOKIE CML., YAU DM., CHANO L.  
Autogenous tooth transplantation : an alternative to dental implant placement ?  
J Can Dent Assoc 2001,67:92-6
- 24- COHEN AS., SHEN TC., POGREL MA.  
Transplanting teeth successfully: autografts and allografts that work  
J Am Dent Assoc, 1995 apr, 126(4): 481-5
- 25- CVEK M.  
Prognosis of luxated non-vital maxillary incisors treated with calcium hydroxide and filled with gutta-percha  
Endod Dent Traumatol, 1992, 8: 45-55
- 26- CVEK M., CLEATON JONES P., AUSTIN J., KLING M., FATTI P., LOWNIE J.  
Pulp effect of topical application of doxycycline on pulp revascularization and periodontal healing in reimplanted monkey incisors  
Endod Dent Traumatol 1990, 6: 170-6
- 27-CVEK M., CLEATON JONES P., AUSTIN J., KLING M., FATTI P., LOWNIE J.  
Pulp revascularization in reimplanted immature monkey incisors-predictability and the effect of antibiotic systemic prophylaxis.  
Endod Dent Traumatol 1990, 6: 157-69
- 28- CZOCHROWSKA EM., STENVIK A., BJERCKE B., ZACHRISSON BU.  
Outcome of tooth transplantation: survival and success rates 17-41 years post treatment.  
Am J Orthod Dentofacial Orthop, 2002 Feb, 121(2): 110-9
- 29- CZOCHROWSKA EM., STENVIK A., ALBUM B., ZACHRISSON BU.  
Autotransplantation of premolars to replace maxillary incisors: a comparison with natural incisors.  
Am J Orthod Dentofacial Orthop, 2002 Dec, 118(6): 592-600

30- DONALDSON M., KINIRONS MJ.

Factors affecting the time of onset of resorption in avulsed and replanted incisor teeth children.

Dent Traumatol, 2001 oct, 17(5): 205-9

31- EBELESEDER KA., FRIEHS S., RUDA C., PERTL C., GLOCKNER K., HULLA H.

A study of replanted permanent teeth in different age groups.

Endod Dent Traumatol, 1998 dec, 14(6): 274-8

32- FILIPPI A., POHL Y., TEKIN U.

Transplantation of displaced and dilacerated anterior teeth.

Endod Dent Traumatol, 1998 Apr, 14(2): 93-8

33- FILIPPI A., POHL Y., VON ARX T.

Treatment of replacement resorption with Emdogain-preliminary results after 10 months.

Dent Traumatol, 2001 jun, 17(3): 134-8

34- FONTAINE A.

Etude du comportement du parenchyme pulpaire lors des transplantations d'organe dentaire

Thèse Troisième Cycle : Sc. Odontologiques : Nancy : 1992

35- FONG CC., BERGER J.

Transplantation of teeth

J Am Dent Ass, 1958, 56(1): 77-86

36- FREIDEL L.

La greffe dentaire.

Rev. Arch. Suisses Odontol., 1987, 6 : 201-218

37- FRIEDMAN S., KOMOROWSKI R., MAILLET W., NGUYEN HQ, TORNECK CD.

Susceptibility of Nd: YAG laser-irradiated root surfaces in replanted teeth to external inflammatory resorption.

Endod Dent Traumatol, 1998 oct, 14(5): 225-31

38- FUKS A.

Le traitement d'urgence des expulsions dentaire : concepts actuels.

Cahiers de l'ADF, 1999, 6 : 4-9

39- GARCIA A.

Autogreffes dentaires

Trib Dent, 1994 mai, 9(2) : 35-7

- 40- GARCIA A.  
Autogreffes dentaires : utopie ou alternative au traitement implantaire  
Congrès ADF, 2000 : 55
- 41- GARCIA A.  
Autogreffes et transplantations dentaires : Justifications opératoires  
J Paro, 1990, 3(9), : 217-224
- 42- GARCIA A.  
Greffe dentaire : traitement possible d'une fracture radiculaire  
J Paro, 1984, 3(3) :303-310
- 43- GARCIA A.  
Intérêt thérapeutique des autogreffes dentaires en orthodontie.  
Inf Dent, 2000, 23 :1715-1719
- 44- GARCIA A.  
Traitement des édentement maxillaires postérieurs par autogreffe dentaire juxta- ou intra-sinusienne.  
J Paro, 1994 mars, 13(4) : 387-96
- 45- GARCIA A., BIGOT C., FIEVET C., CURNIER F.  
Traitement d'un édentement maxillaire postérieur par deux autogreffes dentaires  
Inf Dent, 1996 jan, 2 : 97-100
- 46- GARCIA A., DE SANTIS V.  
Facteurs influençant le pronostic des greffons dentaire totalement édifiés.  
Inf Dent, 1990 fev, 6 : 407-413
- 47- GAULT P.  
Autotransplantation de dents matures : un nouveau protocole avec double stimulation desmodontale  
Congrès ADF, 2000 : 240
- 48- GLISE JM.  
Régénération parodontale par utilisation de protéines dérivées de la matrice amélaire.  
Congrès ADF, 2001 : 144-45
- 49- GRANT D., BERNICK S.  
Formation of the periodontal ligament  
J Periodontol, 1972, 43: 162-9

50- HALE ML.

Autogenous dental transplants.  
Dent. Clin. N. Amer., 1959: 749

51- HAMMARSTRÖM L.

Enamel matrix, cementum development and regeneration  
J Clin Periodontol, 1997, 24: 658-668

52- HAMMARSTRÖM L., BLOMLÖF L., FEIGLIN B., LINDSKOG S.

Effect of calcium hydroxide treatment on periodontal repair and root resorption  
Acta Odontol Scand, mar, 17:184-189

53- IQBAL MK., BAMAAS N.

Effect of enamel matrix derivative (EMDOGAIN) upon periodontal healing after replantation of permanent incisors in beagle dogs.  
Dental Traumatol, 2001 feb, 17(1): 36-45

54- KABBAJ A.

Les moyens de contention des greffes dentaires  
Thèse : Méd. Dent. : Rabat : 1990

55- KANDEMIR S., ALPOZ E., CALISKAN MK., ALPOZ AR.

Complete replacement resorption after replantation of maxillary incisors: report of a case.  
J Clin Pediatr Dent, 1999 summer, 23(4): 343-6

56- KAWANAMI M., ANDREASEN JO., BORUM MK., SCHOU S.,  
HJORTING-HANSEN E., KATO H.

Endod Dent Traumatol, 1999 apr, 15(2) : 50-6

57- KAWANAMI M.,SUGAYA T.,GAMA H., TSUKUDA N.,TANAKA  
S.,KATO H.

Periodontal healing after replantation of intentionally rotated teeth with healthy and denuded root.

Dental Traumatol, 2001 jun,17(3):127-33

58- KENNY DJ, BARRETT EJ.

Pre-replantation storage of avulsed teeth: fact and fiction.  
J Calif Dent Assoc, 2001 apr, 29(4): 275-81

59- KENNY DJ, BARRETT EJ., JOHNSTON DH., SIGAL MJ., TENEBBAUM  
HC.

Clinical management incisors using Emdogain: initial report of an investigation.  
J Can Dent Assoc, 2000 jan, 66(1): 21

60- KERÉKES K., STÖRMER K.

Follow up examination of endodontic treatment in traumatized juvenile incisors.  
J Endod, 1980, 6: 744-8

61- KINIRONS MJ., BOYD DH., GREGG TA.

Inflammatory and replacement resorption in reimplanted permanent incisor teeth : a study of the characteristics of 84 teeth.  
Endod Dent Traumatol, 1999 dec, 15(6): 269-72

62- KINOSHITA S., MITOMI T., TAGUCHI Y., NODA T.

Prognosis of replanted primary incisors after injuries.  
Endod Dent Traumatol, 2000 aug, 16(4): 175-83

63- KITZIS GD., MILLER P.

Reimplantation of avulsed tooth after prolonged storage.  
Periodontal Clin Investig 1999, 21(2): 15-8

64- LEKIC PC., KENNY DJ., BARRET EJ.

The influence of storage condition on the clonogenic capacity of periodontal ligament cells: implications for tooth replantation.  
Int Endod J, 1998 mar, 31(2): 137-40

65- LEVIN L., BRYSON EC., CAPLAN D., TROPE M.

Effect of topical alendronate on root resorption of dried replanted dog teeth.  
Dent Traumatol, 2001 jun, 17(3): 120-6

66- LEVING RA.

Twenty five month follow up of Autogenous third molars transplanted in a localized juvenil periodontitis patients : a case report.  
Compendium, 1987, 8(8): 560-566

67- LEVY G., BLANC A.

Les résorptions radiculaires dentaires.  
J Paro, 1988, 7 :219-32

68- LOVE RM.

Bacterial penetration of the root canal of intact incisor teeth after a simulated traumatic injury.  
Endod Dent Traumatol, 1996, 12 :289-93

69- MARTINEAU C., DELAUME B.

Autotransplantations  
Réal Clin, 1995, 3(6) : 371-83

70- MATTISON GD., VON FRAUNHOFER JA., DELIVANIS PD.,  
ANDERSON AN.

Microleakage of retrograde amalgams  
J Endod, 1995, 11:340-45

71- MOLHANT G.

Suite des homogreffes dentaires  
Rev Stomatol Chir Maxillofac, 1984, 85 : 151-52

72- MONSOUR FNT., ADKINS KF.

Aberrations in pulpal histology and dentinogenesis in transplanted erupting teeth.  
J Oral Maxillofac Surg, 1985, 43: 8-13

73- NETHANDER G.

Autogenous free tooth transplantation by the two stage technique. An analysis of  
treatment factors.  
Acta Odontol Scand, 1998 Apr, 56(2): 110-5

74- NIEMCZYK SP.

Re-inventing intentional replantation: modification of the technique.  
Pract Proced Aesthet Dent, 2001 aug, 13(6): 433-9

75- NISHIOKA M., SHIYA T., UENOK., SUDA H.

Tooth replantation in germ- free and conventional rats.  
Endod Dent Traumatol, 1998 aug, 14(4) : 163-73

76- ONKORAHADJO A., KUSNOTO B.

The use of pre-implantation tooth lengths in the treatment of avulsed teeth.  
J Clin Pediatr Dent, 2000 winter, 24(2): 91-5

77- OSWALD RJ., HARRINGTON GN., VAN HASSEL HJ.

Replantation: 1. The role of the socket  
J Endod, 1980, 6:479-484

78- PAVEK DI., RADTKE PK.

Postreplantation management of avulsed teeth: an endodontic literature review  
Gen Dent, 2000 mar, 48(2): 176-81

79- PERRI P., VASCONCELLOS L., PI-INT J.

Influence of bed preparation on the incorporation of Autogenous bone graft: a  
study in dogs.  
Imp. Net, 2001 avr, 2:4

- 80- PERTL C., EBELSEDER K., LORENZONI M., BANTHLEON HP., WEGSCHEIDER WA.  
Contemporary treatment of the resorbed avulsed tooth: a case report  
Int Endod J, 1999 aug, 32(4) : 332-6
- 81- PETTINETTE M., HUPP J., MEZAROS S., TROPE M.  
Periodontal healing of extracted dog teeth air dried for extended periods and soaked in various media.  
Endod Dent Traumatol, 1997, 13: 113-18
- 82- PETTINI F., PETTINI P.  
Root resorption of replanted teeth: an SEM study.  
Endod Dent Traumatol, 1998 jun, 14(3) : 144-9
- 83- POI WR, SONODA CK., SALINEIRO SL., MARTIN SC.  
Treatment of root perforation by intentional reimplantation: a case report.  
Endod Dent Traumatol, 1999 jun, 15(3): 138-43
- 84- POHL Y., FILIPPI A., TEKIN U., KIRSCHNER H.  
Periodontal healing after intentional auto-alloplastic reimplantation of injured immature upper front teeth.  
J Clin Periodontol 200 mar, 27(3): 198-204
- 85- POHL Y., FILIPPI A., TEKIN U., KIRSCHNER H., BOLL M.  
Investigations on a cell culture medium for storage and transportation of avulsed teeth.  
Aust Endod J, 1999 aug, 25(2): 70-5
- 86- RADIONOV D., LULIK-DUKIC O., GASPARAC I.  
Osteointegration of a replaced tooth followed by RVG densitometry.  
Coll Antropol 1998 Dec, 22 Suppl: 161-6
- 87- RAGHOEBAR GM., VISSINK A.  
Result of intentional replantation of molars.  
J Oral Maxillofac Surg, 1999 mar, 57(3): 240-4
- 88- ROCHE Y., GOGLY B., CAVAILLON JP.  
A propos des greffes dentaires.  
CDF, 1988 oct, 444 : 27-34
- 89- RUNGVECHVUTTIVITAYA S., OKIJI T., SUDA H.  
Responses of macrophage-associated antigen-expressing cells in the dental pulp of rat molars to experimental tooth replantation  
Arch Oral Biol, 1998, 43(9): 701-10



- 90- RUTAR JE.  
Paediatric dentistry avulsion: case reports  
Aust Dent J, 1997, 42: 361-6
- 91- SAE-LIM V.  
A case report of a vital replanted tooth with unfavourable extra-alveolar condition:  
a 10 years follow up .  
Ann Acad Med Singapore 1999 sep, 28(5): 753-6
- 92- SAE-LIM V., WANG CY, CHOI GW., TROPE M.  
The effect of systemic tetracycline on resorption of dried replanted dog's teeth.  
Endod Dent Traumatol, 1998 jun, 14(3): 127-32
- 93- SAE-LIM V., WANG CY, TROPE M.  
Effect of systemic tetracycline and amoxicillin on inflammatory root resorption of  
replanted dog's teeth.  
Endod Dent Traumatol, 1998 oct, 14(5): 216-20
- 94- SCHATZ JP., DUBREZ B., ROERICH N.  
Muco-gingival and periodontal health recovery following reimplantation of teeth  
Endod Dent Traumatol, 1999 oct, 15(5): 216-20
- 95- SCHATZ JP., JOHO JP., DIETSCHI D.  
Treatment of luxation traumatic injuries: definition and classification in the  
literature.  
Pract Periodontics Aesth Dent , 2000 oct, 12(8):781-6
- 96- SCHUMAN NJ., OWENS BM., MINCER HH.  
Dental transplants: discussion and case report.  
J Clin Pediatr Dent, 1997, 21(4): 281-5
- 97- SCHWARTZ O., BERGMANN P., KLAUSEN B.  
Autotransplantation of human teeth.  
Int J Oral Surg, 1985, 14: 245-58
- 98- SCHWARTZ O., FREDERIKSEN K., KLAUSEN B.  
Allotransplantation of human teeth  
Int J Oral Maxillofac, 1987, 16:285-301
- 99- SHIMIZU A., NAKAKURA-OHSHIMA K., NODA T., MAEDA T.,  
OHSHIMA H.  
Responses of immunocompetent cells in the dental pulp to replantation during the  
regeneration process in rat molars.  
Cell Tissue Res, 2000 nov, 302(2): 221-33

- 100- SHUMAN IE.  
Repair of a root perforation with a resin-ionomer using an international replantation technique.  
Gen Dent, 1999, 47(4): 392-5
- 101- SIMON JH., DOGAN H., CERESA LM., SILVER GK.  
The radicular groove: its potential clinical significance.  
J Endod, 2000 may, 26(5): 295-8
- 102- SUGAYA T., KAWANAMI M., NOGUSHI H., KATO H., MASAKA N.  
Periodontal healing after bonding treatment of vertical root fracture.  
Dent Traumatol, 2001 aug, 17(4): 174-9
- 103- THONG YL., MESSER HH., SIAR CH., SAW LH.  
Periodontal response to two intracanal medicaments in replanted monkey incisors.  
Dent Traumatol, 2001 dec, 17(6):254-9
- 104- TRILLER M.  
Histologie dentaire  
Paris : Masson, 1987, 206 p.
- 105- TROPE M.  
Luxation injuries and external root resorption etiologic, treatment, and prognosis  
J Calif Dent Assoc, 2000 Nov, 28(11): 860-6
- 106- TROPE M., HUPP JG., MESAROS V.  
The role of the socket in the periodontal healing of replanted dog's teeth stored in ViaSpan for extended periods  
Endod Dent Traumatol, 1997, 13:171-75
- 107- TROPE Y., YANPISET K.  
Pulp revascularization of replanted immature dog teeth after different treatment methods.  
Endod Dent Traumatol, 2000, 16: 211-17
- 108- TROPE M., YESILSOY C., KOREN L., MOSHONOV J., FRIEDMAN S.  
Effect of different endodontic treatment protocols on periodontal repair and root resorption of replanted dog teeth.  
J Endod, 1992, 18: 492-6
- 109- TSUKIBOSHI M.  
Autogenous tooth transplantation : a reevaluation.  
Int J Periodontics Restorative Dent, 1993, 13(2):120-49

110- VAN HASSEL HJ., OSWALD RJ., HARRINGTON GW.  
 Replantation: 2. The role of the periodontal ligament  
 J Endod, 1980, 6:506-508

111- VIENNET D.  
 Contribution à l'étude des rhizalyses des dents greffées. Expérimentation sur le chien.  
 Thèse Troisième Cycle : Sc. Odontologiques : Nancy : 1985

112- VINCKIER F., DECLERK D., VERHAEGE V., VANASSCHE K.  
 Injuries to the permanent teeth. Periodontal lesions  
 Rev Belge Med Dent, 1998, 53(3): 105-51

113- WEIGER R., HEUCHERT T.  
 Management of an avulsed primary incisor.  
 Endod Dent Traumatol, 1999 jun, 15(3): 138-43

114- WEINE FS.  
 The case against intentional replantation  
 J Am Dent Assoc, 1982, 104: 633-39

115- YAMADA H., MAEDA T., HANADA K., TAKANO Y.  
 Re- innervation in the canine periodontal ligament of replanted teeth using an antibody to protein gene product 9.5: an immunohistochemical study.  
 Endod Dent Traumatol, 1999 oct, 15(5): 221-34

116- YANPISET K., VONGSAVAN N., SIGURDSSON A., TROPE M.  
 Efficacy of laser Doppler flowmetry for the diagnosis of reimplanted immature dog teeth.  
 Dent Traumatol, 2001 apr, 17(2): 63-70

117- ZAMBELIS G.  
 Autogenous tooth transplanted to replace first molars in the treatment of juvenile periodontitis.  
 Soc Hell Stomatol Chron, 1998, 28(4): 210-84

118- ZAMON EL., KENNY DJ.  
 Replantation of avulsed primary incisors: a risk benefit assessment.  
 J Can Dent Assoc, 2001 jul, 67(7): 386



# **TABLE DES MATIERES**

# Sommaire



Page 1

# Introduction

Page 7

# Première partie : Généralités

Page 10

## 1- DEFINITIONS

Page 11

## 2- HISTORIQUE

Page 13

## 3- LES DIFFERENTS TYPES DE GREFFES DENTAIRES

Page 16

### 31- Allotransplantations

Page 16

#### 311- Facteurs intervenant

Page 16

#### 312- Indications des allotransplantations

Page 17

#### 313- Protocole clinique

Page 18

#### 314- Pronostic

Page 18

#### 315- Problèmes posés par l'allotransplantation

Page 20

### 32- Autogreffes dentaires

Page 23

#### 321- Les autotransplantations dentaires

Page 23

#### 322- Les réimplantations dentaires

Page 27

3221- Les réimplantations dentaires intentionnelles Page 27

3222- Les réimplantations dentaires suite à une expulsion Page 30

## **Deuxième partie:Aspects biologiques** Page 34

### **1- RAPPELS EMBRYOLOGIQUES ET HISTOLOGIQUES** Page 35

11- Formation de la dent et des tissus adjacents Page 35

**111- Les premiers stades de développement des germes dentaires** Page 35

**112- Les stades d'édification radiculaire** Page 40

12- Rappels histologiques Page 41

**121- Le complexe dentino-pulpaire** Page 41

**122- Gencive et périoste** Page 45

**123- Complexe ciment - ligament alvéolodentaire – os alvéolaire** Page 47


### **2- REACTIONS TISSULAIRES** Page 50

21- Processus de cicatrisation pulpaire après une réimplantation ou une autotransplantation dentaire Page 50

<b>211- Phases de cicatrisation pulpaire pour les dents immatures</b>	Page 51
<b>212- Phases de cicatrisation pulpaire pour les dents matures</b>	Page 52
<b>213- Processus de cicatrisation pulpaire</b>	Page 54
<b>214- Facteurs influençant la revascularisation du greffon</b>	Page 60
22- Processus de cicatrisation du ligament alvéolodentaire après autotransplantation ou réimplantation d'une dent	Page 62
<b>221- Processus de cicatrisation après autotransplantation ou réimplantation</b>	Page 63
<b>222- Facteurs influençant la régénération du ligament alvéolodentaire</b>	Page 64
23- Complications suite aux autotransplantations ou aux réimplantations	Page 68
<b>231- Résorption de surface</b>	Page 69
<b>232- Résorption inflammatoire</b>	Page 70
<b>233- Résorption de remplacement</b>	Page 73

## Troisième partie : Aspects cliniques

Page 76



### 1- FACTEURS DE REUSSITE CLINIQUE, INDICATIONS ET CONTRE-INDICATIONS DES AUTOGREFFES ET DES REIMPLANTATIONS DENTAIRES

Page 77

#### 11- Facteurs généraux

Page 77

##### 111- Démarche thérapeutique raisonnée

Page 77

##### 112- Etat général du patient et importance de ses moyens de défense

Page 78

##### 113- Les lésions pathologiques des maxillaires

Page 78

##### 114- Parafonctions et tabagisme

Page 79

##### 115- Coopération et hygiène du patient

Page 79

#### 12- Facteurs de réussite pour les autogreffes

Page 80

##### 121- Choix et prélèvement du greffon

Page 80

##### 1211- Edification radiculaire

Page 80

##### 1212- Nombre et forme des racines

Page 82

##### 1213- Taille et volume du greffon par rapport à l'alvéole

Page 82

##### 122- Moyens de conservation du greffon

Page 84

##### 123- Préparation du site receveur

Page 85



<b>124- Traitement endodontique</b>	Page 87
<b>125- Contention</b>	Page 89
<b>13- Facteurs de réussite pour les réimplantations</b>	Page 91
<b>131- Réimplantations intentionnelles</b>	Page 91
1311- <u>Prélèvement de la dent</u>	Page 91
1312- <u>Mise en forme de l'extrémité apicale</u>	Page 92
1313- <u>Conservation de la dent</u>	Page 92
1314- <u>Traitement endodontique</u>	Page 92
1315- <u>Contention</u>	Page 93
<b>132- Réimplantations des dents expulsées</b>	Page 93
1321- <u>Maturité des dents et âge du patient</u>	Page 93
1322- <u>Milieu de conservation de la dent et temps           <u>extra-oral</u></u>	Page 94
1323- <u>Traitement endodontique</u>	Page 96
1324- <u>Contention</u>	Page 97

<b>2- TECHNIQUE OPERATOIRE</b>	Page 98
21- Autotransplantations	Page 98
<b>211- Protocole opératoire</b>	Page 98
2111- <u>Antibioprophylaxie</u>	
2112- <u>Anesthésie</u>	Page 98
2113- <u>Prélèvement du greffon</u>	Page 99
2114- <u>Inspection du greffon</u>	Page 101
2115- <u>Préparation du site receveur</u>	Page 102
2116- <u>Transplantation du greffon</u>	Page 103
2117- <u>Contention</u>	Page 104
2118- <u>Radiographie post-opératoire</u>	Page 104
<b>212- Suivi post-opératoire</b>	Page 105
<b>213- Exemples</b>	Page 107
2131- <u>Exemple 1 : perte de plusieurs incisives</u>	Page 107
2132- <u>Exemple 2 : Traitement d'un édentement postérieur maxillaire par autogreffe dentaire intrasinusienne</u>	Page 110
22- Réimplantations intentionnelles	Page 113

<b>221- Protocole opératoire</b>	Page 113
<b>222- Suivi post-opératoire</b>	Page 115
<b>223- Exemples</b>	Page 115
<b>23- Réimplantations après un traumatisme</b>	Page 117
<b>231- Protocole opératoire</b>	Page 117
<u>2311- Catégorie 1 : Apex mature, période extra-alvéolaire inférieure à 15 minutes</u>	Page 117
<u>2312- Catégorie 2 : Apex mature, période extra-alvéolaire comprise entre 15 minutes et 24 heures, milieu de conservation reconstituant</u>	Page 118
<u>2313- Catégorie 3 : Apex mature, période extra-alvéolaire comprise entre 15 et 360 minutes, absence de milieu de conservation reconstituant</u>	Page 118
<u>2314- Catégorie 4 : Apex mature, période extra-alvéolaire inférieure à 120 minutes milieu de conservation sec</u>	Page 118
<u>2315- Catégorie 5 : Apex mature, période extra-alvéolaire supérieure à 120 minutes milieu de conservation sec</u>	Page 119
<u>2316- Catégorie 6 : Apex immature, période extra-alvéolaire inférieure à 15 minutes</u>	Page 119



- 2317- Catégorie 7 : Apex immature, période extra-alvéolaire comprise entre 15 minutes et 24 heures, milieu de conservation reconstituant Page 120
- 2318- Catégorie 8 : Apex immature, période extra-alvéolaire comprise entre 15 et 360 minutes, milieu de conservation humide mais non physiologique Page 120
- 2319- Catégorie 9 : Apex immature, période extra-alvéolaire inférieure à 120 minutes milieu de conservation sec Page 120
- 2320- Catégorie 10 : Apex immature, période extra-alvéolaire supérieure à 120 minutes milieu de conservation sec Page 121
- 232- Suivi post-opératoire** Page 121
- 233- Exemple : Réimplantation d'une incisive expulsée chez une patiente de 8 ans** Page 122

## **Conclusion**

Page 125

## **Bibliographie**

Page 128

COURTADE (Stephen) – Greffes d'organes dentaires : Évolution des connaissances –  
Données actuelles/  
Par Stephen COURTADE – Nancy 2002 – 150 f.

Th. Chir. Dent.: Nancy 2002

Mots Clés: Greffes  
Autotransplantations  
Réimplantations  
Greffon  
Ligament alvéolo-dentaire  
Parenchyme pulpaire



COURTADE (Stephen) – Greffes d'organes dentaires : Évolution des connaissances –  
Données actuelles

Th. Chir. Dent.: Nancy 2002

En ce début de siècle où les implants titane ostéointégrés sont en vogue, ce travail s'attache à démontrer que d'autres techniques, bien que moins médiatisées, sont toujours d'actualité pour remplacer un organe dentaire absent, en conservant au maximum les éléments physiologiques et en évitant les résorptions radiculaires.

Les allogreffes, autotransplantations, réimplantations intentionnelles ou post-traumatiques sont abordées.

Après l'historique et les généralités, les principes biologiques, les indications et la technique opératoire sont développés.

JURY : M. A. FONTAINE, Professeur 1 <sup>er</sup> grade	Président
M. JP. LOUIS, Professeur des Universités	Juge
M. A. WESTPHAL, Maître de Conférence des Universités	Juge
M. E. DRUAUX, Docteur en Chirurgie Dentaire	Juge

ADRESSE DE L'AUTEUR : Stephen COURTADE  
3, rue des Blondlot  
54000 NANCY

FACULTE DE CHIRURGIE DENTAIRE

Jury : Président : A. FONTAINE – Professeur de 1<sup>er</sup> Grade  
Juges : J.P. LOUIS – Professeur des Universités  
A. WESTPHAL – Maître de Conférences des Universités  
E. DRUAUX – Docteur en Chirurgie Dentaire

THESE POUR OBTENIR LE DIPLOME D'ETAT DE DOCTEUR EN CHIRURGIE DENTAIRE


présentée par: **Monsieur COURTADE Stephen**

né(e) à: **DIJON (Côte-d'Or)**

le **10** octobre 1974

et ayant pour titre : «**Greffes d'organes dentaires : évolution des connaissances – données actuelles** »

Le Président du jury,



A. FONTAINE


Le Doyen,  
de la Faculté de Chirurgie Dentaire



Autorise à soutenir et imprimer la thèse

NANCY, le 26 AVR. 2002 n° 1323

Le Président de l'Université Henri Poincaré, Nancy-1



COURTADE (Stephen) – Greffes d'organes dentaires : Évolution des connaissances – Données actuelles/

Par Stephen COURTADE – Nancy 2002 – 150 f.

Th. Chir. Dent.: Nancy 2002

Mots Clés: Greffes  
Autotransplantations  
Réimplantations  
Greffon  
Ligament alvéolo-dentaire  
Parenchyme pulpaire

COURTADE (Stephen) – Greffes d'organes dentaires : Évolution des connaissances – Données actuelles

Th. Chir. Dent.: Nancy 2002

En ce début de siècle où les implants titane ostéointégrés sont en vogue, ce travail s'attache à démontrer que d'autres techniques, bien que moins médiatisées, sont toujours d'actualité pour remplacer un organe dentaire absent, en conservant au maximum les éléments physiologiques et en évitant les résorptions radiculaires. Les allogreffes, autotransplantations, réimplantations intentionnelles ou post-traumatiques sont abordées.

Après l'historique et les généralités, les principes biologiques, les indications et la technique opératoire sont développés.

JURY : M. A. FONTAINE, Professeur 1 <sup>er</sup> grade	Président
M. JP. LOUIS, Professeur des Universités	Juge
M. A. WESTPHAL, Maître de Conférence des Universités	Juge
M. E. DRUAUX, Docteur en Chirurgie Dentaire	Juge

ADRESSE DE L'AUTEUR : Stephen COURTADE  
3, rue des Blondlot  
54000 NANCY