



HAL
open science

Abords préventifs et thérapeutiques des échecs en endodontie

Arnaud This

► **To cite this version:**

Arnaud This. Abords préventifs et thérapeutiques des échecs en endodontie. Sciences du Vivant [q-bio]. 2005. hal-01732670

HAL Id: hal-01732670

<https://hal.univ-lorraine.fr/hal-01732670>

Submitted on 14 Mar 2018

HAL is a multi-disciplinary open access archive for the deposit and dissemination of scientific research documents, whether they are published or not. The documents may come from teaching and research institutions in France or abroad, or from public or private research centers.

L'archive ouverte pluridisciplinaire **HAL**, est destinée au dépôt et à la diffusion de documents scientifiques de niveau recherche, publiés ou non, émanant des établissements d'enseignement et de recherche français ou étrangers, des laboratoires publics ou privés.



AVERTISSEMENT

Ce document est le fruit d'un long travail approuvé par le jury de soutenance et mis à disposition de l'ensemble de la communauté universitaire élargie.

Il est soumis à la propriété intellectuelle de l'auteur. Ceci implique une obligation de citation et de référencement lors de l'utilisation de ce document.

D'autre part, toute contrefaçon, plagiat, reproduction illicite encourt une poursuite pénale.

Contact : ddoc-theses-contact@univ-lorraine.fr

LIENS

Code de la Propriété Intellectuelle. articles L 122. 4

Code de la Propriété Intellectuelle. articles L 335.2- L 335.10

http://www.cfcopies.com/V2/leg/leg_droi.php

<http://www.culture.gouv.fr/culture/infos-pratiques/droits/protection.htm>

T/07/N/2005/4206

ACADEMIE DE NANCY-METZ

DOUBLE

UNIVERSITE HENRI POINCARRE NANCY I
FACULTE DE CHIRURGIE DENTAIRE

Année 2005

4206
N°2202

THESE

pour le



**DIPLOME D'ETAT DE DOCTEUR EN CHIRURGIE
DENTAIRE**

par

Arnaud THIS
Né le 10 juillet 1979 à Metz (57)

**Abords préventifs et thérapeutiques des échecs en
endodontie**

Présentée et soutenue publiquement le : 24 Juin

DB 31639

Examineurs de la thèse :

Pr. A. FONTAINE
Pr. J.P. LOUIS
Dr J.J. BONNIN
Dr J. ELIAS

Professeur de 1^{er} Grade
Professeur des Universités
Maître de Conférence
Docteur en chirurgie dentaire

Président
Juge
Juge
Juge

BU PHARMA-ODONTOL



104 070209 6



PPN 088604221

ACADEMIE DE NANCY-METZ

UNIVERSITE HENRI POINCARÉ NANCY I
FACULTE DE CHIRURGIE DENTAIRE

Année 2005



N°2202

THESE

pour le

**DIPLOME D'ETAT DE DOCTEUR EN CHIRURGIE
DENTAIRE**

par

Arnaud THIS
Né le 10 juillet 1979 à Metz (57)

**Abords préventifs et thérapeutiques des échecs en
endodontie**

Présentée et soutenue publiquement le : 24 Juin

DS 31839

Examineurs de la thèse :

Pr. A. FONTAINE

Pr. J.P. LOUIS

Dr J.J. BONNIN

Dr J. ELIAS

Professeur de 1^{er} Grade

Professeur des Universités

Maître de Conférence

Docteur en chirurgie dentaire

Président

Juge

Juge

Juge

Assesseur(s) : Dr. P. AMBROSINI - Dr. J.M. MARTRETTE
Membres Honoraires : Pr. F. ABT - Dr. L. BABEL - Pr. S. DURIVAUX - Pr. G. JACQUART - Pr. D. ROZENCWEIG -
Pr. M. VIVIER
Doyen Honoraire : Pr. J. VADOT

Sous-section 56-01 Pédodontie	Mme <u>D. DESPREZ-DROZ</u> M. J. PREVOST Mlle N. MARCHETTI Mlle A. MEDERLE Mme V. MINAUD-HELPER	Maître de Conférences Maître de Conférences Assistant Assistant Assistant
Sous-section 56-02 Orthopédie Dento-Faciale	Mme <u>M.P. FILLEUL</u> M. O. GEORGE Mme M. MAROT-NADEAU	Professeur des Universités* MCUPH en disponibilité Assistant Assistant
Sous-section 56-03 Prévention, Epidémiologie, Economie de la Santé, Odontologie légale	M. <u>M. WEISSENBACH</u> Mlle C. CLEMENT M. O. ARTIS	Maître de Conférences* Assistant Assistant
Sous-section 57-01 Parodontologie	M. <u>N. MILLER</u> M. P. AMBROSINI M. J. PENAUD Mlle S. DAOUT M. D. PONGAS	Maître de Conférences Maître de Conférences Maître de Conférences Assistant Assistant
Sous-section 57-02 Chirurgie Buccale, Pathologie et Thérapeutique Anesthésiologie et Réanimation	M. <u>P. BRAVETTI</u> M. J.P. ARTIS M. D. VIENNET M. C. WANG M. G. PERROT Mlle A. POLO	Maître de Conférences Professeur 2 ^{ème} grade Maître de Conférences Maître de Conférences* Assistant Assistant
Sous-section 57-03 Sciences Biologiques (Biochimie, Immunologie, Histologie, Embryologie, Génétique, Anatomie pathologique, Bactériologie, Pharmacologie)	M. <u>A. WESTPHAL</u> M. J.M. MARTRETTE Mme V. STUTZMANN-MOBY	Maître de Conférences * Maître de Conférences Assistant
Sous-section 58-01 Odontologie Conservatrice, Endodontie	M. <u>C. AMORY</u> M. A. FONTAINE M. M. PANIGHI M. J.J. BONNIN M. O. CLAUDON M. M. ENGELS DEUTSCH M. Y. SIMON	Maître de Conférences Professeur 1 ^{er} grade * Professeur des Universités * Maître de Conférences Assistant Assistant Assistant
Sous-section 58-02 Prothèses (Prothèse conjointe, Prothèse adjointe partielle, Prothèse complète, Prothèse maxillo-faciale)	M. <u>J. SCHOUVER</u> M. J.P. LOUIS M. C. ARCHIEN M. C. LAUNOIS M. B. BAYER M. M. HELPER M. K. JHUGROO M. O. SEURET M. B. WEILER	Maître de Conférences Professeur des Universités* Maître de Conférences * Maître de Conférences Assistant Assistant Assistant Assistant Assistant
Sous-section 58-03 Sciences Anatomiques et Physiologiques Occlusodontiques, Biomatériaux, Biophysique, Radiologie	Mlle <u>C. STRAZIELLE</u> M. B. JACQUOT M. C. AREND	Professeur des Universités* Maître de Conférences Assistant

*Par délibération en date du 11 décembre 1972,
la Faculté de Chirurgie Dentaire a arrêté que
les opinions émises dans les dissertations
qui lui seront présentées
doivent être considérées comme propres à
leurs auteurs et qu'elle n'entend leur donner
aucune approbation ni improbation.*

A Notre Président :

Monsieur le Professeur Alain FONTAINE

Chevalier de l'Ordre National du Mérite
Docteur en Chirurgie Dentaire
Docteur en Sciences Odontologiques
Professeur 1^{er} Grade
Sous-Section : Odontologie Conservatrice – Endodontie

Vous nous faites le grand honneur d'accepter la présidence de notre thèse.

Vous nous avez dispensé un enseignement de qualité et nous vous sommes reconnaissant de nous avoir fait partager l'amour d'un travail rigoureux et de qualité.

Veillez trouver ici le témoignage de notre gratitude et de notre estime.

A Notre Juge:

Monsieur le Professeur Jean-Paul LOUIS

Officier des Palmes Académiques
Docteur en Chirurgie Dentaire
Docteur en sciences Odontologiques
Docteur d'état en Odontologie
Professeur des Universités
Sous-section : Prothèses

Nous sommes très sensible à votre présence dans ce jury.

Nous garderons le souvenir de votre disponibilité et de votre sens du contact en tant que doyen de la faculté de chirurgie dentaire.

Nous avons apprécié la qualité de votre enseignement. Vous avez su nous faire partager votre passion pour la prothèse amovible complète.

Veillez trouver dans ce travail l'expression de notre profond respect et de toute notre gratitude.

A Notre Juge:

Monsieur le docteur Jean-Jacques BONNIN

Docteur en Chirurgie Dentaire
Docteur en Sciences Odontologiques
Maître de Conférences des Universités
Sous-Section : Odontologie Conservatrice - Endodontie

Vous nous avez fait l'honneur de diriger ce travail.

Nous avons toujours pu compter sur votre disponibilité et nous vous sommes particulièrement reconnaissant pour votre patience et vos précieux conseils tout au long de ce travail et de notre cursus universitaire.

Vous avez toujours été présent dans les moments difficiles.

Par la qualité de votre enseignement vous nous avez donné goût à l'endodontie.

Veillez trouver ici l'expression de nos remerciements les plus sincères pour votre bienveillance.

A Notre Juge:

Monsieur le Docteur Jérôme ELIAS

Docteur en Chirurgie Dentaire
Ancien Assistant Hospitalo - Universitaire

Vous avez accepté avec gentillesse de prendre part à notre jury.

Nous vous sommes reconnaissant de l'enseignement prodigué durant nos premières années. Nous apprécions votre enthousiasme et votre amour du travail.

Veillez trouver ici le témoignage de notre respect.

A Laëtitia,

La vie m'a fait le plus beau des cadeaux, je te remercie pour ta patience et ton amour. Tu donnes corps à ma vie.

A mes parents,

Vous êtes toujours présents dans mon cœur et je vous remercie pour votre soutien tout au long de mes études ainsi que dans la Vie.

A Nicolas,

Notre différence est notre force.

A mon parrain Patrick, sa femme Caroline et leurs deux enfants.

J'entends encore les aboiements du banc du chien...

A toute ma famille,

Vous êtes tous unique ! Je vous adore.

A toute la famille Georges,

Merci pour votre bienveillance et votre accueil.

A mes amis de Fac :

Garf et Clarence, BenBen, Coach, Djiti, Caroline M., Noun, Tof, Greg, Taupe, Phouc, Pipo et Pat, Gilou (mon précieux...), Jul' (que serait-on sans Druillet ?) et Sophie KIRI, Seb et Nath (Cousiiiiine), Grand Marnier, Patrick, Mimie, Geoffrey, Cécile, Steph, la Mamaille, Rico, Laëtitia L.M., Mathieu, David, Amélie, Chloé, Marion C., P.O. et Zineb, Ludmilla (t'es la plous jolie).

A Valérie (t'es la meilleure des filleules), Cédric (un binôme hyperdynamique), Audrey R. (qui m'a supporté en D2).

A mes amis Mosellans :

Ludo et Stéphanie (regarde pas trop les fautes d'orthographe ;-)), Gérald et Marylène, Jérôme et Evelyne, Sarah (tellement dynamique..), Stéphane (n'est pas cochon dinde qui veut) et Stéphanie.

Le temps et la distance n'ont pas rompu cette belle amitié qui nous lie. Merci.

A Vanessa,

Merci pour ton accueil et les Bodegitas.

Aux docteurs Blique et Mathis,

Nous avons pu appréciés vos qualités techniques et humaines. Vous nous avez offert plus qu'un travail. Merci de votre gentillesse.

A Céline, une assistante en or.

Aux docteurs Bazelaire, Crovela, Stenger, Tscheiller, Bazin, Rakotoson, Quennette, Derelle, Arcker et Roche qui m'ont fait confiance.

A toutes les assistantes qui m'ont agréablement accueilli et supporté.

Aux docteurs Yguel et Roos, (passionnés d'Endodontie)

Merci pour votre accueil au sein de vos cabinets ainsi que votre gentillesse, vos conseils et votre partage des connaissances.

A tous les autres que j'oublie...

*ABORDS PREVENTIFS ET
THERAPEUTIQUES DES ECHECS EN
ENDODONTIE*

Sommaire


1^{ère} partie : Introduction

2^{ème} partie : Généralités

- 2.1 Définitions
- 2.2 Objectifs
- 2.3 Evaluation du succès ou de l'échec endodontique
 - 2.3.1 Evaluation clinique
 - 2.3.2 Evaluation radiologique
 - 2.3.3 Facteurs influençant à long terme le résultat des traitements endodontiques
- 2.4 Indications et contre-indications au traitement endodontique
 - 2.4.1 D'ordre général
 - 2.4.2 D'ordre physiologique
 - 2.4.3 Contre-indications locales
 - 2.4.3.1 Dent non restaurable (intérêt prothétique, position, fonction)
 - 2.4.3.2 Fracture corono-radulaire (verticale, angulaire)
 - 2.4.3.3 Parodontolyse sévère
 - 2.4.3.4 Etat psychologique
 - 2.4.3.5 Morphologie atypique
 - 2.4.3.6 Ouverture buccale limitée
 - 2.4.3.7 Malpositions sévères
 - 2.4.3.8 Résorption radulaire importante

3^{ème} partie : Prévention des échecs endodontiques

- 3.1 Diagnostic différentiel des lésions endodontiques
 - 3.1.1 Moyens diagnostic
 - 3.1.1.1 Interrogatoire médical, motif de la consultation
 - 3.1.1.2 Examen clinique
 - 3.1.2 Lésions endo-parodontales et diagnostic différentiel (+syndromes de fêlures et fractures)
 - 3.1.2.1 Influence de l'état pathologique pulpaire sur le parodonte
 - 3.1.2.2 Influence de l'état parodontal sur la pulpe
 - 3.1.2.3 Lésion combinée endo-parodontale
 - 3.1.2.4 Diagnostic différentiel
 - 3.1.2.5 Traitement des lésions endo-parodontales
 - 3.1.2.6 Echecs et complications
 - 3.1.2.7 Syndrome de fêlure
 - 3.1.2.8 La fracture dentaire
 - 3.1.2.9 Syndrome du septum
- 3.2 La phase préendodontique
 - 3.2.1 La radiographie en endodontie (orthocentrée, règle de CLARK et WALTON)
 - 3.2.1.1 Les applications de la radiographie
 - 3.2.1.2 Les limites de la radiographie



- 3.2.1.3 Différents modèles pour différents intérêts
 - 3.2.1.3.1 La radiographie panoramique
 - 3.2.1.3.2 Le bite-wing
 - 3.2.1.3.3 La radiographie argentique
 - 3.2.1.3.4 La radiographie numérique ou radiovisiographie
- 3.2.1.4 Les principales techniques de radiographie
 - 3.2.1.4.1 Incidence orthocentrée
 - 3.2.1.4.2 Incidence excentrée : prévention des variations anatomiques
- 3.2.1.5 Causes et échecs d'interprétation
- 3.2.2 Elimination des obstacles supra-canalaires
 - 3.2.2.1 Dépose des éléments intracaméraux
 - 3.2.2.2 Dépose des ancrages radiculaires
 - 3.2.2.2.1 Tenons lisses manufacturés
 - 3.2.2.2.2 Tenons manufacturés striés en alliage métallique
 - 3.2.2.2.3 Reconstitutions coulées
 - 3.2.2.3 Démontage des couronnes prothétiques à recouvrement périphérique
 - 3.2.2.4 Dépose des éléments corono-radiculaires
 - 3.2.2.5 Dépose des ancrages fracturés entièrement intra-canalaires
- 3.2.3 Reconstitution des dents délabrées
- 3.2.4 La digue
 - 3.2.4.1 La feuille de digue
 - 3.2.4.2 Les cadres à digues
 - 3.2.4.3 Les crampons
 - 3.2.4.4 Les pinces
 - 3.2.4.5 Techniques de mise en place du champ opératoire
- 3.2.5 La cavité d'accès
 - 3.2.5.1 Objectifs
 - 3.2.5.2 Protocole opératoire
 - 3.2.5.3 Groupe incisivo-canin maxillaire
 - 3.2.5.4 Prémolaires maxillaires
 - 3.2.5.5 Première molaire maxillaire
 - 3.2.5.6 Deuxième et troisième molaires maxillaires
 - 3.2.5.7 Incisives et canines mandibulaires
 - 3.2.5.8 Première prémolaire mandibulaire
 - 3.2.5.9 Deuxième prémolaire mandibulaire
 - 3.2.5.10 Première molaire mandibulaire
 - 3.2.5.11 Deuxième et troisième molaires mandibulaires
- 3.2.6 Complications dues au non respect des principes fondamentaux
- 3.3 Alésage canalaire (obstruction, fausse route et perte de la longueur de travail)
 - 3.3.1 Détermination de la longueur de travail
 - 3.3.2 Mise en forme canalaire : importance de la conicité
 - 3.3.2.1 La courbure corono-radiculaire
 - 3.3.2.2 La courbure apicale
 - 3.3.2.3 Le diamètre du foramen apical
 - 3.3.3 Les systèmes rotatifs nickel-titane : profil constant ou variable
 - 3.3.3.1 Les instruments à conicité constante
 - 3.3.3.2 Les instruments à conicité variable
 - 3.3.4 Les contre-indications de la rotation continue
 - 3.3.5 Irrigation

- 3.3.5.1 Principes chimiques et bactériologiques
- 3.3.5.2 Echechs chimiques et bactériologiques

3.4 L'obturation canalaire

- 3.4.1 Technique de mise en place de pâte d'obturation
- 3.4.2 Technique monocône
- 3.4.3 Technique de condensation de la gutta-percha :
 - 3.4.3.1 Technique de condensation latérale à froid
 - 3.4.3.2 Le compactage thermomécanique
 - 3.4.3.3 Technique hybride :
 - 3.4.3.4 Technique de compactage vertical en vagues multiples ou technique de Schilder (1967)
 - 3.4.3.5 System B®
 - 3.4.3.6 Le Thermafil® et l'Herofil®

4^{ème} partie : Traitement des échecs endodontiques

4.1 Problèmes rencontrés au cours du traitement endodontique

- 4.1.1 En relation avec la cavité d'accès
 - 4.1.1.1 Traitement de la mauvaise dent
 - 4.1.1.2 Canal manqué, non traité
 - 4.1.1.3 Perforation supra-osseuse
 - 4.1.1.4 Fracture coronaire et/ou radiculaire
- 4.1.2 En relation avec l'instrumentation
 - 4.1.2.1 Surinstrumentation
 - 4.1.2.2 Formation de butée et épaulement
 - 4.1.2.3 Perforations sous-crestales
 - 4.1.2.4 Instruments fracturés ou objets oubliés
 - 4.1.2.5 Perte de la longueur de travail
- 4.1.3 Lors de l'obturation
 - 4.1.3.1 Surextension/sousobturation
 - 4.1.3.2 Paresthésie
 - 4.1.3.3 Fracture radiculaire
 - 4.1.3.4 Préparation du logement du tenon
- 4.1.4 Divers
 - 4.1.4.1 Problème lors de l'irrigation
 - 4.1.4.2 Emphysème tissulaire
 - 4.1.4.3 Ingestion ou aspiration d'un instrument

4.2 La réintervention : la voie canalaire

- 4.2.1 Indications et contre-indications au retraitement endodontique
 - 4.2.1.1 Efficacité et pronostic du retraitement endodontique
 - 4.2.1.2 Indications
 - 4.2.1.3 Contre-indications

4.3 La réintervention : la voie chirurgicale

- 4.3.1 Endodontie chirurgicale
 - 4.3.1.1 Indication
 - 4.3.1.2 Contre-indications

- 4.3.1.3 Efficacité et pronostic
- 4.3.1.4 Matériaux d'obturation apicale
- 4.3.1.5 La préparation apicale ultra-sonore : avantages et inconvénients
- 4.3.2 Chirurgie prothétique : résections radiculaires
 - 4.3.2.1 Indications
 - 4.3.2.2 Contre-indications
 - 4.3.2.3 Considérations endodontiques
 - 4.3.2.4 Considérations parodontales
 - 4.3.2.5 Considérations prothétiques
 - 4.3.2.6 Protocole opératoire
 - 4.3.2.7 Réussites et échecs

5^{ème} partie : CONCLUSION

Bibliographie

1^{ère} partie : Introduction

Au vu des horaires et des cadences de certains cabinets, il n'est pas rare de constater que dans notre « course contre la montre », il nous arrive d'oublier les principes fondamentaux régissant notre discipline.

Nous discuterons ici exclusivement de l'Endodontie : ses objectifs, ses indications et contre-indications, ses échecs (manque de temps entraînant une perforation, un dépassement de pâte, un fracture ou un défaut d'asepsie) et ses traitements ou plus exactement ses **retraitements** dont la plupart relèvent du domaine chirurgical.

L'ensemble de notre discipline a connu une forte évolution dans le domaine des connaissances scientifiques et cliniques et nous permet actuellement de réaliser des soins plus rigoureux et respectueux envers nos patients, mais également plus coûteux financièrement, en temps et en énergie.

Aussi, au nom d'une économie **non fondée** de temps, certains praticiens réduisent ce dernier, pourtant nécessaire au bon traitement du patient, en occultant certaines phases telles que la pose de la digue, un rinçage final à l'hypochlorite de sodium...et vont prodiguer des soins insuffisants (défaut d'asepsie et reprise d'une lésion péri-apicale) ou commettre des erreurs aux conséquences diverses :

- ingestion d'une lime par le patient nécessitant une hospitalisation ;
- écoulement d'hypochlorite de sodium au niveau des tissus péri-apicaux occasionnant des brûlures chimiques réversibles ou non ;
- perforation d'une racine nécessitant son amputation (molaire) ou son extraction (incisive, canine et prémolaire).

Sous couvert de gain pour le praticien, il résulte de ces situations une augmentation du stress, du coût (MTA®, implant), du délai de cicatrisation et a contrario, une diminution des possibilités thérapeutiques et une atteinte de la renommée pour le praticien.

L'Endodontie nécessite avant tout acte thérapeutique la prise en considération de la santé du patient, de la position de ses dents et de leur intérêt prothétique. C'est seulement à ce moment, et en accord avec lui, que le traitement pourra être conduit selon des règles simples et bien établies permettant d'éviter tout retraitement ou d'avoir recours à la chirurgie (à rétro, hémisection, amputation, extraction).

Dans le cas où un retraitement est à envisager, il faudra rester vigilant quant aux pièges d'une dépose trop agressive de couronne ou reconstitution foulée engendrant des fêlures le long de la racine. Il faut également éviter de vouloir forcer le passage d'un instrument dans le canal et ainsi de créer des fausses routes.

C'est en ce sens que nous allons aborder des situations simples (indications et contre-indications locales à l'endodontie) pour conclure sur des alternatives plus complexes (chirurgie endodontique) et offrir à tout omnipraticien un éventail de solutions face à une situation clinique déterminée.

2^{ème} partie : Généralités

2.1 Définitions

Echec :

C'est un manque de réussite ; un insuccès. Nous mettons, nous tenons quelqu'un en échec.

Prévention :

Elle se traduit par l'action de devancer :

1. ensemble des mesures prises pour prévenir un danger, un risque, un mal, pour l'empêcher de survenir.
2. ensemble des moyens médico-sociaux mis en œuvre pour empêcher l'apparition, l'aggravation ou l'extension des maladies, ou leurs conséquences à long terme.

Traitement :

Il se définit comme l'ensemble des moyens mis en œuvre pour guérir ou soulager une maladie, des symptômes. Nous prescrivons un traitement. Nous envisageons, nous mettons en œuvre un traitement.

Le traitement endodontique est une procédure qui s'applique, après diagnostic, de l'extrémité coronaire à l'extrémité apicale d'un réseau canalaire de la ou des racines d'une dent et qui consiste :

1. à éliminer et neutraliser toutes substances organiques (résidus tissulaires, bactéries, produits de l'inflammation) contenues dans le réseau canalaire. Il s'agit du débridement ou parage canalaire ;
2. à élargir homothétiquement le canal ;
3. à obturer le réseau canalaire.

Le retraitement endodontique consiste à éliminer de la dent tous les matériaux d'obturation canalaire et à refaire le nettoyage, la mise en forme et l'obturation des canaux. Le retraitement est fait lorsque le traitement initial paraît inadéquat ou a échoué, ou lorsque le réseau canalaire a été contaminé par une exposition prolongée à l'environnement intra-oral. (définition de l'American Association of Endodontics Glossary – Contemporary terminology for Endodontics, Fifth edition, 1994)

La chirurgie apicale ou chirurgie endodontique se définit par l'accès direct à l'extrémité apicale d'une dent ou racine après réclinaison d'un lambeau, trépanation osseuse, pour effectuer un curetage, la résection de l'extrémité apicale et/ou une obturation rétrograde.

2.2 Objectifs

Objectifs du traitement endodontique :

Le principal objectif du traitement endodontique est de traiter une pulpopathie irréversible et de réaliser une obturation hermétique, dense et homogène, de l'extrémité apicale à l'extrémité coronaire du réseau canalaire. Le traitement endodontique permet l'élimination et la neutralisation de substances organiques et évite la colonisation bactérienne qui pourrait être à l'origine de l'irritation des tissus péri-apicaux. Le résultat doit être stable et durable. Une fois reconstituée, la dent doit être fonctionnelle, asymptomatique et ne présenter aucun signe clinique. Le traitement endodontique vise la guérison d'une pathologie péri-apicale ou péri-radriculaire en rapport avec une dent ou racine.

Objectifs du retraitement endodontique :

Le retraitement endodontique aspire aux mêmes objectifs que le traitement endodontique initial : supprimer tout foyer infectieux potentiel ou déclaré et prévenir les récurrences par une obturation hermétique du réseau canalaire, répondant aux règles de bonnes pratiques établies pour le traitement endodontique initial. Le retraitement endodontique doit plus particulièrement viser à éliminer les microorganismes qui ont résisté au précédent traitement ou qui ont secondairement colonisé l'endodonte.

2.3 Evaluation du succès ou de l'échec endodontique

2.3.1 Evaluation clinique (1)

Tout *traitement canalaire* doit faire l'objet d'une évaluation clinique et radiographique immédiate, à 1 an, puis au-delà, périodiquement selon les situations (1).

Le succès du traitement est établi cliniquement par l'absence de tout symptômes et signe (douleur, fistulisation, tuméfaction, impotence fonctionnelle) et radiographiquement par la présence d'une image normale de l'espace desmodontal périradriculaire.

L'échec du traitement est établi lorsque persistent des symptômes et signes cliniques aboutissant à une impotence fonctionnelle de la dent et lorsque l'examen radiographique révèle :

- l'apparition, la persistance ou l'augmentation de taille d'une lésion périradriculaire ;
- la non disparition de toute lésion dans un délai de 4 ans (la seule exception concerne les images cicatricielles de lésions volumineuses avec un défaut périradriculaire résiduel qui nécessitent toutefois de poursuivre le contrôle.) ;
- des signes évolutifs de résorption radriculaire, d'hypercémentose ou de condensation osseuse.

En cas de contradiction entre l'évaluation radiographique et les signes cliniques, l'évaluation clinique prime. L'apparition ou la persistance d'une symptomatologie, quelles que soient les données radiographiques, implique de prendre sans délai une décision thérapeutique.

Si après 4 ans, une réparation périapicale complète n'est pas intervenue, le traitement est définitivement considéré comme un échec et une décision de retraitement endodontique par voie canalaire ou chirurgicale doit être prise dans l'intérêt du patient.

2.3.2 Evaluation radiologique (87)

L'analyse des clichés radiologiques rétro-alvéolaires est une étape incontournable pour le diagnostic en endodontie.

L'analyse des clichés rétro-alvéolaires suppose une connaissance des techniques radiologiques, de l'anatomie apicale, des différentes pathologies, et de leurs différents stades d'évolution (étroitement liés à l'établissement d'un diagnostic positif, étiologique et différentiel).

Le canal doit apparaître totalement obturé ; le profil de l'obturation doit reproduire le profil initial du canal ; aucun vide ne doit être observé entre l'obturation et les parois du canal ; aucune lumière canalaire ne doit être visible au-delà de l'extrémité de l'obturation.

Tableau 1 :

	Signes cliniques	Signes radiographiques
Traitement canalaire évalué comme un succès clinique	<ul style="list-style-type: none"> - pas de sensibilité à la percussion et à la palpation ; - mobilité physiologique ; - absence de fistule ; - dent fonctionnelle - pas de signes d'infection ou de tuméfaction ; - pas de signes subjectif d'inconfort ; - aucune symptomatologie. 	<ul style="list-style-type: none"> - espace desmodontal normal ou étroit (<1mm) ; - disparition d'une image préexistante de raréfaction osseuse (ou de condensation osseuse-ostéite) - lamina dura normale analogue à celle de la dent adjacente ; - pas de résorption apparente ; - obturation dense, confinée à l'espace endodontique et semblant atteindre la jonction cémento-dentinaire.
Traitement canalaire évalué comme un échec clinique	<ul style="list-style-type: none"> - persistance de symptômes ; - fistule ou tuméfaction récurrentes ; - douleur à la percussion ou à la palpation, gêne à la mastication ; - fracture dentaire non réparable ; - mobilité excessive ou destruction évolutive des tissus de soutien ; - impotence fonctionnelle de la dent ; - sinusite en rapport avec la dent traitée ; <p>Adénopathie, fièvre.</p>	<ul style="list-style-type: none"> - augmentation de la largeur de l'espace desmodontal (>2mm) ; - absence de réparation osseuse ou augmentation de taille de la raréfaction osseuse ; - absence de nouvelle lamina dura ou augmentation significative de la densité osseuse des tissus périradiculaires ; - apparition de nouvelles zones de raréfaction osseuse périradiculaire (raréfactions latérales) ; - espace canalaire visiblement non obturé ou présence de vide au sein de l'obturation ; - extrusion excessive de matériau d'obturation dans le périapex ; - signes de résorption active associés à d'autres signes pathologiques décelables radiographiquement.
Traitement canalaire évalué comme un résultat clinique incertain	<ul style="list-style-type: none"> - symptômes intermittents non reproductibles ; - sensation de tension ou impression de plénitude ; - léger inconfort à la percussion, à la palpation, et à la mastication ; - inconfort à la pression linguale ; - besoin occasionnel de médication analgésique. 	<ul style="list-style-type: none"> - augmentation de l'espace desmodontal ; - raréfaction osseuse stationnaire ou en légère régression ; - augmentation d'épaisseur de la lamina dura par rapport aux dents adjacentes ; - signes de résorption dont on ignore l'état évolutif ou non ; - densité de l'obturation avec des vides particulièrement dans le tiers apical ; - extension de l'obturation au-delà de l'apex anatomique.

Agence Nationale pour le Développement de l'Evaluation Médicale : recommandations et références dentaires 1996. Paris : ANDEM, 1996

2.3.3 Facteurs influençant à long terme le résultat des traitements endodontiques (1, 74, 97)

Un grand nombre de facteurs peuvent potentiellement influencer la réussite ou l'échec d'un traitement endodontique. Ces facteurs peuvent être rassemblés en plusieurs groupes (1) :

- facteurs préopératoires : diagnostic, sélection du cas clinique, pronostic ;
- facteurs liés au patient : âge, état général, coopération ;
- facteurs liés à l'organe dentaire et à son environnement : état parodontal, relations occlusales, anatomie de la dent et du réseau canalaire, type de dent, accès à la dent et au réseau canalaire, nature de la pathologie ;
- facteurs liés au praticien : compétence, disponibilité ;
- facteurs liés au parage canalaire : respect de la chaîne d'asepsie, abondance de l'irrigation canalaire, qualité du débridement canalaire ;
- facteurs liés à la mise en forme canalaire : mesure de la longueur de la préparation, incidents : perforation, surinstrumentation, fracture instrumentale...
- facteurs liés à l'obturation canalaire : matériaux, technique, densité, dépassement de matériau ou obturation trop courte ;
- autres facteurs opératoires : nombre de séances, médications intra-canales, prescriptions médicamenteuses ;
- facteurs liés à la reconstitution coronaire provisoire et/ou définitive (97) : herméticité du matériau, présence d'un ancrage intra-canalaire et type d'ancrage, type de reconstitution définitive, maintien de l'herméticité, rapports occlusaux, fonction ;
- facteurs temps d'observation.

Cependant, l'influence réelle d'un facteur particulier ne peut pas être déterminée de manière rigoureuse.

2.4 Indications et contre-indications au traitement endodontique

2.4.1 D'ordre général

Le rapport de l'ANDEM précise que le traitement endodontique peut être préconisé dans deux situations :

- pour le traitement des pulpopathies irréversibles (pulpithes et nécroses pulpaire et leurs complications) classées dans les catégories III et IV de la classification OMS, et ce quelle que soit la cause de l'inflammation de la pulpe ;
- sur une dent à pulpe vitale dans les conditions cliniques suivantes : pronostic pulpaire douteux avant restauration coronaire, probabilité d'exposition pulpaire au cours du traitement restaurateur, nécessité d'utiliser l'espace pulpaire pour assurer un ancrage radiculaire de la restauration, résections et hémi-séctions radiculaires.

En ce qui concerne les contre-indications, les recommandations de la conférence de consensus en thérapeutique infectieuse sur la prophylaxie de l'endocardite infectieuse - recommandations 2002 (révision de la conférence de consensus de 1992) concernent le traitement endodontique ; elles sont rappelées ci-dessous (129) :

« **Chez les patients des groupes A et B (tableau 2), l'utilisation d'antiseptiques locaux** à base de chlorhexidine sous forme d'un bain de bouche de 30 secondes qui précède le geste dentaire, et la pratique des soins bucco-dentaires en un minimum de séances sont recommandés. Si les soins nécessitent plusieurs séances, ils doivent être si possible espacés d'au moins 10 jours, si le praticien a recours à une antibioprofylaxie.

Indications de l'antibioprofylaxie par voie systémique (Tableau 3, tableau 4) :

- *Chez les patients du groupe A,*

L'utilisation de l'antibioprofylaxie selon les modalités définies ci-après est recommandée pour les actes bucco-dentaires invasifs non contre indiqués.

Certains gestes sont contre-indiqués ou formellement déconseillés : prothèses sur dents à dépulper, pose d'implants et chirurgie parodontale.

Les pulpopathies, les parodontopathies et les traumatismes nécessitent l'extraction. Les soins endodontiques chez les patients du groupe A doivent être exceptionnels. Ils ne peuvent être réalisés qu'après vérification de la vitalité de la dent par les tests adéquats, sous digue, en une seule séance, en étant sûr que la totalité de la lumière canalaire soit accessible. Ce traitement doit donc être réservé aux dents monoradiculées, et à la rigueur à la première prémolaire si les deux canaux sont accessibles. La séparation des racines est un acte à éviter autant que possible et n'est autorisé qu'en l'absence de toute atteinte parodontale.

Tableau 2 : Cardiopathies à risque d'endocardite infectieuse

Groupe A : Cardiopathies à haut risque	Groupe B : Cardiopathies à risque moins élevé
<ul style="list-style-type: none"> · Prothèses valvulaires (mécaniques, homogreffes ou bioprothèses) · Cardiopathies congénitales cyanogènes non opérées et dérivations chirurgicales (pulmonaire-systémique) · Antécédents d'endocardite infectieuse 	<ul style="list-style-type: none"> · Valvulopathies : IA, IM, RA*, · PVM* avec IM et/ou épaissement valvulaire · Bicuspidie aortique · Cardiopathies congénitales non cyanogènes sauf CIA* · Cardiomyopathie hypertrophique obstructive (avec souffle à l'auscultation)
<p>*IA : insuffisance aortique; IM : insuffisance mitrale; RA : rétrécissement aortique; PVM: prolapsus de la valve mitrale; CIA : communication inter-auriculaire (cardiopathie non à risque)</p>	

Agence Nationale pour le Développement de l'Évaluation Médicale : recommandations et références dentaires 1996. Paris : ANDEM, 1996

En dehors des groupes A et B, il y a des situations cardiaques où il n'existe pas de risque majoré de survenue d'endocardite infectieuse par rapport à la population générale. Il faut citer, entre autres les situations suivantes : communication inter-auriculaire, pace-makers (le risque d'endocardite est essentiellement lié à la pose du stimulateur qui nécessite le recours à

une antibioprofylaxie), angioplastie coronaire avec ou sans mise en place d'endoprothèse, cardiomyopathie dilatée sans insuffisance mitrale significative, rétrécissement mitral pur, régurgitation valvulaire minime uniquement détectée en échographie doppler.

Tableau 3 : Schéma des indications de l'antibioprofylaxie de l'endocardite infectieuse chez les patients ayant un geste bucco-dentaire, en fonction du groupe de cardiopathie à risque

	Antibioprofylaxie	
	Groupe A Cardiopathie à haut risque d'endocardite infectieuse	Groupe B Cardiopathie à risque moins élevé d'endocardite infectieuse
Geste bucco-dentaire à risque	recommandée	<i>optionnelle</i>
Geste bucco-dentaire non à risque	non recommandée	

Agence Nationale pour le Développement de l'Evaluation Médicale : recommandations et références dentaires 1996. Paris : ANDEM, 1996

Les indications en fonction des différents types de gestes sont détaillées dans le tableau 4.

Tableau 4 : Indications d'antibioprophylaxie de l'endocardite infectieuse concernant les gestes de la sphère bucco-dentaire en fonction du groupe de cardiopathie à risque :

4-1 Actes bucco-dentaires contre-indiqués (cardiopathies groupes A et B)		
<p>Anesthésie locale intraligamentaire Soins endodontiques : · Traitement des dents à pulpe non vivante, y compris la reprise de traitement canalaire Actes chirurgicaux : · Amputation radiculaire · Transplantation/Réimplantation · Chirurgie périapicale · Chirurgie parodontale · Chirurgie implantaire · Mise en place de matériaux de comblement Orthopédie dento-faciale : · Chirurgie préorthodontique des dents incluses ou enclavées</p>		
4-2 Actes bucco-dentaires invasifs	Antibioprophylaxie	
<p>Mise en place d'une digue Soins parodontaux non chirurgicaux : · Détartrage avec et sans surfaçage · Sondage Soins endodontiques : · Traitement des dents à pulpe vivante* Soins prothétiques à risque de saignement Actes chirurgicaux : · Avulsions dentaires : - Dent saine - Alvéolectomie - Séparation des racines** - Dent incluse ou en désinclusion - Germectomie · Freinectomie · Biopsies des glandes salivaires accessoires · Chirurgie osseuse Orthopédie dento-faciale Mise en place de bagues</p>	<p>o <u>Groupe A</u> Recommandée</p>	<p><u>Groupe B</u> Optionnelle</p>
4-3 Actes bucco-dentaires non invasifs (sans risque de saignement important)	Antibioprophylaxie	
<p>Actes de prévention : · Application de fluor · Scellement de sillons Soins conservateurs (restauration coronaire) Soins prothétiques non sanglants : · Prise d'empreinte Ablation post-opératoire de sutures Pose de prothèses amovibles orthodontiques Pose ou ajustement d'appareils orthodontiques Prise de radiographie dentaire Anesthésie locale non intraligamentaire</p>	Non recommandée	
4-4 En cas d'infection	Antibioprophylaxie non adaptée, Antibiothérapie curative nécessaire	

Agence Nationale pour le Développement de l'Évaluation Médicale : recommandations et références dentaires 1996. Paris : ANDEM, 1996

Recommandations établies par accord professionnel

* Les soins endodontiques chez les patients du groupe A doivent être exceptionnels. Ils ne peuvent être réalisés qu'après vérification de la vitalité de la dent par les tests adéquats, sous digue, en une seule séance, en étant sûr que la totalité de la lumière canalaire soit accessible. Ce traitement doit donc être réservé aux dents monoradiculées, et à la rigueur à la première prémolaire si les deux canaux sont accessibles.

** La séparation des racines est un acte à éviter autant que possible et n'est autorisé qu'en l'absence de toute atteinte parodontale.

**- Chez les patients du Groupe B,
L'antibioprophylaxie est optionnelle.**

Le choix de sa réalisation est laissé au jugement des cliniciens en charge du patient, en tenant compte en particulier de la nature de l'acte réalisé et de l'état du patient. Des facteurs orientant ce choix sont listés dans le Tableau 4. Quel que soit le choix retenu, il doit s'accompagner d'une **information préalable du patient** et de son **adhésion** à la stratégie proposée. Il doit figurer sur **un carnet de suivi** remis à chaque patient. Ce dernier doit en effet savoir qu'en cas de fièvre ou de symptômes, en particulier dans le mois suivant le geste dentaire, il doit consulter un médecin le plus rapidement possible, avant toute prise médicamenteuse, et l'informer de la réalisation du geste dentaire afin que les hémocultures puissent être réalisées le cas échéant avant toute antibiothérapie. Il s'agit là d'une démarche **d'éducation** du patient au même titre que les conseils d'hygiène générale et en particulier bucco dentaire qui lui sont prodigués.

Les traitements radiculaires peuvent être entrepris à trois conditions : s'ils sont réalisés sous champ opératoire étanche (digue), si la totalité de l'endodonte est aisément accessible, et s'ils sont réalisés en une seule séance. Si ces trois conditions ne sont pas remplies, l'extraction est recommandée. La pose d'implants, la chirurgie parodontale et certains autres gestes (tableau 4) sont contre indiqués.

**- Pour les autres situations cardiaques,
L'antibioprophylaxie n'est pas recommandée.**

2.4.2 D'ordre physiologique

Chez le patient âgé, sur le plan général, l'âge ne contre-indique pas le traitement endocanalaire. Toutefois, nous aurons une guérison moins rapide que chez le jeune et une résistance à l'infection diminuée. De plus, ces patients âgés présentent souvent des pathologies générales qui, si elles passent inaperçues ou sont méconnues, mettent leur santé ou leur vie en danger. Il est donc nécessaire de faire très attention lors du questionnaire médical.

Sur le plan local, c'est-à-dire au niveau de la dent, il se produit chez les personnes âgées une calcification des canaux et de la chambre pulpaire qui peut gêner, voir empêcher la pénétration et l'alésage des canaux. Dans ce cas, si la dent présente une pathologie périapicale, le recours est l'abord par voie chirurgicale afin de réaliser un curetage périapical ou l'avulsion. Cependant cette intervention n'est pas sans risque et oriente souvent le praticien vers l'extraction.

Chez la femme enceinte, il est souhaitable de temporiser le traitement afin de le réaliser au second trimestre de grossesse.

En cas d'urgence, durant le 1^{er} trimestre, il est recommandé que le dentiste nettoie les caries et pose un pansement oxyde de zinc-eugénol en attendant le 2^e trimestre.

Il n'y a pas de contre-indication particulière pour un traitement endodontique durant le 3^e trimestre, excepté pour le confort de la patiente.

2.4.3 Contre-indications locales

Elles peuvent être classées selon qu'elles sont absolues ou relatives.

En ce qui concerne les contre-indications **absolues**, nous distinguons :

2.4.3.1 Dent non restaurable (intérêt prothétique, position, fonction)

Il apparaît comme évident que la conservation d'une dent n'a de sens que si celle-ci redevient fonctionnelle après traitement endodontique et prothétique et, dans le cas des dents antérieures, esthétiquement acceptable. Une dent trop délabrée pour être efficacement restaurée relève de l'avulsion, et non de l'endodontie.

2.4.3.2 Fracture corono-radiculaire (verticale, angulaire)

Selon la situation de la ligne de fracture nous serons amenés à envisager différentes solutions :

- le trait de fracture est supra-gingival : l'élément coronaire mobile sera alors avulsé et le contour de la dent sera redéfini avant toute reconstruction temporaire ou définitive ;
- le trait de fracture est sous-gingival :

Si le sillon ne descend que peu profondément sous la gencive, une gingivectomie ou une gingivoplastie sera réalisée si l'état dentaire et parodontal le permettent ;

Si le trait de fracture descend profondément le long de la racine, il faudra extraire l'élément dentaire et envisager, avec l'accord du patient, un plan de traitement permettant de combler cet espace.

2.4.3.3 Parodontolyse sévère

Le traitement endodontique sera également sans objet ni fondement si la dent à traiter ne dispose plus de suffisamment d'os pour la maintenir sur l'arcade dans des conditions satisfaisantes du point de vue fonctionnel.

Si la parodontolyse est sévère, elle est généralement irrémédiable et la dent est condamnée (cf 4.3.2.4. : « considérations parodontales »).

Par contre-indications **relatives**, nous entendons les contre-indications non-systématiques, pouvant varier en fonction du cas envisagé. Ceux sont les plus nombreuses, mais nous ne pouvons énoncer de règles fixes à leur sujet, chaque cas étant particulier. De même, pour un cas donné, la décision thérapeutique, conservation ou avulsion, pourra différer selon le praticien, ses compétences, son habileté.

2.4.3.4 Etat psychologique

Pour la plupart des patients, la conservation de la dent malade est de beaucoup préférable à l'extraction, et c'est le but vers lequel tendent tous nos efforts. Toutefois, il est des cas où nous pouvons nous interroger sur l'opportunité de cette conservation. Chez les patients présentant une hygiène bucco-dentaire déplorable, dont la plupart des dents sont dans un état dramatique, et qui ne voient, ni ne comprennent la nécessité des efforts mis en œuvre pour sauver une ou plusieurs dents, il est légitime d'envisager l'avulsion et la réalisation d'une prothèse adjointe, plutôt qu'un traitement endodontique long et difficile et des prothèses conjointes sophistiquées.

2.4.3.5 Morphologie atypique

Par exemple, dans le cas de racines trop courtes, ces dents sont inutilisables en prothèse conjointe : ces racines ne doivent pas être traitées, la récession parodontale inévitable avec le temps interdisant un pronostic favorable.

A contrario, en prothèse adjointe, nous pourrions les conserver en les traitant endodontiquement, ce qui évitera un effondrement de la crête osseuse dû à la résorption de la crête alvéolaire après une extraction.

La dens in dente est un cas particulier

Lors du développement embryonnaire, les feuilletts embryonnaires vont s'invaginer et créer une dent dans la dent comprenant de multiples voies de communications entre les deux pulpes ainsi formées. Le nettoyage très délicat et aléatoire de ce type de dent pose une contre-indication au traitement endodontique.

2.4.3.6 Ouverture buccale limitée

En l'absence de tout trismus, certains patients présentent une ouverture buccale réduite et de ce fait, il peut être difficile, voire impossible, de réaliser un traitement endodontique correct au niveau des dents postérieures.

La faible ouverture buccale associée à la difficulté de traitement des dents postérieures pluriradiculées peut ainsi poser une contre-indication au traitement endodontique.

2.4.3.7 Malpositions sévères

Souvent, bien qu'une dent puisse être traitée endodontiquement, il ne va de soi que sa conservation aille de pair avec le plan de traitement le plus adapté à la situation du patient : dent extrusée, malposition, interférence occlusale, gêne à l'insertion de la prothèse amovible.... Il convient alors d'en informer ce dernier qui, après consentement éclairé, sera plus à même d'accepter de faire « le deuil de sa dent » dans son propre intérêt.

2.4.3.8 Résorption radiculaire importante

La résorption dentaire est un phénomène physiologique. Lorsqu'il concerne les racines des dents lactéales, nous parlons alors de rhizalyse. Mais il est pathologique lorsqu'il intéresse les dents permanentes. Il existe deux sortes de résorptions : interne et externe.

La résorption externe relève de la pathologie du parodonte. Les étiologies de la résorption sont variées :

- les affections parodontales ;
- les forces excessives appliquées sur la dent (orthodontie) ;
- les traumatismes, principalement sur les dents antérieures ;
- les granulomes ou tumeurs adjacentes à la dent ;
- la pression exercée par une dent incluse.

La résorption externe peut altérer l'espace canalaire en « perforant » la racine ou en détruisant la constriction apicale naturelle du canal.

Pour la résorption interne, dans tous les cas, il y a formation au niveau de la pulpe d'un tissu de granulation appelé granulome interne. Son étiologie est double :

- traumatismes des dents antérieures ;
- inflammation chronique de la pulpe ;

Dans le cas de la résorption interne, l'extirpation complète de la pulpe est nécessaire pour arrêter le processus de résorption. Le débridement chimique et mécanique est compliqué au niveau des zones de résorption. L'obturation de choix se portera sur les techniques de condensation de la gutta-percha à chaud bien plus apte à épouser les parois du canal.

Il existe cependant un cas particulier : la résorption **idiopathique** dont l'origine est inconnue et qui peut se manifester de façon externe ou interne.

Ainsi, en règle générale, nous pouvons dire que, lors de résorption interne ou externe, le traitement endodontique est indiqué si la résorption en est à son stade initial, et des contrôles périodiques seront effectués afin d'en évaluer l'évolution.

En cas de résorption très extensive, le traitement endodontique est le plus souvent voué à l'échec, et contre-indiqué.

*3^{ème} partie : Prévention des échecs
endodontiques*

La décision d'effectuer un traitement endodontique nécessite :

1. l'élaboration d'un diagnostic ;
2. la prise en considération de l'état général et de l'âge du patient ;
3. la prise en considération de l'avenir fonctionnel de la dent une fois traitée ;
4. l'intégration de l'acte thérapeutique dans un plan de traitement odontologique global.

3.1 Diagnostic différentiel des lésions endodontiques

3.1.1 Moyens diagnostic (76)

Le diagnostic est la phase initiale de tout traitement endodontique. Il a pour but de poser l'indication ou la contre-indication du traitement canalaire. Il regroupe de nombreux critères :

- les symptômes décrits par le patient ;
- les tests cliniques ;
- l'examen radiographique.

Il doit aussi prendre en considération l'histoire médicale et dentaire du patient.

La pathologie endodontique trouve son origine dans quatre types d'agression :

- Caries
- Chaleur (dégagée par les instruments rotatifs)
- Composés chimiques (de certaines restaurations)
- Traumatismes (aigus ou chroniques)

3.1.1.1 Interrogatoire médical, motif de la consultation (76, 127)

La connaissance de l'état de santé général du patient est un facteur déterminant dans la pose d'indication d'un traitement canalaire et nécessite toute l'attention du praticien.

Souvent négligé par le praticien, dont l'élément principal de prise de décision reste souvent, à tort, la radiographie, l'interrogatoire est le meilleur élément de départ pour établir un diagnostic. Des questions simples et courtes permettent d'orienter la recherche de la cause de la douleur.

En endodontie, les questions les plus importantes et les plus utiles sont celles pourtant sur la douleur : spontanée ou provoquée, les facteurs déclenchants (chaleur, froid, occlusion...), sa durée (persistante ou cède rapidement), sa localisation, et sa nature (irradiante, lourde, pulsatile).

Un questionnaire bien réalisé donne une idée assez précise du diagnostic. Des tests adaptés seront ensuite réalisés pour l'affiner, définir si la douleur est bien d'origine endodontique et déterminer la dent causale, afin d'en réaliser le traitement.

Pulpe normale :

Elle est considérée cliniquement normale lorsqu'elle ne présente aucune douleur spontanée ou provoquée et que sa vitalité peut être mise en évidence par des tests au chaud et au froid suscitant une réponse brève dans le temps et d'intensité modérée.

Pulpe hyperhémique :

La pulpe est considérée cliniquement comme hyperhémique lorsqu'elle réagit par des douleurs provoquées, dues au contact d'un agent irritant (froid, sucre, acide). Elles sont caractérisées par leur brièveté et leur faible amplitude. Le plus souvent ces sensations douloureuses sont associées au froid.

Dans cette situation, il faut, la plupart du temps, rechercher et traiter une carie ou une reprise de carie sous une restauration défectueuse.

Pulpite :

A ce stade les douleurs sont généralement spontanées ou provoquées par un stimulus chaud. Elles sont aussi caractérisées par leur longue durée, leur intensité élevée et leur irradiation. Ces douleurs sont typiques des consultations d'urgence.

Nécrose :

L'état de nécrose est synonyme de mort pulpaire. Ce stade est caractérisé par une absence de symptômes et de réponses aux différents tests de vitalité. Il peut ou non être associé à la présence de lésions d'origine endodontique.

C'est une indication de traitement canalaire.

Lésion d'origine endodontique :

Elle correspond à la présence d'une lésion radioclaire (noire sur le film) que l'on observe sur la radiographie au niveau apical ou péri-radicaire d'une dent nécrosée. Ce stade est typiquement asymptomatique et découvert de façon fortuite à la radiographie. Il peut à tout moment évoluer vers une phase aiguë telle l'abcès apical aigu.

C'est également une indication de traitement canalaire.

Abcès apical aigu (A.A.A.) :

C'est une symptomatologie aiguë accompagnée de douleurs constantes avec ou sans gonflement des tissus péri-radicaux ou faciaux. On retrouve de façon constante une exacerbation des symptômes douloureux à la percussion et à la mastication.

Ce stade peut dériver de l'évolution rapide d'une pulpite ou du passage en phase aiguë d'une lésion d'origine endodontique jusque là dormante (abcès récurrent ou phénix).

L'A.A.A. nécessite un traitement d'urgence visant à établir un drainage tant par voie intracanaire que par incision.

3.1.1.2 Examen clinique (68, 76, 127)

Les tests prennent place après l'interrogatoire du patient, l'observation clinique et la radiographie. Il existe neuf tests courants et faciles à appliquer.

De cet éventail, nous réalisons un choix judicieux, basé essentiellement sur les doléances du patient et l'image radiographique.

Toutefois, la réplification des symptômes rapportés par le patient représente le meilleur moyen de confirmer le diagnostic.

La palpation :

Elle est exobuccale et intra-orale.

L'examen exobuccal recherchera par visualisation et palpation bilatérale et simultanée dans les régions sous-mandibulaire et cervicales, les signes d'une infection dentaire : une asymétrie faciale, une tuméfaction, une fistule cutanée (fig. 1_1 à 1_3), des ganglions volumineux et douloureux, une limitation d'ouverture buccale, une gêne à la déglutition.

L'examen intra-oral est mené avec l'index que l'on promène dans le vestibule, le long des procès alvéolaires à la recherche d'un point douloureux. Une zone douloureuse laisse suspecter la présence d'une lésion ou d'un apex extracortical. Il est également important de palper la face antérieure du sinus maxillaire : si la palpation est douloureuse à ce niveau, dans le diagnostic différentiel, une sinusite maxillaire est envisagée.



Fig.1_1 examen clinique révélant un nodule de 1,5 cm de diamètre du côté gauche du menton.

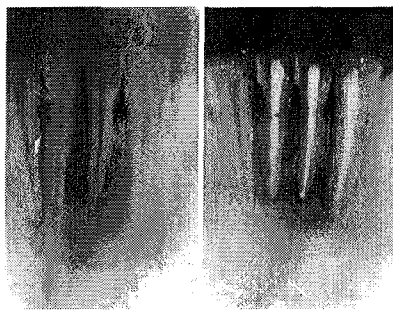


Fig.1_2 radiographie révélant une lésion périapicale de 3 cm sur 3, englobant 31, 32, 41 et 42.




Fig.1_3 traitement par drainage cutané sans chirurgie apicale.

D'après MITTAL N. et GUPTA P. Management of extra oral sinus case : a clinical dilemma. J Endod, 2004 ; 30(7) : 541-547.

Examen parodontal :

Le sondage sulculaire ainsi que l'analyse de la mobilité de la dent suspectée ont pour but de différencier l'atteinte purement parodontale de celle d'origine endodontique. Le sondage parodontal doit être systématique avant tout traitement endodontique. L'analyse parodontale permet d'évaluer la valeur extrinsèque de la dent.

Percussion :

Avec le manche d'un miroir, une percussion légère est effectuée verticalement et horizontalement sur les dents afin de déterminer l'existence éventuelle d'une inflammation desmodontale.

Il faut commencer à distance du secteur concerné sur une dent saine afin de donner au patient une base de comparaison entre une réponse normale et celle qui signe une inflammation desmodontale.

Associé à la palpation des apex, la présence d'un choc en retour au niveau du doigt indique l'absence de corticale vestibulaire.

Outre la douleur que peut engendrer une inflammation périapicale, la présence d'un bruit sourd très particulier est recherchée pour diagnostiquer une ankylose de la dent.

La percussion n'est pas un élément révélateur de la santé pulpaire mais de la santé desmodontale.

Test électrique :

Il est réalisé à l'aide de « pulp tester » électrique (Vitality Scanner®, Analytic Endodontics) qui envoie un courant électrique d'intensité croissante.

Il doit être réalisé sur des dents isolées de la salive, dans la région la plus proche de la pulpe, c'est à dire en général au niveau du tiers cervical de la couronne et en commençant par une dent saine afin d'établir une référence.

Il est demandé au patient de se manifester dès qu'il ressent un fourmillement. Intrinsèquement la valeur indiquée sur l'écran est peu intéressante, sauf quand elle est maximale et que le patient ne ressent aucune douleur, auquel cas la dent peut être nécrosée. Cette valeur est comparée soit à celle de son homologue dans le cadre d'un diagnostic, soit dans le temps. Une augmentation importante dans le temps doit faire penser à une pulpe en voie de nécrose.

Il est très utile en traumatologie pour le suivi à moyen et à long terme de la vitalité pulpaire.

Test au froid :

Un jet réfrigérant sur une boulette de coton qui sera appliquée dans la région cervicale est bien plus fiable et efficace que l'utilisation d'un fragment de glaçon qui peut fondre et couler sur la gencive et/ou les dents voisines.

Il faut, comme pour les autres tests, commencer par une dent saine et faire en sorte de ne pas toucher la gencive et les dents collatérales.

Nous noterons si la douleur est immédiate, et surtout, si elle persiste longtemps après le retrait du froid.

Test au chaud :

Un bâtonnet de gutta-percha pour les dents antérieures et un morceau de cône de gutta monté à l'extrémité d'une spatule à bouche pour les dents postérieures, sont portés au-dessus d'une flamme jusqu'à ce que la gutta fume. La gutta sera appliquée au niveau cervical de la dent à tester.

Celle-ci sera préalablement vaselinée afin d'éviter l'adhésion du matériau pouvant léser la pulpe.

Facile à mettre en œuvre ce test n'est pas toujours très fiable.

Une autre technique consiste à isoler la dent à tester par pose d'un champ opératoire. Une poche est créée en soulevant les bords du champ, et de l'eau chaude est alors déposée sur la dent avec une seringue. Lorsque la réponse est positive, elle survient en général très rapidement. Il est important de prévoir de l'eau froide pour calmer aussitôt la douleur. Ce test plus fastidieux à mettre en œuvre est d'une grande fiabilité.

Test de la cavité ou test de sensibilité au fraisage :

Il est essentiellement utilisé pour déterminer si une pulpe est vitale ou non lorsqu'un doute subsiste après l'application des autres tests (électrique, chaud, froid) ou lorsque ces tests ne sont pas réalisables (présence d'une couronne). Ce test est effectué sans anesthésie. Avec une fraise boule de petit calibre, un pertuis est créé sur la face occlusale.

Si la dent est nécrosée, la fraise peut être amenée jusque dans la chambre pulpaire sans susciter la moindre réaction.

Test du mordu :

Dans la majorité des situations, il s'agit de dupliquer les douleurs aiguës et localisées qui surviennent lors de la mastication.

Nous faisons mordre le patient, cuspide par cuspide, sur un coton-tige mouillé ou un enfonce couronne afin d'analyser de façon précise les effets de la pression.

Si une fêlure existe, le patient signal instantanément la dent causale : une douleur vive est en générale ressentie à l'ouverture de la bouche dès que la pression est relâchée (pincement du nerf par les deux berges qui se rapprochent).

Le Tooth Slooth® est un instrument plastique spécialement dessiné pour le test de morsure qui permet de tester la dent, cuspside par cuspside. A ce titre, il offre une meilleure fiabilité.

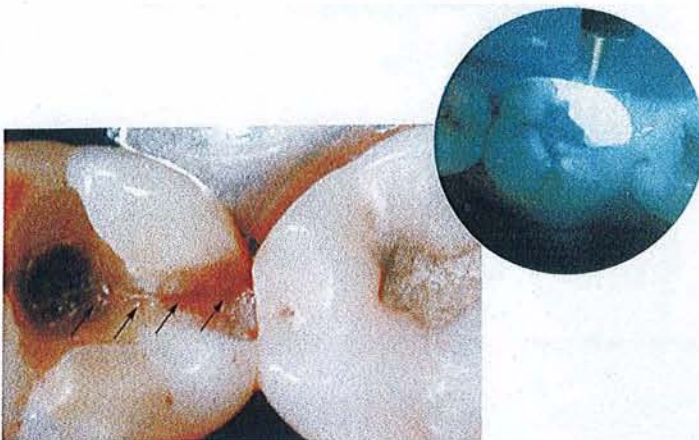
Test du cône de gutta :

Chaque fois qu'une fistule est présente, il faut y introduire systématiquement un cône de gutta (désinfecter à l'hypochlorite de sodium) afin de suivre le trajet fistuleux jusqu'à la dent causale. Il permet de matérialiser l'origine d'un trajet fistulaire à la radiographie. En effet, il n'est pas rare de noter un décalage entre l'oestium fistulaire et la dent causale.

Cette manœuvre ne nécessite pas d'anesthésie.

Transillumination :

Une fibre optique, ou à défaut une lampe à polymériser, est placée perpendiculairement à la dent examinée. La présence de fêlures ou de caries proximales est recherchée par transillumination.



Syndrome de la dent fissurée mimant une parodontite apicale (la dent est douloureuse à la pression et la réponse aux tests de vitalité est négative).

a) la dépose de l'amalgame permet d'évaluer la pénétration de la fêlure en direction pulpaire.

Dans le cas présent la pulpe était encore vitale, une reconstitution adhésive a été réalisée.

b) le test de transillumination isole le fragment fracturé.

Figure 2 : d'après LASFARGUES J.J. Le diagnostic clinique des parodontites apicales. Réal. Clin, 2001 ; 12(2) ; 149-162.

J.J. LASFARGUES (68) résume l'ensemble de la démarche diagnostique selon le schéma suivant :

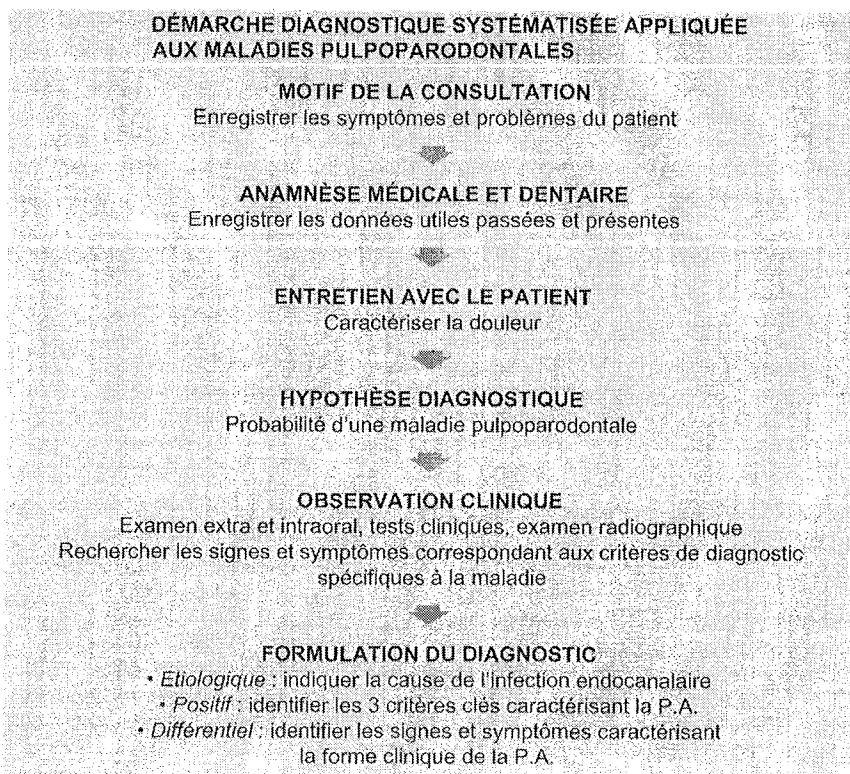


Figure 3 : LASFARGUES J.J. : Le diagnostic clinique des parodontites apicales. Réal. Clin, 2001 ; 12(2) ; 149-162.

Tableau des tests et leurs indications cliniques :

Condition	Pulpe normale	Pulpe hyperhémée	Pulpite	Nécrose et gangrène	Lésion d'origine endodontique	Abcès apical aigu	Syndrome fêlure
Tests palpation				*	*	*	
Examen parodontal		*	*	*	*	*	*
Percussion				*	*	*	
Test électrique				*	*		
Test froid	*	*	*				
Test chaud	*	*	*	*			
Trépanation exploratrice			*	*	*		
Test morsure							*

N.B. : tous les tests ont leurs limites. Il ne faut donc pas baser son diagnostic sur le résultat d'un seul test. Ainsi, les tests au chaud, au froid et même le test électrique peuvent présenter de fausses réponses positives ou de fausses réponses négatives.

MACHTOU : Guide Clinique d'Endodontie CDP, 1993

3.1.2 Lésions endo-parodontales et diagnostic différentiel (+syndromes de fêlures et fractures) (3, 16, 68, 69, 96)

La pathologie parodontale partage certaines analogies avec la pathologie endodontique. Ainsi un abcès parodontal peut être pris pour un abcès endodontique et entraîner un traitement endodontique inutile.

Le diagnostic différentiel est posé de façon très simple, en déterminant si la dent est vitale ou non. En cas de réponse normale des tests, il faut instaurer une thérapeutique parodontale à base de curetage et d'antibiothérapie.

Au cours de cette évaluation, le praticien doit au niveau de chaque dent suspecte, rechercher et analyser les signes directs et indirects qui traduisent l'existence d'une voie de contamination bactérienne de l'endodonte vers le parodonte (fig. 4).

Fig. 4 : Schématisation des différentes voies de contamination bactérienne pulpo-parodontales : pénétration transcanaliculaire due aux microcraquelures et fêlures (1).

Exposition pulpaire par fracture (2).

Exposition des canalicules dentinaires cervicaux due à la disparition de la barrière cutanéomuqueuse et cémentaire, d'origine pathologique ou iatrogénique (surfaçage radiculaire) (3).

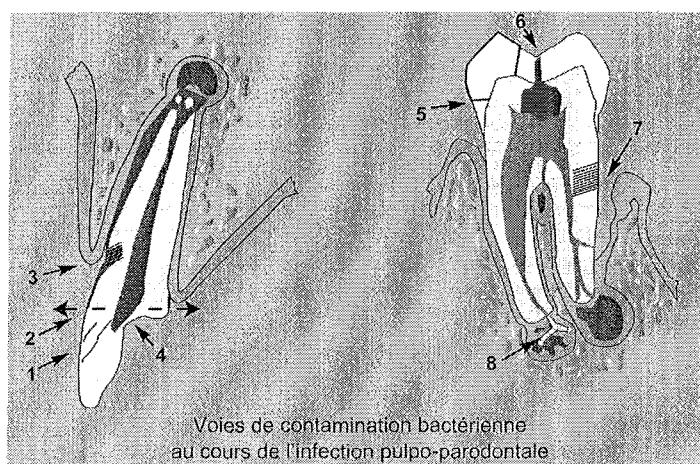
Abrasions, attritions, érosions (4).

Micro-infiltrations bactériennes sous les restaurations non étanches (5).

Caries (6).

Maladie parodontale (défauts en continuité avec les canalicules radiculaires, les canaux latéraux et apicaux) (7).

Infection par anachorèse, bactériémie sanguine d'origine systémique et iatrogénique (8).



LASFARGUES J.J. Le diagnostic clinique des parodontites apicales. Réal. Clin, 2001 ; 12(2) ; 149-162.

3.1.2.1 Influence de l'état pathologique pulpaire sur le parodonte

Pulpe vivante :

L'inflammation pulpaire peut passer par le foramen, les canaux accessoires mais a peu d'effet sur le parodonte. Se sont des effets réversibles.

Nécrose pulpaire :

Un développement bactérien se fait au sein du tissu pulpaire et les produits bactériens atteignent le parodonte par différentes voies de communications (foramen, canaux accessoires, canaux secondaires) provoquant une résorption osseuse alvéolaire.

Cette lésion peut évoluer de manière chronique et donner lieu à la formation de kyste ou granulome ou, dans le cas d'une lésion aiguë (abcès périapical), le drainage se fera par une fistule dans le desmodonte et le sulcus qui aboutit parfois à une cellulite.

Lorsque la lésion évolue à bas bruit, elle peut être confondue avec une lésion d'origine parodontale.

3.1.2.2 Influence de l'état parodontal sur la pulpe (69, 96)

Dans les canaux radiculaires de dents indemnes de caries mais affectées de parodontite, la flore bactérienne présente une forte analogie avec la flore des poches parodontales.

Ces dernières peuvent provoquer une symptomatologie pulpaire selon différents critères :

- La plaque bactérienne : les produits bactériens vont longer la racine jusqu'au foramen apical et engendrer une inflammation du tissu pulpaire.
- Une mobilité dentaire excessive : le défaut de vascularisation survenant ainsi pouvant être à l'origine d'altérations dégénératives du tissu pulpaire. (96)
- Le surfaçage radiculaire : un surfaçage manuel trop appuyé au niveau radiculaire aura pour effet de supprimer le tartre sous-gingival et une partie du cément fragilisé par les substances bactériennes, mettant en relation directe l'endodonte avec la plaque (infiltration tubulaire) pouvant être à l'origine de récidives.

Bien qu'efficaces ces techniques engendrent des suites opératoires désagréables pour le patient par hypersensibilité dentinaire dûe à l'ouverture des tubulis et permettant la fixation de substances toxiques sur les récepteurs nerveux pulpaire.

De ce constat est né le concept de traitement chimique de la maladie parodontale par utilisation de tétracyclines, de chlorexidine et d'antiseptiques laissés au sein de la poche parodontale (endogain®, Strauman).

3.1.2.3 Lésion combinée endo-parodontale (68)

Elles peuvent se former selon différentes configurations : (schéma fig. 4)

- la lésion osseuse apicale chronique peut s'agrandir pour donner une lésion osseuse parodontale ;
- la poche infra-osseuse évolue vers l'apex de la dent et entraîne une nécrose pulpaire à rétro ;
- la poche infra-osseuse rejoint une lésion apicale préexistante : lésion endo-parodontale vraie.

3.1.2.4 Diagnostic différentiel

Le diagnostic différentiel est essentiel à la décision thérapeutique et se base sur la synthèse de 4 examens :

- le sondage parodontal ;
- la radiographie préopératoire ;
- les tests de vitalité (chaud, froid, électrique) ;
- l'examen clinique (inflammation gingivale, saignement,...).

Le sondage permet de mettre en évidence :

- la perte d'attache et les défauts osseux (forme, morphologie) ;
- les fistules desmodontales : un défaut localisé en un point autour de la dent doit nous orienter vers une origine endodontique ;
- des anomalies embryologiques de l'émail : perle ou coulée d'émail empêchant une attache conjonctive et uniquement épithélialisée ;
- les fractures et les fêlures radiculaires (cf 3.1.2.7 et 3.1.2.8).

La radiographie permet de visualiser la morphologie de la poche.

Le plus souvent une image apicale est liée à : une complication de carie, un défaut de traitement endodontique, un traumatisme avec rupture du paquet vasculonerveux apical, ou un traumatisme occlusal (bruxisme, dent ectopique).

Révélatrice dans ce domaine, elle manifeste une étiologie endodontique mais se trouve insuffisante quant aux fractures (tenon dans une racine fine).

Les tests de vitalité permettent d'observer la réponse pulpaire à un stimulus. En l'absence de réponse nous envisagerons une nécrose pulpaire et la nécessité d'un traitement endodontique. Le test de trépanation reste le test le plus fiable quant à la vitalité pulpaire mais est également un test légèrement délabrant quand la réponse est positive.

L'examen clinique parodontal joue un rôle primordial dans le choix des tests à effectuer et des dents à examiner.

ELEMENTS DU DIAGNOSTIC DIFFERENTIEL DES LESIONS PULPAIRES, PARODONTALES ET COMBINEES ENDOPARODONTALES			
CRITERES DIAGNOSTIQUES	LESION D'ORIGINE ENDODONTIQUE	LESION D'ORIGINE PARODONTALE	LESION COMBINEE ENDO-PARODONTALE
Tests de sensibilité pulpaire	Réponse négative	Réponse positive (sauf dent dépulpée)	Réponse négative
Sondage parodontal	Négatif ou défaut étroit et profond en cas de fistule d'origine endodontique	Défaut marginal et large	Défaut large et profond
Statut clinique de la dent	Caries/trauma/restaurations Absence d'étanchéité	Caries et restaurations, absentes ou inadaptée	Passé dentaire variable Lésions anciennes
Contexte parodontal général	Absence de maladie parodontale	Parodonte malade : alvéolyse généralisée, multiples défauts intraosseux	Parodonte en général malade Défauts intraosseux localisés
Tests bactériologiques	Absence de spirochètes ou quantité < 10 %	Taux de spirochètes > 30%	Taux de spirochètes > 30%
Réponse aux thérapeutiques	Guérison avec le seul traitement endodontique	Guérison avec le seul traitement parodontal	Guérison avec traitement combiné ou absence de guérison

Figure 5 : LASFARGUES J.J. : Le diagnostic clinique des parodontites apicales. Réal. Clin, 2001 ; 12(2) ; 149-162.

3.1.2.5 Traitement des lésions endo-parodontales

Traitement des lésions d'origine endodontique :

Le traitement endodontique permet une bonne cicatrisation des tissus périapicaux et se trouve généralement suffisant. C'est le suivi à long terme du patient qui va permettre d'établir si une autre intervention doit avoir lieu (surfaçage, chirurgie rétrograde,...)

Traitement des lésions d'origine parodontale :

Le traitement se réalise à l'aide de curette passée le long de la racine en retirant le tartre dans sa totalité, la racine doit être lisse en fin de traitement.

Lorsque le traitement est conduit dans de bonnes conditions, il permet une stabilisation voire d'obtenir une guérison de la maladie parodontale.

Traitement des lésions endo-parodontales vraies ou lésions combinées :

Dans cette situation, il est nécessaire de se rappeler que la pulpe est nécrosée et que la perte d'attache descend jusqu'à l'apex ou un canal latéral.

A ce moment nous comprenons mieux pourquoi, avant tout traitement parodontal, le traitement endodontique est réalisé donnant les meilleures chances de cicatrisation aux tissus périapicaux. Le surfaçage ou curetage se fera après cicatrisation totale des tissus, soit environ au bout de 2 mois.

3.1.2.6 Echecs et complications

Le traitement endodontique :

Les échecs sont principalement liés à un manque de respect des objectifs du traitement endodontique (cf 1^{ère} partie définition) ou la persistance de germes sur la racine impliquant la réalisation d'une chirurgie apicale (défaut d'asepsie lors du traitement initial : absence de digue, irrigation insuffisante...).

Les complications peuvent se manifester de différentes manières :

- traitement inadéquat aboutissant à la formation de faux canaux ;
- présence de corps étrangers dans la région périapicale empêchant la cicatrisation complète des tissus : cône de gutta (surextension), fracture d'instruments en Ni-Ti ;
- fragilisation de la dent : sensibilité de la dent à la pression diminuée, reconstitution inadéquate.

Le traitement parodontal :

La cicatrisation des tissus après lésion parodontale est plus aléatoire. Il faut estimer la morphologie du défaut osseux (nombre de parois osseuses restantes, morphologie des racines).

Les complications :

- Apparition de sensibilités dentinaires ;
- Création de réservoirs bactériens par ouverture des tubulis dentinaires ;
- Fragilisation des racines par surfaçages répétés ;
- Section du paquet vasculo-nerveux par surfaçage apical et agressif.

Toute poche résiduelle sera traitée par chirurgie, le surfaçage restant un traitement initial ne devant pas être reconduit.

3.1.2.7 Syndrome de fêlure

Les symptômes reportés par le patient sont ceux de douleur au chaud, au froid et à la mastication lorsque la dent est vivante ; alors que si un traitement a déjà été réalisé, le patient se plaint uniquement de douleurs lors du contact occlusal. Elles sont localisées, aiguës et concernent le plus souvent les racines plates (prémolaires, racines mésiales de molaires, molaires porteuses de gros amalgames). Le stress et le bruxisme sont souvent des facteurs associés. La dent présente généralement des ancrages radiculaires inadaptés et des défauts d'occlusion. A cela s'ajoute une sensibilité à la pression modifiée lorsque la dent est dévitalisée (le patient mord plus fort) **3**.

Son diagnostic est délicat et parfois réellement difficile et consiste en un test de morsure, associé au sondage parodontal ponctuel. Si la fracture est mésiodistale, l'image radiographique d'une lésion radioclaire remontant latéralement est caractéristique, et constitue un élément de diagnostic complémentaire (fig. 6_1).

Le praticien doit réaliser la synthèse de l'historique du problème, les résultats des tests de vitalité pulpaire, et tout particulièrement les test de morsure et transillumination. (cf 3.1.1.2. : « examen clinique »)

Le traitement sera différent en fonction de la localisation et de la profondeur de la fêlure, mais le pronostic à long terme est généralement défavorable si elle n'est pas détectée très tôt (fig. 6_2).

N.B. : les éléments grossissants (loupes et microscope) sont particulièrement intéressants dans ce domaine lorsque associés à une lumière froide unidirectionnelle, ils permettent l'examen des dents dans leur moindre détail.

3.1.2.8 La fracture dentaire (**12, 24, 50**)

Elle possède une étiologie variée :

- Pression élevée lors de la phase de descente des obturations à la gutta chaude ou lors des phases de compactage au moment du scellement apico-coronaire (**24**) ;
- Préparation du canal très délabrante fragilisant les racines par diminution des épaisseurs de paroi ;
- Reconstitution coronaire inadaptée : une cavité MOD fait courir à la dent un risque plus important de fracture verticale (**50**).

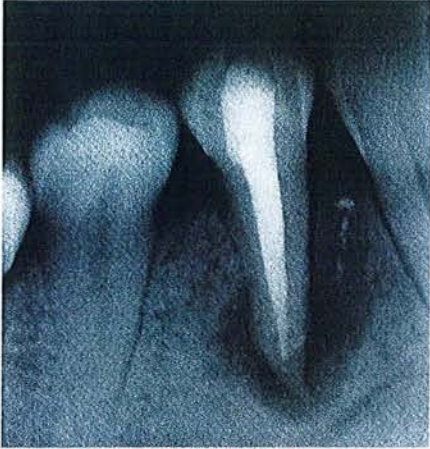

Figure 6_1 : avec le sondage ponctuel, l'image radioclaire qui « remonte » le long d'une racine, signe la présence d'une fêlure mésiodistale. Cette image n'est pas visible dans le cas de fracture vestibulolinguale.

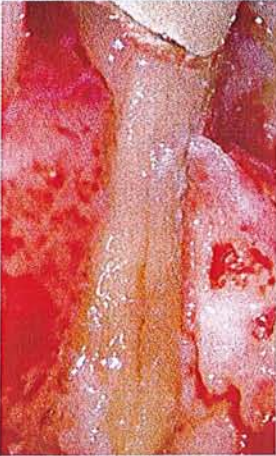

Figure 6_2 : la fracture radicaire se comporte comme un véritable réceptacle à bactéries, qui provoquent une destruction de l'os alvéolaire avoisinant. L'extraction est inévitable.

D'après SIMON S. et PERTOT W. Réussir le traitement endodontique, Paris : Quintessence International, 2004.

3.1.2.9 Syndrome du septum

Il s'agit d'un tassement alimentaire entre deux dents dont le point de contact est déficient. Les douleurs sont très fortes et peuvent faire penser à une parodontite apicale. Elles surviennent surtout après le repas.

Cliniquement, nous notons l'absence de point de contact entre les dents concernées. La suppression du tassement alimentaire à l'aide d'une sonde soulage immédiatement le patient. A cet endroit la gencive est très hémorragique. Sur la radiographie, une lyse osseuse horizontale peut être mise en évidence dans la zone concernée.

Malgré tout, les erreurs de diagnostic existent et conduisent ainsi à l'échec.

Selon BENICE (1978), il y a un responsable : le praticien et 5 fautes principales qui sont :

- un défaut de connaissance :

La cause la plus fréquente d'un diagnostic erroné est le manque de connaissance de l'histologie et de la physiologie pulpaire ;

- le non respect des règles de diagnostic :

La description de la douleur par le patient lui-même au cours de l'interrogatoire peut conduire au diagnostic, mais il faut le confirmer par l'examen clinique et l'ensemble des tests mis à notre disposition ;

- défaut de connaissance de synalgie :

En effet, le siège de la douleur peut être différent du siège de sa cause ;

- ne pas envisager toutes les étiologies possibles :

Il nous est enseigné beaucoup de processus pathologiques que nous ne rencontrerons pas, ou peu, dans la pratique quotidienne, mais qu'il faut connaître afin de desceller une symptomatologie « atypique ».

« Nous ne trouvons que ce que nous cherchons, et nous ne pouvons chercher que ce que nous connaissons ».

- ne pas savoir discriminer les dires du patient :

Le patient peut nous induire en erreur en exagérant ou en minimisant ses symptômes selon des besoins personnels psychologiques (peur de l'avulsion). Il est donc nécessaire de différencier et d'isoler les symptômes significatifs pour le bon établissement du diagnostic.

3.2 La phase préendodontique

3.2.1 La radiographie en endodontie (orthocentrée, règle de CLARK et WALTON) (1, 62,76)

L'écoute attentive des doléances du patient et leur report sur le dossier représentent la première étape de la démarche diagnostic. Elle permet aussi de poser un pré-diagnostic.

Les informations ainsi recueillies permettent :

-de situer la dent ou le secteur à radiographier ;

-de choisir les tests cliniques les plus appropriés à la pathologie exprimée.

En toute circonstance, la qualité de des images produites est une condition *sine qua non* d'une interprétation pertinente.

3.2.1.1 Les applications de la radiographie (62)

Elles sont nombreuses en endodontie :

1. Diagnostic des altérations des tissus durs périradiculaires ;
2. Détermination du nombre, de la localisation, la forme, la taille, et la direction des racines et du/des canaux pulpaire ;
3. Estimation et confirmation de la longueur de travail ;
4. Localisation et mise en évidence de canaux supplémentaires par examen de positionnement des instruments dans le canal ;
5. Localisation d'une pulpe calcifiée ou rétractée ;
6. Positionnement relatif des structures dans le plan vestibulo-lingual ;
7. Confirmation du positionnement du maître cône ;
8. Evaluation du traitement effectué ;
9. Aide à l'examen des lèvres, des joues et de la langue lors de traumatismes (dents fracturées, éléments étrangers excepté le bois et le plastic) ;
10. Localisation d'apex difficile à situer lors de chirurgie péri-radulaire ;
11. Après chirurgie, confirmation avant suture du lambeau que tous les éléments dentaires et matériaux d'obturation en excès ont été retirés ;
12. Permet la surveillance de l'évolution de nos traitements par des clichés de contrôle.

3.2.1.2 Les limites de la radiographie (62)

La radiographie possède ses limites : elle reste suggestive et ne doit pas être considérée comme seul élément de diagnostic des pathologies dentaires. Il doit exister une corrélation entre les signes subjectifs (douleurs) et objectifs (présence d'une lésion péri-radulaire, voussure vestibulaire). Elle représente un élément complémentaire de diagnostic.

La radiographie n'est que « l'ombre » d'une structure en trois dimensions ; comme elle, elle se déforme facilement selon l'incidence des rayons, la forme du support sur lequel elle se projette, les obstacles anatomiques qu'elle rencontre.

Il ne faut pas oublier que pour définir les trois dimensions il est souvent nécessaire de prendre un cliché excentré.

La radiographie ne permet pas de diagnostiquer l'état pulpaire : nécrosé, infecté ou inflammé. Seul l'histologie pourra nous y aider.

Cependant, la radiographie reste pour le moment la seule méthode permettant au praticien de visualiser ce qu'il ne peut voir ou ressentir lors du traitement. L'utilisation d'une technique appropriée et sa compréhension va permettre au praticien une meilleure interprétation et une plus grande facilité de traitement.

3.2.1.3 Différents modèles pour différents intérêts (62, 127)

Le traitement endodontique est le seul en odontologie qui se fait réellement en « aveugle ». Le praticien ne voit que la partie coronaire de la dent et l'accès qu'il a pu réaliser pour accéder au système canalaire. Les aides optiques grossissantes tels que les loupes ou les microscopes permettent d'optimiser le travail, mais il reste à ce jour impossible d'explorer le système canalaire dans sa totalité.

L'utilisation de la radiographie en dentisterie, permise par le Pr Wilhem Konrad ROENTGEN en 1895, a été une révolution dans la prise en charge des patients tant sur le plan diagnostic, que sur le plan du suivi peropératoire et post-opératoire.

Seul le cliché radiographique donne la possibilité d'appréhender l'anatomie radulaire, d'évaluer le système canalaire, d'objectiver certaines difficultés rencontrées pendant le traitement (butées, calcifications, perforations,..) et de contrôler l'obturation finale. Au cours du traitement les radiographies peropératoires permettent de guider l'évolution du traitement.

Pour des raisons médico-légales, il est vivement conseillé de reprendre un cliché avant tout traitement même si le patient a des clichés en sa possession.

3.2.1.3.1 La radiographie panoramique

La radiographie panoramique présente peu d'intérêt en endodontie, mais elle fournit une vue d'ensemble de la cavité buccale, qui peut parfois faciliter l'orientation du diagnostic, notamment dans le cas des douleurs référées. De plus, les limites d'une lésion périapicale étendue ne peuvent pas toujours être précisées avec des clichés rétroalvéolaires, alors que le panoramique révélera les rapports de la dent à traiter avec les structures anatomiques voisines (foramen mentonnier, sinus maxillaire, fosses nasales, canal dentaire mandibulaire).

La radiographie panoramique ne doit jamais être utilisée comme seul cliché de départ pour un traitement endodontique mais doit systématiquement être complétée par un cliché rétroalvéolaire. Néanmoins son intérêt reste indéniable dans les phases de diagnostic et de prétraitement.

3.2.1.3.2 Le bite-wing

Outre son utilisation dans le diagnostic en cariologie, le bite-wing est parfois d'un grand intérêt en endodontie pour la réalisation de la cavité d'accès sur les dents ayant subi une rétraction importante du volume pulpaire. Le cliché bite-wing permet de mieux matérialiser les cornes pulpaires, le volume de la chambre, la présence de calcifications camérales, la proximité entre le plafond et le plancher pulpaire.

Le film est posé sur l'angulateur (type Kwik-Bite, Hawe neos, Rinn,...) et placé en bouche en le centrant sur le groupe de dents à radiographier. Le patient mord sur le plan de morsure de l'angulateur et il ne reste plus qu'à aligner le tube du générateur sur la tige guide de l'angulateur.

Le film mordu ou bite-wing devrait être plus utilisé en Endodontie, notamment chaque fois qu'une chambre pulpaire est calcifiée ou présente des pulpolithes.

3.2.1.3.3 La radiographie argentique (76, 127)

C'est la plus utilisée en Endodontie. Pour être d'une aide précieuse et fournir toutes les informations au praticien, elle doit être de bonne qualité.

Les clichés préopératoires et postopératoires sont réalisés à l'aide d'un angulateur qui permet de placer le film parallèlement à la dent, et d'orienter le faisceau perpendiculairement.

Cette technique permet d'obtenir l'image la plus fidèle possible de la dent à traiter.

Dans le cadre d'une pulpectomie, il renseigne sur :

- l'anatomie radiculaire (courbure, longueur des racines) ;
- le volume du système canalaire (canaux fins ou larges) ;
- l'état du périapex ;
- la présence éventuelle de résorption apicale ou périradiculaire ;
- le contrôle de l'obturation pour le cliché postopératoire.

Dans le cadre d'un retraitement, il permet en plus des informations précédentes d'appréhender la difficulté du cas :

- qualité de l'obturation existante ;
- nature de l'ancrage radiculaire (inlay core, screw posts®, tenon en fibre de carbone) ;
- présence ou non des lésions périapicales ;
- nature de l'obturation existante ;
- présence éventuelle d'instruments « laissés à demeure ».

Il ne faut pas hésiter à multiplier les clichés préopératoires, en déplaçant le tube en mésial ou en distal de la dent.

Les structures se superposant sur le cliché orthogonal sont alors individualisées (fig. 8).

Les clichés peropérateurs permettent de contrôler les différentes phases du traitement.

- la radiographie limes en place contribue à définir la longueur de travail ; ce cliché doit obligatoirement être réalisé en l'absence d'appareil de mesure électronique (localisateur d'apex) ;
- la radiographie cône de gutta en place : c'est l'ultime contrôle à effectuer après la mise en forme des canaux et avant l'obturation. Ce cliché est très fortement conseillé dans les techniques de condensation par gutta ;
- autres clichés : en cas de difficultés rencontrées pendant un traitement (califications, recherche d'un canal, butée, négociation de courbure), des clichés peuvent être pris pour faciliter la poursuite du traitement. Rappelons que la radiographie est le seul moyen à notre disposition pour visualiser ce qui se passe dans un canal.

La présence du champ opératoire empêche le positionnement du film avec un angulateur classique pour effectuer ces clichés. L'utilisation d'angulateurs spécifiques mis à notre disposition sur le marché reste délicate, essentiellement pour les dents postérieures. Il est préférable d'utiliser la technique du film placé sur une pince porte-aiguille tenue par le patient pendant l'exposition aux rayons. A la mandibule, il est demandé au patient de fermer légèrement la bouche afin de détendre les muscles du plancher et d'enfoncer le film suffisamment profondément pour obtenir l'image des apex des dents radiographiées. La difficulté pour le praticien est de bien positionner le tube afin d'éviter une déformation trop importante qui empêcherait l'interprétation du cliché.

Les radiographies sont nombreuses en Endodontie et doivent pouvoir être lues très rapidement. Des bains de traitement rapides type Rapid Access de Kodak permettent d'obtenir d'excellentes radiographies, parfaitement archivables en 30 secondes.

3.2.1.3.4 La radiographie numérique ou radiovisiographie

L'utilisation des capteurs numériques tend à se développer dans les cabinets dentaires. Les intérêts sont multiples :

- diminution des temps d'exposition ;
- absence des étapes de développement ;
- obtention de l'image immédiate sur l'écran informatique ;
- suppression des problèmes d'archivage ;
- transmission par voie électronique.

Les capteurs de dernière génération fournissent des images de bonne qualité, et le développement récent des nouvelles technologies permet d'acquérir du matériel informatique à des prix abordables, d'utilisation facile et conviviale.

Les principes de prise des clichés numériques restent les mêmes que pour la radiographie conventionnelle, et des angulateurs adaptés sont généralement fournis. Cependant la taille du capteur limite l'image à une seule dent (voir deux prémolaires) alors que le film argentique permet de prendre 3 dents.

Si la radiographie numérique présente des intérêts indéniables, il reste à ce jour un certain nombre d'inconvénients à régler avant de supprimer totalement la radiographie argentique de nos cabinets. Les principaux inconvénients sont :

- la taille du capteur (fig.7) ;
- l'épaisseur du capteur et le fil ;

- la définition encore inférieure à celle du film argentique même si elle tend à s'en rapprocher.

La tendance actuelle est à la mise au point de capteurs plus fins et surtout la suppression du fil.

Etant donné la rapidité du développement dans le domaine de la radiographie numérique et de l'informatique dans les cabinets dentaires, il est fort probable que l'utilisation de la radiographie numérique aura tendance à se généraliser dans les années futures.




Figure 7 : la majorité des capteurs actuellement sur le marché sont beaucoup plus épais que les films argentiques. Ils sont également moins larges, et n'autorisent la radiographie que d'une seule dent. Leur utilisation en bouche est donc plus délicate.

SIMON S. et PERTOT W. Réussir le traitement endodontique, Paris : Quintessence International, 2004.

En conclusion, lors d'un traitement endodontique les clichés suivants doivent être pris :

	Obligatoire	Conseillé
Préopératoire	Cliché orthocentré	Cliché(s) excentré(s) Bite-wing (si calcification pulpaire)
Peropératoire	Limes en place Cônes de gutta (ajustage des cônes de gutta)	Limes en place (même si utilisation de localisateur d'apex électronique)
Postopératoire	Cliché orthocentré	Cliché(s) excentré(s)

3.2.1.4 Les principales techniques de radiographie (12)

3.2.1.4.1 Incidence orthocentree

Technique de la bissectrice :

La technique de la bissectrice (technique du cône court, d'isométrie des triangles, ou de CIEZINSKI) consiste à placer le film au contact de la dent et à envoyer le rayon incident perpendiculairement à la bissectrice de l'angle formé par l'axe principal de cette dent et le film (Fig. 8, C et D).

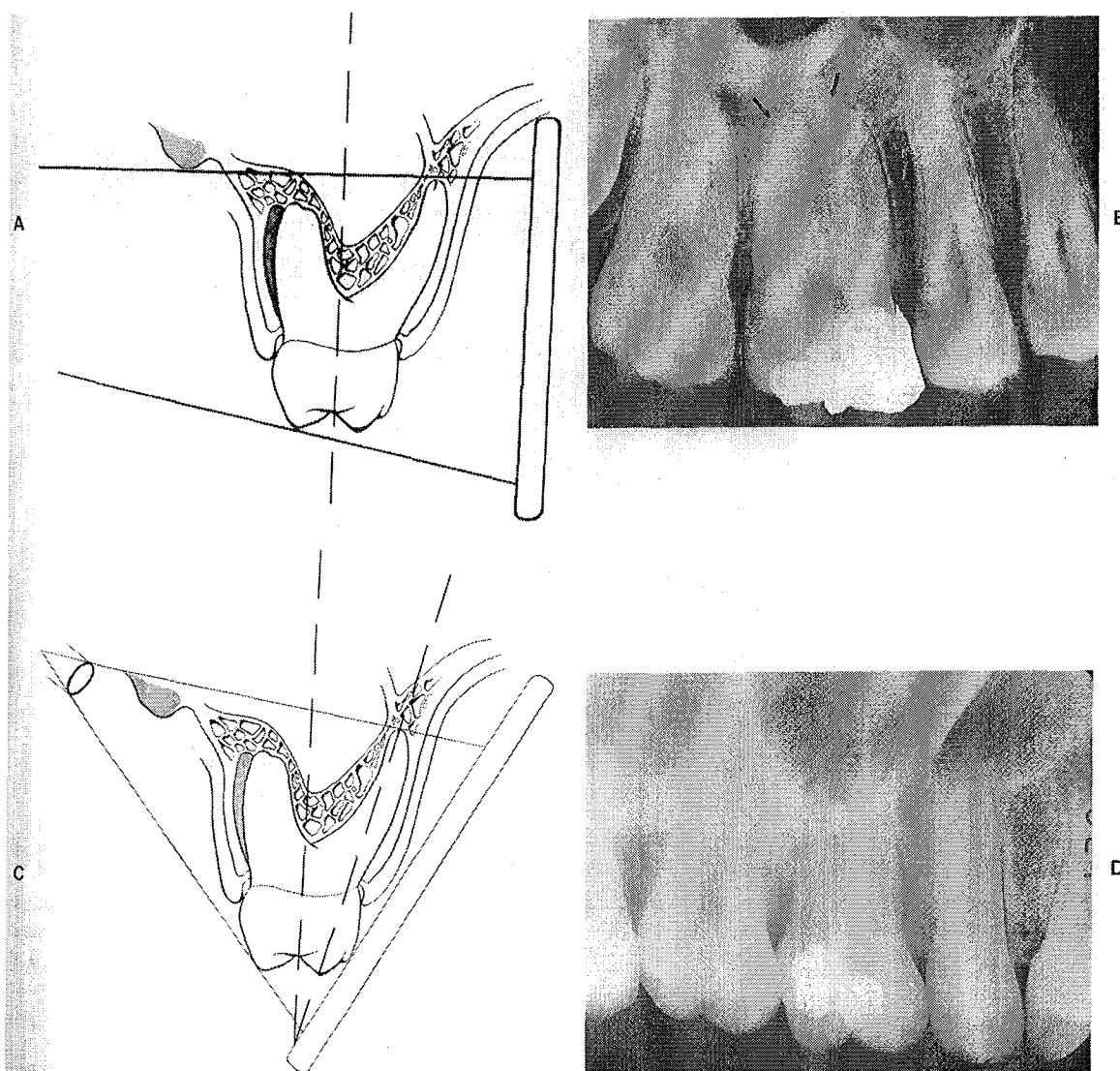
Technique des plans parallèles :

La technique des plans parallèles (technique du long cône de Mc CORMACH, de FITZGERALD) consiste à placer le film non déformé parallèlement à l'axe longitudinal des dents à examiner, et à envoyer le rayon perpendiculairement au sujet et au film (Fig. 8, A et B).

Notons que l'interposition d'un rouleau de coton entre la dent et le film « redressera » ce dernier et le stabilisera. L'utilisation de porte-films est également possible et recommandée.

L'absence de contact, dû au parallélisme entre l'objet et le plan, provoque des distorsions qui sont notablement réduites par une grande distance tube-film.

En réalité, quelque soit la méthode, il existe toujours des distorsions, mais la technique des plans parallèles donne une image plus proche de la réalité : il faut donc la préférer à la technique de la bissectrice.



A : technique des plans parallèles.

B : projection du processus zygomatique au-dessus des apex permettant leur visualisation.

C : technique de la bissectrice.

D : superposition du zygomatique au niveau des apex de la première molaire maxillaire.

Figure 8 : Cohen S., Burns R.C.: Pathways of the pulp. 8th, St Louis : Mosby, 2000.

3.2.1.4.2 Incidence excentrée : prévention des variations anatomiques

En Endodontie, l'opérateur doit être familiarisé à la fois avec la prise et la lecture de clichés dits excentrés.

Règle de l'éloignement vestibulaire de CLARK :

Pour prendre une radiographie mésio- ou disto-excentrée, le cône du générateur doit être déplacé selon une angulation de 20° mésialement ou distalement par rapport à la position orthogonale. De cette façon, lors de la prise de la radiographie, la structure (ou l'objet) qui se déplace le plus est celle qui est la plus éloignée du plan du film : c'est donc toujours la **structure vestibulaire**.

Cette règle dite de séparation des racines doit être appliquée dans tous les cas et de façon systématique en Endodontie :

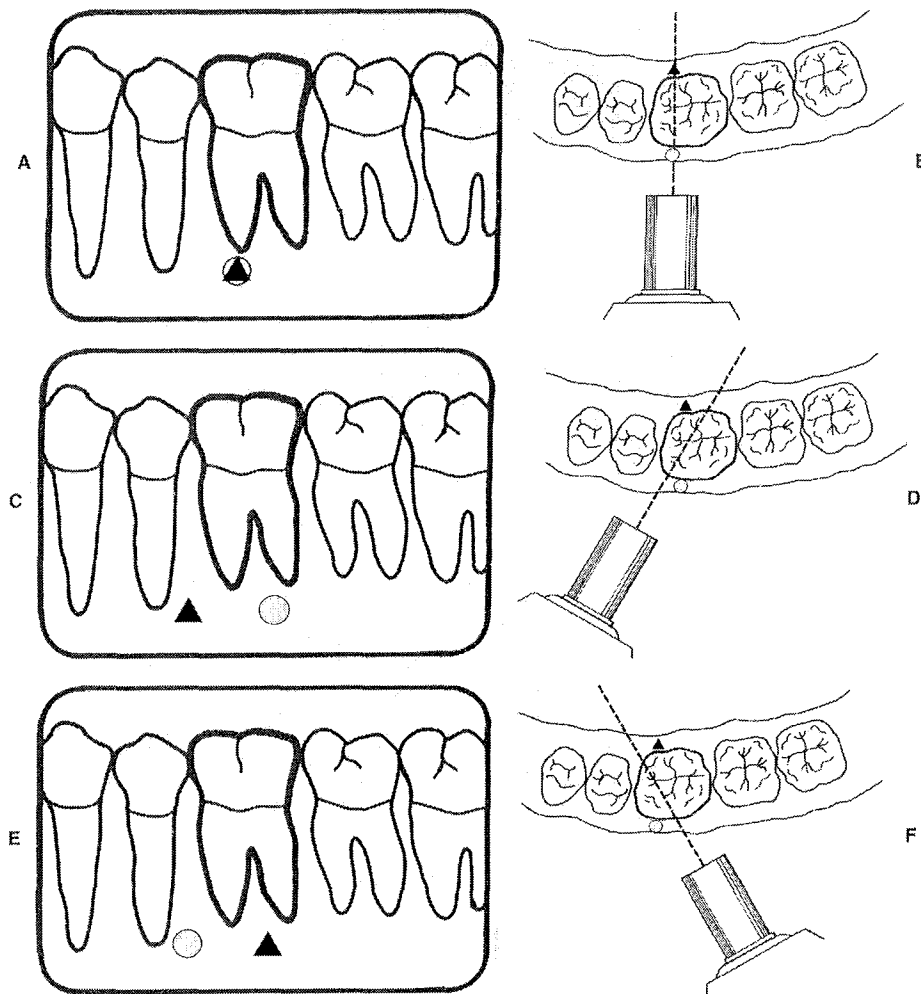
- lorsqu'une dent a deux racines ou deux canaux situés dans le même plan vestibulo-palatin ou lingual ce qui peut être le cas avec toutes les molaires, toutes les prémolaires, les incisives et canines mandibulaires ;
- lorsqu'une dent n'a qu'un canal dans une racine, on en obtient ainsi confirmation car, malgré l'angulation donnée, la lime apparaît toujours **centrée** sur la racine.

Règle de WALTON :

Il s'agit d'utiliser systématiquement une angulation distale, dans les mêmes conditions que précédemment, lorsque l'on traite les molaires maxillaires.

L'avantage est double :

- nous éliminons la superposition du malaire sur les racines des molaires. Celui-ci se trouve déplacé en avant ;
- nous séparons parfaitement la racine mésio-vestibulaire ce qui permet dévaluer la présence éventuelle d'un deuxième canal mésio-palatin.



A et B : une incidence orthocentrée va engendrée une superposition du canal mésio-vestibulaire (cercle) avec le canal mésio-lingual (triangle).
 C et D : avec une angulation mésiale, le canal mésio-lingual (triangle) apparaît mésialement par rapport au canal mésio-vestibulaire (cercle).
 E et F : l'inclinaison distale produit l'effet inverse : le canal mésio-lingual (triangle) apparaît plus distalement par rapport au canal mésio-vestibulaire (cercle).

Figure 9 : Cohen S., Burns R.C.: Pathways of the pulp. 8th, St Louis : Mosby, 2000.

3.2.1.5 Causes et échecs d'interprétation

Les échecs radiologiques : source d'échecs thérapeutiques

Ayant mis en évidence l'importance de la radiographie dans le diagnostic et la thérapeutique endodontique, il apparaît comme évident qu'une mauvaise interprétation radiographique, souvent due à des erreurs techniques, peut aboutir à des échecs thérapeutiques.

Les défauts les plus fréquents sont :

- image trop claire : le film n'a pas été suffisamment exposé ou développé, le révélateur est usagé, froid ou mal dilué ;
- image trop contrastée : excès d'exposition ou de temps de développement, révélateur trop chaud ou mal dilué ;
- image floue : mouvement du patient, du tube radiogène ou du film ;

- image partielle : faisceau de rayons X mal centré sur le film, film n'ayant trempé que partiellement dans les bains de traitement ou ayant été en contact avec d'autres films au cours du développement ;
- absence d'image : la minuterie de déclenchement des rayons X ne fonctionne plus ou le film a plongé dans le fixateur avant le révélateur ;
- film noir : film exposé aux rayons X avant utilisation, émulsion qui a vu la lumière ;
- ligne noire : pliure excessive du film ;
- film tâché : le révélateur ou le fixateur ont éclaboussé le film avant son traitement ;
- voile : mauvais stockage du film, film périmé ou exposé accidentellement aux rayons X ou à trop haute température, contamination des bains, révélateur usagé ou mal dosé.

Une bonne connaissance de l'anatomie radiologique normale est indispensable pour interpréter correctement un cliché et détecter la pathologie tant au niveau des dents, que des tissus de soutien et de l'os maxillaire et mandibulaire.

Diagnostic différentiel des lésions d'origine non endodontiques :

Lésion en rapport avec le sinus maxillaire :

Il ne faudra pas confondre l'image d'une raréfaction osseuse avec l'image d'un sinus maxillaire. Souvent, les deux images peuvent se superposer, mais il y a presque toujours une différence d'opacité, ce qui permet de les différencier.

Fermeture de l'apex :

Il ne faudra pas confondre l'image de non fermeture de l'apex d'une dent permanente en évolution chez l'enfant avec celle d'une infection apicale. Il ne doit pas y avoir d'erreur : sur la première, l'apex n'est pas fermé, alors que sur la seconde, l'apex est calcifié.

Trou mentonnier :

L'image du trou mentonnier ne doit pas être confondue avec une lésion apicale au niveau des prémolaires mandibulaires. Il est rare que l'image du trou mentonnier se superpose avec les apex des prémolaires inférieures. Si le moindre doute existe, il ne faut pas hésiter à reprendre un cliché selon une autre incidence.

Trou palatin antérieur :

De même, l'image du trou palatin antérieur peut parfois se superposer avec l'apex des incisives centrales supérieures.

3.2.2 Élimination des obstacles supra-canaux (29, 47, 50, 136, 138)

Une fois l'indication du traitement ou du retraitement posée, le patient informé des modalités et des risques de l'intervention, celle-ci est programmée.

La majorité des dents à traiter ou retraiter ont été restaurées. Aussi deux étapes thérapeutiques sont incontournables : le **temps coronaire** qui ménage l'accès aux orifices canaux et le **temps radiculaire** qui permet d'atteindre l'apex.

L'objectif du temps coronaire est de mettre à nu le plancher pulpaire et de mettre en évidence les entrées canaux dans leur totalité. Son principe est d'éliminer des matériaux étrangers de reconstitution qui obstruent les entrées canaux, interdisant l'accès aux zones apicales (coiffe prothétique, restauration plastique foulée, vis ou tenon d'ancrage, ciments, couronne prothétique à recouvrement périphérique...)

Cette élimination est obligatoire, systématique et s'effectue temps par temps ; aussi, à chaque étape, le diagnostic initial est progressivement réévalué et l'option thérapeutique retenue remise en question (Tableau 5).

Si la dépose des reconstitutions corono-radicales et des ancrages canaux est indispensable, il faut s'efforcer de les éliminer sans détruire ni fragiliser les structures dentaires résiduelles au risque de compromettre l'intégrité et la résistance de la dent.

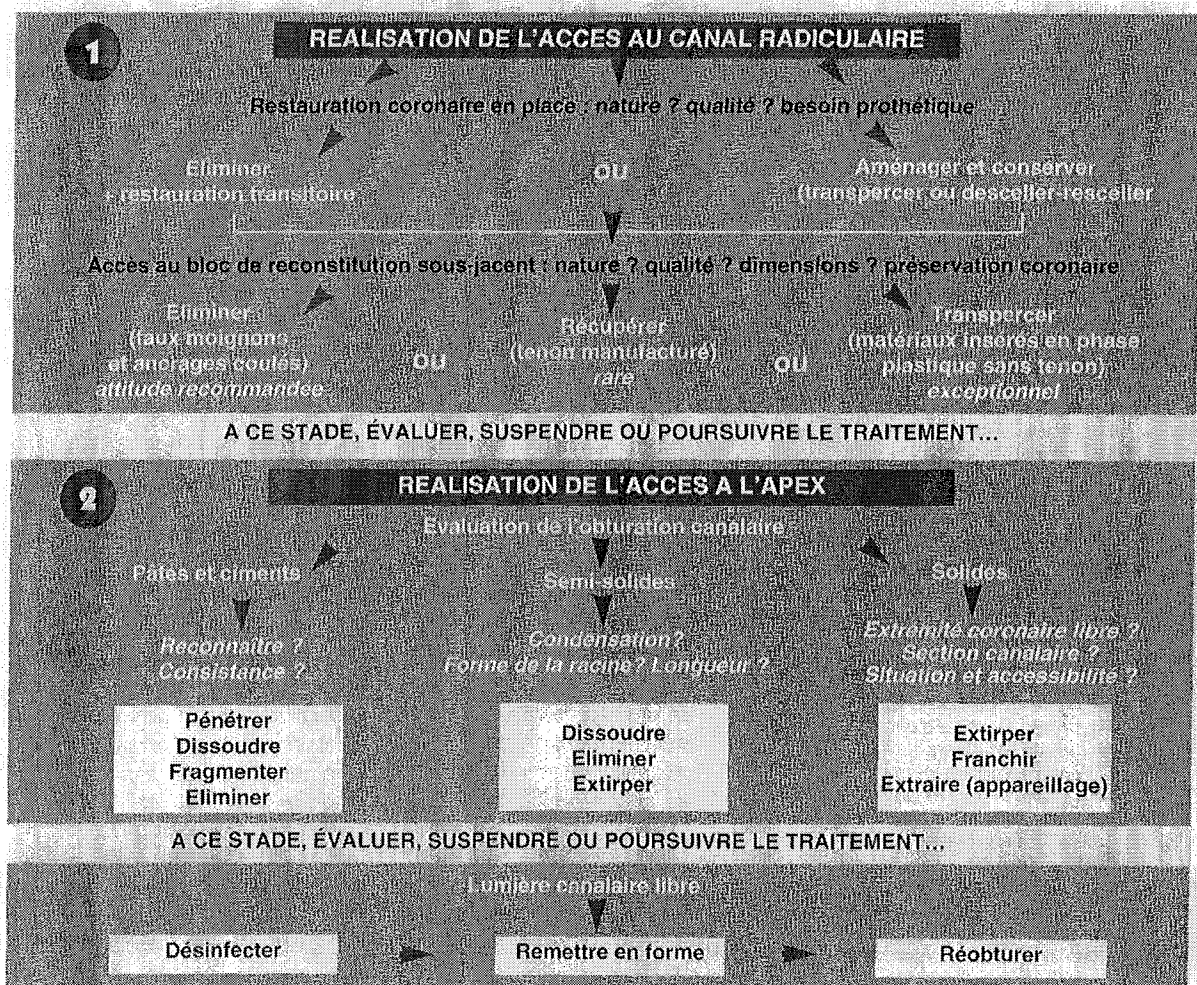


Tableau 5 : D'après FERRARI J.L., BACHELARD B., LASFARGUES J.J. : Dépose des matériaux et des ancrages corono-radicales. Réa Clin, 1996 ; 7(3) : 291-304.

3.2.2.1 Dépose des éléments intracaméraux (32)

L'accès aux orifices canaux est compliqué par le franchissement préalable des matériaux de restauration, qu'ils soient foulés (matériaux plastiques solidarisés ou non par un ancrage radiculaire), ou coulés (inlay-core, faux moignon).

Matériaux plastiques foulés :

En ce qui concerne les amalgames et les composites, il faut essayer de les éliminer en bloc sans morcellement excessif. Une fine fraise en carbure de tungstène permet de séparer les parois dentinaires de l'obturation qui est ensuite mobilisée à l'aide d'un insert ultrasonique fin et pointu. En cas d'ancrage radiculaire révélé à la radio, il faut apporter la plus grande attention à ne pas détériorer la tête de celui-ci, notamment s'il s'agit d'un « screw-post ».

Matériaux coulés :

Onlay métallique, céramique ou composite : ils seront fragmentés progressivement à l'aide d'une fraise fissure, transmétal Komet® lorsqu'ils sont métalliques ou de fraises diamantées quand ils sont en céramique ou composite. Les vibrations engendrées décollent parfois les morceaux adhérents aux parois.

3.2.2.2 Dépose des ancrages radiculaires (47, 62, 86, 136)

3.2.2.2.1 Tenons lisses manufacturés

Il existe 3 types de tenons en fonction de leur forme :

- Cylindrique : le plus rétentif mais aussi le plus fragilisant.
- Conique : peu rétentif et délabrant.
- Cylindro-conique : rétentif, peu délabrant et peu mutilant.

La dépose se fera en première intention par vibration et en cas d'échec, par rotation ou traction contrôlée.

Vibration.

Le but est de désintégrer le ciment de scellement. L'insert spécifique à bout plat est placé sur l'extrémité du tenon pour une efficacité optimale.

L'insert est ensuite appliqué tangentiellement au tenon et nous le faisons tourner autour de celui-ci dans le sens anti-horaire.

Rotation.

Parfois, le ciment ne se fragmente pas et il devient alors nécessaire d'imprimer un mouvement de rotation au tenon afin d'obtenir ce résultat. L'extrémité du tenon doit être suffisamment dégagée pour pouvoir la saisir à l'aide d'une pince dont les dimensions doivent être compatibles avec l'étroitesse fréquente des cavités d'accès.

Traction.

Nous pouvons utiliser :

. l'arrache pivot d'Anthogyr®, l'arrache pivot d'Egglar® ou le Post-puller® (62). Les principes sont voisins : ils sont constitués d'un mini étau agrippant le tenon grâce à une vis de serrage qui coulisse dans un guide pivot prenant appui sur la face cervicale de la racine.

Lorsque la partie émergente n'offre pas une prise suffisante, un filetage de l'extrémité du tenon permet l'action de certains extracteurs.

. Le système de GONON® :

Son principe est assez simple et consiste en l'utilisation :

- d'un trépan qui permet de décoller et calibrer le tenon ;
- d'une filière qui trace un pas de vis sur le tenon ;
- et d'une pince spéciale ajustée sur la filière vissée sur le tenon, en appui sur la racine, qui permet de desceller ce dernier. (86)

Le diamètre important des trépan et filières interdit souvent son utilisation au-delà du tiers cervical afin d'éviter un délabrement intempestif.

La pince doit être appliquée sur une surface perpendiculaire à l'axe du tenon afin d'éviter les contraintes nocives.

Remarque :

La conception de l'extracteur rend difficile son utilisation au niveau molaire. Cependant, l'anatomie radiculaire limite la longueur des ancrages et rend son utilisation rarement nécessaire.

Incidents :

- la filière peut se rompre si elle n'est pas dans l'axe de traction du tenon (toujours utiliser le foret pointeur) ;
- le pas de vis créé dans un alliage trop mou peut se déchirer. Il faut alors recalibrer le tenon avec une filière de diamètre inférieur et reprendre les opérations ;
- un tenon en alliage peu résistant peut se fracturer dans la racine, nécessitant l'utilisation de la trousse de MASSERANN®.

3.2.2.2 Tenons manufacturés striés en alliage métallique

L'élément le plus couramment utilisé est encore le type screw post (de préférence en titane).

Sa conception le destine à être scellé et non vissé, le pas de vis étant conçu pour faciliter la désagrégation du ciment de scellement.

Les vis et tenons striés sont plus rétentifs que les tenons lisses mais plus faciles à déposer : le pas de vis va permettre de dévisser ceux-ci relativement facilement (comme il est plus facile de déposer une vis d'une planche par rapport à un clou), par décohésion du ciment. Cette opération s'effectuera à l'aide de la clé spécifique, lorsque la tête de la vis ou du tenon est intacte.

S'il existe un risque de fracture ou si le métal est insuffisamment résistant, nous dégageons à l'aide d'une fine fraise LN Maillefer® la vis ou le tenon du ciment sur quelques dixièmes de millimètre en traçant une gorge afin de pouvoir placer un insert à ultrasons que nous ferons fonctionner en lui imprimant un mouvement antihoraire. Si nécessaire nous poursuivrons par l'application de vibrations mécaniques produites par l'utilisation d'une fraise Rotopro® montée sur un micromoteur et dont la pointe est engagée dans la rainure en lui imprimant un mouvement circulaire.

C'est une fraise pyramidale à quatre pans lisses et à l'extrémité mousse prévue initialement pour l'élimination du tartre en parodontie.

3.2.2.2.3 Reconstitutions coulées

Reconstitution simple à un seul tenon radiculaire :

La forme anatomique du tenon interdit la rotation et l'utilisation du système de Masserann®. Le volume du tenon généralement important fragilise la racine. Si les parois résiduelles sont trop fines, elles ne permettent pas un appui stable aux différents extracteurs.

Stratégie clinique :

L'intervention débute toujours par le démontage de la partie coronaire notamment pour les faux moignons. Il faut cependant laisser émerger suffisamment de métal afin de garantir une préhension correcte. Ensuite une ou plusieurs séances d'ultrasons, en délitant le ciment vont favoriser la dépose.

A ce stade deux procédés permettent de déloger le tenon :

- La percussion. Nous ménageons à l'aide d'une fraise dans la partie résiduelle, un pertuis vestibulo-palatin ou vestibulo-lingual, au travers duquel passent un ou plusieurs fils métalliques réunis par un toron permettant l'utilisation d'un arrache couronne (ATD®, fils orthodontiques...). Quelques petits coups secs et rapides descendent généralement le tenon. Cette technique ne peut s'appliquer que pour des dents non alvéolysées, sans mobilité et volumineuses, comportant des tenons de longueur et rétentivité moyennes.
- Appui sur la racine et traction : nous citerons l'extracteur de Gonon®, la pince Healthco®, le Post puller®...

Reconstitution complexe avec une ou deux clavettes :

Chaque ancrage radiculaire est individualisé en sectionnant l'inlay-core avec une fraise adaptée, nous retrouvant à ce moment dans la situation décrite précédemment. Le tronçonnage de l'inlay-core doit être prudent afin de ne pas léser le plancher caméral. Les vibrations engendrées par ce long travail, souvent fastidieux, mobilisent les ancrages peut rétentifs qui se délogent alors facilement. Les tenons restants sont ensuite retirés à l'aide des ultrasons, d'un extracteur ou par percussion.

Remarque :

Nos traitements sont faits pour durer mais ne sont pas éternels, ils doivent être régulièrement réévalués ou refaits. L'un de nos objectifs doit être de faciliter ces ré-interventions afin qu'elles soient moins risquées et à moindre mutilation. Cet objectif sera pleinement atteint si aucune ré-intervention canalaire n'est nécessaire, aussi devons nous apporter la plus grande attention à nos traitements endodontiques.

Ces remarques peuvent aussi s'appliquer à la réalisation des préparations destinées aux ancrages ainsi que la réalisation des ancrages eux-mêmes (29). Mme CHEVROLLE-BUZUT propose un modèle d'inlay-core à clavette systématique permettant une dépose plus aisée de cet élément prothétique.

3.2.2.3 Démontage des couronnes prothétiques à recouvrement périphérique (138)

Les problèmes posés par le démontage des couronnes occupent une place sans cesse croissante dans la pratique quotidienne.

Les patients manifestent des exigences toujours plus pressantes pour que tous les efforts soient consacrés à conserver leurs dents même couronnées.

Cependant, les conditions de démontage pour de telles restaurations s'avèrent notablement plus périlleuses que par le passé, pour différentes raisons :

- Dans la majorité des cas les prothèses coulées ont remplacées les prothèses ajustées ; de ce fait elles offrent une rigidité accrue ;
- Le recours aux métaux non précieux augmente dans de fortes proportions les difficultés de meulage et de découpe, pouvant dissuader quelquefois l'intervention de l'opérateur craintif ;
- La généralisation des procédés céramo-métalliques, avec le surcroît de réduction coronaire qu'ils imposent, laisse les volumes sous-jacents de plus en plus fragiles d'autant qu'ils ont été reconstitués avec des ancrages radiculaires quasi systématiques.

Dans tous les cas, à côté du désir d'abrèger des manœuvres de fraisage longues et pénibles pour le patient, la tentation est grande d'imprimer des forces de torsion sur l'élément à déloger. Ces forces appliquées prématurément peuvent alors provoquer la fracture profonde des tissus dentaires et rendre vain tout espoir de récupération.

Après avoir réalisé un interrogatoire visant à dater la prothèse et un examen attentif de l'état et des caractéristiques de la prothèse, nous devons pouvoir évaluer la difficulté du démontage, et pour le patient, le niveau du danger d'une telle intervention en même temps que le bénéfice escompté.

Il convient d'insister sur la nécessité d'éliminer en totalité l'obstacle que constitue la couronne prothétique pour accéder à la chambre pulpaire et au canal (33, 62, 76, 127)

Cf 3.2.6. : « complications dues au non respect des principes fondamentaux ».

Stratégie clinique :

Nous essayons de récupérer provisoirement l'élément pour, qu'après rebasage et réadaptation, il serve de prothèse provisoire.

A l'aide d'une fraise en carbure de tungstène, de type Transmétal de Maillefer® ou Komet®, une fente est réalisée sur toute la hauteur de la face vestibulaire en son milieu et sur au moins la moitié de la face occlusale. Il convient de transpercer le métal en contrôlant régulièrement le degré de pénétration pour ne pas léser la dent. Un instrument droit est ensuite inséré dans la tranchée et une manoeuvre de levier déloge le plus souvent la couronne d'emblée. Dans le cas contraire, il convient d'allonger la tranchée occlusale en direction linguale. Les ultrasons peuvent aussi nous aider.

Dans le cas de couronne céramo-métallique, la céramique sera préalablement retirée à l'aide d'une fraise diamantée montée sur turbine suivant la même méthode que décrite au-dessus.

S'agissant d'un bridge, la stratégie consiste à le tronçonner jusqu'à isoler la ou les couronne(s) à démonter et se retrouver dans la configuration déjà décrite.

3.2.2.4 Dépose des éléments corono-radiculaires

La dépose des éléments monoblocs corono-radiculaires est une opération délicate et nécessite une grande attention du praticien.

Un cliché radiographique préalable est indispensable afin de connaître la morphologie de la racine, sa longueur, les diamètres, forme, et axe du ou des tenon(s), la quantité de dentine résiduelle autour du tenon ainsi que la qualité de l'adaptation cervicale.

L'arrache couronne ne peut être utilisé que si nous sommes en présence d'un tenon de faible rétention (longueur inférieur au 1/3 radiculaire et de faible section, adaptation approximative...) à condition de posséder des doubles mâchoires permettant d'obtenir un axe d'application des forces parallèle à l'axe radiculaire.

Le descellement des éléments corono-radiculaires s'effectue presque toujours en dissociant la partie coronaire du tenon radiculaire. Nous commençons par éliminer la partie cosmétique, puis la collerette cervicale. Les vibrations engendrées par l'intervention, alliées à celles des ultrasons appliquées longuement, permettent parfois la dépose de l'élément intra radiculaire. Si tel n'est pas le cas, nous utiliserons les instruments permettant d'extraire les tenons intra-radiculaires (Gonon®, Post-puller®,...).

3.2.2.5 Dépose des ancrages fracturés entièrement intra-canalaires (86, 142, 143)

Lorsque l'extrémité des ancrages est intra-canalaires, où n'émerge qu'insuffisamment dans la cavité camérale, les méthodes précédemment décrites sont inutilisables. Différentes possibilités nous sont offertes :

- Le procédé le plus utilisé est la trousse de Masserann® (86). Des trépan de différents diamètres calibrés en 10^{ème} de mm permettent de réaliser une gorge dans la dentine à la périphérie de l'ancrage de manière à dégager celui-ci et à permettre sa préhension à l'aide d'un trépan de diamètre inférieur inséré en force. Les trépan permettent de mordre la dentine ou le ciment de scellement en travaillant dans le sens du dévissage, ce qui les rend utilisables pour les screw post et les tenons filetés. Les tenons fracturés sont l'indication de choix car ce procédé est conservateur pour la structure dentaire à condition de n'utiliser que le trépan et non la pince extractrice. Les racines aplaties sont une contre-indication relative ;

- Usure.

Lorsque toute autre possibilité ne peut être utilisée, un fraisage progressif peut être entrepris malgré les risques qu'une telle intervention comporte (perforation...). Cette technique dangereuse ne peut être que déconseillée ;

- Bascule.

La dentine circonscrivant le tenon est dégagée circonférentiellement ou partiellement à l'aide de fraise de faible diamètre ou d'inserts endodontiques ultrasonores. Un instrument introduit dans cet espace permet par action de levier de débloquer le tenon ;

- Traction.

Si l'extrémité du tenon est faiblement enfouie (tiers cervical) nous pourrions éventuellement utiliser l'extracteur de Gonon. Cependant, l'importance du délabrement fait réserver cette technique à des racines volumineuses sous contrôle optique direct constant.

SITUATIONS CLINIQUES		MATÉRIELS ET MÉTHODES		RECOMMANDATIONS CLINIQUES
Reconstitution coronaire foulée	Amalgame	Fraisage - dépose en blocs Ultrasons	Fraises tungstène transmétal insert n° 5	Réalisation si possible sous digue Aspiration adaptée (débit) Respecter les têtes des ancrages radiculaires Contrôle radiographique
	Composite	Fraisage Individualisation par des instruments métalliques Ultrasons	Fraises diamantées	Aspiration adaptée pour éviter les vapeurs de méthacrylate Respecter la partie émergente des ancrages radiculaires Bien individualiser pour ne pas léser le plancher
Ancrage manufacturé	Lisse	Vibrations ultrasons fraise spécifique Rotation pince adaptée Traction Dissolution par solvant spécifique (tenon carbone)	insert n° 5 fraise rotopro® Gonon - Post puller - arrache pivot Anthogyr ou Egglér éventuellement Masserann	Attention à la puissance des ultrasons afin d'éviter la cavitation Réaliser un accès suffisant sans délabrement intempestif Extracteurs - appliquer la force dans l'axe radiculaire Plateau perpendiculaire (résine...)
	Avec vis	Vibrations ultrasons fraise spécifique Dissolution du ciment Dévissage : clés spécifiques pinces adaptées filières Gonon Traction Masserann	insert n° 5 fraise rotopro Maillefer Gonon - Post puller - arrache pivot Anthogyr ou Egglér éventuellement Masserann Solvant spécifique	Tourner en sens antihoraire Ne pas détruire la tête des ancrages Attention à la force de dévissage : trop importante, elle peut provoquer la fracture de la vis en situation intra-canaulaire
Reconstitutions corono-radiculaires coulées	Monobloc	Fraisage - éliminer la collerette périphérique Vibrations ultrasons fraises	Fraises diamantées (céramique) Fraise tungstène (métal)	Utiliser un micromoteur multiplicateur : couple supérieur et provoque des vibrations
		Percussion Traction	arrache couronne Gonon - Masserann	Toron métallique dans la partie coronaire des ancrages afin d'orienter les forces dans l'axe radiculaire
	Monoradiculé	Fraisage - éliminer la collerette périphérique Vibrations ultrasons fraises	Fraises diamantées (céramique) Fraise tungstène (métal)	Utiliser un micromoteur multiplicateur couple supérieur et provoque des vibrations
		Percussion Traction	arrache couronne Gonon - Masserann	Toron métallique dans la partie coronaire des ancrages afin d'orienter les forces dans l'axe radiculaire
Inlay-core Pluri-radiculé	Section séparation des ancrages Vibration ultrasons fraises Percussion Traction	Transmétal (Komet) Fraise rotopro® arrache couronne - Toron métallique double mâchoire Gonon	Etre vigilant afin de ne pas réaliser de perforation du plancher Prévoir des inlays core dissociés ou comportant un dispositif permettant le repérage et l'extraction des clavettes par le système de Gonon	

Tableau 6 : FERRARI J.-L., BACHELARD B., LASFARGUES J.J. : Dépose des matériaux et des ancrages corono-radiculaires. Réa Clin, 1996 ; 7(3) : 291-304.

3.2.3 Reconstitution des dents délabrées (74, 76, 83, 127)

Le traitement endodontique concerne des dents plus ou moins délabrées, soit par la carie, soit par des reconstitutions coronaires existantes.

Afin de mener le traitement dans des conditions optimales, nous devons pouvoir :

- mettre en place le champ opératoire, permettre son étanchéité ;
- obtenir une cavité d'accès à 4 parois, afin de créer un réservoir de solution d'irrigation pour la désinfection (ou les solvants dans le cas de retraitement) ;
- empêcher la fracture des tissus coronaires restants ;
- créer des repères fiables ;
- assurer une obturation provisoire de bonne qualité pour éviter une nouvelle contamination entre les séances, en attendant la reconstitution définitive.

Il est donc nécessaire avant tout traitement endodontique, de supprimer la carie et/ou l'ensemble des reconstitutions existantes, et de remplacer les parois manquantes de la dent par un matériau de reconstitution coronaire qui sera déposé au moment de la reconstitution définitive.

Nous insistons sur le caractère systématique de cette thérapeutique. C'est à ce titre que le traitement endodontique pourra être mené dans de bonnes conditions, et que la désinfection du système canalaire sera effectivement obtenue.

Cette étape permet de surcroît de réévaluer le plan de traitement prévu. Si une reconstitution préendodontique n'est pas possible qu'en sera-t-il de la reconstitution définitive ?

A ce stade un aménagement parodontal peut être envisagé (gingivectomie, élongation coronaire...) permettant alors une évaluation précise :

- des parois résiduelles ;
- des limites cervicales des parois par rapport à la gencive et au sommet de la crête osseuse.

Si le délabrement est tel que le pronostic est compromis, l'extraction est envisagée. En fonction du délabrement coronaire de la dent, deux techniques de reconstitution préendodontique sont envisageables :

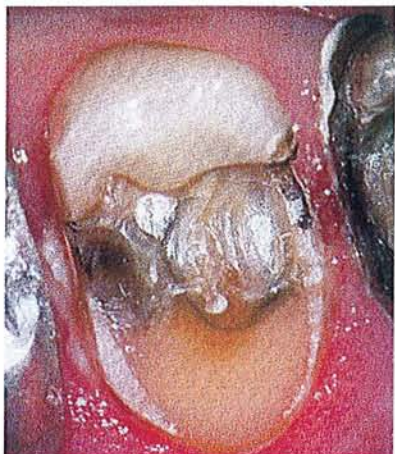
- si le délabrement ne concerne qu'une ou deux parois, une reconstitution simple avec une matrice peut être réalisée (Fig. 10_1 à 10_4) ;
- si par contre, le délabrement ne permet pas une rétention suffisante du matériau, une reconstitution avec une bague de cuivre s'impose (Fig. 11_1 à 11_8).

Afin d'éviter toute agression du parodonte ou de la langue du patient, dans la mesure du possible, la bague de cuivre est déposée en fin de séance. Elle est coupée à l'aide d'une fraise, et le verre ionomère est laissé en place pour assurer l'étanchéité en interséance.

Conclusion :

Bien que très souvent indispensable, la reconstitution pré-endodontique reste une étape négligée. Souvent perçue comme une séance perdue, une prolongation inutile du temps opératoire, une agression parodontale...

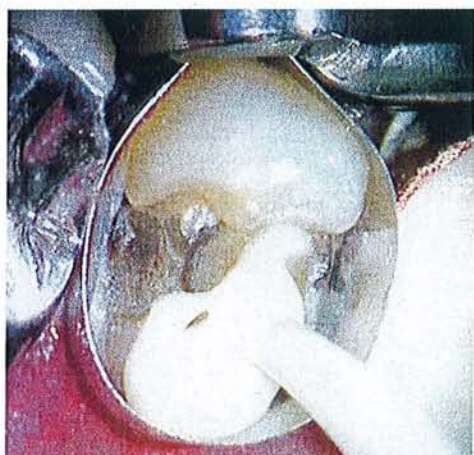Mais a-t-on évalué en terme de temps, de stress, la lutte du praticien contre un champ opératoire chancelant, défiant sa fonction première : l'asepsie ?



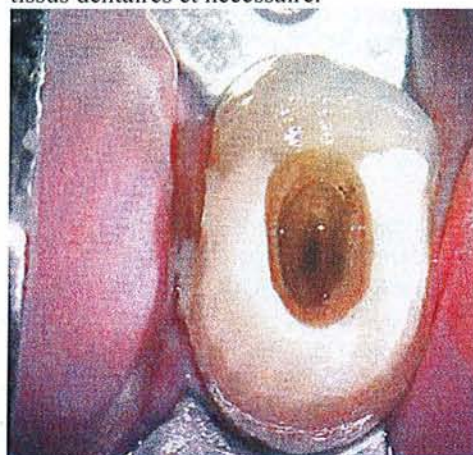
10_1 : la totalité du tissu carieux et les restaurations coronaires existantes sont supprimées. A ce stade, il faut essayer de ne pas créer d'effraction pulpaire.




10_2 : une matrice métallique (ici matrice Tofflemire®) est adaptée en s'assurant du sertissage cervical. Comme la reconstitution va être réalisée avec un ciment verre-ionomère, un prétraitement acide des tissus dentaires est nécessaire.



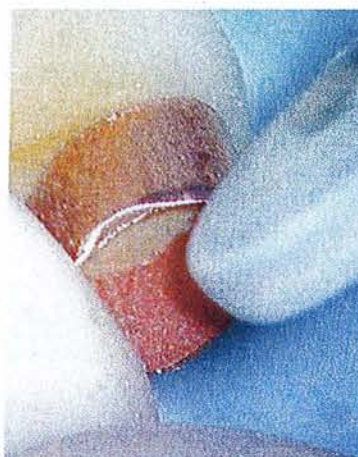10_3 : la cavité est remplie avec un ciment verre-ionomère. Une teinte très différente de celle de la dent est utilisée pour faciliter la suppression du matériau lors de la reconstitution coronaire définitive.



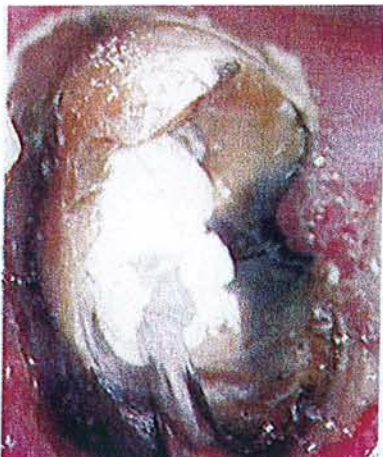10_4 : la dent reconstituée, le champ opératoire est facilement mis en place ; la cavité d'accès à 4 parois permet d'obtenir un réservoir de solution d'irrigation.



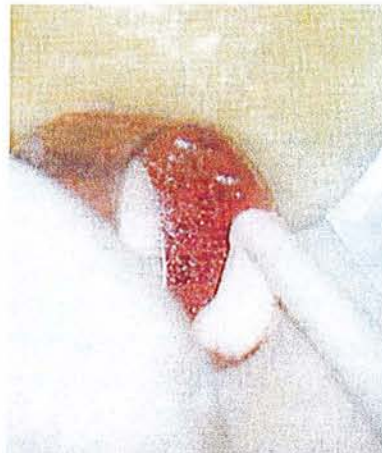11_3 : la bague de cuivre est réduite de hauteur avec des ciseaux à couronne.



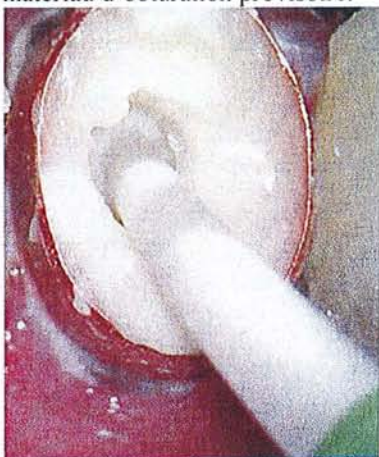11_4 : les bords sont polis afin d'éviter une agression des tissus parodontaux.



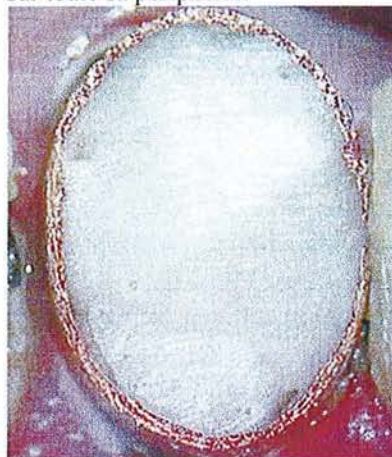
11_5 : les entrées canalaires sont protégées avec une boulette de coton, ou par la mise en place d'un matériau d'obturation provisoire.



11_6 : du ciment verre-ionomère est déposé à l'intérieur de la bague de cuivre, au niveau cervical, sur toute sa périphérie.



11_7 : la bague de cuivre est mise en place. Le ciment placé préalablement va permettre le scellement sur les tissus dentaires. Le reste de la cavité est ensuite rempli de verre-ionomère.



11_8 : la dent étant reconstituée, la face occlusale est aplanie, et les bords polis. le champ opératoire peut être placé facilement, et le traitement endodontique mené dans des conditions d'asepsie optimales.

SIMON S. et PERTOT W. Réussir le traitement endodontique, Paris : Quintessence International, 2004.

3.2.4 La digue (62, 76, 127)

Incontournable en Endodontie, elle est également d'un intérêt indéniable en dentisterie restauratrice. La digue ne doit pas être considérée comme un élément de complication de l'acte opératoire, mais comme un moyen mis à notre disposition afin :

- d'assurer un confort de travail, à la fois pour le praticien et pour le patient,
- d'isoler la dent ou les dents et d'assurer l'asepsie du champ opératoire,
- d'éviter toute contamination patient-praticien. La digue est une protection supplémentaire contre les virus HIV, hépatite B ou C,...

Avec l'habitude, et le matériel adéquat, quelques minutes suffisent pour mettre en place le champ opératoire, dans la majorité des cas. Les difficultés rencontrées pour assurer la stabilité de ce champ sont souvent liées à un manque de tissus résiduels de la couronne. A chaque fois que cela est nécessaire, une reconstitution est effectuée avant de poser le champ opératoire.

Avantages pour le praticien et le patient (disposition en tableau)

Pour le praticien	
Dégagement du champ opératoire	La feuille de digue maintenue par le crampon écarte la joue, la langue et dégage le champ opératoire.
	Le miroir du praticien étant isolé de la cavité buccale, il ne se forme plus de buée. Ceci est très important lors de l'utilisation des éléments grossissants tels que les loupes ou microscopes opératoires.
Isolement de la dent en traitement	Les cotons salivaires ne sont plus nécessaires pour assécher le champ opératoire.
	La dent étant isolée de la salive avant son ouverture, les conditions d'asepsie requises sont obtenues
Maintien de l'asepsie pendant tout le traitement	La digue empêche le patient de fermer la bouche et ainsi de contaminer le système canalaire en cours de désinfection.
	Dans les différentes phases d'attente du traitement (développement des radiographies, etc.) l'asepsie est maintenue.
Pour le patient	
Aide à l'ouverture de la bouche	Il est souvent pénible pour le patient de garder la bouche ouverte pendant le traitement parfois long. Il peut ainsi s'appuyer légèrement sur le crampon.
Evite l'ingestion de produits	Les substances chimiques utilisées en endodontie sont nombreuses (hypochlorite de sodium, EDTA, alcool, solvants,...), elles peuvent être irritantes pour les muqueuses. Avec le champ opératoire, ces substances pourront être utilisées en grande quantité, sans désagrément et sans risque de couler (cf 4.1. « problèmes rencontrés au cours du traitement endodontique »).
Evite l'ingestion d'instruments en cas de manœuvres malencontreuses	Le champ opératoire rend inutile l'utilisation de parachute ou de fil dentaire noué autour des instruments en guise de sécurité.

3.2.4.1 La feuille de digue

Fabriquée en latex, elle est généralement commercialisée sous forme de feuille carrée de 5 x 5 pouces (surtout utilisé en pédodontie), ou 6 x 6 ; elle est également proposée en rouleau à découper à la demande. Trouver une marque

Ces feuilles existent en plusieurs épaisseurs : fine, moyenne, épaisse, très épaisse. En endodontie la digue moyenne est préconisée. La digue épaisse ou très épaisse est utilisée en dentisterie restauratrice, car la tension créée permet de repousser la gencive marginale et de faciliter l'accès aux limites de cavité. La digue fine, quant à elle, est peu utilisée car elle est fragile et a tendance à se déchirer facilement.

Les feuilles de digue sont déclinées en différentes couleurs. Les teintes claires permettent de deviner ce qui se passe sous le champ opératoire (intérêt pour le positionnement du film lors du contrôle peropératoire), alors que les couleurs plus foncées (bleue ou noire) sont plus

reposantes pour la vue du praticien. Il est à noter qu'il n'existe aucune corrélation entre la couleur et l'épaisseur de la digue.

En cas de sensibilité ou d'allergie du patient au latex, il est possible d'avoir recours à une digue « latex-free » en nitrile (Coltène Whaledent, Roeko) ; celle-ci n'existe qu'en une seule taille (6 x 6) et une seule épaisseur. Ces feuilles sont cependant fragiles et délicates à manipuler.

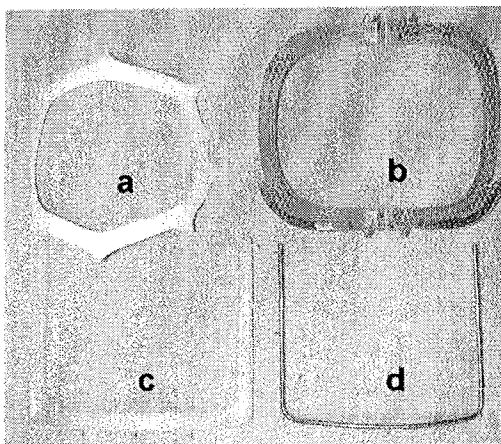
3.2.4.2 Les cadres à digues

Les cadres métalliques sont parfois déconseillés en endodontie à cause des artéfacts qu'ils peuvent créer sur les radiographies prises au cours du traitement. En fait, il n'en est rien ; ce cadre est souple et peut être soulevé au moment de la prise du cliché. Stérilisable, ses ergots périphériques permettant de fixer la feuille de digue sont inusables. Si le cadre est utilisé à l'envers (convexité du cadre vers le patient), le champ opératoire forme une poche qui permet de retenir les liquides et éviter qu'ils ne coulent vers le patient.

Les cadres en plastique existent en 3 formes principales :

- le cadre de Nygaard-Ostby® recouvre bien la bouche et passe sous le nez du patient ;
- le cadre de Young® existe en 2 tailles ; c'est le plus utilisé en endodontie ;
- le cadre pliant de G. Sauveur, pliable en son milieu, facilite la prise de clichés radiographiques en cours de traitement.

Quelque soit le cadre à digue utilisé, les pointes situées à sa périphérie doivent être en bon état pour permettre de maintenir la feuille de digue.



Les cadres à digue :

- a) cadre de Nygaard-Ostby.
- b) cadre de Gabriel Sauveur ; il présente une charnière en son milieu qui permet de plier le champ opératoire pour la prise de radiographie pendant le traitement endodontique.
- c) cadre de Young en plastique.
- d) cadre de Young métallique.

Figure 12 : SIMON S. et PERTOT W. Réussir le traitement endodontique, Paris : Quintessence International, 2004.

3.2.4.3 Les crampons

Fabriqués en acier inoxydable, les crampons maintiennent la digue autour de la dent.

Pour être stable, il doit impérativement s'appuyer en 4 points sur la dent.

Une fois posés, les crampons :

- ne doivent pas tourner autour de la dent ;
- doivent assurer la rétention de la digue ;
- doivent permettre une bonne étanchéité du champ par la feuille en latex.

Il existe une grande diversité de crampons et chaque fabricant en propose une gamme importante susceptible de correspondre aux différentes configurations cliniques : incisives, prémolaires, molaires maxillaires, molaires mandibulaires, dents délabrées...Des cartes de formes permettent de choisir le crampon adapté à la situation.

Nous les classerons en 3 catégories principales :

. Les crampons à ailettes (Fig. 13)

Les ailettes situées de part et d'autre du crampon permettent d'écarter les tissus mous et de bien dégager le champ opératoire.

. Les crampons sans ailettes (Fig. 13)

Moins encombrants, ils sont préconisés chez les patients ayant une petite bouche.

. Les crampons « papillon »

Conçus pour les dents antérieures (maxillaires et mandibulaires), ils sont également très utiles sur les petites prémolaires. Ils existent avec ou sans ailettes.

En endodontie, un jeu de quelques crampons suffit pour répondre à toutes les situations (Fig. 14).

Choisir le bon crampon :


La première sélection se fait en fonction de la dent à traiter.

Pour les dents antérieures, un crampon papillon est utilisé.

Pour les dents cuspidées, le choix se fera en fonction de la taille et de la situation de la ligne de plus grand contour de la dent. Si la contre-dépouille est sous-gingivale, un crampon dont les mors permettent de repousser la gencive est nécessaire (Fig. 15). Le crampon choisi est essayé en bouche. Une fois mis en place, il convient de s'assurer de sa stabilité à l'aide d'une précelle.

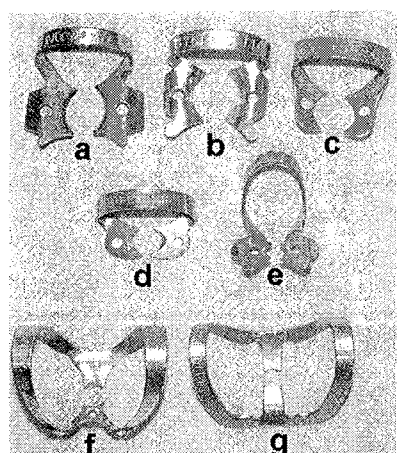
Dans certains cas, les crampons peuvent être modifiés par meulage ou affûtage des mors à l'aide d'une fraise en carborundum, afin de permettre une bonne stabilisation.

Lorsque la dent ne présente aucune contre-dépouille (incisive maxillaire), une rétention artificielle peut être créée par collage d'un composite fluide.



Deux crampons pour molaires ; celui de gauche présente des ailettes.

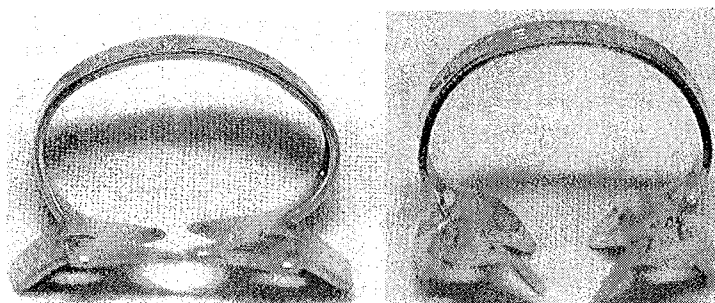
Figure 13 : SIMON S. et PERTOT W. Réussir le traitement endodontique, Paris : Quintessence International, 2004.



Indications		Ref Ivory	Ref Hygienic	Ref Hu-Friedy
Molaires maxillaires et mandibulaires	a	W7	3	8
Molaires dont la contre-dépouille est sous-gingivale	b	8	14 ou 14A	7A
Molaires maxillaires	c	26 N	W8	W4 ou 26N
Prémolaires maxillaires et mandibulaires	d	W1	W2A	27N
Clamps à ailettes pour prémolaires	e	2	00	209
Clamps papillons pour le groupe incisivo-canin et petites prémolaires	f	9	W9	212
	g	212	212	212SA

Les crampons à notre disposition sont nombreux. Ci-dessus, une liste non exhaustive des crampons les plus utilisés.

Figure 14 : SIMON S. et PERTOT W. Réussir le traitement endodontique, Paris : Quintessence International, 2004.



Pour assurer sa rétention, le crampon doit passer sous la ligne de plus grand contour de la dent. Si cette ligne est sous-gingivale, le choix doit se porter sur un crampon tel que celui de droite afin de passer sous la gencive.

Figure 15 : SIMON S. et PERTOT W. Réussir le traitement endodontique, Paris : Quintessence International, 2004.


3.2.4.4 Les pinces

La pince à perforer ou pince d'Ainsworth (Fig. 16) est une pince emporte pièce. Sur la molette tournante, le diamètre du trou adapté à la dent concernée est choisi et la digue perforée. Pour éviter toute déchirure lors de la mise en place, la perforation doit être nette. Pour ce faire, maintenir la pince fermée et faire passer la digue autour du poinçon.

La pince à crampon. Plusieurs modèles sont proposés (Fig. 17). La forme des mors permet de contourner les dents voisines et dégage le champ visuel de l'opérateur. Sur chaque mors de la pince, une encoche est aménagée pour stabiliser le crampon, lors de la mise en place sur la dent. Cette encoche a tendance à s'émousser avec le temps ; il est essentiel de la maintenir en bon état (par meulage) pour assurer un bon maintien du crampon sur la pince.

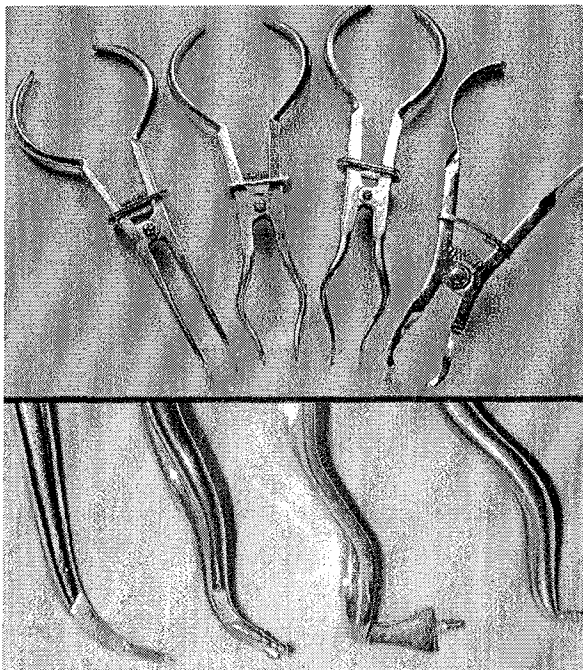
Les critères à prendre en compte lors du choix de la pince sont :

- la maniabilité,
- le dégagement du champ visuel,
- la qualité du ressort de rappel et l'élément de blocage de la pince ouverte,
- le blocage du crampon dans les rainures,
- et la facilité à retirer la pince une fois le crampon posé.



La pince à perforer (ou pince d'Ainsworth)

Figure 16 : SIMON S. et PERTOT W. Réussir le traitement endodontique, Paris : Quintessence International, 2004.



Il existe plusieurs pinces pour la mise en place des crampons.

Figure 17 : SIMON S. et PERTOT W. Réussir le traitement endodontique, Paris : Quintessence International, 2004.

3.2.4.5 Techniques de mise en place du champ opératoire

L'emplacement de la perforation de la digue est l'une des clefs de la réussite de la pose du champ opératoire. Une perforation mal placée engendre un mauvais positionnement du champ opératoire et le rend instable ou non étanche.

Afin de perforer la digue au bon endroit, un tampon encreur ou un gabarit représentant les arcades dentaires peuvent être utilisés. En l'absence de ces artifices, une croix est dessinée au centre de la digue, schématisant les quatre secteurs ; le point de perforation est choisi en fonction de la dent et du cadran concerné.

Il ne faut jamais perforer la digue au milieu de la feuille ; le champ opératoire serait alors déplacé vers l'extérieur de la bouche et deviendrait réellement un obstacle pour le praticien.

Il existe quatre techniques de positionnement du champ opératoire :

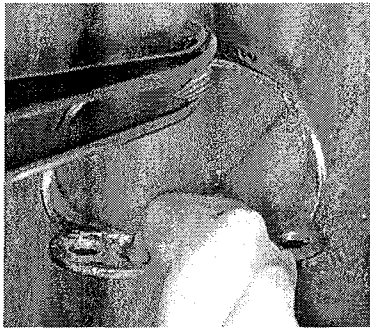1. technique du crampon d'abord : (Fig. 18_1 à 18_3)

Cette technique est la plus facile à mettre en œuvre. Elle a pour avantage de positionner dans un premier temps le crampon et de ne plus le toucher ; sa stabilité est ainsi assurée.

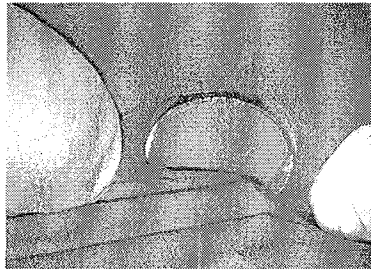
Choisir un crampon **sans ailettes**, le mettre en place et s'assurer de sa stabilité,

Passer la digue autour du crampon au niveau de la perforation.

Mettre le cadre à digue et vérifier l'étanchéité. Passer le fil dentaire en deux fois pour passer le point de contact ; former une boucle et tirer les 2 brins ensemble.



18_1 : choisir un crampon sans ailettes, le mettre en place et s'assurer de sa stabilité.



18_2 : passer la feuille de digue autour du crampon au niveau de la perforation.



18_3 : mettre le cadre à digue et vérifier l'étanchéité.

SIMON S. et PERTOT W. Réussir le traitement endodontique, Paris : Quintessence International, 2004.

2. pose du champ opératoire avec un crampon à ailette : (Fig. 19_1 à 19_4)

Une fois le crampon choisi conformément aux indications précédentes, les ailettes du crampon sont passées dans la perforation de la digue.

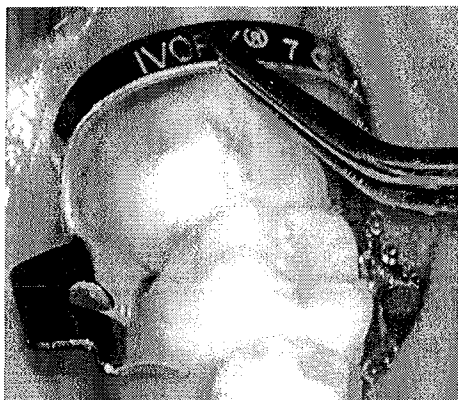Le crampon est placé autour de la dent et le cadre à digue est mis en place.

A l'aide d'une spatule à bouche, la digue est passée au-delà des ailettes du crampon.

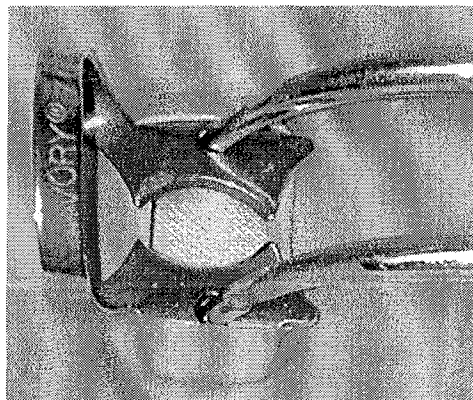
Finition de la mise en place du champ :

Quelle que soit la technique utilisée, le champ opératoire doit être étanche ; pour ce faire, le caoutchouc est passé dans les espaces interdentaires. Le fil est passé une première fois, puis une seconde fois en formant une boucle. Les deux brins sont retirés en même temps, assurant ainsi le passage de la digue entre les dents.

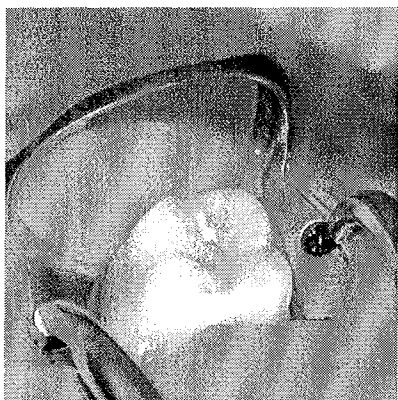
Si l'étanchéité n'est pas parfaite, l'utilisation d'un matériau de calfatage peut s'avérer nécessaire (Cavit®, Oraseal®).



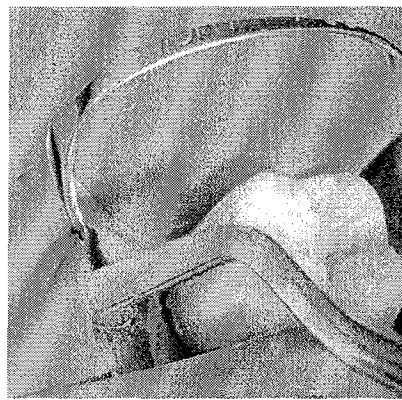
19_1 : le choix du crampon est l'étape primordiale pour la pose du champ opératoire dans de bonnes conditions. Une fois choisi, il est essayé en bouche ; à l'aide d'une précelle, vérifie qu'il est stable et qu'il ne bascule pas. Pour être stable, le crampon doit reposer sur la dent en quatre points.



19_2 : les ailettes du crampon sont passées dans la perforation de la feuille de digue.



19_3 : le crampon est posé autour de la dent, et le cadre à digue est mis en place.



19_4 : à l'aide d'une spatule à bouche, la digue est passée au-delà des ailettes du crampon.

SIMON S. et PERTOT W. Réussir le traitement endodontique, Paris : Quintessence International, 2004.

3. la technique en parachute : (Fig. 20_1 à 20_6)

L'intérêt de cette technique est de libérer le champ visuel de l'opérateur au moment de la mise en place du crampon autour de la dent.




Fig. 20_1 : Passer la boucle du crampon dans la perforation, puis replier la feuille de digue de façon à former un « parachute ».



Fig. 20_2 : Le crampon est positionné sur la dent. La feuille de digue repliée est maintenue dans la deuxième main de l'opérateur tel un parachute.

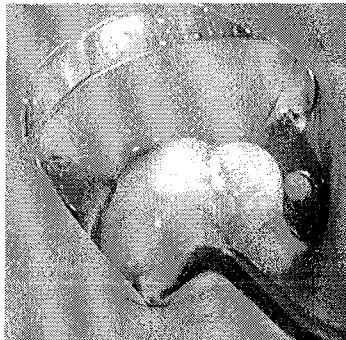
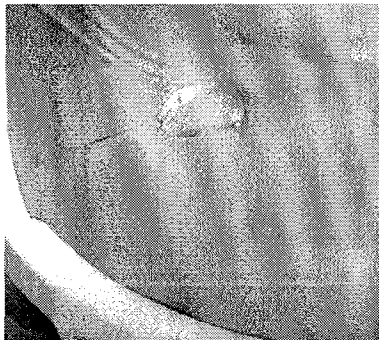

Fig. 20_3, 20_4 : Après la mise en place du cadre, la feuille de digue est passée sous le crampon à l'aide d'une spatule à bouche.

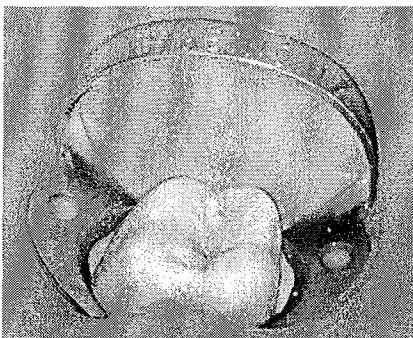
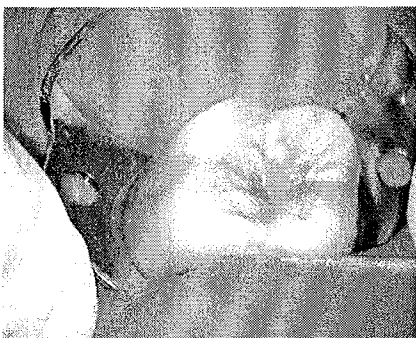

Fig. 20_5, 20_6 : La digue est passée entre les points de contacts à l'aide d'un fil dentaire. L'étanchéité est vérifiée tout autour de la dent.

SIMON S. et PERTOT W. Réussir le traitement endodontique, Paris : Quintessence International, 2004.

4. pose de la digue sur les dents antérieures :




Fig. 21_1 : Choisir le crampon adapté et s'assurer de sa stabilité.

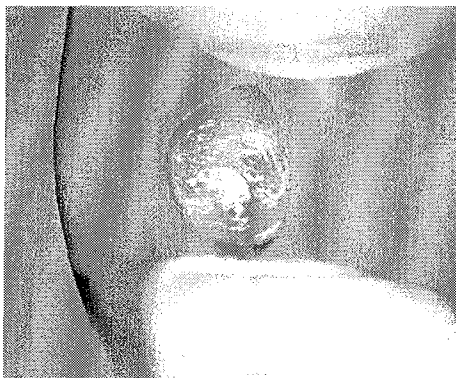


Fig. 21_2 : Passer la digue autour de la dent et la maintenir en place avec un doigt de part et d'autre.

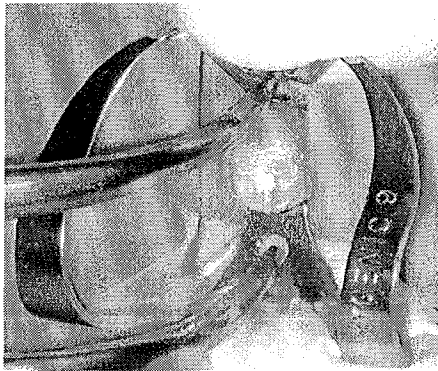


Fig. 21_3 : Mettre le crampon en maintenant la digue en place.

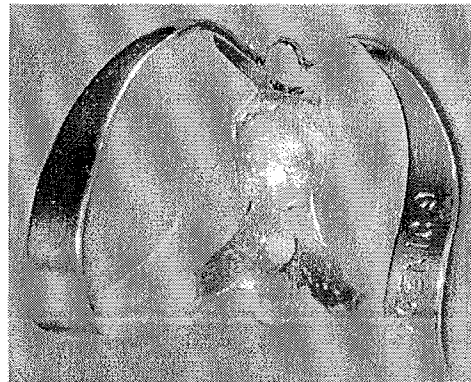


Fig. 21_4 : Mettre le cadre et s'assurer de l'étanchéité du champ.

SIMON S. et PERTOT W. Réussir le traitement endodontique, Paris : Quintessence International, 2004.

Trucs et astuces pour améliorer le confort d'utilisation :

- Les matériaux de calfatage. Certains auteurs préconisent l'utilisation de ciment provisoire (Cavit®, Dentorit®) pour colmater les fuites du champ opératoire. Ultradent propose l'Oraseal® (Bisico) en deux viscosités. Conditionné en seringue, le produit doit être placé sous le champ. Néanmoins ces matériaux doivent être utilisés exceptionnellement et avec parcimonie. Le meilleur moyen d'assurer l'étanchéité est de placer le bon crampon autour d'une dent reconstituée.
- Le Wedjet® (Hygienic). Petit cordon en silicone proposé en distributeur et en trois diamètres différents, il est utilisé pour coincer la feuille de digue sous le point de contact entre deux dents, et évite l'utilisation d'un crampon.
- Les serviettes sous digue en papier, commercialisées par Colthène Whaledent. Il s'agit de cadre en papier absorbant, perforé au niveau de la cavité buccale. Placé sous la feuille de digue, il évite le contact de la feuille de caoutchouc avec le pourtour de la bouche, qui peut s'avérer irritant chez certains patients.

Le champ opératoire est incontournable en endodontie pour toutes les raisons décrites ci-dessus. Il ne doit pas être considéré comme une complication supplémentaire, mais au contraire comme un élément simplifiant les suites du traitement en optimisant les résultats. Le peu de temps nécessaire à sa mise en place après apprentissage des techniques, qui restent au demeurant très simples, sera largement compensé par le temps gagné dans les manœuvres suivantes qui se trouveront alors largement facilitées.

3.2.5 La cavité d'accès (67, 76, 126, 127)

Après le diagnostic et la dépose des éléments caméraux, la réalisation de la cavité d'accès constitue la première étape de la thérapeutique endodontique proprement dite. Cet accès au tissu pulpaire est une phase déterminante qui va conditionner la suite du traitement. En effet, alors que dans les débuts de l'endodontie la cavité d'accès était essentiellement destinée à la mise en place d'agents médicamenteux, aujourd'hui ses objectifs sont autres et mieux définis. Souvent négligée, la cavité d'accès est un élément clef pour la suite du traitement. La technique la plus enseignée est celle de la trépanation au point d'élection de la dent afin de trouver la chambre pulpaire, suivie d'un élargissement de la cavité. Si cette approche donne souvent de bons résultats, elle présente également des limites. En cas de proximité du plafond et du plancher pulpaire consécutif à une réduction du volume caméral, il peut arriver que l'opérateur ne sente pas la fraise « tomber » dans la chambre, et la perforation du plancher qui s'en suit est une erreur souvent commise dans ce genre de situation clinique. Pour réduire l'éventualité de tels incidents, une nouvelle approche de la réalisation de la cavité d'accès a été proposée conjointement par Lemian, Machtou et Simon. Cependant, quelle que soit la procédure de mise en œuvre, les principes généraux de la cavité d'accès restent toujours les mêmes.

3.2.5.1 Objectifs

1. Eliminer complètement le contenu de la chambre pulpaire (cet objectif ne peut être atteint que par l'ablation des tissus dentaires, et éventuellement des matériaux d'obturation composant le plafond pulpaire). La cavité doit néanmoins être réalisée à minima et ne pas être trop délabrante.
2. La cavité doit être à quatre parois afin d'assurer un réservoir constant de solution d'irrigation et procurer une assise convenable au pansement temporaire entre les séances. La dent sera donc systématiquement reconstituée avant tout traitement.
3. Visualiser directement toutes les entrées canalaires et veiller au respect du plancher pulpaire.
4. Permettre l'accès en ligne directe au tiers apical des instruments endodontiques sans interférence dentinaire et/ou amélaire, et ceci tant lors de la mise en forme que lors de l'obturation canalaires.

Avant de réaliser la cavité d'accès, le praticien doit évaluer précisément les particularités de la dent à traiter :

- axe corono-radulaire,
- axe de la dent sur l'arcade, (palpation digitale au niveau vestibulaire)
- volume pulpaire (calcifications, pulpolithes, partie 2.2.1.3.)

L'examen attentif des clichés radiographiques, tout particulièrement rétro-coronaires, (ou Bite-Wing) est une aide préopératoire très précieuse.

3.2.5.2 Protocole opératoire (33, 62, 76, 127)

La reconstitution pré-endodontique effectuée si nécessaire, le champ opératoire en place, la cavité d'accès est réalisée sur la face palatine ou linguale des dents antérieures et sur la face occlusale des dents cuspidées.

Etapes de réalisation de la cavité d'accès : (Fig. 22_1 à 22_6)

Pour toutes les dents, les étapes de la cavité d'accès restent les mêmes ; seuls les repères anatomiques et la forme générale de la cavité varient en fonction de la dent concernée et de son anatomie :

- Matérialisation des repères anatomiques sur la face d'accès de la dent et dessin de la cavité idéale ;
- Création d'une cavité occlusale (ou palatine) dont la forme générale répond à celle de la cavité idéale. Cette étape est réalisée à l'aide d'une fraise boule diamantée ou en carbure de tungstène, montée sur un instrument rotatif à grande vitesse ;
- Approfondissement de cette cavité en direction de la chambre jusqu'à obtenir une effraction pulpaire. **A ce stade, peu importe la situation de la corne pulpaire atteinte ;**

Suppression du reste du plafond de la chambre. En général, il ne reste environ qu'un mm de tissu dentinaire. Cette étape est réalisée à l'aide d'une fraise boule long col de diamètre 012 ou 014 (fraise LN en tungstène - Dentsply-Maillefer) sans spray, montée sur un contre-angle bague bleue (1:1) et sous contrôle visuel. La fraise est placée sous le toit de la cavité, et est utilisée exclusivement en retrait, (jamais en poussant afin d'éviter une perforation). Cette étape peut également être réalisée avec une fraise dont la pointe est mousse (Endo Z, Dentsply-Maillefer). A l'aide d'une sonde n° 17, il est nécessaire de contrôler la suppression complète de ce toit pulpaire. La sonde doit pouvoir glisser sur les parois de la cavité sans rencontrer de contre-dépouille.

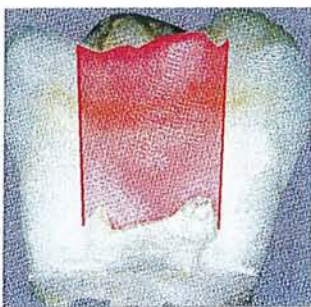
Une fois tout le toit supprimé, la cavité est mise de dépouille et les parois sont régularisées.

Finition de la cavité d'accès :

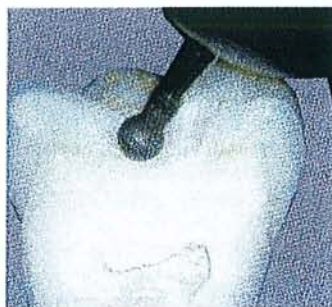La cavité terminée doit :

- Avoir été réalisée à minima avec un souci d'économie tissulaire ;
- Permettre à l'opérateur de voir toutes entrées canalaires sans avoir à bouger le miroir ;
- Présenter des parois lisses ;
- Fournir des repères fiables pour le positionnement des repères en silicone des instruments de mise en forme. Si tel n'est pas le cas, la ou les pointes cuspidiennes de la dent devront être réduite d'environ 1mm afin d'avoir des points de référence coronaire plats.

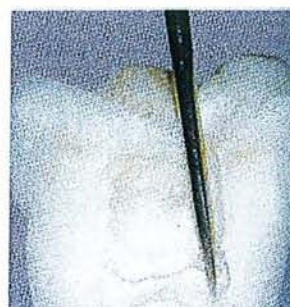La cavité d'accès est en grande partie réalisée avec des fraises. Deux autres instruments sont utiles pour l'étape de finition, notamment dans les cas où le volume de la chambre pulpaire est réduit.



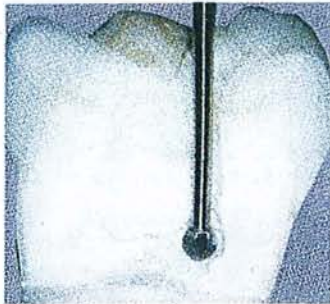
22_1 : la réalisation de la cavité d'accès consiste en la suppression de l'ensemble des tissus dentaires et matériaux de reconstitution, situés entre le plafond de la chambre pulpaire et sa projection sur la face occlusale.



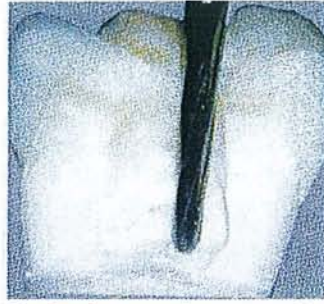
22_2 : après matérialisation des cornes pulpaires sur la face occlusale, la cavité idéale est dessinée avec une fraise boule diamantée.



22_3 : la cavité est approfondie en direction de la chambre pulpaire jusqu'à l'effraction d'une corne pulpaire. La corne pulpaire est mise en évidence avec une sonde droite.



22_4 : il reste alors une fine bande de tissus durs à supprimer. La fraise long col est utilisée en retrait, sous contrôle visuel permanent.



22_5 : les parois sont mises de dépouilles puis régularisées. La fraise Endo Z® est recommandée. Sa pointe mousse permet de s'appuyer sur le plancher sans risquer de le perforer.



22_6 : la cavité terminée permet un accès direct aux canaux, tout en préservant au maximum les tissus dentaires.

SIMON S. et PERTOT W. Réussir le traitement endodontique, Paris : Quintessence International, 2004.

- Les inserts ultra-sonores :

Ils sont surtout utilisés pour supprimer les calcifications dans la chambre pulpaire. Selon les fabricants leur surface est lisse ou diamantée et s'utilisent avec ou sans spray. Dentsply-Maillefer propose une gamme de 8 inserts (ProUltra endo) dont les 4 premiers ont leur partie active recouverte d'une couche de nitrate de zirconium. Les inserts n°2 et 3 sont les plus utilisés pour la réalisation de la cavité d'accès. Les inserts n°4 et 5 sont préconisés pour aller plus loin dans les canaux, mais doivent impérativement être utilisés sous contrôle visuel avec des aides optiques grossissantes. Les inserts n°6, 7 et 8 en titane n'ont aucun intérêt pour la cavité d'accès, mais sont utiles dans le retraitement endodontique, et pour la dépose des instruments fracturés (Fig. 23).

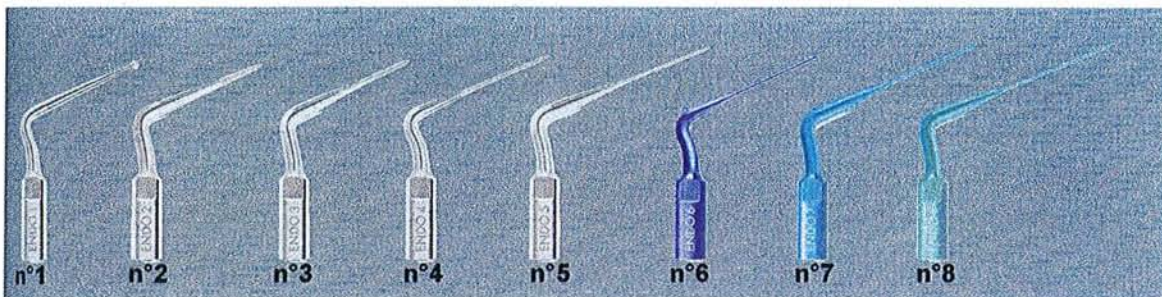
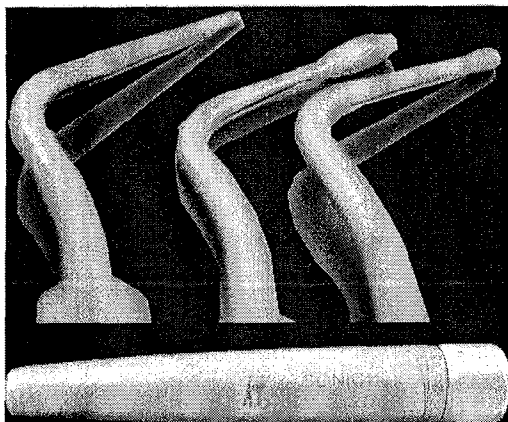


Figure 23 : SIMON S. et PERTOT W. Réussir le traitement endodontique, Paris : Quintessence International, 2004.

- Les inserts sonores : (Fig. 24)

Initialement mis au point pour réaliser des cavités d'accès à minima en odontologie conservatrice, ils s'avèrent très utiles en endodontie. Le SONIC flex (Kavo) est une pièce à mains s'adaptant sur le cordon de la turbine. Le passage de l'air comprimé engendre des vibrations de l'insert diamanté qui présente ainsi un pouvoir d'abrasion intéressant et surtout plus contrôlé qu'un instrument rotatif. Cinq inserts sont disponibles dans le kit d'accès Kavo. En endodontie nous en retiendrons trois dont la forme permet de finir la cavité d'accès après suppression du plafond pulpaire.



Les instruments diamantés, montés sur une pièce à main sonore, sont très utiles pour la réalisation de la cavité d'accès.

Figure 24 : SIMON S. et PERTOT W. Réussir le traitement endodontique, Paris : Quintessence International, 2004.

3.2.5.3 Groupe incisivocanin maxillaire

Rappels anatomiques :

Monoradiculées, l'incisive et la canine sont rectilignes dans la majorité des cas. L'incisive latérale présente de façon quasi constante une courbure apicale en distopalatin qui passe inaperçue à la radiographie.

Dans le sens mésiodistal, la chambre pulpaire est plus large au niveau incisif ; dans le sens vestibulolingual, elle s'élargit dans la région cervicale et présente une constriction à la transition entre la chambre pulpaire et le canal radiculaire : le triangle dentinaire palatin. Ce triangle sera supprimé lors de la réalisation de la cavité d'accès.

Dessin de la cavité idéale :

La cavité d'accès est réalisée sur la face palatine de la dent. Sa forme générale est triangulaire ; le sommet du triangle est situé au niveau de la partie haute du cingulum. La base du triangle est parallèle et à distance du bord incisif de la dent. La forme générale de la cavité suit la forme du contour de la dent.

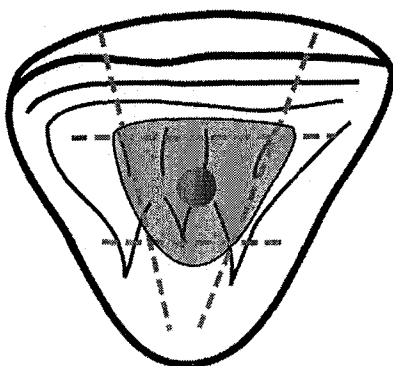


Fig. 25_1 : Groupe incisivocanin maxillaire. Division de la face palatine en 3, dans le sens horizontal et dans le sens vertical, permet de localiser le centre de la dent. La forme de la cavité d'accès est un triangle dont le sommet est localisé au-dessus du cingulum de la dent. La forme exacte de cette cavité est guidée par la forme de contour de la dent.

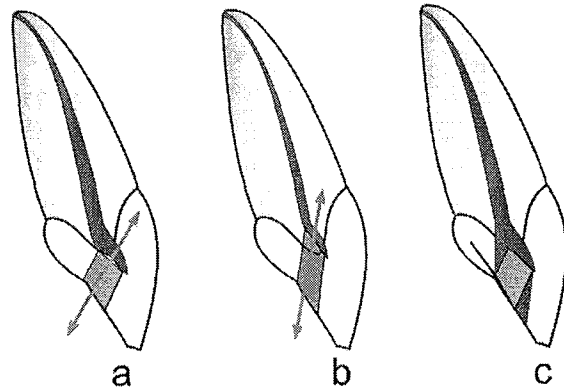
D'après SIMON S. et PERTOT W. Réussir le traitement endodontique, Paris : Quintessence International, 2004.

Approfondissement de la cavité :

Contrairement aux dents cuspidées, l'approfondissement ne se fait pas selon l'axe de la couronne de la dent. C'est à ce stade que l'opérateur doit orienter la cavité vers le toit de la chambre pulpaire. En cas de rétraction de la pulpe, la chambre a tendance à se rétracter en direction apicale. L'axe de la cavité est donc modifié. La lecture de la radiographie préopératoire est par conséquent très importante, tout en gardant à l'esprit que nous n'avons jamais l'image de la vue proximale de la dent.

Schéma de différents axes de pénétrations : figure 25_2

a et b) La rétraction de la chambre pulpaire implique sa migration apicale. En conséquence, l'axe à choisir lors de l'approfondissement de la cavité doit être modifié et adapté au cas traité ; *plus la rétraction pulpaire est importante, plus la fraise devra être inclinée en palatin* lors de l'approfondissement. La cavité initiale reste inchangée. c) La réalisation de la cavité génère la formation de deux triangles (vestibulaire et palatin) qui doivent être supprimés pour éviter les interférences lors de la préparation canalair.



D'après SIMON S. et PERTOT W. Réussir le traitement endodontique, Paris : Quintessence International, 2004.

L'axe de pénétration est dans un premier temps perpendiculaire à la face palatine. Sitôt le vide pulpaire atteint, toute pénétration plus en avant est arrêtée.

A ce stade, l'accès primaire (c'est-à-dire la pénétration dans la chambre pulpaire) détermine, avec les sommets des cornes pulpaires, deux triangles qui créent une contrainte pour le passage des instruments. Il est donc indispensable de les éliminer (cf 3.3.2. section « effet de gaine »):

- Le triangle incisif : composé essentiellement d'émail, est éliminé à l'aide de la même fraise boule tungstène montée sur turbine et animé d'un mouvement de traction selon le grand axe de la dent.

- Le triangle lingual : il correspond au bombé sous-cingulaire. Ce surplomb de dentine est éliminé à l'aide d'une fraise boule acier long col montée sur contre-angle et dont le calibre a été soigneusement sélectionné en fonction de l'espace pulpaire existant.

Finition de la cavité d'accès :

Une fois terminée, la cavité est mise de dépouille et les différentes aspérités sont supprimées, soit à l'aide d'un instrument rotatif, soit avec des inserts sonores.

Spécificités de la cavité en fonction de la dent :

Le principe de réalisation de la cavité d'accès est absolument le même pour les incisives centrales et latérales, et la canine maxillaire. Néanmoins, une attention particulière sera portée sur l'inclinaison de la dent ; l'incisive latérale présente une inclinaison vestibulaire d'environ 120°, alors que la canine est presque verticale.

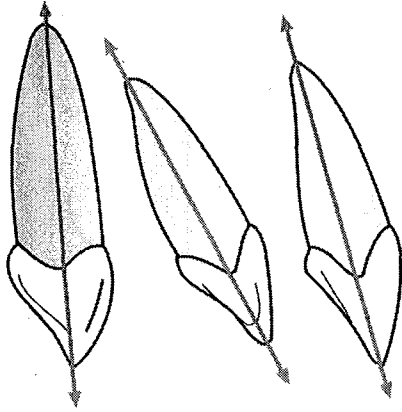


Fig. 25_3 : Les incisives centrales et latérales maxillaires sont inclinées, alors que la canine est presque verticale. Ces axes sont à prendre en considération lors de l'approfondissement de la cavité.

D'après SIMON S. et PERTOT W. Réussir le traitement endodontique, Paris : Quintessence International, 2004.

Erreurs à ne pas commettre :

Forme générale de la cavité :

- la cavité doit rester entièrement palatine ; elle ne doit à aucun moment toucher le bord incisif de la dent en traitement,
- la cavité doit être économe de tissu dentaire.

Accès au système canalaire

Les erreurs d'axe lors de l'approfondissement sont les plus fréquentes. Si l'axe choisi est erroné, la perforation de la face vestibulaire est inévitable,

Les instruments endodontiques doivent accéder directement au canal, notamment sur l'incisive centrale et la canine dont le canal est souvent rectiligne. Si des interférences persistent, la suppression du triangle dentinaire palatin doit être réévaluée.

3.2.5.4 Prémolaires maxillaires

Rappels anatomiques :

La chambre pulpaire de la première molaire maxillaire est ovale et possède 2 cornes pulpaires. Très souvent bifide, la racine présente deux canaux (un par racine). Ces canaux peuvent parfois se rejoindre dans la région apicale, notamment quand la dent est monoradiculée. La seconde prémolaire maxillaire est majoritairement monoradiculée mais présente quand même deux canaux.

Dessin de la cavité idéale :

La face occlusale semble être divisée en 2 parties égales par le sillon principal. En fait, il n'en est rien. La partie vestibulaire de la table occlusale est plus grande que la palatine ; le centre de la dent se trouve donc à l'intersection de la droite séparant la table occlusale en deux parties égales, et de l'axe joignant les deux sommets cuspidiens. Les canaux vestibulaire et palatin se trouvent de part et d'autre de ce milieu sur l'axe intercuspide (Fig. 25_4).

Le canal palatin est à proximité du sillon central, et le canal vestibulaire est éloigné de ce sillon. La cavité idéale est aplatie, à grand axe vestibulopalatin, étroite dans le sens mésiodistal ; elle englobe les entrées canalaire.

Approfondissement de la cavité :

Comme pour toutes les dents cuspidées, l'approfondissement de la cavité occlusale se fait selon le grand axe de la couronne qui, au niveau des prémolaires maxillaires, est confondu avec celui de la dent. La cavité est approfondie, jusqu'à la mise en évidence d'une corne pulpaire. Enfin, à l'aide d'une fraise boule long col utilisée en travaillant en retrait, le reste du plafond pulpaire est éliminé.

Finition :

La mise de dépouille des parois ne présente ici aucune particularité.

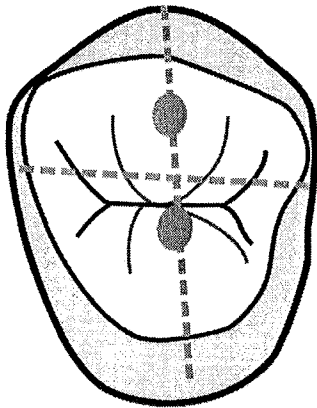


Fig. 26 : Le sillon principal ne sépare pas la face occlusale en deux parties égales ; le milieu de la dent est déplacé en vestibulaire par rapport au sillon. Les cornes pulpaires sont situées sur l'axe intercuspide, de part et d'autre du centre de la dent.

D'après SIMON S. et PERTOT W. Réussir le traitement endodontique, Paris : Quintessence International, 2004.

3.2.5.5 Première molaire maxillaire

Rappels anatomiques :

La molaire maxillaire est certainement la dent dont l'anatomie du système canalaire est la plus complexe. Il est actuellement acquis que la molaire maxillaire (surtout la première) présente très fréquemment 4 canaux :

- un canal palatin
- un canal distovestibulaire
- deux canaux mesiovestibulaires

Dessin de la cavité d'accès idéale :

La cavité est trapézoïdale, son dessin est guidé par la forme de contour de la dent. Elle englobe l'ensemble des projections des cornes pulpaires sur la face occlusale. La cavité est située en mésial de la face occlusale, et **ne dépasse pas en général le pont d'émail**. Au moment de la finition et de la relocalisation des entrées canalaires, cette cavité peut éventuellement être modifiée. Le canal palatin est en général plus large que les autres. La cavité présente donc une paroi vraie au niveau de ce canal, ce qui explique sa forme trapézoïdale et non triangulaire.

Approfondissement :

Cette étape ne présente pas de particularité ; la cavité est approfondie dans l'axe de la couronne qui est sensiblement celui de la dent dans son ensemble. Une fois l'effraction pulpaire obtenue, la cavité est mise de dépouille, les parois régularisées, et les pointes cuspidiennes légèrement diminuées si nécessaire.

Mise en évidence du 4^{ème} canal : c'est uniquement à ce stade que le quatrième canal est recherché. Il est également possible de différer cette étape après avoir mis en forme les 3 canaux précédents (Fig 27).

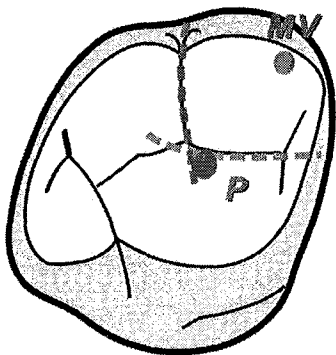
Astuce :

Lorsqu'il est difficile de mettre en évidence ce canal, les procédures suivantes peuvent être utilisées.

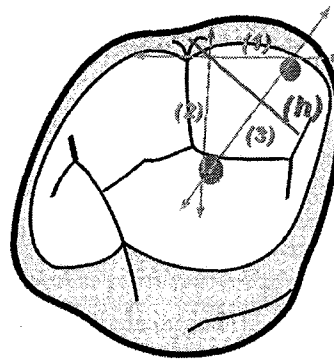
Après avoir fait la mise en forme et la désinfection des 3 canaux, remplir la cavité d'accès d'hypochlorite de sodium. En dissolvant les matières organiques, l'hypochlorite de sodium génère des bulles. Etant donné que les 3 autres canaux ne présentent plus de tissu pulpaire, il suffit de regarder la provenance des bulles pour localiser l'entrée du MV2 : l'aide apportée par les éléments grossissants est ici très utile.

Il est également possible d'utiliser le Bleu de méthylène (Canal Blue® - Dentsply-SPAD). Une boulette de coton imbibée du colorant est placée pendant une minute dans la cavité d'accès. Après rinçage et séchage, seules les zones contenant des matières organiques, a fortiori le tissu pulpaire du canal recherché, restent colorés en bleu.

Repérages des cornes pulpaires :

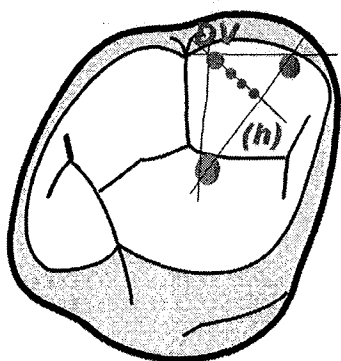


27_1 la corne pulpaire palatine (P) est placée à l'intersection du sillon intercuspide vestibulaire et du sillon principal, légèrement en palatin. La corne pulpaire mésiodistale (MV) est située immédiatement sous la pointe cuspidienne du même nom.



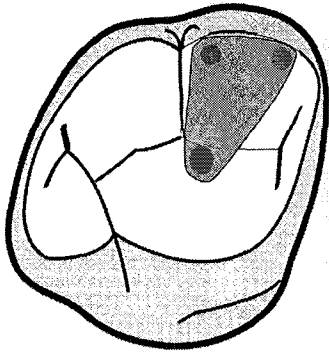
27_2 : repérage des cornes pulpaires :

- tracer une droite passant par la corne MV et parallèle à la face vestibulaire de la dent (1) ;
- tracer une droite passant par la corne P et parallèle à la face mésiale (2) ;
- tracer une droite joignant les deux cornes pulpaires MV et P. un triangle se dessine ;
- tracer la hauteur (h) du triangle perpendiculaire à la droite MV-P.



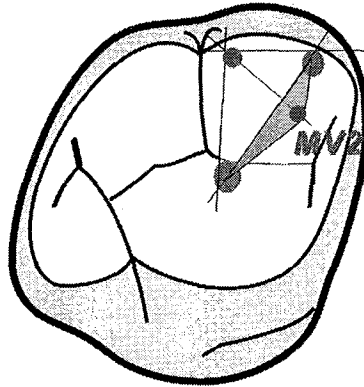
27_3 : localisation de la corne pulpaire distovestibulaire (DV) :

La position la plus reculée de la corne DV est située au sommet du triangle dessiné précédemment. En fait, la position de cette corne peut varier, mais se situe invariablement sur la hauteur (h) du triangle. Plus la dent est postérieure (2^{ème} ou 3^{ème} molaire), plus la corne DV a tendance à se rapprocher des deux autres. Il n'est pas rare que les 3 cornes pulpaires soient alignées.



27_4 : les 3 cornes pulpaire étant localisées, la cavité d'accès est dessinée en les englobant. Noter que cette cavité est en mésial du pont d'émail.

27_5 : positionnement du 4^{ème} canal (MV2) : Prolonger la hauteur du triangle décrit ci-dessus en mésial. Le canal MV2 se trouve en mésial de l'axe MV-P et dans un triangle dont le 3^{ème} sommet est sur la hauteur (h).



D'après SIMON S. et PERTOT W. Réussir le traitement endodontique, Paris : Quintessence International, 2004.

3.2.5.6 Deuxième et troisième molaires maxillaire

La description ci-dessus reste la même pour les 3 molaires maxillaires. Cependant, l'anatomie varie, et la présence du 4^{ème} canal diminue statistiquement de façon importante pour la deuxième et la troisième molaire maxillaire.

D'autre part plus la dent est distale, plus la corne pulpaire distovestibulaire a tendance à se rapprocher de l'axe reliant le canal MV et le canal P ; le triangle tend donc à s'aplatir. Il n'est pas rare de noter un alignement des 3 canaux sur une deuxième ou une troisième molaire maxillaire.

3.2.5.7 Incisives et canines mandibulaires

Rappels anatomiques :

Ce sont les dents les plus petites de la cavité buccale. Les racines sont fines et aplaties dans le sens mésiodistal. Les incisives mandibulaires présentent deux canaux dans la plupart des cas. Lorsqu'elles ne présentent qu'un seul canal, celui-ci peut être rétréci en son milieu et avoir la forme d'un huit.

La canine mandibulaire est rarement bifide et ne possède en général qu'un seul canal ; celui-ci est ovalaire et présente fréquemment une courbure apicale distale.

Forme de la cavité :

La cavité est réalisée au centre de la face linguale de la dent (Fig. 28_1). Elle a la forme d'un triangle dont le sommet arrondi est situé au niveau du cingulum, et dont la base est parallèle au bord incisif de la dent, sans jamais s'en approcher.

Le dessin général de la cavité est guidé par la forme de contour de la dent.

Approfondissement :

De la même façon que pour l'incisive maxillaire, le choix de l'axe d'approfondissement se fait en fonction de la situation de la chambre pulpaire. Plus la rétraction pulpaire est importante, plus l'axe est vertical. Il faut garder à l'esprit que la dent est versée en vestibulaire, et n'est pas verticale. L'instrument rotatif doit donc être incliné en lingual (Fig 28_2).

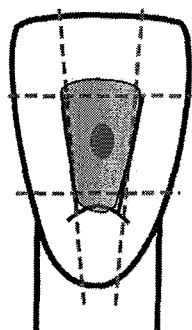
La cavité est approfondie jusqu'à l'effraction pulpaire. Le reste du plafond est éliminé à l'aide de la fraise LN® en travaillant en retrait. Si le premier canal (en général vestibulaire) est facile à trouver, le canal lingual est plus difficile à mettre en évidence, et ne peut l'être que si le triangle dentinaire lingual a été complètement supprimé.

Erreurs à éviter :

Les perforations iatrogènes sont souvent rencontrées en vestibulaire, en mésial ou en distal, plus rarement en lingual. Elles sont dues à une mauvaise appréciation de l'axe des dents.

La cavité doit se situer exclusivement sur la face linguale, le bord incisif ne doit jamais être touché.

Le triangle lingual doit être entièrement supprimé pour permettre aux instruments d'accéder au canal, avec le moins de contraintes possibles.

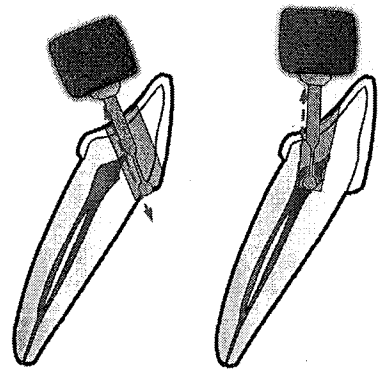


28_1 : incisives et canines mandibulaires.

En divisant la face linguale mandibulaire en 3 tiers horizontaux et verticaux, nous pouvons matérialiser le centre de la dent. La cavité d'accès idéale est un triangle centré sur la face linguale. Le sommet du triangle se situe au niveau du cingulum et la base est parallèle au bord incisif, tout en restant à distance de celui-ci.

D'après SIMON S. et PERTOT W. Réussir le traitement endodontique, Paris : Quintessence International, 2004.

28_2 : une erreur dans le choix de l'axe d'approfondissement conduit inévitablement à la perforation de la dent. Cette perforation est en général vestibulaire. Elle peut également être proximale car la dent est aplatie et étroite dans le sens mésiodistal.



D'après SIMON S. et PERTOT W. Réussir le traitement endodontique, Paris : Quintessence International, 2004.

3.2.5.8 Première prémolaire mandibulaire

Rappels anatomiques :

La 1^{ère} prémolaire mandibulaire présente dans la majorité des cas un seul canal, mais il n'est pas rare d'en découvrir deux voire trois. Lorsque le canal est unique, il peut se diviser à plusieurs niveaux radiculaires, et l'anatomie du système canalaire devient très complexe.

Au niveau de la morphologie coronaire, cette dent ressemble à une canine mandibulaire dont la cuspide linguale est un cingulum proéminent. La partie vestibulaire représente environs les 2/3 de la face occlusale de la couronne (Fig. 29_1).

Forme de la cavité :

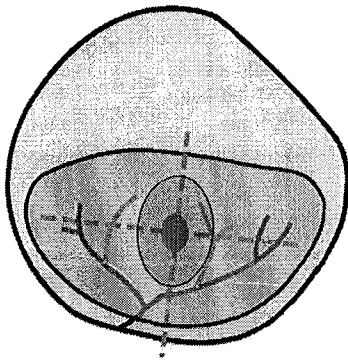
La chambre pulpaire étant au milieu de la dent, la cavité d'accès ovale est faite aux dépens de la cuspide vestibulaire.

Approfondissement :


L'approfondissement se fait selon l'axe de la couronne qui est différent de celui de la dent (Fig. 29_2). La cavité est agrandie jusqu'à l'effraction pulpaire. Le reste du plafond est supprimé à l'aide de la fraise boule long col travaillant en retrait, ou à l'aide de la fraise Endo Z®.

Finition de la cavité :

La forme de la cavité est allongée dans le sens vestibulolingual afin de mettre en évidence le deuxième canal.



29_1 : la surface développée par la cuspidé vestibulaire est beaucoup plus importante que par la cuspidé linguale. En traçant un axe intercuspidien et un axe passant par la jonction 1/3-2/3 de la cuspidé vestibulaire, on obtient le milieu de la dent.
La cavité est ovale et centrée sur la face occlusale. La forme générale suit le contour externe de la dent. Plus le diamètre mésiodistal est petit, plus la cavité est étroite.



29_2 : l'axe de la dent est différent de celui de la racine. Cette notion est à prendre en compte au moment de l'approfondissement de la dent.

D'après SIMON S. et PERTOT W. Réussir le traitement endodontique, Paris : Quintessence International, 2004.

3.2.5.9 Deuxième prémolaire mandibulaire

Rappels anatomiques :

La deuxième prémolaire mandibulaire présente une cuspidé vestibulaire et deux cuspidés linguales. Sa face occlusale est plus développée que la précédente et son sillon principal divise la face occlusale en deux parties presque égales.

Forme de la cavité

La cavité, centrée sur la face occlusale de la dent, est ovale, allongée dans le sens vestibulolingual (Fig. 30). Le canal de cette dent est pratiquement toujours ovale et exceptionnellement circulaire ; la forme finale de la cavité d'accès est adaptée à la forme générale du canal d'une part et à la forme du contour de la couronne d'autre part.

Approfondissement :

Cette étape ne présente pas de particularité, et doit être conduite comme décrit dans le paragraphe précédent. Avant de passer à la finition, toujours vérifier que la dent ne présente pas de canal supplémentaire.

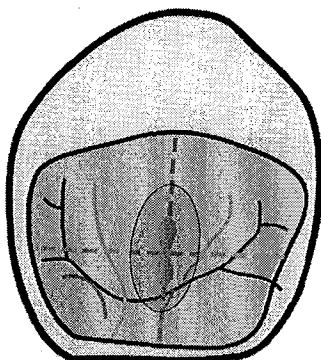


Fig. 30 : La cavité est ovale et centrée sur la face occlusale de la dent.

D'après SIMON S. et PERTOT W. Réussir le traitement endodontique, Paris : Quintessence International, 2004.

3.2.5.10 Première molaire mandibulaire

La cavité d'accès est toujours située sur la partie mésiale de la dent et s'étend rarement au-delà du sillon intercuspide lingual. De forme trapézoïdale, le contour de cette dent est dicté par la forme générale de la dent.

Rappels anatomiques :

Cette dent présente en général 3 canaux (deux mésiaux et un distal). Néanmoins, il n'est pas rare de trouver deux canaux distaux qui peuvent se fusionner dans la partie apicale. Le canal distal peut également prendre la forme d'un huit.

La racine mésiale présente une courbure apicale distale. On trouve généralement un canal vestibulaire et un canal lingual. Cependant, il est important de bien explorer la région entre ces deux canaux qui renferme parfois un troisième canal mésial.

Localisation des cornes pulpaires sur la face occlusale (Fig. 31_1 à 31_3).

Approfondissement de la cavité :

Deux orientations sont à prendre en considération (Fig. 31_4)

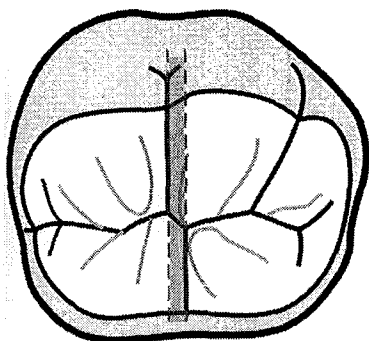
- l'axe en vue mésiodistale ;
- l'axe en vue vestibulolinguale, où l'inclinaison linguale de la couronne ne doit pas être négligée.

Une fois l'effraction pulpaire obtenue, les tissus résiduels du plafond sont supprimés à l'aide de la fraise long col ou Endo Z®, et la finition de la cavité est faite de façon conventionnelle. Lorsque l'inclinaison du canal distal est importante, on ne cherche pas forcément à obtenir la mise de dépouille de cette paroi. Il faut cependant veiller à ce que tout le plafond de la chambre soit bien éliminé.

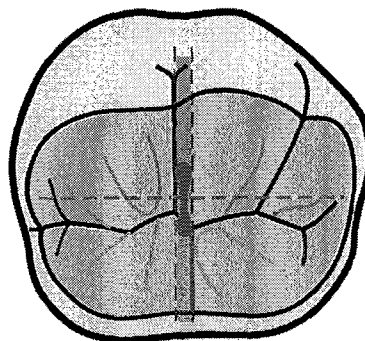
Canal distal : un ou deux canaux ?

Le canal distal est souvent allongé dans le sens vestibulolingual. Lors du cathétérisme initial, la lime de petit diamètre donne une sensation de flottement dans le canal.

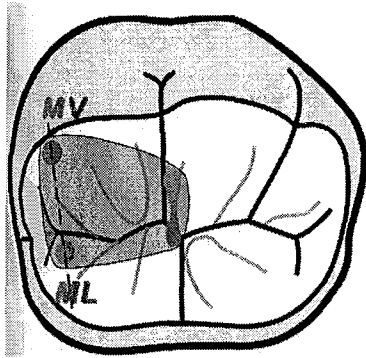
Si tel n'est pas le cas, et que nous avons l'impression qu'il s'agit d'un canal étroit et excentré en vestibulaire ou en lingual, il y a toutes les chances pour que cette dent présente deux canaux distaux.



31_1 : la dent présente 3 cuspidés vestibulaires et 2 linguales ; ceci implique que les sillons intercuspidiens vestibulaires et lingual ne sont pas l'un en face de l'autre, le premier étant plus mésial. La zone délimitée par ces deux sillons est appelée « zone neutre ». La corne pulpaire distale est située dans cette zone.

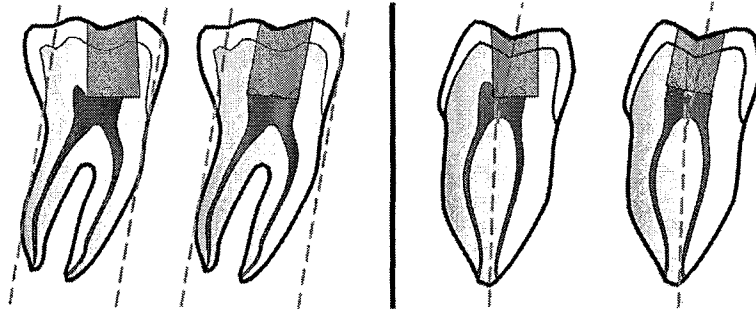


31_2 : la surface occlusale développée par les cuspidés vestibulaires est plus importante que celle des cuspidés linguales : le sillon principal n'est donc pas au milieu de la dent, mais est déporté en linguale. La corne pulpaire distale est placée à l'intersection de l'axe matérialisant le milieu de la dent et la zone neutre.



31_3 : localisation des cornes pulpaire :

- la corne mésiolinguale (ML) est située à proximité de la fossette marginale mésiale ;
- tracer un axe passant par la corne pulpaire ML et parallèle à la face mésiale de la dent ;
- la corne MV est placée sur cet axe, sous la pointe cuspidienne du même nom ;
- les cornes pulpaire étant localisées, la forme de contour de la cavité d'accès se dessine naturellement.



31_4 : une mauvaise orientation de la fraise lors de l'approfondissement de la cavité entraîne inévitablement une erreur qui peut conduire à la perforation.

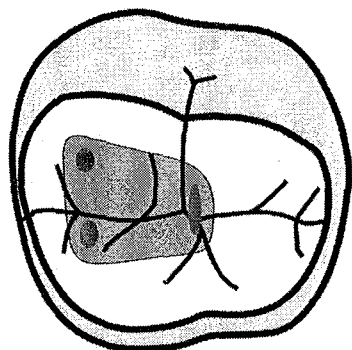
Il est important de bien évaluer l'axe de la dent (vert) avant la pose du champ opératoire. La cavité devra être approfondie selon cet axe.

En vue proximale, l'axe de la couronne est différent de celui des racines. Lors de l'approfondissement, l'inclinaison linguale de la couronne doit également être prise en compte afin d'éviter une perforation linguale de la dent.

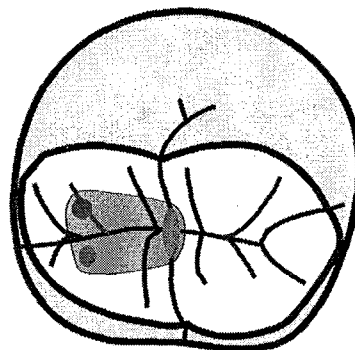
D'après SIMON S. et PERTOT W. Réussir le traitement endodontique, Paris : Quintessence International, 2004.

3.2.5.11 Deuxième et troisième molaires mandibulaires

La couronne est plus petite que la première molaire mandibulaire et la table occlusale présente quatre cuspidés. Les repères sont les mêmes que pour la première molaire. Cependant, plus la dent est distale, plus les canaux mésiaux ont tendance à se rapprocher l'un de l'autre, voire parfois même à fusionner. Au moment du dessin de la cavité idéale, nous tendrons alors à minimiser la forme trapézoïdale et à la rendre plus triangulaire.



32_1 : sur la seconde molaire, les canaux mésiaux se rapprochent ; la cavité devient rectangulaire.



32_2 : sur la troisième molaire, les canaux mésiaux sont très proches et peuvent parfois fusionner.

D'après SIMON S. et PERTOT W. Réussir le traitement endodontique, Paris : Quintessence International, 2004.

CAS PARTICULIERS :

Rétraction importante du volume pulpaire :

1. Oblitération camérale par apposition centripète de dentine secondaire ou réactionnelle

Le sens clinique du praticien ainsi que d'excellentes connaissances d'anatomie endodontique sont requis. La recherche, en prime abord, des cornes pulpaires est une erreur. Dans ce cas plus que jamais, l'opérateur ne doit pas oublier que la pulpe occupe une position centrale dans la couronne dentaire et la fraise sera dirigée vers l'espace caméral le plus large, visible sur la radiographie.

Les éventuelles modifications de couleur des dentines et la radiographie bite-wing préopératoire sont des aides précieuses. En cas de perte de la couronne clinique, la pose du champ opératoire est différée jusqu'à ce que la pulpe ait pu être localisée. De cette façon, on apprécie mieux la position des dents adjacentes, les axes des reliefs osseux radiculaires, autant d'indices utiles pour atteindre la pulpe.

2. Présence de pulpolithes

Ils ne doivent pas être fraisés sous peine d'oblitérer le canal. Essayer de les soulever à l'aide d'un excavateur d'endodontie bien affûté, ou de l'insert forme faucille d'un appareil à détartrer.

3. Couronne prothétique

L'adaptation déficiente de la prothèse associée ou non à la reprise de carie constitue le cas le plus simple : dépose obligatoire, suivie d'une analyse des parois résiduelles et de leurs limites cervicales (cf 3.2.2.1.).

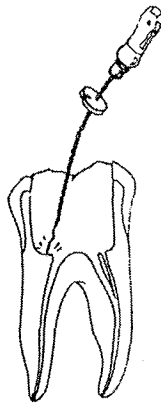
Dans le cas d'une restauration prothétique récente et de qualité, le praticien peut être tenté d'effectuer le traitement au travers de cette dernière. Toutefois, il ne doit pas perdre de vue que la conservation de cette coiffe apporte des difficultés supplémentaires :

- difficultés de fraisage ;
- chambre pulpaire, carie éventuelle, masquées radiographiquement ;
- axe corono-radicaire de la dent à traiter modifié (si cette modification est évidente dans le sens MD, elle l'est nettement moins dans le sens VL).

La difficulté endodontique de la dent, ainsi que la valeur mécanique de la prothèse après restauration doivent avoir été soigneusement évaluées.

3.2.6 Complications dues au non respect des principes fondamentaux (62)

Le non respect des principes de mise en forme de la cavité d'accès peuvent rapidement aboutir à une perforation du plancher pulpaire (sensation de « tomber ») ou un aplanissement de ce dernier, lorsque par méconnaissance de l'anatomie pulpaire, nous agrandissons la cavité dans la but de trouver d'autres canaux. Le plateau ainsi créé devient un véritable obstacle pour l'insertion des premiers instruments endodontiques qui ne sont plus guidés par les parois mais viennent buter dessus et vont se déformer.



Machtou P. et coll. Guide Clinique d'Endodontie CDP, 1993

A cela s'ajoute une fragilisation des parois résiduelles mettant en danger l'intégrité de la dent lors de manœuvre de compaction des matériaux de reconstitution coronaire par reconstruction foulée avec ancrage radicaire type Screw Post® (fracture des pans coronaires nécessitant, dans le meilleur des cas, la réalisation d'une couronne).

Récapitulation par Laurichesse

Type de dent	Maturation	Nombre de canaux	fréquence
Incisive centrale maxillaire	10 ans filles 11 ans garçons	1 canal	
Incisive latérale maxillaire	11 - 12 ans	1 canal	
Canine maxillaire	13 - 15 ans	1 canal	
Première prémolaire maxillaire	13 - 15 ans	1 canal 2 canaux 3 canaux	9% 85% 6%
Deuxième prémolaire maxillaire	14 - 15 ans	1 canal 2 canaux 3 canaux	75% 24% 1%
Première molaire maxillaire	10 - 11 ans	Racine palatine 1 canal Racine disto-vestibulaire 1 canal Racine mésio-vestibulaire 1 canal 2 canaux	99,9% 99,9% 38% 62%
Deuxième molaire maxillaire	16 - 16,5 ans	Racine palatine 1 canal Racine disto-vestibulaire 1 canal racine mésio-vestibulaire 1 canal 2 canaux	99,9% 99,9% 63% 37%
Incisive centrale mandibulaire	9 - 10 ans	1 canal 2 canaux	58% 42%
Incisive latérale mandibulaire	10 ans	1 canal 2 canaux	58% 42%
Canine mandibulaire	12 - 13 ans	1 canal 2 canaux	94% 6%
Première prémolaire mandibulaire	13 - 14 ans	1 canal 2 canaux 3 canaux	73,5% 26% 0,5%
Deuxième prémolaire mandibulaire	15 ans	1 canal 2 canaux	98% 2%
Première molaire mandibulaire	10 - 11 ans	2 racines racine mésiale 1 canal 2 canaux racine distale 1 canal 2 canaux	100% 13% 87% 92% 8%
Deuxième molaire mandibulaire	16 - 16,5 ans	1 racine 2 racines racine mésiale 1 canal 2 canaux racine distale 1 canal 2 canaux	27% 73% 13% 87% 92% 8%

D'après Laurichesse J.M., Maestroni F., Breillat J. : Endodontie clinique - Edition C.D.P. 1986 et Vené G., Médioni E.-Anatomie endodontique fondamentale et clinique - Editions technique - Encycl. Méd. Chir. (Paris France). Stomatologie-Odontologie II, 23-0506A-05, 1994,10p.

3.3 Alésage canalaire (obstruction, fausse route et perte de la longueur de travail)

3.3.1 Détermination de la longueur de travail

Localisation manuelle et radiographique :

L'évaluation de la longueur de travail va se faire progressivement et de plus en plus précisément au fur et à mesure que la mise en forme canalaire avance.

Le premier objectif ne sera pas de déterminer précisément et définitivement la longueur de travail, mais d'assurer la vacuité de la trajectoire canalaire jusqu'au foramen par le passage des limes n°08 et 10. Une bonne radiographie préopératoire prise en technique des plans parallèles donne un premier renseignement sur la longueur de la dent.

Dans le cas de canaux larges et droits, la première estimation de la longueur de travail peut coïncider avec la longueur réelle du canal. Celle-ci sera confirmée par une radiographie, lime n°15 ou 20, en place.

Dans le cas de canaux courbes et étroits, la lime de perméabilité va rapidement se bloquer suites aux nombreuses contraintes s'exerçant à son niveau. Une pré-mise en forme de la longueur atteinte sera réalisée avec les limes n°15 à 30 afin de les éliminer et favoriser la progression plus apicale du traitement. La lime de perméabilité est alors réinsérée plus apicalement permettant ainsi la détermination de la longueur de travail, objectivée par une radiographie, lime n°15 ou 20, en place.

Les localisateurs d'apex électroniques : (48, 72, 140, 147)

Les localisateurs d'apex électroniques constituent un complément important dans la mise en œuvre du traitement endodontique, car ils contribuent à la détermination précise et au respect de la limite apicale.

Il faut garder à l'esprit :

- que la sensibilité tactile est totalement empirique et non reproductible ;
- que la radiographie, ne permet pas une évaluation précise de la longueur de travail ;
- que le seul moyen de détecter de manière fiable et reproductible la position du foramen réside dans l'utilisation de localisateurs d'apex électroniques ;
- -que la seule mesure fiable est celle réalisée au foramen. La mesure de la constriction apicale proposée par certains localisateurs n'est ni fiable ni reproductible et ne doit pas être utilisée ;
- qu'un localisateur d'apex ne peut fonctionner que si le canal est suffisamment humide. Le mode « sec/humide » proposé par certains fabricants n'a donc pas lieu d'être.

Localisateurs d'apex les plus performants :

- le Root ZX® (Morita), constitue une référence en matière de stabilité et de fiabilité de la mesure (122).
- le Bingo® (Forum Technology), le ProPex® (Dentsply-Maillefer), le Raypex 4® (Dentsply-VDW), et l'Apex Pointer® (Micro-Méga) plus récents, possèdent une technologie identique. Ils ont montrés qu'ils étaient équivalents au Root ZX en matière

de fiabilité et de reproductibilité. Ils possèdent un large écran vertical facilitant la lecture de la mesure.

- l'AFA 7005® et l'EndoAnalyser® (KerrEndo), et le NeoSono Co Pilot® (Satelec) semblent offrir aussi une fiabilité acceptable mais présentent un écran de lecture beaucoup plus petit que les précédents.

Longueur de travail :

Après l'utilisation de l'électrode labiale et la mise sous tension de l'appareil, la deuxième électrode est mise au contact de l'instrument, qui est avancé dans le canal jusqu'au signal qui indique le « foramen ».

Le stop silicone est ajusté par rapport à un repère coronaire horizontal stable et la longueur indiquée est mesurée en utilisant une réglette millimétrée. Cette longueur mesurée correspond à celle du canal.

L'instrument est poussé légèrement au-delà du foramen (0,5mm) : le localisateur doit indiquer un dépassement. L'instrument est alors remonté à la longueur précédente : la valeur du canal doit s'afficher à nouveau au même niveau. L'instrument est retiré de 1,5 à 2mm, puis avancé à nouveau vers le foramen : la valeur « foramen » doit s'afficher de nouveau au même niveau. Cette manœuvre rapide à mettre en œuvre permet de vérifier la stabilité de la mesure.

La longueur de travail, à partir de laquelle devra se faire la mise en forme est la longueur mesurée au foramen, moins 0,5mm.

Cette mesure peut être confirmée par une radiographie lime(s) en place.

Fausse mesures :

Les fausses mesures sont essentiellement dues à des dérivations du courant électrique (électrode labiale en contact avec un élément métallique, ou instruments endodontiques en contact avec un élément métallique). D'autres facteurs, comme l'utilisation d'un instrument de diamètre trop faible par rapport au diamètre apical du canal, la présence d'un exsudat apical purulent et abondant, ou les dents immatures (apex ouverts), peuvent aussi entraîner une mesure imprécise ou erronée.

Par ailleurs, aucune mesure n'est possible si le canal n'est pas perméable. Dans le cas de retraitement, le canal doit être complètement désobturé afin de permettre une lecture électronique de la longueur de travail.

La détermination d'une longueur de travail précise se fait par un recoupement entre la mesure donnée par le localisateur d'apex, la sensibilité tactile (après ouverture des 2/3 coronaires) et la radiographie. La vérification finale se fait lors du séchage canalaire à l'aide d'une pointe de papier absorbante : une coloration brunâtre de l'extrémité de la pointe signale un dépassement.

3.3.2 Mise en forme canalaire : importance de la conicité (79, 84, 99, 127)

La mise en forme canalaire vise à mettre en conicité continue les parois canalaires. Afin que l'effet de conicité soit maximal, il convient de maintenir l'étroitesse de l'ouverture foraminale (79).

La conicité se trouve au carrefour de l'acte endodontique :

- en supprimant tout l'effet de gaine, elle libère l'axe d'introduction des instruments ;
- elle assure la pénétration et le renouvellement de l'irrigant, jusque dans le segment apical du canal ;
- elle facilite les manœuvres de compactage de la gutta-percha.

Une mise en forme idéale doit permettre d'obtenir (SCHILDER, 1974) :


- une conicité continue à partir du terminus apical jusqu'à l'orifice caméral, sans déviation de la trajectoire originelle du canal dans les 2/3 apicaux. En fin de préparation, le canal doit présenter un évasement régulier depuis l'apex jusqu'à l'orifice coronaire, dans tous les plans de l'espace, en se calquant sur son anatomie initiale ;
- une mise en forme suffisante à la jonction entre le 1/3 apical et le 1/3 moyen, permettant l'obtention d'une conicité apicale adéquate. Cette conicité apicale permet la pénétration et le renouvellement des solutions d'irrigation, seules capables d'assurer le nettoyage de cette région ;
- le maintien du foramen le plus étroit possible ;
- le maintien du foramen dans sa position spatiale originelle sans déchirure ni déplacement.

Les différentes études scientifiques ont démontré que :

- un canal dont le diamètre apical initial est faible (80) et qui est maintenu à ce diamètre faible lors de la mise en forme (20 ou 25/100^{ème}), n'est pas moins nettoyé que si il avait été élargi à des diamètres supérieurs (35 ou 40), à condition qu'une conicité adéquate soit établie (35) ;
- cette conicité apicale adéquate, nécessaire au renouvellement des solutions d'irrigation au niveau apical et donc au nettoyage, est de 6% minimum (33, 73) (Fig. 33_1) ;
- seule une conicité apicale adéquate, avec un diamètre foraminal conservé le plus étroit possible (forme en entonnoir) permettent une obturation facile et efficace par la gutta percha chaude en potentialisant les pressions hydrauliques, et en assurant une forme de résistance apicale. Il ne faut pas oublier qu'un diamètre apical large est techniquement plus difficile à obturer et que la surface à sceller est plus importante (116) (Fig. 33_2).

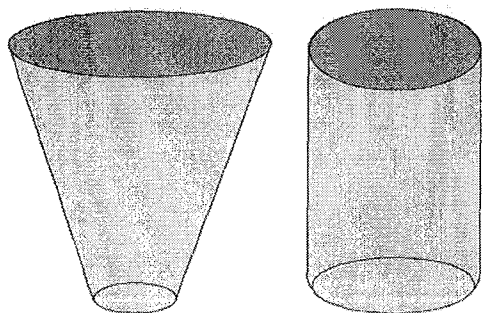
La manipulation des instruments tranchants à l'intérieur des canaux radiculaires, situés à l'abri du champ visuel de l'opérateur, peut conduire à des effets indésirables que nous appelons **accidents de parcours en endodontie**. De fréquence élevée et de répercussion directe sur le résultat du traitement entrepris, les accidents de parcours sont, pour le praticien, une source de stress, de fatigue et de frustration quotidienne.

Pourtant l'avalanche de techniques et d'instruments de ces dernières années n'est proposée que dans l'optique de rendre notre approche thérapeutique en endodontie plus performante mais aussi plus sûre que par le passé.



33_1 : Instruments à diamètre de pointe identique (30/100^{ème}) et de conicités différentes. A 1 mm de la pointe, l'instrument manuel de conicité 2% a un diamètre de 32/100^{ème}, alors que l'instrument nickel-titane de conicité 6% a un diamètre de 36/100^{ème}.

Progression des diamètres par mm, dans le cas d'une conicité de 4% à gauche et de 6%, à partir d'un diamètre apical de 20/100^{ème}.



33_2 : une conicité adéquate, avec un foramen le plus étroit possible (à gauche) est plus souhaitable que le surélargissement apical...

D'après SIMON S. et PERTOT W. Réussir le traitement endodontique, Paris : Quintessence International, 2004.

Les accidents de parcours suivent une certaine chronologie sous l'angle : **(80, 81)**

- de l'étiologie,
- des moyens de diagnostic,
- de l'effet sur le pronostic,
- des possibilités thérapeutiques.

Il est important de préciser que les accidents semblent être indépendants :

- du type de l'instrument – en acier ou en Ni-Ti – bien que l'on ait démontré que l'utilisation de l'alliage Ni-Ti augmentait la flexibilité de l'instrument ;
- de son profil : lime K, lime H, K-Flex, Flex-R ;
- de la technique employée pour la préparation canalaire.

Chronologiquement, nous pouvons classer les accidents de parcours, suivant les différents temps :

- de la préparation de la cavité d'accès ; cf 3.2.3.
- de la pénétration initiale ;
- du nettoyage et de la mise en forme canalaire ; cf 3.3.2. et 3.3.5.
- de l'obturation canalaire ; cf 3.4.
- de la restauration prothétique de la dent.

Lors de la préparation canalaire, les accidents sont essentiellement dus à l'instrumentation endodontique et sont :

- le blocage de l'instrument ;
- la butée ;
- la fracture instrumentale ;
- l'altération de la conicité canalaire du tiers apical ;
- la fenestration latérale ;
- la perforation radiculaire.

Lors de la pénétration du tiers cervical, il s'agit des méfaits provoqués par la petite instrumentation endodontique lors des premiers stades de la pénétration canalaire.

Les facteurs étiologiques sont une insuffisance d'accès et de visibilité directe à l'entrée et au niveau du tiers cervical du canal **(59, 76, 127)**.

La compréhension de la dynamique des contraintes que subi un instrument long introduit dans un canal est cruciale pour le contrôle et la prévention des accidents de parcours. Cette dynamique est essentiellement orchestrée par trois paramètres : la courbure corono-radiculaire (effet de gaine), la courbure apicale (effet de pointe) et le diamètre du foramen apical (maintien de la perméabilité foraminale) **(36, 79)**.

3.3.2.1 La courbure corono-radulaire

Configuration anatomique constante, cette courbure correspond au changement d'orientation que subit la chambre pulpaire lorsqu'elle pénètre dans le canal radulaire. En fait, l'étranglement de la chambre pulpaire à l'endroit où le canal radulaire démarre ne se produit pas de façon symétrique ; il existe un rétrécissement plus important sur l'une des parois canalaires. Par exemple, pour les pluri-radulées, il se produit au détriment de la paroi opposée à la zone interradulaire. Cette configuration est à l'origine de la courbure corono-radulaire du canal.

Sa présence exerce sur l'instrument un effet de gaine et constitue une entrave majeure à l'introduction centrée des instruments dans le tiers apical.

La conséquence clinique est un effet de gaine : (79, 80)

Ce paramètre exprime toutes les contraintes auxquelles les lames de l'instrument sont soumises par les interférences périphériques.

Un exemple est fourni par une cavité trop étroite et/ou mal orientée par rapport à la trajectoire du canal dont elle doit permettre l'accès direct. Les bords de la cavité ont tendance à transmettre à l'instrument des forces de cisaillement par rapport à son axe.

L'instrument subit un fléchissement et se trouve en flexion. En raison de sa flexibilité, la déformation initiale reste réversible et est appelée flexion élastique.

Si la contrainte déflexrice persiste et augmente d'intensité, le seuil de déformation réversible de l'instrument peut alors être dépassé, atteignant celui de sa déformation irréversible.

L'instrument se trouvant en flexion élastique va répondre, pour retrouver son état initial, par une déflexion qui le place en phase active empêchant sa pénétration centrée selon l'axe longitudinal du canal.

Les lames concernées par cette déformation vont développer au niveau de la paroi opposée à la contrainte une plus grande efficacité de coupe qui peut être à l'origine d'une usure localisée et anormale de la dentine radulaire. Cette usure modifie peu à peu le trajet canalaire et peut entraîner une perforation.

La flexion élastique due à l'effet de gaine est à l'origine d'un débridement non harmonieux car non centré sur la lumière canalaire. L'intensité de cette flexion est proportionnelle au profil et au diamètre des instruments.

Au cours des manœuvres instrumentales, sa suppression précoce :

- évite une décomposition vectorielle de la force de poussée instrumentale ;
- libère l'axe de pénétration instrumentale ;
- assure un débridement qui reste centré sur le trajet canalaire.

3.3.2.2 La courbure apicale (89, 116)

De fréquence très élevée, la courbure apicale est présente chez l'homme à 98% au niveau de toutes les dents examinées. Le canal radulaire suit l'axe global de la racine sur les 2/3 coronaires. En revanche, dans son 1/3 terminal, il épouse souvent une trajectoire qui reste indépendante du contour externe de la racine. Cela signifie qu'une racine rectiligne peut contenir dans son 1/3 apical un canal courbe. Cette configuration est responsable de la projection excentrée du foramen sur la surface radulaire à l'apex.

Il en résulte un effet de pointe :

La pointe des instruments endodontiques joue un rôle prédominant par rapport à l'ensemble des lames de la portion cônica en ce qui concerne l'efficacité de coupe (89). Seulement, un effet de pointe se met en place chaque fois que l'instrument se trouve en phase de flexion élastique. Dans l'absolu, il est à noter que sans effet de gaine s'exerçant en amont de l'extrémité de l'instrument, l'effet de pointe ne peut être engendré. Ceci expliquant l'intérêt porté actuellement aux instruments à « conicité variable » (116).

L'effet de pointe exprime la projection, sous l'effet de gaine, de l'extrémité de l'instrument dans une trajectoire arbitraire qui n'est ni conforme à celle du canal, ni au vecteur de la force imprimée sur l'instrument de l'opérateur.

C'est la raison pour laquelle SCHILDER (116) en 1974, WEINE (145) en 1975 et ROANE (110) en 1985 ont insisté sur le fait que les instruments même précourbés, avaient tendance à se redresser du fait de l'étroitesse (effet de gaine) des parois canalaires.

Lorsque l'extrémité de l'instrument est projetée sur une paroi, l'opérateur constate à ce moment un blocage de celui-ci. C'est à partir de ce blocage que les accidents de parcours surviennent.

Nous répondons généralement à ce blocage de manière inconsciente par une augmentation de la force de poussée, voire de rotation. L'instrument étant immobilisé, toute rotation est transformée en torsion qui emmagasinée à la pointe de l'instrument est capable de rompre la résistance de la dentine radulaire ou celle de l'instrument, suivant l'équilibre des forces mises en jeu.

Un accident de parcours peut donc survenir à n'importe quel moment avant même que l'intensité des contraintes, prises chacune individuellement, ait dépassé le seuil de résistance à la rupture de la dentine ou de l'instrument.

Dès 1988, POWELL a démontré que, en cas de flexion élastique, l'activation de l'angle de transition au niveau de la pointe est susceptible d'entraîner, très rapidement des altérations de la trajectoire canalaire (106).

Des travaux plus récents ont confirmé cette hypothèse qui est maintenant appliquée au niveau des instruments à pointe modifiée (125).

La plupart des accidents de parcours peuvent être raisonnablement évités par la stricte application des concepts qui sont, aujourd'hui, scientifiquement étayés et cliniquement bien codifiés.

La cascade des événements qui concourent à la mise en route d'une dynamique indésirable et incontrôlée, à l'origine de tous les méfaits instrumentaux que nous venons de voir, pivote autour d'un axe : effet de gaine et effet de pointe. Toute abstraction faite de la technique employée, l'opérateur doit constamment avoir présent à l'esprit les conséquences néfastes que peuvent avoir ces effets. Leur compréhension permet non seulement d'expliquer le mécanisme des accidents de parcours mais, surtout, de les prévenir. La suppression préalable de l'effet de gaine assure un abord plus contrôlé du segment apical du canal et explique l'approche corono-apicale des techniques récentes.

L'introduction d'un instrument rectiligne au niveau de la courbure apicale produit une force de rappel à l'origine d'une plus grande efficacité des lames sur la paroi opposée à la courbure apicale. Cette force, consécutive à une déformation élastique de la pointe, est responsable d'un débridement excentré à l'origine de toutes les modifications instrumentales dans le tiers apical. En précourbant l'extrémité de l'instrument en acier, une mise en forme centrée est obtenue sur le trajet apical. Cependant, le centrage de l'instrument nécessite la suppression préalable de tout effet de gaine situé en amont de la courbure apicale. Le Ni-Ti est également

responsable d'un effet de pointe, mais pour un même diamètre de lime acier, celui-ci est trois fois inférieur.

3.3.2.3 Le diamètre du foramen apical (79)

Globalement chez l'adulte, le diamètre du foramen apical est compris entre 15 et 20/100^{ème} de millimètre.

La conséquence clinique correspond au maintien de la perméabilité foraminale

Il n'est pas nécessaire d'élargir le foramen apical au-delà de 20/100^{ème} de mm. Sa perméabilité doit simplement être maintenue par des sondages répétés à l'aide d'une lime de faible diamètre et précourbée tout au long des manœuvres instrumentales (33, 76). Le maintien de sa position spatiale à l'apex est le meilleur garant du respect de son diamètre initial : un apex transporté, déchiré ou perforé voit le diamètre de son foramen augmenté de façon importante.

N.B : il est important de noter que les instruments utilisés en rotation continue ne sont pas capables de perméabiliser un canal. La perméabilité canalaire est un prérogative indispensable à toute mise en forme en rotation mécanisée et seule l'utilisation de limes acier permet d'obtenir ce résultat.

L'effet de gaine est le premier obstacle à lever. Puisqu'il s'exerce en amont de la courbure apicale, sa suppression doit intervenir avant toute pénétration dans le segment apical. SCHILDER dès 1974 fut le premier à préconiser d'élargir le corps du canal de sorte que la progression des instruments dans le 1/3 apical ne soit pas dirigée dans une direction arbitraire. Pour ce faire, il a proposé d'utiliser les plus gros instruments en deçà du tiers apical pour permettre le passage contrôlé des plus fins. Ces phases définissent de manière la plus précise possible la mise en forme corono-apicale telle que nous la connaissons aujourd'hui.

3.3.3 Les systèmes rotatifs nickel-titane : profil constant ou variable (79, 84, 127)

Les études publiées depuis 20 ans dans différents pays Européens et aux Etats-Unis, portant sur la qualité des traitements endodontiques, montrent que le pourcentage de traitement techniquement adéquat varie entre 12% et 50% selon les études (2, 18, 19, 37, 38, 43, 61, 82, 94, 113, 144) (tableau 7, introduction 3^{ème} partie).

Ces mauvais résultats sont essentiellement dus à la variabilité et la complexité de l'anatomie canalaire, combinées à la rigidité importante des limes en acier utilisées par un mouvement de va-et-vient dans les canaux.

Deux phénomènes sont cependant venus bouleverser des décennies de pratique endodontique :

- Jim ROANE (1985), montrait que l'utilisation d'un mouvement de rotation horaire/antihoraire pour la mise en forme canalaire avec des limes K en acier inoxydable usinées, de section triangulaire, à pointe modifiée, maintenait la trajectoire originelle du canal et réduisait considérablement les problèmes liées au mouvement de va-et-vient : c'est la technique des forces équilibrées (« balanced force technique »).

- A la fin des années 80, le nickel-titane, alliage superélastique, faisait son apparition en endodontie. Il fut ainsi possible de réaliser des instruments de conicité majorée, possédant une flexibilité largement supérieure à celle des instruments en acier inoxydable (à diamètre et à conicité comparables). Au lieu d'utiliser un grand nombre d'instruments de faible conicité et de les faire travailler longtemps en « step-back » pour réaliser la conicité apicale, il a été possible d'utiliser des instruments de conicité plus importante, capables de transférer leur propre forme au canal tout en respectant son anatomie.

Les différentes études publiées, comparant les préparations avec l'aide d'instruments en acier inoxydable et celles réalisées avec des instruments rotatifs en Ni-Ti, ont montré que la plupart de ces derniers permettaient :

- moins de transport de la trajectoire originelle, évitant ainsi les butées et les déchirures du foramen apical (64) ;
- une préparation canalaire plus rapide (54) ;
- l'absence de refoulement de débris dans le périapex, principale cause des desmodontites postopératoires ;
- des résultats fiables, reproductibles, même lors de leur utilisation par des opérateurs relativement inexpérimentés (54).

Néanmoins, si les instruments rotatifs en Ni-Ti éliminent en grande partie les risques et les problèmes encourus traditionnellement lors de la préparation canalaire, leur inconvénient majeur est la fracture, et ce, quel que soit le système utilisé.

Dans la majorité des cas, elle peut être évitée mais demeure souvent un problème lié à une mauvaise utilisation des instruments (150).

Il est donc indispensable de respecter la période nécessaire à l'apprentissage de la technique, et ce, quel que soit l'instrument utilisé. Ainsi nous nous entraînerons sur des dents extraites afin de nous familiariser avec la rotation continue et la sensation tactile des instruments. Les instruments en Ni-Ti présentent des caractéristiques différentes et des séquences d'utilisation variables. Il est important de prendre la mesure d'un nouvel instrument en réalisant plusieurs traitements sur dents extraites avant utilisation en bouche.

Systèmes rotatifs en nickel-titane :

Avant toute description des systèmes rotatifs, il est important de procéder à quelques indications et précautions d'emploi évitant de commettre de nombreuses erreurs :

- il faut respecter la vitesse de rotation préconisée par le fabricant, par l'utilisation de contre-angles ou de moteurs spécifiques ;
- il faut respecter la séquence instrumentale propre au système utilisé ;
- une lime Ni-Ti ne doit jamais être insérée d'emblée dans un canal dont la perméabilité n'a pas été vérifiée à l'aide d'une lime manuelle ;
- la pression sur le contre-angle doit être faible. Elle est accompagnée d'un mouvement de va-et-vient vertical, qui limite l'engagement dans le canal ;
- les instruments ne doivent pas être maintenus en rotation à la même longueur de travail dans le canal, sans mouvement vertical de va-et-vient. L'immobilité dans le sens vertical peut entraîner une fracture de l'instrument par fatigue cyclique ou un déplacement de la trajectoire canalaire avec apparition de butée ;
- les instruments doivent être vérifiés après chaque passage, afin de déceler un défaut éventuel. Un instrument dévillé doit être immédiatement éliminé ;
- il est primordial de connaître les contre-indications et les limites d'utilisation de ces systèmes. (cf 3.3.4. : « les contres indications de la rotation continue »)

Pour permettre de remplir les objectifs biomécaniques d'un traitement endodontique, un instrument doit présenter les propriétés suivantes :

- une flexibilité suffisante dans les grandes conicités pour assurer un nettoyage suffisant de la portion apicale, sans modifier la trajectoire des canaux courbes ;
- une efficacité de coupe sans vissage, ni aspiration de l'instrument dans le canal ;
- de plus, et accessoirement, les séquences doivent être les plus simples possibles, faciles à mémoriser et à mettre en œuvre, avec un nombre minimum d'instruments, dans un but d'ergonomie et de gain de temps.

Lorsque la masse de l'instrument croît, par augmentation du diamètre, de la conicité ou de la masse centrale, celui-ci devient :

- plus résistant à la fracture par torsion ;
- moins flexible, ce qui tendra à provoquer des déplacements de la trajectoire canalaire et des déchirures du foramen ;
- moins résistant à la fracture par fatigue cyclique.

Le profil :

Afin de rendre le contact instrument – paroi canalaire le plus limité possible et de supprimer de façon anticipée tout effet de gaine, un accroissement de la conicité des limes rotatives s'est avéré nécessaire. Devant la multiplicité des instruments actuellement sur le marché, il est important de différencier :

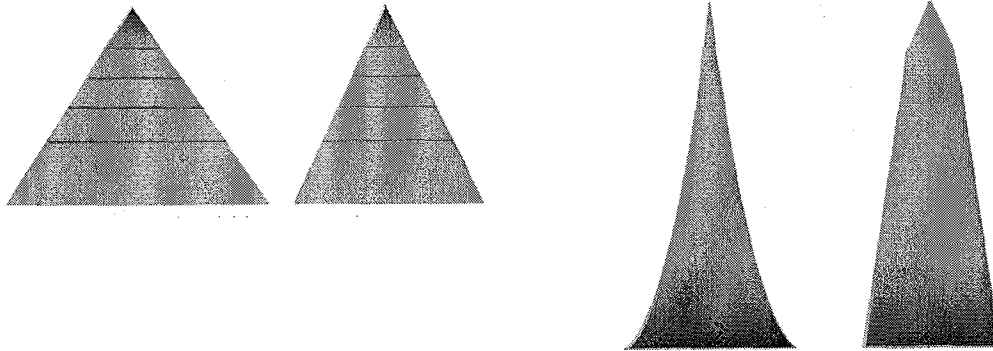
- Les instruments existant en plusieurs conicités mais présentant le même profil. Ces instruments ont une conicité de 4 ou 6 % (ProFile)(Hero), 8, 10 et 12 % (ProFile OS, EndoFlare, GT File) ou 2 à 6 % (Quantec, Hero Endomagic). La **conicité** sur un même instrument restant néanmoins **constante** (Fig. 34_1).

- Les instruments à conicité **variable** : un même instrument présente plusieurs conicités sur son segment actif. Actuellement, seul le ProTaper (Maillefer) présente ce profil (Fig. 34_2).

3.3.3.1 Les instruments à conicité constante

Les instruments à méplat radiant (dits « passifs ») les plus connus sont : ProFile® (Dentsply-Maillefer), GT Rotary File® (Dentsply-Maillefer), Quantec® (SybronEndo), K3 (SybronEndo).

Les instruments coupants (dits « actifs ») les plus connus sont : Hero 642® (MicroMéga), FlexMaster® (ou ConeFlex® ; Dentsply-VDW), HeroShaper® (MicroMéga) (Fig. 35_1 et 2).




34_1 : les instruments à conicité constante présentent une progression uniforme du diamètre le long des spires de l'instrument, ce qui leur confère une forme pyramidale. Plus la conicité est importante, plus la base de la pyramide est large.

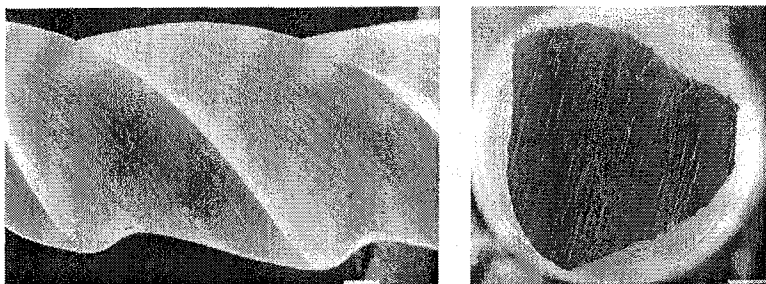
34_2 : les instruments à conicité variable ne présentent pas une progression uniforme de diamètre. La conicité variable peut être croissante (à gauche) ou décroissante.

D'après SIMON S. et PERTOT W. Réussir le traitement endodontique, Paris : Quintessence International, 2004.

35_1 : vues au microscope électronique à balayage d'un instrument à méplat radiant, de profil et en section.



35_2 : vues au microscope électronique à balayage d'un instrument coupant, sans méplat radiant, de profil et en section.



D'après SIMON S. et PERTOT W. Réussir le traitement endodontique, Paris : Quintessence International, 2004.

Instruments à méplat radiant :

La présence d'un méplat radiant sur les instruments passifs évite l'**autotaraudage** et le **vissage** dans le canal.

Dans les canaux courbes, le méplat radiant permet de limiter l'agressivité lors de la coupe de l'instrument : en effet, tout instrument engagé dans une courbure tend à se redresser pour retrouver sa forme originale, appliquant ainsi une force plus importante du côté opposé à la courbure. Cette force de redressement si elle est combinée à une agressivité importante, présente un risque de déplacement de la trajectoire canalaire. En limitant l'agressivité de l'instrument par le méplat radiant, celui-ci permettra un meilleur centrage de la préparation et permettra la pénétration des instruments de conicité importante dans la région apicale des canaux courbes.

Cet effet de redressement reste néanmoins lié à la flexibilité des instruments utilisés. Ainsi un instrument flexible ne déplacera pas la trajectoire canalaire même en l'absence de méplat radiant.

L'inconvenient de la plupart des instruments à méplat radiant vient précisément de leur manque d'efficacité, pourtant voulue au départ (79). Ces instruments étant moins efficace, le praticien, habitué à l'action coupante des instruments en acier, a tendance à appliquer une force verticale excessive afin de progresser apicalement dans le canal. De plus, le méplat radiant augmente la surface de contact entre l'instrument et les parois canalaires, accroissant le frottement et le stress sur l'instrument.

Instruments « coupants » :

L'avantage des instruments actifs est leur efficacité lors du travail de coupe dans le canal. Cette efficacité réduit la pression nécessaire au travail des instruments.

L'un des inconvénients de la conicité constante sur les instruments coupants est l'effet d'aspiration qu'elle peut engendrer dans certaines situations anatomiques. Cet effet est principalement rencontré sur les instruments de conicité 6%, utilisés dans des canaux présentant un diamètre important, qui favorise l'engagement d'une surface importante.

De plus, le relatif manque de flexibilité prohibe l'utilisation des fortes conicités dans le tiers apical des canaux courbes, sous peine de déplacement canalaire ou foraminaire, ou de perte de longueur de travail. De cette rigidité découle l'utilisation recommandée des séquences opératoires se basant sur l'utilisation des conicités 2% au niveau apical (Hero 642® ou ConeFlex®), ce qui peut s'avérer insuffisant pour une bonne mise en forme.

La modification du pas des lames sur le HeroShaper® a tendance à limiter l'effet de vissage. De plus, la flexibilité améliorée du HeroShaper® permet l'utilisation de la conicité 4% dans la région apicale.

Technique corono-apicale avec les instruments de conicité constante : le système HeroShaper® : (9, 22)

Le système HERO Shaper® est une nouvelle méthode de préparation canalaire en rotation continue avec des instruments en nickel titane de conicité 6% (rondelle noire) et 4% (rondelle grise).

L'avantage de HERO Shaper® réside dans le nombre restreint d'instruments à utiliser pour traiter un canal (2 instruments dans le cas d'un canal simple, 3 pour un canal intermédiaire et 4 pour un canal complexe) diminuant ainsi les risques de surinstrumentation du canal.

Le pas des lames présente deux particularités :

- Contre les phénomènes de vissage, *l'angle d'hélice des lèvres de coupe varie*. Il augmente au fur et à mesure que l'on s'éloigne de la pointe.
- *Le pas varie également en fonction de la conicité*, ce qui constitue l'une des dernières innovations. En effet, afin d'optimiser les performances de l'instrument et notamment d'obtenir le meilleur compromis efficacité/flexibilité/résistance, ce pas s'accroît avec l'augmentation de la conicité : plus un instrument est conique, plus son pas sera long. On parle ainsi de PAS ADAPTE.



Fig. 36_1 : Le manche de longueur réduite (métal) permet une meilleure accessibilité.

Fig. 36_2 : Le profil de la lame en triple hélice présente un angle de coupe positif.



Fig. 36_3 : La pointe est inactive afin de respecter l'anatomie canalaire.

Cette méthode de préparation canalaire permet de traiter des canaux simples avec seulement deux instruments, et diminue les risques de fracture instrumentale. Ce système est souple et le pas adapté permet de réduire les phénomènes de vissage tout en favorisant la remontée des débris.

1. PENETRATION INITIALE

La première étape consiste à effectuer une pénétration dans le canal avec un instrument conventionnel en acier (habituellement une lime K n°10 - MMC n°10/21mm) qui fournit des renseignements sur l'anatomie canalaire complémentaires à ceux obtenus par la lecture du cliché radiographique pré-opératoire. Deux éléments sont à prendre en compte : l'importance de la minéralisation de la lumière canalaire et le degré de courbure, qui permettent d'évaluer la difficulté du traitement et donc de choisir la séquence la plus adaptée au cas clinique.

2. NIVEAUX DE PENETRATION

Les instruments de conicité 6% sont amenés aux 2/3 de la longueur de travail (LT).
Les instruments de conicité 4% sont amenés à LT.



Fig. 36_4.

3. CHOIX DE LA SEQUENCE

3 séquences sont proposées en fonction de la difficulté du cas clinique (courbure du canal et son degré de minéralisation).

Il est donc possible de distinguer trois niveaux de difficulté :

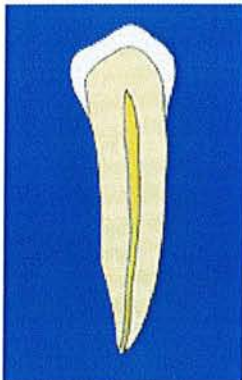


Fig. 36_5 :

CAS FACILES = SEQUENCE BLEUE

Canaux dont la préparation présente peu de difficulté, courbure canalaire faible et lumière canalaire suffisamment large pour permettre en première intention, le passage d'une lime de cathétérisme n°15 jusqu'à l'apex.

30 6%

30 4%



2/3
LT

LT



Fig. 36 6 :

CAS INTERMEDIAIRES = SEQUENCE ROUGE

Canaux de difficulté intermédiaire qui peuvent présenter une courbure canalaire modérée et/ou une minéralisation de la lumière canalaire plus prononcée, passage parfois difficile d'une lime de cathétérisme n°10 jusqu'à l'apex.

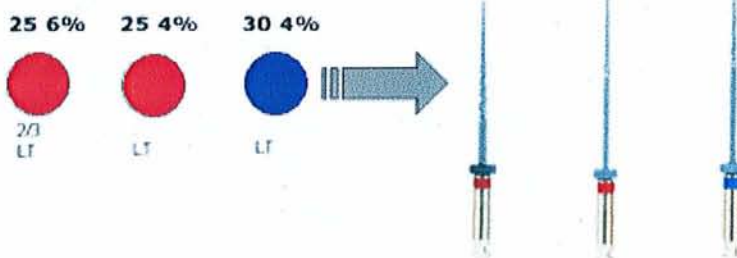
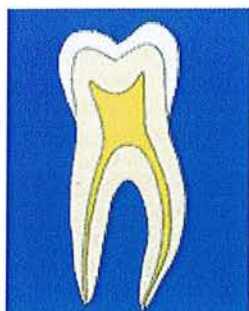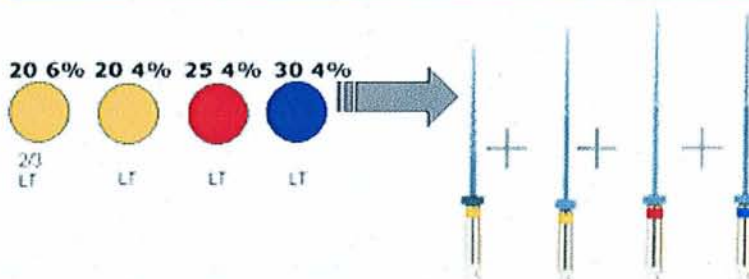

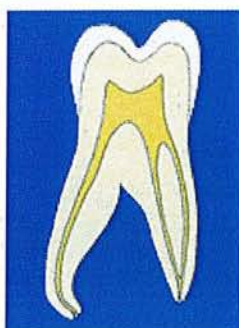
Fig. 36 7 :

CAS COMPLEXES = SEQUENCE JAUNE

Canaux difficiles à traiter caractérisés par une courbure canalaire accentuée et/ou une minéralisation intense de la lumière canalaire rendant délicate toute pénétration initiale même avec des limes de fin diamètre.



4. VITESSE DE ROTATION

La vitesse de rotation doit être comprise entre 300 et 600 tr/min.

5. DYNAMIQUE OPERATOIRE

L'instrument HERO Shaper® est positionné à l'entrée du canal. Le moteur est mis en rotation et maintenu à vitesse constante pendant tout le travail de l'instrument jusqu'à ce qu'il soit retiré du canal. Par un mouvement de va et vient de faible amplitude en exerçant une pression légère sur la tête du contre-angle, l'instrument est amené à la limite d'enfoncement souhaitée.

Il est alors possible de préparer l'ensemble des parois du canal en effectuant un mouvement circulaire de balayage en appui pariétal. Cela permet de prendre en compte l'anatomie du canal et notamment de préparer les zones latérales.

6. CONSEILS PRATIQUES

Quelle que soit la séquence choisie, il est important de respecter la technique opératoire précédemment décrite, notamment concernant les niveaux de pénétration propres à chaque conicité.

Il est recommandé de déterminer de façon précise la longueur de travail entre le passage du 6% et du 4%. Il est important d'irriguer abondamment à l'hypochlorite de sodium.

Concept de travail des instruments à conicité constante :

Afin de saisir l'utilisation des systèmes basés sur les instruments à conicité constante, il suffit d'imaginer que chacun d'eux présente la forme d'une pyramide.

Plus la conicité de l'instrument est importante, plus la base de la pyramide est large.

Lors de la mise en forme canalaire, ces pyramides sont utilisées de la plus large vers la plus étroite, sans pression excessive, par un mouvement de va-et-vient dans le canal. La pyramide la plus large travaille le plus coronairement, engage une portion du canal et l'élargit sur une certaine longueur. De ce fait, elle permet à une pyramide plus étroite d'avancer et couper plus apicalement dans le canal, réalisant ainsi une préparation corono-apicale (crown-down).

La plupart des systèmes actuellement disponibles permettent, lorsqu'ils sont bien utilisés, d'obtenir de très bons résultats cliniques.

Cependant, les instruments à conicité constante (coupant ou à méplat radiant) laissent apparaître différentes considérations liées à leur utilisation :

1. comment définir pour le praticien la profondeur de pénétration de chaque instrument ? C'est-à-dire, à quel niveau de pénétration passer d'un instrument de conicité et de diamètre supérieur à l'instrument suivant dans la séquence ?
2. comment éliminer l'effet de vissage sans nuire à l'efficacité de la coupe ?
3. comment obtenir une conicité apicale suffisante avec des instruments à conicité régulière sans déplacer la trajectoire canalaire ou déchirer le foramen apical ? En effet, un instrument de forte conicité élargissant la partie apicale d'un canal, voit son diamètre augmenter régulièrement sur toute la longueur de sa partie active, ce qui le rend relativement rigide.
4. comment simplifier les séquences instrumentales sans pour autant nuire à la qualité finale de la préparation ? En effet, tous les systèmes actuellement disponibles présentent plusieurs séquences opératoires, avec une constante : plus le canal est long et courbé, plus le nombre d'instruments à utiliser est grand.

Ces considérations ont abouti au concept de **conicité variable**. (79, 84, 127)

3.3.3.2 Les instruments à conicité variable (127)

Par opposition à la conicité régulière, où un instrument présente une augmentation de diamètre constante et régulière, dans le concept de conicité variable, la conicité de l'instrument varie sur la lame active du même instrument. Ainsi, elle peut être de 2% sur 1 ou 2mm, puis 4% sur les mm suivants, puis de 7% sur quelques mm, etc.

Le ProTaper® (Dentspy-Maillefer) est actuellement le seul instrument présentant une conicité variable. C'est un instrument **coupant**, sans méplat radiant.

Le principal intérêt de la conicité variable est qu'elle permet d'assurer une **flexibilité adaptée** aux différents instruments composant le système. Ainsi, une conicité importante est donnée à l'instrument uniquement là où le travail est souhaité dans le canal :

- les instruments destinés à l'ouverture de la trajectoire canalaire présentent une conicité maximale coronairement, et possèdent une pointe fine et flexible : ce sont les Shaping Files, qui ressemblent schématiquement à une Tour Eiffel (Fig. 37_1).

- les instruments destinés à la mise en forme apicale présentent une conicité maximale dans les premiers mm au niveau de la pointe, la conicité du reste de la pointe étant moindre : ce sont les Finishing Files, qui ressemblent schématiquement à une obélisque. Cette configuration permet l'obtention d'une bonne conicité apicale tout en conférant une bonne flexibilité au reste de la lame (Fig. 37_1).


la conicité permet de supprimer le méplat radiant (Fig. 37_2a), ce qui confère à l'instrument une bonne efficacité de coupe, tout en évitant l'effet de vissage rencontré avec la conicité constante, puisque chaque instrument coupe sur une surface réduite.

Le ProTaper® présente une section triangulaire convexe qui augmente la résistance à la fracture en torsion (Fig. 37_2b) ; une pointe non coupante, permettant un meilleur respect des trajectoires canales lors du travail dans les courbures (Fig. 37_2c) ; ainsi qu'un angle d'hélice et un pas variable, assurant une bonne remontée des débris.


Les instruments sont munis d'un manche plus court (13mm au lieu de 15mm) permettant un accès plus aisé dans les zones postérieures.

La conicité variable permet en outre la simplification des séquences opératoires par la réduction du nombre des instruments. Ainsi, une seule séquence standard est préconisée pour la majorité des cas cliniques. Elle est basée, dans les canaux longs et difficiles sur l'utilisation de 3 à 4 instruments pour la mise en forme.

Cette séquence standard est facilement mémorisable, car son ordre d'utilisation correspond aux normes ISO habituelles (violet, blanc, jaune, rouge, bleu).




37_1 : en bleu, (a) conicité variable croissante et (b) conicité variable décroissante. Les pointillés permettent une comparaison avec une conicité constante.



37_2 : le ProTaper® présente (a) une arrête active coupante, (b) une section triangulaire convexe, (c) une pointe guide non coupante.

D'après SIMON S. et PERTOT W. Réussir le traitement endodontique, Paris : Quintessence International, 2004.



37_3 : ProTaper Shaping Files, de haut en bas : S1, S2 et SX.

ProTaper Finishing Files, de haut en bas : F1, F2 et F3.

D'après SIMON S. et PERTOT W. Réussir le traitement endodontique, Paris : Quintessence International, 2004.

L'établissement d'une conicité variable permet :

- le maintien de la conicité des lames proches de l'extrémité D2 et de l'accroissement de la conicité de celles situées près de l'entrée canalaire en D1 ;
- une réduction importante de la surface de contact de l'instrument avec les parois canalaires ;
- l'accroissement de conicité sur une plage limitée des lames d'un même instrument ;
- Cette caractéristique est à l'origine de propriétés intéressantes :
- favoriser une descente corono-apicale propre à chaque instrument ;
- réduire le nombre d'instrument dans la séquence de mise en forme liée à une plus grande efficacité ;
- réduire l'effet de vissage et donc le risque de fracture.

Une tendance nette se profile dernièrement : la réduction de la partie active des instruments rotatifs. Cette évolution a été amorcée avec les ProFile OS, les GT Files et les Flares (Quantec). D'autres instruments suivent cette tendance : les ProTaper SX (Maillefer), le EndoFlare (Micro-Méga).

Technique corono-apicale avec les instruments de conicité variable : le système ProTaper®

Après anesthésie (si nécessaire), pose de la digue et aménagement de la cavité d'accès adéquate, la mise en forme canalaire peut débuter.

Il existe une règle absolue :

L'exploration du canal se fait toujours avec des limes en acier jusqu'au diamètre 15, l'élargissement se faisant par la suite à l'aide du ProTaper® S1. En aucun cas, un instrument rotatif en nickel-titane ne doit être forcé dans une portion canalaire qui n'a pas été exploré au préalable avec une lime manuelle de diamètre 15, permettant ainsi de s'assurer de l'existence d'un passage.

La séquence complète peut être résumée comme suit : les limes 10 et 15 sont insérées dans le canal jusqu'à leur niveau de pénétration maximal.

Le S1 est alors utilisé pour mettre en forme jusqu'à la longueur de pénétration de la lime 15. Les limes manuelles sont réutilisées pour avancer plus apicalement, et sont suivies par le S1.

Cette alternance lime manuelle/S1 est répétée jusqu'à ce que le S1 atteigne la longueur canalaire estimée, moins 4 ou 5 mm.

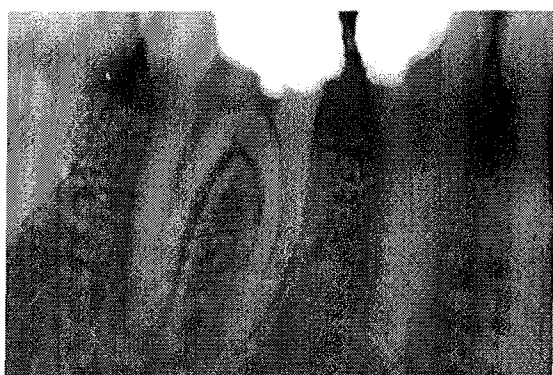A ce moment, une lime manuelle est introduite pour déterminer la longueur de travail précise. Le S1 est ensuite utilisé à la longueur de travail. Le S2 et les Finishing Files sont utilisés à la longueur de travail.

Les instruments de pénétration initiale ne seront jamais forcés apicalement dans le but de chercher d'emblée la longueur de travail. La mesure précise de cette longueur ne se fera qu'après élargissement et mise en forme des 2/3 coronaires du canal. La mesure « retardée » permet de libérer d'abord les contraintes coronaires et de potentialiser la sensibilité tactile lors de l'utilisation de l'instrument dans la zone apicale. De plus, il a été démontré que l'élargissement coronaire précoce augmentait la précision des localisateurs d'apex électroniques.

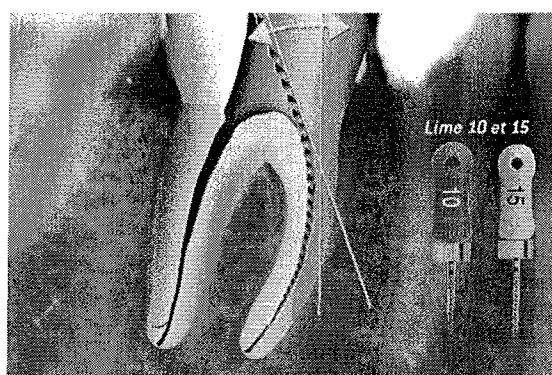
La chambre pulpaire doit toujours être remplie d'hypochlorite. Un gel chélatant est utilisé pour la lubrification avant insertion des instruments. Le canal doit être irrigué abondamment à l'hypochlorite de sodium après chaque passage d'instrument (voir paragraphe 3.5. : « irrigation »).

- une radiographie préopératoire permet une estimation de la longueur de travail (Fig. 38_1). Des limes K manuelles en acier de diamètre 10 et 15, enduites de gel chélatant sont utilisées pour la négociation initiale et la préparation de la portion accessible du canal. Cette négociation n'a pas pour but d'amener ces instruments à l'apex mais de s'assurer de la perméabilité du canal, d'apprécier l'angulation coronaire et de ménager l'espace, au passage de l'instrument rotatif (Fig. 38_2). La portion accessible du canal est donc élargie par des limes manuelles 10 et 15 en utilisant un mouvement de ¼ de tour horaire-antihoraire/retrait.

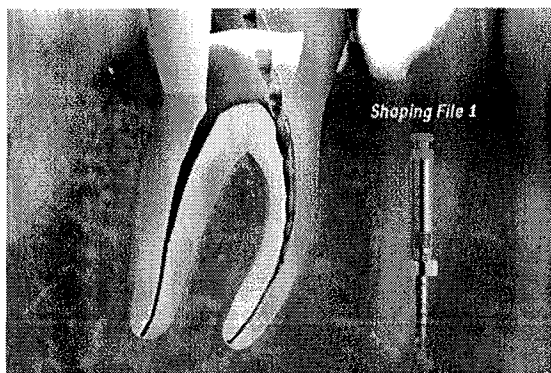
- le S1 est utilisé sans dépasser la profondeur de pénétration de la lime K 15 (Fig. 38_3), afin d'élargir et de mettre en forme la portion du canal perméabilisée avec des limes manuelles. La pénétration du S1 doit se faire sans pression, en va-et-vient combiné à un mouvement de brossage sur la paroi opposée à l'espace interradiculaire, en appui pariétal et au retrait.



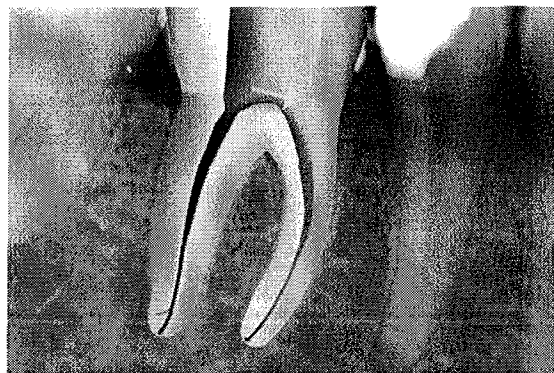
38_1 : radiographie préopératoire.



38_2 : négociation initiale du canal.



38_3 : utilisation du ProTaper® S1 au niveau de pénétration des limes manuelles.



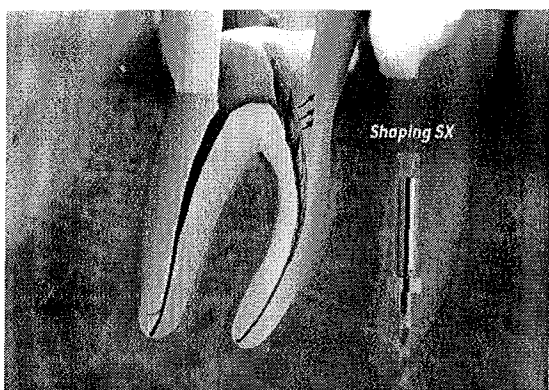
38_4 : la contrainte coronaire doit être éliminée.

D'après SIMON S. et PERTOT W. Réussir le traitement endodontique, Paris : Quintessence International, 2004.

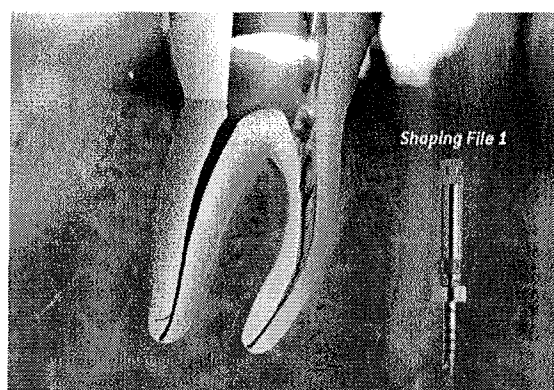
- lorsque le triangle dentinaire au niveau de l'orifice canalaire persiste (Fig. 38_4), nous utiliserons le Shaping File SX. Ce dernier est instrumenté de manière passive sans pression, par un mouvement de va-et-vient et de brossage sur la paroi opposée à l'espace interradiculaire, en appui pariétal et au retrait, afin de redresser l'accès coronaire (Fig. 38_5)

- les étapes 2 et 3 sont répétées jusqu'à ce que les limes manuelles et le S1 atteignent la longueur de travail estimée, moins 4 ou 5 mm. Ainsi toute portion correspondant aux 2/3 coronaires a été mise en forme. (Fig. 38_6)

- à ce stade, les limes manuelles 10 ou 15 précourbées sont utilisées dans le 1/3 apical pour déterminer la longueur de travail exacte à l'aide d'un localisateur d'apex, avec une confirmation radiographique. Cette étape est essentielle car elle permet au praticien de « sonder » la difficulté de la zone apicale et de détecter une éventuelle contre-indication à l'utilisation du nickel-titane dans cette zone (courbure vestibulaire ou linguale excessive non visible radiographiquement).



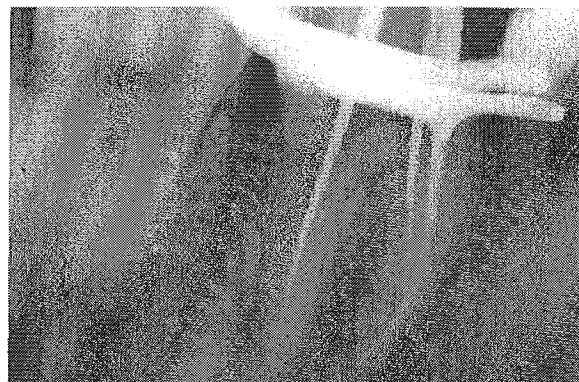
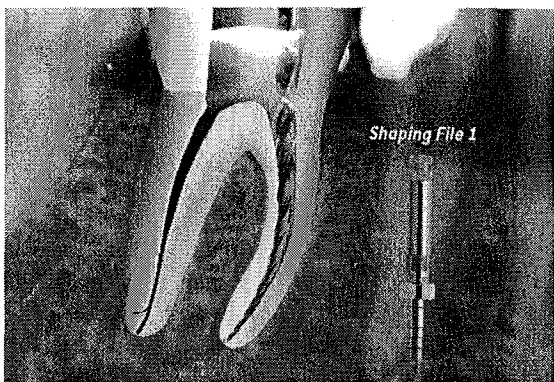
38_5 : utilisation du ProTaper® Sx par mouvement de brossage pour relocaliser l'orifice canalaire.



38_6 : utilisation du ProTaper® S1 au niveau de pénétration des limes manuelles.

D'après SIMON S. et PERTOT W. Réussir le traitement endodontique, Paris : Quintessence International, 2004.

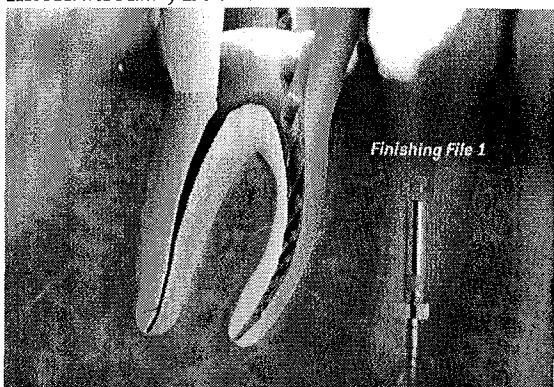
- le S1 est alors avancé à la longueur de travail, par le même mouvement de brossage associé au va-et-vient, en appui au retrait contre les parois canalaire (Fig. 38_7 et 8).
- le S2 est alors avancé à la longueur de travail. Du fait de sa configuration, le S2 coupe essentiellement à la jonction du tiers moyen et du tiers apical.
- Le F1 est avancé à la longueur de travail (Fig. 38_9). Le F1, ainsi que les autres Finishing Files, sont utilisés par mouvement de va-et-vient seulement, chaque mouvement rapprochant l'instrument plus près de la longueur de travail, sans aucun mouvement de brossage et d'appui sur les parois. Il est contre-indiqué de faire travailler les instruments par un mouvement de pompage à la longueur de travail une fois cette dernière atteinte, ou de laisser l'instrument en rotation sur place à la longueur de travail. Du fait de leur configuration, les Finishing Files coupent essentiellement dans le 1/3 apical des canaux, latéralement et donnent à cette zone une forme d'entonnoir.



38_7 : utilisation du ProTaper® S1 à la longueur de travail.

38_8 : radiographie limes en place.

D'après SIMON S. et PERTOT W. Réussir le traitement endodontique, Paris : Quintessence International, 2004.



38_9 : utilisation du ProTaper® F1 à la longueur de travail.

D'après SIMON S. et PERTOT W. Réussir le traitement endodontique, Paris : Quintessence International, 2004.

3.3.4 Les contre-indications de la rotation continue (76, 79, 127)

- Courbes corono-radiculaires sévères :

En présence de courbes corono-radiculaires sévères (anatomie de la dent ou calcification), il faut établir au préalable une trajectoire qui autorise un contact instrumental corono-apical sur les parois canalaires le plus ponctuel possible. Cela autorise une introduction centrée des instruments, dépourvue de forces de cisaillement, au niveau de la courbure apicale.

- Courbe apicale sévère :

N'étant que l'image d'une réalité en 3D, la radiographie ne révèle pas toute la complexité de l'anatomie endodontique essentiellement dans le tiers apical (cf 3.3.5. : « irrigation » Fig. 39). Or, précisément, la fracture du Ni-Ti survient lorsque l'instrument pénètre brusquement dans une courbe qui n'avait pas été révélée par la radiographie.

- Le diamètre du foramen est supérieur au calibre de la pointe de l'instrument rotatif. Ce diamètre peut être jaugé facilement à l'aide d'un instrument manuel ; s'il est supérieur au diamètre du dernier instrument rotatif utilisé, il est nécessaire de compléter la préparation par un « step-back » réalisé en calibre de pointe croissant à partir du calibre de foramen ou bien d'utiliser des instruments spécifiques ayant des diamètres de pointe supérieurs (ProFile GT accessory, Maillefer Dentsply).

3.3.5 Irrigation (23, 99, 127)

Quels que soient la technique ou les instruments utilisés, l'irrigation joue un rôle primordial en endodontie, et fait partie intégrante de la séquence de mise en forme.

Si les instruments mettent en forme le canal, il faut admettre que ce sont les solutions d'irrigation qui assurent le nettoyage de l'ensemble du système canalaire. (Fig.39)

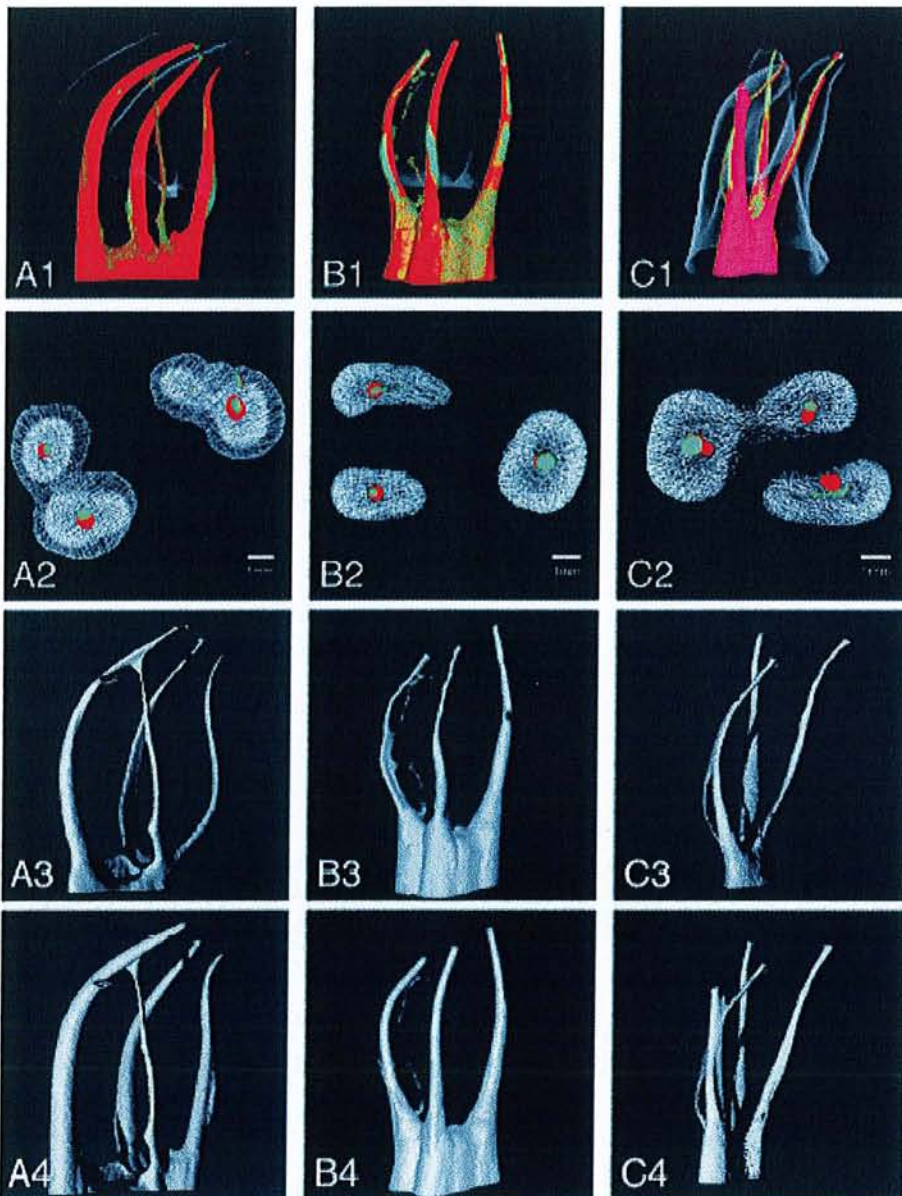


Figure 39 :
PETERS O.A. : Current challenges and concepts in preparation of root canal systems : a review. J Endod, 2004 ; 30(8) : 559-567.

1 : Anatomie canalaire et effets de l'instrumentation illustrés par tomographie. Des clips vidéos tournant à 360° autour de A1 à C1 sont visibles sur l'article en ligne : <http://www.jendodon.com/>.

(A) préparation avec des instruments de conicité variable, (B) préparation avec des instruments de conicité constante 4 et 6%, (C) préparation manuelle du système canalaire. En vert : anatomie initiale du système canalaire ; en rouge : anatomie canalaire après préparation mécanique.

2 : coupe transversale mettant en évidence la déviation du trajet canalaire. (échelle : le trait blanc équivaut à 1mm)

3 : anatomie initiale des canaux

4 : anatomie canalaire après mise en forme.

A3 et A4 repris avec la permission de PETERS et al. ProTaper rotary root canal preparation: effects of canal anatomy on final shape analysed by micro CT. Int Endod J 2003 ; 36 : 86-92.

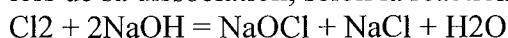
(B1, B3, and B4) repris avec la permission de HÜBSCHER et al. : Root canal preparation with FlexMaster: canal shapes analysed by micro-computed tomography. Int Endod J 2003 ; 36 : 740-7.

3.3.5.1 Principes chimiques et bactériologiques (23, 57, 127)

L'hypochlorite de sodium est la solution indispensable lors de la mise en forme canalaire.

Outre un effet purement mécanique de chasse des débris du canal et de lubrification des instruments, il possède un très large spectre antibactérien (8), ainsi qu'un fort pouvoir solvant des tissus organiques (pulpe, prédentine, tissus nécrosés) (91). A ce jour aucune bactérie connue ne peut résister à l'action de l'hypochlorite de sodium dès lors que la mise en forme canalaire permet sa pénétration et son renouvellement en quantité suffisante.

L'action de l'hypochlorite de sodium est liée à la quantité de chlore actif libéré dans le canal lors de sa dissociation, selon la réaction suivante :



Commercialisé à des concentrations allant de 0,5% à 5,25%, plus la concentration de la solution utilisée est élevée, plus la quantité de chlore actif est importante. Lors de l'utilisation de solutions moins concentrées, il faudra renouveler très fréquemment la solution et rallonger le temps de contact, afin de maintenir une concentration suffisante de chlore actif dans le canal.

Pendant la mise en forme canalaire, un gel chélatant est utile pour la lubrification des instruments et pour ramollir légèrement la dentine. Les gels actuellement disponibles sur le marché (RC Prep, Glyde File Prep, File EZE, File Care,...) présentent une composition semblable, à savoir un chélatant (EDTA), un agent oxydant (peroxyde d'urée ou de carbamide), avec un agent liant tel que le propylène glycol. Le choix se portera sur un gel dont l'agent liant est totalement hydrosoluble, afin de permettre son élimination totale par rinçage en fin de préparation.

Lors de l'irrigation, l'aiguille, courbée à 45°, est insérée le plus loin possible dans le canal, jusqu'au contact des parois. Elle est alors retirée légèrement afin de ménager un espace de reflux ; la solution est alors injectée lentement sans pression, sous risque d'avoir une fusée au-delà de l'apex. Pendant l'irrigation, l'aiguille doit toujours être animée d'un mouvement de va-et-vient, en prenant soin de ne jamais bloquer l'aiguille dans le canal. Afin de potentialiser l'efficacité rémanente de l'hypochlorite de sodium, la solution peut être (23) :

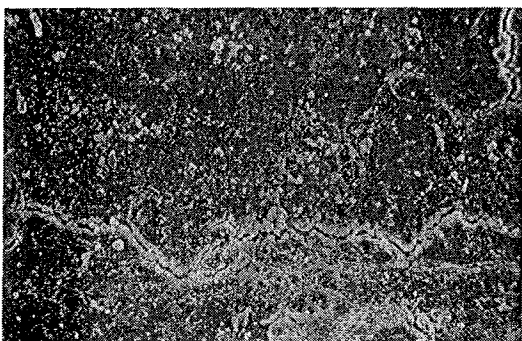
- chauffée à 50° ;
- agitée et réchauffée par l'utilisation de limes ultrasonores ;
- utilisée avec des médications intracanalaires à base d'hydroxyde de sodium pour profiter des avantages de l'action synergique des deux substances ;
- utilisée en combinaison avec un agent tensioactif afin de favoriser sa pénétration dans les tubules dentinaires et donc réduire le nombre de bactéries intra-tubulaires.

Séquence d'irrigation recommandée :


- Après aménagement et ouverture de la cavité d'accès, celle-ci est rincée abondamment avec l'hypochlorite de sodium. Tout au long de la préparation, la cavité sert de réservoir et doit être remplie d'hypochlorite de sodium.
- lors de la pénétration initiale, le gel chélatant est utilisé directement sur les limes manuelles, afin de les lubrifier et d'en faciliter le travail.
- le passage des limes manuelles est immédiatement suivi par une irrigation à l'hypochlorite de sodium (au minimum 1ml).
- le gel chélatant est alors utilisé avec la première lime rotative Ni-Ti, qui travaille dans le canal. Le gel peut être déposé dans le canal à l'aide des embouts destinés à cet effet, ou mis directement sur la lime.
- le passage de l'instrument de préparation en Ni-Ti est immédiatement suivi d'une irrigation à l'hypochlorite de sodium.
- Le gel chélatant est réutilisé avec chacune des limes de mise en forme.

L'alternance entre le gel chélatant et l'hypochlorite de sodium sera répétée tout au long du processus de préparation canalaire.

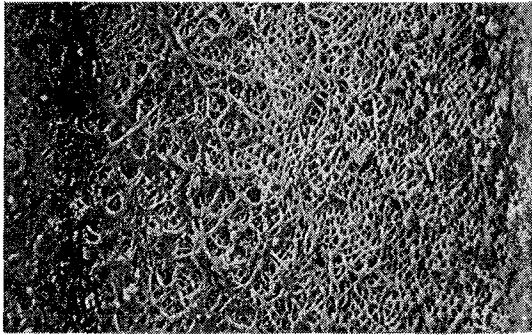
- en fin de préparation, un rinçage final avec un chélatant liquide tel que l'EDTA ou l'acide citrique, permet d'éliminer la boue dentinaire (smear layer). Il est actuellement recommandé de l'éliminer des dents infectées afin de permettre la désinfection la plus complète possible du système canalaire (137) ;
- La **portion minérale** étant majoritaire dans la smear layer, son élimination nécessite l'utilisation en fin de préparation d'un chélatant liquide capable de la dissoudre (57) ;
- un rinçage final abondant à l'hypochlorite de sodium est alors réalisé afin d'éliminer complètement l'EDTA. En effet l'EDTA ayant tendance à laisser des débris dans le 1/3 apical comme l'ont démontrés CANTATORE G. (23) ;
- le canal est ensuite séché avec des pointes de papier stériles. Il est alors prêt pour l'obturation.



40_1 : Dent irriguée uniquement avec du liquide physiologique (1/3 apical) (×500). Une masse amorphe de smear layer peut être notée sur les parois canalaire. Aucun tubuli n'est visible.



40_2 : Dent irriguée uniquement avec du NaOCl (1/3 apical) (×500). La smear layer est partiellement éliminée. Aucun tubuli n'est visible.



40_3 : Dent irriguée en alternance avec du NaOCl et du Glyde File Prep® (EDTA) (1/3 apical) (×500). Noter l'absence de smear layer et l'ouverture des tubulis dentinaires.

D'après GRANDINI S. et coll : Evaluation of glyde file prep in combination with sodium hypochlorite as a root canal irrigant. J Endod, 2002 ; 28(4) : 300-303.

N.B. : Le peroxyde d'hydrogène a été largement utilisé en irrigation endodontique en alternance avec NaOCl, en raison de son action effervescente transitoire mais énergétique, produite par la combinaison des deux produits. Les débris et les microorganismes sont ainsi mécaniquement éliminés. Selon GROSSMAN (58) les avantages d'une telle combinaison sont :

- une réaction effervescente ;
- une action désinfectante des deux solutions ;
- une action blanchissante des deux solutions.

L'interaction NaOCl/H₂O₂ est classiquement décrite comme suit :

$\text{NaOCl} + \text{H}_2\text{O}_2 = \text{NaCl} + \text{H}_2\text{O} + 2 \text{O}_2$ (où O est l'atome d'oxygène réactif qui se change en O₂).

Il est à noter que quelque soit la solution détergente, leur utilisation doit être réalisée avec précaution : toute exposition avec les tissus périradiculaires engendrera une réaction inflammatoire d'intensité plus ou moins importante (cf 4.1. : « problèmes rencontrés au cours du traitement endodontique » Fig. 51).

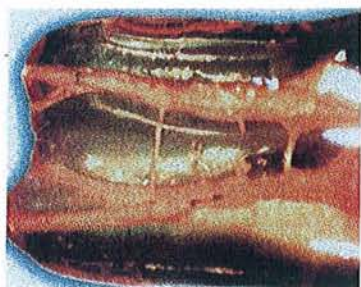
3.3.5.2 Echecs chimiques et bactériologiques

Dans une étude désormais classique datant de 1985, BYSTROM et coll. ont évalués l'efficacité de trois procédures endodontiques différentes sur la stérilisation des canaux infectés. 20% des canaux étaient stériles après instrumentation mécanique associée à du sérum physiologique, 50% en remplaçant le NaCl par de l'hypochlorite de sodium à 5% et 97% en ajoutant un pansement d'hydroxyde de calcium.

Devons-nous par conséquent utiliser des pansements intra-canaux dans chaque canal infecté ?

Projection de liquide dans le sinus maxillaire ou fuite de liquide sous la digue (voir section 4.1. : « Problèmes rencontrés au cours du traitement endodontique »)

3.4 L'obturation canalaire (7, 42, 46, 51, 52, 55, 103, 127)



41 : Seconde prémolaire maxillaire en coupe diaphanisée, avec un réseau canalaire intriqué, partiellement accessible à l'instrumentation endodontique. Obturation au Thermafil® (haut) et Système B (bas).

Daprès CANTATORE G. : L'irrigation en endodontie : importance dans le nettoyage et la stérilisation du réseau canalaire. Réal. Clin, 2001 ; 12(2) : 185-201.

L'obturation tridimensionnelle et étanche du système canalaire est la dernière étape du traitement endodontique proprement dit.

L'obturation endodontique a pour but de sceller le plus hermétiquement possible toutes les portes de sortie du système canalaire afin :

- de prévenir la réinfection par les bactéries et leurs toxines ;
- d'emmurer les bactéries qui n'ont pas été détruites lors de la phase de mise en forme et de nettoyage pour les isoler de leur source de nutrition ;
- de combler les espaces vides, et créer un environnement biologique favorable à la cicatrisation.

Le succès à long terme du traitement endodontique (mise en forme et nettoyage, obturation tridimensionnelle) est lié à la réalisation d'une **obturation coronaire étanche**, qui vient compléter l'étanchéité de l'endodonte (97).

La qualité de l'obturation est directement liée à la qualité de la mise forme. Aucune technique n'est susceptible de combler les lacunes d'une mauvaise préparation canalaire.

L'obturation canalaire peut être réalisée chaque fois que :

- le canal a été correctement mis en forme ;
- le canal peut être séché. En cas de suintement apical et qu'aucun séchage parfait ne peut être obtenu à la longueur de travail, l'obturation sera reportée à une séance ultérieure ;
- la dent est asymptomatique. Il est totalement contre-indiqué d'obturer une dent qui présente des symptômes de desmodontite apicale, sous peine d'entraîner une exacerbation des signes cliniques.

Sous-obturation, surextension et surobturation :

Avant tout descriptif des techniques d'obturation, il est nécessaire de rappeler les notions de :

Sous-obturation :

Elle désigne une obturation incomplète du système canalaire avec présence de vides.

Surextension :

Elle désigne un dépassement du matériau d'obturation canalaire au-delà du foramen apical, avec un volume canalaire incomplètement obturé et un mauvais scellement apical. Cela résulte généralement du manque d'ajustage du cône de gutta au niveau apical ou d'une

obturation succédant à une manœuvre iatrogène dans le tiers apical (surélargissement, déchirure apicale).

Sous-obturation et surextension sont des sources potentielles d'échec (7, 42, 49, 51, 52, 76, 100, 103, 125, 148), puisqu'elles permettent la persistance de vides pouvant servir de lieu de refuge aux bactéries et qu'elles n'assurent pas le scellement du foramen apical.

Surobturation :

Elle indique un dépassement du matériau d'obturation canalaire au-delà du foramen apical, mais avec un volume canalaire complètement obturé et une étanchéité apicale. Elle est généralement observée dans les cas de canaux correctement préparés et obturés avec des techniques se basant sur le compactage de gutta chaude.

Les techniques d'obturation sont nombreuses et nous ne parlerons ici que des techniques les plus connues et/ou les plus utilisées.

- *Technique de mise en place de pâte d'obturation*
- *Technique monocône*
- *Technique de condensation de gutta-percha :*
 - condensation latérale à froid,
 - thermocompactage mécanique,
 - technique hybride (latérale à l'apex + thermocompactage),
 - compactage vertical en vagues multiples (technique de Schilder),
 - compactage vertical centré en vague unique (System B®),
 - technique de gutta préchauffée sur tuteur (Thermafill®, Soft-Core®),
 - technique ultrasonore.

3.4.1 Technique de mise en place de pâte d'obturation

Cette technique se base sur l'utilisation d'un bourre-pâte, type Lentulo®, pour injecter une pâte d'obturation canalaire, étape suivie par l'introduction d'un cône unique de gutta-percha. Cette technique est rapide mais présente de nombreux inconvénients reconnus, et à ce titre, elle ne devrait plus être utilisée à ce jour :

- manque de reproductibilité et de contrôle de la profondeur de pénétration de la pâte lors du remplissage au Lentulo® ;
- impossibilité d'exercer une pression hydraulique, seule capable d'assurer une obturation complète du système canalaire en y propulsant les matériaux d'obturation ;
- présence d'une masse importante de pâte, à rétraction de prise importante, responsable d'un manque d'étanchéité immédiate ;
- taux de résorbabilité élevé, entraînant un manque d'étanchéité à moyen et long terme ;
- présence dans la plupart des pâtes d'obturation d'un antiseptique. Or un produit antiseptique ne peut être biocompatible. Lorsque la mise en forme et le nettoyage canalaire ont été correctement réalisés, rien ne justifie l'emploi d'un matériau bactéricide pour l'obturation.

3.4.2 Technique monocône

La pâte d'obturation est mise en place dans le canal à l'aide d'un instrument manuel ou d'un bourre-pâte. Les parois du canal « beurrées », un cône calibré au diamètre et à la longueur du canal est introduit et bloqué à l'apex.

3.4.3 Technique de condensation de la gutta-percha :

3.4.3.1 Technique de condensation latérale à froid

Cette technique est basée sur l'utilisation d'un maître cône de gutta ajusté puis condensé à froid à l'aide de fouloirs de condensation latérale (spreader), puis de rajout, dans l'espace laissé libre, de cônes accessoires qui sont à leur tours condensés. Cette technique, longtemps considérée comme technique de référence, est néanmoins longue et fastidieuse et souvent difficile à mettre correctement en œuvre, surtout dans les canaux longs et fins.

Avant l'introduction du maître-cône de gutta, nous tapissons les parois du canal avec du ciment d'obturation et chaque cône accessoire est préalablement trempé dans ce ciment.

3.4.3.2 Le compactage thermomécanique

Cette technique utilise des compacteurs (Gutta Condensers®, Dentsply-Maillefer) montés sur un contre-angle, qui serviront à plastifier le cône de gutta par friction et échauffement, et à le compacter en même temps, grâce à la géométrie particulière des lames du compacteur. Cette technique est efficace, rapide à mettre en œuvre, et nécessite peu de matériel. Néanmoins son apprentissage est long. Difficile à maîtriser, cette technique peut s'avérer dangereuse dans des mains inexpérimentées (dépassement, fracture instrumentale).

Dans cette technique également, il y a lieu de tapisser les parois canalaires de ciment.

3.4.3.3 Technique hybride :

Du constat des deux techniques précédentes est né ce concept d'obturation basé sur la condensation latérale à froid d'un cône, et de 2 ou 3 cônes accessoires pour le 1/3 apical ; le reste du canal étant obturé par thermocompactage. Cette technique est efficace, plus rapide que la condensation latérale pure et plus sûre que la thermocompaction seule. Cependant, elle présente les mêmes inconvénients que la condensation latérale quant à sa mise en œuvre.

Ces différentes techniques sont actuellement remises en cause par de nombreuses publications et sont actuellement en passe d'être supplantées par des techniques de condensation à chaud qui permettent l'obtention de résultats au moins aussi satisfaisants sur le plan qualitatif, sinon supérieurs (46, 51, 52, 149).

3.4.3.4 Technique de compactage vertical en vagues multiples ou technique de Schilder (1967)

C'est la première technique de condensation à chaud de référence.

Elle est basée sur l'ajustage d'un cône de gutta non normalisé (généralement Medium ou Fine Medium), sur l'utilisation d'une source de chaleur manuelle (heat-carrier) ou électronique (Touch'n Heat®, KerrEndo), ainsi que de fouloirs spécialement conçus pour le compactage vertical (pluggers). Ces fouloirs (généralement au nombre de trois pour un canal) sont essayés dans le canal. Le cône préalablement ajusté est scellé en place à l'aide d'un ciment de scellement canalaire, puis sectionné à l'entrée du canal. Le heat-carrier est ensuite utilisé pour générer des apports de chaleur successifs, tandis que les fouloirs (du plus gros au plus fins) sont utilisés pour compacter la gutta-percha verticalement, le fouloir le plus fin devant pénétrer à 5 mm de la longueur de travail.

Cette vague de descente aboutit à la création d'un bouchon apical de gutta-percha.

Elle est suivie par une vague de remontée qui réalise l'obturation des 2/3 coronaires.

Cette technique est considérée comme la technique de référence d'obturation du réseau canalaire. Néanmoins son apprentissage, ainsi que sa mise en œuvre sont longs. De plus cette technique trouve sa limite dans l'obturation des canaux fins et courbés dans lesquels même le fouloir le plus fin ne peut atteindre la profondeur de pénétration requise.

Actuellement, deux techniques d'obturation utilisant la gutta-percha à chaud sont de plus en plus populaire : le System B® (SybronEndo), et le Thermafill® (Dentsply-Maillefer).

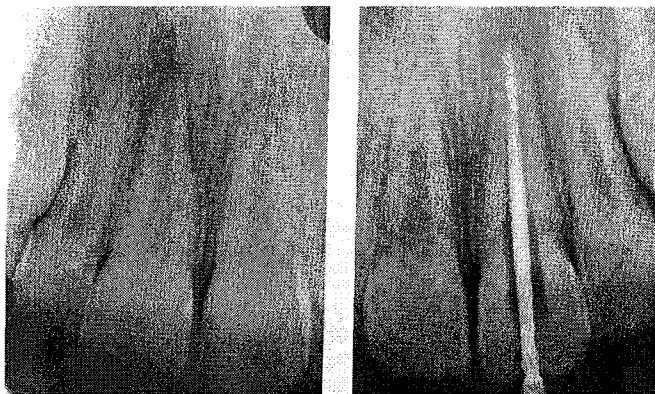
Ces deux techniques présentent de nombreux avantages par rapport aux autres techniques d'obturation :

- une excellente étanchéité apicale (**31, 102**) ;
- une meilleure obturation de l'ensemble du système canalaire (canaux latéraux, canaux secondaires, isthmes...) (**55**) ;
- une rapidité et une simplicité de mise en œuvre (**108**) ;
- une courbe d'apprentissage relativement courte (**108**).

3.4.3.5 System B® (7, 24, 127)

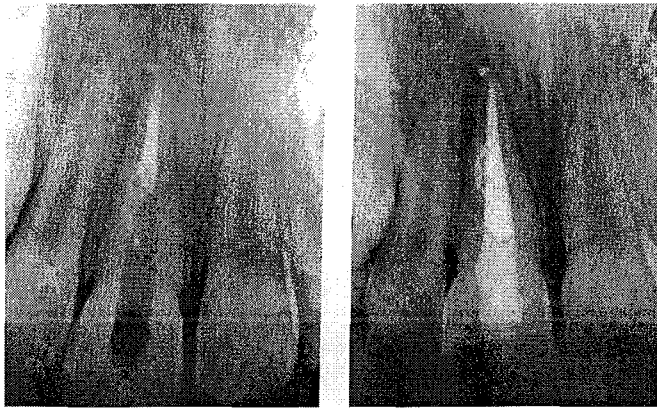Dérivé de la technique de Schilder, le System B® (Buchanan, 1994) est basé sur l'utilisation d'un seul instrument jouant le rôle de fouloir et de réchauffeur. Ce fouloir est utilisé pour compacter verticalement, et en une seule vague de descente, un cône de gutta-percha qui a été préalablement ajusté. Cette vague de descente aboutit à l'obturation du système canalaire latéralement et à la création d'un bouchon apical. Elle est suivie d'une phase de remontée visant à obturer le reste du canal (Fig. 42_1 à 4).

42_1 : radiographie préopératoire d'une incisive centrale maxillaire nécrosée, suite à un traumatisme.



42_2 : la 1^{ère} étape consiste à calibrer un cône de gutta (digue mise en place à l'aide de Wedjet® non radioopaque).

42_3 : la phase de descente abouti à la création d'un bouchon apical. Noter que les « boucles » ont été obturées lors de la descente, grâce à la conicité de la mise en forme et aux pressions hydrauliques générées par le fouloir.



42_4 : la phase de remontée consiste à obturer la partie coronaire du canal.

D'après SIMON S. et PERTOT W. Réussir le traitement endodontique, Paris : Quintessence International, 2004.

Le système B permet de simplifier la technique de compactage à chaud sans faillir aux concepts endodontiques.

1^{ère} étape :

Elle consiste en l'ajustage du maître-cône. Primordiale pour l'obtention d'une bonne étanchéité apicale, cette étape consiste à calibrer un cône de gutta Medium (de préférence) au diamètre apical de la préparation réalisée. Elle est menée à bien par un ensemble de tests visuel, tactile, et radiographique.

Au-delà du diamètre à la longueur de travail, l'ajustage du cône fait appel à la notion de conicité apicale. A diamètre égal à la longueur de travail, le diamètre du cône qui doit s'ajuster entre 0,5 et 1 mm de cette longueur ne sera pas le même si la conicité est différente (voir 3.3.2. : « Mise en forme canalaire : importance de la conicité » Fig. 33_1).

Pour réaliser cet ajustage, le cône de gutta Medium est d'abord sectionné en utilisant la règle de calibrage au diamètre du dernier instrument utilisé à la longueur de travail (Fig. 43_1 et 2).

La résistance au retrait obtenue avec un cône bien ajusté confirme la concordance entre le diamètre du cône et celui de la préparation (Fig. 43_3).

Si le cône est trop long ou qu'il atteint la longueur de travail sans sensation de résistance au retrait, cela indique un cône sous-dimensionné par rapport à la mise en forme apicale. Il est ressorti du canal et son extrémité est sectionnée sur 0,5 mm. Il est alors réessayé et, si nécessaire, sectionné à nouveau.


Le praticien doit se méfier de la sensation d'une « fausse » résistance au retrait, qui est le résultat d'une friction du cône de gutta au niveau du corps et non de la pointe, c'est-à-dire sans réelle adaptation apicale (Fig. 43_4). Ce problème est la conséquence d'un manque de conicité dans la mise en forme ou du choix d'un cône trop conique par rapport à la préparation. Cela abouti au dépassement du cône et à un manque d'étanchéité lors du compactage. La différence par rapport à une « vraie » résistance au retrait se fait tactilement :

- si la sensation de friction est une sensation longue, sur plusieurs millimètres, cela indique probablement un mauvais ajustage.

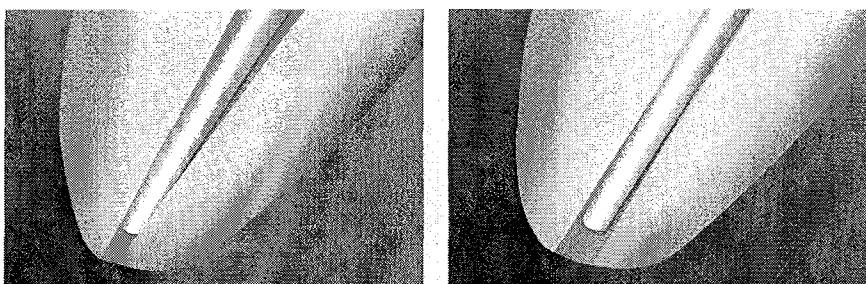
- si le cône pénètre le long du canal sans friction, la sensation de friction et d'ajustage ne se faisant que dans les deux derniers millimètres (Fig. 43_3), il s'agit d'une « vraie » résistance au retrait. Lors du retrait celui-ci résiste puis vient d'un coup sec.

La phase d'essayage du maître-cône se fait toujours avant séchage, le canal encore rempli d'hypochlorite de sodium.

Ce n'est qu'une fois la résistance au retrait obtenue que la longueur de l'ajustage est vérifiée grâce à la réglette de mesure et par une radiographie cône en place.



43_1 et 2 : le cône de gutta est inséré dans la jauge puis sectionné avec une lame de bistouri.



43_3 : bon ajustage apical du cône.

43_4 : mauvais ajustage du cône qui flotte apicalement.

D'après SIMON S. et PERTOT W. Réussir le traitement endodontique, Paris : Quintessence International, 2004.

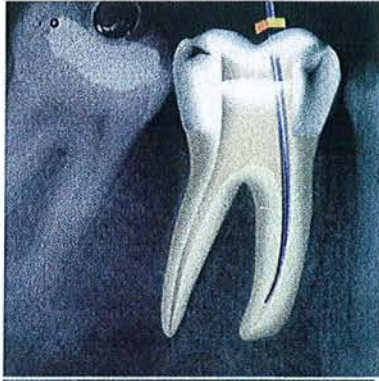
2^{ème} étape :

Elle consiste à choisir le fouloir qui servira à réchauffer et compacter la gutta. Ce dernier doit pouvoir pénétrer jusqu'à 5 mm de la longueur de travail, son extrémité venant alors buter contre les parois (Fig. 43_5).

Le niveau maximum de pénétration du fouloir, moins 0,5 mm, doit être matérialisé à l'aide d'un stop en silicone afin d'éviter que le fouloir ne rentre en contact avec les parois canaux, ni latéralement, ni au niveau de son extrémité apicale, lors du compactage. En effet, un contact prolongé entre les parois et le fouloir peut engendrer des élévations importantes de température susceptibles de léser les cellules desmodontales (137). De plus, une poussée importante du fouloir sur la racine peut provoquer sa rupture par effet de coin. Si deux fouloirs pénètrent au même niveau, le choix se portera sur le plus large.

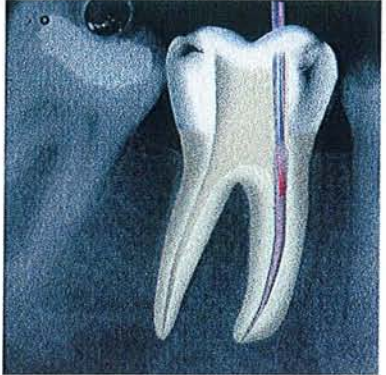
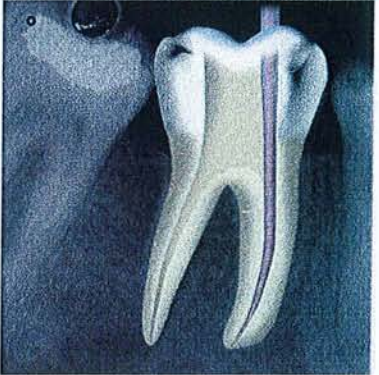
Pendant ce temps, le cône ajusté doit être mis à tremper dans une solution d'hypochlorite de sodium afin d'en assurer sa décontamination. Il est ensuite séché à l'aide d'une compresse stérile et badigeonné de ciment de scellement (Fig. 43_6). Il est alors inséré lentement à la longueur à laquelle il a précédemment été ajusté (Fig. 43_7).

Figure 43_5 :
essayage du
fouloir



43_6 : ciment de
scellement sur le
cône

43-7 ; insertion
du cône



43_8 : section du
cône

D'après SIMON S. et PERTOT W. Réussir le traitement endodontique, Paris : Quintessence International, 2004.

3^{ème} étape :

La température du System B® est réglée à 200°C et la puissance sur 10, en position « touch ». En activant la chaleur, le cône de gutta est sectionné au niveau de l'entrée canalaire (Fig.43_8) et nous compactons la gutta-percha à l'entrée du canal avec ce même fouloir refroidi.

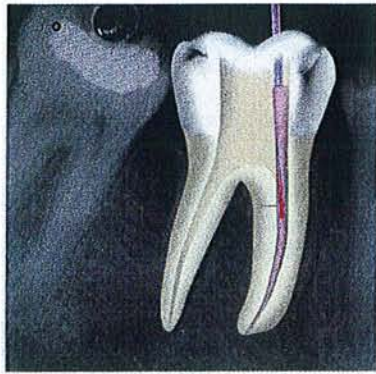Le System B® est ensuite centré sur la surface de la gutta-percha, le contacteur est réactivé, puis en le maintenant activé, il est descendu dans l'axe du canal, dans un mouvement continu jusqu'à 2 ou 3 mm de la longueur marquée par le stop. A ce moment l'émission de chaleur est arrêtée par relâchement du contacteur. La pression verticale sur le fouloir reste maintenue, jusqu'à ce que la profondeur repérée par le stop soit atteinte. (Fig. 43_9 et 10).

La pression est maintenue avec le fouloir froid pendant 10 secondes sur le bouchon apical qui a été créé, afin de compenser la rétraction de la gutta-percha au cours de son refroidissement (Fig. 43_11).

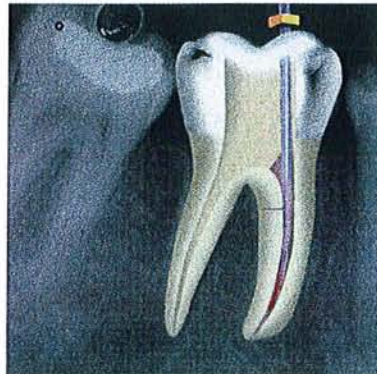
C'est lors de cette phase de descente que le bouchon apical est créé, et que l'obturation des canaux latéraux du système canalaire est obtenue, grâce à la pression hydraulique générée par les fouloirs chauds qui y propulsent la gutta-percha et le ciment de scellement. (31, 46, 51, 52, 55, 149)

Une impulsion de chaleur d'une seconde est ensuite donnée pour séparer le fouloir du cône compacté. Le fouloir doit être retiré d'un coup du canal (Fig. 43_12 et 13).

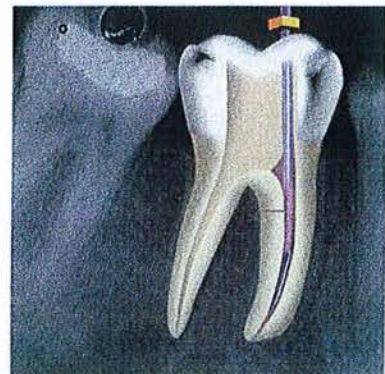
Une radiographie peut être prise à ce moment pour vérifier la qualité du bouchon apical (Fig. 43_14).



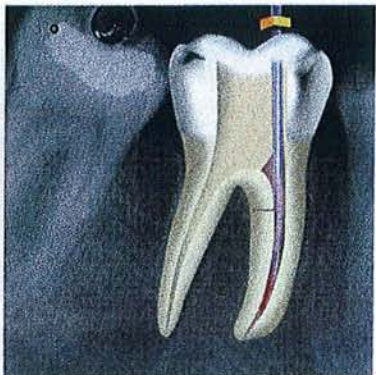
43_9 : début de la descente



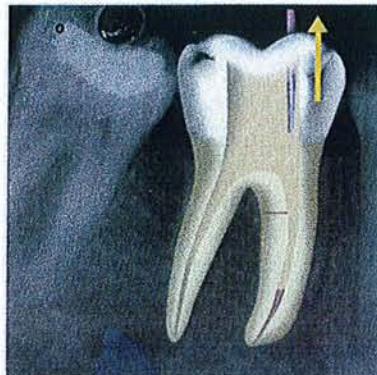
43_10 : fin de la descente



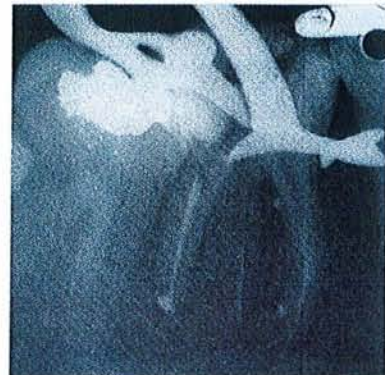43_11 : pression à froid



43_12 : impulsion de chaleur (1seconde)



43_13 : retrait du fouloir



43_14 : radiographie des bouchons apicaux


D'après SIMON S. et PERTOT W. Réussir le traitement endodontique, Paris : Quintessence International, 2004.

4^{ème} étape ou phase de remontée apicocoronaire : (« back-fill »)

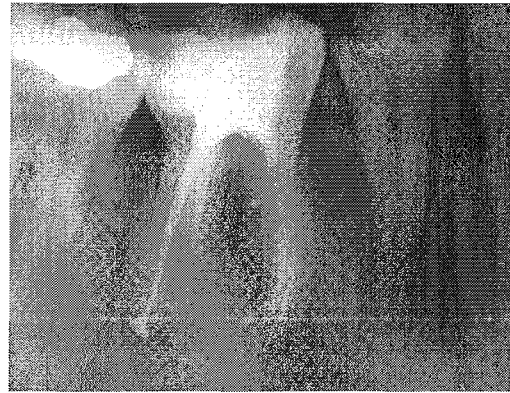Elle peut être réalisée de 3 manières différentes :

1. un cône de gutta est inséré dans l'espace libre par le fouloir. La température est réglée à 100°C, et le fouloir condense à chaud le cône en pénétrant à la moitié de la longueur de pénétration du cône. Le fouloir est retiré par des mouvements de rotation et un second cône est inséré dans l'espace laissé libre, et condensé.
2. Un ou deux cône(s) de gutta sont insérés dans l'espace laissé libre qui est obturé par thermocompactage mécanique à l'aide d'un Gutta-Condensor® de diamètre adapté monté sur un contre-angle entre 5 000 et 8 000 tr/mn.
3. un pistolet à gutta (Obtura II® - Spartan) est utilisé pour injecter de la gutta chaude dans le canal et compléter l'obturation (Fig. 44).

Après la mise en place d'un pansement provisoire et dépose de la digue, une radiographie postopératoire est alors réalisée.



44_1 : Obtura II®



44_2 : radiographie postopératoire

D'après SIMON S. et PERTOT W. Réussir le traitement endodontique, Paris : Quintessence International, 2004.

Obturation des canaux larges et elliptiques :

Au cours de la phase de descente dans les canaux ovales et larges, le cône est plié au lieu d'être traversé par le fouloir en son centre, ce qui rend impossible toute pression hydraulique. Dans ce type de canaux, après avoir ajusté le cône au niveau apical, il est conseillé d'ajuster un ou plusieurs autres cônes dans la portion ovale, non occupée par le maître cône. Tous ces cônes sont sectionnés au niveau de l'orifice canalaire, et pendant que la phase de descente est réalisée avec le System B®, un fouloir manuel de compactage vertical est utilisé pour maintenir la pression à froid sur les autres cônes.

Obturation des canaux présentant un tronc commun et une séparation apicale :

La difficulté dans ce cas est la mesure de la longueur du tronc commun. Plus la séparation est apicale, plus le cas sera difficile à réaliser.

Si la séparation est relativement haute, un élargissement du tronc commun peut parfois permettre la mise en forme des 2 branches. Lors de l'obturation, un cône est ajusté dans l'une des branches, puis sectionné un peu plus apicalement que la séparation. Il est alors compacté. Un deuxième cône est ensuite inséré dans la deuxième branche et compacté à son tour.

Si la séparation est très apicale, la présence d'un long tronc commun rend impossible l'ajustage d'un maître cône dans chacune des branches. Le canal le plus droit est mis en forme jusqu'à l'apex alors que la deuxième branche est maintenue perméable tout au long du traitement par passages répétés d'une lime K 10. Un seul cône de gutta est ajusté. Ce sont les pressions hydrauliques, engendrées par le compactage de la gutta-percha chaude, qui la propulse avec le ciment de scellement dans la deuxième branche.

Le système B présente différents avantages et inconvénients. En effet, il permet : (33, 42, 55, 133)

- de réaliser des obturations tridimensionnelles, y compris dans les anatomies complexes, grâce à des forces de condensation élevées ;
- d'obtenir des résultats constants et prévisibles ;
- un excellent contrôle apical des matériaux d'obturation ;
- une préparation immédiate du tenon.

Cependant il convient de souligner quelques inconvénients : (24)

- nécessité de diamètres canaux prédéfinis ;
- agrandissement supplémentaire du canal requis dans les canaux très courbes pour permettre l'insertion des pluggers dont la flexibilité est limitée, particulièrement pour les grandes tailles ;
- remontée inconmode sans le système Obtura ;
- résultats imprévisibles pour les dents à apex ouverts et résorptions externes sévères.

Problèmes et solutions :

Dans le cas où il s'avère impossible de faire pénétrer un fouloir suffisamment loin dans le canal ; le canal n'est pas très long, ni très courbé, dans la plupart des cas, l'impossibilité de faire pénétrer le petit fouloir à 5 mm de la longueur de travail est la conséquence d'une mauvaise mise en forme coronaire. Si le canal présente une courbure modérée, l'extrémité du fouloir peut être précourbée afin de permettre une pénétration plus profonde. Il faut en revanche noter que les canaux longs et fins – malgré une préparation adéquate – n'autorisent pas toujours la pénétration du System B® à la profondeur requise pour rendre la gutta malléable. Ces canaux représentent une contre-indication à l'utilisation du System B®.

Surobturation :

Comme toutes les techniques se basant sur le compactage de la gutta-percha chaude, le System B® peut aboutir à des dépassements de gutta et/ou de ciment de scellement. Une bonne consistance du ciment de scellement (qui ne doit pas être trop fluide) et son utilisation en petite quantité, permettent de limiter ce type de problème, ainsi que le blocage à l'apex du cône de gutta.

Surextension :

Conséquence d'un mauvais ajustage du maître-cône, dont le diamètre est inférieur au diamètre de la préparation apicale, la surextension aboutit à un scellement apical incomplet, avec dépassement de ciment et de gutta-percha dans les tissus périapicaux. Ce problème peut être évité par la réalisation d'une bonne mise en forme et par un bon ajustage du maître-cône sur la base des critères précédemment décrits.

Retrait complet du cône lors du retrait du fouloir après réalisation de la phase de descente :

Ce retrait s'explique de deux façons :

- erreur d'ajustage du maître-cône, qui flotte apicalement sans aucune friction ;
- absence d'impulsion de chaleur lors du retrait du fouloir après la réalisation de la descente. Comme précédemment décrit, il est important de réaliser une impulsion de chaleur de une à deux secondes avant de retirer le fouloir. Cette impulsion sert à détacher la gutta-percha refroidie du fouloir sur lequel elle a adhéré à la fin de la phase de descente.

Limites de la technique : certains auteurs ont démontrés que l'augmentation de température de la gutta-percha, dans les deux derniers millimètres apicaux était inférieure à 1°C lors de la phase de descente (127). Cette augmentation de température n'est pas suffisante pour rendre la gutta malléable dans cette région. Ainsi, dans les canaux longs et fins, dans lesquels le fouloir ne peut pas être amené à moins de 5 mm de la longueur de travail, l'efficacité du System B® dans le réchauffement de la gutta apicale est douteuse. Une autre technique doit lui être préférée.

3.4.3.6 Le Thermafil® et l'Herofil® (7, 24, 127)

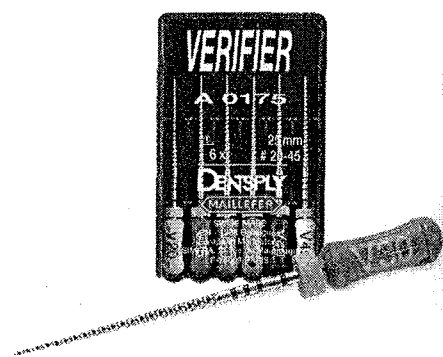
Ceux sont deux techniques d'obturation à la gutta préchauffée, décrite initialement en 1978 par W.B. JOHNSON.

L'obturateur est un tuteur en plastique radio-opaque et flexible enduit de gutta-percha en phase alpha (7, 24). Cet obturateur est préchauffé dans un four spécial, qui assure un contrôle du temps et de la température et, une fois thermoplastifié, est inséré à la longueur de travail.

Bien qu'indiquée pour toutes les dents, cette technique est particulièrement intéressante pour l'obturation des canaux longs et courbes.



45_1 : Obturateur Thermafil®, disponible en longueur 25 mm et en diamètre 20 à 140.



45_2 : Verifier®, instrument en nickel-titane de conicité 4%.

D'après SIMON S. et PERTOT W. Réussir le traitement endodontique, Paris : Quintessence International, 2004.

Choix de l'obturateur :

L'obturateur est constitué d'un tuteur plastique souple (de dimensions standardisées). Sa conicité de 4% comporte une gouttière sur l'une de ses faces afin de faciliter la désobturation partielle (ancrage) ou totale (retraitement). Il possède également des repères d'enfoncement (Fig. 45_1).

Ce support est recouvert de gutta-percha qui dépasse de l'extrémité du tuteur plastique. Ces obturateurs existent en diamètre allant de 0,2 mm à 1,4 mm (\varnothing 20 à 140) en 25 mm de longueur.

Le canal préparé est jaugé par l'instrument appelé « Verifier » (de dimension équivalente au tuteur, mais non recouvert de gutta-percha : Fig.45_2), d'une conicité égale à 4%. Le Verifier doit aller à la longueur de travail en friction douce contre les parois. A ce stade un contrôle radiographique s'assure de la bonne position du Verifier pour confirmer le bon choix de l'obturateur.

L'obturateur correspondant à la jauge Verifier est laissé dans l'hypochlorite de sodium avant utilisation. Le stop du tuteur sera réglé comme le Verifier à la longueur de travail.

Astuce :

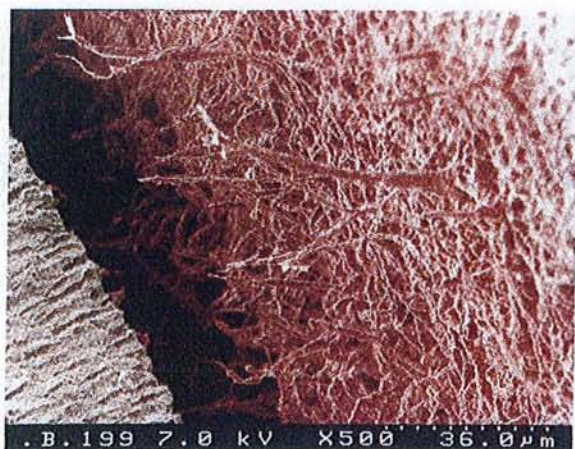
Une alternative efficace au Verifier® est l'utilisation de tuteurs plastique Thermafil® « dénudés » de gutta-percha. La gutta-percha s'étendant 1 mm au-delà du tuteur, le Thermafil® utilisé sera celui dont le tuteur bloque à 1 mm de la longueur de travail. Le tuteur devra présenter comme précédemment une sensation de friction uniquement sur le dernier millimètre de pénétration. L'intérêt principal de l'utilisation d'un tuteur « test » est d'éviter tout risque de **dépassement** de celui-ci lors de l'obturation canalaire. De même, l'utilisation d'un obturateur correspondant au numéro inférieur à celui du Verifier® simplifie l'obturation.

Obturation du système canalaire :

Après assèchement du canal, l'obturateur séché est mis en chauffe dans la cuve de réchauffage. Du ciment canalaire est mis manuellement à l'entrée du canal. Une fois la température optimale atteinte, l'obturateur est inséré dans le canal dans un mouvement apical, linéaire et lent mais ferme et continu. Le tuteur va exercer une pression hydraulique latérale de plus en plus importante – effet de coin – sur la gutta-percha et le ciment. Une fois la longueur de travail atteinte, la pression sera maintenue pour compenser la contraction de la gutta-percha au refroidissement (Fig. 45_3). La compression de l'air emprisonné dans le canal peut entraîner parfois une légère douleur dans les tissus péri-apicaux. L'insertion lente du tuteur minimise cette réaction.

Une radiographie permettra de visualiser la qualité de l'obturation.

Dans le cas où l'obturateur n'est pas suffisamment enfoncé, celui-ci peut être encore foulé dans le canal, la gutta étant souple pendant un temps relativement long.




45_3 : image au MEB de l'interface dentine-gutta-percha d'une obturation réalisée à la gutta-percha basse viscosité sans ciment de scellement et sans compaction pendant le refroidissement. Les irrégularités de la gutta-percha correspondant au moulage des tubulis dentinaires. Un espace significatif apparaît entre la dentine et la gutta après rétraction de la gutta. (MEB × 500).

D'après CANTATORE G. : Obturation canalaire et préservation radiculaire. Réal. Clin, 2004 ; 15(1) :33-53.

Astuce :

L'obturateur est conçu avec un excédant de gutta-percha afin de s'adapter à tous les types de situations cliniques.

Pour prévenir, les excès de gutta remontant le long du canal pouvant gêner l'accès aux autres orifices canaux, et avant obturation, la longueur du canal est estimée. Avant réchauffage, l'excédant de gutta-percha coronaire est éliminé à l'aide d'une lame de bistouri, pour ne laisser en place que la longueur de gutta nécessaire à l'obturation du canal (Fig. 45_4).



45_4 : Comparaison de la gutta résiduelle.

D'après SIMON S. et PERTOT W. Réussir le traitement endodontique, Paris : Quintessence International, 2004.


Section et retrait du tuteur et du manche :

Le tuteur est sectionné sans spray à l'aide de la fraise ThermaCut à grande vitesse (Fig. 45_5). C'est la chaleur produite par friction qui fera fondre le tuteur en plastique et le coupera.

A l'excavateur, on supprime le trop plein de gutta-percha susceptible de bloquer l'accès aux autres canaux.

Un compactage vertical de la gutta-percha ramollie autour du tuteur termine l'obturation.

Une radiographie terminale visualisera le traitement.



45_5 : ThermaCut® : fraise boule en carbure de tungstène, complètement lisse.

D'après SIMON S. et PERTOT W. Réussir le traitement endodontique, Paris : Quintessence International, 2004.

N.B. Le système Herofill de la société Micro Mega® est comparable au Thermafil. Dans ce cas, le tuteur plastique présente une conicité de 2% et est monté sur un manche réglable en longueur. Les jauges de vérification (Herofill Verifier de 2% de conicité) sont en plastique. Le protocole reste semblable à celui du Thermafil.

Les systèmes Thermafil et Herofill présentent de nombreux avantages :

- obturation tridimensionnelle (42, 51, 52) ;
- diamètres requis limités. L'obturation classique demande une conicité idéale du canal comprise entre 5 et 6% avec un diamètre apical minimum de 0,20mm. Ce qui est particulièrement intéressant pour les racines longues, fines et/ou courbes.
- facilité d'utilisation dans les canaux courbes et fins ;
- possibilité de passer outre des obstructions intracanales grâce à l'écoulement élevé de la gutta-percha.

Cependant leur utilisation n'est pas sans risque : (24)

- risque de dépassement dans les cas de surinstrumentation de l'apex ;
- la préparation de l'espace pour le tenon ou les retraitements nécessitent plus de temps qu'avec le System B®.
- difficile d'utilisation dans les canaux à bi/trifurcation ou dans les dents à canaux multiples avec des orifices étroits dans une petite chambre pulpaire ou en présence d'apex ouverts et de résorptions externes sévères.

L'ensemble de ses considérations nous amènent à dire que le System B® est indiqué pour :

- les racines à parois épaisses, jusqu'à une longueur de 21-22 mm ;
- les canaux distaux de molaire mandibulaire ;
- les canaux palatins de molaire maxillaire ;
- les dents antérieures ;
- les canaux à bi/trifurcation ;
- la résorption apicale modérée ;
- les prémolaires à anatomie complexe ;

et que les systèmes Thermafil® et Herofill® sont indiqués pour :

- les racines fines ;
- les canaux mésiaux de molaire mandibulaire ;
- les canaux vestibulaires de molaire maxillaire ;
- les obstructions intra-canales ;
- les canaux longs, fortement incurvés et calcifiés ;
- les prémolaires à canaux séparés.

Nous pouvons conclure ce chapitre en résumant que :

- Les procédures de mise en forme, de nettoyage et d'obturation sont étroitement liées ;
- Les procédures de mise en forme doivent aboutir à une conicité et un diamètre préalablement déterminés avec précision afin de faciliter le choix des cônes de gutta-percha, des pluggers et des obturateurs, et d'optimiser les forces de condensation ;
- Une préparation cônica continue est la forme de résistance qui respecte le mieux l'intégrité radiculaire ;
- Les techniques d'obturation utilisant la gutta-percha chaude offrent plus de polyvalence et de meilleurs résultats que les techniques « froides » ;
- En utilisant plusieurs techniques complémentaires aux indications différentes comme le Thermafil®, le Herofill® et le System B®, toutes trois basées sur le compactage de la gutta-percha ramollie par la chaleur, il est possible de faire face avec succès à un nombre plus élevé de situations cliniques ;
- N'employer qu'une seule technique est possible mais peut entraîner des difficultés dans certains cas cliniques ;

- Dans les canaux longs et courbes, la conicité et le diamètre requis pour l'introduction correcte des pluggers peuvent amener à un affaiblissement structural de la racine qui peut affecter à long terme le pronostic de celle-ci. Ceci est particulièrement vrai pour les racines mésiales de molaire mandibulaire présentant une concavité distale qui réduit nettement l'épaisseur de la racine.

Le cahier de l'ADF propose un tableau récapitulatif très complet sur ces différentes techniques : (7)

	CLM	CV	Termocompactage	System B	Microseal	Thermafil Herofil
Apprentissage	Facile	Difficile	Difficile	Assez difficile	Assez difficile	Facile
Facilité de la technique	Facile	Difficile	Difficile	Assez difficile	Assez difficile	Facile
Durée d'obturation	Assez longue	Très longue	Rapide	Moyenne	Moyenne	Rapide
Risque d'extrusion	Facile	Moyen	Important	Faible	Faible	Important
Spécificité de la conicité	Passage des spreaders à LT-2mm	Les fouloirs doivent descendre dans le canal	Courbures contre-indiquées	Les fouloirs doivent descendre dans le canal	Non	Conicité régulière de 6%
Risque de fracture instrumentale	Non	Non	Oui (importante)	Non	Oui (faible)	Non
Obturation tridimensionnelle	Canaux accessoires et cul-de-sac pas toujours obturés	Oui	Oui	Oui	Oui	Oui
Coût	Modéré	Faible	Modéré	Important	Important	Important

Clm : compactage latéral à froid
 Cv : technique de Schilder
 Ct : compactage thermomécanique

System B
 System Microseal : technique hybride (CLM+thermomécanique)
 Thermafil

Association Dentaire Française. Commission des dispositifs médicaux : Matériaux et techniques d'obturation endodontique. Paris : Association Dentaire Française, 2003, 72p.- (Dossiers ADF).

L'efficacité d'une technique s'évalue par sa capacité à reproduire de façon prévisible de bons résultats.

Il est à noter qu'il est désormais établi que l'obturation canalaire seule ne constitue pas une barrière suffisante contre les bactéries de la cavité buccale (39, 74, 83, 97). La restauration coronaire constitue un complément indispensable à l'obturation canalaire pour l'étanchéité et la pérennité du traitement. La restauration coronaire doit être mise en place le plus rapidement possible après la fin du traitement canalaire.

*4^{ème} partie : Traitement des échecs
endodontiques*

Un échec endodontique peut être considéré comme le résultat d'une perte d'étanchéité du continuum endo-prothétique. Lorsqu'une dent doit être retraitée, la priorité est de déposer les anciennes restaurations coronaires et de restaurer la dent de façon étanche afin d'éliminer une éventuelle porte d'entrée pour les bactéries.

Il est généralement rapporté dans la littérature que le taux de succès des traitements endodontiques serait compris entre 50 et 95%. Cette large différence s'explique par des variations de pratiques liées à la compétence du praticien, à la pathologie initiale, à la situation et l'anatomie de la dent, aux techniques, aux critères de succès du traitement retenus, et la durée de suivi. Les études présentent généralement des biais méthodologiques qui affaiblissent la validité des résultats.

Les évaluations épidémiologiques (tableau 8) ont montré que la qualité des traitements canalaires effectués en pratique généraliste était insuffisante. Sur la base de l'évaluation radiographique de l'obturation canalair, le taux des traitements endodontiques jugés inadéquats varie de 50 à 88%. Ce résultat doit cependant être considéré avec réserve.

Tableau 8 :

EVALUATION DE LA QUALITÉ DES TRAITEMENTS ENDODONTIQUES					
Auteurs	Année	Pays	% traitements endodontiques (dents)	Critères d'appréciation du traitement endodontique	% traitements endodontiques acceptables
Allard U. et coll.	1986	Suède	18%	Longueur	31%
Eckerbom M. et coll.	1987	Suède	13%	Longueur + Densité	12%
Odesjo B. et coll.	1990	Suède	8,60%	Longueur + Densité	30%
Imfeld T.N.	1991	Suisse	20%	Longueur + Densité	36%
De Cleen M.J.H. et coll.	1993	Pays-Bas	2,30%	Longueur	49,40%
Buckley M. et coll.	1995	USA	5,50%	Longueur + Densité	42%
Weiger R. et coll.	1997	Allemagne	2,70%	Longueur + Densité	14%
Saunders W.P. et coll.	1997	Royaume-Uni	5,60%	Longueur	39%
Marques M.D et coll.	1998	Portugal	2%	Longueur + Densité	46%
De Moor R.J.G. et coll.	2000	Belgique	6,80%	Longueur	40,70%
Boucher Y. et coll.	2001	France	19,10%	Longueur + Densité	21%

RILLIARD F., BOUCHER Y. Epidémiologie en endodontie. Réal. Clin, 2001 ; 12(2) : 131-138.

Il existe en outre une forte corrélation entre le nombre de dents restantes, le nombre de dents dépulpées et l'existence de lésions péri-apicales (Fig. 46).

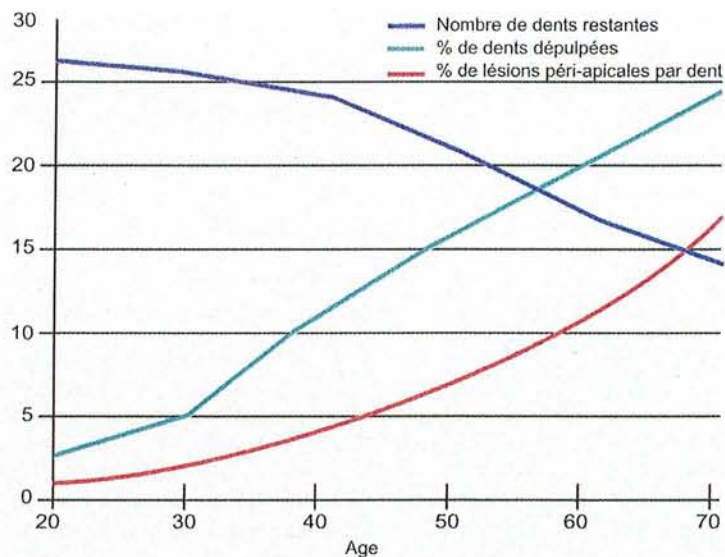


Fig. 46 : association entre :
 - nombre de dents restantes ;
 - pourcentages de dents dévulpées ;
 - pourcentages de lésions péri-apicales.
 D'après H.M. ERIKSEN :
 Endodontology-epidemiologic considerations. Endod Dent Traumatol 7 ; 1991 : 189-195.

4.1 Problèmes rencontrés au cours du traitement endodontique (59, 62, 80)

Il est possible de classer les différents problèmes rencontrés selon leur ordre d'apparition lors des différentes phases du traitement endodontique : (62)

Classification des différentes contraintes rencontrées en Endodontie

En relation avec la cavité d'accès

1. traitement de la mauvaise dent
2. canal manqué, non obturé
3. perforation supraosseuse
4. fracture coronaire et/ou radiculaire

En relation avec l'instrumentation

1. surinstrumentation
2. formation de butée et épaulement
3. perforation sous-crestale
4. perforation le long de la racine
5. perforation apicale
6. instruments fracturés ou objets oubliés
7. perte de la longueur de travail

Lors de l'obturation

1. surextension/sousobturation
2. paresthésie
3. fracture radiculaire
4. préparation du logement du tenon

Divers

1. problème lors de l'irrigation
2. emphysème tissulaire
3. ingestion ou aspiration d'un instrument

Endodontics 5th Edition p815.

4.1.1 En relation avec la cavité d'accès

4.1.1.1 Traitement de la mauvaise dent

Il peut arriver que, par inadvertance, nous nous trompions de dent :

- par erreur de diagnostic ;
- par inattention lors de la pose du champ opératoire.

Mise en évidence :

Lors de la phase de réévaluation, la dent présente toujours une symptomatologie, ou plus précocement, lors de la dépose du champ opératoire.

Correction :

Il est important d'informer préalablement le patient quant aux risques encourus, ceux-ci peuvent survenir à n'importe quel niveau du traitement. Même si cette situation est embarrassante, le praticien doit expliquer ce qu'il envisage pour la suite du traitement.

Prévention :

Ces erreurs résultent d'inattention de la part du praticien, aussi est-il nécessaire d'être à l'écoute du patient et de rechercher tous les détails inhabituels. C'est en collectant l'ensemble de ces données que nous pouvons alors poser un diagnostic final.

Dans la mesure du possible, il sera préférable de collecter 3 « preuves » : par exemple, une radiographie avec une lésion périapicale suggérant une nécrose, une fistule et l'absence de réponse au « pulp tester ».

Le diagnostic adéquat obtenu, le problème de la pose du champ opératoire peut être prévenu par marquage de la dent ou des dents à traiter avec un crayon.

4.1.1.2 Canal manqué, non traité

Certains canaux sont difficiles à mettre en évidence et à préparer (MV2 des molaires maxillaires, MD2 des molaires mandibulaires), d'autres sont tout simplement oubliés par méconnaissance de l'anatomie pulpaire (67), (« préparation de la cavité d'accès », tableau Laurichesse : 3.2.3.3. « Complications dues au non respect des principes fondamentaux »).

Détection :

Elle peut avoir lieu au cours de 3 phases du traitement : précoce, tardive ou lors d'une réintervention.

La reconnaissance précoce et tardive est réalisée par prise de clichés radiographiques : la lime apparaissant non centrée au niveau de l'espace canalair.

Lors de la réévaluation, la non guérison de la pathologie peut nous faire penser à un canal oublié ou une mauvaise asepsie lors du traitement initial.

Pronostic :

Dans le cas de canaux oubliés, la durée du traitement est fortement diminuée.

Prévention :

Dans les cas où tous les canaux sont traités, le pronostic est excellent.

Une préparation adéquate et raisonnée de la cavité d'accès est le meilleur moyen d'éviter ce genre d'incident. A cela s'ajoute une connaissance des bases fondamentales de l'anatomie pulpaire.

La meilleure méthode pour ne pas oublier ces canaux est de les considérer comme toujours présents.

4.1.1.3 Perforation supra-osseuse

Lors du traitement endodontique, nous sommes confrontés à une multitude de communications possibles entre l'espace caméral et le milieu buccal :

- au niveau de la cavité d'accès ;
- lors de la mise en forme ;
- lors de la préparation du logement du tenon.

Les perforations supra-osseuses peuvent se diviser en 2 catégories :

- les perforations coronaires :

elles sont généralement bien réparées et n'influencent que peu le diagnostic dès lors que l'hygiène peut être maintenue au niveau cervical ;

- les perforations du plancher pulpaire :

Une lésion peut se développer à ce niveau et compromettre à plus ou moins brève échéance le pronostic de la dent.

Mise en évidence :

La perforation supra-osseuse peut être visible directement ou est diagnostiquée à l'aide d'une sonde.

La perforation pulpaire : un saignement peut être visible ou mis en évidence à l'aide d'une pointe de papier ou grâce à la radiographie.

Dans tous les cas, la détection précoce et la mise en œuvre d'un matériau approprié permettant de les sceller hermétiquement (type MTA® ou Super EBA®) permet de favoriser le pronostic de la dent.

Pronostic :

Il se base sur la taille de la lésion et l'état du parodonte. Plus la lésion est petite et l'état du parodonte sain, meilleures sont les chances de guérison.

Prévention :

Ces problèmes peuvent facilement être évités en respectant les principes de base lors de la réalisation de la cavité d'accès :

- taille adéquate ;
- positionnement de la cavité d'accès sur la face occlusale de la dent (exemple : la cavité de la première molaire maxillaire ne dépasse généralement pas le pont d'email »).

L'attention portée aux clichés radiographiques et la connaissance de la morphologie de la dent sont des aides précieuses dans la préparation de la dent (67, 127).

4.1.1.4 Fracture coronaire et/ou radiculaire

L'apparition d'une fracture est souvent le résultat d'une fêlure préexistante qui s'est étendue suite à des sollicitations répétées durant la mastication.

Traitement :

Actuellement il n'existe pas de solutions satisfaisantes pour conserver la dent sur l'arcade et il est généralement nécessaire de l'extraire.

Prévention :

Avant traitement : une réduction de la face occlusale avant détermination de la longueur de travail permet d'obtenir un repère fiable évitant les risques de surinstrumentation et de fragilisation du 1/3 apical.

Après traitement : il faut réaliser une reconstitution permettant de diminuer le risque de fracture. Certains auteurs (50, 117, 126) nous mettent en garde contre les reconstitutions type MOD et privilégient le recouvrement périphérique.

4.1.2 En relation avec l'instrumentation (33, 62, 76)

4.1.2.1 Surinstrumentation

La majorité des problèmes rencontrés lors de l'instrumentation découlent de la surinstrumentation (perforation latérale, fracture verticale lors de la phase de compactage de la gutta-percha).

Prévention :

Elle passe par le maintien de la position du foramen et de la courbure apicale

Il existe deux formes de transport du foramen apical :

- Le transport interne se produit lorsque nous cherchons à travailler en deçà du foramen. Cela peut être observé lorsque nous voulons situer délibérément la longueur de travail à la théorique jonction cémento-dentinaire. L'action de va-et-vient des instruments va propulser devant eux des copeaux dentinaires résultant en une sédimentation de plus en plus compacte de boue dentinaire qui fait perdre la longueur de travail. La mémoire élastique des instruments augmentant proportionnellement avec leur diamètre et le désir de vouloir trouver la bonne longueur de travail occasionnent une déviation progressive du trajet canalaire du côté opposé à la courbure apicale.

- Imperceptible tactilement, cela se traduit par la création d'un épaulement ou d'une marche pour aboutir à une perforation franche.

- Le transport externe possède les mêmes origines mais se traduit cette fois par une action des instruments au-delà de l'apex. A moins de pré-incurver les instruments et d'éviter de les manipuler brutalement et en rotation, le foramen va se trouver strié, déchiré, déporté de son emplacement d'origine et prend une « forme en larme ». WEINE en a bien décrit les caractéristiques et l'appareille à un sablier avec un rétrécissement à distance du foramen déchiré (80).

Le diamètre du foramen doit être maintenu le plus petit possible. La conicité, le sondage permanent du foramen, l'action passive, contrôlée et répétitive des instruments de petit calibre qui amènent la solution d'irrigation jusqu'au bout du canal est largement suffisante pour atteindre cet objectif.

Le succès du traitement endodontique dépend de la capacité de chaque opérateur à respecter au mieux les objectifs biologiques et mécaniques ci-dessus énoncés.

4.1.2.2 Formation de butée et épaulement (59, 80)

Une butée canalaire est une **obstruction** d'un canal préalablement perméable empêchant l'opérateur de définir la longueur de travail exacte.

Elle résulte :

- d'une préparation coronaire du canal inadéquate et/ou insuffisante empêchant l'accès au tiers apical ;
- de l'utilisation d'instruments droits ou rigides dans des canaux fins et courbés ;
- d'un compactage vertical des débris dentinaires, des éléments de restaurations antérieures ayant sédimenté au niveau apical ;
- d'instruments fracturés dans le canal.

Bien que les courbures mésio-distales puissent être mises en évidence par radiographie, il n'en est pas de même pour les courbures vestibulo-palatines et l'utilisation de limes flexibles permet de pallier cet inconvénient.

Prévention :

Il est cependant facile de prévenir de tels incidents pouvant entraîner de sévères complications :

- toute structure dentaire fragilisée par la carie doit être supprimée avant l'accès à la chambre pulpaire ;
- toute restauration perdue, ou fragilisée doit être retirée avant de réaliser l'accès pulpaire ;
- l'accès canalaire doit être modifié dans le but de permettre un accès direct des instruments endodontiques aux canaux ;
- lorsque des restaurations de grandes étendues ou des couronnes sont présentes, le fraisage sera réalisé sous spray abondant afin d'éliminer l'accumulation des débris dans la chambre pulpaire ;
- une irrigation abondante doit toujours être faite lors du débridement canalaire, des négociations de courbures, de l'alésage et du nettoyage canalaire. Ceci dans le but de lubrifier les instruments et permettre une remontée des éléments dentinaires. Les ultrasons permettent de parfaire ce nettoyage ;
- les instruments doivent être systématiquement nettoyés avant d'être utilisés dans les canaux ;
- lors d'une instrumentation manuelle, il est nécessaire de réaliser une récapitulation durant tout le processus de traitement afin d'obtenir un canal longiligne, sans épaulement ;
- il faut éviter toute pression excessive, ainsi que tout mouvement de torsion des instruments dans le canal ;
- une lecture attentive des radiographies de diagnostic et l'utilisation d'instruments précourbés sans forcer dans les canaux permettent d'éviter ce genre d'incident.

Mise en évidence :

L'instrument ne descend plus jusqu'à la longueur de travail et une sensation de butée est ressentie.

Lorsqu'une telle erreur est suspectée, une radiographie lime en place est réalisée : la pointe de l'instrument n'apparaît plus centrée dans le canal et il convient de corriger la déviation en cours de création.

Correction :

Courber des limes n°10 et 15 et repérer l'angulation grâce aux stops silicones. Insérer lentement les limes par quart de tour de façon à contourner et repérer la butée. La lime est ensuite utilisée par mouvement de va-et-vient de faible amplitude contre la paroi afin de « gommer » la butée.

L'instrumentation se fera toujours en présence d'une solution d'irrigation qui lubrifie l'instrument, ramollie la dentine et favorise la remontée des débris.

Prévention :

Le meilleur moyen de corriger une butée est de ne pas la créer.

L'épaulement : (59, 80)

L'épaulement est une **marche artificielle** créée dans le canal pouvant aboutir à une fausse route lorsqu'il n'est pas diagnostiqué suffisamment tôt. Il est dû à l'utilisation d'instruments rigides (en acier ou de gros diamètre) non précourbés proches de la longueur de travail avec une pression excessive. Le mur canalaire est usé et un faux canal commence à prendre forme. Le simple fait de précourber les instruments endodontiques sur les 3 à 4 derniers mm permet d'anticiper une courbure apicale et de suivre la trajectoire canalaire physiologique. En cas de butée, il faut impérativement procéder à une récapitulation.

Prévention :

- avoir des clichés radiographiques orthocentrés et excentrés de la dent à traiter permettant une évaluation sommaire et assez précise des longueurs de travail, ainsi que de l'anatomie radulaire ;
- remplir la chambre pulpaire avec de l'hypochlorite de sodium ;
- introduire une lime de perméabilité sans forcer afin de réaliser une première approche de la longueur de travail et de l'anatomie canalaire ;
- élargir les entrées canalaires afin de supprimer tout effet de gaine et réestimer la longueur de travail.

La reconnaissance précoce d'un épaulement va permettre d'augmenter les chances de le contourner. En effet, il est plus aisé de passer un épaulement réalisé avec une lime n°10 qu'une lime n°25 ou 30. La technique utilisée pour contourner l'épaulement est la même que pour négocier les butées canalaires. Toutefois, il arrive qu'un épaulement ne soit pas contournable, auquel cas, une nouvelle longueur de travail est établie immédiatement au-dessus de celui-ci. Le système canalaire est préparé de façon conventionnelle, puis obturé avec de la gutta-percha ramollie et un ciment canalaire fluide. Si le traitement a bien été conduit, les suites opératoires sont le plus souvent favorables.

4.1.2.3 Perforations sous-crestales

De survenue accidentelle, elles sont le prolongement de la formation de butées canalaires. Nous les classerons selon leur localisation :

- cervicale ;
- latérale, fenestration ;
- apicale.

Les perforations sous-crestales ont 2 origines:

- la formation d'une butée suivie d'une instrumentation excessive du pertuis formé ;
- l'utilisation d'instruments trop larges, et donc trop rigides, usant une paroi canalaire (fenestration) ou agressant l'apex.

Perforation cervicale :

Mise en évidence :

Le patient va se plaindre durant la phase de mise en forme et un saignement va apparaître dans le canal.

La mise en place d'un cône de papier va permettre de situer la perforation.

Correction :

La perforation est considérée comme un canal secondaire et est obturée de la même manière.

Pronostic :

Sa reconnaissance précoce et la mise en place d'un matériau d'obturation approprié (type MTA, Super EBA ou hydroxyde de calcium) vont favoriser la pérennité de la dent sur l'arcade.

Prévention :

Un rappel rapide sur l'anatomie pulpaire peut être réalisé avant chaque traitement afin d'éviter les pièges les plus connus (cf tableau de Laurichesse 3.2.6.).

La prise de clichés radiographiques permet de nous situer par rapport aux canaux et nous donne un aperçu de l'épaisseur des parois.

L'instrumentation se fera sur les zones de sécurité (parois opposées à la furcation pour les molaires) et non au niveau des parois fines (= zones de danger).

Perforation latérale ou fenestration :

Mise en évidence :

Elle arrive généralement au niveau des canaux courbes et fins (racine mésiale des molaires maxillaires)

Elle est facilement mise en évidence : le patient signale une douleur et un saignement apparaît dans le canal auparavant sec.

Prévention :

Il faut toujours manipuler les instruments le long des zones de sécurité.

Correction :

Les perforations cervicales sont cependant plus difficiles à corriger car moins accessibles, nécessitant un abord chirurgical dans certains cas. De plus, elles fragilisent la dent et les manœuvres de condensation doivent être réalisées avec tact.

Pronostic :

Avec l'apparition des nouveaux matériaux (MTA, Super EBA), le pronostic de guérison a considérablement augmenté et le nombre de dents pouvant être récupérées a été élargi. Cependant même si les résultats cliniques semblent favorables, ces techniques de « sauvegarde » sont réservées, en France, à une patientèle privilégiée et à des praticiens expérimentés.

Perforation apicale :

Elle découle de la formation d'une butée dans les derniers millimètres du canal.

Mise en évidence :

Le patient se plaint de douleur durant un traitement au préalable sans difficulté. Le canal se remplit de sang, devient hémorragique et nous perdons la longueur de travail.

Lorsque ces signes apparaissent, il est nécessaire de confirmer nos suspicions par une radiographie et de temporiser le traitement avant d'être plus délétère. L'insertion d'une pointe de papier permet de confirmer le diagnostic.

Correction

Nous sommes en situation où le canal présente deux apex : un naturel et un « artificiel » que nous traiterons comme tel et donc nécessitant une obturation par technique de condensation verticale de la gutta-percha chaude.

Lorsqu'une lésion périapicale était déjà présente, une chirurgie à rétro peut être indiquée si les signes persistent.

Prévention

La perforation apicale est considérée comme la résultante ultime de la formation d'une butée, puis de la surinstrumentation de l'épaulement.

Pronostic général des perforations (11, 30, 41, 60, 65, 71, 78, 93, 115, 124, 128, 132, 134, 146)


Les perforations affectent significativement le pronostic des dents. L'absence de matériau adéquat a longtemps contribué au faible résultat des réparations. Depuis 1993, TORABINEJAD étudie un nouveau matériau, le Mineral Trioxide Aggregate (MTA), capable de faire bouchon au niveau des perforations mais également au niveau des apex ouverts, permettant une obturation radiculaire définitive et une restauration coronaire immédiate.

Une fois le diagnostic de perforation réalisé, il convient de mettre en œuvre la thérapeutique le plus rapidement possible (115, 128) avec un matériau répondant au maximum aux caractéristiques du matériau d'obturation idéal (78) : « le matériau d'obturation idéal pour obturer les perforations doit être biocompatible, non toxique, non-résorbable dans les tissus

environnants et capable de promouvoir la régénération tissulaire en servant de support et de substrat aux cellules. ». A cela s'ajoute : une radio-opacité suffisante permettant un bon contrôle de la qualité de l'obturation et un effet bactériostatique (DOUGLAS 41).

Le MTA a montré des caractéristiques analogiques, voir supérieures aux autres matériaux d'obturation :

- une étanchéité supérieure à l'amalgame, à l'IRM et au Super-EBA (71, 93, 124, 132) ;
- une biocompatibilité supérieure à l'amalgame et au Super-EBA (44, 60, 65) ;
- le MTA serait capable de promouvoir une ostéogenèse et une cémentogenèse (60) ;
- le MTA est moins radio-opaque que l'amalgame mais reste supérieur à la dentine (30).



47 : montrant l'apposition cémentaire le long du MTA (M) après 180 jours.

Cément (C) recouvrant le matériau d'obturation (M), ligament parodontal (PL) et os (B). (hématoxyline et éosine ; agrandissement ×100.

D'après HOLLAND R et coll. : Mineral Trioxide Aggregate repair of lateral root perforations. J Endod, 2001 : 27(4) ; 281-284.

Les études réalisées *in vitro* sont très encourageantes quant à l'utilisation du MTA pour la réparation des perforations. Son emploi est bien défini et permet d'obtenir des résultats fiables et reproductibles (41, 65, 124).

Cependant même si les études actuelles *in vivo* sont encourageantes, leur délai d'observation dépasse rarement 2 à 3ans (60, 78, 146) et ne permettent pas une réelle conclusion quant à l'utilisation de ce matériau car sa mise en place reste délicate (prise en milieu humide) et nécessite un second temps opératoire pour obturer la partie coronaire restante du canal.

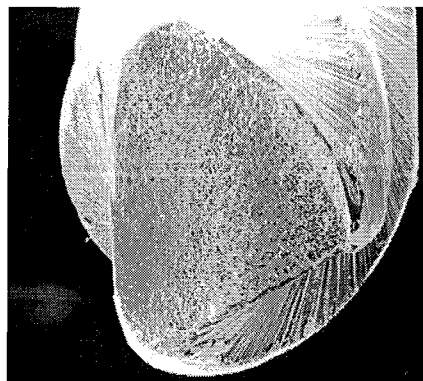
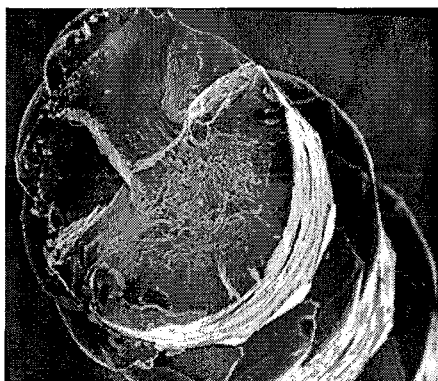
Exemple d'étude *in vivo* à « long terme » (moyenne des contrôles à 24 mois)

Tableau 9 : d'après MAIN C. Repair of root perforation using Mineral Trioxide Aggregate : a long terme study. J Endod, 2004 : 30(2) ; 80-83.

Perforation repair cases						
Case (Tooth)	Type of Perforation	Repair Date	Presence of Lesion	Recall Date	Presence of Lesion	Time Lapse Repair-Recall, Months
1(28)	Apical	05/18/99	No	08/23/00	No	15
2(19)	Furcal	12/12/96	No	07/01/98	No	19
3(30)	Strip	05/01/95	No	05/06/96	No	12
4(32)	Apical	08/23/96	Yes	04/06/99	No	32
5(12)	Lateral	05/08/96	No	08/17/99	No	39
6(19)	Strip	05/21/98	Yes	05/03/99	No	12
7(19)	Strip	08/04/98	Yes	09/28/00	No	25
8(5)	Lateral	08/25/98	Yes	11/18/99	No	15
9(30)	Strip	01/29/96	Yes	08/20/99	No	43
10(3)	Furcal	01/26/95	Yes	11/25/96	No	22
11(15)	Apical	01/11/96	Yes	05/24/99	No	40
12(19)	Strip	09/20/93	Yes	12/8/94	No	15
13(30)	Furcal	11/13/95	Yes	8/17/99	No	45
14(10)	Lateral	12/06/95	No	12/04/96	No	12
15(19)	Lateral	12/01/94	No	10/30/97	No	34
16(7)	Lateral	10/12/95	No	04/06/97	No	18

N.B. : Afin d'éviter tout risque de coloration coronaire le MTA existe sous deux formes : une grise dont l'utilisation se limitera à l'espace canalaire et une blanche réservée à la partie coronaire car plus esthétique. Ces deux formes ne présentent pas de différences significatives quant à leurs propriétés physiques et biologiques (39).

4.1.2.4 Instruments fracturés ou objets oubliés (4, 6, 17, 62, 75, 79, 80, 81, 84, 114, 127, 142, 143, 148, 149)



48 : trait de fracture de différents instruments de rotation continue. Photo du Dr ROOS Thierry.

Etiologie : cf 3.3.2. Sections « effet de gaine, effet de pointe » : (80)

La fracture instrumentale signifie une augmentation insupportable de l'effet de gaine produit par la résistance pariétale sur les lames de l'instrument. Elle survient généralement à la suite d'une torsion alors que l'instrument se trouve en blocage, très souvent au niveau de la courbure apicale. La fracture survient précisément à l'amorce de la courbure apicale. JEFF et coll. (142, 143) réalisent une classification des fractures selon 3 modalités :

- l'instrument est fracturé avant la courbure ;
- l'instrument est fracturé dans la courbure ;
- l'instrument est fracturé au-delà de la courbure ;

Selon sa situation, il note que l'instrument le plus difficile à récupérer est celui dont l'extrémité débute après la courbure (149). A cela s'ajoute le problème de l'obturation qui doit faire suite à la récupération du fragment, les altérations du trajet canalaire n'étant pas sans conséquences : création de butées, épaulement, risque de perforation et fragilisation de la racine dans sa partie apicale.

Mise en évidence :

Lors du retrait d'un instrument, celui-ci doit systématiquement être vérifié. En cas de suspicion de fracture, une radiographie est réalisée afin de confirmer le diagnostic et la situation de l'instrument dans le canal.

Correction :

Selon la localisation, le temps disponible, l'habilité du praticien et son instrumentation :

1. il est possible de récupérer la partie fracturée ;
2. il est possible de contourner l'instrument fracturé ;
3. l'instrument ne peut être contourné et le canal doit être préparé à une nouvelle longueur de travail mais ne nécessite pas de chirurgie ;
4. le fragment est extrudé au-delà de l'apex et nécessite une chirurgie apicale.

Le retrait des instruments fracturés fait partie des procédures de traitement plus complexes (127). Nous en décrirons néanmoins les grandes lignes.

Le fragment est situé dans une partie accessible du canal :

1. une lime en acier de diamètre 08 ou 10 est utilisée pour essayer de passer à côté de l'instrument fracturé. Cela est d'autant plus réalisable que le canal est ovale et que le niveau de fracture est coronaire. Si cela est possible, l'instrument manuel travaillera en mouvement de va-et-vient afin de créer un passage le long de l'instrument fracturé. Ce passage est élargi en passant des instruments de diamètre plus important (lime K 15, 20,...); une lime ultrasonore de diamètre 15 ou 20 est ensuite utilisée, sous irrigation, afin de vibrer le fragment et de le remonter.

2. S'il est impossible de passer le long de l'instrument fracturé :

- la portion coronaire du canal au-dessus du fragment doit être élargie ;
- sous contrôle visuel (loupes ou microscope), des inserts ultrasons à faible puissance (ProUltra Titane® n°6, 7, 8) sont utilisés pour réaliser une tranchée autour du fragment, et en dégager 2 ou 3 mm en tournant dans le sens antihoraire. Dans certains cas, les vibrations sonores sont suffisantes pour remonter l'instrument fracturé ;

- si ce dernier ne remonte pas, un système de retrait (type IRS® ou Cancelier®) peut être utilisé afin de tenter de le retirer.

Le fragment est situé au-delà d'une courbure et n'est pas accessible ou met en jeu le pronostic de la dent : **(142, 148)**

Dans ce cas il est dangereux de tenter de le retirer. Les tentatives pourraient se solder par une perforation qui viendrait se surajouter à la fracture, compromettant fortement le pronostic. La portion coronaire du canal coronaire au fragment est préparée sous irrigation abondante, puis obturée. Si le traitement endodontique a été réalisé en respectant les principes de base déjà cités (pose de la digue, irrigation abondante, utilisation d'instruments stériles), la probabilité de suites postopératoires défavorables est extrêmement faible.

Prévention :

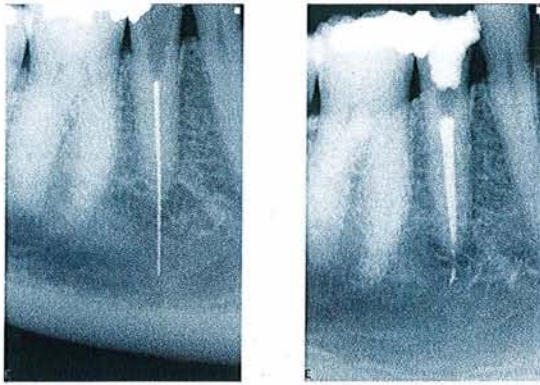
Les instruments manuels doivent être vérifiés après chaque utilisation et éliminés dès qu'ils présentent des signes de fatigue : dés spiralisation, allongement de la lime.

Les instruments Ni-Ti seront quant à eux renouvelés après évaluation du stress subi. Ces derniers ne présentant pas de signes macroscopiques de fatigue, c'est au libre choix du praticien qu'il convient d'estimer leur renouvellement : un instrument ne subit pas les mêmes contraintes selon que le canal dans lequel il travaille est droit ou courbé **(149)**.

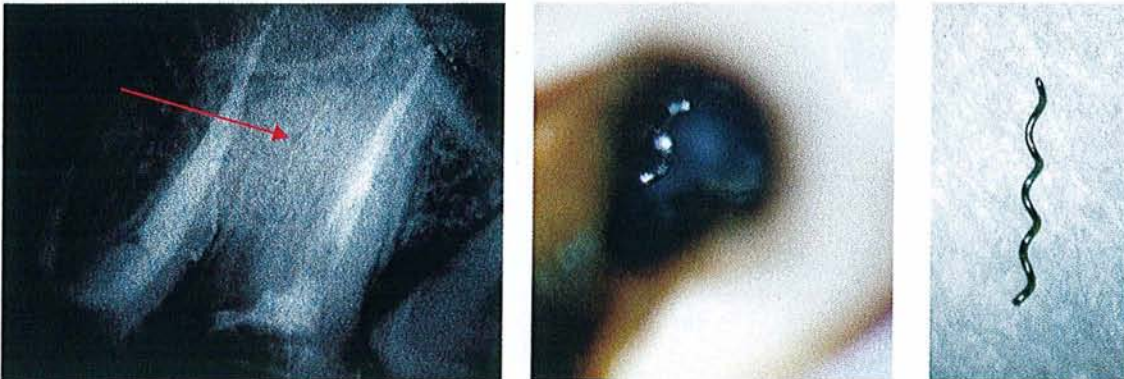
Le respect des séquences instrumentales, la récapitulation systématique et l'utilisation d'un lubrifiant canalaire permettent de diminuer les contraintes sur l'instrument.

Afin de réduire les risques de fracture, il convient de respecter quelques règles **(79)** :

- disposer d'une radiographie orthogonale et d'une prise en incidence excentrée selon la technique long cône : rechercher toute courbure corono-radulaire ou apicale accentuée ;
- évaluer la longueur canalaire sur la radiographie ;
- préparer une cavité d'accès non restrictive aux passages des instruments : les bords amérodentaires de la cavité ne doivent pas venir en contact avec le manche des instruments ;
- rotation continue et non « torsion continue ». Tout mouvement rotatif est conditionné par le fait que l'instrument doit être libre dans son axe corono-apical avec l'établissement d'un contact pariétal le plus limité possible.



49_1 : Lentulo extrudé au-delà du foramen. Cas clinique du Dr SCHWARTZ Richard



49_2 : Lentulo vissé dans la courbure vestibulo-palatine. Cas clinique du Dr ROOS Thierry.

4.1.2.5 Perte de la longueur de travail (59, 80)

La perte de la longueur de travail au cours du traitement est fréquente et frustrante pour le praticien. Elle entraîne souvent ce dernier à commettre des erreurs : augmentation de la pression instrumentale, vissage des instruments endodontiques, création de butées et d'épaulements.

La longueur de travail est souvent perdue suite aux erreurs commises lors des procédures précédentes. Dans la plupart des cas, sa perte résulte d'une augmentation trop rapide du diamètre des instruments et de l'accumulation de débris dentinaires au niveau du tiers apical de la racine.

Quelques mesures classiques en viennent facilement à bout :

- irrigation constante à l'hypochlorite de sodium ;
- récapitulation en utilisant des limes acier n°10 et 15 et un gel chélatant (EDTA) ;
- réalisation de radiographies de contrôle tout au long du traitement.
- surveiller le calibrage des instruments endodontiques (position des stops en silicone, garder le même point de repère tout au long du processus d'alésage, radiographie de bonne qualité) ;
- précurber tous les instruments endodontiques ;
- l'utilisation de stops directionnels, perpendiculaires à la lime, est recommandée afin de maintenir les limes selon la trajectoire canalaire ;
- lors de la vérification de la position des instruments dans le canal, conserver le même angle d'irradiation ;
- ne jamais « sauter » une séquence instrumentale (sous prétexte de gagner du temps).

Formation d'un bouchon apical :

Il résulte de la compaction des débris canalaires au niveau apical et aboutit à une perte de la longueur de travail.

Mise en évidence :

Les limes ne descendent plus à la longueur de travail et tout effort pour la récupérer semble vain.

Correction :

Elle est accomplie par récapitulation, en utilisant des limes aciers n°10 et 15 et par utilisation d'un gel chélatant (type EDTA).

Pronostic :

Il dépend de son stade d'arrivée : plus il se produit tôt, plus il sera difficile à récupérer.

Prévention :

Le canal doit être préparé sous irrigation constante afin d'extraire tout débris dentinaire et pulpaire (cf 3.3.5. : « irrigation »).

4.1.3 Lors de l'obturation (59, 62)

4.1.3.1 Surextension/sousobturation

Les principales causes sont :

- une perforation apicale avec perte de constriction apicale ;
- mauvaise mise en forme : fausse résistance au retrait.
- mauvaise adaptation du maître cône : absence de vraie résistance au retrait ;
- un ciment de scellement trop fluide ;
- absence de contrôle radiographique de la longueur de travail ;

Mise en évidence :

Elle se fait généralement à posteriori lors de la prise du cliché radiographique final.

Correction :

Sous-obturation : afin de faciliter le retraitement, il faut retirer l'ensemble de l'obturation dans la séance et réaliser une nouvelle préparation ainsi qu'une nouvelle obturation à la longueur de travail.

Surextension : plus difficile à retraiter de manière orthograde, le retraitement ne sera envisagé que si la symptomatologie clinique ou radiographique persiste. L'excédant de pâte sera éliminé chirurgicalement.

Pronostic :

L'obturation présentant un défaut d'étanchéité apicale, l'absence d'irrigation constante et de respect des principes d'asepsie sont autant de facteurs qui vont être défavorables au pronostic.

Prévention :

La détermination précise de la longueur de travail (radiographie, localisateur d'apex), le respect des principes de mise en forme sont primordiaux quant à la réussite du traitement.

Il n'est pas d'obturation adéquate sans mise en forme et nettoyage approprié.

4.1.3.2 Paresthésie (119)

Bien que la plupart des surextensions ne demandent qu'un suivi périodique, dans certaines situations le nerf dentaire inférieur peut être endommagé ou de la pâte peut être extrudée dans les sinus maxillaires.

L'anesthésie du nerf ainsi obtenue peut être transitoire ou définitive.

Nous distinguons deux principaux mécanismes responsables de la compression du nerf :

- certaines pâtes endodontiques contenant des principes chimiques toxiques (il est à noter que les pâtes contenant du **formaldéhyde** sont les plus toxiques pour le nerf).
- Et/ou la pression exercée par les matériaux extrudés au-delà de l'apex.

Mise en évidence :

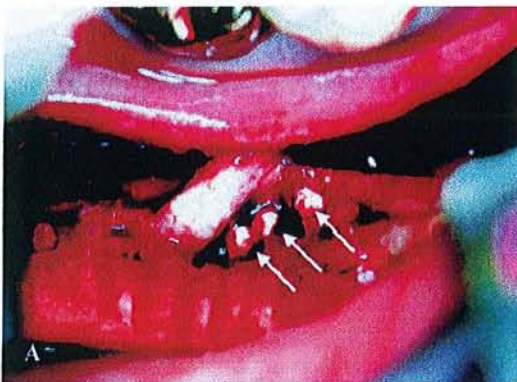Elle se fait toujours *a posteriori* :

- lors de la prise de la radiographie de contrôle, nous notons la présence d'une fusée de pâte au niveau du périapex et dans le canal dentaire inférieur.
- lors du second rendez-vous, le patient va signaler des problèmes de sensibilité, de douleurs à la mastication et à la déglutition, de fourmillement ou d'insensibilité.

Correction :

La prescription de complexes vitaminiques et d'antibiotique n'offre pas de réels résultats, seule la décompression chirurgicale du nerf semble présenter une alternative intéressante mais lourde (Fig. 50).

La meilleure thérapeutique reste une prévention accrue et une information éclairée du patient laissant entrevoir un **traitement à risque avec son consentement**.



50 : photo peropératoire montrant un dépôt de ciment adhérent au nerf dentaire inférieur droit et responsable d'une paresthésie.

D'après Scolozzi PI, Lombardi T. et Jaques B. : Successful inferior alveolar nerve decompression for dysesthesia following endodontic treatment: Report of 4 cases treated by mandibular sagittal osteotomy. Oral Surg Oral Med Oral Pathol Oral Radiol Endod, 2004 ; 97(5) : 625-631.

4.1.3.3 Fracture radiculaire

Elle survient à différentes phases du traitement : mise en forme, obturation, préparation du logement du tenon.

Mise en évidence :

Sa manifestation est caractéristique : craquement net accompagné de douleurs.

Une radiographie peut révéler une ancienne fracture verticale grâce à une lésion radio-opaque le long de la racine.

Le diagnostic peut être confirmé par chirurgie exploratrice (cf 3.1.2.7. et 3.1.2.8. : « syndrome de fêlure, syndrome de fracture »).

Correction :

Actuellement le seul traitement possible reste l'avulsion. En l'absence de tout autre traitement, il convient donc de porter le plus grand soin aux origines de ce problème et d'agir rapidement dès les premiers signes d'apparition. Puis, après cicatrisation, il sera nécessaire de remplacer prothétiquement la dent avulsée.

Prévention :

Elle réside dans un principe de passivité des forces lors de la mise en forme, de l'obturation et lors de la préparation et du placement du tenon. En effet, une reconstitution adaptée permettrait d'augmenter le taux de survie à 5 ans (**50**).

4.1.3.4 Préparation du logement du tenon

L'application de forces excessives lors de l'utilisation des forêts peut conduire à une déviation du trajet canalaire et une perforation, mettant en jeu l'intégrité de la dent.

Correction :

Le canal est considéré comme un canal secondaire et est obturé (voir 4.1.2.3. : « perforation sous-crestale »).

Pronostic :

Lorsque la perforation se situe proche du sulcus, le risque de poche parodontale est plus élevé.

Prévention :

La bonne connaissance de l'anatomie pulpaire et l'utilisation de clichés radiographiques en cas de butée permettent de vérifier l'axe mésio-distal et de réorienter les forêts si cela s'avère nécessaire.

Lorsque la préparation du logement est différée à une séance ultérieure, l'utilisation préalable de forêts de Gates Glidden n°1 et 2 ou d'un insert à ultrason forme faucille permet de désobturer de manière passive le premier tiers du canal permettant au praticien de retrouver l'axe principal du canal. Un foret calibré au diamètre du tenon sera ensuite activé dans l'espace ainsi créé.

Le meilleur temps opératoire reste sa préparation après obturation du canal lorsque son axe est encore bien connu. Il n'existe à ce jour aucune contre-indication à ce type de préparation. Cependant il est nécessaire de rester prudent.

4.1.4 Divers

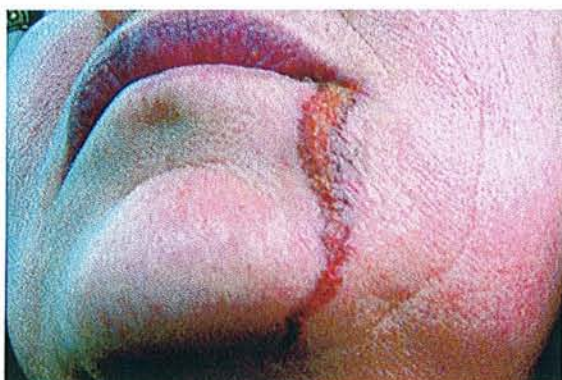4.1.4.1 Problème lors de l'irrigation

Projection de liquide dans le sinus maxillaire ou fuite de liquide sous la digue :

Tout irrigant, indépendamment de sa toxicité, a le potentiel de générer des problèmes si il est amené dans ou sur les tissus péri-radicaux.

SERPEN (121) décrit un contact prolongé de la peau avec de l'hypochlorite de sodium (2h) et arrive aux mêmes conclusions (Fig. 51).

Que ce soit de l'alcool ou de l'hypochlorite de sodium, la réponse inflammatoire est immédiatement suivie par une destruction tissulaire plus ou moins importante.



51 : apparence de la lésion cutanée, 3 jours après traitement endodontique, due à un défaut d'étanchéité permettant un écoulement d'hypochlorite de sodium sur la peau.

D'après SERPEN A. : Accidental sodium hypochlorite-induced skin injury during endodontic treatment. J Endod, 2004; 30(3): 180-181.

Détection :

Elle est assez rapide. Le patient se plaint immédiatement de douleurs sévères, et une tuméfaction peut se former rapidement, de manière importante et alarmante. Les effets sur le patient sont donc fonction de la quantité d'irrigant injectée au-delà de l'apex. La réponse primaire peut se décrire comme suit :

- gonflement des tissus ;
- douleurs ;
- hémorragie interstitielle ;
- et ecchymose.

Traitement

Du fait de la destruction des tissus, une infection peut se déclarer, il est donc préférable de prescrire des antibiotiques en plus des antalgiques.

De la glace sera appliquée dans un premier temps sur la zone tuméfiée. Durant les jours suivants des bains de bouche à l'eau tiède salées seront réalisés afin de réduire le gonflement. (62). Dans certains cas, une incision, un drainage ou une trépanation peuvent être nécessaires pour réduire la tuméfaction et la douleur. Dans les cas les plus graves, une intervention chirurgicale mutilante en milieu hospitalier est indiquée.

Pronostic

Il est favorable, mais le traitement immédiat, conduit dans de bonnes conditions, et l'observation attentive sont autant de facteurs favorisant une bonne guérison. Des effets à long terme tel que la paresthésie, et un affaiblissement musculaire peuvent être observés.

Prévention

Elle est simple et consiste à placer de manière passive l'aiguille dans le canal, sans blocage et entretenir un mouvement de va-et-vient afin de réduire toute pression excessive et permettre l'évacuation du liquide par la partie coronaire du canal (70, 76, 120). Dans le cas où la solution serait injectée au-delà de l'apex, un rinçage continu dans le canal avec au moins 30ml d'eau déminéralisée permet de prévenir tout dommage sur la membrane sinusienne.

Il est à noter que le nombre de cas reportés dans les publications n'est probablement pas le reflet de la réalité clinique.

4.1.4.2 Emphysème tissulaire

Il se définit par le passage d'air dans les tissus périradiculaires ou sous-cutanés. L'étiologie la plus fréquente est le passage forcé d'air au-delà de l'apex lors du séchage du canal en utilisant le spray air-eau.

Mise en évidence :

La cascade des événements est rapide :

- écoulement ;
- érythème ;
- crépitement (signe pathognomonique).

Le passage d'air dans le cou peut poser des problèmes de respiration et sa progression dans le médiastin peut être mortelle.

Correction :

Pour des raisons évidentes, la prise en charge doit se faire rapidement et afin d'éviter une infection secondaire une couverture antibiotique sera réalisée.

La plupart des cas traités présentaient des signes mineurs suivis d'un recouvrement complet (62).

Prévention :

Elle consiste principalement en l'utilisation de pointes papier pour sécher le canal. Le spray air-eau sera utilisé uniquement de façon perpendiculaire à l'orifice canalaire afin de profiter de « l'effet VENTURI ».

4.1.4.3 Ingestion ou aspiration d'un instrument

Dès lors qu'un traitement endodontique est requis, l'utilisation d'une digue s'impose pour toutes les raisons d'asepsie et de confort de travail citées précédemment (cf 3.2.4. :« la digue »).

Cependant peu de praticiens y ont un recours systématique et prennent le risque de perdre un instrument dans la gorge du patient.

Mise en évidence :

Il peut être évident : le praticien perd un instrument qui descend au niveau de la trachée.

Lorsqu'un doute existe en fin de traitement, tous les instruments n'étant pas retrouvés, le patient doit être adressé au service d'urgence afin de réaliser une radiographie du thorax et de l'abdomen. Dans certain cas, une simple radiographie panoramique permet de le localiser (48) (Fig. 52).

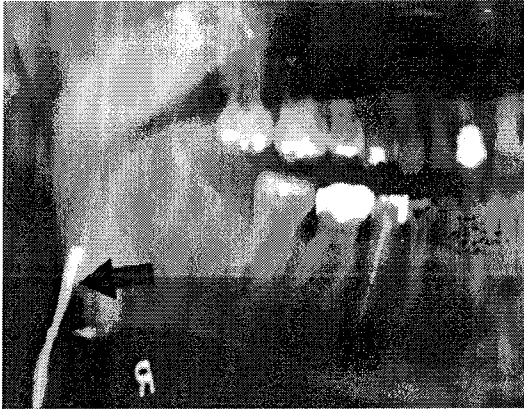

Fig. 52 : Radiographie panoramique révélant la position de l'électrode labiale au niveau de l'oropharynx.

D'après FISHELBERG G., HOOK D. : Patient safety during endodontic therapy using current technology : a case report. J Endod, 2003 ; 29(10) : 683-684.

Correction :

Lorsque l'instrument est visible, nous pouvons essayer de le récupérer manuellement. Dans d'autres situations, une endoscopie et/ou la chirurgie peuvent s'avérer nécessaires.

Prévention :

La digue reste le principal élément de prévention.

Lors de la phase d'essayage du crampon et pour prévenir les risques de déclipsage, celui-ci est entouré avec du fil dentaire.

Conclusion :

Il convient de toujours informer le patient sur les problèmes rencontrés lors du traitement et sur les suites opératoires que cela impose. Cacher ces données au patient est non seulement préjudiciable pour le patient mais également pour le praticien dont la notoriété ne fera que diminuée : le rôle du **consentement éclairé** est ici primordial.

Afin de réaliser les meilleurs soins, et dans le plus grand intérêt du patient, chaque praticien doit se former de manière continue et connaître ses limites pour offrir au patient la meilleur prestation possible. En cas de problème, il ne doit pas hésiter à adresser son patient à un spécialiste.

4.2 La réintervention : la voie canalaire (101)

Le retraitement endodontique peut être simplement défini comme tout traitement de l'endodonte qui n'est pas un traitement initial.

Il s'adresse donc aux dents :

- qui présentent une symptomatologie clinique et/ou radiographique après une période normale de cicatrisation suite à un traitement initial ;
- qui nécessitent une restauration prothétique et dont le traitement initial est douteux ;
- qui ont subi une contamination salivaire, et par conséquent bactérienne prolongée, malgré un traitement initial correct.

La réintervention ne s'adresse donc pas qu'aux dents présentant des obturations canalaires trop courtes ou insuffisantes. Elle élargit son application aux dents déjà traitées susceptibles d'abriter des matériaux, des canaux ou diverticules canalaires « oubliés » et contaminés, responsables de pathologies récurrentes.

Objectifs du retraitement :

- éliminer l'ensemble du tissu pulpaire vivant ou nécrosé ;
- éliminer et détruire les bactéries ;
- éliminer l'ensemble des composants de l'obturation précédente ;
- obturer de manière stable, étanche et biocompatible l'ensemble du système canalaire.

4.2.1 Indications et contre-indications au retraitement endodontique (1, 15, 49, 56, 101, 111, 142, 143, 148)

Les cas de retraitement peuvent présenter des degrés de complexité variables et réclamer alors beaucoup d'effort, de temps, d'adresse et d'expérience de la part du praticien. L'importance de ces différents facteurs doit être évaluée avant de poser l'indication de retraitement. Si cette évaluation permet d'établir un pronostic favorable à l'obtention des objectifs précédemment décrits, la réintervention se fera par voie canalaire ; sinon, l'ultime solution à visée conservatrice sera la voie chirurgicale : chirurgie endodontique avec obturation rétrograde ou amputation radiculaire (49, cf 4.3.2. « Chirurgie prothétique : résections radiculaires »).

4.2.1.1 Efficacité et pronostic du retraitement endodontique (27, 49, 56, 111, 148)

Spécificités du retraitement endodontique : (49)

Elles sont liées à une fréquence clinique élevée, au défaut de prédictibilité et à l'accès au canal et au foramen apical.

Fréquence clinique :

La lecture de différentes études sur les pourcentages de succès varient de 50% à 90%. Pour RUDDLE, si nous estimons le pourcentage d'échec à 10% par an, cela représente, sur plusieurs années et pour l'ensemble des praticiens, un nombre considérable de dents relevant d'un retraitement.

Prédicibilité :

Si le traitement initial est prévisible et de bon pronostic, la prédictibilité du retraitement est variable, voire aléatoire. Cela dépend, outre de l'aptitude du praticien, de la position de la dent, de son anatomie pulpo-radicaire, mais aussi de la coopération du patient à un traitement parfois long. Enfin cela dépend également des difficultés inhérentes au traitement initial (cf 4.1. : « problèmes rencontrés au cours du traitement endodontique »).

Accès au foramen apical :

Lors d'un retraitement, les perméabilités canalaire et apicale n'existent plus. Les causes sont :

- d'ordre pathologique : sclérose et calcification pulpaire engendrées par la carie, une restauration profonde ou du tissu pulpaire oublié lors du traitement initial et dont la principale fonction est d'élaborer la dentine ;
- liées à une présence de matériau d'obturation plus ou moins soluble, de tenon(s), ou d'instrument fracturé, de cône d'argent ;
- dues aux manœuvres du traitement initial qui a créé des butées à différents niveaux (49, 142, 143).

Le nombre de retraitement étant sans cesse en augmentation et devant la spécificité que celui-ci compose, la société Micro-Méga a développé le système R-Endo® qui constitue une nouvelle approche du retraitement et permet la dépose plus aisée des matériaux d'obturation canalaire. La conicité des limes initiales étant augmentée et leur longueur diminuée, l'accès à la partie initiale du canal se trouve faciliter car un contrôle visuel permanent est permis grâce à l'utilisation d'un contre-angle à tête réduite : Micro-tête InGeT® (Fig. 53 et 54).



Limé manuel Rm en acier de diamètre de pointe 25, de conicité 4% et de longueur sous manche 17mm.



Re : instrument rotatif en Ni-Ti, n°25, de conicité 12% et de longueur active 10mm.



R1 : instrument rotatif en Ni-Ti, n°25, de conicité 8% et de longueur active 8mm.



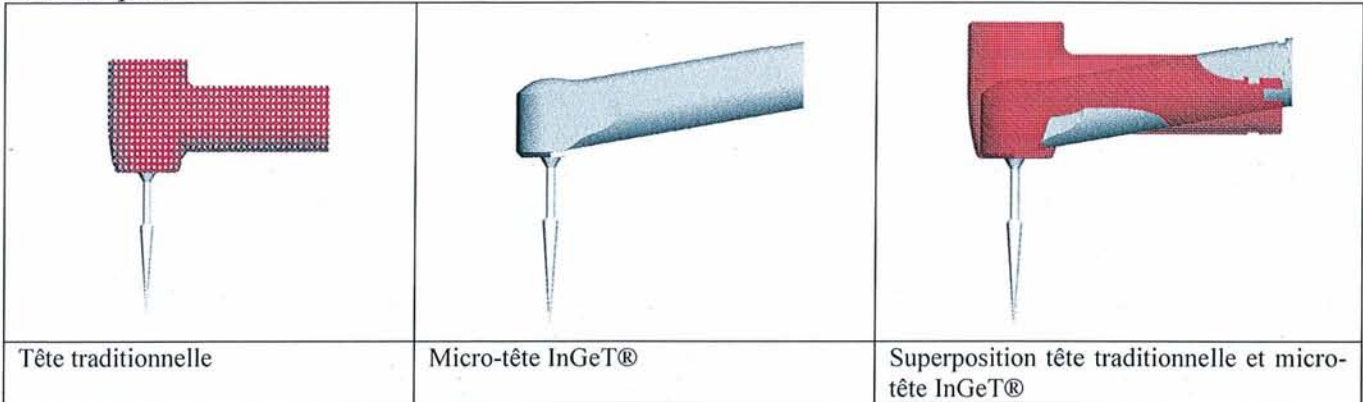
R2 : instrument rotatif en Ni-Ti, n°25, de conicité 6% et de longueur active 12mm.



R3 : instrument rotatif en Ni-Ti, n°25, de conicité 4% et de longueur sous manche 23mm.

Fig. 53 : http://micro-mega.com/r_endo.html

Vue de profil



Vue de haut




Fig. 54 : http://micro-mega.com/r_endo.html

4.2.1.2 Indications (1, 15)

Le retraitement endodontique est indiqué lorsque une pathologie péri-apicale ou péri-radulaire d'origine endodontique est diagnostiquée et met en cause une dent ou racine dont le réseau canalaire a déjà été obturé.

Avant d'entreprendre un retraitement endodontique, les conditions suivantes doivent être réunies :

- . L'âge et l'état général du patient sont compatibles avec l'intervention ;
- . Un diagnostic étiologique, positif et différentiel concernant la dent à retraiter a été établi sur la base de l'anamnèse et des données cliniques et radiographiques ;
- . La dent une fois retraitée sera durablement restaurable et fonctionnelle ;
- Un programme global de traitement intégrant le retraitement endodontique dans le plan de traitement bucco-dentaire a été arrêté en concertation avec le patient.

En l'absence de toute pathologie, lorsque le renouvellement d'une obturation coronaire prothétique est envisagé, le retraitement endodontique est indiqué seulement si la qualité de l'obturation est insuffisante. Son évaluation repose sur une appréciation radiologique et sur un sondage intracanalair.

La défaillance et/ou le vieillissement d'une restauration coronaire devenue non hermétique peuvent compromettre le succès d'un traitement endodontique sous jacent et contraindre au retraitement.

En dehors de l'urgence, le retraitement endodontique s'intègre dans un plan de traitement global adapté au besoin et à la demande de chaque patient.

4.2.1.3 Contre-indications (1, 15)

La possibilité d'un retraitement endodontique doit tenir compte de différents facteurs pouvant influencer son pronostic :

- Age et état général du patient ;
- Patient à haut risque d'endocardite infectieuse (chirurgie cardio-vasculaire, RAA, pathologies pulmonaires, HIV positif). Par exemple : chez les patients à haut risque d'endocardite infectieuse : les pulpopathies, les parodontopathies et les traumatismes nécessitent l'extraction.
 - Lors de préparation de chirurgie de remplacement valvulaire : les malades rentrent dans la catégorie à haut risque d'endocardite infectieuse ; seules seront conservées les dents pulpées ou présentant un traitement endodontique parfait, sans élargissement desmodontal, remontant à plus d'un an, et au parodonte intact. Toutes les autres dents déulpées dont le traitement endodontique est incomplet, les dents dont le support parodontal est pathologique, les racines et apex persistants seront extraits au moins quinze jours avant l'intervention cardiaque.
- Patient diabétique grave ou non équilibré ;
- Motivation du patient ;
- Origine non endodontique de la lésion ;
- Lésions parodontales irréversibles (poches profondes, atteinte de furcation, mobilité importante, déhiscence vestibulaire et/ou linguale, fenestration) ;
- Anatomie radiculaire complexe rendant impossible la pénétration canalaire jusque l'apex ;
 - Matériau d'obturation extrudé au-delà de l'apex ;
 - Accès canalaire impossible (pâte d'obturation non dissolvable, obstacle métallique) ;
 - Limites coronaires sous-gingivales ;
 - Résorptions externes ou internes ;
 - Perforations ;
 - Fractures verticales ;
 - Fausses routes.

Critères décisionnels du retraitement endodontique :

Critères cliniques :

En dehors de l'urgence, le praticien a la possibilité d'orienter le traitement vers quatre attitudes différentes selon l'état général du patient, l'état de la dent et de son environnement, les symptômes ressentis par le patient et les signes observés :

- abstention thérapeutique et instauration d'un suivi annuel si la dent est asymptomatique et ne présente aucun signe clinique ;
- retraitement endodontique ;
- retraitement par voie chirurgicale ;
- extraction de la dent ou amputation radiculaire dans le cas d'une dent pluri-radiculée.

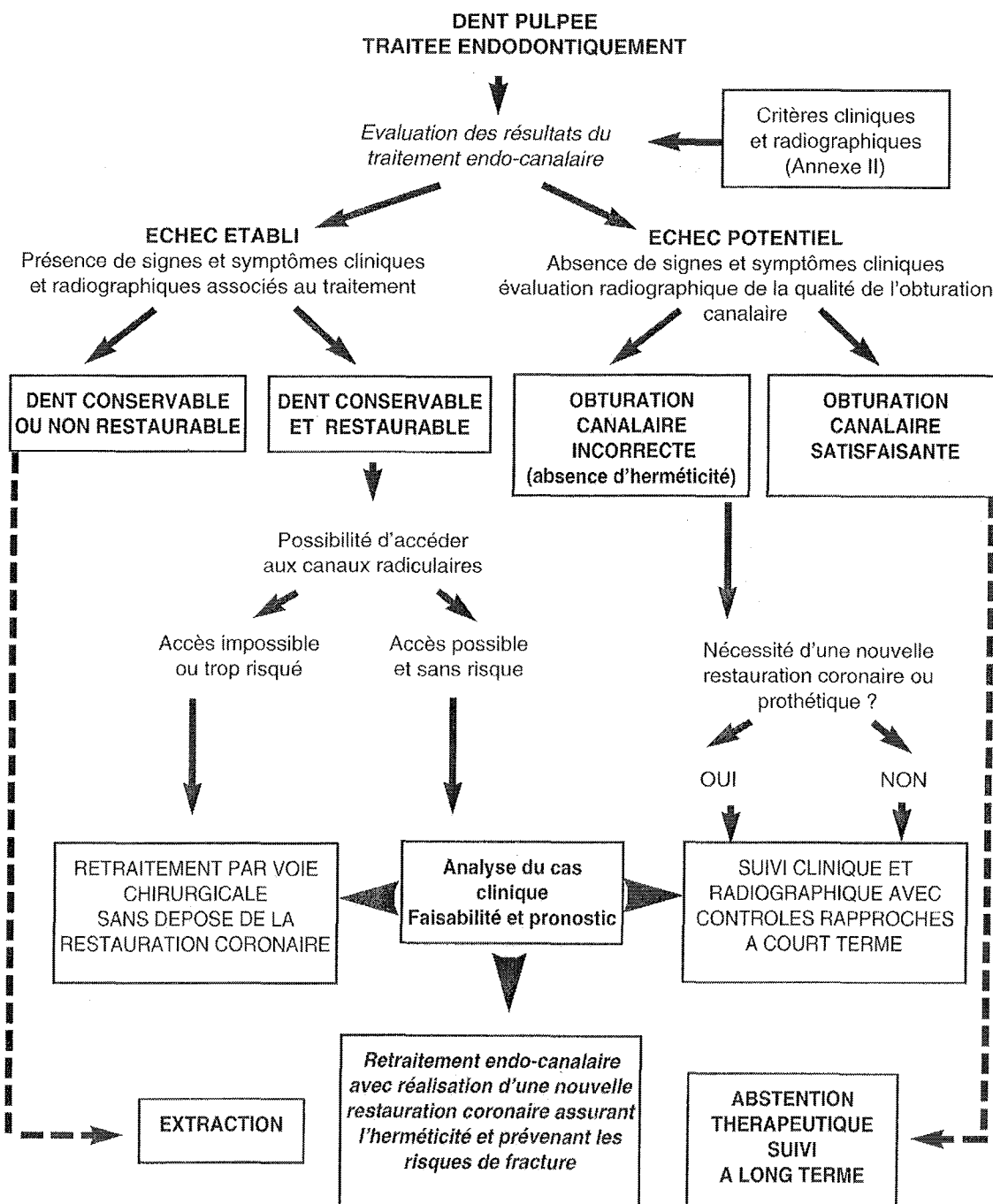
Critères radiographiques :

Dans le cadre d'un retraitement, elle permet en plus des informations précédentes (cf 3.2.1. : « la radiographie en endodontie ») d'appréhender la difficulté du cas :

- qualité de l'obturation existante ;
- nature de l'ancrage radiculaire (inlay core, screw posts®, tenon en fibre de carbone) ;
- présence ou non de lésions périapicales ;

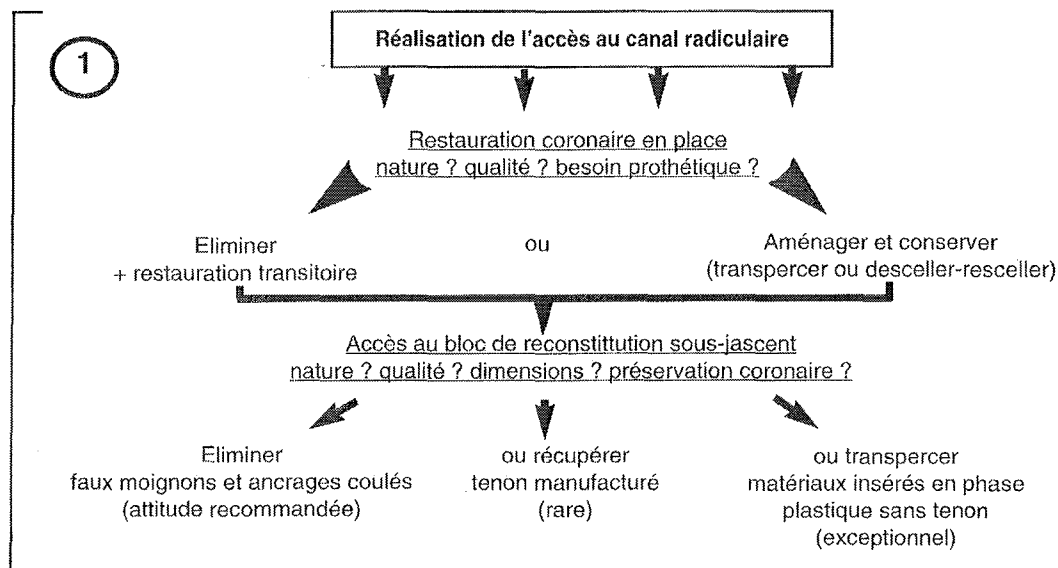
- nature de l'obturation existante ;
- présence éventuelle d'instruments « laissés à demeure ».

L'ANDEM résume l'ensemble des signes à prendre en considération selon le tableau évoqué dans le chapitre 1.3.2. « **Évaluation radiologique** » et propose un organigramme décisionnel de retraitement endodontique (1).

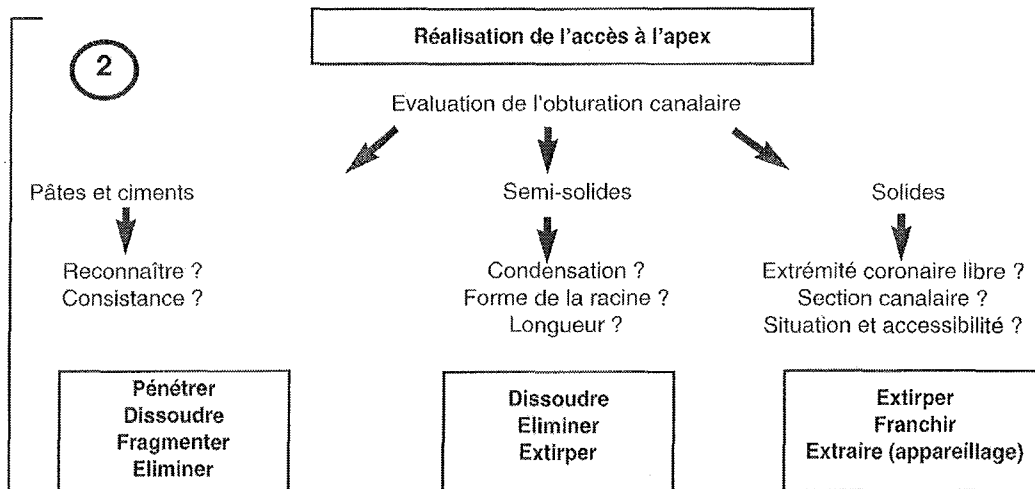


Agence Nationale pour le Développement de l'Évaluation Médicale : recommandations et références dentaires 1996. Paris : ANDEM, 1996 (annexe III).

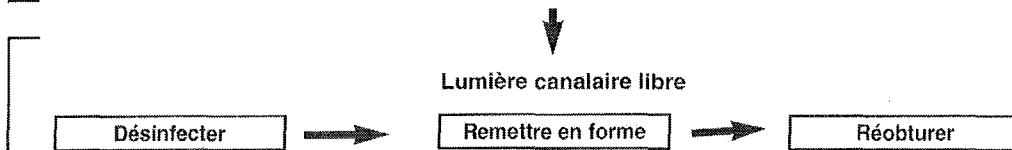
Une fois l'indication posée, nous suivons alors le protocole suivant :



A ce stade évaluer, suspendre ou poursuivre le retraitement



A ce stade évaluer, suspendre ou poursuivre le retraitement



Agence Nationale pour le Développement de l'Evaluation Médicale : recommandations et références dentaires 1996. Paris : ANDEM, 1996 (annexe IV).

Spécificité de la reprise de traitement des systèmes Thermafil et Herofill : (24)

- Parmi les solutions possibles de retraitement des cas Thermafil ou Herofill, nous conseillons l'utilisation des pluggers System B®.

Prendre un plugger Fine ou Fine-Médium, augmenter la température de chauffage à 300-350°C, isoler le tuteur plastique, toucher le plastique avec le bout du plugger, activer le System B® et pénétrer dans le canal en thermo-plastifiant le tuteur sur 3-4mm. Enlever immédiatement le plugger et visser fermement une lime de Hedstroem de diamètre 25 ou 30 dans le plastique ramolli jusqu'à son refroidissement, de sorte qu'il adhère à la lime. Enlever

la lime avec le tuteur attaché en un seul bloc. Cette technique est sûre et rapide, le temps de l'opération n'excédant pas généralement plus de 6 à 7 minutes.

- Insert ultrasonique :

Cette technique de retraitement est identique à la précédente, à la différence que le ramollissement du tuteur plastique est obtenu par l'utilisation d'un insert ultrasonique. Il est conseillé l'utilisation de l'insert Pro Ultra Endo® n°3 ou 4.

- Instruments rotatifs

Enlever une partie de la gutta-percha à l'aide d'un solvant (le meilleur restant le chloroforme **95**), ce qui permet d'isoler le tuteur plastique. Prendre un Profile 25.06, un ProTaper F20 ou un Shaper, fixer la vitesse de rotation à 150tr/mn et commencer à pénétrer entre le tuteur plastique et la paroi canalaire en augmentant progressivement la profondeur d'insertion. La pénétration sera facilitée par la canelure longitudinale située sur l'axe du tuteur ou par le vide central du tuteur. Continuer à tourner la lime jusqu'à ce que le tuteur soit mobilisé et transporté hors du canal. Cette technique sûre et rapide dans les canaux droits peut provoquer un transport canalaire dans les racines courbes.

4.3 La réintervention : la voie chirurgicale (111)

4.3.1 Endodontie chirurgicale (13, 27, 66, 98)

4.3.1.1 Indication (49, 142, 143, 150)

Il va de soi que, parmi les indications d'endodontie chirurgicale citées ci-dessous, aucune ne constitue une indication d'intervention en première intention, et que le traitement chirurgical ne sera considéré qu'après un examen clinique minutieux permettant un diagnostic différentiel avec d'autres pathologies, telles que les fêlures verticales, et seulement après une tentative de retraitement par voie orthograde.

Les indications anathomopathologiques regroupent :

- les échecs d'apexification par hydroxyde de calcium ;
- les calcifications totales du système canalaire, rendant les canaux indécélables et le traitement endodontique dangereux par les risques de perforations qu'il entraîne (**49**) ;
- les résorptions inflammatoires internes-externes communicantes rendant la portion apicale du canal impossible à négocier ;
- certaines aberrations anatomiques où le nettoyage et l'obturation complète de l'ensemble du système canalaire sont impossible, comme dans certains cas (**dens in dente**).

Les indications iatrogènes regroupent :

- l'échec clinique ou radiologique d'un retraitement : en effet, dans les semaines suivant le retraitement, des signes cliniques tels que l'apparition d'une fistule, d'un œdème ou de douleurs, signent l'échec d'un retraitement. De même, si le suivi radiologique montre l'apparition ou la non amélioration d'une lésion périapicale dans le temps ;
- les instruments fracturés au-delà de la courbure apicale, et en conséquence irrécupérables par la voie coronaire (**142, 143**) ;

- les échecs de traitement ou de retraitement suite à une erreur de préparation canalaire (déchirure du foramen apical), rendant impossible le scellement hermétique de l'endodonte ;
- la présence de matériau d'obturation canalaire insoluble dans les canaux insuffisamment traités (ciments bakélites) ;
- les butées rendant inaccessibles aux instruments la portion du canal situé au-delà ;
- les dépassements importants de matériau d'obturation accompagnés de douleurs persistantes ;
- la présence de reconstitutions prothétiques de réalisation récente, satisfaisantes sur le plan esthétique et fonctionnel dont le patient refuse la dépose.

4.3.1.2 Contre-indications

Bien que le patient souhaite conserver sa dent sur l'arcade, le praticien est confronté aux critères cliniques et mécaniques :

- la dent n'est pas restaurable après chirurgie ;
- la chirurgie compromet le rapport couronne-racine (rapport < 1), l'extraction est alors choisie ;
- le pronostic parodontal est mauvais ne permettant pas à cette dernière de supporter la restauration.

4.3.1.3 Efficacité et pronostic

Le succès de l'endodontie chirurgicale repose sur une triade scientifiquement bien établie (25)

- réalisation et obtention d'un bon accès (lambeau, trépanation osseuse) et d'une bonne visibilité (loupe et fibre optique ou microscope) ;
 - réalisation d'une résection apicale et identification des voies de communication entre le système canalaire et les tissus périapicaux ;
 - préparation à rétro et obturation avec un matériau étanche et biocompatible.
- Il faut garder à l'esprit que la recontamination de la zone périapicale se fait par le **système canalaire**, lui-même sujet à la recontamination par la **voie coronaire**.

Il est donc nécessaire :

- de réaliser une reprise de traitement canalaire chaque fois que cela est possible, même si le recours à la chirurgie est d'ores et déjà décidé. En effet, les pourcentages de succès après chirurgie sont plus élevés si la reprise de traitement a été réalisée au préalable ;
 - de vérifier l'étanchéité coronaire des reconstitutions présentes et/ou de veiller à reconstituer de manière étanche et définitive les dents concernées. Quelle que soit la qualité du scellement apical obtenu, seule la restauration coronaire, la plus étanche possible, pourra éviter la recontamination bactérienne du système canalaire.
 - de localiser et d'obturer à rétro toutes les voies de contamination entre le système canalaire et les tissus périapicaux : bonne connaissance de l'anatomie canalaire, utilisation d'aides optiques (loupes, microscope), utilisation d'inserts ultrasonores spéciaux pour préparation à rétro, mise en place d'un matériau d'obturation étanche et biocompatible.
- Seul le respect de ces principes permettra d'obtenir un scellement de bonne qualité et dont les résultats à long terme seront prévisibles.

Principes fondamentaux : (26)

Au cours des 10-15 dernières années, deux avancées importantes ont été faites en endodontie et en chirurgie endodontique : l'introduction du microscope opératoire chirurgical et l'utilisation des ultra-sons pour la préparation apicale.

L'utilisation du *microscope opératoire* en chirurgie endodontique apporte des avantages certains :

- meilleure visualisation du champ opératoire ;
- meilleure évaluation de la technique chirurgicale ;
- meilleure efficacité de la technique dans son ensemble ;
- meilleure prédictibilité des résultats à long terme.

Les *inserts ultra-sonores* permettent à l'opérateur de nettoyer le canal à partir de l'apex, en obtenant des parois dentinaires propres, non seulement du côté palatin ou lingual, mais également du côté vestibulaire, ce qui était impossible auparavant. La cavité peut désormais être réalisée sur une profondeur de 3 mm, sans contre dépouille, puisque aucune rétention supplémentaire n'est nécessaire. Les inserts sont de la même taille ou parfois plus petits que le canal initial, pour faciliter l'obturation de la cavité à rétro, en respectant au mieux l'anatomie canalaire originale. Les isthmes peuvent maintenant être inclus dans les préparations, sans détériorer ou fragiliser la racine, notamment dans le sens mésio-distal (Fig. 55).



Fig. 55 : Observation stéréomicroscopique de la préparation de l'isthme sur une dent extraite.

D'après PERTOT W. : L'endodontie chirurgicale : indications et facteurs de succès. I.D. Inf Dent, 2001 : 83(12) : 831-835.

4.3.1.4 Matériaux d'obturation apicale (30, 65, 71, 118, 124, 132, 134)

Historiquement, l'amalgame a été le matériau d'obturation *a retro* de choix pendant de nombreuses années. Il n'est plus utilisé aujourd'hui en raison de ses inconvénients : corrosion, expansion et percolation. Les matériaux d'obturation recommandés actuellement sont les ciments oxyde de zinc eugéol comme l'IRM et le Super EBA. Ils sont faciles à manipuler, possèdent un temps de travail adéquat, sont stables dimensionnellement, biocompatibles, ne sont pas affectés par l'humidité, sont bactériostatiques, radio-opaques, n'entraînent pas de coloration de la dent et des tissus environnants et sont faciles à éliminer.

Un nouveau matériau d'obturation *a retro* a été récemment introduit en chirurgie endodontique en alternative aux ciments oxyde de zinc eugéol. Le MTA ou Mineral Trioxyde Aggregate est une poudre constituée de fines particules hydrophiles de silicate tricalcique, d'aluminate tricalcique, d'oxyde tricalcique et d'oxyde de silicate. Il contient également de petites quantités d'autres oxydes minéraux, qui modifient ses propriétés chimiques et physiques et le rendent radio-opaque. L'hydratation de la poudre entraîne la formation d'un gel colloïdal qui se solidifie en une structure dure en à peu près trois heures.

Le MTA possède plusieurs avantages :

- facile à mélanger et à mettre en place dans la cavité avec un petit porte amalgame ;
- insensible à l'humidité car sa prise se fait en présence d'humidité ;
- meilleures capacités de scellement que l'amalgame ou le Super EBA,
- possède une meilleure adaptation à la dentine environnante ;
- possède une excellente biocompatibilité ;
- active la cémentogénèse.

Cependant certains praticiens le considèrent comme difficile à manipuler dans les préparations à *retro* étroites et son temps de prise long peut également être considéré comme un inconvénient.

4.3.1.5 La préparation apicale ultra-sonore : avantages et inconvénients (28)

Avantages de la préparation apicale ultrasonore :

Les avantages découlant de l'utilisation des ultrasons pour la préparation à rétro sont nombreux :

- pour accéder à l'apex, sans interférence, la brèche osseuse à effectuer sera de dimension plus réduite ;
- il est possible de réaliser un biseau apical moins incliné, ce qui permet de préserver la structure radiculaire. Le biseau peut sans problème être orienté à 90° car, avec un insert d'angulation adaptée, il sera toujours possible de préparer une cavité dans l'axe du canal ;
- il est possible de nettoyer la paroi vestibulaire de la cavité, ce qui constituait une opération hasardeuse et souvent impossible, avec des fraises, à moins d'effectuer une brèche osseuse de grande dimension ;
- il est plus facile de préparer l'isthme existant entre les deux canaux d'une même racine (Fig. 55) ;
- la cavité à rétro présente des dimensions plus réduites et se scelle donc plus facilement ;
- il n'est plus nécessaire de réaliser des macro-rétentions à la fraise pendant la préparation de la cavité ;
- les risques de perforations palatine ou linguale sont moindres puisqu'il n'est pas nécessaire de réaliser des rétentions sur les versants palatins ou linguaux de la cavité ;
- il est possible de préparer et d'obturer des canaux latéraux par voie chirurgicale ;
- il est plus facile de retirer de précédentes obturations à rétro réalisées avec de l'amalgame et les risques de tatouage gingival sont minorés.


Inconvénients de la préparation apicale ultrasonore :

Si l'intervention chirurgicale s'avère plus simple et plus fiable grâce à l'utilisation des ultrasons, celle-ci n'est toutefois pas exempte de risques et impose elle aussi des précautions précises :

- la pointe active des ultrasons possède une grande puissance de coupe et, pour cette raison, il faut en permanence la refroidir par un jet de solution physiologique pour prévenir toute surchauffe de la dentine ;
- pour éviter de rainurer la surface du biseau, il est recommandé d'introduire la pointe de l'insert **non activée** à l'intérieur du canal radiculaire et de l'activer uniquement après son insertion. De la même façon, une fois le travail terminé, il est préférable de désactiver la pointe lorsqu'elle est encore à l'intérieur du canal avant de la retirer.

C'est seulement de cette façon que la surface du biseau restera parfaitement lisse (Fig. 56) ;

- il faut respecter l'anatomie apicale de la racine traitée, sa courbure et, éventuellement, ses angulations en choisissant l'insert le plus adapté. En effet, si ces instruments permettent de préparer des cavités parfaitement coaxiales, il est tout aussi aisé de dévier de l'axe si nous ne tenons pas compte de l'anatomie radiculaire ;
- il existe un risque de fêlures radiculaires engendrées par les ultrasons si ces derniers sont utilisés à forte puissance et/ou de façon prolongée le long de la racine (Fig. 56).



56 : préparation à rétro sous forte puissance

(1) : défaut produit par le contact de la dent avec l'angle de l'insert.

(2) : défaut dû à l'insert ayant rebondi hors de la préparation.

(3) : bord marginal ébréché.

Echecs thérapeutiques :

Ils sont dus :

- à un défaut d'asepsie lors de la préparation à rétro favorisant une recontamination bactérienne directe au niveau du périapex ;
- à l'utilisation désuète de matériaux d'obturation n'étant plus considérés aujourd'hui comme viable (amalgame, Cavit®, IRM)
- à un défaut de préparation, celle-ci étant trop courte (minimum de 3mm à rétro) ;
- à une méconnaissance ou un non respect de l'anatomie périapicale et du trajet canalaire ;
- à un défaut de respect des règles d'asepsie au niveau coronaire : restauration perméable permettant le passage des bactéries depuis la cavité buccale jusqu'à l'apex.

4.3.2 Chirurgie prothétique : résections radiculaires (33, 59, 62)

La chirurgie prothétique concerne essentiellement les dents pluriradiculées et nécessite de la part du praticien et du patient une bonne compréhension des impératifs biologiques et prothétiques (préparation adéquate, hygiène renforcée,...)

Selon SHILLINBURG Herbert (bases fondamentales en prothèse fixée, 3^{ème} édition CDP) :

« La résection radiculaire est l'opération par laquelle une racine est extraite, sans tenir compte de la couronne.

L'amputation radiculaire consiste à éliminer une racine sans toucher la couronne.

Une hémisection consiste à séparer la dent en deux, couronne comprise, au niveau de l'espace interradiculaire. »

4.3.2.1 Indications

L'avulsion d'une ou plusieurs racines d'une molaire peut être envisagé pour supprimer les surfaces dentaires au niveau desquelles le maintien de l'hygiène et le contrôle de la plaque sont difficiles, ou en raison de la dénudation d'un espace interradiculaire dû à une sévère résorption osseuse. Une lyse osseuse sévère ou la perte de l'attache périphérique à une racine peuvent également obliger à extraire celle-ci. « L'extraction stratégique » d'une dent peut simplifier le traitement parodontal d'un quadrant entier.

Un tel comportement réduit également le risque d'extension de la lésion aux autres racines de la dent ou des dents voisines.

La résection peut être envisagée pour résoudre des problèmes endodontiques tels que les perforations, les instruments fracturés qui ne peuvent pas être retirés, les anomalies anatomiques empêchant l'instrumentation réussie ou l'obturation d'un canal, des résorptions internes ou externes sur une des racines de la dent.

Les facteurs favorables pour envisager ce traitement dans un contexte clinique global sont :

- la longueur du tronc radiculaire : plus il est court, plus la hauteur péri-radicaire est importante ;
- la divergence des racines ;
- la longueur et la forme des racines ;
- la fusion radiculaire ;
- la quantité d'os restant autour des racines ;
- l'accès à l'hygiène : permettre un environnement favorable et accessible au contrôle de plaque.

4.3.2.2 Contre-indications

Les racines d'une dent qui sont fusionnées, ou très proches les unes des autres. Si la furcation est très apicale, les racines ne peuvent pas être séparées : la racine restante n'aurait pas le support osseux suffisant (cf 4.3.2.4. « considérations parodontales »).

Cette intervention est à exclure sur les premières prémolaires maxillaires.

La proximité des sinus maxillaires avec le toit de la furcation peut constituer une contre-indication à la résection.

4.3.2.3 Considérations endodontiques

Si la dent n'est pas encore préparée endodontiquement, le traitement endodontique sera réalisé avant la chirurgie car il permet un positionnement plus aisé de la digue, un meilleur contrôle de l'étanchéité lors du traitement et facilite la préparation canalaire. Lorsque la dent présente des difficultés lors de la négociation des canaux ou qu'un incident compromettant le devenir de la dent survient, celle-ci peut-être extraite, limitant ainsi le nombre de chirurgie : hémisection + extraction.

Dans le cas où la dent a déjà reçue un traitement endodontique, il faut vérifier la qualité de la préparation : absence de radioclarité périradiculaire, de sensibilité à la percussion, de fracture verticale, de résorption radiculaire sévère et densité de l'obturation à la gutta-percha adéquate.

4.3.2.4 Considérations parodontales

La résection radiculaire est envisagée lorsque la lésion interradiculaire est de niveau II et/ou III (classification de Hamp SE. et Nyman S.)

La dent doit posséder un support osseux suffisant permettant un soutien confortable de la dent après restauration : la quantité minimum d'os doit être de 50%.

Avant de préparer la dent, il convient de comparer la position du toit de la furcation par rapport à la position de l'os crestal. En effet, la différence entre les deux ne doit pas être supérieure à 2 mm ; auquel cas, le déficit osseux au niveau de l'intersection sera rattrapé par une ostéotomie au niveau opposé de la racine diminuant encore le support osseux de la dent (Fig. 57).

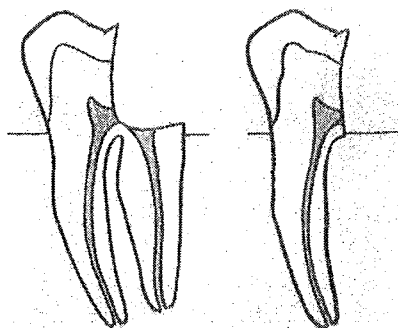


Fig. 57_1 radiogramme montrant une furcation à un niveau favorable pour hémisection.

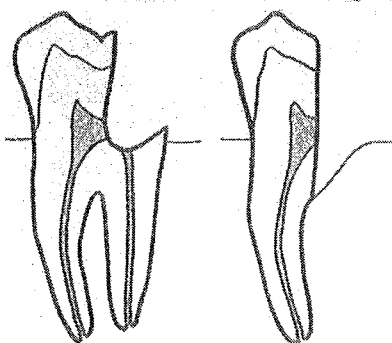


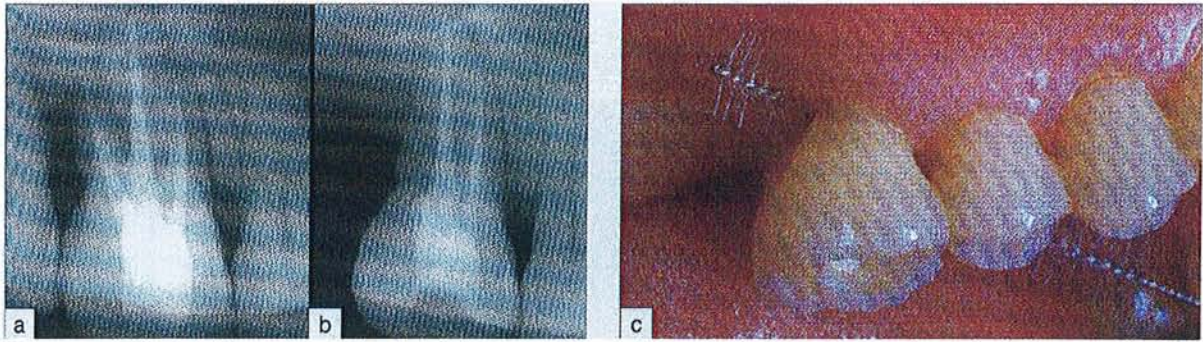
Fig. 57_2 radiogramme montrant une situation de furcation défavorable pour hémisection.

D'après LOVDAHL Paul E., WADE Curtis K. : Problem solving in Endodontics: prevention, identification, and management. Chicago : Year book medical publ., 1998, p.164.

4.3.2.5 Considérations prothétiques

Dans le cadre d'une restauration sur dent sectionnée, il convient de l'unir à une ou plusieurs dents adjacentes.

Quelques notions sont à prendre en considération : hygiène du patient permise par la mise en place d'un environnement favorable et accessible au contrôle de plaque (fig. 58), coût et difficulté de la restauration.



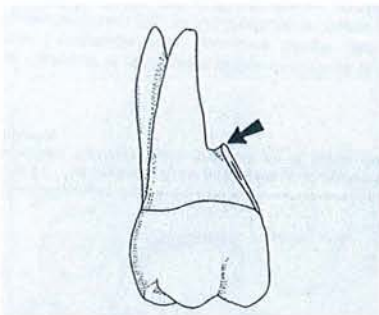
58 : vues radiographiques et cliniques : (a) avant ; (b) et (c) et après résection de la racine disto-vestibulaire, facilitant le passage d'une brossette interdentaire.

D'après JAOUI L. : Résections radiculaires ou implants ? Cah. Prothèse, 2003 : 124 ; 71-78.

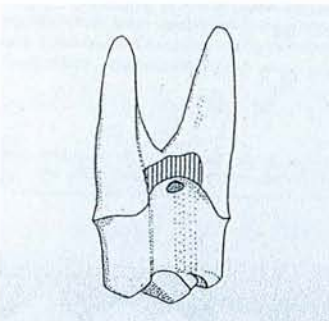
4.3.2.6 Protocole opératoire

La résection est commencée avec une longue fraise fine diamantée qui doit atteindre le sommet de l'espace interradiculaire. L'intégralité de la racine doit être éliminée lors de la chirurgie. Il ne faut laisser aucun vestige radiculaire interradiculaire : à leurs niveaux, les bords de la racines seront en surplomb, favoriseront le dépôt de plaque et provoqueront l'inflammation des tissus (Fig. 59_1). Toute « épine radiculaire » découverte lors de la préparation doit être aplatie.

La ligne de finition d'une préparation pour couronne doit être apicale au plancher de la chambre pulpaire obturée (Fig. 59_2).



59_1 : toute épine radiculaire (flèche) empêche l'élimination de la plaque.



59_2 : la ligne de finition de la préparation pour couronne est apicale à la lumière canalière (surface grisée) mais ne doit obligatoirement englober tout le site de la racine extraite (surface hachurée). Préparation sur molaire maxillaire avec amputation de la racine disto-vestibulaire.

D'après SHILLINBURG Herbert : Bases fondamentales en prothèse fixée, 3^{ème} édition CDP.

4.3.2.7 Réussites et échecs

En général, les racines les plus fréquemment extraites sont les racines distales des molaires mandibulaires et disto-vestibulaires des molaires supérieures. Les difficultés d'accès existent pour instrumenter la totalité des surfaces radiculaire et la présence de concavités et de sillons représentent autant de facteurs limitant le pronostic à moyen et long terme des dents présentant une lésion interradiculaire.

L'échec est plus vraisemblablement endodontique ou prothétique que parodontal. Cela signifie, qu'en général, une racine s'est fracturée.

Le succès à long terme dépend de la maintenance et/ou du traitement parodontal de support.

Les échecs sont plus fréquents à la mandibule qu'au maxillaire, certainement en raison du fait que l'amputation des dents mandibulaires laisse toujours la place à des monoradiculées. A l'arcade maxillaire, l'extraction d'une racine laisse une dent biradiculée, au soutien plus efficace et plus stable.

La réussite des traitements des dents au parodonte affaibli est aidée par l'établissement d'un schéma occlusal avec protection canine, un surplomb peu profond et une morphologie cuspidienne peu marquée des dents postérieures.

Si les résections radiculaire semblent donner des résultats satisfaisants sur le long terme, elles s'avèrent être des techniques longues et exigeantes pour toutes les étapes du plan de traitement : endodontique, parodontal et prothétique. Le développement de l'implantologie a remis en question l'utilisation de ces techniques résectrices. La solution ou l'alternative implantaire peut être discutée pour des lésions interradiculaires avancées et/ou dans l'hypothèse d'aggravation de la lyse osseuse, auquel cas, il est préférable de pratiquer des extractions afin de préserver le volume osseux pour la mise en place d'implants (63).



5^{ème} partie : CONCLUSION

Le traitement endodontique est une procédure délicate, exigeant compétence, habilité et maîtrise du geste. La majeure partie de l'intervention se déroule sans perception visuelle, directe ou indirecte, dans une cavité anatomique aux parois minéralisées et de forme variable. Ceci influe sur le résultat qui n'est pas toujours prévisible, surtout lorsque l'anatomie radiculaire est complexe.

Les matériaux d'obturation incompatibles avec une désobturation aisée et présentant une trop grande part de risque devraient être proscrits. Il est nécessaire de respecter la chaîne d'asepsie, de limiter le nombre de séances et de protéger l'obturation endodontique par une restauration coronaire, temporaire ou définitive, hermétique. La qualité de l'obturation coronaire est un facteur déterminant dans la pérennité de l'obturation endodontique (39, 74, 97).

Les techniques associant la gutta-percha condensée, à un ciment de scellement canalaire sont la référence. Cependant, aucune technique d'obturation endodontique ne répond au critère essentiel attendu qui est d'obtenir un scellement hermétique **définitif** du réseau canalaire (7).

Compte tenu que le retraitement endodontique est de moins bon pronostic que le traitement endodontique initial et compte tenu des lourdes implications prothétiques des échecs endodontiques, des efforts particuliers doivent être entrepris sans attendre pour favoriser une pratique plus préventive de l'endodontie.

Pour cela une amélioration de la qualité des soins par une meilleure formation des praticiens et une rétribution adéquate des soins endodontiques correspondant au temps et moyens mis en œuvre sont deux conditions nécessaires.

La formation continue des praticiens est une condition essentielle à la mise en œuvre des bonnes pratiques. Elle est obligatoire pour l'intégration des connaissances nouvelles. La réactualisation des actes endodontiques doit tenir compte des efforts de formation de la part du praticien et de l'évolution du matériel mis à notre disposition. Elle doit intégrer les évolutions qualitatives des thérapeutiques, les coûts techniques et le facteur temps.

Table des matières



1^{ère} partie : Introduction	6
2^{ème} partie : Généralités	8
2.1 Définitions.....	9
2.2 Objectifs.....	10
2.3 Evaluation du succès ou de l'échec endodontique.....	10
2.3.1 Evaluation clinique	10
2.3.2 Evaluation radiologique	11
2.3.3 Facteurs influençant à long terme le résultat des traitements endodontiques..	13
2.4 Indications et contre-indications au traitement endodontique	13
2.4.1 D'ordre général	13
2.4.2 D'ordre physiologique	17
2.4.3 Contre-indications locales.....	18
2.4.3.1 Dent non restaurable (intérêt prothétique, position, fonction).....	18
2.4.3.2 Fracture corono-radulaire (verticale, angulaire)	18
2.4.3.3 Parodontolyse sévère	18
2.4.3.4 Etat psychologique.....	19
2.4.3.5 Morphologie atypique.....	19
2.4.3.6 Ouverture buccale limitée	19
2.4.3.7 Malpositions sévères.....	20
2.4.3.8 Résorption radulaire importante.....	20
3^{ème} partie : Prévention des échecs endodontiques	21
3.1 Diagnostic différentiel des lésions endodontiques.....	22
3.1.1 Moyens diagnostic	22
3.1.1.1 Interrogatoire médical, motif de la consultation	22
3.1.1.2 Examen clinique.....	23
3.1.2 Lésions endo-parodontales et diagnostic différentiel (+syndromes de fêlures et fractures)	28
3.1.2.1 Influence de l'état pathologique pulpaire sur le parodonte.....	28
3.1.2.2 Influence de l'état parodontal sur la pulpe.....	29
3.1.2.3 Lésion combinée endo-parodontale	29
3.1.2.4 Diagnostic différentiel	29
3.1.2.5 Traitement des lésions endo-parodontales	31
3.1.2.6 Echecs et complications.....	31
3.1.2.7 Syndrome de fêlure	32
3.1.2.8 La fracture dentaire	32
3.1.2.9 Syndrome du septum.....	33
3.2 La phase préendodontique	34
3.2.1 La radiographie en endodontie (orthocentrée, règle de CLARK et WALTON) .	34
3.2.1.1 Les applications de la radiographie.....	34

3.2.1.2	Les limites de la radiographie	35
3.2.1.3	Différents modèles pour différents intérêts.....	35
3.2.1.3.1	La radiographie panoramique	36
3.2.1.3.2	Le bite-wing	36
3.2.1.3.3	La radiographie argentique	36
3.2.1.3.4	La radiographie numérique ou radiovisiographie	37
3.2.1.4	Les principales techniques de radiographie	38
3.2.1.4.1	Incidence orthocentrée	38
3.2.1.4.2	Incidence excentrée : prévention des variations anatomiques	40
3.2.1.5	Causes et échecs d'interprétation.....	41
3.2.2	Elimination des obstacles supra-canalaires	43
3.2.2.1	Dépose des éléments intracaméraux	44
3.2.2.2	Dépose des ancrages radiculaires.....	44
3.2.2.2.1	Tenons lisses manufacturés.....	44
3.2.2.2.2	Tenons manufacturés striés en alliage métallique.....	45
3.2.2.2.3	Reconstitutions coulées.....	46
3.2.2.3	Démontage des couronnes prothétiques à recouvrement périphérique.....	47
3.2.2.4	Dépose des éléments corono-radiculaires.....	48
3.2.2.5	Dépose des ancrages fracturés entièrement intra-canalaires	48
3.2.3	Reconstitution des dents délabrées	50
3.2.4	La digue	52
3.2.4.1	La feuille de digue	53
3.2.4.2	Les cadres à digues	54
3.2.4.3	Les crampons	54
3.2.4.4	Les pinces.....	56
3.2.4.5	Techniques de mise en place du champ opératoire.....	57
3.2.5	La cavité d'accès.....	62
3.2.5.1	Objectifs.....	62
3.2.5.2	Protocole opératoire.....	62
3.2.5.3	Groupe incisivocanin maxillaire	65
3.2.5.4	Prémolaires maxillaires.....	67
3.2.5.5	Première molaire maxillaire.....	68
3.2.5.6	Deuxième et troisième molaires maxillaires	70
3.2.5.7	Incisives et canines mandibulaires.....	71
3.2.5.8	Première prémolaire mandibulaire.....	72
3.2.5.9	Deuxième prémolaire mandibulaire.....	73
3.2.5.10	Première molaire mandibulaire.....	74
3.2.5.11	Deuxième et troisième molaires mandibulaires.....	76
3.2.6	Complications dues au non respect des principes fondamentaux	77
3.3	Alésage canalaire (obstruction, fausse route et perte de la longueur de travail).....	79
3.3.1	Détermination de la longueur de travail.....	79
3.3.2	Mise en forme canalaire : importance de la conicité	80
3.3.2.1	La courbure corono-radiculaire.....	83
3.3.2.2	La courbure apicale.....	83
3.3.2.3	Le diamètre du foramen apical	85
3.3.3	Les systèmes rotatifs nickel-titane : profil constant ou variable.....	85
3.3.3.1	Les instruments à conicité constante.....	88
3.3.3.2	Les instruments à conicité variable.....	93
3.3.4	Les contre-indications de la rotation continue	99


3.3.5	Irrigation	100
3.3.5.1	Principes chimiques et bactériologiques	101
3.3.5.2	Echecs chimiques et bactériologiques.....	103
3.4	L'obturation canalaire	104
3.4.1	Technique de mise en place de pâte d'obturation	105
3.4.2	Technique monocône	106
3.4.3	Technique de condensation de la gutta-percha :	106
3.4.3.1	Technique de condensation latérale à froid.....	106
3.4.3.2	Le compactage thermomécanique.....	106
3.4.3.3	Technique hybride :	106
3.4.3.4	Technique de compactage vertical en vagues multiples ou technique de Schilder (1967).....	107
3.4.3.5	System B®	107
3.4.3.6	Le Thermafil® et l'Herofil®	114
4^{ème}	partie : Traitement des échecs endodontiques	119
4.1	Problèmes rencontrés au cours du traitement endodontique.....	121
4.1.1	En relation avec la cavité d'accès	122
4.1.1.1	Traitement de la mauvaise dent	122
4.1.1.2	Canal manqué, non traité	122
4.1.1.3	Perforation supra-osseuse	123
4.1.1.4	Fracture coronaire et/ou radiculaire	124
4.1.2	En relation avec l'instrumentation	124
4.1.2.1	Surinstrumentation	124
4.1.2.2	Formation de butée et épaulement	125
4.1.2.3	Perforations sous-crestales.....	127
4.1.2.4	Instruments fracturés ou objets oubliés.....	130
4.1.2.5	Perte de la longueur de travail.....	132
4.1.3	Lors de l'obturation.....	133
4.1.3.1	Surextension/sousobturation	133
4.1.3.2	Paresthésie.....	134
4.1.3.3	Fracture radiculaire	135
4.1.3.4	Préparation du logement du tenon	135
4.1.4	Divers	136
4.1.4.1	Problème lors de l'irrigation	136
4.1.4.2	Emphysème tissulaire	137
4.1.4.3	Ingestion ou aspiration d'un instrument	137
4.2	La réintervention : la voie canalaire.....	139
4.2.1	Indications et contre-indications au retraitement endodontique	139
4.2.1.1	Efficacité et pronostic du retraitement endodontique	139
4.2.1.2	Indications.....	141
4.2.1.3	Contre-indications.....	142
4.3	La réintervention : la voie chirurgicale	145
4.3.1	Endodontie chirurgicale	145
4.3.1.1	Indication	145

4.3.1.2	Contre-indications.....	146
4.3.1.3	Efficacité et pronostic	146
4.3.1.4	Matériaux d'obturation apicale	147
4.3.1.5	La préparation apicale ultra-sonore : avantages et inconvénients.....	148
4.3.2	Chirurgie prothétique : résections radiculaires	149
4.3.2.1	Indications.....	150
4.3.2.2	Contre-indications.....	150
4.3.2.3	Considérations endodontiques	150
4.3.2.4	Considérations parodontales	151
4.3.2.5	Considérations prothétiques.....	151
4.3.2.6	Protocole opératoire	152
4.3.2.7	Réussites et échecs.....	153

5^{ème}	partie : CONCLUSION.....	154
------------------------	---------------------------------	------------

Bibliographie	161
----------------------------	------------

Bibliographie



1. Agence Nationale pour le Développement de l'Evaluation recommandations et références dentaires 1996. Paris : ANDEM, 1996, 164p.
2. Allard U. et Palmqvist S. : A radiographic survey of periapical conditions in edentulous people in a swedish contry population. Endod Dent Traumatol 2 ; 1986 : 103-108.
3. Ambrosini P. : Relation endo-parodontales. Cours de 5^{ème} année : Faculté de Nancy : 2003.- 9p.
4. Ankum M.T., Hartwell G.R., Truitt J.E. : K3 endo, ProTaper, ProFile systems : breakage and distorsion in severly curved roots of molars. J Endod, 2004 ; 30(4) : 234-237.
5. Arens DE, Torabinejad M. : Repair of furcal perforations with mineraltrioxide aggregate. Oral Surg Oral Med Oral Pathol Oral Radiol Endod 1996 ; 82 : 84-8.
6. Arens F.C., Hoen M.M., Steiman R., Dietz G.C. : Evaluation of single-use rotary nickel-titaniumbinstruments. J Endod, 2003 ; 29(10) : 664-666.
7. Association Dentaire Française. Commission des dispositifs médicaux : Matériaux et techniques d'obturation endodontique. Paris : Association Dentaire Française, 2003, 72p.- (Dossiers ADF).
8. Ayhan H., Sultan N., Cirak M., Ruhi M.Z., Bodur H. : Anti-microbial effects of various endodontic irrigants on selected microorganisms. Int Endod J, 1999 ; 32 : 99-102.
9. Bal S., Bourbon Kerisit S. : Du HERO 642® au HERO Shaper®. Clinic 2002 ; 23(8) : 517-528.
10. Balto Hanan : An assessment of microbial coronal leakage of temporary filling materials in endodontically treated teeth. J Endod, 2002 ; 28(11) : 762-764.
11. Bargholz C. : Perforation repair with mineral trioxyde aggregate : a modified matrice concept. Int Endodon J, 2005 ; 38 : 59-69.
12. Benmergui P. : Prévention et traitement des échecs lors de traitements endodontiques conventionnels. Thèse : chirurgie dentaire : Paris 7 : 1994.
13. Bensoussan David C. : vers un abord atraumatique des tissus parodontaux en endodontie chirurgicale. Réal. Clin, 1996 ; 7(3) : 353-366.
14. Bogearts P., Simon J. H.S. : lésions réfractaires après traitement endodontique adéquat. Réal. Clin, 1996 ; 7(3) : 323-339.
15. Bonnin J.J. : Les reprises de traitement endodontique. Cours de 5^{ème} année : Faculté de Nancy : 2003.- 3p.
16. Bonnin J.J. : Lésions endo-parodontales. Cours de 4^{ème} année : Faculté de Nancy : 2002.- 5p.

17. Booth J.R., Scheetz J.P., Lemons J.E., Eleazer P.D. : A comparaison of torque required to fracture three different nickel-titanium rotary instruments around curves of the same angle but of different radius when bound at the tip. *J Endod*, 2003 ; 29(1) : 55-57.
18. Boucher Y., Matossian L., Rilliard F. et Machtou P. : Radiographic evaluation of the prevalence and technical quality of root canal treatment in a French subpopulation. *Int Endod J*. 2002 ; 35(3) : 229-238.
19. Buckley M. et Spangberg L.S.W. : The prevalence and technical quality of endodontic treatment in an american subpopulation. *Oral Surg, Oral Med, Oral Pathol, Oral Radiol, Endod* 79 ; 1995 : 92-100.
20. Bufiet F., Camps J., Pommel L. : Endodontie préprothétique, critères influençant la sélection des piliers. *Cah. Prothèse*, 2003 : 124 ; 7-16.
21. Bukiet F. et coll. : Restauration partielle collée de la dent dépulpée : préserver pour différer l'échéance prothétique. *Réal. Clin*, 2004 ; 15(1) : 67-78.
22. Calas Paul: Préparation canalaire en rotation continue : Le concept du « pas adapté ». *I.D. Inf. Dent.* ; 25 – 25 Juin 2003- p.1753-1761.
23. Cantatore G. : L'irrigation en endodontie : importance dans le nettoyage et la stérilisation du réseau canalaire. *Réal. Clin*, 2001 ; 12(2) : 185-201.
24. Cantatore G. : Obturation canalaire et préservation radiculaire. *Réal. Clin*, 2004 ; 15(1) :33-53.
25. Carr G.B., Bentkover S.K. : *Surgical Endodontics in* : Cohen S., Burns R.C., *Pathways of the Pulp* 7th Ed. St Louis, CV Mosby 1998, p.608-656.
26. Castellucci A. : Avancées technologiques en chirurgie endodontique. *Réal. Clin*, 2001 : 12(2) ; 213-225.
27. Castelucci Arnaldo : échecs de la chirurgie apicale et retraitement endodontique orthograde. *Réal. Clin*, 1993 ; 4(1) : 79-88.
28. Castelucci Arnaldo : le scellement rétro-apical : apport des technologies ultra-sonores. *Réal. Clin*, 1996 ; 7(3) : 367-376.
29. Chevrolle-Buzut M-P : Contribution à l'étude d'une conception d'inlay-core permettant une dépose plus aisée de cet élément prothétique. *Clinic*, 2001 ; 22(5) : 317-322.
30. Claisse-Crinquette A., Claisse D. : Hydroxyde de calcium ou M.T.A.® en traumatologie. *Réal. Clin*, 2002 ; 13(1) : 53-73.
31. Clinton K., Himmel V. : Comparison of warm gutta-percha obturation technique and lateral condensation. *J Endod*, 2001 ; 27 : 692-695.
32. Cohen Anna : solvants et désobturation canalaire : élimination des pâtes et de la gutta-percha. *Réa Clin*, 1996 ; 7(3) : 305-313.

33. Cohen S., Burns R.C.: Pathways of the pulp. 8th, St Louis : Mosby, 2000.-1031p.
34. Cohenca N., Karni S., Rotstein I. : Extraoral sinus tract misdiagnosed as an endodontic lesion. *J Endod*, 2003 ; 29(12) : 841-843.
35. Coldero L.G., Mc Hugh S., MacKenzie D., Saunders W.P. : Reduction of intracanal bacteria during root canal preparation with and without apical enlargement. *Int Endod J*, 2002 ; 35 : 437-446.
36. Craig R.F., Payton F.A. : physical properties of steel endodontic files and reamers. *Oral Surg, Oral Med, Oral Pathol, Oral Radiol, Endod*, 1963 ; 16(2) : 206-214.
37. De Cleen M.J.H., Schuurs A.B.H., Wesselink P.R. et Wu M.K. : Periapical status and prevalence of endodontic treatment in an adult Dutch population. *Int Endod J*; 1993 ; 26 : 112-119.
38. De Moor R.J.G., Hommez G.M.G., Deboever J.G., Delmé K.I.M. et Matens G.E.I. : Periapical health related to the quality of root canal treatment in a Belgian population. *Int Endod J*, 2000 ; 33 : 113-120.
39. Devouassoux Y. : L'étanchéité coronaire : une préoccupation permanente en endodontie. *I.D. Inf Dent*, 2002 : 84(4) : 193-198.
40. Doudoux D., Hildelbert P., Deveaux E. : La digue au quotidien : 4 avantages, 4 étapes, 4 astuces. *Clinic*, 2003 ; 24(4) : 213-220.
41. Douglas M. Ferris, and Baumgartner J. Craig : Perforation Repair Comparing Two Types of Mineral Trioxide Aggregate. *J Endod*, 2004 : 30(6) ; 422-424.
42. DuLac Kirk A., Nielsen C.J., Tomazic T.J., Ferillo P.J., Hatton P.J. : Comparaison of the obturation of lateral canals by six techniques. *J Endod*, 1999 ; 25(5) : 376-380.
43. Eckerbom M., Andersson J.E. et Magnusson T. : Frequency and technical standard of endodontic treatment in Swedish population. *Endod Dent Traumatol* 3 ; 1987 : 245-248.
44. Elisabeth A. Koulaouzidou, Konstantinos T. Papazisis, Nikolaos A. Economides, Panagiotis Beltes and Alexander H. Kortsaris : Antiproliferative Effect of Mineral Trioxide Aggregate, Zinc Oxide-Eugenol Cement, and Glass-Ionomer Cement Against Three Fibroblastic Cell Lines. *J Endod*, 2005 : 31(1) ; 44-46.
45. Eriksen H.M. : Endodontology-epidemiologic considerations. *Endod Dent Traumatol* 7 ; 1991 : 189-195.
46. Facer S. Ryan., Walter R.E. : Intracanal distribution patterns of sealers after lateral condensation. *J Endod*, 2003 ; 29(12) : 832-834.
47. Ferrari J.-L., Bachelard B., Lasfargues J.J. : Dépose des matériaux et des ancrages corono-radiculaires. *Réa Clin*, 1996 ; 7(3) : 291-304.

48. Fishelberg G., Hook D. : Patient safety during endodontic therapy using current technology : a case report. *J Endod*, 2003 ; 29(10) : 683-684.
49. Friedman S. : la sélection du cas en vue du retraitement endodontique. *Réa Clin*, 1996 ; 7(3) : 265-279.
50. Fuss Z., Lustig J., Katz A., Tamse A. : An evaluation of endodontically treated vertical root fractured teeth : impact of operative procedures. *J Endod*, 2001 ; 27(1) : 46-48.
51. Gençoglu N. : Comparaison of 6 different gutta-percha techniques (partII) : Thermafill, JS Quick-Fill, Soft Core, Microseal, System B, and lateral condensation. *Oral Surg Oral Med Oral Pathol Oral Radiol Endod*, 2003 ; 96(1) : 91-95.
52. Gençoglu N., Garip Y., Bas M., Samani S. : Comparaison of different gutta-percha root filling techniques : Thermafill, Quick-Fill, System B, and lateral condensation. *Oral Surg Oral Med Oral Pathol Oral Radiol Endod*, 2002 ; 93(3) : 333-336.
53. Geoffrion J., Bartala M. : Economie tissulaire et préparation des ancrages coronoradiculaires. *Cah. Prothèse*, 2003 : 124 ; 63-70.
54. Gluskin A.H., Brown D.C., Buchanan L.S. : A reconstructed computerized tomographic comparison of NiTi rotary GT files vs traditionnal instruments in canals shaped by novice operators. *Int Endod J*, 2001 ; 34 : 476-484.
55. Goldberg F., Artaza L.P., De Silvio A. : Effectiveness of different obturation techniques in the filling of simulated lateral canals. *J Endod*, 2001 ; 27(5) : 362-364.
56. Gorni F.G.M., Gagiani M.M. : The outcome of endodontic retreatment : a 2-yr follow-up. *J Endod*, 2004 ; 30(1) : 1-4.
57. Grandini S., Balleri P., Ferrari M. : Evaluation of glyde file prep in combination with sodium hypochlorite as a root canal irrigant. *J Endod*, 2002 ; 28(4) : 300-303.
58. Grossman L.I., Oliet S. et Delrio C.E. : Endodontic practice. 11th ed. Philadelphia : Lea & Febiger, 1998, 188-189.
59. Gutmann James L., Dumsha Thom C., Lovdahl Paul E. : Problem solving in Endodontics: prevention, identification, and management. Chicago : Year book medical publ., 1998, p.164.
60. Holland R., Filho José A.O., De Souza V., Nery M.J., Bernabé Pedro F.E. : Mineral Trioxide Aggregate repair of lateral root perforations. *J Endod*, 2001 : 27(4) ; 281-284.
61. Imfeld T.N. : Prevalence and quality of endodontic treatment in an ederly, urban population of Switerzland. *J Endod* 17 ; 1991 : 604-607.
62. Ingle John I., Bakland L.K. : Endodontics 5th éd. London : BC Decker, 2002, 974p.
63. Jaoui L. : Résections radiculaires ou implants ? *Cah. Prothèse*, 2003 : 124 ; 71-78.

64. Kavanagh D., Lumley P.J. : An evaluation of canal preparation using ProFile .04 and .06 instruments. *Endod Dent Traumatol*, 1998, 14 : 16-20.
65. Keiser K., Jonhson C., Chad B.S., Tipton D. : Cytotoxicity of Mineral Trioxide Aggregate Using Human Periodontal Ligament Fibroblasts. *J Endod*, 2000 : 26(5) ; 288-291.
66. Khayat Bertrand : Innovations technologiques en endodontie chirurgicale. *Réa Clin*, 1996 ; 7(3) : 341-350.
67. Krasner P., Rankow H.J. : Anatomy of the pulp-chamber floor. *J Endod*, 2004 : 30(1) : 5-16.
68. Lasfargues J-J. : Le diagnostic clinique des parodontites apicales. *Réal. Clin*, 2001 ; 12(2) ; 149-162.
69. Lasfargues J-J., Machtou P. : Pathogenèse des lésions périapicales. *Réal. Clin*, 2001 ; 12(2) : 139-148.
70. Lee S.L., Wu M.K., Wesselink P.R. : The effectiveness of syringe irrigation and ultrasonics to remove debris from simulated irregularities within prepared root canal walls. *Int Endod J*, 2004 : 37 ; 672-678.
71. Lee SJ, Monsef M, Torabinejad M. : Sealing ability of a mineral trioxide aggregate for repair of lateral root perforations. *J Endod*, 1993 ; 19 : 541-4.
72. Lucena-Martin C., Robles-gijon V., Ferrer-luque C.M., Navajas-Rodriguez de mondelo J.M. : In vitro evaluation of the accuracy of three electronic apex locators. *J Endod*, 2004 ; 30(4) : 231-233.
73. Lumley P.J. : Cleaning efficacy of two apical preparation regimens following shaping with hand files of greater taper. *Int Endod J*, 2000 ; 33 : 262-265.
74. Machtou P. : Etanchéité apicale versus étanchéité coronaire. *Réal. Clin*, 2004 ; 15(1) : 5-20.
75. Machtou P. : élimination des matériaux solides : cônes d'argent et instruments fracturés. *Réal. Clin*, 1996 ; 7(3) : 315-322.
76. Machtou P. : Endodontie.- Paris : CDP, 1993, 266p. – (Guide Clinique).
77. Machtou p., Cohen A.G. : Diagnostic différentiel des lésions endo-parodontales. *J Parodont*, 1988 ; 7 : 155-166.
78. Main C., Mirzayan N., Shabahang S., Torabinejad M. : Repair of root perforation using Mineral Trioxide Aggregate : a long terme study. *J Endod*, 2004 : 30(2) ; 80-83.
79. Mandel E., Simon S. : rotation continue : le mythe et la réalité. *Clinic*, 2002 ; 23(6) : 369-379.

80. Mandel Ely : Préparation canalaire : « accident de parcours » 1^{ère} partie : mécanisme et traitement. *Clinic*, 2001 ; 22(4) : 223-234.
81. Mandel Ely : Préparation canalaire : « accident de parcours » 2^{ème} partie : prévention. *Clinic*, 2001 ; 22(5) : 307-315.
82. Marques M.D., Moreira B. et Eriksen H.M. : Prevalence of apical periodontitis and results of endontic treatment in an adult, Portuguese population. *Int Endod J*; 1998 ; 31 : 161-165.
83. Martin D. : La temporisation endoprothétique : aspects cliniques. *Réal. Clin*, 2004 ; 15(1) : 55-66.
84. Martin D., Machtou P. : Evolution des séquences instrumentales rotatives. *Clinic*, 2000 ; 21(7) : 451-458.
85. Mascia P., Brown B., Friedman S. : Toothache of nonodontogenic origin : a case report. *J Endod*, 2003 ; 29(9) : 608-610.
86. Masserann J. : méthode nouvelle d'extraction des fragments métalliques intracanaux. *Inf Dent*, 1972, 43 : 3987-4005.
87. Matossian L, Boucher Y, Machtou P. : interprétation radiologique des images péri-radiculaires. *Réa Clin*, 2001 : 12(2) ; 163-170.
88. Mc Cullagh J.J., Setchell D.J., Gulabivala K., Hussey D.L., Biagioni P., Lamey P.J., Bailey G. : A comparaison of thermocouple and infrared thermographic analysis of temperature rise on the root surface during the continuous wave of condensation technique. *Int Endod J*, 2000 ; 33 : 326-332.
89. Miserendino LY, Moser JB, Heuer MA, Ojetek EM : Cutting efficiency of endodontic instruments. Part I. Analysis of tip design. *J endod* 1986 ; 12 (1) : 8-12.
90. Mittal N., Gupta P. : Management of extra oral sinus case : a clinical dilemma. *J Endod*, 2004 ; 30(7) : 541-547.
91. Moorer W.R., Wesselink P.R. : Factors promoting the tissue dissolving capability of sodium hypochlorite. *Int Endod J*, 1982 ; 15 : 187-197.
92. Moyen O. : Le localisateur d'apex électronique Raypex® 4 : approche initiale. *Clinic*, 2002 ; 23 (7) : 457-460.
93. Nakata TT, Bae KS, Baumgartner JC. : Perforation repair comparing mineral trioxide aggregate and amalgam [Abstract OR 40]. *J Endod*, 1997 ; 23 : 259.
94. Ödesjö B., Hellend L., Salonen L. et Langeland K. : Prevalence of previous endodontic treatment, technical standard and occurrence of periapical lesions in randomly selected adult, general population. *Endod Dent Traumatol* 6 ; 1990 : 265-272.

95. Parashos P., Gordon I., Messer H.H. : Factors influencing defects of rotary nickel-titanium endodontic instruments after clinical use. *J Endod*, 2004 ; 30(10) ; 722-725.
96. Perrini N., Francini E. : Influence de la parodontite sur la pulpe. *Réal. Clin*, 1993 ; 4(1) ; 89-97.
97. Pertot W.-J., Machtou P. : l'étanchéité coronaire : facteur de réussite du traitement endodontique. *Cah. Proth*, 2001 ; 116 ; 21-28.
98. Pertot W.-J. : L'endodontie chirurgicale : indications et facteurs de succès. *I.D. Inf Dent*, 2001 ; 83(12) : 831-835.
99. Peters O.A. : Current challenges and concepts in preparation of root canal systems : a review. *J Endod*, 2004 ; 30(8) : 559-567.
100. Pierre J., Tavernier J.-C. : éthique et responsabilité en endodontie. *Réal. Clin*, 1993 ; 4(1) : 99-107.
101. Pommel L., Camps J. : La réintervention en endodontie : la voie canalaire. *Réal. Clin*, 2000 ; 11(3) : 277-292.
102. Pommel Ludovic, Camps Jean : Effects of pressure and measurement time on the fluid filtration method in endodontics. *J Endod*, 2001 ; 27(4) : 256-258.
103. Pommel Ludovic, Camps Jean : In vitro apical leakage of system B compared with other filling techniques. *J Endod*, 2001 ; 27(7) : 449-451.
104. Ponce de leon del bello T., Wang N., Roane J.B. : Crown-down tip design and shaping. *J Endod*, 2003 ; 29(8) : 513-518.
105. Pourreau F : Microdentisterie et omnipratique. *Clinic*, 2002 ; 23(6) : 389-391.
106. Powell SE, Wong PD, Simon JHS. A comparaison of the effect of modified and non-modified instrument tips on apical canal configuration. Part II. *J Endod*, 1988 ; 14 : 224-227.
107. Prophylaxie de l'endocardite infectieuse, Révision de la conférence de consensus de mars 1992. *Méd. Mal. Infect.*, 2002 ; 32 : 553-586.
108. Re D, Teodoro L, Gagliani M. : undergraduate learning of sealing techniques : Thermafill vs lateral condensation. *J Endod*, 2001 ; 27 : 236 (abstract)
109. Rilliard F., Boucher Y. : Epidémiologie en endodontie. *Réal. Clin*, 2001 ; 12(2) : 131-138.
110. Roane JR, Sabala CL, Ducanson MB. The balanced force concept for instrumentation of curved canals. *J Endod*, 1985 ; 11 : 203-211.
111. Roussel T., Mallet J.-P. : La réintervention en endodontie : la voie chirurgicale. *Réal. Clin*, 2000 ; 11(3) : 295-305.

112. Salehrabi R., Rotstein I. : Endodontic treatment outcomes in a large patient population in the USA : an epidemiological study. *J Endod*, 2004 ; 30(12) : 846-850.
113. Saunders W.P., Saunders E.M., Sasiq J. et Crickshank E. : Technical standard of root canal treatment in an adult Scottish sub-population. *Br Dent J*; 1997 ; 182 : 382-386.
114. Schäfer E., Schulz-bongert U., Tulus G. : Comparaison of hand stainless steel and nickel titanium rotary instrumentation : a clinical study. *J Endod*, 2004 ; 30(6) : 432-434.
115. Scheerer SQ, Steinman HR, Cohen J. A comparative evaluation of three root-end filling materials: an in vitro leakage study using *Prevotella nigrescens*. *J Endod*, 2001;27:40-42.
116. Schilder H. Cleaning and shaping the root canal system. *Dent. Clin. North Am.*, 1974; 18(2) : 269-296.
117. Schwartz R., Robbins J. : Post placement and restoration of endodontically treated teeth : a literature review. *J Endod*, 2004 ; 30(5) : 289-301.
118. Schwartz RS, Mauger M, Clement DJ, Walker WA. : Mineral trioxide aggregate: a new material for endodontics. *J Am Dent Assoc*, 1999;130:967- 75.
119. Scolozzi PI, Lombardi T. et Jaques B. : Successful inferior alveolar nerve decompression for dysesthesia following endodontic treatment: Report of 4 cases treated by mandibular sagittal osteotomy. *Oral Surg Oral Med Oral Pathol Oral Radiol Endod*, 2004 ; 97(5) : 625-631.
120. Sedgley C.M., Nagel A.C., Hall D. et Applegate B. : Influence of irrigant needle depth in removing bioluminescent bacteria inoculated into instrumented root canals using real-time imaging in vitro. *Int Endod J*, 2005 : 38 ; 97-104.
121. Serper A., Özbek M., çalt S. : Accidental sodium hypochlorite-induced skin injury during endodontic treatment. *J Endod*, 2004; 30(3): 180-181.
122. Shahabang S., Goon W.W., Gluskin A.H. : An in vivo evaluation of Root ZX electronic apex locator. *J Endodod*, 1996 ; 22 : 616-618.
123. Shen Y., Peng B. et Cheung G. : Factors associated with the removal of fractured NiTi instruments from root canal systems. *Oral Surg Oral Med Oral Pathol Oral Radiol Endod*, 2004 ; 98 : 605-610.
124. Shipper G., Grossman E.S., Botha A.J. et Cleaton-Jones P.E. : Marginal adaptation of mineral trioxide aggregate (MTA) compared with amalgam as a root-end filling material : a low-vacuum (LV) versus high-vacuum (HV) SEM study. *Int J Endod*, 2004 : 37 ; 325-336.
125. Short J, Morgan L, Baumgartner J. A comparison of four instrumentation techniques on canal transportation (Abstract 23). *J Endod*, 1996 ; 22 : 194.
126. Simon S. : Economie tissulaire et traitement endodontique. *Réal. Clin*, 2004 ; 15(1) : 21-32.

127. Simon S., Pertot W.J. : Réussir le traitement endodontique, Paris : Quintessence International, 2004.- 126p.
128. Sinai IH. : Endodontic perforations: their prognosis and treatment. J Am Dent Assoc, 1977;95:90–5.
129. Société de Pathologie Infectieuse de Langue Française : Prophylaxie de l'endocardite infectieuse recommandations 2002 Révision de la conférence de consensus de mars 1992. – Paris : SPILF, 2002. -26p.
130. Stamos D.E. et Gutman J.L. : Revisiting the post-puller. J Endod, 1991 ; 9 : 466-468.
131. Suter B.,Lussi A. et Sequeira P. : Probability of removing fractured instruments from root canals. Int Endod J, 2005 ; 38 : 112–123.
132. Tang HM, Morrow SG, Kettering JD, Torabinejad M. : Endotoxin leakage of four root end filling materials [Abstract OR 42]. J Endod, 1997 ; 23:259.
133. Tani-Ishii N. et coll. : Clinical and radiographic evaluation of root-canal obturation with obtura II. J Endod, 2003 ; 29(11) : 739- 742.
134. Tardieu C, Teranaka T. : Le MTA : Un matériau pour l'obturation des apex ouverts. Clinic, 2000 ; 21(6) : 375-383.
135. Taschieri S., Testori T., Francetti L. et Del Fabro M. : Effects of ultrasonic root end preparation on resected root surfaces : SEM evaluation. Oral Surg Oral Med Oral Pathol Oral Radiol Endod, 2004 ; 98 : 611-618.
136. Tauleigne M. : Dépose des éléments métalliques empêchant la reprise de traitement endodontique. Thèse : chirurgie dentaire : Clermont-Ferrand : 2001.- 129p.
137. Torabinejad M., Handysides R., Kadhemi A.A., Backland L.K. : Clinical implication of the smear layer in endodontics : A review. Oral Surg. Oral Med. Oral Pathol. Oral Radiol. Endod. 2002 ; 92 : 658-666.
138. Trevelo A. : le démontage des couronnes prothétiques à recouvrement périphérique. Réal. Clin, 1996 ; 7(3) : 281-290.
139. Venturi M, Pasquantonio G, Falconi M, Breschi L. : Temperature change within gutta-percha induced by the System B heat source. Int Endod J, 2002; 35 : 740-746.
140. Venturi M., Breschi L. : A comparaison between two apex locators : an *in vivo* investigation. Int Endod J, 2005, 38, 36–45.
141. Venturi M., Breschi L. : Evaluation of apical filling after warm vertical gutta-percha compaction using different procedure. J Endod, 2004 ; 30(6) : 436-440.
142. Ward Jeff R. et coll. : Evaluation of an ultrasonic technique to remove fractured rotary nickel-titanium endodontic instruments from root canals : an experimentl study. J Endod, 2003 ; 29(11) : 756-763.

143. Ward Jeff R., Parashos P., Messer H.H. : Evaluation of an ultrasonic technique to remove fractured rotary nickel-titanium endodontic instruments from root canals : clinical cases. J Endod, 2003 ; 29(11) : 764-767.
144. Weiger R., Hitzler S. Hermle G. et Löst C. : Periapical status, quality of root canal fillings and estimated endodontic treatment needs in an urban German population. Endod Dent Traumatol; 1997 ; 13 : 69-74.
145. Weine FS, Kelly AF, Lio JP. The effects of preparation procedures on original canal shapes and on apical foramen shape. J Endod, 1975 ; 1 : 255-262.
146. Weldon JK Jr, Pashley DH, Loushine RJ, Weller RN, Kimbrough WF. : Sealing ability of mineral trioxide aggregate and super-EBA when used as furcation repair materials: a longitudinal study. J Endod, 2002 ; 28 : 467-70.
147. Welk A.R., Craig Baumgartner J., Gordon Marshall J. : An in vivo comparison of two frequency-based electronic apex locators. J Endod, 2003 ; 29(8) : 497-500.
148. Wilcox Lisa R. : efficacité et pronostic du retraitement endodontique. Réal. Clin, 1996 ; 7(3) : 377-384.
149. Wu M, Kast'akova A, Wesselink P. : Quality of cold and warm gutta-percha fillings in oval canals in mandibular premolars. Int Endod, J 2001 ; 34 : 485-491;
150. Yared G.M., Bou Dagher F.E., Machtou P., Kulkarni G.K. : Influence of rotationnal speed, torque and operator proficiency on failure of Greater Taper files. Int Endod J, 2002 ; 35: 7-12.

Sites Internet :

<http://www.micro-mega.com>

<http://www.dentsply.com>

<http://www.maillefer.com>

<http://www.sop.fr>

<http://www.dentalespace.fr>

THIS Arnaud – Abords préventifs et thérapeutiques des échecs en endodontie.

Th : Chir.-Dent. : Nancy : 2005

Mots clés : - Endodontie
- Prévention
- Echec
- Perforation
- Mineral Trioxide Aggregate, MTA
- Chirurgicale apicale

THIS Arnaud – Abords préventifs et thérapeutiques des échecs en endodontie.

Th : Chir.-Dent. : Nancy : 2005

L'absence de contrôle visuel en Endodontie nous conduit régulièrement à la réalisation de sous-obturations, de surextensions, de perforations ou à réintervenir rapidement sur une dent préalablement traitée. L'ensemble de ces aléas peut pourtant être prévenu par la mise en place de mesures simples, rapides et efficaces.

Dans une 1^{ère} partie, nous rappellerons les objectifs du traitement endodontique ainsi que les critères permettant sa bonne évaluation. Nous envisagerons l'ensemble des facteurs à prendre en considération (d'ordre général, physiologique ou local) avant réalisation de tout traitement endodontique.

Nous verrons dans un second temps les moyens cliniques et techniques mis à notre disposition afin d'éliminer tout risque iatrogène lors de la dépose des éléments de reconstitution coronaire ou lors de la préparation de la cavité d'accès et du système canalaire.

Cependant, le traitement endodontique peut connaître différents aléas thérapeutiques nous amenant à réintervenir de manière orthograde ou chirurgicale. Nous distinguerons ces différentes alternatives et mettrons en avant leur pronostic à court et moyen terme.

Cet ouvrage nous permet de visualiser l'ensemble d'une discipline en pleine évolution et d'apporter une réponse aux principales situations que chaque omnipraticien peut rencontrer au cours de son exercice quotidien.

JURY : Pr. A. FONTAINE	Professeur de 1 ^{er} Grade	Président
Pr. J.P. LOUIS	Professeur des Universités	Juge
<u>Dr. J.J. BONNIN</u>	<u>Maître de conférence</u>	<u>Juge</u>
Dr. J. ELIAS	Docteur en chirurgie dentaire	Juge

Adresse de l'auteur : THIS Arnaud
4 les Jacinthes
57160 LESSY

FACULTE DE CHIRURGIE DENTAIRE

Jury : Président : A. FONTAINE – Professeur de 1^{er} Grade
 Juges : J.P. LOUIS – Professeur des Universités
 J.J. BONNIN – Maître de Conférences des Universités
 J. ELIAS – Docteur en Chirurgie Dentaire

Thèse pour obtenir le diplôme D'Etat de Docteur en Chirurgie Dentaire

présentée par : **Monsieur THIS Arnaud**

né(e) à: **METZ (Moselle)**


le **10 juillet 1979**

et ayant pour titre : «**Abords préventifs et thérapeutiques des échecs en Endodontie**»

Le Président du jury,
Pr. A. FONTAINE




Le Doyen,
de la Faculté de Chirurgie Dentaire



Autorise à soutenir et imprimer la thèse N° 2202

NANCY, le 11 mai 2005

Le Président de l'Université Henri Poincaré, Nancy-1



THIS Arnaud – Abords préventifs et thérapeutiques des échecs en endodontie.

Th : Chir.-Dent. : Nancy : 2005

Mots clés : - Endodontie
- Prévention
- Echec
- Perforation
- Mineral Trioxide Aggregate, MTA
- Chirurgicale apicale

THIS Arnaud – Abords préventifs et thérapeutiques des échecs en endodontie.

Th : Chir.-Dent. : Nancy : 2005

L'absence de contrôle visuel en Endodontie nous conduit régulièrement à la réalisation de sous-obturations, de surextensions, de perforations ou à réintervenir rapidement sur une dent préalablement traitée. L'ensemble de ces aléas peut pourtant être prévenu par la mise en place de mesures simples, rapides et efficaces.

Dans une 1^{ère} partie, nous rappellerons les objectifs du traitement endodontique ainsi que les critères permettant sa bonne évaluation. Nous envisagerons l'ensemble des facteurs à prendre en considération (d'ordre général, physiologique ou local) avant réalisation de tout traitement endodontique.

Nous verrons dans un second temps les moyens cliniques et techniques mis à notre disposition afin d'éliminer tout risque iatrogène lors de la dépose des éléments de reconstitution coronaire ou lors de la préparation de la cavité d'accès et du système canalaire.

Cependant, le traitement endodontique peut connaître différents aléas thérapeutiques nous amenant à réintervenir de manière orthograde ou chirurgicale. Nous distinguerons ces différentes alternatives et mettrons en avant leur pronostic à court et moyen terme.

Cet ouvrage nous permet de visualiser l'ensemble d'une discipline en pleine évolution et d'apporter une réponse aux principales situations que chaque omnipraticien peut rencontrer au cours de son exercice quotidien.

JURY : Pr. A. FONTAINE	Professeur de 1 ^{er} Grade	Président
Pr. J.P. LOUIS	Professeur des Universités	Juge
<u>Dr. J.J. BONNIN</u>	<u>Maître de conférence</u>	<u>Juge</u>
Dr. J. ELIAS	Docteur en chirurgie dentaire	Juge

Adresse de l'auteur : THIS Arnaud
4 les Jacinthes
57160 LESSY