



HAL
open science

Les limites cervicales en prothèse fixée : concepts et préceptes

Aude Vallata

► **To cite this version:**

Aude Vallata. Les limites cervicales en prothèse fixée : concepts et préceptes. Sciences du Vivant [q-bio]. 2011. hal-01732671

HAL Id: hal-01732671

<https://hal.univ-lorraine.fr/hal-01732671>

Submitted on 14 Mar 2018

HAL is a multi-disciplinary open access archive for the deposit and dissemination of scientific research documents, whether they are published or not. The documents may come from teaching and research institutions in France or abroad, or from public or private research centers.

L'archive ouverte pluridisciplinaire **HAL**, est destinée au dépôt et à la diffusion de documents scientifiques de niveau recherche, publiés ou non, émanant des établissements d'enseignement et de recherche français ou étrangers, des laboratoires publics ou privés.



AVERTISSEMENT

Ce document est le fruit d'un long travail approuvé par le jury de soutenance et mis à disposition de l'ensemble de la communauté universitaire élargie.

Il est soumis à la propriété intellectuelle de l'auteur. Ceci implique une obligation de citation et de référencement lors de l'utilisation de ce document.

D'autre part, toute contrefaçon, plagiat, reproduction illicite encourt une poursuite pénale.

Contact : ddoc-theses-contact@univ-lorraine.fr

LIENS

Code de la Propriété Intellectuelle. articles L 122. 4

Code de la Propriété Intellectuelle. articles L 335.2- L 335.10

http://www.cfcopies.com/V2/leg/leg_droi.php

<http://www.culture.gouv.fr/culture/infos-pratiques/droits/protection.htm>

ACADÉMIE DE NANCY-METZ

**UNIVERSITÉ HENRI POINCARÉ-NANCY I
FACULTÉ DE CHIRURGIE DENTAIRE**

Année 2011

N°: 3652

THÈSE

Pour le

DIPLÔME D'ÉTAT DE DOCTEUR EN CHIRURGIE DENTAIRE

Par Aude VALLATA

Née le 26 juin 1984 à Nancy (Meurthe et Moselle)

**LES LIMITES CERVICALES EN PROTHÈSE FIXÉE :
CONCEPTS ET PRÉCEPTES**

Présentée et soutenue publiquement le : mardi 5 juillet 2011 à 11h

Examineurs de la thèse

Pr. Jean-Paul LOUIS
Dr. Pascal DE MARCH
Dr. Stephan HESS
Dr. Serge BARONE

Professeur des Universités
Maître de Conférences des Universités
Docteur en Chirurgie Dentaire
Docteur en Chirurgie Dentaire

Président
Juge
Juge
Juge



Président : Professeur J.P. FINANCE

Doyen : Docteur Pierre BRAVETTI

Vice-Doyens : Pr Pascal AMBROSINI – Dr Jean-Marc MARTRETTE

Membres Honoraires : Dr L. BABEL – Pr. S. DURIVAUX – Pr A. FONTAINE – Pr G. JACQUART – Pr D. ROZENCWEIG - Pr M. VIVIER

Doyen Honoraire : Pr J. VADOT

Sous-section 56-01 Odontologie pédiatrique	Mme M. M. Mlle Mlle	DROZ Dominique (Desprez) PREVOST Jacques BOCQUEL Julien COSTER Charlotte PHULPIN Bérengère	Maître de Conférences* Maître de Conférences Assistant Assistante Assistante
Sous-section 56-02 Orthopédie Dento-Faciale	Mme M. Mlle M.	FILLEUL Marie Pierryle BOLENDER Yves PY Catherine EGLOFF Benoît	Professeur des Universités* Maître de Conférences Assistante Assistant
Sous-section 56-03 Prévention, Epidémiologie, Economie de la Santé, Odontologie légale	M.	<i>Par intérim</i> ARTIS Jean Paul JANOT Francis Poste transféré en 57-02	Professeur 1 ^{er} grade Professeur Contractuel Assistant
Sous-section 57-01 Parodontologie	M. Mme M. M. M. M.	AMBROSINI Pascal BOUTELLIEZ Catherine (Bisson) MILLER Neal PENAUD Jacques GALLINA Sébastien JOSEPH David	Professeur des Universités* Maître de Conférences* Maître de Conférences Maître de Conférences Assistant Assistant
Sous-section 57-02 Chirurgie Buccale, Pathologie et Thérapeutique Anesthésiologie et Réanimation	M. M. M. M. M. M. Mlle Mlle	BRAVETTI Pierre ARTIS Jean-Paul VIENNET Daniel WANG Christian BALLY Julien CURIEN Rémi GUILLET Julie SOURDOT Alexandra	Maître de Conférences Professeur 1er grade Maître de Conférences Maître de Conférences* Assistant (ex 58-01) Assistant Assistante (ex 56-03) Assistante
Sous-section 57-03 Sciences Biologiques (Biochimie, Immunologie, Histologie, Embryologie, Génétique, Anatomie pathologique, Bactériologie, Pharmacologie)	M. M. Mlle	WESTPHAL Alain MARTRETTE Jean-Marc ERBRECH Aude	Maître de Conférences* Maître de Conférences* Assistante Associée au 01/10/2007
Sous-section 58-01 Odontologie Conservatrice, Endodontie	M. M. M. M. M. Mlle	ENGELS-DEUTSCH Marc AMORY Christophe MORTIER Eric CUNY Pierre HESS Stephan PECHOUX Sophie	Maître de Conférences Maître de Conférences Maître de Conférences Assistant Assistant Assistante
Sous-section 58-02 Prothèses (Prothèse conjointe, Prothèse adjointe partielle, Prothèse complète, Prothèse maxillo-faciale)	M. M. M. M. M. Mlle Mlle Mlle M.	LOUIS Jean-Paul ARCHIEN Claude DE MARCH Pascal SCHOUVER Jacques BARONE Serge BEMER Julie MONDON Héléne RIFFAULT Amélie SIMON Franck	Professeur des Universités* Maître de Conférences* Maître de Conférences Maître de Conférences Assistant Assistante Assistante Assistante Assistant
Sous-section 58-03 Sciences Anatomiques et Physiologiques Occlusodontiques, Biomatériaux, Biophysique, Radiologie	Mlle M. Mme M. Mme	STRAZIELLE Catherine RAPIN Christophe (Section 33) MOBY Vanessa (Stutzmann) SALOMON Jean-Pierre JAVELOT Cécile (Jacquelin)	Professeur des Universités* Professeur des Universités Maître de Conférences* Maître de Conférences Assistante Associée au 01/01/2009

souligné : responsable de la sous-section

* temps plein

Mis à jour le 04.03.2011

*Par délibération en date du 11 décembre 1972,
la Faculté de chirurgie dentaire a arrêté que
les opinions émises dans les dissertations
qui lui seront présentées
doivent être considérées comme propres à leurs
auteurs et qu'elle n'entend leur donner aucune
approbation ni improbation.*

À NOTRE PRÉSIDENT DE THÈSE,

Monsieur le Professeur Jean-Paul Louis

Officier des Palmes Académiques

Docteur en Chirurgie Dentaire

Docteur en Sciences Odontologiques

Docteur d'État en Odontologie

Professeur des Universités

Président de L'académie Nationale de Chirurgie Dentaire

Responsable de la Sous-section : Prothèses

Nous vous remercions de l'honneur que vous nous avez fait en acceptant de présider le jury de notre thèse.

Nous avons su apprécier la qualité de votre enseignement et l'intérêt que vous portez aux étudiants.

Veillez trouver dans ce travail l'expression de notre vive reconnaissance et de notre profond respect.

À NOTRE JUGE ET DIRECTEUR DE THÈSE,

Monsieur le Docteur Pascal De March

Docteur en Chirurgie Dentaire

Docteur de l'Université Henri Poincaré, Nancy I

Maître de Conférences des Universités

Sous-section : Prothèses

Nous sommes très sensible à l'honneur que vous nous avez fait en acceptant de diriger cette thèse.

Nous vous remercions pour la très grande disponibilité et l'attention et la patience dont vous avez fait preuve durant toute l'élaboration de ce travail.

Soyez également remercié pour la gentillesse, et la bonne humeur permanente que vous nous avez porté pendant nos deux années de stages cliniques à la faculté.

Nous voulons ici vous exprimer toute notre gratitude. Nous sommes fière d'avoir travaillé avec vous et de soutenir cette thèse.

À NOTRE JUGE,

Monsieur le Docteur Stephan Hess

Docteur en Chirurgie Dentaire

Assistant hospitalier universitaire

Sous-section : Odontologie Conservatrice – Endodontie

Nous vous sommes très reconnaissante d'avoir eu la gentillesse d'accepter de juger cette thèse.

Nous vous remercions de votre pédagogie, votre disponibilité et votre sympathie que vous nous avez accordée durant nos années d'étude.

Veillez trouver ici le témoignage de notre sincère considération.

À NOTRE JUGE,

Monsieur le Docteur Serge Barone

Docteur en Chirurgie Dentaire

Assistant hospitalier universitaire

Sous-section : Prothèse

Nous apprécions l'honneur que vous nous avez fait en acceptant de siéger au sein de ce jury.

Nous vous remercions de l'intérêt que vous avez porté à ce travail.

Puissiez-vous trouver en celui-ci le témoignage de notre gratitude et l'assurance de nos sentiments respectueux.

À mes parents, qui m'ont apporté soutien et compréhension tout au long de mes études, et plus particulièrement ces deux dernières années. Maman, tu m'as énormément aidé, et pas seulement pour la biblio... Merci. À mes frères : Sébastien et Pierre. À mes grands-parents qui m'ont toujours encouragée. À Paul, tu m'as montré, tu m'as appris, tu m'as supporté, et je t'en remercie. Ces jeudis au cabinet resteront une formidable expérience. À ma famille. Je vous aime.

À mon Cloton, tu as toujours été là pour moi, tu as su m'encourager, me donner de la force, et tellement plus encore. Merci *Madame*.

À Marion, je te remercie pour tous tes encouragements, tes attentions permanentes, ta générosité, ta disponibilité, et pour toutes les fois où je me suis invitée chez vous...

À toutes les filles du *Crew* : à Val, à Cléa, à Élisabeth, à Laurie, à Sam, à Céline et à Wafa. Qu'importe la distance, et le temps qui passe. J'ai toujours pu compter sur vous et je vous en suis très reconnaissante. Vous êtes tout simplement les meilleures.

À Tomy, je te remercie pour tous nos fous rires, nos cafés, nos midis qui me redonnaient la pêche, tes encouragements, et ton soutien tout simplement...

À Birsénouchka, merci pour tous tes précieux conseils, et ta permanente bonne humeur. Et on n'a pas encore fini de travailler ensemble...ni de rire. À Mathilde, Audrey, Émilie T, Juliette. À Miléna, à Virginie. À toute l'équipe de Brabois : Lili, Françoise, Guigui, Bastien...

À Julien, merci pour ton soutien et ta compréhension malgré la distance. Aux Mymis, merci pour vos conseils, et tous ces bons moments, à très vite ici ou là-bas ! À Julie, à Murielle, mes stars du cabinet. À Ben, à Laurence, à Caro, vous voyez que finalement, je ne faisais pas semblant de travailler !

Encore merci à toi Pascal, tu as été plus qu'un simple directeur de thèse. Merci pour ton écoute, ta patience, ton implication et même pour ton exigence ! Je sais que chacune de tes remarques m'a aidé à avancer dans mon travail... Merci aussi d'avoir partagé avec moi le secret de la vitesse, il m'a été d'un grand secours !

S O M M A I R E

Introduction

Partie I.

LES DIFFÉRENTES FORMES DE LIMITES

1. PROBLÉMATIQUE
2. LES DIFFÉRENTS PROFILS DE LIMITES DE PRÉPARATIONS CERVICALES POUR LES RESTAURATIONS PÉRIPHÉRIQUES
 - 2.1. Les limites cervicales sous forme d'aires de finition
 - 2.2. Les limites cervicales linéaires
3. LES DIFFÉRENTES LIGNES DE FINITION DES BORDS DES LIMITES CERVICALES
 - 3.1. Rappel : le profil d'émergence
 - 3.2. La limite franche
 - 3.3. Les finitions angulaires
4. LA SITUATION DE CES LIMITES CERVICALES
 - 4.1. Rappel : l'espace biologique
 - 4.2. Les facteurs de choix de la situation de la limite
 - 4.3. La limite supra-gingivale
 - 4.4. La limite juxta-gingivale
 - 4.5. La limite intra-sulculaire ou intra-creviculaire
5. SPÉCIFICITÉS DE PRÉPARATION PÉRIPHÉRIQUE POUR LA PROTHÈSE PAR CFAO
 - 5.1. Rappels : la prothèse par CFAO
 - 5.2. Les différents types d'acquisitions numérique en CFAO et leurs implications au niveau de la limite cervicale des préparations en prothèse fixée
6. LES DIFFÉRENTS PROFILS DE LIMITES DE PRÉPARATION POUR LES RESTAURATIONS PARTIELLES
 - 6.1. La préparation pour les bridges collés
 - 6.2. La préparation pour facettes et incrustation partielles dans le secteur antérieur
 - 6.3. La préparation pour les inlays et onlays
7. SPÉCIFICITÉS DES LIMITES CERVICALES DES PILIERS IMPLANTAIRES
 - 7.1. Généralités
 - 7.2. Les différents piliers implantaires

Partie II.

LES MOYENS DE RÉALISATION DES LIMITES: INSTRUMENTATION

1. CHOIX DES INSTRUMENTS
 - 1.1. Le type de mouvement instrumental
 - 1.2. Les différents instruments
2. LE TRACÉ DES LIMITES CERVICALES
 - 2.1. Le tracé cervical vestibulaire et lingual
 - 2.2. Le tracé cervical proximal
3. LA TECHNIQUE DE RÉALISATION
 - 3.1. Les principes généraux
 - 3.2. Les différentes stratégies de préparation
 - 3.3. La technique de préparation des limites cervicales par approche systématique étape par étape
4. ÉTAT DE SURFACE DES LIMITES DE LA PRÉPARATION
 - 4.1. Buts de la finition
 - 4.2. État de surface idéal pour les limites cervicales
 - 4.3. Contrôles des limites

Partie III.

GUIDE CLINIQUE

1. CAS FAVORABLES
 - 1.1. Couronne coulée (CC)
 - 1.2. Couronne céramo-métallique (CCM)
 - 1.3. Couronne céramo-céramique (CCC)
2. CAS DÉFAVORABLES
 - 2.1. Les dents à support parodontal réduit
 - 2.2. Les dents fragilisées
 - 2.3. Dyschromies dentaires
 - 2.4. Fermeture d'un diastème
3. RESTAURATIONS PARTELLES
 - 3.1. Bridges collés
 - 3.2. Facettes
 - 3.3. Inlays/Onlays

Conclusion

Table des matières

Table des illustrations

Bibliographie

Introduction

Lieu de rencontre et de cohabitation du tissu dentaire, du tissu gingival, de l'attache épithéliale et du matériau prothétique, baignée par le fluide gingival et régulièrement colonisée par la plaque dentaire, la limite cervicale est sans doute la zone la plus sensible d'une dent restaurée prothétiquement. C'est à cet endroit que sera signé par le praticien le succès ou l'échec de la restauration prothétique tant du point de vue esthétique que parodontal.

La limite cervicale d'une dent est déterminante pour le succès en prothèse fixée. C'est le lieu de l'intégration biologique, physiologique et esthétique d'une dent restaurée prothétiquement. C'est également elle qui caractérise la qualité du joint dento-prothétique déterminant à son tour l'ajustage et la pérennité de la restauration. Et il n'existe aucun type de limite cervicale universel. Le choix d'une limite cervicale est nécessairement l'aboutissement d'une réflexion préalable du praticien. Il s'agit d'un compromis idéal visant à harmoniser les différents facteurs inhérents au cas clinique concerné. C'est cette réflexion qui impose le type de préparation et non l'inverse. Le choix de la limite optimale dépend des structures en présence, des facteurs biologiques et mécaniques, mais aussi du type de restauration prothétique prévu, de la demande esthétique du patient, de la facilité d'exécution de la limite et enfin de l'expérience du praticien. Les préparations doivent être envisagées selon chaque cas individuels et dans chaque cas l'équilibre sera différent. Ce dernier réside dans le fait que la structure dentaire doit être conservée au maximum, et qu'il faut parallèlement une quantité suffisante de matériau pour qu'il puisse être manipulé sans distorsion d'une part, et pour conférer une résistance et une esthétique satisfaisante aux restaurations d'autre part.

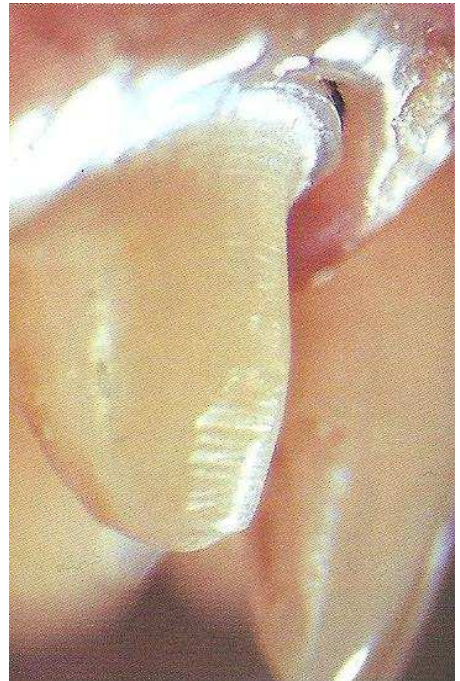De nombreuses limites sont définies dans la littérature, et chacune d'entre-elles amène ses avantages et ses inconvénients fonction de la situation clinique. Aucune limite n'est véritablement « mauvaise » mais concurremment, aucune n'est la « meilleure » non plus. Aucun automatisme n'est admis, la connaissance approfondie des limites cervicales est donc essentielle pour assurer un résultat stable à long terme ; puisque des limites cervicales précises et appropriées permettent d'obtenir la stabilité biologique des tissus, par la réalisation d'un élément prothétique doté d'une adaptation marginale optimale.

Mais la qualité et la pérennité du résultat acquis sont subordonnées à des exigences draconiennes en termes de préparation. En effet, la réussite d'un projet prothétique, est significativement influencée par la précision de réalisation de la limite. Ainsi, le choix des instruments rotatifs ou oscillatoires est un élément crucial dans la préparation cervicale d'un pilier. Aujourd'hui, l'instrumentation rotative propose un large panel de revêtements (abrasif ou tranchant), de forme, et de diamètre. Néanmoins, il est essentiel de sélectionner judicieusement les fraises indiquées pour chaque type de limites. De plus, l'instrumentation oscillatoire s'adapte aux besoins de notre pratique prothétique et propose des solutions toujours plus pertinentes, dans le respect de l'environnement parodontal.

Ces aspects sont détaillés dans un guide clinique. Il propose une marche à suivre didactique afin de mettre en lumière le choix et la réalisation des limites cervicales optimales en fonction de la situation clinique et du type de restauration prothétique envisagé.

Partie I.

LES DIFFÉRENTES FORMES DE LIMITES



1. PROBLÉMATIQUE

La limite cervicale est définie comme étant la frontière entre la portion intacte de la dent et le point le plus apical de la préparation dentaire. Les limites cervicales doivent être régulières, bien définies, et bien positionnées.

La limite cervicale est un **élément essentiel de la préparation dentaire**. Elle doit satisfaire des exigences parodontales, mécaniques, techniques, esthétiques et pulpaires. La limite cervicale **détermine aussi l'emplacement et la qualité du joint dento-prothétique** qui définit l'adaptation, l'intégration et l'étanchéité de la restauration à venir. C'est aussi la limite cervicale qui caractérise le devenir esthétique et l'intégration physiologique de la restauration.

Aussi, le choix de la forme de la limite cervicale est essentiel dans la préparation dentaire pour les éléments prothétiques périphériques ou partiels.

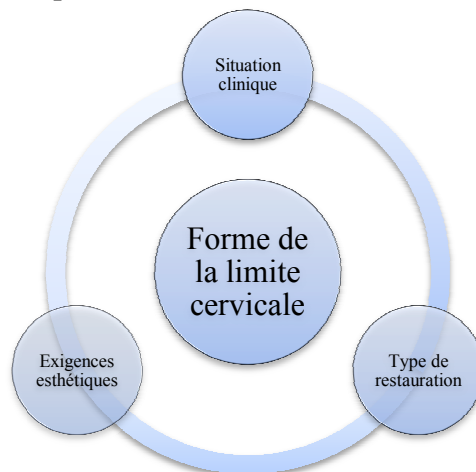
En théorie, les principaux facteurs influençant la forme des limites cervicales sont : le choix des matériaux de restauration (métallique, métallo-céramique ou tout céramique), le type de connexion entre l'élément prothétique et la dent (joint métal-dent, céramique-dent, ou résine-dent pour les inlays), et le plan de traitement prothétique.

La sélection de la limite cervicale d'une préparation dépend également de plusieurs facteurs en plus du type de matériau choisi, comme l'anatomie et la position dentaire, le nombre de dents impliquées, la dextérité, la précision et l'expérience du praticien, ainsi que et l'indication et les avantages du type de limite.

Tous ces critères forcent le praticien à faire des choix spécifiques à chaque cas.

Mais, quelle est la meilleure forme de limite cervicale ? Et peut-elle convenir à toutes les situations cliniques ? Évidemment la réalité n'est pas si simple.

La forme de limite réputée comme étant la meilleure (le congé) n'est pas indiquée de façon systématique dans tous les cas. En effet, **le choix de la limite pour une préparation doit être un compromis entre les paramètres caractérisant la situation clinique, le type de restauration envisagée et les exigences esthétiques.**



2. LES DIFFÉRENTS PROFILS DE LIMITES DES PRÉPARATIONS CERVICALES POUR LES RESTAURATIONS PÉRIPHÉRIQUES

La classification des limites implique une distinction importante entre la forme proprement dite de la préparation cervicale et la ligne de finition. En fait, la limite cervicale peut se définir sous forme d'une ligne ou d'une aire de finition. La finition linéaire est représentée par une ligne distincte pour toute sa circonférence (*Fig. I-1*) alors que l'aire de finition adapte la préparation à une surface entière (*Fig. I-2*). Chacune des deux présente plusieurs configurations possibles.

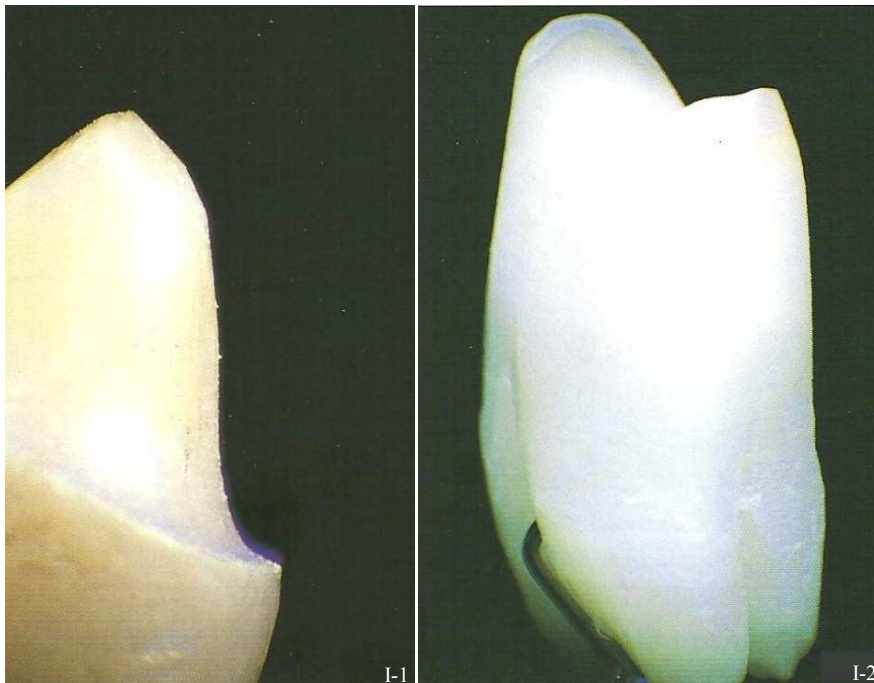


Figure I-1 : Limite cervicale linéaire. Elle s'achève en une ligne de finition distincte sur toute sa circonférence. (173)

Figure I-2 : Limite cervicale sous forme d'aire de finition. Elle s'achève en une surface. (173)

Les aires de finition sont la mise de dépouille (Ang : feather edge) et le biseau (Ang : knife edge). Et les limites linéaires, congé (Ang : chamfer) ou épaulement (Ang : shoulder) peuvent être complexes ou simples, c'est-à-dire accompagnées ou non de finitions angulaires à leur périphérie : biseaux ou chanfreins.

Chacune de ces limites sera présentée en établissant leurs particularités, leurs avantages et inconvénients respectifs, mais aussi le ou les type(s) de joint dento-prothétique approprié(s). Cependant, ces derniers seront expliqués plus précisément dans la suite de l'exposé (dans le § 3. LES DIFFÉRENTES LIGNES DE FINITION DES BORDS DES LIMITES CERVICALES).

2.1. Les limites cervicales sous forme d'aires de finition



Figure I-3 : Mise de dépouille. (D'après (29))



Figure I-4 : Trace ou finition en lame de couteau. (D'après (29))

Une limite sous forme d'aire de finition n'est pas clairement délimitée par rapport à la partie intacte de la dent. Ce type de limite est souvent confondu à tort avec la partie non préparée de la dent et est couramment trouvé sous d'anciennes restaurations prothétiques dentaires.

Bien que la simple mise de dépouille (Fig. I-3) et la finition en trace (ou lame de couteau-Fig. I-4) soient des finitions cervicales valides, elles sont moins utilisées en pratique. Cependant, une aire de finition médiocre serait toutefois préférable à une limite linéaire médiocre (Massironi, 2007, (173)). En effet, avec une aire de finition le joint marginal sera plus sûr par rapport à une finition linéaire mal adaptée qui produira un écart plus significatif au niveau du joint (Fig. I-5).

Par contre, si le choix prothétique s'oriente vers ces limites cervicales sous forme d'aires de finition, alors la préparation **ne distingue pas de limite visible sous forme de ligne distincte**, c'est donc au prothésiste de choisir arbitrairement le niveau du bord marginal de l'élément prothétique réalisé.




Figure I-5 : Mauvaise adaptation évidente entre une limite cervicale inadaptée et la restauration. La même erreur sur une limite sous forme d'aire est plus acceptable. (173)

Étant donné l'espace libéré par la préparation au niveau des limites et l'épaisseur des matériaux de restauration, le principal inconvénient de ces limites sous forme d'aires de finition est qu'elles ne sont appropriées uniquement pour des couronnes avec **un bandeau métallique cervical**. De plus, l'épaisseur des matériaux de restauration au niveau des marges de finition ne doit pas être inférieure à certaines valeurs données par le fabricant pour en assurer la résistance et la stabilité. Ceci peut donc aboutir à une limite marginale qui sera faible et sujette à des distorsions et des tensions (Kuwata, 1989, (135)), ou au contraire mener à des phénomènes de surcontour.

Cela dit, ces limites sont parfois considérées comme la meilleure solution pendant une étape chirurgicale ou post-chirurgicale dans des cas de maladies parodontales sévères nécessitant de la prothèse fixée (Di Febo *et al.*, 1985, (63)). Ce type de finition peut également être privilégié dans des situations cliniques nécessitant la contention de plusieurs couronnes entre-elles quand le support parodontal est réduit (Nyman *et al.*, 1979, (183)). Dans ce cas, il est impossible de réaliser une attelle sur des dents préparées par exemple avec un épaulement à cause du manque d'espace entre les dents surtout pendant le travail au laboratoire. Alors que les limites sous forme d'aires de finition produisent une bonne adaptation marginale. Ainsi, les principales indications de ce type de préparation cervicale sont la **prothèse fixée en support parodontal réduit, en postopératoire** (après une intervention chirurgicale de type amputation radiculaire ou séparation de racines) **et en prothèse fixée multiple**.

Les finitions sous forme d'aires (simple mise de dépouille ou feather edge, et la finition en trace ou lame de couteau ou biseau ou knife edge) offrent de nombreux avantages au niveau clinique et au laboratoire (Fig. I-6). Ces finitions sont faciles à réaliser. Le praticien n'a pas besoin de se concentrer sur la création d'une limite marginale linéaire distincte, ce qui réduit nettement la fatigue et le stress de l'opérateur.



Figure I-6 : Section d'une préparation dentaire cervicale sous forme d'aire de finition. (173)

2.1.1. La mise de dépouille

2.1.1.1. Description



La mise de dépouille est la préparation minimale que doit présenter un pilier dentaire pour qu'un élément prothétique puisse être placé sur la préparation (Fig. I-7). Elle consiste à une éviction simple et minimale de tout surplomb situé coronairement à la ligne de finition prothétique (Shillingburg, 1988, (233)).

À une telle préparation correspond une limite cervico-prothétique très imprécise, qui sera vraisemblablement choisie arbitrairement par le prothésiste. Selon les principes de préparation, les faces externes de la préparation convergent vers la face occlusale. On parle alors d'angle de convergence pour décrire les rapports des faces opposées d'une préparation.

Figure I-7 : Limite sous forme d'aire de finition : mise de dépouille. (D'après 29)

L'angle d'une face de la préparation avec le grand axe de la dent est la dépouille de cette face. Par exemple, si les deux faces opposées ont une obliquité de 3° , la dépouille de la dent est de 6° .

L'angle entre la face axiale de la dent qui a été préparée et la surface radiculaire est **quasiment de 180° ou juste un peu moins**, pour qu'il y ait tout de même convergence entre les parois axiales c'est ce qui distingue la mise de dépouille de la limite en trace.

Dans ce cas, l'angle de convergence est très faible, la convergence entre les deux parois axiale se ferait à l'infini. Théoriquement, si les parois de la préparation sont presque parallèles, la rétention de l'élément est plus forte et devient maximale ; de plus d'excessives forces de friction empêcheraient la mise en place la prothèse, mais cette éventualité est impossible à concrétiser dans la cavité buccale sans provoquer de contre-dépouilles (Massironi, 2007, (173)).

Les fraises de faibles diamètres sont à éviter pour ce type de limite, elles seraient responsables d'une trop grande conicité des préparations et de l'irrégularité des limites (Fig. I-8). En effet, ce sont les fraises cylindriques ou coniques, de gros diamètre et présentant une extrémité arrondie ou ogivale qui sont les plus indiquées pour la mise de dépouille (Fig. I-9).

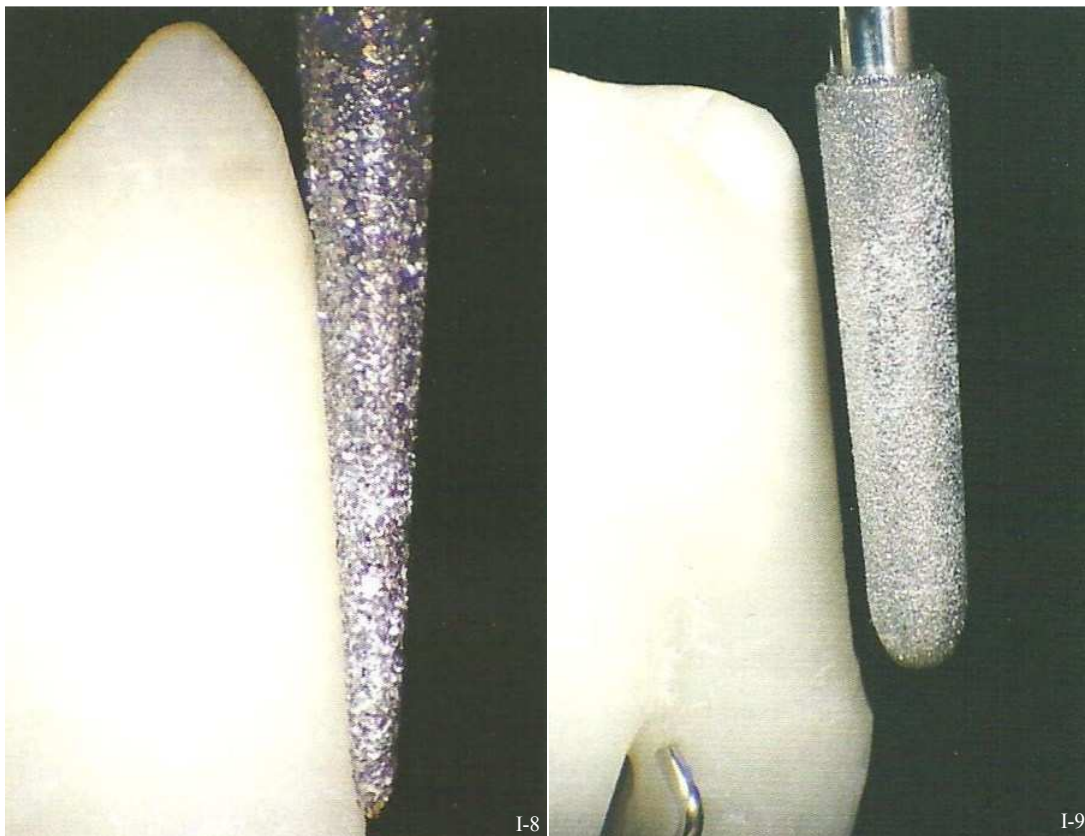


Figure I-8 : Mise de dépouille réalisée avec une fraise à extrémité pointue, qui serait responsable de l'irrégularité de la limite. (173)

Figure I-9 : L'utilisation de fraises de gros diamètre est recommandée pour les limites en aire de finition. (173)

2.1.1.2. Joint dento-prothétique approprié

Les bords marginaux prothétiques réalisés sur des préparations simplement mise de dépouille sont d'une **extrême finesse** et s'achèvent sur la préparation comme une lame. Ainsi, les seuls matériaux indiqués au niveau cervical sont les alliages métalliques constituant un **bandeau métallique cervical**.

Pendant les étapes de réalisation prothétique, le bord marginal prothétique peut être soumis à des distorsions lors de manipulations ou en raison de la contraction de la céramique lors de sa cuisson (si l'élément prothétique est une couronne céramo-métallique CCM). **Les métaux indiqués sont par conséquent des alliages à base prédominante** (BP : nickel-chrome Ni-Cr ou cobalt-chrome Co-Cr) qui font preuve de plus de dureté que les alliages nobles ou de haute noblesse. Ces derniers démontrent un caractère ductile qui pourrait accentuer ces distorsions.

Aujourd'hui, cette technique de préparation ne correspond plus aux fondamentaux de la prothèse fixée contemporaine. Elle était presque exclusivement réservée à la conception de couronnes façonnées (Ferran, 1983, (78)). De plus, cette forme de finition détermine soit un bandeau métallique au niveau cervical de l'élément prothétique, soit un surcontour important, ce qui explique qu'elle soit peu ou quasiment plus utilisée de nos jours.

2.1.1.3. Avantages

✿ **Économie tissulaire**

C'est la limite cervicale qui est la plus conservatrice car elle présente le plus faible angle de convergence. Son profil cervical est plan et peut donc être indiquée sur des dents vivantes ou à support parodontal réduit.

✿ **Facilité de réalisation**

Ce type de finition est aisé à réaliser, le praticien est donc libéré d'un certain stress inhérent à la taille d'une dent.

✿ **Bonne adaptation marginale.**

Après scellement, le hiatus entre la couronne et le bord cervical préparé de la dent est faible. L'étude de Comlekoglu *et al.* (2009, (51)), qui a évalué l'effet de quatre différentes finitions cervicales sur l'adaptation cervicale d'une céramique montre qu'après scellement et nettoyage aux ultra-sons, le hiatus marginal (mesuré grâce avec un microscope électronique) existant sur la dent préparée avec une mise de dépouille est le plus faible des quatre finitions testées (parmi lesquelles : un épaulement, un congé, et un mini congé). À la mise de dépouille correspond un hiatus marginal de $68 \pm 9 \mu\text{m}$, inférieur à celui correspondant à un épaulement ($95 \pm 9 \mu\text{m}$), à un mini congé ($97 \pm 12 \mu\text{m}$), et à un congé ($128 \pm 10 \mu\text{m}$).

2.1.1.4. Inconvénients

- ❁ Cette limite est **très difficilement visualisable** par le prothésiste.
En effet, la limite existe sous la forme d'une aire de finition, et le prothésiste décide arbitrairement d'une limite pour les bords prothétiques marginaux.
- ❁ Le résultat est **inesthétique** à cause de l'aire de support très mince au niveau de la limite cervicale. Cette limite ne fournit pas assez d'espace pour les matériaux esthétiques au niveau cervical. L'espace libéré est très insuffisant notamment pour la céramique, avec ou sans support métallique. Un bord métallique de hauteur suffisante est donc indispensable pour la pérennité de la pièce prothétique, rendant la zone cervicale inesthétique. Ce bandeau métallique est très mince à son extrémité et nécessite l'utilisation d'alliages métalliques à base prédominante (BP) au niveau cervical.
- ❁ Les **surcontours prothétiques**
Horizontalement, l'espace est beaucoup trop limité pour offrir un support correct aux matériaux de restauration à cause du trop petit angle formé entre la surface dentaire non préparée et la face axiale de la dent. Les matériaux au niveau cervical doivent par conséquent faire preuve d'une extrême finesse.
Ainsi, les surcontours sont fréquents. D'une part car la quantité de tissus supprimée est quasi infime, et d'autre part car il est impossible de manipuler des matériaux aussi fins sans déformation, notamment au cours de l'élaboration de l'élément prothétique au laboratoire.
- ❁ **Des distorsions marginales** peuvent toucher les bords prothétiques.
Celles-ci sont justifiées par différents paramètres : d'une part, la finesse des bords marginaux qui complique l'élaboration des éléments prothétiques, et, d'autre part, la nature des alliages métalliques au niveau cervical. En effet, les alliages BP font preuve de plus d'inflexibilité tandis que les alliages nobles et de haute noblesse (N et HN), plus ductiles, se déforment lors du frittage de la céramique et aboutissent à des hiatus marginaux.

Ces inconvénients engendrent donc au niveau de la zone cervicale de la dent support des contraintes supérieures à celles de toutes les autres limites linéaires (El-Ebrashi, 1969, (71)). Elles se traduisent par la distorsion du métal (extrêmement fin) au niveau cervical pendant la cuisson de la céramique au laboratoire et quand la prothèse est sujette à des forces occlusales.

Malgré tout, dans la littérature, les auteurs contournent ces problèmes en réalisant des aires de finition formant un angle (entre la surface non préparée et les faces axiales de la dent) suffisant et capable de supporter la restauration.

Au final, la mise de dépouille est en fait transformée en une limite en **trace** (ou « knife edge » en anglais).

L'angle de convergence y est augmenté.

Tableau I-1 : La mise de dépouille.

LA MISE DE DÉPOUILLE	
Description	<ul style="list-style-type: none"> ■ Préparation minimale que doit présenter un pilier dentaire pour qu'un élément prothétique puisse être placé sur la préparation. ■ Éviction simple et minimale de tout surplomb coronaire à la ligne de finition prothétique.
Type de fraise à employer	<ul style="list-style-type: none"> ■ Profil : conique. ■ Diamètre : gros. ■ Extrémité : plutôt arrondie ou ogivale.
Indications cliniques	<ul style="list-style-type: none"> ■ Dents à support parodontal réduit. ■ En post opératoire (après amputation radiculaire ou séparation de racines). ■ Prothèse fixée multiple.
Avantages	<ul style="list-style-type: none"> ✿ Économie tissulaire. ✿ Facilité de réalisation. ✿ Bonne adaptation marginale. ✿ épaisseur de ciment de scellement réduite.
Inconvénients	<ul style="list-style-type: none"> ✿ Limite très difficilement repérable par le prothésiste qui doit lui-même décider du niveau de la limite prothétique. ✿ Résultats prothétiques inesthétiques. ✿ Surcontours fréquents. ✿ Finesse des bords prothétiques marginaux ✿ Distorsions marginales possibles, pendant la manipulation et cuisson de la céramique surtout avec des alliages nobles ou de haute noblesse. (caractère ductile)
Matériaux indiqués au niveau cervical	<p>➤ JOINT PROTHÉTIQUE ALLIAGE-DENT IMPOSÉ :</p> <ul style="list-style-type: none"> ● Finition métallique classique sur CC. ● Bandeau métallique sur CCM.

CC : couronne coulée

CCM : couronne céramo-métallique

CCC : couronne céramo-céramique

2.1.2. La trace ou finition en lame de couteau

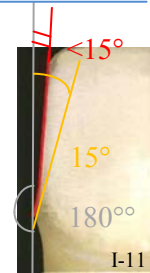2.1.2.1. Description



Figure I-10 : Limite sous forme d'aire de finition : trace. (D'après (29))

Ce type de limite cervicale se définit comme étant l'éviction de tout surplomb dans la zone prothétique, et s'accompagnant d'un faible décrochement des pans sur une ligne frontière entre la zone préparée et la zone vierge (Fig. I-10). C'est une variante de la mise de dépouille, **la différence réside dans le fait que l'angle formé par la surface préparée et la surface radiculaire est plus marqué pour la finition en trace** (Lang, 1996, (143) ; Rosenstiel, 1999, (216)). Cette limite cervicale est visible et reproductible dans l'empreinte. C'est **l'angle vif** formé par les deux pans de la dent qui détermine la ligne de finition cervicale de la préparation dentaire. Cette limite offre donc un degré de précision supérieur à la précédente.

Figure I-11 : Trace : angle de convergence < 15°. (D'après (29))



Cet angle formé entre la face axiale de la dent qui a été préparée et la surface radiculaire est strictement inférieur à 180°. En règle générale, l'angle de convergence de la préparation est assez faible mais il peut aller jusqu'à 15° (Fig I-11) (Massironi, 2007, (173)). Attention, ce type de limite est souvent associé à une taille trop fuselée (trop convergente) ou à une préparation où la réduction axiale ne correspond pas au grand axe de la dent.

De la même façon que pour la mise de dépouille, les fraises de faible diamètre sont à éviter pour la réalisation d'une limite en trace. En effet, elles seraient responsables d'une trop grande conicité des préparations et de l'irrégularité des limites. Ainsi, les fraises indiquées présentent un grand diamètre, une extrémité arrondie ou ogivale, et un profil conique de préférence (pour garantir un angle de convergence uniforme des préparations - <15°). Elles sont maintenues dans l'axe de la préparation.

Ce type de préparation peut convenir à des restaurations unitaires ou à des restaurations sur dents avec un support parodontal réduit en raison du caractère conservateur de celle-ci. Cependant, aujourd'hui ce type de limite n'est plus tellement adapté aux exigences modernes (surtout concernant le rendu esthétique) (Ferran, 1983, (78)).

2.1.2.2. Joint dento-prothétique approprié

Les bords marginaux prothétiques correspondant à une limite en trace sont eux aussi très **fins** et s'achèvent sur la préparation en un biseau. Ainsi, comme pour la mise de dépouille, les seuls matériaux indiqués au niveau cervical sont les alliages métalliques constituant un **bandeau métallique cervical**. Celui-ci peut également être le siège de distorsions marginales dues à des manipulations brusques pendant l'élaboration de l'élément prothétique au laboratoire ou encore à cause de la contraction de la céramique à sa cuisson. **Les métaux indiqués sont par conséquent des alliages à base prédominante** qui font preuve de plus de dureté que les alliages nobles (N) ou de haute noblesse (HN). Ces derniers démontrent un caractère trop ductile qui accentue ces déformations.

2.1.2.3. *Avantages*

✿ **Limite visible et reproductible**

Cette limite offre un décrochement visible entre les pans de la dent. C'est également la grande différence existant entre la simple mise de dépouille et la trace. Le prothésiste peut alors situer la limite prothétique et circonscrire l'extension de la prothèse jusqu'à la démarcation.

✿ **Économie tissulaire**

Malgré l'augmentation de l'angle de convergence des faces axiales de la préparation (environ 15°), cette limite cervicale est l'une des techniques les plus conservatrices. Le délabrement dentaire est relativement réduit.

✿ **Préparation simple à première vue**

La limite cervicale est nette grâce à une instrumentation adaptée et est relativement simple d'exécution. De la même façon que pour la mise de dépouille les fraises de petit diamètre ne sont pas préconisées, elles seraient responsables d'irrégularités et d'une trop grande conicité de la préparation.

✿ **Épaisseur de ciment réduite**

Après scellement, la dimension du hiatus marginal est restreinte. Selon Gavelis (1981, (90)), elle serait d'environ 30 µm en cervical.

✿ **Pas de difficultés particulières au laboratoire**

La lecture de la limite est claire si celle-ci est bien réalisée, sinon sa valeur est nulle.

2.1.2.4. *Inconvénients*

✿ **Résultat inesthétique de la prothèse**

De la même façon que pour la mise de dépouille, la trace ne ménage pas assez d'espace au niveau cervical pour un matériau esthétique comme la céramique. Ce qui engendre les mêmes conséquences, à savoir : un bandeau métallique cervical imposé et donc inesthétique, ainsi qu'un risque de surcontour omniprésent pouvant provoquer des pathologies parodontales irréversibles.

✿ **Marge peu détectable**

Si la limite n'est pas parfaitement réalisée elle devient facilement invisible au laboratoire. Le prothésiste ne la situant pas précisément va alors improviser une limite arbitraire et tenter de compenser en prolongeant le bord cervical jusqu'à la limite de l'empreinte. Ceci amène deux possibilités : soit la prothèse ne s'insère pas soit au contraire elle est surdimensionnée et se met en place avec un débord cervical. On aboutit donc à des couronnes en surcontour et débordantes. La situation est très néfaste pour le parodonte qui se manifeste dès la mise en fonction de l'élément prothétique.

✿ **Distorsion possible**

Les bords de la pièce prothétique sont fins, et peuvent donc subir des déformations au cours de la manipulation des matériaux ou de la cuisson de la céramique des restaurations.

✿ **Rétention**

En cas de convergence extrême des faces axiales des préparations, la rétention de l'élément prothétique s'approche de zéro. Il faut donc envisager des moyens de rétention secondaires (rainures, boîtes, *etc.*).

✿ **Difficulté de réalisation clinique**

Cette limite peut paraître simple mais elle comporte des complexités d'exécution. La préparation doit être régulière et continue. Sinon il est impossible de lire correctement la limite au laboratoire, ni de la respecter.

La trace pourrait donc faire une limite de qualité pour des éléments prothétiques métalliques s'ils sont correctement conçus en amont.

Historiquement, son avantage ainsi que celui de la simple mise de dépouille était que ces formes facilitaient la prise d'empreinte avec des matériaux rigides parce que les préparations ne présentaient pas de rebords aigus.

La majorité des auteurs s'accordent à dire qu'aujourd'hui **cette limite n'est plus justifiée** : une apparente économie tissulaire se paie par une réelle imprécision des limites au laboratoire et par une possible surdimension de la prothèse qui induit une agression parodontale chronique inacceptable (Unger *et al.*, 1997, (262) ; et Rosenstiel *et al.*, 1999, (216)).

Tableau I-2 : La trace.

LA TRACE	
Description	<ul style="list-style-type: none"> ■ Éviction de tout surplomb coronaire à la ligne de finition prothétique s'accompagnant d'un faible décrochement des pans axiaux sur une ligne frontière entre la zone préparée et la zone vierge. ■ Angle formé de l'ordre de 15°.
Type de fraise à employer	<ul style="list-style-type: none"> ■ Profil : conique à favoriser, fraise tenue dans l'axe de la préparation. ■ Diamètre : gros. ■ Extrémité : ogivale à pointue.
Indications cliniques	<p><i>Mêmes indications que la mise de dépouille.</i></p> <ul style="list-style-type: none"> ■ Dents à support parodontal réduit. ■ En post opératoire (après amputation radiculaire ou séparation de racines). ■ Prothèse fixée multiple.
Avantages	<ul style="list-style-type: none"> ☀ Limite visible et reproductible. ☀ Économie tissulaire. ☀ Réalisation clinique relativement aisée. ☀ Bonne adaptation marginale. ☀ Épaisseur réduite de ciment. ☀ Pas de difficultés particulières au laboratoire si limite parfaitement réalisée.
Inconvénients	<ul style="list-style-type: none"> ☹ Résultat inesthétique. ☹ Marge peu détectable par le prothésiste si la limite n'est pas parfaitement réalisée. ☹ Complexité d'exécution parfaite de la limite. ☹ <i>Manque</i> de rétention. ☹ Finesse des bords prothétiques marginaux. ☹ Distorsions marginales possibles, pendant la manipulation et cuisson de la céramique surtout avec des alliages nobles ou de haute noblesse. (caractère ductile)
Matériaux indiqués au niveau cervical	<ul style="list-style-type: none"> ➤ JOINT PROTHÉTIQUE ALLIAGE-DENT IMPOSÉ : <ul style="list-style-type: none"> ● Finition métallique classique sur CC. ● Bandeau métallique sur CCM.

2.2. Les limites cervicales linéaires

Les limites cervicales linéaires s'opposent aux aires de finitions. Ce sont des limites franches et nettes visibles sous la forme d'une arête. Elles se définissent comme une évolution des limites sous forme d'aires de finition. Les limites cervicales linéaires sont classées en deux grandes catégories : le congé et l'épaulement.

Et, à leur tour, les congés et épaulements peuvent présenter deux types de finitions différentes : la limite franche, ou la limite à finition angulaire faisant d'eux des limites complexes.

2.2.1. L'épaulement



Figure I-12 : Épaulement à 135° ou à 50°. (D'après (29))

Figure I-13 : Épaulement à 90° (angle vif). (D'après (29))

Figure I-14 : Épaulement droit à angle interne arrondi. (D'après (29))

C'est C. H. Land qui est le premier à faire évoluer les principes de préparation cervicale (notamment pour les couronnes céramiques). Ensuite, Spalding adopte les principes de Land et développent ensemble le concept de la préparation cervicale en forme d'épaulement complet qui fournit une épaisseur uniforme et constante pour les couronnes tout céramique et une adaptation facilitée de la matrice palatine. Spalding, en 1904, a été le premier à décrire le procédé de fabrication des CCC en détails, et le premier à illustrer clairement la forme de préparation en épaulement.

Dans les années 1920-1930, de nombreux articles ont été publiés qualifiant l'épaulement de préparation la plus appropriée. Il a été préconisé grâce à l'augmentation de la résistance des piliers dentaires et à la possibilité d'avoir une quantité suffisante de céramique au niveau de la marge. De plus, il permet une grande solidité marginale du fait de sa précision d'élaboration (Spalding, 1904, (247) ; et Slocum, 1925, (240)). Mais ce n'est pas avant les années 50-60 que des études scientifiques ont analysé les préparations des piliers dentaires et identifié les caractères essentiels pour leur succès.

L'épaulement est la limite cervicale linéaire chronologiquement la plus anciennement décrite. Elle constitue un trottoir plat qui peut se présenter sous différentes angulations : épaulement à angle droit ou 90° (Fig. I-13), épaulement à angles obtus à 120° ou à 135° (Fig. I-12). L'épaulement peut également présenter un angle interne aigu ou bien arrondi (Fig. I-14).

2.2.1.1. Épaulement à 135° ou 50°

a. Description



Figure I-15 : Épaulement à 135° ou à 50°. (D'après (29))

L'épaulement simple à 50° (ou à 135°) est une limite simple. Elle est basée sur l'utilisation d'un plan de référence pour déterminer l'angle de l'épaulement : la verticale, ou l'horizontale de l'axe de la dent (Fig. I-15). La popularité de cette limite pendant les années 80 et 90 est largement due aux études menées par Kuwata (1989, (135)), Martignoni et Shonenberg (1990, (169)) aussi bien qu'à sa simplicité de réalisation.

Cette préparation permet une visibilité excellente et la forme finale peut être immédiatement déterminée en utilisant la moitié du diamètre de la fraise tenue parallèlement au grand axe du pilier. La forme de l'instrument utilisé assure une réaction minimale des tissus parodontaux, notamment grâce à la forme de son extrémité travaillante : un cône dont la pointe forme un angle de 45 à 50°.

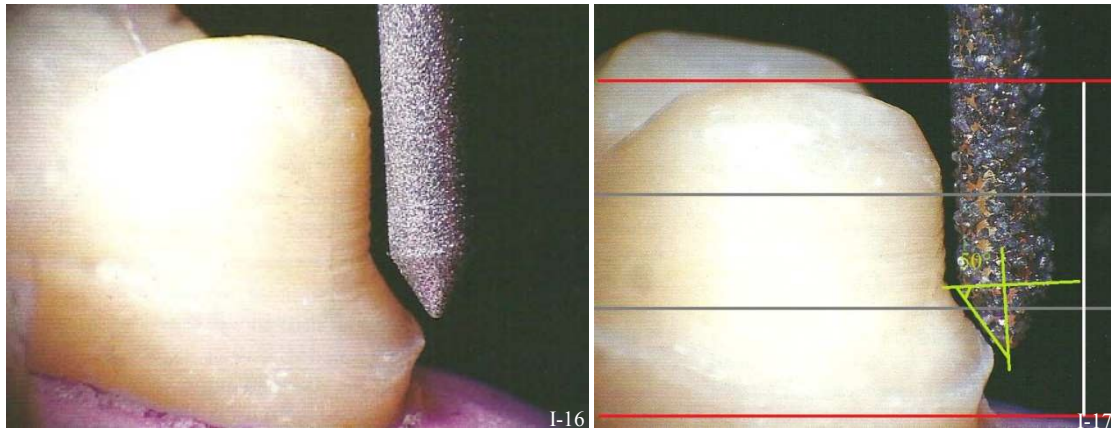


Figure I-16 et I-17 : Une fraise à extrémité angulée (50° avec la perpendiculaire au grand axe) forme une limite en épaulement à 50° dans le tiers cervicale de la préparation. (173)

Toutefois, cette forme réduit considérablement la surface de rétention de la couronne, parce que la préparation cervicale représente plus d'un tiers de la surface de la dent. La surface de la préparation cervicale qui, d'habitude, confère le plus de support (c'est-à-dire la surface de la dent avec le plus grand diamètre) a ici une **forme très conique** à cause du profil de cette limite en épaulement (Fig. I-16 et Fig. I-17) (Faucher *et al.*, 1980, (77)). La conicité de cette limite linéaire fait d'elle un choix inapproprié pour les dents support à hauteur clinique réduite, mais elle reste indiquée pour les prothèses de type attelles reliant plusieurs dents les unes aux autres, pour des restaurations multiples ou étendues, ou encore des piliers présentant une grande différence de hauteur entre le niveau cervical d'une face à une autre. En effet, **la moindre rétention** de cette limite permet d'esquiver d'éventuelles complications d'adaptation de ces restaurations.

De plus cette conicité au niveau cervical assure un véritable **frottement de la pièce prothétique** sur le pilier dentaire. Aussi, l'absence de plateforme horizontale au niveau cervical (comme pour le congé rond) permet de limiter les risques de déformations du matériau à empreinte. L'épaulement à 135° garantit également une **économie tissulaire** certaine par rapport à d'autres limites cervicales comme le congé rond profond ou l'épaulement à 90°, ce qui permet d'une part de préserver la vitalité pulpaire des piliers dentaires et de restaurer des piliers dentaires à **support parodontal réduit**.

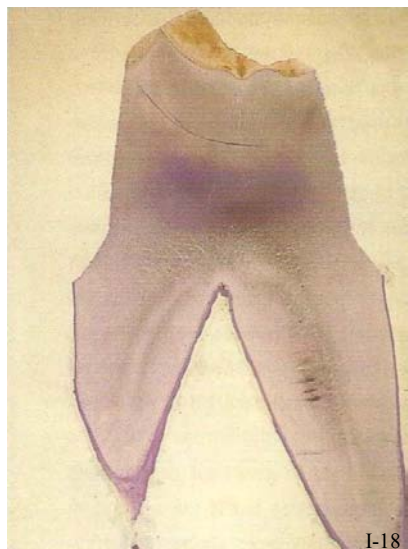


Figure 1-18 : Section d'une préparation en épaulement à 50°. (173)

Ce type d'épaulement à 135° représente une évolution considérable en termes d'esthétique par rapport aux simples aires de finition que sont la mise de dépouille et la trace, parce qu'il permet de placer le matériau cosmétique (céramique) jusqu'à la ligne de finition.

Et pourtant, aujourd'hui cette limite est considérée comme désuète car elle apporte une surface de support insuffisante pour les nouvelles restaurations prothétiques esthétiques aux marges en céramique (Fig. 1-18). En effet les pièces prothétiques avec un joint prothétique en céramique sont à éviter car les bords (en céramique) seraient trop fins et trop fragiles pour supporter les contraintes appliquées à la dent. Celles-ci génèrent des efforts de traction qui peuvent entraîner l'éclatement des couronnes aux marges céramique (Chiche *et al.*, 1995, (45)). De plus, lors de sa cuisson, la céramique subit une contraction vers la plus grande masse, ce qui induirait une mauvaise adaptation cervicale.

Cependant, Shillingburg *et al.* (1973, (231)) et Faucher *et al.* (1980, (77)) montrent dans leurs études respectives que la céramique subit moins de distorsions dues aux cycles de cuisson traditionnels (cuisson consistant à appliquer la céramique sur l'alliage métallique) quand il s'agit d'un épaulement, par rapport à un congé. Ceci s'explique par la masse de métal plus importante au niveau de l'angle interne de l'épaulement. Mais aujourd'hui, ceci n'est plus un problème grâce aux alliages modernes.

Par conséquent cette limite cervicale **demande un bord prothétique métallique : en lame de couteau ou sous la forme d'un bandeau métallique.**

b. Joint dento-prothétique approprié

Pour cet épaulement à 135°, le meilleur résultat esthétique est une couronne céramo-métallique avec **un joint dento-prothétique alliage-dent avec une finition en lame de couteau** (ou en « micromargin » en anglais) (Rosenstiel *et al.*, 1999, (216)). Elle consiste à réaliser un joint métallique très fin, enduit d'opaque (de deux couches généralement) puis recouvert de céramique. Cette finition bénéficie des avantages du joint alliage-dent conventionnel tout en alliant l'esthétique d'un joint céramique-dent. Les trois types de matériaux sont présents au niveau de la limite périphérique de la pièce prothétique.

Cette finition particulière est détaillée par la suite dans le paragraphe § 3.2.1.1. *Finition en lame de couteau : technique de Weiss.*

Cette technique peut paraître comme idéale, mais elle est parfois à l'origine de problèmes. Elle est complexe et requiert l'utilisation d'un microscope au laboratoire par un prothésiste expérimenté. En

effet, à moins d'être réalisée avec le plus grand soin, elle n'est le plus souvent qu'une trace où viennent « mourir » les faces axiales de la préparation (Shillingburg *et al.*, 1988, (233)).

Par ailleurs, le bord métallique qu'elle suppose est difficile à obtenir avec précision, tant lors de l'élaboration de la maquette en cire que lors de sa coulée.

Enfin des **déformations peuvent être redoutées**, d'une part sous l'effet des contraintes occlusales et d'autre part pendant la cuisson de la céramique, (surtout quand l'infrastructure de base est réalisée avec un alliage de métaux N ou HN). En effet, la contraction de la céramique (lors de sa cuisson) provoque une augmentation de la traction sur l'alliage au niveau marginal, **ayant pour conséquence l'ouverture d'un joint périphérique ou hiatus**.

Cette ligne de finition peut également être à l'origine de surcontours de la restauration si une épaisseur de matériau compatible avec les propriétés mécaniques est recherchée. Malgré ces inconvénients, elle reste parfois indiquée, par exemple sur les faces linguales des dents cuspidées mandibulaires si la morphologie coronaire est très bombée ou sur les faces proximales adjacentes à une dent versée.

c. Avantages

- ☀ **Simplicité de réalisation et d'enregistrement de la limite**
Les phénomènes de tirages rares pendant la prise d'empreinte et la limite est bien visible pour le prothésiste.
- ☀ **Technique économe en tissus dentaires**
Préserve la vitalité pulpaire
- ☀ **Peu de risque de créer des contres dépouilles** avec ce type de limite
- ☀ **Possibilité d'une restauration céramo-métallique** certes avec joint métal-dent (avec une finition en *lame de couteau*) mais offrant tout de même des propriétés esthétiques non négligeables
- ☀ **Frettage de la pièce prothétique sur le pilier dentaire**
Cette limite cervicale convient donc parfaitement à la réalisation d'attelles de contention.
- ☀ **Respect du parodonte marginal** pendant la préparation
L'extrémité de la fraise indiquée pour cette limite préserve au mieux l'environnement parodontal.

d. Inconvénients

- ☀ **Esthétique modérée**
Le joint céramique-dent est impossible.
- ☀ Risques importants de **surcontours**
La limite met à disposition un espace réduit pour la finition prothétique de type lame de couteau.
- ☀ **Manque de rétention**
Limite pas recommandée pour des dents avec une couronne clinique d'une hauteur réduit.

Tableau I-3 : L'épaule à 135° ou à 50°.

L'ÉPAULEMENT À 135° OU À 50°	
Description	<ul style="list-style-type: none"> ■ Limite cervicale simple basée sur un plan de référence : l'horizontale ou la verticale de l'axe du pilier. ■ Méplat périphérique formant un trottoir angulé de : <ul style="list-style-type: none"> ➤ 45 à 50° avec l'horizontale ou, ➤ 135 à 140° avec la verticale. ■ Angle interne vif de 135° entre la limite cervicale et les parois axiales de la préparation.
Type de fraise à employer	<ul style="list-style-type: none"> ■ Profil : cylindrique ou conique, fraise tenue dans l'axe de la préparation. ■ Diamètre : moyen, adapté à la profondeur de la limite souhaitée. ■ Extrémité : pointue formant un cône avec un angle de 45 à 50° à sa pointe.
Indications cliniques	<ul style="list-style-type: none"> ■ Dents de hauteur clinique suffisante. ■ Dents à support parodontal réduit. ■ Restaurations multiples de type bridges. ■ Restaurations multiples de type attelles.
Avantages	<ul style="list-style-type: none"> ☀ Simplicité de réalisation clinique et d'enregistrement des limites. ☀ Risque de contre-dépouilles faible. ☀ Économie tissulaire. ☀ Autorise une finition prothétique (alliage-dent) en lame de couteau. ☀ Bon frottement de la pièce prothétique grâce à la conicité de la préparation au niveau cervical. ☀ Réaction minimale des tissus parodontaux grâce à la forme des fraises utilisées.
Inconvénients	<ul style="list-style-type: none"> ☹ Esthétique modérée du résultat prothétique. (visibilité de la couche d'opaque) ☹ Importants risques de surcontours. ☹ Manque de rétention de l'élément prothétique dû à la conicité de la préparation cervicale. ☹ Peu de visibilité de la limite clinique. ☹ Finesse de bords prothétiques marginaux. ☹ Complexité de lecture de la limite au laboratoire. ☹ Joint céramique-dent contre-indiqué.
Matériaux indiqués au niveau cervical	<ul style="list-style-type: none"> ➤ JOINT PROTHÉTIQUE ALLIAGE-DENT IMPOSÉ : <ul style="list-style-type: none"> ● Finition métallique. ● Bandeau métallique. ● Lame de couteau.

2.2.1.2. Épaulement à 90°





Figure I-19 : Épaulement droit à angle vif. (D'après (29))



Figure I-20 : Épaulement droit à angle interne arrondi. (29)

a. Épaulement à angle interne droit vif (classique)

■ Description



Cette limite est un méplat façonnant un plancher large horizontal et perpendiculaire aux faces axiales de la préparation périphérique (Fig. I-21)

C'est une limite large, et il a longtemps été la limite cervicale de choix pour les préparations pour couronnes céramo-céramiques (Ferran, 1983, (78)). Le large méplat favorise la résistance aux contraintes occlusales et réduit celles pouvant provoquer la fracture du matériau. Cependant, cette préparation requiert une **mutilation dentaire** plus importante que toutes les autres limites cervicales. L'épaulement droit n'est donc pas le type de limite cervicale à recommander pour les préparations destinées aux reconstructions métalliques coulées, qui ne nécessitent qu'un aménagement minimal.

Figure I-21 : Épaulement à 90° à angle vif.

Les forces appliquées lors de l'occlusion doivent être transmises, supportées et harmonieusement réparties en un effort de compression sur l'épaulement qui doit être régulier.

L'angle interne vif de 90° concentre les efforts vers la dent et peut conclure à sa fracture. C'est pourquoi, l'épaulement à angle droit aigu a été rapidement **supplanté par l'épaulement à angle interne arrondi** pour des raisons pratiques et ergonomiques, même s'il est encore employé dans certains cas (massironi, 2007, (173)). De plus, les épaulements droits réclament des fraises à extrémité plate présentant un angle de raccordement vif à leur face axiale ; et les diamants se trouvant à l'extrémité externe de ces fraises diamantées neuves sont les premiers à être éjectés pendant le travail de ces dernières au contact de la dent, ce qui entraîne la formation d'un angle vif (Fig. I-22 et I-23).

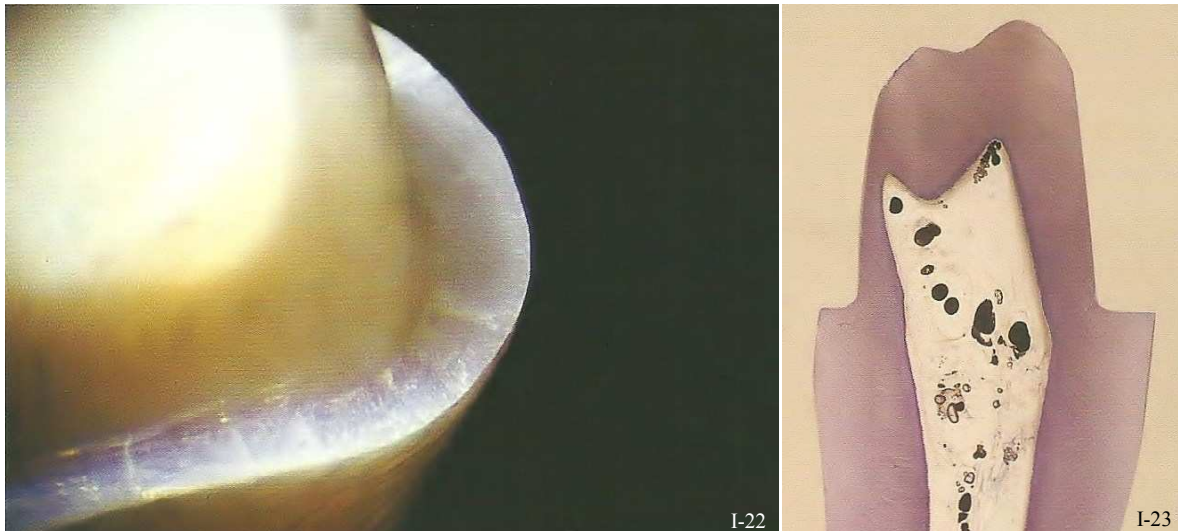


Figure I-22 : Épaulement droit à angle vif. (173)

Figure I-23 : Section d'une préparation en épaulement à 90° illustrant la proximité de la chambre pulpaire. (173)

Cependant cette forme de préparation est encore utilisée dans certaines circonstances précises : quand l'allongement coronaire d'une dent courte est impossible, ou que son extrusion par la voie orthodontique n'est pas envisageable. Alors, dans ce cas, l'épaulement à 90° est la seule limite à offrir une surface suffisante pour garantir une rétention satisfaisante de la pièce prothétique (Fig. I-24 et I-25).

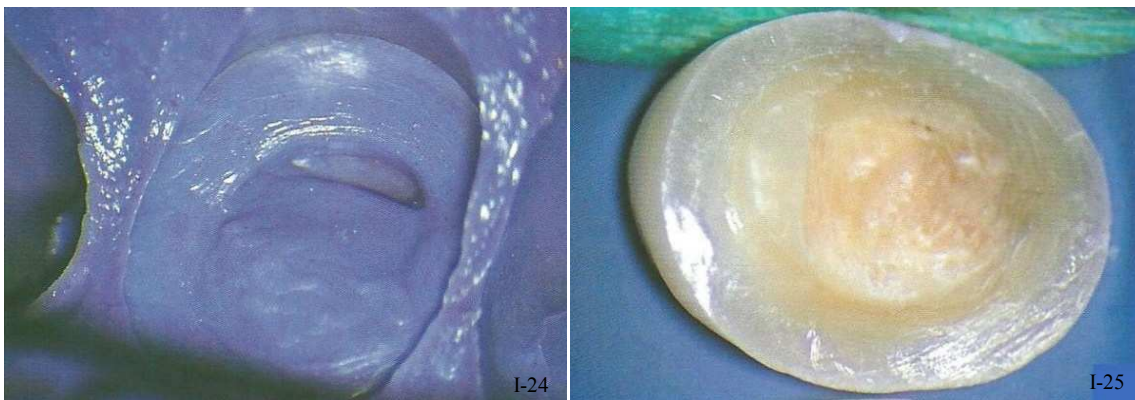


Figure I-24 et I-25 : L'épaulement à 90° convient aux préparations très peu rétentes. (173)

■ Joint dento-prothétique approprié

L'épaulement droit ménage la place nécessaire, dispose de la morphologie adéquate à la réalisation d'un **joint céramique-dent**, et assure un résultat esthétique.

Cependant il sous-entend **une infrastructure métallique** au niveau de l'angle interne vif de la limite cervicale, la céramique ne tolérant que des reliefs arrondis. En effet, les angles saillants d'une préparation sont responsables de ruptures par fragilité du matériau céramique qui ne supporte aucune contrainte en cisaillement.

■ Avantages

- ✿ **Facilité de réalisation clinique** par le praticien
- ✿ **Instrumentation variée et adaptée**
- ✿ **Limite visible très facilement** par le prothésiste
- ✿ **Contrôle aisé** de la lisibilité de l’empreinte grâce au large méplat
- ✿ **Bonne esthétique** des restaurations
- ✿ **Limite adaptée pour les CCM avec joint céramique-dent**

■ Inconvénients

- ✿ **Contraintes mécaniques** supérieures à celles d’un épaulement droit à angle interne aigu
Forme de préparation cervicale ne présentant que des reliefs vifs qui concentrent les contraintes mécaniques.
- ✿ **Contre indiquée pour les restaurations tout céramique**
Cet épaulement ne convient absolument pas à une chape céramique qui ne tolère que les courbes et les reliefs adoucis ; par conséquent : ni couronne céramo-céramique, ni inlays/onlays en céramique.
- ✿ **Mutilation dentaire importante**
Attention à la vitalité pulpaire.
- ✿ **Phénomène de freinage fréquent au moment de la prise d’empreinte**
C’est dû à la présence, comme pour le congé rond profond, de zones plates horizontales provoquant des tensions au sein du matériau à empreinte et du tirage au moment où le porte-empreinte est ôté de la bouche du patient.
- ✿ Profil de limite **peu recommandé pour les dents à support parodontal réduit**

Tableau I-4 : L'épaule à 90° à angle vif.

L'ÉPAULEMENT À 90° À ANGLE VIF	
Description	<ul style="list-style-type: none"> ■ Méplat périphérique façonnant un plancher large horizontal et perpendiculaire aux faces axiales de la préparation périphérique. ■ Angle interne vif à 90° entre la limite cervicale et les parois axiales de la préparation.
Type de fraise à employer	<ul style="list-style-type: none"> ■ Profil : cylindrique ou conique, fraise tenue dans l'axe de la préparation. ■ Diamètre : grand, pour assurer une profondeur de 1 à 1,2 mm à la limite. ■ Extrémité : plate à angle vif.
Indications cliniques	<ul style="list-style-type: none"> ■ Éléments prothétiques unitaires. ■ Situations cliniques exigeant un résultat esthétique. ■ Piliers de faible hauteur coronaire. ■ Piliers avec support parodontal suffisant.
Avantages	<ul style="list-style-type: none"> ☀ Limite visible, nette et reproductible. ☀ Travail de lecture facilité pour le laboratoire. ☀ Résultat prothétique esthétique. ☀ Joint céramique-dent réalisable sur CCM. ☀ Bonne rétention et sustentation de l'élément prothétique. ☀ Réalisation clinique aisée. ☀ Instrumentation variée et adaptée.
Inconvénients	<ul style="list-style-type: none"> ☹ Mutilation dentaire importante. ☹ Possibilités de lésions du parodonte marginal pendant la préparation. ☹ Contraintes mécaniques importantes. ☹ Angle interne vif : concentration des contraintes, pouvant entraîner des fractures. ☹ Mauvais freinage au niveau cervical. ☹ Difficultés au moment de la prise d'empreinte. ☹ Éléments tout-céramique contre-indiqués. ☹ Complications d'adaptation pour les restaurations multiples. ☹ Ne convient pas aux dents à support parodontal réduit.
Matériaux indiqués au niveau cervical	<ul style="list-style-type: none"> ➤ JOINT PROTHÉTIQUE CÉRAMIQUE-DENT : <ul style="list-style-type: none"> ● Sur CCM uniquement. ➤ JOINT PROTHÉTIQUE ALLIAGE-DENT : <ul style="list-style-type: none"> ● Finition en lame de couteau. <p>L'avantage de cette limite est de disposer de suffisamment d'espace pour réaliser un joint céramique-dent. Dans ce cas, la réalisation de joints alliages-dent paraît aberrante.</p>

b. Épaulement à angle interne arrondi

■ Description




Figure 1-26 : Épaulement droit à angle interne arrondi. (29)

L'épaulement à angle interne arrondi présente un méplat horizontal périphérique relié aux faces axiales de la préparation grâce à une courbe (Fig. I-26) (Mauny *et al.*, 1996, (174)).

Cette finition a les avantages de l'épaulement droit classique tout en diminuant les inconvénients dus à l'angle interne aigu. Sur le plan mécanique, différentes études montrent que les limites cervicales en épaulement à angle interne arrondi génèrent moins de stress mécanique que les formes de limites présentant des angles vifs, cela diminuerait les contraintes de 50% par rapport à un épaulement droit classique (Boralévi, 1990, (28); El-Ebrashi *et al.*, 1969, (71); Grajower *et al.*, 1989, (96); Shaerer *et al.*, 1988, (230)). L'épaulement droit à angle interne arrondi assurerait donc la meilleure dispersion des forces, et la meilleure résistance à l'élément prothétique périphérique (El-Ebrashi *et al.*, 1969, (71)). Et, comparé au congé, certains auteurs reportent dans leurs études in vitro que l'épaulement ferait bénéficier à la couronne de la meilleure résistance à la fracture (Doyle *et al.*, 1990, (66)), mais d'autres études indiquent l'inverse (Rammelsberg *et al.*, 2000, (205)).

Cette forme de préparation est préconisée pour la **prothèse céramo-céramique**. Elle permet de soutenir le matériau (en éliminant d'emblée toute préparation avec une finition angulaire) car la céramique résiste bien à un travail en compression mais mal en traction ou en cisaillement. Un espace régulier de 0.8 à 1.2 mm au niveau de l'épaulement avec une limite externe régulière et lisse est souhaitable, de cette manière on ménage un espace suffisant pour les différents matériaux. Une largeur adéquate de l'épaulement diminue les risques de fracture de la couronne et augmente sa résistance à la fracture (Chiche & Pinault, 1995, (45)). Cette limite est donc très mutilante pour le pilier dentaire.

En revanche, un épaulement périphérique de largeur uniforme peut trop arrondir la périphérie de la préparation et en affecter la résistance. En effet, pour une incisive centrale, il convient de réaliser les épaulements vestibulaires et linguaux avec une largeur de 1.0 à 1.2 mm et un épaulement proximal de 0.5 mm. En effet les faces proximales de la couronne s'évasent et assurent une résistance suffisante. Le respect de ces épaisseurs pour un épaulement de largeur variable garantit une **moindre mutilation, le soutien et la résistance de la préparation** à la contrainte (45).

De plus, l'évolution de l'instrumentation rotative vers des fraises à finition arrondies (extrémité plate avec une courbe de raccordement aux bords de la fraise), et la facilité de mise en œuvre de ces dernières (surtout sur des dents très festonnées) permettent de suivre sans à-coups ni marches l'arrondi de la courbure. Toutefois, la mutilation dentaire reste sensiblement la même qu'avec un épaulement classique, alors cette technique requiert un maximum d'attention surtout lors de la taille de dents vitales. En effet, l'épaulement à angle interne arrondi de 1.2 mm de large, recommandé pour les CCC

laisse souvent trop peu d'épaisseur de dentine résiduelle ce qui met en danger la vitalité dentaire. Atteindre de bons résultats esthétiques demande une réduction adéquate de la structure dentaire. Sinon l'espace disponible pour les matériaux prothétiques esthétiques sera insuffisant et les couronnes ne répondront pas aux attentes anatomiques et esthétiques. Aussi, ce profil de limite très délabrant avec un large méplat cervical, est peu adapté à la préparation de dents présentant une alvéolyse osseuse importante (Fleiter, 1996, (81)).

Aussi, cette limite n'assure pas un freinage optimal dans la région cervicale. L'épaule à angle interne arrondi ne remplit donc pas toutes les conditions requises en ce qui concerne la restauration de dents dépulpées avec un degré de destruction coronaire élevé qui augmente les risques de fracture du pilier. Dans ces cas là, il faut augmenter l'épaisseur de chape pour compenser la perte de rigidité due au défaut de cerclage (Ferran, 1983, (78)).

L'épaule à angle interne arrondi est également **responsable d'éventuelles complications d'adaptation** pour les restaurations multiples ou étendues, et notamment pour celles ayant des différences de niveaux verticaux accentués entre les faces vestibulaires, linguales et proximales. Il n'est toutefois pas contre-indiqué formellement pour la réalisation de bridges, seulement, cette technique requiert une parfaite exécution clinique et le parallélisme des axes des piliers concernés (cette remarque peut d'ailleurs s'appliquer aux autres limites cervicales larges telles que le congé rond ou l'épaule droite).

■ Joint dento-prothétique approprié

Aujourd'hui, il est admis que les techniques modernes de restaurations par bridges et par couronnes, tant CCM que CCC nécessitent des préparations de dépouille régulière ainsi qu'un épaulement périphérique droit dépourvu d'angle interne aigu (Magne & Belser, 1996, (158)).

Ces préparations permettent **la réalisation de marges en céramique** dont l'adaptation et la fiabilité sont dorénavant bien connues.

D'ailleurs, Grajower (1983, (95)) montre par une analyse géométrique et mathématique de l'épaisseur du ciment de scellement que **l'épaulement à angle interne arrondi n'est pas une forme de limite cervicale entraînant une augmentation de la taille du joint dento-prothétique.**

■ Avantages

● **Facilité de réalisation clinique par le praticien**

Cette simplicité est cependant sous réserve d'utiliser des instruments normalisés et de maintenir la fraise dans l'axe de la préparation en suivant le contour du feston gingival.

● **Instrumentation variée et adaptée**

✿ **Limite visible très facilement par le prothésiste**

Et la lisibilité de l’empreinte est facilitée grâce au large méplat.

✿ **De moindres contraintes** par rapport à l’épaule droit classique

L’épaule droit à angle interne arrondi ne présente aucun relief vif, les angles sont courbes. Ce qui lui permet de diminuer les contraintes de 50% par rapport à l’épaule droit classique (Chiche & Pinault, 1995, (45)).

✿ **Pas de hiatus marginal augmenté par rapport aux autres limites cervicales**

✿ **Résultats esthétiques biomimétiques**

Cette limite cervicale est indiquée pour la réalisation d’un joint céramique-dent. Cette finition céramique peut d’ailleurs être réalisée avec ou sans armature métallique. L’épaule droit à angle interne arrondi est la limite de choix pour les restaurations prothétiques tout céramique.

■ Inconvénients

✿ **Mutilation dentaire importante**

Une trop grande proximité pulpaire peut compromettre la vitalité d’une dent pilier.

✿ **Phénomène de freinage fréquent au moment de la prise d’empreinte**

Il est dû à la présence, comme pour le congé rond profond, de zones plates horizontales provoquant des tensions au sein du matériau à empreinte et du tirage au moment où le porte-empreinte est ôté de la bouche du patient.

✿ **Contre indiqué pour les dents à support parodontal réduit**

✿ **Peu recommandé pour la reconstruction de dents déulpées** présentant une destruction coronaire importante.

Le freinage n’est pas assuré au niveau cervical. Ce type de restauration est toutefois possible à condition d’augmenter l’épaisseur de chape du matériau d’infrastructure.

Tableau I-5 : L'épaulement droit à angle interne arrondi.

L'ÉPAULEMENT DROIT À ANGLE INTERNE ARRONDI	
Description	<ul style="list-style-type: none"> ■ Méplat périphérique façonnant un plancher large horizontal et perpendiculaire aux faces axiales de la préparation périphérique. ■ Angle interne arrondi ; limite cervicale reliée à la préparation grâce à une courbe.
Type de fraise à employer	<ul style="list-style-type: none"> ■ Profil : cylindrique ou conique, fraise tenue dans l'axe de la préparation. ■ Diamètre : grand, pour assurer une profondeur de 1 à 1,2 mm à la limite. ■ Extrémité : plate à angle arrondi pour assurer la transition douce.
Indications cliniques	<ul style="list-style-type: none"> ■ Éléments prothétiques unitaires. ■ Situations cliniques exigeant un résultat esthétique optimal (secteurs antérieurs). ■ Piliers de faible hauteur coronaire. ■ Piliers avec support parodontal suffisant. ■ Dents pulpées ou avec un faible degré de destruction coronaire.
Avantages	<ul style="list-style-type: none"> ☀ Limite visible, nette et reproductible. Travail de lecture facilité pour le laboratoire. ☀ Réduction des contraintes de 50% par rapport aux limites cervicales à angle interne vif. ☀ Bonne dispersion des contraintes, et bonne résistance à la fracture. ☀ Résultat prothétique très esthétique et biomimétique. ☀ Joint céramique-dent réalisable. ☀ Éléments tout-céramique réalisables. ☀ Bonne rétention et sustentation de l'élément prothétique. ☀ Bonne adaptation cervicale, épaisseur réduite de ciment de scellement ☀ Réalisation clinique aisée. ☀ Instrumentation variée, adaptée.
Inconvénients	<ul style="list-style-type: none"> ☹ Mutilation dentaire importante. ☹ Possibilités de lésions du parodonte marginal pendant la préparation. ☹ Mauvais frettage de l'élément prothétique dans la région cervicale. ☹ Difficultés au moment de la prise d'empreinte. ☹ Complexités d'adaptation pour les restaurations multiples. ☹ Ne convient pas aux dents avec un support parodontal réduit.
Matériaux indiqués au niveau cervical	<p>➤ JOINT PROTHÉTIQUE CÉRAMIQUE-DENT :</p> <ul style="list-style-type: none"> ● Sur CCM ou, ● Sur CCC. <p>L'avantage de cette limite est de disposer de suffisamment d'espace pour réaliser un joint céramique-dent. Dans ce cas, la réalisation de joints alliages-dent paraît aberrante.</p>

2.2.2. Le congé



Figure I-27 : Congé quart d'ovale ou congé simple. (D'après (29))



Figure I-28 : Congé quart de rond (29).

Le terme « congé » apparaît pour la première fois en 1962 grâce à Harter et représente une moulure en quart de rond (Touati, 1978, (257)). Le congé, ou « chamfer » en anglais est ensuite amené en France par Valentin et Reiner en 1973 (Fig. I-27 et I-28).

Un congé est défini comme une surface oblique, légèrement concave, raccordant la région cervicale à la surface dentaire. C'est une forme de limite sans angle interne aigu. Il est obtenu en décrivant le bord cervical d'une dent par une fraise présentant une extrémité ronde à oblongue tenue dans l'axe de la préparation.

Le congé peut être plus ou moins large. Il est défini comme un quart d'ovale ou comme un quart de rond, ceci dépendant de la concavité de la préparation. En général, le congé quart d'ovale correspond à un congé simple et peu marqué, alors que le quart de rond s'apparente à un congé large ou profond. Ce choix quant au profil de limite cervicale se fait aux dépens de la substance dentaire mais permet la protection du parodonte marginal. Ce serait la meilleure préparation pour le respect de l'environnement parodontal. En effet, c'est l'excavation cervicale qui ménage l'espace nécessaire aux matériaux de restauration, et permet ainsi d'éviter les surcontours.

Par ailleurs, le congé est la forme de **limite cervicale assurant la meilleure répartition des contraintes occlusales et du stress subi par des dents supports. Le congé réduit les risques d'échecs provoqués par effritement du ciment de scellement sous-jacent.** (Smyd, 1944, (243) ; et Parker *et al.*, 1991, (191))

Néanmoins, **cette limite ne convient pas à toutes les situations cliniques.**

La limite cervicale en forme de congé présente de nombreux avantages.

- ✿ **Nette, distincte et facilement identifiable**
 Cette précision permet un contrôle visuel aisé pour le praticien, à la fois au moment de la préparation et pendant l'empreinte.
- ✿ Peut être adaptée à de **nombreux types de restaurations**
 La finition en céramique est envisageable sous certaines conditions, et avec elle la possibilité d'une marge esthétique.
- ✿ **Place suffisante** pour les matériaux de reconstruction
 Ils pourront être placés avec précision.

- ✿ **Respect de l'environnement parodontal**
- ✿ **Les contraintes réduites** au niveau des marges de la restauration
Les forces occlusales sont mieux réparties sur la surface entière.
- ✿ **Bonne rétention** de l'élément prothétique
- ✿ **Instrumentation large et adaptée**
- ✿ **Moindres risques de contre-dépouilles**

Il faut néanmoins savoir faire face à certains obstacles tels que :

- ✿ **Difficultés de préparation clinique**
- ✿ Attention à éviter de laisser des **rebords d'émail** non soutenus.

2.2.2.1. Le congé quart d'ovale ou congé simple

a. Description



Figure I-29 : Congé quart d'ovale ou congé simple. (D'après (29))

Cette forme de préparation cervicale est apparue pour rendre la limite en trace plus visible au laboratoire. Elle consiste à marquer la limite en augmentant la quantité de substance à éliminer et créer ainsi une limite au profil oblique et légèrement concave (Fig. I-29) (Kassis, 1973, (121)). Il raccorde la région cervicale à la surface radiculaire non préparée (Knellisen, 1973, (125)). C'est une forme de limite sans angle interne aigu dont le profil décrit un quart d'ovale (forme de ballon de rugby) (Fig. I-30).

Il est obtenu en décrivant le bord cervical d'une dent par une fraise présentant une extrémité de forme oblongue, tenue dans l'axe de la préparation et de diamètre adapté à la profondeur souhaitée de la préparation (Fig. I-31).




Figure I-30 : Illustration du profil elliptique du congé quart d'ovale. (D'après (29))

Cette limite ne présente pas de difficultés de réalisation majeures en termes de pratique clinique, et peut être adaptée à des restaurations variées. Tout d'abord, le congé quart d'ovale est le type de limite cervicale qui a été imposé pour les couronnes coulées par Lusting aux USA et puis par Kassis en France. Ensuite, cette forme s'est étendue aux couronnes céramo-métalliques (Kuwata, 1982, (136) ; Perelmuter, 1983, (196) ; Weiss, 1981, (273)) avec une réduction tenant compte de l'épaisseur conjuguée de l'infrastructure métallique et de la céramique sous-jacente.

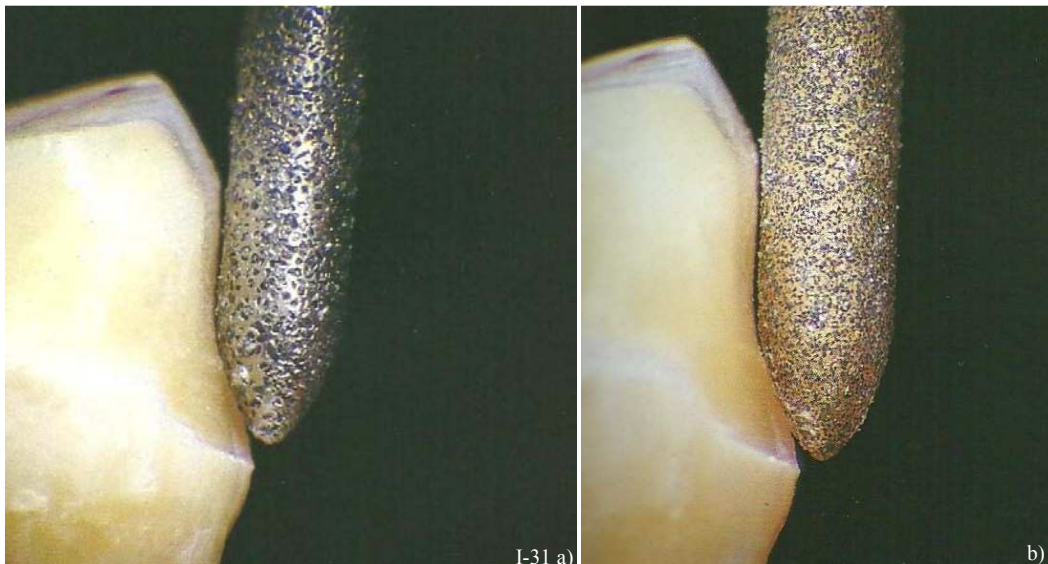


Figure I-31 : Fraise à extrémité elliptique respectivement à gros grains (a) et à grains fins (b) pour la réalisation d'un congé quart d'ovale. (173)

Mais ce type de limite est employé en majorité s'il n'y a pas de matériau esthétique au collet de l'élément prothétique, c'est-à-dire pour des **couronnes coulées** qui bénéficient alors d'une limite nette et d'une épaisseur suffisante de métal à la limite cervicale.

Sur le plan mécanique, le congé ovale peu profond, plus économe en tissus dentaires, peut aboutir à la réalisation d'un **réel frettage** par la pièce prothétique sur la dent support de par son profil ovalaire. Ceci indique ce profil de limite en présence de **dents dépulpées et de parodonte réduit**. De plus, la légère concavité de la préparation permet aux marges prothétiques d'endurer **de moindres contraintes** car les forces occlusales sont mieux réparties sur toute la surface prothétique.

C'est également une préparation idéale pour les dents avec des **différences de hauteur considérables** entre le niveau vestibulaire et le niveau lingual, présentant des divergences **de leur axe** ou **des restaurations multiples ou étendues**, car ce congé ovale n'est pas une limite offrant beaucoup de rétention (Robin, 1996, (213)). En effet, ces restaurations peuvent s'accompagner de complications d'adaptation marginale si leur limite cervicale présente un méplat périphérique (épaulements) ou une profondeur plus importante (congé rond).

b. Joint dento-prothétique approprié

La finition céramique-dent est contre-indiquée pour ce type de limite car il serait à l'origine de ruptures par fragilité.

En effet, la faible concavité de la limite ne fournit ni assez d'espace ni assez de soutien à la céramique pour permettre ce type de finition, la résistance mécanique de la céramique est insuffisante. Le bord de céramique serait trop fin à l'extrémité de la préparation et aurait tendance à s'écailler.

De plus, l'adaptation cervicale sur le MPU (Modèle Positif Unitaire) d'une telle couronne céramo-métallique serait inadéquate dès la sortie du four car la cuisson entraîne la contraction de la céramique vers la plus grande masse (donc dans la direction opposée à la limite) surtout lorsque l'infrastructure métallique est réalisée avec un alliage noble (ductile).

Enfin, l'épaisseur de céramique serait insuffisante pour un effet esthétique correct. C'est la couche d'opaque qui serait visible au niveau du collet de la couronne (Fig. I-32).

Par contre, les finitions métal-dent fonctionnent : sous forme de bandeau métallique cervical ou de finition en lame de couteau.

Dans ces cas là, la céramique est soutenue par l'alliage sous jacent. Cependant, le prothésiste doit faire face aux déformations inhérentes à la cuisson de l'élément prothétique, (Zena *et al.*, 1989, (279)) et doit prévoir et anticiper ce phénomène.

Le choix de la nature de l'alliage au niveau cervical peut d'ailleurs influencer sur l'apparition d'un hiatus marginal par distorsion. Un alliage noble (N) ou de haute noblesse (HN), accompagnera les mouvements de la céramique tandis qu'un alliage à base prédominante (BP) plus rigide limitera les déformations marginales.




Figure I-32 : Section d'une restauration céramo-métallique sur une préparation cervicale en congé quart d'ovale. (173)

c. Avantages

☀ **Réalisation clinique sans grandes difficultés**

Une fraise à extrémité oblongue est tenue parallèlement à l'axe de la préparation. Le centre de cette extrémité est aisément identifiable et sert de repère au praticien. Le contrôle de la réduction tissulaire est donc possible grâce au degré d'enfoncement de la fraise. Et les contre-dépouilles sont rares.

☀ **Économe en tissus dentaires**

La réalisation de congés très fins est possible. Ces mini congés sont des limites très fiables convenant parfaitement à des couronnes coulées sans délabrement excessif.

☀ **Instrumentation variée et adaptée**

Un vaste panel de fraises et d'instruments rotatifs a été créé pour la réalisation et la facilitation de la préparation du congé. En effet, il existe des fraises à congé de tout diamètre, de toute granulométrie, cylindriques ou coniques, diamantées ou en carbure de tungstène. Ces dernières peuvent s'adapter sur contre-angle ou sur turbine.

Et, depuis l'essor de l'instrumentation oscillatoire, de plus en plus d'inserts oscillants (soniques et ultrasoniques) sont disponibles sur les marchés.

✿ **Manipulations facilitées au laboratoire**

Le bord de la préparation est parfaitement visible par le prothésiste qui peut travailler à son tour avec une plus grande précision.

✿ **Adaptation à de nombreux types de restaurations**

Il est envisageable de faire un congé simple comme limite cervicale linguale ou palatine de CCM. Il faut cependant faire attention aux transitions entre les différentes formes de finition cervicales sur les différentes faces de la dent (Unger, 1997, (261)).

✿ **Contraintes réduites**

Les marges des restaurations supportent un stress très réduit par rapport aux autres préparations car les forces occlusales sont mieux réparties sur la restauration entière. C'est la limite la plus favorable pour une bonne répartition des contraintes.

d. Inconvénients

✿ **Tendance à rendre les préparations trop convergentes**

La préparation d'une limite cervicale sous forme de congé quart d'ovale présente certaines difficultés de réalisation malgré son apparente facilité comme la tendance à rendre les parois axiales de la préparation trop convergentes. Dans ces cas-là, la prothèse devient peu rétentive. Par conséquent, les rétentions secondaires deviennent indispensables à la préparation surtout si la couronne a une faible hauteur clinique (*Fig. I-33*).

✿ **La finition prothétique céramique-dent n'est pas recommandée**

✿ **Adaptation cervicale moyenne**

Selon Gavelis (1981, (90)), le hiatus marginal est approximativement de 95 à 105 µm. Ce sont des valeurs moyennes, mais elles sont contre balancées par une mise en place facilitée.

✿ **La gencive peut être endommagée**

Le passage de la fraise diamantée qui a une forme de torpille peut altérer les tissus gingivaux périphériques

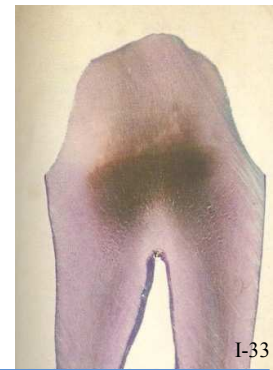


Figure I-33 : Section d'une préparation en quart d'ovale, peu rétentive. (173)

Tableau I-6 : Le congé quart d'ovale.

LE CONGÉ QUART D'OVALE	
Description	<ul style="list-style-type: none"> ■ Surface oblique légèrement concave raccordant la région cervicale à la surface dentaire. ■ Limite sans angle interne aigu décrivant un quart d'ovale. ■ Se termine en formant un angle cavo-superficiel de 90°. <p style="text-align: center;">⇒ Congé simple ou peu marqué.</p>
Type de fraise à employer	<ul style="list-style-type: none"> ■ Profil : cylindrique ou conique, fraise tenue dans l'axe de la préparation. ■ Diamètre : petit à moyen, adapté à la profondeur souhaitée de la limite ■ Extrémité : oblongue.
Indications cliniques	<ul style="list-style-type: none"> ■ Dents déulpées. ■ Dents à support parodontal réduit. ■ Dents présentant une grande différence de hauteur entre le niveau de la face vestibulaire et celui de la face linguale. ■ Restaurations multiples sur des dents présentant des divergences d'axe ou des restaurations multiples ou étendues.
Avantages	<ul style="list-style-type: none"> ☀ Réalisation clinique sans grande difficulté. ☀ Économie tissulaire. ☀ Instrumentation variée et adaptée. ☀ Limite visible, nette, reproductible et manipulations facilitées au laboratoire. ☀ Frettage par l'élément prothétique sur le pilier ☀ Limite respectueuse du parodonte lors de sa réalisation. ☀ Adaptation à de nombreux types de matériaux. ☀ Résultats prothétiques relativement esthétiques. ☀ Contraintes réduites.
Inconvénients	<ul style="list-style-type: none"> ☹ Mauvaise rétention si les préparations sont trop convergentes. ☹ Finition céramique-dent contre-indiquée. ☹ Adaptation marginale moyenne.
Matériaux indiqués au niveau cervical	<ul style="list-style-type: none"> ➤ JOINT PROTHÉTIQUE ALLIAGE-DENT IMPOSÉ : <ul style="list-style-type: none"> ● Finition métallique classique sur couronne coulée. ● Bandeau métallique. ● Lame de couteau.

2.2.2.2. Le congé quart de rond

a. Description



Figure I-34 : Congé quart de rond. (29)

La différence du congé rond avec l'ovale réside dans la concavité du congé. En fait, le congé rond est légèrement approfondi en utilisant un instrument avec une extrémité plus ronde (une fraise à congé diamantée à bout rond qui est tenue dans l'axe de la préparation) (Fig. I-34), c'est une exagération du congé simple. Il comporte un angle cavo-superficiel de 90° avec un angle interne arrondi (Fig. I-35). C'est la forme de limite la plus couramment utilisée. Certains auteurs (Massironi, 2007, (173)), considèrent que le congé rond est une sorte de version « moderne » du congé ovale, qui a été améliorée pour une meilleure esthétique aux dépens de quelques caractères fonctionnels (Fig. I-36 a). Ce type de limite cervicale se rapproche beaucoup de l'épaulement à angle interne arrondi.

D'un autre côté, le congé rond montre plus de **complications d'adaptation dans des cas de restaurations multiples** avec certains alliages. Si plusieurs dents sont préparées pour être connectées, alors la présence de plusieurs congés ronds et leurs différences de niveau sur les faces vestibulaires et linguales rendent une adaptation exacte très difficile à obtenir (Fig. I-36 b), entre autres parce que le congé rond est une limite cervicale large offrant une grande rétention aux restaurations périphériques (contrairement au congé ovale). Sur le plan mécanique, ce congé profond n'aboutit pas à un bon frettage de l'élément prothétique sur la dent support, ce qui le contre-indique en présence de dents dépulpées et de parodonte réduit.



Figure I-35 : Illustration du profil arrondi du congé quart de rond. (D'après (29))

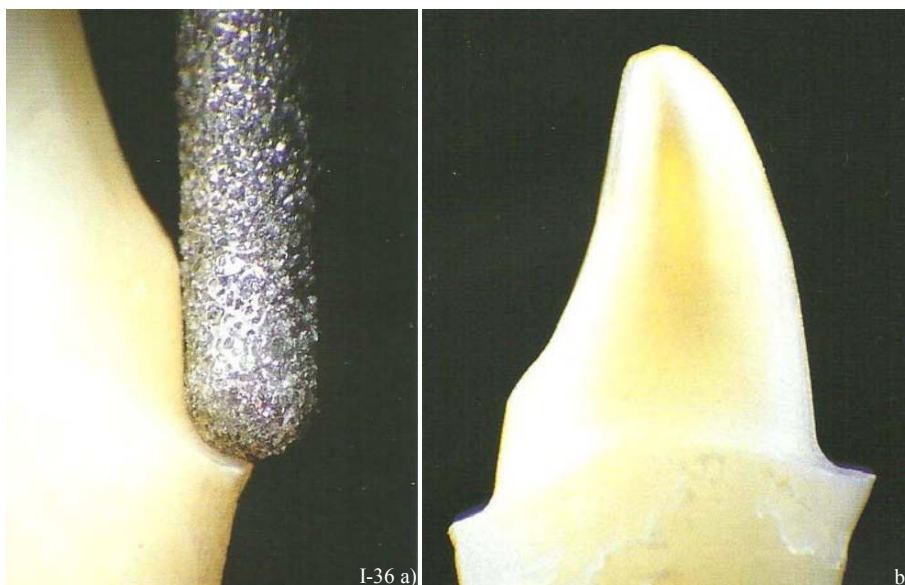


Figure I-36 a et b : Réalisation d'un congé quart de rond avec une fraise à extrémité ronde. (173)

En clinique, cette limite n'est pas facile à réaliser contrairement au congé ovale. Dans les mains d'un praticien peu expérimenté, l'instrument peut provoquer une lèvre d'émail fragile au bord de la limite. Le centre de l'extrémité de la fraise est difficile à repérer, et parce que les dimensions sont compromises, une abrasion excessive peut résulter, entraînant l'apparition de surfaces affaiblies, et donnant une forme de contour courbée, indésirable à la limite cervicale finale de la préparation.

Cette lèvre représente un obstacle considérable empêchant parfois la réalisation d'une prothèse précise. Le rebord de cette cuvette peut casser (à cause des contraintes des forces occlusales qui ne seront plus réparties correctement) ou provoquer des caries secondaires (en raison d'une mauvaise adaptation de la pièce prothétique) (Fig. I-37).

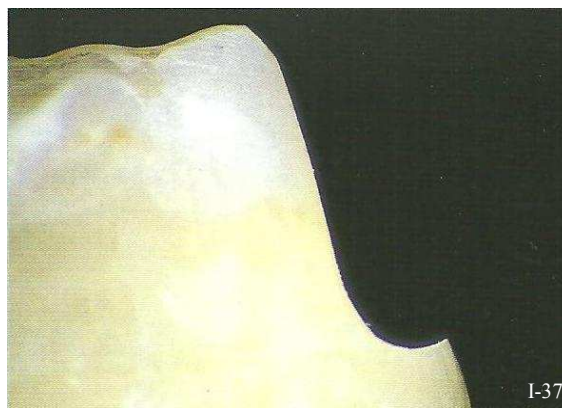


Figure I-37 : Lèvre d'émail non soutenu, résultat d'une abrasion excessive. (173)

Or, quand le congé quart de rond est réalisé dans les règles de l'art, l'analyse photoélastique en fonction de la géométrie des limites expose que le congé rond est la limite cervicale qui montre le moins de concentration de contraintes (El Ebrashi *et al.*, 1979, (71)) : la concavité de la préparation permet aux marges prothétiques d'endurer **de moindres contraintes** car les forces occlusales sont mieux réparties sur toute la surface prothétique. Ce serait donc la **limite cervicale optimale** concernant la distribution du stress par rapport à une limite présentant un angle interne aigu comme un épaulement.

Cependant, elle ne convient pas à toutes les situations cliniques...

Farah et Craig arrivent aux mêmes conclusions (1974, (76)). Ces études démontrent que les limites larges à angle interne arrondi (congé profond quart de rond ou épaulement à angle interne arrondi) sont supérieures aux limites peu profondes ou avec un angle interne aigu non arrondi en terme de concentration des contraintes. D'autres analyses statistiques (Ohlmann *et al.*, 2008, (184)) révèlent une différence significative dans la forme de préparation cervicale de la dent, en effet, la résistance à la fracture est plus grande pour une limite cervicale en congé que pour un épaulement. Cependant, ces résultats sur la relation entre la préparation cervicale et la résistance à la fracture sont inconstants. D'autres auteurs montrent l'existence de corrélations (Cho *et al.*, 2004, (46) ; et Doyle *et al.*, 1990, (66)) et d'autres non (Malament *et al.*, 1999, (166)). Rammelsberg *et al.* (2000, (205)) et Cho (2004, (46)) reportent eux aussi que les couronnes en résine composites sont plus résistantes à la fracture quand la préparation cervicale est un congé plutôt qu'un épaulement. En revanche, Doyle (1990, (66)) favorise les épaulements en ce qui concerne les couronnes en céramique car ces derniers montrent une résistance à la fracture supérieure par rapport à un congé.

Et enfin, l'empreinte d'une préparation ayant pour limite cervicale un congé rond est délicate à enregistrer parfaitement. Cette forme de limite comprend une zone plane horizontale et peut provoquer des tensions au sein du matériau à empreinte et du tirage au moment où le porte-empreinte est ôté de la bouche du patient. Par conséquent, il est moins commode de faire une bonne empreinte (avec une dent intacte à côté) d'une préparation en congé rond par rapport à une autre forme de limite cervicale plus verticale ou oblique.

La popularité de cette limite cervicale est dirigée par la demande esthétique perpétuelle des patients. Cette demande esthétique a pour résultat le recours de plus en plus fréquent aux restaurations tout céramique.

b. Joint dento-prothétique approprié

Cette limite offre un espace ample et un soutien de la céramique au niveau cervical où elle sera mise en compression, ce qui autorise le praticien à réaliser **des joints céramique-dent** sur une CCM.

Selon Craig *et al.* (1967, (52)), et Farah *et al.* (1974, (76)) le congé rond serait la limite la plus favorable pour la conception d'une CCM. Mais cette limite autorise aussi des **restaurations tout céramique**. Les espaces larges correspondent surtout aux faces vestibulaires car ils permettent l'élimination du métal à ce niveau. La forme de contour de la prothèse est immuable et incompressible, donc plus l'espacement est important et moins l'alliage utilisé sera apparent.

c. Avantages

✿ **Bonne lecture de l'empreinte**

✿ Économie tissulaire relative

✿ **Meilleure esthétique des restaurations prothétiques** grâce à un rayon de courbure plus large
Ce type de congé ménage plus de place pour les matériaux prothétiques, notamment les matériaux cosmétiques tels que la céramique. En ce qui concerne les CCC et les CCM, le congé rond est apprécié pour des raisons esthétiques évidentes et le joint céramique-dent est tout à fait réalisable et indiqué.

✿ **Peu de dégagement de chaleur** pendant l'éviction tissulaire

La réalisation entraîne peu de dégagement de chaleur donc la vitalité pulpaire est préservée.

✿ **Rétention importante** des éléments prothétiques

✿ **Bonne sustentation** (par rapport au congé quart d'ovale)

✿ **Meilleure répartition des contraintes réduites**

Par rapport à une préparation présentant des angles vifs, le congé engendre moins de stress pendant les sollicitations occlusales et masticatoires, et assure une meilleure répartition des contraintes, notamment grâce à ses formes courbes.

✿ **Adapté à tout type de couronne**

Ce congé quart de rond loge facilement le complexe céramo-métallique.

✿ **Instrumentation vaste et adaptée**

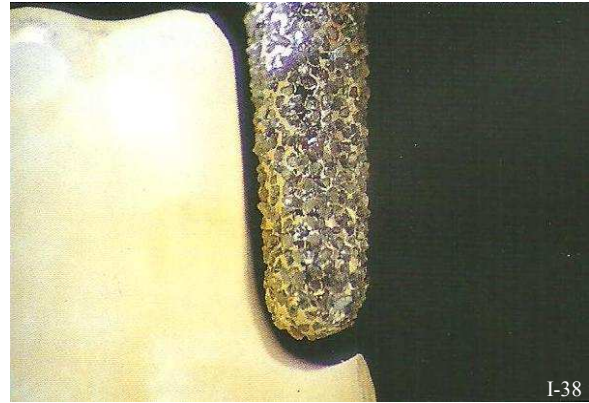
d. Inconvénients

❁ **N'est pas la limite cervicale de choix pour les restaurations multiples ou étendues**

Ce congé rond montre des difficultés d'adaptation dans des cas de restaurations multiples étendues. C'est principalement la différence des niveaux des congés ronds sur les différentes faces préparées qui complique l'adaptation marginale.

❁ **Réalisation clinique complexe**

Au moment de la préparation, et si la concentration du praticien n'est pas totale, il est commode de créer une limite en forme de cuvette très défavorable à l'élaboration d'une restauration optimale et difficilement corrigable par la suite (Fig. I-38). De plus, le phénomène de freinage est fréquent au moment de la prise d'empreinte à cause des méplats cervicaux.



❁ **Risques de lésions parodontales pendant la préparation**

Figure I-38 : Lèvre d'émail non soutenu, résultat de l'enfoncement excessif de la fraise (> 1/2 du diamètre). (173)

❁ **Adaptation marginale moyenne**

Le congé franc présente une moins bonne adaptation que le congé biseauté (Blanchard, 1996, (26)) ; car elle est techniquement plus difficile à obtenir. Mais, malgré la médiocrité de son ajustage, il a une parfaite tolérance parodontale clinique. Outre la qualité du joint dento-prothétique il y a aussi l'état de surface et les qualités de bio-intégration de la céramique.

Tableau I-7 : Le congé quart de rond.

LE CONGÉ QUART DE ROND	
Description	<ul style="list-style-type: none"> ■ Surface oblique concave raccordant la région cervicale à la surface dentaire. ■ Limite sans angle interne aigu décrivant un quart de cercle. ■ Se termine en formant un angle cavo-superficiel de 90°. <p>⇒ Congé marqué ou profond ou large.</p>
Type de fraise à employer	<ul style="list-style-type: none"> ■ Profil : cylindrique ou conique, fraise tenue dans l'axe de la préparation. ■ Diamètre : grand, adapté à la profondeur de la limite souhaitée, 1 à 1,2 mm. ■ Extrémité : ronde.
Indications cliniques	<ul style="list-style-type: none"> ■ Restaurations avec une demande esthétique importante. ■ Restaurations unitaires. ■ Dents dépulpées. ■ Restaurations multiples de faible étendue sur dents présentant des axes de restauration similaires et de faibles différences de niveau entre les faces vestibulaires et linguales.
Avantages	<ul style="list-style-type: none"> ✪ Limite visible nette et reproductible. ✪ Bonne lecture de l'empreinte et manipulations facilitées au laboratoire. ✪ Résultats prothétiques esthétiques. (finition céramique-dent possible) ✪ Bonne rétention et sustentation de l'élément prothétique. ✪ Bonne répartition des contraintes. ✪ Adapté à tout type de restauration périphérique et à toute finition marginale. ✪ Respect de l'environnement parodontal. ✪ Instrumentation variée et adaptée. ✪ Économie tissulaire relative.
Inconvénients	<ul style="list-style-type: none"> ✘ Réalisation clinique complexe. (lèvres d'émail non soutenues) ✘ Possibilités de lésions du parodonte marginal pendant la préparation. ✘ Phénomène fréquent de freinage des empreintes. ✘ Complication d'adaptation pour les restaurations multiples. <ul style="list-style-type: none"> ● différences de hauteur des limites, ● différences d'axe des préparations, ● différents alliages. ✘ Adaptation marginale moyenne. ✘ Risques de lésions parodontales pendant la préparation. ✘ Limite moins conservatrice que le congé ovale ou les limites en aire de finition.
Matériaux indiqués au niveau cervical	<ul style="list-style-type: none"> ➤ JOINT PROTHÉTIQUE ALLIAGE-DENT : <ul style="list-style-type: none"> ■ Lame de couteau. ➤ JOINT PROTHÉTIQUE CÉRAMIQUE-DENT : <ul style="list-style-type: none"> ■ Sur CCM ou, ■ Sur CCC. <p>L'avantage de cette limite est de disposer de suffisamment d'espace pour réaliser un joint céramique-dent. Dans ce cas, la réalisation de joints alliages-dent paraît aberrante.</p>

3. LES DIFFÉRENTES LIGNES DE FINITION DES BORDS DES LIMITES CERVICALES

Les limites cervicales restent le point faible dans les restaurations prothétiques.

Pour chaque limite cervicale, différentes finitions sont proposées, cependant elles présentent toutes des points positifs et négatifs. Sur le plan esthétique, quelle que soit la technique, si l'infrastructure métallique se prolonge jusqu'à la ligne de finition cervicale, alors l'assombrissement du parodonte marginal environnant altère grandement le résultat esthétique final. En ce qui concerne le plan fonctionnel, la finalité principale est l'étanchéité et l'adaptation du joint dento-prothétique. Seulement, l'esthétique ne rejoint pas systématiquement le fonctionnel. Le défi à relever est donc de trouver le meilleur arrangement en optant pour la technique la mieux adaptée à chaque cas.

Il faut tout d'abord veiller à différencier les deux types de lignes de finition : **les limites franches**, et **les limites angulaires**.

3.1. Rappel : le profil d'émergence

Le profil d'émergence correspond à l'inclinaison de la surface dentaire par rapport au grand axe de la dent au niveau gingival. Une émergence dans le prolongement de la surface radiculaire est plus favorable à la santé parodontale.

3.1.1. Définition

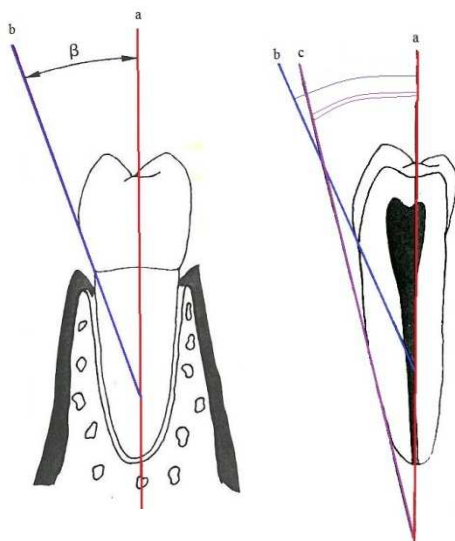


Figure I-39 : Profil d'émergence de la dent. (D'après (75))

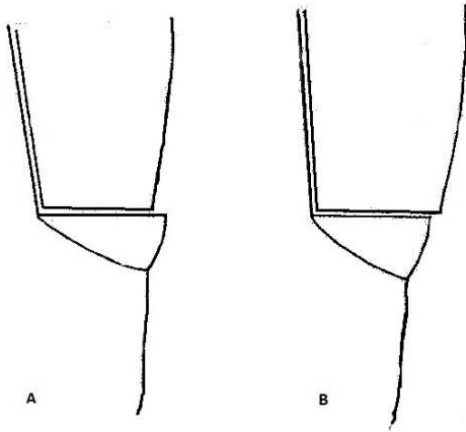
Le **profil d'émergence** se définit comme la partie du contour dentaire axial s'étendant de la base du sulcus gingival vers l'environnement buccal en passant par la gencive libre. La plupart des dents ont un profil d'émergence au niveau de la jonction émail-cément qui est dans le prolongement de la zone radiculaire (Croll, 1989, (53)) (Fig. I-39).

Kays, en 1985 reprend la **notion d'angle d'émergence** donnée par Stein. Cet angle β est l'intersection entre le profil d'émergence (ligne **b**) avec le grand axe longitudinal de la dent (ligne **a**). Il est donc fonction de l'anatomie dentaire et du niveau où il est mesuré (Fig. I-39).

Le profil d'émergence est beaucoup plus vertical au niveau radiculaire (ligne **c**) qu'au niveau coronaire (ligne **b**).

La couronne dentaire doit se fondre avec le profil radiculaire au niveau de l'émergence sulculaire (Weisgold, 1977, 272) Ainsi, les notions de surcontours et de sous-contours horizontaux et verticaux apparaissent. On parle de surcontour lorsque les limites prothétiques débordent des limites cervicales de la préparation, et de sous-contour lorsqu'au contraire elles sont en retrait de la préparation.

3.1.2. Dans le sens horizontal



Les sur et sous extensions horizontales provoquent à long terme des augmentations des valeurs de l'indice gingival ; mais elles n'ont ni d'influence sur l'indice de saignement au sondage ni sur la profondeur des poches parodontales (Freilich, 1992, (82)). Cependant, la flore microbienne est modifiée en regard des pièces prothétiques en surextension (Lang *et al.*, 1983, (142)).

Un surcontour est une sur-extension dans le sens vertical.

Figure I-40 : Défauts d'adaptation marginale dans le sens horizontal. A et B sont respectivement des sous- et surcontours horizontaux. (75)

Un surplomb est une sur-extension dans le sens horizontal.

- Situation A : la limite cervicale de la coiffe est en retrait par rapport à la préparation : c'est un sous-contour horizontal.
- Situation B : la coiffe est en surplomb par rapport à la préparation : c'est un surcontour horizontal ou encore surplomb (*Fig. I-40*).

3.1.3. Dans le sens vertical

Si l'on prend comme référence l'angle d'émergence correspondant à un profil dans le prolongement radiculaire, alors un angle plus ouvert représente un surcontour et un angle moins ouvert un sous contour, le tout dans les sens vertical.

En effet, la direction de la racine au niveau cervical sert de référence (Martignoni *et al.*, 1990, (169)). Si le contour prothétique de la coiffe est dans le prolongement de la racine, on est alors dans la situation clinique recherchée : [Ligne 1](#) (*Fig. I-41*).

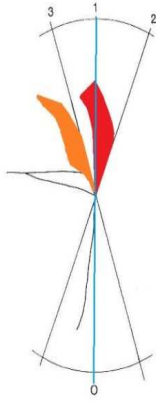


Figure I-41 : Défauts d'adaptation marginale dans le sens vertical. Les situations 2 et 3 indiquent respectivement un sur- et un sous-contour vertical. (75)

■ Si le contour prothétique de la coiffe forme un angle positif avec l'axe de référence : il s'agit alors d'un surcontour vertical. **Ligne 2.**

■ Si le contour prothétique de la coiffe forme un angle négatif avec l'axe de référence : il s'agit alors d'un sous-contour vertical. **Ligne 3.**

En parallèle il est important de dissocier le bombé coronaire (entre le tiers cervical et le tiers moyen) et le surcontour cervical.

En 1977, Weisgold (273) a étudié les conséquences cliniques de ces différentes situations. Selon lui, si la limite cervicale d'une pièce prothétique est intrasulculaire, un surcontour provoque une inflammation gingivale s'accompagnant d'une éventuelle récession (dans le cas d'un parodonte fin) ou d'apparition de poches parodontales (dans le cas d'un parodonte épais).

Un sous-contour ne provoque quant à lui qu'une inflammation légère ou inexistante. Une limite supragingivale n'entraîne pas de réactions inflammatoires aussi marquées.

Ceci appuie les résultats de Perel (1971, (194)) qui, sur le chien, montrait qu'un sous-contour n'avait pas d'incidence sur le parodonte marginal, alors qu'un surcontour provoquait une inflammation gingivale.

Ainsi, ces différentes études concluent qu'une **morphologie prothétique en surcontour semble plus néfaste pour le parodonte surtout si la limite est dans le sillon gingival.**

Pour l'éviter, il faut que la **préparation ménage assez d'espace pour loger les différents éléments de la couronne.** Le mode de finition cervicale de nos préparations influence la forme d'émergence.

En outre, différentes situations cliniques sont envisageables. Les limites cervicales d'une préparation peuvent présenter une ligne de finition : soit **franche**, soit **angulaire** (chanfreinée ou biseautée).

Des lignes de finition différentes peuvent également se côtoyer sur différentes faces de la même préparation en fonction de leur localisation.

La nature de cette finition marginale est cruciale, en effet, c'est elle qui conditionne le type de joint dento-prothétique de la restauration.

Ainsi, différents joints dento-prothétiques peuvent eux-aussi se succéder sur une même préparation.

3.2. La limite franche

Ce type de finition nécessite soit **un congé** (Fig. I-42 b) soit **un épaulement** (Fig. I-42 a), c'est-à-dire une ligne de finition **non chanfreinée, non biseautée**, entre un plan horizontal cervical et le profil d'émergence de la dent. Qu'il s'agisse de l'un ou de l'autre, la finition sous forme d'une limite franche permet d'obtenir un **espace plus important pour loger les différents matériaux prothétiques** (pour une CCM ou une CCC) et donc de respecter un profil d'émergence correct (Estrabaud, 1994, (75)). Les risques de surcontour sont donc plus faibles.


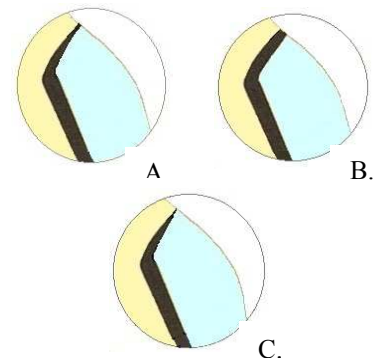


Figure I-42 : Limites franches, épaulement (a) et congé (b). (D'après (29))

Les limites franches offrent plusieurs possibilités de joints marginaux dento-prothétiques ; en effet, différents matériaux peuvent être indiqués aux limites : un **alliage métallique** ou de la **céramique**. Dans le premier cas, il s'agit d'une finition alliage-dent, et dans le second d'une finition céramique-dent.

■ le joint alliage-dent ;

- Soit l'alliage se poursuit jusqu'au bord marginal de la restauration pour finir sous la forme d'un ruban métallique. S'il est fin c'est une **finition en collier métallique**, sinon c'est une **finition en bandeau métallique** (Fig. I-43 A et B).
- Soit l'alliage s'affine jusqu'au bord pour se finir en lame de couteau. C'est la **finition en lame de couteau** (Fig. I-43 C).



■ le joint céramique dent.

Dans ce cas l'alliage ne va pas jusqu'à la ligne de finition et c'est de la **céramique cosmétique**, apposée directement sur la limite cervicale qui établit le joint dento-prothétique (Fig. I-43 D et E).

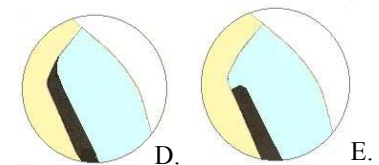


Figure I-43 : A. Collier métallique. B. Bandeau métallique. C. Lame de couteau. D. Joint céramique-dent. (D'après (165))

3.2.1. La finition alliage-dent

3.2.1.1. *Le collier métallique cervical*

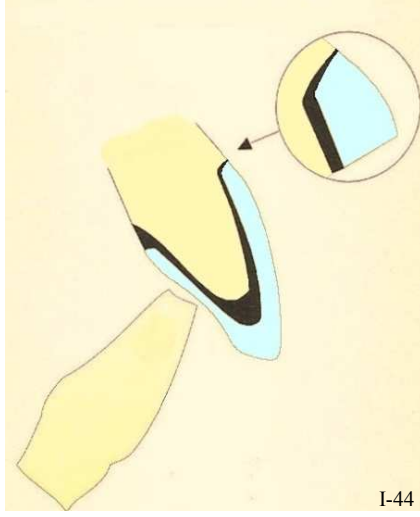


Figure I-44 : Finition en collier cervical métallique. (D'après (165))

L'alliage recouvre toute la surface de la limite cervicale et se termine sous la forme d'un collier métallique très fin. Il permet d'obtenir une **bonne précision** tout en conservant les finitions triangulaires des éléments prothétiques (Fig I-44).

En effet, l'épaisseur de l'alliage à la limite cervicale s'oppose à la contraction de la céramique au cours de sa cuisson et le joint dento-prothétique permet d'obtenir une bonne précision d'adaptation (surtout avec des alliages à bases prédominantes, moins ductiles que les alliages nobles ou de haute noblesse), tout en conservant les finitions triangulaires (d'après Martignoni *et al.*, 1990, (169)) des différents éléments.

Aussi, il faut calibrer la structure métallique de manière à conserver un espace suffisant pour le matériau cosmétique (Fig. I-45) qui est ensuite stratifié sur l'infrastructure métallique. Malgré ces artifices, le résultat esthétique ne fait pas preuve de beaucoup de naturel, surtout dans les secteurs antérieurs. Une des solutions à ce problème a été de chercher à enfouir la limite dans le sulcus de façon à y dissimuler le joint disgracieux ; mais le résultat n'est pas à la hauteur des espérances.

En effet, la transparence d'un parodonte marginal trop fin révèle le métal qui empêche le passage de la lumière (McLean, 1980, (177)), et donne à la gencive un reflet bleuté disgracieux en raison de l'épaisseur de métal sous-jacent (Fig. I-46). La couche de céramique étant fine et opaque ce phénomène est fréquent, barrant le passage de la lumière à travers la gencive du côté vestibulaire.

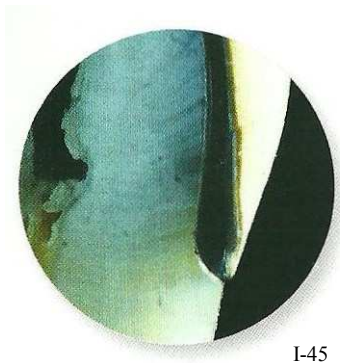


Figure I-45 : La transmission lumineuse est bloquée dans la région cervicale par l'infrastructure métallique. (124)

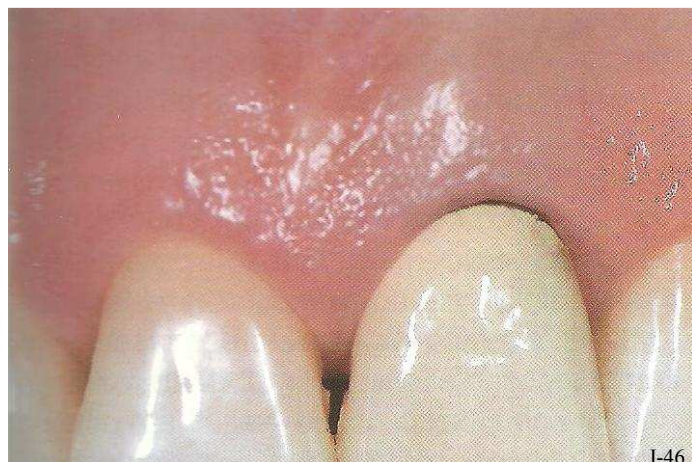

Figure I-46 : Coloration bleuâtre à noirâtre de la gencive marginale à cause du blocage de la transmission lumineuse. (98)

LES DIFFÉRENTES FORMES DE LIMITES

De plus, le liseré métallique peut facilement apparaître si la limite n'est ou ne reste pas suffisamment intrasulculaire. Mais ce type de finition **peut ne concerner qu'une ou quelques faces de la restauration**, ainsi, la face vestibulaire peut être réservée à une finition plus esthétique (*Fig. I-47*).

Et, concernant l'avenir esthétique d'une telle restauration, il ne faut négliger ni le risque de coloration définitive de la gencive par transfert d'ions donnant un aspect noirâtre à la gencive, ni la possible récession gingivale qui rendra visible le bandeau métallique.

Pour contourner l'impression de noirceur au niveau du collet des dents il est conseillé de réaliser ce type de finition avec un alliage noble en or jaune qui se confond plus facilement avec la couleur naturelle des dents (mais dans ce cas attention à l'adaptation marginale).

N.B. : Les alliages à base prédominantes (PB) présentent moins de risques de se déformer par effet de traction de la céramique (grâce à leur rigidité), mais la coulée des alliages nobles et de haute noblesse (N et HN) est plus précise.

Cependant, les alliages modernes HN sont beaucoup plus résistants à la déformation grâce à l'ajout de Platine et de Palladium (Pt et Pd) ; et réciproquement, les PB ont fait beaucoup de progrès dans la précision de la coulée.

Tableau I-8 : Le collier métallique cervical.

	FINITION ALLIAGE-DENT
	Le collier métallique cervical
Description	L'infrastructure métallique recouvre toute la limite cervicale jusqu'à la ligne de finition marginale. L'alliage finit sous la forme d'un ruban métallique visible.
Avantages	<ul style="list-style-type: none"> ✦ Bonne précision d'adaptation ✦ Meilleur résultat esthétique avec un alliage doré (mais N ou HN) ✦ Facilité de réalisation
Inconvénients	<ul style="list-style-type: none"> ✘ Résultats esthétiques médiocres (pas de transmission lumineuse, reflet noirâtre de la gencive, risque de tatouage gingival par transfert d'ions...) ✘ Bord à camoufler en intrasulculaire
Limite cervicale	Congé simple (ovale, rond) ou Épaulement de 90° à 135° (50°)

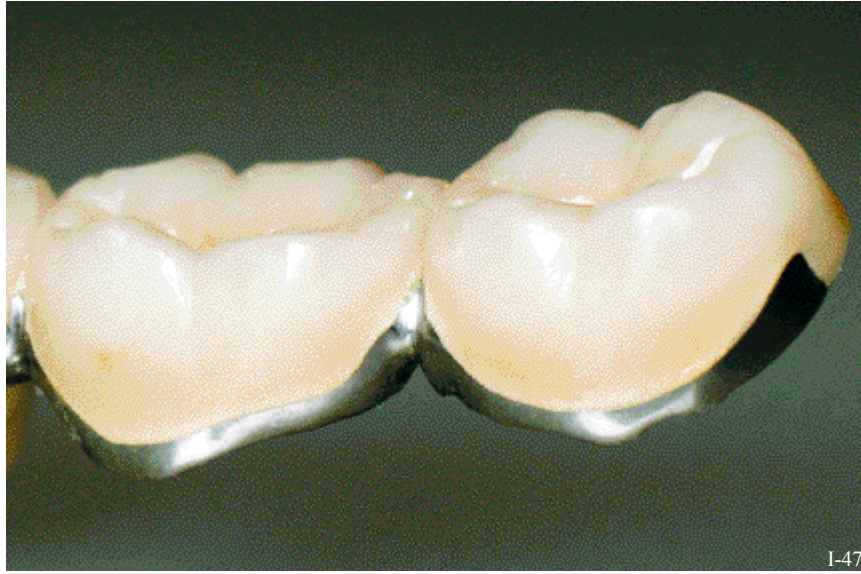


Figure I-47 : Finition en bandeau cervical métallique. (54)

3.2.1.2. En lame de couteau : technique de Weiss

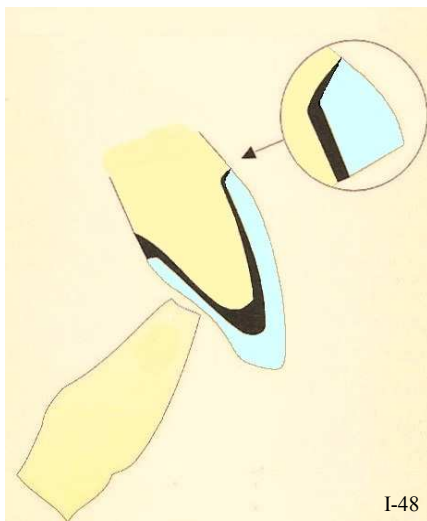
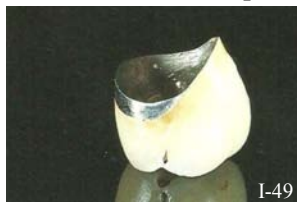

Figure I-48 et I-49 : Finition en lame de couteau. (D'après (165))

Cette finition **en lame de couteau** ou **technique de P. Weiss** recommande une préparation franche (un congé simple ou épaulement) où tous les prismes d'émail non soutenus sont éliminés par surfaçage (Fig. I-48) (Marzouk, 2001, (171)).

L'infrastructure métallique vient mourir jusqu'à la limite de préparation de la dent et l'élément cosmétique vient la recouvrir sur toute sa surface. Elle est certainement une des finitions les plus répandues (Fig. I-49).



Pour ce faire, un angle de finition minimum de 50° est requis pour ménager l'emplacement des matériaux prothétiques (métal, opaque, et céramique) (Kuwata, 1982, (136)). C'est la finition triangulaire en « lame de couteau » (Fig. I-50). De cette manière le métal recouvre toute la surface de la limite cervicale et se finit en lame de couteau. C'est la **réduction maximale du collier métallique cervical**, elle a été décrite comme : une « formation triangulaire » (136), ou un « collier fin comme un

cheveu » (Strating *et al.* 1981, (251)); et l'alliage, l'opaque, et la céramique se rejoignent au bord externe de la préparation (Fig. I-51).

Cette ligne de finition peut paraître séduisante mais elle est parfois à l'origine de problèmes.

En effet, cette technique est pointue et difficile à réaliser sans surcontour au niveau du collet ni visibilité de la couche d'opaque (Chiche & Pinault, 1995, (45)) (Fig. I-51).

Elle doit être réalisée avec le plus grand soin, car le bord métallique qu'elle suppose est difficile à obtenir avec précision tant lors de l'élaboration de la maquette en cire (attention aux déformations lorsqu'elle est manipulée) que lors de sa coulée (Shillingburg, 1988, (233)). Elle requiert d'ailleurs un travail consciencieux à l'aide d'un microscope. La finition et le polissage en sont difficiles (Yamamoto, 1985, (277)) et, microscopiquement la surface reste rugueuse.

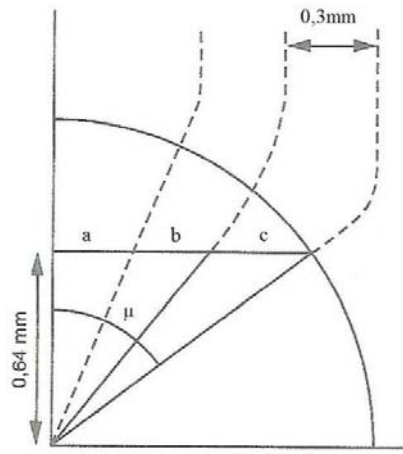


Figure I-50 : un angle μ de 50° permet un recouvrement du métal par la céramique, sans surcontour (Kuwata, 1982, (136)). (D'après (75))
 a. Céramique
 b. Opaque
 c. Alliage

Tout comme la finition en collier cervical métallique (§ 3.2.1.1.), il est recommandé de recouvrir d'une dorure la limite cervicale métallique sur 1 à 2 mm, pour atténuer l'apparition d'une ligne sombre et disgracieuse due à l'oxydation de l'alliage. Ainsi, les résultats esthétiques sont satisfaisants (Mahiat, 1998, (165)).

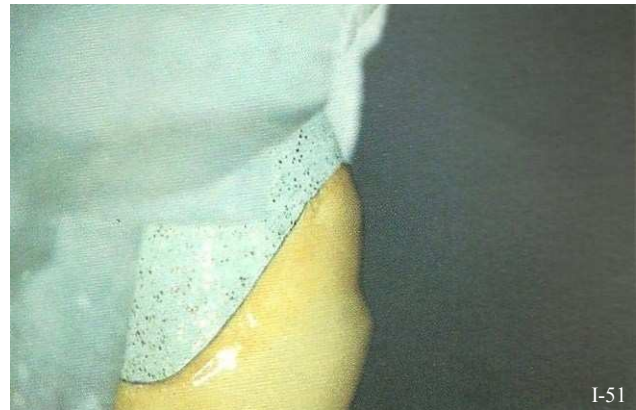

Figure I-51 : Finition en lame de couteau. (45)

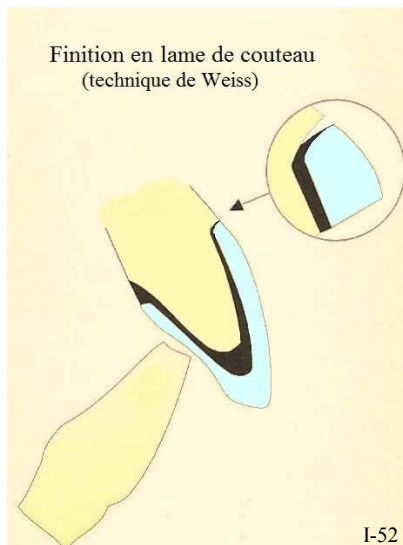


Figure I-52 : Défaut d'adaptation marginale d'un bord prothétique en lame de couteau, à cause de la contraction de la céramique pendant sa cuisson. (D'après (165))

L'inconvénient majeur de cette technique reste l'imperfection du joint dento-prothétique. Ceci s'explique par la finesse du bord métallique dans la région cervicale (Campbell & Pelletier, 1992, (38)) ; celui-ci se déforme lors des cuissons successives, sous l'effet de la rétraction de la céramique, au moment de sa cuisson (Buchanan, 1981, (35)) (Fig. I-52). Pour ce type de finition, l'épaisseur moyenne du joint dento-prothétique est de $162 \mu\text{m}$ (Armand et Vergé, 1993, (8)).

Les préparations avec épaulement sont recommandées de façon à assurer aux alliages un volume suffisant de métal dans l'angle interne de l'épaulement. De cette façon, l'infrastructure métallique résistera mieux à la déformation durant la cuisson de la céramique, car la chape fera preuve de plus de rigidité grâce à la présence du métal au niveau du collet (Chiche & Pinault, 1995, (45)).

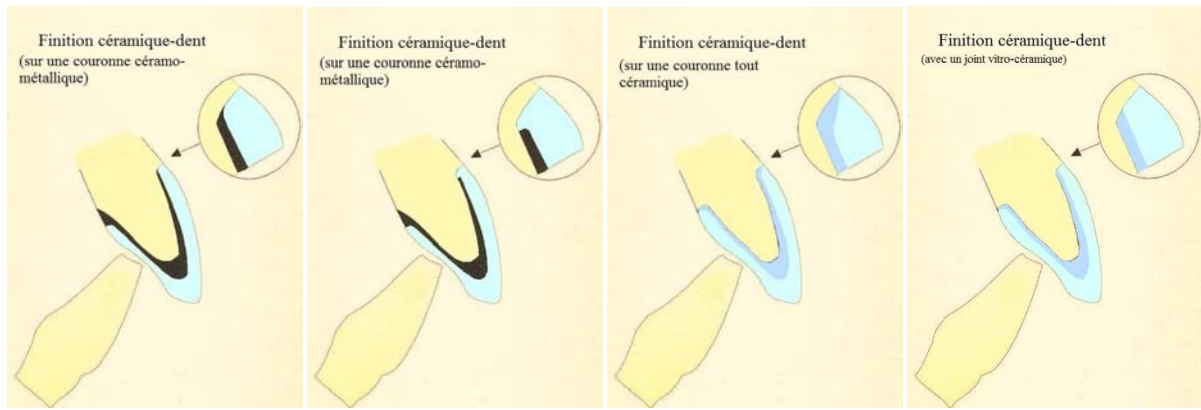
Pour limiter la déformation du métal avant le montage de la céramique, il est recommandé de faire subir un cycle thermique séparé au métal à la température d'oxydation immédiatement après la coulée (Campbell & Pelletier, 1992, (39)). Alors, la contraction de la céramique pendant sa cuisson provoque moins de déformation du bord métallique ; surtout quand le meulage et la finition de l'infrastructure métallique sont réalisés avant l'application de la céramique (Yamamoto, 1985, (277)).

Tableau I-9 : La finition en lame de couteau.

	FINITION ALLIAGE-DENT
	La finition en lame de couteau
Description	<p>=Technique de P. Weiss L'infrastructure métallique recouvre toute la limite cervicale et vient mourir sur la ligne de finition. Un angle minimum de 50° est nécessaire pour ménager l'espace nécessaire aux matériaux prothétiques, qui auront une formation <i>triangulaire</i> (Kuwata, 1982, (136)). C'est la forme la plus réduite du collier métallique cervical.</p>
Avantages	<ul style="list-style-type: none"> ✿ Résultats esthétiques convenables (améliorés par la dorure du bord marginal) ✿ Amélioration de l'adaptation marginale grâce à un cycle thermique supplémentaire de l'infrastructure métallique
Inconvénients	<ul style="list-style-type: none"> ✿ Adaptation marginale, déformation du bord marginal due à sa finesse ✿ Difficultés de réalisation, technique pointue (travail au microscope) ✿ Résultats esthétiques moyens, pas de transmission lumineuse, aspect peu naturel ✿ Surcontours fréquents
Limite cervicale	<p>Congé quart de rond ou Épaulement de 90° à 135° (50°).</p>

3.2.2. La finition céramique-dent

L'évolution des matériaux cosmétiques permet aujourd'hui d'éliminer le métal au niveau cervical en réalisant un **affrontement direct céramique-dent**. En revanche, cette finition requiert obligatoirement une limite cervicale franche. C'est le grand avantage des finitions franches par rapport aux finitions angulaires, qui elles, ne peuvent pas accueillir de joints céramique-dent.



Figures I-53 : Les différentes finitions céramique-dent. (D'après (165))

Sur une préparation correcte, les bords en céramique sont indiqués pour les éléments unitaires et les bridges (de faible étendue) dans les secteurs antérieurs en raison de la translucidité en profondeur majorée au collet. De plus, les joints céramique-dent peuvent convenir à deux types de restauration périphérique : les **couronnes céramo-métalliques (CCM)** et les **couronnes céramo-céramique (CCC ou tout céramique)** (Fig. I-54).

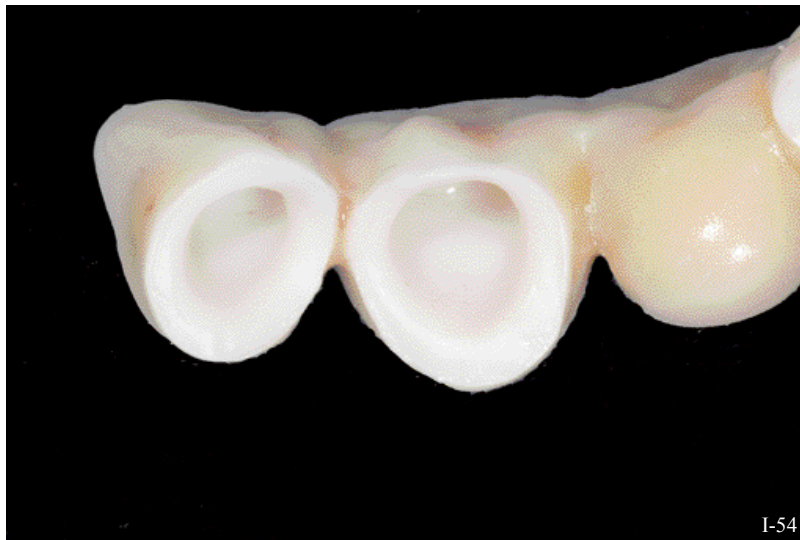

Figure I-54 : finition céramique-dent sur bridge céramo-céramique. (54)

- En ce qui concerne les couronnes céramo-métalliques (CCM), leur rendu esthétique a été grandement amélioré par la réalisation de bords en céramique sans collier métallique. En effet, la translucidité en profondeur est augmentée considérablement au niveau du collet et la transmission de la lumière à travers la racine est enfin possible.

La quantité de lumière transmise au niveau de la limite cervicale peut d'ailleurs varier en fonction de la forme de la chape métallique (*Fig. I-55 et I-56*).

- L'**infrastructure métallique traditionnelle** se termine au niveau de l'angle interne de la limite cervicale, ainsi la céramique cosmétique peut être montée sur la plateforme horizontale de la limite. Et la lumière peut se propager vers la racine. Cette option est techniquement simple mais peut empêcher la transmission de la lumière et contribuer aux liserés noirâtres radiculaires et gingivaux. Même avec un joint céramique, les couronnes céramo-métalliques génèrent fréquemment des ombres au niveau cervical (Gürel, 2005, (98)).
- Les caractéristiques de l'**infrastructure métallique modifiée** sont les mêmes que pour la précédente, si ce n'est que son bord est en retrait de 1 à 3 mm, pour laisser place à une finition céramique pure. Ainsi, on obtient une **excellente illumination des tissus dentaires**. Cette option est plus délicate et ne doit être retenue qu'après réflexion, mais elle améliore grandement la transmission lumineuse.
C'est de loin la finition la plus esthétique pour une restauration céramo-métallique.




Figure I-55 :
Comparaison du comportement face à la lumière des bords en céramique avec et sans métal. (45)

Figure I-56 :
Infrastructure métallique de Bridge Céramo-métallique. (45)

- Lorsqu'il n'y a pas d'infrastructure métallique, la transmission lumineuse est meilleure. Cependant, les céramiques d'infrastructures (telles que : l'Inceram, et Zr-YTZP) sont quasiment aussi opaques que le métal. En revanche, la zircone peut être colorée et facilite l'intégration esthétique surtout en ce qui concerne les dents claires. La céramique d'infrastructure peut également être travaillée comme une chape métallique : elle peut s'achever sur la ligne de finition ou au niveau de l'angle interne de la limite cervicale à la manière d'une chape métallique conventionnelle. Ainsi, le joint réalisé en céramique vitreuse permet la bonne intégration esthétique de la restauration et la transillumination des tissus parodontaux. Il paraît donc inutile d'enfouir la limite cervicale en intra-sulculaire. Et grâce à sa biocompatibilité (Ichikawa *et al.*, 1992, (110)), elle assure une excellente intégration de la restauration par le parodonte marginal.

Pour obtenir une résistance optimale de la céramique à la traction au niveau du bord, la limite cervicale idéale est un **épaulement droit à angle interne arrondi de 0,8 à 1,2 mm** de profondeur, et présentant une ligne de finition régulière et lisse. Mais **le congé quart de rond large** est lui-aussi admis. Des techniques de finition correctes sont essentielles pour rendre la ligne de finition la plus lisse possible.

Les congés étroits ou quart d'ovale et les épaulements à angles obtus sont fortement déconseillés pour les bords en céramique. Ils pourraient être à l'origine de bords en céramique arrondis ou trop fins à leur extrémité et qui auraient tendance à s'écailler à l'essai clinique. De plus il est difficile d'obtenir une adaptation cervicale satisfaisante sur le MPU car la contraction de la céramique se fait vers la plus grande masse (*Fig. I-57*).

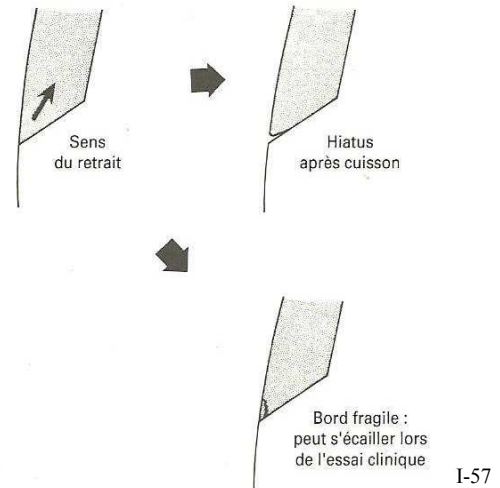


Figure I-57 : Un épaulement à 135° ou un congé peuvent être à l'origine de bords en céramique arrondis ou fragiles. Un épaulement droit à angle interne arrondi est la limite de choix pour les finitions céramique-dent. (45)

La finition céramique-dent offre tout d'abord une **meilleure intégration biologique** de la pièce prothétique, notamment en raison de la faible adhérence de la plaque bactérienne sur la céramique. En effet, les alliages précieux semblent être plus sensibles à l'accumulation de la plaque dentaire que ne l'est la céramique, polie ou rugueuse (Wise *et al.*, 1975, (275) ; Adamczyk, 1990, (2)), car les forces d'adhésion de la plaque dentaire à la céramique sont très faibles (Koidis *et al.*, 1991, (129)).

Et l'autre atout du joint céramique-dent est l'absence de métal dans la zone cervicale, laissant ainsi libre passage à la lumière pour illuminer la racine et les tissus périphériques. La jonction dento-prothétique est très discrète, voire invisible. Ce type de finition permet donc d'obtenir **d'excellents résultats esthétiques**.

Tandis qu'un joint conventionnel métal-dent bloque toute pénétration lumineuse, le joint céramique-dent permet **l'illumination des tissus dentaires**. Ce résultat esthétique est garanti, d'une part sur les restaurations céramo-céramique, et d'autre part, sur les céramo-métalliques dont l'infrastructure métallique s'achève sur la face axiale de la préparation ; c'est indispensable si le passage de la lumière dans la région cervicale est souhaité (Kina, 2008, (124)) (*Fig. I-58*). En revanche, ceci a une influence non négligeable sur l'adaptation marginale de l'élément prothétique.



Figure I-58 : La transmission lumineuse est permise dans la région cervicale par l'absence d'infrastructure métallique. (124)




Figure I-59 : Défaut d'adaptation marginale d'un bord prothétique céramique. (D'après (165))

Un des inconvénients des joints céramique-dent est qu'ils obligent à éliminer une quantité importante de tissus dentaires afin de ménager l'espace nécessaire (McLean, 1980, (177) ; Geller *et al.*, 1987, (91)).

Mais leur principal défaut réside dans leur **adaptation cervicale**. En effet, la céramique subit des déformations par contraction au moment de sa cuisson entraînant la formation d'un bord marginal arrondi et d'un hiatus entre la préparation cervicale et l'élément prothétique (Fig. I-59).

Pour améliorer cette adaptation cervicale, deux techniques sont employées : la première consiste à agir sur la **forme de contour de la chape** métallique ou céramique, et la deuxième est l'**élaboration du joint céramique-dent sur le MPU** (modèle positif unitaire).

- **La forme de contour et la convexité de l'infrastructure en métal** pour une finition céramique-dent influence directement la taille du hiatus marginal.

En effet, l'adaptation de la céramique est plus régulière lorsque la cupule est en contact avec l'épaulement, contrairement à ce qu'elle est lorsque le métal est à distance de l'angle interne de l'épaulement (Belles *et al.*, 1991, (18)) Par contre, ceci aura pour conséquence de perturber la transmission lumineuse vers la dent (Fig. I-55).

De plus, la convexité de l'infrastructure métallique joue elle-aussi un rôle intéressant. Une cupule convexe permet de résister avec plus d'efficacité au retrait causé par la cuisson de la céramique à l'étape suivante (Fig. I-60 et I-61).

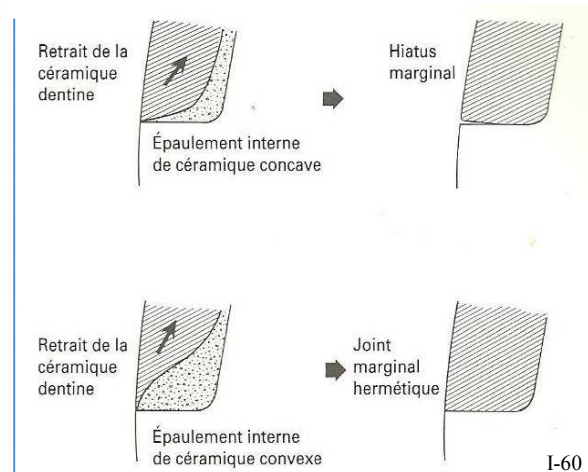
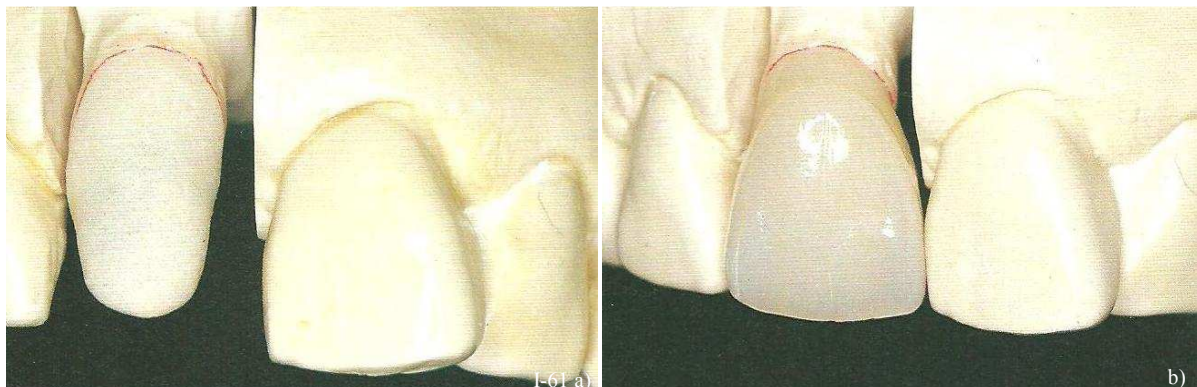


Figure I-60 : Incidence de l'infrastructure métallique sur l'adaptation finale de l'épaulement. (45)

Figure I-61 a et b : Le bord de la chape en céramique doit être légèrement convexe pour résister au retrait causé par la cuisson. (45)



- Concernant **l'élaboration du joint céramique-dent sur le MPU**, il existe plusieurs variantes : la technique conventionnelle haute fusion, le joint céramique basse fusion en deux temps, et la technique de la céramique pressée sur le métal.

Dans la technique conventionnelle haute fusion, l'infrastructure métallique s'arrête à la base du moignon à, 2 à 3 mm avant la limite de la préparation. Elle est recouverte d'opaque selon les techniques habituelles (Fig. I-62 a).

La céramique est ensuite appliquée puis cuite. Après cuisson, suite à la rétraction du matériau, il subsiste forcément un espace entre la préparation et la céramique (Fig. I-62 b). Ceci impose une seconde intervention qui consiste en un « rebasage » du bord cervical qui est positionné et comprimé sur le maître modèle (Fig. I-62 c). Après cette seconde intervention, le résultat est généralement satisfaisant et la prothèse peut être élaborée selon les techniques habituelles (Fig. I-62 d).

Cependant, on constate qu'après avoir subi les différents cycles thermiques nécessaires à la réalisation de la pièce prothétique, le bord cervical s'arrondit légèrement.

L'épaisseur moyenne du joint est de 178 µm (Armand et Vergé, 1993, (8)), ce qui s'explique par la déformation de l'infrastructure dans la zone cervicale, du fait des températures élevées (950 à 960°C) nécessaire au frittage des poudres et de la rétraction de la céramique elle-même. La déformation de la limite prothétique au cours des cuissons successives accentue le problème.

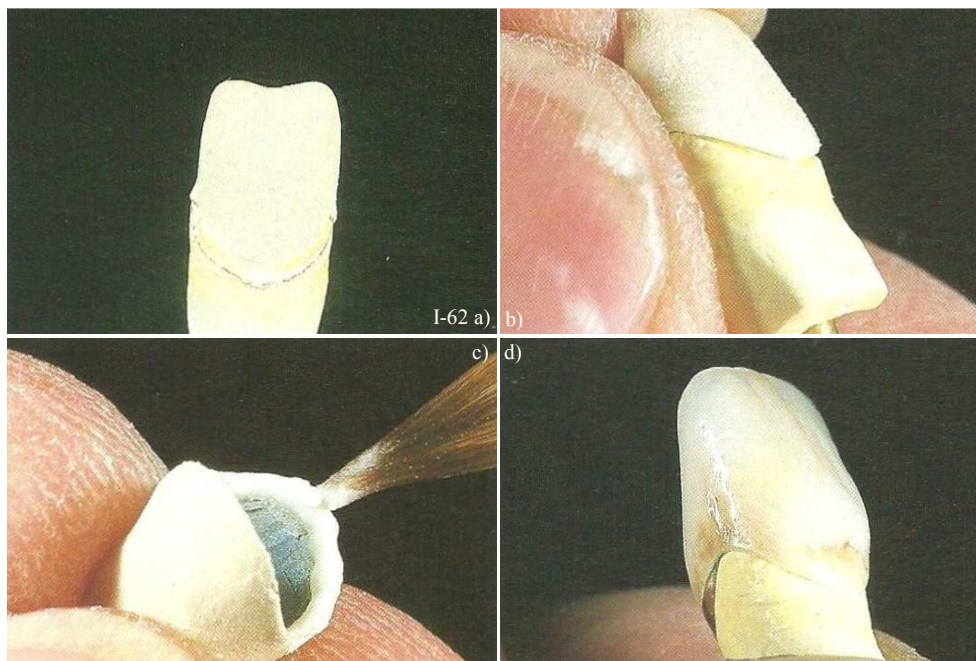


Figure I-62 a, b, c, d : Différentes étapes de l'élaboration conventionnelle du joint céramique-dent.

Le joint céramique basse fusion en deux temps est une variante de la technique précédente qui offre l'avantage de réaliser la finition du joint en dernière cuisson, à une température de travail de 660°C. Avec cette technique, **l'épaisseur du joint n'est plus que de 92 à 102 µm** (Armand & Vergé, 1993, (8)).

Deux raisons expliquent ce meilleur résultat : le fait d'intervenir en dernière intention évite la déformation du bord en céramique par les cuissons ultérieures, et la température relativement basse (660°C) réduit les contraintes thermiques sur l'infrastructure métallique, ce qui réduit les risques de

déformation. De plus, grâce à la structure homogène de la céramique basse fusion, le joint dento-prothétique obtenu est plus lisse, dense et non iatrogène. Ce type d'intervention ne modifie en rien la céramique haute fusion préalablement terminée et peut éventuellement être répétée plusieurs fois si nécessaire. (Fig. I-63 a, b et c).

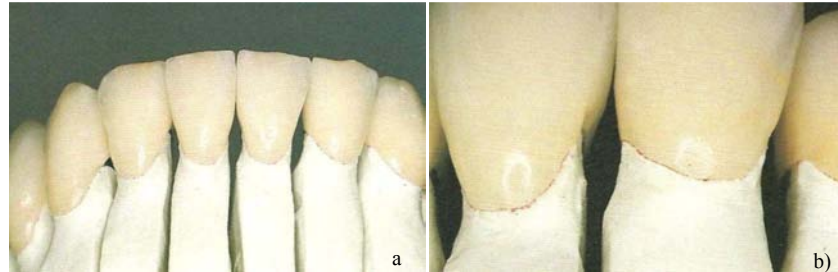


Figure I-63 a : Bords vestibulaires en céramique sur les couronnes mandibulaires. (45)

Figure I-63 b : Adaptation des bords en céramique au collet des dents. (45)

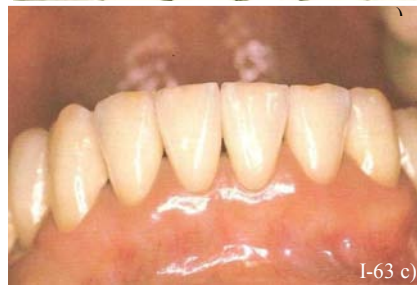

Figure I-63 c : Bon comportement de la gencive en regard des couronnes. (45)

La technique de céramique pressée sur infrastructures métalliques (De March *et al.*, 2010, (55)) constitue une autre évolution très intéressante de l'élaboration du joint céramique-dent. Il s'agit de la technique la mieux maîtrisée pour établir un joint céramique-dent. Cette dernière consiste à **presser une vitrocéramique** sur une armature métallique recouverte d'opagues à partir d'une technique de cire perdue. Cette technique présente l'avantage de produire un joint vitrocéramique de bonne qualité, plat et régulier, ne subissant pas de déformation pendant la cuisson (Fig. I-64 et I-65).

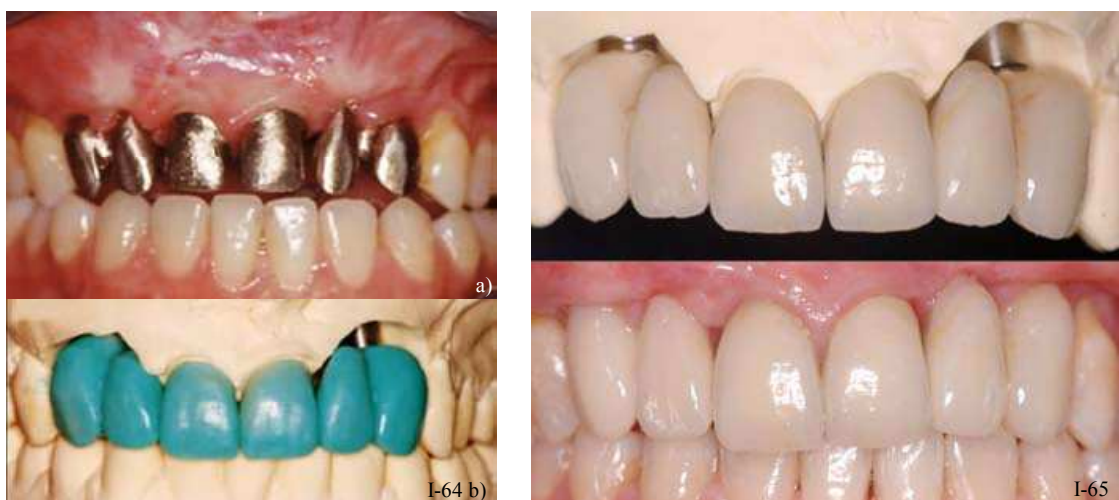

Figure I-64 : a. Essai des infrastructures métalliques.

b. Vues vestibulaire et des formes finales établies par de la cire sur les infrastructures. (55)

Fig. I-65 : Prothèses céramo-métalliques réalisées par pressée de céramique sur métal, cut-back et stratification de l'incisal (Laboratoire : L. Coudray). (55)

En revanche, elle nécessite une bien meilleure maîtrise des céramiques et de leurs propriétés optiques pour pouvoir l'appliquer aux secteurs antérieurs. Dans ce cas, il faut employer la technique du cut-back en exécutant des découpes dans la céramique pressée sur métal ; et la caractérisation esthétique s'effectue cette fois par stratification de masses émail, transparentes et opalescentes (système Pulse press-to-metal©). La céramique ainsi obtenue est beaucoup plus résistante mécaniquement, et particulièrement indiquée dans des situations de fortes contraintes mécaniques ; surtout quand la céramique est pressée sur un alliage noble.

Ce procédé permet par ailleurs la pressée d'un joint céramique-dent de grande précision en même temps que l'ensemble du cosmétique.

Les limites cervicales franches permettent de respecter un profil d'émergence correct, et donc d'éviter les désagréments parodontaux liés aux problèmes de surcontours. Dans le cas de dents fines et longues, essentiellement après chirurgie parodontale ou sur un parodonte réduit, elles ne sont pas indiquées car trop mutilantes. Il faut alors utiliser des préparations à **finitions angulaires** (chanfreinées ou biseautées), qui, réalisées avec précision, permettent de respecter une émergence correcte.

Tableau I-10 : La finition céramique-dent.

	FINITION CÉRAMIQUE-DENT		
	Infrastructure métallique classique	Infrastructure métallique modifiée	Pas d'infrastructure métallique
Description	La cupule métallique se termine en bas de la face axiale de la préparation, au niveau de l'angle interne de la limite cervicale.	La cupule métallique se termine sur la face axiale de la préparation, à quelques millimètres de la limite cervicale.	La céramique d'infrastructure recouvre la limite cervicale en revêtant une forme convexe. (pas de métal).
Limite cervicale	Épaulement droit (de 90° à 100°) à angle interne arrondi ou Congé quart de rond large		
Adaptation marginale	++	-	+
Facilité de réalisation	++	-	+
Intégration biologique	++	++	+++
Transmission lumineuse	-	++	+++
Économie tissulaire	-	-	-

Tableau I-11 : Les finitions franches.

LES FINITIONS FRANCHES		
	LES FINITIONS ALLIAGES-DENT	
	LA FINITION CÉRAMIQUE-DENT	
	<p>Le collier métallique cervical</p> <p>L'infrastructure métallique recouvre toute la limite cervicale jusqu'à la ligne de finition marginale. L'alliage finit sous la forme d'un ruban métallique visible.</p>	<p>Le joint céramique</p> <p>3 modalités existent pour cette finition ; les différences résident dans l'infrastructure de la restauration :</p> <ul style="list-style-type: none"> ● L'infrastructure métallique classique s'achève en bas de la face axiale de la préparation ● L'infrastructure métallique modifiée s'achève à quelques mm de la limite cervicale. ● La céramique d'infrastructure recouvre la limite cervicale en revêtant une forme convexe. (pas de métal)
Description	<p>La finition en lame de couteau</p> <p>=<i>Technique de P. Weiss</i> L'infrastructure métallique recouvre toute la limite cervicale et vient mourir sur la ligne de finition. Un angle minimum de 50° est nécessaire pour ménager l'espace nécessaire aux matériaux prothétiques, qui auront une formation triangulaire (Kuwata). C'est la forme la plus réduite du collier métallique cervical.</p>	<p>Très bons résultats esthétiques Excellente intégration biologique</p>
Avantages	<p>Bonne précision d'adaptation (surtout avec un alliage BP moins ductile) Meilleur résultat esthétique avec un alliage doré (mais N ou HN) Facilité de réalisation</p>	<p>Mutilation dentaire importante Adaptation cervicale Réalisation</p>
Inconvénients	<p>Résultats esthétiques médiocres (pas de transmission lumineuse, reflet noirâtre de la gencive, risque de tatouage gingival...) Bord à camoufler en intrasuleulaire</p>	<p>Adaptation marginale, déformation du bord marginal due à sa finesse Difficultés de réalisation, technique pointue (travail au microscope) Esthétique, pas de transmission lumineuse Surcontours fréquents</p>
Limite cervicale	<p>Congé simple (ovale, rond) ou Épaulement de 90° à 135°.</p> <p>Congé rond ou Épaulement de 90° à 135°.</p>	<p>Épaulement droit (de 90° à 100°) à angle interne arrondi</p>

3.3. Les finitions angulaires

3.3.1. Généralités

En 1963, les travaux de Rosner (217) concluaient à l'utilité d'une finition angulaire cervicale pour diminuer le hiatus entre la coiffe prothétique et la préparation, mais celui-ci est souvent dû à une insertion incomplète de la restauration sur la préparation

En 1978, Pascoe (192) préconise de surdimensionner la maquette afin d'obtenir un meilleur enfoncement de la pièce prothétique.

Enfin, certains auteurs démontrent que ce n'est pas ce type de finition qui influence l'épaisseur du joint prothétique (Schittly, 1982, (225); et Richter-Snap *et al.*, 1988, (212)) mais davantage la rigueur de réalisation de la préparation et la précision d'élaboration de la restauration.

Les finitions angulaires ont donc été développées en réponse à la nécessité de réaliser une construction prothétique dont les limites sont exactement dans le prolongement du profil d'émergence et sans hiatus. Ce hiatus est difficile à supprimer complètement malgré des techniques précises d'élaboration des pièces prothétiques, à cause du ciment. En effet, ce dernier développe une pression opposée à celle exercée pendant la mise en place de la prothèse sur la préparation (Rosner, 1963, (217)).

Une ligne de finition angulaire ne convient qu'aux restaurations présentant un joint alliage-dent (Massironi, 2007, (173)), en effet, les forces de flexion engendrées par ce profil sont grandes et seul un joint métallique est possible ; car la céramique est un matériau fragile, elle a besoin de soutien et ne supporte aucun angle vif. Ce type de finition angulaire est donc indiqué sur des préparations accueillant des restaurations métalliques ou céramo-métalliques (joint alliage-dent), et surtout s'il y a un rebord déjà existant ou une ancienne restauration : il s'agit de **la technique de Stein** (*cf. § 3.3.2.2. la finition alliage-dent : la technique de Stein*).

Un des objectifs des finitions angulaires est de pouvoir **brunir le métal contre la surface de la dent** et donc de protéger la dent non préparée. Cependant, sur le plan pratique, l'accès pour le brunissage est limité.

Les finitions angulaires sont particulièrement indiquées sur des **dents fragilisées** (au support parodontal réduit - post-parodontite par exemple) **ou présentant des difficultés anatomiques** (concavité radiculaire d'une prémolaire). Il est très fréquent de trouver des dents affaiblies aux racines dénudées et de faible diamètre qui contre-indiquent les préparations mutilantes. D'autre part les limites intra-sulculaires, trop affaiblissantes, sont déconseillées sur ce type de parodonte.

En effet, les finitions angulaires ont l'avantage de procurer un certain **cerclage mécanique de la dent par la restauration** (Rosen, 1961, (215)), ainsi, la dent se retrouve sertie par l'élément prothétique en la protégeant de la fracture. La finition angulaire contribue donc à **renforcer les**

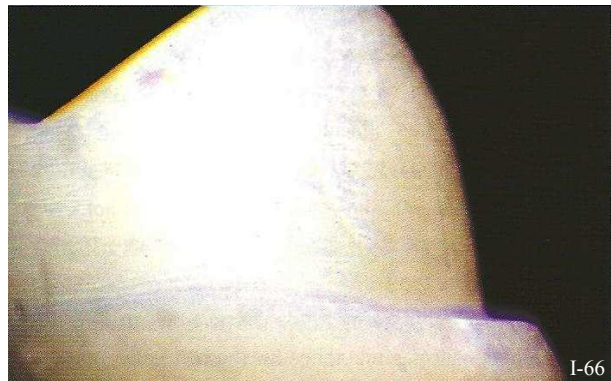

Figure I-66 : Épaulement biseauté. (173)

pilliers faibles par leur action de frettage. Et certains leurs attribuent également une **amélioration de la rétention**, mais ce dernier point est contesté (McLean, 1980, (176)).

L'autre fonction des finitions angulaires est **l'élimination des défauts situés sur la limite** de préparation et la protection pour les prismes d'émail qui peuvent subsister dans la région. Cependant, à l'heure actuelle il est possible d'éliminer ces irrégularités avec de fines fraises diamantées à grains fins et à vitesse réduite afin de mieux maîtriser la réduction des tissus ou à l'aide d'instruments oscillatoires très efficaces (Fig. I-66).

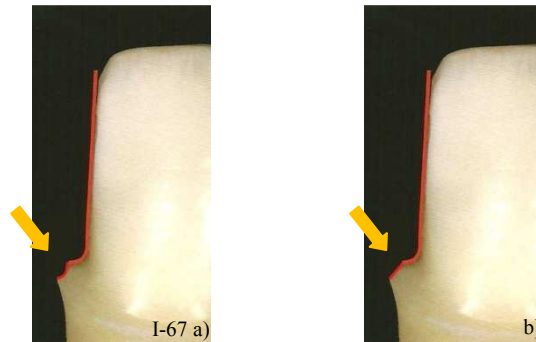


Figure I-67 : Finition angulaires.
(D'après (29))

- a) épaule chanfreinée
- b) épaule biseautée

Les deux finitions angulaires qui peuvent venir complexer une limite franche sont : le **chanfrein** (Fig. I-67 a), ou le **biseau** (b).

3.3.2. Le chanfrein

3.3.2.1. Description



Figure I-68 : Finition angulaire chanfreinée – profil concave. (D'après (29))

Le chanfrein est une finition angulaire consistant à « **casser** » la **limite cervicale** à l'aide d'une fraise présentant **une extrémité convexe** : ovale, ronde ou flamme, de manière à lui donner un **profil concave** (Fig I-68). Ce profil concave lui permet de réduire au maximum le retour métallique du bord de la prothèse, de plus les maquettes en cire sont plus faciles à désincérer de leur support et les déformations moins fréquentes (De Rouffignac *et al.*, 1986, (218)) (Fig. I-69).

Les techniques d'élaboration des restaurations coulées permettent leur adaptation précise sur les préparations. Cependant, même dans les conditions les plus favorables, il existe un hiatus entre le bord de la pièce prothétique et la ligne de finition. **Les chanfreins ont été évoqués à priori comme moyens de diminuer l'ampleur de ce hiatus** (Rosner, 1963, (217)).

Selon Rosner, l'épaulement chanfreiné d'au moins 45°, permet de réduire le hiatus cervical sur les couronnes. Mais cliniquement, seuls les chanfreins de 70° ont un effet.

La théorie de la finition chanfreinée s'appuie sur une équation trigonométrique qui suggère que l'angulation du bord de la préparation permet une meilleure fermeture du hiatus marginal (Robin, 1996, (213); Shillingburg, 1988, (233)).

Si D désigne le défaut d'enfoncement, alors cet écart se retrouve entre le bord de la couronne M, et la ligne de finition (Fig. I-70).

Cependant, la plus petite distance entre le bord prothétique et la préparation est une ligne, d, perpendiculaire à la surface de la dent. Il peut être écrit que d est une fonction de D et de sin μ ou de cos γ :

$$d = D \sin \mu$$

ou

$$d = D \cos \gamma$$

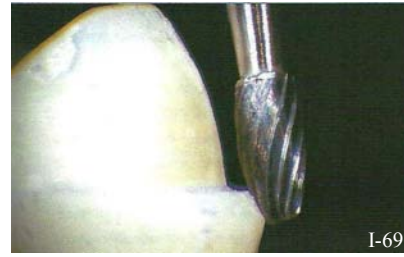


Figure I-69 : Fraise en ballon de rugby réalisant un chanfrein sur un épaulement. (173)

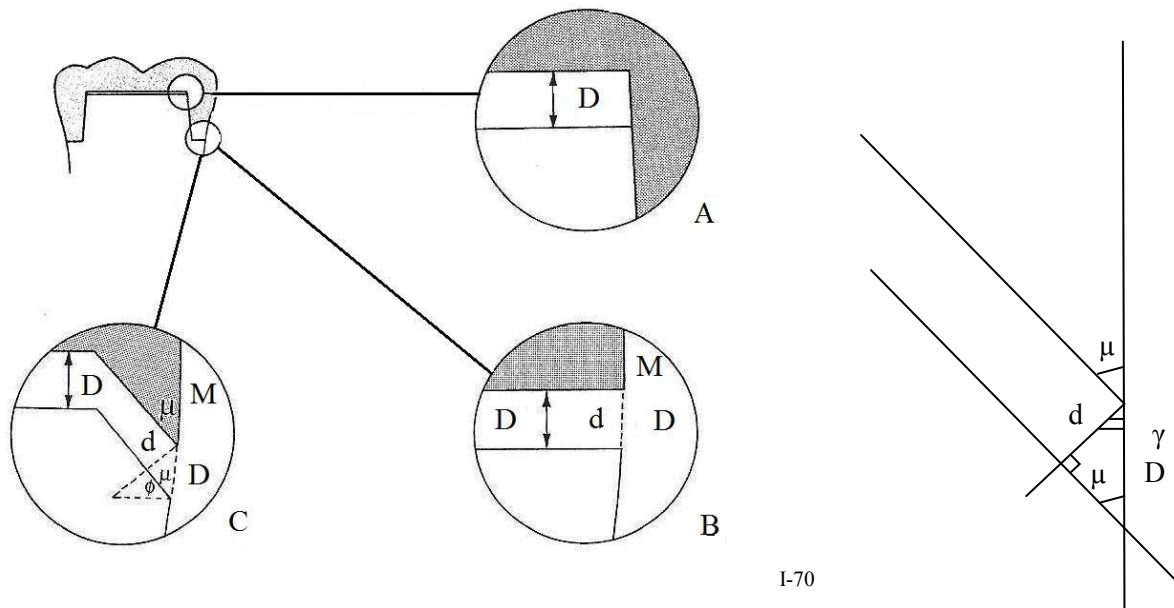


Figure I-70: (A) Tout défaut d'adaptation de la pièce prothétique (D dans A) se retrouve au niveau de l'épaulement perpendiculaire à l'axe d'insertion (B). Si l'angle du bord prothétique (μ) tend vers 0°, il en va de même pour le hiatus (d) entre la dent et le bord prothétique. (D'après (233))

b) Gros plan de la situation (C). Les angles μ et γ sont les deux angles du triangle rectangle formé. Il en découle les formules de trigonométrie.

Cette démonstration est fondée sur le principe que l'écart entre le bord métallique et la ligne de finition est très faible. Et, en l'absence de ciment entre ces deux derniers, la démonstration est acceptable.

Mais la présence de ciment remet en cause cette hypothèse (Ostlund, 1985, (188)). En effet, l'épaisseur de ciment empêche la mise en place totale des couronnes présentant un chanfrein pratiquement parallèle à l'axe d'insertion et dicte une limite à la diminution de la distance perpendiculaire du bord prothétique à la dent, d . Par conséquent, cette distance d devient constante, et l'équation devient :

$$D = d/\sin \mu$$

ou

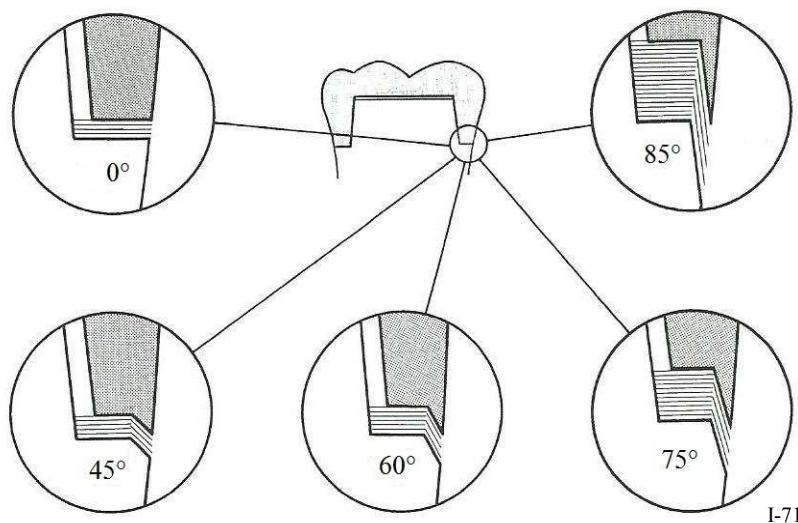
$$D = d/\cos \gamma$$

Plus le chanfrein approche de la parallèle à l'axe d'insertion, plus le hiatus entre la restauration et la préparation est important (McLean *et al.*, 1980, (176) ; Waerhaug, 1960, (268)).

Finally, **cette finition chanfreinée ne présente pas d'avantages quant à l'épaisseur du hiatus marginal. En plus, le ciment marginal se trouve en contact avec un plan incliné et va rapidement évoluer vers une concavité** (Robin, 1996, (213)) (Fig. I-71).

Néanmoins, les résultats cliniques empiriques font que le chanfrein continue à être prisé sur les restaurations métalliques, avec un angle compris entre 30 et 45°. La finition de la maquette en cire en regard d'un chanfrein est précise ; et, l'adaptation d'un bord en alliage noble peut être améliorée en le brunissant après la coulée.

Mais, les chanfreins larges, pratiquement parallèles à la surface externe de la dent, doivent être évités. Ils sont à l'origine de surcontours. Même, si les faces axiales de la couronne ne sont pas en surcontour, le bord cervical de la maquette en cire, fin et non soutenu, s'écarte du modèle positif unitaire et sera coulé déformé. Le bord « idéal » d'une coulée en alliage noble devrait être aigu à son extrémité et soutenu par un volume suffisant de métal.



I-71

Figure I-71 : L'épaisseur du ciment empêche la fermeture complète du hiatus. (233)

Le congé chanfreiné est souvent cité dans la littérature mais il est rarement utilisé en pratique. Il est très similaire à l'épaulement chanfreiné (Massironi, 2007, (173)).

C'est une variante de l'épaulement chanfreiné proposé par Stein et Kuwata. Les deux ont les mêmes indications, avantages et inconvénients, donc les études se confondent. C'est une limite cervicale complexe car elle est obtenue par l'intersection de deux lignes. Mais cette limite n'apporte pas grand avantage par rapport aux autres limites moins compliquées à réaliser.

L'épaulement chanfreiné est une limite fréquemment envisagée pour les couronnes céramo-métalliques (Preston, 1977, (201) ; Brecker, 1956, (33) ; Goldstein, 1977, (93)), dont les exigences esthétiques ne sont pas impératives, ou lorsque la marche existe déjà en raison de lésions carieuses ou d'éléments prothétiques précédents. Dans ce cas, la technique de Stein est employée pour la finition de la restauration. Le collier métallique est alors inévitable (Strating *et al.*, 1981, (251)), ce qui oblige souvent à placer la ligne de finition profondément dans le sulcus pour tenter de dissimuler le métal disgracieux. C'est pourquoi le chanfrein ne convient pas aux dents antérieures (251).

L'épaulement chanfreiné est aussi rencontré au niveau des boîtes proximales des cavités pour inlays/onlays métalliques, et de l'épaulement vestibulaire des préparations. Cette ligne de finition est une option intéressante pour les préparations très courtes, car elle facilite le quasi-parallélisme des faces axiales (Gage, 1977, (84)).

Cette limite est à éviter pour les couronnes coulées, car elle provoque une mutilation excessive et inutile des parois axiales, par contre, certaines variantes d'épaulements chanfreinés, **améliorent la résistance à la déformation des couronnes céramo-métalliques pendant la cuisson** grâce au bandeau cervical métallique qui rigidifie la chape (Preston, 1977, (201); Engleman, 1971, (73)). Mais c'est un point contesté. En effet, le hiatus marginal après la cuisson de la céramique est dû aux difficultés techniques de réalisation d'un bord chanfreiné, ou aux incompatibilités de métaux et des céramiques (DeHoff, 1984, (58)).

La réalisation d'une limite chanfreinée permet l'élaboration d'un **frettage** des dents support sur la hauteur de ce chanfrein (~ 2mm), lorsque la destruction coronaire et intra-radicaire n'autorisent pas d'autre profil de préparation (Fleiter, 1996, (81)). Le chanfrein périphérique est donc le moyen de réunir sous forme d'une jonction continue et harmonieuse les surfaces préparées avec d'un congé ou un épaulement. Ainsi, c'est une ligne de finition intéressante en présence de **dents dépulpées et de parodonte réduit**.

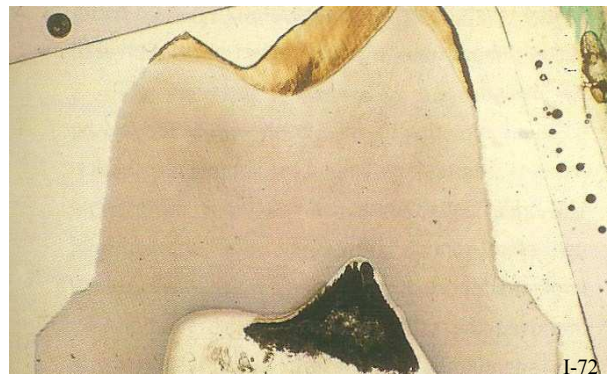

Figure I-72 : Section d'une préparation présentant un épaulement chanfreiné. (173)

Aujourd'hui, cette finition en chanfrein est considérée comme obsolète, elle est trop difficile à réaliser, requiert une concentration et une dextérité considérable et ne fournit pas les avantages qu'elle est sensée donner (173) (Fig. I-72).

3.3.2.2. Finition alliage-dent : technique de Stein




Figure I-73 : Finition en bandeau métallique sur une préparation chanfreinée (technique de Stein). (D'après (165))

La technique de **Stein** consiste en la réalisation d'une restauration céramo-métallique avec un **bandeau périphérique métallique sous-gingival sur une préparation présentant une limite cervicale chanfreinée** (Mahiat, 1998, (165)) (Fig. I-73).

Cette finition est celle qui donne les meilleurs résultats quant à la précision du joint dento-prothétique. L'épaisseur moyenne du **joint dento-prothétique dans ce cas est de 33 µm** (Armand & Vergé, 1993, (8) ; Stein, 1987, (250)). Ceci s'explique par la présence de ce bandeau cervical métallique périphérique qui rigidifie l'infrastructure et résiste mieux aux déformations lors des cuissons successives de la céramique à haute température qu'une finition en lame de couteau (Campbell & Pelletier, 1992, (38)) ; de plus, cette finition peut être facilement utilisée sur n'importe quelle limite cervicale décrite auparavant.

L'inconvénient majeur des colliers métalliques est qu'ils sont tout à fait **inesthétiques**, mais aussi très **difficiles à dissimuler** dans un sillon gingivo-dentaire peu profond ou lorsque la gencive marginale est fine ou transparente (Fig. I-74). En effet, cette présence métallique assombrit les tissus et compromet le résultat esthétique final, ce qui la contre-indique dans les secteurs antérieurs. De plus, dans le cas de récessions gingivales, la visibilité du métal peut être flagrante lorsque la lèvre est haute, notamment pendant un sourire.

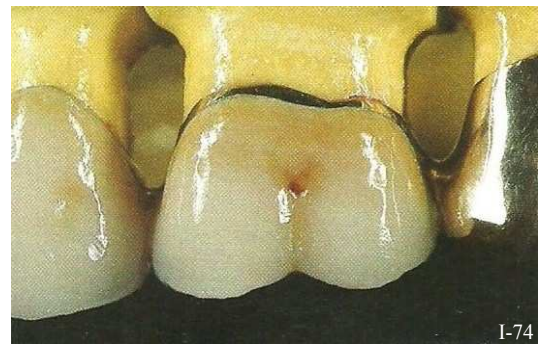


Figure I-74 : Finition en bandeau métallique cervical. (165)

Cette technique demande également une certaine **rigueur** pour une finition parfaite du bandeau. La jonction métal-céramique doit être nette et précise. Le polissage est aussi une **étape délicate et minutieuse** au cours de laquelle il faut prendre garde à ne pas réduire la longueur du bandeau métallique recouvrant la limite cervicale de la préparation ainsi que sa finition chanfreinée

3.3.2.3. Avantages

• **L'apparente qualité du joint marginal**

La quantité de ciment exposé est réduite. Et l'épaisseur du hiatus marginal diminue en apparence. Il est théoriquement possible de brunir les bords après scellement s'il s'agit d'alliages nobles en utilisant des fraises à faible vitesse. Mais cette étape est quasi irréalisable en clinique.

✿ **Travail au laboratoire**

La limite cervicale est nette et procure un espace suffisant pour le montage des matériaux prothétiques.

✿ **La technique de Stein offre certains avantages - Renforcement de la dent support**

L'armature métallique de la restauration est renforcée grâce à son bandeau cervical, ce qui lui permet de *mieux résister aux contractions* de la céramique pendant sa cuisson.

La restauration encoint précisément la préparation et permet le *fretage* des dents supports.

Cette forme combine les avantages de *la rétention de l'épaulement et le ceintrage du chanfrein*, mais selon Mc Lean et Wilson le chanfrein doit au moins faire 45° pour allier les deux avantages.

✿ **Finition intéressante en présence de dents fragilisées** anatomiquement (parois fines ou concavité radiculaire d'une prémolaire) ou parodontalement (support parodontal réduit)

3.3.2.4. Inconvénients

✿ **L'adaptation marginale**

Plus le chanfrein approche de la parallèle à l'axe d'insertion, plus le *hiatus* entre la restauration et la préparation est important.

Cette forme de limite comprenant un angle interne proche de 90° peut *entraver l'étalement normal du ciment*, spécialement dans des conditions de fluidité anormale, ce qui engendrerait une suroclusion.

✿ **Résultat inesthétique**

La restauration mise en place a un *bandeau cervical métallique visible* dans la plupart des cas, sauf si on cherche à l'enfouir dans le sulcus, ce qui est contradictoire avec les impératifs parodontaux qui légitiment le type de préparation.

Les *restaurations tout céramique* (couronnes céramo-céramique, inlays/onlays céramiques...) sont *formellement contre indiquées sur ce type de finition angulaire*. La céramique est un matériau trop fragile, elle requiert une finition cervicale franche.

Les *limites chanfreinées imposent un joint alliage-dent* afin de supporter toutes les forces de flexion qui sont concentrées à ce niveau.

✿ **Réalisation clinique difficile à maîtriser**

La difficulté réside dans l'obligation de réaliser la finition de la même manière sur toutes les faces de la dent et de prendre une empreinte du chanfrein.

✿ **Brunissage après scellement impossible**

En clinique, l'extension sous gingivale de la restauration et la trop grande probabilité d'endommager les limites prothétiques et le parodonte environnant empêchent le brunissage.

✿ **Surcontours fréquents**

✿ **Technique mutilante**

Tableau I-12 : Une finition angulaire : le chanfrein.

LE CHANFREIN	
Description	Finition angulaire à profil concave venant « casser » le bord marginal de la limite cervicale. Cette finition est favorable à la réalisation d'un joint marginal selon la technique de Stein .
Fraises à employer	Profil : convexe, ovale (ballon de rugby), rond, ou flamme. Diamètre : petit à moyen (pour éviter de léser le parodonte environnant) Extrémité : sans importance, la réduction s'effectue grâce aux bords de la fraise.
Indications cliniques	<ul style="list-style-type: none"> ➤ Dents mutilées ➤ Dents affaiblies ou dépulpées ➤ Dents à support parodontal réduit ➤ Dents postérieures
Avantages	<ul style="list-style-type: none"> ✦ Apparente qualité du joint marginal En théorie, un brunissage marginal est possible (sur alliages N ou HN) ✦ Fretage de la dent par la restauration Rigidité prothétique accrue grâce au bandeau cervical, et la rétention serait améliorée. ✦ Réduction maximale du retour métallique du bord prothétique Grâce au profil concave du chanfrein ✦ Travail au laboratoire facilité Précision de la finition Déformations réduites pendant les mouvements de désinsertion Réduction des distorsions pendant la cuisson de la céramique
Inconvénients	<ul style="list-style-type: none"> ✦ Adaptation marginale Plus l'angle du chanfrein augmente (se rapproche de l'axe d'insertion de la restauration), et plus la taille du hiatus marginal augmente. ✦ Surcontours fréquents ✦ Résultats inesthétiques Le bandeau cervical métallique est inesthétique. Contre-indication de réalisation dans les secteurs antérieurs ✦ Réalisation clinique difficile à maîtriser Brunissage marginal impossible en pratique ✦ Technique mutilante
Indication des matériaux au niveau cervical	<p style="text-align: center;">JOINT PROTHÉTIQUE ALLIAGE-DENT IMPOSÉ :</p> <p style="text-align: center;">Finition en bandeau métallique cervical ou technique de Stein (capable de supporter toutes les forces de flexions se concentrant à ce niveau)</p> <p style="text-align: center;">La finition céramique-dent est formellement contre-indiquée sur toute finition angulaire.</p>

3.3.3. Le biseau

3.3.3.1. Description




Figure I-75 : Finition angulaire biseautée – profil plan. (D'après (29))

Le biseau est une finition angulaire consistant à venir « casser » la limite cervicale à l'aide d'une fraise conique à bords plans (et généralement à bout pointu) (Fig. I-75). Il a donc un **profil plan**, contrairement au chanfrein qui lui a un profil plutôt concave.

Les buts de cette finition sont les mêmes que ceux du chanfrein : éliminer ou atténuer le hiatus entre la préparation et la reconstitution prothétique, cercler la racine afin de la renforcer et d'augmenter la rétention (contesté).

Le biseau peut être court, dans ce cas il est entièrement recouvert par du métal ce qui lui confère un caractère **très solide** (Fig. I-76 c).

Le biseau peut aussi être long, dans ce cas l'angle formé avec la préparation est grand, ce qui permet une diminution apparente du hiatus marginal. Cependant, le biseau long représente de grandes difficultés quant à la prise d'empreinte et la coulée du métal. En effet, la faible épaisseur de métal (bord aigu) se trouvant au niveau

du biseau a un grand risque de déformation, rendant la pièce prothétique iatrogène. Ceci est principalement dû au profil plan du biseau, contrairement à celui du chanfrein (qui est concave). D'un autre côté le biseau long est décrit comme la limite de choix en absence de visibilité, garantissant l'herméticité dans une région où le contrôle de plaque laisse à désirer (Fig. I-76 b).

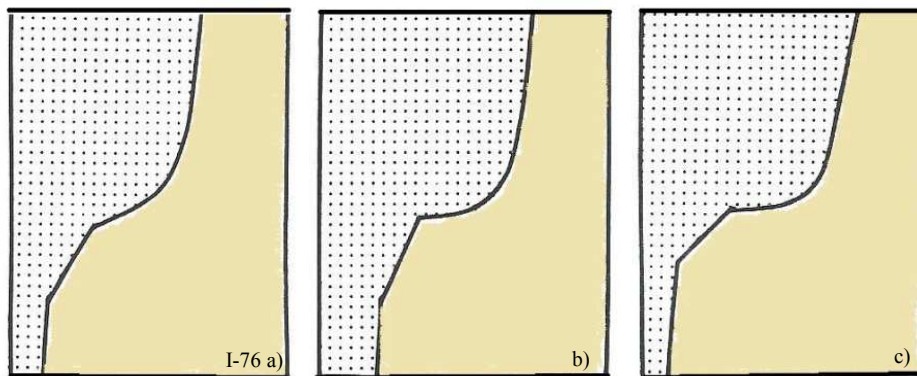


Figure I-76 :

- a) Congé biseauté.
- b) Épaulement à angle interne arrondi avec un biseau long.
- c) Épaulement à angle interne arrondi avec un biseau court.

3.3.3.2. Avantages

✿ **L'apparente qualité du joint marginal**

La taille du hiatus marginal est *apparemment réduite* avec un biseau long (Rosner, 1963, (217)) mais il n'en est rien (voir démonstration § 3.3.2.1.).

✿ **Renforcement de la dent support**

Le biseau garantit un *sertissage périphérique* par le bandeau cervical métallique, qui assure une *rigidité* considérable à l'armature métallique qui tend à limiter les déformations au cours des cuissons de la céramique. Cette solidité est d'autant plus marquée que le biseau est court.

✿ **Amélioration de la rétention de l'élément prothétique** (McLean, 1980, (176))

✿ **Finition intéressante en présence de dents fragilisées** anatomiquement ou parodontalement.

3.3.3.3. Inconvénients

✿ **Réalisation clinique**

La difficulté réside dans l'obligation de réaliser la finition de la même manière sur toutes les faces de la dent et de prendre une empreinte du biseau et d'une partie de la racine non préparée. De plus la réalisation requiert *deux étapes*.

✿ **Lecture délicate** par le prothésiste dentaire

L'angle entre la limite cervicale et la finition marginale biseautée n'est pas forcément très net.

✿ **L'adaptation marginale**

Plus l'axe du biseau approche de la parallèle à l'axe d'insertion, plus le *hiatus* entre la restauration et la préparation est important.

✿ **Résultat inesthétique**

Le bandeau cervical métallique peut transparaître en *grisé à travers la gencive marginale* quand il est enfoui dans le sillon gingival. De plus une récession ultérieure révélera l'artifice prothétique. Les biseaux longs sont d'ailleurs incompatibles avec des sulcus peu profonds. Ce type de finition est *inacceptable dans les régions antérieures*.

Les *restaurations tout céramique* (couronnes céramo-céramique, inlays/onlays céramiques...) sont *formellement contre indiquées sur ce type de finition angulaire*. Elle n'offre pas assez de support au niveau cervical.

Les *limites chanfreinées imposent un joint alliage-dent* afin de supporter toutes les forces de flexion qui sont concentrées à ce niveau.

✿ **Brunissage après scellement impossible**

En clinique, l'extension sous gingivale de la restauration et la trop grande probabilité d'endommager les limites prothétiques et le parodonte environnant empêchent le brunissage.

✿ **Technique mutilante**

Tableau I-13 : Une finition angulaire : le biseau.

LE BISEAU	
Description	Finition angulaire à profil plan venant « casser » le bord marginal de la limite cervicale.
Fraises à employer	Profil : fraise conique, dont les bords sont plans Diamètre : petit à moyen (pour éviter de léser le parodonte environnant) Extrémité : généralement pointue, (pour éviter de léser le parodonte environnant), mais la réduction s'effectue grâce aux bords de la fraise.
Indications cliniques	<ul style="list-style-type: none"> ➤ Dents mutilées ➤ Dents affaiblies ou déulpées ➤ Dents à support parodontal réduit ➤ Dents postérieures
Avantages	<ul style="list-style-type: none"> ✦ Apparente qualité du joint marginal En théorie, un brunissage marginal est possible (sur alliages N ou HN) ✦ Frettage de la dent par la restauration Rigidité prothétique accrue grâce au bandeau cervical métallique → renforcement de la dent support
Inconvénients	<ul style="list-style-type: none"> ✦ Adaptation marginale Plus l'angle du biseau augmente (se rapproche de l'axe d'insertion de la restauration), et plus la taille du hiatus marginal augmente. ✦ Surcontours fréquents ✦ Résultats inesthétiques Le bandeau cervical métallique est inesthétique. Contre-indication de réalisation dans les secteurs antérieurs ✦ Réalisation difficile à maîtriser <ul style="list-style-type: none"> ✦ En clinique : réalisation délicate et brunissage marginal impossible en pratique ✦ Au laboratoire : lecture délicate par le prothésiste, déformations accrues de l'infrastructure (dues à l'angle aigu du bord marginal) ✦ Technique mutilante
Indication des matériaux au niveau cervical	<p style="text-align: center;">JOINT PROTHÉTIQUE</p> <p>ALLIAGE-DENT IMPOSÉ :</p> <p style="text-align: center;">Finition en bandeau métallique cervical (capable de supporter toutes les forces de flexions se concentrant à ce niveau)</p> <p style="text-align: center;">La finition céramique-dent est formellement contre-indiquée sur toute finition angulaire.</p>

4. LA SITUATION DES LIMITES CERVICALES

Dans le passé, la tradition voulait que les limites cervicales soient enfouies sous la gencive, car le sulcus était supposé non accessible à la carie dentaire (Black, 1891, (23)). Aujourd'hui, cette habitude n'est plus tolérable et les bords prothétiques « sous-gingivaux » sont à présent accusés d'être l'un des facteurs étiologiques majeurs des parodontopathies (Waerhaug, 1960, (268) ; Reeves, 1991, (208)).

À long terme, une **prothèse réussie** c'est la préservation d'une **attache parodontale saine** ainsi qu'une relation harmonieuse des tissus gingivaux avec les dents, obtenue grâce à la compréhension et au respect des critères biologiques et mécaniques.

Les interactions cliniques et histologiques de la prothèse fixée et de la santé parodontale sont connues. Les bords des couronnes peuvent être en **situation intra-sulculaire, juxta- ou supra-gingivale**, chacun ayant ses avantages et ses inconvénients.

Une limite supra-gingivale est située au dessus du sommet de la gencive marginale. La limite juxta-gingivale côtoie la gencive marginale libre. Et, quand la limite est dans le sulcus on parle alors de préparations intra-sulculaires, ou intra-creviculaires ; *et non sous-gingivales*.

Il faut veiller à ne pas confondre ces deux termes. Les limites sont dites **sous-gingivales** quand les bords prothétiques sont situés dans l'espace biologique. Les prothèses sous-gingivales sont directement responsables de **réactions inflammatoires** car elles favorisent la rétention de plaque dentaire. Ceci est dû :

- au défaut de polissage des bords et aux porosités des matériaux prothétiques,
- à la rugosité et aux lacunes de l'interface dent-prothèse,
- au surplomb des bords cervicaux s'ils sont mal appréciés,
- à la forme défectueuse des couronnes,
- à la profondeur des limites et à leur inaccessibilité au brossage,
- à la plaque sous gingivale qui est encore plus pathogène,
- et surtout à la violation et à l'irritation chronique de l'espace biologique.

La réalisation d'éléments prothétiques fixes suppose le **choix préalable de la situation de la limite** des préparations. C'est une étape primordiale qui conditionne la place du joint marginal dento-prothétique ainsi que toute l'architecture des éléments prothétiques, car la position de la limite et la conception de l'élément prothétique sont indissociables.

NB : L'emplacement de la limite par rapport au collet anatomique de la dent varie selon l'âge et la situation du parodonte marginal.

Sur les dents jeunes, c'est la gencive marginale qui détermine la position de la limite cervicale. Elle est située dans l'émail, et souvent à distance du collet anatomique.

En revanche, sur les dents âgées, la racine est souvent exposée. La limite doit donc être située au niveau radiculaire et doit englober les zones proximales pour garantir le résultat esthétique final surtout quand un changement de couleur de la dent est prévu.

4.1. Rappel : l'espace biologique

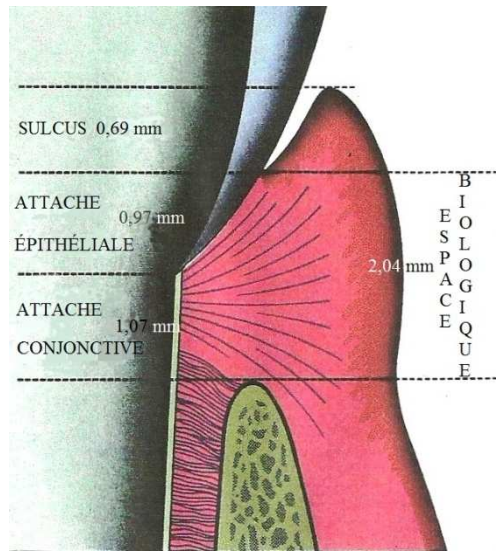


Figure I-77 : L'espace biologique. (190)

Situer les limites sous-gingivalemment, que ce soit au niveau de l'attache épithéliale ou de l'attache conjonctive ; constitue un risque majeur quant à la pérennité de l'adaptation prothétique. L'atteinte chronique de l'espace biologique se traduira le plus souvent (plus ou moins rapidement selon la précision de l'adaptation prothétique et la qualité du parodonte) par la migration apicale de la gencive marginale, avec toutes les conséquences esthétiques que l'on peut imaginer (Fig. I-77).

4.1.1. Rappels anatomiques

L'intégration biologique des bords prothétiques exige une connaissance parfaite de leur environnement anatomique.

Le sillon gingivo-dentaire ou sulcus est bordé par un mur dentaire recouvert d'émail ou de ciment (selon la position du collet clinique) et par un mur gingival, face interne de la gencive libre. Ce mur gingival est tapissé par l'épithélium sulculaire qui protège le chorion gingival. Apicalement, le sulcus est fermé par l'épithélium jonctionnel également appelé attache épithéliale.

L'espace biologique est défini par Maynard, Wilson, et Gargiulo *et al.* en 1961 (89) comme l'espace nécessaire pour loger le système d'attache parodontal superficiel et détaillent avec soin sa composition et ces dimensions moyennes.

En 1968, Cohen et Ross, (50) étudient cette zone et ses relations avec les structures environnantes. Ils notent la présence d'un rapport entre la jonction gingivo-dentaire et les autres tissus de soutien, et sont les premiers à suggérer le terme de « biologic width » ou espace biologique. L'espace biologique est compris entre la crête osseuse et le fond du sillon gingivo-dentaire.

C'est une **zone interdite à toute limite prothétique**.

La profondeur moyenne d'un sulcus sur parodonte sain est de 0,67 mm (mais les valeurs peuvent varier physiologiquement de 0,5 à 1,5 mm). Le système gingivo-dentaire d'attache comprend (Fig. I-78) :

- l'attache épithéliale de 0,97 mm en moyenne,
- l'attache conjonctive de 1,07 mm en moyenne.

L'ensemble de ce système d'attache forme **l'espace biologique** : l'épaisseur de l'attache épithéliale ajoutée à celle de l'attache conjonctive, ce qui représente en moyenne **2,04 mm**.

Celui-ci peut varier d'une dent à l'autre quel que soit le secteur, aussi bien que d'une surface à l'autre sur une même dent, et les mesures moyennes ne sont pas forcément le reflet fidèle de la situation clinique. Mais l'espace biologique est **toujours présent** (Günay, 2000, (97)). Il suit le dessin de l'os alvéolaire, lui-même parallèle sur toute la périphérie de la dent à la jonction amélo-cémentaire.

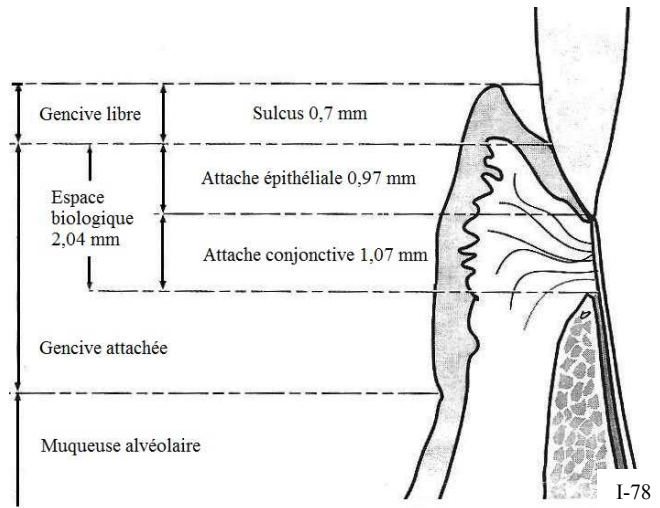


Figure I-78 : Valeurs moyennes des différents éléments du parodonte et de l'espace biologique (Gargiulo, 1961, (61)). (171)

La dentisterie restauratrice intra-sulculaire crée des réactions tissulaires entre cet espace biologique et des matériaux exogènes, à cause de leur proximité.

Afin de ne pas léser le système d'attache, les limites prothétiques doivent toujours se situer à une distance minimale de 0,4 mm (Waerhaug, 1953, (269)) du fond du sulcus, ménageant ainsi une zone tampon de dent non préparée entre la ligne de finition de la préparation dentaire et l'attache épithéliale (c'est-à-dire le fond du sillon).

Le maintien du bord prothétique à distance de l'attache épithéliale permet la préservation d'une hygiène efficace. L'espace biologique détermine donc un seuil infranchissable (à 0,4 mm du fond du sillon) à la situation de la limite cervicale de la préparation.

Une gencive marginale saine peut être utilisée comme guide pour placer des limites intrasulculaires, et ces dernières ne doivent pas être enfouies à moins de **0,4 mm du fond du sillon**. Une spatule fine et arrondie, mieux qu'une sonde parodontale (Petitjean & Schittly, 1994, (197)), apprécie le contour festonné de l'épithélium de jonction limitant le sillon et vérifie ainsi la situation homothétique de la ligne de finition de la préparation (Fig. I-79).

La hauteur de la limite cervicale varie sur l'axe occluso-cervical sur une même dent à cause des changements normaux de la position de la gencive marginale autour de la dent. Souvent, le contour de la gencive marginale n'est pas respecté et la limite de préparation est plus apicale sur les faces proximales ; des limites ainsi positionnées sont alors iatrogènes (Marxkors & Figgner, 1993, (170)). Il est donc important d'évaluer la situation des bords prothétiques sur toute la périphérie de la dent.

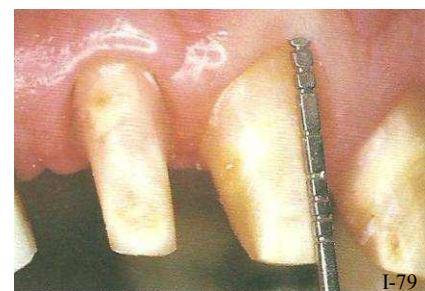

Figure I-79 : Sondage des sulcus avec une sonde parodontale ou une spatule fine. (45)

Dans l'espace interdentaire, la jonction amélo-cémentaire et la crête alvéolaire sont très festonnées donc l'espace biologique suit à peu près les mêmes reliefs, alors que l'anatomie des tissus mous est plate ou concave et ne suit en rien le profil de la crête osseuse sous-jacente. Ceci explique pourquoi la violation de l'espace biologique est plus fréquente lors de la préparation des faces proximales. Cependant, une variation de hauteur de la limite a un effet négatif sur la résistance des restaurations (surtout avec les couronnes tout céramique) (Goodacre *et al.*, 2001, (94)).

Donc, quand la situation le permet, il faut chercher à diminuer les contraintes et privilégier une homogénéité du niveau des limites de préparation autour de la dent, tout en respectant rigoureusement l'anatomie des tissus mous environnants.

L'épithélium jonctionnel et l'épithélium sulculaire ne doivent être lésés ni lors de la préparation ni par la nature du joint dento-prothétique. Or, le déplacement de la limite de préparation dans le sillon sans précautions particulières entraînera inévitablement une lésion de la gencive marginale par l'extrémité de la fraise. Il est donc impératif de préparer la zone de façon atraumatique, en créant une déflexion gingivale au moment de la préparation dentaire (étape de l'enfouissement intra-sulculaire).

Un **examen clinique parodontal** est donc une étape essentielle avant tout traitement prothétique (Armand, 1999, (9)), qui ne peut s'envisager que sur un parodonte parfaitement sain. Ensuite, et avant de procéder à la préparation définitive de la dent, il faut s'assurer de la présence et de l'état de l'espace biologique.

- Si l'espace biologique n'existe pas :
par exemple lorsqu'une fracture coronaire ou une carie dentaire viennent empiéter sur l'espace biologique, il est indispensable, de recréer des conditions favorables :
 - soit par chirurgie, grâce à une élongation coronaire,
 - soit par orthodontie, grâce à une égression dirigée.

- Si l'espace biologique existe :
alors il suffit de choisir la situation de la limite cervicale : supra-gingivale, juxta-gingivale ou intra-sulculaire.

Le sondage des sillons gingivo-dentaires constitue une étape clé du traitement prothétique et requiert une attention toute particulière de la part du praticien et doit être réalisé sur un parodonte sain. En effet, une erreur d'axe de la sonde peut fausser les valeurs de la même manière qu'une inflammation du parodonte.

4.1.2. La violation de l'espace biologique et ses conséquences tissulaires

4.1.2.1. Historique

- En 1983, Carnevale *et al.* (40), notent une perte de 1 mm d'os alvéolaire si les limites des restaurations sont placées au-delà de l'attache épithéliale (grâce à une étude réalisée sur le chien).
- En 1986, Tarnow *et al.* (254) décrivent le processus pathologique engendré si la limite est sous-gingivale et dépasse les recommandations d'usage. Il se produit des récessions visibles (0,8 mm après deux semaines et 1,2 mm en moyenne au bout de 8 semaines). En fait, le mécanisme de récession s'active dès le 7^{ème} jour après scellement de la prothèse iatrogène, l'épithélium de jonction et l'attache conjonctive se reforment plus apicalement, et en parallèle il se produit une résorption de l'os alvéolaire.
- En 1986, Nevins (180) montre également que le placement de la limite d'une restauration dans cette zone peut compromettre la santé parodontale.
- En 1994, Kois (50), propose une variation de l'espace biologique car il y inclut la dimension de la profondeur du sulcus, et appelle ça le **complexe gingivo-dentaire**.

4.1.2.2. Conséquences biologiques et cliniques

a. Les manifestations biologiques

Toutes les études menées depuis plus de trente ans sur le sujet s'accordent à dire que la violation de l'espace biologique est à l'origine de lésions gingivales ou parodontales (Armand, 1999, (9)); Blanchard & Lauerjat, 1996, (26)). En effet, si les limites d'une restauration empiètent sur l'espace biologique ou le suppriment, alors il n'y a physiquement pas assez de place pour l'insertion de l'attache épithélio-conjonctive. Vont alors se produire : une perte d'attache accompagnée d'une migration apicale, pouvant générer la création de poches parodontales (dues à la résorption alvéolaire), ainsi qu'un important phénomène inflammatoire des tissus parodontaux induit par la présence de plaque bactérienne dans le sillon gingivo-dentaire. Ce phénomène progresse le long des fibres gingivales circulaires ; les bactéries et leurs produits peuvent ainsi pénétrer dans le tissu conjonctif sous-jacent et déclencher la réaction inflammatoire subséquente, elle-même cause la perte de l'attache conjonctive, la migration apicale de l'attache épithéliale et la résorption alvéolaire (Günay *et al.*, 2000, (97)).

Ce remodelage peut apparaître dès le 7^{ème} jour (Tarnow, 1986, (254)) après la mise en place du bord sous-gingival. Et, tant que l'irritation persiste, le processus pathologique peut se perpétuer.

Pour éviter ces désagréments, les bords des restaurations ne doivent en aucun cas envahir le complexe d'attache supra-alvéolaire ni s'étendre au-delà des limites que peut atteindre le patient pendant le brossage (c'est-à-dire jusqu'à 0,4 mm du fond du sulcus).

L'espace biologique et sa zone tampon doivent être maintenus intacts pour garantir la santé des tissus parodontaux après la mise en place d'une restauration (Nevins, 1986, (180) ; Günay *et al.*, 2000, (97) ; Carnevale *et al.*, 1983, (40) ; Tarnow *et al.*, 1986, (254)).

b. Les manifestations cliniques

Il existe deux types de réactions tissulaires en fonction de la qualité du parodonte.

■ Si le parodonte est fin

L'inflammation provoque une destruction de la papille gingivale avec apparition d'une récession. Il est possible d'observer ce phénomène quotidiennement autour d'anciens éléments prothétiques. En effet, l'os est particulièrement vulnérable quand il est fin.

■ Si le parodonte est épais

L'inflammation provoque un approfondissement pathologique du sulcus, avec migration de l'attache épithéliale. Celle-ci peut s'accompagner de poches parodontales, qui seront infra-osseuses la plupart du temps.

Toutefois, il est important de noter que la situation et la nature de la limite cervicale ne sont pas les seules à conditionner la qualité finale du joint dento-prothétique.

4.2. Les facteurs de choix de la situation de la limite

La facilité d'élaboration des éléments prothétiques et la réussite finale sont en rapport direct avec le niveau de la limite cervicale de la préparation. Si le polissage des bords est le plus fin possible et s'ils sont accessibles au contrôle de plaque, les meilleurs résultats sont espérés (Eissmann, 1971, 70). La ligne de finition doit être placée à l'endroit où le bord prothétique peut être fini par le praticien et nettoyé par le patient aussi souvent que possible. De plus, elle doit être reproduite sans tirage ni déformations dans l'empreinte.

Le choix de la situation de la limite cervicale est délicat et va dépendre essentiellement du but fixé : obtenir le meilleur résultat d'ensemble final. Ce choix dépend :

- du respect de l'intégrité tissulaire et de la vitalité pulpaire,
- de la rétention,
- du respect du parodonte,
- de l'hygiène et du maintien du résultat dans le temps,
- de l'esthétique, et de l'aspect du visage du patient,
- de la facilité de réalisation.

4.2.1. La vitalité pulpaire et l'intégrité tissulaire

Lors de la préparation d'une dent vitale, le praticien doit s'efforcer de garder le maximum de tissu dentaire en limitant la réduction. La limite supra-gingivale est préférable pour une dent vivante, alors qu'une dent dévitalisée, le plus souvent porteuse d'une reconstruction corono-radicaire, demande une préparation plus généreuse pour protéger les zones fragiles et les collets disgracieux. De même, une carie du collet dirige la préparation vers une limite plus apicale.

Il faut également distinguer les cas de prothèse sur parodonte réduit qui présentent un contexte mécanique, biologique et esthétique particulier. Étant donné la position plus apicale des marges de la préparation, de telles situations nécessitent une approche plus conservatrice (*Fig. I-80*).

Un épaulement cervical trop délabrant sera remplacé par une trace voire par une simple mise de dépouille ; et l'épaulement externe au niveau de la chape sera créé à un niveau où l'épaisseur de la céramique sera suffisante (Ferran, 1983, (78)). Dans ce cas, la couronne céramo-métallique présente un large bandeau métallique cervical, mais celui-ci n'est pas forcément un handicap (esthétiquement parlant) dans la mesure où il reste peu apparent (ex : sourire non gingival).

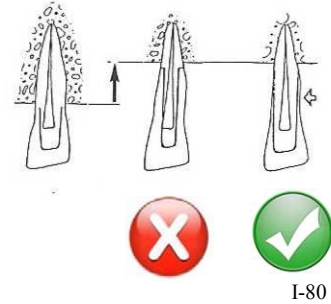


Figure I-80 : Un parodonte réduit exige des limites conservatrices. (D'après (78))

4.2.2. La rétention de l'ancrage

La forme de rétention, c'est-à-dire le type même de l'ancrage choisi, influe sur la position de la limite cervicale. Le choix d'un niveau supra-gingival suppose que la hauteur coronaire de la dent support soit suffisante.

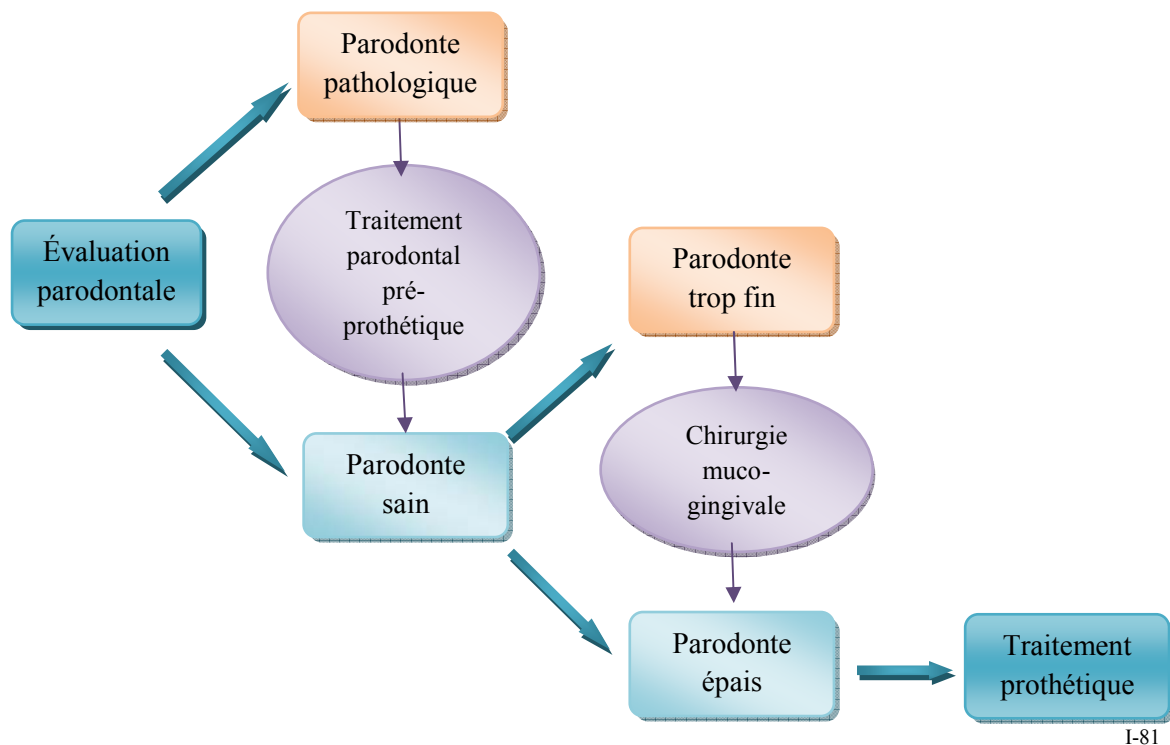
Donc, une dent courte demande de prévoir une limite placée au maximum des possibilités d'enfouissement intra-sulculaire, pour augmenter les surfaces de frottements. Mais, les moyens secondaires de rétention (comme des rainures ou des tenons dentinaires) permettent de placer la limite en situation supra-gingivale.

4.2.3. Le respect du parodonte

Avant toute réalisation prothétique, le parodonte doit être sain : c'est un impératif essentiel. Et la manière la moins iatrogène de placer la limite cervicale est de la positionner en une situation supra-gingivale. De plus, la précision de l'ajustage des éléments prothétiques joue un rôle décisif dans le développement d'une inflammation parodontale dans un premier temps, et d'une parodontopathie marginale ensuite. D'ailleurs, il existe un conflit entre l'indication prothétique et la préservation du parodonte. C'est la raison pour laquelle une connaissance parfaite de l'anatomie du joint dento-prothétique et du parodonte est indispensable pour une bonne intégration biologique.

L'évaluation parodontale, préalable à toute thérapeutique prothétique, est incontournable. Elle doit principalement insister sur la hauteur de gencive attachée, l'épaisseur tissulaire existante en face de la future restauration et la profondeur du sulcus (physiologiquement entre 0,5 et 2 mm) (*Fig. I-81*).

- Si l'état parodontal est pathologique alors un traitement parodontal pré-prothétique est impératif.
- Si le parodonte est sain alors la restauration peut être envisagée. Il reste tout de même à évaluer si la quantité de gencive attachée est suffisante. Maynard et Wilson (1981, (274)) recommandent 5mm de gencive kératinisée (4mm de gencive attachée + 1mm de gencive libre) en regard de la dent à couronner.
 - Si l'environnement parodontal remplit toutes les conditions alors la restauration peut être envisagée sereinement.
 - Si le parodonte est trop fin, alors le comportement gingival à l'égard de la restauration est difficile à prévoir. Réaliser un élément prothétique dans ces conditions représente un risque de perte d'attache et peut engendrer un résultat esthétique très peu satisfaisant. Dans ce cas, une correction muco-gingivale est préconisée de façon à épaissir les tissus pour compenser l'inflammation d'origine prothétique et à diminuer les phénomènes de transparence.



I-81

Figure I-81 : Une évaluation parodontale doit précéder tout traitement prothétique, de façon à s'assurer de la santé du parodonte avant le début des phases prothétiques.

La ligne de finition doit suivre une courbe harmonieuse, avec un feston proximal peu profond (Strating *et al.*, 1981, (251) ; Stein, 1987, (250)). Les contraintes fonctionnelles les plus fortes se manifestent dans l'espace inter-proximal, par conséquent, il ne faut pas sous-estimer le risque de couper les fibres transeptales, car les préparations interproximales profondes sont les causes les plus fréquentes de la persistance d'une inflammation de la papille interdentaire et du « syndrome de la gencive bleue ».

4.2.4. L'hygiène et la maintenance du résultat

Dès 1940, Robert E. Blackwell (24) remettait en question le concept de Black (pour des raisons parodontales) qui préconisait l'extension des limites cervicales des préparations dans le fond du sillon gingival pour prévenir les éventuelles récurrences de caries. En effet, la plaque bactérienne supra-gingivale qui se dépose sur les surfaces dentaires juxta-gingivales et celle du sillon gingival sont de nature différente, et la plaque bactérienne intra-sulculaire est considérée comme plus pathogène.

De nos jours, ce rôle préventif n'est plus justifié. De plus, il n'est plus possible de raisonner uniquement en termes de prophylaxie carieuse, la prophylaxie parodontale doit elle-aussi être prise en compte sachant que les maladies parodontales constituent l'un des principaux facteurs de la perte de l'organe dentaire. En effet, l'extension des limites peut entraîner des désordres parodontaux, tant dans le cas de restaurations partielles que de préparations coronaires périphériques. D'ailleurs, Loe (1968, (154)) écrit à ce sujet : « *Le concept d'extension-prévention est dépassé. Il faut s'efforcer de dégager une nouvelle base théorique pour un traitement prophylactique combiné de la carie dentaire et de l'affection parodontale.* ».

Ainsi, en dehors des critères impératifs d'esthétique, ou de critères mécaniques, le praticien doit veiller à situer la limite cervicale périphérique d'une restauration :

- idéalement dans les zones soumises à un nettoyage mécanique naturel résultant du mouvement de la musculature périphérique.
- dans des zones accessibles à un contrôle de plaque minutieux. L'enseignement à l'hygiène des patients est primordial avant la réalisation et la pose de restaurations prothétiques.
- dans les zones qui permettent une réalisation aisée, et un contrôle de l'adaptation marginale dento-prothétique, afin d'éliminer un éventuel surplomb, bord coupant, ou jonction ouverte, qui sont autant de facteurs de rétention de plaque.

4.2.5. L'esthétique et aspect du visage du patient

L'esthétique est un facteur décisif en ce qui concerne la conception d'un élément prothétique, elle conditionne certains choix et notamment la situation de la limite cervicale de la future restauration. La plupart du temps, le meilleur rendu esthétique requiert une limite cervicale située dans le sillon gingivo-dentaire, c'est-à-dire une limite intra-sulculaire. Très longtemps, cette limite a fait l'objet de diverses interprétations qui conduisaient le plus souvent à la situer trop apicalement, et à provoquer ainsi une agression de l'attache conjonctive, transformant cette limite intra-sulculaire en une limite sous-gingivale.

Mais cette tendance tend à s'inverser avec l'avènement du tout céramique. En effet, la nature du joint marginal évolue en fonction de la situation de la limite.

Par exemple : une couronne céramo-métallique (CCM) adaptée sur une préparation angulaire (chanfrein ou biseau) dispose d'un bandeau métallique disgracieux qu'il conviendra de masquer en l'enfouissant le plus profondément possible dans le sulcus (**technique de Stein**).

Ceci est en opposition avec les CCM avec une finition en lame de couteau qui s'adaptent sur une limite cervicale franche et ne présentent qu'un fin liseré métallique à peine visible (**technique de P. Weiss**), il n'est donc pas nécessaire de recourir à une limite enfouie dans le sillon gingival. Il faut simplement savoir adapter le type de limite cervicale à la situation clinique, et aux attentes esthétiques du patient.

Enfin, les couronnes tout céramique ou celles présentant un joint marginal céramique-dent ont une esthétique excellente et peuvent donc s'adapter sur une préparation supra-gingivale. Cependant, il est tout à fait possible de placer une telle limite en intra-sulculaire (notamment en cas de dyschromie dentaire) car la céramique possède d'excellentes propriétés d'intégration biologique vis-à-vis du parodonte marginal. D'ailleurs, le cas particulier consistant à élargir une dent (ex : transformation d'une dent riziforme, ou fermeture de diastème à l'aide d'une facette) nécessite lui-aussi de placer la limite cervicale la plus profondément possible pour obtenir un meilleur profil d'émergence (Fig. I-82).

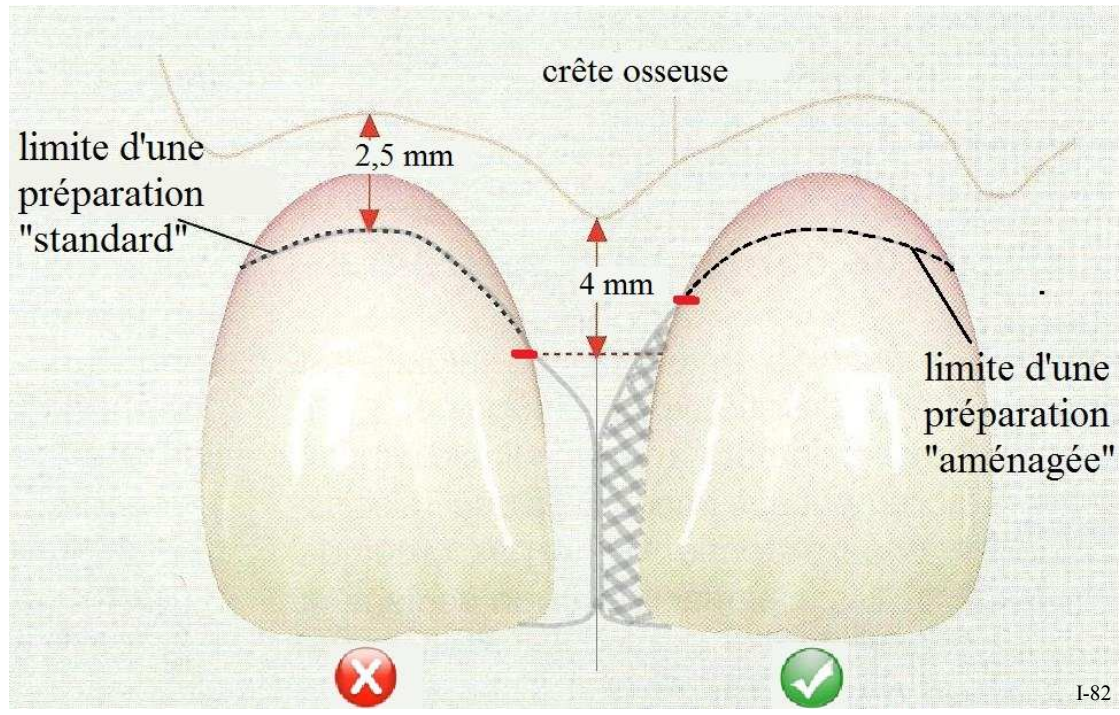


Figure I-82 : L'enfouissement intra-sulculaire d'une limite cervicale permet un profil d'émergence plus naturel dans le cas de l'élargissement d'une dent. (D'après (98))

Par ailleurs, la situation du bord, supra-gingivale, para-gingivale ou intra-sulculaire, est déterminée non seulement par le résultat esthétique souhaité mais aussi par la ligne de la lèvre du patient. Si cette dernière est basse, il est préférable d'envisager une limite supra- ou para-gingivale. Par contre si le sourire est gingival, il est nécessaire d'envisager une limite intra-sulculaire qui permet d'assurer le résultat esthétique attendu ; mais les souhaits du patient doivent aussi être pris en compte.

4.2.6. La commodité de réalisation

D'un point de vue pratique, les commodités de réalisation de la prothèse au cours des différentes étapes prothétiques sont toutes en faveur de la limite supra-gingivale.

Lors de la préparation, la vision est meilleure, il n'y a aucun saignement, ni traumatismes du parodonte environnant. Les risques d'atteinte pulpaire sont moindres et la préparation est plus conservatrice.

Les empreintes sont simplifiées quant à l'absence de saignement et de sérosités, et la déflexion gingivale n'est pas obligatoire.

Pour les divers essayages, la vision des bords et l'évaluation de la qualité des joints est nette.

Le scellement et le nettoyage sont simplifiés, ainsi que la vérification du bon enfoncement des éléments prothétiques. De même l'élimination du ciment superflu est facilitée grâce à l'accessibilité des zones concernées.

Une restauration prothétique est soumise à des impératifs qu'il faut bien cerner avant de réaliser les préparations qui la précèdent. Ces impératifs induisent la position optimale de la limite cervicale qui est souvent un compromis dépendant des critères les plus prépondérants.

Bien souvent une préparation présente une zone où la limite cervicale est intra-sulculaire (la face vestibulaire où l'esthétique est primordiale), une zone où la limite est supra-gingivale (au niveau de la face palatine ce qui simplifie la réalisation), et une zone intermédiaire où la limite est juxta-gingivale (sur les faces proximales).

4.3. La limite supra-gingivale

4.3.1. Description

D'un point de vue parodontal, la meilleure localisation des limites prothétiques est supra-gingivale, c'est-à-dire au dessus du sommet de la gencive marginale. D'ailleurs, la majorité des auteurs sont de cet avis (Stein, 1960, (248) ; Loe, 1968, (154) ; Carranza, 1973, (41) ; Johnson, 1974, (118) ; Larato, 1969, (145) ; Sillness, 1970, (238) ; Newcomb, 1974, (181)...).

Mais aujourd'hui, le choix d'une limite supra-gingivale ne se fait que dans le cas de préparations dont la rétention et la sustentation sont suffisantes et pour lesquelles l'esthétique n'est pas un facteur limitant (dents postérieures) (Marcum, 1967, (168) ; Valderhaug, 1980, (265) ; Newcomb, 1974, (181) ; Jameson, 1979, (114))

Si la limite est supra-gingivale, la taille de la dent pilier, l’empreinte, la lecture du modèle, le contrôle des ajustages, la finition, le scellement ou le collage seront autant d’actes opératoires facilités et donc nécessairement mieux conduits.

Lors de l’essai clinique, l’isolation du champ opératoire et le contrôle de l’humidité sont facilités et diminuent les risques de contamination pendant le processus de fixation.

Et, sur un parodonte réduit après maladie parodontale, cette localisation élimine tout risque de violation de l’espace biologique par une extension démesurée, permettant au patient une hygiène rigoureuse dans cette zone critique et au praticien de vérifier l’intégrité des bords cervicaux lors des contrôles et des visites de maintenance.

Ainsi, cette situation assure la qualité finale de la restauration, et offre de nombreux avantages : pas de risques de lésions ou de blessures du parodonte, ni d’exposition de la dentine au niveau du collet, obtention de bords nets et précis ; et cela augmente les chances que la restauration s’arrête sur l’émail, ainsi cette surface augmentée d’émail assure une meilleure adhérence et moins de micro défauts par la suite.

Cependant, cette règle n’est pas souvent respectée pour des raisons de rétention, ou plus simplement pour des raisons d’ordres esthétiques. Mais aujourd’hui, ces considérations esthétiques ne sont plus valables pour les restaurations prothétiques tout céramique qui peuvent fort bien s’adapter sur une préparation supra-gingivale (grâce à la qualité esthétique de leur joint marginal). Simplement, il faut noter que ceci ne peut se faire qu’à trois conditions :

- si on utilise un matériau de scellement ou de collage translucide
- ne pas avoir à masquer une dyschromie de la dent support
- que les limites cervicales soient limitées à l’émail, car l’exposition de la dentine diminue l’adhérence et augmente le risque de micro-hiatus (Ferrari *et al.*, 1992, (79) ; Castelnovo *et al.*, 1996, (43)).

De nombreuses études soutiennent les limites supra-gingivales (Waerhaug, 1960, (268) ; Jameson, 1979, (114)) pour assurer une santé parodontale (dès que c’est possible). Les études d’Orkin, Reddy et Bradshaw (1987, (187)) montrent que l’indice de plaque, ainsi que l’indice de saignement sont meilleurs, et la récession gingivale est moins importante sur des limites supra-gingivales par rapport à celles situées en intra-sulculaires.

Malgré tout, certaines études (Richter & Ueno, 1973, (211)) établissent qu’il n’y a aucune différence entre un bord intra-sulculaire et un bord supra-gingival, et qu’il n’y a pas de lien entre le niveau de la limite cervicale et la santé gingivale chez les patients sélectionnés à l’hygiène buccale irréprochable (Koth, 1982, (132)) ; mais il reste préférable de placer les limites cervicales dans une situation supra-gingivale aussi souvent que possible.

Ceci implique que la qualité du joint et de la finition est peut être plus importante que la situation de la limite vis-à-vis du parodonte marginal.

4.3.2. Avantages

☀ **Respect de l'intégrité parodontale**

Les limites supra-gingivales sont les seules à garantir l'intégrité parodontale et à supprimer le risque pathogène d'une prothèse fixée par rapport au parodonte. Et cette situation diminue également grandement les éventuelles lésions ou blessures des tissus gingivaux au moment de la préparation.

☀ **Mise en œuvre précise**

En clinique, l'accès et la visibilité sont améliorés, c'est pourquoi : les bords préparés sont nets, la finition est précise, et l'empreinte, le contrôle des ajustages, le scellement, et l'évaluation du joint dento-prothétique sont autant d'étapes facilitées.

De la même façon, au laboratoire la lecture du modèle est aisée.

☀ **Pas d'exposition de la dentine** au niveau de la limite cervicale

Une limite supra-gingivale augmente les chances que la restauration s'arrête sur l'émail. Ainsi, cette surface augmentée d'émail assure une meilleure adhérence et moins de micro défauts par la suite. La situation de la limite se trouve au niveau des tissus durs de la dent.

☀ **Entretien aisé de la zone par le brossage**

L'hygiène est facilitée, et la limite est accessible au contrôle de plaque.

☀ **Esthétique**

Si l'élément prothétique est une couronne céramo-céramique, si le matériau de scellement ou de collage est translucide et si la dent à couronner ne présente pas de dyschromies à masquer, alors le résultat esthétique peut être excellent.

4.3.3. Inconvénients

☀ **Résultats inesthétiques**

La situation supra-gingivale n'offre pas de bons résultats esthétiques ; sauf en ce qui concerne les restaurations tout céramique. Cette localisation est plutôt contre-indiquée en secteur antérieur (hormis pour les restaurations tout céramique sur des piliers sans dyschromies et avec un matériau de scellement ou de collage translucide).

☀ **Mauvaise rétention**

Il faut s'assurer que la hauteur coronaire sera suffisante pour assurer une bonne rétention à l'élément prothétique.

Tableau I-14 : La situation supra-gingivale des limites cervicales.

SITUATION SUPRA-GINGIVALE	
Description	Une limite supra-gingivale est située coronairement au sommet de la gencive libre marginale.
Avantages	<ul style="list-style-type: none"> ✦ Respect de l'intégrité parodontale Les limites des restaurations sont à distance du parodonte : non pathogène. Très peu de risques de lésions ou de blessures du parodonte pendant la préparation. ✦ Mise en œuvre précise (accessibilité, visibilité) ✦ Pas d'exposition de la dentine au niveau de la limite cervicale Collage et scellement facilités. ✦ Contrôle de plaque aisé ✦ Esthétique (soumis à conditions)
Inconvénients	<ul style="list-style-type: none"> ✦ Résultats inesthétiques Visibilité du joint dento-prothétique, contre-indiqué en secteur antérieur. ✦ Mauvaise rétention Surface de frottement limitée par la localisation supra-gingivale.
Indications	<ul style="list-style-type: none"> ➤ Restaurations en secteurs postérieurs, ou quand l'esthétique n'est pas un facteur limitant. ➤ Restaurations sur pilier présentant un parodonte fin, sans possibilité d'épaississement par chirurgie muco-gingivale. ➤ Restaurations tout céramique (absence totale de métal) ➤ Piliers présentant une grande hauteur coronaire (rétention suffisante)

4.4. La limite juxta-gingivale

4.4.1. Description

Cette limite se positionne au niveau du rebord gingival, en regard du sommet de la gencive libre. C'est une position intermédiaire, une sorte de compromis entre la limite supra-gingivale et intra-sulculaire. Certains auteurs considèrent que cette situation juxta-gingivale serait à éviter, car elle représenterait un facteur irritant permanent pour la gencive libre, mais aucune étude ne vérifie cette opinion (Marzouk, 2001, (171) ; Armand, 1999, (9)). Pour eux, les limites juxta-gingivales ne s'envisagent que très ponctuellement quand la limite cervicale d'une situation supra-gingivale à une situation intra-sulculaire passe sur une même dent.

D'un autre côté, une couronne avec une limite juxta-gingivale provoquerait moins d'inflammation qu'avec des limites supra-gingivales ou intra-sulculaires (Marcum, 1967, (168)) ; grâce à la présence d'un épithélium kératinisé en juxta-gingival (au sommet de la gencive libre) (Harrison, 1966, (100)). En effet, à ce niveau le caractère kératinisé de l'épithélium, aurait un rôle protecteur vis-à-vis d'un facteur irritant ou d'une inflammation du parodonte, contrairement à l'épithélium du sillon gingivo-dentaire qui n'est pas kératinisé et qui présente une résistance quasi nulle à la pénétration bactérienne qui est à l'origine de l'inflammation.

De plus cette situation jouxte la gencive libre ce qui la rend accessible facilement pour : le contrôle des ajustages, la finition, le scellement, les évaluations ultérieures, ainsi que le brossage.

Cette situation est réellement un compromis, elle offre une meilleure rétention qu'une situation supra-gingivale mais moins bonne que celle d'une préparation intra-sulculaire. De même, la réalisation clinique d'une telle préparation sera plus aisée qu'en intra-sulculaire mais moins qu'en supra-gingival. Étant donné que la préparation doit frôler le parodonte marginal, il est impératif de le protéger en réalisant une déflexion gingivale douce.

En ce qui concerne l'aspect final, un joint marginal céramique-dent offre un résultat esthétique tout à fait satisfaisant, une finition en lame de couteau procure un bon résultat (surtout si l'alliage est à base d'or jaune car sa couleur se confond avec celle de la dent), en revanche une finition alliage-dent présentant un bandeau métallique sera totalement visible et, par conséquent, est à proscrire.

4.4.2. Avantages

✿ **Réalisation clinique**

La préparation n'est pas enfouie dans le sulcus, l'accès est donc plus aisé en juxta-gingival qu'en intra-sulculaire. Malgré tout, les instruments rotatifs frôlent le parodonte au moment de la réalisation de la limite, il est donc nécessaire d'effectuer une déflexion gingivale douce.

✿ **La rétention**

Cette localisation est apicale à la supra-gingivale, elle développe donc davantage de surfaces de frottement. Ainsi, une préparation juxta-gingivale dispose d'une meilleure rétention par rapport à une préparation supra-gingivale.

✿ **L'accès est aisé**

La préparation est au niveau du parodonte marginal, donc le contrôle des ajustages, la finition et le scellement sont des étapes cliniques commodes à réaliser.

De même, le patient accède facilement aux limites, ce qui favorise l'entretien et l'efficacité du contrôle de plaque.

✿ **Tolérance du parodonte**

À condition que l'élément prothétique soit dépourvu de facteurs irritants.

4.4.3. Inconvénients

✿ **La rétention**

Cette localisation coronaire à l'intra-sulculaire, elle développe donc moins de surfaces de frottement. Ainsi, une préparation juxta-gingivale dispose d'une rétention moindre par rapport à une préparation intra-sulculaire.

✿ **Le résultat esthétique**

Le joint marginal jouxte la gencive libre, il n'est donc pas camouflé dans le sulcus. Et celui-ci peut être disgracieux dans certains cas (sourire gingival). La seule parade est le joint céramique-dent, mais son invisibilité requiert deux conditions : l'emploi d'un matériau de scellement/collage translucide et l'absence de dyschromie dentaire.

✿ **La réalisation clinique**

La proximité parodontale et le risque de lésions pendant la préparation nécessite une protection du parodonte sous la forme d'une déflexion douce de la gencive.

✿ Certains auteurs considèrent qu'une telle situation est à éviter et qu'elle représente un **facteur irritant pour le parodonte**.

Tableau I-15 : La situation juxta-gingivale des limites cervicales.

SITUATION JUXTA-GINGIVALE	
Description	Une limite juxta-gingivale se situe au niveau du rebord gingival, en regard du sommet de la gencive libre.
Avantages	<ul style="list-style-type: none"> ✳ La réalisation clinique Les risques d'abîmer le parodonte sont minimes mais la proximité des instruments rotatifs obligent à pratiquer une déflexion gingivale douce. ✳ La rétention, meilleure comparée à une préparation supra-gingivale ✳ L'accès Toutes les étapes cliniques pour le praticien, l'entretien et le contrôle de plaque pour le patient sont facilitées par la praticité de l'accès. ✳ La tolérance du parodonte (si la restauration est dépourvue de facteurs irritants)
Inconvénients	<ul style="list-style-type: none"> ✳ La rétention, moindre comparée à une préparation intra-sulculaire. ✳ Le résultat esthétique Le joint marginal n'est pas camouflé dans le sulcus, et peut être disgracieux dans certains cas (sourire gingival). Seul le joint céramique-dent peut amener un succès prothétique. ✳ La réalisation clinique : une déflexion gingivale douce est préconisée. ✳ Facteur irritant pour le parodonte.
Indications	<ul style="list-style-type: none"> ➤ Restaurations en secteurs postérieurs, ou quand l'esthétique n'est pas un facteur limitant. ➤ Restaurations tout céramique (absence totale de métal) ➤ Piliers courts

4.5. La limite intra-sulculaire ou intra-creviculaire

4.5.1. Évolution des concepts

Au début des années 60, les limites sous-gingivales étaient recommandées pour des raisons empiriques concernant la prévention de récurrence de la carie (Miller, 1965, (178) ; Rosner, 1963, (217)). Il était également préconisé d'étendre la préparation jusqu'à l'attache épithéliale précisément (Stein, 1960, (248)). Une telle limite pourrait aider à prévenir les caries car il ne resterait que très peu de surfaces dentaires non recouvertes entre la couronne et l'attache épithéliale. La violation de l'espace biologique a même été proposée (Rosner, 1963, (217)) pour gagner de la rétention ou étendre la préparation au-delà des caries.

Aujourd'hui, il paraît évident que ces hypothèses sont fausses !

Une limite sous-gingivale qui franchit l'espace biologique met en danger la santé parodontale et expose la dent et son parodonte à une inflammation sévère qui peut mener à des récessions gingivales ou à des poches parodontales (en fonction de la nature du parodonte).

Depuis, des études ont montré que le maintien de la santé parodontale est possible avec des limites intra-sulculaires (Richter & Ueno, 1973, (211) ; Koth, 1982, (132)) ; car les sulcus sains offrent assez de place pour satisfaire les demandes esthétiques et rétentives sans pour autant s'approcher ou violer l'attache épithéliale. Mais cela implique des restaurations aux limites correctes, des joints marginaux satisfaisants ainsi qu'un traitement prudent des tissus durs et mous pendant la préparation de la dent.

- Les limites prothétiques dans le sulcus ne provoquent pas d'atteintes parodontales particulières si la profondeur de la préparation n'est pas à moins de 0,4 mm du fond du sillon. Ce qui correspond à respecter la zone tampon sus-jacente à l'espace biologique. (Waerhaug (Waerhaug, 1953, (269))
- Plus la limite s'approche de l'espace biologique, plus les inflammations sont sévères (Newcomb, 1974, (181)). Cependant il existe aussi des sulcus sains qui sont si courts qu'aucune limite intra-sulculaire n'est possible. Dans ce cas, la solution à privilégier est le joint céramique-dent (Sozio, 1977, (245) et (246) ; Toogood, 1978, (255)) qui procure une esthétique parfaite si la dent ne présente aucune dyschromie et que le matériau de scellement ou de collage est translucide.

La localisation intra-sulculaire des limites cervicales doit répondre à certaines exigences anatomiques. Et de cette manière, elle favorise le conditionnement gingival et l'esthétique, sans pour autant affecter le maintien de la santé parodontale. (Prothero, 1923, (203) ; Richardson, 1880, (210) ; Land, 1886-(139), 1887-(141), 1889-(140))

4.5.2. Description

En premier lieu, il est important de ne pas confondre une limite intra-sulculaire (ou intra-creviculaire) avec une limite sous-gingivale (voir §4.1.2. sur l'espace biologique). La limite sous-gingivale empiète sur l'espace biologique, alors que la limite intra-sulculaire est située dans le sulcus. Cette situation intra-sulculaire impose certaines conditions pour préserver le respect des tissus parodontaux environnants.

4.5.2.1. *Dans le plan vertical,*

Les bords prothétiques intra-sulcaires bien adaptés sont tolérés s'ils ne sont pas à moins de **0,4 mm du fond du sillon gingivo-dentaire** (Waerhaug, 1953, (269)). De cette façon, une **zone tampon** est préservée. Cette zone vierge doit être conservée lors de l'élaboration du die car la morphologie coronaire doit être dans sa continuité pour respecter le profil d'émergence de la dent, et éviter ainsi tout risque de surcontour.

Un sondage rigoureux doit donc être réalisé d'office tout autour de la dent avant de procéder à la moindre préparation, pour évaluer avec précision le niveau du fond du sulcus et donc la situation de la limite cervicale. La profondeur du sulcus sur les dents antérieures varie entre 0,5 et 1 mm, exceptionnellement 1,5 mm (Unger F, 1997, (261)). Ces éléments conduisent à recommander de ne pas placer le bord prothétique plus profondément que 0,1 à 0,6 mm dans le sulcus, de façon à ce qu'il soit toujours accessible au brossage. La marge de sécurité est donc très faible, et le risque est grand d'empiéter sur l'espace biologique durant la préparation dentaire. Mais, cette donnée doit être modulée en fonction des données cliniques du sondage et de l'appréciation de l'épaisseur de la gencive attachée.

En fonction de la profondeur du sillon gingivo-dentaire (ok si \geq à 0,8 mm), **l'usage est de placer la limite à la moitié de la profondeur du sulcus pour garantir la non agression de l'espace biologique.**

4.5.2.2. *Dans le plan horizontal*

Il est exclu de blesser l'épithélium sulculaire avec un instrument rotatif au moment de la préparation, la mise en place d'un cordonnet déflecteur non torsadé (maillé ou tressé) est donc impérative pour la protection de la gencive marginale libre et de l'attache épithéliale. Ce cordonnet permet aussi le déplacement de la gencive marginale pour accéder au sulcus en toute sécurité.

4.5.2.3. *Les conditions à respecter*

Évidemment, la situation intra-sulculaire n'est envisageable que si le sulcus est sain (\leq 3 mm) ou guéri (après un traitement parodontal). Le sondage sur un parodonte sain est précis et favorise donc la mise en place exacte des limites cervicales. Si l'attachement parodontal est intact, la jonction amélo-cémentaire (JAC), le fond du sulcus et la crête alvéolaire ont tendance à être parallèles, et la limite cervicale de la préparation doit suivre ce feston naturel.

Dans l'espace interdentaire, la JAC et la crête alvéolaires sont très festonnées, alors que l'anatomie des tissus mous est concave et ne suit en rien le profil de la crête osseuse sous-jacente. Ceci explique pourquoi la violation de l'espace biologique est plus « probable » lors de la préparation des faces proximales.

En revanche, si les tissus sont enflammés, ils opposent très peu de résistance à la pénétration de la sonde car il y a une perte de cohésion des cellules de l'épithélium de jonction due à la destruction partielle des fibres du tissu conjonctif sous-jacent ; dans ce cas la pointe de la sonde parodontale traverse l'épithélium jusqu'au tissu conjonctif et s'arrête au niveau des fibres intactes.

Le principal avantage de cette localisation intra-sulculaire est bien entendu que le joint dento-prothétique est masqué par la gencive libre, et offre une amélioration esthétique aux dents présentant des anomalies chromatiques, des défauts de structures, d'anciennes restaurations. Mais elle permet également de bénéficier d'une hauteur de couronne clinique suffisante pour assurer une rétention correcte à l'élément prothétique, et de réaliser une extension au-delà de caries dentaires, de fractures ou d'érosions.

Si les tissus du secteur antérieur sont sains avant le début du traitement, alors la prise d'empreinte doit tout de même être différée d'environ 3 semaines après la fin des préparations. Ce délai anticipe d'éventuelles récessions de la gencive marginale et permet la stabilisation du contour gingival grâce à la prothèse provisoire mise en place avec soin sur les limites cervicales.

4.5.3. Avantages

✿ **Esthétique**

Le joint marginal dento-prothétique est camouflé par la gencive libre et permet de masquer entièrement d'éventuelles anomalies chromatiques ou autres défauts de la structure dentaire. Cela préserve également la hauteur des papilles et assure la fermeture des espaces interproximaux et/ou des diastèmes tout en permettant le contrôle des profils d'émergence (Gürel, 2005, (98)).

✿ **La rétention**

Cette localisation est la plus apicale pour les limites cervicales périphériques. Ainsi, elle est celle qui développe la plus grande surface de frottement et donc le plus de rétention pour sa restauration. Elle est supérieure aux préparations supra- et juxta-gingivales.

✿ Permet de réaliser des extensions au-delà de caries dentaires, de fractures ou d'érosions.

✿ **Le maintien de la santé parodontale**

Les sulcus sains offrent assez de place pour satisfaire les demandes esthétiques et rétentives sans pour autant s'approcher ou violer l'attache épithéliale. Mais, les préparations nécessitent des limites correctes, et les restaurations des joints marginaux satisfaisants. La santé parodontale passe également par un traitement prudent des tissus durs et mous pendant la préparation de la dent.

✿ Accessibilité de la limite intra-sulculaire au brossage du patient, car la profondeur d'enfouissement est d'environ 0,1 à 0,6 mm sous la crête gingivale.

4.5.4. Inconvénients

✿ **Difficultés de réalisation**

La limite est enfouie donc l'accès demande des efforts techniques au praticien pour effectuer une déflexion gingivale.

La réalisation demande beaucoup de concentration de la part du praticien qui doit d'abord sonder tout autour de la dent pour y situer sa future limite et ensuite protéger le parodonte marginal de toute agression pendant la préparation en défléchissant la gencive. Même expérimenté, un praticien peut ignorer des défauts marginaux sous-gingivaux de l'ordre de 120 µm.

Cette étape est indispensable et relativement chronophage, mais elle-seule assure la protection du parodonte et la visibilité de la limite pendant la préparation.

✿ **Les risques de lésions du parodonte** sont importants.

La proximité des instruments rotatifs et de la gencive marginale impose une grande rigueur de travail.

✿ **L'entretien et le maintien de l'hygiène** demande une plus grande coopération du patient.

✿ Un délai de **3 semaines** est requis entre la préparation et la prise d'empreinte. Cette attente permet d'anticiper d'éventuelles récessions gingivales, et permet le modelage de la gencive marginale par la prothèse provisoire.

Enfin, Richter et Ueno (1973, (211)) ont suggéré que la plaque dentaire n'était peut-être pas le seul problème des limites intra-sulculaires. Leur étude consiste en 12 patients suivis sur 3 ans, chacun présentant des couronnes moitié supra-gingivales et moitié intra-sulculaires en respectant les paramètres de Waerhaug (1953, (269)) et Newcomb (1974, (181)) concernant la préservation d'une zone tampon de 0,4 mm dans la partie la plus apicale du sulcus. Après ces 3 ans, aucune différence significative n'a été trouvée entre les deux situations. Les auteurs expliquent ce résultat grâce aux excellentes qualités d'adaptation des limites et de finition des limites.

La conclusion apportée est que la finition et la qualité du joint périphérique des prothèses peuvent être tout aussi importantes pour la santé parodontale que sa situation par rapport au collet clinique de la dent.

Tableau I-16 : La situation intra-sulculaire des limites cervicales.

SITUATION INTRA-SULCULAIRE	
Description	<p>Une limite intra-sulculaire (ou intra-creviculaire) se situe dans le sillon gingivo-dentaire à un minimum de 0,4 mm de l'attache épithéliale.</p> <p><i>Ne pas confondre avec une limite sous-gingivale qui empiète sur l'espace biologique</i></p>
Avantages	<ul style="list-style-type: none"> ✿ Esthétique Le joint marginal dento-prothétique est camouflé par la gencive libre. Cette localisation préserve la hauteur des papilles et assure la fermeture des espaces interproximaux en contrôlant les profils d'émergence. ✿ La rétention Elle est supérieure à celles des préparations supra- et juxta-gingivales. ✿ Permet de réaliser des extensions au-delà de caries dentaires, de fractures ou d'érosions. ✿ Le maintien de la santé parodontale Les sulcus sains satisfont les demandes esthétiques et rétentives sans irritation (minimum 0,4 mm du fond du sillon). À la condition que les limites et les joints fassent preuve de précision. ✿ Accessibilité de la limite intra-sulculaire au brossage du patient.
Inconvénients	<ul style="list-style-type: none"> ✿ Difficultés de réalisation Elle demande beaucoup de rigueur, de concentration, et d'efforts techniques pour le praticien : sondage parodontal, déflexion gingivale, enfouissement intra-sulculaire. Ces précautions sont chronophages mais indispensables pour la protection du parodonte et la visibilité de la limite pendant la préparation. ✿ Les risques de lésions du parodonte sont importants. La proximité des instruments rotatifs avec la gencive marginale impose une grande rigueur de travail. ✿ L'entretien et le maintien de l'hygiène demande une plus grande coopération du patient. ✿ 3 semaines sont requises entre la préparation et la prise d'empreinte pour anticiper d'éventuelles récessions gingivales et permettre le modelage du parodonte par la prothèse provisoire.
Indications	<ul style="list-style-type: none"> ➤ En cas d'impératifs esthétiques majeurs. ➤ En cas de recherche de rétention, même s'il existe d'autres solutions pour améliorer la rétention d'un pilier. ➤ En cas de présence de lésions carieuses du collet ou d'anciennes restaurations.

5. SPÉCIFICITÉS DES PRÉPARATIONS CERVICALES PÉRIPHÉRIQUES POUR LA PROTHÈSE ASSISTÉE PAR ORDINATEUR (CFAO)

5.1. Rappels : la prothèse par CFAO

Les systèmes de CFAO (conception/ fabrication assistée par ordinateur) ou CAD/CAM (computer-aided design/ computer-aided manufacturing) sont constitués de trois unités dépendantes les unes des autres (Bottino, 2009, (29)).

1. Un système d'acquisition des données.
Ce dispositif va permettre de transcrire tous les renseignements concernant la morphologie de la préparation et/ou des structures adjacentes importantes pour le traitement.
Cette étape d'enregistrement numérique des données peut se faire de manière **optique, mécanique** ou encore par **laser**. Elle reproduit la prise d'empreinte, et on obtient grâce à elle des fichiers informatiques des piliers concernés par la restauration prothétique assistée par ordinateur.
2. Un programme informatique.
Celui-ci va préparer les données collectées et proposer des projets prothétiques numériques selon le matériau et la restauration prévus. Selon le système utilisé (Procera®, Cerec®,...), le logiciel suggère différentes propositions de restaurations prothétiques que le praticien pourra faire évoluer en fonction de ses besoins et de ses attentes.
3. Un équipement d'usinage automatique.
Cette véritable machine-outil va finalement produire l'élément prothétique sélectionné par le praticien à partir de blocs du matériau choisi grâce aux informations apportées par le programme informatique.

Au cours du processus de réalisation prothétique guidée par CFAO, il existe un moment critique : c'est l'acquisition numérique des données anatomiques. En effet, sa précision et surtout son mode d'enregistrement numérique va directement influencer la forme et le profil des limites cervicales à apporter à la préparation périphérique dentaire. Pour tous les systèmes CFAO, il est indispensable que, les limites cervicales et les lignes de finition des préparations soient clairement réalisées et délimitées, de façon à simplifier l'enregistrement de l'image numérique.

La limite cervicale doit présenter un profil qui doit être compatible avec les moyens de saisie informatiques utilisés en CFAO.

Les angles vifs doivent être évités, les formes les plus appropriées pour les préparations pour des restaurations CFAO varient du **congé rond profond à l'épaulement droit à angle interne arrondi**. Il est important de finir les limites cervicales avec des fraises de granulométrie moyenne à fine et à haute vitesse ou avec des fraises en carbure de tungstène à finir. En effet, elles vont permettre une meilleure définition des limites cervicales et l'acquisition des données ainsi que l'étape de conception virtuelle

de l'élément prothétique vont être facilitées et aboutir à une reproduction exacte de la situation clinique par l'empreinte numérique ou la duplication numérique du modèle de travail.

De plus, les limites cervicales pour la prothèse par CFAO sont soumises aux impératifs apparemment contradictoires, de l'économie tissulaire avec la préservation de la vitalité pulpaire.

Il est nécessaire d'éliminer une quantité suffisante de substance dentaire pour ménager l'espace nécessaire à un rendu esthétique satisfaisant. Il faut tenir compte lors de cette réduction de l'épaisseur de la chape destinée à renforcer la céramique cosmétique.

5.2. Les différents types d'acquisition numérique en CFAO et leurs implications au niveau de la limite cervicale des préparations en prothèse fixée


L'enregistrement numérique des données est l'étape clef de la CFAO, c'est l'étape équivalente, en prothèse traditionnelle, à la phase d'empreinte en bouche permettant d'obtenir une réplique qui servira de modèle. Pour ce faire il existe trois systèmes de saisie optiques et un système de saisie par palpeur. Plus la lecture de la préparation sera précise et plus le travail produit par la machine sera précis.

5.2.1. Acquisition par palpeur

Il n'existe que peu de système faisant appel à la numérisation par palpation.

Commercialisés par Nobel Biocare™, c'est la société Renishaw® qui a mis au point les Scanner Procera® Piccolo et Procera® Forte, les deux systèmes représentant du micro-palpation (Pradines, 2010, (200)).

Pendant l'étape d'acquisition, la pointe sphérique de la sonde se déplace sur la surface entière du modèle à plusieurs reprises, et enregistre ainsi environ 30000 points (*Fig. I-83*), ce qui aboutit à la création d'une image tridimensionnelle de la préparation et augmente la précision de l'image numérique obtenue. Le palpeur à pointe de saphir Procera® permet une précision de 5 microns en moyenne (Bottino, 2009, (29)).



I-83

Figure I-83 : Procédé d'acquisition numérique par micro-palpation. (29)

Une fois l'enregistrement numérique (de chaque die) réalisé, il est essentiel de définir distinctement les limites des préparations grâce au détournage des dies. Le programme autorise l'opérateur à définir la limite exacte des préparations (*Fig. I-85*) en présentant l'image virtuelle de la limite cervicale de la préparation scannée. Mais plus la limite sera clairement établie sur le die, plus cette étape sera aisée.

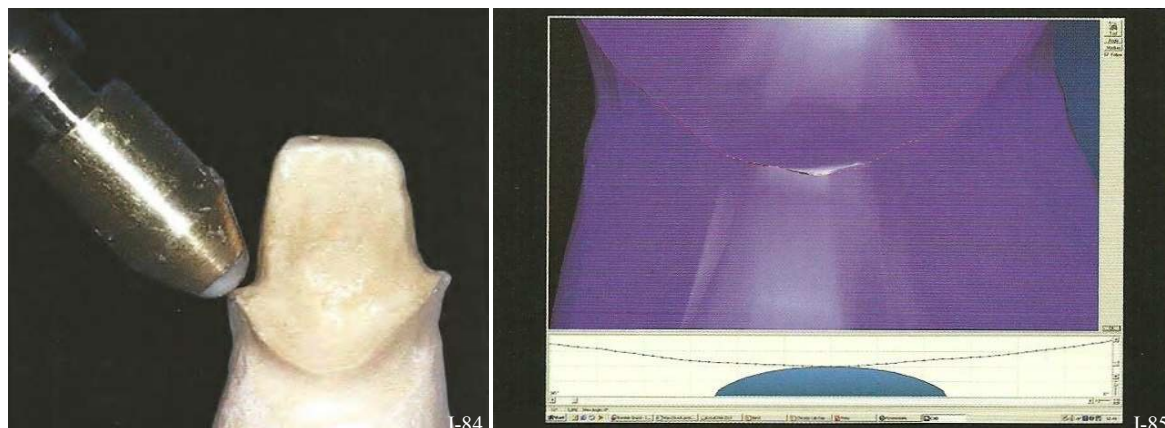


Figure I-84 : La sonde sphérique du palpeur est incapable de lire et d'enregistrer les reliefs importants et les angles vifs. (29)

Figure I-85 : Définition virtuelle des limites cervicales. (29)

Pour cette méthode d'acquisition, il est important (tout comme pour les préparations accueillant des restaurations tout céramique) de **supprimer les angles vifs, les surfaces irrégulières ou concavités des préparations**. En effet, ces derniers ne pourront être enregistrés par la pointe sphérique de la sonde du scanner mécanique (Fig. I-84). Son diamètre rend impossible la lecture des petits défauts, les reliefs trop importants et des angles saillants.

Les congés ronds profonds sont donc préférés aux épaulements droits à angle interne arrondi dans ces cas de figure.

La précision d'une empreinte classique est comprise est comprise entre 20 et 50 μm .

Pour une méthode par micro-palpage elle est de 20 à 30 μm , alors que pour une empreinte optique celle-ci peut atteindre 5 microns (Pradines, 2010, (200)).

La technique d'acquisition des données par palpeur est donc assez restrictive.

La limite cervicale ne doit donc souffrir d'aucun angle vif ni légers défauts et un congé rond profond est préféré à un épaulement droit même si son angle interne est arrondi. De plus, la présence de reliefs trop accentués sur la préparation peut créer des « zones d'ombre » dans l'image numérique finale, réduisant la définition et la fidélité de l'enregistrement.

Mais ce problème a depuis été surmonté par la création de systèmes d'acquisition optique.

5.2.2. Acquisition optique

Il existe trois systèmes de saisie optique : la triangulation laser, la grille projetée ou lumière structurée ou phénomène du moiré, et l'holographie conoscopique.

5.2.2.1. *La triangulation laser*

L'acquisition par laser est un système extrêmement complet et polyvalent (système DCS-Precident® ; Cercon®). L'enregistrement est réalisé après que le modèle de travail ait été préparé et que les limites cervicales et/ou marginales aient été clairement identifiées (Fig. I-87 et I-88). Le modèle doit être coulé dans un matériau dont les propriétés sont compatibles avec l'utilisation d'un scanner laser. Pour

optimiser la lecture du laser, **la définition des limites doit être très précise et le détournage effectué d'une manière idéale.**

Le scanner laser produit une reproduction fidèle des caractéristiques des préparations et de ses limites. Les scanners balayent la totalité de la surface du modèle grâce à un mécanisme qui permet une rotation du modèle dans trois axes de l'espace. Ainsi la caméra numérique va pouvoir analyser les distorsions du rayon au fur et à mesure de sa progression (Fig. I-86).

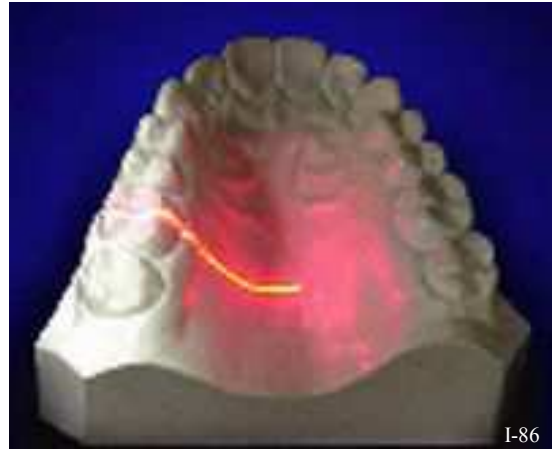

Figure I-86 : Faisceau laser dans la méthode de triangulation. (200)

Cette empreinte laser compte huit étapes, de façon à ce que chaque point de la surface soit enregistré d'au moins trois angles différents, ce qui augmente considérablement la précision de l'image numérique tridimensionnelle obtenue.

Le programme informatique est ensuite capable de reconnaître les limites et les lignes de finition des préparations scannées. Il est donc possible d'influer sur tous les paramètres de l'élément prothétique à venir.

Le laser n'exige donc pas forcément une limite cervicale sous forme de congé rond, l'épaulement droit à angle interne arrondi sera parfaitement transcrit numériquement.

De plus, les rayons se déplacent autour du modèle et permettent l'enregistrement de tous les reliefs, et à tous les niveaux.

Cela signifie que la limite cervicale des préparations peut se situer en intra-sulculaire. Cette situation n'est donc pas un facteur limitant pour les scanners laser.

Cependant, les préparations dentaires et leurs limites cervicales doivent respecter les mêmes principes que les restaurations tout céramiques. La profondeur des limites cervicales doit être approximativement de 1 mm et tous les angles doivent être arrondis.

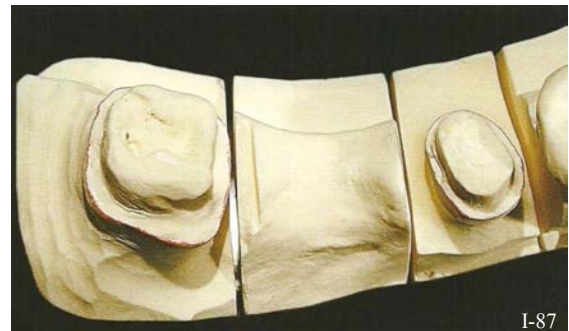


Figure I-87 : Préparation du modèle et mise en évidence des limites cervicales. (29)




Figure I-88 : Scanner laser. (29)

5.2.2.2. La grille projetée ou lumière structurée ou phénomène du moiré

Par définition le moiré est un effet de contraste changeant avec la déformation d'un objet, indépendamment des effets d'ombre. Ce phénomène est utilisé pour analyser la déformation d'un objet. C'est la technique d'acquisition numérique du système Cerec®.

Dans cette technique, le scanner projette un motif lumineux (projection de franges de lumière) sur l'objet à numériser, et en observe la déformation (Fig. I-89).

Une caméra (proche du projecteur), enregistre l'éventuelle déformation de cette image. Une technique permet de calculer la distance entre les 2 images (similaire à celle de la triangulation), donc la position des points de cette déformation. C'est le différentiel des coordonnées de la trame lumineuse projetée et de celle déformée sur le modèle qui permet l'obtention d'une image 3D numérique (Pradines, 2010, (200)).

Le point fort de ces scanners 3D à lumière structurée est leur grande rapidité, car ils ne scannent pas bande par bande, mais tout le champ de vision en une fois. Par contre, les contre-dépouilles sont à l'origine de zones d'ombre.



Figure I-89 : Technique d'acquisition numérique par grille projetée (phénomène de moiré). (200)

L'image obtenue est automatiquement ajustée par le programme, ce qui simplifie grandement l'étape de correction et de définition des limites. Les limites cervicales sont systématiquement définies par le programme, mais peuvent également être corrigées par l'opérateur en déplaçant différents points séquentiels. Et, grâce à la polyvalence des nouveaux logiciels, le praticien peut choisir les paramètres de l'élément prothétique fini tels que : la localisation des limites de la préparation, l'épaisseur des matériaux aux limites, etc.

Grâce à cette technique les exigences concernant la forme des limites sont moindres, les congés ronds sont aussi bien transcrits que les épaulements à angle interne arrondis.

Cependant, **les limites doivent obligatoirement être supra-gingivales** pour permettre la bonne acquisition des données.

5.2.2.3. L'holographie conoscopique

L'holographie est également une technique de scannage sans contact, employée par le système Nobel Procera® (scanner Nobel Procera™) (Fig. I-90).

Ce procédé de photographie permet d'obtenir un hologramme : il s'agit d'une image 3D résultant d'interférences entre les ondes réfléchies par l'objet illuminé et d'une partie du même faisceau laser utilisé pour éclairer cet objet. L'hologramme est enregistré avec une lumière monochromatique, ponctuelle et incohérente : le laser (200).

Cette technique jouit d'une très bonne résolution : $<5 \mu\text{m}$.

L'atout principal de l'holographie conoscopique est qu'un unique faisceau (aller-retour) est nécessaire pour effectuer la mesure.

Cette méthode rapide permet la mesure d'angles prononcés (jusqu'à 85° , ce qui réduit les zones d'ombres) et de cavités profondes, de même que le scannage de plusieurs dies à la fois.

De la même façon que pour le laser, cette technique d'acquisition démontre **beaucoup de souplesse vis-à-vis des limites cervicales. Celles-ci n'ont ni contraintes de forme ni de localisation par rapport au parodonte marginal.**



Figure I-90 : Nobel Procera® scanner, mis sur le marché en avril 2010. (200)

6. LES DIFFÉRENTS PROFILS DE LIMITES DE PRÉPARATION POUR LES RESTAURATIONS PARTIELLES

6.1. La préparation pour les bridges collés

Un bridge collé est soumis à de multiples forces de délogement. Sachant cela, il est nécessaire de créer un emboîtement aussi stable que possible entre la dent pilier et son armature pelliculaire à recouvrement partiel. La préparation d'un pilier de bridge collé consiste donc à **modifier superficiellement le relief anatomique naturel de la dent, en créant des reliefs d'emboîtement de l'armature sous forme de cônes inversés, tout en évitant le gaspillage d'émail fort utile pour le collage**. Pour les moyens d'ancrage de bridges collés : l'augmentation de rétention va de pair avec une préparation limitée au maximum à l'émail.

Les intermédiaires des bridges collés subissent des forces occlusales verticales d'enfoncement contre lesquelles les planchers des reliefs d'emboîtement de l'armature sur les piliers doivent pouvoir s'opposer. Ils subissent également des forces occlusales obliques, que la hauteur et le parallélisme des parois des reliefs d'emboîtement content.

La préparation de **logettes d'appui** suffisamment larges de part et d'autre de l'édentement et de **cannelures** de part et d'autre des piliers est donc un but à atteindre chaque fois que l'anatomie du pilier intact le permet et que les forces occlusales présumées l'indiquent. Plus elles seront élevées et plus ces reliefs seront accentués ou démultipliés.

La classification des bridges collés est le reflet de la technique de finition de la surface métallique des « ailettes du bridge »

La préparation périphérique des piliers de bridges collés permet de délimiter la zone de collage attribuée à chaque ailette. Ces lignes de finition déterminent l'étendue et l'importance de la rétention que l'on peut obtenir par adhésion. Elle doit toujours englober un maximum d'émail tout en tenant compte des impératifs esthétiques et occlusaux. Le principe de cette préparation est de déplacer apicalement la ligne de plus grand contour de la dent selon l'axe d'insertion choisi. La forme de contour de la préparation et de l'armature métallique du bridge collé sus-jacent doit faire en sorte que les forces occlusales soumettent le liant de la résine à la compression (et non au cisaillement).

6.1.1. Bridges de Rochette

Ce sont les premiers bridges collés présentant des moyens d'ancrage en forme d'**ailettes avec des perforations rétentives**. Celles-ci augmentent la rétention de la résine (Rochette, 1973, (214)) (*Fig. I-91*).

Rochette est le premier à décrire une technique de collage « définitif » d'un bridge métallique avec de la résine. Il préconisait le recours à des perforations de l'armature, de façon à ce que la résine fuse

dans ces pertuis jusqu'à l'extrados en face linguale, plaquant l'ensemble sur les dents supports et le maintenant en place (Dhilon *et al.*, 1983, 62 ; Rochette, 1973, 214) (*Fig. I-92*).

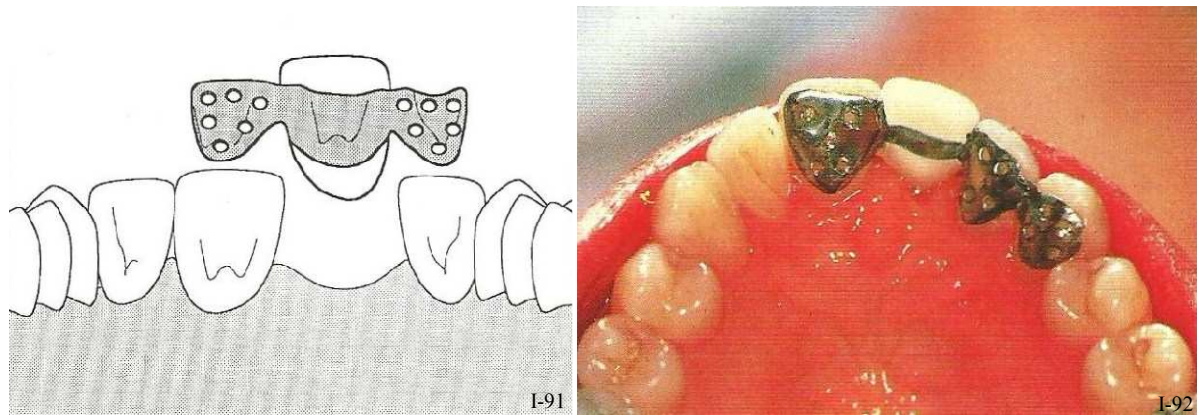


Figure I-91 : Les ailettes des bridges collés de Rochette sont perforées pour assurer la rétention de la résine. (233)

Figure I-92 : Bridge collé de Rochette de 11 à 23 pour le remplacement de 21. (232)

Ces bridges reposent sur la combinaison de la rétention mécanique à un agent de couplage pour obtenir l'adhésion au métal (Saunders, 1989, (222)). Et ce moyen d'ancrage fut une forme standard utilisée dans les secteurs antérieurs (Howe, 1977, (106) ; Kuhlke, 1977, (134) ; Denehy, 1979, (59); Eshleman, 1979, (74)) et postérieurs (Livaditis, 1980, (152)).

La limite des préparations est un **congé ovale sus-gingival peu marqué** (*Fig. I-93*). Et de **petites plates-formes** peuvent être creusées sur la face linguale, en général au niveau des crêtes marginales, là où l'épaisseur d'émail est la plus grande (*Fig. I-94 a*). Les limites d'enfoncement sont ainsi parfaitement définies et les appuis cingulaires sur les faces palatines des dents supports (*Fig. I-94 b*) sont un moyen efficace pour limiter l'enfoncement du bridge. Ces appuis sont en général des **surfaces planes et horizontales à la manière des épaulements droits**.

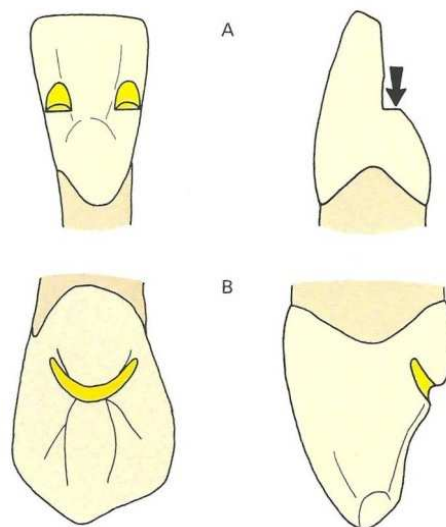


Figure I-93 : Les butées d'enfoncement sont de petites plateformes sous forme d'épaulement (A). Et si le volume d'émail y est suffisant, l'appui cingulaire joue le même rôle. (232)

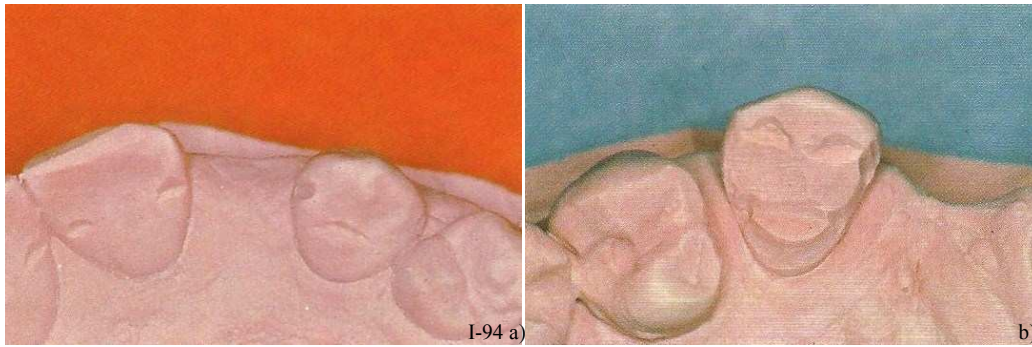


Figure I-94: a) Butées d'enfoncement, rainure et appui cingulaire.
 b) La limite de préparation est un congé sus-gingival peu marqué. (232)

Les nombreuses voies thérapeutiques qu'offrait ce concept ont été explorées par d'autres chercheurs et cliniciens (Howe *et al.*, 1977, (106)). Mais le maillon faible de ce système de collage était le liant entre la résine et le métal (Johnson, 1980, (117)) (rétention de nature micromécanique, et mordantage insuffisant de l'armature métallique) qui supportait très mal les forces de cisaillement, et aboutissait à des décollements à répétition.

6.1.2. Bridges Maryland

Ce sont des bridges collés présentant des moyens d'ancrage en forme d'**ailettes métalliques pleines**, sans perforations rétentives dont la rétention est assurée par les intrados mordancés. Ici, la solution employée pour améliorer la rétention de l'élément collé est un système de mordantage par électrochimie (2,9 fois plus rétentive qu'une surface perforée (Saunders, 1989, (222))).

Les lignes de finition définissent l'étendue du collage et conditionnent l'importance de la rétention que l'on peut obtenir par adhésion ; et de **petites logettes** creusées sur la face linguale au niveau des crêtes marginales complètent la rétention et limitent l'enfoncement vertical du bridge (*Fig. I-96*). Ces appuis sont en général des **surfaces planes et horizontales à la manière des épaulements droits**.

Les bridges Maryland ont été par la suite popularisés par Alain Braban (Brabant, 1996, (31)).

La ligne de finition du pilier collé peut être divisée en trois parties selon le secteur concerné :

■ La ligne de finition proximale

La forme de la limite de la préparation est un **congé quart de rond** de préférence ; elle est **franche** et permet de créer une arête périphérique. Cette ligne de finition est située à environ 1mm derrière le point de contact.

Il est préconisé de préparer la première ligne de finition proximale du côté de l'édentement et au niveau du pilier le moins épais car il s'agit de celle qui est la plus délicate à réaliser car la marge de manœuvre y est étroite.

Dans cette zone proximale, l'épaisseur d'émail est grande, ce qui permet si nécessaire, de soustraire **0,5 à 1mm** lors du déplacement de la ligne de plus grand contour vers le collet et vers l'espace interproximal.

La limite détermine la qualité du joint périphérique dans cette zone propice à l'accumulation de plaque dentaire. Au niveau cervical, la limite s'approche de la gencive : c'est la zone de jonction proximo-cervicale de la préparation (2 à 3 sur le schéma), et s'effectue en forme d'arc de cercle. Cette limite devient alors la limite cervicale de la préparation (Fig. I-95).

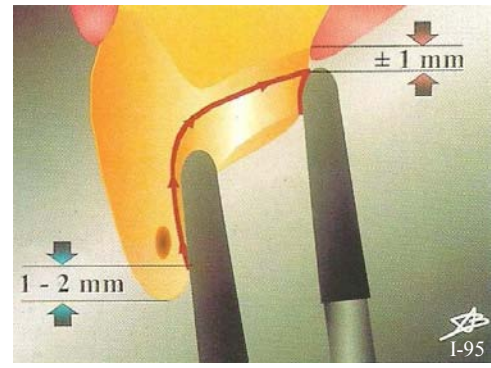


Figure I-95 : Préparation en congé quart de rond. (31)

■ La ligne de finition cervicale

Cette limite est toujours un **congé quart de rond peu profond supra-gingival** (à 1mm de la jonction amélo-cémentaire). Il ménage un espace suffisant pour que l'armature du bridge se termine en épaisseur suffisante et sans surcontour. Cependant, ce congé ne doit **pas être trop profond** pour ne pas traverser la très fine couche d'émail de cette région de la dent.

■ La ligne de finition incisale

Il s'agit ici d'un **congé quart de rond peu profond** similaire à celui de la ligne de finition cervicale (à réaliser avec une petite fraise boule de 1,5 mm de diamètre). Elle permet de réunir facilement les lignes de finition proximales.

La limite incisale suit parallèlement le bord libre de la dent pilier. Elle doit être à 1 à 2 mm du bord libre des dents (Fig. I-96).

À ce stade de la préparation, le volume de tissus dentaire disponible pour l'emboîtement de l'armature sur le pilier est défini et il conditionne la taille et la position des **reliefs complémentaires** destinés à assurer ou à renforcer la sustentation et le ceinturage.

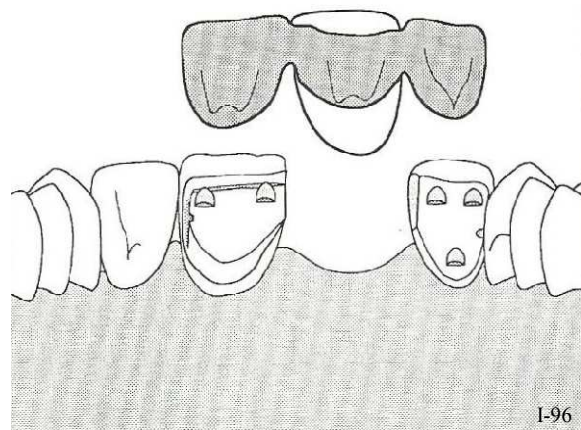


Figure I-96 : Le bridge collé Maryland est fait de moyens d'ancrage métallique et sa rétention est assurée par les intrados mordancés. (233)

6.2. La préparation pour facettes et incrustation partielles dans le secteur antérieur

Ce type de restauration est placé depuis le début de leur développement sous le double signe de la **simplicité** et de **l'économie tissulaire**.

Les facettes sous-entendent une préparation très réduite, à distance de la gencive marginale, confinée aux limites de l'émail dentaire.

6.2.1. Les formes de contours des préparations

Au début des facettes céramiques, il était conseillé de préparer très peu voire pas du tout les dents (Calamia, 1983, (36) ; Horn, 1983, (105) ; Christensen, 1985, (48)), et l'épaisseur de la dent après traitement était fortement augmentée avec des surcontours cervicaux et proximaux et une imprécision marginale de la restauration finale.

La préparation pour facette telle qu'elle est préconisée aujourd'hui a fait l'objet de nombreux progrès et changements, surtout ces 10-15 dernières années, et toutes les techniques recommandent l'élimination d'un volume plus important de tissu dentaire (Calamia, 1985, (37)). La plupart des chirurgiens dentistes conviennent de l'importance de la préparation et plus particulièrement de **l'importance de la préparation cervicale** pour améliorer la pérennité de la restauration. L'épaisseur de l'émail doit être réduite de 0,3 à 0,5 mm par une préparation intra-amélaire avec des lignes de finition **juxta-gingivales**. Mais quelle que soit la situation clinique, **la préparation cervicale est essentielle pour que la facette présente un profil d'émergence physiologique sans surcontour**.

6.2.1.1. *Enveloppement proximal et retour incisif*

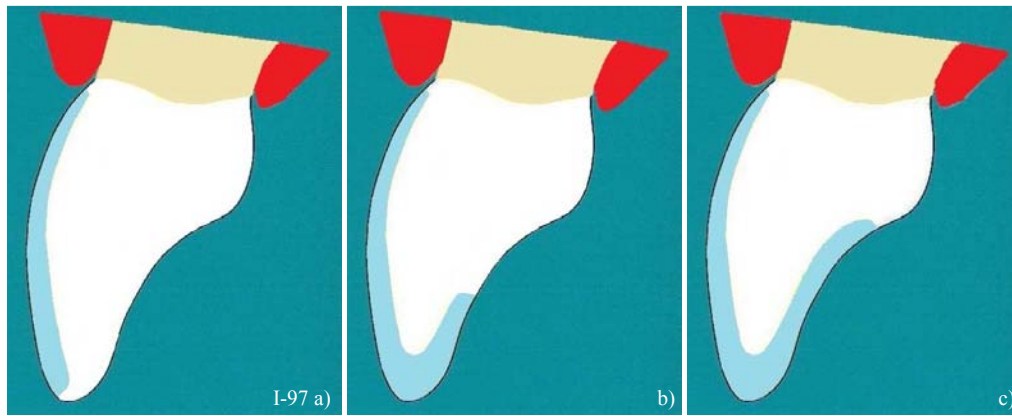


Figure I-97 : Préparation du bord libre pour les facettes.

a) Préparation pelliculaire ; b) Retour incisif modéré ; c) Retour incisif important. (256)

Le respect ou non du bord libre a suscité des interprétations diverses et variées. Au cours des années 80, lorsque la situation était favorable (épaisseur suffisante du bord incisif) et dans un souci de respect et d'économie tissulaire, la tendance était de conserver le bord incisif. Une finition bord à bord a d'ailleurs été décrite en 1987. La limite se situait alors au niveau du bord occlusal (Fig. I-97).

Cependant, un nombre plus important de fractures a été recensé pour ce type de préparation par rapport aux cas où le bord avait été franchement recouvert (Touati, 1999, (256)) (Fig. I-98).

Depuis cette constatation, **l'enveloppement systématique du bord incisif et des faces proximales est envisagé par la majorité des auteurs** (Magne & Belser, 2003, (159)).

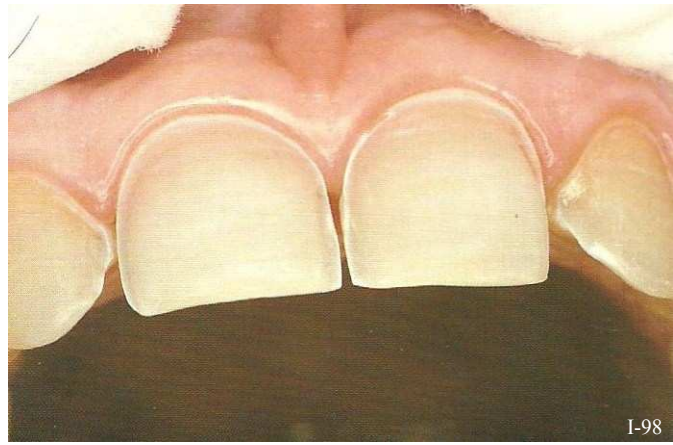


Figure I-98 : Préparation pelliculaire d'une dent pour une facette sans retour incisif (à l'origine de nombreuses fractures). (256)

L'étendue de l'enveloppement proximal et incisif dépend de l'état initial des dents (fracture coronaire préexistante par exemple) et de l'objectif prothétique (un enveloppement maximal est impératif si une modification importante de la forme ou la fermeture d'un diastème sont prévues).

L'enveloppement proximal et incisif offre de nombreux avantages (Belser *et al.*, 1997, (19)).

- ✿ il améliore la définition esthétique du bord libre des restaurations, et donc les qualités esthétiques globales de la facette ;
- ✿ il laisse une plus grande latitude pour modifier la forme de la dent (ou fermeture de diastèmes), ainsi qu'un changement facilité de la position de la dent ;
- ✿ il laisse davantage de possibilités au céramiste pour ce qui est de la forme et du profil d'émergence ;
- ✿ il assure un ajustage des rapports occlusaux plus faciles ;
- ✿ il laisse les bords de la facette en dehors des surfaces d'impact occlusal ;
- ✿ il facilite la manipulation et la mise en place de la restauration par une meilleure stabilisation et un accès facile à tous les bords, lors de l'essai clinique et surtout, lors du collage ;
- ✿ il assure moins de fractures d'angles. Lorsque le bord libre n'est pas recouvert, le tiers occlusal de la facette est souvent très fin (moins de 0,3 mm). Si les dents sont très minces, la différence de résilience entre la dent naturelle préparée et la facette peut, sous certaines contraintes occlusales, provoquer la fissure ou la fracture de la céramique.

En ce qui concerne **la préservation des points de contact**, elle est toujours **préférable** (256) si le contexte clinique le permet car :

- ✿ cet élément anatomique est difficile à reproduire ;
- ✿ il empêche le déplacement de la dent ;
- ✿ il simplifie l'essai clinique ;
- ✿ il évite l'ajustage des points de contact, qui est particulièrement compliqué, surtout avec de fines épaisseurs de céramiques ;
- ✿ il simplifie le collage et la finition ;
- ✿ il permet un meilleur accès aux techniques de contrôle de plaque ;
- ✿ par contre, leur maintien occasionne une lecture plus délicate au laboratoire (Magne&Belser, 2003, (159)).

Dès 1980, une étude (Highton *et al.*, 1987, (104)) révèle qu'un enveloppement incisif/proximal donne à la céramique une **résistance intrinsèque supérieure** en raison de la meilleure répartition des contraintes au sein de la restauration. D'autres données scientifiques laissent penser que le type de finition doit être fonction du type et de l'importance du recouvrement incisif (Magne, 1999, (160) ; Castelnovo *et al.*, 2000, (44)).

Avec le progrès du collage dentinaire (Nakabayashi, 1983, (179)), les indications des restaurations adhésives céramiques ont été élargies avec succès au traitement des fractures coronaires d'incisives et aux dents antérieures abrasées (Magne *et al.*, 2000-(163), et 1993-(162) ; Belser *et al.*, 1997, (19) ; Andreasen *et al.*, 1991-(6), et 1992-(7)), et de nouvelles formes de restaurations sont apparues. L'étendue de la perte de tissus dentaires doit être prise en compte car elle influencera notablement la localisation de la marge palatine de la facette (Fig. I-99).

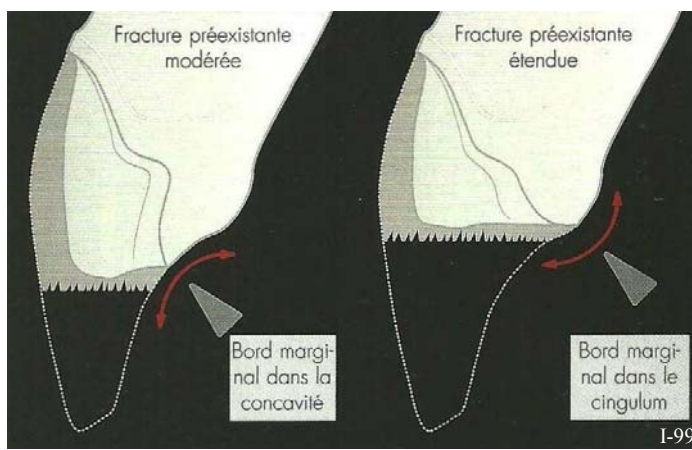


Figure I-99 : La localisation du bord de la facette est influencée par l'importance de la fracture coronaire. (159)

La préparation du bord incisif doit permettre une couche de céramique d'au moins 1 mm d'épaisseur. Pour les canines et les incisives mandibulaires, une couche plus épaisse, de 1,5-2 mm, est envisageable.

La réduction du bord occlusal oblige à la préparation de la face linguale.

L'ampleur de la préparation de la face linguale dépend du contexte clinique. Le bord lingual de la facette doit être dans la mesure du possible, situé à distance des impacts occlusaux. La limite linguale, réalisée avec une fraise boule diamantée, est légèrement concave et en forme de **congé quart de rond**. Lorsque la préparation des quatre faces de la dent est terminée, les contrôles de l'épaisseur, de l'occlusion, du trajet d'insertion, de la forme et de la situation des limites (Fig. I-100) sont renouvelés avant de procéder à la prise d'empreinte.

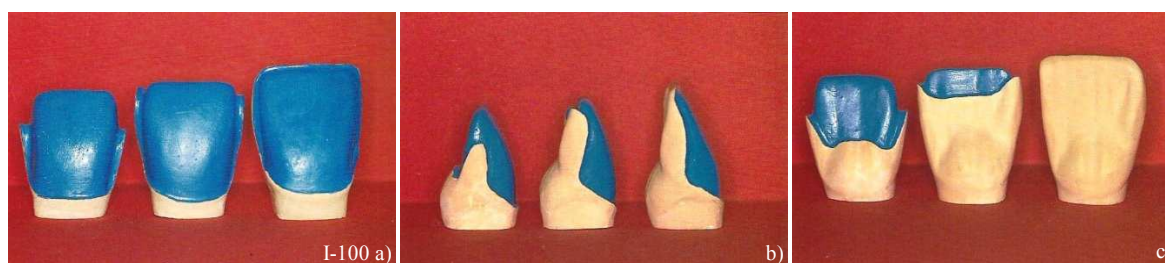

Figure I-100 : Préparation pour facettes à différents degrés d'enveloppement.

- a) Vue vestibulaire.
- b) Vue proximale.
- c) Vue palatine.

6.2.1.2. Cas particuliers

a. En cas de fracture coronaire

La localisation de la limite palatine est soumise à différents types de contraintes selon le niveau du trait de fracture (fracture modérée traversant la concavité palatine ou fracture étendue traversant le cingulum).

Les variations de la face palatine tout comme l'extension de la restauration en céramique collée influence la répartition des contraintes au cours d'une fonction limite (Fig. I-101). Au vu des importantes contraintes en traction s'exerçant dans la concavité palatine lors des fonctions physiologiques, la question se pose de savoir si le **congé palatin, souvent réalisé, ne devrait pas être remplacé occasionnellement par une limite plus simple (et franche) comme un épaulement** (Magne & Belser, 2003, (159)). Ce dernier permet un meilleur support de la céramique contrairement au bord fin et fragile que génère un congé palatin.

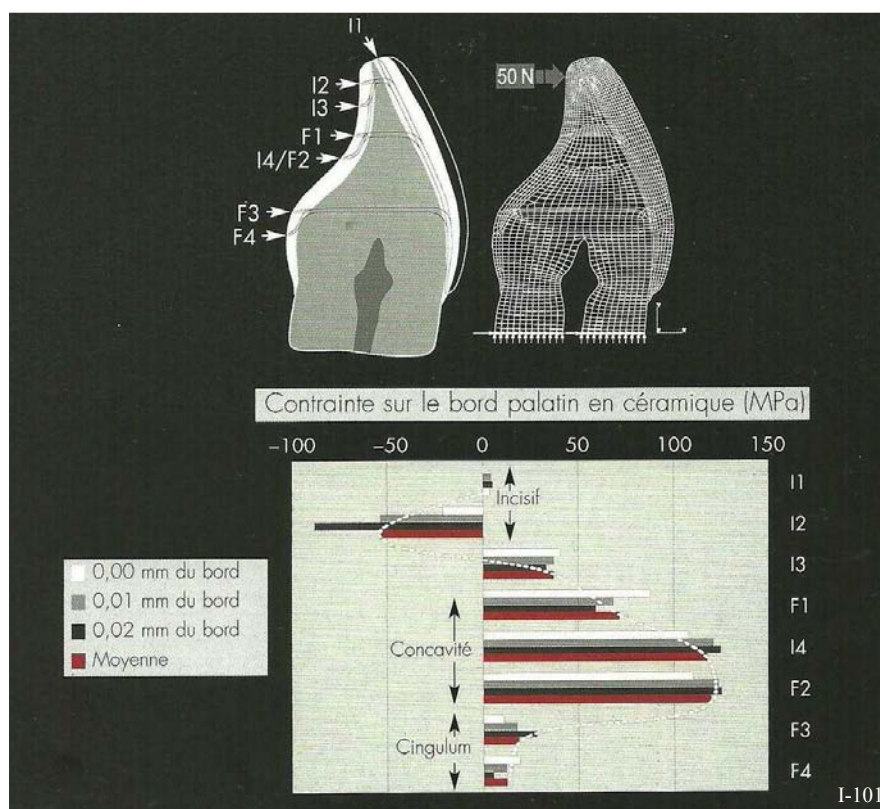


Figure I-101 : Illustrations des contraintes s'exerçant sur la dent en fonction d'une part de la localisation de la marge prothétique mais aussi fonction de la forme de sa limite (épaulement ou congé). (159)

Niveau incisif : la position I3 est la plus favorable → retour palatin modéré avec un congé.

Niveau concavité : la position F1 est la plus favorable → finition droite avec épaulement droit (pas d'enveloppement).

Niveau cingulum : la position F4 est la plus favorable → retour de préparation modérée avec un congé.

■ Si le volume de tissus dentaires résiduels est important,

Les contraintes sur la face palatine de la dent sont à peine influencées par le type de limites des facettes. Pourtant d'importantes différences sont détectées au niveau du bord palatin de la restauration.

Des recouvrements incisifs limités (épaulement ou mini congé) **protègent le bord** de la restauration de tractions nuisibles dans la concavité palatine.

Un **congé long allant jusqu'à la concavité palatine n'est pas recommandé** car il génère un bord en céramique fin dans un secteur soumis à d'importantes contraintes en traction (situation I4).

L'extension du bord dans la concavité palatine résulte souvent en une préparation importante des faces proximales qui donne à la facette une forme proche d'une couronne $\frac{3}{4}$. Pour cette raison, dans le cas d'une importante préparation des faces proximales, un épaulement ou un mini congé sont recommandés, ce qui évite d'atteindre la concavité palatine.

- *Si la fracture coronaire est modérée (tiers incisif), ou si l'abrasion est importante,*

La limite palatine est souvent située dans la zone de concentration des efforts en traction. Dans ces cas là, un bord plat limite le prolongement de la céramique, réduisant ainsi les contraintes à l'interface de la restauration (situation F1 et F2).

Les dents abrasées posent souvent les mêmes problèmes que les dents avec fractures coronaires modérées : le trait de fracture incisif traverse le secteur à risque représenté par la **concavité palatine**. Là encore, un bord plat (épaulement) permet une extension minimale de la préparation dans la concavité, alors qu'un prolongement en congé dans la cavité palatine place le bord de la restauration dans le secteur de fortes contraintes.

Une autre façon d'éviter la concavité palatine des dents fracturées serait de réaliser une reconstitution en composite servant « d'amortisseur des contraintes ». Cette modalité a été étudiée dans un test de charge à la rupture par Andreasen et al. (1992, (7)) et a démontré une grande résistance coronaire. Le composite a un effet positif, permettant simultanément la diminution des contraintes dans la concavité palatine (redistribution de contraintes dans le composite le plus flexible) et la relocalisation du bord de la facette dans le secteur incisif plus favorable. Pourtant, ces reconstitutions doivent encore être considérées avec précaution car des couches épaisses de composite peuvent induire le développement de fissures après collage (Magne et al., 1999, (161) et (164) ; Barghi, 1997, (16)). Le collage du fragment coronaire, s'il est possible, est indiqué car il donne de bons résultats lorsqu'il est associé à une facette (Andreasen et al., 1991, (6)).

- *Pour une fracture coronaire étendue (deux tiers incisifs)*

Les bords palatins sont soumis à de faibles tractions car ils sont situés dans le secteur du cingulum, peu sollicité. Cette convexité lisse peut faire l'objet d'un épaulement ou d'un mini congé qui n'engendrent pas de contraintes néfastes (situation F3 et F4).

Il est étonnant de constater que les fractures étendues présentent des caractéristiques moins complexes que les fractures modérées. La restauration elle-même est soumise à de faibles contraintes dans la concavité palatine car ces dernières sont redistribuées dans la masse de céramique. Il est particulièrement intéressant de noter que l'interface dent-restauration n'est pas soumise à plus de contraintes que celles trouvées pour les autres configurations.

De façon globale il faut éviter de s'approcher de la zone à risque qui est la concavité palatine. Pour cela il faut placer les marges soit au-dessus soit en-dessous.

b. Dents fines - dents épaisses

Ces facteurs anatomiques peuvent varier d'une dent à l'autre et d'un patient à l'autre, et il semble raisonnable de conclure que des dents extrêmement fines seraient soumises à plus d'efforts en flexion que des dents épaisses (Fig. I-102). Une dent fine et plate nécessite logiquement un espace incisif important pour la céramique du bord libre, alors qu'une dent épaisse et bombée ne requiert qu'une réduction incisive minime. L'identification précise des caractères anatomiques des dents devant être restaurées est indispensable pour optimiser la forme des restaurations céramiques collées.

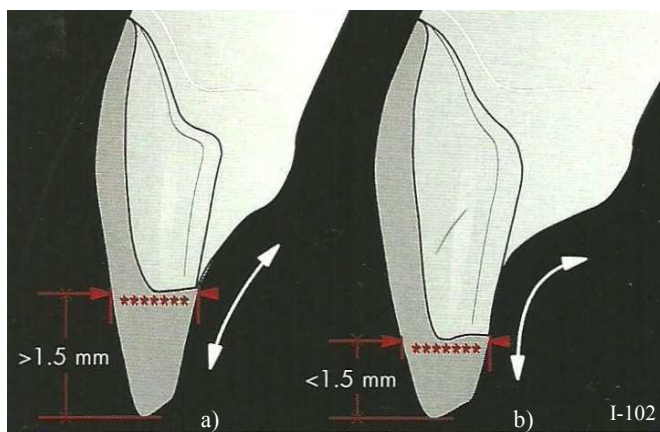


Figure I-102 : L'importance de la réduction incisale varie en fonction de la morphologie dentaire. (159)

- a) Dent fine et plate : réduction étendue.
- b) Dent épaisse et bombée : réduction modérée à minime.

6.2.2. La limite cervicale

Une préparation adaptée doit permettre l'inscription finale de la restauration dans le périmètre préparé, sans surcontour ni surépaisseur. La forme de la limite cervicale répond à deux objectifs principaux :

- Premièrement, permettre une **lisibilité parfaite** de la limite périphérique de la préparation en clinique et au laboratoire.
- Deuxièmement, permettre **une fabrication, une adaptation et une finition parfaite du matériau** au niveau des limites, ce qui sous-entend d'en disposer d'une épaisseur suffisante (cela dépend partiellement du matériau choisi).

Il est préférable d'envisager **une limite cervicale en forme de congé**, quelle que soit la situation par rapport à la gencive marginale. Le congé montre une plus grande souplesse par rapport aux contraintes subies par la céramique (Bichacho, 1996, (22)). Il est aussi moins mutilant qu'un épaulement droit à angle interne arrondis et permet d'éviter une ligne franche entre la couleur de la dent sous-jacente. Grâce à la situation supra-gingivale des limites, les réponses inflammatoires et les récessions gingivales sont évitées ; la santé gingivale est maintenue avec une limite en congé qui trace une ligne continue suivant les festons gingivaux (22). La facette est donc à considérer comme une des meilleures options d'un point de vue esthétique.

Cette approche peu invasive (comparée aux préparations pour couronnes périphériques) est l'un des avantages des facettes ; et beaucoup des inconvénients des restaurations périphériques traditionnelles ont disparu (Touati, 1999, (256)) (Fig. I-103).

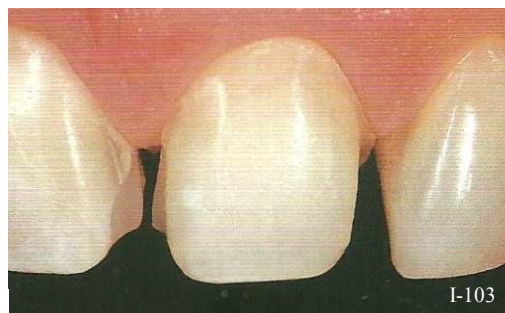


Figure I-103 : Préparation pour facette. (159)

Mais il faut accorder une attention toute particulière à l'épaisseur d'émail résiduel au niveau du collet. Le praticien doit tenir compte du fait qu'elle diminue progressivement en direction apicale et est à son minimum au niveau de la jonction amélo-cémentaire. La préparation à ce niveau doit être la plus réduite possible et ne devrait pas dépasser 0,3 mm de profondeur, qui est l'épaisseur minimale de céramique requise pour pouvoir réaliser une facette. Mais, une réduction de 0,3 à 0,5 mm à ce niveau des dents antérieures est quasi impossible sans pénétrer dans la dentine. L'épaisseur moyenne d'émail au tiers cervical des incisives centrales maxillaires est de 0,4 mm et sur les latérales elle est de 0,3 mm (Ferrari, 1992, (79)). Lors de la réalisation de préparations à main levée, non seulement la dentine est exposée mais l'épaisseur de l'émail au collet et en proximal est diminuée de plus de 0,5 mm (Fig. I-104).

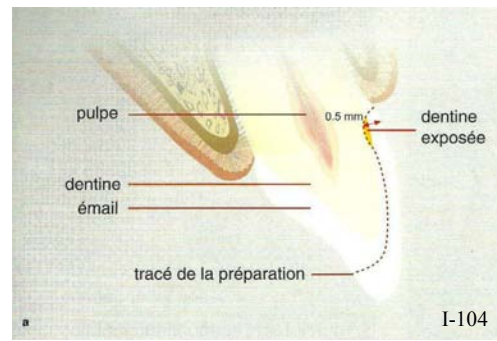


Figure I-104 : Fréquente exposition de la dentine au niveau du collet. (98)

Le mini-congé (de 0,3 mm) est idéal pour les facettes ainsi que pour les couronnes à recouvrement partiel.

Il permet :

- ✿ de reproduire un profil dentaire naturel tout en évitant le surcontour cervical de la facette ;
- ✿ une grande précision : cette limite sera facile à enregistrer dans l'empreinte, facile à identifier et à reproduire sans ambiguïté au laboratoire de prothèse ;
- ✿ une très bonne résistance à la fracture et aux risques d'écaillage des bords, limitant ainsi les risques de fracture de la facette en céramique lors de son élaboration, de son essai clinique et de sa mise en place ;
- ✿ une insertion plus facile de la facette lors de l'essai clinique, de sa mise en place, et de son collage. (Touati, 1999, (256))

La continuité idéale avec le profil d'émergence, sans aucun rebord à la jonction de la facette et de l'émail, ne peut être obtenue qu'avec une limite cervicale en forme de congé.

Avec des matériaux polymères ou composites, il est possible dans certains cas de réaliser des facettes sur des dents très peu ou pas préparées. Mais avec de la céramique en revanche, une préparation bien structurée est indispensable pour s'adapter aux propriétés mécaniques du matériau et à sa mise en œuvre au laboratoire et en clinique.

6.2.3. La position des limites

6.2.3.1. *La ligne du sourire*

■ Le sourire non gingival

Les préparations supra-gingivales à quelques dixièmes de mm du parodonte marginal sont préférables.

■ Le sourire gingival

Si la dent support ne présente **pas de dyschromies**, alors la limite n'a pas lieu d'être située en intra-sulculaire. Les facettes ont une zone cervicale très esthétique. Ainsi la limite peut rester discrètement supra-gingivale, ce qui facilite l'ensemble des étapes prothétiques à venir.

Au contraire, en cas **d'anomalies de couleur**, alors la limite doit être intra-sulculaire afin de masquer l'interface discolorée et d'assurer la continuité esthétique entre la facette et la gencive marginale. Pour ce faire, un fil non imprégné réalise une déflexion gingivale douce pendant la préparation, l'empreinte et le collage.

Si la restauration est collée, il est toujours préférable que les limites cervicales soient **supra- ou juxta-gingivales**, pour les raisons suivantes :

- ✿ La surface d'émail est plus étendue,
- ✿ Le contrôle de l'humidité est simplifié,
- ✿ La précision de l'adaptation marginale peut être contrôlée visuellement,
- ✿ Les bords sont accessibles à la finition et au polissage,
- ✿ Les bords sont accessibles à la maintenance et à l'hygiène.

6.2.3.2. *Exposition de la dentine au niveau du bord*

Le niveau des limites cervicales des préparations pour facettes en céramique relève souvent de critères subjectifs. Mais il existe des cas où les limites intra-sulculaires sont inévitables, comme en présence de caries de collet ou d'anciennes restaurations sous la gencive (*Fig. I-105*).

Les plaques de dentine exposée ne sont pas un problème au cours de la préparation dans la mesure où les bords sont dans l'émail. Mais, dans la plupart des cas particuliers, comme des lésions carieuses étendues sous-gingivales, le bord intra-sulculaire peut être profond jusqu'à atteindre la dentine. L'épaisseur moyenne de dentine est de 2,3 à 3,0 mm, et, quel que soit l'âge des patients c'est au niveau des dentines superficielles et moyennement profondes de la jonction amélo-cémentaire que le collage est le plus difficile (à cause du verrouillage de l'agent de collage à la trame de collagène de la dentine intertubulaire (Paul, 1997, (193))).

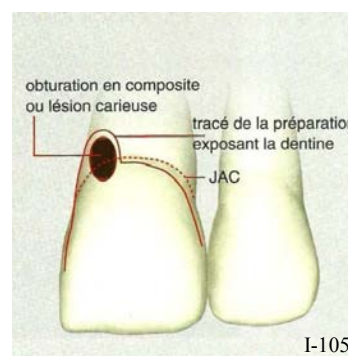


Figure I-105 : Modification du tracé de la limite. (98)

Il faut également identifier la nature de la dentine. Coller sur de la dentine sclérotique et la préparer est légèrement différent de la préparation de la dentine normale et nécessite plus d'attention. Cette surface sclérotique est éliminée au cours de la préparation et/ou décalcifiée en augmentant la durée du mordantage, de sorte que le collage puisse être obtenu sur ce tissu dentaire modifié.

6.3. La préparation pour les inlays et onlays

Il est intéressant de noter que les inlays en céramique sont apparus dans l'histoire dentaire moderne bien avant les inlays en or. L'idée de placer une restauration céramique était déjà avancée en France dès le XVIIIème siècle (1774) par Duchateau. Au début du XIXème siècle, ils ont été proposés comme moyen de restauration des lésions carieuses. Il semblait alors logique de chercher une substance de la même couleur que les dents (*Fig. I-106*).

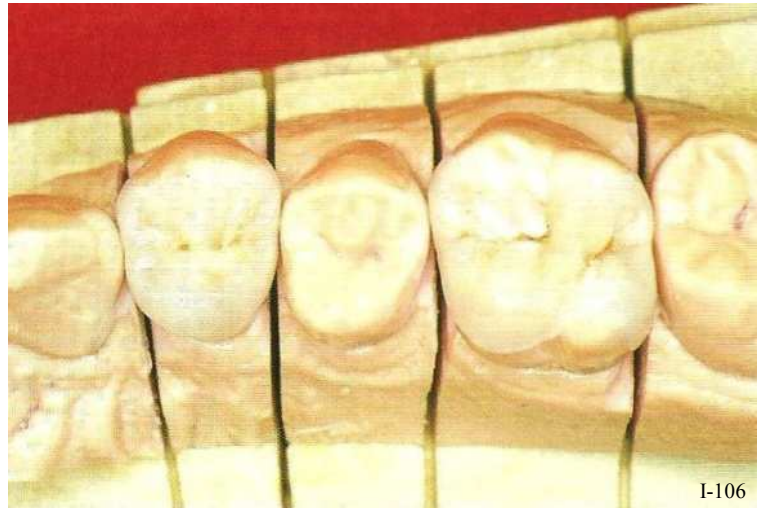

Figure I-106 : Inlays/onlays céramique sur 24 et 26. (256)

6.3.1. Préparation pour les inlays et onlays métalliques

Les inlays et onlays métalliques sont des inlays et onlays d'obturation. Ce sont des restaurations coronaires partielles coulées. Leur but est de remplacer la portion manquante de la couronne. Ils ne peuvent le faire que par un mouvement d'insertion les plaçant sur une préparation de dépouille.

Les inlays/onlays métalliques jouissent d'**excellentes qualités concernant leurs joints marginaux**. En effet, **les bords des inlays et onlays métalliques à base d'or (dont la ductilité est bien connue), vont pouvoir être brunis sur les lignes de finition des préparations partielles** (Harter, 1996, (102)). Ainsi, ce polissage assure étanchéité et pérennité à la restauration prothétique.

6.3.1.1. Les limites cervicales et les finitions proximales de la préparation

Au niveau cervical, la préparation supra-gingivale recommande un **angle cavo-axial de 45°**, ainsi si la profondeur de la préparation est réduite, il peut s'agir d'un **épaulement simple à 135°** ($180^\circ - 135^\circ = 45^\circ$). En revanche si la préparation est profonde ou qu'il s'agit d'une boîte, alors la limite peut devenir un **épaulement droit biseauté à 135°**.

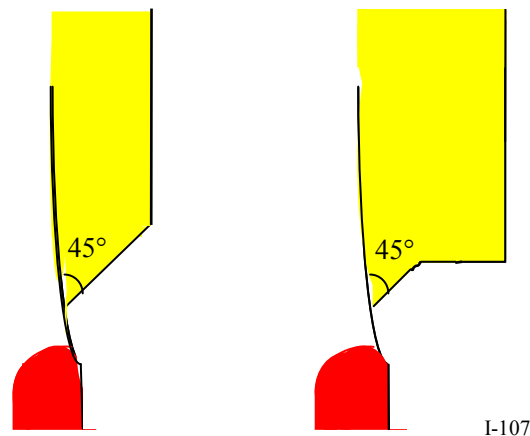


Figure I-107 : a) Épaulement à 135°.
b) Épaulement droit à biseau de 45°.

Pour des raisons biologiques cet angle sera moindre quand la limite cervicale doit être positionnée en intra-sulculaire. Le bord cervical de l'inlay ou de l'onlay ne doit pas interférer avec l'attache épithéliale, d'autant plus que les cellules du parodonte ne montrent aucune affinité pour le métal. Les fonds des cavités doivent être plats, perpendiculaires au grand axe de la dent et se raccordant à angles vifs aux parois axiales.

6.3.1.2. L'angle cavo-superficiel

La limite occluso-vestibulaire des préparations, ou angle cavo-superficiel doit faire l'objet d'une grande vigilance. Le bord doit être fin à son extrémité mais aussi d'une épaisseur suffisante pour assurer son renfort. L'émail doit être recouvert jusqu'à l'extrémité de la ligne de finition et recouvert en deçà d'une épaisseur de métal suffisante qui évite sa fracture ou son écaillage. La plupart du temps, **l'angle cavo superficiel existe sous la forme d'une ligne de finition angulaire chanfreinée ou biseauté de 0,3 à 0,5mm**, perpendiculaire à l'axe d'insertion de la prothèse (Shillingburg, 1988, (233)) (Fig. I-108).

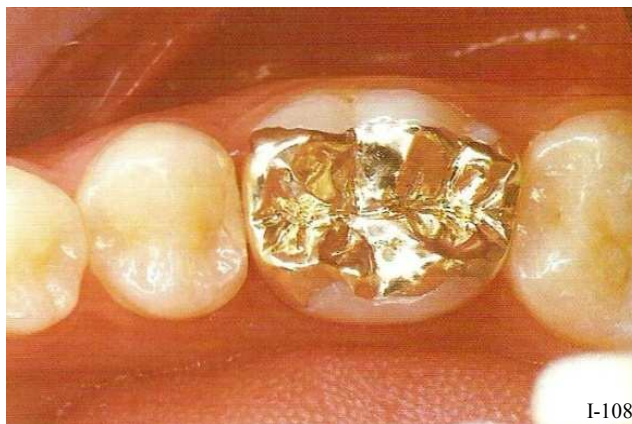

Figure I-108 : Inlays en or sur 46. Les limites angulées permettent le brunissage du métal sur les bords de la préparation. (102)

Le chanfrein est indispensable dans tous les cas où il persiste des prismes d'émail non soutenus. Ainsi, il est aisé de **finir l'adaptation prothétique en brunissant les bords de la restauration sur le biseau ou sur le chanfrein marginal**.

6.3.2. Préparation pour les inlays et onlays céramiques

C'est d'abord avec Murphy en 1839, puis avec l'allemand Herbst en 1882, qu'on peut parler d'inlays en céramique. Malheureusement, l'utilisation des inlays en céramique fut arrêtée par un fort pourcentage d'échecs en raison notamment de la faible résistance mécanique, de l'adaptation marginale insuffisante et du manque d'adhésion des produits de scellement ; ces inlays étaient réalisés sur une simple matrice métallique et simplement scellés avec un ciment conventionnel (orthophosphate de zinc) (Touati, 1999, (256)). L'adaptation marginale des premiers inlays en céramique était médiocre, et le ciment pouvait facilement se dissoudre. Les avantages de la technique de coulée à la cire perdue associés à la précision et la fiabilité des inlays en or ont mis un point d'arrêt à l'utilisation des inlays en céramique au milieu du XXème siècle.

C'est seulement dans les années 1960 que ce type de restaurations, a pu être utilisé plus couramment. Mais les plus grands progrès ont été réalisés au cours des années 80 **grâce à l'avènement du collage dentinaire** (Nakabayashi, 1983, (179)) ; **le collage des inlays aux tissus dentaires réalise ce qu'on**

appelle une **unité biofonctionnelle** en restaurant les propriétés de résistance initiales de l'organe dentaire.

Aujourd'hui, si la cavité a un contour net et précis, et si les protocoles de collage sont strictement suivis (en ayant recours aux derniers adhésifs amélo-dentinaires), les inlays en onlays en céramique donnent d'excellents résultats. Pourtant, la technique reste délicate et méticuleuse, nécessite la collaboration avec un bon céramiste et une parfaite compréhension du matériau.

En effet, la céramique reste un matériau fragile, sujet à des contraintes cliniques importantes dues à son manque d'élasticité (*Fig. I-109*).

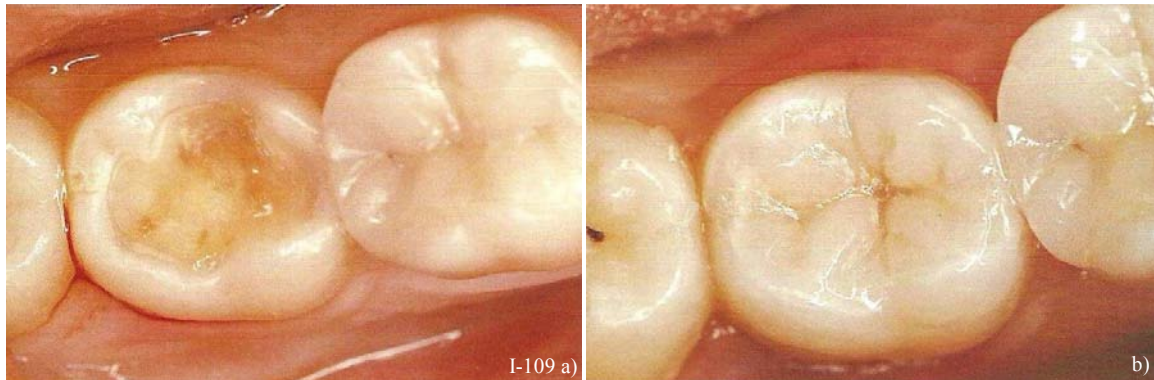


Figure I-109 : a) Préparation pour un inlay céramique. b) Inlay céramique posé. (256)

Les préparations pour inlays et onlays céramiques diffèrent très nettement des préparations pour inlays et onlays métalliques (Magne *et al.*, 1996, (158)). La rigueur lors de la réalisation des étapes en clinique et au laboratoire, sont des piliers du succès.

N.B. : il existe des inlays et onlays en matériaux composites. Ils sont eux-aussi collés aux tissus dentaires. Les résines composites sont moins fragiles que la céramique, cependant, il est tout de même recommandé de suivre les mêmes recommandations de préparation que celles des inlays/onlays céramique.

6.3.2.1. Les limites cervicales de la préparation

Dans le but d'obtenir une adaptation marginale précise et étanche de la céramique au niveau des boîtes ou dans le cas d'onlays sur les faces vestibulaires et linguales, il est conseillé de réaliser des limites cervicales en forme de **congé rond large** (Fuzzi, 1996, (83)).

La limite de la préparation doit être **précise, nette** et autant que possible située dans l'émail pour assurer le maximum d'adhésion. De plus, sur les faces vestibulaires où l'intégration de la couleur est cruciale et difficile, le congé large favorise l'intégration optique et dispose de surfaces d'émail plus étendues.

Mais dans certains cas, et en fonction de la forme de la cavité préexistante, un **épaulement droit à angle interne arrondi** est parfois plus conseillé pour éviter d'élargir davantage les limites de la préparation.

Compte tenu des propriétés fragiles de la céramique, il est indispensable que tous les **contours internes et externes ainsi que les angles soient arrondis**. (Fisher et Coll., 1975, (80)). Cette forme améliore la répartition des contraintes mécaniques et rend possible la réalisation d'inlays et d'onlays en céramique plus précis.

6.3.2.2. Les lignes de finition proximales

Les lignes de finition proximales doivent être franches. Et, ni les biseaux longs (slice), ni les chanfreins proximaux, utilisés dans les préparations pour inlays en or, ne sont indiqués pour les préparations pour inlays en céramique.

Les finitions angulaires entraînent la formation d'angles vifs, amenant eux-mêmes des extensions fines et aigues de céramique fragiles qui seront à l'origine de fractures.

La cavité proximale, cependant, doit être suffisamment ouverte pour permettre l'accès au brossage. Le bord cervical de cette cavité proximale est **franc et plat**, en forme de **congé large ou d'épaulement**, et situé dans l'émail.

6.3.2.3. L'angle cavo-superficiel

L'angle cavo-superficiel standard est de 90°. Et un congé large était parfois indiqué dans les secteurs peu sollicités et si l'occlusion était favorable (*Fig. I-110*).

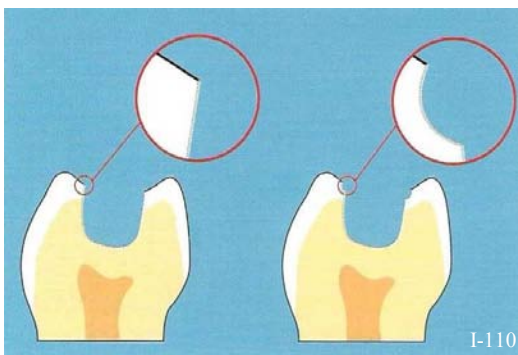


Figure I-110 : a) L'angle cavo-superficiel standard est de 90°
b) Une finition en congé large était parfois envisagée dans des conditions occlusales favorables dans le but d'avoir un bord invisible. (256)

a. À 90°

La finition recommandée au niveau de l'angle cavo-superficiel des préparations pour inlays/onlays céramiques est un angle droit. En effet, une telle limite **réduit les risques de fractures** du matériau céramique car elle limite les contraintes subies par la restauration grâce à une meilleure répartition.

Elle est indiquée pour la préparation de dents courtes, peu rétentes, et pour les techniques de céramique pressée ou coulée (comme le Dicor et l'Empress).

Cette finition cavo-superficielle droite conduit à un résultat esthétique correct. Mais, il existe une transition brutale entre la céramique et l'émail, provoquant souvent des difficultés d'intégration de teinte si le film de ciment à l'interface n'est pas suffisamment translucide. Cependant, l'amélioration certaine de la précision des revêtements réfractaires permet aujourd'hui un très bon rendu esthétique (*Fig. I-111*).

À l'origine, il était question de biseauter la ligne de finition occlusale pour l'intégration optique de l'inlay, mais surtout pour améliorer l'adhésion de la restauration en augmentant la surface amélaire de collage.

Mais, selon Qualtrough (1991, (204)), (qui a évalué in vitro l'intégrité marginale des inlays en céramique), l'adaptation du ciment en résine composite à l'émail ne montre pas de différence entre les préparations biseautées et non biseautées. Il est donc **inutile de casser des bords, au niveau de l'angle cavo-superficiel** pour augmenter le nombre de prismes d'émail exposés, d'autant plus qu'un biseau classique implique la création d'angles aigus sur la préparation. Ce qui entraîne à son tour des reliefs vifs et fins sur la pièce prothétique, ceux-ci sont très fragiles et peuvent facilement casser pendant le scellement.

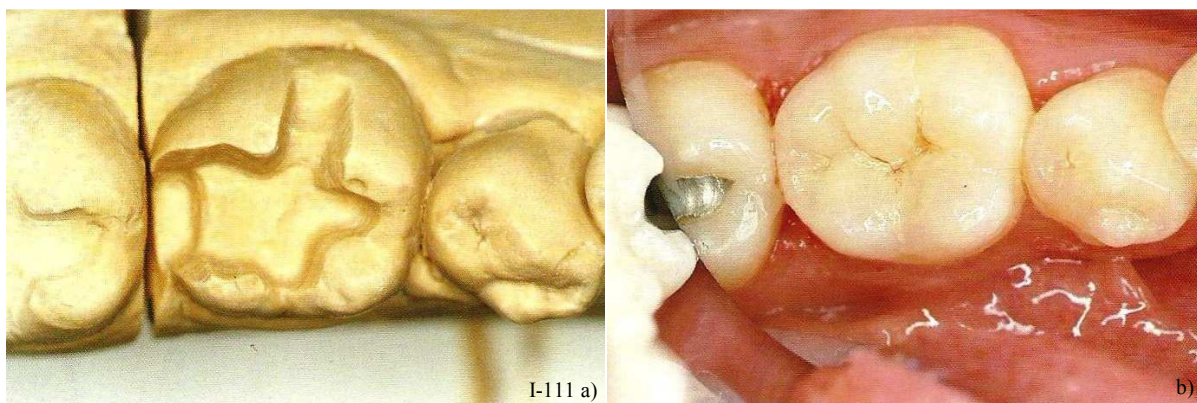


Figure I-111 : a) Préparation d'un inlay céramique à angles cavo-superficiels droits (90°).

b) Inlay céramique posé. Le résultat esthétique est très bon, Les bords sont invisibles même avec une finition cavo-superficielle à 90°. (256)

En outre, les bords des préparations pour les inlays/onlays céramique doivent présenter :

- ni biseaux, ni chanfreins ;
- des angles internes arrondis ;
- un angle cavo-superficiel de 90° ;
- et enfin, ils ne doivent pas coïncider avec les points de contact occlusaux.

b. Le congé quart de rond

Une limite en forme de **congé quart de rond**, (Fig. I-112 et I-113) représente une alternative intéressante car il peut être reproduit par le matériau de restauration. Cette limite a souvent été utilisée dans les préparations pour inlays en céramique, et, **les résultats s'avèrent satisfaisants à certaines conditions** (profondeur suffisante de la cavité, pas de contacts occlusaux interférents...) (Touati, 1999, (256)).

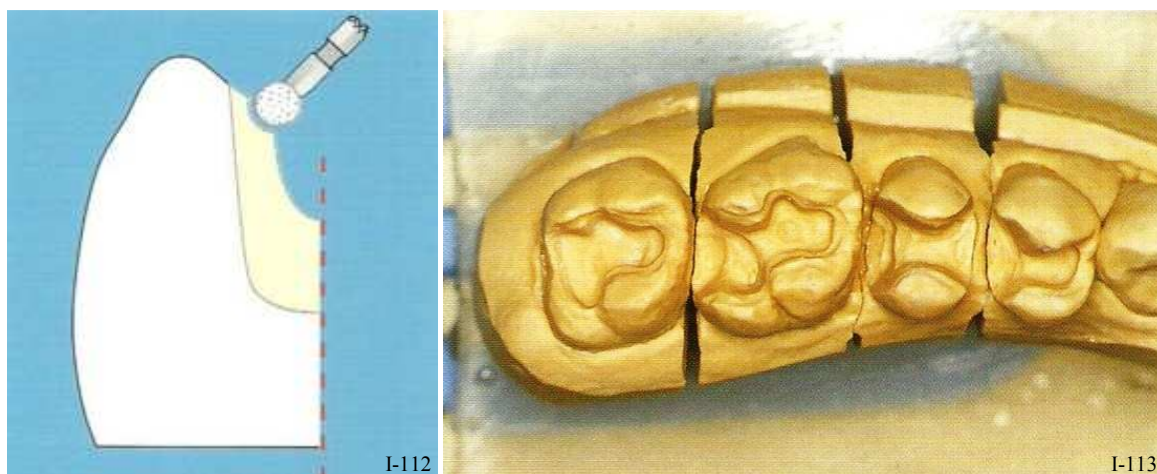


Figure I-112 : La finition cavo-superficielle en congé quart de rond s'effectue avec une fraise boule tenue obliquement. (256)

Figure I-113 : Modèle d'une préparation pour inlay céramique présentant un angle cavo-superficiel en congé quart de rond. (256)

Le rendu esthétique est supérieur aux bords cavo-superficiels à 90° en raison de la gradation de la couleur entre la dent et l'inlay, qui peut encore être optimisée en plaçant de la céramique semi translucide près des bords, permettant la perception visuelle de la couleur de la dent sous-jacente et une meilleure transmission de la lumière. Les résines de collage translucides permettent également d'améliorer cet effet. Enfin, cette limite de finition est théoriquement une forme favorable à l'adhésion (Dietschi & Spreafico, 1997, (64) ; Hanning *et al.*, 1991, (99)).

Néanmoins ce type de bord est indubitablement **plus exposé aux risques de fracture, c'est donc une ligne de finition à bannir en lui préférant un angle cavo-superficiel de 90°.**

La technologie actuelle du matériau permet d'ailleurs d'obtenir de meilleurs résultats esthétiques même avec des angles cavo-superficiels à 90° sur les faces occlusales.

7. SPÉCIFICITÉS DES LIMITES CERVICALES DES PILIERS IMPLANTAIRES

7.1. Généralités

Avec l'ère de l'ostéointégration introduite par Brånemark dans les années 1970, les indications des implants dentaires se sont considérablement développées. Aujourd'hui, avec le renforcement des attentes des patients, et notamment pour l'utilisation des implants dans le secteur antérieur, les exigences quant aux piliers implantaires changent également. Les facteurs de réussite esthétiques sont reliés aux piliers implantaires, et ceux-ci ont subi des changements avec le temps.

En effet, depuis l'avènement de l'implantologie, les piliers implantaires n'ont cessés de se s'améliorer et de se transformer pour satisfaire un cahier des charges de plus en plus important. De plus, le choix du pilier implantaire idéal ne doit pas se faire au hasard et doit répondre à des critères précis. Ils doivent satisfaire des besoins biologiques, fonctionnels et esthétiques. Le matériau doit être biocompatible, pouvoir accueillir un attachement épithélial et prévenir l'accumulation de plaque. Fonctionnellement, le pilier doit avoir suffisamment de propriétés mécaniques favorables pour résister et transmettre les forces à l'implant. Esthétiquement, le pilier implantaire doit présenter un contour anatomique et une inclinaison idéale pour remplacer la dent manquante (Tripodakis *et al.*, 1995, (258)).

7.1.1. Le cahier des charges des piliers implantaires

Outre leur simple rôle de prise en charge de la couronne, les piliers sont conçus pour :

- Minimiser le risque de surcharge et de fractures en transférant les forces vers l'implant
Ceci réside d'une part dans le type de matériau utilisé pour le pilier, et d'autre part dans la forme de ce dernier.
- Créer et maintenir la bonne santé du tissu conjonctif et de l'attache épithéliale
C'est principalement le rôle du col du pilier implantaire, il est chargé de reproduire un profil d'émergence naturel pour la restauration implanto-portée.
- Atténuer les variations dimensionnelles et géométriques entre la couronne et l'implant et assurer la bonne intégration esthétique des éléments prothétiques.
La région critique de toute restauration est sa zone cervicale et son intégration dans l'environnement parodontal. Ainsi les limites cervicales des piliers implantaires représentent le même défi en prothèse dento- et implanto-portée (Bennani, 2000, (20)).

Les piliers implantaires doivent donc répondre à un cahier des charges exigeant.

- Respecter **la ligne de contour gingival** de la dent de manière à s'intégrer dans la ligne du sourire. Les meilleurs résultats sont atteints quand il y a un biomimétisme des restaurations prothétiques et que la ligne gingivale est comparable et symétrique par rapport à celle de la dent adjacente.
- **La manipulation des tissus mous et la création des papilles.**
C'est largement fait grâce à la forme d'émergence des piliers implantaires. Et les éléments prothétiques s'intègrent esthétiquement entre autres grâce à la forme de ces piliers implantaires. S'il s'agit d'un contour anatomique, les résultats seront biomimétiques, à la différence d'un pilier à support gingival simple.
- **Une limite cervicale idéale**
Tout comme pour la prothèse fixée dento-portée, la forme de la limite cervicale du pilier implantaire va conditionner l'adaptation, le soutien, la pérennité, l'indication et l'esthétique de la restauration prothétique. Ainsi, Une limite cervicale intrasulculaire précise et adaptée à l'environnement implantaire est indispensable à un succès du projet prothétique.
- **L'établissement du profil d'émergence**
La forme et le profil d'émergence de la restauration finale sont capables de modeler le contour gingival (Salinas & Sadan, 1998, (221)). Ils constituent, avec la couleur de la restauration, les trois facteurs majeurs influençant le résultat esthétique de la restauration implanto-portée.
Un profil d'émergence inapproprié peut être responsable d'une récession gingivale après la mise en place de la couronne ou d'une asymétrie des contours gingivaux entre le pilier et la dent adjacente. Et tous deux sont des résultats indésirables (Wohlwend *et al.*, 1997, (276)). Sur une dent naturelle, le support des tissus mous est fourni par toutes les structures anatomiques de la crête alvéolaire jusqu'à la couronne de la dent. Et le facteur essentiel à considérer est la transition entre le contour quasi-circulaire de la racine au contour triangulaire ou rectangulaire de la couronne. En prothèse implanto-portée, la forme de cette section est déterminée par la **forme de contour de la plateforme de l'implant et par celle du pilier implantaire** (London, 2001, (155)), c'est le profil d'émergence du pilier implantaire. L'importance de cette transition vers une anatomie cervicale physiologique a été mise en valeur pour créer une restauration implanto-portée naturelle (Weisgold, 1997, (272)).
Par conséquent, il paraît capital que la plateforme implantaire présente des dimensions les plus proches de celles d'une racine d'une dent naturelle (155).
Mais, le **choix du bon pilier prothétique implantaire** est lui-aussi essentiel pour obtenir de bons résultats. Il a été démontré que **des modifications du contour du profil d'émergence des piliers implantaires auraient un effet sur les tissus mous environnants** (Su *et al.*, 2010, 252). Et, dans le cas où l'implant est idéalement positionné, modifier le contour du profil d'émergence du pilier pourrait optimiser le résultat clinique en créant un meilleur environnement parodontal (252). En effet, c'est sa forme de contour cervical qui va influencer la forme et l'émergence de l'élément prothétique. Par exemple : un implant avec un plateau prothétique et un pilier circulaire standard peut anéantir tout support de la papille, alors qu'un pilier personnalisé peut résoudre ce problème. En revanche, pour rendre cela possible, il est impératif que la transition de la plateforme jusqu'à la couronne soit localisée intra-sulculairement (155).

La prothèse scellée sur pilier implantaire nécessite que l'implant soit dans une situation proche du couloir prothétique (Bennani, 2000, (20)). Elle permet de s'adapter aux exigences de résultat de plus en plus fortes imposées par les patients. Une des grandes caractéristiques des piliers implantaires

destinés à de la prothèse scellée implanto-portée, est qu'ils sont, pour la plupart, modifiables et donc esthétiquement et fonctionnellement adaptables à chaque situation clinique (Unger, 2001, (263)). En effet, pour que le contour gingival soit le plus physiologique possible, la forme et la morphologie de la couronne et du pilier implantaire doivent s'adapter aux éléments anatomiques existants ; ce qui est difficile voire impossible avec des piliers préfabriqués ronds caractéristiques des composants standards préformés.

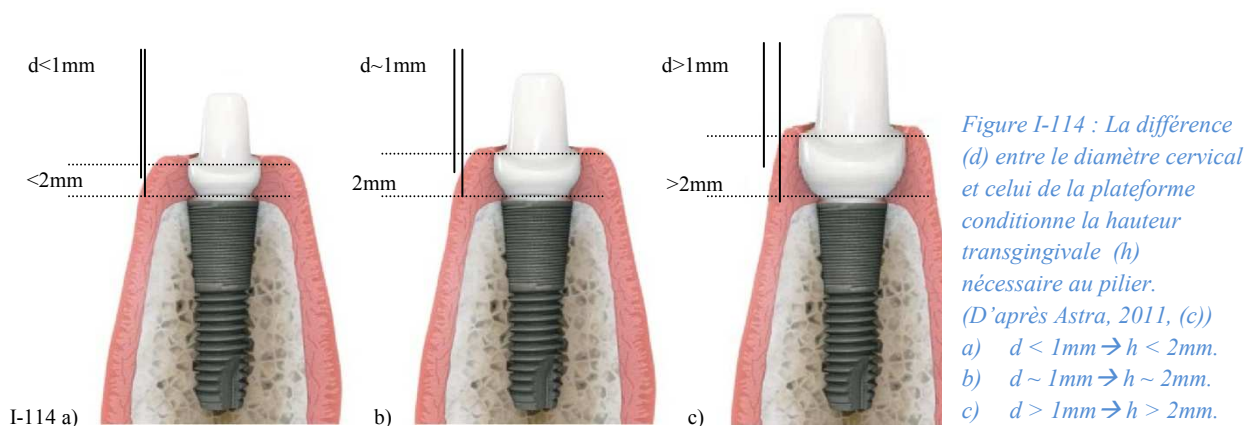
7.1.2. Les critères de choix des piliers implantaires

D'un point de vue prothétique, le choix de piliers implantaires par le praticien doit prendre en compte plusieurs facteurs paro-prothétiques (Unger, 2005, (262)) dont :

- le rapport entre le diamètre de la plateforme implantaire et le diamètre cervical de la couronne,
- la hauteur et le type des tissus mous marginaux,
- la forme de la dent,
- l'inclinaison de l'implant par rapport aux dents adjacentes ou implants.

7.1.2.1. *Relation entre le diamètre du plateau prothétique et le diamètre cervical de la couronne*

La différence entre le diamètre du plateau implantaire et celui de la couronne au niveau des tissus mous marginaux détermine l'espace vertical minimal nécessaire pour obtenir un profil d'émergence adéquat du complexe pilier-couronne. En effet, pour un écart de 1 mm il est nécessaire d'avoir une distance verticale de 2 mm entre la plateforme de l'implant et la limite cervicale du pilier implantaire pour obtenir un contour optimal. Et, dans le cas où l'écart est supérieur à 1 mm, il est alors nécessaire que la position de la plateforme de l'implant soit plus apicale (> 2 mm), afin de jouir d'un espace suffisant pour avoir un profil d'émergence acceptable d'un point de vue esthétique (262).



Malgré tout, si l'écart est trop important, alors ce principe devient contradictoire (par rapport à l'espace biologique), il faut donc veiller à ce que la différence ne soit pas trop grande entre les deux diamètres et que le diamètre de la plateforme soit adaptée au diamètre cervical de la future restauration.

7.1.2.2. Hauteur des tissus mous marginaux

En s'appuyant sur les valeurs des dimensions biologiques (espace biologique, relation entre le diamètre de l'implant et celui de la couronne), la position corono-apicale idéale de la plateforme implantaire serait apicale à la muqueuse marginale vestibulaire de 2 mm (Unger, 2005, (262)).

Ainsi, la distance entre la plateforme de l'implant et les tissus mous marginaux est suffisante pour créer un profil d'émergence optimal du complexe pilier-couronne.

Ceci influence donc le choix de la hauteur transgingivale du pilier implantaire ; et en fonction du type de pilier implantaire choisi, celle-ci peut aller de 0 à 4,5 mm.

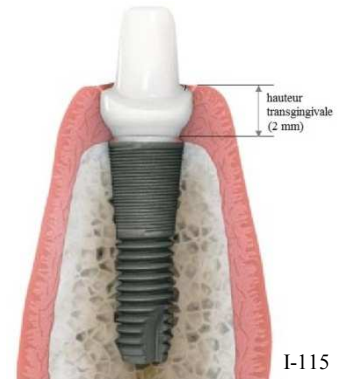


Figure I-115 : La position corono-apicale idéale de la plateforme implantaire serait apicale à la muqueuse marginale vestibulaire de 2 mm. (D'après Astra, 2011, (c))

7.1.2.3. Le type morphologique des tissus mous et la forme de la dent

Il a été décrit que le type morphologique du parodonte marginal est en relation avec la forme des couronnes dentaires. En effet, le type « épais-plat » correspondrait à des couronnes courtes et larges, tandis que le type « fin-festonné » s'appliquerait aux couronnes longues et étroites qui présentent une plus forte convexité cervicale et une gencive cervicale plus apicale. Ainsi, lors d'un traitement implantaire, il faut tenir compte du biotype des tissus mous marginaux et de la forme des dents des patients. En effet, ceux présentant des couronnes longues et étroites sont plus sujets aux récessions que ceux ayant des couronnes courtes et larges (Olsson, 1991, (185)).

Ceci a des répercussions sur le choix du pilier implantaire quant au matériau utilisé. Ainsi, une gencive fine implique l'emploi de piliers en céramique. En effet, cela permet d'éviter, premièrement que la limite métallique du pilier ne soit visible, et deuxièmement, que les piliers implantaires métalliques n'entraînent une coloration grisâtre de la muqueuse marginale, en raison de la situation sous-gingivale de la partie métallique.

7.1.2.4. L'inclinaison de l'implant par rapport aux dents adjacentes ou implants.

Dans des conditions cliniques idéales, la situation du/des implants répond aux exigences de parallélisme et d'angulation. Malheureusement, en pratique il arrive qu'il faille corriger le/les axes implantaires grâce aux piliers prothétiques. En effet, en bouche, les piliers implantaires destinés à des restaurations plurales doivent être parallèles entre eux avec une tolérance de 7°.

Pour ce faire, il existe des piliers angulés : standards (15° ou 20°, piliers SynOcta®, Straumann (j)), des préformés anatomiques (10°-15° piliers Procera® Esthetic Abutment, Nobel Biocare (i) ; 20° piliers ZirDesign™, Astra (c)), des piliers CFAO (présentant l'angulation adaptée à la situation clinique), et des piliers calcinables surcoulables (pouvant corriger l'axe du pilier jusqu'à 30°).

7.2. Les différents piliers implantaires

Tous les piliers pour prothèses scellées implantaires s'adaptent directement sur la plateforme de l'implant où ils sont transvissés. Leur base est usinée et leur modification au laboratoire ou en bouche n'entraîne aucune perte de précision ni d'adaptation (Unger, 2001, (263)).

On peut distinguer globalement quatre différentes catégories de piliers pour la prothèse scellée :

- Les piliers standards usinés,
- Les piliers préformés usinés dits « piliers anatomiques »,
- Les piliers calcinables surcoulables,
- Les piliers personnalisés usinés dont la conception et la fabrication sont assistées par ordinateur CFAO (ou CAD/CAM) (catégorie nouvelle liée à de nouvelles technologies)

7.2.1. Les piliers standards usinés

7.2.1.1. Description

Introduits dans les années 80, les piliers standards sont usinés en **titane** et sont donc entièrement biocompatibles. Ces piliers présentent dans leur partie apicale un col droit qui s'évase légèrement, puis une partie haute ou cône, sur laquelle la prothèse est scellée ; cette dernière peut être droite (Fig. I-116 et I-117) (Pilier Plein, Straumann (l)) ou angulée (Fig. I-118) (en général à 15° ou 20° -piliers SynOcta®, Straumann (j) - mais pouvant aller jusqu'à 37,5° - piliers Regular C/X®, Ankylos (b)). Cependant, les problèmes d'angulations sont souvent mal résolus de cette façon (limites sous-gingivales, angulation peut adaptable) (Unger, 2005, (262)).

Ces piliers standards sont tous **transvissés** à l'implant, à l'exception de deux modèles de piliers **vissés** (Piliers pleins, Straumann (l) ; et Piliers standards, Anlylos® (b)).

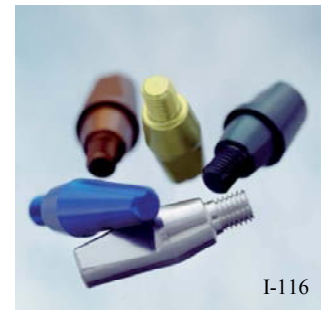

Figure I-116 : Piliers pleins, Straumann. (l)

L'évasement jusqu'au diamètre cervical (Fig. I-119) du pilier et la **hauteur transgingivale du col** (Fig. I-120) (jusqu'à 6 mm, pilier droit Standard C/, Ankylos® Dentsply (b)), peuvent être variables pour un même cône afin de choisir le pilier le mieux adapté à la situation clinique. Plus cette hauteur est faible et plus la couronne sera sous gingivale, ce qui facilite l'aménagement d'un profil d'émergence adéquat.



Figure I-117 : Hauteur du pilier variable. Piliers pleins Straumann, de gauche à droite 4, 5,5 et 7 mm. (l)



Figure I-118 : Piliers SynOcta® Straumann, de gauche à droite de 15° et de 20°. (j)

Le diamètre cervical des piliers implantaires est sensé être adaptable à la situation clinique ; or, dans la majorité des cas, il n'existe qu'un seul diamètre disponible par taille d'implant (Piliers pleins, Straumann (l)). **C'est un facteur limitant non négligeable pour la prothèse implanto-portée.**

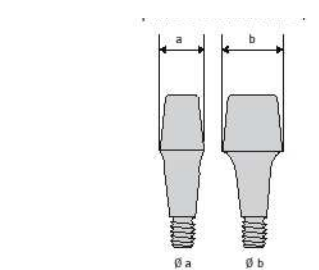


Figure I-119 : Piliers standards C/, Ankylos®, évasement jusqu'au diamètre cervical. 2 diamètres disponibles, a et b. (b)

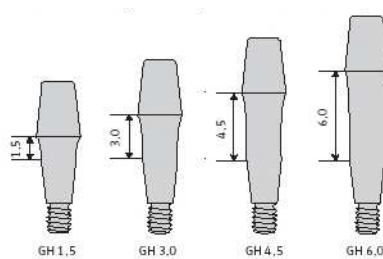


Figure I-120 : Piliers standards C/, Ankylos®, hauteurs transgingivales de 1,5 à 6,0 mm. (b)

La limite cervicale de ces piliers standards, séparant les deux parties - apicale et coronaire du pilier- est toujours **une limite circonférentielle (non festonnée) et de section ronde**. La forme de celle-ci varie quant à elle de **la trace** (Pilier Plein, Straumann (l)) à **l'épaulement étroit à 50°** (Fig. I-121) (pilier Provide®, 3i Biomet (d)).



Figure I-121 : Pilier Provide®, 3i Biomet. (d)

Or, ces limites ne fournissent ni l'une ni l'autre un support suffisant pour placer de la céramique jusqu'au plus près de la ligne de finition (cf. §2.1.2. et §2.2.1.1.), ces piliers sont donc clairement **contre-indiqués pour la réalisation de restaurations esthétiques tout céramique ou céramo-métalliques à joint céramique**. Ces limites devraient être réservées à des couronnes céramo-métalliques présentant un bandeau métallique cervical sur ce type de pilier.

De plus, il est reconnu qu'avec une couronne scellée **sous gingivalement** sur un pilier standard, il est difficile d'enlever l'excès de ciment. En effet, ces piliers ont une limite circonférentielle à une hauteur prédéterminée et ce sur toute leur circonférence. Cette absence de feston se traduit par une limite qui est toujours plus profonde dans les zones proximales ; cette limite ne s'adapte aucunement aux reliefs des tissus parodontaux marginaux. Le résultat est iatrogène : les excès de ciments laissés au niveau de la muqueuse péri-implantaire peuvent être à l'origine de péri-implantites (Jemt, 1998, (116); Wannfors & Smedberg, 1999, (270)).

Le but de l'emploi de ces piliers est de **simplifier les séquences prothétiques cliniques**. Le praticien choisit le pilier de hauteur prothétique adéquate avec la hauteur transgingivale adaptée à la situation clinique.

En ce qui concerne **les piliers vissés** (Piliers pleins, Straumann (l) ; et Piliers standards, Ankylos® (b)), leur serrage se fait par rotation de l'ensemble de la pièce. Ainsi, le méplat de leur surface axiale ne sera positionné qu'après serrage complet. Celui-ci interdit toute dépose et retour au laboratoire pour les étapes de réalisation de la prothèse qui sont réalisées sur une réplique de pilier. En effet, lors de l'empreinte, le praticien utilise un transfert de pilier (en lieu et place du transfert d'implant) qui va indiquer au laboratoire la position exacte du pilier reproduit sur le modèle de travail. Cette réplique pourra alors être éventuellement retouchée en hauteur par le laboratoire avant réalisation de la

couronne. Il sera alors transmis en clinique une clé de retouche pour que le praticien reproduise cette réduction horizontale du pilier avant l'essai de la pièce.

7.2.1.2. Personnalisation

La solution pour améliorer ces piliers standards est donc de les **personnaliser** grâce à un procédé par soustraction (par meulage). Cependant, certains sont **non modifiables** (pilier Snappy™ (i) (Fig. I-122), Nobel Biocare ; Pilier plein, Straumann), et d'autres n'autorisent **qu'une modification en hauteur du pilier implantaire** (Pilier Direct Abutment™, Astra (c) (Fig. I-123)).



Figure I-122 : Pilier Snappy™, Nobel. (i)



Figure I-123 : Pilier Direct Abutment™, Astra. (c)

Quand ces piliers sont **modifiables**, ils peuvent en théorie être légèrement retouchés en bouche au niveau du bord cervical pour suivre l'anatomie du rebord gingival (Schittly, 1999, (223)). Ainsi, il est possible d'adapter le profil de la limite cervicale pour l'ajuster à la forme festonnée du bord muqueux. Il est conseillé d'utiliser un instrument en carbure de tungstène sous irrigation en clinique ou au laboratoire.



Figure I-124 : Pilier plein Straumann retouché en hauteur. (l)

Cependant, l'importance de la réduction est limitée par la nécessité de ne pas affaiblir le dispositif de connexion (Fig. I-125).

De plus cela implique un temps clinique supplémentaire, une retouche en bouche toujours délicate et mal contrôlée, et une empreinte directe de type conventionnelle.

Or ce type d'empreinte n'est absolument pas indiqué en prothèse sur implant ; car, compte tenu du type de l'attache gingivale, la limite va être très difficile à enregistrer. Tandis que le travail sur le véritable pilier ou une réplique exacte permet au laboratoire d'ajuster la restauration directement sur la limite prothétique avérée.

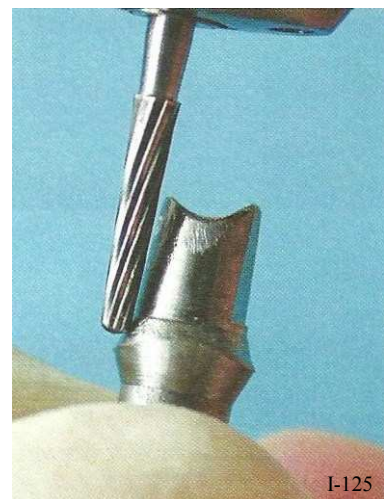

Figure I-125 : personnalisation d'un pilier implantaire. (224)

Il est théoriquement possible de restaurer l'anatomie naturelle d'une racine et d'un pilier naturel en les personnalisant. Cependant, cette méthode n'est concevable qu'à deux conditions : il faut être en présence d'une **hauteur adéquate des tissus mous marginaux** (un espace vertical suffisant pour l'assise prothétique en titane et en céramique), ainsi que d'une **épaisseur de matériau suffisante** pour éviter de traverser la paroi axiale du cône jusqu'au puits médian de la vis (espace horizontal suffisant pour l'assise prothétique - dans le cas d'un pilier transvisé).

7.2.1.3. Caractéristiques

Ces piliers standards présentent l'avantage d'une manipulation facile pour simplifier la séquence prothétique clinique, et de bonnes propriétés mécaniques.

Au contraire, les limites d'utilisation de ces piliers sont dues à un manque d'adaptation en raison de l'insuffisance de personnalisation du pilier et des différents diamètres du complexe pilier-couronne.

Aussi, **seules les restaurations métalliques ou céramo-métallique avec un bandeau métallique cervical sont indiquées en raison de la forme de leur limite cervicale** (trace) ; mais, si malgré tout une couronne céramo-céramique est scellée, alors, la grande translucidité de la céramique peut conduire non seulement à une plus grande coloration grisâtre de la restauration mais aussi à celle des tissus mous péri-implantaires par le titane. Si le sourire est gingival, le résultat peut être inacceptable (Fig. I-126). En outre, les couronnes tout céramique, présentant une grande translucidité, et scellées sur des piliers métalliques n'atteignent pas le résultat esthétique attendu.

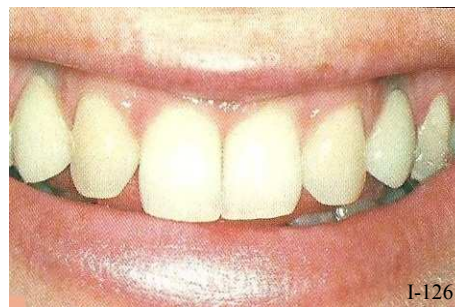

Figure I-126 : Coloration grisâtre de la gencive marginale de 13 et 23. (262)

En raison de ces inconvénients optiques, et par analogie aux piliers dentaires, **des piliers en céramique** et présentant de bonnes propriétés mécaniques ont été développés ces dix dernières années (Unger, 2005, (262)). Ces piliers présentent des propriétés telles qu'ils empêchent non seulement la coloration grisâtre des tissus mous et le reflet métallique bleuâtre à travers une gencive fine ; mais permettent aussi une transmission de la lumière comparable à celle des dents naturelles (ZiReal®, Biomet 3i (d) Fig. I-127).

Dans le même souci d'éviter les problèmes de projection grise au niveau gingival, typique des piliers classiques en titane, les piliers peuvent être recouverts d'une couche de nitrure de titane afin de leur donner une couleur dorée (piliers GingiHue®, Biomet 3i (d) Fig. I-128) (Unger, 2001, (263)).

En revanche, **la forme de leur limite cervicale laisse toujours un espace insuffisant pour les matériaux de restauration cosmétique au niveau de la ligne de finition** ; ces piliers réclament donc encore une restauration présentant un joint périphérique sous forme de bandeau métallique.

Figure I-127: Piliers ZiReal®, Biomet 3i. (d)



Figure I-128: Piliers GingiHue®, Biomet 3i. (d)

En conclusion, ce type de pilier standard n'apporte pas un grand intérêt et peu d'avantages (en dehors de la facilité de mise en œuvre des étapes prothétiques. Le profil d'émergence ne peut pas être travaillé et le parallélisme et la correction des axes s'avèrent plus complexes qu'avec d'autres types de piliers implantaires pour prothèse scellée (Degorce & Pennard, 2000, (57)).

Tableau I-17 : Piliers implantaires standards usinés. Page 1/2. (D'après (c), (i), (l), (m), (n), (o), (p), (d)).


















	ASTRA		NOBEL		STRAUMANN		ANKYLOS®	
	Direct Abutment™ 	Snappy™ 	Single Abutment 	Narrow Profile 	Pilier 	SynOcta® 	Narrow Neck 	Pilier standard droit ou préangulé 
Matériaux	Titane Pilier transvissé	Titane Pilier transvissé	Titane Pilier transvissé	Titane Pilier transvissé	Titane Pilier vissé	Titane ou or Pilier transvissé	Titane Pilier transvissé	Titane Pilier vissé
Restaurations	U/PI/T Post.	U/PI Post.	U Ant / post.	U Ant. / post.	U/PI Post.	U/PI/T Post.	U Ant.	U/PI Post.
Angulations	0°	0°	0°	0°	0°	0° - 15° - 20°	0° - 15° - 20°	0° - 15°
Diamètres cervicaux (mm)	Imp. 3,5/4 → 4-5 Imp. 4,5/5 → 5-6	1 diamètre par taille d'implant	1 seul diamètre disponible	1 diamètre par taille d'implant	1 diamètre par taille d'implant	1 diamètre par taille d'implant	1 seul diamètre disponible	2 diamètres par taille d'implant : a ou b.
Limite	Épaulement étroit à 50°. Circconférentielle.	Congé ovale peu profond. Circconférentielle.	Trace. Circconférentielle.	Trace Circconférentielle.	Trace. Circconférentielle.	Trace. Circconférentielle.	Épaulement étroit à 50°. Trace. Circconférentielle.	Trace. Circconférentielle.
Hauteur transgingivale (mm)	0,5 - 1 - 2,5 - 4.	0,5 - 0,75 - 1 - 1,5 - 2 - 2,5 - 3.	/	/	/	/	3.	1,5 - 3 - 4,5 - 6.
Personnalisable	Oui, 1 mm en occlusal uniquement (prémartqué)	Non	Oui	Oui	Oui, en occlusal uniquement	0° → Oui, en occlusal uniquement 15°-20° → Non.	Oui	Non
Indications en PF	Joint alliage-dent imposé. BANDEAU MÉTALLIQUE CERVICAL	Joint alliage-dent imposé. BANDEAU MÉTALLIQUE CERVICAL	Joint alliage-dent imposé. BANDEAU MÉTALLIQUE CERVICAL	Joint alliage-dent imposé. BANDEAU MÉTALLIQUE CERVICAL	Joint alliage-dent imposé. BANDEAU MÉTALLIQUE CERVICAL	Joint alliage-dent imposé. BANDEAU MÉTALLIQUE CERVICAL	Joint alliage-dent imposé. BANDEAU MÉTALLIQUE CERVICAL	Joint alliage-dent imposé. BANDEAU MÉTALLIQUE CERVICAL

Tableau I-17 : Piliers implantaires standards usinés. Page 2/2. (D'après (c), (i), (l), (f), (m), (b), (n), (o), (p), (d)).

	ANKYLOS® (Dentsply)	ZIMMER Spline®	Swissplus®	Tapered Screw-Vent®	BIOMET 3I	
	Pilier Regular C/X 	Pilier droit  Pilier angulé 	Pilier PureForm 	Pilier droit ou angulé 	Pilier Hex-Lock 	Pilier GingiHue®  ZiReal®  Provide® 
Matériaux	Titane Pilier transvissé	Titane Pilier transvissé	Titane Pilier transvissé	Titane Pilier transvissé	Titane recouvert de nitrure de titane. Transvissé	Titane Pilier transvissé
Restaurations	U/PI Post.	U/PI post.	U Post.	U/PI Post.	U/PI Ant. / post.	U/PI Ant. / post.
Angulations	0° - 7,5° - 15° - 22,5° - 30° - 37,5°	0° - 17,5°	0°	0° - 20°	0° - 15°	0°
Diamètres cervicaux (mm)	1 seul diamètre disponible : 5,7.	Imp. 3,25 → 4,5. (17,5°) Imp. 3,75/4,0 → 4,5 (17,5°)- 5,5. Imp. 5,0 → 6,5.	1 seul diamètre disponible : 4,5	Imp. 3,8 → 2,9-4,6 (20°) Imp. 4,8 → 3,5-5,2-5,5 (20°)-6.	Imp. 3,4 → 3,8. Imp. 4,1/5 → 5-6-7,5. Imp. 6 → 6-7,5.	1 diamètre par taille d'implant : Imp. 4,1 → 4,8. Imp. 5/6 → 6,5.
Limite	Congé ovale peu profond. Circonférentielle.	Épaulement très étroit à 50°. Trace. Circonférentielle	Trace. Circonférentielle.	Trace. Circonférentielle.	Congé ovale étroit. Circonférentielle.	Épaulement à 50°. Circonférentielle.
Hauteur transgingivale (mm)	0,75 - 1,5 - 3 - 4.	0,5 - 1 - 2 - 3 (17,5°) - 4.	0,5 - 1.	/	2 - 4.	1 - 2 - 3 - 4.
Personnalisable	Oui	0° → Oui 17,5° → Non	Non, s'utilise avec une chape en céramique préfabriquée.	Oui	Oui	Oui
Indications en PF	Joint alliage-dent imposé. BANDEAU MÉTALLIQUE CERVICAL	Joint alliage-dent imposé. BANDEAU MÉTALLIQUE CERVICAL	Joint alliage-dent imposé. BANDEAU MÉTALLIQUE CERVICAL	Joint alliage-dent imposé. BANDEAU MÉTALLIQUE CERVICAL	Joint alliage-dent imposé. BANDEAU MÉTALLIQUE CERVICAL	Joint alliage-dent imposé. BANDEAU MÉTALLIQUE CERVICAL

7.2.2. Les piliers préformés usinés dits « piliers anatomiques »

7.2.2.1. Description

Aujourd'hui, il existe de nombreuses sortes de piliers préformés sur le marché, avec des tailles standardisées et pouvant être préparés en fonction de chaque situation clinique. Certains systèmes ont développés des piliers préformés présentant une forme anatomique (Bottino, 2009, (29)). Ces piliers peuvent être réalisés en titane (pilier TiDesign™, Astra (c) ; pilier Esthetic Abutment, Nobel Biocare (i) ou en zircone (pilier ZirDesign™, Astra (c) ; pilier Procera® Esthetic Abutment, Nobel Biocare (i) *Fig. I-130*)). Straumann en revanche ne propose aucun piliers de ce type.

Ils se présentent sous différentes formes, avec un cône **droit ou angulé**, de manière à corriger au mieux les divergences d'axe entre les piliers (ils doivent être parallèles entre eux avec une tolérance de 7,5°).

De plus, la hauteur de leur col (**hauteur transgingivale**) est variable pour s'adapter à celle des tissus mous marginaux, quant à leur largeur, qui permet d'offrir un **profil d'émergence** adéquat aux restaurations implanto-portées, elle peut être **pré-déterminée ou adaptable** en fonction de la région buccale : antérieure ou postérieure (Balance anterior Abutment et Balance Posterior Abutment, Ankylos® Dentsply (b)) (*Fig. I-129*).

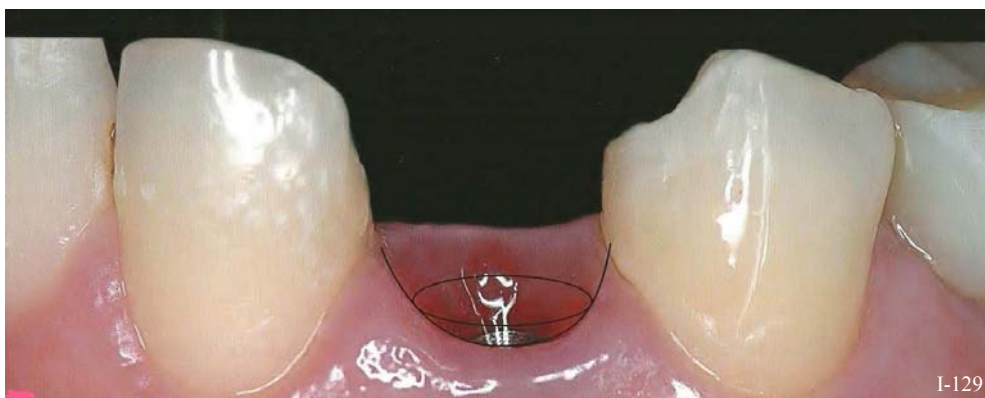


Figure I-129 : Émergence gingivale marginale supra-implantaire à respecter avec le pilier ayant un profil d'émergence adapté à la morphologie parodontale. (29)

Ces piliers anatomiques présentent également **une anatomie cervicale ressemblant à l'arche gingivale concave**, elle est **festonnée** (TiDesign™ et Zir Design™, Astra (c) ; Procera® Esthetic Abutment (*Fig. I-130*) et Esthetic Abutment ; Nobel Biocare (i)). Évidemment, le relief de la limite cervicale s'adapte lui-aussi à la région buccale à laquelle le pilier se destine : plus aplati pour les zones postérieures et plus accentué en antérieur (Balance anterior Abutment et Balance Posterior Abutment, Ankylos® Dentsply (b)).

Grâce à la forme festonnée de leur limite cervicale, ces piliers permettent de placer le joint marginal des couronnes à un niveau moins enfoui sous la gencive et donc plus accessible (Unger, 2001, (263)). Ainsi, l'éviction du ciment de scellement résiduel est facilitée ; aucun débris n'est oublié et la zone péri-implantaire est saine.



Figure I-130: Pilier Procera® Esthetic Abutment, Nobel Biocare. (i)

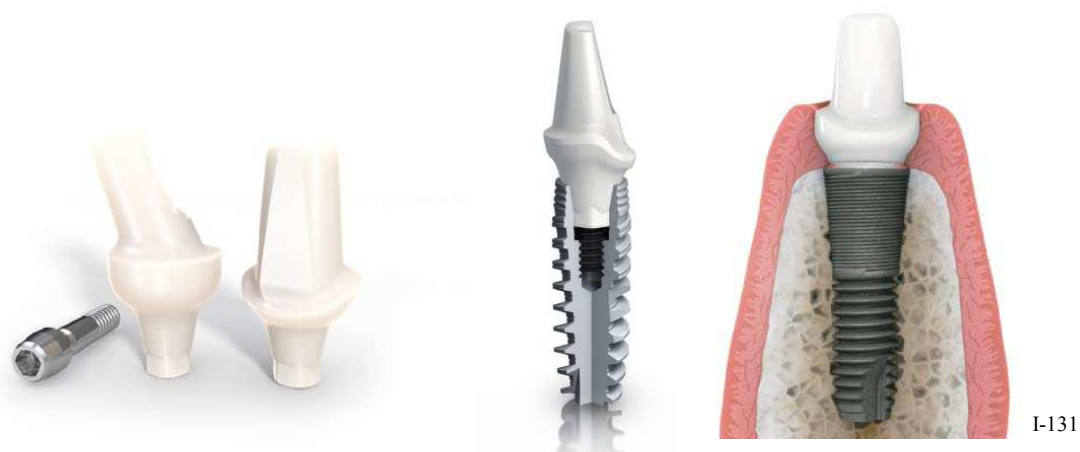

Figure I-131 : Piliers ZirDesign™, Astra. (c)

La limite cervicale de ces piliers préformés anatomiques est donc **une limite festonnée (non circonferentielle) et de section adaptée** à la forme de la future couronne.

En effet, la plupart des piliers implantaire de cette catégorie sont **disponibles en plusieurs diamètres cervicaux** (piliers Ti- et ZirDesign™ (Fig. I-131), Astra (c) ; Procera® Esthetic Abutment, Nobel Biocare (i) ; et pilier Hex-Lock Contour, Zimmer (p)). Ainsi, ils s'adaptent plus facilement aux situations cliniques. Mais il reste néanmoins certains modèles qui ne proposent qu'un diamètre cervical par taille d'implant (Esthetic Abutment, Nobel Biocare (i) ; pilier Ceramic Contour, Zimmer (p) ; Balance Abutment, Ankylos® (b) ; et Esthetic Base et Cercon® Friadent, de Friadent (e)).

La forme de la limite cervicale varie quant à elle de **l'épaulement à 120° à angle interne arrondi** (piliers Ti- et ZirDesign™, Astra (c)) au **congé ovalaire peu profond** (pilier Hex-Lock Contour, Zimmer (p)), en passant par le **congé rond profond** (piliers Balance, Ankylos® Dentsply (b)).

Ces limites ont des indications différentes en prothèse fixée ; cependant, elles présentent toutes un grand avantage par rapport à une limite en trace : elles offrent une **zone de soutien** pour l'infrastructure et le matériau esthétique (céramique). Et avec une **personnalisation des limites cervicales**, ces piliers peuvent accueillir des **restaurations céramo-métalliques et céramo-céramique**.

7.2.2.2. Personnalisation

Ces piliers anatomiques ont, entre autres, été créés dans le but de simplifier et de réduire le temps de réalisation de la personnalisation du pilier implantaire voire de s'en passer en leur donnant de prime abord une forme dite « anatomique ». En effet, la personnalisation d'un pilier standard était une étape fastidieuse et chronophage.

Ces piliers préformés aux formes anatomiques peuvent être modifiés par soustraction (fraisage, meulage) (Piliers Ti- et ZirDesign (Fig. I-131), Astra (c) ; Cercon® Friadent (Fig. I-132) et CeraBase Friadent®, Dentsply (e) ; etc.). Grâce à cette catégorie de pilier, cette étape est largement simplifiée et abrégée en termes de temps.

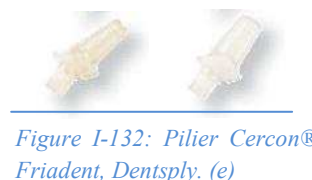

Figure I-132: Pilier Cercon® Friadent, Dentsply. (e)

Il existe également le cas particulier des piliers modifiables par addition (Bottino, 2009, (29)), permettant de produire des formes personnalisées et appropriées à chaque situation clinique, avec un profil d'émergence anatomique. Ce sont : des piliers zircons pour application directe de céramique (Cercon® Friadent et CeraBase Friadent®, Dentsply (e) ; Wilcos Abutment, Brésil). (Fig. I-133, I-134, I-135, et I-136).



Figure I-133 : Wilcos Abutment, Brésil. (29)

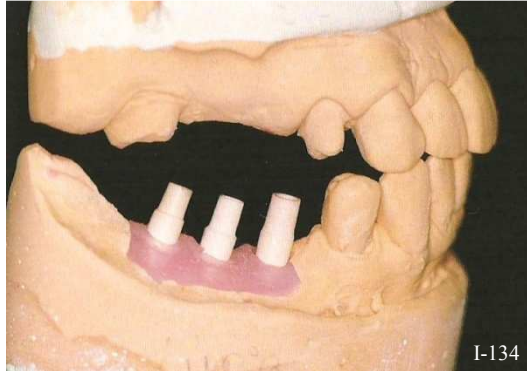
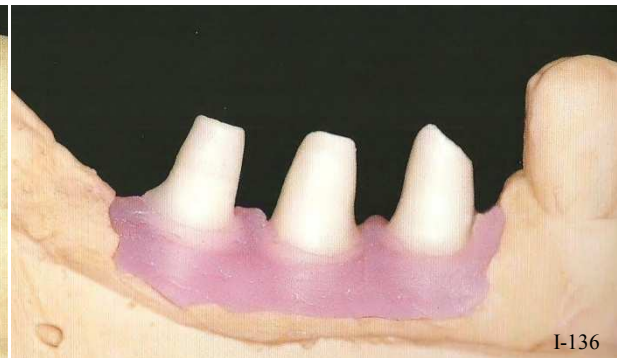


Figure I-134 : Des piliers modifiables par addition sont placés sur les analogues. À ce moment, le parallélisme est vérifié. (29)

Figure I-135 : Vue complète du pilier modifié par addition. Les piliers sont parallèles entre eux. (29)

Figure I-136 : Piliers préparés et personnalisés. (29)



Deux méthodes permettent d'effectuer la **personnalisation par soustraction** de ces piliers : soit directement en bouche, soit au laboratoire de prothèse.

Dans le premier cas, le pilier va être préparé comme une dent naturelle sur un modèle de travail. Il convient de choisir la hauteur et l'évasement de la base, ainsi que la forme de la limite cervicale et l'angulation du cône les mieux adaptés à la situation clinique. Puis les retouches sont apportées avec une fraise diamantée neuve sous spray. Il s'agit de suivre les contours de la gencive, de **personnaliser la forme de la limite cervicale afin de l'adapter aux projets prothétiques** et de paralléliser les piliers entre eux ; ils seront ensuite fixés par une vis à l'implant (transvissés) pour les modifications finales. Ensuite la restauration sera scellée sur le pilier. D'autre part, il faut apporter une attention particulière à **l'épaisseur des parois axiales du pilier lors de la personnalisation de la limite cervicale** : il faut notamment veiller à ne pas fragiliser ni traverser les parois axiales en tombant dans le puits de la vis (tout comme pour la personnalisation des piliers standards).

Cependant, **il est toujours préférable de réaliser l'usinage au laboratoire de prothèse.**

Au laboratoire, le modèle de travail est confectionné après l'enregistrement classique de la position des implants (à l'aide de transferts d'implants), et le pilier est fixé sur l'analogue, puis préparé sur le maître modèle avec des instruments rotatifs sous irrigation (Fig. I-137).

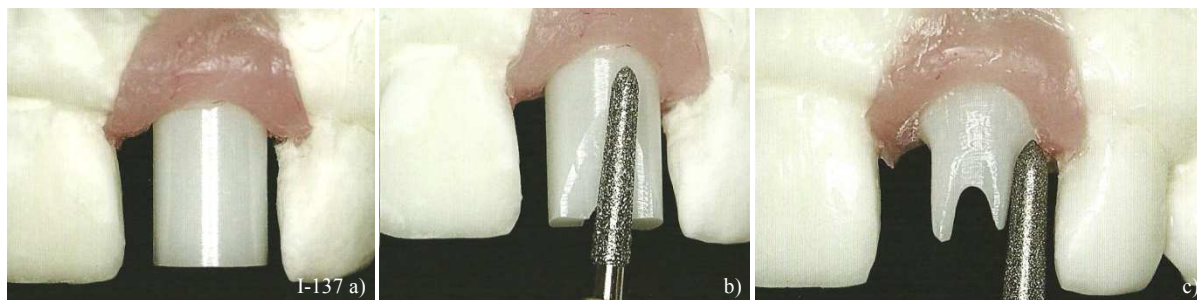


Figure I-137 : Personnalisation par soustraction d'un pilier Cerabase Friadent® (Dentsply). Ici le pilier est large mais il existe le même produit avec une forme anatomique. (cf.tableau). (29)

Il faut par ailleurs apporter beaucoup de précautions à la personnalisation d'un pilier implantaire céramique. L'utilisation de disques ou de rotatifs à grande vitesse peut compromettre la résistance du pilier en y introduisant des microfêlures. D'ailleurs, les propriétés mécaniques de la zircone sont directement liées à la capacité de coupe des fraises (Luthardt *et al.*, 2002, (157)).

L'introduction des piliers implantaires préformés anatomiques personnalisables dans leur forme et leur profil permet enfin aux praticiens d'atteindre des résultats comparables à des dents naturelles. (Yildirim *et al.*, 2003, (278)) et notamment lorsqu'ils sont en céramiques.

Ce type de pilier a pour avantage d'être réalisé dans un matériau compatible, et de se rapprocher des exigences d'esthétique, d'axe et de parallélisme (Unger, 2001, (263)). Ils ont une forme qui se rapproche davantage des préparations sur dents naturelles et une base adaptée à la forme de la dent à restaurer. Selon les fabricants, plusieurs diamètres sont disponibles pour une même connexion implantaire, par exemple : les piliers Ti- et ZirDesign, d'Astra (c) ; Procera® Esthetic Abutment, de Nobel Biocare (i) ; et les piliers Hex-Lock Contour, de Zimmer (p)).

Toutefois, il est difficile à travailler, les corrections cervicales sont limitées (entre autres par l'épaisseur des parois axiales du pilier) et le profil d'émergence de la base ne peut être travaillé que par soustraction.

Tableau I-18 : les piliers implantaires usinés préformés diis « anatomiques » page I/2. (D'après (c). (i). (n). (b). (e)).

	ASTRA	Pilier ZirDesign™	NOBEL	Esthetic Abutment	Procera® Abutment	Esthetic	ZIMMER Tapered Screw-Vent®	Pilier Contour	Hex-Lock	Pilier Contour	Ceramic
Matériaux	Titane		Zircone		Zircone		Titane		Zircone		
Restaura-tions	U/ PI / T Ant / post.		U/ PI / T Ant / post.		U/ PI / T Ant / post.		U/ PI / T Ant / post.		U/ PI / T Ant / post.		
Angulations	0°- (15° pour imp.3,0) – 20°		0° - 15°		0° - 10° - 15° (sauf NP)		0° - 17°		0°		
Diamètres cervicaux (mm)	Imp. 3,0 → 4 Imp. 3,5/4,0 → 4,5 - 5 - 5,5 Imp. 4,5/5 → 4,5 - 5 - 5,5		1 diamètre par taille d'implant		NP→4,6-5,1-5,2-5,5 RP→5-6-6,4-6,5-6,6- 6,8-7 WP→7,1-7,2-7,4- 7,5-7,8-8,2-8,3-8,7 + 12 platform switching		1 à 2 diamètres par taille d'implant : Imp. 3,5 → 4,5 Imp. 4,5 → 4,5 – 5,5 Imp. 5,7 → 5,5 – 6,5		1 diamètre par taille d'implant Imp. 3,5 → 4,5 Imp. 4,5 → 5,5		
Limite	Épaulement large (1mm) à 120° angle interne arrondi. Festonnée		Congé ovale. Festonnée.		Épaulement large (1mm) à 120° angle interne arrondi. Très festonnée.		Congé ovale. Festonnée.		Congé ovale. Festonnée.		
Hauteur trans- gingivale	Imp. 3,0 → 1-2-4 Imp. 3,5/4,0/4,5/5 →1,5 - 3 - 3,5.		0,5 - 1 - 1,5 - 2 - 3.		1,3-1,4-1,5-1,6-2,0- 2,1-2,2-2,3-2,4-2,5- 2,7.		1,5 - 3.		1 - 2.		
Personnalisable	Oui, par soustraction (fraise spécifique Ti)		Oui, par soustraction (fraise spécifique Ti)		Oui, par soustraction (fraise spécifique Zi.)		Oui, par soustraction (fraise spécifique Zi.)		Oui, par soustraction (fraise spécifique Ti)		Oui, par soustraction (fraise spécifique Zi.)
Indications en PF	CCM joint alliage- dent ; ou céramique-dent après personnalisation cervicale.		CCM joint alliage- dent ; ou céramique-dent après personnalisation cervicale.		CCM joint alliage- dent ; ou céramique-dent après personnalisation cervicale.		CCM joint alliage- dent ; ou céramique-dent après personnalisation cervicale.		CCM joint alliage- dent ; ou céramique-dent après personnalisation cervicale.		CCC après personnalisation cervicale.

Tableau I-18 : Les piliers implantaires usinés préformés dits « anatomiques » page 2/2. (D'après (c), (i), (p), (b), (e)).

	ANKYLOS®				FRIADENT				
	Cercon® Anterior Abutment	Blance Abutment	Anterior Abutment	Balance Abutment	Posterior Abutment	Esthetic	Base	Cercon® Friadent	Cerabase Friadent®
Matériaux	Zircon ISO 13356	Titane	Titane	Titane	Titane	Titane	Titane	Zircone	Gaine en céramique alumineuse et noyau titane
Restaurations	U/PI Ant.	U/PI Ant.	U/PI Post.	U/PI Post.	U/PI Post.	U/PI Post.	U/PI / T Ant / post.	U/PI / T Ant / post.	
Angulations	0° - 15°	0° - 15°	0° - 7,5° - 15° - 22,5° - 30° - 37,5°	0° - 7,5° - 15° - 22,5° - 30° - 37,5°	0° - 15°	0° - 15°	0° - 15°	0° - 15°	0°
Diamètres cervicaux (mm)	1 diamètre par taille d'implant	1 diamètre par taille d'implant	1 diamètre par taille d'implant	1 diamètre par taille d'implant	1 diamètre par taille d'implant	1 diamètre par taille d'implant	1 diamètre par taille d'implant	1 diamètre par taille d'implant	2 tailles disponibles pour chaque taille d'implant: large ou anatomique.
Limite	Congé rond profond (1mm). Très festonnée.	Congé rond profond (1mm). Très festonnée.	Congé ovale. Légèrement festonnée.	Congé ovale. Légèrement festonnée.	Épaulement étroit à 50°. Très légèrement festonnée.	Épaulement étroit à 50°. Très légèrement festonnée.	Congé rond profond (1mm). Très festonnée.	Limite à créer par soustraction.	
Hauteur trans-gingivale	1 - 3.	1 - 3.	0,75 - 1,5 - 3 - 4.	0,75 - 1,5 - 3 - 4.	1 - 2 - 3 - 4.	1 - 2 - 3 - 4.	1 - 2.	À créer par soustraction.	
Personnalisable	Oui, par soustraction (fraise spécifique Zi.)	Oui, par soustraction (fraise spécifique Ti.)	Oui, par soustraction (fraise spécifique Ti.)	Oui, par soustraction (fraise spécifique Ti.)	Oui, par soustraction (fraise spécifique Ti.)	Oui, par soustraction (fraise spécifique Ti.)	Oui, par soustraction ou par addition.	Oui, par soustraction (fraise spécifique Zi.)	
Indications en PF	CCC Joint céramique dent, <u>avec ou sans personnalisation cervicale.</u> Limite très favorable à la PF esthétique	CCC joint céramique-dent. CCC ; <u>après personnalisation cervicale.</u> Limite très favorable à la PF esthétique	CCM joint alliage-dent ; ou céramique-dent <u>après personnalisation cervicale.</u>	CCM joint alliage-dent ; ou céramique-dent <u>après personnalisation cervicale.</u>	joint alliage-dent. imposé BANDEAU CERVICAL METALLIQUE	joint alliage-dent. imposé BANDEAU CERVICAL METALLIQUE	CCC <u>avec ou sans personnalisation cervicale.</u> Limite très favorable à la PF esthétique	CCC <u>après personnalisation cervicale.</u>	

Remarque : La société Straumann ne propose aucun pilier implantaire anatomique.

7.2.3. Les piliers calcinables surcoulables

Ils sont présentés pour la première fois par Lewis (Lewis, 1988, (150)) et commercialisé par 3i sous le nom de pilier UCLA. Aujourd'hui, ils sont commercialisés chez presque tous les fabricants (Fig. I-138 et I-139).

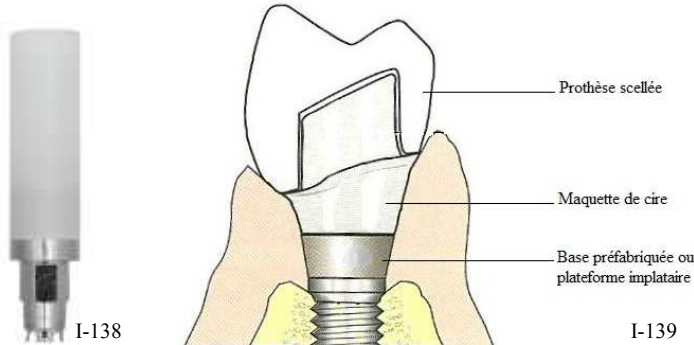


Figure I-138 : Pilier UCLA, Biomet 3i, à l'état neuf.

Figure I-139 : projet prothétique final, réalisé après personnalisation d'un pilier calcinable surcoulable. (224)

C'est un pilier calcinable, il présente une base usinée en or, prolongée par une gaine (cylindre) calcinable adaptable et modifiable par soustraction et/ou par addition de cire. En le préparant et en y apposant de la cire, il est possible de couler un pilier implantaire à partir d'alliage d'or (Schittly, 1999, (223) ; Degorce & Pennard, 2000, (57)).

Ainsi, les piliers surcoulables permettent aujourd'hui de réaliser un pilier implantaire individualisé qui peut s'adapter de façon optimale à la section d'une dent naturelle et au contour de sa gencive pour lui donner la forme la mieux adaptée aux exigences cliniques, grâce à la conception d'un profil d'émergence personnalisé ; et dont la forme de la limite est idéale pour le résultat final de l'élément de prothèse fixée implanto-portée. Ils autorisent donc une personnalisation quasi sur-mesure, et la limite cervicale peut être modelée de la façon la plus indiquée pour la restauration prothétique (Fig. I-140 à I-142 et de I-144 à I-146)

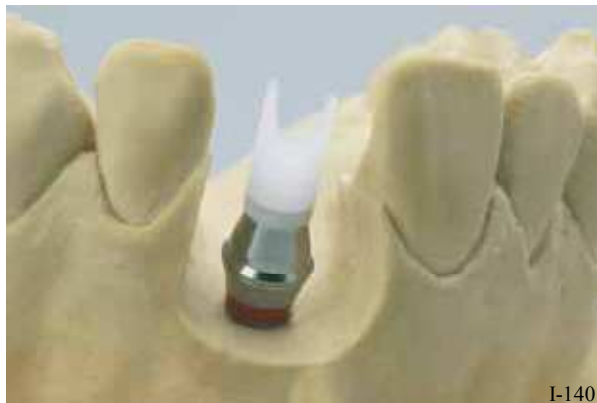
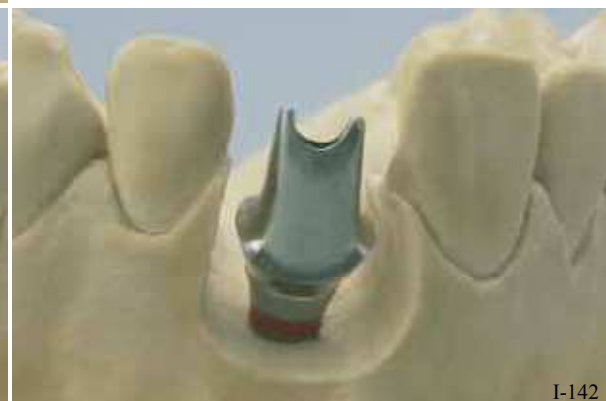
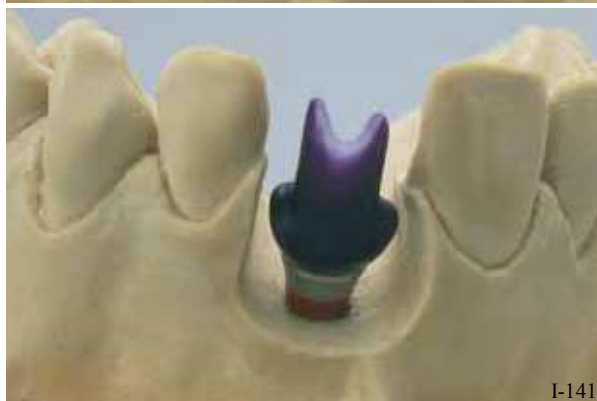Figure I-140 : En fonction des cas, la gaine en plastique de modelage peut être réduite à la hauteur du plan occlusal. (k)

Figure I-141 : Le modelage en cire doit être suffisamment épais (au moins 0,7 mm). Il ne faut pas recouvrir de cire le bord fin du pilier, ainsi la finition propre et nette de la zone d'insertion de la vis est garantie. (k)

Figure I-142 : Le pilier personnalisé terminé est poli et prêt pour la suite des étapes prothétiques. (k)



Les indications de ce type de pilier sont multiples de par leur potentiel de modelage au laboratoire. Il peut s'adapter à presque toutes les situations cliniques en assurant :

- ✿ une adaptation marginale et un maintien idéal de la prothèse scellée en façonnant la limite cervicale indiquée pour le projet prothétique,
- ✿ un maximum d'esthétique en enfouissant les limites selon l'anatomie du feston gingival et en réalisant un profil d'émergence idéal ; ce dernier est matérialisé par une forme anatomique en fonction des diamètres mésio-distal et vestibulo-lingual de la dent naturelle à remplacer.
- ✿ une correction des axes implantaires par rapport à l'axe prothétique idéal jusqu'à 30°,
- ✿ et le parallélisme des différents piliers.



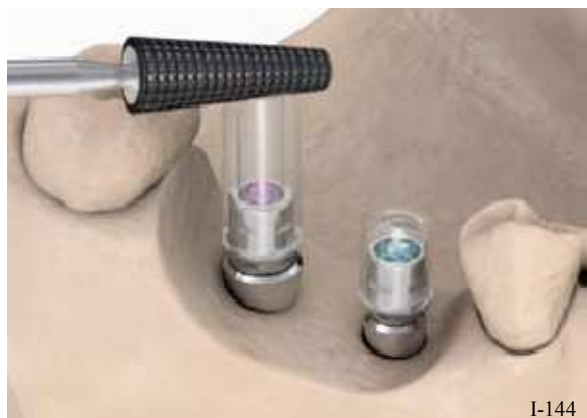I-143

Figure I-143 : Pilier calcinable surcoulable, CastDesign, Astra. (c)

Pour ces raisons, ce type de pilier paraît avoir l'avantage sur les précédents. Néanmoins, leur principal inconvénient réside en une augmentation des récessions au niveau des tissus mous péri-implantaires, contrairement aux piliers en titane ou en céramique (Abrahamsson, 1998, (1)) (en raison des moindres propriétés d'attachement aux alliages d'or). Et, comme pour les piliers en titane, il existe un risque d'apercevoir une partie du pilier métallique au travers des tissus mous fins.

De plus, leur coût est aussi très élevé, il inclut le travail de remodelage et de surcoulée auquel il faut encore ajouter le prix de l'or (car la surcoulée ne peut se faire qu'avec des alliages riches en or).

Leur domaine d'indication est désormais très restreint depuis l'avènement des techniques de personnalisation par CFAO.

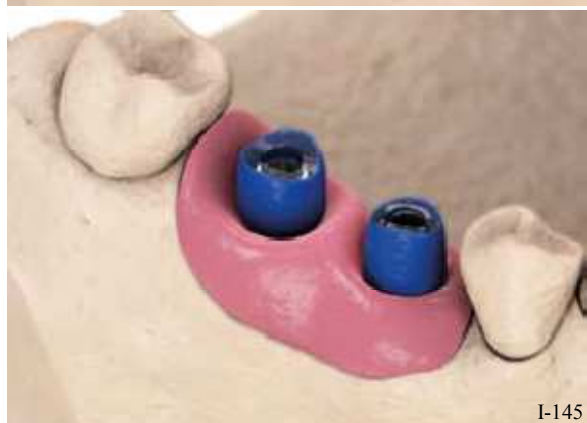

I-144

Figure I-144 : Modification du cylindre en plastique sur le pilier au laboratoire. (k)

Figure I-145 : Le pilier est modelé en cire. (k)

Figure I-146 : Le pilier est surcoulé dans un alliage riche en or. (k)









I-145



I-146

Tableau I-19 : Les piliers implantaires calcinables surcoulables. (D'après (d), (c), (i), (k), (o), (e)).

	BIOMET 3i	ASTRA	NOBEL	STRAUMANN	ZIMMER	FRIADENT
	Pilier UCLA 	Pilier Design 	Pilier Adapt 	SynOcta® 	Pilier en or pour surcoulée 	AuroBase® 
Matériaux	<p>Base : alliage d'or inoxydable Cylindre : résine plastique calcinable PMMA Coulée finale en alliage d'or.</p>					
Restaurations	Unitaire / Plurale / Totale Antérieur / Postérieur					
Angulations	Corrections possibles jusqu'à 30°.					
Diamètres cervicaux (mm)	<p>Sur-mesure ! À définir grâce à l'adjonction de cire.</p>					
Limite	<p>Sur-mesure ! À définir grâce à l'adjonction de cire.</p>					
Hauteur trans-gingivale	<p>Sur-mesure ! À définir grâce à l'adjonction de cire.</p>					
Personnalisable	<p>Oui, par soustraction et/ou par addition de cire sur la gaine calcinable. Liberté de sculpture à partir du bord supérieur de l'implant en présence d'une gencive fine.</p>					
Indications en PF	<p>Situation prothétique délicate nécessitant une solution personnalisée. Divergences d'axes Couronne céramo-métallique avec joint céramique-dent sur limite en congé rond ou épaulement droit à angle interne arrondi.</p>					

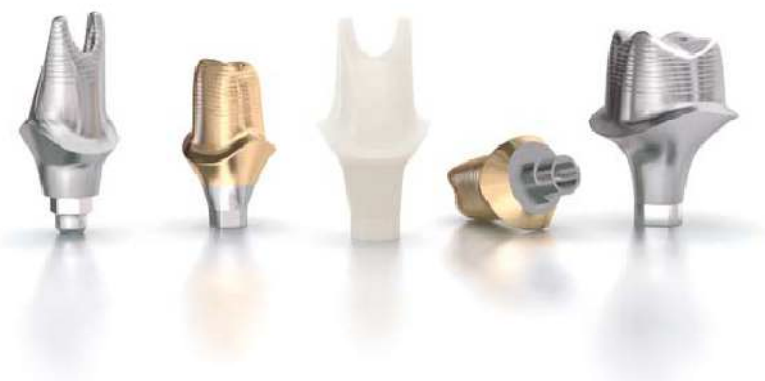7.2.4. Les piliers personnalisés par CFAO

7.2.4.1. Description

Le développement des procédés de fabrication des piliers individuels personnalisés en céramique ou en titane, élimine peu à peu la personnalisation manuelle des piliers et simplifie les procédures de laboratoire (Heydecke *et al.*, 2002, (103)). La forme d'un pilier personnalisé, de son profil d'émergence, de sa limite cervicale, mais aussi sa couleur peuvent fournir une excellente esthétique à la restauration (en harmonie avec l'anatomie des dents adjacentes naturelles).

Le programme informatique permet de reproduire la position de l'implant, conçoit et fabrique le pilier présentant la forme idéale.

Le profil d'émergence anatomique assure un support idéal aux tissus mous. Et, **la limite cervicale périphérique festonnée suit parfaitement le contour gingival, elle offre une ligne de finition régulière et uniforme à la profondeur souhaitée, et revêt le profil choisi et indiqué au cas clinique** ; par exemple : les piliers Atlantis™, Astra Tech (c) (Fig. I-147) ; les piliers Nobel Procera™, Nobel Biocare (i).



I-147

Figure I-147 : Exemples de piliers (Atlantis™, Astra Tech) en titane, en titane nitruré et en zircone. (c)

7.2.4.2. Conception/Fabrication

Les technologies de « conception/fabrication assistée par ordinateur » (CFAO ou CAD/CAM en anglais) consistent à **usiner un pilier d'une façon spécifique pour chaque cas clinique**.

Cette méthode a tout d'abord été appliquée aux **piliers métalliques en titane** (Bonnard *et al.*, 2001, (27)).

Depuis le développement des nouveaux matériaux, il est aujourd'hui possible d'utiliser les technologies de CFAO avec de la céramique d'infrastructure (zircone). Le développement de ces procédés de CFAO autorise la fabrication des **piliers implantaires céramiques** (piliers Procera™, Nobel Biocare ; piliers SynOcta Cares™, Straumann (j) (Fig. I-148) ; et les piliers Atlantis™, Astra Tech (c) (Fig. I-147)).



I-148

Figure I-148 : Piliers SynOcta Cares™, Straumann. (j)

Deux techniques existent pour le processus de fabrication. L'une d'elle (surtout pour les piliers titane) requiert la réalisation d'un wax-up du pilier sur le modèle de travail. Ce dernier est numérisé et le pilier final est ensuite usiné (Marchak & Yamashita, 2001, (167)).

En ce qui concerne l'autre technique, la position de l'implant sur le modèle est reproduite sur l'ordinateur grâce à une image virtuelle. La forme idéale du profil d'émergence, de la limite cervicale et du pilier est guidée par les dents adjacentes. Des corrections minimales peuvent être nécessaires par la suite, ce qui réduit le risque d'endommager la structure de la céramique et apporte un pilier personnalisé avec un meilleur pronostic à long terme. (Heydecke *et al.*, 2002, (103)).

Un autre des avantages de ces piliers personnalisés est qu'ils autorisent une éviction facile et rapide des excès de ciment de scellement, en comparaison avec les piliers standards qui ont une limite circonferentielle à une hauteur prédéterminée (Boudrias *et al.*, 2001, (30)).

Ces piliers personnalisés autorisent donc **des restaurations plus esthétiques requérant une réduction cervicale plus importante**. En revanche, il existe toujours un puits central pour la vis ; et l'on doit veiller à ne pas trop affaiblir les parois axiales autour de celui-ci. Il faut donc malgré tout **tenir compte de certaines restrictions, notamment à propos de l'importance de la réduction cervicale**.

7.2.4.3. Personnalisation

Les différents groupes de piliers personnalisés par CFAO offrent la possibilité de s'adapter à tous les principaux systèmes implantaires, et pas simplement aux implants de la même marque. Par exemple, les piliers Atlantis peuvent non seulement convenir aux implants Astra Tech mais aussi aux implants Straumann, Nobel Biocare, Biomet 3i, Dentsply Friadent, Zimmer Dental, etc.

C'est un **designer informatique** qui est chargé de traiter et de proposer les projets virtuels aux praticiens. Le modèle scanné est transformé en image 3D. Celle-ci permet de créer virtuellement la forme finale de la dent, à partir de laquelle les piliers implantaires sont modélisés. Avant que les piliers soient fabriqués, le design final est vérifié par rapport à l'ajustage et l'espace inter-occlusal. Ce projet est soumis au praticien, qui, à son tour peut demander des retouches de formes ou autres corrections.

Les techniques de CFAO permettent d'agir sur plusieurs paramètres de l'anatomie du pilier implantaire. Si l'on considère l'exemple d'Atlantis, on peut choisir :

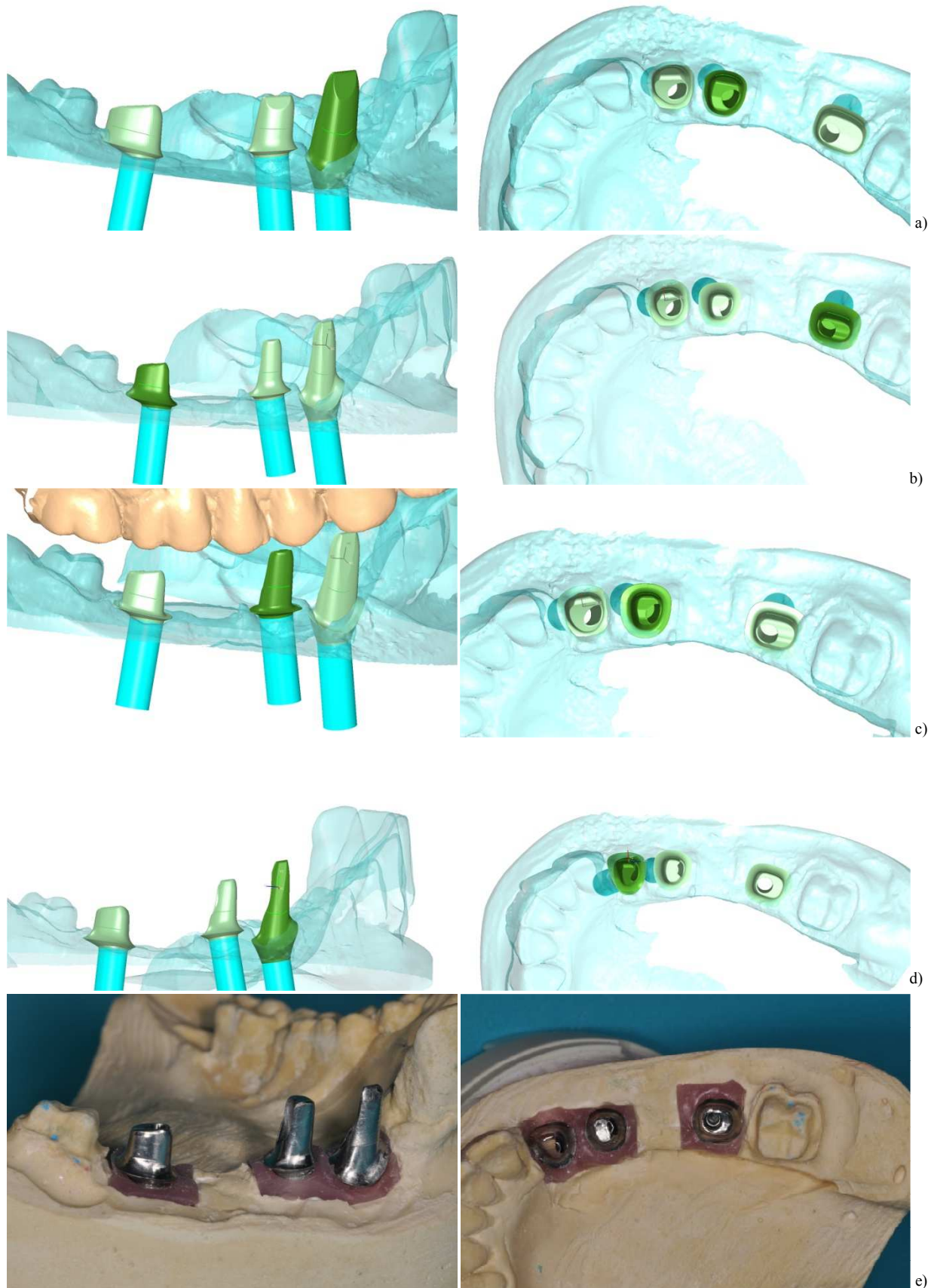
- La hauteur trans-gingivale, ou hauteur de la marge ;
- Le type de limite cervicale : congé ovale ou rond, épaulement droit à angle interne arrondi... ;
- La largeur de la base, ou diamètre cervical, avec trois possibilités différentes :
 - Contour gingival : diamètre du manchon gingival autour de la vis de cicatrisation + 0,1 mm → légère compression
 - Support gingival : diamètre cervical > contour gingival
 - Pilier anatomique plein

Dans ce dernier cas, on ne tient pas compte du contour gingival et la base du pilier correspond à la base cervicale de la dent à reconstruire. C'est le pilier implantaire qui se rapproche le plus d'une préparation sur dent naturelle : celle qui va permettre le meilleur soutien et la meilleure adaptation de la chape et de la couronne. L'esthétique et la fonction de ces piliers sont optimisées (Fig. I-149).






Figure I-149 : Les piliers personnalisés sont conceptualisés à partir de la forme finale de la dent à réaliser. (c)

Figure I-150 : a) Congé oval étroit ; b) Congé ovale long ; c) Épaulement droit à angle interne arrondi ; d) Congé rond ; e) Piliers titane en congé rond sur le modèle en plâtre. (56)



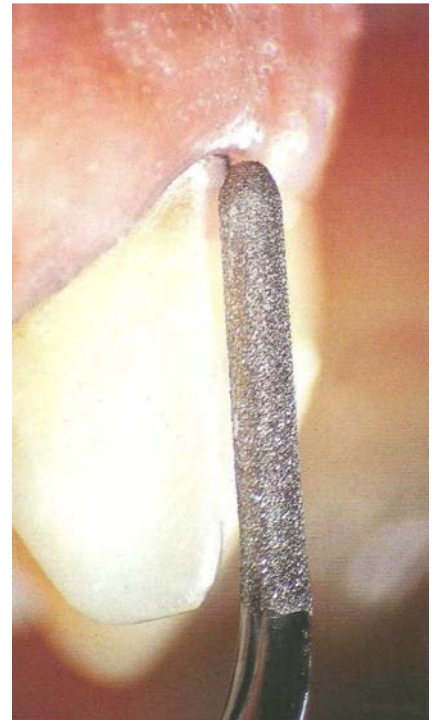LES DIFFÉRENTES FORMES DE LIMITES

Tableau I-20 : Les piliers implantaires personnalisés par CFAO (D'après (c), (j), (i)).

	ASTRA	STRAUMANN	NOBEL
	Pilier Atlantis™ 	Pilier SynOcta® CARES 	Pilier Procera® et pilier Nobel Procera™ 
Matériaux	Titane, Titane nitruré (GoldHue) ou, Zircone.	Titane ou Zircone	Titane ou Zircone colorée
Restaurations	Unitaire / Plurale / Totale Antérieur / Postérieur		
Angulations	Corrections possibles jusqu'à 30°.		
Diamètres cervicaux (mm)	Sur-mesure ! Support gingival Base anatomiques		
Limite	Sur-mesure ! Congé ovale ou rond Épaulement droit à angle interne arrondi (toutes les limites sont réalisables)		
Hauteur trans-gingivale	Sur-mesure ! (en fonction de la situation clinique)		
Personnalisable	OUI Conception assistée par ordinateur Fabrication par usinage automatique de la pièce conçue (CFAO)		
Indications en PF	<p>Situation prothétique délicate nécessitant une solution personnalisée. Divergences d'axes. Pilier Titane → restauration céramo-métallique avec joint céramique- dent sur limite en congé rond profond ou épaulement droit à angle interne arrondi. Pilier zircone → restauration céramo-céramique sur une limite en congé rond profond ou épaulement droit à angle interne arrondi.</p>		

Partie II.

MOYENS DE RÉALISATION DES LIMITES : INSTRUMENTATION



INTRODUCTION

La qualité des limites et du joint dento-prothétique sont deux critères véritablement indispensables pour la réussite du projet prothétique. Ces ont des éléments essentiels et décisifs pour l'intégration biologique, esthétique et pour la pérennité de l'élément prothétique.

Les limites de préparation doivent à la fois permettre l'adaptation marginale optimale de la restauration et respecter la biologie et la morphologie des structures parodontales. **Ces éléments seront donc significativement influencés par le choix des instruments et la technique utilisée.**

Aujourd'hui, il existe un vaste éventail d'instruments rotatifs destinés à la mise en forme des limites cervicales ; et la technologie oscillatoire, notamment, vient étoffer ce panel en proposant une alternative au repositionnement et à la finition des limites cervicales.

Le choix des instruments est fonction de la limite choisie. C'est elle qui en dictera la forme, le diamètre et le revêtement selon l'étape de la préparation dentaire.

Pour une préparation idéale, ces instruments devront se déplacer le long d'un tracé précis, et suivre une technique de préparation rigoureuse.

1. CHOIX DES INSTRUMENTS

L'élaboration d'un élément prothétique aux bords bien adaptés est d'autant plus facile que la ligne de finition est lisse et continue (Shillingburg, 1988, (233)).

La réduction proprement dite s'effectue généralement avec des instruments rotatifs diamantés à gros grains qui laissent le plus souvent des surfaces rugueuses et le polissage des lignes de finition cavo-superficielles peut être réalisé avec des instruments oscillatoires, ou encore avec des instruments rotatifs diamantés à grains fins, en carbure de tungstène ou des pointes montées (cupules en caoutchouc).

En prothèse fixée, le choix des instruments rotatifs est vaste. Ils sont le prolongement de la main de l'opérateur, ils lui permettent de mettre ses concepts en pratique et de créer les formes et les limites des préparations adaptées à chaque cas clinique. Les principes régissant les préparations dentaires évoluent avec le temps et surtout avec les progrès des biomatériaux ; ainsi, l'instrumentation évolue parallèlement (Touati, 1999, (256)).

1.1. Le type de mouvement instrumental

1.1.1. Les instruments rotatifs

Les fraises se composent d'une partie travaillante (en carbure de tungstène ou diamantée) et d'une partie non travaillante appelée mandrin, faite en acier trempé inoxydable résistant à la corrosion, et présentant surtout une résistance élevée à la flexion même à grande vitesse. Ce mandrin possède un diamètre de dimension précise car il doit s'incruster dans les rotatifs, et constituer une prise pour ces derniers.

Système de numérotation ISO 6360 (113) (Fig. II-1)

Des normes internationales sont déjà déterminées pour certaines propriétés des instruments rotatifs. Cela s'applique notamment aux dimensions, aux diamètres, aux types de tige (ISO 1797, (111)) et de taille (ISO 2157, (112)). L'unité internationale des désignations des instruments est assurée par le système de numérotation ISO.

Le numéro ISO est composé d'une certaine numérotation qui informe sur les données des instruments qui permettent une identification exacte.

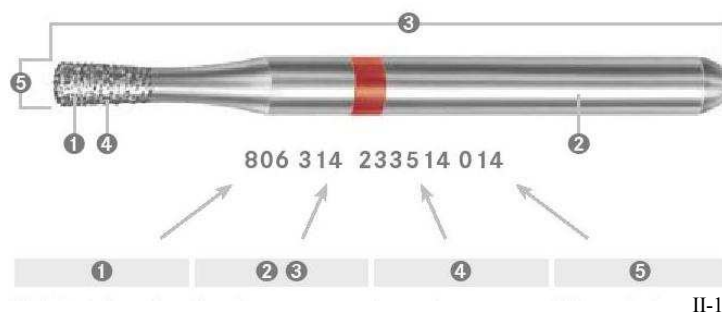


Figure II-1 Komet : Système de numérotation des fraises.

1 : matériau de la partie travaillante (ici diamant à liant galvanique)

2 : longueur totale

3 : mandrin

4 : forme et spécificité

5 : taille nominale, diamètre le plus fort de la partie travaillante (1/10 mm).

N.B. : toutes les dimensions sont données en dixièmes de millimètre.

Il y a deux approches quant au choix de l'instrumentation rotative :

- La première catégorie, représentée par les fraises à lames, en carbure de tungstène, exécute essentiellement une action coupante et perforante.
- La seconde, représentée par les fraises diamantées, travaille en abrasion, grâce à l'élimination de matière de l'épaisseur d'un diamant à chaque passage.

1.1.1.1. Le diamètre et la vitesse de rotation

La silhouette et l'aspect périphérique d'une préparation dentaire reflète la dernière application de la fraise sur la dent, pendant laquelle l'intégralité de la partie travaillante de la fraise était en contact avec les faces axiales (l'axe longitudinal de la dent).

Les fraises sont **classées selon le diamètre maximal de leur partie travaillante**, par exemple, une fraise conique est classée selon le diamètre maximal de la partie travaillante et non selon le diamètre de la fraise à son extrémité, qui est considérablement inférieur.

Lors de la préparation clinique, les fraises de gros diamètres sont plus faciles à contrôler que celles de petits diamètres, et la forme de préparation adaptée peut être définie avec moins de gestes cliniques, donc moins d'applications de la fraise au contact du pilier. Ces dernières produisent moins de chaleur parce qu'elles développent une plus grande vitesse de rotation à leur périphérie, protégeant ainsi la pulpe de la dent à préparer.

La règle s'exprime par la formule suivante :

$$V_p = \frac{(\text{diamètre de la fraise} \times \text{nombre de révolutions} \times \pi)}{K}$$

V_p : vitesse périphérique

K : facteur constant, ici K = 60000

Avec une grande vitesse périphérique, qui est directement proportionnelle au diamètre de la fraise, (voir formule ci-dessus) la chaleur créée est non seulement dissipée plus efficacement mais les copeaux, poussières et autres débris issus de la réduction du tissu dentaire sont éliminés plus facilement (Massironi, 2007, (173)).

1.1.1.2. Efficacité de coupe des instruments rotatifs

L'efficacité d'une fraise dépend du couple de la turbine ou du contre angle et de la vitesse de fraisage. Celle-ci est le produit de la vitesse de rotation (v) du diamètre de la fraise (d) et d'une constante (k) (Lang *et al.*, 1996, (143)).

$$eff = vdk$$

Ex : un disque de 12,5mm de diamètre à une vitesse de 40000 tr/min parcourra la même distance de coupe qu'une fraise de 2mm de diamètre tournant à 250000 tr/min.

Si cette efficacité reste égale par l'utilisation de fraise d'un diamètre plus élevé, la vitesse de rotation des rotatifs pourra être réduite d'autant. Ainsi un instrument de gros diamètre comme une cupule à polir s'utilise à une vitesse fortement réduite. Par contre, un corps abrasif de faible diamètre imposera l'utilisation d'un contre angle à vitesse très élevée. C'est pourquoi les préparations périphériques seront généralement préparées avec des fraises diamantées (de diamètre 008 à 026), montées sur un contre angle multiplicateur de couple, bague ou double bague rouge.

L'efficacité et la qualité d'une fraise diamantée sont déterminées par sa forme, son diamètre et la rugosité du matériau après abrasion.

Le caractère coaxial, ou la symétrie de la partie travaillante est responsable du degré de précision de la fraise mais aussi des vibrations accompagnées d'effets de percussion. Une symétrie parfaite aide également à réduire le risque de rupture de l'instrument rotatif et maintient l'intégrité des rotatifs (turbines à air comprimé et contre-angles).

1.1.2. Les instruments oscillatoires

Dans le cadre des restaurations coronaires, un joint périphérique exact est essentiel pour garantir un parfait résultat clinique ainsi qu'une longévité durable de la préparation. De ce fait, **l'association d'instruments rotatifs pour la préparation périphérique avec des inserts oscillatoires et de forme congruente est parfaitement adaptée** à cette indication.

L'instrumentation oscillatoire est étudiée depuis les années 60 (Langeland, 1968, (144)), cependant ce type d'appareil ne devient populaire qu'au cours des années 2000, depuis que les nouveaux procédés sont vraiment aboutis (Banerjee, 2000, (14)).

Le grand avantage des instruments oscillatoires réside dans leur **action non rotative** (Vanderlei *et al.*, 2008, (266)). Les instruments oscillatoires **sont atraumatiques vis-à-vis des tissus parodontaux** malgré le contact, de la même façon que les inserts utilisés lors du surfaçage radiculaire. Le mode de vibration en percussion, associé à une faible amplitude de vibration n'a aucune incidence sur les tissus mous et leur confère une grande précision de coupe (Sous *et al.*, 2009, (244)).

Et certains auteurs considèrent que l'utilisation d'une technique de protection gingivale telle que le cordonnet défecteur serait obsolète aux vues des caractères non rotatif et inoffensif de l'instrumentation oscillatoire vis-à-vis du parodonte (244). L'abandon de cette étape permet d'ailleurs un gain de temps considérable.

Cependant, il paraît tout de même utile de le conserver pour garantir des impératifs concernant la localisation de la limite en intra-sulculaire tels que :

- éviter d'enfouir la limite au-delà de la moitié de la profondeur du sillon et empiéter sur la zone tampon entre la préparation et l'espace biologique ;
- améliorer la visibilité pendant la pénétration sulculaire.

Les instruments oscillatoires regroupent : **l'instrumentation sonique et l'instrumentation ultrasonique**. Le travail produit par l'une et l'autre semble comparable, pourtant, de petites différences les distinguent.

1.1.2.1. Comparaison entre instruments soniques et ultrasoniques

L'utilisation des instruments oscillatoires apporte à la technique de préparation cervicale en général, et en particulier aux limites intrasulculaires, un degré de finition optimal facile à acquérir d'autant que le matériel proposé comporte un éclairage qui améliore le contrôle de la mise en œuvre (P. Max NEWTRON XS Société Actéon) (Perelmuter *et al.*, 2009, (195)) (Fig.II-2).

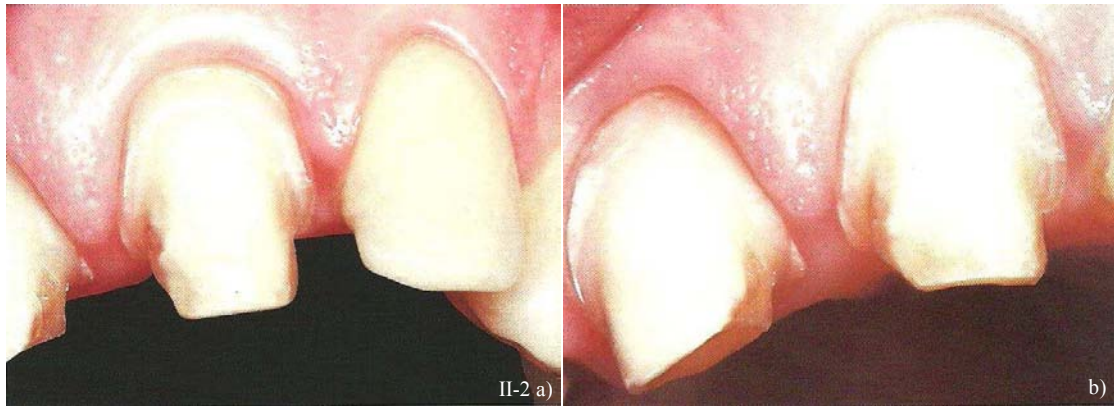


Figure II-2: Enfouissement intra-sulculaire et finition des limites cervicales des préparations avec des instruments oscillatoires (US). (195)

La différence entre ces deux mouvements oscillatoires se situe **au niveau de leur mode d'alimentation**. (Drisko *et al.*, 2000, (68))

- L'instrumentation ultrasonique est électrique et doit être montée sur une pièce à main piézo-électrique. (EMS Minimaster®, MiniPiezon®, PiezonMaster®, ou ; ACTEON SATELEC P-Max®, P5 Newtron®, Suprasson P5®)
- L'instrumentation sonique a une alimentation pneumatique et doit être montée sur pièce à main pneumatique (KAVO SONICflex®) (Kocher & Plagmann, 1997, (128)).

a. L'instrumentation ultrasonique (ACTEON, EMS)

Les instruments ultrasoniques ont été introduits (Nielsen *et al.* 1955, (182) ; Oman & Applebaum, 1955 (186)) et continuent d'être utilisés avec succès en parodontologie (Tunkel *et al.* 2002, (259) ; Gagnot *et al.*, 2004, (85)), en endodontie (Plotino *et al.*, 2007, (199)), en prothèse (Hugo, 1998, (109) ; Krejci *et al.*, 1998, (133) ; Laufer, 1996, (147)) et plus récemment en chirurgie buccale (Schlee, 2006, (227)).

Ils présentent, tout comme les instruments soniques, deux qualités essentielles :

- **un bon sens tactile** qui permet à l'opérateur de parfaitement contrôler son geste opératoire et,
- **un respect de l'intégrité des tissus mous périphériques**.

■ Caractéristiques

L'alimentation des instruments ultrasoniques est électrique et, les inserts ultrasoniques doivent être montés sur une pièce à main piézo-électrique à fréquence ultrasonore (Massironi, 2007, (173)).

Le principe de fonctionnement est le même que celui de n'importe quelle montre à quartz. Un cristal de quartz est chargé électriquement et l'alternance du positif et du négatif durant la charge entraîne une dilatation ou une contraction proportionnelle du cristal de quartz. Le courant alternatif d'alimentation produit donc une série de contractions volumétriques des cristaux de quartz contenus dans la pièce à main. Ce phénomène entraîne **la création d'ondes ultrasoniques localisées, et présentant un mouvement bidirectionnel** (50 à 70 μm de période) (Drisko *et al.*, 2000, (68)).

Ces ondes longitudinales sont activées dans les chambres de résonance que contient la pièce à main et transformées en ondes transversales. Ces ondes sont sinusoïdales et assurent un excellent sens tactile au praticien, même s'il est peu expérimenté.

Elles vont ensuite se propager le long de la courbure de l'insert jusqu'à la pointe de l'instrument, où leur intensité est à son zénith, avec cependant comme exception les deux aires linéaires distales et mésiales de la pointe.

Le courant électrique alternatif induit des séries d'ondes se déplaçant de façon linéaire et bidirectionnelle. L'instrumentation ultrasonique produit donc un mouvement oscillant linéaire contrôlé EN AVANT, EN ARRIÈRE ET DANS L'AXE façonnant une abrasion en douceur (Fig. II-3).

Axe efficace
= Axe de l'instrument
= Axe de déplacement Y

Axe inefficace
= Axe de déplacement X

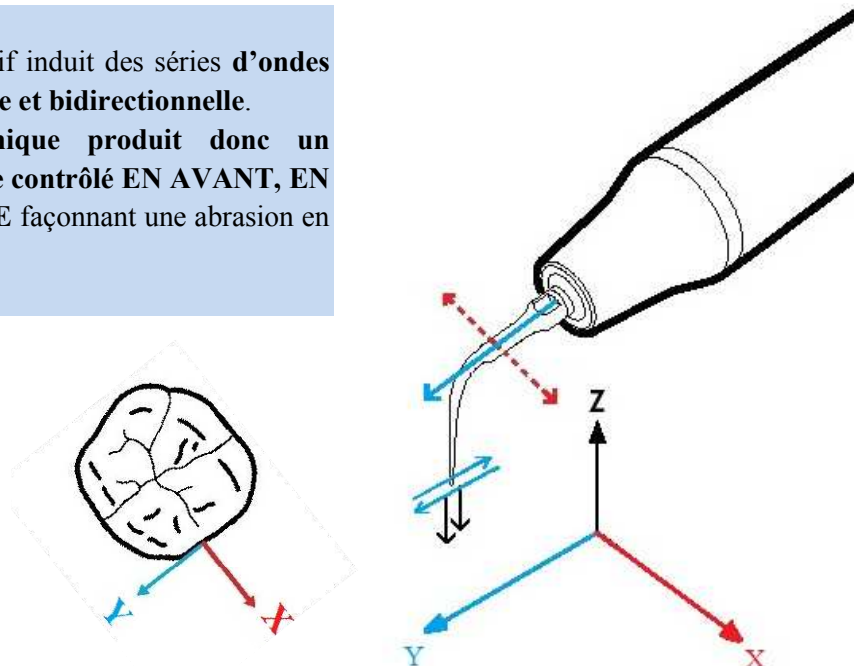


Figure II-3 : l'instrumentation ultrasonique produit un mouvement oscillant bidirectionnel selon l'axe Y. (D'après (f))

À cause du caractère linéaire de l'oscillation, **la position et la direction de l'insert est essentielle.**

En effet, l'oscillation provoque un maximum de réduction tissulaire quand le déplacement de la pointe est aligné avec la direction du mouvement ondulatoire c'est-à-dire avec l'axe de la pièce à main (axe Y) (Fig. II-4).

Au contraire, si le déplacement de la pointe est orienté perpendiculairement à ce dernier (suivant l'axe X), l'effet est fortement réduit voire nul.




Figure II-4 : Illustration de l'oscillation linéaire à la surface dentaire de la pointe de l'insert suivant

Le pouvoir abrasif des inserts est contrôlé par l'amplitude d'oscillation. Le praticien peut régler cette intensité pour moduler l'effet abrasif et étendre la gamme des applications possibles de cet instrument (par exemple pour l'endodontie).

Quand un instrument ultrasonique est utilisé avec une oscillation maximale, la partie travaillante de l'insert peut abraser la dentine avec un effet de **suppression tissulaire progressif**, qui peut être facilement contrôlé même par un opérateur inexpérimenté. Un tel degré de **maniabilité** peut donc permettre au praticien de repositionner la limite cervicale sans risque de léser la gencive marginale (Fig. II-5).

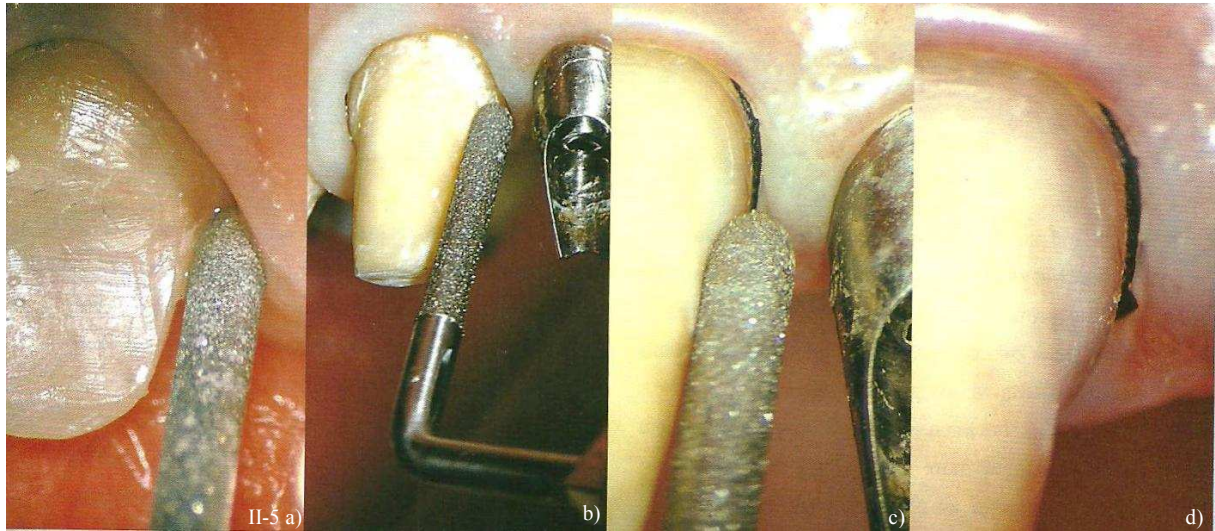


Figure II-5 : a) Malgré le contact intime entre l'insert ultrasonique et la gencive, il n'y a aucune lésion visible. Cependant, il faut veiller au refroidissement de l'insert par un spray sinon le parodonte peut subir des brûlures superficielles. b) L'insert ultrasonique est utilisé pour repositionner la limite plus apicalement. c) et d) Le parodonte est exempt de toute lésion visible après le passage de l'insert. (173)

Au plus petit niveau d'oscillation, la pointe crée un état de surface poli et des zones bien définies, comparables à celles obtenues en utilisant des fraises à grains moyens ou fins (75µm) (Massironi, 2007, (173)). L'utilisation d'une instrumentation ultrasonique apporte une **amélioration substantielle pour définir la précision des limites cervicales des préparations** pour une adaptation marginale idéale (Perelmuter *et al.*, 2009, (195)) (Fig. II-6).

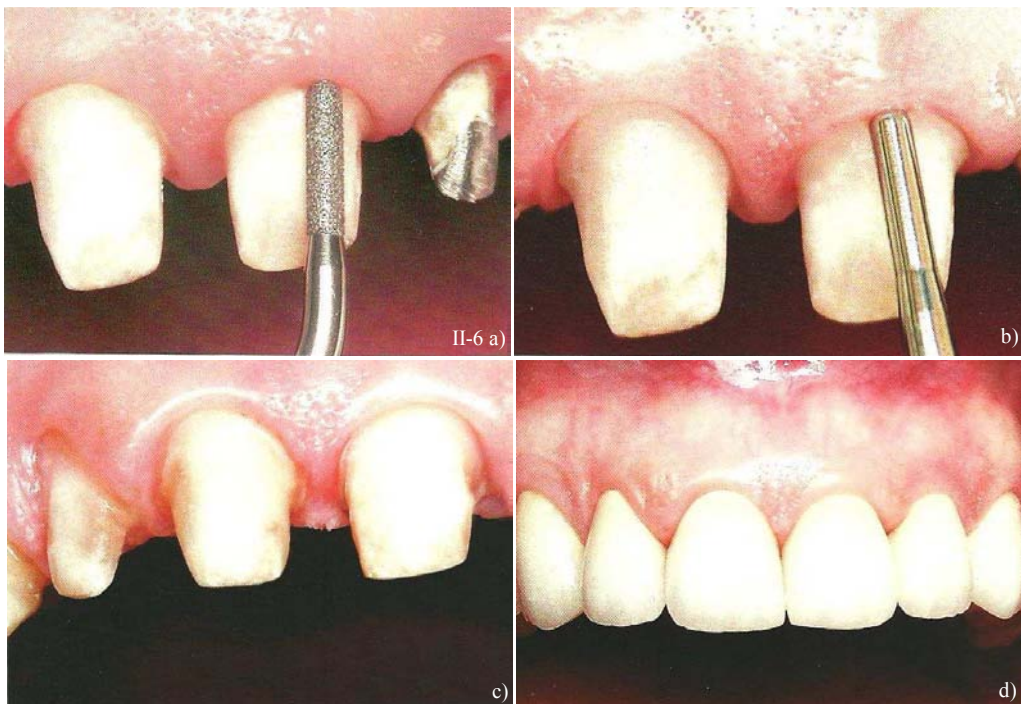

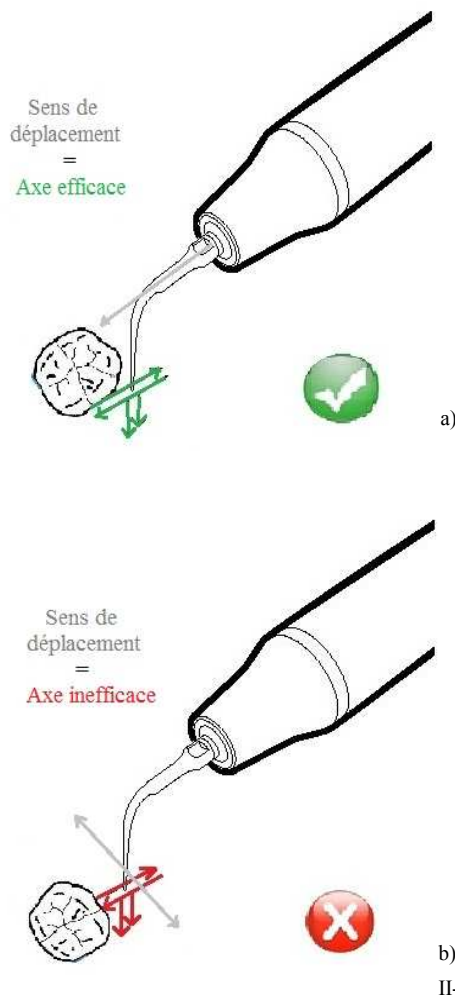Figure II-6 : a) Enfouissement sulculaire et finition de la limite cervicale. b) Polissage. c) Préparations périphériques. d) Résultats cliniques. (195)

Les tests cliniques et in vitro répétés des prototypes de ces inserts n'ont pas seulement démontré qu'ils finissaient les préparations avec un **degré élevé de précision** mais aussi **qu'ils repositionnent avec succès le niveau de la limite cervicale en intra-sulculaire** quand c'est nécessaire (Massironi, 2007, (173)).

■ Efficacité de coupe

L'efficacité des inserts ultrasoniques diamantés (IDU) est « praticien dépendant » et la vibration est influencée par :

- la pression exercée sur l'insert,
- par son orientation par rapport à la situation de la limite,
- par sa vitesse de déplacement (Sous *et al.*, 2009, (244)).



La meilleure efficacité de coupe est obtenue lorsque l'opérateur exerce une **pression optimale** et que celui-ci est déplacé avec une **orientation correcte (suivant l'axe de la pièce à main)** (Fig. II-7) et des **mouvements de translation lents**. Dans ce cas et grâce au très bon sens tactile qu'offrent ces instruments (grâce à la transmission sinusoïdale douce des ondes ultrasoniques), l'opérateur peut sculpter et parfaitement positionner la limite cervicale.

Les inserts de dernière génération présentent une excellente efficacité de coupe et la limite cervicale peut être **positionnée et finie en situation intra-sulculaire avec un enfouissement de l'ordre de 0,5 à 1 mm** (fonction de la profondeur du sulcus) en **3 à 4 minutes**.

Le temps nécessaire pour réaliser l'enfouissement et le polissage des limites est néanmoins plus long qu'avec une fraise traditionnelle (diamantée bague verte) mais ce léger inconvénient est largement compensé par la préservation de l'environnement parodontal.

De plus les pièces à mains US sont équipées d'un spray qui permet de limiter l'augmentation de la température de l'insert oscillant, ce qui prévient le parodonte de toute forme de brûlure.

Figure II-7 : a) Les inserts US doivent fonctionner selon une orientation précise pour être efficaces : celle de l'axe de la pièce à main (axe efficace). Le sens de déplacement de l'instrument doit être confondu avec l'axe de vibration de la pointe de l'insert.
b) Sinon leur effet est quasi nul. (D'après (f))

b. L'instrumentation sonore (KAVO)



II-8

Figure II-8 : Attachment Multiflex. (h)

Cet instrument utilise une **alimentation pneumatique**, la pièce à main peut donc se fixer à la place de la turbine à air comprimé. Elle requiert simplement un attachement multiflex sur le cordon d'alimentation (Fig. II-8). L'instrumentation sonore présente elle-aussi, deux qualités essentielles :

- un **bon sens tactile** qui permet à l'opérateur de parfaitement contrôler son geste opératoire et,
- un **respect de l'intégrité des tissus mous périphériques**.

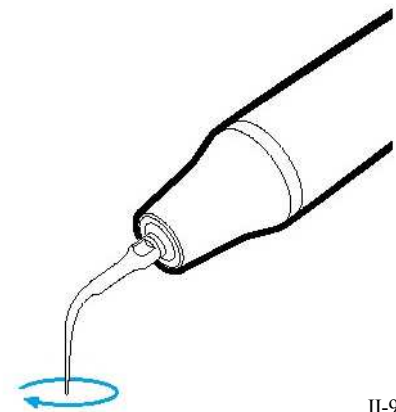
■ Caractéristiques de l'instrumentation sonore

L'air pressurisé entraîne la rotation d'hélices à l'intérieur de la pièce à main, créant une onde sonore. Sa fréquence oscillatoire est beaucoup plus basse que pour les instruments ultrasoniques (environ 6000Hz), (Laureil *et al.*, 1988, (149) ; et Gankerseer, 1987, (87)).

L'instrumentation sonore produit donc un **mouvement oscillant elliptique tridimensionnel, EN AVANT, EN ARRIÈRE, À DROITE, À GAUCHE ET DANS L'AXE** (Fig. II-9).

Cette onde oscillante présentant à la fois une **composante longitudinale**, et une **composante transversale**, rend **l'insert actif dans sa totalité**.

Un insert diamanté sonore va pouvoir abraser une surface sans se soucier de sa position par rapport à la dent. Cependant, le mode d'oscillation va dépendre de la forme de l'insert, de la force appliquée et de la pression de l'air arrivant.



II-9

Figure II-9 : l'instrumentation sonore produit un mouvement oscillant elliptique tridimensionnel. (D'après (f))

L'amplitude de l'oscillation est de l'ordre de 0,1 à 0,15 mm (d'un pic à un autre). Cela crée un **effet abrasif moindre** que celui des instruments ultrasoniques mais il autorise une **zone de travail plus vaste** au niveau de la pointe de l'instrument.

Cette technique est donc **légèrement moins précise que celle employée par l'instrumentation ultrasonique** qui, elle, offre une très grande précision d'action.

La surface obtenue en utilisant un instrument sonore est **irrégulière avec une apparence picquetée**, comme martelée (Fig. II-10), à la différence des petits sillons creux et circulaires laissés par les instruments rotatifs diamantés. En théorie, une telle surface grêlée permettrait une meilleure adhérence car le ciment couvrirait une zone plus vaste (Gilde *et al.*, 1984, (92)).



II-10

Figure II-10 : la surface irrégulière, grêlée, et l'absence de lignes horizontales résultent de l'utilisation d'un instrument oscillatoire. (173)

Avec leur alimentation pneumatique et leur efficacité régulée, ces instruments soniques peuvent être utilisés de façon efficace et appropriée, notamment pour le **repositionnement apical des limites** cervicales et assurer leur **finition**, celle-ci est possible avec le même insert, mais à un rendement minimum.

Les appareils soniques sont devenus une véritable alternative aux appareils ultrasoniques. Et leur attachement direct au niveau de l'unité dentaire les rend particulièrement attractifs notamment en terme de rapport qualité-prix (Kocher & Plagmann, 1997, (127)).

■ Efficacité de coupe

Elle peut être influencée de manière significative par différentes variables. La puissance est le facteur principal affectant l'efficacité de coupe des instruments soniques (Deval *et al.*, 1996, (61)).

D'ailleurs, le SONICflex® offre trois puissances différentes (le niveau 1 pour la finition et les niveaux 2 et 3 pour les préparations).

Tableau II-1 : Récapitulatif concernant l'instrumentation oscillatoire

	Instrumentation ultrasonique US		Instrumentation sonique S
Sociétés	EMS	ACTEON- SATELEC	KAVO
Modèles	MiniPiezon® MiniMaster® PiezonMaster®	P-Max® P5 Newtron® Suprasson P5®	SONICflex®
Mouvement oscillatoire	<ul style="list-style-type: none"> ■ Linéaire ■ Bidirectionnel ■ En avant, en arrière, et dans l'axe 		<ul style="list-style-type: none"> ■ Elliptique ■ Tridimensionnel ■ En avant, en arrière, à droite, à gauche et dans l'axe
Avantages	<ul style="list-style-type: none"> ■ Maniabilité ■ Très bon sens tactile ■ Précision ■ État de surface poli 		<ul style="list-style-type: none"> ■ Maniabilité ■ Très bon sens tactile ■ Insert actif en entier ■ Peut abraser une surface sans se soucier de la position de l'insert par rapport à la dent ■ Efficacité indépendante de la pression
Inconvénients	<ul style="list-style-type: none"> ■ Position de l'insert essentielle par rapport à la surface dentaire à abraser ■ Chronophage 		<ul style="list-style-type: none"> ■ État de surface irrégulier, piqueté ■ Effet abrasif moindre ■ Chronophage ■ Imprécision, technique plus approximative

c. Le choix entre instruments soniques et ultrasoniques

Le choix entre l'instrumentation sonique ou ultrasonique est le plus souvent dicté par le type de système disponible dans le cabinet au moment souhaité plus que par une préférence de marque ou la compréhension de leurs différences fonctionnelles (Massironi, 2007, (173)).

L'instrumentation sonique va fournir une vibration constante, et génère un mouvement elliptique tridimensionnel, sans tenir compte de la position de l'insert par rapport à la surface dentaire, ce qui produit un effet **intéressant mais relativement peu précis**.

L'instrumentation ultrasonique et son oscillation bidirectionnelle linéaire travaille de façon optimale que lorsque l'opérateur fait coïncider la direction de travail avec celle de l'onde oscillatoire. Cependant, elle **procure une réelle précision et un état de surface plus lisse**.

De façon générale, les différences entre ces deux procédés restent infimes et apportent tous deux un résultat net et une finition rigoureuse.

1.1.2.2. L'utilisation optimale de l'instrumentation oscillatoire

a. Précautions générales d'utilisation

La première condition à respecter pour un équipement oscillatoire est **l'irrigation interne** (Fig. II-11), pour prévenir tout risque de surchauffe qui pourrait d'une part causer du tort au complexe dentino-pulpaire de la dent, et d'autre part provoquer la fracture de la pointe diamantée de l'insert. Les instruments soniques et ultrasoniques ont respectivement besoin de 15 et de 30 mL/min d'eau pour leur refroidissement (Kocher & Plagmann, 1996, (126)).

Mais la présence d'eau entre les tissus dentaires et la pointe de l'instrument peut également engendrer un effet indésirable d'aquaplanage (qui est similaire au phénomène se produisant entre les pneus d'une voiture et une route détrempée). L'épaisseur d'eau se trouvant entre les deux annule l'effet oscillatoire de l'instrument. La conduite à adopter est donc de pratiquer des jets d'air de façon intermittente au niveau de la zone préparée pour restaurer la fonction normale de l'instrument. Pour parer à ce problème, certaines pièces à mains sont aujourd'hui équipées d'un **spray air/eau** (P-Max®, Satelec-Acteon).

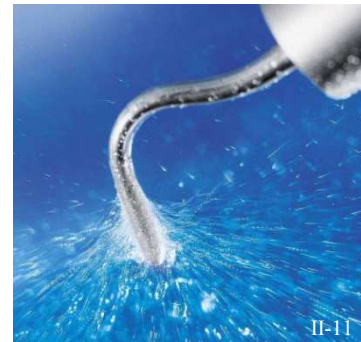

Figure II-11 : Illustration de l'irrigation du SonicFlex®, Kavo. (h)

Une autre condition pour un fonctionnement idéal d'un appareil oscillatoire ultrasonique est la propagation des ondes ultrasoniques dans une direction correcte par rapport à l'orientation de la surface à préparer.

S'ils ne sont pas utilisés correctement ou sans une irrigation adaptée, les inserts peuvent casser (Fig. II-13). Et, comme pour tous les instruments diamantés, la partie travaillante s'use et des éclats de diamant finissent par disparaître de l'insert.

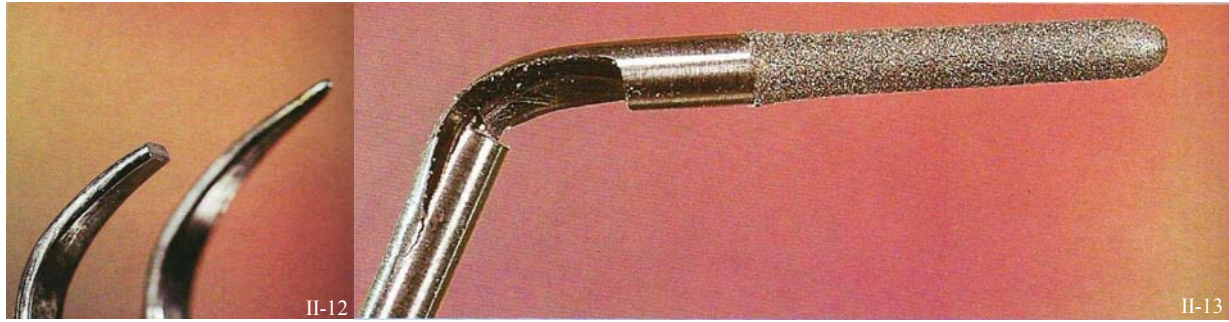


Figure II-12 : Insert de détartrage fracturé. (173)

Figure II-13 : Tige fracturée d'un insert oscillant après utilisation. (173)

Ce genre de problème n'est pas spécifique aux instruments de préparation prothétique puisque ces fractures sont également fréquentes sur les inserts de détartrage (*Fig. II-12*). Toutefois, ils doivent être contrôlés assez souvent sous grossissement et remplacés quand ils commencent à montrer des signes de fatigue. Le degré d'usure est proportionnel au nombre de dents préparées, mais il est bien moindre comparé à celui des fraises classiques. Ils auraient besoin d'être changés 2 à 3 fois par an.

b. Technique de pénétration sulculaire avec des instruments oscillatoires

Dans l'idéal, le cordonnet déflecteur est inséré dans le sillon gingivo-dentaire, il s'en suit un déplacement latéral et apical de la gencive marginale. Les instruments oscillatoires peuvent alors être employés (dans le meilleur des cas avec un microscope) tout d'abord en vision directe pour les limites accessibles puis en vision indirecte pour les faces palatines ou buccales ainsi que pour les zones interproximales des dents à préparer (*Fig. II-14*).

Mais il est nécessaire de nuancer ce point : les instruments oscillatoires étant atraumatiques pour la gencive marginale, leur action peut se faire sans déflexion préalable (Sous *et al.*, 2009, (244)), mais cette dernière reste toute fois recommandée.

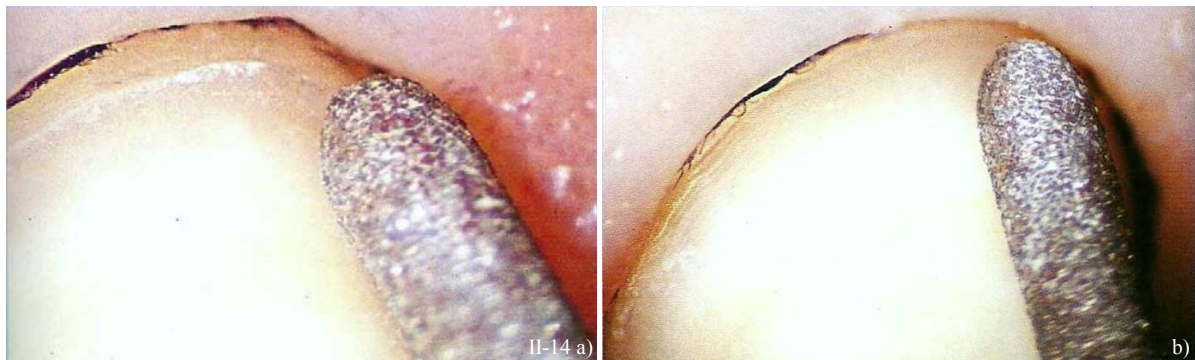


Figure II-14 : repositionnement et achèvement de la limite cervicale avec un insert oscillatoire, cordonnet déflecteur en place. La limite est déplacée apicalement sans altération parodontale. (173)

1.1.2.3. Les indications d'utilisation

Parce que les technologies soniques et ultrasoniques travaillent en oscillation plutôt qu'en rotation, ces instruments oscillatoires peuvent être utilisés **pour séparer, pour repositionner et pour finir la limite cervicale** d'une préparation sans endommager ni les tissus parodontaux environnants, ni même les dents adjacentes aux préparations. Ces instrumentations oscillatoires apportent donc un contrôle quasi-absolu et une grande précision pendant les étapes les plus délicates de la préparation.

a. Le repositionnement et la finition des limites cervicales

Ces instruments oscillatoires sont polyvalents, développés à l'origine pour le polissage des boîtes interproximales des préparations pour inlays (Massironi, 2007, (173)), ils ont peu à peu été adoptés pour les étapes délicates du repositionnement et de la finition de la limite cervicale vers un niveau d'enfouissement intra-sulculaire (*Fig. II-15*). En effet, leur caractère non rotatif assure la protection et la non invasivité des inserts oscillatoires vis-à-vis de la gencive marginale. Ceci garantit un travail sans saignements ni complications parodontales.

Les instruments oscillatoires sont particulièrement utiles lorsque les cordonnets déflecteurs non imprégnés sont dans le sulcus car on assure la préservation de l'espace biologique et de sa zone tampon, d'où une récession gingivale minimale voire nulle (pérennité prothétique esthétique et biologique). La conservation du cordonnet déflecteur paraît donc incontournable, même si certains le considèrent comme « obsolète » (Sous *et al.*, 2009, (244)).

À la suite de l'enfouissement intra-sulculaire de la limite, ces mêmes instruments peuvent procéder à la finition, grâce à une diminution de l'amplitude oscillatoire et à une réduction de la granulométrie des inserts.

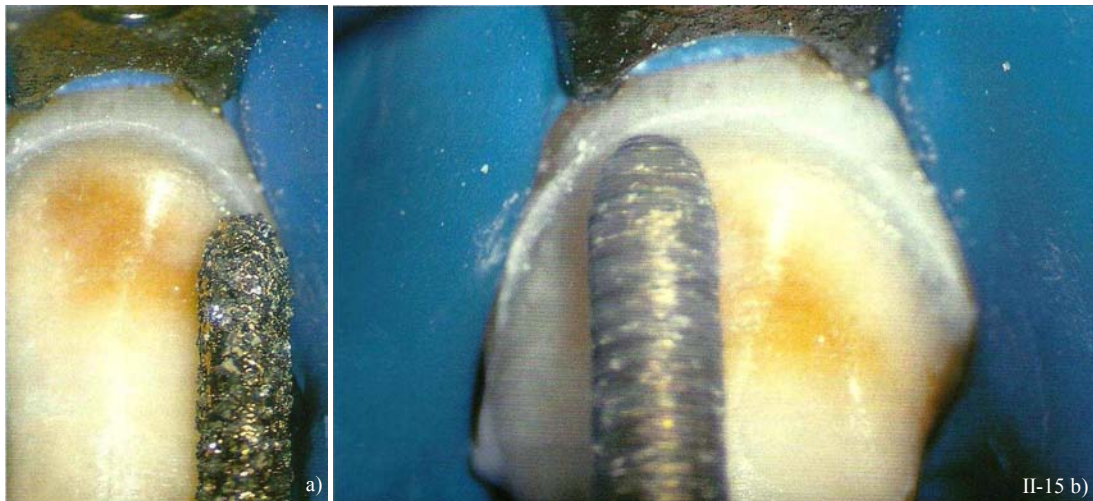


Figure II-15 : Repositionnement intra-sulculaire de la limite cervicale de la préparation. (173)

b. La séparation interproximale

Aussi, pendant la phase de séparation interproximale, de fréquentes lésions abrasives sont infligées aux dents adjacentes à la préparation avec l'utilisation de fraises diamantées classiques si de sérieuses précautions ne sont pas prises (Hugo *et al.*, 1995, (108)). De plus ces fraises peuvent entraîner des éclats d'émail sur les bords intacts (Hugo *et al.*, 1992, (107) ; Lussi, 1992, (156)).

Ainsi, des progrès notables ont été acquis grâce aux techniques oscillatoires pour la préparation des faces proximales (sonicflex/sonicsys, Kavo) et notamment grâce à de **nouveaux inserts de forme hémisphérique** (cf. § 1.2.2.1), **diamantés sur une seule face** pour la séparation et pour la finition des zones interproximales. Leur côté non travaillant permet de préserver l'intégrité des structures adjacentes (*Fig. II-16*).

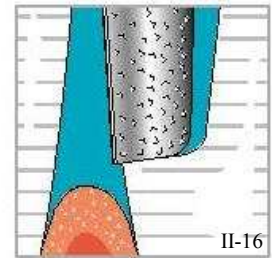


Figure II-16 : Illustration d'une séparation interproximale avec un insert hémisphérique. (h)

1.1.2.4. Caractéristiques

a. Avantages

L'utilisation d'instruments oscillatoires constitue un système de préparation novateur. Ils ne remplacent pas les instruments rotatifs classiques pour les différentes étapes de la préparation dentaire, mais ils peuvent être d'une grande aide **pour repositionner et réaliser une finition extrêmement précise des limites cervicales avant l'étape d'enregistrement** de ces dernières par l'empreinte (*Fig. II-17 et II-18*).

Le caractère non rotatif de ces instruments est leur caractéristique la plus représentative et permet un contrôle idéal. De plus, avec la possibilité de réguler l'intensité d'oscillation de l'instrument, le praticien est capable de réaliser un repositionnement, **une finition et un polissage** de la limite cervicale **sans causer le moindre saignement à la gencive marginale** (*Fig. II-19 et II-20*). C'est un procédé tout ce qu'il y a de plus atraumatique pour les tissus mous environnants.

Concernant l'augmentation de la température intrapulpaire pendant la préparation dentaire, une étude (Vanderlei *et al.*, 2008, (266)) met en évidence qu'elle est similaire à celle produite par les instruments rotatifs classiques, et insuffisante pour induire des dommages pulpaires quelque soit l'instrumentation utilisée.

De plus, les instruments oscillatoires ne produisent plus ce son tellement déplaisant qui agaçait les patients.

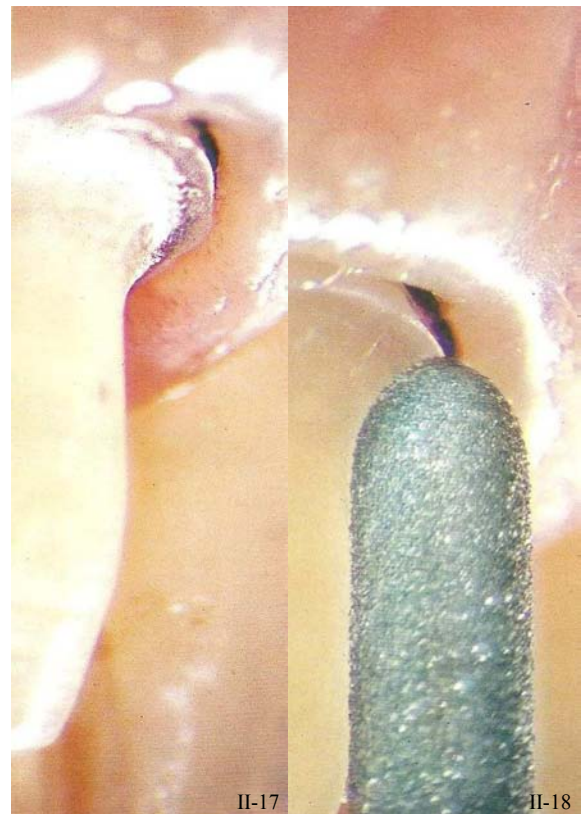


Figure II-17 : Déplacement gingival grâce au cordonnet déflecteur. (173)

Figure II-18 : Insert oscillatoire pour le repositionnement de la limite cervicale sans aucun signe de lésion des tissus parodontaux. (173)

b. Inconvénients

L'utilisation d'une instrumentation oscillatoire demande **quatre fois plus de temps pour achever une préparation par rapport à une instrumentation rotative classique** (Vanderlei *et al.*, 2008, (266)). Mais c'est un désavantage qui paraît malgré tout bien maigre face la précision de réalisation qu'elle propose.

De plus, les partisans de l'enfouissement intrasulculaire oscillatoire sans cordonnet déflecteur indiquent que ce temps est totalement rattrapé grâce au court circuit de la mise en place du cordonnet.

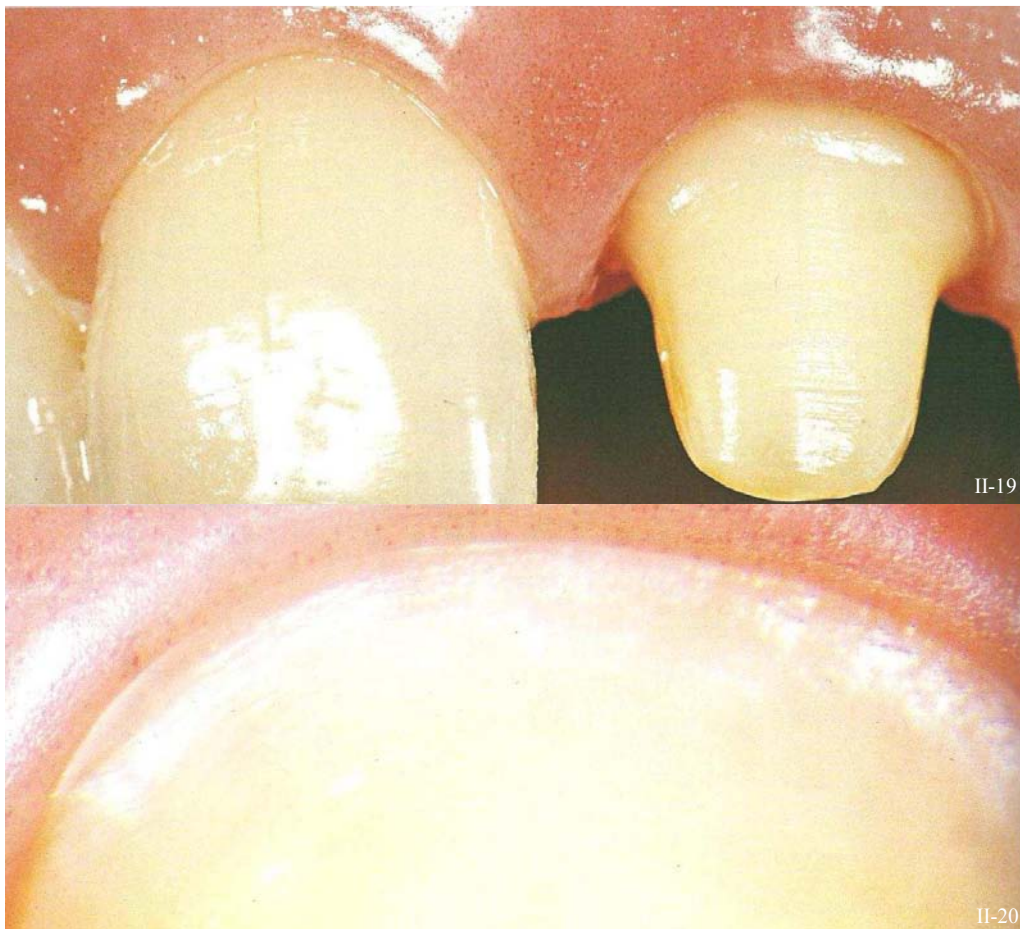


Figure II-19 : Préparation périphérique dont la limite cervicale a été repositionnée et finie avec des inserts oscillatoires. (173)

Figure II-20 : Vue vestibulaire de la limite sous microscope- santé parodontale. (173)

L'exceptionnel contrôle apporté par les instruments oscillatoires prévient les lésions pouvant être causés à la gencive marginale et fournit donc une accessibilité et une visibilité optimale de la limite cervicale pendant les étapes de préparations, de finition, et d'enregistrement de ces dernières (Fig. II-17 à II-20). L'absence de saignement et de blessure gingivale va également simplifier la prise d'empreinte.

1.2. Les différents instruments

Avant que les aspects pratiques et cliniques de la réalisation des limites cervicales ne puissent être traités, les instruments nécessités devraient être décrits pour éclaircir leur mode de fonctionnement d'utilisation et de sélection.

Certes, les instruments rotatifs classiques (diamantés, carbure de tungstène et pointes montées) et les instruments manuels sont connus de tous mais il existe aussi des instruments oscillatoires récents (soniques et ultrasoniques) qui ont une zone d'activité précise (positionnement et finition des limites cervicales).

Il y a un débat considérable concernant le meilleur type, la meilleure forme, le meilleur diamètre, l'agencement des lames ou la granulométrie idéale pour une fraise ou pour un insert (US ou S). Par exemple, une étude (Kimmel, 2001, (123)) recommande à tort l'utilisation de fraises de petit diamètre et de granulométrie moyenne, revendiquant l'économie tissulaire et la protection pulpaire.

La préparation d'une dent doit être exécutée de façon systématique tout au long du traitement. Chaque praticien doit connaître parfaitement ses instruments, qui sont initialement utilisés pour l'abrasion dentaire.

1.2.1. Les fraises

1.2.1.1. *Le revêtement de surface des fraises*

Les fraises peuvent être classées en fonction de leur revêtement de surface. De cette façon on distingue clairement les fraises diamantées de fraises en carbure de tungstène.

a. Les fraises diamantées

Les premières fraises diamantées apparaissent en Allemagne dans les années 1930 (McKay, 1958, (175)). De petits éclats de diamants de formes diverses et présentant des angles vifs sont électrodéposés sur les flancs d'un instrument en acier auquel ils adhèrent grâce à une base en nickel ou en chrome. (60).

Ces fraises diamantées travaillent par abrasion. Et ce sont les diamants de la partie travaillante de la fraise qui usent les tissus dentaires à chacun de leur passage. Ces particules abrasives traversent et rayent la substance dentaire en coupant une infime quantité de substance et creusent à travers la surface. Celle-ci est alors transformée en une succession de stries et d'arêtes parallèles à la direction des diamants de la fraise. L'épaisseur d'abrasion est définie par sa granulométrie, c'est-à-dire la taille des éclats de diamants distribués de façon aléatoire sur toute la surface de la partie travaillante de la fraise (Ayad *et al.*, 2009, (11)). Ces derniers éjectent la substance dentaire par la vitesse de la fraise : c'est la boue dentinaire (smear layer). Elle vient recouvrir la surface dentinaire lors de la préparation et obstrue les tubulis dentinaires. L'épaisseur de celle-ci et l'état de surface obtenu sont directement influencés par la dimension des particules diamantées de la fraise. En effet, plus les diamants sont fins et plus la surface dentaire sera lisse avec une boue dentinaire fine (Fleiter & Launois, 1996, (81)).

La classification des fraises diamantées peut se faire en fonction de leur taille et de leur forme, mais aussi en fonction de la taille des grains du revêtement diamanté.

Les fraises diamantées se sont imposées pour leur confort d'utilisation dans l'émail et la dentine ainsi que pour sa plus faible tendance à créer des éclats d'émail au niveau de la marge. Pour Eames *et al.*, les fraises diamantées sont deux à trois fois plus efficaces que celles en carbure de tungstène (1973, (69)).

■ La granulométrie

L'épaisseur d'abrasion est déterminée par la distribution aléatoire des éclats de diamants tout au long de la partie travaillante de la fraise. Les éclats de diamants, sélectionnés par taille, sont assemblés à la partie travaillante de la fraise grâce à un bain électrolytique, après lequel deux tiers de chaque éclat seront incrustés dans l'agent de liaison en nickel ou en chrome. Leur contact intime avec la matrice est indispensable. Le revêtement est fait de une à trois couches d'éclats de diamants et l'instrument est d'autant plus efficace que la répartition des couches est régulière (60). Les diamants sont utilisés pour réaliser **un travail en abrasion** car ils offrent une valeur de dureté supérieure à celle des surfaces à abraser.

– Classification

Il est possible de classer les fraises diamantées en fonction de la taille des diamants qu'elles revêtent. La dimension réelle des grains varie, pour une même appellation d'un fabricant à l'autre.

Le fabricant Komet a un code couleur pour différencier rapidement des fraises de différentes granulométries (mais la taille des grains à proprement dit importe peu c'est le type de granulométrie de la fraise qui va susciter son choix) (*Tableau II-2*).

Tableau II-2 : Classification des fraises diamantées selon leur granulométrie.

Couleur tige	Couleur de bague	Granulométrie	Taille des grains (µm)
acier	Blanc	Ultra fins	10
acier	Jaune	Extra fins	20-30
acier	Rouge	Fins	30-40
acier	acier	Moyens	60-80
acier	Vert (bleu)	Gros	120-145
acier	Noir	Très gros	145-180
Doré	Vert	Super gros (particulièrement abrasif)	180-200

Remarque : Les fraises à bague bleue (de même granulométrie que les fraises à bague verte) sont amenées à ne plus être distribuées.

– Granulométrie et diamètre

Le praticien doit assurer une adéquation entre la forme et le diamètre de la fraise en fonction de sa granulométrie, c'est-à-dire de la dimension de ses éclats de diamants (fraise à gros grains, grains moyens, ou grains fins). Une fraise devrait présenter un diamètre .un diamètre plus grand pour de plus gros grains. En effet, pour éviter un affaiblissement excessif du mandrin, les fraises à gros grains sont plus efficaces sur des fraises de diamètre moyen, comme 014 mm ; alors que les fraises à très gros grains ont une meilleure action pour un diamètre de 018 mm. Les fraises à gros et très gros grains vont sembler plus petites qu'une fraise présentant le même diamètre mais avec une granulométrie plus fine. C'est seulement lorsque l'instrument est en rotation que l'on s'aperçoit que les diamètres sont bien identiques (*Fig. II-21*).




Figure II-21 : a) Fraise à grains fins et à gros grains respectivement à gauche et à droite. b) Fraise à gros grains au repos. c) Fraise à gros grain en rotation. (173)

Concernant les fraises diamantées, la qualité des diamants (ou éclats de diamants) et la gamme de granulométries est beaucoup plus importante dans le choix d'une marque d'instruments rotatifs diamantés que l'abondance de formes et de silhouettes de fraises proposée (Massironi, 2007, (173)). Un instrument rotatif diamanté de haute qualité présente une rugosité uniforme et des diamants de taille et de forme identiques. De plus la partie travaillante de la fraise ne doit comporter aucune zone lisse, qui serait responsable d'une usure inégale du matériau à réduire, cependant les diamants doivent être espacés de façon à permettre l'évacuation des débris créés.

– Granulométrie et état de surface

Il faut avant tout insister sur le fait que la rugosité des surfaces préparées au niveau des limites cervicales, et surtout sur les surfaces planes des limites cervicales, est très différente de celle créée sur les faces axiales des préparations. En effet, l'état de surface des faces axiales de la préparation est élaboré par les bords des fraises alors que c'est l'extrémité des fraises qui usine et met en forme la limite cervicale à proprement parlé. Et il est crucial que les limites cervicales soient les plus lisses possible pour faciliter l'adaptation marginale de la restauration.

Un polissage correct est essentiel pour réussir une empreinte parfaite. Si la préparation et les limites sont trop rugueuses, alors le matériau à empreinte peut être sujet à un phénomène de déformation voire à une déchirure pendant le retrait de l'empreinte (Siegel *et al.*, 1999, (236)).

Pour les limites cervicales

Les fraises ne tournent pas seulement autour de leur propre axe mais elles se déplacent également simultanément le long de la dent à préparer. En conséquence, les caractéristiques d'une surface préparée par le côté d'une fraise diffèrent foncièrement de celles d'une surface préparée par l'extrémité d'une fraise, comme le sont les limites cervicales (Laufer *et al.*, 1996, (147)).

Au niveau des limites cervicales, l'extrémité de la fraise se déplace comme une vague qui efface les reliefs et laisse des sillons derrière elle, créant ainsi une surface plus lisse malgré la taille des éclats de diamants de la fraise employée.

À plus fort grossissement, la surface de la dentine préparée avec une fraise diamantée classique (bague verte) présente des rainures concentriques qui correspondent au mouvement de rotation de la fraise (Fig. II-22). (Échelle 0,5 mm)

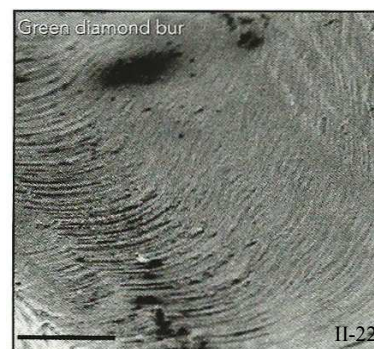


Figure II-22 : Rainures concentriques correspondant au mouvement rotatif de la fraise. (échelle 0,5 mm). (244)

Théoriquement, la rugosité de la surface produite est fonction de l'angle de l'extrémité coupante et de la distance parcourue en une révolution de la fraise. Donc, si cette distance diminue, alors la rugosité diminue. En pratique, **pour diminuer la rugosité de la surface à finir, il faut réduire la vitesse de déplacement de la fraise autour de la dent et/ou augmenter la vitesse de rotation de la fraise elle-même** (147). C'est en parfaite contradiction avec la croyance générale qui consiste à réduire la vitesse de rotation des instruments rotatifs pendant la finition. Mais ceci n'a pas pour but de fournir un état de surface plus lisse mais de n'induire aucune modification de la forme de la préparation.

La conclusion de cette étude (147) met en évidence qu'au niveau de la limite cervicale, et plus précisément **sur les surfaces planes qui les composent (comme les épaulements ou congés ronds), il n'y a pas de différence de rugosité qu'on utilise des fraises à gros grains, grains fins ou très fins, ou encore des ciseaux à émail** ; par contre, la rugosité augmenterait avec les inserts diamantés ultrasoniques (Osada Ultra-Endo instrument system, Osada Electric Co., Tockyo, Japan).

[Cette étude compare la rugosité (en Ra) des parties planes des limites cervicales préparées avec des fraises à gros grains, à grains fins ou très fins, avec des ciseaux à émail ou des inserts diamantés ultrasoniques]

Les résultats :

- Les surfaces préparées avec les extrémités de fraises de différentes granulométries ne montrent pas de différences significatives au niveau de leur état de surface.
- Idem pour les surfaces préparées avec les ciseaux à main.
- Par contre, il y a une augmentation significative de la rugosité sur les surfaces préparées avec l'insert diamanté ultrasonique.
- De même les photos du MEB ne présentent pas de différence de rugosité entre les surfaces préparées par les fraises de différentes granulométries ou par le ciseau. Cependant, des griffures plus profondes sont repérées sur les surfaces préparées avec l'insert ultrasoniques.

Ra : roughness average (rugosité moyenne) est le paramètre de rugosité pour une surface le plus souvent reporté dans la littérature dentaire. C'est la valeur absolue des irrégularités de surfaces mesurées à partir d'une ligne moyenne sur une surface données.

La limite cervicale de la préparation requiert un état de surface lisse qui est réalisé par l'extrémité de la fraise diamantée, et ce, sans besoin de changer pour un instrument à grains plus fins car il n'y a pas de différence notable de rugosité qu'on utilise des fraises à gros grains, grains fins ou très fins, ou encore des ciseaux à émail.

Cependant, les finitions angulaires des limites cervicales, elles, sont réalisées avec les faces axiales des fraises et requièrent donc des fraises diamantées à grains plus fins ou des instruments en carbure de tungstène présentant un nombre élevé de cannelures (40 cannelures).

Remarque :

- *Au moment où l'étude a été menée les inserts oscillatoires (US et S) en étaient à leurs balbutiements, et de nombreux progrès ont vus le jour depuis ; notamment l'invention des inserts lisses (PM/PMS 3) et de faible granulométrie (PM/PMS 2) pour la finition et le polissage des limites cervicales intra-sulculaires. Il serait intéressant de comparer à nouveau les différents instruments de l'étude avec ces derniers, et de confronter les résultats.*
- *De plus, des images de MEB (Sous et al., 2009, (244)), permettent malgré tout de mettre en évidence des différences d'état de surface des limites cervicales en fonction de la granulométrie des fraises employées. Ces photos montrent les parties horizontales des congés quart de rond de limites cervicales préparées d'une part avec une fraise bague verte seule (Fig. II-23 a)), et d'autre part avec une fraise bague verte suivie d'une fraise bague rouge (Fig. II-23 b)).*




Figure II-23 : a) Limite cervicale préparée grâce à une fraise bague verte. b) Limite cervicale préparée grâce à une fraise bague rouge précédée d'une fraise bague verte. (échelle 0,5 mm). (244)

L'état de surface et la netteté de la limite cervicale préparée avec les fraises bagues verte et rouge (b) sont visiblement supérieurs à ceux de la limite préparée qu'avec la fraise bague verte (a).

Pour les faces axiales des préparations

Les bords des fraises sont utilisés pour une réduction rapide de tissu tout autour de la dent pour la préparation, mais cela crée des faces axiales rugueuses, ce qui améliorerait la rétention de la restauration scellée (Laufer *et al.*, 1996, (147)). Ces éraflures seront finalement remplies par le ciment de scellement ou par l'agent de collage de la restauration.

La littérature dentaire s'est souvent préoccupée de la rugosité finale de la préparation. Certaines études ont montré que la rétention était plus forte lorsque la préparation avait été faite avec des fraises diamantées (Symid, 1952, (253); Tuntiprawon, 1999, (260)). À contrario, d'autres n'ont trouvé qu'une petite différence de rétention entre les surfaces rugueuses et les surfaces lisses (Smith, 1970, (241) ; Ayad *et al.*, 1987, (13)). Pour d'autres, le polissage complet d'une préparation n'est pas essentiel car il peut réduire la rétention micromécanique et peut aussi provoquer une augmentation de la température pulpaire si la préparation n'est pas réalisée sous un spray air et eau adéquat (Blair *et al.*, 2002, (25)).

Il est présumé que la rugosité favoriserait la rétention micromécanique en produisant une surface de collage (ou de scellement) augmentée et ainsi le lien entre la surface et l'adhésif (ou le ciment) serait plus grand et plus fort (Ayad *et al.*, 2009, (11)). Selon la littérature, le degré de polissage idéal pour une préparation dentaire (mesuré avec un analyseur de rugosité « roughness profilometer »), est compris entre 5 et 10 μm . En dessous de cette valeur, le ciment adhère moins bien à la surface qui est trop lisse, (les légères rugosités améliorent la rétention), et au-dessus de 12 μm , le matériau de scellement ne s'étale pas de manière optimale sur la préparation, laissant des endroits vides et provoquant des poches d'air piégées dans l'interface (Wegmann, 1985, (271)). Mais un tel degré de finition (correspondant à la fourchette de valeurs de rugosité de 5 à 10 μm) est très difficile à atteindre ; et les deux seuls instruments à correspondre sont : les fraises diamantées bagues rouge et les ciseaux à émail.

De plus, les matériaux à empreinte reproduisent les reliefs de 20 μm d'épaisseur, et le matériau de plâtre utilisé pour les dies reproduisent les détails de 50 μm minimum (147). Donc les griffures ne sont pas reproduites sur le die.

Malgré tout, des procédures cliniques spécifiques sont recommandées pour réaliser des surfaces aussi lisses que possible. Celles-ci préconisent une préparation avec une fraise diamantée à gros grains suivie d'une réduction progressive de la granulométrie des fraises jusqu'à obtenir une surface lisse.

*D'après une étude, le niveau d'efficacité de la coupe n'est pas supérieur avec des gros grains qu'avec des grains moyens (100 μm) (Siegel *et al.*, 1996, 234). Gurël, quant à lui, pense qu'utiliser une fraise diamantée à grains moyens crée une surface plus rétentive pour un meilleur collage ou scellement alors que Shillingburg *et al.* (233) jugent qu'une limite cervicale préparée avec une telle fraise (diamantée médium) est trop rugueuse pour envisager la réalisation d'une restauration présentant une adaptation adéquate.*

■ Efficacité et caractéristiques d'abrasion

L'utilisation correcte des fraises diamantées doit tenir compte du choix de la granulométrie de l'instrument ainsi que des techniques de préparations dentaires. En effet, les fraises à gros grains offrent une meilleure abrasion et sculptent plus efficacement la surface désirée. Il est possible d'y appliquer une force d'environ 100g (Siegel *et al.*, 1999, (136) ; Elias *et al.*, 2003, (72)), alors que la force maximale appliquée à une fraise à grain fins ne doit pas dépasser les 30g ; de façon à protéger la dent d'une augmentation de température et donc d'éventuels dommages pulpaire.

Il existe une **contradiction entre les résultats des études *in vivo*, *in vitro***.

En effet, des études réalisées *in vivo* (Carson *et al.*, 1979, (42) ; Lauer *et al.*, 1990, (146)) se contredisent successivement à propos de l'élévation de température provoqué par les fraises en fonction de leur granulométrie. Pour les uns, les fraises à gros et à très gros grains sont celles qui provoquent la plus grande élévation de température intra-pulpaire (Laforgia *et al.*, 1991, (138)). Tandis que pour les autres, elles entraîneraient une réduction de la température de base (Galindo *et al.*, 2004, (86)).

Une étude comparative *in vitro* (Ottl, 1998, (189)) montre, quant à elle que la température dentaire augmente parallèlement à la granulométrie des fraises utilisées, les fraises à gros grains seraient donc à l'origine d'une augmentation de la température.

Bien que les résultats de ces études *in vitro* soient valides, et que la meilleure efficacité des fraises à gros et très gros grains ne soit pas largement reconnue (elles seraient responsable de la température intra-pulpaire), certains auteurs (Massironi 2007, (173) ; Jung, 1991, (119)), Siegel et Von Fraunhofer (2000, (235)) restent en faveur des fraises à gros et très gros grains en raison de leur meilleure efficacité de coupe et d'élimination des débris formés, et de leur plus grande longévité. De plus, l'efficacité de ces fraises permet d'y appliquer qu'une force limitée comparativement aux fraises à grains fins sur lesquelles on a tendance à appuyer plus. Ces dernières amènent à une réduction substantielle du temps de travail et du stress soumis à la dent.

Tableau II-3 : Caractéristiques des fraises diamantées fonction de leur granulométrie.

	Granulométrie de la fraise	
	Fine	Grossière
Abrasion	Faible	Élevée
Temps opératoire	Long	Court
Force appliquée	Faible	Plus Grande
Chaleur produite	Faible	Modérée
Impact sur la préparation	Faible	Élevée
Finition	Bonne	Pauvre
Temps opératoire	Long	Court
Longévité de la fraise	Faible	Grande

Une meilleure efficacité de coupe des instruments rotatifs mène à une réduction :

- du temps opératoire,
- de la force appliquée à la fraise par le praticien,
- de la probabilité d’encrassement des bords coupants des diamants sur la partie travaillante de la fraise.
- de la température de la dent qui en retour est nuisible à la pulpe dentaire.

Pour ces raisons, un praticien devrait choisir de procéder à la préparation dentaire en utilisant des fraises diamantées à gros et très gros grains, en laissant les fraises de faible granulométrie exclusivement pour la finition de la préparation.

Par contre, les fraises diamantées à gros grains (*Fig. II-24*) doivent être utilisées avec précaution car elles peuvent provoquer des fissures des bords de la préparation et diminuer la résistance de l’émail (*Fig. II-25*)



Figure II-24 : À gauche : Fraise diamantée à grains fins. À droite : fraise diamantée à gros grains (sous microscope x20). (173)




Figure II-25 :

- a) Préparation réalisées par une fraise diamantée grains fins → bords de l’émail non fissurés, pas de perte de résistance.
- b) Préparation réalisée par une fraise diamantée à gros grains → Fissures des bords de l’émail, perte de sa résistance. (83)

■ L’usure de la fraise et son évaluation

L’usure de la fraise diamantée est également un facteur important concernant la recherche du traumatisme pulpaire minimum pendant une préparation périphérique.

Cette usure se manifeste par la perte d’éclats de diamants sur la surface de la partie travaillante de la fraise au cours de son activité abrasive (*Fig. II-27*) Si la préparation dentaire se poursuit malgré l’état de la fraise, alors, il apparaît des endroits complètement lisses et vides (*Fig. II-26*), ne laissant que la substance liante n’offrant aucune propriété abrasive. Les instruments usés et émoussés exigent une pression de travail trop importante et génèrent une augmentation de la température, ainsi les altérations pulpaires seront inévitables.



Figure II-26 : Usure extrême d’une fraise diamantée présentant une zone totalement lisse dépourvue de diamants. (173)

Actuellement, il n'existe aucun moyen d'évaluation de l'état d'usure d'une fraise ; en effet les fabricants comptent sur la sensibilité de l'opérateur, mais ce critère empirique n'est pas sans erreur.

La conduite à tenir est de remplacer régulièrement ses fraises usagées (l'usage est d'en changer toutes les six à huit préparations (bit), 25x pour Komet), et de procéder à de fréquentes vérifications visuelles, au moyen d'instruments grossissants. D'une part, de manière statique, en contrôlant la proportion des zones diamantées par rapport à celle des zones dédiamantées. Et d'autre part, d'une façon dynamique qui nécessite l'observation de la fraise en rotation, pour s'assurer que les diamants produisent un profil uniforme.



Figure II-27 : Une fraise usée (à gauche) et une fraise neuve (à droite). (173)

■ Rôles des fraises diamantées

Dans la préparation des limites cervicales, les fraises diamantées interviennent tout d'abord dans la préparation préliminaire, c'est-à-dire dans le positionnement provisoire de la limite en situation supra-gingivale.

Par la suite, elles peuvent aussi réaliser l'enfouissement sulculaire de la limite grâce à une déflexion gingivale, cependant, il est plus indiqué de réserver cette étape à l'instrumentation oscillatoire.

Enfin, concernant la finition, l'usage est d'utiliser des **fraises diamantées à grains fins à très fins** (Fig II-28), ainsi, la limite devient plus régulière et plus uniforme (fraises bague rouge, jaune à blanche).

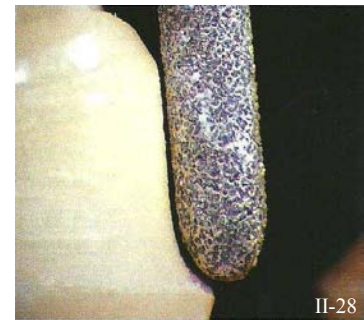


Figure II-28 : Fraise à grains fins effectuant la finition d'une préparation. (173)

La forme de la fraise à finir doit être similaire à celle utilisée pour la mise en forme de la préparation (Fig. II-29). Cela permet de conserver une uniformité du début à la fin de la préparation cervicale.

Quant à son **diamètre**, il peut être lui-aussi identique à celui de la fraise utilisée pour la réduction ; mais, pour les limites en forme de congés et d'épaulements droits et quand l'accès le permet, il est recommandé d'utiliser une fraise présentant un **diamètre légèrement plus grand** que celle utilisée pour la préparation (Lang, 1996, (143) ; Rosenstiel, 1999, (216)).

Cela permet en effet d'obtenir un méplat bien plan et d'éliminer toute lèvre d'émail non soutenu. On évite ainsi d'avoir une limite au profil creux, avec des reliefs anguleux ou des ondulations subsistantes. Le but est ici de lier toutes les surfaces et les limites cervicales entre elles sur toute la circonférence et sans liaison brusque.



Figure II-29 : Instruments de forme identique pour la préparation dentaire : une fraise, un insert oscillatoire et un ciseau à émail. (173)

En jouant sur la granulométrie, la vitesse de rotation et de déplacement le long de la préparation, il est possible de réaliser toutes les étapes d'une préparation. Toutefois, il est utile d'adapter ses instruments en fonction des besoins de la préparation des limites (en favorisant le mouvement oscillatoire pour la pénétration sulculaire par exemple).



Figure II-30 : Une fraise de plus grand diamètre permet d'aplanir la limite cervicale. (216)

II-30

b. Les fraises en carbure de tungstène

■ Caractéristiques des fraises en carbure de tungstène

Les fraises en carbure de tungstène apparaissent en 1947 (McKay, 1958, (175)). Le métal dont est faite la tête de la fraise est fait de 90% de carbure de tungstène et de 10% de cobalt, qui agit comme un liant (Phillips, 1982, (198)). Ces fraises ont une valeur de dureté de 1600 (pour comparaison, la valeur de dureté de l'acier inoxydable est de 40). La partie travaillante de ces fraises est usinée avec des disques diamantés de grands diamètres pour lui donner sa forme définitive. Les parties coupantes (ou lames) en carbure de tungstène sont attachées au noyau de la fraise au moyen d'une pression hydrostatique, de chaleur et d'une soudure. Puis le tout est à son tour connecté au mandrin en acier inoxydable. Ces fraises, présentent à leur surface un nombre variable de lames tranchantes. La plupart des fraises présentent 6 ou parfois 8 lames. Les fraises à finir ont en général 12 lames, parfois 20 et même jusqu'à 40 (Fig. II-31).




Figure II-31 : Fraise en carbure de tungstène. (11)

Leur mécanisme d'action se distingue de l'action abrasive des instruments diamantés, en effet, les lames des fraises en carbure de tungstène, réduisent la dentine en coupant de fines tranches de tissu à chacune de leurs attaques dans la masse dentaire (Robin *et al.*, 1996, (213)). Elles-aussi produisent une boue dentinaire, mais comparée à celle produite par le passage des instruments diamantés, elle est plus fine et distribuée de manière très irrégulière sur la surface préparée (Ayad, 2009, (11)).

■ Efficacité et caractéristiques de coupe

L'angle d'attaque des cannelures est l'une des caractéristiques basiques des fraises en carbure de tungstène : il détermine la quantité de substance dentaire éliminée à chaque passage. Plus l'angle est grand et plus la quantité de tissu coupé sera importante.

Les lames sont disposées en spirale à la surface de la tête de la fraise et séparées de part et d'autre des lames voisines par des entre-dents. La spirale des lames ou *angle d'hélice* qu'elles forment, affectent

les caractéristiques de la fraise. Si l'angle d'hélice est important, la surface de la préparation est plus lisse ; ainsi, le frottement et la vibration de la fraise sur la dent sont quasi inexistantes (Shillingburg, 1998, (232)).

L'état de surface après le passage de l'instrument est aussi guidé par la quantité de lames que comporte la fraise : **plus le nombre de lames est élevé et plus l'état de surface sera net et lisse** (Price & Sutow, 1988, (202)). En effet, une fraise en carbure de tungstène de 30 cannelures crée un état de surface plus lisse qu'une fraise de seulement 12 cannelures ou même une fraise diamantée à grain fins ou très fins.

La fraise peut également être *surtaillée* ou à *taille transversale* (Fig. II-32) : le fil de la lame est interrompu par des encoches. Ce détail augmente leur efficacité de coupe et cette dernière devient supérieure à celle des fraises non surtaillées (Eames, 1973, (69)). Les fraises conseillées pour les préparations périphériques dentaires ne sont pas surtaillées. En effet, elles sont accusées de laisser des encoches profondes et des stries perpendiculaires à l'axe d'insertion de la reconstruction (Schuchard, 1967, (228) ; Allan, 1968, (3)).



Figure II-32 : Fraise surtaillée en carbure de tungstène. (11)

■ Rôles des fraises en carbure de tungstène

Ce sont les instruments les mieux adaptés à la réalisation précise de certains éléments des préparations et au polissage des surfaces (Fig. II-33), que ce soit dans la dentine ou l'émail. Il est donc logique d'y avoir recours pour la **finition des limites des préparations**. Cependant la suppression de substance dentaire saine peut être réalisée aussi bien par les fraises diamantées que par leurs homologues en carbure de tungstène.

Le rôle des fraises en carbure de tungstène est principalement de **polir et de finir les limites** des préparations. Dans ce cas ; elles doivent être non surtaillées et efficaces à leur extrémité. Ce sont celles qui produisent l'état de surface le plus lisse grâce au passage de leurs nombreuses lames sur la surface dentaire (Ayad, 2009, (11)). Par conséquent, en complément de préparation, une fraise en carbure de tungstène à polir apparaît comme étant la **méthode de choix**.

Et, de la même façon que pour les fraises diamantées, le choix de la forme et du diamètre de la fraise à finir se calque sur celui de la fraise utilisée pour la mise en forme de la limite cervicale (la forme de la fraise à finir doit être identique à celle qui a été utilisée pour la mise en forme de la limite cervicale, tandis que leur diamètre peut être égal ou légèrement supérieur).

Dans les conditions expérimentales, ce sont les fraises en carbure de tungstène qui apparaissent les mieux adaptées aux finitions angulaires sur les congés et épaulements périphériques (Launois & Schittly, 1982, (148)). Quel que soit le mode d'utilisation : turbine ou contre-angle, elles offrent le meilleur résultat en termes d'état de surface.

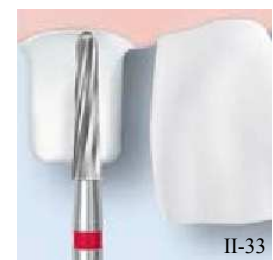

Figure II-33 : Finition par une fraise en carbure de tungstène. (g)

Par opposition, les fraises diamantées sont toujours génératrices d'un état de surface plus ou moins rugueux, fonction de leur granulométrie, de la forme de la fraise ou du mode d'utilisation employé. Ces conclusions rejoignent celles de l'étude de Brunel *et al.* (1962, (34)) (Fig. II-34).

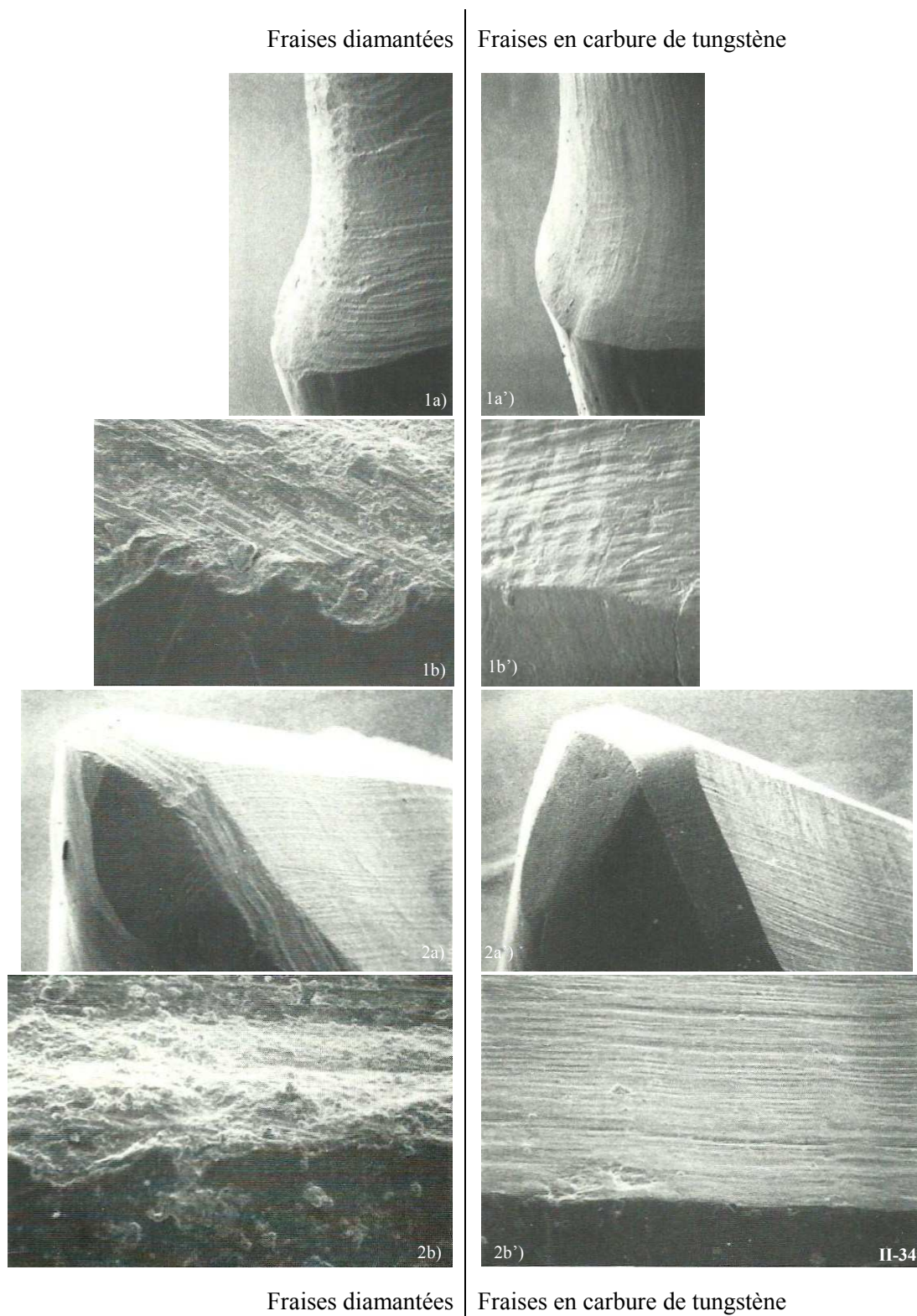


Figure II-34 : Comparaison de l'état de surface obtenu avec des fraises diamantées (à gauche), et des fraises en carbure de tungstène (à droite). Photos prises au MEB. (232)

Photos 1) Paroi d'un chanfrein, (a) x35 ; et b) x700

Photos 2) Chanfrein occlusal, (a) x35 ; et b) x700

1.2.1.2. La forme des fraises

Les préparations prothétiques exigent une multitude de formes de fraises. Elles peuvent être classées fonction de leur forme générale ou plus particulièrement fonction de la forme de leur extrémité.

a. Classification fonction de la forme générale de la partie travaillante

La forme générale des instruments détermine le profil des préparations. En effet, le profil du pilier formé est l'image négative exacte de celui de l'instrument.

Les grandes catégories de formes de fraises (pour la préparation des limites cervicales) sont :

- Les fraises cylindriques
- Les fraises coniques
- Les fraises flammes
- Les fraises boules
- Les fraises ballon de rugby ou « bouton »

Les fraises cylindriques et coniques existent avec différents types d'extrémités qui seront présentées dans le paragraphe suivant.

■ Les fraises cylindriques

Les bords des fraises cylindriques sont parallèles entre eux (Fig. II-35), et ne réalisent donc **aucune dépouille** des faces axiales lors de la préparation. Mais la conicité de la préparation peut être régulée en inclinant plus ou moins l'instrument cylindrique tout autour de la dent.

Le profil cylindrique peut cependant être préféré au profil conique, et notamment dans trois cas particuliers.

Tout d'abord, lors de la **réduction des faces proximales** (cf. § 2.3.2.) d'une préparation périphérique : le passage des instruments cylindriques est plus facile, le risque d'interférence avec la dent adjacente dans la partie occlusale est plus réduit et la manœuvre est rendue plus conservatrice pour la dent à préparer.

Ensuite, dans le cas d'**inlays/onlays**, **pour rendre leur préparation plus conservatrice** et limiter la divergence des bords de la cavité, il faut néanmoins prêter attention aux contre-dépouilles.

Et enfin, une fraise cylindrique peut être recommandée dans le cas de la **préparation d'une dent isolée ou pour un bridge de faible étendue**, elle conférerait à la préparation une meilleure rétention, la conicité de la préparation étant régulée par l'inclinaison de la fraise.

Les fraises cylindriques sont donc très largement utilisées pour la réalisation des limites cervicales en prothèse fixée ; et peuvent arborer diverses formes à leur extrémité (Tableau II-4) ; celles-ci seront présentées dans le prochain paragraphe (cf. 1.2.1.2. b.).



II-35

Figure II-35 : Fraise cylindrique (parois parallèles). (D'après (g))

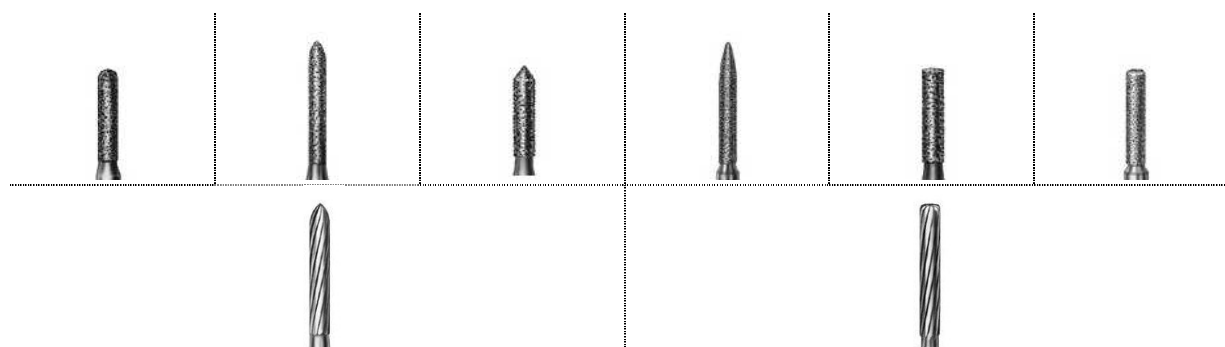



Tableau II-4 : Diverses fraises cylindriques diamantées (1^{ère} ligne) et en carbure de tungstène (2^{ème} ligne). (D'après (g))

■ Les fraises coniques

Les fraises coniques présentent un angle de convergence de 5 à 6° (Fig. II-36), et peuvent être utilisées pour réaliser une préparation de **dépouille standardisée** en conservant strictement le même axe par rapport au plan d'occlusion ou par rapport à un autre repère pour toutes les faces de la dent à préparer. Ainsi, la standardisation de la dépouille et le parallélisme lors de préparations multiples sont facilités et simultanés à la création des limites. De même lors de préparations d'inlays/onlays, les faces axiales des cavités seront de dépouilles en conservant le même axe pour la fraise. Ceci est un avantage par rapport aux instruments cylindriques qui nécessitent un mouvement correcteur afin d'obtenir la dépouille axiale. Les fraises coniques peuvent également réaliser la finition angulaire en forme de biseau grâce au caractère plan de leurs parois.



II-36

Figure II-36: Fraise conique (parois convergentes à 6°). (124)

Ce type de fraise est néanmoins à éviter au cours de la préparation des limites cervicales proximales (ou séparation avec la dent adjacente) car le risque d'interférence avec la dent adjacente dans la partie occlusale est plus important et la manœuvre est nettement moins conservatrice pour la dent à préparer. Malgré tout, certains auteurs la conseillent pour éviter de créer des escaliers dans la limite et pour le respect du contour de la papille (Fleiter & Launois, 1996, (81)) (Fig. II-5).

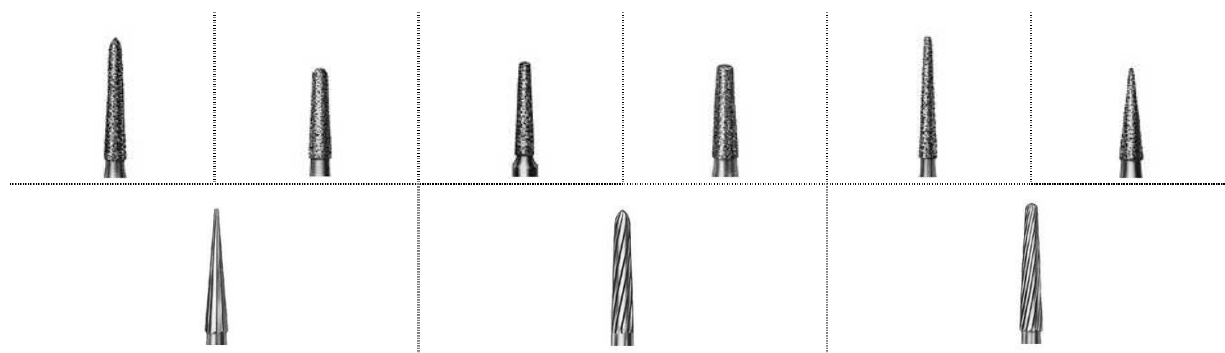


Tableau II-5 : Diverses fraises coniques diamantées (1^{ère} ligne) et en carbure de tungstène (2^{ème} ligne). (D'après (g))

■ Les fraises flammes

La forme flamme est un intermédiaire entre les cônes et les cylindres. Ses bords sont légèrement convexes et se rejoignent en une extrémité pointue (*Fig. II-37*). Elles ont pour but de réaliser une limite en **trace ou en lame de couteau** sur les préparations périphériques et assurent une transition douce entre la partie axiale et la limite cervicale de la préparation (*Tableau II-6*). Mais elles peuvent également réaliser les **chanfreins** grâce à son profil convexe.

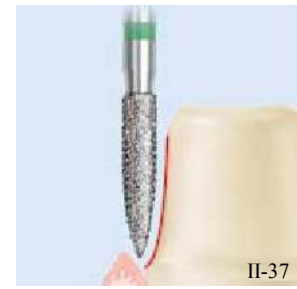


Figure II-37 : Fraise flamme. (g)




Tableau II-6 : Fraises flammes. (D'après (g))

■ Les fraises boules

Les fraises boules peuvent jouer plusieurs rôles.

Tenues à 20° de l'axe de la dent à préparer, les fraises boules peuvent créer des **rainures cervicales** guides (dans certaines techniques de préparation cervicales périphériques) dont la dimension est égale à la moitié du diamètre de la fraise.

Des fraises boules de granulométrie décroissante sont également utilisées pour les **finitions en congés quart de rond** au niveau des limites cavo-superficielles des inlays/onlays. (*Tableau II-7*).




Tableau II-7 : Fraises boules. (D'après (g))

■ Les fraises ballon de rugby ou « bouton »

Ces fraises ont un profil oblong.

Tenues parallèlement à l'axe du pilier, elles peuvent chanfreiner une limite en tournant tour autour de la dent. C'est un acte qui est en général réservé à des fraises en carbure de tungstène (*Tableau II-8*).




Tableau II-8 : Fraises en ballon de rugby. (D'après (g))

b. Classification fonction de la forme de l'extrémité de la fraise

La forme de l'extrémité de la fraise utilisée pour la réduction va façonner la limite cervicale. La forme de la limite est l'image négative exacte de celle de l'extrémité de l'instrument utilisé pour la préparation.

Une fraise présentant une extrémité plate produira un épaulement droit, un bout rond formera un congé rond, etc.

Par contre, une aire de finition telle que la simple dépouille sera obtenue en utilisant seulement le coté de la fraise, l'extrémité restant cette fois libre.

S'il s'agit d'une limite chanfreinée il faut alors prendre une fraise de la forme convenable (fraise en ballon de rugby ou présentant une extrémité ogivale). Il existe une grande variété de fraises qui peuvent être utilisées pour la préparation cervicale des dents et les praticiens vont tous avoir leur préférence.

Les extrémités des fraises peuvent être :

- Plates
- À angles externes arrondis
- Rondes
- Ogivales/elliptiques
- Angulées
- Pointues

■ Les extrémités plates

Les fraises présentant une extrémité plate ont pour but de réaliser un plancher droit : pour le fond des préparations partielles et pour les limites périphériques. Tenues parallèlement à l'axe du pilier à préparer, ces fraises réalisent des limites cervicales en forme d'**épaulement droit**. Cependant, elles nécessitent la réalisation d'un **mouvement compensateur si l'on veut obtenir un contour marginal courbé anatomiquement** (Fig. II-38).

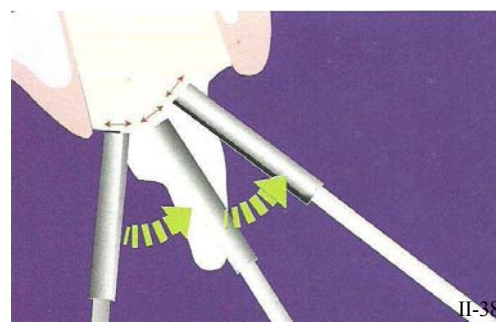


Figure II-38 : Mouvement compensateur d'une fraise à extrémité plate pour un contour correct de la limite. (158)

Elles peuvent également être utilisées dans un premier temps lors de la préparation d'un épaulement droit à angle interne arrondi, avant que l'angle interne ne soit arrondi. Ces fraises s'adressent aux préparations pour CCM, et leurs limites sont larges (1 à 1,2 mm) car elles doivent fournir un espace suffisant aux matériaux prothétiques ; elles doivent donc présenter un diamètre suffisamment grand.

Ce type de fraise a d'autres rôles comme la suppression des lèvres d'émail non soutenu, ou encore la réalisation d'épaulements plus obtus. Il suffit pour cela de tenir la fraise avec un angle différent.

En revanche, une attention particulière doit être portée à la configuration cervicale de la dent, et de ne pas créer de contre-dépouilles quand la face axiale rencontre l'épaulement, surtout au moment de la finition.

Et concernant la réalisation des fonds des préparations pour inlays, il suffit de maintenir la fraise parallèlement au grand axe de la dent.



Tableau II-9 : Fraises à extrémité plate (à gauche : cylindrique, et à droite conique). (D'après (g))

■ Les extrémités à angle externe arrondi

Ce type d'extrémité est une variante de la plate. Celle-ci présente des angles arrondis à l'intersection du bout et des bords de la fraise, tandis que les extrémités plates présentent des angles vifs.

Les fraises présentant ce type d'extrémité ont pour but de réaliser un plancher cervical droit avec un raccordement doux (arrondi) aux faces axiales des préparations partielles et périphériques.

Tenues parallèlement à l'axe du pilier à préparer, ces fraises réalisent des limites cervicales en forme d'**épaulement droit à angle interne arrondi**. Cependant, elles nécessitent elles-aussi la réalisation d'un mouvement compensateur si l'on veut obtenir un contour marginal courbé anatomiquement (Fig. II-39).

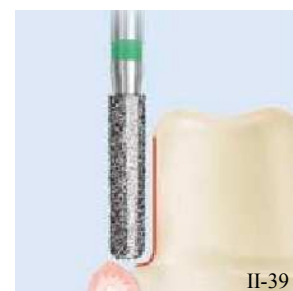

Figure II-39 : Fraise à extrémité plate à angle externe arrondi. (g)




Tableau II-10 : Fraises à extrémité plate à angle externe arrondi (de gauche à droite : diamantée cylindrique, diamantée conique, et cylindrique en carbure de tungstène). (D'après (g))

C'est l'instrument essentiel pour réaliser la limite cervicale d'une CCC, qui doit être suffisamment large pour fournir un espace suffisant aux matériaux prothétiques, d'ailleurs les fraises trop fines, de moins de 1mm de diamètre (taille inférieure à 020), doivent être évitées pour réaliser un épaulement car elles peuvent laisser un rebord d'émail difficile à éliminer à la périphérie de la limite. Et une fraise à épaulement de gros diamètre est tout à fait adaptée à cette manipulation.

Ce type de fraise peut également réaliser des épaulements plus obtus. Il suffit pour cela de tenir la fraise avec un angle différent mais attention aux contre-dépouilles.

Enfin, les fraises à angle interne arrondi peuvent servir à la mise en forme de cavités pour inlays céramiques (qui nécessitent des angles arrondis pour la répartition des forces dans la cavité).

N.B. : L'épaulement droit à angle interne arrondi peut s'appréhender de deux façons : soit on réalise d'abord un épaulement droit (avec une fraise conique à bout plat) dont l'angle interne est ensuite arrondi (avec une fraise conique à angles arrondis), soit l'épaulement est réalisé en un seul temps opératoire avec la fraise cylindrique à angles arrondis

■ Les extrémités rondes

Les fraises présentant une extrémité ronde ont pour but de réaliser une limite en **congé quart de rond** sur les préparations périphériques et assurent une transition douce entre la partie axiale et la limite cervicale de la préparation. Son extrémité ronde permet avant tout d'éviter de créer des irrégularités marginales tout en suivant les courbures du feston gingival (*Fig. II-40*) sans irrégularité ni encoche difficiles à aplanir. On obtient alors un contour marginal courbé anatomiquement, sans changer l'axe de l'instrument au cours de la préparation.

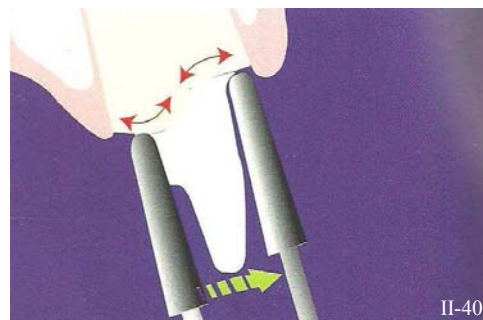


Figure II-40 : les fraises à extrémité ronde ne nécessitent aucun mouvement compensateur, la fraise reste dans l'axe de la préparation. (158)



Tableau II-11 : Fraises à extrémité ronde (de gauche à droite : diamantée cylindrique, diamantée conique, et conique en carbure de tungstène). (D'après (g))

Et, de la même façon que pour les fraises à épaulements, les fraises trop fines, doivent être évitées pour réaliser un congé quart de rond car elles peuvent laisser une lèvre d'émail difficile à éliminer à la périphérie de la limite (*Fig. II-41*).

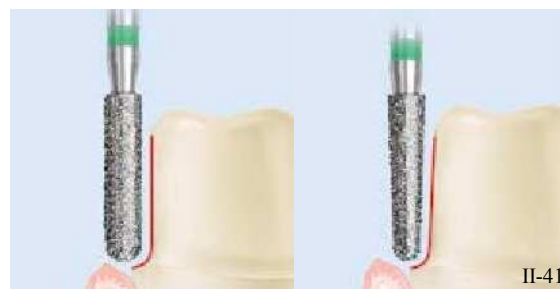


Figure II-41 : Les fraises à congé rond de grands diamètres sont préférées aux petits pour éviter les risques de lèvre d'émail non soutenu. (g)

■ Les extrémités elliptiques

Les fraises présentant une extrémité elliptique ont pour but de réaliser une limite en **congé quart d'ovale** sur les préparations périphériques et assurent une transition douce entre la partie axiale et la limite cervicale de la préparation.

Son extrémité permet aussi d'éviter de créer des irrégularités marginales tout en suivant les courbures du feston gingival (*Fig. II-42*) sans aspérité ni encoche difficiles à aplanir. On obtient alors un contour marginal courbé anatomiquement, sans changer l'axe de l'instrument au cours de la préparation.

En règle générale, les congés quart d'ovale sont peu profonds et amenés à recevoir les marges d'une couronne coulée CC.

Ces fraises à extrémités elliptiques peuvent aussi réaliser les chanfreins sur les préparations à condition qu'elles soient tenues dans l'axe de la dent. Ainsi leur extrémité bombée réalise le profil concave caractéristique du chanfrein.

Ces fraises ont un rôle double. Elles peuvent d'une part assurer **le fini et le polissage de congé quart d'ovale et d'autre part réaliser les chanfreins cervicaux**, qui, ne l'oublions pas ont un profil concave.

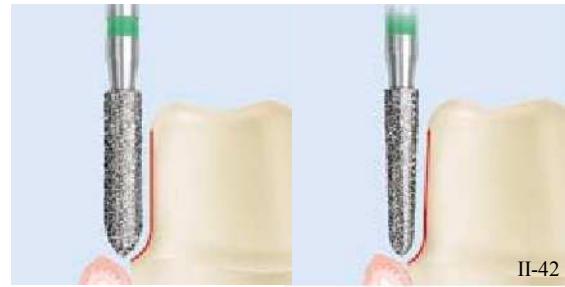

Figure II-42 : Fraises à congé quart d'ovale. (g)




Tableau II-12 : Fraises à extrémité elliptique. (D'après (g))

■ Les extrémités angulées

Une fraise à extrémité angulée présente un angle vif à l'intersection des faces axiales et du bout de la fraise, tandis que les fraises flammes ont un profil courbe (*Fig. II-43*).

Les fraises présentant une extrémité angulée ont pour but de réaliser une limite en **épaule obtus** sur les préparations périphériques.

Mais elles peuvent également réaliser un **biseau** périphérique comme finition angulaire en maintenant la fraise parallèlement au grand axe du pilier.

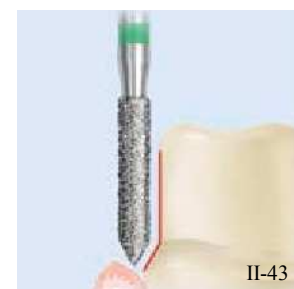

Figure II-43 : Fraise à extrémité angulée. (g)

■ Les extrémités pointues

Les fraises présentant une extrémité pointue sont utilisées entre autres pour :

- Réaliser la finition angulaire en forme de biseau d'une préparation pour obtenir une finition angulaire de la limite cervicale
- Commencer la **séparation interproximale** (car les fraises sont fines) mais les fraises recommandées pour ce faire sont de préférence des fraises cylindriques fines (cf. § 2.3.2.).
- Réaliser une aire de finition de type **dépouille simple**.




Tableau II-13 : Fraises à extrémité pointue. (D'après (g))

c. Les fraises spéciales

■ Les instruments à pointe mousse

Ces fraises à pointe mousse possèdent une extrémité non travaillante. Elle est lisse à son extrémité, et peut donc prendre appui sur une limite cervicale sans risque de glissement. Ce type de fraise se destine principalement à la finition des faces axiales de la préparation (elles peuvent être coniques ou flammes) et permet de préserver les limites de certains gestes imprécis. Son rôle est véritablement **protecteur vis-à-vis des finitions** (Fig. II-44).



II-44

Figure II-44 : Instrument à pointe mousse. (g)

■ Les instruments actifs à la pointe seulement

Ces fraises sont à l'inverse des précédentes. Elles sont cylindriques et présentent des bords complètement lisses et une extrémité plate qui, elle, est diamantée. Elles se destinent à la **finition** des limites cervicales en forme d'**épaulement**. Elles permettent la réalisation de planchers horizontaux au niveau des limites cervicales des piliers (Fig. II-45). Cependant, elles seraient à l'origine de limites cervicales présentant un état de surface grossier et marqué de spirales.



II-45

Figure II-45 : Instrument actif à la pointe uniquement. (g)

■ Les instruments à limite d'enfoncement

Il est très difficile d'évaluer une profondeur de réduction de l'émail entre 0,3 et 0,6mm sans pouvoir contrôler l'enfoncement de l'instrument (Touati, 1999, (256)) (Fig. II-46) En réponse à ce problème, ces fraises guidées, aident la visualisation, et surtout quantifient la réduction de l'émail. En plus de contrôler la profondeur de préparation au niveau cervical, ces fraises permettent de tracer les limites cervicales en congé grâce à leur extrémité arrondie.

Mais avant que ces fraises ne soient disponibles, il existait d'autres techniques de contrôle de la profondeur, comme une fraise boule diamantée pour effectuer un sillon guide de la profondeur désirée.

Cependant, ces fraises présentent un inconvénient majeur : elles font partie de ces techniques de préparation utilisant la surface dentaire préexistante comme guide de coupe. Or, La préparation coronaire doit se faire d'après une étude diagnostique (cf. § 3.3.1.). L'utilisation de fraises diamantées conventionnelles à congé et de clés en silicone issues du wax-up permettent une élimination modérée d'émail, car cette réduction est réalisée d'après l'étude diagnostique. Ainsi, ces fraises diamantées à limite d'enfoncement ne sont **pas particulièrement recommandées**, mais elles peuvent malgré tout s'utiliser en clinique sur les dents à réduire recouvertes d'un masque diagnostique.

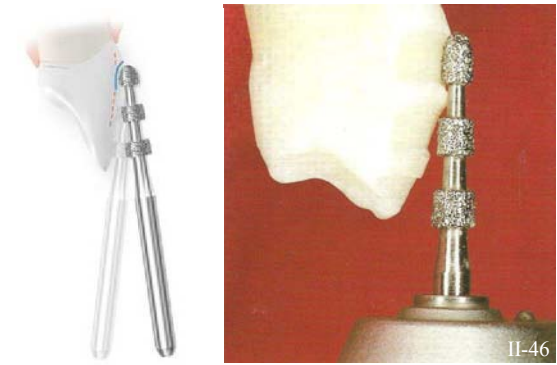


Figure II-46 : Instruments à limite d'enfoncement. [à gauche (g) et à droite (256)]

■ Les instruments à pointe-guide

Pour contrôler la suppression tissulaire pendant la préparation de la limite cervicale, des instruments modifiés ont été créés (Dimashkieh, 1993, (65)). Ils ont comme particularité une extrémité comprenant un stop non travaillant (c'est-à-dire une extrémité sans revêtement) (Fig. II-47). Ils servent, d'une part d'entretoise horizontale évitant ainsi une réduction excessive, et d'autre part ils garantissent le respect d'une distance prédéfinie lors de la préparation subgingivale.

Leur but est de prévenir les traumatismes gingivaux et de réaliser une réduction sûre pour une limite cervicale supra-gingivale déterminée.

Avant que ces instruments ne soient usinés directement par le fabricant il était possible de les créer soi-même. Ces fraises customisées étaient considérées comme des instruments de forme modifiée et pouvaient être réalisées à différentes tailles et formes pour différentes limites cervicales.



Figure II-47 : Instrument à pointe-guide. (g)

À l'époque, ces fraises étaient recommandées pour aider à placer la limite cervicale de façon précise. Cependant, **aujourd'hui elles ne sont plus recommandées**, et sont même considérées comme **obsolètes et iatrogènes** pour la réalisation des limites cervicales de préparations. D'ailleurs, une étude (Ramp & McCracken, 1998, (206)) met en évidence l'usure des piliers dentaires provoquée par ces fraises en faisant une comparaison avec des fraises diamantées classiques. En effet, apicalement à la ligne de finition, une abrasion majeure est présente sur les dents réduites avec les instruments modifiés à pointe guide (Fig. II-48).

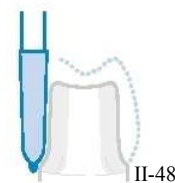


Figure II-48 : Illustration de l'utilisation d'un instrument modifié à pointe guide. (g)

■ Les instruments « diamant S »

Le design spécial de la partie travaillante très structurée munie de multiples facettes réalise un retrait très important de matériau avec une bonne évacuation des débris et un meilleur refroidissement (Fig. II-49).

Ils apportent un gain de temps au praticien. Mais pour obtenir un état de surface idéal, une finition doit être réalisée par la suite.

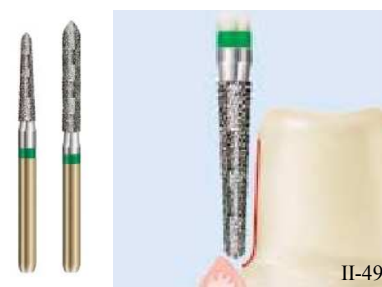

Figure II-49 : Instrument « diamant S ». (g)

■ Les fraises à deux tailles de grains

Ce sont des fraises présentant deux granulométries différentes. Des éclats de diamants de faible et de gros diamètre se côtoient sur la même fraise, respectivement sur l'extrémité et les faces axiales (Gürel, 2005, (98)).

Les propriétés physiques des fines particules permettent de tracer, de finir et de donner une limite cervicale très lisse. En effet, les fraises diamantées à gros grains peuvent provoquer des fissures des bords de la préparation et diminuer la résistance de l'émail. Ainsi, les fraises présentant des extrémités aux grains progressivement plus fins éliminent les fissures moyennes et les microfissures des prismes d'émail et assurent des limites cervicales plus lisses.

1.2.2. Les inserts oscillatoires

1.2.2.1. Les différentes formes d'inserts

a. Inserts hémisphériques

Ces inserts sont **asymétriques**, ils possèdent d'un côté une **face lisse et plate**, qui ne détériore en rien la dent adjacente même si elles entrent en contact l'une avec l'autre (Fig. II-50 et II-52). Tandis que l'autre côté, présente une **face diamantée**, qui réalise une préparation cervicale parfaite et atraumatique (Hugo *et al.*, 1992 et 1995, (107) et (108)).

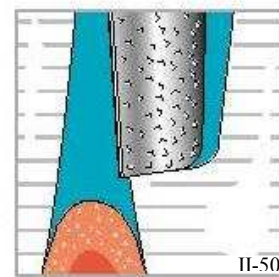


Figure II-50 : Insert oscillatoire hémisphérique. (g)

Ces inserts se placent très précisément contre la surface à préparer, autorisant **une précision notablement meilleure par rapport à des instruments rotatifs classiques, tout en assurant la protection de l'état de surface de la dent adjacente.**

En raison de leur action non rotative et de leur surface de guidage lisse (Fig. II-51), les inserts permettent de réaliser sans risque des préparations cervicales à minima tout en côtoyant les tissus parodontaux (Tableau II-14).

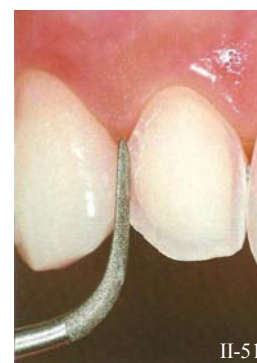

Figure II-51 : Séparation interdentaire grâce à un insert oscillatoire hémisphérique. (159)



Figure II-52 : Insert ultrasonique hémisphérique : insert VE, EMS. (f)

Ce type d'insert diamanté permet d'obtenir **79 à 100% de bords parfaits** sans défaut de l'émail de la dent adjacente (Christensen, 1991, (47)). La préparation d'une face proximale avec ce type d'insert permet une **économie tissulaire importante** car la section de l'instrument correspond exactement à la configuration de la limite (Fig. II-53). Même une fraise cylindrique de faible diamètre fait courir de grands risques de surpréparation, d'exposition de la dentine, ainsi que d'endommager la dent adjacente.

Ces instruments sont également très utiles en cas de chevauchement interdentaires très marqués. Ils permettent une préparation proximale plus conservatrice par rapport à celle que procure une fraise classique, surtout lorsque les surfaces de contact inter-dentaires sont étendues.

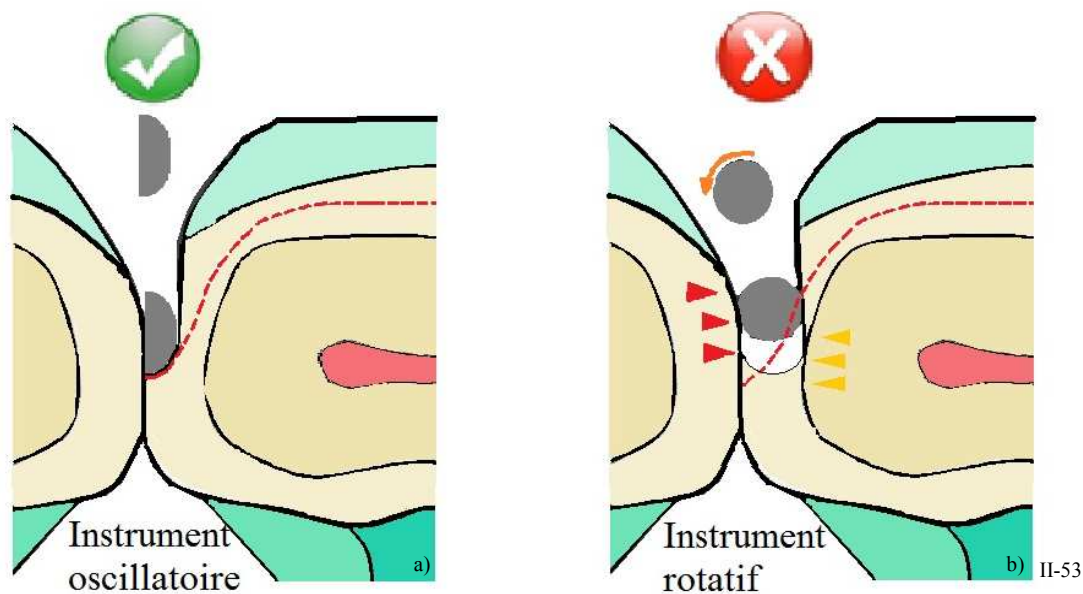







Figure II-53 : La préparation d'une face proximale avec un insert hémisphérique permet une économie tissulaire importante car (a). Tandis qu'une fraise cylindrique de petit diamètre risque de créer une surpréparation, une exposition dentinaire (flèches jaunes), et des lésions de la dent adjacente (flèches rouges). (D'après (159))

Tableau II-14 : Les inserts oscillatoires hémisphériques. (D'après (h) et (f))

INSTRUMENT SONIQUES KAVO (Sonicflex® cad-cam)	N° SF8878KM.000.018 (préparations mésiales)	
	N° SF8878KD.000.018 (préparations distales)	
INSTRUMENTS ULTRASONIQUES EMS	Instrument SM N° DS – 051A (cavités mésiales)	
	Instrument SD N° DS – 052A (cavités distales)	
	Instrument VE N° DS – 064A (préparations proximales)	

Remarque : le système Satelec® ne dispose pas d'inserts hémisphériques.










b. Inserts à congé

Il existe des **inserts à extrémité ronde**, ce sont des **inserts à congé quart de rond** qui reproduisent exactement la forme des fraises à congé utilisées pour la préparation cervicale périphérique. **La limite cervicale peut donc être déplacée en une position plus apicale (par translation).**

Ainsi, la forme de la limite est conservée et la situation intra-sulculaire est permise sans aucune lésion gingivale grâce au caractère oscillatoire des inserts.

De même, ces inserts vont être capables **de polir la limite** peu importe sa situation par rapport au niveau de la gencive marginale, grâce à une plus faible granulométrie et à l'adaptation de l'intensité de la pièce à main (Tableau II-15 et Fig. II-54).

Tableau II-15 : Les inserts oscillatoires à congé. (D'après (h) et (a))

INSTRUMENT SONIQUES KAVO (Sonicflex®)	N° SF979.000.014 (gros grains)		
	N° SF8979.000.014 (grains fins)		
INSTRUMENTS ULTRASONIQUES ACTEON (Satelec®)	Instrument PM1 N° F02250 (76µm – abrasion tissulaire)		
	Instrument PM2 N° F02251 (46µm - finition)		
	Instrument PM3 N° F02252 (instrument lisse - polissage)		
	Instrument PM4 N° F02253 (46 µm – conique)		

Remarques :

- Le système ultrasonique EMS ne dispose pas d'inserts à congé
- Les inserts du système Satelec® présentent tous un **marquage au laser à 1 mm** de son extrémité, ce qui sert à la visualisation et au contrôle de la pénétration sulculaire pour ne pas léser l'attache. Elle permet une meilleure gestion de l'enfouissement intra-sulculaire.
- Le système Satelec® est le seul à proposer un **insert lisse** pour le polissage des limites cervicales (c'est une exclusivité du groupe ACTEON) (cf. §1.2.2.2.).

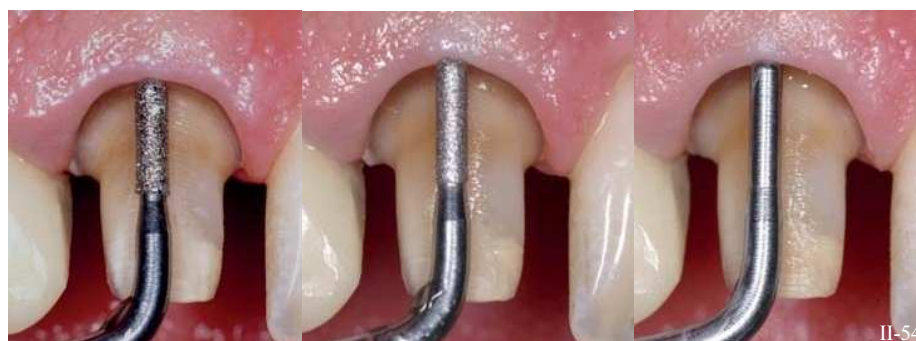


Figure II-54 : Inserts ultrasoniques à congé réalisant une pénétration intra-sulculaire. (De gauche à droite : instruments PM1, PM2 et PM3, Acteon Satelec®). (244)

c. Inserts flammes

Il existe des inserts de forme flamme. Elles reproduisent la forme des fraises flammes utilisées pour la mise en forme des préparations périphériques. Elles réalisent une limite en trace ou « lame de couteau » et peuvent également servir à chanfreiner une limite sans aucune lésion gingivale grâce au caractère oscillatoire des inserts (Tableau II-16).

Tableau II-16 : Les inserts oscillatoires flammes. (D'après (h))

<p>INSTRUMENT SONIQUES KAVO (Sonicflex®)</p>	<p>N° SF862.000.014 (gros grain)</p>	
--	--	---

Remarque : le système Sonicflex® (KAVO) est le seul à disposer d'un insert flamme.





d. Inserts à épaulement à angle interne arrondi

Ce sont des inserts présentant une **extrémité plate à angle externe arrondi**. Ils sont donc capables de mettre en forme un **épaulement droit à angle interne arrondi**, et reproduisent exactement la forme des fraises utilisées pour la préparation cervicale périphérique (Tableau II-17). La limite cervicale peut donc être **déplacée en une position plus apicale (par translation)**.

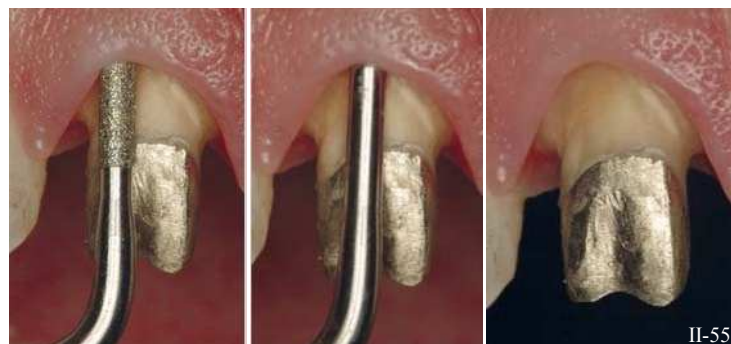

Figure II-55 : Inserts ultrasoniques à épaulement à angle interne arrondi réalisant une pénétration intra-sulculaire. (De gauche à droite : instruments PMS1, PMS2 et PMS3, Acteon Satelec®). (a)

Tableau II-17 : Les inserts oscillatoires à épaulement à angle interne arrondi. (D'après (h) et (a))

INSTRUMENT SONIQUES KAVO (Sonicflex®)	N° SF847KR.000.016	
INSTRUMENTS ULTRASONIQUES ACTEON (Satelec®)	Instrument PMS1 N° F02254 (76µm – abrasion tissulaire)	
	Instrument PMS2 N° F02255 (46µm - finition)	
	Instrument PMS3 N° F02253 (instrument lisse - polissage)	

Remarques :

- Le système ultrasonique EMS ne dispose pas d'inserts à épaulements.
- Les inserts du système Satelec® présentent tous un **marquage au laser à 1 mm** de son extrémité, ce qui sert à la visualisation et au contrôle de la pénétration sulculaire pour ne pas léser l'attache. Elle permet une meilleure gestion de l'enfouissement intra-sulculaire.
- Le système Satelec® est le seul à proposer un **insert lisse** pour le polissage des limites cervicales (c'est une exclusivité du groupe ACTEON) (cf. §1.2.2.2.).



II-56

Figure II-56 : Marquage au laser d'un instrument du système Satelec® à 1 mm de l'extrémité de l'insert. (a)

Ainsi, la forme de la limite est conservée et la situation intra-sulculaire est permise sans aucune lésion gingivale grâce au caractère oscillatoire des inserts.

De même, ces inserts vont être capables **de polir la limite** peu importe sa situation par rapport au niveau de la gencive marginale, grâce à une plus faible granulométrie et à l'adaptation de l'intensité de la pièce à main.

1.2.2.2. État de surface et caractéristiques d'abrasion

a. L'instrumentation sonore

L'état de surface obtenu avec un instrument sonore est **irrégulier avec une apparence grêlée** (Fig. II-58), à la différence des rainures parallèles entre-elles produites par l'instrumentation rotative (Fig. II-57).

En théorie une telle surface, favoriserait une parfaite adhésion du ciment de fixation, en l'autorisant à recouvrir une surface plus vaste.

Selon la littérature, le degré de finition idéal des préparations dentaires se situe entre 5 et 10 μm (Gilde, 1984, (92)). En dessous de cette fourchette, le ciment adhère moins efficacement aux zones préparées du pilier dentaire. Tandis qu'au dessus de 12 μm , le ciment ne s'étale pas uniformément, en laissant des surfaces vides (Wegmann, 1985, (271)).

Un instrument sonore (Sonicflex®) utilisé à la puissance minimum produit un état de surface moyen légèrement plus rugueux que celui d'une fraise bague rouge (référence pour la préparation dentaire) (Massironi, 2007, (173)).




Figure II-57 : La surface de cette empreinte présente des lignes horizontales régulières dues au passage d'un instrument rotatif diamanté. (173)

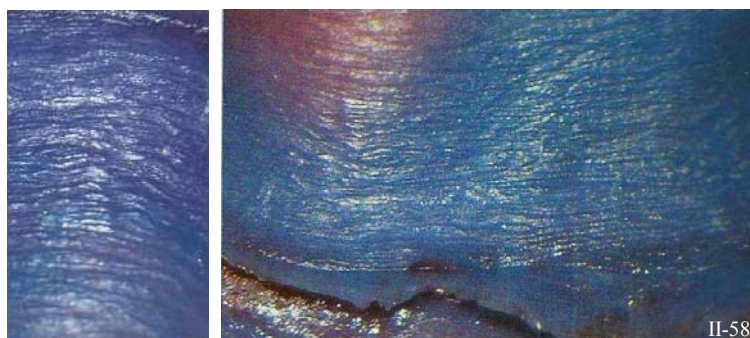


Figure II-58 a) et b) : La surface de cette empreinte présente un relief grêlé, comme martelé résultant du passage d'un instrument oscillatoire sonore. (173)

b. L'instrumentation ultrasonique

Une surface préparée avec les instruments ultrasoniques diamantés présente des **rainures parallèles entre elles et orientées dans le sens du déplacement de l'insert** (différent de celui généré par les fraises diamantées produisant des rainures concentriques correspondant au mouvement de rotation de la fraise) (Sous *et al.*, (244)). C'est en accord partiel avec Laufer et Coll (Laufer *et al.*, 1996, (147)) qui montre que les instruments oscillatoires génèrent une surface plus rugueuse que celle obtenue par les fraises diamantées (Fig. II-59).

L'espacement et la largeur des rainures créées par les deux instruments sont fonction du diamètre des grains, c'est-à-dire de la granulométrie des instruments diamantés.



Figure II-59 : Surface résultant du passage d'un instrument oscillatoire ultrasonique. (échelle 0,5 mm). (244)

Un insert d'une granulométrie de 46 μm donne donc un état de surface visuellement plus régulier et moins anfractueux par rapport à un instrument portant des grains de 126 μm (Fig. II-60 et II-61).

Les résultats concernant l'état de surface obtenu après aménagement de la limite cervicale est très convaincant (Fig. II-62 et II-63).




Figure II-60 : État de surface après passage d'un insert ultrasonique diamanté de 126 μm . (244)

Figure II-61 : État de surface après passage d'un insert ultrasonique diamanté de 46 μm . (244)

Figure II-62 et II-63 : État de surface après enfouissement intra-sulculaire grâce à l'instrumentation ultrasonique (système Satelec®). (a)

L'amélioration de l'état de surface est possible de deux manières.

L'utilisation de différents inserts en faisant varier la puissance du générateur a montré que l'état de surface peut être amélioré.

La stratégie à adopter est de procéder de la même façon que pour les instruments rotatifs classiques. En effet, il faut **diminuer la granulométrie des inserts** au fur et à mesure de l'avancée de la préparation, **tout en adaptant la puissance du générateur** (en diminuant la puissance).

D'ailleurs, le système Satelec® a créé **un nouvel insert lisse pour finir parfaitement la surface de la limite cervicale** et il peut être manipulé sans risque.

Pour illustrer ceci, on note facilement la différence entre l'état de surface obtenu dans un premier temps avec l'insert PM/PMS 1 (76 μm) suivi de l'insert PM/PMS 2 (46 μm) (Fig. II-64).




Figure II-64 : État de surface obtenu après le passage des inserts ultrasoniques du système Satelec® PM/PMS 1 puis PM/PMS 2. On note la présence de fines stries. (244)

Et dans un deuxième temps celui obtenu avec la même séquence de travail à laquelle on a rajouté **l'insert lisse PM/PMS 3** (Fig. II-65).

L'apport de l'insert lisse permet d'atteindre un état de surface comparable à celui obtenu par une fraise diamantée bague rouge habituellement utilisée pour polir les préparations.




Figure II-65 : État de surface obtenu après le passage des inserts ultrasoniques du système Satelec® PM/PMS 1, PM/PMS 2 suivis de l'insert lisse PM/PMS 3. La surface est lisse. (244)

L'utilisation clinique des inserts au contact des tissus gingivaux permet de positionner très précisément la limite cervicale de la préparation dans le sulcus, sans léser le parodonte marginal ni les parois axiales de la préparation ou de la dent voisine. Une arête vive parfaitement régulière et finement polie est ainsi obtenue pour définir avec précision la ligne de finition cervicale.

Remarque :

Cet insert lisse (Fig. II-66) est une particularité de l'instrumentation ultrasonique (système Satelec®), il n'existe aucun équivalent dans la gamme des inserts soniques.

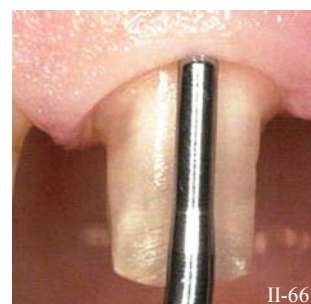


Figure II-66 : Insert lisse PM/PMS 3 (Satelec ACTEON). (244)

L'utilisation des inserts oscillatoires devient donc une véritable alternative aux fraises classiques pour les préparations cervicales.

1.2.2.3. Rôles

Les rôles des inserts oscillatoires sont définitivement :












- l'enfouissement intra-sulculaire,
- sa finition,
- et son polissage.

a. L'enfouissement intra-sulculaire

Ce sont les **inserts à gros grains** qui ont pour attribution l'abrasion tissulaire pour la première phase de la pénétration sulculaire. Ces instruments sont les suivants (*Tableau II-18*) :

- les inserts ultrasoniques du système Satelec® PM/PMS 1 (76 µm),
- tous les inserts ultrasoniques d'EMS (SM, SD et VE).
- et tous les inserts soniques à gros grains du système sonicflex® (à l'exception des N° SF8979.000.014 et N° SF8979.000.016),

Tableau II-18 : Les inserts oscillatoires utiles pour l'étape d'enfouissement intra-sulculaire. (D'après (a), (f) et (h))





L'enfouissement intra-sulculaire		
INSTRUMENTS ULTRASONIQUES ACTEON (Satelec®)	Instrument PM1 N° F02250 (76µm – abrasion tissulaire)	
	Instrument PMS1 N° F02254 (76µm) (ABRASION TISSULAIRE)	
INSTRUMENTS ULTRASONIQUES EMS	Instrument SM N° DS – 051A (CAVITÉS MÉSIALES)	
	Instrument SD N° DS – 052A (CAVITÉS DISTALES)	
	Instrument VE N° DS – 064A (PRÉPARATIONS PROXIMALES)	
INSTRUMENT SONIQUES KAVO (Sonicflex®)	N° SF8878KM.000.018 (PRÉPARATIONS MÉSIALES)	
	N° SF8878KD.000.018 (PRÉPARATIONS DISTALES)	
	N° SF979.000.014 (CONGÉ)	
	N° SF979.000.016 (CONGÉ)	
	N° SF862.000.014 (FLAMME)	
N° SF847KR.000.016 (ÉPAULEMENT)		

b. La finition intra-sulculaire

Ce sont les **inserts à grains fins** qui ont pour attribution la finition des limites intra-sulculaires au cours de la deuxième phase de la pénétration sulculaire. Ces instruments sont (*Tableau II-19*) :

- Les inserts ultrasoniques du système Satelec® PM/PMS 2 (46 µm),
- Et deux inserts soniques à grains fins du système sonicflex®, N° SF8979.000.014 et N° SF8979.000.016.

Tableau II-19 : Les inserts oscillatoires utiles pour l'étape de la finition intra-sulculaire. (D'après (a) et (h))



La finition intra-sulculaire		
INSTRUMENTS ULTRASONIQUES ACTEON (Satelec®)	Instrument PM2 N° F02251 (46µm) (FINITION)	
	Instrument PMS2 N° F02255 (46µm) (FINITION)	
INSTRUMENT SONIQUES KAVO (Sonicflex®)	N° SF8979.000.014 (FINITION)	
	N° SF8979.000.016 (FINITION)	

c. Le polissage intra-sulculaire

Ce sont uniquement les **inserts lisses** qui ont pour attribution le polissage des limites intra-sulculaires au cours de la troisième phase de la pénétration sulculaire. Ces instruments sont (*Tableau II-20*) :

- Les inserts ultrasoniques lisses du système Satelec® PM/PMS 3.

Tableau II-20 : Les inserts oscillatoires utiles pour l'étape de polissage intra-sulculaire. (D'après (a))


Le polissage intra-sulculaire		
INSTRUMENTS ULTRASONIQUES ACTEON (Satelec®)	Instrument PM3 N° F02252 (instrument lisse) (POLISSAGE)	
	Instrument PMS3 N° F02253 (instrument lisse) (POLISSAGE)	

1.2.2.4. Les différents kits de préparation

L'avantage d'un kit de préparation tient dans le fait qu'il simplifie la préparation dentaire en la codifiant clairement et, dans un souci d'ergonomie, n'offrant qu'un nombre limité d'instruments de même profil, de diamètres différents et de granulométrie décroissante pour une progression logique.

a. Les kits soniques

Il n'existe pas à proprement parlé de kits soniques pour l'enfouissement sulculaire, cependant les meilleurs effets de synergie sont obtenus par **une combinaison d'instruments rotatifs et soniques**. **Les formes des inserts soniques sont d'ailleurs conçues de la même façon que les fraises diamantées classiques**. Ainsi, il est possible d'assembler des couples **fraises/inserts**. Et, la plupart des inserts US disponibles sont appareillables avec des fraises du coffret de D. Massironi. Ces associations permettent un travail efficace associé à un gain de temps.



TD1272.014 (coffret Domenico Massironi)

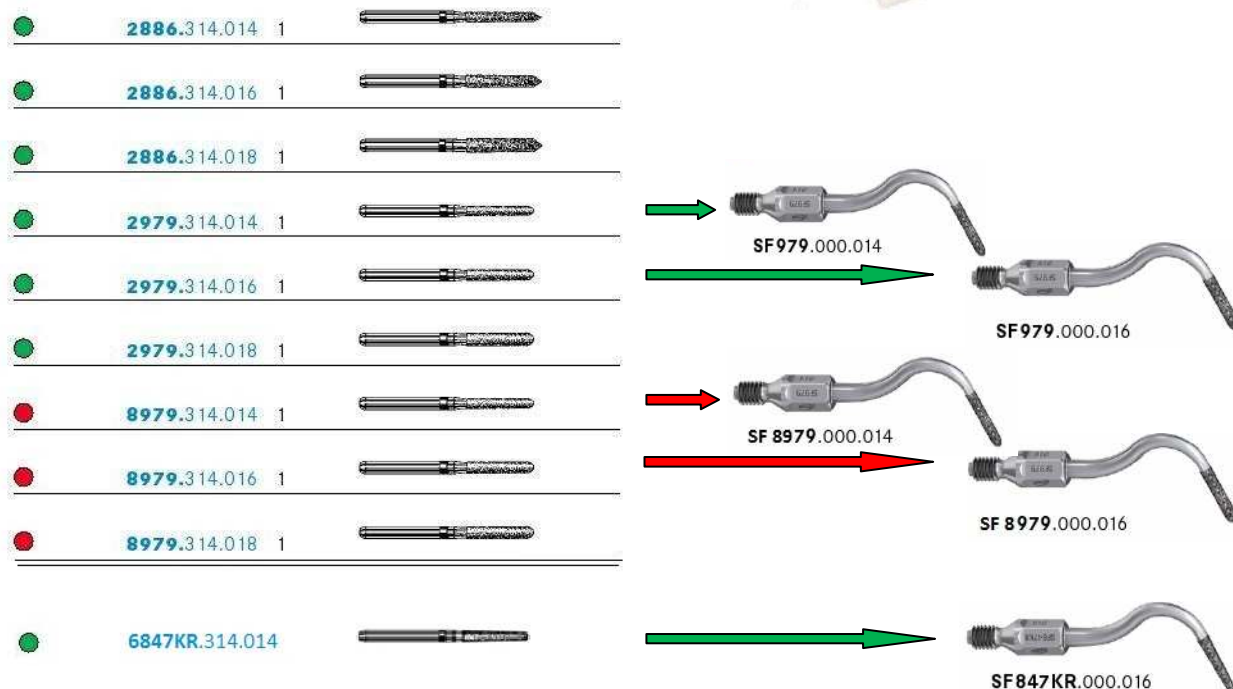


Figure II-67 : Correspondance entre les fraises du coffret Massironi (à gauche) avec les inserts soniques du système sonicflex® de Kavo (à droite). (D'après (h) et (g))

b. Les kits ultrasoniques

Le système ultrasonique d'EMS ne fonctionne pas avec des kits préparés, par contre le système Satelec® du groupe ACTEON propose deux coffrets de préparation : le **perfect margin rounded** (pour les congés quart de rond) et le **perfect margin shoulder** (pour les épaulements droits à angle interne arrondi)

• Le perfect margin rounded






Perfect margin rounded (Satelec®)	
 <p>N° F00738</p>	
Instrument PM1 N° F02250 (76µm) (ABRASION TISSULAIRE)	
Instrument PM2 N° F02251 (46µm) (FINITION)	
Instrument PM3 N° F02252 (lisse) (POLISSAGE)	
Instrument PM4 N° F02253 (46 µm) (CONIQUE)	

Tableau II-21 : Kit de préparation ultrasonique pour l'enfouissement, la finition et le polissage des limites en congé quart de rond. (D'après (a))

• Le perfect margin shoulder






Perfect margin shoulder (Satelec®)	
 <p>N° F00736</p>	
Instrument PMS1 N° F02254 (76µm – abrasion tissulaire)	
Instrument PMS2 N° F02255 (46µm - finition)	
Instrument PMS3 N° F02253 (instrument lisse - polissage)	
Instrument PM4 N° F02253 (46 µm – conique)	

Tableau II-22 : Kit de préparation ultrasonique pour l'enfouissement, la finition et le polissage des limites en épaulement droit à angle interne arrondi. (D'après (a))

1.2.3. Les pointes montées

Il existe des pierres dites « rugueuses », elles peuvent être d'Arkansas ou de carbure de silicone. Elles ont un effet lissant sur les surfaces polies et adoucissent les angles des préparations (Fig. II-68).

Ces pierres rugueuses sont relativement molles et peuvent être aisément modifiées en forme et en taille selon les besoins du praticien (Fig. II-69). Cette caractéristique permet de réaliser une finition « sur mesure ».




Figure II-68 : Pointes d'Arkansas de diverses formes. (173)

Figure II-69 : Un praticien peut personnaliser la forme de ses pierres d'Arkansas, par abrasion. (173)

1.2.4. Les instruments manuels

Ces instruments manuels interviennent au moment de la finition de la préparation pour mettre la touche finale aux limites cervicales. Il s'agit de **ciseaux à émail**. Les formes et les diamètres de ces derniers correspondent à ceux des fraises utilisées pour la préparation préliminaire des limites, cette standardisation permet de conserver le profil original de la limite et de contrôler la réduction dentaire effectuée. Ils permettent d'achever, de finir les limites des préparations avec précision en avivant des angles de raccordement des limites cervicales aux zones non préparées de la dent (Fig. II-70).

Ils sont simples d'utilisation, travaillent par traction et peuvent être utilisés dans le sens horaire ou antihoraire. Les ciseaux à émail possèdent un coude qui leur autorise à travailler à tous les endroits de la préparation, à condition que le bord tranchant soit en contact avec la limite cervicale ainsi qu'en cohésion avec l'axe longitudinal de la dent (Massironi, 2007, (173)).

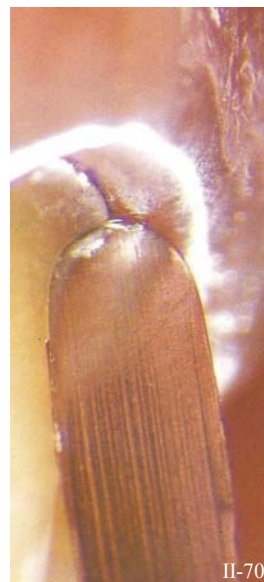

Figure II-70 : Ciseau à émail manuel pendant l'étape de finition de la limite cervicale. (173)



Figure II-71 : Pendant l'étape de finition, le ciseau à émail doit être tenu dans l'axe de la préparation. (173)

Les ciseaux à émail conventionnels sont destinés à la finition des épaulements, ils possèdent un méplat périphérique. De tels angles vifs risqueraient d'endommager l'angle d'un épaulement à angle interne arrondi, il existe donc des ciseaux à émail modifiés (à angles arrondis) permettant d'éviter cette complication. Et pour les congés, il existe des ciseaux ronds (DM1 et DM2, Deppeler) (Fig. II-72).

L'adaptation des couronnes, mesurée grâce à l'épaisseur du film marginal, est significativement meilleure quand les parties planes des limites cervicales sont finies avec des instruments à main (Laufer *et al.*, 1996, (147)) (Fig. II-71).

En effet, le polissage idéal ne peut se faire qu'avec des instruments manuels aux formes et tailles adaptées.

D'ailleurs l'état de surface obtenu après passage d'un ciseau à émail est très lisse ; et **sa rugosité moyenne est la plus faible qu'il soit possible de réaliser** sur une préparation dentaire. Elle est même **inférieure à la rugosité obtenue après le passage d'une fraise diamantée à grain fin (bague rouge)**.

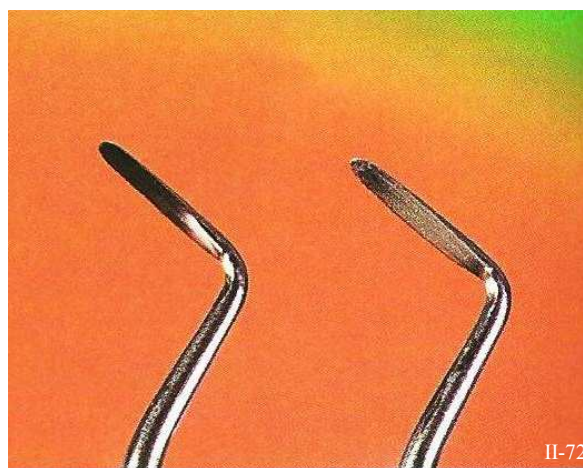


Figure II-72 : Ciseaux à émail à bout arrondis pour la finition des limites cervicales en congé quart de rond (DM1 et DM2, Deppeler). (173)

Une limite correctement finie avec ces ciseaux à émail doit être continue tout le long de la circonférence de la dent et avoir l'aspect d'une « dalle de verre lisse » (Rosenstiel *et al.*, 1999, (216)) (Fig. II-73).

Cependant, cette étape de finition de la limite cervicale grâce aux ciseaux à émail est une étape longue et fastidieuse. De plus, ces instruments s'émoussent très vite. Ils ne sont donc pas employés souvent en clinique.

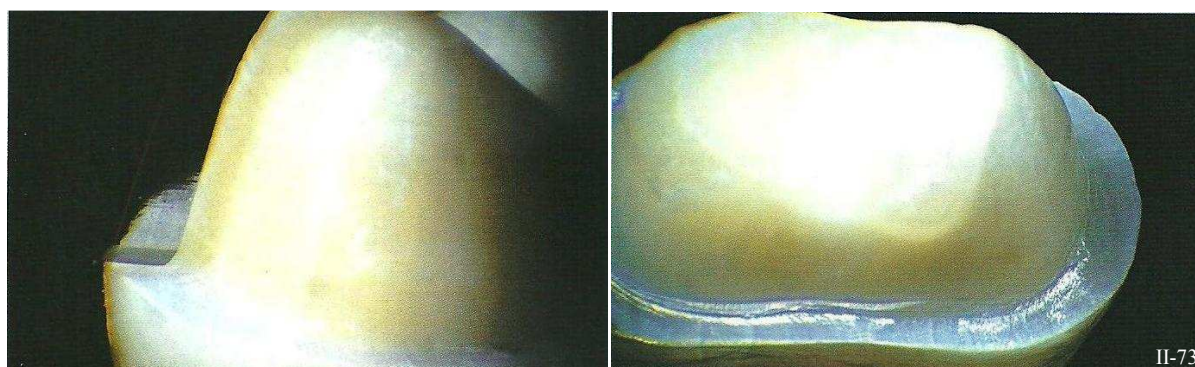


Figure II-73 : Le degré de finition obtenu avec les instruments manuels est étonnant. Les surfaces polies sont aussi lisses que du verre. (173)

2. CONCEPTS DU TRACÉ

En prothèse fixée, la limite cervicale est la partie de la préparation coronaire périphérique qui se situe dans la région cervicale de la dent à préparer ; c'est-à-dire dans la partie de la couronne clinique qui jouxte la gencive marginale ou collet clinique. Par conséquent, cette limite côtoie le parodonte marginal. L'idéal serait que le bord cervical des restaurations soit situé dans l'émail et à distance de la gencive mais le contexte dentaire doit toujours être appréhendé avant de décider de la modalité thérapeutique.

2.1. Le tracé cervical vestibulaire et lingual (palatin)

La limite cervicale doit être située le plus souvent possible dans l'émail, et suivre le tracé du collet gingival de mésio- en disto-proximal.

La réalisation d'une pièce prothétique est directement influencée par la situation de la limite cervicale de la préparation. Les meilleurs résultats sont obtenus lorsque les limites cervicales sont lisses, très accessibles et faciles à nettoyer. La clé de la réussite est donc détenue par le praticien qui trace des limites cervicales parfaitement finies là où les bords des restaurations sont facilement accessibles au brossage par le patient.

Pour la majorité des préparations périphériques, les limites cervicales sont situées en intrasulculaire pour optimiser le rendu esthétique de la couronne ; hormis en ce qui concerne les restaurations présentant un joint céramique-dent, dont les limites peuvent être placées en situation supra-gingivale grâce à l'effet caméléon du bord cervical de l'élément prothétique.

2.1.1. Le tracé de la limite cervicale vestibulaire

La fraise choisie pour réaliser la limite vestibulaire est déplacée de l'extrémité de la face proximo-distale vers l'extrémité de la face proximo-mésiale le long du contour gingival.

La forme du contour gingival dépend de la localisation du zénith de la gencive marginale et de la morphologie dentaire.

N.B. : Le contour gingival aura été retouché si nécessaire au préalable pour lui donner une forme esthétique et la gencive doit être absolument saine.

Si une intervention chirurgicale doit être envisagée pour retrouver une gencive saine, alors un délai de 6 à 8 semaines est nécessaire pour permettre la cicatrisation complète des tissus et assurer sa stabilisation, éliminant par là les risques de récessions.

2.1.1.1. La forme du contour gingival vestibulaire : les zéniths

À partir de la verticale médiane, les axes des incisives présentent habituellement une inclinaison mésio-incisale et disto-apicale. Cette obliquité apparente détermine cliniquement la position distale du zénith gingival, c'est-à-dire **la zone la plus déclive du parodonte marginal**.

C'est le point le plus apical du contour gingival. Sa situation est dictée par l'anatomie des racines, la jonction amélo-cémentaire (JAC) et la crête osseuse. Au niveau des dents maxillaires, il est généralement décalé d'1 mm (Chu *et al.*, 2009, (49)) (Fig. II-75) en distal par rapport à l'axe médian de la dent, ce qui confère une apparence triangulaire à la région cervicale de celle-ci. Les incisives latérales font exception à cette règle, car leur zénith est moins excentré par rapport la ligne médiane du collet, environ 0,4 mm (ref idem préc.). Les canines, elles, ne présentent pas de déviation de la position de leur zénith gingival.

Les points zéniths améliorent donc la perception de l'axe de la dent, de sa longueur et de la forme du collet (Fig. II-74).

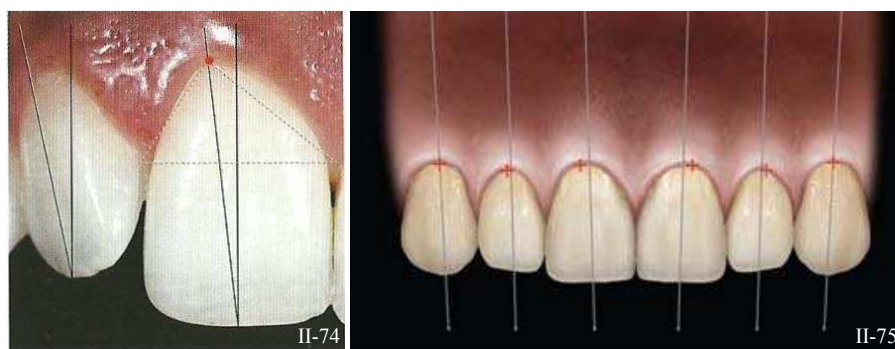


Figure II-74 (124) et II-75 (49) : Position des points zéniths sur le bloc incisivo-canin.

Sur la face vestibulaire, la limite cervicale de la préparation doit suivre le pourtour gingival, et prendre en compte son zénith ou « point haut ». Et, **certains auteurs recommandent d'approfondir, et de rendre la préparation plus intra-sulculaire au niveau du zénith** (Magne P, Belser U., 2003, (159)) De cette façon, on améliore l'esthétique, l'intégration et la pérennité de la restauration.

Ainsi, un feston gingival symétrique n'est donc pas naturel, le résultat esthétique n'est optimal que lorsque la limite épouse parfaitement le contour du collet clinique, respecte la position du zénith gingival et à fortiori l'asymétrie du collet de la couronne. Au moment de la préparation, la mise en place d'un cordonnet déflecteur facilite cette opération en soulignant le périmètre.

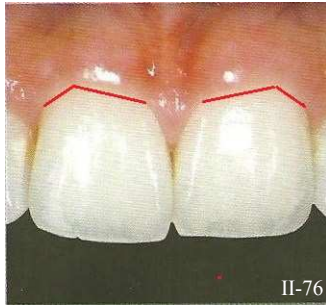N.B. : les positions des points zéniths sont très importantes lors de la fermeture des diastèmes ou de la modification de l'inclinaison de la dent. Dans le premier cas il faut mésialer les zéniths par rapport à leur position originale (Gürel, 2005, (98)).

D'un autre côté, lorsque les dents doivent apparaître plus longues ou plus triangulaires, les zéniths gingivaux sont déplacés apicalement.

2.1.1.2. La morphologie dentaire

La morphologie dentaire est unique pour chacun, et n'est pas répétée dans la nature. Mais, malgré cette grande diversité de formes, trois types de morphologies dentaires peuvent regrouper la plupart des structures dentaires : les dents quadrangulaires, ovoïdes ou triangulaires.

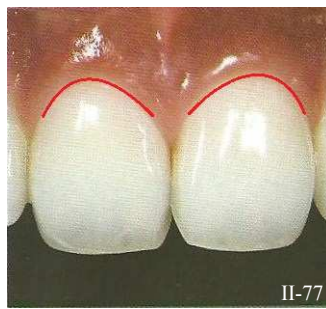a. Les dents quadrangulaires



Elles présentent un bord incisif droit et une largeur mésio-distale proportionnellement plus grande par rapport aux autres formes. Les angles mésiaux et distaux sont droits à légèrement arrondis, les lignes de transitions mésiales et distales sont quasi-parallèles, ou légèrement convexes. Enfin, **le collet clinique est d'ordinaire assez plat et présentant un zénith largement excentré en distal** (Fig. II-76).

Figure II-76 : Dents quadrangulaires et leur contour gingival. (124)

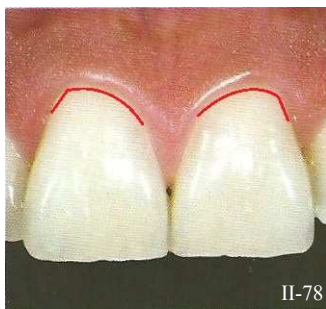b. Les dents ovoïdes



Elles présentent un bord incisif arrondi et la plus faible distance mésio-distale. Les angles mésiaux et distaux sont arrondis et les transitions sont douces. La dent a un aspect général très bombé. Le collet **clinique est assez étroit, présentant un contour elliptique** (quasi demi-circulaire). Ici, **le zénith est sensiblement déplacé en distal du milieu de la face vestibulaire** (Fig. II-77).

Figure II-77 : Dents ovoïdes et leur contour gingival. (124)

c. Les dents triangulaires



Tout comme les formes carrées, elles présentent un bord incisif droit et une grande largeur mésio-distale. Par contre, les angles mésiaux et distaux sont aigus et **les lignes de transition convergent vers la région cervicale en dessinant une forme en V (inversé)**. Et **le collet clinique de ces dents triangulaires est un assemblage des deux précédents** (Fig. II-78).

Figure II-78 : Dents triangulaires et leur contour gingival. (124)

2.1.2. Le tracé de la limite cervicale palatine (ou linguale)

De la même façon que pour le tracé de la limite cervicale vestibulaire, la limite linguale de la préparation suit le pourtour gingival de la dent. Aussi, la fraise choisie est déplacée de l'extrémité de la face proximo-distale vers l'extrémité de la face proximo-mésiale en suivant simplement le contour gingival.

Au niveau de la face linguale des préparations, il n'existe pas de zénith de la gencive marginale, et la forme de la couronne clinique n'influe en rien sur le tracé de la limite de la préparation.

2.2. Le tracé cervical proximal

2.2.1. Caractéristiques des zones gingivo-proximales

Un facteur esthétique particulièrement important de l'harmonie de la composition dentaire est l'embrasure interdentaire. Elle est constituée du point de contact interdentaire, de la papille interdentaire, et des faces proximales des dents adjacentes (Rufenacht, 1990, (220)).

Les embrasures interproximales et la papille interdentaire sont des éléments essentiels lors de la réalisation des préparations prothétiques ; et la compréhension de leur anatomie est primordiale. À l'inverse, les négliger entrainera de sérieuses complications.

2.2.1.1. dans le plan sagittal et frontal

Lors de la préparation cervicale, le principal obstacle à surmonter est la papille interdentaire. La gencive, vue de la face mésiale présente une courbure suivant approximativement la forme de la jonction amélo-cémentaire (JAC) (Fig. II-79).

Elle est influencée par trois facteurs : sa position dans l'arcade dentaire, la proximité radiculaire et la forme de la couronne clinique des dents adjacentes.

- **La papille est plus marquée dans les secteurs incisifs antérieurs et devient plus superficielle vers le fond de l'arcade au niveau des molaires.** Cela est dû à la forme de la JAC, elle-même fonction de la forme de la dent et de la morphologie de l'os alvéolaire inter-crestal. Ce qui signifie que plus la JAC est accentuée en proximal, et plus l'os inter-crestal devra être haut pour que la papille remplisse l'espace.

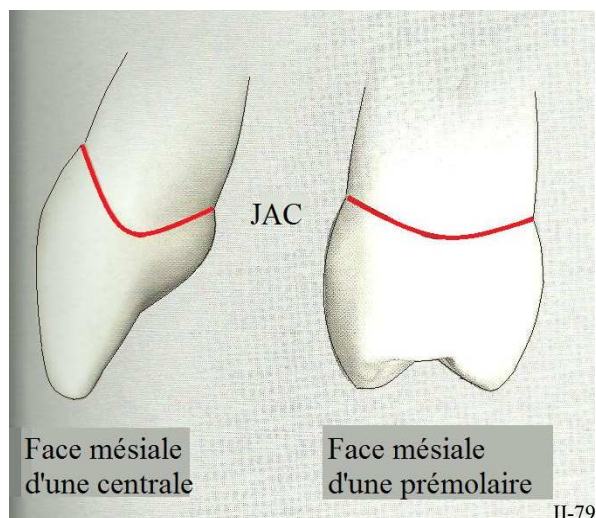


Figure II-79 : Variations de la forme de la jonction amélo-cémentaire (JAC) en fonction de la localisation d'une dent sur l'arcade. (98)

- La règle générale est **que les tissus interproximaux deviennent plus hauts et plus convexes lorsque les racines des dents adjacentes se rapprochent**. Si les racines sont écartées les unes des autres alors les papilles seront plus plates (par exemple en cas de diastèmes ou de versions dentaires). En effet, en présence d'un espace entre deux dents adjacentes, la papille devient arrondie, plate ou inversée (*Fig. II-80 et II-81*).

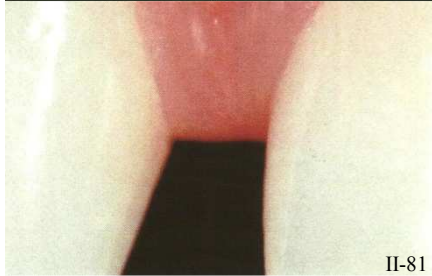
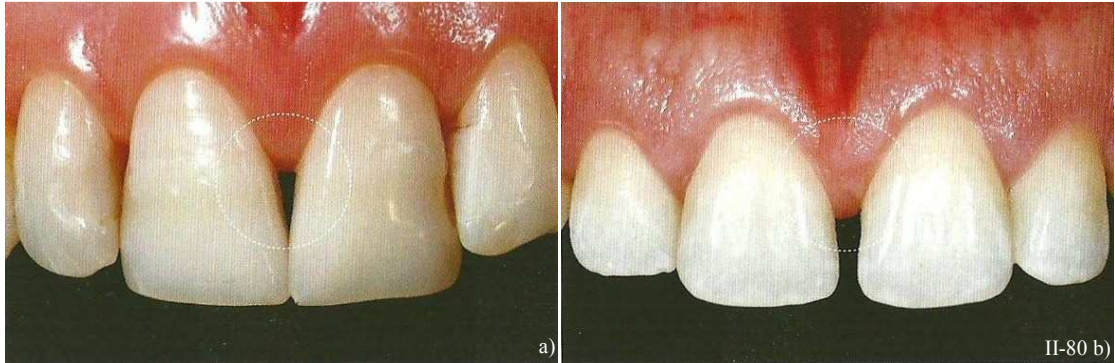

Figure II-80 : Les papilles sont relativement plates à cause d'un éloignement radiculaire (a) ou d'un diastème (b). (124)

II-81 *Figure II-81 : En cas de diastème, la papille est plate. (98)*

- D'un autre côté, la forme de la dent est en relation avec la forme de l'os alvéolaire sous-jacent et donc avec la forme de la papille. La position et la taille des tissus gingivaux interdentaires dépendent de la morphologie et de l'inclinaison dentaire. Ainsi les dents quadrangulaires ont tendance à présenter une embrasure gingivale courte, à la différence des dents triangulaires où la papille occupe une plus grande place (*Fig II-82*).

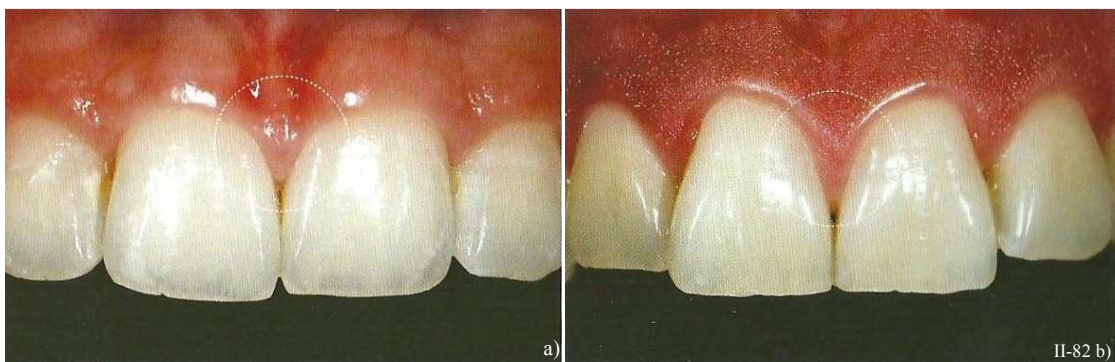

Figure II-82 : Variation de la taille de la papille interdentaire en fonction de la morphologie dentaire. Une dent quadrangulaire a une papille courte (a), tandis que celle d'une dent triangulaire occupe toute l'embrasure (b). (124)

La préparation gingivo-proximale doit donc faire preuve de beaucoup de minutie, surtout dans le secteur antérieur et plus spécialement au niveau du bloc incisivo-canin. Le praticien doit être conscient du fait qu'il doit gérer une papille délicate qui se modifie si elle n'est pas traitée correctement. Lors d'une préparation périphérique, le pronostic de la papille, des tissus parodontaux et de l'intégrité

marginale dépend directement d'un traitement précautionneux, et d'une préparation attentive, avec une compréhension éclairée de toutes les structures anatomiques concernées.

Le maintien de l'embrasure n'est possible qu'avec une préparation suffisante, et une surpréparation de la dent peut être indiquée pour éviter tout surcontour. La préparation de la dent et la protection des tissus mous sont aussi importantes que la démarche systématique et précise qu'elles nécessitent.

2.2.1.2. dans le plan horizontal

Les faces proximales des dents adoptent généralement un contour galbé. Pourtant, il existe des cas particuliers qu'il est nécessaire de repérer et de prendre en compte, notamment, au niveau de la face mésiale de la première prémolaire (Liger & Estrade, 1996, (151)) (Fig. II-83). Dans ces cas là, la limite cervicale suivra la concavité radiculaire (pour éviter de créer un surcontour). Cette situation peut représenter un cas défavorable pour la prothèse fixée.

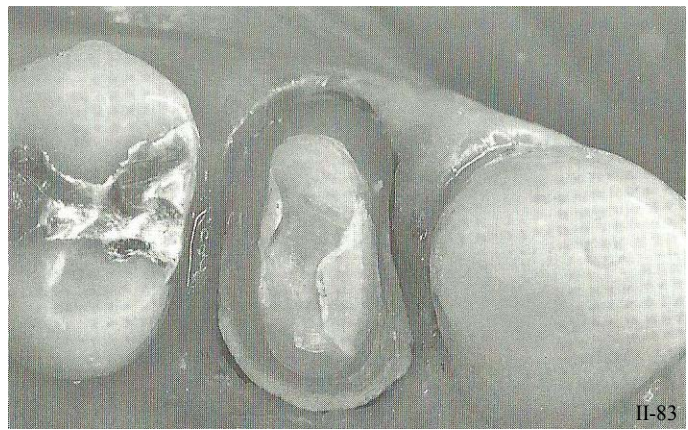

Figure II-83 : Concavité mésiale d'une première prémolaire maxillaire. (151)

2.2.2. Le tracé cervical proximal de préparations périphériques

Le tracé des limites cervicales sur les faces proximales se situent dans la continuité des limites cervicales vestibulaires et linguales. La limite suit progressivement le contour gingival d'un angle de transition (vestibulo-proximal) à l'autre (linguo- ou palato-proximal).

Mais attention, **ce tracé n'est ni rectiligne ni plan.**

D'une part, il faut veiller à respecter **l'anatomie de la papille dentaire** (cf. 2.2.1.) qui évolue selon plusieurs paramètres tels que sa position sur l'arcade, la proximité radiculaire et la morphologie dentaire. Et d'autre part il faut prêter attention à **la forme qu'adopte la dent dans sa face proximale et en suivre les contours.**

Pour une préparation périphérique, le tracé de la limite cervicale proximale est convexe, et suit le contour de la papille interdentaire (Fig. II-84).

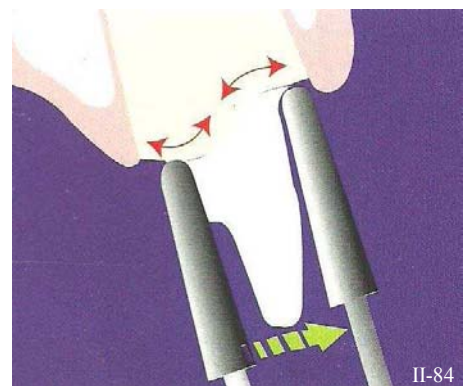


Figure II-84 : Le tracé de la limite cervicale proximale d'une préparation périphérique est convexe et suit le contour de la papille interdentaire. (158)

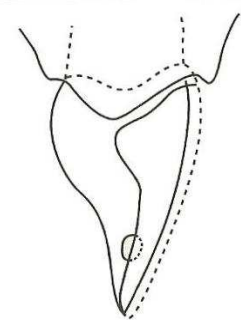
Le principal défaut de préparation des zones proximales est le mépris de la **convexité** de cette région. Étendre la préparation au-delà de la gencive marginale aux dépens de la zone biologique risquerait d'endommager les fibres circulaires du parodonte et d'engendrer un syndrome de la « gencive bleue » (Liger & Estrade, 1996, (151)). Cette maladresse n'affaiblit pas seulement les tissus mous, mais provoque aussi un remaniement tissulaire important sans garantie de retrouver ce même niveau après cicatrisation. Ceci peut entraîner des échecs esthétiques désastreux : l'effondrement de la papille, l'apparition de trous noirs, etc.

2.2.3. Cas particulier : le tracé proximal de préparation pour facettes

Le tracé des limites des préparations pour facettes doit être parfaitement planifié avant la réduction et l'établissement de la limite cervicale. L'objectif est de préserver les contacts interdentaires et de placer les bords de la facette hors de la zone de visibilité. La préparation cervicale proximale d'une facette est par conséquent composée de deux gouttières proximales (pour masquer la visibilité d'un triangle de substance dentaire non préparé), dans lesquelles est creusée une concavité apicale au point de contact (Fig. II-85), qui lui n'est franchi que sous certaines conditions.

Bien que généralement sous-estimés, les tissus dentaires interproximaux au contact de la dent adjacente sont très importants en termes de volume. Ce secteur n'est pas visible en vue frontale, et ils sont souvent laissés en partie ou entièrement intacts. En revanche, ils sont très visibles dès qu'ils sont observés obliquement et il est donc indispensable de préparer cette zone avec beaucoup de soins, surtout quand les tissus dentaires intacts et la restauration sont de couleurs différentes. L'esthétique est donc le facteur principal à prendre en compte dans le tracé des ces derniers.

La situation et l'étendue de la préparation en proximal dépend du type de contact interdentaire.



II-85

Figure II-85 : La limite proximale d'une facette comporte une concavité apicale au point de contact, ou « toboggan ». (151)

2.2.3.1. Conservation du point de contact

a. Du bord incisif au point de contact

Lorsque les dents ne présentent pas d'obturations proximales. Il est très important de dépasser la zone visible de la dent vue de face ou de profil, surtout lorsque la couleur de la dent est différente de celle voulue pour la facette en céramique. La limite proximale est donc verticale et doit s'arrêter juste avant de passer le point de contact (Fig. II-86). Elle doit être cachée assez loin dans la zone de contact pour que la paroi proximale s'arrête 0,25 mm en vestibulaire de la zone de contact réel, ce qui permet de placer les limites au-delà de la zone de visibilité. Ceci permet également de réaliser des limites accessibles sans prolongement excessif en direction palatine.



II-86

Figure II-86 : La limite proximale est verticale et doit s'arrêter juste avant de passer le point de contact. (98)

b. Apicalement au point de contact

Le tracé de la limite proximale apicale au point de contact est très concave : c'est un **toboggan proximal ou extension proximale esthétique**. Il évitera de détruire le point de contact, en ayant toujours une inclinaison vestibulo-linguale (Touati, 1999, (256)) (*Fig II-87*).

C'est l'esthétique qui doit guider la situation de l'arrêt proximal. Il est nécessaire de dépasser la zone de visibilité qu'il faut définir en vue frontale et latérale. Le point de contact est conservé, par contre, il est nécessaire de reculer la limite cervicale en direction linguale, car c'est souvent à ce niveau que la visibilité est maximale. D'autant qu'il faut toujours penser à une légère récession de la papille après une dizaine d'années.

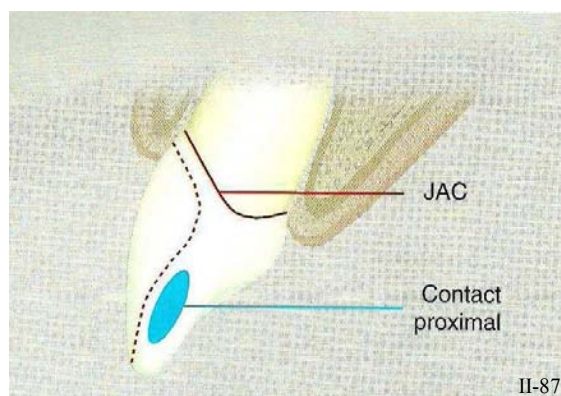


Figure II-87 : La limite proximale est très concave sous le point de contact, c'est l'extension ou « toboggan » proximal. (98)

2.2.3.2. *Le point de contact est englobé dans la préparation*

Il n'est pas imposé de passer les points de contact proximaux pour tracer les limites, mais, dans certains cas, le bord de la préparation peut être prolongé en lingual : en présence d'un diastème, s'il faut restaurer un angle fracturé ou englober une obturation en composite (de classe 3), etc.

La présence de restaurations anciennes et de lésions carieuses, de défauts de l'émail, de récessions gingivales et de dénudations radiculaires surtout si la situation de la ligne du sourire est haute, peut nécessiter de prolonger les limites des préparations, ce qui oblige à beaucoup d'attention.

À l'exception de ces situations cliniques particulières qui obligent une pénétration proximale importante, il est préférable d'éviter un sacrifice inutile des tissus dentaires proximaux.

2.2.3.3. *La fermeture d'un diastème*

Pour redonner la forme à la papille, les tissus mous doivent être remodelés :

- Soit par la dent elle-même, grâce à un traitement d'orthodontie ;
- Soit par la restauration prothétique.

Si le tracé des limites et la préparation des secteurs cervicaux et gingivo-proximaux sont faits avec précaution, alors une nouvelle papille triangulaire peut se former à condition que le sommet de la papille soit à moins de 5mm de la crête osseuse interdente (*Fig. II-88*). L'objectif est de remodeler les tissus et de fermer les espaces interproximaux en créant une papille interdente saine, de forme pyramidale et sans « trous noirs » entre les dents.

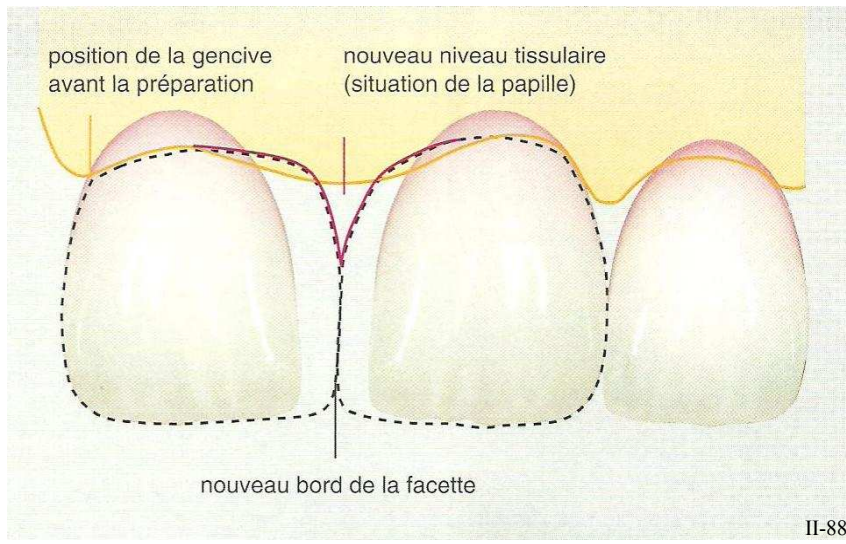


Figure II-88 : Pour fermer un diastème, il est nécessaire d'enfoncer la limite cervicale de la préparation en intra-sulculaire du côté du diastème. (98)

En théorie il faut que la limite soit située à 2,5 mm en vestibulaire et à moins de 5 mm en interproximal de la crête alvéolaire sous-jacente, pour éviter les phénomènes de récessions gingivales postopératoires (Baretieri, 1998, (15)). Mais il est très difficile de situer cliniquement avec précision la crête alvéolaire, ça reste des approximations.

Mais, dans le cas de la **fermeture d'un diastème, il est nécessaire d'enfoncer un peu plus profondément la limite cervicale jusqu'à une situation intra-sulculaire** (dans tout le secteur interproximal et à partir du tiers proche du diastème) (56).

Ainsi, il est possible de façonner un profil d'émergence naturel et progressif. À défaut, une préparation standard supra-gingivale oblige le prothésiste à réaliser une émergence plus abrupte et relativement peu esthétique (Fig. II-89).

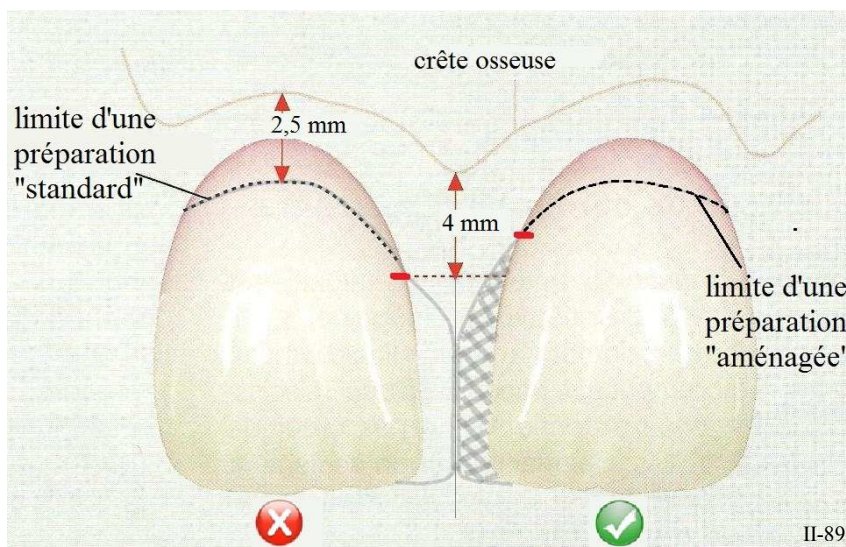


Figure II-89 : La fermeture d'un diastème requiert une limite cervicale intra-sulculaire (du côté du diastème) pour permettre l'établissement d'un profil d'émergence naturel. (D'après (98))

Si la restauration est réalisée avec attention, l'adaptation est précise et l'élément prothétique crée une pression douce et dynamique sur le rebord gingival. Ainsi une forme dentaire convexe idéale est établie dans le sulcus proximal pour fermer l'embrasure gingivale en poussant légèrement les tissus à distance de la dent, en direction vestibulaire et assurer la santé parodontale.

3. TECHNIQUE

3.1. Les principes généraux

3.1.1. Les objectifs

Les dernières études sur l'adaptation des éléments prothétiques au niveau cervical mettent l'accent sur la nécessité de réunir les conditions optimales pour un ajustage précis du bord des restaurations en regard de la limite cervicale (Schittly, 1979, (226)).

Deux conditions s'imposent :

- Obtenir une ligne de finition la plus nette possible pour favoriser la préparation du modèle positif unitaire (MPU) à partir de cette ligne parfaitement objectivée.
- Obtenir un état de surface des limites cervicales exempt de rugosité pour favoriser l'élaboration de la maquette en cire sur un modèle reproduisant fidèlement les plus fins détails de la préparation, ou l'apposition directe de céramique.

L'application d'un vernis d'espacement sur l'ensemble des surfaces de la réplique unitaire de la préparation à l'exception de 0,5 à 1 mm jouxtant la limite cervicale rend inutile la réalisation d'une surface absolument lisse sur les parois axiales et occlusales. En revanche, **il est indispensable de se concentrer sur la réalisation des limites cervicales.**

3.1.2. Positionnement de l'instrument rotatif

Pendant la préparation des limites cervicales, **l'axe du mandrin de la fraise est maintenu le plus parallèle possible à la direction générale de la préparation, donc à l'axe d'insertion de la couronne** (Fig. II-90). Pour s'en assurer, les points d'appuis doivent être fermement maintenus.

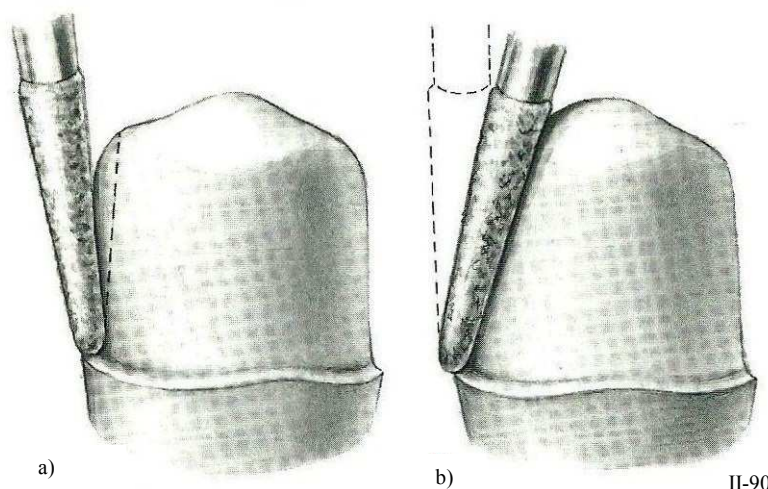


Figure II-90 : a) La fraise est orientée vers la dent adjacente : création de contre-dépouilles. b) La fraise est orientée vers la dent à préparer : préparation trop convergente. (216)

Incliner l'axe de la fraise vers la dent adjacente provoque à coup sûr une contre-dépouille (a), et à l'inverse, l'incliner vers la dent va mener à une préparation trop convergente et trop peu rétentive (b). Chaque séquence de la préparation doit être exécutée sous le contrôle direct de la vue, et la chronologie proposée pour réaliser les préparations est guidée par cette préoccupation.

Lors de la préparation, il faut veiller à ce que l'extrémité travaillante de la fraise ne s'enfonce pas de plus de sa moitié dans la structure dentaire (Fig. II-91) sinon une « lèvre d'émail » non soutenue en résultera (Fig. II-92) (Rosenstiel *et al.*, 1999, (216)). Ainsi, la dimension de la limite cervicale correspond à la moitié de la valeur du diamètre de la fraise utilisée. De la même façon, la largeur de la limite cervicale ne doit pas dépasser la moitié du diamètre de la fraise employée ; c'est le diamètre de la fraise qui s'adapte à la profondeur souhaitée de la limite cervicale et non l'inverse.

Le choix du type de fraise et de son diamètre est donc déterminant.

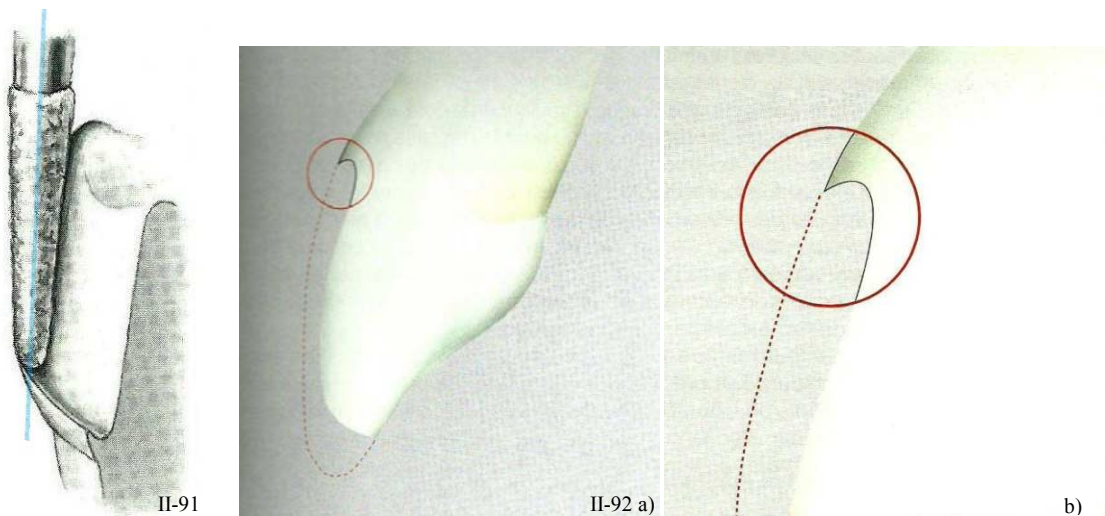


Figure II-91 : La fraise ne doit pas s'enfoncer de plus de la moitié de son diamètre lors de la préparation sinon une lèvre d'émail se crée. (216)

Figure II-92 a) et b) : Lèvre d'émail non soutenue, résultant d'un enfoncement trop important de la fraise dans la préparation. (98)

3.2. Les différentes stratégies de préparation

Il n'existe pas de technique propre de préparation des limites cervicales puisque ces étapes sont généralement incluses dans des procédures globales de préparation périphérique.

Cependant, les limites cervicales sont les zones à préparer demandant le plus de précision et de concentration de la part d'un praticien pour assurer une adaptation optimale, la pérennité et l'intégration biologique et esthétique idéale de la restauration.

La préparation dentaire est une opération clinique qui réclame une parfaite connaissance de l'anatomie, et des aspects cliniques de chaque cas. En parallèle, il faut avoir une idée claire du type de préparation nécessaire à la restauration. Une fois ces objectifs établis, le praticien peut sélectionner une technique précise et efficace pour obtenir un résultat idéal. Il y a différentes approches de la préparation dentaire et toutes sont mises en œuvre pour faciliter et simplifier la réduction dentaire.

3.2.1. La technique de la rainure guide

Le premier à décrire cette technique est Stein. Elle consiste à réaliser des rainures calibrées soit avec des fraises boules choisies en fonction de leur diamètre soit avec des fraises à congé (Stein & Kuwata, 1985, (249)). Cette technique est basée sur la **détermination immédiate du type de limite cervicale** (congé quart de rond) **et de la profondeur de coupe** (correspondant à la moitié du diamètre de la fraise utilisée) grâce à la réalisation de rainures guide au niveau cervical (ce qui est fixé en fonction de du type de couronne à réaliser et en fonction de la dent support elle-même). Les limites ainsi placées de manière provisoire, d'autres rainures sont ensuite réalisées sur les faces axiales à préparer. Le but de cette approche est de garantir une profondeur de réduction égale à celle des rainures initiales en les réunissant simplement les unes aux autres (Fig. II-93 et II-94).

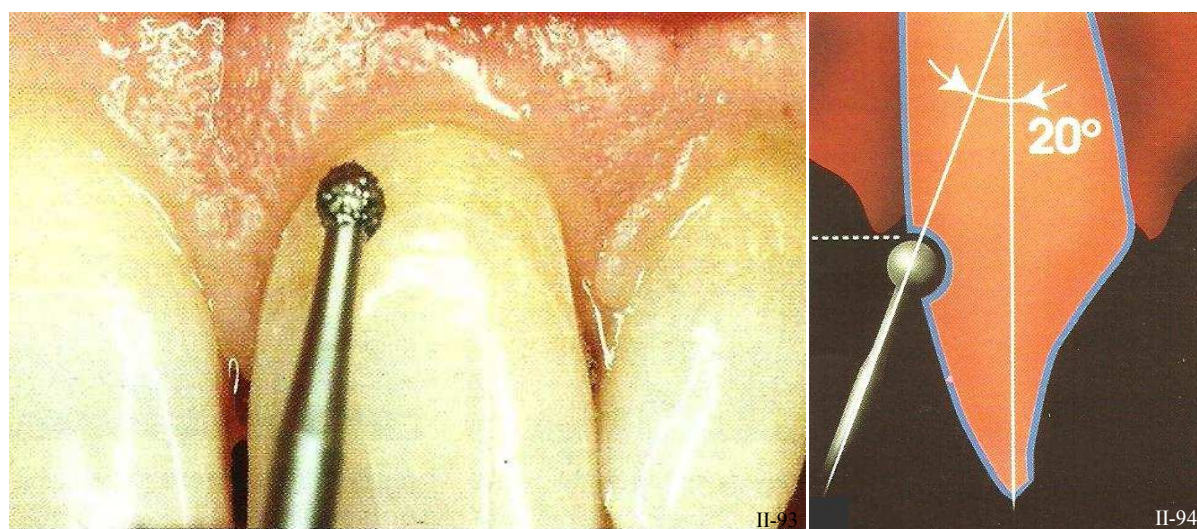


Figure II-93 et II-94 : Réalisation de la rainure guide grâce à une fraise boule du diamètre adapté et présentant un angle de 10° à 20° par rapport à l'axe de la dent de manière à ce que le col de la fraise serve de repère. (9)

Pour réaliser la rainure guide cervicale, la fraise boule doit travailler sur la moitié de son diamètre, le mandrin de l'instrument faisant un angle de 10° à 20° par rapport à l'axe de la dent pour que le col de la fraise serve de repère d'enfoncement (Armand, 1999, (9)).

Cette technique est en fait un prélude à la pénétration contrôlée, avant que les fraises à pénétration contrôlée ne soient disponibles.

3.2.2. La pénétration contrôlée

Tout comme la technique de Stein, la pénétration contrôlée permet (grâce à l'instrumentation appropriée (Fig. II-95) **la visualisation de l'épaisseur de la réduction**. Et elle autorise la réduction des tissus dentaires en ne dépassant pas une dimension prédéfinie et assure une largeur régulière à la réduction. Cette approche s'appuie sur les tissus dentaires intacts comme référence pour la préparation dentaire. Elle ne convient donc pas pour les projets prothétiques impliquant une modification de la forme de la dent.



II-95

Figure II-95 : Technique de pénétration contrôlée, rainures guides. (151)

Cette technique nécessite l'utilisation d'**instrument calibré** ou « **fraise à pénétration contrôlée** » tenues dans l'axe de la préparation. Ces fraises à limitation d'enfoncement de 0,3 à 0,5 mm prouvent, lorsque l'émail est noirci par le frottement du mandrin lisse, que la profondeur des cannelures fraisées est acquise (Fig. II-96 et II-97).



Figure II-96 et II-97 : Fraises à pénétration contrôlée. (À gauche (256) et à droite (98))

3.2.3. La réduction de la dent par moitié

Cette méthode, décrite par Mc Lean consiste à **préparer les dents moitié par moitié** (1980, (177)), se servant de la moitié intacte comme d'une référence pour la réduction (Fig. II-98). Et, de la même manière que la technique précédente, elle ne convient pas lorsque la forme de la dent doit être modifiée.

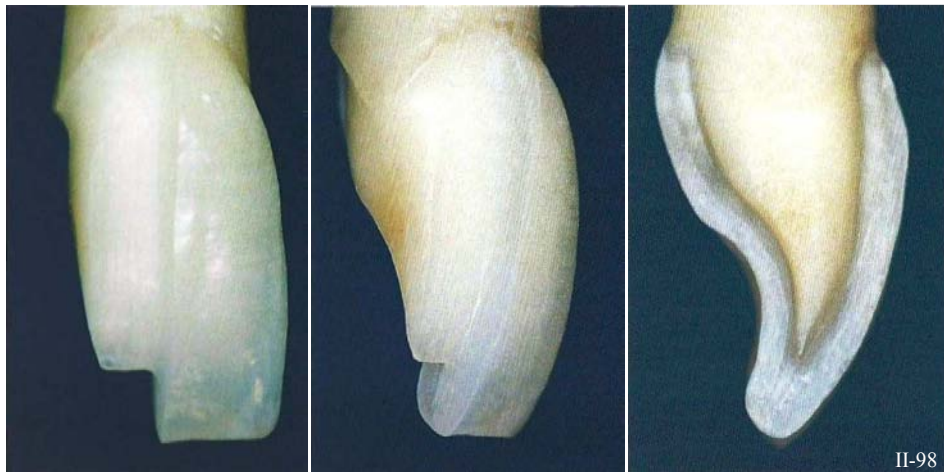

Figure II-98 :
Technique de la
réduction de la dent
par moitié. (124)

3.2.4. La méthode de réduction oblique

Celle-ci est décrite par Martignoni et Shonenberg (1990, (169)). Elle reprend la méthode de réduction de la dent par moitié (Fig. II-99). Encore une fois, la référence est la forme initiale de la dent et cette technique n'est pas recommandée s'il est prévu de modifier la forme de la dent.



Figure II-99 : Technique de la
réduction oblique de la dent. (D'après
(124))

3.2.5. La référence à une dent adjacente

La dent voisine est prise comme repère. Une visée tangentielle au cours de la préparation de la limite cervicale permet d'en apprécier la réduction par rapport à l'alignement des dents de l'arcade (Liger & Estrade, 1996, (151)). Mais cette technique n'est **pas fiable, elle trop subjective et imprécise.**

3.2.6. La réduction progressive

Elle est réalisée en faisant référence de façon systématique à **un guide de réduction (moule sectionné de silicone de toutes les dents intactes ou reconstituées du secteur intéressé)** (Fig. II-100). Le guide est placé sur la préparation à la fin de chaque étape en prenant appui sur les dents adjacentes, il permet de visualiser le volume de substance dentaire éliminé (Liger & Estrade, 1996, (151)). Le diamètre de l'instrument utilisé sert de référence pour évaluer l'épaisseur de la réduction.

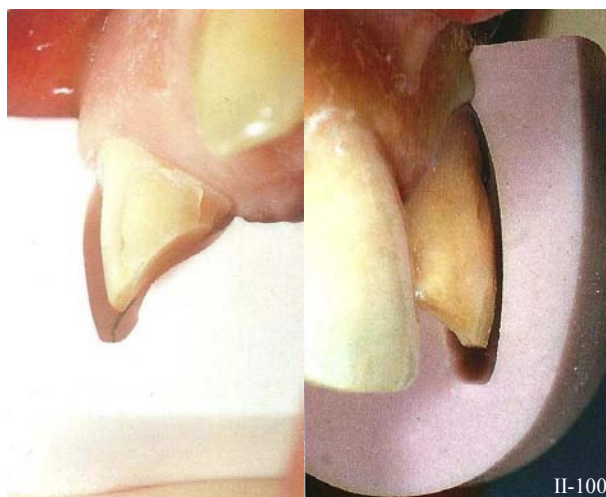

Figure II-100 : Technique de préparation de la dent par réduction progressive. Le guide de réduction confectionné sur la céroplastie est repositionné en bouche après chaque étape. (À gauche (158) à droite (173))

C'est la seule technique de réduction qui permet de modifier la forme de la dent, car la référence (clé en silicone) peut être réalisée sur un modèle diagnostique après céroplastie.

C'est la technique la plus sûre mais aussi la plus chronophage.

Il faut impérativement **garder les références anatomiques initiales en tête et contrôler la réduction dentaire grâce au diamètre de la fraise utilisée et aux clés ou index préalablement préparés.**

Finalement, **la seule technique valable est la réduction progressive** car elle est la seule s'appuyant sur une référence anatomique objective et précise (clé en silicone), et non pas sur des impressions subjectives (comparaison à une dent adjacente).

Tableau II-23 : Les différentes stratégies de préparation : avantages, inconvénients.

	Technique de la rainure guide	La pénétration contrôlée	Réduction de la dent par moitié	Réduction oblique de la dent	Référence à une dent adjacente	Réduction progressive
Référence	Diamètre de la fraise utilisée	Diamètre de la fraise utilisée	Forme initiale de la dent	Forme initiale de la dent	Dent adjacente	Clé en silicone
Possibilité de modification de forme	-	-	-	-	-	+
Précision	+	+	-	-	-	++
Rapidité	+	+++	+	+	+	-

3.3. La technique de préparation des limites cervicales par approche systématique étape par étape

Il est parfois difficile de diagnostiquer un joint dento-prothétique défectueux, d'où l'importance d'une méthodologie de préparation fiable et reproductible, qui permet d'obtenir une intégration prothétique optimale (de l'ordre de 30 μm) de façon systématique.

Dans le but d'être didactique, la préparation des limites cervicales doit être divisée en 6 étapes successives :

- La réalisation des guides de coupe
- La séparation interproximale
- La déflexion gingivale
- La préparation préliminaire
- Le positionnement des limites ou enfouissement intrasulculaire
- L'achèvement de la ligne de finition

À chaque étape, différentes fraises et instruments sont utilisés pour optimiser les résultats, cette approche systématique a donc pour but de diminuer le stress de l'opérateur et la probabilité d'endommager la dent adjacente. Elle peut aussi aisément se justifier à partir de différentes situations d'échecs:

– Les déficits de préparation

Dans ce cas, les restaurations périphériques (et surtout les CCM et CCC), constituent un facteur inflammatoire permanent vis-à-vis du parodonte marginal. En effet, le déficit de préparation ne permet pas de loger, sans surcontours, le complexe céramo-céramique d'une part ou la céramique d'infrastructure et cosmétique d'autre part. Cette irritation permanente de la gencive marginale peut évoluer : en parodontite avec création de poches, ou en une

récession gingivale révélant le joint dento-prothétique. Les problèmes biologiques et esthétiques sont liés.

– **Les excès de préparations**

Si on ne dispose pas de repères per-opérateurs, il est souvent difficile d'apprécier la quantité de tissus abrasés.

Un autre point important de cette approche systématique est l'efficacité globale de la réduction. **Le praticien doit achever chaque étape clinique avant de passer à la suivante, et ce, à chaque phase de la préparation.**

Car, une préparation incorrecte ou incomplète implique des changements de fraises répétés dans la séquence, ce qui perturbe la concentration du praticien et augmente considérablement le temps de travail.

3.3.1. Les guides de coupe

Le principe de pérennité de l'ensemble dento-prothétique implique l'obtention d'une épaisseur suffisante et homogène de métal et/ou de céramique afin d'assurer une résistance intrinsèque convenable à la restauration (Magne & Belser, 1996, (158)). Pour ce faire, il faut veiller à réduire la dent de façon optimale et en quantité suffisante. Cette précaution permettra au prothésiste de bénéficier de l'espace requis pour assurer une stratification « esthétique ».

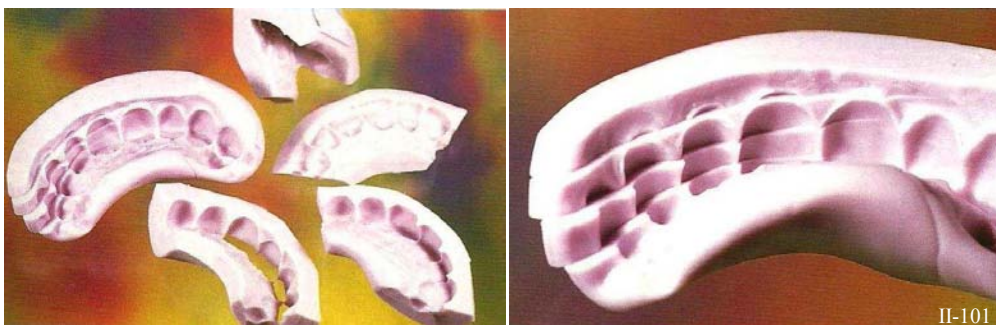


Figure II-101 : Les clés réalisées en silicone lourd peuvent être sectionnées dans différents plans. (173)

Des clés en silicone lourds, ou de haute densité (=heavy silicone) (Magne & Belser, 2003, (159)) constituent une méthode simple et efficace permettant de guider chacune des étapes de préparation dentaire. Le praticien peut sectionner cette clé dans différents plans de manière à contrôler la réduction des différentes zones de la dent : longitudinalement, horizontalement, ou en série ; cela dépend des besoins du praticien (*fig. II-101*). Ainsi, cette technique permet d'évaluer la préparation et de déterminer ce qu'il reste à faire.

N.B. : Il est important de préciser que ces guides de coupe sont conçus sur la base d'une étude diagnostic approfondie (céroplasties = wax-up, set-up) et réalisés sur le modèle diagnostic. La restauration provisoire qui en résultera s'assurera que les préparations dentaires sont compatibles avec les impératifs mécaniques et esthétiques de la restauration d'usage.

Les rares cas où les clés en silicones sont prises directement sur le modèle initial se cantonnent exclusivement aux situations dans lesquelles aucune modification n'est souhaitée.

3.3.2. La séparation

3.3.2.1. Description

Cette étape a non seulement pour but **de séparer la dent à restaurer** de celles devant rester intactes ; mais aussi **de placer provisoirement la limite cervicale proximale**.

En effet, il est essentiel de ménager une véritable limite cervicale et non pas une simple dépouille dans les zones proximales. Un espace insuffisant pour le matériau prothétique quel qu'il soit entraîne une compression de la zone la plus susceptible aux agressions ; et à l'inverse, un espace convenable garantira l'absence de surplomb et la santé parodontale (Armand, 1999, (9)). Le praticien doit donc s'employer à ménager un espace suffisant pour les limites cervicales grâce à un choix judicieux de la forme et du diamètre de la fraise utilisée pour cette étape (*Fig. II-102 et II-103*).

C'est également une phase de préparation critique qui requiert une grande précision pour éviter de causer des dommages irréversibles à la dent adjacente (et de créer de ce fait un axe erroné pour la préparation). Ces dégâts sont souvent causés par l'impatience du praticien qui augmente la charge sur la fraise et commet des erreurs d'inattention. Un temps relativement conséquent et incompressible est nécessaire pour que l'instrumentation rotative puisse se créer son propre espace grâce à l'abrasion des tissus dentaires.

Pour ce faire, la fraise progresse de proche en proche depuis la face vestibulaire jusqu'à la face palatine, en portant une grande attention à ne pas léser les dents adjacentes. Le contrôle de l'angulation, de la position et de la profondeur d'emploi de la fraise, sans trembler et sans sortir du champ est un travail délicat qui nécessite patience et grande concentration. Sans oublier que les aires interproximales doivent être soigneusement protégées pour prévenir les lésions des dents adjacentes et des tissus gingivaux. La référence du niveau gingival initial ne doit jamais être perdue de vue : le feston gingival doit être respecté (voir § 2.2.2.).

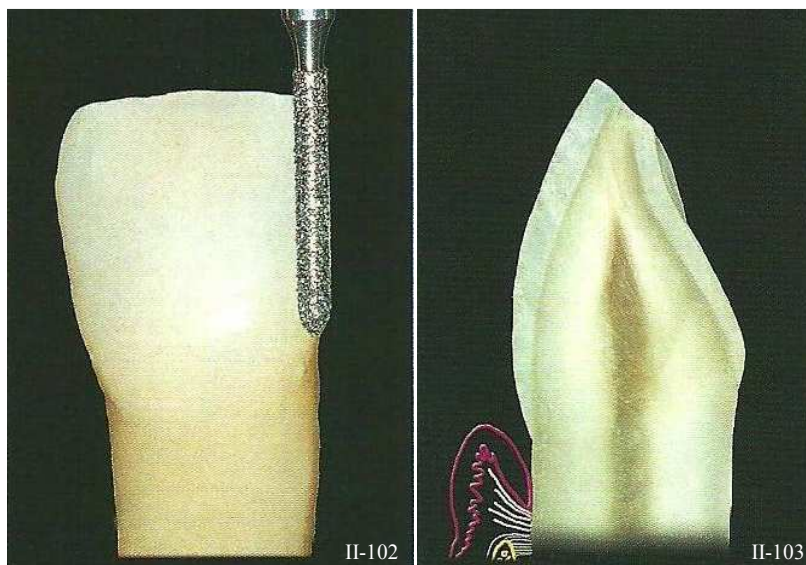


Figure II-102 : Séparation interproximale d'une incisive centrale grâce à une fraise diamantée conique de faible diamètre. (173)

Figure II-103 : Section sagittale de la dent après séparation. (173)

3.3.2.2. Précautions à prendre

Pour éviter de causer du tort aux dents adjacentes à la préparation, on dispose de plusieurs « armes » plus ou moins efficaces.

Une des possibilités consiste à insérer une bande matrice métallique entre la dent à préparer et les dents voisines mais cette manipulation risque de blesser la gencive, de plus elle gêne la vue, et on la coupe facilement.

Une autre alternative peut être de conserver une étroite tranche d'émail ou d'amalgame entre la préparation et la dent adjacente, ce qui protège cette dernière de toute atteinte. Par contre, on augmente le délabrement de la dent, et on risque de créer un pilier fragilisé ou peu rétentif.

Enfin, une solution à retenir est d'utiliser un instrument adapté à ce contexte. **Une fraise cylindrique de faible diamètre présentant une extrémité en correspondance avec le profil souhaité de la limite cervicale est préconisée pour la séparation** (taille 010, c'est-à-dire 1 mm de diamètre [6879.314.010 Komet] par exemple).

Grâce à son plus petit gabarit dans la zone des contacts proximaux pour une largeur cervicale identique, elle permet de protéger la dent adjacente et de situer grossièrement la limite cervicale au niveau proximal. Ce type de fraise est préférable par rapport à toute autre fraise conique à bout pointu de faible diamètre. En effet, ces fraises sont habituellement utilisées pour cette étape de la préparation car leur extrémité pointue endommagerait, à priori, moins les tissus parodontaux. Cependant, elles perdraient rapidement leurs particules de diamants au niveau de leur fine pointe travaillante et leur profil conique est souvent responsable d'erreurs de préparation (*Fig. II-104*), telles que :

- un pilier conique à faible rétention, qui est un défaut difficile à corriger au cours des phases suivantes de la préparation ;
- une limite cervicale très imparfaite autant dans sa forme que dans sa largeur ;
- et de fréquentes griffures de l'émail, ou modifications morphologiques de la dent adjacente.

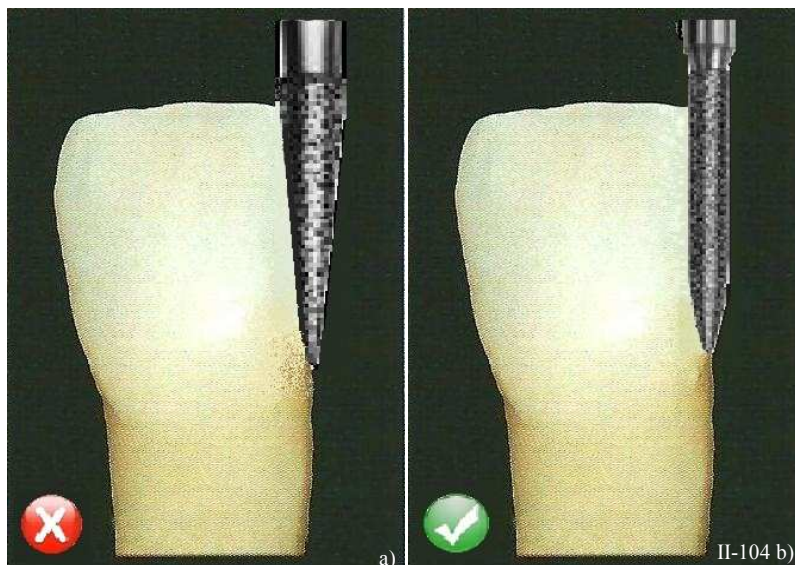


Figure II-104 : Il est préférable d'utiliser une fraise cylindrique de faible diamètre et dont l'extrémité est en rapport avec la forme de la limite cervicale(b) plutôt qu'une fraise conique pointue qui implique une plus grande destruction tissulaire (a). (D'après (173))

3.3.2.3. Difficultés de réalisation : respect du tracé et proximités radiculaires

Les zones interproximales les plus difficiles à réduire sont celles présentant des proximités radiculaires et des dimensions bucco-palatines importantes (Rosenstiel *et al.*, 1999, (216)). C'est le cas en présence de chevauchements dentaires (fréquents dans le bloc incisivo-canin). Une fois la séparation effectuée, si la proximité radiculaire ne permet pas une empreinte correcte et une limite cervicale de dimension suffisante, il est alors indispensable d'ouvrir l'espace interproximal en sacrifiant une fine tranche de tissu dentaire ou de réaliser une élongation coronaire (Fig. II-105 et II-106).

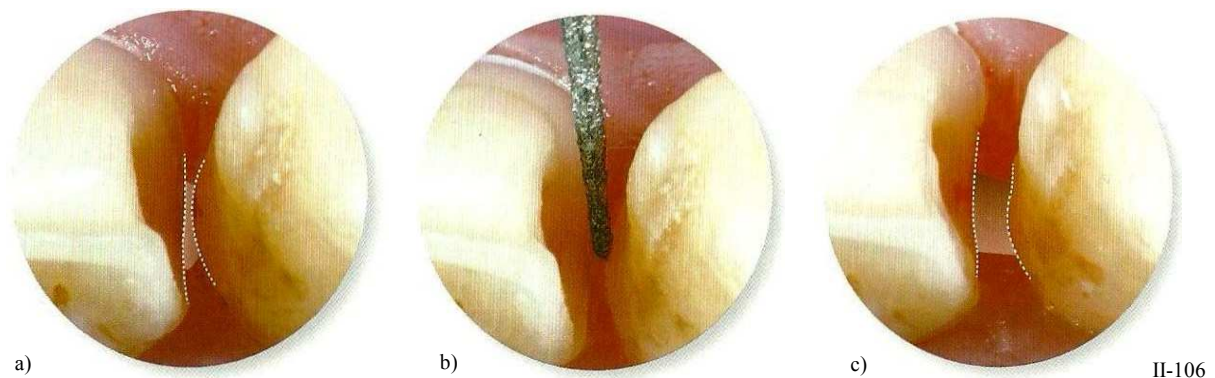
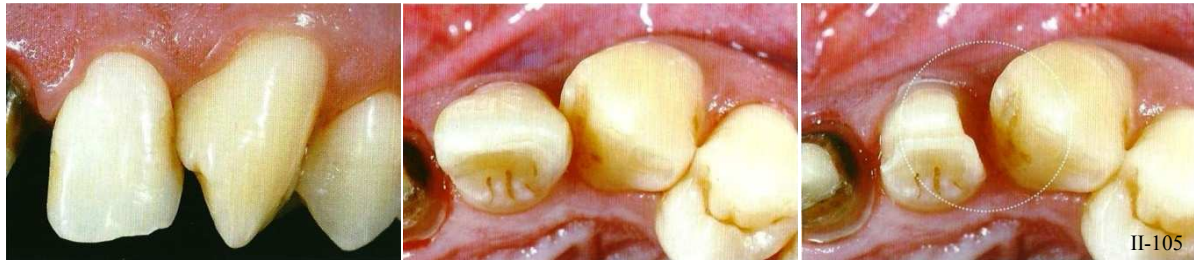

Figure II-105 : Cas défavorable de proximité radiculaire et de chevauchement dentaire. (124)

Figure II-106 : Une fois la séparation effectuée, si la proximité radiculaire ne permet pas une empreinte correcte et une limite cervicale de dimension suffisante (a), il est alors indispensable d'ouvrir l'espace interproximal en sacrifiant une fine tranche de tissu dentaire (b) ou de réaliser une élongation coronaire, de façon à ouvrir l'espace interproximal (c). (124)

Au final, la limite doit être lisse et continue de vestibulaire en lingual et aussi présenter une résistance au déplacement vertical (testé avec l'extrémité d'une sonde). Tout comme sur les autres faces de la dent, l'émail non supporté ne pourra être toléré car il est sujet aux fractures au cours des étapes cliniques suivantes, ce qui pourrait mener à un joint marginal ouvert et donc une faiblesse de la couronne (voir § 3.1.2.)

3.3.3. La déflexion gingivale grâce au cordonnet déflecteur opératoire


3.3.3.1. Pourquoi ?

Le succès d'une prothèse fixée n'est pas seulement dépendant des impératifs mécaniques, mais aussi des impératifs parodontaux (Laborde, 1998, (137)).

Accomplir une limite cervicale sans aucun type de protection des tissus gingivaux peut engendrer de lourds traumatismes parodontaux (des lésions du tissu conjonctif, de l'épithélium sulculaire et jonctionnel Certains sont réversibles si l'élément prothétique n'atteint pas l'espace biologique (Silness, 1980, (237)) ; par contre une récession gingivale rapide peut être activée par la mise en place d'une couronne aux limites sous-gingivales empiétant sur l'épithélium de jonction (Tarnow, 1986, (254)).

Une zone tampon entre la limite cervicale de la préparation et le fond du sulcus est impérative, car même dans les mains les plus adroites, l'agression de l'épithélium de jonction paraît inévitable. Dragoo et Williams (1981, (67)) ont démontré que si l'attache épithéliale n'est pas protégée, même l'extrême attention de l'opérateur pour ne pas blesser les tissus ne suffit pas à empêcher la destruction d'une petite partie de l'épithélium de jonction et de blesser le tissu conjonctif.


Il faut notamment se rappeler que la forme d'un congé correspond à la moitié de la fraise qui le réalise, ce qui signifie que l'autre moitié est inévitablement en contact avec les tissus gingivaux (Fig. II-107).



II-107

Figure II-107 : La forme d'une limite cervicale correspond à la moitié de la fraise qui le réalise. Lors de la réalisation d'une limite cervicale intra-sulculaire avec une instrumentation rotative et sans protection sulculaire, il se produit donc une destruction des tissus gingivaux marginaux par l'autre moitié de la fraise en contact avec le parodonte. (124)


Une alternative de préparation des limites cervicales sans protection des tissus parodontaux consiste à utiliser **une fraise de plus petit diamètre, mais ceci amène à une forme de limite cervicale erronée concernant les congés**. Encore une fois, un congé correspond à la moitié de la fraise qui le réalise, et des fraises de plus petit diamètre déterminent une limite en forme de demi-cercle présentant une lèvre d'émail non soutenu au niveau de la ligne de finition (Fig. II-108).



II-108

Figure II-108 : Une fraise de plus petit diamètre peut éviter la dilacération des tissus parodontaux, en réalisant la limite avec la totalité de l'instrument (et pas juste la moitié du diamètre). Mais cela implique la formation d'une lèvre d'émail non soutenu au niveau de la ligne de finition. (124)

L'utilisation d'un cordonnet déflecteur pour la déflexion gingivale, permet à la fraise de s'introduire dans le sulcus en minimisant les agressions parodontales et facilite la visualisation de la ligne de finition (Fig. II-109) (Dragoo et Williams, 1981, (67)). La déflexion gingivale est la seule protection valable du parodonte face aux fraises.



II-109

Figure II-109 : L'insertion d'un cordonnet déflecteur dans le sulcus permet de préserver ce dernier des agressions des fraises. (124)

3.3.3.2. Comment ?

Durant la préparation cervicale, le cordonnet doit être exempt de toute substance chimique qui pourrait altérer l'attache épithélio-conjonctive. Il a été prouvé que leur mise en place dans un sulcus sain avant la préparation de la dent ne cause aucun dommage à l'attache épithélio-conjonctive s'il est laissé 30 minutes. Au-delà de cette demi-heure, de petites lésions apparaissent, et celles-ci cicatrisent en une dizaine de jours (Harrison, 1961, (101)).

Positionné après une ébauche de la préparation, il est commode d'insérer le cordonnet, guidé par la morphologie coronaire qui n'est pas ou peu réduite et dont les bords cervicaux sont encore supra-gingivaux. Sa mise en place est d'autant plus aisée que les contre dépouilles cervicales périphériques aident son glissement jusqu'au sulcus. Il devient alors le « fil conducteur » de la préparation de la limite cervicale car il permet l'accès au sillon gingival en toute sécurité.

Le diamètre du fil est choisi en fonction de la profondeur d'exploration du sillon gingival par la sonde parodontale, et de la situation désirée de la limite cervicale (on rappelle que la mesure de la profondeur du sillon peut être influencée par le degré d'inflammation de la gencive, par la force appliquée par le praticien et par la position de la dent sur l'arcade). La taille du fil utilisé détermine le degré de déplacement vertical de la gencive.

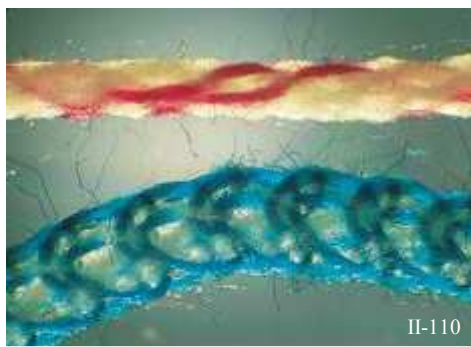


Figure II-110 : Fils déflecteurs tressé (en haut) et tricoté (en bas).

Il existe trois sortes de cordonnets déflecteurs : tressés, torsadés ou tricotés. Les fils conventionnels torsadés sont inutilisables car ils n'acceptent pas le contact avec des instruments rotatifs sans être expulsés du sillon gingivo-dentaire. **Les fils tricotés paraissent être les plus adaptés à cet usage** (ex : Ultrapack #000 ultradent) (Fig. II-110) ; ils sont plus absorbants et restent mieux en place que les deux autres. En effet, ce type de cordonnet est tout d'abord comprimé dans le sulcus au moment de la pose, et reprend son volume par la suite en entraînant le déplacement des

tissus. Ils supportent également le contact avec les fraises et leur couleur vive facilite leur localisation et retrait (Fig II-111 et II-112).

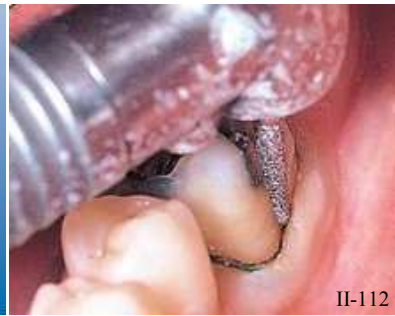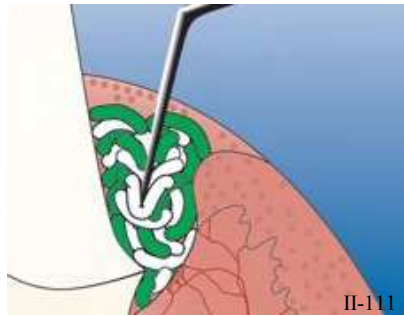


Figure II-111 : Le fil tricoté est inséré dans le sulcus et permet de déplacer les tissus parodontaux latéralement et apicalement.

Figure II-112 : Les fils tricotés supportent le contact avec les instruments rotatifs contrairement aux fils torsadés.

La technique de mise en place du fil est bi manuelle (Perelmuter et Liger, 1983, (196)). Le cordonnet est maintenu à ses deux extrémités par une précelle. Cette boucle est alors passée autour de la dent à réduire. La mise en place débute avec une spatule qui le maintient sans force sur l'attache épithélio-conjonctive (Fig. II-114) au niveau palatin ou lingual ; simultanément la traction des deux chefs en vestibulaire provoque l'insertion du fil dans la majeure partie du sillon (Fig. II-113) (il est toutefois nécessaire d'avoir au préalable séparé toutes les dents à préparer). La découpe du fil suppose que les deux extrémités ne se rejoignent pas sur la face vestibulaire, là où il est impératif que le tracé et l'enregistrement de la limite cervicale soient tout à fait continus. Il est alors coupé in situ dans un angle mésial ou distal au périmètre de la dent. Sa mise en place est terminée aisément. L'action du fil est purement mécanique, il crée une déflexion apicale de la gencive marginale.


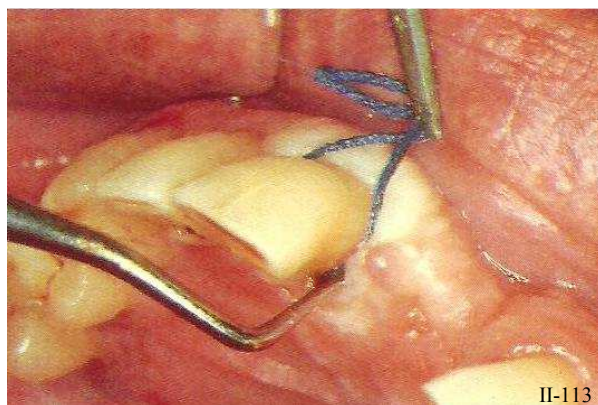


Figure II-113: Mise en place du fil sur la majeure partie du périmètre de la dent par une traction vestibulaire des deux extrémités alors qu'une spatule positionne le fil dans le sulcus. (137)

Figure II-114 : Technique bimanuelle de mise en place du fil déflecteur dans le sulcus. (151)

Il est important de préciser à nouveau que ces étapes de préparation nécessitent un parodonte tout à fait sain et préservé des attaques de la fraise. Et, même sous une pression normale, le fil est facilement poussé dans le tissu conjonctif supracrestal (Loe et Silness, 1963, (153)). Dans ces conditions, établir la limite cervicale par rapport au cordonnet provoquerait l'agression de l'espace biologique. Le sondage du sulcus, surtout s'il est peu profond, avant et pendant la préparation est une bonne alternative pour travailler dans des conditions saines.

La mise en place du fil de déflection sur les tissus marginaux lésés par la préparation est plus difficile à maîtriser (Dragoo & Williams, 1981, (67)). Elle se fait avec force et provoque des dommages au niveau du système d'attache épithélio-conjonctif

Lors du retrait du fil, la gencive tend à retrouver progressivement sa position initiale et viendra masquer la limite de la future couronne

3.3.3.3. Objectifs et avantages

Le cordonnet déflecteur per opératoire assure la **déflexion régulière de la gencive dans le sens apical et latéral**, permet l'appréciation du contour de l'attache en favorisant l'observation de l'espace sulculaire. **Il optimise l'accès à la limite cervicale, aide le contrôle lors de sa réalisation et évite la dilacération des tissus parodontaux marginaux.**

Autorisant le travail à ciel ouvert, il facilite la maîtrise du geste et permet le contrôle visuel. Véritable repère de protection de l'attache épithéliale, il **aide au tracé de la limite cervicale dans le respect de l'espace biologique jusqu'au niveau horizontal du fil en assurant la conservation d'une zone tampon**. Lors de la préparation, la fraise doit rester à une distance raisonnable du cordonnet, pour éviter que celui-ci ne vienne s'enrouler autour de la fraise en rotation, même si les fils tricotés supportent leur contact.

3.3.4. La préparation préliminaire

C'est l'étape la plus exigeante car elle établit **les conditions pour les résultats prothétiques finaux**. **Son objectif est de placer les limites cervicales vestibulaires et linguales de façon provisoire**. La finalité de cette étape est de réduire la dent dans son volume et dans son aspect en positionnant provisoirement les limites cervicales en situation supra-gingivale (*Fig. II-115*).

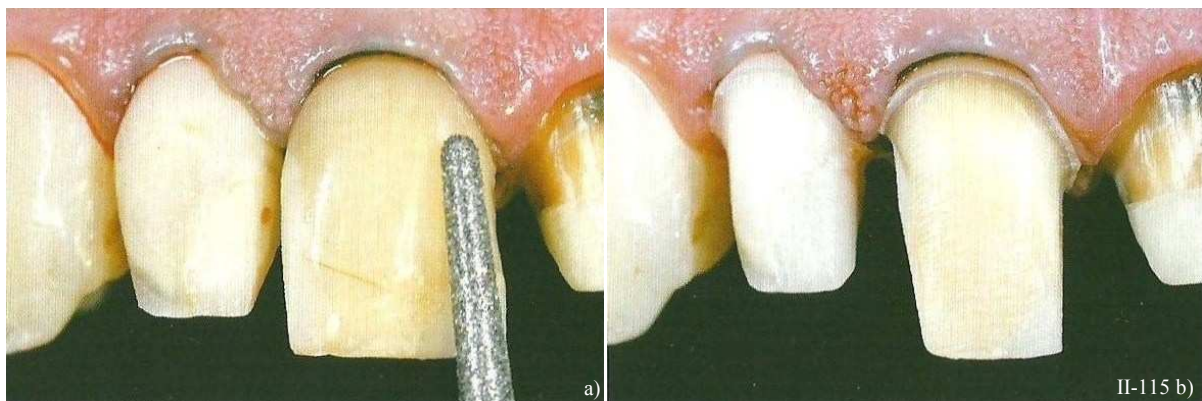


Figure II-115 : Réalisation de la préparation préliminaire (a). Les limites cervicales vestibulaire et palatine sont provisoirement placées en situation supra-gingivale (b). (124)

La préparation de la dent matérialise la limite cervicale le long du fil de déflexion (en suivant le contour gingival). Elle se fait entièrement sous contrôle visuel ; ceci facilite sa qualité et minimise l'agression des tissus marginaux. Le fil « calibre » en quelques sortes la situation de la limite cervicale par rapport au niveau coronaire du système d'attache.

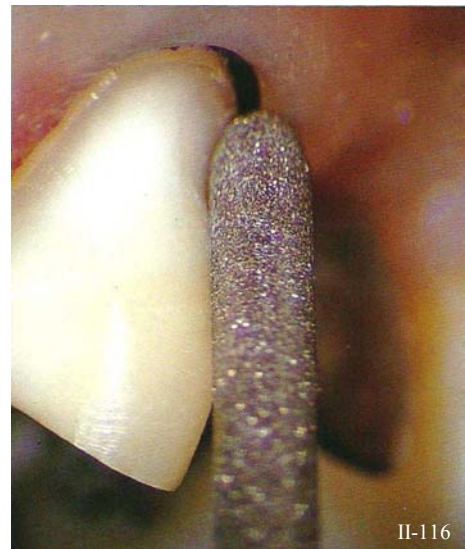
Le praticien doit immédiatement déterminer l'angle de travail et la forme finale à obtenir pour la préparation en **utilisant la moitié du diamètre de l'instrument tenu parallèlement à l'axe de la future restauration.**

Cette préparation préliminaire est menée à bien en utilisant de préférence un contre-angle multiplicateur de couple (bague rouge ou double bague rouge), avec une faible pression de travail : une centaine de grammes maximum. Le refroidissement de l'instrument rotatif lui-même ainsi que de la zone préparée est assuré par un spray air et eau.

Pour optimiser cette étape, il est recommandé d'utiliser des fraises diamantées de grand diamètre (014, 016, 018 ; respectivement 1,4 ; 1,6 ; et 1,8 mm de diamètre) et présentant une granulométrie la plus élevée possible (fraises à très gros grains : 180 µm). En effet, elles ont l'avantage de réaliser le maximum d'effet concernant la réduction tissulaire pour une élévation réduite de la température, et donc un minimum de dommages pulpaire (cf. 1.2.1.1.a.).

La technique pour exécuter un congé ou toute autre forme de limite cervicale est d'utiliser la moitié de la fraise pour la réduction, en gardant le centre de l'extrémité de la fraise le plus proche possible de la ligne de finition de la limite cervicale (*Fig. II-116*). Il faut également garder à l'esprit que le choix de la forme et du diamètre de la fraise est décisif, puisque la valeur du rayon de cette dernière détermine la profondeur de la limite cervicale créée.

Figure II-116 : La réduction tissulaire s'effectue grâce à la moitié du diamètre de la fraise. Sinon il se crée une lèvre d'émail non soutenu. (173)



3.3.5. Le positionnement des limites, l'enfouissement intra-sulculaire

3.3.5.1. Description

À ce stade, la préparation périphérique préliminaire est terminée, et deux cas de figures peuvent se présenter :

- Le plan de traitement prévoit une limite supra-gingivale sur toutes les faces de la dent, et la préparation est alors terminée. On peut alors passer directement à la prise d'empreinte après le polissage du pilier et des limites (Fig. II-117).
- La limite doit être intra-sulculaire partout ou seulement dans certaines zones de la préparation. Il faut donc procéder à l'enfouissement de la limite initialement préparée dans une situation plus apicale.

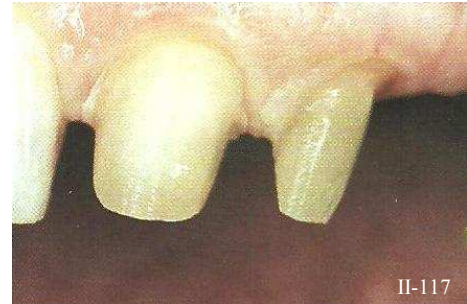

Figure II-117 : préparation périphérique dont les limites sont intra-sulculaire. (9)

Afin de répondre aux exigences esthétiques des patients, il est possible de placer les limites cervicales des préparations périphériques dentaires dans le sillon gingivo-dentaire sans pour autant affecter la santé parodontale (Carnevale *et al.*, 1983,(40)).

Cette étape est très délicate et nécessite une grande attention. Il est notamment essentiel d'avoir déterminé au préalable le zénith ou point le plus haut de la gencive marginale (voir § 2.2.1.2.). Et, lors de la mise en place de la limite en intrasulculaire, il est **important d'accentuer l'enfouissement de la limite dans la zone du point le plus apical de la dent, tout en respectant les impératifs parodontaux. De cette manière, l'artifice prothétique passera beaucoup plus inaperçu dans la zone cervicale, l'émergence prothétique s'apparentant beaucoup plus à celle d'une dent naturelle.**

Cette procédure requiert que le niveau de la limite cervicale soit ajusté et que la préparation soit affinée à un niveau légèrement plus apical juste après une déflexion gingivale (Fig II-118).

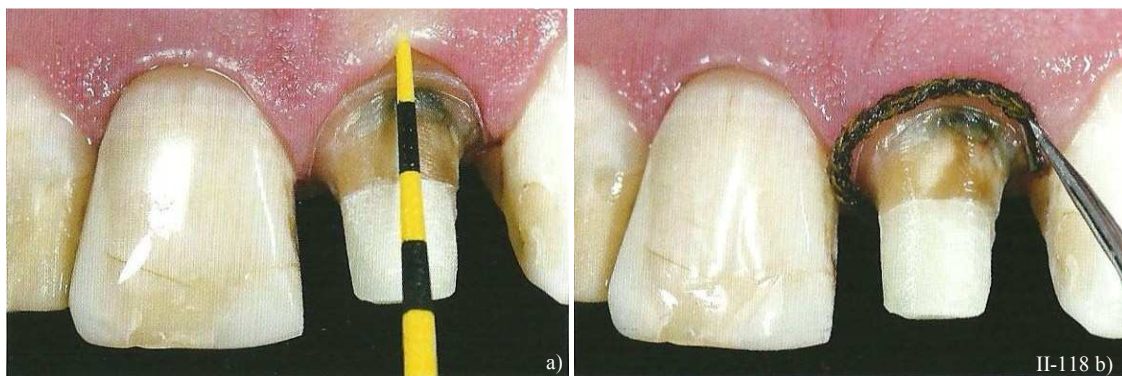
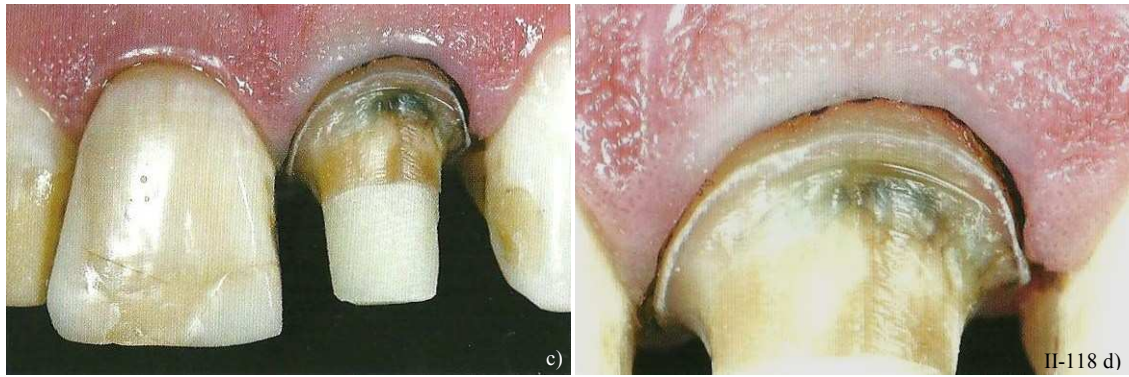


Figure II-118 : Sondage parodontal (a). Insertion du cordonnet déflecteur (b). Déplacement latéral et apical des tissus parodontaux autour de la dent grâce à la déflexion gingivale (c). Les tissus ainsi déplacés vont permettre l'enfouissement intra-sulculaire de la limite cervicale en toute sécurité (d). (124)



Le cordonnet non imprégné est mis en place avec douceur à l'entrée du sillon, avec une pression constante grâce à une technique de mise en place bi manuelle (avec une sonde parodontale et une spatule à incérer les fils). Il rend la limite cervicale bien visible et donc accessible à l'instrumentation. Ainsi, une limite cervicale extrêmement précise peut être réalisée et finalisée.

Une durée moyenne de trois semaines est recommandée entre la préparation préliminaire et cette étape car la mise en place d'une restauration provisoire avec une morphologie correcte va stimuler le développement gingival. Ce dernier, est essentiel avant de procéder à des déflexions tissulaires. Et la limite cervicale est traditionnellement repositionnée durant la même étape clinique que la prise d'empreinte.

La déflexion des tissus gingivaux au niveau des zones préparées cervicalement va donc permettre de fixer et d'estimer avec exactitude les structures dentaires intactes au-delà des limites cervicales.

N.B. : Un nouveau dispositif permet de matérialiser l'espace virtuel du sillon gingivo-dentaire et de défléchir la gencive marginale en la tenant à l'écart de la paroi radiculaire. Il s'agit d'un instrument ressemblant à une spatule à bouche dont le côté tête-bêche est de la forme d'une « demi lune », c'est l'écarteur gingival Zékrya (Maillefer®) (Fig. II-119). Cet instrument s'incère dans le sillon entre la dent et la paroi gingivale. Il en découle visibilité et protection de la paroi épithéliale du sulcus.




Figure II-119 : Écarteur gingival Zékrya. (Maillefer®)

3.3.5.2. Avec une instrumentation rotative classique

Dans le cas d'une limite cervicale destinée à un niveau intra-sulculaire, le passage d'instruments rotatifs diamantés dans le sillon gingivo-dentaire sans précautions particulières, entraîne une dilacération de l'épithélium sulculaire (cf. § 3.3.3.1).

Les exigences esthétiques conduisent à placer les marges de la préparation en rapport étroit avec la gencive marginale. Il convient dès lors de préparer cette zone de façon atraumatique et d'utiliser une

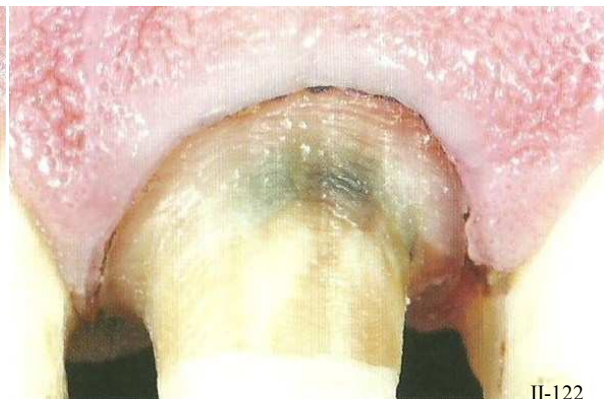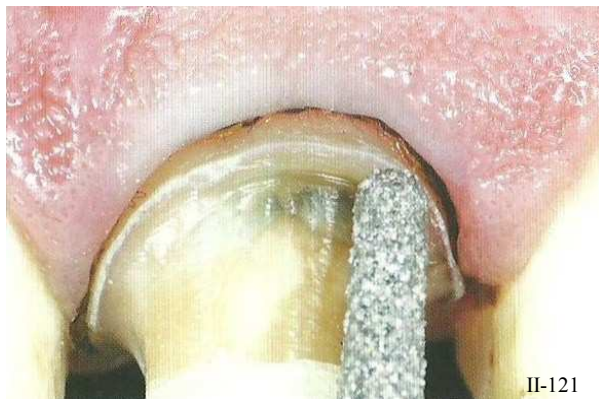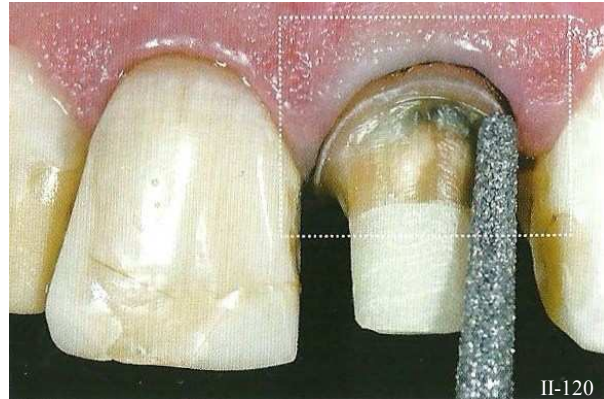
technique de déflexion et de protection gingivale, permettant de situer le bord de la restauration en fonction de l'architecture du parodonte marginal. La déflexion mécanique par cordonnet déflecteur répond généralement à ces exigences (cf. § 3.3.3.). La déflexion gingivale permet d'enfouir la limite cervicale de la préparation sans léser la gencive en amenant l'extrémité de l'instrument rotatif jusqu'au niveau horizontal du cordonnet.

Au cours de l'enfouissement sulculaire, les limites sont repositionnées par rapport au fil déflecteur et la mise en place de la limite s'effectue à vitesse réduite (par rapport à celle de la préparation préliminaire) (Armand, 1999, (9)) (Fig. II-120, II-121 et II-122).

Figure II-120 : État de la préparation après positionnement provisoire de la limite en supra-gingivale (préparation préliminaire) et insertion du cordonnet. (124)

Figure II-121 : Enfouissement intra-sulculaire avec une instrumentation rotative, cordonnet en place. (124)

Figure II-122 : Limite cervicale enfouie en position intra-sulculaire. (124)



L'extrémité de la fraise est centrée sur le bord marginal de la limite cervicale et vient s'appuyer sur le cordonnet. Il semblerait d'ailleurs qu'une fraise de profil cylindrique serait plus respectueuse vis-à-vis du parodonte marginal. (Fig. II-123).

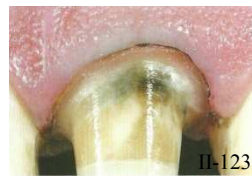

Figure II-123 : Finition de la limite cervicale près enfouissement intra-sulculaire. (124)

Ainsi, la limite cervicale des préparations épouse le contour de la gencive marginale dont le zénith décalé, en direction distale par rapport au grand axe de la dent, est enfoui légèrement plus profondément (Fig. II-124).

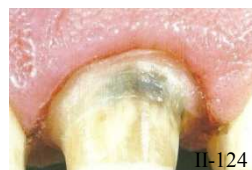

Figure II-124 : Le cordonnet est ôté. La préparation est terminée, et le parodonte ne présente pas de lésions, juste une irritation due à la présence du cordonnet. (124)

Encore une fois, il est indispensable de rappeler que **la fraise effectuant cet enfouissement ne doit pas s'enfoncer de plus de la moitié de son diamètre afin de ne pas créer une limite en forme de « cuvette »**. Ce profil doit être remodelé pour obtenir un angle de raccordement de 90° entre le profil d'émergence radiculaire et la limite cervicale. Et, ultérieurement cet angle droit peut être chanfreiné ou biseauté (Fig. II-125).

- Dans le cas défavorable où la fraise travaille sur plus de la moitié de son diamètre, il se crée une limite en forme de cuvette
- Le bord marginal présente un angle aigu (configuration en forme de « cuvette ») qui doit être éliminé.
- Le rebord de la limite cervicale est corrigé par le passage d'une fraise de finition de faible granulométrie (bague rouge) ; il s'agit généralement d'une fraise à épaulement à angle interne arrondi (extrémité plate à angle externe arrondi) de façon à venir abraser en douceur la lèvre d'émail. Le mouvement de l'instrument est guidé par la proximité du fil déflecteur et la fraise s'éloigne délicatement des faces axiales de la préparation.
- Ainsi, la limite est aplanie et en situation intra-sulculaire.

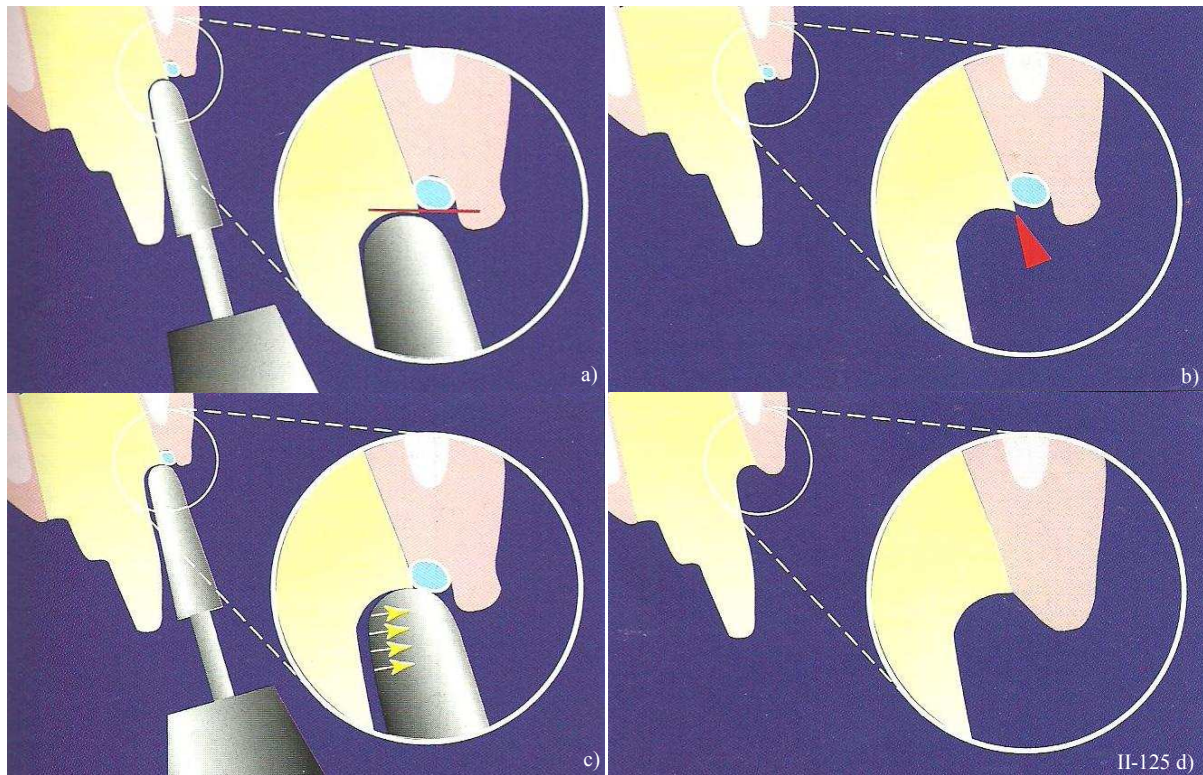


Figure II-125 : Création d'une limite en forme de cuvette due à une mauvaise utilisation de la fraise pendant la préparation (a). La ligne de finition de la limite présente donc une lèvre d'émail non soutenue (b)-flèche rouge). Correction du rebord iatrogène par le déplacement d'une fraise de finition du côté opposé à la préparation (c)- flèches jaunes). La limite finale après correction présente un profil adéquat et est en situation intra-sulculaire (d). (158)

3.3.5.3. Avec une instrumentation oscillatoire

Depuis les années 2000, la technique de repositionnement des limites avec des instruments oscillatoires soniques et ultrasoniques donnent de très bons résultats. Ces instruments non rotatifs n'endommagent en rien les tissus parodontaux et sont plus faciles à contrôler que des instruments rotatifs classiques. Le sens tactile procuré par ces instruments oscillatoires permet au praticien de sculpter la limite et de la positionner de manière très précise (Sous *et al.* 2009, (244)).






En outre, **l'instrumentation oscillatoire propose un protocole de préparation intra-sulculaire sûr.** Une pression modérée mais suffisante est appliquée sur l'insert pour permettre une bonne efficacité de coupe sans blocage.

Le parodonte marginal n'est lésé par aucune de manœuvres réalisées par les inserts. Une limite cervicale en arrête vive et régulière est obtenue et parfaitement polie, ce qui permet d'intégrer de façon optimale la reconstruction prothétique à l'environnement parodontal.

a. Avec l'instrumentation sonique

Le système sonicflex® propose trois modalités différentes de pénétration sulculaire en fonction du type de limite envisagée. En effet, le premier protocole correspond à un congé rond de 0,7 mm, le deuxième à un congé rond de 0,8 mm et le troisième à un épaulement à angle interne arrondi. (Tableau II-24)

Tableau II-24 : Protocole d'enfouissement intra-sulculaire avec l'instrumentation sonique. (D'après (h))

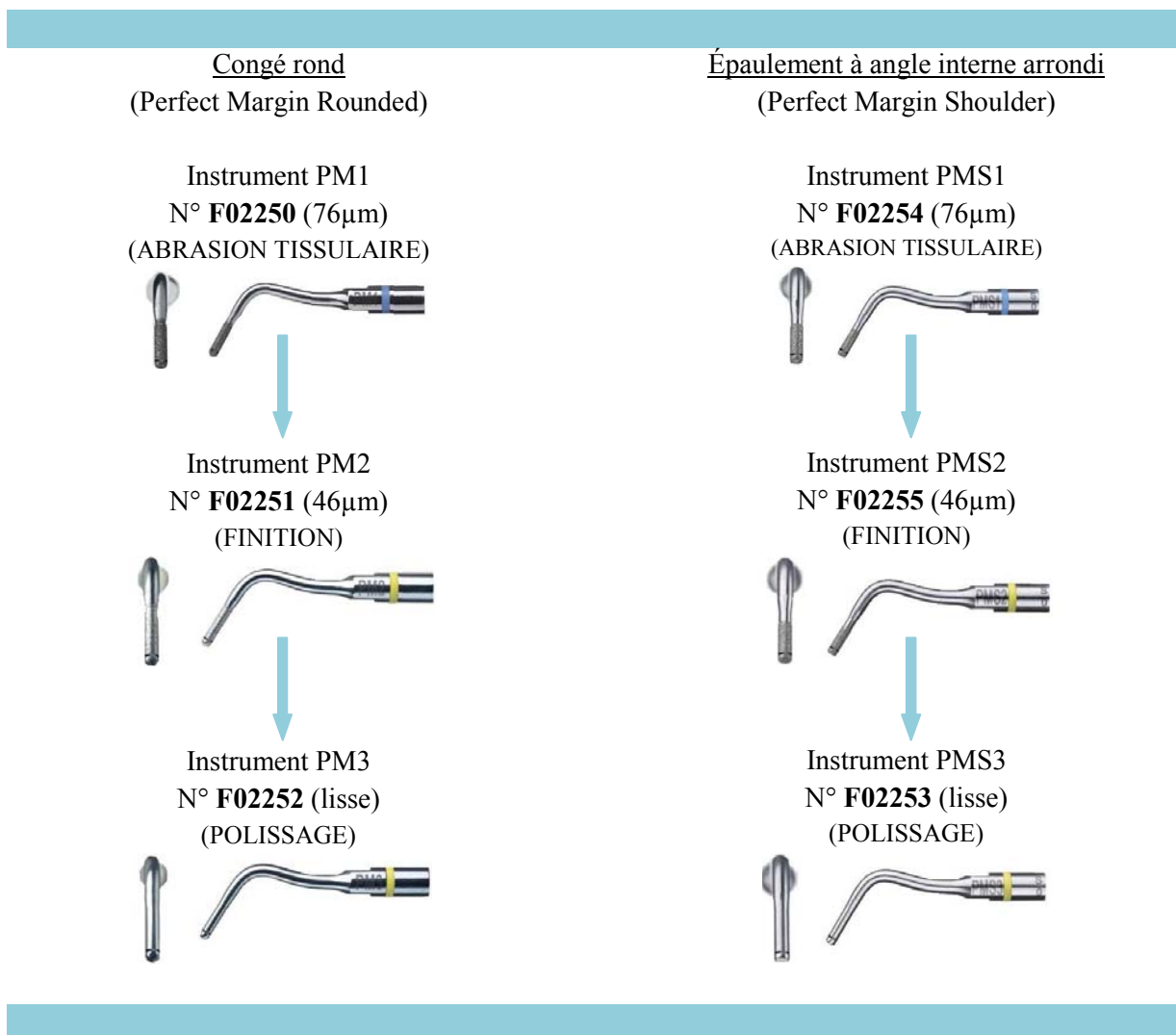
<u>Congé rond de 0,7 mm</u>	<u>Congé rond de 0,8 mm</u>	<u>Épaulement à angle interne arrondi</u>
N° SF979.000.014 (CONGÉ) (gros grains)	N° SF979.000.016 (CONGÉ) (gros grains)	N° SF847KR.000.016 (ÉPAULEMENT)
		
↓	↓	
N° SF8979.000.014 (FINITION) (grains fins)	N° SF8979.000.016 (FINITION) (grains fins)	
		

b. Avec l'instrumentation ultrasonique

Le système Satelec® propose deux modalités différentes de pénétration sulculaire en fonction du type de limite envisagée. En effet, le premier protocole correspond à un congé rond (kit de préparation Perfect Margin Rounded), et le deuxième à un épaulement à angle interne arrondi (kit de préparation Perfect Margin Shoulder) (Tableau II-25).

Ces deux coffrets contiennent chacun un insert dévoué à l'abrasion tissulaire, un autre à la finition et le dernier au polissage (lisse).

Tableau II-25 : Protocole d'enfouissement intra-sulculaire avec l'instrumentation ultrasonique. (D'après (a))



Quand la pénétration sulculaire a été effectuée par l'instrumentation oscillatoire, les limites cervicales ne requièrent plus guère de finition ultérieure car leur état de surface est d'ores et déjà satisfaisant.

Et seul un instrument manuel (ciseau à émail) précisément adapté au profil de limite cervicale peut leur apporter un polissage. Sinon elles ne nécessitent rien de plus.

3.3.6. Achèvement de l'état de surface de la ligne de finition

3.3.6.1. Les finitions franches

La finition au niveau de la limite cervicale n'est apportée qu'à la condition de la présence d'un cordonnet déflecteur. L'extrémité de la **fraise de finition (de même forme que celle utilisée pour la préparation mais d'une granulométrie inférieure : 30 µm)** est centrée sur le bord marginal de la limite cervicale et vient s'appuyer sur le fil déflecteur pour polir la limite, sans modifier son niveau ou sa forme (Fig. II-126).

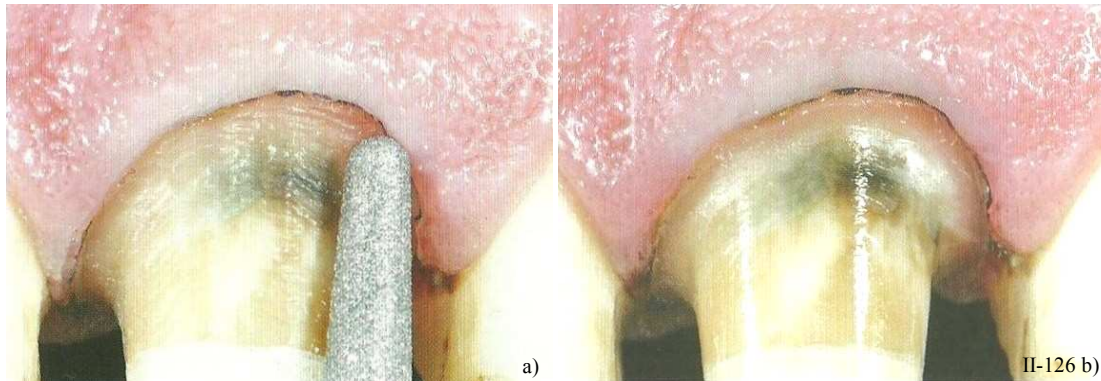


Figure II-126 : Finition de la limite grâce à une fraise à grains fins (30 µm – bague rouge) (a). État de surface net et lisse après passage de la fraise (b). (124)

Il faut effectuer cette étape aussi soigneusement et doucement que possible. Les limites marginales polies doivent être lisses et avoir un aspect glacé. Et la finition peut ensuite être complétée par le passage d'un **ciseau à émail manuel**. (MA2 Safident) (Fig. II-127).

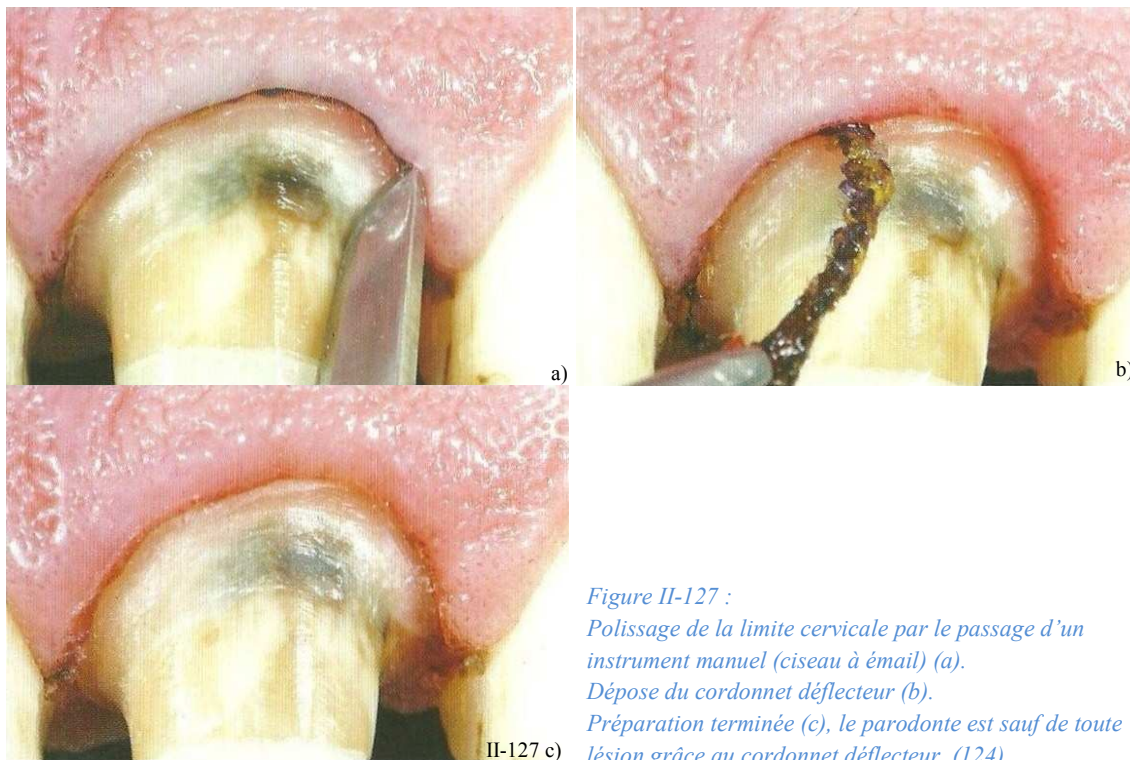


Figure II-127 :
Polissage de la limite cervicale par le passage d'un instrument manuel (ciseau à émail) (a).
Dépose du cordonnet déflecteur (b).
Préparation terminée (c), le parodonte est sauf de toute lésion grâce au cordonnet déflecteur. (124)

Pour finir une limite cervicale, on peut utiliser **une fraise** (diamantée ou carbure de tungstène) **d'un diamètre légèrement plus large** que celle utilisée pour l'abrasion tissulaire (Rosenstiel *et al.*, 1999, (216)) (Fig. II-128). En effet, elle va avoir un rôle aplanisseur, et va supprimer tous les reliefs et ondulations qui ont pu être créés pendant la réduction et supprimer la totalité de l'émail non soutenu.

Certains praticiens recommandent d'utiliser uniquement un refroidissement par air pendant cette étape pour bénéficier d'une visibilité optimale (216). Mais un **spray à eau** est toutefois recommandé de temps en temps pour éviter que le pilier ne souffre de déshydratation et d'un échauffement de la pulpe ; et aussi pour débarrasser la dent de ses débris.

Enfin une des techniques recommandées (Laufer *et al.*, 1996, (147)) pour polir au mieux des surfaces planes des limites cervicales était **d'augmenter la vitesse de rotation de la fraise tout en ralentissant le déplacement de l'instrument autour du pilier.**



Figure II-128 : Choix d'une fraise d'un diamètre légèrement plus grand (que celles utilisées pour la mise en forme de la limite cervicale) et de faible granulométrie de façon à aplanir, à finir et à débarrasser la préparation des lèvres d'émail non soutenu. (151)

3.3.6.2. Les finitions angulaires

a. Le chanfrein

La limite chanfreinée est complexe car elle est obtenue grâce à l'intersection de deux lignes. Elle peut se faire de différentes manières (Massironi, 2007, (173)) (prenons ici l'exemple d'un épaulement chanfreiné) :

- La préparation entière est, tout d'abord effectuée avec une fraise à épaulement droit. Puis, quand l'épaulement est réalisé, la ligne de finition externe est fraisée jusqu'à obtenir le chanfrein désiré avec une fraise à profil oblong, ou à congé (Fig. II-129 a) et b)).
- Ou alors, on réalise en premier un congé quart d'ovale (qui plus tard représentera le chanfrein), et ensuite une fraise à épaulement droit va créer l'épaulement dans la portion interne du congé (Fig. II-129 c)).

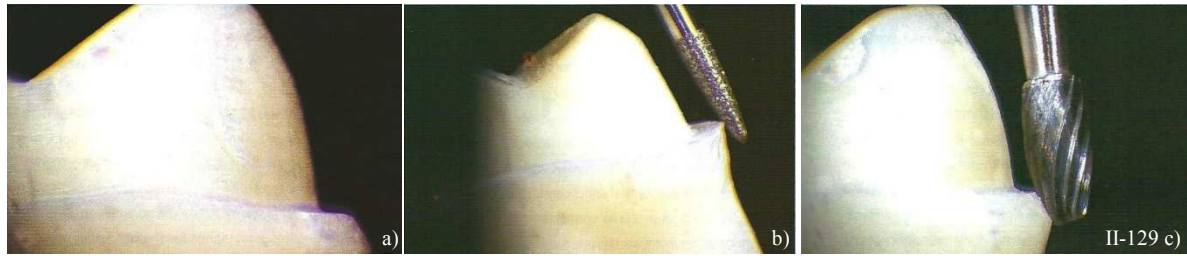


Figure II-129 : Réalisation de finitions angulaires sur une préparation périphérique (a). Une fraise à profil plan réalise un biseau (b). Une fraise de forme oblique ou « ballon de rugby » réalise un chanfrein, dont le profil est concave (c). (173)

b. Le biseau

Le biseau classique mesure environ 0,5mm (avec un angle cavo-superficiel de 135°), c'est un biseau court faisant un angle de 45° (= biseau à 135°). Au moment de sa réalisation, une attention particulière est souhaitée quand la finition angulaire rencontre la limite proprement dite en forme d'épaule ou de congé.

Classiquement, les biseaux s'effectuent à l'aide de fraises pointues diamantées ou en carbure de tungstène, qu'il est nécessaire d'angler pour obtenir un biseau à 135°. Il faut d'ailleurs veiller à ne pas endommager l'attache épithéliale de la dent pendant cette étape et il est donc conseillé de réaliser une déflexion gingivale auparavant. Toutefois, il est aussi possible de se servir d'instruments à main, mais cela dépend beaucoup de la longueur du biseau.

Ce sont les **fraises en carbure de tungstène** qui apparaissent les mieux adaptées à la réalisation de finitions angulaires telles que les **chanfreins et les biseaux**. Les chanfreins, requièrent des fraises au profil convexe comme des fraises à congé, ou à profil oblong en « ballon de rugby » (Fig. II-129 c). Alors que les biseaux demandent des fraises à profil plan telles que des fraises coniques à bout pointus.

Au niveau des finitions angulaires, des reliefs vifs sont créés quand les faces se rencontrent les unes avec les autres, et provoquent des accumulations de stress. C'est pourquoi il est recommandé d'émousser ces angles pour améliorer la distribution des forces sur la dent et augmenter sa résistance (Craig *et al.*, 1967, (52)). Ces angles arrondis facilitent en réalité bien plus les procédures de laboratoire (comme la coulée des modèles sans bulles et les céroplasties) et optimisent l'ajustage et la résistance de la restauration.

4.ÉTAT DE SURFACE DES LIMITES DE LA PRÉPARATION

4.1. Buts de la finition

La finition est une étape très importante et peut d'ailleurs prendre plus de temps que la réduction périphérique seule. Elle consiste à achever la préparation en finissant et en polissant les limites pour obtenir l'état de surface souhaité, et de s'assurer que le bord est dans une situation idéale par rapport au feston gingival et que le contour est correct et de bonne dimension.

Une limite cervicale à la surface lisse et régulière tout autour de la dent préparée va favoriser toutes les étapes de la fabrication de la couronne. Et des transitions douces entre les différentes faces facilitent les empreintes, les céroplasties, le montage et le moulage, car la formation de bulles est réduite. Les instruments de finition permettent l'obtention de surfaces lisses et régulières :

- ce qui favorisera la qualité de reproduction des préparations au moment de l'empreinte définitive.
- ce qui facilitera le travail au laboratoire de prothèse.

C'est pourquoi la finition des surfaces préparées prend tout son sens au niveau des limites de préparation. Pour ne pas compromettre la rétention post-scellement de la future restauration, les faces axiales des préparations jugées trop coniques pourront quant à elles être dépolies juste avant le scellement définitif.

Les instruments employés pour la finition d'une dent ont une influence significative sur la rugosité et la mouillabilité de la surface dentaire, de leur choix va donc dépendre l'adaptation marginale de la pièce prothétique (Ayad et al., 2009, (11)). Les instruments rotatifs sont les plus fréquemment employés mais il ne faut pas oublier la technologie oscillatoire et les instruments manuels qui assurent eux-aussi la finition des préparations et de leurs limites.

4.2. L'état de surface idéal

La limite cervicale de la préparation requiert un état de surface lisse qui est réalisé par l'extrémité de la fraise diamantée. En pratique, pour diminuer la rugosité de la surface à finir, il faut **réduire la vitesse de déplacement de la fraise autours de la dent et/ou augmenter la vitesse de rotation de la fraise elle-même** (Laufer et al., 1996, (147)). (Cf. § 1.2.1.1. a. -Granulométrie et état de surface).

Mais concernant les limites cervicales, et plus précisément sur les surfaces planes qui les composent (comme les épaulements ou congés ronds), l'état de surface ne présente pas de différence de rugosité qu'on utilise des fraises à gros grains, grains fins ou très fins, ou encore des ciseaux à émail ; par contre, la rugosité augmenterait avec les inserts diamantés ultrasoniques.

Cependant, les finitions angulaires des limites cervicales, elles, sont réalisées avec les faces axiales des fraises et requièrent donc des fraises diamantées à grains plus fins ou des instruments en carbure de tungstène présentant un nombre élevé de cannelures (40 cannelures).

4.3. Contrôles des limites

Lorsque toutes les étapes de préparation sont réalisées, un examen minutieux de la dent préparée est nécessaire. Il est recommandé de vérifier toutes les limites de la préparation sous grossissement pour éviter de laisser des rayures sur les surfaces préparées (Gürel, 2005, (98)). Mais il est aussi possible de visualiser ces défauts en prenant une photo des préparations. En effet, sous grossissement, le praticien sera étonné de voir apparaître des défauts minimes qui sont passés inaperçus à l'œil nu. Si tout est contrôlé, une dernière vérification est faite avec des clés en silicones qui ont été sectionnées à différents niveaux. Cela confirme que la réduction nécessaire à la région cervicale est correcte.

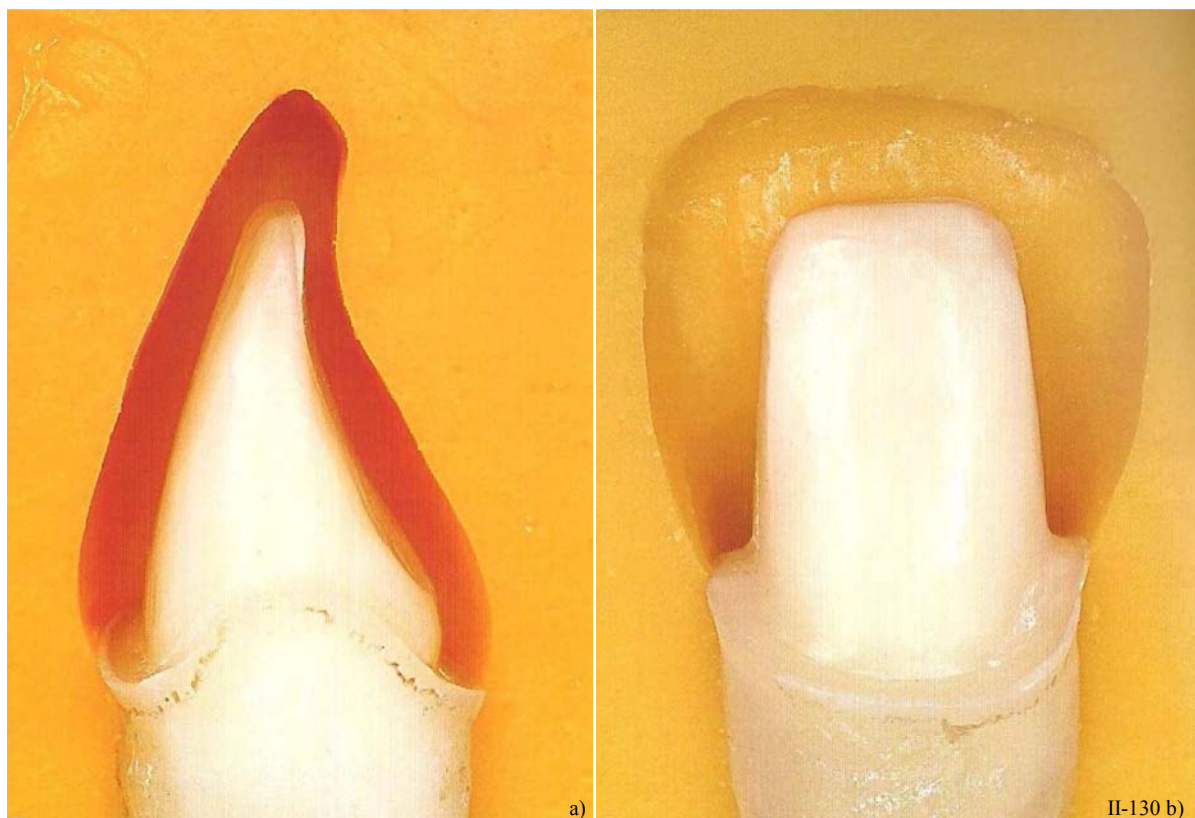


Figure II-130 : Vérification de la réduction grâce à des clés en silicone, sectionnées dans différents axes. (29)

- a) Vue proximale.
- b) Vue vestibulaire.

Partie III.

GUIDE CLINIQUE

INTRODUCTION

Ce guide clinique est une synthèse de tous les points abordés précédemment. Le but de ce travail est de présenter **une marche à suivre didactique concernant les limites cervicales des préparations en fonction de la situation clinique et du type de restauration prothétique envisagé.**

En effet, une séquence clinique optimisée est assortie à chaque éventualité prothétique. Celle-ci y suggère les indications, les joints dento-prothétiques envisageables, les situations des limites, la forme appropriée des limites, ainsi que les différents instruments adaptés à la mise en forme et à la finition des préparations cervicales.

Pour ce faire, l'éventail des situations cliniques est scindé en deux : les cas favorables, et les cas défavorables à la prothèse fixée.

1. CAS FAVORABLES

Les cas favorables à la prothèse fixée regroupent les situations cliniques, dites « normales » et sans complexités apparentes. Le support parodontal est sain et de hauteur suffisante, les dents supports ne sont pas fragilisées outre mesure, et ne présentent pas d'anomalies de couleur.

Bien que les fraises cylindriques présentent certains avantages par rapport aux fraises coniques concernant notamment l'économie tissulaire et la préservation de la dent adjacente lors de la séparation interproximale, les fraises coniques sont malgré tout celles à privilégier en pratique. En effet, elles permettent un meilleur contrôle de l'angle de dépouille ; les fraises cylindriques, quant à elles, augmentent le risque de contre-dépouilles.













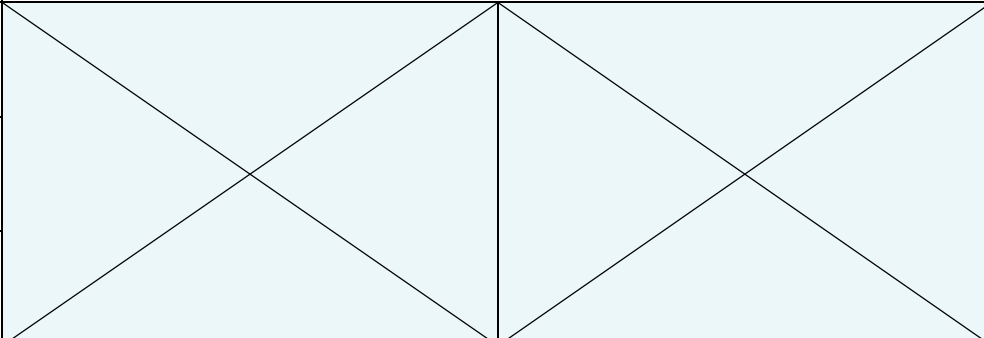
Les cas abordés dans ce guide concernent des restaurations unitaires, mais elles peuvent tout à fait convenir à des restaurations plurales de type bridges. Dans ces conditions les fraises recommandées sont obligatoirement coniques, de façon à diminuer la divergence des piliers et à favoriser l'insertion des éléments prothétiques. De plus, les limites arrondies (en congé) sont préférées aux limites trop abruptes (comme les épaulements droits à angle interne arrondi) pour un meilleur ajustage cervical.

1.1. Couronne coulée (CC)

Les couronnes coulées s'adressent aux secteurs postérieurs, le choix de la forme de la limite cervicale s'oriente vers un **épaulement à 50°** ou un **congé quart d'ovale peu profond**. Et le joint dento-prothétique alliage-dent se situera autant que possible dans une situation supra-gingivale (*Tableau III-1*).

Les fraises employées pour la mise en forme et la finition des limites cervicales présentent le même profil : à extrémité angulée ou à extrémité elliptique respectivement pour l'épaulement et le congé ; mais des granulométries différentes. La mise en forme s'effectue avec des fraises diamantées à gros grains (bague verte) et la finition avec des fraises diamantées à grain fins (bague rouge).

Tableau III-1: Séquence clinique de préparation cervicale des couronnes coulées

COURONNE COULÉE				
Indications	<ul style="list-style-type: none"> ■ Dent porteuse de nombreuses restaurations - perte importante de substance dentaire ■ Dents dépulpées ■ Pas d'exigences esthétiques – secteurs postérieurs ■ Dent support de crochet ou de taquet d'une PAPIM 			
Joint dento-prothétique	Finition ALLIAGE-DENT			
Situation de la limite	Situation SUPRA- à JUXTA-GINGIVALE			
Limites envisageables	Limite étroite (0,7 à 0,8 mm)			
	<table border="1" style="width: 100%; border-collapse: collapse;"> <tr> <td style="width: 50%; text-align: center;"> ÉPAULEMENT de 50° ou 135°  </td> <td style="width: 50%; text-align: center;"> CONGÉ QUART D'OVALE  </td> </tr> </table>	ÉPAULEMENT de 50° ou 135° 	CONGÉ QUART D'OVALE 	
ÉPAULEMENT de 50° ou 135° 	CONGÉ QUART D'OVALE 			
Instrumentation rotative	type	<table border="1" style="width: 100%; border-collapse: collapse;"> <tr> <td style="width: 50%; text-align: center;"> Fraise Ø 014 – 016 Extrémité ANGULÉE  </td> <td style="width: 50%; text-align: center;"> Fraise Ø 014 – 016 Extrémité ELLIPTIQUE  </td> </tr> </table>	Fraise Ø 014 – 016 Extrémité ANGULÉE 	Fraise Ø 014 – 016 Extrémité ELLIPTIQUE 
	Fraise Ø 014 – 016 Extrémité ANGULÉE 	Fraise Ø 014 – 016 Extrémité ELLIPTIQUE 		
	Abrasion	Diamantées bague verte		
Finition	Diamantées bague rouge, ou Carbure de tungstène			
Instrumentation oscillatoire	Pénétration sulculaire			
	Finition			
	Polissage			

1.2. Couronne céramo-métallique (CCM)

Les couronnes céramo-métalliques ont la particularité de pouvoir disposer de différents type de joints dento-prothétique. En effet, la finition alliage-dent sous forme de bandeau cervical est réservé aux secteurs postérieurs, tandis que les finitions en lame de couteau (joint dento-prothétique alliage-dent selon la technique de Weiss) et les finitions céramique-dent sont davantage indiquées pour les secteurs antérieurs visibles (mais à l'inverse, une finition esthétique est tout à fait envisageable en postérieur).

1.1.1. Couronne céramo-métallique en secteur postérieur

Les couronnes céramo-métallique en secteur postérieur peuvent présenter une finition métallique alliage-dent sur un épaulement à 50°, sous forme d'un bandeau cervical par exemple, mais aussi une finition esthétique céramique-dent sur un congé quart de rond (en fonction de la demande esthétique). Concernant la situation des limites, il est conseillé de la placer en position supra-gingivale aussi bien pour la finition alliage-dent que pour la finition céramique-dent.

Comme pour les couronnes coulées, les fraises employées doivent présenter le même profil, et une granulométrie décroissante du début à la fin de la préparation.

Le congé rond bénéficie d'une instrumentation oscillatoire pour le repositionnement, la finition et le polissage de la limite. Cependant, l'étape de repositionnement apical de la limite est souvent inutile en postérieur. (*Tableau III-2*)

1.1.2. Couronne céramo-métallique en secteur antérieur



À la différence du secteur postérieur, seules les finitions esthétiques sont tolérées au niveau du bloc incisivo-canin c'est-à-dire les finitions en lame de couteau (ou technique de Weiss pour le joint alliage-dent) ou le joint céramique-dent. Il est recommandé de placer la limite en intra-sulculaire pour la première option, tandis que la deuxième peut aisément se situer en juxta-gingival grâce au caractère biomimétique de la céramique.

Une finition en lame de couteau peut être réalisé sur un épaulement à 50°, ou un congé quart de rond. Quant au joint céramique-dent, il requiert une limite en congé quart de rond profond ou un épaulement à angle interne arrondi.

Les fraises utilisées pour la préparation et la finition de la limite doivent impérativement avoir la même forme. Cependant, il est possible d'employer une fraise d'un diamètre supérieur pour la finition des limites présentant un méplat périphérique comme les congés ronds et épaulements droits, afin d'y supprimer les lèvres d'émail (cf. § II 3.3.6.1.).

Une instrumentation oscillatoire permet également d'effectuer une pénétration sulculaire, une finition et un polissage atraumatique des limites intra-sulculaire. (*Tableau III-3*).

Tableau III-2: Séquence clinique de préparation cervicale des couronnes céramo-métalliques en secteur postérieur.

COURONNE CÉRAMO-MÉTALLIQUE secteur postérieur			
Indications		<ul style="list-style-type: none"> ■ Dent porteuse de nombreuses restaurations – perte importante de substance dentaire ■ Dents dépulpées ■ État parodontal sain ■ Exigences esthétiques (par rapport à une couronne coulée par exemple) ■ Couronne sur implant 	
Joint dento-prothétique		Finition ALLIAGE-DENT (bandeau cervical métallique)	Finition CÉRAMIQUE-DENT
Situation de la limite		Situation JUXTA- à SUPRA-GINGIVALE	Situation JUXTA- à SUPRA-GINGIVALE
Limites envisageables		Limite étroite (0,7 à 0,8 mm)	Limite large (1 mm)
		Épaulement à 50° (=135°)	Congé quart de rond
Instrumentation rotative	Type	Fraise Ø 014 - 018 extrémité ANGULÉE 	Fraise Ø 020 extrémité RONDE 
	Abrasion	Diamantées bague verte	
	Finition	Diamantées bague rouge, ou Carbure de tungstène	
Instrumentation oscillatoire	Pénétration sulculaire	X	US → PM1 (Satelec) (perfect margin) S → SF979 (Sonicflex®)
	Finition		US → PM2 (Satelec)(perfect margin) S → SF8979 (Sonicflex®, Kavo)
	Polissage		US → PM3 (Satelec)(perfect margin) S → /

Remarques :

- US : Instrument oscillatoire ultrasonique (EMS et Satelec)
- S : Instrument oscillatoire sonique (Sonicflex®, Kavo)

Tableau III-3: Séquence clinique de préparation cervicale des couronnes céramo-métalliques en secteur postérieur.







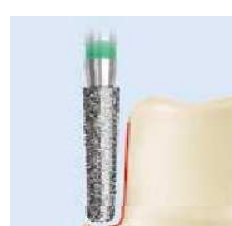




COURONNE CÉRAMO-MÉTALLIQUE secteur antérieur					
Indications		<ul style="list-style-type: none"> ■ Dent porteuse de nombreuses restaurations – perte importante de substance dentaire ■ Dents dépulpées ■ État parodontal sain ■ Dent porteuse de crochet ou de taquets d'une PAPIM ■ Exigences esthétiques – secteur antérieur ■ Couronne sur implant 			
Joint dento-prothétique		Finition ALLIAGE-DENT (finition en lame de couteau, technique de Weiss)	Finition CÉRAMIQUE-DENT		
Situation de la limite		Situation INTRA-SULCULAIRE	Situation INTRA-SULCULAIRE à JUXTA-GINGIVALE		
Limites envisageables		Limite large (1 mm)	Limite large (1 à 1,2 mm)		
		Épaulement à 50° (=135°) 	Congé quart de rond 	Épaulement droit à angle interne arrondi 	
Instrumentation rotative	Type	Fraise Ø 018 - 020 extrémité ANGULÉE 	Fraise Ø 020 extrémité RONDE 	Fraise Ø 020 - 023 extrémité RONDE 	Fraise Ø 020 - 023 extrémité à ANGLE EXTERNE ARRONDI 
	Abrasion	Diamantées bague verte			
	Finition	Diamantées bague rouge, ou Carbure de tungstène			
Instrumentation oscillatoire	Pénétration sulculaire	X		US → PM1 (Satelec) (perfect margin)	US → PMS 1 (Satelec)(perfect margin shoulder)
				S → SF979 (Sonicflex®)	S → SF847KR (Kavo)
	Finition			US → PM2 (Satelec)(perfect margin)	US → PMS 2 (Satelec)(perfect margin shoulder)
				S → SF8979 (Sonicflex®, Kavo)	S → /
	Polissage			US → PM3 (Satelec)(perfect margin)	US → PMS 3 (Satelec)(perfect margin shoulder)
				S → /	S → /

Tableau III-4: Séquence clinique de préparation cervicale des couronnes céramo-céramiques.

COURONNE CÉRAMO-CÉRAMIQUE			
Indications		<ul style="list-style-type: none"> ■ Dent porteuse de nombreuses restaurations – perte importante de substance dentaire ■ Dent vitale ■ État parodontal sain ■ Exigences esthétiques considérables – secteur antérieur 	
Joint dento-prothétique		Finition CÉRAMIQUE-DENT	
Situation de la limite		Situation JUXTA- à SUPRA-GINGIVALE (sauf en cas de dyschromie dentaire, anomalies de forme ou de suppression d'un diastème, dans ces cas : situation INTRA-SULCULAIRE)	
Limites envisageables		Limite large (1 à 1,2 mm)	
		CONGÉ QUART DE ROND 	ÉPAULEMENT DROIT À ANGLE INTERNE ARRONDI 
Instrumentation rotative	Type	Fraise Ø 020 - 023 extrémité RONDE 	Fraise Ø 020 - 023 extrémité à ANGLE EXTERNE ARRONDI 
	Abrasion	Diamantées bague verte	
	Finition	Diamantées bague rouge, ou Carbure de tungstène	
Instrumentation oscillatoire	Pénétration sulculaire	US → PM 1 (Satelec)(perfect margin)	US → PMS 1 (Satelec)(perfect margin shoulder)
		S → SF979 (Sonicflex®, Kavo)	S → SF847KR (SonicFlex®, Kavo)
	Finition	US → PM 2 (Satelec)(perfect margin)	US → PMS 2 (Satelec)(perfect margin shoulder)
		S → SF8979 (Sonicflex®, Kavo)	S → /
	Polissage	US → PM 3 (Satelec)(perfect margin)	US → PMS 3 (Satelec)(perfect margin shoulder)
		S → /	S → /

1.3. Couronne céramo-céramique (CCC)

Les couronnes céramo-céramique présentent un joint dento-prothétique très esthétique qui ne nécessite pas obligatoirement de l'enfouir en intra-sulculaire (surtout en absence de dyschromies dentaires). Par contre la céramique impose une limite présentant un large méplat périphérique comme le congé rond profond ou l'épaulement droit à angle interne arrondi.

Les fraises à employer doivent avoir une extrémité ronde ou plate à angle externe arrondi respectivement pour le congé rond et l'épaulement droit à angle interne arrondi. Ces deux limites disposent d'une instrumentation oscillatoire adaptée pour leur finition et polissage. (Tableau III-4).

2. CAS DÉFAVORABLES

Les cas défavorables à la prothèse fixée regroupent certaines situations cliniques telles que : des dents à support parodontal réduit, des dents fortement fragilisées ou présentant une anomalie ou complexité dans sa forme (comme la concavité d'une 14 ou 24), des dents avec anomalies de couleur, d'importantes différences de hauteur entre la limite cervicale vestibulaire et linguale, et des diastèmes à combler.

De la même façon que pour les cas favorables, les situations cliniques abordées peuvent aussi convenir à des restaurations plures, en respectant les mêmes conditions : utiliser des fraises à profil conique et préférer des limites arrondies plutôt qu'abruptes.

2.1. Les dents à support parodontal réduit

Ces cas cliniques ont un contexte mécanique, biologique et esthétique particulier. Étant donné la situation plus apicale des limites cervicales de la préparation, une approche conservatrice est indispensable pour aborder de tels piliers. (Figure III-1).

Les piliers ayant subis une élévation coronaire sont d'ailleurs considérés de la même manière.

En effet, **les limites cervicales requérant une réduction importante des tissus dentaires sont proscrites, en faveur de formes plus conservatrices et respectueuses de la morphologie dentaire et coronaire.**

Ainsi, les limites en **mise de dépouille ou en trace** sont largement recommandées, et l'épaulement externe au niveau de la chape sera créé à un niveau où l'épaisseur de la céramique sera

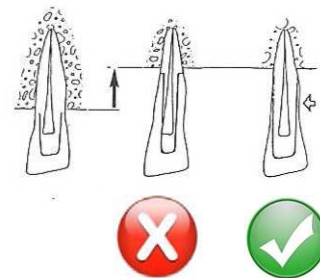


Figure III-1: Un parodonte réduit exige des limites conservatrices. (D'après (78))

suffisante (Ferran, 1983, (78)).

Une autre solution est proposée : celle de réaliser une **limite complexe**, c'est-à-dire présentant une ligne de **finition angulaire**. Le choix de la forme de la limite proprement dite est fait en fonction de la localisation du pilier en bouche et fonction du type de restauration prévu dans le projet prothétique.











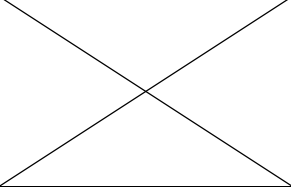
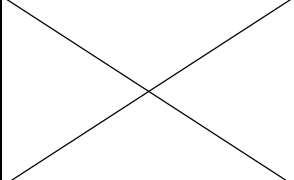
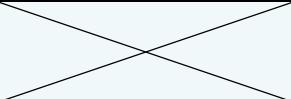
Ainsi, la limite cervicale, largement située en situation supra-gingivale (au niveau du collet anatomique), se poursuit soit par un long biseau, soit par un long chanfrein, préférentiellement réalisé avec une instrumentation rotative en carbure de tungstène

Dans les deux cas, il s'agit d'un joint dento-prothétique de type alliage-dent (*Tableau III-5*). Si le secteur antérieur est concerné, la couronne céramo-métallique présente un large bandeau métallique cervical, mais celui-ci n'est pas forcément un handicap (esthétiquement parlant) dans la mesure où il reste peu apparent (ex : sourire non gingival). (cf. II.2.4.2.1.)

Pour les limites cervicales sous forme d'aire, il est vivement recommandé d'utiliser des fraises cylindriques diamantées de gros diamètre (~020) avec une extrémité ronde ou ogivale (elliptique) plutôt que des fraises fines ou coniques qui ont tendance à créer des limites irrégulières trop convergentes. De plus, il est possible de finir et de polir ces limites avec une instrumentation oscillatoire à extrémité ronde.

En ce qui concerne les formes complexes, la limite à proprement dit, est réalisée supra-gingivalement avec la même instrumentation que s'il s'agissait d'un cas favorable. En revanche, les finitions angulaires longues sont façonnées avec les faces axiales de fraises en carbure de tungstène de forme flammes - ballon de rugby - ou coniques à bout pointu, respectivement pour les chanfreins et les biseaux. Enfin, grâce à l'instrumentation sonore, la finition des limites chanfreinées est facilitée avec l'insert flamme (SF862.000.014 -Sonicflex®, Kavo).

Tableau III-5: Séquence clinique de préparation cervicale de piliers au support parodontal réduit

SUPPORT PARODONTAL RÉDUIT					
Joint dento-prothétique		Finition ALLIAGE-DENT			
Situation de la limite		Situation SUPRA-GINGIVALE			
Élément prothétique envisagé		Couronne céramo-métallique			
Limites envisageables		Limite étroite (0,7 mm)		Limite large (1 mm)	
		Mise de dépouille 	Trace 	Limite chanfreinée (technique de Stein) 	Limite biseautée 
Instrumentation rotative	Type	Fraise Ø 020 extrémité RONDE ou ELLIPTIQUE 		Fraise à congé ou à épaulement  + Fraise flamme ou en ballon de rugby 	Fraise à congé ou à épaulement  + Fraise conique à bout pointu 
	Abrasion	Diamantées bague verte		Carbure de tungstène	
	Finition	Diamantées bague rouge, ou Carbure de tungstène		Carbure de tungstène	
Instrumentation oscillatoire	Pénétration sulculaire				
	Finition	US → PM2 (Satelec) (extrémité ronde) S → SF8979 (Sonicflex®, Kavo) (extrémité ronde) S → SF862.000.014 (Sonicflex®, Kavo) (extrémité flamme)	S → SF862.000.014 (Sonicflex®, Kavo) (extrémité flamme)		
	Polissage	US → PM3 (Satelec) (extrémité ronde) S → /			

2.2. Les dents fragilisées

Dès l'élaboration du projet prothétique, il est indispensable de repérer ces piliers fragiles. Ils peuvent regrouper : les dents extrêmement fragilisées et délabrées, présentant des anomalies ou complexités de formes (telles que la concavité proximale des premières prémolaires maxillaires), des piliers peu rétentifs (ou de faible hauteur coronaire), ou ayant subis une amputation radiculaire.












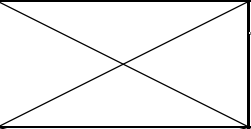
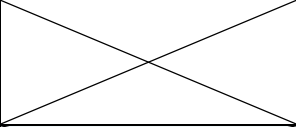

En effet, ces piliers réclament une attention particulière au niveau de leur limite cervicale pour leur permettre d'une part de limiter la mutilation des piliers fragilisés voire de les renforcer, et d'autre part d'améliorer le caractère rétentif des préparations.

Les limites cervicales très délabrantes sont donc à bannir, en faveur de limites plus économes et respectueuses des tissus dentaires telles que les congés quart d'ovale, les épaulements à 50° ou les limites complexes (congé biseauté ou chanfreiné).

Ces limites n'ont d'autre choix que d'accueillir un joint dento-prothétique alliage dent, et, à moins que les exigences esthétiques ne soient fortes, il est conseillé de les positionner en supra-gingival, pour une meilleure préservation de l'intégrité du pilier. (*Tableau III-6*)

Bien sûr, il est possible de **préparer de façon spécifique qu'une ou deux faces de la dent** en fonction de ses besoins par rapport au projet prothétique envisagé. Ainsi, il est fréquent de conserver une limite adaptée à un joint très esthétique en vestibulaire (congé rond large ou épaulement droit à angle interne arrondi) et d'avoir recours aux limites précédemment citées pour le reste de la préparation, là où les joints ne sont pas visibles par le patient. De cette façon, **l'esthétique est conservée tout en améliorant la rétention et le frettage de la dent par la pièce métallique.**

Tableau III-6: Séquence clinique de préparation cervicale de piliers fragilisés.

PILIERES FRAGILISÉS					
Joint dento-prothétique		Finition ALLIAGE-DENT			
Situation de la limite		Situation SUPRA-GINGIVALE			
Élément prothétique envisagé		Couronne céramo-métallique (bandeau ou collier métallique cervical, technique de Stein)			
Limites envisageables		Limite étroite (0,7 à 0,8 mm)		Limite large (1 mm)	
		ÉPAULEMENT à 50° 	CONGÉ quart d'ovale 	Limite CHANFREINÉE 	Limite BISEAUTÉE 
Instrumentation rotative	Type	Fraise Ø 018 - 020 extrémité ANGULÉE 	Fraise Ø 018 - 020 extrémité ELLIPTIQUE 	Fraise à congé ou à épaulement  + Fraise FLAMME ou en BALLON DE RUGBY 	Fraise à congé ou à épaulement  + Fraise CONIQUE à bout pointu 
	Abrasion	Diamantées bague verte		Carbure de tungstène	
	Finition	Diamantées bague rouge, ou Carbure de tungstène		Carbure de tungstène	
Instrumentation oscillatoire	Pénétration sulculaire				
	Finition	 US → / S → SF862.000.014 (Sonicflex®, Kavo) (extrémité flamme)		 US → / S → SF862.000.014 (Sonicflex®, Kavo) (extrémité flamme)	
	Polissage				

2.3. Dyschromies dentaires

Les piliers dentaires présentant des anomalies de couleur exigent des précautions particulières au moment de leur préparation cervicale. Ces dyschromies peuvent être provoquées par des causes diverses : une nécrose dentaire, un traitement endodontique, une hémorragie intrapulpaire, ou par un traitement aux tétracyclines. Dans ce dernier cas, les techniques d'éclaircissement interne sont impuissantes, et ce sont les éléments prothétiques qui sont destinés à camoufler la couleur disgracieuse du pilier.

Dans le cas de la recherche d'un résultat esthétique idéal, il est indispensable d'opter pour un **joint céramique-dent**. Ce joint peut s'adapter sur différents éléments prothétiques tels que : les couronnes céramo-métallique à joint céramique-dent, les couronnes céramo-céramique ou sur les restaurations partielles de type facettes.

Ces trois éléments prothétiques requièrent une **préparation cervicale intra-sulculaire de façon à masquer la dyschromie dentaire** ; de plus, les limites appropriées à la finition esthétique céramique sont des limites larges et franches, en clair : les congés quart de rond profonds ainsi que les épaulements droits à angle interne arrondi.

Ces derniers disposent d'instruments rotatifs et oscillatoires adéquats à leur réalisation. (*Tableau III-7*)

2.4. Fermeture d'un diastème

Dans le cas où les espaces interproximaux doivent être fermés et les tissus mous remodelés par une restauration prothétique, alors le tracé de la limite cervicale doit suivre certains impératifs, de façon à recréer une papille interdentaire saine et pyramidale ainsi qu'un profil d'émergence naturel et progressif.

Alors, il est nécessaire d'**enfouir la limite dans une situation intra-sulculaire dans le secteur interproximal à partir du tiers proche du diastème** (Cf. II. 2.2.3.3.). En place, l'élément prothétique (couronne périphérique ou facette) exerce une pression douce sur le parodonte qui retrouve une forme triangulaire naturelle dans l'embrasure (*Tableau III-8*).

La fermeture d'un diastème correspond à une demande d'origine esthétique, les restaurations prothétiques proposées doivent donc assurer un résultat très naturel telles que : des facettes ou des couronnes périphériques à joint céramique-dent.

Tableau III-7: Séquence clinique de préparation cervicale de piliers avec une anomalie de couleur.













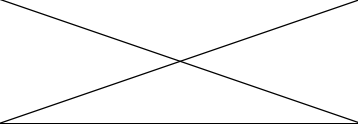
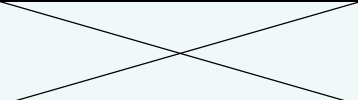
PILIER PRÉSENTANT UNE DYSCROMIE DENTAIRE				
Joint dento-prothétique		Finition CÉRAMIQUE-DENT		
Situation de la limite		Situation INTRA-SULCULAIRE		
Élément prothétique envisagé		Facette	Couronne céramo-métallique	Couronne céramo-céramique
Limites envisageables		Limite étroite (0,5 à 0,7 mm)	Limite large (1 à 1,2 mm)	
		Congé quart de rond 	Congé quart de rond 	Épaulement droit à angle interne arrondi 
Instrumentation rotative	Type	Fraise Ø 010 - 014 extrémité RONDE 	Fraise Ø 020 - 023 extrémité RONDE 	Fraise Ø 020 - 023 extrémité plate à ANGLE EXTERNE ARRONDI 
	Abrasion	Diamantées bague verte		
	Finition	Diamantées bague rouge, ou Carbure de tungstène		
Instrumentation oscillatoire	Pénétration sulculaire	US → DS-064A (VE-EMS) (instrument hémisphérique)	US → PM1 (Satelec)(perfect margin)	US → PMS 1 (Satelec)(perfect margin shoulder)
		S → SF8878KM.000.018 ou SF8878KD.000.018 (Sonicflex®, Kavo) (préparations mésiales ou distales)	S → SF979 (Sonicflex®)	S → SF847KR (Kavo)
	Finition	X	US → PM2 (Satelec)(perfect margin)	US → PMS 2 (Satelec)(perfect margin shoulder)
			S → SF8979 (Sonicflex®, Kavo)	S → /
Polissage	X	US → PM3 (Satelec)(perfect margin)	US → PMS 3 (Satelec)(perfect margin shoulder)	
		S → /	S → /	

Tableau III-8 : Séquence clinique de préparation cervicale en cas de fermeture d'un diastème.

FERMETURE D'UN DIASTÈME				
Joint dento-prothétique		Finition CÉRAMIQUE-DENT		
Situation de la limite		Situation INTRA-SULCULAIRE dans le secteur interproximal à partir du tiers proche du diastème ; le reste de la préparation peut se trouver en situation SUPRA-GINGIVALE.		
Élément prothétique envisagé		Facette	Couronne céramo-métallique	Couronne céramo-céramique
Limites envisageables		Limite étroite (0,3 à 0,5 mm)	Limite large (1 à 1,2 mm)	
		CONGÉ QUART DE ROND 	CONGÉ QUART DE ROND 	ÉPAULEMENT DROIT À ANGLE INTERNE ARRONDI 
Instrumentation rotative	Type	Fraise Ø 010 extrémité RONDE 	Fraise Ø 020 - 023 extrémité RONDE 	Fraise Ø 020 - 023 extrémité plate à ANGLE EXTERNE ARRONDI 
	Abrasion	Diamantées bague verte		
	Finition	Diamantées bague rouge, ou Carbure de tungstène		
Instrumentation oscillatoire	Pénétration sulculaire	US → DS-064A (VE-EMS) (instrument hémisphérique)	US → PM1 (Satelec)(perfect margin)	US → PMS 1 (Satelec)(perfect margin shoulder)
		S → SF8878KM.000.018 ou SF8878KD.000.018 (Sonicflex®, Kavo) (préparations mésiales ou distales)	S → SF979 (Sonicflex®)	S → SF847KR (Kavo)
	Finition		US → PM2 (Satelec)(perfect margin) S → SF8979 (Sonicflex®, Kavo)	US → PMS 2 (Satelec)(perfect margin shoulder) S → /
		Polissage		US → PM3 (Satelec)(perfect margin) S → /

3.2. Facettes

Ces restaurations partielles pelliculaires du secteur antérieur sont collées et possèdent un joint prothétique céramique-dent très esthétique. Il est donc toujours préférable que les limites cervicales soient **supra- ou juxta-gingivales**. Cependant il existe des cas particuliers pour lesquels il est indispensable d'enfouir la limite cervicale en une position intra-sulculaire, tels que : la présence de lésions carieuses ou d'anciennes restaurations cervicales, la fermeture d'un diastème, ou encore des dyschromies dentaires (Cf. I. 6.2.).

Elles nécessitent une préparation présentant une **limite cervicale en forme de « mini-congé » quart de rond**, montrant une plus grande souplesse par rapport aux contraintes subies par la céramique (Bichacho, 1996, (22)). Et l'épaisseur de l'émail doit être réduite de 0,3 à 0,5 mm par une préparation intra-amélaire.

Seule la limite linguale (ou palatine) peut évoluer en une limite plus simple (et franche) comme un épaulement (Magne & Belser, 2003, (159)) en fonction de la situation de la limite par rapport à la concavité palatine. En effet, en cas de fracture coronaire modérée ou d'une importante abrasion, la limite linguale se trouve au niveau d'une zone à risque, il faut alors privilégier un bord plat (épaulement) permettant une extension minimale de la préparation dans la concavité palatine. Hormis cette circonstance, le congé rond de 0,3 à 0,5 mm est préféré. (*Tableau III-11*)

3.3. Inlays/onlays

3.3.1. Inlays/onlays métalliques

Les bords des inlays et onlays métalliques à base d'or peuvent être brunis sur les lignes de finition des préparations partielles et présentent ainsi un joint dento-prothétique d'une grande qualité (Harter, 1996, (102)). Ainsi, pour des raisons pratiques et biologiques, il est préférable que la limite cervicale reste au **maximum en situation supra-gingivale**, d'une part pour permettre un brunissage de cette dernière, et d'autre part par respect du parodonte qui ne montre aucune affinité pour le métal. (*Tableau III-12*)

Concernant les limites cervicales et les finitions proximales de la préparation, il est recommandé de réaliser un **angle cavo-axial de 45 à 50°** (*Fig. III-2*) sous la forme d'un **épaulement simple à 50°** ou d'un **épaulement droit biseauté à 50°** en fonction de la profondeur de la préparation (Cf. I. 6.3.1.1.)

Enfin, la préparation présente un angle cavo-superficiel sous la forme d'une **ligne de finition angulaire chanfreinée ou biseauté de 0,3 à 0,5mm**, perpendiculaire à l'axe d'insertion de la prothèse (Shillingburg, 1988, (233)). Ainsi, le brunissage des bords de la restauration sur le biseau ou sur le chanfrein marginal sont facilités.

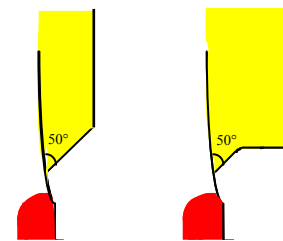


Figure III-2: Limites cervicales et finitions proximales d'un onlay métallique.

Tableau III-11 : Séquence clinique de préparation de facettes.











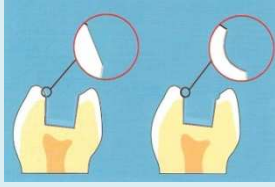




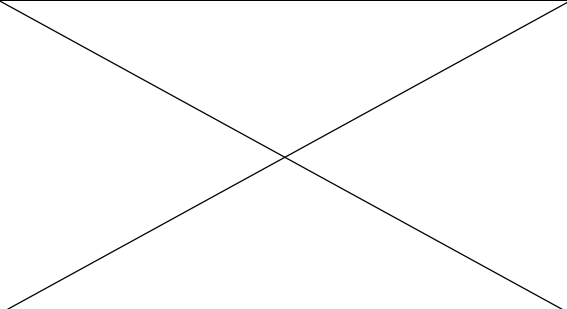
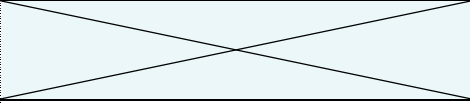

FACETTES										
Joint dento-prothétique	Finition CÉRAMIQUE-DENT									
Situation de la limite	Situation JUXTA- à SUPRA-GINGIVALE									
Limites envisageables	Limites périphériques de 0,3 à 0,5 mm (<i>excluant la position de la concavité palatine pour limite linguale</i>)									
	<div style="display: flex; justify-content: space-around;"> <div style="text-align: center;"> <p>CONGÉ QUART DE ROND</p>  </div> <div style="text-align: center;"> <p>ÉPAULEMENT DROIT À ANGLE INTERNE ARRONDI</p>  </div> </div>									
Instrumentation rotative	<table border="1" style="width: 100%; border-collapse: collapse;"> <tr> <td style="writing-mode: vertical-rl; transform: rotate(180deg);">type</td> <td style="text-align: center;"> Fraise Ø 010 extrémité RONDE  </td> <td style="text-align: center;"> Fraise Ø 016 - 018 extrémité plate à ANGLE EXTERNE ARRONDI  </td> </tr> <tr> <td>Abrasion</td> <td colspan="2" style="text-align: center;">Diamantées bague verte</td> </tr> <tr> <td>Finition</td> <td colspan="2" style="text-align: center;">Diamantées bague rouge, ou Carbure de tungstène</td> </tr> </table>	type	Fraise Ø 010 extrémité RONDE 	Fraise Ø 016 - 018 extrémité plate à ANGLE EXTERNE ARRONDI 	Abrasion	Diamantées bague verte		Finition	Diamantées bague rouge, ou Carbure de tungstène	
	type	Fraise Ø 010 extrémité RONDE 	Fraise Ø 016 - 018 extrémité plate à ANGLE EXTERNE ARRONDI 							
	Abrasion	Diamantées bague verte								
Finition	Diamantées bague rouge, ou Carbure de tungstène									
Instrumentation oscillatoire	Pénétration sulculaire									
	Finition	<table border="1" style="width: 100%; border-collapse: collapse;"> <tr> <td style="width: 50%;">US → DS-064A (VE-EMS) (instrument hémisphérique)</td> <td style="width: 50%;">US → PMS 2 (Satelec)(perfect margin shoulder)</td> </tr> <tr> <td>S → SF8878KM.000.018 ou SF8878KD.000.018 (Sonicflex®, Kavo) (préparations mésiales ou distales)</td> <td>S → /</td> </tr> </table>	US → DS-064A (VE-EMS) (instrument hémisphérique)	US → PMS 2 (Satelec)(perfect margin shoulder)	S → SF8878KM.000.018 ou SF8878KD.000.018 (Sonicflex®, Kavo) (préparations mésiales ou distales)	S → /				
	US → DS-064A (VE-EMS) (instrument hémisphérique)	US → PMS 2 (Satelec)(perfect margin shoulder)								
S → SF8878KM.000.018 ou SF8878KD.000.018 (Sonicflex®, Kavo) (préparations mésiales ou distales)	S → /									
Polissage	<table border="1" style="width: 100%; border-collapse: collapse;"> <tr> <td style="width: 50%;"> </td> <td style="width: 50%;">US → PMS 3 (Satelec)(perfect margin shoulder)</td> </tr> <tr> <td style="width: 50%;"> </td> <td style="width: 50%;">S → /</td> </tr> </table>	 	US → PMS 3 (Satelec)(perfect margin shoulder)	 	S → /					
 	US → PMS 3 (Satelec)(perfect margin shoulder)									
 	S → /									

Tableau III-12 : Séquence clinique de préparation des inlays/onlays métalliques.

INLAYS/ONLAYS MÉTALLIQUES				
Joint dento-prothétique		Finition ALLIAGE-DENT		
Situation de la limite		Situation SUPRA-GINGIVALE (à privilégier)		
Limites envisageables		Limites cervicales et finitions proximales	Angle cavo-superficiel	
		ÉPAULEMENT À 50° 	ÉPAULEMENT DROIT BISEAUTÉ À 50° 	BISEAU ou CHANFREIN 
Instrumentation rotative	type	Fraise Ø 014 – 016 extrémité ANGULÉE 	Fraise Ø 014 – 016 extrémité PLATE + Fraise Ø 014 – 016 extrémité ANGULÉE 	Fraise CONIQUE À BOUT POINTU (pour le biseau)  ou Fraise FLAMME ou BALLON DE RUGBY (pour le chanfrein) 
	Abrasion	Diamantées bague verte		Carbure de tungstène
	Finition	Diamantées bague rouge, ou Carbure de tungstène		Carbure de tungstène
Instrumentation oscillatoire	Pénétration sulculaire			
	Finition			US → / S → SF862.000.014 (Sonicflex®, Kavo) (extrémité flamme pour les finitions chanfreinées)
	Polissage			

3.3.2. Inlays/onlays en céramique ou en composite

Les inlays en composite obéissent aux mêmes règles de préparations que les inlays en céramique. Seules les dimensions minimales des isthmes des inlays en composite peuvent être diminuées, dans certaines conditions.



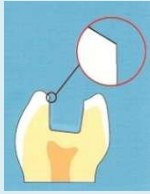


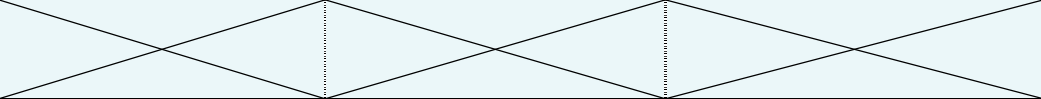
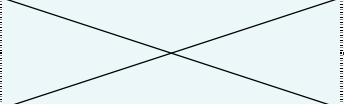
Les inlays et onlays en céramique ou en composite sont collés à la structure dentaire résiduelle après préparation, réalisant une unité biofonctionnelle (Cf. I.6.3.2.). Tout comme les autres restaurations collées, il est préférable de choisir une limite cervicale **supra-gingivale**, précise, nette et autant que possible située dans l'émail pour assurer le maximum d'adhésion.

La céramique est un matériau fragile, sujet à des contraintes cliniques importantes dues à son manque d'élasticité, elle requiert donc une préparation aux angles arrondis (Fisher et Coll., 1975, (80)), et présentant des **limites larges** (1 à 1,2 mm) aux **finitions franches**.

La limite cervicale de la préparation peut être : soit un **congé quart de rond** (Fuzzi, 1996, (83)), soit un **épaulement droit à angle interne arrondi** en fonction de la configuration de la cavité préexistante. Les lignes de finition proximales sont elles-aussi exemptes de finitions angulaires (rédhitoires pour la céramique). Le bord cervical des cavités proximales sont **francs et plans**, en forme de **congé large** ou **d'épaulement**, et situé dans l'émail.

Et enfin, la finition en congé rond est abandonnée au profit d'une **finition standard à 90° de l'angle cavo-superficiel**. (*Tableau III-13*)

Tableau III-13 : Séquence clinique de préparation d'inlays/onlays céramique.

INLAYS/ONLAYS CÉRAMIQUE				
Joint dento-prothétique	Finition CÉRAMIQUE-DENT			
Situation de la limite	Situation SUPRA-GINGIVALE (à privilégier)			
Limites envisageables	Limite cervicale	Finition proximale	Angle cavo-superficiel	
	CONGÉ QUART DE ROND 	ou ÉPAULEMENT DROIT À ANGLE INTERNE ARRONDI 	FINITION STANDARD À 90° 	
Instrumentation rotative	type	Fraise Ø 020 - 023 extrémité RONDE 	Fraise Ø 020 - 023 extrémité à ANGLE EXTERNE ARRONDI 	
	Abrasion	Diamantées bague verte		
	Finition	Diamantées bague rouge, ou Carbure de tungstène		
Instrumentation oscillatoire	Pénétration sulculaire			
	Finition	US → PM2 ou PMS 2 (Satelec) S → SF8979 (Sonicflex®, Kavo)	US → Instrument SM et SD N° DS – 051A et N° DS – 052A (EMS) (cavités mésiales SM et distales SD) S → /	US → PM2 ou PMS 2(Satelec) S → SF8979 (Sonicflex®, Kavo)
	Polissage	US → PM3 ou PMS 3 (Satelec) S → /		
			US → PM3 ou PMS 3 (Satelec) S → /	

Conclusion

Carrefour entre le pilier dentaire et la restauration prothétique, la limite cervicale représente une zone critique et déterminante pour la qualité du joint dento-prothétique et donc pour le succès du projet prothétique dans son intégralité.

Le choix d'une limite cervicale suppose donc une réflexion préalable du praticien afin d'harmoniser les différents paramètres clinique et prothétiques. Il s'agit de sélectionner la limite cervicale ainsi que sa ligne de finition la plus adaptée parmi toutes les éventualités possibles, chacune d'elles proposant une solution à un contexte particulier.

La parfaite connaissance des différents profils de limites sous formes d'aire de finition, sous forme de finition linéaire ou présentant une finition complexe angulée est essentielle pour la réussite de tout projet prothétique, qu'il soit périphérique ou partiel, unitaire ou plural, traditionnel ou assisté par ordinateur, dento- ou implanto-porté. Car le choix de la forme de la limite a des répercussions quelle que soit la nature de la restauration.

Ainsi, sa bonne réalisation est un critère indispensable au succès prothétique ; et parmi la palette instrumentale mise à notre disposition, il est important de savoir identifier les instruments à privilégier en fonction de la situation clinique et de la limite cervicale en résultant. La préparation s'effectue grâce à une approche systématique, et requiert idéalement l'instrumentation rotative classique associée à l'instrumentation oscillatoire de façon à créer des paires de formes similaires et d'action complémentaire concernant la finition de la préparation, dans le respect de l'environnement parodontal.

Des séquences didactiques quant au choix de la forme de la limite cervicale et de son mode de réalisation sont proposées dans le guide clinique. Elles exposent les scénarios cliniques instrumentaux envisageables en fonction de situations cliniques favorables ou défavorables à la prothèse fixée et fonction du projet prothétique prévu dans le plan de traitement. Ces choix s'appuient sur la connaissance des concepts des limites cervicales, sur leurs indications cliniques, ainsi que sur leur recommandation de réalisation quant à l'achèvement d'un état de surface satisfaisant et au respect parodontal.

Le choix de la limite cervicale d'un projet prothétique doit impérativement se faire en amont de tout geste clinique. Cette sélection est régie par de nombreux paramètres et est le fruit d'une réflexion approfondie. Mais ce dernier produit conséquemment des réactions tout au long de l'exécution du traitement prothétique, aussi bien en clinique concernant le choix du matériau et de la technique de prise d'empreinte, qu'au laboratoire de prothèse pour le traitement, la coulée, la facilité d'exploitation de l'empreinte, et de réalisation du joint dento-prothétique. Les limites cervicales seront traitées de façon totalement différente en fonction de leur forme et de la restauration prothétique prévue. Les limites cervicales sont donc réellement un élément déterminant de l'ensemble du plan de traitement de prothèse fixée.

Table des matières

Introduction.....	5
Partie I. LES DIFFÉRENTES FORMES DE LIMITES.....	7
1. <u>PROBLÉMATIQUE</u>	9
2. <u>LES DIFFÉRENTS PROFILS DE LIMITES DE PRÉPARATIONS CERVICALES POUR LES RESTAURATIONS PÉRIPHÉRIQUES</u>	10
2.1. Les limites cervicales sous forme d'aires de finition.....	11
2.1.1. <u>La mise de dépouille</u>	12
2.1.1.1. Description.....	12
2.1.1.2. Joint dento-prothétique approprié.....	14
2.1.1.3. Avantages.....	14
2.1.1.4. Inconvénients.....	15
2.1.2. <u>La trace ou finition en lame de couteau</u>	17
2.1.2.1. Description.....	17
2.1.2.2. Joint dento-prothétique approprié.....	17
2.1.2.3. Avantages.....	18
2.1.2.4. Inconvénients.....	18
2.2. Les limites cervicales linéaires.....	21
2.2.1. <u>L'épaulement</u>	21
2.2.1.1. Épaulement à 135°.....	22
a. Description.....	22
b. Joint dento-prothétique approprié.....	23
c. Avantages.....	24
d. Inconvénients.....	24
2.2.1.2. Épaulement à 90°.....	26
a. À angle droit classique (angle vif).....	26
■ Description.....	26
■ Joint dento-prothétique approprié.....	27
■ Avantages.....	28
■ Inconvénients.....	28
b. À angle interne arrondi.....	30
■ Description.....	30
■ Joint dento-prothétique approprié.....	31
■ Avantages.....	31
■ Inconvénients.....	32
2.2.2. <u>Le congé</u>	34
2.2.2.1. <i>Le congé quart d'ovale ou congé simple</i>	35
a. Description.....	35
b. Joint dento-prothétique approprié.....	37
c. Avantages.....	37
d. Inconvénients.....	38
2.2.2.2. <i>Le congé quart de rond</i>	40
a. Description.....	40
b. Joint dento-prothétique approprié.....	42

c.	Avantages.....	42
d.	Inconvénients.....	43
3.	<u>LES DIFFÉRENTES LIGNES DE FINITION DES BORDS DES LIMITES CERVICALES</u>	45
3.1.	Rappel : le profil d'émergence	45
3.1.1.	<u>Définition</u>	45
3.1.2.	<u>Dans le sens horizontal</u>	46
3.1.3.	<u>Dans le sens vertical</u>	46
3.2.	La limite franche	48
3.2.1.	<u>La finition alliage-dent</u>	49
3.2.1.1.	<i>Le collier métallique cervical</i>	49
3.2.1.2.	<i>En lame de couteau : technique de Weiss</i>	51
3.2.2.	<u>La finition céramique-dent</u>	54
3.3.	Les finitions angulaires	62
3.3.1.	<u>Généralités</u>	62
3.3.2.	<u>Le chanfrein</u>	63
3.3.2.1.	<i>Description</i>	63
3.3.2.2.	<i>La finition alliage-dent : technique de Stein</i>	67
3.3.2.3.	<i>Avantages</i>	67
3.3.2.4.	<i>Inconvénients</i>	68
3.3.3.	<u>Le biseau</u>	70
3.3.3.1.	<i>Description</i>	70
3.3.3.2.	<i>Avantages</i>	71
3.3.3.3.	<i>Inconvénients</i>	71
4.	<u>LA SITUATION DE CES LIMITES CERVICALES</u>	73
4.1.	Rappel : l'espace biologique	74
4.1.1.	<u>Rappels anatomiques</u>	74
4.1.2.	<u>La violation de l'espace biologique et ses conséquences tissulaires</u>	77
4.1.2.1.	<i>Historique</i>	77
4.1.2.2.	<i>Conséquences biologiques et cliniques</i>	77
a.	Les manifestations biologiques.....	77
b.	Les manifestations cliniques.....	78
4.2.	Les facteurs de choix de la situation de la limite	78
4.2.1.	<u>La vitalité pulpaire et l'intégrité tissulaire</u>	79
4.2.2.	<u>La rétention de l'ancrage</u>	79
4.2.3.	<u>Le respect du parodonte</u>	79
4.2.4.	<u>L'hygiène et la maintenance du résultat</u>	81
4.2.5.	<u>L'esthétique et aspect du visage du patient</u>	81
4.2.6.	<u>La commodité de réalisation</u>	83
4.3.	La limite supra-gingivale	83
4.3.1.	<u>Description</u>	83
4.3.2.	<u>Avantages</u>	85
4.3.3.	<u>Inconvénients</u>	85
4.4.	La limite juxta-gingivale	87
4.4.1.	<u>Description</u>	87
4.4.2.	<u>Avantages</u>	87
4.4.3.	<u>Inconvénients</u>	88
4.5.	La limite intra-sulculaire ou intra-creviculaire	90
4.5.1.	<u>Évolution des concepts</u>	90
4.5.2.	<u>Description</u>	91
4.5.2.1.	<i>Dans le plan vertical</i>	91
4.5.2.2.	<i>Dans le plan horizontal</i>	91

4.5.2.3. <i>Les conditions à respecter</i>	91
4.5.3. <u>Avantages</u>	92
4.5.4. <u>Inconvénients</u>	93
5. <u>SPÉCIFICITÉS DE PRÉPARATION PÉRIPHÉRIQUE POUR LA PROTHÈSE PAR CFAO</u>	95
5.1. Rappels : la prothèse par CFAO	95
5.2. Les différents types d'acquisitions numérique en CFAO et leurs implications au niveau de la limite cervicale des préparations en prothèse fixée	96
5.2.1. <u>Acquisition par palpeur</u>	96
5.2.2. <u>Acquisition optique</u>	97
5.2.1.1. <i>La triangulation laser</i>	97
5.2.1.2. <i>La grille projetée ou lumière restructurée ou phénomène du moiré</i>	98
5.2.1.3. <i>L'holographie conoscopique</i>	99
6. <u>LES DIFFÉRENTS PROFILS DE LIMITES DE PRÉPARATION POUR LES RESTAURATIONS PARTIELLES</u>	100
6.1. La préparation pour les bridges collés	100
6.1.1. <u>Les bridges de Rochette</u>	100
6.1.2. <u>Les bridges de Maryland</u>	102
6.2. La préparation pour facettes et incrustation partielles dans le secteur antérieur	104
6.2.1. <u>Les formes de contours des préparations</u>	104
6.2.1.1. <i>Enveloppement proximal et retour incisif</i>	104
6.2.1.2. <i>Cas particuliers</i>	107
a. <i>En cas de fracture coronaire</i>	107
b. <i>Dents fines - dents épaisses</i>	109
6.2.2. <u>Les limites cervicales</u>	109
6.2.3. <u>La position des limites</u>	111
6.2.3.1. <i>La ligne du sourire</i>	111
6.2.3.2. <i>Exposition de la dentine au niveau du bord</i>	111
6.3. La préparation pour les inlays et onlays	112
6.3.1. <u>Préparation pour les inlays et onlays métalliques</u>	112
6.3.1.1. <i>Les limites cervicales et les finitions proximales de la préparation</i>	112
6.3.1.2. <i>L'angle cavo-superficiel</i>	113
6.3.2. <u>Préparation pour les inlays et onlays céramiques</u>	113
6.3.2.1. <i>Les limites cervicales de la préparation</i>	114
6.3.2.2. <i>Les lignes de finition proximales</i>	115
6.3.2.3. <i>L'angle cavo-superficiel</i>	115
a. <i>À 90°</i>	116
b. <i>Le congé quart de rond</i>	117
7. <u>SPÉCIFICITÉS DES LIMITES CERVICALES DES PILIERS IMPLANTAIRES</u>	118
7.1. Généralités	118
7.1.1. <u>Le cahier des charges des piliers implantaires</u>	118
7.1.2. <u>Les critères de choix des piliers implantaires</u>	120
7.1.2.1. <i>Relation entre le diamètre de la plateforme implantaire et le diamètre cervical de la couronne</i>	120
7.1.2.2. <i>Hauteur des tissus mous marginaux</i>	121
7.1.2.3. <i>Le type morphologique des tissus mous et la forme de la dent</i>	121
7.1.2.4. <i>L'inclinaison de l'implant par rapport aux dents adjacentes ou implants</i>	121
7.2. Les différents piliers implantaires	122
7.2.1. <u>Les piliers standards usinés</u>	122
7.2.1.1. <i>Description</i>	122

7.2.1.2. <i>Personnalisation</i>	124
7.2.1.3. <i>Caractéristiques</i>	125
7.2.2. <u>Les piliers préformés usinés dits « piliers anatomiques</u>	128
7.2.2.1. <i>Description</i>	128
7.2.2.2. <i>Personnalisation</i>	129
7.2.3. <u>Les piliers calcinables surcoulables</u>	134
7.2.4. <u>Les piliers personnalisés par CFAO</u>	137
7.2.4.1. <i>Description</i>	137
7.2.4.2. <i>Conception / fabrication</i>	137
7.2.4.3. <i>Personnalisation</i>	138
Partie II. LES MOYENS DE RÉALISATION DES LIMITES: INSTRUMENTATION	143
Introduction	145
1. CHOIX DES INSTRUMENTS	145
1.1. Le type de mouvement instrumental	146
1.1.1. <u>Les instruments rotatifs</u>	146
1.1.1.1. <i>Le diamètre et la vitesse de rotation</i>	147
1.1.1.2. <i>Efficacité de coupe des instruments rotatifs</i>	147
1.1.2. <u>Les instruments oscillatoires</u>	148
1.1.2.1. <i>Comparaison entre instruments soniques et ultrasoniques</i>	149
a. L'instrumentation ultrasonique (ACTEON, EMS)	149
■ <i>Caractéristiques de l'instrumentation ultrasonique</i>	149
■ <i>Efficacité de coupe</i>	152
b. L'instrumentation sonique (Sonicflex, Kavo)	153
■ <i>Caractéristiques de l'instrumentation sonique</i>	153
■ <i>Efficacité de coupe</i>	154
c. Le choix entre instruments soniques et ultrasoniques	155
1.1.2.2. <i>L'utilisation optimale de l'instrumentation oscillatoire</i>	155
a. <i>Précautions générales d'utilisation</i>	155
b. <i>Technique de pénétration sulculaire avec des instruments oscillatoires</i>	156
1.1.2.3. <i>Les indications d'utilisation</i>	157
a. <i>Le repositionnement des limites cervicales</i>	157
b. <i>La séparation interproximale</i>	158
1.1.2.4. <i>Caractéristiques</i>	158
a. <i>Avantages</i>	158
b. <i>Inconvénients</i>	158
1.2. Les différents instruments	160
1.2.1. <u>Les fraises</u>	160
1.2.1.1. <i>Le revêtement de surface des fraises</i>	160
a. Les fraises diamantées	160
■ <i>La granulométrie</i>	161
– <i>Classification</i>	161
– <i>Granulométrie et diamètre</i>	162
– <i>Granulométrie et état de surface</i>	162
<i>Pour les limites cervicales</i>	163
<i>Pour les faces axiales</i>	165
■ <i>Efficacité et caractéristiques d'abrasion</i>	166
■ <i>Usure de la fraise et son évaluation</i>	167
■ <i>Rôles des fraises diamantées</i>	168
b. Les fraises en carbure de tungstène	169
■ <i>Caractéristiques des fraises en carbure de tungstène</i>	169
■ <i>Efficacité et caractéristiques de coupe</i>	169

T A B L E D E S M A T I È R E S

2.2.1.1. Dans le plan sagittal et frontal	199
2.2.1.2. Dans le plan horizontal	201
2.2.2. <u>Le tracé cervical proximal de préparations périphériques</u>	201
2.2.3. <u>Cas particulier : le tracé proximal de préparations pour facettes</u>	202
2.2.3.1. Conservation du point de contact	202
a. Du bord incisif au point de contact	202
b. Apicalement au point de contact	203
2.2.3.2. Le point de contact est englobé dans la préparation	203
2.2.3.3. La fermeture d'un diastème	203
3. <u>TECHNIQUE</u>	205
3.1. Les principes généraux	205
3.1.1. <u>Les objectifs</u>	205
3.1.2. <u>Positionnement de l'instrument rotatif</u>	205
3.2. Les différentes stratégies de préparation	206
3.2.1. <u>La technique de la rainure guide</u>	207
3.2.2. <u>La pénétration contrôlée</u>	207
3.2.3. <u>La réduction de la dent par moitié</u>	208
3.2.4. <u>La méthode de réduction oblique</u>	208
3.2.5. <u>La référence à une dent collatérale</u>	209
3.2.6. <u>La réduction progressive</u>	209
3.3. La technique de préparation des limites cervicales par approche systématique étape par étape	210
3.3.1. <u>Les guides de coupe</u>	211
3.3.2. <u>La séparation</u>	212
3.3.2.1. Objectifs	212
3.3.2.2. Précautions à prendre	213
3.3.2.3. Difficultés de réalisation : respect du tracé et proximités radiculaires	214
3.3.3. <u>La déflexion gingivale</u>	215
3.3.3.1. Pourquoi ?	215
3.3.3.2. Comment ?	216
3.3.3.3. Objectifs et avantages	218
3.3.4. <u>La préparation préliminaire</u>	218
3.3.5. <u>Le positionnement des limites ou enfouissement intrasulculaire</u>	220
3.3.5.1. Description	220
3.3.5.2. Avec une instrumentation rotative classique	221
3.3.5.3. Avec une instrumentation oscillatoire	224
a. Avec l'instrumentation sonore	224
b. Avec l'instrumentation ultrasonique	225
3.3.6. <u>Achèvement de l'état de surface de la ligne de finition</u>	226
3.3.6.1. Les finitions franches	226
3.3.6.2. Les finitions angulaires	227
a. Le chanfrein	227
b. Le biseau	228
4. <u>ÉTAT DE SURFACE DES LIMITES DE LA PRÉPARATION</u>	229
4.1. Buts de la finition	229
4.2. L'état de surface idéal pour les limites cervicales	229
4.3. Contrôle des limites	230

Partie III. GUIDE CLINIQUE	233
1. CAS FAVORABLES	235
1.1. Couronne coulée (CC)	235
1.2. Couronne céramo-métallique (CCM)	237
1.1.1. <u>Couronne céramo-métallique en secteur postérieur</u>	237
1.1.2. <u>Couronne céramo-métallique en secteur antérieur</u>	237
1.3. Couronne céramo-céramique (CCC)	241
2. CAS DÉFAVORABLES	241
2.1. Les dents à support parodontal réduit	241
2.2. Les dents fragilisées	244
2.3. Dyschromies dentaires	246
2.4. Fermeture d'un diastème	246
3. RESTAURATIONS PARTIELLES	249
3.1. Bridges collés	249
3.1.1. <u>Bridge de Rochette</u>	249
3.1.2. <u>Bridge Maryland</u>	250
3.2. Facettes	251
3.3. Inlays/onlays	251
3.3.1. <u>Inlays/onlays métalliques</u>	251
3.3.2. <u>Inlays/onlays céramique</u>	254
Conclusion	257
Table des matières	259
Table des illustrations	267
Bibliographie	279

Table des illustrations

Figure I-1 : Limite cervicale linéaire. Elle s'achève en une ligne de finition distincte sur toute sa circonférence. (173)

Figure I-2 : Limite cervicale sous forme d'aire de finition. Elle s'achève en une surface. (173)

Figure I-3 : Mise de dépouille. (D'après (29))

Figure I-4 : Trace ou finition en lame de couteau. (D'après (29))

Figure I-5 : Mauvaise adaptation évidente entre une limite cervicale inadaptée et la restauration. La même erreur sur une limite sous forme d'aire est plus acceptable. (173)

Figure I-6 : Section d'une préparation dentaire cervicale sous forme d'aire de finition. (173)

Figure I-7 : Limite sous forme d'aire de finition : mise de dépouille. (D'après 29)

Figure I-8 : Mise de dépouille réalisée avec une fraise à extrémité pointue, qui serait responsable de l'irrégularité de la limite. (173)

Figure I-9 : L'utilisation de fraises de gros diamètre est recommandée pour les limites en aire de finition. (173)

Figure I-10 : Limite sous forme d'aire de finition : trace. (D'après (29))

Figure I-11 : Trace : angle de convergence $< 15^\circ$. (D'après (29))

Figure I-12 : Épaulement à 135° ou à 50° . (D'après (29))

Figure I-13 : Épaulement à 90° (angle vif). (D'après (29))

Figure I-14 : Épaulement droit à angle interne arrondi. (D'après (29))

Figure I-15 : Épaulement à 135° ou à 50° . (D'après (29))

Figure I-16 et I-17 : Une fraise à extrémité angulée (50° avec la perpendiculaire au grand axe) forme une limite en épaulement à 50° dans le tiers cervicale de la préparation. (173)

Figure I-18 : Section d'une préparation en épaulement à 50° . (173)

Figure I-19 : Épaulement droit à angle vif. (D'après (29))

Figure I-20 : Épaulement droit à angle interne arrondi. (29)

Figure I-21 : Épaulement à 90° à angle vif.

Figure I-22 : Épaulement droit à angle vif. (173)

Figure I-23 : Section d'une préparation en épaulement à 90° illustrant la proximité de la chambre pulpaire. (173)

Figure I-24 et I-25 : L'épaulement à 90° convient aux préparations très peu rétentives. (173)

Figure I-26 : Épaulement droit à angle interne arrondi. (29)

Figure I-27 : Congé quart d'ovale ou congé simple. (D'après (29))

Figure I-28 : Congé quart de rond (29).

Figure I-29 : Congé quart d'ovale ou congé simple. (D'après (29))

Figure I-30 : Illustration du profil elliptique du congé quart d'ovale. (D'après (29))

Figure I-31 : Fraise à extrémité elliptique respectivement à gros grains (a) et à grains fins (b) pour la réalisation d'un congé quart d'ovale. (173)

Figure I-32 : Section d'une restauration céramo-métallique sur une préparation cervicale en congé quart d'ovale. (173)

Figure I-33 : Section d'une préparation en quart d'ovale, peu rétentive. (173)

Figure I-34 : Congé quart de rond. (29)

Figure I-35 : Illustration du profil arrondi du congé quart de rond. (D'après (29))

Figure I-36 a et b : Réalisation d'un congé quart de rond avec une fraise à extrémité ronde. (173)

Figure I-37 : Lèvre d'émail non soutenu, résultat d'une abrasion excessive. (173)

Figure I-38 : Lèvre d'émail non soutenu, résultat de l'enfoncement excessif de la fraise ($> \frac{1}{2}$ du diamètre). (173)

Figure I-39 : Profil d'émergence de la dent. (D'après (75))

Figure I-40 : Défauts d'adaptation marginale dans le sens horizontal. A et B sont respectivement des sous- et surcontours horizontaux. (75)

Figure I-41 : Défauts d'adaptation marginale dans le sens vertical. Les situations 2 et 3 indiquent respectivement un sur- et un sous-contour vertical. (75)

Figure I-42 : Limites franches, épaulement (a) et congé (b). (D'après (29))

Figure I-43 : A. Collier métallique. B. Bandeau métallique. C. Lame de couteau. D. Joint céramique-dent. (D'après (165))

Figure I-47 : Finition en bandeau cervical métallique. (54)

Figure I-48 et I-49 : Finition en lame de couteau. (D'après (165))

Figure I-50 : un angle μ de 50° permet un recouvrement du métal par la céramique, sans surcontour (Kuwata, 1982, (136)). (D'après (75))

- a. Céramique
- b. Opaque
- c. Alliage

Figure I-51 : Finition en lame de couteau. (45)

Figure I-52 : Défaut d'adaptation marginale d'un bord prothétique en lame de couteau, à cause de la contraction de la céramique pendant sa cuisson. (D'après (165))

Figures I-53 : Les différentes finitions céramique-dent. (D'après (165))

Figure I-54 : finition céramique-dent sur bridge céramo-céramique. (54)

Figure I-55 : Comparaison du comportement face à la lumière des bords en céramique avec et sans métal. (45)

Figure I-56 : Infrastructure métallique de Bridge Céramo-métallique. (45)

Figure I-57 : Un épaulement à 135° ou un congé peuvent être à l'origine de bords en céramique arrondis ou fragiles. Un épaulement droit à angle interne arrondi est la limite de choix pour les finitions céramique-dent. (45)

Figure I-58 : La transmission lumineuse est permise dans la région cervicale par l'absence d'infrastructure métallique. (124)

Figure I-59 : Défaut d'adaptation marginale d'un bord prothétique céramique. (D'après (165))

Figure I-60 : Incidence de l'infrastructure métallique sur l'adaptation finale de l'épaulement. (45)

Figure I-61 a et b : Le bord de la chape en céramique doit être légèrement convexe pour résister au retrait causé par la cuisson. (45)

Figure I-62 a, b, c, d : Différentes étapes de l'élaboration conventionnelle du joint céramique-dent.

Figure I-63 a : Bords vestibulaires en céramique sur les couronnes mandibulaires. (45)

Figure I-63 b : Adaptation des bords en céramique au collet des dents. (45)

Figure I-63 c : Bon comportement de la gencive en regard des couronnes. (45)

Figure I-64 : (a). Essai des infrastructures métalliques. (b). Vues vestibulaire et des formes finales établies par de la cire sur les infrastructures. (55)

Fig. I-65 : Prothèses céramo-métalliques réalisées par pressée de céramique sur métal, cut-back et stratification de l'incisal (Laboratoire : L. Coudray). (55)

Figure I-66 : Épaulement biseauté. (173)

Figure I-67 : Finition angulaires. (D'après (29))

- a) épaulement chanfreiné
- b) épaulement biseauté

Figure I-68 : Finition angulaire chanfreinée – profil concave. (D'après (29))

Figure I-69 : Fraise en ballon de rugby réalisant un chanfrein sur un épaulement. (173)

Figure I-70 : (A) Tout défaut d'adaptation de la pièce prothétique (D dans A) se retrouve au niveau de l'épaulement perpendiculaire à l'axe d'insertion (B). Si l'angle du bord prothétique (μ) tend vers 0° , il en va de même pour le hiatus (d) entre la dent et le bord prothétique. (D'après (233))

b) Gros plan de la situation (C). Les angles μ et γ sont les deux angles du triangle rectangle formé. Il en découle les formules de trigonométrie.

Figure I-71 : L'épaisseur du ciment empêche la fermeture complète du hiatus. (233)

Figure I-72 : Section d'une préparation présentant un épaulement chanfreiné. (173)

Figure I-73 : Finition en bandeau métallique sur une préparation chanfreinée (technique de Stein). (D'après (165))

Figure I-74 : Finition en bandeau métallique cervical. (165)

Figure I-75 : Finition angulaire biseauté – profil plan. (D'après (29))

Figure I-76 :

- a) Congé biseauté.
- b) Épaulement à angle interne arrondi avec un biseau long.
- c) Épaulement à angle interne arrondi avec un biseau court.

Figure I-77 : L'espace biologique. (190)

Figure I-78 : Valeurs moyennes des différents éléments du parodonte et de l'espace biologique (Gargiulo, 1961, (61)). (171)

Figure I-79 : Sondage des sulcus avec une sonde parodontale ou une spatule fine. (45)

Figure I-80 : Un parodonte réduit exige des limites conservatrices. (D'après (78))

Figure I-81 : Une évaluation parodontale doit précéder tout traitement prothétique, de façon à s'assurer de la santé du parodonte avant le début des phases prothétiques.

Figure I-82 : L'enfouissement intra-sulculaire d'une limite cervicale permet un profil d'émergence plus naturel dans le cas de l'élargissement d'une dent. (D'après (98))

Figure I-83 : Procédé d'acquisition numérique par micro-palpation. (29)

Figure I-84 : La sonde sphérique du palpeur est incapable de lire et d'enregistrer les reliefs importants et les angles vifs. (29)

Figure I-85 : Définition virtuelle des limites cervicales. (29)

Figure I-86 : Faisceau laser dans la méthode de triangulation. (200)

Figure I-87 : Préparation du modèle et mise en évidence des limites cervicales. (29)

Figure I-88 : Scanner laser. (29)

Figure I-89 : Technique d'acquisition numérique par grille projetée (phénomène de moiré). (200)

Figure I-90 : Nobel ProCera® scanner, mis sur le marché en avril 2010. (200)

Figure I-91 : Les ailettes des bridges collés de Rochette sont perforées pour assurer la rétention de la résine. (233)

Figure I-92 : Bridge collé de Rochette de 11 à 23 pour le remplacement de 21. (232)

Figure I-93 : Les butées d'enfoncement sont de petites plateformes sous forme d'épaulement (A). Et si le volume d'émail y est suffisant, l'appui cingulaire joue le même rôle. (232)

Figure I-94 : (a) Butées d'enfoncement, rainure et appui cingulaire. (b) La limite de préparation est un congé sus-gingival peu marqué. (232)

Figure I-95 : Préparation en congé quart de rond. (31)

Figure I-96 : Le bridge collé Maryland est fait de moyens d'ancrage métallique et sa rétention est assurée par les intrados mordancés. (233)

Figure I-97 : Préparation du bord libre pour les facettes.

a) Préparation pelliculaire ; b) Retour incisif modéré ; c) Retour incisif important. (256)

Figure I-98 : Préparation pelliculaire d'une dent pour une facette sans retour incisif (à l'origine de nombreuses fractures). (256)

Figure I-99 : La localisation du bord de la facette est influencée par l'importance de la fracture coronaire. (159)

Figure I-100 : Préparation pour facettes à différents degrés d'enveloppement.

a) Vue vestibulaire.

b) Vue proximale.

c) Vue palatine.

Figure I-101 : Illustrations des contraintes s'exerçant sur la dent en fonction d'une part de la localisation de la marge prothétique mais aussi fonction de la forme de sa limite (épaulement ou congé). (159)

Niveau incisif : la position I3 est la plus favorable → retour palatin modéré avec un congé.

Niveau concavité : la position F1 est la plus favorable → finition droite avec épaulement droit (pas d'enveloppement).

Niveau cingulum : la position F4 est la plus favorable → retour de préparation modérée avec un congé.

Figure I-102 : L'importance de la réduction incisale varie en fonction de la morphologie dentaire. (159)

a) Dent fine et plate : réduction étendue.

b) Dent épaisse et bombée : réduction modérée à minime.

Figure I-103 : Préparation pour facette. (159)

Figure I-104 : Fréquente exposition de la dentine au niveau du collet. (98)

Figure I-105 : Modification du tracé de la limite. (98)

Figure I-106 : Inlays/onlays céramique sur 24 et 26. (256)

Figure I-107 : a) Épaulement à 135°.

b) Épaulement droit à biseau de 45°.

Figure I-108 : Inlays en or sur 46. Les limites angulées permettent le brunissage du métal sur les bords de la préparation. (102)

Figure I-109 : a) Préparation pour un inlay céramique. b) Inlay céramique posé. (256)

Figure I-110 : a) L'angle cavo-superficiel standard est de 90°

b) Une finition en congé large était parfois envisagée dans des conditions occlusales favorable dans le but d'avoir un bord invisible. (256)

Figure I-111 : a) Préparation d'un inlay céramique à angles cavo-supericiels droits (90°). b) Inlay céramique posé. Le résultat esthétique est très bon, Les bords sont invisibles même avec une finition cavo-superficielle à 90°. (256)

Figure I-112 : La finition cavo-superficielle en congé quart de rond s'effectue avec une fraise boule tenue obliquement. (256)

Figure I-113 : Modèle d'une préparation pour inlay céramique présentant un angle cavo-superficiel en congé quart de rond. (256)

Figure I-114 : La différence (d) entre le diamètre cervical et celui de la plateforme conditionne la hauteur transgingivale (h) nécessaire au pilier. (D'après Astra, 2011, (c))

a) $d < 1\text{mm} \rightarrow h < 2\text{mm}$.

b) $d \sim 1\text{mm} \rightarrow h \sim 2\text{mm}$.

c) $d > 1\text{mm} \rightarrow h > 2\text{mm}$.

Figure I-115 : La position corono-apicale idéale de la plateforme implantaire serait apicale à la muqueuse marginale vestibulaire de 2 mm. (D'après Astra, 2011, (c))

Figure I-116 : Piliers pleins, Straumann. (l)

Figure I-117 : Hauteur du pilier variable. Piliers pleins Straumann, de gauche à droite 4 5,5 et 7 mm. (l)

Figure I-118 : Piliers SynOcta® Straumann, de gauche à droite de 15° et de 20°. (j)

Figure I-119 : Piliers standards C/, Ankylos®, évasement jusqu'au diamètre cervical. 2 diamètres disponibles, a et b. (b)

Figure I-120 : Piliers standards C/, Ankylos®, hauteurs transgingivales de 1,5 à 6,0 mm. (b)

Figure I-121 : Pilier Provide®, 3i Biomet. (d)

Figure I-122 : Pilier Snappy™, Nobel. (i)

Figure I-123 : Pilier Direct Abutment™, Astra. (c)

Figure I-124 : Pilier plein Straumann retouché en hauteur. (l)

Figure I-125 : personnalisation d'un pilier implantaire. (224)

Figure I-126 : Coloration grisâtre de la gencive marginale de 13 et 23. (262)

Figure I-127 : Piliers ZiReal®, Biomet 3i. (d)

Figure I-128 : Piliers GingiHue®, Biomet 3i. (d)

Figure I-129 : Émergence gingivale marginale supra-implantaire à respecter avec le pilier ayant un profil d'émergence adapté à la morphologie parodontale. (29)

Figure I-130 : Pilier Procera® Esthetic Abutment, Nobel Biocare. (i)

Figure I-131 : Piliers ZirDesign™, Astra. (c)

Figure I-132 : Pilier Cercon® Friadent, Dentsply. (e)

Figure I-133 : Wilcos Abutment, Brésil. (29)

Figure I-134 : Des piliers modifiables par addition sont placés sur les analogues. À ce moment, le parallélisme est vérifié. (29)

Figure I-135 : Vue complète du pilier modifié par addition. Les piliers sont parallèles entre eux. (29)

Figure I-136 : Piliers préparés et personnalisés. (29)

Figure I-137 : Personnalisation par soustraction d'un pilier Cerabase Friadent® (Dentsply). Ici le pilier est large mais il existe le même produit avec une forme anatomique. (cf.tableau). (29)

Figure I-138 : Pilier UCLA, Biomet 3i, à l'état neuf.

Figure I-139 : projet prothétique final, réalisé après personnalisation d'un pilier calcinable surcoulable. (224)

Figure I-140 : En fonction des cas, la gaine en plastique de modelage peut être réduite à la hauteur du plan occlusal. (k)

Figure I-141 : Le modelage en cire doit être suffisamment épais (au moins 0,7 mm). Il ne faut pas recouvrir de cire le bord fin du pilier, ainsi la finition propre et nette de la zone d'insertion de la vis est garantie. (k)

Figure I-142 : Le pilier personnalisé terminé est poli et prêt pour la suite des étapes prothétiques. (k)

Figure I-143 : Pilier calcinable surcoulable, CastDesign, Astra. (c)

Figure I-144 : Modification du cylindre en plastique sur le pilier au laboratoire. (k)

Figure I-145 : Le pilier est modelé en cire. (k)

Figure I-146 : Le pilier est surcoulé dans un alliage riche en or. (k)

Figure I-147 : Exemples de piliers (Atlantis™, Astra Tech) en titane, en titane nitruré et en zircone. (c)

Figure I-148 : Piliers SynOcta Cares™, Straumann. (j)

Figure I-149 : Les piliers personnalisés sont conceptualisés à partir de la forme finale de la dent à réaliser. (c)

Figure I-150 : a) Congé ovale étroit ; b) Congé ovale long ; c) Épaulement droit à angle interne arrondi ; d) Congé rond ; e) Piliers titane en congé rond sur le modèle en plâtre. (56)

Tableau I-1 : La mise de dépouille.

Tableau I-2 : La trace.

Tableau I-3 : L'épaulement à 135° ou à 50°.

Tableau I-4 : L'épaulement à 90° à angle vif.

Tableau I-5 : L'épaulement droit à angle interne arrondi.

Tableau I-6 : Le congé quart d'ovale.

Tableau I-7 : Le congé quart de rond.

Tableau I-8 : Le collier métallique cervical.

Tableau I-9 : La finition en lame de couteau.

Tableau I-10 : La finition céramique-dent.

Tableau I-11 : Les finitions franches.

Tableau I-12 : Une finition angulaire : le chanfrein.

Tableau I-13 : Une finition angulaire : le biseau

Tableau I-14 : La situation supra-gingivale des limites cervicales.

Tableau I-15 : La situation juxta-gingivale des limites cervicales.

Tableau I-16 : La situation intra-sulculaire des limites cervicales.

Tableau I-17 : Piliers implantaires standards usinés. Page 1/2. (D'après (c), (i), (l), (j), (m), (b), (n), (o), (p), (d)).

Tableau I-17 : Piliers implantaires standards usinés. Page 2/2. (D'après (c), (i), (l), (j), (m), (b), (n), (o), (p), (d)).

Tableau I-18 : les piliers implantaires usinés préformés dits « anatomiques » page 1/2. (D'après (c), (i), (p), (b), (e)).

Tableau I-18 : Les piliers implantaires usinés préformés dits « anatomiques » page 2/2. (D'après (c), (i), (p), (b), (e)).

Tableau I-19 : Les piliers implantaires calcinables surcoulables. (D'après (d), (c), (i), (k), (o), (e)).

Tableau I-20 : Les piliers implantaires personnalisés par CFAO (D'après (c), (j), (i)).

Figure II-1 : Système de numérotation des fraises.

1 : matériau de la partie travaillante (ici diamant à liant galvanique)

2 : longueur totale

3 : mandrin

4 : forme et spécificité

5 : taille nominale, diamètre le plus fort de la partie travaillante (1/10 mm).

N.B. : toutes les dimensions sont données en dixièmes de millimètre.

Figure II-2 : Enfouissement intra-sulculaire et finition des limites cervicales des préparations avec des instruments oscillatoires (US). (195)

Figure II-3 : l'instrumentation ultrasonique produit un mouvement oscillant bidirectionnel selon l'axe Y. (D'après (f))

Figure II-4 : Illustration de l'oscillation linéaire à la surface dentaire de la pointe de l'insert suivant l'axe Y. (D'après (f))

Figure II-5 : a) Malgré le contact intime entre l'insert ultrasonique et la gencive, il n'y a aucune lésion visible. Cependant, il faut veiller au refroidissement de l'insert par un spray sinon le parodonte peut subir des brûlures superficielles. b) L'insert ultrasonique est utilisé pour repositionner la limite plus apicalement. c) et d) Le parodonte est exempt de toute lésion visible après le passage de l'insert. (173)

Figure II-6 : a) Enfouissement sulculaire et finition de la limite cervicale. b) Polissage. c) Préparations périphériques. d) Résultats cliniques. (195)

Figure II-7 : a) Les inserts US doivent fonctionner selon une orientation précise pour être efficaces : celle de l'axe de la pièce à main (axe efficace). Le sens de déplacement de l'instrument doit être confondu avec l'axe de vibration de la pointe de l'insert.

b) Sinon leur effet est quasi nul. (D'après (f))

Figure II-8 : Attachement Multiflex. (h)

Figure II-9 : l'instrumentation sonore produit un mouvement oscillant elliptique tridimensionnel. (D'après (f))

Figure II-10 : la surface irrégulière, grêlée, et l'absence de lignes horizontales résultent de l'utilisation d'un instrument oscillatoire. (173)

Figure II-11 : Illustration de l'irrigation du SonicFlex®, Kavo. (h)

Figure II-12 : Insert de détartrage fracturé. (173)

Figure II-13 : Tige fracturée d'un insert oscillant après utilisation. (173)

Figure II-14 : repositionnement et achèvement de la limite cervicale avec un insert oscillatoire, cordonnet défecteur en place. La limite est déplacée apicalement sans altération parodontale. (173)

Figure II-15 : Repositionnement intra-sulculaire de la limite cervicale de la préparation. (173)

Figure II-16 : Illustration d'une séparation interproximale avec un insert hémisphérique. (h)

Figure II-17 : Déplacement gingival grâce au cordonnet défecteur. (173)

Figure II-18 : Insert oscillatoire pour le repositionnement de la limite cervicale sans aucun signe de lésion des tissus parodontaux. (173)

Figure II-19 : Préparation périphérique dont la limite cervicale a été repositionnée et finie avec des inserts oscillatoires. (173)

Figure II-20 : Vue vestibulaire de la limite sous microscope- santé parodontale. (173)

Figure II-21 : a) Fraise à grains fins et à gros grains respectivement à gauche et à droite. b) Fraise à gros grains au repos. c) Fraise à gros grain en rotation. (173)

Figure II-22 : Rainures concentriques correspondant au mouvement rotatif de la fraise. (échelle 0,5 mm). (244)

Figure II-23 : a) Limite cervicale préparée grâce à une fraise bague verte. b) Limite cervicale préparée grâce à une fraise bague rouge précédée d'une fraise bague verte. (échelle 0,5 mm). (244)

Figure II-24 : À gauche : Fraise diamantée à grains fins. À droite : fraise diamantées à gros grains (sous microscope x20). (173)

Figure II-25 :

a) Préparation réalisées par une fraise diamantée grains fins → bords de l'émail non fissurés, pas de perte de résistance.

b) Préparation réalisée par une fraise diamantée à gros grains → Fissures des bords de l'émail, perte de sa résistance. (83)

Figure II-26 : Usure extrême d'une fraise diamantée présentant une zone totalement lisse dépourvue de diamants. (173)

Figure II-27 : Une fraise usée (à gauche) et une fraise neuve (à droite). (173)

Figure II-28 : Fraise à grains fins effectuant la finition d'une préparation. (173)

Figure II-29 : Instruments de forme identique pour la préparation dentaire : une fraise, un insert oscillatoire et un ciseau à émail. (173)

Figure II-30 : Une fraise de plus grand diamètre permet d'aplanir la limite cervicale. (216)

Figure II-31 : Fraise en carbure de tungstène. (11)

Figure II-32 : Fraise surtaillée en carbure de tungstène. (11)

Figure II-33 : Finition par une fraise en carbure de tungstène. (g)

Figure II-34 : Comparaison de l'état de surface obtenu avec des fraises diamantées (à gauche), et des fraises en carbure de tungstène (à droite). Photos prises au MEB. (232) Photos 1) Paroi d'un chanfrein, (a) x35 ; et b) x700 Photos 2) Chanfrein occlusal, (a) x35 ; et b) x700

Figure II-35 : Fraise cylindrique (parois parallèles). (D'après (g))

Figure II-36 : Fraise conique (parois convergentes à 6 %). (124)

Figure II-37 : Fraise flamme. (g)

Figure II-38 : Mouvement compensateur d'une fraise à extrémité plate pour un contour correct de la limite. (158)

Figure II-39 : Fraise à extrémité plate à angle externe arrondi. (g) conique, et cylindrique en carbure de tungstène. (D'après (g))

Figure II-40 : les fraises à extrémité ronde ne nécessitent aucun mouvement compensateur, la fraise reste dans l'axe de la préparation. (158)

Figure II-41 : Les fraises à congé rond de grands diamètres sont préférées aux petits pour éviter les risques de lèvre d'émail non soutenu. (g)

Figure II-42 : Fraises à congé quart d'ovale. (g)

Figure II-43 : Fraise à extrémité angulée. (g)

Figure II-44 : Instrument à pointe mousse. (g)

Figure II-45 : Instrument actif à la pointe uniquement. (g)

Figure II-46 : Instruments à limite d'enfoncement. [à gauche (g) et à droite (256)]

Figure II-47 : Instrument à pointe guide. (g)

Figure II-48 : Illustration de l'utilisation d'un instrument modifié à pointe guide. (g)

Figure II-49 : Instrument « diamant S ». (g)

Figure II-50 : Insert oscillatoire hémisphérique. (g)

Figure II-51 : Séparation interdentaire grâce à un insert oscillatoire hémisphérique. (159)

Figure II-52 : Insert ultrasonique hémisphérique : insert VE, EMS. (f)

Figure II-53 : La préparation d'une face proximale avec un insert hémisphérique permet une économie tissulaire importante car (a). Tandis qu'une fraise cylindrique de petit diamètre risque de créer une surpréparation, une exposition dentinaire (flèches jaunes), et des lésions de la dent adjacente (flèches rouges). (D'après (159))

Figure II-54 : Inserts ultrasoniques à congé réalisant une pénétration intra-sulculaire. (De gauche à droite : instruments PM1, PM2 et PM3, Acteon Satelec®). (244)

Figure II-55 : Inserts ultrasoniques à épaulement à angle interne arrondi réalisant une pénétration intra-sulculaire. (De gauche à droite : instruments PMS1, PMS2 et PMS3, Acteon Satelec®). (a)

Figure II-56 : Marquage au laser d'un instrument du système Satelec® à 1 mm de l'extrémité de l'insert. (a)

Figure II-57 : La surface de cette empreinte présente des lignes horizontales régulières dues au passage d'un instrument rotatif diamanté. (173)

Figure II-58 a) et b) : La surface de cette empreinte présente un relief grêlé, comme martelé résultant du passage d'un instrument oscillatoire sonique. (173)

Figure II-59 : Surface résultant du passage d'un instrument oscillatoire ultrasonique. (Échelle 0,5 mm). (244)

Figure II-60 : État de surface après passage d'un insert ultrasonique diamanté de 126 µm. (244)

Figure II-61 : État de surface après passage d'un insert ultrasonique diamanté de 46 µm. (244)

Figure II-62 et II-63 : État de surface après enfouissement intra-sulculaire grâce à l'instrumentation ultrasonique (système Satelec®). (a)

Figure II-64 : État de surface obtenu après le passage des inserts ultrasoniques du système Satelec® PM/PMS 1 puis PM/PMS 2. On note la présence de fines stries. (244)

Figure II-65 : État de surface obtenu après le passage des inserts ultrasoniques du système Satelec® PM/PMS 1, PM/PMS 2 suivis de l'insert lisse PM/PMS 3. La surface est lisse. (244)

Figure II-66 : Insert lisse PM/PMS 3 (Satelec ACTEON). (244)

Figure II-67 : Correspondance entre les fraises du coffret Massironi (à gauche) avec les inserts soniques du système sonicflex® de Kavo (à droite). (D'après (h) et (g))

Figure II-68 : Pointes d'Arkansas de diverses formes. (173)

Figure II-69 : Un praticien peut personnaliser la forme de ses pierres d'Arkansas, par abrasion. (173)

Figure II-70 : Ciseau à émail manuel pendant l'étape de finition de la limite cervicale. (173)

Figure II-71 : Pendant l'étape de finition, le ciseau à émail doit être tenu dans l'axe de la préparation. (173)

Figure II-72 : Ciseaux à émail à bout arrondis pour la finition des limites cervicales en congé quart de rond (DM1 et DM2, Deppeler). (173)

Figure II-73 : Le degré de finition obtenu avec les instruments manuels est étonnant. Les surfaces polies sont aussi lisses que du verre. (173)

Figure II-74 : (124) et **II-75** (49) : Position des points zéniths sur le bloc incisivo-canin.

Figure II-76 : Dents quadrangulaires et leur contour gingival. (124)

Figure II-77 : Dents ovoïdes et leur contour gingival. (124)

Figure II-78 : Dents triangulaires et leur contour gingival. (124)

Figure II-79 : Variations de la forme de la jonction amélo-cémentaire (JAC) en fonction de la localisation d'une dent sur l'arcade. (98)

Figure II-80 : Les papilles sont relativement plates à cause d'un éloignement radiculaire (a) ou d'un diastème (b). (124)

Figure II-81 : En cas de diastème, la papille est plate. (98)

Figure II-82 : Variation de la taille de la papille interdente en fonction de la morphologie dentaire. Une dent quadrangulaire a une papille courte (a), tandis que celle d'une dent triangulaire occupe toute l'embrasure (b). (124)

Figure II-83 : Concavité mésiale d'une première prémolaire maxillaire. (151)

Figure II-84 : Le tracé de la limite cervicale proximale d'une préparation périphérique est convexe et suit le contour de la papille interdente. (158)

Figure II-85 : La limite proximale d'une facette comporte une concavité apicale au point de contact, ou « toboggan ». (151)

Figure II-86 : La limite proximale est verticale et doit s'arrêter juste avant de passer le point de contact. (98)

Figure II-87 : La limite proximale est très concave sous le point de contact, c'est l'extension ou « toboggan » proximal. (98)

Figure II-88 : Pour fermer un diastème, il est nécessaire d'enfouir la limite cervicale de la préparation en intra-sulculaire du côté du diastème. (98)

Figure II-89 : La fermeture d'un diastème requiert une limite cervicale intra-sulculaire (du côté du diastème) pour permettre l'établissement d'un profil d'émergence naturel. (D'après (98))

Figure II-90 : a) La fraise est orientée vers la dent adjacente : création de contre-dépouilles. b) La fraise est orientée vers la dent à préparer : préparation trop convergente. (216)

Figure II-91 : La fraise ne doit pas s'enfoncer de plus de la moitié de son diamètre lors de la préparation sinon une lèvre d'émail se crée. (216)

Figure II-92 a) et b) : Lèvre d'émail non soutenu, résultant d'un enfoncement trop important de la fraise dans la préparation. (98)

Figure II-93 et II-94 : Réalisation de la rainure guide grâce à une fraise boule du diamètre adapté et présentant un angle de 10° à 20° par rapport à l'axe de la dent de manière à ce que le col de la fraise serve de repère. (9)

Figure II-95 : Technique de pénétration contrôlée, rainures guides. (151)

Figure II-96 et II-97 : Fraises à pénétration contrôlée. (À gauche (256) et à droite (98))

Figure II-98 : Technique de la réduction de la dent par moitié. (124)

Figure II-99 : Technique de la réduction oblique de la dent. (D'après (124))

Figure II-100 : Technique de préparation de la dent par réduction progressive. Le guide de réduction confectionné sur la céroplastie est repositionné en bouche après chaque étape. (À gauche (158) à droite (173))

Figure II-101 : Les clés réalisées en silicone lourd peuvent être sectionnées dans différents plans. (173)

Figure II-102 : Séparation interproximale d'une incisive centrale grâce à une fraise diamantée conique de faible diamètre. (173)

Figure II-103 : Section sagittale de la dent après séparation. (173)

Figure II-104 : Il est préférable d'utiliser une fraise cylindrique de faible diamètre et dont l'extrémité est en rapport avec la forme de la limite cervicale(b) plutôt qu'une fraise conique pointue qui implique une plus grande destruction tissulaire (a). (D'après (173))

Figure II-105 : Cas défavorable de proximité radulaire et de chevauchement dentaire. (124)

Figure II-106 : Une fois la séparation effectuée, si la proximité radulaire ne permet pas une empreinte correcte et une limite cervicale de dimension suffisante (a), il est alors indispensable d'ouvrir l'espace interproximal en sacrifiant une fine tranche de tissu dentaire (b) ou de réaliser une élongation coronaire, de façon à ouvrir l'espace interproximal (c). (124)

Figure II-107 : La forme d'une limite cervicale correspond à la moitié de la fraise qui le réalise. Lors de la réalisation d'une limite cervicale intra-sulculaire avec une instrumentation rotative et sans protection sulculaire, il se produit donc une destruction des tissus gingivaux marginaux par l'autre moitié de la fraise en contact avec le parodonte. (124)

Figure II-108 : Une fraise de plus petit diamètre peut éviter la dilacération des tissus parodontaux, en réalisant la limite avec la totalité de l'instrument (et pas juste la moitié du diamètre). Mais cela implique la formation d'une lèvre d'émail non soutenu au niveau de la ligne de finition. (124)

Figure II-109 : L'insertion d'un cordonnet défecteur dans le sulcus permet de préserver ce dernier des agressions des fraises. (124)

Figure II-110 : Fils défecteurs tressé (en haut) et tricoté (en bas).

Figure II-111 : Le fil tricoté est inséré dans le sulcus est permet de déplacer les tissus parodontaux latéralement et apicalement.

Figure II-112 : Les fils tricotés supportent le contact avec les instruments rotatifs contrairement aux fils torsadés.

Figure II-113 : Mise en place du fil sur la majeure partie du périmètre de la dent par une traction vestibulaire des deux extrémités alors qu'une spatule positionne le fil dans le sulcus. (137)

Figure II-114 : Technique bimanuelle de mise en place du fil défecteur dans le sulcus. (151)

Figure II-115 : Réalisation de la préparation préliminaire (a). Les limites cervicales vestibulaire et palatine sont provisoirement placées en situation supra-gingivale (b). (124)

Figure II-116 : La réduction tissulaire s'effectue grâce à la moitié du diamètre de la fraise. Sinon il se crée une lèvre d'émail non soutenu. (173)

Figure II-117 : préparation périphérique dont les limites sont intra-sulculaire. (9)

Figure II-118 : Sondage parodontal (a). Insertion du cordonnet déflecteur (b). Déplacement latéral et apical des tissus parodontaux autour de la dent grâce à la déflexion gingivale (c). Les tissus ainsi déplacés vont permettre l'enfouissement intra-sulculaire de la limite cervicale en toute sécurité (d). (124)

Figure II-119 : Écarteur gingival Zékrya. (Maillefer®)

Figure II-120 : État de la préparation après positionnement provisoire de la limite en supra-gingivale (préparation préliminaire) et insertion du cordonnet. (124)

Figure II-121 : Enfouissement intra-sulculaire avec une instrumentation rotative, cordonnet en place. (124)

Figure II-122 : Limite cervicale enfouie en position intra-sulculaire. (124)

Figure II-123 : Finition de la limite cervicale près enfouissement intra-sulculaire. (124)

Figure II-124 : Le cordonnet est ôté. La préparation est terminée, et le parodonte ne présente pas de lésions, juste une irritation due à la présence du cordonnet. (124)

Figure II-125 : Création d'une limite en forme de cuvette due à une mauvaise utilisation de la fraise pendant la préparation (a). La ligne de finition de la limite présente donc une lèvre d'émail non soutenu (b)-flèche rouge). Correction du rebord iatrogène par le déplacement d'une fraise de finition du côté opposé à la préparation (c)- flèches jaunes). La limite finale après correction présente un profil adéquat et est en situation intra-sulculaire (d). (158)

Figure II-126 : Finition de la limite grâce à une fraise à grains fins (30 µm-bague rouge) (a). État de surface net et lisse après passage de la fraise (b). (124)

Figure II-127 : Polissage de la limite cervicale par le passage d'un instrument manuel (ciseau à émail) (a).

Dépose du cordonnet déflecteur (b). Préparation terminée (c), le parodonte est sauf de toute lésion grâce au cordonnet déflecteur. (124)

Figure II-128 : Choix d'une fraise d'un diamètre légèrement plus grand (que celles utilisées pour la mise en forme de la limite cervicale) et de faible granulométrie de façon à aplanir, à finir et à débarrasser la préparation des lèvres d'émail non soutenu. (151)

Figure II-129 : Réalisation de finitions angulaires sur une préparation périphérique (a). Une fraise à profil plan réalise un biseau (b). Une fraise de forme oblique ou « ballon de rugby réalise un chanfrein, dont le profil est concave (c). (173)

Figure II-130 : Vérification de la réduction grâce à des clés en silicone, sectionnées dans différents axes. (29)

- a) Vue proximale.
- b) Vue vestibulaire.

Tableau II-1 : Récapitulatif concernant l'instrumentation oscillatoire.

Tableau II-2 : Classification des fraises diamantées selon leur granulométrie.

Tableau II-3 : Caractéristiques des fraises diamantées fonction de leur granulométrie.

Tableau II-4 : Diverses fraises cylindriques diamantées (1^{ère} ligne) et en carbure de tungstène (2^{ème} ligne). (D'après (g))

Tableau II-5 : Diverses fraises coniques diamantées (1^{ère} ligne) et en carbure de tungstène (2^{ème} ligne). (D'après (g))

Tableau II-6 : Fraises flammes. (D'après (g))

Tableau II-7 : Fraises boules. (D'après (g))

Tableau II-8 : Fraises en ballon de rugby. (D'après (g))

Tableau II-9 : Fraises à extrémité plate (à gauche : cylindrique, et à droite conique). (D'après (g))

Tableau II-10 : Fraises à extrémité plate à angle externe arrondi (de gauche à droite : diamantée cylindrique, diamantée)

Tableau II-11 : Fraises à extrémité ronde (de gauche à droite : diamantée cylindrique, diamantée conique, et conique en

Tableau II-12 : Fraises à extrémité elliptique. (D'après (g))

Tableau II-13 : Fraises à extrémité pointue. (D'après (g))

Tableau II-14 : Les inserts oscillatoires hémisphériques. (D'après (h) et (f))

Tableau II-15 : Les inserts oscillatoires à congé. (D'après (h) et (a))

Tableau II-16 : Les inserts oscillatoires flammes. (D'après (h))

Tableau II-17 : Les inserts oscillatoires à épaulement à angle interne arrondi. (D'après (h) et (a))

Tableau II-18 : Les inserts oscillatoires utiles pour l'étape d'enfouissement intra-sulculaire. (D'après (a), (f) et (h))

Tableau II-19 : Les inserts oscillatoires utiles pour l'étape de la finition intra-sulculaire. (D'après (a) et (h))

Tableau II-20 : Les inserts oscillatoires utiles pour l'étape de polissage intra-sulculaire. (D'après (a))

Tableau II-21 : Kit de préparation ultrasonique pour l'enfouissement, la finition et le polissage des limites en congé quart de rond. (D'après (a))

Tableau II-22 : Kit de préparation ultrasonique pour l'enfouissement, la finition et le polissage des limites en épaulement droit à angle interne arrondi. (D'après (a))

Tableau II-23 : Les différentes stratégies de préparation : avantages, inconvénients.

Tableau II-24 : Protocole d'enfouissement intra-sulculaire avec l'instrumentation sonore. (D'après (h))

Tableau II-25 : Protocole d'enfouissement intra-sulculaire avec l'instrumentation ultrasonique. (D'après (a))

Figure III-1: Un parodonte réduit exige des limites conservatrices. (D'après (78))

Figure III-2: Limites cervicales et finitions proximales d'un onlay métallique.

Tableau III-1: Séquence clinique de préparation cervicale des couronnes coulées

Tableau III-2: Séquence clinique de préparation cervicale des couronnes céramo-métalliques en secteur postérieur.

Tableau III-3: Séquence clinique de préparation cervicale des couronnes céramo-métalliques en secteur postérieur.

Tableau III-4: Séquence clinique de préparation cervicale des couronnes céramo-céramiques.

Tableau III-5: Séquence clinique de préparation cervicale de piliers au support parodontal réduit.

Tableau III-6: Séquence clinique de préparation cervicale de piliers fragilisés.

Tableau III-7: Séquence clinique de préparation cervicale de piliers avec une anomalie de couleur.

Tableau III-8: Séquence clinique de préparation cervicale en cas de fermeture d'un diastème.

Tableau III-9: Séquence clinique de préparation pour un bridge collé de Rochette.

Tableau III-10: Séquence clinique de préparation pour un bridge collé Maryland.

Tableau III-11: Séquence clinique de préparation de facettes.

Tableau III-12: Séquence clinique de préparation d'inlays/onlays métalliques.

Tableau III-13: Séquence clinique de préparation d'inlays/onlays céramique.

Bibliographie

1. **Abrahamsson I, Berglundh T, Glantz PO, Lindhe J.** The mucosal attachment at different abutments. An experimental study in dogs. *J Clin Periodontol.* 1998 Sep;25(9):721-7.
2. **Adamczyk E, Spiechowicz E.** Plaque accumulation on crowns made of various materials. *Int J Prosthodont.* 1990 May-Jun;3(3):285-91.
3. **Allan DN.** Cavity finishing. *Br Dent J* 1968 ;125 :540.
4. **Andersson M.** A unique method for fabrication of a crown restoration using titanium. *Tadlakartidningen.* 1987;79(11):640-2.
5. **Andersson M., Bergman B., Bessing C., Ericson G., Lundquist P., Nilson H.** Clinical results with titanium crowns fabricated with machine duplication and spark erosion. *Acta Odontol Scand.* 1989;47(5):279-86.
6. **Andreasen FM, Daugaard-Jensen J, Munksgaard EC.** Reinforcement of bonded crown fractured incisors with porcelain veneers. *Endod Dent Traumatol.* 1991 Apr;7(2):78-83.
7. **Andreasen FM, Flugge E, Daugaard-Jensen J, Munksgaard EC.** Treatment of crown fractured incisors with laminate veneer restorations. An experimental study. *Endod Dent Traumatol.* 1992 Feb;8(1):30-5.
8. **Armand S, Vergé J.** Le joint céramique-dent. *Cah Prothèse.* 1993 ;83.
9. **Armand S.** Méthodologie des préparations coronopériphériques pour prothèses fixées esthétiques. *Cah Prothèse.* 1999 ;108 :63-74.
10. **Avary H.** Classification of teeth as a guiding factor in the correct preparation for porcelain jacket crowns. *J Nat Dent Assoc.* 1921;8:233-5.
11. **Ayad MF, Johnston WM, Rosenstiel SF.** Influence of dental rotary instruments on the roughness and wettability of human dentin surfaces. *J Prosthet Dent.* 2009;102(2): 81-88.
12. **Ayad MF, Rosenstiel SF, Hassan MM.** Surface roughness of dentin after tooth preparation with different rotary instrumentation. *J Prosthet Dent.* 1996;75(2):122-128.
13. **Ayad MF, Rosentsiel SF, Salama M.** Influence of tooth surface roughness and surface area on the retention of crowns luted with zinc orthophosphate cement. *Austr Dent J.* 1987;32:446-457.
14. **Banerjee A, Watson TF, Kidd EA.** Dentine caries excavation: a review of current clinical techniques. *Br Dent J.* 2000 May 13;188(9):476-82.
15. **Baretieri LN.** Esthetics: Direct Adhesive Restoration Of Fractured Anterior Teeth. São Paulo: Quintessence 1998.
16. **Barghi N, Berry TG.** Post-bonding crack formation in porcelain veneers. *J Esthet Dent.* 1997;9(2):51-4.
17. **Bastian CC.** The porcelain jacket crown; its usefulness in removable bridgework. *J Am Dent Assoc.* 1926;13:226-40.
18. **Belles DM, Cronin RJ Jr, Duke ES.** Effect of metal design and technique on the marginal characteristics of the collarless metal ceramic restoration. *J Prosthet Dent.* 1991 May;65(5):611-9.
19. **Belser UC, magne P, Magne M.** Ceramic laminate veneers: continuous evolution of indications. *J Esthet Dent.* 1997;9(4):197-207.
20. **Bennani V, Baudoin C-A.** Esthétique et profil d'émergence en implantologie. Paris : Édition CDP, 2000.
21. **Bergman B, Hugoson A, Olsson CO.** periodontal and prosthetic conditions in patients treated with removable partial dentures and artificial crowns. A longitudinal 2-years study. *Acta Odontol Scand.* 1971;29:621-38.
22. **Bichacho N.** Cervical contouring concepts: enhancing the dentogingival complex. *Pract Periodontics Aesthet Dent.* 1996 Apr;8(3):241-54; quiz 256.
23. **Black GV.** The management of enamel margins. *Dent Cosmos.* 1891;33:85-100.
24. **Blackwell RE.** A consideration of the location of gingival margin in cavity preparation. *Northwestern University Bulletin.* 1940:4-7.
25. **Blair FM, Wassell RW, Steel JG.** Crowns and other extra-coronal restorations : preparations for full veneer crowns. *Br Dent J.* 2002;192:561-571.
26. **Blanchard J-P, Lauerjat Y.** Limites prothétiques et environnement gingival. *Cah Prothèse.* 1996 ;94 :45-50.
27. **Bonnard P, Hermans M, Adriaenssens P, Daelemans P, Malevez C.** Anterior esthetic rehabilitation on teeth and dental implants optimized with Procera technology: a case report. *J Esthet Restor Dent.* 2001;13(3):163-71.
28. **Boralévi S.** Optimisation de l'adaptation marginale de bridges entièrement céramique en alumine zircone. Thèse de 3^{ème} cycle, Paris V, 1990.
29. **Bottino M-A, Farma R, Valandro LF.** Perception: esthetics in metal-free prosthesis of natural teeth and implants. Sao Paulo: Artes Medicas (Dentistry), 2009.

30. **Boudrias P, Shoghikian E, Morin E, Hutnik P.** Esthetic option for the implant-supported single-tooth restoration -- treatment sequence with a ceramic abutment. *J Can Dent Assoc.* 2001 Oct;67(9):508-14.
31. **Brabant A.** Méthodologie clinique des préparations pour bridges collés. *Réal Cliniq.* 1996 ;7(4) :513-521.
32. **Brandau HE, Yaman P, Molvar M.** effect of restorative procedures of a porcelain jacket crown on gingival health and height. *Am J Dent.* 1988;1:119-22.
33. **Brecker SC.** Porcelain baked to gold-A new medium in prosthodontics. *J Prosthet Dent.* 1956;6:801-10.
34. **Brunel AL, Leroux J, Payen J.** Rugosités de surface dues aux très grandes vitesses : conséquences cliniques. *Actual Odontostomatol.* 1962 ;57 :73-85.
35. **Buchanan WT, Svare CW, Turner KA.** The effect of repeated firings and strength on marginal distortion in two ceramometal systems. *J prosthet Dent.* 1981 ;45 :502.
36. **Calamia JR.** Etched porcelain facial veneers: a new treatment modality based on scientific and clinical evidence. *N Y J Dent.* 1983 Sep-Oct;53(6):255-9.
37. **Calamia JR.** Etched porcelain veneers: the current state of the art. *Quintessence Int.* 1985 Jan;16(1):5-12.
38. **Campbell SD, Pelletier LB.** Thermal cycling distortion of metal ceramics. Part I. Metal collar width. *J prosthet Dent.* 1992;67:603.
39. **Campbell SD, Pelletier LB.** Thermal cycling distortion of metal ceramics. Part II. Etiology. *J prosthet Dent.* 1992;68:284.
40. **Carnevale G, Sterrantino SF, Di Febo G.** Soft and hard tissue wound healing following tooth preparation to the alveolar crest. *Int J Periodontics Restorative Dent.* 1983;3:36-53.
41. **Carranza FA.** The effects of fillings and prosthetic appliances on the marginal gingival. *Int Dent J.* 1973;23(1):64-8.
42. **Carson J, Rider T, Nash D.** A thermographic study of heat distribution during ultra-speed cavity preparation. *J Dent Res.* 1979 Jul;58(7):1681-4
43. **Castelnuovo J, Tjan AH, Liu P.** Microleakage of multi-step and simplified-step bonding systems. *Am J Dent.* 1996 Dec;9(6):245-8.
44. **Castelnuovo J, Tjan AH, Phillips K, Nicholls JI.** Fracture load and mode of failure of ceramic veneers with different preparations. *J Prosthet Dent.* 2000 Feb;83(2):171-80.
45. **Chiche GJ, Pinault A.** Esthétique et restauration des dents antérieures. Paris : Editions CdP, 1995.
46. **Cho L, Choi J, Yi YJ, Park CJ.** Effect of finish line variants on marginal accuracy and fracture strength of ceramic optimized polymer/fiber-reinforced composite crowns. *J Prosthet Dent.* 2004; 91:554-60.
47. **Christensen GJ, Christensen RP.** Clinical observations of porcelain veneers. A three year report. *J esthet Dent.* 1991;3:174-179
48. **Christensen GJ.** Veneering of teeth. State of the art. *Dent Clin North Am.* 1985 Apr;29(2):373-91.
49. **Chu SJ, Tan JH, Stappert CF, Tarnow DP.** Gingival zenith positions and levels of the maxillary anterior dentition. *J Esthet Restor Dent.* 2009;21(2):113-20.
50. **Cohen DW, Ross SE.** The double papillae repositioned flap in periodontal therapy. *J Periodontol.* 1968;39:65-70.
51. **Comlekoglu M, Dundar M, Özcan M, Gungor M, Gokce B, Artunc C.** Influence of cervical finish line type on the marginal adaptation of zirconia ceramic crowns. *Oper dent.* 2009;34(5): 586-592.
52. **Craig RG, El-Ebrashi MK, Peyton FA.** Experimental stress analysis of dental restorations. II. Two-dimensional photoelastic stress analysis of crowns. *J Prosthet Dent.* 1967 Mar;17(3):292-302.
53. **Croll BM.** Emergence profiles in natural tooth contour. Part I: Photographic observations. *J Prosthet Dent.* 1989 ;62 :4-10.
54. **De March P, Launois C.** Bridge de longue portée :céramo-métallique ou tout céramique ?. *Réal Cliniq.* 2007 ;18(3) :249-61.
55. **De March P, Samama Y, Berthod P, Corroy A-S, Coudray L.** Reste-t-il encore de beaux jours aux procédés céramométalliques ?. *Réal Clin.* 2010 ;21(3):157-166.
56. **De March P.** Communications personnelles.
57. **Degorce T, Pennard J.** Le pilier UCLA (3i) : Son utilisation en prothèse scellée. *Syn Proth.* 2000 ;2(3) :167-83.
58. **DeHoff PH, Anusavice KJ.** Effect of metal design on marginal distortion of metal-ceramic crowns. *J Dent Res.* 1984;63:1327-31.
59. **Denehy GE, Howe DF.** A conservative approach of the missing anterior tooth. *Quintessence Int.* 1979;7:23-29.
60. **Dentists' Desk Reference.** 2nd ed. Chicago: American Dental Association, 1983, 286.
61. **Deval R, Lumley PJ, Waplington M, Blunt L.** Cutting characteristics of a sonic root-end preparation instrument. *Endod Dent Traumat.* 1996;12:96-99.
62. **Dhilon M, Fenton AH, Watson PA.** Bond strengths of composite to perforated and etched metal surfaces [abstract 1219]. *J Dent Res.* 1983; 62:304.

63. **Di Febo G, Carnevale G, Sterrantino SF.** Treatment of a case of advanced periodontitis : Clinical procedures utilizing the “combined preparation” technique. *Int J Periodontics Restorative Dent.* 1985;5:52-62.
64. **Dietschi D, Spreafico R.** Restaurations esthétiques collées : composites et céramiques dans les traitements esthétiques des dents postérieures. Paris : Quintessence International, 1997.
65. **Dimashkieh MR.** Modified rotary design instruments for controlled finish line crowns preparation. *J Prosthet Dent.* 1993; 69(1):120-121.
66. **Doyle MG, Goodacre CJ, Munoz CA, Andres CJ.** The effect of tooth preparation design on the breaking strength of Dicor crowns: 3. *Int J Prosthodont.* 1990;3:327-40.
67. **Dragoo MR, Williams GB.** Periodontal tissue reactions to restorative procedures. *Int J Periodontics Restorative Dent.* 1981 Apr;1(1):8-23.
68. **Drisko CL, Cochran DL, Blieden T, et al.** Position paper: sonic and ultrasonic scalers in periodontics. Research, Science and Therapy Committee of the American Academy of Periodontology. Research, Science and Therapy Committee of the American Academy of Periodontology. *J Periodontol.* 2000 Nov;71(11):1792-801.
69. **Eames WB., Nale JL.** A comparison of cutting efficiency of air-driven fissure burs. *J Am Dent Assoc.* 1973; 86:412.
70. **Eissmann HF, Radke RA, Noble WH.** Physiologic design criteria for fixed dental restorations. *Dent Clin North Am.* 1971;15:543-68.
71. **El-Ebrashi MK, Craig RG, Peyton FA.** Experimental stress analysis of dental restorations. Part III. The concept of geometry of proximal margins. *J Prosthet Dent.* 1969 Sep;22(3):333-45.
72. **Elias K, Amis AA, Setchell DJ.** The magnitude of cutting forces at high speed. *J Prosthet Dent.* 2003 Mar;89(3):286-91.
73. **Engleman MA.** Simplified esthetic ceramo-metal restorations. *NY J Dent.* 1971;49:252-61.
74. **Eshleman JR, Douglas HB, Barnes D.** the acid etch bonded porcelain fused to metal fixed partial denture. *Va Dent J.* 1979;56:16-9.
75. **Estrabaud Y.** Le profil d'émergence. *Cah Prothèse.* 1994 ;86 :97-104.
76. **Farah JW, Craig RG.** Stress analysis of three dimensional photoelasticity. *J Dent Res.* 1974;53:1219.
77. **Faucher RR, Nicholls JI.** Distorsion related to margin design in porcelain-fused-to-metal restorations. *J Prosthet Dent.* 1980;43:149-55.
78. **Ferran P, Geoffrion J, Tarayre J.** Limite cervicale en prothèse scellée. *Rev Odonto Stomatol Midi Fr.* 1983 ;1:17-28.
79. **Ferrari M, Patroni S, Balleri P.** Measurement of enamel thickness in relation to reduction for etched laminate veneers. *Int J Periodontics Restorative Dent.* 1992;12(5):407-13.
80. **Fisher DW, Caputo AA, Shillingburg HT, et al.** Photoelastic analysis of inlay and onlay preparations. *J Prosthet Dent.* 1975;33:47-54.
81. **Fleiter B, Launois C.** Préparations en présence de support parodontal réduit. *Réal Cliniq.* 1996 ;7(4) :533-546.
82. **Freilich MA, Niekrash EN, Katz R, Simonen RJ.** Periodontal effects of fixed partial denture retainer margin: configuration and location. *J Prosthet Dent.* 1992;67:184-9.
83. **Fuzzi M, Rappelli G.** Les préparations pour inlays, onlays céramiques. *Réal cliniq.* 1996 ;7(4) :487-97.
84. **Gage JP.** Rational for beveled shoulder veneer crown preparations. *Aust Dent J.* 1977;22:432-5.
85. **Gagnot G, Mora F, Poblete MG, Vachey E, Michel JF, Cathelineau G.** Comparative study of manual and ultrasonic instrumentation of cementum surfaces: influence of lateral pressure. *Int J Periodontics Restorative Dent.* 2004 Apr;24(2):137-45.
86. **Galindo DF, Ercoli C, Funkenbusch PD, et al.** Tooth preparation: a study on the effect of different variables and a comparison between conventional and channeled diamond burs. *J Prosthodont.* 2004 Mar;13(1):3-16.
87. **Gankerseer E, Walmsley AD.** Preliminary investigation into the performance of a sonic scaler. *J Periodontol* 1987; 58:780-4.
88. **Gardner FM.** Margins of complete crowns-Literature review. *J Prosthet Dent.* 1982 ;48(4):396-400.
89. **Gargiulo AW, Wentz FM, Orban BJ.** Dimensions and relations of the dentogingival junction in humans. *J Periodontol.* 1961;32:261-7.
90. **Gavelis JR, Morency JD, Riley ED, Sozio RB.** The effect of various finish line preparations on the marginal seal and occlusal seat of full crowns preparations. *J Prosthet Dent.* 1981;45:138-49.
91. **Geller W, Kwiatkowski SJ.** The Willi's glas crown: a new solution in the dark and shadowed zones of esthetic porcelain restorations. *Quintessence Dent Technol.* 1987 Jul-Aug;11(4):233-42.
92. **Gilde H, Lenz P, Richter U.** Experimentelle und statistische untersuchungen zur präparationmethodik. *Dtsch zahnarrztl Z.* 1984;39:798-800.
93. **Goldstein RE.** Esthetic principles for ceramo-metal restorations. *Dent Clin North Am.* 1977;21:803-22.
94. **Goodacre CJ, Campagni WV, Aquilino SA.** Tooth preparations for complete crowns : an art form based on scientific principles. *J Prosthet Dent.* 2001 Apr;85(4):363-76.
95. **Grajower R, Lewinstein I.** A mathematical treatise on the fit of crown castings. *J Prosthet Dent.* 1983 May;49(5):663-74.

96. **Grajower R, Zuberi Y, Lewinstein I.** Improving the fit of crowns with die spacers. *J Prosthet Dent.* 1989 May;61(5):555-63.
97. **Günay H, Tschernitschek H, Geurtsen W.** Ligne de finition des préparations et santé parodontale. Étude Clinique prospective sur 2 ans. *Int J Periodontics Restorative Dent.* 2000 Apr;20(2):171-81.
98. **Gürel G.** Les facettes en céramiques : de la théorie à la pratique. Paris : Quintessence International, 2005.
99. **Hannig M, Weinle S, Albers HK.** Der einfluss Modifizierter Preparationsformen auf die Dandqualität von Compositinlays aus Sr-Isosit. *Deutsch Zahnartztl Z.* 1991; 46: 611-4.
100. **Harrison JD.** Crown and bridge preparation design and use. *Dent Clin Am.* 1966 Mar:185-93.
101. **Harrison JD.** Effect of retraction materials on the gingival sulcus epithelium. *J Prosthet Dent.* 1961;11:514.
102. **Harter J-C, Sarfati E.** Les préparations pour inlays et onlays métalliques scellés unitaires et moyens d'ancrage de bridge. *Réal Cliniq.* 1996 ;7(4) :499-512.
103. **Heydecke G, Sierralta M, Razzoog ME.** Evolution and use of aluminum oxide single-tooth implant abutments: a short review and presentation of two cases. *Int J Prosthodont.* 2002 Sep-Oct;15(5):488-93.
104. **Highton R, Caputo AA, Matyas J.** A photoelastic study of stresses on porcelain laminate preparations. *J Prosthet Dent.* 1987 Aug;58(2):157-61.
105. **Horn HR.** Porcelain laminate veneers bonded to etched enamel. *Dent Clin North Am.* 1983 Oct;27(4):671-84.
106. **Howe DF, Denehy GE.** Anterior fixed partial dentures utilizing the acid-etch technique and a cast metal framework. *J Prosthet Dent.* 1977;37:28-31.
107. **Hugo B, Lussi A, Hotz P.** Die präparation Schmelzabschrägung bei approximalen Kavitäten. *Schweiz Monatsschr Zahnmed.* 1992;102:1181-1188.
108. **Hugo B, Stassinakis A, Hotz P.** Die randqualität der Schmelzabschrägung bei adhasiven Klasse-II-minika-vitäten in vivo. *Deutsche Zahnärztliche Zeitschrift.* 1995;50:832-835.
109. **Hugo B, Stassinakis A.** Preparation and restoration of small interproximal carious lesions with sonic instruments. *Pract Periodontics Aesthet Dent.* 1998 Apr;10(3):353-9.
110. **Ichikawa Y, Akagawa Y, Nikai H, Tsuru H.** Tissue compatibility and stability of a new zirconia ceramic in vivo. *J Prosthet Dent.* 1992;68(2):322-6.
111. **ISO 1797 :** Instruments rotatifs dentaires – Queues.
112. **ISO 2157 :** Instruments rotatifs dentaires -- Diamètres nominaux et désignation par numéro de code.
113. **ISO 6360:** Art dentaire -- Système de codification numérique pour instruments rotatifs.
114. **Jameson LM.** Comparison of the volume of crevicular fluid from restored teeth and nonrestored teeth. *J Prosthet Dent.* 1979;41:209-14.
115. **Janota M.** Use of scanning electron microscopy for evaluating diamond points. *J Prosthet Dent.* 1973;29:88.
116. **Jemt T.** Customized titanium single-implant abutments: 2-year follow-up pilot study. *Int J Prosthodont.* 1998 Jul-Aug;11(4):312-6.
117. **Johnson DL, Stratton RJ.** Fundamentals of removable Prosthodontics. Chicago : Quintessence Publ Co. 1980,219.
118. **Johnson JK.** Gingival margin termination. *US Navy Med.* 1974 Jun;63(6):41-3.
119. **Jung M, Pantke H.** The effect of diamond grinding instrument of different grit on dental hard tissue. *Dtsch Stomatol.* 1991;41(9):320-2.
120. **Karlsen K.** Gingival reactions to dentalrestorations. *Acta Odontol Scand.* 1970;28:895-904.
121. **Kassis L, Deyrolle G.** Situation et forme de contour des limites cervicales des préparations. *Cah Prothèse.* 1973 Jul;0(3):35-53.
122. **Kern M, Strub JR, Lü XY.** Wear of composite resin veneering materials in a dual-axis chewing simulator. *J Oral Rehabil.* 1999;26:372-8. Ref
123. **Kimmel K.** Verfahren und problem der oralmedizinischen präparationstechniks. *Quintessenz.* 2001;52:873-83.
124. **Kina S, Bruguera A.** Invisible ceramic esthetic restorations. Sao Paulo: Artes Medicas (Dentistry), 2008.
125. **Knelleesen C.** Simplification dans la préparation de la couronne coulée. *Cah Prothese.* 1973 Apr;(2):127-33.
126. **Kocher T, Plagmann HC.** Heat propagation in dentin during instrumentation with different sonic scaler tips. *Quintessence Int.* 1996 Apr;27(4):259-64.
127. **Kocher T, Plagmann H-C.** The diamond coated sonic scaler tip part I : oscillation pattern of different sonic scaler inserts. *Int J Periodont Rest Dent.* 1997;17:393-9.
128. **Kocher T, Plagmann HC.** The diamond-coated sonic scaler tip. Part II: Loss of substance and alteration of root surface texture after different scaling modalities. *Int J Periodontics Restorative Dent.* 1997 Oct;17(5):484-93.
129. **Koidis PT, Schroeder K, Johnston W, Campagni W.** Color consistency, plaque accumulation, and external marginal surface characteristics of the collarless metal-ceramic restoration. *J Prosthet Dent.* 1991 Mar;65(3):391-400.
130. **Kois JC.** Altering gingival levels: the restorative connection part I: Biologic variables. *J Esthet Dent.* 1994;6:3-9.

131. **Kois JC.** New paradigms for anterior tooth preparation. Rationale and technique. *Oral Health.* 1998 Apr;88(4):19-22, 25-7, 29-30.
132. **Koth DL.** Full crown restorations and gingival inflammation in a controlled population. *J Prosthet Dent.* 1982;48:681-5.
133. **Krejci I, Dietschi D, Lutz FU.** Principles of proximal cavity preparation and finishing with ultrasonic diamond tips. *Pract Periodontics Aesthet Dent.* 1998 Apr;10(3):295-8.
134. **Kuhlke kl, Drennon DC.** An alternative to the anterior single tooth removable partial denture. *J Int Assos Dent Child.* 1977 Jul;8(1):11-5.
135. **Kuwata M.** Atlante a colori sulla tecnologia delle ricostruzioni ceramo-metalliche. *Utet.* 1989;2:235-50.
136. **Kuwata M.** Théorie et pratique des restaurations céramo-métalliques. Paris : Éditions CdP, 1982.
137. **Laborde G, Borghetti A, Gilardenghi M, Heraud J.** Réalisation et accès aux limites intrasulculaires : vers la stabilité du parodonte marginal. *Cah Prothèse.* 1988 ;62 :7-17.
138. **Laforgia PD, Milano V, Morea C, Desiate A.** temperature change in the pulp chamber during complete crown preparation. *J Prosthet Dent.* 1991 ;65 :56-61.
139. **Land CH.** A new system of restoring badly decayed teeth by means of an enameled metallic coating. *Independent Pract.* 1886;7:407-9.
140. **Land CH.** Clinic report. *Dent Cosmos.* 1889;31:190-2.
141. **Land CH.** Metallic enamel sections. A new system for filling teeth. *Independent Pract.* 1887;8:87-90.
142. **Lang NP, Kiel RA, Anderhalden K.** Clinical and Microbiological effects of subgingival restorations with overhanging or clinically perfect margins. *J Clin Periodont.* 1983;10:563-78.
143. **Lang NP., Siegrist Guldener BE.** Atlas de médecine dentaire : couronnes et bridges. Paris : Editions Flammarion, 1996.
144. **Langeland K, Langeland LK.** Cutting procedures with minimized trauma. *J Am Dent Assoc.* 1968 May;76(5):991-1005.
145. **Larato DC.** The effect of crown margin extension on gingival inflammation. *J South Calif Dent Assos.* 1969;37:476-8.
146. **Lauer HC, Kraft E, Rothlauf W, Zwingers T.** Effects of the temperature of cooling water during high-speed and ultrahigh-speed tooth preparation. *J Prosthet Dent.* 1990 Apr;63(4):407-14.
147. **Laufer B-Z, Pilo R, Cardash HS.** Surface roughness of tooth shoulder preparations created by rotary instrumentation, hand planning, and ultrasonic oscillation. *J Prosthet Dent.* 1996;75(1): 4-8.
148. **Launois C, Schittly J.** L'épaulement chanfreiné : étude comparative des états de surface créés par des fraises d'utilisation courante. *Cah Prothèse.* 1982 ;37 :39-48.
149. **Laureil L Petterssen B.** Sonic scaler versus hand instruments. *Swed Dent J.* 1988 ;12:187-92.
150. **Lewis SG, Beumer J 3rd, Perri GR, Hornburg WP.** Single tooth implant supported restorations. *Int J Oral Maxillofac Implants.* 1988 Spring;3(1):25-30.
151. **Liger F, Estrade D.** Préparations pour céramiques et céramométalliques. Paris : Editions CdP, 1996.
152. **Livaditis GJ.** Cast metal resin-bonded retainers for posterior teeth. *J Am Dent assos.* 1980;110:926-9.
153. **Löe H, Silness J.** Tissue reactions to string packs used in fixed restorations. *J Prosthet Dent.* 1963;13:318
154. **Löe H.** reactions of marginal periodontal tissues to restorative procedures. *Int Dent J.* 1968;18(4):759-78.
155. **London RM.** The esthetic effects of implant platform selection. *Compend Contin Educ Dent.* 2001 Aug;22(8):675-82; quiz 683.
156. **Lussi A, Hugo B, Hotz P.** Einfluss zweier finierungsmeden auf die Mikromorphologie des approximalen Kastenrandes. *Schweiz Monatsschr Zahnmed.* 1992;102:1175-1180.
157. **Luthardt RG, Holzhüter M, Sandkuhl O, Herold V, Schnapp JD, Kuhlisch E, Walter M.** Reliability and properties of ground Y-TZP-zirconia ceramics. *J Dent Res.* 2002 Jul;81(7):487-91.
158. **Magne B, Belser U.** Les préparations coronaires périphériques. *Réal Cliniq.* 1996 ;7(4) :447-457.
159. **Magne P, Belser U.** Restaurations adhésives en céramique sur les dents antérieures : approche biomimétique. Paris : Quintessence International, 2003.
160. **Magne P, Douglas WH.** Design optimization and evolution of bonded ceramics for the anterior dentition: a finite-element analysis. *Quintessence Int.* 1999 Oct;30(10):661-72.
161. **Magne P, Kwon KR, Belser U, Hodges JS, Douglas WH.** Crack propensity of porcelain laminate veneers: A simulated operative evaluation. *J Prosthet Dent.* 1999 Mar;81(3):327-34.
162. **Magne P, Magne M, Belser U.** Natural and restorative oral esthetics. Part II: Esthetic treatment modalities. *J Esthet Dent.* 1993;5(6):239-46.
163. **Magne P, Perroud R, Hodges JS, Belser U.** Clinical performance of novel-design porcelain veneers for the recovery of coronal volume and length. *Int J Periodontics Restorative Dent.* 2000 Oct;20(5):440-57.
164. **Magne P, Versluis A, Douglas WH.** Effect of luting composite shrinkage and thermal loads on the stress distribution in porcelain laminate veneers. *J Prosthet Dent.* 1999 Mar;81(3):335-44.

165. **Mahiat Y.** La matière apprivoisée. Paris : édition CRG, 1998.
166. **Malament KA, Socransky SS.** Survival of Dicor glass-ceramic dental restorations over 14 years. Part II : effect of thickness of Dicor material and design of tooth preparation. *J Prosthet Dent.* 1999;81: 662-7.
167. **Marchack CB.** Fabrication of a digitally scanned, custom-shaped abutment: a clinical report. *J Prosthet Dent.* 2001 Feb;85(2):113-5.
168. **Marcum JS.** The effect of crown marginal depth upon gingival tissue. *J Prosthet Dent.* 1967; 17(5):479-87.
169. **Martignoni M, Shonenberger AJ.** Precision Fixed Prosthodontics: Clinical and Laboratory aspects. Chicago: Quintessence; 1990.
170. **Marxkors R, Figgenger L, Kronenersatz.** In : Huphauf L (ed). *Praxis der Zahnheilkunde*, vol 5 (Festsitzender Zahnersatz), ed3. Munich: Urban & Schwarzenberg; 1993,197.
171. **Marzouk R.** Les limites cervicales. *Inf Dent.* 2001 ;83(39) :3227-35.
172. **Massironi D, Battistelli A.** Sistema di preparazione per corone complete. *Masson Protech.* 2000;3:35-47.
173. **Massironi D, Pascetta R, Romeo G.** Precision in dental esthetics : clinical and laboratory procedures. Milan: Quintessence, 2007,448.
174. **Mauny F, Sadoun M, Daniel X.** Les préparations coronaires périphériques pour procédés céramo-céramique. *Réal Cliniq.* 1996 ;7(4) :459-470.
175. **McKay RC.** Evolution of tooth cutting techniques and its influence on restorative dentistry. *J Prosthet Dent.* 1958; 8:843.
176. **McLean JW, Wilson AD.** Butt joint versus beveled gold margin in metal-ceramic crowns. *J Biomed Mater Res.* 1980;14:239-50.
177. **McLean JW.** The science and art of dental ceramics. Bridge design and laboratory procedures in dental ceramics. Chicago: Quintessence, 1980.
178. **Miller IF, Belsky MW.** The full shoulder preparation for periodontal health. *Dent Clin North Am.* 1965 Mar;23:83-102.
179. **Nakabayashi N.** Adhesive resins to hard tissues. *Shikai Tenbo.* 1983 Sep;62(3):589-92.
180. **Nevins M.** Attached gingival-mucogingival therapy and restorative dentistry. *Int J Periodontics Restorative Dent.* 1986;6:9-27.
181. **Newcomb GM.** The relationship between the location of subgingival crowns margins and gingival inflammation. *J Periodontol.* 1974;45:151-4.
182. **Nielsen AG, Richards JR, Wolcott RB.** Ultrasonic dental cutting instrument.I. *J Am Dent Assos.* 1955;50:392-9.
183. **Nyman S, Lindhe J.** A longitudinal study of combined periodontal and prosthetic treatment of patients with advanced periodontal disease. *J periodontol.* 1979;50:163-9.
184. **Ohlmann B, Gruber R, Eickemeyer G, Rammelsberg P.** Optimizing preparation design for metal-free composite resin crowns. *J Prosthet Dent.* 2008;100(3):211-219.
185. **Olsson M, Lindhe J.** Periodontal characteristics in individuals with varying form of the upper central incisors. *J Clin Periodontol.* 1991 Jan;18(1):78-82.
186. **Oman CR, Applebaum E.** Ultrasonic cavity preparation II. Progress report. *J Am Dent Assos.* 1955;50:414-7.
187. **Orkin DA, Reddy J, Bradshaw D.** The relationship of the position of the crown margins to gingival health. *J Prosthet Dent.* 1987 Apr;57(4):421-4.
188. **Ostlund VE.** Cavity design and mathematics: Their effects on gaps at the margins of cast restorations. *Oper Dent.* 1985;10:122-37.
189. **Ottl P, Lauer HC.** Temperature response in the pulpal chamber during ultrahigh-speed tooth preparation with diamond burs of different grit. *J Prosthet Dent.* 1998 Jul;80(1):12-9.
190. **Pama-Benfenati S, Fugazzotto PA, Ferreira PM, Ruben MP, Kramer GM.** The effect of restorative margins on the postsurgical development and nature of the periodontium. Part II. Anatomical considerations. *Int J Periodontics Restorative Dent.* 1986;6(1):64-75.
191. **Parker MH, Malone KH, Trier AC, Striano TS.** Evaluation of resistance form for prepared teeth. *J Prosthet Dent.* 1991;66:730-3.
192. **Pascoe DF.** Function, placement and reproduction of bevels for gold casting. *J Prosthet Dent.* 1978;40:157-62.
193. **Paul SJ.** Adhesive luting procedures. Berlin : Quintessence,1997 :67-110.
194. **Perel ML.** Axial crown contours. *J Prosthet Dent.* 1971;25:642-9.
195. **Perelmuter S, Duret F, Lelievre F, Lecardonnell A, Cheron R.** La prothèse céramo-céramique par CFAO. Paris : Quintessence International, 2009.
196. **Perelmuter S, Liger F.** nouvelles conception des préparations pour couronnes céramo-métalliques : une démarche logique. *Cah Prothese.* 1983 Dec;11(44):123-46.
197. **Petitjean Y, Schittly J.** Les empreintes en prothèse fixée. Paris : Editions CdP, 1994.
198. **Phillips RW.** Skinner's science of dental materials. 8th ed. Philadelphia :W.B. Saunders Co.,1982,563, 581.
199. **Plotino G, Pameijer CH, Grande NM, Somma F.** Ultrasonics in endodontics: a review of the literature. *J Endod.* 2007 Feb;33(2):81-95.
200. **Pradines C.** Infrastructures de bridges en zircone Y-TZP : de la conception aux applications. Thèse : Chirurgie dentaire : Nancy, 2010.
201. **Preston JD.** Rational approach to tooth preparation for ceramo-metal restorations. *Dent Clin North Am.* 1977;21:683-98.

202. **Price RB, Sutow EJ.** Micrographic and profilometric evaluation of the finish produced by diamond and tungsten carbide finishing burs on enamel and dentin. *J Prosthet Dent.* 1988 Sep;60(3):311-6.
203. **Prothero JH.** *Prosthetic dentistry.* Chicago: Medico-dental publishing Co; 1923,742.
204. **Qualtrough AJ, Cramer A, Wilson NH, Roulet JF, Noack M.** An in vitro evaluation of the marginal integrity of a porcelain inlay system. *Int J Prosthodont.* 1991 Nov-Dec;4(6):517-23.
205. **Rammelsberg P, Eickemeyer G, Erdelt K, Pospiech P.** Fracture and resistance of posterior metal-free polymer crowns. *J Prosthet Dent.* 2000;84:303-8.
206. **Ramp MH, McCracken MS, Mazer RB.** Tooth structure loss apical to preparations for fixed partial dentures when using self-limiting burs. *J Prosthet Dent.* 1998;79:491-4.
207. **Ramp MH, Suzuki S, Cox CF, et al.** Tooth structure loss apical to preparations for fixed partial dentures when using self-limiting burs. *J Prosthet Dent.* 1997 May;77(5):523-30.
208. **Reeves WG.** Restorative margin placement and periodontal health. *J Prosthet Dent.* 1991 Dec;66(6):733-6.
209. **Renggli HH, Regolati B.** Gingival inflammation and plaque accumulation by well-adapted supra-gingival and subgingival proximal restorations. *Helv Odontol Acta.* 1962;16:99-101.
210. **Richardson JA.** *Practical treatise on mechanical dentistry.* Philadelphia: Lindsay and Blackiston, 1880.
211. **Richter WA, Ueno H.** Relationship of crown margin placement to gingival inflammation. *J Prosthet Dent.* 1973 Aug;30(2):156-61.
212. **Richter-Snapp K, Aquilino SA, Svare CW, Turner KA.** Change in marginal fit as related to margin design, alloy type, and porcelain proximity in porcelain –used-to-metal restorations. *J Prosthet Dent.* 1988;60:435-9.
213. **Robin C, Antonioli G, Magne P.** Préparation des piliers. *Cah Prothèse.* 1996 ;96 :27-33.
214. **Rochette AL.** Attachment of a splint to enamel of lower anterior teeth. *J Prosthet Dent.* 1973;30:418-23.
215. **Rosen H.** Operative procedures on mutilated endodontically treated teeth. *JProsthet Dent.* 1961;11:973-986.
216. **Rosenstiel SF., Land MF, Fugimoto J.** *Contemporary fixed prosthodontics.* St Louis: Mosby Inc, 1999.
217. **Rosner D.** Function, placement and reproduction of bevels for gold castings. *J Prosthet Dent.* 1963;13:1160-6.
218. **Rouffignac (De) M, Cooman (De) J.** Morphologie des limites cervicales en prothèse conjointe. *Actualités Odonto-Stomatologiques.* 1986 ;156 : 657-679.
219. **Rouffignac (De) M, Harter J-C.** Aspects biologiques des limites cervicales en prothèse fixée. *Cah Prothèse.* 1980 ;29 :43-61.
220. **Rufenacht CR.** *Fundamentals of esthetics.* Chicago : Quintessence, 1990.
221. **Salinas TJ, Sadan A.** Establishing soft tissue integration with natural tooth-shaped abutments. *Pract Periodontics Aesthet Dent.* 1998 Jan-Feb;10(1):35-42.
222. **Saunders WP.** Resin bonded bridgework: A review. *J Dent.* 1989;17:255-65.
223. **Schittly J, Russe P.** Évaluation Clinique d'une nouvelle interface implant/prothèse. *Implant.* 1999 ;5(1) :21-24.
224. **Schittly J, Russe P.** *Les implants Spline®.* Paris : Édition CdP, 2002.
225. **Schittly J.** Étude expérimentale du joint dento-prothétique en prothèse scellée. 1^{ère} partie : Incidence du type de limite cervicale et de l'espacement des maquettes de cire sur l'adaptation des couronnes coulées après scellement. *Cah Prothèse.* 1982 ; 39 :23-41.
226. **Schittly J.** L'adaptation des éléments scellés en prothèse. Étude expérimentale. Thèse de 3^{ème} cycle, Reims, 1979.
227. **Schlee M, Steigmann M, Bratu E, Garg AK.** Piezosurgery: basics and possibilities. *Implant Dent.* 2006 Dec;15(4):334-40.
228. **Schuchard A., Watkins EC.** Cutting effectiveness of tungsten-burs and diamond points at ultra-high rotational speeds. *J Prosthet Dent.* 1967;18:58.
229. **Schulein TM.** The era of high speed development in dentistry. *J Hist Dent.* 2002 Nov;50(3):131-7
230. **Shaerer P, Sato T, Wohlend A.** A-Comparison of the marginal fit of three cast ceramic crown systems. *J Prosthet Dent.* 1988;59:534-42.
231. **Shillingburg HT, Hobo S, Fisher DW.** Preparation design and margin distortion in porcelain-fused-to-metal restorations. *J Prosthet Dent.* 1973;29(3):276-84.
232. **Shillingburg HT, Hobo S, Whitsett LD, Jacobi R, Brackett SE.** *Bases fondamentales en prothèse fixée, 3^{ème} édition.* Paris : Editions CdP, 1998.
233. **Shillingburg HT, Jacobi R, Brackett SE.** *Les préparations en prothèse fixée: principes et applications cliniques.* Paris : Editions CdP, 1988.
234. **Siegel SC, Von Fraunhofer JA.** Assessing the cutting efficiency of dental burs. *J Am Dent Assoc.* 1996;127:7763-772.
235. **Siegel SC, Von Fraunhofer JA.** Cutting efficiency of three diamond bur grit sizes. *J Am Dent Assoc.* 2000 Dec;131(12):1706-10.

236. **Siegel SC, von Fraunhofer JA.** Dental cutting with diamond burs: heavy-handed or light-touch? *J Prosthodont.* 1999 Mar;8(1):3-9.
237. **Silness J.** Fixed prosthodontics and periodontal health. *Dent Clin North Am.* 1980 Apr;24(2):317-29.
238. **Silness J.** Periodontal conditions in patients treated with dental bridges. II. The influence of full and partial crowns on plaque accumulation, development of gingival pocket formation. *J Periodont Res.* 1970;5(3):219-24.
239. **Simonpaoli Y.** Atlas de prothèse céramo-nickel. Paris : Editions Masson, 1985.
240. **Slocum S.** The technic of porcelain jacket crowns and the relationship to periodontia. *Dent Digest.* 1925;31:239-43.
241. **Smith BG.** The effect on the surface roughness of prepared dentine on the retention of casting. *J Prosthet Dent.* 1970;23:187-197.
242. **Smith BGN.** Couronnes et bridges : conception réalisation. Paris : Editions Masson, 1988.
243. **Smyd ES.** Advanced thought in indirect inlay and fixed bridge fabrication. *J Am Dent Assos.* 1944;31:759-68.
244. **Sous M, Lepetitcorp Y, Lasserre J-F, Six N.** Pénétration Sulculaire ultrasonore : une nouvelle approche pour les préparations coronaires périphériques. *Int Perio Rest Dent.* 2009;29(3) : 277-287.
245. **Sozio RB, Riley DJ.** A precision ceramic-metal restoration with a facial butted margin. *J Prosthet Dent.* 1977 May;37(5):517-21.
246. **Sozio RB.** The marginal aspect of the ceramo-metal restoration: the collarless ceramo-metal restoration. *Dent Clin North Am.* 1977 Oct;21(4):787-801.
247. **Spalding EB.** Replacing the entire natural enamel with porcelain. *Dent Items Int.* 1904;26:401-10.
248. **Stein RS, Glickman I.** prosthetics considerations essential for the gingival health. *Dent Clin North Am.* 1960;4:177.
249. **Stein RS, Kuwata M.** A dentist and a dental technician analyse current ceramometal procedures. *Protes Dent.* 1985 Oct-Dec;(193):25-6.
250. **Stein RS.** Periodontal dictates for esthetic ceramometal crowns. *J Am Dent Assoc.* 1987 Dec;Spec No:63E-73E.
251. **Strating H, Pameijer CH, Gildenhuis RR.** Evaluation of the marginal integrity of ceramometal restorations. Part I. *J Prosthet Dent.* 1981 Jul;46(1):59-65.
252. **Su H, Gonzalez-Martin O, Weisgold A, Lee E.** Considerations of implant abutment and crown contour: Critical contour and subcritical contour. *Int J Periodontics Rest Dent.* 2010 Aug;30(4):335-43.
253. **Symid ES.** Dental engineering applied to inlay and fixed bridge fabrication. *J Prosthet Dent.* 1952;2:536-542.
254. **Tarnow D, Stahl SS, Magner A, Zamzok J.** Human gingival attachment responses to subgingival crown placement. Marginal remodeling. *J Clin Periodontol.* 1986;13:563-9.
255. **Toogood GD, Archibald JF.** Technique for establishing porcelain margins. *J Prosthet Dent.* 1978 Oct;40(4):464-6.
256. **Touati B, Miara P, Nathanson D.** Dentisterie esthétique et restaurations en céramique. Paris : Editions CdP, 1999.
257. **Touati B.** À propos d'une limite cervicale : le congé. *Cah Prothèse.* 1978 ;21 :67-72.
258. **Tripodakis AP, Strub JR, Kappert HF, Witkowski S.** Strength and mode of failure of single implant all-ceramic abutment restorations under static load. *Int J Prosthodont.* 1995 May-Jun;8(3):265-72.
259. **Tunkel J, Heinecke A, Flemmig TF.** A systematic review of efficacy of machine-driven and manual subgingival debridement in the treatment of chronic periodontitis. *J Clin Periodontol.* 2002;29 Suppl 3:72-81.
260. **Tuntiprawon M.** Effect of tooth surface roughness on marginal seating and retention of complete metal crowns. *J Prosthet Dent.* 1999;81:142-147.
261. **Unger F, Lemaître P, Hoornaert A.** Prothèse fixée et parodonte. Paris : Editions CdP, 1997.
262. **Unger F.** Concepts clinique en esthétique et prothèse implantaire. Paris : Éd SNPMD, 2005.
263. **Unger F.** Concepts cliniques en prothèse implantaire. Paris : Éd SNPMD, 2001.
264. **Valderhaug J, Birkeland JM.** Periodontal conditions in patients 5 years following insertion of fixed prostheses. Pocket depth and loss of attachment. *J Oral Rehabil.* 1976;3:237-43.
265. **Valderhaug, J.** Periodontal conditions and carious lesions following the insertion of fixed prostheses: a 10-year follow-up study. *Int Dent J.* 1980 Dec;30(4):296-304.
266. **Vanderlei AD, Borges AL, Cavalcanti BN, Rode SM.** Ultrasonic versus high-speed cavity preparation: analysis of increases in pulpal temperature and time to complete preparation. *J Prosthet Dent.* 2008 Aug;100(2):107-9.
267. **Vehe WD.** Some basic principles underlying porcelain veneer crown technic. *J Am Dent Assoc.* 1930;17:2167-76.
268. **Waerhaug J.** histologic considerations which govern where the margin of restauration should be located in relation to the gingival. *Dent Clin North Am.* 1960;4:161-76.
269. **Waerhaug J.** tissue reactions around artificial crowns. *J Periodontol.* 1953;24:172-85.

270. **Wannfors K, Smedberg JI.** A prospective clinical evaluation of different single-tooth restoration designs on osseointegrated implants. A 3-year follow-up of Brånemark implants. *Clin Oral Implants Res.* 1999 Dec;10(6):453-8.
271. **Wegmann U.** [Quality of ground enamel surfaces and preparation margins]. *Dtsch Zahnärztl Z.* 1985 May;40(5):472-8.
272. **Weisgold AS.** Contours of the full crown restoration. *Alpha Omega.* 1977 Dec;70(3):77-89.
273. **Weiss PA.** Vers une reconciliation esthétique des restaurations céramo-métalliques avec la santé des tissus mous. *Rev Int Parodont Dent Rest.* 1981 Apr;1(1):34-44.
274. **Wilson RD.** Intracrevicular restorative dentistry. *J Int Periodont Rest Dent.* 1981;1:35-49.
275. **Wise MD, Dykema RW.** The plaque-retaining capacity of four dental materials. *J Prosthet Dent.* 1975 Feb;33(2):178-90.
276. **Wohlwend A, Studer S, Scharer P.** The zirconium oxide abutment: an all-ceramic abutment for the esthetic improvement for implant superstructures. *QDT.* 1997:63-74.
277. **Yamamoto M.** Metal ceramics. Chicago: Quintessence, 1985.
278. **Yildirim M, Fischer H, Marx R, Edelhoff D.** In vivo fracture resistance of implant-supported all-ceramic restorations. *J Prosthet Dent.* 2003 Oct;90(4):325-31.
279. **Zena RB, Khan Z, Von Fraunhofer JA.** Shoulder preparations for collarless metal-ceramic crowns: Hand-planning as opposed to rotary instrumentation. *J Prosthet Dent.* 1989;62:273-7.

Adresses URL :

- a. **Acteon satelec®** catalogue en ligne : Odontologie conservatrice et restauratrice : <http://www.acteongroup-products.com/acteon-equipment/accessoires/>
- b. **Ankylos Dentsply** catalogue en ligne : Ankylos® Product Catalog : http://www.dentsply-friadent.com/downloads/ANKYLOS_Katalog_en.pdf
- c. **Astra** catalogue en ligne : catalogue produits 2011 : <http://www.astratechdental.fr/Library/1203283.pdf>
- d. **Biomet 3i** catalogue en ligne : Composants prothétiques : http://catalogfr.biomet3i.com/index.cfm?fuseaction=catalog.collection&productGroup_id=2429&parentGroup_id=2319
- e. **Dentsply Friadent®** catalogue en ligne : Catalogue produits : http://www.dentsply-friadent.com/downloads/A_ProdCat_FR_005.pdf
- f. **EMS** catalogue en ligne : Swiss Instruments Brochure FR : http://www.ems-company.com/media/NEW%20FA-Light/SWISS%20INSTRUMENTS_Brochure_FR.pdf
- g. **Komet** catalogue en ligne : <http://www.komet.fr/index.php?id=4247>
- h. **Komet SonicFlex®** : http://www.komet.fr/uploads/media/402404V1_BRO_KF_Sonicflex_kl.pdf
- i. **Nobel Biocare** catalogue en ligne : Catalogue produits 2011 : <http://files.nobelbiocare.com/FlipPdf/catalog-produits/index.html>
- j. **Straumann** catalogue en ligne : La restauration par couronnes et bridges, système prothétique synOcta Straumann® : http://www.straumann.fr/pc_15x_255_crown_bridge_synocta.pdf
- k. **Straumann** catalogue en ligne : La solution monobloc personnalisable pour couronnes et bridges, partie secondaire en or Straumann® synOcta® RN/WN : http://www.straumann.fr/pc_15x_xxx_rn_wn_synocta_gold_abutment.pdf
- l. **Straumann** catalogue en ligne : Restauration par couronnes et bridges scellés avec le système des piliers pleins : http://www.straumann.fr/pc_15x_254_crown_and_bridge_restorations.pdf
- m. **Straumann** catalogue en ligne : Restaurations prothétiques pour implant Narrow Neck : http://www.straumann.fr/pc_15x_305_nni.pdf
- n. **Zimmer** catalogue en ligne : Système d'implants Spline® : http://www.zimmerdental.fr/admin/docs/catalogue_spline.pdf
- o. **Zimmer** catalogue en ligne : Système d'implants SwissPlus® : <http://www.zimmerdental.fr/admin/docs/swisspluscatalog.pdf>
- p. **Zimmer** catalogue en ligne : Système d'implants Tapered Screw-Vent® : <http://www.zimmerdental.fr/admin/docs/tsvcatalog.pdf>

VALLATA (Aude) – Les limites cervicales en prothèse fixée : concepts et préceptes
NANCY, 2011. -288p. : 340 ill.

Th. : Odontologie : Université Henri Poincaré, NANCY I : 2011

MOTS-CLÉS :

- Prothèse fixée
- Limites cervicales
- Joint dento-prothétique
- Instrumentation oscillatoire
- Implant

VALLATA Aude. Les limites cervicales en prothèse fixée : concepts et préceptes

Th. : Odontologie : Université Henri Poincaré, NANCY I : 2011

La limite cervicale, frontière entre la portion intacte de la dent et le point le plus apical de la préparation dentaire, est un élément essentiel de la préparation dentaire, déterminant l'emplacement et la qualité du joint dento-prothétique.

De nombreuses limites sont définies dans la littérature, chacune proposant une solution à une situation clinique particulière. Ce choix implique une réflexion préalable du praticien et entraîne des répercussions sur toutes les étapes du traitement prothétique quelle que soit la nature de la restauration.

Mais la qualité et la pérennité du résultat sont subordonnées à des exigences draconiennes en termes de préparation. En effet, la réussite d'un projet prothétique, est significativement influencée par la précision de réalisation de la limite. Et parmi la palette instrumentale mise à notre disposition (instrumentation rotative classique, oscillatoire ou manuelle), il est important de savoir identifier les instruments à privilégier pour la préparation, et la finition des limites cervicales.

Ce travail de compréhension des limites et de ses moyens de mise en œuvre propose la composition d'un guide clinique à la disposition des praticiens pour l'aider à faire des choix gagnants pour les différentes étapes relatives au choix de la forme de la limite et de son mode de réalisation et de finition en fonction de situations cliniques éventuelles favorables ou défavorables à la prothèse fixée.

JURY :	Président	Pr. J-P. LOUIS	Professeur des Universités
	<u>Juge</u>	<u>Dr. P. DE MARCH</u>	<u>Maître de Conférences des Universités</u>
	Juge	Dr. S. HESS	Assistant Hospitalier Universitaire
	Juge	Dr. S. BARONE	Assistant Hospitalier Universitaire

Adresse de l'auteur :

Aude VALLATA
71, rue de Badonviller 54000 NANCY

Jury : Président : J.P.LOUIS – Professeur des Universités
 Juges : P. DE MARCH – Maître de Conférence des Universités
 S.BARONE – Assistant Hospitalier Universitaire
 S. HESS – Assistant Hospitalier Universitaire

Thèse pour obtenir le diplôme D'Etat de Docteur en Chirurgie Dentaire

Présentée par: **Mademoiselle VALLATA Aude, Lucie, Françoise**

né(e) à: **NANCY (54)**

le **26 juin 1984**

et ayant pour titre : **«Les limites cervicales en prothèse fixée : concepts et préceptes.»**

Le Président du jury,



J.P.LOUIS

Le Doyen
de la Faculté d'Odontologie



P. BRAVETTI


Autorise à soutenir et imprimer la thèse **3652**

NANCY, le **14.06.2011**

Le Président de l'Université Henri Poincaré, Nancy-I

Pour le Président
et par Délégation,
La Vice-Présidente du Conseil
des Etudes et de la Vie Universitaire,

J-P. FINANCE



C. CADEVILLE-ATKINSON

