



HAL
open science

Les facettes avec et sans préparation dentaire : aspects actuels

Steve Cieslak

► **To cite this version:**

Steve Cieslak. Les facettes avec et sans préparation dentaire : aspects actuels. Sciences du Vivant [q-bio]. 2015. hal-01732677

HAL Id: hal-01732677

<https://hal.univ-lorraine.fr/hal-01732677v1>

Submitted on 14 Mar 2018

HAL is a multi-disciplinary open access archive for the deposit and dissemination of scientific research documents, whether they are published or not. The documents may come from teaching and research institutions in France or abroad, or from public or private research centers.

L'archive ouverte pluridisciplinaire **HAL**, est destinée au dépôt et à la diffusion de documents scientifiques de niveau recherche, publiés ou non, émanant des établissements d'enseignement et de recherche français ou étrangers, des laboratoires publics ou privés.



AVERTISSEMENT

Ce document est le fruit d'un long travail approuvé par le jury de soutenance et mis à disposition de l'ensemble de la communauté universitaire élargie.

Il est soumis à la propriété intellectuelle de l'auteur. Ceci implique une obligation de citation et de référencement lors de l'utilisation de ce document.

D'autre part, toute contrefaçon, plagiat, reproduction illicite encourt une poursuite pénale.

Contact : ddoc-thesesexercice-contact@univ-lorraine.fr

LIENS

Code de la Propriété Intellectuelle. articles L 122. 4

Code de la Propriété Intellectuelle. articles L 335.2- L 335.10

http://www.cfcopies.com/V2/leg/leg_droi.php

<http://www.culture.gouv.fr/culture/infos-pratiques/droits/protection.htm>

ACADEMIE DE NANCY – METZ
UNIVERSITE DE LORRAINE
FACULTE D'ODONTOLOGIE DE NANCY

Année 2015

N°6822

THESE

pour le

**DIPLOME D'ETAT DE DOCTEUR
EN CHIRURGIE DENTAIRE**

Par

CIESLAK Steve

Né le 28 décembre 1988 à Briey

**LES FACETTES AVEC ET SANS PREPARATION
DENTAIRE :
ASPECTS ACTUELS**

Présentée et soutenue publiquement le 03/04/2015

Examineurs de la thèse :

Pr. J-M. MARTRETTE

Dr. J. SCHOUVER

Dr. G. MAGNIN

Dr. A-S. VAILLANT

Dr. M. BERTRAND

Professeur des Universités

Maître de Conférence

Assistant Hospitalier

Assistant Hospitalier

Docteur en chirurgie-dentaire

Président

Directeur

Juge

Juge

Invité

Vice-Doyens : Pr Pascal AMBROSINI — Dr Céline CLEMENT

Membres Honoraires : Dr L. BABEL - Pr S. CORVAUX - Pr A. FONTAINE - Pr G. JOUQUART - Pr O. ROZENDREIG - Pr M. VIVIER - Pr ARTIS

Doyen Honoraire : Pr J. VADOT - Pr J.P. LOUIS

Professeur Emérite : Pr J.P. LOUIS

Maître de conférences CUM MERITO : Dr C. ARCHIEN

Sous-section 56-01 Odontologie pédiatrique	Mme M. Mlle Mlle Mlle	<u>DROZ Dominique (Desprez)</u> PREVOST Jacques HERNANDEZ Magali JAGER Stéphanie LAUVRAY Alice	Maître de Conférences* Maître de Conférences Assistante* Assistante* Assistante
Sous-section 56-02 Orthopédie Dento-Faciale	Mme M. Mlle Mlle	<u>FILLEUL Marie Pierryle</u> EGLOFF Benoît BLAISE Claire LACHAUX Marion	Professeur des Universités* Maître de Conf. Associé Assistante Assistante
Sous-section 56-03 Prévention, Epidémiologie, Economie de la Santé Odontologie légale	Mme M. Mme	<u>CLEMENT Céline</u> CAMELOT Frédéric LACZNY Emily	Maître de Conférences* Assistant* Assistante
Sous-section 57-01 Parodontologie	M. Mme M. M. Mlle Mlle	<u>AMBROSINI Pascal</u> BISSON Catherine PENAUD Jacques JOSEPH David BOLONI Eszter PAOLI Nathalie	Professeur des Universités* Maître de Conférences* Maître de Conférences Maître de Conf. Associé Assistante Assistante*
Sous-section 57-02 Chirurgie Buccale, Pathologie et Thérapeutique Anesthésiologie et Réanimation	Mme M. Mlle M. Mlle M. Mlle M.	<u>GUILLET-THIBAUT Julie</u> BRAVETTI Pierre PHULPIN Bérengère VIENNET Daniel BALZARINI Charlotte DELAITRE Bruno KICHENBRAND Charlène MASCHINO François	Maître de Conférences* Maître de Conférences Maître de Conférences* Maître de Conférences Assistante Assistant Assistante* Assistant
Sous-section 57-03 Sciences Biologiques (Biochimie, Immunologie, Histologie, Embryologie, génétique, Anatomie pathologique, Bactériologie, Pharmacologie)	M. M. M.	<u>YASUKAWA Kazutoyo</u> MARTRETTE Jean-Marc WESTPHAL Alain	Maître de Conférences* Professeur des Universités* Maître de Conférences*
Sous-section 58-01 Odontologie Conservatrice, Endodontie	M. M. M. M. M. Mlle M.	<u>ENGELS-DEUTSCH Marc</u> AMORY Christophe BALTHAZARD Rémy MORTIER Éric BON Gautier MUNARO Perrine VINCENT Marin	Maître de Conférences Maître de Conférences Maître de Conférences* Maître de Conférences Assistant Assistante Assistant*
Sous-section 58-02 Prothèse complète, Prothèse maxillo-faciale)	M. x M. Mlle M. M. Mlle Mme	<u>DE MARCH Pascal</u> xxxxxxxxxxxxxxxxxxxxxxxx SCHOUVER Jacques CORNE Pascale LACZNY Sébastien MAGNIN Gilles SIMON Doriane VAILLANT Anne-Sophie	Maître de Conférences Maître de Conférences* Maître de Conférences Assistante* Assistant Assistant Assistante Assistante*
Sous-section 58-03 Sciences Anatomiques et Physiologiques Oculodentaires, Biomatérial, Biophysique, Radiologie	Mlle M. Mme M. M.	<u>STRAZIELLE Catherine</u> RAPIN Christophe (Sect. 33) MOBY Vanessa (Stutzmann) SALOMON Jean-Pierre HARLE Guillaume	Professeur des Universités* Professeur des Universités* Maître de Conférences* Maître de Conférences Assistant Associé

souligné : responsable de la sous-section

* temps plein

Mis à jour le 01.10.2014

Par délibération en date du 11 décembre 1972, la Faculté de Chirurgie Dentaire a arrêté que les opinions émises dans les dissertations qui lui seront présentées doivent être considérées comme propres à leurs auteurs et qu'elle n'attend leur donner aucune approbation ni improbation.

A NOTRE PRESIDENT,

Monsieur le Professeur Jean Marc MARTRETTE

Docteur en Chirurgie Dentaire

Professeur des Universités – Praticien Hospitalier

Doyen de la Faculté d'odontologie de Nancy

Chef de Service du CSERD de Nancy

Docteur en Sciences Pharmacologiques

Habilité à diriger des Recherches

Sous-section : Sciences biologiques (Biochimie, Immunologie, Histologie, Embryologie, Génétique, Anatomie pathologique, Bactériologie, Pharmacologie).

Vous nous faites l'honneur de siéger en tant que président de notre jury. Nous vous remercions pour votre enseignement tout au long de nos études. Veuillez trouver dans ce travail le témoignage de notre respect.

A NOTRE JUGE ET DIRECTEUR DE THESE,

Monsieur le Docteur Jacques SCHOUVER

Docteur en Chirurgie Dentaire

Maître de conférences des Universités – Praticien Hospitalier

Sous-section : Prothèses

Vous nous avez fait le grand honneur de diriger ce travail. Nous vous sommes infiniment reconnaissant pour votre implication, votre soutien, votre aide et votre patience tout au long de la rédaction. Nous vous sommes particulièrement reconnaissant pour avoir suscité en nous l'amour de la dentisterie. Veuillez trouver dans ce travail l'expression de notre plus grand respect.

A NOTRE JUGE,

Monsieur le Docteur Gilles Magnin

Docteur en Chirurgie-Dentaire

Assistant Hospitalier

Sous-section : Prothèses

*Nous vous remercions d'avoir accepté de faire partie de ce jury.
Nous vous remercions pour vos conseils et votre dévotion à
l'enseignement durant nos années d'études.*

A NOTRE JUGE,

Madame le Docteur Anne-Sophie Vaillant

Docteur en Chirurgie-Dentaire

Assistant Hospitalier

Ancien interne des Hopitaux de Nancy

Sous-section : Prothèses

*Nous vous remercions d'avoir accepté de faire partie de ce jury.
Nous vous remercions pour tout votre soutien, et surtout pour
votre implication et votre présence tout au long de ce travail.*

A NOTRE JUGE,

Monsieur le Docteur Mathieu Bertrand

Docteur en Chirurgie Dentaire

*Nous vous remercions d'avoir accepté de faire partie de ce jury.
Nous vous remercions pour le savoir, le savoir-faire et la passion
que vous nous avez transmis au cours de nos études.*

A ma grand-mère,

Parce que tu as toujours été là pour moi, et je n'ai pas su la chance que j'avais, ni su te le rendre à la juste valeur. Tu as tant attendu ce moment et tu n'es pas là pour le célébrer avec moi, je te dédie mon travail.

A ma mère,

Parce que tu m'as soutenu tout au long de ma vie, et surtout durant les sombres moments que nous avons traversés. Je ne serai pas là aujourd'hui sans toi.

A mon grand-père,

Parce que tu m'as appris à devenir un homme bien, sans toutefois y arriver. J'espère aujourd'hui être digne de toi.

A Bethsa,

Je dis souvent que tu ne trouveras nulle part mieux que moi. Mais c'est moi qui ai de la chance d'avoir trouvé une femme intelligente, drôle, magnifique et surtout capable de me supporter au quotidien. Je t'aime.

A Derf', Jean-Luc, Kik et Bouli,

Merci de m'avoir si bien accueilli au sein de votre famille. Je n'ajouterai qu'une chose : nous discuterons de la dot autour d'un bon chou !

A Bobo,

Que d'aventures depuis notre collège et encore bien d'autres j'espère ! Nous étions deux pauvres gamins, et regardes ce que nous sommes devenus : un smicard pharmacien et un RSiste dentiste, olé !

A Oliv,

On est pas cher payé, mais qu'est ce qu'on s'marre ! Même dépourvu d'âme, j'ai consenti à te trouver une concubine, en cela j'attends rétribution : votre premier enfant non-roux. Oh la vache !

A Nico,

De tes dires, si je n'avais pas été là avec Oliv tu serais derrière un bureau, voir ministre. Mea culpa. Tu voulais tant devenir mon père en mariant ma mère... Je te souhaite de séduire une riche veuve pour que tu puisses enfin avoir ta plantation d'abricotiers.

Aux p'tits,

Mes deux trésors : Thomas, s'il n'y avait pas nos femmes et que tu proposais systématiquement des transitoires, nous aurions pu être si heureux dans le Marais. Berthe, tu as de la chance : il n'y a de place dans mon cœur que pour un seul fonctionnaire. Par contre, terminés les déménagements tous les dimanches !

A Cyntoch,

Candeur et étourderie font rarement bon ménage. Mais moi je trouve que ça te réussit extrêmement bien, et tu peux te targuer de réussir à me surprendre, chapeau ! Ne change rien tintindienne.

A Timmy,

Nous avons prouvé que l'amitié germano-polonaise pouvait exister, malgré ce que vous nous avez fait. Je suis si impatient de te voir manger du poulet frit avec ton cut de badass. Balaaaiiiiise !

A Mathieu,

Secrétaire d'état du gouvernement indépendant de Patrice Lumumba, Recteur du collège des commissaires généraux, Maréchal-président du mouvement populaire de la révolution, Créateur de l'abacost et Grand Léopard du Zaïre.

Allez mon titi, faut aller chercher les 400K !

A Magali,

Un grand merci pour nous avoir apporté la preuve irréfutable que Patrick Bruel se nomme bien « Maurice Benguigui » à l'état civil.

A tout ceux que je n'ai pas cité par souci d'économiser une page par exemplaire chez l'imprimeur et ceux que j'ai oublié,

Imaginez que j'ai écrit exactement ce que vous vouliez lire.

SOMMAIRE

I.	INTRODUCTION	18
II.	GENERALITES	20
1.	Le sourire	21
2.	Historique	21
3.	Définition	23
4.	Indications et limites	23
4.1.	Le gradient thérapeutique	23
4.2.	Les indications	25
4.2.1.	Type I : correction de la couleur	25
4.2.1.1.	Type IA : colorations dues aux tétracyclines de degré 3 et 4	25
4.2.1.2.	Type IB : dents réfractaires au blanchiment externe	28
4.2.1.2.1.	Fluorose de type III	28
4.2.1.2.2.	Oblitération canalaire post-traumatique avec conservation de la vitalité pulpaire	31
4.2.2.	Type II : Correction de forme	32
4.2.2.1.	Type IIA : dents conoïdes	32
4.2.2.2.	Type IIB : fermeture des diastèmes et des triangles noirs interdentaires	32
4.2.2.3.	Type IIC: allongements des bords libres trop courts	33
4.2.3.	Type III : anomalie de structure	35
4.2.3.1.	Type IIIA : fracture coronaire étendue	35
4.2.3.2.	Type IIIB : perte d'émail étendue par érosion et/ou usure	36
4.2.3.3.	Type IIIC: Malformations congénitales et acquise de l'émail	37
4.2.3.3.1.	L'amélogenèse imparfaite	37
4.2.3.3.1.1.	Généralités	37
4.2.3.3.1.2.	Classification	38
4.2.3.3.1.3.	Indications thérapeutiques	39
4.2.3.3.2.	Molar-Incisor Hypomineralization (MIH)	40
4.2.3.3.3.	Hypominéralisations acquises de l'émail	41

4.2.4. Type IV : anomalies de position	42
4.3. Les contre-indications	42
4.3.1. Les malocclusions	43
4.3.1.1. Définitions	43
4.3.1.1.1. L'occlusion	43
4.3.1.1.1.1. L'occlusion de relation centrée (ORC)	43
4.3.1.1.1.2. L'occlusion d'intercuspidie maximale (OIM)	44
4.3.1.1.2. Les catégories d'occlusion	44
4.3.1.1.2.1. La normocclusion	44
4.3.1.1.2.2. L'occlusion fonctionnelle	45
4.3.1.1.2.3. La malocclusion fonctionnelle	45
4.3.1.1.2.4. La malocclusion pathogène	45
4.3.1.2. Malocclusions contre-indiquant la pose de facettes	45
4.3.1.2.1. Anomalie de calage postérieur	45
4.3.1.2.2. Le bruxisme	46
4.3.1.2.3. Anomalie de guidage	47
4.3.2. Tissu dentaire résiduel insuffisant	47
4.3.3. La maladie parodontale	48
4.3.4. Anomalie colorimétrique importante	48
4.3.5. Le manque d'hygiène	49
4.3.6. Le tabac	49
4.3.7. Les malpositions majeures	49
5. Le Mock-Up	50
5.1. Définitions	50
5.2. Rôle du mock-up	51
5.2.1. Prévisualisation du résultat final	51
5.2.2. Outil de communication praticien-patient	52
5.2.3. Guide de préparation dentaire	52
5.3. Elaboration du mock-up	53
5.3.1. Le mock-up "à main levée"	53
5.3.2. Le mock-up, transposition du wax-up	55
6. Les facettes dentaires	60

III. LES FACETTES EN CERAMIQUE	61
1. Les céramiques	62
1.1. Définition	62
1.2. Principaux composants	62
1.2.1. Composition minérale	62
1.2.1.1. Les feldspaths et feldspathoïdes	62
1.2.1.2. Le kaolin	63
1.2.1.3. L'alumine	63
1.2.1.4. Les alcalins	63
1.2.2. Composition chimique	63
1.2.2.1. La silice	63
1.2.2.2. Les fondants	64
1.2.2.3. Les céramiques techniques	64
1.2.2.4. Les colorants	65
1.3. Propriétés des céramiques dentaires	65
1.3.1. Propriétés mécaniques	65
1.3.2. Propriétés physiques	67
1.3.3. Propriétés chimiques	67
1.4. Classifications des céramiques dentaires	68
1.4.1. Classification traditionnelle	68
1.4.2. Classification de Sadoun et Ferrari	69
1.4.2.1. Classification selon la nature chimique	69
1.4.2.2. Classification selon le procédé de mise en forme	72
1.4.2.3. Classification selon la micro-structure	72
1.5. Les céramiques pour facette	74
2. Les préparations dentaires	77
2.1. Principes	77
2.2. Instrumentation	77
2.2.1. Les pièces rotatives	78
2.2.2. Instruments ultrasoniques	78
2.2.3. Les fraises	78
2.3. Les limites de préparation	80

2.3.1. Limites vestibulaires	80
2.3.2. Limites cervicales	80
2.3.3. Le bord libre	81
2.3.4. Limites proximales	82
2.3.5. Limites palatino-linguales	83
2.4. Les techniques de préparation dentaire	83
2.4.1. La préparation guidée par la clé de réduction	83
2.4.2. La préparation à travers le mock-up diagnostique	86
2.5. Les types de préparation	88
2.5.1. “No prep” veneers	88
2.5.2. “Butt margin”	88
2.5.3. “Window preparation”	89
2.5.4. Scellement dentinaire	90
2.5.5. “Incisal overlap”	91
2.5.6. Conclusion	91
3. Les empreintes	93
3.1.Introduction	93
3.2.Matériaux utilisés	93
3.2.1. Les silicones par additions	93
3.2.2. Les polyéthers	94
3.2.3. Les hydrocolloïdes irréversibles	94
3.3.L’arc facial	94
3.4.Protocole opératoire	97
4. Les facettes transitoires	103
4.1.Principe	103
4.2.Matériaux utilisés	103
4.3.Protocole opératoire	104
4.3.1. Technique directe	104
4.3.2. Technique indirecte	105
4.4.Fixation transitoire	106
5. L’essai clinique	108
6. Le collage des facettes en céramique	112
6.1.Définitions	112

6.2. Les structures à coller	112
6.2.1. L'émail	112
6.2.2. La dentine	113
6.2.3. La céramique	114
6.3. Les systèmes adhésifs	114
6.3.1. Généralités	114
6.3.2. Classement des systèmes adhésifs dentaires	116
6.3.3. Cahier des charges	117
6.4. Protocole opératoire	118
6.4.1. Délimitation du champ opératoire	118
6.4.2. Préparation des surfaces	120
6.4.2.1. Préparation de la céramique	120
6.4.2.2. Préparation de la surface dentaire	123
6.4.3. Le collage des facettes	124
6.4.4. Finitions	124
6.4.5. Conseils et entretien	125
7. Conclusion	126
IV. LES FACETTES EN RESINE COMPOSITE	128
1. Introduction	129
2. Les résines composites	129
2.1. Définition	129
2.2. Historique	130
2.3. Composition	130
2.3.1. Phase organique	130
2.3.2. Les charges	132
2.3.3. L'agent de couplage	133
2.4. Classifications des résines composites	133
2.4.1. Classification selon le mode de polymérisation	133
2.4.2. Classification selon la taille des charges	133
2.4.3. Classification de Willems et coll.	135
2.5. Propriétés des résines composites	135
2.5.1. Propriétés physiques	135

2.5.1.1. Contraction de prise	135
2.5.1.2. Aptitude au polissage	136
2.5.1.3. Propriétés optiques	136
2.5.1.4. Propriétés radiographiques	136
2.5.1.5. Propriétés thermiques	137
2.5.2. Propriétés mécaniques	137
2.5.2.1. Module d'élasticité de Young	137
2.5.2.2. Résistance à la flexion	137
2.5.2.3. Dureté	138
2.5.3. Aptitude au collage	138
3. Les facettes en résine composite « à main levée »	140
3.1. Généralités	140
3.2. Préparation dentaire	141
3.3. Mode opératoire	141
3.3.1. Prérequis	141
3.3.2. Stratification classique à deux couches	142
3.3.3. Stratification à trois couches	143
3.3.4. Facettes composites limitées à la face vestibulaire	146
4. Les facettes en résine composite préfabriquées	151
4.1. Généralités	151
4.2. Principe	151
4.3. Composants	152
4.3.1. La coquille	152
4.3.2. La résine de corps	153
4.3.3. Le système adhésif	153
4.4. Mode opératoire	154
4.4.1. Choix de la taille des coquilles	154
4.4.2. Prise de la teinte dentaire	154
4.4.3. Isolation du champ opératoire	155
4.4.4. Préparation dentaire	155
4.4.5. Réglage de la coquille	156
4.4.6. Préparation des surfaces	156
4.4.7. Mise en place de la facette	157

4.4.8. Réglage et finition	158
4.5. Conclusion	159
V. CONCLUSION	162
TABLES DES FIGURES	165
BIBLIOGRAPHIE	168

I. INTRODUCTION

« Souriez car vos dents ne sont pas faites uniquement pour manger ou pour mordre » clamait Man Ray, cinéaste et photographe du XX^{ème} siècle.

L'apparence physique, le culte de la beauté et la recherche de l'éternelle jeunesse sont au cœur des préoccupations de notre société actuelle.

La bouche et plus particulièrement les dents, autrefois cantonnées aux fonctions basiques de parole et de mastication, sont soumis à ces nouveaux dictats sociétaux.

Un sourire éclatant est désormais gage d'une bonne santé mais constitue également un véritable atout séduction.

Dans une civilisation où le regard d'autrui a une place prépondérante, le sourire est l'une des premières impressions laissées à son interlocuteur, et joue un rôle primordial dans l'intégration sociale.

Cette évolution des mœurs a entraîné une évolution de notre profession avec l'apparition d'une dentisterie esthétique afin de répondre au mieux à cette nouvelle demande.

Des approches plus conservatrices avec de nouveaux matériaux ont fait leur apparition. Parmi celles ci, l'éclaircissement et les facettes dentaires arrivent en tête avec la notion de gradient thérapeutique.

Les facettes dentaires peuvent être réalisées en céramique ou en composite. Quels sont les différents avantages et inconvénients de ces techniques ? Lesquelles privilégier ?

Ce travail abordera les deux principales techniques, leurs indications et leur mise en œuvre.

II. GENERALITES

1. Le sourire

Le sourire est une expression faciale à grand rôle social, véhiculant la joie, le bonheur. La beauté d'un sourire s'apprécie de manière globale : son harmonie et son équilibre reposent sur l'esthétique dentaire et gingivale. Un défaut parodontal ne peut donc pas être compensé par la qualité de restaurations dentaires, et inversement. Du point de vue dentaire, la beauté d'un sourire repose sur plusieurs paramètres objectifs : forme et dimension, caractérisation, état de surface, couleur...

De manière générale, un sourire est considéré comme beau lorsqu'il est jeune : les dents y sont éclatantes, exemptes d'usure et symétriques.

2. Historique

Les facettes dentaires sont une création très récente au vu de l'ancienneté de l'art dentaire. Car si le statut de chirurgien-dentiste est créé en 1731 sous l'impulsion de Fauchard, père de la dentisterie moderne, et la première prothèse en porcelaine remonte à 1788. Les premiers vestiges de prothèses dentaires datent de la civilisation étrusque, au VI^{ème} siècle avant Jésus Christ. [44] [111]

Les premiers essais de facettes dentaires remontent à 1886. Land décrit des protocoles de collage sur dents antérieures de jaquettes en céramique cuites sur feuille de platine. [167]

Les facettes dentaires furent inventées par le docteur Charles Pincus, chirurgien-dentiste californien, en 1928 dans le but d'assurer l'esthétique du sourire d'acteurs hollywoodiens. Ce faisant, le D. Pincus fonda la American Academy of Aesthetic Dentistry et devint le père de la dentisterie esthétique, tout en gagnant son surnom de « dentiste des stars ». Les facettes dentaires du D. Pincus étaient en résine, puis rapidement améliorées en céramique, et ne présentaient que peu de force de collage, limitant la durée de la pose des prothèses à celle du tournage des films. [52]

Le premier essai d'un système adhésif pour coller les résines acryliques aux tissus dentaires fût mené par le chimiste suisse Oskar Hagger en 1949. Hagger mis au point un produit : le Sévriton Cavity Seal. Produit qui fût mis sur le marché couplé une résine autopolymérisable : le Sévriton. Ce système contient un dérivé di-méthacrylique de

l'acide glycérophosphorique qui polymérise à température ambiante en moins de 30 minutes sous l'action de l'acide sulfinique. [107]

En 1952, Kramer et McLean prouvèrent que le diméthacrylate de l'acide glycérophosphorique améliorait l'adhésion à la dentine en s'infiltrant dans la surface et formant une couche intermédiaire : « la couche hybride ». Les procédures cliniques d'utilisation du Sévriton furent décrites et constituèrent les premiers essais de collage des résines autopolymérisables à la dentine en utilisant l'acide glycérophosphorique comme agent de mordantage. Ainsi, Hagger devient « le père de la dentisterie adhésive moderne ». [25] [27] [143]

Mais il faut attendre encore 2 ans pour que Buonocore introduise véritablement la notion de mordantage pour améliorer l'efficacité des collages. En 1954, Buonocore mène des expérimentations sur les surfaces amélares. Il y applique de l'acide orthophosphorique à 85% pendant 30 secondes pour déminéraliser les surfaces exposées. L'expérience montra que le mordantage décuplait la surface développée disponible pour le collage en exposant la trame organique de l'émail. [26]

En 1955, Buonocore, Wileman et Brudevold sélectionnent le Sevriton comme le matériau donnant qualitativement la meilleure adhésion. Ils considèrent que le diméthacrylate d'acide glycérophosphorique est un adhésif efficace associé au Sevriton Cavity Seal. Ils concluent que le groupe phosphate du composé est adapté pour une liaison chimique avec les composants dentinaires ; sans écarter le rôle de l'acide méthacrylique dans l'établissement de cette liaison. [30]

En 1956, Buonocore et Quigley confirment le travail de Kramer et McLean, via une étude histologique, quant à la présence d'une couche de dentine inter-faciale modifiée de 3 à 10 microns. Ces découvertes ouvrirent de nouvelles possibilités de recherche.

D'abord avec la naissance des résines Bis-GMA par Bowen dans les années 60 (Bowen, 1965). Puis, en 1982, Simonsen et Calamia découvrent que la porcelaine peut être mordancée avec de l'acide fluorhydrique. Découverte validée par les travaux de Calamia et Horn, où ces derniers décrivent des techniques de mise en place et de collage de facettes dentaires. [100]

Notons que les premières restaurations adhésives en céramique en France furent proposées par Rochette en 1975. Celui-ci a décrit une technique de restauration des incisives fracturées, en y collant des restaurations en céramique sans préparation dentaire préalable.

Depuis les années 2000, dans la volonté de proposer des restaurations de moins en moins invasives, sont décrits des protocoles de reconstitution via des facettes dentaires en résine composite. [174] [195]

3. Définition

Une facette dentaire est un artifice prothétique composé d'une fine pellicule de céramique qui permet de modifier la teinte, la structure, la position et la forme de la dent originale. Selon le D. Olivier Etienne, cette définition limite la notion de facette à sa caractéristique principale : son épaisseur. De plus, elle ne mentionne pas le point clé de la réussite de cette technique de restauration : le collage.

O. Etienne propose donc de définir les facettes dentaires comme un artifice prothétique de fine épaisseur, collé à l'émail et destiné à corriger la teinte, la position et la forme d'une dent. [66]

4. Indications et limites

4.1. Le gradient thérapeutique

Du modèle chirurgical invasif lourdement appliqué au cours du XXème siècle, la dentisterie répond désormais au modèle médical préventif. Dans le cadre de ce modèle de traitement moderne, Magne et Belser proposèrent le concept de « puzzle physiologique ». Ce concept stipule que quelque soit la demande du patient, les impératifs biologiques, biomécaniques, fonctionnels et esthétiques sont indissociables et qu'il est illusoire de tenter de les opposer.

Dans le cadre d'une réhabilitation esthétique, il est primordial de respecter l'impératif biologique dont une de ses expressions essentielles est la préservation tissulaire.

De ce « puzzle physiologique » est né le « gradient thérapeutique », proposé par G. Tirlet et JP. Attal. Le gradient thérapeutique est un concept pratique servant à guider la réflexion du praticien face à une demande esthétique.

L'idée principale est que les réponses thérapeutiques à la demande esthétique croissante des patients doivent se faire dans l'optique d'une préservation tissulaire maximale. En découle un classement des différentes thérapeutiques esthétiques sur un axe horizontal allant du moins mutilant au plus mutilant. [10] [124]

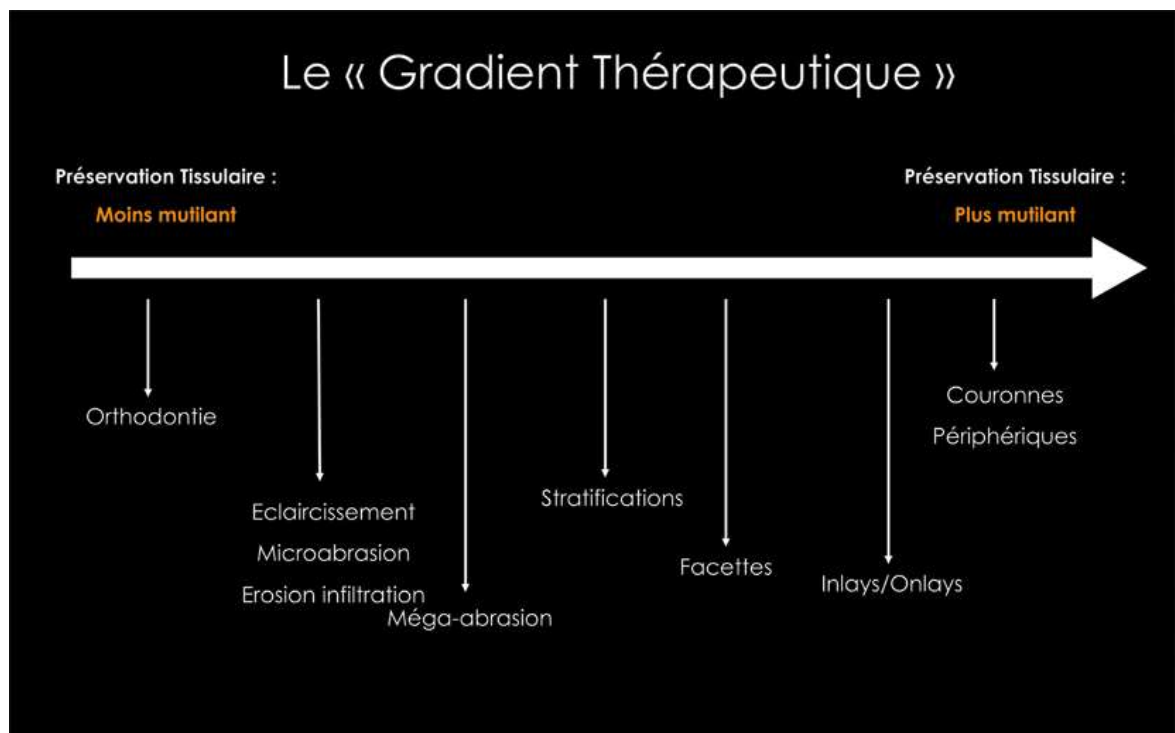


Figure 1 : Gradient thérapeutique. Les thérapeutiques actuelles sont classées sur un axe orienté de la gauche vers la droite (de la moins mutilante à la plus mutilante) [124]

Sur ce schéma, nous voyons clairement que les facettes dentaires constituent une thérapeutique moins invasive que les prothèses scellées conventionnelles. Cependant elles ne seront pas forcément proposées en première intention. Les anomalies de position seront tout d'abord traitées via l'orthopédie dento-faciale, technique de restauration la moins invasive, qui peut se suffire à elle-même. Les anomalies de formes seront corrigées par technique de stratification de composites en

cas de légers manque de tissus dentaire dans le domaine du possible. Quant aux anomalies de couleur, seront premièrement dispensés des techniques chimiques de type : éclaircissement et micro-abrasion.

Les facettes s'inscrivent donc dans une approche thérapeutique graduelle. Si l'option la moins invasive n'est pas indiquée, le choix se fait en progressant vers des traitements de plus en plus invasifs jusqu'au plus approprié, dans l'optique d'une préservation tissulaire maximale.

Notons enfin que l'utilisation du concept pratique du « Gradient thérapeutique » ne doit pas nous exempter de confronter la demande du patient à ses besoins en termes médicaux. Et particulièrement dans le cadre de la demande esthétique.

4.2. Les indications

Plusieurs classifications pour distinguer les indications cliniques des facettes ont été proposées. La plus diffusée est la classification de l'école genevoise. Elle fût décrite en 1997 par Belser et les frères Magne.

O. Etienne détaille cette classification et lui adjoint une quatrième classe d'indication.

4.2.1. Type I : correction de la couleur

4.2.1.1. Type IA : colorations dues aux tétracyclines de degré 3 et 4

La tétracycline est un antibiotique de la famille des cyclines principalement prescrite dans le traitement d'infections respiratoires. La dyschromie due à la prise de tétracyclines est du fait d'un phénomène de chélation entre l'antibiotique et les ions calcium, qui aboutit à la formation d'un complexe tétracyclines-orthophosphate de zinc. Ces antibiotiques inhibent la synthèse protéinique. Ils se lient au nickel, aux nitrates, au manganèse, au zinc, à l'aluminium et principalement au fer et au calcium. Cette propriété les implique dans de nombreux complexes. Les colorations provoquées sont caractérisées par leurs propriétés fluorescentes et leur spectre d'absorption de la lumière ultraviolet très différents de ceux des dents indemnes.

L'action des tétracyclines sur les dents est très variable. Elle va d'une simple coloration uniforme jaune à des bandes ou des colorations gris-bruns plus ou moins prononcées. La coloration dépend du type d'antibiotique incriminé. Les colorations ont l'aspect de bandes diffuses horizontales de largeur variables sur les couronnes dentaires. Les plages d'émail colorées correspondent aux zones en cours de minéralisation lors de l'administration de tétracycline. Ce qui permet de précisément dater l'âge de début de prise de l'antibiotique, d'après Bevelander (1964).

En 1958, Schwachman et coll. émettent l'hypothèse qu'au moins un des composants des tétracyclines est capable de traverser la barrière placentaire, et donc de se fixer sur les dents en cours de minéralisation du fœtus.

De ce fait, l'administration de tétracycline chez la femme enceinte à partir du quatrième mois de grossesse (minéralisation des incisives lactéales), chez la femme allaitante et chez l'enfant de moins de 8 ans (âge de minéralisation de la seconde molaire définitive) est absolument contre-indiquée.

Notons que malgré la rareté des cas, en 1985, Poliak et coll. décrivent 4 cas de colorations dentaires chez l'adulte, suite à la prise de minocycline. Du fait de la constante déminéralisation et reminéralisation de l'émail (Lambrou et coll. 1977).

En 1984, Jordan et Boksman répertorient et classent les colorations dues aux tétracyclines en 4 classes d'importance croissante. Ces 4 stades et leurs solutions thérapeutiques sont clairement résumés en un tableau.

Degrés	1 ^{er} degré	2 ^e degré	3 ^e degré	4 ^e degré
Type de coloration	Légère Uniforme Sans bandes	Moyenne Uniforme Sans bandes	Forte Irrégulière Avec bandes	Très forte Avec bandes et plages irrégulières
Couleur	Jaune ou marron clair Peu saturée	jaune ou marron clair Gris léger Assez saturée	Gris-marron Bleu-violet Très saturée	Gris foncé à marron ou violet foncé Très très saturée
Traitement chimique	Possible Excellent résultat	Possible Bon résultat	Difficile Résultat moyen	Impossible Mauvais résultat
Traitement prothétique	Inutile	Inutile	Possible	Obligatoire

Figure 2 : classification de Boksman et Jordan des colorations dues à la tétracycline [102]

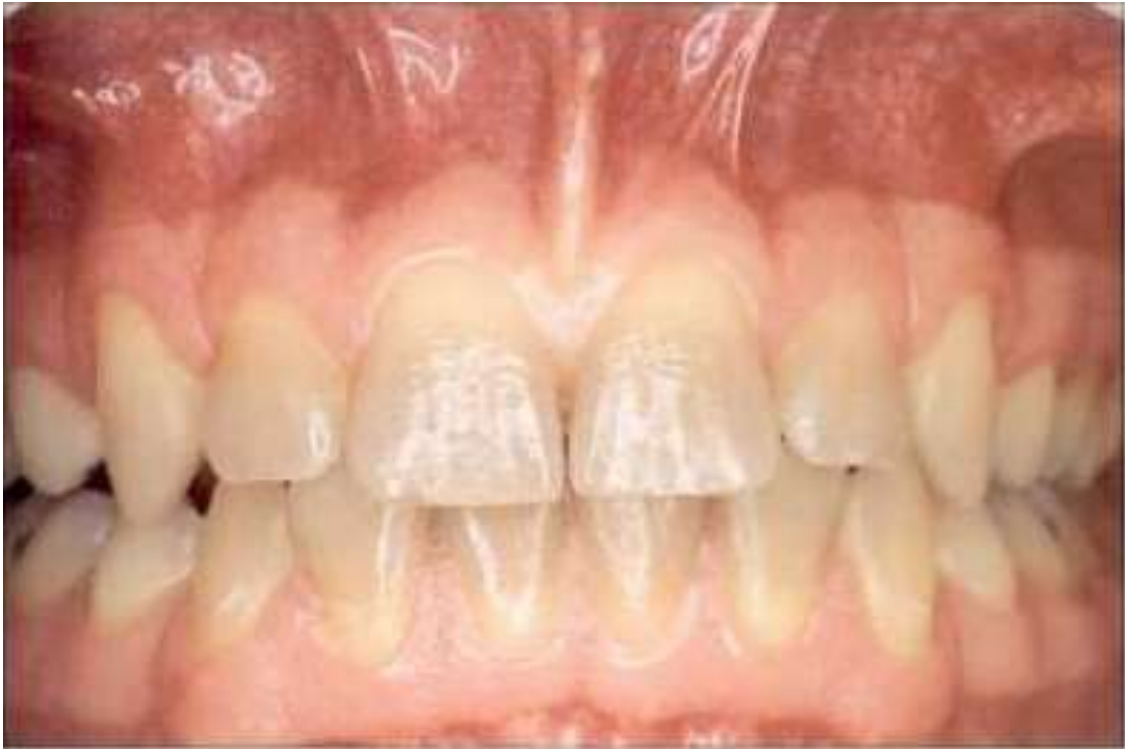

Figure 3 : colorations de 3^e degré dues aux tétracyclines avec présence de bandes grises [66]

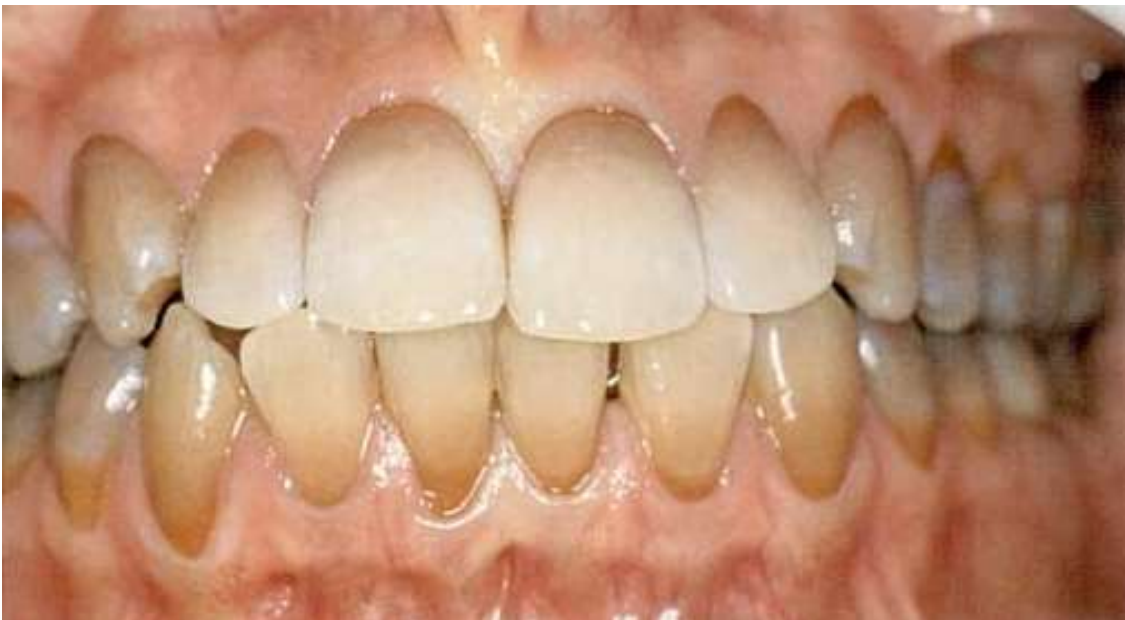

Figure 4 : colorations de 4^e degré dues aux tétracyclines [146]

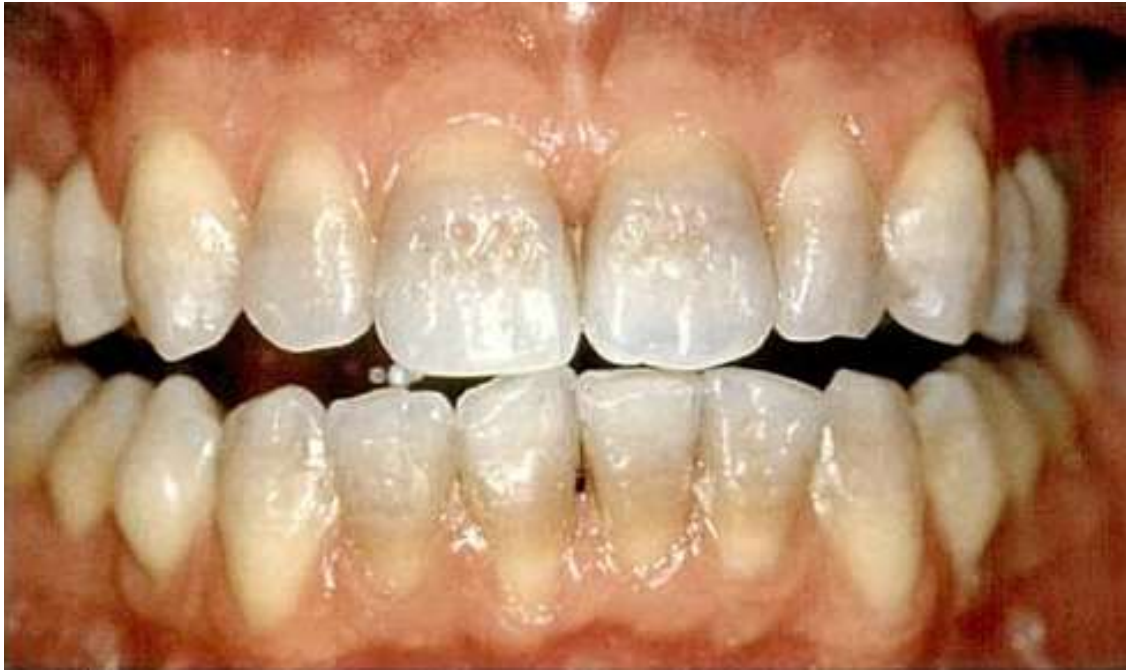

Figure 5 : colorations de 4^e degré associées à des dysplasies de l'émail dues aux tétracyclines [146]

Pour les colorations de premier et second degré, le blanchiment externe à base de peroxyde d'hydrogène ou de peroxyde de carbamide sera suffisant. Mais à partir du 3^e degré, même blanchies, les dents apparaîtront toujours opaques et peu translucide et la restauration par facette dentaire s'avère justifiée. [71] [102] [146] [202]

4.2.1.2. Type IB : dents réfractaires au blanchiment externe

4.2.1.2.1. Fluorose de type III

Le fluor a une action directe sur l'émail, en fonction de son dosage. A dose efficace, il apporte une réelle résistance à la carie. Mais en surdosage, il entraîne l'apparition de dyschromie, d'hypominéralisation et même de porosités. Le fluor est actif sur les améloblastes sécréteurs et post-sécréteurs, dont il altère le métabolisme en cas de surdosage, d'après Takuma et coll. (1983). Cependant, selon Shinoda (1983), les anomalies de l'amélogénèse se produisent principalement au cours de la maturation et moins au cours de la sécrétion. Ce phénomène a pour résultat d'augmenter la proportion de protéines matricielles immatures, donnant à la dent sa coloration anormale. Donc, tout

comme les tétracyclines, le surdosage en fluor sera particulièrement délétère entre le 4^e mois de grossesse et les 8 ans révolus de l'enfant.

Suivant sa gravité, la fluorose est décrite et répertoriée en différentes classes. Fejerskov et coll. proposent une classification internationale : la classification TFI (Thylstrup Fejerskov Index). Classification reprise par Feinman et coll. en 1987.

- **Fluoroses simples (classes 0 à 2)** : émail lisse et exempt de défaut, avec présence de taches/plages brunâtres.
- **Fluoroses opaques (classes 3 à 5)** : dents grises avec présence de taches blanchâtres plus ou moins opaques. Les taches sont majoritairement superficielles.
- **Fluoroses avec porosité (classes 6 à 9)** : dents de couleur sombre avec présence d'un piqueté caractéristique. L'émail présente des plages de porosité de taille variable, pouvant aller jusqu'à la disparition totale de celui-ci (classes 8 et 9).

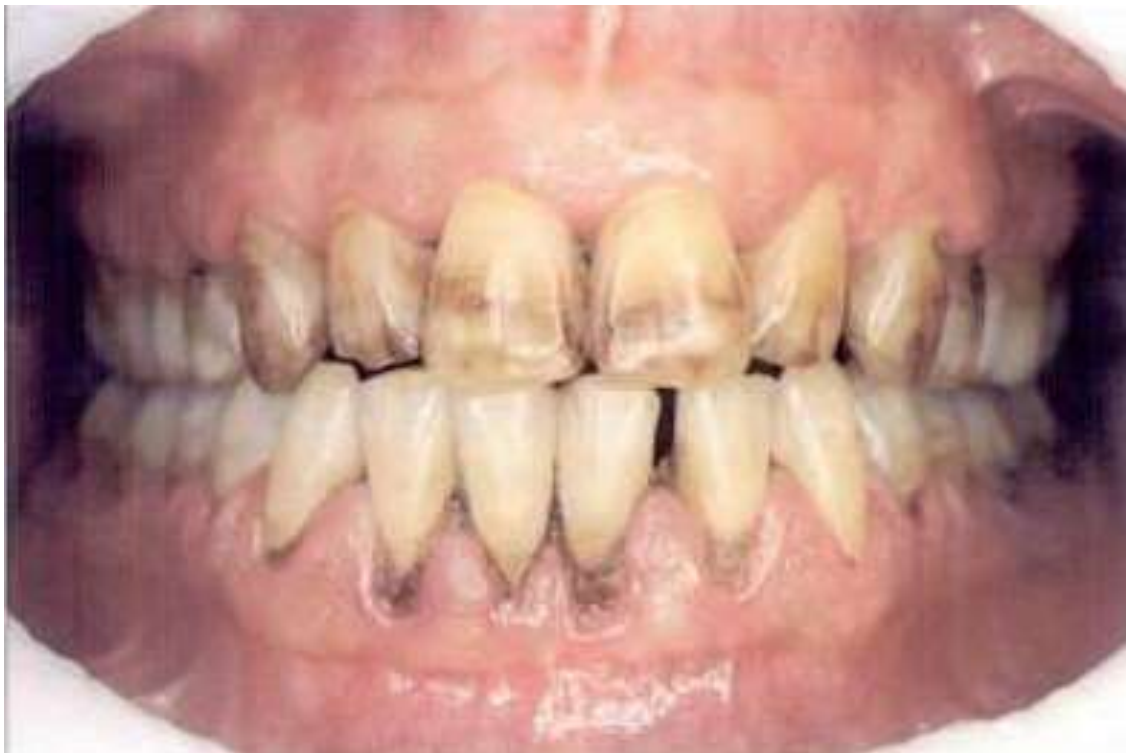

Figure 6 : fluorose simple [202]

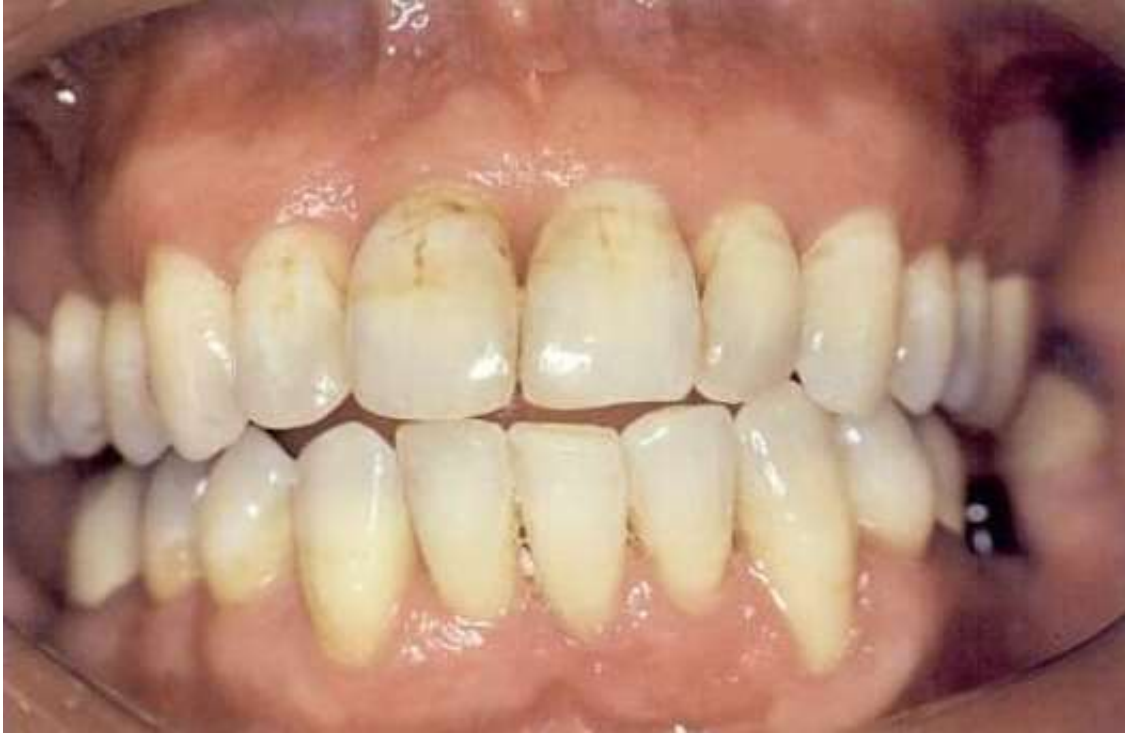

Figure 7 : fluorose avec porosité de surface [202]

Les techniques d'éclaircissements externes chimiques sont efficaces sur les fluoroses simples et opaques. Avec effacement efficace des taches superficielles des fluoroses opaques par micro-abrasion. Cependant, l'éclaircissement externe est inefficace sur les fluoroses avec porosité, du fait de l'irrégularité de l'état de surface de l'émail. Donc, lorsque la quantité d'émail résiduelle sera supérieure à 50% (fluoroses de classes 6 et 7), on procédera à la mise en place de facettes dentaires. Pour les fluoroses de classes 8 et 9, nous serons contraint de procéder à l'élaboration de prothèse fixé conventionnelles scellées.

Le collage de prothèses sur un émail atteint de fluorose sans avoir été préalablement préparé est de mauvaise facture, du fait des piètres valeurs d'adhésions. En revanche, le collage sur un émail pathologique préparé de façon optimal donne d'aussi bons résultats que le collage sur un émail préparé indemne de fluorose. [33] [64] [77] [161] [171] [200]

4.2.1.2.2. Oblitération canalaire post-traumatique avec conservation de la vitalité pulpaire

Lors d'un traumatisme aigu, une légère hémorragie peut en découler et causer une réaction inflammatoire au sein de la pulpe. Cette réaction inflammatoire va induire la création de dentine réactionnelle pouvant complètement obturer l'endodonte. La dent va alors avoir une couleur plus opaque et saturée.

La couleur tendra vers l'orangé en cas de forte apposition de dentine tertiaire. Mais en cas de forte présence de produits de la dégradation de l'hémoglobine, la dent prendra un aspect grisâtre.

En l'absence de lésions inflammatoires aux apex des dents dyschromiées à l'examen radiographique, la dent doit être considérée comme vitale. Car la présence d'une importante masse de dentine réactionnelle peut engendrer des résultats de type « faux négatif » à des tests thermiques de vitalité pulpaire. L'absence de signes pathologiques radiographiques contre-indique la réalisation d'un traitement endodontique.

Seront proposés en primo-intention les techniques d'éclaircissement externe, ayant malheureusement des résultats aléatoires si ce n'est inefficaces selon les auteurs. Puis seront proposées des réhabilitations esthético-fonctionnelle via des facettes dentaires. [81] [86] [212] [213]

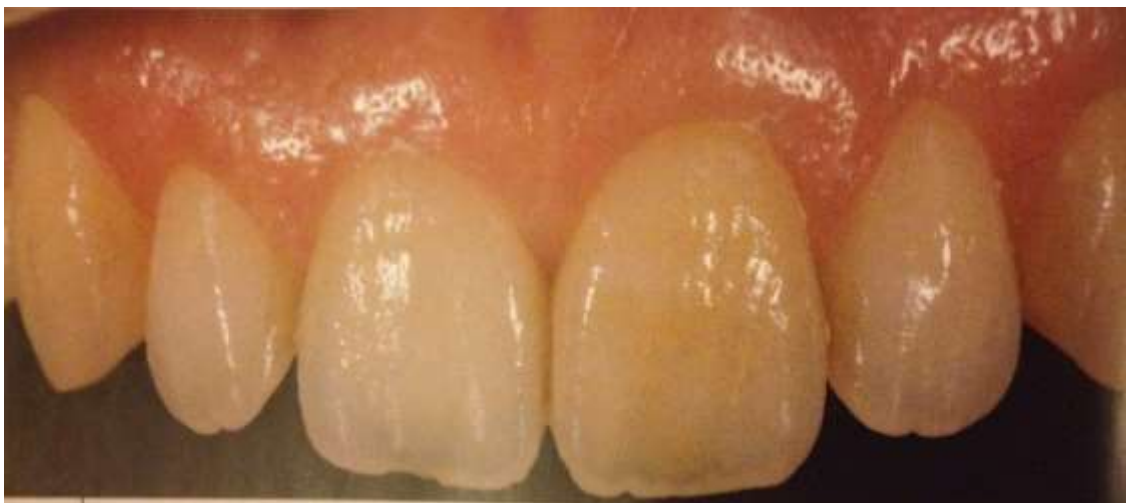

Figure 8 : dyschromie dentaire du fait de l'augmentation de la saturation par la présence importante de dentine tertiaire [66]

4.2.2. Type II : Correction de forme

4.2.2.1.Type IIA : dents conoïdes

Aussi appelées dents riziformes, ces anomalies de forme sont dues à une altération génique. Cette pathologie touche majoritairement les incisives latérales supérieures, mais aussi les prémolaires mandibulaires et les troisièmes molaires. L'atteinte d'incisive latérale maxillaire est parfois accompagnée par l'agénésie de l'incisive controlatérale. [194]

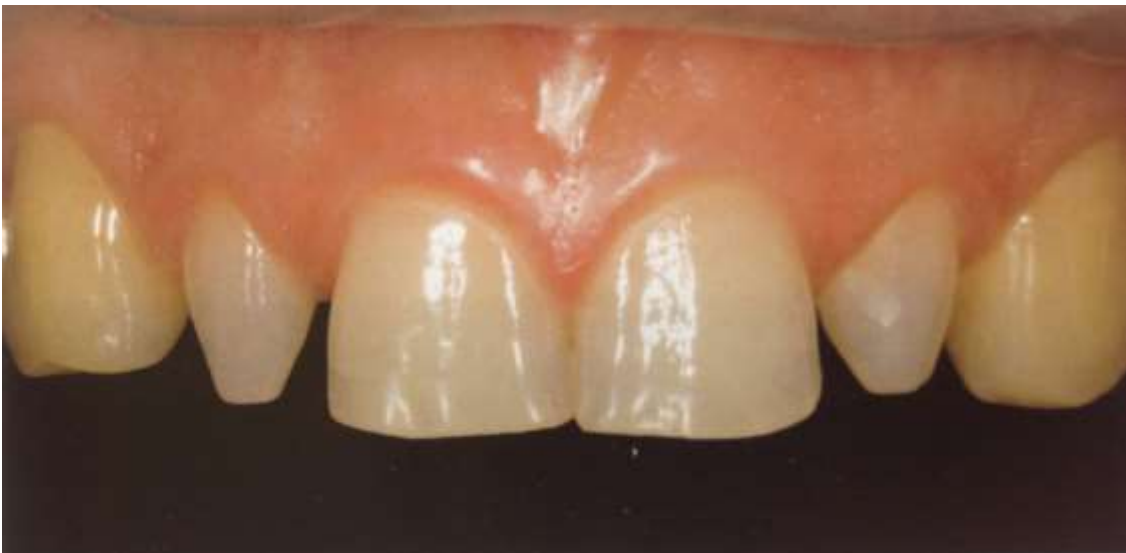

Figure 9 : incisives latérales conoïdes [66]

4.2.2.2.Type IIB : fermeture des diastèmes et des triangles noirs inter-dentaires

Les « triangles » ou « trous » noirs inter-dentaires sont dus à une perte localisée de tissus mous inter-dentaires faisant suite à une perte d'os causée par une parodontopathie ou un traumatisme.

Notons que certains auteurs préconisent, en première intention, la restauration esthétique par stratification composite directe lorsque les contraintes mécaniques sont faibles.

La difficulté du traitement esthétique dans le cadre de la fermeture de diastème est proportionnellement égale au nombre de diastèmes à refermer. La largeur du diastème va conditionner le type de restauration. La proportion des dents doit être respectée en conservant leur rapport longueur/largeur, car des dents de même largeur mais de longueurs différentes semblent avoir des largeurs différentes. Ainsi, la meilleure solution consiste à mettre en place des facettes non pas seulement sur les deux incisives centrales, mais sur les quatre incisives, voir les six dents antérieures.

Si les bords libres sont alignés, alors la fermeture simple des espaces inter-dentaires entrainera une disproportion du rapport longueur/largeur et le projet esthétique sera un échec. Dans ce cas, il faut modifier les incisives de façon à ce qu'elles gardent leur longueur et largeur propres après la fermeture du diastème. Pour cela, il faut réduire la partie distale de chaque centrale de la moitié de l'intervalle dans le cas de figure où l'on ne cherche pas à déplacer la ligne inter-incisive. Ce procédé peut aussi être mené sur les latérales et les canines. [1] [34] [79] [186]

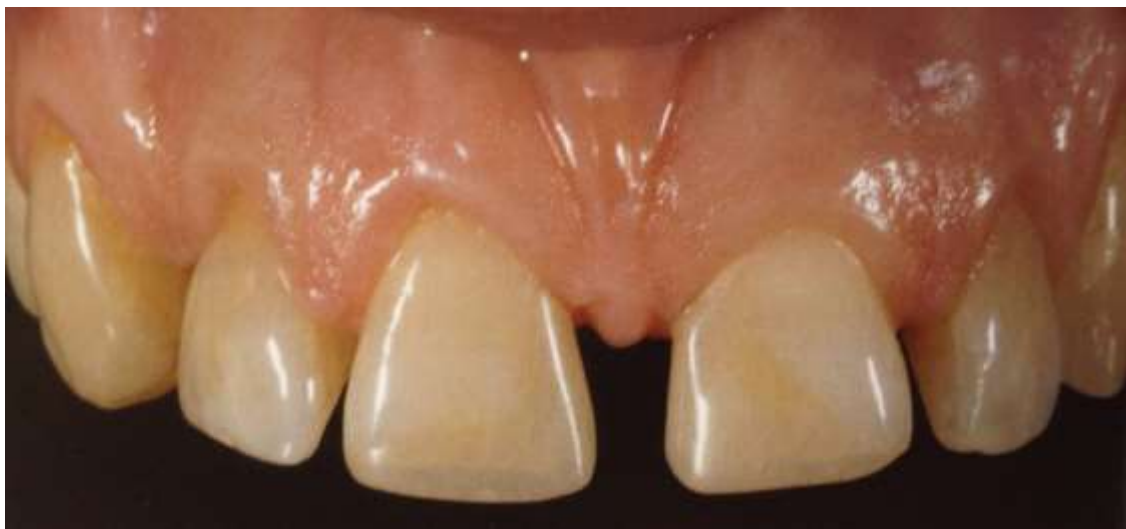

Figure 10 : diastèmes inter-incisif associés à des trous noirs [131]

4.2.2.3.Type IIC: allongements des bords libres trop courts

Du fait du guidage antérieur, de puissantes forces mécaniques s'exercent sur les incisives, et plus précisément sur leur bord libre. C'est pourquoi le remplacement des tissus durs

perdus ne peut être pérenne via des techniques de stratification par résine composite. L'utilisation de la céramique pour restaurer le volume dentaire perdu offre donc le meilleur compromis, autant pour ses propriétés esthétiques que pour sa résistance aux contraintes mécaniques.

L'analyse occlusale doit se faire de concert avec, si ce n'est en amont de l'analyse esthétique afin d'identifier l'étiologie de la perte de tissus dentaires. Car la présence de para-fonctions manducatrices peut représenter une contre-indication absolue à la pose de facettes, ou singulièrement augmenter les aléas post-traitement.

Si la perte de tissus dentaires est généralisée à l'ensemble de la denture et entraîne une diminution de la dimension verticale d'occlusion (DVO), alors cette DVO doit être restaurée préalablement au traitement esthétique.

Par contre, si la perte d'émail est due à une étiologie chimique, celle-ci doit être identifiée et soignée avant le début de la réhabilitation esthétique. Cette érosion dentaire est causée par des attaques acides (substances dont le pH est inférieur à 5,5, qui représente le seuil critique de dissolution de l'émail). L'étiologie peut être exogène : apports alimentaires riches en acidité et en glucides, favorisant la production d'acides d'origine bactérienne. Ou bien endogène : apport d'acide gastrique (pH=2) dans la cavité buccale via certains mécanismes pathologiques tels que le reflux gastro-oesophagien ; ou via des comportements psycho-pathologiques comme l'anorexie/boulimie.

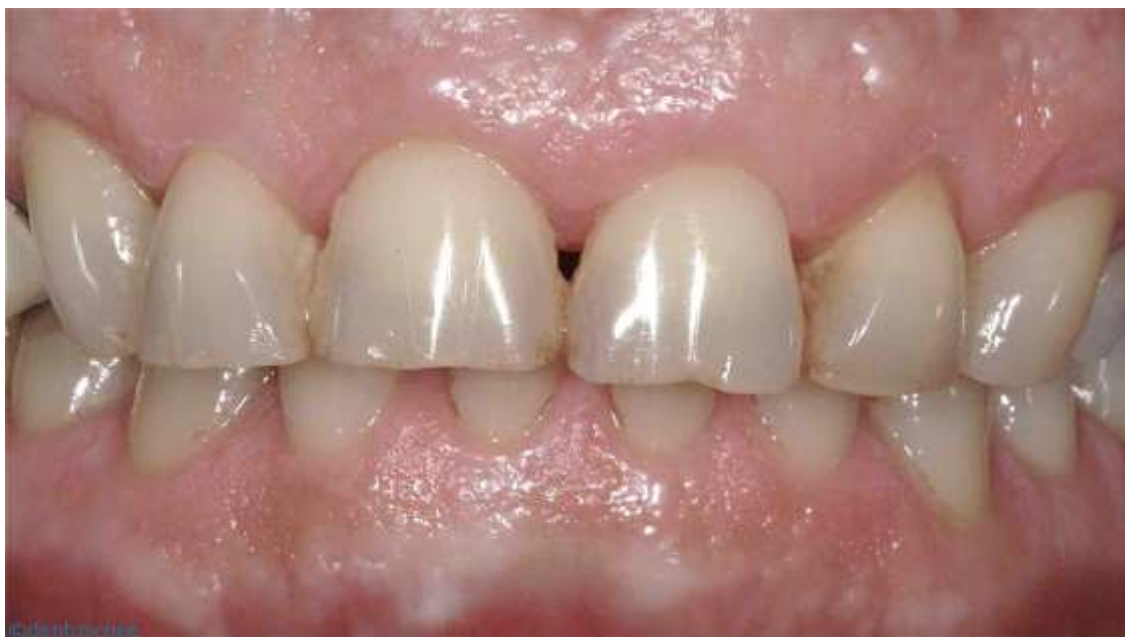

Figure 11 : usure des bords libres incisaux [66]

4.2.3. Type III : anomalie de structure

4.2.3.1.Type IIIA : fracture coronaire étendue

Dans le cas de faible perte de tissus lors de fractures, la reconstruction par technique de stratification composite est toute indiquée. Mais que faire lors de pertes importantes de tissus durs ?

Premièrement, il nous faut déterminer si la dent est vitale ou non. Si la pulpe est nécrosée (attention aux faux négatifs lors de tests de vitalité pulpaire lors des 48 premières heures suivant le traumatisme du fait de la « stupeur pulpaire »), la conduite à tenir sera la réalisation d'un traitement endodontique. La perte de tissus durs causée par la préparation de la cavité d'accès endodontique contraindra le recours à une réhabilitation esthético-fonctionnelle via la prothèse fixée conventionnelle type : inlay-core et couronne. La persistance de la vitalité pulpaire nous permettra la mise en place d'une facette dentaire dans le but de conserver un maximum de tissus dentaires résiduels. Notons que le risque de fracture prématurée de la facette et donc d'échec prothétique est directement proportionnel au volume manquant de tissus dentaire.

Dans le cadre d'une fracture traumatique chez le jeune patient n'ayant pas encore terminé sa croissance faciale, la notion d'économie tissulaire est encore plus importante. Le praticien focalisera son attention sur la préservation de la vitalité pulpaire. Une reconstruction par stratification par résine composite sera effectuée pour temporiser les soins jusqu'à la fin de la croissance du patient. Puis, si la restauration composite ne respecte plus le cahier des charges esthétique et fonctionnel, la réhabilitation par facette pourra être envisagée. [15] [16] [29] [72] [89] [198]

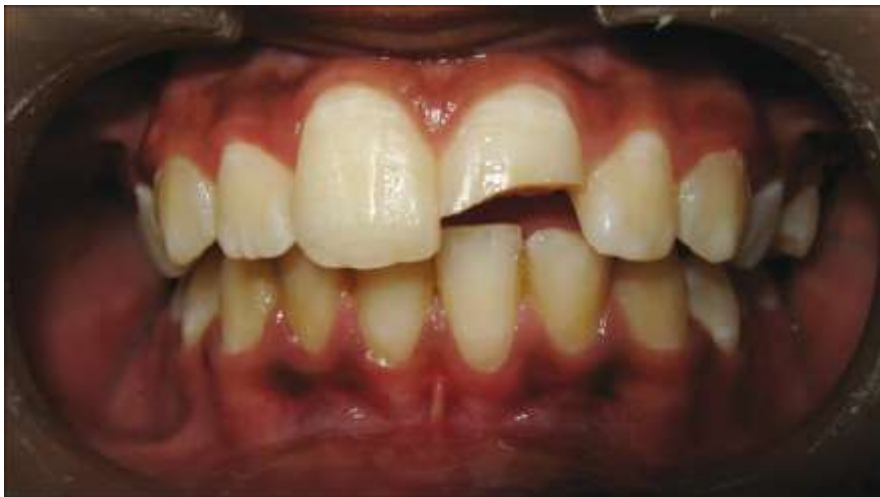

Figure 12 : fracture amélo-dentinaire sans effraction pulpaire d'une incisive maxillaire centrale [79]

4.2.3.2.Type IIIB : perte d'émail étendue par érosion et/ou usure

L'érosion est la perte de substance dentaire par mécanisme chimique sans implication bactérienne : comme la dissolution acide.

L'usure, ou attrition, est la perte de substance dentaire par mécanisme physique, comme les frottements répétés de corps étrangers ou le bruxisme.

A l'instar des cas de perte amélo-dentinaire traumatique, le taux de succès des réhabilitations par facettes est proportionnel à la quantité de tissus dur, et surtout, d'émail résiduel. Car, du fait de l'ouverture des canalicules dentinaires, la présence de liquides dentinaires contrarie le collage de la céramique.

Pour Castelnuevo, la proposition de restauration par facette dentaire ne peut être envisagée que si la surface totale de collage est composée de plus de la moitié d'émail. De plus, les limites de la préparation dentaire doit se trouver dans l'émail et non la dentine. Sinon, le joint dento-prothétique pourra se dégrader plus rapidement par le mécanisme de micro-infiltration : le « microleakage ».

Dans le cas contraire, nous aurons recours à la prothèse fixée type couronne.

Rappelons que ces lésions sont toujours accompagnées de mauvaises habitudes que nous devons corriger avant la mise en place du traitement. [5] [39]

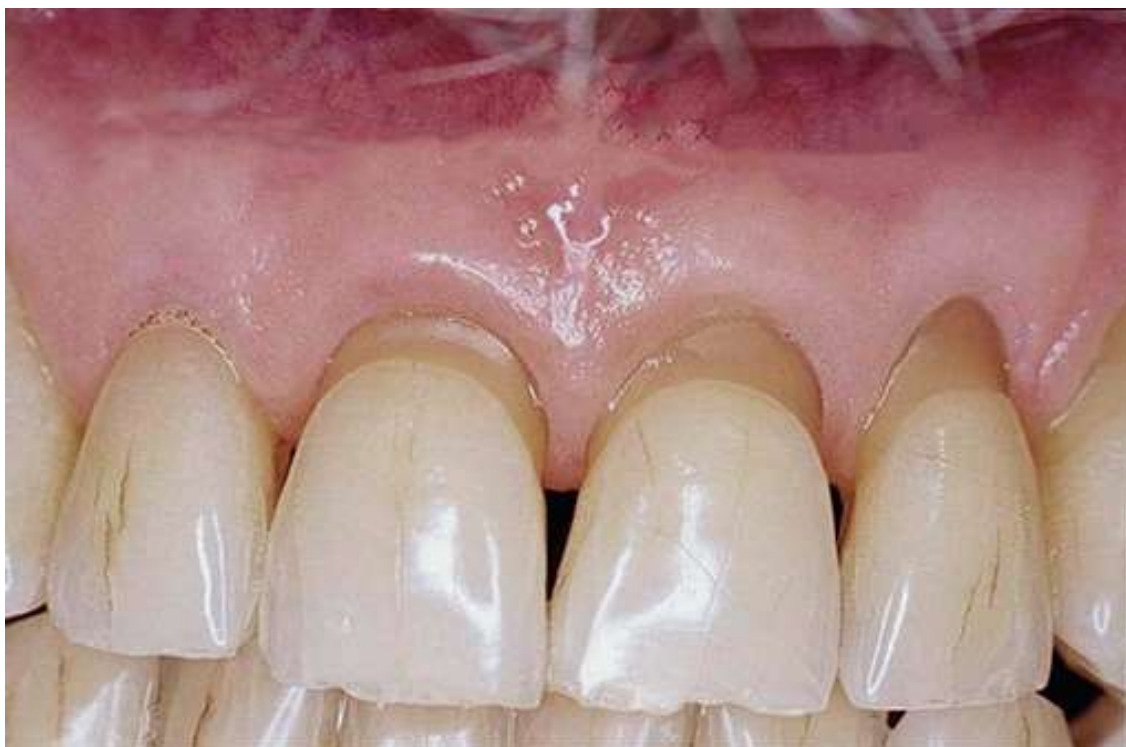

Figure 13 : perte d'émail par abrasion [79]

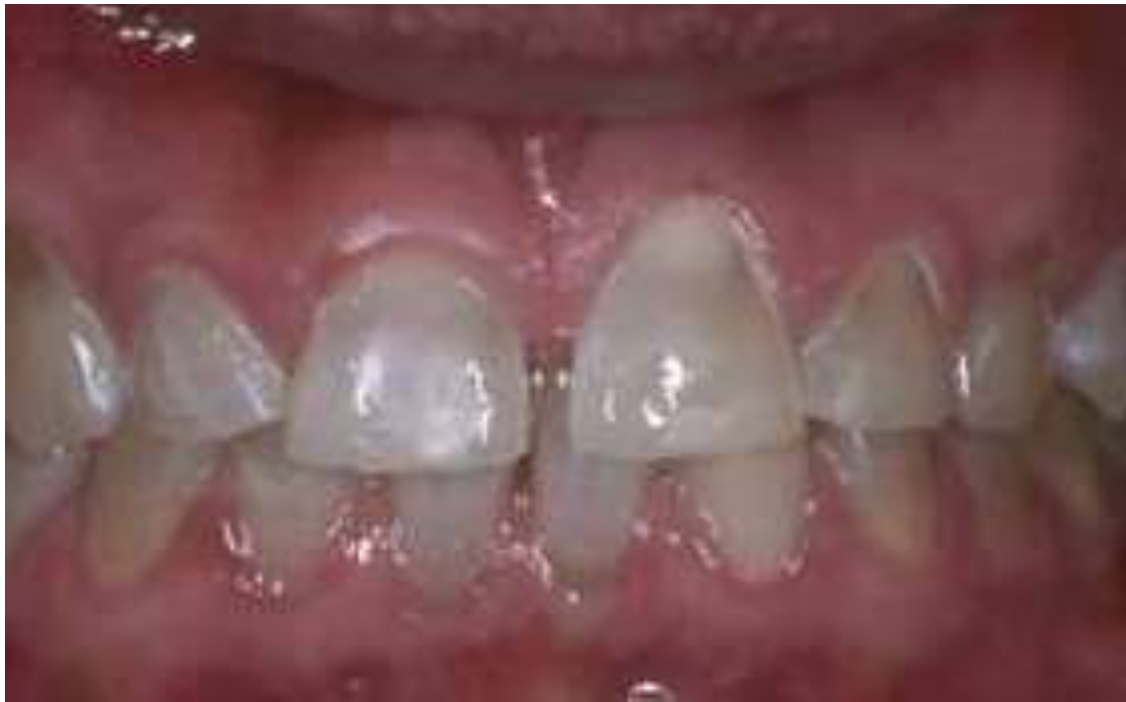

Figure 14 : perte de substance par érosion [124]

4.2.3.3.Type IIIC: Malformations congénitales et acquise de l'émail

4.2.3.3.1. L'amélogénèse imparfaite

4.2.3.3.1.1. Généralités

Le terme d'amélogénèse imparfaite est utilisé pour décrire un groupe d'anomalies génétiques intéressant la structure et l'aspect de l'émail dentaire. Ces anomalies peuvent être associées à d'autres désordres intra ou extra-oraux. Les lésions de structures peuvent tout aussi bien affecter la denture lactéale que la denture permanente. L'amélogénèse imparfaite est caractérisée par une hypominéralisation et/ou une hypoplasie de l'émail provoquant des discolorations, des hypersensibilités et une fragilité amélaire accrue.

L'émail est un tissu épithélial, dérivant de l'ectoderme. Sa formation débute après la dentinogénèse, et est sous contrôle génique total. Les améloblastes sécrètent la matrice extracellulaire composée à 95% de cristaux d'hydroxy-apatite organisés en réseau. L'émail n'ayant aucun potentiel de réparation après sa formation, si un gène codant est anormal, alors le défaut de structure amélaire sera irréversible. Citons l'impact des gènes codants pour des protéines comme l'amélotine, l'amélogénine (AMEL), l'améloblastine, l'énaméline (ENAM), la kallistéine-4 (KLK4) et la métalloprotéinase-20 (MMP20).

La diversité des syndromes d'amélogénèse imparfaite s'explique par le moment de l'édification amélaire auquel le gène codant anormal s'exprime : à la phase pré-sécrétoire, sécrétoire ou de maturation.

La prévalence de l'amélogénèse imparfaite varie beaucoup suivant les régions : de 1,25/10000 en Israël jusqu'à 43/10000 en Turquie par exemple. La prévalence à l'échelle mondiale est de 0,5%.

4.2.3.3.1.2. Classification

En 1988, CJ Witkop proposa une classification des amélogénèses imparfaites, la voici :

- **Type I : Forme hypoplasique** : elle concerne 60 à 70% des cas. L'émail ne présente pas une épaisseur normale, mais insuffisante. Il peut y avoir la présence de puits, sillons ou de bandes. L'aspect de surface varie du lisse au rugueux. Radiographiquement, l'émail présente un aspect normal et contraste correctement avec la dentine.
- **Type II : Forme hypomature** : elle concerne 20 à 40% des cas. L'épaisseur amélaire est normale. Cependant l'émail présente un aspect tacheté blanchâtre pouvant faire penser à une fluorose dentaire. Radiographiquement, l'émail présente quasiment la même radio-opacité que la dentine.
- **Type III : Forme hypocalcifiée** : elle concerne 7% des cas. L'épaisseur amélaire est normale. L'émail présente un aspect jaune/orange à son éruption. Cependant l'émail est extrêmement fragile du fait de sa mollesse, s'effaçant rapidement pour laisser la surface dentinaire en contact direct du milieu oral. L'usure rapide de l'émail confère au collet dentaire un aspect dit « en collerette ». Radiographiquement, l'émail est plus radioclaire que la dentine.
- **Type IV : Forme hypomature/hypoplasique associée à un taurodontisme** : forme minoritaire. L'épaisseur amélaire est diminuée. Le taurodontisme intéresse exclusivement les molaires. Cependant certaines dents monoradiculées peuvent présenter un volume pulpaire anormalement augmenté. L'émail a un aspect blanchâtre piqueté de tâches jaune/brunâtres. Souvent associée, la présence de puits amélaire se concentre sur la face dentaire linguale. Radiographiquement, l'émail a la même radiodensité que la dentine.

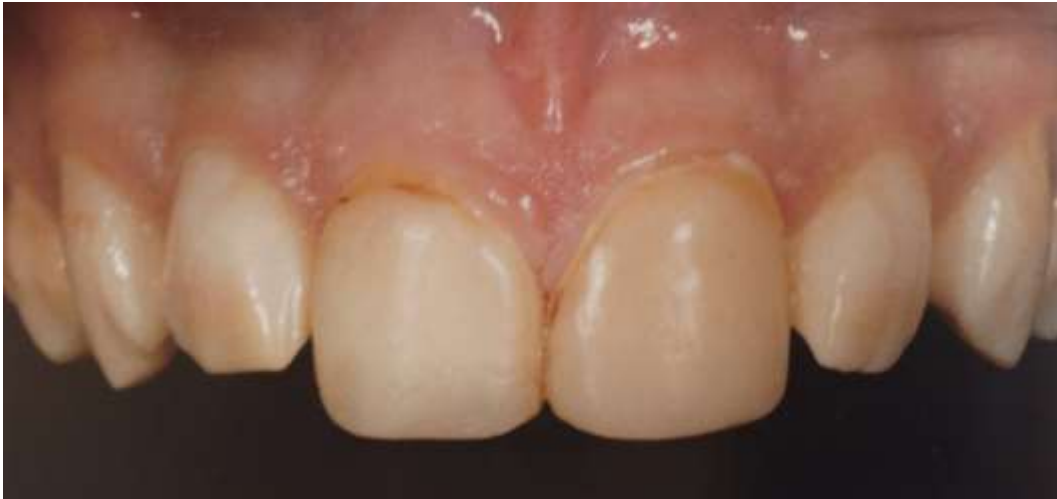

Figure 15 : Amélogénèse imparfaite de type hypomature (facettes composites sur 11 et 21) [66]

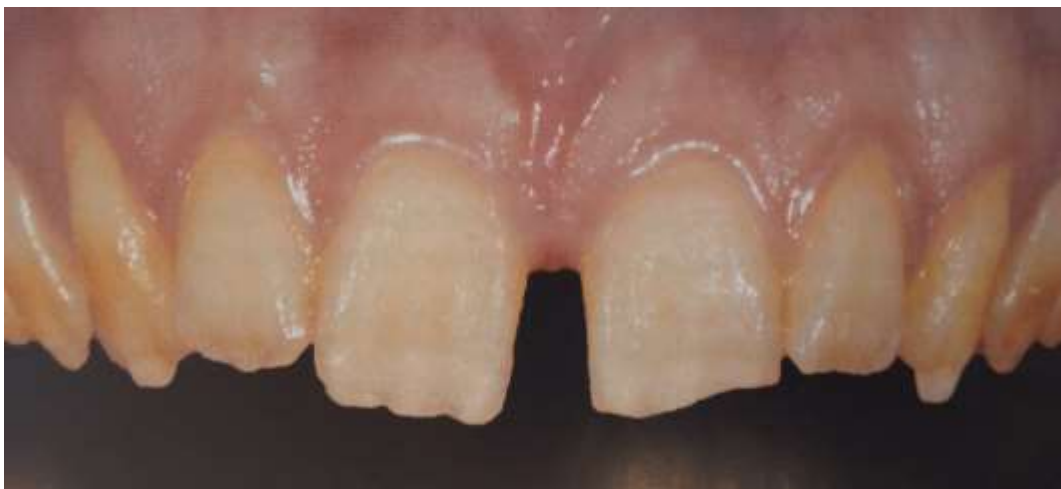

Figure 16 : Amélogénèse imparfaite de type hypoplasique [146]

4.2.3.3.1.3. Indications thérapeutiques

Les trois premières formes décrites par Witkop présentent un émail stable qui ne risque pas de se déliter sous les prothèses collées. Les facettes peuvent donc être proposées pour réhabiliter le sourire.

Dans le cas du patient jeune n'ayant pas achevé sa croissance, il faudra mettre en place une réhabilitation temporaire jusqu'à la fin de la croissance du massif facial. N'étant que

très peu invasives, les facettes en résine composite collées présentent un choix plus que satisfaisant.

Dans le cas des amélogénèses imparfaites, le protocole clinique diffère légèrement, du fait de la différence de structure de l'émail, au niveau de la phase de collage. Le risque de décollage des facettes est accru, augmentant significativement les chances d'échec prothétique. [74] [75] [121]

4.2.3.3.2. Molar-Incisor Hypomineralization (MIH)

Le terme de MIH a initialement été proposé en 2001 pour décrire des aspects cliniques d'hypominéralisation de l'émail des premières molaires permanentes et souvent associées à des hypominéralisations des incisives permanentes, d'origine systémique.

La prévalence de la MIH est très variable suivant les populations, et son étiologie méconnue. La prévalence de la pathologie augmente avec la gravité de l'historique pathologique de l'enfant dans ses 4 premières années de vie. Souvent, les enfants présentant une MIH ont eu au cours de leurs jeunes années : une adénopathie, de l'asthme, une infection des amygdales palatines, de la fièvre et/ou une administration d'antibiotiques.

Cliniquement, l'émail affecté peut être mou et poreux. La couleur des plages d'émail affectées varie du blanc au jaune/brun, et ce, en matérialisant une limite franche et aisément décelable avec l'émail sain. Du fait de sa mollesse, l'émail affecté peut facilement se déliter sous les contraintes masticatoires.

Les incisives maxillaires sont plus souvent affectées que les incisives mandibulaires. De plus, les incisives ne présentent que des anomalies de couleur sans perte de tissu, car elles sont moins sujettes aux forces masticatoires.

Bien que très rarement affectées, les secondes molaires permanentes et les prémolaires peuvent aussi être concernées par la MIH.

Les molaires affectées par la MIH sont plus sujettes à l'accumulation de plaque dentaire et à la pathologie carieuse du fait de leur porosité et de l'anomalie morphologique de leurs

prismes d'hydroxyapatite. Cela, contrarie aussi le collage des restaurations à l'instar des dents affectées par l'amélogénèse imparfaite.

Si les formes de MIH légères peuvent être traitées par des techniques peu invasives type blanchiment extrinsèque et micro-abrasion, les formes modérées constituent une indication de réhabilitation esthético-fonctionnelle par facette. Cependant, les formes graves présentant de trop faibles surfaces d'émail aptes au collage seront traitées par des prothèses périphériques conventionnelles. [3] [43] [172] [208]

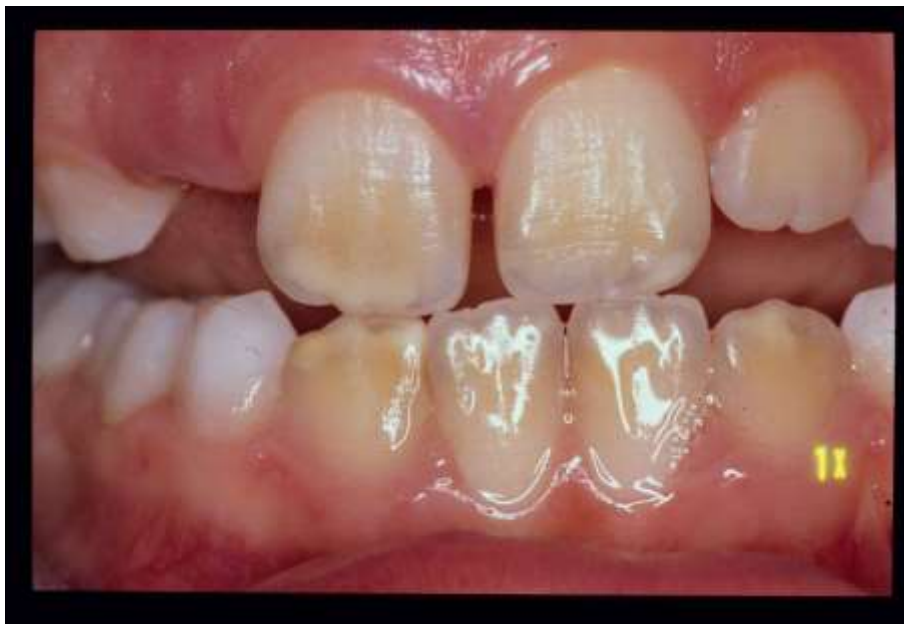

Figure 17 : Hypominéralisation molaire-incisive de l'émail [146]

4.2.3.3.3. Hypominéralisations acquises de l'émail

De formes très variées, elles sont des anomalies macroscopiques de l'émail localisées d'étendue plus ou moins importante. Généralement, une couleur foncée trahit la présence d'une plage hypominéralisée, du fait de l'expression de la coloration dentinaire.

Plus fréquentes en denture permanente qu'en denture lactéale, elles sont de deux types : locale et systémique.

La forme locale est ponctuelle et n'intéresse la plupart du temps qu'une seule dent. L'étiologie la plus représentée est le traumatisme de la dent lactéale sus-jacente lors de la minéralisation intra-osseuse de la dent permanente.

La forme systémique, ou « hypoplasie chronologique », se caractérise par la présence de plages de lésions homologues dont la période de minéralisation est concomitante.

Les facettes prothétiques seront proposées dans le cas de colorations récalcitrantes aux traitements les moins invasifs dispensés en première intention. [65]

4.2.4. Type IV : anomalies de position

Indication la plus controversée car considérée comme un « ersatz » de traitement orthodontique tout en étant plus invasive.

La proposition de réhabilitation par facettes dentaires ne sera proposée qu'après l'orthopédie dento-faciale, et ne concernera que les anomalies les plus minimales.

De plus, toute parafunction doit d'abord être corrigée pour assurer la pérennité des prothèses comme : un frein labial hypertonique, une anomalie d'occlusion dentaire (Classe III d'Angle)... [106]

4.3. Les contre-indications

L'essor des traitements par facettes n'est important que depuis les dernières décades, et ce, du fait de l'amélioration des techniques et des matériaux. La meilleure avancée concerne le collage, grâce à Buonocore en 1961.

Ainsi, les contre-indications développées ci-dessous le sont à l'heure actuelle, mais ne le seront peut être plus d'ici quelques années grâce à la recherche et à l'amélioration de nos techniques, bien que cette hypothèse soit peu probable.

Ces contre-indications peuvent être absolues ou relatives.

4.3.1. Les malocclusions

L'analyse occlusale prétraitement doit nous permettre d'objectiver et de quantifier les contraintes occlusales anormales.

Dans le cas de troubles mineurs de l'occlusion, avec risques d'échecs prothétiques jugés raisonnables, au traitement sera impérativement adjointe une gouttière de protection nocturne, en espérant que le patient daigne la porter.

Dans le cas de malocclusions importantes comme un inversé d'occlusion avéré ou relatif avec bout-à-bout incisif, la théorie veut que nous évaluions l'intensité des forces occlusales anormales afin de considérer le cas comme une contre-indication ou non. Dans la pratique, nous préférerons mettre en œuvre un traitement d'orthopédie dento-faciale pouvant être accompagné de chirurgie orthognathique afin de rétablir une occlusion fonctionnelle.

4.3.1.1. Définitions

4.3.1.1.1. L'occlusion

L'occlusion dentaire est une position statique correspondant aux rapports d'affrontement des arcades dentaires. Parmi toutes les positions mandibulaires possibles, deux d'entre elles sont à détailler .

4.3.1.1.1.1. L'occlusion d'intercuspidie maximale (OIM)

Elle est la position d'occlusion où le rapport d'engrènement dentaire se caractérise par le plus grand nombre de contacts inter-arcades et où l'intensité des contractions isométriques est maximale. Théoriquement le nombre de contact est de 184, cela étant impossible, dans la pratique elle est caractérisée de 15 à 30 contacts inter-dentaires. L'OIM doit assurer les trois fonctions occlusales :

Le centrage : position mandibulaire de référence non contraignante.

Le calage : stabilisation dentaire et mandibulaire durable.

Le guidage : direction des mouvements mandibulaires symétriques vers l'avant.

En conclusion, l'OIM permet :

- D'assurer la stabilité de chaque organe dentaire

- De diminuer les contraintes subies par chaque organe en répartissant équitablement les forces occlusales
- D'avoir une position mandibulaire stable, unique et reproductible
- De protéger les articulations temporo-mandibulaires en phase de crispation musculaire
- D'assurer la protection mutuelle des dents antérieures par rapport aux dents postérieures

4.3.1.1.1.2. L'occlusion de relation centrée (ORC)

D'après le Conseil National d'Occlusodontie, l'ORC une position condylienne de référence haute, réalisant une coaptation condylo-disco-temporale simultanée, transversalement équilibrée, suggérée et obtenue par un contrôle non forcé, reproductible dans un temps donné et une posture donnée et enregistrable à partir d'une rotation mandibulaire sans contact dentaire.

Cette position condylienne idéale ne correspond que très rarement à l'OIM. Le différentiel ORC-OIM montre une tolérance articulaire sagittale physiologique de 1 millimètre maximum. [157] [158] [159]

4.3.1.1.2. Les catégories d'occlusion

4.3.1.1.2.1. La normocclusion

C'est un modèle de référence représentant l'occlusion idéale. Les relations occlusales statiques et dynamiques y sont idéales. N'étant qu'exceptionnellement retrouvé naturellement chez les individus, la normocclusion constitue un modèle théorique à visée pédagogique que la réhabilitation thérapeutique tendra à approcher.

4.3.1.1.2.2. L'occlusion fonctionnelle

Proche de la normocclusion dans ses contacts inter-dentaires, elle respecte les trois fonctions occlusales physiologiques : centrage, calage, guidage. Elle constitue l'objectif thérapeutique.

4.3.1.1.2.3. La malocclusion fonctionnelle

Aussi nommée « occlusion de convenance », elle est caractérisée par la présence d'anomalies occlusales mineures qui permettent d'assurer les fonctions occlusales physiologiques sans atteinte structurelle de mauvais pronostic.

Cette relation occlusale correspond la plupart du temps à la compensation de malocclusions établies progressivement dans le temps. Stable dans le temps et associée à de faibles anomalies structurelles ; la proposition d'un plan de traitement étendue sera lourdement débattue et motivée car son équilibre est souvent fragile.

4.3.1.1.2.4. La malocclusion pathogène

Naturelle ou iatrogène, elle présente des dysfonctions occlusales avec altération structurelle et/ou impotence fonctionnelle.

4.3.1.2. Malocclusions contre-indiquant la pose de facettes

4.3.1.2.1. Anomalie de calage postérieur

Afin de ne pas entraîner de surcharges occlusales statiques ou dynamiques sur les dents antérieures, tout édentement, agénésie, égression, usure ou absence de contact inter-arcade devra être corrigé.

Si la céramique collée présente une bonne résistance à la fatigue face aux forces longitudinales, elle n'a qu'une faible ténacité face aux forces de cisaillement transversales. Forces créées par la flexion dentaire des incisives lors de surcharges occlusales.

4.3.1.2.2. Anomalie de guidage

Que le guidage antérieur soit assuré par une fonction canine ou par une fonction de groupe, son dysfonctionnement constitue une contre-indication à la pose de facettes.

Cette contre-indication est formelle ou relative suivant la gravité de la malocclusion.

Notons comme exemple de ce type d'anomalie, l'occlusion de classe III d'Angle. [141] [177] [178] [179]

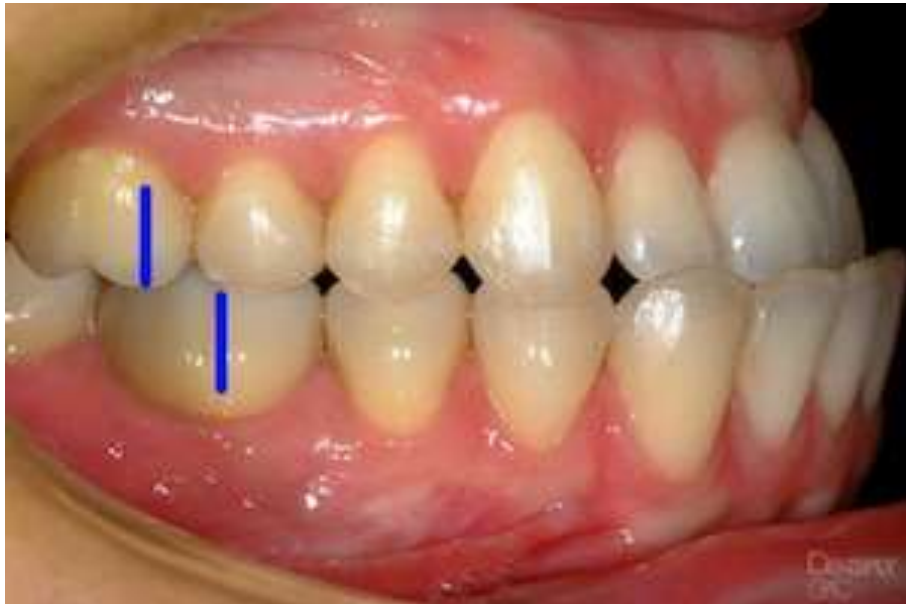

Figure 18 : Malocclusion de classe III d'Angle [124]

4.3.1.2.3. Le bruxisme

Le bruxisme est un des facteurs étiologiques les plus présents dans le cas des syndromes algo-dysfonctionnels de l'appareil manducateur (SADAM). Cependant, son étiopathogénie reste encore floue bien que de nombreux auteurs s'accordent à dire qu'il est une manifestation d'un trouble psycho-affectif.

Pour Rugh, le stress est le facteur étiologique primaire du bruxisme, le système nerveux central déclenchant une hyperactivité musculaire elle-même à l'origine de douleur et de dysfonctionnement.

Cet exutoire au stress se manifeste sous deux formes : le bruxisme centré (serrement simple des mâchoires) et le bruxisme excentré (grincement des dents). Les observations cliniques montrent que le bruxisme centré est beaucoup plus délétère pour les articulations temporo-mandibulaires que le bruxisme excentré, et inversement pour les organes dentaires.

L'hyperactivité musculaire lors du bruxisme nocturne entraîne l'attrition de la denture de par l'action de forces allant jusqu'à 150kg/cm². A long terme, cette attrition causera une diminution de la dimension verticale d'occlusion.

En conclusion, le bruxisme constitue une contre-indication à la réhabilitation esthético-fonctionnelle par facette collée car la diminution de surface amélaire disponible pour le collage, l'importante hauteur nécessaire à l'esthétique de céramique non-soutenue et la

présence d'importantes forces de cisaillement augmentent fortement le risque de décollement ou de fracture des facettes.

Le taux d'échec prothétique via facettes dentaires chez le bruxomane est sept fois supérieur à celui du patient sans bruxomanie.

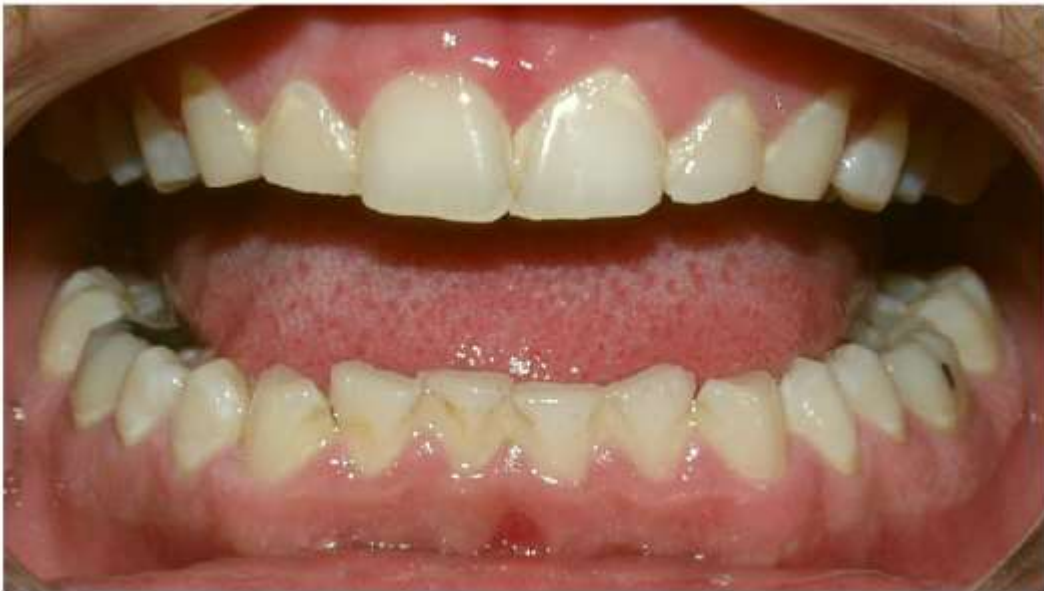

Figure 19 : Attrition dentaire causée par la bruxomanie [66]

4.3.2. Tissu dentaire résiduel insuffisant

Cette catégorie regroupe toutes les pertes de substances amélaire d'étiologies non-traumatiques et non-carieuses. Elles sont de deux types.

L'étiologie chimique regroupe toutes les pathologies menant à l'érosion de l'émail seule ou associée à l'érosion de la dentine. Les substances acides peuvent être de nature extrinsèque (acides alimentaires: sodas, agrumes, confiseries...) ou intrinsèque (acide gastrique). Les pathologies peuvent être physiologiques (reflux gastro-oesophagien) ou comportementales (anorexie, boulimie).

L'étiologie mécanique est représentée par l'abrasion dentaire due à un brossage trop vigoureux, étiologie controversée par de nombreux auteurs; et par l'attrition dentaire du fait de contacts dento-dentaires anormaux (cf. bruxomanie).

La quantité de tissu dentaire résiduelle insuffisante aboutie à une double contre-indication aux facettes. Premièrement, le collage sur une surface dentinaire est bien moins pérenne

que sur une surface amélaire, la colle se dégrade bien plus rapidement via le mécanisme de micro-infiltration. De plus, les facettes ne peuvent comporter une hauteur de céramique non-soutenue de plus de 4 millimètres.

Donc, dans le cas de figure où le tissu dentaire minéralisé résiduel est insuffisant, nous nous orienterons vers une reconstitution coronaire périphérique afin d'avoir un meilleur ancrage mécanique. [17] [117] [144] [166]

4.3.3. Anomalie colorimétrique importante

Un substrat dentaire très saturé complique le traitement esthétique par facette dentaire. Plus une dent est préalablement saturée, plus la facette se devra d'être épaisse pour masquer cette couleur disgracieuse. Car une dent très saturée associée à une préparation insuffisante et donc à une facette trop fine paraîtra grise.

Ainsi un éclaircissement externe de la dent devra être proposé en amont.

Suite à cet éclaircissement, si la dent est toujours trop saturée, nous aurons recours soit à une armature de la prothèse en céramique moins translucide (avec un rendu esthétique moins naturel), soit à une épaisseur de céramique augmentée. [154]

Cependant l'augmentation de l'épaisseur de la céramique peut engendrer deux problèmes:

- un surcontour gingival avec défaut esthétique évident
- un découvrement de la surface dentinaire avec diminution de l'efficacité du collage

4.3.4. La maladie parodontale

Aucun traitement prothétique ne sera proposé sur des dents dont la pérenité sur l'arcade est sujette à caution à moyen terme du fait d'un parodonte réduit. De plus, la perte de hauteur gingivale va mettre à nu la surface radiculaire, sur laquelle le collage sera bien moins efficace du fait du phénomène de micro-infiltration.

Les parodontopathies constituent donc une contre-indication formelle aux facettes dentaires. [86] [87]

4.3.5. Le manque d'hygiène

Chez un patient polycarié présentant une hygiène buccale déplorable, le risque d'infiltration dento-prothétique est augmenté, et donc associé à un plus grand risque de carie sous prothétique.

Comme pour les reconstitutions par prothèse conventionnelle, une motivation et un enseignement à l'hygiène buccale devront préalablement être dispensés et vérifiés avant de proposer un traitement esthétique par facette dentaire. [65]

4.3.6. Le tabac

Le patient tabagique représente une contre-indication relative au traitement par facettes dentaires. Le risque de coloration du joint dento-prothétique est extrêmement augmenté par rapport au patient non-fumeur. [17]

4.3.7. Les malpositions majeures

Afin de remettre une dent présentant une malposition importante dans la ligne du sourire, la préparation dentaire excessive peut mettre à nu la surface dentinaire et donc contrarier le collage.

Dans ce cas de figure, le repositionnement via traitement orthodontique sera d'abord dispensé. La facette dentaire pourra éventuellement être proposée par la suite si le patient n'est toujours pas satisfait de l'esthétique de son sourire. [34] [35]

Synthèse: les facettes dentaires constituent un choix prothétique non-négligeable pour le praticien en dentisterie esthétique. Elles doivent rentrer dans une démarche diagnostique bien codifiée (où les traitements moins invasifs se sont montrés inefficace) et n'être proposées que dans les cas où le cahier des charges sera respecté: majoritairement des anomalies de position, de forme et de couleur. Proposées à bon escient, elles constituent un excellent moyen de réhabilitation esthético-fonctionnel fort d'un excellent taux de survie (94,4% de succès à J+12 ans d'après Fradeani).

5. Le Mock-Up

5.1. Définitions

Le mock-up, traduit par masque céro-diagnostique en français, est la transposition provisoire du projet esthétique en bouche. G. Gürel le décrit comme “une expérience pédagogique merveilleuse et enrichissante pour le patient”.

Le matériau utilisé pour élaborer le mock-up varie selon la technique utilisée: de la résine acrylique auto-polymérisable à la résine composite photo-polymérisable.

Selon les auteurs, deux types d'élaboration du mock-up se distinguent: le mock-up guide du projet esthétique et le mock-up ayant le wax-up comme pré-requis.

Rappel: le wax-up par addition consiste à appliquer de la cire sur les modèles en plâtre en prenant en compte les impératifs biomécaniques de la future restauration prothétique et la demande esthétique du patient. [86] [124]

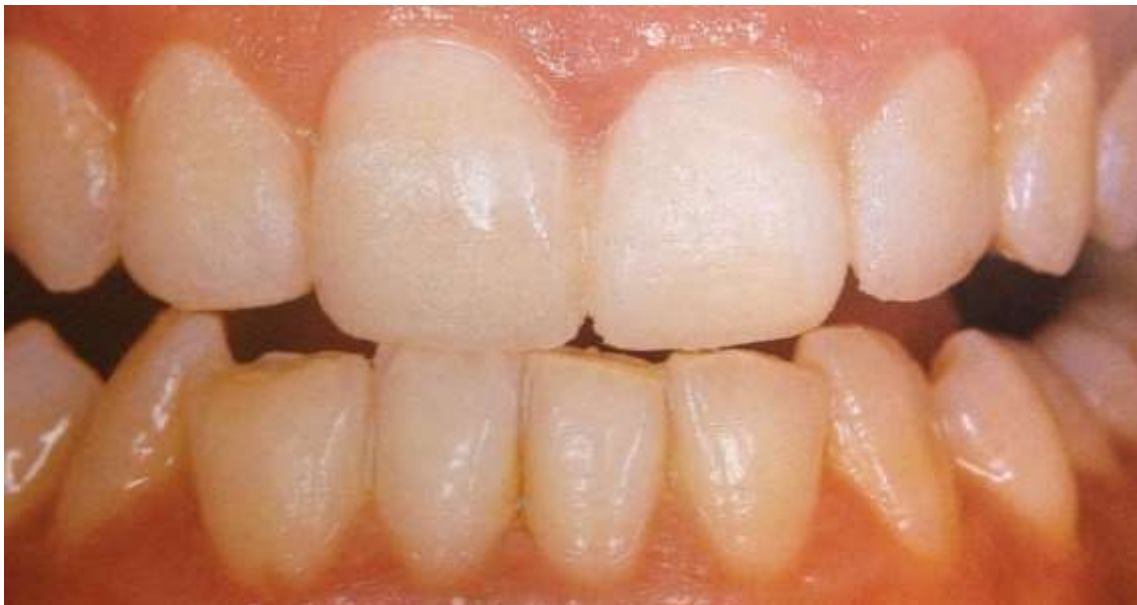

Figure 20 : Mock-up diagnostique [124]

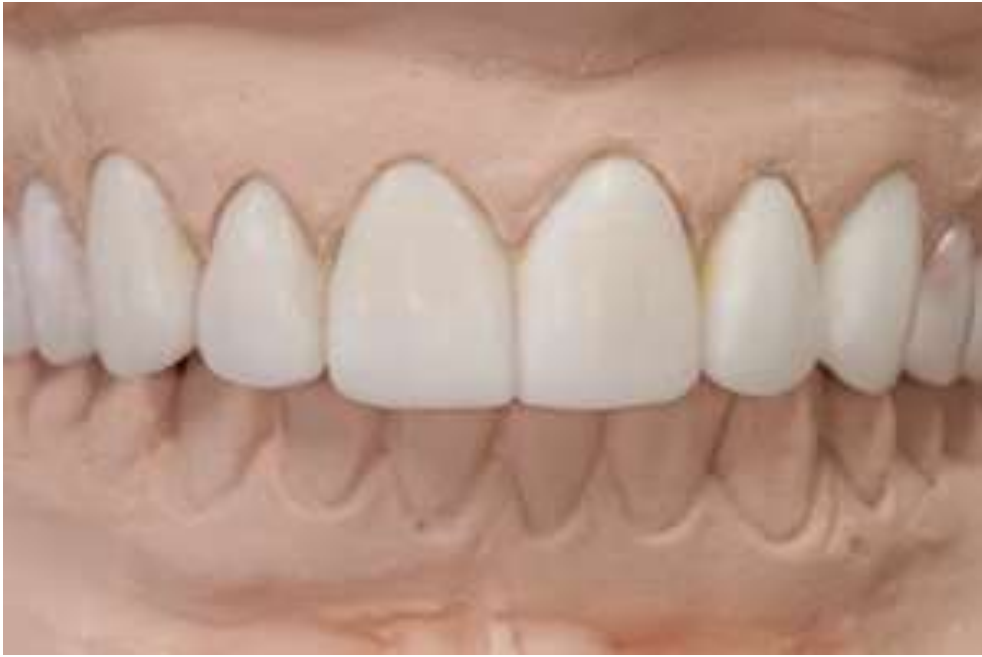

Figure 21 : Wax-up diagnostique [124]

5.2. Rôle du mock-up

5.2.1. Prévisualisation du résultat final

La mise en place du mock-up permet au patient de clairement et simplement se rendre compte du résultat esthétique final en terme de volume dentaire restauré et corrigé. L'usure naturelle des dents est un long processus s'opérant sur plusieurs dizaines d'années. La correction de cette usure via une technique immédiate, le mock-up en l'occurrence, peut être brutale pour le patient. Ainsi, le praticien doit prévenir le patient, avant la visualisation du mock-up, qu'il est tout à fait normal que ce dernier trouve ses "nouvelles" dents anormalement volumineuses. De plus, certains patients se plaignent d'un problème d'élocution du fait de la nouvelle pression exercée par le masque sur la lèvre supérieure.

Ainsi, il est indispensable de laisser repartir le patient avec le mock-up en bouche pendant une à deux semaines afin qu'il s'y habitue, recueille l'avis de ses proches et se rende compte de certains points le rebutant avant la validation du projet esthétique. [21] [38] [135]

5.2.2. Outil de communication praticien-patient

Comme développé précédemment, la phase d'essai permet au patient de noter tout ce qui lui plaît et ce qui l'incommode dans son projet esthétique initial. Ainsi, il pourra aisément expliquer au praticien les modifications qu'il souhaite avoir pour son sourire.

Ainsi le praticien procédera aux multiples modifications comme: la réévaluation de la hauteur des bords libres, la modification du profil dentaire vers une forme plus douce ou plus agressive, la fermeture ou non des diastèmes... Dans le cas où les attentes du patient sont irréalistes, elles seront rapidement pointées du doigt et objectivées par le praticien.

Cette phase transitoire implique un investissement temporel conséquent. Cependant elle permet d'éviter une perte de temps et d'argent importante en aval, dans le cas où le patient n'est pas satisfait des prothèses facettaires au stade du biscuit, et donc que le projet nécessite de tout reprendre à zéro.

De plus, cette phase d'écoute du patient apporte un gain non quantifiable mais extrêmement précieux: la confiance du patient envers son chirurgien-dentiste, qui a un impact direct sur les chances de réussite du traitement. [57] [133]

5.2.3. Guide de préparation dentaire

Comme cela a été vu plus tôt, un des objectifs de la dentisterie esthétique est la conservation du maximum de tissu dur dentaire. Ainsi, la mise en place du masque de diagnostique permet de clairement objectiver les zones d'émail nécessitant une préparation afin d'accueillir l'épaisseur de céramique nécessaire, et celles n'en ayant pas besoin. Citons pour illustrer ce point: les zones d'usure amélaire, les surfaces en retrait des dents palato-lingualées, les surfaces mésio-distales des dents bordant un diastème... [66]

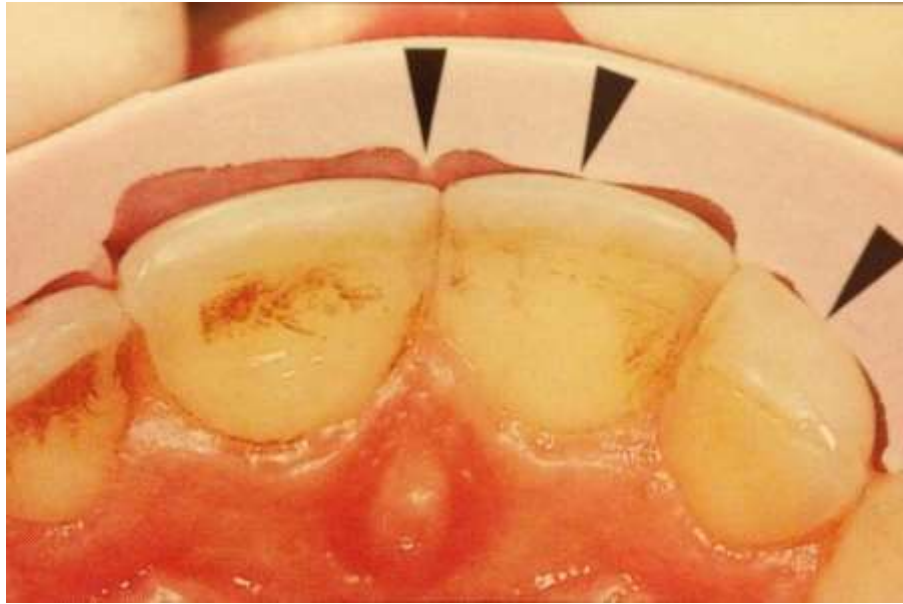


Figure 22 : matrice objectivant les surfaces à fraiser pour la mise en place des facettes [124]

5.3. Elaboration du mock-up

5.3.1. Le mock-up “à main levée”

Cette technique est prônée par Galip Gürel, mais initialement développée par Didier Dietschi. Selon lui, elle constitue la méthode la plus simple d’élaboration du masque, et nécessite entre cinq et vingt minutes de travail, suivant la difficulté du cas, pour une arcade complète.

La sculpture à main levée s’exécute avec de la résine composite photopolymérisable comme matériau. Les dents sont préalablement séchées. Le praticien travaille et roule des boulettes de composite entre ses doigts et les applique directement sur les dents. La mise en forme in situ se fait avec des instruments à sculpter le composite. Puis, il y a polymérisation des composites pour fixer le résultat avant d’y placer un nouvel incrément, et ainsi de suite.

Cette technique permet le recueil immédiat de l’avis du patient, et permet donc de procéder d’emblée à des modifications sur la forme et la couleur. Ces modifications se feront via une fraise fissure diamantée de faible granulométrie pour éviter toute lésion malencontreuse de l’émail sain sous-jacent.

Pour Gürel, cette étape est indispensable. Elle représente un gain diagnostique et informatif, d'autant plus important dans les cas de diastèmes, fractures, dysmorphies et malpositions. Pour le patient, cela représente une "prévisualisation commode" de ce que seront les facettes.

Ainsi, le praticien a une idée claire du résultat final et donc de sa faisabilité dès le début du traitement: longueur des bords libres, aspect du corridor vestibulaire, pré-indication du guidage et orientation des axes dentaires.

Le mock-up validé par le praticien et le patient, il sera enregistré via des empreintes en alginate ou en silicone, toujours selon Gürel, accompagné de photographies et des modèles de travail seront coulés. C'est sur ces modèles que se feront des clés en silicone.

- **Cas particulier:** le mock-up aide au diagnostique de chirurgie parodontale

Dans le cas de figure où les dents sont trop petites mais que la position du bord libre des incisives ne doit pas être modifiée, d'autant plus dans le cas d'un sourire gingival à fort découverture, alors le mock-up objectivera l'harmonie du sourire avec des dents plus longues après une chirurgie de réduction de la gencive.

Pour ce faire, Gürel conseille d'appliquer de la résine composite sur la gencive sèche lors de l'élaboration du masque. Bien que la résine sera en surcontour, de face, le mock-up donnera une prévisualisation de l'esthétique avec des dents plus longues et une ligne gingivale plus haute.

Le projet validé, une gouttière transparente sera réalisée sur les modèles de travail et fournie au spécialiste parodontiste pour constituer un guide chirurgical.

Cette technique est qualifiée de "masque inversé". [4] [86] [87] [88]

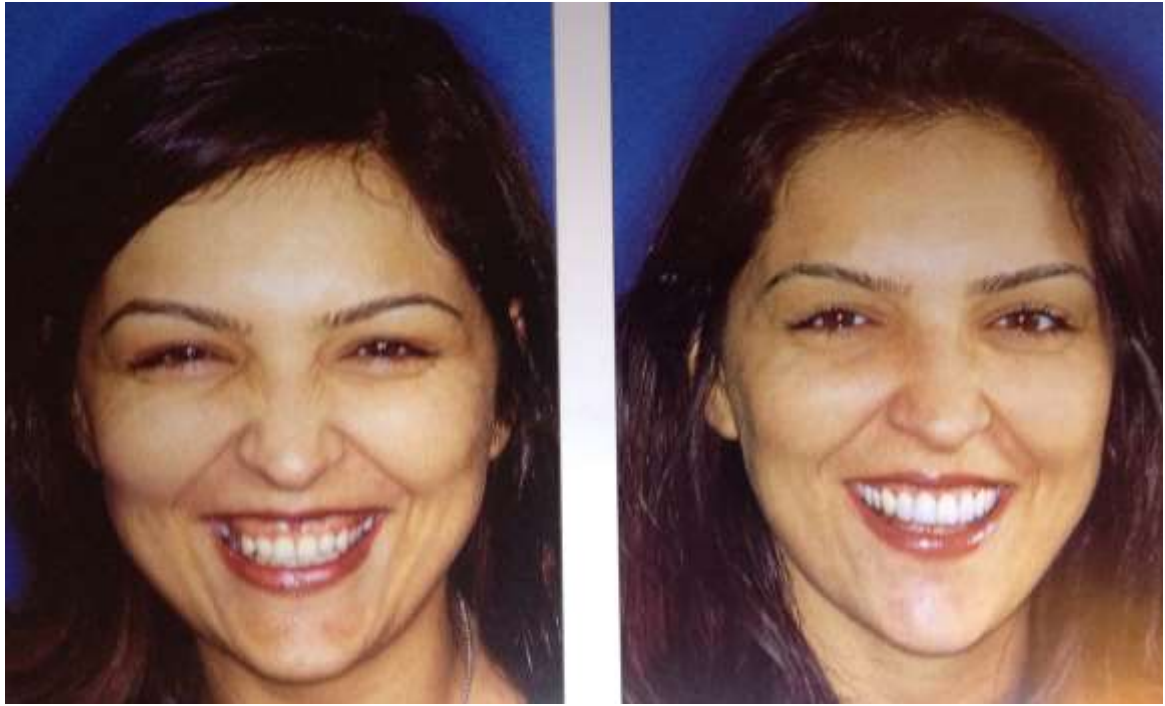

Figure 23 : photographies avant/après d'une patiente avec facettes et allongement dentaire [86]

5.3.2. Le mock-up, transposition du wax-up

Technique défendue par l'école californienne. Le masque diagnostique fait suite à la validation du projet esthétique par le praticien et le patient à l'étape du wax-up.

Magne et Belser recommandent de faire une clé en silicone de haute viscosité (type putty) sur le wax-up, et de laisser polymériser le matériau sous une pression de quatre atmosphères dans un compacteur ou une presse hydraulique. Ce faisant, la clé sera plus rigide et solide. La manipulation et la mise en place de la clé sur l'arcade seront facilitées, ce qui limitera les excès de résine.

La clé doit recouvrir au moins la moitié de chaque dent bordant les dents candidates à la reconstitution facettaire. Pour certains auteurs, la matrice doit même recouvrir jusqu'à deux dents de part et d'autre du champ opératoire. Les faces palatines doivent être accessibles pour permettre l'élimination aisée des excès de résine. Les contre-dépouilles inter-dentaires et palatines doivent être comblées pour permettre la désinsertion du mock-up, Magne et Belser utilisent de la cire collante. De plus, les dents et le parodonte adjacents sont abondamment vaselinés pour contrer tout risque d'adhérence de la résine aux restaurations préexistantes et aux tissus mous.

Lorsque la clé est validée, il faut partiellement la remplir de résine acrylique auto-polymérisable à l'état liquide seulement au niveau des dents à préparer. Les auteurs utilisent de la résine New Outline® ou Anaxdent®. Lorsque la surface de la résine prend un aspect mat, on place et maintient la clé en bouche; et ce, jusqu'à la polymérisation complète du matériau. La réaction de prise étant exothermique, le champ opératoire sera abondamment refroidi avec de l'eau.

Les plus gros excès de résine sont retirés via une lame de bistouri. Puis le mock-up est désinséré avec une curette via des points de force inter-dentaires. Après finition du mock-up, une temporisation de une à deux semaines sera mise en place, comme cité précédemment, pour que le patient s'habitue à son nouveau sourire. Le mock-up peut être amovible ou fixé de façon provisoire après mordançages punctiformes de l'émail.

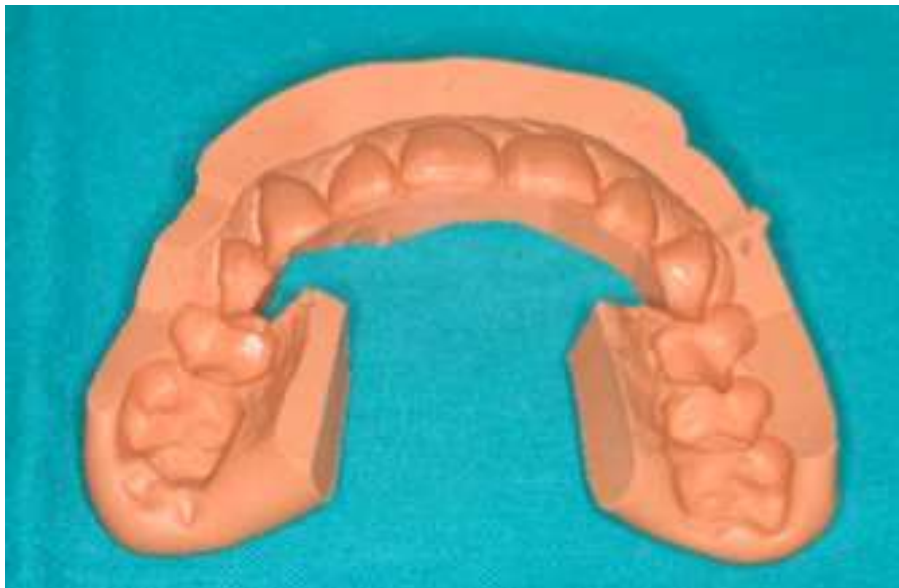


Figure 24 : matrice en silicone avec taquets de mise en place et fenêtre d'accès palatin [124]

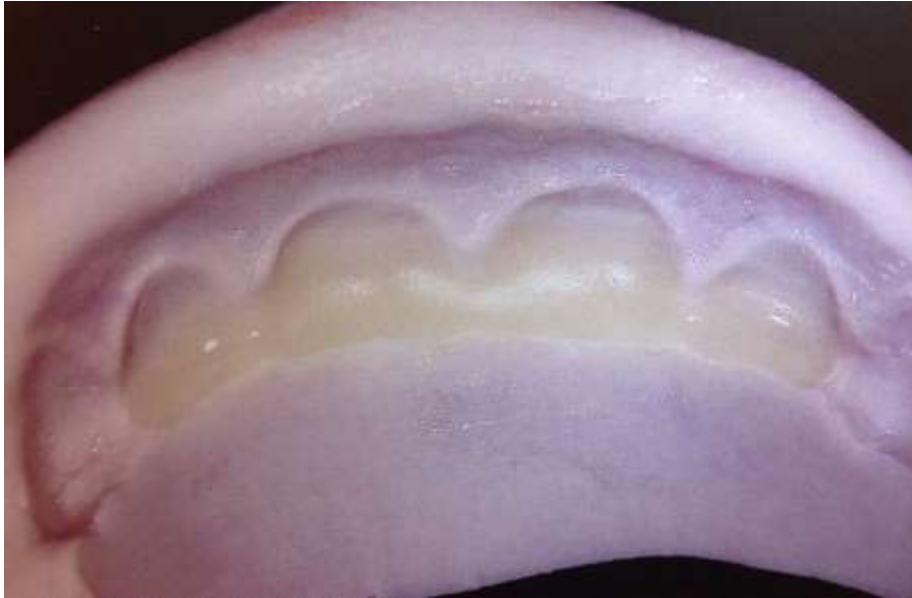

Figure 25 : aspect mat de la résine acrylique [124]

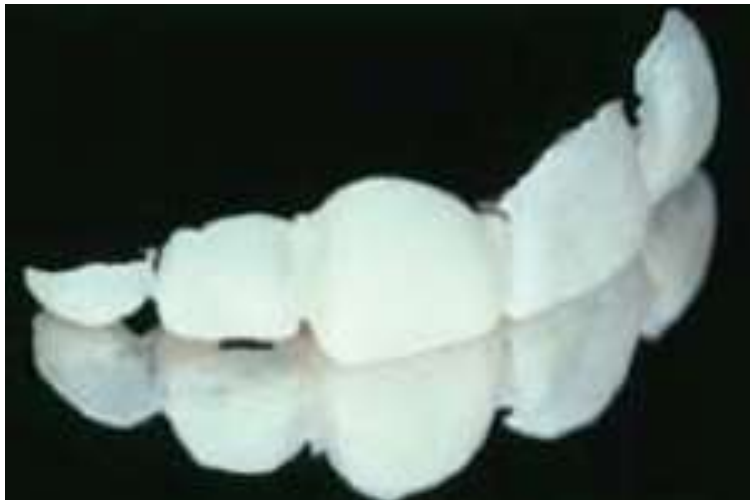

Figure 26 : mock-up amovible [122]

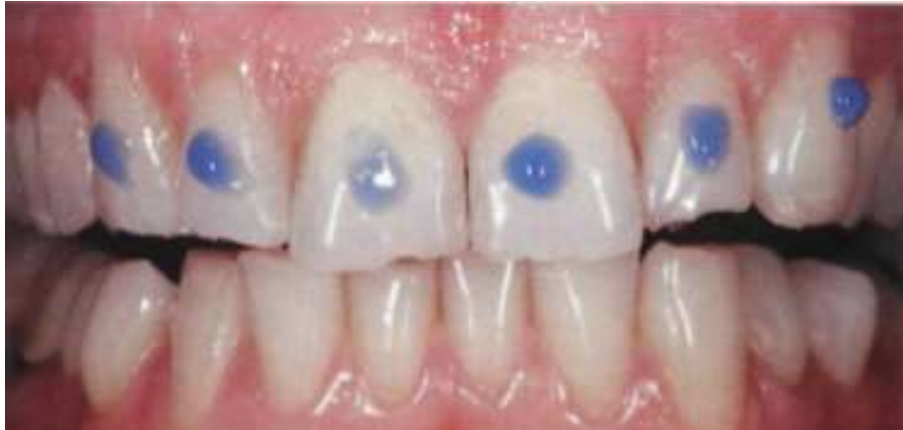

Figure 27 : mordantage punctiforme de l'émail pour fixation provisoire du mock-up [122]

- **Masque direct amélioré**

Cette technique de création de mock-up est simple et rapide. Cependant, elle ne convient pas à certains patients exigeants. Pour ceux-ci, le masque peut être maquillé pour avoir un aspect plus naturel. La technique de base est réutilisée, puis on peut y appliquer des colorants brunâtres photopolymérisables au niveau des espaces inter-dentaires, puis une résine de glaçage est appliquée sur la surface, et photopolymérisée.

Ce mock-up amélioré donnera une impression plus naturelle, et un aspect de dents unitaires.

- **Masque par technique indirecte**

Si le masque diagnostique direct amélioré ne convainc toujours pas le patient, on peut procéder à son élaboration via une technique indirecte. Dans ce cas de figure, les préparations dentaires sont faites, et une empreinte en silicone de haute viscosité est prise. Le mock-up est monté sur le modèle de travail avec des résines acryliques de translucidités différentes pour améliorer le mimétisme de la dentine et de l'émail via la technique sandwich. Puis le mock-up est scellé en bouche avec un ciment provisoire transparent.

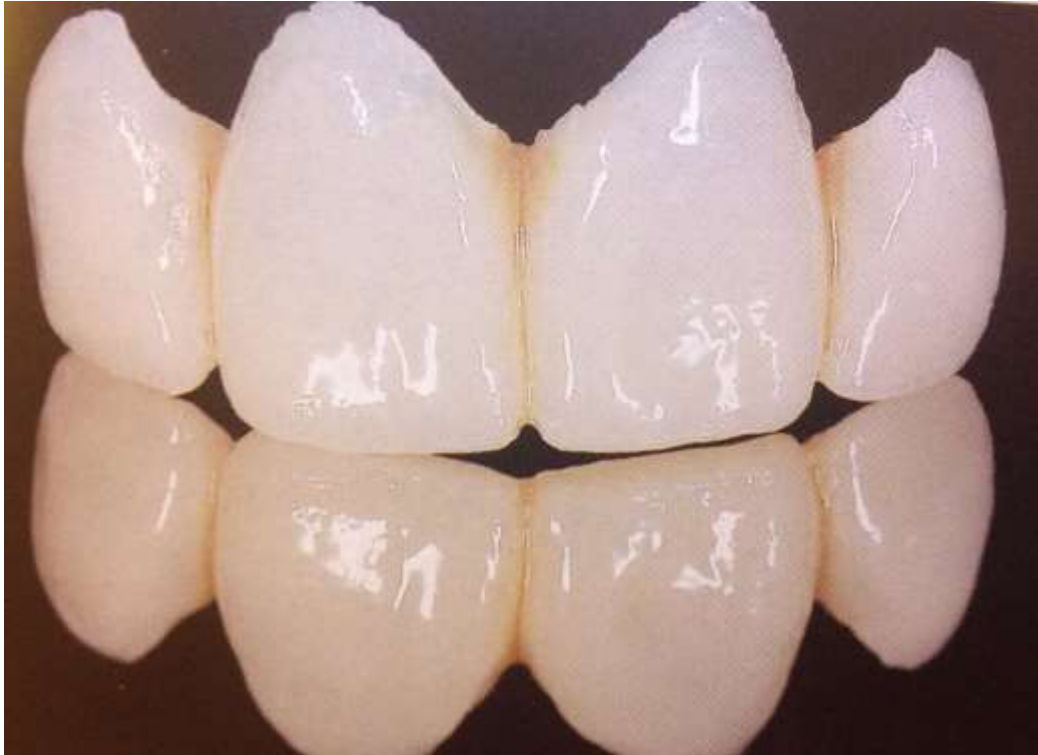

Figure 28 : masque diagnostique réalisé par technique indirecte [127]

- **Cas particulier:** réductions et déplacements des volumes coronaires

Dans le cas de figure où un volume dentaire doit être réduit, une préparation préliminaire sera effectuée. Celle-ci ne concernera que la zone à rectifier, la préparation globale ne se fera qu'après la validation du projet esthétique par le patient. Ainsi, le mock-up jouera également le rôle de restauration transitoire, et sera donc impérativement fixé par des points de colle sur l'émail préalablement mordancé (cf. figure 27). [66] [122] [123] [124]

Synthèse : le mock-up est une étape primordiale dans le plan de traitement par restauration facettaire, et plus généralement, pour toutes les restaurations esthétiques. Sa technique d'élaboration et sa place vis-à-vis du wax-up diffèrent selon les auteurs, mais tous s'accordent à dire qu'il est indispensable. Ses principaux rôles sont : une prévisualisation du résultat final, un outil de communication patient/praticien/prothésiste et un aide clinique.

6. Les facettes dentaires

Actuellement, il existe deux types de facettes dentaire:

- les facettes en céramique.
- les facettes en résine composite.

Nous allons successivement détailler ces deux types de restaurations.

Pour chaque partie, y seront détaillés les matériaux utilisés et les étapes opératoires, le tout illustré de cas cliniques.

III. LES FACETTES EN CERAMIQUE

1. Les céramiques

1.1. Définition

Les céramiques dentaires sont des matériaux inorganiques obtenus par la fusion d'oxydes métalliques à haute température avant d'être solidifiés à température ambiante. Ces oxydes subissent le frittage, un procédé thermique qui va consolider et densifier cet agglomérat. Enfin, y sera adjointe une matrice vitreuse. Elles sont donc, pour la majorité, composées de deux phases: une composante minérale (la phase cristalline ordonnée) et une matrice vitreuse (la phase désordonnée).

Cette composition va influencer sur les propriétés inhérentes de la céramique. Plus la proportion minérale sera importante, plus la résistance mécanique de la céramique sera conséquente, et plus la céramique sera opaque. [165] [169]

1.2. Principaux composants

1.2.1. Composition minérale

1.2.1.1. Les feldspaths et feldspathoïdes

Ce sont des composants importants des céramiques feldspathiques. Avec une température de fusion relativement basse (environ 1200°C), ils sont utilisés pour abaisser la température et faciliter la fusion des composants mélangés durant la cuisson pour obtenir un matériau vitreux transparent.

Leurs transparence et viscosité élevées font d'eux des composants idéaux pour la matrice vitreuse.

Les feldspathoïdes se différencient des feldspaths par leur teneur moins importante en silice telles que les leucites. Ils sont des composés cristallins qui contribuent à modifier le comportement dilatométrique de la céramique du fait d'un coefficient de dilatation thermique élevé.

- **Rappel :** comportement dilatométrique. Se dit d'un corps dont la densité baisse à partir d'une certaine température ou dans certains intervalles de température, lors de son refroidissement ; au lieu d'augmenter.

1.2.1.2.Le quartz

Il est une des formes polymorphiques de la silice. Il s'utilise sous forme de quartzite ou de sable de silice. Le verre de silice est un corps transparent semblable à du verre, mais plus résistant. Son coefficient de dilatation thermique est nul. Il possède une température de fusion élevée : 1800°C.

Utilisé comme structure réfractaire, il se retrouve aussi dans la matrice vitreuse sous forme cristalline en phase dispersée.

Il permet d'augmenter la résistance du matériau, limite sa rétraction lors de la cuisson et participe à sa translucidité.

1.2.1.3.Le kaolin

C'est une forme d'argile d'origine naturelle : le silicate d'aluminium. Il est un matériau très réfractaire du fait de son point de fusion élevé (1800°C). C'est un agent opacifiant, utilisé pour améliorer la plasticité de la pâte crue.

Il n'est désormais plus utilisé, et remplacé par des agents de modelage, des alginates et des céramiques techniques (comme la zircone).

1.2.2. Composition chimique

Essentiellement composées d'oxydes, les céramiques dentaires possèdent aussi d'infimes quantités de fluorures.

1.2.2.1.La silice

L'oxyde de silicium est le principal composant de la matrice vitreuse (55 à 78%). Il est caractérisé par une température de fusion élevée et d'une excellente stabilité chimique. Ayant un coefficient de dilatation thermique très faible, il possède un excellent comportement face aux chocs thermiques.

Il se retrouve aussi sous forme cristalline dispersée dans la phase vitreuse, ce qui améliore la résistance à la rupture de la céramique.

1.2.2.2.L'alumine

L'oxyde d'aluminium, dans la phase ordonnée, augmente la résistance mécanique de la céramique. De plus, il élève la température de ramollissement du verre ainsi que son indice de réfraction.

Présent en faible proportion dans la phase vitreuse, il diminue la translucidité de la céramique.

L'augmentation de la concentration de ces deux oxydes principaux s'accompagne d'une augmentation de la température de cuisson (le frittage), de la tension superficielle, de la résistance mécanique et de la rétraction après frittage

1.2.2.3.Les alcalins

Ce sont : le sodium, le potassium, le lithium et les alcalino-terreux (baryum, calcium et magnésium).

L'augmentation de leur proportion va de pair avec la diminution de la température de fusion et l'augmentation du coefficient de dilatation thermique. Mais à partir d'une proportion de 22%, les verres deviennent chimiquement instables.

1.2.2.4.Les fondants

Ce sont l'oxyde de bore et le borate de sodium.

Ils sont utilisés pour abaisser la viscosité du produit, jouant un rôle vitrifiant. A l'inverse des alcalins, ils ne diminuent pas la résistance chimique du matériau.

1.2.2.5.Les céramiques techniques

Ce sont : l'alumine, l'anatase et la zircon.

Utilisées comme agents opacifiants, elles améliorent les qualités mécaniques du matériau.

1.2.2.6. Les colorants

Ce sont des oxydes métalliques et terres rares (agents fluorescents).

Les oxydes métalliques modifient la couleur de la céramique quand ils sont placés dans la phase vitreuse. Cependant, ils sont instables, c'est pourquoi les oxydes de terre rare leurs sont préférés.

[68] [138] [169] [202]

1.3. Propriétés des céramiques dentaires

1.3.1. Propriétés mécaniques

La stabilité d'un matériau dépend de sa résistance à la flexion et de ce fait à sa résistance à la propagation des fissures. Contrairement aux alliages métalliques qui ont un comportement ductile, les céramiques dentaires ont une très faible résistance à la flexion et à la traction et sont donc qualifiées de fragiles. Toute fracture d'une céramique a comme point de départ une fissure et sa propagation, qu'elle soit due à une porosité ou à une microfissure. Nombre de ces microfissures sont des « défauts de Griffith ».

Les défauts de Griffith sont des anomalies qui naissent lors du refroidissement de la céramique. Ils constituent des microfissures présentes dans le verre. D'un diamètre compris entre trois et six microns, on peut en trouver jusqu'à mille par centimètre carré. Le risque de fracture augmente proportionnellement avec le diamètre de ces défauts. Les défauts les plus néfastes, en terme de risque de fracture, sont ceux présents à la surface de la céramique, car ils représentent un possible point de départ de fissure. Cette résistance à la propagation des fissures se nomme la ténacité.

Dans le cas où des facettes céramiques avec retour palatin sont posées sur les incisives maxillaires, des points de contact occlusaux répétés portant sur la surface céramique palatine favoriseront la propagation de microfissures dans le tiers cervical vestibulaire des facettes. Donc le réglage occlusal se devra d'être rigoureux pour minimiser le risque d'échec thérapeutique : la fracture de la céramique en cas de surcharge occlusale sur la facette ; et le décollement de la facette en cas de point d'occlusion sur l'interface dento-prothétique.

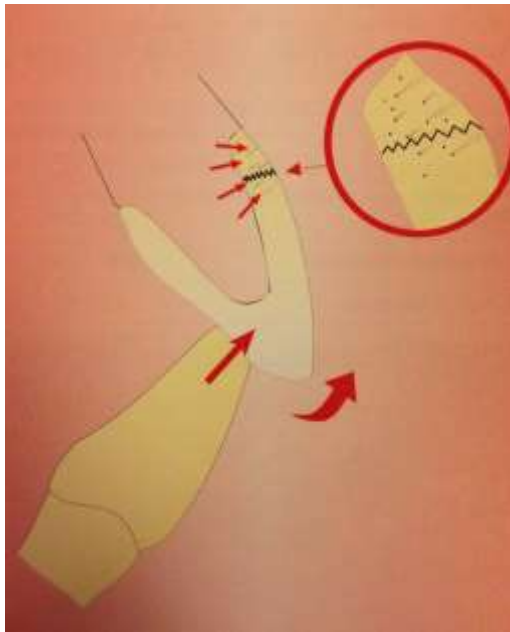


Figure 29 : représentation schématique des défauts de Griffith [138]

Ces défauts de Griffith expliquent également la faible résistance des céramiques à la traction.

Cependant, les céramiques ont une résistance à la compression bien plus élevée. Lorsque des forces externes de compression s'appliquent à la céramique, celles-ci vont entraîner une fermeture des microfissures et donc vont minimiser les risques de propagation de ces dernières.

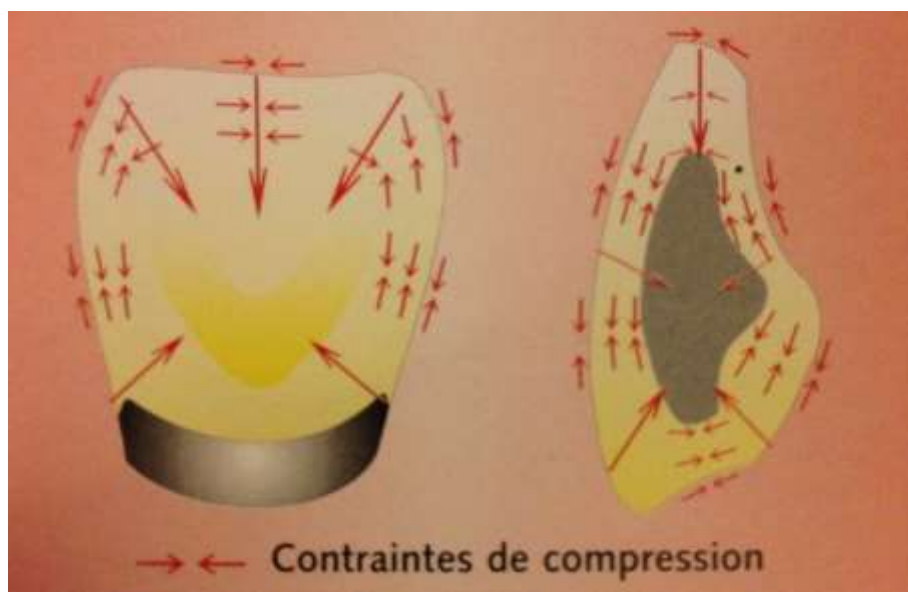


Figure 30 : représentation des forces de compression [138]

Les céramiques ont une dureté bien supérieure aux tissus durs dentaires. Ainsi, la dureté Vickers des céramiques oscille entre 600 et 800 HV selon le type de céramique, alors que celle de l'émail est environ de 400 HV, et celle de la dentine comprise entre 65 et 71 HV. C'est pourquoi il est impératif d'avoir une occlusion correctement équilibrée, surtout dans le cas de restaurations céramiques postérieures.

1.3.2. Propriétés chimiques

Les céramiques dentaires sont peu solubles, cependant elles subissent tout de même un processus de lixiviation. La lixiviation est l'extraction de parties solubles d'un corps au moyen d'un solvant. Dans le milieu buccal, la salive va jouer le rôle de solvant, et son pH va influencer sur le type de réaction qui va entrer en jeu. En milieu acide, il y aura des échanges ioniques entre la salive et le verre. En milieu basique, se produira un mécanisme de dissolution éliminant les atomes de silice en surface. La lixiviation entraînera une diminution des aptitudes mécaniques de la céramique pouvant aller jusqu'à 30%, du fait de l'aggravation des défauts de Griffith. L'altération de la surface de la céramique aura pour conséquence une modification des qualités optiques du matériau.

1.3.3. Propriétés physiques

- **Propriétés thermiques:**

Les céramiques ont une conductivité de 0,01 J/s/cm², ce qui fait d'elles d'excellents isolants thermiques.

- **Propriétés électriques:**

Les céramiques sont de bons isolants électriques vu que le déplacement de charges électriques se fait via la réaction de déplacement d'éléments ioniques.

- **Propriétés optiques:**

Les céramiques sont les matériaux de choix en terme d'esthétique dentaire, car elles ont des caractéristiques optiques très proches de ceux des tissus durs dentaires. Cependant, ces caractéristiques sont très différents d'une céramique à l'autre car ils dépendent de la composition de la céramique et de son épaisseur. A épaisseur égale, plus une céramique

sera stable, autrement dit avec une forte composition de la phase cristalline; plus elle sera résistante mécaniquement, et plus elle sera opaque. Inversement, une céramique avec une importante phase vitreuse sera plus fragile mais plus translucide.

Pour illustrer ceci, sur la figure ci-dessous, nous avons de la gauche vers la droite (pour une épaisseur de 0,5 millimètres): céramique cosmétique, Empress I, zircone, In-Ceram "Alumine", In-Ceram "zircone".




Figure 31 : translucidité de différents types de céramiques [91]

[91] [93] [94] [138] [142] [148] [149]

1.4. Classifications des céramiques dentaires

1.4.1. Classification traditionnelle

Cette classification traditionnelle, désormais obsolète, a été décrite par Sadoun et Degrange en 1986. Elle repose sur la température de frittage des céramiques et les classes en trois catégories:

- **Céramiques à haut point de fusion:** de 1280° C à 1390° C. Elles sont utilisées pour la conception des dents artificielles de la prothèse adjointe.
- **Céramiques à point de fusion moyen:** de 1090° C à 1260° C. Elles sont utilisées pour la réalisation des couronnes "jackets".
- **Céramiques à point de fusion bas:** de 870° C à 1065° C. Elles sont les plus répandues, car destinées à la réalisation de prothèses céramo-métalliques.

Le problème est que la température de changement de phase du titane est de 882,5° C. Donc aucune de ces céramiques ne pouvaient être employées avec ce matériau. Ainsi, des recherches ont été menées pour créer des céramiques pouvant émailler le titane dès

les années 1990. La création de ces céramiques modifia la classification de Sadoun et Degrange, en 1995, en lui ajoutant une classe:

- **Céramiques très basse fusion:** point de fusion compris entre 660° C et 780° C. Utilisées pour l'émaillage du titane, d'alliages très riches en or et dans les prothèses tout-céramiques.

1.4.2. Classification de Sadoun et Ferrari

Elle représente la classification actuelle la plus utilisée. Les matériaux céramiques pouvant être différents selon leur mise en forme, et pouvant être utilisés via de multiples processus, les auteurs classent les céramiques selon leur nature chimique, leur microstructure et leur procédé de mise en forme.

1.4.2.1. Classification selon la nature chimique

- **Les céramiques feldspathiques:**

Cette classe est subdivisée en deux sous-classes: les céramiques feldspathiques traditionnelles et les feldspathiques à haute teneur en leucite. L'enrichissement des céramiques en cristaux de leucite a pour effet d'augmenter la résistance mécanique du matériau et son coefficient de dilatation thermique. Ainsi, les céramiques enrichies en leucite peuvent être utilisées dans les prothèses tout-céramiques, alors que les céramiques feldspathiques traditionnelles sont utilisées dans les prothèses céramo-métalliques.

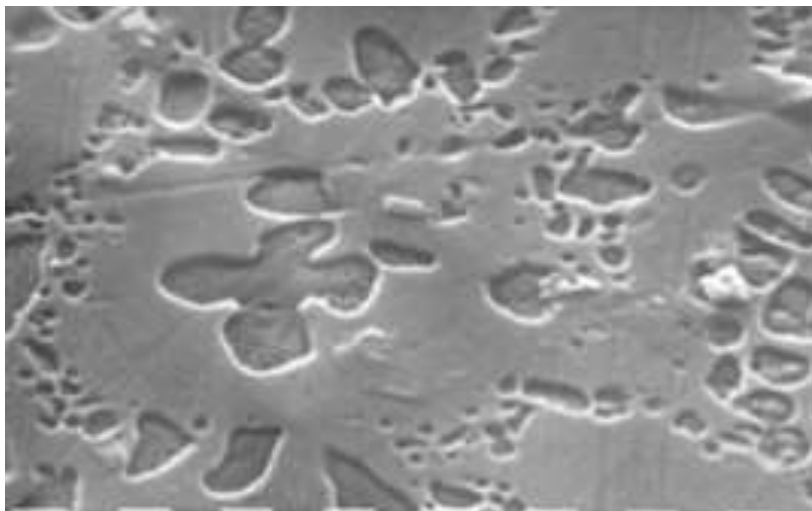


Figure 32 : microphotographie en M.E.B. d'une céramique feldspathique enrichie en leucite
[184]

- **Les vitrocéramiques:**

Ce sont des matériaux mis en forme à l'état de verre puis traités par un procédé thermique pour obtenir une cristallisation partielle contrôlée. Du fait de leur importante constitution en phase vitreuse, elles ont une faible résistance mécanique mais une bonne aptitude au collage après mordantage à l'acide fluorhydrique. Elles sont donc principalement utilisées comme céramiques cosmétiques. Notons comme marques les céramiques Dicor® et Cerapearl®.




Figure 33 : microphotographie en M.E.B. d'une céramique de type Empress 2® [184]

- **Les céramiques alumineuses:**

Elles sont principalement constituées d'oxyde d'alumine. Notons comme céramiques: MacLean® (40% d'alumine), Cerestor® (65% d'alumine), In-Ceram (85% d'alumine) et Procera® (supérieur à 98% d'alumine).

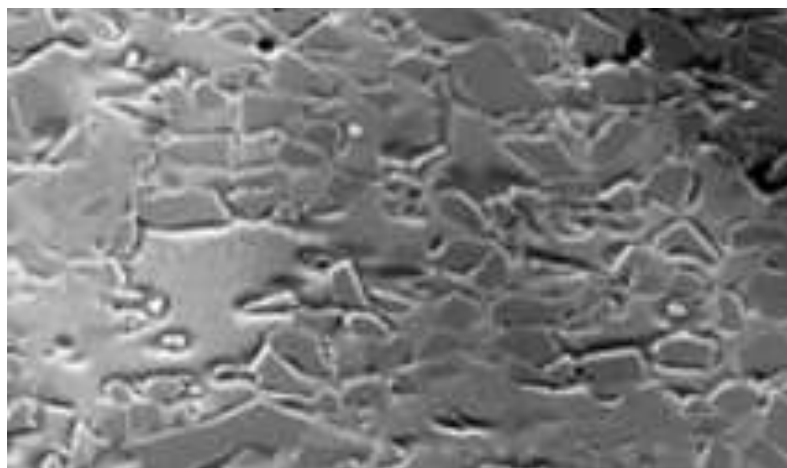


Figure 34 : microphotographie en M.E.B. d'une céramique alumineuse de type In Ceram® [184]

- **Les matériaux futurs:**

Composés des céramiques composites (elles-mêmes constituées des céramiques en poudre et celles en fibres), et des céramiques monolithiques (à base de zircone ou d'alumine). La zircone possède une caractéristique intéressante: le changement de forme de l'oxyde de zirconium. Ce dernier est présent sous trois formes: tétragonale, cubique et monoclinique. Grâce à l'adjonction d'yttria en faible pourcentage, à température ambiante, la zircone est partiellement stabilisée, ne comprenant aucune molécule d'oxyde de zirconium à l'état monoclinique. Ainsi, lors de la propagation d'une microfissure, la contrainte exercée par la forme cubique sur la forme tétragonale diminue et entraîne la transformation de la forme tétragonale en forme monoclinique ayant un volume supérieur. La nouvelle contrainte exercée par l'expansion volumétrique des molécules monocliniques va s'opposer à la progression de la microfissure et donc augmenter la ténacité du matériau.




Figure 35 : microphotographie en M.E.B. d'une céramique de type zircone [184]

- **Les céramiques hydrothermales:**

Développées par la société allemande Ducera à la fin des années 1980. Ce sont des céramiques monophasées, exemptes de phase cristalline (et donc de feldspath), avec une température de fusion basse, caractérisées comme un verre. Leur matière première étant le quartz (donc elles ne peuvent être classées comme des céramiques feldspathiques), elles

ont pour origine un réseau de dioxyde de silicium dans lequel sont incorporés des ions hydroxyles jouant le rôle de modificateurs de réseau.

Les céramiques alumineuses et la zircone (céramique à base d'oxyde de zirconium) ont une très forte proportion de phase cristalline. Cette propriété leur confère une grande résistance mécanique mais aussi une très grande opacité. Ainsi, elles sont utilisées dans les prothèses unitaires et plurales tout-céramiques à la place des alliages métalliques. Ce sont des céramiques d'infrastructure.

1.4.2.2. Classification selon la micro-structure

- **Céramiques avec micro-structure de type matrice vitreuse avec phase cristalline dispersée:** la céramique feldspathique de l'armature est renforcée. Comme la céramique Empress®, renforcée par des cristaux de leucite; et Empress 2® renforcée par du disilicate de lithium.
- **Céramiques avec micro-structure de type matrice cristalline avec phase vitreuse infiltrée:** elles s'opposent aux céramiques renforcées car ici les charges sont soudées entre elles pour lutter contre la propagation des fissures dans la matrice. Comme la céramique In Ceram®.
- **Céramiques avec micro-structure poly-cristalline pure de haute densité:** caractérisées par une absence de phase vitreuse, donc très solides, ce sont des céramiques d'infrastructure comme la céramique Procera® et la zircone.

1.4.2.3. Classification selon le procédé de mise en forme

- **Mise en forme avec armature métallique:**

L'armature métallique a deux rôles: améliorer les propriétés mécaniques de la prothèse conjointe et servir de support de cuisson. Ce processus est le plus utilisé pour l'utilisation des céramiques feldspathiques, car il va annuler la rétraction de la céramique lors de son frittage grâce à la plasticité de la phase vitreuse. Ce frittage en phase liquide de la céramique va assurer sa consolidation.

L'armature peut se présenter sous deux formes: une feuille d'alliage précieux (or, platine) brunie sur un modèle positif unitaire, ou coulée en alliage précieux ou non.

- **Mise en forme sans armature métallique:**

1/ Technique de la barbotine:

La barbotine est une suspension de grains d'alumine dans de l'eau. La barbotine est montée sur un modèle positif unitaire à l'aide d'un pinceau. Le contact entre la barbotine et le plâtre entraîne une absorption de l'eau par le plâtre par mécanisme de capillarité, et donc une agglomération des grains d'alumine.

Succède le frittage en deux étapes: six heures de cuisson à moins de 120° C pour déshydrater et obtenir une rétractation du plâtre; puis deux heures à 1120° C. Ce procédé thermique crée une infrastructure rigide et poreuse sur laquelle sera montée de la céramique cosmétique.

Il est cependant possible d'infiltrer du verre après ce traitement thermique, comme pour la céramique In Ceram®. Dans ce cas, on enduit l'extrados de la prothèse avec un mélange de poudre de verre de lanthane/liquide correspondant; puis cuisson à 1100° C pendant 4 heures, où le verre de lanthane va pénétrer la céramique par capillarité et sensiblement augmenter sa dureté.

2/ Technique assistée par ordinateur (FAO et CFAO):

Elle peut être directe (scanne en bouche de la préparation) ou indirecte (empreinte de la préparation et scanne du modèle coulé). Les informations sont transmises à un ordinateur qui va concevoir la prothèse.

Soit par la pressée de la poudre d'alumine sur le die, qui sera ensuite usinée et frittée. On obtient ainsi un matériau de haute densité.

Soit par usinage total d'un bloc de matériau céramique pré-fritté qui subira un frittage final après le fraisage.

3/ Technique de cuisson sur revêtement inerte

4/ Technique de coulée et vitrocéramisation:

Utilisée pour la céramique Dicor®, c'est une technique de coulée à la cire perdue identique à la coulée des métaux. Après contrôle et section de la tige, on procède au

traitement thermique en four pendant six heures à 1075° C. La cuisson entraîne la formation d'une structure cristalline à 55%.

5/ Technique de la pressée:

Elle peut se faire à haute température (comme pour la céramique Empress®) ou à basse température. Ici aussi, la forme de la future céramique est créée par la technique de la coulée à la cire perdu, qui sera ensuite enrobée de matériau réfractaire, puis fondue. La céramique est injectée dans un moule en matériau réfractaire dans un four sous une pression de 3,5 bars. La céramique injectée est présente sous la forme d'un lingotin qui aura été préalablement ramolli. Après refroidissement, le matériau réfractaire est supprimé par sablage à l'alumine.

L'injection peut être faite sous deux formes: le maquillage (la céramique est totalement injectée et maquillée en surface) ou la stratification (seule l'armature est injectée, et est recouverte de céramique feldspathique).

Les lingotins sont créés par un mélange de poudres qui sera successivement cuit et refroidi pour obtenir le produit final. Les lingotins à base de disilicate de lithium existent sous quatre formes de translucidité: haute translucidité, basse translucidité, moyenne opacité et haute opacité. Ces quatre gammes permettent de couvrir toutes les indications cliniques, mais ce sont les lingotins basse translucidité et moyenne opacité qui restent les plus usités.

[9] [22] [119] [137] [138] [153] [184] [185]

1.5. Les céramiques pour facette

Ainsi, parmi la multitude de céramiques, seules certaines d'entre elles sont exploitables pour la création des facettes dentaires. Ces céramiques doivent avoir de bonnes propriétés optiques: leur translucidité doit correspondre à la dyschromie préalable des dents candidates à la restauration. Plus la dent possède une couleur que l'on souhaite corriger, plus la céramique devra être opaque ou en couche épaisse. Ces céramiques doivent aussi avoir une large phase vitreuse qui pourra être mordancée pour augmenter leur aptitude au collage.

Actuellement, les céramiques les plus utilisées sont: les céramiques feldspathiques, les céramiques feldspathiques renforcées à la leucite, les céramiques à base de disilicate de lithium et les céramiques alumineuses infiltrées. [55] [66]

Matériau	Résistance à la flexion (en MPa)	Ténacité (en MPa.m^{1/2})	Translucidité	Aptitude au collage	Nom commercial
Feldspathique	90	1,6	Très importante	Très bonne	-
Feldspathique renforcé en leucite	160	1,3	Importante	Très bonne	Empress®
Disilicate de lithium	400	2,75	Dépendante du choix du lingotin	Très bonne	e.max Press®
Alumine infiltrée	350	2,2	Très importante	Mauvaise	In Ceram® SPINELL

- **Les facettes sans armatures:**

Ce sont les facettes les plus anciennes et les plus répandues, car cette technique permet de travailler sur de fines épaisseurs et offre un grand potentiel de stratification. Pour ces facettes sont utilisées des céramiques feldspathiques; qui sont directement montées par couches de stratification sur un die.

- **Les facettes avec armatures:**

Plus résistantes à la flexion et à la propagation des microfissures, la préparation dentaire doit cependant prendre en charge l'épaisseur de l'armature. Pour cette armature, le prothésiste utilise des céramiques renforcées qui seront édifiées via la technique de pressée dans des cylindres réfractaires. Puis la céramique cosmétique sera stratifiée sur l'armature.

Synthèse : les céramiques dentaires constituent un excellent matériau pour les restaurations esthétiques. Si la phase cristalline détermine les propriétés physiques de la céramique comme sa ténacité et ses qualités optiques, dans le cas des restaurations adhésives en céramique c'est bien la phase vitreuse qui intéresse le praticien, car c'est elle qui va assurer l'efficacité du collage après son mordantage. Les céramiques les plus usitées sont les céramiques feldspathiques, et elles sont le plus souvent montées directement sur des modèles positifs unitaires. Cependant, suivant les cas et les anomalies dentaires, le praticien garde une liberté de choix quant au matériau pour l'élaboration des facettes.

2. Les préparations dentaires

2.1. Principes

L'étape de la préparation dentaire prend place dans un projet esthétique clairement établi et validé par le praticien et le patient, et donc avec des objectifs définis. Libre de toute autres réflexions, le praticien peut alors aborder cette étape exigeante des restaurations facettaires.

Les préparations pour restaurations céramiques adhésives doivent permettre une adaptation marginale optimale de la restauration tout en préservant au maximum les tissus durs dentaires. C'est une préparation à minima. Cependant, la seule recherche de la préservation tissulaire, en faisant fi des objectifs de la préparation dentaire, amènera irrémédiablement au surcontour de prime abord, et à l'échec à court/moyen terme.

En effet, l'intégration idéale des facettes (fonctionnelle, biologique et esthétique) n'est obtenue que si la préparation dentaire satisfait les quatre principes de base des restaurations céramiques adhésives: rétention, stabilisation, sustentation et adhésion.

La préparation dentaire doit donc répondre à plusieurs impératifs :

- ne comporter que des surfaces douces.
- reconstituer un profil d'émergence idéal.
- n'exposer aucun joint dento-prothétique à un point de contact occlusal.
- permettre la mise en place d'une épaisseur de céramique de 0,3 à 0,9 millimètres.
- permettre le rétablissement de la fonction et de l'esthétique des dents préparées.
- ménager au maximum les tissus durs dentaires.

2.2. Instrumentation

D'après Rufenacht, "ce ne sont pas les instruments qui engendrent par eux-même la beauté, mais les personnes". Cependant, la préparation dentaire pour facettes est très minutieuse et nécessite une grande expérience clinique pour être convenablement menée. Ainsi, des industriels ont développé et commercialisé certains type d'instruments spécialement dédiés à la préparation des facettes; et plusieurs praticiens ont étudié et comparé les différentes technique de taille et leur instrumentation. [176]

2.2.1. Les pièces rotatives

Le choix de la vitesse de rotation doit être décidé avec précaution, car les facettes intéressent des dents vitales, et donc il se doit de ménager la santé pulpaire de ces dents. La vitesse de rotation a un impact direct sur l'échauffement iatrogène et l'état de surface de la zone préparée. Pour ne pas engendrer d'altérations pulpaires, ni de fissures amélares, la vitesse de rotation doit être inférieure à 3000 t/min ou supérieure à 200000 t/min, et accompagnée d'un rinçage abondant pour assurer la lubrification des fraises et un refroidissement correct de l'émail. Une vitesse de rotation supérieure ou égale à 400000 t/min permet d'engendrer moins de débris de surface.

Les cliniciens s'accordent à dire que le choix de la pièce rotative doit se porter sur la turbine ou sur un contre-angle à haute vitesse de rotation (type double bague orange) afin d'atteindre 400000 t/min.

Pour Olivier Etienne, Le couple constant du contre-angle apporte un gain en terme d'efficacité par rapport à la turbine pour le fraisage amélaire.

2.2.2. Instruments ultrasoniques

Pour Christensen, l'instrumentation rotative peut engendrer des vibrations néfastes à la précision requise lors de la préparation dentaire. C'est pourquoi de nombreux chirurgiens-dentistes utilisent des instruments oscillatoires pour parfaire le fraisage lors de la finition de celui-ci. Ces instruments permettent une coupe nette des tissus durs sans risquer de léser les tissus mous sous-jacents. [69] [112]

2.2.3. Les fraises

La préparation dentaire à minima pour les facettes associée à la facilité d'utilisation des fraises diamantées par rapport aux fraises à carbure de tungstène font des premières un choix tout indiqué.

Le volume des éclats de diamant présents sur la partie travaillante de la fraise définit la granulométrie de celle-ci et conditionne l'épaisseur d'abrasion engendrée. Plus la granulométrie des fraises est faible, plus la surface dentaire préparée est lisse et la couche de smear layer est fine. Il est ainsi judicieux d'utiliser plusieurs fraises de granulométries différentes. Les fraises diamantées à granulométrie importante permettent de préparer la

dent et des fraises de faible granulométrie permettent, lors de la finition, de lisser l'état de surface pour optimiser la précision du matériau d'empreinte.

Afin de simplifier l'étape de préparation dentaire, des industriels ont commercialisé des coffrets de fraises dédiés aux préparations facettaires. C'est par exemple le cas de Komet, qui sortit dès 1985 le coffret TPS®, en collaboration avec Garber et Lustig. Ces coffrets comprennent un nombre limité de fraises de formes et granulométries différentes, chacune dévolue à une préparation localisée particulière.

- Les fraises à butée d'enfoncement permettent de contrôler l'épaisseur de réduction de l'émail sur la face vestibulaire.
- Les fraises cylindro-coniques simples à congé quart de rond permettent de fixer les limites incisales et de préparer les surfaces dentaires.
- Les fraises boules à long col permettent la préparation de la limite cervicale.
- Les fraises à finir permettent de lisser l'état de surface lors de la finition.
- Les embouts en silicone permettent une finition encore plus fine, ils sont parfois compris dans certains kits.

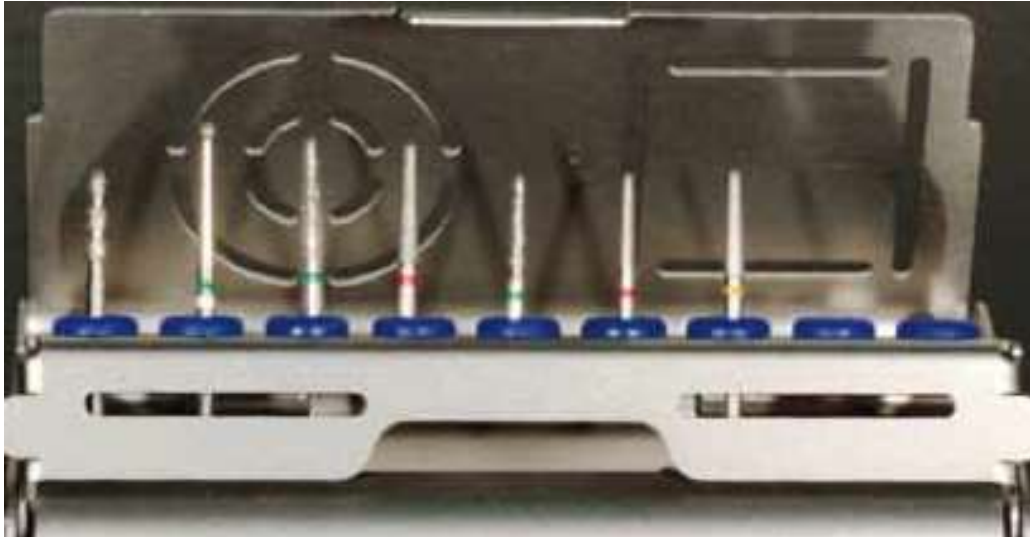

Figure 36 : coffret TPS pour préparation facettaire (d'après Komet)

Pour Pascal Magne et Urs Belser, l'utilisation de fraises à limite d'enfoncement est fortement contre-indiquée. Ces dernières engendrent une réduction excessive d'émail associée à des risques d'exposition dentinaire augmentés. Cela est dû au fait que ces

fraises travaillent par rapport à la surface et au volume dentaire préexistant et non vis-à-vis du projet prothétique visé. [11] [114] [124] [202]

2.3. Les limites de préparation

3.3.1. Limites vestibulaires

Le but de la préparation amélaire vestibulaire est de préparer à minima l'émail pour permettre d'y coller les facettes tout en épargnant au maximum l'épaisseur des tissus durs. Plus le fraisage est profond, plus le risque d'exposition dentinaire est important. Plus la plage de dentine exposée est large, moins bon sera le collage du fait de la part hydrique de la dentine.

Le fraisage idéal conserve la moitié de l'épaisseur amélaire. Cependant, il est impossible d'accéder à cette perfection, du fait de la variation d'épaisseur d'émail selon sa localisation, le type de dent et l'usure de ces dernières.

La profondeur moyenne de fraisage oscille entre 0,3 millimètre et 1 millimètre. L'épaisseur d'émail, et donc la profondeur de préparation est croissante depuis le collet vers le bord incisif (0,3mm au tiers cervical, jusqu'à 2mm au bord incisif).

La profondeur de préparation est aussi influencée par la dyschromie de la dent et du type de facette choisie: les dents très colorées et les facettes avec armature requièrent une préparation moins conservatrice.

3.3.2. Limites cervicales

La limite cervicale idéale est para ou légèrement supra-gingivale et suit le feston gingival. Du fait des propriétés optiques des restaurations céramiques collées, le joint dento-prothétique est invisible, de plus son hygiène est beaucoup plus facile à entretenir du fait de son accessibilité.

La limite infra-gingivale ne doit concerner que quelques exceptions: elle permet au prothésiste d'augmenter l'importance du profil de convergence pour refermer des diastèmes ou combler des triangles noirs. Elle permet aussi de masquer un brutal

changement colorimétrique sur les dents fortement dyschromiées. Enfin, elle peut aussi concerner les incisives riziformes, car dans ce cas de figure c'est le profil d'émergence visé qui va guider la hauteur de la limite cervicale. Cette préparation se limitera à 0,5 millimètre de la crête gingivale, sinon le collage ne sera pas correctement contrôlé du fait de la forte présence d'humidité.

La limite cervicale prendra la forme d'un congé de 0,3/0,4mm de profondeur. Ce congé permettra d'éviter le surcontour cervical, faciliter le contrôle de l'empreinte, faciliter l'insertion de la facette lors du collage et constitue une zone de résistance à la fracture qui améliorera la pérennité des prothèses.

3.3.3. Limites proximales

Ce sont elles qui vont conditionner l'axe d'insertion des facettes. Celui-ci est antéro-postérieur, contrairement aux prothèses conventionnelles type couronne, où il est coronaire.

La préparation des faces proximales doit respecter deux impératifs: conserver les points de contact et placer les limites au-delà de la zone de visibilité. La conservation du point de contact va permettre de:

- Simplifier l'essai clinique
- Exempter le prothésiste de le reproduire, acte très difficile, notamment avec de fines couches de céramique
- Maintenir le calage de la dent dans le sens mésio-distal

Cependant, on peut parfois être amené à fraiser ou modifier ce point de contact. Dans le cas de figure d'une surface de contact s'étendant très en palatin: un meulage doux sera réalisé avec une bandelette de strip abrasive afin de vestibuler le point de contact. Le point de contact (inexistant) ne sera pas conservé dans le cas d'une fermeture de diastème ou de la modification de la forme d'une dent conoïde. Le point de contact ne sera pas conservé dans le cas d'une lésion carieuse. S'il y a une restauration composite préexistante avec une interface colorée laissant suspecter une infiltration bactérienne, alors la résine composite sera démontée et remise à neuf (ou remplacée par un verre ionomère).

Pour assurer la non-visibilité de la jonction céramique-dent, notamment via une incidence latérale, on procède à la préparation de “toboggans”. Ce sont des concavités vestibulo-palatines faites au plus près de la papille dentaire et s'élevant jusqu'au point de contact.

3.3.4. Le bord libre

Le bord libre n'est diminué que dans le cas de préparations avec recouvrement incisif ou d'augmentation de la hauteur dentaire. Il doit pouvoir permettre au prothésiste de stratifier de la céramique sur au moins 1,5mm pour assurer une bonne intégration esthétique avec les couches dentines, émail et translucide.

Comme vu dans les contre-indications, sa préparation ne doit jamais entraîner une hauteur de céramique non-soutenue de plus de cinq millimètres.

Pour Touati, le recouvrement total du bord libre offre de nombreux avantages:

- Une diminution du risque de fracture d'angle du fait de l'augmentation de l'épaisseur de la céramique
- Une augmentation de l'intégration esthétique
- Une meilleure liberté de modification de forme et de position de la dent par le prothésiste
- Une meilleure maîtrise des contacts oclusaux
- Une facilitation de la manipulation clinique lors des essayages et du collage

Cet avis est aussi partagé par Magne et Belser. De plus, Highton et coll. ont mené une étude prouvant qu'un recouvrement incisif/proximal donnait une résistance intrinsèque à la restauration supérieure du fait de la meilleure répartition des contraintes en son sein.

Ainsi, les préparations avec recouvrement incisif sont les plus répandues.

Cependant, la préparation totale du bord libre implique la préparation de la face palatino-linguale.

3.3.5. Limites palatino-linguales

Le joint dento-céramique constituant une zone de faiblesse et un potentiel point de départ de fracture, la limite de préparation ne devra pas se trouver au niveau des points de contact occlusaux en position d'intercuspidie maximale. De plus, il ne devra pas se trouver dans la zone de plus grande concavité palatine, siège d'importantes contraintes en traction, auquel cas il augmentera de façon conséquente les risques de fracture céramique (cf. défauts de Griffith).

En pratique, la limite se trouve au-dessus des points de contact occlusaux en OIM.

Pour Magne et Belser, la limite en simple épaulement doit être préférée au mini-congé traditionnel, qui constitue un bord fin et fragile. Ce bord plat assurerait un meilleur soutien de la céramique. Il est intéressant de le marquer avant de débiter la taille palatine.

[76] [122] [123] [124] [125] [126] [127] [136] [202]

3.4. Les techniques de préparation dentaire

3.4.1. La préparation guidée par la clé de réduction

Elle est la technique la plus simple à mettre en oeuvre mais nécessite un investissement temporel plus important du fait de la multitude d'apposition de la clé au cours de la taille. Technique utilisée par Magne et Belser, elle s'effectue avec des fraises cylindro-coniques simples. [130]

Au préalable, il faut créer cette clé de réduction. Pour ce faire, Magne et Belser nous recommandent d'utiliser un silicone par addition avec une grande rigidité pour enregistrer le wax-up. Si possible, le temps de prise du silicone s'effectuera sous haute pression pour augmenter sa dureté (cf. partie I, chapitre mock-up). Puis la clé est préparée. Deux sections verticales seront faites au niveau des dents bordant les dents à restaurer. Une section horizontale sera exécutée au niveau du tiers occlusal des dents à préparer. On obtient ainsi une clé facile à positionner du fait de ses butées postérieures et permettant de vérifier la profondeur de taille par niveau de hauteur. La vision est améliorée par l'absence de silicone en palatin.

La partie de la clé séparée comprenant la portion palatino-incisale sera conservée pour contrôler la réduction incisale de la préparation. Pour ce faire, il suffit d'effectuer une section verticale dans toute la longueur passant par le milieu des bords incisaux. [123]

Afin de contrôler la profondeur de taille à différents niveaux de hauteur dentaire, on procède à la section horizontale de la clé en de multiples hauteurs depuis une des butées de positionnement et ce jusqu'à la butée contro-latérale. Ces lamelles de silicone sont mobiles et restent donc accrochées par un de leurs bords à la clé. C'est la technique de la clé en «bloc-note».

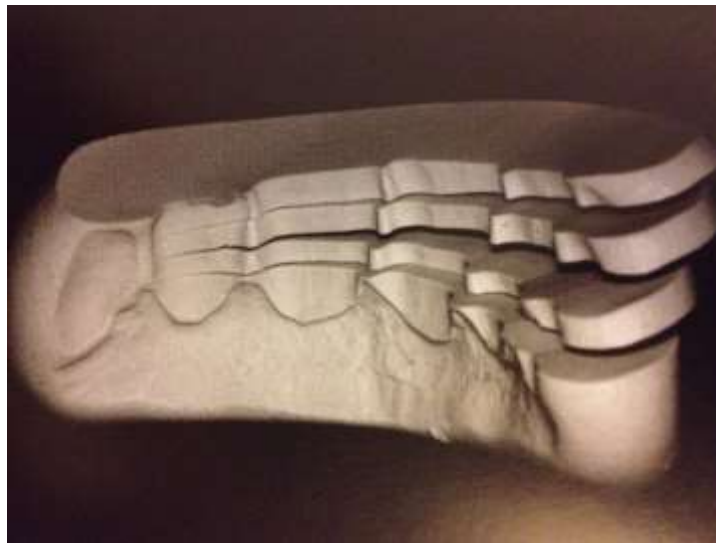

Figure 37 : clé de réduction en « bloc-note » [124]

Avant de débiter la préparation dentaire, on procède à la mise en place d'un cordonnet de rétraction gingivale, afin d'améliorer la visibilité du tracé de la limite cervicale. Certains auteurs recommandent aussi la mise en place de bandelettes matrices fines en métal entre les dents limites de la préparation et les dents bordant le champ opératoire, afin de protéger ces dernières de fraisages involontaires. [66]

Un premier contrôle avec la clé s'effectue avant tout fraisage pour objectiver les zones les plus sujettes à la préparation, et avoir une vision globale de la taille à réaliser. Cette taille se fera à partir de la clé de réduction, sans considération pour les tissus dentaires en eux-mêmes.

La préparation débute avec les faces proximales. On utilisera une fraise de petit diamètre. Les instruments oscillatoires sont tout indiqués pour supprimer le becquet d'émail résultant de la préparation, notamment sur les préparations en regard des dents non-préparées.

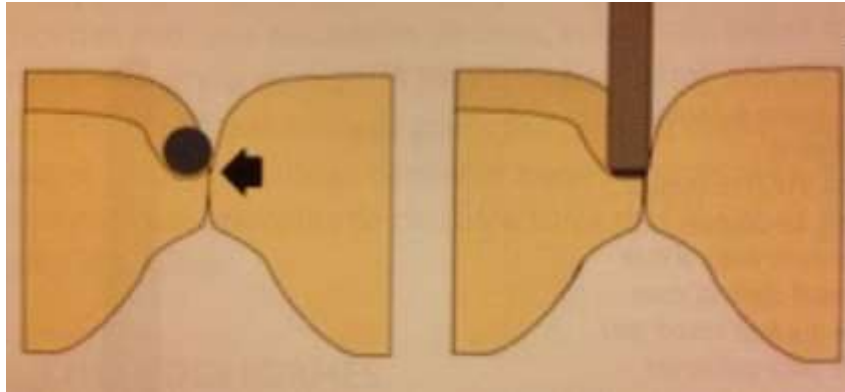


Figure 38 : élimination du becquet d'émail résiduel (flèche noire) [66]

Pour la préparation des faces vestibulaires, des rainures verticales seront faites avec une fraise de diamètre moyen pour indiquer la profondeur de préparation. Magne et Belser recommandent de faire deux rainures pour les incisives maxillaires latérales et trois pour les incisives centrales et les canines maxillaires. Puis on procèdera à la préparation totale de la face vestibulaire avec une fraise de plus gros diamètre pour éviter d'approfondir les rainures et obtenir une surface ondulée. [124]

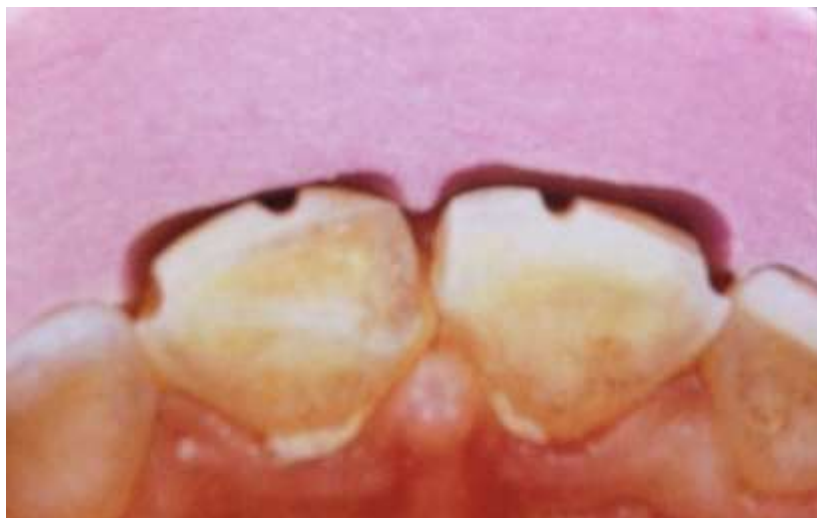

Figure 39 : contrôle de la profondeur de la préparation vestibulaire [124]

Ensuite, la préparation du bord incisif se fera sous contrôle de la partie palatine de la clé de réduction.

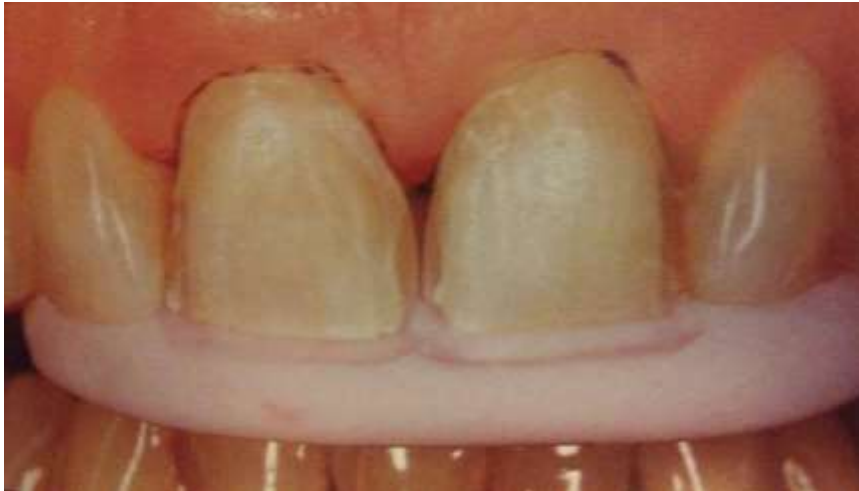

Figure 40 : vérification de la préparation incisal [124]

La taille se termine par la préparation d'un épaulement sur la face palatine.

Les finitions doivent supprimer tous les angles vifs, et assurer une surface la moins rugueuse possible pour optimiser la qualité des empreintes. [123] [129] [130]

3.4.2. La préparation à travers le mock-up diagnostique

Cette technique a été proposée par Galip Gürel. Elle optimise l'action des fraises à butée d'enfoncement, et des kits de préparation facettaire (comme le kit de Komet®) en général. [87] [88]

Le mock-up en résine composite acrylique est placé en bouche (technique du mock-up indirect décrite précédemment), ainsi que des cordonnets de rétraction gingivale. Le choix de profondeur de préparation et donc du diamètre des fraises se fait en fonction du type de facette et de la dyschromie dentaire.

La face vestibulaire est d'abord préparée avec des fraises à butée d'enfoncement. Les rainures horizontales obtenues suivent donc la convexité vestibulaire de la dent.

Puis, la limite cervicale est préparée via une fraise boule long cône. La taille se fait en apposant le mandrin sur la face vestibulaire.

Enfin, deux à trois rainures seront faites au niveau du bord incisal.

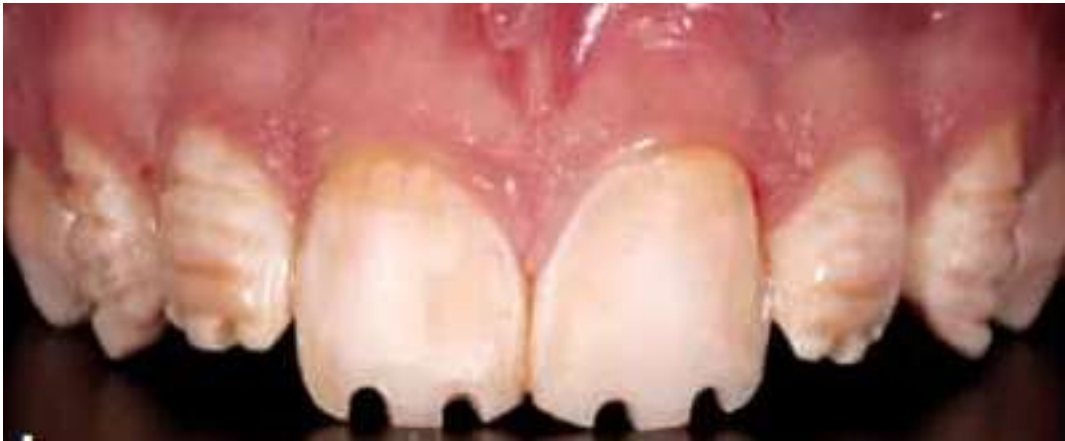

Figure 41 : préparation dentaire à travers le masque diagnostique [66]

Ces préparations réalisées, Gürel recommande d'objectiver les rainures avec un crayon de papier pour faciliter la taille, puis le masque est déposé.

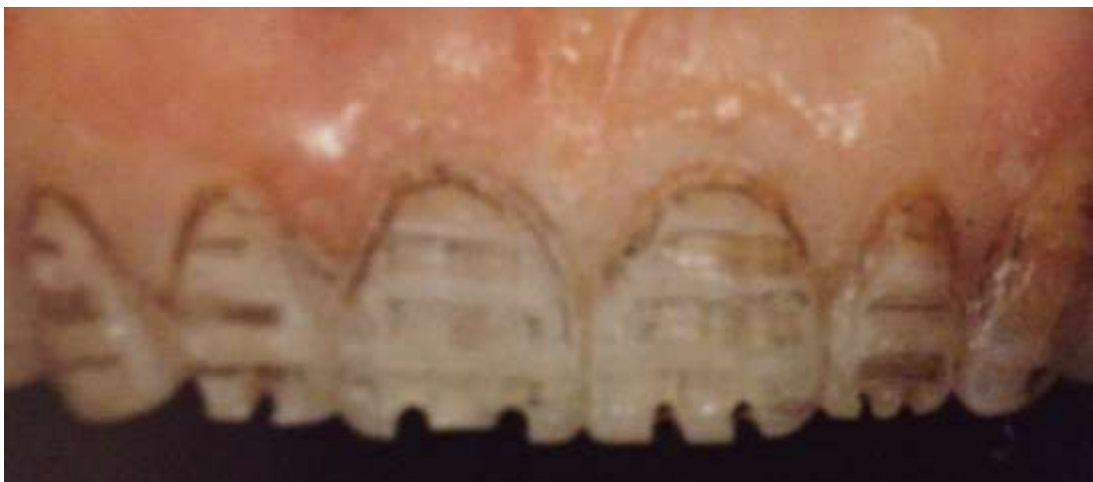

Figure 42 : objectivation des rainures avec un crayon de papier [86]

Le reste de l'émail est préparé avec une fraise cylindro-conique de gros diamètre pour homogénéiser la profondeur de préparation vis-à-vis des rainures guides. [67]

Puis même finition que pour la technique de préparation précédente.

3.5. Les types de préparation

3.5.1. "No prep" veneers

Fréquemment nommées "addition veneers". Dans ce cas de figure, la dent n'est pas préparée ou alors de façon infime (0,5mm au niveau incisal). La céramique est directement collée sur la couche superficielle d'émail.

Ce type de facette a pour avantage de ne pas être une restauration invasive. Plus de 95% du tissu dentaire est conservé.

Cependant, elle présente des inconvénients. L'absence de congé cervical rend la manipulation clinique et donc son insertion beaucoup plus ardue; et augmente significativement le risque de surcontour. L'épaisseur de céramique est beaucoup plus réduite, ce qui contre-indique les facettes no prep pour des dents fortement dyschromiées. La couche d'émail superficielle est aprismatique et contrarie l'aptitude au collage des résines.

Afin d'améliorer les qualités de ces facettes no prep, cette couche d'émail aprismatique doit être supprimée: on obtient donc des facettes "prep-less". [66] [67]

3.5.2. "Window preparation"

Technique la plus ancienne, c'est celle utilisée par C. Pincus. La préparation n'intéresse que la face vestibulaire sans modification du bord libre.

Très économe en perte tissulaire, le praticien peut conserver plus de 80% de tissus dentaires. L'émail n'étant que peu préparé, le risque de micro-infiltration est très faible. La présence du mini-congé cervicale va faciliter son insertion.

Tout comme les facettes no prep, le bord libre étant laissé intact, il n'y a aucune possibilité de modifier la forme transversale et la hauteur de la dent. Les dents fortement

dyschromiées pourront aussi poser problème, car l'épaisseur de céramique disponible avec la préparation fenêtrée ne permet pas la mise en place d'armature. [66] [67]

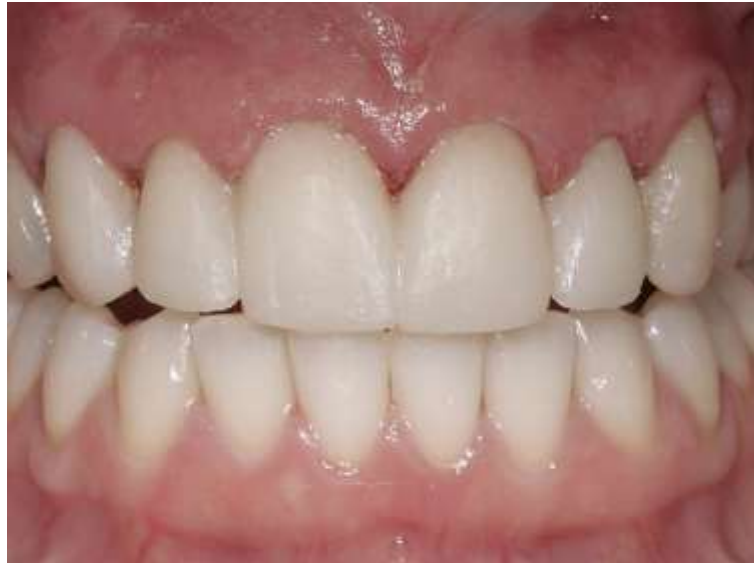

Figure 43 : préparation de type « window » [125]

3.5.3. “Butt margin”

C'est une préparation de type “window” qui intéresse aussi le bord libre, sans toutefois avoir de retour palatin. Le bord incisal est réduit de 1,5mm en moyenne. Le bord incisal sera plat en formant un angle droit avec l'axe transversal de la dent. Dans ce cas de figure, le tissu amélaire conservé sera de maximum 80% avec un volume de dentine exposé variant de 10 à 20%.

Le volume de céramique avec cette préparation étant plus important, le prothésiste a une plus grande liberté d'action pour reconstituer et modifier la forme de la dent. Les dyschromies sévères seront aussi plus efficacement masquées.

La manipulation clinique est plus aisée, la facette présente deux axes d'insertion: vestibulaire et coronaire. [66] [67]

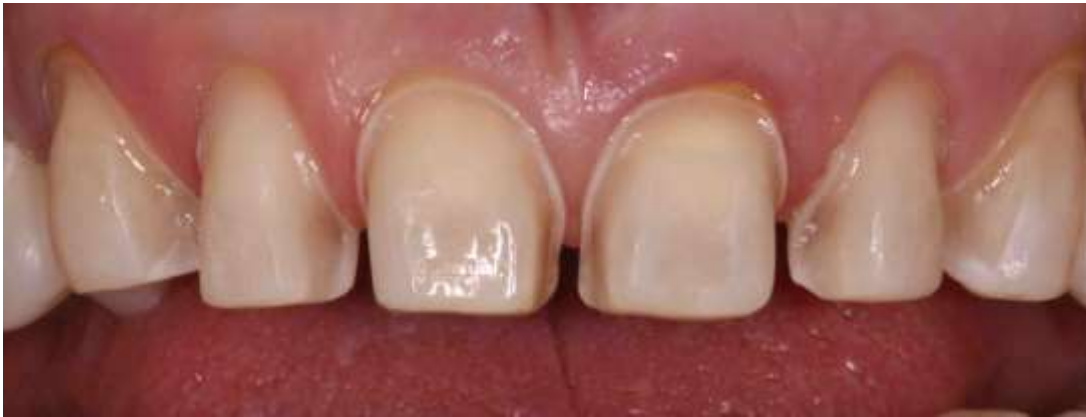

Figure 44 : préparation de type « butt margin » [124]

3.5.4. “Incisal overlap”

La préparation est semblable au butt margin, mais en plus, elle possède un retour palatin avec un mini-congé. Le volume de tissus durs conservé s'élèvera à 75%, avec 20 à 40% de dentine exposée.

Le volume de céramique permis par cette préparation étant le plus important, cette technique de préparation est donc la plus indiquée dans le cas de restaurations importantes et de dyschromies sévères. En pratique, elle est la technique de préparation la plus répandue.

Le retour palatin étant une zone de fragilité (cf. défauts de Griffith), il sera impérativement placé au-dessus du point d'occlusion en OIM. De plus, Magne et Belser recommandent de remplacer ce congé par un épaulement, qui réduit considérablement les risques de fracture grâce à une meilleure assise des forces occlusales.

Cliniquement, la facette ne possède qu'un seul axe d'insertion (coronaire) et un congé cervical, donc sa manipulation en est grandement facilitée. [66] [67]

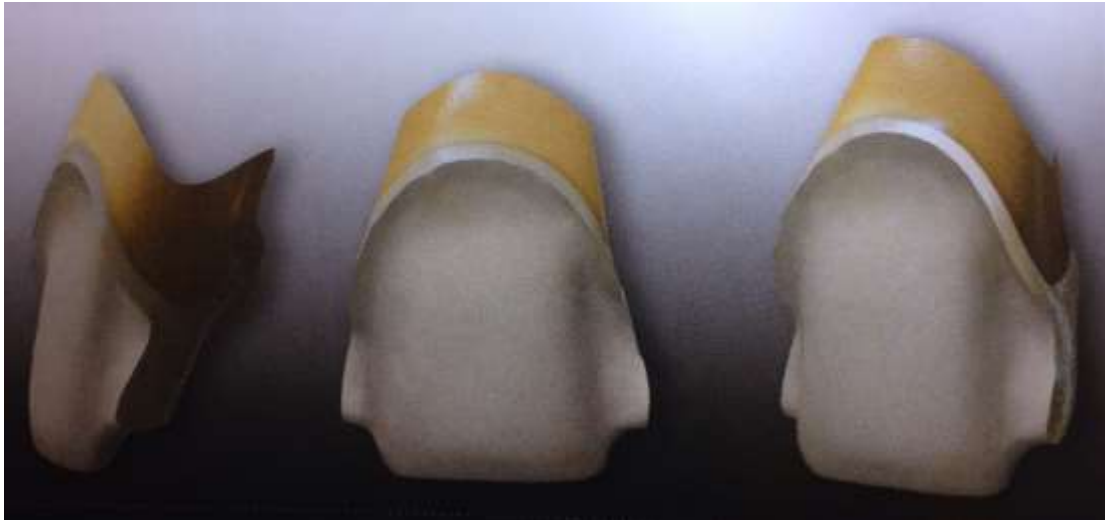

Figure 45 : préparation de type « incisal overlap » [66]

3.5.5. Scellement dentinaire

Dans le cas de figure où de larges plages de dentines sont exposées après préparation, il est recommandé de sceller la dentine avec un adhésif dentinaire. Ce collage se fera via la technique conventionnelle: mordantage à l'acide orthophosphorique à 35%, rinçage abondant, séchage délicat, application d'un primaire d'adhésion et enfin de la résine. Une résine adhésive chargée pourra faciliter le protocole selon Magne et Belser, qui utilisent l'Optibond FL® de Kerr. Ce scellement peut avoir lieu à deux instants.

Traditionnellement, la dentine est scellée le jour de la pose des facettes. Cependant, des études ont montré que le potentiel d'adhésion des adhésifs dentinaires est supérieur lorsqu'il est appliqué sur une dentine fraîchement préparée. C'est pourquoi il est conseillé de sceller la dentine le jour même de la préparation. Ce procédé permet aussi de protéger la dentine et donc de prévenir les sensibilités post-opératoires. [19] [160]

3.5.6. Conclusion

Actuellement, il n'y a aucune préparation idéale. La recherche d'économie tissulaire associée aux progrès réalisés en terme de collage et des propriétés des céramiques permettent de plus en plus de se diriger vers les facettes prep-less.

En terme de survie, des études ont montré que les différentes préparations dentaires ne fragilisaient que faiblement leur support, et donc n'augmentait que peu le risque de fracture coronaire ou radiculaire. Notons que seul les préparations de type butt margin présentent un risque de fracture semblable à celui d'une dent non-préparée. Les différentes études menées montrent aussi un taux de survie supérieur pour les facettes sans préparation incisale par rapport aux préparations de type butt margin et incisal overlap. La plus grande cause d'échec pour les premières est le décollage de la restauration, alors que c'est la fracture de la céramique pour les dernières. Cependant aucune étude n'a porté sur les différences en terme de survie entre les préparations incisal overlap avec congé et celles avec épaulement.

Dans la pratique, le choix de la préparation va dépendre de l'habitude/compétence du praticien, et de l'indication esthétique-fonctionnelle. Plus le volume à restaurer ou la dyschromie est important, plus le praticien se tournera vers une préparation permettant la mise en place d'un grand volume de céramique. Dans le cas contraire, il s'orientera vers des préparations économes en tissus dentaires. [1] [35] [42] [48] [66] [84] [90] [186] [191] [198] [215]

Synthèse: la préparation dentaire pour facettes céramiques est un exercice subtil et difficile qui requiert beaucoup de dextérité et une grande expérience clinique. De ce fait, de nombreux fabricants proposent des kits de préparation adaptés pour faciliter la taille aux praticiens. Si Gürel défend cette technique, Magne et Belser préfèrent utiliser des fraises conventionnelles, qui permettent d'économiser plus de tissu dentaire. Les instruments ultrasoniques ont un rôle intéressant en terme de finition et seront peut être amenés à avoir un plus grand champ d'action à l'avenir. Les clés de silicones ont un rôle prépondérant lors de la préparation dentaire quel que soit la technique utilisée. Si la volonté de coller des facettes céramiques no-prep est de plus en plus de mise, dans la pratique, les facettes céramiques no-prep restent encore marginales. Ainsi, ce sont les préparations avec recouvrement incisal total qui restent les plus répandues.

4. Les empreintes

4.1 Introduction

Les empreintes constituent une étape opératoire cruciale, d'elles, dépend le transfert de la situation buccale au prothésiste. Les facettes ne supportant que de très infimes retouches du fait de l'épaisseur de la céramique, les empreintes se doivent d'être d'autant plus irréprochables. Les matériaux utilisés doivent avoir une grande précision d'enregistrement et une certaine viscosité pour résister à la déchirure lors de la désinsertion du porte-empreinte.

Que l'on utilise des matériaux hydrophiles ou hydrophobes, les empreintes s'effectueront sur un parodonte sain et donc non-hémorragique.

4.2. Matériaux utilisés

4.2.1. Les silicones par additions

Les polyvinyles siloxanes ou silicones A sont des matériaux hydrophobes. Ils existent sous différentes viscosités, pour les empreinte facettaires on associera un silicone de haute viscosité (type putty soft) à un silicone de basse viscosité (type light). Ils se présentent sous la forme de deux pâtes différentes: l'une est composée d'un silicone avec des groupes hydrogènes silanes terminaux et d'un liant inerte; l'autre d'un silicone avec des groupes vinyles terminaux, un catalyseur acide chloroplatinique et d'un liant. Les silicones les plus récents possèdent des agents surfactants qui améliorent leur hydrocompatibilité. Les fabricants peuvent aussi y adjoindre des retardateurs de prise pour augmenter le temps de travail et le temps de prise. [192]

La wash technique étant très compressive, on lui préférera une technique double viscosité/un temps. C'est pourquoi les deux viscosités devront être choisies en corrélation l'une avec l'autre.

Pour le silicone light, on préférera un système auto-mélangeur qui minimisera le risque de contamination par bulle d'air. Pour le silicone putty, le malaxage se fera sans gants de latex, car ce dernier possède des dérivés sulfurés. Ceux-ci interfèrent avec le processus de prise du silicone en causant un retard de polymérisation, et créent des plages de silicone non-polymérisées. [45] [46]

Lors du mélange, les groupes hydrogènes silanes croisés s'additionnent aux doubles liaisons vinyloxy sans formation de sous-produits, ce qui confère une grande stabilité dimensionnelle aux silicones A. La température ambiante influe sur le temps de polymérisation.

Les silicones par addition gardent une bonne élasticité après polymérisation, qui n'engendre qu'une faible rétraction. Les polyvinyloxy siloxanes peuvent être conservés jusqu'à 7 jours à une température comprise entre 4 et 40 degrés C avant de couler les modèles de travail, sans que la précision de ces derniers n'en soit altérée. [95] [152]

4.2.2. Les polyéthers

Les polyéthers sont beaucoup utilisés pour les empreintes implantaires, du fait de leur haute rigidité après polymérisation, mais ils conviennent aussi aux empreintes pour facettes. Ils se présentent sous la forme de deux tubes. Le premier contient des copolymères polyéthers de bas poids moléculaire comportant des groupements éthylène-imine terminaux, des charges de silice, des plastifiants, des pigments, et des substances aromatiques. Le second contient un agent de réticulation (le catalyseur), des charges, des plastifiants et des pigments. [37]

Lors de la réaction de prise, le catalyseur provoque l'ouverture des cycles éthylène-imine et la réticulation des différentes chaînes linéaires macromoléculaires. L'absence de formation de sous-produit, comme pour les silicones A, confère aux polyéthers une bonne stabilité dimensionnelle. Bien qu'hydrophobes, les polyéthers sont plus hydrophiles que les silicones A. [32]

Contrairement aux silicones par addition, dont la viscosité augmente au fur et à mesure de leur mélange, les polyéthers possèdent une réaction de prise de type « snap-set ». Cela se traduit par le fait que la viscosité n'augmente pas pendant tout le temps de travail du matériau, mais seulement pendant le temps de prise, qui est rapide. La réaction snap-set permet en théorie de supprimer le risque de tirage.

Il existe différents types de polyéthers : certains sont faits pour être utilisés dans des techniques d'empreintes un temps/une viscosité, et d'autres pour des techniques un temps/deux viscosités. La technique monophasée est permise par la thixotropie du matériau (fluidification du polyéther sous l'influence de la pression dans la seringue). [80]

Dans le cas des facettes dentaires, les polyéthers présentent un inconvénient : ils ne polymérisent pas convenablement au contact d'adhésifs dentinaires. Ils sont donc contre-indiqués lors de techniques de scellement dentinaire immédiat lorsque des plages de cette dernière sont exposées après préparation dentaire. [103]

4.2.3. Les hydrocolloïdes irréversibles

Autrement nommés alginates, ils sont utilisés en dentisterie depuis 1945. En 1981, un classement les sépare en trois groupes : A, B et C (respectivement du plus précis au moins précis). [13]

La poudre d'alginate est constituée de sels alcalins de l'acide alginique. Cet acide est constitué de deux unités monosaccharidiques, l'acide D-mannuronique et l'acide L-guluronique. Le produit final se présente sous la forme d'un réseau tridimensionnel de chaînes d'acide polymannuronique réunies par des ponts calciques. Entre les différentes mailles de cette structure, se trouvent le sol d'alginate alcalin non réagi, l'excès d'eau, les particules de charges inertes, et les sous-produits de réaction. De nombreux alginates présentent l'intérêt de ne plus avoir de poussières, du fait de l'adjonction de glycols.

Lors du mélange avec l'eau, le sulfate de calcium hydrolyse celle-ci et libère des ions calcium qui réagissent avec les groupements carboxyliques des alginates alcalins pour former l'alginate de calcium insoluble. Ce processus chimique est une estérification des groupements carboxyliques. [24] [37]

La stabilité dimensionnelle et la résistance au déchirement des alginates étant plus faibles que celles des élastomères, ils ne seront utilisés que pour l'enregistrement des arcades antagonistes sans préparations. De plus, les modèles seront coulés, au plus, dans l'heure qui suit la prise d'empreintes. [7] [8]

4.3.L'arc facial

Pour Gürel, un arc facial et un articulatoire semi-adaptable représentent les pièces essentielles d'une mise en articulatoire correcte. Car le prothésiste doit pouvoir visualiser le patient par l'intermédiaire du modèle comme le praticien peut le voir au fauteuil. Grâce

à l'arc de transfert, le prothésiste peut parfaitement orienter le maître-modèle, d'un point de vue fonctionnel, sur son articulateur et clairement objectiver l'inclinaison de la ligne incisive. [173]

Cependant, l'arc facial peut aussi apporter quantité d'informations erronées. Magne et Belser recommandent de monter le modèle maxillaire via une table de montage standard sur un articulateur semi-adaptable. [116]

En effet, le modèle supérieur est orienté sur l'articulateur vis-à-vis de la ligne bicondylienne. Les arcs faciaux enregistrent cette ligne via les orifices auriculaires, car ces derniers se trouvent proches des cavités glénoïdes. Mais dans le cas de dissymétries faciales, comme pour des oreilles ne se trouvant pas au même niveau, l'arc facial transfèrera de fausses informations : une ligne incisive inclinée vis-à-vis de la ligne bipupillaire. Ainsi, le prothésiste montera les céramiques avec une ligne incisive parallèle à l'axe bicondylien, qui est considéré comme parallèle à la ligne bipupillaire sur les articulateurs, ce qui aboutira à un échec esthétique. Le praticien prendra garde à bien paralléliser l'arc avec la ligne bipupillaire. [188] [197]

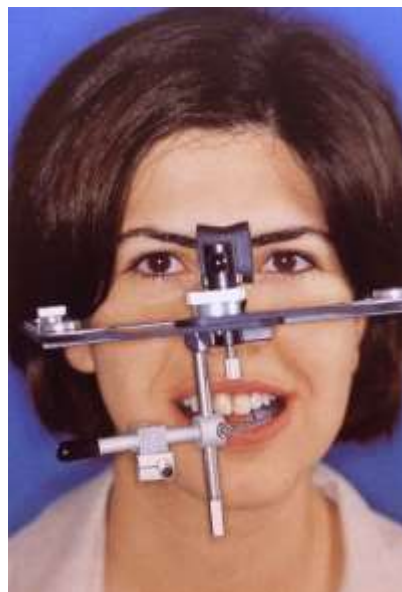

Figure 46 : dissymétrie faciale ératogène pour l'arc facial [84]

4.4. Protocole opératoire

Le préalable à toute empreinte est un parodonte sain. En effet, une simple gingivite peut entraîner des plages de gencive oedématisée qui vont contrarier le résultat final. Le céramiste se sert de la forme du parodonte environnant pour guider la sculpture de la forme et des limites des facettes. De plus, une gencive hémorragique, ou un surplus d'exsudat sulculaire, entraînera une imprécision du fait du caractère hydrophobe des matériaux d'empreinte. [66]

Les triangles noirs inter-proximaux dûs aux récessions gingivales doivent être comblés. En effet, si le matériau flue de part en part de cet espace, sous le point de contact, il se déchirera lors de la désinsertion du porte-empreinte. Ces trous noirs peuvent facilement être comblés avec de la cire molle ou un ciment provisoire, du côté palatin, sans avoir de contact avec la limite de préparation dentaire.

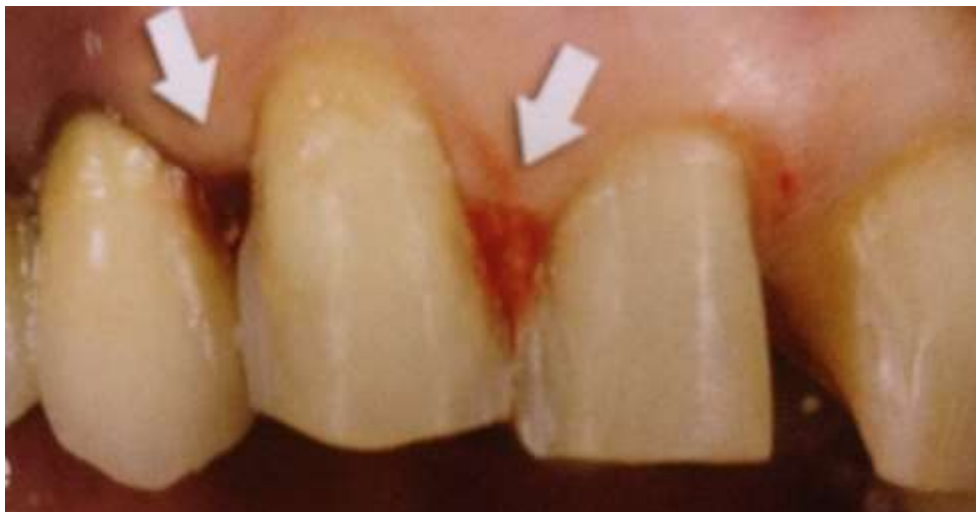

Figure 47 : comblements palatins avec de la cire molle (flèches blanches) [66]

Dans le cas de surfaces de contact, au lieu de points, en rapport avec une dent candidate à la restauration facettaires, O. Etienne recommande de mettre en place une bande matrice de part et d'autre de celle-ci. L'auteur utilise une bande matrice d'une épaisseur de 0,03 millimètre, qu'il laisse dans l'empreinte et l'envoie tel quel au laboratoire. Ainsi, le prothésiste pourra aisément découper les modèles positifs unitaires. [12]

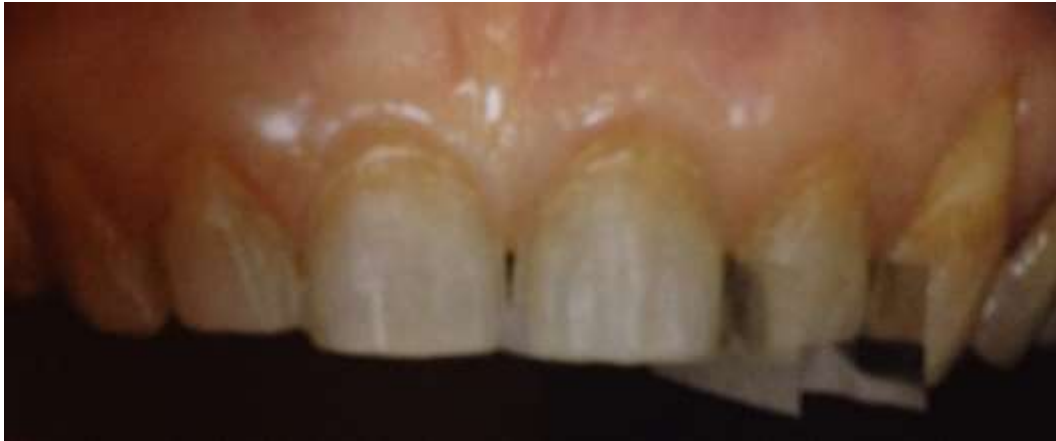

Figure 48 : séparation dentaire à l'aide une bande matrice [66]

Le porte-empreinte utilisé peut être un porte-empreinte du commerce, ou individuel. Dans le second cas, sa mise en place est plus précise, la quantité de matériau haute viscosité utilisée est réduite et la réalisation du modèle de travail par le prothésiste est facilitée. [150]

Lorsque la limite de préparation est supra-gingivale (majorité des cas), Gürel n'utilise pas de technique de déflexion gingivale; il la réserve aux préparations infra-gingivale. [131]

Pour Magne et Belser, une technique de déflexion gingivale atraumatique doit impérativement être mise en place avant toute empreinte, quel que soit le niveau de la limite cervicale de la préparation. Cela pour mieux orienter le prothésiste quant au profil d'émergence, et pour maîtriser l'humidité ambiante. Le cordonnet utilisé lors de l'empreinte doit être différent de celui utilisé lors de la taille, car ce dernier est contaminé. [150]

La mise en place d'écarteurs labiaux facilitent la manipulation clinique.

Magne et Belser mettent en place deux cordonnets via la technique bimanuelle: une sonde parodontale maintient le cordonnet et une spatule le met en place. Le premier cordonnet est dit "compresseur", de faible diamètre il restera en place au fond du sulcus lors de l'empreinte. Un cordonnet 000 est ici idéal, mais il peut être remplacé par un fil de suture 2-0. Un cordonnet différent est placé sur chaque dent, d'un point proximal à un autre.

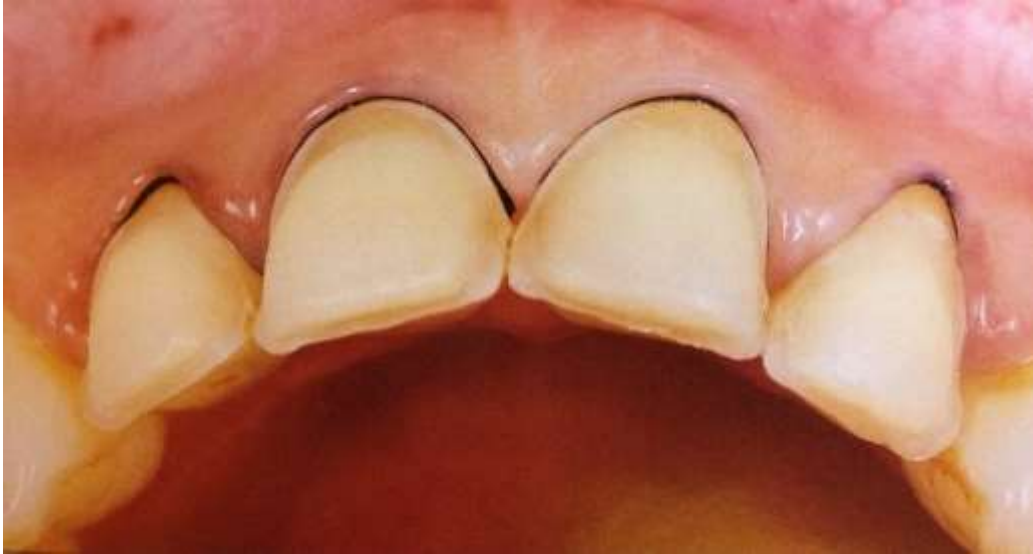

Figure 49 : fils de suture 2-0 intra-sulculaire officiant en tant que cordonnet compresseur [124]

Un second cordonnet, dit “déflecteur”, est mis en place par-dessus le premier, de façon très superficielle. Celui-ci est d’un diamètre plus important, et un seul cordonnet peut être utilisé de façon continue sur toutes les dents. Magne et Belser travaillent avec un cordonnet Gingibraïd 0A ou 1A, Van R. Ce cordonnet doit rester en place pendant 5 à 10 minutes avant la prise d’empreinte, afin d’absorber le liquide sulculaire. Cet effet est objectivé par le gonflement du cordonnet, dû à l’effet hygroscopique des fibres de coton. Le cordonnet sera enlevé lors de l’empreinte. [66] [150]

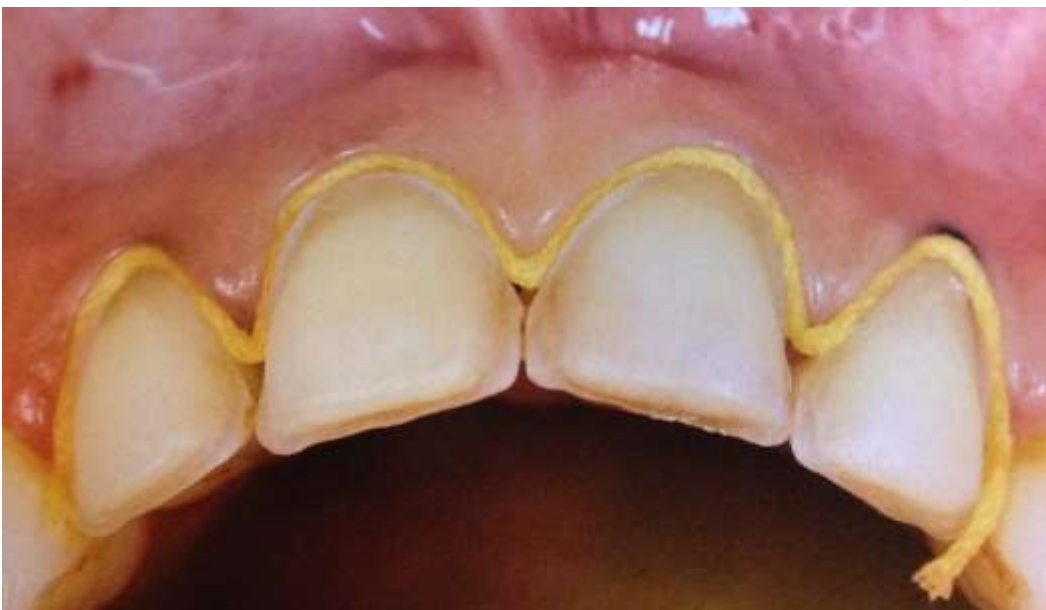

Figure 50 : cordonnet déflecteur unique mis en place [124]

Dans le cas d'un scellement dentinaire, les polyéthers sont contre-indiqués, mais l'utilisation de silicones A implique une précaution. La couche d'inhibition superficielle de l'adhésif doit être supprimée pour éviter toute interaction avec le matériau. Pour ce faire, une nouvelle polymérisation est effectuée, en recouvrant l'adhésif de glycérine, qui va éliminer toute présence d'oxygène du fait de son caractère anaérobie.

La prise d'empreinte est une technique dynamique à 4 mains. Donc le praticien met en place le matériau de faible viscosité pendant que l'assistant applique le matériau de haute viscosité dans le porte-empreinte. Le cordonnet déflecteur est retiré avec une précelle. Au fur et à mesure du retrait du cordonnet, le praticien injecte le matériau à empreinte dans le

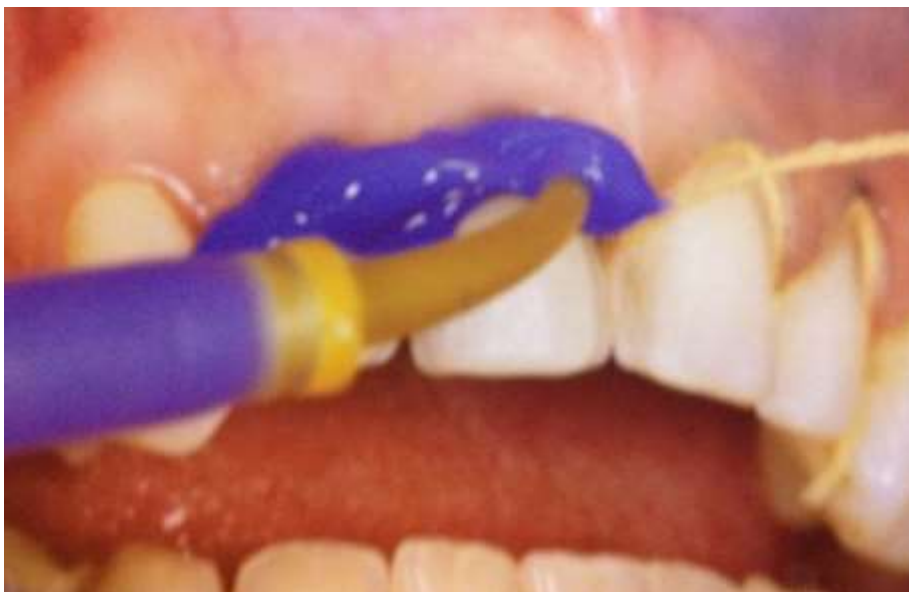

Figure 51 : injection du matériau « light » (polyéther) [124]

sulcus. La seringue a un léger contact avec le champ opératoire et est orientée dans la direction de la progression. Lorsque le matériau fluide est en place, un léger souffle d'air est appliqué. Puis le porte-empreinte est inséré avec le matériau de haute viscosité. D'abord de façon légèrement oblique d'avant en arrière, puis avec une bascule de la partie postérieure. Cette technique privilégie l'empreinte vestibulaire et les zones de contre-dépouilles proximales.

Après désinsertion délicate du porte-empreinte, l'empreinte est vérifiée (absence de bulles, de tirages, de sang...) et validée ou recommencée.

Puis le praticien peut procéder à l'empreinte de l'arcade antagoniste. L'utilisation de silicones par addition ou de polyéthers permet au prothésiste de couler plusieurs modèles avec chaque empreinte.

Les traitements esthétiques n'étant proposés que sur des patients avec une occlusion postérieure fonctionnelle, le recours à des clé d'enregistrement est anectodique.

Lorsque les empreintes sont validées, elles seront désinfectées et immédiatement coulées ou transmises au laboratoire pour leur traitement. [201] [203]

Synthèse: les empreintes pour restaurations céramiques collées répondent aux mêmes impératifs que celles des prothèses conjointes conventionnelles. Leur technique de mise en place diffère seulement quelque peu de la prothèse fixée scellée. Le recours à des techniques de déflexion gingivale est indispensable. Les silicones par addition et les polyéthers sont des matériaux de choix, mais nécessitent une connaissance et un savoir-faire de la part du praticien. Leur niveau de précision doit être irréprochable car seul les zones de contact des facettes seront modifiables, au vu de l'épaisseur de la céramique.

5. Les facettes transitoires

5.2.Principe

Les facettes transitoires ont un rôle esthétique-fonctionnel. Cependant, leur fonction se limite à la protection de l'émail préparé. En aucun cas, elles ne doivent participer à la fonction occlusale, le praticien doit impérativement faire comprendre au patient que l'incision est prohibée pendant cette phase de temporisation.

Cette temporisation doit, si possible, se limiter à une semaine. [156]

5.3.Matériaux utilisés

Comme pour la temporisation lors de la prothèse fixée scellée, on utilise des matériaux résineux composites. [66]

Ils sont composés de trois phases: une matrice organique, des charges minérales et un agent de couplage. Ces matériaux sont dits composites, car les propriétés de l'ensemble sont supérieures aux propriétés de chaque constituant isolé. La matrice organique assure la cohésion de l'ensemble et la manipulation clinique du matériau. Les charges minérales confèrent au matériau ses propriétés optiques et mécaniques. Le silane assure la liaison entre la phase dispersée et la phase dispersante via ses pôles organophiles et minéralophiles.

La réaction de polymérisation des matériaux peut être de type photopolymérisable, chémopolymérisable ou dual.

Selon les auteurs, deux types de matériaux peuvent être utilisés pour la conception des facettes transitoires: la résine méthacrylique ou la résine bys-acryl.

Les résines acryliques classiques ont l'avantage d'être aisément manipulables et leur légère flexibilité leur confère un comportement plus ductile, et donc une plus grande résistance, par rapport aux résines bys-acryls. Ces dernières sont, quant à elles, plus facilement polissables, modifiables (via l'ajout de résine fluide) et présentent de bien meilleures propriétés optiques. [156]

5.4. Protocole opératoire

5.4.1. Technique directe

Le principe de constitution de la transitoire est celui de l'isomoulage. Pour ce faire, le praticien utilisera une clé en silicone, préparée sur le wax-up validé. Une stratification par différentes résines (dentine, émail, translucide...) peut être mise en place pour améliorer les qualités esthétiques des facettes transitoires. Cette stratification peut être faite en un temps ou en deux. Le praticien utilisera un silicone transparent, ou des gouttières dans le cas de résine photo-polymérisable ou dual.

Avant toute réalisation de facettes transitoires, toutes techniques confondues, les dents ainsi que les tissus mous seront allègrement vaselinés. [70] [202]

- **Technique un temps:**

Un premier incrément de résine transparente/translucide est apposé dans la clé au niveau des bords incisaux. Puis, la clé est remplie de résine plus teintée, qui va constituer la masse principale de la facette. Plus le patient sera jeune avec des dents claires, plus la proportion de résine incisale sera importante.

La clé est insérée jusqu'à polymérisation totale puis retirée.

Enfin, les facettes se verront amputées des excès résineux et y seront adjoints des colorants bruns et une résine de glaçage pour parfaire le résultat.

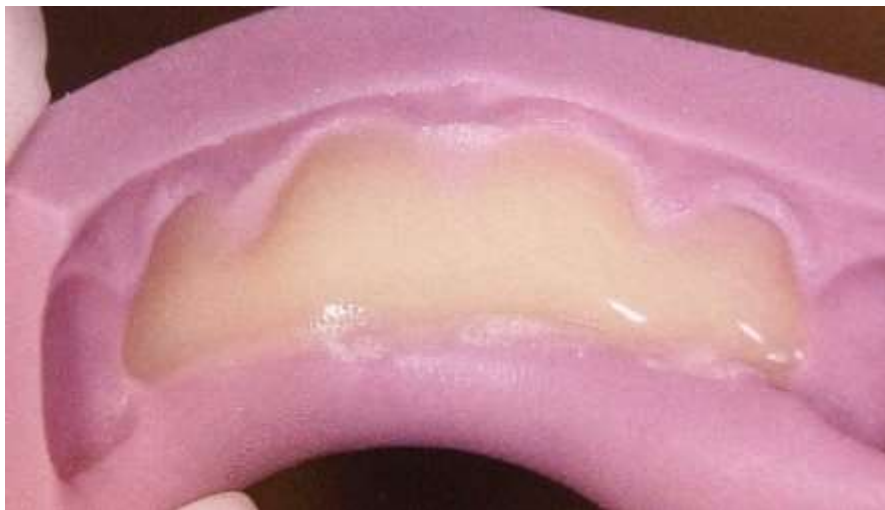

Figure 52 : aspect mat de la résine autorisant son insertion [124]

- **Technique deux temps:**

Elle constitue une technique sandwich. Une première polymérisation est faite avec un mélange homogène de résine dentine dans la clé. Puis, le bord incisal des incisives est fraisé, et la face vestibulaire est sculptée de manière à mimer la présence des lobes dentinaires. Des colorants peuvent être ajoutés sur la transitoire à ce moment.

Une seconde pressée de la clé est faite, avec à l'intérieur de la résine translucide.

Puis le praticien procède à la finition des transitoires comme pour la méthode 1 temps/double mélange.

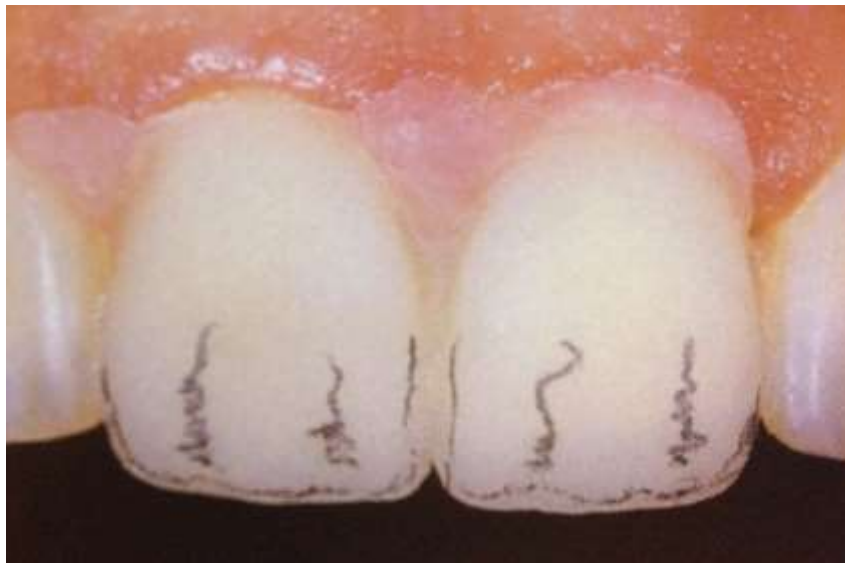


Figure 53 : zones à soustraire et à remplacer par de la résine translucide [124]

5.4.2. Technique indirecte

Le prothésiste prépare les facettes transitoires en se basant sur une préparation à minima du wax-up validé. Puis il les transmet au praticien avec une clé de repositionnement.

Après vérification et validation, le praticien peut procéder au rebasage des facettes transitoires en appliquant de la résine dans leur intrados et les polymériser en place grâce à la clé de repositionnement.

Les transitoires subiront une finition et seront prêtes à être fixées. [66]

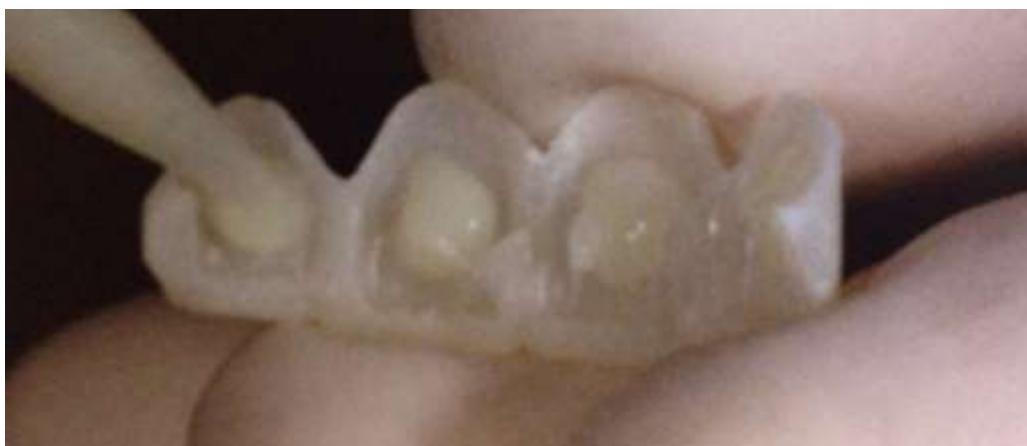

Figure 54 : léger incrément de résine pour le rebasage des facettes transitoires [66]

5.5. Fixation transitoire

Le collage via une colle transitoire peut être mis en oeuvre après mordantage punctiforme des différentes faces vestibulaires. Cependant cette technique présente de nombreux inconvénients. Dans le cas d'un scellement dentinaire suite à une exposition de dentine lors de la préparation, les colles transitoires peuvent avoir des interactions avec la colle dentinaire. De plus, le mordantage à l'acide orthophosphorique va induire une altération de l'état de surface, qui va conserver des résidus de colle transitoire, ce qui va porter préjudice au collage définitif des facettes céramiques.

Ainsi on préférera le scellement transitoire. Le ciment devra être translucide/incolore afin de ne pas altérer l'esthétique des transitoires; et il devra être sans eugenol pour ne pas interférer avec le collage définitif.

Le ciment Temp Bond Clear® de Kerr est tout indiqué. Le Durelon® fonctionne aussi bien, car il est légèrement adhésif.

Après sa prise, les excès seront retirés avec un instrument séquant, type CK6. [66] [151] [202]

- **Cas particulier:**

Les facettes transitoires peuvent être faites en résines composites photo-polymérisées à travers une clé en silicone transparent. La rétention est purement mécanique au niveau des bords proximaux, sans collage. On peut ajuster les manques, si besoin est, avec de composite flow. Puis polissage soigneux. Cette technique présente deux avantages: un meilleur choix de couleurs; et un meilleur polissage/finition.

Synthèse: la phase de temporisation du projet facettaire est délicate. Car celles-ci sont très fragiles, et donc, la technique de mise en oeuvre doit être correctement maîtrisée pour ne pas avoir à faire de nombreuses corrections après polymérisation. Avec les années, la préférence des praticiens va aux résines bis-acryl. Les facettes avec retour incisif proposent une meilleure rétention transitoire du fait de l'augmentation des zones de friction. Dans le cas de figure où l'occlusion le permet, un retour palatin total jusqu'à la gencive peut être fait pour augmenter la résistance au déscellement et à la fracture (à l'instar des prothèses transitoires périphériques). Les transitoires comporteront le plus grand nombre de facettes soudées entre elles pour augmenter leurs propriétés mécaniques. Des excès de résine pourront aussi être laissés dans les embrasures pour assurer une rétention mécanique supplémentaire. Le scellement des transitoires est fortement préféré au collage.

6. L'essai clinique

L'essayage des facettes se déroule sans digue dans un premier temps.

Premièrement, le praticien va vérifier la précision et l'adaptation des facettes sur le modèle en plâtre.

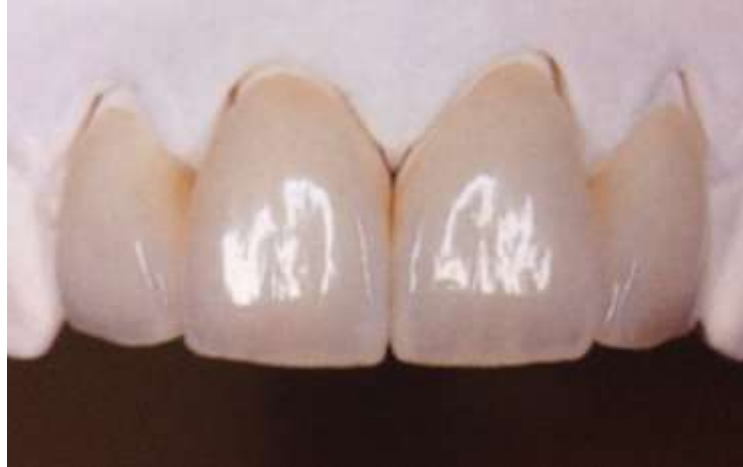

Figure 55 : facettes en céramique sur modèle en plâtre [124]

Puis, l'essai continue en bouche. Pour déposer les facettes transitoires, on utilise des instruments fins séquants pour ne pas altérer l'état de surface dentaire, comme un excavateur. Si cela ne suffit pas, la pièce transitoire peut être fraisée en son milieu avec une fraise flamme fine, afin de créer une rainure. Puis, le praticien peut introduire son instrument dans cette rainure pour fracturer la pièce. Le ciment de scellement temporaire est retiré avec une pâte abrasive appliquée via une cupule en caoutchouc ou en silicone.

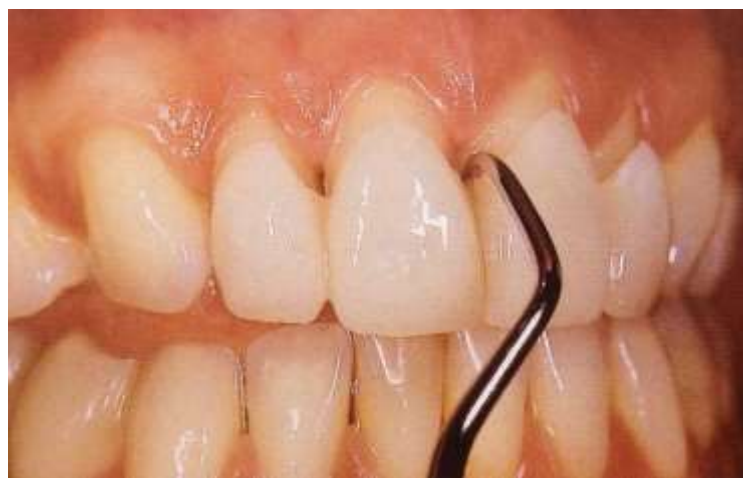

Figure 56 : dépose des facettes transitoires [124]

[66] [151]

Pour vérifier la présence résiduelle de ciment, Nixon propose de faire un mordantage à l'acide orthophosphorique à 30% pendant 10 secondes. Ainsi, l'émail prendra un aspect givré qui dénotera avec l'aspect de la colle résineuse. Dans le cas de figure où les facettes transitoires ont nécessité un mordantage punctiforme, cette zone sera débarrassée des résidus de ciment avec des instrument oscillatoires et/ou des disques micro-abrasifs, utilisés à faible vitesse de rotation. [86]

Il est intéressant d'essayer les facettes au stade du biscuit, afin de mener l'ajustage et de recueillir l'avis du patient. Puis, ces facettes seront maquillées et subiront leur finition au laboratoire de prothèse. Ainsi, lors du collage, il n'y aura aucune correction à faire. De plus, cette technique est motivante pour le patient, qui s'implique dans son traitement, et découvre le travail du prothésiste.

Les facettes sont tout d'abord essayées une à une, en vérifiant leur précision d'adaptation avec une sonde. Puis elles sont essayées groupées, puis toutes en place pour vérifier l'homogénéité et le rendu esthétique final, ainsi que leurs rapports proximaux. Pour Magne et Belser, aucune pâte d'essai ne doit être utilisée, car l'élément céramique doit comporter toutes les qualités optiques requises de manière intrinsèque (de plus, ces pâtes contaminent la surface de la céramique de façon irréversible). Dans le cas de facettes type prep-less ou window, la rétention par friction étant nulle, le praticien peut utiliser une pâte d'essai. Il en existe deux types. [151]

- **Gel de glycérine:** utilisé lorsque les facettes sont plutôt opaques, du fait d'une importante épaisseur de céramique, comme pour les facettes avec armature.
- **Try-in paste:** dans le cas de facettes à translucidité élevée. Du fait de la multitude de couleurs existantes pour ces pâtes d'essai, le praticien peut choisir la couleur de la colle qui rentrera le mieux dans le cadre esthétique. Bien que la couleur de la colle n'a qu'une faible influence sur l'aspect final de la facette.

Enfin, toutes les facettes en place, le rendu final est montré au patient afin d'obtenir sa validation, et son ressenti face à la fidélité des prothèses vis-à-vis du projet esthétique initial.

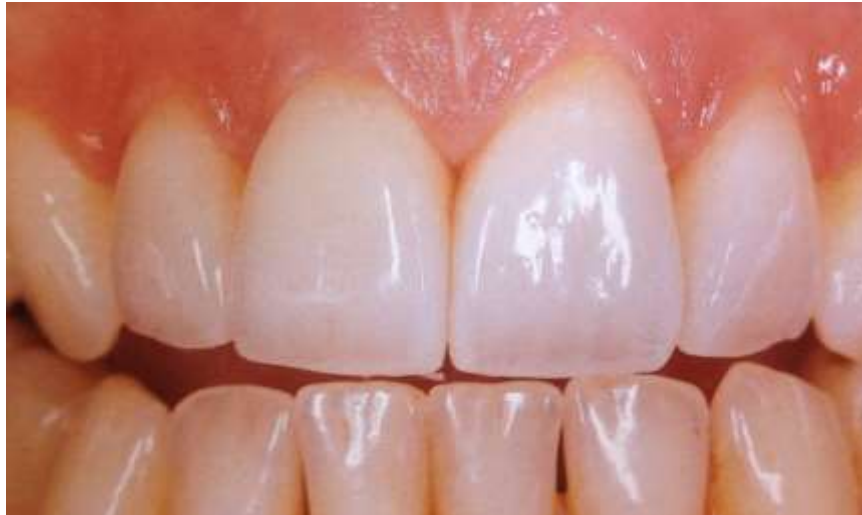

Figure 57 : essai en bouche avant pose de la digue [124]

Pour éviter toute contamination, lors du collage, la mise en place de la digue est de mise. Après isolation du champ opératoire, un dernier essayage des facettes est mené.

Quand les facettes sont validées, digue en place, le conditionnement des dents et des céramiques peut être mené. Dans le cas où le praticien a utilisé une pâte d'essai, les surfaces seront méticuleusement nettoyées avec des solvants de résine.

Notons que certains auteurs, comme Gürel, proposent de mettre en place une anesthésie locale lors de l'essai clinique, lorsque des plages de dentine sont exposées et n'ont pas été scellées lors de la préparation. Cette technique a de nombreux détracteurs, qui, pour eux, entraîne un léger affaissement de la lèvre, qui contrarie l'aspect esthétique final attendu. [34] [65] [151]

Synthèse: l'essai clinique des facettes a pour but: la validation du rendu esthétique par le patient, et la vérification de la précision de la céramique par le praticien. Du fait de la fragilité extrême de la fine épaisseur de céramique tant qu'elle n'est pas collée à la céramique, aucun test de fonction, donc l'occlusion, ne sera mené. Le glaçage de l'état de surface des céramiques ne tolère aucune retouche. Si le moindre doute quant à l'adaptabilité des facettes persiste, elles seront renvoyées au laboratoire. Elles pourront être modifiées via l'apport de céramique basse fusion, ou totalement recréées.

7. Le collage des facettes en céramique

7.2.Définitions

L'adhésion est l'ensemble des interactions qui unissent deux surfaces entre elles. Cette adhésion est caractérisée par ses propriétés d'ancrage mécanique via les microrugosités, et les liaisons chimiques pouvant s'établir entre l'adhésif et les différentes surfaces. Elle dépend de plusieurs facteurs: comme l'aptitude au mouillage des surfaces, leur absorption et leur topographie. L'adhésion n'est pas quantifiable.

L'adhérence est souvent confondue avec l'adhésion. Mais, elle correspond à la force de séparation d'un assemblage collé.

Les adhésifs sont des polymères permettant l'assemblage des facettes avec les organes dentaires. Cet assemblage va intéresser trois à quatre structures différentes: la céramique, la colle, l'émail et potentiellement la dentine. Ainsi les colles vont créer deux interfaces: colle/céramique et colle/dent. La résistance de cet assemblage est fonction de l'interface la plus faible. [83] [85] [145]

7.3.Les structures à coller

7.3.1. L'émail

L'émail est le tissu le plus minéralisé et le plus dur du corps humain. Il est composé de trois entités : les cristaux d'hydroxyapatite représentant 96% du poids de l'émail, une phase aqueuse représentant 3,4% du poids de l'émail et une infime proportion de corps organiques (0,4%).

Il est divisé en deux couches distinctes. Une couche profonde et majeure où les cristaux d'hydroxyapatite s'organisent en prismes qui partent de la jonction amélo-dentinaire et s'arrêtent à 30 microns de la surface. Une couche superficielle aprismatique composée de gros cristaux d'hydroxyapatite perpendiculaires à la surface. Cette couche n'est pas propice au collage, mais a tendance à disparaître avec l'âge sous l'effet de l'usure. [66]



Figure 58 : surface amélaire prismatique en microscopie électronique par balayage (MEB) [66]

7.3.2. La dentine

Comme vu précédemment, l'exposition dentinaire lors de la préparation facettaire est possible. La dentine est traversée par de nombreux tubuli contenant les prolongements odontoblastiques. Ces canalicules diminuent en diamètre et en nombre au fur et à mesure qu'ils progressent vers la jonction amélo-dentinaire.

La dentine est composée de : cristaux d'hydroxyapatite (70% du poids) noyés dans une phase organique (18% du poids) principalement composée de fibres de collagène type I. La phase aqueuse est le fluide dentinaire présent dans les canalicules (12% du poids). Cette nature « humide » de la dentine pose énormément de problèmes pour le collage qui ne tolère que très mal l'humidité. [66]



Figure 59 : surface dentinaire en MEB [66]

7.3.3. La céramique

La structure des céramiques utilisées a été décrite plus en amont. Afin d'augmenter la surface développée, la surface de la céramique doit subir deux traitements : le sablage et le mordantage. Ce dernier sera traité ultérieurement.

Le sablage est fait au laboratoire de prothèse, il consiste en une projection de particules abrasives avec une microsableuse sous une pression de 2 à 3 bars pour augmenter la rugosité de l'état de surface. Dans la majorité des cas, des particules d'alumines de 20 à 110 microns de diamètre sont utilisées, du fait de leur dureté. Puis les facettes sont délicatement rincées pour supprimer toute présence de particules abrasives résiduelles. [66]




Figure 60 : céramique feldspathique en MEB [66]

7.4. Les systèmes adhésifs

7.4.1. Généralités

Un adhésif dentaire est une résine flow constituée d'une matrice d'esthers métacryliques avec/sans charges minérales. Cette consistance va lui permettre de fluer dans les rugosités des matériaux pour augmenter la surface de contact et donc l'adhésion. Le système adhésif comprend 4 acteurs permettant le collage: un agent de mordantage, un primer, un adhésif et une résine composite fluide. [50] [51]

L'agent de mordantage est un acide, en l'occurrence, l'acide orthophosphorique concentré à 37%. Son application est préconisée grâce aux travaux de Buonocore, et permet de créer

des micro-anfractuosités dans l'émail et la dentine afin d'augmenter la surface développée candidate au collage. Si la dentine, du fait de sa moins forte proportion minérale, ne nécessite que 15 secondes de mordantage; l'émail en nécessite le double.

Suivant le système adhésif utilisé, la smear layer présente sur la dentine sera totalement ou partiellement éliminée. L'élimination partielle a pour avantage de minimiser les douleurs post-opératoires du patient, mais n'assure pas une aussi grande force de collage par rapport à l'élimination totale.



Figure 61 : émail mordancé en MEB [66]

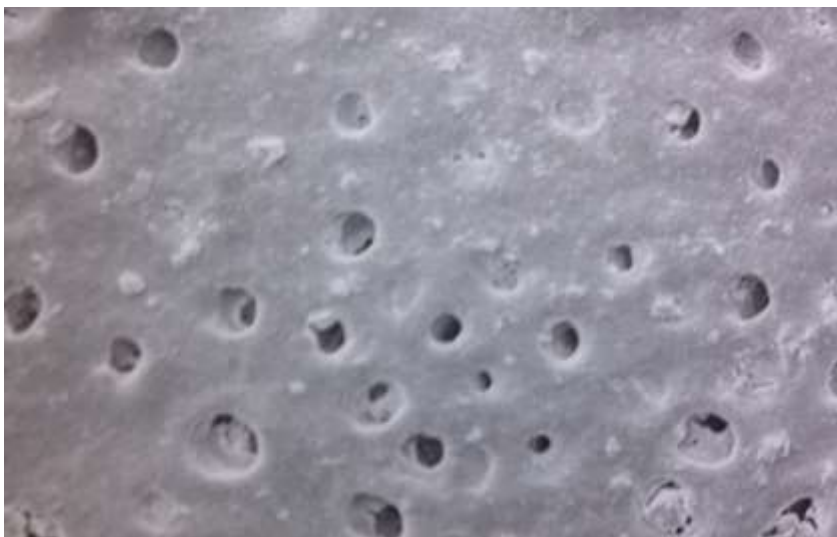


Figure 62 : smear layer partiellement supprimée après mordantage en MEB [66]

Le primer, aussi nommé primaire d'adhésion ou promoteur d'adhésion, est un agent de liaison entre la surface dentaire et l'adhésif grâce à ses pôles hydrophobes et hydrophiles.

L'adhésif permet d'établir des liaisons physico-chimiques entre surface dentaire et résine fluide.

La résine de collage elle-même.

Ces systèmes adhésifs peuvent être classés en trois groupes suivant leur type de polymérisation: chémozpolymérisation, photopolymérisation et polymérisation dual. Pour des facettes de fine épaisseur (moins de 0,6mm), certains auteurs préfèrent l'utilisation de résines photopolymérisables. En effet, la faible épaisseur des facettes sans armatures, donc composées de céramique feldspathique à forte phase vitreuse, permet une excellente propagation de la lumière. Ainsi, le praticien aura un contrôle total du temps de travail, permettant un taux de conversion élevé, et un faible retrait de polymérisation. Une lampe halogène d'une puissance d'environ 800 mW/cm² est préconisée. [110] Lorsque l'épaisseur des facettes est plus importante, le choix se portera sur une résine à prise dual.

Les résines dual possèdent des amines tertiaires, qui entraîneront des modifications de couleur dans le temps. Cependant cette modification n'est préjudiciable que pour les facettes d'une épaisseur inférieure à 0,6 millimètres. [20] [140]

7.4.2. Classement des systèmes adhésifs dentaires

Communément, les systèmes adhésifs sont classés suivant la nécessité d'appliquer un acide de mordantage préalable ou non, et le nombre d'étapes opératoires. On obtient ainsi 4 catégories:

- Systèmes mordantage et rinçage (M&R)
 - Deux temps (M&R2)
 - Trois temps (M&R3)
- Systèmes auto-mordantants (SAM)
 - Un temps (SAM1)
 - Deux temps (SAM2)

Les systèmes M&R nécessitent l'application préliminaire de l'acide orthophosphorique. Puis un rinçage abondant (durée égale au mordantage) doit être rigoureusement effectué. Les M&R3 impliquent l'application du primer, suivi d'un séchage délicat, puis celui de la résine, et enfin la polymérisation. Cette notion de séchage sans assèchement est délicate sur la dentine. Ont donc été développés les M&R2, où le primaire et la résine se trouvent dans un même flacon. L'utilisation des M&R2 n'est donc limitée qu'aux cas d'exposition dentinaire. Aujourd'hui, la plus forte valeur d'adhésion est atteinte grâce aux M&R3 qui, bien qu'étant les plus opérateur-dépendants, sont les plus indiqués pour le collage des facettes céramiques.

Les systèmes SAM1 ne sont constitués que d'un seul flacon, où le liquide sera directement polymérisé après un certain temps d'application. Les SAM2 diffèrent des systèmes auto-mordants par le fait que leur résine est appliquée directement, après application du mélange acide/primer.

Les plages de dentine exposée n'étant que très limitées, les sensibilités post-opératoires sont quasiment nulles. De plus, les SAM présentent une bien moins importante adhésion par rapport aux M&R. Ce sont donc ces derniers qui seront utilisés, et principalement les M&R3. [50] [51]

7.4.3. Cahier des charges

- **Biocompatibles:** les systèmes adhésifs ne doivent être toxiques ni pour le praticien, ni pour le patient. L'action allergisante des composites vient de la présence de doubles liaisons carbonées du fait des terminaisons méthacryliques. D'après des études, les praticiens, dont le latex des gants est lui-même sensibilisant, sont plus concernés que les patients par les réactions allergiques aux acryliques.
- **Assurer la rétention des facettes:** l'adhésif doit aussi être immédiatement fort pour contrer les forces de retrait de polymérisation des résines.
- **Viscoélasticité:** variable suivant le type de résine, elle peut la rendre plus flexible ou plus rigide. Assurant ainsi une bonne répartition des forces, et pouvant les disperser lors d'un traumatisme aigu.
- **Étanchéité:** le joint dento-prothétique doit être complètement hermétique pour empêcher la pénétration de liquide salivaire ou de micro-organismes bactériens. Si un joint étanche à l'échelle du micromètre suffit à contrer le passage bactérien, il

doit être à l'échelle du nanomètre pour empêcher la contamination par les fluides buccaux.

- **Propriétés optiques:** bien que la céramique elle-même doit assurer le rendu esthétique, la résine de collage doit s'accorder avec cette couleur, ou être translucide. Rappelons que les résines dual entraînent un changement de couleur pour les facettes de faible épaisseur, du fait de la présence des groupements amines nécessaires à la chémozopolymérisation.

7.5. Protocole opératoire

7.5.1. Délimitation du champ opératoire

L'isolation de la zone de travail par la pose d'une digue clampée a deux avantages. Premièrement, empêcher la contamination des surfaces dentaires par les fluides salivaires et l'humidité présente dans l'air expiré, ce qui nuirait fortement au collage. Deuxièmement, isoler le champ opératoire apporte un meilleur confort pour la manipulation clinique, et supprime le risque d'accident par déglutition ou inhalation d'un composant externe. Une technique de déflexion gingivale est mise en oeuvre avant mise en place de la digue.

La digue peut être posée d'une façon globale. Elle comprend alors toutes les dents candidates aux facettes, ainsi que les premières dents distales bordant la restauration. Le clamping s'effectuera sur les dents distales aux dents bordant les reconstitutions, à travers la digue. Un troisième crampon est mis en place sur la dent où la facette est collée, il est fixé entre 0,5 et 1 millimètre de la limite de préparation cervicale.

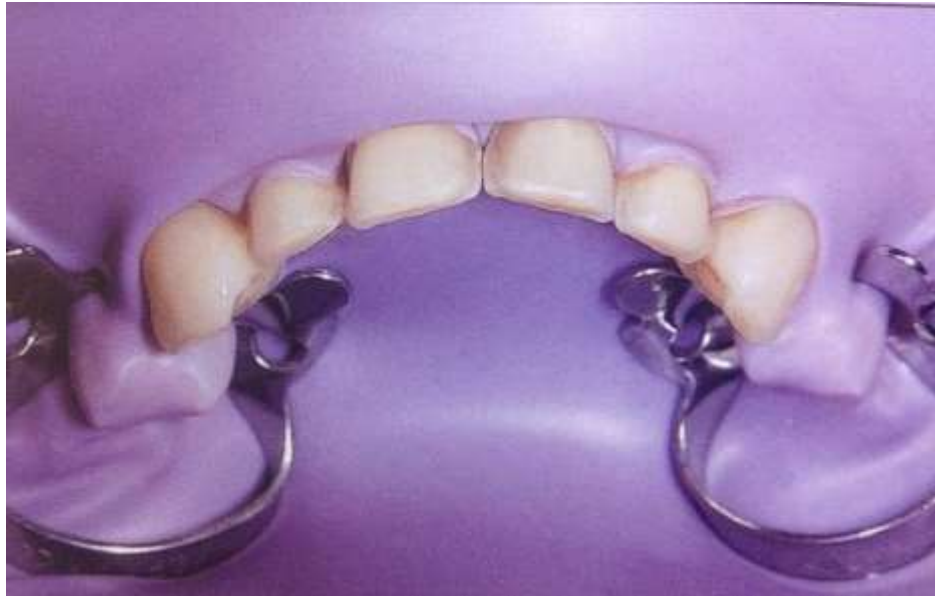

Figure 63 : mise en place de la digue pour collages de facettes sur les 4 incisives [124]

Puis, la dent est isolée de ses voisines avec la mise en place d'une matrice plastique transparente maintenue par des coins de bois inter-dentaires. Cette technique d'isolation unitaire est déplacée au fur et à mesure du collage.

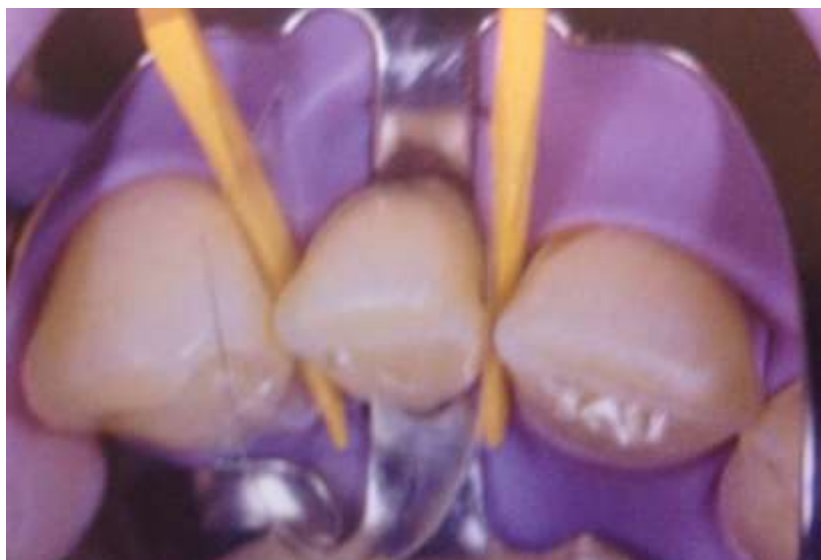

Figure 64 : mise en place de la matrice et des coins de bois [124]

La digue peut aussi être mise en place de façon unitaire et déplacée au fur et à mesure du collage. Pour ce faire, on veillera à utiliser l'épaisseur de digue la plus fine possible. Bien que le champ opératoire unitaire soit plus sûr en terme d'étanchéité que le champ opératoire globale, cette technique a l'inconvénient d'être beaucoup plus chronophage.

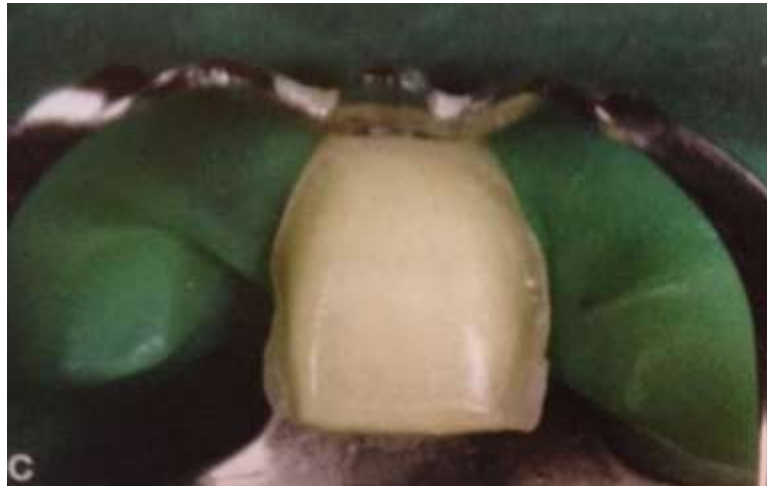

Figure 65 : mise en place de digue unitaire [66]

7.5.2. Préparation des surfaces

7.5.2.1. Préparation de la céramique

L'intrados des facettes ne doit pas être contaminé, comme pourrait le faire le latex des gants. Ainsi, les facettes doivent être précautionneusement manipulées avec des instruments spécifiques ayant un contact sur l'extrados de la prothèse (instruments à bout plat ou arrondi, enduit de résine adhésive). Une étude de Sheth, Jensen et Tolliver a montré que la force de collage ne pouvait pas être restaurée (même après remordançage) en cas de contamination chimique.

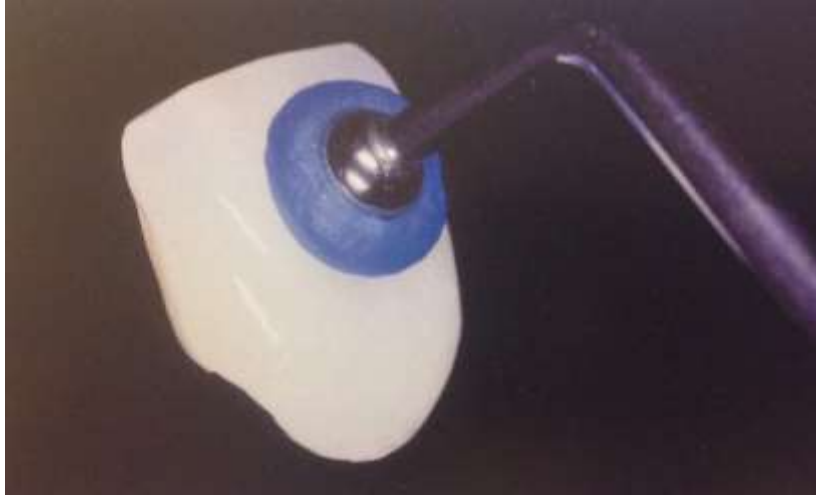

Figure 66 : manipulation clinique des facettes lors du collage [124]

Le collage de la céramique nécessite l'utilisation d'un agent de couplage céramique/résine: le silane. Cependant, aucune adhésion n'est possible entre une céramique glacée et de la résine, même avec l'utilisation d'un agent de silanisation. Il est donc impératif de créer des micro-anfractuosités dans la surface de la céramique via un acide de mordantage. [47] [49] [98] [214]

L'agent mordanceur utilisé est l'acide fluorhydrique car il est un des rares acides à pouvoir mordancer la phase vitreuse des céramiques dentaires. Traditionnellement concentré à 10%, il est désormais utilisé avec des concentrations variant de 4,5 à 9%. Sa nature hautement corrosive nous impose de l'utiliser sous forme de gel, et non de liquide, pour faciliter la manipulation clinique. Le mordantage des facettes doit se faire sous une hotte d'aspiration, car la réaction chimique crée un corps hautement corrosif et volatil: l'hexafluorosilicate d'hydrogène. Le port de gants en caoutchouc et de lunettes de protection est impératif. Le temps de mordantage doit être adapté au type de céramique utilisée (de 20 secondes pour des facettes avec armature en disilicate de lithium à 2 minutes pour des facettes en céramique feldspathique). [54] [163]

Le mordantage terminé, de nombreux sels d'acide et résidus de céramique sont encore présents à la surface de la céramique après un simple rinçage à l'eau. Il faut donc immerger les facettes dans un bac à ultrasons rempli d'eau distillée, d'alcool à 95° ou d'acétone pendant 4 minutes.

L'acide fluorhydrique associé au nettoyage ultrasonore aboutie à l'augmentation de la surface développée de la céramique, via la création de puits/sillons dûs à la dissolution de la phase vitreuse et à la persistance de la phase minérale. Un simple coup d'oeil permet d'objectiver la qualité du mordantage: l'intrados doit être uniformément opaque. L'application d'une goutte d'eau distillée doit parfaitement s'étaler, comme sur une vitre propre. [2] [101] [190]

Le mordantage de la céramique augmente la valeur d'adhérence de 600 MPa à 3000 MPa. [6] [23] [195]

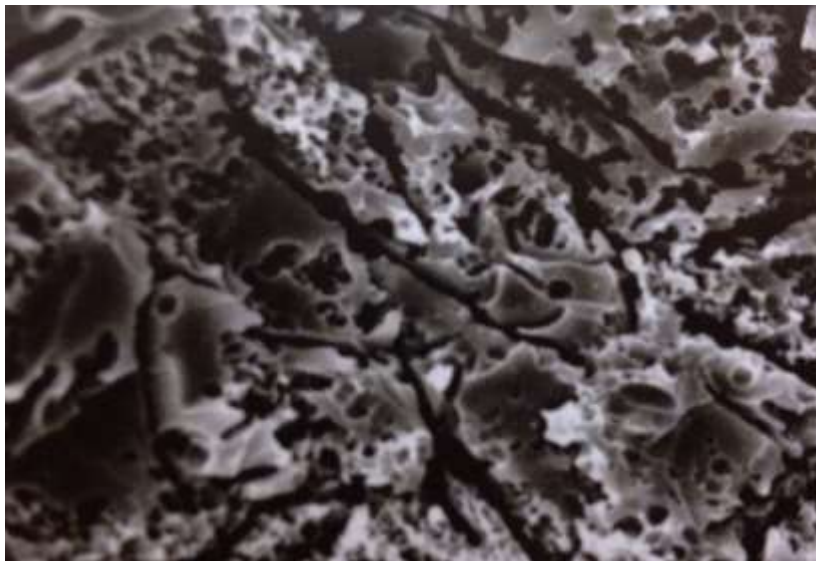


Figure 67 : céramique feldspathique mordancée en MEB [66]

S'ensuit la phase de silanisation qui, associée au mordantage de la céramique, fait que l'adhérence de l'interface céramique/résine surpasse celle de l'interface émail/résine, faisant de cette dernière le point de faiblesse du collage. [97] [99] [168]

Le silane le plus usité est le tri-méthacryloxypropyl-triméthoxysilane (MPS). Il a plusieurs actions du fait de sa bipolarité hydrophile/hydrophobe. Il crée des liaisons covalentes et hydrogènes entre les groupes hydroxyles de la céramique et les groupes méthacrylates des résines. Il augmente aussi la mouillabilité de la surface de la céramique permettant un meilleur fluage de la résine. L'agent de silanisation est donc un promoteur d'adhésion. [105] [193]

Il doit être activé par hydrolyse avec de l'eau ou un acide faible. Deux formes existent donc: une pré-activée et une non-activée. La première doit être appliquée sur une surface sèche et la seconde sur une surface légèrement humide. Dans les deux cas, le silane est énergiquement frotté sur la céramique avec une micro-brosse pendant une à deux minutes. [53]

Enfin, l'intrados doit être séché pendant une minute, pour éliminer les résidus d'eau et d'alcool, via une seringue d'air, orientée à angle droit par rapport à la surface de céramique. Des études ont prouvé que le séchage avec de l'air chaud à 100° C pendant une minute double la force d'adhérence par rapport au séchage à l'air frais. Il est facile de procéder à cette étape avec un simple sèche-cheveux. [73]

Mordancée et silanisée, la facette est prête à être collée. On y applique de la résine de collage sans polymérisation, et on conserve la facette dans un réceptacle opaque pour éviter toute photopolymérisation parasite. [66]

7.5.2.2. Préparation de la surface dentaire

- **Dentine non-exposée** (avec une limite de 10% de plages exposées):

Le mordantage se limite à l'émail. Application de l'acide orthophosphorique à 37% pendant 30 secondes, qui va entraîner une déminéralisation des cristaux d'hydroxyapatite sur une profondeur de 20 microns. La surface développée est ainsi multipliée par 20. Puis rinçage abondant pendant 30 secondes. Le séchage peut être mené en appliquant préalablement une goutte d'alcool sur la surface. Mise en place de l'adhésif et de la résine suivant le type de M&R utilisé (M&R3 préconisé) avec une microbrosse, et étalement avec un léger souffle d'air. A dater de ce moment, aucune source puissante de lumière (scialytique) ne doit être dirigée vers le champ opératoire pour ne pas entraîner de photopolymérisation.

- **Dentine exposée:**

Comme vu précédemment, il est recommandé de sceller immédiatement, avant la temporisation, la dentine avec un adhésif dentinaire. Dans ce cas de figure, des résidus contaminant peuvent être présents à la surface de ces plages dentinaires. Pour les supprimer, plusieurs options se présentent: nettoyage avec de la ponce, fraisage avec une

fraise à grains de gros diamètres à basse vitesse ou microsablage avec des particules fines.

Puis le mordançage est le même que pour les surfaces sans exposition dentinaire.

Notons, que certains auteurs recommandent de faire un microsablage avant le mordançage pour augmenter le nombre de micro-anfractuosités. [151] [205]

7.5.3. Le collage des facettes

Il est recommandé de coller les facettes une à une pour s'assurer de la parfaite adaptation de ces dernières. Seront d'abord collées les incisives centrales puis les latérales et enfin les canines.

La facette est délicatement insérée suivant son axe et mise en place avec une pression digitale simple. Les excès de résines sont alors retirés avec une sonde enduite de résine adhésive. La manoeuvre est réitérée jusqu'à ce que peu de résine ne flue hors de l'intrados. A ce moment, si la digue est posée de façon globale, les coins de bois et la matrice sont retirés. Les dernières extrusions sont retirées avec un pinceau fin.

La lampe de photopolymérisation doit avoir une puissance supérieure à 850 mW/cm^2 , car la céramique absorbe 40 à 50% de la lumière émise. La photopolymérisation commence en palatin, pour améliorer la précision d'adaptation de la céramique sur la dent par le biais de la contraction de prise. Elle dure 90 secondes. La photopolymérisation de la face vestibulaire s'étale sur 120 secondes, en alternant portion mésiale/distale. La photopolymérisation des joint dento-céramiques se fait avec enduction de la dent avec de la glycérine pour supprimer la couche d'inhibition de prise due à l'oxygène. Ce processus a pour but d'augmenter la pérennité du joint prothèse/dent. [56] [164] [189]

Enfin, les derniers excès de résine sont éliminés avec un instrument séquant type bistouri lame 12 ou CK6.

7.5.4. Finitions

Les facettes collées, la digue peut être retirée.

L'occlusion est alors vérifiée. Premièrement, les points de contact en OIM sont vérifiés. Ils ne doivent en aucun cas se trouver au niveau d'un joint dento-prothétique. Ce mouvement d'occlusion doit être réalisé avec une faible force pour ne pas fracturer les facettes nécessitant un réglage.

Puis l'occlusion active est vérifiée: d'abord guidage antérieur, puis guidage latéral.

Les réglages de l'occlusion sont faits avec des fraises diamantées à grains fins, puis le polissage est exécuté avec des pointes en silicone ou des fraises occlubrush® de Kerr. [66] [151]

7.5.5. Conseils et entretien

Le patient doit avoir une hygiène irréprochable, commune aux autres dents: brosse à dent à poil médium (diamètre 20/100) associée à du fil dentaire et à un dentifrice fluoré. Eviter les aliments et boissons comportant des colorants. Le patient bruxomane doit impérativement porter une gouttière de protection nocturne. Une gouttière de protection est hautement conseillée pour la pratique du sport.

Enfin, il est contre-indiqué au patient de consommer de l'alcool dans les 2 jours qui suivent la pose, pour éviter de dégrader les matériaux de collage présents au niveau du joint dento-prothétique. [14] [175]

Synthèse: le collage des facettes en céramique est une étape opératoire cruciale quant à la pérennité des restaurations. Le point de faiblesse de ce collage est l'interface email (dentine)/résine de collage. Les étapes opératoires (mordançage, silanisation...) doivent être scrupuleusement respectées, et sont garantes de la puissance de l'adhérence. Les systèmes adhésifs M&R3 sont les plus efficaces. La pose de la digue est obligatoire pour s'assurer le meilleur collage possible. La collage des facettes est délicat car très opérateur-dépendant, et nécessite au minimum un praticien et un assistant, tous deux rompus à cet art.

8. Conclusion

Les échecs ont de multiples causes: décollement, fracture, écaillage de la céramique, instabilité colorimétrique, coloration du joint dento-prothétique... La pérennité des restaurations facettaires repose sur trois critères: la forme de la préparation, la présence de plages dentinaires exposées et l'efficacité du collage. Le collage, très opérateur-dépendant, représente l'étape la plus importante. [162]

Shetty et al. ont étudié le taux de survie de facettes en fonction du type de préparation. Les taux de survie à 10 ans sont relativement proches (écart de 4%) pour les préparations de type: window, butt margin et incisal overlap. Cependant les taux de survie des facettes no-prep et prep-less sont catastrophiques. Cela est expliqué par un biais de sélection, car les facettes prep-less sont peu nombreuses, et les observations portent sur de vieilles restaurations, dont la mise en oeuvre n'est plus d'actualité. Par contre, ces dernières possèdent deux inconvénients: l'absence de congé cervical entraîne un surcontour prothétique qui peut facilement causer une inflammation parodontale par accumulation de plaque dentaire; la présence de la couche d'émail aprismatique qui contrarie l'efficacité du collage. [191] [197] [198] [215]

Type de préparation	Volume dentaire conservé	Plages dentinaires exposées	Facette avec armature	Modification de forme/couleur	Taux de survie (10 ans)
<i>No-prep</i>	>95%	0%	Non	Très faible	56%
<i>Window</i>	>80%	<10%	Possible	Faible	89%
<i>Butt margin</i>	80%	10-20%	Possible	Bonne	90%
<i>Incisal overlap</i>	75%	20-40%	Possible	Bonne	93%

Le collage est une étape très protocolaire, mais aussi très praticien-dépendante. Elle joue un rôle déterminant dans le plan de traitement facettaire. Si les systèmes adhésifs M&R deux temps et trois temps atteignent des scores d'adhésion casi identiques (respectivement 39MPa et 40MPa); c'est lorsque des plages de dentine exposée sont présentes que les M&R3 se retrouvent plus efficaces que les M&R2. Bien que d'une plus grande simplicité

à mettre en oeuvre, les systèmes SAM sont formellement contre-indiqués de par leur score d'adhésion trop faible (SAM1: 16MPa; SAM2: 30MPa). [187] [204]

La localisation des plages dentinaires joue aussi un rôle important. Peu délétères au niveau de l'intrados des facettes, le risque de microleakage est important quand celles-ci se trouvent sur une limite prothétique. [56]

Le type de céramique utilisé dépend du type de facette, mais doit absolument être fortement composé de phase vitreuse, pouvant être mordancée par de l'acide fluorhydrique, pour assurer un bon collage. La céramique feldspathique conventionnelle est principalement utilisée, montée sur die réfractaire.

Enfin, bien que les facettes en céramique constituent des restaurations avec perte minimale de volume dentaire, cette recherche de l'économie tissulaire ne doit pas se faire au détriment de la fonction ou plus généralement du cahier des charges des facettes. Les facettes céramiques sont une part de la compétence du praticien en esthétique dentaire; elles doivent être correctement proposées en adéquation avec le gradient thérapeutique. [56] [196]

Synthèse: le type de préparation dentaire dépend surtout de l'objectif esthétique et de la forme préalable de la dent. Le système de collage utilisé sera un M&R3. Le plan de traitement par facette céramique demande beaucoup d'expérience, de plus il doit être parfaitement préparé en amont via le wax-up et le mock-up. Le recul clinique nous montre que les facettes dentaire en céramique représentent un traitement fiable et pérenne.

IV. LES FACETTES EN RESINE COMPOSITE

1. Introduction

La céramique étant le biomatériau offrant le meilleur biomimétisme dentaire, les facettes furent longtemps conçues que pour être en céramique. Cependant, ces traitements nécessitent une grande expérience clinique de la part du praticien, un investissement pécunier conséquent pour le patient, et posent le problème de la phase de temporisation.

C'est pourquoi, des praticiens tentèrent de restaurer l'esthétique antérieure de patients via des facettes en résines composites. Ce procédé avait pour but d'être moins onéreux pour le patient, plus conservateur en terme de tissus dentaires et mené en une seule séance clinique.

Dès les années 2000, plusieurs laboratoires proposèrent des kits de restauration facettaires en résine composite. A cela près, que la manipulation et l'aspect esthétique étaient améliorés via l'utilisation de coquilles résineuses devant assurer le rôle de surface vestibulaire.

Cette section a pour but de décrire les matériaux utilisés et les différentes techniques de facettes en résine composite ; avec et sans coquille.

2. Les résines composites

2.1. Définition

Un biomatériau est qualifié de composite lorsqu'il est composé de plusieurs matériaux de natures et/ou d'origines différentes. Les propriétés mécaniques de ses matériaux sont meilleurs ensembles par rapport aux différents matériaux de façon séparée. La cohésion de l'ensemble est assurée par des liaisons physiques, chimiques ou mécaniques.

Les résines composites sont des matériaux composés d'une matrice organique résineuse renforcée par de multiples charges qui lui sont associées via un agent de couplage : le silane. [113]

2.2. Historique

Avant les résines composites, les restaurations antérieures étaient assurées par les silicates et les résines polyméthylméthacrylate. Ces derniers posaient problème de par leur fragilité, solubilité et biocompatibilité. Mais le réel leitmotiv de la recherche d'un biomatériau pouvant les remplacer était l'amélioration des qualités esthétiques.

Comme vu en amont, dès les années 50, le suisse Hagger crée le système Sévriton qui est une résine acrylique auto-polymérisable collée après préparation dentinaire avec de l'acide glycérophosphorique.

En 1955, Buonocore découvre l'importance du mordantage en appliquant de l'acide phosphorique à 85% pendant 30 secondes sur de l'émail dentaire. Cette technique de démultiplication de surface dentaire est une des pierres angulaires du concept de dentisterie collée.

En 1959, Bowen dépose le brevet pour le Bis-GMA (diméthacrylate glycidique de bisphénol-A). Encore aujourd'hui, le Bis-GMA constitue la base la plus répandue pour les matrices résineuses. Il est concurrencé par le diméthacrylate d'urétane, créé en 1970 par Knight et coll.

Depuis un demi-siècle, les chercheurs n'ont cessé d'améliorer ces résines autant sur leurs propriétés physiques, chimiques, esthétiques que sur leur manipulation clinique. Actuellement, il existe plus de 200 résines composites différentes pour un usage clinique direct.

2.3. Composition

2.3.1. Phase organique

Elle constitue 25 à 50% du volume total de la résine composite. Elle comprend la résine matricielle, les abaisseurs de viscosité, les inhibiteurs de prise, les agents de polymérisation et divers additifs comme des pigments.

Comme nous l'avons vu, le Bis-GMA et ses dérivés, comme le diméthacrylate d'urétane (UDMA), représentent la structure la plus usitée pour les **matrices résineuses**. Le Bis-GMA est une molécule de haut poids moléculaire contenant deux noyaux aromatiques,

qui lui confèrent une certaine rigidité. De plus, la présence de deux radicaux hydroxyles permettent de donner naissance à des liaisons hydrogènes, donnant à la structure polymère une haute viscosité.

Le Bis-GMA est synthétisé en deux temps. Premièrement, une réaction d'estérification entre l'acide méthacrylique et l'alcool glycidique aboutie à la création d'une molécule de méthacrylate de glycidyle et d'une molécule d'eau. Puis une réaction d'addition : la molécule d'eau hydrolyse la liaison ester du méthacrylate de glycidyle et du bisphénol-A, qui vont s'associer et former le Bis-GMA.

Ces différents groupements imposent d'associer au Bis-GMA des **abaisseurs de viscosité** pour permettre la manipulation clinique. C'est pour cela que lui est associé le triéthylène glycol-diméthacrylate (TEGDMA), qui est une molécule de petite taille, très mobile et sans noyaux aromatiques ni radicaux hydroxyles. Il est le principal abaisseur de viscosité utilisé. Son inconvénient majeur réside dans le fait qu'il majore la réaction de contraction de prise. Les abaisseurs de viscosité entraînent aussi d'autres effets : un abaissement de la résistance à l'abrasion et rendent la résine composite moins cassante car plus flexible.

Cette phase dispersante contient aussi des **agents de polymérisation**. La réaction de polymérisation consiste en la décomposition d'un amorceur en radicaux libres par le biais d'un activateur. Ces radicaux libres vont entraîner l'ouverture de liaisons vinyliques du monomère et donc l'élongation du polymère. Le couple de molécule activateur/amorceur diffère suivant le type de polymérisation. Dans le cas d'une chimopolymérisation, est utilisé le couple amine/péroxyde de benzoyl. Dans le cas d'une photopolymérisation, est utilisé le couple photon/diméthylaminoéthylméthacrylate + camphoroquinone. La molécule de camphoroquinone est le photosensibilisateur le plus utilisé, mais il peut aussi être remplacé par le phényl propanédione.

Enfin, la phase continue contient aussi des **inhibiteurs de prise**. Comme leur nom l'indique, ils s'opposent à une réaction de polymérisation spontanée. On utilise pour ce faire des molécules dérivées du phénol comme l'hydroquinone. L'utilisation de ces phénols contre-indique l'utilisation de ciment temporaire à base d'oxyde de zinc, au risque d'inhiber la réaction de polymérisation de la résine composite.

La matrice résineuse joue donc un rôle de liant entre les charges et influence diverses propriétés comme l'expansion thermique, la solubilité du composite et la rétraction de prise notamment. [113] [115] [207]

2.3.2. Les charges

Elles représentent la phase inorganique. Ce sont elles qui améliorent les propriétés mécaniques des résines composites. Elles permettent aussi de diminuer le phénomène de rétraction de prise, de compenser le coefficient de dilatation thermique élevé de la phase organique et d'assurer la radio-opacité du biomatériau.

Ces charges sont pour la plupart du temps des charges minérales à base de silice ; sous forme cristalline avec une importante dureté, ou non-cristalline avec des qualités optiques conséquentes. Au silice, s'ajoutent des verres de métaux lourds, assurant la radio-opacité.

Les charges organiques parfois utilisées sont des macromonomères ayant un noyau de silice inorganique et des groupements méthacrylates. Ce sont les Ormocers, cette dénomination vient du fait qu'ils proviennent de céramiques organiquement modifiées.

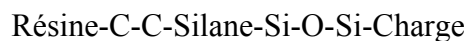Les charges organo-minérales restent marginales. Elles possèdent un noyau minéral enrobé d'une matrice résineuse polymérisée. C'est sous cette forme que l'on trouve exclusivement les résines micro-chargées.

La taille, la proportion et la forme de ces charges changent suivant les résines composites. La taille varie entre 0,04 et 100 microns. La forme dépend du processus de traitement des charges : le frittage pour les charges arrondies, l'atomisation pour les charges sphériques et le broyage pour les charges anguleuses. La proportion de charge influe sur les propriétés mécaniques et physiques : plus le taux est élevé, meilleures seront les propriétés.

Aujourd'hui, les chercheurs tentent d'obtenir des matériaux avec le taux de charge le plus élevé qu'il soit, et d'un volume le plus faible possible pour améliorer l'état de surface et augmenter la résistance à l'usure. [113] [115] [182] [207]

2.3.3. L'agent de couplage

L'agent de couplage permet de faire la liaison entre la phase organique et les charges minérales. C'est donc une molécule organo-minérale bifonctionnelle. Généralement, on utilise un organo-silane comme le triméthoxyvinylsilane ou le mercaptopropyl-triméthoxysilane. Les charges subissent un traitement par le silane pour leur donner une surface organophile : c'est l'ensimage. A l'autre extrémité de l'organo-silane, le groupe méthacrylique va former une liaison covalente avec la résine du composite. On obtiendra donc ce motif :



La silanisation augmente donc les propriétés mécaniques des résines composites et permet de réduire la perte de particules dues à la pénétration d'eau entre les charges et la résine. [113] [115] [207]

2.4. Classifications des résines composites

2.4.1. Classification selon le mode de polymérisation

Ce type de classification partage les résines composites en trois classes : les résines photopolymérisables, les résines chémozopolymérisables et les résines dual. Si les résines composites photopolymérisables sont les plus répandues du fait de la facilité de leur manipulation clinique, certains auteurs utilisent des résines dual dans le cadre de restaurations facettaires en composite, pour leur meilleur taux de conversion. [170]

2.4.2. Classification selon la taille des charges

- **Les résines composites macrochargées :**

Elles furent, chronologiquement, les premières résines composites développées, dans les années 1960. Le diamètre des charges varie entre 1 et 40 microns. Ces résines composites étaient seulement chémozopolymérisables. Elles ne sont désormais plus utilisées du fait de la taille des charges minérales.

- **Les résines composites microchargées :**

Apparues dans les années 1970, ces résines composites possèdent des charges de silice d'un diamètre de 0,04 micron. Leur développement a été motivé par la recherche de l'amélioration de l'état de surface et donc de l'esthétique des résines composites. En contrepartie, ces résines sont difficiles à manipuler car les microcharges entraînent une augmentation rapide de la viscosité. C'est pourquoi, à la matrice résineuse, sont adjointes des charges prépolymérisées de 10 à 50 microns pour les rendre plus fluides.

Dans cette classe, on trouve aussi des résines composites microchargées renforcées. Ces dernières diffèrent des précédentes par un taux de charge plus élevé. Elles ont été développées pour concurrencer les composites microhybrides.

Ces composites sont photopolymérisables : tout d'abord, la polymérisation était amorcée avec des lampes UV, mais désormais ils le sont avec des lampes LED.

- **Les résines composites hybrides :**

C'est la plus grande classe de composites, elle est divisée en trois sous-classes en fonction de la taille des charges : les composites hybrides (charges allant de 0,5 à 30 microns), les composites microhybrides (charges inférieures à 1 micron) et les composites microhybrides nanochargés (charges inférieures à 0,4 micron et associées à des nanocharges de 2 à 70 nanomètres).

Ces résines composites sont disponibles depuis les années 1980. Elles doivent leur nom au fait qu'elles contiennent des particules de tailles et de compositions différentes, ce qui a pour conséquence d'améliorer leurs propriétés. L'apport des nanocharges a permis de nettement améliorer les propriétés esthétiques grâce à un meilleur aspect de l'état de surface, mais aussi a augmenté la résistance à l'usure des composites. Ces avantages ne sont contrebalancés par aucun inconvénient : pas d'augmentation ni de la viscosité du matériau, ni du phénomène de rétraction de prise.

Tous ces composites sont d'une consistance/viscosité moyenne. Plus tard, les chercheurs modifièrent la forme/composition/taille des différentes charges pour modifier la viscosité du biomatériau pour répondre à toutes les indications cliniques : résines flow et résines packables. [181]

2.4.3. Classification de Willems et coll.

Cette classification prend en compte plusieurs facteurs concernant les charges pour séparer les composites : la taille, la forme, la nature et le taux de charge. Elle est résumée sur ce schéma. [210]

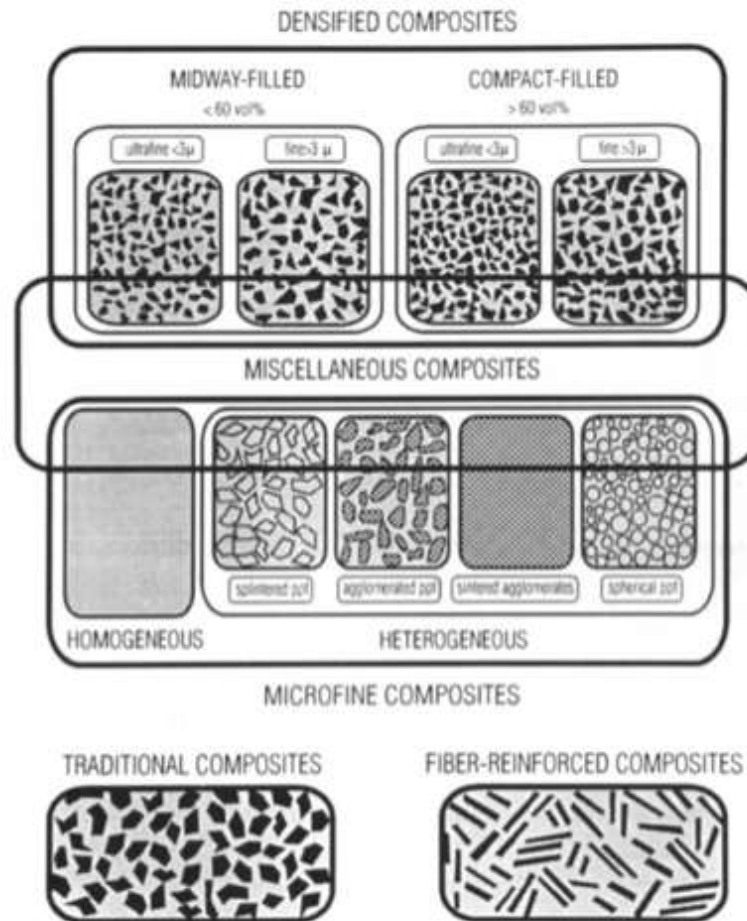


Figure 68 : classification de Willems et coll. [210]

2.5. Propriétés des résines composites

2.5.1. Propriétés physiques

2.5.1.1. Contraction de prise

Le retrait de polymérisation est inhérent à la polymérisation et entraîne des contraintes pouvant créer des hiatus entre le matériau et le tissu dentaire ou même causer des fractures du tissu dur. Le phénomène de retrait lors de la prise est inversement

proportionnel au taux de charge du composite. Ainsi, ce sont les résines composites flow qui présentent la plus importante contraction de polymérisation.

Notons aussi que le type de photopolymérisation influe sur la contraction de prise. Certains auteurs préconisent d'utiliser des lampes LED avec des programmes soft start ou pulsés, pour minimiser les contraintes résultant du retrait.

2.5.1.2. Aptitude au polissage

Elle dépend de la taille moyenne des charges présentes : plus elles sont petites, meilleure est l'aptitude au polissage. Ainsi, ce sont les composites microhybrides nanochargés qui permettent d'obtenir l'état de surface le plus esthétique.

Les résines composites microchargées présentent la même aptitude au polissage que les microhybrides nanochargées du fait de la présence de charges prépolymérisées.

La viscosité du composite n'a aucune influence sur l'aptitude au polissage de celui-ci.

2.5.1.3. Propriétés optiques

Pour Lasfargues, le potentiel esthétique d'un système de résines composites dépend de sa faculté à être « invisible à une distance sociale ». Ainsi, les résines composites doivent avoir un biomimétisme des différents tissus durs dentaires : l'émail et la dentine. Ces derniers ont des propriétés différentes. L'émail est faiblement saturé, opalescent et translucide. Alors que la dentine présente une forte opacité et sa saturation augmente avec l'âge.

Un système de restauration composite doit comporter un nombre suffisant de teintes avec des saturations différentes pour permettre la stratification de la résine. Mais ce nombre doit être limité pour ne pas se heurter à la limite de perception visuelle.

2.5.1.4. Propriétés radiographiques

L'aspect radio-opaque des résines composites est dû aux éléments à haut poids atomique.

2.5.1.5. Propriétés thermiques

Les résines composites présentent une conductivité thermique faible, très légèrement supérieure à celle de l'émail.

Par contre, les composites ont un coefficient de dilatation thermique jusqu'à 4 fois supérieur à celui des tissus dentaires (émail : $11,4 \cdot 10^{-6}/^{\circ}\text{C}$; dentine : $8,3 \cdot 10^{-6}/^{\circ}\text{C}$). Si les composites macrochargés et microhybrides ont des coefficients de dilatation thermiques compris entre $22 \cdot 10^{-6}/^{\circ}\text{C}$ et $35 \cdot 10^{-6}/^{\circ}\text{C}$, les composites microchargés ont des coefficients de dilatation thermique compris entre $45 \cdot 10^{-6}/^{\circ}\text{C}$ et $70 \cdot 10^{-6}/^{\circ}\text{C}$.

En théorie, de forts et longs changements de température peuvent altérer le joint résine/dent, mais en pratique, les modifications thermiques dans le milieu buccal ne le permettent pas.

2.5.2. Propriétés mécaniques

2.5.2.1. Module d'élasticité de Young

Il permet d'évaluer la rigidité d'un matériau sous l'action d'une contrainte. Plus le module est élevé, plus le matériau est rigide. Le module d'élasticité recherché dépend de l'indication clinique à laquelle doit répondre le composite. Ainsi, un composite en position cervicale devra avoir un module faible, dû au fait que les forces masticatoires entraînent une déformation à cet endroit. Alors qu'un composite en position occlusal devra avoir un module élevé pour résister à la déformation et ne pas créer de hiatus d'usure.

Les résines flow microchargées possèdent les modules de Young les plus faibles ; à l'inverse, ce sont les résines macrochargées à viscosité dite universelle qui ont le module d'élasticité le plus élevé.

2.5.2.2. Résistance à la flexion

Elle possède une importance clinique, et diffère selon les résines composites. Elle varie, en moyenne, de 66,3 MPa pour les résines microchargées universelle jusqu'à 125 MPa pour les résines microchargées renforcées compactables.

2.5.2.3. Dureté

La dureté Vickers témoigne de la résistance d'un matériau face à sa déformation plastique sous l'action d'une contrainte. Elle est proportionnelle au taux de charge du composite. Plus la dureté Vickers d'un composite est élevée, plus il sera difficilement polissable.

Famille	Viscosité	Nb	Taille des particules de charges		% charges (poids)	% charges (volume)	Module d'élasticité (GPa)	Résistance à la flexion (MPa)	Dureté Vickers	Rétraction de prise
Macrochargé	Moyenne	1	1 à 40 µm		78,0	67,0	12,3	109,7	62,3	1,8 - 2,4
Microchargés et Microchargés renforcés	Moyenne	9	Particules prépolymérisées de 10 à 10 µm. Microcharges de 0,04 µm		57,1 (46,0 - 77,0)	42,7	5,2 (2,3 - 9,2)	66,3 (48,4 - 90,0)	30,8 (15,4 - 54,7)	3,08
	Fluide	2			52,0 (45,0 - 59,0)	38,1	4,4	96,0	30,0	Non disponible
	Moyenne	2			72,8 (69,0 - 76,5)	58,5	6,8 (6,0 - 7,7)	90,4 (78,0 - 102,8)	35,0	3,15
	Compactable	1			77,0	46,0	6,5	125,0	41,5	2,7
Hybrides	Moyenne	45	1 à 1,5 µm / Macrocharges de 10 à 15 µm et microcharges de 0,04 µm	Microsphères : 0,6 à 1 µm	78,0 (72,0 - 86,0)	60,0	9,3 (3,6 - 17,7)	109,8 (58,0 - 204,0)	57,0 (25,8 - 88,0)	3,04
	Fluides	26		Nanocharges < 0,1 µm. Nanocharges	64,5 (45,0 - 76,0)	45,0	4,5 (1,9 - 5,9)	88,0 (42,8 - 114,3)	20,6 (8,5 - 30,0)	4,68
	Compactable	15			79,1 (66,0 - 86,0)	66,1	9,5 (2,9 - 14,6)	112,1 (51,2 - 150,0)	50,2 (24,2 - 74,0)	2,58
Ormocers	Moyenne	3	< 1 à 1,5 µm + Nanoparticules		76,7 (76,0 - 77,0)	59,4	6,9	100,4 (90,8 - 110,0)	49,1 (32,3 - 65,8)	2,05
	Fluide	1			63,0	Non disponible	4,4	86,7	20,6	2,92

Figure 69 : tableau récapitulatif des propriétés mécaniques de résines composites [113]

2.5.3. Aptitude au collage

Contrairement aux ciments verres ionomères qui possèdent une propriété d'adhésion intrinsèque aux tissus durs dentaires, les résines composites n'ont aucune adhérence vis-à-vis de la dentine ou de l'émail. En effet, cette adhésion chimique des CVI est due à la formation de liaisons ioniques entre les groupements carboxylates de l'acide polycarboxylique et les ions calciums des cristaux d'hydroxyapatites.

Donc, pour créer une adhésion entre les tissus dentaires et les résines composites, il est impératif de préparer les surfaces dentaires par mordantage et d'associer un système adhésif amélo-dentinaire. (cf. Partie II).

[36] [104] [113] [115] [139] [183]

Synthèse : les résines composites présentent de nombreux avantages dans le cadre des restaurations antérieures, notamment pour les restaurations facettaires comme leur biomimétisme. Si ce dernier n'est pas aussi convainquant que celui des céramiques, les industriels n'ont de cesse d'améliorer leurs produits. Dans la pratique, les composites microhybrides nanochargés seront utilisés pour les restaurations facettaires, car ils répondent à toutes les indications cliniques suivant leur viscosité. L'utilisation de ces matériaux nécessite un mordantage des tissus dentaires et l'utilisation d'un système adhésif amélo-dentinaire.

3. Les facettes en résine composite « à main levée »

3.1. Généralités

Toujours dans le but d'économiser du tissu dentaire, des auteurs tentèrent dès les années 1990 de restituer la fonction et l'esthétique du bloc antérieur via des reconstitutions facettaires en résine composite. Un de ces pionniers est Didier Dietschi qui, en 1995, proposa de remplacer les tissus manquants par des composites ayant les mêmes propriétés optiques. Cependant, à cette époque, les résines composites disponibles ne répondaient pas au niveau esthétique requis. Alors, les industriels travaillèrent sur leurs composites, pour les améliorer, et tout particulièrement sur leur opacité. En effet, la dentine (plus opaque) et l'émail (plus translucide) ne pouvaient être reconstruits avec des composites de même opacité. Désormais, les résines composites répondent à ce cahier des charges, et les volumes dentaires sont restitués avec des résines dédiées : l'émail avec des composites « émail » et la dentine avec des composites « dentine ».

L'élaboration de ces facettes repose sur le « *natural layering concept* » qui lui-même dérive de la pensée « bio-esthétique ». Ce mode de travail repose sur une approche minimaliste : additive et très conservatrice. Sont ainsi préservés la biomécanique et le maximum de tissus dentaires. Ce concept repose sur une technique de stratification avec différentes couches de composites remplaçant chacune un type de tissu dentaire. La restitution de la couleur obéit au CIE Lab, et plus justement aux systèmes L*a*b et Contrast Ratio : la teinte « dentine » est prise au niveau du tiers cervical de la dent, la teinte « émail » est prise à la jonction un tiers/deux tiers incisal. Pour Dietschi, l'utilisation du teintier Vita® convient parfaitement à cette restauration. Les teintes A et B ne présentant aucunes différences et les teintes C et D n'existant pas dans la nature ; il ne travaille qu'avec 7 saturations différentes de teinte A pour remplacer la dentine. La couche émail, elle, dépend de l'aspect des dents adjacentes et de l'âge du patient : il utilise respectivement des résines « émail blanc », « émail neutre » et « émail ivoire » pour les patients jeunes, adultes et âgés. [58]

Au début donc, la stratification n'était constituée que de deux couches. Rudimentaire, le rendu esthétique de cette technique reposait sur l'effet caméléon des biomatériaux, mais ne restituait pas totalement l'aspect naturel des dents. [57]

Puis, cette technique a été améliorée, via l'aposition d'une troisième couche de stratification. C'est cette stratification à trois couches, dont la troisième est une couche translucide dite « incisale » qui est utilisée actuellement.

Cependant cette technique de restauration facettaire par stratification simple directe a des limites. Elle est indiquée chez l'enfant et l'adulte si et seulement si le volume et l'étendue des restaurations est limité. En effet, le module d'élasticité et la résistance à la flexion des composites font de ceux-ci des matériaux bien moins rigides que l'émail, ce qui influe directement sur leur pérennité en cas de restauration de surfaces fonctionnelles (face palatine des incisives lors de la propulsion). [61]

3.2. Préparation dentaire

Le praticien effectuera une préparation à minima. Elle a deux objectifs : assurer un meilleur rendu esthétique via l'amenuisement progressif de la couche de composite et ne pas créer de surcontour.

Outre les lésions carieuses et les anciennes restaurations déficientes, quelques fraisages sont à mener. La surface d'émail en contact avec la résine composite doit être très légèrement préparée pour supprimer la couche externe d'émail aprismatique pour améliorer le collage. Au niveau vestibulaire, un long chanfrein en biseau sera mis en place avec une fraise flamme pour assurer une bonne transition colorimétrique entre le biomatériau et la dent. Au niveau palatin, un mini-congé est fait avec une fraise boule pour augmenter les propriétés mécaniques de la restauration. Enfin, un biseau fera la jonction entre ces deux types de préparation en proximal.

Les facettes « no prep » en résine composite par stratification simple ne concernent qu'un seul cas de figure: les incisives riziformes. [124]

3.3. Mode opératoire

3.3.1. Prérequis

Avant toute chose, une clé en silicone sera créée pour guider la reconstruction du mur palatin, dans le cas d'une reconstruction facettaire comprenant la face palatine. Cette clé

sera faite à partir de la denture si cette dernière est satisfaisante, ou alors sur un wax-up. La clé s'étendra de part et d'autre du site opératoire pour assurer une bonne et simple mise en place ; et ne comportera aucun retour vestibulaire.

Dans le cas d'une restauration facettaire n'intéressant que la face vestibulaire, la clé sera la même que celle guidant la préparation dentaire pour les facettes en céramique, elle servira de guide en étant découpée en plusieurs points de façon verticale.

Le choix de la teinte du système adhésif amélo-dentinaire est fait avant la mise en place du champ opératoire, le système M&R3 est préféré.

Dans le cas d'une restauration esthétique limitée à la face vestibulaire, la pose de la digue est impérative.

Enfin, une technique de déflexion gingivale via des cordonnets sera mise en place quel que soit le type de restauration.

3.3.2. Stratification classique à deux couches

Les deux couches de composite utilisées sont « dentine » et « email ». La couche dentine est la plus profonde, elle représente la teinte du coeur dite *body*. Elle sera appliquée en dessinant la masse dentinaire à remplacer avec ses différents lobes. Puis elle est recouverte par la couche d'email qui sera donc la couche superficielle vestibulaire. [113]

Les incréments doivent être de petite taille et manipulés de façon à ne pas créer de porosités qui auront un impact néfaste sur le rendu esthétique. C'est pourquoi le composite ne doit jamais être déplacé par étirement mais toujours par pression. Le temps opératoire doit être le plus court possible pour que la lumière ambiante n'entraîne pas de photopolymérisation parasite pendant le temps de travail. Enfin, chaque couche de composite sera photopolymérisée avant de recevoir un nouvel incrément.

Le polissage est effectué avec une succession de fraises diamantées de granulométries décroissantes, et la finition sera faite à l'aide de cupules en silicone et de pâte à polir. [57] [60] [61]

Notons que Vanini conseillait d'apposer une couche d'email translucide en palatin, et d'appliquer une couche d'adhésif entre les masses email et dentine pour améliorer le

rendu esthétique. Cette technique est peu utilisée car elle rend le temps opératoire plus compliqué et les résultats ne sont pas toujours reproductibles. [206]

3.3.3. Stratification à trois couches

Elle est prônée par Pascal Magne et Urs Belser. Cette stratification obéit au principe « DEI », pour Dentine-Email-Inciséal. A chaque volume dentaire reconstruit correspond un type de composite. [124] [128]




Figure 70 : composites de différentes opacités, de la gauche vers la droite : dentine, émail, incisal [124]

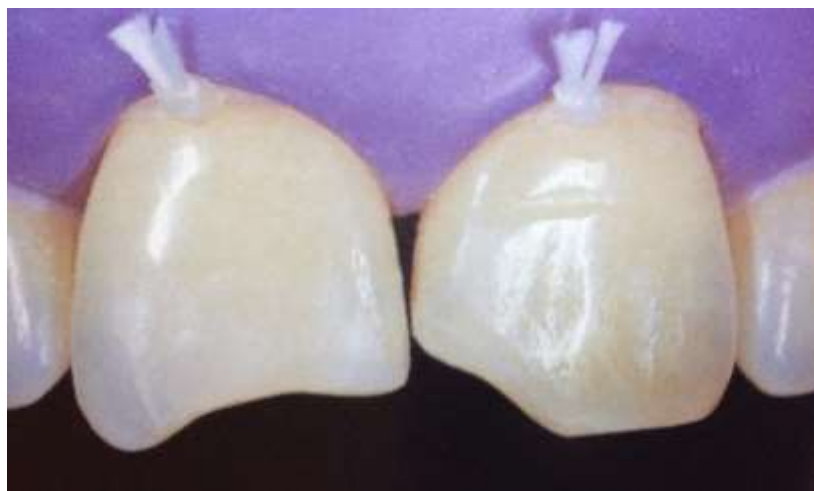

Figure 71 : état initial des dents 11 et 21 [124]

Le corps de la dent est reconstruit avec du composite dentine. Il est important de sculpter le noyau dentinaire en fonction de l'âge du patient et donc de l'abrasion subie par sa denture. Ainsi, une dent jeune aura un aspect dentinaire trilobé plus marqué qu'une dent âgée.

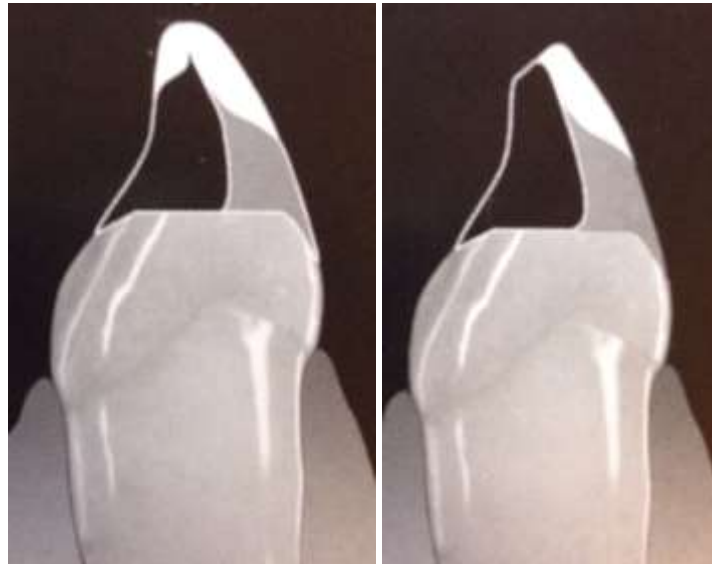


Figure 72 : masses composites utilisées en fonction de l'abrasion : faible à gauche, importante à droite. (noir : composite dentine, gris : composite émail, blanc : composite incisal) [124]

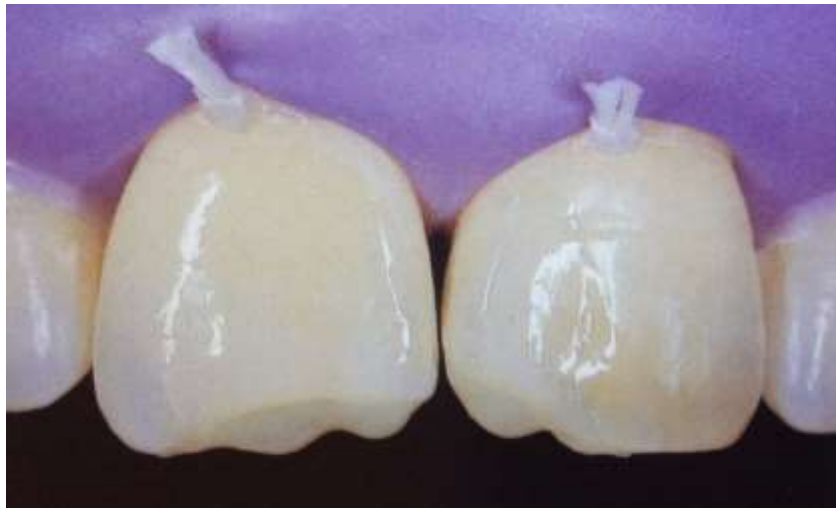

Figure 73 : apposition de la résine composite « dentine » [124]

Cette masse dentine est recouverte par le composite émail. C'est ce composite qui fait la jonction avec le tissu dentaire en cervical. Il s'amincit progressivement en s'étirant vers la partie incisale de la dent.

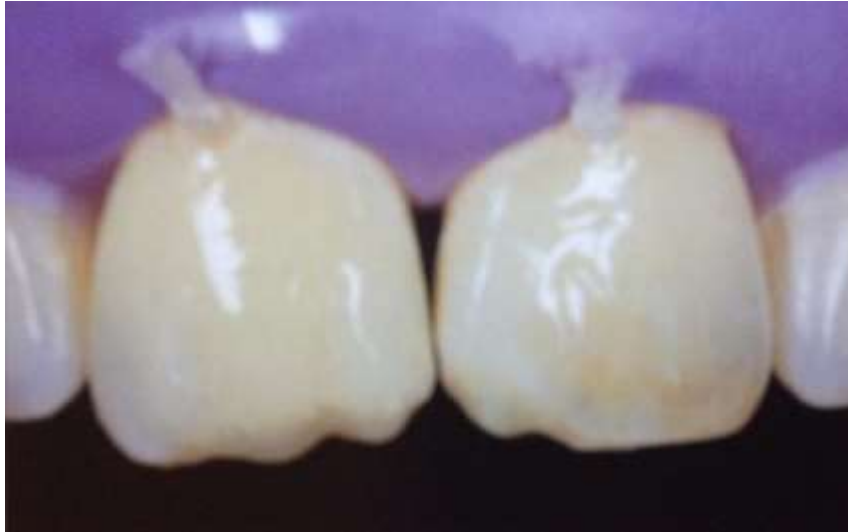

Figure 74 : apposition de la résine composite « émail » [124]

Enfin, le praticien applique le composite incisal pour recouvrir la résine émail et déterminer le bord libre. Tout comme pour le corps dentinaire, le volume de composite incisal dépend de l'âge du patient : il sera moins important au niveau incisal dans le cadre d'une denture abrasée liée à l'âge. Ce composite translucide et opalescent se verra recouvrir le joint émail/résine émail en allant au delà du biseau cervical pour assurer la ligne de transition la plus nette possible.

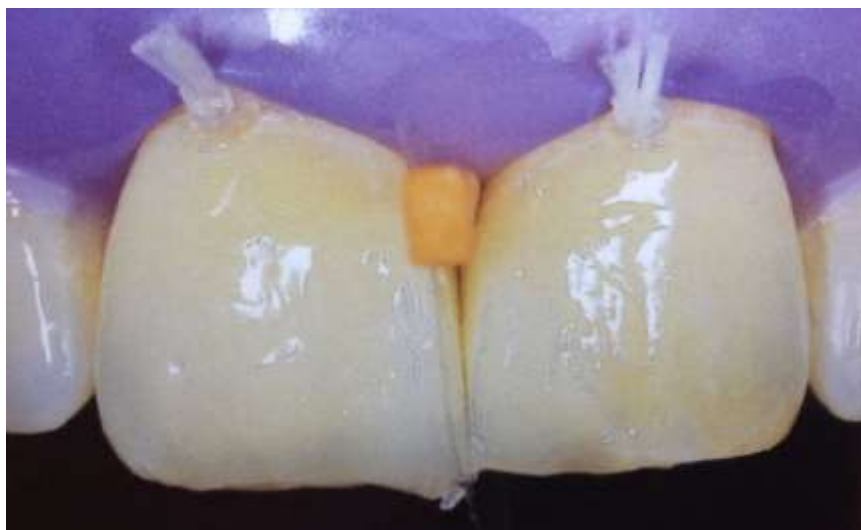

Figure 75 : apposition de la résine composite « incisale » [124]

Le rendu esthétique et la résistance mécanique de ces restaurations sont améliorés en augmentant les volumes additifs de résine et en créant des lignes de transition bien définies entre les faces vestibulaires et mésio-distales.

La phase opératoire est terminée par finiton/polissage.

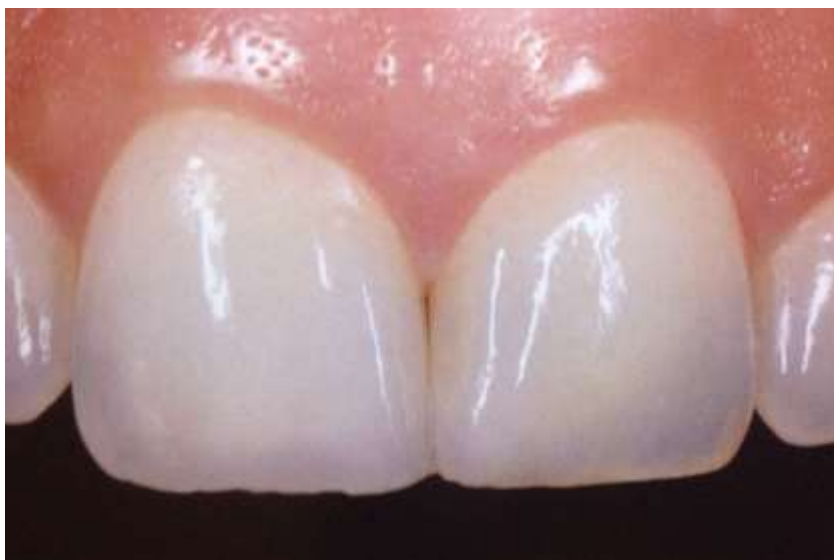

Figure 76 : aspect final de 11 et 21 après stratification DEI [124]

3.3.4. Facettes composites limitées à la face vestibulaire

Dans le cas d'une stratification simple purement esthétique : le mur palatin est fonctionnel, et donc, le composite se limite à la face vestibulaire et éventuellement la partie antérieure du bord libre ; la stratification DEI est pleinement indiquée. [82]

Mais d'autres auteurs proposent un autre type de stratification à trois couches avec des composites différents : la dentine opaque, la dentine de corps et l'émail. La dentine opaque a pour rôle de masquer les dyschromies dentinaires et la zone de transition au niveau du biseau ; ainsi que de constituer une barrière à la lumière incidente. La dentine de corps restitue la saturation/couleur et la plus grande perte de substance de la dent. Enfin, l'émail apporte translucidité, opalescence et règle la luminosité de la dent. [28] [217]

La préparation dentaire est guidée par le projet final : le principal motif de fraisage dentaire est l'anomalie de position, principalement les légères rotations.

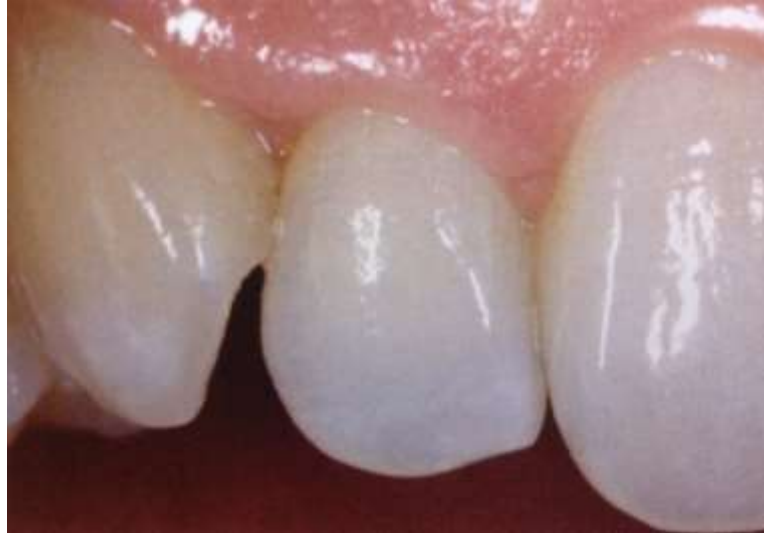

Figure 77 : état initial de 12 [28]

Après isolement du site opératoire et mise en place du système adhésif, le premier incrément résineux est celui du composite dentine opaque. Il est appliqué au niveau des dyschromies en une couche très fine (0,3/0,5mm) via de multiples et légers mouvements de pression. Photopolymérisation. (Cet incrément est inutile lorsque la dent ne présente aucune dyschromie majeure).

Puis, édification de murs proximaux approximatifs pour guider la sculpture avec du composite émail. Ce composite peut être du flow, qui sera guidé par la matrice plastique ou bien du universal qui sera sculpté. Ces murs seront en couche mince, inférieure à 0,5mm. Photopolymérisation.

L'application de la couche de composite dentine de corps se fait en trois couches de différentes opacités (de la plus opaque à la moins opaque) ayant pour forme une demi-lune ayant sa convexité face au collet.

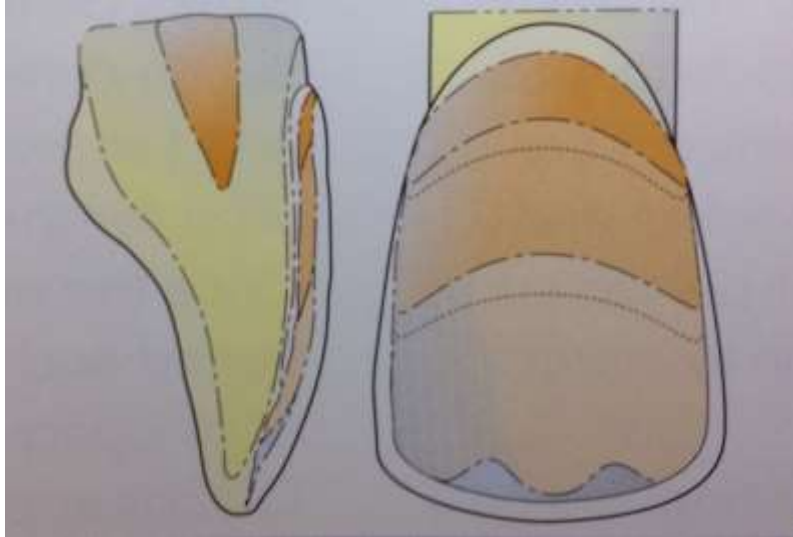


Figure 78 : illustration de la forme en demi-lune de la stratification de la dentine de corps [28]

Habituellement, il n'y a aucune photopolymérisation entre ces trois couches. La couche la plus opaque est la plus profonde et cervicale, puis la seconde couche est montée et enfin la troisième ; c'est avec cette dernière que l'on sculpte les lobes dentinaires.

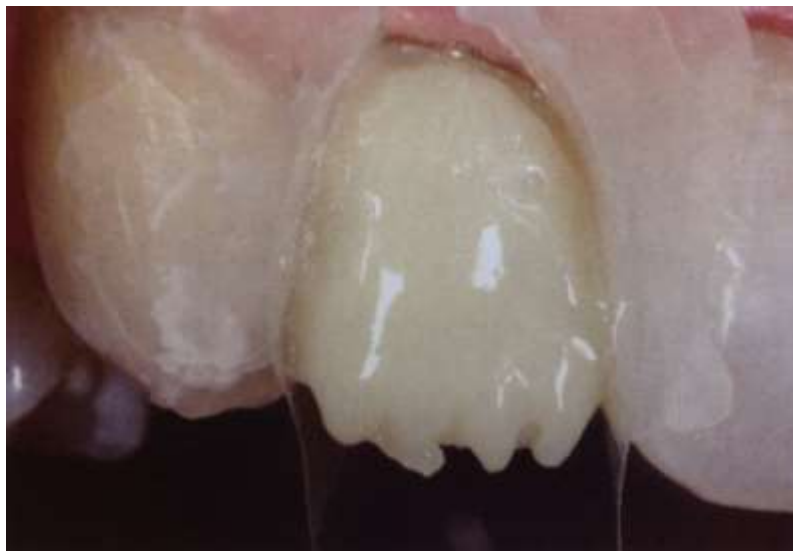

Figure 79 : sculpture des lobes dentinaires et de la masse dentine body [28]

Photopolymérisation.

Enfin, la masse émail est mise en forme suivant l'état d'abrasion de la denture.

Photopolymérisation.

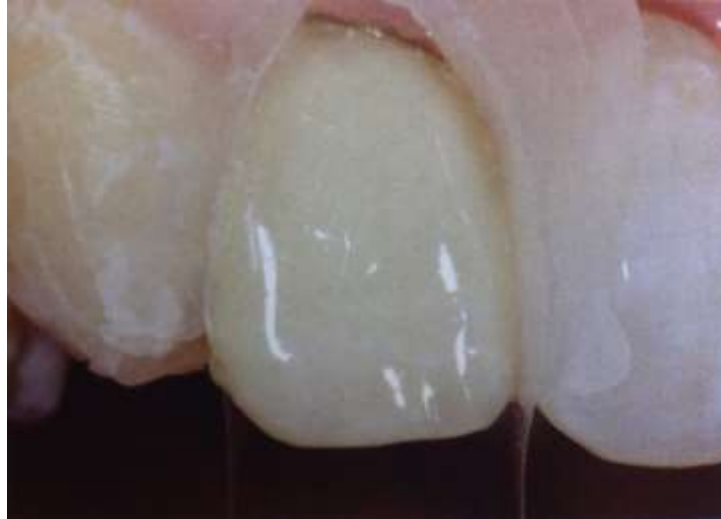

Figure 80 : apposition de la couche émail [28]

Finition/polissage.

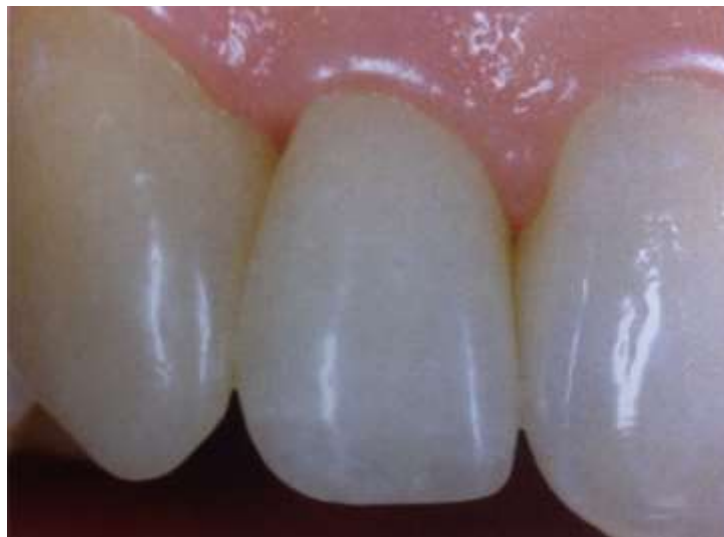

Figure 81 : aspect final de 12 après stratification facettaire à main levée [28]

Synthèse : les facettes en résine composite par stratification à main levée sont possibles grâce à l'amélioration des composites ces dernières années, notamment grâce à l'amélioration de leur gamme d'opacités. Les indications restent peu nombreuses du fait des faibles propriétés mécaniques des composites par rapport à l'émail dentaire. La technique de stratification demande un très long apprentissage de la part du praticien pour donner ses meilleurs résultats. Elle s'inscrit dans le cadre du modèle bio-esthétique ultra-conservateur.

4. Les facettes en résine composite préfabriquées

4.1. Généralités

Ce type de facettes avec des « coquilles » préfabriquées faisant office de face vestibulaire existe depuis le milieu des années 1970. Le but de cette coquille était de simplifier le temps clinique pour le praticien par rapport aux facettes composites à main levée. En effet, la plus grande difficulté réside dans le fait d'avoir un état de surface parfaitement lisse associé à une forme naturelle, largement influencée par l'aspect des lignes de transition.

Les premières coquilles étaient composées en résine méthacrylate à grande proportion de phase vitreuse. Ce faible taux de charge offrait des qualités esthétiques médiocre vis à vis de l'état de surface avec une perte de brillance rapide. De plus, la coquille se dégradait très rapidement.

A cette période, les travaux de Buonocore (1954), Rochette (1975), Calamia et Simonsen (1983) permirent une grande avancée dans la dentisterie céramique adhésive. Ainsi, les facettes composites préfabriquées disparurent peu à peu au profit des facettes céramiques indirectes. [27] [30] [174]

Ce n'est que depuis les années 2000, suivant le concept bio-esthétique et le « natural layering concept », que les facettes composites préfabriquées revinrent sur le marché. Cela est dû à l'amélioration des biomatériaux (principalement des coquilles) grâce à de nouvelles technologies.

Le premier système de facettes composites préfabriquées a été développé par Didier Dietschi, assisté de Stephan Lampl au sein de Edelweiss Dentistry (Hoerbranz, Autriche), il est nommé « Direct Veneer® system ». Dietschi décrit le système et son protocole opératoire en 2011. [63]

4.2. Principe

Le système Direct Veneer® repose sur le natural layering concept et plus précisément sur la méthode de stratification à deux couches. La couche profonde est constituée de résine composite qui sera modelée pour avoir le rôle de la résine « dentine body ». La couche de résine « émail » est remplacée par la coquille préfabriquée. [61]

4.3. Composants

4.3.1. La coquille

Elle a pour but de constituer totalement la zone superficielle de la facette. Elle est composée de résine composite méthacrylate microchargée nano-hybride (charges de 20nm en moyenne). Le matériau subit de nombreux traitements : vitrification par laser, condensation sous haute pression (100 bars), traitement thermique à 120°C.

Ces traitements ont pour but de créer une coquille avec une grande aptitude au biomimétisme et avec des caractéristiques mécaniques satisfaisantes. L'état de surface est très proche de celui de la céramique vitreuse du fait de l'obtention d'une surface homogène et brillante grâce à sa composition de phase inorganique pure, principalement due au traitement laser (cela a aussi pour avantage d'empêcher la formation de plaque bactérienne). Les aptitudes mécaniques sont essentiellement dues au traitement thermique et sous haute pression. (Module de flexion : 9GPa ; résistance à la torsion : 127MPa ; dureté vickers : 73kg/mm² pour les Coltène Componeer®). La radiopacité des facettes est assurée par l'ajout de métaux lourds, comme le verre de barium.




Figure 82: état de surface d'une coquille en microscopie électronique à transmission (d'après Edelweiss Dentistry)

L'épaisseur des coquilles est très réduite : 0,2/0,3mm au niveau cervical, 0,5/0,6mm au niveau médium et 1/1,3mm au niveau incisal.

Les coquilles possèdent toutes la même forme normalisée suivant la dent à restaurer (pour un système donné). Elles existent en différentes tailles (généralement trois : small, medium, large) et en différentes saturations/opacités, allant du plus blanc au plus orangé (3 ou 4 colorations suivant les systèmes). [63]

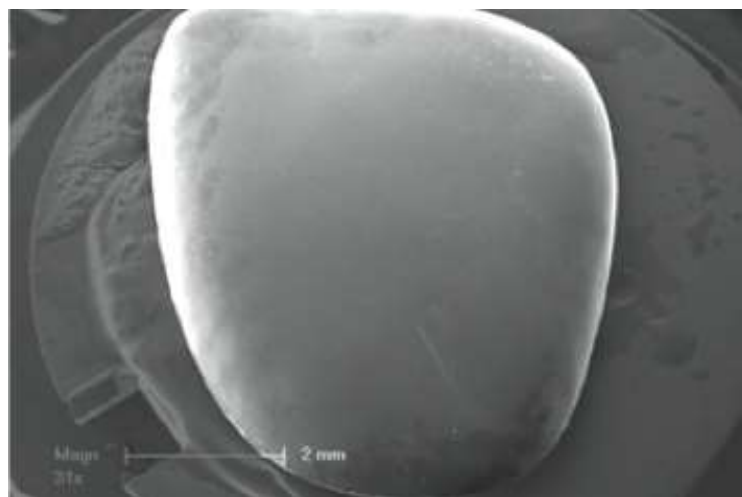


Figure 83 : état de surface d'une coquille en microscopie optique (d'après Edelweiss Dentistry)

4.3.2. La résine de corps

Tout comme la coquille, c'est une résine composite méthacrylate microchargée nano-hybride. Cependant elle est non-traitée et possède un taux de charge élevé (80% pour les Coltène Composeer®, 82% pour les Edelweiss Venear® du poids total). Certains industriels y adjoignent de l'oxyde de zinc pour diminuer le risque de colorations post-opératoires.

Ces résines, spécialement développées pour cette technique, sont disponibles sous forme « flow » et « universal ». [63]

4.3.3. Le système adhésif

La très fine épaisseur des coquille ne requiert pas une préparation dentaire très invasive. Il est donc très rare d'exposer des plages de dentine, auquel cas, elles seront infimes.

La différence d'adhésion limitée à l'émail à long terme entre les M&R2 et les M&R3 étant très peu marquée d'après les tests in vitro mené par De Munck et al., les différents

systèmes proposent des M&R2 pour faciliter le temps clinique. Le mordantage est effectué avec de l'acide orthophosphorique à 35%.

4.4. Mode opératoire

4.4.1. Choix de la taille des coquilles

Le choix de la taille des coquilles se fait à l'aide d'un gabarit fourni et spécifique à chaque système. La taille la plus proche est sélectionnée. En cas de doute, choisir la taille la plus grande, car les facettes sont aisément corrigeables et polissables. Alors qu'une facette trop petite causerait un désordre esthétique du fait des lignes de transition non-modifiables.

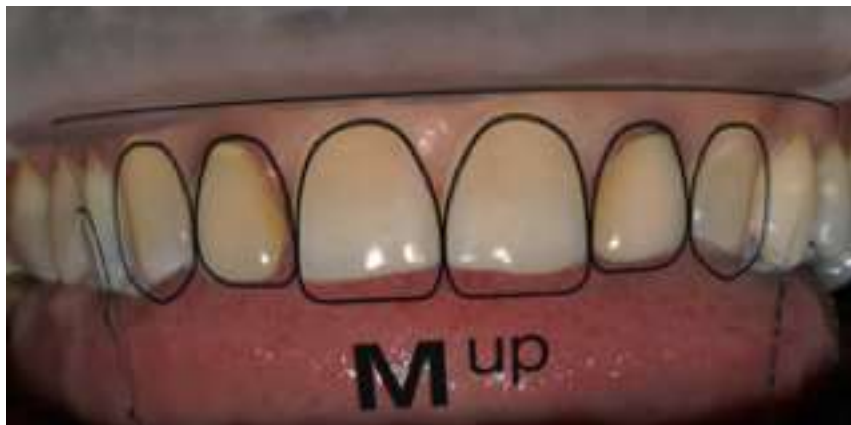

Figure 84 : choix de la taille des coquilles à l'aide d'un gabarit
(d'après Edelweiss Dentistry)

4.4.2. Prise de la teinte dentaire

Deux teintiers sont fournis par système : un pour la teinte de la dentine et un pour l'émail. Certains industriels ont fait en sorte que ses deux teintiers puissent s'emboîter l'un dans l'autre pour améliorer le rendu visuel lors de la sélection.

La teinte du composite est choisie au niveau du tiers cervical de la dent, alors que le choix de la coquille se fera au niveau du tiers incisal.

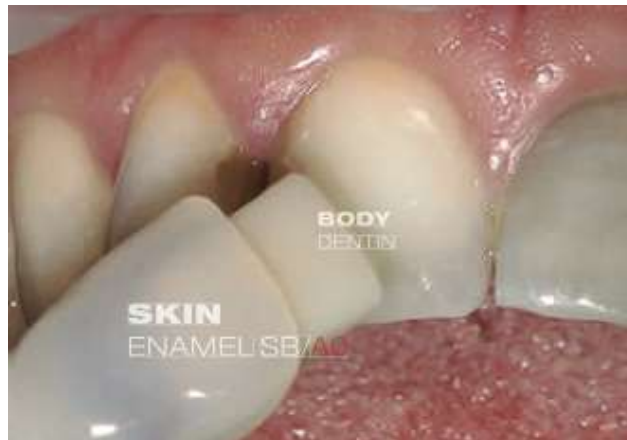

Figure 85 : choix de la teinte de la résine et de la coquille
(d'après Edelweiss Dentistry)

La sélection de la couleur est faite sur un patient sans maquillage, à la lumière du jour, en trois fois cinq secondes maximums, avec un temps de repos sur une surface bleue entre chaque observation pour minimiser la fatigue oculaire.

4.4.3. Isolation du champ opératoire

Mise en place de la digue pour isoler le site opératoire de toute humidité comme pour tout protocole adhésif.

Puis mise en place d'une technique de déflexion gingivale, en la présente, un cordonnet intra-sulculaire.

4.4.4. Préparation dentaire

La préparation est faite à minima, si possible à travers un masque diagnostique pour les cas complexes comme les modifications de position dentaire/fermeture de diastèmes. Comme pour les facettes céramiques, le mini-congé cervical suit la gencive marginale à une distance de 0,5mm.

Les points de contact sont adoucis à l'aide de bandelettes abrasives.

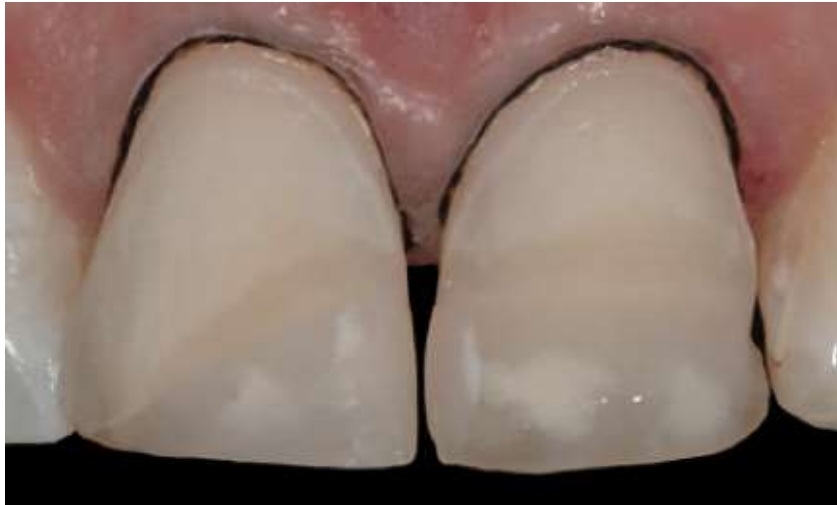

Figure 86 : préparation à minima de 11 et 21 pour restauration par facettes préfabriquées (d'après Edelweiss Dentistry)

4.4.5. Réglage de la coquille

La coquille peut être modifiée à l'aide d'un disque abrasif ou une fraise diamantée à faible vitesse sans eau. Les bords proximaux peuvent être réduits. La limite cervicale doit suivre le mini-congé et donc la forme de la gencive marginale.

Seul le bord incisal n'est pas modifié pour assurer le meilleur rendu esthétique possible.

4.4.6. Préparation des surfaces

L'intrados de la coquille est rendu rugueux à l'aide d'une fraise diamantée pour augmenter son aptitude au collage. Puis mordantage à l'acide orthophosphorique 35% durant 5 secondes, rinçage, séchage.

Application de l'adhésif dans l'intrados puis léger filet d'air pour évacuer les solvants, étaler le produit et réduire son épaisseur.

Photopolymérisation.

Mordantage de l'émail pendant 20 secondes, rinçage et séchage délicat.

Application de l'adhésif sur la surface dentaire, léger filet d'air et photopolymérisation.

4.4.7. Mise en place de la facette

Dans les cas de restaurations multiples, seront d'abord traitées les deux incisives centrales, puis les latérales et enfin les canines.

Le composite « dentine » est appliqué dans l'intrados de la coquille. Il peut être stratifié et se voir adjoindre une résine translucide, dénommée « enamel skin » au niveau incisal dans le cas d'une denture jeune et très translucide. La sculpture des lobes dentinaires est faite sur la coquille.

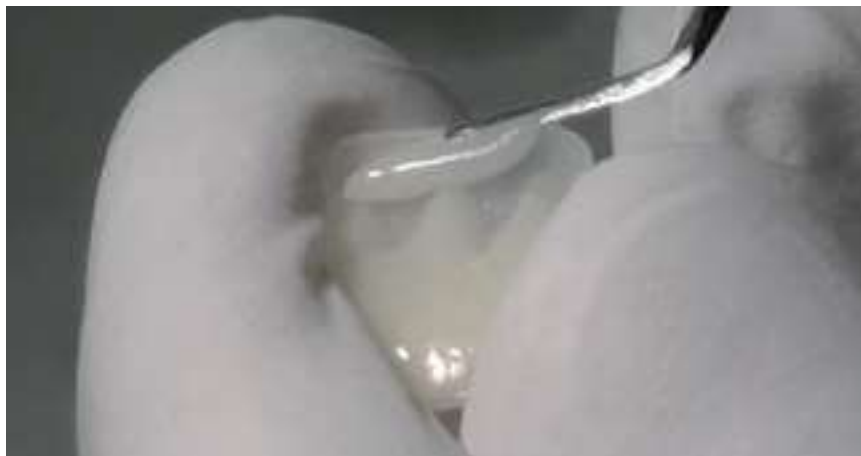

Figure 87 : stratification de la résine composite dans l'intrados facettaire (d'après Edelweiss Dentistry)

Mise en place de la facette avec une légère et progressive pression digitale, sur une dent isolée de ses adjacentes avec une bande matrice plastique. Les excès de résines sont alors retirés avec un instrument séquant. (Une courte photopolymérisation de trois secondes afin de solidifier le composite peut être faite pour faciliter la manipulation).

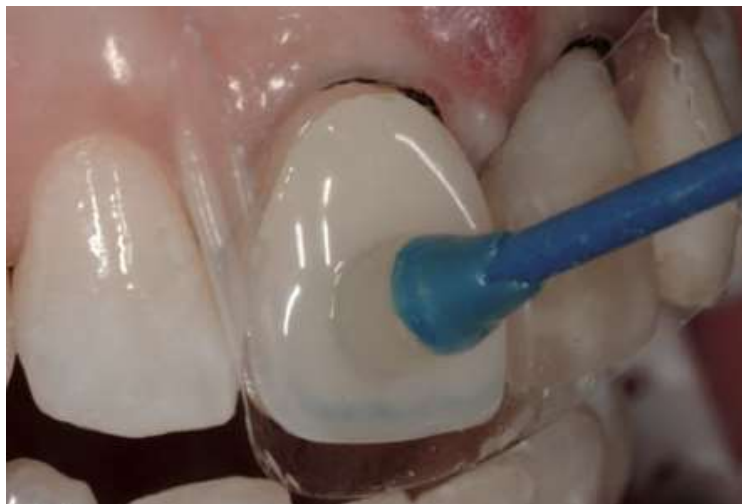

Figure 88 : mise en place de la facette
(d'après Edelweiss Dentistry)

La photopolymérisation finale est débutée en palatin pour contrer l'effet de contraction de prise de la résine, puis poursuivie en vestibulaire.

4.4.8. Réglage et finition

La digue et les cordonnets déposés, les réglages peuvent être fait avec des fraises diamantées à faible granulométrie et des bandelettes micro-abrasives.

Le polissage est fait avec des cupules en caoutchouc/silicone.

[63]

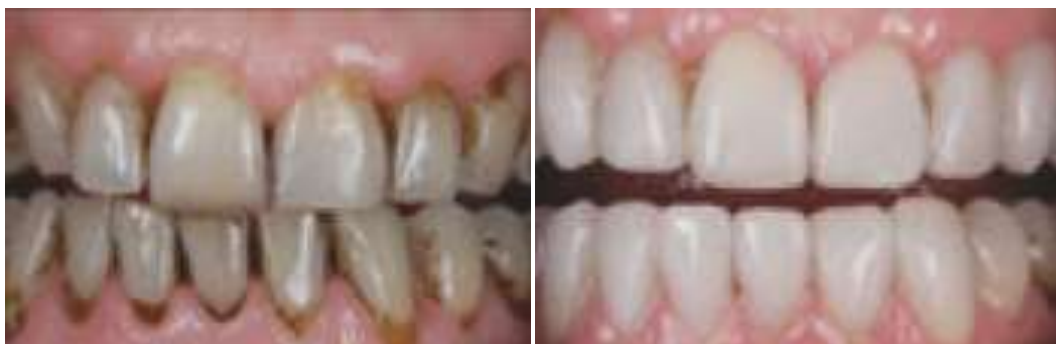

Figure 89 : correction de colorations liées au tabac par facette composite préfabriquées
(d'après Coltène Whaledent)

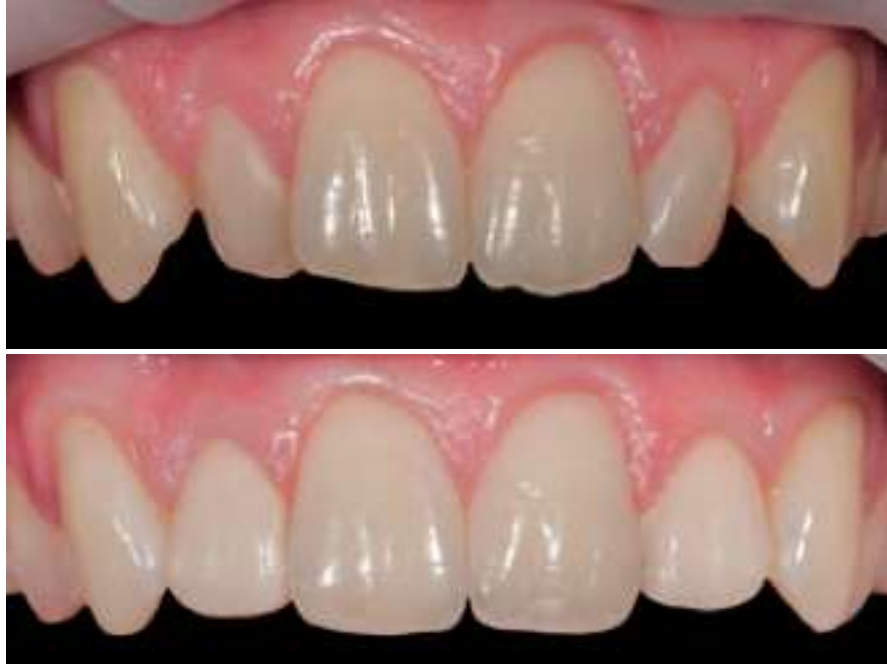

Figure 90 : correction d'anomalies de forme/position par facettes composites préfabriquées
(d'après Edelweiss Dentistry)

4.5. Conclusion

Actuellement, il existe deux principaux systèmes de facettes composites préfabriquées : les Direct Veneers® commercialisées par Edelweiss Dentistry et les Composeers® par Coltène Whaledent.

Ces deux systèmes reposent sur le même principe : une coquille préfabriquée ayant subi un traitement de vitrification par laser et des résines composites modelables, le tout collé à la dent via un système adhésif amélo-dentinaire M&R2. Chaque facette a la même forme normalisée suivant la dent à restaurer mais existe en différentes tailles (Direct Veneer® : 3 tailles maxillaires, 2 tailles mandibulaires. Composeer® : 4 tailles maxillaires, 2 tailles mandibulaires) et en différentes nuances d'opacité (5 nuances pour les Direct Veneers®, 3 pour les Composeers®). L'intrados est stratifié ou simplement rempli avec de la résine composite flow ou universal de différentes teintes (Direct Veneer® : 5 teintes « enamel skin » et 8 teintes « body dentine ». Composeer® : 2 teintes émail et 7 teintes dentine).

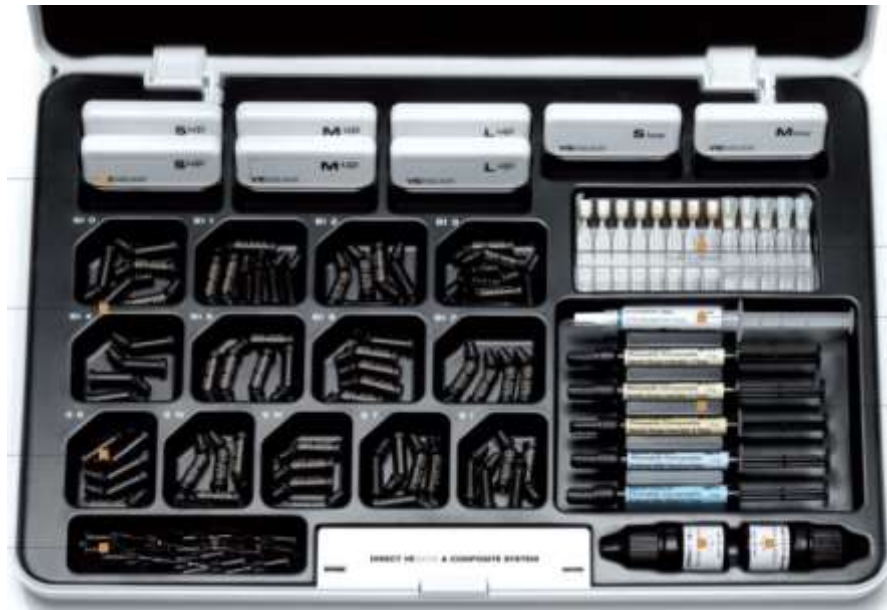

Figure 91 : kit de facettes Direct Veneer®, Edelweiss Dentistry
(d'après Edelweiss Dentistry)

Les deux protocoles cliniques sont identiques (cf. 4.4. Mode opératoire), à une exception près. Les coquilles de Coltène ont un intrados rugueux pré-mordancé qui ne nécessite donc aucune préparation clinique, si ce n'est une simple activation avec l'adhésif. De plus, si pour les Direct Veneers® il est recommandé d'apposer et stratifier la résine dans l'intrados de la coquille ; Coltène recommande de faire cela sur la surface dentaire pour ses Composeers®.

Cette technique de restauration facettaire étant très récente, il n'y a encore aucune étude de cohorte à ce jour. La seule indication quant à la pérennité de ces facettes nous vient d'un article de Didier Dietschi datant de juillet 2011. Celui-ci rapporte les résultats d'une expérimentation visant à évaluer la résistance à la fatigue des Direct Veneers® après une période de 4 ans en bouche. Cette expérimentation in vitro reproduit celles menées par Krejci et coll. en 1990 sur d'autres biomatériaux.

Des dents furent préparées et restaurées via des facettes composites préfabriquées. La surface dentaire sur laquelle fut collé le composite était composée à 50% d'émail et à 50% de dentine. Les spécimens furent plongés pendant 24 heures dans du sérum physiologique avant de subir le stress test. Ce dernier consistait à appliquer un million de cycles de forces occlusales de 100 newtons à une fréquence de 1,5 Hertz sur le joint dento-prothétique pour évaluer la résistance mécanique de la surface des facettes mais aussi de l'interface dent/composite. Résultat : après analyse de coupes par microscopie

électronique à transmission, aucun défaut n'a été observé au niveau du joint composite/composite, composite/email ou composite/dentine. [56] [63] [108] [109]

Synthèse : les facettes composites préfabriquées représentent l'évolution des facettes composites à main levée. Cette technique est permise grâce aux nouvelles technologies. Elles possèdent un protocole clinique simple et nécessitent un moins long apprentissage du praticien que les facettes à stratification simple pour obtenir de bons résultats esthétiques. Leurs indications sont les mêmes que celles des facettes céramiques indirectes.

V. CONCLUSION

Concernant les facettes avec préparation dentaire versus sans préparation dentaire : on ne peut dire, aujourd'hui, qu'il existe des facettes « no-prep ». Bien que les restaurations facettaires répondent au leitmotiv de la préservation tissulaire, parfaitement illustrée par la notion de gradient thérapeutique ; l'esthétique, la fonction et la pérennité doivent primer sur l'économie tissulaire. Les facettes no-prep engendrent deux problèmes majeurs : un surcontour de la restauration qui sera délétère au parodonte et une préservation de la couche d'émail aprismatique peu propice au collage. Or, le collage (que ce soit le choix du système adhésif ou sa mise en oeuvre clinique) est le critère de succès le plus conséquent dans le cadre d'une restauration facettaire, quel que soit son biomatériau. Ainsi, la préparation dentaire doit se rapprocher du concept « prep-less » : une taille à minima guidée par un masque diagnostique.

Les facettes céramiques constituent une technique sûre et maîtrisée du fait d'un important recul clinique. Les céramiques dentaires sont les biomatériaux avec le meilleur potentiel biomimétique, et possèdent d'excellentes caractéristiques mécaniques une fois collées à l'émail. Cependant, elles ne sont pas exemptes d'inconvénients : leur coût de mise en oeuvre est élevé, elles nécessitent une préparation dentaire plus invasive et le moindre défaut comme un simple chipping aboutie à la dépose de la pièce et son remplacement. Mais les progrès portant sur les systèmes adhésifs et les qualités des céramiques permettent au praticien de faire des préparations dentaires de plus en plus micro-invasives pour se rapprocher du modèle prep-less, comme pour les facettes composites.

Les facettes en résine composite « à main levée » constituent un traitement chronophage (pour les restaurations multiples) et nécessitent un grand savoir-faire de la part du praticien. De plus, leurs aptitudes esthético-fonctionnelles ne peuvent rivaliser avec celles des facettes céramiques. Les facettes composites préfabriquées vont pallier ces problèmes. Elles possèdent de meilleures caractéristiques mécaniques, un meilleur biomimétisme et un temps clinique beaucoup plus simple. La restauration est faite en une seule séance, donc ne nécessite aucune phase de temporisation et la préparation dentaire est prep-less. Ces facettes sont aisément réparables via le fraisage et le remplacement des tissus par voie palatino-linguale sans lésion de la coquille vestibulaire. Ainsi, les facettes préfabriquées représentent l'évolution et les successeurs des facettes à main levée.

Tant que les facettes préfabriquées n'atteindront pas les qualités esthétiques et fonctionnelles des facettes céramiques indirectes, la question de l'hégémonie d'un type de

restauration sur l'autre ne se posera pas. Ces deux techniques possèdent les mêmes indications mais sont à proposer avec parcimonie : les cas complexes avec un grand volume de tissu à remplacer et/ou des contraintes occlusales orienteront le praticien vers les facettes indirectes ; alors que les cas visant à simplement corriger un problème de coloration, de restauration transitoire à long terme (patient jeune en attente de fin de croissance du massif facial), ou de restauration chez le patient manquant de moyens financiers et/ou de temps poseront la question de la mise en place de facettes préfabriquées.

Actuellement, les facettes en céramique indirectes et les facettes composites préfabriquées sont deux techniques complémentaires, que le praticien orienté en dentisterie esthétique se doit de maîtriser pour parfaitement répondre à la demande de ses patients.

TABLE DES FIGURES

Figure 1 : Gradient thérapeutique. Les thérapeutiques actuelles sont classées sur un axe orienté de la gauche vers la droite (de la moins mutilante à la plus mutilante) [124]	24
Figure 2 : classification de Boksman et Jordan des colorations dues à la tétracycline [102]	26
Figure 3 : colorations de 3 ^e degré dues aux tétracyclines avec présence de bandes grises [66]	27
Figure 4 : colorations de 4 ^e degré dues aux tétracyclines [146]	27
Figure 5 : colorations de 4 ^e degré associées à des dysplasies de l'émail dues aux tétracyclines [146]	28
Figure 6 : fluorose simple [202]	29
Figure 7 : fluorose avec porosité de surface [202]	30
Figure 8 : dyschromie dentaire du fait de l'augmentation de la saturation par la présence importante de dentine tertiaire [66]	31
Figure 9 : incisives latérales conoïdes [66]	32
Figure 10 : diastèmes inter-incisif associés à des trous noirs [131]	33
Figure 11 : usure des bords libres incisaux [66]	34
Figure 12 : fracture amélo-dentinaire sans effraction pulpaire d'une incisive maxillaire centrale [79]	35
Figure 13 : perte d'émail par abrasion [79]	36
Figure 14 : perte de substance par érosion [124]	37
Figure 15 : Amélogénèse imparfaite de type hypomature (facettes composites sur 11 et 21) [66]	39
Figure 16 : Amélogénèse imparfaite de type hypoplasique [146]	39
Figure 17 : Hypominéralisation molaire-incisive de l'émail [146]	41
Figure 18 : Malocclusion de classe III d'Angle [124]	46
Figure 19 : Attrition dentaire causée par la bruxomanie [66]	47
Figure 20 : Mock-up diagnostique [124]	50
Figure 21 : Wax-up diagnostique [124]	51
Figure 22 : matrice objectivant les surfaces à fraiser pour la mise en place des facettes [124]	53
Figure 23 : photographies avant/après d'une patiente avec facettes et allongement dentaire [86]	55
Figure 24 : matrice en silicone avec taquets de mise en place et fenêtre d'accès palatin [124]	56
Figure 25 : aspect mat de la résine acrylique [124]	57
Figure 26 : mock-up amovible [122]	57
Figure 27 : mordantage punctiforme de l'émail pour fixation provisoire du mock-up [122]	58
Figure 28 : masque diagnostique réalisé par technique indirecte [127]	59
Figure 29 : représentation schématique des défauts de Griffith [138]	66
Figure 30 : représentation des forces de compression [138]	66
Figure 31 : translucidité de différents types de céramiques [91]	68
Figure 32 : microphotographie en M.E.B. d'une céramique feldspathique enrichie en leucite	69
Figure 33 : microphotographie en M.E.B. d'une céramique de type Empress 2® [184]	70
Figure 34 : microphotographie en M.E.B. d'une céramique alumineuse de type In Ceram® [184]	70

Figure 35 : microphotographie en M.E.B. d'une céramique de type zircone [184]	71
Figure 36 : coffret TPS pour préparation facettaire (d'après Komet)	79
Figure 37 : clé de réduction en « bloc-note » [124]	84
Figure 38 : élimination du becquet d'émail résiduel (flèche noire) [66]	85
Figure 39 : contrôle de la profondeur de la préparation vestibulaire [124]	85
Figure 40 : vérification de la préparation incisal [124]	86
Figure 41 : préparation dentaire à travers le masque diagnostique [66]	87
Figure 42 : objectivation des rainures avec un crayon de papier [86]	87
Figure 43 : préparation de type « window » [125]	89
Figure 44 : préparation de type « butt margin » [124]	90
Figure 45 : préparation de type « incisal overlap » [66]	91
Figure 46 : dissymétrie faciale ératogène pour l'arc facial [84]	96
Figure 47 : comblements palatins avec de la cire molle (flèches blanches) [66]	97
Figure 48 : séparation dentaire à l'aide une bande matrice [66]	98
Figure 49 : fils de suture 2-0 intra-sulculaire officiant en tant que cordonnet compresseur [124]	99
Figure 50 : cordonnet défecteur unique mis en place [124]	99
Figure 51 : injection du matériau « light » (polyéther) [124]	100
Figure 52 : aspect mat de la résine autorisant son insertion [124]	104
Figure 53 : zones à soustraire et à remplacer par de la résine translucide [124]	105
Figure 54 : léger incrément de résine pour le rebasage des facettes transitoires [66]	106
Figure 55 : facettes en céramique sur modèle en plâtre [124]	108
Figure 56 : dépose des facettes transitoires [124]	108
Figure 57 : essai en bouche avant pose de la digue [124]	110
Figure 58 : surface amélaire prismatique en microscopie électronique par balayage (MEB)	113
Figure 59 : surface dentinaire en MEB [66]	113
Figure 60 : céramique feldspathique en MEB [66]	114
Figure 61 : émail mordancé en MEB [66]	115
Figure 62 : smear layer partiellement supprimée après mordantage en MEB [66]	115
Figure 63 : mise en place de la digue pour collages de facettes sur les 4 incisives [124]	119
Figure 64 : mise en place de la matrice et des coins de bois [124]	119
Figure 65 : mise en place de digue unitaire [66]	120
Figure 66 : manipulation clinique des facettes lors du collage [124]	121
Figure 67 : céramique feldspathique mordancée en MEB [66]	122
Figure 68 : classification de Willems et coll. [210]	135
Figure 69 : tableau récapitulatif des propriétés mécaniques de résines composites [113]	138
Figure 70 : composites de différentes opacités, de la gauche vers la droite : dentine, émail, incisal [124]	143
Figure 71 : état initial des dents 11 et 21 [124]	143
Figure 72 : masses composites utilisées en fonction de l'abrasion : faible à gauche, importante à droite. (noir : composite dentine, gris : composite émail, blanc : composite incisal) [124]	144
Figure 73 : apposition de la résine composite « dentine » [124]	144
Figure 74 : apposition de la résine composite « émail » [124]	145
Figure 75 : apposition de la résine composite « incisale » [124]	145
Figure 76 : aspect final de 11 et 21 après stratification DEI [124]	146
Figure 77 : état initial de 12 [28]	147
Figure 78 : illustration de la forme en demi-lune de la stratification de la dentine de	148

corps [28]	
Figure 79 : sculpture des lobes dentinaires et de la masse dentine body [28]	148
Figure 80 : apposition de la couche émail [28]	149
Figure 81 : aspect final de 12 après stratification facettaire à main levée [28]	149
Figure 82: état de surface d'une coquille en microscopie électronique à transmission (d'après Edelweiss Dentistry)	152
Figure 83 : état de surface d'une coquille en microscopie optique (d'après Edelweiss Dentistry)	153
Figure 84 : choix de la taille des coquilles à l'aide d'un gabarit (d'après Edelweiss Dentistry)	154
Figure 85 : choix de la teinte de la résine et de la coquille (d'après Edelweiss Dentistry)	155
Figure 86 : préparation à minima de 11 et 21 pour restauration par facettes préfabriquées (d'après Edelweiss Dentistry)	156
Figure 87 : stratification de la résine composite dans l'intrados facettaire (d'après Edelweiss Dentistry)	157
Figure 88 : mise en place de la facette (d'après Edelweiss Dentistry)	158
Figure 89 : correction de colorations liées au tabac par facette composite préfabriquées (d'après Coltène Whaledent)	158
Figure 90 : correction d'anomalies de forme/position par facettes composites préfabriquées (d'après Edelweiss Dentistry)	159
Figure 91 : kit de facettes Direct Veneer®, Edelweiss Dentistry (d'après Edelweiss Dentistry)	160

BIBLIOGRAPHIE

1. AKOGLU B, GEMALMAZ D.

Fracture resistance of ceramic veneers with different preparation designs.
Int J Prosthodont. 2011; 20(5): 380-4

2. ALEX G.

Preparing porcelain surfaces for optimal bonding.
Compend Contin Educ Dent. 2008; 29(6): 324-35

3. ALLAZZAM SM, ALAKI SM, EL MELIGY OA.

Molar Incisor Hypomineralization, Prevalence, and Etiology.
Int J Dent. 2014; 2014: 234508

4. ALLEN EP.

Use of mucogingival surgical procedures to enhance esthetics.
Dent Clin North Am. 1988; 32(2): 307

5. ALTUG-ATAC AT, ERDEM D.

Prevalence and distribution of dental anomalies in orthodontic patients.
Am J Orthod Dentofacial Orthop. 2007; 131(4): 510–514

6. AMARAL R, OZCAN M, BOTTINO MA, VALANDRO LF.

Microtensile bond strength of a resin cement to glass infiltrated zirconia-reinforced ceramic: the effect of surface conditioning.
Dent Mater. 2006; 22(3): 283-90

7. ANASTASSIADOU V, DOLOPOULOU V, KALOYANNIDES A.

The relation between thermal and pH changes in alginate impression materials.
Dent Mater. 1995; 11(3): 182-185

8. ANUSAVICE KJ.

Dental impression materials : reactor response.
Adv Dent Res. 1988; 2(1): 65-69

9. ARCHIEN C, MAHIAT Y.

Alliage et céramique, corrosion et biocompatibilité.
Inf Dent. 1994; 60:1994-1999

10. ATTAL JP, TIRLET G.

Le gradient thérapeutique : un concept médical pour les traitements esthétiques.
Inf Dent. 2009; 41-42: 2561-8

11. AYAD MF, JOHNSON WM, ROSENSTIEL SF.

Influence of dental rotary instruments on the roughness and wettability of human dentin surfaces.
J Prosthet Dent. 2009; 102(2): 81-8

- 12. AZZI R, TSAO TF, CARRANZA FA, KENNEY EB.**
Comparative study of gingival retraction methods.
J Prosthet Dent. 1983; 50(4): 561-565
- 13. BALLEYDIER M.**
Empreinte en prothèse conjointe à l'aide des alginates de haute définition.
Actual Odonto-Stomatol. 1995; 191: 405-425
- 14. BARGHI N, CHUNG K, FARSHCHIAN F, BERRY T.**
Effects of the solvents on bond strength of resin bonded porcelain.
J Oral Rehabil. 1999; 26(11): 853-857
- 15. BARTLETT D, PHILLIPS K, SMITH B.**
A difference in perspective – The north American and European interpretations of tooth wear.
Int J Prosthodont. 1999; 12(5): 401-8
- 16. BASSIOUNY MA.**
Clinical features and differential diagnosis of erosion lesions : systemic etiologies.
Gen Dent. 2010; 58(3): 244-55
- 17. BEIER US, KAPFERER I, BURTSCHER D, DUMFAHRT H.**
Clinical performance of porcelain laminate veneers for up to 20 years.
Int J Prosthodont. 2012; 25(1): 79-85
- 18. BELSER U, MAGNE P, MAGNE M.**
Ceramic laminate veneers: continuous evolution of indications.
J Esthet Dent. 1997; 9(4): 197-207
- 19. BERTSCHINGER C, PAUL SJ, LUTHY H, SCHÄRER P.**
Dual application of dentin bonding agents : its effect on the bond strength.
Am J Dent. 1996; 9(3): 115-119
- 20. BLATZ MB, SADAN A, KERN.**
Resin-ceramic bonding : a review of the literature.
J Prosthet Dent. 2003; 89(3): 268-74
- 21. BLISS CH.**
A philosophy of patient education.
Dent Clin North Am. 1960; 4: 290
- 22. BOURRELLY G.**
La cuisson des céramiques dentaires.
Cah Prothèse. 1987; 15(60): 203-17
- 23. BRENTTEL AS, OZCAN M, VALANDRO LF, ALARCA R, BOTTINO MA.**
Microtensile bond strength of a resin cement to feldspathic ceramic after different etching and silanization regimens in dry and aged conditions.
Dent Mater. 2007; 23(11): 1323-31

24. BUCHAN S, PEGGIE RW.

Role of ingredients in alginate impression compounds.
J Dent Res. 1966; 45(4): 1120-1129

25. BUONOCORE MG.

A simple method of increasing the adhesion of acrylic filling materials to enamel surfaces.
J Dent Res. 1955; 34(6): 849-53

26. BUONOCORE M, QUIGLEY M.

Bonding of a synthetic resin material to human dentin : preliminary histological study of the bond area.
J Am Dent Assoc. 1958; 57(6): 807-11

27. BUONOCORE M, WILEMAN W, BRUDEVOLD F.

A report on a resin composition capable of bonding to human dentin surface
J Dent Res. 1956; 35(6): 846-51

28. BURKARD H, DENNER W.

Esthetics with resin composite : basics and techniques.
London: Quintessence; 2009. 260 p.

29. BURKE FJ.

Survival rates for porcelain laminate veneers with special reference to the effect of preparation in dentin : a literature review.
J Esthet Restor Dent. 2012; 24(4): 257-65

30. CALAMIA JR.

Etched Porcelain Facial Veneers : a New Treatment Modality Based on Scientific and Clinical Evidence.
New York J Dent. 1983; 53(6): 255-9

31. CALAMIA JR.

Etched porcelain veneers : the current state of the art.
Quintessence Int. 1985; 16(1): 5-12

32. CAMPOS AA, NATHANSON D.

Compressibility of two polyvinylsiloxane interocclusal record materials and its effect on mounted cast relationships.
J Prosthet Dent. 1999; 82(4): 456-461

33. CARON G, MACHTOU P, MARTIN D.

Oblitération canalaire : cas particulier des dents traumatisées.
Inf Dent. 2009; 32: 1754-9

34. CASTELNUOVO J.

Porcelain laminate veneers: criteria for predictability.
Rev Odonto-Stomato. 2008; 37(4): 287-315

35. CASTELNUOVO J, TJAN AH, PHILLIPS K, NICHOLLS JI, KOIS JC.

Fracture load and mode of failure of ceramic veneers with different preparations.
J Prosthet Dent. 2000; 83(2): 171-180

36. CATTANI-LORENTE M, BOUILLAGUET S, GODIN CH, MEYER JM.

Polymerization shrinkage of ormocer based dental restorative composites.
Eur Cells Mater. 2001; 1(suppl 1): 25-26

37. CAZALOT V, FEUILLET D, RENARD E, HOORNAERT A.

Les empreintes en prothèse sur implant.
Cah Prothèse. 2007; 137: 39-46

38. CHICHE GJ, PINAULT A.

Esthétique et restauration des dents antérieures.
Paris: Éd. CdP; 1994. 202 p.

39. CHOSACK A, EIDELMAN E, WISOTSKI I, COHEN T.

Amelogenesis imperfecta among Israeli Jews and the description of a new type of local hypoplastic autosomal recessive amelogenesis imperfecta.
Oral Surg Oral Med Oral Pathol. 1979; 47(2): 148–156

40. CHRISTENSEN GJ.

Avoiding pulpal death during fixed prosthodontic procedures.
J Am Dent Assoc. 2002; 133(11): 1563-4

41. CHRISTENSEN G.

Temporary cementation.
CRA Newsletter. 1992; 16(1): 1-4

42. CHUN YP, RAFFELT C, PFEIFFER H, BIZHANG M, SAUL G, BLUNCK U, ROULET J.

Restoring strength of incisors with veneers and full ceramic crowns.
J Adhes Dent. 2010; 12(1): 45-54

43. CLAUSS F, JUNG S, REIBEL A, GARRET-BERNARDIN A, MANIERE MC.

Anomalies dentaires : que dire, que faire?
Clinic. 2008 ; 29(7) : 393-468

44. COPPENS Y.

Le présent du passé. : l'actualité de l'histoire de l'Homme.
Paris: O. Jacob; 2009. 289 p.

45. CRAIG RG.

A review of properties of rubber impression materials.
J Mich Dent Assoc. 1977; 59(4): 254-261

46. CRAIG RG.

Restorative Dental Materials. 7e éd.
St Louis, MO: Mosby; 1985. p. 276

47. DANIELS MW, FRANCIS LF.

Silane adsorption Behavior, microstructure, and properties of glycidoxypropyltrimethoxysilane-modified colloidal silica coatings.

J Colloid Interface Sci. 1998; 205(1): 191-200

48. D'ARCANGELO C, ANGELIS F, VADINI M, D'AMARIO M.

Clinical evaluation on porcelain laminate veneers bonded with light-cured composite: results up to 7 years.

Clin Oral Investig. 2012; 16(4): 1071-1079

49. DEBNATH S, WUNDER SL, MCCOOL JI, BARAN GR.

Silane treatment effects on glass/resin interfacial shear strengths.

Dent Mater. 2003; 19(5): 441-8

50. DEGRANGE M.

Les adhésifs amélo-dentaires.

Réal Clin. 2005; 16(4): 327

51. DEGRANGE M.

Les adhésifs qui requièrent un mordantage préalable sont-ils obsolètes?

Inf Dent. 2007; 4: 119-24

52. DEGRANGE M, ROULET JF.

Collage et adhésion : la révolution silencieuse.

Paris : Quintessence international; 2000. 358 p.

53. DELLA BONA A, NORTHEAST SE.

Shear bond strength of resin bonded ceramic after different try-in procedures.

J Dent. 1994; 22(2): 103-107

54. DELLA BONA A, ANUSAVICE KJ.

Microstructure, composition and etching topography of dental ceramics.

Int J Prosthodont. 2002; 15(2): 159-67

55. DELLA BONA A, BORBA M, BENETTI P, CECCHETTI D.

Effect of surface treatments on the bond strength of a zirconia-reinforced ceramic to composite resin.

Braz Oral Res. 2007; 21(1): 10-5

56. DE MUNCK J, VAN LANDUYT K, PEUMANS M, POITEVIN A, LAMBRECHTS P, BRAEM M. et al.

A critical review of the durability of adhesion to tooth tissue : methods and results.

J Dent Res. 2005; 84(2): 118-32

57. DIETSCHI D.

Free-hand composite resin restorations : a key to anterior aesthetics.

Pract Periodont Aesthet Dent. 1995; 7(7): 15-25

58. DIETSCHI D.

Layering concepts in anterior composite restorations.
J Adhes Dent. 2001; 3(1) : 71-60

59. DIETSCHI D.

Optimizing smile composition and esthetics with resin composites and other conservative procedures.
Eur J Esthet Dent. 2008; 3(1): 14–29

60. DIETSCHI D.

Progrès significatifs dans la technique stratifiée des restaurations antérieures en composites.
Inf Dent. 2002; 3: 127-131

61. DIETSCHI D, ARDU S, KREJCI I.

A new shading concept based on natural tooth colour applied to direct composites restorations.
Quintessence Int. 2006; 37(2): 91–102

62. DIETSCHI D, ARDU S, KREJCI I.

Les restaurations antérieures par méthode directe collées : la stratification.
In : Roulet JF, Degrange M. Collage et adhésion : la révolution silencieuse.
Paris : Quintessence international; 2000. p. 235-252

63. DIETSCHI D, DEVIGUS A.

Prefabricated composite veneers : historical perspectives, indications and clinical applications.
Eur J Esthet Dent. 2001; 6(2): 178-87

64. ERMIS RB, MUNCK JD, CARDOSO MV, COUTINHO E, LANDUYT KLV, POITEVIN A et al.

Bonding to ground versus unground enamel in fluorosed teeth.
Dent Mater. 2007; 23(10): 1250-5

65. ETIENNE O, TOLEDANO CH, SERFATY R.

Les facettes céramiques : protocole esthétique dans le cas d'une dysharmonie dento-maxillaire.
Alpha-Omega News. 2008 ; 118(juin-juillet)

66. ETIENNE O.

Les facettes en céramique.
Rueil-Malmaison: Éd. CdP; 2013. XIII-142 p.

67. ETIENNE O.

Préparation des facettes en céramique.
Inf Dent. 2012; 19: 23-6

68. ETIENNE O, HAJTO J.

Les matériaux céramique en « prothèse sans métal ».
Cah Prothèse. 2011 ; 155 :5-13

69. ETIENNE O, TOLEDANO C, PALADIBO F, SERFATY R.

Restaurations tout-céramique sur dents vitales.
Rueil-Malmaison: Éd. CdP; 2011. 128 p.

70. FAUCHER A, MAGNEVILLE B, WATINE F, KOUBI G, BROUILLET J.

Facettes provisoires et projet esthétique.

Réal Clin. 1994; 5(1): 25-33

71. FAUCHER JA, PIGNOLY C, KOUBI G, BROUILLET JL, HUMEAU A, TOCA E et al.

Les dyschromies dentaires : de l'éclaircissement aux facettes céramiques.

Rueil-Malmaison: Éd. CdP; 2001. VI-123 p.

72. FERRARI M, PATRONI S, BALLERI P.

Measurement of enamel thickness in relation to reduction for etched laminate veneers. Int J

Periodont and Rest Dent. 1992; 12(5): 407-13

73. FRANKENBERGER R, REINELT C, PETSCHLT A, KRAMER N.

Operator vs material influence of clinical outcome of bonded ceramic inlays.

Dent Mater. 2009; 25(8): 960-8

74. GADHIA K, MCDONALD S, ARKUTU M, MALIK K.

Amelogenesis imperfect : an introduction.

Br Dent J. 2012; 212(8): 377-9

75. GANSS C, LUSSI A, SCHLUETER N.

Dental erosion as oral disease. Insights in etiological factors and pathomechanism, and current strategies for prevention and therapy.

Am J Dent. 2012; 25(6): 351-64

76. GARBER DA.

Porcelain laminate veneers: ten years later. Part I: Tooth preparation.

J Esthet Dent. 1993; 5(2): 57-61

77. GARBER DA.

Rational tooth preparation for porcelain laminate veneers.

Compendium. 1991; 12(5): 316-22

78. GARBER DA, GOLDSTEIN RE, FEINMAN RA.

Porcelain laminate veneers.

Chicago: Quintessence; 1988. 136 p.

79. GOENKA P, SARAWGI A, DUTTA S.

A conservative approach toward restoration of fractured anterior tooth.

Clin Dent. 2012; 3(suppl 1): S67-70

80. GOLDBERG AJ.

Viscoelastic properties of silicone, polysulfide, and polyether impression materials.

J Dent Res. 1974; 53(5): 1033-1039

81. GOLDSTEIN RE.

Esthetics in Dentistry. 2e éd.

Hamilton Ont: BC Decker; 1998. p. 123-133

82. GONTHIER S, DESREUMAUX-GONTHIER M.

Evolution des composites antérieurs : les composites à haut rendu esthétique.
Clinic. 2002; 23(3): 157-163

83. GORACCI G, MORI G.

Les bases adhésives de la dentisterie conservatrice esthétique.
Réal Clin. 1998; 9(3): 295-312

84. GRESNIGT MM, ÖZCAN M, KALK W, GALHANO G.

Effect of static and cyclic loading on ceramic laminate veneers adhered to teeth with and without aged composite restorations.
J Adhes Dent. 2011; 13(6): 569-577

85. GUASTALLA O, VIENNOT S, ALLARD Y.

Collages en odontologie.
EMC - Médecine buccale. 2008:1-7 [Article 28-220-P-10]

86. GUREL G.

Les facettes en céramique : de la théorie à la pratique.
Paris : Quintessence International; 2005. 496 p.

87. GÜREL G.

Porcelain laminate veneers : minimal tooth preparation by design.
Dent Clin North Am. 2007; 51(2): 419-31, ix

88. GÜREL G.

Predictable, precise, and repeatable tooth preparation for porcelain laminate veneers. Pract Proced Aesthet Dent. 2003; 15(1): 17-24

89. GUREL G, MORIMOTO S, CALAMITA MA, COACHMAN C, SESMA N.

Clinical performance of porcelain laminate veneers : outcomes of the aesthetic pre-evaluative temporary (APT) technique.
Int J Periodont and Rest Dent. 2012; 32(6): 625-35

90. HAHM P, GUSTAV M, HELLWIG E.

An in vitro assessment of the strength of porcelain veneers dependent on tooth preparation.
J Oral Rehabil. 2000; 27(12): 1024-1029

91. HÄMMERLE C, SAILER I, THOMA A, HÄLG G, SUTER A, RAMEL C.

Les céramiques dentaires : en pratique clinique.
Paris: Quintessence international; 2009. VIII-127 p.

92. HAUTE AUTORITE DE SANTE

Rapport d'évaluation technologique : le traitement endodontique.
2008

93. HEFFERNAN MJ, AQUILINO SA, DIAZ-ARNOLD AM, HASELTON DR, STANFORD CM, VARGAS MA.

Relative translucency of six all-ceramic systems, Part I : Core materials.
J Prosthet Dent. 2002; 88(1): 4-9

- 94. HEFFERNAN MJ, AQUILINO SA, DIAZ-ARNOLD AM, HASELTON DR, STANFORD CM, VARGAS MA.**
Relative translucency of six all-ceramic systems, Part II : Core and veneer materials.
J Prosthet Dent. 2002; 88(1): 10-5
- 95. HERFORT TW, GERBERICH WW, MACOSKO CW, GOODING RJ.**
Viscosity of elastomeric impression materials.
J Prosthet Dent. 1977;38:396-403
- 96. HIGHTON R, CAPUTO AA, MATYAS J.**
A photoelastic study of stress on porcelain laminate preparations.
J Prosthet Dent 1987; 58(2): 157-161
- 97. HO GW, MATINLINNA JP.**
Insights on ceramics as dental materials. Part II: Chemical surface treatments.
Silicon. 2011; 3(3): 117-23
- 98. HOOSHMAND T, ROSTAMI G, BEHROOZIBAKHSH M, FATEMI M, KESHVAD A, VAN NOORT R.**
Interfacial fracture toughness of different resin cements bonded to a lithium disilicate glass ceramic.
J Dent. 2012; 40(2): 139-45
- 99. HOOSHMAND T, VAN NOORT R, KESHVAD A.**
Storage effect of a pre-activated silane on the resin to ceramic bond.
Dent Mater. 2004; 20(7): 635-42
- 100. HORN HR.**
A new lamination : porcelain bonded to enamel.
NY St Dent J. 1983; 49(6): 401-3
- 101. JARDEL V, DEGRANGE M, PICARD B, DERRIEN G.**
Surface energy of etched ceramic.
Int J Prosthodont. 1999; 12(5): 415-418
- 102. JORDAN RE, BOKSMAN L.**
Conservative treatment of the tetracycline stained dentition.
Alpha Omegan. 1981; 74(4): 40-9
- 103. KANEHIRA M, FINGER WJ, ENDO T.**
Volatilization of components from and water absorption of polyether impressions.
J Dent. 2006; 34(2): 134-138
- 104. KIM KH, ONG JL, OKUNO O.**
The effect of filler loading and morphology on the mechanical properties of contemporary composites.
J Prosthet Dent. 2002; 87(6): 642-649
- 105. KITAYAMA S, NIKAIIDO T, TAKAHASHI R, ZHU L, IKEDA M, FOXTON RM et al.**
Effect of primer treatment on bonding of resin cements to zirconia ceramic.
Dent Mater. 2010; 26(5): 426-32

106. KOUBI S.

Traitement d'une dysharmonie du sourire : démarche diagnostique et clinique.
Cah Prothèse. 2006; 136: 13-9

107. KRAMER IRH, MCLEAN JW.

Alterations in the staining reaction of dentine resulting from a constituent of a new self-polymerising resin.
Br Dent J. 1952; 93(9/16): 150-3

108. KREJCI I, HEINZMANN JL, LUTZ F.

Verschleiss von Schmelz, Amalgam und ihrer Schmelz- Antagonisten im computer gesteuerten Kausimulator.
Schweiz Mon Schr Zahnmed. 1990; 100: 1285-1291

109. KREJCI I, REICH T, LUTZ F, ALBERTONI M.

In-vitro Testverfahren zur Evaluation dentaler Restaurationssysteme.
Schweiz Mon Schr Zahnmed. 1990; 100: 953-959

110. LAFOND D.

Lampes à photopolymériser. Choix raisonné à l'heure des LED.
Clinic. 2009; 30(1): 27-34

111. LAND CH.

A new system of restoring badly decayed teeth by means of an enamel coating.
J Independ Pract. 1886; 7: 407-13

112. LARSON TD.

Atraumatic tooth preparation.
Northwest Dent. 2008; 87(1): 29-34

113. LASFARGUES JJ.

Les résines composites : applications en dentisterie restauratrice : l'essentiel de "Réalités cliniques".
Paris: Éd. SNPMD; 2007. 132 p.

114. LAUFER BZ, PILO R, CARDASH HS.

Surface roughness of tooth shoulder preparations created by rotary instrumentations, hand planing, and ultrasonic oscillation.
J Prosthet Dent. 1996; 75(1): 4-8

115. LEE IB, SON HH, UM CM.

Rheologic properties of flowable, conventional hybrid and condensable composite resins.
Dent Mater. 2003; 19(4): 298-307

116. LEE R.

Esthetics and its relationship to function. In: Rufenacht CR. Fundamentals of Esthetics. Chicago: Quintessence; 1990. p. 137-210

117. LE GALL M, LAURET JF.

La fonction occlusale: implications cliniques. 3e éd.
Rueil-Malmaison: Éd. CDP; 2011. XI-291 p.

118. LEHNER CR, MARGOLIN MD, SCHARER P.

Crown and laminate preparations. Standard preparation for esthetic ceramic crowns and ceramic veneers.

Schweiz Mon Schr Zahnmed. 1995; 105: 1560-1575

119. LELIEVRE F.

La céramique dentaire : de la porcelaine au composite céramique.
L'industrie céramique et verrière. 1993; 885: 619-622

120. LÖE HL, SILNESS JS.

Tissue reactions to string packs used in fixed restorations.

J Prosthet Dent. 1963; 13(2): 318-323

121. LOPEZ-CAZAUX S, BARONI K, ALLIOT-LICHT B, ROY E, DAJEAN-TRUTAUD S.

Facettes composites préformées Compeer : utilisation chez un enfant présentant une amélogénèse imparfaite.

Clinic. 2012; 33(8): 397-403

122. MAGNE P, BELSER UC.

Novel porcelain laminate preparation approach driven by a diagnostic wax-up.

J Esthet Dent. 1993; 5: 161-173

123. MAGNE P, BELSER UC.

Novel porcelain laminate preparation approach driven by a diagnostic mock-up.

J Esthet Restor Dent. 2004; 16(1): 7-16; discussion 7-8

124. MAGNE P, BELSER U.

Restaurations adhésives en céramique : approche biomimétique.

Paris: Quintessence International; 2003. 405 p.

125. MAGNE P, DOUGLAS WH.

Additive contour of porcelain veneers : a key element in enamel preservation, adhesion and esthetics for aging dentition.

J Adhesive Dent. 1999; 1(1): 81-92

126. MAGNE P, DOUGLAS WH.

Design optimization and evolution of bonded ceramics for the anterior : a finite-element analysis.

Quintessence Int. 1999; 30(10): 661-672

127. MAGNE P, DOUGLAS WH.

Rationalization of esthetic restorative dentistry based on biomimetics.

J Esthet Dent. 1999; 11(1): 5-15

128. MAGNE P, HOLZ J.

Stratification of composite restorations : systematic and durable replication of natural aesthetics.
Pract Periodontics Aesthet Dent. 1996; 8(1): 61-68

129. MAGNE P, KWON KR, BELSER U, HODGES JS, DOUGLAS WH.

Crack propensity of porcelain laminate veneers : a simulated operatory evaluation.
J Prosthet Dent. 1999; 81(3) :327-334

130. MAGNE P, MAGNE M.

Use of additive waxup and direct intraoral mock-up for enamel preservation with porcelain laminate veneers.
Eur J Esthet Dent. 2006; 1(1): 10-9

131. MAGNE P, MAGNE M, BELSER U.

Impressions and esthetic rehabilitation : the preparatory work, clinical procedures and materials.
Schweiz Mon Schr Zahnmed. 1995; 105: 1302-1316

132. MAGNE P, MAGNE M, BELSER U.

Natural and restorative oral esthetics. Part II: esthetic treatment modalities.
J Esthet Dent. 1993; 5(6): 239-246

133. MAGNE P, MAGNE M, BELSER U.

The diagnostic template: a key to the comprehensive esthetic treatment concept.
Int J Periodont Rest Dent. 1996; 16(6): 560-569

134. MAGNE P, MAGNE M, BELSER U.

The esthetic width in fixed prosthodontics.
J Prosthodont. 1999; 8(2): 106-118

135. MAGNE P, PERROUD R, HODGES JS, BELSER U.

Clinical performance of Novel Design porcelain veneers for the recovery of coronal volume and length.
Int J Periodont Rest Dent. 2000; 20(5): 441-459

136. MAGNE P, VERSLUIS A, DOUGLAS WH.

Rationalization of incisor shape : experimental-numerical analysis.
J Prosteth Dent. 1999; 81(3): 345-355

137. MAHIAT Y.

Conception des armatures céramo-métalliques.
Prothèse Dentaire. 1992; 63: 23-31

138. MAHIAT Y.

La matière apprivoisée.
Paris : Éd. CRG; 1998. iv-249 p.

139. MANHART J, KUNZELMANN KH, CHEN HY, HICKEL R.

Mechanical properties and wear behavior of light-cured packable composite resins.
Dent Mater. 2000; 16(1): 33-40

140. MATINLINNA JP, VALITTU PK.

Bonding of resin composites to etchable ceramic surfaces – an insight review of the chemical aspects on surface conditionin.

J Oral Rehabil. 2007; 34(8): 622-30

141. MAYURAMA T.

Esthetics : occlusion and function.

J Esth. Dent 1994; 6(6): 296-199

142. MCLEAN JW.

The science and art of dental ceramics. Vol 2: Bridge design and laboratory procedures in dental ceramics.

Chicago: Quintessence Pub; 1982. p. 28-31

143. MCLEAN JW, KRAMER IRH.

A clinical and pathologic evaluation of a sulfinic acid activated resin for use in restorative dentistry.

Brit Dent J. 1952; 93: 255-69

144. MCMASTER DE.

Achieving esthetic success while avoiding extensive tooth reduction.

Compend Contin Educ Dent. 2014; 35(6): 398-402

145. MEERBEEK BV, LAMBRECHTS P, VANHERLE G.

Facteurs cliniques influençant la réussite de l'adhésion à l'email et la dentine.

Réal Clin. 1999; 10: 175-195

146. MIARA A, MIARA P.

Traitement des dyschromies en odontologie.

Rueil-Malmaison : Éd. CDP; 2006. 114 p.

147. MILLER M.

Reality 2000.

Houston: Real Publish; 2000. p. 207-232

148. MOULD RE.

The strength and static fatigue of glass.

J Am Ceram Soc. 1959; 42(11): 542-547

149. MORENA R, LOCKWOOD PE, FAIRHURST CW.

Fracture toughness of commercial dental porcelains.

Dent Mater. 1986; 2(2): 58-62

150. NEMETZ H, DONOVAN T, LANDESMAN H.

Exposing the gingival margin: A systematic approach for the control of the hemorrhage.

J Prosthet Dent. 1984; 51(5): 647-651

151. NIXON RL.

Mandibular ceramic veneers: an examination of complex cases.

Pract Periodont Anesthet Dent. 1995; 7(4): 17-28

152. O'BRIEN JW.

Dental Materials and Their Selection. 2e éd.
Chicago: Quintessence; 1997. p. 123-145

153. OGOLNIK R, PICARD B, DENRY I.

Cahiers de biomatériaux dentaires 1. Matériaux minéraux.
Paris: Masson; 1992. VII-96 p.

154. OKESON JP.

Management of temporomandibular disorders and occlusion. 2e éd.
St Louis: Mosby; 1989. p. 160 ; 404

155. ORTES S, TOCA E, TASSERY H.

Apport des instruments soniques et ultrasoniques dans les préparations à visée esthétique.
Inf Dent. 2011; 19: 16-24

156. ORTET S, PARIS JC.

Facettes: comment préserver l'esthétique pendant la temporisation?
Cah Prothèse. 2011; 155: 64-71

157. ORTHLIEB JD.

Gnathologie fonctionnelle. Volume 1 : occlusion et restauration prothétique.
Rueil-Malmaison: Éd. CdP; 2010. IX-171 p.

158. ORTHLIEB JD, DEROZE D, LACOUT J, MANIERE-EZVAN A.

Pathogenic occlusion and functional occlusion : definition of completion.
Orthod Fr. 2006; 77(4): 451-9

159. ORTHLIEB JD, LAPLANCHE O, PRECKEL EB.

La fonction occlusale et ses dysfonctionnements.
Réal Clin. 1996; 72: 131-46

160. PAUL SJ, SCHÄRER P.

The dual bonding technique: a modified method to improve adhesive luting procedures. Int J
Periodont Rest Dent. 1997; 17(6): 536-545

161. PENA CE, VIOTTI RG, DIAS WR, SANTUCCI E, RODRIGUES JA, REIS AF.

Esthetic rehabilitation of anterior conoid teeth : comprehensive approach for improved and
predictable results.
Eur J Esthet Dent. 2009; 4(3): 210-24

162. PEUMANS M, DE MUNCK J, FIEUWS S, LAMBRECHTS P, VANHERLE G, VAN MEERBEEK B.

A prospective ten year clinical trial of porcelain veneers.
J Adhes Dent. 2004; 6(1): 65-76

163. PEUMANS M, HIKITA K, DE MUNCK J, VAN LANDUYT K, POITEVIN A, LAMBRECHTS P et al.

Effects of ceramic surface treatments on the bond strength of an adhesive luting agent to CAD-CAM
ceramic.
J Dent. 2007; 35(4): 282-8

164. PEUMANS M, KANUMILLI P, DE MUNCK J, VAN LANDUYT K, LAMBRECHTS P, VAN MEERBEEK B.

Clinical effectiveness of contemporary adhesives : a systematic review of current clinical trials.
Dent Mater. 2005; 21(9): 864-81

165. PICONI C, MACCAURO G.

Zirconia : as a ceramic biomaterial.
Biomaterials. 1999; 20(1): 1- 25

166. PIERRISNARD L, FRANCOIS G ET COLL.

Les facettes céramiques collées : conséquences mécaniques de différents types de préparation coronaire.

Cah Prothèse. 1998; 102: 23-32

167. PINCUS CL.

Building mouth personality.
J South Calif Dent Assoc. 1938; 14: 125-9

168. PISANI-PROENCA J, ERHARDT MC, VALANDRO LF, GUTIERREZ-ACEVES G, BOLANOS-CARMONA MV, DEL CASTILLO-SALMERON R et al.

Influence of ceramic surface conditioning and resin cements on microtensile bond strength to a glass ceramic.

J Prosteth Dent. 2006; 96(6): 412-7

169. POUJADE JM, ZERBIB C, SERRE D.

Céramiques dentaires.
EMC - Médecine buccale. 2008:1-12 [Article 28-215-M-10]

170. RASKIN A, SALOMON JP, SABBAGH J.

Les résines composites : classification/évolution.
Réal Clin. 2006 ; 16(4) : 297

171. RATNAWEERA PM, FUKAGAWA N, TSUBOTA Y, FUKUSHIMA S.

Microtensile bond strength of porcelain laminate veneers bonded to fluorosed teeth.
J Prosthodont. 2009; 18(3): 205-10

172. REIBEL A, GARRET-BERNARDIN A, LEBAS V, JUNG S, MANIERE MC.

Approches thérapeutiques de l'hypominéralisation molaires incisives : HMI.
Rev Francoph Odontol Pédiatr. 2006; 1(4): 181-8

173. ROACH RR, MUIA PJ.

Communication between the dentist and technician : an esthetic checklist.
In: Preston JD. Perspectives in Dental Ceramics : proceedings of the Fourth International Symposium on Ceramics (Chicago, september 20-22,1985).
Chicago: Quintessence Pub; 1988. p. 445

174. ROCHETTE AL.

A ceramic restoration bonded by etched enamel and resin for fractured incisors.
J Prosthet Dent. 1975; 33(3): 287-293

175. ROULET JF, SODERHOLM KJ, LONGMATE J.

Effects of treatment and storage conditions on ceramic/composite bond strength.
J Dent Res. 1995; 74(1): 381-387

176. RUFENACHT C.

Fundamentals of esthetics.
Chicago: Quintessence; 1990. 373 p.

177. RUGH JD.

Cours. Bruxisme et parafonctions.
Objectif Paro. 1994; 152: 14

178. RUGH JD.

Psychological stress in orofacial neuromuscular problems.
Int Dent J. 1981; 31(3): 202-5

179. RUGH JD, GRAHAM GS, SMITH JC, OHRBACH RK.

Effects of canine versus molar occlusal splint guidance on nocturnal bruxism and craniomandibular symptomatology.
J Craniomandib Disord. 1989; 3(4): 203-10

180. RUGH JD, JOHNSON RW.

Vertical dimension discrepancies and masticatory pain/dysfunction. In: Solberg WK. Abnormal jaw mechanics : diagnosis and treatment : proceedings of the 2nd International Symposium Newport Beach, Ca, February 20 and 21, 1981.
Chicago: Quintessence Pub; 1984. p. 117-133

181. SABBAGH J.

Physical and mechanical characterization of resin-based materials.
Thèse de doctorat. Université de Bruxelles ; 2004.

182. SABBAGH J, RYELANDT L, BACHERIUS L, BIEBUYCK JJ, VREVEN J, LAMBRECHTS P, LELOUP G.

Characterization of the inorganic fraction of resin composites.
J Oral Rehab. 2004; 31(11): 1090-1101

183. SABBAGH J, VREVEN J, LELOUP G.

Dynamic and static modulus of elasticity of resin based materials.
Dent Mater. 2002; 18(1): 64-71

184. SADOUN M.

Céramiques dentaires. Matériaux céramiques et procédés de mise en forme.
Technologie Dentaire. 2000; 165-166: 13-17

185. SADOUN M, DEGRANGE MJ.

Dental ceramics. 1: Conventional dental ceramics.
J Biomater Dent. 1986; 2(3): 215-25

186. SCHMIDT KK, CHIAYABUTR Y, PHILLIPS KM, KOIS JC.

Influence of preparation design and existing condition of tooth structure on load to failure of ceramic laminate veneers.
J Prosthet Dent. 2011; 105(6): 374-82

187. SCHNEIDER H, BUSCH I, BUSCH M, JENTSCH H, HAFER M.

Effect of operator-specific handling on tooth-composite interface and microleakage formation.
Oper Dent. 2009; 34(2): 200-10

188. SHAVELL HM.

Dentist-laboratory relationships in fixed prosthodontics.
In: Preston JD. Perspectives in Dental Ceramics : proceedings of the Fourth International Symposium on Ceramics (Chicago, september 20-22,1985).
Chicago: Quintessence Pub; 1988. p. 429

189. SHEN C, OH WS, WILLIAMS JR.

Effect of post-silanization drying on the bond strength of composite to ceramic.
J Prosthet Dent. 2004; 91(5): 453-8

190. SHETH J, JENSEN M, TOLLIVER D.

Effect of surface treatment on etched porcelain bond strength to enamel.
Dent mater. 1988; 4(6): 328-337

191. SHETTY A, KAIWAR A, SHUBHASHINI N, ASHWINI P, NAVEEN DN, ADARSHA MS, SHETTY M, MEENA N.

Survival rates of porcelain laminate restoration based on different incisal preparation designs : an analysis.
J Conserv Dent. 2011; 14(1): 10-15

192. SHILLINGBURG Jr HT, HOBBO S, WHITSETT LD et al.

Fundamentals of Fixed Prosthodontics. 3e éd.
Chicago: Quintessence; 1997. IX-582 p.

193. SIDERIOU ID, KARABELA MM.

Effect of the amount of 3-methacryloxypropyltrimethoxysilane coupling agent on physical properties of dental resin nano-composites.
Dent Mater. 2009; 25(11): 1315-24

194. SIMON S.

Le traitement endodontique : l'essentiel.
Clinic. 2010; 321: 3

195. SIMONSEN RJ, CALAMIA JR.

Tensile Bond Strengths of Etched Porcelain.
J Dental Research. 1983; 62(Spec Iss): 1099

196. SMALES RJ, ETEMADI S.

Long term survival of porcelain laminate veneers using two preparation designs : a retrospective study.
Int J Prosthodont. 2004; 17(3): 323–6

197. STADE EH, HANSON JG, BAKER CL.

Esthetic considerations in the use of face-bows.
J Prosthet Dent. 1982; 48(3): 253

198. STAPPERT CFJ, STATHOPOULOU N, GERDS T, STRUB JR.

Survival rate and fracture strength of maxillary incisors, restored with different kinds of full veneers.
J Oral Rehabil. 2005; 32(4): 266-72

199. STAPPERT CF, OZDEN U, GERDS T, STRUB JR.

Longevity and failure load of ceramic veneers with different preparation designs after exposure to masticatory simulation.
J Prosth Dent. 2005; 94(2): 132-139

200. THYLSTRUP A, FEJERSKOV O.

Clinical appearance of dental fluorosis in permanent teeth in relation to histologic changes.
Community Dent Oral Epidemiol. 1978; 6(6): 315-28

201. TJAN AH, WHANG SB, SARKISSIAN R.

Clinically oriented evaluation of the accuracy of commonly used impression materials.
J Prosthet Dent. 1986; 56(1): 4-8

202. TOUATI B, MIARA P, NATHANSON D.

Dentisterie esthétique et restaurations en céramique.
Rueil-Malmaison: Éd. CDP; 1999. IX-330 p.

203. TUIT CM, ROSEN M, COHEN J, BECKER PJ.

Effect of impression technique and multiple pours on accuracy of stone models.
J Dent Assoc S Afr. 1991; 46(10): 515-518

204. UNLU N, GUNAL S, ULKER M, OZER F, BLATZ MB.

Influence of operator experience on in vitro bond strength of dentin adhesives.
J Adhes Dent. 2012; 14(3): 223-7

205. VAN MEERBEEK B, DE MUNCK J, YOSHIDA Y, INOUE S, VARGAS M, VIJAY P et al.

Buonocore memorial lecture. Adhesion to enamel and dentin: current status and future challenges.
Operative Dent. 2003; 28(3): 215-35

206. VANINI L.

Light and color in anterior composite restorations.
Pract Periodont Aesthet Dent. 1996; 8(7): 673-682

207. VREVEN J, RASKIN A, SABBAGH J, VERMEERSCH G, LELOUP G.

Resine composites.

EMC - Médecine buccale. 2008;1-21 [Article 28-210-U-10]

208. WEERHEIJM KL, MEJARE I.

Molar incisor hypomineralization : a questionnaire inventory of its occurrence in member countries of the European Academy of Paediatric Dentistry (EAPD).

Int J Paediatr Dent. 2003; 13(6): 411-6

209. WEINBERG LA.

Tooth preparation for porcelain laminates.

NY State Dent J. 1989; 55(5): 25-28

210. WILLEMS G, LAMBRECHTS P, BRAEM M, CELIS JP, VANHERLE G.

A classification of dental composites according to their morphological and mechanical characteristics.

Dent Mater. 1992; 8(5): 310-319

211. WITKOP CJ, JR.

Amelogenesis imperfecta, dentinogenesis imperfecta and dentin dysplasia revisited : problems in classification.

J Oral Path. 1988; 17(9-10): 547-53

212. WOLFF D, KRAUS T, SCHACH C, PRITSCH M, MENTE J, STAEHLE HJ et al.

Recontouring teeth and closing diastemas with direct composite buildups : a clinical evaluation of survival and quality parameters.

J Dent. 2010; 38(12): 1001-9

213. YAMAMOTO M, MIYOSHI M, KATAOKA S.

Special Discussion. Fundamentals of esthetics : contouring techniques for metal ceramic restorations.

QDT. 1990-1991; 14: 10-81

214. YOSHIDA K, KAMADA K, ATSUTA M.

Effects of two silane coupling agents, a bonding agent, and thermal cycling on the bond strength of a CAD/CAM composite material cemented with two resin luting agents.

J Prosthet Dent. 2001; 85(2): 184-9

215. ZARONE F, APICELLA D, SORRENTINO R, FERRO V, AVERSA R, APICELLA A.

Influence of tooth preparation design on the stress distribution in maxillary central incisors restored by means of alumina porcelain veneers : a 3D- finite element analysis. Dent Mater. 2005; 21(12):

1178-1188

217. ZYMAN P, KUHN G, COLON P.

« Restaurations invisibles » en résines composites.

Réal Clin. 1999; 10(2): 271-285

CIESLAK Steve – Les facettes avec et sans préparation dentaire : aspects actuels

Nancy : 2015

Thèse : Chir.-Dent : Nancy 2015

Mots-clés : « dentisterie adhésive », « esthétique », « facette », « préparation », « collage », « céramique », « composite ».

Résumé : CIESLAK Steve – Les facettes avec et sans préparation dentaire : aspects actuels

Thèse : Chir.-Dent : Nancy 2015

Au cours des dernières années, sous l'influence du regard d'autrui, de l'avènement du culte du corps et de la jeunesse à tout prix ; l'amélioration du paraître et la quête de la beauté sont devenus deux préoccupations primordiales au sein de la population des pays développés. Cette demande esthétique a une implication directe sur l'exercice du chirurgien-dentiste. Hélas, sous l'impulsion des politiques de santé publique prônant la prévention et limitant les actes invasifs, et l'absence de justification thérapeutique ; se pose la question de la pertinence de ces traitements à visée esthétique nécessitant une perte de substance dentaire. L'arrivée de nouveaux matériaux, produits et techniques apporte de nouvelles solutions à l'arsenal thérapeutique du praticien en préservant au maximum l'organe dentaire : la dentisterie adhésive.

Ce travail a pour but de présenter l'une de ces solutions : Les facettes dentaires. Nous analyserons tout d'abord les facettes dentaires de manière générale, puis nous détaillerons et les facettes céramiques et les facettes composites.

Membres du Jury :

Pr J-M. MARTRETTE	Président
<u>Dr J. SCHOUVER</u>	Juge
Dr G. MAGNIN	Juge
Dr A-S. VAILLANT	Juge
Dr M. BERTRAND	Juge

Adresse de l'auteur :

CIESLAK Steve
4, rue Charles Nicole
54000 Nancy

Jury : Président : J.M MARTRETTE – Professeur des Universités
 Juges : J.SCHOUVER – Maître de Conférences des Universités
 G.MAGNIN – Assistant Hospitalier Universitaire
 A-S.VAILLANT – Assistante Hospitalier Universitaire
 M. BERTRAND – Docteur en Chirurgie Dentaire

Thèse pour obtenir le diplôme D'Etat de Docteur en Chirurgie Dentaire

Présentée par: **Monsieur CIESLAK Steve**

né(e) à: **BRIEY (Meurthe-et-Moselle)**

le **28 décembre 1988**

et ayant pour titre : « **Les facettes avec et sans préparation dentaire : aspects actuels** ».

Le Président du jury



J.M. MARTRETTE

Le Doyen,
de la Faculté d'Odontologie



J.M. MARTRETTE

Autorise à soutenir et imprimer la thèse

6822

NANCY, le

Le Président de l'Université de Lorraine



P. MUTZENHARDT

Pour le Président et par délégation
Le 1er Président



Martial DELIGNON